



HAL
open science

Imagerie préclinique multimodale chez le petit animal : qualification des instruments et des méthodes (IRM, μ TDM et μ TEMP)

Jean-Philippe Dillenseger

► To cite this version:

Jean-Philippe Dillenseger. Imagerie préclinique multimodale chez le petit animal : qualification des instruments et des méthodes (IRM, μ TDM et μ TEMP). Ingénierie biomédicale. Université de Strasbourg, 2017. Français. NNT : 2017STRAD026 . tel-01712311

HAL Id: tel-01712311

<https://theses.hal.science/tel-01712311>

Submitted on 19 Feb 2018

HAL is a multi-disciplinary open access archive for the deposit and dissemination of scientific research documents, whether they are published or not. The documents may come from teaching and research institutions in France or abroad, or from public or private research centers.

L'archive ouverte pluridisciplinaire **HAL**, est destinée au dépôt et à la diffusion de documents scientifiques de niveau recherche, publiés ou non, émanant des établissements d'enseignement et de recherche français ou étrangers, des laboratoires publics ou privés.

ÉCOLE DOCTORALE
MATHÉMATIQUES SCIENCES DE L'INFORMATION ET DE L'INGÉNIEUR
ICube UMR 7357 – Équipe Matériaux Multiéchelles et Biomécanique

Thèse présentée par :
Jean-Philippe DILLENSEGER

soutenue le : **26 septembre 2017**

pour obtenir le grade de
Docteur de l'Université de Strasbourg

Discipline : Physique - Spécialité : Biophysique

Imagerie préclinique multimodale chez le petit animal : qualification des instruments et des méthodes (IRM, μ TDM et μ TEMP).

THÈSE dirigée et encadrée par :

M. REMOND Yves

Professeur, université de Strasbourg

M. CHOQUET Philippe

Maître de conférences, université de Strasbourg

RAPPORTEURS :

Mme. COTTEN Anne

Professeur, université de Lille

M. HYACINTHE Jean-Noël

Professeur, haute école de santé de Genève

EXAMINATEURS :

Mme. MUSSET Anne-Marie

Professeur, université de Strasbourg

M. DARRASSE Luc

Directeur de recherche, université de Paris 11



Ce travail a été mené conjointement de Septembre 2013 à Juin 2017 dans l'unité fonctionnelle

(UF 6237) d'imagerie préclinique de l'hôpital de Hautepierre du CHU de Strasbourg, et l'équipe

« matériaux multiéchelle et biomécanique » du Laboratoire iCube, sous la direction et

l'encadrement de Messieurs Yves REMOND et Philippe CHOQUET.

« *Well done is better than well said.* »

Benjamin Franklin

Table des matières

| | |
|---|-----------|
| Remerciements | XI |
| Liste des abréviations | XV |
| Introduction | 1 |
| Chapitre 1. Imagerie préclinique, place actuelle et état de l'art | 17 |
| 1.1. Introduction | 19 |
| 1.2. Choix structurels et organisationnels du laboratoire..... | 19 |
| 1.2.1. Organisation d'ensemble..... | 19 |
| 1.2.2. Eléments d'anesthésie, de chauffage et de surveillance..... | 20 |
| 1.2.3. Modalités d'imagerie accessibles au laboratoire | 24 |
| 1.2.3.1. IRM préclinique à champ clinique..... | 24 |
| 1.2.3.2. μ TEMP-TDM..... | 26 |
| 1.2.3.3. Gamma-caméra dédiée | 27 |
| 1.2.3.4. Autres modalités | 28 |
| 1.2.4. Recalage et fusion de données multimodales IRM, μTDM, μTEMP.... | 30 |
| 1.2.4.1. Eléments théoriques | 30 |
| 1.2.4.2. Développements pratiques au sein du laboratoire | 33 |
| 1.3. Place de l'imagerie en expérimentation animale | 35 |
| 1.3.1. Place actuelle et règles éthiques..... | 35 |
| 1.3.2. Autorisation d'expérimentation animale | 38 |
| 1.4. Physiologie et anatomie de la souris..... | 39 |
| 1.4.1. Données physiologiques..... | 39 |
| 1.4.2. Anatomie sectionnelle | 40 |
| 1.4.2.1. Des connaissances anatomiques : une nécessité..... | 40 |
| 1.4.2.2. Article soumis en Juin 2017..... | 44 |
| 1.5. Exemples de problématiques et d'applications multimodales | 80 |
| 1.6. Conclusion du chapitre 1..... | 84 |
| 1.7. Références du chapitre 1 | 86 |

| | |
|--|------------|
| Chapitre 2. Qualification des instruments | 93 |
| 2.1. Introduction | 93 |
| 2.2. Indicateurs permettant la qualification des appareillages | 94 |
| 2.2.1. Résolution spatiale..... | 94 |
| 2.2.1.1. Fonction de dispersion d'un point (Point Spread Function : PSF) | 95 |
| 2.2.1.2. Fonction de dispersion d'une ligne (Line Spread Function : LSF)..... | 96 |
| 2.2.1.3. Fonction de dispersion d'un échelon (Edge Spread Function : ESF) | 98 |
| 2.2.1.4. Relations mathématiques entre les différentes fonctions de dispersion | 99 |
| 2.2.1.5. Fonction de transfert de modulation | 100 |
| 2.2.1.6. Relations mathématiques entre MTF(f) et LSF(x) | 102 |
| 2.2.1.7. MTF(f) et pré-échantillonnage de la LSF..... | 103 |
| 2.2.1.8. MTF(f) idéale d'un système d'imagerie | 104 |
| 2.2.1.9. Indicateurs de référence de résolution spatiale | 105 |
| 2.2.1.10. Résolution spatiale : bilan | 109 |
| 2.2.2. Evaluation de la résolution en contraste..... | 110 |
| 2.2.2.1. Définition du contraste..... | 110 |
| 2.2.2.2. Rapport signal sur bruit..... | 111 |
| 2.2.2.3. Rapport contraste sur bruit. | 111 |
| 2.2.2.4. Diagrammes contrastes/détails..... | 113 |
| 2.2.3. Courbe de réponse, linéarité et dynamique de mesure | 114 |
| 2.2.3.1. Définitions | 114 |
| 2.2.3.2. Exemple de mesure en TDM..... | 115 |
| 2.2.3.3. Exemple de mesure en μ TEMP | 116 |
| 2.2.4. Homogénéité de détection et niveau de bruit..... | 117 |
| 2.2.5. Déformations géométriques..... | 118 |
| 2.3. Etat de l'art des fantômes existant en imagerie préclinique | 119 |
| 2.3.1. Introduction | 119 |
| 2.3.2. Fantômes pour μTDM | 121 |
| 2.3.3. Fantômes pour μTEMP et μTEP | 123 |
| 2.3.4. Fantômes pour IRM préclinique..... | 124 |
| 2.3.5. Concepts multimodaux précliniques | 125 |
| 2.3.6. Bilan d'étape I | 127 |
| 2.4. Travail d'appropriation méthodologique..... | 128 |
| 2.4.1. Contexte et démarche de recherche | 128 |
| 2.4.2. Article publié | 130 |

| | | |
|-------------|---|------------|
| 2.4.3. | Bilan d'étape II. | 141 |
| 2.5. | Conception d'un fantôme d'imagerie préclinique multimodal | 142 |
| 2.5.1. | Cahier des charges | 142 |
| 2.5.2. | Concepts et prototypage | 143 |
| 2.5.2.1. | Module de résolution spatiale | 144 |
| 2.5.2.2. | Module de « contraste » | 146 |
| 2.5.2.3. | Module de linéarité | 147 |
| 2.5.2.4. | Module d'homogénéité | 148 |
| 2.5.2.5. | Module de précision géométrique et de déformation géométrique | 150 |
| 2.5.2.6. | Vue d'ensemble et support | 151 |
| 2.5.3. | Bilan d'étape III | 153 |
| 2.5.4. | Contexte et démarche de recherche | 154 |
| 2.5.5. | Article publié | 155 |
| 2.5.6. | Bilan d'étape IV | 165 |
| 2.6. | Résultats préliminaires en imagerie préclinique multimodale | 166 |
| 2.6.1. | Module de résolution spatiale | 166 |
| 2.6.2. | Module de contraste | 169 |
| 2.6.3. | Module de linéarité | 171 |
| 2.6.4. | Module d'homogénéité | 171 |
| 2.6.5. | Module de deformation | 172 |
| 2.7. | Conclusion du chapitre 2 | 174 |
| | Références du chapitre 2 | 176 |
| | Chapitre 3 : Qualification des méthodes | 183 |
| 3.1 | Introduction | 185 |
| 3.2 | Partie 1 : Evaluation de la voie d'abord sous-cutanée en IRM | 190 |
| 3.2.1 | Introduction | 190 |
| 3.2.2 | Matériels et methods | 192 |
| 3.2.2.1 | Paramètres d'acquisition IRM | 192 |
| 3.2.2.2 | Produits de contraste | 193 |
| 3.2.2.3 | Animaux | 193 |
| 3.2.2.4 | Protocole | 194 |
| 3.2.2.5 | Traitement des données | 194 |

| | | |
|--------------|---|------------|
| 3.2.3 | Résultats | 195 |
| 3.2.4 | Discussion | 198 |
| 3.2.4.1 | Analyse des résultats et conséquences pratiques | 198 |
| 3.2.4.2 | Et la voie intrapéritonéale ? | 200 |
| 3.2.5 | Conclusion | 200 |
| 3.2.6 | Bilan d'étape V | 200 |
| 3.3 | Partie 2 : Evaluation des mouvements de l'animal | 202 |
| 3.3.1 | Contexte et démarche de recherche | 202 |
| 3.3.2 | Article publié | 203 |
| 3.3.3 | Bilan d'étape VI..... | 211 |
| 3.4 | Partie 3 : Discussion d'ouverture sur l'intérêt et la faisabilité de l'intégration d'incertitudes de mesures en imagerie préclinique | 212 |
| 3.4.1 | Contexte et démarche..... | 212 |
| 3.4.2 | Définition et méthodes de calculs des incertitudes de mesure..... | 216 |
| 3.4.2.1 | Définitions | 216 |
| 3.4.2.2 | Les étapes de détermination de l'incertitude. | 219 |
| 3.4.3 | Evaluation d'incertitudes de mesures de longueurs en μTDM | 219 |
| 3.4.3.1 | Contexte..... | 219 |
| 3.4.3.2 | Utilisation d'un fantôme comme référence..... | 220 |
| 3.4.3.3 | Mesures réalisées en μ TDM | 222 |
| 3.4.3.4 | Conclusion de l'expérience | 226 |
| 3.4.4 | Evaluation d'incertitudes de mesures en imagerie in-vivo | 227 |
| 3.4.4.1 | Approche générale de mesure d'incertitudes in vivo | 227 |
| 3.4.4.2 | Application : évaluation d'incertitudes de mesures en IRM cardiaque..... | 229 |
| 3.4.4.3 | Conclusion de l'expérience. | 236 |
| 3.4.5 | Bilan d'étape VII | 237 |
| 3.5 | Conclusion du chapitre 3 | 238 |
| | Références du chapitre 3 | 241 |
| | Conclusion générale | 249 |

Travaux et publications.....255

| | |
|--|-----|
| Publications dans des revues internationales à comité de lecture..... | 256 |
| Articles en préparation et soumis dans des revues internationales..... | 257 |
| Publications dans des revues nationales à comité de lecture..... | 257 |
| Présentations dans des congrès internationaux..... | 258 |
| Présentations dans des congrès nationaux..... | 259 |
| Présentations dans des congrès locaux..... | 260 |
| Ouvrage et chapitres d'ouvrages..... | 260 |

Annexes261

| | |
|---------------|-----|
| Annexe A..... | 262 |
| Annexe B..... | 263 |
| Annexe C..... | 264 |
| Annexe D..... | 265 |
| Annexe E..... | 266 |
| Annexe F..... | 268 |
| Annexe G..... | 269 |
| Annexe H..... | 270 |
| Annexe I..... | 271 |
| Annexe J..... | 272 |
| Annexe K..... | 273 |
| Annexe L..... | 274 |
| Annexe M..... | 275 |
| Annexe N..... | 276 |
| Annexe O..... | 277 |
| Annexe P..... | 278 |
| Annexe Q..... | 279 |
| Annexe R..... | 280 |
| Annexe S..... | 281 |

Remerciements

À mes maîtres et aux membres du jury,

J'exprime toute ma sincère reconnaissance au Professeur Yves Rémond, qui m'a accordé sa confiance en acceptant de diriger cette thèse. Merci pour ton écoute et tes retours, toujours rapides et constructifs, à mes différentes sollicitations.

Qu'il me soit permis de témoigner ici toute ma reconnaissance professionnelle et amicale en direction du Docteur Philippe Choquet, mon « encadrant ». Philippe, tu m'as enseigné rigueur, patience et persévérance ; merci pour tes qualités humaines exemplaires et pour tous ces bons moments vécus au « labo ».

Je tiens à remercier chaleureusement les Professeurs Anne Cotten et Jean-Noël Hyacinthe pour avoir accepté, avec enthousiasme, leur mission de rapporteur et par conséquent, pour le temps passé à évaluer mon travail.

Un grand merci au Professeur Anne-Marie Musset et au Docteur Luc Darrasse qui m'ont fait l'honneur d'examiner mon travail et de participer à ce jury.

Aux Professeurs André Constantinesco et Jean-Louis Dietemann, merci d'avoir cru en moi depuis de nombreuses années, de m'avoir encouragé et permis d'aller « au-delà ». Votre honnêteté intellectuelle, où rigueur et travail sont seuls juges, marquera mon parcours ; je vous en suis infiniment reconnaissant.

À ceux qui m'ont aidé, accompagné, croisé... lors de mes journées au laboratoire,

À Mademoiselle Amira Sayeh, qui a assuré le suivi pratique de l'essentiel des expériences présentées dans ce manuscrit ; sans ta disponibilité et ton implication je n'aurais pas pu aboutir à ce travail. Merci pour tout, continue ainsi, ta bonne volonté et tes efforts payeront.

À Robert Mosé, Fabrice Lawniczak et Johary Rasamimanana du département de mécanique de ICube, merci de m'avoir accordé de votre temps pour mettre au point les pièces sur lesquelles s'est appuyé le 2^{ème} chapitre de ce manuscrit.

À l'ensemble des personnes du laboratoire avec qui j'ai partagé des échanges fructueux et tissé des liens d'amitiés : Christian, Jean-Marc, Gaëlle, Catherine, Fabien, Ariane, Jean-Francois, ... Merci.

Aux nombreux collègues du pôle d'imagerie du CHU de Strasbourg, manipulateurs, cadres et médecins (ils se reconnaîtront), avec qui j'ai eu la chance de garder des contacts professionnels mais également amicaux depuis de nombreuses années, Merci.

À ceux qui, sans le savoir, ont permis la réalisation de ce travail,

À Elisabeth, Eric, Claudine et Isabelle, la garde rapprochée du lycée, qui m'offre au quotidien un environnement de travail sain, convivial et dynamique. Merci, d'avoir supporté les contraintes chroniques liées à mon planning doctoral, j'ai bien conscience que dans certaines périodes, mon « esprit » était ailleurs !

Aux sollicitations diverses (soirées, apéros, week-end, ...) de mes amis, qui m'ont permis de me vider l'esprit et qui ont donc participé, sans le savoir, à l'équilibre que nécessite une période doctorale.

À mes parents, Elisabeth et François, et à mon frère Pierre, qui constituent autour de moi un environnement familial solide, stable, et exemplaire.

Enfin et surtout, je dédie ce travail,

*À **Laurence** qui a eu la patience et le courage de me supporter dans cette aventure. En effet, entre la place de « thésard » et celle de « pédiatre - femme de thésard », la seconde place est bien plus éprouvante et donc méritante. Sans toi, pas de thèse !*

*À mes enfants, **Antoine** et **Constance** pour le bonheur et la fierté qu'ils m'apportent au quotidien.*

Liste des abréviations

- 3R** : Remplacement Réduction Raffinement, *Replacement Reduction Refinement*
- ACR** : *American college of radiology*
- bpm** : battements par minute, *beats per minute*
- C/B** : rapport contraste sur bruit (voir **CNR**)
- CBCT** : *cone beam computed tomography*
- CHU** : centre hôpitalo-universitaire
- CNR** : *contrast to noise ratio* (voir **C/B**)
- cpm** : coups par minute (en médecine nucléaire) ; cycles par minute (en physiologie)
- cps** : coups par seconde, *counts per second*
- CQ** : contrôle de qualité (voir **QC**)
- CT** : *computed tomography* ou *computerized tomography* (voir **TDM**)
- CZT** : *cadmium zinc telluride*
- DCE** : *dynamic contrast enhancement*
- Dexel** : *detector element*
- DICOM** : *digital imaging and communication in medicine*
- ECG** : échocardiogramme, *echocardiogram*
- ESF** : *edge spread function*
- FDA** : *food and drug administration*
- FEVG** : fraction d'éjection ventriculaire gauche
- FOV** : *field of view*
- FRE** : *fiducial registration error*
- FSE** : *fast spin echo*
- FTM** : fonction de transfert de modulation (voir **MTF**)
- FWHM** : *full width at half maximum* (voir **LMH**)
- GRE** : *gradient echo*
- H/B** : rapport homogénéité sur bruit
- HR** : haute résolution, *high resolution*
- HUS** : hôpitaux universitaires de Strasbourg
- ICR** : *input count rate*
- IP** : intrapéritonéal, *intra-peritoneal*
- IRM** : imagerie par résonance magnétique nucléaire

IV : intraveineux, *intravenous*

kV : kilovolts

LMH : largeur à mi-hauteur (voir *FWHM*)

LSF : *line spread function*

mA : milliampères

MSCT : *multislice computed tomography*

MTF : *modulation transfert function* (voir *FTM*)

NEMA : *national electrical manufacturers association*

NEX : nombre d'excitation, *excitation number*

OCR : *output count rate*

PACS : *picture archiving and communication system*

PET : *positron emission tomography* (voir *TEP*)

Pixel : *picture element*

PSF : *point spread function*

QC : *quality control* (voir *CQ*)

RMN : résonance magnétique nucléaire (voir *NMR*)

ROI : *region of interest*

S/B : rapport signal sur bruit

SC : sous-cutané, *subcutaneous*

SD : *standard deviation*

SE : *spin echo*

SNR : *signal to noise ratio* (voir *C/B*)

SPECT : *single photon emission computed tomography* (voir *TEMP*)

SPGRE : *spoiled gradient echo*

TDM : tomodensitométrie (voir *CT*)

TE : temps d'écho, *echo time*

TEP : tomographie par émission de positons

TR : temps de répétition, *repetition time*

TRE : target registration error

TTP : *time to peak*

US : *ultrasonography*

VOI : *volume of interest*

Voxel : *volume element*

VTD : volume télédiastolique

VTS : volume télésystolique

Introduction

Introduction

L'**imagerie préclinique** (*preclinical imaging*) désigne l'ensemble des procédures d'imagerie visant l'étude de processus biologiques, mais qui ne sont pas réalisées sur l'Homme. On ne trouve pas de définition complète de ce que représente l'imagerie préclinique, cela est lié à son champ d'application relativement large allant du développement de technologies nouvelles, aux applications de recherche fondamentale préclinique et à une dénomination qui n'est pas employée avec précision et dont il existe actuellement un effet « buzz » qui entretient ce flou. On peut considérer que l'imagerie préclinique se situe entre l'**imagerie médicale** et l'**imagerie industrielle** (figure I) sans pour autant présenter de frontières marquées afin de permettre les transferts de technologies et de méthodes. Pour circonscrire ce qu'est l'imagerie préclinique, il est judicieux de décrire préalablement comment l'on définit l'imagerie médicale et l'imagerie industrielle.

L'**imagerie médicale** regroupe l'ensemble des modalités d'imagerie accessibles en secteur médical pour réaliser des **observations** à des fins diagnostiques ou pour guider des procédures thérapeutiques ; on y retrouve les modalités suivantes :

- la **radiologie de projection** ou *radiography*, et la **tomodensitométrie** (TDM) ou *X Ray computed tomography (CT)*, qui utilisent des rayons X (RX) de plusieurs kiloélectronvolts (keV), on parle d'imagerie de transmission ;
- l'**imagerie par résonance magnétique nucléaire** (IRM) ou *nuclear magnetic resonance imaging (MRI)*, qui traite des signaux de résonance magnétique nucléaire (RMN) du proton d'hydrogène en routine actuelle, c'est une technique d'imagerie par réémission ;
- l'**échographie** ou *ultrasonography (US)* qui exploite des ultrasons, c'est une technique d'imagerie par réflexion ;
- les **techniques scintigraphique** monophotoniques et bi-photoniques qui permettent à la fois de réaliser des **acquisitions planaires** ou *planar scintigraphy*, et **tomographiques** dont on distingue classiquement :

- la **tomographie par émission mono-photonique** (TEMP) ou *single photon emission tomography (SPECT)*, qui recueillent les rayons gamma ($R\gamma$) émis lors de la désintégration de noyaux instables.
- la **tomographie par émission de positons** (TEP) ou *positron emission tomography (PET)*, détecte des $R\gamma$ issus d'annihilations faisant suite à des désintégrations radioactives de type β^+ .

L'**imagerie industrielle** regroupe quant à elle l'ensemble des méthodes d'imagerie appliquées à l'industrie à des fins **métrologiques** ou de contrôle de qualité [1], l'objectif étant une vérification des propriétés de ce qui est fabriqué par rapport à un cahier des charges précis, ce qui suppose le plus souvent un échantillonnage temporel de ces contrôles. L'imagerie industrielle concerne plusieurs secteurs [2] :

- aérospatial, automobile et transports,
- électronique et micro-électronique,
- agro-alimentaire,

A titre d'exemples, les RX sont utilisés pour déterminer la taille et la forme de fissures et d'autres défauts dans des composants tels que des pièces d'aéronef, où des défaillances inattendues pourraient avoir des résultats catastrophiques ; dans l'industrie alimentaire le signal de RMN peut être utilisé pour vérifier l'authenticité des vins (cépages, additifs, ...) [3].

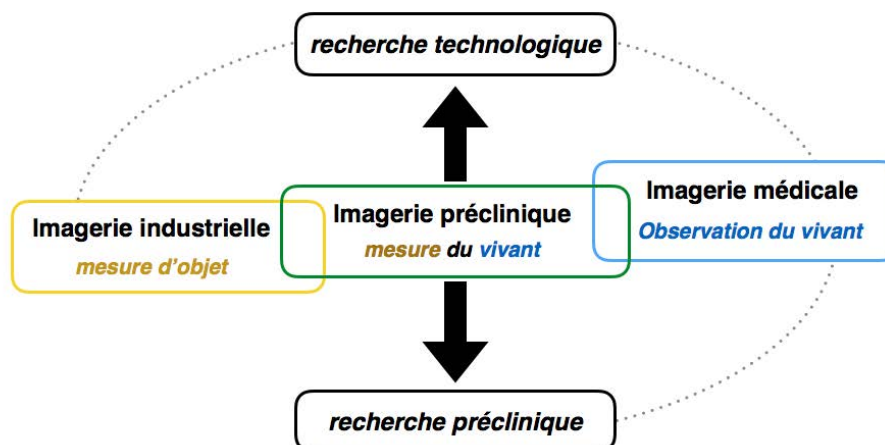


Figure 1 – Schéma qui positionne l'imagerie préclinique entre l'imagerie industrielle et l'imagerie médicale.

L'**imagerie préclinique**, est une discipline qui consiste à « **mesurer le vivant** » à l'aide de différentes modalités d'imagerie, elle est donc à mi-chemin entre l'imagerie industrielle, qui « mesure des objets », et l'imagerie médicale qui généralement « observe le vivant ». Elle occupe actuellement une place importante en **recherche préclinique** (figure I) [4], science qui s'intéresse à l'évaluation de procédures thérapeutiques sur des animaux, *ex vivo* et/ou *in vivo*, qui précèdent nécessairement le passage d'une « technologie » thérapeutique vers une phase clinique chez l'Homme. Néanmoins, assimiler l'imagerie préclinique à une sous-spécialité de la recherche préclinique est réducteur car cela reviendrait à la considérer comme une simple prestation technique, support de la recherche préclinique.

L'imagerie préclinique est par essence un domaine de recherche qui porte également sur le **développement de nouvelles technologies** (figure I). En effet, réaliser des images d'animaux de laboratoires, de petites tailles, impose des contraintes dont le dépassement a nécessité un travail de recherche et des développements technologiques. Les prototypes sont en premier lieu testés sur fantômes, puis sur des animaux (*ex vivo* et *in vivo*), avant le transfert potentiel de technologies vers l'Homme, lorsque celles-ci présentent un intérêt qualitatif, économique, ou/et sécuritaire. L'exemple d'appareils TEMP à collimateur multi-sténopé (*multi-pinhole collimator*) associé à une technologie de détection semi-conductrice en Cadium-Zinc-Telluride (CZT) illustre parfaitement ce transfert (figure II). En effet, cette technologie envisagée dès les années 90 sur des imageurs précliniques [5,6] a progressivement été transférée en imagerie clinique dans les années 2000 [7] ; depuis 2008 sont commercialisés des appareils TEMP dédiés à l'imagerie cardiaque qui offrent, comparativement aux technologies standard utilisant des photomultiplicateurs (PM), une amélioration de la résolution spatiale, et de la résolution en énergie associée à une sensibilité plus élevée permettant soit la réduction de l'activité injectée au patient, soit une diminution des durées d'acquisition [8,9], voire les deux.

L'imagerie préclinique est ainsi liée au domaine clinique par :

- le **transfert de technologies**,
- la place centrale qu'elle occupe aujourd'hui en **recherche préclinique** dont la finalité n'est autre que le transfert des thérapeutiques vers des applications humaines.

Cette vision de l'imagerie préclinique se retrouve parfaitement sous le terme d'**imagerie translationnelle** (*translational imaging*) [10].

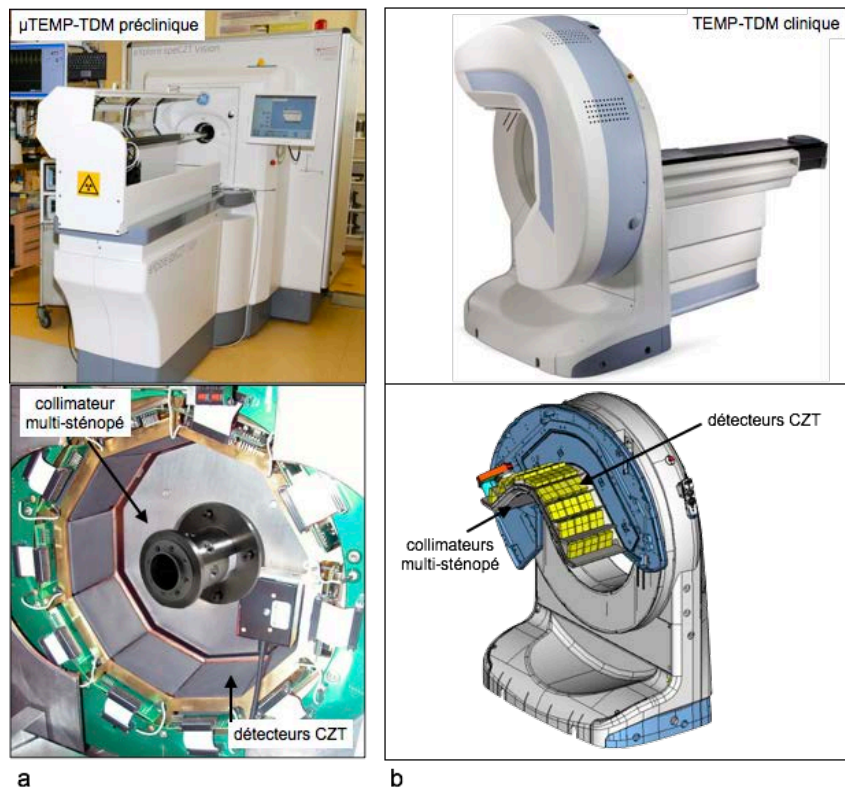


Figure II – Transfert de technologie préclinique (a) vers la clinique (b). L'exemple illustré sur cette figure concerne le transfert d'une technologie de détecteurs CZT associés à des collimateurs multi sténopés.

Le **laboratoire d'imagerie préclinique** (*preclinical imaging laboratory*), support de ce travail de thèse, répond parfaitement à cette approche translationnelle. En effet, il est intégré au centre hospitalo-universitaire (CHU) de Strasbourg en tant qu'unité fonctionnelle (UF6237), et est implanté directement au milieu du plateau technique d'imagerie médicale de l'hôpital de Hautepierre, entre les services de radiologie et de médecine nucléaire (Figure III). Ce plateau technique est actuellement adossé à l'équipe Matériaux Multi-échelles et Biomécanique (MMB) de l'UMR 7357 - ICube - de l'université de Strasbourg et du CNRS. Cette **proximité géographique** avec la clinique favorise le caractère transversal des problématiques abordées et des méthodes employées, et permet de promouvoir un usage professionnel des instruments précliniques utilisés. C'est d'ailleurs cette proximité qui, en 2003, m'a permis de découvrir, en tant que manipulateur d'électroradiologie médicale (MERM) en IRM (Radiologie 2 - Pr. J.-L. Dietemann), l'existence et l'activité du laboratoire. Ce contact a été maintenu puis renforcé, notamment lors de la phase de relecture et de correction d'un projet d'ouvrage à destination des étudiants MERM, le « Guide des technologies

de l'imagerie médicale et de la radiothérapie » paru en 2009 [11]. Mon attrait vers le développement et l'optimisation de procédures d'imagerie, m'a poussé à poursuivre cette expérience dans le cadre d'un master, effectué en parallèle à mon activité d'enseignant, et de la prolonger en thèse. Lors de cette période j'ai pu profiter des instruments du plateau technique du laboratoire qui se compose :

- d'un secteur dédié aux développements technologiques, où l'on retrouve deux IRM bas-champ de 0,1 Tesla et un polariseur pour le Xénon,
- d'un secteur préclinique où l'on retrouve l'ensemble des infrastructures nécessaires à l'organisation d'une unité préclinique telles qu'une animalerie, un laboratoire chaud, des paillasse de préparation et une zone de réveil des animaux, des instruments d'anesthésie et de monitoring, et plusieurs modalités d'imagerie préclinique (Gamma-caméra, TEMP-TDM, IRM à 1,5T) avec les outils de post-traitement associés. Ces instruments seront détaillés dans le premier chapitre de ce manuscrit.

Initialement dénommé « laboratoire de biomécanique », le laboratoire existe depuis l'ouverture de l'hôpital de Hautepierre en 1979 (Pr A. Constantinesco), et a vu progressivement son activité de recherche s'orienter vers l'**imagerie du petit animal** (*small animal imaging*) [12,13,14], tout en maintenant un savoir-faire dans le développement d'instruments et de procédés. Les derniers travaux de thèse réalisés dans cette unité, illustrent cette transition allant du développement d'appareils [15, 16, 17, 18] et de procédés multimodaux appliqués à l'imagerie du petit animal [19, 20] vers des applications portant sur des questions biologiques [21, 22, 23, 24].

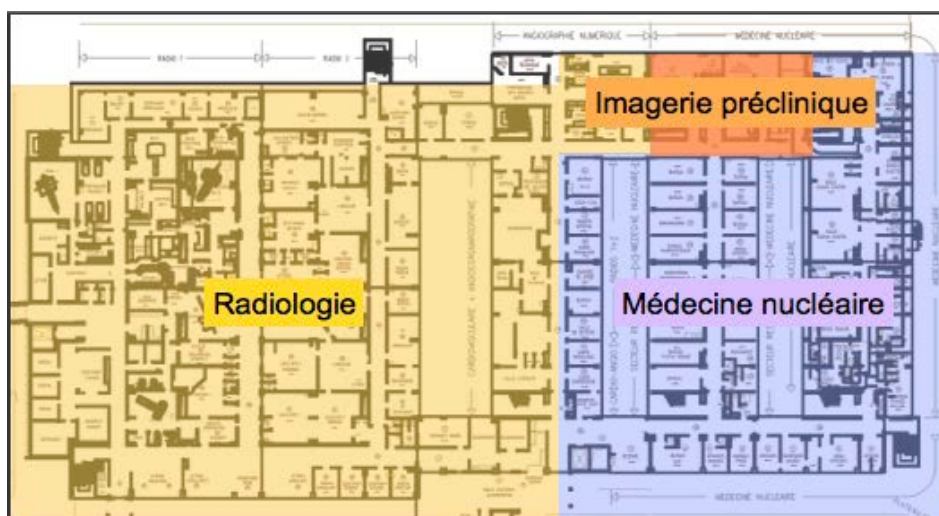


Figure III – Place de l'unité fonctionnelle d'imagerie préclinique (UF 6237) au sein du plateau technique d'imagerie de l'Hôpital de Hautepierre.

Ces travaux ainsi que les expérimentations menées dans ce contexte multimodal, ont conduit à une réflexion sur le **sens des mesures** issues des images. Ce questionnement, à l'origine de ce travail de thèse, est apparu pendant mon stage de master alors que je travaillais sur le développement d'un outil de recalage multimodal (TEMP/TDM/IRM) [25]. Ce manuscrit est ainsi le prolongement logique des thèses et travaux antérieurs et porte sur l'imagerie du petit animal dont il convient à ce stade de proposer une présentation plus complète. L'**imagerie du petit animal** [12,13,14] est la branche de la recherche préclinique qui appuie ses expérimentations sur des animaux de petite taille ; en effet, la recherche préclinique se pratique actuellement majoritairement sur des modèles animaux murins (souris et rats) (figure IV) [14,26] ; elle est une étape en pleine extension de plus en plus promue de la phase préclinique (figure V), et ce pour différentes raisons :

- elle suit naturellement les deux premières recommandations de la **règle éthique des 3R** de Russell et Burch de 1958 : réduction, raffinement et remplacement [26] ; et permet par conséquent une réduction du « coût » lié au nombre limité d'animaux utilisés ;
- elle permet une étude d'animaux *in vivo* pouvant être **non-invasive** ou **mini-invasive**, facilitant ainsi le suivi longitudinal de mêmes individus, sans sacrifices d'animaux, permettant d'augmenter les puissances statistiques. Nous considérons ici sous le terme de « non-invasif » une imagerie réalisée sous anesthésie ; et sous le terme de « mini-invasif », un acte pratiqué sous anesthésie et utilisant l'injection d'un produit de contraste ou d'un radionucléide.
- ses performances (résolution spatiale, sensibilité, etc.) ne cessent de progresser grâce à une recherche qui a été, ces quinze dernières années, très productive en **développements technologiques** ;
- des **cellules d'imagerie** permettant l'anesthésie et le maintien de l'animal dans des conditions homéostatiques lors des acquisitions se sont développées afin de faciliter les procédures et tout en améliorant la prise en charge de ces « patients », on parle alors d'« **animal care** » [27] ; l'objectif prioritaire étant de conserver les animaux vivants, stables physiologiquement sous anesthésie, pendant des durées longues ;
- elle peut exploiter les mêmes modalités qu'en **imagerie médicale** (TDM, IRM, TEMP, TEP, US) par l'usage adapté des mêmes phénomènes physiques, ce qui facilite le transfert des résultats vers la recherche clinique ; on parle alors d'**approche translationnelle**. Par convention, les appareils TDM, TEMP et TEP

destinés à l'imagerie du petit animal sont précédés du préfixe *micro* (μ TDM, μ TEMP et μ TEP) pour rappeler leur résolution spatiale élevée par rapport aux appareils cliniques ;

- elle est aujourd'hui **multimodale** et la taille des animaux en jeu permet l'usage d'autres modalités, qui ne sont pas encore utilisées en routine chez l'Homme : imagerie optique (bioluminescence, fluorescence) [28], imagerie photoacoustique [29] ;
- l'ensemble de modalités accessibles, permet des explorations morphologiques et fonctionnelles à différentes échelles : molécules, cellules, tissus, organes, appareils, corps entier ;
- enfin, de par son côté faiblement invasif et engageant un nombre limité d'animaux, elle est une réponse partielle aux défenseurs des droits des animaux qui militent contre l'**expérimentation animale** en promouvant néanmoins l'usage d'approches par imagerie non ou peu invasive *in vivo* [30].

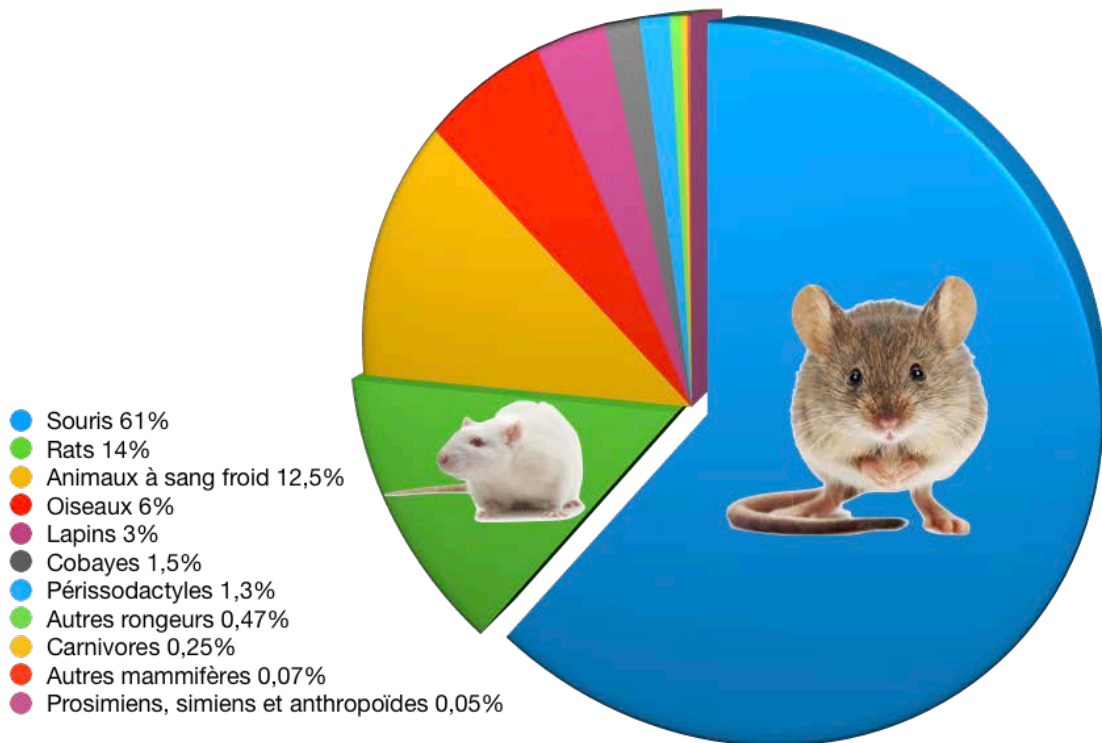


Figure IV - Pourcentages d'animaux utilisés en recherche dans les états membre de l'Union Européenne en 2013. Les souris et les rats sont les espèces les plus utilisées [12].

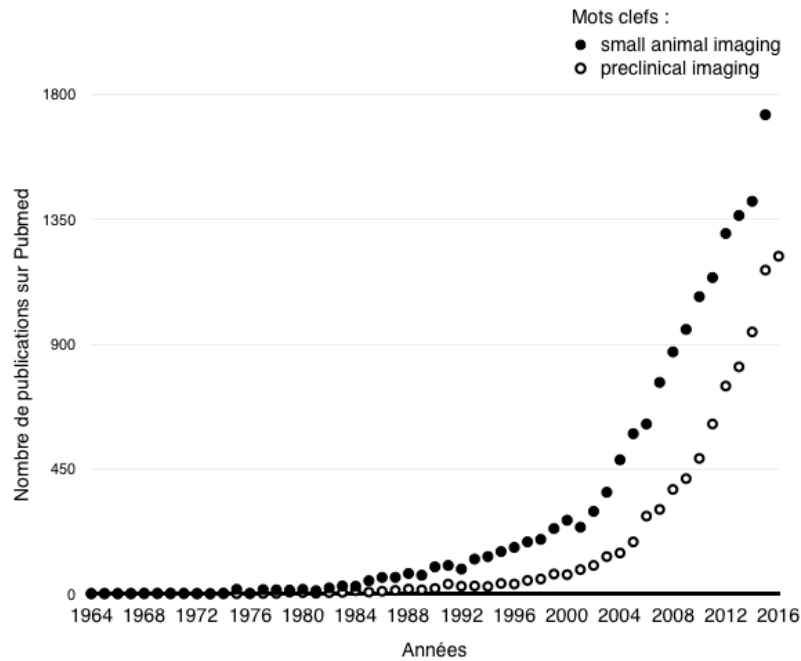


Figure V - Nombre de publications référencées sur Pubmed concernant les mots clefs « small animal imaging » et « preclinical imaging » de 1964 à 2016.

L'exploitation des acquisitions précliniques doit aboutir nécessairement à une **quantification** (figure VI). Contrairement à la pratique clinique quotidienne qui consiste, en l'état actuel, à réaliser majoritairement une interprétation descriptive d'acquisitions radiologiques, les images obtenues chez l'animal en recherche préclinique servent systématiquement de support à la production de **données quantitatives**. En effet, les expériences menées sur l'animal de laboratoire comparent au moins deux groupes dont l'un sert de référence. La reconnaissance d'une différence est validée par une **approche statistique** donc par des valeurs numériques. La relation de l'observateur à l'image est alors changée, car il doit considérer l'image non pas comme une finalité, mais au contraire comme le fondement du processus d'extraction de valeurs numériques ; cette extraction impose ou non des traitements plus ou moins complexes des images acquises ; la tendance actuelle allant vers plus de complexité. Selon la problématique biologique étudiée, ces valeurs extraites peuvent représenter des distances, des volumes, des concentrations de produits, des constantes caractéristiques de cinétiques, de relaxations, des vitesses, des coefficients de diffusion, des comptages, etc.

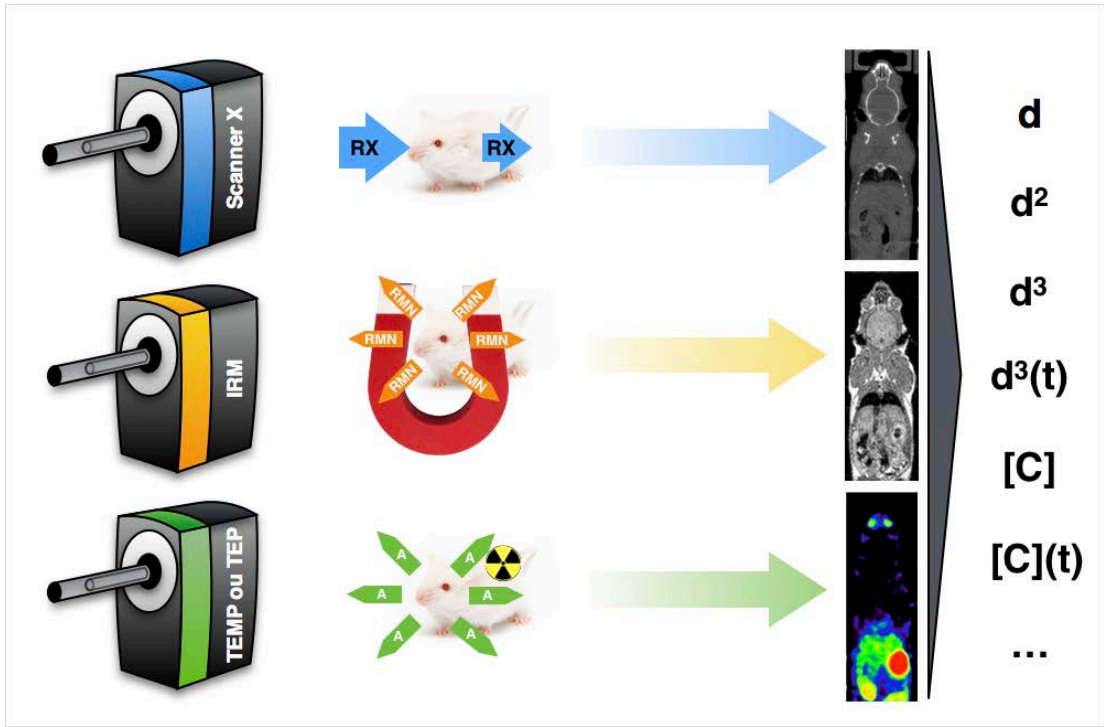


Figure VI - L'imagerie du petit animal consiste en une exploitation quantitative de données issues d'acquisitions multimodales.

Les valeurs issues de ces traitements sont reliées aux valeurs réelles mais au travers d'un **processus de mesure** qui inclut un appareil par essence imparfait. Afin d'être capable d'associer une signification biologique aux mesures extraites des images acquises *in vivo* chez l'animal, il est nécessaire de connaître les **performances**, et par conséquent, les limites des **appareils** utilisés mais également des **procédures expérimentales** en jeu.

Réaliser une exploration *in vivo* par imagerie suit ainsi une chaîne complexe qui nécessite, pour l'interprétation finale des données extraites, de tenir compte de l'ensemble des éléments qui sont listés ci-dessous selon le déroulement chronologique d'une expérience :

- **conditions de maintien de l'animal** pendant la procédure,
- choix de la **modalité**, des paramètres et des méthodes d'**acquisition**,
- **performances** et **défauts** des appareillages utilisés,
- maîtrise de l'image, c'est à dire de la capacité qu'a l'opérateur d'objectiver la **normalité** de la **pathologie** ou de l'**artéfact**,
- choix des éléments à **quantifier** pour répondre à une **problématique**,
- choix des **traitements** de quantification.

Ainsi, hormis le fait que l'échantillon soit vivant, il n'y a aucune raison de distinguer ces mesures de celles réalisées dans un environnement industriel. Il est donc légitime d'assimiler une procédure préclinique donnée, de la phase d'anesthésie à l'affichage des données, à un ensemble identifié à un dispositif de mesure. Par conséquent, lorsqu'une problématique cherche à évaluer des **variations biologiques** « faibles » (distances, volumes, concentrations de produit, etc.), l'expérimentateur se doit de s'interroger sur la signification des variations de mesures extraites des images. Ces variations faibles, le plus souvent présentées sous formes d'écart-types, correspondent-elles à une **incertitude de mesure** de la chaîne globale ? à de la **variabilité biologique** normale ? à l'évolution du **processus biologique** exploré ? Il est certain que ces trois éléments influenceront les résultats, il va donc falloir chercher à les séparer. Les réponses à ces questions nécessitent, en amont, une phase de **qualification des performances** des instruments, des procédures et des méthodes d'imagerie utilisées dont les résultats devront être systématiquement confrontés à la problématique biologique en question. Cette phase d'évaluation préalable n'est pas standardisée actuellement en pratique..., quand elle est évoquée !

L'**objectif** de ce travail de thèse est de mener une réflexion quant à la manière de présenter puis d'interpréter les résultats issus des modalités IRM, μ TDM et μ TEMP du laboratoire en s'inspirant de méthodes employées en imagerie industrielle. Ce travail nécessitera au préalable le développement d'outils communs aux différentes modalités permettant de tester et de qualifier les instruments mais également les méthodes d'explorations employées sur l'animal vivant.

Après un **premier chapitre** introductif consacré à l'état de l'art de l'imagerie préclinique du petit animal et aux instruments et méthodes du laboratoire, un **deuxième chapitre** sera consacré au développement de fantômes communs à différentes modalités permettant la qualification des instruments utilisés. Un **troisième chapitre** s'appuiera sur différents travaux visant à qualifier les méthodes d'exploitations quantitatives issues d'acquisitions précliniques permettant l'optimisation des procédures d'acquisition et des traitements de données. Nous dresserons enfin des perspectives pour la poursuite de ce travail par une discussion sur la manière d'évaluer et d'intégrer des incertitudes de mesure aux résultats.

Références

1. M. Bartscher, U. Hilpert, J. Goebels, et G. Weidemann, « Enhancement and Proof of Accuracy of Industrial Computed Tomography (CT) Measurements », *CIRP Annals - Manufacturing Technology*, vol. 56, n° 1, p. 495-498, janv. 2007.
2. L. De Chiffre, S. Carmignato, J.-P. Kruth, R. Schmitt, et A. Weckenmann, « Industrial applications of computed tomography », *CIRP Annals - Manufacturing Technology*, vol. 63, n° 2, p. 655-677, janv. 2014.
3. R. Wittkowski, « Possibilités analytiques et statistiques pour vérifier l'authenticité des vins », *Bulletin de l'OIV*, vol. 72, n° 825-26, p. 762-771, 1999.
4. J. T. Wessels, A. C. Busse, J. Mahrt, C. Dullin, E. Grabbe, et G. A. Mueller, « In vivo imaging in experimental preclinical tumor research—A review », *Cytometry*, vol. 71A, n° 8, p. 542-549, août 2007.
5. R. J. Jaszczak, J. Li, H. Wang, M. R. Zalutsky, et R. E. Coleman, « Pinhole collimation for ultra-high-resolution, small-field-of-view SPECT », *Phys Med Biol*, vol. 39, n° 3, p. 425, 1994.
6. A. Del Guerra et N. Belcari, « State-of-the-art of PET, SPECT and CT for small animal imaging », *Nuclear Instruments and Methods in Physics Research Section A: Accelerators, Spectrometers, Detectors and Associated Equipment*, vol. 583, n° 1, p. 119-124, déc. 2007.
7. M. Mouden *et al.*, « Impact of a new ultrafast CZT SPECT camera for myocardial perfusion imaging: fewer equivocal results and lower radiation dose », *Eur J Nucl Med Mol Imaging*, vol. 39, n° 6, p. 1048-1055, juin 2012.
8. F. P. Esteves, J. R. Galt, R. D. Folks, L. Verdes, et E. V. Garcia, « Diagnostic performance of low-dose rest/stress Tc-99m tetrofosmin myocardial perfusion SPECT using the 530c CZT camera: quantitative vs visual analysis », *J Nucl Cardiol*, vol. 21, n° 1, p. 158-165, févr. 2014.
9. R. Lima, T. Peclat, T. Soares, C. Ferreira, A. C. Souza, et G. Camargo, « Comparison of the prognostic value of myocardial perfusion imaging using a CZT-SPECT camera with a conventional anger camera », *J Nucl Cardiol*, vol. 24, n° 1, p. 245-251, févr. 2017.
10. N. J. Serkova, « Translational imaging endpoints to predict treatment response to novel targeted anticancer agents », *Drug Resist Updat*, vol. 14, n° 4-5, p. 224-235, oct. 2011.

11. J.-P. Dillenseger et E. Moerschel, *Guide des technologies de l'imagerie médicale et de la radiothérapie: quand la théorie éclaire la pratique*. Elsevier Masson, 2009.
12. R. Grassi *et al.*, « Small animal imaging facility: new perspectives for the radiologist », *Radiol Med*, vol. 114, n° 1, p. 152-167, févr. 2009.
13. B. L. Franc, P. D. Acton, C. Mari, et B. H. Hasegawa, « Small-animal SPECT and SPECT/CT: important tools for preclinical investigation », *J Nucl Med*, vol. 49, n° 10, p. 1651-1663, oct. 2008.
14. « Septième rapport sur les statistiques concernant le nombre d'animaux utilisés à des fins expérimentales et à d'autres fins scientifiques dans les États membres de l'Union européenne », déc. 2013
15. V. Israel-Jost. *Optimisation de la reconstruction en tomographie d'émission monophotonique avec collimateur sténopé*. Thèse de doctorat, Université Louis Pasteur, Strasbourg I, 2006.
16. V. Israel-Jost, P. Choquet, et A. Constantinesco, « A prospective study on algorithms adapted to the spatial frequency in tomography », *Int J Biomed Imaging*, vol. , p. 34-43, juin 2006.
17. C. Goetz. *IRM bas champ : Développement d'un système pour son intégration en imagerie multimodale in vivo du petit animal*. Thèse de doctorat, Université Louis Pasteur, Strasbourg I, 2006.
18. P. Choquet, E. Breton, C. Goetz, C. Marin, et A. Constantinesco, « Dedicated low-field MRI in mice », *Phys Med Biol*, vol. 54, n° 17, p. 5287-5299, sept. 2009.
19. E. Breton. *Applications précliniques de l'IRM à bas champ et sa place dans un contexte multimodal microTEMP et microTDM*. Thèse de doctorat, Université Louis Pasteur, Strasbourg I, 2007.
20. C. Goetz, E. Breton, P. Choquet, V. Israel-Jost, et A. Constantinesco, « SPECT low-field MRI system for small-animal imaging », *J Nucl Med*, vol. 49, n° 1, p. 88-93, janv. 2008.
21. F. Bornert. *Etude des dysmorphoses et de la croissance de la mandibule chez un modèle murin de la dysplasie ectodermique hypohidrotique*. Thèse de doctorat, Université de Strasbourg, 2013.
22. F. Bornert *et al.*, « Subtle Morphological Changes in the Mandible of Tabby Mice Revealed by Micro-CT Imaging and Elliptical Fourier Quantification », *Front Physiol*, vol. 2, p. 15-21, avril 2011.

23. C.I. Gros. *Dysplasie ectodermique hypohidrotique : mise en évidence de nouveaux marqueurs phénotypiques crâniens et post-crâniens chez le mutant Tabby*. Thèse de doctorat, Université de Strasbourg, 2013.
24. A. Jejay. *Ischémie critique chronique des membres inférieurs : implication mitochondriale chez l'Homme et mise au point d'un modèle murin permettant l'évaluation de conditionnements pharmacologiques*. Thèse de doctorat, Université de Strasbourg, 2013.
25. J.-P. Dillenseger *et al.*, « Coregistration of datasets from a micro-SPECT/CT and a preclinical 1.5 T MRI », *Nuclear Instruments and Methods in Physics Research Section A: Accelerators, Spectrometers, Detectors and Associated Equipment*, vol. 702, p. 144-147, févr. 2013.
26. J. Tannenbaum et B. T. Bennett, « Russell and Burch's 3Rs then and now: the need for clarity in definition and purpose », *J Am Assoc Lab Anim Sci*, vol. 54, n° 2, p. 120-132, mars 2015.
27. G. Demers, G. Griffin, G. D. Vroey, J. R. Haywood, J. Zurlo, et M. Bédard, « Harmonization of Animal Care and Use Guidance », *Science*, vol. 312, n° 5774, p. 700-701, mai 2006.
28. C. Martelli, A. L. Dico, C. Diceglie, G. Lucignani, et L. Ottobrini, « Optical imaging probes in oncology », *Oncotarget*, vol. 7, n° 30, p. 48753-48787, avr. 2016.
29. P. Beard, « Biomedical photoacoustic imaging », *Interface Focus*, vol. 1, n° 4, p. 602-631, août 2011.
30. « 2000s - Significant advancements in real-time 3D imaging », *FRAME*. [En ligne]. Disponible sur : <http://www.frame.org.uk/2000s-significant-advancements-in-real-time-3d-imaging/>. [Consulté le : 07-juin-2017].

Chapitre 1

*Imagerie préclinique du petit animal ;
place actuelle et état de l'art.*

1.1. Introduction

Ce premier chapitre présente les principales caractéristiques actuelles de l'imagerie du petit animal. Les **choix organisationnels** de la plateforme d'imagerie préclinique (UF 6237) ainsi que les outils de préparation et de suivi de l'animal seront décrits avant de présenter les principales caractéristiques techniques des appareils d'imagerie accessibles au niveau du laboratoire. L'intérêt des **approches multimodales** et la complexité de recalage des acquisitions issus de différents appareils seront également présentés dans cette première partie. Le contexte **éthique** et le **cadre législatif** feront l'objet d'une deuxième partie, qui se poursuivra par une description de la **physiologie** et de l'**anatomie sectionnelle** de la souris de laboratoire. Ces éléments permettront de présenter au lecteur non initié les connaissances préalables à toute investigation préclinique sur le petit animal. Une dernière partie présentera les **collaborations multidisciplinaires** auxquelles j'ai participé pendant cette période doctorale.

1.2. Choix structurels et organisationnels du laboratoire d'imagerie préclinique.

1.2.1. Organisation d'ensemble

Le laboratoire d'imagerie préclinique occupe une surface de 220 m² (figure 1.1), il est intégré au milieu plateau technique d'imagerie médicale (radiologie et médecine nucléaire) du **CHU de Strasbourg-Hautepierre** (voir Introduction - figure III). Cette situation vise à **promouvoir** et à **faciliter les discussions et les échanges** entre les scientifiques spécialistes de l'imagerie préclinique et le personnel médical et paramédical spécialisé en imagerie, mais aussi avec les cliniciens dont certaines questions méritent et justifient une expérimentation préclinique fondée sur l'imagerie. Le laboratoire se compose d'un secteur de développements d'instruments, et d'un **secteur préclinique**; c'est dans ce dernier que s'est effectué les travaux présentés dans ce manuscrit. Le plateau préclinique du laboratoire dispose de 3 appareils d'imagerie :

- **IRM préclinique de 1,5 T** (Optimouse 1.5, RS2D, Mundolsheim, France)
- **μTEMP-TDM** (eXplore speCZT Vision 120, GE, Waukesha, Etats-Unis)
- **gamma-caméra** (Gaede Gmbh, Freiburg, Allemagne)

L'ensemble des équipements nécessaires à la réalisation de procédures précliniques, de la **gestion des animaux** au traitement et à l'**archivage** des données, complètent ces appareils. L'organisation d'ensemble répond aux **exigences réglementaires** de l'expérimentation animale mais également aux exigences en termes de **radioprotection** et de gestion des traceurs radioactifs. Un principe de « marche en avant » a été recherché, de même que la possibilité d'y travailler de manière efficace avec un faible effectif.

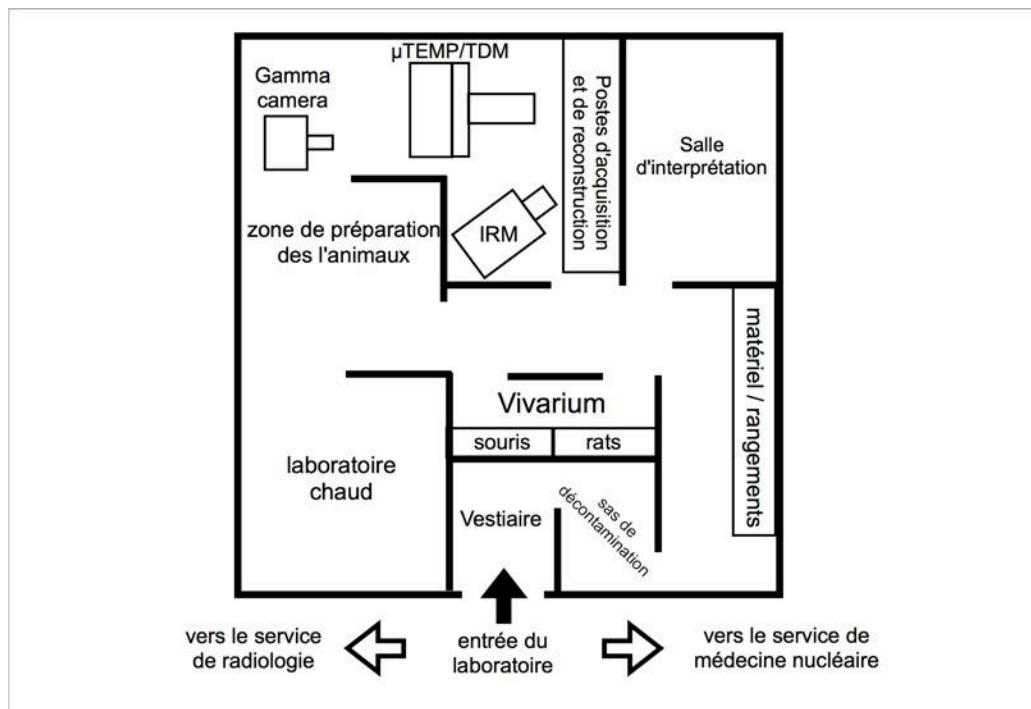


Figure 1.1 - Plan d'ensemble du laboratoire d'imagerie préclinique (UF 6237), situé au milieu du plateau technique d'imagerie médicale de l'Hôpital de Hautepierre.

1.2.2. Éléments d'anesthésie, de chauffage et de surveillance

Lors des expérimentations les animaux sont anesthésiés pour faciliter leur manipulation et permettre leur immobilité lors des procédures d'imagerie, prérequis à l'obtention d'images exploitables. L'**anesthésie** vise donc l'inconscience mais également à limiter la perception de douleur (lors de la mise en place d'un cathéter par exemple) sans mettre en péril la vie de l'animal, ni rendre les procédures plus difficiles à mettre en oeuvre. La technique d'anesthésie choisie doit avoir une incidence limitée sur les paramètres physiologiques de manière à les maintenir proches des valeurs de l'animal vigile [1]. Elle doit également permettre un réveil et une récupération rapides, ainsi

qu'un usage répété **sans toxicité**, enfin, elle doit pouvoir facilement se prolonger le cas échéant ; en effet certains protocoles qui seront présentés dans ce manuscrit ont nécessité une durée d'anesthésie supérieure à deux heures. Afin de respecter ces conditions, l'ensemble des anesthésies ont été réalisées sous forme gazeuse avec un mélange d'air et d'**isoflurane**. Il est connu que les effets hémodynamiques de l'isoflurane sont moindres que ceux des anesthésiques non volatiles (uréthane, pentobarbital, kétamine-xylazine, tribromoéthanol). La dose d'isoflurane doit néanmoins être limitée car un excès provoque des effets cardio-dépresseurs [1,2]. Il a été montré qu'une dose de 1,5% d'isoflurane exerce un impact mineur sur les paramètres physiologiques des souris de souche CD-1 et C57BL6 [2]. Lors des expériences d'imagerie présentées dans ce mémoire, le protocole d'anesthésie gazeuse appliqué est le suivant :

- **Induction** de l'anesthésie à concentration élevée (5% d'isoflurane) dans une chambre à induction pendant une à deux minutes,
- Maintien à une concentration de 2% lors de la pose (non systématique) d'un cathéter sur une table chauffée, et pendant la mise en place de l'animal dans la **cellule d'imagerie**,
- Une fois l'animal positionné dans la cellule d'imagerie, la dose d'isoflurane délivrée est abaissée à 1,5% afin d'atteindre un rythme respiratoire proche des valeurs moyennes de l'animal vigile au repos. Cette étape d'attente d'un **équilibre homéostatique** se déroule pendant 20 minutes, période fondée sur notre expérience à partir de l'enregistrement de signaux électriques (monitoring cardiaque et respiratoire) ;
- La cellule d'imagerie, contenant animal anesthésié et monitoré, est ensuite déplacée vers la modalité d'imagerie choisie pour l'étude, et est alors directement connectée au support qui assure la délivrance des gaz, de l'air chaud et la transmission des signaux électriques. Nous nommerons par la suite cet élément « **support de cellule** ».

Lors de l'anesthésie, l'animal doit être chauffé pour limiter le risque de décès par **hypothermie**. En effet, chez la souris, le rapport surface corporelle sur volume corporel est élevé ce qui favorise les échanges thermiques avec l'environnement. Sans dispositif de chauffage, la température de l'animal chute rapidement dans l'heure suivant le début de l'anesthésie et devient dangereuse sous les 33°C. Des

dispositifs de chauffage favorisant le maintien de l'homéostasie (37°C) sont aujourd'hui développés et intégrés directement dans les cellules d'imagerie utilisées au laboratoire (Minerve, Esternay, France) (figure 1.2). Ces dispositifs de chauffage exploitent un flux d'air chaud circulant dans l'épaisseur du lit sur lequel est déposé l'animal dans la cellule d'imagerie ; dans ces conditions, l'usage de l'air chaud ne génère pas d'interférence avec les phénomènes physiques employés dans les appareils d'imagerie.

Afin de suivre l'état physiologique de l'animal tout le long d'une procédure [3], un **monitoring respiratoire** est systématiquement réalisé en temps réel. Ce dispositif de suivi est disponible sur les cellules d'imagerie utilisées, il se présente sous la forme d'un ballon capteur de pression que l'utilisateur positionnera sous la partie ventrale de l'animal. Vérifier la stabilité des fréquences respiratoires chez l'animal est en effet nécessaire pour évaluer l'état de l'animal ; dans notre expérience, il s'agit de l'indicateur le plus précoce signant une évolution délétère de l'animal. Un dosage trop important d'isoflurane ou une baisse de température corporelle entraînent généralement une diminution de la fréquence respiratoire. En cas de chute trop importante de fréquence respiratoire, l'opérateur peut alors décider soit de modifier les paramètres d'anesthésie ou/et de chauffage, soit décider d'arrêter l'acquisition en cours.

Avec les dispositifs actuels, tels que des électrodes en carbone [4], il est également possible de réaliser un monitoring de la fréquence cardiaque de l'animal (figure 1.3). L'usage de ce monitoring est utilisé en pratique pour la réalisation d'acquisitions cardiaques synchronisées (cardiac gating) mais également pour la surveillance de l'animal. En effet, tout comme la fréquence respiratoire, un dosage anesthésique trop important ou une baisse de température corporelle entraînent également une baisse de la fréquence cardiaque. La figure 1.4 illustre l'impact des conditions de chauffage de l'animal sur la fréquence cardiaque de l'animal [5]. Le suivi des conditions d'anesthésie et de chauffage de l'animal via les dispositifs intégrés à la cellule d'imagerie est ainsi nécessaire afin de s'assurer, notamment en médecine nucléaire, d'une distribution de traceur reproductible [5].




Figure 1.2 - Cellule d'imagerie de marque Minerve. Ces cellules sont équipées d'un masque d'anesthésie (*), d'un ballon capteur de pression pour le monitoring respiratoire (flèche noire), et d'électrodes en fibres de carbone [4] pour le monitoring cardiaque (flèches blanches) (a, b). L'ensemble peut être transporté (c) et adapté aux supports de cellule (**) des différentes modalités d'imagerie (d).

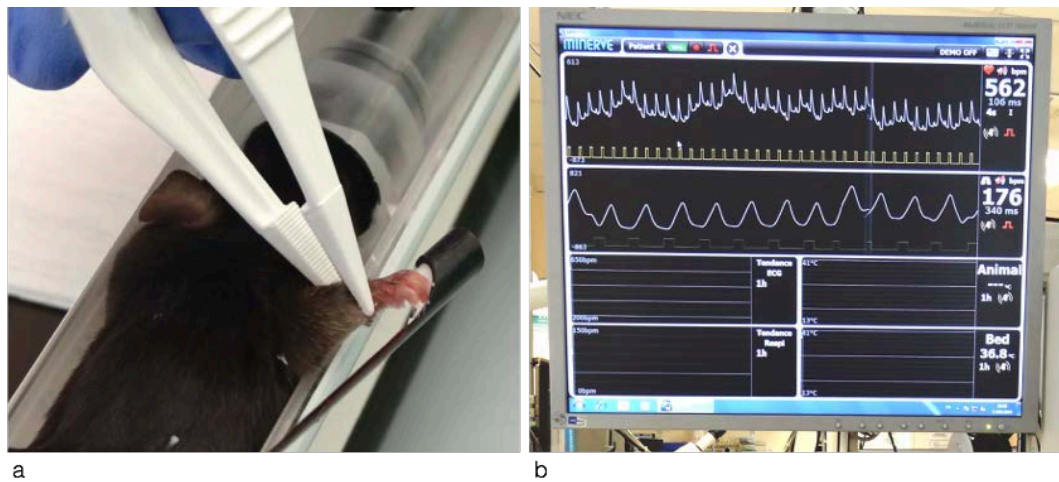


Figure 1.3 - Mise en place d'une souris dans une cellule d'imagerie (a), écran de suivi des rythmes respiratoire et cardiaque (b).

Les modèles de cellules d'imagerie qui équipent le laboratoire (Minerve, Esternay, France) remplissent l'ensemble de ces fonctions, elles sont ainsi équipées (figure 1.2) :

- de connectiques permettant l'arrivée et l'extraction de gaz (isoflurane + air) ;
- d'un support permettant la **contention** de la tête de l'animal dans le **masque d'anesthésie**, incluant un dispositif d'extraction des gaz d'anesthésie ;
- d'un **capteur de température** interne relié à une unité externe de contrôle et de réglage de la température de chauffage ;

- d'un tube de fermeture permettant un **maintien des conditions** de chauffage ;
- de **connectiques** spécifiques à la mise en place d'un ballon de **monitoring respiratoire** et de connectiques spécifiques à l'utilisation d'électrodes en carbone pour le **monitoring cardiaque** [4].

L'aboutissement aux dispositifs actuellement commercialisés et utilisés dans le laboratoire a bénéficié d'échanges entre la société Minerve (Minerve, Esternay France) et le laboratoire qui a testé les premiers prototypes dès 2004.

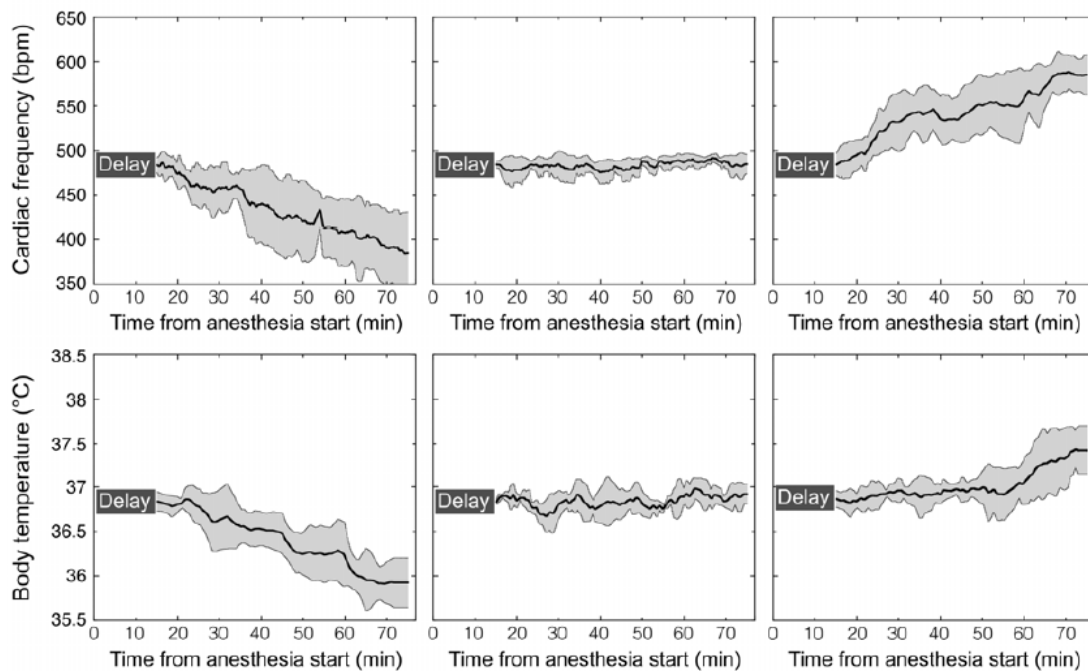


Figure 1.4 – Stabilité des fréquences cardiaques de la souris en fonction de la température de la cellule d'imagerie. Après 15 minutes de stabilisation physiologique (delay), les conditions initiales de chauffage de la consigne ont été, pour 3 groupes de 6 individus de même souche, diminuées à 33°C (conditions sub-optimales, colonne de gauche), maintenues à 35°C (conditions optimales, colonne du milieu) et augmentées à 37°C (colonne de droite). L'enregistrement des données s'est effectué sur 60 minutes, la valeur moyenne et les écart-types ont été calculés dans chaque groupe sur 6 individus [5].

1.2.3. Modalités d'imagerie accessibles au laboratoire

1.2.3.1. IRM préclinique à champ clinique

L'IRM présentée ici a été développée par la société RS2D (RS2D, Mundolsheim, France) en **collaboration** directe avec le laboratoire. Son installation en 2011, en tant que **prototype**, résulte d'un partenariat financé par la région Alsace. L'environnement du laboratoire a servi de support à la

phase de test de cet appareil dans des conditions précliniques réelles ce qui a permis à la fois le prolongement de son développement technique tout en accompagnant sa phase pré-commerciale, le laboratoire servant alors de site de démonstration lors de visites de partenaires industriels ou académiques. Cet IRM (Optimouse 1.5, RS2D, Mundolsheim, France) exploite un champ magnétique horizontal de **1.5 T** généré par une technologie supraconductrice (Cryomagnetics, Oak Ridge, USA) sans hélium liquide dite *cryogen free*. Le système de refroidissement utilise un compresseur d'hélium gazeux refroidi à l'eau (Cryomech CP2800, Syracuse, Etats-Unis) et situé dans une pièce spécifique de 3 m² à environ 15 m de l'appareil. Cette même pièce accueille les amplificateurs de gradients (AE Techron LVC 5050, Elkhard, Etats-Unis). L'aimant pèse 350 kg, et repose sur une surface de 1,2 x 2 m². La ligne des 5 G s'étend à 35 cm autour des limites physiques de l'appareil, ce qui permet d'installer l'IRM à proximité d'autres modalités d'imagerie (μ TEMP, μ TEP, μ TDM,...) (Figure 1.5) sans risque d'interférence entre les équipements. L'homogénéité du champ magnétique est accrue par 7 circuits de correction pour atteindre une homogénéité de ± 1 ppm dans une sphère de 75 mm de diamètre. L'amplitude maximale des gradients (Magnex Agilent, Santa Clara, Etats-Unis) utilisés est de 20 mT/m/A et peut être atteinte en 0,1 ms. Deux bobines émettrices/réceptrices en géométrie de cage d'oiseau (bird cage) sont disponibles (RapidBiomedical, Würzburg-Rimpar, Allemagne) et présentent respectivement des diamètres internes de 41 mm et de 72 mm pour l'imagerie de la souris ou du rat. L'électronique embarquée (Chaméléon, RS2D, Mundolsheim, France) propose 8 canaux de réception. Les images IRM sont directement exportées en format DICOM vers une station de travail multimodale OsiriX (<http://www.osirixviewer.com>) [6].




Figure 1.5 - Appareils IRM et μ TEMP-TDM du laboratoire.

1.2.3.2. μ TEMP-TDM

L'appareil hybride μ TEMP-TDM utilisé au laboratoire est le fruit d'un partenariat avec la société General Electric (GE) datant de 2007. L'environnement du laboratoire a servi de support à la phase de développement de cet appareil en conditions précliniques réelles, mais également de site de démonstrations. L'appareil (eXplore speCZT Vision 120, GE, Waukesha, USA) [7] est situé à environ 2 mètres de l'IRM (figure 1.5).

La partie μ TDM de l'appareil exploite un tube à rayons X à petit foyer (foyer optique : $0,6 \times 0,6 \text{ mm}^2$) placé à 90 cm d'un détecteur plan en iodure de césium (CsI) associé à un capteur CCD. Les paramètres accessibles s'étendent de 70kV à 120kV pour la tension et de 20 à 50 mA pour le courant. Le volume d'acquisition par rotation correspond à un cylindre de 85 mm de diamètre et de 55 mm de long. Il est possible de combiner séquentiellement jusqu'à 5 volumes pour atteindre une longueur de volume exploré de 250 mm. Trois dimensions de voxels reconstruits sont accessibles : $25 \times 25 \times 25 \text{ }\mu\text{m}^3$, $50 \times 50 \times 50 \text{ }\mu\text{m}^3$ et $100 \times 100 \times 100 \text{ }\mu\text{m}^3$, cette dernière étant la plus utilisée pour l'imagerie *in vivo*.

La partie μ TEMP de cet appareil hybride est composée d'un anneau de 10 détecteurs plans en CZT de $8 \times 8 \text{ cm}^2$, composés de pixels de 2,4 mm de côté, pour une fenêtre énergétique de 20 à 200 keV, et une résolution en énergie

inférieure à 7% à 140 keV. Au centre de cette couronne de détecteurs est mis en place un collimateur cylindrique de type **multi-sténopé** (*multipinhole collimators*) (voir Introduction - figure IIa), dont il existe plusieurs configurations géométriques en fonction de la résolution spatiale et des dimensions de l'animal étudié (rat ou souris) [7]. Le collimateur utilisé lors des expérimentations décrites dans ce manuscrit présente une **configuration cylindrique multi-sténopée rotationnelle** (7 ouvertures de 1 mm de diamètre) en tungstène dont la géométrie est adaptée aux dimensions de la souris en offrant un champ de vue (*Field of view : FOV*) de 34 mm de diamètre. L'acquisition étant hélicoïdale, la longueur d'acquisition pourra être adaptée à la taille de la région à explorer au prix d'un allongement de la durée d'acquisition.

1.2.3.3. *Gamma-caméra dédiée*

Cet appareil est initialement une **gamma-caméra** clinique petit champ, dédiée à l'exploration de la thyroïde (Gaede GmbH, Freiburg, Allemagne) dotée d'un cristal en iodure de sodium (NaI) dopé au thallium de 6,5mm d'épaisseur et de 25 photo-multiplicateurs proposant un champ de vue planaire de 17 x 17 cm². L'appareil d'origine a été modifié au laboratoire ; il est monté sur un statif (figure 1.6), permettant d'effectuer une **rotation** nécessaire à l'obtention d'images tomographiques. Cet appareil permet ainsi de réaliser soit des **acquisitions planaires** en 2D (statiques ou dynamiques), soit des **acquisitions tomographiques** TEMP. Dans ce cas les coupes sont reconstruites avec une méthode de reconstruction algébrique développée au laboratoire, qui tient compte des défauts spécifiques du centre de rotation de la caméra. Il permet d'atteindre une résolution isotrope de 1 x 1 x 1 mm³, pour des voxels reconstruits de 0,47 x 0,47 x 0,47 mm³ [8].

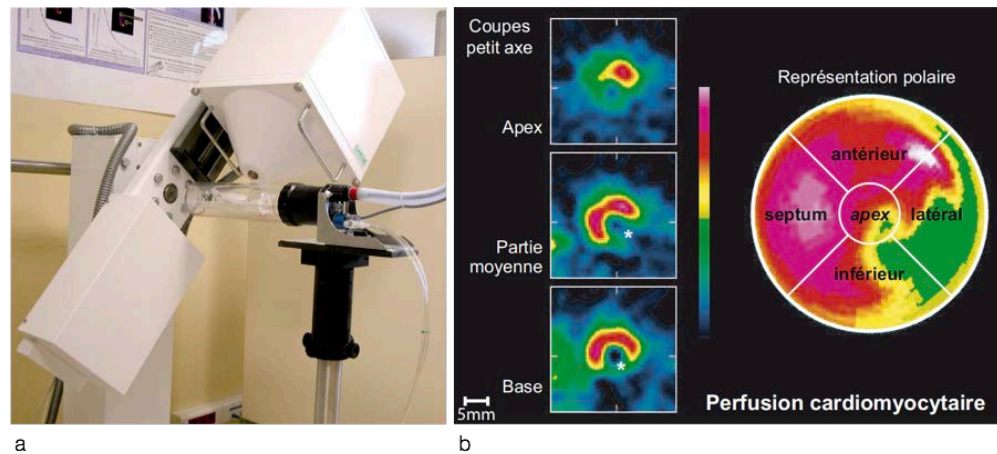


Figure 1.6 – Photographie de la gamma-caméra dédiée à l'imagerie du petit animal (a). Coupes μ TEMP cardiaques obtenues avec ce dispositif chez un modèle de rat infarci ; mise en évidence d'un infarctus inféro-latéral estimé à 30% de la masse myocardique gauche (b) [8].

1.2.3.4. Autres modalités

La disposition des appareils dans le laboratoire a également permis l'ajout d'appareils complémentaires et temporaires pour tester de nouvelles configurations matérielles avec différents partenaires industriels :

- Alignement d'un **anneau TEP** (Sedecal, Madrid, Espagne) avec l'IRM préclinique (Optimouse 1.5, RS2D, Mundolsheim, France) (figure 1.7). Ce type de configuration est en très vogue actuellement en imagerie du petit animal. Ainsi l'ensemble des constructeurs développent et commencent à commercialiser des appareils hybrides μ TEP-IRM permettant de répondre à cette **tendance**. L'entreprise RS2D, partenaire du laboratoire s'est, après plusieurs essais industriels, associée avec le groupe Mediso (Mediso, Budapest, Hongrie) qui propose actuellement un appareil μ TEP-IRM associant en ligne un anneau TEP et un IRM de 3 T.

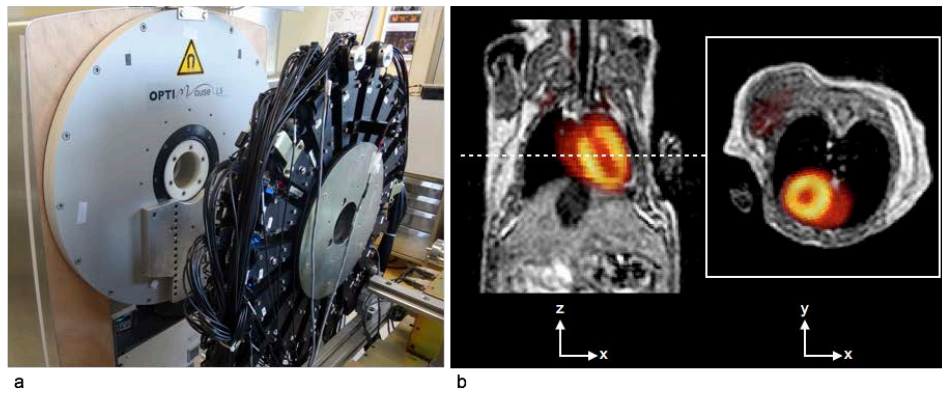


Figure 1.7 - Photographie d'ensemble de l'alignement d'un anneau de TEP avec l'IRM préclinique (a). Exemples d'acquisitions fusionnées TEP-IRM cardiaque réalisées sur ce dispositif (b).

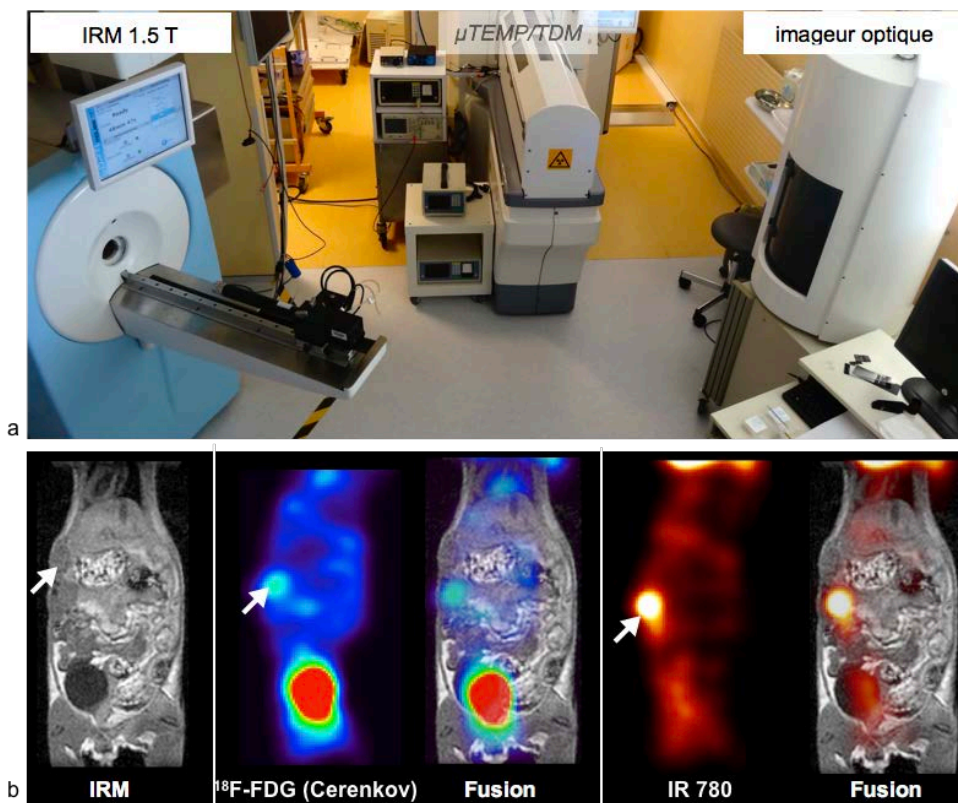


Figure 1.8 - Photographie d'ensemble de l'alignement d'un imageur optique avec l'IRM préclinique (a). Exemples d'acquisitions optiques fusionnées avec l'IRM - visualisation d'une tumeur (flèche blanche) suite à l'implantation de cellules cancéreuses coliques humaines (HT-29) (b).

- Installation d'un appareil d'**imagerie optique** permettant l'acquisition d'images de bioluminescence et de fluorescence (PhotonImager, BiospaceLab, Paris, France). Cet appareil a été employé pour des

acquisitions employant l'effet **Cerenkov**¹ [9] et donc la visualisation de traceurs radiomarqués par émetteurs de positons (figure 1.8).

1.2.4. Recalage et fusion de données multimodales IRM, μ TDM, μ TEMP

1.2.4.1. *Eléments théoriques*

L'étape de **recalage** consiste à placer des images dans un même repère volumique (x,y,z) pour rendre possible la comparaison, la fusion et la soustraction de données. Le principe général consiste à définir une image ou un volume source qui sera transformé pour correspondre à l'image ou au volume cible. On peut considérer que le volume source sera manipulé (déformation, transformation) pour correspondre au repère du volume cible, ce dernier restant fixe.

Recaler des données pose plusieurs questions :

- Quels **attributs** (= informations) de l'image utiliser pour guider le recalage ?
- Comment définir la **ressemblance** ou/et la distance inter-images ?
- Quelle **transformation géométrique** utiliser pour faire correspondre parfaitement l'image (ou volume) source sur l'image (ou volume) cible ?
- Comment évaluer le résultat ?

Il existe deux types d'approche du recalage [10] :

- Le **recalage rigide** = global (figure 1.9 a) : la déformation est la même pour l'ensemble de l'image (ou volume) source. Ce recalage fait intervenir un nombre limité de **transformations** : translations, rotations,

¹ **Principe de l'imagerie Cerenkov.** L'effet Cerenkov a été découvert en 1934 par Pavel A. Cerenkov. Cet effet se produit lorsqu'une particule chargée se déplace avec une vitesse supérieure à la vitesse de phase de la lumière. Dans le vide, la vitesse de la lumière (v) vaut c ($v=c$). Dans un matériau, l'indice optique n décrit comment la vitesse de la lumière va être modifiée dans celui-ci ($v = c/n$). Pour une particule chargée donnée, et en fonction du milieu, il existe une énergie cinétique minimale E telle que l'effet Cerenkov est possible, ce seuil dépend uniquement de l'indice du milieu n et de la masse de la particule m . A titre d'exemple dans l'eau ($n=1,33$) ce seuil est de 264 keV pour un positon (β^+). Si le seuil est dépassé, on observe alors une émission de photons appelés rayonnement Cerenkov dont le spectre s'étend de l'ultraviolet (UV) à l'infrarouge (IR) de manière continue. Il est possible de détecter ces photons et ainsi de réaliser une imagerie Cerenkov in-vivo chez la souris suite à l'injection d'un émetteur β^+ tel que le ^{18}F -FDG. Des études ont montrées que les images optiques obtenues sont cohérentes avec des images obtenues en imagerie PET.

agrandissements. Ce type de recalage s'applique principalement pour les recalages **intra-individus** qui permettent notamment :

- la fusion de volumes issus de modalités différentes (ex : TEP-TDM, TEMP-TDM, TEP-IRM)
 - le suivi longitudinal de lésions pathologiques (ex : suivi de croissance tumorale)
 - le suivi cinétique de volumes issus d'une acquisition dynamique (ex : caractérisation des mouvements cardiaques en ciné-IRM)
- Le **recalage non-rigide** (figure 1.9 b) : la déformation peut varier localement dans l'image (ou dans le volume). Il concerne principalement le recalage **inter-individus** et permet un degré de liberté plus important. Ses applications sont principalement la construction et l'utilisation d'atlas probabilistes pour l'analyse statistique de variations anatomiques ou fonctionnelles, normales ou pathologiques, au sein d'un groupe d'individus.

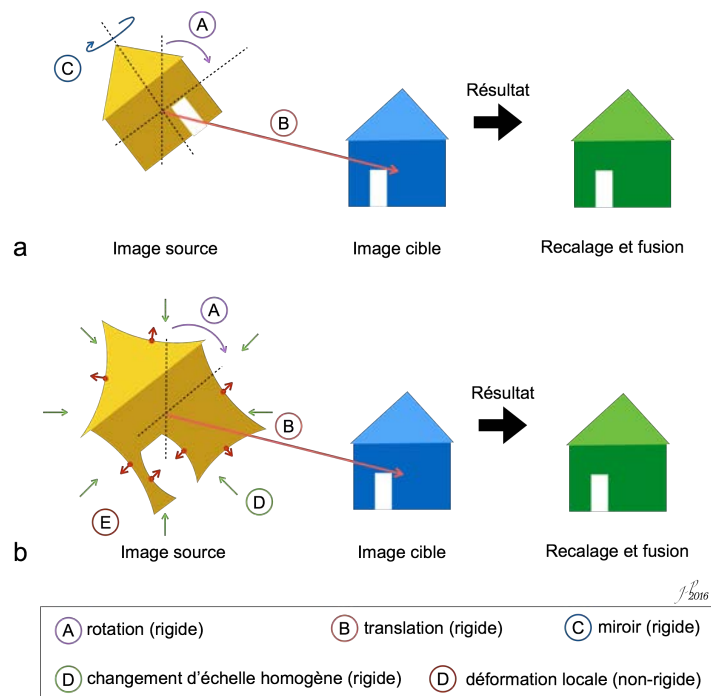


Figure 1.9 - Méthodes de recalage rigide (a), non rigide (b) [11].

Plusieurs approches permettent le recalage d'images :

- Approche **manuelle** (figure 1.10 a) : l'opérateur, en fonction de son expérience et de ses connaissances notamment anatomiques, déforme

manuellement la source (de manière rigide ou non-rigide) pour la faire correspondre à la cible.

- À l'aide d'attributs géométriques communs aux 2 volumes (repères remarquables) (figure 1.10 b) : points, courbes, surfaces. Les **marqueurs remarquables** sont soit :
 - des attributs intrinsèques = information issue directement des images. Il peut s'agir de marqueurs remarquables au niveau **anatomique** par exemple.
 - des attributs extrinsèques = **marqueurs externes** au sujet et communs aux 2 groupes d'images (source et cible). Ce principe est particulièrement intéressant en regard d'acquisitions multimodales réalisées sur des appareils différents. La détection de ces attributs peut soit être réalisée automatiquement par le logiciel de recalage, soit être réalisée manuellement par l'utilisateur qui détecte et positionne des marqueurs communs (*landmarks ou markers*) aux 2 volumes d'images.
- À l'aide d'attributs iconiques (figure 1.10 c) : ils sont intrinsèques, le **critère de similarité** est guidé par les contrastes de l'image.
- En combinant les approches géométriques et iconiques.

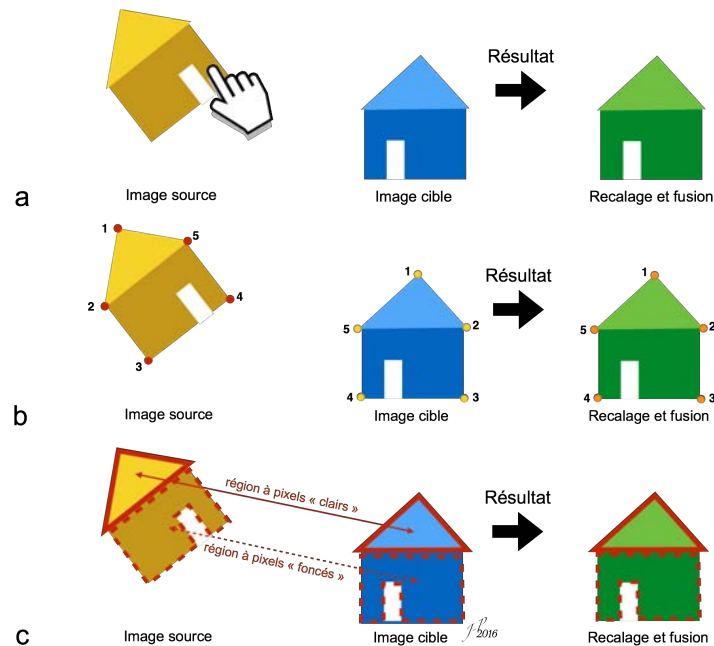


Figure 1.10 - Les différentes approches de recalage : approche manuelle (a), par attributs géométriques (b), par attributs iconiques (c) [12].

Une fois les séries d'images recalées il sera possible de réaliser des **soustractions** et des **fusions** d'images ou de volumes.

- Au sein d'un même individu pour une même modalité (= recalage intra-individu monomodal) : **suivi longitudinal** (dans le temps) de l'évolution de la normalité ou d'une pathologie.
- Au sein de plusieurs individus pour une même modalité (= recalage inter-individu monomodal) :
 - mise en correspondance d'images provenant de sujets différents pour la construction et l'utilisation d'**atlas** probabilistes (de la normalité notamment),
 - mise en correspondance d'un individu et d'un atlas de référence.
- Au sein d'un même individu pour **plusieurs modalités** (= recalage intra-individu multimodal) = fusion d'informations distinctes (le plus souvent : fonctionnelles vs morphologiques). C'est l'application la plus courante en routine clinique et préclinique.

1.2.4.2. *Développements pratiques au sein du laboratoire*

L'utilisation de deux appareils distincts (μ TEMP-TDM et IRM) regroupant 3 modalités d'imagerie entraîne les possibilités de recalage suivantes :

- Au sein du même appareil **μ TEMP-TDM**, le recalage des données fonctionnelles (μ TEMP) et morphologiques (μ TDM) est réalisé automatiquement par le dispositif et correspond à un recalage rigide qui entraîne la modification de la coordonnée z des voxels de la modalité μ TEMP. Cette modification correspond à la distance (en z) séparant l'isocentre des 2 parties (μ TEMP et μ TDM).
- Dans le cas d'un recalage impliquant des données **IRM**, il n'existe pas d'automatisme. J'ai développé, lors de mon stage de master, un dispositif de recalage rigide exploitant des attributs extrinsèques (figure 1.11). Ce dispositif est constitué d'un cathéter (diamètre externe : 1,1 mm / diamètre interne : 0,64 mm) fixé sur une plaque de plastique flexible dont la géométrie semi-cylindrique est adaptée au lit de la cellule d'imagerie. Le cathéter décrit différentes boucles qui serviront, lors de l'étape de recalage, de support à la mise en place des

marqueurs fiduciaires. Le cathéter est rempli d'une solution dite « multimodale » contenant 50% d'iode (300 mgI/mL) pour le repérage TDM, 50% d'eau additionnée de CuSO_4 (2 g.L⁻¹) détectable en IRM. A ce mélange est ajouté 37MBq (1 mCi) de ^{99m}Tc pour le repérage en TEMP. Il faut moins de 30 secondes pour remplir le cathéter et positionner le système dans le lit de l'animal (figure 1.11). Ce **dispositif de recalage** a été évalué et a fait l'objet d'une publication acceptée en 2013 lors de mon stage de Master [12] ; il a été retenu que l'**erreur de recalage** liée à cet outil reste inférieure à la résolution spatiale de la modalité fonctionnelle (TEMP) en jeu ce qui est considéré comme pertinent au regard d'autres méthodes existantes et de sa simplicité d'utilisation en pratique [13]. Des résultats de fusions multimodales obtenues après recalage sont présentés dans la figure 1.12. Le principe de ce dispositif a en partie été copié en 2015 par la société Bruker (Bruker Biospin, Bruker corporation, Billerica, Etats-Unis) pour le développement d'un lit multimodal à marqueurs communs [14].




Figure 1.11 - Présentation (a), remplissage (b) et mise en place (c) de l'outil de recalage dans le lit de l'animal. Visualisation de la configuration finale (d) avant le passage vers les modalités d'acquisition.

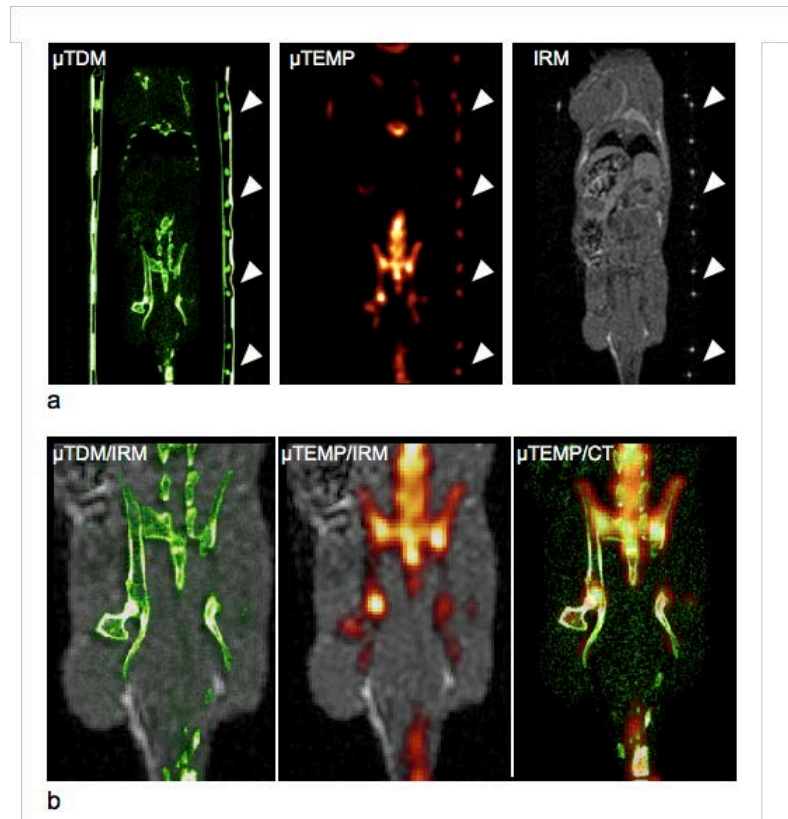


Figure 1.12 – Acquisitions μ TDM, μ TEMP et IRM avec dispositif de recalage (flèches blanches) (a). μ TDM : voxel à $100 \times 100 \times 100 \mu\text{m}^3$, 5 minutes d'acquisition ; IRM : Echo de gradient 3D pondéré en T1 ($\alpha = 70^\circ$ / TR = 25ms TE = 10ms), voxel à $500 \times 500 \times 500 \mu\text{m}^3$, 17 minutes d'acquisition ; μ TEMP (SPECT) : voxel à $330 \times 330 \times 330 \mu\text{m}^3$, 6 mCi d'activité, 50 minutes d'acquisition Durée totale du protocole : 1 heure 20 minutes. Volumes acquis recalés et fusionnés (b).

1.3. Place de l'imagerie en expérimentation animale

1.3.1. Place actuelle et règles éthiques

On estime qu'entre **50 et 100 millions d'animaux** sont destinés chaque année dans le monde à l'**expérimentation animale** [15]. Les **rats** et les **souris** sont les espèces les plus utilisées car elles offrent plusieurs avantages tels qu'un cycle de vie court, un élevage simple et peu encombrant, une **prolificité élevée**, et sont également l'objet d'une compassion moindre dans l'opinion publique par rapport à d'autres mammifères tels que les primates, ou les carnivores domestiques par exemple. Aussi, les techniques de **modifications génétiques** (transgénèse) sont aujourd'hui maîtrisées ce qui offre un large panel de modèles pathologiques murins. Des établissements se consacrent aujourd'hui exclusivement à l'élevage de souris, au développement de modèles

pathologiques et à leur exploration. L'institut Clinique de la Souris (ICS), créé en 2002 par le Professeur Pierre Chambon et basé à Strasbourg, présente environ 200 projets de mutagenèse par an. Cet institut dispose 6200 m² de laboratoires dont une animalerie de 1500 m² pouvant héberger jusqu'à 60000 souris.

L'utilisation de ces animaux doit suivre des **règles éthiques**. La plus connue, proposée en 1858 par de Russell et Burch [16], est la règle des « 3R » qui désignent les initiales de :

- **réduire** le nombre d'animaux utilisés pour les expériences,
- **raffiner** la méthodologie utilisée, impliquant notamment la notion de points limites (critères d'interruption, ou "end-points"),
- **remplacer** les modèles animaux par d'autres modèles lorsque cela est possible (cultures cellulaires, simulations bioinformatiques, etc.)

Cette règle a pour objectif d'améliorer les conditions d'exploitation des animaux de laboratoire tout en maintenant la pertinence scientifique lorsque l'usage d'animaux est nécessaire et justifié [3,17,18]. Par conséquent, c'est dans la notion de **raffinement** que l'utilisation de techniques non-invasives telle que l'imagerie trouvent sa place. Actuellement, toutes les modalités utilisées en routine clinique sont adaptées aux modèles murins. En complément, d'autres technologies (imagerie optique et photoacoustique) ont été spécifiquement développées pour l'imagerie du petit animal en prenant, cette fois-ci, leur taille réduite comme avantage [19,20]. Après les premières années de développement, au cours desquelles les travaux scientifiques portaient sur l'adaptation d'instruments d'imagerie à la taille des rats et des souris, des dispositifs visant à la **contension** de l'animal anesthésié, et à son maintien dans un état voisin de l'**homéostasie** notamment en terme de température ont été ensuite développés, marquant un déplacement de l'intérêt de la technologie vers l'individu. Dénommées **cellules d'imagerie** [21,22], répondant entre autre, à des questions de **statut sanitaire**², d'**isolement** de l'environnement (radionucléides), d'**hygiène** (désinfection

² On distingue plusieurs statuts sanitaires pour les animaux de laboratoire en fonction de leur état microbiologique, qui implique l'absence de contacts entre les différentes catégories :

- les animaux axéniques indemnes de tout micro-organisme
- les animaux gnotoxéniques contaminés expérimentalement par une flore microbienne définie,
- les animaux hétéroxéniques hébergeant une flore microbienne non pathogène,
- les animaux holoxéniques (= conventionnels) hébergeant une flore qui peut être pathogène.

facilité) et de **monitoring** ; elles sont dorénavant systématiquement proposées avec les systèmes récents. Le prototype de chez Minerve (Minerve, Esternay, France) a été dès 2004 testé au laboratoire et systématiquement employé depuis (figure 1.13). Une description de ce dispositif est présentée dans le paragraphe 1.2.2 de ce manuscrit.




Figure 1.13 – Evolution des conditions de prise en charge de l'animal lors d'une procédure d'imagerie au laboratoire. Avant l'utilisation de cellules d'imagerie, la souris n'était pas chauffée ce qui augmentait le risque de perte par hypothermie (a). Le développement de cellules d'imagerie chauffées a permis d'isoler l'animal de l'environnement et de le placer dans des conditions homéostatiques (b et c) tout en offrant la possibilité de monitoring cardiaque et respiratoire (c).

Le transfert des résultats depuis les études précliniques vers des applications humaines reste l'objectif principal [23], mais les échecs de ce transfert vers la clinique sont nombreux, ce qui questionne la communauté scientifique [24]. Ainsi, afin de faciliter ce transfert vers l'homme, il est logiquement recommandé [24,25] d'utiliser les mêmes modalités d'imagerie que celles exploitées en imagerie clinique. L'IRM et la TDM sont des modalités de choix pour l'étude de la morphologie [26], tandis que les études fonctionnelles s'appuient principalement sur les techniques de médecine nucléaire TEMP et TEP [27]. Un rendement maximal des plateaux d'imagerie (nombre d'animaux étudiés par jour) est une autre nécessité permettant l'obtention de résultats fiables au niveau statistique [28,29,30]. Limiter le nombre de pertes animales pendant les expériences et promouvoir une prise en charge adaptée de l'animal sont alors essentielles pour la validité des résultats scientifiques publiés [31]. Dans ce contexte, il est impératif de considérer l'animal comme un « patient », plaçant l'attention envers la « gestion » physiologique des animaux comme l'élément central de l'organisation d'un laboratoire d'imagerie préclinique ; la notion d'« *animal care* » prend également place dans les plateaux d'imagerie préclinique. Aussi, et afin de répondre jusqu'au bout à ces questions légitimes, une unité préclinique se doit de proposer et de travailler avec des **procédures standardisées** et **reproductibles** (du positionnement de l'animal au post-traitement des données) de manière à assurer des habitudes de travail communes à l'ensemble des personnes affiliées au laboratoire et de produire des résultats selon des procédures dont toutes les étapes auront fait l'objet d'une étude et d'une validation.

1.3.2. Autorisation d'expérimentation animale

Comme énoncé précédemment, l'imagerie du petit animal propose un suivi d'individus identifiés qui participe à la **réduction** (3R) du nombre d'animaux utilisés en recherche préclinique. Toutes les expériences réalisées *in vivo* dans ces travaux ont été menées dans le respect de la réglementation française et européenne (Directive 86/609/EC, décrets 87-848, 2001-464 et 2005-264) au sein du laboratoire (autorisations A67-104 et A67-484-20). Certains travaux (voir chapitre 3) se sont directement intéressés à la limitation des effets nocifs pouvant être liés aux protocoles d'imagerie ; l'objectif étant cette fois-ci le **raffinement**

(3R). Le ratio bénéfices sur risques doit être le plus élevé possible ; le bénéfice correspond ici au nombre d'informations utiles et fiables pouvant être extraites d'une acquisition ; et le risque allant des effets nocifs à la perte de l'animal. A l'issue des protocoles d'études ou/et en cas de nécessité de prélèvements, les souris ont été euthanasiées après maintien sous anesthésie gazeuse soit par poussée d'isoflurane, soit par rupture de la colonne cervicale, mais beaucoup ont été conservées jusqu'à leur mort naturelle, notamment dans les études de suivi de la croissance [32].

1.4. Physiologie et anatomie de la souris

1.4.1. Données physiologiques

Le tableau 1.1 présente un comparatif de **données physiologiques** moyennes de la souris et de l'homme adulte. Les masses moyennes des souris et des rats de laboratoire sont respectivement 2800 et 230 fois plus faibles que celle d'un homme de 70kg. Du point de vue de la taille (plus grande dimension), les rapports pour la souris et le rat sont respectivement de 21 et 10, et cet ordre de grandeur s'applique aux dimensions de l'ensemble des organes à imager. Les processus physiologiques cycliques comme la **respiration** et l'**activité cardiaque** sont beaucoup plus rapides chez la souris (8 et 9 fois plus rapides) que chez l'homme, tout comme le **débit de filtration glomérulaire**. Les phénomènes métaboliques comme le **métabolisme hépatobiliaire** [33] sont également plus rapides chez le rongeur que chez l'humain. Une souris vit entre 12 à 36 mois soit 2 ans en moyenne, la maturité sexuelle est atteinte entre 4 et 8 semaines (mâles : 4-6 semaines, femelles : 6-8 semaines), la durée de gestation est de 20 jours en moyenne, pour une portée de 6 à 8 petits en moyenne. Les souris naissent sans pilosité et aveugles.

| Espèce | Mus musculus | Homo sapiens |
|--|---|---|
| Masse moyenne | 18 à 25 g (femelles) | 62,4 kg (femmes) |
| | 20 à 40 g (mâles) | 77,4 kg (hommes) |
| Taille moyenne | 7 à 11 cm | 1 m 63 cm (femmes) |
| | | 1 m 76 cm (hommes) |
| Nombre de petits par portée (grossesse) | 3 à 14 petits | 1 (82,3%) |
| | Moyenne de 6 à 8 | 2 (17,4%) |
| | | >2 (0,3%) |
| Durée de gestation moyenne | 19 à 21 jours (selon la souche) | 268 jours |
| Température interne | 37 à 37,2 °C | 6,5 à 37,5 °C |
| Fréquence cardiaque moyenne au repos | 310 à 840 bpm | 60 à 70 bpm |
| | Moyenne à 600 bpm | |
| Fréquence respiratoire moyenne au repos | 84 à 230 cpm | 12 à 20 cpm |
| | Moyenne à 160 cpm | |
| Volume sanguin spécifique | 79 ml/kg | 77 ml/kg |
| Volume sanguin moyen | 2 ml (pour 25g) | 5,4 l (pour 70 kg) |
| Débit de filtration glomérulaire | 24 ml/min | 120 ml/min |
| | (soit 12 x le volume sanguin moyen / min) | (soit 0,02 x le volume sanguin moyen / min) |

Tableau 1.1 - Données anatomiques et physiologiques moyennes de la souris adultes [34] comparées à l'homme [35, 36]. La taille correspond à la plus grande dimension, sans la queue chez les rongeurs. Les fréquences cardiaques et respiratoires des souris sont données sous anesthésie à l'isoflurane [3,37,38]. bpm : battements par minute, cpm : cycles par minute. Le débit de filtration glomérulaire de la souris [39] permet de filtrer le volume sanguin de l'animal en 5 secondes environ.

1.4.2. Anatomie sectionnelle

1.4.2.1. Des connaissances anatomiques : une nécessité.

L'**anatomie** animale [40], et plus particulièrement de la souris [41] est à considérer comme un **prérequis** pour tout scientifique impliqué en recherche préclinique. L'utilisateur d'images préclinique se doit d'acquérir des

connaissances en **anatomie sectionnelle** en générale et plus spécifiquement en provenance des imageurs utilisés. Si les atlas d'anatomie sectionnelle basés sur des coupes cadavériques existent [42], les références en imagerie morphologique sectionnelle μ TDM et IRM sont peu nombreuses et le plus souvent limitées à un organe particulier, fréquemment l'encéphale [43], et sont réalisées *ex vivo* lorsqu'il s'agit d'une étude corps-entier [44-46]. Aussi, le développement d'une étude morphologique est généralement liée à l'étude d'un organe dépendant des thématiques de recherches des laboratoires, ce qui complique la recherche des informations. Ce vide éditorial peut en partie s'expliquer par une tendance qui consiste à concevoir l'anatomie comme quelque chose de « simple », et dont l'analyse peut être guidée par des **algorithmes de segmentation**, permettant d'aider, le cas échéant, les utilisateurs à **délimiter les organes**, mais également de proposer des représentations volumiques (3D) [47]. Si les rendus, proposés par ces outils, peuvent présenter un intérêt quant à leurs apports en volumétrie (si tant est que les mesures obtenues soient fiables et correspondent à une réalité biologique), l'aide à la reconnaissance de structures anatomiques par ces outils de segmentation, semble bien plus limitée. En effet, les résultats proposés par ces méthodes récentes, paraissent encore approximatifs (figure 1.14) pour toute personne ayant une formation et une expérience dans la lecture d'images TDM et IRM.

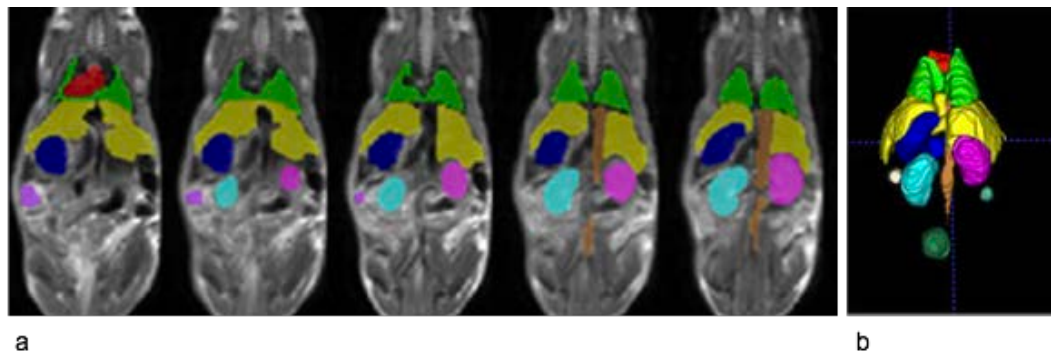


Figure 1.14 – segmentation (a) et rendu surfacique (b) proposé par les solutions logicielles actuelles [47].

Tout comme en imagerie médicale, il est nécessaire en imagerie du petit animal, de s'appuyer sur des **connaissances morphologiques** solides pour :

- déceler la **pathologie** de la **normalité** dans une série une coupe,
- distinguer l' « anatomie » de ce qui pourrait être un **artéfact**,
- avoir la possibilité d'**auto-évaluer** la « réalité » des résultats issus de post-traitements.

Il n'existe actuellement pas de parcours universitaire offrant les prérequis spécifiques à l'anatomie μ TDM et IRM du petit animal ; en effet, les **utilisateurs** d'imageurs précliniques ont des **parcours de formation** différents (physique, biologie, médecine, sciences vétérinaires, pharmacie, ingénierie, etc.) Il est évident que les personnes ayant de bonnes connaissances en anatomie sériée TDM et IRM humaine possèdent des prérequis importants, cependant les différences, notamment de volumes relatifs, avec la souris doivent tout de même être connues (ex : les bulbes olfactifs, les glandes lacrymales, les cornes utérines et le caecum sont très volumineux, le pancréas est structuré en deux parties, le foie est en position centrale, ...). Afin de me former à cette **morphologie** particulière, j'ai dès mes débuts en imagerie du petit animal, proposé un recueil de **coupes de références** que j'ai annoté de manière à présenter l'essentiel des **structures anatomiques** identifiables en μ TDM (ex : figure 1.15) et en IRM (ex : figure 1.16). Cela a permis aux personnes non-initiées, et accueillies dans le laboratoire, de s'appropriier ces bases anatomiques.

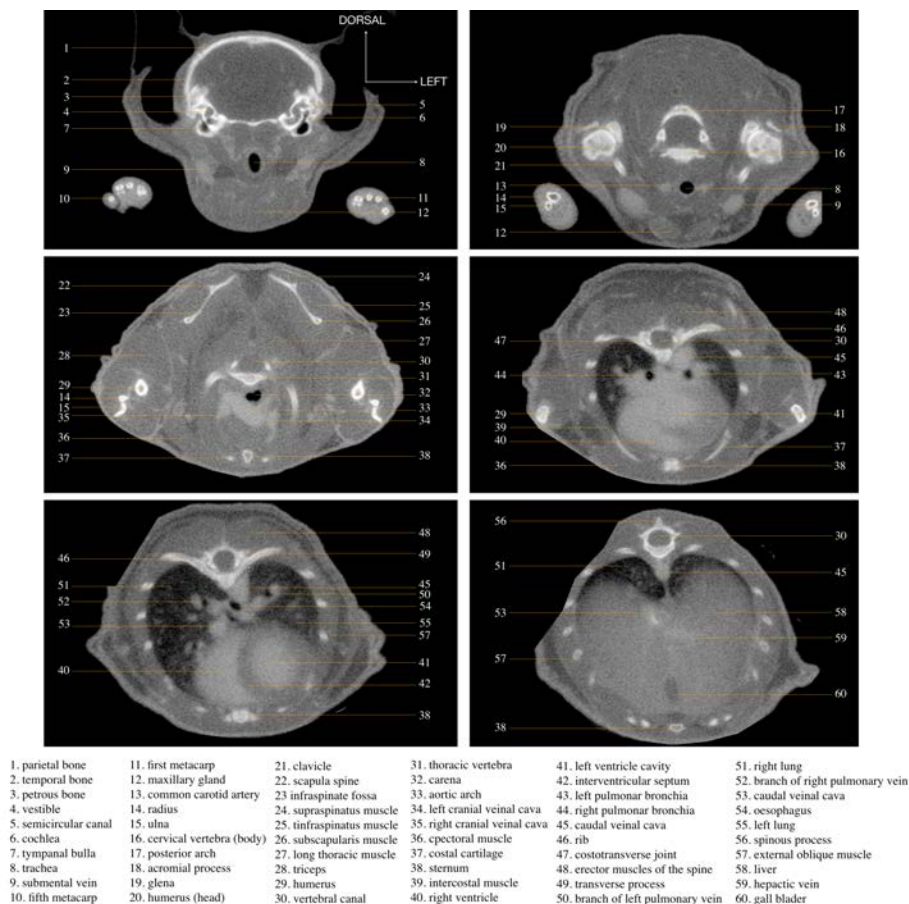
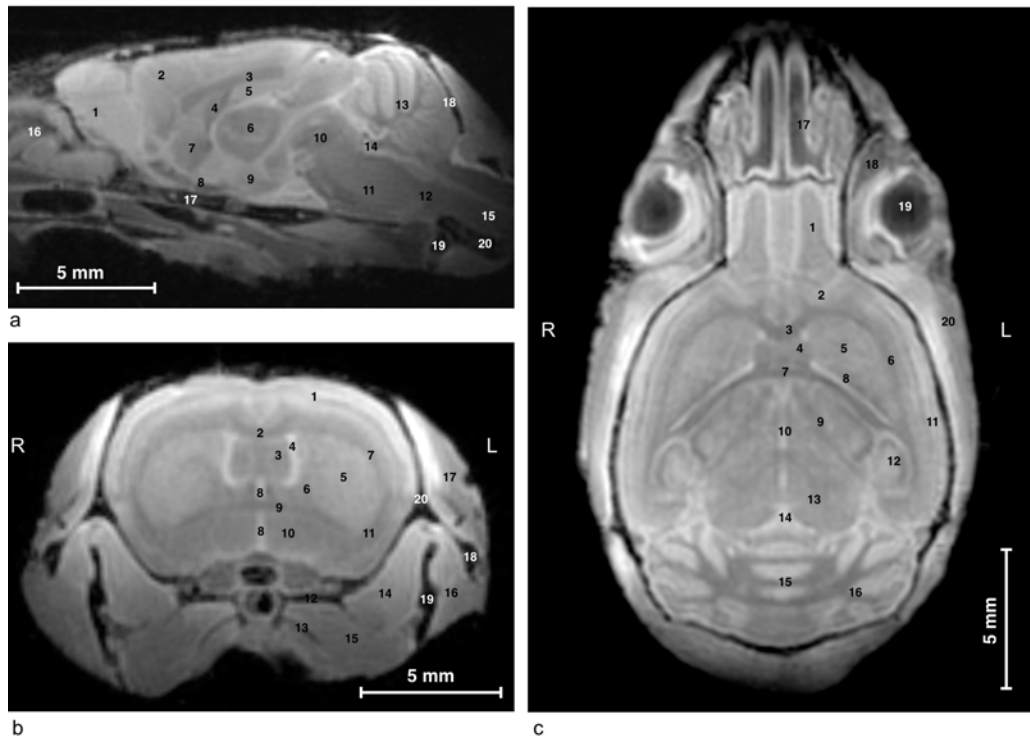


Figure 1.15 - Acquisition TDM (100 kV, 50 mA, 72 secondes, voxels acquis : $100 \times 100 \times 100 \mu\text{m}^3$) d'une souris adulte réalisée après injection intraveineuse de produit de contraste iodé (Iomeron 400, Bracco, Milan, Italy). Coupes réalisées dans plan axial.



a. sagittal slice. 1. olfactory bulb - 2. cerebral cortex - 3. corpus callosum - 4. fornix - 5. hippocampus - 6. thalamus - 7. septum - 8. optic tract - 9. hypothalamus - 10. mesencephalon - 11. pons - 12. myelencephalon - 13. cerebellum - 14. fourth ventricle - 15. spinal cord - 16. nasal septum - 17. sphenoid bone - 18. occipital bone - 19. anterior arch of the first cervical bone - 20. odontoid process.

b. coronal slice. 1. cerebral cortex - 2. corpus callosum - 3. lateral septal nucleus - 4. lateral ventricle - 5. striatum - 6. internal capsule - 7. external capsule - 8. third ventricle - 9. anterior commissure - 10. pre optic nucleus - 11. intercalated amygdaloid nuclei - 12. sphenoid bone - 13. pterygoide process - 14. lateral pterygoide muscle - 15. internal pterygoide muscle - 16. masseter muscle - 17. temporal muscle - 18. zygomatic arch - 19. mandible - 20. temporal bone.

c. transversal slice. 1. olfactory bulb - 2. orbital cortex - 3. corpus callosum - 4. lateral septal nucleus - 5. striatum - 6. external capsule - 7. ventral hippocampal commissure - 8. lateral ventricle - 9. dentate gyrus - 10. third ventricle - 11. cerebral cortex - 12. hippocampus - 13. mesencephalon - 14. cerebral aqueduct - 15. cerebellum vermis - 16. cerebellum hemisphere - 17. ethmoid bone - 18. lacrimal gland - 19. orbit - 20. temporal muscle.

Figure 1.16 - Acquisition IRM ex-vivo d'un encéphale de souris, fixé dans une solution formolée contenant du gadolinium [48]. Images pondérées en T1 réalisées dans un plan sagittal (a), axial (b) et coronal (c) passant par l'encéphale.

Cette initiative, initiée par un vide éditorial et répondant à une demande réelle de formation, a aboutit à la rédaction d'un article portant sur l'anatomie **corps entier** de la **souris in vivo** en **IRM** à champ clinique. Ce travail, présenté dans ce qui suit, a été soumis en Juin 2017 dans *Laboratory animals*, journal officiel de la *Federation of European Laboratory Animal Science Associations (FELASA)*.

1.4.2.2. *Article soumis en Juin 2017.*

Laboratory Animals

Laboratory Animals

Whole body mouse MRI anatomy at 1.5 T: the essential for translational research.

| | |
|-------------------------------|--|
| Journal: | <i>Laboratory Animals</i> |
| Manuscript ID | Draft |
| Manuscript Type: | Original Article |
| Date Submitted by the Author: | n/a |
| Complete List of Authors: | Dillenseger, Jean-Philippe; Hopitaux universitaires de Strasbourg, Imagerie Préclinique - UF 6237; Laboratoire iCube, équipe MMB, CNRS; Université de Strasbourg, Fédération de Médecine Translationnelle de Strasbourg Goetz, Christian; Universitätsklinikum Freiburg, Klinik für Nuklear Medizin; Hopitaux universitaires de Strasbourg, Imagerie préclinique - UF 6237 Sayeh, Amira; Hopitaux universitaires de Strasbourg, Imagerie Préclinique - UF6237 Zorn, Pierre-Emmanuel ; Hopitaux universitaires de Strasbourg, Imagerie préclinique - UF6237 Constantinesco, André; Hopitaux universitaires de Strasbourg, Imagerie préclinique - UF 6237 Aubertin-Kirch, Gaëlle; Université de Strasbourg, Fédération de Médecine Translationnelle de Strasbourg; Université de Strasbourg, Laboratoire de Neurobiologie et Pharmacologie Cardiovasculaire, EA7296 CHOQUET, Philippe; Hopitaux universitaires de Strasbourg, Imagerie préclinique - UF 6237; Université de Strasbourg, iCube-MMB; Université de Strasbourg, Fédération de Médecine Translationnelle de Strasbourg |
| Keywords: | Refinement < ETHICS & WELFARE, Anatomy, Laboratory animals, MRI, Small animal imaging |

SCHOLARONE™
Manuscripts

ScholarOne, 375 Greenbrier Drive, Charlottesville, VA, 22901

1
2
3
4
5
6
7
8
9
10
11
12
13
14
15
16
17
18
19
20
21
22
23
24
25
26
27
28
29
30
31
32
33
34
35
36
37
38
39
40
41
42
43
44
45
46
47
48
49
50
51
52
53
54
55
56
57
58
59
60

Full title: Whole body mouse MRI anatomy at 1.5 T: the essential for translational research.

Short title: Mouse MRI anatomy for translational research

Authors' full names, affiliations and locations:

JP Dillenseger, MS^{1,2,3}; C Goetz, MD, PhD^{1,4}; A Sayeh, BSc¹, PE Zorn, MS¹;

A Constantinesco, MD, PhD¹; G Aubertin-Kirch, PharmD, MS^{3,5}; P Choquet, PhD^{1,2,3}.

¹ Imagerie Préclinique – UF6237, Pôle d'imagerie, Hôpitaux Universitaires de Strasbourg, France

² Icube, équipe MMB, CNRS, Université de Strasbourg, France

³ Fédération de Médecine Translationnelle de Strasbourg, Faculté de Médecine, Université de Strasbourg, France

⁴ Klinik für Nuklear Medizin, Universitätsklinikum, Freiburg, Germany

⁵ Laboratoire de Neurobiologie et Pharmacologie Cardiovasculaire, EA7296, Faculté de Médecine, Université de Strasbourg, France

Corresponding author:

Philippe Choquet, Preclinical imaging department, UF6237, Biophysique et Médecine

Nucléaire, Hôpital de Hautepierre, 1 Av. Molière, 67098 Strasbourg Cedex, France

email: pchoquet@unistra.fr.

Tel: (33) 3 88 12 75 47

Fax: (33) 8 88 12 83 42

1
2
3
4
5
6
7
8
9
10
11
12
13
14
15
16
17
18
19
20
21
22
23
24
25
26
27
28
29
30
31
32
33
34
35
36
37
38
39
40
41
42
43
44
45
46
47
48
49
50
51
52
53
54
55
56
57
58
59
60

Abbreviations:

CT: computed tomography

MRI: magnetic resonance imaging

PET: positron emission tomography

SPECT: single photon emission computed tomography

Under Review

1
2
3
4
5
6
7
8
9
10
11
12
13
14
15
16
17
18
19
20
21
22
23
24
25
26
27
28
29
30
31
32
33
34
35
36
37
38
39
40
41
42
43
44
45
46
47
48
49
50
51
52
53
54
55
56
57
58
59
60

Abstract

In the last decade, MRI preclinical systems dedicated to in vivo whole body mouse imaging have been developed with magnetic fields ranging from 1 to 3 Tesla (T). Although preclinical research makes a large use of imaging, including multimodal explorations involving in vivo MRI, detailed anatomical information of in vivo whole body mouse MRI images in this range of clinical field strength is lacking. The aim of this paper is to describe whole body mouse anatomy based on selected and annotated reference MRI planes, obtained at 1.5 T. A dedicated preclinical 1.5 T MRI system was used to acquire coronal, sagittal and axial slices. Whole body slices of male and female C57BL/6 mice were obtained in vivo using common protocols, apart from those involving contrast agents. The description of more than 100 murine anatomical structures on T1 and T2 weighted whole body images should be a practical help for laboratory animal scientists working with images acquired at these magnetic field values, including clinical systems.

Keywords:

anatomy, laboratory animals, MRI, translational research, small animal imaging, refinement.

1
2
3
4
5
6
7
8
9
10
11
12
13
14
15
16
17
18
19
20
21
22
23
24
25
26
27
28
29
30
31
32
33
34
35
36
37
38
39
40
41
42
43
44
45
46
47
48
49
50
51
52
53
54
55
56
57
58
59
60

Since the early 2000s, the use of medical imaging technologies in the preclinical field has expanded dramatically. Among other modern imaging technologies, MRI has been a modality that is broadly used worldwide in small rodents for many years. Its main applications concern mouse and rat brain morphological and functional imaging, mainly done at high magnetic fields, ranging from 4.7 up to 21 Tesla (T).^{1,2,3,4,5} In addition to the growing use of other imaging modalities, dedicated MRI systems for in vivo whole body mouse imaging at clinical magnetic field strengths from 1 to 3 T has been proposed. The aim was to match the magnetic field values of clinical systems, in the perspective of translational research.^{6,7,8,9} Recently, these apparatus have also increasingly been combined with other imaging modalities in hybrid multimodal configurations.^{8,10,11,12} Indeed, merging different modalities (PET/CT, SPECT/CT, SPECT/MRI and PET/MRI) is the current paradigm in both clinical and preclinical imaging fields,^{13,14,15,16} especially in oncology.¹⁷ Even if the number of preclinical research programs requiring multimodal in vivo explorations involving MRI is growing, there is a lack in the literature of detailed anatomical descriptions of whole body mouse MRI images in particular at 1.5 T. Furthermore, based on magnetic resonance (MR) microscopy and ex vivo MRI images, digital embryo and adult mouse models and atlas were developed to facilitate organ recognition.^{18,19,20} In general, regarding whole body mouse explorations, MRI soft tissue contrasts, unlike CT^{21,22,23}, are more varied therefore requiring a good knowledge of anatomy. This knowledge is also mandatory

1
2
3
4
5
6
7
8
9
10
11
12
13
14
15
16
17
18
19
20
21
22
23
24
25
26
27
28
29
30
31
32
33
34
35
36
37
38
39
40
41
42
43
44
45
46
47
48
49
50
51
52
53
54
55
56
57
58
59
60

when multimodal preclinical imaging is used (e.g combining MRI for anatomy with functional imaging like PET or SPECT for instance), for operators to be able to precisely locate the focal concentrations of radiotracer. The aim of this paper is to propose an extensive anatomical description of mouse anatomy based on selected and annotated reference planes of whole body mouse imaging obtained at 1.5 T.

ANIMALS

For the in vivo acquisitions, the experimental protocol complied with all applicable animal welfare guidelines, including the regulations on animal experimentation (Directive 86/609/EC, amended by decree 87-848, decrees 2001-464 and 2005-264) and the recommendations of the Council of Europe Convention EST123. All experimental procedures were approved by the institutional animal care committee and were done according to French regulations concerning small animal experimentation (authorization A67-482-20). The mice used in this study were housed in the preclinical imaging laboratory of the university hospital of Strasbourg (UF6237, Hôpital de Hautepierre, Strasbourg, France). No specific preparation of the animals was needed for the experiments. Animals were housed in individually ventilated cages (Sealsale 1291H, Tecniplast France, Lyon, France), 4 to 6 individuals per cage. Animal cages and corn cob beddings (SDS COB 12 ; SDS, Argenteuil, France) were changed every 2 weeks.

1
2
3
4
5
6
7
8
9
10
11
12
13
14
15
16
17
18
19
20
21
22
23
24
25
26
27
28
29
30
31
32
33
34
35
36
37
38
39
40
41
42
43
44
45
46
47
48
49
50
51
52
53
54
55
56
57
58
59
60

The mice were provided with a 12 hour light/dark cycle. Temperature ($23 \pm 2^\circ\text{C}$) and humidity ($55 \pm 10\%$) were monitored daily. Environmental enrichment featured mouse-house (Tecniplast France) and nesting materials (NES3600-Nestlets, Ancare, Bellmore, USA). Standard food pellets (RM1, SDS, Argenteuil, France) and tap water were provided ad libitum.

Two C57BL/6 mice (Janvier, le Genest-Saint-Isle, France) were explored in vivo with the MRI system:

- 1 C57BL/6 male mouse (25g, 20 weeks)
- 1 C57BL/6 female mouse (23g, 16 weeks)

Mice were anaesthetized using isoflurane in air (5% at induction, then 1–1.5% during examination) and kept in a warmed imaging cell (Minerve, Esternay, France), allowing conditions of homeostasis.

They were part of the control group involved in another study requiring MRI.

The dock supporting the imaging cell is equipped with:

- auto-obturator connections for induction fluids and extraction of anesthetic gases,
- an air inlet which neutralizes positive or negative pressure effects when the isolating bubble protection is connected,
- a heat exchanger connected to an external device, which control temperature and circulation of the heated gas,

1
2
3
4
5
6
7
8
9
10
11
12
13
14
15
16
17
18
19
20
21
22
23
24
25
26
27
28
29
30
31
32
33
34
35
36
37
38
39
40
41
42
43
44
45
46
47
48
49
50
51
52
53
54
55
56
57
58
59
60

- a system for rapid connection of the tubular bed, whatever its size, and inlet connections compatible with gating systems.

The imaging cell is equipped with:

- a tunnel to maintain anesthesia,
- a reversible tooth bar and a support structure for ear bars,
- a connection to the temperature control device,
- an excess halogenated gas extraction system.

After induction, the animal was positioned in the imaging cell. In our experience, about 20 minutes were necessary to establish a physiological steady state (cardiac rate, respiratory rate) before beginning acquisition. The respiratory and cardiac rates were monitored throughout the acquisition process. Monitoring of breathing rate was obtained via a small differential pressure transducer (TSD 110-MRI; Biopac Systems Inc. CA, USA) placed under the thorax of the animal lying in prone position while carbon electrodes were used for registration of the cardiac heart rate.²⁵ A dedicated electronic device (Monitoring Acquisition Module, Minerve, Esternay, France) ensured data processing, digitisation and transfer to computer for analysis and display.

1
2
3
4
5
6
7
8
9
10
11
12
13
14
15
16
17
18
19
20
21
22
23
24
25
26
27
28
29
30
31
32
33
34
35
36
37
38
39
40
41
42
43
44
45
46
47
48
49
50
51
52
53
54
55
56
57
58
59
60

MATERIALS AND METHODS

MRI SYSTEM AND ACQUISITION PARAMETERS

The “Optimouse 1.5 MR system” (RS2D, Mundolsheim, France) uses a horizontal magnetic field of 1.5 T delivered by a liquid cryogen free cryo-cooled actively shielded superconducting magnet (Cryomagnetics, Oak Ridge, USA) taking up a floor area of 1.2 m x 2 m with no Faraday cage. The 5 Gauss line is located about 35 cm around the magnet allowing for the close proximity of other imaging equipments (SPECT, CT or PET) without disturbances of any of the instruments. A 10 cm long bird-cage RF coil (Rapid Biomedical, Wurzburg-Rimpar, Germany) of 40 mm in diameter was used for mouse imaging. MR images in DICOM format were automatically exported to the OsiriX (<http://www.osirixviewer.com>) open source multimodality medical imaging software for further analysis.²⁴ In order to propose anatomical illustrations that correspond to data obtained in daily practice, we used native MRI protocols implemented by the manufacturer. For whole body approach, we acquired in vivo coronal, sagittal and axial slices with standard T1 and T2 weighted MRI sequences, without the administration of contrast agents. The corresponding MRI acquisition parameters are summarized in **table 1** and have been chosen to foster standard imaging

1
2
3
4
5
6
7
8
9
10
11
12
13
14
15
16
17
18
19
20
21
22
23
24
25
26
27
28
29
30
31
32
33
34
35
36
37
38
39
40
41
42
43
44
45
46
47
48
49
50
51
52
53
54
55
56
57
58
59
60

sequences in order to optimize daily throughput, as should be required for a typical preclinical activity.

FIGURES AND ANNOTATIONS

For whole body male mouse coronal and sagittal slices, we merged the head-neck-thoracic data acquisition with the corresponding abdominal-pelvic-lower limb acquisition. As the field of view did not allow for a complete 10 cm long whole body acquisition, for the male mouse, the merging of the two datasets was done manually using Adobe photoshop software (Adobe systems, San Jose, USA).

For the female mouse, the field of view was centered in the pelvic region and the acquired slices were directly used for anatomical structure description.

All the images corresponding to the selected axial, coronal and sagittal slices were converted in tif format, figures layout and anatomical annotations were done using Keynote 6.0 software (Apple, Cupertino, USA). Final figures were exported in tif format at 600dpi.

Anatomical structure annotations were guided by the authors' knowledge with the support of two reference books:

- a color atlas of anatomy of small laboratory animals.²⁶
- a color atlas of sectional anatomy of the mouse.²⁷

1
2
3
4
5
6
7
8
9
10
11
12
13
14
15
16
17
18
19
20
21
22
23
24
25
26
27
28
29
30
31
32
33
34
35
36
37
38
39
40
41
42
43
44
45
46
47
48
49
50
51
52
53
54
55
56
57
58
59
60

RESULTS

Figures 1 to 6 describe whole body male mouse anatomy on coronal T1 and T2 weighted (T1_w, T2_w) MRI slices. Figures 7 to 10 describe whole body male mouse anatomy on sagittal T1_w MRI slices. Figure 11 represents six particular axial T1_w slices of male mouse while figures 12 and 13 illustrate pelvic female mouse anatomy on sagittal and coronal T1_w MRI slices.

DISCUSSION

PRECLINICAL MRI AT CLINICAL MAGNETIC FIELD STRENGTH

To our knowledge our results show for the first time that a wide range of mouse anatomical structures (>100) can be identified on 1.5 T MRI whole body slices. Even if higher field strengths (> 4.7 T) are promoted for small animal imaging²⁸, the use of preclinical MRI systems using clinical magnetic field strengths (from 1 to 3 T) is an appropriate choice for several reasons. First because the vast majority of clinical systems installed worldwide is working at 1.5 T (about 70 %) or 3 T (about 30 %).²⁹ Second because over the range of field strengths used for clinical MRI, and unlike systems with higher field strengths, the ¹H relaxation time T1 of tissues will only increase by about 25% between 1.5 T to 3 T while the T2 remains relatively unchanged,

1
2
3
4
5
6
7
8
9
10
11
12
13
14
15
16
17
18
19
20
21
22
23
24
25
26
27
28
29
30
31
32
33
34
35
36
37
38
39
40
41
42
43
44
45
46
47
48
49
50
51
52
53
54
55
56
57
58
59
60

which are favorable factors improving the natural contrast of biological tissues for this range of magnetic field strengths³⁰.

As a consequence and despite a better signal to noise ratio at 3T than 1.5T, no significative differences in the mouse tissue contrasts and therefore in anatomical details could be observed in this magnetic field range.

Next because it is important to remember that relaxivities of Gd/Mn-based contrast agents aimed at enhancing recognition of anatomical structures, especially blood vessels, are optimal in the range 0.5-1.5 T and decrease at higher fields which represent a significant limitation of small animal scanners working above 4.7 T.³¹

Then because the use of very high magnetic fields leads to a beneficial higher signal to noise ratio but unfortunately also to chemical shift and field susceptibility artifacts for instance, or even cellular disorders.³²

Finally, because current high and very high field strength MRI systems are not always essential for many preclinical applications and because a value of clinical relevance (e.g. 1.5 T) is highly desirable in the perspective of translational research.^{33,34}

Moreover, anatomical-functional hybrid imaging strategies based on preclinical compact imaging systems using micro-CT for anatomical references (essentially bone) were recently introduced and are now extensively employed in translational research.

^{8,17} But it is obvious that small animal hybrid imaging using MRI, instead of CT, would

1
2
3
4
5
6
7
8
9
10
11
12
13
14
15
16
17
18
19
20
21
22
23
24
25
26
27
28
29
30
31
32
33
34
35
36
37
38
39
40
41
42
43
44
45
46
47
48
49
50
51
52
53
54
55
56
57
58
59
60

benefit from good in vivo spatial resolution and particularly from good anatomical soft tissue contrast to allowing distinction between normal and pathological tissue.^{10,11,12,14,16}

Effectively and in many cases, for all the above-mentioned reasons, a significant number of preclinical studies found in the literature are actually performed on human clinical MRI systems working at 1.5 T.^{33,35,36}

From a technical point of view, it is also important to consider that nowadays most preclinical imaging manufacturers (Mediso, Budapest, Hungary; MR solutions, Boston, USA; MiLabs, Utrecht, Netherlands; Trifoil Imaging, Chatsworth, USA; Bruker corporation, Woodlands, USA) have identified the need to promote imaging systems using two modalities (one functional like PET or SPECT and one morphological like MRI or CT) that could be integrated into one system or stand alone. For those hybrid imaging systems employing MRI, the strength of the magnetic field chosen by these manufacturers is between 1T and 3T.^{9,11,12} Moreover these dedicated MRI systems can be positioned near other modalities (PET, SPECT, CT, Optics) without interferences, which is more challenging for MRI systems at higher fields.⁶ Finally, preclinical dedicated MRI systems working at clinical field strength are also less expensive than high field MRI systems.

MR IMAGE RESOLUTION

In order to be close to daily preclinical imaging practice conditions and considering the

1
2
3
4
5
6
7
8
9
10
11
12
13
14
15
16
17
18
19
20
21
22
23
24
25
26
27
28
29
30
31
32
33
34
35
36
37
38
39
40
41
42
43
44
45
46
47
48
49
50
51
52
53
54
55
56
57
58
59
60

need to maximize daily high data throughput, we decided to work with the standard manufacturer protocols (e.g. imaging sequences), corresponding therefore to relatively short acquisition times (between 6.4 to 17.1 min) for both T1 and T2 weighted sequences. In plane pixel size was set to $312 \times 312 \mu\text{m}^2$. This has to be considered in comparison with in plane pixel sizes of the functional PET ($1000 \times 1000 \mu\text{m}^2$) or SPECT ($700 \times 700 \mu\text{m}^2$ at the best) images that can be combined with MR images for PET/MRI or SPECT/MRI data coregistration.^{11,37} Subject to an accurate data co-registration, the in plane pixel size required for the anatomical modality only needs to be on the order of magnitude of half of that of the functional modality to fulfill Nyquist-Shannon sampling criteria, Comparison of in plane pixel sizes shows that the standard MRI sequences and short acquisition duration are well suited to accurately localize anatomically abnormal radiotracer concentrations. Last but not least, in vivo mouse image resolution is limited by an evidence-based existence of intrinsic animal movements during long-time imaging procedures when maintaining the animal under steady state physiological conditions. Intrinsic movements are due to organ motion like breathing, cardiac motion and peristaltism and although the use of respiratory gating is sufficiently effective to reduce chest and diaphragm blurring (at the expense however of considerably longer image acquisition time), it has been shown that a pixel size of about $100 \mu\text{m}$ will lead to constant positioning errors when the field of view encompasses the thoracic area.³⁸

1
2
3
4
5
6
7
8
9
10
11
12
13
14
15
16
17
18
19
20
21
22
23
24
25
26
27
28
29
30
31
32
33
34
35
36
37
38
39
40
41
42
43
44
45
46
47
48
49
50
51
52
53
54
55
56
57
58
59
60

SELECTED PLANES AND MRI CONTRAST

In order to facilitate reading by inexperienced users, we have selected the set of most typical slices encompassing the majority of murine anatomical structures whose knowledge is needed for a daily preclinical practice. However, this work is limited to standard acquisition conditions and the main anatomical planes. It would have been possible to complete these T1 and T2 weighted images with more axial slices, specific organ sections (e.g. short and long axes for cardiac anatomical planes), additional MRI contrasts (e.g. diffusion weighted imaging, post gadolinium-based for contrast agent enhancement imaging) or with newborn and juvenile mouse images. But we consider that such complementary data would be out of the range of this preliminary work aimed at being a simple and practical tool for preclinical MRI users unfamiliar with mouse anatomy.

CONCLUSION

The description of the principal whole body murine anatomical structures, obtained at 1.5 T with standard imaging sequence parameters combined with acquisition times that are compatible with an optimized daily throughput should be of practical use to scientists involved in multimodal preclinical imaging.

1
2
3
4
5
6
7
8
9
10
11
12
13
14
15
16
17
18
19
20
21
22
23
24
25
26
27
28
29
30
31
32
33
34
35
36
37
38
39
40
41
42
43
44
45
46
47
48
49
50
51
52
53
54
55
56
57
58
59
60

ACKNOWLEDGEMENTS

We sincerely thank Nadine Mischler for careful reading of the manuscript.

DISCLOSURE

All authors have read the journal's authorship agreement and policy on disclosure of potential conflicts of interest. No conflict of interest to declare.

1
2
3
4
5
6
7
8
9
10
11
12
13
14
15
16
17
18
19
20
21
22
23
24
25
26
27
28
29
30
31
32
33
34
35
36
37
38
39
40
41
42
43
44
45
46
47
48
49
50
51
52
53
54
55
56
57
58
59
60

REFERENCES

1. Natt O, Watanabe T, Boretius S, et al. High-resolution 3D MRI of mouse brain reveals small cerebral structures in vivo. *J Neurosci Methods* 2002; 120: 203-9.
2. Watanabe T, Natt O, Boretius S, et al. In vivo 3D MRI staining of mouse brain after subcutaneous application of MnCl₂. *Magn Reson Med* 2002; 48: 852-9.
3. Kovačević N, Henderson JT, Chan E, et al. A three-dimensional MRI atlas of the mouse brain with estimates of the average and variability. *Cereb Cortex* 2005; 15: 639-45.
4. Fu R, Brey WW, Shetty K, et al. Ultra-wide bore 900MHz high-resolution NMR at the National High Magnetic Field Laboratory. *J Magn Reson* 2005; 177: 1-8.
5. Baltes C, Radzwill N, Bosshard S, et al. Micro MRI of the mouse brain using a novel 400 MHz cryogenic quadrature RF probe. *NMR Biomed* 2009; 22: 834-42.
6. Dillenseger JP, Guillaud B, Goetz C, et al. Coregistration of datasets from a micro-SPECT/CT and a preclinical 1.5 T MRI. *Nucl Instrum Methods Phys Res, Sect A* 2013; 702: 144-7.
7. Wang F, Akashi K, Murakami Y, et al. Detection of lung tumors in mice using a 1-Tesla compact magnetic resonance imaging system. *PLoS One* 2014; 9(4): e94945.

1
2
3
4
5
6
7
8
9
10
11
12
13
14
15
16
17
18
19
20
21
22
23
24
25
26
27
28
29
30
31
32
33
34
35
36
37
38
39
40
41
42
43
44
45
46
47
48
49
50
51
52
53
54
55
56
57
58
59
60

8. Bernsen MR, Vaissier PE, Van Holen R, et al. The role of preclinical SPECT in oncological and neurological research in combination with either CT or MRI. *Eur J Nucl Med Mol Imaging* 2014; 41: 36-49.
9. Wang G, Xie H, Hou S, et al. Development of the 1.2 T~1.5 T permanent magnetic resonance imaging device and its application for mouse imaging. *J Biomed Biotechnol* 2015; 858694.
10. Lucas AJ, Hawkes RC, Ansorge RE, et al. Development of a combined microPET-MR system. *Technol Cancer Res Treat* 2006; 5: 337-41.
11. Schmid A, Schmitz J, Mannheim JG, et al. Feasibility of sequential PET/MRI using a state-of-the-art small animal PET and a 1 T benchtop MRI. *Mol Imaging Biol* 2013; 15(2): 155-65.
12. Vaquero JJ, Montesinos P, Cussó L, et al. In-line high resolution PET and 3T MRI hybrid device for preclinical multimodal imaging. *EJNMMI Phys* 2014; 1(Suppl 1):A7.
13. Zerhouni EA. Translational and clinical science - time for a new vision. *N Engl J Med* 2005; 353: 1621-3.
14. Pandit P, Johnston SM, Qi Y, et al. The utility of micro-CT and MRI in the assessment of longitudinal growth of liver metastases in a preclinical model of colon carcinoma. *Acad Radiol* 2013; 20: 430-9.

1
2
3
4
5
6
7
8
9
10
11
12
13
14
15
16
17
18
19
20
21
22
23
24
25
26
27
28
29
30
31
32
33
34
35
36
37
38
39
40
41
42
43
44
45
46
47
48
49
50
51
52
53
54
55
56
57
58
59
60

15. Cunha L, Horvath I, Ferreira S, et al. Preclinical imaging: an essential ally in modern biosciences. *Mol Diagn Ther* 2014; 18: 153-73.
16. Bailey DL, Antoch G, Bartenstein P, et al. Combined PET/MR: the real work has just started. Summary report of the third international workshop on PET/MR imaging; February 17–21, 2014, Tübingen, Germany. *Mol Imaging Biol* 2015; 17: 297-312.
17. Papathanassiou D, Liehn JC. The growing development of multimodality imaging in oncology. *Crit Rev Oncol Hematol* 2008; 68: 60-5.
18. Dhenain M, Ruffins SW, Jacobs RE. Three-dimensional digital mouse atlas using high-resolution MRI. *Dev Biol* 2001; 232: 458-70.
19. Johnson GA, Cofer GP, Gewalt SL, et al. Morphologic phenotyping with MR microscopy: the visible mouse. *Radiology* 2002; 222: 789-93.
20. Segars WP, Tsui BM, Frey EC, et al. Development of a 4-D digital mouse phantom for molecular imaging research. *Mol Imaging Biol* 2004; 6: 149-59.
21. Dogdas B, Stout D, Chatzioannou AF, et al. Digimouse: a 3D whole body mouse atlas from CT and cryosection data. *Phys Med Biol* 2007; 52: 577-87.
22. Badea CT, Drangova M, Holdsworth DW, et al. In vivo small animal imaging using micro-CT and digital subtraction angiography. *Phys Med Biol* 2008; 53: R319-R350.

1
2
3
4
5
6
7
8
9
10
11
12
13
14
15
16
17
18
19
20
21
22
23
24
25
26
27
28
29
30
31
32
33
34
35
36
37
38
39
40
41
42
43
44
45
46
47
48
49
50
51
52
53
54
55
56
57
58
59
60

23. Schambach SJ, Bag S, Schilling L, et al. Application of micro-CT in small animal imaging. *Methods* 2010; 50: 2-13.
24. Rosset A, Spadola L, Ratib O. OsiriX: An open-source software for navigating in multidimensional DICOM images. *J Digit Imaging* 2004;17: 205-16.
25. Choquet P, Goetz C, Aubertin G, et al. Carbon tube electrodes for electrocardiography-gated cardiac multimodality imaging in mice. *J Am Assoc Lab Anim Sci* 2011; 50 :61.
26. Popesco P, Rajtova V, Horak J. *A colour atlas of anatomy of small laboratory animals, Volume two: Rat, Mouse, Hamster*. England: Wolfe Publishing Ltd, 1992, pp. 107-66.
27. Takamasa I, Hiroshi Y, Toshiyuki H. *A color atlas of sectional anatomy of the mouse*. Japan: Braintree Scientific, 2001, pp. 65-148.
28. Liu C, Li W, Johnson GA, Wu B. High-field (9.4 T) MRI of brain dysmyelination by quantitative mapping of magnetic susceptibility. *J Digit Imaging* 2011; 56: 930-8.
29. Lvovsky Y, Stautner EW, Zhang T. Novel technologies and configurations of superconducting magnets for MRI. *Supercond Sci Technol* 2013; 26: 093001.
30. Bottomley PA, Foster TH, Argersinger RE et al. A review of normal tissue hydrogen relaxation times and relaxation mechanisms from 1-100

1
2
3
4
5
6
7
8
9
10
11
12
13
14
15
16
17
18
19
20
21
22
23
24
25
26
27
28
29
30
31
32
33
34
35
36
37
38
39
40
41
42
43
44
45
46
47
48
49
50
51
52
53
54
55
56
57
58
59
60

- MHz: dependence on tissue type, NMR frequency, temperature, species, excision, and age. *Med Phys* 1984; 11: 425-48.
31. Caravan P. Strategies for increasing the sensitivity of gadolinium based MRI contrast agents. *Chem Soc Rev* 2006; 35: 512-23.
32. Valiron O, Peris L, Rikken G, et al. Cellular disorders induced by high magnetic fields. *J Magn Reson Imaging* 2005; 22: 334-40.
33. Brockmann M, Ulmer S, Leppert J, et al. Analysis of mouse brain using a clinical 1.5 T scanner and a standard small loop surface coil. *Brain Res* 2006; 1068: 138-42.
34. Tereno E, Castelli D, Viale A, et al. Challenges for molecular magnetic resonance imaging. *Chem Rev* 2010; 110: 3019-42.
35. Xu S, Gade TPF, Matei C, et al. In vivo multiple-mouse imaging at 1.5 T. *Magn Reson Med* 2003; 49: 551-7.
36. Beuf O, Jaillon F, Saint-Jalmes H. Small-animal MRI: signal-to-noise ratio comparison at 7 and 1.5 T with multiple-animal acquisition strategies. *MAGMA* 2006; 19: 202-8
37. Goorden MC, van der Have F, Kreuger R, et al. VECTor: a preclinical imaging system for simultaneous submillimeter SPECT and PET. *J Nucl Med* 2013; 54: 306-12.

1
2
3
4
5
6
7
8
9
10
11
12
13
14
15
16
17
18
19
20
21
22
23
24
25
26
27
28
29
30
31
32
33
34
35
36
37
38
39
40
41
42
43
44
45
46
47
48
49
50
51
52
53
54
55
56
57
58
59
60

38. Maï W, Badea CT, Wheeler CT, et al. Effects of breathing and cardiac motion on spatial resolution in the microscopic imaging of rodents. *Magn Reson Med* 2005 ; 53: 858-65

Under Review

Table 1. MRI acquisition parameters

| Parameters | T1 weighted MRI | | T2 weighted MRI |
|---|-------------------------------|-------------------------------|-------------------------------|
| Slice orientation | Coronal and sagittal | Axial | Coronal and sagittal |
| Sequence type | Spin echo | Gradient echo | Fast spin echo |
| Sequence name | SE-2D | GRE-2D | FSE-2D |
| TR/TE/FA/(ETL) | 500ms / 10ms / 90° | 500ms / 5.7ms / 70° | 2000ms / 120ms / 90° (3) |
| FOV dimensions (readout x phase) | 80 x 40 mm ² | 40 x 40 mm ² | 80 x 40 mm ² |
| Acquisition matrix size | 256 x 128 | 128 x 128 | 256 x 128 |
| Pixel size | 0,312 x 0,312 mm ² | 0,312 x 0,312 mm ² | 0,312 x 0,312 mm ² |
| Number of slices | 16 | 35 | 16 |
| Slice thickness | 1.25 mm | 1 mm | 1.25 mm |
| Spacing between slices | 1 mm | 1 mm | 1 mm |
| Readout Bandwidth | 30 kHz | 30 kHz | 30 kHz |
| Number of excitations | 9 | 6 | 12 |
| Acquisition duration | 9.6 minutes | 6.4 minutes | 17.1 minutes |

TR: repetition time

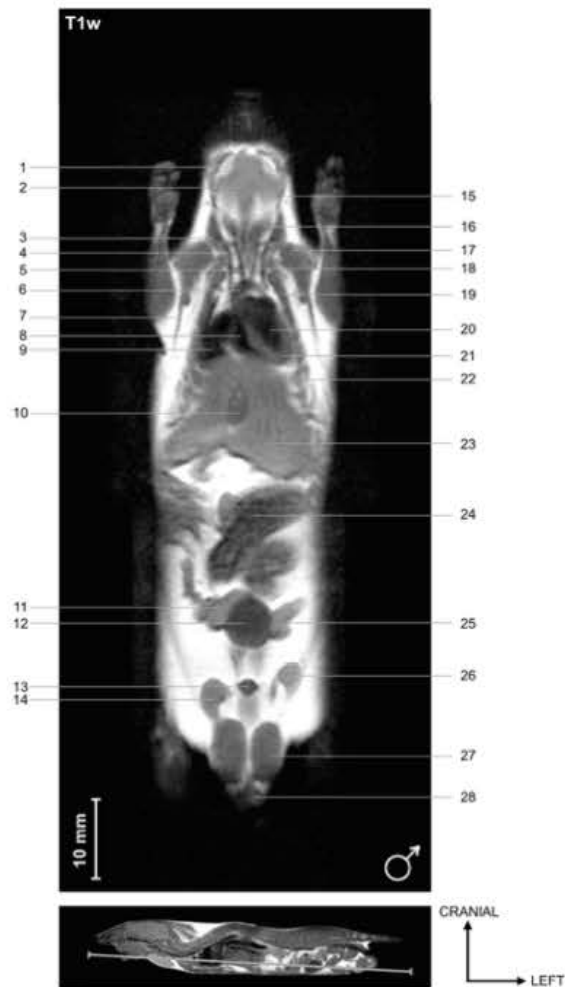TE: echo time

FA: flip angle

ETL: echo train length

FOV: field of view

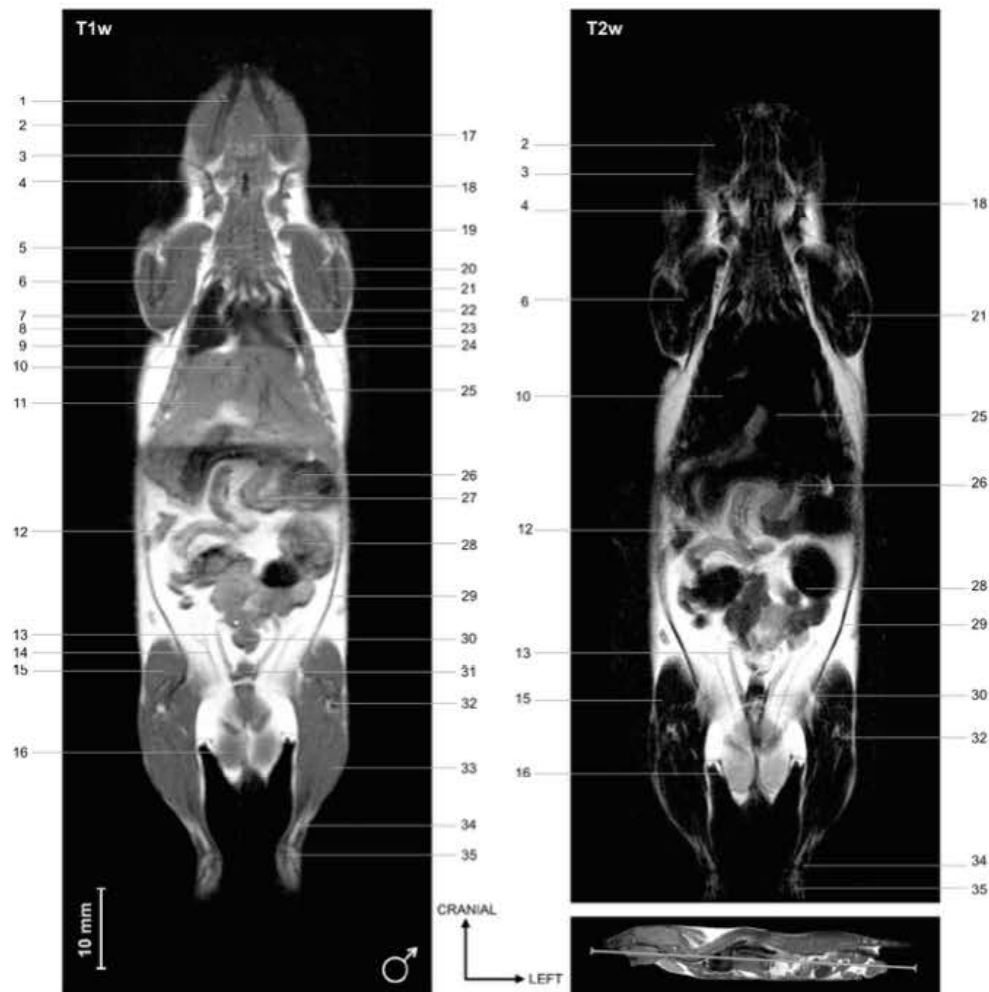
Laboratory Animals



1. sublingual gland - 2. submandibular gland - 3. sternocephalic muscle - 4. right external jugular vein - 5. right common carotid artery
6. arch of the aorta - 7. broadest dorsal muscle - 8. right ventricle - 9. right lung - 10. gall bladder - 11. right vesicular gland
12. urinary bladder - 13. pelvis part of the urethra and urethral muscle - 14. right ductus deferent - 15. facial vein
16. sternohyoid and sternothyroid muscles - 17. deltoid muscle - 18. left common artery - 19. pectoral muscle - 20. left ventricle
21. apex of the left ventricle - 22. intercostal muscle - 23. liver - 24. stomach - 25. left vesicular gland - 26. left ductus deferent
27. left testis - 28. left epididymis

T1 weighted (T1w) MRI coronal slice through submandibular gland, left ventricle and urinary bladder. 25g, 20 weeks, male mouse.

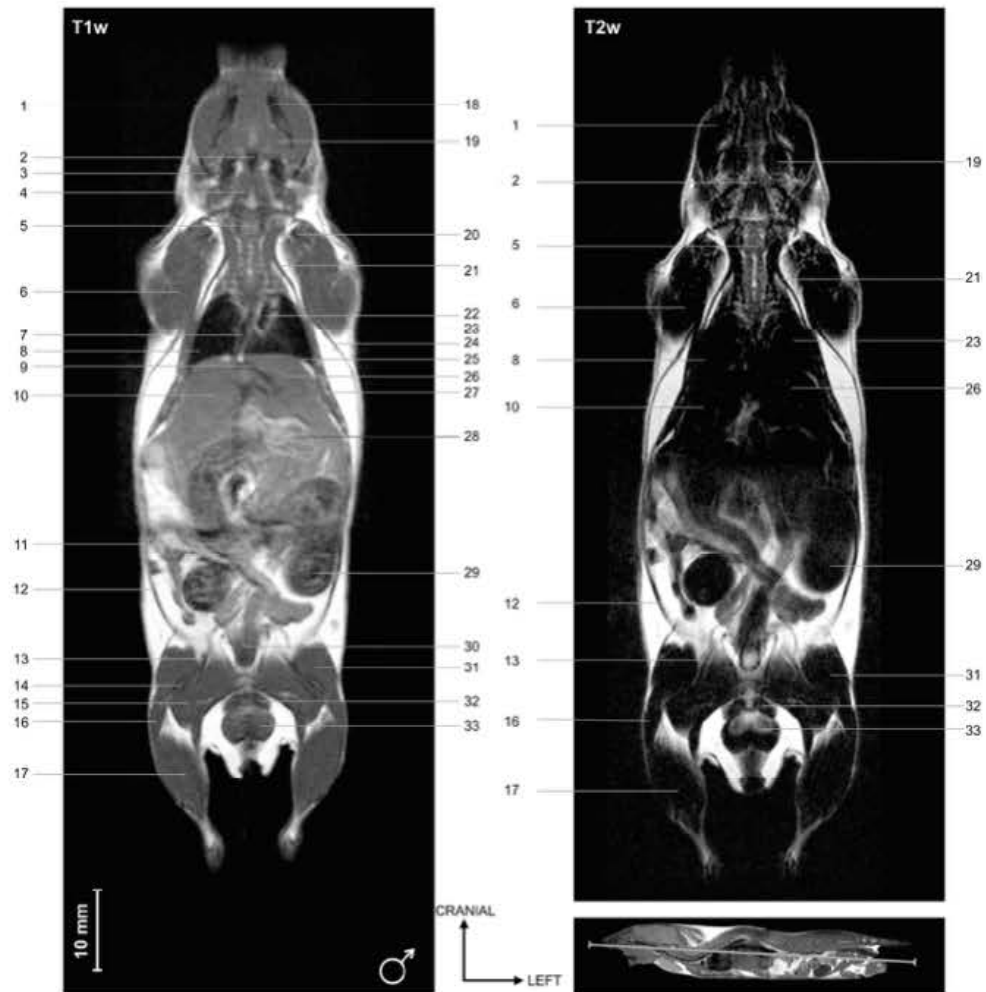
Laboratory Animals



- 1. mandible - 2. masseter muscle - 3. parotid gland - 4. trachea - 5. spina medulla - 6. brachial triceps muscle - 7. right pulmonary artery
- 8. right auricle - 9. right lung - 10. hepatic vein - 11. right medial lobe of the liver - 12. jejunum - 13. median visceral ligament
- 14. lateral visceral ligament - 15. femoral quadriceps muscle - 16. testis - 17. tongue - 18. facial vein - 19. cervical vertebra
- 20. humerus - 21. ulna - 22. left auricle - 23. left lung - 24. left ventricle - 25. left lateral lobe of the liver - 26. stomach - 27. duodenum - 28. colon
- 29. abdominal wall (internal and external oblique muscles) - 30. sigmoid colon - 31. pelvis part of the urethra and urethral muscle - 32. knee
- 33. lateral head of the gastrocnemius muscle - 34. tibia - 35. ankle

T1 and T2 weighted (T1w, T2w) MRI coronal slices through mandible, left auricle and sigmoid colon. 25g, 20 weeks, male mouse.

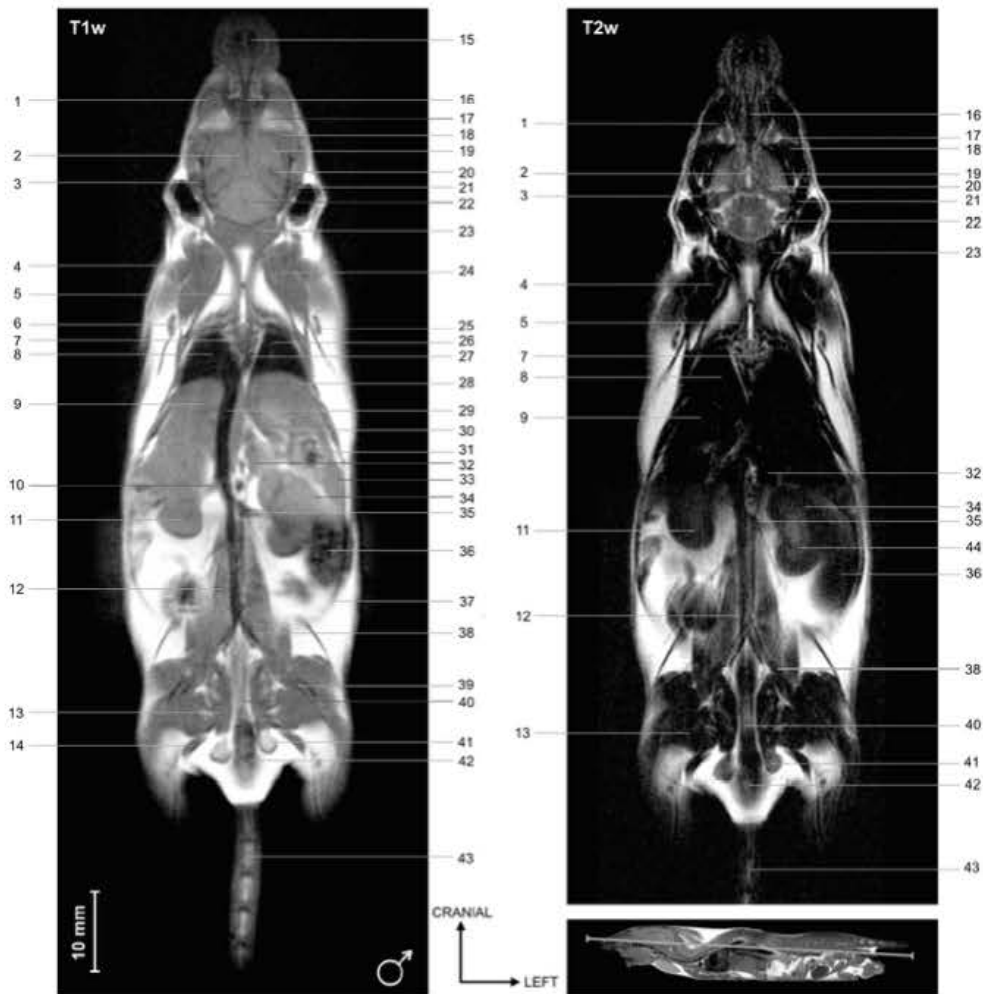
Laboratory Animals



1. masseter muscle - 2. pharyngeal cavity - 3. temporal vein - 4. long capital muscle - 5. spina medulla - 6. brachial triceps muscle
 7. caudal vena cava - 8. right lung - 9. hepatic vein - 10. right medial lobe of the liver - 11. small intestine - 12. abdominal wall - 13. iliac external artery
 14. femur - 15. semi membranous and semitendinous muscles - 16. femoral biceps muscle - 17. gastrocnemius muscle - 18. mandible
 19. medial pterygoid muscle - 20. humerus (head) - 21. thoracic ventral serrated muscle - 22. thoracic aorta - 23. left lung
 24. cutaneous muscle of left trunk - 25. diaphragm - 26. left lateral lobe of the liver - 27. intercostal muscles - 28. stomach - 29. body of the caecum
 30. descending colon - 31. femoral quadriceps muscle - 32. ischiocavernosus muscle - 33. bulboourethral gland

T1 and T2 weighted (T1w, T2w) MRI coronal slices through masseter muscle, thoracic aorta and caecum.
 25g, 20 weeks, male mouse.

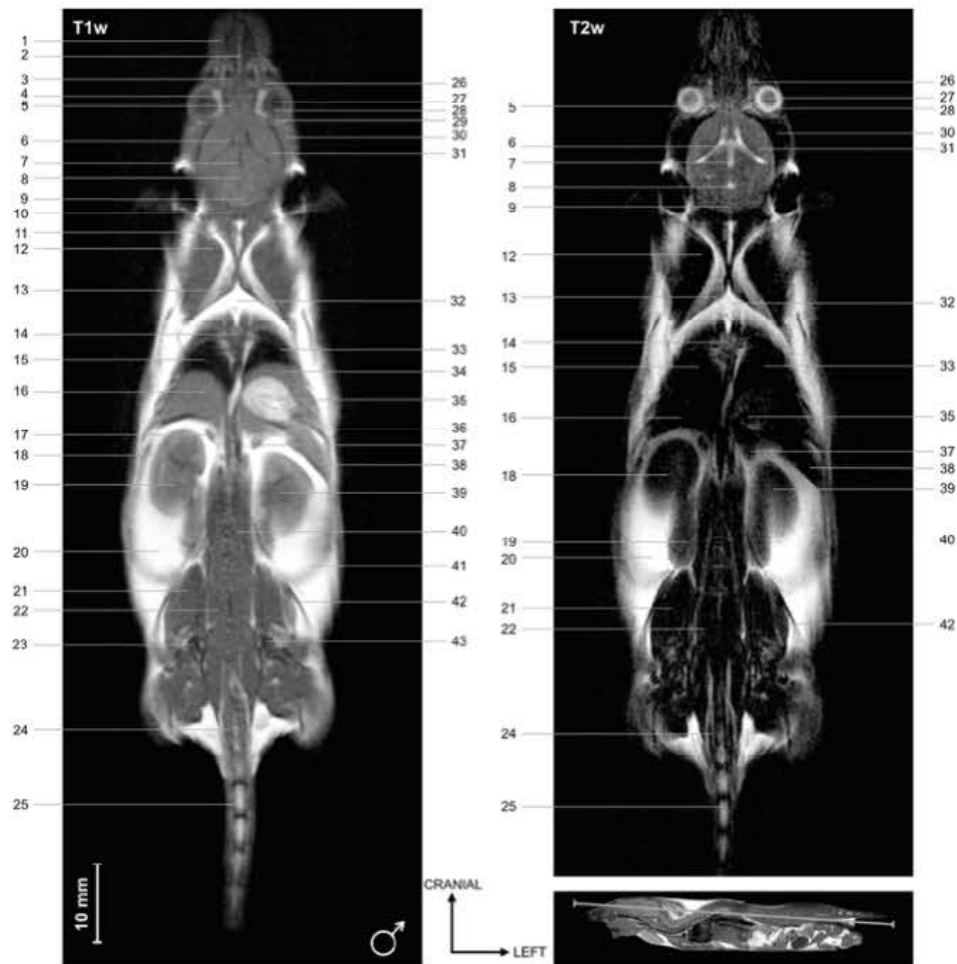
Laboratory Animals



1. masseter muscle - 2. cinereal tuber - 3. temporal muscle - 4. biceps brachii muscle - 5. cervical part of the trapezius muscle - 6. rib
 7. thoracic vertebra - 8. right lung - 9. right medial lobe of the liver - 10. right renal vein - 11. right kidney - 12. psoas major muscle - 13. coccygeal muscle - 14. gracilis muscle - 15. root of cranial incisor tooth - 16. nasal septum - 17. lacrymal gland - 18. lateral pterygoid muscle
 19. right cerebral hemisphere - 20. lateral ventricle - 21. temporal muscle - 22. left cerebellar hemisphere - 23. semispinalis capitis muscle
 24. infraspinatus muscle - 25. cutaneous muscle of left trunk - 26. left lung - 27. thoracic aorta - 28. left lateral lobe of the liver - 29. caudal vena cava
 30. caudal lobe of the liver - 31. stomach - 32. body of the pancreas - 33. spleen - 34. renal cortex - 35. left renal vein - 36. colon - 37. abdominal wall
 38. common iliac vein and artery - 39. femur - 40. sigmoid colon - 41. bulbourethral gland - 42. rectum - 43. caudal vertebra (tail) - 44. renal medulla.

T1 and T2 weighted (T1w, T2w) MRI coronal slices through cerebellum, caudal vena cava and rectum. 25g, 20 weeks, male mouse.

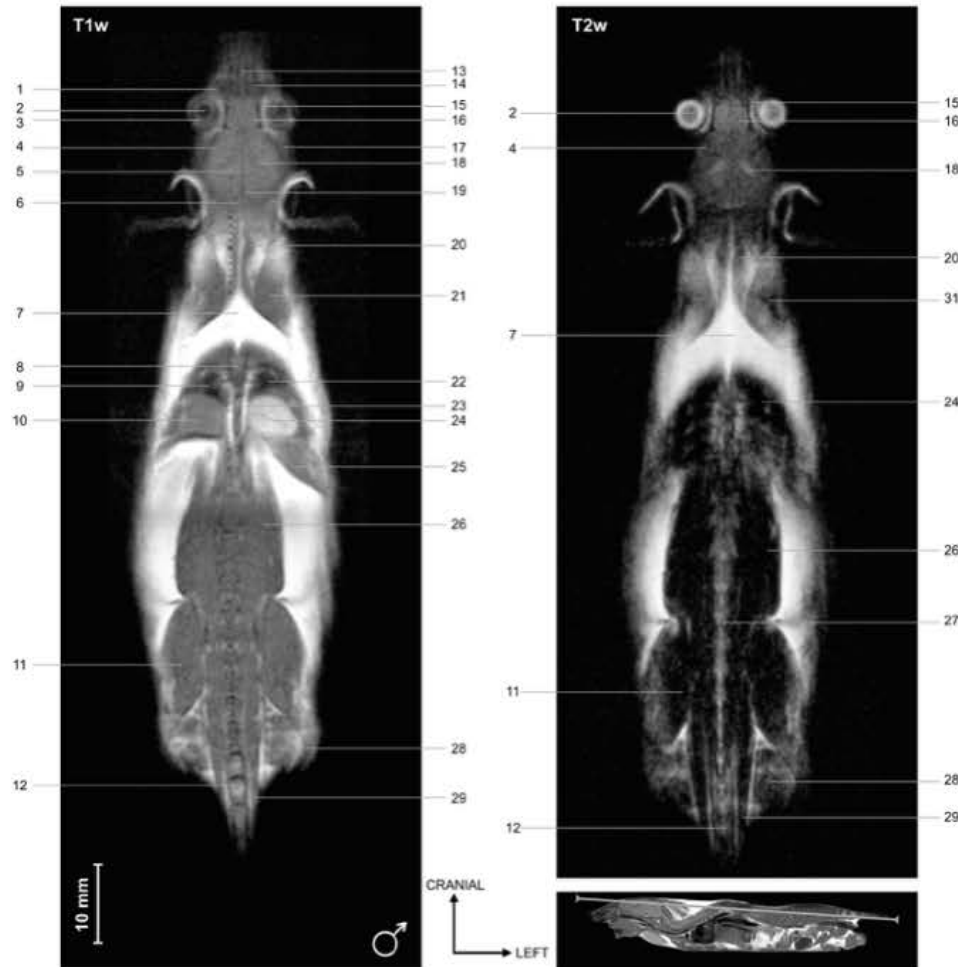
Laboratory Animals



1. left upper lip - 2. nasal septum - 3. ethmoid - 4. lacrymal gland - 5. olfactory bulb - 6. right lateral ventricle - 7. third ventricle
 8. cerebral peduncle - 9. cerebellum - 10. semispinalis capitis muscle - 11. cervical part of the trapezius muscle - 12. infraspinatus muscle
 13. trapezius muscle - 14. thoracic part of the spinal cord - 15. right lung - 16. right medial lobe of the liver - 17. right suprarenal gland
 18. renal cortex - 19. renal medulla - 20. intra-abdominal fat - 21. gluteus medius muscle - 22. psoas major muscle - 23. head of the right femur
 24. lumboacrocaudal muscle - 25. caudal vertebra - 26. lacrymal gland - 27. lens - 28. vitreous body - 29. right sclera - 30. temporal muscle
 31. left cerebral hemisphere - 32. brown fat - 33. left lung - 34. liver - 35. stomach - 36. caudal lobe of the liver - 37. left suprarenal gland
 38. spleen - 39. left kidney - 40. left psoas major muscle - 41. abdominal wall - 42. left tensor fasciae latae muscle - 43. left head of the femur.

T1 and T2 weighted (T1w, T2w) MRI coronal slices through vitreous body, kidneys and psoas major muscles.
 25g, 20 weeks, male mouse.

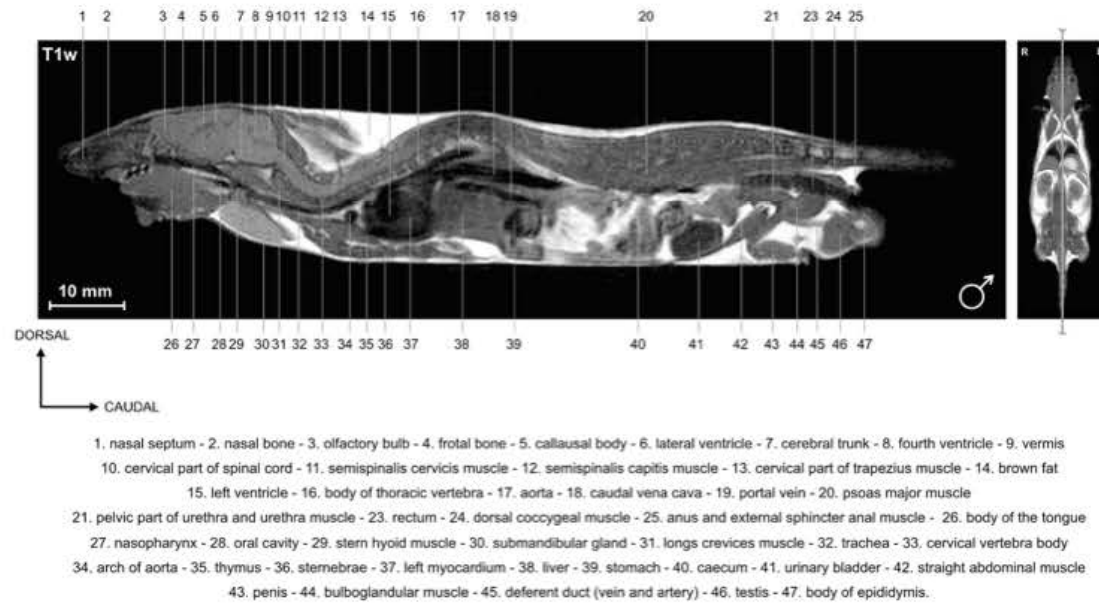
Laboratory Animals



- 1. lacrymal gland - 2. lens - 3. vitreous body - 4. right cerebral hemisphere - 5. medial longitudinal fissure - 6. folium vermis - 7. brown fat
- 8. thoracic part of the spinal cord - 9. right lung - 10. right lobe of the liver - 11. gluteus medius muscle - 12. caudal vertebra
- 13. nasal septum - 14. ethmoid - 15. left lacrymal gland - 16. olfactory bulb - 17. temporal muscle - 18. left lateral ventricle - 19. confluens sinuum
- 20. cervical part of the trapezius muscle - 21. infraspinatus muscle - 22. left lung - 23. aorta - 24. stomach - 25. spleen
- 26. left longissimus thoracic muscle - 27. spinal canal - 28. biceps femoral muscle - 29. lumbosacrocaudal muscle.

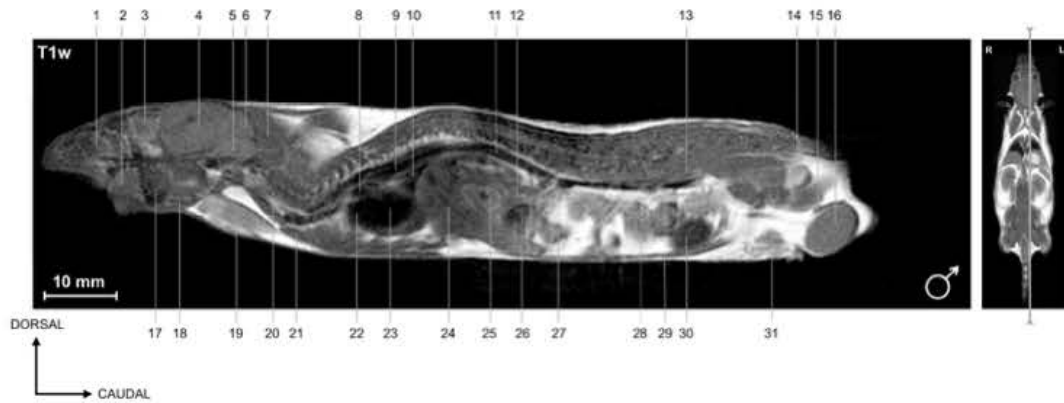
T1 and T2 weighted (T1w, T2w) MRI coronal slices through olfactory bulbs and lumbar spinal canal. 25g, 20 weeks, male mouse.

Laboratory Animals



T1 weighted (T1w) MRI sagittal slice through spinal cord, caudal vena cava and rectum. 25g, 20 weeks, male mouse.

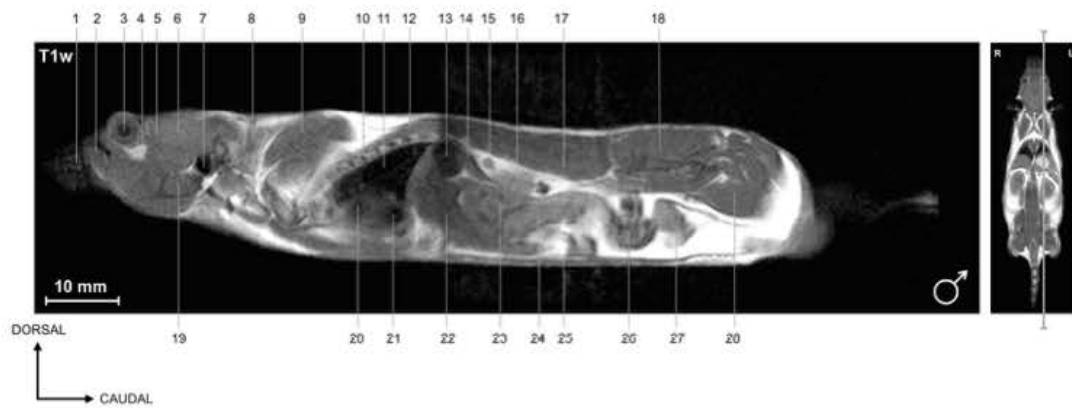
Laboratory Animals



- 1. nasal cavity - 2. tongue - 3. left olfactory bulb - 4. left cerebral hemisphere - 5. cerebral trunk - 6. left cerebellum - 7. left semispinalis capitis muscle - 8. arch of aorta
- 9. thoracic aorta - 10. left lung - 11. abdominal aorta - 12. pancreas - 13. left psoas major muscle - 14. bulbourethral gland - 15. left testicular artery - 16. left testis
- 17. mandible - 18. left digastric muscle - 19. left submandibular gland - 20. longus crevices muscle - 21. pectoralis transversus muscle - 22. left atrium - 23. left ventricle
- 24. liver - 25. stomach - 26. transverse colon - 27. duodenum - 28. caecum - 29. abdominal wall - 30. urinary bladder - 31. left preputial gland

T1 weighted (T1w) MRI sagittal slice through left cerebellum, abdominal aorta and left psoas major muscle. 25g, 20 weeks, male mouse.

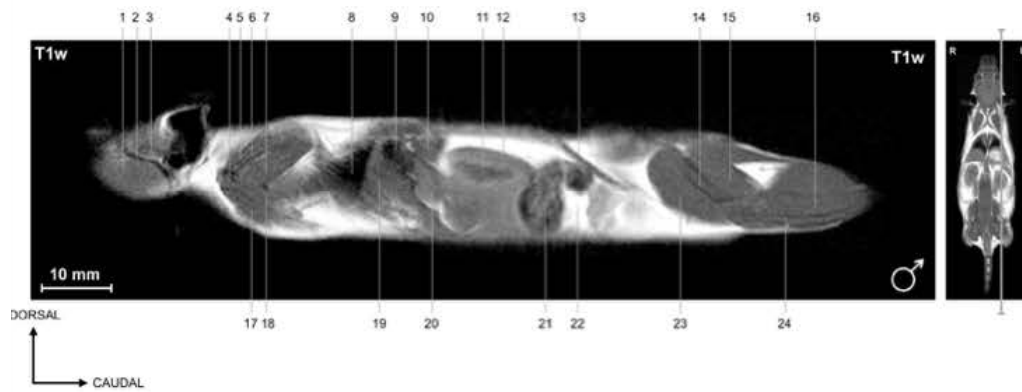
Laboratory Animals



1. upper lip - 2. masseter muscle - 3. orbit - 4. intraorbital lacrymal gland - 5. temporal muscle - 6. left cerebral hemisphere - 7. petrous bone - 8. trapezius muscle
 9. supraspinatus muscle - 10. ribs and intercostal muscle - 11. left lung - 12. longissimus thoracis muscle - 13. stomach - 14. spleen - 15. left suprarenal gland
 16. left kidney - 17. left psoas major muscle - 18. gluteus medius muscle - 19. left lateral pterygoid muscle - 20. left atrium - 21. left ventricle - 22. liver
 23. pancreas - 24. jejunum - 25. abdominal waal - 26. ileum - 27. seminal vesicle - 28. femoral quadriceps muscle.

T1 weighted (T1w) MRI sagittal slice through left orbit, left lung and left gluteus medius muscle. 25g, 20 weeks, male mouse.

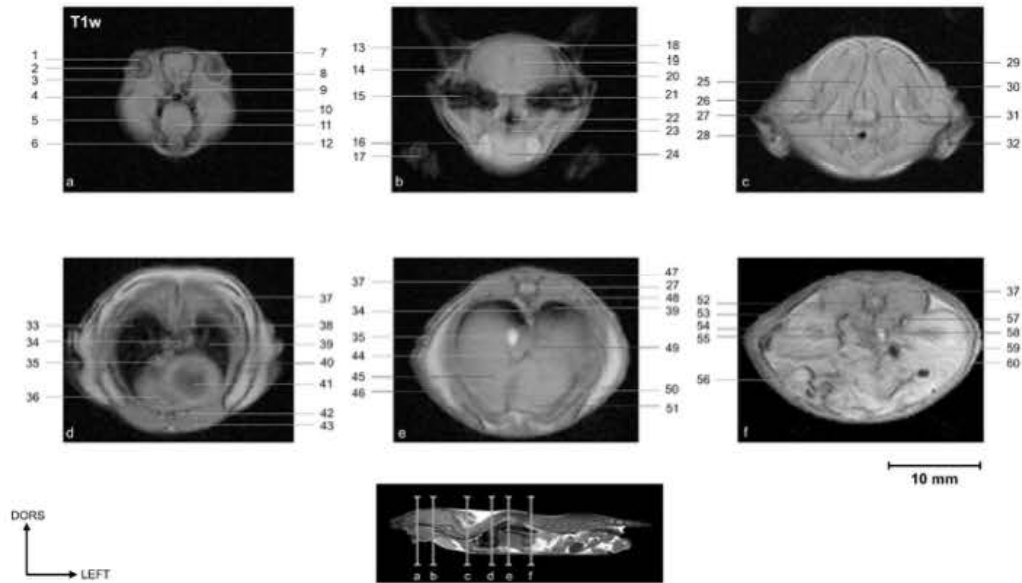
Laboratory Animals



- 1. masseter muscle - 2. external ophthalmic vein - 3. temporal muscle - 4. shoulder joint - 5. supraspinatus muscle - 6. scapula - 7. subscapular muscle - 8. left lung
- 9. stomach - 10. spleen - 11. renal medulla - 12. renal cortex - 13. abdominal wall - 14. left femur - 15. ommimembranous muscle - 16. gastrocnemial muscle
- 17. biceps brachii muscle - 18. triceps brachii muscle - 19. liver - 20. pancreas - 21. ileum - 22. intraabdominal fat - 23. quadriceps muscle - 24. tibia.

T1 weighted (T1w) MRI sagittal slice through left master muscle, left kidney and left femur. 25g, 20 weeks, male mouse.

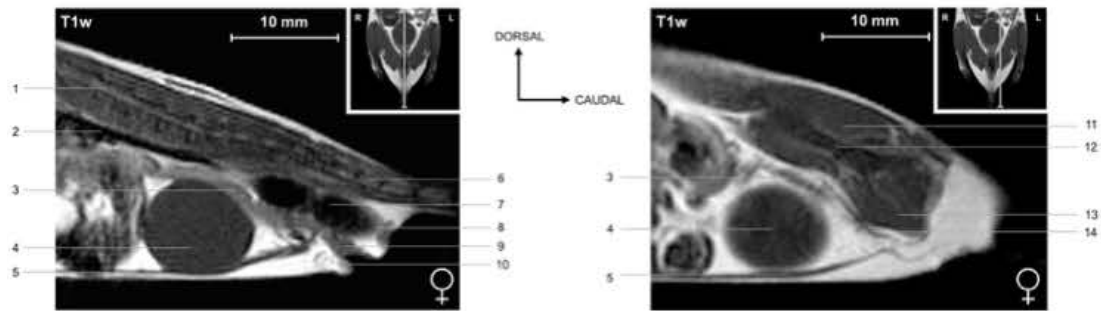
Laboratory Animals



1. vitreous body - 2. lens - 3. lacrimal gland - 4. nasopharynx - 5. masseter muscle - 6. incisor - 7. frontal bone - 8. olfactory bulbe - 9. ethmoid bone
 10. maxillary bone - 11. body of the tongue - 12. mandible - 13. parietal bone - 14. temporal muscle - 15. petrous bone - 16. sublingual gland - 17. right forepaw
 18. medial longitudinal fissure - 19. third ventricle - 20. thalamus - 21. skull base (basisphenoid) - 22. nasopharynx - 23. oral cavity - 24. submandibular gland
 25. trapezius muscle - 26. scapula - 27. spina medulla - 28. trachea - 29. infraspinatus muscle - 30. subscapular muscle - 31. cervical vertebra - 32. pectoral muscle
 33. right lung - 34. aorta - 35. caudal vena cava - 36. right ventricle - 37. longissimus thoracic muscle - 38. thoracic vertebra - 39. left lung - 40. myocardium
 41. left ventricle - 42. sternbrae - 43. pectoral muscle - 44. portal vein - 45. right medial lobe of the liver - 46. subcutaneous fat - 47. prezygapophys
 48. corpus vertebrae - 49. caudate lobe of the liver - 50. gallbladder - 51. left medial lobe of the liver - 52. lumbar vertebra - 53. renal cortex - 54. renal medulla
 55. renal hilum - 56. bowels - 57. psoas muscle - 58. aorta and caudal vena cava - 59. left kidney - 60. abdominal wall.

T1 weighted (T1w) MRI axial slices through head-neck, thoracic, and abdominal regions. 25g, 20 weeks, male mouse.

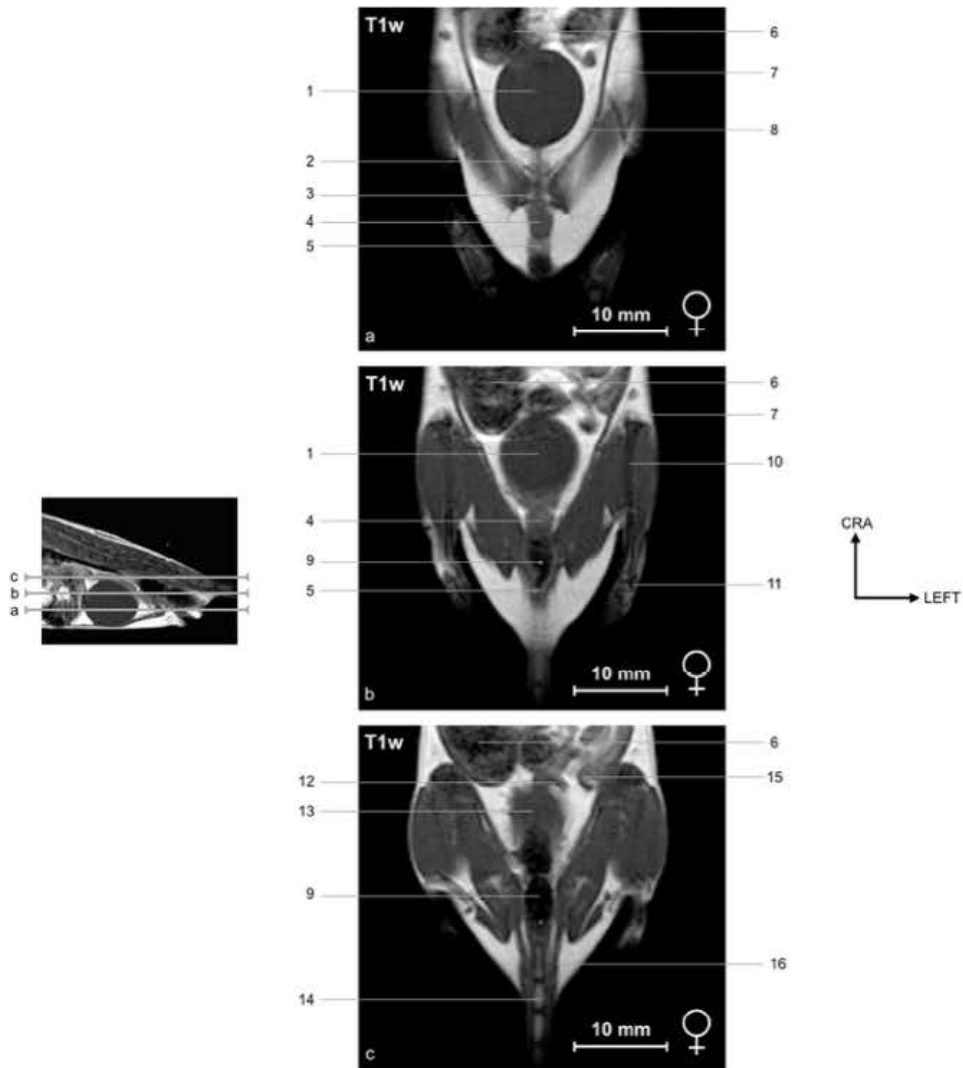
Laboratory Animals



1. spinal cord - 2. aorta - 3. uterus - 4. urinary bladder - 5. straight abdominal muscle - 6. caudal vertebra body - 7. rectum - 8. anus - 9. vagina
 10. feminine pudendum - 11. deep gluteal muscle and gluteus medium muscle - 12. iliac body - 13. femoral quadriceps muscle - 14. pudendoepigastric vein.

T1 weighted (T1w) MRI mid and para-sagittal slices through female mouse genital organs. 23g, 26 weeks, female mouse.

Laboratory Animals



1. urinary bladder - 2. urethra - 3. pelvic symphysis - 4. vagina - 5. anus and sphincter muscle - 6. colon
 7. abdominal wall (external and internal abdominal oblique muscles) - 8. fat - 9. rectum - 10. left femur - 11. left ankle - 12. left uterine horn
 13. uterus body - 14. caudal vertebra body - 15. left ovary - 16. lumboacrocaudal muscle.

1.5. Exemples de problématiques et d'applications multimodales

Ce paragraphe illustre par des exemples, des applications réalisées lors de cette période doctorale (2013-2017), où l'imagerie préclinique s'inscrit comme un outil ayant permis de compléter ou de répondre à une **problématique de recherche biologique** donnée. Cette présentation de travaux menés avec des équipes de recherche différentes illustre le caractère **transdisciplinaire** de l'imagerie préclinique d'une part, et démontre d'autre part la nécessité d'une expertise spécifique en imagerie préclinique multimodale. Trois **collaborations** de l'UF6237 sont présentées ci-dessous pour illustrer la place actuelle de l'imagerie préclinique en recherche biomédicale. Dans chaque cas, le laboratoire a été en charge du choix de la modalité d'imagerie utilisée, de l'acquisition des données, et de l'extraction de données quantitatives à partir des images acquises, qui ont donné lieu à des publications auxquelles j'ai été associé pour ma contribution parallèlement à mes propres sujets de recherche.

Le premier travail a été effectué en collaboration avec Professeur P. Goergel de l'unité **INSERM 1109** (équipe 1 - ImmunoRhumatologie Moléculaire) qui visait à évaluer le rôle du gène **DICER1** dans la régulation des **réponses inflammatoires** chez la souris [49]. L'imagerie μ TDM a dans ce cas servi à l'**extraction de volumes** osseux et des parties molles. L'évolution de ces volumes au niveau des extrémités des membres postérieurs a permis de mettre en évidence une augmentation du volume des tissus mous chez les souris **Dicer d/d** lors du transfert du sérum K/BxN (figure 1.17).

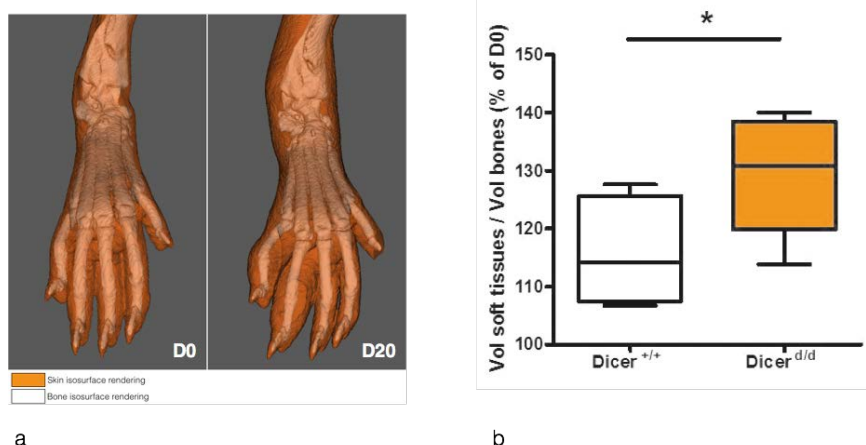


Figure 1.17 - L'analyse *in vivo* en μ TDM révèle une augmentation du volume des tissus mous chez les souris **Dicer d/d** lors du transfert du sérum K/BxN. Reconstruction en rendu isosurfacique du volume osseux (vol bones) et du volume de tissus mous (vol soft tissues) du pied droit d'une souris **Dicer d/d** mutante au jour 0 (D0) et au jour 20 (D20) (a). Résultat à D20 (en % par rapport à D0) du rapport volume de tissu mou sur volume d'os pour 6 souris contrôles (**Dicer +/+**) et 6 souris mutantes (**Dicer d/d**) à J20 en utilisant un test t de Mann-Whitney (* $P < 0,05$) (b).

Une autre collaboration, avec le docteur E. Robinet de l'unité **INSERM 1110** (Institut de recherche sur les maladies virales et hépatiques), concerne l'**exploration multimodale de tumeurs orthotopiques de carcinome hépatocellulaire** chez la souris immunodéprimée [50]. Dans cette étude l'UF 6237 avait pour objectif de réaliser un suivi longitudinal des animaux en comparant 2 molécules (2,3,5-tri-iodo tocopheryl et Excitron Nano 600) de produit de contraste à élimination hépatique en μ TDM (figure 1.18).

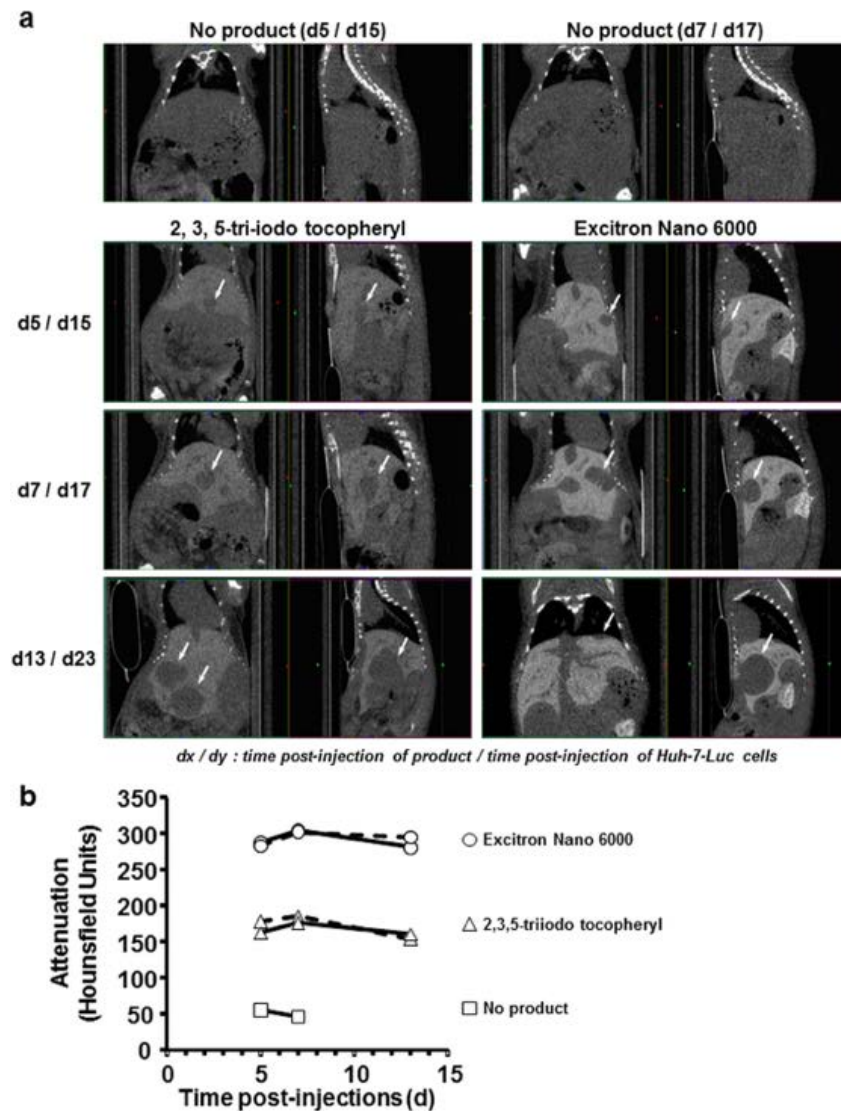


Figure 1.18 - Comparaison de deux agents de contraste par μ TDM. Dix jours après l'injection intrahépatique de cellules Huh-7-Luc à 5 souris, 4 μ l/g (de masse corporelle) d' α -tocophéryle 2, 3, 5 triiodobenzoate ($n = 2$), et d'Excitron Nano 6000 ($n = 2$) ont été injectés par voie intraveineuse au niveau d'une veine latérale de la queue. Aucune injection n'a été effectuée chez une souris témoin. Une acquisition μ TDM a été effectuée aux jours 5, 7 et 13 après l'injection d'un agent de contraste, c'est-à-dire après 15, 17 et 23 jours après l'injection de Huh-7-Luc. Coupes coronales et sagittales de la souris témoin (encarts supérieurs) et d'une souris injectée avec du 2, 3, 5-triiodobenzoate d' α -tocophéryle (images de gauche) et d'une souris injectée avec de l'Excitron Nano 6000 (images de droite). Les flèches blanches indiquent les tumeurs (a). Quantification du rehaussement des produits de contraste dans le parenchyme hépatique de souris injectées avec du 2, 3, 5-triiodobenzoate (triangles, $n = 2$), Excitron Nano 6000 (cercles, $n = 2$)

La dernière collaboration présentée dans cette partie concerne l'exploration multimodale, de **cellules cancéreuses coliques humaines (HT-29)** après implantation sous-cutanée et orthotopique sur des souris immunodéprimées. Cette collaboration avec le Professeur J.-N. Freund et le docteur I. Duluc, de l'unité **INSERM 1113** (équipe 1 - identité intestinale : des cellules souches aux pathologies), est en cours, et utilise différentes modalités d'imagerie : IRM, μ TDM, et a également concerné l'essai de couplage « optique-IRM » (figure 1.19). Dans cette coopération j'ai été en charge de monter un **protocole d'exploration multimodal IRM- μ TDM** permettant le passage de 5 individus par jour (figures 1.20).

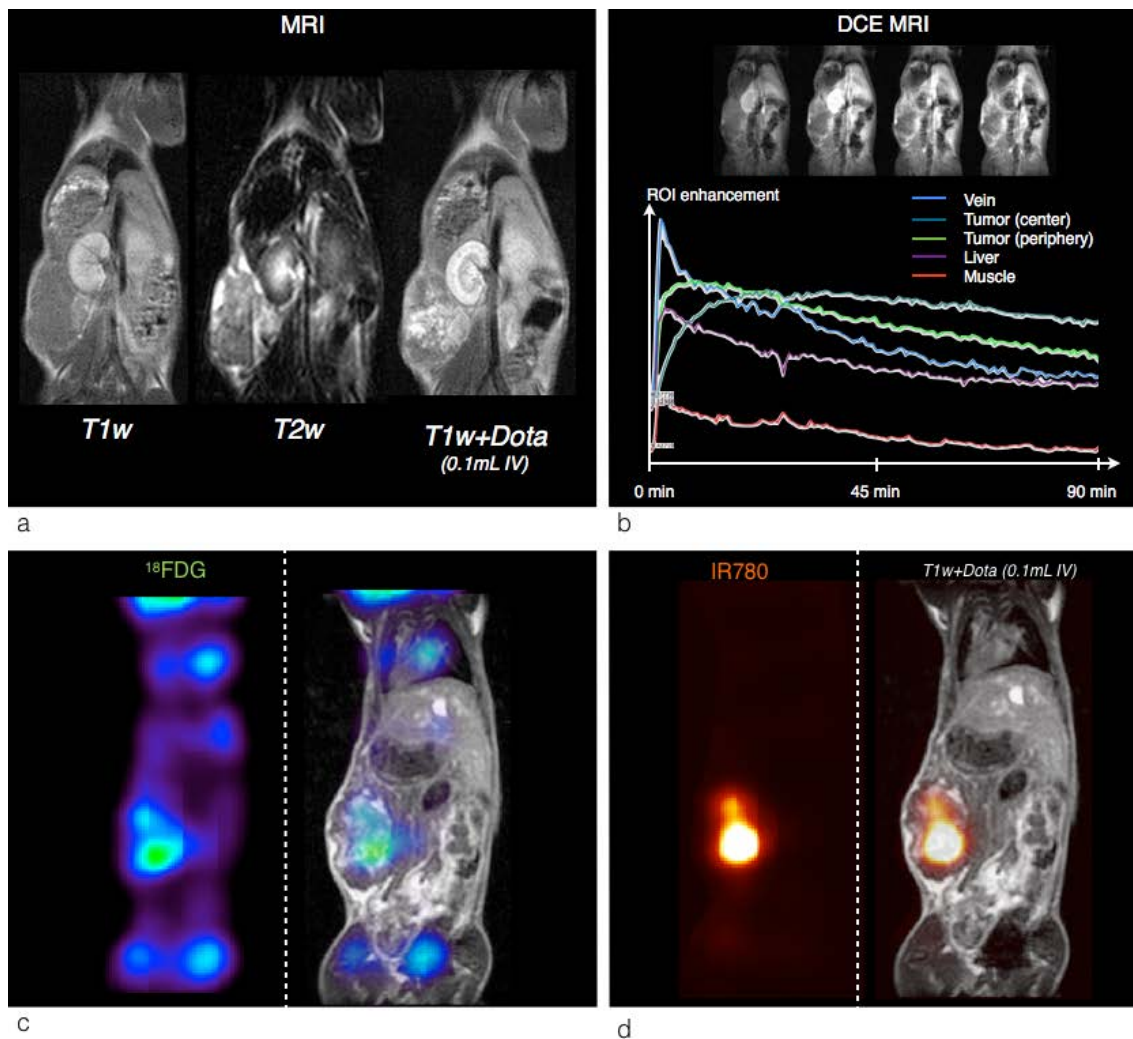


Figure 1.19 - Exploration multimodale chez une souris immunodéprimée après implantation de cellules cancéreuses coliques humaines (HT-29). Coupes coronales SE T1, FSE T2 et SE T1 après injection intraveineuse de 0,1 ml de Dotarem (a). Acquisition dynamique de suivi temporel (DCE : dynamic contrast enhancement) réalisée sur 90 min à la suite d'une l'injection IV de 0.1 ml de Dota ; acquisition réalisée dans un plan coronal en séquence SPGRE T1 (20 coupes/min) ; extraction des courbes DCE au niveau de différentes régions d'intérêts (veine cave inférieure, foie, muscle, centre tumoral, périphérie tumorale) (b). Fusion d'une imagerie optique de type Cerenkov (^{18}F -FDG) et IRM (SP-GRE 3D T1) (c). Fusion d'une acquisition de fluorescence et d'une acquisition IRM (SP-GRE 3D T1) (d).

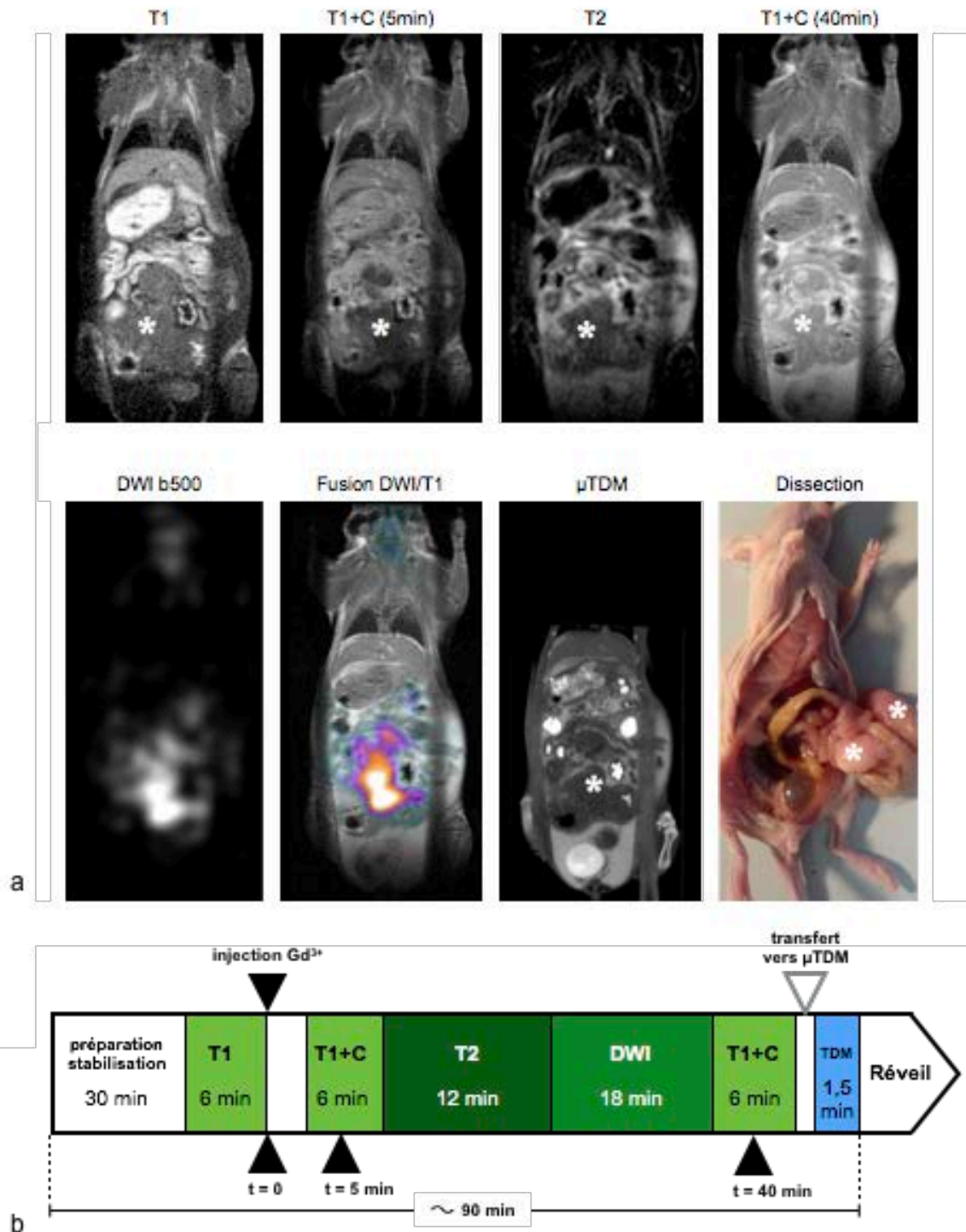


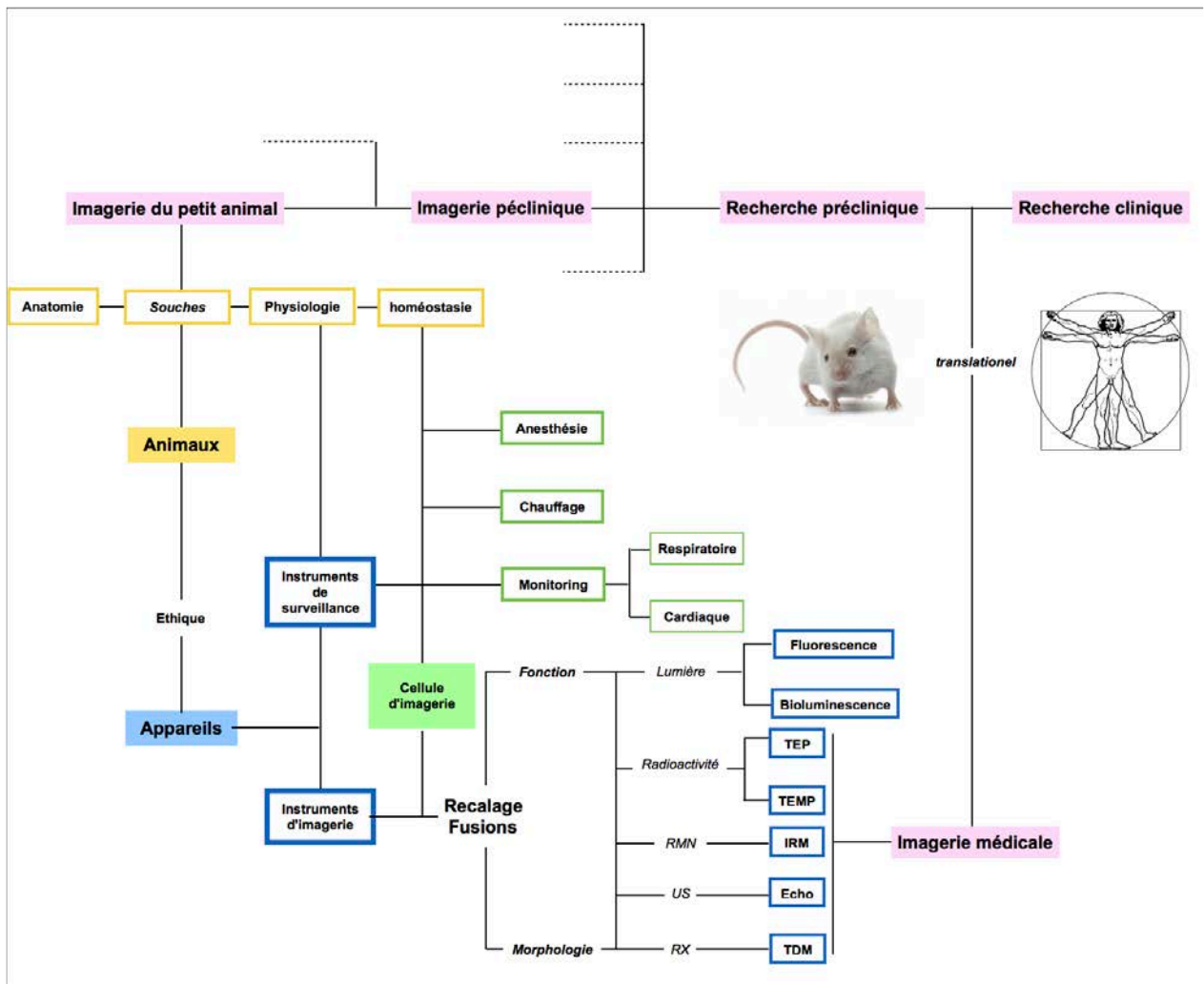
Figure 1.20 - Exploration IRM multicontrastée (5 séquences) et μ TDM chez une souris immunodéprimée après implantation orthotopique de cellules cancéreuses coliques humaines (HT-29) (*). La dernière figure présente une photo de dissection montrant la localisation de la tumeur (*) (a). Protocole utilisé, permettant de réaliser 5 procédures par jour.

1.6. Conclusion du chapitre 1.

Ce chapitre avait pour objectif de présenter différents aspects gravitant autour de la place de l'imagerie préclinique en recherche :

- **Contraintes réglementaires,**
- **Connaissances physiologiques et anatomiques** nécessaires à la compréhension des images affichées,
- Connaissances de la physique permettant le choix et l'utilisation maîtrisée des **modalités d'imageries** utilisées au regard d'une problématique biologique,
- Savoir-faire technique et pratique, de la **prise en charge de l'animal** au traitement des données,
- **Collaboration** nécessaire avec différentes unités de recherche à problématiques variées.

Les principaux éléments abordés dans ce premier chapitre sont articulés dans la carte heuristique suivante.



Différents éléments présentés dans ce chapitre ont fait l'objet de plusieurs articles scientifiques.

Le premier travail correspond à l'article de transition entre la fin de mon master 2 et mon inscription en cycle doctoral : J.-P. Dillenseger *et al.*, « **Coregistration of datasets from a micro-SPECT/CT and a preclinical 1.5T MRI** », *Nuclear Instruments and Methods in Physics Research Section A: Accelerators, Spectrometers, Detectors and Associated Equipment*, vol. 702, p. 144-147, févr. 2013. **(annexe A)**.

Le deuxième travail concerne l'article présenté dans la partie de ce chapitre : J.-P. Dillenseger *et al.*, « **Whole-body mouse MRI anatomy: the essential for translational research** », *Laboratory Animals*, soumis en juin 2017.

Deux autres articles correspondent aux collaborations présentées dans la partie 1.5 de ce chapitre :

G. Alsaleh *et al.*, « **Reduced DICER1 Expression Bestows Rheumatoid Arthritis Synoviocytes Proinflammatory Properties and Resistance to Apoptotic Stimuli** », *Arthritis & Rheumatology (Hoboken, N.J.)*, vol. 68, n° 8, p. 1839-1848, août 2016. **(annexe B)**.

T. Wu *et al.*, « **Multimodal imaging of a humanized orthotopic model of hepatocellular carcinoma in immunodeficient mice** », *Sci Rep*, vol. 6, p. 35230, oct. 2016. **(annexe C)**.

1.7. Références du chapitre 1

1. B. J. A. Janssen, T. De Celle, J. J. M. Debets, A. E. Brouns, M. F. Callahan, et T. L. Smith, « Effects of anesthetics on systemic hemodynamics in mice », *Am J Physiol Heart Circ Physiol*, vol. 287, n° 4, p. H1618-1624, oct. 2004.
2. D. K. Chu, M. C. Jordan, J. K. Kim, M. A. Couto, et K. P. Roos, « Comparing isoflurane with tribromoethanol anesthesia for echocardiographic phenotyping of transgenic mice », *J Am Assoc Lab Anim Sci*, vol. 45, n° 4, p. 8-13, juill. 2006.
3. G. Vesce, F. Micieli, et L. Chiavaccini, « Preclinical imaging anesthesia in rodents », *Q J Nucl Med Mol Imaging*, vol. 61, n° 1, p. 1-18, mars 2017.
4. P. Choquet, C. Goetz, G. Aubertin, F. Hubele, S. Sannié, et A. Constantinesco, « Carbon tube electrodes for electrocardiography-gated cardiac multimodality imaging in mice », *J Am Assoc Lab Anim Sci*, vol. 50, n° 1, p. 61-64, janv. 2011.
5. C. Goetz *et al.*, « Influence of animal heating on PET imaging quantification and kinetics: results on the biodistribution of 18F-tetrafluoroborate and 18F-FDG in mice », *J Nucl Med*, doi:10.2967/jnumed.116.177949, déc. 2016.
6. A. Rosset, L. Spadola, et O. Ratib, « OsiriX: an open-source software for navigating in multidimensional DICOM images », *J Digit Imaging*, vol. 17, n° 3, p. 205-216, sept. 2004.
7. I. Matsunari *et al.*, « Performance evaluation of the eXplore speCZT preclinical imaging system », *Ann Nucl Med*, vol. 28, n° 5, p. 484-497, juin 2014.
8. V. Israel-Jost, P. Choquet, S. Salmon, C. Blondet, E. Sonnendrücker, et A. Constantinesco, « Pinhole SPECT imaging: compact projection/backprojection operator for efficient algebraic reconstruction », *IEEE Trans Med Imaging*, vol. 25, n° 2, p. 158-167, févr. 2006.
9. E. Ciarrocchi et N. Belcari, « Cerenkov luminescence imaging: physics principles and potential applications in biomedical sciences », *EJNMMI Phys*, vol. 4, n° 1, p. 14, déc. 2017.
10. V. Noblet, C. Heinrich, F. Heitz, et J.-P. Armspach, « Retrospective evaluation of a topology preserving non-rigid registration method », *Med Image Anal*, vol. 10, n° 3, p. 366-384, juin 2006.
11. J.-P. Dillenseger, E. Moerschel, et C. Zorn, « *Guide des technologies de l'imagerie médicale et de la radiothérapie : Quand la théorie éclaire la pratique* », 2^e édition. Issy-les-Moulineaux, Elsevier Masson, 2016.

12. J.-P. Dillenseger *et al.*, « Coregistration of datasets from a micro-SPECT/CT and a preclinical 1.5T MRI », *Nuclear Instruments and Methods in Physics Research Section A: Accelerators, Spectrometers, Detectors and Associated Equipment*, vol. 702, p. 144-147, févr. 2013.
13. C. C. Yang *et al.*, « Multimodality imaging combination in small animal via point-based registration », *Nuclear Instruments and Methods in Physics Research Section A: Accelerators, Spectrometers, Detectors and Associated Equipment*, vol. 569, n° 2, p. 240-244, déc. 2006.
14. T.A. Sasser *et al.*, « Cross-Platform MRI/PET or MRI/SPECT Imaging, and Co-Registration », Disponible sur <https://www.bruker.com/applications/preclinical-imaging/pci-enews/cross-platform-mripet-or-mrispect-imaging-and-co-registration.html>. [Consulté le : 13-juin-2017].
15. E. Pauwels, « Ethics for researchers. Facilitating research excellence in FP7 ». European Commission, 2007.
16. W. M. S. Russell et R. L. Burch, « *The principles of humane experimental technique* ». London: Methuen, 1959.
17. J. Tannenbaum et B. T. Bennett, « Russell and Burch's 3Rs then and now: the need for clarity in definition and purpose », *J. Am. Assoc. Lab. Anim. Sci.*, vol. 54, n° 2, p. 120-132, mars 2015.
18. L. M. Schechtman, « Implementation of the 3Rs (refinement, reduction, and replacement): validation and regulatory acceptance considerations for alternative toxicological test methods », *ILAR J*, vol. 43 Suppl, p. S85-94, 2002.
19. M. Xu et L. V. Wang, « Photoacoustic imaging in biomedicine », *Review of Scientific Instruments*, vol. 77, n° 4, p. 41101, avr. 2006.
20. M. Yang *et al.*, « Whole-body optical imaging of green fluorescent protein-expressing tumors and metastases », *Proc. Natl. Acad. Sci. U.S.A.*, vol. 97, n° 3, p. 1206-1211, févr. 2000.
21. C. Suckow, C. Kuntner, P. Chow, R. Silverman, A. Chatziioannou, et D. Stout, « Multimodality rodent imaging chambers for use under barrier conditions with gas anesthesia », *Mol Imaging Biol*, vol. 11, n° 2, p. 100-106, avr. 2009.
22. S. Gargiulo *et al.*, « Mice anesthesia, analgesia, and care, Part II: anesthetic considerations in preclinical imaging studies », *ILAR J*, vol. 53, n° 1, p. E70-E81, févr. 2012.

23. E. A. Zerhouni, « Translational and clinical science--time for a new vision », *N. Engl J Med*, vol. 353, n° 15, p. 1621-1623, oct. 2005.
24. F. S. Collins, « Reengineering translational science: the time is right », *Sci Transl Med*, vol. 3, n° 90, p. 90-97, juill. 2011.
25. M. G. Pomper, « Translational molecular imaging for cancer », *Cancer Imaging*, vol. 5, n° Spec No A, p. S16-S26, nov. 2005.
26. P. Pandit, S. M. Johnston, Y. Qi, J. Story, R. Nelson, et G. A. Johnson, « The utility of microCT and MRI in the assessment of longitudinal growth of liver metastases in a preclinical model of colon carcinoma », *Acad Radiol*, vol. 20, n° 4, p. 430-439, avr. 2013.
27. M. V. Green, J. Seidel, J. J. Vaquero, E. Jagoda, I. Lee, et W. C. Eckelman, « High resolution PET, SPECT and projection imaging in small animals », *Comput Med Imaging Graph*, vol. 25, n° 2, p. 79-86, avr. 2001.
28. D. Högemann, V. Ntziachristos, L. Josephson, et R. Weissleder, « High throughput magnetic resonance imaging for evaluating targeted nanoparticle probes », *Bioconjug Chem*, vol. 13, n° 1, p. 116-121, févr. 2002.
29. J. E. Schneider *et al.*, « Identification of cardiac malformations in mice lacking Ptdsr using a novel high-throughput magnetic resonance imaging technique », *BMC Dev Biol*, vol. 4, p. 16, déc. 2004.
30. P. McConville, J. B. Moody, et B. A. Moffat, « High-throughput magnetic resonance imaging in mice for phenotyping and therapeutic evaluation », *Curr Opin Chem Biol*, vol. 9, n° 4, p. 413-420, août 2005.
31. M. Bara et A. R. Joffe, « The ethical dimension in published animal research in critical care: the public face of science », *Crit Care*, vol. 18, n° 1, p. R15, janv. 2014.
32. C.I. Gros. *Dysplasie ectodermique hypohidrotique : mise en évidence de nouveaux marqueurs phénotypiques crâniens et post-crâniens chez le mutant Tabby*. Thèse de doctorat, Université de Strasbourg, 2013.
33. C. Goetz, P. Choquet, L. Monassier, E. Breton, L. Elfertak, et A. Constantinesco, « Micro-imagerie anatomofonctionnelle hépatobiliaire de la souris normale par tomodensitométrie X et scintigraphie planaire sténopée », *ITBM-RBM*, vol. 27, n° 4, p. 194-202, sept. 2006.
34. Y. Ruckebusch, « *Physiologie Pharmacologie Thérapeutique Animales* ». Paris : Maloine, 1977.

35. L. Sherwood, S. Molotchnikoff, et A. Lockhart, « *Physiologie humaine* », 2^e édition. Bruxelles : De Boeck, 2006.
36. T. de Saint Pol, « Surpoids, normes et jugements en matière de poids : comparaisons européennes », *Population & Sociétés*, n°455, p. 1-4, avril 2009.
37. D. K. Chu, M. C. Jordan, J. K. Kim, M. A. Couto, et K. P. Roos, « Comparing isoflurane with tribromoethanol anesthesia for echocardiographic phenotyping of transgenic mice », *J Am Assoc Lab Anim Sci*, vol. 45, n° 4, p. 8-13, juill. 2006.
38. S. M. Mirsattari *et al.*, « Physiological monitoring of small animals during magnetic resonance imaging », *J Neurosci Methods*, vol. 144, n° 2, p. 207-213, juin 2005.
39. L. Cervenka, K. D. Mitchell, et L. G. Navar, « Renal Function in Mice Effects of Volume Expansion and Angiotensin II », *JASN*, vol. 10, n° 12, p. 2631-2636, déc. 1999.
40. « OVAM ». Disponible sur : <http://www.onlineveterinaryanatomy.net/>. [Consulté le: 15-juin-2017].
41. P. Popesco, V. Rajtova, J. Horak, « *A Colour Atlas of Anatomy of Small Laboratory Animals, Volume two: Rat, Mouse, Hamster* ». England : Wolfe publishing, 1992.
42. I. Takamasa, Y. Hiroshi, H.A. Toshiyuki, « *A Color atlas of sectional anatomy of the mouse* », Japan : Braintree Scientific, 2001.
43. O. Natt, T. Watanabe, S. Boretius, J. Radulovic, J. Frahm, et T. Michaelis, « High-resolution 3D MRI of mouse brain reveals small cerebral structures in vivo », *J Neurosci Methods*, vol. 120, n° 2, p. 203-209, oct. 2002.
44. M. Dhenain, S. W. Ruffins, et R. E. Jacobs, « Three-dimensional digital mouse atlas using high-resolution MRI », *Dev Biol*, vol. 232, n° 2, p. 458-470, avr. 2001.
45. G. A. Johnson, G. P. Cofer, S. L. Gewalt, et L. W. Hedlund, « Morphologic phenotyping with MR microscopy: the visible mouse », *Radiology*, vol. 222, n° 3, p. 789-793, mars 2002.
46. B. Dogdas, D. Stout, A. F. Chatziioannou, et R. M. Leahy, « Digimouse: a 3D whole body mouse atlas from CT and cryosection data », *Phys Med Biol*, vol. 52, n° 3, p. 577-587, févr. 2007.
47. A. Akselrod-Ballin *et al.*, « Multimodal Correlative Preclinical Whole Body Imaging and Segmentation », *Sci Rep*, vol. 6, p. 27940, juin 2016.

48. H. E. Holmes *et al.*, « Comparison of In Vivo and Ex Vivo MRI for the Detection of Structural Abnormalities in a Mouse Model of Tauopathy », *Front Neuroinform*, vol. 11, article 20, 2017.
49. G. Alsaleh *et al.*, « Reduced DICER1 Expression Bestows Rheumatoid Arthritis Synoviocytes Proinflammatory Properties and Resistance to Apoptotic Stimuli », *Arthritis & Rheumatology*, vol. 68, n° 8, p. 1839-1848, août 2016.
50. T. Wu *et al.*, « Multimodal imaging of a humanized orthotopic model of hepatocellular carcinoma in immunodeficient mice », *Sci Rep*, vol. 6, p. 35230, oct. 2016.

Chapitre 2

Qualification des instruments

2. Qualification des instruments

2.1. Introduction au chapitre 2

La qualification des instruments d'imagerie répond à plusieurs objectifs :

- **comparer** l'existant à un nouvel appareil,
- réaliser des **contrôles de qualité** réguliers, afin de garantir la continuité des résultats obtenus, ce qui est particulièrement important lorsque l'on souhaite mener des explorations au cours du temps chez les mêmes individus, à des fins de comparaison, mais également pour indiquer une défaillance des appareils,
- connaître les **performances** et surtout les **limites** d'un appareil, tant en termes absolus que relatifs (écarts types), ce qui est essentiel pour mener des expériences qui ont du sens (ex : éviter de chercher une différence que l'appareil ne pourra résoudre),

La qualification d'instruments d'imagerie reste l'apanage d'une branche particulière des utilisateurs, et il faut reconnaître qu'elle reste mal comprise des biologistes. Par contre c'est un domaine plus standardisé en clinique où il existe des fantômes de référence, qui sont notamment mis en œuvre au cours d'études cliniques.

Différents **indicateurs** permettent de qualifier un système d'imagerie ; l'évaluation de chacun d'entre eux nécessitera un **fantôme spécifique** ; ainsi, ce n'est pas le même fantôme qui permettra d'évaluer la résolution spatiale ou l'homogénéité de détection. Du fait de leurs principes d'acquisitions différents, chaque modalité exploitera également ses propres fantômes ; à titre d'exemple, l'évaluation de la résolution spatiale exploite des fantômes de géométrie et de matériaux différents en TDM et en TEMP. Nous allons dans un premier temps décrire les principaux indicateurs évalués lors d'une phase de qualification d'un système sans tenir compte du type de modalité. Nous poursuivrons ensuite par un état des lieux des fantômes référencés dans les modalités précliniques suivantes μ TDM, IRM, μ TEMP et μ TEP, avant de détailler le cheminement ayant conduit à la réalisation d'un prototype de fantôme d'imagerie préclinique multimodal.

2.2. Indicateurs permettant la qualification des appareillages

Les principaux indicateurs communs permettant la qualification des dispositifs d'imagerie sont [1] :

- La résolution spatiale,
- La résolution en contraste,
- La courbe de réponse, la linéarité et la dynamique de mesure,
- L'homogénéité et le niveau de bruit,
- La précision géométrique et les déformations.

2.2.1. Résolution spatiale

La résolution spatiale d'une modalité d'imagerie peut se définir de manière qualitative comme la netteté ou la qualité visuelle offerte pour l'identification d'une forme ou d'une structure sur une image. En pratique, la matrice image discrète est obtenue après acquisition du signal par le capteur, numérisation et reconstruction tomographique, transformée de Fourier ou tout simplement par affichage direct des informations en provenance du détecteur lorsque celui-ci se présente directement sous forme matricielle (ex : capteur plan en radiologie, capteur CZT en TEMP).

La résolution spatiale dépend d'un nombre élevé de facteurs propres à chaque modalité. La résolution spatiale finale dépend d'une part de la qualité de la chaîne technologique s'étalant du comportement du phénomène physique étudié (diffusion Compton des RX en TDM, parcours libre moyen d'un β^+ en TEP, susceptibilité magnétique en IRM, etc.) à la réception du signal donc des données brutes (*raw data*), et dépend d'autre part de l'ensemble des processus informatiques appliqués sur ces données permettant l'obtention de l'image numérique finale affichée sur un écran.

Etant donné que la plupart de modalités d'imagerie sont numériques, les dimensions des échantillons acquis (pixel en 2D et voxel en 3D), peuvent être considérées comme la limite théorique supérieure de la résolution spatiale d'un dispositif. En effet, il ne sera pas possible en théorie de séparer deux objets dont l'espacement est inférieur aux dimensions de l'échantillon (pixel, voxel), mais

compte tenu des phénomènes de dispersion (voir 2.2.1.1), on considère qu'il est nécessaire de disposer au minimum de 2 pixels entre de points sources. Cependant les dimensions des pixels ne permettent pas de qualifier la résolution spatiale d'un dispositif. L'évaluation de la résolution spatiale impose également l'utilisation d'une source de signal dont l'intensité est bien supérieure au niveau de bruit de l'image, afin d'apprécier les performances brutes du système.

Les paragraphes ci-dessous décrivent les principales approches permettant l'évaluation de la résolution spatiale d'un dispositif.

2.2.1.1. *Fonction de dispersion d'un point (Point Spread Function : PSF)*

La PSF est la mesure la plus fondamentale des propriétés de résolution d'un système d'imagerie, et c'est sans doute aussi la plus intuitive. Une source ponctuelle (= point source) est centrée dans le système d'imagerie, la PSF est par définition la réponse du système d'imagerie à ce point source [1,2,3]. La PSF est une fonction bidimensionnelle (2D), typiquement décrite dans les dimensions x et y d'une image 2D, $PSF(x, y)$. Le diamètre du point source devrait théoriquement être infiniment petit, mais on peut considérer d'un point de vue pratique que son diamètre doit être cinq à dix fois plus petit que la largeur de l'élément unitaire de détection du système d'imagerie évalué, ce qui n'est pas forcément réalisable facilement d'un point de vue matériel. Également, la mesure de la PSF doit se faire en différents points du champ d'acquisition, cela permettant alors de déterminer l'iniformité (ou non) de la résolution spatiale. Ainsi, la PSF décrit l'étendue du flou qui est introduit par un système d'imagerie, ce flou étant la manifestation d'événements physiques s'accumulant durant le processus d'acquisition et de reconstruction de l'image (figure 2.1 a).

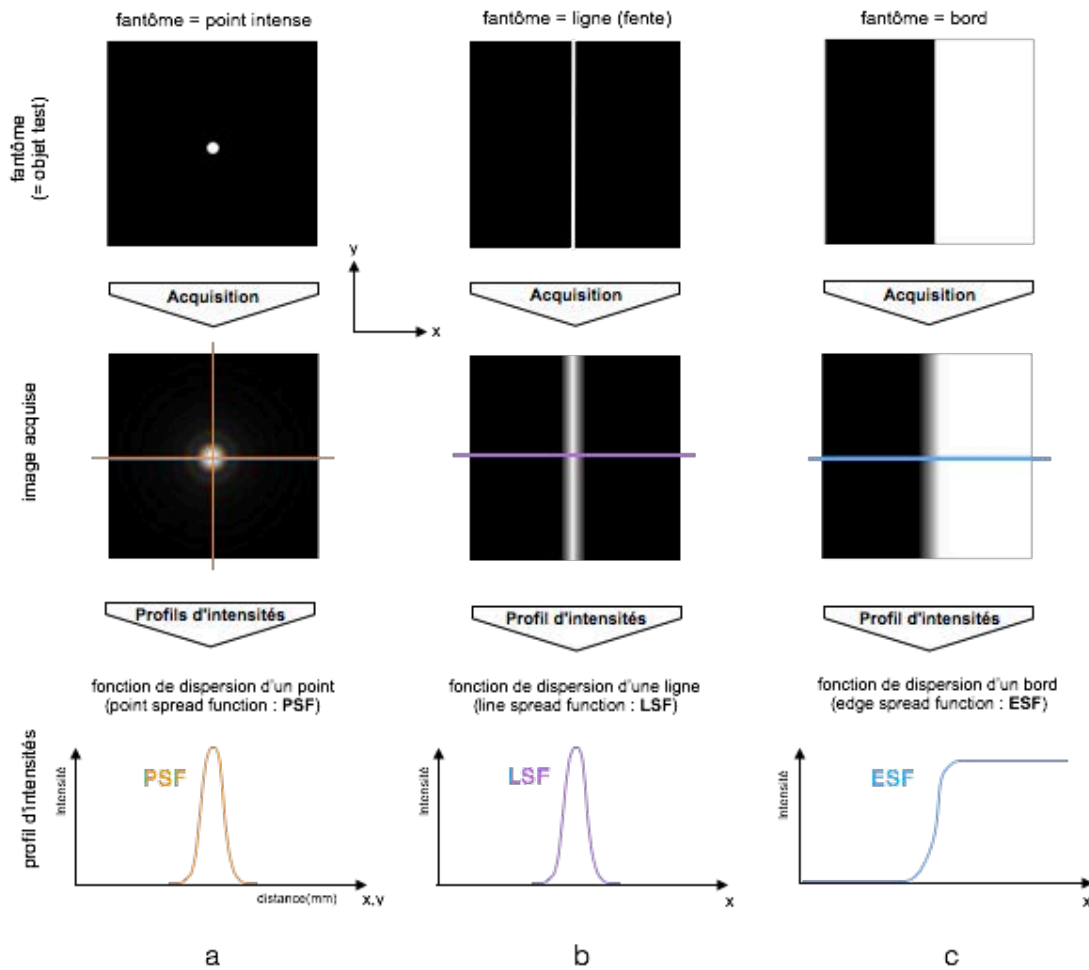


Figure 2.1 - Fonctions de dispersion fondamentales permettant l'évaluation de la résolution spatiale d'un dispositif. La fonction de dispersion d'un point (PSF) est obtenue par l'acquisition d'une source ponctuelle et intense (a), la fonction de dispersion d'une ligne (LSF) est obtenue par l'acquisition d'une ligne de signal intense (b), la fonction de dispersion de bord est obtenue à partir de l'acquisition d'un échelon intense (c).

2.2.1.2. *Fonction de dispersion d'une ligne (Line Spread Function : LSF)*

Lorsqu'un système d'imagerie détecte un signal étant une ligne, la fonction de dispersion de cette ligne (LSF) peut être mesurée [1,2,3,4]. En traçant le profil d'intensité traversant perpendiculairement la ligne, il est possible d'évaluer la résolution spatiale du système dans une direction de l'espace (figure 2.1 b) mais qui donne une information globale si le système d'acquisition présente une géométrie circulaire. Pour un système proposant une résolution spatiale élevée, la LSF sera très fine, et par conséquent sur le profil mesuré, l'échantillonnage de la LSF ne sera que de quelques pixels, son échantillonnage sera donc insuffisant (figure 2.2

a). Une manière de contourner ce sous-échantillonnage consiste à orienter la ligne de quelques degrés (par exemple de 2 à 8 degrés) par rapport à la matrice d'acquisition de manière à multiplier les points qui suivent cette ligne, on parle de méthode à fente oblique (angle-slit method) [1]. Ensuite, au lieu de ne générer qu'un seul profil à travers une ligne, il suffit de multiplier le nombre de profils le long de la ligne acquise et de les recombinaison. Les profils extraits à différentes positions verticales permettent de générer par combinaison une LSF davantage échantillonnée (sub-pixel sampling) permettant ainsi d'obtenir une mesure plus précise de la résolution spatiale [12]. On parle alors de PSF pré-échantillonnée (presampled PSF) (figure 2.2 b). On note, que lors de l'étape de combinaison, il est nécessaire de décaler les profils d'intensité entre eux pour tenir compte de l'inclinaison du bord.

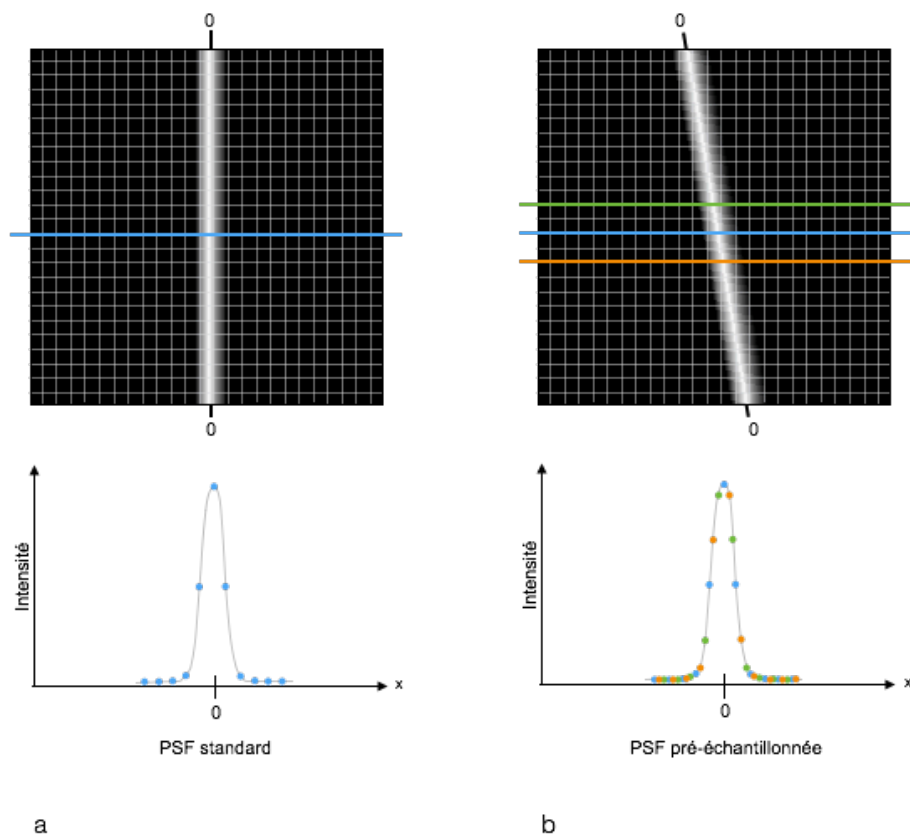


Figure 2.2 - Fonction de dispersion d'une ligne (LSF) standard, dont l'échantillonnage est limité par les dimensions des pixels de l'image (a), obtention d'une LSF pré-échantillonnée (pre-sampled LSF) par méthode de fente oblique (=> plusieurs lignes + obliquité) (b).

2.2.1.3. *Fonction de dispersion d'un échelon (Edge Spread Function : ESF)*

Dans certains cas il est compliqué de produire des fantômes de source ponctuelle ou linéaire permettant d'effectuer des mesures respectives de PSF et de LSF. Aussi, les systèmes utilisés pour obtenir une PSF ou LSF doivent être capable de fournir l'image d'un point ou d'une ligne suffisamment intense sur l'image pour ne pas être perturbée par un bruit de fond venant fausser la mesure de la résolution spatiale. Pour combler ces lacunes, une autre méthode permettant d'évaluer la résolution spatiale d'un dispositif consiste à générer une fonction de dispersion d'échelon³ (ESF) [1,4,5]. Au lieu de stimuler le système d'imagerie avec une image en fente comme c'est le cas avec la LSF, un bord net peut être imagé, c'est à dire un objet donnant du signal dont une des limites est un bord droit, que l'on place dans le champ de vue. Le gradient de cet échelon obtenu sur l'image peut être utilisé pour mesurer l'ESF selon une direction donnée (figure 2.1 c). Un bord droit est également peu coûteux car moins complexe à fabriquer qu'un point (PSF) ou qu'un fantôme à fente (LSF). Tout comme pour la LSF, il est possible d'obtenir un résultat davantage échantillonné en utilisant un bord incliné (5° environ) et en combinant des profils d'intensités extraits de plusieurs lignes (de 5 à 10). Afin de reconstruire une ESF davantage échantillonnée, il est nécessaire de décaler les profils d'intensité entre eux en tenant compte de l'inclinaison du bord (phase-shift) (figure 2.3).

³ *Echelon = bord = marche d'escalier*

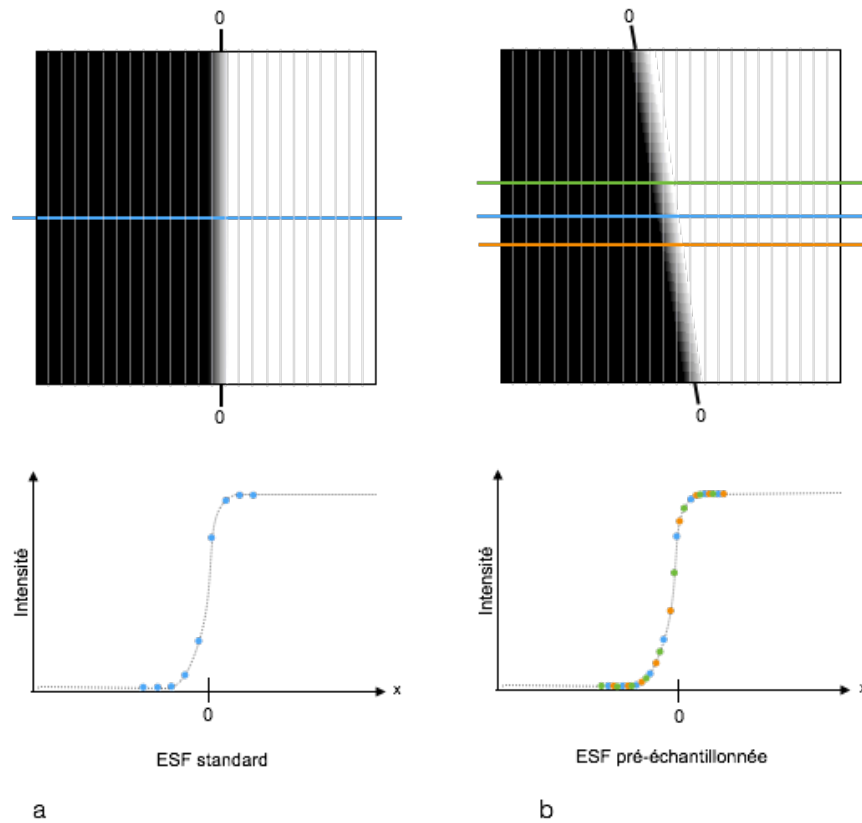


Figure 2.3 - Fonction de dispersion d'un bord (ESF) standard, dont l'échantillonnage est limité par les dimensions des pixels de l'image (a), obtention d'une ESF pré-échantillonnée (pre-sampled ESF) par méthode de bord oblique (b).

2.2.1.4. Relations mathématiques entre les différentes fonctions de dispersion

Les fonctions de dispersions décrites ci-dessus, sont liées entre elles par des relations mathématiques [1]. Il faut ainsi retenir que l'obtention d'une de ces fonctions permet de retrouver les 2 autres. Cela apporte une flexibilité quant au choix de la méthode à utiliser pour caractériser un système d'imagerie donné. Cela suppose une PSF équivalente dans toutes des directions du plan, on parle alors de symétrie rotationnelle, ce qui est en général le cas pour les acquisitions TDM, TEMP et TEP. En IRM, par contre, la possibilité d'acquisition avec des matrices asymétriques (pixel de forme rectangulaire), impose de réaliser une évaluation de la résolution spatiale dans différentes directions de l'espace.

La LSF est obtenue par la convolution de la PSF avec une ligne :

$$LSF(x) = PSF(x, y) \otimes \text{ligne}(y)$$

Etant donné qu'une ligne est strictement une fonction 1D, la convolution décrite se limite à une intégrale :

$$LSF(x) = \int_{-\infty}^{\infty} PSF(x, y) dy$$

De la convolution de la PSF avec un bord, résulte l'ESF :

$$ESF(x) = PSF(x, y) \otimes Bord(y)$$

Ainsi, LSF et ESF sont liées ; L'ESF est l'intégrale de la LSF :

$$ESF(x) = \int_{-\infty}^{\infty} LSF(x) dx$$

$$LSF(x) = \frac{d}{dx} ESF(x)$$

Si l'on considère une PSF à symétrie rotationnelle, il est alors possible de calculer la PSF à partir de la LSF qui peut être elle-même calculée à partir d'une ESF.

2.2.1.5. *Fonction de transfert de modulation (Modulation transfer function : MTF(f))*

Imaginons qu'il soit possible de stimuler un système d'imagerie avec un motif spatial correspondant à une fonction sinusoïdale pure. Le système traduira convenablement la fréquence (f) de cette sinusoïde, tant que la condition de Nyquist, caractérisée par la fréquence d'échantillonnage (f_N), du système est respectée ($f \leq f_N/2$). Dans ces conditions, le système d'imagerie produira alors une image de fréquence égale à celle de la fonction d'entrée mais avec un contraste réduit. Cette réduction du contraste observée lors transfert (fonction d'entrée \Rightarrow image), correspond à la perte de résolution imputée au système d'imagerie (en considérant un système imparfait). En effet, plus la fréquence de la fonction sinusoïdale d'entrée est élevée, plus la baisse du contraste sera importante, jusqu'à une limite basse qui ne permettra plus la distinction

des alternances sur l'image reconstruite. La limite du pouvoir de résolution est alors atteinte. La fonction de transfert de modulation (MTF(f)) correspond ainsi à l'évolution du contraste de la fonction sinusoïdale d'entrée en fonction de sa fréquence spatiale (figure 2.4). Il est en général complexe de stimuler un système d'imagerie avec des signaux sinusoïdaux à fréquence croissante. En pratique, des fantômes proposent des motifs de mires (barre noire/barre blanche), d'alternances croissantes, exprimées en paires de lignes par unité de longueur (pl/mm) [1,6,7]. Ces objets permettent d'obtenir une MTF(f), à partir du profil d'intensité extrait de chaque mire de l'image. Le contraste du profil d'intensité, soit la MTF est ainsi calculé dans chaque mire, c'est à dire pour des fréquences spatiales différentes et connues :

$$MTF_{mire} = \frac{I_{max} - I_{min}}{I_{max} + I_{min}}$$

La valeur de la MTF à l'origine (MTF₀) correspondant à une fréquence nulle (f=0) et représente l'amplitude moyenne de signal détecté. En reliant les valeurs des MTF mesurées pour différentes valeurs de fréquences spatiales, on construit une courbe MTF(f) caractéristique du système d'imagerie. En pratique, on mesure une valeur de MTF en prenant l'écart-type (SD) des valeurs des pixels contenus dans une région d'intérêt (ROI) recouvrant l'essentiel de la surface de la mire (qui correspond à une fréquence connue) [6]. L'écart-type mesuré dans chaque mire est alors normalisé par rapport à la MTF₀ qui peut également s'écrire MTF_{100%} et qui correspond à valeur de contraste maximal du fantôme utilisé. Pour un fantôme donné, la MTF_{100%}, correspondant à MTF₀, est calculée ainsi :

$$MTF_{100\%} = \frac{|I_{max} - I_{min}|}{2}$$

L'expression, normalisée en pourcentage de la MTF en provenance d'une mire (MTF_{mire}) de fréquence f est alors donnée par :

$$MTF_{mire} = \frac{SD_{mire}}{MTF_{100\%}} \cdot 100$$

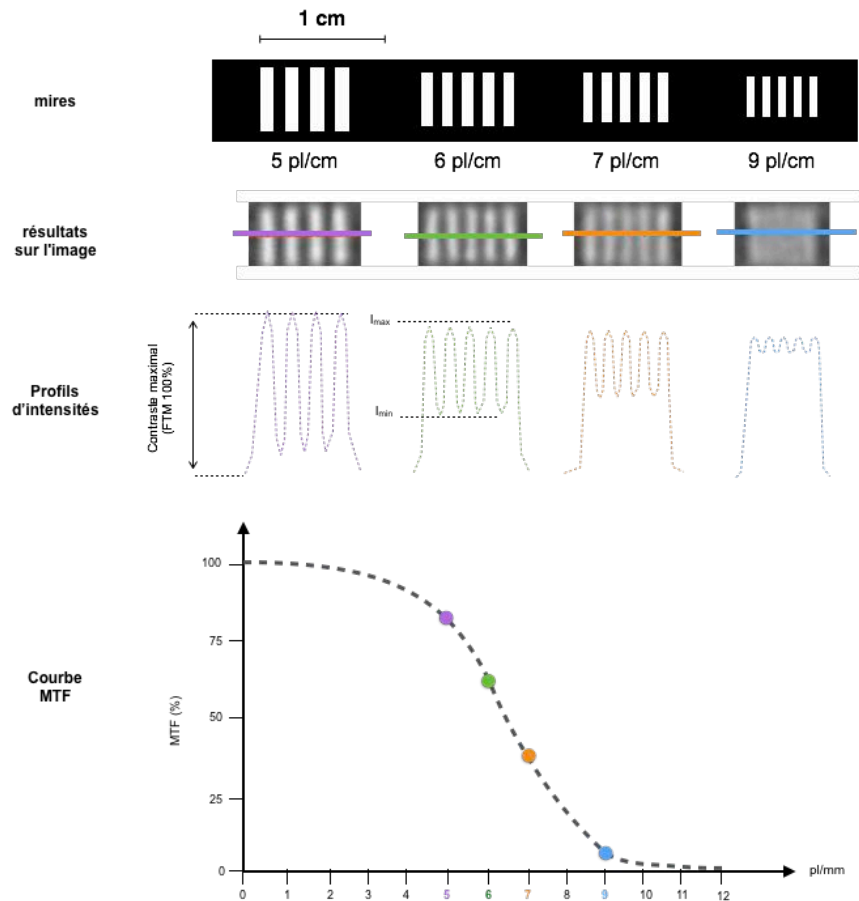


Figure 2.4 - Construction de la courbe d'une fonction de transfert de modulation (MTF), à partir des contrastes mesurés sur des mires présentant des fréquences spatiales croissantes (5, 6, 7, 9 pl.mm⁻¹).

2.2.1.6. Relations mathématiques entre MTF(f) et LSF(x)

Il est également possible de retrouver la FTM(f) à partir de la LSF [1, 8-12]. En effet la transformée de Fourier de la LSF permet de calculer directement le tracé de la MTF(f). Une étape préalable consiste à normaliser la LSF :

$$\int_{-\infty}^{\infty} LSF(x) dx = 1$$

Puis, le module de la transformée de Fourier de la LSF est calculé pour exprimer la MTF(f) :

$$MTF(f) = \left| \int_{-\infty}^{\infty} LSF(x) e^{-2\pi i f x} dx \right|$$

Etant donné que, pour des raisons pratiques, il est plus simple de construire un fantôme de type échelon (fantôme de bord), l'obtention d'une ESF pré-échantillonnée est souvent un point de départ, permettant ensuite de calculer le tracé de la LSF puis de la MTF (**figure 2.5**) ; et ce quel que soit le type d'images (images médicales, images satellitaires, ...)

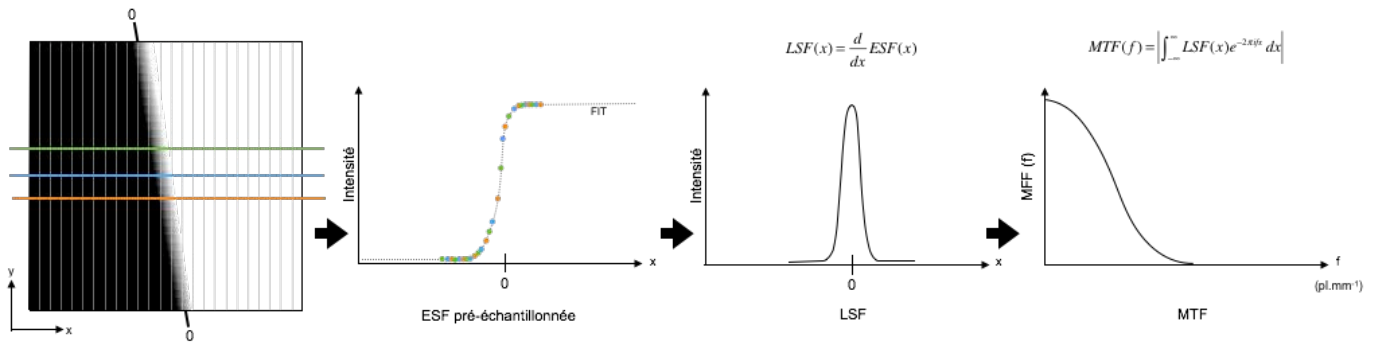


Figure 2.5 - Méthode d'obtention des LSF et MTF à partir de l'ESF issue d'un fantôme de bord.

2.2.1.7. MTF(f) et pré-échantillonnage de la LSF

La méthode qui consiste à mesurer la MTF à partir de la LSF, peut être faussée par des limites liées à la fréquence d'échantillonnage de la LSF. En effet, en cas d'échantillonnage insuffisant de la LSF, un phénomène de repliement fréquentiel (ou aliasing) peut interférer. En exploitant une seule ligne perpendiculaire à l'image de fente pour obtenir une LSF, la valeur unitaire Δ d'un échantillon numérique de la LSF correspond à la dimension éléments unitaires du système d'acquisition. Ainsi la fréquence spatiale maximale qui peut être calculée pour la MTF aurait une période spatiale (ou période de Nyquist T_N) égale à $\frac{1}{2} \Delta$. Cependant, pour de nombreux systèmes d'imagerie, il est à la fois possible et probable que la MTF ait une amplitude non nulle au-delà de la limite de Nyquist ($f_N = 1/(2 \Delta)$). Cela ne pourra pas être détecté du fait de cette limite d'échantillonnage de Nyquist dépendant des dimensions des éléments unitaires des systèmes de détection (detector element = dexel). Pour dépasser cette limite, on peut partir d'une LSF pré-échantillonnée par une méthode à fente oblique (ou échelon oblique si l'on part de l'ESF) comme

cela est décrit en 2.1.1.2 (Figures 2.3 et 2.5) [1,9]. En général, un suréchantillonnage d'un facteur 5 est considéré comme acceptable pour la détermination de la MTF(f) d'un système d'imagerie médicale.

2.2.1.8. *MTF(f) idéale d'un système d'imagerie*

Il est possible de déterminer la MTF(f) idéale d'un système d'imagerie, en considérant comme LSF idéale, une ligne à bords nets, dont la largeur (a) correspond à la dimension (sur une direction donnée) d'un élément unitaire de détection (detector element = dixel). En considérant un contraste maximal entre cette ligne idéale et l'arrière plan (vide de signal), on considère alors la LSF résultante comme étant une fonction porte (Π) s'étalant de $-a/2$ à $+a/2$. La transformée de Fourier de cette fonction permet ainsi d'obtenir le tracé de la MTF idéale ($\sin(x)/x$) d'un détecteur donné [1,10,11,12]. Cette MTF(f) idéale, peut servir de référence par rapport à la MTF(f) réelle mesurée à partir de fantômes (figure 2.6).

$$MTF(f) = \int_{-\infty}^{\infty} \Pi\left(\frac{x}{a}\right) e^{-2\pi ifx} dx$$

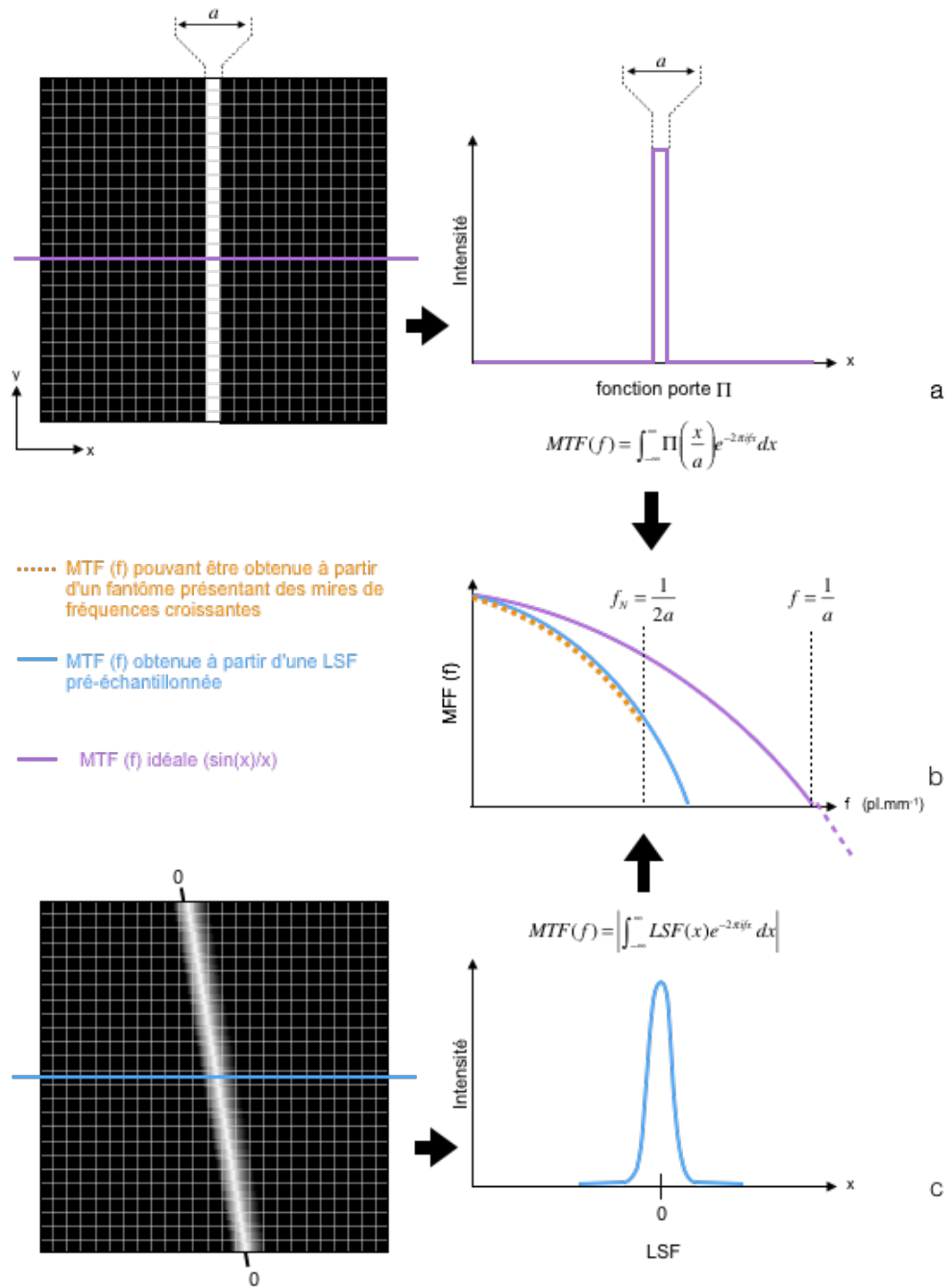


Figure 2.6 - Fonction porte déterminée à partir des dimensions connues des éléments unitaires de détection (a), LSF pré-échantillonnées (c), MTF respectives issues de la transformée de Fourier de la fonction porte (MTF idéale), et de la LSF (b).

2.2.1.9. Indicateurs de référence de résolution spatiale

D'un point de vue quantitatif, lors de l'évaluation d'un système d'imagerie, ou lors de la comparaison entre deux systèmes, plusieurs

valeurs permettent d'évaluer ou de comparer la résolution spatiale d'une chaîne de mesure.

- Si l'on exploite une PSF ou une LSF, la valeur la plus souvent retenue est la largeur à mi-hauteur (Full width at half maximum : FWHM). Néanmoins, selon la forme de la dispersion (gaussienne, exponentielle), la mesure de la largeur au 1/10^e de la hauteur (full width at tenth-maximum : FWTM) peut être une donnée complémentaire permettant de qualifier plus globalement la chaîne de détection et le signal physique d'origine (**figure 2.7 a**).
- Si l'on exploite une ESF, la valeur retenue correspond conventionnellement à la distance séparant les intensités à 10% et 90%. On parle alors de réponse de bord (**figure 2.7 b**).
- Si l'on exploite une courbe MTF(f), la valeur conventionnellement retenue correspond généralement à la fréquence spatiale mesurée pour une MTF de 10% devant alors être notée MTF₁₀. Cette valeur est considérée comme la fréquence spatiale la plus élevée capable d'être perçue par l'œil humain, en considérant que l'œil humain est capable de distinguer 10 niveaux de gris différents. Néanmoins un œil humain habitué, et aidé par des modifications d'affichage numérique par fenêtrage, a la possibilité de distinguer un nombre encore plus élevé de gris ; ainsi, il est également possible de retenir dans certains cas des valeurs complémentaires de fréquences spatiales pour des MTF de 5% (MTF₅) et de 3% (MTF₃), ce qui revient à considérer que l'œil humain peut distinguer 20 (pour MTF₅) et 33 (pour MTF₃) niveaux de gris⁴. La valeur de la fréquence pour une MTF de 50% (MTF₅₀) peut également être prise en compte (**figure 2.7 c**).

⁴ Certaines notices techniques de constructeurs entretiennent cependant un flou en ne précisant pas quelle valeur de MTF (10%, 5%, 3% ?) est présentée pour caractériser leur système ; il devient alors difficile de comparer 2 systèmes de constructeurs différents en se basant sur de telles informations.

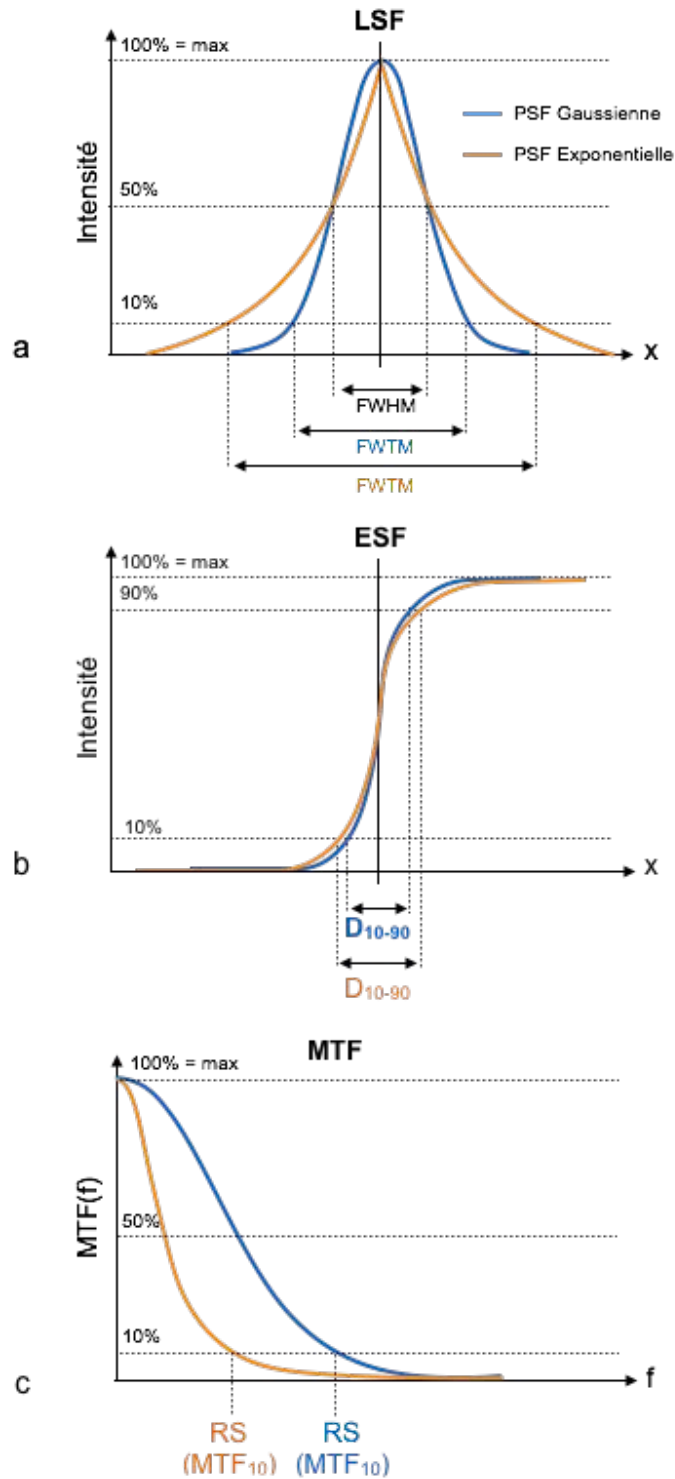


Figure 2.7 - Indicateurs permettant d'évaluer la résolution spatiale d'un système d'imagerie. Sur une LSF, la résolution spatiale peut être définie par la largeur à mi-hauteur (FWHM) ; la largeur au 10^e de la hauteur (FWTM) est un second indicateur permettant d'évaluer de type de dispersion (exponentielle, gaussienne,...) (a). Sur une ESF, la résolution spatiale peut être définie par distance séparant les intensités à 10% et 90% de l'intensité maximale (b). Sur une MTF, la résolution spatiale est définie par la valeur fréquentielle de la MTF à 10% (c).

- Si l'on exploite des motifs d'alternances croissantes calibrées en fréquence spatiale (pl.cm^{-1} , pl.mm^{-1}), il est en pratique décidé de retenir la valeur fréquentielle :
 - du motif qui présente l'alternance la plus fréquente visible à l'œil,
 - du premier motif dont les alternances ne sont plus visibles à l'œil.

On considère alors la résolution spatiale du dispositif comme étant comprise entre les deux valeurs retenues (figure 2.8).

D'autres solutions consistent à réaliser une évaluation qualitative basée sur une grille critériée. Ces dernières méthodes sont souvent exploitées en routine clinique, car elles sont rapides, accessibles et paraissent moins abstraites pour les non-initiés.

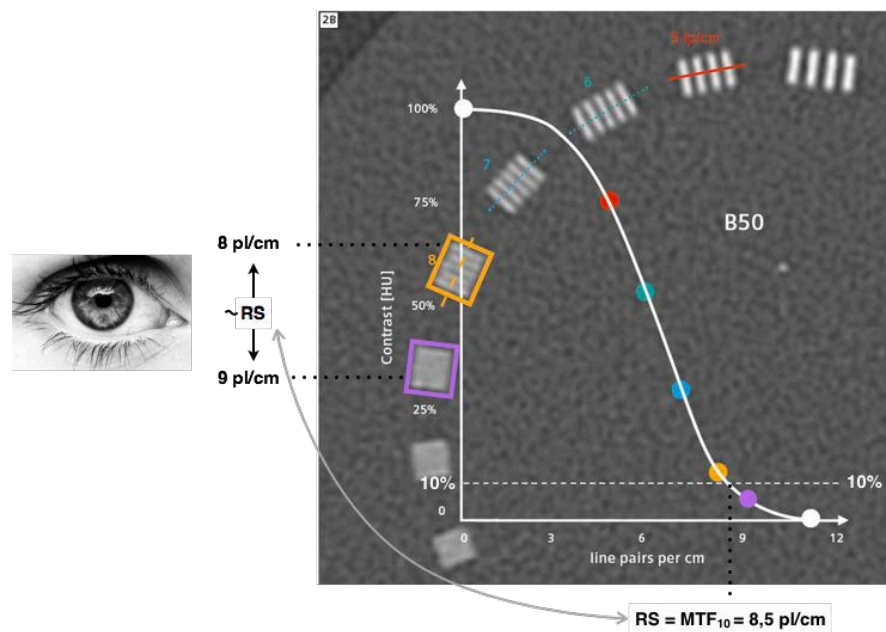


Figure 2.8 - Exemple d'évaluation de la résolution spatiale à partir de motifs de barres. Dans l'exemple présenté la résolution spatiale évaluée par l'œil est comprise entre 8 et 9 pl/cm , ce qui coïncide avec la valeur de la FTM_{10} calculée à 8,5 pl/cm (montage réalisé par l'auteur à des fins pédagogiques, à partir d'un document constructeur [13]).

2.2.1.10. *Résolution spatiale : bilan*

D'après les méthodes décrites ci-dessus, deux approches permettent de définir la résolution d'un système d'imagerie : l'une spatiale, l'autre fréquentielle. Ces 2 approches, parfaitement équivalentes, sont liées par une transformée de Fourier :

- d'un point de vue spatial la résolution spatiale correspond à la plus petite distance séparant deux points sources que peut distinguer le dispositif d'imagerie, cette distance étant ramenée à la dimension d'un point (FWHM) par la PSF ou la LSF (figure 2.7a).
- D'un point de vue fréquentiel la résolution spatiale peut être considérée comme étant la fréquence spatiale maximale observable sur l'image reconstruite.

En combinant ces deux aspects nous pouvons définir la résolution spatiale comme étant la distance minimale observable capable de séparer deux structures adjacentes intenses.

La résolution spatiale d'un appareil d'imagerie est exclusivement estimée à partir de mesures effectuées sur des fantômes de résolution ; elle seule détermine quantitativement le pouvoir de séparation des structures d'une image. Chaque modalité possède son type de fantôme de résolution. Il faut garder en mémoire qu'il s'agit d'un moyen objectif de mesure des performances d'un appareil à des fins de comparaison ou de contrôle de qualité mais que les conditions d'acquisition optimales ne sont pas nécessairement celles quotidiennement mises en œuvre. En effet, le plus souvent ces mesures sont effectuées dans des conditions optimales permettant de connaître les capacités extrêmes d'un système, alors que ces mesures devraient être effectuées pour chaque protocole, c'est à dire dans des conditions d'acquisition de routine. Rappelons également que la résolution spatiale d'un système dépend de flous multiples ayant différentes origines ; parmi les plus communes on retrouve :

- l'échantillonnage spatial du signal (ex : dimensions des détecteur unitaires d'un capteur plan, amplitude et temps d'application des gradients exploités en IRM, ...);
- la présence potentielle de mouvements relatifs lors de l'acquisition (ex : mouvement du capteur, déplacement de l'objet étudié);
- des pertes d'informations, ou d'accumulation de bruit, lors des étapes de conversion du signal et de son parcours dans la chaîne électronique de détection;
- des performances des méthodes de reconstruction lorsque l'obtention de l'image passe par des algorithmes (itérations, rétroprojections, etc).
- ...

Les fonctions de dispersion obtenues à partir d'une image reconstruite intègrent l'ensemble de ces défauts, ainsi une PSF mesurée correspond à l'ensemble des PSF intervenant dans le processus de formation d'une image ($PSF_{\text{détecteur}}$, $PSF_{\text{mouvements}}$, $PSF_{\text{électronique}}$, $PSF_{\text{algorithmes}}$, ...).

Retenons que les résultats obtenus permettent alors d'évaluer l'ensemble de la chaîne de construction d'une image, de la source du signal, à son affichage sur un écran, dans des conditions standardisées. Un dernier facteur à l'origine de flous, plus difficile à anticiper et évaluer, est l'individu vivant (battements cardiaques, mouvements respiratoires, péristaltisme, flux sanguins, etc.)

2.2.2. Evaluation de la résolution en contraste.

2.2.2.1. Définition du contraste.

Le contraste C d'une image correspond à la différence d'intensité entre deux structures (1 et 2) affichées sur écran. Il peut se calculer à l'aide des valeurs de régions d'intérêts (ROI) identiques, dont on notera la valeur moyenne ($Mean_{ROI}$).

$$C = \frac{|Mean_{ROI1} - Mean_{ROI2}|}{Mean_{ROI1} + Mean_{ROI2}}$$

La mesure du contraste telle qu'elle est présentée ici est insuffisante pour évaluer qualitativement les performances de résolution en contraste d'une chaîne de mesure. En effet, un autre paramètre impacte directement cette résolution : le bruit.

2.2.2.2. *Rapport signal sur bruit.*

Sur une image, le rapport signal sur bruit (S/B) ou signal to noise ratio (SNR), peut être défini simplement comme étant le rapport entre le signal moyen de l'objet imagé sur l'écart type du bruit de l'image [1,14,15,16]. En pratique, en IRM et en TDM, cette mesure se réalise en positionnant :

- une ROI dans l'objet (sans dépasser ses bords), dont on retiendra sa valeur moyenne de signal ($Mean_{ROI\ objet}$)
- une ROI dans l'air (en dehors de l'objet), dont on retiendra son écart-type ($SD_{ROI\ fond}$)

$$SNR = \frac{Mean_{ROI\ objet}}{SD_{ROI\ fond}}$$

2.2.2.3. *Rapport contraste sur bruit.*

Le rapport contraste sur bruit (C/B) ou *contrast to noise ratio* (CNR) est une mesure de niveau de signal en présence de bruit. Prenons l'exemple d'un disque comme objet, le contraste correspond à la différence entre l'échelle de gris moyenne d'une région d'intérêt (ROI) située dans le disque ($Mean_{ROI\ objet}$) et dans l'air ($Mean_{ROI\ fond}$) ; le bruit peut être considéré comme étant l'écart-type de la ROI placée dans l'air ($SD_{ROI\ fond}$). Ainsi, le CNR peut être donné par la relation suivante [1,15,16] :

$$CNR = \frac{|Mean_{ROI\ objet} - Mean_{ROI\ fond}|}{SD_{ROI\ fond}}$$

Lorsque l'on cherche à évaluer le CNR entre 2 objets, il suffit de tenir compte de la valeur moyenne et de l'écart type des ROI placées dans chaque structure [17,18,19] :

$$CNR = \frac{|Mean_{ROI1} - Mean_{ROI2}|}{\sqrt{SD_{ROI1}^2 + SD_{ROI2}^2}}$$

Le CNR est une bonne mesure pour évaluer l'amplitude du signal par rapport au bruit ambiant dans une image. Le CNR est intéressant pour évaluer l'impact du réglage de la tension (kV) en radiologie standard, mais également pour évaluer les contrastes en IRM. Il permet également d'apprécier le rehaussement de certaines structures suite à l'injection d'un produit de contraste pour une acquisition donnée.

Le CNR est ainsi un indicateur plus juste sur la qualité du contraste de l'image, car il lie contraste et SNR (figure 2.10).




Figure 2.10 - Contraste (C) et rapport contraste sur bruit (CNR). Quatre acquisitions (#1 à #4) IRM (Optimouse 1.5, RS2D, Mundolsheim, France) (SE, TR 400ms, TE 10ms) réalisées sur un fantôme contenant de l'huile et de l'eau avec un nombre d'excitation croissant (NEX = 1, 2, 4, 8). Nous observons que la valeur de C reste stable d'une acquisition à l'autre ; par contre le CNR augmente en moyenne d'un facteur 1,44 entre 2 acquisitions successives.

2.2.2.4. Diagrammes contrastes/détails

Résolution spatiale et résolution en contraste sont liées. En effet, un détecteur peut avoir les éléments unitaires les plus fins qu'il soit, si le détecteur n'est pas capable de transmettre l'information avec un CNR suffisant, la résolution spatiale ne pourra s'exprimer. Le lien entre résolution spatiale et contraste est déjà établi par la MTF. Il existe également des fantômes permettant d'avoir une approche plus visuelle sur le lien qui existe entre les détails d'une image et le contraste pour un SNR donné ; on parle alors de diagrammes contraste/détails. Ces diagrammes consistent à étaler sur un plan des objets dont les dimensions augmentent dans une direction, et dont l'intensité augmente dans l'autre direction [1]. L'intensité la plus faible proposant un contraste de 10% par rapport à l'environnement. Ainsi plus on s'éloigne de l'origine, plus les contrastes seront visibles à l'œil. Il est ainsi possible d'établir des scores sur les images produites à partir du nombre d'objets visibles. Une ligne de séparation entre les structures visibles et non-visibles permet ainsi d'évaluer la qualité de l'acquisition (figure 2.11). Néanmoins, cette analyse reste uniquement qualitative. Ces fantômes sont cependant présents en imagerie médicale pour l'évaluation de dispositifs de mammographie par exemple.




Figure 2.11 - Diagrammes contraste-détails obtenus à des valeurs décroissantes de SNR ($SNR(a) > SNR(b) > SNR(c)$). La courbe en jaune correspond à la limite entre les objets visibles, et ceux « noyés » dans le bruit [1].

2.2.3. Courbe de réponse, linéarité et dynamique de mesure

2.2.3.1. Définitions

La courbe de réponse (figure 2.12) correspond à l'intensité du signal mesuré et traduit sur l'image (observed signal) en fonction d'une variation croissante et connue de l'intensité du phénomène étudié (input signal). La forme de cette courbe permet de caractériser [1,20] :

- le **seuil de sensibilité** du système, qui correspond à la plus faible intensité détectable par le détecteur. Ce seuil est dépassé, lorsque le signal d'entrée est supérieur au bruit de fond. Le bruit de fond peut soit avoir une origine interne (ex : bruit électronique), soit une origine externe (ex : signal parasite).
- le **seuil de saturation** du système, qui correspond à la valeur de l'intensité de signal au delà de laquelle la valeur de l'intensité traduite sur l'image n'augmentera plus. Cette limite supérieure peut correspondre soit à la saturation au niveau du détecteur, soit à une quantification insuffisante ou mal calibrée ne couvrant pas toute la dynamique du détecteur.
- sa **dynamique de mesure**, qui correspond au rapport entre le seuil de saturation sur le seuil de détection
- sa zone de **linéarité de réponse**, qui correspond à l'étendue de la courbe de réponse considérée comme linéaire.

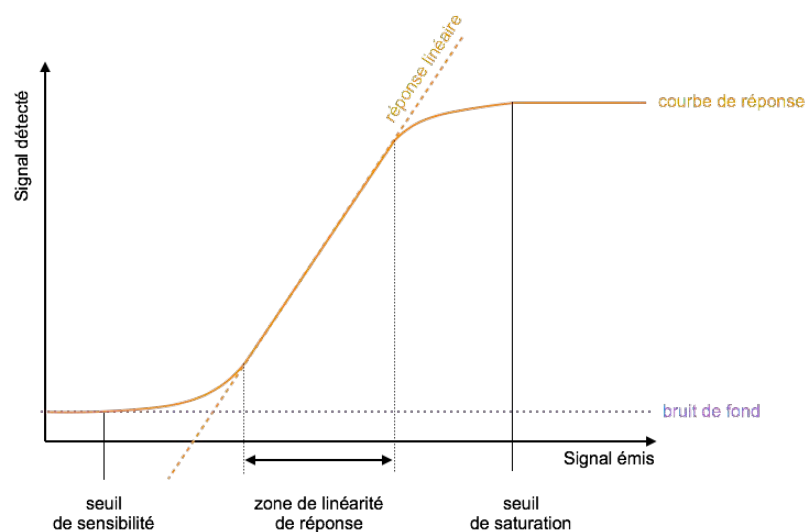


Figure 2.12 - Courbe de réponse. L'obtention de cette courbe permet de déterminer les seuils de sensibilités et de détection, la dynamique de mesure et la zone de linéarité d'un système d'imagerie.

2.2.3.2. Exemple de mesure en TDM

En TDM, l'établissement d'une courbe de réponse s'effectue à l'aide d'un fantôme contenant des structures de masse volumique croissante et connues. Pour cela il est possible d'utiliser des volumes de produit de contraste iodés à différentes concentrations (en $\text{mg}\cdot\text{mL}^{-1}$) [21]. Dans l'exemple qui suit (figure 2.13) nous présentons les courbes de réponses obtenues sur deux modèles d'appareils TDM dédiés à l'imagerie dentaire (*cone beam computed tomography* : CBCT) de marque différente. Nous observons qu'un appareil présente une réponse linéaire sur toute la gamme de concentration exploitée, tandis que le second appareil présente un seuil de saturation. Cette saturation s'explique dans ce cas par l'étendue insuffisante de la quantification utilisée ; s'étalant ici sur 12 bits soit 4096 valeurs (de - 1000 à +3095). L'autre appareil disposant d'une quantification supérieure de 14 bits (soit 16384 valeurs), ne présente pas de saturation sur la gamme de concentrations exploitée dans ce test.

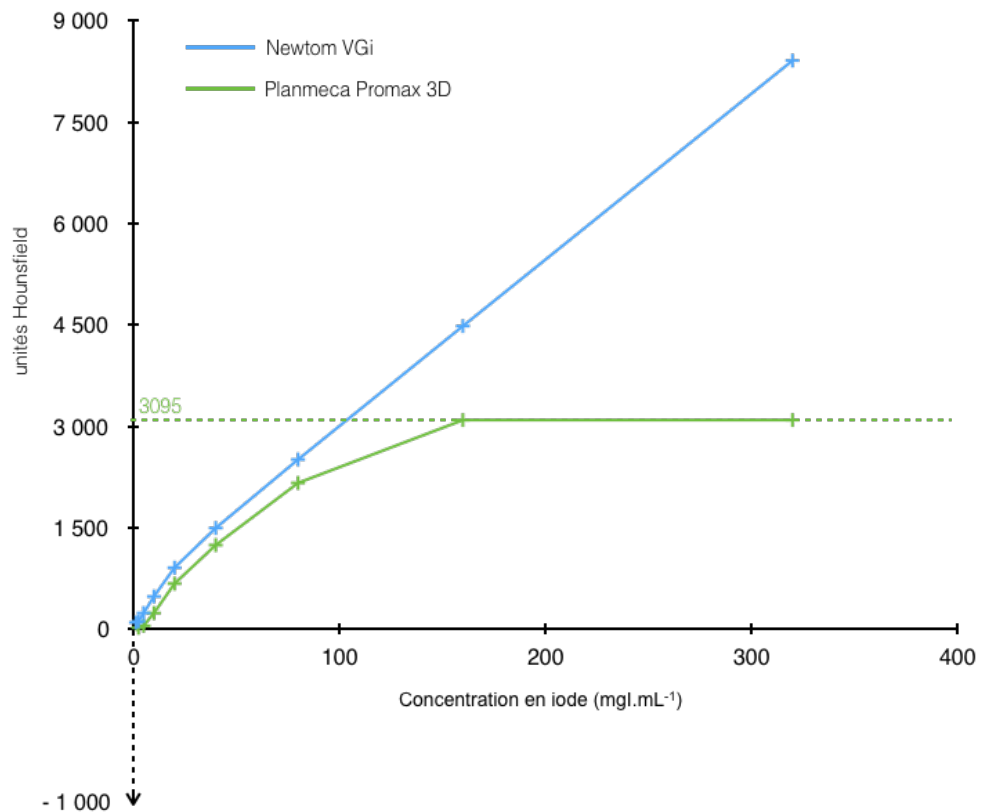


Figure 2.13 - Courbes de réponses obtenues sur deux appareils CBCT (Newtonm VGi et Planmeca promax 3D) – Faculté de chirurgie dentaire de Strasbourg).

2.2.3.3. Exemple de mesure en μ TEMP

En médecine nucléaire, la courbe de réponse d'un système est obtenue en plaçant une source radioactive (ex : ^{99m}Tc) d'activité intense et connue à l'isocentre de l'appareil. La constante radioactive de l'élément étant connue, il est possible, en réalisant un échantillonnage temporel des mesures couvrant plusieurs périodes, d'établir un lien entre l'activité et le taux de comptage mesuré dans le volume acquis. Cette courbe fait le lien entre le taux de comptage dans le volume acquis (output count rate : OCR) et le taux de comptage observé théoriquement au niveau des détecteurs (input count rate : ICR). Selon la NEMA (national electrical manufacturers association), la limite supérieure (en MBq) de la zone de linéarité correspond à une perte de taux de comptage de 20% [20]. Cette activité seuil se matérialise par l'intersection de la courbe de réponse avec la droite matérialisant une perte de comptage de 20% ($\text{OCR} = 0,8 \times \text{ICR}$) (figure 2.14).

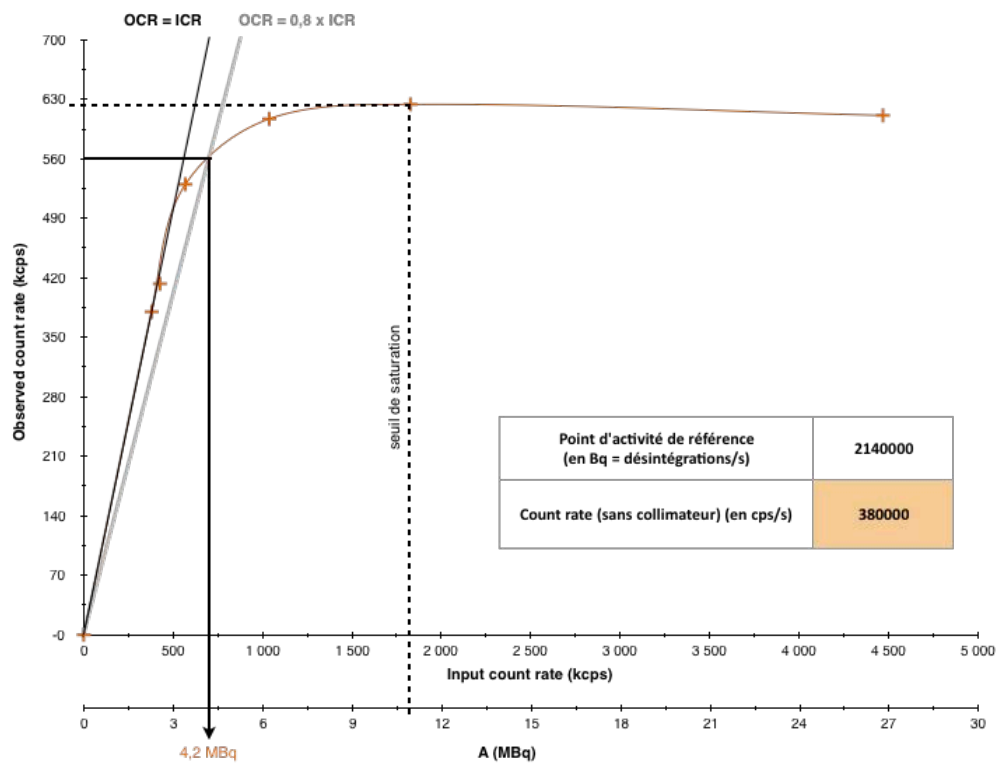


Figure 2.14 - Courbe de réponse obtenue à partir d'un μ TEMP (eXplore speCZT Vision 120, GE, Waukesha, USA - voir 1.3.3.2). Le seuil supérieur de linéarité est établi à 4,2 MBq (détecteur sans collimateur).

2.2.4. Homogénéité de détection et niveau de bruit

Il est nécessaire d'évaluer la capacité d'un système d'imagerie à traduire sur l'image un phénomène physique homogène dans l'espace. L'étude de cette homogénéité spatiale se réalise à partir d'un fantôme, généralement cylindrique, dont le diamètre correspond environ aux dimensions des objets étudiés. Par exemple, un appareil clinique destiné à imager un crâne utilisera un fantôme cylindrique de 16 à 20 cm de diamètre, un appareil préclinique utilisé pour l'imagerie du petit animal (souris et rats) exploitera des fantômes cylindriques de diamètres compris entre 4 et 8 cm. L'évaluation de l'homogénéité peut soit se réaliser de manière qualitative à partir d'un score proposé par différents utilisateurs, soit à partir du tracé d'un profil d'intensité passant par le diamètre du cylindre, ou soit de manière quantitative en plaçant 5 régions d'intérêts (ROI) (dont le diamètre maximal = 1/5 du diamètre du fantôme), l'une placée au centre, et les 4 autres au niveaux des « pôles » périphériques. La moyenne des différences d'intensités entre chaque ROI périphérique et la ROI centrale est alors rapportée à la valeur moyenne des écarts-types des ROIs afin de calculer le rapport homogénéité sur bruit (H/B) (figure 2.15) [16,19,21]. Si ce rapport est inférieur à 1, on considère que les défauts d'homogénéité éventuels sont négligeables en regard du bruit, en cas de $H/B > 1$ on évoque un défaut d'homogénéité dont les causes peuvent être multiples (ex : artefacts de cible en TDM).




Figure 2.15 - Evaluation du rapport homogénéité sur bruit (H/B) sur une acquisition TDM (a) et IRM (b). En TDM (a), le H/B est de 5% ce qui signifie que l'on peut considérer le résultat comme homogène car les défauts potentiels d'homogénéité sont négligeables par rapport au bruit. En IRM (b), le H/B est de 122% ce qui signifie le résultat les différences de signal dans l'image dépasse le niveau de bruit moyen de l'image, le résultat est ainsi considéré comme non-homogène ; ce constat impose la réalisation d'un protocole de shim.

2.2.5. Déformations géométriques

En imagerie médicale, la mesure de distances, d'angles ou de volumes est de plus en plus fréquente afin de caractériser la morphologie d'un organe ou d'une pathologie. Cette étape de quantification, intrinsèquement nécessaire en imagerie préclinique (ex : suivi longitudinal de volume tumoraux), s'étend progressivement en routine clinique (ex : mesure de sténose vasculaire, volumétrie hépatique). La précision de ces mesures, dépend en partie des dimensions des voxels acquis, mais également de facteurs autres (ex : zone de non-linéarité de gradients en IRM ; conicité du faisceau X en TDM) susceptibles de déformer l'image, et donc de fausser les résultats de quantification, sans que cela soit pour autant perceptible à l'œil. Il est ainsi nécessaire d'identifier et de quantifier la capacité qu'a un système à transmettre une image, ou un volume non déformé à la même échelle. Pour cela des tests consistent à imager des fantômes constitués de matrices de points (2D ou 3D) ou de grilles, dont les positions et les dimensions sont connues [16,22,23].

Le contrôle de qualité du système consistera le plus souvent à relever des distances ou des coordonnées sur les images acquises et de les comparer avec les distances connues caractéristiques du fantôme (figure 2.16) [23]. La mise en évidence de zones déformations permet d'une part d'intégrer ces erreurs dans la présentation des résultats, mais également de développer des algorithmes de correction capables de générer un nouveau jeu de données dont la déformation sera limitée [24,25,26].




Figure 2.16 - Exemple de fantôme permettant l'évaluation de déformations géométriques. Coupe transversale (a) et coronale (b) du fantôme acquis en CT. Coupe transversale (c) et coronale (d) du même fantôme acquis en IRM. Dans cet exemple les déformations obtenues en IRM (d) sont liées à la non linéarité des gradients en limite de champ [24].

2.3. Etat de l'art des fantômes existant en imagerie préclinique (TDM, TEP, TEMP, et IRM)

2.3.1. Introduction

Un contrôle de qualité (CQ) adéquat est essentiel pour tout plateau technique multimodal, notamment pour garantir la fiabilité des résultats obtenus. Ce point est essentiel pour mettre en avant des projets de recherche impliquant plusieurs unités de recherches ou des partenaires industriels. Les CQ sont bien définis en imagerie clinique où des fantômes de références commercialisés et des protocoles font consensus. En clinique, l'homologation des appareils par des CQ initiaux et périodiques est imposée par des textes et nécessaire pour le remboursement de certains actes d'imagerie [28-36]. Dans le domaine préclinique, il n'existe pas de consensus, les règles concernant le type et la périodicité des CQ ne sont pas fixés. Les constructeurs d'appareils précliniques réalisent des CQ pendant la phase de calibration d'un appareil lors de son installation. Cependant un suivi qualitatif n'est pas systématiquement opéré par la suite par le constructeur. Ainsi, chaque

laboratoire de recherche se fixe ses propres règles concernant la périodicité et le type de CQ à réaliser. L'offre commerciale de fantômes disponibles pour les appareils précliniques est restreinte, coûteuse (de 1000€ à 5000€ par fantôme), et peu adaptée à l'ensemble des gammes d'appareils disponibles. En effet, le parc d'appareils disponibles en imagerie préclinique est plus vaste au sens technologique qu'en imagerie clinique. Prenons l'exemple de l'IRM qui présente en clinique des appareils de technologie homogène exploitant des aimants supraconducteurs à 1.5 T et 3 T. En IRM préclinique, les champs magnétiques exploités s'étendent de 0,1 T à plus de 9,4 T, pouvant atteindre les 21,1 T [76], et utilisent des technologies diverses (aimants résistifs, permanents, technologies supraconductrices).

La démarche de contrôle de qualité est pourtant nécessaire en imagerie préclinique, en effet, les procédures précliniques impliquent quasi-systématiquement l'extraction de données quantitatives à partir des images acquises. Tout laboratoire devrait ainsi être en mesure de qualifier l'ensemble de ses appareillages à un temps t pour obtenir des références pour chaque appareil ; ensuite des CQ périodiques devraient être mis en place pour vérifier la stabilité des différents systèmes au cours du temps et ainsi garantir la fiabilité des résultats fournis.

Dans cette optique, nous avons mis en place, depuis janvier 2012, des protocoles de **CQ propres au laboratoire** qui utilisent des **fantômes développés en interne** et présentés dans ce chapitre. Ces protocoles périodiques étaient réalisés, tous les lundis matins par la technicienne du laboratoire, et étendus progressivement à tous les équipements.

Cette démarche ne fait pas l'objet de recommandations officielles ni de consensus. Un travail de synthèse proposé par Osborne en 2016 [18] présente les grandes lignes d'un guide de CQ à destination des laboratoires d'imagerie du petit animal. Le travail présenté va dans le sens de la démarche déjà engagée dans le laboratoire d'imagerie préclinique. Nous allons dans ce qui suit répertorier l'ensemble des fantômes référencés commercialement et dans la littérature concernant les modalités suivantes : μ TDM, μ TEP/TEMP et

IRM. Nous nous intéresserons également aux concepts de fantômes multimodaux pouvant être utilisés sur différents appareils.

2.3.2. Fantômes pour μ TDM

C'est en μ TDM que l'on compte le plus grand nombre de fantômes (tableau 2.1). L'offre commerciale se concentre principalement sur deux fabricants permettant d'évaluer un nombre exhaustif de critères (figures 2.17 et 2.18). Le nombre de prototypes non-commercialisés développés et publiés par les laboratoires est également élevé.




Figure 2.17 - Photographie du fantôme (micro-CT Bar pattern Phantom) développé par QRM (Moehrendorf, Germany) (a) permettant l'évaluation de la résolution spatiale axiale et transaxiale d'un μ TDM à l'aide de motifs de barres (b). (Illustrations en provenance de la brochure commerciale du fabricant)




Figure 2.18 - Photo du fantôme (vmCT 610) développé par Shelley medical imaging technologies (Toronto, Canada) (a) permettant l'évaluation de la résolution spatiale axiale d'un μ TDM à l'aide de motifs spirales (b) et d'un bord incliné (c). (Illustrations en provenance de la brochure commerciale du fabricant)

| Nom du fantôme | Distributeur/marque | Critères évaluables | Références |
|-----------------------------------|---|---|--|
| vmCT 610 | Shelley medical imaging technologies, Toronto, Canada | Résolution spatiale Précision géométrique Linéarité Valeurs Hounsfield de matériaux homogénéité | Du (2007) [39] Bahri (2011) [21] Bahri (2012) [37] Bretin (2013) [38] Dillenseger (2015) [40] Brochure constructeur |
| QRM micro-CT Bar pattern NANO | | Résolution spatiale | Brochure constructeur |
| QRM micro-CT Bar pattern Phantom | | Résolution spatiale | Bretin (2013) [38] Behrooz (2016) [41] |
| QRM micro-CT Wire Phantom | | Résolution spatiale | Zhu (2009) [42] |
| QRM micro-CT Multi Disk Phantom | | Artéfacts de conicité | Brochure constructeur |
| QRM micro-CT contrast scale | QRM, Moehrendorf, Germany. | Valeurs Hounsfield de matériaux | Brochure constructeur |
| QRM micro-CT Dose phantom | | Dosimétrie (emplacements de TLD) | Brochure constructeur |
| QRM micro-CT HA Phantom | | Calibration des valeurs Hounsfield | Brochure constructeur |
| QRM micro-CT Low contrast Phantom | | Résolution en contraste | Bretin (2013) [38] Zhu (2009) [42] |
| QRM micro-CT SSP | | Résolution transaxiale | Brochure constructeur |
| QRM micro-CT Water phantom | | Homogénéité et bruit | Zhu (2009) [42] |
| / | Non-commercialisé | Homogénéité et bruit Linéarité Valeurs Hounsfield de matériaux Résolution spatiale Dosimétrie (emplacements de TLD) | Eloot (2010) [43] |
| / | Non-commercialisé | Précision géométrique | Hu (2011) [44] |
| 3D edge phantom | Non-commercialisé | Résolution spatiale | Rong (2016) [45] |
| / | Non-commercialisé | Résolution spatiale Précision géométrique | Stoico (2009) [46] |
| / | Non-commercialisé | Précision géométrique | Waring (2012) [47] |
| / | Non-commercialisé | Résolution spatiale Précision géométrique Homogénéité et bruit Linéarité | Tsai (2008) [48] |

Tableau 2.1 - Liste des fantômes recensés pour l'évaluation d'appareils μ TDM.

2.3.3. Fantômes pour μ TEMP et μ TEP

En médecine nucléaire (TEP et TEMP) un consensus semble existé en se basant sur un fantôme et une méthode déjà exploitée en imagerie clinique proposés par l'association américaine de fabricants d'électronique (National Electronic Manufacturing association : NEMA) et reconnus par la FDA. Deux fabricants proposent à la vente un fantôme répondant aux caractéristiques NEMA NU 4-2008 (figure 2.19) [53]. Une analyse plus spécifique de la résolution spatiale est également proposée par différents fantômes (commercialisés ou non) exploitant des motifs de Jaszczak (figure 2.20) et faisant déjà office de référence en imagerie clinique (tableau 2.2).

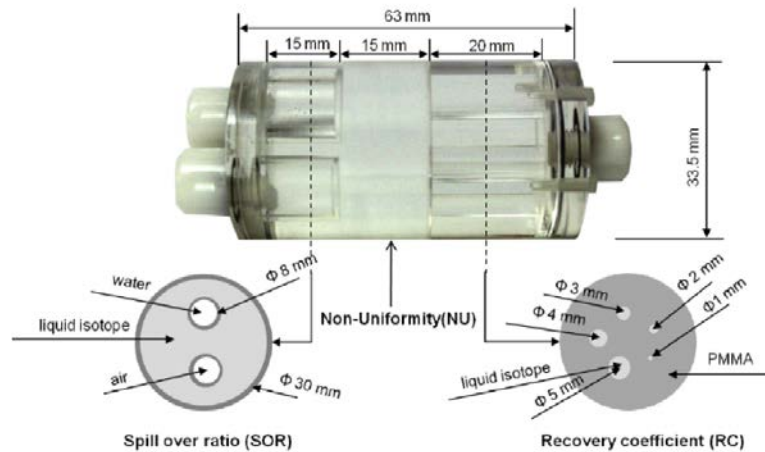


Figure 2.19 - Photo et plans du fantôme NEMA NU 4-2008 permettant l'évaluation d'un appareil μ TEP ou μ TEMP [54].




Figure 2.20 - Photo du fantôme (hot spot Derenzo Phantom) développé par Data Spectrum Corporation (Hillsborough, North Carolina, USA) (a) permettant l'évaluation de la résolution spatiale axiale d'un μ TEP ou TEMP à l'aide de motifs de Jaszczak allant de 0,75mm à 2,40mm (b). (Illustrations en provenance de la brochure commerciale du fabricant)

| Nom du fantôme | Distributeur/marque | Critères évaluable | Références |
|---|--|-----------------------------------|---|
| NEMA NU 4-2008 Micro-PET Image Quality Mouse Phantom | QRM, Moehrendorf, Germany. Data Spectrum Corporation, Hillsborough, North Carolina, USA | Résolution spatiale | Bergeron (2007) [49] Baو (2009) [50] |
| | | Sensibilité | Goertzen (2012) [51] |
| | | Linéarité | Harteveld (2011) [52] |
| | | Homogénéité et bruit | Prasad (2011) [53] |
| | | Diffusé | Yu (2015) [54] Brochure constructeur |
| Hot Spot Derenzo Phantom | Data Spectrum Corporation, Hillsborough, North Carolina, USA | Résolution spatiale (Jaszczak) | Meikle (2003) [55] Bergeron (2007) [49] Kemp (2009) [56] Cheng (2010) [57] Magota (2010) [58] Boisson (2015) [59] Brochure constructeur |
| | | Uniformité | Bergeron (2007) [49] |
| | | Précision géométrique | Brochure constructeur |
| | | Résolution spatiale (Jaszczak) | Deleye (2013) [60] |
| | | Contraste | Deleye (2013) [60] |
| Defrise Phantom | | | |
| Spatial resolution phantom | Non-commercialisé | | |
| Contrast phantom | Non-commercialisé | | |

Tableau 2.2 - Liste des fantômes recensés pour l'évaluation d'appareils μ TEP et μ TEMP.

2.3.4. Fantômes pour IRM préclinique

En IRM, le nombre de fantômes dédiés aux appareils précliniques est faible (**tableau 2.3**). L'offre commerciale est unique et propose un modèle qui correspond à la minaturisation d'un fantôme clinique approuvé par l'ACR (American college of radiography) mais dont les dimensions trop importantes et ne lui permettent pas d'être compatibles avec la plupart des IRM précliniques (figure 2.21).




Figure 2.21 - Photo du fantôme IRM préclinique (small ACR MRI Phantom) développé par Newmatic medical (USA). (Illustrations en provenance de la brochure commerciale du fabricant)

| Nom du fantôme | Distributeur/marque | Critères évaluable | Références |
|----------------------|-----------------------|---|--|
| mini ACR MRI Phantom | Newmatic Medical, USA | Précision géométrique Homogénéité et bruit Présence d'images fantômes | Brochure constructeur Osborne (2016) [18] |
| / | Non-commercialisé | Précision géométrique | O'Callagan (2014) [23] |

Tableau 2.3 - Liste des fantômes recensés pour l'évaluation d'appareils IRM précliniques.

2.3.5. Concepts multimodaux précliniques

Dans une logique d'évaluer des appareils de modalités différentes avec un même fantôme, des laboratoires ont développé des prototypes (figure 2.22). Cependant les critères d'évaluations proposés sont incomplets et ne concernent pas l'ensemble des modalités qui nous intéressent (IRM, μ TDM, μ TEP/TEMP) (tableau 2.4).




Figure 2.22 - Photos des éléments d'un prototype de fantôme multimodal μ TDM (CT) et μ TEP/TEMP (SPECT,PET). Précision géométrique (CT,SPECT,PET) (a), linéarité (CT) (b), résolution spatiale (CT) (c), résolution spatiale (SPECT,PET)(d), détectabilité à faible contraste (SPECT,PET)(e), profil de coupes (CT)(f) [61].

| Nom du fantôme | Distributeur/marque | Modalités et critères évaluable | Références |
|----------------------------------|---------------------|---|--------------------|
| UTHSCA tumor measurement phantom | Non-commercialisé | TDM, échographie et IRM Détection de sphères de différents diamètres (2,4,7,10 et 14mm) | Lee (2011) [61] |
| / | Non-commercialisé | TDM, TEMP, PET Résolution spatiale Linéarité (TDM) Précision géométrique Résolution à bas-contraste (TDM) | Besbes (2015) [62] |

Tableau 2.4 - Liste des fantômes recensés pour l'évaluation de configuration précliniques multimodales.

2.3.6. Bilan d'étape I

L'état de l'art actuel nous amène d'une part à mettre en évidence l'absence **de recommandations officielles** concernant les **contrôles de qualité** des dispositifs d'imagerie du petit animal pour les laboratoires précliniques. D'autre part, cet état des lieux montre l'absence de **fantômes** permettant l'évaluation de critères communs entre différentes modalités. Une réflexion s'impose alors sur l'intérêt et la faisabilité de développer un fantôme préclinique permettant potentiellement d'évaluer **l'ensemble des modalités** (μ TEMP, IRM et μ TDM) présentes au niveau du laboratoire. Avant d'engager un travail de **conception de fantôme préclinique multimodal**, il a été nécessaire de réaliser un travail préliminaire permettant une appropriation de **l'utilisation** de fantômes. Ce travail préliminaire est présenté dans ce qui suit.

2.4. Travail d'appropriation méthodologique : évaluation des appareils TDM d'un plateau technique clinique

2.4.1. Contexte et démarche de recherche

La prise en main d'un **fantôme préclinique** a paru nécessaire pour l'appropriation concrète des méthodes de qualification d'appareillages. Cette étape avait pour objectif d'utiliser un fantôme préclinique de référence en TDM, [21,37,38] dans le but de **comparer les performances** de différents appareils. Cependant, l'évaluation comparative d'appareils n'a pu se faire au laboratoire du fait que nous ne disposions que d'un seul μ TDM. L'implantation du laboratoire au sein du plateau technique d'imagerie du CHU de Strasbourg nous offrant un accès aux différents TDM cliniques, nous sommes dirigés vers une étude de performances d'appareils cliniques. En 2014, le pôle d'imagerie médicale du CHU de Strasbourg disposait de trois TDM multicoupes (multisclice computed tomography : **MSCT**) récents (le plus ancien datant de 2011), de trois constructeurs différents, et venait d'acquérir un TDM dédié à l'imagerie dento-maxillaire (cone beam computed tomography : **CBCT**) dont la présentation technique mettait en avant ses performances en termes de résolution spatiale pour l'imagerie dento-maxillaire et de la base du crâne (figure 2.23).

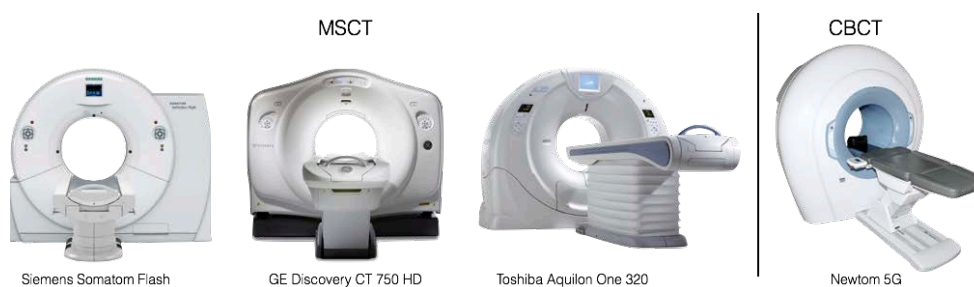

Figure 2.23 – Appareils TDM les plus récents dont disposait le pôle d'imagerie médicale en 2014.

Cette affirmation, avant tout commerciale, répondait à l'explosion de ventes de CBCT dans le monde, impactant alors le nombre de publications liées à l'utilisation de ces instruments (figure 2.24). Elle s'appuyait également sur des publications dont les aspects méthodologiques présentaient des biais et des lacunes :

- on ne comparait pas des **appareils de même génération**, le CBCT étant systématiquement confronté avec des modèles de MSCT anciens,
- les comparaisons étaient le plus souvent qualitatives,
- les protocoles utilisés par les MSCT ne correspondaient pas à des **protocoles optimisés** permettant d'atteindre des résolutions élevées.

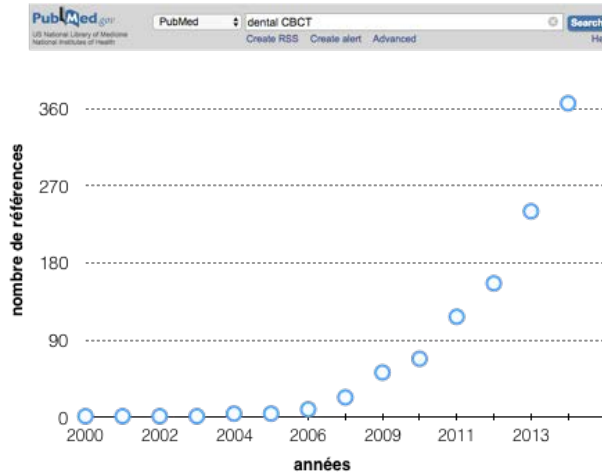


Figure 2.24 - Nombre de publications référencées dans la base Pubmed concernant les mots clefs « dental CBCT » de 2000 à 2014.

Ainsi, entreprendre cette démarche comparative nous permettait de progresser sur deux points :

- 1) prendre en main, de manière détournée, un fantôme préclinique pour s'approprier la **méthodologie** d'évaluation d'appareils TDM, et permettre de construire un **cahier des charges** qui guidera le développement d'un fantôme préclinique multimodal,
- 2) vérifier une **tendance** qui affirmait que les CBCT étaient en mesure de détrôner les MSCT en termes de performances, pour l'étude haute-résolution de la région dento-maxillaire et de la base du crâne.

Le choix du fantôme s'est porté sur le vmCT 610 (tableau 3) suite à un prêt d'une durée de deux mois par General Electric. Les acquisitions sur les MSCT cliniques ont été effectuées en dehors des plages horaires « critiques », pour ne pas interrompre et gêner le flux de patients avec l'accord des responsables de services (Pr C. Roy, Pr F. Veillon, Pr J.-L. Dietemann). Les résultats issus de ce travail sont présentés ci-dessous sous la forme d'un article qui a été accepté en octobre 2014. J.-P. Dillenseger *et al.*, « **MSCT versus CBCT: evaluation of high-resolution acquisition modes for dento-maxillary and skull-base imaging** », *Eur Radiol*, vol. 25, n° 2, p. 505-515, févr. 2015 [40]

2.4.2. Article publié

Eur Radiol
DOI 10.1007/s00330-014-3439-8

COMPUTED TOMOGRAPHY

MSCT versus CBCT: evaluation of high-resolution acquisition modes for dento-maxillary and skull-base imaging

Jean-Philippe Dillenseger · Jean-François Matern · Catherine-Isabelle Gros · Fabien Bornert · Christian Goetz · Jean-Marie Le Minor · André Constantinesco · Philippe Choquet

Received: 23 July 2014 / Revised: 19 August 2014 / Accepted: 8 September 2014
© European Society of Radiology 2014

Abstract

Objectives Our aim was to conduct a quantitative and qualitative evaluation of high-resolution skull-bone imaging for dentistry and otolaryngology using different architectures of recent X-ray computed tomography systems.

Material and methods Three multi-slice computed tomography (MSCT) systems and one Cone-beam computed tomography (CBCT) system were used in this study. All apparatuses were tested with installed acquisition modes and proprietary reconstruction software enabling high-resolution bone imaging. Quantitative analyses were performed with small fields of view with the preclinical vmCT phantom, which permits to measure spatial resolution, geometrical accuracy, linearity and homogeneity. Ten operators performed visual qualitative

analyses on the vmCT phantom images, and on dry human skull images.

Results Quantitative analysis showed no significant differences between protocols in terms of linearity and geometric accuracy. All MSCT systems present a better homogeneity than the CBCT. Both quantitative and visual analyses demonstrate that CBCT acquisitions are not better than the collimated helical MSCT mode.

Conclusion Our results demonstrate that current high-resolution MSCT protocols could exceed the performance of a previous generation CBCT system for spatial resolution and image homogeneity.

Key Points

- *Quantitative evaluation is a prerequisite for comparison of imaging equipment.*
- *Bone imaging quality could be objectively assessed with a phantom and dry skull.*
- *The current MSCT shows better image quality than a dental CBCT system.*
- *CBCT remains a work-in-progress technology.*

Keywords Cone-beam computed tomography · Multi-slice computed tomography · Bone · Quantitative evaluation · Radiological phantoms

Abbreviations

| | |
|------|---------------------------------|
| CBCT | Cone-beam computed tomography |
| CT | Computed tomography |
| FBP | Filtered back projection |
| FOV | Field of view |
| FPD | Flat panel detector |
| MSCT | Multi-slice computed tomography |
| MTF | Modulation transfer function |
| ROI | Regions of interest |
| SD | Standard deviation |
| VOI | Volumes of interest |

J.-P. Dillenseger · J.-F. Matern · C. Goetz · A. Constantinesco · P. Choquet
Imagerie Préclinique-UF6237, Pôle d'imagerie, Hôpitaux Universitaires de Strasbourg, Strasbourg, France

J.-P. Dillenseger · C. Goetz · J.-M. Le Minor · P. Choquet
Icube, équipe MMB, CNRS, Université de Strasbourg, Strasbourg, France

J.-P. Dillenseger · J.-F. Matern · C.-I. Gros · F. Bornert · C. Goetz · J.-M. Le Minor · P. Choquet
Fédération de Médecine Translationnelle de Strasbourg, Faculté de Médecine, Université de Strasbourg, Strasbourg, France

C.-I. Gros · F. Bornert
Faculté de Chirurgie Dentaire, Université de Strasbourg, Strasbourg, France

J.-M. Le Minor
Institut d'Anatomie Normale, Université de Strasbourg, Strasbourg, France

P. Choquet (✉)
Imagerie Préclinique, Biophysique et Médecine Nucléaire, Hôpital de Hautepierre, 1 Av. Molière, 67098 Strasbourg Cedex, France
e-mail: pchoquet@unistra.fr

Published online: 24 September 2014

 Springer

Introduction

The diagnosis of thin dento-maxillary and skull-base lesions requires high-definition bone imaging. Nowadays, X-ray computed tomography (CT) is the best available technical issue for studying tiny bone structures [1]. Over the last decade, manufacturers designed polyvalent multi-slice CT systems (MSCT) in order to reduce acquisition time, especially for cardiology, vascular, whole body and emergency imaging [2–4]. There are various technological approaches aimed at reducing acquisition times; for instance, increasing the number of rows for incremental acquisition or proposing dual-source imaging for dual helical acquisitions. Today, however, higher spatial resolution imaging is no longer a priority relative to the search for temporal resolution and radiation safety. Nevertheless, clinical applications concerning dento-maxillar and temporal bone regions [1] need higher resolution, as for instance when searching for a fistula tract in maxillar osteomyelitis, or superior canal dehiscence. More recently, a lower-cost specific architecture was designed for high-resolution skull-bone imaging using a flat panel detector (FPD) called cone-beam CT (CBCT) [5, 6]. We compare in this study three MSCT and one CBCT, from different manufacturers, that have been installed in our University Hospital since 2011. The purpose of this study is to evaluate linearity, geometric accuracy, homogeneity and spatial resolution for these apparatuses using a phantom adapted to small field of view (FOV) and high spatial resolution [7]. Each CT system was tested with protocols used in our clinical routine. To complete the quantitative analysis, a human dry skull was examined under the same conditions in order to allow for a visual qualitative evaluation.

Material and methods

CT systems and acquisition protocols

The MSCT instruments were: Somatom Flash CT (Siemens Medical, Erlangen, Germany); Discovery CT750HD (GE Healthcare, Milwaukee, USA); and Aquilion One 320 (Toshiba Medical Systems, Nasu, Japan). The CBCT was a Newtom 5G (QR s.r.l, Verona, Italy). All apparatuses were tested with modes that enable high-resolution bone imaging; they were all up-to-date in terms of hardware and software at the time of the study. We decided to work only with filtered back-projection (FPB) reconstruction algorithms, in order to make a comparison between all systems possible. Reconstructions were all done using the proprietary software. The characteristics of the CT systems and protocol acquisitions are

Table 1 System characteristics and protocol parameters

| Manufacturer | Siemens | GE | Toshiba | Newtom DR srl |
|---|---|--|---|--|
| Model | Somatom Flash | Discovery CT 750 HD | Aquilion One 320 | Newtom 5G |
| Detectors characteristics | Ultrafast ceramic 64 rows 912 detectors per row Row thickness 0.6 mm | Gemstone scintillator 128 rows 736 detectors per row Row thickness 0.625 mm | Solide state GOS 320 rows 896 detectors per row Row thickness 0.5 mm | Amorphous silicon Flat panel detector: 20×25 cm 790×960 Row thickness 0.26 mm |
| Focal spot dimension (mm ²) | 0.6×0.7 | 1×0.7 | 0.9×0.8 | 0.3×0.3 |
| Acquisition number | #1 | #3 | #5 | #6 |
| Institution protocol name | Sinus | Sinus | Temporal bone Ultra | #7 |
| kVp | 140 | 140 | Bone 0.5 vol | 15×12 |
| Collimation in z direction (mm) | 38.4 | 20 | 120 | 110 |
| Acquisition type | Helical Pitch=0.8 | Helical Pitch=0.55 | Helical Pitch=0.53 | Incremental |
| Reconstructed voxel size (mm ³) | 0.16×0.16×0.6 | 0.2×0.2×0.625 | 0.17×0.17×0.625 | Incremental |
| Rotation duration (360°) | 1 s | 1 s | 1 s | 0.25×0.25×0.15 |
| Acquisition time (z=8 cm) | 2.6 s | 7.5 s | 7.5 s | 0.15 |
| | | | | 28 s |
| | | | | 28 s |
| | | | | 22 s |
| | | | | 22 s |
| | | | | 6×6 HR |
| | | | | 110 |
| | | | | 80 |
| | | | | Incremental |
| | | | | 0.075×0.075×0.075 |




Fig. 1 Separate modular sections of the vmCT phantom acquired on a preclinical micro-CT system (eXplore CT 120, GE Healthcare, Waukesha, WI, USA). Resolution coil plate (a), linearity plate with iodine concentration listed in mg.ml⁻¹ (b), Geometric accuracy plate with copper wire (c)

summarized in Table 1. Each acquisition has been numbered (from #1 to #8); this identification number will be used in the following for further reference. For MSCT, we used the proposed standard and high-resolution bone protocols. These two protocols were not available for the Toshiba system and we used the best-resolved acquisition protocol offered by the manufacturer.

Phantom

The vmCT (Shelley medical technologies, Toronto, Canada) is a phantom [6] consisting of separated modular sections, each designed to evaluate one particular aspect of image quality (resolution, geometric accuracy, linearity, uniformity and noise). The sections are held together inside an acrylic tube with an inner diameter of 63 mm and an outer diameter of 70 mm; the total length of the phantom is 54 mm (Fig. 1). These dimensions are adapted to the use of a small FOV especially for the CBCT acquisition #8 (Table 1).

Spatial resolution

The resolution coil plate of the phantom (Fig. 1) provides a visual qualitative measurement of the spatial resolution of the system. Embedded in the polycarbonate plastic plate of 4.8 mm thickness, there are four alternated aluminium and mylar sheets spiral coils, with layer thicknesses of 150, 200,

300 and 500 μm, corresponding to 3.3, 2.5, 1.67 and 1 line pairs per mm (lp.mm⁻¹), respectively. The standard deviation (SD) in four volumes of interest (VOI) of 1.5 × 1.5 × 1.5 mm³ placed on each coil (top, bottom, left and right) were measured and corrected by the SD of the phantom uniform region. For the quantitative spatial resolution analysis, the modulation transfer function (MTF) values were calculated for each coil thickness using the average SD and the mean absolute difference CT values measured for aluminium and plastic [8, 9]. The reference value (MTF 100) was determined from the CT number for pure aluminium (CT_{Al}) and plastic (CT_{plastic}), according to formula (1) [9].

$$MTF_{100} = \frac{|CT_{Al} - CT_{plastic}|}{2} \tag{1}$$

A subjective blinded visual analysis was conducted by ten trained CT users (radiologists and technologists) to qualitatively classify the different acquisitions. For each acquisition, a semiquantitative visual scale using three subscores evaluating spatial resolution, blurring and image artefacts, was applied (Table 2). The different acquisitions were ranked from these results. This blind analysis was performed using the free software Osirix (www.osirix-viewer.com).

Table 2 Phantom analysis scoring

| Phantom analysis scale | | | | | | |
|------------------------|-------------|---|-----------------|---|-----------------|---|
| Spiral coil (500 μm) | non visible | 0 | lightly visible | 1 | clearly visible | 2 |
| Spiral coil (300 μm) | non visible | 0 | lightly visible | 1 | clearly visible | 2 |
| Spiral coil (200 μm) | non visible | 0 | lightly visible | 1 | clearly visible | 2 |
| Spiral coil (150 μm) | non visible | 0 | lightly visible | 1 | clearly visible | 2 |
| Blurring and artifacts | detrimental | 0 | troublesome | 1 | non visible | 2 |

Table 3 Human skull analysis scoring

| Dento-maxillar region analysis scale | | | | | | |
|--------------------------------------|-------------|---|-------------|---|--------------|---|
| Dental and periodental | low quality | 0 | convenient | 1 | high quality | 2 |
| Alveolar bone | low quality | 0 | convenient | 1 | high quality | 2 |
| Blurring and artifacts | detrimental | 0 | troublesome | 1 | non visible | 2 |
| Temporal region analysis scale | | | | | | |
| Petrous bone | low quality | 0 | convenient | 1 | high quality | 2 |
| Ear | low quality | 0 | convenient | 1 | high quality | 2 |
| Blurring and artifacts | detrimental | 0 | troublesome | 1 | non visible | 2 |

Geometric accuracy

Four beads were placed 35 mm apart at the corners of an ideal square centred in the geometric accuracy section (Fig. 1), and one bead was placed at the centre of the square (24.75 mm from the other four). The distance between two neighbouring beads was measured between the beads centres on native slices. The differences between the known physical distances and the measured distances were expressed in % and the mean distance error of each acquisition was compared to its pixel size.

Linearity

The linearity of the system was determined by the linearity plate, which consisted of vials of increasing iodine concentrations of 0.9375, 1.875, 3.75, 7.5, 15, 30 mg.ml⁻¹ [6]. The mean signal intensity and standard deviation for each iodine concentration were measured in HU in a 3 × 3 mm³ VOI placed manually at the centre of each vial.

The relationship between signal intensity and iodine concentration was determined by linear regression analysis (Microsoft Excel, Redmond, Washington, USA).

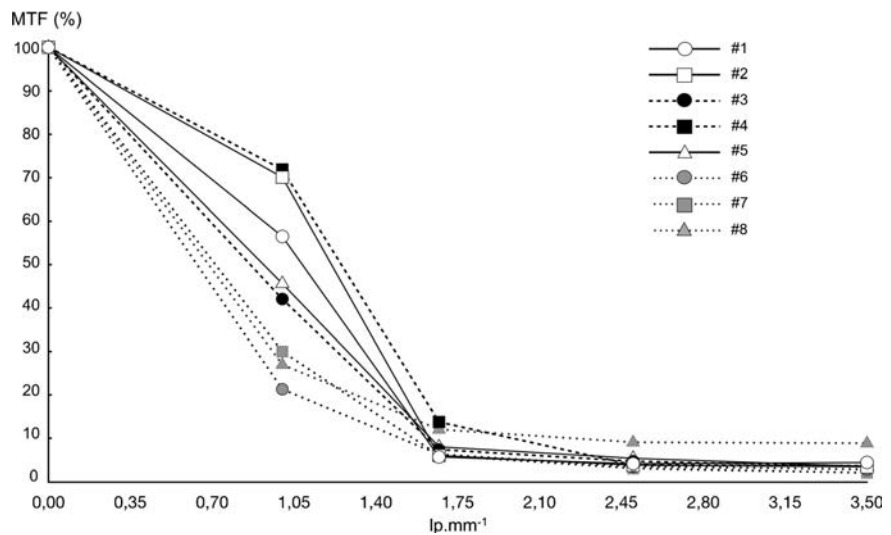
Uniformity

Four peripheral regions of interest (ROI) and one central ROI of 3 × 3 × 1 mm³ were drawn on the uniformity section in order to quantitatively assess the variation in signal intensity from the centre to the periphery. The average differences in signal intensity between the peripheral and the central regions, as well as the average measured SD measured in the five ROIs were used to calculate the uniformity-to-noise ratio. The total measured noise can be considered as a quadrature summation of photon noise and system noise [10].

Human skull-bone analysis


A human dry skull was loaned from the collection of the Institute of Normal Anatomy of the Strasbourg Faculty of

Fig. 2 Modulation transfer function (MTF) of each protocol (#1 to #8; see Table 1) measured from the resolution coil plate



Eur Radiol

Fig. 3 Axial slices through the resolution plates for different protocols (#1 to #8; see Table 1). Window level: 700; window width: 4000



Medicine [11], in order to test different protocols on real bone architecture. A blind visual analysis was conducted by ten different trained CT users (radiologists and technologists) for classifying the different acquisitions. In order to be comparable over the different systems, a dental maxillary region and a

temporal region were examined to perform this visual qualitative analysis. For each acquisition, a semiquantitative visual scale, using three subscores that evaluated anatomical structures, blurring and image artefacts, was applied (Table 3). The scores were adjusted to ten and the different acquisitions were

Table 4 Phantom and human dry skull scoring results

| Rank | Radiologic phantom | | Dento-maxillary region | | Temporal bone region | | Mean | |
|------|----------------------------|-------------|----------------------------|-------------|----------------------------|-------------|------------|-------------|
| | Score / 10 (<i>n</i> =10) | Acq. number | Score / 10 (<i>n</i> =10) | Acq. number | Score / 10 (<i>n</i> =10) | Acq. number | Score / 10 | Acq. number |
| 1 | 5.6 | #4 | 8.8 | #2 | 8.9 | #2 | 7.6 | #2 |
| 2 | 5.1 | #2 | 7.7 | #4 | 8.4 | #4 | 7.2 | #4 |
| 3 | 4.3 | #8 | 6.9 | #8 | 5.2 | #3 | 5.0 | #8 |
| 4 | 3.8 | #1 | 5.0 | #7 | 4.5 | #1 | 4.2 | #1 |
| 5 | 3.2 | #3 | 4.3 | #1 | 4.0 | #5 | 3.7 | #3 |
| 6 | 2.8 | #7 | 3.3 | #6 | 3.8 | #8 | 3.5 | #7 |
| 7 | 2.7 | #5 | 2.7 | #3 | 2.7 | #7 | 2.8 | #5 |
| 8 | 1.6 | #6 | 1.7 | #5 | 1.0 | #6 | 2.0 | #6 |

ranked from these results. This blind analysis was performed using the free software OsiriX (www.osirix-viewer.com).

Results

Spatial resolution

The in-plane MTF of each system was based on the analysis of the reconstructed images of the coils. For quantitative analysis, the MTF at 1, 1.67, 2.50, 3.50 lp.mm⁻¹ of each acquisition are summarized in Fig. 2.

The visual qualitative analysis allowed the visualisation of the 500 µm coil for each acquisition protocol, the 300 µm coil was seen for the #2, #3, #4, #7 and #8 acquisitions, the 200 µm coil plate was only seen in the acquisition #8, and the 150 µm coil plate was never seen (Fig. 3). Scores and rankings issued from different acquisitions are given in Table 4. These rankings match the quantitatively observed results (Fig. 2).

Geometric accuracy

For each acquisition, the measured errors were smaller than the dimensions of the pixels (Table 4), meaning that the geometric accuracy is efficient for all acquisitions and systems.

Linearity

The linearity of the system was determined using the measured CT number in iodine solutions at various concentrations (Fig. 1). Linear correlation coefficients R^2 between measured CT number and iodine concentration are given in Table 5. The R^2 correlation coefficient value is comprised between 0.9809 and 0.9931, which shows that all systems are highly linear over the range of signal intensities encountered.

Uniformity

Uniformity of the system's signal response was measured on the polycarbonate uniformity section. The average difference in signal intensity values between peripheral and central regions is reported in Table 4. Contrary to CBCT protocols (#6

Table 5 Geometric accuracy, linearity and homogeneity results for each protocol (#1 to #7; see Table 1)

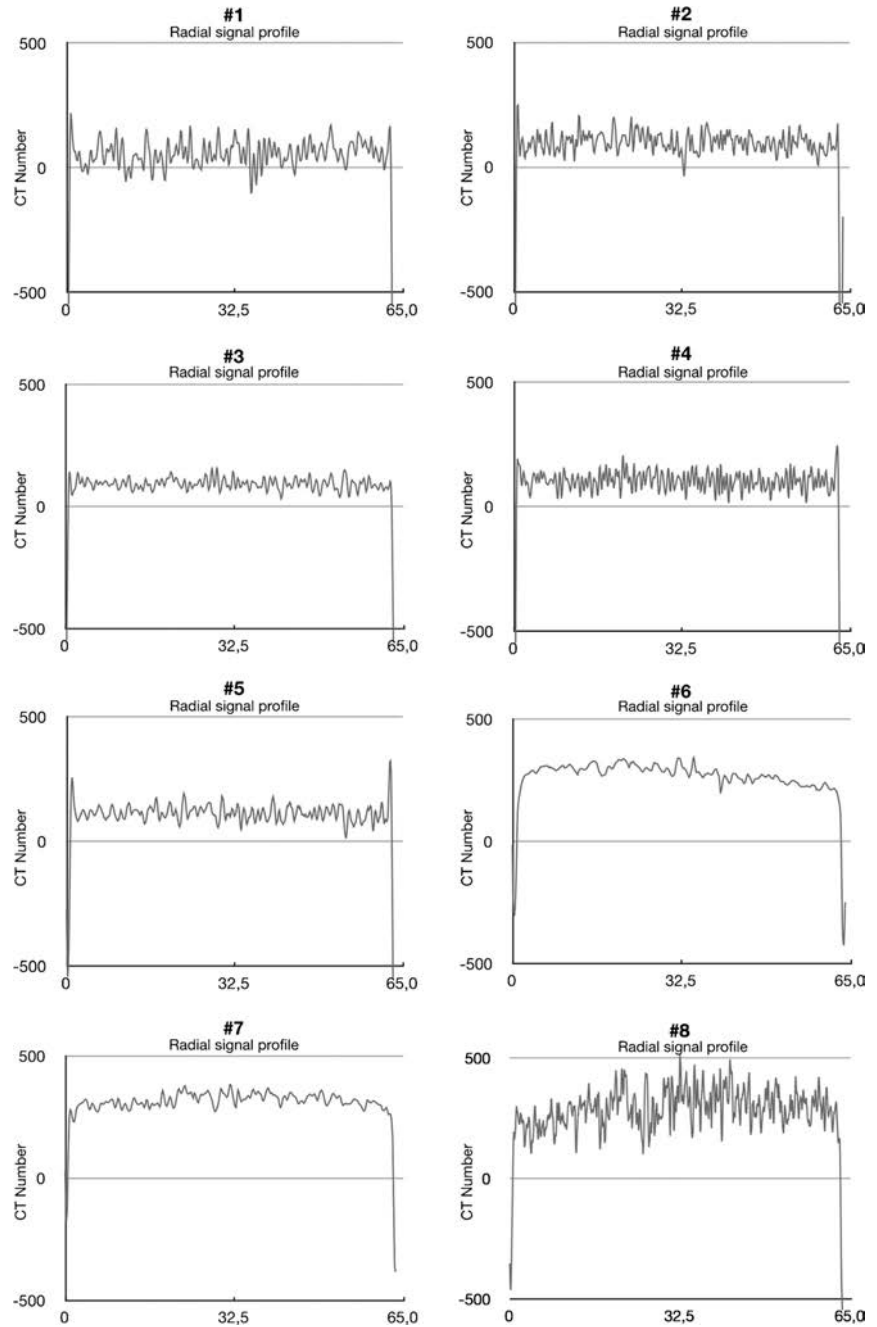
| Acquisition number | #1 | #2 | #3 | #4 | #5 | #6 | #7 | #8 |
|-----------------------------|------------|------------|-------------|-------------|--------------|--------------|---------------|---------------|
| Geometric accuracy | | | | | | | | |
| Mean measurement error (mm) | 0.08 | 0.04 | 0.07 | 0.10 | 0.11 | 0.02 | 0.05 | 0.011 |
| Pixel size (mm) | 0.16 | 0.16 | 0.20 | 0.17 | 0.19 | 0.25 | 0.15 | 0.075 |
| Linearity | | | | | | | | |
| R^2 | 0.9826 | 0.9896 | 0.9916 | 0.9884 | 0.9709 | 0.9931 | 0.9893 | 0.9924 |
| Homogeneity | | | | | | | | |
| Uniformity (SD) in CT value | 5.5 (1.29) | 11.5 (7) | 1.75 (1.28) | 2.5 (2.38) | 6.53 (2.51) | 28.5 (24.4) | 35.03 (23.03) | 33.52 (31.06) |
| Noise (SD) in CT value | 43 (6.52) | 27.2 (1.1) | 22 (1.41) | 33.2 (1.79) | 25.83 (2.86) | 16.18 (4.04) | 22.56 (3.13) | 34.84 (1.94) |

and #8), we note that for MSCT protocols (#1 to #5) the average differences in signal intensity values between centre and periphery were all lower than the measured noise-signal intensity values. This means that the MSCT systems present a better uniformity than the CBCT system. Radial signal profiles of the uniformity section illustrate this point (Fig. 4).

Human skull-bone

Figure 5 shows a slice at the same position of the dental region obtained with each protocol (#1 to #8; see Table 1). Figure 6 presents axial slices through the right temporal bone (#1 to #8; see Table 1). Scores and ranking issued from these different

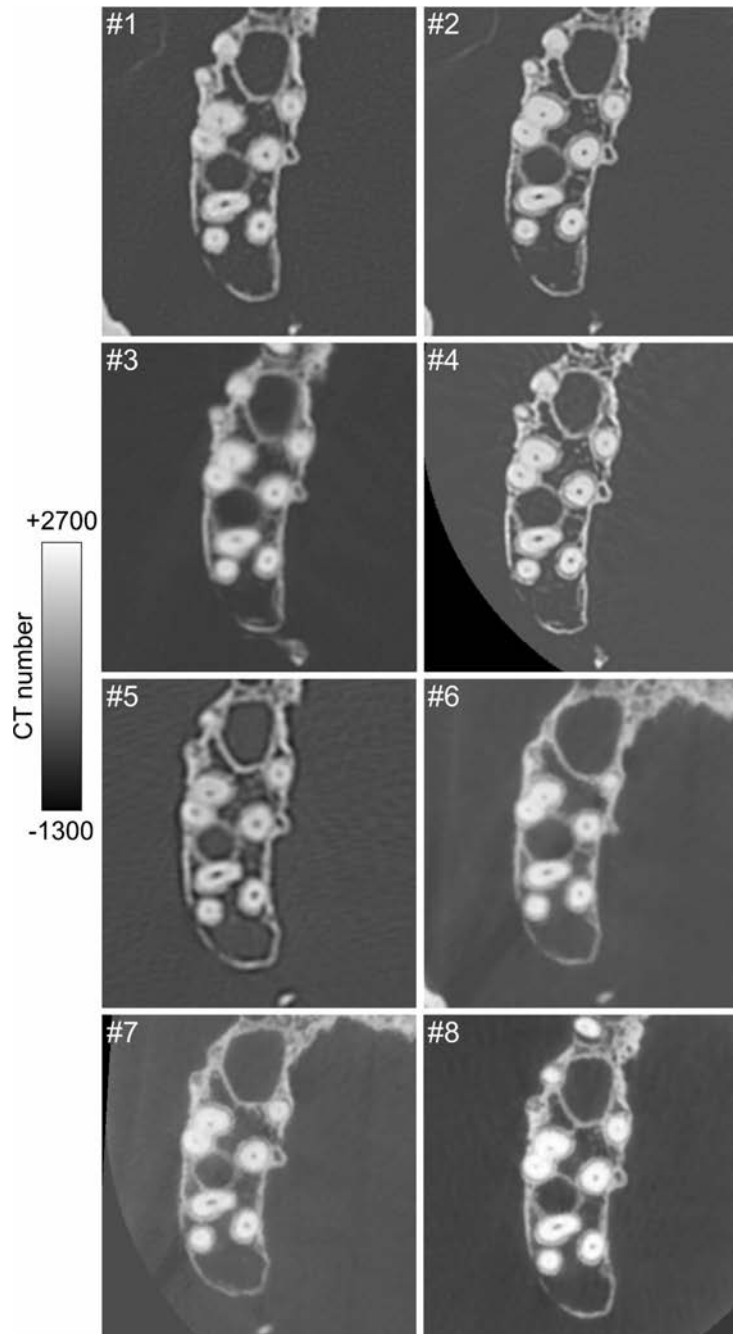
Fig. 4 Radial signal profiles of the uniformity section for each protocols (#1 to #8; see Table 1)



anatomical regions are given in Table 4. These results show that the trained users stated that acquisitions #2 and #4 stand out from the others by systematically taking the lead in ranking. The ranking of the other acquisitions varies

considerably from one expert to another, which precludes classifying them. In general, we observed that the CBCT acquisitions (#6 to #8) showed better scores in the dento-maxillary region than in the temporal one (Table 4).

Fig. 5 Axial slice at the same position of the dental region obtained with each protocol (#1 to #8; see Table 1) on the human dry skull. Window level: 700; window width: 4000



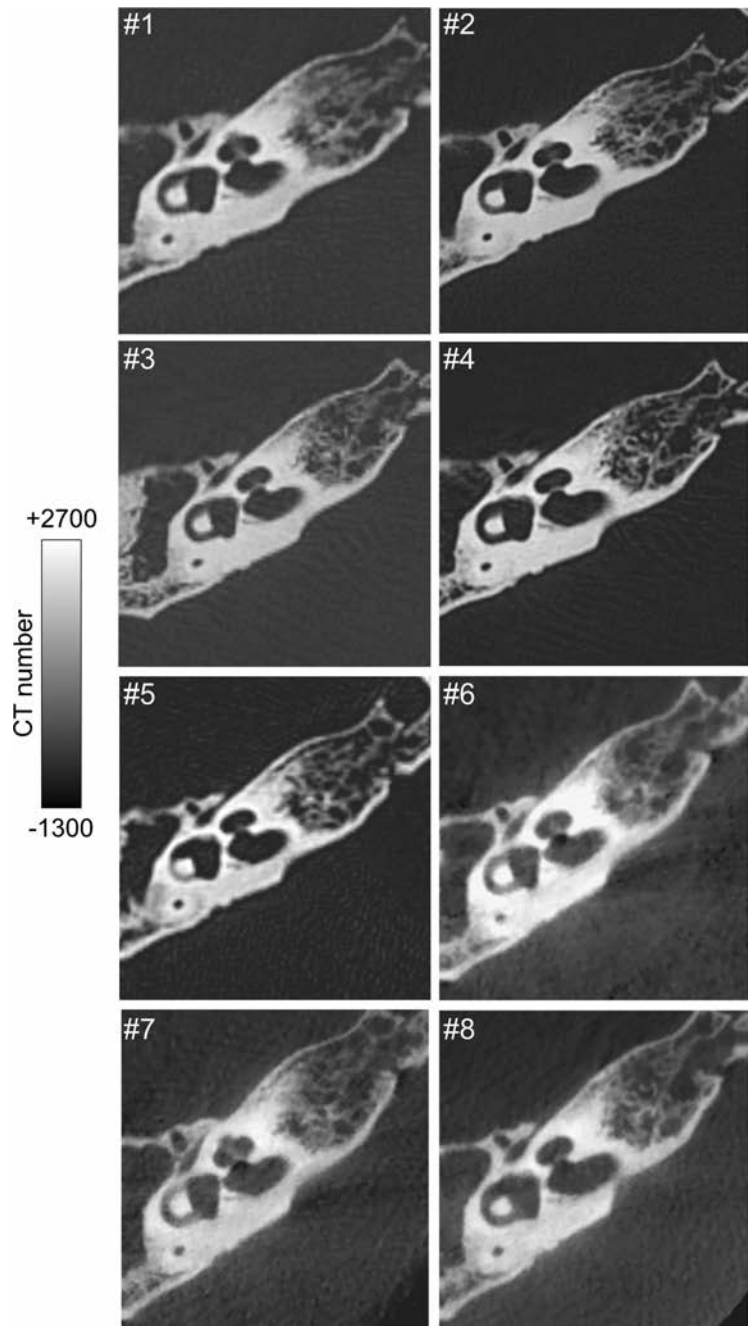
Discussion

CT models and methods

This study compares different high-resolution protocols between recent MSCT systems and one CBCT system. To our

knowledge, our work is the first study that compares apparatuses of the same generation with a dedicated, sized phantom. In fact, previous studies did not use objective comparison methods with small FOV adapted phantoms [12, 13], or did not compare devices of the same generation or high-resolution protocols [14].

Fig. 6 Axial slice at the same position of the temporal region obtained with each protocol (#1 to #8; see Table 1) on the human dry skull. Window level: 700; window width: 4000



Phantom and dry-skull analysis

Our results do not demonstrate the supremacy of CBCT for bone-skull imaging that has been related in several studies [12, 15]. Our results, coming both from a phantom as well as a dry skull, demonstrate that MSCT protocols #2 and #4 outperformed all the other MSCT and CBCT protocols (Figs. 2, 3, 5, 6, Table 5). However, the CBCT acquisition #8 provides interesting results. It is the only protocol showing the coil plate at 2.5 lp.mm^{-1} on the phantom. It was ranked at the third position on the dento-maxillary analysis. This confirms that CBCT systems can be considered as a good alternative to MSCT in dentistry.

These results strengthen the expectations raised in an earlier study [16], and illustrate that spatial resolution is a complex issue that depends on both detectors' characteristics (unitary elements number and size), geometrical aspects (focal spot size, beam collimation), and acquisition mode (incremental, helical, number of projections, rotation duration time), but also reconstruction parameters, like: kernel type, pixel reconstructed size and reconstruction algorithm. However, as in other studies [13, 14], the phantom used does not allow a measure of resolution in the z direction.

Image homogeneity and geometric accuracy

The CBCT offers a large z-direction acquisition field by using an FPD. This geometry presents the advantage of acquiring a whole volume in a single rotation. However, it is more sensitive to scattered radiation, which has an impact on image homogeneity [13, 17], as demonstrated in our experience (Fig. 4). In order to limit the consequences of the Compton effect, we decided to realize acquisitions on a small FOV-adapted phantom (Fig. 1) and on a dry skull (Figs. 5, 6). In terms of linearity and geometric accuracy, all systems present similar and robust results (Table 5).

Practical aspect

Our study is not exhaustive and is limited to the latest manufacturer models available at our university hospital. We also do not discuss other practical aspects, like the reconstruction speed and post-processing software. We note that, in our clinical practice, CBCT remains more accessible and available than MSCT systems. However, closer attention needs to be given to the management of patient motion artefacts in CBCT, due to rotation duration time (Table 1). For this reason, MSCT remains preferred in our practice in cases of bone trauma [1] and in the case of restless patients, especially in paediatrics. This additional point, which has not been evaluated in this work, is not in favour of CBCT. In this paper, we chose to limit our study to image properties and did not look at radiation

safety considerations. Different kinds of studies state that MSCT is more irradiative than CBCT [15, 18].

State of the art

In general, MSCT companies are well established in the field of CT imaging and have been so since the beginning, therefore having more experience than companies developing CBCT systems. Today, CBCT is still quite a new technology in the field of clinical bone imaging, and our results confirm that currently it does not surpass MSCT. However, CBCT technology is still evolving, and current studies are trying to solve some problems such as homogeneity, which could impact the spatial resolution and improve the visualization of soft tissue [13, 17, 19].

Acknowledgments Authors are grateful to Drs J.-L. Dietemann, A. Gangi, M. Ohana, C. Roy, F. Veillon, for access to the different devices. The authors gratefully acknowledge all technologists from the University Hospital of Strasbourg who participated in this study. Authors warmly thank General Electric for the loan of the phantom used in this study.

The scientific guarantor of this publication is P.Choquet. The authors of this manuscript declare no relationships with any companies, whose products or services may be related to the subject matter of the article. The authors state that this work has not received any funding. No complex statistical methods were necessary for this paper. Institutional Review Board approval was not required because no living subjects were used in this study.

References

- Desikan RS, James YC (2014) Imaging of temporal bone trauma. *Oper Tech Otolaryngol Head Neck Surg* 25:110–117
- Fuchs TO, Kachelriess M, Kalender WA (2000) System performance of multislice spiral computed tomography. *IEEE Eng Med Biol Mag* 19:63–70
- Mahesh M, Cody DD (2007) Physics of cardiac imaging with multiple-row detector CT. *Radiographics* 27:1495–1509
- Hassan A, Nazir SA, Alkaghi H (2011) Technical challenges of coronary CT angiography: today and tomorrow. *Eur J Radiol* 79:161–171
- Miracle AC, Mukherji SK (2009) Conebeam CT of the head and neck, part 1: physical principles. *Am J Neuroradiol* 30:1088–1095
- Miracle AC, Mukherji SK (2009) Conebeam CT of the head and neck, part 2: clinical applications. *Am J Neuroradiol* 30:1285–1292
- Du LY, Umoh J, Nikolov NH, Pollmann SI, Lee TY, Holdsworth DW (2007) A quality assurance phantom for the performance evaluation of volumetric micro-CT systems. *Phys Med Biol* 52:7087–7108
- Droegge RT (1983) A quality assurance protocol for CT scanners. *Radiology* 146:244–246
- Droegge RT, Morin RL (1982) A practical method to measure the MTF of CT scanners. *Med Phys* 9:758–760
- Holdsworth DW, Drangova M, Fenster A (1993) A high-resolution XR-II-based quantitative volume CT scanner. *Med Phys* 20:449–462
- Le Minor JM, Billmann F, Vetter JM, Ludes B (2009) Anatomie(s) & pathologie(s): Les collections morphologiques de la faculté de médecine de Strasbourg, 1st edn. ID L'Édition, Bernardswiller

12. Liang X, Jacobs R, Hassan B, Li L, Pauwels R, Corpas L, Souza PC, Martens W, Shahbazian M, Alonso A, Lambrechts I (2010) A comparative evaluation of Cone Beam Computed Tomography (CBCT) and Multi-Slice CT (MSCT) part I. On subjective image quality. *Eur J Radiol* 75:265–269
13. Carrino JA, Al Muhit A, Zbijewski W, Thawait GK, Stayman JW, Packard N, Senn R, Yang D, Foos DH, Yorkston J, Siewerdsen JH (2014) Dedicated cone-beam CT system for extremity imaging. *Radiology* 270:816–824
14. Pauwels R, Beinsberger J, Stamatakis H, Tsiklakis K, Walker A, Bosmans H, Bogaerts R, Jacobs R, Horner K (2012) Comparison of spatial and contrast resolution for cone-beam computed tomography scanners. *Oral Surg Oral Med Oral Pathol Oral Radiol* 114:127–135
15. Hofmann E, Schmid M, Sedlmair M, Banckwitz R, Hirschfelder U, Lell M (2014) Comparative study of image quality and radiation dose of cone beam and low-dose multislice computed tomography—an in-vitro investigation. *Clin Oral Investig* 18:301–311
16. Watanabe H, Honda E, Tetsumura A, Kurabayashi T (2011) A comparative study for spatial resolution and subjective image characteristics of a multi-slice CT and a cone-beam CT for dental use. *Eur J Radiol* 77:397–402
17. Dong X, Petrongolo M, Niu T, Zhu L (2013) Low-dose and scatter-free cone-beam CT imaging using a stationary beam blocker in a single scan: phantom studies. *Comput Math Methods Med* 2013:637614
18. Loubele M, Bogaerts R, Van Dijk E, Pauwels R, Vanheusden S, Suetens P, Marchal G, Sanderink G, Jacobs R (2009) Comparison between effective radiation dose of CBCT and MSCT scanners for dentomaxillofacial applications. *Eur J Radiol* 71:461–468
19. Reitz I, Hesse BM, Nill S, Tücking T, Oelfke U (2009) Enhancement of image quality with a fast iterative scatter and beam hardening correction method for kV CBCT. *Z Med Phys* 19:158–172

2.4.3. Bilan d'étape II.

Cet article a depuis été **cité** depuis sa parution [63-68], ce qui prouve que cette thématique est encore d'**actualité**. Les tendances actuelles montrent que les qualités des images produites en CBCT s'améliorent progressivement mais deux points restent toujours à surmonter pour atteindre des résolutions spatiales qui surclassent celles des MSCT :

- la gestion du flou produit par le **rayonnement diffusé**, venant limiter la résolution en contraste de ces systèmes,
- la durée des rotations est encore importante ce qui augmente le **risque de flou cinétique**.

Pour notre objectif concernant le développement de **fantômes précliniques multimodaux** ; ce travail préliminaire d'appropriation des méthodes de qualification des appareillages nous a permis de mettre en évidence qu'un **point fondamental** du développement d'un fantôme repose sur la manière dont on doit extraire les valeurs numériques propres à chaque item à évaluer (résolution spatiale, linéarité, etc). Notre **cahier des charges** devra inclure la notion de **simplicité d'extraction des données**, et la rendre compatible avec les outils de bases accessibles sur les **consoles de visualisation** (*viewer*) standard.

2.5. Conception d'un fantôme d'imagerie préclinique commun à différentes modalités

2.5.1. Cahier des charges

Afin de pouvoir être utilisé avec les appareils disponibles au laboratoire il était nécessaire de concevoir un dispositif compatible avec les diamètres d'entrée des tunnels des différentes modalités (42 mm pour l'IRM préclinique, 60 mm pour le μ TEMP-TDM) (figure 2.25). Dans ce cas la limite correspond au diamètre d'entrée de 42 mm de l'antenne dédiée à l'imagerie de la souris de l'IRM préclinique. Les dimensions de la cellule d'anesthésie dédiée à l'imagerie de la souris (40 mm de diamètre) ont ainsi guidé la conception du prototype.

La géométrie cylindrique retenue devait ainsi être en mesure d'intégrer différents modules permettant chacun l'évaluation d'un ou de plusieurs critères qualitatifs. D'après l'état de l'art (voir 2.2), les différents modules doivent permettre d'évaluer :

- la résolution spatiale
- les contrastes
- la linéarité de réponse
- les déformations géométriques
- l'homogénéité sur l'image d'un objet « homogène »
- le niveau de bruit

L'ensemble des modules doit être solidaire, et simple à fixer sur le support d'anesthésie de la cellule d'imagerie (Minerve, Esternay, France) qui est disponible sur tous les appareils du laboratoire. Les matériaux utilisés ne doivent pas être à l'origine d'artéfacts, ainsi la présence d'éléments métalliques est à proscrire car source d'artéfacts de durcissement de faisceau en μ TDM et de déformations géométriques en IRM. Le tout doit être simple d'utilisation tant au niveau de la manipulation des fantômes qu'au niveau de l'extraction des données sur les images.

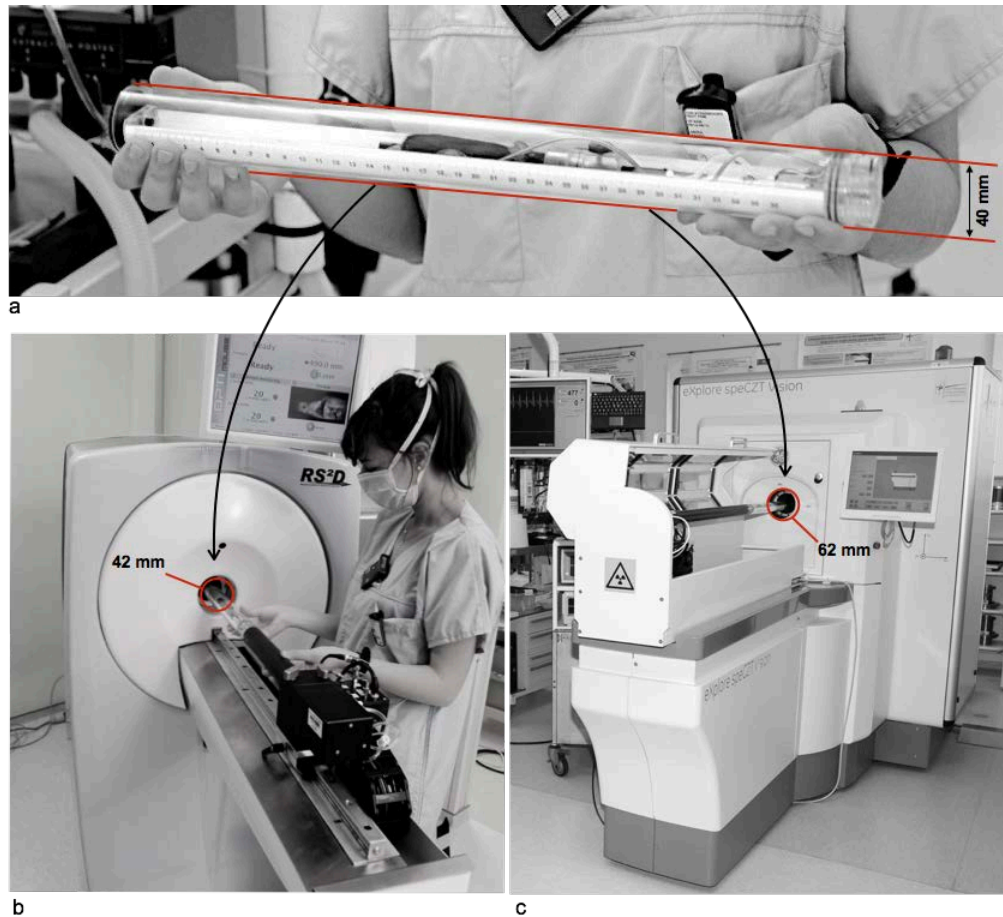


Figure 2.25 - Les dimensions du prototype doivent correspondre à celle d'une cellule d'imagerie de souris (a) afin de pouvoir être contenu dans les tunnels des appareils précliniques IRM (b) et μ TEMP-TDM (c) dont les diamètres d'ouverture sont respectivement limités à 42 et 62 mm.

2.5.2. Concepts et prototypage

Les éléments du fantôme ont été fabriqués dans le laboratoire de prototypage de la plateforme MFMB (Mécanique des Fluides et des Matériaux, Biomécanique) du laboratoire ICube (UMR 7357). Les différents modules ont été réalisés en plexiglass. Les pièces nécessitant une haute précision ont été réalisés sur une commande numérique à centres verticaux VF-3 (Haas automation Inc, Oxnard, California, USA) (figure 2.26).



Figure 2.26 - Photographie de la commande numérique VF-3 (Haas automation Inc, Oxnard, California, USA).

2.5.2.1. Module de résolution spatiale

Le module de résolution spatiale permet une évaluation qualitative et quantitative de la résolution spatiale. Il est composé de deux plaques de plexiglass disposées orthogonalement et présentant des motifs de Jaszczak permettant l'évaluation des résolutions axiales et transaxiales (figure 2.31). Les motifs de Jaszczak [69] présentent des diamètres de 0,3 - 0,5 - 0,9 - 1,2 mm, ce qui correspond respectivement aux fréquences spatiales suivantes : 1,67 - 1,0 - 0,55 - 0,41 pl/mm. Ces deux plaques de résolution sont intégrées dans un cylindre en plexiglass (diamètre interne : 36 mm) pouvant être rempli de liquide dont la composition dépendra de la modalité à évaluer. Il n'y a pas de consensus concernant les solutions à utiliser, nous retiendrons à titre exemple :

- en μ TDM: un produit de contraste iodé à 50 - 100 mg/mL, permettant un rehaussement suffisant tout en limitant le risque d'artéfact de durcissement de faisceau.
- en IRM : d'une solution de sulfate de cuivre (CuSO_4) à 2 g/L.
- en μ TEMP : 0,25 à 1 mCi soit de 9 à 37MBq de ^{99m}Tc




Figure 2.27 - Fantôme de résolution spatiale. Deux plaques orthogonales de plexiglass contenant des motifs de Jaszczak permettent l'évaluation de la résolution axiale (a) et transaxiale (b). Ces plaques sont déposées dans un cylindre en plexiglass (c) pouvant être rempli par un liquide dont la composition dépendra de la modalité à évaluer.

Une analyse quantitative de la résolution spatiale est possible en appliquant la méthode décrite dans les parties 2.1.1.5. et 2.3.1, permettant d'obtenir les valeurs de MTF pour les différentes fréquences spatiales imposées par les motifs de Jaszczak. Dans ce cas le traitement des données consiste à placer dans les différents motifs des ROIs de 3 mm de diamètre les valeurs de MTF_{mire} (voir 2.1.1.5).

$$MTF_{mire} = \frac{SD_{mire}}{MTF_{100\%}} \cdot 100$$

Le calcul de la $MTF_{100\%}$ utilisera les valeurs de deux ROIs, de 3 mm de diamètre, placées respectivement dans la solution liquidienne ($ROI_{solution}$) et dans le plexiglass (ROI_{plexi}).

$$MTF_{100\%} = \frac{|ROI_{solution} - ROI_{plexi}|}{2}$$

2.5.2.2. Module de « contraste »

Le module de « contraste » (figure 2.28), permet à l'utilisateur, selon la modalité à étudier, d'évaluer les contrastes entre différents « composants » connus (eau, huile, produits de contraste, etc). Ce module est constitué d'un cylindre de plexiglass (diamètre : 36 mm – longueur : 48 m) creusé de 4 puits (diamètre : 6,5 mm – longueur : 36 mm) pouvant être remplis de « composants » et refermés de manière étanche à l'aide de joints et de vis en plastique. Le choix de la composition et des concentrations des solutions à comparer dépend du contexte et de la modalité. Ce module est principalement utilisé en IRM et en TDM, dans les deux modalités l'eau et la graisse (huile) pouvant servir de référence et ainsi venir remplir 2 puits. Les deux autres puits pourront être remplis par d'autres « composants » connus pouvant être considérés comme des références secondaires telles que des produits de contrastes iodés de concentrations différentes en TDM, ou différentes concentrations de $CuSO_4$ en IRM par exemple. Pour une acquisition donnée, on calculera les valeurs de contraste sur bruit (C/B ou CNR) entre deux puits en retenant la valeur moyenne de ROIs placés dans les puits d'intérêts (voir paragraphe 2.1.2.3) :

$$CNR = \frac{|Mean_{ROI1} - Mean_{ROI2}|}{\sqrt{SD_{ROI1}^2 + SD_{ROI2}^2}}$$

La notion de contraste en IRM est complexe car multiparamétrique. En effet, le contraste obtenu sur l'image finale dépend à la fois des solutions étudiées, de la séquence utilisée et des paramètres programmés (angle de bascule, TE, TR). Il est ainsi intéressant d'exploiter ce module en IRM

pour observer l'évolution des contrastes sous l'influence de différents paramètres et ainsi obtenir les courbes de « relaxations relatives ».




Figure 2.28 - Plan axial (a) et photographie (b) du module de « contraste ».

2.5.2.3. Module de linéarité

Le module de linéarité permet d'obtenir la **courbe de réponse** d'un système d'imagerie. Ce module est constitué d'un cylindre de plexiglass (diamètre : 36 mm - longueur : 48 mm) creusé de 6 puits, 1 puits central et 5 puits périphériques (diamètre : 4 mm - longueur : 36 mm) (figure 2.29) pouvant être remplis et refermés de manière étanche à l'aide de joints et de vis en plastique. Le choix de la composition et des concentrations des solutions à comparer dépend du contexte et de la modalité. La courbe de réponse est obtenue en relevant la valeur moyenne de ROIs de 3 mm de diamètres placés dans chaque puits de concentrations connues (voir figure 2.13)

En TEMP chaque puits peut être rempli par exemple d'élutions du générateur de ^{99m}Tc , d'activités volumiques différentes et connues à un temps t . Il sera ensuite possible de réaliser plusieurs acquisitions échelonnées dans le temps pour mesurer des intensités correspondant à des activités de plus en plus faibles jusqu'à atteindre le seuil de détection.

La même méthode peut être utilisée en TEP avec l'usage de ^{18}F -FDG, parce que c'est ce dont nous disposons facilement.

En TDM, une gamme de concentration croissante d'un produit de contraste iodé permettra d'établir une courbe de réponse et ainsi caractériser la linéarité d'un système (figure 2.13). Afin de rester dans des gammes d'atténuation plausibles avec celle retrouvées chez l'animal, il n'est pas nécessaire de dépasser une concentration d'iode de 10 mg/mL. A titre d'exemple, la documentation accompagnant le fantôme vmCT utilisé dans le travail préliminaire (paragraphe 2.3.1.) propose une concentration d'iode maximale de 40 mgI/ml.




Figure 2.29 - Plan axial (a) et photographie (b) du module de linéarité.

2.5.2.4. Module d'homogénéité

Le module d'homogénéité se compose d'un cylindre de plexiglass creux (diamètre externe/interne : 40/36 mm) de 10 cm de long (figure 2.30) pouvant contenir une solution liquidienne et dont l'étanchéité est assurée par deux embouts pouvant être vissés aux extrémités. La longueur totale correspond à la longueur rostro-caudale d'un corps entier de souris. La solution retenue pour le remplissage du cylindre dépend de la modalité à évaluer. En scanner X, l'eau fait office de référence. En IRM, l'eau peut

être utilisée également, mais du fait de son faible signal en pondération T1 elle sera avantageusement remplacée pour une solution capable de générer des hyperintensités quelle que soit la pondération. Ainsi on peut employer une solution à base de sulfate de cuivre de concentration connue (2 g/L). Il existe cependant des recommandations proposées par l'ACR (American College of Radiology) qui préconise l'utilisation d'un mélange chlorure de nickel (10 mM NiCl₂) et de chlorure de sodium (75 mM NaCl). Le NaCl mime une charge électrique comparable à celle d'un tissu animal et le NiCl₂ permet de générer un signal intense en T1 (par raccourcissement du T1) [18]. En médecine nucléaire les recommandations [18,52] proposent d'utiliser un fantôme cylindrique dont les dimensions correspondent à l'animal à imager, et rempli d'une solution radioactive (^{99m}Tc en TEMP, et ¹⁸F en TEP) dont la décroissance, durant le temps d'acquisition, doit être inférieure à 20%.

L'évaluation de l'homogénéité et du rapport homogénéité sur bruit (H/B) se réalise en plaçant 5 régions d'intérêts (ROI) (de 3 mm de diamètre), l'une placée au centre, et les 4 autres au niveau des « pôles » périphériques. La moyenne des différences d'intensités entre chaque ROI périphérique et la ROI centrale (qui correspond à l'homogénéité) est alors rapportée à la valeur moyenne des écarts-types des ROIs (qui correspond au bruit) afin de calculer le rapport homogénéité sur bruit (H/B).

Un second module d'homogénéité de plus petite dimension a été développé en complément pour évaluer l'homogénéité sur un volume plus étroit correspondant en pratique à l'étude d'une région anatomique localisée (ex : exploration cérébrale de la souris). En IRM ce module ne dépasse pas les limites du champ de vue de l'antenne souris corps entier.




Figure 2.30 - Plan axial (a) et photographie (b) du module d'homogénéité.

2.5.2.5. Module de précision géométrique et de déformation géométrique

Le module permettant l'évaluation des déformations géométriques est constitué d'une plaque rectangulaire en plexiglas qui présente les dimensions suivantes :

- épaisseur : 5 mm
- longueur : 80 mm
- largeur : 36 mm

Cette plaque est traversée par 105 trous de 0,5 mm de diamètre distribués sous forme matricielle (7 x 15 trous) espacés de 5 mm dans les deux directions sur l'ensemble de la plaque. Le trou central présente un diamètre plus élevé de 1 mm afin de servir de repère devant être positionné à l'isocentre de l'appareil étudié. Cette plaque est fixée dans un élément cylindrique semblable au module d'homogénéité (voir paragraphe 2.4.2.4.) et pouvant contenir une solution liquide. L'étanchéité du module est assurée par deux embouts vissés aux extrémités (**figure 2.31**). Ce module est employé, rempli d'une solution générant une image hyperintense de la matrice :

- produit de contraste iodé en μ TDM (environ 50 mgI/mL),
- CuSO_4 en IRM (2g/L)
- $^{99\text{m}}\text{Tc}$ en TEMP (fantôme « chaud »).

Afin d'évaluer la précision géométrique dans le volume, il sera nécessaire de réaliser deux acquisitions ; l'une où la plaque est en position verticale et l'autre en position horizontale. L'évaluation d'un dispositif consistera

à comparer les erreurs mesurées entre les coordonnées réelles et les coordonnées extraites de l'image en prenant pour origine le point central de 1 mm de diamètre. Dans le contexte d'un contrôle de qualité hebdomadaire, mesurer la distance entre le point central et des points de référence est suffisant pour évaluer la stabilité du système. Des exemples concrets seront présentés dans le paragraphe 2.6. « *Résultats préliminaires* ».

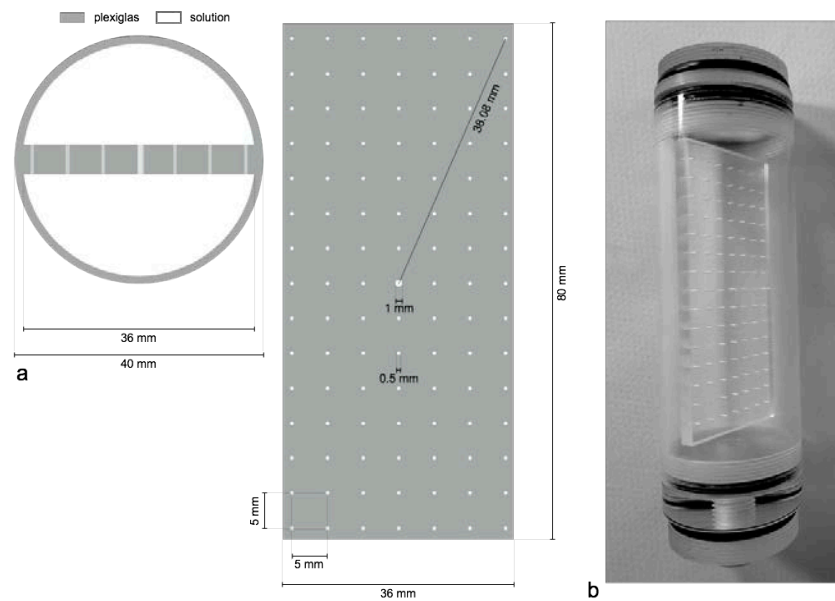


Figure 2.31. Plan axial (a) et photographie (b) du module de déformation géométrique.

2.5.2.6. Vue d'ensemble et support

Les modules décrits précédemment sont regroupés dans un même ensemble. Les modules de résolution, de contraste et de linéarité sont contenus dans un cylindre en plexiglass (diamètre interne : 36 mm – diamètre externe : 40 mm – longueur 150 mm) (figure 2.32 a,b et c). Cet ensemble peut être relié aux modules d'homogénéité et de déformation géométrique (figure 2.32 d et e), par l'intermédiaire d'embouts communs (figure 2.33 b). Le montage complet se fixe sur une pièce en plexiglass dont la géométrie est compatible avec le support des cellules d'imagerie de marque Minerve (Esternay, France) (figure 2.33 a). La figure 2.34 présente l'ensemble monté sur l'IRM préclinique du laboratoire.




Figure 2.36 - Photographie d'ensemble des différents modules assemblés. module de résolution (a), module de linéarité (b), module de contraste (c), module d'homogénéité (d) et module de déformation (e).




Figure 2.37 - Photographie d'ensemble des différents modules assemblés présentant les embouts communs entre les différents modules (b), et de l'embout permettant une fixation rigide au support de cellule d'imagerie Minerve.




Figure 2.38 - Photographies d'ensemble des différents modules assemblés et fixés sur l'IRM préclinique du laboratoire.

2.5.3. Bilan d'étape III

Le prototype conçu à ce stade répond au **cahier des charges** présenté initialement. Il possède une géométrie cylindrique de 40 mm de diamètre et peut être fixé sur le support des cellules d'imagerie. La **résolution spatiale**, l'**homogénéité**, la **linéarité de réponse**, les **contrastes** spécifiques à chaque modalité et les **déformations géométriques** peuvent être étudiés grâce à ces différents modules. Tous les modules sont fabriqués en plexiglass ce qui limite le risque d'artéfacts dans les modalités testées.

La facilité d'utilisation doit encore être évaluée, aussi bien pour la manipulation des fantômes que pour l'exploitation des données acquises.

2.5.4. Contexte et démarche de recherche

L'étude des moyens d'évaluation des performances des appareils nous a montré que seule la différence d'échelle séparait les techniques mises en œuvre sur les appareils **cliniques** et les appareils **précliniques**. Cependant, des appareils CBCT cliniques à petit champs de vue sont actuellement développés pour des « niches » : imagerie dentaire, imagerie des extrémités. Les deux mondes ont alors cette frontière commune et les performances de ces appareils cliniques viennent flirter avec celles des appareils précliniques. Notre relation avec le service d'imagerie de la **faculté de chirurgie dentaire de Strasbourg** (Pr A.-M. Musset) nous a conduit à nous intéresser à ces équipements. La revue bibliographique nous a montré que ces évaluations comparatives étaient manquantes pour les CBCT qui équipent le secteur d'imagerie, d'où notre contribution.

Nous avons ainsi pu tester pour la première fois les **fantômes** développés dans le laboratoire dans le but de comparer les performances de ces deux appareils CBCT récents, mais de **conception différente**. L'étude de ces deux instruments, a suivi une approche méthodologique équivalente à celle utilisée lors de l'article précédemment présenté (voir 2.3). Ce travail a été publié : J.-P. Dillenseger *et al.*, « **Image quality evaluation of small FOV and large FOV CBCT devices for oral and maxillofacial radiology** », *Dentomaxillofac Radiol*, vol. 46, n° 1, p. 20160285, janv. 2017 [70].

2.5.5. Article publié

Dentomaxillofacial Radiology (2016) 45, 20160285
© 2016 The Authors. Published by the British Institute of Radiology
birpublications.org/dmfr

TECHNICAL REPORT

Image quality evaluation of small FOV and large FOV CBCT devices for oral and maxillofacial radiology

^{1,2,3}Jean-Philippe Dillenseger, ^{3,4}Catherine-Isabelle Gros, ⁴Amira Sayeh, ⁵Johary Rasamimanana, ⁵Fabrice Lawniczak, ^{2,3,6}Jean-Marie Leminor, ¹Jean-François Matern, ¹André Constantinesco, ^{3,4}Fabien Bornert and ^{1,2,3}Philippe Choquet

¹Imagerie Préclinique, Pôle d'imagerie, Hôpitaux Universitaires de Strasbourg, Strasbourg, France; ²Icube, équipe MMB, CNRS, Université de Strasbourg, Strasbourg, France; ³Fédération de Médecine Translationnelle de Strasbourg, Faculté de Médecine, Université de Strasbourg, Strasbourg, France; ⁴Faculté de Chirurgie Dentaire, Université de Strasbourg, Strasbourg, France; ⁵Icube, équipe Mécaflu, Université de Strasbourg, Strasbourg, France; ⁶Institut d'Anatomie Normale, Université de Strasbourg, Strasbourg, France

Objectives: Quantitative and qualitative image quality evaluation of two different dental CBCT scanners.

Methods: Two CBCT systems were evaluated in this study: one small field-of-view (FOV) (50-mm diameter) system that also allows two-dimensional (2D) dental panoramic imaging and one large FOV CBCT system (60–180-mm diameter). These devices were all tested with installed acquisition default modes and proprietary reconstruction software, enabling high-resolution bone imaging. Quantitative analyses were carried out to measure spatial resolution, linearity and homogeneity. Small-size phantoms and a human dry skull were used to evaluate intrinsic performances. Visual qualitative analyses of specific anatomical parts were blindly performed by 10 operators.

Results: Concerning spatial resolution, small-voxel size protocols provide equivalent results on the two apparatus. In terms of linearity, all systems are highly linear ($0.98 < r^2 < 0.99$) over the range of signal intensities encountered. Our results, coming from either phantoms or the dry skull, demonstrate that the small FOV CBCT suffers from a lack of homogeneity.

Conclusions: For limited oral and maxillofacial volume imaging (diameter < 50 mm), the polyvalent small FOV CBCT (2D and three-dimensional imaging) system used in this study could reach performances similar to those of the large FOV CBCT.

Dentomaxillofacial Radiology (2016) 45, 20160285. doi: 10.1259/dmfr.20160285

Cite this article as: Dillenseger J-P, Gros C-I, Sayeh A, Rasamimanana J, Lawniczak F, Leminor J-M, et al. Image quality evaluation of small FOV and large FOV CBCT devices for oral and maxillofacial radiology. *Dentomaxillofac Radiol* 2016; 45: 20160285.

Keywords: CBCT; bone imaging; dental imaging; quantitative evaluation; radiologic phantoms

Introduction

Diagnosis of thin dentomaxillary lesions requires high-definition bone imaging. Nowadays, X-ray CT is the best available technique for studying bone and dental structures. Clinical applications concerning the oral and maxillofacial (OMF) region need not only high

resolution (e.g. dentoalveolar traumatology), but also enough contrast (e.g. detection of radiolucent findings before they could be visualized on conventional radiographs). Since early 2000,^{1,2} specific CT architectures were designed for high-resolution skull bone imaging using a flat-panel detector called CBCT. Several designs of CBCT exist which could be separated into two groups:³

Correspondence to: Mr Jean-Philippe Dillenseger. E-mail: jp.dillenseger@unistra.fr
Received 6 July 2016; revised 29 July 2016; accepted 30 August 2016

Table 1 Systems characteristics and protocol parameters

| Manufacturer | Newtom™ DR srl | | | | Planmeca | | | |
|---|--|-----------------|-----------------|-----------------|--|-----------------|-----------------|-----------------|
| Model | VGi | | | | Promax 3D classic | | | |
| Detectors characteristics | Amorphous silicon FPD : 20 × 25 cm 0.3 × 0.3 | | | | Amorphous silicon FPD : 13.5 × 13.5 cm 0.5 × 0.5 | | | |
| Focal spot dimension (mm ²) | 0.3 × 0.3 | | | | 0.5 × 0.5 | | | |
| Protocol number | 1 | 2 | 3 | 4 | 5 | 6 | 7 | 8 |
| Manufacturer protocol name | High Res Zoom | Hi Res | Zoom | Full | Endo (M) | Hi Res (M) | Normal (M) | Low dose (M) |
| Programmed tube potential (kV) | 110 | | | | 90 | | | |
| Programmed tube current (mA) | Auto | | | | 14 | 12.5 | 11 | 4.5 |
| Total filtration | 12 mmAl at 75 kV (equivalent) | | | | 2.5 mmAl + 0.5 mmCu | | | |
| Emission mode | Pulsed | | | | Pulsed | | | |
| FOV diameter (mm) | 60 | 80 | 150 | 180 | 50 | | | |
| Z-axis collimation (mm) | 60 | 80 | 120 | 150 | 50 | | 80 | |
| Reconstructed voxel size (µm ³) | 75 × 75 × 75 | 150 × 150 × 150 | 250 × 250 × 250 | 300 × 300 × 300 | 75 × 75 × 75 | 100 × 100 × 100 | 200 × 200 × 200 | 400 × 400 × 400 |
| Rotation angle (°)/number of projections | 360/360 | | | | 220/220 | | | |
| Rotation duration (s) | 27 | | 20 | | 35 | 35 | 30 | 30 |
| 2D dental panoramic imaging | Available | | | | N/A | | | |

2D, two-dimensional; FPD, flat-panel detector; FOV, field of view.

– Small field-of-view (FOV) CBCT that could acquire only a limited volume of the OMF region (diameter < 50 mm), but could also achieve two-

dimensional (2D) dental panoramic imaging. In general, these kinds of architecture are low-cost systems.

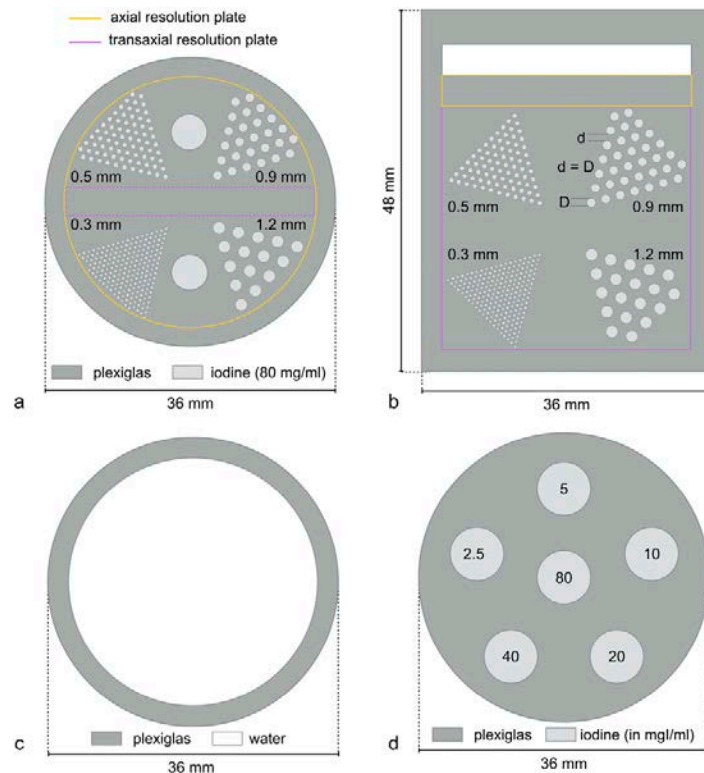


Figure 1 Superior (a) and lateral (b) views of the resolution phantom: Jaszczak areas (diameter D = distance d) allow evaluation of axial resolution (a) and transaxial resolution (b). Superior views of the homogeneity phantom (c) and the linearity phantom (d) with iodine concentration listed in milligram per millilitre (mg.ml⁻¹).

Table 2 Phantom analysis scoring

| <i>Phantom analysis scale</i> | <i>Score</i> | | | | | |
|-------------------------------|--------------|---|-----------------|---|-----------------|---|
| Jaszczak 1200 μm | Not visible | 0 | Lightly visible | 1 | Clearly visible | 2 |
| Jaszczak 900 μm | Not visible | 0 | Lightly visible | 1 | Clearly visible | 2 |
| Jaszczak 500 μm | Not visible | 0 | Lightly visible | 1 | Clearly visible | 2 |
| Jaszczak 300 μm | Not visible | 0 | Lightly visible | 1 | Clearly visible | 2 |
| Blurring and artefacts | Detrimental | 0 | Troublesome | 1 | Not visible | 2 |

– Large FOV CBCT, which is able to acquire complete OMF region (diameter > 16 cm).

We compare in this study two CBCT, one small FOV and one large FOV, from two different manufacturers, which have been installed in our university hospital since 2014. The purpose of this study was to compare performances, on a limited volume of the OMF region, in terms of image quality, between a small FOV CBCT and a large FOV CBCT. We measured linearity, geometric accuracy, homogeneity and spatial resolution with phantoms presenting patterns (*e.g.* spatial resolution pattern) that could be contained in small FOV acquisitions (FOV < 60 mm). We choose small-size phantoms (diameter: 36 mm, length: 48 mm) to limit the Compton effect, in order to be in the most favourable conditions: it allows to reach the intrinsic performances of the instruments. For the same reason, and to complete the quantitative analysis, a human dry skull was scanned in the same conditions.⁴ Each CBCT system was tested with default manufacturer protocols used in our clinical routine. Qualitative and practical aspects concerning these two apparatus were also discussed.

Methods and materials

CT systems and acquisition protocols

CBCT instruments were a Newtom™ VGi (QR s.r.l, Verona, Italy) and a Planmeca Promax® 3D (Planmeca, Roselle, IL). The Newtom™ VGi CBCT allows complete OMF region exploration (60 mm < FOV < 180 mm), whereas the Planmeca Promax 3D is a multifunctional device allowing small FOV CBCT (FOV: 50 mm) acquisitions but also 2D dental panoramic imaging. All apparatus were up to date in terms of hardware and software at the time of the study. Reconstructions were carried out using the proprietary software. The characteristics of the CBCT systems and protocol acquisitions are summarized in Table 1. Each acquisition has been numbered (from 1 to 8). This identification number will be used in the following for further reference. For each CBCT scanner, we applied four proposed standard protocols, covering several voxel sizes.

Table 3 Human skull analysis scoring

| <i>Skull analysis scale</i> | <i>Score</i> | | | | | |
|-----------------------------|--------------|---|-------------|---|--------------|---|
| Dental and peridental | Low quality | 0 | Convenient | 1 | High quality | 2 |
| Alveolar bone | Low quality | 0 | Convenient | 1 | High quality | 2 |
| Blurring and artefacts | Detrimental | 0 | Troublesome | 1 | Non visible | 2 |

Phantoms

We designed three different plexiglass phantoms, to evaluate each particular aspect of image quality (*e.g.* resolution, linearity, uniformity and noise). All phantoms have an outer diameter of 36 mm for a total length of 48 mm (Figure 1). These dimensions are adapted for small FOV (Table 1).

Resolution phantom

The resolution phantom [Figure 1(a,b)] allows a visual qualitative measurement of the spatial resolution of the system. Plexiglass plates of 4-mm thickness were placed orthogonally and named axial and transaxial resolution plates, respectively. Each plate is divided into four areas, riddled with wells following Jaszczak patterns⁵ with diameters of 0.3, 0.5, 0.9 and 1.2 mm corresponding to 1.67, 1.0, 0.55 and 0.41 lp mm⁻¹, respectively. The Jaszczak patterns were filled with an iodine solution of Visipaque™ 320 (GE Healthcare, Little Chalfont, UK) diluted at 80 mgI ml⁻¹. The standard deviations (SDs) of voxel values were measured in four cylindrical volumes of interest (diameter: 3 mm; thickness: 1 mm) placed on each Jaszczak area (top, bottom, left and right). They were corrected by the SD of a uniform region of the phantom. For quantitative spatial resolution analysis, axial and transaxial modulation transfer function (MTF) values were calculated for each Jaszczak area using the average SD and the mean absolute difference CT values, measured for iodine and plexiglass.^{6,7} The reference value (MTF100) was determined from the CT number for pure iodine (CT_{iodine}) and plexiglass (CT_{plexi}), according to the Formula (1):

$$\text{MTF100} = \frac{|\text{CT}_{\text{iodine}} - \text{CT}_{\text{plexi}}|}{2} \quad (1)$$

A subjective blinded visual analysis was conducted by 10 trained CT users (3 radiologists, 4 dental surgeons and 3 technologists) to qualitatively classify the different acquisitions. This analysis was performed using the free software OsiriX (<http://www.osirix-viewer.com>).⁸ Observers had access to all tools offered by the software (*e.g.* windowing, magnification) and could use them,

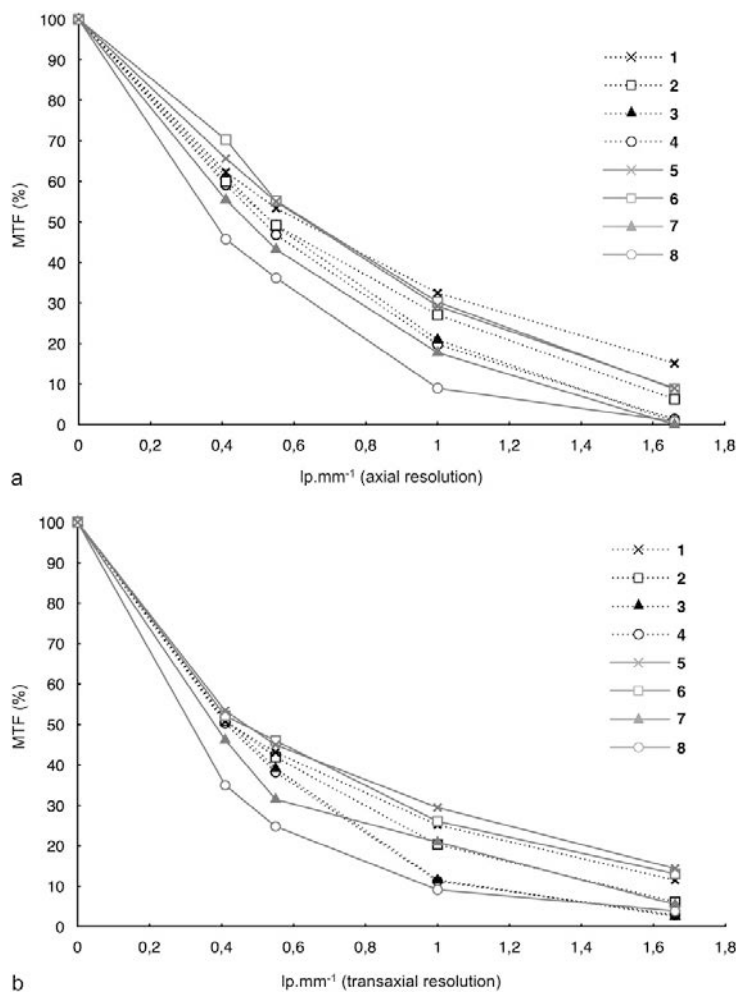


Figure 2 Modulation transfer function (MTF) of each protocol (from 1 to 8; Table 1) measured from the Jaszczak resolution plates—axial resolution (a) and transaxial resolution (b). lp.mm⁻¹, line pairs per millimetre.

following their habits. For each acquisition, a semi-quantitative visual scale using three subscores that evaluated spatial resolution, blurring and image artefacts was applied (Table 2). The different acquisitions were ranked from these results.

Uniformity phantom

The uniformity phantom is made of a plexiglass cylinder (diameter: 36 mm; length: 48 mm) filled with water. Four peripheral regions of interest (ROIs) and one central cylindrical ROI (diameter: 3 mm; thickness: 1 mm) were drawn on the uniformity phantom image in order to quantitatively assess variation in signal intensity from the centre to the periphery. Average differences in signal intensity between the peripheral and the central regions as well as average SD measured in the five ROIs were used to evaluate the uniformity. The total measured noise

can be considered as a quadrature summation of photon noise and system noise.⁶ Contrast-to-noise ratio (CNR) was also measured, using OsiriX,⁸ between water and air,⁹ using the mean CT unit value and the mean SD from five ROIs (diameter: 3 mm; thickness: 1 mm) drawn on the uniformity phantom section as well as in air, according to the Formula (2):

$$CNR = \frac{|MCT_{water} - MCT_{air}|}{\sqrt{SD_{water}^2 + SD_{air}^2}} \quad (2)$$

Linearity phantom

Linearity of the system was determined by the linearity phantom, which consists in plexiglass cylinder riddled with wells of increasing iodine concentrations of 2.5, 5, 10, 20, 40 and 80 mg ml⁻¹. Mean signal intensity and




Figure 3 Slices through the axial (a) and transaxial (b) resolution plates for different protocols (1–8; Table 1); window level (WL): 500; window width (WW): 4000.

SD (CT values) for each iodine concentration was measured in cylindrical volumes of interest (diameter: 3 mm; thickness: 1 mm) placed manually at the centre of each well. The relationship between signal intensity and iodine concentration was determined by linear regression analysis (Microsoft Excel[®]; Redmond, WA).

Human skull bone analysis

A human dry skull was loaned from the collection of the Institute of Normal Anatomy of the Strasbourg Faculty of Medicine in order to test different protocols on a real bone architecture. A blind visual analysis was conducted by 10 different trained CT users (3 radiologists, 4 dental surgeons and 3 technologists) for classifying the different acquisitions. In order to be comparable over the different systems, the same dental region was

scanned. For each acquisition, a semi-quantitative visual scale using three subscores that evaluated anatomical structures, blurring and image artefacts was applied (Table 3). The scores were adjusted to 10 and

Table 4 Phantom results

| Rank | Phantom axial slices | | Phantom transaxial slices | |
|------|----------------------|--------------------|---------------------------|--------------------|
| | Score | Acquisition number | Score | Acquisition number |
| 1 | 9.0 | 1 | 8.2 | 1 |
| 2 | 8.3 | 5 | 6.6 | 6 |
| 3 | 8.1 | 6 | 6.4 | 5 |
| 4 | 7.9 | 2 | 6.3 | 2 |
| 5 | 5.7 | 3 | 4.8 | 3 |
| 6 | 5.2 | 4 | 4.3 | 7 |
| 7 | 4 | 7 | 4.0 | 4 |
| 8 | 3.2 | 8 | 2.6 | 8 |

Table 5 Human skull scoring results

| Rank | Dental and periodental | | Alveolar bone | | Blurring and artefacts | | Final scoring and ranking | |
|------|------------------------|--------------------|--------------------|--------------------|------------------------|--------------------|---------------------------|--------------------|
| | Axial slices | Transaxial slices | Axial slices | Transaxial slices | Axial slices | Transaxial slices | Axial slices | Transaxial slices |
| | Acquisition number | Acquisition number | Acquisition number | Acquisition number | Acquisition number | Acquisition number | Score | Acquisition number |
| 1 | 5 | 5 | 6 | 5 | 2 | 5 | 5.3 | 5 |
| 2 | 6 | 6 | 5 | 6 | 3 | 6 | 5.1 | 6 |
| 3 | 2 | 1 | 1 | 1 | 1 | 2 | 4.0 | 1 |
| 4 | 1 | 2 | 7 | 7 | 6 | 1 | 3.9 | 2 |
| 5 | 7 | 3 | 2 | 2 | 5 | 7 | 3.3 | 3 |
| 6 | 3 | 7 | 3 | 3 | 4 | 3 | 3.2 | 4 |
| 7 | 4 | 4 | 4 | 4 | 7 | 4 | 2.6 | 7 |
| 8 | 8 | 8 | 8 | 8 | 8 | 8 | 1.6 | 8 |

the different acquisitions were ranked from these results. Axial, coronal and sagittal planes were evaluated. This blind analysis was performed using the free software OsiriX (<http://www.osirix-viewer.com>).⁸ Observers had access to all tools offered by the software (*e.g.* windowing, magnification) for phantom image evaluation.

Results

Spatial resolution

The in-plane MTF of each system was based on the analysis of the reconstructed images of axial and transaxial resolution plates. For quantitative analysis, MTFs at 1.67, 1, 0.55 and 0.41 lp mm⁻¹ of each acquisition are summarized in Figure 2.

The visual qualitative axial and transaxial analyses allowed the visualization of the 1.2-, 0.9- and 0.5-mm Jaszczak areas for each acquisition protocol. The 0.3-mm area was seen in Acquisitions 1, 2, 5 and 6 for the axial plate [Figure 3(a)] and in Acquisitions 1, 5 and 6 for the transaxial plate [Figure 3(b)]. Scores and ranking issued from the different acquisitions are given in Table 4. These rankings match the results observed quantitatively (Figure 2) and place systematically Acquisitions 1, 5 and 6 at the head of the ranking (Table 4).

Linearity

The linearity of the system was determined using the measured CT number in iodine solutions at various concentrations [Figure 1(d)]. Linear correlation coefficients *r*² between measured CT number and iodine concentration are given in Table 5. The *r*² correlation

coefficient value is comprised between 0.98 and 0.99, which shows that all systems are highly linear over the range of signal intensities encountered.

Uniformity

Uniformity of the system signal response was measured on the uniformity phantom filled with water [Figure 1 (c)]. CNR and the average difference in signal intensity values between peripheral and central regions are reported in Table 6. Radial signal profiles of the uniformity section illustrate this point (Figure 4).

Acquisitions 5 and 6 generate consequent non-uniform results and Acquisitions 1, 5 and 6 present high noise level and low CNR (Table 5 and Figure 4). In general, we note that in Protocols 5–8, the uniformity (in CT value) was higher than the noise (in CT value) (Table 5). It means that the Planmeca CBCT (Protocols 5–8) provides less homogeneous images than the Newtom™ system (Protocols 1–4) (Table 5 and Figure 4).

Human skull bone analysis

Figure 5 shows an axial slice at the same position of the dental region obtained with each protocol (1–8; Table 1). Figure 6(a,d) present sagittal and coronal slices through the dental region, respectively (1–8; Table 1). Scores and ranking issued from these different anatomical regions are given in Table 4.

The trained users stated that Acquisitions 1, 2, 5 and 6 stand out from the others by systematically taking the lead of the ranking for axial and transaxial planes. Acquisition 8 takes systematically the end of the ranking; the ranking of other acquisitions (3, 4 and 7) varies considerably (Table 5).

Table 6 Linearity and homogeneity results of each protocol (1–8; Table 1)

| Acquisition number | 1 | 2 | 3 | 4 | 5 | 6 | 7 | 8 |
|-----------------------------|------------|------------|-----------|-----------|--------------|------------|-------------|------------|
| Linearity | | | | | | | | |
| <i>r</i> ² | 0.9931 | 0.9893 | 0.9924 | 0.9912 | 0.9825 | 0.9854 | 0.9878 | 0.9823 |
| Homogeneity | | | | | | | | |
| Uniformity in CT value (SD) | 8.4 (6.4) | 6.1 (5.4) | 6.5 (3.5) | 3.5 (2.5) | 119.5 (14.1) | 132 (16.0) | 15.9 (10.2) | 16.6 (3.2) |
| Noise in CT value (SD) | 42.8 (2.6) | 11.8 (1.3) | 5.8 (1.5) | 7.4 (1.3) | 28.1 (7.8) | 29.2 (7.4) | 8.9 (0.8) | 14.3 (2.1) |
| CNR | 17 | 69 | 141 | 109 | 20 | 19 | 79 | 50 |

CNR, contrast-to-noise ratio; SD, standard deviation.

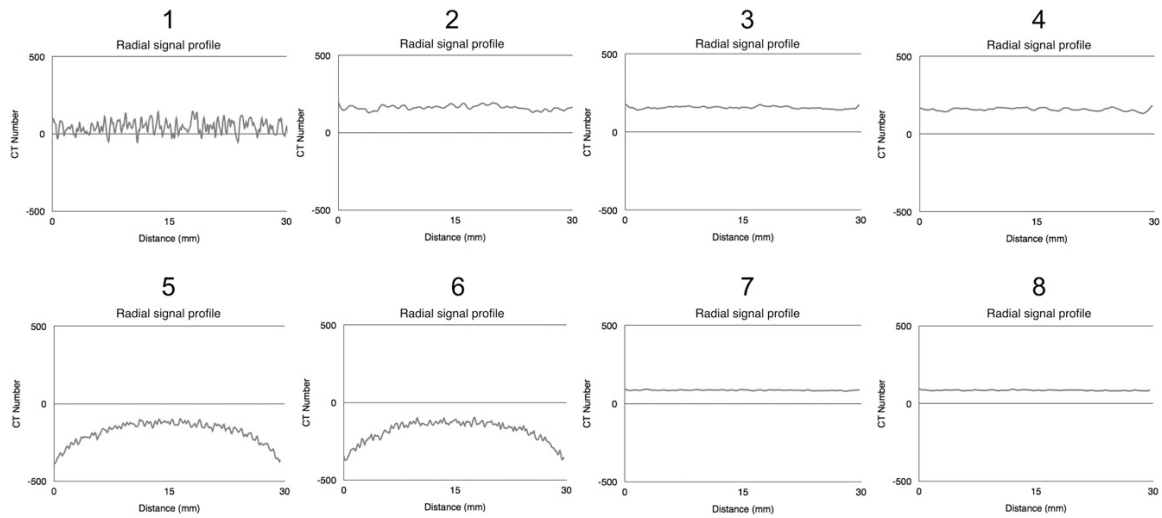


Figure 4 Radial signal profiles of the uniformity phantom for each protocol (1–8; Table 1).

Discussion

This study compares different protocols between two recent but different CBCT systems. The Newtom™ VGi apparatus is a large FOV dentomaxillary dedicated CBCT system and the Planmeca Promax is a multifunctional apparatus which is able to acquire 2D dental panoramic imaging as well as small FOV CBCT for dental imaging (Table 1). To our knowledge, our work is the first study that compares intrinsic performances of these two kinds of CBCT apparatus.

Phantom and dry skull analysis

Spatial resolution is a complex issue that depends on both detector characteristics (unitary element number and

size), geometrical aspects (focal spot size, beam collimation), acquisition parameters (rotation angle, number of projections, rotation duration time) and reconstruction parameters like: kernel type, voxel reconstructed size and reconstruction algorithm. Unlike other studies,⁴ the phantom developed for this study does allow quantitative and qualitative measurements of spatial resolution in the axial plane and also in the transaxial direction. Our results do not demonstrate the supremacy of one apparatus over the other in terms of spatial resolution. In general, our results, coming from the phantom or the dry skull, demonstrate that small-voxel size protocols (1, 2, 5 and 6) provide equivalent results on the two apparatus (Table 5) (Figures 2, 3, 5 and 6).

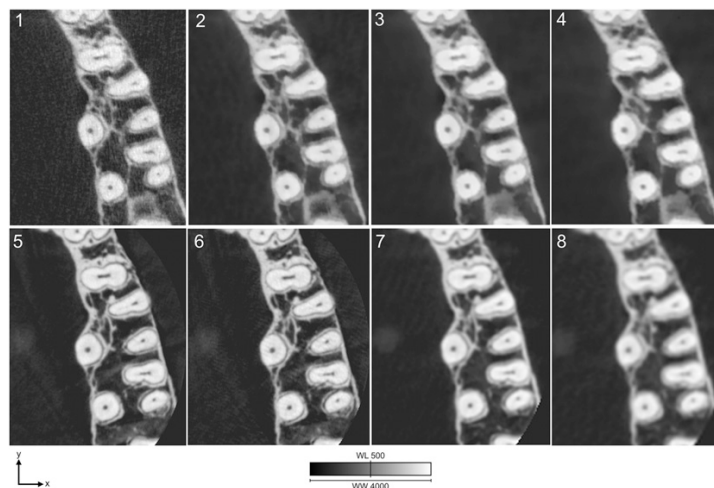


Figure 5 Axial slice at the same position of the dental region obtained with each protocol (1 to 8; Table 1) on the human dry skull; window level (WL): 500; window width (WW): 4000.

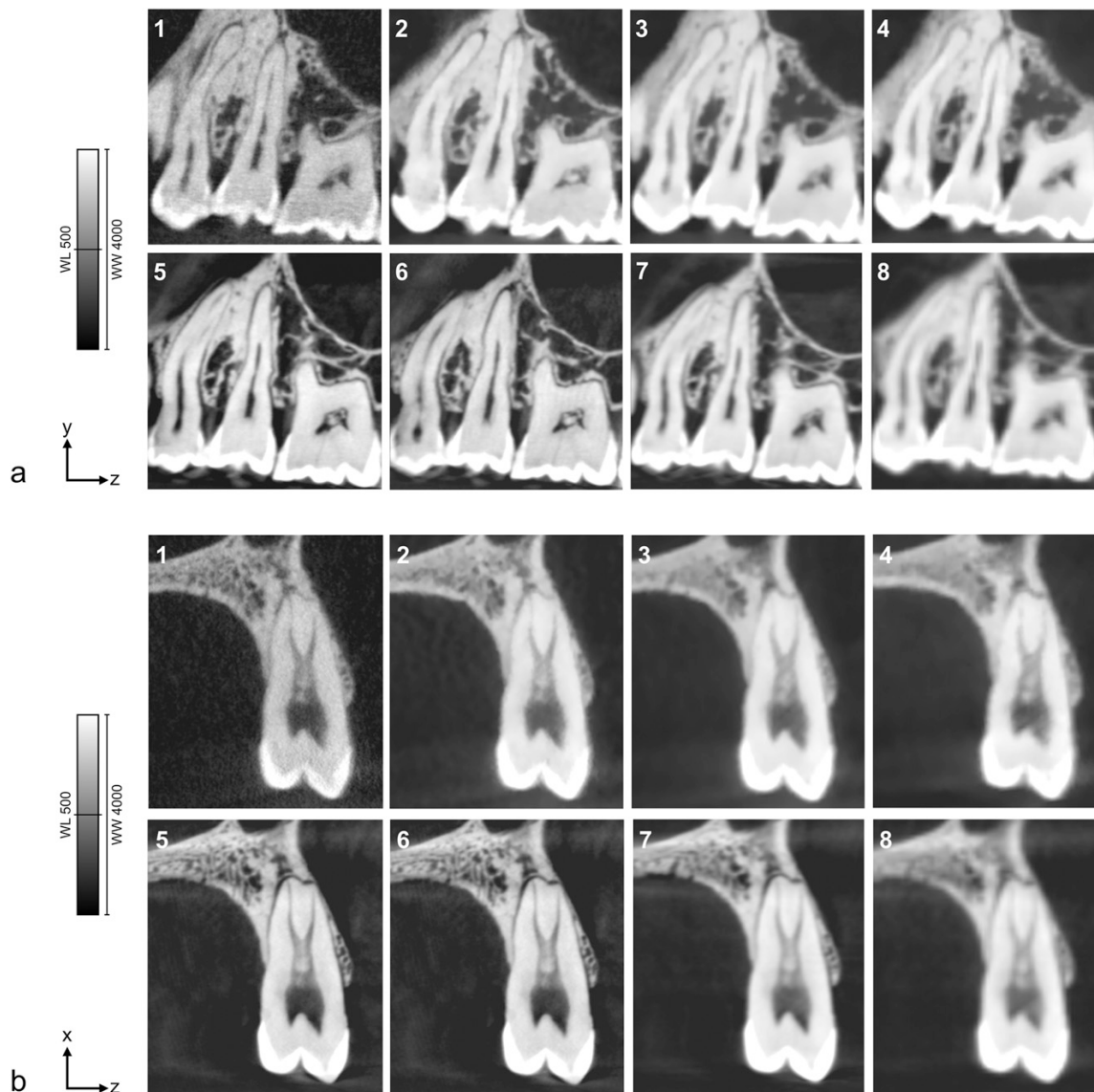


Figure 6 Sagittal (a) and coronal (b) slices at the same position of the dental region obtained with each protocol (1–8; [Table 1](#)) on the human dry skull. Window level (WL): 500; window width (WW): 4000.

Image homogeneity and geometric accuracy

The CBCT offers a large z -direction acquisition field by using a flat-panel detector. This geometry presents the advantage of acquiring a whole volume in a single rotation. However, it is more sensitive to scattered radiation, which has an impact on image homogeneity.^{3,4,9,10} Even if the size of the phantoms used ([Figure 1](#)) allows including different patterns (*e.g.* resolution and linearity patterns) in small FOVs, their size limits scattering effects, but allows assessing intrinsic performances. The use of a dry human skull follows this statement too. In terms of linearity, all

systems present similar and robust results ([Table 5](#)). In terms of homogeneity, we notice that the Planmeca system is less homogeneous than the Newtom™ system ([Table 4](#) and [Figures 3](#) and [5–7](#)). The acquisition rotation angle was equal to 360° for the Newtom™ system and 200° for the Planmeca ([Table 1](#)), which could, in part, explain the homogeneity differences in favour of the Newtom™ system ([Table 6](#) and [Figure 4](#)). Other points could explain such differences (*e.g.* misalignment artefacts, peak tube voltage and tube current settings, algorithm and kernel used),¹¹ but our study did not focus on this aspect.

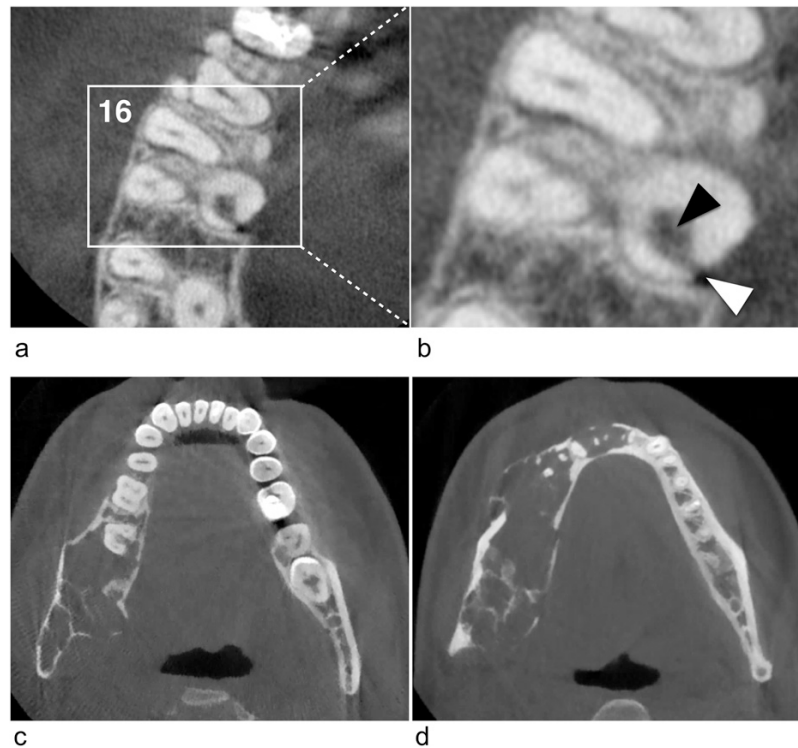


Figure 7 (a, b) Small field-of-view (FOV) CBCT axial slice (Acquisition 5, [Table 1](#)): upper right maxillary dentition showing perforating (white arrowhead) internal resorptive defect (black arrowhead) in the palatal root of the first permanent molar. (c, d) Large FOV CBCT images (Acquisition 3, [Table 1](#)): extensive lesion from the ramus to the mandibular symphysis corresponding to an odontogenic myxoma. This expansive cyst-like well-defined mandibular radiolucent lesion is showing mixed radiolucent–radiopaque internal pattern with some characteristic straight septa.

Practical aspect

Our study is limited to the two latest models available in our university hospital. We do not discuss practical aspects such as reconstruction speed and post-processing. We note that in our clinical practice, access to two different CBCT systems is an advantage. This study allowed us to determine which protocols should be used in clinical routine. Following these results:

- We only use the Planmeca Promax CBCT for high-resolution protocols with isotropic voxels of 75- or 100- μm edge lengths [Protocols 5 and 6 ([Table 1](#)); Protocols 7 and 8 ([Table 1](#)) were never used. Protocols 5 and 6 are particularly suited to the exploration of small lesions; for instance: endodontic lesions¹¹ [[Figure 7\(a,b\)](#)], dental fractures or fissures and mandibular pre-surgical implant site assessment.¹² In terms

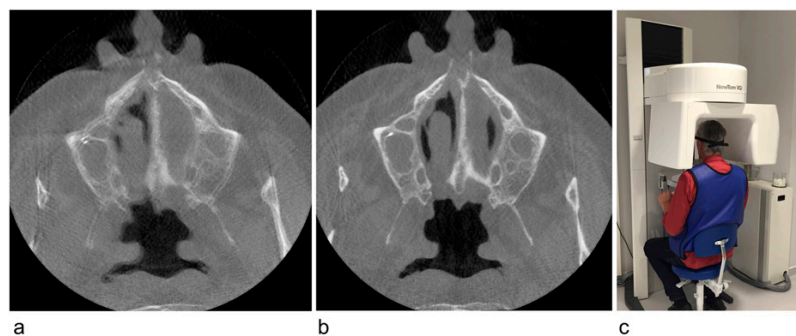


Figure 8 Axial CBCT slice with patient motion artefacts that affect image quality (a); axial CBCT slice without motion artefacts (b); and seated position limiting the risk of movement artefacts (c).

of image quality, no differences were noticed between these two protocols. Also, the Planmeca system presents the advantage of 2D imaging possibility.

- The Newtom™ CBCT VGi is essentially used with large FOV protocols, giving isotropic voxels of 250- or 300- μm edge lengths [Protocols 3 and 4 (Table 1)]. These protocols are particularly appropriate for the evaluation of extended pathologies; for instance: maxillary and/or mandibular lesion like tumours or cysts [Figure 7(c,d)], bone diseases (*e.g.* osteonecrosis, osteomyelitis), maxillary or mandibular fractures and pre-operative implant site assessment¹³ in extensive maxillary and/or mandibular restoration. From a practical point of view, for small lesions, Protocol 1 (Newtom™ VGi) could be an alternative to Protocols 5 and 6 (Planmeca Promax).

In general, closer attention needs to be given to the management of patient motion artefacts in CBCT owing to rotation duration, which takes more than 20 s in all protocols (Table 1). For this reason, and especially in cases of bone trauma and patients who are restless, it is imperative to pay attention to patient positioning in terms of comfort and stability. Even if CBCT is performed with the patient in a standing position, in our daily practice, we performed CBCT in seated position, to limit the risk of movement artefacts (Figure 8).¹¹ Further studies could be carried out to evaluate head motion and therefore define adequate positions and supports to further reduce it.

References

1. Mozzo P, Procacci C, Tacconi A, Martini PT, Andreis IA. A new volumetric CT machine for dental imaging based on the cone-beam technique: preliminary results. *Eur Radiol* 1998; **8**: 1558–64. doi: <http://dx.doi.org/10.1007/s003300050586>
2. De Vos W, Casselman J, Swennen GR. Cone-beam computerized tomography (CBCT) imaging of the oral and maxillofacial region: a systematic review of the literature. *Int J Oral Maxillofac Surg* 2009; **38**: 609–25. doi: <http://dx.doi.org/10.1016/j.ijom.2009.02.028>
3. Kiljunen T, Kaasalainen T, Suomalainen A, Korttinen M. Dental cone beam CT: a review. *Phys Med* 2015; **31**: 844–60. doi: <http://dx.doi.org/10.1016/j.ejmp.2015.09.004>
4. Dillenseger JP, Matern JF, Gros CI, Bornert F, Goetz C, Le Minor JM, et al. MSCT versus CBCT: evaluation of high-resolution acquisition modes for dento-maxillary and skull-base imaging. *Eur Radiol* 2015; **25**: 505–15. doi: <http://dx.doi.org/10.1007/s00330-014-3439-8>
5. Jaszczak RJ. *U.S. Patent No. 4 499 375*. Washington, DC: U.S. Patent and Trademark Office; 1985.
6. Du LY, Umoh J, Nikolov HN, Pollmann SI, Lee TY, Holdsworth DW. A quality assurance phantom for the performance evaluation of volumetric micro-CT systems. *Phys Med Biol* 2007; **52**: 7087–108. doi: <http://dx.doi.org/10.1088/0031-9155/52/23/021>
7. Droege RT, Morin RL. A practical method to measure the MTF of CT scanners. *Med Phys* 1982; **9**: 758–60. doi: <http://dx.doi.org/10.1118/1.595124>
8. Rosset A, Spadola L, Ratib O. OsiriX: an open-source software for navigating in multidimensional DICOM images. *J Digit Imaging* 2004; **17**: 205–16. doi: <http://dx.doi.org/10.1007/s10278-004-1014-6>
9. Pauwels R, Beinsberger J, Stamatakis H, Tsiklakis K, Walker A, Bosmans H, et al. Comparison of spatial and contrast resolution for cone-beam computed tomography scanners. *Oral Surg Oral Med Oral Pathol Oral Radiol* 2012; **114**: 127–35. doi: <http://dx.doi.org/10.1016/j.oooo.2012.01.020>
10. Hofmann E, Schmid M, Sedlmair M, Banckwitz R, Hirschfelder U, Lell M. Comparative study of image quality and radiation dose of cone beam and low-dose multislice computed tomography —an in-vitro investigation. *Clin Oral Investig* 2014; **18**: 301–11. doi: <http://dx.doi.org/10.1007/s00784-013-0948-9>
11. Schulze R, Heil U, Gross D, Bruellmann DD, Dranischnikow E, Schwanecke U, et al. Artefacts in CBCT: a review. *Dentomaxillofac Radiol* 2011; **40**: 265–73. doi: <http://dx.doi.org/10.1259/dmfr/30642039>
12. Horner K, Islam M, Flygare L, Tsiklakis K, Whaites E. Basic principles for use of dental cone beam computed tomography: consensus guidelines of the European Academy of Dental and Maxillofacial Radiology. *Dentomaxillofac Radiol* 2009; **38**: 187–95. doi: <http://dx.doi.org/10.1259/dmfr/74941012>
13. Guerrero ME, Jacobs R, Loubele M, Schutyser F, Suetens P, van Steenberghe D. State-of-the-art on cone beam CT imaging for preoperative planning of implant placement. *Clin Oral Investig* 2006; **10**: 1–7. doi: <http://dx.doi.org/10.1007/s00784-005-0031-2>
14. Roberts JA, Drage NA, Davies J, Thomas DW. Effective dose from cone beam CT examinations in dentistry. *Br J Radiol* 2009; **82**: 35–40. doi: <http://dx.doi.org/10.1259/bjir/31419627>
15. Wang AS, Stayman JW, Otake Y, Kleinszig G, Vogt S, Gallia GL, et al. Soft-tissue imaging with C-arm cone-beam CT using statistical reconstruction. *Phys Med Biol* 2014; **59**: 1005–26. doi: <http://dx.doi.org/10.1088/0031-9155/59/4/1005>

2.5.6. Bilan d'étape IV

Ce travail a permis de démontrer l'**efficacité du dispositif** proposé pour l'évaluation et la comparaison de deux appareils **CBCT** cliniques. Les résultats ont permis de montrer que l'appareil à champs de vue faible, donc le moins cher, permet d'obtenir des résultats équivalents à l'appareil grand champ haut de gamme en termes de résolution spatiale et convient ainsi parfaitement pour réaliser des **études localisées**. Néanmoins, l'appareil à petit champ de vue, propose des résultats moins homogènes, ce qui impose un **centrage rigoureux** lors du positionnement du patient et des réglages de hauteur cranio-caudale du statif.

Cet article a également été cité dans une publication [71] qui étudie la possibilité de comparer des appareils entre eux à l'aide d'un crâne sec acquis en μ TDM, acquisition servant alors de référence, en considérant ce crâne sec comme un fantôme.

A ce stade seules des modalités CBCT on été testées avec les modules développés au laboratoire ; tous les modules n'ont pas été testés car ils n'étaient pas adaptés aux CBCT étudiés. L'étape suivante va consister à tester les différents modules sur les différentes **modalités** d'imagerie du laboratoire.

2.6. Résultats préliminaires en imagerie préclinique multimodale (IRM, μ CT, TEMP et TEP)

Les exemples qui suivent correspondent aux premiers essais réalisés sur les appareils du laboratoire. À la date de rédaction du manuscrit de thèse, aucune étude exhaustive et approfondie des différents appareils n'a pu être réalisée. Dans tous les cas les mesures présentées ont été réalisées à partir des outils disponibles sur OsiriX [72].

2.6.1. Module de résolution spatiale

Les figures suivantes présentent des coupes axiales passant par le fantôme de résolution.

La figure 2.39 présente les résultats en provenance des 3 modalités présentes dans le laboratoire : μ TDM, μ TEMP et IRM préclinique. Les principaux paramètres d'acquisition sont présentés dans le tableau 2.5.

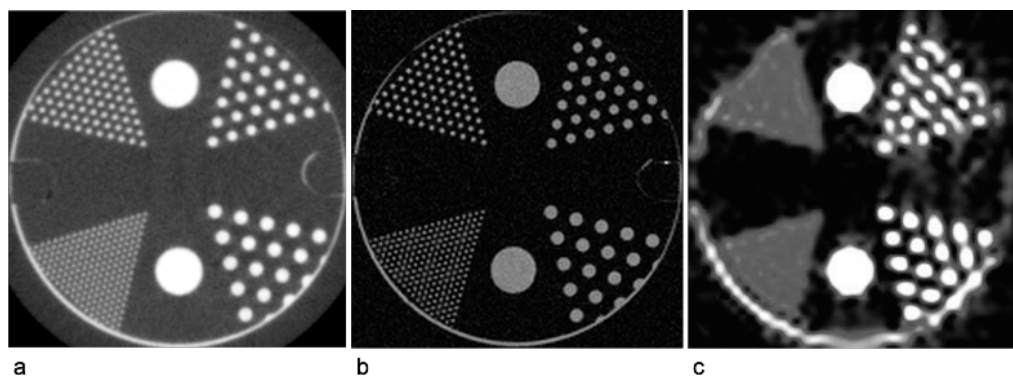


Figure 2.39 - Résultats du module de résolution axiale obtenus en μ TDM (a), en IRM (b), et en μ TEMP (c). Nous observons qu'en μ TDM (a) et IRM (b), l'ensemble des motifs de Jaszczak sont visibles, ce qui signifie que les résolutions spatiales de ces 2 acquisitions sont supérieures à 1,67 pl/mm. Pour l'acquisition μ TEMP (c) tous les motifs de Jaszczak ne sont pas visibles, cela signifie que la résolution spatiale se situe entre 0,55 et 1,0 pl/mm ce qui correspond aux références connues de cet appareil [73].

| Modalité | μ TDM |
|---|--|
| Modèle | eXplore speCZT Vision 120, GE, Waukesha, USA |
| Constantes | 100 kV / 50 mA |
| Rotation | 360° |
| Mode d'acquisition | incrémental |
| Dimensions des voxels reconstruits | 100 x 100 x 100 μm^3 |
| Temps d'acquisition | 72 secondes |
| Modalité | IRM préclinique |
| Modèle | Optimouse 1.5T, RS2D, Mundolsheim, France |
| Séquence | écho de spin 2D |
| TR/TE/Angle | 500ms/20ms/90° |
| NEX | 2 |
| FOV | 40 x 40mm ² |
| Matrice (fréquence x phase) | 256 x 256 |
| Dimensions des pixels | 156 x 156 μm^2 |
| Epaisseur de coupe | 1 mm |
| Bande passante de lecture | 30 kHz |
| Temps d'acquisition | 4,2 minutes |
| Modalité | μ TEMP |
| Modèle | eXplore speCZT Vision 120, GE, Waukesha, USA |
| Collimateurs | 7 collimateurs pinhole |
| Dimensions des voxels reconstruits | 330 x 330 x 330 μm^3 |
| Mode d'acquisition | Hélicoïdal |
| Radioélément / Activité | ^{99m} Tc / 100MBq |
| Temps d'acquisition | 20 minutes |

Tableau 2.5 - Paramètres d'acquisitions des résultats présentées dans la figure 2.39.

La figure 2.40 présente les résultats de 3 acquisitions différentes réalisées sur l'IRM préclinique. Ces 3 acquisitions diffèrent principalement par la mise en place d'un remplissage partiel de l'espace k par technique de « zero-filling ». Cette technique consiste à réduire le nombre de pas de phase et à compléter les lignes périphériques non acquises par des « 0 ». Cette technique permet de réduire les temps d'acquisition proportionnellement au pourcentage de

lignes remplies par des « 0 » et de maintenir des pixels de forme carrée. Dans l'illustration suivante la figure 2.40a exploite les mêmes paramètres d'acquisitions que ceux présentés dans le tableau 2.5. Les figures 2.40b et 2.40c exploitent respectivement un remplissage par « zero filling » de 25% et de 50%, ce qui correspond à des temps d'acquisition respectifs de 3,2 minutes et de 2,1 minutes.

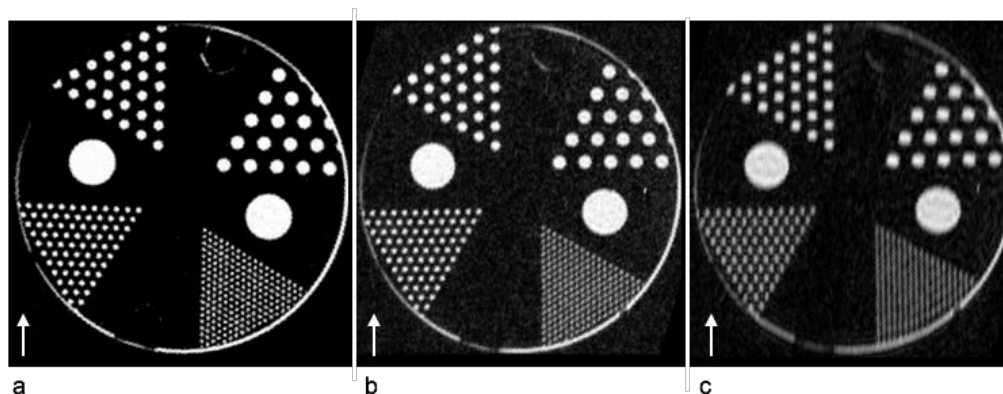


Figure 2.40 - Résultats du module de résolution axiale obtenus en IRM pour différents types de remplissage de l'espace k (a) correspondant à un temps d'acquisition de 4,2 minutes (tableau 2.16) ; remplissage partiel avec 25% de « zero-filling » (b) ; remplissage partiel avec 50% de « zero-filling » (c). Bien que cette technique permette de réduire les temps d'acquisition à 3,2 minutes (b) et 2,1 minutes (c), on observe que la résolution spatiale diminue également dans le sens du codage de phase (flèche blanche).

La figure 2.41 présente les résultats en provenances d'une acquisition réalisée sur un appareil μ TEP (Focus 120 microPET, Siemens, Germany) de l'hôpital universitaire de Freiburg im Breisgau (Universitätsklinikum Freiburg). Cette acquisition illustre la limite inférieure de ce fantôme de résolution qui présente des motifs de résolution dont la fréquence est supérieure à la résolution de l'appareil. Ce résultat correspond aux caractéristiques données par le constructeur qui placent la résolution spatiale maximale de cet appareil à 1,3 mm [74].

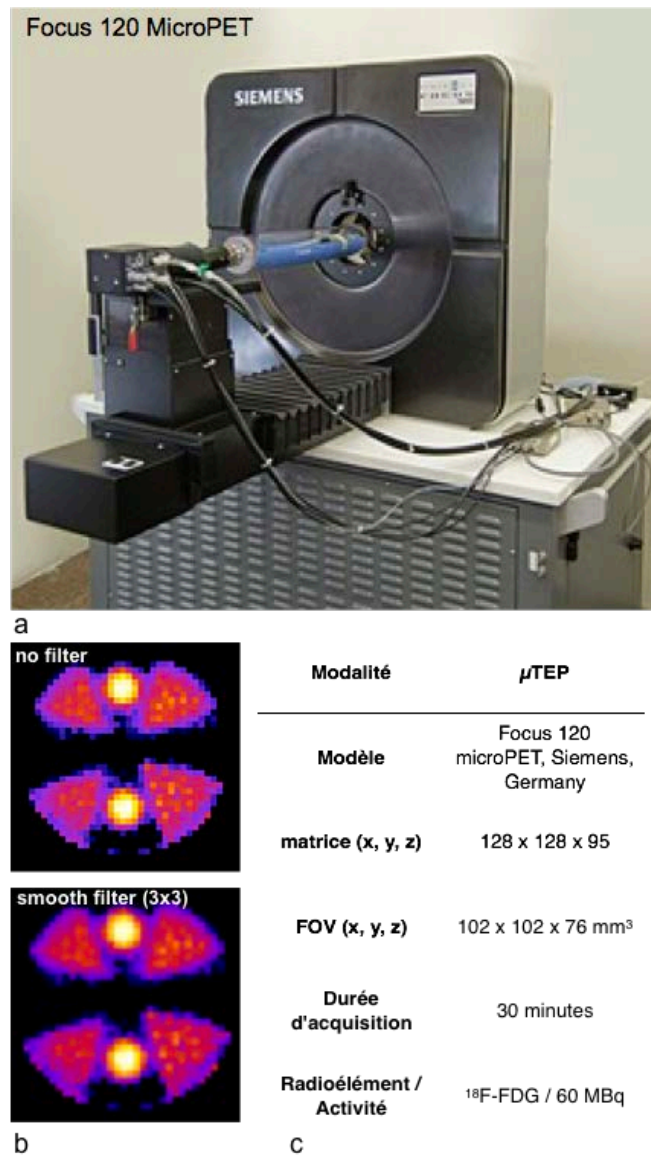


Figure 2.41 - Résultats du module de résolution axiale obtenus sur un μ TEP Focus 120 installé aux hôpitaux universitaires de Freiburg) (a). Les images obtenues démontrent que la résolution spatiale ne peut être évalué avec notre fantôme car même les motifs de Jaszczak les moins fréquents (0.5 pl/mm) ne sont pas clairement visibles (b). Protocole d'acquisition utilisé (c).

2.6.2. Module de contraste

La figure 2.42 présente les résultats en provenance d'une acquisition du module de contraste réalisée sur le μ TDM. Dans ce cas les puits du fantôme ont été remplis par 4 solutions (eau, huile, contraste iodé à 4 mg/mL et 16 mg/mL). Il est ainsi possible de calculer des contrastes et des rapports contraste sur bruit (voir 2.1.2.) entre les différentes composantes de l'image.

La figure 2.43 présente l'usage de ce même module en IRM. Dans ce cas les puits du fantôme ont été remplis par 4 solutions (eau, huile, sulfate de cuivre à 1 g/L et 4 g/L). Les courbes présentant l'évolution des signaux de chaque solution en fonction du temps ont été extraites à partir d'une acquisition de type « multi-écho ». Ce type de courbes est intéressant pour comparer le comportement d'un nouvel agent de contraste par rapport à des solutions connues.

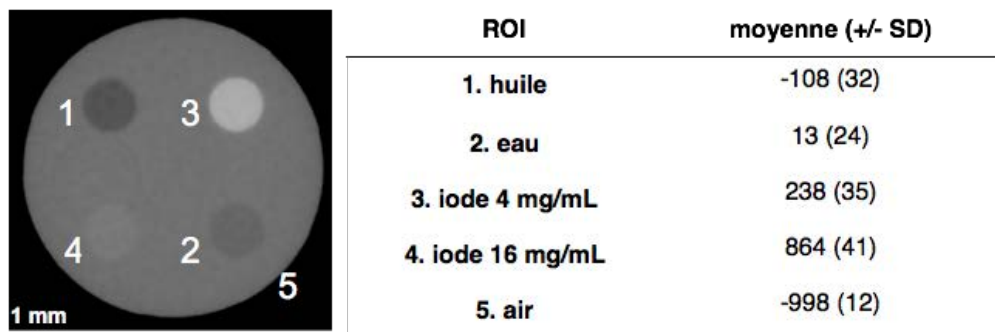


Figure 2.42 - Utilisation du module de contraste en μ TDM (voir paramètres d'acquisition μ TDM du tableau 2.16).

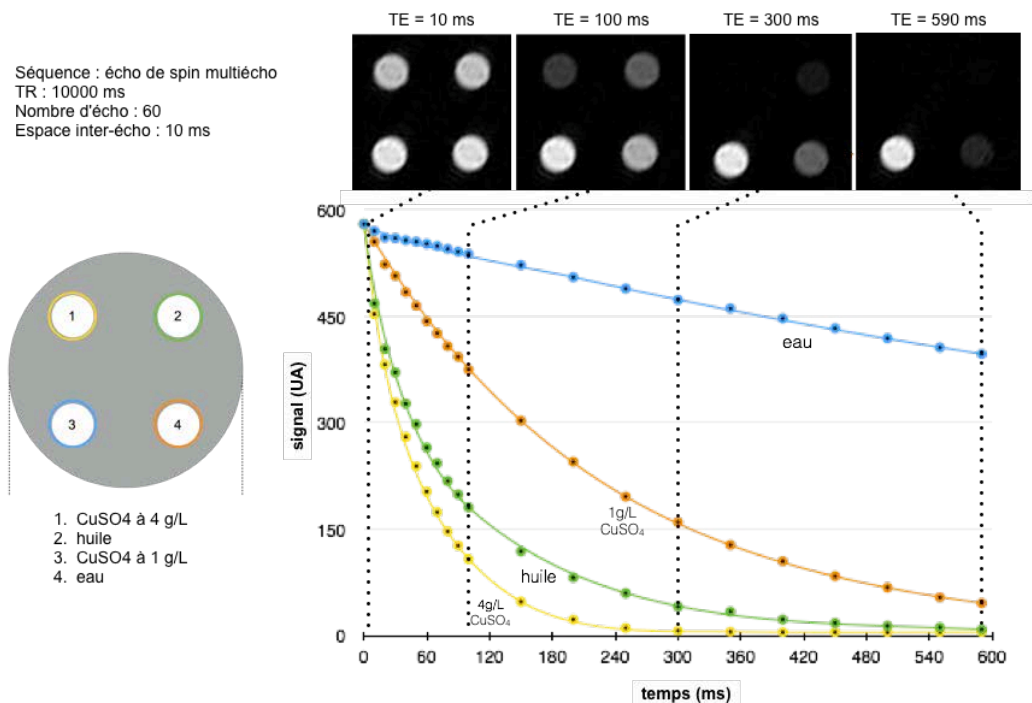


Figure 2.43 -. Utilisation du module de contraste en IRM (Optimouse 1.5, RS2D, Mundolsheim, France). Note : à partir de 100 ms, seul 1 point de mesure sur 5 a été affiché sur les courbes.

2.6.3. Module de linéarité

La figure 2.44 présente les résultats en provenance d'une acquisition du module de linéarité réalisée sur le μ TDM. Le module de linéarité propose dans ce cas des concentrations croissantes d'iode de 3,12 - 6,25 - 12,5 - 25 - 50 et 100 mg/mL. L'équation de la droite vaut $y = 57,1x - 55,9$ avec un facteur R^2 de 0,99 qui permet de démontrer que le système est linéaire sur la gamme des concentrations proposées. L'ordonnée à l'origine correspond à la valeur Hounsfield de l'eau, qui devrait être en théorie nulle ; cette valeur non nulle (-55,9) est bien connue des architectures à faisceau conique (ce qui est le cas pour ce μ TDM) et s'explique en partie par l'utilisation de détecteurs plus sensibles au rayonnement diffusé d'où les faibles performances de ces appareils pour l'étude des tissus mous [38-40, 70].

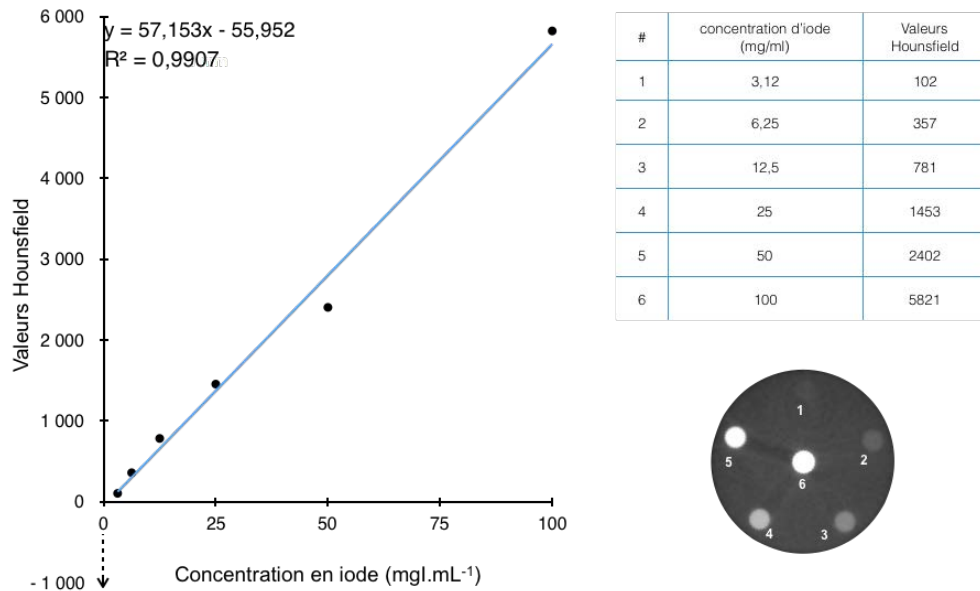


Figure 2.44. Résultats du traitement des données du module de linéarité en μ TDM (voir paramètres d'acquisition μ TDM du tableau 2.16).

2.6.4. Module d'homogénéité

La figure 2.45 présente l'image correspondant à l'acquisition du module d'homogénéité, rempli d'eau, réalisée sur le μ TDM. Dans cet exemple la valeur de rapport homogénéité sur bruit ($H/B = 0,23$) permet de considérer le résultat comme homogène au regard du niveau de bruit (B).

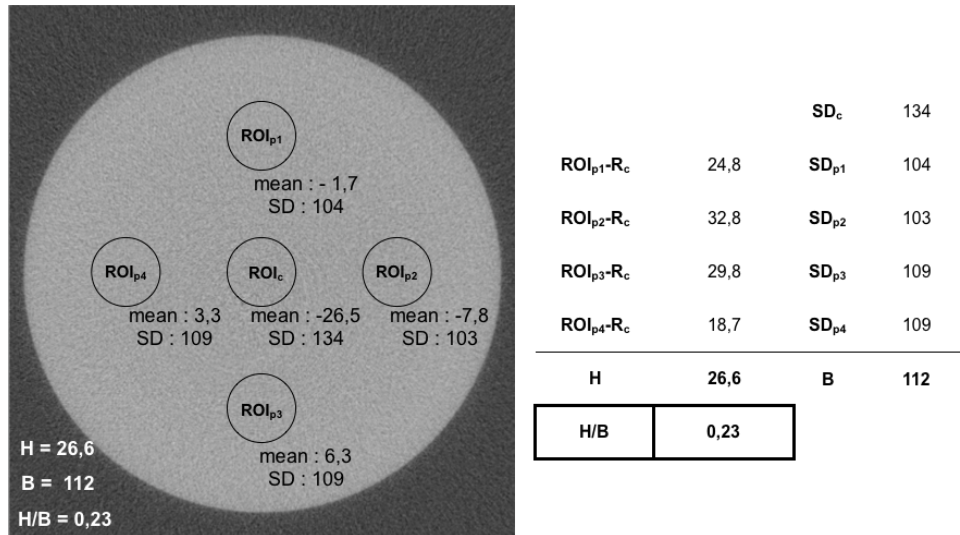


Figure 2.45 - Utilisation du module d'homogénéité en μ TDM (voir paramètres d'acquisition μ TDM du tableau 2.16). La moyenne des différences d'intensités entre chaque ROI périphérique (ROI_{p1} à ROI_{p4}) et la ROI centrale ROI_c correspond à l'homogénéité (H). Elle est alors rapportée à la valeur moyenne des écarts-types (SD) des 5 ROI, ce qui correspond au bruit (B) afin de calculer le rapport homogénéité sur bruit (H/B).

2.6.5. Module de déformation

La figure 2.46 présente les résultats en provenance d'une acquisition du module de déformation réalisée sur l'IRM Optimouse 1.5 et dont les paramètres sont présentés dans le tableau 2.6. Cette figure illustre les erreurs de localisations des différents éléments de la matrice de points. Une cartographie des erreurs a été réalisée sous Image J [75], on y observe que les erreurs sont plus marquées en périphérie et peuvent dépasser les 1,5 mm (figure 2.46d). Ces déformations sont récurrentes en bord de champ en IRM, elles correspondent à une zone où les gradients de champ ne varient plus linéairement. Dans cet exemple, seule une partie centrale et limitée du champ de vue (~30 mm en z) présente des erreurs inférieures à 0,6 mm. Ces résultats confirment qu'il est nécessaire en IRM de positionner la région anatomique à explorer en centre du champ de vue avec d'autant plus de soin que l'on souhaite effectuer des mesures quantitatives (ex : volumétries).

| Modalité | IRM préclinique |
|-----------------------------|---|
| Modèle | Optimouse 1.5T, RS2D, Mundolsheim, France |
| Séquence | écho de spin 2D |
| Plan | coronal |
| TR/TE/Angle | 500 ms/20 ms/90° |
| NEX | 4 |
| FOV | 80 x 40 mm ² |
| Matrice (fréquence x phase) | 256 x 128 |
| Dimensions des pixels | 312 x 312 μm ² |
| Epaisseur de coupe | 1 mm |
| Bande passante de lecture | 30 kHz |
| Temps d'acquisition | 4,2 minutes |

Tableau 2.6 - Paramètres d'acquisitions de la figure 2.53.

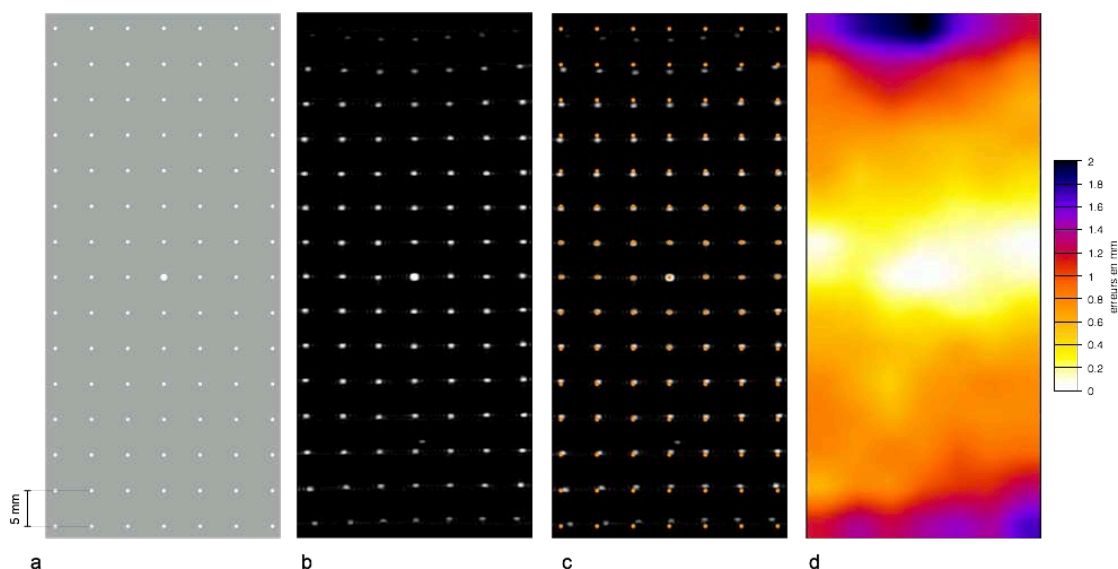
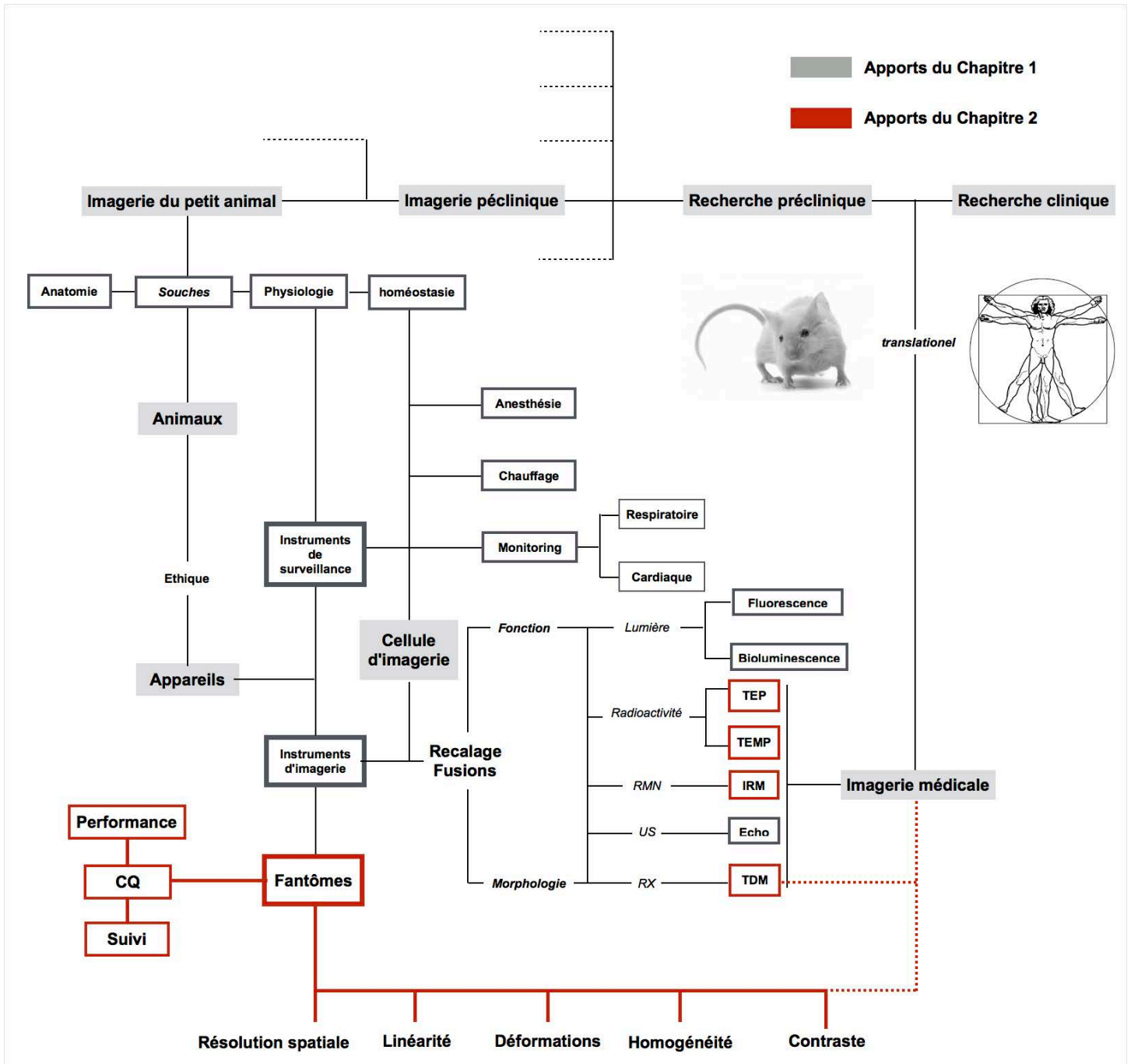


Figure 2.53 - Utilisation du module de déformation géométrique en IRM. Plan à l'échelle du fantôme (a), image acquise (b), fusion des points théoriques sur l'image acquises (c), cartographie des erreurs des mesures (d).

2.7. Conclusion du chapitre 2

Les étapes qui ont permis d'aboutir au développement du prototype de **fantôme multimodal** présenté dans ce chapitre, étaient nombreuses, et se sont étalées sur l'ensemble de cette période doctorale. La **carte heuristique** suivante résume les apports de ce deuxième chapitre (rouge) dans le contexte général présenté dans le premier chapitre (gris).



Deux étapes, présentées dans ce chapitre ont été publiées :

- J.-P. Dillenseger *et al.*, « **MSCT versus CBCT: evaluation of high-resolution acquisition modes for dento-maxillary and skull-base imaging** », *Eur Radiol*, vol. 25, n° 2, p. 505-515, févr. 2015.
- J.-P. Dillenseger *et al.*, « **Image quality evaluation of small FOV and large FOV CBCT devices for oral and maxillofacial radiology** », *Dentomaxillofac Radiol*, vol. 46, n° 1, p. 20160285, janv. 2017.

Après avoir présenté et développé un outil permettant de qualifier les instruments d'imagerie (IRM, μ TDM, μ TEMP/TEP), nous nous intéresserons aux aspects de **qualification des méthodes** et protocoles impliquant l'**animal vivant**.

Références du chapitre 2

1. J. T. Bushberg, J. A. Seibert, E. M. Leidholdt, et J. M. Boone, *The Essential Physics of Medical Imaging*. Lippincott Williams & Wilkins, 2011.
2. H. Xie, J. Chen, Q. Yi, F. Zhang, et L. Li, « Evaluation of Major Factors Affecting Spatial Resolution of Gamma-Rays Camera », *Electronic Imaging*, vol. 2017, n° 12, p. 147-151, janv. 2017.
3. P. Suetens, *Fundamentals of Medical Imaging*. Cambridge University Press, 2009.
4. P. F. Judy, « The line spread function and modulation transfer function of a computed tomographic scanner », *Med Phys*, vol. 3, n° 4, p. 233-236, août 1976.
5. S. M. Bentzen, « Evaluation of the spatial resolution of a CT scanner by direct analysis of the edge response function », *Med Phys*, vol. 10, n° 5, p. 579-581, oct. 1983.
6. R. T. Droege et R. L. Morin, « A practical method to measure the MTF of CT scanners », *Med Phys*, vol. 9, n° 5, p. 758-760, oct. 1982.
7. E. L. Nickoloff et R. Riley, « A simplified approach for modulation transfer function determinations in computed tomography », *Med Phys*, vol. 12, n° 4, p. 437-442, août 1985.
8. I. Mori et Y. Machida, « Deriving the modulation transfer function of CT from extremely noisy edge profiles », *Radiol Phys Technol*, vol. 2, n° 1, p. 22-32, janv. 2009.
9. J. M. Boone, « Determination of the presampled MTF in computed tomography », *Med Phys*, vol. 28, n° 3, p. 356-360, mars 2001.
10. T. Takenaga, S. Katsuragawa, M. Goto, M. Hatemura, Y. Uchiyama, et J. Shiraishi, « Modulation transfer function measurement of CT images by use of a circular edge method with a logistic curve-fitting technique », *Radiol Phys Technol*, vol. 8, n° 1, p. 53-59, janv. 2015.
11. H. Fujita *et al.*, « A simple method for determining the modulation transfer function in digital radiography », *IEEE Trans Med Imaging*, vol. 11, n° 1, p. 34-39, 1992.
12. R. Bracewell et P. B. Kahn, « The Fourier Transform and Its Applications », *Am J Phys*, vol. 34, n° 8, p. 712, août 1966.

13. S. Ulzheimer, « Image Quality in Computed Tomography – part II : high-contrast spatial resolution », | SOMATOM Sessions, juin 2013.
14. T. W. Redpath, « Signal-to-noise ratio in MRI. », *BJR*, vol. 71, n° 847, p. 704-707, juill. 1998.
15. W. A. Edelstein, G. H. Glover, C. J. Hardy, et R. W. Redington, « The intrinsic signal-to-noise ratio in NMR imaging », *Magn Reson Med*, vol. 3, n° 4, p. 604-618, août 1986.
16. C.-C. Chen, Y.-L. Wan, Y.-Y. Wai, et H.-L. Liu, « Quality Assurance of Clinical MRI Scanners Using ACR MRI Phantom: Preliminary Results », *J Digit Imaging*, vol. 17, n° 4, p. 279-284, déc. 2004.
17. B. Bechara, C. A. McMahan, H. Geha, et M. Noujeim, « Evaluation of a cone beam CT artefact reduction algorithm », *Dentomaxillofac Radiol*, vol. 41, n° 5, p. 422-428, juill. 2012.
18. D. R. Osborne, C. Kuntner, S. Berr, et D. Stout, « Guidance for Efficient Small Animal Imaging Quality Control », *Mol Imaging Biol*, p.1-14, oct. 2016.
19. IAEA, « Quality Assurance Programme for Computed Tomography: Diagnostic and Therapy Applications », 2012.
20. NEMA NU 1-2012 – Performance Measurements of Gamma Cameras - National Electrical Manufacturers Association 1300 North 17th Street, Suite 900 Rosslyn, Virginia 22209.
21. M. A. Bahri *et al.*, « Performance evaluation of the General Electric eXplore CT 120 micro-CT using the vmCT phantom », *Nuclear Instruments and Methods in Physics Research Section A: Accelerators, Spectrometers, Detectors and Associated Equipment*, vol. 648, p. S181-S185, août 2011.
22. D. Wang, D. M. Doddrell, et G. Cowin, « A novel phantom and method for comprehensive 3-dimensional measurement and correction of geometric distortion in magnetic resonance imaging », *Magn Reson Imaging*, vol. 22, n° 4, p. 529-542, mai 2004.
23. J. O’Callaghan *et al.*, « Is your system calibrated? MRI gradient system calibration for pre-clinical, high-resolution imaging », *PLoS ONE*, vol. 9, n° 5, p. e96568, 2014.
24. S. J. Doran, L. Charles-Edwards, S. A. Reinsberg, et M. O. Leach, « A complete distortion correction for MR images: I. Gradient warp correction », *Phys Med Biol*, vol. 50, n° 7, p. 1343-1361, avr. 2005.

25. L. N. Baldwin, K. Wachowicz, S. D. Thomas, R. Rivest, et B. G. Fallone, « Characterization, prediction, and correction of geometric distortion in 3 T MR images », *Med Phys*, vol. 34, n° 2, p. 388-399, févr. 2007.
26. T. Stanescu, H. S. Jans, K. Wachowicz, et B. G. Fallone, « Investigation of a 3D system distortion correction method for MR images », *J Appl Clin Med Phys*, vol. 11, n° 1, p. 2961, janv. 2010.
27. Décret n° 2001-1154 du 5 décembre 2001 relatif à l'obligation de maintenance et au contrôle de qualité des dispositifs médicaux prévus à l'article L. 5212-1 du code de la santé publique (troisième partie : Décrets). JORF du 7 décembre 2001
28. Arrêté du 3 mars 2003 fixant les listes des DM soumis à l'obligation de maintenance et au contrôle de qualité mentionnés aux articles L.5212-1 et D. 665-5-3 du code de la santé publique. JORF du 19 mars 2003
29. Décision du 7 octobre 2005 fixant les modalités du contrôle de qualité des installations de mammographie analogique. JORF du 30 octobre 2005
30. Décision du 20 avril 2005 fixant les modalités du contrôle de qualité des dispositifs d'ostéodensitométrie utilisant les rayonnements ionisants. JORF du 7 juin 2005
31. Décision du 30 janvier 2006 fixant les modalités du contrôle de qualité des installations de mammographie numérique. JORF du 11 mars 2006
32. Décision du 20 novembre 2006 fixant les modalités du contrôle de qualité interne de certaines installations de radiodiagnostic. JORF du 1 er décembre 2006
33. Décision du 24 septembre 2007 fixant les modalités du contrôle de qualité de certaines installations de radiodiagnostic. JORF du 25 octobre 2007
34. Décision du 22 novembre 2007 fixant les modalités du contrôle de qualité des scanographes. JORF du 7 décembre 2007
35. Arrêté du 3 mars 2003 fixant les listes des DM soumis à l'obligation de maintenance et au contrôle de qualité mentionnés aux articles L.5212-1 et D 665-5-3 du code de la santé publique. JORF du 19 mars 2003
36. Norme NF XP S 99-171 : Modèle et définition pour l'établissement et la gestion du Registre Sécurité, Qualité et Maintenance d'un dispositif médical. AFNOR. Décembre 2001
37. M. A. Bahri *et al.*, « Performance Evaluation of the GE eXplore CT 120 Micro-CT for Various Scanning Protocols », *Nuclear Science Symposium and Medical Imaging Conference (NSS/MIC)*, IEEE, p. 3783-3785, nov. 2012.

38. F. Bretin, G. Warnock, A. Luxen, A. Plenevaux, A. Seret, et M. A. Bahri, « Performance Evaluation and X-ray Dose Quantification for Various Scanning Protocols of the GE eXplore 120 Micro-CT », *IEEE Transactions on Nuclear Science*, vol. 60, n° 5, p. 3235-3241, oct. 2013.
39. L. Y. Du, J. Umoh, H. N. Nikolov, S. I. Pollmann, T.-Y. Lee, et D. W. Holdsworth, « A quality assurance phantom for the performance evaluation of volumetric micro-CT systems », *Phys Med Biol*, vol. 52, n° 23, p. 7087-7108, déc. 2007.
40. J.-P. Dillenseger *et al.*, « MSCT versus CBCT: evaluation of high-resolution acquisition modes for dento-maxillary and skull-base imaging », *Eur Radiol*, vol. 25, n° 2, p. 505-515, févr. 2015.
41. A. Behrooz *et al.*, « Image Resolution in MicroCT: Principles and Characterization of the Quantum FX and Quantum GX Systems », *PerkinElmer, brochure technique*, 2016.
42. S. Zhu, J. Tian, G. Yan, C. Qin, et J. Feng, « Cone beam micro-CT system for small animal imaging and performance evaluation », *Int J Biomed Imaging*, vol. 2009, p. 960573, 2009.
43. L. Eloit, N. Buls, P. Covens, I. Willekens, T. Lahoutte, et J. de Mey, « Quality control of micro-computed tomography systems », *Radiat Prot Dosimetry*, vol. 139, n° 1-3, p. 463-467, mai 2010.
44. Z. Hu *et al.*, « Geometric calibration of a micro-CT system and performance for insect imaging », *IEEE Trans Inf Technol Biomed*, vol. 15, n° 4, p. 655-660, juill. 2011.
45. J. Rong, W. Liu, P. Gao, Q. Liao, et H. Lu, « Modulation transfer function determination using the edge technique for cone-beam micro-CT », *SPIE Medical Imaging*, vol. 9783, p. 97833K-97833K, mars 2016.
46. R. Stoico, S. Tassani, E. Perilli, F. Baruffaldi, et M. Viceconti, « Quality control protocol for in vitro micro-computed tomography », *J Microsc*, vol. 238, n° 2, p. 162-172, mai 2010.
47. C. S. R. Waring, J. S. Bax, A. Samarabandu, D. W. Holdsworth, A. Fenster, et J. C. Lacefield, « Traceable micro-CT scaling accuracy phantom for applications requiring exact measurement of distances or volumes », *Med Phys*, vol. 39, n° 10, p. 6022-6027, oct. 2012.
48. K. W.-K. Tsai, H.-S. Chueh, et J.-C. Chen, « Development of phantom for performance evaluation of micro-ct », *Biomed Eng Appl Basis Commun*, vol. 20, n° 3, p. 177-184, juin 2008.

49. M. Bergeron *et al.*, « Evaluation of the LabPET4 imaging capabilities for in vivo small animal imaging », *Med Phys*, vol. 35, n° 7, p. 3410, juill. 2008.
50. Q. Bao, D. Newport, M. Chen, D. B. Stout, et A. F. Chatziioannou, « Performance evaluation of the inveon dedicated PET preclinical tomograph based on the NEMA NU-4 standards », *J Nucl Med*, vol. 50, n° 3, p. 401-408, mars 2009.
51. A. L. Goertzen *et al.*, « NEMA NU 4-2008 comparison of preclinical PET imaging systems », *J. Nucl. Med.*, vol. 53, n° 8, p. 1300-1309, août 2012.
52. A. A. Harteveld *et al.*, « Using the NEMA NU 4 PET image quality phantom in multipinhole small-animal SPECT », *J Nucl Med*, vol. 52, n° 10, p. 1646-1653, oct. 2011.
53. R. Prasad, O. Ratib, et H. Zaidi, « NEMA NU-04-based performance characteristics of the LabPET-8™ small animal PET scanner », *Phys Med Biol*, vol. 56, n° 20, p. 6649-6664, oct. 2011.
54. A. R. Yu, J. S. Kim, J. H. Kang, et S. M. Lim, « Comparison of reconstruction methods and quantitative accuracy in Siemens Inveon PET scanner », *J Inst*, vol. 10, n° 4, p. P04001, Avr. 2015.
55. S. R. Meikle *et al.*, « Performance evaluation of a multipinhole small animal SPECT system », in *2003 IEEE Nuclear Science Symposium. Conference Record (IEEE Cat. No.03CH37515)*, 2003, vol. 3, p. 1988-1992 Vol.3.
56. B. J. Kemp, C. B. Hruska, A. R. McFarland, M. W. Lenox, et V. J. Lowe, « NEMA NU 2-2007 performance measurements of the Siemens Inveon preclinical small animal PET system », *Phys Med Biol*, vol. 54, n° 8, p. 2359-2376, avr. 2009.
57. D. Cheng *et al.*, « Comparison of 18F PET and 99mTc SPECT imaging in phantoms and in tumored mice », *Bioconjug Chem*, vol. 21, n° 8, p. 1565-1570, août 2010.
58. K. Magota, N. Kubo, Y. Kuge, K.-I. Nishijima, S. Zhao, et N. Tamaki, « Performance characterization of the Inveon preclinical small-animal PET/SPECT/CT system for multimodality imaging », *Eur J Nucl Med Mol Imaging*, vol. 38, n° 4, p. 742-752, avr. 2011.
59. F. Boisson *et al.*, « Imaging capabilities of the Inveon SPECT system using single- and multipinhole collimators », *J Nucl Med*, vol. 54, n° 10, p. 1833-1840, oct. 2013.
60. S. Deleye, R. Van Holen, J. Verhaeghe, S. Vandenberghe, S. Stroobants, et S. Staelens, « Performance evaluation of small-animal multipinhole μ SPECT

- scanners for mouse imaging », *Eur J Nucl Med Mol Imaging*, vol. 40, n° 5, p. 744-758, mai 2013.
61. Y. C. Lee, G. D. Fullerton, C. Baiu, M. G. Lescrenier, et B. A. Goins, « Preclinical multimodality phantom design for quality assurance of tumor size measurement », *BMC Med Phys*, vol. 11, p. 1, sept. 2011.
 62. H. Besbes, R. B. Krid, et B. Solaiman, « Design, Realization and Implementation of a Novel Phantom for Quality Control of Micro-SPECT/CT and Micro-PET/CT Systems », *Journal of Biomedical Science and Engineering*, vol. 8, n° 1, p. 46, janv. 2015.
 63. T. Kiljunen, T. Kaasalainen, A. Suomalainen, et M. Kortensniemi, « Dental cone beam CT: A review », *Phys Med*, vol. 31, n° 8, p. 844-860, déc. 2015.
 64. E. Abouei, S. Lee, et N. L. Ford, « Quantitative performance characterization of image quality and radiation dose for a CS 9300 dental cone beam computed tomography machine », *J Med Imaging*, vol. 2, n° 4, p. 44002, oct. 2015.
 65. E. M. Jones, M. Papio, B. C. Tee, F. M. Beck, H. W. Fields, et Z. Sun, « Comparison of cone-beam computed tomography with multislice computed tomography in detection of small osseous condylar defects », *Am J Orthod Dentofacial Orthop*, vol. 150, n° 1, p. 130-139, juill. 2016.
 66. G. Widmann *et al.*, « Cone Beam Computed Tomography vs Multislice Computed Tomography in Computer-Aided Design/Computer-Assisted Manufacture Guided Implant Surgery Based on Three-Dimensional Optical Scanning and Stereolithographic Guides: Does Image Modality Matter? », *Int J Oral Maxillofac Implants*, vol. 31, n° 3, p. 527-533, juin 2016.
 67. M. V. L. de Oliveira, A. Wenzel, P. S. F. Campos, et R. Spin-Neto, « Quality assurance phantoms for cone beam computed tomography: a systematic literature review », *Dentomaxillofac Radiol*, vol. 46, n° 3, 20160329, mars 2017.
 68. S.-H. Kang, Y.-H. Kim, et M.-K. Kim, « Comparison of digital dental images yielded by digital dental casts, cone-beam computed tomography, and multislice computed tomography for measurement of dental area », *Oral Radiol*, vol. 33, n° 1, p. 23-31, janv. 2017.
 69. Jaszczak RJ. U.S. Patent No. 4 499 375. Washington, DC: U.S. Patent and Trademark Office 1985.
 70. J.-P. Dillenseger *et al.*, « Image quality evaluation of small FOV and large FOV CBCT devices for oral and maxillofacial radiology », *Dentomaxillofac Radiol*, vol. 46, n° 1, 20160285, janv. 2017.

71. M. Dalstra *et al.*, « Hard x-ray micro-tomography of a human head post-mortem as a gold standard to compare x-ray modalities », *Proc. SPIE*, vol. 9967, oct. 2016.
72. A. Rosset, L. Spadola, et O. Ratib, « OsiriX: an open-source software for navigating in multidimensional DICOM images », *J Digit Imaging*, vol. 17, n° 3, p. 205-216, sept. 2004.
73. I. Matsunari *et al.*, « Performance evaluation of the eXplore speCZT preclinical imaging system », *Ann Nucl Med*, vol. 28, n° 5, p. 484-497, juin 2014.
74. J. S. Kim *et al.*, « Performance measurement of the microPET focus 120 scanner », *J Nucl Med*, vol. 48, n° 9, p. 1527-1535, sept. 2007.
75. C. A. Schneider, W. S. Rasband, et K. W. Eliceiri, « NIH Image to ImageJ: 25 years of image analysis », *Nat Methods*, vol. 9, n° 7, p. 671-675, juill. 2012.
76. V.D. Schepkin, W.W. Brey, P.L. Gor'kov, S.C. Grant, S. C., « Initial in vivo rodent sodium and proton MR imaging at 21.1 T ». *Magn res imaging*, vol. 28, n°3, p. 400-407, avr. 2010.

Chapitre 3

Qualification de méthodes

3.1 Introduction

Après s'être consacré, dans le chapitre précédent, au développement d'outils permettant la qualification d'appareils d'imagerie préclinique, ce troisième chapitre s'intéresse à l'**évaluation de procédures** appliquées sur l'animal vivant et anesthésié. De la préparation de l'animal, en passant par la réalisation des acquisitions, jusqu'à l'extraction et l'analyse de données reconstruites, les outils et méthodes utilisées lors d'une procédure préclinique sont nombreux. Chaque étape doit être optimisée pour obtenir des **résultats quantitatifs** fiables, tout en préservant l'intégrité de l'animal en étant guidé par la notion de **raffinement** de la règle des 3R (voir 1.3.1. chapitre 1).

L'imagerie préclinique est aujourd'hui multimodale, l'ensemble des constructeurs développent et proposent des **appareils hybrides** (μ TEP/TDM, μ TEMP/TDM, μ TEP/IRM), dont les modèles récents sont de plus en plus compacts (figure 3.1).



Figure 3.1 – Principaux constructeurs développant des appareils précliniques hybrides (images en provenance des sites internet des constructeurs - consultés en juin 2017)

Dans ce contexte multimodal, les suivis longitudinaux de modèles animaux, suite à l'implantation de cellules tumorales par exemple, imposent souvent la réalisation d'**injections** intraveineuses permettant de révéler la pathologie (ex : tumeur implantée) et de la suivre au cours du temps. Parmi les produits injectés, on retrouve le plus souvent :

- en μ TDM, des **produits de contraste iodés** utilisés en clinique, ou des produits à longue rémanence vasculaire développés spécifiquement pour venir compenser le haut débit de filtration glomérulaire de la souris (0,4 ml/s, pour un volume sanguin moyen de 2 ml !) [1],
- en IRM, des chélates de **gadolinium** en IRM [2],
- en μ TEMP et μ TEP des **radiotraceurs** [3].

Ainsi, dans un contexte multimodal il est « facile » d'imaginer des protocoles d'exploration dont la durée, de l'induction au réveil de l'animal, avoisine les deux heures. Prenons l'exemple fictif suivant, en imaginant disposer de l'un des appareils μ TEP/IRM présentés dans la figure 3.2 :

- Préparation de l'animal et **phase de repos** homéostatique : 30 minutes
- Acquisition **μ TEP** au ^{18}F -FDG : 30 minutes
- Protocole **IRM** : 60 minutes (T1, T2, T1+Gd $^{3+}$, diffusion,... dans différents plans)
-

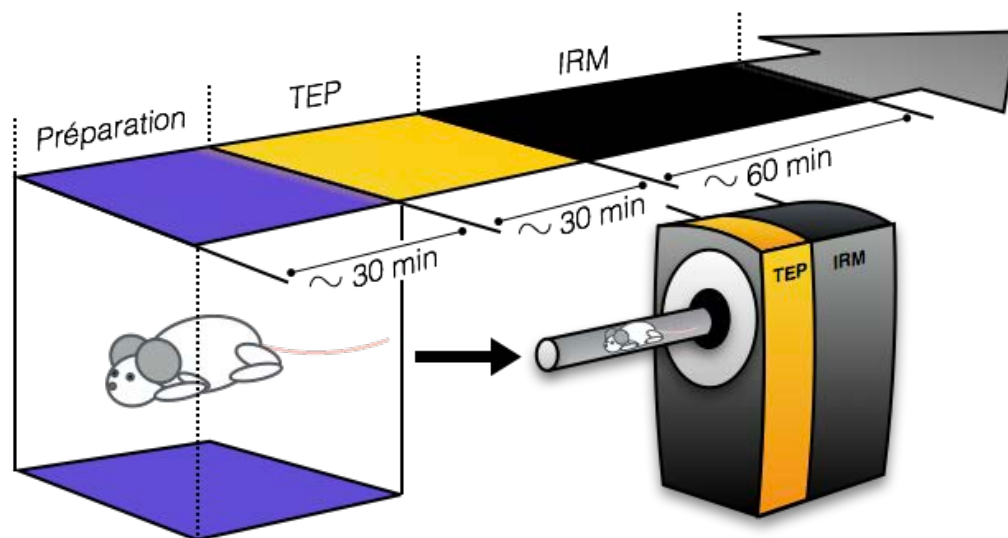


Figure 3.2 – Exemple de durée d'une procédure multimodale μ TEP/IRM de l'anesthésie au réveil de l'animal

Cependant, bien que séduisant en théorie, ce type de protocole se heurte à une **contrainte pratique** majeure qu'est le nombre d'individus pouvant être explorés par jour. En considérant une ouverture de laboratoire journalière de 10 heures (8h à 18h), avec le protocole décrit ci-

dessus, le nombre maximal d'animaux pouvant être étudiés sur un seul appareil serait de 5 individus (5 x 2h) ; à condition de disposer à la fois d'un accès exclusif au μ TEP/IRM sur toute la journée et d'une personne disponible et formée à la mise en place d'abord veineux, mais également compétente au niveau de l'installation des animaux et de l'acquisition des données.

Pour une étude donnée, ce constat impose donc une réflexion d'ordre organisationnelle :

- Combien d'**animaux** et de groupes peuvent être explorés conjointement dans des études longitudinales ?
- Combien d'**acquisitions** pour chaque individu ? à quelle fréquence ?
- Quelle(s) **modalité(s)** ?
- Quel(s) **protocole(s)** ?
- Quelle **préparation** pour l'animal (procédure invasive ou non) ?
- Quel personnel en charge de la **réalisation** des procédures ?
- Disponibilité des **équipements** et du **personnel** ?

A ces questions organisationnelles, s'ajoutent également des questions de **faisabilité** et d'**éthique** chez l'animal :

- Combien de **ponctions veineuses** par individu animal ? En prenant l'exemple fictif précédent, et en considérant que chaque individu doit être exploré hebdomadairement sur 8 semaines. Sachant que deux ponctions intraveineuses sont demandées par exploration, chaque animal devra subir 16 ponctions intraveineuses (8 x ^{18}F -FDG et 8 x Gd^{3+}). Ce chiffre correspond à une estimation basse car il sous-entend que les ponctions ont été réussies du « premier coup » (sans extravasation ou perforation du vaisseau ponctionné) ce qui est peu fréquent et fortement dépendant du savoir-faire de la personne en charge de la ponction, le **taux de réussite** pouvant aller de **40% à 90 %** [4, 5]. Des références récentes présentent des systèmes d'**assistance robotique** \pm automatisés [5, 6] qui offrent des taux de réussite stable supérieurs à 80% [6,7]. Le taux important d'**extravasation** est notamment problématique en TEP où la quantification nécessite de connaître l'activité injectée dans la circulation sanguine [8]. Répartir les sites de ponctions le long des 3 veines accessibles au niveau de la queue de l'animal (2 latérales, et 1 dorsale) est recommandé, cependant le risque de nécrose et d'infection associé reste élevé en cas de ponctions répétées [7]. Ces questions amènent également à la question du **volume de produit** pouvant être injecté par procédure ; des références [9,10,11] préconisent de limiter le volume injecté chez la souris par voie intraveineuse à :

- 5 ml/kg en **bolus**, ce qui correspond pour un individu moyen à **0.12 ml**
 - 25 ml/kg en **IV lente** sur 5 minutes, ce qui équivaut à **0,62 ml** chez une souris de 25g.
- Comment limiter les **pertes** d'animaux pendant les examens ? En effet, la durée et la fréquence des procédures, le côté invasif lié aux injections répétées, et l'état pathologique d'au moins un groupe d'animaux, entraîne également un risque non négligeable de décès au cours de la période d'exploration, ce qui viendra nécessairement impacter la valeur statistique des résultats.

Afin de proposer des solutions aux questions liés à l'accumulation de ponctions veineuses, une **première partie** de ce chapitre se focalisera l'évaluation d'une solution alternative : **l'utilisation de la voie d'injection sous-cutanée en IRM.**

Ainsi, à partir de l'exemple d'un protocole à première vue simple, le nombre de contraintes pratiques mises en exergue est élevé. On peut également ajouter à cela l'évaluation du temps nécessaire à la gestion et au traitement des données acquises, phase préalable à l'interprétation des résultats. En effet, en fonction des moyens humains principalement, ce facteur peut devenir une contrainte très élevée au niveau d'un laboratoire.

Les données acquises, qui servent de support à l'extraction de données quantitatives, peuvent également être détériorées par la présence d'artéfacts d'ordres physiques ou techniques, et par des artéfacts liés aux **mouvements de l'animal** pendant l'acquisition.

La **deuxième partie** de ce chapitre s'intéressera à l'évaluation de la présence de mouvements de l'animal lors d'une procédure longue : **le déplacement de la cellule d'imagerie d'un appareil à un autre peut-il être la cause d'artéfacts ?**

Les paramètres pouvant impacter les valeurs des données extraites des images acquises pour répondre à un question biologique donnée sont nombreux et s'étalent tout le long d'une procédure, de l'anesthésie de l'animal à l'interprétation des résultats de quantifications :

- **stabilité** physiologique de l'individu,
- mouvements physiologiques,
- choix de la ou des **modalité(s)** d'imagerie(s)

- **paramétrage** de l'acquisition
- présence d'**artéfact**,
- choix du type de **post-traitement**
- automatisation ou non du post-traitement,
- etc.

En considérant cette liste d'évènements comme faisant partie de chaîne de mesure, il est légitime de se poser la question de la **part d'incertitudes dans les résultats calculés**, afin d'être en mesure de réaliser une interprétation qui soit la plus « juste » possible. Cette discussion sur la notion d'incertitude de mesure, fera l'objet de la **dernière partie** de ce chapitre.

3.2 Partie 1 : Evaluation de la voie d'abord sous-cutanée en IRM préclinique

3.2.1 Introduction

En IRM, l'acquisition d'images « injectées » fait généralement suite à la réalisation d'images « sans injection » pondérées en T1, permettant ainsi de réaliser une comparaison des séries réalisées « avant » et « après » injection et d'évaluer ainsi une **prise de contraste**.

En pratique, cette comparaison demande, comme en clinique, de réaliser des séries d'images identiques au niveau du plan de coupe, de leurs positions et de leur épaisseur ; ce qui signifie que l'animal doit rester **immobile** dans la même position tout au long de la procédure. Cette situation impose alors, comme en clinique, la mise en place préalable d'un **cathéter intraveineux (IV)** associé à une tubulure reliée à une seringue remplie de produit de contraste gadoliné (Gd^{3+}) et positionnées dans un éventuel **injecteur automatique** accompagné d'une seringue de rinçage. Or, en imagerie du petit animal, la mise en place d'un tel dispositif est complexe et chronophage du fait de la difficulté de cathétérisme dans une veine de la queue de l'animal (figure 3.3). Les **échecs de mise en place** sont ainsi fréquents pour une personne peu entraînée [4]. Enfin, la réalisation répétée de ponctions veineuses lors d'un suivi longitudinal augmente le **risque de nécrose** de la queue de souris [7].

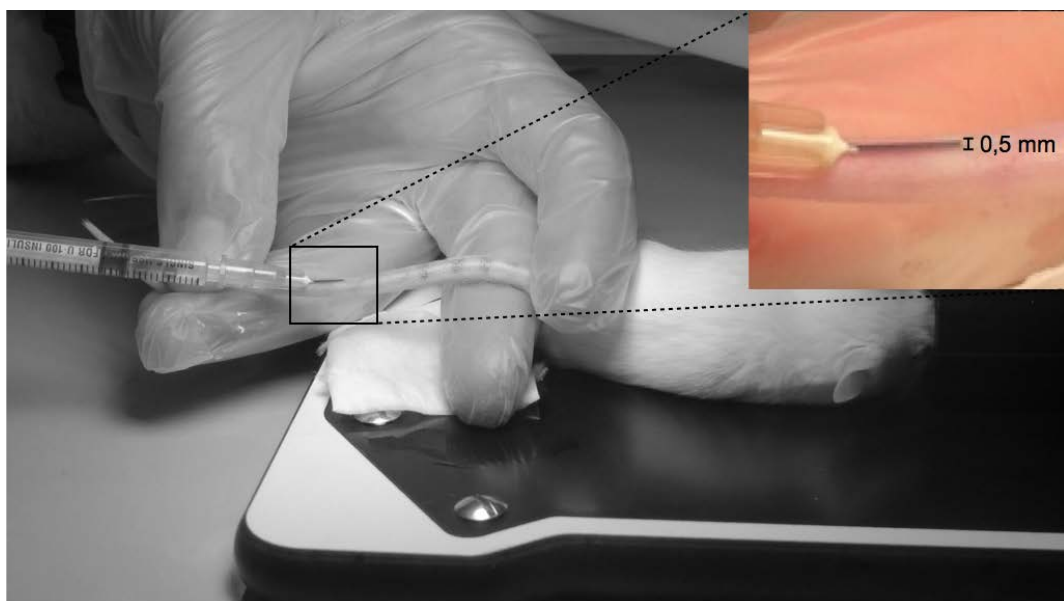


Figure 3.3 - Injection intraveineuse réalisée dans une veine caudale.

Pour autant, et du fait de la taille des animaux, les **voies d'administrations hors IV**, sont toujours recherchées en **expérimentation animale** et plus particulièrement chez la souris [9]. La **voie souscutanée (SC)** est limitée chez l'homme, car pour éviter le risque de nécrose, la quantité de produit injecté doit être limitée à 2 ml pour une injection SC directe, 50 ml par injection SC discontinue sur 10 minutes, 1200 ml sur 24 heures en perfusion [12]. Chez la souris, et contrairement à l'homme, la quantité de produit pouvant être injectée par voie SC est comparable avec les recommandations pour la voie IV [9, 10, 11]. En voie SC, les principes actifs doivent diffuser jusqu'à la circulation sanguine pour avoir un effet ; ainsi, leur cinétique dépend de leur composition, et de la vitesse de perfusion des tissus. L'injection d'une substance par voie SC diffuse à travers les pores de l'endothélium des capillaires pour les molécules de faible poids moléculaire, et à travers les canaux lymphatiques, avant de rejoindre la circulation sanguine, pour les molécules de poids élevé [12], ce qui est le cas des produits cliniques à base de Gadolinium. Chez la **souris**, aucune référence ne contre-indique l'usage de **produits de contraste gadolinés par voie SC**, tant que le volume de produit injecté respecte la recommandation d'usage de 0,01 ml/g (max. : 0,04 ml/g) [9] ; soit 0,25 ml pour une souris de 25g.

Ces données nous ont permis d'émettre l'hypothèse que la voie **SC** pourrait être, chez la souris, une **alternative** potentielle à la voie **IV** en **IRM**. Ainsi, le travail présenté dans cette partie a pour objectif d'évaluer la faisabilité du remplacement d'un cathétérisme intraveineux par un cathétérisme sous cutanée, afin de :

- **simplifier les procédures** IRM nécessitant l'usage de produits de contraste. En effet, la mise en place d'un abord SC est plus simple à réaliser techniquement qu'un cathétérisme IV,
- **préserver et réserver les veines** de la queue de l'animal à l'injection IV de radiotraceurs, dans l'éventualité d'une acquisition fonctionnelle μ TEMP ou μ TEP, en complément de l'IRM.

Le tout, permet de répondre au concept de **raffinement (3R)**, qui vise à limiter au strict minimum l'inconfort et la douleur perçue par les animaux lors d'une procédure et d'obtenir des informations pertinentes à moindre « coût » en terme de « mal être » animal.

Ce travail s'est focalisé sur la comparaison de voies d'abord SC et IV en IRM, chez la souris, en utilisant une approche semi-quantitative basée sur l'obtention de courbes de rehaussement dynamique de produit de contraste (*dynamic contrast*

enhancement: DCE) [13, 14], nous permettant de mesurer le délai de rehaussement maximal. Afin de proposer une approche translationnel nous avons utilisé deux produits de contraste cliniques, le Gd-DOTA (Dotarem, Guerbet, Roissy, France) et le MS-325 (Ablavar, Lantheus Medical Imaging, Billerica, USA) [15].

3.2.2 Matériels et methods

3.2.2.1 Paramètres d'acquisition IRM

Les images ont été réalisées sur l'IRM Optimouse du laboratoire (voir chapitre 1). L'acquisition dynamique (dynamic contrast enhancement : DCE) [16] a utilisé une séquence d'écho de gradient rapide (SP-GRE) pondérée en T1 exploitant une technique de *keyhole imaging* [17] qui consiste, à partir d'une acquisition complète de plan de Fourier, de ne rafraichir que les lignes centrales au cours de temps, afin de permettre un échantillonnage temporel élevé. Ces paramètres d'acquisition sont présentés dans le tableau 3.1. Pour chaque protocole, 200 images ont été acquises en 2 h 34 min.

| Paramètres | Valeurs |
|--|-------------------------------------|
| Type de séquence | Spoiled gradient recalled echo - 2D |
| Nom de séquence | SP-GRE 2D - Dynamic keyhole imaging |
| TR/TE/Angle de bascule | 25ms / 4ms / 90° |
| Epaisseur de coupe | 1,75 mm |
| Plan | Coronal |
| FOV (lecture x phase) | 80 x 40 mm ² |
| Matrice reconstruite | 128 x 64 |
| Matrice d'acquisition (keyhole) | 128 x 32 |
| Dimensions des pixels reconstruits | 0,625 x 0,625 mm ² |
| Bande passante de lecture | 30 kHz |
| Nex | 6 |
| Temps d'acquisition par coupe | 4,8 sec |
| Nombre total de coupes | 200 |
| Fréquence d'acquisition pour les coupes 1 à 50 | 12,5 images per minute |
| Fréquence d'acquisition pour les coupes 51 à 200 | 1 image per minute |
| Durée totale d'acquisition | 2h 34min |

Tableau 3.1. Paramètres d'acquisition de la séquence d'IRM dynamique

3.2.2.2 Produits de contraste

Les caractéristiques des deux produits de contraste employés sont présentées dans le tableau 3.2 ci dessous. Le Gd-DOTA est un produit macrocyclique ionique paramagnétique [18,19] ; le MS-325 est un produit de contraste particulier du fait de sa longue rémanence vasculaire et de sa relaxivité élevée [20,21].

| Nom commercial | Dotarem | Ablavar |
|--|-----------------------------|--|
| Nom de la molécule | gadoterate meglumine | gadofosveset trisodium |
| Acronyme | Gd-DOTA | MS-325 |
| Fabriquant | Guerbet (Roissy, France) | Lanteus Medical Imaging (Billerica, Etats-Unis) |
| Dose recommandée (mmol/kg) | 0.1 – 0.3 | 0.03 |
| Concentration | 0,5 mol/L | 0,25 mol/L |
| Charge | Ionic | Ionic |
| Structure moléculaire | Cyclic | Linear |
| Osmolalité (mOsm/kg H ₂ O at 37°C) | 1350 | 825 |
| Viscosité (mPa.s at 37°C) | 2.0 | 2.1 |
| Relaxivité longitudinale plasmaticque (r_1/r_2 1.5T) in L.mmol ⁻¹ .s ⁻¹ | 3.4-3.8/3.4-5.2 | 18-20/32-36 |

Tableau 3.2 – Caractéristiques du Gd-DOTA et du MS-325.

3.2.2.3 Animaux

Les acquisitions ont été réalisées sur 5 souris *Swiss* adultes mâles (41 g ± 3 g ; 58 à 62 semaines). Pour chaque animal, 4 acquisitions dynamiques (DCE) ont été réalisées à une semaine d'intervalle :

- injection IV de Gd-DOTA
- injection SC de Gd-DOTA
- injection IV de MS-325
- injection SC de MS-325

3.2.2.4 Protocole

Pour les acquisitions IV, une voie veineuse a été mise en place dans une veine de la queue de l'animal, et pour les SC une ponction dans la partie médiodorsale pelvienne a été réalisée. Dans chaque cas, l'abord en place a été raccordé à une tubulure reliée à un injecteur automatique (Harvard apparatus, Holliston, USA) dédié à l'administration de petits volumes (figure 3.4).

0,1 mL d'agent de contraste suivi de 0,1 mL de NaCl ont été injectés sur 2 minutes. L'acquisition dynamique (tableau 3.1) était lancée dès le début de l'injection.

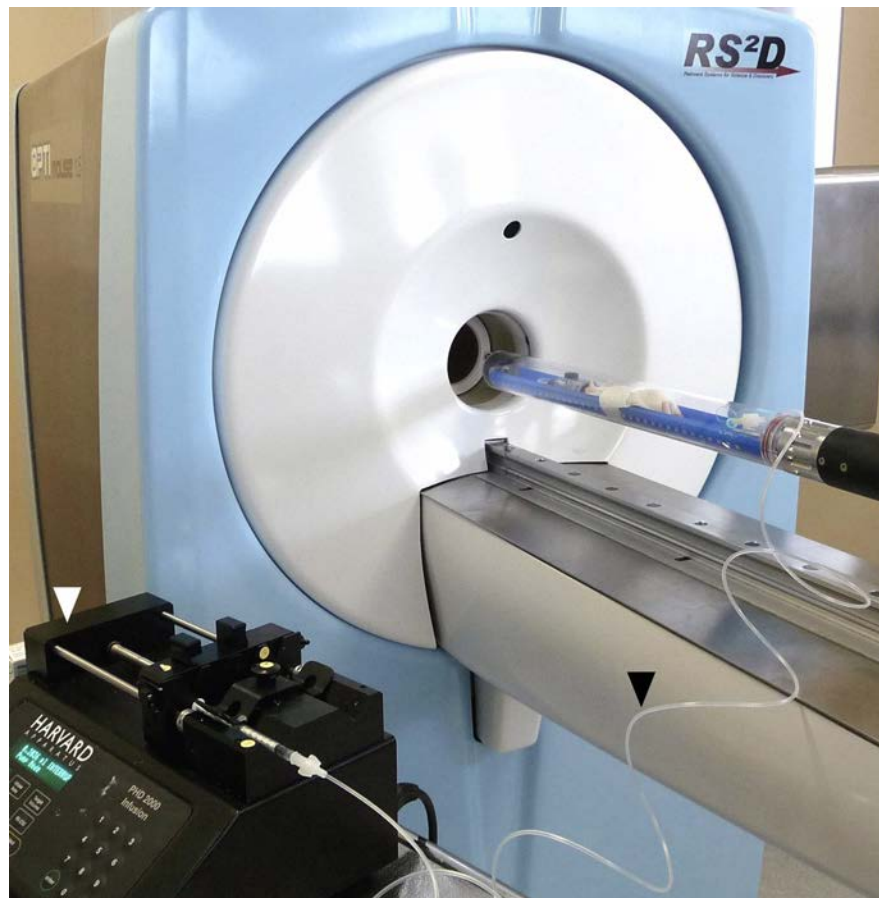


Figure 3.4 – Injecteur automatique (tête de flèche blanche) positionné à côté de l'IRM préclinique Optimouse 1.5T. La tête de flèche noire identifie la tubulure faisant le lien entre le point de ponction et la seringue.

3.2.2.5 Traitement des données

Les deux voies d'injection ont été comparées par une approche semi-quantitative [13]. Les courbes de cinétique ont été obtenues à l'aide de l'outil "enhancement plugging tool) de OsiriX [22]. 3 ROI ont été positionnées : dans le foie, la veine cave inférieure, le muscle (figure 3.5). Ces courbes de cinétique moyennes ont été calculées (n= 5 individus) pour chaque protocole, et analysées avec un logiciel

(ProFit, QuantumSoft, Uetikon am See, Switzerland) pour aboutir à une fonction $f(t)$ permettant d'extraire les constantes de rehaussement « *wash-in* » et de sortie « *wash-out* » de produit de contraste. Dans cette formule (1), T_U représente la constante de temps de *wash-in*, et T_W celle de *wash-out*. On considère ici un modèle monocompartimental.

$$f(t) = e^{-\frac{t}{T_W}} - e^{-\frac{t}{T_U}} \quad (1)$$

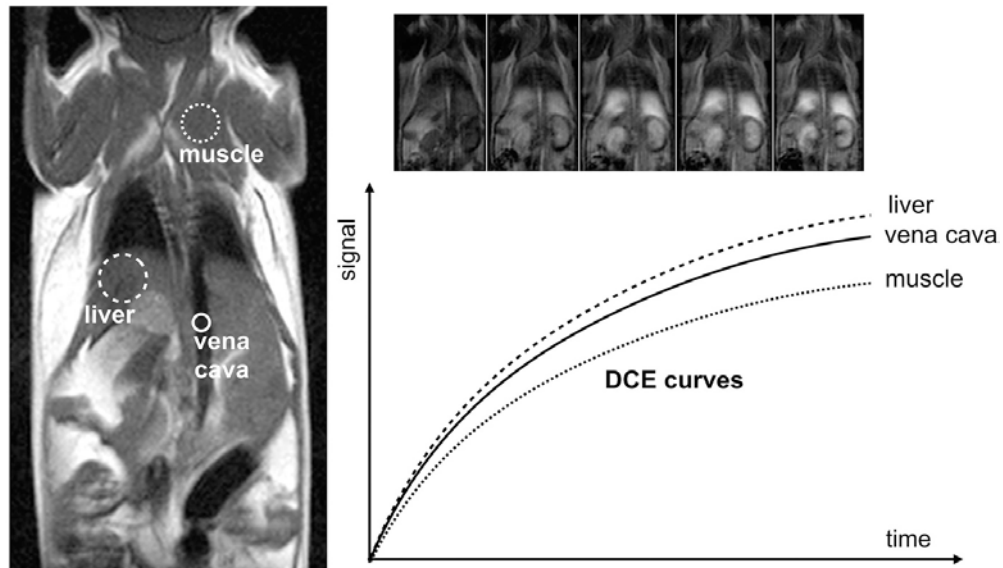


Figure 3.5 – Positionnement des ROI sur une coupe coronale de souris en T1. Ces ROI permettront l'obtention de courbes de rehaussement dynamique (DCE curves).

Pour chaque région d'intérêt (ROI) le contraste sur bruit moyen (mCNR) a été calculé (2) entre le début de l'injection (T_0) et le pic de rehaussement ($t = \text{time to peak (TTP)}$), en tenant compte de la valeur moyenne des régions d'intérêts (mROI) et de leur écart-type moyen (mSD).

$$mCNR_i = \frac{|mROI_{TTP} - mROI_{T_0}|}{\sqrt{mSD_{TTP}^2 + mSD_{T_0}^2}} \quad (2)$$

3.2.3 Résultats

Tous les individus ont survécu à l'expérience, aucun signe de nécrose ni d'oedème n'a été observé à la suite de l'ensemble des procédures. Les résultats sont présentés dans le tableau 3.3 et les figures 3.6 et 3.7.

Pour le muscle, les constantes de temps de *wash-in* sont respectivement :

- en IV, de 1,1 min pour le Gd-DOTA ainsi que pour le MS-325.
- en SC, de 26,3 min pour le Gd-DOTA et de 24,4 min pour le MS-325.

Pour le muscle, les TTP sont :

- en IV, de 4,8 min pour le Gd-DOTA et de 5,3 min pour le MS-325.
- en SC, de 39,0 min pour le Gd-DOTA et de 47 min pour le MS-325.

Pour le muscle, les constantes de temps de *wash-out* sont respectivement :

- en IV, de 58,8 min pour le Gd-DOTA et de 114,9 min pour le MS-325.
- en SC, de 61,0 min pour le Gd-DOTA et de 106,4 min pour le MS-325.

Ce qui prouve que le MS-235 est bien un produit à longue remanence vasculaire [15].

Pour le muscle, les valeurs de CNR sont respectivement :

- en IV, de 2,5 pour le Gd-DOTA et de 9,4 pour le MS-325.
- en SC, de 1,9 pour le Gd-DOTA et de 13,6 pour le MS-325.

| Produit de contraste | Analyse | IV | | | SC | | | |
|--------------------------|-------------------------|-----|-------|-------------|-------|-------|-------------|-------|
| | | ROI | Foie | Muscle | Veine | Foie | Muscle | Veine |
| Gd-DOTA (Dotarem) | « Wash-in » (min) | | 1.1 | 1.1 | 1.1 | 37.0 | 26.3 | 17.5 |
| | « wash-out » (min) | | 80.0 | 58.5 | 81.3 | 75.8 | 61.0 | 120.4 |
| | TTP (min) | | 4.9 | 4.8 | 5.0 | 51.1 | 39.0 | 40.0 |
| | CNR | | 7.5 | 2.5 | 3.5 | 5.8 | 1.9 | 2.7 |
| | CNR moyen (mCNR) | | | 4.5 | | | 3.5 | |
| MS-325 (Ablavar) | « Wash-in » (min) | | 1.1 | 1.1 | 1.1 | 19.6 | 24.4 | 20.4 |
| | « wash-out » (min) | | 144.9 | 114.9 | 169.5 | 140.9 | 106.4 | 126.6 |
| | TTP (min) | | 5.9 | 5.3 | 5.1 | 44 | 47 | 44 |
| | CNR | | 10.5 | 9.4 | 20.1 | 10.6 | 13.6 | 18.9 |
| | CNR moyen (mCNR) | | | 13.3 | | | 14.3 | |

Tableau 3.3 – Résultats semi-quantitatifs (*wash-in*, *wash-out*, TTP, CNR, obtenus à partir des courbes de DCE faisant suite à l'injection IV et SC de Gd-DOTA et de MS-325.

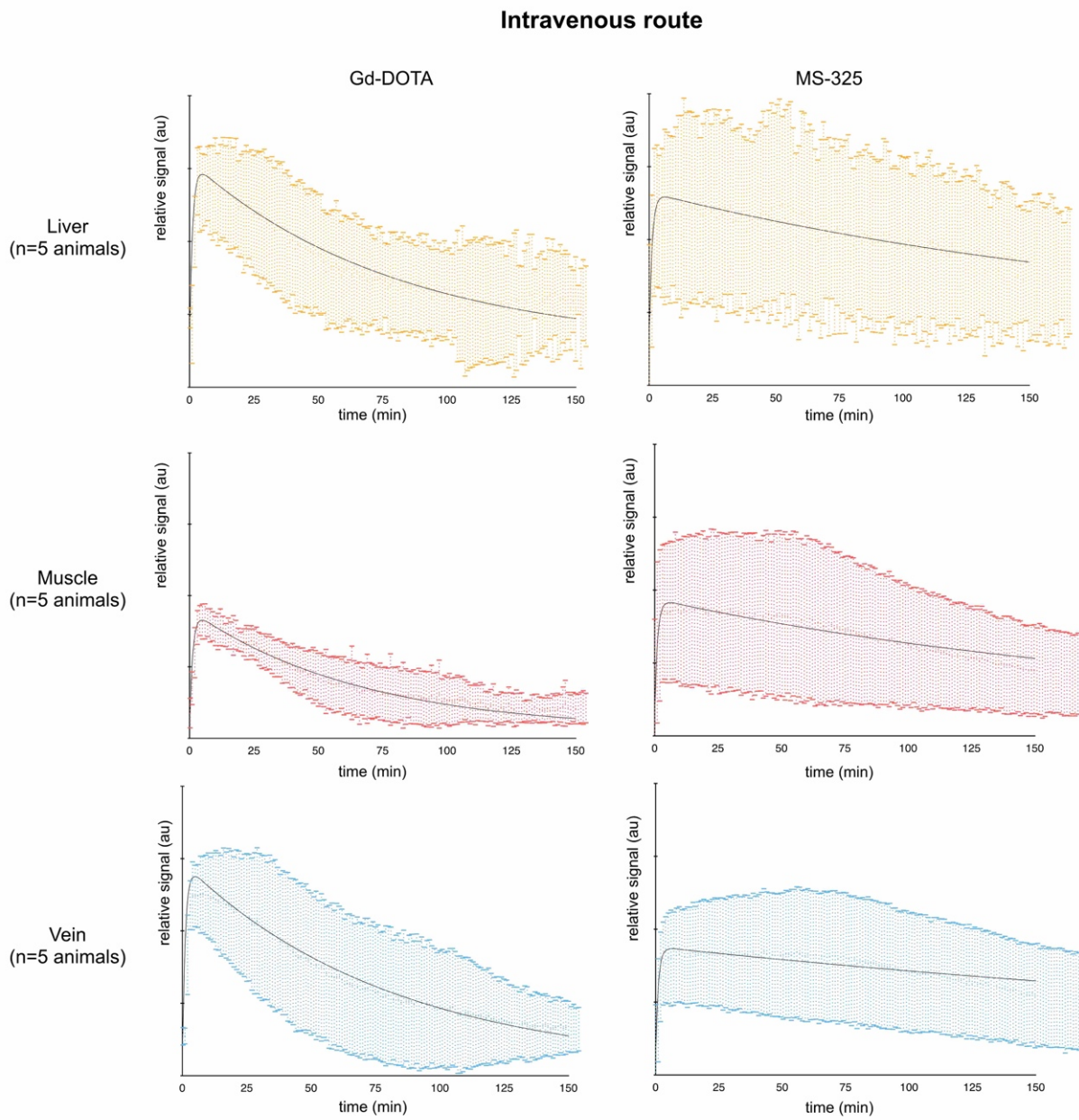


Figure 3.6 – Courbes de suivi dynamique (DCE curves) moyennes ($n=5$) pour la voie IV. Les courbes d'ajustement (fitting curves) sont en noir ; les plages en couleur représentent les écarts-types en provenance de 5 individus différents (animals).

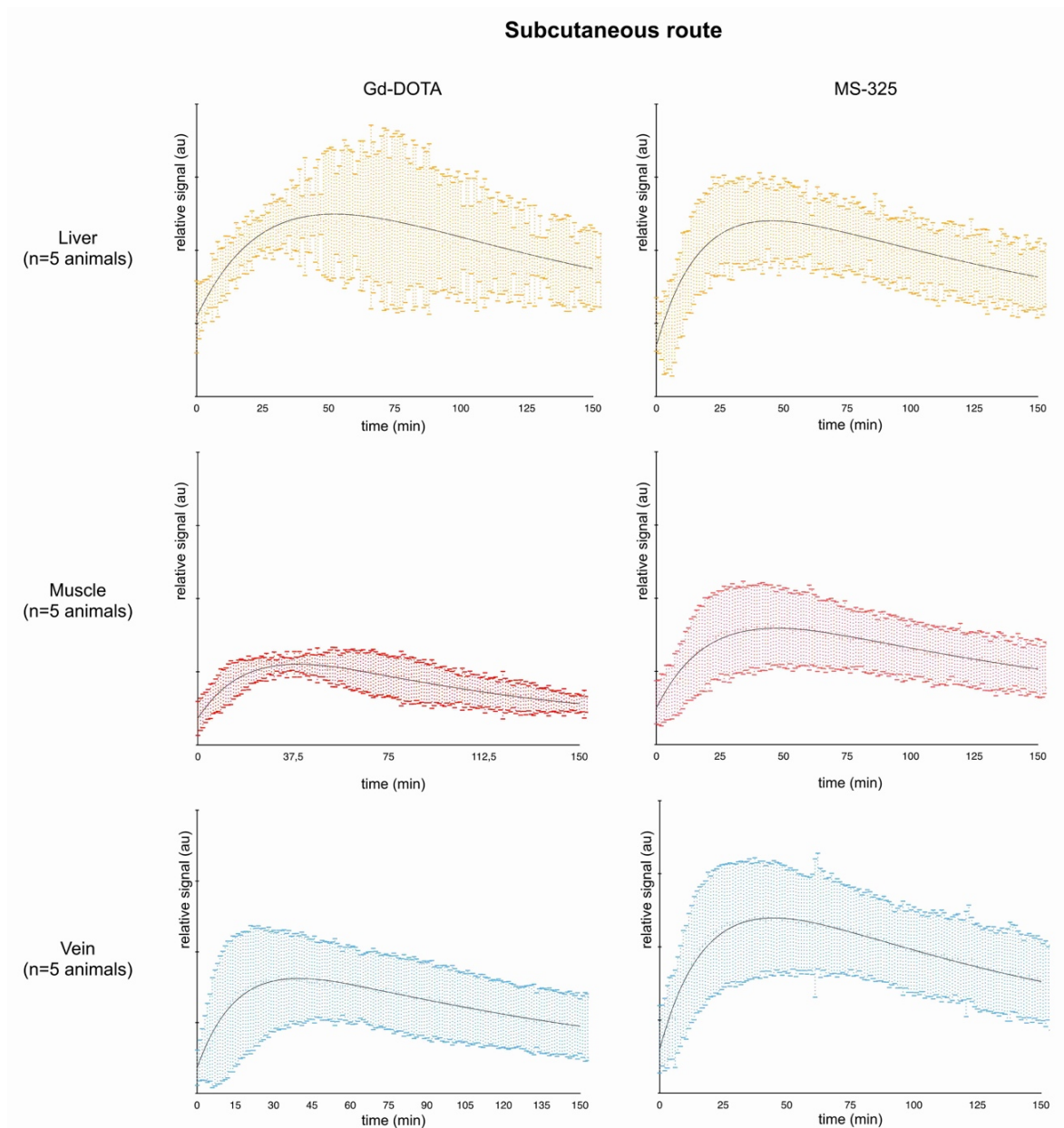


Figure 3.7 – Courbes de suivi dynamique (DCE curves) pour la voie SC. Les courbes d'ajustement (fitting curves) sont en noir ; les plages en couleur représentent les écarts-types en provenance de 5 individus différents (animals).

3.2.4 Discussion

3.2.4.1 Analyse des résultats et conséquences pratiques

Nous avons démontré, à partir de courbes de suivi dynamique, que la voie d'administration sous-cutanée se présente comme une alternative à la voie IV chez

la souris en IRM. Le choix de la voie d'injection impacte les valeurs de TTP, du fait d'un mécanisme de diffusion lent, le TTP est atteint aux alentours de 45 minutes pour la voie SC alors qu'il est bien plus précoce, d'environ 5 minutes, en voie IV et ce quel que soit le produit de contraste injecté (Gd-DOTA ou MS-325).

Quant aux valeurs de CNR, elles dépendent avant tout du produit de contraste injecté, il est 3 à 4 fois plus élevé avec le MS-325 par rapport au Gd-DOTA. Cela s'explique par la rémanence vasculaire élevée caractéristique du MS-325.

Ces résultats permettent d'envisager, en pratique quotidienne, la réalisation d'IRM après injection SC de produit de contraste en faisant en sorte de réaliser l'acquisition IRM 45 minutes après injection. La figure 3.8 présente des résultats qualitatifs préliminaires des acquisitions réalisées sur un même individu (*Swiss, adulte, 43 g*) après injection de MS-325 par voie SC (a) et IV (b).

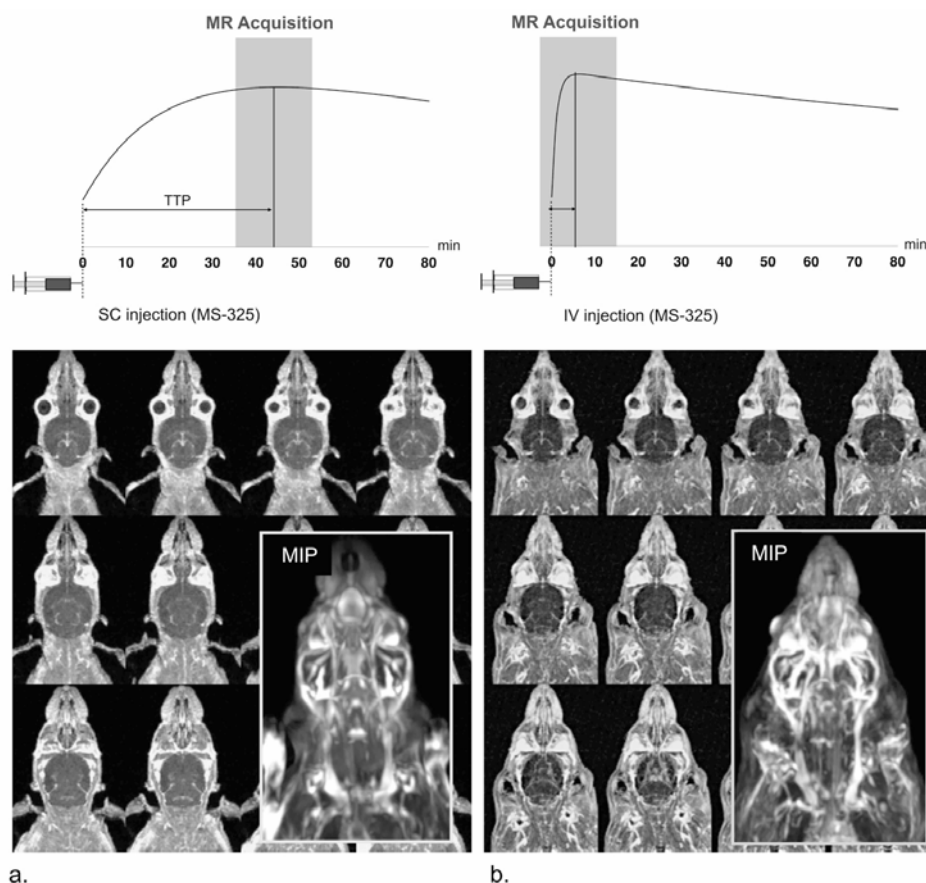


Figure 3.8 – IRM post-injection et reconstructions MIP obtenues après injection de 0,1ml de MS-325 par voie SC (a) et IV (b) (à 0,1 ml/min). Séquence en écho de gradient rapide (SPGRE-3D), voxel isotrope à 312,5 μ m (d'arrête), 3°ms (TR°, 6 ms (TE) et 40° (Angle de bascule), 2 NEx, TA : 16 minutes. Les séquences ont été centrés sur les TTP moyens (tableau 3.3) des voies d'injection, 45 minutes en SC (a) et 5 minutes en IV (b).

Etant donné que d'un point de vue technique, l'utilisation d'une voie SC est plus simple à mettre en œuvre que la voie IV, la voie SC est davantage répétable et reproductible, le tout avec des taux d'échecs faibles. Ainsi, en cas d'explorations multimodales il est possible de préserver les veines de l'animal pour l'injection de radiotraceurs en TEP et en TEMP, où pour toute autre administration qui impliquerait la voie IV.

3.2.4.2 *Et la voie intrapéritonéale ?*

La voie intrapéritonéale (IP) est une autre voie d'administration, très répandue en expérimentation animale, et qui peut également se présenter comme une alternative à la voie IV. En effet, au niveau technique, l'abord IP est relativement simple, cependant il présente des complications dont la plus fréquente est la traversée de parois digestives lors de la ponction. Les produits administrés par voie IP sont absorbés par les vaisseaux mésentériques puis drainés par voie portale en direction du foie [9, 23].

3.2.5 **Conclusion**

La voie SC est une alternative intéressante de la voie IV en IRM de la souris. Cette voie d'administration permet d'une part de préserver la queue de l'animal et ainsi de répondre au concept de raffinement de la règle des 3R, et permet d'autre part, un gain de temps par rapport à la mise en place d'un cathéter IV. Cette technique est reproductible et permet de multiples injections pour un suivi longitudinal par exemple.

3.2.6 **Bilan d'étape V**

Dans ce chapitre, consacré aux qualifications de méthodes, nous avons montré l'intérêt et la faisabilité de la voie d'abord sous-cutanée chez la souris en IRM. Ce sujet a été inspiré par des considérations pratiques et éthiques. La durée d'une procédure, de l'anesthésie de l'animal à la fin de l'acquisition IRM s'étalait sur 3 heures environ ; étant donné que chacun des 5 animaux a bénéficié de 4 acquisitions, le nombre d'heures d'expérimentation engageant la manipulation et la surveillance d'animaux correspondait à une soixantaine d'heures environs. La

prochaine étape sera d'une part de tester la méthode sur un groupe d'individus porteurs de tumeurs implantées par exemple ; mais également, d'autre part, de tester cette voie d'abord avec d'autres produits tels que des radioéléments par exemple. Une étude préliminaire est en cours au laboratoire, où la voie SC est utilisée en scintigraphie osseuse planaire pour le suivi longitudinal de croissance osseuse chez la souris (Thèse de A. Zaloszyk)

3.3 Partie 2 : Evaluation des mouvements de l'animal lors de procédures multimodales

3.3.1 Contexte et démarche de recherche

Le risque de **mouvements de l'animal** lors d'une procédure impliquant le déplacement de la **cellule d'imagerie** d'un appareil à un autre est régulièrement mis en avant lors de congrès internationaux. Ces argumentaires se limitent souvent à prétendre l'existence de mouvements qui se produiraient lors du déplacement de la cellule d'imagerie d'un appareil μ TEMP/TDM ou μ TEP/TDM vers un IRM par exemple (figure 3.9).

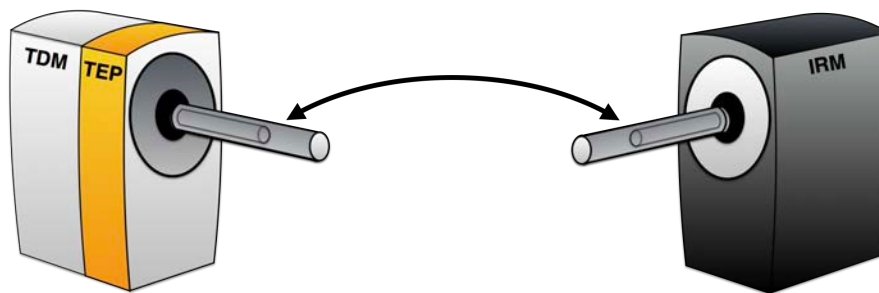


Figure 3.9 - Appareils TEP/TDM (à gauche) et IRM (à droite). Déplacement de la cellule d'imagerie (double flèche) nécessaire dans cette configuration pour réaliser un examen multimodal de type TEP/IRM.

Utiliser deux appareils en configuration parallèle serait alors source de mouvements pouvant soit être à l'origine d'artéfacts venant limiter la résolution spatiale des images acquises, soit être à l'origine d'erreurs de recalage lors de la fusion d'images multimodales. Ce risque serait alors, soit disant, éliminé si l'on dispose d'un appareil préclinique **hybride** associant un anneau μ TEP et un **IRM**, par exemple. L'argumentaire présenté ci-dessus n'est pourtant pas référencé dans la littérature ; à notre connaissance, aucune étude ne confirme ou n'infirme la présence de mouvements liés au déplacement de la cellule d'imagerie entre deux appareils. L'étude présentée ci-dessous vise donc à évaluer le risque potentiel de mouvements ainsi que leurs amplitudes, lors d'une procédure longue impliquant le déplacement de l'animal entre deux appareils. Ce travail a fait l'objet d'un article «*Estimation of subject coregistration errors during multimodal preclinical imaging using separate instruments: origins and avoidance of artefacts* », publié dans le *journal of medical imaging* en août 2017, et présenté dans ce qui suit.

3.3.2 Article publié

Journal of Medical Imaging 4(3), 035503 (Jul-Sep 2017)

Estimation of subject coregistration errors during multimodal preclinical imaging using separate instruments: origins and avoidance of artifacts

Jean-Philippe Dillenseger,^{a,b,c} Christian Goetz,^{a,d} Amira Sayeh,^a Chris Healy,^e Isabelle Duluc,^{c,f} Jean-Noël Freund,^{c,f} André Constantinesco,^a Gaëlle Aubertin-Kirch,^{c,g} and Philippe Choquet^{a,b,c,*}

^aHôpitaux Universitaires de Strasbourg, Imagerie Préclinique-UF6237, Pôle d'imagerie, Hôpital de Hautepierre, Strasbourg Cedex, France

^bUniversité de Strasbourg, Icube, équipe MMB, CNRS, Strasbourg, France

^cUniversité de Strasbourg, Fédération de Médecine Translationnelle de Strasbourg, Faculté de Médecine, Strasbourg, France

^dUniversitätsklinikum, Klinik für Nuklear Medizin, Freiburg, Germany

^eKing's College London, Department of Craniofacial Development and Stem Cell Biology, Guy's Hospital, London, United Kingdom

^fUniversité de Strasbourg, Inserm, France

^gUniversité de Strasbourg, Laboratoire de Neurobiologie et Pharmacologie Cardiovasculaire, Faculté de Médecine, France

Abstract. We use high-resolution μ CT data in multiple experiments to estimate the sources of error during coregistration of images acquired on separate preclinical instruments. In combination with experiments with phantoms, we completed *in vivo* imaging on mice, aimed at identifying the possible sources of registration errors, caused either by transport of the animal, movement of the animal itself, or methods of coregistration. The same imaging cell was used as a holder for phantoms and animals. For all procedures, rigid coregistration was carried out using a common landmark coregistration system, placed inside the imaging cell. We used the fiducial registration error and the target registration error to analyze the coregistration accuracy. We found that moving an imaging cell between two preclinical devices during a multimodal procedure gives an error of about 200 μ m at most. Therefore, it could not be considered a source of coregistration errors. Errors linked to spontaneous movements of the animal increased with time, to nearly 1 mm at most, excepted for body parts that were properly restrained. This work highlights the importance of animal intrinsic movements during a multiacquisition procedure and demonstrates a simple method to identify and quantify the sources of error during coregistration.

© 2017 Society of Photo-Optical Instrumentation Engineers (SPIE) [DOI: 10.1117/1.JMI.4.3.035503]

Keywords: multimodal imaging; coregistration; x-ray computed tomography.

Paper 17113R received Apr. 27, 2017; accepted for publication Jul. 24, 2017; published online Aug. 22, 2017.

1 Introduction

The use of combined functional and morphological tomographic imaging has become common in preclinical imaging over the past decade.¹ As in clinical imaging, computed tomography (CT) and magnetic resonance imaging (MRI) are the modalities of choice for morphological tomographic studies, while preclinical functional tomographic imaging is mainly based on single photon emission tomography (SPECT), positron emission tomography (PET), and fluorescence optical tomography.² In general, small animal imaging techniques need anesthesia for tracer or contrast injections and adequate immobilization to prevent movement during data acquisition to enable proper registration of functional and morphological images. Maintaining animal homeostasis during all procedures can be achieved through the use of dedicated imaging cells that provide anesthesia, heating, and monitoring.³⁻⁵ Imaging cells can be shared by different imaging systems, limiting manipulation of animals between the different devices and facilitating multimodal combinations.^{3,6,7} The side-by-side configuration^{8,9} requires a multimodal compatible imaging cell that can be easily, rigidly, and reproducibly docked on the different imaging devices. It is manually moved from one device to another with acquisitions being performed sequentially. This is in contrast to the in-line

configuration,^{10,11} where the transfer from one modality to another relies on a linear automated and controlled translation of the imaging cell and acquisitions are performed sequentially. In both cases, neither animal nor imaging cell handling between scans is required. Fully combined hybrid systems^{5,12} also exist, where the imaging cell remains stationary and the acquisitions are carried out simultaneously.

The use of side-by-side configurations with hybrid or/and single-modal systems is still common in research units (Fig. 1), and we set ours to explore the accuracy of coregistration that can be achieved with this type of system. The sources of coregistration errors may be by either intrinsic or extrinsic movement; such movements can create artifacts and quantification errors and can, thus, interfere with coregistration and postprocessing.^{3,4} However, we have not found any quantitative evaluation of these types of movements in the literature.

In general, the coregistration accuracy will depend on multiple parameters:

- i. spatial resolution differences between modalities (I) [Fig. 2(a)],
- ii. coregistration method accuracy (II)^{8,13,14} [Fig. 2(b)],
- iii. spontaneous animal movements⁴ that we call "intrinsic movements," (IIIa) or

*Address all correspondence to: Philippe Choquet, E-mail: pchoquet@unistra.fr

2329-4302/2017/\$25.00 © 2017 SPIE

Dillenseger et al.: Estimation of subject coregistration errors...

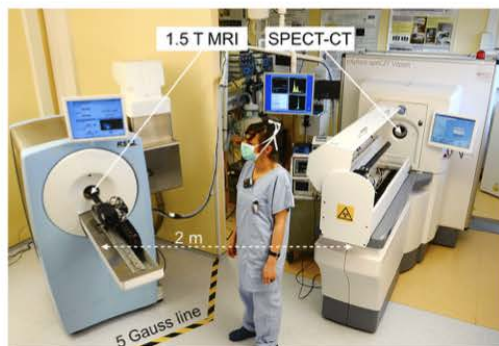

Fig. 1 The two contiguous imaging systems used in this study. No interferences were noticed between the 1.5-T preclinical MRI and the SPECT/CT, set 2 m apart.

- iv. animal movements linked to the imaging cell transportation that we will call “extrinsic movements” (IIIb) [Fig. 2(c)].

In this study, we aimed at identifying the relative movement artifacts caused by the intrinsic (IIIa) and extrinsic (IIIb) movements, using a multistep protocol. To avoid the influence of spatial resolution (I), we coregistered datasets acquired using only CT. The accuracy of the registration system (II) was already evaluated using a phantom.⁶ The purpose of this paper is therefore limited to only those multimodal workflows that require the use of a bed holder that must be moved from one system to the next.

2 Materials and Methods

2.1 Systems Descriptions and Acquisition Parameters

CT acquisitions (eXplore speCZT Vision 120, GE, Waukesha)¹⁵ were obtained at 70 kV, 32 mA, and 16 ms in 1.5 min for

phantom imaging. The acquired volume was $80 \times 80 \times 80 \text{ mm}^3$, which was sufficient for studying the head-neck, thoracic, and abdominal regions of a mouse in one acquisition; the reconstructed voxel size was $100 \times 100 \times 100 \mu\text{m}^3$. In some experiments, MRI acquisitions were done between CT scans (Table 1) because MRI sequences need considerable length of scanning time and generate acoustic noise during image acquisition, which could disturb animals and therefore stimulate motion. For MRI acquisitions, we worked with a 1.5-T preclinical MRI cryogen-free superconducting system (OPTImouse, RS2D, Mundolsheim, France). Two acquisitions were carried out successively, one T1-weighted three-dimensional (3-D)-spoiled-gradient-echo sequence (17 min) and one T2-weighted two-dimensional-fast-spin-echo sequence (12 min). The SPECT/CT system is outside the 5-G line of the MRI system.

2.2 Multimodal Coregistration System

A common landmark coregistration system consisting of a catheter fixed on a flexible plastic sheet placed between the imaging cell bed and the animal (mouse) was used.⁸ As only CT was involved in coregistration, the system was filled with iodine solution. Fiducial markers ($n = 8$) were positioned manually on the system [Fig. 4(b)] using Amide software V.1.0.5.^{16,17}

2.3 Animal Handling

The experimental protocol complied with all applicable animal welfare guidelines, including the regulations on animal experimentation (directive 86/609/EC, amended by decrees 87-848, 2001-464, and 2005-264). All experimental procedures were approved by the Institutional Animal Care Committee and were done according to French regulations concerning small animal experimentation (authorization A67-482-20). Five C57B16 mice ($23 \pm 3 \text{ g}$) were kept anesthetized (air, isoflurane 2%) in a warmed imaging cell (Minerve, Esternay, France) that enables repeated examinations on the same animal and multimodality imaging. Multimodality imaging was achieved sequentially by gently moving the cell from the SPECT/CT to the

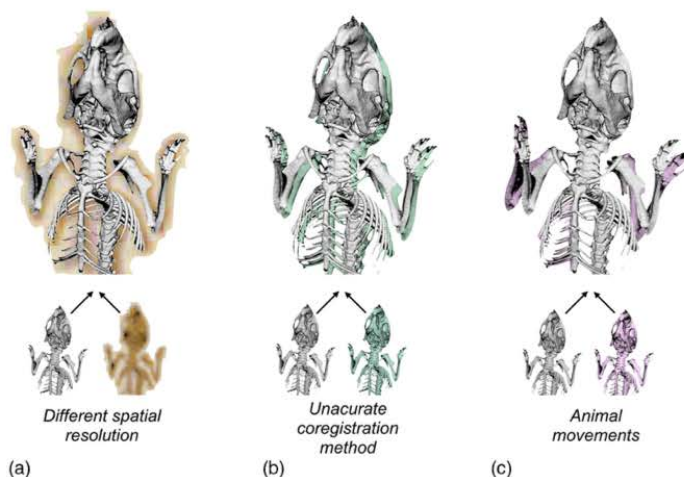


Fig. 2 Coregistration errors between two modalities are linked with: (a) spatial resolution differences, (b) inaccurate coregistration method, and (c) animal movements.

Dillenseger et al.: Estimation of subject coregistration errors...

Table 1 Experimental protocols.

| Experiment numbers | 1 | 2 | 3 | 4 | 5 | 6 |
|--|--|---|---|---|--|--|
| Sample | Phantom | Phantom | Mouse <i>in vivo</i> | Mouse <i>in vivo</i> | Mouse <i>in vivo</i> | Mouse <i>in vivo</i> |
| Protocol | CT ₁ + CT ₂ | CT ₁ + MRI + CT ₂ (imaging cell was manually moved between apparatus) | CT ₁ + CT ₂ | CT ₁ + MRI + CT ₂ (imaging cell was manually moved between apparatus) | 7 × CT (at t = 0, 15, 30, 45, 60, 75, 90 min) | 7 × respiratory gated CT (at t = 0, 15, 30, 45, 60, 75, 90 min) |
| Registration type (n registrations) | CT ₁ + CT ₂ (n = 5) | CT ₁ + CT ₂ (n = 5) | CT ₁ + CT ₂ (n = 5) | CT ₁ + CT ₂ (n = 5) | CT _(t=0) + CT _(t=N) (n = 6) | CT _(t=0) + CT _(t=N) (n = 6) |
| Time between the first and the other CT acquisitions | 5 min | 30 min | 5 min | 30 min | 15, 30, 45, 60, 75, and 90 min | 15, 30, 45, 60, 75, and 90 min |
| Target(s) | Phantom cross center | | Head of the left maleus—xiphisternal joint—right elbow medial epicondyle—center of C7 vertebra body—center of T11 vertebra body | | | |
| Goals | Evaluation of the registration method accuracy | Phantom registration accuracy during a CT-MRI-CT procedure | <i>In vivo</i> TRE evaluation in a single apparatus procedure | <i>In vivo</i> TRE evaluation during a CT-MRI-CT procedure | <i>In vivo</i> TRE evaluation during a 90-min single apparatus procedure | <i>In vivo</i> TRE evaluation during a gated 90-min single apparatus procedure |
| Types of movements explored | / | Extrinsic movements | Intrinsic movements | Extrinsic and intrinsic movements | Intrinsic movements | Intrinsic movements |

MRI and vice-versa; this procedure takes <20 s (Fig. 3). Each animal was monitored (Minerve, Esternay, France) during all acquisitions. Respiratory and cardiac monitoring were achieved using a pressure pad and carbon electrodes.

2.4 Experimental Protocols

To analyze the coregistration accuracy, we calculated the fiducial registration error (FRE) and the target registration error (TRE)^{18,19} [Fig. 4(a)]. The FRE is the root mean square distance between corresponding fiducial points after registration. A PVC cylinder bored with two crossing tubes (intersection angle of 54 deg) filled with iodine solution was used⁸ to create a target point [Fig. 4(b)]. The cross intersection was considered a target to evaluate the TRE (TRE_{phantom}) [Fig. 4(c)]. The TRE is the distance, measured after registration, between a reference corresponding point other than fiducial points used for coregistration.

For *in vivo* evaluations, we used five skeletal targets to evaluate coregistration accuracy, which are defined in the captions of Fig. 4(d). Amide was used for registration of acquired data, with all points being positioned manually. To evaluate the intraoperator errors for specifying the skeletal targets, we repeated the positioning of targets on one acquisition five times. Root mean square distance and standard deviation were calculated for each target.

Six experiments were done to evaluate our separated apparatus multimodal configuration. These are detailed in Table 1 and Fig. 5. A student's *t*-test (alpha level = 0.05) was used to determine if TREs from experiments 4, 5, and 6 were

significantly different from experiment 3, which was considered an *in vivo* reference.

3 Results

The intraoperator errors for specifying the skeletal targets are given in Table 2. Intraoperator errors were, for all targets, less than the edge of a voxel (100 × 100 × 100 μm³).

Figure 6 presents all experimental results. Mean TRE (±SD) results obtained in experiments 1 and 2 are 170(±40) and 190(±50) μm, respectively. The student's *t*-test (*p* = 0.42) result shows that moving the imaging cell from one apparatus to another does not have a statistically significant impact on the phantom coregistration accuracy.

For *in vivo* experiments, we observe that experiment 3 gives the highest coregistration accuracy (e.g., the lowest error). Experiments requiring increased amounts of time (4, 5, and 6) give similar results and indicate that the coregistration accuracy depends on the anatomical target point position. In the head and neck region (TRE_{maleus} and TRE_{C7}), no statistical difference is found with reference experiment 3 in all cases. However, compared with reference experiment 3, the TRE of T11 vertebra target point gives statistically significant coregistration errors (*p* < 0.05) that are observed in each experiment (4, 5, and 6). Respiratory-gated acquisitions improved coregistration accuracy only on sternum and elbow target points (TRE_{sternum} and TRE_{elbow}). Figure 7 shows the coregistration results between two sequential acquisitions, #6 and #7 from experiment 6. No transformation was applied for coregistration of the two volumes in amide, as they share the same Euclidean space.

Dillenseger et al.: Estimation of subject coregistration errors...




Fig. 3 After mouse anesthesia induction, (a) we used a specific imaging cell connected to the temperature control device to maintain animal's steady state. (b) Respiratory and cardiac monitoring were achieved using a pressure pad (black arrow) and carbon electrodes (white arrows). (c, d) Mouse head was maintained with a tooth bar [(b) white star] and positioned in the anesthesia mask. (e) Mouse was positioned in the imaging chamber, which could be transported and then (f) connected to the imaging system.

Figure 7 shows the perfect matching of the imaging cell. Differences could only be noticed on animal bones.

4 Discussion

4.1 Accuracy of Fiducial and Target Coregistration

Many studies have focused on the evaluation of multimodal registration methods.^{6,9,14,19} These studies mainly discuss and compare algorithms and methodological aspects of different registration methods and do not evaluate the impact of animal movements on the registration accuracy. Our study aimed at evaluating animal intrinsic (IIIa) and extrinsic (IIIb) movements during long imaging protocols (>30 min). For all phantoms and *in vivo* experiments, FREs [line 3, (Fig. 6)] were similar, which suggests that the point-based coregistration method is reproducible and generates constant errors that are less than two voxels (200 μm). Mean TRE ($\pm\text{SD}$) results obtained in experiments 1 and 2 are 170(± 40) and 190(± 50) μm , respectively. The student's *t*-test ($p = 0.42$) result shows that moving the imaging cell from one apparatus to another has no measured impact on the phantom coregistration accuracy. Moreover, the mean TRE measured is very much lower than the SPECT spatial

resolution of the instrument used (710 μm),²⁰ confirming that the SPECT spatial resolution can be considered a limiting factor [Fig. 2(a)] in terms of coregistration accuracy.

We observed that coregistration accuracy of the head-neck region ($\text{TRE}_{\text{maleus}}$ and TRE_{C7}) (Fig. 6) is constant and gives similar results as in experiments with phantoms. However, we observed that accuracy differences in T11 vertebra (TRE_{T11}) were always statistically significant ($p < 0.05$). These results indicate that coregistration errors decreased in a caudo-rostral direction. Some research teams have developed rigid positioning systems^{3,7} that permit immobilization of animal parts (head, body, and anterior and posterior limbs) in the same position. Such rigid positioning systems could be valuable for long-term acquisitions that cover the whole-body or caudal part of the individual.

We chose to place target points on tiny bone structures [Fig. 4(d)] to maximize the accuracy of target placement and to cover the *z* direction of the acquired volume.

Mechanical vibration during CT operation does not lead to movements of the imaging cell, as shown in Fig. 7. Only the animal inside the imaging cell is displaced between two consecutive acquisitions.

Dillenseger et al.: Estimation of subject coregistration errors...

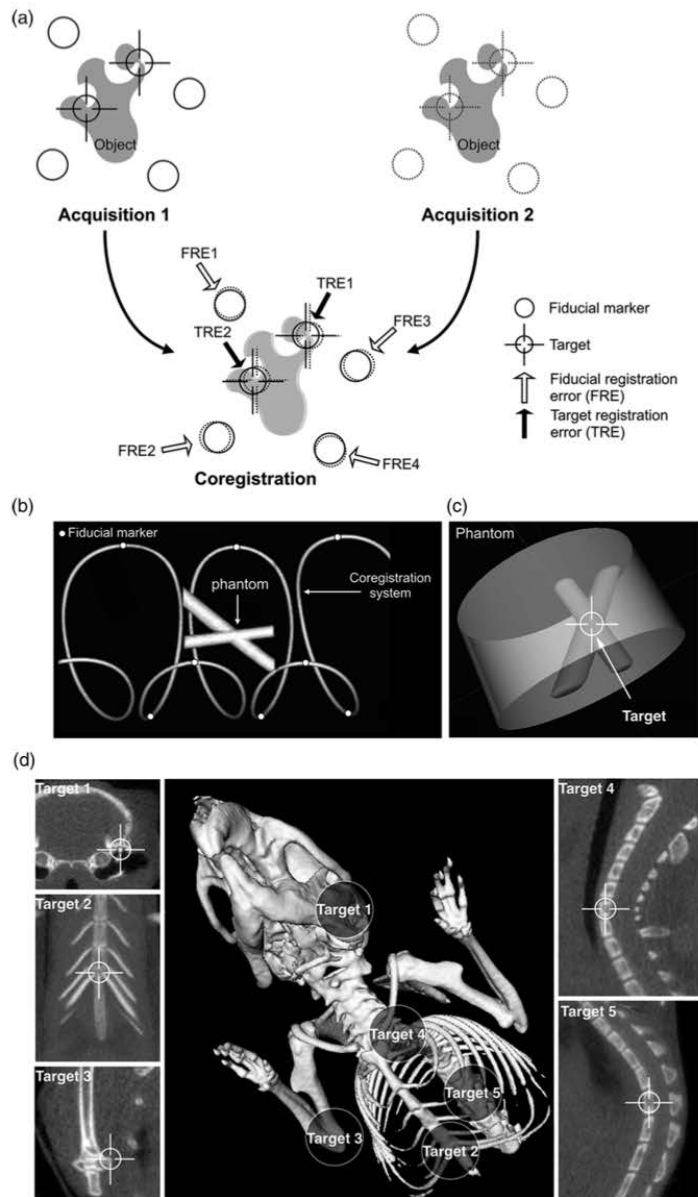


Fig. 4 (a) Principles of coregistration accuracy with FRE and TRE. (b) Surface rendering of the coregistration system and its fiducial markers (white dots). The system was filled with iodine solution as well as the cross inside the phantom. (c) 3-D rendering showing the phantom with the empty cross in the middle. (d) Surface rendering of a mouse skeleton on the central panel. Slices through the different target points on the borders. Target 1 was the head of the malleus of the left petrouse bone (TRE_{malleus}), target 2 was xiphisternal joint (TRE_{sternum}), target 3 was the medial epicondyle of the right elbow (TRE_{elbow}), target 4 was the center of the body of C7 vertebra (TRE_{C7}), target 5 was the center of the body of T11 vertebra (TRE_{T11}).

Dillenseger et al.: Estimation of subject coregistration errors...

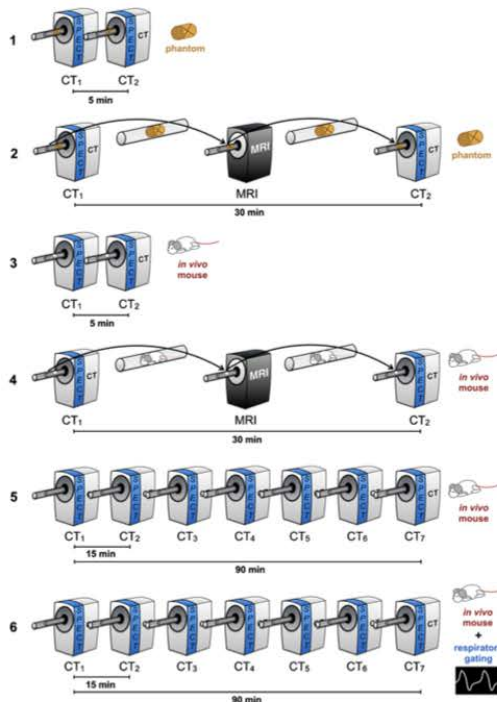


Fig. 5 Experimental protocols (1 to 6) illustration.

The intraoperator error measurement shows that the operator accuracy was sufficiently high to have no significant impact on the FRE and TRE results.

4.2 Intrinsic Movements Versus Extrinsic Movements

The last two experiments (5 and 6) did not lead to increased accuracy over experiment 4. This indicates that the drop in performance between experiment 3 and experiment 4 is not correlated with the transfer of the imaging cell between two apparatus. It seems likely that the contribution of extrinsic movements (IIIb) from the transfer of the imaging cell is not higher than the intrinsic movements (IIIa) that occur independently of movement of the cell. In fact, there appears to be a decrease in accuracy related to the duration of the acquisition/protocol (experiments 4 to 6 versus experiment 3). We note that in these experiments intrinsic movements are the main source of coregistration errors and put forward the hypothesis that the probability of intrinsic movements is constant; therefore, the longer the acquisition is, the larger the effect of

intrinsic movements will be. Even if respiratory gating is sufficiently effective at reducing chest and diaphragm blurring, our last experiment results indicate that respiratory gating is not sufficient for taking into account all movements (Fig. 6, experiment 6).²¹ This confirms that intrinsic movements could be considered a limiting factor where coregistration accuracy is concerned.

4.3 Multimodal System Configurations

Much current research is focused on the development of hybrid systems, such as PET/CT, PET/MRI,^{22,23} and more recently SPECT/PET/CT/optical for multimodality imaging.²⁴ The spread of these types of multimodal preclinical imaging methods may make the movement of animals between apparatus more common.² Our study demonstrates that moving the animal cell from one apparatus to another will not impact coregistration accuracy as long as the transport is carried out carefully. One limitation of our study is that it only applies to one particular imaging cell system and may not necessarily apply to all holders that might be commercially available. We believe, however, that we have established a simple protocol and method of analysis that can readily be applied to many types of imaging systems to establish the limits of coregistration accuracy.

4.4 Comments on Coregistration Accuracy

Many research teams are involved in the evaluation of coregistration accuracy in preclinical multimodal imaging, and registration accuracy could be studied and improved by various different approaches. One hardware-based approach consists of developing fully integrated systems to acquire functional and morphological data simultaneously (e.g., PET/MRI).²⁵ The simultaneous use of two modalities does not, however, remove the likelihood of animal movements. Other approaches include improving coregistration accuracy by developing more precise rigid or nonrigid methods,²⁶ while another proposes to obtain accurate coregistered morphological information using a deformable fully articulated atlas that can be adapted to the mouse body position.^{27,28} However, these methods require similar anatomical shape between modalities, which is difficult in SPECT/CT, for instance. In any case, none of the proposed methods are focused on eliminating the original source of animal movements. The aim of this study was not to determine the most accurate coregistration method but to evaluate the evidence-based existence of intrinsic animal movements during long-time multimodal imaging procedures, while maintaining the animal under good physiological conditions. The most effective way to limit animal movements to improve coregistration accuracy is likely to lie in preparation for image acquisition. For example, anesthetic dosage could probably be optimized to the experimental population, the individual animal, and the experimental procedure.⁴ Another development might concern

Table 2 Intraoperator errors for specifying the skeletal targets.

| (n = 5) | Target 1 (maleus) | Target 2 (sternum) | Target 3 (elbow) | Target 4 (C7) | Target 5 (T11) | Mean |
|--------------|-------------------|--------------------|------------------|---------------|----------------|------|
| Mean (in μm) | 27 | 53 | 33 | 14 | 9 | 27 |
| SD (in μm) | 35 | 54 | 37 | 16 | 10 | 36 |

Dillenseger et al.: Estimation of subject coregistration errors...

| Experiment number | 1 | 2 | 3 | 4 | 5 | 6 |
|-----------------------------|----------|-----------|-------------------------|-------------------------|-------------------------|-----------------------------|
| Sample | Phantom | Phantom | Mouse <i>in vivo</i> | Mouse <i>in vivo</i> | Mouse <i>in vivo</i> | Mouse <i>in vivo</i> |
| Protocol | CT-CT | CT-MRI-CT | CT-CT | CT-MRI-CT | CT x 6 | Respiratory gated CT x 6 |
| mean FRE (SD) | 130 (50) | 120 (40) | 110 (40) | 110 (50) | 160 (50) | 140 (30) |
| TRE _{Phantom} (SD) | 170 (40) | 190 (50) | / | / | / | / |
| TRE _{Maleus} (SD) | / | / | 150 (80) | 120 (50) | 160 (70) | 190 (90) |
| TRE _{C7} (SD) | / | / | 180 (70) | 140 (70) | 200 (70) | 220 (70) |
| TRE _{Sternum} (SD) | / | / | 190 (90) | 260 (170) | 500 (140)* | 310 (170) |
| TRE _{Elbow} (SD) | / | / | 190 (80) | 340 (160)* | 640 (280)* | 210 (100) |
| TRE _{T11} (SD) | / | / | 200 (140) | 710 (480)* | 560 (410)* | 970 (450)* |

* Significant difference (p<0.05) comparing to experiment 3

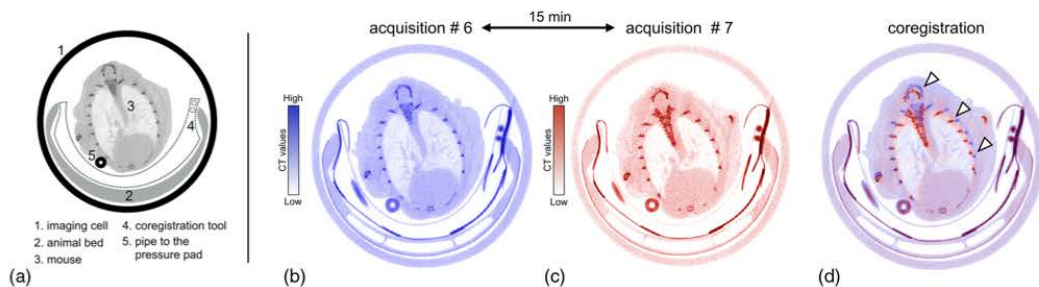
Fig. 6 FREs and TREs with standard deviation in parenthesis (all values in μm).

Fig. 7 (a) Schematic view of a transverse μCT slice through the imaging cell during experiment 6. (b) CT slice through the imaging cell of acquisition #6 of experiment 6. (c) Same CT slice through the imaging cell of acquisition #7 of experiment 6. (d) Coregistration of the two previous slices, keeping their color scales; white arrow heads indicate the location of misregistrations.

the improvement of mouse positioning and immobilization^{3,7} in commercialized imaging cells.

5 Conclusion

This study demonstrates that moving this particular imaging cell from one apparatus to another, in a side-by-side multimodal configuration, will not negatively impact coregistration accuracy. We also highlight the existence of animal intrinsic movements during a multiacquisition procedure and that such movements have to be considered a limit of coregistration accuracy, especially for long acquisition procedures.

Disclosures

The authors declare that they have no conflict of interest.

References

1. D. B. Stout and H. Zaidi, "Preclinical multimodality imaging in vivo," *PET Clin.* 3(3), 251–273 (2008).
2. B. A. Klauenberg and J. A. Davis, "Considerations for laboratory animal imaging center design and setup," *ILAR J.* 49(1), 4–16 (2008).
3. C. Suckow et al., "Multimodality rodent imaging chambers for use under barrier conditions with gas anesthesia," *Mol. Imaging Biol.* 11(2), 100–106 (2009).

Dillenseger et al.: Estimation of subject coregistration errors...

4. S. Gargiulo et al., "Mice anesthesia, analgesia, and care, Part II: anesthetic considerations in preclinical imaging studies," *ILAR J.* **53**(1), E70–E81 (2012).
5. M. R. Bernsen et al., "The role of preclinical SPECT in oncological and neurological research in combination with either CT or MRI," *Eur. J. Nucl. Med. Mol. Imaging* **41**(S1), 36–49 (2014).
6. A. N. Bahadur et al., "Multimodality chamber for coregistered anatomical and molecular imaging of small animals," *Lab. Anim.* **36**(8), 29–35 (2007).
7. D. Kokuryo et al., "A small animal holding fixture system with positional reproducibility for longitudinal multimodal imaging," *Phys. Med. Biol.* **55**(14), 4119–4130 (2010).
8. J. P. Dillenseger et al., "Coregistration of datasets from a micro-SPECT/CT and a preclinical 1.5 T MRI," *Nucl. Instr. Meth. Phys. Res. A* **702**, 144–147 (2013).
9. V. Garcia-Vazquez et al., "Registration of small-animal SPECT/MRI studies for tracking human mesenchymal stem cells," in *XIII Mediterranean Conf. on Medical and Biological Engineering and Computing (IFMBE)*, pp. 399–402 (2014).
10. I. Szanda et al., "National electrical manufacturers association NU-4 performance evaluation of the PET component of the nanoPET/CT preclinical PET/CT scanner," *J. Nucl. Med.* **52**(11), 1741–1747 (2011).
11. C. Goetz et al., "SPECT low-field MRI system for small-animal imaging," *J. Nucl. Med.* **49**(1), 88–93 (2008).
12. C. Catana et al., "Simultaneous in vivo positron emission tomography and magnetic resonance imaging," *Proc. Natl. Acad. Sci. U. S. A.* **105**(10), 3705–3710 (2008).
13. J. J. Vaquero et al., "PET, CT, and MR image registration of the rat brain and skull," *IEEE Trans. Nucl. Sci.* **48**(4), 1440–1445 (2001).
14. C. Ji et al., "Accurate coregistration between ultra-high-resolution micro-SPECT and circular cone-beam micro-CT scanners," *Int. J. Biomed. Imaging* **2010**, 1–12 (2010).
15. M. A. Bahri et al., "Performance evaluation of the general electric eXplore CT 120 micro-CT using the vmCT phantom," *Nucl. Instr. Meth. Phys. Res. A* **648**(S1), S181–S185 (2011).
16. A. M. Loening, "AMIDE: Amide's a Medical Imaging Data Examiner," 2012, <http://amide.sourceforge.net/> (05 August 2017).
17. A. M. Loening and S. S. Gambhir, "AMIDE: a free software tool for multimodality medical image analysis," *Mol. Imaging* **2**(3), 131–137 (2003).
18. J. M. Fitzpatrick and J. B. West, "The distribution of target registration error in rigid-body point-based registration," *IEEE Trans. Med. Imaging* **20**(9), 917–927 (2001).
19. C. C. Yang et al., "Multimodality imaging combination in small animal via point-based registration," *Nucl. Instr. Meth. Phys. Res. A* **569**(2), 240–244 (2006).
20. I. Matsunari et al., "Performance evaluation of the eXplore specCZT preclinical imaging system," *Ann. Nucl. Med.* **28**(5), 484–497 (2014).
21. W. Mai et al., "Effects of breathing and cardiac motion on spatial resolution in the microscopic imaging of rodents," *Magn. Reson. Med.* **53**(4), 858–865 (2005).
22. B. J. Pichler et al., "PET/MRI: paving the way for the next generation of clinical multimodality imaging applications," *J. Nucl. Med.* **51**(3), 333–336 (2010).
23. M. S. Judenhofer and S. R. Cherry, "Applications for preclinical PET/MRI," *Semin. Nucl. Med.* **43**(1), 19–29 (2013).
24. Y. Lu et al., "An integrated quad-modality molecular imaging system for small animals," *J. Nucl. Med.* **55**(8), 1375–1379 (2014).
25. H. F. Wehrl et al., "Pre-clinical PET/MR: technological advances and new perspectives in biomedical research," *Eur. J. Nucl. Med. Mol. Imaging* **36**(S1), 56–68 (2009).
26. B. Zitova and J. Flusser, "Image registration methods: a survey," *Image Vis. Comput.* **21**(11), 977–1000 (2003).
27. H. Wang et al., "MARS: a mouse atlas registration system based on a planar x-ray projector and an optical camera," *Phys. Med. Biol.* **57**(19), 6063–6077 (2012).
28. H. Wang, D. B. Stout, and A. F. Chatzioannou, "A deformable atlas of the laboratory mouse," *Mol. Imaging Biol.* **17**(1), 18–28 (2015).

Jean-Philippe Dillenseger is a PhD student in biophysics in the preclinical imaging laboratory at the University Hospital of Strasbourg, France. His research interests are phantoms developments for multimodal preclinical imaging systems evaluation and preclinical protocols optimization for quantitative approach.

Christian Goetz is Oberarzt in the Nuclear Medicine Department of the University of Freiburg, Germany. He completed his medical school and nuclear medicine speciality at the University Hospital of Strasbourg, France. He received his PhD in biophysics and medical imaging from the University of Strasbourg in 2006. His research interests include preclinical imaging and heart imaging.

Amira Sayeh is a radiology technician. She worked for 4 years in the preclinical imaging unit of the University Hospital of Strasbourg, France. Her clinical work experience is principally MRI imaging and dental radiology at the University Hospital of Strasbourg, France. Currently, she has been pursuing her master's degree in biomorphology and biomaterials at the Medical and Dental Faculties of Strasbourg, France, since September 2016.

Chris Healy received his PhD in 1993, and he has worked on a wide range of developmental biology problems, from the specification of the musculature to the formation of the skeleton and teeth. He has extensive experience with many different kinds of optical imaging systems and, in the past 10 years, has provided the KCL Dental Institute x-ray based microcomputed tomography service.

Isabelle Duluc received her PhD in cellular and molecular biology from the University of Strasbourg, France, in 1992. She is a permanent researcher at French National Institute of Medical Research (Inserm). Her work focuses on the molecular and cellular mechanisms of gut morphogenesis and homeostasis and their involvement in diseases (cancer and inflammatory diseases).

Jean-Noël Freund received his PhD in cellular and molecular biology from the University of Strasbourg, France, in 1986. He is a senior scientist at French National Institute of Medical Research (Inserm) and director of the Unit 1113 of Inserm. His main interest concerns the development, homeostasis, and diseases of the digestive and hematopoietic systems.

André Constantinesco received his PhD in physics in 1976. He has been an MD since 1977 and a nuclear medicine specialist since 1980 at the Université Louis Pasteur of Strasbourg, France. He has been a professor of biophysics and nuclear medicine since 1981. His research interest involves blood hemodynamic, biomechanics, medical instrumentation, nuclear medicine, low-field MRI, hyperpolarized xenon MRI, and molecular imaging.

Gaëlle Aubertin-Kirch completed her pharmaceutical school and radiopharmacist speciality in 2013 at the University Hospital of Strasbourg, France. She is also a PhD student in pharmacology in the Neurobiology and Cardiovascular Pharmacology Lab at the University of Strasbourg, France. Her research interests include preclinical imaging and metabolic syndrome.

Philippe Choquet received his predoctoral degree in medical imaging and signal processing in 1991 and his PhD in medical imaging from the University François Rabelais, Tours, France, in 1996. Since 2001, he has been an associate professor in the Biophysics and Nuclear Medicine Department, CHU Hautepierre, Strasbourg. His interests include low-field MRI, MRI of hyperpolarized gases, and small animal multimodality imaging.

3.3.3 Bilan d'étape VI

Les résultats présentés dans ce travail démontrent d'une part que la manipulation de la cellule d'image lors du passage d'un instrument à un autre, ne génère pas de mouvement de l'animal si ce transfert est réalisé dans de bonnes conditions (manipulation délicate, anticipation au niveau de l'anesthésie et de la température de chauffage lors du changement de modalité, ...)

Ce travail a d'autre part mis en avant la présence de mouvements, non attendus ni formellement expliqués (myoclonies ? mouvements autres ?), qui surviennent lors de procédures longues. Ce dernier point, difficile à expliquer, a pour certains relecteurs été mal compris et considéré davantage comme un problème de recalage imparfait du système utilisé. Cependant l'ensemble de processus expérimentaux sur fantôme a bien permis de définir les limites de notre système de recalage, ce qui a permis de montrer *in vivo* des erreurs de recalages sur certains repères anatomiques traduisant la présence de mouvements. Ces derniers peuvent être à l'origine d'erreurs de recalage lors de fusions multimodales, mais également source d'artéfacts.

3.4 Partie 3 : Discussion d'ouverture sur l'intérêt et la faisabilité de l'intégration d'incertitudes de mesures en imagerie préclinique

3.4.1 Contexte et démarche

Comme cela a déjà été dit dans les pages d'introduction de ce manuscrit, l'étape de **quantification est incontournable** en imagerie préclinique. En effet, l'obtention d'images faiblement artéfactées ne doit pas être considérée comme une finalité, mais comme le support de départ nécessaire à l'extraction de mesures quantitatives qui précède la phase d'**interprétation** des résultats. La mise en œuvre de la quantification est multiparamétrique et soulève, en amont, une liste non-exhaustive de questions :

- Quel **modalité** et/ou appareil choisir (ex : μ TDM vs μ TEMP) (figure 3.10) ? Ce choix tient compte du type de quantification recherchée et de la précision attendue, le tout confronté à la question biologique posée, aux performances des appareils, aux modalités pratiques de mise en œuvre, et aux contraintes légales (détention de produits radioactifs par exemple).
- Les **conditions d'anesthésie** et de **chauffage** de l'animal, et plus généralement ses conditions de prise en charge, impactent-elles les valeurs des résultats [24,25,27] ? En médecine nucléaire, plusieurs études ont démontré que de faibles changements de conditions, donc des altérations sensibles du métabolisme, entraînent une différence mesurable de captation des traceurs radioactives (figure 3.11) [27,28,29,30].
- Quelle **méthode de quantification** utiliser ? A titre d'exemple, la mesure d'un volume peut se réaliser de différentes manières : calcul à partir de distances mesurées sur les volume acquis ; calcul après segmentation (manuelle, semi-automatique ou automatique) et décompte des voxels ; et ce par différents logiciels [31,32,33,34].
- Les données doivent-elles être préalablement traitées ou peuvent-elle être utilisées à l'état brute ? En effet la mise en place d'un traitement, tel un filtre, génère-t-il des modifications pouvant altérer les résultats ?
- Les données acquises présentent-elles des **artéfacts** susceptibles de modifier la quantification ? (figures 3.12 et 3.13)

- La procédure d'ensemble (de l'acquisition au traitement des données) est-elle raisonnable au regard de la **durée** qu'elle nécessite ? (Voir 3.1 introduction au chapitre 3)
- La procédure d'ensemble (de l'acquisition au traitement des données) est-elle **reproductible** ?
- Comment tenir compte des **variabilités biologiques** dites normales ?
- La mesure effectuée correspond-t-elle à la valeur attendue qualitativement ?
- Si la valeur de la mesure diffère entre deux expériences, est-ce que le mesurande a réellement changé ?
- ...

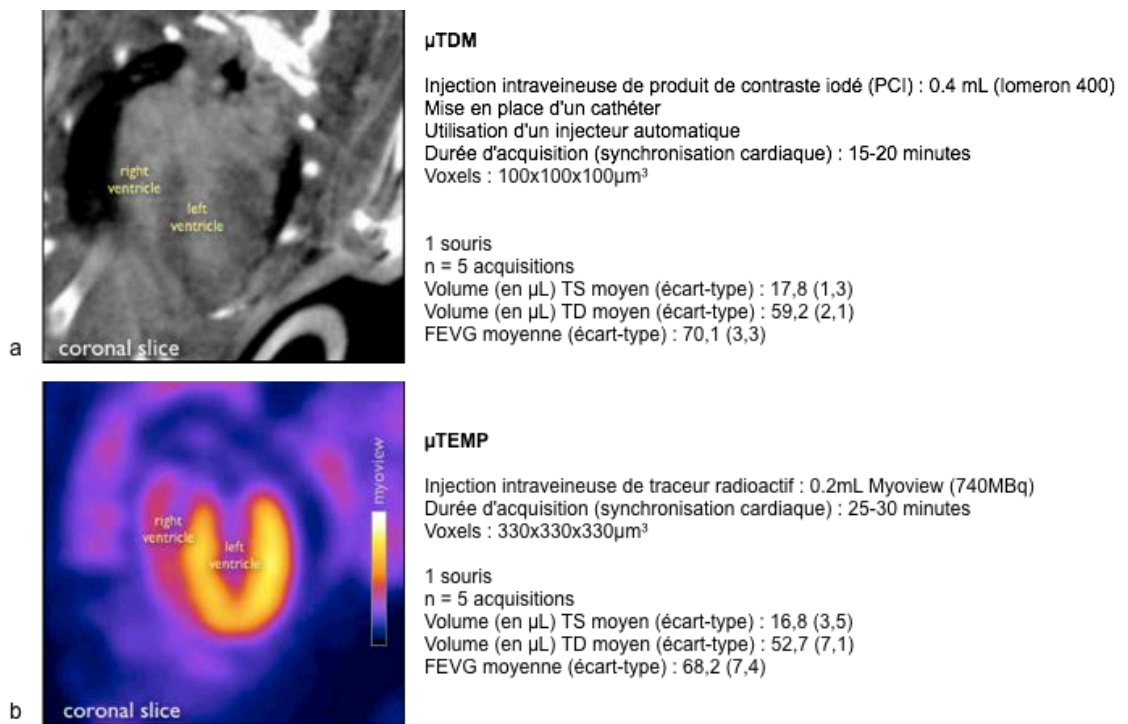


Figure 3.10 - Exemples de protocoles d'imagerie μTDM (a) et μTEMP (b) et de résultats associés à la mesure de la fraction d'éjection ventriculaire gauche (FEVG). Les données proviennent des mêmes individus. Les écarts-types des différentes données extraites sont plus limités en μTDM. Le protocole μTDM présente l'avantage de proposer des temps d'acquisitions plus courts, et l'absence de manipulation de traceurs radioactifs. Cependant, la mise en place maintenue d'un cathéter relié à un injecteur est une difficulté pratique chronophage. L'imagerie μTEMP quant à elle ne nécessite pas de mise en place de cathéter veineux, seule une injection par ponction veineuse est nécessaire.

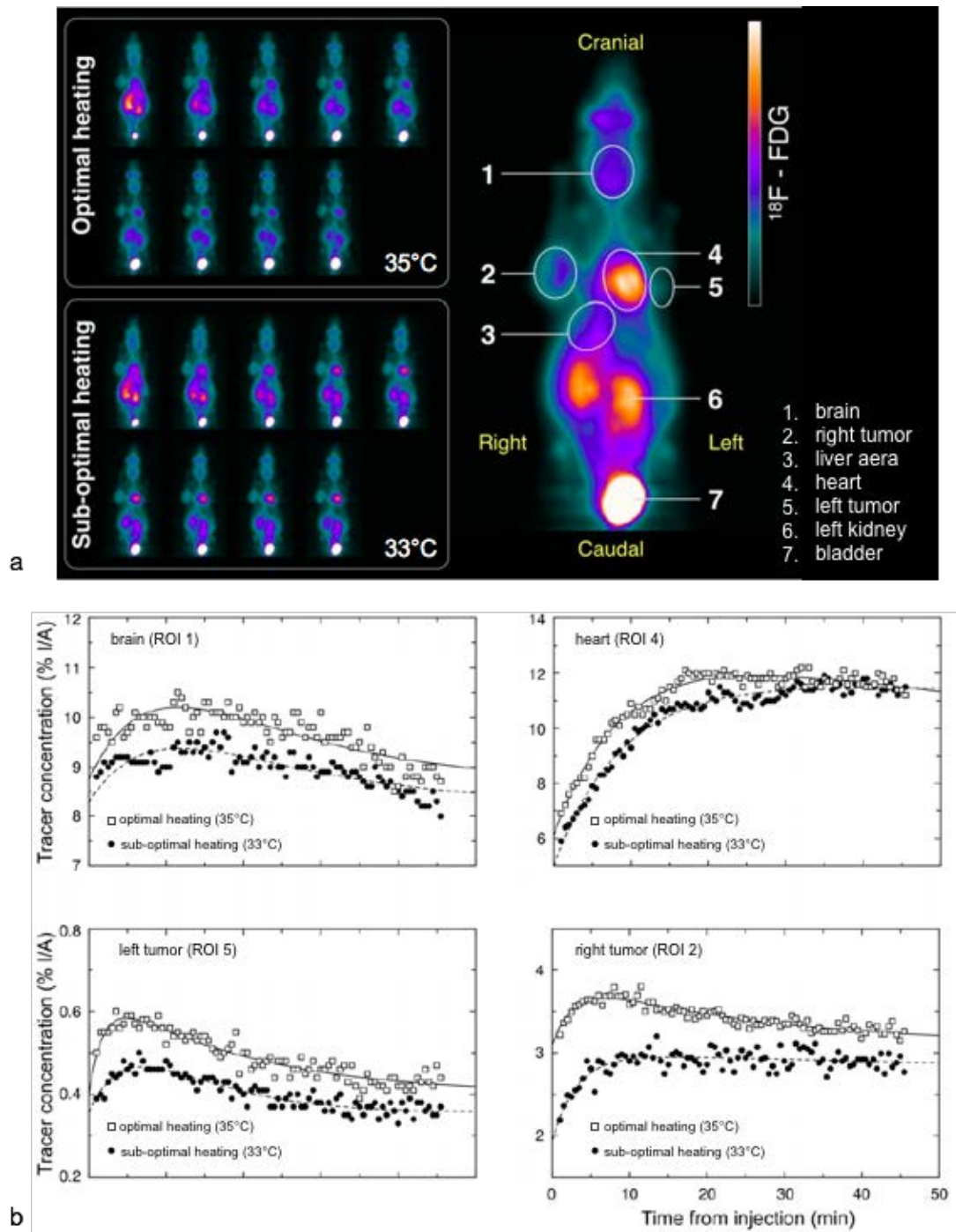


Figure 3.11 - Acquisition dynamique (90 images sur 45 minutes) réalisée en μ TPE après injection de ^{18}F -FDG en condition de chauffage optimale (35°C) et sub-optimale (33°C). Mises en place de régions d'intérêts (ROI) sur différentes régions anatomiques (1-7) afin d'extraire des courbes de suivi dynamique (a). Résultats de captation de traceur au niveau cérébral (brain), cardiaque (heart) et tumoral (left and right tumor) en conditions optimales (carrés blancs) et sub-optimales (ronds noirs). Ces résultats montrent que la température de l'animal a une conséquence directe sur la concentration de traceur dans les différents organes; cette donnée est à prendre en compte pour assurer la reproductibilité des expériences (b) [30].

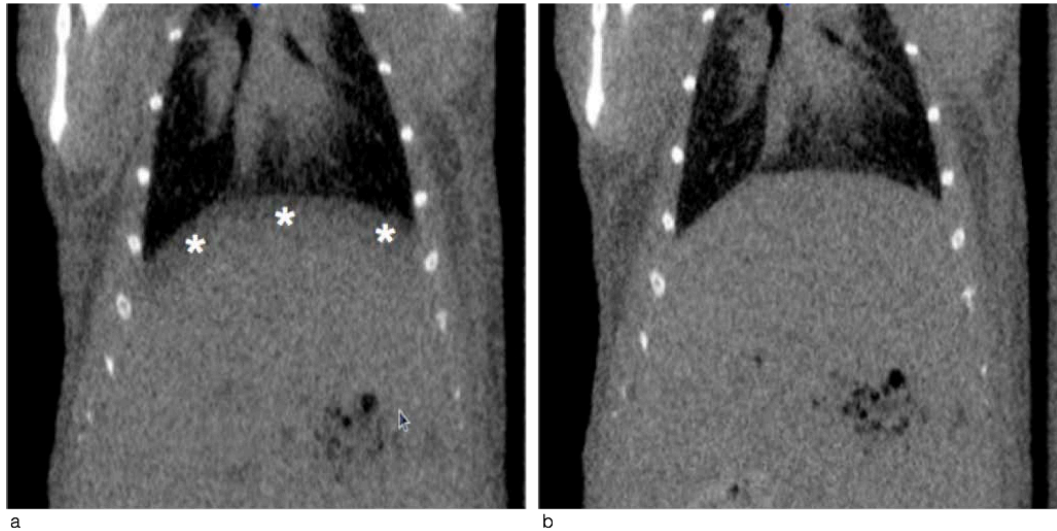


Figure 3.12 - Acquisition μ TDM d'une souris réalisée sans (a) et avec (b) synchronisation respiratoire. La région sus-hépatique (*) de l'acquisition non-synchronisée (a) présente des valeurs Hounsfield inférieures à celles des autres tissus mous (foie, muscles, organes pleins de l'abdomen, cœur) pouvant suggérer la présence de tissus adipeux au niveau sus-hépatique. L'acquisition synchronisée (b), démontre l'absence de différences au niveau sus-hépatique, la baisse des intensités au niveau sus-hépatique (*) est à corrélérer avec la présence de mouvements respiratoires pendant l'acquisition qui, par effet de volume partiel, entre le foie et les bases pulmonaires, simule la présence de graisse. Ce point est à prendre en compte en cas de besoin de segmentations tissulaires basées sur des méthodes de croissance de région, ou de seuillages sur histogramme par exemple. [35,36]

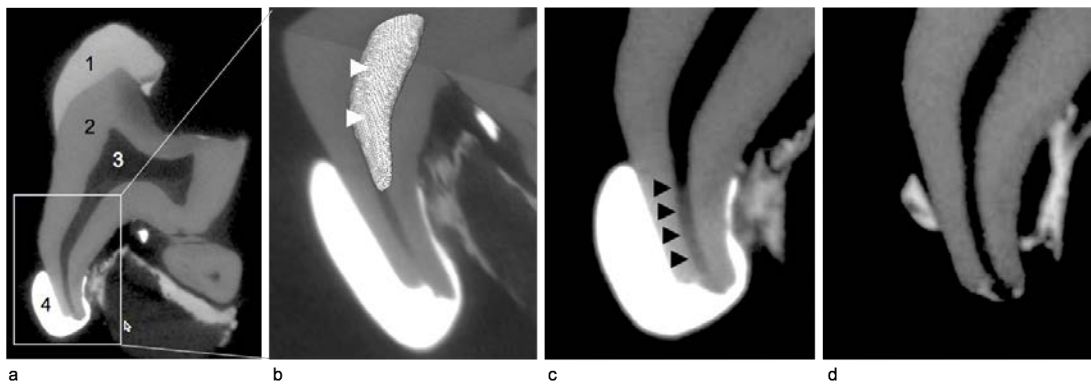


Figure 3.13 - Acquisition μ TDM d'une dent humaine dans le but de réaliser une quantification volumétrique de canaux pulpaire aidé par le remplissage de la cavité avec du produit de contraste iodé (non réalisée ici). Coupe μ TDM dans un plan sagittal (a) montrant les contrastes de l'émail (1), la dentine (2), les parties pulpaire (3), et d'un amalgame d'obstruction (4). Rendu iso surfacique du volume pulpaire (flèches blanches) obtenu après méthode automatisée de seuillage sur l'histogramme. On constate que le rendu du volume pulpaire (flèches blanches) est incomplet et donc faussé (b). Cette segmentation incomplète est liée à une modification importante de l'intensité de l'extrémité pulpaire canalaire (flèches noires) s'approchant de l'intensité moyenne de la dentine (c). Cette hétérogénéité peut s'expliquer par la présence d'artefacts de durcissement de faisceau (beam hardening) en regard de l'amalgame d'obstruction (c), le retrait de cet amalgame annulera cet artefact (d). [37]

Au final, cette liste de questions fait apparaître la notion d'**incertitude de mesure** dans le domaine de l'**imagerie préclinique**. En effet, bien qu'évidente et utilisée généralement en sciences et en industrie [38,39,40], mais également en imagerie industrielle [41,42,43], la notion d'incertitude de mesure n'apparaît pas dans les résultats obtenus en imagerie préclinique. Or, au regard de l'échelle faible des données à extraire (distances infra millimétriques, volumes de l'ordre de quelques dizaines de μL , faibles concentrations de produits...) il paraît justifié voire nécessaire de considérer une **procédure préclinique donnée** (de l'acquisition à l'extraction des données) comme étant une **chaîne de mesure** et, comme tout **outil métrologique**, il paraîtrait nécessaire d'en évaluer son incertitude dans le but de l'intégrer aux résultats lors de l'étape d'interprétation des données quantitatives extraites des images. Cette réflexion, apparue lors de ce parcours de thèse, nous a amené à :

- reprendre les définitions et les méthodes de détermination des incertitudes de mesures,
- procéder à quelques expériences sur fantôme et sur l'animal vivant.

Les expérimentations, présentées dans les paragraphes qui suivent, sont à considérer comme des **essais préliminaires** de travaux qui devraient être plus exhaustifs et approfondis et rigoureux.

3.4.2 Définition et méthodes de calculs des incertitudes de mesure.

3.4.2.1 Définitions

On fait souvent l'amalgame entre **incertitudes** et **erreurs** (figure 3.14). Cependant, ces deux notions sont complètement **indépendantes**. L'utilisation erronée de ces deux termes montre que les abus de langages entretiennent le flou.

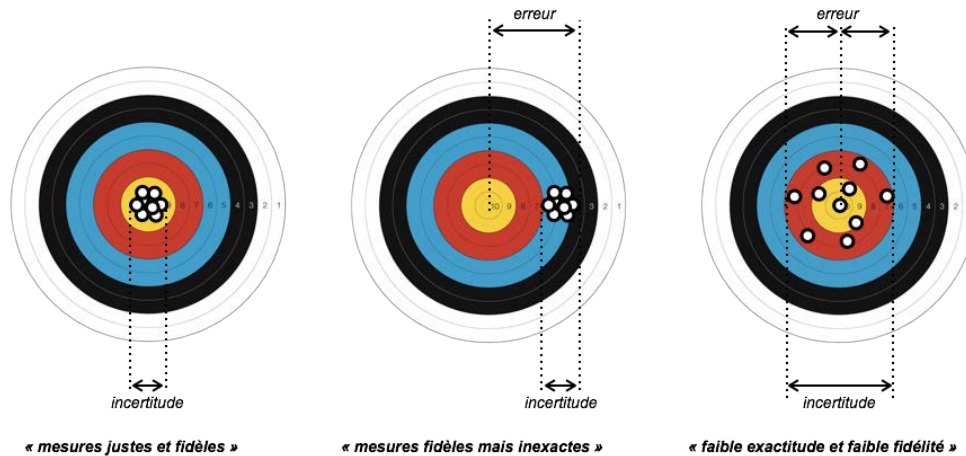


Figure 3.14 - Illustration imagée permettant de distinguer les notions d'incertitude et d'erreur de mesures.

En effet, l'**erreur** de mesure est définie comme la **différence** entre la valeur mesurée et une valeur de référence, tandis que l'**incertitude** de mesure est un paramètre non négatif qui caractérise la **dispersion des valeurs** numériques attribuées à une grandeur physique (mesurande). Les causes de cette dispersion sont dues à l'influence des différents facteurs du processus de mesure et il est bon de les rechercher pour en différencier les effets [44,45]. Classiquement on retient 5 facteurs pouvant être à l'origine d'incertitudes :

- L'objet ayant servi à l'**étalonnage** de l'appareil de mesures
- L'**objet** à mesurer
- L'**instrument** de mesure
- La **méthode** de mesure
- L'**opérateur** qui réalise la mesure
- Des grandeurs d'influence **externe** (ex : température ambiante, vibrations...)

Deux types d'incertitudes peuvent-être définies :

- L'**incertitude de type A** notée u_a est obtenue par une analyse statistique de la répétition de la même mesure (n fois) dans des conditions définies. La **dispersion des mesures par rapport à la moyenne** se caractérise par l'écart-type (σ) qui est généralement utilisé pour qualifier cette incertitude :

$$u_a = \frac{\sigma}{\sqrt{n}}$$

- L'**incertitude de type B** notée u_b , est plus difficile à quantifier ; elle est liée à la maîtrise du processus de mesurage et à l'expérience de l'opérateur. Elle peut être évaluée à partir :
 - de **valeurs publiées** faisant autorité : notices constructeur ;
 - d'un **certificat d'étalonnage** donnant une incertitude précisée avec son facteur d'élargissement ;
 - de la classe d'exactitude d'un instrument de mesure vérifié ;
 - de limites déduites de l'**expérience personnelle** ;
 - d'autres informations : la résolution d'un indicateur numérique, les effets de la température...

Après avoir évalué les incertitudes de **type A et B**, il est possible de calculer l'**incertitude combinée** notée u_c :

$$u_c(y) = \sqrt{(u_a)^2 + (u_b)^2}$$

Si les causes de type B sont multiples (j), et si elles peuvent être calculées expérimentalement, elles seront intégrées dans l'incertitude combinée :

$$u_c(y) = \sqrt{(u_a)^2 + \sum_{j=1}^n (u_{bj})^2}$$

L'incertitude combinée est généralement associée à un **facteur d'élargissement k** (généralement égale à 2)⁵, on parle alors d'**incertitude élargie U**.

$$U = k \cdot u_c(y)$$

Le résultat d'une mesure (**Y**) se présentera sous la forme suivante :

$$Y = y \pm U(k = 2)$$

y étant la valeur moyenne de la mesure

⁵ Note : Signification d'un facteur d'élargissement égale à 2 ?

- Si on suppose la distribution Gaussienne, un facteur k égal à 2 signifie qu'on a 95% de chances que la valeur donnée se trouve dans l'intervalle proposé.
- Si la distribution de la dispersion n'est pas identifiée, elle peut avoir différentes formes ; donc, pour $k = 2$ on ne peut pas dire qu'on a un intervalle de confiance de 95 % (comme dans une population gaussienne). Néanmoins on montre le risque ne sera jamais supérieur à 25 % ([Inégalité de Bienaymé-Tchebychev](#)).

3.4.2.2 Les étapes de détermination de l'incertitude.

- **Etape 1 : enregistrer**, pour n mesures du même mesurande, le **résultat brut moyen** de mesurage
- **Etape 2** : correction éventuelle des **erreurs systématiques** connues (ex : justesse, température, ...)
- **Etape 3** : Recherche des **causes** d'incertitudes
Etape 3a = causes de type A : répétabilité (instrument, méthodologie et observateurs identiques), reproductibilité (instruments, méthodologies et observateurs différents)
Etape 3b = causes de type B : justesse résiduelle, résolution, étalons, ...
- **Etape 4** : calcul des **écarts types** :
Etape 4a = type A : calculer pour l'ensemble des n mesures l'écart type expérimental σ et en déduire l'écart-type sur la moyenne u_a .
Etape 4b = Type B : évaluer les écarts-types expérimentaux u_{bj}
Calculer l'incertitude combinée u_c
- **Etape 5** : expression des **résultats**.
Calculer l'incertitude élargie U avec un facteur d'élargissement $k=2$
Exprimer le résultat corrigé du mesurage avec son incertitude et son facteur d'élargissement.

3.4.3 Evaluation d'incertitudes de mesures de longueurs en μ TDM

3.4.3.1 Contexte

Mesurer des distances entre des points remarquables osseux est une technique classique d'évaluation de **différences morphologiques**, aussi bien chez des modèles animaux [46], qu'en anthropologie et en paléontologie [47]. Les sources d'**incertitudes** proviennent à la fois du positionnement des points remarquables, mais également de l'ensemble de la procédure, de l'acquisition à l'image. Cette partie présente une étude préliminaire portant sur la manière dont on peut évaluer

une incertitude de mesure de distances à partir d'un instrument d'imagerie en suivant les normes (ISO) appliquées dans l'industrie [48,49,50]. A partir d'un fantôme calibré, de géométrie connue, qui sert de référence pour avoir des valeurs « réelles », deux logiciels de traitement d'image : MicroView (Microview, GE, Waukesha, USA) et ImageJ [51] ont été testés sur des acquisitions μ TDM du fantôme.

3.4.3.2 Utilisation d'un fantôme comme référence

Le fantôme utilisé est un parallélépipède en chlorure de polyvinyle (PVC) dont la masse volumique est de $1,41 \text{ g/cm}^3$ et le coefficient de dilatation thermique linéaire de $10,98 \cdot 10^{-5} \text{ m/m}^\circ\text{C}$. Les dimensions globales du fantôme ont été choisies (figure 3.15) afin de s'adapter au champ d'exploration de l'appareil μ TDM, permettant l'acquisition du fantôme entier en une seule rotation. Ses dimensions présentent le même ordre de grandeur que le crâne, ou que la longueur des os longs d'une souris.

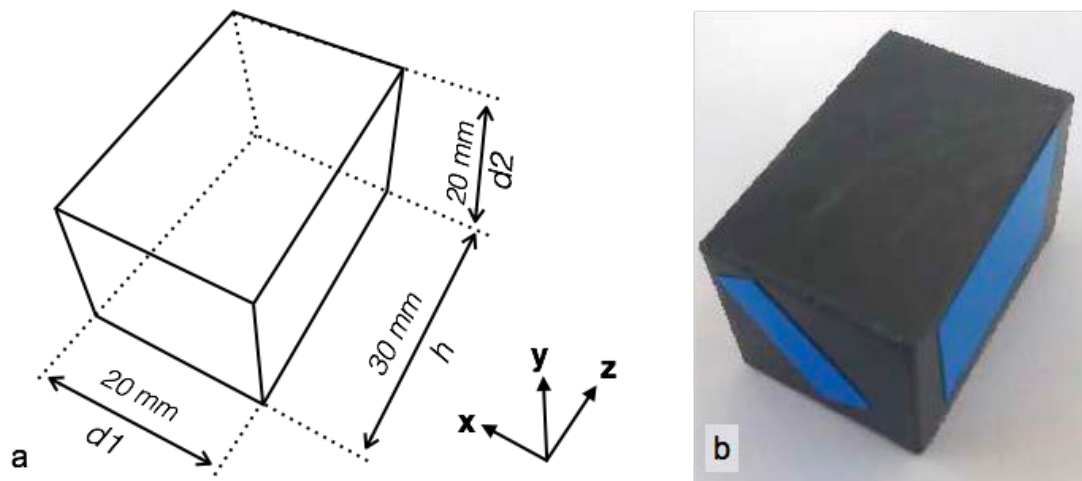


Figure 3.15 - Schéma (a) et photographie (b) du fantôme utilisé. (Pièce réalisée dans l'atelier de prototypage de la plateforme MFMB du laboratoire ICube-UMR 7357).

Pour mesurer les dimensions du fantôme, utilisées comme références, deux opérateurs l'ont mesuré avec un micromètre (MW1961M, Moore et Wright, Bradford, Royaume-Uni) (figure 3.16) qui présente :

- une précision de **planéité** de $0,001 \text{ mm}$,
- une précision de **parallélisme** de $0,003 \text{ mm}$ pour les faces de mesure (en carbure de tungstène),
- une précision du **pas** de la vis de $0,003 \text{ mm}$.




Figure 3.16 - Photographie du micromètre (a) utilisé pour la mesure du fantôme (MWI1961M, Moore et Wright, Bradford, Royaume-Uni). Schéma illustrant les précisions de planéité, de parallélisme et de pas (b).

Deux opérateurs ont répété 5 fois la mesure de 2 distances d_1 (valeur nominale 20,0 mm) et h (valeur nominale 30,0 mm). Les valeurs moyennes et l'écart type ont été calculés à partir des 10 mesures.

L'évaluation des incertitudes de mesures suit les protocoles ISO 14253-2 : 2011 et ISO 15530-3 : 2011 et les procédés utilisés par l'industrie [46,47,48]. L'équation suivante est utilisée pour ce calcul de l'incertitude de mesure élargie (U_{ref}) du micromètre.

$$U_{ref} = k \sqrt{u_{MF}^2 + u_{MP}^2 + u_{MS}^2 + u_{RE}^2 + u_T^2}$$

Où :

k est le facteur d'élargissement ($k = 2$, pour un intervalle de confiance de 95% en supposant la distribution Gaussienne),

- u_{MF} est l'incertitude liée à la planéité des faces de mesure,
- u_{MP} est l'incertitude liée au parallélisme des mêmes faces,
- u_{MS} est l'incertitude liée à la précision du pas de la vis,
- u_{RE} est l'incertitude des mesures répétées par les deux opérateurs. u_{RE} correspond à l'écart type (s) sur la moyenne de n mesure ($n=10$)

$$u_{RE} = \frac{s}{\sqrt{n}}$$

- u_T est l'incertitude liée à la température calculée pour un écart de $\pm 0,5^\circ \text{C}$ entre le micromètre et le fantôme en utilisant le coefficient thermique linéaire de ce dernier (nous avons choisi de négliger ce paramètre dans notre cas).

Après avoir réalisé, par deux opérateurs différents, 10 mesures successives des distances d_1 et h à l'aide du micromètre, nous obtenons les références suivantes : $d_1 = 20,02 \pm 0,01 \text{ mm}$ ($k=2$) et $h = 30,02 \pm 0,01 \text{ mm}$ ($k=2$).

3.4.3.3 Mesures réalisées en μ TDM

Les fantômes ont été acquis en μ TDM (eXplore speCZT Vision 120, GE, Waukesha, USA) [52] : 220 projections à 70kV / 32mA avec une taille de voxel reconstruit de $101,2 \times 101,2 \times 101,2 \mu\text{m}^3$. Les longueurs d1 et h ont été mesurées numériquement à partir des données acquises par six protocoles différents (figure 3.17) [53].

- protocoles A et B : mesure de la longueur d'une ligne tracée sur les coupes (A : Image J ; B : Microview)
- protocoles C et D : mesure faisant suite à la mise en place de repères ponctuels en 2D (C : Image J ; D : Microview).
- protocole E : mise en place de repères ponctuels sur un volume iso surfacique reconstitué par seuillage automatisé puis application d'un algorithme de rendu surfacique dans Microview.

Pour ces 3 protocoles, les coordonnées des repères sont exportées et permettent de calculer les longueurs.




Figure 3.17 - Présentation des protocoles (A à E) de mesure de distances du fantôme.

L'équation suivante est utilisée pour le calcul de l'incertitude des mesures réalisées en μ TDM (U_{CT}).

$$U_{CT} = k \sqrt{u_p^2 + u_{ref}^2 + u_{TM}^2}$$

Où :

- k est le facteur d'élargissement ($k = 2$, pour un intervalle de confiance de 95% en supposant la distribution Gaussienne),
- u_p est l'incertitude (type A) des mesures répétées pour chaque distance (d_1 et h) à évaluer. u_p correspond à l'écart type (s) sur la moyenne de n mesure ($n=5$)

$$u_p = \frac{s}{\sqrt{n}}$$

- u_{ref} est l'incertitude (type B), qui provient des mesures de référence du fantôme réalisées au micromètre,
- u_{TM} est l'incertitude standard liée aux différences de température entre les conditions de mesure au micromètre et celles en μ TDM. Dans cette étude nous considérons cette incertitude comme négligeable car les mesures ont été réalisées dans la même pièce régulée en température.

Les tableaux 3.1 et 3.2 présentent respectivement pour d_1 et h :

- les valeurs moyennes des distances obtenues pour chaque protocole ;
- les incertitudes de mesures associées
- les différences moyennes avec les valeurs de références mesurées aux micromètre, ce qui correspond aux erreurs de mesures.

| # Protocole | A | B | C | D | E |
|--|--------------|--------------|--------------|--------------|--------------|
| Distance mesurée | d1 | d1 | d1 | d1 | d1 |
| valeur de référence | 20,0 | 20,0 | 20,0 | 20,0 | 20,0 |
| m1 | 20,06 | 19,32 | 19,72 | 19,46 | 19,35 |
| m2 | 19,70 | 19,62 | 19,89 | 19,67 | 19,26 |
| m3 | 19,66 | 19,52 | 19,75 | 19,46 | 19,72 |
| m4 | 19,98 | 19,83 | 19,86 | 19,60 | 19,89 |
| m5 | 19,76 | 20,03 | 19,26 | 19,60 | 19,75 |
| Moyenne | 19,83 | 19,66 | 19,70 | 19,56 | 19,60 |
| <i>écart-type (s)</i> | 0,178 | 0,275 | 0,256 | 0,093 | 0,274 |
| u_p | 0,080 | 0,123 | 0,115 | 0,042 | 0,123 |
| u_{ref} | 0,010 | 0,010 | 0,010 | 0,010 | 0,010 |
| <i>u combinée</i> | 0,080 | 0,124 | 0,115 | 0,043 | 0,123 |
| Incertitude élargie U_{CT} | 0,16 | 0,25 | 0,23 | 0,09 | 0,25 |
| Erreur de mesure | -0,17 | -0,34 | -0,30 | -0,44 | -0,40 |

Tableau 3.1 - Résultats des mesures (en mm) de la distance d1 obtenues en μ TDM.

| # Protocole | A | B | C | D | E |
|--|--------------|--------------|--------------|--------------|--------------|
| Distance mesurée | h | h | h | h | h |
| valeur de référence | 30,0 | 30,0 | 30,0 | 30,0 | 30,0 |
| m1 | 28,43 | 28,12 | 28,60 | 27,87 | 27,84 |
| m2 | 28,00 | 28,02 | 28,46 | 27,95 | 28,20 |
| m3 | 28,03 | 28,02 | 28,44 | 27,85 | 28,61 |
| m4 | 28,01 | 28,32 | 28,43 | 28,15 | 28,46 |
| m5 | 28,29 | 28,12 | 28,20 | 27,95 | 28,44 |
| Moyenne | 28,15 | 28,12 | 28,43 | 27,96 | 28,31 |
| <i>écart-type (s)</i> | 0,197 | 0,122 | 0,145 | 0,118 | 0,298 |
| u_p | 0,088 | 0,055 | 0,065 | 0,053 | 0,134 |
| u_{ref} | 0,01 | 0,01 | 0,01 | 0,01 | 0,01 |
| <i>u combinée</i> | 0,089 | 0,056 | 0,066 | 0,054 | 0,134 |
| incertitude élargie (U_{CT}) | 0,18 | 0,11 | 0,13 | 0,11 | 0,27 |
| Erreur de mesure | -1,85 | -1,88 | -1,57 | -2,04 | -1,69 |

Tableau 3.2 - Résultats des mesures (en mm) de la distance h obtenues en μ TDM.

Ces **résultats** nous montrent qu'en moyenne, l'incertitude élargie se situe aux alentours de deux voxels [40]. Les valeurs moyennes de d_1 et h sont systématiquement inférieures à leurs valeurs réelles et sont plus importantes pour la longueur h , nous sommes donc confrontés à un **erreur systématique**. Ces différences marquées d'erreur systématique entre d_1 et h peuvent s'expliquer :

- par le fait que h est supérieur à d_1
- par leur orientation différente dans l'appareil ; d_1 étant orienté dans le plan d'acquisition (x,y) et h étant orienté selon l'axe z de l'appareil.

La réalisation de mesures similaires du même objet orienté différemment dans l'appareil permettrait de statuer.

3.4.3.4 Conclusion de l'expérience

Nous avons appliqué un protocole capable de donner une idée des **sources d'incertitudes** en provenance d'une chaîne de mesure (de l'acquisition à l'extraction de la mesure) impliquant une acquisition μ TDM et plusieurs **logiciels**. Ce travail sur **fantôme** a permis de mettre en évidence :

- que l'incertitude ne dépend pas uniquement de l'acquisition mais aussi de la **méthode de mesure**. Par exemple, U_{CT} vaut 0,11 mm pour le protocole B et 0,27 mm pour le protocole E. Or, la méthode de mise en place des repères ponctuels la plus fréquemment utilisée, est celle du protocole E [54],
- la présence d'une **erreur de mesure systématique**, supérieure aux incertitudes mesurées, pouvant atteindre jusqu'à -2 mm (soit 20 voxels), en fonction de la longueur étudiée, du protocole utilisé et de l'orientation du segment mesuré (tableaux 3.1 et 3.2). Cette erreur de mesure, qualifie ainsi l'appareil utilisé, dans cet exemple elle est **non négligeable** par rapport aux variations biologiques que l'on cherche à mesurer chez le petit animal [46]. La mise en évidence de cette erreur systématique impacte nécessairement les mesures de surfaces [55] ou de volume.

Ces constats doivent également être mis en perspective de ce qui se fait chez l'homme, notamment en morphométrie cranio-faciale, ou l'exploitation de volumes acquis en CBCT ou en MSCT est fréquente.

3.4.4 Evaluation d'incertitudes de mesures en imagerie in-vivo

3.4.4.1 Approche générale de mesure d'incertitudes in vivo

Contrairement à l'étude précédente réalisée sur fantômes, il n'est pas possible en imagerie *in vivo* de mettre en évidence la notion d'erreur de mesure. En effet, en l'absence de référence la notion d'erreur n'existe pas ; l'**incertitude** est alors le seul paramètre qualitatif permettant d'apprécier la mesure ; plus elle sera faible, plus l'interprétation de résultats sera évidente. Il faut alors considérer que toute variation pathologique d'un processus mesurable (distance, volume, concentration, ...) inférieure à l'incertitude de mesure ne pourra être décelée ; en effet l'incertitude de mesure est à considérer comme un « bruit de fond » limitant les performances de détection de processus biologiques pouvant être considérés comme pathologiques. Ainsi, avant de se lancer dans un schéma expérimental incluant l'évaluation d'individus pathologiques, il est paraît fondamental, avant toute expérience, de prendre connaissance de l'incertitude d'une **chaîne de mesure** donnée pour un groupe d'**individus témoins**. Cependant, l'évaluation de l'incertitude de mesure en imagerie *in vivo* est **multiparamétrique**, complexe et longue. La formule proposée recense de manière non-exhaustive les principaux paramètres mesurables et nécessaires à l'évaluation d'une incertitude de mesure *in vivo*.

$$U_{in-vivo} = k \sqrt{u_{repet}^2 + u_{repro}^2 + u_{specimens}^2 + u_{resolution}^2 + u_{artefacts}^2 + u_{mouvements}^2 + u_{conditions}^2 + u_{vibrations}^2}$$

Où :

- k est le facteur d'élargissement ($k = 2$, pour un intervalle de confiance de 95% en supposant la distribution Gaussienne),

u_{repet} est l'incertitude (type A) des mesures correspondant à la **répétabilité de la mesure**. Elle correspond à l'écart type (s) sur la moyenne de n mesures. En imagerie préclinique cela revient à répéter la méthode de post-traitement

utilisée sur une acquisition unique : même animal, même acquisition, même méthode de post-traitement, même opérateur, ce qui est rarement pratiqué.

$$u_{a_nom} = \frac{s}{\sqrt{n}}$$

- u_{repro} est l'incertitude (de type A) des mesures correspondant à la **reproductibilité de la mesure**. Elle correspond à l'écart type (s) sur la moyenne de n mesures. En imagerie préclinique cela revient à répéter la mesure sur n acquisitions différentes (même animal, même méthode, même opérateur mais n acquisitions différentes), ce qui est rarement pratiqué également.
- $u_{specimens}$ est l'incertitude (de type A) des mesures correspondant à un groupe témoin. Elle correspond à l'écart-type (s) sur la moyenne de n mesures. En imagerie préclinique cela revient à **répéter une acquisition sur n spécimens sains d'un groupe témoin** (même méthode, même opérateur mais une acquisition sur n spécimens témoins), ce qui est généralement réalisé.
- $u_{résolution}$ est l'incertitude de mesure (de type B) liée aux limites de **résolution spatiale** de la modalité et de l'acquisition réalisée. La valeur de résolution est également multiparamétrique et complexe (ex : en μ TDM elle dépend des dimensions du foyer optique et des unités élémentaires de détection, des voxels, de la présence de rayonnement diffusé capté, de la géométrie de l'appareil, du mode d'acquisition, de l'usage de filtres, ...); elle est soit donnée par le constructeur pour un protocole donné, soit elle peut être calculée à partir de mesures réalisées sur un fantôme spécifique. Cette information de résolution est facilement intégrable pour des mesures de longueurs. Dans le cas de mesures de surfaces ou de volumes elle est plus difficile à intégrer.
- $u_{artefacts}$ est l'incertitude de mesure (de type B) liée à la présence potentielle d'**artefacts** sur les images venant gêner la méthode d'extraction de valeurs. Cette incertitude, peut soit provenir du **matériel** (voir $u_{vibration}$), soit des **mouvements** des animaux pendant l'acquisition (voir $u_{conditions}$). Elle est difficilement évaluable; en pratique, on se contentera de négliger cette

incertitude à condition que l'**opérateur** s'assure au préalable de ne pas rencontrer d'artéfacts gênant le processus de quantification (figures 3.6 et 3.7)

- $u_{vibration}$ est l'incertitude de mesure (de type B) liée aux **vibrations** potentielles de la cellule d'imagerie pendant l'acquisition (déplacement de personnes à proximité des imageurs, vibrations de l'appareil d'imagerie, ...). Cette incertitude externe est également difficile à évaluer, lorsqu'elle est à l'origine de flous sur la région d'intérêt, elle peut être considérée comme une incertitude artéfactuelle (voir $u_{b_artefacts}$).
- $u_{conditions}$ est l'incertitude de mesure (de type B) liée aux **conditions de l'animal** pendant l'acquisition. Déterminer cette incertitude est complexe car multiparamétrique (température de cellule, dosages anesthésiques, synchronisation respiratoire ou cardiaque, ...). En imagerie fonctionnelle TEP, ces conditions peuvent en effet modifier la concentration du traceur radioactif dans l'animal (figure 3.5). Lorsqu'elle est source de mouvements à l'origine de flous sur la région d'intérêt, elle peut être considérée comme une incertitude artéfactuelle (voir $u_{b_artefacts}$).

L'évaluation de ces différentes sources d'incertitude est difficile et requiert la réalisation d'expériences spécifiques, rigoureuses mais chronophages. En toute rigueur, tout nouveau protocole devrait être évalué de cette manière avant d'être employé pour étudier un phénomène physiologique.

3.4.4.2 *Application : évaluation d'incertitudes de mesures de volumes ventriculaires en IRM cardiaque du petit animal*

La mesure de volumes ventriculaires est utilisée pour évaluer des problèmes cardiaques, et peut être réalisée par quasiment toutes les modalités d'imagerie (μ TDM, μ TEMP et TEP, IRM, échographie). Cependant les résultats sont rarement, sinon jamais, confrontés, alors qu'ils sont ramenés à des classifications permettant d'évaluer l'atteinte des individus ; quid de l'incertitude ?

Cette partie a pour but d'évaluer *in vivo*, sur un groupe d'individus témoins, l'incertitude de mesure élargie ($U_{in-vivo}$) d'un protocole d'IRM cardiaque [56] visant à extraire des images acquises :

- le **volume télédiastolique** du ventricule gauche (VTD) qu'on exprimera en μL
- le **volume télésystolique** du ventricule gauche (VTS) qu'on exprimera en μL
- la **fraction d'éjection** ventriculaire gauche (FEVG)

Les expériences mises en oeuvre dans ce qui suit (figure 3.18), on donc comme objectif unique de mesurer ces incertitudes et non d'établir une valeur de référence. Aussi, les incertitudes obtenues n'ont de réalité que dans les conditions dans lesquelles elles ont été obtenues.

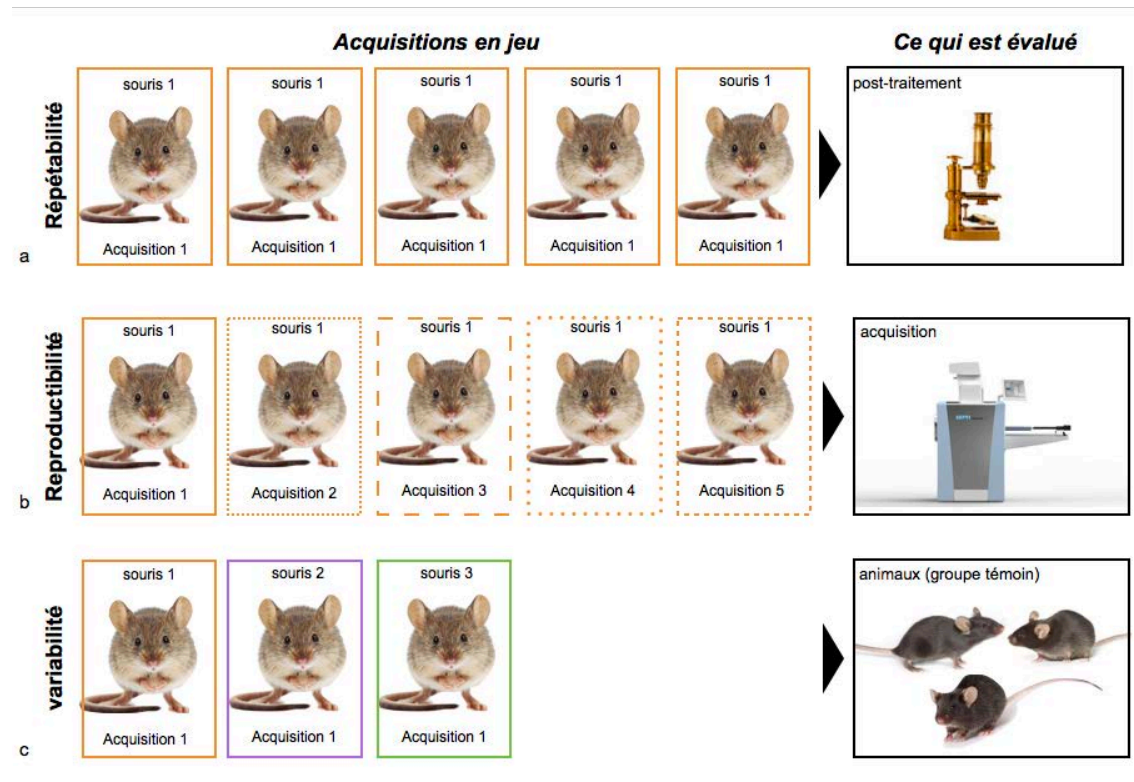


Figure 3.18 – Méthodologie permettant d'évaluer la répétabilité (a), la reproductibilité (b) d'un protocole ainsi que la variabilité au sein d'un même groupe d'individus (même souche) (c).

Le tableau 3.3 présente les modalités de préparation des animaux utilisés ainsi que les paramètres d'acquisition.

| Acquisition | | Animaux / Préparation | |
|-----------------------------------|--|-------------------------------------|---------------------------------|
| Valeur du champ magnétique | 1,5 Tesla | Modèles | BalbC |
| Modèle / Fabricant | Optimouse 1.5 / RS2D | Nombre d'individus | 3 |
| Nom de séquence | SPGRE 3D | Sexe | 2 males / 1 femelle |
| type d'acquisition | 4D prospective | Age lors des acquisitions | 12 semaines \pm 3 semaines |
| TR/TE/Angle de bascule/ NEX | 100 à 130 ms (en fonction de R-R) / 3,6 ms / 40° / 8 | Type d'anesthésie | Gazeuse air / isoflurane (1,8%) |
| Plan d'acquisition | Coronal | T°C de chauffage | 36°C |
| Volume exploré | 64x32x32 mm ³ | Produit de contraste | NaCl / 100 mM MnCl |
| Nombre de coupes | 64 | Volume injecté | 0,2 mL |
| Voxel | 0,5x0,5x0,5 mm ³ | Voie d'injection | intrapéritonéale (IP) |
| Matrice 3D | 128x64x64 | Matériel d'injection | seringue 1mL + aiguille 23G |
| Synchronisation/ nombre de phases | ECG / 8 phases | Délais d'acquisition | 4h à 72h post IP |
| Durée d'acquisition | 1 h environ (selon fréquence cardiaque) | Fréquence cardiaque moyenne mesurée | 400 à 650 bpm |

Tableau 3.3 - Paramètres d'acquisition et préparation des animaux utilisés pour déterminer $U_{in-vivo}$.

L'estimation de $U_{in-vivo}$, s'effectuera en négligeant les incertitudes de type B car non-connues, et en intégrant les incertitudes de type A présentées dans la formule suivante :

$$U_{in-vivo} = k \sqrt{u_{repet}^2 + u_{repro}^2 + u_{spécimens}^2}$$

Où :

- $k = 2$, pour un intervalle de confiance de 95% (en supposant la distribution Gaussienne),

- u_{repet} permet d'évaluer la répétabilité de la mesure d'une méthode donnée (figure 18 a). Elle correspond ici à l'écart type (s) sur la moyenne de 5 volumes (5 x VTS et 5 x VTD). Nous avons mesuré cette incertitude pour 3 méthodes d'extraction de volumes différentes, qui font partie intégrante de la mesure :
 - *méthode 1* : ROI elliptique (figure 3.19a), l'opérateur délimite la cavité ventriculaire par une ellipse,
 - *méthode 2* : contourage manuel (figure 3.19b), l'opérateur trace manuellement les contours de ce qu'il estime être la cavité ventriculaire,
 - *méthode 3* : croissance de région utilisables avec un plugin développé en interne [56] sur ImageJ (figure 3.19c), l'opérateur décide du moment où la délimitation proposée par l'outil correspond à la cavité ventriculaire.

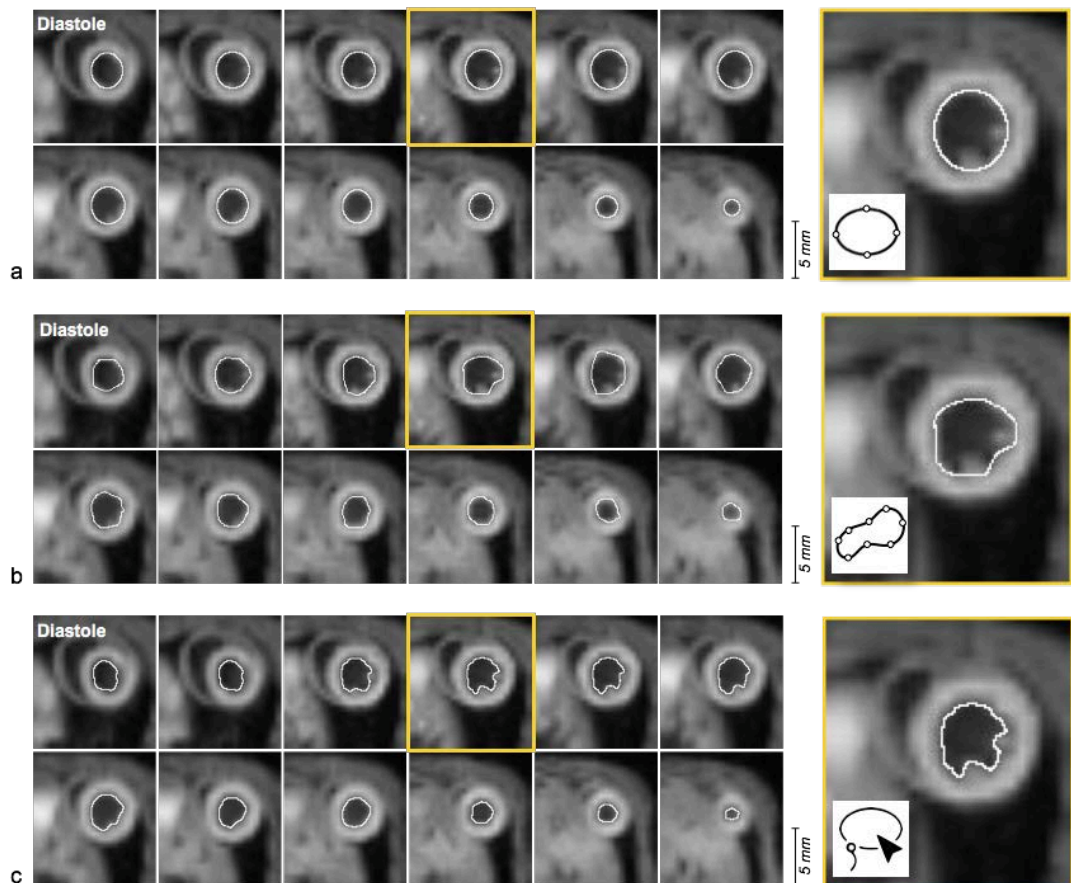


Figure 3.19 - Coupes petit-axe d'un cœur de souris obtenues en IRM (Optimouse 1.5). Présentation des 3 méthodes de segmentation de volume ventriculaire gauche utilisées pour le calcul des VTD et VTS : utilisation de ROI elliptiques (a), contourage manuel (b) et méthode de croissance de région – outil lasso (c). Seule la phase diastolique est présentée sur cette figure.

Les résultats de ces mesures ainsi que leurs incertitudes sont présentées dans le tableau 3.10. Les résultats montrent que la méthode par croissance de région génère les incertitudes de mesure les plus faibles, c'est cette méthode de segmentation qui sera retenue pour l'évaluation de $U_{\text{in-vivo}}$.

- u_{repro} caractérise la **reproductibilité** de la mesure (figure 3.18b). Elle correspond à l'écart type (s) sur la moyenne de n mesures. Dans cette étude nous avons répété la mesure sur **5 acquisitions** différentes de la **souris #1** avec la méthode d'extraction du volume par croissance de région. Les résultats sont présentés dans le tableau 3.5.
 - $u_{\text{specimens}}$ est l'incertitude des mesures correspondant à un groupe témoin ; on peut également parlé d'incertitude de variabilité (figure 3.18c). Les acquisitions réalisées sur **3 souris** (même souche, même âge) ont été employé pour ce calcul. Les résultats sont présentés dans le tableau 3.5.
- Les résultats de l'incertitude de mesure élargie sont présentés dans le **tableau 3.11**.

| acquisition n = 1 | souris #1 (x1) | | | | | | | | |
|-----------------------|----------------|--------------|-------------|--------------|--------------|-------------|------------------------------|--------------|-------------|
| | ROI elliptique | | | ROI manuelle | | | ROI par croissance de région | | |
| # Mesures | VTD | VTS | FEVG | VTD | VTS | FEVG | VTD | VTS | FEVG |
| 1 | 62,44 | 19,45 | 0,69 | 62,30 | 20,10 | 0,68 | 49,45 | 14,06 | 0,72 |
| 2 | 63,73 | 23,94 | 0,62 | 74,90 | 20,00 | 0,73 | 50,43 | 15,43 | 0,69 |
| 3 | 60,28 | 18,14 | 0,70 | 70,50 | 20,70 | 0,71 | 48,40 | 14,54 | 0,70 |
| 4 | 57,40 | 17,73 | 0,69 | 65,90 | 22,60 | 0,66 | 45,79 | 15,20 | 0,67 |
| 5 | 61,59 | 23,88 | 0,61 | 64,60 | 22,40 | 0,65 | 52,46 | 16,34 | 0,69 |
| Moyenne | 61,09 | 20,63 | 0,66 | 67,64 | 21,16 | 0,69 | 49,31 | 15,11 | 0,69 |
| Ecart type (s) | 2,41 | 3,06 | 0,04 | 5,04 | 1,25 | 0,03 | 2,47 | 0,87 | 0,02 |
| u_{repet} | 1,08 | 1,37 | 0,02 | 2,26 | 0,56 | 0,02 | 1,11 | 0,39 | 0,01 |

Tableau 3.4 - Estimation de u_{repet} (VTD, VTS et FEVG) pour trois méthodes de segmentation différentes. Les volumes sont exprimés en μL .

| acquisition n = 5 | souris #1 (x5) | | | acquisition n = 3 | souris #1 à 3 (x1) | | |
|----------------------------|--------------------------|--------------|-------------|------------------------------|--------------------------|--------------|-------------|
| | ROI croissance de région | | | | ROI croissance de région | | |
| # Mesures | VTD | VTS | FEVG | # Mesures | VTD | VTS | FEVG |
| 1 | 34,60 | 13,50 | 0,61 | 1 | 59,20 | 23,30 | 0,61 |
| 2 | 53,40 | 15,60 | 0,71 | 2 | 62,70 | 20,70 | 0,67 |
| 3 | 52,10 | 17,00 | 0,67 | 3 | 48,40 | 14,54 | 0,70 |
| 4 | 52,20 | 20,10 | 0,61 | | | | |
| 5 | 62,10 | 22,80 | 0,63 | | | | |
| Moyenne | 50,88 | 17,80 | 0,65 | Moyenne | 56,77 | 19,51 | 0,66 |
| Ecart type (s) | 10,01 | 3,68 | 0,04 | Ecart type (s) | 7,45 | 4,50 | 0,05 |
| <i>u_{repro}</i> | 4,49 | 1,65 | 0,02 | <i>u_{spécimens}</i> | 4,31 | 2,60 | 0,03 |
| | VTD | VTS | FEVG | | | | |
| U_{in-vivo} | 12,64 | 6,21 | 0,07 | | | | |

Tableau 3.5 - Résultats des estimations de u_{repro} , $u_{spécimens}$ et $U_{in-vivo}$ pour l'évaluation de VTD, VTD et FEVG. Les volumes sont exprimés en μL .

3.4.4.3 Conclusion de l'expérience.

Les études du cœur de la souris en IRM sont nombreuses [57-70] mais peu d'entre elles exploitent un protocole d'acquisition et de traitement strictement comparables ; les valeurs d'incertitudes de mesures y sont systématiquement absentes et cette problématique n'est pas envisagée. Ainsi, il est **difficile de comparer objectivement** ces travaux.

Le travail présenté ici a consisté à évaluer l'incertitude de mesure élargie ($U_{in-vivo}$) de l'extraction de volume ventriculaires en IRM. Les valeurs présentées dans ce travail correspondent exclusivement à :

- un **appareil** donné,
- une **acquisition** donnée,
- une **méthode** d'extraction donnée,
- un même **utilisateur**,
- un **groupe** témoin,
- voir un **laboratoire** (environnement).

Notons qu'un certain nombre de **paramètres** influant ces valeurs sont inconnus.

Ces résultats de la normalité montrent que la méthode employée est intéressante au regard des modèles pathologiques publiés ; en effet ces modèles se caractérisent par une réduction de la FEVG de l'ordre de 15 à 30 % [71].

Au niveau méthodologique, l'évaluation des incertitudes *in vivo* est faisable mais demande du temps, dans cette étude :

- 4 heures ont été consacrées au temps de préparation total des animaux (anesthésie, positionnement, attente d'équilibre physiologique...)
- 10 heures correspondent à durée des acquisitions cumulées
- 4 heures ont été nécessaires à la récupération des données et à extraction des volumes
- 2 heures concernent la mise en forme des résultats

Ainsi, dans ce contexte, pour un utilisateur expérimenté et polyvalent au niveau technique (de l'anesthésie de l'animal à la récupération des données), le temps cumulé nécessaire à l'évaluation d'une incertitude de mesure dépasse les 20 heures.

En pratique, en tenant compte des aléas techniques et organisationnels, le travail s'est étalé sur 2 semaines.

3.4.5 Bilan d'étape VII

Cette troisième partie, portant sur l'intérêt et la **faisabilité** de l'intégration d'**incertitudes de mesures** en imagerie préclinique a permis, à partir de démarches expérimentales originales réalisées sur fantômes et sur le vivant, d'illustrer une **methodologie** menant à des valeurs d'incertitudes de mesures. Cette étape « pré-expérimentale », se situant avant l'inclusion de modèles pathologiques, est **incontournable** si l'on considère l'imagerie préclinique comme une science quantitative, exploitant des appareils et des processus de traitement considérés comme des **outils de mesures**. Ainsi, les incertitudes devraient être systématiquement associées à un protocole donné. Cependant, il est légitime de se demander si cette démarche :

- reste acceptable au niveau **économique** ?
- suit la règle éthique de **raffinement** (3R) ?

Les réponses à ces points viendront d'une **évaluation à grande échelle** qui recenserait les résultats d'incertitudes appliquées à différentes problématiques biologiques pour différentes modalités.

3.5 Conclusion du chapitre 3

Ce chapitre, consacré à la **qualification des méthodes** d'imagerie, a présenté de manière non exhaustive, certains questionnements pratiques relevant de problématiques plus complexes. L'imagerie préclinique est une **discipline encore récente**, disposant d'outils nombreux et de **compétences multidisciplinaires**. Du biologiste focalisant son intérêt sur l'animal, à l'informaticien se concentrant sur le traitement des images, en passant par l'ingénieur intéressé par des points de réglages techniques, il est nécessaire de disposer de connaissances « larges » afin de mesurer la **complexité de la chaîne** d'ensemble allant de la phase d'anesthésie de l'animal, à l'affichage des résultats quantitatifs. Ce chapitre s'est appuyé sur trois problématiques pour illustrer la complexité de cette chaîne.

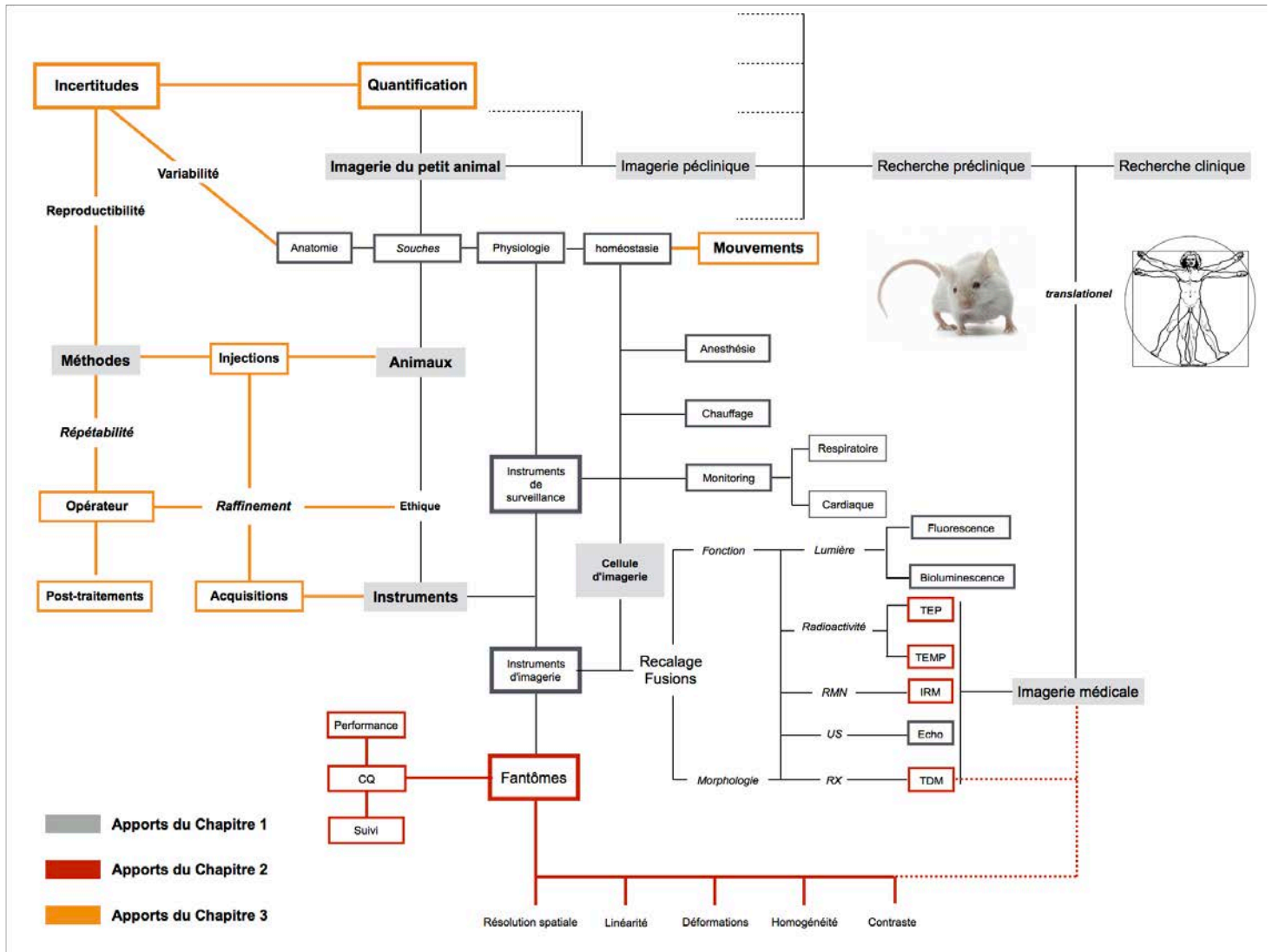
La première s'était intéressée à la multiplication du nombre de ponctions veineuses lors d'un suivi longitudinal impliquant l'usage d'un produit de contraste. Cette étude réalisée en **IRM** a démontré que l'utilisation d'une **voie d'abord sous-cutanée** est une **alternative** à l'injection intraveineuse permettant alors de simplifier la prise en charge de l'animal et de préserver son capital veineux pour l'usage d'autres traceurs, respectant ainsi le concept de **raffinement** de la règle des **3R**.

La deuxième problématique s'est portée sur les facteurs venant limiter la précision des recalages multimodaux. Parmi l'ensemble des facteurs impliqués potentiellement dans ces erreurs de recalage, nous avons démontré que des **mouvements spontanés** de l'animal existent et doivent être considérés comme un facteur limitant, difficile à **anticiper** et à **corriger**.

Le dernier point a ouvert une discussion plus large sur la notion d'**incertitude de mesures**. En effet, contrairement aux sciences de l'ingénieur, la notion d'incertitude de mesure est **absente en imagerie** préclinique. Cette absence sonne comme un contresens étant donné que les procédés d'imagerie précliniques ont pour objectif principal de fournir des **valeurs quantitatives** permettant de donner une réponse à une **question biologique** posée. En général, les résultats présentés en science préclinique représentent des moyennes associées à des écarts types ; considérer ces derniers uniquement comme des indicateurs de variabilité biologique est faux. En effet, ces écarts type intègrent également des incertitudes de **répétabilité** et de **reproductibilité** que nous avons réussi à calculer, en suivant les règles méthodologiques industrielles. Il a été démontré qu'une valeur approchée de l'incertitude peut être connue à condition de suivre un protocole évaluant répétabilité, reproductibilité, et

écarts inter-individus. L'aspect chronophage de cette phase « pré-expérimentale » doit être considérée comme une étape certes contraignante mais **incontournable** et propre à chaque étude visant à garantir l'**exploitabilité** des résultats acquis sur modèles pathologiques.

La carte heuristique suivante présente les apports de ce troisième chapitre (orange), dans l'ensemble issu des deux chapitres précédents (gris et rouge).



Il est légitime de mener une réflexion pour traduire cette approche en **clinique**. Une démarche de ce type émerge depuis 2014 ; la société nord américaine de radiologie (**RSNA**) a en effet monté trois groupes de travail (**metrology working groups**) en charge de mener une réflexion sur les aspects **métrologiques** inhérents à l'**imagerie quantitative**, qu'elle soit **fonctionnelle** ou **morphologique**. Les premières synthèses de ces groupes sont publiées, et tout comme nous venons de démontrer dans ce chapitre, les notions de **répétabilité** et de **reproductibilités** s'installent progressivement dans toute démarche quantitative. Il est facile d'imaginer, que dans un proche avenir, ces notions simples de reproductibilité et de répétabilité, qui ne sont

rien d'autre que le témoignage d'incertitudes de mesure, devront accompagner les résultats de toute étude visant à quantifier le vivant.

Références du chapitre 3

1. J. R. Ashton, J. L. West, et C. T. Badea, « In vivo small animal micro-CT using nanoparticle contrast agents », *Front Pharmacol*, vol. 6, 25681654, nov. 2015.
2. J. Lohrke *et al.*, « 25 Years of Contrast-Enhanced MRI: Developments, Current Challenges and Future Perspectives », *Adv Ther*, vol. 33, p. 1-28, janv. 2016.
3. B. Gutfilen et G. Valentini, « Radiopharmaceuticals in Nuclear Medicine: Recent Developments for SPECT and PET Studies », *Biomed Res Int*, vol. 2014, 426892, déc. 2014.
4. E. V. Groman et C. P. Reinhardt, « Method to quantify tail vein injection technique in small animals », *Contemp Top Lab Anim Sci*, vol. 43, n° 1, p. 35-38, janv. 2004.
5. C. Lasnon, A. E. Dugué, M. Briand, S. Dutoit, et N. Aide, « Quantifying and correcting for tail vein extravasation in small animal PET scans in cancer research: is there an impact on therapy assessment? », *EJNMMI Res*, vol. 5, p. 1-8, nov. 2015.
6. B. N. Berry-Pusey *et al.*, « A semi-automated vascular access system (VAS) for preclinical models », *Phys Med Biol*, vol. 58, n° 16, p. 5351-5362, août 2013.
7. Y.-C. Chang *et al.*, « An Automated Mouse Tail Vascular Access System by Vision and Pressure Feedback », *IEEE ASME Trans Mechatron*, vol. 20, n° 4, p. 1616-1623, août 2015.
8. D. C. Vines, D. E. Green, G. Kudo, et H. Keller, « Evaluation of mouse tail-vein injections both qualitatively and quantitatively on small-animal PET tail scans », *J Nucl Med Technol*, vol. 39, n° 4, p. 264-270, déc. 2011.
9. K. H. Diehl *et al.*, « A good practice guide to the administration of substances and removal of blood, including routes and volumes », *J Appl Toxicol*, vol. 21, n° 1, p. 15-23, févr. 2001.
10. P. V. Turner, T. Brabb, C. Pekow, et M. A. Vasbinder, « Administration of substances to laboratory animals: routes of administration and factors to consider », *J. Am. Assoc. Lab Anim Sci*, vol. 50, n° 5, p. 600-613, sept. 2011.
11. D. B. Morton *et al.*, « Refining procedures for the administration of substances. Report of the BVAAWF/FRAME/RSPCA/UFAW Joint Working Group on Refinement. British Veterinary Association Animal Welfare Foundation/Fund for the Replacement of Animals in Medical Experiments/Royal Society for the Prevention of Cruelty to Animals/Universities Federation for Animal Welfare », *Lab Anim*, vol. 35, n° 1, p. 1-41, janv. 2001.

12. I. Jeudy de Grissac, *La perfusion sous-cutanée chez l'adulte au CHU de Angers*. Thèse pour le diplôme d'état de Docteur en Pharmacie, Université d'Angers, 2015.
13. S. L. Barnes, J. G. Whisenant, M. E. Loveless, et T. E. Yankeelov, « Practical dynamic contrast enhanced MRI in small animal models of cancer: data acquisition, data analysis, and interpretation », *Pharmaceutics*, vol. 4, n° 3, p. 442-478, 2012.
14. T. E. Yankeelov et J. C. Gore, « Dynamic Contrast Enhanced Magnetic Resonance Imaging in Oncology: Theory, Data Acquisition, Analysis, and Examples », *Curr Med Imaging Rev*, vol. 3, n° 2, p. 91-107, mai 2009.
15. D. Hao, T. Ai, F. Goerner, X. Hu, V. M. Runge, et M. Tweedle, « MRI contrast agents: basic chemistry and safety », *J Magn Reson Imaging*, vol. 36, n° 5, p. 1060-1071, nov. 2012.
16. K. Hittmair, G. Gomiscek, K. Langenberger, M. Recht, H. Imhof, et J. Kramer, « Method for the quantitative assessment of contrast agent uptake in dynamic contrast-enhanced MRI », *Magn Reson Med*, vol. 31, n° 5, p. 567-571, mai 1994.
17. J. J. van Vaals *et al.*, « "Keyhole" method for accelerating imaging of contrast agent uptake », *J Magn Reson Imaging*, vol. 3, n° 4, p. 671-675, août 1993.
18. A. Chachuat, P. Molinier, B. Bonnemain, C. Chambon, et J. L. Gayet, « Pharmacokinetics and tolerance of Gd-DOTA (DOTAREM) in healthy volunteers and in patients with chronic renal failure », *Eur Radiol*, vol. 2, n° 4, p. 326-329, août 1992.
19. Y. Shen *et al.*, « T1 relaxivities of gadolinium-based magnetic resonance contrast agents in human whole blood at 1.5, 3, and 7 T », *Invest Radiol*, vol. 50, n° 5, p. 330-338, mai 2015.
20. T. Steger-Hartmann, P. B. Graham, S. Müller, et H. Schweinfurth, « Preclinical safety assessment of Vasovist (Gadofosveset trisodium), a new magnetic resonance imaging contrast agent for angiography », *Invest Radiol*, vol. 41, n° 5, p. 449-459, mai 2006.
21. K. Erb-Eigner, M. Taupitz, et P. Asbach, « Equilibrium-phase MR angiography: Comparison of unspecific extracellular and protein-binding gadolinium-based contrast media with respect to image quality », *Contrast Media Mol Imaging*, vol. 11, n° 1, p. 71-76, févr. 2016.
22. A. Rosset, L. Spadola, et O. Ratib, « OsiriX: an open-source software for navigating in multidimensional DICOM images », *J Digit Imaging*, vol. 17, n° 3, p. 205-216, sept. 2004.
23. G. Lukas, S. D. Brindle, et P. Greengard, « The route of absorption of intraperitoneally administered compounds », *J Pharmacol Exp Ther*, vol. 178, n° 3, p. 562-564, sept. 1971.

24. L. A. Colby et B. J. Morenko, « Clinical considerations in rodent bioimaging », *Comp Med*, vol. 54, n° 6, p. 623-630, déc. 2004.
25. I. J. Hildebrandt, H. Su, et W. A. Weber, « Anesthesia and other considerations for in vivo imaging of small animals », *ILAR J*, vol. 49, n° 1, p. 17-26, 2008.
26. S. H. Richter, J. P. Garner, et H. Würbel, « Environmental standardization: cure or cause of poor reproducibility in animal experiments? », *Nat Methods*, vol. 6, n° 4, p. 257-261, avr. 2009.
27. K.-H. Lee *et al.*, « Effects of anesthetic agents and fasting duration on 18F-FDG biodistribution and insulin levels in tumor-bearing mice », *J Nucl Med*, vol. 46, n° 9, p. 1531-1536, sept. 2005.
28. B. J. Fueger *et al.*, « Impact of animal handling on the results of 18F-FDG PET studies in mice », *J. Nucl. Med.*, vol. 47, n° 6, p. 999-1006, juin 2006.
29. H. Toyama *et al.*, « Evaluation of anesthesia effects on [18F]FDG uptake in mouse brain and heart using small animal PET », *Nucl Med Biol*, vol. 31, n° 2, p. 251-256, févr. 2004.
30. C. Goetz *et al.*, « Influence of animal heating on PET imaging quantification and kinetics: results on the biodistribution of 18F-tetrafluoroborate and 18F-FDG in mice », *J Nucl Med*, doi:10.2967/jnumed.116.177949, déc. 2016..
31. M. M. Jensen, J. T. Jørgensen, T. Binderup, et A. Kjaer, « Tumor volume in subcutaneous mouse xenografts measured by microCT is more accurate and reproducible than determined by 18F-FDG-microPET or external caliper », *BMC Med Imaging*, vol. 8, article 16, oct. 2008.
32. G. D. Ayers *et al.*, « Volume of preclinical xenograft tumors is more accurately assessed by ultrasound imaging than manual caliper measurements », *J Ultrasound Med*, vol. 29, n° 6, p. 891-901, juin 2010
33. N. R. Pal et S. K. Pal, « A review on image segmentation techniques », *Pattern Recognition*, vol. 26, n° 9, p. 1277-1294, sept. 1993.
34. X. Cufí, X. Muñoz, J. Freixenet, et J. Martí, « A review of image segmentation techniques integrating region and boundary information », *Advances in Imaging and Electron Physics*, vol. 120, p. 1-39, janv. 2003.
35. G. Aubertin-Kirsch *et al.*, « comparison of bioimpedance spectroscopy and X-Ray micro-computed tomography for total fat volume measurement in mice », *PloS One*, article soumis, mai 2017.

36. G. Aubertin-Kirsch, *Rôle de l'hyperactivité sympathique dans la physiopathologie du syndrome métabolique*. Thèse de doctorat, Université de Strasbourg, 2017.
37. F. Reitzer, *Nouvelle méthode de mesure du volume canalaire par microtomodensitométrie*. Thèse pour le diplôme d'état de docteur en chirurgie dentaire, Université de Strasbourg, 2015.
38. C. F. Dietrich, *Uncertainty, Calibration and Probability: The Statistics of Scientific and Industrial Measurement*. CRC Press, 1991.
39. M. Grabe, *Measurement Uncertainties in Science and Technology*. Springer, 2014.
40. E. de Rocquigny, N. Devictor, et S. Tarantola, *Uncertainty in Industrial Practice: A Guide to Quantitative Uncertainty Management*. John Wiley & Sons, 2008.
41. L. De Chiffre, S. Carmignato, J.-P. Kruth, R. Schmitt, et A. Weckenmann, « Industrial applications of computed tomography », *CIRP Annals - Manufacturing Technology*, vol. 63, n° 2, p. 655-677, janv. 2014.
42. F. Léonard, S. B. Brown, P. J. Withers, P. M. Mummery, et M. B. McCarthy, « A new method of performance verification for x-ray computed tomography measurements », *Meas Sci Technol*, vol. 25, n° 6, 065401, avr. 2014.
43. J. Hiller et L. M. Reindl, « A computer simulation platform for the estimation of measurement uncertainties in dimensional X-ray computed tomography », *Measurement*, vol. 45, n° 8, p. 2166-2182, oct. 2012.
44. J. R. Taylor, *Introduction To Error Analysis: The Study of Uncertainties in Physical Measurements*. University Science Books, 1997.
45. D. Barchiesi, « Incertitudes de mesure : une approche normative », *Bull Un Phys*, vol. 864, p. 653-661, 2004.
46. P. Chethan *et al.*, « Morphological analysis and morphometry of the foramen magnum: an anatomical investigation », *Turk Neurosurg*, vol. 22, n° 4, p. 416-419, 2012.
47. A. T. Uthman, N. H. Al-Rawi, et J. F. Al-Timimi, « Evaluation of foramen magnum in gender determination using helical CT scanning », *Dentomaxillofac Radiol*, vol. 41, n° 3, p. 197-202, mars 2012.
48. ISO 14253-2:2011 - Geometrical product specifications (GPS) -- Inspection by measurement of workpieces and measuring equipment -- Part 2: Guidance for the estimation of uncertainty in GPS measurement, in calibration of measuring equipment and in product verification.

49. ISO 15530-3:2011 - Geometrical product specifications (GPS) -- Coordinate measuring machines (CMM): Technique for determining the uncertainty of measurement -- Part 3: Use of calibrated workpieces or measurement standards.
50. P. Müller, J. Hiller, Y. Dai, J. L. Andreasen, H. N. Hansen, et L. De Chiffre, « Estimation of measurement uncertainties in X-ray computed tomography metrology using the substitution method », *CIRP Journal of Manufacturing Science and Technology*, vol. 7, n° 3, p. 222-232, janv. 2014.
51. C. A. Schneider, W. S. Rasband, et K. W. Eliceiri, « NIH Image to ImageJ: 25 years of image analysis », *Nat Methods*, vol. 9, n° 7, p. 671-675, juill. 2012.
52. I. Matsunari *et al.*, « Performance evaluation of the eXplore speCZT preclinical imaging system », *Ann Nucl Med*, vol. 28, n° 5, p. 484-497, juin 2014.
53. D. Wagner, *Metrological considerations about morphometrics/ proposition of a framework to qualify simple measurements on microCT data..* Mémoire de Master 2 (BBCFD), Université de Strasbourg, 2014.
54. F. L. Williams et J. T. Richtsmeier, « Comparison of mandibular landmarks from computed tomography and 3D digitizer data », *Clin Anat*, vol. 16, n° 6, p. 494-500, nov. 2003.
55. E. Breton *et al.*, « In vivo peritoneal surface area measurement in rats by micro-computed tomography (microCT) », *Perit Dial Int*, vol. 28, n° 2, p. 188-194, avr. 2008.
56. P.-E. Zorn, *Mise au point de séquence d'IRM et de protocoles destinés à l'imagerie cardiaque synchronisée chez la souris à 1,5T.* Mémoire de Master 2 (IRIV), Université de Strasbourg, 2016.
57. J. Zhong et X. Yu, « Strain and torsion quantification in mouse hearts under dobutamine stimulation using 2D multiphase MR DENSE », *Magn Reson Med*, vol. 64, n° 5, p. 1315-1322, nov. 2010.
58. W. D. Gilson et D. L. Kraitchman, « Cardiac magnetic resonance imaging in small rodents using clinical 1.5 T and 3.0 T scanners », *Methods*, vol. 43, n° 1, p. 35-45, sept. 2007.
59. A. Subgang, I. Vernikouskaya, et V. Rasche, « Rapid functional MRI in the mouse heart at 11.7T », *J Cardiovasc Magn Reson*, vol. 15, n° Suppl 1, p. W31, janv. 2013.
60. A. Constantinesco, P. Choquet, C. Goetz, et L. Monassier, « PET, SPECT, CT, and MRI in Mouse Cardiac Phenotyping: An Overview », *Curr Protoc Mouse Biol*, vol. 2, n° 2, p. 129-144, juin 2012.

61. V. Mani *et al.*, « Serial in vivo positive contrast MRI of iron oxide-labeled embryonic stem cell-derived cardiac precursor cells in a mouse model of myocardial infarction », *Magn Reson Med*, vol. 60, n° 1, p. 73-81, juill. 2008.
62. N. M. Meßner, F. G. Zöllner, R. Kalayciyan, et L. R. Schad, « Pre-clinical functional Magnetic Resonance Imaging Part II: The heart », *Z Med Phys*, vol. 24, n° 4, p. 307-322, déc. 2014.
63. A. Wansapura, R. Dunn, et J. Wansapura, « Simultaneous LV pressure-volume measurement in mice with MRI and ventricular catheterization », *J Cardiovasc Magn Reson*, vol. 15, Suppl 1, p.18, janv. 2013.
64. A. N. Price, K. K. Cheung, J. O. Cleary, A. E. Campbell, J. Riegler, et M. F. Lythgoe, « Cardiovascular Magnetic Resonance Imaging in Experimental Models », *Open Cardiovasc Med J*, vol. 4, p. 278-292, nov. 2010.
65. D. E. Sosnovik, G. Dai, M. Nahrendorf, B. R. Rosen, et R. Seethamraju, « Cardiac MRI in mice at 9.4 Tesla with a transmit-receive surface coil and a cardiac-tailored intensity-correction algorithm », *J Magn Reson Imaging*, vol. 26, n° 2, p. 279-287, août 2007.
66. B. H. Amundsen, M. Ericsson, J. G. Seland, T. Pavlin, Ø. Ellingsen, et C. Brekken, « A comparison of retrospectively self-gated magnetic resonance imaging and high-frequency echocardiography for characterization of left ventricular function in mice », *Lab Anim*, vol. 45, n° 1, p. 31-37, janv. 2011.
67. W. Lefrançois *et al.*, « A fast black-blood sequence for four-dimensional cardiac manganese-enhanced MRI in mouse », *NMR Biomed*, vol. 24, n° 3, p. 291-298, avr. 2011.
68. F. Kober, M. Bernard, T. Troalen, et T. Capron, « Cardiovascular Magnetic Resonance of Myocardial Structure, Function, and Perfusion in Mouse and Rat Models », *Curr Cardiovasc Imaging Rep*, vol. 5, n° 2, p. 109-115, avr. 2012.
69. J. G. J. Voelkl *et al.*, « Cardiac imaging using clinical 1.5 t MRI scanners in a murine ischemia/reperfusion model », *J. Biomed. Biotechnol.*, vol. 2011, p. 185683, 2011.
70. B. M. A. Delattre *et al.*, « High time-resolved cardiac functional imaging using temporal regularization for small animal on a clinical 3T scanner », *IEEE Trans Biomed Eng*, vol. 59, n° 4, p. 929-935, avr. 2012.
71. A. Belin, V. Braunersreuther, F. Montecucco, B. M. Delattre, F. Mach, et J. Vallee, « Cine interleaved sequences enabled imaging of mice on clinical 3T MRI and analysis of their cardiac function after myocardial infarction », *J Cardiovasc Magn Reson*, vol. 14, Suppl 1, p.60, févr. 2012.

Conclusion générale

Transfert des compétences et interdisciplinarité

Conclusion générale : Transfert des compétences et interdisciplinarité

Le présent travail de thèse s'inscrit dans la **continuité des travaux** de recherche réalisés au sein du **laboratoire d'imagerie préclinique** - UF 6237 - des Hôpitaux universitaires de Strasbourg. L'étendue des thématiques abordées sur cette plateforme, où l'imagerie doit amener des réponses à des questions biologiques précises, est vaste et les spécialistes en demande d'images sont nombreux. L'objet de cette thèse n'était pas de répondre à une thématique biologique précise, mais s'inscrit volontairement plus en amont, dans l'évaluation des **instruments** et des **méthodes** utilisés et accessibles. En effet, la demande croissante d'études précliniques nécessitant l'usage de l'imagerie médicale [1] impose au sein du laboratoire une démarche de qualité et de contrôle permettant de garantir des résultats fiables. Au niveau de l'étude des instruments, des consensus concernant les types et les périodicités de **contrôles de qualité (CQ)** apparaissent depuis peu [2], cette tendance va dans le sens de la démarche de CQ initiée au niveau du laboratoire depuis 2012. Concernant les méthodes d'investigation, si des guides de **bonnes pratiques** existent concernant la prise en charge des animaux (anesthésie, chauffage, ...) [3], il n'en va pas de même concernant les **méthodes d'investigation**, aussi bien au niveau du choix de la modalité d'exploration, qu'au niveau de la chaîne d'acquisition et de traitement des données. En effet, un animal correctement manipulé est indispensable mais ne suffit pas à garantir un résultat correct ; manipulation optimale des animaux, et maîtrise globale de la chaîne de mesure sont indissociables pour garantir des résultats fiables. Contrairement au domaine clinique, qui présente une homogénéité du parc d'appareils mais également une **standardisation des procédures** établis par des groupes de **consensus** [4,5], le domaine préclinique propose autant de démarches d'investigations que de laboratoires. Cette hétérogénéité des pratiques s'explique d'une part par la « jeunesse » de la discipline, par l'**hétérogénéité du parc** d'imageurs précliniques, mais également par une complexité liée à la taille et à la physiologie des modèles animaux murins décrits dans le premier chapitre de ce manuscrit.

La **vision globale** de ce que nous faisons au quotidien, la recherche d'une perfection évidemment impossible à trouver, et l'**observation** de nos pratiques sont des interrogations qui relèvent de la compétence et de la **responsabilité des expérimentateurs**. La possession d'instruments (IRM, μ TDM, μ TEP/TEMP,...) n'est qu'une porte d'accès à l'expérimentation préclinique, la manière de les utiliser

concentre quant à elle tout l'enjeu d'un tel laboratoire et guide son organisation. L'observation de données acquises en provenance d'animaux de laboratoire peut aller jusqu'à un **questionnement philosophique** qui a d'ailleurs conduit V. Israel-Jost à s'appuyer sur son expérience doctorale impliquée dans des problématiques de reconstruction tomographiques, pour illustrer dans son ouvrage « *L'observation scientifique. Aspects philosophiques et pratiques* », un questionnement sur ce que l'on observe en expérimentation [6].

L'imagerie préclinique est par essence **multimodale** et **quantitative**. La multimodalité a guidé le deuxième chapitre cette thèse qui avait pour objectif de développer un **outil d'évaluation** de performances commun aux modalités présentes dans le laboratoire. L'aspect quantitatif a été le socle du troisième chapitre qui a évalué des items méthodologiques liés à la manipulation d'animaux vivants. Ce dernier chapitre s'est naturellement orienté vers une discussion portant sur les notions d'**incertitudes** de mesures permettant à la fois de qualifier une procédure donnée et potentiellement de les comparer entre elles. Les **nouvelles approches d'imagerie** multimodale telle que le couplage de l'IRM avec l'imagerie de particules magnétiques (*magnetic particle imaging : MPI*) [7] devront naturellement suivre cette voie.

Ce travail de thèse, laisse entrevoir ce que sera l'imagerie préclinique de demain ; cette imagerie sera nécessairement guidée par des **consensus** en termes d'**harmonisation des pratiques** et, dans un souci de transfert des méthodes et des résultats, devra s'inspirer et se rapprocher des **organisations cliniques**, à la fois concernant les consensus à suivre pour l'étude d'une problématique donnée, mais également concernant la gestion d'un flux croissant d'individus à imager [8] ; le terme de « **high-throughput** » étant de plus en plus présent dans la littérature [9,10]. Les compétences scientifiques présentent actuellement dans les laboratoires d'imagerie précliniques (physiciens, ingénieurs, biologistes), devront progressivement être complétées par des compétences en provenance du **terrain clinique**. Cette approche multidisciplinaire, couplée à l'augmentation des besoins en imagerie préclinique, doit naturellement prendre en compte ces aspects dans la gestion des **ressources humaines**, en laissant progressivement entrer dans ces laboratoires ces profils jusqu'ici peu présents. En complément des profils habituellement associés à ce type d'unité on retiendra par exemple l'intégration :

- de **cliniciens** permettant d'établir des liens entre les approches cliniques et les approches expérimentales.
- de **techniciens** capables, une fois le protocole expérimental défini, de mettre en action les procédures d'exploration (de la prise en charge de l'animal à la vérification qualitative des données acquises) permettant d'assurer un rendement important au niveau du flux des explorations nécessaires à l'obtention de puissances statistiques élevées.

Ce dernier point a fait l'objet d'une publication [11] (**Annexes D**) et de présentations orales dans des congrès internationaux [12] (**Annexes E et F**), mêlant un auditoire multidisciplinaire regroupant à la fois des médecins, des physiciens médicaux, des ingénieurs biomédicaux et des techniciens d'imagerie en poste en imagerie préclinique. L'approche décrite ci-dessus, fait de plus en plus consensus au niveau de l'ensemble des acteurs impliqués en imagerie préclinique. Cette vision reste d'actualité ; en effet, l'*European congress of Radiology* qui se tient chaque année à Vienne en Autriche, propose en 2018 une session spécifique « *Radiographers in preclinical imaging research* » où j'ai été invité à présenter le 2 mars 2018, une communication intitulée « *Radiographers in preclinical research: challenges and chances* ».

En parallèle des travaux menés lors de cette période doctorale, les compétences méthodologiques acquises ont pu être appliquées à d'**autres problématiques**. Le **transfert** de savoir-faire concernant la réalisation et l'utilisation de fantômes s'est en particulier illustré et concrétisé dans l'étude des **artéfacts liés à la présence de métal en IRM**. Un premier travail a détourné l'usage de **fantômes** développés en interne à des fins pédagogiques pour illustrer et proposer une **revue de la littérature** concernant l'état de l'art des méthodes de **réduction des artéfacts métalliques en IRM**. Ce travail a été publiée dans le journal *Skeletal Radiology : An illustrative review of metal artifacts in musculoskeletal MRI: a primer and updates*. Dillenseger et al (2016) (**Annexe E**) [13]. Un second travail, réalisé à partir de fantômes développés spécifiquement, a évalué l'impact de la présence de métal en IRM lors de l'utilisations de **techniques de suppression de graisse**. Ce travail a également été publié, dans le journal *Skeletal Radiology* sous le titre : *Comparative study of fat suppression techniques for hip arthroplasty MR imaging*. Molière et al (2017) (**Annexe F**) [14]. Ces travaux ont également fait l'objet de plusieurs communications orales (voir liste des travaux).

La discussion sur l'**approche transdisciplinaire** de l'imagerie préclinique présentée dans cette conclusion, ainsi que celle sur les **transferts de compétences** illustrés dans le précédent paragraphe, avaient pour objectif de répondre aux recommandations des textes européens⁶ et nationaux⁷ concernant les formations doctorales. Lors de cette période doctorale j'ai également été initié à l'exercice de « reviewing » suite aux sollicitations de journaux internationaux (*European Radiology*, *Journal of medical imaging*), ce qui m'a permis de rendre compte encore davantage de l'étendue de la fonction de chercheur.

Références.

1. L. Cunha *et al.*, « Preclinical imaging: an essential ally in modern biosciences », *Mol Diagn Ther*, vol. 18, n° 2, p. 153-173, avr. 2014.
2. D. R. Osborne, C. Kuntner, S. Berr, et D. Stout, « Guidance for Efficient Small Animal Imaging Quality Control », *Mol Imaging Biol*, p.1-14, oct. 2016.
3. S. Gargiulo *et al.*, « Mice anesthesia, analgesia, and care, Part II: anesthetic considerations in preclinical imaging studies », *ILAR J*, vol. 53, n° 1, p. E70-81, 2012.
4. R. Boellaard *et al.*, « FDG PET/CT: EANM procedure guidelines for tumour imaging: version 2.0 », *Eur J Nucl Med Mol Imaging*, vol. 42, p. 328-354, 2015.
5. A. Traboulsee *et al.*, « Revised Recommendations of the Consortium of MS Centers Task Force for a Standardized MRI Protocol and Clinical Guidelines for the Diagnosis and Follow-Up of Multiple Sclerosis », *AJNR Am J Neuroradiol*, vol. 37, n° 3, p. 394-401, mars 2016.
6. V. Israël-Jost, *L'observation scientifique. Aspects Philosophiques et pratiques*. Paris, Classiques Garnier (Histoire et philosophie des sciences), 2011.
7. M. G. Kaul *et al.*, « Combined Preclinical Magnetic Particle Imaging and Magnetic Resonance Imaging: Initial Results in Mice », *Rofo*, vol. 187, n° 5, p. 347-352, mai 2015.
8. M. de Jong, S. Mather, et T. Maina, « Preclinical in vivo cancer, straightway to patients? », *Q J Nucl Med Mol Imaging*, vol. 61, n° 2, p. 145-152, juin 2017.

⁶ Communiqué de Bergen. (2005, May). *The European higher education area—achieving the goals*. In *Communiqué of the conference of European ministers responsible for higher education*.

⁷ Arrêté du 7 août 2006 relatif à la formation doctorale.

9. S. Macholl *et al.*, « High-throughput high-volume nuclear imaging for preclinical in vivo compound screening », *EJNMMI Res*, vol. 7, n° 1, p. 33, déc. 2017.
10. M. K. J. Gagnon, S. H. Hausner, J. Marik, C. K. Abbey, J. F. Marshall, et J. L. Sutcliffe, « High-throughput in vivo screening of targeted molecular imaging agents », *Proc. Natl. Acad. Sci. U.S.A.*, vol. 106, n° 42, p. 17904-17909, oct. 2009.
11. J. M., Fritsch, J. P. Dillenseger, « La recherche préclinique : quelle place pour le manipulateur d'électroradiologie médicale (MER) en 2014 ». *Soins cadres*, vol. 93, p. S27-S29, fev. 2015.
12. J. Dillenseger, *et al.*, « Importance of Technologist Involved in a Multimodal Preclinical Imaging Department », *Eur J Nucl Med Mol Imaging*, vol. 40, p. S196-S196, 2013.
13. J. P. Dillenseger, S. Molière, P. Choquet, C. Goetz, M. Ehlinger, et G. Bierry, « An illustrative review to understand and manage metal-induced artifacts in musculoskeletal MRI: a primer and updates », *Skeletal Radiol*, vol. 45, n° 5, p. 677-688, mai 2016.
14. S. Molière, J.-P. Dillenseger, M. Ehlinger, S. Kremer, et G. Bierry, « Comparative study of fat-suppression techniques for hip arthroplasty MR imaging », *Skeletal Radiol*, mai 2017.

Travaux et publications

Publications dans des revues internationales à comité de lecture

- **Dillenseger, J. P.**, Goetz, C., Sayeh, A., Healy, C., Duluc, I., Freund, J., Constantinesco, A., Aubertin-Kirch, G., & Choquet, P (2017). Estimation of subject co-registration errors during multimodal imaging using separate instruments: origins and avoidance of artefacts. *Journal of medical imaging* 4(3), 035503.
- Aubertin-Kirch, G., Sayeh, A., **Dillenseger, J. P.**, Ayme-Dietrich, E., Choquet, P., & Niederhoffer, N (2017). Comparison of bioimpedance spectroscopy and X-Ray micro-computed tomography for total fat volume measurement in mice. *PloS One*. (**Annexe I**)
- Molière, S., **Dillenseger, J. P.**, Ehlinger, M., Kremer, S., & Bierry, G. (2017). Comparative study of fat-suppression techniques for hip arthroplasty MR imaging. *Skeletal Radiology*, 1-9. (**Annexe H**)
- Wu, T., Heuillard, E., Lindner, V., About, G. B., Ignat, M., **Dillenseger, J. P.**, anton, N., Dalimier, E., Gossé, F., Fouré, G., Blindauer, F., Giraudeau, C., El-Saghin, H., Bouhadjar, M., Calligaro, C., Sorg, T., Choquet, P., Vandamme, T., Ferrand, C., Marescaux, J., Baumert, T., Diana, M., Pessaux, P., & Robinet, E. (2016). Multimodal imaging of a humanized orthotopic model of hepatocellular carcinoma in immunodeficient mice. *Scientific reports*, 6. (**Annexe C**)
- **Dillenseger, J. P.**, Gros, C. I., Sayeh, A., Rasamimanana, J., Lawniczak, F., Le Minor, J. M., Matern, J.F., Constantinesco, A., Bornert, F., & Choquet, P. (2016). Image quality evaluation of small FOV and large FOV CBCT devices for oral and maxillofacial radiology. *Dentomaxillofacial Radiology*, 46(1), 20160285.
- Alsaleh, G., Nehmar, R., Blüml, S., Schleiss, C., Ostermann, E., **Dillenseger, J. P.**, Sayeh, A., Choquet, P., Dembele, D., Francois, A., Salmon, J.H., Paul, N., Schabbauer, G., Bierry, G., Meyer, A., Gottenberg, J.E., Haas, G., Pfeffer, S., Vallat, L., Sibilia, J., Bahram, S., & Georgel, P. (2016). Reduced DICER1 Expression Bestows Rheumatoid Arthritis Synoviocytes Proinflammatory Properties and Resistance to Apoptotic Stimuli. *Arthritis & Rheumatology*, 68(8), 1839-1848. (**Annexe B**)
- **Dillenseger, J. P.**, Moliere, S., Choquet, P., Goetz, C., Ehlinger, M., & Bierry, G. (2016). An illustrative review to understand and manage metal-induced artifacts in musculoskeletal MRI: a primer and updates. *Skeletal radiology*, 45(5), 677-688. (**Annexe G**)
- Matern, J. F., Keller, P., Carvalho, J., **Dillenseger, J. P.**, Veillon, F., & Bridonneau, T. (2016). Radiological sinus lift: a new minimally invasive CT-guided procedure for maxillary sinus floor elevation in implant dentistry. *Clinical oral implants research*, 27(3), 341-347.

- Guigou, C., Bardin, F., Afifi, W. S., **Dillenseger, J. P.**, Ricolfi, F., & Grayeli, A. B. (2015). Virtual Endoscopy to Plan Transtympanic Approach to Labyrinthine Windows. *Otology & Neurotology*, 36(8), 1338-1342.
- **Dillenseger, J. P.**, Matern, J. F., Gros, C. I., Bornert, F., Goetz, C., Le Minor, J. M., Constantinesco, A., & Choquet, P. (2015). MSCT versus CBCT: evaluation of high-resolution acquisition modes for dento-maxillary and skull-base imaging. *European radiology*, 25(2), 505-515.
- **Dillenseger, J. P.**, Guillaud, B., Goetz, C., Sayeh, A., Schimpf, R., Constantinesco, A., & Choquet, P. (2013). Coregistration of datasets from a micro-SPECT/CT and a preclinical 1.5 T MRI. *Nuclear Instruments and Methods in Physics Research Section A: Accelerators, Spectrometers, Detectors and Associated Equipment*, 702, 144-147. (**Annexe A**)

* * *

Articles en préparation [P] et soumis [S] dans des revues internationales à comité de lecture

- [P] **Dillenseger, J. P.** *et al.* Intravenous *versus* subcutaneous routes in mouse contrast-enhanced MRI at 1.5 T.
- [S] **Dillenseger, J. P.**, Goetz, C., Sayeh, P.E., Zorn, Constantinesco, A., Aubertin-Kirch, G., & Choquet, P. Whole-body mouse MRI anatomy: the essential for translational research. *Laboratory Animals* (Juin 2017).

* * *

Publications dans des revues nationales à comité de lecture (indexées medline)

- Fritsch, J. M., **Dillenseger, J. P.** (2017). Entre réel et virtuel, radiographie d'une éthique atypique. *Soins cadres*, 101, 55-57.
- **Dillenseger, J. P.** (2015). Etre manipulateur en électroradiologie médicale à l'horizon de 2025. *Soins cadres*, 97, 43-46.
- **Dillenseger, J. P.**, Fritsch, J. M. (2015). La recherche préclinique : quelle place pour le manipulateur d'électroradiologie médicale (MER) en 2014. *Soins cadres*, 93, S27-S29. (**Annexe D**)

* * *

Présentations orales [PO] et affichées [PA] dans des congrès internationaux

- [PO] *à venir*. **Conférencier invité**. European Congress of Radiology, 28 Février – 4 Mars 2018, Vienne (Autriche). Radiographers in preclinical research: challenges and chances. **Dillenseger, J. P.**, Sayeh, Constantinesco, A., Choquet, P.
- [PO] **Conférencier invité**. European Association of Nuclear Medicine Congress, 18-22 Octobre 2014, Göteborg (Suède). Technologist involvement in preclinical studies. **Dillenseger, J. P.**, Goetz, C., Sayeh, Constantinesco, A., Choquet, P (**Annexe E**).
- [PA] European Association of Nuclear Medicine Congress, 18-22 Octobre 2014, Göteborg (Suède). ^{99m}Tc-HMPAO platelets labeling in mice. Sayeh, A., Mawhin, M., Fabre, J., **Dillenseger, J. P.**, Goetz, C., Constantinesco, A., Choquet, P.
- [PO] European Association of Nuclear Medicine Congress, 19-23 Octobre 2013, Lyon (France). Importance of Technologist involved in a multimodal preclinical imaging department. **Dillenseger, J. P.**, Goetz, C., Sayeh, Constantinesco, A., Choquet, P. (**Annexe F**)
- [PA] European Association of Nuclear Medicine Congress, 19-23 Octobre 2013, Lyon (France). Method for Dialysate Volume Measurement throughout Peritoneal Dialysis in Small Animals using Micro-SPECT. Calm, I., Zaloszyk, A., Sayeh, A., Mawhin, M., Fabre, J., **Dillenseger, J. P.**, Goetz, M., Fischbach, A., Choquet.
- [PO] European Association of Nuclear Medicine Congress, 27-31 Septembre 2012, Milan (Italie). A simple Tool for coregistration of preclinical datasets from SPECT, CT and MRI modalities. **Dillenseger, J. P.**, Goetz, C., Sayeh, Constantinesco, A., Choquet, P. (**Annexe J**).
- [PA] World Molecular Imaging Congress, 7-10 Septembre 2012, Dublin (Irlande). Normal whole-body anatomy of mouse based on preclinical 1.5T MRI and μ CT acquisitions. **Dillenseger, J. P.**, Goetz, C., Sayeh, Constantinesco, A., Choquet, P. (**Annexe K**).
- [PA] World Molecular Imaging Congress, 7-10 Septembre 2012, Dublin (Irlande). Enhancement kinetic of a blood pool contrast agent (gadofosveset) in mouse at 1.5T: comparison of IV and SC administration routes. Goetz, C., **Dillenseger, J. P.**, Sayeh, Constantinesco, A., Choquet, P. (**Annexe L**).
- [PA] World Molecular Imaging Congress, 7-10 Septembre 2012, Dublin (Irlande). A simple way for accurate coregistration of datasets from a microSPECT-CT and a preclinical 1.5TMRI. **Dillenseger, J. P.**, Goetz, C., Sayeh, Constantinesco, A., Choquet, P. (**Annexe M**).

* * *

Présentations orales [PO] et affichées [PA] dans des congrès nationaux

- [PO] JFR, 13-17 octobre 2016, Paris. Intérêt du recalage-fusion CBCT-IRM en imagerie dento-maxillaire. Gros, C.-I., Schultz, D., Riehm, S., Choquet, P., Dillenseger, J.P., Bornert, F.
- [PO] *Conférencier invité*. Journées Françaises de radiologie (SFR), 15-19 octobre 2015, Paris. Séance pédagogique (organisée par le CIREOL). MSCT VS CBCT : étude sur fantômes et pièces anatomique. Dillenseger, J. P. *et al.* (Annexe N)
- [PO] Journées Françaises de radiologie (SFR), 15-19 octobre 2015, Paris. Apport de l'IRM dans le diagnostic des kystes et tumeurs bénignes des maxillaires. Gros, C.-I., Riehm, S., Hawecker, M., Dillenseger, J. P., Lutz, J.-C., Matern, J. F., Marcellin, L., Veillon, F., Bornert, F.
- [PA] Printemps de la cardiologie, 2-3 avril 2015, Toulouse. Comparaison de la mesure par bioimpédance et microtomodensitométrie de la proportion totale de tissu adipeux chez la souris. Aubertin, A., Sayeh, A., Goetz, C Dillenseger, J. P., Chery, I., Zahariev, A., Blanc, S., Monassier, L., Niederhoffer, N., Choquet, P.
- [PO] *Conférencier invité*. Journée de recherche de la Société d'Imagerie Musculo-Squelettique (SIMS), 19 Juin 2014, Paris (France). Artéfacts métallique : bases physiques et applications aux prothèses. Dillenseger, J. P. *et al.* (Annexe O)
- [PA] Congrès de la Société Française de Chirurgie Orale, Juin 2013, Lille. Imagerie 3D des lésions kystiques des maxillaires et chirurgie buccale : intérêts de la vision isosurfacique. Bornert, F., Gros, C.I., Dillenseger, J. P., Féki, A., Choquet, P.

* * *

Présentations orales [PO] et affichées [PA] dans des congrès locaux.

- [PO] Journée poster de l'école doctorale MSII, 13 octobre 2013, Strasbourg. Qualification des appareillages d'imagerie et exploitation quantitative de données issues d'acquisitions précliniques multimodales. **Dillenseger, J. P., Choquet, P., Rémond, Y. (Annexe P)**
- [PO] Journées scientifiques de la fédération de médecine translationnelle de Strasbourg (FMTS), 13 - 14 Juin 2013, Strasbourg. Imagerie translationnelle : quand les pratiques cliniques « inspirent » les procédures précliniques. Exemple du recalage de données multimodales. **Dillenseger, J. P., Goetz, C., Sayeh, Constantinesco, A., Choquet, P. (Annexe Q)**
- [PA] Journées scientifiques de la fédération de médecine translationnelle de Strasbourg (FMTS), 13 - 14 Juin 2013, Strasbourg. Anatomie sériée corps-entier de la souris in-vivo à partir d'images précliniques TDM et IRM. **Dillenseger, J. P., Goetz, C., Sayeh, Constantinesco, A., Choquet, P. (Annexe R)**

* * *

Ouvrage et chapitres d'ouvrages

- *Ouvrage* : Guide des technologies de l'imagerie médicale et de la radiothérapie - 2^{ème} édition. **Dillenseger, J. P., Moerschel, E., Zorn, C.** ; éditions Elsevier-Masson, septembre 2016. ISBN : 978-2-294-75201-8. **(Annexe S)**
- *Chapitre d'ouvrage*. Guide d'échographie - Echographie interventionnelle et échodoppler. 5^{ème} édition. **Legmann, P., Bonnin-Fayet, P.** ; éditions Elsevier-Masson, à paraître en septembre 2017. ISBN : 978-2-294-74782-3. Chapitre 1 - Bases physiques de l'échographie et du mode Doppler. **Dillenseger, J. P.**

Annexes

Annexe A



Contents lists available at SciVerse ScienceDirect

Nuclear Instruments and Methods in Physics Research A

journal homepage: www.elsevier.com/locate/nima

Coregistration of datasets from a micro-SPECT/CT and a preclinical 1.5 T MRI

J.-P. Dillenseger^a, B. Guillaud^b, C. Goetz^{a,c}, A. Sayeh^a, R. Schimpf^b, A. Constantinesco^a, P. Choquet^{a,c,*}^a UF6237 Preclinical Imaging Laboratory, Hôpitaux Universitaires de Strasbourg, CHU Hautepierre, 1, Avenue Molière, 67098 Strasbourg, France^b RS2D, 24, Rue des Couturières, 67240 Bischwiller, France^c Institut de Mécanique des Fluides et des Solides, CNRS, 2 rue Boussingault, 67000 Strasbourg, France

ARTICLE INFO

Keywords:
 Small animal imaging
 MRI
 Micro-SPECT
 Micro-CT
 Multimodality
 Coregistration

ABSTRACT

An universal tool was designed for small animal SPECT/CT/MR coregistration. It was tested on a preclinical MRI (OPTImouse, RS2D, Bischwiller, France) and a micro-SPECT/CT (eXplore specZT Vision 120, GE, Waukesha, USA), closed to each other, thanks to the short extension of the MRI magnet fringe field. The tool consists of a curved catheter describing many rigid loops, and fixed on a plastic sheet. During acquisitions, it is placed around the animal, in an isolated imaging cell, and filled with a solution containing iodine, copper sulfate and radioisotope. Multimodality imaging is achieved sequentially by moving the cell from one system to the other, in about 20 s. Acquisitions on phantom demonstrate the resolution accuracy of the coregistration process. Whole body trimodal SPECT/CT/MR acquisitions on live mice were coregistered as well. A simple, cheap tool, easy to fill, could efficiently help for rigid coregistration of preclinical images, acquired on separate imaging apparatus.

© 2012 Elsevier B.V. All rights reserved.

1. Introduction

Combined multimodality instruments have already demonstrated their interest, both in clinical and preclinical fields. Due to the richness in soft tissues contrast, it was stated that coupling scintigraphic modalities with MRI will overcome the advantages of CT [1,2]. However, it is more challenging and costly to combine any instrument with MRI due to magnetism, especially at high magnetic fields. There are 3 described possibilities for coupling scintigraphy and MRI [3]: together in line, PET or SPECT insert placed into a standard MRI system and a completely new built dual-system. As not all applications require the necessity of applying imaging protocols at the same time on both modalities, using different apparatus remains a solution for multimodality with MRI, especially for small animal imaging [3,4]. The feasibility of this last configuration must fulfill 3 conditions: imaging system should be present in a restricted area [5], place the animal in the same position between systems [6], a registration system to make fusion achievable [7,8]. Using a 1.5 T preclinical MRI system, a micro-SPECT/CT and the same imaging cell, moved between instruments, we propose a simple tool, to facilitate coregistration.

2. Material and methods

2.1. MRI system and acquisition parameters

MRI system (OPTImouse, RS2D, Bischwiller, France) uses a 1.5 T cryogen-free superconducting magnet. It takes up a floor area of 1.20 m × 2 m while the 5 G line is at 80 cm away from the center of the magnet in the worst case. A RF coil (Rapid Biomedical, Würzburg, Germany) of 40 mm in diameter is used, which remains inside the magnet. Phantom acquisition used a 8 min 12 s 3D T1 weighted spoiled gradient recalled echo sequence with isotropic voxels of 500 × 500 × 500 μm³. The time was increased to 17 min for in vivo imaging.

2.2. SPECT-CT system and acquisition parameters

The micro-SPECT/CT (eXplore specZT Vision 120, GE, Waukesha, USA) is installed about 2 m away from the MRI, thanks to the short extension of the magnet fringe field. Micro-CT data are obtained at 70 kV, 32 mA and 16 ms in 1.5 min for isotropic voxels of 100 × 100 × 100 μm³. For imaging whole body of the mouse, it takes 4.5 min to cover the field of view. Helical SPECT acquisition with a 7 pinhole collimators lasted about 20 min giving reconstructed isotropic voxels of 330 × 330 × 330 μm³.

2.3. Fiducial coregistration tool

A catheter (external diameter: 1.1 mm/inner diameter: 0.64 mm) was fixed on a flexible plastic sheet, placed inside the anesthesia bed

* Corresponding author at: UF6237 Preclinical Imaging Laboratory, Hôpitaux Universitaires de Strasbourg, CHU Hautepierre, 1, Avenue Molière, 67098 Strasbourg, France. Tel.: +33 3 88 11 67 68; fax: +33 3 88 12 83 42.
 E-mail address: pchoquet@unistra.fr (P. Choquet).

0168-9002/\$ - see front matter © 2012 Elsevier B.V. All rights reserved.
<http://dx.doi.org/10.1016/j.nima.2012.08.023>

Please cite this article as: J.-P. Dillenseger, et al., Nuclear Instruments & Methods In Physics Research A (2012), <http://dx.doi.org/10.1016/j.nima.2012.08.023>

Annexe B

ARTHRITIS & RHEUMATOLOGY
 Vol. 68, No. 8, August 2016, pp 1839–1848
 DOI 10.1002/art.39641
 © 2016, American College of Rheumatology

Reduced *DICER1* Expression Bestows Rheumatoid Arthritis Synoviocytes Proinflammatory Properties and Resistance to Apoptotic Stimuli

Ghada Alsaleh,¹ Ramzi Nehmar,¹ Stephan Blüml,² Cédric Schleiss,¹ Eleonore Ostermann,³ Jean-Philippe Dillenseger,⁴ Amira Sayeh,⁵ Philippe Choquet,⁴ Doulaye Dembele,⁶ Antoine Francois,³ Jean-Hugues Salmon,⁷ Nicodème Paul,¹ Gernot Schabbauer,⁸ Guillaume Bierry,⁹ Alain Meyer,¹⁰ Jacques-Eric Gottenberg,³ Gabrielle Haas,¹¹ Sebastien Pfeffer,¹¹ Laurent Vallat,¹ Jean Sibilia,¹² Seiamak Bahram,¹ and Philippe Georgel¹

Objective. While the regulatory role of individual microRNAs (miRNAs) in rheumatoid arthritis (RA) is well established, the role of *DICER1* in the pathogenesis of the disease has not yet been investigated. The purpose of this study was to analyze the expression of factors involved in miRNA biogenesis in fibroblast-like synoviocytes (FLS) from RA patients and to monitor the arthritis triggered by K/BxN serum transfer in mice deficient in the *Dicer* gene (*Dicer*^{d/d}).

Methods. The expression of genes and precursor miRNAs was quantified by quantitative reverse transcription–polymerase chain reaction (qRT-PCR).

MicroRNA macroarray profiling was monitored by qRT-PCR. Cytokines were quantified by enzyme-linked immunosorbent assay. Experimental arthritis in mice was achieved by the transfer of serum from K/BxN donors. Apoptosis was quantified using an enzyme-linked immunosorbent assay.

Results. We found decreased *DICER1* and mature miRNA expression in synovial fibroblasts from RA patients. These cells were hyperresponsive to lipopolysaccharide, as evidenced by their increased interleukin-6 secretion upon stimulation. Experimental serum-transfer arthritis in *Dicer*^{d/d} mice confirmed that an unbalanced biogenesis of miRNAs correlated with an enhanced inflammatory response. Synoviocytes from both RA patients and *Dicer*^{d/d} mice exhibited increased resistance to apoptotic stimuli.

Conclusion. The findings of this study further substantiate the important role of *DICER1* in the maintenance of homeostasis and the regulation of inflammatory responses.

Supported by the Agence Nationale de la Recherche (Laboratoire d'Excellence [LABEX] TRANSPLANEX; ANR-11-LABX-0070_TRANSPLANTE), INSERM, the University of Strasbourg, and the Institut Universitaire de France.

¹Ghada Alsaleh, PharmD, PhD, Ramzi Nehmar, MS, Cédric Schleiss, MS, Nicodème Paul, PhD, Laurent Vallat, MD, PhD, Seiamak Bahram, MD, PhD, Philippe Georgel, PhD: INSERM UMR-S1109, Fédération Hospitalo-Universitaire OMICARE, Centre de Recherche en Immunologie et Hématologie, and Université de Strasbourg, Strasbourg, France; ²Stephan Blüml, MD, PhD: Medical University of Vienna, Vienna, Austria; ³Eleonore Ostermann, PhD, Antoine Francois, PhD, Jacques-Eric Gottenberg, MD, PhD: INSERM UMR-S1109, Centre de Recherche en Immunologie et Hématologie, and Université de Strasbourg, Strasbourg, France; ⁴Jean-Philippe Dillenseger, MD, Philippe Choquet, PhD: Hôpitaux Universitaires de Strasbourg and CNRS, Université de Strasbourg, Strasbourg, France; ⁵Amira Sayeh, BS: CNRS, Université de Strasbourg, Strasbourg, France; ⁶Doulaye Dembele, PhD: Institut de Génétique et de Biologie Moléculaire et Cellulaire, INSERM U964, CNRS UMR-7104, and Université de Strasbourg, Illkirch, France; ⁷Jean-Hugues Salmon, MD: Centre Hospitalier Universitaire de Reims, Reims, France; ⁸Gernot Schabbauer, PhD: Institute for Physiology, Center for Physiology and Pharmacology, and Medical University of Vienna, Vienna, Austria; ⁹Guillaume Bierry, MD, PhD: Hôpitaux Universitaires de Strasbourg and Université de Strasbourg, Strasbourg, France; ¹⁰Alain Meyer, MD: Hôpital de Haute-pierre,

Centre de Référence des Maladies Auto-immunes Rares, and Hôpitaux Universitaires de Strasbourg, Strasbourg, France; ¹¹Gabrielle Haas, PhD, Sebastien Pfeffer, PhD: Architecture et Réactivité de l'ARN, UPR-9002, and Institut de Biologie Moléculaire et Cellulaire du CNRS, Strasbourg, France; ¹²Jean Sibilia, MD, PhD: Hôpital de Haute-pierre, Centre de Référence des Maladies Auto-immunes Rares, Hôpitaux Universitaires de Strasbourg, and INSERM UMR-S1109, Fédération Hospitalo-Universitaire OMICARE, Centre de Recherche en Immunologie et Hématologie, and Université de Strasbourg, Strasbourg, France.

Address correspondence to Philippe Georgel, PhD, Centre de Recherche d'Immunologie et d'Hématologie, 1 Place de l'Hôpital, Strasbourg 67085, France. E-mail: pgeorgel@unistra.fr.

Submitted for publication October 22, 2015; accepted in revised form February 9, 2016.

SCIENTIFIC REPORTS

OPEN

Multimodal imaging of a humanized orthotopic model of hepatocellular carcinoma in immunodeficient mice

Received: 11 December 2015

Accepted: 15 September 2016

Published: 14 October 2016

Tao Wu^{1,2,3,*}, Emilie Heuillard^{1,2,4,*}, Véronique Lindner⁵, Ghina Bou About⁶, Mihaela Ignat^{7,8}, Jean-Philippe Dillenseger^{2,9,10,11}, Nicolas Anton^{2,12}, Eugénie Dalimier¹³, Francine Gossé^{1,2}, Gael Fouré⁴, Franck Blindauer⁴, Céline Giraudeau⁴, Hussein El-Saghire^{1,2}, Mourad Bouhadjar⁴, Cynthia Calligaro⁴, Tania Sorg⁶, Philippe Choquet^{2,9,10,11}, Thierry Vandamme^{2,12}, Christophe Ferrand^{1,4,15,16}, Jacques Marescaux^{4,7,8}, Thomas F. Baumert^{1,2,4,7}, Michele Diana^{4,8}, Patrick Pessaux^{1,2,4,7,8} & Eric Robinet^{1,2,4}

The development of multimodal strategies for the treatment of hepatocellular carcinoma requires tractable animal models allowing for advanced *in vivo* imaging. Here, we characterize an orthotopic hepatocellular carcinoma model based on the injection of luciferase-expressing human hepatoma Huh-7 (Huh-7-Luc) cells in immunodeficient mice. Luciferase allows for an easy repeated monitoring of tumor growth by *in vivo* bioluminescence. The intrahepatic injection was more efficient than intrasplenic or intraportal injection in terms of survival, rate of orthotopic engraftment, and easiness. A positive correlation between luciferase activity and tumor size, evaluated by Magnetic Resonance Imaging, allowed to define the endpoint value for animal experimentation with this model. Response to standard of care, sorafenib or doxorubicin, were similar to those previously reported in the literature, with however a strong toxicity of doxorubicin. Tumor vascularization was visible by histology seven days after Huh-7-Luc transplantation and robustly developed at day 14 and day 21. The model was used to explore different imaging modalities, including microtomography, probe-based confocal laser endomicroscopy, full-field optical coherence tomography, and ultrasound imaging. Tumor engraftment was similar after echo-guided intrahepatic injection as after laparotomy. Collectively, this orthotopic hepatocellular carcinoma model enables the *in vivo* evaluation of chemotherapeutic and surgical approaches using multimodal imaging.

Hepatocellular carcinoma (HCC) is the second most common cause of cancer-related death¹ and the leading cause of death among cirrhotic patients². Despite an increasing therapeutic armamentarium, global survival rates remain poor. HCC management requires a multidisciplinary approach, involving surgeons, oncologists, interventional radiologists, for the complex diagnostic and therapeutic algorithms related to tumor size, location, liver

¹INSERM, U 1110, 67000 Strasbourg, France. ²University of Strasbourg, 67000 Strasbourg, France. ³Department of Hepatobiliary and Pancreatic Surgery, Second Affiliated Hospital of Kunming Medical University, Kunming, 650500, Yunnan, People's Republic of China. ⁴IHU-Strasbourg, Institute of Image-Guided Surgery, 67000 Strasbourg, France. ⁵Pathology Department, University Hospital of Strasbourg, 67000 Strasbourg, France. ⁶Mouse Clinical Institute, 67400 Illkirch, France. ⁷Pôle Hépatodigestif, Unité Hépatologie, Hôpitaux Universitaires de Strasbourg, 67000 Strasbourg, France. ⁸Research Institute against Cancer of the Digestive System (IRCAD), 67000 Strasbourg, France. ⁹Functional Unit 6237, Preclinical Imaging, Hôpitaux Universitaires de Strasbourg, 67000 Strasbourg, France. ¹⁰National Center for Scientific Research (CNRS), ICube, MMB team, 67000 Strasbourg, France. ¹¹Medical Faculty, Fédération de Médecine Translationnelle de Strasbourg (FMTS), 67000 Strasbourg, France. ¹²National Center for Scientific Research (CNRS), UMR 7199, 67400 Illkirch, France. ¹³LLTech SAS, 75014 Paris, France. ¹⁴French Blood Agency Bourgogne/Franche-Comté, 25000 Besançon, France. ¹⁵INSERM, U 1098, 25000 Besançon, France. ¹⁶Université de Franche-Comté, 25000 Besançon, France. *These authors contributed equally to this work. Correspondence and requests for materials should be addressed to E.R. (email: eric.robinet@ihu-strasbourg.eu)

Annexe D

savoirs et pratiques



exercice professionnel

Le manipulateur d'électroradiologie médicale dans une unité de recherche

■ Dans le cadre d'une collaboration de recherche hospitalo-industrielle financée par la région Alsace, un poste de manipulateur en électroradiologie médicale (MER) a été attribué à l'unité d'imagerie préclinique du centre hospitalier universitaire (CHU) de Strasbourg (67) en juillet 2011. Le bilan de cette expérimentation s'avère aujourd'hui très positif, d'autant plus que cette synergie répond parfaitement aux enjeux de la réforme licence-master-doctorat (LMD) engagée depuis 2012 chez les MER.

© 2015 Elsevier Masson SAS. Tous droits réservés

Mots clés – compétence ; imagerie ; manipulateur en électroradiologie médicale ; recherche ; unité pré-clinique

The medical imaging technologist in a research unit. In the framework of joint hospital-industry research, financed by the Alsace region, a medical imaging technologist position was granted to a preclinical imaging unit at Strasbourg university hospital in July 2011. The results of this experiment have been very positive, especially as this synergy fits neatly with the challenges set by the bachelor-master-PhD reform undertaken since 2012 concerning medical imaging technologists.

© 2015 Elsevier Masson SAS. All rights reserved

Keywords – imaging; preclinical unit; medical imaging technologist; research; skill

JEAN-MARC FRITSCH^{a,*}
Manipulateur
d'électroradiologie médicale,
cadre de santé

**JEAN-PHILIPPE
DILLESEGER^b**
Manipulateur
d'électroradiologie médicale,
professeur certifié en imagerie
médicale

^aService de biophysique et de
médecine nucléaire, hôpitaux
universitaires de Strasbourg,
1, avenue Molière, 67098
Strasbourg cedex, France

^bSection DTS IMRT, Lycée Jean
Rostand, 5, rue Edmond-Labbé,
67000 Strasbourg, France

Le service de médecine nucléaire des hôpitaux universitaires de Strasbourg (67) est organisé en trois unités fonctionnelles (UF) réparties sur deux sites. Une première, située au centre-ville, est spécialisée en cardiologie et pneumologie. Les deux autres sont localisées en périphérie de Strasbourg, à l'hôpital de Hautepierre. Elles sont complémentaires : l'une est un service clinique de médecine nucléaire à orientation généraliste, l'autre présente la particularité d'être dédiée à la recherche préclinique, étape préalable aux essais cliniques consistant à tester des hypothèses (mécanismes pathologiques, action de nouvelles molécules) sur des cellules, des tissus puis des animaux. Ce laboratoire est équipé d'une micro gamma-caméra, d'un microscanner X couplé à

un tomoscintigraphe et d'une imagerie par résonance magnétique (IRM) à 1,5 teslas pour des patients inhabituels : les souris (*Mus musculus*). Cette proximité technologique et géographique singulière a incité le déploiement de compétences paramédicales (manipulateur en électroradiologie médicale – MER) en direction de cette unité de recherche hospitalo-universitaire.

IMAGERIE CLINIQUE ET PRÉCLINIQUE

■ **Une grande partie des missions réglementaires d'un MER en service clinique peut être transposable dans ce type d'unité de recherche.** Peuvent être cités non seulement la prise en charge des sujets examinés, l'acquisition et le traitement des images, mais aussi la gestion des risques et les

contrôles de qualité. Le MER remplit ainsi *de facto* une grande partie du cahier des charges qui incombe à cette unité. Cependant, le travail en laboratoire exige des compétences supplémentaires qui gravitent autour de la gestion des animaux, impliquant un mode opératoire spécifique régi par des aspects éthiques et administratifs. Des connaissances réglementaires d'une part, et en physiologie animale d'autre part, sont nécessaires pour mener à bien la prise en charge de ces individus à chaque étape d'un examen (de l'anesthésie au réveil).

■ **Afin d'exercer en toute légalité dans une unité pré-clinique,** le MER doit détenir un certificat d'expérimentation animale de niveau 2 suivant les directives du décret du ministère de l'Agriculture du 1^{er} février 2013 [1]. La décision d'intégrer

*Auteur correspondant.
Adresse e-mail :
jean-marc.fritsch@chru-
strasbourg.fr (JM. Fritsch).

Annexe E



CTE Session IV
October 20, 2014, 16:30–18:00
Preclinical Studies in Nuclear Medicine

Chairs:

P. Fragoso Costa (Oldenburg), S. Del Vecchio (Naples)

Speakers:

A. v. Thaden (Munich): Animal Handling Procedures
 J.-P. Dillenseger (Strasbourg): Technologist Involvement in Pre-Clinical Studies
 M. Martić-Kehl, (Zurich): The Challenges of Translational Animal Research

Educational Objectives:


1. Acquire general knowledge of handling, application, blood taking and anaesthetic techniques on small animals
2. Identify the relevance of Animal care in the context of pre-clinical imaging
3. Get acquainted with the extended technologist competences as a member of a pre-clinical team
4. Identify future challenges and opportunities
5. Recognize the impact of nuclear medicine techniques in pre-clinical trials
6. Describe the pitfalls and problems of animal research as a tool for the implementation in Human medicine

Summary:

Pre-clinical imaging is an emerging field of great importance for several research areas. Nuclear Medicine imaging techniques allow a non-invasive in-vivo quantification of biochemical processes in animal models using labelled biomarkers. Pre-clinical imaging is also a multidisciplinary modality, in which professionals from different backgrounds get to work in the same team. This session will expose this reality and give an insight to practical and technical aspects of pre-clinical daily procedures. Focus will also be given to the actual position of Nuclear Medicine in pre-clinical imaging, its limitations and future prospects.

Key Words:

Pre-Clinical Imaging, Animals, Research, Challenges and Opportunities



Oct.20

► Technologist Involvement in Pre-Clinical Studies

J.-P. Dillenseger (Strasbourg)

Pre-clinical imaging of small animals is a growing field which is appearing as an essential step filling the gap between preclinical and clinical research domains (1). At the University Hospital of Strasbourg, a pre-clinical imaging unit has been identified since 2011. This unit is located in the middle of the clinical imaging department. Its philosophy is to apply translational imaging research with the same modalities that can be found in a clinical imaging department especially: planar scintigraphy, SPECT, CT and MRI.

Not only modalities should be the same but we aimed at working the same way as a clinical imaging facility. And the best way to achieve this goal is to recruit a technologist. The place of technologists in such a pre-clinical laboratory seems evident for us in order to benefit from their clinical experience, practical skills as well as general and deep knowledge in medical imaging.

All the tasks performed are in accordance with the french regulation of technologist (decree 97-1057 – Nov. 19, 1997) (2): – Preparation of the patient before any imaging act (ex: animal care and registration). – Radiation safety procedures implementation (ex: radionuclide dosimetry management, laboratory contamination controls, management of radioactive waste products) – Quality controls – Administration of radioactive tracers and contrast agents – Imaging devices operation (animal positioning, setting acquisition parameters, datas and images management) (3) – Research and training (ex: close relationship with researchers, physicians and engineers; technologist trainees).

Our experience shows that the integration of a technologist in a preclinical imaging department is an added value to scientific projects. Technologist collaboration with a research team improves and facilitates sequence of procedures and consequently increases the throughput. We believe that preclinical imaging is a new field of competences for technologists in the future (4).

References:

1. Perrin S. Preclinical research: Make mouse studies work. *Nature*, 2014 Mar 27; 507(7493):423-5.
2. Décret no 97-1057 du 19 novembre 1997 relatif aux actes professionnels et à l'exercice de la profession de manipulateur d'électroradiologie médicale. *JORF* n°270 du 21 novembre 1997 page 16852
3. Dillenseger, J.-P., Guillaud, B., Goetz, C., Sayeh, A., Schimpf, R., Constantinesco, A., Choquet, P. : Coregistration of datasets from a micro-SPECT/CT and a preclinical 1.5 T MRI. *Nuclear Instruments and Methods in Physics Research, Section A: Accelerators, Spectrometers, Detectors and Associated Equipment*, 2013 Feb 21, 702 :144-147.
4. Sayeh A. La princesse aux souris. *Manip-info*, 2013 Jan, 57 :32-33.

Annexe F



OP461

Importance of Technologist Involved in a Multimodal Preclinical Imaging Department

J. DILLENSEGER, A. SAYEH, C. GOETZ, A. CONSTANTINESCO, P. CHOQUET; Hôpitaux Universitaires de Strasbourg - Preclinical Imaging Lab UF6237, Strasbourg, FRANCE.

Aim: Combined multimodal acquisitions have already demonstrated their added value, both in clinical and preclinical fields. It is stated that coupling scintigraphic modalities with CT and/or MRI is a benefit for data interpretation. A short time multimodal protocol was developed in our imaging laboratory, to facilitate coregistration between images acquired on a 1.5T preclinical MRI and microSPECT-CT data, when the animal is moved between systems. Our experience shows that skilled and trained technologists could give an advantage to optimize protocols implementation. This presentation will describe the different steps of such procedure, the technologist's roles, and emphasize why its competence could be a benefit in a preclinical imaging department, and an opportunity for himself.

Material and Methods: MRI system (OPTImouse, RS2D, Bischwiller, France) uses a 1.5T cryogen-free superconducting magnet. It takes up a floor area of 1.20m x 2m while the 5G line is at 80cm away from the center of the magnet in the worst case. For mice whole body imaging, a RF coil (RapidBiomedical, Würzburg, Germany) of 40mm in diameter is used, which remains inside the magnet. The microSPECT-CT (eXplore specZT Vision 120, GE, Waukesha, USA) is installed 2 to 3m away from the MRI, thanks to the short extension of the magnet fringe field. Imaging cells (Minerve, Esternay, France) share common support on each imaging instrument, allowing for quick and efficient docking. Mice are kept anesthetised and warmed in the imaging cells during acquisitions. Multimodality imaging is achieved sequentially by moving the chamber from one system to the other, which takes approximately 20s. Amide (<http://amide.sourceforge.net/>) is used for coregistration of acquired data. **Results:** The total multimodal procedure (animal handling, CT, SPECT and MRI acquisitions, and multimodal coregistration) could be done in less than 2 hours with one skilled technologist. **Conclusion:** Our experience shows that the integration of a technologist in a preclinical imaging department can be an added value to all researchers as well as to scientific projects. Technologist collaboration with a research team improves and facilitates procedures organization and consequently increases the throughput. In France, in preclinical imaging labs, few places are currently made available for Medical Imaging Technologists. We believe that preclinical imaging competences could be one of the key issues for technologist success.

Annexe G

Author's personal copy

Skeletal Radiol
DOI 10.1007/s00256-016-2338-2

REVIEW ARTICLE

An illustrative review to understand and manage metal-induced artifacts in musculoskeletal MRI: a primer and updates

J. P. Dillenseger^{1,2,3} · S. Molière¹ · P. Choquet^{1,2,3} · C. Goetz^{1,2,3} · M. Ehlinger^{2,3,4} · G. Bierry^{1,2,3}Received: 7 August 2015 / Revised: 13 January 2016 / Accepted: 17 January 2016
© ISS 2016

Abstract This article reviews and explains the basic physical principles of metal-induced MRI artifacts, describes simple ways to reduce them, and presents specific reduction solutions. Artifacts include signal loss, pile-up artifacts, geometric distortion, and failure of fat suppression. Their nature and origins are reviewed and explained through schematic representations that ease the understanding. Then, optimization of simple acquisition parameters is detailed. Lastly, dedicated sequences and options specifically developed to reduce metal artifacts (VAT, SEMAC, and MAVRIC) are explained.

Keywords MRI · Artifacts · Prosthesis

Introduction

Magnetic resonance imaging (MRI) studies the magnetic properties of tissues (proton density ρ , and relaxation times T_1 and T_2) by applying different calibrated magnetic fields: a static field B_0 , an alternative field B_1 , and three-directional gradient fields.

These fields, used to generate and receive signals from the tissues, must be as homogenous as possible, and every field default will inexorably induce, causing spatial encoding mismatches and artifacts. Metal interferes massively with a magnetic field and induces local inhomogeneity that is responsible for characteristic artifacts, particularly troublesome in musculoskeletal imaging [1–3]. Metallic implants such as prosthesis or rods, due to their high magnetic susceptibility, impede correct spatial coding, leading to distortion, formation of areas of signal loss, and of areas of abnormal high signal (“pile-up” artifacts) [4].

Although these artifacts are easily recognizable (Fig. 1), their origins are more complex to handle, and are generally poorly understood by common users. To reduce these artifacts, basic strategies are available on all routine MR units and can be easily set up. Besides those tips, manufacturers continue to develop and propose specific reduction options.

In this review, we aimed to help radiologists to understand the physical mechanism of metal-induced artifacts, to adapt MR protocols in order to reduce artifacts in daily practice, and to present advanced reduction strategies developed by manufacturers.

✉ G. Bierry
guillaume.bierry@chru-strasbourg.fr¹ Medical imaging department, University Hospital of Strasbourg, 10 Av. Molière, F- 67098 Strasbourg, France² Icube, CNRS, University of Strasbourg, Strasbourg, France³ Translational Medicine Research Federation, Strasbourg Medical School, University of Strasbourg, Strasbourg, France⁴ Department of orthopedic surgery, University Hospital of Strasbourg, Strasbourg, France

Physics of artifacts

Magnetic susceptibility

Magnetic susceptibility is a dimensionless proportionality constant that indicates the degree of magnetization of a material (M) in response to an applied magnetic field (H). Magnetic susceptibility can be expressed in parts per million (1 ppm = 10^{-6}). It is defined by the following relationship [5, 6]:

Published online: 02 February 2016

Springer

Annexe H

Skeletal Radiol
DOI 10.1007/s00256-017-2670-1



SCIENTIFIC ARTICLE

Comparative study of fat-suppression techniques for hip arthroplasty MR imaging

Sébastien Molière¹ · Jean-Philippe Dillenseger^{1,2} · Matthieu Ehlinger^{2,3} · Stéphane Kremer^{1,2} · Guillaume Bierry^{1,2}

Received: 15 February 2017 / Revised: 18 April 2017 / Accepted: 2 May 2017
© ISS 2017

Abstract

Objectives The goal of this study was to evaluate different fat-suppressed fluid-sensitive sequences in association with different metal artifacts reduction techniques (MARS) to determine which combination allows better fat suppression around metallic hip implants.

Methods An experimental study using an MRI fat–water phantom quantitatively evaluated contrast shift induced by metallic hip implant for different fat-suppression techniques and MARS. Then a clinical study with patients addressed to MRI unit for painful hip prosthesis compared these techniques in terms of fat suppression quality and diagnosis confidence. **Results** Among sequences without MARS, both T2 Dixon and short tau inversion recuperation (STIR) had significantly lower contrast shift ($p < 0.05$), Dixon offering the best fat suppression. Adding MARS (view-angle tilting or slice-encoding for metal artifact correction (SEMACE)) to STIR gave better results than Dixon alone, and also better than SPAIR and fat saturation with MARS ($p < 0.05$). There were no statistically significant differences between STIR with view-angle tilting and STIR with SEMACE in terms of fat suppression quality.

Conclusions STIR sequence is the preferred fluid-sensitive MR sequence in patients with metal implant. In combination

with MARS (view-angle tilting or SEMACE), STIR appears to be the best option for high-quality fat suppression.

Keywords MRI · Hip · Prosthesis · Fat suppression · Metal artifact reduction sequences

Abbreviations

| | |
|--------|--|
| STIR | Short tau inversion recovery |
| SEMACE | Slice-encoding for metal artifact correction |
| SPAIR | Spectral attenuated inversion recovery |
| FS | (Spectrally selective) fat suppression |
| WE | Water excitation |

Introduction

Hip arthroplasty is an increasingly frequent surgical procedure in the aging population [1]. Early detection and management of implant complications are key for long-term prognosis [2]. Along with other modalities, MRI is nowadays recognized as a powerful tool for the assessment of patients with painful prosthesis, especially for evaluation of soft tissues and bone marrow [3, 4].

Its main drawback, in this setting, remains a potential serious deterioration of MR images, due to local disturbance of magnetic field by ferromagnetic implants, resulting in artifacts such as signal loss, signal pile-up, and both in-plane and through-plane distortion, by interfering with read-out frequency encoding and section-selection gradient [5, 6]. Several metallic artifact reducing sequences (MARS) exist, from simple modifications of spin echo-based sequences—such as increased slice-selection gradient and larger readout bandwidths [7]—to more refined techniques such as view-angle tilting and

✉ Guillaume Bierry
guillaume.bierry@chru-strasbourg.fr

¹ Imaging Department, University Hospital of Strasbourg, 1 Avenue Molière, 67098 Strasbourg, France

² ICube UMR 7357, University of Strasbourg, Strasbourg, France

³ Orthopaedic Department, University Hospital of Strasbourg, Strasbourg, France

Annexe I



RESEARCH ARTICLE

Comparison of bioimpedance spectroscopy and X-Ray micro-computed tomography for total fat volume measurement in mice

Gaëlle Aubertin¹, Amira Sayeh², Jean-Philippe Dillenseger², Estelle Ayme-Dietrich¹, Philippe Choquet²*, Nathalie Niederhoffer¹✉*

1 Laboratoire de Neurobiologie et Pharmacologie Cardiovasculaire (EA7296), Faculté de Médecine, Fédération de Médecine Translationnelle, Université de Strasbourg, Strasbourg, France, **2** Preclinical Imaging Lab, UF 6237, Pôle d'imagerie, Hôpitaux Universitaires de Strasbourg, iCube, Fédération de Médecine Translationnelle de Strasbourg, Strasbourg, France

✉ These authors contributed equally to this work.

* nathalie.niederhoffer@unistra.fr



OPEN ACCESS

Citation: Aubertin G, Sayeh A, Dillenseger J-P, Ayme-Dietrich E, Choquet P, Niederhoffer N (2017) Comparison of bioimpedance spectroscopy and X-Ray micro-computed tomography for total fat volume measurement in mice. *PLoS ONE* 12(8): e0183523. <https://doi.org/10.1371/journal.pone.0183523>

Editor: Antonio Gonzalez-Bulnes, INIA, SPAIN

Received: May 9, 2017

Accepted: August 4, 2017

Published: August 17, 2017

Copyright: © 2017 Aubertin et al. This is an open access article distributed under the terms of the [Creative Commons Attribution License](https://creativecommons.org/licenses/by/4.0/), which permits unrestricted use, distribution, and reproduction in any medium, provided the original author and source are credited.

Data Availability Statement: All relevant data are within the paper.

Funding: The authors received no specific funding for this work.

Competing interests: The authors have declared that no competing interests exist.

Abstract

Obesity and the metabolic syndrome are two pathologies whose prevalence are in a constant increase. Evaluation of the total fat mass but also of the distribution between visceral and subcutaneous adipose tissue are important factors while assessing the pathophysiology of these two pathologies. Computed tomography (CT) and bioimpedance (BIS) are the translational methods the most frequently used in human beings as well as in rodent models in longitudinal studies on adiposity and obesity. Surprisingly, no direct comparison of micro-CT and BIS was reported yet in mice. Therefore, the present study was carried out to evaluate and compare the accuracy and the uncertainty of measurement of micro-CT and BIS in this species.

The proportion of fat mass was measured with BIS, micro-CT and direct post-mortem tissue weight, and correlations between the data were established to evaluate the accuracy of the methods but also the uncertainty of BIS and micro-CT.

There were significant correlations between weights of fat tissues on scale and proportion of total fat mass determined by BIS or micro-CT ($r = 0.81$ and 0.86 respectively) but both methods overestimated the total fat mass, especially in the smallest animals; overestimation of fat mass was amplified with BIS compared to micro-CT. In addition BIS and micro-CT were highly correlated ($r = 0.94$). Test-test reliability showed a greater variability of the BIS with respect to the micro-CT (coefficient of variation = 17.2 vs 5.6% respectively). Hence, as far as subtle differences between groups or changes within one group are awaited, micro-CT may appear as the most reliable method for determination of fat mass in mice. Micro-CT, unlike BIS, will also allow to qualitatively and quantitatively differentiate between subcutaneous and visceral adipose tissues, which is of major importance in studies on adiposity and its complications.

Annexe J

EANM'12

Milan, Italy

25th
EANM ANNIVERSARY
1987-2012

EANM
European Association of Nuclear Medicine

Annual Congress of the
European Association of Nuclear Medicine
October 27-31, 2012
Milan, Italy

OP363 Monday October 29, 2012 15:14h – 15:25h

Session: **Molecular & Multimodality Imaging: Optical Imaging & Coregistration**

Title: **A Simple Tool for Coregistration of Preclinical Datasets from SPECT, CT and MRI Modalities**

Authors: J. DILLESEGER, C. GOETZ, A. SAYEH, A. CONSTANTINESCO, **P. CHOQUET**; Hôpitaux Universitaires de Strasbourg, STRASBOURG, FRANCE.

[hide abstract](#)

AIM: Combined multimodality instruments have already demonstrated their interest, both in clinical and preclinical fields. However, it is more challenging and costly to combine any instrument with MRI due to magnetism. As not all applications require the necessity of applying imaging protocols at the same time on both modalities, using different apparatus remains a solution for multimodality with MRI. We propose a simple tool, to facilitate coregistration between images acquired on a preclinical MRI and micro-SPECT-CT data, when the animal is moved between systems. **METHODS:** MRI system (OPTImouse, RS2D, Bischwiller, France) uses a 1.5T cryogen-free superconducting magnet. It takes up a floor area of 1.20m x 2m while the 5G line is at 80cm away from the center of the magnet in the worst case. For mice whole body imaging, a RF coil (RapidBiomedical, Würzburg, Germany) of 40mm in diameter is used. The microSPECT-CT (eXplore speCZT Vision 120, GE, Waukesha, USA) is installed 2 to 3m away from the MRI. Imaging chambers (Minerve, Esternay, France) share common support on each imaging instrument, allowing for quick and efficient docking. The tool for coregistration consists in a catheter fixed on a flexible plastic sheet, placed around the animal, and filled with a solution containing iodine, copper sulfate and radioisotope. Mice are kept anesthetised and warmed in the imaging chambers during acquisitions. Multimodality imaging is achieved sequentially by moving the chamber from one system to the other. Amide (<http://amide.sourceforge.net/>) is used for coregistration of acquired data. **RESULTS:** Acquisitions on phantom demonstrated the resolution accuracy of the coregistration process. Relative to the radiopharmaceutical used, bone, muscular perfusion and tumor imaging were performed and coregistered on 3D high resolution T1 and T2 weighted whole body images of the same mice acquired sequentially, as well on CT whole body images when meaningful. **CONCLUSION:** We have demonstrated that a simple, cheap tool, easy to fill, could efficiently help for coregistration of preclinical images, acquired on separate imaging apparatus. The simplicity of the concept allows for an easy and quick setup, without wasting time. Results on phantoms show that the coregistration is adequate, demonstrating that merging scintigraphic data with MRI could be done even without a combined acquisition system.

Annexe K

Normal whole-body anatomy of mouse based on preclinical 1.5T MRI and μ CT acquisitions



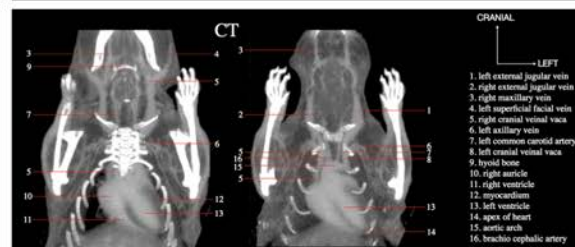
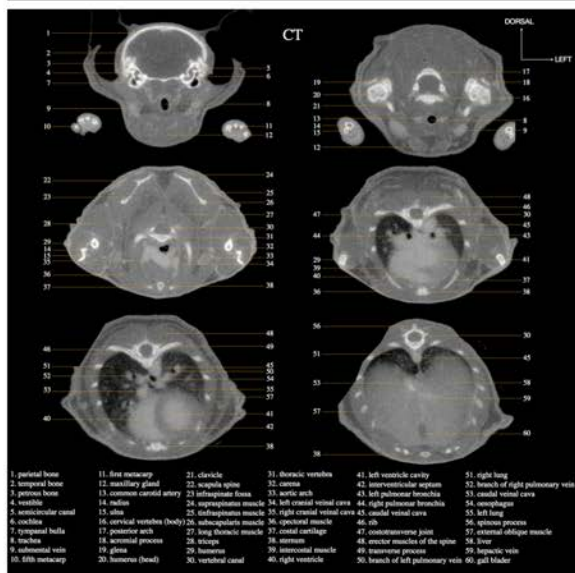
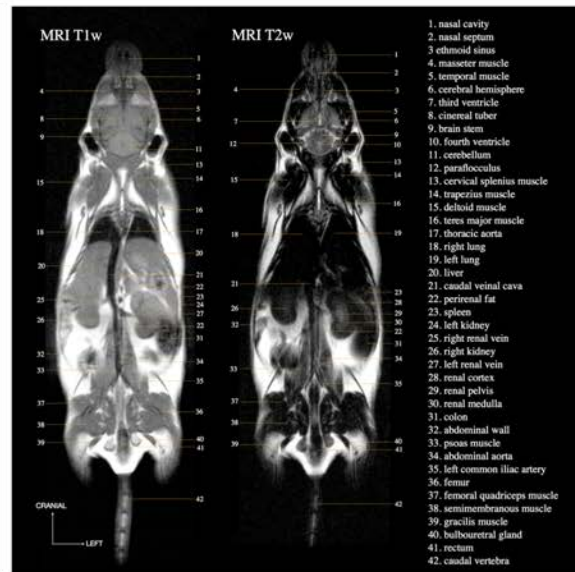
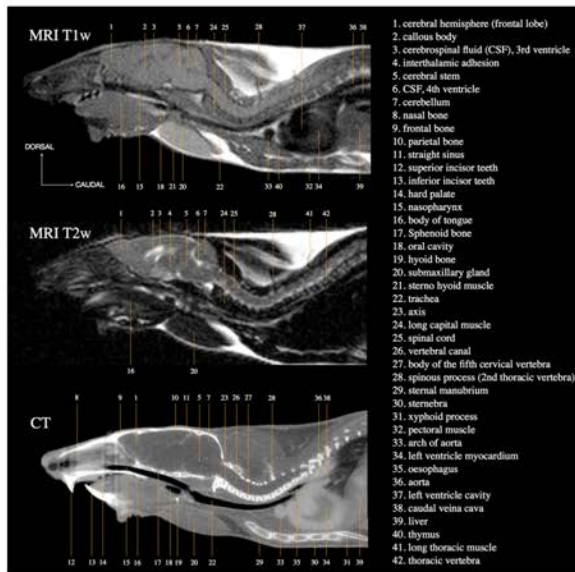
JP.Dillenseger, C.Goetz, A.Sayeh, A.Constantinesco, P.Choquet
 Preclinical Imaging Lab - UF6237 - Hôpital de Hautepierre - HUS - STRASBOURG - France
 Institut de Mécanique des Fluides et des Solides - CNRS - STRASBOURG - France pchoquet@unistra.fr



PURPOSE

✦ Merging different modalities is the current paradigm in clinical and preclinical imaging field
 ✦ Adding morphology to molecular or functional information improves image analysis and diagnosis accuracy

✦ For small laboratory animals, there is a lack of description of anatomy in plane that could be correlated with tomographic imaging modalities
 ✦ Our goal is to build a mouse in plane anatomy atlas, with the limited goal of providing a practical tool and not an exhaustive anatomical description.



METHODS & ANIMALS

✦ Preclinical MRI field value of 1.5T (OPTImouse, RS2D, Bischwiller, France)
 ✦ 40mm internal diameter RF coil (RapidBiomedical, Würzburg, Germany)
 ✦ Acquisition sequences (SpinEcho, GradientEcho and Fast SpinEcho) T₁ (312x312x1000 μ m³, 2 x 9min40s) and T₂ (312x312x1250 μ m³, 2 x 12min48s) weighted
 ✦ CT component of a microSPECT-CT (eXplore specCT 120 Vision, GE, Waukesha, USA) is the source of the μ CT images (reconstructed voxel size 100x100x100 μ m³), with iodine based contrast agents (administered IV)
 ✦ All acquisitions are done unanesthetized. Mice are kept anesthetized (Isoflurane + air) and warmed in imaging cells (Minerve, Esternay, France) including landmarks, which fit in both imaging instruments.

CONCLUSION

✦ We showed the very first illustrations of a future reference document, able to provide an help to mouse imaging practitioners.

✦ Acquisitions were obtained on live animals, acquired with standard protocols, and so including all artefacts linked to physiological movements, in order to match daily use of such instruments.



Annexe L

Enhancement kinetic of a blood pool contrast agent (gadofosveset) in mouse at 1.5T: comparison of IV and SC administration routes.



C.Goetz, JP.Dillenseger, A.Sayeh, A.Constantinesco, P.Choquet
 Preclinical Imaging Lab - UF6237 - Hôpital de Hautepierre - HUS - STRASBOURG - France
 Institut de Mécanique des Fluides et des Solides - CNRS - STRASBOURG - France pchoquet@unistra.fr



PURPOSE

Small animal multimodality imaging often requires **multiple administration** of compounds: radiopharmaceuticals and contrast agents for instance.

These procedures are not safe for mice due to the low blood volume (about 1.5ml for a 25g individual): increase in blood volume had many consequences. Considering that the experiment was done in homeostasis conditions could be questionable. It renders other administration routes desirable when possible.

Classic Gd based MR contrast agents are quickly eliminated from blood.

Gadofosveset (Ablavar®, Lantheus Medical Imaging, N. Billerica, MA, USA) is a blood pool contrast agent and so it presents a potential for small animal imaging, especially at 1.5T due to relaxivity properties of Gd based contrast agents.

We report here the comparison between intra-venous and subcutaneous administration of gadofosveset to normal mice.

METHODS & ANIMALS

MRI system (OPTImouse, RS2D, Bischwiller, France): 1.5T cryogen-free superconducting magnet.

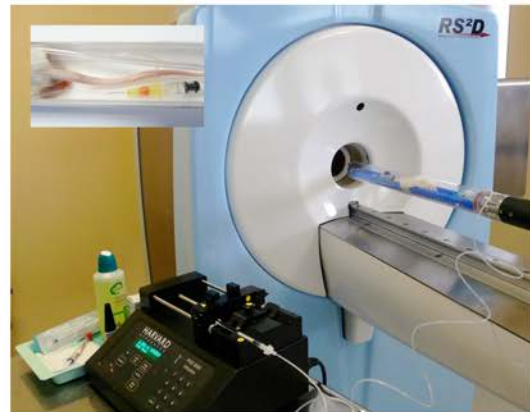RF coil (RapidBiomedical, Würzburg, Germany) of 40mm in diameter.

Mice are kept anaesthetised (isoflurane + air) and warmed in an imaging cell (Minerve, Esternay, France) that fit inside the coil.

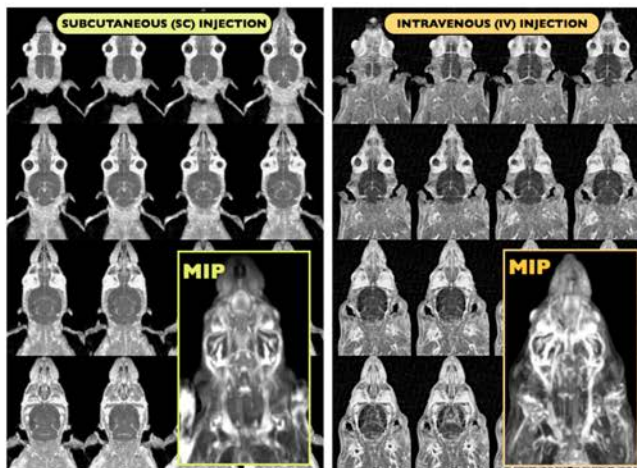
Ten C57Bl6 (weight between 20-30g) mice were included. On each individual, two sets of acquisitions at one week interval were done. First an image before administration of gadofosveset followed by a time series after SC administration one week and after IV administration the other. Injection was done via a catheter put either in caudal vein or sc.

Dynamic T₁ weighted gradient echo sequence is used designed to allow for a time point every 6s, by acquiring only center lines of Fourier plane, and replacing these lines on the 1st full acquisition.

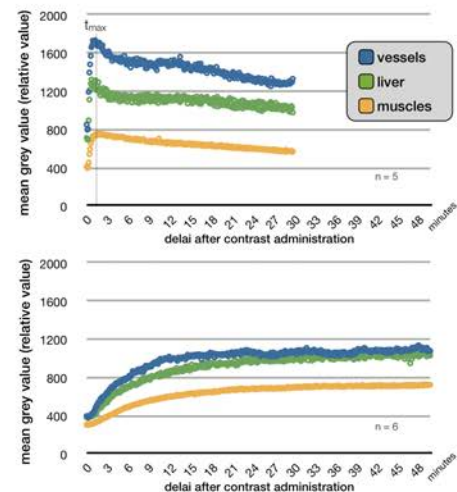
ROIs were drawn around organs of interest (liver, large vessels, muscles) and S/N ratio calculated taking standard deviation of signal measured in a ROI outside the mouse body as noise.



RESULTS



Typical set of coronal images obtained after IV or SC administration - Gadofosveset 0,1ml
 SP-GRE 3D T1w - 312x312x312 μm³. Acq. time: 30min



Typical time courses of signal after IV (top) or SC (bottom) administration

Quick enhancement is obtained after IV administration ($t_{max} < 2 \text{ min.}$) but longer lasting enhancement after SC administration

CONCLUSION

We have showed that it is possible to do MR angiography using a blood pool contrast agent administered either IV or SC.

The latter is desirable when doing multimodality, while the former is essential for DCE-MRI.

The potential of this contrast agent remains to be evaluated in pathological models, and with different concentrations.



Annexe M

A simple way for accurate coregistration of datasets from a microSPECT-CT and a preclinical 1.5T MRI.



J.P.Dillenseger, C.Goetz, A.Sayeh, A.Constantinesco, P.Choquet
 Preclinical Imaging Lab - UF6237 - Hôpital de Hautepierre - HUS - STRASBOURG - France
 Institut de Mécanique des Fluides et des Solides - CNRS - STRASBOURG - France pchoquet@unistra.fr

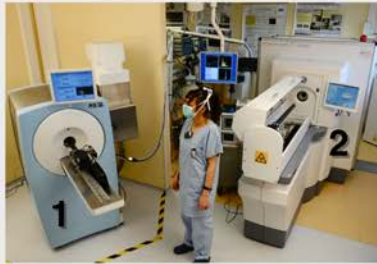

INTRODUCTION

- Combined multimodality instruments (mainly PET-CT) have already demonstrated their interest, both in clinical and preclinical fields.
- Due to the richness in soft tissues contrast, coupling MRI with scintigraphic modalities is promising.

- However: it is more challenging to combine any instrument with MRI due to magnetism. not all applications require the necessity of applying imaging protocols at the same time on both modalities.
- We propose a simple tool to help coregistration of images acquired on separate preclinical MRI and μ SPECT-CT, **moving the animal between the two.**

METHODS



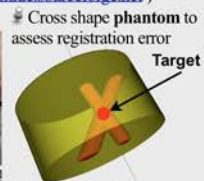
- Preclinical MRI system [1]:** 1.5T (OPTImouse, RS2D, Bischwiller, France), occupied floor area 1.20m x 2m whole-body mice imaging using 40mm internal diameter RF coil (RapidBiomedical, Würzburg, Germany)
- MicroSPECT-CT [2]:** eXplore specCZT 120 Vision, GE, Waukesha, USA
- Short distance between systems

- Imaging cell:** Minerve, Esternay, France dockable on each imaging system
- Mice kept anesthetised (Isoflurane) and warmed in imaging cells during acquisitions
- Coregistration tool** A catheter is curved and describe many rigids loops so covering each spatial direction to make 3D point based registration achievable.

- Half-pipe geometry of the system is adapted to the animal bed.

- Catheter is filled with a «multimodal solution»:
 - 50% iodine at 300mg/mL for CT (Omniscan®),
 - 50% water with copper sulfate (2g/L) for MRI
 - radioisotope (1mCi ^{99m}Tc) for SPECT.

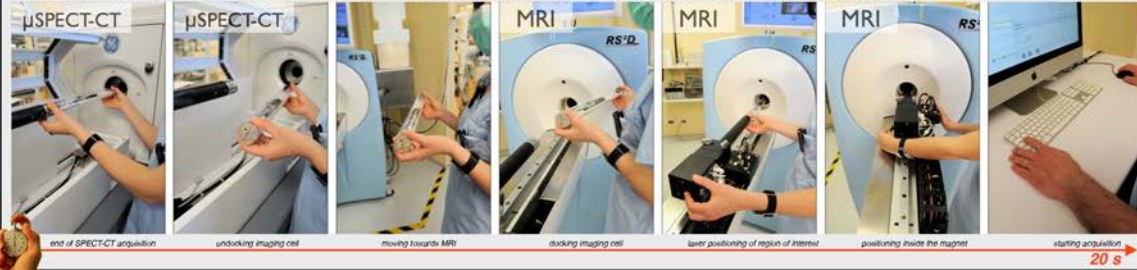
- Reconstruction of isotropic voxels in each modality
- Coregistration and analysis achieved using Amide (<http://amide.sourceforge.net/>)



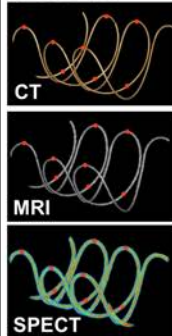
- Cross shape phantom to assess registration error
- Accuracy of our landmarks registration is assessed by the fiducial registration error FRE** (root mean square distance between corresponding fiducial points after registration) and the **target registration error TRE** (distance measure after registration between a reference corresponding point - target - other than the fiducial points). Target is the intersection of a cross inside a phantom.



In practice, multimodality imaging achieved sequentially by moving the cell from one system to the other, in approximately 20s



RESULTS

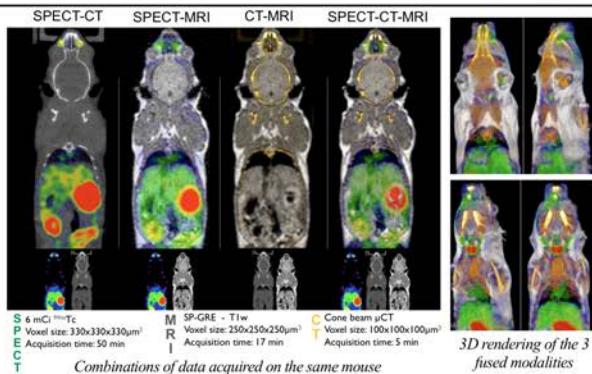


| | FRE | SPECT-MRI | SPECT-CT | CT-MRI | |
|------|------|-----------|----------|--------|----------|
| Aco1 | 0.63 | 0.50 | 0.44 | 0.44 | FRE (mm) |
| Aco2 | 0.64 | 0.47 | 0.48 | 0.48 | |
| Aco3 | 0.79 | 0.62 | 0.64 | 0.64 | |
| Aco4 | 0.85 | 0.41 | 0.45 | 0.45 | |
| Aco5 | 0.61 | 0.41 | 0.56 | 0.56 | |
| Aco6 | 0.73 | 0.43 | 0.48 | 0.48 | |
| Mean | 0.66 | 0.47 | 0.51 | 0.55 | |
| SD | 0.09 | 0.08 | 0.08 | 0.08 | |

| | TRE | SPECT-MRI | SPECT-CT | CT-MRI | |
|------|------|-----------|----------|--------|----------|
| Aco1 | 0.60 | 0.44 | 0.51 | 0.51 | TRE (mm) |
| Aco2 | 0.26 | 0.01 | 0.25 | 0.25 | |
| Aco3 | 0.46 | 0.38 | 0.15 | 0.15 | |
| Aco4 | 0.30 | 0.48 | 0.41 | 0.41 | |
| Aco5 | 0.30 | 0.38 | 0.48 | 0.48 | |
| Aco6 | 0.57 | 0.30 | 0.22 | 0.22 | |
| Mean | 0.43 | 0.34 | 0.34 | 0.37 | |
| SD | 0.17 | 0.17 | 0.30 | 0.16 | |

Results from accuracy measurements using landmarks and phantoms

Images of the multimodal solution inside the catheter together with landmarks used (red dots)



CONCLUSION

- A simple and cheap tool, easy to fill, could efficiently help for coregistration of preclinical images, acquired on separate imaging apparatus.

- Results on phantom demonstrate an adequate coregistration, showing in small animals that merging scintigraphic data with MRI could be done even without a combined acquisition system.



With the support of RS2D, Minerve and GE Healthcare



Annexe N



Journées Françaises de Radiologie

15 octobre Journée de formations pluriprofessionnelles

16-19 octobre Congrès & Exposition technique

17:30 - 18:45

CBCT vs CT : mythe ou réalité ?

Séance pédagogique

Salle 252

Responsable : F. BENOUDIBA (Grenoble), J.-F. MATERN (Bischwiller)

Modérateur : F. BENOUDIBA (Grenoble), J.-F. MATERN (Bischwiller)

Objectifs :

L'imagerie tomographique volumique à faisceau conique ou cone-beam CT (CBCT), largement implantée dans nos pratiques hospitalière et libérale, a supplanté la tomodynamométrie dans de nombreuses indications. Si sa supériorité dento-maxillaire semble reconnue par tous, les avantages du CBCT, par la faible dose nécessaire pour obtenir une imagerie de haute résolution, ouvrent, face au scanner, le débat de son application à d'autres environnements anatomiques, tels que l'imagerie naso-sinusienne, l'imagerie du temporal ou encore l'imagerie ostéo-articulaire

17:30 **Imagerie des dents incluses et des pathologies associées : apports et limites du CBCT**
M. SCHMITTBUHL (Montréal, Canada)

17:30 **MSCT vs CBCT pour l'imagerie haute-résolution du temporal : étude sur pièces anatomiques**
R. BUARON (Paris), F. VEILLON (Strasbourg), J.-F. MATERN (Bischwiller), S. RIEHM (Strasbourg), M. OHANA (Strasbourg)

17:30 **Imagerie du temporal : apports et limites du CBCT**
B. ESCUDE (Toulouse)

17:30 **MSCT vs CBCT pour l'imagerie haute-résolution du crâne : étude sur fantômes**
J.-P. DILLESEGER (Strasbourg)

17:30 **Imagerie naso-sinusienne : apports et limites du CBCT**
J.-F. MATERN (Bischwiller)

17:30 **Autres champs d'application du CBCT et innovations**
J.-W. CASSELMAN (Bruges, Belgique), M. KOEN (Bruges, Belgique), D. JOOST (Bruges, Belgique), B. DE FOER (Antwerpen, Belgique)

Annexe O



02

Enseignements
Journées recherche

RECHERCHE EN IRM

19 JUIN 2014

[VOIR LE DÉTAIL DE LA JOURNÉE ET LES INTERVENTIONS](#)

CONGRES THEMATIQUE DE JUIN OPUS XLI

JOURNEE RECHERCHE MICHEL BARD

RECHERCHE EN IRM

JEUDI 19 Juin 2014 après-midi

CNIT LA DEFENSE Salle Apollinaire

Responsables de la Séance : N.Theumann, G. Bierry

14h30-15h40 : SEQUENCES

Modérateur : C. Glaser

14h30 Comprendre et agir contre l'artéfact métallique en IRM ostéo-articulaire : état de l'art et perspectives

JP Dillenseger (Enseignant en Diplôme de manipulateur imagerie médicale, Strasbourg)

14h50 : Imagerie du cartilage

C. Glaser (Radiologie, Munich, All)

15h10 : Imagerie de diffusion/ perfusion en pathologie tumorale

P. Gondim Teixeira (Radiologie, Nancy)

15h30 : Discussion

Annexe P



UNIVERSITÉ DE STRASBOURG
msi
ÉCOLE DOCTORALE

Qualification des appareillages d'imagerie et exploitation quantitative de données issues d'acquisitions précliniques multimodales.

Jean-Philippe Dillenseger
Sous la direction du Pr Yves Rémond et du Dr Philippe Choquet
ICube - équipe Matériaux Multi-échelles et Biomécanique (MMB)
Unité fonctionnelle d'imagerie préclinique (UF 6237)





Preclinical Imaging Lab
UF 6237
Les Hôpitaux Universitaires de STRASBOURG
ICUBE
MMB


INTRODUCTION : Les appareils d'imagerie servent à la fois au diagnostic de processus pathologiques mais aussi, et cela de manière incontournable en recherche préclinique, à l'extraction de **données quantitatives**. Ils doivent donc être considérés comme des **appareils de mesure** présentant des imperfections qu'il est nécessaire de **qualifier** pour pouvoir déterminer l'**incertitude de mesure** propre à chaque **protocole d'exploration** nécessaire à la mise en valeur la **variabilité morpho-biologique** normale ou pathologique.

INSTRUMENTATION

Etape 1. Appropriation des méthodes existantes de qualification sur appareils cliniques (fig.1).
Etape 2. Développement de fantômes précliniques (fig. 2a) spécifiques dans le but de qualifier les performances propres à chaque **modalité et appareil** disponibles : μ TEMP/TDM (GE) et IRM 1.5T (RS2D) (fig. 2b).

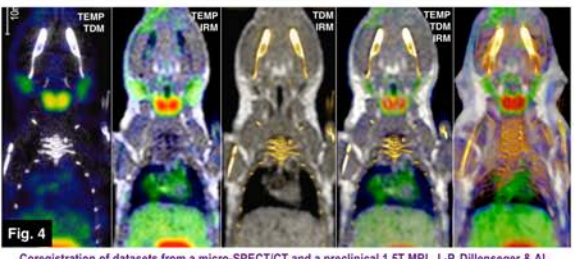



MSCT versus CBCT: Evaluation of high-resolution acquisition modes for dento-maxillary and skull-base imaging. J.-P. Dillenseger & Al. European Radiology (DOI) 10.1007/s00330-014-3439-8



Etape 3. Evaluation des incertitudes de mesure liées aux méthodes d'extraction des données (fig.3). Evaluation des **erreurs de recalages** lors de la **fusion de données** issues de protocoles multimodaux (fig.4). Evaluation des **mouvements physiologiques** de l'animal impactant sur l'extraction de données quantitatives.

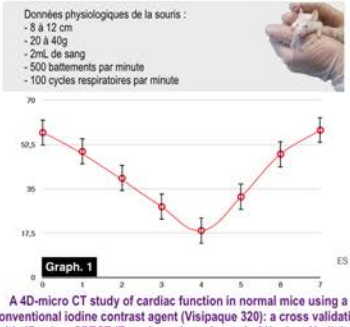
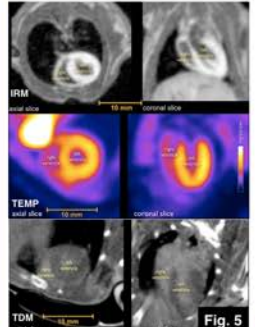
METHODES



Coregistration of datasets from a micro-SPECT/CT and a preclinical 1.5T MRI. J.-P. Dillenseger & Al. Nuclear Instruments and Methods in Physics Research Section A vol. 702, pp. 144-147, 2013.

APPLICATIONS

Etape 4. Applications :
 Suivi longitudinal dans un modèle murin d'**arthrite rhumatoïde**.
 Quantification de **cinétique cardiaque** en μ TEMP, μ TDM et IRM (fig.5) (Graph.1)
 Quantification de la surface péritonéale lors d'une **dialyse péritonéale** chez la souris.
 L'étape d'acquisition de ces données a déjà été effectuée et l'étape d'extraction et d'analyse des données est en cours.



Annexe Q



Faculté
de médecine



FMTS



UNIVERSITÉ DE STRASBOURG

Imagerie translationnelle : quand les pratiques cliniques « inspirent » les procédures précliniques. Exemple du recalage de données multimodales.

Dillenseger JP¹, Goetz C^{1,2}, Sayeh A¹, Constantinesco A¹, Choquet P^{1,2}

¹ UF6237 Imagerie Préclinique, Pôle d'imagerie, CHU Hautepierre, Hôpitaux Universitaires de Strasbourg, Strasbourg, France

² ICube, Département Mécanique, CNRS, Strasbourg, France

Introduction

Les modèles animaux sont développés et jugés en fonction de leur proximité avec les atteintes, symptômes et évolutions observées dans les pathologies humaines. Les méthodes pour les observer, en mettant l'accent sur l'importance d'un suivi temporel, ont récemment évoluées pour se rapprocher des moyens cliniques de diagnostic et de suivi. C'est pour cet aspect translationnel d'une part, et pour respecter la règle des 3R (réduire, raffiner, remplacer) d'autre part, que l'imagerie médicale occupe aujourd'hui une place incontournable en préclinique. Pour autant, le caractère translationnel de ces études doit non seulement reposer sur l'usage des mêmes moyens physiques mais aussi sur des communautés en terme de caractéristiques techniques et de protocoles mis en œuvre. Ainsi nous avons, en partenariat avec la société RS2D, développé un appareil d'IRM pour animal de laboratoire dont la caractéristique princeps est de fonctionner à un champ égal à celui le plus courant en clinique : 1,5 T. L'étude complète d'un processus pathologique passe souvent par le regard de plusieurs modalités permettant la confrontation de cartographies fonctionnelles (TEMP, TEP,...) et de données morphologiques (TDM, IRM,...) Cependant le recalage de données reste en imagerie préclinique un défi lié à la taille et à la physiologie des modèles murins. Ainsi, nous avons cherché à évaluer la faisabilité et la précision des recalages de données multimodales issues d'acquisitions séquentielles en provenance de différents imageurs précliniques.

Matériel et méthodes

L'unité fonctionnelle d'imagerie préclinique des HUS dispose d'un microTEMP-TDM (eXplore speCZT Vision 120, GE, Waukesha, États-Unis) et d'un IRM préclinique (OPTImouse, RS2D, Bischwiller, France) dédiés à l'exploration de souris. L'IRM préclinique travaille à un champ magnétique clinique de 1,5 Teslas, une bobine intégrée (RapidBiomedical, Würzburg, Germany) permettant l'exploration d'un champ de vue de 40 mm de diamètre sur une longueur de 80 mm. Le microTEMP-TDM est installé à environ 2 mètres de l'IRM. Une cellule d'anesthésie et de transport de l'animal (Minerve, Esternay, France) est commune à ces deux appareils. Un système de marqueurs externes est intégré entre l'animal et la cellule et sert au recalage rigide des données fonctionnelles (TEMP) et morphologiques (TDM et IRM). Les erreurs de recalages ont été calculées sur un fantôme puis *in-vivo* chez la souris à l'aide du logiciel Amide (<http://amide.sourceforge.net/>). Un premier protocole nous a servi à connaître l'erreur de recalage intrinsèque de notre méthode. Une deuxième expérience nous a servi à connaître l'impact du déplacement de la cellule d'anesthésie entre les deux appareils sur la précision du recalage d'un objet transporté. Une troisième étude a permis d'évaluer la stabilité de la position d'un animal anesthésié pendant 90 minutes. Pour finir, nous avons évalué les erreurs de recalage multimodales.

Résultats

L'erreur de recalage intrinsèque moyenne de notre système de marqueurs fiduciaires calculée sur fantôme est de 150 μm . Le déplacement de la cellule d'anesthésie entre les deux appareils amène cette erreur à 170 μm . L'erreur de recalage moyenne *in-vivo* unimodale est de 250 μm . Les erreurs de recalage multimodale moyennes en TEMP-TDM, TEMP-IRM et TDM-IRM sont respectivement de 440 μm , 410 μm et 220 μm .

Annexe R



Faculté
de médecine



P3

ANATOMIE SÉRIÉE CORPS-ENTIER DE LA SOURIS IN-VIVO À PARTIR D'IMAGES PRÉCLINIQUES TDM ET IRM

Dillenseger JP¹, Goetz C^{1,2}, Sayeh A¹, Constantinesco A¹, Choquet P^{1,2}

¹ UF6237 Imagerie Préclinique, Pôle d'imagerie, Hôpitaux Universitaires de Strasbourg, CHU Hautepierre, 1, Avenue Molière, 67098 Strasbourg, France

² ICube, Département Mécanique, CNRS, 2 rue Boussingault, 67000 Strasbourg, France

Introduction

La fusion d'images de modalités différentes est aujourd'hui incontournable en imagerie médicale, aussi bien dans le domaine clinique que préclinique. La confrontation et le recalage de données fonctionnelles issues de l'imagerie moléculaire (TEP, TEMP) sur des données morphologiques en provenance d'acquisitions de résonance magnétique (IRM) et tomodensitométriques (TDM) permettent d'améliorer la précision diagnostique. De par son implantation, aux côtés des cliniciens de l'hôpital de Hautepierre, l'unité fonctionnelle d'imagerie préclinique (UF 6237) met en avant une approche identique à celle d'un service d'imagerie hospitalier. L'aspect translationnel est ainsi privilégié aussi bien au niveau des appareils (ex : IRM à 1,5T) et des protocoles, qu'au niveau organisationnel. Le flux important de données tomographiques en provenance de souris de différentes souches nous a amené à entreprendre la réalisation d'un atlas anatomique, utile au « pré-clinicien », regroupant des séries d'images IRM et TDM obtenues en routine dans le laboratoire.

Matériel et méthodes

L'IRM préclinique est dotée d'un champ magnétique de 1,5 Teslas (OPTImouse, RS2D, Bischwiller, France), et utilise une antenne corps-entier de 40mm de diamètre dédiée à la souris (RapidBiomedical, Würzburg, Allemagne). Les acquisitions de routines exploitées pour illustrer cet atlas rassemblent des images pondérées en T₁, T₂ et T₁ + agent de contraste. Le micro-Scanner X permet l'acquisition en routine d'images *in-vivo* dont les dimensions des voxels reconstruits sont de 100x100x100 μm³. Les acquisitions TDM sont effectuées sans ou avec produits de contrastes iodés. L'ensemble des données exploitées sont obtenues à partir de souris anesthésiées (air + isoflurane) et chauffées dans une cellule d'imagerie commune aux différentes modalités (Minerve, Esternay, France).

Résultats

Des séries de coupes TDM et IRM ont été annotées dans les 3 plans à l'aide d'atlas anatomo-morphologiques de référence^(1,2,3,4). Des reconstructions 3D ont été réalisées à partir de données TDM notamment pour l'annotation des structures osseuses.

Conclusion

Ce travail présente les premières planches de notre projet d'atlas d'imagerie préclinique de la souris. Son objectif est de présenter des résultats anatomiques normaux acquis *in-vivo* chez la souris anesthésiée incluant de ce fait la présence d'artefacts routiniers et spécifiques à chaque modalité. Dans un second temps, il est prévu de compléter les informations morphologiques issues des données IRM et TDM par des illustrations fonctionnelles en provenance d'acquisitions tomoscintigraphiques.

¹ Cook MJ. *Anatomy of the Laboratory Mouse*. Academic Press, 1965, <http://www.informatics.jax.org/cookbook/>

² Popesko P et al. *A Colour Atlas of the Anatomy of Small Laboratory Animals: Rat, Mouse, Golden Hamster*. Mosby, 1992

³ Iwaki T. *A Color Atlas of Sectional Anatomy of the Mouse*. Braintree Scientific, 2001

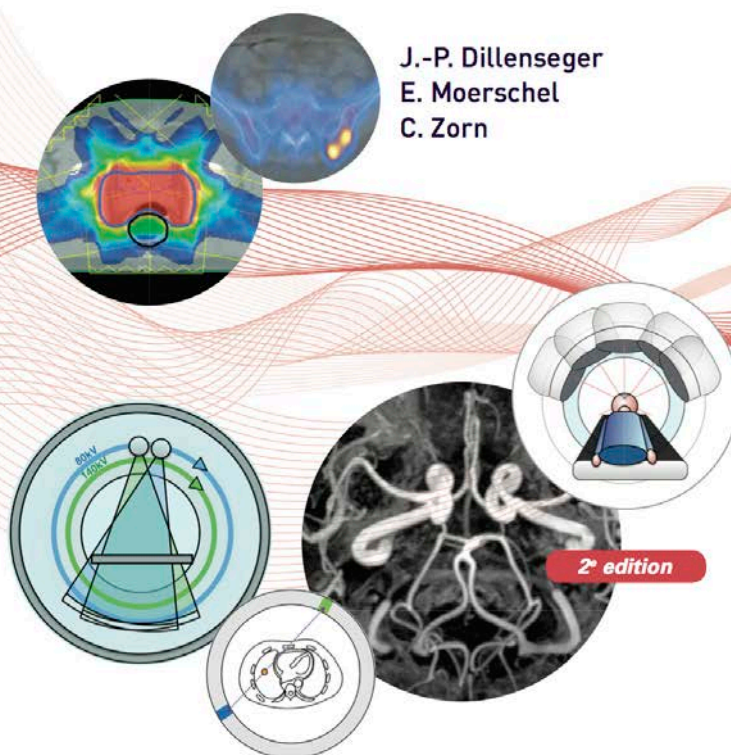
⁴ Bab I et al. *Micro-Tomographic Atlas of the Mouse Skeleton*. Springer, 2007

Annexe S

Guide des technologies de l'imagerie médicale et de la radiothérapie

Quand la théorie éclaire la pratique

J.-P. Dillenseger
E. Moerschel
C. Zorn



ELSEVIER

Elsevier Masson

Imagerie préclinique multimodale chez le petit animal : qualification des instruments et des méthodes (IRM, μ TDM et μ TEMP).

Résumé :

« Imagerie préclinique multimodale chez le petit animal : qualification des instruments et des méthodes (IRM, μ TDM et μ TEMP) »

L'imagerie préclinique se pratique majoritairement sur des modèles animaux murins principalement des souris (61%), elle représente une étape indispensable en recherche préclinique car elle suit les deux premières recommandations de la règle des 3R (réduction, raffinement et remplacement). Pour donner une signification biologique aux mesures extraites des images acquises *in vivo* chez la souris, il est nécessaire d'évaluer les performances des instruments utilisés mais également des procédures expérimentales en jeu. La qualification des appareils nécessite l'usage de fantômes spécifiques, et l'évaluation des méthodes impose de tester les procédures sur des individus non pathologiques, avant le passage aux expérimentations proprement dites. L'objectif de ce travail a été de développer des outils et des méthodes permettant de qualifier les instruments d'imagerie et certaines procédures *in vivo*. La nécessité de quantification, à partir d'images réalisées chez le petit animal, nous amène à considérer les instruments d'imagerie préclinique comme des outils métrologiques ; ce qui amène à intégrer le principe d'incertitude de mesure dans l'expression des résultats.

Mots clés : imagerie du petit animal, imagerie multimodale, contrôle de qualité, imagerie quantitative, IRM, TDM, TEMP, TEP

Abstract:

« Preclinical multimodal small animal imaging: qualification of instruments and methods (MRI, μ CT and μ SPECT) »

Preclinical imaging is mostly performed on mouse animal models (61%). It is a necessary step in preclinical research, in compliance the first two recommendations of the 3Rs rules (reduction, refinement and replacement). In order to give a biological significance to measurements extracted from *in vivo*-acquired mouse images, it is necessary to evaluate instruments performances but also experimental procedures involved. The qualification of apparatuses requires the use of specific phantoms while the evaluation of methods requires procedures tests on non-pathological animals before experimentations. The scope of this work was to develop tools and methods to qualify imaging instruments and *in vivo* procedures. The need for quantification in small animal imaging, leads us to consider preclinical imaging instruments as metrological tools; which means integrating measurement uncertainty into given results.

Keywords: small animal imaging, multimodal imaging, quality control, quantitative imaging, MRI, CT, SPECT