



HAL
open science

Modélisation d'anévrisme intracrânien

Quan Yuan

► **To cite this version:**

Quan Yuan. Modélisation d'anévrisme intracrânien. Biomécanique [physics.med-ph]. Université de Technologie de Compiègne, 2018. Français. NNT : 2018COMP2402 . tel-01744786

HAL Id: tel-01744786

<https://theses.hal.science/tel-01744786>

Submitted on 27 Mar 2018

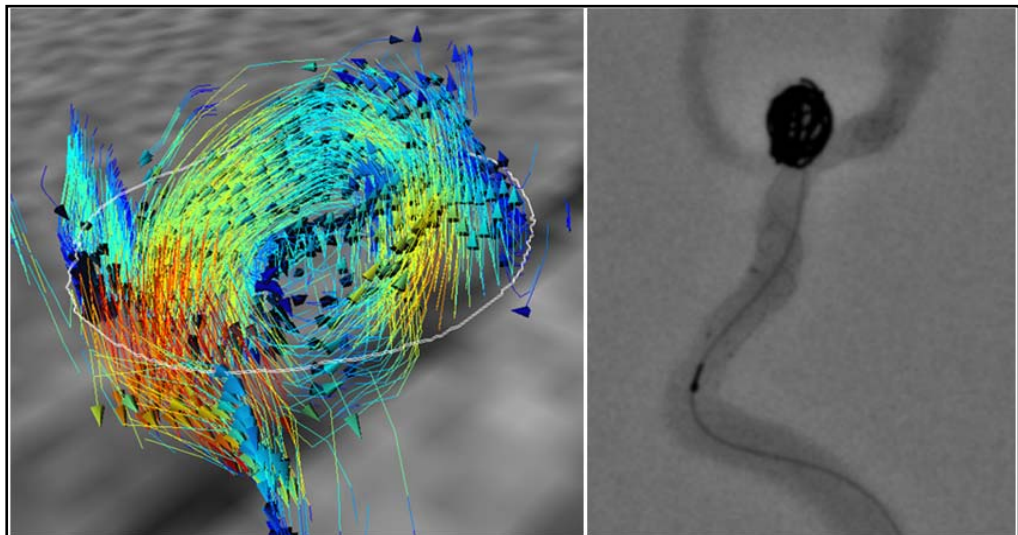
HAL is a multi-disciplinary open access archive for the deposit and dissemination of scientific research documents, whether they are published or not. The documents may come from teaching and research institutions in France or abroad, or from public or private research centers.

L'archive ouverte pluridisciplinaire **HAL**, est destinée au dépôt et à la diffusion de documents scientifiques de niveau recherche, publiés ou non, émanant des établissements d'enseignement et de recherche français ou étrangers, des laboratoires publics ou privés.

Par **Quan YUAN**

Modélisation d'anévrisme intracrânien

Thèse présentée
pour l'obtention du grade
de Docteur de l'UTC



Soutenue le 11 janvier 2018

Spécialité : Biomécanique et Bio-ingénierie : Unité de
Recherche Biomécanique et Bio-ingénierie (UMR-7338)

D2402

Modélisation d'anévrisme intracrânien



Quan YUAN

Laboratoire BioMécanique et BioIngénierie (BMBI)

Centre d'Imagerie Médicale Avancée (CIMA)

Université de Technologie de Compiègne

Jean-Yves GAUVRIT, PU-PH, Co-directeur de thèse

François LANGEVIN, Enseignant Chercheur, Directeur de thèse Bruno

RAMOND, Enseignant Chercheur, Co-directeur de thèse

Mémoire de thèse de doctorat

11 Janvier 2018

Remerciements

Je tiens tout d'abord à remercier, monsieur François LANGEVIN, mon directeur de thèse, qui m'a accueilli chaleureusement dans le laboratoire de l'UTC au CIMA. Il m'a orienté dans la recherche et aidé à trouver les solutions aux problèmes tout au long de cette thèse. Il a corrigé ma thèse avec beaucoup de patience: mot par mot, page par page. De plus, en dehors des connaissances dans le domaine de l'IRM et des flux vasculaires, il m'a aussi appris la méthodologie de recherche scientifique, qui sera très utile dans ma carrière.

Je veux remercier monsieur Bruno RAMOND, mon autre directeur de thèse, qui s'est occupé de m'encadrer dans le domaine du prototypage rapide. Il est toujours disponible et actif lors des discussions afin de régler les problèmes. Grâce à ses connaissances et à sa maîtrise scientifique, mon travail concernant cette partie a avancé correctement. Il m'a beaucoup aidé lors du dépôt du brevet concernant cette thèse et qui démontre la valeur du travail effectué.

Je veux également remercier monsieur Jean-Yves GAUVRIT, mon autre directeur de thèse. Avec son encadrement et sa participation dans ma thèse, j'ai obtenu une vue large de la mise en œuvre de nos résultats. Étant un neuroradiologue, il m'a fourni nombreuses propositions concernant l'aspect pratique. Il a fait plusieurs fois le déplacement pour m'aider à effectuer les manipulations, qui font une partie assez importante de ma thèse.

Je remercie messieurs Olivier NAGGARA et Alain BERNARD, d'avoir accepté d'être les rapporteurs de ma thèse, et également madame Alessandra BIONDI et monsieur Jean-François LERALLUT, d'avoir accepté d'être membres du jury.

Je remercie spécialement Vincent ZALC, qui m'a accompagné tout au long de ma thèse. Il m'a beaucoup aidé pour les expérimentations qui sont souvent réalisées tard le soir et aussi pour la rédaction du mémoire. Je remercie également messieurs Yvan DUHAMEL et Nicolas PITON, qui m'ont accompagné pour le travail du prototypage rapide.

Merci à Alain DONADAY pour ses encouragements et aides pendant ma thèse. Merci à mesdames Danièle RAMBAUD et Déborah GUERLIN, qui m'ont été d'un grand secours

pour toutes les démarches administratives toujours avec tant de sympathie. Merci à monsieur Peng CAO pour son aide lors de la phase initiale de ma thèse.

Je remercie aussi monsieur Philippe POUILLE, monsieur Quentin DERMIGNY, madame Anne-Virginie SALSAC, madame Anne LUYCX-BORE, monsieur Jérôme CLERC, madame Gwendoline THIEBAULT, pour leur aide sur cette thèse.

J'adresse une pensée à tous mes amis pour leur accompagnement lors de mon séjour en France.

Merci à mes parents, qui me supporte fermement pour ma thèse avec l'amour.

Enfin, je témoigne ma reconnaissance à toutes les personnes qui ont eut un lien avec cette thèse.

Cette thèse a été financée par le China Scholarship Council (CSC) dans la cadre du projet CSC-UT-INSA, je tiens à les remercier pour l'avoir permis.

Résumé

Les anévrismes intracrâniens présentent des risques importants en raison de leur taux de rupture élevé et des conséquences qui peuvent être fatales comme lors d'hémorragies méningées. Afin d'effectuer une recherche hémodynamique sur l'anévrisme intracrânien in vitro, un fantôme est indispensable. Jusqu'à présent, des fantômes rigides ou simplifiés sont utilisés dans littérature, peu d'entre eux sont suffisamment fidèle à la réalité. Le travail de cette thèse se concentre sur la méthodologie de fabrication des fantômes patient-spécifiques d'anévrismes intracrâniens ainsi que leur mise en œuvre pour différentes utilisations. Ces fantômes possèdent la forme anatomique de l'artère du patient et une paroi élastique. Ils sont fabriqués en appliquant une technique originale de prototypage rapide. Les fantômes sont vérifiés selon plusieurs aspects. Pour effectuer des recherches hémodynamiques sur les fantômes, un banc d'essai compatible avec différentes modalités d'imagerie a été conçu. L'angiographie par résonance magnétique 2D par contraste de phase a été utilisée pour étudier l'hémodynamique des fantômes. Le comportement dynamique de paroi, les trajectoires 3D du flux et son champ de vélocité sont analysés. L'application potentielle dans domaine clinique du fantôme patient-spécifique a été aussi testée dans cette thèse, des simulations d'intervention sur des anévrismes intracrâniens ont été effectuées sur le banc d'essai et les fantômes, les résultats de différentes méthodes ont été analysés et comparés.

Mots clés:

Anévrisme intracrânien, prototypage rapide, IRM, hémodynamique, intervention

Abstract

Intracranial aneurysms are a hazard to human health because of their high rupture rate and fatal subsequence, such as subarachnoid hemorrhage. In order to carry out a hemodynamic research in vitro on the intracranial aneurysm, a phantom is indispensable. Until now, rigid or simplified phantoms are mainly used in the literature, few among them possess sufficient properties compared with reality. The work of this thesis focuses on the methodology of manufacturing patient-specific phantoms of intracranial aneurysms as well as their implementation for different uses. The phantoms have an anatomical shape of patient's artery and an elastic wall. They are manufactured by applying an original rapid prototyping technique. The phantoms are examined and verified in different ways. In order to perform a hemodynamic research of the phantoms, a testing platform compatible with different imaging modalities has been designed and established. 2D phase-contrast magnetic resonance angiography was applied in the hemodynamic study of the phantoms. The dynamic behaviour of the artery wall, the 3D path-line of flow and the velocity field of flow were analyzed. The potential application in the clinical domain of the patient-specific phantoms was also tested in this thesis, simulations of intervention on intracranial aneurysms were carried out with the testing platform and the phantoms, the results of different treatment strategies were analyzed and compared.

Key words:

Intracranial aneurysm, rapid prototyping, MRI, hemodynamic, intervention

Table des matières

Introduction générale	1
1 État de l'art	5
1.1 Anévrisme	5
1.1.1 Etiologie	5
1.1.2 Classification des anévrismes	6
1.1.3 Caractéristiques de l'anévrisme intracrânien	9
1.1.4 Techniques médicales d'explorations	15
1.2 Traitements médicaux de l'anévrisme intracrânien	25
1.2.1 Modalité de chirurgie	26
1.2.2 Modalité de radiologie interventionnelle	27
1.3 Caractérisation hémodynamique d'un anévrisme	28
1.3.1 Configuration de l'écoulement	28
1.3.2 Champ de vitesse	29
1.3.3 Contrainte de cisaillement pariétal (WSS)	30
1.3.4 Battement de la paroi	31
1.3.5 Méthodes de recherche	32
1.4 Fabrication du fantôme des vaisseaux sanguins	41
1.4.1 Techniques de prototypage rapide	42
1.4.2 Fabrication d'un fantôme d'anévrisme intracrânien	46
1.5 Conclusion	49

2	Fabrication de fantômes d'anévrisme	51
2.1	Conception du fantôme simplifié	51
2.1.1	Âme	52
2.1.2	Moule extérieur	54
2.2	Modélisation du fantôme patient-spécifique	54
2.2.1	Acquisition des images	54
2.2.2	Traitement des images	55
2.2.3	Reconstruction d'images en 3D	61
2.2.4	Dessin du moule	64
2.3	Réalisation des fantômes	67
2.3.1	Préparation du matériau des fantômes	67
2.3.2	Fabrication du fantôme simplifié	69
2.3.3	Fabrication du fantôme patient-spécifique	71
2.4	Vérification des fantômes	77
2.4.1	Précision géométrique des fantômes	77
2.4.2	Propriétés mécaniques des fantômes	82
2.5	Conclusion	85
3	Hémodynamique d'un anévrisme intracrânien	87
3.1	Banc d'essai	87
3.1.1	Structure du banc d'essai	88
3.1.2	Système VAD	89
3.1.3	Les fantômes	90
3.1.4	Fluide « BMF »	92
3.2	Protocole d'étude par IRM en contraste de phase	93
3.2.1	Acquisition des images	93
3.2.2	Prétraitements des images	95
3.2.3	Analyse des données	97

3.3	Étude sur fantôme simplifié	99
3.3.1	Comportement dynamique de paroi	100
3.3.2	Hémodynamique	102
3.4	Étude sur fantôme patient-spécifique	105
3.4.1	Comportement dynamique de paroi	106
3.4.2	Hémodynamique	108
3.4.3	Paramètres influençant l'hémodynamique dans l'anévrisme	112
3.5	Vérification échographique du flux intra-anévrismal	117
3.6	Conclusion	118
4	Mise en œuvre d'un fantôme d'anévrisme intracrânien	119
4.1	Visualisation du fantôme sous angiographie	119
4.1.1	Mode d'injection	120
4.1.2	Détermination de dosage	120
4.1.3	Réutilisation des fantômes	121
4.2	Simulation d'une intervention	122
4.2.1	Embolisation par coils sans stent	123
4.2.2	Embolisation par coils avec stent	125
4.2.3	Embolisation avec une cage	126
4.3	Discussion et prospective	127
4.4	Conclusion	129
	Conclusion générale	131
	Abréviations	133
	Bibliographie	137

Introduction générale

L'anévrisme intracrânien est une déformation vasculaire pathologique. Il possède de taille variable et est situé dans la paroi vasculaire très généralement en forme de sac. La prévalence globale des anévrismes intracrâniens est 2.3% pour les patients et cette valeur augmente avec l'âge [Rinkel et al., 1998]. La plupart des anévrismes intracrâniens se trouve dans l'artère cérébrale moyenne et la carotide interne, et pour 93%, ils ont une taille inférieure à 9 mm [Vlak et al., 2011]. Selon une recherche histologique par [Kolega et al., 2011], l'initiation d'un anévrisme est associée à une perte de la limitante élastique interne de la paroi artérielle.

Un anévrisme intracrânien peut avoir des conséquences mortelles, par exemple, une hémorragie méningée causée par sa rupture, elle a une mortalité de 50% [Kemmling, 2016]. Selon l'enquête de Brain Aneurysm Foundation, il y a près de 500000 décès dans le monde chaque année causés par des anévrismes intracrâniens.

Jusqu'à présent, il existe deux techniques principales de traitement des anévrismes intracrâniens: la chirurgie ou la radiologie interventionnelle. La chirurgie s'effectue à crâne ouvert et on place un clip afin d'empêcher le sang d'entrer, le clip est placé autour de la partie qui relie l'anévrisme et l'artère qu'on appelle l'ostium. La radiologie interventionnelle cherche à emboliser l'anévrisme intracrânien par exemple avec des coils. Cette procédure est réalisée avec l'aide de guides et cathéters. Une recherche par [Wiebers et al., 2003] a décrit que la mortalité après 1 an pour la chirurgie est plus élevée pour l'endovasculaire, ce qui montre la radiologie interventionnelle est plus avantageuse. Par contre, même en la radiologie interventionnelle, il y a encore presque 10% des patients qui ont eu des complications. Des progrès sont donc encore nécessaires.

Dans ce contexte, nous nous sommes interrogés sur les contributions à apporter pour mieux connaître l'hémodynamique d'un anévrisme intracrânien et rendre plus sûr les interventions. Pour répondre à cette problématique, le travail est divisé en 3 sujets. Tout d'abord, la mise en place d'un protocole de recherche hémodynamique sur l'anévrisme in vitro. Deuxièmement, la mise en place d'une méthodologie fiable de fabrication d'un fantôme

d'anévrisme intracrânien. Enfin, des simulations afin de mieux préparer une intervention et entraîner les neuroradiologues.

Les études hémodynamiques de l'anévrisme intracrânien sont principalement de 2 types: numérique et expérimentale. Les études numériques utilisent une simulation numérique pour représenter le flux [Shojima et al., 2004, Torii et al., 2009, Cebal et al., 2011a, Morales et al., 2011, Doddasomayajula et al., 2017], elles sont plus économiques et plus facile à manipuler, par contre, des erreurs de la simplification interviennent toujours sur les résultats et sont difficiles à vérifier [Lee, 2011, Moon et al., 2014]. La majorité des études expérimentales sont effectuées in vitro en utilisant des modalités d'imagerie comme l'échographie [Strother et al., 1992], la vélocimétrie par images de particules (PIV) [Ford et al., 2008, Raschi et al., 2012] ou l'angiographie par résonance magnétique (MRA) par contraste de phase [Isoda et al., 2006, Markl et al., 2012]. Les études in vitro utilisent un fantôme. Pour l'anévrisme intracrânien, leur technologie de fabrication reste largement perfectible. Les fantômes rigides [Tateshima et al., 2007, Babiker et al., 2010] ne peuvent pas représenter le comportement de la paroi artérielle correctement. Les fantômes souples et élastiques, par exemple, le fantôme par [Isoda et al., 2006] possède une dimension 3 fois plus grande que la réalité, d'autres fantômes par [Mashiko et al., 2015] ne maîtrise pas l'épaisseur de la paroi. Pour la fidélité du fantôme par rapport à réalité, ces défauts doivent être corrigés.

Depuis 1989, l'équipe de recherche de l'Université de Technologie de Compiègne (UTC) au centre d'imagerie médicale avancée (CIMA) a commencé des études sur les flux sanguins et les pathologies artérielles: sur le prototype de la bifurcation carotidienne et le lien entre vortex et élasticité de la paroi, sur la mesure des vitesses par IRM [Langevin et al., 2009, Darwich, 2010, Cao, 2014]. Un banc d'essai pour étudier le flux sanguin et une méthodologie pour fabriquer des fantômes vasculaires ont été conçus au sein de notre laboratoire. Ce savoir-faire a été à la base de ce travail de thèse.

Afin de clairement présenter ce travail, le mémoire est organisé en 4 chapitres principaux de la manière suivante:

Le premier chapitre est bibliographique. Les éléments théoriques utilisés pour cette thèse sont présentés, y compris les caractéristiques et les traitements de l'anévrisme intracrânien, les études hémodynamiques ainsi que les méthodologies et techniques pour fabriquer un fantôme.

Le deuxième chapitre présente la fabrication des fantômes d'anévrisme intracrânien en appliquant les techniques de prototypage rapide. Deux types de fantômes sont modélisés et fabriqués dans cette thèse. Le premier est simplifié et le second est patient-spécifique. Le fantôme simplifié est composé d'un tube et une sphère qui représente respectivement l'artère

et l'anévrisme. La conception du fantôme patient-spécifique repose sur la reconstruction d'un modèle à partir d'images 3D TOF d'un vrai patient anonyme. Une nouvelle méthodologie de fabrication d'un fantôme patient-spécifique a été conçue dans cette thèse en utilisant un moule « multi-couches ». La précision et l'exactitude des caractéristiques géométriques et mécaniques des fantômes ont été mesurés et analysés.

Le troisième chapitre concerne les études hémodynamiques de l'anévrisme intracrânien en utilisant des fantômes. Le banc d'essai de notre laboratoire a été transformé pour s'adopter au travail de la thèse. Des études ont ensuite été réalisées sous angiographie par résonance magnétique en contraste de phase sur les deux types de fantôme. Le comportement de la paroi, la vitesse moyenne et les trajectoires du flux ont été mesurés et analysés. Des études mono-variables ont aussi été effectuées afin de vérifier les influences de certains paramètres sur l'hémodynamique.

Le dernier chapitre concerne la mise en œuvre d'un fantôme patient-spécifique en clinique. Des simulations d'intervention sur l'anévrisme sont effectuées. Grâce au banc d'essai et au fantôme, différentes stratégies de l'embolisation ont été étudiées.

Chapitre 1

État de l'art

1.1 Anévrisme

Un anévrisme est une dilatation de taille variable localisée au niveau de la paroi d'un vaisseau en forme de poche ou de sac. On trouve des anévrismes dans tout le système circulatoire du corps humain: par exemple, dans le crâne, le cœur, l'intestin et l'aorte. Les anévrismes sont majoritairement dans les artères, mais il y a aussi des anévrismes veineux, qui sont plus rares [Gillespie et al., 1997]. Les plus dangereux pour la santé sont ceux intracrâniens avec des conséquences qui peuvent être fatales en cas de rupture. L'une d'elles est l'hémorragie méningée (SAH: subarachnoid hemorrhage) qui a une issue fatale dans 50% des cas [Kemmling, 2016].

En 2013, les maladies cérébrovasculaires présentaient en France un taux de mortalité de 227.8 pour 100 000 habitants âgés de 65 ans et plus (Source: Eurostat), elles se classent au cinquième rang des causes de décès aux États-Unis avec plus de 120000 décès en 2013 [Murphy et al., 2016].

1.1.1 Etiologie

Les causes de formation d'un anévrisme ne sont pas encore complètement claires. La majorité des anévrismes ne sont pas congénitaux, et ils peuvent se développer pendant toute la vie [Wiebers, 2006, Murphy et al., 2016]. Une recherche histologique par [Kolega et al., 2011] a découvert qu'une perte de la limitante élastique interne en présence de cellules inflammatoires peuvent indiquer une formation d'un anévrisme. En outre, de nombreuses recherches se sont portées sur les facteurs qui sont associés à la formation d'un anévrisme, ils

peuvent être classés en 2 types : ceux endogènes comme la pression artérielle élevée et ceux exogènes comme le tabagisme [Juvela et al., 2001]. Récemment, des facteurs génétiques ont également été discutés car il a été découvert que des gènes spécifiques sont associés à des anévrismes cérébraux [Helgadóttir et al., 2008]. Cependant, la recherche sur l'étiologie des anévrismes en est encore à une phase initiale.

A propos des facteurs endogènes, premièrement, la pression exercée par le sang sur les parois d'une artère combinée avec des lésions de celle-ci peut provoquer la formation d'un anévrisme [Rudin et al., 2004]. D'autres facteurs comme le vieillissement, l'hypertension artérielle et l'athérosclérose sont évoqués. Enfin, certaines conditions génétiques peuvent provoquer des anévrismes de l'aorte thoracique.

Les facteurs exogènes incluent des traumatismes, tel qu'un accident de voiture qui peut également endommager les parois de l'aorte et conduire aux anévrismes de l'aorte thoracique (TAA) [Walker and Colledge, 2013].

1.1.2 Classification des anévrismes

Pour les anévrismes, une classification selon la géométrie les divise en 3 types : anévrismes sacculaires, fusiformes et pseudo-anévrismes [Forsting and Wanke, 2006, Mizutani et al., 1999]. Ceux sacculaires ou fusiformes sont appelés « anévrisme vrai » car les trois tuniques d'artère (l'intima, la média et l'adventice, Figure 1.1) sont touchées tandis que les pseudo-anévrismes se forment avec du sang qui pénètre entre les couches des tuniques. Notamment, selon le classement par [Copstead and Banasik, 2000], si le sang stagne, un caillot peut se former et aboutir à un anévrisme disséquant.

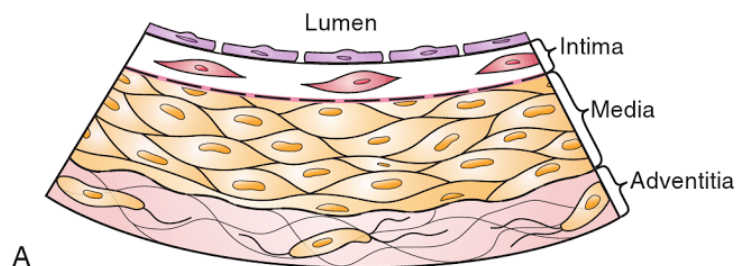


Fig. 1.1 3 tuniques d'artère [Ballantyne, 2014].

Les anévrismes sacculaires, également appelés anévrismes de baies, sont les formes les plus fréquentes. Ils représentent environ 91% des anévrismes cérébraux [Inagawa, 1991]. Comme décrit sur Figure 1.2, ils forment un « ballon » sur un côté du vaisseau et sont

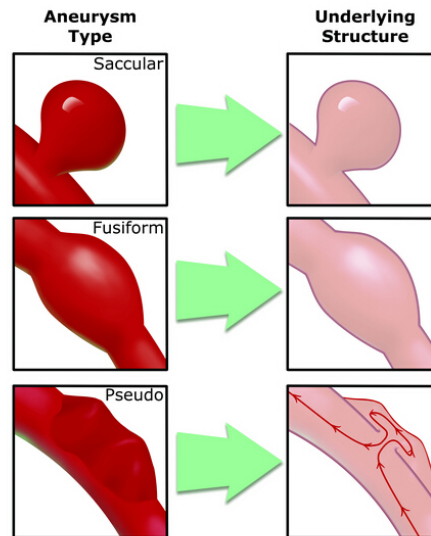


Fig. 1.2 Schéma de 3 types d'anévrisme intracrânien (source : Ufhealth).

l'origine de la plus fréquente de SAH non-traumatique. Dans un anévrisme sacculaire, le sang s'écoule du vaisseau parent ou « alimentation » dans l'anévrisme et il ressort dans le même vaisseau par le même orifice (Figure 1.3(a)). Au niveau de sa structure, on distingue plusieurs parties (Figure 1.3(b)) qui incluent l'ostium et le corps. L'ostium est la zone d'entrée de l'anévrisme. Il joue un rôle important : avec l'ostium défini, on peut distinguer un anévrisme du vaisseau parent non pathologique. Le corps de l'anévrisme peut être décomposé entre la région de l'ostium et celle du dôme. Le premier est relié au vaisseau parent. Il constitue un étranglement pour le flux sanguin qui rentre dans l'anévrisme car son diamètre est généralement plus petit que celui, plus grand, du reste du corps. La partie la plus éloignée de l'ostium est appelée dôme. Pour un anévrisme, il existe plusieurs diamètres et axes, tels que l'axe central d'ostium-dôme ou le plus grand diamètre dans l'anévrisme. Avec ces informations géométriques, un anévrisme est donc classifié, ce qui permet de choisir la modalité de visualisation et de définir les stratégies de traitement.

En fonction des localisations, les anévrismes peuvent être classifiés en 3 types : Anévrismes aortiques, anévrismes périphériques et anévrismes cérébraux.

Les Anévrismes aortiques (Figure 1.4) contiennent des anévrismes de l'aorte abdominale (AAA) et des anévrismes de l'aorte thoracique (TAA). La plupart des anévrismes de l'aorte sont AAAs, par contre, TAAs sont trouvés plus fortuitement que AAAs car l'aorte ascendante est l'endroit où l'examen d'imagerie non-invasif est souvent effectué [Demondion, 2016]. Un AAA est défini comme un segment de l'aorte qui dépasse 3 cm de diamètre ou dont le rapport entre le segment malade et le diamètre aortique dépasse 1.5. Pareillement, un

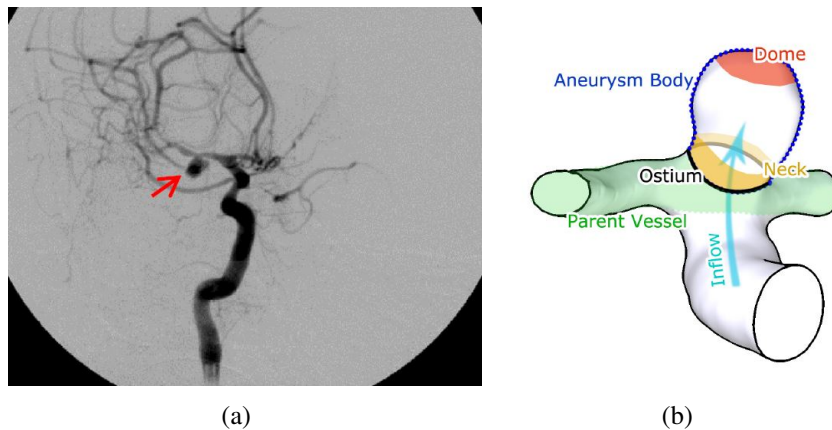


Fig. 1.3 a: Image DSA (Digital Subtraction Angiography) d'un anévrisme sacculaire cérébrale situé au niveau de l'artère cérébrale moyenne [Sulayman et al., 2016]; b: Schéma de la structure d'un anévrisme sacculaire [Neugebauer et al., 2010].

anévrisme qui se produit dans la partie thoracique de l'aorte est appelé un anévrisme de l'aorte thoracique. Les TAAs ne causent pas toujours de symptômes, même quand ils sont grands. Seulement la moitié des personnes qui ont un TAA constatent des symptômes. Ces symptômes cliniques sont variables et peuvent imiter d'autres processus de maladies plus courantes [Klein, 2005]. Certains TAAs peuvent se développer dans le haut du dos, loin du cœur. Un TAA à cet endroit peut résulter d'une blessure à la poitrine [Coselli, 1996].

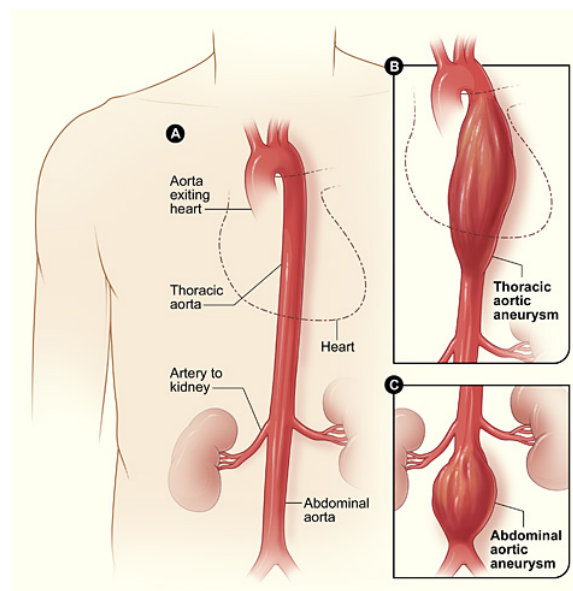


Fig. 1.4 Présentation schématique d'anévrismes aortiques : A. Aorte normale ; B. Anévrisme de l'aorte thoracique ; C. Anévrisme de l'aorte abdominale. (Source : National Institutes of Health).

A propos des anévrismes périphériques, ils surviennent communément au niveau des artères poplitées et fémorales. Comparés avec les anévrismes aortiques, le risque de rupture est plus faible. Cependant, des caillots sanguins peuvent s'y former [Kodama and Suzuki, 1978]. Si un caillot de sang se forme dans l'anévrisme, il peut bloquer le flux sanguin à travers l'artère. Si un anévrisme périphérique est assez grand, il peut appuyer sur un nerf ou d'une veine et causer des douleurs, un engourdissement, ou une inflammation.

Les anévrismes intracrâniens ou cérébraux surviennent lorsque la paroi d'un vaisseau sanguin dans le cerveau est affaiblie. Il est mis en évidence à la suite de la réaction entre la paroi et le flux sanguin [Rudin et al., 2004]. Il reste une sous-classification de ces anévrismes entre extra-dural et intra-dural, selon qu'ils se trouvent à l'intérieur ou l'extérieur de la dure-mère. Les anévrismes extraduraux sont généralement situés au niveau du siphon de la carotide interne (ICA) (Figure 1.5). Une rupture d'un anévrisme intra-dural peut conduire à une SAH alors qu'un anévrisme extra-dural ne conduit pas à une SAH en cas de rupture.

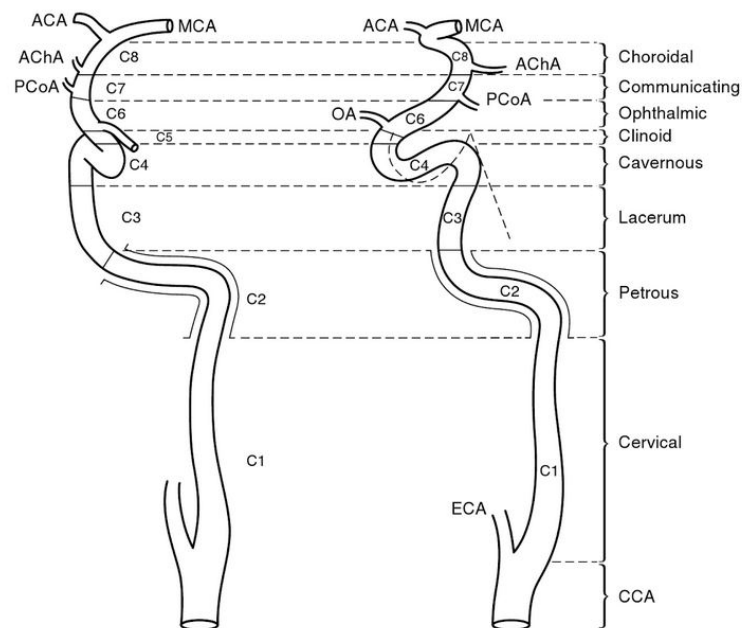


Fig. 1.5 La segmentation de la carotide interne [Takahashi, 2010].

Cette recherche concerne l'anévrisme intracrânien.

1.1.3 Caractéristiques de l'anévrisme intracrânien

La prévalence des anévrismes intracrâniens varie selon les publications. Rinkel GJ. et al. ont effectué une recherche qui résume 23 études entre les années 1955 et 1996. Ils ont trouvé

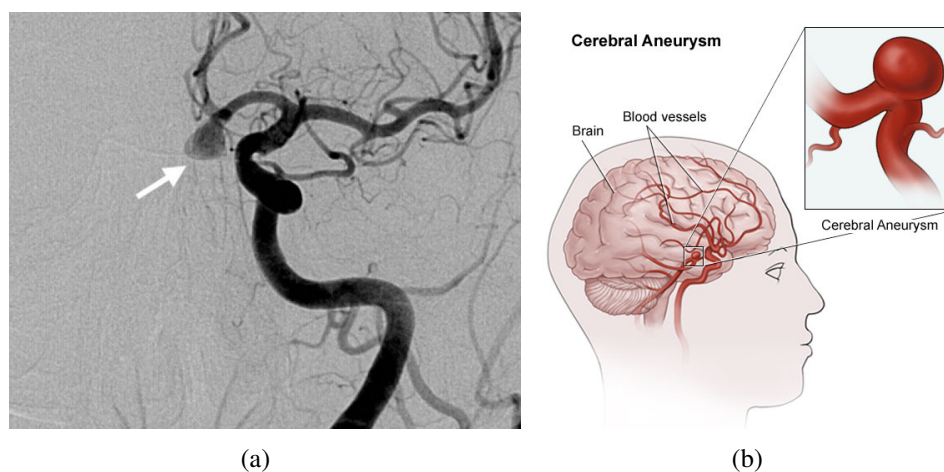


Fig. 1.6 a: Un anévrisme dans l'artère communicante antérieure sous angiographie numérique de soustraction (DSA) [Pierot et al., 2013]; b: Schéma d'un anévrisme cérébral (Source : UHealth).

que la prévalence des anévrismes intracrâniens est 2.3% pour les patients sans facteurs de risque spécifique, et il y a une tendance que cette valeur augmente avec l'âge [Rinkel et al., 1998]. Similairement, dans l'étude de Vlak et al., la prévalence globale dans 21 pays est de 3.2% selon 68 recherches. Les anévrismes intracrâniens sont plus fréquents chez les femmes que les hommes avec un ratio de 1.61 [Vlak et al., 2011]. Selon la société d'anévrisme cérébral (Brain Aneurysm Foundation), le nombre de personnes souffrant d'anévrismes intracrâniens est estimé à 6 millions à États-Unis, soit, autrement dit, 1 pour 50 personnes. Une recherche sur les patients à Izumo au Japon indique que, pour les patients qui ont des anévrismes, 27% d'entre eux présentent des anévrismes multiples [Inagawa, 2009].

Comme d'autres types d'anévrisme, la majorité des anévrismes intracrâniens sont asymptomatiques, ils ne sont pas détectés avant qu'ils ne se rompent. En général, les anévrismes sont souvent découverts par hasard lors d'examens d'imagerie neurologique [Tummala et al., 2005, Gabriel et al., 2010]. Dans quelques cas, les anévrismes peuvent provoquer des symptômes à cause de leur taille et de leur masse. Par exemple, si la pression créée par un anévrisme est assez forte et s'exerce sur le nerf optique, des troubles de la vision peuvent en résulter. Même s'ils ne sont pas toujours présents, les symptômes possibles peuvent inclure :

- maux de tête sévères
- vision double
- perte de la vision
- douleur aux yeux

- douleur au cou
- torticolis

Les anévrismes intracrâniens se produisent, en majorité, sur les vaisseaux dans le polygone de Willis (Figure 1.7). C'est un système de vaisseaux qui se trouve à la base du cerveau et alimente le fonctionnement du cerveau en fournissant du sang nutritif. C'est une zone avec beaucoup de bifurcations et artères courbes, donc les variations géométriques ici ont créé un flux plus turbulent et une pression plus élevée sur la paroi artérielle qui est assez faible dans cet endroit. De plus, plupart des anévrismes intracrâniens se trouvent dans la circulation antérieure [Vlak et al., 2011]. Les anévrismes sont classés par leur vaisseau d'alimentation. Le polygone de Willis et les vaisseaux concernés sont constitués de: la circulation antérieure et postérieure. En détail:

La circulation antérieure:

- artère carotide interne (ICA)
- artères cérébrales antérieure (ACA)
- artère cérébrale moyenne ou artères sylviennes (MCA)
- artère communicante antérieure (ACoA)

La circulation postérieure:

- artère cérébrale postérieure (PCA)
- artère communicante postérieure (PCoA)
- artère basilaire
- artère vertébrale

La taille des anévrismes intracrâniens peut varier de quelques millimètres à plus d'un centimètre [Beck et al., 2006], et on peut les trouver dans toutes les parties des vaisseaux sanguins cérébraux. Des recherches statistiques sont effectuées sur les tailles et positions des anévrismes intracrâniens, Wiebers DO. et al. ont étudié 4060 patients aux États-Unis, Canada et en Europe qui ont des anévrismes intracrâniens qui sont divisés en 2 groupe: non-traité et traité. Dans son étude, le pourcentage d'anévrismes dans la circulation antérieure est respectivement 73.7% et 83.7% pour le groupe non-traité et traité, de plus, les parties qui contient la plus nombre d'anévrisme est l'artère carotide interne (ICA) et l'artère cérébrale moyenne (MCA) : 22.9% et 28.1% est trouvé dans le groupe non-traité, 34.8% et 29.6% pour le groupe traité [Wiebers et al., 2003]. Dans une autre recherche effectuée par Vlak MH. et al. sur des patients de 21 pays, les vaisseaux qui contiennent le plus grand nombre d'anévrismes

sont l'artère carotide interne et l'artère cérébrale moyenne, les taux sont respectivement 31.8% et 35.0% [Vlak et al., 2011].

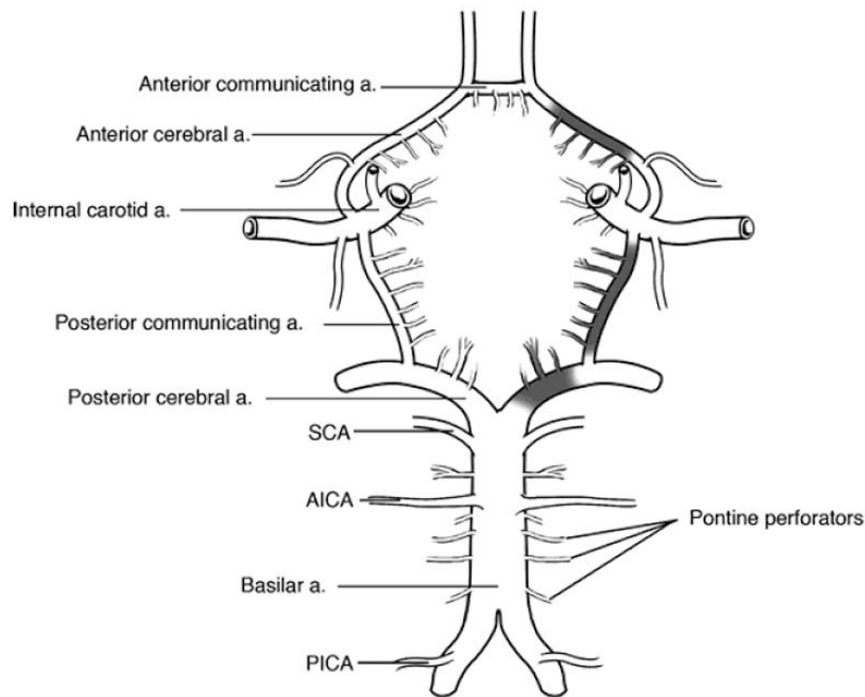
La taille d'un anévrisme intracrânien est généralement mesurée comme le plus grand diamètre du corps de l'anévrisme, la hauteur est définie comme la distance maximale entre l'ostium et le dôme, et la largeur est définie comme la longueur maximale prise perpendiculairement à la ligne de hauteur. La taille d'un anévrisme intracrânien varie énormément, et les anévrismes dont la taille est supérieure à 25 mm sont appelés anévrismes géants. Dans l'étude de Wiebers DO, 62% des anévrismes intracrâniens sans traitement font entre 2 et 7 mm, il n'y en a que 3.2% qui sont supérieur à 25 mm, et la taille maximale est 7.4 ± 6.9 mm [Wiebers et al., 2003]. Dans la recherche de Vlak MH, 66% des anévrismes intracrâniens sont inférieur à 5 mm et seulement 7% de cas sont supérieur à 10 mm comme montré à Table 1.1.

Comme mentionné précédemment, une rupture d'anévrisme intracrânien peut créer une fuite du sang dans le crâne et conduire à une SAH. La rupture d'anévrisme représente environ 10% des accidents vasculaires cérébraux (AVC) [Mckinnon et al., 1996]. Par conséquent, la rupture est la menace essentielle d'un anévrisme, et la prédiction de sa rupture devient très importante.

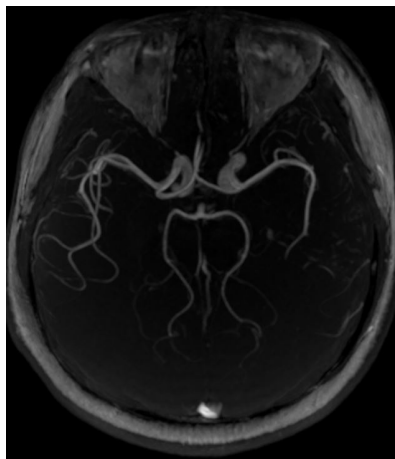
Table 1.1 Proportions de taille et location d'anévrismes intracrâniens [Vlak et al., 2011].

	Total number of aneurysms (%)
Size of intracranial aneurysm	368 (100%)
< 5 mm	241 (66%)
5 – 9 mm	101 (27%)
≥ 10 mm	26 (7%)
Site of intracranial aneurysm	864 (100%)
Anterior cerebral artery and branches	154 (18%)
Medial cerebral artery	303 (35%)
Internal carotid artery including posterior communicating artery	360 (42%)
Posterior communicating artery alone	85 (10%)
Vertebrobasilar arteries	47 (5%)

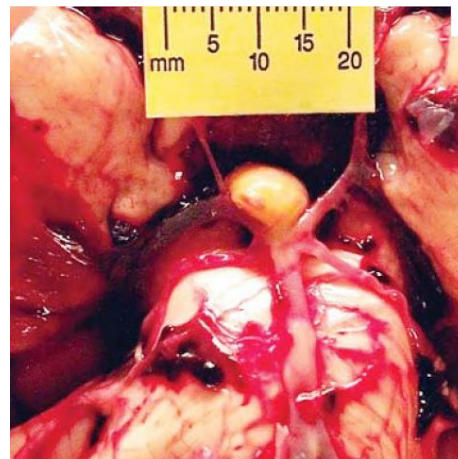
Concernant les facteurs liés à une rupture, différents recherches sont effectuées. Il y a des études sur les tailles et positions des anévrismes rompus; l'étude de Ohashi Y. et al. est basé sur 280 patients qui ont subi une rupture d'anévrisme [Ohashi et al., 2004]. Il y est indiqué la relation entre la rupture d'anévrisme et ses tailles, localisation et autres paramètres. Ils ont



(a)



(b)



(c)

Fig. 1.7 Différents présentations du Polygone de Willis et anévrisme dans ce endroit : (a) schéma symbolique [Creasy, 2011]; (b) MIP (Maximum Intensity Projection) des images 3D-TOF du polygone de Willis chez un volontaire sain, l'artère communicante postérieure n'est pas visible sur l'image au cause de le débit faible (images obtenues au CIMA de Compiègne); (c) un anévrisme localisé à la bifurcation de l'artère basilaire à 2 artères cérébrales postérieures [Dolinak et al., 2005].

trouvés que: pour la taille, le diamètre moyen d'anévrismes rompus est de 7.6 mm. 48.2% de cas sont dans la gamme entre 5 et 10 mm, et pour leur localisation, il est indiqué que la rupture est plus fréquente dans l'artère cérébrale moyenne et la carotide interne. Dans un autre article [Beck et al., 2006], l'angiographie 3D est utilisée afin de mesurer les tailles précises et les localisations d'anévrismes rompus. Ils ont mesuré 155 anévrismes intracrâniens de 118 patients et trouvé que la hauteur moyenne et largeur moyenne des anévrismes rompus sont respectivement 6.7 et 6.1 mm. La majorité (69.4%) des anévrismes petits (< 7 mm) rompus se trouve dans la circulation antérieure, les résultats sont présentés dans Table 1.2.

Table 1.2 Les tailles et endroits des anévrismes intracrâniens non-rompus (UIA) et rompus (RIA) [Beck et al., 2006].

	UIA (n = 72)		RIA (n = 83)			
	< 7 mm (n = 49)	> 7 mm (n = 23)	< 7 mm (n = 49)	> 7 mm (n = 34)		
Cavernous part of ICA	2 (4.1%)	71.4%	0 (0%)	69.4%	0 (0%)	
ICA	6 (12.2%)		4 (17.4%)	2 (4.1%)	5 (14.7%)	
ACA or AcommA	10 (20.4%)		6 (26.1%)	22 (44.9%)	11 (32.4%)	
MCA	17 (34.7%)		7 (30.4%)	10 (20.4%)	5 (14.7%)	
PcommA	10 (20.4%)	28.6%	2 (8.7%)	6 (12.2%)	30.6%	2 (5.9%)
Vertebrobasilar	2 (4.1%)		1 (4.3%)	4 (8.2%)	4 (11.8%)	
Basilar tip	2 (4.1%)		3 (13.0%)	5 (10.2%)	7 (20.6%)	

Le taux annuel d'une rupture d'un anévrisme intracrâniens est 1.9% en général [Rinkel et al., 1998]. Pour Makoto S., le taux annuel moyen de la rupture de petits anévrismes (< 5 mm) est 0.54% en général, 0.34% pour les anévrismes unitaires et 0.95% pour les anévrismes multiples, c'est-à-dire, le risque annuel de rupture pour les petits anévrismes est assez faible. Pour évaluer les intensités de différents facteurs, une recherche de 2007 a résumé 19 études qui contiennent 4705 patients et 6556 anévrismes [Wermer et al., 2007], le taux de rupture général est 1.2% pour le suivi sur moins de 5 ans, 0.6% pour le suivi sur 5 à 10 ans et 1.3% pour le suivi supérieur à 10 ans. Par ailleurs, une analyse mono-variable est utilisée. La notion « risque relative (RR) », qui est calculé en comparant le risque de rupture chez les patients avec et sans facteurs de risque potentiels, a été introduit afin de démontrer l'influence d'un facteur étudié. Le résultat des recherches est résumé dans Table 1.3.

Par ailleurs, il y a aussi des recherches sur l'effet des facteurs liées à l'état hémodynamique. Dans l'étude de Juan R., 62 modèles patient-spécifique d'anévrisme cérébrale sont construits numériquement, et des analyses numériques de dynamique des fluides ont été effectuées. Des facteurs hémodynamiques tels que la complexité d'écoulement (classifiée par le nombre de vortex dedans) et la taille du courant entrant (inflow jet size) ont été étudiés en fonction du taux de rupture. Ils ont trouvé que 72% d'anévrismes rompus possèdent des

Table 1.3 Aperçu des risques relatifs d'une rupture d'anévrisme [Wermer et al., 2007, Clarke, 2008].

Facteur	Risque relative	Intervalle de confiance	Degré de confiance
Age	2.0 si > 60 ans	1.1 à 3.7	95%
Sexe	1.6 pour les femmes	1.1 à 2.4	95%
Ethnicité	3.4 pour les Japonais et Finlandais	2.6 à 4.4	95%
Taille	2.3 si > 5 mm	1.1 à 5.2	95%
Location	2.5 si dans la circulation postérieure	1.6 à 4.1	95%
Type	4.4 si symptomatique	2.8 à 6.8	95%
Hypertension	2.0	1.5 à 2.7	95%
Tabagisme	2.4	1.8 à 3.4	95%
Alcoolisme	1.1	0.8 à 1.6	95%

modèles d'écoulement complexe or instable, 80% chez eux ont une région d'impact petite par le courant entrant, et 76% de cas ont un jet entrant petit. De plus, les anévrismes qui contiennent une région d'impact petite ont une chance 6.3 fois plus élevée que les autres [Cebal et al., 2005]. Dans une autre publication, l'analyse morphologique est appliquée comme un discriminant pour une rupture, remarquablement, une notion qui s'appelle « Writhe Number » est introduite afin de bien présenter la complexité de la forme d'un anévrisme sacculaire. L'exactitude de cette modalité est confirmé dans cette recherche : 86.7% pour les anévrisme à le flanc d'une artère et 71.2% pour les cas aux bifurcations [Lauric et al., 2011].

En conclusion, le risque de rupture d'un anévrisme intracrânien dépend en plusieurs facteurs comme la taille d'anévrisme, son type, l'âge du patient, etc. Par contre, l'interaction de chaque facteur reste encore inconnue. Par conséquent, il n'existe pas encore une méthode connue qui peut prédire précisément une rupture d'anévrisme. Toutes les façons pour l'instant peuvent partiellement aider les médecins dans la décision de traitement.

1.1.4 Techniques médicales d'explorations

Comme les anévrismes sont souvent asymptomatiques, le diagnostic en est d'autant plus important. Jusqu'à présent, différentes modalités médicales sont utilisées dans le diagnostic des anévrismes. En général, les modalités principales sont: l'angiographie cérébrale, la tomodensitométrie, l'angiographie par résonance magnétique (ARM) et l'échographie transcrânienne. Chaque technique possède ses avantages comme la qualité d'image, la sensibilité et l'absence de rayonnement ionisant ou son application interventionnelle.

Parmi celles-ci, les techniques d'échographie représentent généralement une visualisation d'une coupe en 2 dimensions. Cependant les techniques par rayons X comme tomographie ou la résonance magnétique permettent d'obtenir les morphologies d'anévrismes en 3 dimensions. Surtout, avec les nouvelles séquences fonctionnelles, l'ARM peut être utilisée pour une acquisition temporelle des flux sanguins [Rivera-Rivera et al., 2016, Harloff et al., 2009].

Angiographie cérébrale

L'angiographie est un examen invasif basée sur l'utilisation de rayons X, un produit de contraste iodé est injecté qui est indispensable.

La technique d'angiographie par soustraction numérique permet d'éliminer de l'image les tissus fixes pour obtenir une imagerie vasculaire. Afin d'éliminer ces structures autour pour mieux voir les vaisseaux, un appareil informatisé est utilisé et une image de référence est d'abord obtenue sur le même endroit avant que le produit de contraste est introduit. Ensuite, le radiologue contrôle la quantité de produit de contraste injecté et la durée de l'injection afin que toute la vascularisation soit visible: les structures plus petites ont besoin de moins de contraste pour remplir le vaisseau soustrait que les autres. Les images sans et avec la produit de contraste sont soustraites, ensuite les tissus alentours peuvent être éliminés et deviennent un fond gris pâle, et même temps, les vaisseaux sanguins deviennent très contrastés [Brody, 1982]. L'angiographie par soustraction numérique 2D (2D-DSA) est une référence pour le diagnostic des anévrismes intracrâniens. Elle a une sensibilité de détection de 87.8% pour les anévrismes intracrâniens [Karamessini et al., 2004].

Par contre, dans certains cas, une acquisition 2D n'est pas adaptée ou suffisante. Par exemple, il est parfois difficile de détecter des anévrismes à des endroits où il y a des chevauchements des vaisseaux sur les images en projection 2D. En outre, les petits vaisseaux peuvent être peu visibles dans un grand champ de vision. Lorsque des structures vasculaires sont complexes sur les images, il peut-être nécessaire d'effectuer plusieurs acquisitions avec différents angles pour obtenir une visualisation satisfaisante. Cependant, des acquisitions supplémentaires entraînent une augmentation de la dose de rayons X au patient et d'injection de produit de contraste [van Rooij et al., 2008].

La technique 3D d'angiographie rotationnelle (3D-RA) a été introduite pour faire une acquisition 3D lors d'un diagnostic ou d'une intervention. Le bras du dispositif peut tourner de manière isocentrique et faire l'acquisition des projections 2D autour du patient pour

reconstruire par des algorithmes de type tomographique en volume 3D. C'est utile pour l'embolisation des anévrismes intracrâniens.

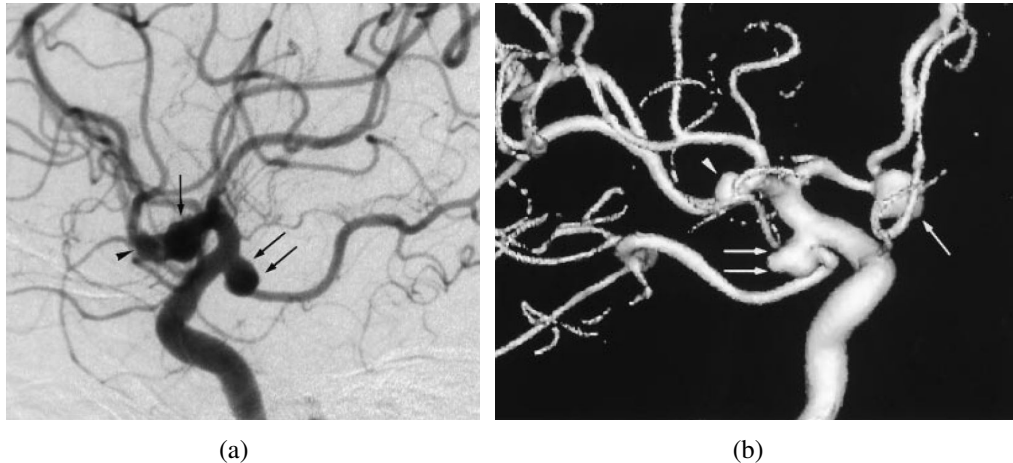


Fig. 1.8 Comparaison entre l'image 2D d'angiographie: (a) par soustraction numérique et (b) l'image reconstruite par une acquisition 3D. 2 anévrismes sont présentés : un sur l'artère communicante postérieure (flèche double) et l'autre sur l'artère cérébrale moyenne (flèche unitaire), on peut voir que l'anévrisme de l'artère cérébrale moyenne est difficile à déterminer par l'image 2D [Sugahara et al., 2002].

L'angiographie 3D est plutôt utilisée pour déterminer la géométrie des vaisseaux et anévrismes. La précision de la visualisation de la morphologie d'un anévrisme comme sa taille, sa localisation sur un vaisseau est importante et utile pour la décision du planning du traitement. [Anxionnat et al., 2001] a trouvé que le pourcentage de la précision en angiographie 3D est beaucoup élevée que celui en 2D.

Un désavantage de l'angiographie est l'exposition aux radiations. Par conséquent, des recherches sont effectuées afin d'évaluer cet effet. [Bridcut et al., 2014], dans son étude, simule numériquement la dose de radiation émise lors d'examens concernant des anévrismes intracrâniens et définit la dose effective moyenne respectivement à 3,4 mSv et 0,20 mSv pour les acquisitions 2D et 3D.

Tomodensitométrie (Computed Tomography (CT))

La tomodensitométrie (CT) a aussi besoin d'une injection du produit de contraste afin de renforcer le signal du flux sanguin.

La sensibilité globale des anévrismes intracrâniens avec la CT varie dans la littérature. Dans un étude sur la détection et le management de SAH, les chercheurs ont trouvé que la

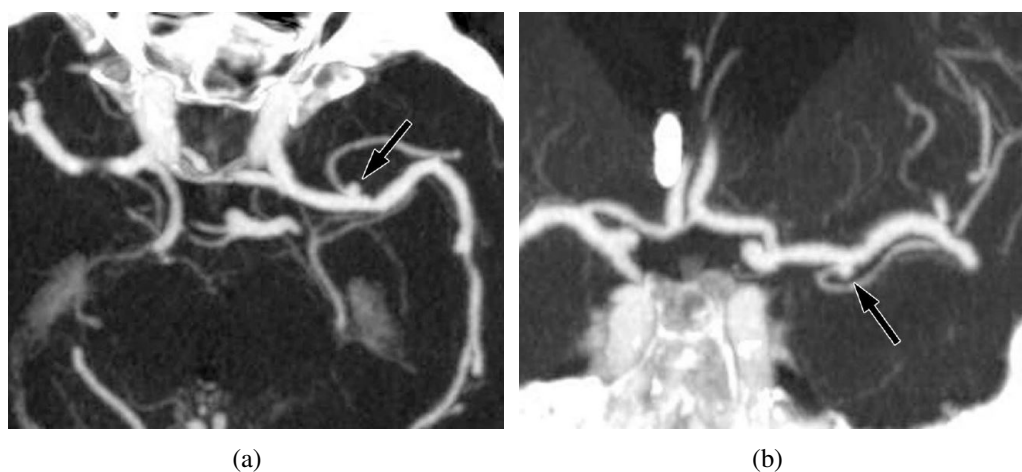


Fig. 1.9 Images MIP (a: transversale, b: coronale) de l'angiographie par tomodensitométrie d'un anévrisme de l'artère cérébrale moyenne dont la taille est 3 mm [Jayaraman et al., 2004].

sensibilité de la tomodensitométrie pour l'anévrisme intracrânien est de 85 à 98% [Wardlaw and White, 2000]. [Karamessini et al., 2004] a comparé l'angiographie conventionnel et celle par tomodensitométrie pour le diagnostic, le taux de la détection est de 88.7% (47 détectés sur 53 au total). Un autre article de revue, rapporte 21 références et un total de 1251 patients. Il a conclu à une sensibilité de 93.3% [Chappell et al., 2003].

La sensibilité de la CT peut être influencée par plusieurs facteurs. D'abord, il y a la taille de l'anévrisme. Cette opinion est mentionnée dans beaucoup de publications [Karamessini et al., 2004, Wardlaw and White, 2000]. L'article de Yukunori Korogi a indiqué que la CT perd de la sensibilité quand la taille d'anévrisme décroît: la sensibilité est respectivement 100%, 95%, 83%, 64% pour des tailles respectives de: plus de 13 mm, 5-12 mm, 3-4 mm, moins de 3 mm [Korogi et al., 1999]. Une autre recherche confirme une sensibilité des anévrismes plus petits que 3 mm de 61% [White et al., 2000]. Le nombre de barattes de détecteurs peut considérablement argumenter la sensibilité de détection, qui est respectivement 93.3%, 97.3%, 98.4% et 99.2% pour le scanners de 1 coupe, 4 coupes, 16 coupes et 64 coupes [Menke et al., 2011]. La sensibilité peut aussi dépendre de la localisation des anévrismes [Hwang et al., 2011]. Enfin, la détection est manipulateur-dépendante [Jayaraman et al., 2004].

Comme l'angiographie, la CT possède aussi le désavantage d'utiliser des rayonnements ionisants. Le groupe de Fraioli F. a étudié la possibilité de déduire la radiation pendant les examens. Pour différents milli-ampérage, les radiations changent: pour les hommes: 3.7 mSv pour 50 mAs, 8.2 mSv pour 100 mAs et 13.7 mSv pour 130 mAs; pour les femmes: 4

mSv pour 50 mAs, 8.9 mSv pour 100 mAs et 14.8 mSv pour 130 mAs [Fraïoli et al., 2006]. La CT a une radiation plus forte que l'angiographie 2D et 3D.

Angiographie par résonance magnétique (ARM)

L'imagerie par résonance magnétique (IRM) est une technique non-invasive basée sur le principe de la résonance magnétique nucléaire (RMN). La technique de l'IRM permet de visualiser les tissus mous qui est un avantage comparé avec certaines autres modalités. L'image représente la densité de protons, c'est-à-dire, des noyaux des atomes d'hydrogène des tissus que l'on trouve essentiellement dans l'eau (75% du corps humain) et dans la graisse sont utilisés pour créer les images de contraste.

Le signal est généralement obtenu en 3 étapes pour produire une image: 1) Aimantation: avec un champ magnétique externe, le moment magnétique des noyaux d'hydrogène s'alignent dans la direction du champ noté B_0 . 2) Excitation: une impulsion radio-fréquence (RF) ou un champ magnétique tournant est appliquée à la fréquence de Larmor ($\omega_0 = \gamma B_0$), la résonance est créée et les moments magnétiques des protons sont donc excités. 3) Relaxation: quand l'excitation s'arrête, les moments magnétiques des protons excités reviennent à l'état d'équilibre. Pendant cette relaxation, l'énergie RF est captée par l'antenne et traitée comme un signal pour construire une image. La durée de relaxation longitudinale (sur l'axe de B_0) s'appelle T1 et la durée de relaxation transversale (sur l'axe perpendiculaire avec celui de B_0) s'appelle T2. Chaque tissu humain possède des T1 et T2 différents comme présenté dans Table 1.4. Le temps de répétition (TR) est l'intervalle entre deux impulsions RF, le temps d'écho (TE) est le temps de l'enregistrement du signal.

Il excite 2 familles principales de séquences de base en l'IRM: écho de spin (SE) et écho de gradient (GE).

La séquence SE comprend 2 impulsions RF de 90° et 180° , l'impulsion de 180° . La seconde est appliquée après un délai de $TE/2$ pour le rephasage et éliminer l'effet d'inhomogénéité du champ magnétique B_0 . Les images peuvent avoir une pondération en 3 types: T1, T2 et densité protonique. En modifiant TR et TE, on peut obtenir des images avec une certaine pondération et un contraste plus important pour les tissus étudiés. Par exemple, pour mieux distinguer 2 tissus avec T1 différents, il faut utiliser un TR court afin que l'impulsion soit appliquée avant la fin de repousse. La différence de signal entre les 2 tissus va se former.

Comme mentionné précédemment, les tissus possèdent différents temps de relaxation, on utilise cette propriété pour choisir le contraste de l'image.

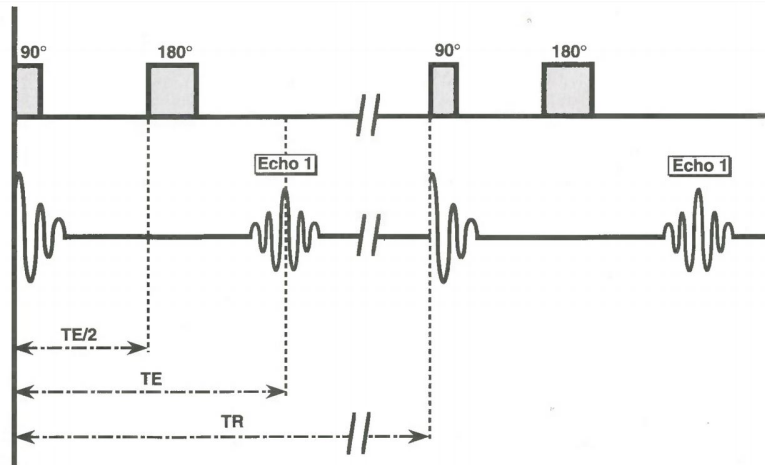


Fig. 1.10 Chronogramme de la séquence d'écho de spin [Kastler and Vetter, 2006].

Table 1.4 Temps de relaxation T_1 et T_2 de différents tissus sous champ magnétique de 0.5T, 1.5T et 3.0T [McRobbie et al., 2007].

Tissue	T_1 (ms)			T_2 (ms)		
	0.5 T	1.5T	3.0 T	0.5 T	1.5T	3.0 T
White matter	520	560	832	107	82	110
Grey matter	780	1100	1331	110	92	80
CSF	-	2060	3700	-	-	-
Muscle	560	1075	898	34	33	29
Fat	192	200	382	108	-	68
Liver	395	570	809	96	-	34
Spleen	760	1025	1328	140	-	61

L'intensité du signal de la séquence SE est calculée par l'équation ci-dessous:

$$S_{se} = \rho \cdot (1 - e^{-TR/T_1}) \cdot e^{-TE/T_2} \cdot f(v), \quad (1.1)$$

où:

- S_{se} : signal en spin écho,
- ρ : densité protonique,
- $f(v)$: fonction liée au flux.

L'autre séquence de base de l'IRM est GE. Elle ne comprend qu'une seule impulsion RF avec un angle de bascule (α) inférieur à 90° . La repousse du moment magnétique des protons est plus rapide, ce qui diminue la durée de l'acquisition. Il est possible de raccourcir l'intervalle entre deux impulsions (TR), et gagner du temps d'acquisition.

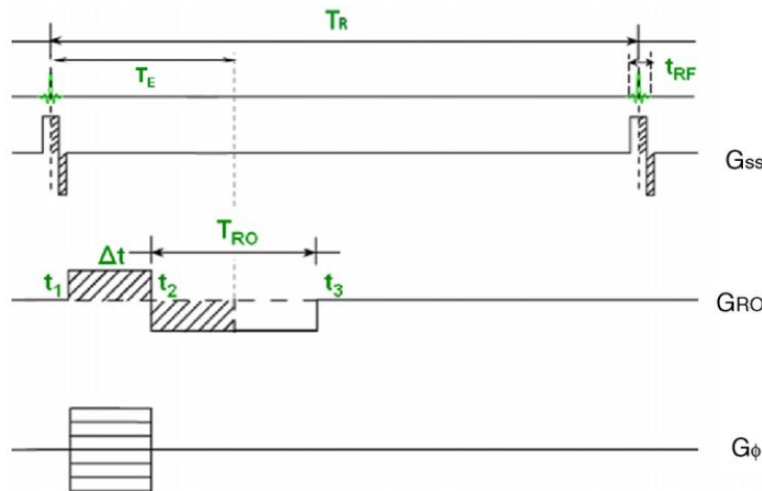


Fig. 1.11 Chronogramme de la séquence d'écho de gradient. Avec : G_{SS} : le gradient de sélection de coupe; G_ϕ : le gradient de codage de phase; G_{RO} : le gradient de lecture [Langevin et al., 2009].

La technique de l'angiographie par résonance magnétique (ARM) est généralement appliquée pour explorer l'état hémodynamique dans les vaisseaux sanguins [Abe et al., 1998]. Elle peut être divisée en 2 types : avec et sans produit de contraste, en outre, ARM sans produit de contraste contient différentes techniques comme ARM par temps de vol (TOF : time of flight), par sang noir (BB : black blood) et par contraste de phase (PC : phase contrast) [Kastler and Vetter, 2006, Higgins and de Roos, 2002].

L'ARM avec produit de contraste repose sur l'injection d'un produit qui est en général à base de Gadolinium. Ce produit peut réduire considérablement la valeur T1 du sang et il est injecté par la voie intraveineuse [Ho et al., 2005]. Le moment de l'injection joue un rôle important dans l'acquisition des images car une injection inappropriée peut entraîner des artefacts et une réduction de la qualité d'image [Suri et al., 2002]. Un avantage majeur est le temps d'acquisition est assez court, de plus, le rapport de signal sur bruit (SNR) est amélioré [Weiger et al., 2000]. Par contre, la toxicité du Gadolinium est toujours en discussion, des recherches sont lancées pour étudier sa nocivité à corps humain [Bartolini et al., 2003, Brücher et al., 2013, Hasebroock and Serkova, 2009].

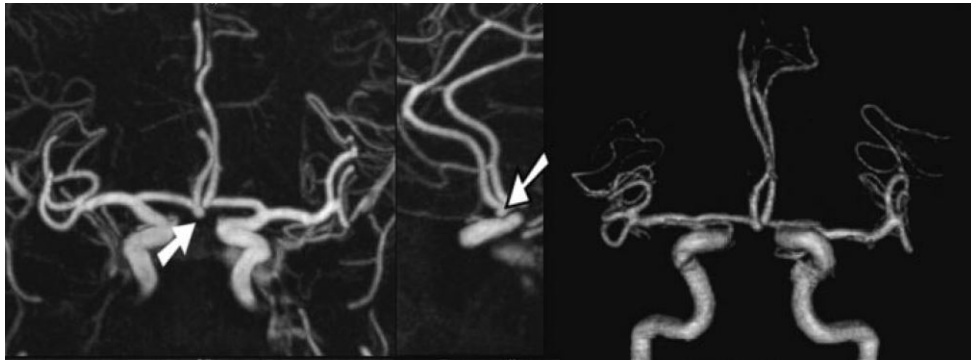


Fig. 1.12 Images de l'ARM par produit de contraste qui montrent un anévrisme de l'artère communicante antérieure. Gauche : vue coronale; milieu: vue sagittale; droite: rendu volumique en 3D [Nael et al., 2006].

L'ARM par temps de vol utilise le « flow-related enhancement » (rehaussement paradoxal), les tissus stationnaires dans un volume de l'acquisition sont saturés magnétiquement par les impulsions RF successives et rapprochées, le sang entrant dans le volume n'est pas encore totalement saturé par ces impulsions et donc le signal de flux sanguin apparaît avec un signal beaucoup plus élevé [Langevin et al., 2009, Backens and Schmitz, 2005]. Cette technique est non-invasive avec un temps d'acquisition plus long [Hoogeveen, 2007].

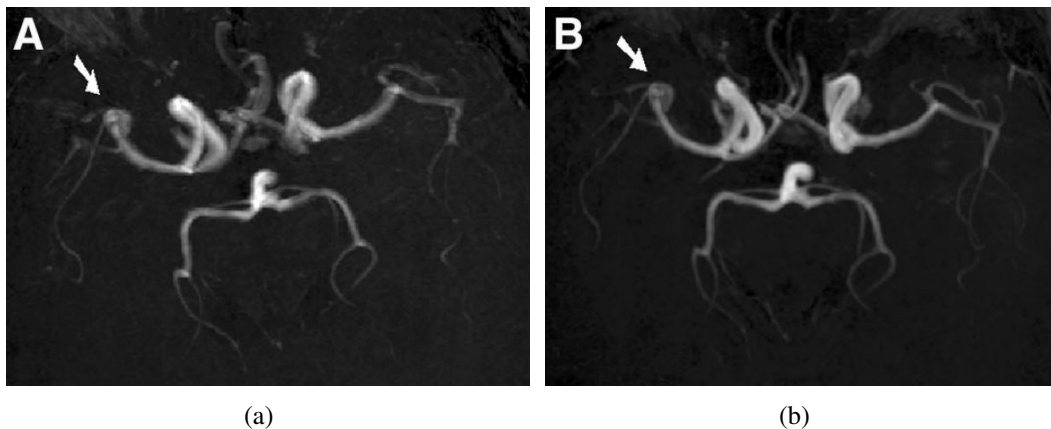


Fig. 1.13 MIP de 3D TOF images d'un anévrisme localisé à l'artère cérébral moyen, a: image obtenue par un 1.5-T machine; b: image par un 3.0-T machine [Willinek et al., 2003].

L'ARM par sang noir (BB : black blood) est au contraire de la TOF qui renforce du signal de flux sanguin et entraîne une hyper-intensité (ou « bright blood ») élimine le signal de flux sanguin et crée un vide à l'endroit vasculaire, donc le flux apparaît en noir sur les images, dit sang noir [Bernstein et al., 2004]. Le phénomène est illustré à Figure 1.14. On peut obtenir cet effet par application de bandes de saturation ou d'impulsions d'inversion. Cette technique

permet de visualiser la paroi vasculaire. Cependant, comme il y a d'autres zones noires existant sur les images, l'interprétation peut se relever plus difficile pour les radiologues. Par conséquent, elle reste d'un usage limité dans les départements neuroradiologiques [Stivaros et al., 2009].

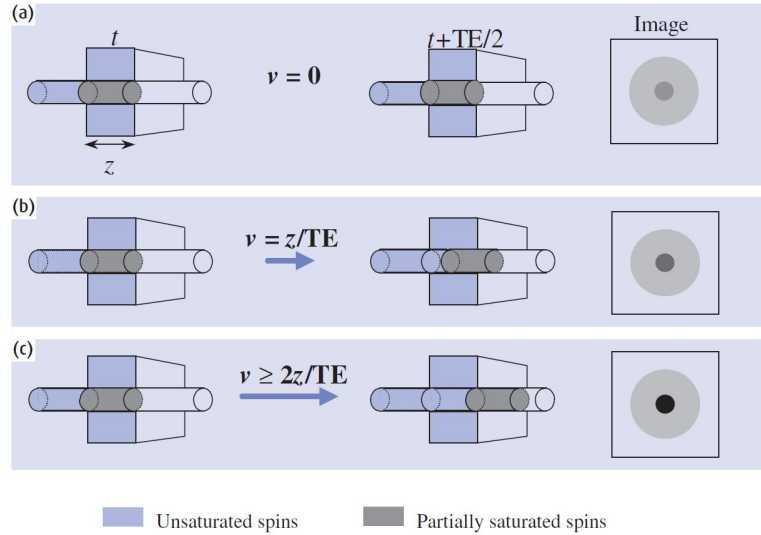


Fig. 1.14 L'effet de temps de vol pour la séquence d'écho de spin, z est l'épaisseur de la coupe. Si le sang est stationnaire (a), il reçoit toutes les impulsions de 90° et 180° comme les autres tissus. Si la vitesse du flux sanguin est plus importante que $2z/TE$ (c), c'est-à-dire toute la partie du sang qui est excitée par l'impulsion de 90° est sorti la coupe d'acquisition pendant $TE/2$, donc la lumière vasculaire est vide sur l'image. Pour les cas intermédiaire (b), le signal de sang est réduit [McRobbie et al., 2007].

L'ARM par contraste de phase (PC) permet de mesurer la vitesse du flux sanguin. L'ARM par contraste de phase repose sur le déphasage des spins dynamiques par un gradient bipolaire. Grâce au déphasage des spins dynamiques proportionnel à leur vitesse, on peut analyser un flux quantitativement avec un gradient bipolaire d'intensité et de durée déterminée [Suri et al., 2002, Korosec and Mistretta, 1998, Herment et al., 2000]. En 2D, pour quantifier la vitesse du flux, deux acquisitions successives sont effectuées avec deux gradients bipolaires inverses pour l'encodage de la vitesse. Les images de phase pour chaque acquisition sont ensuite calculées et soustraites. Si la modification de phase pour un pixel est $\Delta\phi$, la vitesse est calculée comme l'équation suivante:

$$v = \frac{\Delta\phi}{\pi} VENC, \quad (1.2)$$

où $VENC$ est la vitesse maximale qui peut être enregistrée.

L'ARM par contraste de phase est aussi sensible à la direction, la vitesse dans une seule direction pouvant être mesurée en 2D. Pour les sections vasculaires assez sinueuses, un encodage en 3D est nécessaire. L'acquisition doit être appliquée dans chaque orientation (Figure 1.15). Cette technique présente des inconvénients. D'abord, le temps d'acquisition est long, surtout pour les cas en 3D (il a besoin de 4 acquisitions, 3 pour les différentes orientations et 1 pour la magnitude). Par ailleurs, il faut déterminer $VENC$, le plafond de la vitesse, une valeur inexacte saisie conduit à des erreurs d'interprétation.

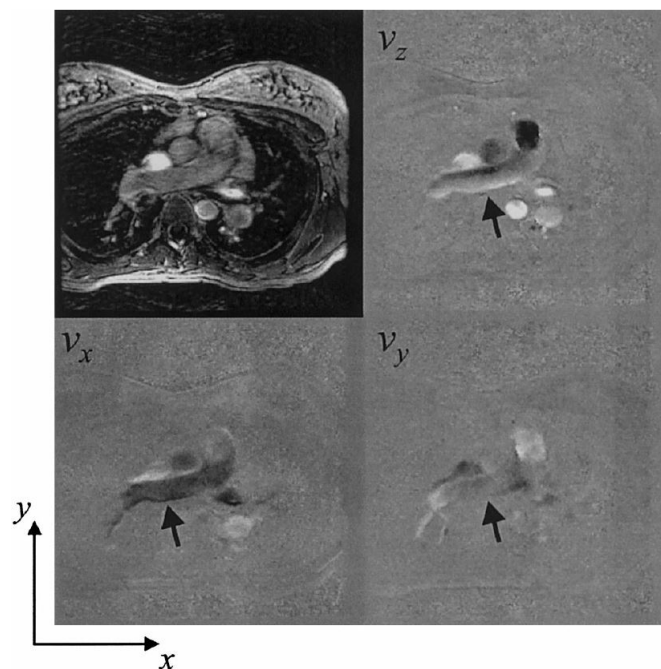


Fig. 1.15 Images par contraste de phase en 3D, image supérieur-gauche est l'image de la magnitude et les autres sont celles soustraites. Les profils de flux de différentes orientations sont clairement visibles sur les images d'écoulement (v_x , v_y et v_z). Les flèches indiquent l'artère étudiée (l'artère pulmonaire) [Markl et al., 2003].

Différentes recherches ont été effectuées sur le taux de détection ou la sensibilité de l'ARM pour les anévrismes intracrâniens. Le travail par [Wardlaw and White, 2000] indique que la sensibilité peut varier de 70% à 97%. Dans une autre publication, la sensibilité globale est de 85% [Zhang et al., 2012]. La sensibilité tombe avec la réduction de la taille des anévrismes. Une recherche de revues par [White et al., 2000] démontre que seulement 38% de anévrismes intracrâniens plus petits que 3 mm peuvent être réellement explorés par ARM entre l'année 1988 et 1998. Par contre, depuis la technologie de la résonance magnétique a réellement progressée, ce qui améliore énormément les performances, notamment, avec les scanners de 3.0-T beaucoup plus utilisés en clinique [Kapsalaki et al., 2012]. Une publication plus récente de 2011 utilisant un appareil en 3.0T sur 411 patients a trouvé que la sensibilité

était de 99.3% sur la totalité et de 98.2% sur les petits anévrismes (inférieur à 3 mm) [Li et al., 2011].

L'échographie transcrânienne

L'échographie transcrânienne est aussi une technique non-invasive qui peut servir à visualiser les vaisseaux. Une sensibilité de 82% est trouvée pour les anévrismes intracrâniens dans la littérature [White et al., 2000]. Comme dans les autres modalités, la sensibilité est réduite à 35% pour les pièces petites (moins que 5 mm) selon la même publication. Les avantages de cette modalité sont la rapidité et l'économie. Par contre, comme les ultrasons sont bloqués par l'os, en particulier le crâne, les résultats pour la détection des anévrismes intracrâniens sont limités [Forsting and Wanke, 2006]. De plus, l'échographie est une technique qui dépend beaucoup du manipulateur, 18% de cas donnent des images qui ne sont pas satisfaisantes pour une évaluation sur les anévrismes selon [Cordebar et al., 2004].

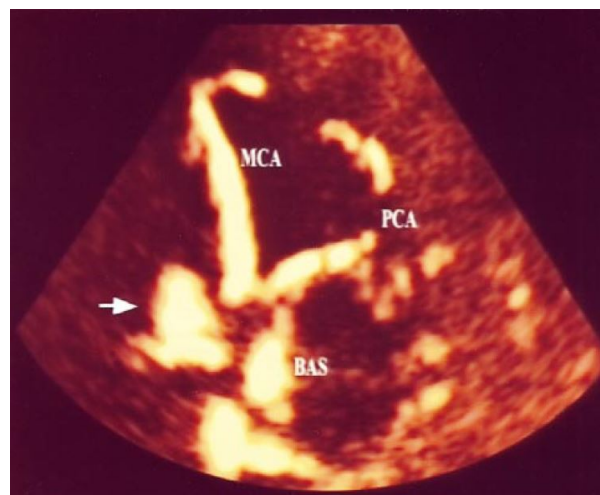


Fig. 1.16 Image axiale d'échographie Doppler couleur transcrânien sur le polygone de Willis, la flèche indique un anévrisme situé à l'artère communicante antérieure [Klötzsch et al., 1999].

1.2 Traitements médicaux de l'anévrisme intracrânien

Avec le développement des modalités d'imagerie médicale, la possibilité de détecter incidemment un anévrisme non-rompu augmente [Tummala et al., 2005, Gabriel et al., 2010]. De plus, les anévrismes intracrâniens, en raison de leurs positions, sont très dangereux pour

les patients. L'hémorragie méningée, qui résulte de la rupture d'un anévrisme intracrânien, présente une mortalité de 50% [Hop et al., 1997]. Par conséquent, le traitement d'un anévrisme intracrânien est vital.

Les objectifs du traitement peuvent être de prévenir:

- la croissance d'un anévrisme
- les dommages à d'autres organes
- une rupture ou une dissection

Jusqu'à présent, deux méthodes médicales principales sont utilisées pour le traitement des anévrismes intracrâniens : la modalité chirurgicale et la radiologie interventionnelle (embolisation endovasculaire).

1.2.1 Modalité de chirurgie

Ce type d'opération est effectué sur le cerveau à crâne ouvert et consiste à placer une petite pince en métal autour de l'ostium de l'anévrisme. Cela empêche le sang de pénétrer dans l'anévrisme et provoquer une nouvelle croissance ou des fuites de sang. Ainsi, on peut isoler un anévrisme de la circulation sanguine de l'artère, diminuer la pression sur l'anévrisme et l'empêcher de se rompre.

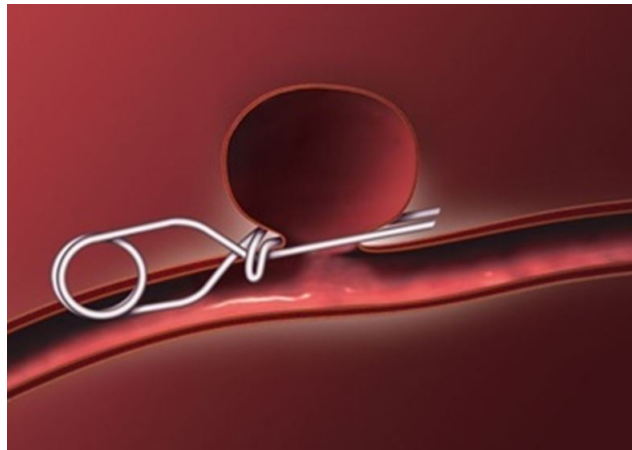


Fig. 1.17 Un anévrisme traité par une pince chirurgicale placée à son ostium (Source : University of Michigan Health System).

1.2.2 Modalité de radiologie interventionnelle

La modalité de radiologie interventionnelle est une procédure moins invasive comparée avec celle chirurgicale, cette méthode a été inventée par professeur Guglielmi [Guglielmi et al., 1992]. Dans une procédure interventionnelle, un « coils » détachable de Guglielmi (GDC) en platine est utilisé pour ralentir le flux sanguin dans l'anévrisme et réduire le risque de rupture ou de re-rupture. Pour transférer ce coils, des cathéters et des guides sont introduits dans le corps par incision faite dans l'artère fémorale au niveau du pli de l'aîne et ils sont poussés en remontant l'aorte abdominale puis les carotides dans flux sanguin sous angiographie jusqu'à l'anévrisme intracrânien. Le coils est ensuite introduit par le cathéter et largué dans l'anévrisme. Une fois que le coils est bien placé, il est détaché avec le fil de livraison par électrolyse. Une réaction thrombotique est ensuite amorcée. Ce processus est une embolisation et peut être réalisée sous anesthésie générale ou sédation consciente. Un stent est parfois nécessaire lorsque l'ostium de l'anévrisme est large, pour que le coils reste confiné à l'intérieur de l'anévrisme et ne glisse pas dans le flux sanguin [Piotin et al., 2010].

Des recherches ont comparé ces deux modalités, et la mortalité est souvent prise comme facteur principal. La méthode interventionnelle est relativement meilleure, car elle est moins invasive et présente un risque plus faible de décès. De plus, pour [Wiebers et al., 2003], la mortalité et la morbidité global après 1 an sont respectivement de 12.6% pour la chirurgie et de 9.8% pour l'endovasculaire. Évidemment, la méthode endovasculaire est la tendance du traitement d'anévrisme à l'avenir.

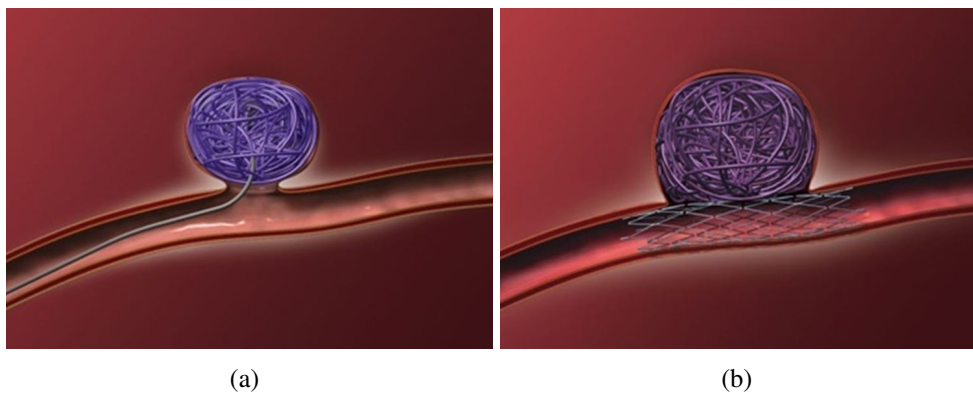


Fig. 1.18 Anévrismes traités par l'embolisation : un cas général (a) et un cas d'un anévrisme intracrânien avec un large ostium (b) (Source : University of Michigan Health System).

1.3 Caractérisation hémodynamique d'un anévrisme

Il a beaucoup d'intérêts à étudier de le comportement hémodynamique dans un anévrisme et dans les vaisseaux proches. En observant le flux et la pression à l'intérieur, on peut mieux connaître l'étiologie, évaluer le risque d'une rupture et formuler le protocole de traitement. Les paramètres les plus étudiés dans la littérature sont: la configuration d'écoulement, le champ de vélocité, la contrainte de cisaillement pariétal (autrement-dit, la distribution de pression) et le battement de la paroi artérielle.

1.3.1 Configuration de l'écoulement

Le flux intra-anévrisimal varie énormément entre différents anévrismes. En fait, chaque anévrisme possède une hémodynamique propre, par contre, certains critères sont utiles pour caractériser le flux.

Dans la publication de Daniel M. Sforza, la structure du vortex est utilisée pour caractériser le flux [Sforza et al., 2009]. Le flux est considéré comme « simple » et « stable » si il y a une seule région de recirculation ou un seul vortex trouvé dans anévrisme. Ce genre de région comme montré à Figure 1.19 peut présenter des flux plus complexes. Par ailleurs, un vortex instable pendant un cycle cardiaque peut aussi signifier la complexité de l'écoulement.

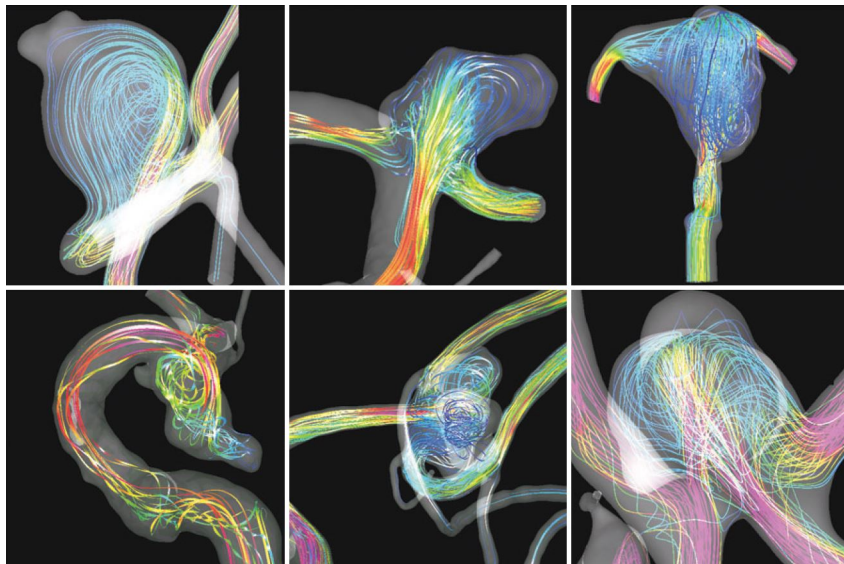


Fig. 1.19 Les différentes configurations d'écoulement dans un anévrisme intracrânien, du cas le plus simple (coin supérieur gauche) au cas le plus complexe [Sforza et al., 2009].

La direction du jet entrant est aussi considérée comme un symbole de configuration d'écoulement. La complexité et la stabilité du flux intra-anévrismal peuvent être classifiées en 4 types par rapport cette propriété [Cebal et al., 2005], type I: Direction du jet entrant immuable avec un seul vortex trouvé dans le anévrisme; type II: Direction changeante avec plusieurs vortex stables; type III: Direction changeante avec un seul vortex; type IV: Direction changeable avec plusieurs vortex instables. L'analyse statistique démontre que les anévrismes du type I et II concernent respectivement 73% et 55% des cas non rompus, par contre, ces taux pour le type III et IV sont de 40% et 42%, c'est-à-dire, plus de la moitié des anévrismes sont rompus. De plus, selon cet article, la région d'impact joue un rôle très important pour prédire une rupture. Dans une grande partie des cas (47%), la région d'impact est le dôme, et ensuite le corps (27%), il n'y a que 20% du flux entrant qui appuie sur l'ostium, enfin pour 5% des cas, cette région est instable pendant un cycle cardiaque. Le taux de rupture est de 100% pour le cas d'une région instable. Mise à part la région, la taille de la région d'impact peut aussi beaucoup contribuer à une rupture: 80% des anévrismes sont rompus avec une petite région d'impact.

Cette conclusion est vérifiée par une autre publication de [Cebal et al., 2011b]. L'analyse statistique est effectuée sur 4 aspects du flux intra-anévrismal: la complexité, la stabilité, la « concentration » du jet entrant et la région d'impact. Les résultats indiquent que pour les anévrismes avec un flux complexe, instable et un jet entrant concentré, le taux de rupture est beaucoup plus élevé.

1.3.2 Champ de vitesse

Le champ de vitesse est souvent étudié dans les recherches sur l'hémodynamique intra-anévrismale. On donne une présentation quantitative du flux qui peut servir à analyser les autres paramètres comme la contrainte de cisaillement pariétal (WSS).

Pour [Meckel et al., 2008], la technique « 4D flow MRI » (la séquence 3D contraste de phase temporelle) est utilisée sur 5 anévrismes différents. Les résultats démontrent que la vitesse intra-anévrismale diminue comparée avec celle dans l'artère parente. En particulier, la vitesse change selon le rapport entre hauteur et largeur (rapport d'aspect). Pour les anévrismes situés à une bifurcation, la vitesse dans la branche majeure est plus élevée que dans la branche mineure ou intra-anévrismale.

Comme l'hémodynamique peut être modifiée par des interventions, une recherche par [Babiker et al., 2012] se concentre sur la vitesse intra-anévrismale modifiée par différents placements de stents. Pour visualiser la vitesse, la technique « PIV » (Particle Image

Velocimetry) est appliquée et des fantômes transparents sont utilisés. La structure du flux varie beaucoup selon les cas comme affiché Figure 1.20. Pour le premier placement, le champ de vélocité n'est pas symétrique et le flux qui entre dans l'anévrisme possède une vélocité élevée. Par contre, pour les deuxième et troisième cas, cette vélocité est évidemment diminuée, surtout le troisième placement du stent, la vélocité est beaucoup baissée.

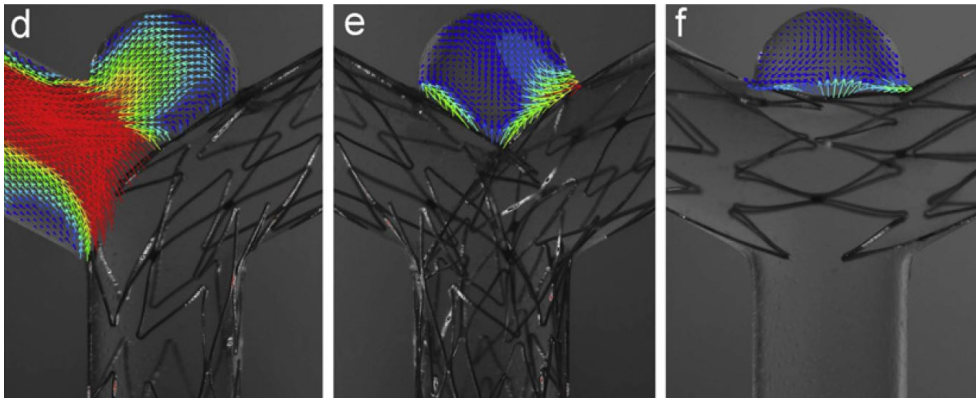


Fig. 1.20 Les trois types du placement du stent pour traiter un anévrisme situé à la bifurcation des vaisseaux [Babiker et al., 2012].

1.3.3 Contrainte de cisaillement pariétal (WSS)

La contrainte de cisaillement pariétal (en anglais: WSS) est un facteur important pour l'initiation, la croissance et aussi la rupture de l'anévrisme [Jou et al., 2005, Xiang et al., 2011]. Jusqu'à présent, il est déjà vérifié que cette contrainte peut transmettre les cellules endothéliales et remodeler la structure vasculaire [Schirmer and Malek, 2007].

Une recherche sur le suivi de la croissance des anévrismes intracrâniens a été réalisée [Acevedo-Bolton et al., 2006]. Les images d'un anévrisme intracrânien situé à l'artère basilaire ont été acquises pendant 5 ans et reconstruites comme montré à Figure 1.21. En analysant les données, ils ont déduit que la partie qui grossit le plus correspond toujours à l'endroit qui a la contrainte de cisaillement pariétal le plus basse. Les auteurs ont aussi résumé les quatre opinions trouvées dans la littérature sur le facteur qui peut conduire à une rupture: 1) une contrainte de cisaillement pariétal moyenne élevée; 2) une contrainte de cisaillement pariétal moyenne basse; 3) une contrainte maximale élevée; 4) pas de relation entre la contrainte et la rupture.

Plusieurs publications ont vérifié qu'une contrainte de cisaillement plus basse ou plus haute que normal peuvent tout accélérer la croissance d'un anévrisme intracrânien. Daniel Sforza et al. ont trouvé que parmi 7 anévrismes étudiés, 2 cas grossissent dans la région

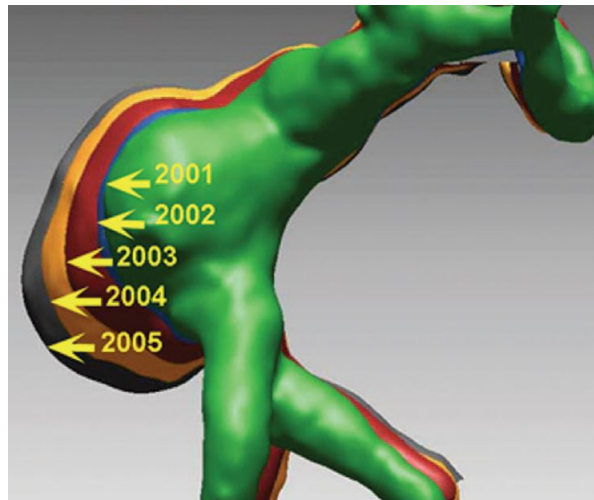


Fig. 1.21 Les reconstructions 3D superposées d'un anévrisme de l'artère basilaire de 2001 à 2005 montrent une augmentation de la taille dans la direction de la contrainte de cisaillement pariétal le plus basse [Acevedo-Bolton et al., 2006].

avec une contrainte basse et 3 cas avec une contrainte haute [Sforza et al., 2012]. De manière similaire, un autre article montre que 2 anévrismes trouvés sur le même patient se développent: un avec une contrainte basse et fluctuante, mais l'autre grossit dans le lobe où il y a d'une contrainte élevée [Sugiyama et al., 2012]. Par ailleurs, une contrainte basse ou une contrainte haute mais fluctuante peut conduire à un épaissement de l'intima [Dardik et al., 2005].

1.3.4 Battement de la paroi

Le mouvement de la paroi est lié aux propriétés biomécaniques de l'anévrisme, à partir duquel on peut analyser la pression ou une lésion du vaisseau. [Oubel et al., 2007] détaille ce phénomène. Les mouvements de la paroi sont observés par angiographie cérébrale de la carotide interne d'un patient. Pour mieux analyser les déformations de la paroi artérielle, une technique de recalage (image registration) est appliquée pour mettre en correspondance les points dans les différentes images. Elle s'adapte aux déformations faibles du vaisseau. Un filtre passe haut Butterworth avec un seuil de 0.3 Hz est utilisé afin d'éliminer l'effet sur l'intensité des images de l'injection du produit de contraste comme démontré à Figure 1.22.

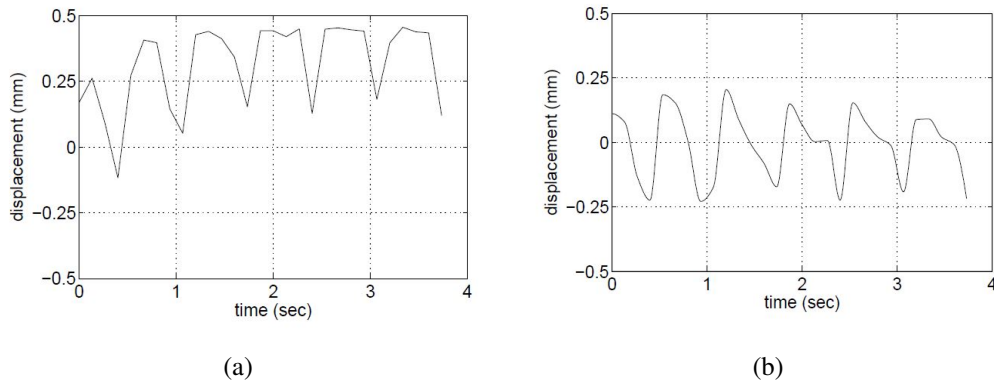


Fig. 1.22 La déformation de la carotide interne, pour le cas (a) sans filtre passe haut, l'effet de l'injection du produit de contraste cause une croissance continue de la déformation, par contre, avec filtre (b), le résultat est plus proche la réalité.

1.3.5 Méthodes de recherche

Pour l'instant, les recherches hémodynamiques peuvent être principalement effectuées par 2 méthodes, soit numérique, soit expérimentale. Dans cette section, elles vont être expliquées séparément.

Méthode numérique

Les recherches numériques sont basées sur la simulation numérique du flux ou Computational Fluid Dynamics (CFD) en anglais. C'est une technique qui permet d'analyser l'état hémodynamique à partir de l'équation de Navier–Stokes instable pour un flux incompressible est appliquée:

$$\nabla \cdot \mathbf{v} = 0, \quad \rho \left(\frac{\partial \mathbf{v}}{\partial t} + \mathbf{v} \cdot \nabla \tau \right) = -\nabla p + \nabla \tau, \quad (1.3)$$

où ρ est la densité, \mathbf{v} est le champ de vitesse, p est la pression et τ est la contrainte de cisaillement. La simulation cherche à modéliser le flux sanguin pour approcher la réalité d'un patient et prévoir la possibilité d'une rupture [Cebal et al., 2005]. Le processus principal d'une simulation numérique comprend les étapes:

- d'acquisition des images angiographiques
- de segmentation du vaisseau sanguin
- d'extraction de la région d'anévrisme
- de simulation du flux

- et d'analyses.

Deux éléments sont essentiels pour une simulation numérique du flux : la géométrie du vaisseau et les conditions aux limites. La géométrie du vaisseau est extraite des images angiographiques. De plus, les conditions aux limites des différents cas varient beaucoup, par exemple, le débit moyen de l'artère carotide interne est de 264 ± 52 ml/min, alors que celui de l'artère vertébrale est de 96 ± 38 ml/min [Zhao et al., 2007]. Ainsi, les conditions aux limites doivent être précisées pour des simulations de flux sanguin spécifiquement pour chaque patient. Actuellement, dans de nombreux algorithmes, ces conditions sont établies avec des valeurs uniques données par la littérature, et la géométrie peut apporter plus d'influence que les conditions aux limites sur le résultat de la simulation [Marzo et al., 2011]. La vérification du résultat d'une simulation peut être effectuée par les modalités d'imagerie médicale [Boussel et al., 2009], ou par une expérimentation sur un fantôme [Bolke et al., 2007].

Les simulations numériques sont faites en simplifiant les conditions du flux sanguin comme la géométrie statique, en omettant les processus chimiques et l'interaction physique des particules (hématies). Par ailleurs, le sang est souvent modélisé comme un fluide newtonien avec une densité et une viscosité constantes [Radaelli et al., 2008]. Avec ces simplifications, la fiabilité d'une simulation numérique du flux sanguin patient spécifique n'est pas toujours assurée. Afin de mieux simuler la réalité, la technique d'Interaction Fluide-Structure (FSI) a été introduite, elle prend en compte l'influence du flux sanguin pulsatile sur la paroi des vaisseaux élastiques car ce comportement peut influencer la rupture d'un anévrisme [Costalat et al., 2011]. Dans la recherche de Torii et al, il est montré que l'application de la technique FSI modifie beaucoup les caractéristiques hémodynamiques comme la contrainte de cisaillement pariétal (WSS) [Torii et al., 2009]. Même si cette technique peut améliorer beaucoup les résultats de la simulation, elle a des inconvénients. Un désavantage majeur est le temps de calcul plus long avec la FSI que la CFD simple.

[Shojima et al., 2004] a effectué les simulations numériques sur les anévrismes situés sur l'artère cérébrale moyenne (Figure 1.23). Les modèles proviennent des images de tomodensitométrie 3D de 19 patients. Dans cette recherche, des conditions simplifiées comme le fluide newtonien et la paroi rigide sont utilisés. Ils ont calculé les distributions de pressions autour de bifurcations de vaisseaux et des anévrismes et ont trouvé que l'endroit avec la contrainte de cisaillement pariétal la plus élevée est l'ostium de l'anévrisme. De plus, cette contrainte moyenne dans la région de l'anévrisme (1.64 ± 1.16 N/m²) est considérablement plus basse que dans l'artère (3.64 ± 1.26 N/m²).

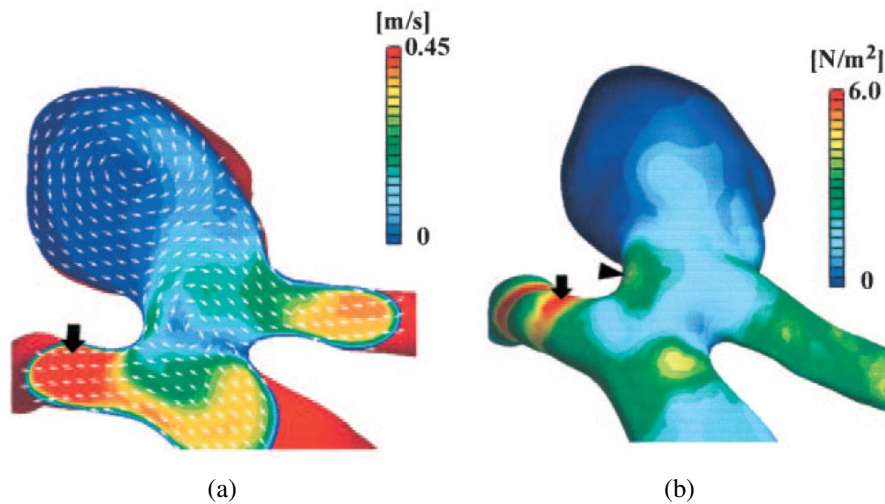


Fig. 1.23 Les résultats de la simulation numérique des anévrismes situés à l'artère cérébrale moyenne. a: le champ de vitesse sur une section d'anévrisme. b: schéma qui présente la distribution de la pression. On peut trouver que sur l'endroit proche de l'ostium, la vitesse du flux ainsi que la pression sont plus élevées [Shojima et al., 2004].

Par ailleurs, [Torii et al., 2009] utilise la technique FSI, les résultats de la simulation avec et sans l'option FSI sont comparées (Figure 1.24). Le flux dans cette étude est considéré comme incompressible et suit l'équation Navier–Stokes. Comme dans l'étude précédente, les modèles étudiés sont reconstruits à partir d'images de tomodensitométrie avec un intervalle de 0.6 mm. Avec les tests, le déplacement de la paroi, la contrainte de cisaillement pariétal et l'interaction entre le flux sanguin et la déformation de la paroi sont calculés. Ils ont trouvé que le déplacement maximal se produit au moment de la pointe de systole pour tous les cas. La contrainte est le paramètre hémodynamique le plus intéressant qui influence la croissance et la rupture de l'anévrisme. La contrainte maximale se trouve au moment de la pointe systolique également, la valeur maximale est respectivement 177 et 119 dyn/cm^2 pour le modèle rigide (sans FSI) et flexible (avec FSI). Notamment, la contrainte post-systolique (après 0.1 s) varie selon les conditions définies à la paroi. Par exemple, la contrainte de cisaillement pariétal d'un sujet avec une paroi rigide est forte sur la paroi du vaisseau, mais assez faible (10 dyn/cm^2) sur le dôme. Par contre, la simulation sur le modèle avec une paroi flexible donne un résultat différent : la contrainte sur le dôme est beaucoup plus forte (40 dyn/cm^2) que celle du modèle rigide. En outre, nous avons déjà indiqué dans la littérature qu'une contrainte faible se produit près du dôme et peut jouer un rôle important dans la rupture de l'anévrisme. Cette raison peut provenir d'une activité métabolique anormale et de la dégradation de la paroi artérielle [Ujiie et al., 1999, Malek et al., 1999]. On peut déduire que l'application de la technique FSI peut améliorer la réalité d'une simulation numérique.

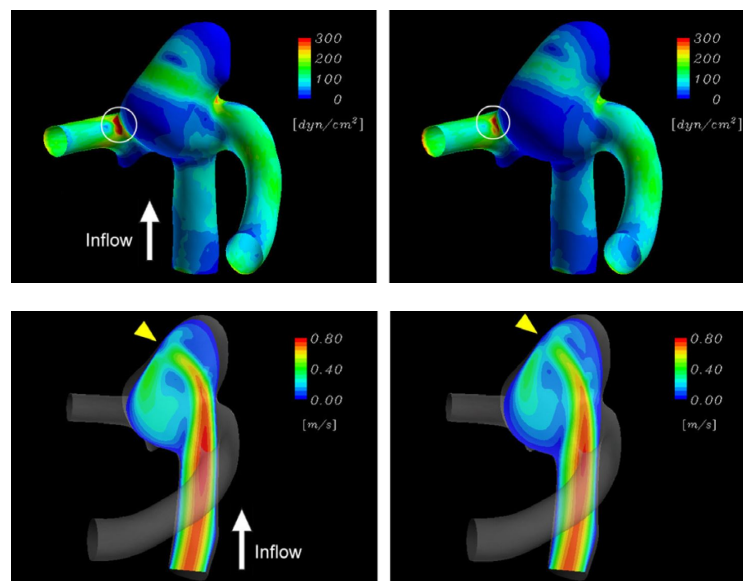


Fig. 1.24 Les 2 images en haut présentent la distribution de la contrainte à la pointe systolique, le cercle blanc dans les figures indique la localisation où la valeur maximale se trouve. Les 2 images en bas présentent le champ de vitesse au même instant, la flèche jaune indique le jet entrant [Torii et al., 2009].

Avec la simulation numérique, un risque de rupture peut aussi être estimé par des facteurs relatifs. [Castro et al., 2009] présente l'association entre la contrainte de cisaillement pariétal et une rupture. Dans cette étude, 26 modèles numériques patient-spécifiques de l'anévrisme de l'artère communicante antérieure ont été reconstruits. En résumé, les ruptures se trouvent plus fréquemment dans les anévrismes avec une contrainte de cisaillement pariétal intra-anévrisme plus élevée : cette contrainte varie de 10 à 230 dyn/cm^2 (moyenne : 114 dyn/cm^2) pour les anévrismes sans rupture et de 35 à 1500 dyn/cm^2 (moyenne : 271 dyn/cm^2) pour les cas avec rupture.

Par ailleurs, une simulation numérique peut servir à simuler un traitement, par exemple, pour l'insertion du stent ou le placement de coils, qui peuvent accélérer la formation d'une thrombose. Dans [Appanaboyina et al., 2009], le processus du stenting (endoprothèse) est simulé numériquement avec différents modèles patient-spécifiques. Les résultats ont confirmé en même temps que la simulation peut offrir des informations utiles, par exemple le taux du remplissage nécessaire, pour le planification du traitement d'un anévrisme intracrânien. La recherche par [Morales et al., 2011] se concentre sur la simulation du placement de coils (Figure 1.25). Les modèles numériques de 3 anévrismes intracrâniens sont construits selon les images d'angiographie 3D, pour chaque anévrisme, 5 différentes densités de remplissage sont testées. Des analyses du flux ont été réalisées pour les cas non traités et traités. Des

tests statistiques ont été effectués pour évaluer l'effet relatif de la configuration du coils sur l'état hémodynamique. La vitesse du flux diminue avec l'augmentation du remplissage de coils. Une densité de coils de 12% peut faire diminuer de 50% de vitesse du flux intérieur. Par contre, pour une densité plus élevée que 30%, l'effet de l'augmentation de la densité sur l'hémodynamique intra-anévrismale est négligeable. On peut conclure ainsi sur un taux de remplissage nécessaire et suffisant pour stopper le flux intra-anévrismal et amorcer la coagulation. Ces résultats nous permettent de mieux planifier une intervention sur des anévrismes.

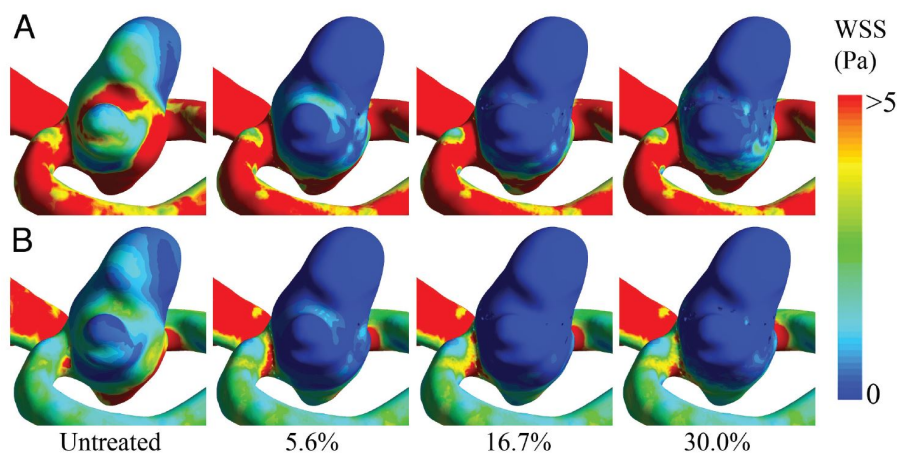


Fig. 1.25 Distributions de la contrainte de cisaillement pariétal pour les modèles avec différents densités du remplissage, calculés à (A) la pointe de la systole et (B) la fin de la diastole [Morales et al., 2011].

En résumé, avec ces recherches, on peut déduire que la simulation numérique est un outil efficace et fiable dans les études hémodynamique du flux dans un anévrisme. Les résultats démontrent que l'état hémodynamique est déterminé par de multiple facteurs comme la contrainte de cisaillement pariétal ou la vitesse du flux qui influencent considérablement le développement d'un anévrisme ou causer une rupture. De plus, la simulation numérique est plus économique et maniable qu'un essai expérimental surtout pour les tests du flux sanguin dans un corps humain. Par contre, la simulation numérique possède aussi des limitations. En particulier, la plupart des simulations sont effectuées en considérant que la paroi artérielle est rigide et incompressible, ce qui peut altérer énormément le flux et créer un biais entre les résultats simulés et réels comme mentionné dans [Moon et al., 2014]. Même si la technique FSI peut simuler une paroi flexible, les erreurs numériques se produisent toujours pendant les calculs et sont très difficiles à vérifier. Par conséquent, des simulations numériques ne peuvent pas totalement remplacer les tests expérimentaux [Lee, 2011].

Méthode expérimentale

Les études hémodynamiques de l'anévrisme peuvent être conduites à partir de résultats expérimentaux de plusieurs manières.

Méthode histologique Tout d'abord, les études sur modèle animal sont nombreuses dans la littérature [Meng et al., 2007, Kolega et al., 2011, Strother et al., 1992]. L'initiation de la recherche est sur l'hémodynamique liée à un anévrisme situé à une bifurcation sur le chien [Meng et al., 2007]. Il est vérifié par autopsies que les cellules d'anévrisme sont caractérisées par une intima perturbée, une média plus fine et une présence de cellules inflammatoires. Dans cette étude, les carotides communes de chien sont utilisées afin de créer une bifurcation carotidienne artificiellement par chirurgie. Le résultat révèle que les caractéristiques histologiques créées par l'hémodynamique à la bifurcation sont: (1) une hyperplasie au niveau de l'intima; (2) un remodelage destructif dans la région de l'impact du flux, avec une perturbation de la limitante élastique interne (IEL) et une réduction de la prolifération des cellules musculaires lisses, qui crée une tendance d'initiation d'anévrisme. De manière similaire, [Kolega et al., 2011] décrit la réponse cellulaire pendant la formation d'un anévrisme intracrânien sur l'artère basilaire du lapin. Afin d'augmenter le flux dans cette artère, les carotides sont ligaturées de deux côtés. Les examens immunohistochimiques sont effectués après 2 et 5 jours, dans la région périapicale de la bifurcation, la limitante élastique interne est partiellement perdue (Figure 1.26), de plus, des cellules inflammatoires sont trouvées dans l'adventice.

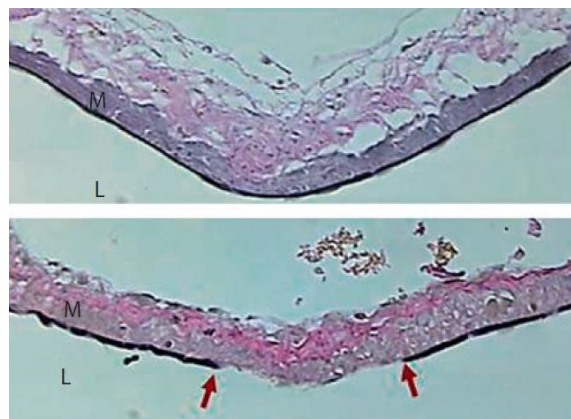


Fig. 1.26 Histologie des cellules localisées sur le terminus basilaire. Le résultat 2 jours après l'intervention (en bas) montre que la limitante élastique interne est détruite (flèche rouge), ce qui est un signal de la formation d'un anévrisme [Kolega et al., 2011].

Méthode échographique Une étude par angiographie Doppler est effectuée par [Strother et al., 1992]. Trois types d'anévrismes intracrâniens (latéral, bifurcation et périapical) sont créés à partir d'artères de chiens. En analysant les images obtenues, le comportement de l'écoulement intra-anévrisme est observé. Pour un anévrisme latéral, la région d'écoulement entrant et sortant peut être bien distinguée par le mode couleur. En outre, chaque région consiste en une zone de vitesse élevée au milieu et une zone de vitesse basse autour. Les résultats d'anévrisme à la bifurcation et périapical sont similaires, l'écoulement entrant se trouve sur un côté de l'ostium tandis que celui sortant passe de l'autre côté et entre dans la branche proche, un vortex se forme dans les 2 cas.

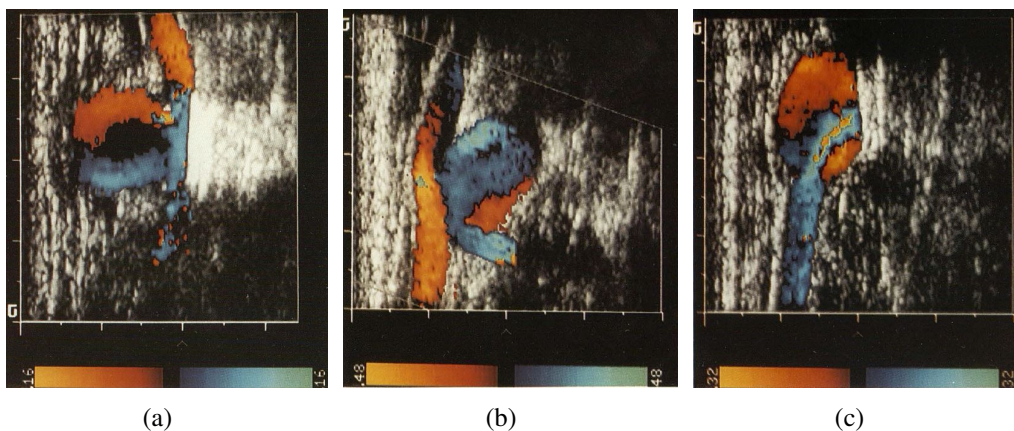


Fig. 1.27 Les images d'angiographie Doppler des anévrismes en 3 cas: (a) latéral; (b) bifurcation; (c) périapical.

Méthode PIV La méthode de PIV (Particle Image Velocimetry) est aussi une technique largement appliquée pour étudier les flux sanguins [Ford et al., 2008, Raschi et al., 2012, Cantón et al., 2005, Cao, 2014]. Des petites particules sont illuminées par un laser et leur déplacement est capté par une caméra rapide. En analysant 2 images avec un intervalle temporel Δt , le déplacement d'une particule Δx peut être observé, la vitesse v d'une particule est donc calculée par l'équation:

$$v = \frac{\Delta x}{\Delta t} \quad (1.4)$$

En fait, comme le calcul de la vitesse de toutes les particules est très lourd, 2 processus alternatifs sont possibles: la méthode d'« auto-corrélation » et celle de « cross-corrélation » [Bastiaans, 2000]. Celle de « cross-corrélation » est préférable grâce à son absence d'ambiguïté pour la direction du flux et les pixels à vitesse faible ou nulle [Dabiri, 2006]. La

relation de « cross-corrélation » est défini par l'équation suivante:

$$(f \star g)(\Delta x) = \int_{-\infty}^{+\infty} f^*(x)g(x + \Delta x)dx \quad (1.5)$$

où $f^*(x)$ est le complexe conjugué de $f(x)$.

Le processus d'analyse des images PIV est: (1) le découpage des fenêtres temporelles successives; (2) le calcul de « cross-corrélation » avec une implémentation de FFT (Fast Fourier Transforms); (3) la détection du pic de la « cross-corrélation », qui correspond au déplacement moyen des particules dans la fenêtre d'interrogation (Figure 1.28); (4) l'estimation d'un vecteur vitesse pour décrire le déplacement dans l'espace physique.

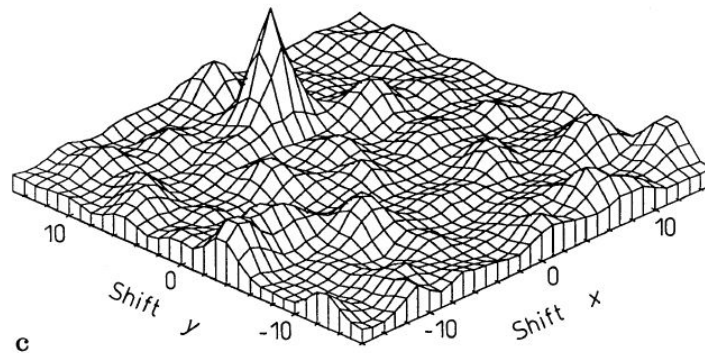


Fig. 1.28 Le pic de la corrélation, qui indique la magnitude et l'orientation du déplacement de la particule [Dabiri, 2006].

Dans la littérature, différentes recherches hémodynamiques sur l'anévrisme ont été effectuées par la méthode PIV. Dans la publication [Lieber et al., 2002], un fantôme simplifié d'anévrisme latéral est étudié par PIV. Le but de cette recherche est d'analyser les modifications hémodynamiques d'anévrisme avec différents stents. Le résultat montre qu'un placement du stent peut considérablement influencer la vélocité du flux intra-anévrismal et diminuer le risque d'une rupture. Dans une autre publication [Ford et al., 2008], les méthodes PIV et CFD sont comparées et l'égalité des résultats est vérifiée. Cette recherche concerne un anévrisme situé sur l'artère carotide interne (ICA) et un autre sur la bifurcation de l'artère basilaire. Les mesures sont faites sur des coupes coronales et sagittales, un vortex stable est remarqué sur la coupe coronale pour l'anévrisme sur l'ICA, alors que l'hémodynamique sur la coupe sagittale est plus complexe. Pour l'anévrisme basilaire, des vortex à contre sens peuvent être trouvés sur les 2 types de coupes (Figure 1.29).

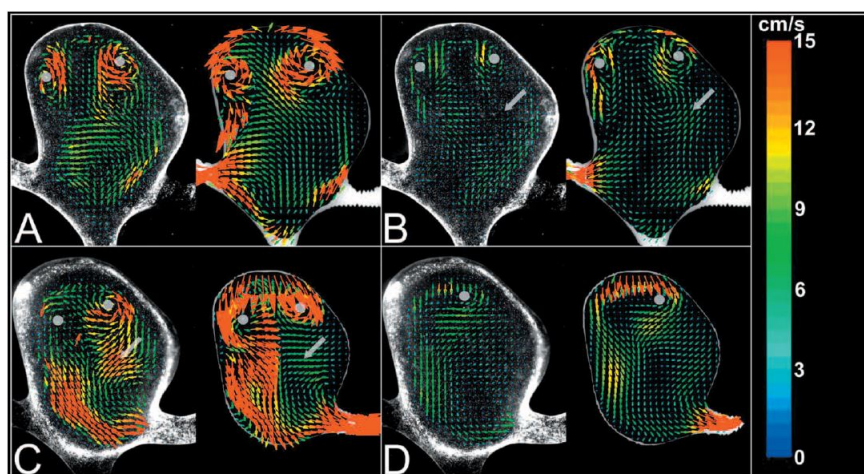


Fig. 1.29 PIV (images à gauche dans chaque sous-figure) et CFD résultats des coupes coronales d'écoulement dans l'anévrisme basilaire, les images sont classifiées par les phases cardiaques: (A) coupe 1, pic systolique; (B) coupe 1, fin diastolique; (C) coupe 2, pic systolique; (D) coupe 2, fin diastolique [Ford et al., 2008].

Méthode contraste de phase Comme cela a été décrit dans la section 1.1.4, l'ARM par contraste de phase est un outil efficace pour mesurer le flux sanguin. Cette méthode est largement utilisée pour les études hémodynamiques des grands vaisseaux comme l'aorte [Stalder et al., 2008, Markl et al., 2005, Meier et al., 2010], des vaisseaux plus petits comme la carotide et les artères cérébrales [Harloff et al., 2009, Yamashita et al., 2007, Bammer et al., 2007] et des anévrismes intracrâniens [Meckel et al., 2008, Isoda et al., 2006].

[Bakker et al., 1999] construit un protocole pour mesurer le flux sanguin par ARM 2D par contraste de phase. La séquence est appliquée pour mesurer le flux dans un tuyau en plastique. Le point clé de cette recherche est de bien étudier sur les erreurs. Premièrement, des erreurs systématiques peuvent être introduites par manque de résolution spatiale si la matrice d'acquisition est trop petite, et par un aliasing de vitesse pour une vitesse d'encodage (VENC) trop basse. D'autre part, l'artefact créé par le mouvement peut influencer gravement le résultat. Ce problème peut être corrigé par une synchronisation cardiaque. Ensuite, le bruit est aussi un facteur d'erreur, comme la mesure de la vitesse de flux sur un pixel repose sur le déphasage des spins mobiles sous des gradients bipolaires, on peut quantifier l'erreur σ d'un pixel par l'équation suivante:

$$\sigma_v = (\sqrt{2}/\pi) \cdot VENC/SNR \quad (1.6)$$

où SNR est le rapport signal sur bruit. Évidemment, limiter le bruit entraîne une erreur plus faible. Afin de vérifier la précision de la méthodologie, un simulateur de flux calibré est

utilisé. Les images acquises sont ensuite analysées comme sur Figure 1.30 et les erreurs sont calculées.

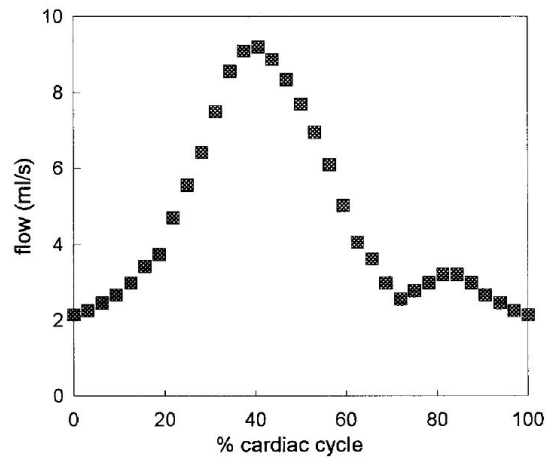


Fig. 1.30 Une courbe du débit pendant un cycle cardiaque, obtenue par les image de l'ARM par contraste de phase en 2D [Bakker et al., 1999].

La séquence de contraste de phase en 3D, est aussi appliquée dans les recherches hémodynamiques, notamment, la séquence en 3D à résolution temporelle (ou « 4D Flow » en anglais) est un outil efficace. [Isoda et al., 2006] a effectué une étude sur l'écoulement dans un anévrisme intracrânien en utilisant la méthode 4D Flow. Cette recherche in vitro repose sur un fantôme patient-spécifique d'un anévrisme localisé à la carotide interne droite avec une dimension de trois fois la taille réelle car il peut simplifier l'étude (anévrisme plus grand). L'analyse et la visualisation des images permettant de calculer la vitesse et une visualisation de l'écoulement avec une présentation en couleurs selon à la vitesse devient possible.

1.4 Fabrication du fantôme des vaisseaux sanguins

La méthode expérimentale est un moyen efficace et très utilisé dans les recherches hémodynamiques vasculaires ou d'anévrisme, surtout celles réalisées in vitro. En conséquence, pour réaliser ces recherches, un fantôme vasculaire est nécessaire. Il est à noter que, les caractéristiques géométriques et mécaniques d'un fantôme peuvent jouer un rôle très important et influencer considérablement l'état hémodynamique du flux.

Jusqu'à présent, de nombreuses recherches ont été effectuées sur la fabrication des fantômes pour modéliser les anévrismes intracrâniens. Parmi ces recherches, il y a d'abord des groupes qui ont fabriqué un fantôme simplifié d'anévrisme comme [Gobin et al., 1994],

[Rudin et al., 2004] et [Babiker et al., 2010]. Le fantôme par [Gobin et al., 1994] et [Rudin et al., 2004] consiste en 2 parties principales: un tube droit qui présente l'artère parente et une bulle en forme sphérique qui présente l'anévrisme. Le fantôme de [Babiker et al., 2010] est un fantôme simplifié d'un anévrisme à la bifurcation. Récemment, avec le développement des moyens de fabrication comme le prototypage rapide, des fantômes anatomiques ou patient-spécifiques ont aussi été conçus et fabriqués par les chercheurs [Kakeda et al., 2007, Tateshima et al., 2007, van Ooij et al., 2012]. Généralement, un fantôme anatomique repose sur la reconstruction des images vasculaires de différentes modalités. Par exemple, le fantôme fabriqué par [Tateshima et al., 2007] est basé sur les données images obtenues par scanner d'un anévrisme situé à l'artère cérébrale moyenne, celui par [van Ooij et al., 2012] vient des images 3D-RA, et [Kakeda et al., 2007] ont dessiné un fantôme avec une forme de vaisseau anatomique qui contient plusieurs anévrismes anthropomorphiques. Cependant, beaucoup de ces fantômes sont réalisés avec des matières rigides comme le verre et le plastique ou ne possèdent pas une épaisseur réelle, ils présentent des caractéristiques différentes de la réalité du corps humain. Pour conclure sur les publications, afin de présenter une caractéristique intrinsèque d'un anévrisme intracrânien et satisfaire une application d'une recherche hémodynamique in vitro, un fantôme patient-spécifique doit posséder les 2 propriétés suivantes: 1. une forme géométrique identique avec un anévrisme intracrânien; 2. des propriétés mécaniques comme l'élasticité de paroi proche de la réalité.

1.4.1 Techniques de prototypage rapide

Les fantômes d'anévrisme intracrânien possèdent une petite taille et une forme complexe, de plus, la fabrication demande une très grande précision et un délai de réalisation court. Donc, les techniques de prototypage rapide (PR) sont bien adaptées pour fabriquer ce type des fantômes.

Le prototypage rapide est un groupe de techniques pour fabriquer un objet à partir de données 3D provenant d'un logiciel de Conception Assistée par Ordinateur (CAO) [Barlier and Bernard, 2015]. Il permet de produire des pièces précises directement et rapidement à partir de modèles CAO en format STL (STereo-Lithography). Les coûts de développement de produits et les délais de fabrication sont considérablement réduits, selon la recherche par [Waterman and Dickens, 1994], les coûts de nouveaux produits peuvent être réduit jusqu'à 70% et le temps de mise sur le marché peut être réduit jusqu'à 90%. Les techniques de prototypage rapide peuvent être divisées largement en 2 catégories: matière additive et enlèvement de matière (Figure 1.31) [Kruth, 1991]. De nombreuses méthodes ont été

développées: nous présentons ci-après les techniques le plus couramment utilisées pour réaliser des fantômes.

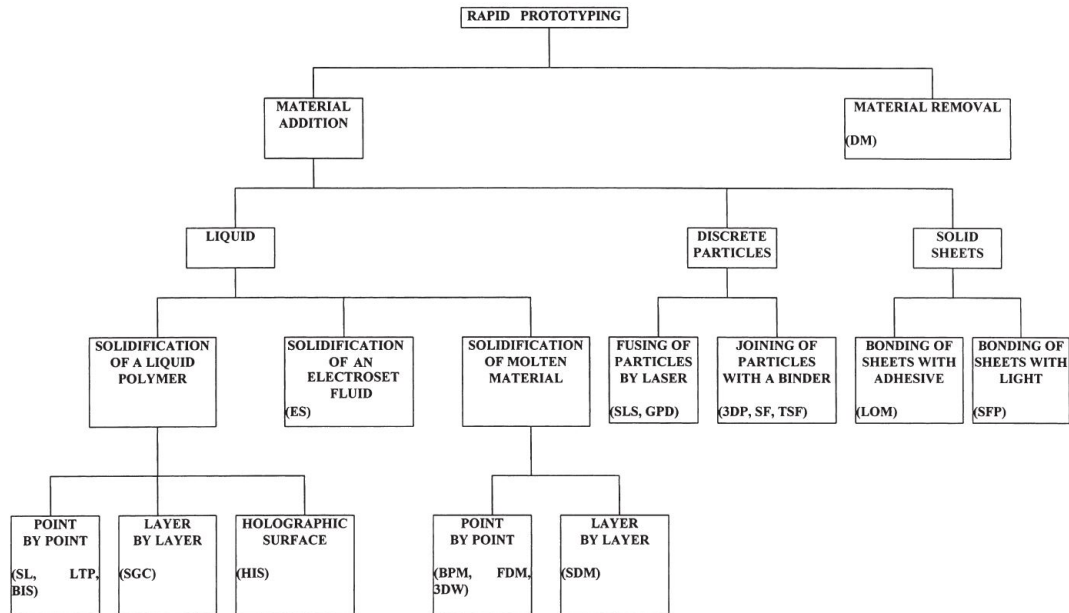


Fig. 1.31 La classification des techniques de prototypage rapide [Kruth, 1991].

Stéréolithographie

La stéréolithographie repose sur la solidification d'une résine photosensible, qui forme un polymère lorsqu'elle est exposée à un laser ultraviolet (UV). Une machine de stéréolithographie consiste en un bac de résine et un appareil de laser qui peut être contrôlé très précisément par un miroir. Le modèle CAO en 3D est d'abord numérisé en des coupes 2D parallèles. Le faisceau laser est balayé uniquement sur la surface de coupe et donc crée une couche solide. Une fois la solidification d'une coupe terminée, l'objet est déplacé d'une distance égale avec l'épaisseur de la couche solidifiée. Ensuite, la solidification de la deuxième couche commence et cette couche adhère solidement à la précédente. Le balayage du laser et la solidification de couche sont répétés jusqu'à la fin de fabrication (Figure 1.32). L'objet obtenu est ensuite sorti du bac et l'excès de la résine est enlevé. Cette technique est largement utilisée dans le domaine biomédical comme [Bibb and Winder, 2010] et [Melchels et al., 2010]. Ses avantages sont qu'elle est raisonnablement rapide et précise, de plus, les objets obtenus ont une surface lisse. Par contre, la matière est chère, toxique et difficile à conserver [Dickens, 1995].

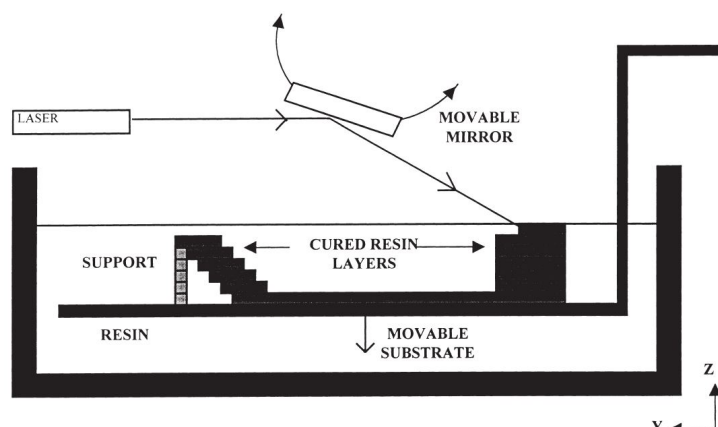


Fig. 1.32 Le principe de la stéréolithographie [Pham and Gault, 1998].

Le dépôt de fil fondu (FDM)

Le dépôt de fil fondu, en anglais: Fused Deposition Modeling (FDM), est une autre technique de matière additive. Une machine de FDM consiste en un plateau et une buse mobile en direction horizontale et verticale. Son principe est simple: un filament de matériau thermoplastique est chauffé jusqu'à une température légèrement plus élevée que son point de fusion, il est ensuite extrudé par la buse mobile. Le fil sorti durcit immédiatement après l'extrusion. Comme la buse et plateau sont mobiles, le fil peut former une couche avec une forme prédéfinie; quand une couche est finie, la plateau est déplacé une distance égale avec l'épaisseur de la couche. A la fin, les couche forment un objet en 3D (Figure 1.33). Une machine de FDM peut posséder plus d'une buse: une pour la matière d'objet et une autre pour le support. Comparée avec la stéréolithographie, la machine est plus simple, la matière de FDM est moins chère, moins toxique et plus sûre. Cependant, la surface d'objet est moins lisse, de plus, la résolution verticale est limitée par le diamètre du fil [Pham and Gault, 1998].

Fraisage numérique

Le fraisage est un processus d'usinage qui utilise une fraise rotative pour obtenir un objet avec une certaine forme. Il s'agit d'un processus qui enlève le matière de la pièce au lieu de créer la pièce par accumulation progressive de matériaux. Les prototypes ne se déforment pas une fois qu'ils ont été complétés, ce qui permet d'assurer la précision d'usinage. Surtout, avec une fraiseuse digitale, nous pouvons directement commencer un fraisage à partir d'un fichier STL. Avec une grande gamme de fraises, cette technique peut manipuler une grande

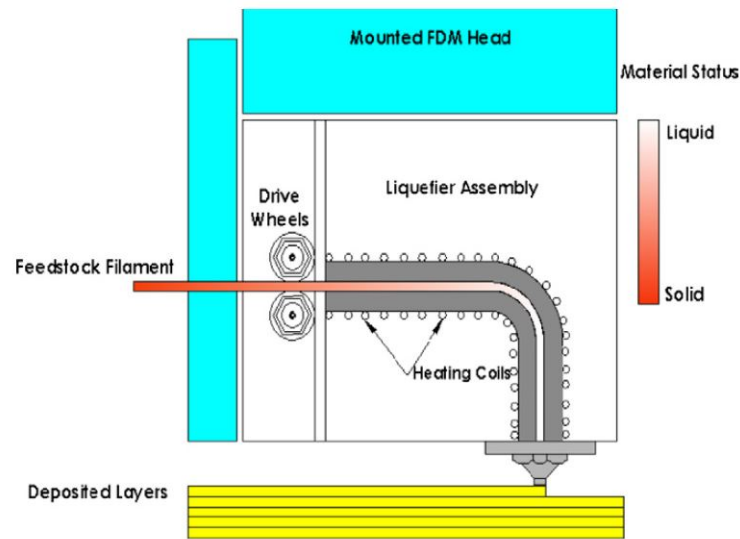


Fig. 1.33 Schéma d'une machine de FDM [Nikzad et al., 2011].

variété de matériaux. La fraise est mobile en 3 directions, avec l'utilisation des moteurs pas à pas, un contrôle précis du déplacement de la fraise devient possible.

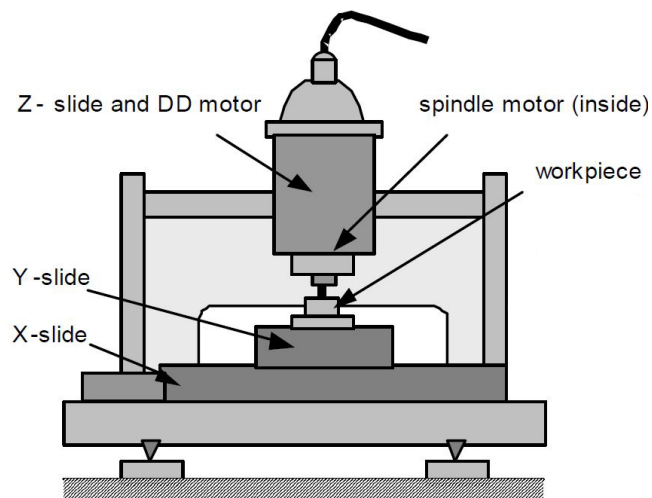


Fig. 1.34 Structure d'une fraiseuse numérique [Okazaki et al., 2001].

Ces techniques de prototypage rapide permettent de fabriquer précisément des pièces avec une forme complexe. Cependant, les objets qui peuvent être directement usinés sont rigides, et la fabrication d'un objet souple comme un fantôme d'anévrisme, est aujourd'hui

impossible par une fabrication directe. Par conséquent, nous devons concevoir une stratégie de fabrication indirecte afin d'obtenir un fantôme souple.

1.4.2 Fabrication d'un fantôme d'anévrisme intracrânien

La fabrication d'un fantôme vasculaire, y compris ceux des anévrismes intracrâniens, par prototypage rapide est beaucoup discuté dans les publications. Voici 3 exemples significatifs:

[Knox et al., 2005] ont développé une méthodologie de la fabrication des 2 fantômes vasculaires: un de la carotide avec sténose, un autre d'anévrisme basilaire. Les données imagerie par scanner sont acquises et traitées par « Vitrea workstation » afin de reconstruire les images en un modèle 3D. Ce modèle reconstruit qui présente le lumen du vaisseau est ensuite réalisé par une machine de stéréolithographie pour fabriquer le moule de l'âme (le moule intérieur) en cire (Figure 1.35(a) et 1.35(b)). Enfin, la fabrication des fantômes repose sur la méthode de la « cire perdue », l'âme en cire est couverte par une couche de silicone, elle est éliminée lors que le silicone devient solide. Un fantôme vasculaire creux en silicone est donc obtenu (Figure 1.35(c)).

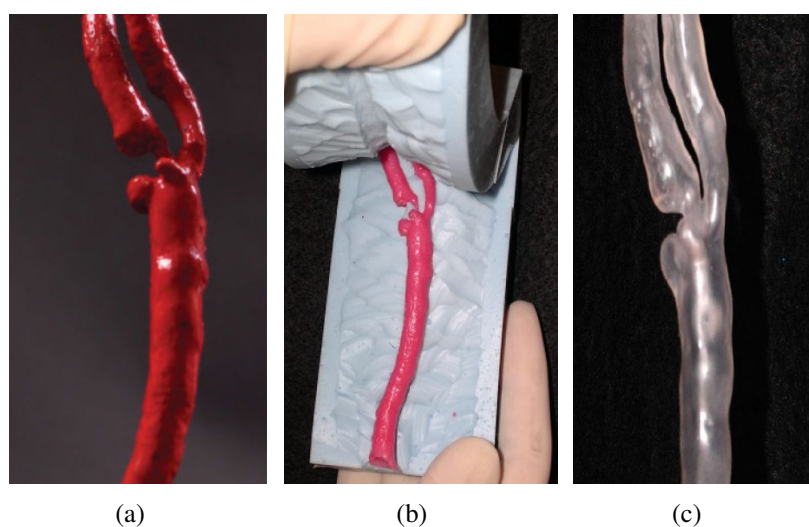


Fig. 1.35 Les éléments utilisés dans une fabrication d'un fantôme vasculaire: (a) la reproduction de vaisseau lumen usiné directement par une machine de stéréolithographie; (b) le moule de l'âme en cire; (c) le fantôme vasculaire en silicone [Kim et al., 2004, Knox et al., 2005].

[Tateshima et al., 2001] ont créé une méthode de la fabrication de ce type de fantômes. Comme [Knox et al., 2005], les fantômes viennent des images de scanner d'un anévrisme basilaire, avec une taille 2.6 fois plus grande que la réalité. L'âme en un alliage à bas point de fusion est fabriqué par un moule en caoutchouc. Cette âme est ensuite intégrée dans la

résine acrylique et éliminée quand la résine se solidifie. Un fantôme en bloc avec un tunnel en forme de vaisseaux et anévrisme est fini comme montré à Figure 1.36(a). Ce groupe a fabriqué aussi une série des fantômes d'un anévrisme situé à l'artère cérébrale moyenne gauche aux différents phases de sa croissance [Tateshima et al., 2007]. Ils sont utilisés dans une recherche hémodynamique par PIV (Figure 1.36(b)).




Fig. 1.36 Fantômes en résine acrylique d'un anévrisme situé: (a) à l'artère basilaire; (b) l'artère cérébrale moyenne gauche [Tateshima et al., 2001, Tateshima et al., 2007].

Une recherche plus récente effectuée par [Mashiko et al., 2015] est sur la fabrication des anévrismes trouvés dans 12 patients. Le processus de fabrication est plus simple que pour les 2 cas précédents. Les images de scanner sont acquises et reconstruites par un logiciel commercial. L'âme en ABS (Acrylonitrile Butadiène Styrène) est fabriquée directement par une machine de FDM, comme la surface n'est pas assez lisse, le prototype obtenu est d'abord lissé manuellement. L'âme lissée est ensuite trempée dans un silicone et couverte avec une couche dont l'épaisseur est 0.5 mm approximativement. Après le durcissement du silicone, l'âme en ABS est enlevée avec du xylène. Un fantôme par cette recherche est montré à Figure 1.37(b).

En résumant la bibliographie, nous pouvons conclure certains bilans sur la fabrication d'un fantôme d'anévrisme. Premièrement, des images médicales sont essentiellement utilisées comme origine de la géométrie. Parmi les publications, des images de toutes modalités sont utilisées, y compris scanner, angiographie et IRM. Ensuite, une modélisation en 3D est effectuée, cette étape contient 2 parties: la segmentation des images et la reconstruction 3D. Il y a déjà des algorithmes développés sur la segmentation comme la méthode de seuillage (thresholding), la détection de contours (edge detection), la croissance de région (region-growing), etc. [Gonzalez and Wintz, 1977, Adams and Bischof, 1994, Senthilkumaran and

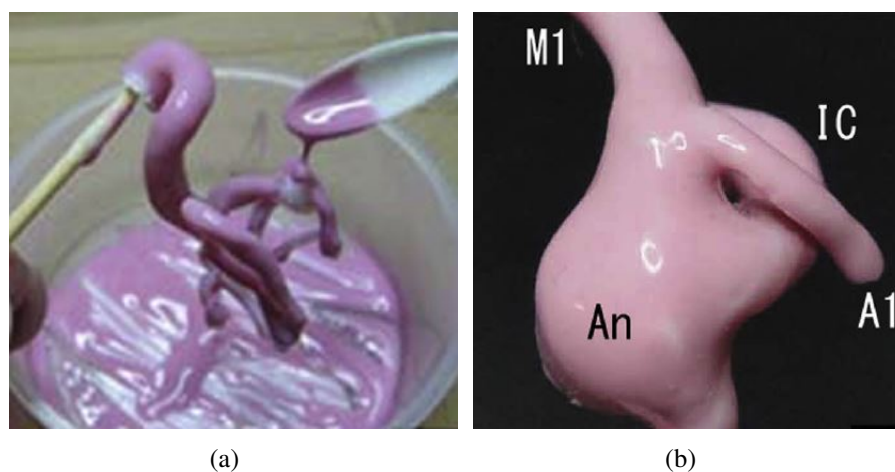


Fig. 1.37 Photographie de l'âme en train de couvrir une couche de silicone (gauche) et le fantôme final (droite) par [Mashiko et al., 2015].

[Rajesh, 2009, Al-Amri et al., 2010]. La reconstruction 3D est souvent réalisée par un logiciel de Dicom: Simpleware, Mimics, Osirix etc. [Rosset et al., 2004, Shao et al., 2011, Gawel et al., 2012]. Comme déjà mentionné, la fabrication directe d'un fantôme par prototypage rapide est trop difficile à réaliser pour l'instant, par conséquent, une méthodologie de moulage est souvent appliquée. De plus, un anévrisme intracrânien ainsi que la structure vasculaire autour possède une forme complexe, c'est-à-dire, la sortie directe d'une âme est impossible. Afin d'éliminer une âme qui est immergée dans la matière du fantôme, les moyens physiques comme le chauffage ou la dissolution chimique sont utilisés comme solutions. C'est pourquoi les matériaux d'âme utilisés sont: soit avec un point fusion bas (ex: cire, alliage), soit soluble dans certains substances chimiques (ex: ABS dans du xylène). Enfin, même s'il y a des matériaux différents utilisés comme matière des fantômes, afin de mieux simuler la réalité, les polymères élastiques comme silicone ou latex sont choisis.

En analysant les méthodologies de la bibliographie et les savoir-faire que nous avons maîtrisés au sein de notre laboratoire, nous pouvons résumer un processus de fabrication indirecte des fantômes d'anévrisme intracrânien par prototypage rapide (Figure 1.38). Ce processus contient 2 parties principales: modélisation numérique et réalisation.

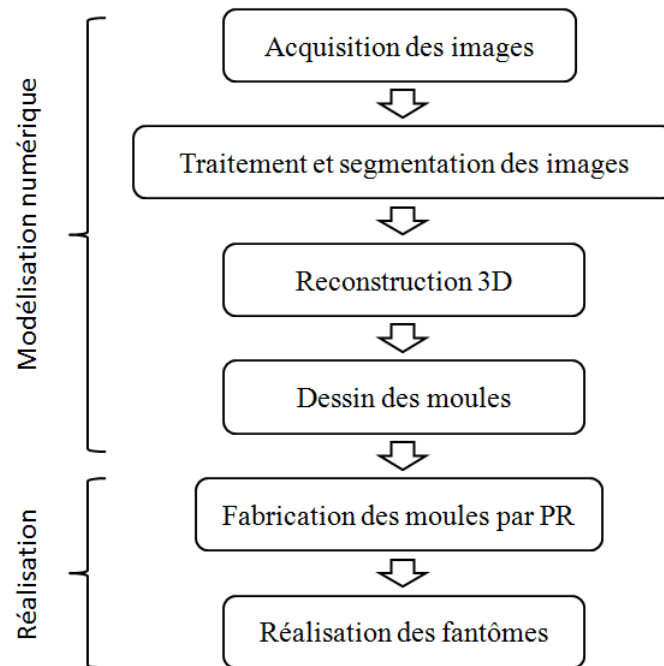


Fig. 1.38 Processus de fabrication des fantômes d'anévrisme intracrânien par prototypage rapide.

1.5 Conclusion

Dans ce chapitre, nous avons parcouru les connaissances actuelles concernant le travail de cette thèse, qui peuvent nous aider à mieux situer l'étude et son apport dans les recherches dans ce domaine.

D'abord, la pathologie et le traitement des anévrismes, surtout ceux intracrâniens, sont présentés ainsi que les modalités d'imagerie, d'exploration pour le diagnostic. Un anévrisme intracrânien est notamment dangereux à cause de son taux de rupture élevé et les conséquences graves comme l'hémorragie méningée. Différents articles ont confirmé que l'état hémodynamique joue un rôle assez important pendant l'initiation et la croissance d'un anévrisme intracrânien. Cette connaissance a indiqué l'importance d'une étude sur l'hémodynamique au sein et autour d'un anévrisme intracrânien. Ensuite, 2 familles de méthodes d'étude sont discutées: celles numériques et celles expérimentales. Une simulation numérique a ses avantages, elle peut être plus économique et facile à mettre en œuvre, par contre, certaines conditions comme les battements de la paroi vasculaire sont difficiles à simuler numériquement et donc une étude *in vitro* avec un fantôme est incontournable pour

mieux approcher la réalité des comportements hémodynamiques. Les publications sur la fabrication d'un fantôme par les techniques de prototypage rapide. Nous ont inspirées les directions pour réaliser un fantôme patient-spécifique élastique. Mais en même temps, des défauts sont soulignés dans les méthodologies existantes, qui mettent en évidence les pièges à éviter et les améliorations possibles.

L'objectif de cette thèse est de développer une méthodologie de fabrication des fantôme patient-spécifique d'anévrisme intracrânien par prototypage rapide pour étudier de la manière la plus réaliste possible les comportements hémodynamiques des anévrismes pour faciliter l'apprentissage des neuroradiologues. En analysant les méthodologies trouvées dans la bibliographie et le savoir-faire existant déjà dans notre laboratoire, une nouvelle méthode est inventée. Ces fantômes peuvent servir à étudier l'hémodynamique d'anévrismes in vitro, dans cette thèse, la modalité de l'ARM par contraste de phase est utilisée. Ensuite, les simulations des traitements interventionnels d'anévrisme sont aussi effectuées avec les fantômes, qui peuvent aider à préparer une intervention et entraîner les neuroradiologues.

Chapitre 2

Méthode de conception et de fabrication de fantômes d'anévrisme intracrânien

Dans ce chapitre, nous allons présenter la fabrication des fantôme d'anévrisme intracrânien en appliquant les techniques de prototypage rapide. Dans cette étude, deux types de fantômes sont modélisés et fabriqués: un modèle de forme simplifié et un modèle patient-spécifique. Le dessin du fantôme simplifié repose sur les dimensions trouvées dans la littérature. La fabrication d'un fantôme vasculaire patient-spécifique se basant sur des images médicales est déjà discutée dans les publications. Nous avons déjà abordé le processus principal de la fabrication d'un fantôme vasculaire patient-spécifique dans le chapitre précédent, y compris la modélisation numérique et la réalisation du fantôme. Pour la partie de modélisation, des images médicales sont d'abord acquises par angiographie, scanner ou angiographie par résonance magnétique (ARM). Les images sont ensuite traitées pour effectuer un débruitage et segmentées afin d'extraire la lumière vasculaire. L'acquisition des images aboutit à une série de coupes parallèles, une reconstruction est donc nécessaire pour obtenir un modèle en 3D. A propos de la réalisation du fantôme, dans ce travail, nous avons appliqué une méthode qui repose sur le moulage à la cire perdue. Les propriétés des fantômes sont ensuite vérifiées par différents tests.

2.1 Conception du fantôme simplifié

Jusqu'à présent, les recherches in vitro concernant l'hémodynamique d'anévrisme reposent sur des fantômes. Dans la bibliographie, un fantôme avec une forme artificielle ou simplifiée est souvent constitué d'une sphère qui représente un anévrisme sacculaire, et de

tubes qui représente les vaisseaux. Les études comme [Rudin et al., 2004] [Kim et al., 2008] et [Babiker et al., 2012] ont appliqué des fantômes d'anévrisme simplifiés afin de tester le fonctionnement des stents vasculaires. Le fantôme simplifié est aussi utilisé pour des études hémodynamiques d'anévrismes intracrâniens [Fisher and Rossmann, 2009, Takao et al., 2012].

Nous avons conçu un fantôme d'anévrisme intracrânien latéral de forme simplifiée. Il est composé par deux parties principales: une sphère et un tube droit. Le diamètre de la sphère est défini à 7.6 mm qui est la taille moyenne des anévrismes intracrâniens rompus [Ohashi et al., 2004]. Le diamètre intérieur du tube est de 6 mm qui correspond à celui de la carotide interne [Williams and Nicolaidis, 1987]. La distance entre le centre du tube et la sphère est de 5 mm (Figure 2.1). L'épaisseur de la paroi du fantôme est 1 mm, notamment, afin de simuler la réalité, l'épaisseur de la partie anévrisme (la sphère) est défini à 0.7 mm selon la littérature [Thomas et al., 2001]. Dans cette étude, la méthode du moulage est utilisée, le dessin des moules est donc une étape préliminaire. Le logiciel CATIA (V5 - 6R2013, Dassault Systèmes, Vélizy-Villacoublay, France) est utilisé pour la modélisation 3D. Pour réaliser ce fantôme, nous allons nous servir de différents moules, pour mieux distinguer, le moule qui sert à fabriquer l'âme (le moule intérieur du fantôme) est nommé moule A; le moule extérieur pour fabriquer le fantôme est nommé moule B.

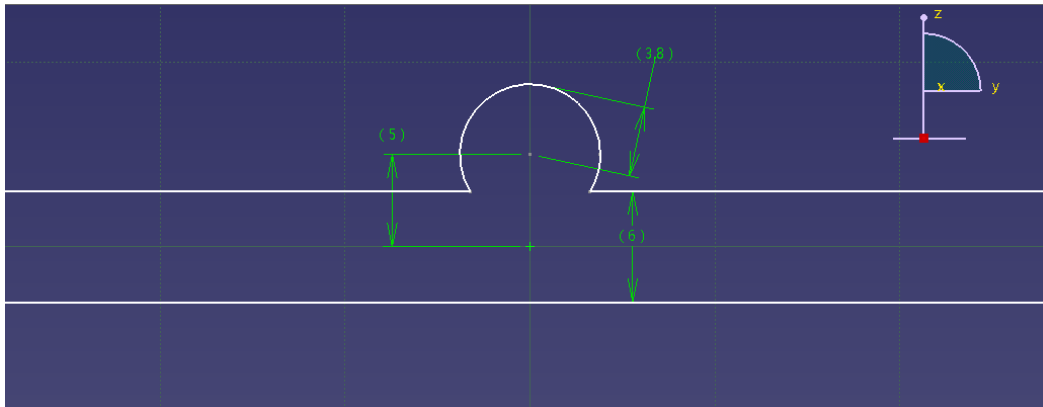




Fig. 2.1 Le dessin du fantôme simplifié sous CATIA (unité: mm).

2.1.1 Âme

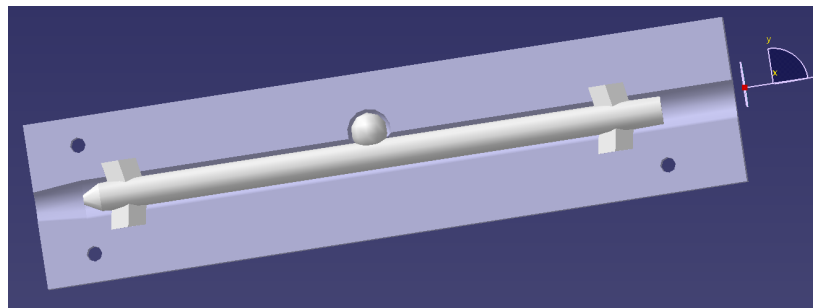
Comme déjà mentionné précédemment, dans cette étude, la méthodologie de fabrication des fantômes repose sur le moulage à la cire perdue. L'âme représente le contour intérieur des fantômes. A part le dessin d'anévrisme et du vaisseau, des supports sont ajoutés à l'âme



(a)



(b)



(c)

Fig. 2.2 Le dessin du fantôme simplifié: (a) l'âme; (b) Une moitié du moule A pour fabriquer l'âme en paraffine pure; (c) l'ensemble de l'âme et le moule B (moitié).

afin de bien la positionner avec le moule B (Figure 2.2(a)). De plus, l'âme est une partie qui doit être éliminée à la fin de fabrication. En considérant cette contrainte, la paraffine pure est donc choisie comme la matière de l'âme pour le fantôme simplifié: elle peut être enlevée par la chaleur.

Un ensemble de moules (moule A) est dessiné afin de fabriquer l'âme en paraffine. Il est composé des deux moitiés découpées par le plan central de l'âme. La paraffine est d'abord chauffée jusqu'à devenir liquide et ensuite versée dans le moule, ce qui implique que l'axe Z (l'axe du tube) doit être vertical. Cette orientation du moule A peut diminuer l'influence de la rétraction de la paraffine pendant qu'elle se durcit. Par contre, cette orientation apporte un problème: l'air dans l'anévrisme peut rester quand la paraffine est versée, nous avons donc ajouté une cheminée pour que l'air puisse s'évacuer. Enfin, 3 trous traversants sont placés afin d'éviter le décalage résultant d'un mouvement de glissement entre les deux parties dans le plan X-Y. Le dessin de ce moule est présenté sur la Figure 2.2(b).

2.1.2 Moule extérieur

Le moule extérieur (moule B) représente la surface extérieure du fantôme, sa géométrie est similaire à celle du moule A avec un décalage équivalent à l'épaisseur. Comparé avec le moule de l'âme, le moule du fantôme possède une entrée en bas, qui permet d'injecter le silicone. Pareillement, trois trous de positionnement sont disposés pour faciliter la placement (Figure 2.2(c)).

2.2 Modélisation du fantôme patient-spécifique

2.2.1 Acquisition des images

Afin d'établir un modèle d'anévrisme intracrânien, il faut d'abord acquérir les images. L'ARM est choisi comme modalité d'acquisition pour son caractère non-ionisant. De plus, le but de cette acquisition est d'obtenir la géométrie des vaisseaux ainsi que celle des anévrismes pour modéliser les fantômes. Parmi les différentes techniques, la 3D-TOF est beaucoup utilisée dans le diagnostic et le suivi d'anévrismes [Li et al., 2009, Cottier et al., 2003, Deutschmann et al., 2007, Yamada et al., 2004], par conséquent, elle est choisie comme séquence d'acquisition. Elle utilise la séquence écho de gradient. Elle est sensible aux flux sanguin ce qui permet de représenter la forme géométrique et la structure de l'anévrisme et des vaisseaux autour.

Les images d'anévrisme sont acquises avec une machine IRM 3.0-Tesla (Ingenia 3.0, Philips Healthcare, Best, the Netherlands) au centre hospitalier universitaire de Rennes, France. Un volontaire anonyme est recruté parmi les patients atteints d'anévrismes intracrâniens. La séquence 3D TOF HR (High Resolution) est appliquée. Les paramètres

d'acquisition sont: TR (temps de répétition) / TE (temps d'écho) / α (angle de bascule) = $23.5ms/3.5ms/18^\circ$, Matrice = 512×512 , FOV (Field Of View) = $20cm \times 20cm$, épaisseur / intervalle de coupe = $1.4mm/0.7mm$ (ZIP $\times 2$). Les images obtenues sont présentées à la Figure 2.3.

Sur les images TOF acquises, nous pouvons remarquer un anévrisme sacculaire situé sur la bifurcation de l'artère cérébrale antérieure et de l'artère cérébrale moyenne. Notamment, un anévrisme « symétrique » qui est situé de l'autre côté est déjà traité par neuroradiologie interventionnelle (embolisation): les coils provoquent un artefact en hypo-signal sur les images à cause de sa composition métallique (Figure 2.3(a) et 2.3(b)). L'anévrisme traité, comme il n'y a pas de circulation intérieure, ne donne pas de signal par la séquence TOF (Figure 2.3(c)). Sur la MIP (Maximum Intensity Projection) de la séquence TOF, la géométrie de l'anévrisme et le réseau vasculaire autour sont visibles.

2.2.2 Traitement des images

De manière générale, Le traitement d'images regroupe des processus comme le débruitage, le rééchantillonnage, la segmentation, etc.. Pour chaque type de traitement, des algorithmes sont développés. Le traitement d'images est une condition préalable à la modélisation des fantôme d'anévrisme, il peut améliorer le ratio signal sur bruit, le contraste et lisser les contours. Par ailleurs, on peut extraire la région que nous intéresse et reconstruire à partir des images 2D un modèle 3D avec certains traitements des images.

Débruitage

Une image d'ARM au format Dicom, de même que d'autres types d'images digitales, est encodée comme une matrice de valeurs de densités de protons, les éléments de la matrice s'appellent pixels. Pendant des acquisitions, le bruit est inévitable à cause de la limitation de l'appareil ou de l'environnement. Si on étudie un pixel i , le niveau de gris ou l'intensité de ce pixel peut être décrit par l'équation suivante:

$$v(i) = u(i) + n(i) \quad (2.1)$$

où $v(i)$ est la valeur mesurée, $u(i)$ est la valeur « vraie » et $n(i)$ est le bruit à pixel i . Le but du débruitage est d'éliminer $n(i)$ et récupérer la valeur « vraie » $u(i)$ en conservant les informations importantes des images comme des contours.

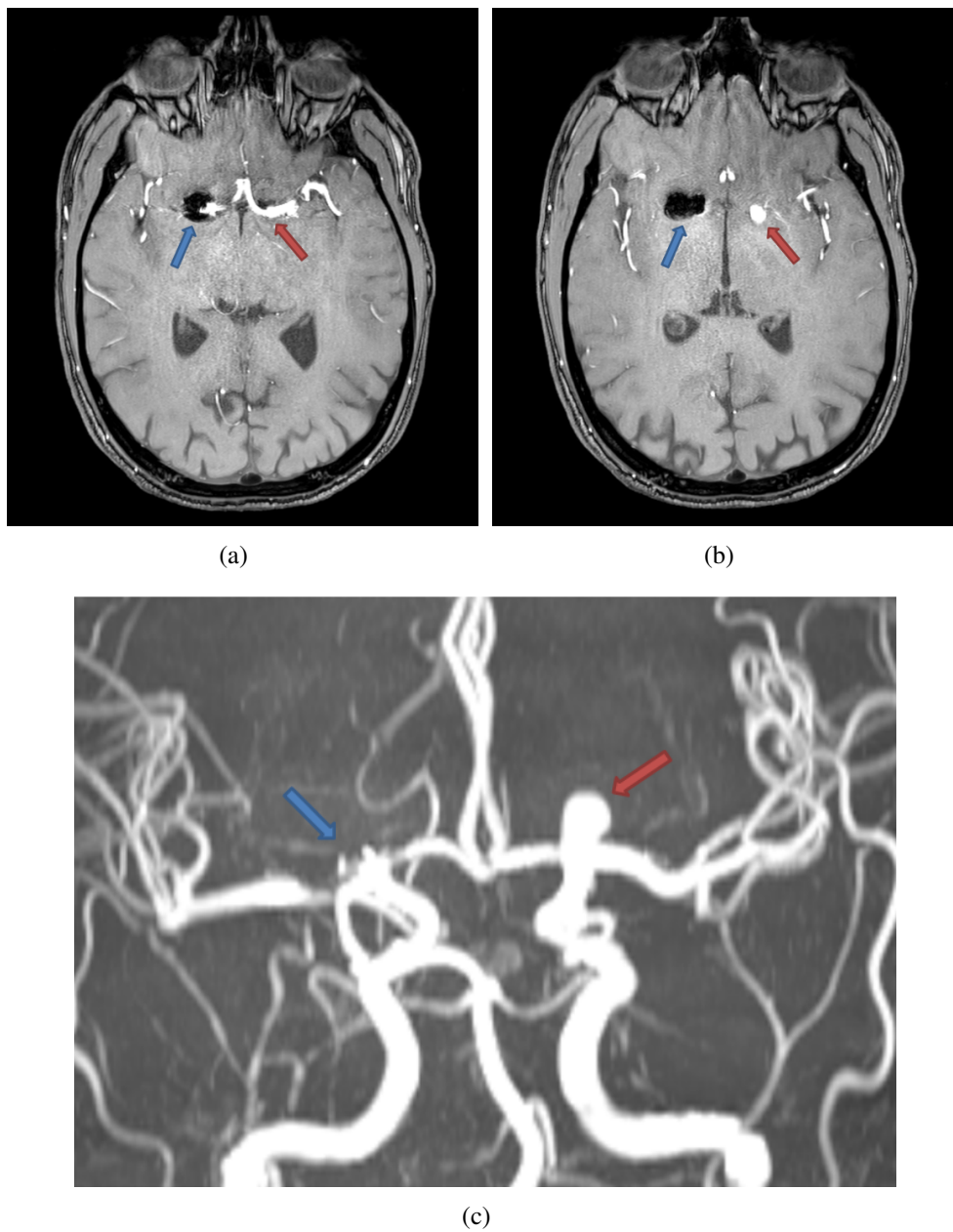


Fig. 2.3 Images TOF d'anévrismes intracrâniens d'un patient ayant deux anévrismes situés, chacun, à la bifurcation de l'artère cérébrale antérieure et l'artère cérébrale moyenne d'un côté du cerveau. L'un d'eux est déjà embolisé. La flèche rouge indique l'ostium (a) et le corps (b) de l'anévrisme, celle en bleu indique l'anévrisme traité. L'image (c) est la MIP de la séquence TOF: la flèche rouge indique l'anévrisme, et celle en bleu indique celui déjà traité.

Le débruitage fait l'objet de recherches depuis de nombreuses années et des algorithmes ont été développés. Dans la bibliographie [Buades et al., 2005, Shao et al., 2014], les algorithmes souvent utilisés sont:

- Gaussian smoothing model
- Anisotropic filtering model
- Neighborhood filtering
- Non local means (NL-means)

Nous avons appliqué le filtre Gaussien pour le débruitage des images qui utilise la convolution pour éliminer le bruit et aussi lisser les images. Une matrice 5×5 est utilisée comme noyau de convolution. Nous pouvons calculer les coefficients du noyau avec la fonction gaussienne en 2D:

$$G(x,y) = \frac{1}{2\pi\sigma^2} e^{-\frac{x^2+y^2}{2\sigma^2}} \quad (2.2)$$

où σ est l'écart type de la distribution. Nous avons choisi $\sigma = 1.0$ dans cet étude, par conséquent, la matrice du noyau est:

$$\frac{1}{273} \begin{bmatrix} 1 & 4 & 7 & 4 & 1 \\ 4 & 16 & 26 & 16 & 4 \\ 7 & 26 & 41 & 26 & 7 \\ 4 & 16 & 26 & 16 & 4 \\ 1 & 4 & 7 & 4 & 1 \end{bmatrix}$$

Le débruitage est effectué avec le logiciel Matlab (R2011b, The MathWorks, Natick, USA). Les images avant et après traitement sont présentées sur Figure 2.4.

Nous avons pris une coupe parmi les images de la séquence TOF comme exemple. La région qui présente le vaisseau parent de l'anévrisme, soit l'artère cérébrale antérieure et l'artère cérébrale moyenne, est zoomée et présentée. Avec le débruitage, le bruit sur les tissus autour (la région en gris foncé sur les images) est diminué. L'homogénéité du signal dans la lumière des artères est renforcée ce qui peut améliorer la segmentation des images.

Rééchantillonnage

Le rééchantillonnage est une étape importante qui est souvent utilisée dans le traitement d'images. C'est un domaine de recherche depuis plusieurs dizaines d'années [Parker et al.,

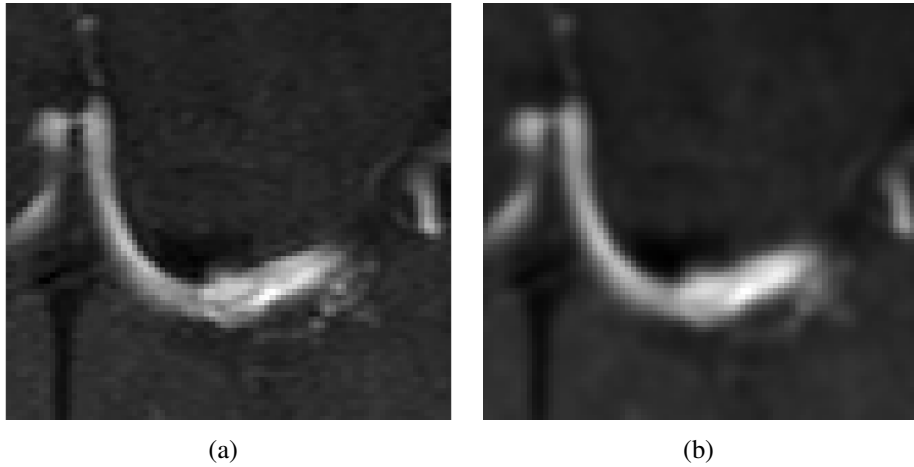


Fig. 2.4 Le débruitage des images: (a) image brute; (b) image traitée par le filtre Gaussien avec un noyau 5×5 et $\sigma = 1.0$.

1983, Dodgson, 1992, Darwish et al., 1997, Ionescu, 2002]. En bref, c'est un processus de transformation géométrique d'images numériques: transformer une image discrète définie sur un ensemble de coordonnées vers un nouvel ensemble de coordonnées. Le but du rééchantillonnage varie: il peut servir à créer une matrice d'image plus fine, diminuer la distorsion de données transférées à distance, etc.. En outre, le rééchantillonnage permet de lisser la transition de contours. Le rééchantillonnage est appliqué dans le domaine médical depuis longtemps, un des exemples est de réduire ou éliminer la distorsion complexe d'images d'angiographie numérique de soustraction (DSA) à cause du mouvement du patient, et par conséquent, améliorer la qualité des images [Parker et al., 1983].

Dans notre cas, l'objet de ce traitement est d'augmenter la matrice images et optimiser le résultat de la segmentation qui suit. Comme la taille de la matrice est agrandie, des pixels « artificiels » sont créés et intégrés pour former la nouvelle matrice. L'interpolation est donc le principe essentiel de ce traitement. Nous avons utilisé un algorithme d'interpolation bilinéaire, c'est une extension de l'interpolation linéaire. Figure 2.5 présente le principe de l'algorithme: Q_{11} , Q_{12} , Q_{21} et Q_{22} sont les quatre points voisins connus, R_1 et R_2 sont les 2 points auxiliaires obtenus par deux interpolations linéaires, P est le point interpolé. Par conséquent, la valeur du pixel « artificiels » ou interpolé peut être calculée par l'équation suivante:

$$f(x,y) \approx \frac{1}{(x_2 - x_1)(y_2 - y_1)} [f(Q_{11})(x_2 - x)(y_2 - y) + f(Q_{21})(x - x_1)(y_2 - y) + f(Q_{12})(x_2 - x)(y - y_1) + f(Q_{22})(x - x_1)(y - y_1)] \quad (2.3)$$

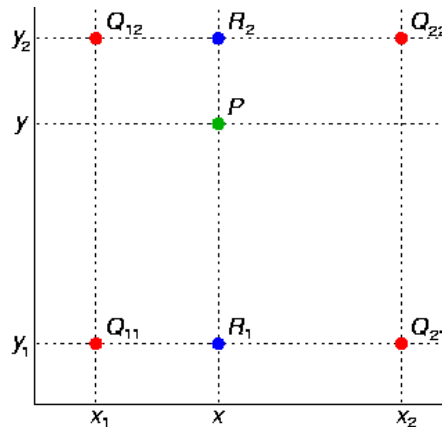


Fig. 2.5 Interpolation bilinéaire.

où (x_1, y_1) , (x_1, y_2) , (x_2, y_1) et (x_2, y_2) sont les coordonnées des quatre points voisins du point interpolé. Le rééchantillonnage est réalisé avec le logiciel Matlab.

Avec le rééchantillonnage, la taille du pixel est modifiée de 0.390 mm à 0.195 mm de côté, c'est-à-dire que la matrice images est doublée: de 512×512 à 1024×1024 . Les pixels créés par interpolation sont artificiels, par contre, ce traitement peut améliorer le résultat de la segmentation suivante. Comme une image d'IRM est construite en pixels, c'est-à-dire, en réalité, le contour de l'artère segmenté est en forme d'escalier, plus petite la taille d'un pixel, plus proche le contour segmenté avec le contour réel (la paroi artérielle). Un exemple du résultat est présenté à Figure 2.6, qui est une coupe sur le corps de l'anévrisme intracrânien. On peut percevoir que la frontière entre la lumière du vaisseau sanguin et le tissu environnant est lissée.




Fig. 2.6 Rééchantillonnage des images: (a) image brute; (b) image rééchantillonnée.

Segmentation

Le but de la segmentation d'images est d'isoler la région ou le groupe de pixels d'une image qui nous intéresse. Dans le domaine médical, la segmentation est un traitement assez classique, ses applications incluent le planning chirurgical, la détection d'une anomalie, etc. [Zhang et al., 2007]. Par contre, la majorité des images médicales possède une structure complexe et des limites floues entre les différents organes, c'est pourquoi des recherches sont effectuées et des algorithmes de segmentation sont développés [Hall et al., 1992, Pal and Pal, 1993, Yazdani et al., 2015]. Dans la bibliographie, les algorithmes le plus utilisés sont:

- **Thresholding (Seuillage):** c'est une méthode simple de segmentation, avec le choix d'une valeur seuil. Elle est facile à manipuler mais elle est sensible à l'inhomogénéité de l'image.
- **Edge detection (Détection de contours):** groupe d'algorithmes qui visent à trouver le changement de propriétés entre les pixels comme l'intensité et le bord entre les régions.
- **K-means:** un algorithme de la méthode de regroupement. K centres des classifications sont d'abord placés manuellement ou automatiquement sur l'image et tous les pixels sont attribués à chaque centre en minimisant la distance.
- **Region growing (Croissance de région):** cette méthode repose sur le principe que les pixels dans la même région ont des valeurs similaires. Le processus est de comparer un pixel avec ses pixels voisins. Les pixels voisins qui satisfont au critère de similarité prédéfini sont regroupés.
- D'autres algorithmes comme: **SNAKE, Vascular centerline extraction**, etc..

Dans notre étude, en analysant les différents algorithmes de segmentation d'image, la méthode « region growing » a été choisie. Les avantages de cet algorithme dans cette étude sont les suivants: A. L'objet à segmenter est un ensemble de vaisseau sanguin ainsi que l'anévrisme, qui possède un bord clair avec les tissus environnants; B. Le point originel qui enclenche la segmentation peut être déterminé facilement.

La segmentation des images est effectuée par le logiciel ScanIP 7.0, Simpleware (Synopsys, Mountain View, USA) (Figure 2.7). Les paramètres choisis pour la segmentation sont: multiplier = 7.5; initial pixel radius = 3; itération = 3. Pour segmenter le vaisseau, un point se trouve au sein de la lumière vasculaire a été d'abord choisi comme le point originel.

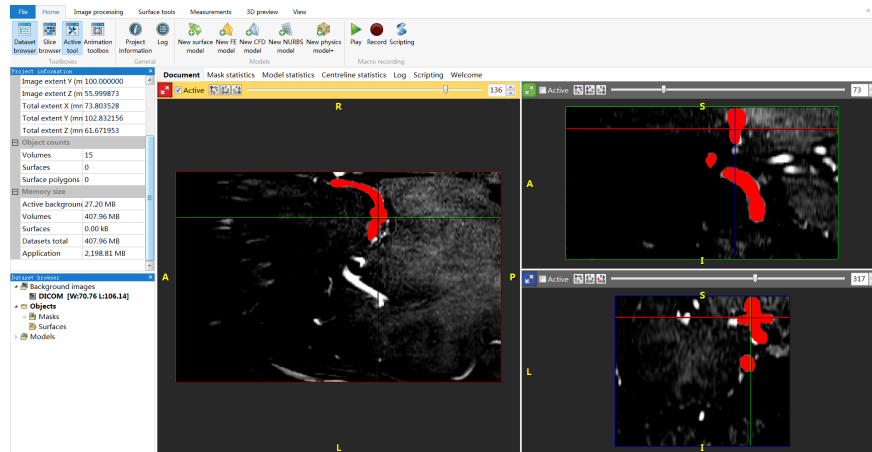


Fig. 2.7 Interface du logiciel ScanIP 7.0.

La moyenne et l'écart-type ont été calculés à partir de la région dont le centre est le point originel et le rayon égale 3. Ensuite, l'intervalle de validité est déterminé comme $[\text{moyenne} - 7.5 \times \text{écart}, \text{moyenne} + 7.5 \times \text{écart}]$, les pixels dans cet intervalle sont ajoutés dans la région. La moyenne et l'écart-type de la région sont re-calculés. Ce processus est répété 3 fois. Des résultats de la segmentation sont présentés à Figure 2.8.

2.2.3 Reconstruction d'images en 3D

La séquence 3D TOF produit une série d'images 2D. En traitant les images par le processus décrit dans la section précédente, la lumière vasculaire ou ROI (Region of Interest) de chaque coupe axiale est extraite. Par conséquent, une reconstruction à partir des lumières est nécessaire afin d'obtenir un modèle en 3D.

La méthode « Marching Cubes » est un algorithme qui est premièrement publiée par W. E. Lorensen et H. E. Cline en 1987 [Lorensen and Cline, 1987]. Le but de cet algorithme est de concevoir une surface tridimensionnelle qui est composée d'un maillage polygonal. D'abord, un voxel inter-coupe qui contient huit sommets est créé à partir des deux coupes adjacentes et parallèles: quatre pixels sur chaque coupe (Figure 2.9(a)). Afin de déterminer une surface qui coupe le voxel, une isosurface avec une valeur constante (seuil) est créée. Comme il y a huit sommets dans un voxel, la valeur de chaque sommet est comparée avec celle de l'isosurface: si la valeur d'un sommet dépasse celle de l'isosurface, on considère que ce sommet est intérieur à l'isosurface; vice versa, si la valeur est inférieure à celle de l'isosurface, le sommet est extérieur. L'orientation de l'isosurface est donc déterminée. Avec cette méthodologie, il y a, au total, $2^8 = 256$ possibilités d'isosurface qui recouperont un voxel.


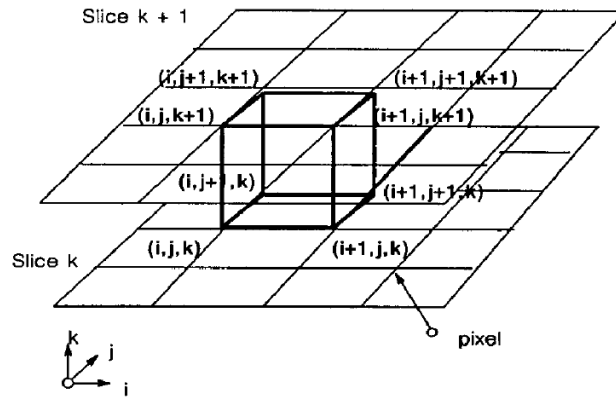


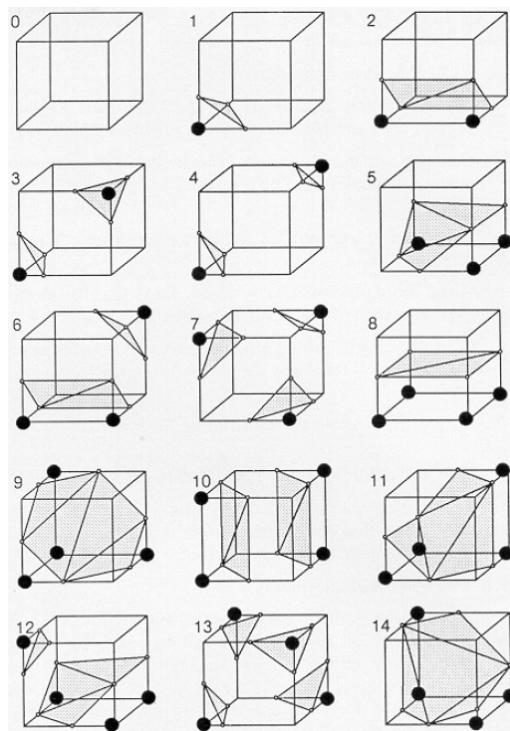
Fig. 2.8 Résultats de la segmentation, les régions rouge indiquent la partition vasculaire: (a) la carotide interne; (b) le siphon; (c) le vaisseau parent et l'ostium de l'anévrisme; (d) le corps de l'anévrisme.

Parmi les 256 cas, 15 cas essentiels sont présentés à la Figure 2.9(b), tous les autres cas peuvent être obtenus à partir des déformations de ces 15 cas. L'isosurface d'un voxel est un élément de maillage. En combinant ces éléments, la surface composée des maillage polygonal en 3D est établie, c'est-à-dire, une reconstruction d'images 2D pour un modèle 3D est accomplie.

La reconstruction 3D de cette étude est effectuée par la méthode « Marching cubes ». Cet algorithme est compris dans le logiciel ScanIP et de recherches médicales utilisent ce logiciel [Young et al., 2008, Said et al., 2008, Morar et al., 2010]. Dans notre travail, logiciel ScanIP 7.0 est utilisé comme l'outil de la reconstruction d'images. À partir des images axiales segmentées, un modèle 3D est généré. À cause de la limitation de la matrice des images, le modèle reconstruit est composé de voxels dont la taille est de $0.195 \times 0.195 \times 0.7 \text{ mm}$, il ne possède pas encore une surface suffisamment lisse pour la fabrication suivante. Par conséquent, le modèle est ensuite lissé par la fonction « Mean filter » compris dans le logiciel avec un rayon voisin de deux pixels (Figure 2.10).



(a)



(b)

Fig. 2.9 Le principe de l'algorithme « Marching Cubes »: (a) un voxel inter-coupe; (b) les 15 cas essentiels de recouper un voxel [Lorenson and Cline, 1987].

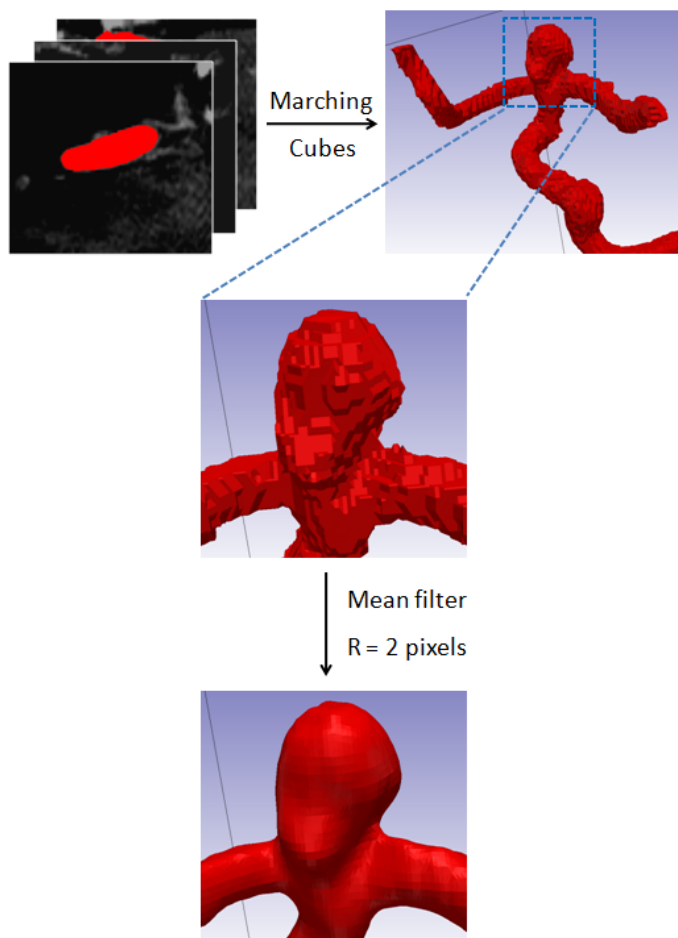


Fig. 2.10 Le processus de reconstruction d'images en 3D.

2.2.4 Dessin du moule

Le fantôme patient-spécifique est aussi fabriqué par moulage. Une fois la reconstruction d'images accomplie, le modèle en 3D est exporté au format « STL », qui est ensuite introduit dans le logiciel CATIA pour faire le dessin du moule. De façon similaire avec le cas du fantôme simplifié, des ensembles de moules sont dessinés. Nous nommons le moule pour fabriquer l'âme moule A; le moule extérieur du fantôme moule B.

Âme

Comme le modèle reconstruit vient des images de 3D TOF, qui représente la surface intérieure du vaisseau et du fantôme, il est utilisé comme âme pour le fantôme patient-spécifique. Sur le modèle, des supports sont ajoutés aux extrémités du vaisseau, pareillement

à ceux pour le fantôme simplifié. Le but est de positionner l'âme et le moule B (Figure 2.11). Dans notre travail, deux méthodologies sont utilisées pour la fabrication de l'âme du fantôme patient-spécifique: la façon indirecte et directe. À propos de la façon indirecte, un dessin du moule de l'âme (moule A) est nécessaire.

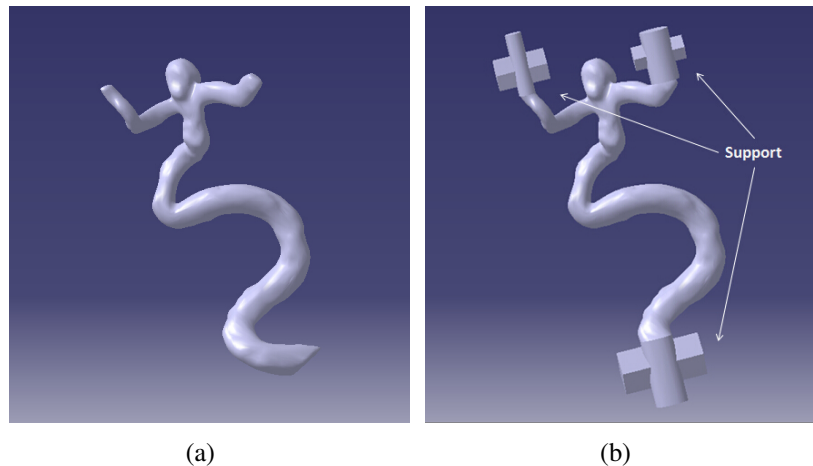


Fig. 2.11 Modèle reconstruit sans supports (a) et avec supports (b).

Avec la façon directe, l'âme est réalisée directement par prototypage rapide avec le fichier au format STL. Il faut considérer que l'âme doit être retirée hors du fantôme. De plus, la matière des pièces par une machine de prototypage rapide est généralement rigide. Le modèle de l'âme est créé en creux avec une épaisseur de 0.5mm. Cela nous permet de casser cette âme facilement et de la sortir par morceaux.

La façon indirecte de fabrication de l'âme est effectuée par moulage. La matière de l'âme est soit la paraffine pure soit un alliage à bas point de fusion. Le moule A est composé de deux moitiés. Le modèle reconstruit possède une forme anatomique et complexe, qui est courbe en 3 dimensions. Par conséquent, nous avons donc créé une surface courbe qui est le balayage de la ligne centrale du vaisseau obtenue par le logiciel ScanIP (Figure 2.12(a)), cette surface nous permet de recouper les deux moitiés du moule A et assurer une section de coupe maximale. Le moule A est présenté sur la Figure 2.12(b).

Moule extérieur

Comme les images TOF nous fournissent seulement la visualisation du flux sanguin, c'est-à-dire, la contour intérieur de la paroi vasculaire, l'épaisseur du fantôme patient-spécifique est définie artificiellement à une valeur constante. En analysant la bibliographie qui concerne l'épaisseur de paroi de la carotide interne et des vaisseaux cérébraux [Folsom

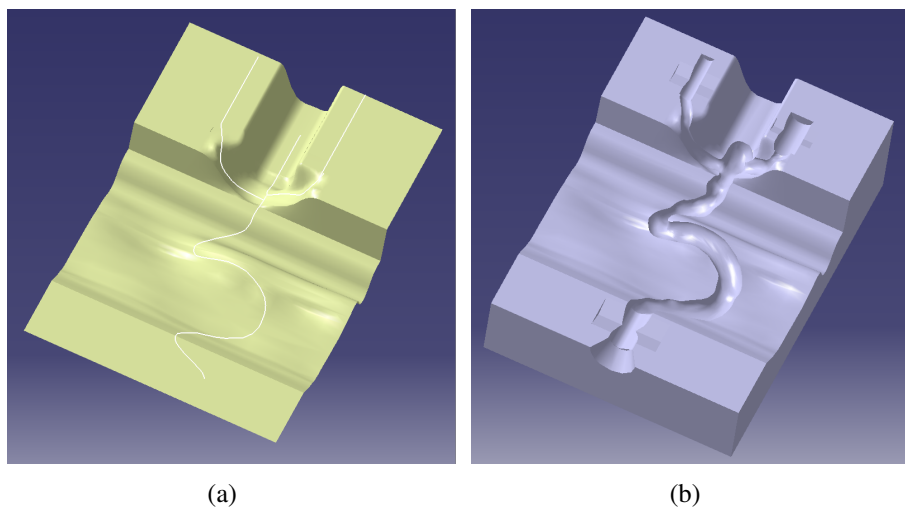


Fig. 2.12 Moule de l'âme (moule A): (a) ligne centrale (ligne blanche) et son balayage (surface jaune); (b) une moitié du moule A recoupé.

et al., 1994, Thomas et al., 2001, Steinman et al., 2002, Porsche et al., 2002], l'épaisseur du fantôme est définie à 0.7 mm.

Le moule extérieur (moule B) du fantôme patient-spécifique contient 2 moitiés aussi, il est recoupé par la même surface qui vient de la ligne centrale. Un intervalle qui correspond à l'épaisseur du fantôme est laissé avec l'âme (Figure 2.13).




Fig. 2.13 L'ensemble de l'âme (pièce en blanc) et le moule extérieur (pièce en gris) du fantôme patient-spécifique.

2.3 Réalisation des fantômes

Le processus de fabrication des fantômes est composé des trois étapes principales: la fabrication de l'âme, du moule extérieur (moule B) et l'injection du silicone comme démontré à Figure 2.14.

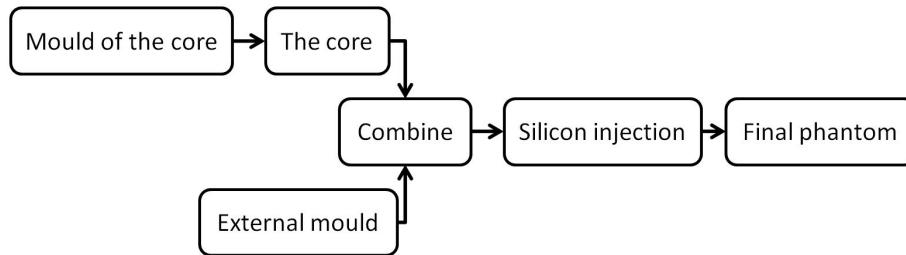


Fig. 2.14 Le processus de la fabrication des fantômes.

2.3.1 Préparation du matériau des fantômes

La première étape de la fabrication est la préparation du matériau. Pour fabriquer des fantômes élastiques, dans cette étude, nous avons choisi le silicone RTV-3040 comme matériau de base.

Ce type de silicone possède quelques avantages qui peuvent faciliter la fabrication. Premièrement, ce silicone est initialement liquide, il se solidifie pendant 24 heures après avoir été mélangé avec son catalyseur (ratio 10:1), il aura le temps suffisant pour couler et remplir l'intervalle entre l'âme et le moule B avant de se solidifier. Deuxièmement, les propriétés mécaniques du silicone RTV-3040 peuvent être modifiées en ajoutant de l'huile de silicone, qui nous permet de parfaire le ratio « silicone - huile de silicone » et atteindre les propriétés mécaniques les plus proches du vaisseau cérébral et de l'anévrisme intracrânien.

Dégazage

Le silicone est d'abord mélangé avec l'huile de silicone, pendant cette opération, des bulles d'air sont générées. Comme le silicone est liquide et visqueux, ces bulles sont emprisonnées, ce qui est évidemment un problème pour la fabrication. Une pompe à vide (5/01 vacuum casting system, Renishaw, UK) est utilisée afin d'éliminer l'air dans le mélange. Le mélange est dégazé pendant 10 minutes avec une pression de -1 bar par la pompe (Figure 2.15).




Fig. 2.15 Le dégazage du silicone: (a) la pompe à vide; (b) le mélange en train de dégazer; (c) le mélange dégazé.

Système d'injection

Un système d'injection du silicone est utilisé. Ce système est composé d'un pistolet manuel, une cartouche bi-composant 250ml et un mélangeur jetable. La cartouche contient deux tubes séparés avec un ratio volumique de 10:1. Les deux tubes sont remplis respectivement avec le mélange « silicone - huile de silicone » dégazé et le catalyseur. Quand une injection est effectuée, les 2 composants forment une mélange au ratio 10:1. Ils sont ensuite mélangés et sortis par le mélangeur.




Fig. 2.16 Le système de l'injection du silicone.

2.3.2 Fabrication du fantôme simplifié

Âme

L'âme du fantôme simplifié est fabriquée par le moule (moule A) décrit dans la section 2.1.1. Ce moule est fabriqué par une fraiseuse numérique (monoFab SRM-20, Roland, USA) avec une précision de $1 \mu m$ sur le plan X-Y (horizontal) et de $10 \mu m$ sur de l'axe Z (vertical). La résine acrylique (PMMA) est utilisée comme la matière des moules, sa transparence est avantageuse parce qu'une visualisation directe de matière intérieure est possible. Deux pièces en PMMA dont la taille est $140 \text{ mm} \times 34 \text{ mm} \times 10 \text{ mm}$ sont usinées respectivement comme les deux moitiés du moule. Le processus de fabrication contient deux étapes principales: 1. un dégrossissage par une fraise rectangulaire à diamètre 6 mm ; 2. une finition par une fraise ronde à diamètre 3 mm . Le moule obtenu est présenté à Figure 2.17(b).




Fig. 2.17 La fabrication du moule de l'âme (moule A) du fantôme simplifié: (a) la fraiseuse numérique; (b) une moitié du moule.

La paraffine pure est chauffée par un four thermostatique à 90°C jusqu'à l'état liquide, elle est ensuite versée dans le moule A. Après solidification, la pièce est sortie et des bavures sont enlevées. L'âme en paraffine est donc obtenue (Figure 2.18).

Moule extérieur

Le moule extérieur (moule B) du fantôme simplifié décrit dans la section 2.1.2 est fabriqué à partir de deux pièces en PMMA, la taille de chaque pièce est $145 \text{ mm} \times 34 \text{ mm} \times 10 \text{ mm}$. De même que pour le moule A, le moule B est usiné par la fraiseuse numérique en deux étapes: le dégrossissage et la finition.




Fig. 2.18 Une âme du fantôme simplifié en paraffine, comparée par rapport à une pièce de monnaie de 1 euro.




Fig. 2.19 Le moule extérieur (moule B) du fantôme simplifié.

Réalisation du fantôme simplifié

L'âme et le moule extérieur sont placés ensemble (Figure 2.20(a)) et fixés verticalement par un étau à table. Le mélange du silicone et du catalyseur est injecté par le système d'injection par le bas du moule afin d'éviter une production des bulles. Le silicone est ensuite laissé pendant 24 heures pour la solidification.

Le moule extérieur est ouvert et le fantôme est sorti quand le silicone est devenu solide. Sachant que l'âme est encore dans le fantôme, il est chauffé dans le four thermostatique à 90°C , l'âme en paraffine devient liquide et coule hors du fantôme (Figure 2.20(b)). Nous obtenons ainsi un fantôme simplifié en silicone (Figure 2.20(c)).




Fig. 2.20 La fabrication du fantôme simplifié: (a) l'ensemble de l'âme et le moule extérieur; (b) l'âme chauffé et éliminé; (c) le fantôme final.

2.3.3 Fabrication du fantôme patient-spécifique

Âme

Nous avons conçu deux méthodologies pour la fabrication de l'âme du fantôme patient-spécifique: méthode indirecte et directe.

Méthode indirecte La méthode indirecte est une méthode qui repose sur la cire perdue en utilisant le moule décrit dans la section 2.2.4. L'âme du fantôme patient-spécifique est différente de celle du fantôme simplifié, elle possède une forme complexe et des parties très fines. Ces caractéristiques nous demandent de modifier la stratégie de fabrication.

Nous avons dû modifier notre choix de matériaux pour réaliser l'âme. Dans un premier temps, la paraffine pure a été choisie et sa fiabilité a été vérifiée avec la fabrication du fantôme simplifié. Par contre, elle est très fragile ce qui va influencer l'efficacité de la fabrication. En considérant les caractéristiques de cette âme, une matière qui est plus solide mais peut être enlevée facilement est essayée. Nous avons choisi un alliage bas point de fusion (Alliage CERRO® 57, Metaconcept, France) comme le deuxième matériau de l'âme du fantôme patient-spécifique. Cet alliage est composé de quatre métaux: étain, plomb, bismuth et

indium. Il est plus solide que la paraffine et a un point de fusion de 57°C qui est bien adapté à notre cas.

L'âme du fantôme simplifié a une forme relativement simple et symétrique, elle est donc facile à isoler de son moule. Par contre, pour le cas du fantôme patient-spécifique, l'âme est assez difficile à retirer, de plus, elle est plus facilement cassable (cas de la paraffine) quand on ouvre le moule surtout les parties fines. En analysant ces problèmes, nous avons conçu un moule « multi-couche ». C'est un moule réalisé avec la fraiseuse numérique, par contre, il est différent du moule A du fantôme simplifié: la pièce en PMMA prêt à fraiser n'est pas un bloc entier mais remplacée par plusieurs couches parallèles. Ces couches sont coupées précisément par une gravure au laser (Speedy 400 Laser Engraving Machine, Trotec, Austria). Elles sont fixées en parallèle par 2 longues vis et forment un bloc qui est prêt à être fraisé à une moitié du moule A du fantôme patient-spécifique. Les épaisseurs des couches peuvent varier selon la forme de l'artère: des couches avec une épaisseur plus importante sont placées au niveau des parties moins complexes et plus robustes de l'âme; des couches avec une épaisseur plus fine sont placées pour la partie plus complexe et petite. Avec le moule « multi-couche », on peut enlever le moule couche par couche ce qui diminuera énormément le taux de casse de l'âme.

Dans notre cas, 11 couches avec une épaisseur de 5 mm et 9 couches avec une épaisseur de 3 mm sont utilisées afin de former un bloc (Figure 2.21(a)). Les couches de 5 mm sont placées pour le tronc vasculaire; les couches de 3 mm sont placées au niveau des branches et de l'anévrisme. Le bloc est ensuite fraisé par la fraiseuse numérique. Comme la forme à usiner est plus complexe, des fraises plus petites sont choisies: une fraise rectangulaire à diamètre 1.5 mm est utilisée pour le dégrossissage; une fraise ronde à diamètre 1 mm est utilisée pour la finition. Le moule de l'âme (moule A) du fantôme patient-spécifique est présenté à Figure 2.21(b).

Les 2 moitiés sont ensuite assemblées et fixées de façon à être étanches. Le matériau (la paraffine pure ou l'alliage) est chauffé jusqu'à liquéfaction et versé dans le moule. Une fois le matériau devenu solide, le moule est ouvert couche par couche soigneusement (Figure 2.22). Après avoir enlevé les bavures, une pièce d'âme est donc obtenue (Figure 2.23).

Méthode directe La méthode directe utilise le modèle creux de l'âme décrit dans la section 2.2.4. Une imprimante stéréolithographie (Form 2, Formlabs, USA) est utilisée. L'épaisseur des couches imprimées est de 0.09 mm ce qui peut assurer une surface de l'âme assez précise et lisse. Le matériau utilisé par l'imprimante pour la fabrication est la résine




Fig. 2.21 Fabrication du moule de l'âme (moule A) du fantôme patient-spécifique: (a) bloc en structure « multi-couche »; (b) une moitié du moule.




Fig. 2.22 L'ouverture du moule « multi-couche ».

photosensible. Pour bien positionner la pièce, des supports sont ajoutés automatiquement par l'imprimante, après leur suppression, une âme est donc obtenue (Figure 2.24).

Moule extérieur

La fabrication du moule extérieur du fantôme patient-spécifique est réalisée par la fraiseuse numérique. Le modèle du moule décrit dans la section 2.2.4 est fraisé: un dégrossissage par une fraise rectangulaire à diamètre 1.5 mm, une finition par une fraise ronde à diamètre 1 mm. Le moule est présenté à Figure 2.25.




Fig. 2.23 Fabrication des âmes du fantôme patient-spécifique par méthode indirecte: (a) âme en paraffine pure; (b) âme en alliage.




Fig. 2.24 Fabrication des âmes du fantôme patient-spécifique par méthode directe: (a) imprimante stéréolithographie; (b) âme avec des supports; (c) âme finale.

Réalisation du fantôme patient-spécifique

Le moule extérieur et l'âme sont bien positionnés et assemblés. Le silicone est injecté par le système de l'injection de bas en haut pour remplir l'intervalle. Après 24 heures de solidification, le moule extérieur est ouvert et enlevé. Pour l'âme en paraffine pure ou l'alliage, le fantôme en silicone ainsi que l'âme intérieure sont chauffés dans un four thermostatique à 90°C afin d'éliminer l'âme. Il y a toujours des résidus de l'âme qui ont adhéré sur la surface interne du fantôme après chauffage, surtout dans les endroits avec une




Fig. 2.25 Les 2 moitiés du moule du fantôme patient-spécifique.

forme complexe. Un nettoyeur ultrasonique (88170, Bioblock Scientific, France) est donc utilisé pour nettoyer ces dépôts. Pour l'âme en résine, elle est brisée en morceaux et retirée soigneusement. Après des essais répétés, des points forts et faibles pour chaque type d'âme sont relevés.

Paraffine L'âme en paraffine est le moyen le plus fiable parmi les 3 techniques testées. Mais elle est plus fragile que les 2 autres matériaux ce qui entraîne un taux de réussite relativement bas pendant la fabrication.

Alliage L'alliage est beaucoup plus solide que la paraffine, c'est-à-dire qu'il y a moins de chance que l'âme se casse quand le moule A est ouvert. Par contre, l'élimination des dépôts d'alliage n'est pas toujours exhaustive. Avec ces dépôts métalliques, des artefacts sont produits pendant l'acquisition par IRM qui peuvent influencer considérablement la qualité des images (Figure 2.26).

Résine L'atout de l'âme en résine est sa stabilité, comme elle est fabriquée directement par une imprimante stéréolithographie, on peut déduire qu'il y a moins d'erreurs comparé avec la méthode indirecte. Son désavantage est qu'elle doit être cassée physiquement en morceaux pour être retiré et le fantôme en silicone dont l'épaisseur est de 0.7 mm est parfois sectionné par les pointes de ces morceaux (Figure 2.27).

Le fantôme patient-spécifique réalisé est présenté sur Figure 2.28.

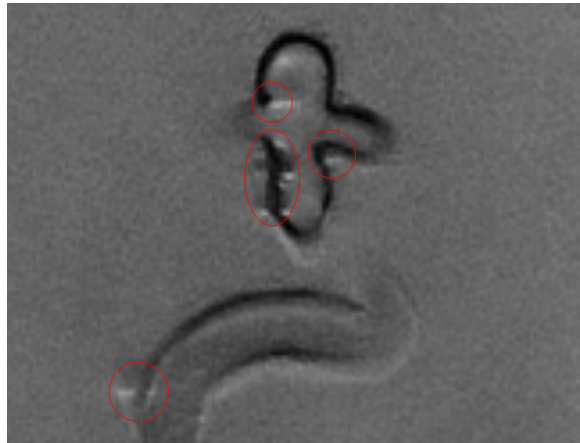


Fig. 2.26 Les artefacts (marqué en cercle rouge) créés par le dépôt de l'âme en alliage sous Fast Spin Echo séquence de l'IRM.

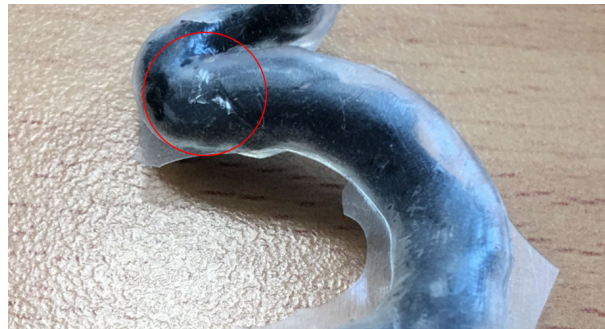

Fig. 2.27 Fantôme détérioré pendant l'extraction de l'âme en résine (le cercle rouge).



Fig. 2.28 Le fantôme patient-spécifique final.

2.4 Vérification des fantômes

La vérification des fantômes est indispensable dans notre travail. La forme géométrique et les propriétés mécaniques jouent un rôle important dans les applications des fantômes. Elles peuvent influencer l'état hémodynamique intérieur du fantôme.

La précision des fantômes est considérée selon deux aspects: géométrique et mécanique. Une forme géométrique précise peut assurer l'identification du fantôme avec la réalité vasculaire du patient, ce qui est une condition indispensable pour effectuer une étude du flux sanguin et une simulation de l'intervention. D'autre part, des propriétés mécaniques de la paroi des fantômes qui sont égales à celles de l'humain peuvent reproduire un comportement dynamique correct, par exemple: les battements vasculaires, l'onde de pression, etc. Par conséquent, le test que nous avons effectué afin de vérifier la fiabilité des fantômes est composé de deux parties: 1. les tests pour évaluer les erreurs géométriques; 2. les tests pour vérifier les propriétés mécaniques du matériau du fantôme.

2.4.1 Précision géométrique des fantômes

Généralement, les instruments de mesure traditionnels comme une règle ou un pied à coulisse sont utilisés pour une mesure dimensionnelle. Par contre, nos fantômes sont souples et élastiques, de plus, ils possèdent les formes complexes surtout le fantôme patient-spécifique. Une mesure traditionnelle est inappropriée. Par conséquent, des stratégies différentes sont utilisées pour chaque type de fantôme. Les précisions du fantôme simplifié et patient-spécifique sont vérifiées respectivement.

Fantôme simplifié

Comme le fantôme simplifié possède une forme relativement simple et symétrique. Nous avons effectué un test direct: l'IRM est appliquée pour mesurer les dimensions du fantôme. La séquence FSE-XL (Fast Spin Echo Accelerated) avec une résolution haute (512×512) est appliquée afin d'obtenir des images claires pour l'analyse. Les acquisitions par IRM ont été effectuées sur une machine 1.5-T (Optima MR450w, GE healthcare, Fairfield, USA) au Centre d'Imagerie Médicale Avancée (CIMA) à Compiègne.

Le fantôme est placé dans une boîte remplie avec l'eau; les images des coupes axiales par rapport au fantôme sont acquises, comprenant une coupe centrale de l'anévrisme et quatre coupes axiales sur le tronc du fantôme. L'intervalle entre deux coupes est de 10 mm

(Figure 2.29(a)). Les paramètres de l'acquisition sont: TR (temps de répétition) / TE (temps d'écho) = $1500ms/14.7ms$, Matrice = 512×512 , FOV (Field Of View) = $16cm \times 16cm$, épaisseur / intervalle de coupe = $3mm/8.5mm$. La dimension d'un pixel est $0.3125mm \times 0.3125mm$ ce qui correspond à la précision de la mesure.

Les images sont ensuite analysées avec le logiciel Dicom-Viewer Osirix (Version 8.0.1, David Geffen School of Medicine, USA). La précision de l'outil mesure du logiciel est 0.1 mm. Il y a deux types de paramètres que nous avons mesurés et analysés: 1. les épaisseurs du fantôme (on prend 8 échantillons par coupe pour le tronc et 5 pour l'anévrisme); 2. les diamètres horizontal et vertical du tronc et le diamètre horizontal de l'anévrisme. Les erreurs relatives et l'écart type sont calculés. Les résultats sont présentés dans Table 2.1 et Table 2.2.




Fig. 2.29 Précision géométrique du fantôme simplifié: (a) positionnement des coupes testées; (b) mesure sur une coupe du tronc.

Nous pouvons remarquer que toutes les erreurs relatives d'épaisseur ne dépassent pas 5%. Les écarts types de chaque coupe sont assez faibles avec un maximum de 0.030 mm, ce qui indique que l'homogénéité d'épaisseur est suffisante. Les erreurs des diamètres du fantôme simplifié sont dans l'intervalle de 0% à 3.55%, les écarts types sont aussi faibles. Les résultats montrent la fiabilité de la géométrie du fantôme simplifié.

Fantôme patient-spécifique

Le fantôme patient-spécifique possède une forme beaucoup plus complexe que celui simplifié. Il est donc impossible de le positionner à plat comme un fantôme simplifié. De

Table 2.1 Les erreurs d'épaisseur du fantôme simplifié (unité: mm)

Échantillonnage	Coupe 1	Erreur (%)	Coupe 2	Erreur (%)	Coupe 3	Erreur (%)	Coupe 4	Erreur (%)	Anévrisme	Erreur (%)
1	1.04	4.00	1.04	4.00	1.05	5.00	1.03	3.00	0.72	2.86
2	1.04	4.00	1.03	3.00	0.99	1.00	1.04	4.00	0.73	4.29
3	1.00	0.00	1.05	5.00	1.01	1.00	1.00	0.00	0.71	1.43
4	1.01	1.00	0.97	3.00	1.00	0.00	1.02	2.00	0.68	2.86
5	1.00	0.00	0.98	2.00	1.01	1.00	1.05	5.00	0.69	1.43
6	0.97	3.00	1.02	2.00	1.05	5.00	1.01	1.00		
7	1.05	5.00	0.99	1.00	0.97	3.00	1.01	1.00		
8	1.01	1.00	1.01	1.00	0.99	1.00	1.05	5.00		
Moyen	1.015		1.011		1.009		1.026		0.716	
Écart type	0.027		0.029		0.029		0.019		0.030	

Table 2.2 Les erreurs du diamètre du fantôme simplifié (unité: mm)

Échantillonnage	Coupe 1	Erreur (%)	Coupe 2	Erreur (%)	Coupe 3	Erreur (%)	Coupe 4	Erreur (%)	Anévrisme	Erreur (%)
Horizontal	5.88	2.00	5.87	2.17	5.93	1.17	5.85	2.50	7.33	3.55
Vertical	6.00	0.00	5.96	0.67	6.03	0.50	5.98	0.33		
Moyen	5.94		5.92		5.98		5.92		7.33	
Écart type	0.085		0.064		0.071		0.092			

plus, la déformation du fantôme n'est pas négligeable si on suit la même méthode de mesure. Nous avons donc conçu une méthodologie de mesure indirecte.

Comme le fantôme est difficile à mesurer directement, les dimensions des âmes et du moule qui servent à la fabrication sont mesurées. Dans ce cas, la méthode de mesure par scanner laser en 3D est utilisée. C'est une technique souvent utilisée pour le contrôle « non destructif » et acquérir l'information géométrique tridimensionnelle d'un objet. Pendant un scan 3D, un nuage de points d'échantillons géométriques à la surface du sujet est créé. Ces points servent à extrapoler et reconstruire la surface de l'objet. De plus, pour la plupart des situations, un seul balayage n'est pas suffisant pour obtenir un modèle complet. Des balayages sont habituellement nécessaires pour acquérir des informations sur tous les aspects de l'objet.

Afin d'effectuer un scan 3D, un système de mesure (MCA: Manual Coordinate measuring Arm, Metris Nikon, Belgium) est appliqué (Figure 2.30(a)). Ce système est composé d'un bras de mesure et une sonde par laser. Grâce au bras qui possède 7 axes de rotation, un scan de plusieurs aspects par la sonde devient possible. Cette caractéristique permet un balayage complet d'échantillon avec une forme complexe comme l'âme et les moules du fantôme patient-spécifique. De plus, la précision du mesure par la sonde est assez haute, elle peut détecter une sphère dont le diamètre est $40 \mu m$, et est suffisante pour notre cas.

Même si ce système de mesure est avantageux, il a aussi des limites: la surface d'objet ne doit être ni brillante ni transparente car une réflexion ou diffraction peut entraîner un résultat inexact. Par conséquent, avant le scan, une couche de poudre (Crick 130) est appliquée par un spray sur toutes les surfaces des échantillons afin de régler le problème des surfaces. Par contre, c'est évident que la couche de poudre peut engendrer des erreurs de mesure. Une mesure préliminaire a donc été effectuée: les dimensions d'un étalon cubique sont mesurées avant et après couverture par la poudre sous $25^{\circ}C$. L'épaisseur de la couche peut être calculée par la différence entre les deux mesures. L'épaisseur de la couche mesurée est $19 \mu m$ et $32 \mu m$ dans deux essais indépendants, ce qui est négligeable comparé avec les dimensions des échantillons (échelle du millimètre). Par conséquent, l'épaisseur de la couche en poudre est négligeable dans la mesure.

Les échantillons mesurés sont: 1. les âmes en trois matériaux; 2. les 2 moitiés du moule extérieur (moule B) du fantôme patient-spécifique. Chaque échantillon est scanné complètement (Figure 2.30(b)), le nuage de points obtenu (Figure 2.30(c)) à partir duquel est reconstruit la surface de l'objet (Figure 2.30(d)) et transféré au format STL par le logiciel KUBE v14.




Fig. 2.30 Mesure géométrique par scan 3D: (a) système Metris MCA; (b) laser du balayage sur une âme; (c) nuage de points obtenu; (4) surface reconstruite en format STL.

Nous avons défini la coupe axiale la plus basse du vaisseau comme le plan de référence afin de faire correspondre les coordonnées du modèle numérique et du modèle reconstruit par le scan 3D. Des sections sont choisies pour mesurer et analyser:

- 9 sections séparées de 5 mm pour la carotide interne (le tronc)
- 2 sections distantes de 5 mm sur l'artère cérébrale antérieure (soit petite branche)
- 1 section de l'artère cérébrale moyenne (soit grosse branche)
- 5 sections écartées d'1 mm en ce qui concerne l'anévrisme

Les sections sélectionnées sont illustrées sur Figure 2.31. Pour les âmes, la surface de chaque section est mesurée par le logiciel CATIA. Les erreurs relatives sont calculées. Pour les deux moitiés du moule extérieur, elles sont nommées respectivement « moule haut » et « moule bas » pour bien les distinguer. La surface du creux de chaque section est mesurée et les erreurs sont aussi calculées.

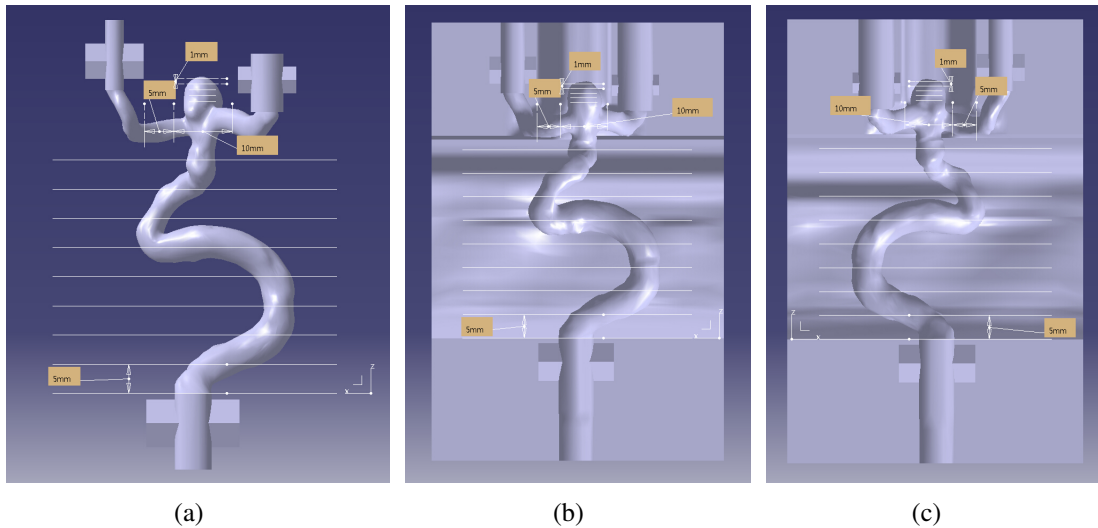


Fig. 2.31 Les sections sélectionnées pour mesurer et analyser de: (a) l'âme; (b) et (c) deux moitiés du moule extérieur (moule B).

Les résultats sont présentés dans Table 2.3 et Table 2.4. Pour les âmes, les erreurs relatives sont de 0.25% à 9.77%; pour le moule, elles sont de 0.05% à 11.74%. Les causes possibles de ces erreurs peuvent être: 1. la rétraction du matériau comme la paraffine; 2. la modification de la forme de l'âme pendant la suppression des bavures; 3. l'usure de la fraise pendant le fraisage des pièces. En fait, les erreurs relatives sont calculées par rapport aux surfaces en deux dimensions, soit le carré des erreurs mono-dimensionnelles des longueurs. Comme les erreurs relatives sont faibles, la fiabilité de la méthodologie de fabrication du fantôme patient-spécifique est donc vérifiée.

2.4.2 Propriétés mécaniques des fantômes

Les propriétés mécaniques du matériau des fantômes sont ensuite testées et vérifiées. Elles peuvent évidemment affecter l'état hémodynamique dans une simulation et sont également primordiales pour l'authenticité d'un fantôme. Le battement de la paroi du fantôme est influencé par l'élasticité du matériau. Dans cette étude, le module de Young est choisi comme le paramètre qui caractérise l'élasticité de la paroi. Le module définit la relation entre la

Table 2.3 Les erreurs des âmes du fantôme patient-spécifique (unité: mm^2)

Section	Valeur théorique	Paraffine	Erreur (%)	Alliage	Erreur (%)	Résine	Erreur (%)
Tronc 1	26.354	27.432	4.09	28.798	9.27	26.421	0.25
Tronc 2	44.574	40.568	8.99	42.551	4.54	47.648	6.90
Tronc 3	41.969	44.147	5.19	44.577	6.21	43.024	2.51
Tronc 4	23.174	24.976	7.78	22.584	2.55	24.966	7.73
Tronc 5	25.170	25.670	1.99	24.866	1.21	27.134	7.80
Tronc 6	98.096	103.339	5.34	100.293	2.24	104.179	6.20
Tronc 7	15.284	14.289	6.51	13.999	8.41	15.907	4.08
Tronc 8	26.340	23.923	9.18	28.588	8.53	27.472	4.30
Tronc 9	17.734	16.788	5.33	19.352	9.12	19.467	9.77
Branche petite 1	7.038	7.106	0.97	7.616	8.21	7.559	7.40
Branche petite 2	11.344	11.043	2.65	10.309	9.12	11.406	0.55
Branche grosse	17.631	16.586	5.93	18.380	4.25	16.845	4.46
Anévrisme 1	33.213	30.362	8.58	33.416	0.61	36.075	8.62
Anévrisme 2	33.993	32.556	4.23	34.867	2.57	36.209	6.52
Anévrisme 3	32.032	31.757	0.86	32.822	2.47	34.237	6.88
Anévrisme 4	26.521	26.961	1.66	26.381	0.53	28.474	7.36
Anévrisme 5	15.469	16.093	4.03	14.394	6.95	16.305	5.40

Table 2.4 Les erreurs du moule extérieur du fantôme patient-spécifique (unité: mm^2)

Section	Moule haut			Moule Bas		
	Valeur théorique	Valeur mesurée	Erreur (%)	Valeur théorique	Valeur mesurée	Erreur (%)
Tronc 1	18.016	18.398	2.12	22.427	20.903	6.80
Tronc 2	40.870	37.771	7.58	30.552	28.913	5.36
Tronc 3	28.223	27.593	2.23	26.451	24.985	5.54
Tronc 4	15.950	15.621	2.06	17.190	16.154	6.03
Tronc 5	16.681	15.682	5.99	21.678	20.177	6.92
Tronc 6	41.065	36.246	11.74	92.685	90.173	2.71
Tronc 7	14.903	13.863	6.98	10.329	9.360	9.38
Tronc 8	17.460	16.851	3.49	27.364	24.802	9.36
Tronc 9	13.242	12.826	3.14	12.320	11.628	5.62
Branche petite 1	6.851	6.356	7.23	7.128	6.803	4.56
Branche petite 2	9.378	8.970	4.35	11.402	10.516	7.77
Branche grosse	17.776	16.506	7.14	9.812	10.025	2.17
Anévrisme 1	22.247	23.950	7.65	25.338	22.880	9.70
Anévrisme 2	22.526	20.474	9.11	23.282	21.486	7.71
Anévrisme 3	20.585	20.575	0.05	21.122	20.349	3.66
Anévrisme 4	16.792	15.824	5.76	16.514	15.913	3.64
Anévrisme 5	8.099	7.444	8.09	10.926	11.173	2.26

contrainte de traction et la déformation proportionnelle dans un matériau sous déformations élastiques. Le module de Young E peut être calculé par la loi de Hooke:

$$E = \frac{\sigma(\varepsilon)}{\varepsilon} \quad (2.4)$$

où σ est la contrainte, ε est l'allongement relatif.

Les propriétés mécaniques du matériau des fantômes, silicone RTV-3040, peuvent être modifiées par modification de la proportion d'huile de silicone. Afin de trouver le meilleur ratio d'huile de silicone pour obtenir un module de Young de matériau plus proche de celui d'un vrai vaisseau, des essais de traction sont effectués. Les essais sont effectués par une machine de traction (ElectroForce 3200, Bose, US)(Figure 2.32(a)). Les échantillons de silicone RTV-3040 avec différents ratios d'huile de silicone sont testés. Les ratios en masse sont: 0%, 10%, 20%, 30%, 40%. Quatre échantillons de chaque ratio sont préparés respectivement. La courbe de traction de chaque échantillon est analysée par le logiciel Matlab. Le module de Young correspond à la pente de la tangente à la courbe de traction (Figure 2.32(b)). En tenant compte que la déformation des fantômes est souvent faible, le calcul du module repose sur la partie initiale de la courbe.

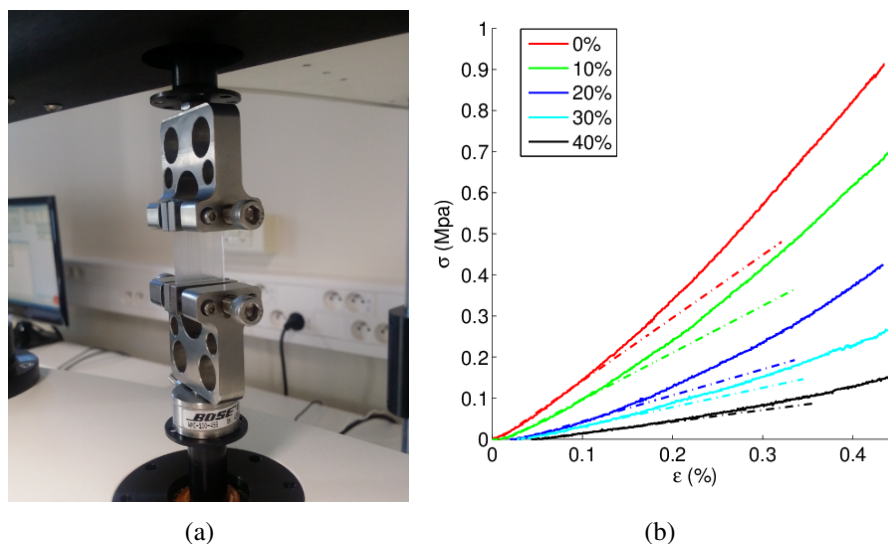


Fig. 2.32 Tests mécaniques du silicone RTV-3040: (a) essai de traction; (b) courbes de traction des différents échantillons (ligne continue) et leur tangente (ligne pointillée).

Les modules de Young de chaque échantillon sont présentés dans Table 2.5. Les résultats sont comparés avec ceux qui sont trouvés dans la littérature. La valeur moyenne du module de Young de la carotide est de 0.71 ± 0.28 MPa pour les gens âgés et 0.41 ± 0.14 MPa pour les jeunes [Blacher et al., 1999]. Il y a aussi une étude qui indique que cette valeur est environ 1 MPa pour les vaisseaux cérébraux [Hayashi et al., 1980]. En analysant les valeurs, le silicone avec 20% d'huile de silicone dont le module est 0.734 ± 0.031 , est donc choisi comme matériau des fantômes.

Table 2.5 Les modules de Young des différents échantillons (unité: MPa)

Ratio (%)	Échantillon 1	Échantillon 2	Échantillon 3	Échantillon 4	Moyen	Écart type
0	1.530	1.445	1.517	1.449	1.485	0.045
10	1.140	1.142	1.147	1.120	1.137	0.012
20	0.695	0.725	0.763	0.754	0.734	0.031
30	0.470	0.506	0.515	0.509	0.500	0.020
40	0.284	0.325	0.315	0.209	0.283	0.053

2.5 Conclusion

Dans ce chapitre, nous avons présenté le processus de fabrication des fantômes d'anévrisme intracrânien. Il y a deux types de fantômes dans cette étude: un fantôme simplifié et un fantôme patient-spécifique. Le fantôme simplifié est composé d'une sphère et un tube droit qui simule un anévrisme intracrânien latéral. Les diamètres et épaisseurs du fantôme correspondent aux valeurs trouvées dans la littérature. Le dessin du fantôme patient-spécifique repose sur les images 3D-TOF d'un patient anonyme. Les images sont d'abord traitées par débruitage, rééchantillonnage et segmentation. Elles sont ensuite reconstruites pour créer un modèle en 3D.

La fabrication des fantômes se base sur la cire perdue et l'utilisation d'âmes et de moules. Pour chaque type de fantôme, deux séries de moules en PMMA sont fabriqués par fraiseuse: 1. le moule A qui est le moule pour fabriquer l'âme; 2. le moule B qui sert de moule extérieur pour fabriquer le fantôme. L'âme du fantôme simplifié est en paraffine pure. L'âme du fantôme patient-spécifique peut être fabriquée par deux méthodes: directe et indirecte. Pour la méthode directe, l'âme est imprimée directement par imprimante stéréolithographique. Pour la méthode indirecte, deux types d'âme sont fabriqués: en paraffine pure et en alliage bas point de fusion. Il est à noter qu'un moule « multi-couche » est conçu afin d'éviter de casser l'âme quand celui-ci est enlevé. Le silicone est ensuite injecté dans l'intervalle entre l'âme et le moule B. Quand le silicone devient solide, l'âme qui reste dans le fantôme est retirée.

La fiabilité des fantômes est ensuite évaluée en deux aspects: géométrique et mécanique. Les précisions géométriques du fantôme simplifié sont testées par l'IRM avec la séquence FSE-XL. Pour le fantôme patient-spécifique, une méthodologie indirecte est utilisée: les dimensions des âmes et du moule B sont mesurées par le scan 3D, les erreurs relatives sont calculées. Les propriétés mécaniques du silicone RTV-3040 avec différents ratios d'huile de silicone sont analysées par des essais de traction. En comparant avec les valeurs de la

littérature, le silicone avec 20% d'huile de silicone est choisi car il possède le module de Young le plus proche de la réalité. Avec les tests, la fiabilité des méthodes de fabrication des fantômes est donc vérifiée.

Dans la suite de la thèse, des études hémodynamiques ainsi que d'autres applications des fantômes d'anévrisme intracrânien sont présentées.

Chapitre 3

Étude hémodynamique in vitro d'un anévrisme intracrânien

Les fantômes d'anévrismes ont plusieurs applications dont les études hémodynamiques. Dans ce chapitre, la méthodologie et les résultats de ces études sont présentés. Un banc d'essai compatible avec plusieurs modalités d'imagerie est d'abord mis au point afin d'effectuer des études et des simulations d'interventions sous radiologie. Ce banc d'essai est composé principalement d'un ventricule artificiel, d'un introducteur, du fantôme vasculaire et d'un récipient. Pour reproduire le flux sanguin du patient, un fluide imitant le sang (BMF: blood-mimicking fluid) composé d'eau et glycérine est testé et utilisé. Des études hémodynamiques sont ensuite réalisées sous IRM en contraste de phase sur les deux types de fantôme. Les images sont analysées afin de calculer les vitesses et visualiser les lignes de flux (path line) dans les fantômes. Pour étudier l'effet sur l'hémodynamique de chaque paramètre comme la pression artérielle, l'épaisseur de la paroi et l'embolisation, des essais variables contrôlés sont effectués. Enfin, des tests de vérification par échographie Doppler sont accomplis afin de confirmer les résultats.

3.1 Établissement du banc d'essai multi-modalité

Pour effectuer les études hémodynamiques, un banc d'essai ou une plate-forme d'étude est réalisé. Au sein de notre laboratoire, il existe un savoir-faire concernant l'étude de flux pulsatiles sous plusieurs modalités. Notre système se base sur un générateur pneumatique de flux pulsatile lié à une reproduction d'artère carotide. Ce système n'était pas adapté pour la

recherche sur l'anévrisme intracrânien, nous avons donc dû le perfectionner. Le banc d'essai pour cette étude est présenté dans cette section.

3.1.1 Structure du banc d'essai

Nous avons évalué les caractéristiques nécessaires d'un banc d'essai pour l'étude d'un anévrisme intracrânien. D'abord, un flux pulsatile doit être généré dans une circulation fermée pour simuler le cas réel. Deuxièmement, ce banc d'essai doit être compatible avec différentes modalités d'imagerie et facile à transporter. Par exemple, une grande partie du banc ne doit pas être métallique pour faire des tests sous IRM. Ensuite, comme il y a plusieurs fantômes à manipuler, il faut une structure permettant de les changer rapidement. Enfin, le liquide qui circule dans le système doit être proche du sang réel. Par conséquent, un banc d'essai avec des fantômes remplaçables a été conçu. L'ensemble du système se compose de deux parties principales: une partie fixe et une partie remplaçable.

Partie fixe Pour générer le flux pulsatile, un dispositif d'assistance ventriculaire (VAD: Ventricular Assist Device, Medos Medizintechnik, Allemagne) est utilisé, il se compose d'un ventricule gauche artificiel (Figure 3.1(a)) qui sert de pompe et d'un compresseur (Figure 3.1(b)) comme source d'énergie. Deuxièmement, pour effectuer les simulations d'intervention sur anévrisme, nous avons fabriqué un introducteur en forme de Y (Figure 3.2(a)) par imprimante 3D (M200, Zortrax, Poland). Il est utilisé comme entrée pour les instruments interventionnels (guides et cathéters). Ensuite, des connecteurs (Figure 3.2(b)) sont utilisés afin de changer facilement les fantômes. Il est composé de trois parties et fabriqué également par l'imprimante 3D. Enfin, après le fantôme, un récipient récupère le fluide circulant et sert de réserve le liquide du système.

Partie remplaçable La partie remplaçable correspond aux fantômes d'anévrisme intracrânien. Elle est connectée avec la partie fixe avec le connecteur et en sortie au récipient.

Les éléments sont connectés par des tuyaux en chlorure de vinyle (PVC) de diamètres variables, ceux de la partie fixe sont positionnés dans un bac plastique pour la mobilité. La partie remplaçable est celle étudiée sous différentes modalités d'imagerie. La structure du banc d'essai est présentée à Figure 3.3.

En outre, afin de contrôler l'ensemble du système, un stimulateur cardiaque contrôle le compresseur, c'est-à-dire, la fréquence cardiaque du ventricule artificiel et envoie le signal




Fig. 3.1 Le dispositif d'assistance ventriculaire (VAD): (a) le ventricule artificiel; (b) le compresseur.




Fig. 3.2 Éléments du banc d'essai: (a) introducteur en forme de Y; (b) connecteur.

électrocardiographie (ECG) à la machine imagerie afin que les acquisitions puissent être synchronisées avec les cycles cardiaques.

3.1.2 Système VAD

Le système VAD est un élément assez important dans notre banc d'essai, il génère la circulation du flux. Le VAD est un système d'assistance cardiaque pour un soutien circulatoire à court et à moyen terme. Il est largement utilisé en domaine clinique depuis des années pendant la transplantation cardiaque [Arabía et al., 2006, Gilmore et al., 2010] et la thérapie de la cardiomyopathie dilatée [Huang et al., 2009]. A part les applications cliniques, il est aussi souvent utilisé dans le domaine de recherche in vitro, par exemple, pour générer un

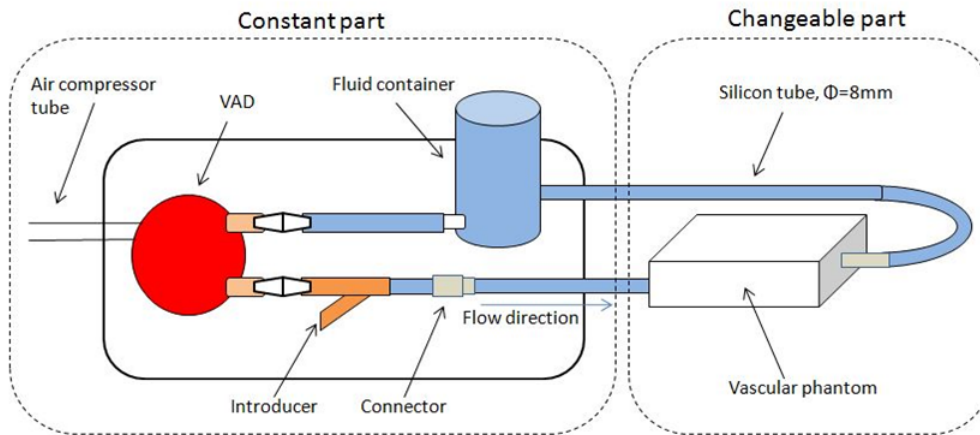


Fig. 3.3 Structure du banc d'essai d'étude des fantômes.

flux pulsatile simulé [Markl et al., 2007, Dur et al., 2009, Benk et al., 2013]. Il y a plusieurs tailles développées pour s'adapter aux différents cas. Dans cette étude, nous avons besoin un ventricule artificiel qui peut simuler le cas chez un adulte normal, en consultant la brochure des produits, le modèle de 60 ml est donc utilisé.

Le ventricule artificiel contient deux chambres séparées par une membrane: une chambre pneumatique et une chambre pour le fluide que nous appelons la chambre du sang. La chambre pneumatique est actionnée par le compresseur grâce à l'air qui est alimenté par un long tuyau. La chambre du sang possède deux ports, une valve tricuspide pour chaque port le reflux du fluide (Figure 3.4(a)). Les paramètres du compresseur sont réglés avec l'interface présentée à Figure 3.4(b), comme la pression systolique et diastolique, le ratio systolique, fréquence cardiaque, etc.. Ces caractéristiques nous permettent de modifier le flux pulsatile dans le banc d'essai.

3.1.3 Les fantômes

Nous ajoutons à chaque extrémité du fantôme un tuyau en PVC. L'ensemble est placé dans une boîte percée afin de laisser passer les tuyaux tout en assurant l'étanchéité. Celui en entrée (branche commune) est relié au connecteur. Grâce à la modularité, cette étape permet de faciliter la préservation et le transport. (Figure 3.5(a)).

En réalité, toutes les artères sont soumises aux contraintes exercées par les tissus environnants. Ces contraintes ont un effet assez important sur le battement de la paroi artérielle, et donc sur l'hémodynamique du flux sanguin. Par conséquent, il est nécessaire

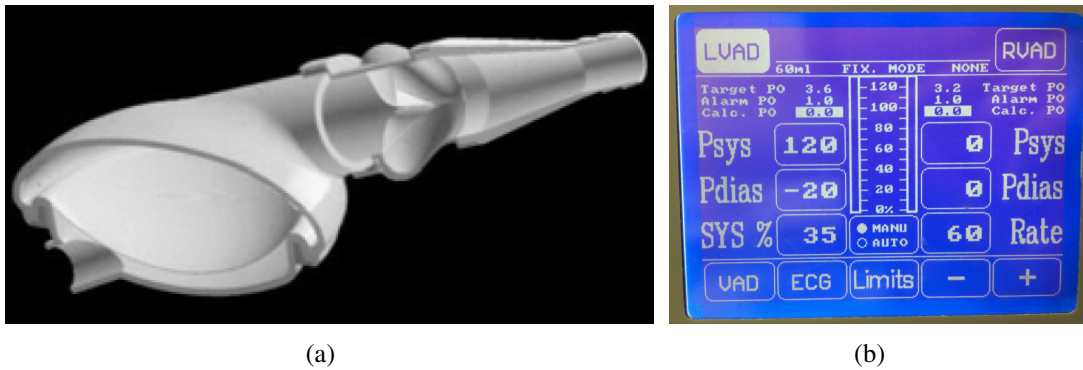


Fig. 3.4 (a) structure du ventricule artificiel [Thuaudet, 2000]; (b) interface de contrôle du compresseur.

de reproduire cet environnement sur les fantômes. Dans la littérature, le matériau souvent utilisé pour simuler des tissus humains est le gel agar-agar pendant les études *in vitro* [Vre et al., 1985, Blechinger et al., 1988, Bucciolini et al., 1989]. Dans cet étude, nous l'avons choisi comme substitut de tissus humain. Il est d'une élasticité similaire aux tissus. Le gel agar-agar contient aussi suffisamment de protons d'hydrogène pour être visible sous IRM, de plus, il est facile à modeler. Le gel est préparé avec de l'eau distillée et de la poudre agar-agar. La concentration de poudre est de 2.3%. Les propriétés mécaniques du gel obtenu sont en adéquation avec le tissu [Aranda-Lara et al., 2014]. Les boîtes plastiques sont donc remplies avec le gel agar-agar, les fantômes d'anévrisme sont complètement plongés dedans (Figure 3.5(b)). Cet ensemble forme la partie remplaçable.



Fig. 3.5 Un fantôme connecté au banc d'essai: (a) avant et (b) après avoir été rempli de gel agar-agar.

3.1.4 Fluide « BMF »

Pour effectuer les études des fantômes, les propriétés du liquide qui circule dans le système est un autre facteur qui joue sur la qualité des résultats. Le sang est évidemment un choix idéal, par contre, il est difficile à conserver à cause de la coagulation.

Par conséquent, des liquides BMF qui peuvent remplacer le sang sont largement utilisés dans les recherches in vitro. Pour reproduire une densité et une viscosité proche de celle du sang, le mélange d'eau et de glycérine est beaucoup mentionné dans la bibliographie [Ramnarine et al., 1999, Lubbers, 1999, Yousif et al., 2009, Chueh et al., 2012]. De plus, il est facile à manipuler et compatible avec les fantômes en silicone. Pour la compatibilité avec d'autres méthodes d'analyse (PIV ou échographie) des particules de différentes compositions sont ajoutées. Par contre, il y a une limite à l'utilisation de ce mélange: une différence entre le sang et le mélange est que le sang est un fluide non-newtonien alors que le mélange est newtonien. Des recherches ont été déjà effectuées afin d'évaluer la différence. [Barnes et al., 1971] indique que pour les vaisseaux larges (diamètre $\geq 1\text{mm}$), l'effet d'un fluide non-newtonien sur un flux pulsatile est remarqué que si le taux de cisaillement est supérieur à 1600 s^{-1} . Dans une autre publication par [Gijssen et al., 1999], l'erreur de vitesse créée par un fluide newtonien est inférieure à 2%.

Nous avons donc utilisé le mélange d'eau et de glycérine comme substitut du sang. La densité et la viscosité sont les deux paramètres clés du mélange. Les valeurs de ces deux paramètres dans la bibliographie sont résumées dans Table 3.1 et 3.2.

Table 3.1 Densité du sang

Référence	Densité du sang (kg/m^3)
[Kenner et al., 1977]	1044 ~ 1050
[Hinghofer-Szalkay and Greenleaf, 1987]	1043 ~ 1057
[Cutnell and Johnson, 1998]	1060

Afin de trouver le ratio (en masse) de glycérine dans un mélange glycérine-eau qui est le plus proche du sang, nous avons effectué un test de viscosité et de densité de dix échantillons avec des ratios de glycérine de 10% à 50% et de la glycérine pure à la température 23°C (température des études hémodynamiques). Les résultats sont présentés dans Table 3.3. En comparant avec les chiffres de la bibliographie, le mélange avec le ratio de glycérine de 40% est choisi comme le fluide utilisé dans cet étude.

Table 3.2 Viscosité du sang

Référence	Viscosité du sang ($mPa \cdot s$)
[Keatinge et al., 1984]	3.4
[Lowe et al., 1997]	3.70
[Danesh et al., 2000]	3.00 ~ 3.80
[Vaya et al., 2008]	3.93

Table 3.3 Viscosité des échantillons du mélange glycérine-eau

Ratio glycérine (%)	10	15	20	25	30	35	40	45	50	Pure
Viscosité ($mPa \cdot s$)	1.323	1.529	1.721	2.092	2.428	2.967	3.632	4.674	5.915	1029.000
Densité (kg/m^3)	1021	1033	1045	1059	1072	1084	1098	1111	1125	1259

3.2 Protocole d'étude par IRM en contraste de phase

La technique de contraste de phase est beaucoup utilisée dans les recherches hémodynamique d'anévrisme. C'est aussi la méthodologie choisie pour cette étude. À partir des images acquises, l'analyse qualitative comme la visualisation du flux et l'analyse quantitative comme la mesure de vitesse deviennent possible. Dans cette section, le protocole des études par contraste de phase est présenté.

3.2.1 Acquisition des images

Toutes les images de contraste de phase sont acquises sur une machine 1.5-Tesla (Optima MR450w, GE Healthcare, Little Chalfont, United Kingdom) au Centre d'Imagerie Médicale Avancée (CIMA) à Compiègne (Figure 3.6(a)). L'antenne GEM tête-cou pour une acquisition neurovasculaire est utilisée (Figure 3.6(b)) comme elle est plus adaptée à notre cas.

Pour effectuer une acquisition par IRM, nous avons installé notre banc d'essai dans le tunnel l'IRM, le stimulateur cardiaque et le compresseur sont placés hors de la cage de Faraday d'IRM car ils sont métalliques, les parties fixe et remplaçable du banc d'essai sont placées à l'intérieur de la salle d'IRM. Le câble d'ECG et le tuyau d'air comprimé sont pénètrent la salle par un guide d'onde à travers la cage afin de respectivement envoyer le signal ECG à l'IRM et l'impulsion de pression à la membrane du ventricule artificiel. Le système est schématisé sur la Figure 3.7.

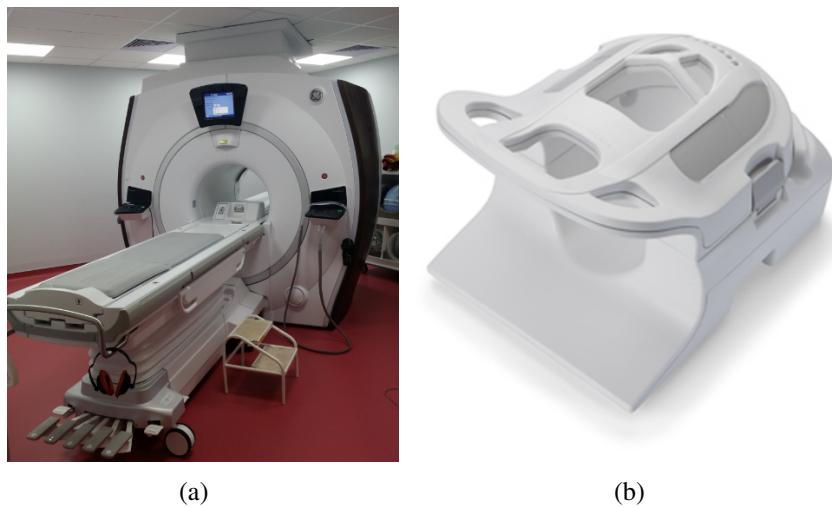


Fig. 3.6 (a) machine d'IRM Optima MR450w; (b) antenne GEM tête-cou.

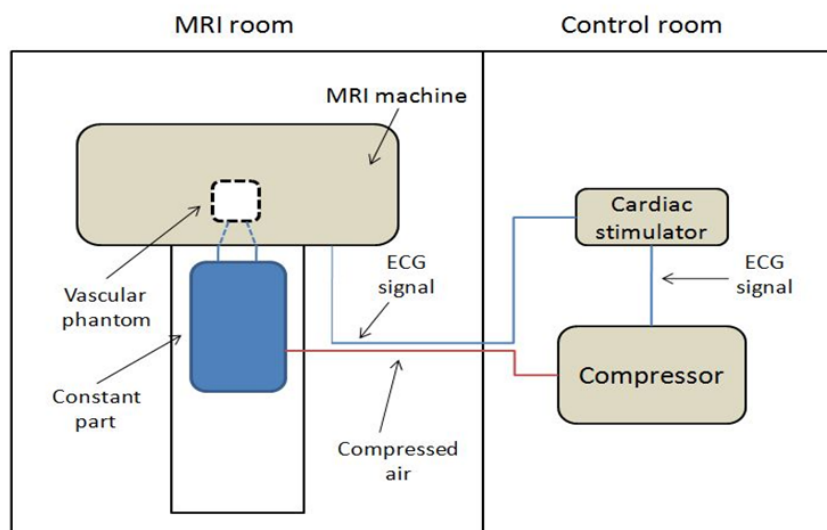


Fig. 3.7 Schéma du système entier d'étude par IRM.

La séquence 2D CINE (dynamique) PC est appliquée pour l'acquisition des images en contraste de phase. C'est une séquence de type écho de gradient, elle est synchronisée avec le signal ECG et permet un encodage de la vitesse dans 3 directions (Right/Left, Anterior/Posterior, Inferior/Superior). Les paramètres d'acquisition retenus sont présentés dans Table 3.4.

Parmi les paramètres, la vitesse d'encodage (VENC) est un paramètre assez important. Comme décrite dans le premier chapitre, la séquence contraste de phase repose sur le déphasage des spins sous un gradient bipolaire. VENC règle l'intensité du gradient et reflète

Table 3.4 Paramètres d'acquisition par la séquence 2D CINE PC

Paramètre	Valeur	Paramètre	Valeur	Paramètre	Valeur
TR	7.6 ms	FOV	160 × 160 mm	Bandwidth	62.5 kHz
TE	3.3 ms	Tck	4 mm	Freq. Dir	S/I
Flip angle	15°	NEX	1.0	# Phase	30
Matrix	192 × 192	Gating	VCG I+II	Trigger W.	10 ms
Options: ASSET, Flow Compensation					

la vitesse maximale envisagée. Par conséquent, elle est essentielle à la qualité des résultats. Si VENC prescrite est trop haute, la gamme de la mesure de vitesse est élevée, la sensibilité pour un flux lent est abaissée. D'un autre côté, si VENC est prescrite trop basse, de l'aliasing ou un artefact est produit parce qu'une vélocité plus élevée que VENC ne peut pas être représentée de manière adéquat. Un exemple de coupe axiale centrale du fantôme simplifié à la douzième phase est présenté à Figure 3.8. On peut remarquer l'aliasing dans l'endroit du tronc sur l'image dont VENC a été fixée à 40 cm/s. Par contre, pour l'image avec une VENC égale 150 cm/s, même si aucun aliasing n'est trouvé, le flux dans l'anévrisme (le cercle en haut) est absorbé dans du bruit et invisible. Dans cette étude, plusieurs VENCs sont utilisées pour acquisition sur chaque coupe afin de trouver une valeur convenable.




Fig. 3.8 (a) est image magnitude qui présente la forme de la section; (b) et (c) sont images de phase de la même coupe et la même phase avec différents VENCs: (b) 40 cm/s; (c) 150 cm/s.

3.2.2 Prétraitements des images

L'imagerie par contraste de phase est une méthode efficace pour quantifier le flux. Par contre, cette méthodologie possède des limites. La distorsion des phases entraînée par le bruit

de fond, les courants de Foucault ou le mouvement des vaisseaux sont beaucoup discutés dans la littérature [Walker et al., 1993, Bakker et al., 1999, Lotz et al., 2002, Busch et al., 2017]. Pour éliminer l'erreur de vitesse créée par ces effets, un prétraitement de « phase unwrapping » (dépliage de la phase) des images est d'abord effectué.

Ce traitement de « phase unwrapping » est assez important surtout quand il y a du bruit et un sous-échantillonnage. Il s'agit d'une correction sur les pixels de la phase mesurée [Salifty et al., 2006]. Dans cette étude, le logiciel Segment (Medviso AB, Lund, Suède) est utilisé et les pixels d'aliasing sont corrigés. Un exemple est présenté à Figure 3.9.

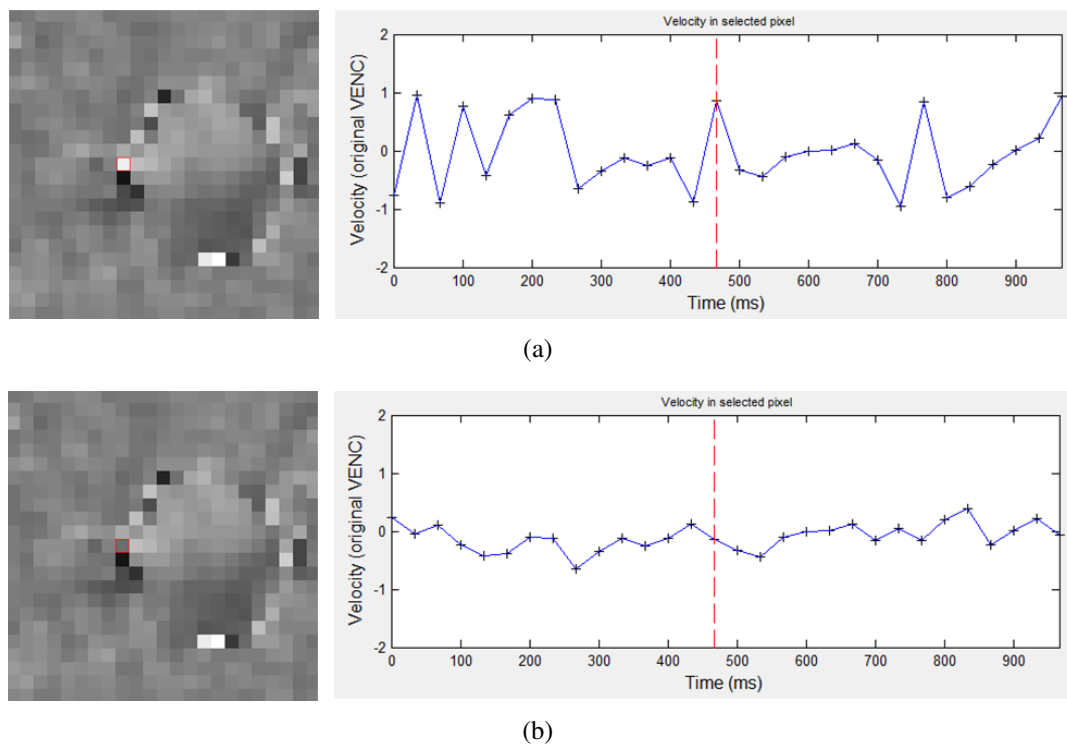


Fig. 3.9 Phase unwrapping d'un pixel, image (gauche) et diagramme de phase (présenté en vitesse)(droite): (a) avant; (b) après correction.

Nous pouvons remarquer sur Figure 3.9 que le pixel (marqué en rouge) est situé à la paroi du fantôme. Il devrait être absent en codage de vitesse (vitesse nulle), mais avec la distorsion des phases, le diagramme du pixel est incorrect. Avec le traitement « phase unwrapping », l'information de la vitesse du pixel est plus proche à la réalité.

3.2.3 Analyse des données

La technique du contraste de phase repose sur la différence de phase sur les spins stationnaires et mobiles en appliquant le gradient d'encodage bipolaire (Figure 3.10). Le déphasage d'un spin mobile est induit après deux gradients bipolaires avec la polarité inverse, qui est proportionnel à sa vitesse. Au contraire, les spins stationnaires présentent aucun décalage de phase net. Deux acquisitions sont effectuées respectivement par les deux gradients bipolaires inverses. Les images de phase de chaque acquisition sont ensuite soustraites afin de calculer le déphasage d'un spin [Kastler and Vetter, 2006].

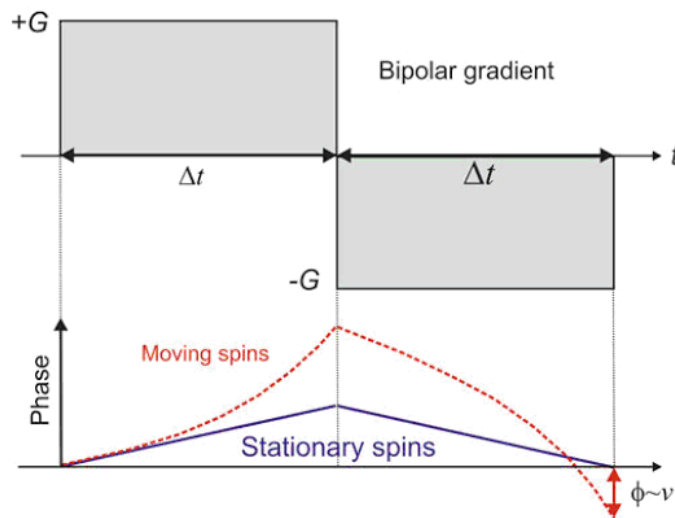


Fig. 3.10 Gradient d'encodage bipolaire de vitesse et son effet sur les spins [Carr and Carroll, 2011].

La phase d'un spin sous les gradients bipolaires peut être dérivée de sa fréquence de précession. Cette fréquence (fréquence de précession de Larmor) est soumise à 3 champs magnétiques: 1. le champ magnétique statique B_0 ; 2. l'inhomogénéité du champ magnétique ΔB_0 ; 3. le gradient exercé \vec{G} [Markl, 2005, Carr and Carroll, 2011]. Par conséquent, la fréquence angulaire ω_L du spin à la position spatiale \vec{r} peut être représentée par l'équation:

$$\omega_L(\vec{r}, t) = \gamma B_0 + \gamma \Delta B_0 + \gamma \vec{r}(t) \cdot \vec{G}(t) \quad (3.1)$$

où γ est le rapport gyromagnétique. Pour obtenir la phase du spin au moment TE après une impulsion d'excitation qui est exercée à t_0 , l'intégration de la fréquence est effectuée. Avec

équation (3.1), la phase est:

$$\begin{aligned}\phi(\vec{r}, TE) &= \int_{t_0}^{TE} \omega_L(\vec{r}, t) dt \\ &= \phi(\vec{r}, t_0) + \gamma \Delta B_0 (TE - t_0) + \gamma \int_{t_0}^{TE} \vec{G}(t) \vec{r}(t) dt\end{aligned}\quad (3.2)$$

On définit $\phi_0(\vec{r})$ la phase du fond qui est la somme de la phase initiale ainsi que celle causée par l'inhomogénéité du champs. Avec la série de Taylor, on peut transformer l'équation (3.2) en:

$$\phi(\vec{r}, TE) = \phi_0(\vec{r}) + \gamma \int_{t_0}^{TE} \vec{G}(t) \vec{r}(t) dt \quad (3.3)$$

On considère que la vitesse ne varie pas pendant la résolution temporelle, la position du spin est donc:

$$\vec{r}(t) = \vec{r}_0 + \vec{v}(t - t_0) \quad (3.4)$$

et avec l'équation (3.3):

$$\begin{aligned}\phi(\vec{r}, TE) &= \phi_0(\vec{r}) + \gamma \vec{r}_0 \int_{t_0}^{TE} \vec{G}(t) dt + \gamma \vec{v} \int_{t_0}^{TE} \vec{G}(t) t dt \\ &= \phi_0(\vec{r}) + \gamma \vec{r}_0 \vec{M}_0 + \gamma \vec{v} \vec{M}_1\end{aligned}\quad (3.5)$$

Parce que le gradient d'encodage est de type bipolaire comme illustré à Figure 3.10, c'est-à-dire, la valeur de \vec{M}_0 est donc zéro. On peut ainsi simplifier l'équation (3.5) à la forme suivante:

$$\phi(\vec{r}, TE) = \phi_0(\vec{r}) + \gamma \vec{v} \vec{M}_1 \quad (3.6)$$

La phase mesurée est donc la combinaison du décalage produit par la vitesse et la phase du fond $\phi_0(\vec{r})$. Le décalage de phase $\Delta\phi$ peut être obtenu par la soustraction de la phase mesurée et de la phase référence du fond. La vitesse est calculée par:

$$\vec{v} = \frac{\Delta\phi}{\gamma \Delta \vec{M}_1} \quad \text{et} \quad VENC = \frac{\pi}{\gamma \Delta \vec{M}_1} \quad (3.7)$$

Les images acquises par la séquence 2D CINE PC sont composée de deux séries nécessaires pour l'analyse: les images de magnitude conventionnelles (anatomique) et les images de phases (vitesse quantitatif) de chaque direction d'encodage. Dans cette étude, le logiciel

GT-Flow (Gyrottools LLC, Zurich, Suisse) est utilisé pour analyser les profils de vitesse et visualiser le flux dans les fantômes (Figure 3.11).

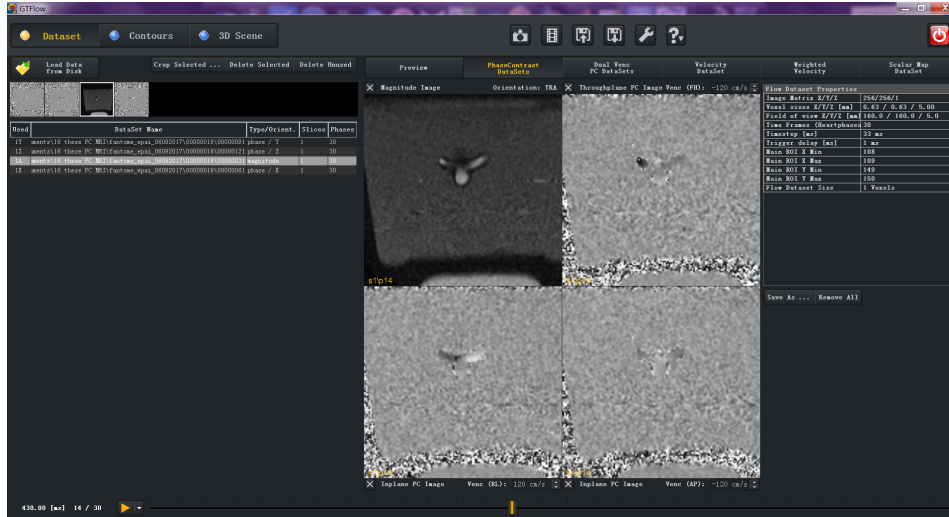


Fig. 3.11 Interface du logiciel GT-Flow.

3.3 Étude sur fantôme simplifié

Nous avons tout d'abord effectué les études hémodynamiques par l'ARM par contraste de phase sur le fantôme simplifié. C'est le cas le plus simplifié d'un anévrisme et son artère parente. D'un autre côté, cette étude préliminaire à celle sur le fantôme patient-spécifique, sert à vérifier la fiabilité de la méthode et faciliter l'interprétation des résultats dans des configurations plus complexes.

Pour étudier complètement l'hémodynamique dans le fantôme, nous allons analyser les résultats en 3 parties respectivement: le comportement dynamique de paroi, le flux dans le tronc et le flux dans l'anévrisme. En estimant la maximum de la vélocité du flux selon la bibliographie, la VENC est définie à 150 cm/s pour le tronc et 30cm/s pour l'anévrisme. Les figures de courbes sont générées par Matlab avec un ajustement de courbe en utilisant l'algorithme « Smoothingspline » dont la fiabilité égale 0.9.

Les sections étudiées sur le fantôme simplifié sont les suivantes:

- 4 section axiales sur le tronc avec un intervalle 7 mm qui sont symétriques par rapport la coupe centrale du fantôme;
- Une section coronale centrale de l'anévrisme.

Les paramètres du ventricule artificiel sont définis selon les valeurs du corps humain , soit:

- Pression systolique: 120 mmHg;
- Pression diastolique: -20 mmHg (négative pour le remplissage du ventricule);
- Fréquence cardiaque: 60 bpm;
- Durée de la systole: 35%.

3.3.1 Comportement dynamique de paroi

Le comportement dynamique principal de la paroi artérielle se caractérise par un battement qui est un résultat de la transmission de l'onde de pression [Darwich, 2010]. Comme déjà mentionné précédemment, cette caractéristique influence l'état hémodynamique du flux. Comme la paroi du fantôme en silicone est élastique, avec des caractérisations identiques avec celle d'une artère réelle, elle se contracte et se dilate pendant un cycle cardiaque. Cette déformation de la paroi du fantôme peut être observée et analysée par des images magnitudes de la séquence de contraste de phase.

Les surfaces de la lumière des sections de chaque phase sont mesurées avec le logiciel Osirix (Figure 3.12).




Fig. 3.12 Mesure par logiciel Osirix.

Tronc

Nous allons d'abord analyser les résultats des sections axiales sur le tronc. Les 4 sections axiales sont numérotées successivement Coupe 1, 2, 3 et 4 par leur position selon la direction du flux. Les résultats sont résumés et présentés à Figure 3.13.

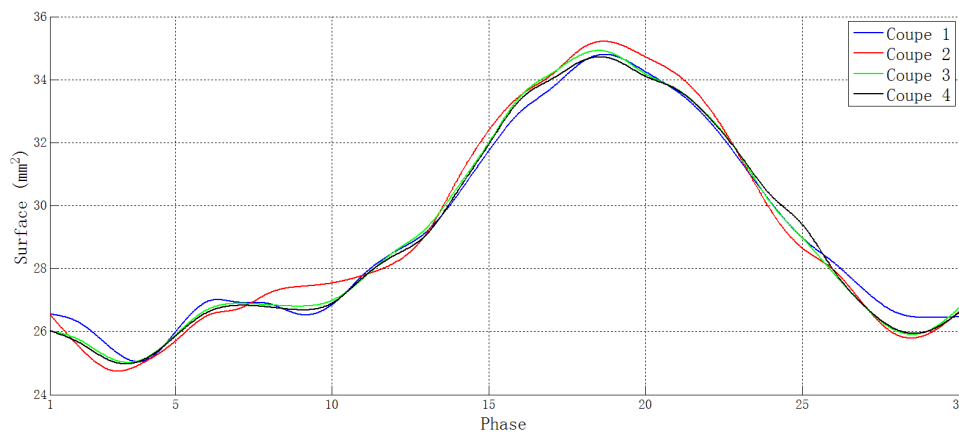


Fig. 3.13 Évolution de la surface des coupes axiales du tronc.

Sur cette figure, les 4 courbes représentent respectivement le battement du fantôme à chaque section axiale. Nous pouvons remarquer que la lumière de toutes les sections augmentent au début du cycle puis diminue, le maximum se trouve à la 19ème phase. Les ratios de dilatation des 4 sections sont respectivement: 24.5%, 26.0%, 25.0% et 24.3%. Par contre, une diminution de la 4 phases environ au début de la systole est remarquée sur toutes les coupes. Ce phénomène est aussi décrit dans une recherche sur le changement du diamètre vasculaire [Chen et al., 1994]. En outre, les lumières maximales des coupes 2 et 3 sont légèrement plus importantes que celles des coupes 1 et 4. À mon sens, la raison est qu'elles sont plus proches de l'anévrisme, leurs lumières sont influencées par la forme plus complexe et la paroi plus fine de l'anévrisme.

Anévrisme

Le comportement dynamique de la paroi de l'anévrisme est analysé par la section coronale centrale. Le résultat est présenté à Figure 3.14.

La forme générale de la courbe est similaire à celle du tronc. La différence est qu'il y a un décalage temporel du battement de la paroi. Le maximum de la surface de la lumière se trouve à la 21ème phase. Le ratio de dilatation est de 17.5% qui est moins important que celui du tronc. La cause possible est que la vitesse du flux dans l'anévrisme est plus faible

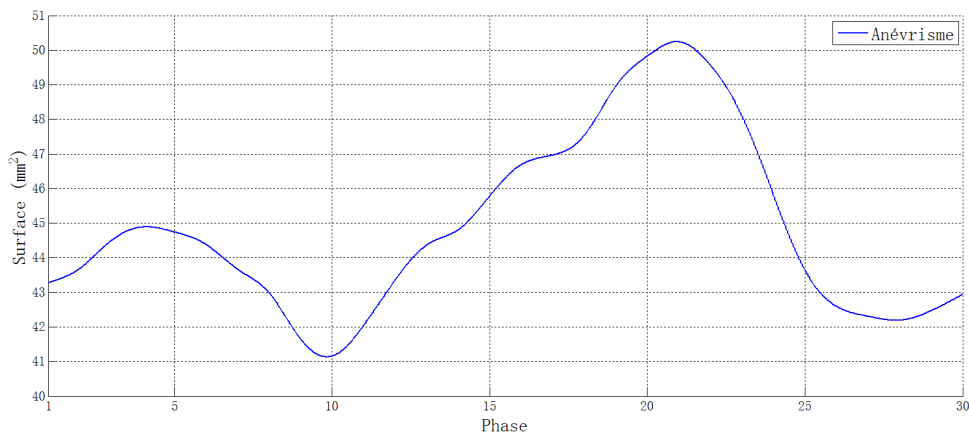


Fig. 3.14 Évolution de la surface de la lumière de la coupe coronale d'anévrisme du fantôme simplifié.

que celle dans le tronc. De plus, une diminution de la surface de la lumière au début de la systole est aussi observée sur l'anévrisme.

3.3.2 Hémodynamique

L'étude hémodynamique est réalisée à partir d'une séquence 2D CINE PC. Des analyses quantitatives sont effectuées sur le tronc et sur l'anévrisme pour mesurer les vitesses des flux. On visualise également les flux dans l'anévrisme.

Tronc

La vitesse du flux sur chaque section axiale est estimée par logiciel GT-Flow. Les contours des lumières de chaque section sont déterminés manuellement et les vitesses de chaque phase sont calculées. Pour confirmer les résultats, le débit moyen de chaque section est comparé, comme le fluide est incompressible, les débits des sections parallèles doivent être identiques. Les vitesses moyennes de chaque section sont illustrés sur Figure 3.15.

L'évolution des vitesses sur les 4 sections possède une même tendance: elle commence à augmenter rapidement à partir de la systole jusqu'à environ la 10ème phase (fin de la systole) où se trouve le maximum, et diminue après jusqu'à environ la 22ème phase où la vitesse devient stable. Les maximums de la vitesse varient de 108.47 à 116.86 cm/s parmi les sections.

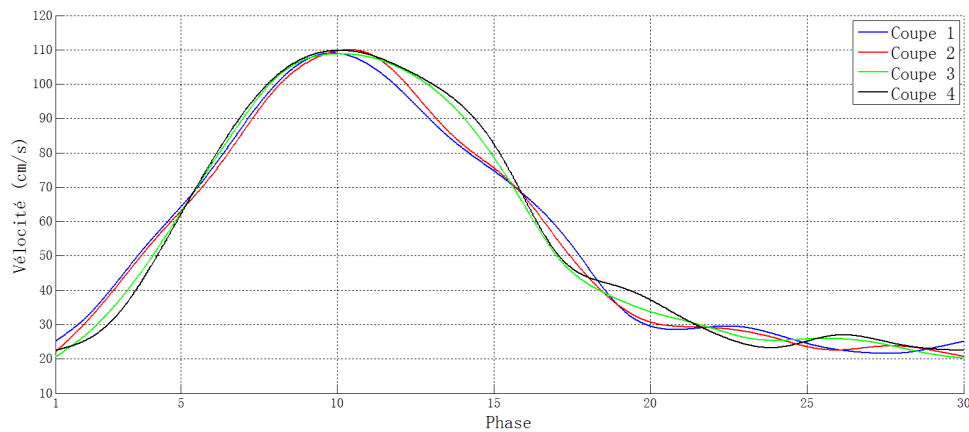


Fig. 3.15 Vitesse moyenne du flux de chaque coupe axiale du tronc.

Anévrisme

La section centrale de l'anévrisme est choisie comme coupe d'analyse. La vitesse est enregistrée à Figure 3.16.

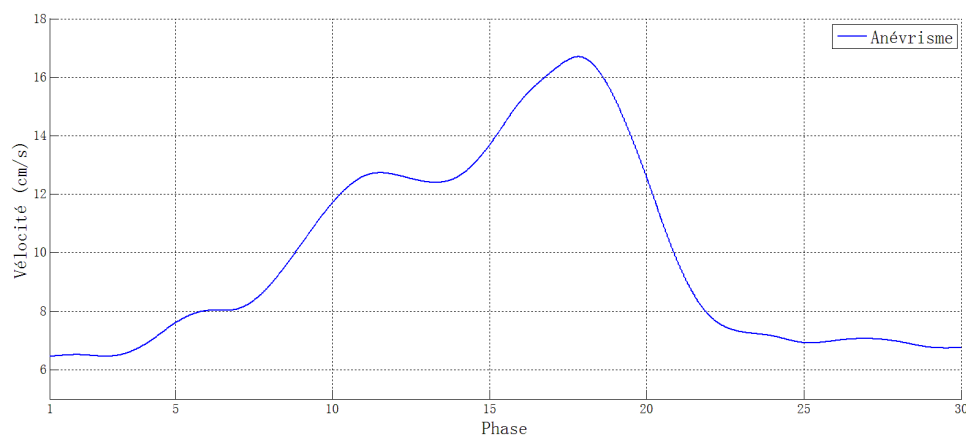


Fig. 3.16 Vitesse moyenne du flux de la coupe coronale de l'anévrisme du fantôme simplifié.

La vitesse dans l'anévrisme est beaucoup plus faible que celle dans le tronc avec un maximum de 17.12 cm/s. Elle commence à augmenter à partir de la 5ème phase, le maximum se trouve à la 18ème phase. Par conséquent, il y a aussi un décalage sur la vitesse qui est similaire avec le cas du comportement dynamique de la paroi.

Le flux dans l'anévrisme est visualisé par la trajectoire (path line) du flux. Elle est générée à partir des résultats de vitesse. Grâce à la vitesse encodée en 3 directions, la path-line tridimensionnelle peut être représentée dans l'espace. Avec des trajectoires, on peut observer

la configuration de l'écoulement dans l'anévrisme du fantôme simplifié à chaque phase du cycle cardiaque. Figure 3.17 présente le processus d'accélération du flux pendant la systole.

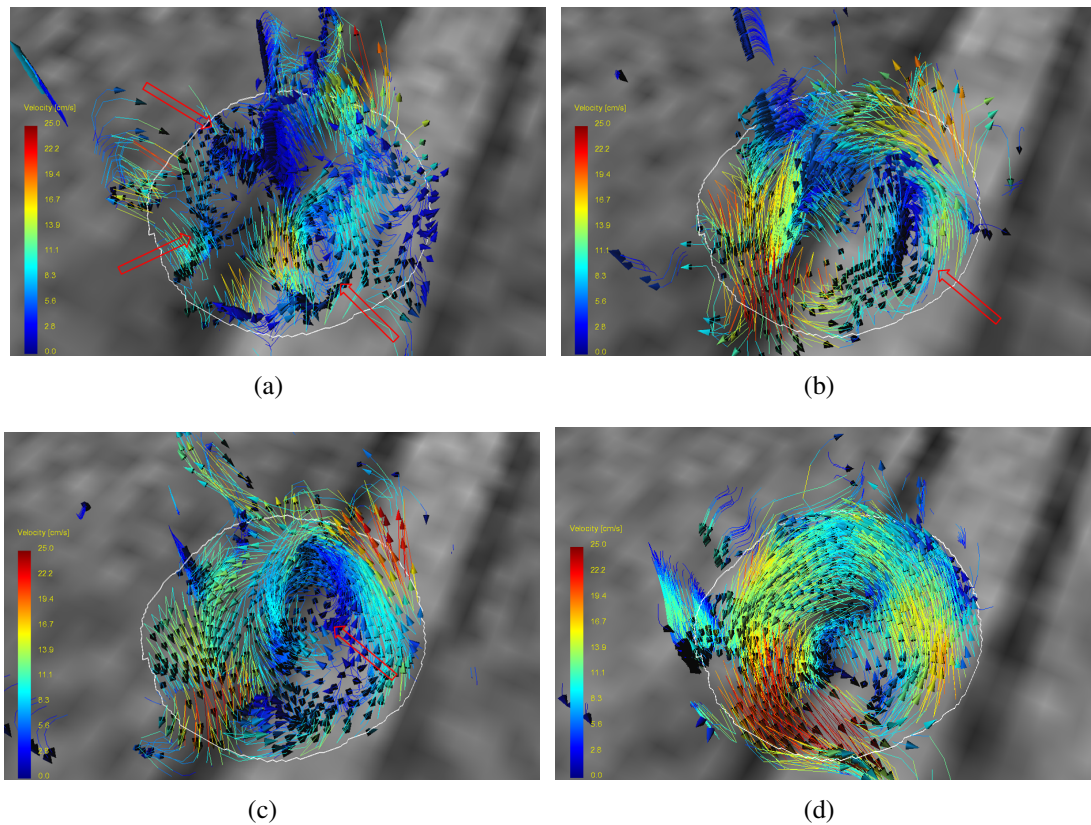


Fig. 3.17 Trajectoires tridimensionnelles à différentes phases: (a) 6ème phase; (b) 10ème phase; (c) 14ème phase; (d) 18ème phase. Les flèches rouges indiquent les vortex.

À la 6ème phase, l'écoulement est assez aléatoire et turbulent, plusieurs vortex sont trouvés et indiqués par les flèches rouges (Figure 3.17(a)). Ensuite, avec l'influence du jet entrant à la 10ème phase, la majorité des vortex sont détruits, un vortex qui est tangent au jet survit et commence à fusionner avec le vortex principal (Figure 3.17(b)). La fusion continue à la 14ème phase où le vortex principal est presque formé (Figure 3.17(c)). Enfin, à la 18ème phase (fin de la systole), le vortex principal est accompli avec une structure en spirale (Figure 3.17(d)).

Une vue avec une autre orientation de trajectoires à la 18ème phase présentée à Figure 3.18, montre la structure de l'écoulement plus clairement. Le jet entrant du flux entre l'anévrisme par le côté en aval de l'ostium par rapport au flux dans le tronc. Il monte ensuite vers le dôme et revient sur la surface intérieure et forme un vortex avec une structure en

spirale. Le flux sort de l'anévrisme par le côté amont de l'osmium et conflue avec le flux du tronc.

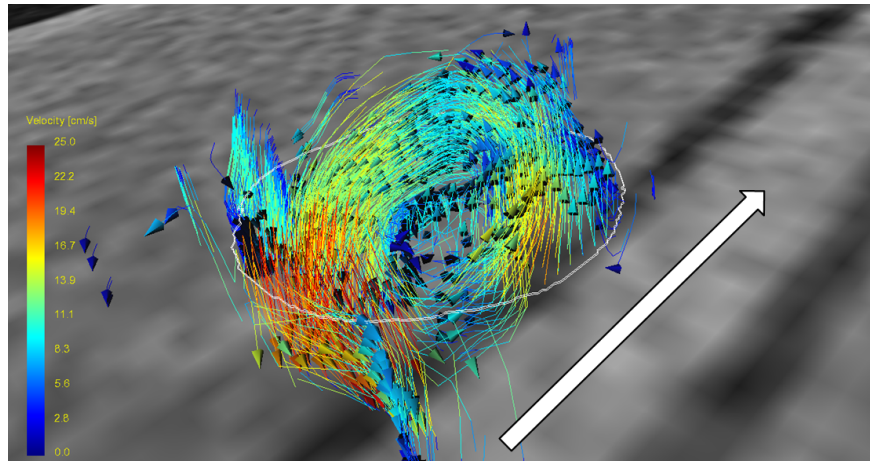


Fig. 3.18 Trajectoires tridimensionnelles de l'anévrisme du fantôme simplifié en fin de systole, la flèche blanche indique la direction du flux du tronc.

3.4 Étude sur fantôme patient-spécifique

L'étude hémodynamique du fantôme patient-spécifique est composée de deux parties: le comportement dynamique de la paroi et l'hémodynamique du fantôme. Pour chaque partie, l'artère et l'anévrisme sont étudiés respectivement.

Les sections pour analyser l'hémodynamique sur l'artère sont présentées à Figure 3.19 avec un background de MIP de la séquence 3D TOF. Nous avons défini la coupe axiale qui est tangente au dôme de l'anévrisme comme la coupe de référence. Une série de coupes axiales dont l'intervalle est égal à 5 mm est choisie. Les coupes situées au tronc sont numérotées de T1 à T7, celles qui sont situées aux 2 branches sont nommées respectivement G1, G2 et P1, P2. De plus, pour étudier le comportement dynamique de la paroi, la lumière de la coupe T7 est analysée.

En ce qui concerne l'anévrisme, les coupes centrales de l'anévrisme en axial, sagittal et coronale sont étudiées. La coupe centrale en axial est également prise pour analyser le comportement dynamique de la paroi.

Les VENCs sont déterminées à partir des nombreux essais préliminaires. Comparée avec la vitesse dans l'artère, celle dans l'anévrisme est inférieure comme le flux est moins fort. La vitesse dans les branches est supérieure à celle dans l'artère parce que le diamètre des

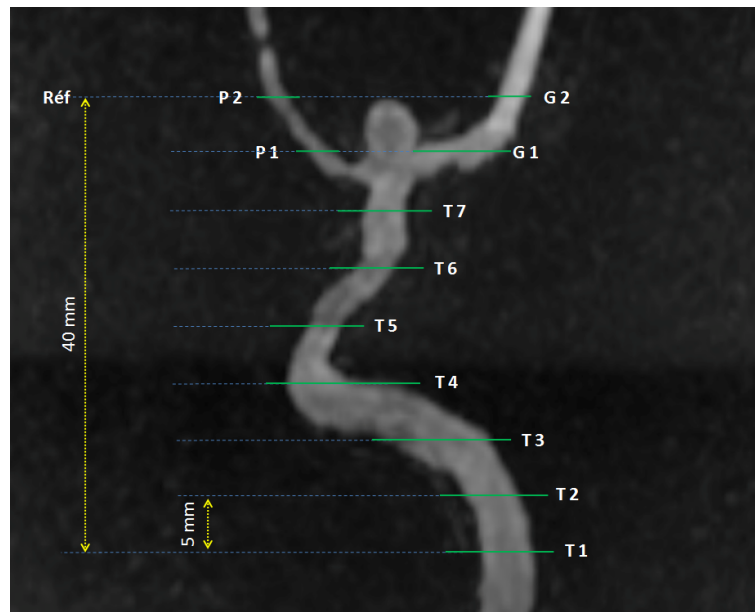


Fig. 3.19 Coupes choisies et numérotées de l'artère du fantôme patient-spécifique pour l'étude hémodynamique.

branches est plus petit et le débit constant. La VENC est définie à 150 cm/s pour les sections T1 à T7, 220 cm/s pour G1, G2 et P1, P2, et 60 cm/s pour l'anévrisme.

3.4.1 Comportement dynamique de paroi

En utilisant la même méthodologie que pour le fantôme simplifié, nous allons mesurer la déformation de la surface de la lumière pour chaque coupe.

Artère

Comme l'anévrisme du fantôme patient-spécifique est situé à la bifurcation, le changement de la surface de la lumière à la coupe T7 représente l'intensité du battement sur l'artère parente. Les résultats sont résumés et illustrés à Figure 3.20.

La lumière du fantôme à la coupe T7 commence à augmenter au début de la systole, elle est arrivé ensuite à son pic à la 9ème phase et commence à diminuer. Cette caractéristique est différente de celle du fantôme simplifié dont le maximum se trouve environ à la 19ème phase. Le ratio de dilatation est de 65.1%.

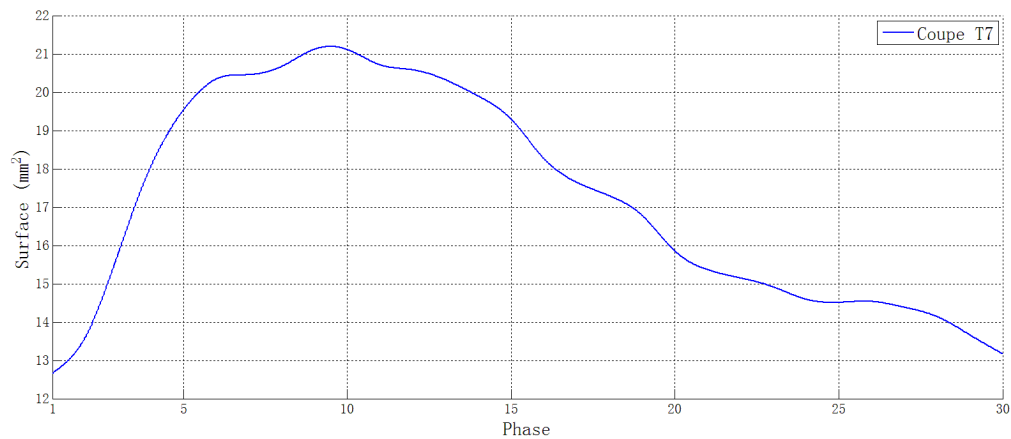


Fig. 3.20 Évolution de la surface de la lumière de la coupe axiale de l'artère du fantôme patient-spécifique.

Anévrisme

En analysant la surface de la lumière sur la coupe centrale axiale de l'anévrisme, nous pouvons voir l'évolution de sa déformation. Le processus d'accélération commence à la 3ème phase, ce qui est légèrement en retard. De même pour le moment où arrive le pic: 11ème phase au lieu de la 9ème phase dans le cas de l'artère. Le ratio de dilatation pour l'anévrisme est de 45.8%. Il est évident, en comparant la courbe de l'artère et l'anévrisme, que la re-contraction de l'anévrisme est beaucoup plus rapide que celle de l'artère.

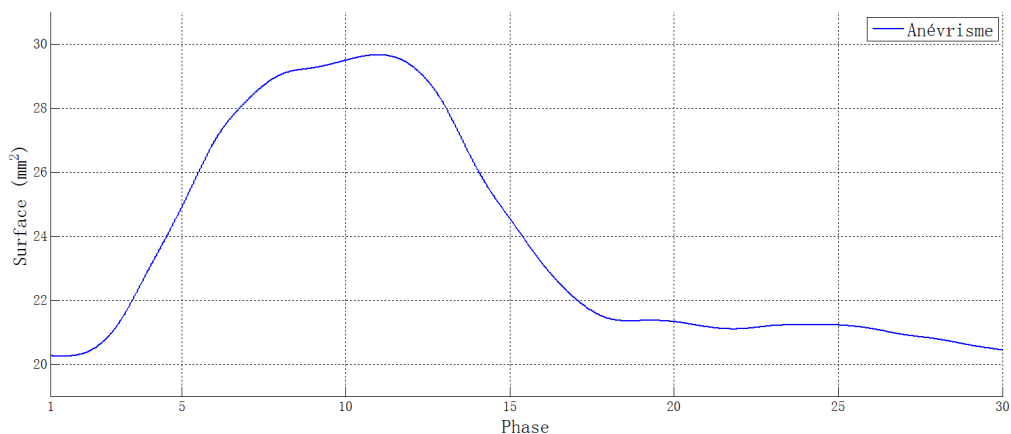


Fig. 3.21 Évolution de la surface de la lumière de la coupe centrale axiale de l'anévrisme du fantôme patient-spécifique.

3.4.2 Hémodynamique

La fiabilité de la méthodologie d'étude hémodynamique par la séquence 2D CINE PC a été vérifiée par le fantôme simplifié. Par conséquent, l'étude sur le fantôme patient-spécifique est composée de la même manière de 2 parties: analyse quantitative pour la vitesse et visualisation du flux. L'analyse sur l'artère et l'anévrisme sont respectivement effectuées.

Artère

La vitesse du flux sur chaque section d'étude est calculée et résumée sur Figure 3.22.

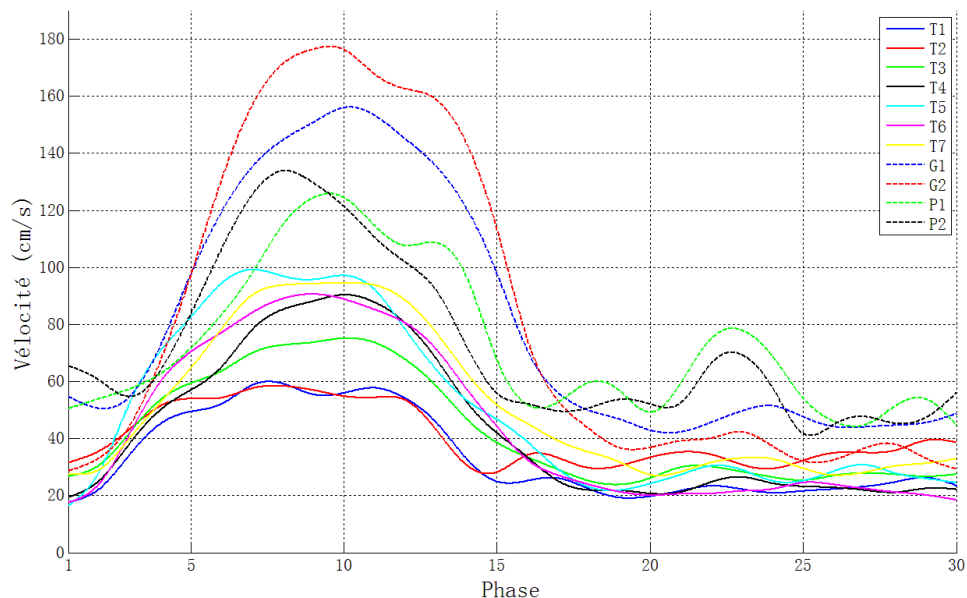


Fig. 3.22 Vitesse moyenne du flux de chaque coupe axiale de l'artère du fantôme patient-spécifique.

Les courbes sur Figure 3.22 visualisent le changement de la vitesse du flux dans chaque section. Comme le débit de chaque section est identique, la vitesse varie d'une section à l'autre selon sa taille et sa résistance à l'écoulement. Par contre, il y a une tendance commune pour toutes les coupes: la vitesse augmente au début du cycle cardiaque, c'est-à-dire, le début de la systole, elle arrive ensuite à son maximum entre la 8ème et la 11ème phase. Après la 17ème phase, la vitesse revient faible et stable. À la 23ème phase environ, le flux a l'apparence d'un filet de courant qui s'écoule par la branche gauche (Figure 3.19) du fantôme, qui apparaît avec un pic supplémentaire en coupe P1 et P2. La raison possible, c'est que le jet sortant de l'anévrisme sort après la contraction de l'anévrisme à la 18ème phase environ

(la courbe de Figure 3.21) et ensuite prend la route de la branche gauche en s'éloignant du fantôme.

Les trajectoires tridimensionnelles sur chaque section de l'artère sont aussi générées et présentées à Figure 3.23.

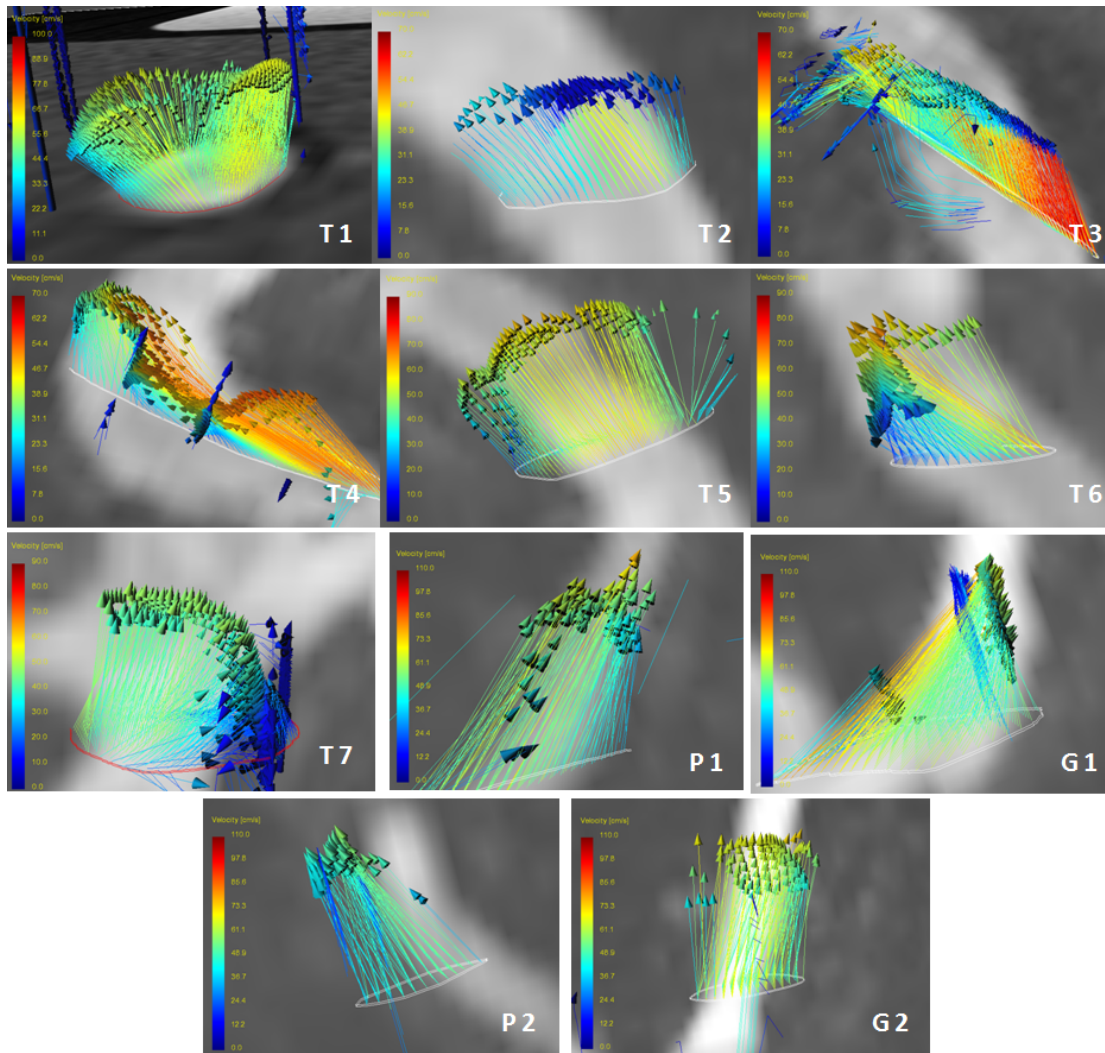


Fig. 3.23 Trajectoire tridimensionnelle de chaque section axiale, la courbe blanche indique le contour de l'artère.

Les trajectoires dans l'artère sont relativement simples, les flux possèdent une monodirection qui tourne avec la forme du fantôme. Avec la contrainte de cisaillement, les pixels au milieu de la lumière ont des vitesses plus importantes que ceux qui sont proche du contour. On remarque à la coupe T7 où est l'entrée de la bifurcation, que le flux entre principalement dans l'anévrisme en haut et dans la branche droite.

Anévrisme

L'anévrisme du fantôme patient-spécifique, qui est différent de celui du fantôme simplifié, possède une forme assez complexe. Nous avons donc mesuré la vitesse du flux intra-anévrismal par les coupes centrales de l'anévrisme selon 3 orientations: axiale, sagittale et coronale comme illustré à Figure 3.24. Les vitesses sur les 3 coupes sont présentées à Figure 3.25.

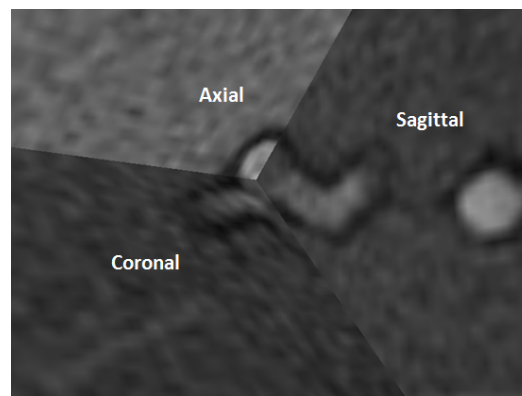


Fig. 3.24 Trois orientations imageries sur l'anévrisme.

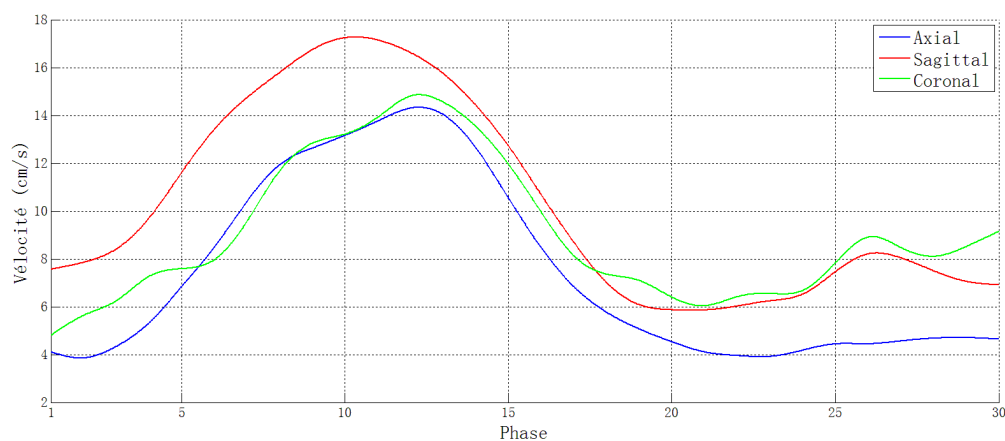


Fig. 3.25 Vitesse moyenne du flux sur la coupe de chaque orientation dans l'anévrisme.

Les courbes de vitesse dans l'anévrisme selon 3 orientations ont la même forme que celles dans l'artère, le flux accélère pendant la systole et ensuite ralentit jusqu'à un état stable. En même temps, la vitesse intérieure de l'anévrisme est beaucoup plus faible que celle dans l'artère.

Pour visualiser le flux au sein de l'anévrisme, les trajectoires tridimensionnelles sont générées à partir de l'image axiale. La configuration de l'écoulement dans l'anévrisme

parcourt un processus turbulence-stable-turbulence. Figure 3.26(a) illustre le cas à la 6ème phase quand le jet entrant est encore faible, le flux entre dans l'anévrisme par 2 côtés et crée des vortex (arc rouge) prend une voie commune pour sortir (flèche jaune). Le jet entrant fort se trouve à la 10ème phase comme présenté à Figure 3.26(b), le flux devient temporairement stable dans l'anévrisme. Le jet entrant (flèche rouge) et sortant (flèche jaune) partagent la lumière et forment un vortex principal et unique. Ensuite, avec le conflit entre le jet entrant et sortant au milieu de la lumière, la composante verticale de la vélocité est neutralisée. Le vortex principal tourne donc son orientation dans le plan axial à la 13ème phase (Figure 3.26(c)). À la 16ème phase, le flux revient à un état turbulent, la surface des régions de jet entrant et sortant diminue, en même temps, une région de vortex se trouve au milieu de la section (Figure 3.26(d)).

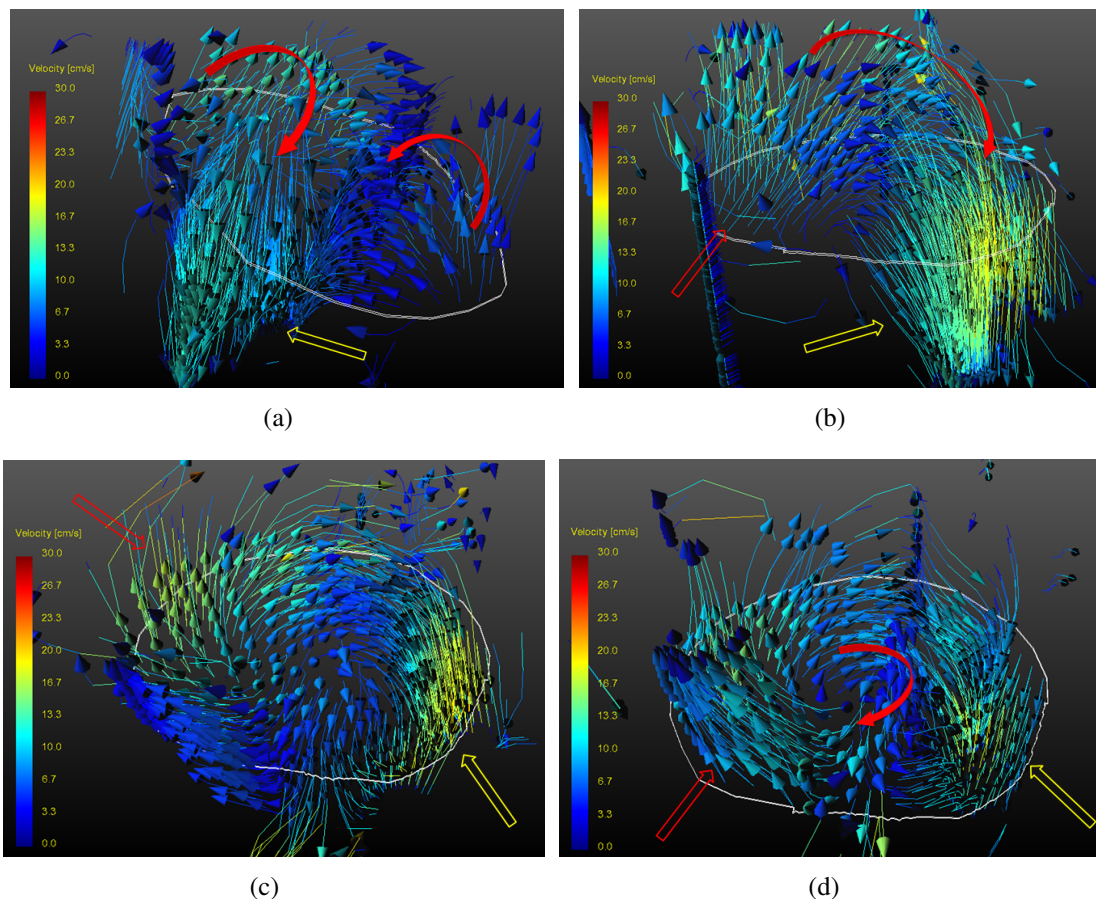


Fig. 3.26 Trajectoires tridimensionnelles pour différentes phases dans l'anévrisme: (a) 6ème phase; (b) 10ème phase; (c) 13ème phase; (d) 16ème phase. Les courbes blanches indiquent les contours.

3.4.3 Paramètres influençant l'hémodynamique dans l'anévrisme

Certains paramètres sont modifiés pour étudier leur influence sur l'hémodynamique dans l'anévrisme. Les paramètres sont la pression artérielle, l'épaisseur de la paroi et l'embolisation.

Pression artérielle

La pression artérielle, comme la force qui entraîne le flux sanguin, joue un rôle assez important dans l'hémodynamique. Grâce au ventricule artificiel, la modification de la pression est facile et directe. Dans cette étude, 3 valeurs différentes de pression sont étudiées comme écrit dans Table 3.5, qui simulent les cas de l'hypotension, normal et l'hypertension. Le changement de la lumière et la vélocité intra-anévrismale sont choisis comme paramètres d'analyse.

Table 3.5 Paramètres du ventricule artificiel pour étudier l'influence de la pression artérielle.

Cas	$P_{sys}(mmHg)$	$P_{dias}(mmHg)$	Fréq. cardiaque	Systole %
Hypotension	100	-10	60	35
Normal	120	-20	60	35
Hypertension	160	-20	60	35

Les surfaces de la lumière sur la coupe axiale centrale de l'anévrisme sont mesurées sous les 3 cas respectivement, comme illustré sur Figure 3.27. Les résultats sont résumés et présentés sur Figure 3.28.

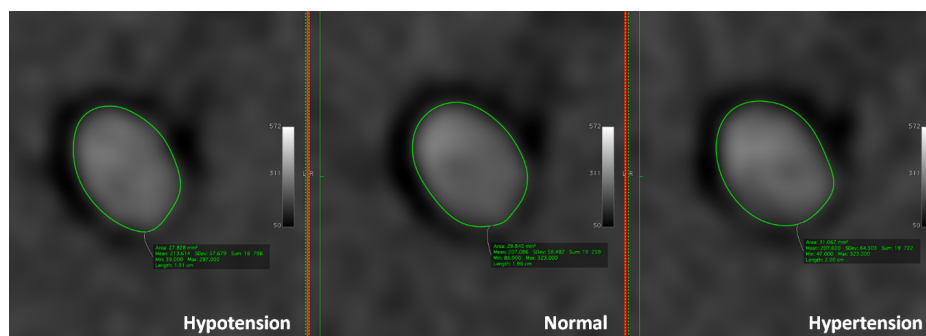


Fig. 3.27 Mesure de la surface de la lumière pour 3 pressions artérielles.

Comparé avec le cas normal, l'hypertension cause une dilatation plus rapide et forte, à l'inverse de l'hypotension. Le maximum de la lumière se trouve à la 9ème pour l'hypertension

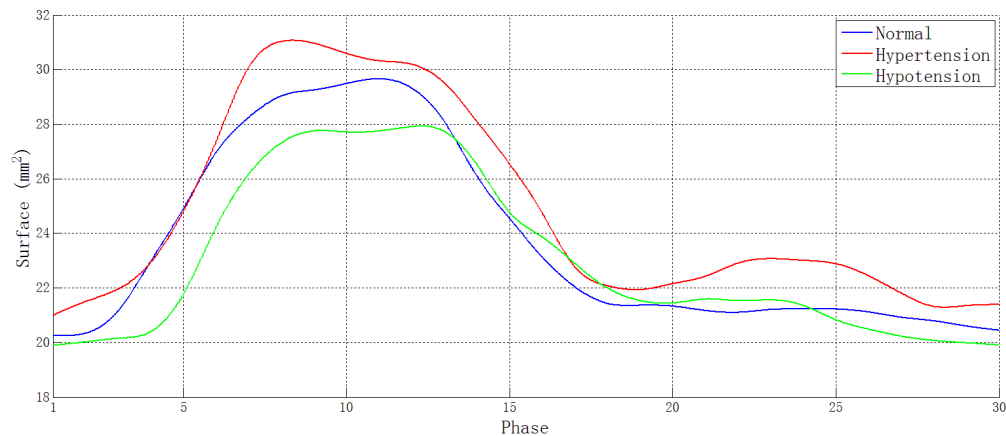


Fig. 3.28 Changement de la lumière de la coupe centrale en axial de l'anévrisme sous 3 pressions artérielles.

qui est plus tôt que les 2 autres cas. Les ratios de dilatation pour les 3 cas sont respectivement 40.2% (hypotension), 45.0% (normal), 47.6% (hypertension).

La vitesse du flux intra-anévrismale en 3 coupes sous les 3 cas est analysée (Figure 3.29). La vitesse maximale est plus importante pour l'hypertension pour les 3 orientations. Pour les phases stables, la différence de la vitesse entre les 3 cas est toujours faible.

Épaisseur de paroi

Afin de tester l'effet de la sclérose artérielle sur le battement de la paroi et l'hémodynamique intra-anévrismale, un fantôme patient-spécifique avec la même géométrie mais une paroi de 1.0 mm au lieu de 0.7 mm est fabriqué par la méthodologie décrite dans le chapitre précédent. Comme le matériau est le même, une épaisseur plus importante entraîne une propriété mécanique moins élastique. Les fantômes avec les 2 épaisseurs sont testés dans des conditions normales et les résultats sont comparés.

D'abord, le changement de la lumière de la section centrale en axial de l'anévrisme est mesuré pour chaque fantôme. Nous pouvons voir sur Figure 3.30 que la dilatation de l'anévrisme d'épaisseur 1.0 mm est plus faible que celui d'épaisseur 0.7 mm. Pendant le processus de contraction, le fantôme plus épais prend plus de temps à revenir à l'état initial.

La vitesse du flux dans l'anévrisme est analysée dans le plan axial, coronal et sagittal. Les vitesses du fantôme épais sont légèrement plus importantes dans les 3 plans. C'est-à-dire, la sclérose artérielle peut accélérer le flux sanguin.

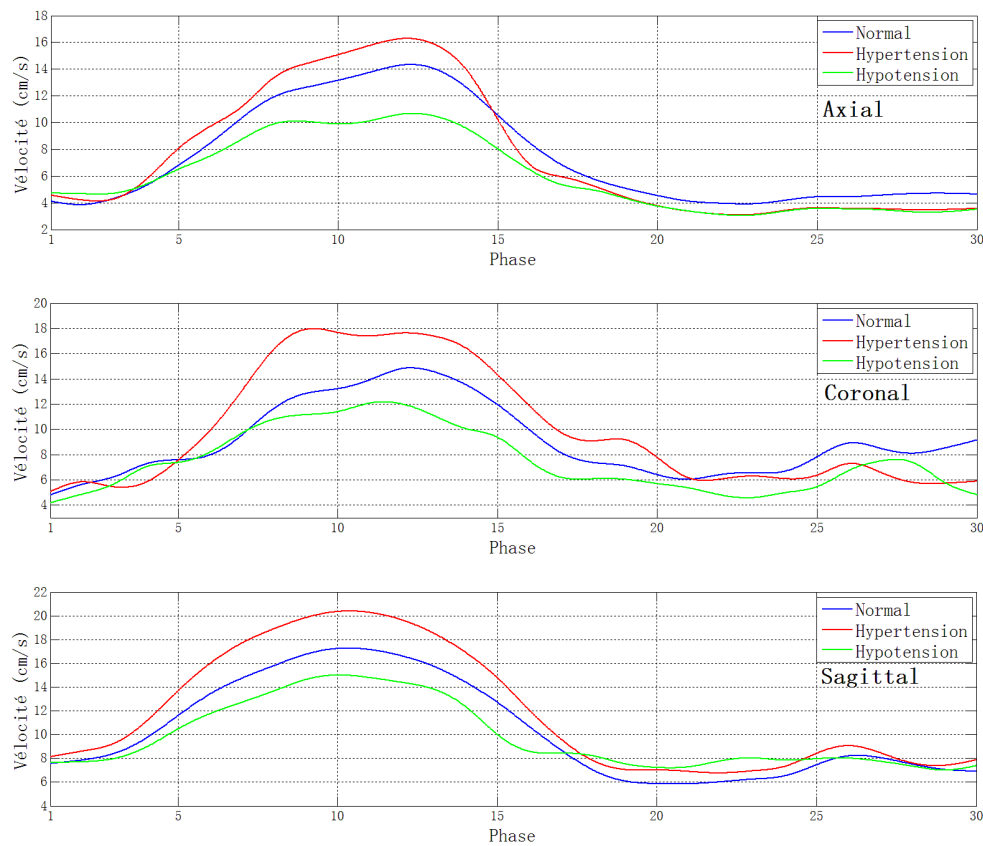


Fig. 3.29 Vitesse moyenne du flux intra-anévrismale en 3 coupes sous pressions différents pendant un cycle cardiaque.

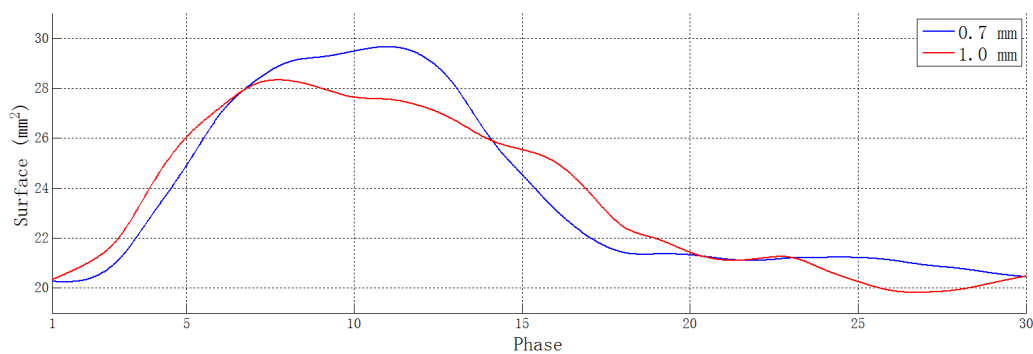


Fig. 3.30 Changement de la lumière de la coupe centrale en axial de l'anévrisme du fantôme avec épaisseurs différentes pendant un cycle cardiaque.

Embolisation

Comme décrit dans le premier chapitre, le traitement clinique d'un anévrisme intracrânien peut être classifié en modalité chirurgicale ou interventionnelle. La modalité interventionnelle

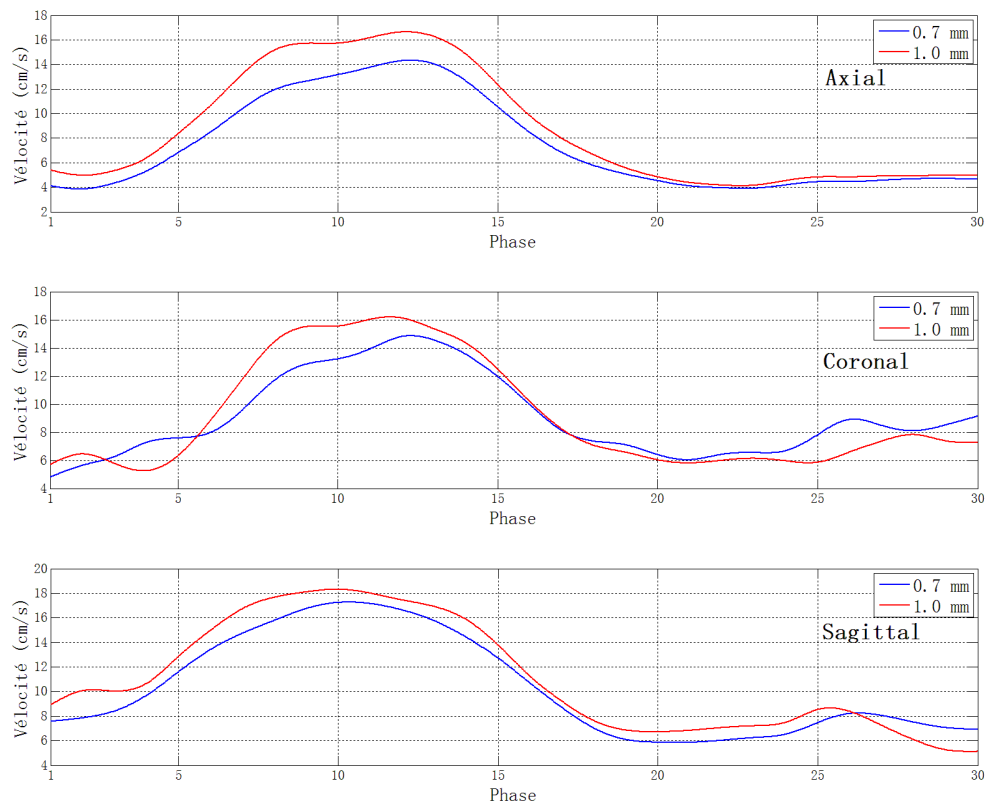


Fig. 3.31 Vitesse du flux intra-anévrismale en 3 coupes du fantôme avec épaisseurs différentes pendant un cycle cardiaque.

est la moins invasive et devient le traitement le plus fréquemment adopté. Pour étudier le changement de l'hémodynamique de l'artère parente avant et après une embolisation de l'anévrisme, nous avons créé un fantôme avec l'anévrisme embolisé.

Pendant un traitement interventionnel, le placement des coils d'embolisation cause une coagulation de sang à l'intérieur de l'anévrisme. C'est le caillot sanguin qui bouche le flux intra-anévrismal. Un bloc en plastiline (pâte à modeler) est introduit manuellement dans l'anévrisme du fantôme patient et simule le caillot sanguin (Figure 3.32(a)).

Les vitesses moyennes sur la section T7, G1 et P1 sont analysées afin de quantifier l'influence de l'embolisation. Une séquence 3D TOF est d'abord effectuée pour assurer l'étanchéité de l'embolisation. La MIP est présentée à Figure 3.32(b). La région de l'anévrisme ne donne aucun signal, ce qui confirme qu'il est complètement bouché. Les vitesses sont illustrées à Figure 3.33.

La vitesse du fantôme bouché sur les sections T7 est légèrement plus élevée que dans le cas normal. Sur les 2 sections situées sur les branches, surtout à la section P1, la vitesse

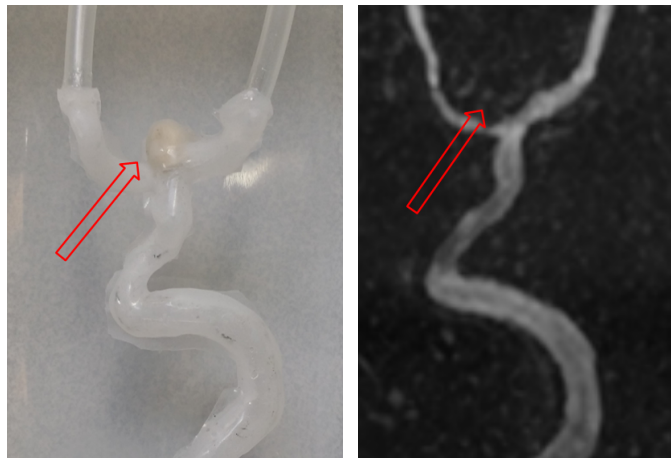

Fig. 3.32 Le fantôme patient-spécifique embolisé: (a) le caillot en plastiline; (b) la MIP de la séquence 3D TOF. Les flèches rouges indique l'anévrisme bouché.

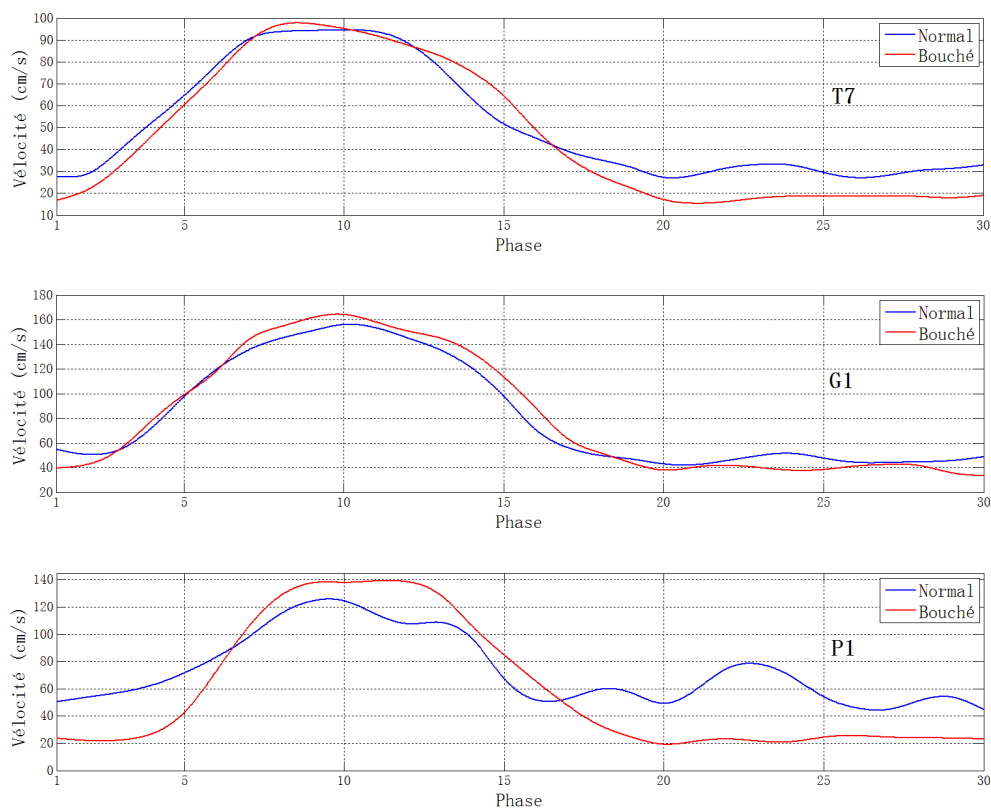


Fig. 3.33 Vitesse moyenne du flux sur coupes T7, G1 et P1 du fantôme avec embolisation pendant un cycle cardiaque.

devient plus stable avec l'embolisation. En d'autres termes, le flux avec embolisation passe par la section avec une durée plus courte. L'anévrisme situé à la bifurcation se

comporte comme un récipient temporel de fluide, le flux est homogénéisé avec l'existence de l'anévrisme. De plus, le pic supplémentaire de vélocité qui se trouve à la 23ème phase environ disparaît. Ce phénomène prouve notre hypothèse décrite à la section 3.4.2: comme l'anévrisme est bouché, évidemment il n'y a pas le jet sortant qui entre dans la branche.

3.5 Vérification échographique du flux intra-anévrismal

L'échographie est utilisée pour confirmer les comportements de l'écoulement dans l'anévrisme du fantôme simplifié et patient-spécifique. Nous avons utilisé un appareil écho-Doppler (VIVID-7, GE Healthcare, Little Chalfont, United Kingdom) avec une sonde 10MHz, la cartographie couleur est appliquée pour étudier le flux.

Le résultat sur le fantôme simplifié est illustré sur Figure 3.34. À la fin de la systole, la région rouge dans l'anévrisme indique le jet entrant, qui coule selon la même orientation que le flux dans le tronc. Il est situé du côté aval de l'ostium. De l'autre côté, le jet sortant est présenté comme une région bleu (flux vers la sonde). Ce résultat correspond bien celui obtenu par IRM.

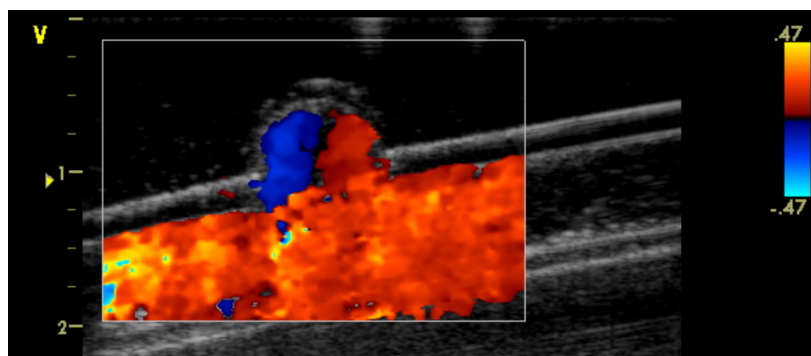


Fig. 3.34 Flux intra-anévrismal à fin de systole par l'échographie.

Le test sur le fantôme patient-spécifique est sur la coupe axiale de l'anévrisme. Figure 3.35(a) décrit le flux au début du cycle cardiaque, où le jet entrant est assez faible et le flux prend une sortie commune, ce résultat est identique à celui sur Figure 3.26(a). Figure 3.35(b) présente un flux stable avec un vortex unique dans l'anévrisme. Les régions bleu et rouge indique les flux positif et négatif sur la section.

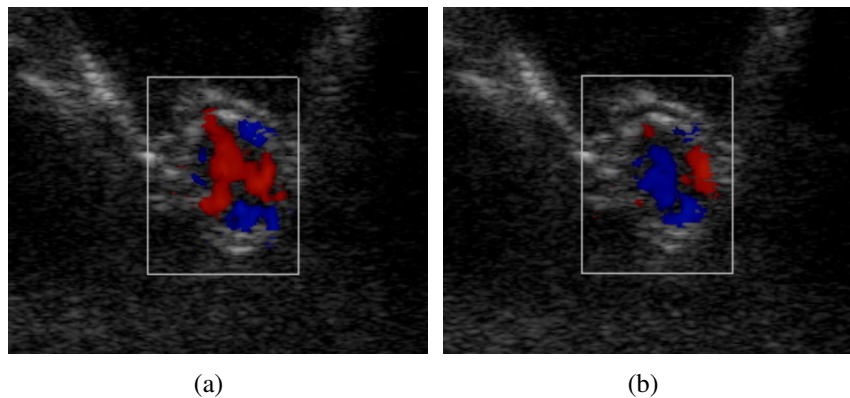


Fig. 3.35 Vitesse moyenne du flux sur coupes T7, G1 et P1 du fantôme avec embolisation pendant un cycle cardiaque.

3.6 Conclusion

Dans ce chapitre, l'étude hémodynamique in vitro sur les fantômes est présentée. Nous avons d'abord adapté et amélioré le savoir-faire au sein de notre laboratoire. Un banc d'essai qui est compatible avec différentes modalités d'imagerie est établi ainsi que la mise en place des fantômes et l'utilisation d'un fluide BMF. Ce système est utilisable pour l'étude hémodynamique et la simulation en radiologie interventionnelle.

L'étude hémodynamique des fantômes d'anévrisme intracrânien repose sur la technique ARM 2D en contraste de phase. Les images sont acquises, prétraitées et analysées. Deux types de fantômes: simplifié et patient-spécifique sont respectivement étudiés. L'étude qualitative comme la visualisation de la trajectoire 3D et celle quantitative comme l'estimation du champ de vitesse sont effectuées. De plus, afin d'étudier les influences sur l'hémodynamique de l'anévrisme selon différents paramètres comme la pression artérielle, l'épaisseur de la paroi ou l'embolisation, des recherches sont conçues, réalisées et comparées.

Enfin, l'échographie est utilisée pour vérifier certains résultats d'ARM en contraste de phase ; la configuration de l'écoulement intra-anévrismal est donc confirmée.

Chapitre 4

Mise en œuvre d'un fantôme d'anévrisme intracrânien

Comme le fantôme est patient-spécifique, personnalisé pour chaque patient, une simulation préliminaire d'intervention sert à préparer le planning de l'opération, la prévention des problèmes peropératoires et à optimiser la procédure interventionnelle. En d'autres termes, le fantôme peut servir à l'entraînement de neuroradiologues, débutants ou chevronnés.

Dans ce chapitre, nous présentons différents aspects des applications cliniques du fantôme patient-spécifique, en utilisant sa visualisation sous angiographie et en simulant les traitements interventionnels d'anévrisme intracrânien.

4.1 Visualisation du fantôme sous angiographie

Jusqu'à présent, toutes les interventions sur anévrisme sont effectuées sous angiographie. Par conséquent, une bonne visualisation du fantôme est une condition essentielle pour une application clinique.

Pour démontrer la faisabilité des procédures de simulation, les manipulations sous angiographie ont été réalisées sur un appareil de radiologie interventionnelle (Innova 2100, GE Healthcare, Little Chalfont, United Kingdom) au Centre Hospitalier Compiègne-Noyon. Le banc d'essai présenté dans le chapitre précédent est utilisé pour l'étude sous angiographie grâce à sa portabilité et sa compatibilité à la fois en IRM et sous rayons X.

En clinique, la visualisation de l'artère chez un patient est réalisée par l'utilisation de produit de contraste [Bettmann, 1982, Krause, 1994]. Dans cette étude, le produit de contraste

ULTRAVIST 300 est utilisé. C'est un produit à base d'iode. Pour l'utilisation de produits de contraste sur un fantôme, 3 paramètres sont à déterminer: le mode d'injection, le dosage du produit et la réutilisation des fantômes.

4.1.1 Mode d'injection

Pendant une intervention, le produit de contraste est injecté en plusieurs fois séparées. Dans le cadre des simulations, une concentration de produit assez élevée circule temporairement dans le banc d'essai, y compris dans la partie où se trouve la membrane du ventricule artificiel avec un risque de dépôt progressif. Il n'y a aucune publication trouvée dans la bibliographie sur la réaction entre le produit de contraste et cette membrane.

Nous avons opté pour un autre mode d'utilisation du produit de contraste. Le produit est d'abord bien mélangé avec le fluide BMF avec une concentration minimale pour observer le fantôme. Ce mode d'injection peut homogénéiser la concentration du produit de contraste et simplifier le processus de la simulation.

4.1.2 Détermination de dosage

Un test préliminaire de dosage de produit de contraste est effectué. Des échantillons avec différentes concentrations sont préparées comme listées en Table 4.1.

Table 4.1 Concentration de produit de contraste de chaque échantillon.

Échantillon	1	2	3	4	5	6	7	8	9	10
Concentration (ml/l)	0	0.3	0.7	1	5	10	40	80	120	160

Les échantillons sont mis dans des flacons de 15 ml et testés sous l'angiographie. L'image obtenue est présentée sur Figure 4.1. Nous pouvons remarquer que l'intensité du mélange liquide décroît quand la concentration du produit augmente. En comparant les intensités des différents échantillons, l'échantillon numéro 8 avec une concentration de 80 ml par litre est choisi, car cela correspond à la concentration minimale pour obtenir un contraste suffisant avec l'arrière-plan. L'installation du banc d'essai et la visualisation du fantôme sous angiographie sont présentés sur Figure 4.2.

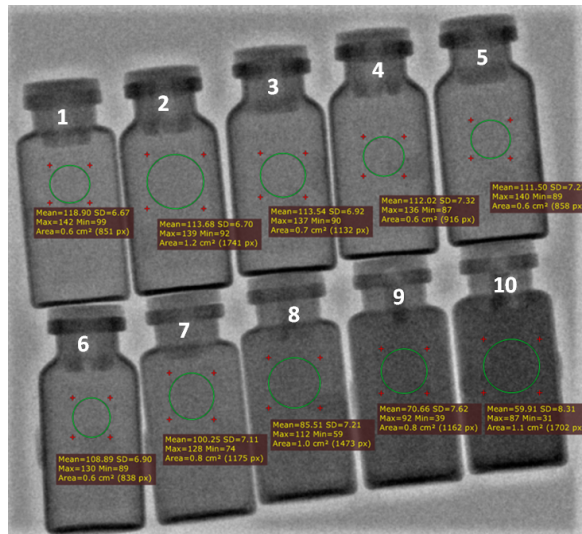


Fig. 4.1 Résultats sous angiographie des échantillons avec différentes concentrations de produit de contraste.




Fig. 4.2 Installation du banc d'essai (a) et image du fantôme sous angiographie (b).

4.1.3 Réutilisation des fantômes

L'utilisation de produit de contraste peut entraîner du dépôt sur la paroi intérieure du fantôme. Ce dépôt peut influencer les propriétés mécaniques de la paroi. Par conséquent, un autre test est effectué afin de vérifier si un dépôt est visible, c'est-à-dire, vérifier la réutilisation du fantôme.

Un fantôme simplifié est d'abord utilisé pour ce test. Le mélange avec la concentration déterminée en section 4.1.2 circule dans le banc d'essai pendant 1 heure, puis de l'eau pure

est utilisée pour laver la paroi intérieure. Ce fantôme, après circulation et lavage, est comparé avec un échantillon témoin. Nous pouvons voir sur Figure 4.3 que l'intensité de la région choisie dans les 2 échantillons est presque identique. Ce résultat prouve qu'il n'y pas de dépôt de produit de contraste significatif sur le fantôme après circulation et lavage. La réutilisation des fantômes d'anévrisme intracrânien est donc confirmée.

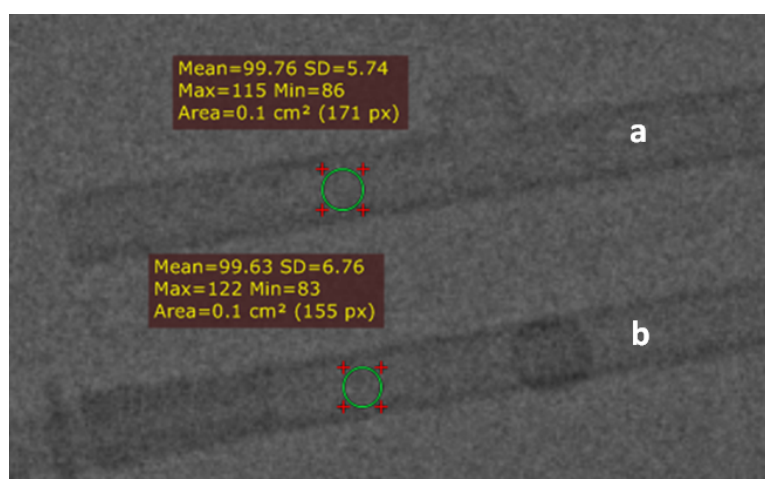


Fig. 4.3 Fantômes simplifiés sous angiographie: (a) témoin; (b) après circulation d'agent de contraste.

4.2 Simulation d'une intervention sur un anévrisme intracrânien

La visualisation et la capacité à réutiliser le fantôme étant vérifiées, nous portons notre attention sur la simulation d'une intervention. 3 stratégies thérapeutiques sont testées sur le fantôme: embolisation par coils (spirale) sans stent, par coils avec stents et par cage (système WEB).

Les instruments médicaux utilisés communément dans ces simulations sont:

- Guide: 1. Whisper LS® guidewire, 0.014" 190cm, Abbott; 2. Traxcess® 14 guidewire, 0.014" 200 cm, Terumo;
- Cathéter: Glidecath® catheter Straight, 5Fr 120 cm, Terumo;
- Micro-cathéter: 1. Headway® 17 Advanced Microcatheter, 2.4Fr 150 cm, Terumo; 2. Headway® 27 Microcatheter, 3.1Fr 150 cm, Terumo.

4.2.1 Embolisation par coils sans stent

Nous avons d'abord effectué la première stratégie d'intervention: embolisation par coils sans application de stent.

Tous les instruments sont introduits par l'introducteur intégré au banc d'essai. Le cathéter est guidé par le guide et avancé jusqu'à l'entrée du fantôme. Le micro-cathéter est ensuite guidé jusqu'à l'intérieur de l'anévrisme, et le guide est retiré. Le processus est montré à Figure 4.4.

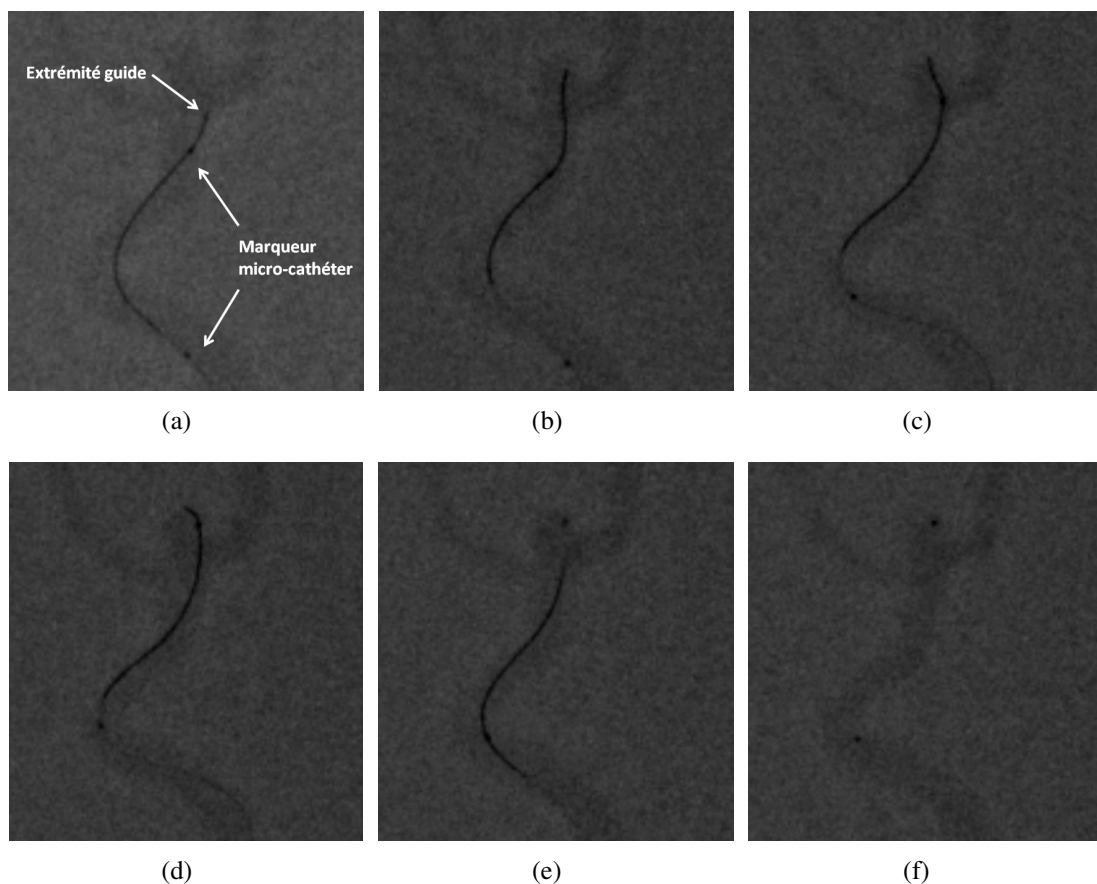


Fig. 4.4 Processus du guidage de micro-cathéter.

La partie distale du guide est affichée en noir sur les images, son extrémité est facile à localiser. À propos du micro-cathéter, il y a 2 marqueurs radio-opaques installés un à l'extrémité et l'autre sur le corps, qui apparaissent les 2 gros points sur les images (Figure 4.4(a)). Le guide est d'abord avancé jusqu'à l'intérieur de l'anévrisme (Figure 4.4(b)), le micro-cathéter est ensuite introduit (Figure 4.4(c) et 4.4(d)). Une fois le micro-cathéter com-

plètement entré, le guide est retiré afin de laisser l'espace pour passer le coils (Figure 4.4(e) et 4.4(f)).

Après le placement du micro-cathéter, les coils sont introduits par l'orifice de l'anévrisme et largués à l'intérieur de l'anévrisme. Deux coils sont implantés dans l'intervention de présentée sur Figure 4.5:

- Microplex® 18 helical-regular platinum embolisation coil, diamètre de spirale 6 mm, longueur 20cm;
- Microplex® 18 helical-regular platinum embolisation coil, diamètre de spirale 7 mm, longueur 30cm.

Les coils sont d'abord implantés dans l'anévrisme (Figure 4.5(a)). Une fois la partie d'implant complètement enroulée et insérée, un courant électrique faible est appliquée pour séparer la partie implant du fil. Le fil est ensuite retiré (Figure 4.5(b)) laissant les coils dans l'anévrisme (Figure 4.5(c)).

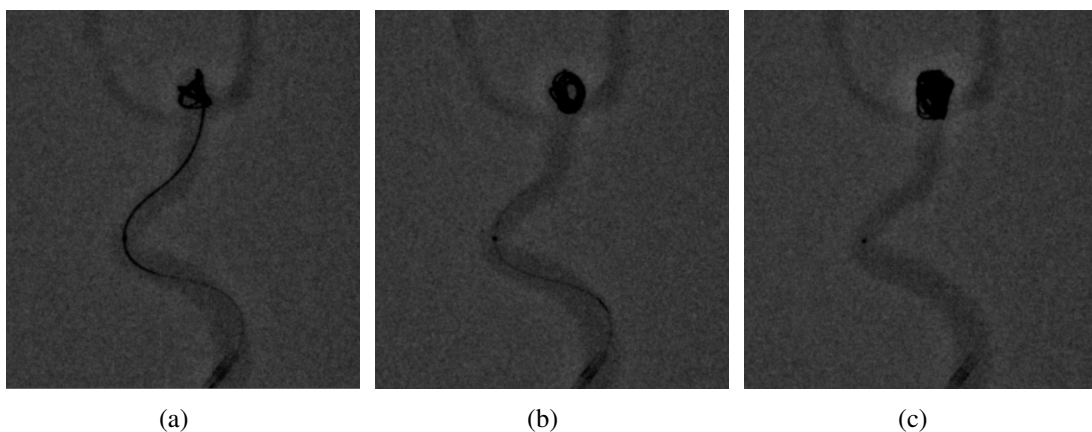


Fig. 4.5 Processus d'implantation des coils.

après l'implantation de ces 2 coils et comme l'ostium de l'anévrisme est large, une acquisition suivant une autre orientation après l'implantation des coils nous montre qu'une partie de coils est sortie du sac de l'anévrisme (Figure 4.6(a)). Ce phénomène a été également vérifié avec acquisition sous scanner (Figure 4.6(b)). Ce glissement des coils en dehors du sac anévrisimal s'est produit après la simulation sous l'influence du flux qui a entraîné petit à petit la matériel d'embolisation. Le liquide utilisé ne coagule pas comme le sang, Les conditions expérimentales sont plus délicates pour stabiliser les coils implantés que les conditions réelles. Une seconde stratégie thérapeutique est testée: embolisation par coils avec stent.

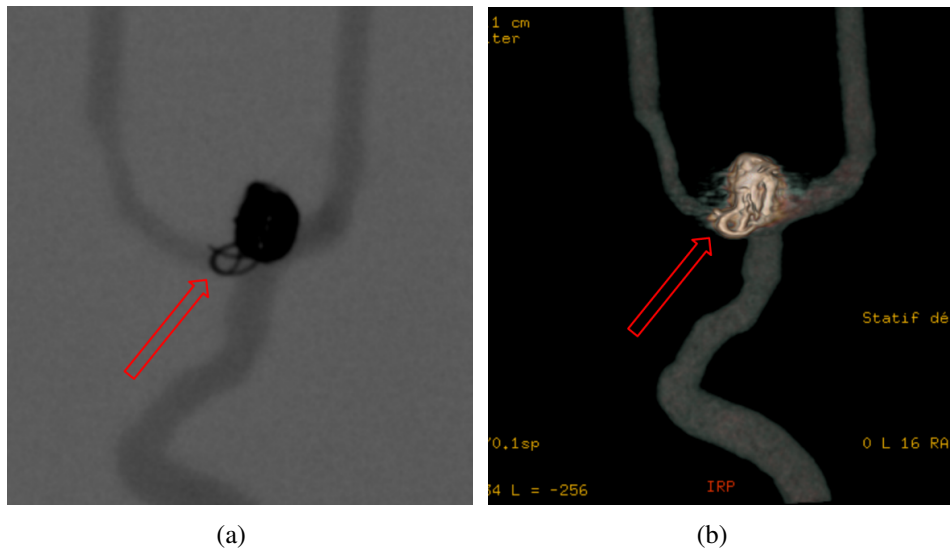


Fig. 4.6 Acquisition après intervention par coils sans stent: (a) angiographie; (b) scanner. La flèche rouge indique la partie hors de l'anévrisme.

4.2.2 Embolisation par coils avec stent

Le problème créé par la stratégie précédente nous rappelle qu'une application des stents est nécessaire. Par conséquent, une stratégie améliorée d'embolisation est effectuée en utilisant un stent.

Le modèle du stent utilisé est:

- LVIS® intraluminal support, diamètre maximal 4.5 mm, longueur 32 mm, Terumo.

Pour réaliser cette procédure, un stent est d'abord placé avec la partie proximale dans le tronc et celle distale dans une branche du fantôme devant l'ostium de l'anévrisme. Puis le micro-cathéter et les coils sont insérés en glissant leur extrémités à travers les mailles du stent. L'implantation du stent est composée de 3 étapes: 1. le placement de micro-cathéter (Figure 4.7(a)); 2. l'ouverture du stent (Figure 4.7(b)); 3. l'enlèvement du fil (Figure 4.7(c)).

Une fois que le stent est bien placé, l'embolisation de l'anévrisme commence. Les mêmes coils décrits dans la section précédente sont insérés à travers le stent qui empêche les coils de glisser hors de l'anévrisme. Après l'embolisation, le fantôme est vérifié suivant plusieurs orientations confirmant que les coils implantés sont bien fixés comme illustré à Figure 4.8.

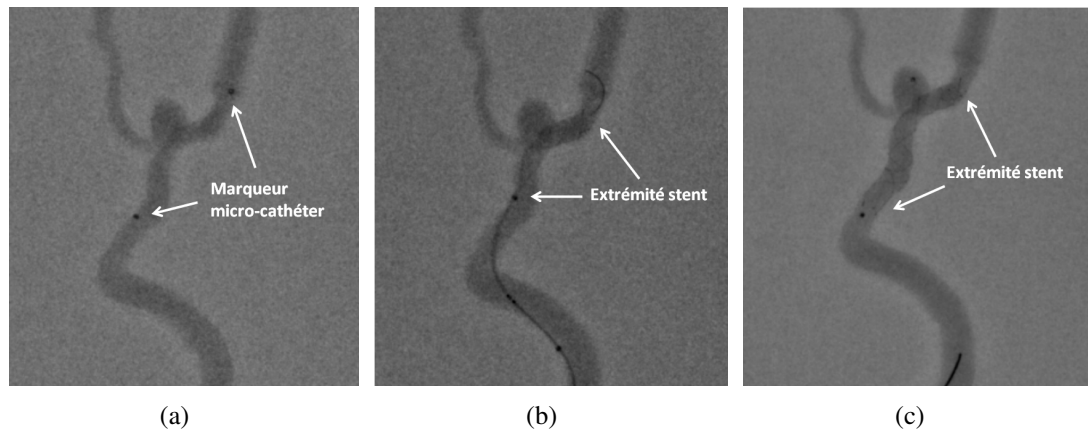


Fig. 4.7 Processus d'implantation du stent.

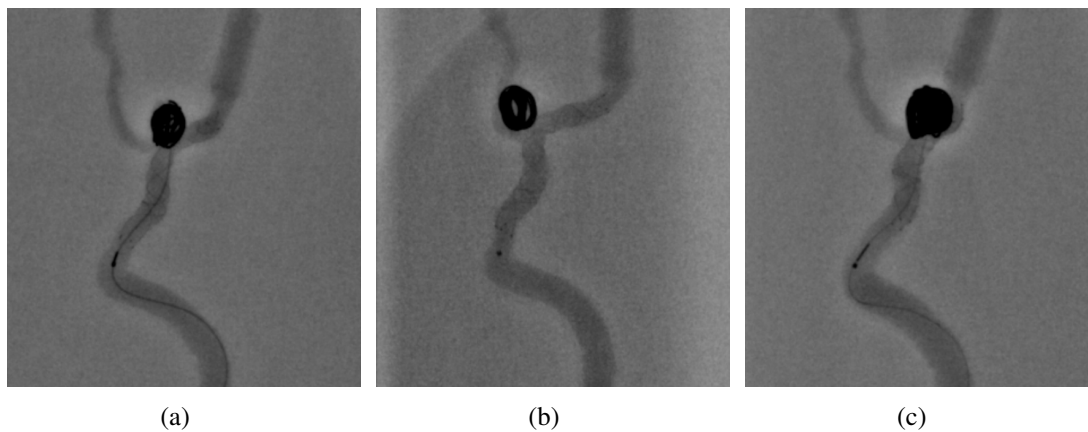


Fig. 4.8 Processus d'implantation des coils.

4.2.3 Embolisation avec une cage

Le système WEB (la cage) est une technique récente pour l'embolisation d'anévrisme intracrânien. Le modèle que nous avons utilisé dans cette étude est:

- WEB SL aneurysm embolization system, diamètre maximal 5.0 mm, longueur 8.0 mm, Sequent Medical.

Le système WEB contient une cage d'embolisation implantable et un dispositif de largage. Notamment, la cage est en nitinol, elle est composée de fils tressés en maille auto-extensible (Figure 4.9(a)). Deux marqueurs radio-opaques sont trouvés à chaque côté. La cage est initialement fermée. Une fois qu'elle arrive à l'intérieur de l'anévrisme, elle peut être ouverte

et forme une cage qui bouche l'anévrisme. Dans notre cas, la cage est introduite par le micro-cathéter et ensuite ouverte dans l'anévrisme.

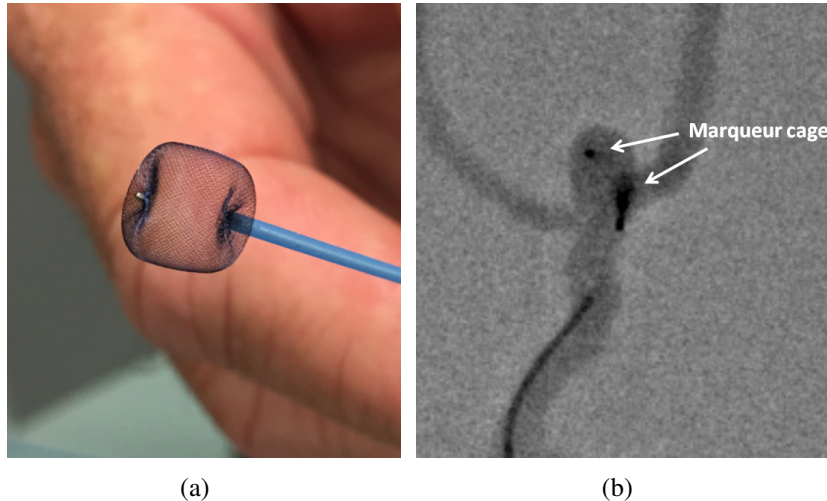


Fig. 4.9 Embolisation par le système WEB: (a) la cage; (b) implantation de la cage dans l'anévrisme.

4.3 Discussion et prospective

La fabrication des fantômes d'anévrisme intracrânien ainsi que la conception du banc d'essai ont été préparés et optimisés pour une opération interventionnelle, en d'autres termes, il peut servir à l'entraînement de médecins neuroradiologues. Comme le simulateur pour les pilotes d'avion, un système de la simulation des interventions sur des anévrismes intracrâniens est particulièrement utile pour les neuroradiologues débutants ou confirmés.

Les éléments clés pour une intervention sur anévrismes intracrâniens peuvent être résumés en 3 aspects: le choix d'instruments médicaux, la durée d'intervention et le vérification de résultat. Par une simulation sur le banc d'essai avec un fantôme très proche de la réalité, nous pouvons tester et vérifier les 3 facteurs.

D'abord, nous pouvons mieux déterminer les instruments médicaux (guides, cathéters, etc.) les plus adaptés à un patient. Il est clair que l'anatomie vasculaire de chaque patient varie, de plus, il y a énormément beaucoup modèles de guides ou cathéters sur la marché avec les formes et tailles différentes. Le choix des instruments est indubitablement une étape importante, parfois elle est composée de plusieurs essais *in vivo* pendant une intervention, ce qui peut augmenter la durée de l'opération et le risque pour le patient. Grâce au banc

d'essai et aux fantômes patient-spécifique, nous pouvons préparer avec cette étape *in vitro*, et accélérer la durée de l'opération sur un patient.

Par simulation préalable, la durée d'intervention peut aussi être estimée. De plus, la répétition d'une intervention devient possible, ce qui nous permet d'améliorer les gestes et diminuer la durée.

Par ailleurs, nous pouvons obtenir le résultat potentiel d'une intervention. Par exemple, dans cette recherche, 3 stratégies ont été réalisées sur les fantômes patient-spécifiques. Si un problème est trouvé pendant l'embolisation comme dans la première méthode: le glissement des coils dans le flux, on peut changer de stratégie. C'est précisément l'intérêt de la simulation: identifier les différents problèmes avant une intervention et les corriger. La seconde stratégie par l'utilisation d'un stent s'est révélée plus efficace. Dans cette étude, l'anévrisme est de type d'anévrisme intracrânien à large collet, il est classifié par le ratio dôme-à-collet d'un anévrisme. Si le ratio est inférieur à 2.0 (environ 1.0 dans notre cas), l'anévrisme est défini comme un anévrisme à large collet [Wanke et al., 2003]. Comme les anévrismes intracrâniens à large collet donnent souvent des problèmes pendant ses embolisations, des recherches sont effectuées sur le traitement [Phatouros et al., 2000, Baldi et al., 2003, Burbelko et al., 2004, Peluso et al., 2008, Chalouhi et al., 2013]. La majorité des solutions utilise l'application des stents ou ballons qui peuvent être placés au collet de l'anévrisme et bloquer les coils. Les tests *in vitro* sur les fantômes confirment aussi cette affirmation.

Il y a donc des points forts de ce système, par contre, il existe avec certain nombre de limites.

Même si une simulation préalable est avantageuse, le coût d'une simulation peut se révéler assez élevé. Sachant que le prix des instruments médicaux interventionnels est élevé (par exemple, le prix commercial d'une cage est aujourd'hui de l'ordre de 1200 euros). Pour améliorer ce système de simulation, il faut envisager des collaborations avec des fabricants et les centres de simulation (société de radiologie ou hôpital) pour utiliser des spécimens de matériels d'embolisation ayant les mêmes propriétés mécaniques mais n'ayant pas le même degré d'exigence que ceux réellement implantés (biocompatibilité, stérilité, etc.).

Un autre élément n'est pas pris en compte dans les simulations, c'est l'effet de la coagulation. C'est clair que chez un patient réel, l'implantation des coils provoquera une coagulation rapide, simultanée avec l'implantation et participe au blocage et à la stabilisation du matériel d'embolisation. Ce processus de coagulation est difficile actuellement à reproduire et constitue une limitation objective. Le comportement des coils implantés varie évidemment dans le cas avec et sans coagulation. Par conséquent, c'est un facteur limitant pour les tests. Si on

peut trouver une solution à ce problème à l'avenir, par exemple, trouver un fluide qui peut entraîner une réaction de coagulation avec les coils comme dans le cas réel, les tests seront plus fiables.

4.4 Conclusion

Nous avons présenté la mise en œuvre pour le domaine clinique du fantôme patient-spécifique dans ce chapitre.

La faisabilité de la visualisation sous radiologie interventionnelle du fantôme est confirmée. Afin de vérifier la réutilisation des fantômes, un test préalable sur le dépôt du produit de contraste est effectué.

La simulation d'intervention est pratiquée avec le banc d'essai que nous avons décrit dans le chapitre précédent. Les interventions sont effectuées avec des instruments identiques à ceux utilisés pour les cas réels. Pour effectuer une embolisation d'anévrisme du fantôme, 3 méthodes sont essayées: par coils sans stent, par coils avec stent et avec une cage. Les résultats de chaque méthode sont analysés et comparés, ce qui nous permet de vérifier la faisabilité de l'application clinique potentielle du banc d'essai.

Enfin, des défauts à corriger sont aussi identifiés comme le coût de la simulation et la non-coagulation du fluide BMF, les résultats peuvent nous aider à perfectionner le système à l'avenir.

Conclusion générale

L'anévrisme intracrânien représente un risque dangereux pour la santé à cause de la fréquence de rupture élevée et des conséquences fatales comme l'hémorragie méningée. L'estimation de ce risque et l'amélioration des interventions sur anévrismes intracrâniens sont nécessaires.

Pour l'estimation qualitative du risque de rupture, l'étude hémodynamique est une méthode adaptée. Jusqu'à présent, 2 types de recherche ont été développés: la méthode numérique et celle expérimentale. Les méthodes numériques reposent sur la simulation de modalités numériques du flux (CFD) et sont facilement répétables et économiques. Par contre, elles possèdent des risques d'erreurs importants par rapport à la réalité et un temps de calcul long. Nous avons adopté l'autre type, la recherche de nature expérimentale. La plupart de ces recherches s'applique sur des fantômes. Mais certains fantômes d'anévrisme intracrânien ne possèdent pas des propriétés suffisamment proche de la réalité, par exemple, les fantômes rigides ou simplifiés qui ne peuvent pas reproduire un état hémodynamique précis.

Le travail de cette thèse s'adonne à une méthodologie de la fabrication des fantômes d'anévrisme intracrânien réaliste, une recherche hémodynamique in vitro et la conception d'un système de simulation des interventions. Deux types de fantômes en silicone ont été dessinés et fabriqués: simplifié et patient-spécifique. Le fantôme simplifié possède une forme artificielle qui représente un anévrisme latéral. Le fantôme patient-spécifique est dessiné à partir de la reconstruction des images 3D TOF d'un patient réel et anonyme. Les fantômes sont fabriqués par une méthode originale de moulage avec des techniques de prototypage rapide. Afin de fabriquer des fantômes patient-spécifiques, qui possède une forme complexe et une taille miniature, une méthodologie nouvelle a été conçue, et un brevet est en cours de dépôt. La fiabilité de la méthodologie de fabrication est vérifiée selon différents aspects: la précision géométrique et les propriétés mécaniques. La précision géométrique du fantôme simplifié et patient-spécifique sont respectivement examinées par IRM et scan 3D. Les propriétés mécaniques du fantôme sont caractérisées par le module de Young du silicone. Le

mélange de silicone avec de l'huile de silicone est choisie comme matériau pour les fantômes, elle possède un module de Young qui est proche de la réalité.

Afin d'effectuer cette recherche in vitro, un banc d'essai ou un système est dessiné selon le savoir-faire de notre laboratoire. Ce système est compatible avec plusieurs modalités d'imagerie comme l'IRM, l'échographie et la radiologie. Un introducteur est intégré dans le système pour passer les guides ou cathéters. Une structure de connecteur est fabriquée afin de faciliter le changement entre différents fantômes. Les fantômes sont placés dans des boîtes remplies par du gel qui simule les tissus. Après les résultats de tests, nous avons choisi un mélange de glycérine-eau comme fluide BMF pour notre recherche. L'étude hémodynamique est réalisée par ARM 2D en contraste de phase. Le comportement dynamique de la paroi, les trajectoires 3D du flux et le champ de vitesse pour le fantôme simplifié et patient-spécifique sont respectivement analysés. Puis nous avons effectué les tests en changeant les paramètres comme la pression artérielle, l'épaisseur de paroi afin de trouver leur influence sur l'hémodynamique de l'anévrisme patient-spécifique. Enfin, l'échographie permet de considérer certains résultats obtenus par ARM.

Finalement, la mise en œuvre du fantôme patient-spécifique est effectuée. Nous avons testé son application clinique potentielle. Le fantôme est d'abord examiné sous la radiologie pour vérifier sa visualisation. Au niveau de la simulation d'intervention, différentes méthodes d'embolisation sont testées. Les résultats d'embolisation sont comparés et analysés. En même temps, des améliorations nécessaires sont aussi analysées et conclues par les tests, qui nous indiquent le travail futur afin de perfectionner ce système. Le but de ces tests est la conception d'un système en vue de préparer les opérations, pour les entraîner des neuroradiologues débutants ou pour permettre aux neuroradiologues confirmés et aux entreprises de tester de nouvelles techniques ou dispositifs.

Abréviations

<i>3D – RA</i>	3-dimensional Rotational Angiography
<i>AAA</i>	Abdominal Aortic Aneurysm
<i>ABS</i>	Acrylonitrile Butadiène Styène
<i>ACA</i>	Anterior Cerebral Artery
<i>AcoA</i>	Anterior Communicating Artery
<i>ARM</i>	Angiographie par Résonance Magnétique
<i>AVC</i>	Accident Vasculaire Cérébral
<i>BB</i>	Black Blood
<i>BMF</i>	Blood-Mimicking Fluid
<i>CAO</i>	Conception Assistée par Ordinateur
<i>CFD</i>	Computational Fluid Dynamics
<i>CIMA</i>	Centre d’Imagerie Médicale Avancée
<i>CSF</i>	Cerebrospinal Fluid
<i>CT</i>	Computed Tomography
<i>DSA</i>	Digital Subtraction Angiography
<i>ECG</i>	Electrocardiography
<i>FDM</i>	Fused Deposition Modeling
<i>FFT</i>	Fast Fourier Transforms

<i>FOV</i>	Field Of View
<i>FSI</i>	Fluid–Structure Interaction
<i>GDC</i>	Guglielmi Detachable Coil
<i>GE</i>	Gradient Echo
<i>HR</i>	High Resolution
<i>ICA</i>	Internal Carotid Artery
<i>IEL</i>	Internal Elastic Lamina
<i>IRM</i>	Imagerie par Résonance Magnétique
<i>MCA</i>	Manual Coordinate measuring Arm
<i>MCA</i>	Middle Cerebral Artery
<i>MIP</i>	Maximum Intensity Projection
<i>PC</i>	Phase Contrast
<i>PCA</i>	Posterior Cerebral Artery
<i>PcoA</i>	Posterior Communicating Artery
<i>PIV</i>	Particle Image Velocimetry
<i>PMMA</i>	Polymethylmethacrylate
<i>PVC</i>	PolyVinyl Chloride
<i>RF</i>	Radio Fréquence
<i>RIA</i>	Ruptured Intracranial Aneurysms
<i>RMN</i>	Résonance Magnétique Nucléaire
<i>RR</i>	Risque Relative
<i>SAH</i>	Subarachnoid Hemorrhage
<i>SE</i>	Spin Echo

<i>SNR</i>	Signal-to-Noise Ratio
<i>TAA</i>	Thoracic Aortic Aneurysm
<i>TE</i>	Echo Time
<i>TOF</i>	Time Of Flight
<i>TR</i>	Repetition Time
<i>UIA</i>	Unruptured Intracranial Aneurysms
<i>UV</i>	Ultraviolet
<i>VAD</i>	Ventricular Assist Device
<i>VENC</i>	Velocity Encoding
<i>WSS</i>	Wall Shear Stress

Bibliographie

- [Abe et al., 1998] Abe, T., Matsumoto, K., Hanakawa, K., Homma, H., Kawamura, N., Ikeda, H., Horichi, Y., and Hayashi, T. (1998). Role of 3d-tof magnetic resonance angiography for intracranial meningioma. *Journal of clinical neuroscience*, 5(4):387–389.
- [Acevedo-Bolton et al., 2006] Acevedo-Bolton, G., Jou, L.-D., Dispensa, B. P., Lawton, M. T., Higashida, R. T., Martin, A. J., Young, W. L., and Saloner, D. (2006). Estimating the hemodynamic impact of interventional treatments of aneurysms: numerical simulation with experimental validation: technical case report. *Neurosurgery*, 59(2):E429–E430.
- [Adams and Bischof, 1994] Adams, R. and Bischof, L. (1994). Seeded region growing. *IEEE Transactions on pattern analysis and machine intelligence*, 16(6):641–647.
- [Al-Amri et al., 2010] Al-Amri, S. S., Kalyankar, N. V., et al. (2010). Image segmentation by using threshold techniques. *arXiv preprint arXiv:1005.4020*.
- [Anxionnat et al., 2001] Anxionnat, R., Bracard, S., Ducrocq, X., Troussset, Y., Launay, L., Kerrien, E., Braun, M., Vaillant, R., Scomazzoni, F., Lebedinsky, A., et al. (2001). Intracranial aneurysms: Clinical value of 3d digital subtraction angiography in the therapeutic decision and endovascular treatment 1. *Radiology*, 218(3):799–808.
- [Appanaboyina et al., 2009] Appanaboyina, S., Mut, F., Löhner, R., Putman, C., and Cebral, J. (2009). Simulation of intracranial aneurysm stenting: techniques and challenges. *Computer Methods in Applied Mechanics and Engineering*, 198(45):3567–3582.
- [Arabía et al., 2006] Arabía, F. A., Tsau, P. H., Smith, R. G., Nolan, P. E., Paramesh, V., Bose, R. K., Woolley, D. S., Sethi, G. K., Rhenman, B. E., and Copeland, J. G. (2006). Pediatric bridge to heart transplantation: application of the berlin heart, medos and thoratec ventricular assist devices. *The Journal of heart and lung transplantation*, 25(1):16–21.
- [Aranda-Lara et al., 2014] Aranda-Lara, L., Torres-García, E., and Oros-Pantoja, R. (2014). Biological tissue modeling with agar gel phantom for radiation dosimetry of 99mTc. *Open Journal of Radiology*, 4(01):44.
- [Babiker et al., 2010] Babiker, M. H., Gonzalez, L. F., Albuquerque, F., Collins, D., Elvikis, A., and Frakes, D. H. (2010). Quantitative effects of coil packing density on cerebral aneurysm fluid dynamics: an in vitro steady flow study. *Annals of biomedical engineering*, 38(7):2293–2301.

- [Babiker et al., 2012] Babiker, M. H., Gonzalez, L. F., Ryan, J., Albuquerque, F., Collins, D., Elvikis, A., and Frakes, D. H. (2012). Influence of stent configuration on cerebral aneurysm fluid dynamics. *Journal of biomechanics*, 45(3):440–447.
- [Backens and Schmitz, 2005] Backens, M. and Schmitz, B. (2005). *Unenhanced MR Angiography*, pages 3–22. Springer Milan, Milano.
- [Bakker et al., 1999] Bakker, C. J., Hoogeveen, R. M., and Viergever, M. A. (1999). Construction of a protocol for measuring blood flow by two-dimensional phase-contrast mra. *Journal of Magnetic Resonance Imaging*, 9(1):119–127.
- [Baldi et al., 2003] Baldi, S., Mounayer, C., Piotin, M., Spelle, L., and Moret, J. (2003). Balloon-assisted coil placement in wide-neck bifurcation aneurysms by use of a new, compliant balloon microcatheter. *American journal of neuroradiology*, 24(6):1222–1225.
- [Ballantyne, 2014] Ballantyne, C. (2014). *Clinical Lipidology: A Companion to Braunwald's Heart Disease E-Book*. Companion to Braunwald's Heart Disease. Elsevier Health Sciences.
- [Bammer et al., 2007] Bammer, R., Hope, T. A., Aksoy, M., and Alley, M. T. (2007). Time-resolved 3d quantitative flow mri of the major intracranial vessels: initial experience and comparative evaluation at 1.5 t and 3.0 t in combination with parallel imaging. *Magnetic resonance in medicine*, 57(1):127–140.
- [Barlier and Bernard, 2015] Barlier, C. and Bernard, A. (2015). *Fabrication additive*. Technique et Ingénierie. Dunod.
- [Barnes et al., 1971] Barnes, H., Townsend, P., and Walters, K. (1971). On pulsatile flow of non-newtonian liquids. *Rheol. Acta*, 10:517–527.
- [Bartolini et al., 2003] Bartolini, M., Pekar, J., Chettle, D., McNeill, F., Scott, A., Sykes, J., Prato, F., and Moran, G. (2003). An investigation of the toxicity of gadolinium based mri contrast agents using neutron activation analysis. *Magnetic resonance imaging*, 21(5):541–544.
- [Bastiaans, 2000] Bastiaans, R. J. (2000). *Cross-correlation PIV; theory, implementation and accuracy*. Eindhoven University of Technology, Faculty of Mechanical Engineering.
- [Beck et al., 2006] Beck, J., Rohde, S., Berkefeld, J., Seifert, V., and Raabe, A. (2006). Size and location of ruptured and unruptured intracranial aneurysms measured by 3-dimensional rotational angiography. *Surgical neurology*, 65(1):18–25.
- [Benk et al., 2013] Benk, C., Mauch, A., Beyersdorf, F., Klemm, R., Russe, M., Blanke, P., Korvink, J. G., Markl, M., and Jung, B. (2013). Effect of cannula position in the thoracic aorta with continuous left ventricular support: four-dimensional flow-sensitive magnetic resonance imaging in an in vitro model. *European Journal of Cardio-Thoracic Surgery*, 44(3):551–558.
- [Bernstein et al., 2004] Bernstein, M. A., King, K. F., and Zhou, X. J. (2004). *Handbook of MRI pulse sequences*. Elsevier.

- [Bettmann, 1982] Bettmann, M. (1982). Angiographic contrast agents: conventional and new media compared. *American Journal of Roentgenology*, 139(4):787–794.
- [Bibb and Winder, 2010] Bibb, R. and Winder, J. (2010). A review of the issues surrounding three-dimensional computed tomography for medical modelling using rapid prototyping techniques. *Radiography*, 16(1):78–83.
- [Blacher et al., 1999] Blacher, J., London, G. M., Safar, M. E., and Mourad, J.-J. (1999). Influence of age and end-stage renal disease on the stiffness of carotid wall material in hypertension. *Journal of hypertension*, 17(2):237–244.
- [Blechinger et al., 1988] Blechinger, J., Madsen, E., and Frank, G. (1988). Tissue-mimicking gelatin–agar gels for use in magnetic resonance imaging phantoms. *Medical physics*, 15(4):629–636.
- [Bolke et al., 2007] Bolke, T., Seshadhri, S., Gurvit, O., Bade, R., Preim, B., Janiga, G., Skalej, M., Serowy, S., and Rose, G. (2007). Phantom based flow analysis by means of dynamic angiography, cfd and laser-doppler-velocimetry. In *Nuclear Science Symposium Conference Record, 2007. NSS'07. IEEE*, volume 5, pages 3440–3445. IEEE.
- [Boussel et al., 2009] Boussel, L., Rayz, V., Martin, A., Acevedo-Bolton, G., Lawton, M. T., Higashida, R., Smith, W. S., Young, W. L., and Saloner, D. (2009). Phase-contrast magnetic resonance imaging measurements in intracranial aneurysms in vivo of flow patterns, velocity fields, and wall shear stress: comparison with computational fluid dynamics. *Magnetic Resonance in Medicine*, 61(2):409–417.
- [Bridcut et al., 2014] Bridcut, R., Murphy, E., Workman, A., Flynn, P., and Winder, R. (2014). Patient dose from 3d rotational neurovascular studies. *The British journal of radiology*.
- [Brody, 1982] Brody, W. R. (1982). Digital subtraction angiography. *IEEE Transactions on Nuclear Science*, 29(3):1176–1180.
- [Brücher et al., 2013] Brücher, E., Tircsó, G., Baranyai, Z., Kovács, Z., Sherry, A. D., et al. (2013). Stability and toxicity of contrast agents. *The Chemistry of Contrast Agents in Medical Magnetic Resonance Imaging, Second Edition*, pages 157–208.
- [Buades et al., 2005] Buades, A., Coll, B., and Morel, J.-M. (2005). A review of image denoising algorithms, with a new one. *Multiscale Modeling & Simulation*, 4(2):490–530.
- [Bucciolini et al., 1989] Bucciolini, M., Ciraolo, L., and Lehmann, B. (1989). Simulation of biologic tissues by using agar gels at magnetic resonance imaging. *Acta Radiologica*, 30(6):667–669.
- [Burbelko et al., 2004] Burbelko, M. A., Dzyak, L. A., Zorin, N. A., Grigoruk, S. P., and Golyk, V. A. (2004). Stent-graft placement for wide-neck aneurysm of the vertebrobasilar junction. *American journal of neuroradiology*, 25(4):608–610.
- [Busch et al., 2017] Busch, J., Giese, D., and Kozerke, S. (2017). Image-based background phase error correction in 4d flow mri revisited. *Journal of Magnetic Resonance Imaging*.

- [Cantón et al., 2005] Cantón, G., Levy, D. I., and Lasheras, J. C. (2005). Hemodynamic changes due to stent placement in bifurcating intracranial aneurysms. *Journal of neurosurgery*, 103(1):146–155.
- [Cao, 2014] Cao, P. (2014). *Prototypage rapide des artères carotides et étude de l'évolution du vortex au niveau de la bifurcation carotidienne par caméra rapide et IRM*. PhD thesis, Compiègne.
- [Carr and Carroll, 2011] Carr, J. and Carroll, T. (2011). *Magnetic Resonance Angiography: Principles and Applications*. Springer New York.
- [Castro et al., 2009] Castro, M. A., Putman, C. M., Sheridan, M., and Cebal, J. (2009). Hemodynamic patterns of anterior communicating artery aneurysms: a possible association with rupture. *American journal of neuroradiology*, 30(2):297–302.
- [Cebal et al., 2005] Cebal, J. R., Castro, M. A., Burgess, J. E., Pergolizzi, R. S., Sheridan, M. J., and Putman, C. M. (2005). Characterization of cerebral aneurysms for assessing risk of rupture by using patient-specific computational hemodynamics models. *American Journal of Neuroradiology*, 26(10):2550–2559.
- [Cebal et al., 2011a] Cebal, J. R., Mut, F., Weir, J., and Putman, C. (2011a). Quantitative characterization of the hemodynamic environment in ruptured and unruptured brain aneurysms. *American Journal of Neuroradiology*, 32(1):145–151.
- [Cebal et al., 2011b] Cebal, J. R., Mut, F., Weir, J., and Putman, C. M. (2011b). Association of hemodynamic characteristics and cerebral aneurysm rupture. *American Journal of Neuroradiology*, 32(2):264–270.
- [Chalouhi et al., 2013] Chalouhi, N., Starke, R., Koltz, M., Jabbour, P., Tjoumakaris, S., Dumont, A., Rosenwasser, R., Singhal, S., and Gonzalez, L. (2013). Stent-assisted coiling versus balloon remodeling of wide-neck aneurysms: comparison of angiographic outcomes. *American Journal of Neuroradiology*, 34(10):1987–1992.
- [Chappell et al., 2003] Chappell, E. T., Moure, F. C., and Good, M. C. (2003). Comparison of computed tomographic angiography with digital subtraction angiography in the diagnosis of cerebral aneurysms: a meta-analysis. *Neurosurgery*, 52(3):624–631.
- [Chen et al., 1994] Chen, H. C., Patel, V., Wiek, J., Rassam, S. M., and Kohner, E. M. (1994). Vessel diameter changes during the cardiac cycle. *Eye*, 8(1):97–103.
- [Chueh et al., 2012] Chueh, J., Wakhloo, A. K., and Gounis, M. J. (2012). Effectiveness of mechanical endovascular thrombectomy in a model system of cerebrovascular occlusion. *American Journal of Neuroradiology*, 33(10):1998–2003.
- [Clarke, 2008] Clarke, M. (2008). Systematic review of reviews of risk factors for intracranial aneurysms. *Neuroradiology*, 50(8):653.
- [Copstead and Banasik, 2000] Copstead, L. and Banasik, J. (2000). *Pathophysiology: Biological and Behavioral Perspectives*. Pathophysiology: Biological and Behavioral Perspectives. Saunders.

- [Cordebar et al., 2004] Cordebar, A., Bracard, S., Kremer, S., Schmitt, E., Anxionnat, R., Martin-Bertaux, A., and Picard, L. (2004). Contrast-enhanced transcranial doppler sonography in the follow-up of intracranial aneurysms after endovascular treatment. *Neuroradiology*, 46(11):940–946.
- [Coselli, 1996] Coselli, J. S. (1996). Thoracic aortic aneurysms. *Haimovici's Vascular Surgery, Fifth Edition*, pages 661–686.
- [Costalat et al., 2011] Costalat, V., Sanchez, M., Ambard, D., Thines, L., Lonjon, N., Nicoud, F., Brunel, H., Lejeune, J., Dufour, H., Bouillot, P., et al. (2011). Biomechanical wall properties of human intracranial aneurysms resected following surgical clipping (irras project). *Journal of biomechanics*, 44(15):2685–2691.
- [Cottier et al., 2003] Cottier, J.-P., Bleuzen-Couthon, A., Gallas, S., Vinikoff-Sonier, C. B., Bertrand, P., Domengie, F., Barantin, L., and Herbreteau, D. (2003). Intracranial aneurysms treated with Guglielmi detachable coils: is contrast material necessary in the follow-up with 3d time-of-flight mr angiography? *American journal of neuroradiology*, 24(9):1797–1803.
- [Creasy, 2011] Creasy, J. L. (2011). Dating neurological injury. *A Forensic Guide for Radiologists, Other Expert Medical Witnesses, and Attorneys: Springer*.
- [Cutnell and Johnson, 1998] Cutnell, J. and Johnson, K. (1998). *Physics*. John Wiley & Sons Incorporated.
- [Dabiri, 2006] Dabiri, D. (2006). Cross-correlation digital particle image velocimetry - a review. *Turbulencia. ABCM, Curitiba*, pages 155–199.
- [Danesh et al., 2000] Danesh, J., Collins, R., Peto, R., and Lowe, G. (2000). Haematocrit, viscosity, erythrocyte sedimentation rate: meta-analyses of prospective studies of coronary heart disease. *European Heart Journal*, 21(7):515–520.
- [Dardik et al., 2005] Dardik, A., Chen, L., Frattini, J., Asada, H., Aziz, F., Kudo, F. A., and Sumpio, B. E. (2005). Differential effects of orbital and laminar shear stress on endothelial cells. *Journal of vascular surgery*, 41(5):869–880.
- [Darwich, 2010] Darwich, M. A. (2010). *Caractérisation locale des propriétés dynamiques artérielles par IRM haute résolution*. PhD thesis, Compiègne.
- [Darwish et al., 1997] Darwish, A., Bedair, M., and Shaheen, S. (1997). Adaptive resampling algorithm for image zooming. *IEE Proceedings-Vision, Image and Signal Processing*, 144(4):207–212.
- [Demondion, 2016] Demondion, P. (2016). Aneurysmes de l'aorte thoracique.
- [Deutschmann et al., 2007] Deutschmann, H., Augustin, M., Simbrunner, J., Unger, B., Schoellnast, H., Fritz, G., and Klein, G. (2007). Diagnostic accuracy of 3d time-of-flight mr angiography compared with digital subtraction angiography for follow-up of coiled intracranial aneurysms: influence of aneurysm size. *American journal of neuroradiology*, 28(4):628–634.

- [Dickens, 1995] Dickens, P. (1995). Research developments in rapid prototyping. *Proceedings of the Institution of Mechanical Engineers, Part B: Journal of Engineering Manufacture*, 209(4):261–266.
- [Doddasomayajula et al., 2017] Doddasomayajula, R., Chung, B., Hamzei-Sichani, F., Putman, C., and Cebral, J. (2017). Differences in hemodynamics and rupture rate of aneurysms at the bifurcation of the basilar and internal carotid arteries. *American Journal of Neuroradiology*, 38(3):570–576.
- [Dodgson, 1992] Dodgson, N. A. (1992). Image resampling. Technical Report UCAM-CL-TR-261, University of Cambridge, Computer Laboratory.
- [Dolinak et al., 2005] Dolinak, D., Matshes, E., and Lew, E. O. (2005). *Forensic pathology: principles and practice*. Academic Press.
- [Dur et al., 2009] Dur, O., Lara, M., Arnold, D., Vandenberghe, S., Keller, B. B., DeGroff, C., and Pekkan, K. (2009). Pulsatile in vitro simulation of the pediatric univentricular circulation for evaluation of cardiopulmonary assist scenarios. *Artificial organs*, 33(11):967–976.
- [Fisher and Rossmann, 2009] Fisher, C. and Rossmann, J. S. (2009). Effect of non-newtonian behavior on hemodynamics of cerebral aneurysms. *Journal of biomechanical engineering*, 131(9):091004.
- [Folsom et al., 1994] Folsom, A. R., Eckfeldt, J. H., Weitzman, S., Ma, J., Chambless, L. E., Barnes, R. W., Cram, K. B., and Hutchinson, R. G. (1994). Relation of carotid artery wall thickness to diabetes mellitus, fasting glucose and insulin, body size, and physical activity. atherosclerosis risk in communities (aric) study investigators. *Stroke*, 25(1):66–73.
- [Ford et al., 2008] Ford, M. D., Nikolov, H. N., Milner, J. S., Lownie, S. P., DeMont, E. M., Kalata, W., Loth, F., Holdsworth, D. W., and Steinman, D. A. (2008). Piv-measured versus cfd-predicted flow dynamics in anatomically realistic cerebral aneurysm models. *Journal of biomechanical engineering*, 130(2):021015.
- [Forsting and Wanke, 2006] Forsting, M. and Wanke, I. (2006). *Intracranial vascular malformations and aneurysms*. Springer.
- [Fraiooli et al., 2006] Fraiooli, F., Catalano, C., Napoli, A., Francone, M., Venditti, F., Danti, M., Pediconi, F., and Passariello, R. (2006). Low-dose multidetector-row ct angiography of the infra-renal aorta and lower extremity vessels: image quality and diagnostic accuracy in comparison with standard dsa. *European radiology*, 16(1):137–146.
- [Gabriel et al., 2010] Gabriel, R. A., Kim, H., Sidney, S., McCulloch, C. E., Singh, V., Johnston, S. C., Ko, N. U., Achrol, A. S., Zaroff, J. G., and Young, W. L. (2010). Ten-year detection rate of brain arteriovenous malformations in a large, multiethnic, defined population. *Stroke*, 41(1):21–26.
- [Gaweł et al., 2012] Gaweł, D., Danielewicz, K., and Nowak, M. (2012). The method of geometrical comparison of 3-dimensional objects created from dicom images. *Research Into Spinal Deformities* 8, 176:273.

- [Gijssen et al., 1999] Gijssen, F. J., van de Vosse, F. N., and Janssen, J. (1999). The influence of the non-newtonian properties of blood on the flow in large arteries: steady flow in a carotid bifurcation model. *Journal of biomechanics*, 32(6):601–608.
- [Gillespie et al., 1997] Gillespie, D. L., Villavicencio, J. L., Gallagher, C., Chang, A., Hamelink, J. K., Fiala, L. A., O'donnell, S. D., Jackson, M. R., Pikoulis, E., and Rich, N. M. (1997). Presentation and management of venous aneurysms. *Journal of vascular surgery*, 26(5):845–852.
- [Gilmore et al., 2010] Gilmore, H., Millar, K. J., Weintraub, R. G., Hislop, J., Negri, J., Brizard, C. P., and d'Udekem, Y. (2010). Australian experience with vad as a bridge to paediatric cardiac transplantation. *Heart, Lung and Circulation*, 19(1):26–30.
- [Gobin et al., 1994] Gobin, Y., Counord, J., Flaud, P., and Duffaux, J. (1994). In vitro study of haemodynamics in a giant saccular aneurysm model: influence of flow dynamics in the parent vessel and effects of coil embolisation. *Neuroradiology*, 36(7):530–536.
- [Gonzalez and Wintz, 1977] Gonzalez, R. and Wintz, P. (1977). Digital image processing.
- [Guglielmi et al., 1992] Guglielmi, G., Viñuela, F., Duckwiler, G., Dion, J., Lylyk, P., Berenstein, A., Strother, C., Graves, V., Halbach, V., Nichols, D., et al. (1992). Endovascular treatment of posterior circulation aneurysms by electrothrombosis using electrically detachable coils. *Journal of neurosurgery*, 77(4):515–524.
- [Hall et al., 1992] Hall, L. O., Bensaid, A. M., Clarke, L. P., Velthuizen, R. P., Silbiger, M. S., and Bezdek, J. C. (1992). A comparison of neural network and fuzzy clustering techniques in segmenting magnetic resonance images of the brain. *IEEE transactions on neural networks*, 3(5):672–682.
- [Harloff et al., 2009] Harloff, A., Albrecht, F., Spreer, J., Stalder, A., Bock, J., Frydrychowicz, A., Schöllhorn, J., Hetzel, A., Schumacher, M., Hennig, J., et al. (2009). 3d blood flow characteristics in the carotid artery bifurcation assessed by flow-sensitive 4d mri at 3t. *Magnetic resonance in medicine*, 61(1):65–74.
- [Hasebroock and Serkova, 2009] Hasebroock, K. M. and Serkova, N. J. (2009). Toxicity of mri and ct contrast agents. *Expert opinion on drug metabolism & toxicology*, 5(4):403–416.
- [Hayashi et al., 1980] Hayashi, K., Handa, H., Nagasawa, S., Okumura, A., and Moritake, K. (1980). Stiffness and elastic behavior of human intracranial and extracranial arteries. *Journal of biomechanics*, 13(2):175181–179184.
- [Helgadottir et al., 2008] Helgadottir, A., Thorleifsson, G., Magnusson, K. P., Grétarsdottir, S., Steinthorsdottir, V., Manolescu, A., Jones, G. T., Rinkel, G. J., Blankensteijn, J. D., Ronkainen, A., et al. (2008). The same sequence variant on 9p21 associates with myocardial infarction, abdominal aortic aneurysm and intracranial aneurysm. *Nature genetics*, 40(2):217–224.
- [Herment et al., 2000] Herment, A., Mousseaux, E., Jolivet, O., DeCesare, A., Frouin, F., Todd-Pokropek, A., and Bittoun, J. (2000). Improved estimation of velocity and flow rate using regularized three-point phase-contrast velocimetry. *Magnetic resonance in medicine*, 44(1):122–128.

- [Higgins and de Roos, 2002] Higgins, C. and de Roos, A. (2002). *Cardiovascular MRI and MRA*. Lippincott Williams & Wilkins.
- [Hinghofer-Szalkay and Greenleaf, 1987] Hinghofer-Szalkay, H. and Greenleaf, J. (1987). Continuous monitoring of blood volume changes in humans. *Journal of applied physiology*, 63(3):1003–1007.
- [Ho et al., 2005] Ho, V. B., Corse, W. R., and Maki, J. H. (2005). Contrast-enhanced mr angiography: theory and technical optimization. In *Magnetic Resonance Angiography*, pages 23–42. Springer.
- [Hoogeveen, 2007] Hoogeveen, R. M. (2007). Mra of brain vessels. In *Parallel Imaging in Clinical MR Applications*, pages 285–290. Springer.
- [Hop et al., 1997] Hop, J. W., Rinkel, G. J., Algra, A., and van Gijn, J. (1997). Case-fatality rates and functional outcome after subarachnoid hemorrhage. *Stroke*, 28(3):660–664.
- [Huang et al., 2009] Huang, S.-C., Chi, N.-H., Chen, C.-A., Chen, Y.-S., Chou, N.-K., Ko, W.-J., and Wang, S.-S. (2009). Left ventricular assist for pediatric patients with dilated cardiomyopathy using the medos vad cannula and a centrifugal pump. *Artificial organs*, 33(11):1032–1037.
- [Hwang et al., 2011] Hwang, S. B., Kwak, H. S., Han, Y. M., and Chung, G. H. (2011). Detection of intracranial aneurysms using three-dimensional multidetector-row ct angiography: is bone subtraction necessary? *European journal of radiology*, 79(2):e18–e23.
- [Inagawa, 1991] Inagawa, T. (1991). Surgical treatment of multiple intracranial aneurysms. *Acta neurochirurgica*, 108(1):22–29.
- [Inagawa, 2009] Inagawa, T. (2009). Incidence and risk factors for multiple intracranial saccular aneurysms in patients with subarachnoid hemorrhage in izumo city, japan. *Acta neurochirurgica*, 151(12):1623.
- [Ionescu, 2002] Ionescu, R. A. (2002). *Détection et rehaussement des informations par réalignement et interpolation en imagerie médicale: application pour des séquences d'images cérébrales vasculaires en IRM*. PhD thesis, Compiègne.
- [Isoda et al., 2006] Isoda, H., Hirano, M., Takeda, H., Kosugi, T., Alley, M., Markl, M., Pelc, N., and Sakahara, H. (2006). Visualization of hemodynamics in a silicon aneurysm model using time-resolved, 3d, phase-contrast mri. *American journal of neuroradiology*, 27(5):1119–1122.
- [Jayaraman et al., 2004] Jayaraman, M. V., Mayo-Smith, W. W., Tung, G. A., Haas, R. A., Rogg, J. M., Mehta, N. R., and Doberstein, C. E. (2004). Detection of intracranial aneurysms: Multi-detector row ct angiography compared with dsa 1. *Radiology*, 230(2):510–518.
- [Jou et al., 2005] Jou, L.-D., Wong, G., Dispensa, B., Lawton, M. T., Higashida, R. T., Young, W. L., and Saloner, D. (2005). Correlation between luminal geometry changes and hemodynamics in fusiform intracranial aneurysms. *American journal of neuroradiology*, 26(9):2357–2363.

- [Juvela et al., 2001] Juvela, S., Poussa, K., and Porras, M. (2001). Factors affecting formation and growth of intracranial aneurysms. *Stroke*, 32(2):485–491.
- [Kakeda et al., 2007] Kakeda, S., Korogi, Y., Ohnari, N., Hatakeyama, Y., Moriya, J., Oda, N., Nishino, K., and Miyamoto, W. (2007). 3d digital subtraction angiography of intracranial aneurysms: comparison of flat panel detector with conventional image intensifier tv system using a vascular phantom. *American journal of neuroradiology*, 28(5):839–843.
- [Kapsalaki et al., 2012] Kapsalaki, E. Z., Rountas, C. D., and Fountas, K. N. (2012). The role of 3 tesla mra in the detection of intracranial aneurysms. *International journal of vascular medicine*, 2012.
- [Karamessini et al., 2004] Karamessini, M. T., Kagadis, G. C., Petsas, T., Karnabatidis, D., Konstantinou, D., Sakellaropoulos, G. C., Nikiforidis, G. C., and Siablis, D. (2004). Ct angiography with three-dimensional techniques for the early diagnosis of intracranial aneurysms. comparison with intra-arterial dsa and the surgical findings. *European journal of radiology*, 49(3):212–223.
- [Kastler and Vetter, 2006] Kastler, B. and Vetter, D. (2006). *Comprendre l'IRM: manuel d'auto-apprentissage*. Collection d'imagerie médicale, diagnostic. Masson.
- [Keatinge et al., 1984] Keatinge, W., Coleshaw, S., Cotter, F., Mattock, M., Murphy, M., and Chelliah, R. (1984). Increases in platelet and red cell counts, blood viscosity, and arterial pressure during mild surface cooling: factors in mortality from coronary and cerebral thrombosis in winter. *Br Med J (Clin Res Ed)*, 289(6456):1405–1408.
- [Kemmling, 2016] Kemmling, P. S. A. (2016). Flowmodda (flow models for deployment of devices in aneurysms) - 3d printing of transparent high resolution luminal models of cerebral aneurysms provides low cost patient specific treatment simulation of aneurysmal coil placement.
- [Kenner et al., 1977] Kenner, T., Leopold, H., and Hinghofer-Szalkay, H. (1977). The continuous high-precision measurement of the density of flowing blood. *Pflügers Archiv European Journal of Physiology*, 370(1):25–29.
- [Kim et al., 2004] Kim, K., KERBER, C., SINGEL, S., and IMBESI, S. (2004). Manipulation of volume data to manufacture vascular replicas. *Medicine Meets Virtual Reality 12: Building a Better You: the Next Tools for Medical Education, Diagnosis, and Care*, 98:25.
- [Kim et al., 2008] Kim, M., Taulbee, D. B., Tremmel, M., and Meng, H. (2008). Comparison of two stents in modifying cerebral aneurysm hemodynamics. *Annals of biomedical engineering*, 36(5):726–741.
- [Klein, 2005] Klein, D. G. (2005). Thoracic aortic aneurysms. *Journal of Cardiovascular Nursing*, 20(4):245–250.
- [Klötzsch et al., 1999] Klötzsch, C., Bozzato, A., Lammers, G., Mull, M., Lennartz, B., and Noth, J. (1999). Three-dimensional transcranial color-coded sonography of cerebral aneurysms. *Stroke*, 30(11):2285–2290.

- [Knox et al., 2005] Knox, K., Kerber, C. W., Singel, S., Bailey, M., and Imbesi, S. (2005). Rapid prototyping to create vascular replicas from ct scan data: making tools to teach, rehearse, and choose treatment strategies. *Catheterization and cardiovascular interventions*, 65(1):47–53.
- [Kodama and Suzuki, 1978] Kodama, N. and Suzuki, J. (1978). Moyamoya disease associated with aneurysm. *Journal of neurosurgery*, 48(4):565–569.
- [Kolega et al., 2011] Kolega, J., Gao, L., Mandelbaum, M., Mocco, J., Siddiqui, A. H., Natarajan, S. K., and Meng, H. (2011). Cellular and molecular responses of the basilar terminus to hemodynamics during intracranial aneurysm initiation in a rabbit model. *Journal of vascular research*, 48(5):429–442.
- [Korogi et al., 1999] Korogi, Y., Takahashi, M., Katada, K., Ogura, Y., Hasuo, K., Ochi, M., Utsunomiya, H., Abe, T., and Imakita, S. (1999). Intracranial aneurysms: Detection with three-dimensional ct angiography with volume rendering - comparison with conventional angiographic and surgical findings 1. *Radiology*, 211(2):497–506.
- [Korosec and Mistretta, 1998] Korosec, F. R. and Mistretta, C. A. (1998). Mr angiography: basic principles and theory. *Magnetic resonance imaging clinics of North America*, 6(2):223.
- [Krause, 1994] Krause, W. (1994). Angiographic contrast agents. In *Vascular Diagnostics*, pages 193–206. Springer.
- [Kruth, 1991] Kruth, J.-P. (1991). Material in-process manufacturing by rapid prototyping techniques. *CIRP Annals-Manufacturing Technology*, 40(2):603–614.
- [Langevin et al., 2009] Langevin, F., Darwich, A., and Capellino, S. (2009). Signal reduction at high velocities during one plug mr inflow. *Irbm*, 30(5):273–280.
- [Lauric et al., 2011] Lauric, A., Miller, E. L., Baharoglu, M. I., and Malek, A. M. (2011). 3d shape analysis of intracranial aneurysms using the writhe number as a discriminant for rupture. *Annals of biomedical engineering*, 39(5):1457–1469.
- [Lee, 2011] Lee, B.-K. (2011). Computational fluid dynamics in cardiovascular disease. *Korean circulation journal*, 41(8):423–430.
- [Li et al., 2009] Li, M.-H., Cheng, Y.-S., Li, Y.-D., Fang, C., Chen, S.-W., Wang, W., Hu, D.-J., and Xu, H.-W. (2009). Large-cohort comparison between three-dimensional time-of-flight magnetic resonance and rotational digital subtraction angiographies in intracranial aneurysm detection. *Stroke*, 40(9):3127–3129.
- [Li et al., 2011] Li, M.-H., Li, Y.-D., Tan, H.-Q., Gu, B.-X., Chen, Y.-C., Wang, W., Chen, S.-W., and Hu, D.-J. (2011). Contrast-free mra at 3.0 t for the detection of intracranial aneurysms. *Neurology*, 77(7):667–676.
- [Lieber et al., 2002] Lieber, B. B., Livescu, V., Hopkins, L., and Wakhloo, A. K. (2002). Particle image velocimetry assessment of stent design influence on intra-aneurysmal flow. *Annals of biomedical engineering*, 30(6):768–777.

- [Lorensen and Cline, 1987] Lorensen, W. E. and Cline, H. E. (1987). Marching cubes: A high resolution 3d surface construction algorithm. In *ACM siggraph computer graphics*, volume 21, pages 163–169. ACM.
- [Lotz et al., 2002] Lotz, J., Meier, C., Leppert, A., and Galanski, M. (2002). Cardiovascular flow measurement with phase-contrast mr imaging: basic facts and implementation. *Radiographics*, 22(3):651–671.
- [Lowe et al., 1997] Lowe, G., Lee, A., Rumley, A., Price, J., and Fowkes, F. (1997). Blood viscosity and risk of cardiovascular events: the edinburgh artery study. *British journal of haematology*, 96(1):168–173.
- [Lubbers, 1999] Lubbers, J. (1999). Application of a new blood-mimicking fluid in a flow doppler test object. *European Journal of ultrasound*, 9(3):267–276.
- [Malek et al., 1999] Malek, A. M., Alper, S. L., and Izumo, S. (1999). Hemodynamic shear stress and its role in atherosclerosis. *Jama*, 282(21):2035–2042.
- [Markl, 2005] Markl, M. (2005). Velocity encoding and flow imaging. *University Hospital Freiburg, Dept of Diagnostic Radiology, Germany*.
- [Markl et al., 2007] Markl, M., Benk, C., Klausmann, D., Stalder, A. F., Frydrychowicz, A., Hennig, J., and Beyersdorf, F. (2007). Three-dimensional magnetic resonance flow analysis in a ventricular assist device. *The Journal of thoracic and cardiovascular surgery*, 134(6):1471–1476.
- [Markl et al., 2003] Markl, M., Chan, F. P., Alley, M. T., Wedding, K. L., Draney, M. T., Elkins, C. J., Parker, D. W., Wicker, R., Taylor, C. A., Herfkens, R. J., et al. (2003). Time-resolved three-dimensional phase-contrast mri. *Journal of Magnetic Resonance Imaging*, 17(4):499–506.
- [Markl et al., 2005] Markl, M., Draney, M. T., Miller, D. C., Levin, J. M., Williamson, E. E., Pelc, N. J., Liang, D. H., and Herfkens, R. J. (2005). Time-resolved three-dimensional magnetic resonance velocity mapping of aortic flow in healthy volunteers and patients after valve-sparing aortic root replacement. *The Journal of thoracic and cardiovascular surgery*, 130(2):456–463.
- [Markl et al., 2012] Markl, M., Frydrychowicz, A., Kozerke, S., Hope, M., and Wieben, O. (2012). 4d flow mri. *Journal of Magnetic Resonance Imaging*, 36(5):1015–1036.
- [Marzo et al., 2011] Marzo, A., Singh, P., Larrabide, I., Radaelli, A., Coley, S., Gwilliam, M., Wilkinson, I. D., Lawford, P., Reymond, P., Patel, U., et al. (2011). Computational hemodynamics in cerebral aneurysms: the effects of modeled versus measured boundary conditions. *Annals of biomedical engineering*, 39(2):884–896.
- [Mashiko et al., 2015] Mashiko, T., Otani, K., Kawano, R., Konno, T., Kaneko, N., Ito, Y., and Watanabe, E. (2015). Development of three-dimensional hollow elastic model for cerebral aneurysm clipping simulation enabling rapid and low cost prototyping. *World neurosurgery*, 83(3):351–361.

- [Mckinnon et al., 1996] Mckinnon, G. C., Debatin, J. F., Leung, D. A., Wildermuth, S., Holtz, D. J., and von Schulthess, G. K. (1996). Towards active guidewire visualization in interventional magnetic resonance imaging. *Magnetic Resonance Materials in Physics, Biology and Medicine*, 4(1):13–18.
- [McRobbie et al., 2007] McRobbie, D. W., Moore, E. A., Graves, M. J., and Prince, M. R. (2007). *MRI from Picture to Proton*. Cambridge university press.
- [Meckel et al., 2008] Meckel, S., Stalder, A. F., Santini, F., Radü, E.-W., Rüfenacht, D. A., Markl, M., and Wetzel, S. G. (2008). In vivo visualization and analysis of 3-d hemodynamics in cerebral aneurysms with flow-sensitized 4-d mr imaging at 3 t. *Neuroradiology*, 50(6):473–484.
- [Meier et al., 2010] Meier, S., Hennemuth, A., Friman, O., Bock, J., Markl, M., and Preusser, T. (2010). Non-invasive 4d blood flow and pressure quantification in central blood vessels via pc-mri. In *Computing in Cardiology, 2010*, pages 903–906. IEEE.
- [Melchels et al., 2010] Melchels, F. P., Feijen, J., and Grijpma, D. W. (2010). A review on stereolithography and its applications in biomedical engineering. *Biomaterials*, 31(24):6121–6130.
- [Meng et al., 2007] Meng, H., Wang, Z., Hoi, Y., Gao, L., Metaxa, E., Swartz, D. D., and Kolega, J. (2007). Complex hemodynamics at the apex of an arterial bifurcation induces vascular remodeling resembling cerebral aneurysm initiation. *Stroke*, 38(6):1924–1931.
- [Menke et al., 2011] Menke, J., Larsen, J., and Kallenberg, K. (2011). Diagnosing cerebral aneurysms by computed tomographic angiography: Meta-analysis. *Annals of neurology*, 69(4):646–654.
- [Mizutani et al., 1999] Mizutani, T., Miki, Y., Kojima, H., and Suzuki, H. (1999). Proposed classification of nonatherosclerotic cerebral fusiform and dissecting aneurysms. *Neurosurgery*, 45(2):253.
- [Moon et al., 2014] Moon, J. Y., Suh, D. C., Lee, Y. S., Kim, Y. W., and Lee, J. S. (2014). Considerations of blood properties, outlet boundary conditions and energy loss approaches in computational fluid dynamics modeling. *Neurointervention*, 9(1):1–8.
- [Morales et al., 2011] Morales, H. G., Kim, M., Vivas, E., Villa-Uriol, M.-C., Larrabide, I., Sola, T., Guimaraens, L., and Frangi, A. (2011). How do coil configuration and packing density influence intra-aneurysmal hemodynamics? *American Journal of Neuroradiology*, 32(10):1935–1941.
- [Morar et al., 2010] Morar, A., Moldoveanu, F., Moldoveanu, A., Asavei, V., and Egner, A. (2010). Medical image processing in hip arthroplasty. *WSEAS Transactions on Signal Processing*, 6(4):165–174.
- [Murphy et al., 2016] Murphy, S., Xu, J., Kochanek, K., and Bastian, B. (2016). Deaths: Final data for 2013. *National vital statistics reports: from the Centers for Disease Control and Prevention, National Center for Health Statistics, National Vital Statistics System*, 64(2):1–119.

- [Nael et al., 2006] Nael, K., Villablanca, J., Saleh, R., Pope, W., Nael, A., Laub, G., and Finn, J. (2006). Contrast-enhanced mr angiography at 3t in the evaluation of intracranial aneurysms: a comparison with time-of-flight mr angiography. *American journal of neuroradiology*, 27(10):2118–2121.
- [Neugebauer et al., 2010] Neugebauer, M., Diehl, V., Skalej, M., and Preim, B. (2010). Geometric reconstruction of the ostium of cerebral aneurysms. In *VMV*, pages 307–314.
- [Nikzad et al., 2011] Nikzad, M., Masood, S., and Sbarski, I. (2011). Thermo-mechanical properties of a highly filled polymeric composites for fused deposition modeling. *Materials & Design*, 32(6):3448–3456.
- [Ohashi et al., 2004] Ohashi, Y., Horikoshi, T., Sugita, M., Yagishita, T., and Nukui, H. (2004). Size of cerebral aneurysms and related factors in patients with subarachnoid hemorrhage. *Surgical neurology*, 61(3):239–245.
- [Okazaki et al., 2001] Okazaki, Y., Mori, T., and Morita, N. (2001). Desk-top nc milling machine with 200 krpm spindle. In *Proc. 2001 ASPE Annual Meeting*, pages 192–195.
- [Oubel et al., 2007] Oubel, E., De Craene, M., Putman, C. M., Cebral, J. R., and Frangi, A. F. (2007). Analysis of intracranial aneurysm wall motion and its effects on hemodynamic patterns. In *Medical Imaging*, pages 65112A–65112A. International Society for Optics and Photonics.
- [Pal and Pal, 1993] Pal, N. R. and Pal, S. K. (1993). A review on image segmentation techniques. *Pattern recognition*, 26(9):1277–1294.
- [Parker et al., 1983] Parker, J. A., Kenyon, R. V., and Troxel, D. E. (1983). Comparison of interpolating methods for image resampling. *IEEE Transactions on medical imaging*, 2(1):31–39.
- [Peluso et al., 2008] Peluso, J., Van Rooij, W., Sluzewski, M., and Beute, G. (2008). A new self-expandable nitinol stent for the treatment of wide-neck aneurysms: initial clinical experience. *American Journal of Neuroradiology*, 29(7):1405–1408.
- [Pham and Gault, 1998] Pham, D. T. and Gault, R. S. (1998). A comparison of rapid prototyping technologies. *International Journal of machine tools and manufacture*, 38(10):1257–1287.
- [Phatouros et al., 2000] Phatouros, C. C., Sasaki, T. Y., Higashida, R. T., Malek, A. M., Meyers, P. M., Dowd, C. F., and Halbach, V. V. (2000). Stent-supported coil embolization: the treatment of fusiform and wide-neck aneurysms and pseudoaneurysms. *Neurosurgery*, 47(1):107–115.
- [Pierot et al., 2013] Pierot, L., Portefaix, C., Rodriguez-Regent, C., Gallas, S., Meder, J.-F., and Oppenheim, C. (2013). Role of mra in the detection of intracranial aneurysm in the acute phase of subarachnoid hemorrhage. *Journal of Neuroradiology*, 40(3):204–210.
- [Piotin et al., 2010] Piotin, M., Blanc, R., Spelle, L., Mounayer, C., Piantino, R., Schmidt, P. J., and Moret, J. (2010). Stent-assisted coiling of intracranial aneurysms. *Stroke*, 41(1):110–115.

- [Porsche et al., 2002] Porsche, C., Walker, L., Mendelow, A., and Birchall, D. (2002). Assessment of vessel wall thickness in carotid atherosclerosis using spiral ct angiography. *European journal of vascular and endovascular surgery*, 23(5):437–440.
- [Radaelli et al., 2008] Radaelli, A., Augsburger, L., Cebal, J., Ohta, M., Rüfenacht, D., Balossino, R., Benndorf, G., Hose, D., Marzo, A., Metcalfe, R., et al. (2008). Reproducibility of haemodynamical simulations in a subject-specific stented aneurysm model—a report on the virtual intracranial stenting challenge 2007. *Journal of biomechanics*, 41(10):2069–2081.
- [Ramnarine et al., 1999] Ramnarine, K. V., Hoskins, P. R., Routh, H. F., and Davidson, F. (1999). Doppler backscatter properties of a blood-mimicking fluid for doppler performance assessment. *Ultrasound in medicine & biology*, 25(1):105–110.
- [Raschi et al., 2012] Raschi, M., Mut, F., Byrne, G., Putman, C. M., Tateshima, S., Viñuela, F., Tanoue, T., Tanishita, K., and Cebal, J. R. (2012). Cfd and piv analysis of hemodynamics in a growing intracranial aneurysm. *International journal for numerical methods in biomedical engineering*, 28(2):214–228.
- [Rinkel et al., 1998] Rinkel, G. J., Djibuti, M., Algra, A., and Van Gijn, J. (1998). Prevalence and risk of rupture of intracranial aneurysms. *Stroke*, 29(1):251–256.
- [Rivera-Rivera et al., 2016] Rivera-Rivera, L. A., Turski, P., Johnson, K. M., Hoffman, C., Berman, S. E., Kilgas, P., Rowley, H. A., Carlsson, C. M., Johnson, S. C., and Wieben, O. (2016). 4d flow mri for intracranial hemodynamics assessment in alzheimer’s disease. *Journal of Cerebral Blood Flow & Metabolism*, 36(10):1718–1730.
- [Rosset et al., 2004] Rosset, A., Spadola, L., and Ratib, O. (2004). Osirix: an open-source software for navigating in multidimensional dicom images. *Journal of digital imaging*, 17(3):205–216.
- [Rudin et al., 2004] Rudin, S., Wang, Z., Kyprianou, I., Hoffmann, K., Wu, Y., Meng, H., Guterman, L., Nemes, B., Bednarek, D., Dmochowski, J., et al. (2004). Measurement of flow modification in phantom aneurysm model: comparison of coils and a longitudinally and axially asymmetric stent—initial findings. *Radiology*, 231(1):272–276.
- [Said et al., 2008] Said, R., Cotton, R., Young, P., Datta, A., Elwassif, M., and Bikson, M. (2008). Image based-mesh generation for realistic simulation of the transcranial current stimulation. In *Proc. of COMSOL Conference 2008*.
- [Salfity et al., 2006] Salfity, M., Huntley, J., Graves, M., Marklund, O., Cusack, R., and Beauregard, D. (2006). Extending the dynamic range of phase contrast magnetic resonance velocity imaging using advanced higher-dimensional phase unwrapping algorithms. *Journal of The Royal Society Interface*, 3(8):415–427.
- [Schirmer and Malek, 2007] Schirmer, C. M. and Malek, A. M. (2007). Wall shear stress gradient analysis within an idealized stenosis using non-newtonian flow. *Neurosurgery*, 61(4):853–864.
- [Senthilkumaran and Rajesh, 2009] Senthilkumaran, N. and Rajesh, R. (2009). Edge detection techniques for image segmentation—a survey of soft computing approaches. *International journal of recent trends in engineering*, 1(2):250–254.

- [Sforza et al., 2012] Sforza, D., Putman, C., Tateshima, S., Viñuela, F., and Cebal, J. R. (2012). Hemodynamic characteristics of growing and stable aneurysms. In *ASME 2012 Summer Bioengineering Conference*, pages 97–98. American Society of Mechanical Engineers.
- [Sforza et al., 2009] Sforza, D. M., Putman, C. M., and Cebal, J. R. (2009). Hemodynamics of cerebral aneurysms. *Annual review of fluid mechanics*, 41:91–107.
- [Shao et al., 2011] Shao, H., Qin, H., Hou, Y., Xia, H., and Zhou, P. (2011). Reconstructing 3d model of carotid artery with mimics and magics. *Advances in Information Technology and Education*, pages 428–433.
- [Shao et al., 2014] Shao, L., Yan, R., Li, X., and Liu, Y. (2014). From heuristic optimization to dictionary learning: A review and comprehensive comparison of image denoising algorithms. *IEEE Transactions on Cybernetics*, 44(7):1001–1013.
- [Shojima et al., 2004] Shojima, M., Oshima, M., Takagi, K., Torii, R., Hayakawa, M., Katada, K., Morita, A., and Kirino, T. (2004). Magnitude and role of wall shear stress on cerebral aneurysm. *Stroke*, 35(11):2500–2505.
- [Stalder et al., 2008] Stalder, A., Russe, M., Frydrychowicz, A., Bock, J., Hennig, J., and Markl, M. (2008). Quantitative 2d and 3d phase contrast mri: optimized analysis of blood flow and vessel wall parameters. *Magnetic resonance in medicine*, 60(5):1218–1231.
- [Steinman et al., 2002] Steinman, D. A., Thomas, J. B., Ladak, H. M., Milner, J. S., Rutt, B. K., and Spence, J. D. (2002). Reconstruction of carotid bifurcation hemodynamics and wall thickness using computational fluid dynamics and mri. *Magnetic Resonance in Medicine*, 47(1):149–159.
- [Stivaros et al., 2009] Stivaros, S. M., Harris, J. N., Adams, W., and Jackson, A. (2009). Does black blood mra have a role in the assessment of intracerebral aneurysms? *European radiology*, 19(1):184.
- [Strother et al., 1992] Strother, C. M., Graves, V. B., and Rappe, A. (1992). Aneurysm hemodynamics: an experimental study. *American journal of neuroradiology*, 13(4):1089–1095.
- [Sugahara et al., 2002] Sugahara, T., Korogi, Y., Nakashima, K., Hamatake, S., Honda, S., and Takahashi, M. (2002). Comparison of 2d and 3d digital subtraction angiography in evaluation of intracranial aneurysms. *American Journal of Neuroradiology*, 23(9):1545–1552.
- [Sugiyama et al., 2012] Sugiyama, S.-I., Meng, H., Funamoto, K., Inoue, T., Fujimura, M., Nakayama, T., Omodaka, S., Shimizu, H., Takahashi, A., and Tominaga, T. (2012). Hemodynamic analysis of growing intracranial aneurysms arising from a posterior inferior cerebellar artery. *World neurosurgery*, 78(5):462–468.
- [Sulayman et al., 2016] Sulayman, N., Al-Mawaldi, M., and Kanafani, Q. (2016). Semi-automatic detection and segmentation algorithm of saccular aneurysms in 2d cerebral dsa images. *The Egyptian Journal of Radiology and Nuclear Medicine*, 47(3):859–865.

- [Suri et al., 2002] Suri, J. S., Liu, K., Reden, L., and Laxminarayan, S. (2002). A review on mr vascular image processing algorithms: acquisition and prefiltering: part i. *IEEE transactions on information technology in biomedicine: a publication of the IEEE Engineering in Medicine and Biology Society*, 6(4):324–337.
- [Takahashi, 2010] Takahashi, S. (2010). *Neurovascular Imaging: MRI & Microangiography*. Springer Science & Business Media.
- [Takao et al., 2012] Takao, H., Murayama, Y., Otsuka, S., Qian, Y., Mohamed, A., Masuda, S., Yamamoto, M., and Abe, T. (2012). Hemodynamic differences between unruptured and ruptured intracranial aneurysms during observation. *Stroke*, 43(5):1436–1439.
- [Tateshima et al., 2001] Tateshima, S., Murayama, Y., Villablanca, J. P., Morino, T., Takahashi, H., Yamauchi, T., Tanishita, K., and Viñuela, F. (2001). Intraaneurysmal flow dynamics study featuring an acrylic aneurysm model manufactured using a computerized tomography angiogram as a mold. *Journal of neurosurgery*, 95(6):1020–1027.
- [Tateshima et al., 2007] Tateshima, S., Tanishita, K., Omura, H., Villablanca, J., and Vinuela, F. (2007). Intra-aneurysmal hemodynamics during the growth of an unruptured aneurysm: in vitro study using longitudinal ct angiogram database. *American journal of neuroradiology*, 28(4):622–627.
- [Thomas et al., 2001] Thomas, J. B., Rutt, B. K., Ladak, H. M., and Steinman, D. A. (2001). Effect of black blood mr image quality on vessel wall segmentation. *Magnetic resonance in medicine*, 46(2):299–304.
- [Thuaudet, 2000] Thuaudet, S. (2000). The medos ventricular assist device system. *Perfusion*, 15(4):337–343.
- [Torii et al., 2009] Torii, R., Oshima, M., Kobayashi, T., Takagi, K., and Tezduyar, T. E. (2009). Fluid–structure interaction modeling of blood flow and cerebral aneurysm: significance of artery and aneurysm shapes. *Computer Methods in Applied Mechanics and Engineering*, 198(45):3613–3621.
- [Tummala et al., 2005] Tummala, R. P., Bas ?Kaya, M. K., and Heros, R. C. (2005). Contemporary management of incidental intracranial aneurysms. *Neurosurgical focus*, 18(1):1–7.
- [Ujiie et al., 1999] Ujiie, H., Tachibana, H., Hiramatsu, O., Hazel, A. L., Matsumoto, T., Ogasawara, Y., Nakajima, H., Hori, T., Takakura, K., and Kajiya, F. (1999). Effects of size and shape (aspect ratio) on the hemodynamics of saccular aneurysms: a possible index for surgical treatment of intracranial aneurysms. *Neurosurgery*, 45(1):119.
- [van Ooij et al., 2012] van Ooij, P., Guedon, A., Poelma, C., Schneiders, J., Rutten, M., Marquering, H., Majoie, C., VanBavel, E., and Nederveen, A. (2012). Complex flow patterns in a real-size intracranial aneurysm phantom: phase contrast mri compared with particle image velocimetry and computational fluid dynamics. *NMR in Biomedicine*, 25(1):14–26.
- [van Rooij et al., 2008] van Rooij, W. J., Sprengers, M., de Gast, A. N., Peluso, J., and Sluzewski, M. (2008). 3d rotational angiography: the new gold standard in the detection of additional intracranial aneurysms. *American Journal of Neuroradiology*, 29(5):976–979.

- [Vaya et al., 2008] Vaya, A., Murado, J., Santaolaria, M., Simo, M., Mico, L., Calvo, J., Todoli, J., and Ricart, J. M. (2008). Haemorheological changes in patients with systemic lupus erythematosus do not seem to be related to thrombotic events. *Clinical hemorheology and microcirculation*, 38(1):23–29.
- [Vlak et al., 2011] Vlak, M. H., Algra, A., Brandenburg, R., and Rinkel, G. J. (2011). Prevalence of unruptured intracranial aneurysms, with emphasis on sex, age, comorbidity, country, and time period: a systematic review and meta-analysis. *The Lancet Neurology*, 10(7):626–636.
- [Vre et al., 1985] Vre, R., Grimee, R., Parmentier, F., and Binet, J. (1985). The use of agar gel as a basic reference material for calibrating relaxation times and imaging parameters. *Magnetic resonance in medicine*, 2(2):176–179.
- [Walker and Colledge, 2013] Walker, B. R. and Colledge, N. R. (2013). *Davidson's principles and practice of medicine*. Elsevier Health Sciences.
- [Walker et al., 1993] Walker, P. G., Cranney, G. B., Scheidegger, M. B., Waseleski, G., Pohost, G. M., and Yoganathan, A. P. (1993). Semiautomated method for noise reduction and background phase error correction in mr phase velocity data. *Journal of Magnetic Resonance Imaging*, 3(3):521–530.
- [Wanke et al., 2003] Wanke, I., Doerfler, A., Schoch, B., Stolke, D., and Forsting, M. (2003). Treatment of wide-necked intracranial aneurysms with a self-expanding stent system: initial clinical experience. *American Journal of Neuroradiology*, 24(6):1192–1199.
- [Wardlaw and White, 2000] Wardlaw, J. and White, P. (2000). The detection and management of unruptured intracranial aneurysms. *Brain*, 123(2):205–221.
- [Waterman and Dickens, 1994] Waterman, N. A. and Dickens, P. (1994). Rapid product development in the usa, europe and japan. *World Class Design to Manufacture*, 1(3):27–36.
- [Weiger et al., 2000] Weiger, M., Pruessmann, K. P., Kassner, A., Roditi, G., Lawton, T., Reid, A., and Boesiger, P. (2000). Contrast-enhanced 3d mra using sense. *Journal of Magnetic Resonance Imaging*, 12(5):671–677.
- [Wermer et al., 2007] Wermer, M. J., van der Schaaf, I. C., Algra, A., and Rinkel, G. J. (2007). Risk of rupture of unruptured intracranial aneurysms in relation to patient and aneurysm characteristics. *Stroke*, 38(4):1404–1410.
- [White et al., 2000] White, P. M., Wardlaw, J. M., and Easton, V. (2000). Can noninvasive imaging accurately depict intracranial aneurysms? a systematic review 1. *Radiology*, 217(2):361–370.
- [Wiebers, 2006] Wiebers, D. O. (2006). Unruptured intracranial aneurysms: natural history and clinical management. update on the international study of unruptured intracranial aneurysms. *Neuroimaging Clinics of North America*, 16(3):383–390.
- [Wiebers et al., 2003] Wiebers, D. O., of Unruptured Intracranial Aneurysms Investigators, I. S., et al. (2003). Unruptured intracranial aneurysms: natural history, clinical outcome, and risks of surgical and endovascular treatment. *The Lancet*, 362(9378):103–110.

- [Williams and Nicolaides, 1987] Williams, M. and Nicolaides, A. (1987). Predicting the normal dimensions of the internal and external carotid arteries from the diameter of the common carotid. *European journal of vascular surgery*, 1(2):91–96.
- [Willinek et al., 2003] Willinek, W. A., Born, M., Simon, B., Tschampa, H. J., Krautmacher, C., Gieseke, J., Urbach, H., Textor, H. J., and Schild, H. H. (2003). Time-of-flight mr angiography: Comparison of 3.0-t imaging and 1.5-t imaging-initial experience 1. *Radiology*, 229(3):913–920.
- [Xiang et al., 2011] Xiang, J., Natarajan, S. K., Tremmel, M., Ma, D., Mocco, J., Hopkins, L. N., Siddiqui, A. H., Levy, E. I., and Meng, H. (2011). Hemodynamic–morphologic discriminants for intracranial aneurysm rupture. *Stroke*, 42(1):144–152.
- [Yamada et al., 2004] Yamada, N., Hayashi, K., Murao, K., Higashi, M., and Iihara, K. (2004). Time-of-flight mr angiography targeted to coiled intracranial aneurysms is more sensitive to residual flow than is digital subtraction angiography. *American Journal of Neuroradiology*, 25(7):1154–1157.
- [Yamashita et al., 2007] Yamashita, S., Isoda, H., Hirano, M., Takeda, H., Inagawa, S., Takehara, Y., Alley, M. T., Markl, M., Pelc, N. J., and Sakahara, H. (2007). Visualization of hemodynamics in intracranial arteries using time-resolved three-dimensional phase-contrast mri. *Journal of Magnetic Resonance Imaging*, 25(3):473–478.
- [Yazdani et al., 2015] Yazdani, S., Yusof, R., Karimian, A., Pashna, M., and Hematian, A. (2015). Image segmentation methods and applications in mri brain images. *IETE Technical Review*, 32(6):413–427.
- [Young et al., 2008] Young, P., Beresford-West, T., Coward, S., Notarberardino, B., Walker, B., and Abdul-Aziz, A. (2008). An efficient approach to converting three-dimensional image data into highly accurate computational models. *Philosophical Transactions of the Royal Society of London A: Mathematical, Physical and Engineering Sciences*, 366(1878):3155–3173.
- [Yousif et al., 2009] Yousif, M. Y., Holdsworth, D. W., and Poepping, T. L. (2009). Deriving a blood-mimicking fluid for particle image velocimetry in sylgard-184 vascular models. In *Engineering in Medicine and Biology Society, 2009. EMBC 2009. Annual International Conference of the IEEE*, pages 1412–1415. IEEE.
- [Zhang et al., 2012] Zhang, L., Wang, Y. Z., and Lei, J. Q. (2012). Diagnostic value of ct angiography and mr angiography for intracranial aneurysms: a meta-analysis. *Chinese Journal of Cerebrovascular Diseases*, 9(9):466–471.
- [Zhang et al., 2007] Zhang, Y., Matuszewski, B. J., and Shark, L.-K. (2007). A novel medical image segmentation method using dynamic programming. In *Medical Information Visualisation-BioMedical Visualisation, 2007. MediVis 2007. International Conference on*, pages 69–74. IEEE.
- [Zhao et al., 2007] Zhao, M., Amin-Hanjani, S., Ruland, S., Curcio, A., Ostergren, L., and Charbel, F. (2007). Regional cerebral blood flow using quantitative mr angiography. *American Journal of Neuroradiology*, 28(8):1470–1473.