



**HAL**  
open science

# IRM multimodale sériée dans les gliomes infiltrants du tronc cérébral chez l'enfant

Raphael Calmon

► **To cite this version:**

Raphael Calmon. IRM multimodale sériée dans les gliomes infiltrants du tronc cérébral chez l'enfant. Neurosciences [q-bio.NC]. Université Pierre et Marie Curie - Paris VI, 2017. Français. NNT : 2017PA066462 . tel-01793106

**HAL Id: tel-01793106**

**<https://theses.hal.science/tel-01793106>**

Submitted on 16 May 2018

**HAL** is a multi-disciplinary open access archive for the deposit and dissemination of scientific research documents, whether they are published or not. The documents may come from teaching and research institutions in France or abroad, or from public or private research centers.

L'archive ouverte pluridisciplinaire **HAL**, est destinée au dépôt et à la diffusion de documents scientifiques de niveau recherche, publiés ou non, émanant des établissements d'enseignement et de recherche français ou étrangers, des laboratoires publics ou privés.



# Université Pierre et Marie Curie

École doctorale ED 158 Cerveau, Cognition, Comportement

Image at Imagine

IHU Imagine UMR 1163 / INSERM U 1000

## **IRM multimodale sériée dans les gliomes infiltrants du tronc cérébral chez l'enfant**

Par Raphael CALMON

Thèse de doctorat de Neurosciences

Dirigée par : Pr. Nathalie BODDAERT (PUPH – HDR)

Co direction : Pr Monica ZILBOVICIUS (DR – HDR)

Présenté et soutenue publiquement le 18 octobre 2017

Devant un jury composé de :

Pr. Nathalie BODDAERT. PUPH. Directeur de thèse

Pr. Isabelle DESGUERRE. PUPH. Examineur.

Pr. Didier DORMONT. PUPH. Examineur.

Pr. François DOZ. PUPH. Rapporteur

Pr. Anne LAPRIE. PUPH. Rapporteur

*Ce travail est dédié aux enfants qui ont bravement affronté cette  
terrible maladie*

# REMERCIEMENTS

Je remercie particulièrement les membres du jury, le Professeur Isabelle Desguerre, le Professeur Didier Dormont, le Professeur François Doz et le Professeur Anne Laprie qui ont gentiment accepté d'évaluer ce travail.

Mes remerciements se portent à :

Monsieur le Professeur François Doz. Merci d'avoir accepté d'être rapporteur de ma thèse. J'apprécie votre implication dans la cancérologie pédiatrique et votre rigueur scientifique au staff du vendredi.

Madame le Professeur Nathalie Boddaert. Chère Nathalie sans toi je ne serais jamais arrivé là. J'admire la force, l'éthique, la compassion et la gentillesse que tu montres tous les jours dans notre travail.

Madame le Professeur Monica Zilbovicius. Mônica foi graças a você que eu embarquei nessa jornada acadêmica. Obrigado pela motivação, pela orientação, pelos puxões de orelha e pela companhia nesses 7 anos.

Monsieur le Docteur Jacques Grill qui est investi dans mes recherches depuis le premier jour.

Madame le Docteur Pascale Varlet, du service de neuropathologie de Sainte-Anne qui a eu la patience d'expliquer l'anatomie pathologique à un radiologue.

Monsieur le Professeur Francis Brunelle. Vous êtes un exemple de radiologue et de scientifique. J'espère devenir comme vous un jour.

Monsieur le Professeur Christian Sainte-Rose et madame le Professeur Stéphanie Puget. Votre désir inlassable de perfection dans les soins chirurgicaux des enfants devrait nous servir de référence.

Monsieur le Professeur Eric de Kerviler et monsieur le Professeur Cédric de Bazelaire. Pour la gentillesse avec laquelle vous m'avez accueilli ma première année en France.

Toute l'équipe des radiologues de Necker pour leur amitié et leur soutien.

Toute l'équipe des manipulateurs de Necker qui ont exécuté les interminables séquences d'IRM.

A meu pai Eduardo que sempre me apoiou na carreira que eu escolhi.

A minha mãe Venina, cujo carinho comigo só tem equivalente no carinho dela com os netos.

A Colette que me aguentou nesses meses de trabalho duro e estopim curto e ainda ajudou a corrigir os inúmeros erros de de ortografia e gramática. Te amo.

Ao Ralff e ao Chico que me mostraram os primeiros passos no caminho da ciência.

To Tim, Dan, Esther, and Monika for the opportunity to work and learn with you.

# TABLE DES MATIÈRES

<b>I</b>	<b>Introduction</b>	<b>1</b>
<b>II</b>	<b>Généralités :</b>	
	<b>Les tumeurs du système nerveux central</b>	<b>5</b>
1	Nomenclature et classification des tumeurs cérébrales . . . . .	7
1.1	Perspective historique . . . . .	7
1.2	Classification actuelle de l'OMS . . . . .	9
1.3	Aspects cellulaires et moléculaires de tumeurs cérébrales	15
1.3.1	La voie RTK (récepteurs tyrosine kinase) . . . . .	16
1.3.2	La voie de la protéine RB . . . . .	18
1.3.3	La voie p53 . . . . .	18
1.3.4	Les mutations des gènes de l'IDH . . . . .	20
1.3.5	Les mutations des gènes de l'histone H3 . . . . .	21
2	Méthodes d'imagerie . . . . .	27
2.1	L'imagerie anatomique . . . . .	27
2.1.1	Les critères de Macdonald . . . . .	29
2.1.2	La pseudo-progression et la pseudo-réponse . . . . .	31
2.1.3	Les critères Rano . . . . .	31
2.2	L'imagerie de perfusion . . . . .	34
2.2.1	Estimation de la malignité . . . . .	37
2.2.2	Estimation de la réponse . . . . .	38
2.3	L'imagerie de diffusion . . . . .	39
2.3.1	Estimation de la malignité . . . . .	43
2.3.2	Estimation de la réponse . . . . .	43

2.4	La spectroscopie de protons . . . . .	44
2.5	L'imagerie TEP . . . . .	46
3	Tumeurs cérébrales en pédiatrie . . . . .	47
<b>III</b>	<b>Les gliomes infiltrants du tronc cérébral</b>	<b>51</b>
1	Aspects cliniques . . . . .	53
1.1	Le rôle de la biopsie . . . . .	54
2	Apport de la biologie moléculaire . . . . .	57
3	Traitement . . . . .	59
3.1	La radiothérapie . . . . .	59
3.2	Les nouvelles perspectives . . . . .	59
4	Apport de l'imagerie . . . . .	61
4.1	Avant l'imagerie en coupes . . . . .	61
4.2	La tomодensitométrie . . . . .	61
4.3	L'IRM . . . . .	62
4.4	L'IRM de diffusion . . . . .	65
4.5	L'IRM de perfusion . . . . .	66
4.6	Les autres techniques d'IRM . . . . .	67
4.7	L'imagerie des DIPG en pratique . . . . .	68
<b>IV</b>	<b>Objectives de la thèse</b>	<b>69</b>
<b>V</b>	<b>Articles</b>	<b>71</b>
1	Premier article . . . . .	73
2	Deuxième article . . . . .	89
3	Troisième article . . . . .	117
<b>VI</b>	<b>Synthèse</b>	<b>149</b>
	<b>Bibliographie</b>	<b>157</b>
	<b>Résumé</b>	<b>165</b>
	<b>Abstract</b>	<b>166</b>

### Liste des Abréviations

<sup>11</sup> C-MET	<sup>11</sup> C-methyl-l-méthionine
<sup>18</sup> F-FDG	2- <sup>18</sup> F-fluorodeoxyglucose
<sup>18</sup> F-FET	O-(2- <sup>18</sup> F-fluoroéthyl)-l-tyrosine
<sup>18</sup> F-FLT	<sup>18</sup> F-3'-deoxy-3'-fluorothymidine
CDK	cyclin-dependent kinases
ACVR1	Activin A Receptor, type 1
ADC	Apparent Diffusion Coefficient
CKI	Cyclin-dependent kinase inhibitors
ASL	Arterial Spin Labelling
Cho	Choline
Cr	Créatine
DCE	Dynamic Contrast Enhancement
DIPG	Gliome infiltrant le tronc cérébral de l'anglais « diffuse intrinsic pontine glioma »
DSC	Dynamic Susceptibility Contrast
EGFR	Epidermal growth factor receptor
EPI	Echo Planar Imaging
FA	Fractional Anisotropy
FLAIR	Fluid Attenuated Inversion Recovery
HIF-1 $\alpha$	Hypoxia Induced Factor 1 alpha
IDH	Isocitrate Dehydrogenase
IRM	Imagerie par résonance magnétique
JHDMs	Jumonji-C domain histone demethylases
MEK	Mitogen-Activated Protein Kinase
ml	Myo-inositol
mTOR	mammalian Target Of Rapamycin
NAA	N-acétylaspartate
NADH	Nicotinamide adenine dinucleotide reduced
OMS	Organisation Mondiale de la Santé
p53, TP53	protéine p53, gène de la p53
PDGFRA	Platelet Derived Growth Factor Receptor A
PI(3)K	phosphatidylinositol-3-OH kinase
PRC2	Polycomb Repressive Complex 2
rCBF	Relative Cerebral Blood Flow
rCBV	Relative Cerebral Blood Volume
RTK	récepteurs de membrane type tyrosine kinase
T1	Images pondérées en T1
T2	Images pondérées en T2
TEP	Tomodensitométrie par l'émission de positrons
TET2	TET DNA demethylase 2
VEGF	Vascular Endothelial Growth Factor





# I - INTRODUCTION

L'identification d'un gliome infiltrant du tronc cérébral (DIPG) chez un enfant reste l'un des diagnostics les plus dévastateurs parmi les cancers pédiatriques. Presque tous les enfants vont mourir de leur maladie entre 6 mois et 2 ans après leur diagnostic initial. Pendant 5 décennies, malgré une multitude de traitements étudiés par des dizaines d'essais cliniques, le pronostic de ces enfants est resté inchangé. La radiothérapie reste le seul traitement d'efficacité prouvée, bien qu'éphémère.

Cependant, au cours des cinq dernières années, la découverte d'informations sur les caractéristiques moléculaires des gliomes infiltrants du tronc cérébral promet une meilleure compréhension de ce qui reste la plus mortelle de toutes les maladies en oncologie pédiatrique. Ce changement a eu lieu grâce à la détermination de certains centres. En mettant en question des pratiques dogmatiques, comme celle dictant que les gliomes infiltrants du tronc cérébral d'aspect classique en imagerie classique ne devraient pas être biopsiés, ils ont dévoilé progressivement différents aspects de la maladie en permettant l'analyse moléculaire des biopsies stéréotaxiques.

Chaque nouvelle découverte a généré de nouvelles idées et a motivé

davantage de recherches et plus de changements à la pratique clinique établie. Malgré les similitudes histologiques avec les gliomes adultes de haut grade, la possibilité d'obtenir des informations moléculaires à partir de biopsies de tumeurs a démontré que les gliomes infiltrants du tronc cérébral sont des entités biologiquement très différentes des tumeurs adultes, en terme du nombre de copies d'ADN et de l'expression génique. Mais c'est la découverte d'une mutation récurrente dans la plupart des gliomes infiltrants du tronc, une mutation d'un des gènes de l'histone H3, qui les a défini comme une entité nosologique à part.

L'ancienne idée selon laquelle ce qui est vrai pour les gliomes adultes de haut grade serait vrai pour les gliomes infiltrants du tronc n'est plus justifiée. En conséquence, les essais cliniques devraient maintenant être conçus spécifiquement pour les gliomes infiltrants du tronc et non uniquement transposés à partir de modèles adultes.

Dans une perspective d'imagerie, on doit considérer que les connaissances acquises à partir des essais des gliomes adultes ne sont plus systématiquement valides chez l'enfant. Il est donc nécessaire de décrire une nouvelle sémiologie radiologique adaptée aux gliomes infiltrants du tronc de l'enfant. Le type d'histone H3 muté en position K27 va influencer les caractéristiques cliniques observables chez les patients. L'imagerie, serait-elle capable de reconnaître ces différences? Peut-elle apporter des informations utiles sur la physiopathologie des tumeurs? Permet-elle de distinguer des modifications bénignes causées par le traitement d'une progression tumorale? ou la réponse au traitement? Cette introduction consiste en une brève révision des connaissances actuelles sur l'imagerie des tumeurs cérébrales et en particu-

lier des gliomes infiltrants du tronc cérébral et sur certains aspects pertinents de la pathologie, de la biologie et de la clinique de ces tumeurs. Par la suite, les objectifs de ce travail de thèse seront détaillés, menés grâce à l'imagerie multimodale en résonance magnétique. Plus précisément le rôle que les techniques de diffusion, perfusion par « arterial spin labelling » (ASL) et perfusion par « dynamic susceptibility contrast » (DSC) apportent à la compréhension de la sémiologie et de la physiopathologie des gliomes infiltrants du tronc cérébral.



## II - GÉNÉRALITÉS :

# LES TUMEURS DU SYSTÈME NERVEUX CENTRAL

L'expression « tumeur cérébrale » est utilisée pour décrire tous les néoplasmes primaires et secondaires du cerveau et ses gaines, y compris les leptoméninges, la dure-mère, le crâne et le cuir chevelu. Ce groupe est constitué d'une variété de tumeurs du système nerveux central (SNC) avec différents aspects histologiques, de profils moléculaires et génétiques, de présentations cliniques, de possibilités de traitement, de pronostics et de survie des patients. La pathophysiologie des tumeurs cérébrales est complexe et dépend de divers facteurs tels que l'histologie, les aberrations moléculaires et/ou chromosomiques, les profils d'expression protéique liée aux tumeurs, l'origine primaire ou secondaire et les facteurs propres à chaque patient [22].

Les tumeurs cérébrales sont nommées primaires lorsqu'elles sont originaires du parenchyme cérébral ou de la gaine qui recouvre le système nerveux central et l'origine des nerfs. L'incidence annuelle des tumeurs primaires varie entre 170 et 220 de cas par million de personnes, dont 60 à 70 cas corres-

pondent à des tumeurs malignes [32].

# I Nomenclature et classification des tumeurs cérébrales

## I.1 Perspective historique

L'évolution de la classification des tumeurs cérébrales est fortement associée à l'état d'avancement de la compréhension du cerveau. Cruveilhier, à partir 1829, publia des descriptions minutieuses de diverses tumeurs cérébrales, sans néanmoins les organiser de façon systématique [49]. En 1836, Bressler classa les tumeurs cérébrales selon leur apparence macroscopique : graisseuses, charnues, osseuses, etc. C'est seulement après la publication de la théorie cellulaire de Schleiden et Schwann en 1838, que Virchow élaborait une classification des tumeurs réunissant les aspects microscopiques et macroscopiques [91]. Il créa le terme de « Neuroglia » [148, p 400] pour désigner le tissu interstitiel du cerveau et le terme de « Glioma » [149, p 123] pour les tumeurs originaires de la « neuroglia ». Pendant la deuxième moitié du XIX siècle, fut développée la théorie des restes embryonnaires, considérant les tumeurs cérébrales comme étant originaires de reliquats embryologiques. Cette théorie se fondait sur l'observation d'une ressemblance entre le type cytologique dominant de chaque tumeur cérébrale et l'aspect cytologique des différentes étapes de l'ontogenèse de l'encéphale [91].

C'est à partir de ces travaux pionniers, qu'en 1926 Bailey et Cushing conçurent la première classification moderne des tumeurs cérébrales. Elle propose 13 différents types possibles de tumeurs cérébrales et tente d'estimer la



malignité des tumeurs. En 1949, Kernohan essaya de simplifier la nomenclature en proposant une nouvelle classification réduisant le nombre des tumeurs à seulement 5 types : astrocytome, épendymome, oligodendrogliome, neuroastrocytome et médulloblastome. Cette classification introduit l'idée que les tumeurs seraient originaires de cellules adultes subissant un processus d'anaplasie. Elle propose également une gradation selon le degré, subjectif, d'anaplasie et de dédifférenciation pour prédire le comportement biologique de ces tumeurs [46, 53]

Jusqu'en 1979, quand l'Organisation mondiale de la Santé (OMS) publie sa classification des tumeurs du système nerveux central, la nomenclature des tumeurs cérébrales était confuse en raison de l'existence de nombreuses classifications différentes pour ces lésions. Les deux principales classifications à l'époque étaient : la classification de Russell et Rubinstein dans les pays anglophones et la classification de Zülch, en Allemagne et autres pays européens [91]. Ces classifications se basaient sur des aspects histologiques sans regrouper les tumeurs selon leur localisation, pronostic ou survie. La classification de l'OMS a pour objectif d'unifier la nomenclature des tumeurs cérébrales et de les regrouper selon leur pronostic [163]. Elle retient des éléments de la classification de Baileys et Cushing, notamment la définition du type histologique en fonction de type cellulaire prédominant. De la classification de Kernohan, la classification OMS reprend la gradation des tumeurs selon leur degré d'anaplasie. Elle classe les tumeurs en 4 grades de malignité, de I à IV, sans néanmoins proposer de critères objectifs pour séparer ces grades, qui sont à la fois déterminées par les caractéristiques morphologiques combinées aux caractéristiques cliniques et par la capacité de croissance des tu-

meurs [33, 162, 163].

Les difficultés à classer les tumeurs en différents grades entraînait une grande variabilité de la survie de certaines lésions. En 1981, les équipes de l'hôpital Sainte-Anne et de la « Mayo-Clinic » proposent des critères objectifs qui sont partiellement repris en 1993 dans la mise à jour de la classification de l'OMS. À partir de la mise à jour de 2000, quand la description des entités nosologiques inclut des résultats d'immunohistochimie, les classifications des tumeurs cérébrales de l'OMS introduisent de façon progressive les données de la biologie moléculaire [33, 83, 97].

## **1.2 Classification actuelle de l'OMS**

Publiée en 2016, cette classification intègre le phénotype (histologique) au génotype (moléculaire) pour ajouter un niveau d'objectivité qui était jusqu'alors absent et apporte des changements majeurs quant à l'organisation des tumeurs cérébrales. Elle envisage la définition d'entités nosologiques correspondant à un groupe homogène de lésions permettant d'améliorer la prise en charge des patients et de déterminer de façon plus précise le pronostic et la réponse au traitement. Le diagnostic d'une tumeur se fait grâce à 4 niveaux d'information. Les aspects histologiques permettant d'établir le type histologique et le grade de malignité sont sur le premier niveau. Les résultats de tests moléculaires pertinents à la classification des lésions dans une des entités nosologiques sont sur le deuxième niveau. Le diagnostic intégré à partir de l'information des deux couches précédentes (ex. oligodendrogliome, IDH-muté avec codélétion 1p19q) est dans le troisième niveau. L'information gé-

## WHO Classification of Brain Tumors - 1979

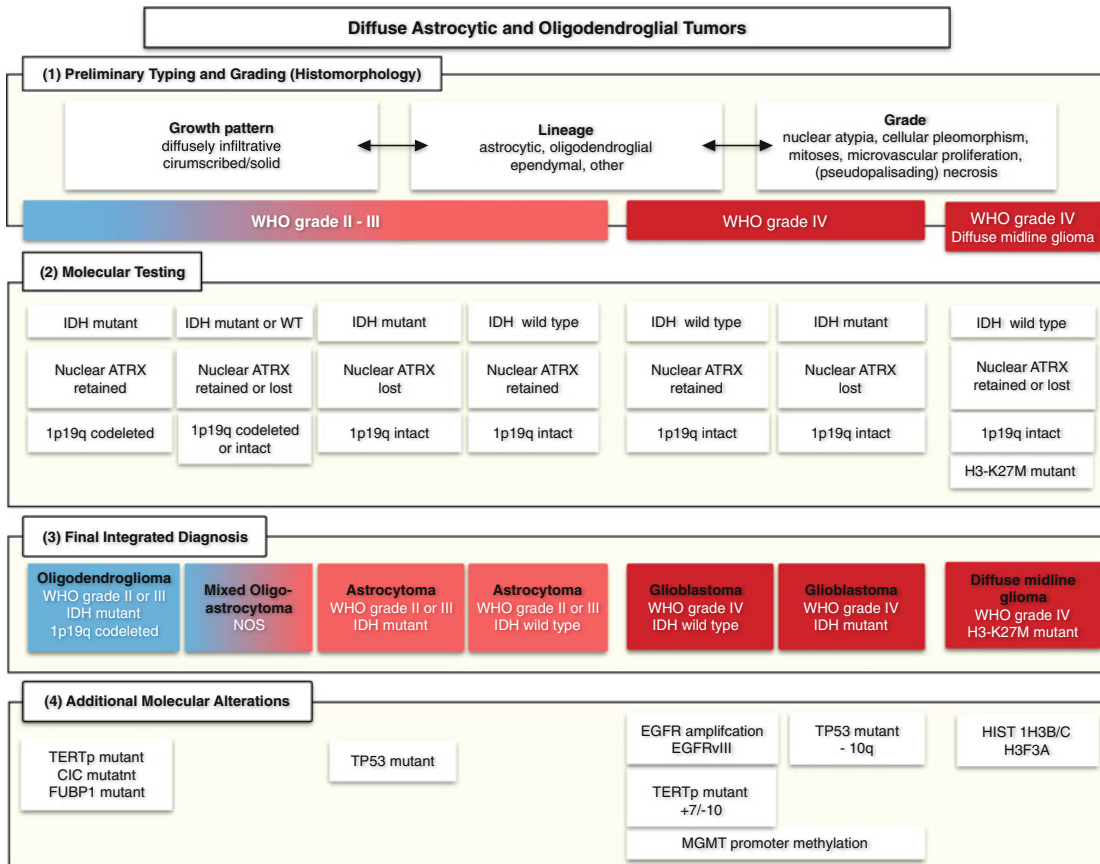
Entity	Grade	Entity	Grade
<b>I. Tumours of neuroepithelial tissue</b>			
A. Astrocytic tumours		B. Meningeal sarcomas	
1. Astrocytoma	II	1. Fibrosarcoma	III, IV
a. fibrillary		2. Polymorphic cell sarcoma	III, IV
b. protoplasmic		3. Primary meningeal sarcomatosis	IV
c. gemistocytic		C. Xanthomatous tumours	
2. Pilocytic astrocytoma	I	1. Fibroxanthoma	?
3. Subependymal giant cell astrocytoma (ventricular tumour of tuberous sclerosis)	I	2. Xanthosarcoma (malignant fibroxanthoma)	?
4. Astroblastoma	II-IV?	D. Primary melanotic tumours	
5. Anaplastic (malignant) astrocytoma	III	1. Melanoma	IV
B. Oligodendroglial tumours		2. Meningeal melanomatosis	IV
1. Oligodendroglioma	II	E. Others	
2. Mixed oligoastrocytoma	II	<b>IV. Primary malignant lymphomas</b>	III, IV
3. Anaplastic (malignant) oligodendroglioma	III	<b>V. Tumours of blood vessel origin</b>	
C. Ependymal and choroid plexus tumours		A. Haemangioblastoma (capillary haemangioblastoma)	I
1. Ependymoma	I	B. Monstrocellular sarcoma	IV
Variants:		<b>VI. Germ cell tumours</b>	
a. Myxopapillary ependymoma	I, II	A. Germinoma	II, III
b. Papillary ependymoma	I	B. Embryonal carcinoma	IV
c. Subependymoma	I	C. Choriocarcinoma	IV
2. Anaplastic (malignant) ependymoma	III, IV	D. Teratoma	I
3. Choroid plexus papilloma	I	<b>VII. Other malformative tumours and tumour-like lesions</b>	
4. Anaplastic (malignant) choroid plexus papilloma	III, IV	A. Craniopharyngioma	I
D. Pineal cell tumours		B. Rathke's cleft cyst	I?
1. Pineocytoma (pinealocytoma)	I-III	C. Epidermoid cyst	
2. Pineoblastoma (pinealoblastoma)	IV	D. Dermoid cyst	
E. Neuronal tumours		E. Colloid cyst of the third ventricle	
1. Gangliocytoma	I	F. Enterogenous cyst	
2. Ganglioglioma	I, II	G. Other cysts	
3. Ganglioneuroblastoma	III	H. Lipoma	
4. Anaplastic (malignant) gangliocytoma and ganglioglioma	III, IV	I. Choristoma (pituicytoma, granular cell "myoblastoma")	
5. Neuroblastoma	IV	J. Hypothalamic neuronal hamartoma	
F. Poorly differentiated and embryonal tumours		K. Nasal glial heterotopia (nasal glioma)	
1. Glioblastoma	IV	<b>VIII. Vascular malformations</b>	
Variants:		A. Capillary telangiectasia	I?
a. Glioblastoma with sarcomatous component (mixed glioblastoma and glioma)	IV	B. Cavernous angioma	
b. Giant cell glioblastoma	IV	C. Arteriovenous malformation	
2. Medulloblastoma	IV	D. Venous malformation	
Variants:		E. Sturge-Weber disease (cerebrofacial or cerebrotrigeminal angiomatosis)	
a. Desmoplastic	III, IV	<b>IX. Tumours of the anterior pituitary</b>	
b. Medulloblastoma	III, IV	A. Pituitary adenomas	
3. Medulloepithelioma	IV	1. Acidophil	I
4. Primitive polar spongioblastoma	IV	2. Basophil (mucoid cell)	I
5. Gliomatosis cerebri	?	3. Mixed acidophil-basophil	I
<b>II. Tumours of nerve sheath cells</b>		4. Chromophobe	I
A. Neurilemmoma (schwannoma, neurinoma)	I	B. Pituitary adenocarcinoma	III
B. Anaplastic (malignant) neurilemmoma (schwannoma, neurinoma)	III	<b>X. Local extensions from regional tumours</b>	
C. Neurofibroma	I	A. Glomus jugulare tumour (chemodectoma, paraganglioma)	? see similar tumours elsewhere in the body
D. Anaplastic (malignant) neurofibroma (neurofibrosarcoma, neurogenic sarcoma)	III, IV	B. Chordoma	
<b>III. Tumours of meningeal and related tissues</b>		C. Chondroma	
A. Meningioma	I	D. Chondrosarcoma	
1. Meningotheliomatous (endotheliomatous, syncytial, arachnotheliomatous)	I	E. Olfactory neuroblastoma (esthesioneuroblastoma)	
2. Fibrous (fibroblastic)	I	F. Adenoidcystic carcinoma (cylindroma)	
3. Transitional (mixed)	I	G. Others	
4. Psammomatous	I	<b>XI. Metastatic tumours</b>	
5. Angiomatous	I	<b>XII. Unclassified tumours</b>	
6. Haemangioblastic	II		
7. Haemangiopericytic	II		
8. Papillary	II, III		
9. Anaplastic (malignant) meningioma	II, III		

D'après: Zülch, K.J., 1980. Principles of the new World Health Organization (WHO) classification of brain tumors. *Neuroradiology*, 19(2), pp.59-66.

**Fig. I** Première classification de l'OMS des tumeurs du système nerveux central publiée en 1979, d'après [162]

nétiq ue (les altérations moléculaires) pouvant donner un pronostic mais sans influence sur le diagnostic nosologique est dans le quatrième niveau. Deux problèmes peuvent résulter de cette intégration : lorsque les données moléculaires ne sont pas disponibles et quand elles sont discordantes des données histologiques. Pour répondre à la première situation, le sigle NOS (correspond à l'expression en anglais « not otherwise specified », [tumeur] « non spécifiée autrement » en français) est ajouté au diagnostic histologique. Une règle est proposée pour la deuxième situation, lorsque les données histologiques et moléculaires sont discordantes : le génotype l'emporte sur le phénotype [71, 97].

Parmi les changements de l'organisation des entités tumorales précédentes, les astrocytomes et les oligodendrogliomes sont désormais des entités nosologiques d'un même groupe : les tumeurs diffuses astrocytaires et oligodendrogliales. Ces tumeurs se distinguent par leurs profils moléculaires. Le diagnostic de oligodendrogliome requiert la présence de la mutation de l'enzyme « isocitrate dehydrogenase » (IDH) associé à la co-délétion 1p19q, mais cette co-délétion est absente dans les astrocytomes. Les astrocytomes de grades II et III présentent fréquemment une mutation de l'IDH, et correspondent à l'entité « astrocytome, IDH-muté ». Ces tumeurs sont souvent accompagnées d'autres mutations par exemple une : une perte de l'activité nucléaire de l'enzyme ATRX (un régulateur de la transcription de l'ADN) et / ou des mutations de la TP53 impliquées dans le contrôle de la mort cellulaire en présence de stress ou de dégradation génétique. Les rares astocytomes sans mutation d'une isoforme de l'IDH, sont inclus dans l'entité provisoire « astrocytome, IDH-wildtype », car elle semble inclure deux groupes de tumeurs.



**Fig. 2** Structure en 4 niveaux prévue pour la classification des tumeurs du système nerveux central selon l'OMS de 2016. Le premier niveau, à la base du diagnostic, contient les aspects histologiques permettant d'établir le type histologique et le grade de malignité. Le deuxième contient les résultats de tests moléculaires pertinents à la classification des lésions dans une entité nosologique. Le troisième niveau intègre l'information des deux couches précédentes et le quatrième niveau ajoute l'information génétique (les altérations moléculaires) pouvant donner un pronostic mais indépendant du diagnostic nosologique. D'après [71]

L'un présentant un profil moléculaire ressemblant à d'autres gliomes bénins (comme les gangliogliomes et les astrocytomes pilocytiques) et l'autre présentant des mutations fréquemment observées dans les glioblastomes dont le pronostic est mauvais (The Cancer Genome Atlas Research Network, 2015). La mutation de l'enzyme IDH n'est pas identifiée dans la majorité des glioblastomes (>90%). En revanche ces tumeurs présentent de nombreuses aberrations chromosomiques et des mutations de gènes impliqués dans la régulation du cycle cellulaire. Les « glioblastomes, IDH muté » incluent la quasi-totalité des glioblastomes secondaires, ils ont un meilleur pronostic et sont souvent retrouvés chez des patients moins âgés que les patients porteurs d'un « glioblastome, IDH-wildtype » [124].

Dans la révision de 2016, les tumeurs pédiatriques sont séparées de celles des adultes par la création d'encarts spécifiques dans les chapitres des astrocytomes et oligodendrogliomes. Toutefois, les mutations IDH sont rares chez l'enfant et surtout retrouvées chez l'adolescent (jusqu'à 17%). Les modifications génétiques associées à des morphologies particulières des gliomes pédiatriques de bas grade restent incertaines [129]. Les gliomes pédiatriques de haut grade diffèrent des tumeurs des adultes quant au nombre de copies d'ADN, au type de mutations rencontrées et aux expressions de gènes. De surcroît, la mutation somatique unique des histones est propre à l'enfant et à l'adolescent. Deux résidus de l'histone 3 présentent un intérêt particulier. La substitution en position 27 d'une lysine par une méthionine (K27M) et la substitution en position 34 d'une glycine par une arginine ou par une valine (G34R / G34V). Ces mutations entraînent un remodelage épigénétique important qui modifient profondément l'expression des gènes cibles. Les différences entre

Tumour classification	WHO grade	Tumour classification	WHO grade
<i>Diffuse astrocytic and oligodendroglial tumours</i>		<i>Other astrocytic tumours</i>	
Diffuse astrocytoma, IDH-mutant • Gemistocytic astrocytoma, IDH-mutant	II	Pilocytic astrocytoma • Pilomyxoid astrocytoma <sup>§</sup>	I
Diffuse astrocytoma, IDH-wild-type*	II	Subependymal giant-cell astrocytoma	I
Diffuse astrocytoma, NOS	II	Pleomorphic xanthoastrocytoma	II
Anaplastic astrocytoma, IDH-mutant	III	Anaplastic pleomorphic xanthoastrocytoma	III
Anaplastic astrocytoma, IDH-wild-type*	III	<i>Ependymal tumours</i>	
Anaplastic astrocytoma, NOS	III	Subependymoma	I
Glioblastoma, IDH-wild-type • Giant-cell glioblastoma • Gliosarcoma • Epithelioid glioblastoma*	IV	Myxopapillary ependymoma	I
		Ependymoma • Clear-cell ependymoma • Papillary ependymoma • Tanicytic ependymoma	II
Glioblastoma, IDH-mutant	IV	Ependymoma, <i>RELA</i> -fusion-positive	II or III
Glioblastoma, NOS	IV	Anaplastic ependymoma	III
Diffuse midline glioma, H3-K27M-mutant	IV	<i>Other gliomas</i>	
Oligodendroglioma, IDH-mutant and 1p/19q-codeleted	II	Chordoid glioma of the third ventricle	II
Oligodendroglioma, NOS	II	Angiocentric glioma	I
Anaplastic oligodendroglioma, IDH-mutant and 1p/19q-codeleted	III	Astroblastoma	–
Anaplastic oligodendroglioma, NOS	III	D'après : Reifenberger, G., et al. Advances in the molecular genetics of gliomas — implications for classification and therapy. Nature Reviews. Clinical Oncology, 18, 70. <a href="http://doi.org/10.1038/nrclinonc.2016.204">http://doi.org/10.1038/nrclinonc.2016.204</a>	
Oligoastrocytoma, NOS <sup>†</sup>	II		
Anaplastic oligoastrocytoma, NOS <sup>†</sup>	III		

**Fig. 3** Extrait contenant les tumeurs gliales de la classification actuelle de l'OMS des tumeurs du système nerveux central d'après [124]

les effets épigénétiques et les populations de cellules d'origine expliquent leurs distributions anatomiques caractéristiques. Les tumeurs portant des mutations H3.3 G34R / G34V sont trouvées exclusivement dans les hémisphères cérébraux. Les mutations H3.3 K27M, quant à elles, sont présentes dans des tumeurs envahissant les structures de la ligne médiane, y compris le thalamus, le tronc cérébral, le cerveau et la moelle épinière [78]. Les gliomes infiltrants du tronc cérébral chez l'enfant, objet d'étude de cette thèse, sont inclus pour la première fois dans une entité nosologique spécifique et unique de la classification des tumeurs du système nerveux central de l'OMS en 2016 sous le nom de « gliomes diffus de la ligne médiane, K27M mutés » [97].

### **1.3 Aspects cellulaires et moléculaires de tumeurs cérébrales**

Les identités moléculaires retenues par la classification de l'OMS sont liées à l'oncogenèse des tumeurs cérébrales. De façon simplifiée, les glioblastomes présentent des mutations des gènes responsables de l'homéostasie cellulaire intéressant trois voies métaboliques principales, la voie des récepteurs de membrane type tyrosine kinase (RTK), la voie responsable du contrôle de la division cellulaire et la voie de la protéine p53. Les gliomes de bas grade présentent mutations du gène de l'IDH, les gliomes diffus de la ligne médiane une mutation du gène de l'histone H3 H3K27M. Les mécanismes moléculaires oncogénèse seront brièvement discutés en dessous.

Les cellules cancéreuses ont deux caractéristiques intrinsèques et héréditaires : 1) elles se divisent malgré les contraintes habituelles à la croissance et à la division cellulaire et 2) elles sont capables d'envahir et de coloniser des régions réservées à d'autres cellules. Pour qu'une cellule saine devienne cancéreuse, elle doit normalement subir un nombre suffisant de mutations génétiques et/ou de phénomènes épigénétiques indépendants qui altèrent les mécanismes de contrôle de sa croissance et de sa division, ainsi que sa réponse au stress et aux modifications de l'ADN. Une mutation génétique est une altération de l'information encodée dans l'ADN qui est transmise aux cellules filles après la division cellulaire. Le terme d' « épigénétique » est utilisé dans deux contextes complémentaires. D'une part, un événement épigénétique correspond à des changements covalents qui ne sont pas forcément transmis aux cellules filles après la division cellulaire. D'autre part, l'héritage épigénétique correspond à l'altération d'un phénotype par la modulation de



l'activité d'un ou de plusieurs gènes sans altération de l'ADN [2, 24, 61, 111].

Le groupe TCGA « The Cancer Genome Atlas » a identifié 71 gènes significativement mutés dans une population de 543 glioblastomes, modèle de cancer cérébral. Ces gènes font parti des trois voies métaboliques principales :

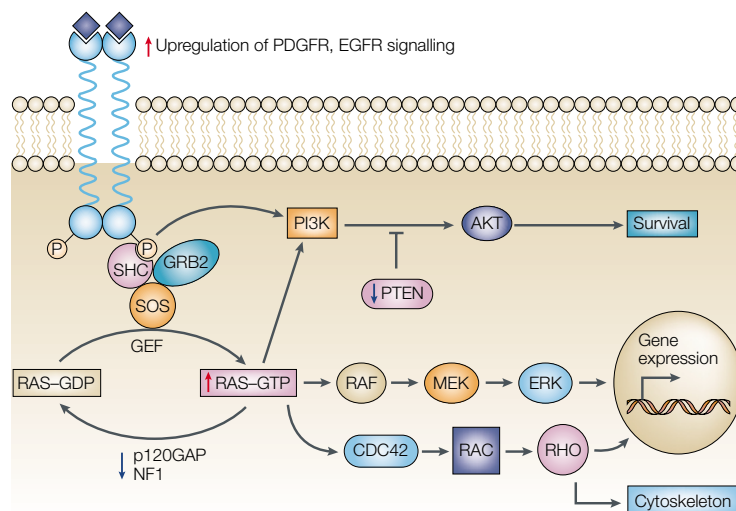
- La voie des récepteurs de membrane type tyrosine kinase (RTK) impliquée dans la croissance, la survie et la migration cellulaire.
- La voie responsable du contrôle de la division cellulaire, originellement identifiée chez des patients porteurs des rétinoblastomes (RB).
- La voie de la protéine p53 (p53) responsable de la réponse cellulaire à la dégradation génétique et au stress.

Ces gènes sont regroupés en deux grandes classes selon le mécanisme qu'entraîne le risque de cancer, s'ils sont la conséquence d'une augmentation de leur activité (les oncogènes) ou s'ils sont la conséquence d'une réduction de leur activité (les gènes dit « de suppression tumorale »). Une troisième classe de gènes est ajoutée aux deux premières, celle des gènes responsables de la réparation du patrimoine génétique. Lors de leur dysfonctionnement, la fréquence des mutations augmente significativement [102, 111, 150].

### **1.3.1 La voie RTK (récepteurs tyrosine kinase)**

La voie RTK commence par un récepteur de membrane de type tyrosine kinase (e.g. EGFR, PDGFRA). Après la liaison du ligand, le récepteur

dimérise, subit une autophosphorylation et recrute des protéines adaptatives activant divers effecteurs en aval. Le RAS est un important effecteur en aval de cette voie de signalisation et fonctionne comme un commutateur moléculaire cyclant entre la forme active liée à une GTP et la forme inactive liée à une GDP. L'activité RAS est régulée positivement par les facteurs d'échange de guanosine et négativement par les protéines activatrices de GTPase et par le produit du gène NF1. Au moins trois effecteurs en aval peuvent être activés par RAS. La cascade de signalisation médiée par la RAF active à son tour une famille de protéines kynases, les MEK dans le cytosome. Les MEK activent la protéine Myc, un des facteurs de transcription qui contrôle la prolifération et la différenciation cellulaire. La voie du complexe phosphatidylinositol-3 kinase, médiée par les protéines AKT et mTOR entre autre, favorise la survie cellulaire. Et la voie médiée par CDC42 régule l'expression des gènes et l'organisation du cytosquelette. La perte d'activité des régulateurs négatifs tels que NF1 ou PTEN peut aussi activer cette voie [2, 125, 161].



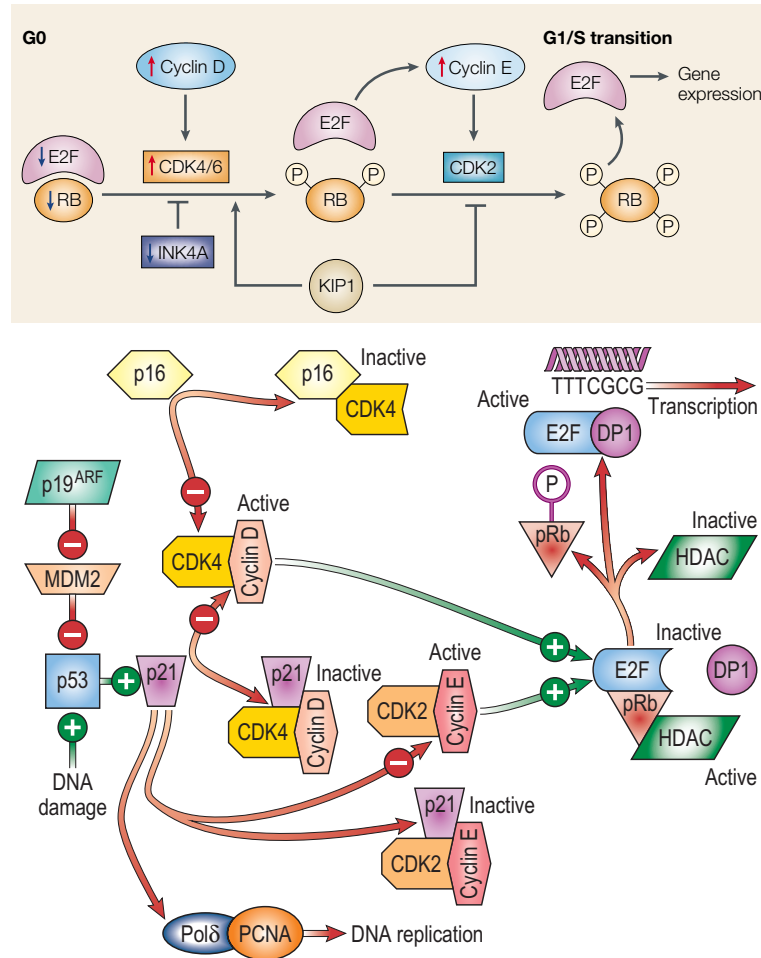
**Fig. 4** Schéma de la voie RTK simplifiée à des sites impliqués dans la réplication cellulaire. D'après [123]

### 1.3.2 La voie de la protéine RB

La protéine RB intègre des signaux provenant de multiples sources intra- et extra-cellulaires et décide si la cellule peut ou non continuer son cycle de croissance et de division (Hanahan and Weinberg, 2011). Dans les cellules quiescentes, les protéines RB sont hypophosphorylées et séquestrent les facteurs de transcription E2F. En réponse à des signaux prolifératifs, RB est partiellement phosphorylé par les CDK4 et CDK6, et complètement phosphorylé par le CDK2. Les protéines RB lorsqu'elles sont hyperphosphorylées libèrent des facteurs de transcription E2F activant l'expression d'un ensemble de gènes requis pour l'initiation de la synthèse de l'ADN et pour la transition de la phase de repos (G1) à la phase S du cycle cellulaire. L'activité des CDK est positivement contrôlée par les cyclines. Les cyclines de type D se lient aux CDK4 et aux CDK6 les activant, tandis que les cyclins de type E se lient et activent les CDK2. Les CKI font la régulation négative de cette voie. La famille INK4 comprend la INK4A (ou p16), la INK4B (ou p15), la INK4C (ou p18) et la INK4D (ou p19), ces molécules inhibent spécifiquement l'activation de la cycline D et du complexe CDK4 / 6. Les protéines WAF1 (ou p21), KIP1 (ou p27) et KIP2 (ou p57) sont autres cyclines impliquées dans la modulation de la voie RB, notamment en association avec la voie de la p53 [16, 161].

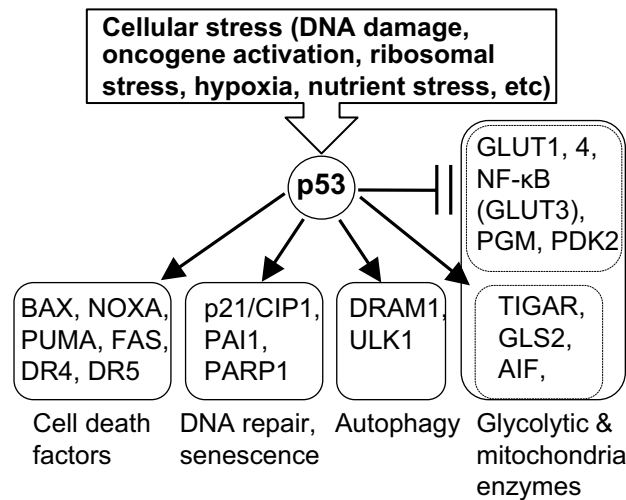
### 1.3.3 La voie p53

En revanche, la p53 surveille l'intégrité du génome et l'état d'autres systèmes intracellulaires. En présence d'anomalies, elle peut empêcher la progression du cycle cellulaire jusqu'à la normalisation des conditions intracellu-



**Fig. 5** Schéma simplifié de la RB contenant des sites impliqués dans la réplication cellulaire. D'après [123]

laire ou démarrer le processus d'apoptose [61]. La cellule, en condition normale, présente une faible quantité de p53, à cause de la grande vitesse de dégradation de la protéine par l'ubiquitin-S26 [67]. L'apparition d'un facteur de stress (ex. l'hypoxie, dommage de l'ADN, déficit de nutriments ou excès des molécules oxydantes, etc) entraîne l'expression du gène TP53 et la production de la protéine p53. Ensuite, des modifications post-traductionnelles (ex. la phosphorylation, l'ubiquitination, l'acétylation, la méthylation, la glycosylation, la sumoylation, la ribosylation par ADP, etc) modulent l'activité de la p53 qui contrôle l'activité de plus d'un centaine de gènes [67, 84].



**Fig. 6** Illustration de l'action de la p53 d'après [84]

Les glioblastomes primaires présentent des mutations dans la voie RTK dans 88% des cas, de la voie RB dans 87% des cas et de la voie p53 dans 78% de cas. Ces mutations permettent aux cellules de la tumeur d'échapper aux mécanismes de contrôle de la croissance et de la division cellulaire [111].

### 1.3.4 Les mutations des gènes de l'IDH

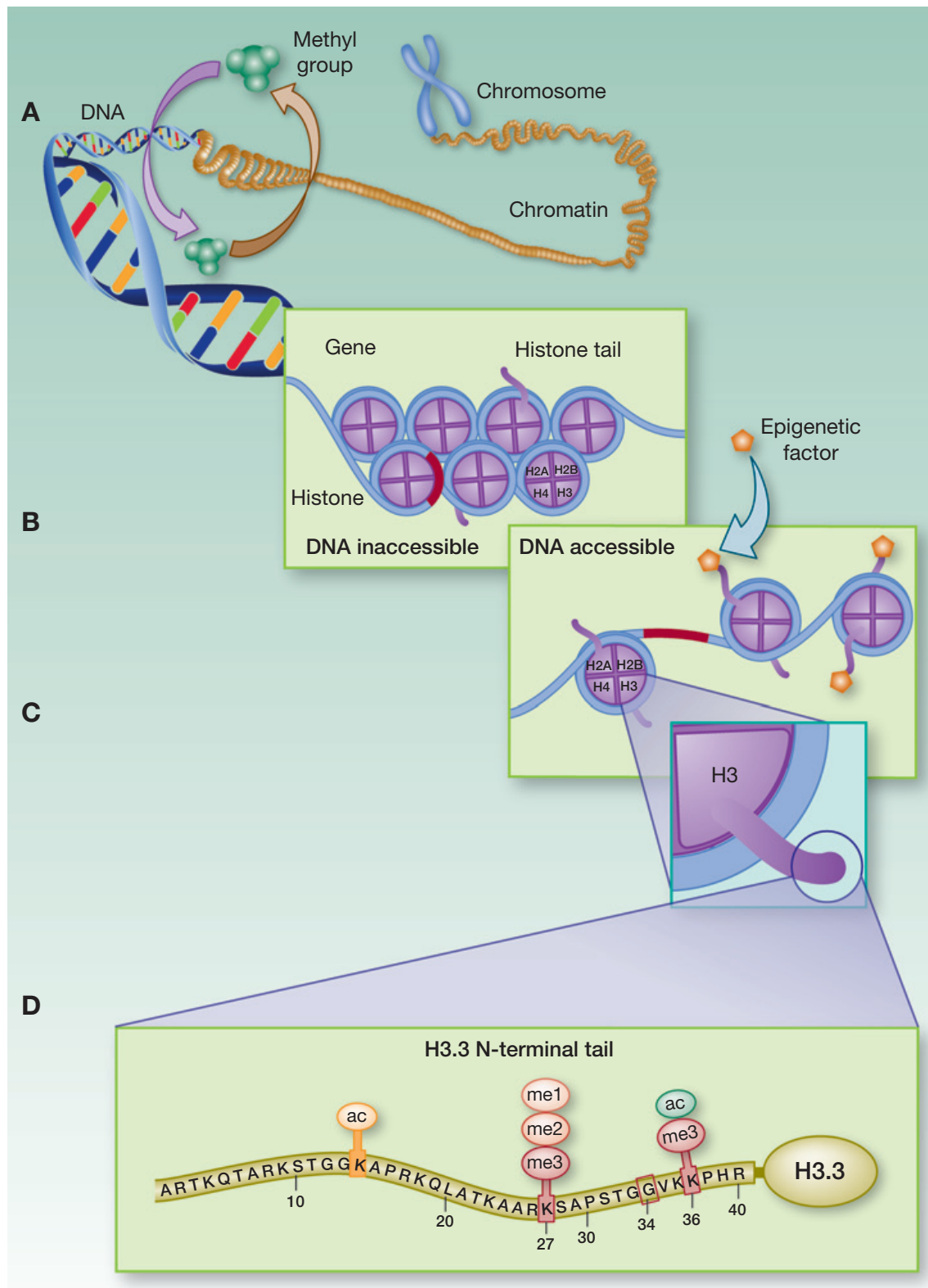
L'altération génétique fondamentale des gliomes diffus (de bas grade) est la mutation somatique d'un gène impliqué dans le cycle de l'acide citrique, l'isocitrate déshydrogénase. L'isoforme IDH1 est présente dans le cytosome et l'isoforme IDH2 est présente dans les mitochondries. Elle est responsable pour la conversion de l'isocitrate en alpha-ketoglutarate. Les formes mutantes transforment l'alpha-ketoglutarate en 2-hydroxyglutarate. Cette molécule cause une hyperméthylation du génome par inhibition des protéines JHDMs et TET2, qui sont des ADN deméthylases. Elle cause aussi la dégradation du facteur responsable de l'arrêt de la division cellulaire en présence d'hy-

poxie (HIF-1 $\alpha$ ). À ces deux phénomènes, méthylation aberrante du génome et réduction de la sensibilité à l'hypoxie, s'ajoute augmentation du stress oxydatif par un déficit de NADPH [71, 84].

### **1.3.5 Les mutations des gènes de l'histone H3**

Les gliomes pédiatriques sont caractérisés par des mutations des gènes responsables pour l'histone H3. Les histones sont des protéines nucléaires alcalines essentielles au contrôle de l'accessibilité à l'ADN aux machineries cellulaires de réplication, de réparation, de recombinaison et de transcription. Pendant la division cellulaire, lorsque la molécule de l'ADN est synthétisée, elle s'enroule autour d'un noyau de protéines, les histones, pour former un nucléosome. Ce noyau est un octamère, composé de huit sous-unités, deux copies de quatre différents peptides (H2A, H2B, H3 et H4). L'extrémité N-terminale de chaque sous-unité est extérieure au cœur du nucléosome. Plusieurs complexes de protéines s'associent aux histones pour écrire ou effacer des instructions épigénétiques dans les extrémités N-terminales. Cette information est écrite sous la forme de modifications chimiques post-traductionnelles (notamment l'acétylation, la phosphorylation, la méthylation, l'ubiquitination) des résidus d'acide aminés. La modification d'un résidu spécifique est donc lu par un complexe de protéines et ensuite l'information correspondante est transmise aux facteurs de transcription. Par exemple : la triméthylation du résidu 27 de l'histone 3 par le complexe PRC2 entraîne une forte suppression de l'activité transcriptionnelle [24, 90, 135].

Chez les mammifères il y a 3 variantes connues de l'histone 3 : H3.1, H3.2 et H3.3, auxquels s'ajoute une variante spécifique des centromères, la



**Fig. 7** Schéma de condensation de la chromatine, des nucléosomes, et les modifications de la portion N-terminal de l'histone 3, d'après [51]

« CENP-A ». Les variantes H3.1 et H3.2 sont synthétisées et incorporées à la chromatine seulement pendant la phase S de la division cellulaire et sont dites canoniques. La variante H3.3 est une histone de remplacement. Elle est synthétisée et intégrée à la chromatine présentant une activité transcriptionnelle pendant toutes les phases du cycle cellulaire. La variante H3.1 est encodée par 10 gènes regroupés dans le chromosome 6, lorsque la variante n'est encodée que par 2 gènes, H3F3A dans le chromosome 1 et H3F3B dans le chromosome 17 [18, 79, 90, 93, 155].

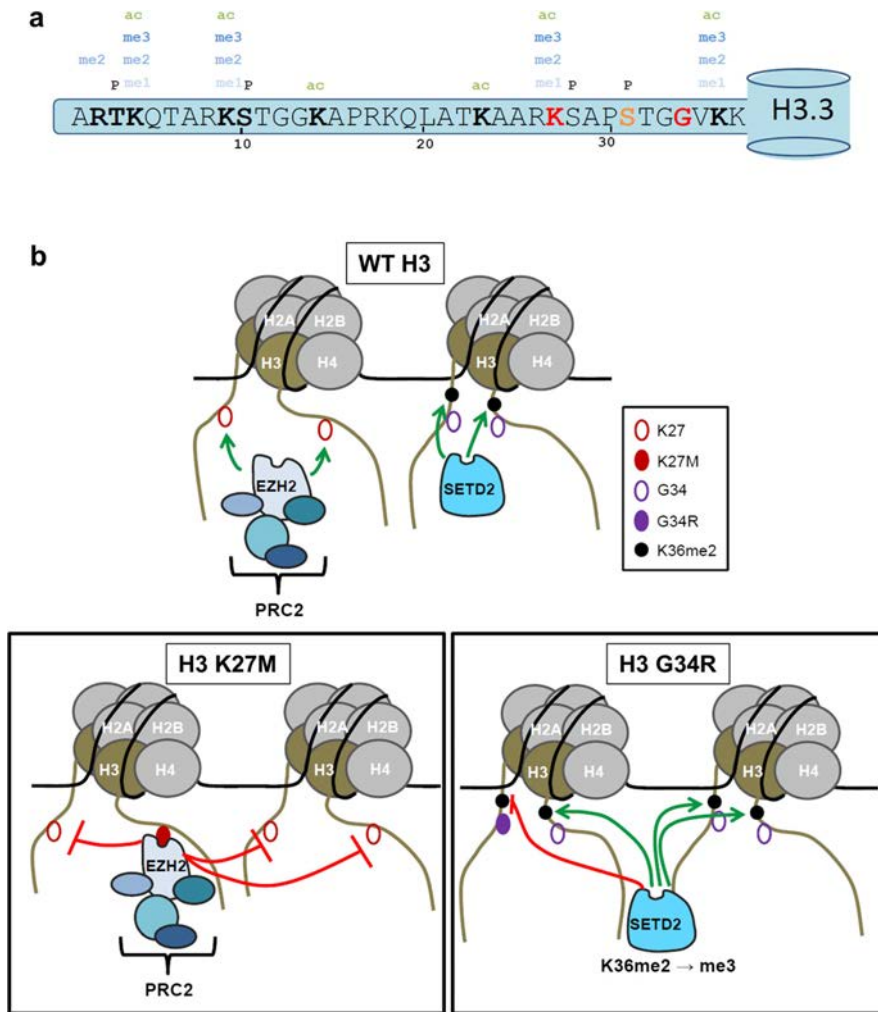
Les « gliomes diffus de la ligne médiane, K27M mutés » sont caractérisés par une mutation ponctuelle type faux-sens, qui remplace la lysine en position 27 par une méthionine d'une des variantes de l'histone H3. La majorité (60 - 80%) des tumeurs présente une mutation de la variante H3.3 (H3F3A), alors que la variante H3.1 (gènes HIST1H3B et HIST1H3C) est mutée dans le restant des cas. Un auteur a identifié un patient présentant une mutation de la variante H3.2 (HIST2H3C) et un patient dont la mutation du gène H3F3A était une substitution de la lysine en position 27 à isoleucine et non une méthionine [18, 77, 79].

La mutation K27M entraîne une modification épigénétique caractérisée par une hypométhylation globale de l'ADN, la perte de la tri-méthylation de la lysine en position 27 même des autres histones 3 « wild-type » (non mutées). Les patients porteurs de la mutation H3F3A ont fréquemment une amplification du gène PDGFRA impliqué dans la voie RTK et des mutations des gènes TP53. En revanche les patients porteurs de la mutation des gènes de la variante H3.1 présentent une mutation du gène ACVR1, liée à la « fibrodysplasia ossificans progressiva ». Ils présentent aussi des gains ou des amplifications



du chromosome 2, mais ne présentent pas de mutation TP53. Leur profil d'activité génétique est caractérisé pour une augmentation de l'expression des gènes impliqués dans l'angiogenèse et dans l'activation de l'HIF1 $\alpha$ . Au total Les mutations H3K27M sont associées à des altérations exclusives de la voie de la TP53 dans 61% des cas, à des altérations exclusives de la voie RTK dans 24% des cas et à des altérations des deux voies dans 15% [18, 77, 78, 86, 144].

La mutation H3G34R/V observée chez les tumeurs pédiatriques hémisphériques, bloque l'action de la SETD2 méthyltransphérase responsable pour la tri-méthylation du résidu en position 36 et entraînant aussi un remodelage épigénétique [18, 77, 79].



**Fig. 8** Effet des mutations de l'histone 3 sur leurs interactions avec les protéines du complexe PCR2 et la protéine SETD2, d'après [79]



## 2 Méthodes d'imagerie

### 2.1 L'imagerie anatomique

L'imagerie du système nerveux central a beaucoup évolué dans les dernières décennies du XXème siècle grâce à l'introduction des méthodes d'imagerie en coupes. L'injection d'air ou de produits de contraste directement dans le liquide céphalorachidien ou dans les artères est devenue obsolète pour le diagnostic de la majorité des maladies neurologiques. Les premiers prototypes des machines de tomodensitométrie et d'imagerie par résonance magnétique (IRM) sont créés dans les années 1970. Leur application clinique commence avec le scanner durant la décennie suivante et est suivie par l'IRM qui est devenue le « gold-standard » en neuro imagerie [47].

Le rôle de la tomodensitométrie dans l'évaluation avant-traitement d'une tumeur cérébrale est limité à la détection d'un processus expansif intracrânien ou de ses complications (ex. hydrocéphalie active). Dans certains cas le scanner est utilisé pour démontrer la présence de calcifications au sein des tumeurs. À partir des données fournies par l'IRM sur une lésion expansive intracrânienne, il est possible de créer une liste de diagnostics histologiques probables, de réaliser un bilan d'extension et de fournir les éléments anatomiques nécessaires pour planifier l'abord chirurgical [105].

En 1977, Levin propose un algorithme de suivi des patients porteurs d'une tumeur cérébrale basé sur 4 paramètres : l'état clinique, l'EEG, l'imagerie nucléaire et l'imagerie par tomodensitométrie qui classe l'évolution des

patients comme « réponse » ou « dégradation » [92]. En 1985, Zeltzer propose une classification pour les tumeurs cérébrales pédiatriques qui consiste en 5 catégories de réponse, basée sur le changement de taille des lésions (la somme de deux diamètres perpendiculaires) observée à la tomodensitométrie, sans augmentation de la dose de corticoïdes. Les catégories de Zeltzer sont : rémission complète - absence de tumeur ; rémission partielle - réduction de plus de 50% ; amélioration, réduction entre 25 et 50% ; maladie stable, diminution inférieure à 25% ; progression - augmentation de plus de 25% [160].

Lorsqu'il s'agit de tumeurs pour lesquelles un geste chirurgical est possible, l'évaluation post-opératoire des tumeurs cérébrales doit déterminer la qualité de la résection tumorale (complète, quasi-complète, partielle), pour établir une ligne de base sur laquelle les contrôles suivants seront comparés. L'IRM est la méthode recommandée pour l'évaluation de la présence et de l'extension d'un résidu tumoral. L'étude publiée en 1994 par Albert, démontre les avantages de l'IRM par rapport à la tomodensitométrie pour repérer des résidus tumoraux et décrit que la fenêtre idéale pour réaliser le contrôle post-opératoire précoce est entre 24 et 72 heures après la chirurgie, avant l'apparition de rehaussement bénins post-opératoires, comme de la fibrose [1].

Les recommandations d'Albert sont encore appliquées, pourtant, d'autres auteurs rapportent qu'un rehaussement post-opératoire bénin est visible dès 17 heures après la chirurgie [64]. L'étude de Ekinici en 2003, décrit qu'un rehaussement linéaire épais ou nodulaire au contrôle post-opératoire est significativement plus associé à la rechute tumorale qu'un rehaussement linéaire fin [39]. En 2016, Majós montre que la durée de la survie des patients opérés d'un gliome malin est associée à l'aspect du rehaussement observé

lors du contrôle post-opératoire. Une survie plus longue a été observée chez les patients présentant un rehaussement linéaire fin. Des patients présentant un rehaussement linéaire épais ont eu une survie intermédiaire tandis qu'une survie moins longue a été observée chez les patients présentant un rehaussement nodulaire [101]. Mais, réaliser l'IRM moins de 24 heures après la chirurgie a été controversée. En 1994, le groupe d'Albert n'a pas exploré cette possibilité à cause de difficultés logistiques. En 2013, Smets publie qu'à moins de 2 heures après la chirurgie, la présence d'un rehaussement frangé ou micronodulaire des bords de la cavité opératoire est associé à une survie significativement inférieure par rapport au rehaussement linéaire ou l'absence de rehaussement [136]. En revanche, en 2014, Zaidi publie un cas de rehaussement nodulaire de la cavité opératoire observé à 1 heure et demi après la chirurgie qui est complètement résolu au contrôle réalisé à 48h après la chirurgie [159]. La limite supérieure de la fenêtre de contrôle post-opératoire a été explorée par Bette en 2016. Les systèmes d'IRM à 3,0T sont plus sensibles pour repérer le rehaussement de l'encéphale. Ses résultats montrent qu'à partir de 45 heures après la chirurgie un nombre important de patients présentent de remaniements post-opératoires bénins rehaussés en systèmes d'IRM 3,0T [10].

En pratique le consensus actuel est de réaliser un contrôle post-opératoire entre 24 et 72h après la chirurgie.

### **2.1.1 Les critères de Macdonald**

En 1990, Macdonald propose des critères similaires aux critères de Zeltzer, pour classifier la réponse des tumeurs gliales malignes sus-tentorielles,

augmentant l'importance de l'imagerie et de la dose des corticoïdes et en diminuant l'importance des aspects cliniques [100]. Ses critères sont basés sur les modifications de la taille des lésions mesurées sur une coupe transversale qui présente la plus large surface rehaussée par le contraste. Les deux diamètres perpendiculaires de la composante tumorale rehaussée sont mesurés, leur produit est calculé et comparé aux valeurs antérieures. Selon la variation des valeurs du produit des diamètres, quatre catégories de réponse sont possibles :

- *Réponse complète (CR)* lorsque il n'y a plus de tumeur qui se rehausse, en l'absence de corticoïdes et chez un patient cliniquement stable ou mieux ;
- *Réponse partielle (PR)* lorsque le produit des diamètres a réduit de plus de 50%, en l'absence d'augmentation des corticoïdes et chez un patient cliniquement stable ou mieux ;
- *Progression (PD)* lorsque il y a une augmentation de plus de 25% du produit des diamètres perpendiculaires ou l'apparition d'une nouvelle tumeur, ou la dégradation de l'état clinique sans diminuer les corticoïdes ;
- *Maladie stable (SD)* pour tout autre cas.

Les critères de Macdonald se distinguent par la rigueur de la méthode pour mesurer des lésions intracrâniennes et par la présence de « guidelines » sur les techniques d'imagerie (ex. scanner à coupes contigües, l'IRM). Ils permettent la comparaison des résultats de différentes études et en consé-

quence, ont été largement adoptés dans les études de neuro-oncologie et en pratique clinique. Pourtant, les critères de Macdonald ne contiennent ni une méthode d'évaluation des tumeurs sans composante rehaussée, ni les définitions des lésions mesurables et non-mesurables [42].

### **2.1.2 La pseudo-progression et la pseudo-réponse**

En 2004, De Wit décrit, chez certains patients, un phénomène après radiothérapie imitant les signes de progression tumorale, mais de résolution spontanée, appelée pseudo-progression [34]. Lors de l'utilisation de traitements pour inhiber l'angiogénèse tumorale, certains patients porteurs d'un gliome malin ont présenté un autre phénomène, nommé pseudo-réponse, en raison de la disparition du rehaussement lésionnel sans mort cellulaire (tumorale) associée [7, 23, 119].

### **2.1.3 Les critères Rano**

Le « Response Assessment in Neuro-Oncology (RANO) Working Group » est un groupe multidisciplinaire international dont l'objectif est d'améliorer les critères de réponse et de définir des paramètres pour les études de neuro-oncologie [69]. Créée en 2008, RANO publie des critères révisés pour l'évaluation de la réponse en neuro-oncologie en 2010 [154]. Sur le tableau 1 sont notés les solutions proposées dans les critères RANO pour pallier aux limitations des critères de Macdonald.

Les critères RANO introduisent la possibilité d'une progression tumorale sans rehaussement, lorsque la composante  $T_2$  ou  $T_2$ -FLAIR augmente sans



<b>Limitation des critères de Macdonald</b>	<b>Solution proposée par les critères RANO</b>
L'absence de définition d'une lésion mesurable et d'une lésion non-mesurable.	<p><b>Les lésions mesurables</b> présentent une composante qui se rehausse à contours nets et dont les deux diamètres perpendiculaires sont <math>\geq 10</math> mm; elle doit être observable en au moins 2 coupes axiales d'épaisseur <math>\leq 5</math> mm.</p> <p><b>Les lésions non-mesurables</b> sont soit des lésions à contours flous, soit des lésions dont l'un ou les deux diamètres sont <math>\leq 10</math> mm.</p>
La difficulté à mesurer le rehaussement de parois des kystes ou des cavités opératoires.	Le rehaussement des parois des kystes ou des cavités opératoires doit être considéré comme lésion non-mesurable, sauf en présence d'un rehaussement nodulaire de diamètres $\geq 10$ mm.
La difficulté à mesurer les tumeurs de forme irrégulière.	En absence d'un nodule de diamètres $\geq 10$ mm, considérer les lésions comme non-mesurables.
Le manque d'évaluation de la composante sans rehaussement de la tumeur.	L'extension de l' <b>hypersignal T2 / FLAIR</b> fait désormais partie de l'analyse et est classée comme lésion non-rehaussée et non-mesurable.
Le manque d'orientation pour l'évaluation des tumeurs multifocales.	Mesurer au <b>moins 2 et jusqu'à 5 lésions</b> , choisir les lésions les plus volumineuses et considérer la somme des produits des diamètres des lésions (la somme des surfaces).
Le manque d'orientation pour les modifications du rehaussement sans rapport à la viabilité tumorale.	<p><b>Remaniements post-opératoires bénins</b> : Le contrôle post-opératoire doit être fait entre 24 et 72 heures après la chirurgie</p> <p><b>Pseudo-progression</b> : Dans les premières 12 semaines après la radiothérapie, quand ce phénomène est plus probable, ne pas considérer l'augmentation isolée de la taille lésionnelle dans les champs de radiation comme une progression tumorale. Une confirmation histologique ou un contrôle à distance sont nécessaires pour confirmer la progression de la maladie.</p> <p><b>Pseudo-réponse</b> : Un contrôle au moins 4 semaines plus tard est nécessaire pour confirmer une réduction du volume tumoral.</p>

**Fig. 9** Les limitations des critères de Macdonald et les solutions proposées par le groupe RANO

qu'un facteur de comorbidité pouvant expliquer l'augmentation soit présent. Toutefois, l'appréciation des lésions non rehaussées est qualitatif, dû à l'aspect infiltrant des anomalies. La possibilité de pseudo-progression est prévue dans le premières 12 semaines après la radiothérapie, mais pour la confirmer, il faut soit prélever du matériel pour l'analyse histologique (geste invasif associé à des complications), soit attendre un contrôle ultérieur.

Un facteur important du suivi des tumeurs cérébrales est la capacité à répéter les examens de façon comparable pour assurer la reproductibilité de

Paramètre	Réponse complète (CR)	Réponse partielle (PR)	Maladie Stable (SD)	Progression tumorale (PD)
Rehaussement mesurable en T1 après contraste	Aucun rehaussement	Réduction $\geq 50\%$	Entre Réduction $< 50\%$ et Augmentation $< 25\%$	Augmentation $\geq 25\%$
Hypersignal en T2 et/ou T2-FLAIR	Stable ou diminuée	Stable ou diminuée	Stable ou diminuée	Augmenté
Nouvelle lésion	Non	Non	Non	Présente
Corticoïdes	Absente	Inchangée ou diminuée	Inchangée ou diminuée	-
État clinique	Stable ou amélioré	Stable ou amélioré	Stable ou amélioré	Dégradé
Paramètres nécessaires	Tous	Tous	Tous	$\geq 1$

**Fig. 10** Résumé des critères RANO, d'après (Wen et al., 2010)

l'analyse. En 2015 un consensus est publié par Ellingson avec les techniques d'imagerie recommandées pour les essais cliniques. À la place de proposer un protocole « idéal » comprenant une exploration exhaustive des tumeurs, difficilement atteignable en dehors des centres universitaires ou de recherche, les recommandations détaillent un protocole pragmatique permettant son adoption dans un plus grand nombre de centres. Ce protocole consiste en des séquences axiales pondérées en T<sub>2</sub>, T<sub>2</sub>-FLAIR et diffusion, en coupes jointives et en séquences volumiques (tridimensionnelles) pondérées en T<sub>1</sub> avant et après l'injection de contraste. L'acquisition volumique permet le calcul d'images de soustraction potentiellement plus sensibles au rehaussement après contraste et la reconstruction en différents plans de l'espace, éliminant les difficultés de comparaison d'images qui ne sont pas acquises exactement sur le même plan [41, 74]. Le professeur Warmuth-Metz de la Société Internationale d'Oncologie Pédiatrique - Europe (SIOP-E), en revanche, suggère que le rehaussement est mieux apprécié en séquences bidimensionnelles de type « spin écho » pondérées en T<sub>1</sub>. Elle conseille d'utiliser les séquences tridimensionnelles pondérées en T<sub>1</sub> de façon complémentaire aux séquences « spin écho ».

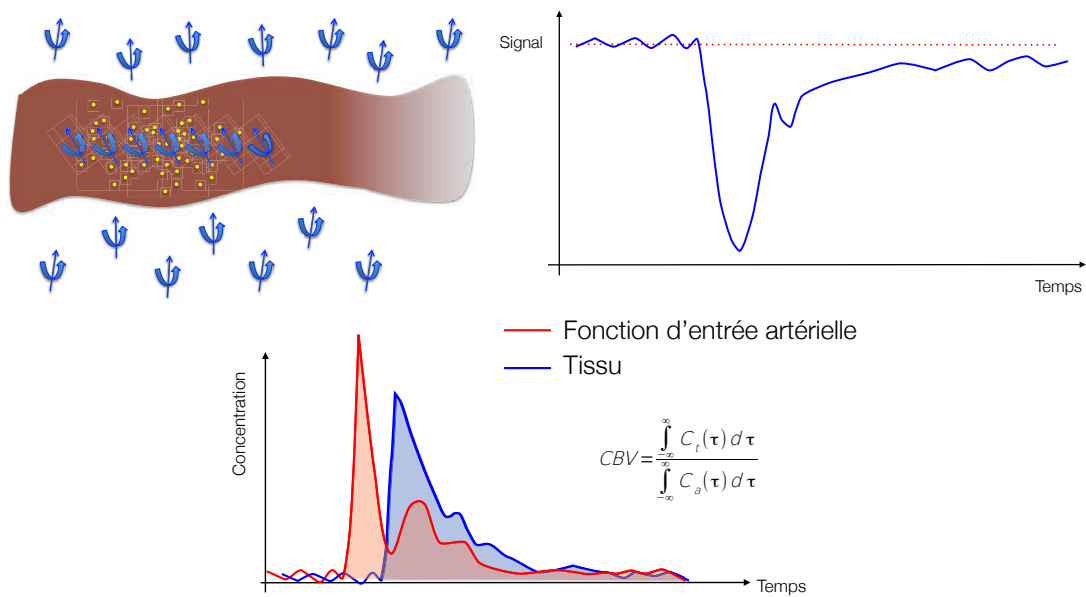
Des avancées techniques récentes permettent l'acquisition de séquences volumiques de type « spin écho » accumulant les avantages de l'imagerie tridimensionnelle à la sensibilité au rehaussement du « spin écho » [152].

## 2.2 L'imagerie de perfusion

La perfusion tissulaire est le passage du sang à travers un réseau capillaire, permettant l'échange d'oxygène et d'autres molécules à travers des parois semi-perméables [30]. Les tumeurs nécessitent la création d'un réseau vasculaire pour apporter la nutrition et l'oxygène, et pour assurer l'élimination des déchets métaboliques. En conséquence, la formation des vaisseaux sanguins tumoraux, est considérée comme essentielle pour qu'une tumeur augmente de taille [44]. L'angiogenèse est une caractéristique intrinsèque des tumeurs cérébrales malignes, auxquelles les taux de vascularisation et de prolifération semblent être associés positivement. Les techniques d'imagerie de perfusion sont disponibles en tomodensitométrie, TEMP, TEP et IRM et elles ont comme objectif l'étude *in vivo* de la vascularisation du tissu. Les plus fréquemment utilisées pour l'étude des tumeurs cérébrales sont les techniques d'IRM, qui se divisent en trois types : techniques de « premier passage » ou DSC (dynamic susceptibility contrast), de « rehaussement dynamique » ou DCE (dynamic contrast enhancement) et ASL « arterial spin labelling » [42, 114].

Les techniques de « premier passage » bénéficient de la barrière hémato-encéphalique qui retient le traceur dans la lumière de vaisseaux. Elles sont capables d'estimer le volume et le flux sanguin (CBV et CBF respectivement) et le temps moyen de transit (MTT) du traceur dans le réseau

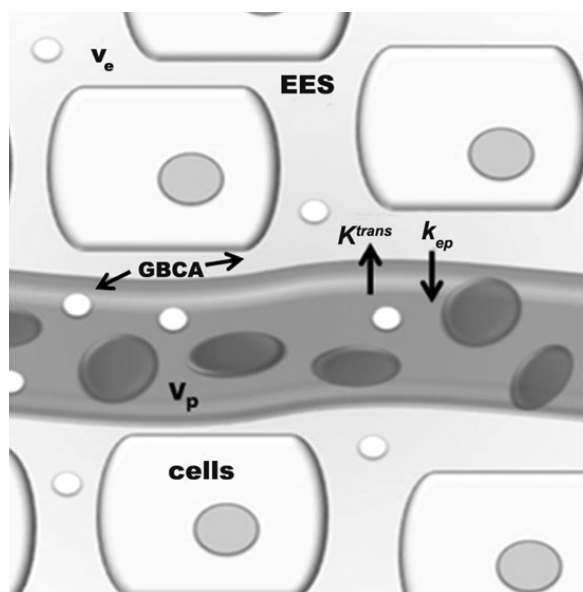
capillaire, à partir de l'acquisition répétée d'images de la région cible. Pour obtenir des estimations fiables, il est nécessaire que le traceur soit injecté en bolus et que l'acquisition ait une haute fréquence de répétition (haute résolution temporelle). Si la barrière hémato-encéphalique est perméable, le rehaussement du tissu étudié exerce un effet adverse sur le calcul du volume sanguin. Les séquences rapides, type EPI pondérées en  $T_2$  ou  $T_2^*$ , utilisées pour réaliser la perfusion DSC sont disponibles dans la quasi-totalité de systèmes d'IRM modernes et sont les plus fréquemment utilisées en neuro-oncologie [73, 134, 146].



**Fig. 11** Illustration du mécanisme de contraste et calcul des paramètres de la perfusion DSC

Les techniques de « rehaussement dynamique » mesurent, grâce à des séquences pondérées en  $T_1$ , le changement dans le temps du rehaussement tissulaire causé par le passage du traceur de l'espace intravasculaire à l'espace extracellulaire du tissu. À partir de différents modèles mathématiques, elles sont capables d'estimer le volume plasmatique ( $v_p$ ), le volume de l'espace

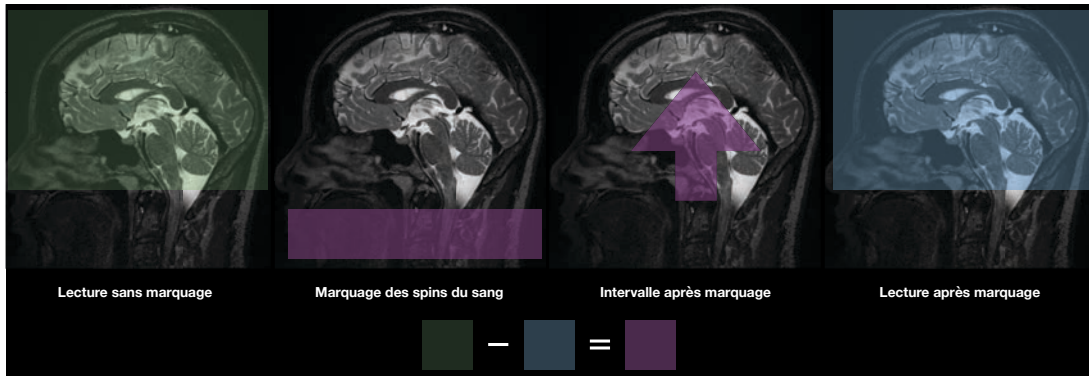
extravasculaire extracellulaire du tissu ( $v_e$ ), le taux de transfert du traceur - dépendant de la perméabilité vasculaire ( $K^{trans}$ ) et le ratio de reflux du contraste du tissu vers les vaisseaux ( $k_{ep}$ ). En pratique, elles ont besoin d'un bolus de traceur moins volumineux et sont dépendantes de modèles mathématiques complexes, d'une bonne estimation de la fonction d'entrée artérielle et de la mesure des temps  $T_1$  du tissu avant l'acquisition [58, 73].



**Fig. 12** Illustration d'un modèle bi-compartmental de la perfusion DCE d'après [134]

La troisième technique, ASL, est seulement disponible avec des systèmes récents d'IRM et n'utilise pas de traceur exogène. Elle marque les spins des protons de l'eau à l'intérieur de vaisseaux avant d'arriver à l'encéphale afin de mesurer son effet après l'arrivée dans la région cible. Parce qu'elle marque les spins des protons de l'eau elle est appelée « Arterial Spin Labelling » (ASL) en français : marquage des spins artériels. C'est la plus récente des techniques à être appliquée en pratique clinique. Les acquisitions à intervalles différents entre le marquage et la lecture sont nécessaires pour mesurer d'autres para-

mètres que le débit / flux sanguin cérébral (CBF), comme le temps d'arrivée du bolus, le temps d'arrivée au pic et le temps d'échange [58, 73].



**Fig. 13** Illustration du mécanisme d'obtention du signal ASL

### 2.2.1 Estimation de la malignité

En 1990, Edelman utilise l'effet de susceptibilité magnétique pour mesurer le volume sanguin cérébral chez l'homme. Cet effet est créé par le premier passage d'un bolus de contraste (injecté dans une veine périphérique) sur des images pondérées en  $T_2$  résultantes des séquences rapides, type EPI [37]. En 1994 Aronen, utilise le même principe pour calculer le volume sanguin cérébral relatif (rCBV), et il montre que les valeurs rCBV sont plus élevées dans les tumeurs gliales de haut grade que dans les tumeurs gliales de bas grade [4]. En 2006, Law montre qu'un seuil de 1,75 pour la valeur du rCBV permet de prédire la réponse clinique des patients adultes porteurs d'une tumeur gliale de façon supérieure au grade histologique [88].

Le flux sanguin mesuré par la perfusion ASL est capable d'estimer grade de malignité des tumeurs pédiatriques. Le groupe de Necker a démontré que les tumeurs de haut grade présentent des valeurs plus élevées que les

tumeurs de bas grade. Un seuil de 50 mL/min par 100g de tissu a une sensibilité de 90% et une spécificité de 93% pour les tumeurs hémisphériques, une sensibilité de 100% et une spécificité de 80% pour les tumeurs thalamiques et une sensibilité de 65% et une spécificité de 94% pour les tumeurs de la fosse postérieure (les DIPGs exclus) [31].

### 2.2.2 Estimation de la réponse

Depuis 2004, de nombreux auteurs ont essayé de différencier les remaniements post-thérapeutiques bénins, comme la pseudo-progression de la progression tumorale. Ces études montrent qu'une augmentation de la valeur du rCBV favorise l'hypothèse de la récurrence de la tumeur et une diminution du rCBV est associée à une plus haute probabilité de pseudo-progression. Les études utilisant la technique DCE ont des résultats comparables aux résultats de la perfusion DSC. Les récurrences tumorales ont généralement des vaisseaux plus perméables que les remaniements post-thérapeutiques bénins. Cependant, il existe encore un certain degré de superposition des valeurs de rCBV entre ces deux entités pathologiques [45, 109]. Les difficultés à différencier de façon fiable une pseudo-progression d'une vraie-progression découlent de deux principaux problèmes : l'hétérogénéité des lésions ainsi que l'hétérogénéité des méthodes d'acquisition et de post-traitement des images de perfusion. L'équipe de Hu propose en 2012 une solution élégante pour résoudre le problème de l'hétérogénéité des lésions des patients porteurs d'un gliome malin opéré. Sur une analyse initiale des données histologiques des biopsies cérébrales et les données d'IRM de perfusion de la région biopsiée sont comparées pour établir un seuil diagnostique entre les prélèvements contenant

uniquement des remaniements post-thérapeutiques bénins et ceux qui présentent une composante tumorale. Selon leur valeur de rCBV, chaque voxels de l'ensemble de la tumeur est classé comme tumoral (supérieur au seuil) ou bénin (inférieur au seuil) pour quantifier le pourcentage de tumeur présent au sein de la lésion. Ce ratio est fortement corrélé aux données histologiques et à la survie globale des patients [68]. Concernant l'hétérogénéité technique, des efforts visant à uniformiser l'acquisition et l'analyse de l'IRM DSC sont nécessaires pour améliorer la cohérence des résultats entre les études [42].

En pratique, pour les gliomes adultes la présence de foyers de rCBV élevé au sein des tumeurs au diagnostic est associé à des mauvais pronostics et pendant le traitement à une progression tumorale.

### **2.3 L'imagerie de diffusion**

Le mouvement de certaines molécules dépend des processus actifs tels que la circulation du sang ou du liquide céphalorachidien. En revanche, toutes les molécules dans les tissus présentent un mouvement microscopique aléatoire lié à l'énergie (chaleur) du tissu, appelé mouvement brownien. Les techniques de diffusion en IRM mesurent l'atténuation du signal liée au mouvement brownien de l'eau. Elles utilisent deux impulsions brèves et intenses de radiofréquence (aussi appelée gradient) séparées par un intervalle de temps variable. Les premières images pondérées en diffusion ont été présentées par Denis LeBihan en 1985. Le développement des séquences EPI, plus rapides et moins sensibles aux artéfacts de mouvement, a facilité l'application clinique de l'imagerie de diffusion à partir de 1990. La sensibilité de la séquence IRM



de diffusion au mouvement brownien dépend de la magnitude des deux gradients et de l'intervalle entre eux. Cette sensibilité est exprimée en valeur de  $b$ , qui est calculée à partir de ces deux paramètres : plus la valeur de  $b$  est élevée, plus la séquence est sensible [20, 89, 147].

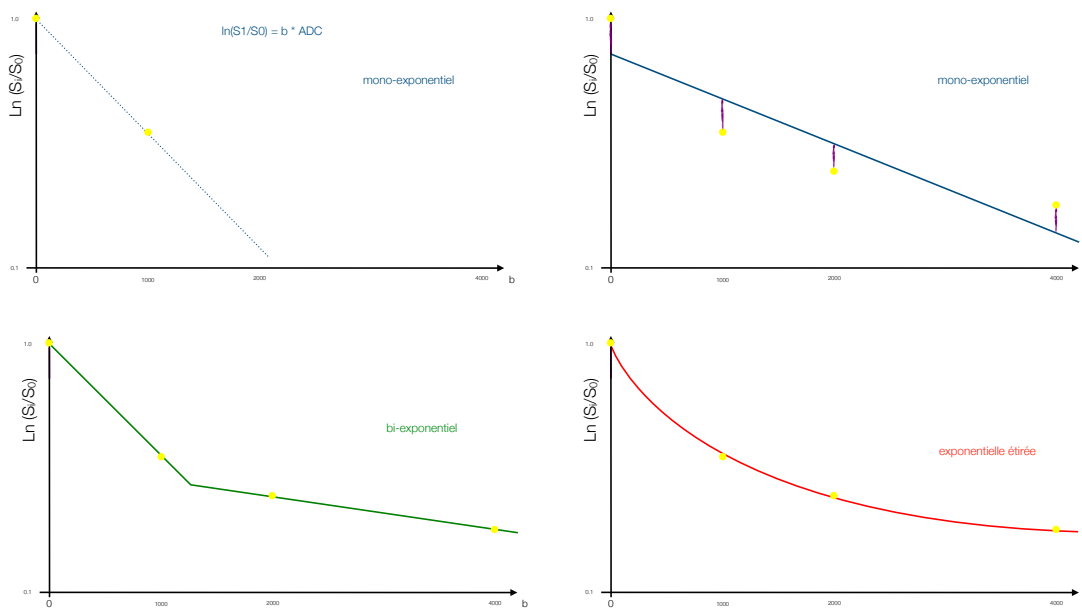
En revanche, les séquences de diffusion ne sont pas sensibles au mouvement brownien lorsqu'il est perpendiculaire à la direction du gradient. Pour obtenir une image sensible à la magnitude du mouvement brownien, mais indépendante de sa direction, l'acquisition est répétée de façon à ce que les gradients soient appliqués sur au moins trois directions orthogonales différentes. Les images résultantes sont moyennées en une image isotropique pondérée en diffusion. Au moins deux valeurs de  $b$  sont nécessaires pour calculer le coefficient de diffusion apparent (ADC). Les valeurs de  $b$  les plus fréquemment utilisées pour l'imagerie de l'encéphale sont 0 et 1000 [75, 98].

La diffusion de l'eau est contrainte par la présence de différents compartiments (comme l'espace intracellulaire et l'espace extracellulaire) et des barrières (comme les membranes) dans le tissu encéphalique [75]. Le modèle mathématique le plus utilisé, et le plus simple, pour calculer la valeur de l'ADC est le modèle mono-exponentiel qui nécessite au moins deux valeurs de  $b$ . Quand les valeurs de  $b$  sont 0 et 1000, la séquence est plus sensible à la diffusion de l'eau dans l'espace extracellulaire et extravasculaire du tissu. Toutefois il existe d'autres compartiments influençant la mesure de la diffusion. L'eau intravasculaire se déplace à des vitesses très supérieures à l'eau extracellulaire. Son mouvement est mieux observé à des valeurs de  $b$  inférieures à 200 parce que son signal est presque entièrement annulé à des valeurs de  $b$  plus élevées [54]. En revanche la diffusion de l'eau intracellulaire est bien plus res-

treinte et son signal reste détectable à des valeurs de  $b$  de 3000 ou 4000 [82]. Un modèle bi-exponentiel utilisant plusieurs valeurs de  $b$ , décrit en 1985 par Le Bihan, distingue deux composantes de la diffusion totale : l'une créée par le mouvement de l'eau à l'intérieur des capillaires ( $b < 200$ ) et l'autre par le mouvement brownien de l'eau ( $b > 200$ ). Ce modèle, lorsque les valeurs de  $b$  sont élevées ( $b > 1000$ ), est capable de distinguer les composantes extracellulaire et intracellulaire de la diffusion totale [108]. Un troisième modèle, proposé en 2003, calcule la valeur de la diffusion par une équation exponentielle étirée, indépendamment du nombre de compartiments. Ce modèle fournit en plus d'une estimation de la diffusion totale de l'eau, un index  $\alpha$  qui représente l'hétérogénéité intravoxel de la diffusion [8].

Certains obstacles à la diffusion de l'eau possèdent une orientation spatiale (ex. les axones, les fibres musculaires, etc.) qui favorise la diffusion en une direction particulière. Cette anisotropie de diffusion est mesurable, si les gradients sont appliqués avec un nombre suffisant ( $\geq 6$ ) de directions. Ces techniques sont appelées tenseur de diffusion (DTI) et plus le nombre de directions est élevé, plus les données obtenues sont fiables. Malheureusement, chaque nouvelle direction de gradient exige l'acquisition d'un nouveau set d'images pondérées en diffusion, ce qui augmente le temps total de l'acquisition. En pratique, les séquences de DTI contenant de 20 à 30 directions différentes permettent une estimation fiable du degré d'anisotropie de la diffusion. Celui-ci est exprimé par l'index d'anisotropie fractionnelle (FA), et de son orientation dans l'espace [106, 107]. Aussi, comme les modèles multi-exponentiels explorent l'hétérogénéité de la diffusion isotropique, les techniques de « Diffusion Kurtosis » quantifient l'hétérogénéité de la diffusion

anisotropique. Si la distribution des probabilités de diffusion dans les tissus n'est pas gaussienne, le kurtosis sera différent de 0. Elle est une étape intermédiaire entre l'imagerie de DTI et l'imagerie du « q-space ». Cette dernière vise à estimer de façon exhaustive la fonction de distribution de la probabilité du déplacement de l'eau par la diffusion [76]. L'imagerie du « q-space » exige de longues acquisitions avec des machines extrêmement performantes et est actuellement peu adaptée à la pratique clinique.



**Fig. 14** Décroissance du signal IRM selon les valeurs de b et l'estimation de la diffusion selon les différents modèles

L'imagerie de diffusion fait désormais partie de la routine de la neuro-imagerie. Une séquence typique dure environ une minute et apporte des informations cruciales sur le mouvement brownien de l'eau inaccessible à l'imagerie morphologique [99].

### 2.3.1 Estimation de la malignité

En 1985, Le Bihan illustre son article en présentant la technique avec une image d'ADC bas d'une tumeur cérébrale, identifié à l'époque comme astrocytome de bas grade [89]. Depuis, de nombreuses études ont été réalisées pour explorer les applications de DWI en neuro-oncologie.

L'hypothèse sous-jacente était que les tumeurs malignes avaient une densité cellulaire et un rapport noyaux-cytosol élevé. Ces caractéristiques entraîneraient une augmentation de la résistance à la diffusion et par conséquent des faibles valeurs d'ADC. Cette hypothèse a été confirmée par des nombreuses études ; les gliomes de haut grade présentent généralement des valeurs d'ADC plus basses que les gliomes de bas grade [26, 38, 40, 59]. Néanmoins, dans de nombreux cas, il existe une superposition des valeurs de l'ADC des deux groupes et aucun seuil quantitatif fiable n'est retenu [82, 109, 110, 143]. D'autres méthodes d'acquisition (incluant d'autres valeurs de  $b$ ) et d'analyse des données de diffusion ont été proposées : mesurer seulement la partie de la lésion où l'ADC est plus bas ou plus élevé, analyser l'histogramme des valeurs d'ADC et analyser la distribution et l'hétérogénéité de la diffusion [5, 110, 142].

### 2.3.2 Estimation de la réponse

En 2004, Hein mesure l'ADC dans des régions rehaussées après le contraste chez des patients opérés d'un glioblastome. Les valeurs d'ADC sont plus basses chez les patients dont le rehaussement représente une récurrence

tumorale par rapport aux patients sans récurrence [63]. Diverses autres études confirment qu'une tumeur progressive présente des valeurs d'ADC faibles par rapport à la pseudo-progression ou autres remaniements post-thérapeutiques bénins. Toutefois, les gliomes de haut grade peuvent être spatialement et génétiquement hétérogènes, ce qui rend l'interprétation des valeurs d'ADC difficile en post-opératoire [42]. En 2005, Moffat propose la création des cartes d'ADC dites « fonctionnelles » en calculant voxel par voxel la variation de l'ADC entre deux examens [104]. En 2012 Yamasaki décrit l'utilisation d'une valeur de  $b = 4000$  comme particulièrement avantageuse pour identifier la présence d'une composante tumorale viable [156].

En pratique, pour les gliomes adultes la présence de foyers de restriction de la diffusion (ADC bas) est associée à des lésions plus malignes au diagnostic et à la progression lésionnelle pendant le traitement.

## 2.4 La spectroscopie de protons

La spectroscopie par résonance magnétique mesure la concentration des métabolites chimiques dans un volume choisi de tissu cérébral. L'acquisition des données est faite soit en technique mono-voxel, pour des valeurs moyennes de métabolites dans une région d'intérêt unique, soit en technique multi-voxel, qui fait une analyse simultanée de plusieurs voxels [12, 72]. Les techniques mono-voxel sont plus simples et disponibles en un plus grand nombre de machines, mais incapables de capturer l'hétérogénéité des tissus et très susceptibles aux erreurs d'échantillonnage lors du placement du voxel d'intérêt. Le temps d'écho (TE) utilisé pour l'acquisition change le pro-

fil du spectre. Les spectres acquis avec un TE long sont simplifiés et les trois pics habituels (NAA, Cr et Cho) sont facilement identifiables par rapport aux spectres acquis avec un TE court. En revanche les spectres à TE court ont un rapport signal sur bruit supérieur et sont capables de détecter d'autres métabolites comme le myo-inositol, le citrate, la taurine, le glutamate, la glutamine et la présence d'acides aminées et des lipides libres [12].

La réduction du pic de N-acétylaspartate (NAA) et du rapport NAA / créatine (Cr) observé dans les tumeurs cérébrales indique une diminution de la viabilité et du nombre de neurones. Une augmentation du pic de choline (Cho), ou une augmentation des rapports Cho / NAA ou Cho / Cr est associée à une augmentation du renouvellement des membranes cellulaires et à une densité cellulaire plus élevée, en raison de la prolifération des cellules tumorales. La concentration de choline est liée au grade des tumeurs et à leur densité cellulaire. Le myo-inositol (mI), essentiellement synthétisé dans les cellules gliales, est un marqueur glial notamment dans les astrocytes. Le rapport Myo / Cr est habituellement plus élevé dans les tumeurs de bas grade que dans les tumeurs de haut grade. L'augmentation des taux de lactate est probablement le résultat de la production d'énergie anaérobie et est associée aux tumeurs de haut grade, mais existe aussi dans certaines tumeurs de bas grade comme les DNET. L'apparition et l'augmentation des pics de lipides sont causés par la lyse des membranes et témoignent de la présence de nécrose [13, 87].

Des études ont démontré que des pics élevés de choline sont présents dans les cas de maladie récurrente et des pics de choline faibles sont présents dans des tumeurs présentant une pseudo-progression [42].

## 2.5 L'imagerie TEP

L'utilisation du FDG, le traceur TEP le plus utilisé en oncologie, est perturbée par les niveaux élevés de métabolisme du glucose par le tissu cérébral normal. L'accumulation du marqueur de prolifération 18F-FLT est lié au grade de malignité et au pronostic des gliomes. Néanmoins, le 18F-FLT est incapable d'identifier l'étendue complète des gliomes parce qu'il ne traverse pas la barrière hématoencéphalique. L'absorption d'acides aminés radiomarqués est faible dans le tissu cérébral normal, ainsi les tumeurs cérébrales peuvent être mieux identifiées par un contraste élevé entre la tumeur et le signal de fond. Les traceurs d'acides aminés sont capables de traverser la barrière hématoencéphalique et en conséquence, de marquer la totalité du volume tumoral. Ces traceurs s'accumulent lors d'une récurrence ou s'il existe un résidu tumoral, mais il n'y a pas d'accumulation de traceurs d'acides aminés dans les remaniements post-thérapeutiques bénins. Le traceur d'acide aminé le plus ancien est le 11C-MET, mais en raison de la faible demi-vie du 11C (20 min), ce traceur est disponible uniquement dans les sites avec un cyclotron. Une alternative au C-MET est le 18F-FET, déjà approuvé en Europe pour l'utilisation clinique.

Toutefois, les traceurs d'acides aminés ne sont pas spécifiques des tumeurs cérébrales et une ischémie ou des hématomes dans les tissus adjacents, ainsi que des abcès cérébraux, des processus démyélinisants ou une épilepsie peuvent causer des faux positifs [85]. En pratique, ils sont très peu utilisés en France.

### 3 Tumeurs cérébrales en pédiatrie

Les tumeurs primaires du système nerveux central chez l'enfant représentent un groupe hétérogène de lésions. Malgré leur ressemblance histologique, les tumeurs cérébrales pédiatriques diffèrent des tumeurs adultes en termes d'épidémiologie, de localisation, d'identité moléculaire et de comportement biologique et également pour le pronostic. En 1985, Rorke proposa même une révision de la classification de l'OMS, adaptée au comportement biologique des tumeurs pédiatriques [127]. La classification de l'OMS actuelle ne les distingue pas des tumeurs adultes, mais elle inclut des encarts spécifiques pour les tumeurs de l'enfant dans ses chapitres [97].

Les tumeurs du système nerveux central (SNC) correspondent à 15-25% des cancer pédiatriques et sont la deuxième forme la plus fréquente de cancer de l'enfant, la première cause étant les cancers hématologiques. Elles sont le cancer solide le plus fréquent chez les enfants dont l'incidence annuelle varie selon l'âge, le sexe, l'origine ethnique et le statut socioéconomique de 20 à 48 de cas par million d'enfants [32, 112, 116, 131]. En France, d'après les données du RNTSE, le taux d'incidence brut annuel des tumeurs du SNC est de 35 à 39 de cas par million d'enfants [138]. L'incidence des gliomes de haut-grade est de 7 à 10 de cas par million [43].

En France, 57% des tumeurs pédiatriques du SNC sont des gliomes, dont le sous-type histologique « astrocytome pilocytique » prédomine. Les distributions des sous-types selon l'âge ont montré que les tumeurs neuroectodermiques primitives et les épendymomes se sont révélés principalement



chez les enfants de moins de 5 ans [35].

Type Histologique selon CIMO-3†	<1 an		1-4 ans		5-9 ans		10-14 ans	
	n	%	n	%	n	%	n	%
Astrocytome Pilocytiques (M9421)	38	13.4	268	22.3	294	23.3	248	21.7
Autres astrocytomes : (M9384, M9400-4411, M9420, M9423-9424)	11	3.9	60	5	77	6.1	81	7.1
Gliomes Malins (M9380, M9381, M9430, M9444)	37	13	203	17	150	11.9	85	7.5
Glioblastomes (M9440-9442)	3	1.1	8	0.7	27	2.1	27	2.4
Gliome mixte (M9382)	3	1.1	14	1.2	27	2.1	22	1.9
Oligodendrogliomes (M9450, M9451)	8	2.8	36	3	55	4.4	63	5.5
Medulloblastomes (M9470-9472, M9474)	31	10.9	162	13.5	215	17	125	10.9
Tumeur neuroectodermique primitive central (M9473)	7	2.5	47	3.9	33	2.6	22	1.9
Tumeur rhabdoïde/tératoïde atypique (M9508)	29	10.2	55	4.6	9	0.7	4	0.4
Ependymomes (M9383, M9391-9394)	17	6	110	9.2	71	5.6	53	4.6
Tumeurs du plexus choroïde (M9390)	35	12.3	51	4.3	10	0.8	11	1
Tumeurs germinales (M9060-9105)	20	7	44	3.7	45	3.6	111	9.7
Craniopharyngiomes (M9350-9352)	2	0.7	39	3.3	87	6.9	56	4.9
Tumeur neuroépithéliale dysembryoplasique (M9413)	7	2.4	28	2.3	51	4	66	5.8
Gangliogliome (M9505)	3	1.1	28	2.3	41	3.2	64	5.6
Meningiomes (M9530-9539)	1	0.4	9	0.8	16	1.3	34	3
Autres tumeurs	32	11.2	35	2.9	55	4.4	70	6.1
<b>Total</b>	<b>284</b>	<b>100</b>	<b>1197</b>	<b>100</b>	<b>1263</b>	<b>100</b>	<b>1142</b>	<b>100</b>

**Fig. 15** Distribution des tumeurs cérébrales pédiatriques en France par type histologique et par tranche d'âge. D'après [35]

Biologiquement, les amplifications des EGFR et les mutations de PTEN sont moins fréquentes dans les gliomes de haut grade de l'enfant que dans les gliomes de l'adulte. Les mutations de l'IDH, caractéristiques des gliomes de bas-grade adultes, sont très rares chez le nourrisson et chez le jeune enfant et deviennent plus fréquentes avec l'âge. Les tumeurs portant une mutation

d'un des gènes de l'histone 3 sont fréquentes chez l'enfant, mais observées très rarement chez l'adulte. Deux résidus de l'histone H3 sont particulièrement intéressants, le résidu en position 34 et celui en position 27, le premier est exclusivement observé dans les tumeurs hémisphériques et n'affecte que le gène H3F3A ; le deuxième est observé dans les tumeurs de la ligne médiane et affecte les gènes de la variante H3.3 (H3F3A), mais aussi les gènes de la variante H3.1 (HIST1H3B/C) et la variante H3.2 (HIST2H3C)[14, 36, 78, 129, 137].

Le taux global de survie à 5 ans pour les enfants âgés de 0 à 19 ans après le diagnostic d'une tumeur du SNC est estimé à 73,6%. Cependant, les taux de survie à 5 ans varient considérablement selon le type de tumeur. La survie de certaines tumeurs, comme les médulloblastomes, est considérablement améliorée grâce à des nouveaux soins chirurgicaux et traitements oncologiques plus performants [132]. En revanche, la survie d'autres types de tumeurs, comme les gliomes infiltrants du tronc cérébral, est restée inchangée depuis des décennies [81].



### III - LES GLIOMES INFILTRANTS DU TRONC CÉRÉBRAL

Les tumeurs du tronc représentent environ 15% des tumeurs cérébrales pédiatriques. Elles incluent deux types de tumeurs. Le premier comprend les gliomes infiltrants du tronc cérébral, de pronostic très réservé, d'aspect infiltrant, situés dans la protubérance et englobent souvent l'artère basilaire, est le sujet cette thèse. Le deuxième comprend les lésions focales situées dans le bulbe, plutôt postérieures, parfois résécables et dont le type histologique est « l'astrocytome pilocytique » de pronostic beaucoup plus favorable [48].



## I Aspects cliniques

Le gliome infiltrant du tronc cérébral (DIPG) affecte les enfants d'âge scolaire, pic d'incidence entre 5 et 8 ans. Trois symptômes prédominent chez les patients portant un DIPG : les déficits des paires crâniens, l'ataxie et les signes cliniques des voies longues. Un sous-groupe de patients peut présenter des signes d'hydrocéphalie et d'hypertension intracrânienne. Dans la plupart des cas de DIPG, le délai entre les premiers signes et le diagnostic est habituellement inférieur à 3 mois, mais il n'est pas inhabituel d'avoir des symptômes aspécifiques comme des troubles du comportement plusieurs mois avant le diagnostic. Les symptômes communément signalés comprennent des mouvements oculaires anormaux ou limités, une diplopie, un sourire asymétrique, une maladresse, une difficulté à marcher, une perte d'équilibre et une faiblesse. Les résultats classiques de l'examen clinique comprennent la triade suivante : atteinte des paires crâniennes multiples, ataxie et signes des voies longues (hyperreflexie, clonus, augmentation de la tonalité, présence d'un Babinski). D'autres tumeurs peuvent présenter des symptômes similaires de sorte que la présentation clinique seule n'est pas pathognomonique d'un DIPG [27, 28, 126, 153].

L'IRM est la modalité d'imagerie de choix et le gliome infiltrant du tronc cérébral se présente comme une lésion expansive centrée sur la protubérance, envahissant plus de 50% de la protubérance, de signal élevé en séquences pondérées T<sub>2</sub> et faible signal en séquences pondérées T<sub>1</sub>, le rehaussement est faible ou absent, parfois une cocarde est visible. L'expansion du volume de la protubérance peut envelopper l'artère basilaire. Des micro-saignements

peuvent être présents [103, 153].

## 1.1 Le rôle de la biopsie

Depuis l'introduction des méthodes d'imagerie capables de distinguer les gliomes infiltrants du tronc d'autres diagnostics grâce à ses caractéristiques, le diagnostic présumé d'un gliome infiltrant du tronc cérébral a été progressivement fait à partir des aspects cliniques et radiologiques uniquement. Pour les lésions dont la présentation clinique et dont l'imagerie est typique, la biopsie était jugée comme un geste non pertinent et dangereux, étant donné que le pronostic de ces lésions est très mauvais indépendamment du grade selon la classification de l'OMS. La biopsie est jusqu'alors réservée aux cas radiologiquement ou cliniquement atypiques [3, 17].

À partir d'une étude publiée en 2007 démontrant que la biopsie du tronc, réalisée par un neurochirurgien pédiatrique expérimenté, peut être menée en sécurité [128], il y a eu une tendance croissante à effectuer des biopsies du tronc au moment du diagnostic. La plus grande série d'une seule institution de 130 biopsies publiée en 2010 a démontré une incidence de 3,9% de l'aggravation transitoire des symptômes cliniques dont les séjours hospitaliers ont été inférieurs à une semaine dans plus de 90% des cas. La biopsie a presque toujours obtenu du matériel de diagnostic suffisant et, dans plus de 80% des cas, il y avait du matériel suffisant pour une recherche moléculaire complète [122].

Les études sur la faisabilité des biopsies du tronc montrent qu'il y a un petit nombre de cas dans lesquels le diagnostic n'était pas un DIPG, malgré des signes cliniques typiques et une imagerie suggestive de ce diagnos-

tic. Certaines lésions de présentation atypique ont également été identifiées comme DIPG à partir de la biopsie et des caractéristiques typiques de biologie moléculaire.

En pratique, le diagnostic présumé d'un gliome infiltrant du tronc cérébral basé sur les aspect cliniques et d'imagerie reste assez fiable. En revanche, les données des analyses oncogénétiques avancées à partir du matériel obtenu par des biopsies au moment du diagnostic peut apporter d'importants bénéfices dans le pronostic et dans la prise en charge des patients, comme modifier ou adapter des traitements de chimiothérapie en fonction de la biologie moléculaire [28].





## 2 Apport de la biologie moléculaire

La révolution dans la compréhension de la physiopathologie des gliomes infiltrants du tronc cérébral commence donc par l'avènement des biopsies et des autopsies rapides. Ces deux techniques fournissant suffisamment de tissu tumoral pour interroger le génome et l'épigénome des gliomes infiltrants du tronc cérébral. Ces études ont révélé un rôle précédemment insoupçonné de l'épigénome dans l'origine, la progression et peut-être la résistance à la thérapie des gliomes infiltrants du tronc cérébral. Bien que des mutations aient été trouvées dans les gènes canoniques des voies de signalisation cellulaire, une mutation récurrente (K27M) des gènes des histones caractérise jusqu'à 90% des gliomes infiltrants du tronc cérébral [18, 78, 118, 155]. C'est la première fois qu'une mutation d'un gène d'histone est impliquée dans l'oncogénèse. Ces « oncohistones » originellement identifiées dans les gliomes de haut-grade pédiatriques, sont désormais également identifiées pour 2 types de tumeurs osseuses et pour certains types très rares de leucémies.

Les mutations des histones 3 sont l'équivalent pédiatrique des mutations IDH chez l'adulte. Elles sont retrouvées dans 36% des cas des gliomes hémisphériques (G34R/V) et dans 90% des cas des gliomes infiltrants du tronc cérébral (K27M). Elles empêchent l'action du complexe PRC2 entraînant l'activation de gènes normalement silencieux. (voir section 1.3.5)

Les mutations H3K27M sont associées à des altérations exclusives de la voie de la TP53 dans 61% des cas, à des altérations exclusives de la voie RTK exclusivement dans 24% des cas et à des altérations des deux voies

dans 15%. Dans les gliomes infiltrants du tronc cérébral, les oncohistones affectent les gènes de la variante H3.3 (H3F3A), et les gènes de la variante H3.1 (HIST1H3B/C). Il y a un cas de DIGP présentant une mutation du gène HIST2H3C responsable de la variante d'histone H3.2 [18].

Trois sous-groupes sont donc possible dans la population de patients porteurs d'un gliome infiltrant du tronc cérébral, H3.1 K27M muté, H3.3 K27M muté et H3 K27M wild-type. Ces sous-groupes diffèrent entre eux en terme de l'âge au diagnostic, de la réponse au traitement, du pronostic et des profils génétiques et moléculaires.

	<b>H3.3 K27M muté</b>	<b>H3.1 K27M muté</b>	<b>H3 K27M wild-type</b>
Âge médiane au diagnostic	7.5 ans	5.5 ans	6 ans
Réponse à la radiothérapie	Mauvaise	Bonne	Mauvaise
Mediane de la survie globale	9 mois	15 mois	10 mois
Présence de métastases leptoméningées	Environ 50%	Rares	Indéterminée
Altération du nombre de copies	Amplification : PDGFRA	Gain des chromosomes 1p et 2	Gain Nmyc et ID2
Mutations fréquemment associées	TP52, PPM1D, voie mTOR (RTK)	ACVR1, voie mTOR (RTK)	ACVR1
Proportion	60%	30%	10%

**Fig. 16** Différences entre les trois sous-groupes de gliomes infiltrants du tronc quant à leur mutation d'histone [18, 19, 28, 78]

L'importance de la mutation K27M des gènes des histones 3 a conduit à une révision de la classification de l'OMS des tumeurs du SNC, de sorte que le diagnostic neuropathologique d'une tumeur avec des caractéristiques d'imagerie d'un DIPG est maintenant signalé comme « gliome diffus de la ligne médiane, H3 K27M muté ».

## **3 Traitement**

### **3.1 La radiothérapie**

La radiothérapie (RT) de champ local externe est le traitement standard des gliomes infiltrants du tronc cérébral. Une dose totale de 54-60 Gy est délivrée sur 6 semaines divisée en fractions quotidiennes de 1,8-2,0 Gy, ce qui produit des améliorations transitoires dans la fonction neurologique et une augmentation du temps de survie sans progression [80]. Des études antérieures n'ont démontré aucun bénéfice d'un programme d'hyperfractionnement de la radiothérapie à 72 Gy sur la tumeur. Récemment, certains centres ont utilisé une technique hypo-fractionnée, (e.g. 39 Gy dans 13 fractions de 3,0 Gy par jour) dans le but de réduire la charge du traitement [57].

### **3.2 Les nouvelles perspectives**

À ce jour, aucune stratégie chimiothérapeutique n'a été démontrée capable d'améliorer la survie globale chez les enfants atteints de DIPG, y compris la chimiothérapie néoadjuvante, la chimioradiothérapie, la chimiothérapie adjuvante, la chimiothérapie initiée au moment de la progression clinique ou radiologique post-radiation ou un traitement à doses élevées avec le sauvetage des cellules souches [28].

En revanche, les nouvelles découvertes sur la physiopathologie moléculaire des gliomes du tronc offrent des cibles de traitement. Un traitement visant à contrer les effets de l'amplification de PDGFR, mais sans tenir compte

de la biologie spécifique de chaque tumeur, a déjà été réalisé. De rares patients ont démontré une survie à long terme dépassant 2 ans dans ces études.

La mutation K27M entraîne une déméthylation globale de l'histone H3 en position K27. Le blocage pharmaceutique de l'enzyme JMJD3, responsable de la déméthylation du résidu K27, in vitro par la molécule GSKJ4 a démontré une efficacité anti-tumorale [77]. D'autres médicaments qui induisent l'augmentation de l'acétylation des histones 3 de façon dose dépendante en bloquant les dé-acétylases d'histones comme le panobinostat, ont aussi montré une efficacité antitumorale in vitro et in vivo [55, 56]. Plus récemment, le blocage de l'activité EZH2 ou de l'activité de protéine à bromodomaine ont aussi montré leur efficacité dans ces gliomes. Il est peu probable que les gliomes infiltrants du tronc cérébral soient curables avec un seul médicament. Certains de ces médicaments peuvent avoir à cibler les conducteurs épigénétiques de la maladie tels que les inhibiteurs de l'histone désacétylase ou les inhibiteurs de l'histone déméthylase, ce qui peut correspondre à la plupart des gliomes infiltrants du tronc cérébral, mais d'autres médicaments peuvent avoir besoin de cibler autres voies plus spécifiques.

Il serait primordial de connaître à l'avance les voies qui sont impliquées dans chaque tumeur afin d'adapter la thérapie ou d'améliorer les essais de phase précoce chez des patients susceptibles de répondre à un traitement donné en fonction de leur biologie moléculaire et de leur génétique.

## **4 Apport de l'imagerie**

### **4.1 Avant l'imagerie en coupes**

Avant la tomodensitométrie, le diagnostic par imagerie des gliomes du tronc cérébral était fait par la pneumoencéphalographie ou la ventriculographie, souvent associées à l'angiographie. Le signe recherché (qui est peu spécifique au travers de ces techniques) est un déplacement postérieur et supérieur du quatrième ventricule [9, 15].

### **4.2 La tomodensitométrie**

Dès l'introduction du scanner en 1971, son application en détection des tumeurs du tronc cérébral a été explorée par plusieurs auteurs [47, 115]. Tout d'abord, le premier article sur les tumeurs de la fosse postérieure incluant une section à propos des gliomes du tronc cérébral est publié en 1978 [50]. Puis ensuite un article publié en 1980, à propos de l'imagerie par tomodensitométrie des gliomes infiltrants du tronc cérébral. Cet article détaille plusieurs aspects techniques obsolètes, mais inclut également des remarques encore pertinentes sur la sémiologie de ces lésions en imagerie en coupe. Dans la plupart des cas, ces tumeurs sont des lésions hypodenses et homogènes, mais certaines présentent de la nécrose, englobent fréquemment l'artère basilaire et présentent rarement un rehaussement. Il note aussi la présence de foyers hémorragiques chez quelques patients [11]. Cette même année, une autre étude décrit l'existence parmi les tumeurs du tronc cérébral d'un sous-

groupe ayant des caractéristiques cliniques et d'imagerie très différentes [66]. Jusqu'en 1987, plusieurs articles publiés cherchent à mieux identifier les différents sous-groupes de tumeur du tronc cérébral. Deux populations différentes sont identifiées parmi les tumeurs du tronc cérébral. La première et plus nombreuse inclut les lésions hypodenses, homogènes, avec peu ou pas de rehaussement. La deuxième population comprend des patients plus jeunes présentant des lésions spontanément hyperdenses, avec fort rehaussement, dont la croissance est plutôt exophytique dorsale [9, 140, 141].

### 4.3 L'IRM

Durant les années 1980, l'IRM est introduite comme une nouvelle modalité d'imagerie médicale. La faisabilité de l'exploration de la fosse postérieure par cette modalité est démontrée en 1981 [158]. En 1984 une étude montre que l'I.R.M. est supérieure à la tomодensitométrie pour explorer la fosse postérieure grâce à sa capacité à repérer les altérations du signal des tissus [60]. En 1985, une étude compare l'IRM à la tomодensitométrie chez 26 patients atteints de gliomes du tronc cérébral et conclut que l'IRM a une sensibilité supérieure pour repérer les lésions [70]. À partir de ces résultats encourageant en IRM, une classification des gliomes du tronc cérébral chez l'enfant est proposée en 1990. Elle envisage d'établir une nomenclature unique pour classer les tumeurs du tronc en groupes de pronostics différents, au regard de leur aspect à l'IRM. Cette classification est basée sur une série très hétérogène d'examens de 87 patients. Elle inclut des examens réalisés avec des machines de champs magnétiques variant entre 0,15 et 1,5 Tesla, et les séquences utilisées dans chaque examen sont également variées [6]. Etant donné que le

contraste paramagnétique n'a été uniquement approuvé pour l'utilisation clinique aux États-Unis qu'en 1988 [117], il n'a été utilisé que chez 2 patients de la série de Barkovich. Malgré ces limitations, l'étude de Barkovich établit les définitions respectives de :

- *La croissance exophytique* : invasion des citernes ou du quatrième ventricule.
- *La croissance axiale* : extension dans le plan transverse.
- *La croissance longitudinale* : invasion des autres segments du tronc cérébral.

Cette étude reconnaît l'importance de la localisation des lésions de l'aspect morphologique. Les lésions centrées sur la protubérance sont normalement diffuses (sans limites précises), ont une croissance exophytique antérieure ou dans les quatre directions. Leur pronostic est très réservé (survie à 2 ans de 20%). En revanche, les lésions bulbaires ont une composante exophytique postérieure plus importante et la moitié des lésions mésencéphaliques est focale. Le pronostic de ces lésions, du bulbe et du mésencéphale, est plus favorable : la survie à 2 ans est de respectivement 50% et 100% [6].

L'intérêt des biopsies systématiques ou des résections chirurgicales des gliomes du tronc cérébral est controversé jusqu'en 1993, lorsqu'est publiée l'analyse d'une série rétrospective de 120 gliomes du tronc cérébral, pour lesquels les résultats des biopsies n'ont pas eu d'influence sur la prise en charge des patients. La conclusion de cette analyse est que l'examen d'imagerie (de bonne qualité) suffit pour identifier un gliome infiltrant du tronc, rendant ainsi les risques des gestes chirurgicaux injustifiables [3]. Cette opinion est progres-



sivement acceptée et, en 1999, la biopsie n'est plus considérée comme nécessaire, et n'est plus réalisée pour les gliomes infiltrants du tronc cérébral d'aspect typique [17]. Les biopsies restent justifiées dans les cas radiologiquement ou cliniquement atypiques. Les aspect atypiques sont : un fort rehaussement, des contours bien délimités, une croissance exophytique, ou un aspect focal (non infiltrant) avec moins de 50% d'augmentation de la protubérance.

À la fin du XXe siècle, l'IRM est la modalité de choix pour le diagnostic des gliomes infiltrants du tronc cérébral. Les caractéristiques des lésions du tronc sont bien définies : une lésion expansive centrée sur la protubérance, envahissant plus de 50% du tronc, de signal élevé en séquences pondérées T<sub>2</sub> et faible signal en séquences T<sub>1</sub>, le rehaussement est normalement faible ou absent. L'expansion du volume de la protubérance enveloppe l'artère basilaire. Une nouvelle révision simplifie la classification des lésions en les séparant en seulement deux groupes. Le premier comprend les gliomes infiltrants du tronc cérébral de pronostic très réservé, d'aspect infiltrant, situés normalement dans la protubérance ventrale et englobant souvent l'artère basilaire. Le deuxième comprend les lésions focales, plutôt postérieures, dans le bulbe, parfois résécables et dont le pronostic est plus favorable [48]. En revanche, l'IRM est peu utile pour le suivi de ces lésions. Du fait de la courte survie des patients et de l'espace limité de la fosse postérieure, les outils habituellement utilisés pour la surveillance des tumeurs cérébrales sont peu efficaces. En dépit de plusieurs tentatives pour trouver un caractère morphologique applicable dans le suivi des gliomes infiltrants du tronc cérébral, en 2007 une analyse rétrospective de 39 patients conclut que l'IRM morphologique n'est pas capable de prédire la survie des patients porteurs de ce type de tumeurs [62]. Les séquences

IRM dites « avancées » sont proposées comme des solutions potentielles aux limitations de l'imagerie morphologique.

Plusieurs études ont été réalisées pour déterminer si l'imagerie de perfusion ou l'imagerie de diffusion peuvent être utilisées pour identifier le pronostic des patients atteints de gliome infiltrant du tronc cérébral et reconnaître la réponse des gliomes infiltrants du tronc cérébral au traitement. Les études utilisant une seule région d'intérêt jugée comme « représentative » de la lésion ont eu des résultats variables et contradictoires, probablement à cause de l'hétérogénéité des gliomes infiltrants du tronc cérébral. Le consensus actuel est de mesurer tout le volume des gliomes infiltrants du tronc cérébral. Il n'existe pas encore de consensus sur une méthode pour délimiter le volume tumoral qui soit à la fois reproductible et pratique

#### **4.4 L'IRM de diffusion**

Les valeurs d'ADC des gliomes infiltrants du tronc cérébral mesurées avant traitement semblent positivement associées à la survie des patients [25]. Et selon une étude réalisée en 2014, les patients porteurs d'un gliome infiltrant du tronc cérébral, dont la valeur d'ADC de la tumeur est au-dessus du seuil de  $1,3 \mu\text{m}^2/\text{ms}$  auraient une survie médiane bien supérieure à celle des patients dont l'ADC de la tumeur est en dessous du seuil [96]. La morphologie des histogrammes des valeurs d'ADC est aussi corrélée à la survie des patients. Une survie plus longue est associée aux lésions dont l'histogramme des valeurs d'ADC présente une distribution bimodale, il est associée à une survie plus longue. De plus, les coefficients de dissymétrie plus élevés sont associés

à des survies plus courtes [121]. La technique de tenseur de diffusion a été utilisée pour démontrer que les gliomes infiltrants du tronc cérébral déplacent les fibres axonales traversant le tronc cérébral [52]. L'altération des métriques de tenseur de diffusion semble indiquer l'extension longitudinale des tumeurs plus précocement que l'altération de signal à l'imagerie morphologique [151]. Une seule étude a été publiée sur la diffusion fonctionnelle des gliomes infiltrants du tronc cérébral, pour distinguer la pseudo-progression de la vraie progression chez 21 patients traités par l'inoculation de peptides, avec des résultats plutôt prometteurs [21].

Le problème de ces études (que nous avons pu contourner dans notre travail) est l'absence de vérification histologique ou biologique des diagnostics. Les résultats peuvent donc être influencés par la présence de lésions qui ne sont pas des gliomes infiltrants du tronc cérébral.

## 4.5 L'IRM de perfusion

Une étude récente concernant peu des patients, montre que le flux sanguin tumoral (ASL et DSC) augmente pendant la radiothérapie puis diminue progressivement. La survie des patients est associée à l'importance de l'augmentation de la perfusion [130]. Des études précédentes sur la perfusion des gliomes infiltrants du tronc cérébral ont des résultats contradictoires [65, 120], soit parce que le moment de réalisation des examens relatifs à la radiothérapie est mal contrôlé, soit parce que les méthodes de mesure des paramètres de perfusion sont peu fiables et variables (e.g. région d'intérêt peu représentative).

## 4.6 Les autres techniques d'IRM

**Spectroscopie** En 2005, une étude évalue le rôle de la spectroscopie dans le suivi des gliomes infiltrants du tronc cérébral. Malgré une durée d'acquisition d'environ 20 minutes, la réponse à la radiothérapie est associée à une réduction des index Cho/NAA et à la disparition des pics de lipides et de lactate. La persistance des pics de lipides et de lactate est associée à la rechute [87]. Néanmoins, en 2006, une analyse longitudinale de deux patients n'a pas identifié de réduction de l'index Cho/NAA après radiothérapie, mais plutôt une augmentation de cet index et l'apparition de résonances de lactate et de lipides, alors que les patients présentaient une amélioration clinique et une réduction du volume tumoral [145]. Une étude en 2008 suggère que le ratio Cho / NAA peut détecter la progression de la tumeur plusieurs semaines avant l'imagerie morphologique [113] et une autre en 2011, indique que l'index Cho/NAA au moment du diagnostic peut prédire la survie des patients [139]. En revanche une étude de 2016 n'a trouvé aucun changement significatif du ratio Cho / NAA du tissu tumoral au fil du temps [95]. La présence de citrate dans des tumeurs cérébrales pédiatriques, notamment dans les gliomes infiltrants du tronc cérébral est décrite en 2008 [133]. Le citrate est un métabolite intermédiaire du cycle de Krebs. En 2015, sa concentration est décrite comme un marqueur d'hypoxie tumorale et comme inversement corrélée à la perfusion tissulaire [157].

**Analyses combinées de différentes méthodes** L'existence de régions d'anaplasie au sein des gliomes infiltrants du tronc cérébral a été suggérée en 2011 à partir de l'observation d'un sous-groupe de tumeurs (10/86). Ces régions

présentent des foyers de faible signal  $T_2$  dont les valeurs de perfusion sont plus élevées et des valeurs d'ADC sont plus basses que le reste de la tumeur [94]. Des régions présentant un rehaussement visible seulement après la soustraction du signal du tissu non contrasté ont des valeurs de volume sanguin relatif plus élevées et peuvent correspondre à des foyers de prolifération vasculaire [29].

#### **4.7 L'imagerie des DIPG en pratique**

Dans la littérature, aujourd'hui, les signes associés à un pronostic plus favorable sont une réduction du volume lésionnel plus importante après la radiothérapie et des valeurs d'ADC plus élevées avant traitement. L'utilité de la mesure de la concentration de citrate dans le suivi des gliomes infiltrants du tronc cérébral n'a pas encore été démontrée. Concernant la perfusion, les données disponibles sont encore insuffisantes pour en tirer de conclusions

## IV - OBJECTIVES DE LA THÈSE

Cette thèse s'inscrit dans une démarche multidisciplinaire d'amélioration de la prise en charge des enfants présentant un gliome infiltrant du tronc cérébral par une équipe multidisciplinaire de référence de neuro-oncologie pédiatrique basée à l'hôpital Necker Enfants Malades, à l'institut Gustave Roussy et dans le centre hospitalier Sainte-Anne.

En raison des caractéristiques uniques des gliomes infiltrants du tronc, les méthodes de référence bien explorées dans les tumeurs cérébrales adultes ne sont pas applicables.

Cette thèse vise dans un premier temps à étudier l'évaluation de la réponse tumorale aux traitements à partir des méthodes dites avancées de l'IRM multimodale (notamment l'imagerie de diffusion et de perfusion).

La diffusion (à multiples valeurs de  $b$ ) semble particulièrement prometteuse grâce à sa capacité d'explorer la structure du tissu cérébral à une échelle inférieure à la résolution spatiale pouvant potentiellement détecter des modifications tissulaires précoces, notamment la cellularité et l'œdème cytotoxique ou interstitiel.

Les techniques de perfusion (techniques ASL et DSC) servent à mesurer l'état et le fonctionnement du réseaux vasculaire essentiel non seulement à la viabilité tumorale, mais aussi à la délivrance d'agents thérapeutiques. La perfusion type DSC a déjà été utilisée pour déterminer la malignité des tumeurs cérébrales adultes, plus le volume sanguin est élevé plus les tumeurs sont malignes chez l'adulte. La perfusion type ASL a déjà été utilisée pour déterminer la malignité des tumeurs cérébrales pédiatriques et pourrait nous donner des informations très utiles sur la densité vasculaire des tumeurs.

Dans un deuxième temps, cette thèse vise approfondir les connaissances des mécanismes physiopathologiques des gliomes infiltrants du tronc cérébral. L'impossibilité de réaliser des biopsies répétées limite les possibilités d'analyse histologique longitudinale des tumeurs. Les données IRM doivent prendre la place du « microscope » pour explorer les changements fonctionnels et structurels qui se produisent au sein de ces tumeurs. La collaboration avec l'équipe du laboratoire IMNC dont la thématique principale est la modélisation et quantification des processus tumoraux a permis la possibilité de faire des corrélations entre les données quantitatives de l'IRM et les données histologiques.

**Les objectifs de cette thèse sont donc doubles :**

- I)** La compréhension des différents événements cliniques de la maladie à partir de l'imagerie multimodale sériée (réponse aux traitements, pseudo-progression, progression tumorale).
- II)** La compréhension de la physiopathologie des gliomes infiltrants du tronc cérébral à travers des corrélations entre les données d'imagerie et les données histologiques.

## V - ARTICLES

Article 1 : Multimodal Magnetic Resonance Imaging of Treatment Induced Changes to Diffuse Infiltrating Pontine Gliomas in Children and Correlation to Patient Progression Free Survival

Article 2 (en revision Neuro Onlogy juillet 2017) : Cerebral blood flow changes after radiation therapy identifies pseudo-progression in diffuse intrinsic pontine gliomas

Article 3 (soumis) : Radiogenomics of Diffuse Intrinsic Pontine Gliomas (DIPG) stereotactic biopsies : correlation of histological and biological characteristics to multimodal MRI features





## I Premier article

### **La caractérisation par IRM multimodale des modifications induites par le traitement dans les gliomes infiltrants du tronc cérébral chez l'enfant et leur corrélation à la survie des patients.**

« Multimodal Magnetic Resonance Imaging of Treatment Induced Changes to Diffuse Infiltrating Pontine Gliomas in Children and Correlation to Patient Progression Free Survival »

Raphael Calmon, Stephanie Puget, Pascale Varlet, Kevin Beccaria, Thomas Blauwblomme, David Grevent, Christian Sainte-Rose, David Castel, Christelle Dufour, Frédéric Dhermain, Stéphanie Bolle, Ana Saitovitch, Monica Zilbovicius, Francis Brunelle, Jacques Grill, Nathalie Boddaert

*Publié dans International Journal of Radiation Oncology • Biology • Physics Volume 99, Issue 2, 1 October 2017, Pages 476-485, doi : 10.1016/j.ijrobp.2017.04.007.*

#### **Contexte :**

Les patients porteurs d'un gliome infiltrant du tronc cérébral ont une survie médiane de 9 à 12 mois. Le seul traitement efficace est la radiothérapie qui apporte une amélioration transitoire dans 70-80% des cas. L'IRM est la modalité de choix pour suivre la maladie mais les critères morphologiques utilisés pour évaluer la réponse des tumeurs au traitement ne sont pas validés

ni adaptés à ce type de tumeur. L'IRM multimodale est donc indispensable. Dans la littérature, les études sur la perfusion sont contradictoires. Il est important de reconnaître précocement la réponse tumorale au traitement pour mesurer son efficacité.

**Objectifs :**

Observer par IRM multimodale les modifications induites par le traitement (radiothérapie +/- chimiothérapie) des gliomes du tronc cérébral et corréler ces modifications à la survie des patients pour reconnaître les patterns de progression lésionnelle et de réponse favorable au traitement.

**Méthodes :**

Étude prospective à partir de 22 patients diagnostiqués pour un gliome infiltrant du tronc cérébral. Ces enfants ont bénéficié d'une IRM multimodale au moment du diagnostic, immédiatement à la fin de radiothérapie et 6 semaines plus tard. Une segmentation manuelle du volume lésionnel a permis le calcul des valeurs médianes pour différents paramètres de diffusion et perfusion. Ces valeurs ont été corrélées à la survie des patients. La variation des valeurs a également été analysée.

**Résultats :**

- Avant le traitement :
  - les valeurs des coefficients de diffusion sont élevées,

- les valeurs de flux et de volume sanguin cérébral sont très variables.
- Après la radiothérapie :
  - le volume des lésions a diminué,
  - les valeurs de diffusion sont significativement plus basses,
  - les valeurs de flux et de volume sanguin sont significativement plus élevées,
  - le volume sanguin cérébral relatif à ce moment est corrélé à la survie sans progression des patients,
    - plus les valeurs de rCBV sont élevées, plus longue est la survie sans progression.
- Six semaines après la fin de la radiothérapie :
  - les valeurs des coefficients de diffusion restent basses,
    - les coefficients calculées avec 4 valeurs de b sont un peu plus élevés,
  - les valeurs de rCBV sont plus basses,
  - les valeurs de rCBF (ASL ou DSC) restent élevées.

### **Discussion :**

Grâce à cette première étude nous avons montré le potentiel de l'IRM multimodale pour observer les caractéristiques physiopathologiques des gliomes infiltrants du tronc cérébral dans les premières semaines après la radiothérapie.

Dans un premier temps juste après la radiothérapie, les tumeurs présentent moins d'œdème et plus de flux artériels. Notre étude confirme les observations de l'équipe de Saint-Jude ; la radiothérapie entraîne une augmentation des indices de perfusion. Nous avons également démontré que cette augmentation n'est pas liée à des mauvais pronostics. Bien au contraire, les valeurs élevées de volume sanguin relatif sont associées à une survie plus longue.

Après la fin de la radiothérapie, l'ADC va progressivement ré-augmenter dans le temps. Nous avons deux hypothèses, soit une diminution de la cellularité tumorale avec vacuolisation, soit une ré-augmentation de l'œdème induit par la croissance tumorale. Il est à noter que 4 valeurs de  $b$  ont été utiles pour mettre en évidence cette augmentation d'ADC. L'inclusion des valeurs de  $b$  plus élevées rendent la séquence plus sensible aux mouvements browniens lents, permettant la détection plus précoce de l'œdème qui va ré-apparaître à distance.



Clinical Investigation

# Multimodal Magnetic Resonance Imaging of Treatment-Induced Changes to Diffuse Infiltrating Pontine Gliomas in Children and Correlation to Patient Progression-Free Survival



Raphael Calmon, MD,<sup>\*,†,‡,§</sup> Stephanie Puget, MD, PhD,<sup>||</sup>  
Pascale Varlet, MD, PhD,<sup>†,¶</sup> Kevin Beccaria, MD,<sup>||</sup>  
Thomas Blauwblomme, MD, PhD,<sup>||</sup> David Grevent, MD,<sup>\*,†,‡,§</sup>  
Christian Sainte-Rose, MD,<sup>||</sup> David Castel, PhD,<sup>#</sup>  
Christelle Dufour, MD,<sup>\*\*</sup> Frédéric Dhermain, MD, PhD,<sup>††</sup>  
Stéphanie Bolle, MD,<sup>††</sup> Ana Saitovitch, PhD,<sup>†,‡</sup>  
Monica Zilbovicius, MD, PhD,<sup>†</sup> Francis Brunelle, MD,<sup>\*,†,‡,§</sup>  
Jacques Grill, MD, PhD,<sup>#,\*\*</sup> and Nathalie Boddart, MD, PhD<sup>\*,†,‡,§</sup>

*\*Pediatric Radiology Department, and ||Pediatric Neurosurgery Department, Hôpital Necker Enfants Malades; †Institut National de la Santé et de la Recherche Médicale, Unité 1000; ‡Imagine—Institut des Maladies Génétiques, UMR 1163; §Université Paris Descartes, ComUE Sorbonne Paris Cité; ¶Centre Hospitalier Sainte-Anne, Laboratoire de Neuropathologie, Paris, France; #Centre National de la Recherche Scientifique, Unité Mixte de Recherche 8203, Gustave Roussy et Université Paris-Saclay; \*\*Département de Cancérologie de l'Enfant et de l'Adolescent, and ††Département de Radiothérapie, Institut Gustave Roussy, Villejuif, France*

Received Oct 22, 2016, and in revised form Jan 30, 2017. Accepted for publication Apr 4, 2017.

## Summary

Early assessment of treatment efficacy in pediatric diffuse infiltrating pontine gliomas is desirable but challenging. We performed multimodal magnetic resonance imaging before and after irradiation in 22 children to monitor

**Purpose:** To use multimodal magnetic resonance imaging (MRI) to quantify treatment-induced changes in the whole volume of diffuse infiltrating pontine gliomas and correlate them with progression-free survival (PFS).

**Methods and Materials:** This prospective study included 22 children aged 3.3 to 14.7 years (median, 5.9 years). Multimodal MRI was performed at 3 distinct time points: before treatment, the first week following radiation therapy (RT), and 2 months after RT. The imaging protocol included morphologic, multi b-value diffusion; arterial spin labeling; and dynamic susceptibility contrast-enhanced perfusion. Morphologic and multimodal data—lesion volume, diffusion coefficients, relative cerebral blood flow, and relative cerebral blood volume (rCBV)—were recorded at the 3 aforementioned time points. The Wilcoxon test was used to compare each individual parameter

Reprint requests to: Raphael Calmon, MD, Service de Radiologie Pédiatrique, Hôpital Necker Enfants Malades, 149 Rue de Sèvres, 75015, Paris, France. Tel: +33 1 71 39 65 38; E-mail: [raphael.calmon@aphp.fr](mailto:raphael.calmon@aphp.fr)

Conflict of interest: none.

Supplementary material for this article can be found at [www.redjournal.org](http://www.redjournal.org).

posttreatment changes and their correlation with progression-free survival. Higher blood volume after irradiation was associated with better prognosis and not with progression. Adjuvant treatment, when given, should not be altered when lesion blood volume increases following irradiation because this phenomenon may predict a better response to therapy.

variation between time points, and its correlation with PFS was assessed by the Spearman test.

**Results:** Following RT, the tumors' solid component volume decreased by 40% ( $P < .001$ ). Their median diffusion coefficients decreased by 20% to 40% ( $P < .001$ ), while median relative cerebral blood flow increased by 60% to 80% ( $P < .001$ ) and median rCBV increased by 70% ( $P < .001$ ). PFS was positively correlated with rCBV measured immediately after RT ( $P = .003$ ), and in patients whose rCBV was above the cutoff value of 2.46, the median PFS was 4.6 months longer ( $P = .001$ ). These indexes tended to return to baseline 2 months after RT. Lesion volume before or after RT was not correlated with survival.

**Conclusions:** Multimodal MRI provides useful information about diffuse infiltrating pontine gliomas' response to treatment; rCBV increases following RT, and higher values are correlated with better PFS. High rCBV values following RT should not be mistaken for progression and could be an indicator of response to therapy. © 2017 Elsevier Inc. All rights reserved.

## Introduction

Diffuse infiltrating pontine gliomas (DIPGs) represent 10% of all childhood brain tumors and carry a particularly poor prognosis: The median survival ranges between 9 and 11 months, and the 2-year survival rate is  $<10\%$  (1, 2). In school-aged children, the triad of cranial nerve deficits, ataxia, and long-tract signs appearing rapidly suggests DIPGs, and evaluation with magnetic resonance imaging (MRI) is paramount. Typical MRI findings of DIPGs are poorly defined lesions, with high signal on T2-weighted images, occupying  $>50\%$  to 66% of the pons. When the clinical presentation and MRI findings are typical, histologic confirmation is usually not required and treatment can be initiated (3-6). Radiation therapy (RT) has been the standard treatment for  $>4$  decades. It currently consists of delivering 54 Gy during a 6-week period shortly after diagnosis (4, 7). RT has a palliative effect, alleviating symptoms in 70% of patients and inducing transient volumetric reduction in 40% to 60% of tumors (8-10). Because of the DIPG's location, surgical resection is not viable, and no form of adjuvant chemotherapy has proved beneficial in randomized trials (4).

A series of recent events have been changing the management of DIPG patients. Studies demonstrating the safety of biopsy have been published, including one with 130 pediatric patients (11). Published findings have shown that DIPGs' genetic and epigenetic profiles are different from those of other high-grade gliomas (4, 8, 12, 13) and have led to a revised classification of these tumors by the World Health Organization based on K27M mutations in the histone H3 gene (14).

Despite its crucial role in diagnosing DIPGs, conventional MRI cannot predict patient survival (3). On neuro-oncology imaging, tumor progression is diagnosed when a 25% increase in the product of the 2 largest orthogonal diameters of the enhancing portion of the tumor is observed and/or when an unequivocal increase in volume of the high-signal T2 tissue is seen (15, 16). These criteria, despite being used in the literature, have not been validated specifically for DIPGs (1).

Furthermore, the criteria of Macdonald et al (16) and the Response Assessment in Neuro-Oncology (RANO) (17) group are poorly suited to evaluate DIPGs as they may not enhance; in addition, small lesion growth may cause significant symptoms because of the limited volume of the posterior fossa. The disease's short natural history associated with the imaging difficulties hinders the evaluation of treatment efficacy. The perspective of new treatments requires reliable means to assess tumor response, preferably early during treatment.

The purpose of this study was to evaluate the role of multimodal MRI (multi b-value diffusion), arterial spin labeling (ASL) perfusion, and dynamic susceptibility contrast-enhanced (DSC) perfusion in assessing DIPGs' response to RT through useful quantitative data and their correlation to progression-free survival (PFS).

## Methods and Materials

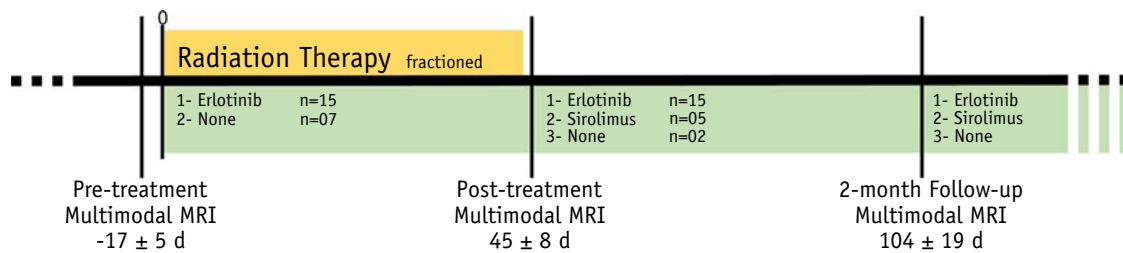
### Subjects

This prospective study was authorized by our institutional review board (No. 2009-01780327) and included all pediatric patients referred to our institution with a suspected diagnosis of DIPG between 2011 and 2013. The inclusion criteria were confirmation of the DIPG diagnosis by an MRI scan and a stereotactic biopsy, both performed at our institution, to show the loss of histone H3 trimethylation at lysine 27 and the presence of a histone H3-K27M mutation (18). The exclusion criteria were absence of biopsy and/or treatment or follow-up performed elsewhere.

### Study design

All patients were examined with brain multimodal MRI to establish a baseline for each tumor, followed by a stereotactic biopsy. The patients were then treated with RT (54 Gy delivered over a period of 6 weeks) and, in most cases (20 of 22 patients), with targeted concomitant or



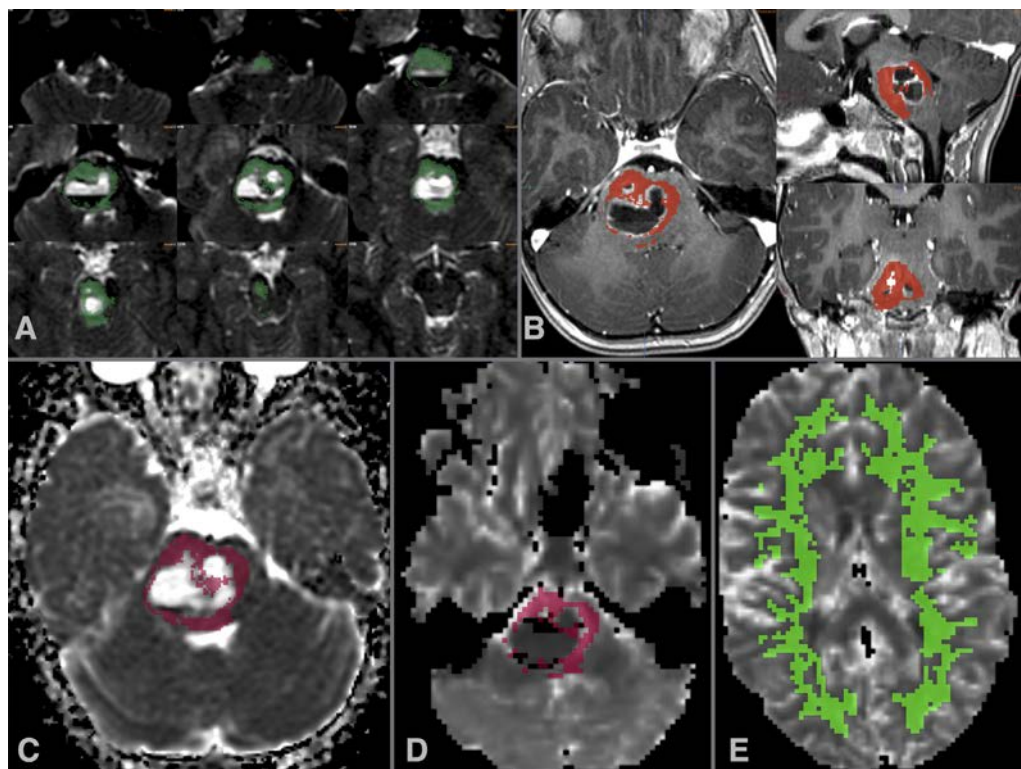


**Fig. 1.** Study design. Pretreatment multimodal magnetic resonance imaging (MRI) was performed  $17 \pm 5$  days before the beginning of treatment. Treatment consisted of fractionated radiation therapy (RT) (54 Gy) associated with concomitant erlotinib in 15 patients or only RT (54 Gy) in 7 patients. Post-RT multimodal MRI was performed  $45 \pm 8$  days after the beginning of RT. Adjuvant sirolimus was given to 5 of 7 patients without chemotherapy. A new follow-up multimodal MRI scan was performed  $104 \pm 9$  days after the beginning of RT.

adjuvant chemotherapy—erlotinib or sirolimus—according to previous protocols (19, 20). A second MRI examination was performed in the week following the end of RT (at week 7 of treatment). The steroid prescribed dose was recorded at these time points. The patients' follow-up included clinical visits and serial MRI scans every 2 months. To avoid post hoc bias, progression was defined as progressive neurologic worsening independent of tumor increase assessed by MRI, without tapering of corticosteroid dose (Fig. 1).

### Image acquisition

Multimodal MRI was performed on a 1.5-T Signa HDxt system (GE Medical Systems, Milwaukee, WI) and included volumetric sequences from a routine brain tumor protocol: T2-weighted and T2-FLAIR (fluid-attenuated inversion recovery)—weighted images and pre- and post-contrast T1-weighted images. Multimodal imaging comprised echo-planar diffusion-weighted images (field of view [FOV], 240 mm; matrix,  $128 \times 128$ ; 30 slices; 4.5 mm



**Fig. 2.** (A) A series of hand-drawn regions of interest (dark green) including all areas of increased T2 signal in the brainstem, was used to create a volume of interest (VOI) while avoiding cystic, necrotic, and hemorrhagic tissue areas. (B) The VOI (orange) was transferred to a contrast-enhanced T1-weighted image to confirm its position. (C, D) The VOI (purple) was transferred to diffusion (C) and perfusion (D) maps. (E) The VOI (green) corresponded to the supratentorial white matter obtained in a semiautomated manner. (A color version of this figure is available at [www.redjournal.org](http://www.redjournal.org).)

thick; gap, 0.5 mm; echo time [TE], 100 milliseconds; repetition time [TR], 12,000 milliseconds; b values of 0, 1000, 2000, and 4000); pseudo-continuous ASL perfusion (FOV, 240 mm;  $8 \times 512$  spirals; matrix equivalent to  $128 \times 128$ ; 40 contiguous slices; 4 mm thick; TE, 11 milliseconds; TR, 4400 milliseconds; postlabeling delay of 1025 milliseconds) with cerebral blood flow maps automatically generated (21); and echo-planar DSC perfusion (FOV, 240 mm; matrix,  $128 \times 128$ ; TE, 60 milliseconds; TR, 2000 milliseconds; 75 repetitions; 18 slices; 4.5 mm thick; gap, 0.5 mm). A standard dose of 0.1-mmol/kg gadoterate meglumine was administered during DSC acquisition with flow adjusted so that the bolus injection time was 3 seconds, followed by saline solution push. A preload contrast bolus injection was not used. MRI data presenting considerable artifacts from patient motion or distortion from implantable material (eg, shunt valves) were excluded. Four patients, aged <5 years, required sedation, performed with intrarectal pentobarbital, 5 mg/kg, which has been reported to have no effect on cerebral perfusion (22).

## Data processing

All data acquired at 3 time points—before treatment (pre-RT), after RT (post-RT), and at the 2-month follow-up—were transferred to a Linux-based workstation running Sphere software (Olea Medical, La Ciotat, France) for post-processing and analysis. DSC perfusion data generated maps of cerebral blood flow (CBF), cerebral blood volume (CBV), and K2 (a coefficient used to compensate for contrast leakage in CBV maps) (23), and the arterial input function was generated automatically by the software from the time series for all voxels (24). Two apparent diffusion coefficient (ADC) maps were calculated by use of a standard mono-exponential model, one using only  $b = 0$  and

$b = 1000$  (ADC) and the other using all 4 b values (ADC-4b). A stretched exponential model was used to calculate distributed diffusion coefficient (DDC) and alpha (the stretching coefficient) maps from the 4 b values' diffusion-weighted imaging data (25, 26). An experienced neuroradiologist, blinded to the clinical data, drew regions of interest over the areas of high T2 signal corresponding to the tumor in each slice, creating a volume of interest (VOI), carefully avoiding cystic, necrotic, and hemorrhagic areas (Fig. 2A). The positions of the VOIs were confirmed on post-contrast T1-weighted images (Fig. 2B), and they were then transferred to the co-registered ASL cerebral blood flow, DSC perfusion, and diffusion maps (Fig. 2C and D). The mean value, standard deviation, and volume were recorded for each map. The solid lesion and the necrotic volume were also recorded. A VOI of all available, normal-appearing, supratentorial white matter for each map was created by use of a semiautomated segmentation tool. The VOI's mean value was used as a reference to calculate relative values of ASL cerebral blood flow (ASL-rCBF), DSC cerebral blood flow (DSC-rCBF), DSC cerebral blood volume (rCBV), and DSC K2 (rK2) (Fig. 2E).

## Statistical analysis

The results were analyzed by use of the R package (R Project for Statistical Computing, <http://www.r-project.org>) with the  $\alpha$  level set at 5% corrected by the Bonferroni method when repeated tests were performed on the same sample.

## Population

Differences in the PFS distribution by gender, H3-K27M mutation, or treatment were compared via the Wilcoxon rank sum test or Kruskal-Wallis analysis of variance as appropriate.

**Table 1** Data summary

	Before RT				After completion of RT				2 mo after end of RT			
	Median	Q <sub>1</sub>	Q <sub>3</sub>	n	Median	Q <sub>1</sub>	Q <sub>3</sub>	n	Median	Q <sub>1</sub>	Q <sub>3</sub>	n
ADC, $\mu\text{m}^2/\text{s}$	1504	1298	1591	18	1146	1020	1262	20	1099	951	1162	18
ADC-4b, $\mu\text{m}^2/\text{s}$	909	844	959	18	725	681	790	20	759	719	834	18
DDC, $\mu\text{m}^2/\text{s}$	2488	1788	2819	18	1423	1315	1765	20	1695	1332	2076	18
Alpha	0.56	0.535	0.605	18	0.597	0.563	0.62	20	0.6	0.573	0.619	18
ASL-rCBF	1.094	1.009	1.312	20	1.992	1.554	2.45	20	1.617	1.417	1.997	19
DSC-rCBF	1.534	1.264	2.101	20	2.522	2.277	2.773	20	2.435	1.866	2.938	19
DSC-rCBV	1.445	1.325	1.824	20	2.464	2.147	2.712	20	2.099	1.786	2.431	19
DSC-rK2	1.189	0.861	1.784	20	2.161	1.376	2.832	20	1.72	1.333	2.265	19
Solid volume, mL	29.98	22.77	36.74	22	17.27	11.65	21.95	22	18.42	12.98	28.74	22
Necrotic volume, mL	0.07	0.00	0.75	22	1.09	0.28	5.89	22	2.86	0.13	4.92	22

*Abbreviations:* ADC = apparent diffusion coefficient; ADC-4b = apparent diffusion coefficient calculated using 4 b values; ASL-rCBF = relative cerebral blood flow assessed by arterial spin labeling; DDC = distributed diffusion coefficient; DSC-rCBF = relative cerebral blood flow assessed by dynamic susceptibility contrast; DSC-rCBV = relative cerebral blood volume assessed by dynamic susceptibility contrast; DSC-rK2 = contrast leakage correction factor; n = number of patients with exploitable data for each parameter; Q<sub>1</sub> = first quartile; Q<sub>3</sub> = third quartile; RT = radiation therapy.

### Steroid use

Correlation between steroid prescribed dose and tumor volume, as well as diffusion and perfusion metrics, was assessed with the Spearman method.

### RT effects over time

Changes in tumor necrotic volume, solid component volume, and mean ADC, ADC-4b, DDC, alpha, ASL-rCBF, DSC-rCBF, rCBV, or rK2 over time were compared by use of the paired Wilcoxon signed rank test or Kruskal-Wallis analysis of variance as appropriate.

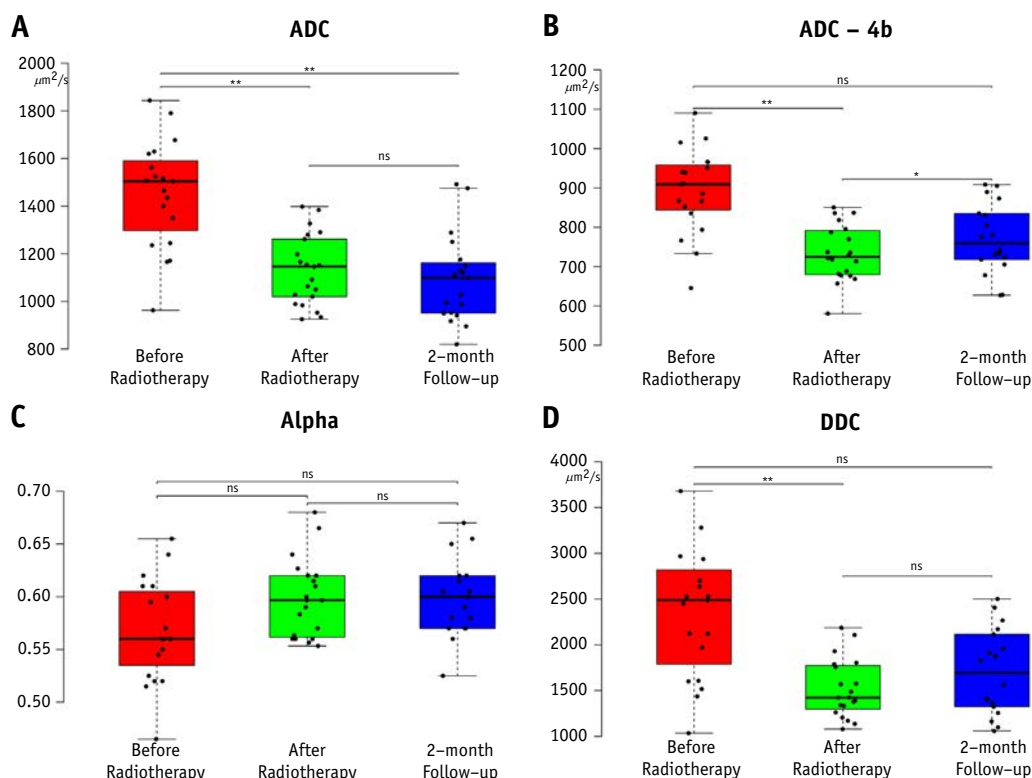
### MRI data correlation with survival

The Spearman method was used to test the correlation between PFS and either the value before or after RT or the changes that occurred during RT in total tumor volume, solid tumor volume, necrotic volume, ADC, ADC-4b, DDC, alpha, ASL-rCBF, DSC-rCBF, rCBV, and rK2. If a significant correlation was found, the median value was used as a threshold to create 2 groups. The Kaplan-Meier curves of PFS for each group were compared by the log-rank test. The distribution of H3-K27M mutations within these categorical groups was compared by the Fisher exact test.

## Results

### Population

From August 2011 until July 2013, 22 children (10 boys and 12 girls), with a median age of 5.9 years (range, 3.3-14.7 years), met the inclusion criteria. The children's median PFS value was 7.05 months (range, 3.42-19.55 months). The median overall survival (OS) was 10.42 months (range, 4.24-34.50 months). Only 2 patients were treated with RT alone. The other 20 patients were treated with concomitant and adjuvant erlotinib ( $n=15$ ) or adjuvant sirolimus ( $n=5$ ). The median PFS was 8.35 months (RT only), 6.77 months (erlotinib), and 6.95 months (sirolimus) (Kruskal-Wallis rank sum test,  $P=.927$ ). The median OS was 9.56, 10.42, and 9.73 months for RT only, erlotinib, and sirolimus, respectively ( $P=.845$ ). Seven patients had DIPGs with an H3.1-K27M mutation and 12 with an H3.3-K27M mutation; in 2 patients, biopsy did not yield enough material for testing histone mutation; and in 1 patient, no histone H3-K27M mutation was identified. The median PFS was significantly higher in the H3.1-K27M mutation group (16.92 months) compared with the H3.3-K27M mutation group



**Fig. 3.** Box plots with whiskers representing mean values of apparent diffusion coefficient (ADC) (A), apparent diffusion coefficient calculated using 4 b values (ADC-4b) (B), distributed diffusion coefficient (DDC) (C), and alpha (D) measured from the solid component of the diffuse infiltrating pontine gliomas on magnetic resonance imaging before radiation therapy (red), the week after the end of radiation therapy sessions (green), and at the 2-month follow-up visit (blue). One asterisk indicates  $P=.001$ , and 2 asterisks indicate  $P<.001$ . Abbreviation: ns = statistically nonsignificant. (A color version of this figure is available at [www.redjournal.org](http://www.redjournal.org).)

(6.55 months,  $P=.004$ ). The median OS was 21.45 and 9.64 months for the H3.1-K27M and H3.3-K27M mutation groups, respectively ( $P=.005$ ).

### Steroid use

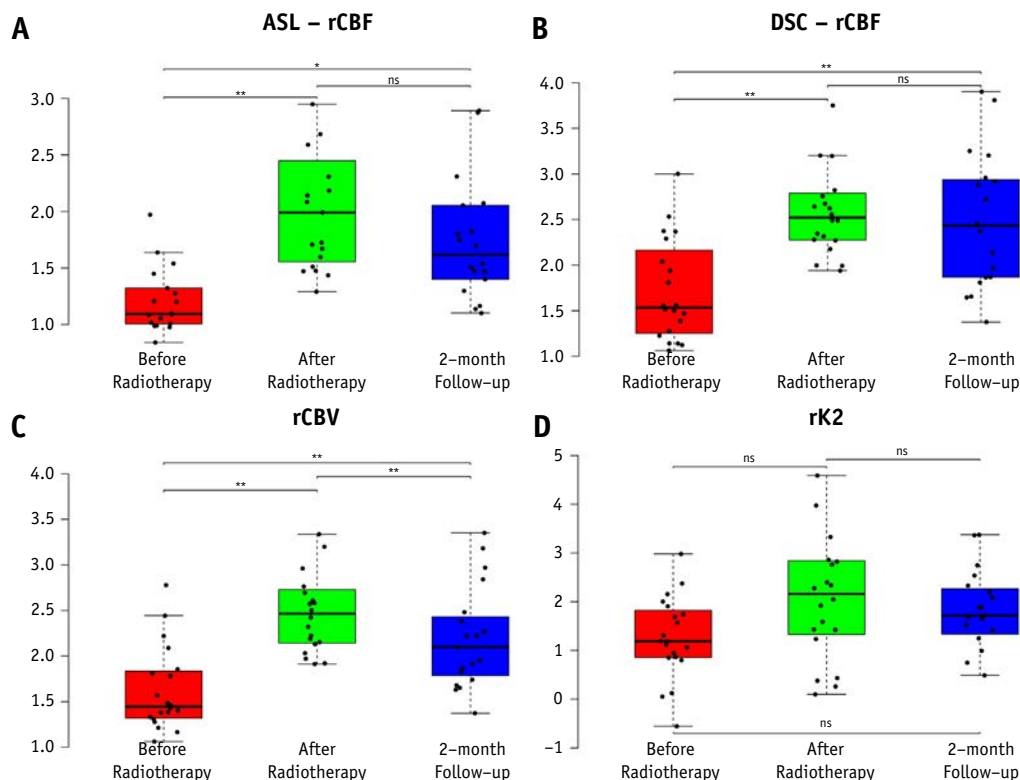
The highest prescribed dose was 2 mg/kg of prednisone equivalent. The median value was 1 mg/kg before treatment, 0.7 mg/kg after RT, and 1 mg/kg at the 2-month follow-up. The number of patients who did not require steroids decreased from 8 at baseline to 7 after RT and to 6 at 2-month follow-up. Eight patients required increased steroid dose after RT and five at the 2-month follow-up. Lesion volume, diffusion coefficients, or perfusion indexes were not correlated with steroid dose.

### RT effects over time

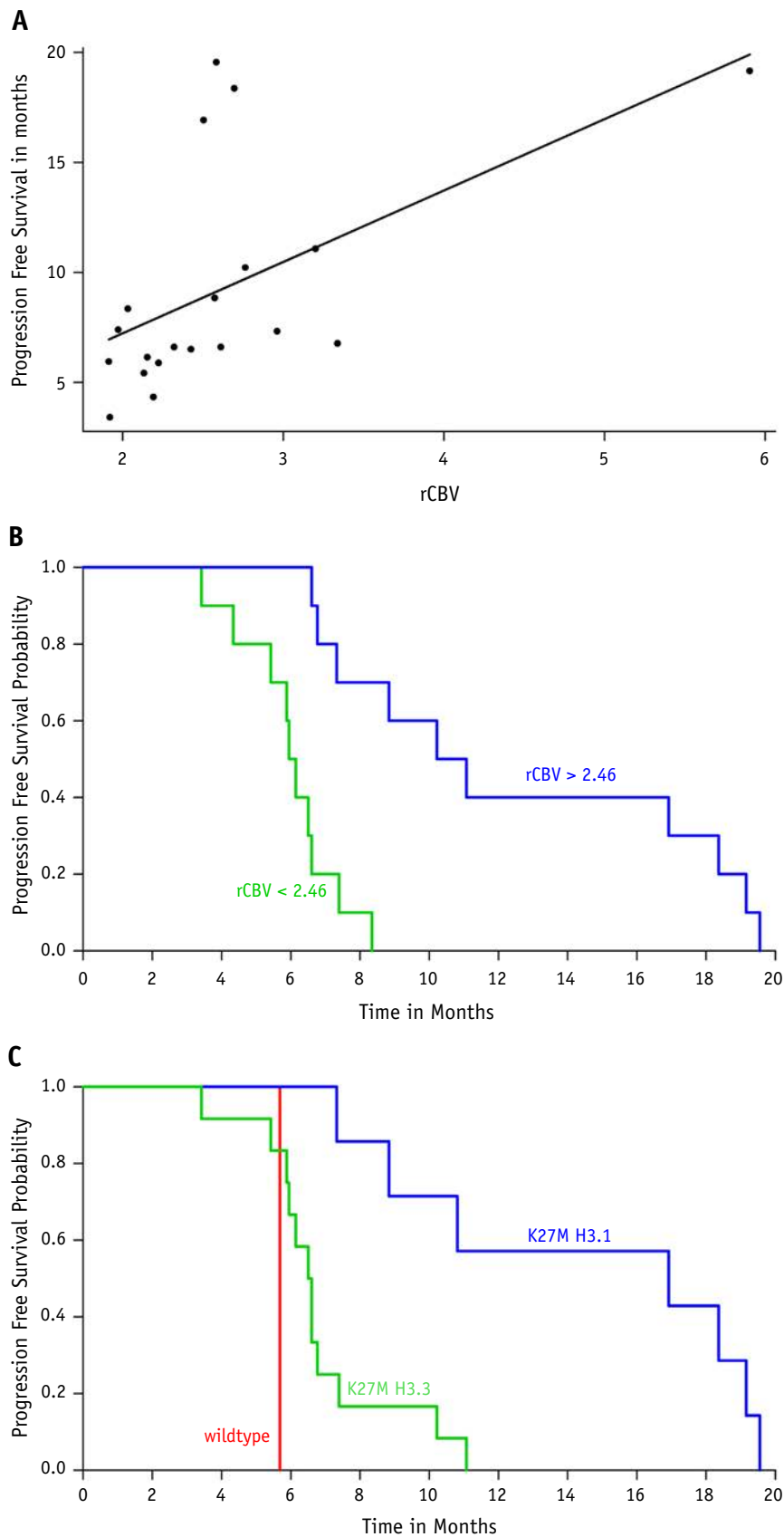
Multimodal and morphologic MRI data are summarized in Table 1. Independent of the technique used to estimate water movement, diffusion coefficients decreased in all but 1 patient after RT. The patients' median diffusion coefficients significantly decreased after RT (Fig. 3). The median ADC decreased from 1504 to 1146  $\mu\text{m}^2/\text{s}$  ( $P<.001$ ),

ADC-4b decreased from 909 to 725  $\mu\text{m}^2/\text{s}$  ( $P<.001$ ), and DDC decreased from 2488 to 1423  $\mu\text{m}^2/\text{s}$  ( $P<.001$ ). At the 2-month follow-up, the median ADC remained unchanged (1099  $\mu\text{m}^2/\text{s}$ ,  $P=.154$ ), DDC showed a nonsignificant increase (median, 1695  $\mu\text{m}^2/\text{s}$ ;  $P=.013$ ), and the median ADC-4b value (759  $\mu\text{m}^2/\text{s}$ ) was significantly higher than after RT ( $P=.001$ ).

After RT, relative cerebral blood flow (rCBF) increased in all but 1 patient when estimated by the ASL technique and in all but 2 patients when estimated by DSC. The patients' median ASL-rCBF value (Fig. 4A) increased from 1.094 to 1.992 ( $P<.001$ ), and the median DSC-rCBF (Fig. 4B) increased from 1.534 to 2.522 ( $P<.001$ ). These indexes continued to be elevated at the 2-month follow-up, as the median ASL-rCBF was 1.617 ( $P=.001$ ) and the median DSC-rCBF was 2.435 ( $P<.001$ ) when compared with baseline, but there was no significant change when compared with the post-RT values. The patients' relative blood volume increased in all but 1 patient, and the median rCBV of the patients (Fig. 4C) increased from 1.445 to 2.464 after RT ( $P<.001$ ) and decreased at the 2-month follow-up to 2.099 ( $P<.001$ ), without a return to baseline levels ( $P<.001$ ). There was a nonsignificant trend toward a transitory increase in the median rK2 values (Fig. 4D). These changes were not correlated with the steroid dose.



**Fig. 4.** Box plots with whiskers representing mean values of relative cerebral blood flow assessed by arterial spin labeling (ASL-rCBF) (A), relative cerebral blood flow assessed by dynamic susceptibility contrast (DSC-rCBF) (B), relative cerebral blood volume (rCBV) (C), and contrast leakage correction factor (rK2) (D) measured from the solid component of the diffuse infiltrating pontine gliomas on magnetic resonance imaging before radiation therapy (red), the week after the end of radiation therapy sessions (green), and at the 2-month follow-up visit (blue). One asterisk indicates  $P=.001$ , and 2 asterisks indicate  $P<.001$ . Abbreviation: ns = statistically nonsignificant. (A color version of this figure is available at [www.redjournal.org](http://www.redjournal.org).)



**Fig. 5.** (A) Scatter plot of the relation between mean values of relative cerebral blood volume (rCBV) from the solid component of the diffuse infiltrating pontine gliomas measured the week after the end of radiation therapy with patients' progression-free survival (PFS). Spearman rank correlation showed  $\rho = 0.64$  and  $P = .0026$ . The line represents the least



The tumors' solid component volume was significantly smaller after RT ( $P < .001$ ), but at the 2-month follow-up, the median value (18.42 cm<sup>3</sup>) did not significantly differ from the values at either the pre-RT (median, 29.98 cm<sup>3</sup>) or post-RT (median, 17.27 cm<sup>3</sup>) time point. There was no significant change in the volume of the necrotic portion at these time points.

### MRI data correlation with survival

The correlation between PFS and overall tumor volume, tumor solid component volume, and necrotic volume of diffusion coefficients measured either before or after RT was not significant. Neither were the changes in these parameters during RT. There was a significant positive correlation between PFS and rCBV ( $\rho = 0.64$ ,  $P = .003$ ) (Fig. 5A). When the outlier patient's rCBV of 5.9 was removed from the dataset, the correlation between PFS and rCBV continued to be positive and significant ( $\rho = 0.59$ ,  $P = .008$ ) (Fig. E1; available online at [www.redjournal.org](http://www.redjournal.org)). By use of the median rCBV value (2.46) as a threshold, patients with rCBV  $>2.46$  had significantly higher PFS (10.65 months) than patients with rCBV  $<2.46$  (6.05 months,  $P < .001$ ) (Fig. 5B). The median OS was 13.70 and 9.00 months, respectively. There was a positive trend in the correlation between PFS and relative blood flow estimated by either method. All 7 H3.1-K27M patients had rCBV  $>2.46$ ; however, only one-third of H3.3-K27M patients ( $n=4$ ) presented with rCBV  $>2.46$  ( $P = .013$ ). When the H3.3-K27M patients were analyzed separately, rCBV had a significant positive correlation with PFS ( $\rho = 0.69$ ,  $P = .013$ ).

### Discussion

In pediatric neuro-oncology, DIPGs have the worst prognosis among glial tumors, and beyond RT, no significant improvement occurred in the past 40 years (4). However, conventional MRI criteria commonly used to assess tumor response to treatment, such as those of Macdonald et al (16) and the RANO group (17), are not ideal to evaluate DIPGs' response because of the location and imaging characteristics of these tumors (1). In this study we evaluated the role of multimodal MRI in providing quantitative data that can be correlated with the tumor's response to treatment. To avoid bias from the imaging data, only clinical status was used to identify tumor progression.

In our study, patients whose tumors had higher rCBV after RT had significantly longer PFS; high rCBF values also showed a trend toward longer PFS. In the literature, high perfusion values have been associated both with shorter survival and with longer survival. One study including 34 children found that increased perfusion at baseline was associated with shorter survival (27). However, in this study, the baseline measurement was obtained after RT in some of the 32 patients, and perfusion was classified visually as normal or increased. The moment when the examination occurs relative to RT seems to influence the magnitude of the perfusion parameters as both rCBV and rCBF present a transient increase after RT. This transient increase was observed in another study that included 35 children and reported that higher rCBF values before treatment were correlated with longer PFS and that patients with a higher increase in CBF during RT also had longer PFS; however, rCBV was not correlated with PFS (28). Differences in the methods used to compute CBV maps and to compensate for contrast leakage could account for the different results (29-32). While we used a Bayesian method to calculate the perfusion maps that included a variation of the Weisskoff correction to compensate for contrast leakage without preload bolus, Sedlacik et al (28) used a preload contrast dose of 1 mL/kg. Patients carrying the H3.1-K27M mutation had longer PFS and higher post-RT rCBV. Nevertheless, this correlation seems independent of gene mutation because the PFS and post-RT rCBV correlation was still significant when only patients with H3.3 mutations were considered. Previous reports have described a "normalization" of the vascular bed after anti-vascular endothelial growth factor treatment associated with increased perfusion and better prognosis in adults (33). In our study no anti-vascular endothelial growth factor agent was used; however, there have been reports that sirolimus improves tissue perfusion and erlotinib increases tumor oxygenation in mice (34, 35). The variation of tumor blood volume and flow suggests vascular remodeling induced by RT that, in turn, may influence drug availability. However, a direct link between blood flow and better drug availability and/or delivery may not exist. While an increase in blood flow and/or volume might have occurred in DIPG patients enrolled in the many previous trials, these trials failed to demonstrate a clinical benefit of combining concomitant or adjuvant systemic agents with RT, suggesting that other factors seem to be involved in drug delivery. Further studies are needed to understand the phenomenon and subsequently try to modulate it.

← squares estimate. When the outlier patient's rCBV of 5.9 was removed from the dataset, the correlation between PFS and rCBV continued to be positive and significant, with  $\rho = 0.59$  and  $P = .008$ . (B) Kaplan-Meier curve in which the median rCBV value (2.46) measured the week after the end of radiation therapy was used to divide the patients into 2 groups. Median PFS was 10.65 months for patients with rCBV  $>2.46$  (blue) and 6.05 months for patients with rCBV  $<2.46$  (green) ( $P < .001$ ). (C) Kaplan-Meier curve by K27M mutation. Median PFS was 10.92 months for H3.1-K27M patients (blue), 5.65 months for H3.3-K27M patients (green), and 5.65 months for the wild-type patient (red) ( $P < .001$ ). (A color version of this figure is available at [www.redjournal.org](http://www.redjournal.org).)

The result of tissue damage induced by RT is a decrease in tissue cellularity and increase in the diffusion coefficient. However, we observed a significant decrease in water diffusion coefficients following RT independently from the steroid dose. Our findings agree with previous reports (36, 37) and might be explained by the fact that RT, in DIPGs, decreases vasogenic edema more significantly than it reduces cellularity. RT-induced cellular apoptosis and demyelination should eventually increase diffusion coefficients even in DIPGs. When diffusion coefficients were estimated including high b values (more sensitive to slower moving molecules), this expected increase was observed as early as the 2-month follow-up. We can speculate that the apoptosis processes form intracellular vacuoles with facilitated diffusion inside because diameters are initially below the low b-value resolution and hence misinterpreted as restricted diffusion. These structures will eventually grow, surpassing the relative low b-value resolution threshold, and will appear as facilitated diffusion with high T2 signal.

The potential limitations of the study include the limited number of patients; however, DIPG is a rare disease. The patients were treated with different adjuvant treatments without any difference in the radiologic response, suggesting that the phenomenon we observed can be generalized. We preferred not to correlate MRI data with OS because changes to the treatment protocol aimed at increasing survival were introduced once progression was observed after the MRI data used in the study were collected.

## Conclusions

We have shown a decrease in free water diffusion and an increase in DIPGs' blood flow and volume after the course of RT. The increase in blood volume was positively correlated with PFS length. This increase in lesion blood volume and flow should not be mistaken for disease progression, and patient treatment should not be altered even if associated with an increase in volume or the contrast-enhancing component of these tumors. Finally, this measurement could be tested as a surrogate for response to therapy in further studies.

## References

- Hargrave D, Bartels U, Bouffet E. Diffuse brainstem glioma in children: Critical review of clinical trials. *Lancet Oncol* 2006;7:241-248.
- Ostrom QT, Gittleman H, Farah P, et al. CBTRUS statistical report: Primary brain and central nervous system tumors diagnosed in the United States in 2006-2010. *Neuro Oncol* 2013;15:ii1.
- Hargrave D, Chuang N, Bouffet E. Conventional MRI cannot predict survival in childhood diffuse intrinsic pontine glioma. *J Neurooncol* 2008;86:313-319.
- Bredlau AL, Korones DN. Diffuse intrinsic pontine gliomas: Treatments and controversies. *Adv Cancer Res* 2014;121:235-259.
- Albright AL, Packer RJ, Zimmerman R, et al. Magnetic resonance scans should replace biopsies for the diagnosis of diffuse brain stem gliomas: A report from the Children's Cancer Group. *Neurosurgery* 1993;33:1026-1029. discussion 1029-1030.
- Cohen KJ, Broniscer A, Glod J. Pediatric glial tumors. *Curr Treat Options Oncol* 2001;2:529-536.
- Kebudi R, Cakir FB. Management of diffuse pontine gliomas in children: Recent developments. *Paediatr Drugs* 2013;15:351-362.
- Khatua S, Zaky W. Diffuse intrinsic pontine glioma: Time for therapeutic optimism. *CNS Oncol* 2014;3:337-348.
- De Aquino Gorayeb MM, Aisen S, Nadalin W, et al. Treatment of childhood diffuse brain stem tumors: Comparison of results in different treatment modalities. *Clin Transl Oncol* 2006;8:45-49.
- Robison NJ, Kieran MW. Diffuse intrinsic pontine glioma: A reassessment. *J Neurooncol* 2014;119:7-15.
- Puget S, Beccaria K, Blauwblomme T, et al. Biopsy in a series of 130 pediatric diffuse intrinsic Pontine gliomas. *Childs Nerv Syst* 2015;31:1773-1780.
- MacDonald TJ. Diffuse intrinsic pontine glioma (DIPG): Time to biopsy again? *Pediatr Blood Cancer* 2012;58:487-488.
- Grill J, Puget S, Andreiulo F, et al. Critical oncogenic mutations in newly diagnosed pediatric diffuse intrinsic pontine glioma. *Pediatr Blood Cancer* 2012;58:489-491.
- Louis DN, Perry A, Reifenberger G, et al. The 2016 World Health Organization Classification of Tumors of the Central Nervous System: A summary. *Acta Neuropathol* 2016;131:803-820.
- Wen PY, Kesari S. Malignant gliomas in adults. *N Engl J Med* 2008;359:492-507.
- Macdonald DR, Cascino TL, Schold SC. Response criteria for phase II studies of supratentorial malignant glioma. *J Clin Oncol* 1990;8:1277-1280.
- Wen PY, Macdonald DR, Reardon DA, et al. Updated response assessment criteria for high-grade gliomas: Response assessment in neuro-oncology working group. *J Clin Oncol* 2010;28:1963-1972.
- Castel D, Philippe C, Calmon R, et al. Histone H3F3A and HIST1H3B K27M mutations define two subgroups of diffuse intrinsic pontine gliomas with different prognosis and phenotypes. *Acta Neuropathol* 2015;130:815-827.
- White-Koning M, Civade E, Geoerger B, et al. Population analysis of erlotinib in adults and children reveals pharmacokinetic characteristics as the main factor explaining tolerance particularities in children. *Clin Cancer Res* 2011;17:4862-4871.
- Geoerger B, Hargrave D, Thomas F, et al. Innovative Therapies for Children with Cancer pediatric phase I study of erlotinib in brainstem glioma and relapsing/refractory brain tumors. *Neuro Oncol* 2011;13:109-118.
- Lehmann P, Monet P, De Marco G, et al. A comparative study of perfusion measurement in brain tumours at 3 Tesla MR: Arterial spin labeling versus dynamic susceptibility contrast-enhanced MRI. *Eur Neurol* 2010;64:21-26.
- Zilbovicius M, Boddaert N, Belin P, et al. Temporal lobe dysfunction in childhood autism: A PET study. Positron emission tomography. *Am J Psychiatry* 2000;157:1988-1993.
- Boutelier T, Kudo K, Pautot F, et al. Bayesian hemodynamic parameter estimation by bolus tracking perfusion weighted imaging. *IEEE Trans Med Imaging* 2012;31:1381-1395.
- Harris RJ, Cloughesy TF, Hardy AJ, et al. MRI perfusion measurements calculated using advanced deconvolution techniques predict survival in recurrent glioblastoma treated with bevacizumab. *J Neurooncol* 2015;122:1-9.
- Hoff BA, Chenevert TL, Bhojani MS, et al. Assessment of multi-exponential diffusion features as MRI cancer therapy response metrics. *Magn Reson Med* 2010;64:1499-1509.
- Kwee TC, Tsien C, Junck L, et al. Comparison of apparent diffusion coefficients and distributed diffusion coefficients in high-grade gliomas. *J Magn Reson Imaging* 2010;31:531-537.
- Hipp SJ, Steffen-Smith E, Hammoud D, et al. Predicting outcome of children with diffuse intrinsic pontine gliomas using multiparametric imaging. *Neuro Oncol* 2011;13:904-909.
- Sedlacik J, Winchell A, Kocak M, et al. MR imaging assessment of tumor perfusion and 3D segmented volume at baseline, during treatment, and at tumor progression in children with newly diagnosed

- diffuse intrinsic pontine glioma. *AJNR Am J Neuroradiol* 2013;34:1450-1455.
29. Kelm ZS, Korfiatis PD, Lingineni RK, et al. Variability and accuracy of different software packages for dynamic susceptibility contrast magnetic resonance imaging for distinguishing glioblastoma progression from pseudoprogression. *J Med Imaging (Bellingham)* 2015;2:026001.
  30. Kudo K, Boutelier T, Pautot F, et al. Bayesian analysis of perfusion-weighted imaging to predict infarct volume: Comparison with singular value decomposition. *Magn Reson Med Sci* 2014;13:45-50.
  31. Liu HL, Wu YY, Yang WS, et al. Is Weisskoff model valid for the correction of contrast agent extravasation with combined T1 and T2\* effects in dynamic susceptibility contrast MRI? *Med Phys* 2011;38:802-809.
  32. Østergaard L, Weisskoff RM, Chesler DA, et al. High resolution measurement of cerebral blood flow using intravascular tracer bolus passages. Part I: Mathematical approach and statistical analysis. *Magn Reson Med* 1996;36:715-725.
  33. Sorensen AG, Emblem KE, Polaskova P, et al. Increased survival of glioblastoma patients who respond to antiangiogenic therapy with elevated blood perfusion. *Cancer Res* 2012;72:402-407.
  34. Myers AL, Orr WS, Denbo JW, et al. Rapamycin-induced tumor vasculature remodeling in rhabdomyosarcoma xenografts increases the effectiveness of adjuvant ionizing radiation. *J Pediatr Surg* 2012;47:183-189.
  35. Cerniglia GJ, Pore N, Tsai JH, et al. Epidermal growth factor receptor inhibition modulates the microenvironment by vascular normalization to improve chemotherapy and radiotherapy efficacy. *PLoS One* 2009;4:e6539.
  36. Poussaint TY, Kocak M, Vajapeyam S, et al. MRI as a central component of clinical trials analysis in brainstem glioma: A report from the Pediatric Brain Tumor Consortium (PBTC). *Neuro Oncol* 2011;13:417-427.
  37. Chen HJ, Panigrahy A, Dhall G, et al. Apparent diffusion and fractional anisotropy of diffuse intrinsic brain stem gliomas. *AJNR Am J Neuroradiol* 2010;31:1879-1885.





## 2 Deuxième article

### **Identification de la pseudo-progression par les modifications du flux sanguin cérébral après la radiothérapie dans les gliomes infiltrants du tronc cérébral.**

« Cerebral blood flow changes after radiation therapy identifies pseudo-progression in diffuse intrinsic pontine gliomas »

Raphael Calmon, Stephanie Puget, Pascale Varlet, Volodia Dangouloff-Ros, Thomas Blauwblomme, Kevin Beccaria, David Grevent, Christian Sainte-Rose, David Castel, Marie- Anne Debily, Christelle Dufour, Stéphanie Bolle, Frederic Dhermain, Ana Saitovitch, Monica Zilbovicius, Francis Brunelle, Jacques Grill, Nathalie Boddaert

*Envoyé à Neuro-Oncology juillet 2017, réponse favorable en aout 2017 avec les commentaires des « reviewers », manuscrit révisé et ré-envoyé en Septembre 2017.*

#### **Contexte :**

La description des cas de pseudo-progression en 2004 a modifié le cours des essais thérapeutiques. Notre étude dans la continuité de l'étude précédente, se concentre sur les patients ayant présenté une pseudo-progression radiologique. Jusque-là aucune étude en perfusion n'a étudié ce phénomène dans les gliomes infiltrants du tronc cérébral.

**Objectifs :**

Identifier le taux d'incidence des pseudo-progressions dans les gliomes infiltrants du tronc cérébral chez l'enfant.

Comparer les aspects de I.R.M. multimodale entre les patients présentant une pseudo progression radiologique et les autres patients qui n'ont pas présenté ce phénomène, après la radiothérapie. Nous allons également comparer les 2 groupes de patients au moment de la vraie progression tumorale.

**Méthodes :**

Une étude rétrospective de 43 patients divisés en deux groupes selon la présence d'une pseudo-progression radiologique. La définition de pseudo-progression est l'apparition des modifications morphologiques dans les tumeurs simulant une progression lésionnelle après la radiothérapie sans dégradation de l'état clinique, qui régressent spontanément ou deviennent stables. De plus, les patients doivent avoir une survie supérieure à 6 mois après la pseudo-progression.

Les données d'IRM multimodales réalisées avant le traitement, après la radiothérapie, au moment de la vraie progression et au dernier moment disponible ont été collectées et comparées entre les deux groupes.

**Résultats :**

- 40% de patients ont présenté une pseudo progression après la radiothérapie.
- L'évolution des indices de perfusion différent entre les deux de groupes de patients ;
  - les patients présentant une pseudo-progression ont une augmentation de leur perfusion ASL plus marquée.
  - Une augmentation plus importante du CBF-ASL après radiothérapie est observée chez les patients présentant une pseudo progression.
  - Le seuil de 1,9 retrouvé pour le ratio « avant et après la radiothérapie » a une sensibilité de 89% et une spécificité de 100% pour identifier une pseudo-progression.
- En fin de vie, les valeurs de perfusion type DSC sont différentes entre les deux groupes :
  - • elles augmentent fortement chez les patients qui n'ont pas présentés des signes de pseudo progression,
  - • alors qu'elles restent basses chez les patients ayant présenté une pseudo-progression.

**Discussion :**

La pseudo-progression est un phénomène fréquent dans les gliomes infiltrants du tronc cérébral. Ignorer ce phénomène lors d'un essai clinique d'efficacité d'une molécule de chimiothérapie peut avoir des conséquences graves. En revanche, considérer tous les cas comme une pseudo-progression peut retarder un changement de traitement entraînant des conséquences graves.

Le ratio des valeurs de flux sanguin cérébral en ASL a une sensibilité et une spécificité élevées pour détecter la pseudo-progression et c'est une

méthode pratique et facilement utilisable en pratique clinique quotidienne (e.g. en staff multidisciplinaire).

Contrairement aux DIPGs chez l'enfant, la pseudo-progression des glioblastomes chez l'adulte est associée à des valeurs plus faibles de perfusion. Jusqu'alors, il n'existe aucune étude publiée sur la physiopathologie de la pseudo-progression chez l'enfant. Chez l'adulte, elle est considérée comme une forme précoce de radionécrose associée à une réponse inflammatoire exagérée (Hygino da Cruz et al., 2011). En histologie, la pseudo-progression présente foyers de nécrose et des cellules inflammatoires, sans signe de progression tumorale (Nasseri et al., 2014).

L'évolution différente des indices de perfusion entre les deux groupes de patients (ayant eu ou pas un pseudo-progression) suggère que la progression tumorale se produit avec des mécanismes physiopathologiques différents à des temps différents. Des études génomiques et épigénomiques pourront mieux expliquer ces différences.

# Cerebral blood flow changes after radiation therapy identifies pseudo-progression in diffuse intrinsic pontine gliomas

Raphael Calmon\*<sup>1,2,3,4</sup>, Stephanie Puget<sup>6</sup>, Pascale Varlet<sup>4,6</sup>, Volodia Dangouloff-Ros<sup>1,2,3,4</sup>, Thomas Blauwblomme<sup>5</sup>, Kevin Beccaria<sup>5</sup>, David Grevent<sup>1,2,3,4</sup>, Christian Sainte-Rose<sup>5</sup>, David Castel<sup>7</sup>, Marie-Anne Debily<sup>7</sup>, Stéphanie Bolle<sup>10</sup>, Frederic Dhermain<sup>10</sup>, Christelle Dufour<sup>9</sup>, Ana Saitovitch<sup>2,3</sup>, Monica Zilbovicius<sup>3</sup>, Francis Brunelle<sup>1,2,3,4</sup>, Jacques Grill<sup>7,8</sup>, and Nathalie Boddaert<sup>1,2,3,4</sup>

<sup>1</sup>Hôpital Necker Enfants Malades, Pediatric Radiology Department, Paris, France;

<sup>2</sup>Imagine - Institut de Maladies Génétiques, UMR 1163, Paris, France;

<sup>3</sup>INSERM, U-1000, Paris, France;

<sup>4</sup>Université Paris Descartes, ComUE Sorbonne Paris Cité, Paris, France;

<sup>5</sup>Hôpital Necker Enfants Malades, Pediatric Neurosurgery Department, Paris, France;

<sup>6</sup>Centre Hospitalier Sainte-Anne, Laboratoire de Neuropathologie, Paris, France;

<sup>7</sup>CMRS, Unité Mixte de Recherche 8203 et Université Paris Saclay, Villejuif, France;

<sup>8</sup>Université Evry Val-d'Essonne, Département de Biologie, Evry, France;

<sup>9</sup>Gustave Roussy, Département de Cancérologie de l'Enfant et de l'Adolescent, Villejuif, France;

<sup>10</sup>Gustave Roussy, Département de Radiothérapie, Villejuif, France;

**Running title:** DIPG: pseudo-progression in response to therapy

**Funding:** This work was funded by the Charities Etoile De Martin and Fondation Lemos to JG and DC

**Conflict of Interest:**

---

\*Corresponding author

Dr. Raphael Calmon

Service de Radiologie Pédiatrique,

Hôpital Necker Enfants Malades.

149, rue de Sèvres, 75015 – Paris, France

Electronic address: raphael.calmon@aphp.fr;

Telephone: +33 1 71 39 65 38

Fax: +33 1 44 49 51 70

1. Raphael Calmon declares no conflict of interest
2. Stéphanie Puget declares no conflict of interest
3. Pascale Varlet declares no conflict of interest
4. Volodia Dangouloff-Ros declares no conflict of interest
5. Thomas Blauwblomme declares no conflict of interest
6. Kevin Beccaria declares no conflict of interest
7. David Grévent declares no conflict of interest
8. Christian Sainte-Rose declares no conflict of interest
9. David Castel declares no conflict of interest
10. Marie-Anne Debily declares no conflict of interest
11. Christelle Dufour declares no conflict of interest
12. Stéphanie Bolle declares no conflict of interest
13. Frédéric Dhermain declares no conflict of interest
14. Ana Saitovitch declares no conflict of interest
15. Monica Zilbovicius declares no conflict of interest
16. Francis Brunelle declares no conflict of interest
17. Jacques Grill declares grant support for conducting trials with Hoffmann-La Roche, Novartis and Bristol-Meyers-Squibb.
18. Nathalie Boddaert declares no conflict of interest

Both Dr Boddaert and Dr Grill have contributed equally as senior authors.

**Total word count: 31837**

## Abstract

**Background:** In diffuse intrinsic pontine gliomas (DIPG), the interval between progression and death is usually <6 months. However, reports of longer patient survival when signs of progression occurred following radiotherapy suggest these phenomena may be comparable to pseudo-progression observed in adult glioblastoma. The aim of this report is to identify such cases and compare their multimodal MRI features with those from patients that did not present the same evolution.

**Methods:** Multimodal MRI from 43 children treated for DIPG were retrospectively selected at 4 time-points: baseline, after-radiotherapy, true-progression and last-visit. The patients were divided in 2 groups depending whether they presented conventional MRI changes that mimicked progression. Apparent Diffusion Coefficient, Arterial Spin Labelling Blood Flow (ASL-CBF), and Dynamic Susceptibility perfusion relative Blood Volume (DSCrCBV) and Flow (DSCrCBF) values were recorded for each of the tumors' voxels, avoiding necrotic areas. **Results:** After-radiotherapy, 19 patients (44%) presented radiological signs mimicking progression, 16 of them survived >6 months after the so-called pseudo-progression, median 8.9, and maximum 35.6 months. All 43 patients presented increased blood volume and flow after-radiotherapy, but patients with signs of pseudo-progression had a greater increase in ASL-CBF 90th percentiles ( $p < 0.001$ ). Survival between the 2 groups did not differ significantly. At true-progression, DSCrCBF and DSCrCBV values increased only in patients that had not experienced pseudo-progression.

**Conclusions:** Pseudo-progression is a frequent phenomenon in DIPG patients, especially when treated with radiosensitizers. This condition needs to be



recognized before considering treatment discontinuation. In this study, the higher ratio of ASL-CBF increase after radiotherapy accurately distinguished pseudo-progression from true-progression.

## **Keywords**

DIPG, pseudo-progression, radiotherapy, ASL-perfusion, MRI

## **Importance of the Study**

Post-radiotherapy changes that mimic tumor progression should not be misdiagnosed as progressive disease, to avoid inadequate changes in patient care or errors when assessing treatment efficacy in clinical trials. We recorded longitudinal multimodal MRI data of DIPG response to treatment with emphasis on the radiotherapy induced changes that mimic tumor progression observed previously [1]. Patients presenting pseudo-progression phenomenon have higher lesion blood flow as measured by Arterial Spin Labeling sequences that could be used to identify these cases. Also, at true progression, tumor perfusion behaved differently in patients that presented pseudo-progression phenomenon from those who did not present it, suggesting they may correspond to different pathophysiological processes for response to therapy and tumor progression.

## Introduction

Diffuse midline glioma H3 K27M-mutant is a new entity included in the 2016 World Health Organization classification of tumors of the central nervous system that separates these gliomas originating in the thalami, brainstem, spine and sometimes cerebellum in children from histologically similar adult counterparts according to the presence of a specific histone mutation [2]. Within this entity, the tumors that infiltrate the pons, previously called diffuse intrinsic pontine gliomas (DIPG) represent a group of pediatric brain tumors with particularly poor prognosis. Currently, no chemotherapy has proven effective and radiation therapy (RT) is the only recognized treatment that can provide transient disease control. Despite RT, the median overall survival in patients with DIPG varies between 9 and 12 months, they will eventually progress and die at a median of 3 to 4 months after progression [3, 4]. The insights in molecular biology that identified these tumors as a single entity, also provide better understanding of these tumors' pathophysiology and could lead to the discovery of better drugs to control this disease. However, any promising drugs will require clinical trials to demonstrate their efficacy. Efficacy is usually judged with median overall survival since other methods are difficult to standardize. The role of MRI to monitor treatment has yet to demonstrate its accuracy and efficacy.

In 2004, De Wit et al. described three glioblastoma patients from prospective trials that, after radiation therapy, presented magnetic resonance imaging (MRI) changes mimicking disease progression that stabilized or regressed at subsequent controls [5]. This phenomenon was named

pseudo-progression, and at the time could not be differentiated from true-progression. In over a decade since, several studies have determined that pseudo-progression occurred more frequently within 12 weeks of completion of radiation therapy, in patients treated with temozolomide, and patients with methylation of the O6-methylguanine-DNA methyltransferase promoter; when compared to true-progression, pseudo-progression presented lower cerebral blood volume (CBV) in perfusion imaging, higher apparent diffusion coefficients (ADC), and lower choline levels in magnetic resonance spectroscopy [6, 7]. However, differentiating pseudo from true-progression remains challenging with significant impact on patient care and on the evaluation of clinical trials.

A similar phenomenon can be observed in DIPG patients [1]. Some children present radiological changes after RT mimicking tumor progression, that resolve at least partially without treatment alteration, and their survival after this event is considerably longer than the median 3-4 months expected after a true-progression. The purpose of this study was to describe longitudinal changes of multimodal MRI features in an unselected cohort of DIPG patients and compare those presenting treatment-induced changes that may mimic disease progression with the others.

## **Materials and Method**

We reviewed all patients with DIPG treated in our center from August 2011 until December 2016 for which the patients' families authorized the use of clinical and radiological data recorded during treatment for research purposes. In-

formed consent was obtained according to the IRB of Gustave Roussy. Forty-three patients were included. Stereotactic biopsy was performed to all patients to test to determine the H3-K27M mutation status. For patients where the H3-K27M mutation was absent or couldn't be determined, the diagnosis of DIPG was established by the existence of a high-grade glioma infiltrating the pons with typical clinical and radiological features. All patients received standard radiation therapy (54 Gy delivered in 6 weeks), 37 received either concomitant or adjuvant chemotherapy, erlotinib (n=23), sirolimus (n=7), everolimus (n=4), cilengitide (n=2), dasatinib (n=1), according to ongoing studies (CILENT-0902, NCT01165333, BIOMEDE, NCT02233049) or previously published protocols [8, 9] and six received only RT.

These 43 patients were retrospectively divided into two groups whether they had presented or not pseudo-progression.

**Pseudo-progression** was defined as the appearance of radiological signs of tumor progression within 3 months following radiotherapy completion without continuously progressive clinical deterioration and with patient survival > 6 months after this event. The RANO criteria [10] were used to define radiological signs of tumor progression: either in T2 /Fluid Attenuated Inversion Recovery (FLAIR) weighted images as an unequivocal increase in lesion volume or in contrast enhanced T1 weighted images as the appearance of new enhancing lesions or as an increase in volume > 25% of the contrast enhancement component.

**True-progression** is the moment where the disease began to progress eventually leading to patient death. Its date was determined retrospectively

by combining radiological findings using the RANO criteria [10] and the patients' clinical status (improved, stable, worsened) and the date of death provided by the oncology team.

The multimodal MRI were acquired from August 2011 until May 2015 on a 1.5 T scanner (Signa HDxt® GE Medical Systems, Milwaukee, WI, USA). From May 2015 until December 2016, the images were acquired on a 3.0T scanner (MR-750® GE Medical Systems, Milwaukee, WI, USA). The routine protocol included morphological and advanced sequences. It included volumetric T2 and T2-FLAIR weighted images and pre- and post-contrast T1 weighted images. Advanced imaging included arterial spin labeling (ASL) perfusion, multi-b-value diffusion and dynamic susceptibility contrast perfusion imaging (DSC). A standard dose of 0.1 mmol/kg of gadoterate meglumine was administered during DSC acquisition. The injection flow was adjusted for a bolus injection duration of 3 seconds, followed by saline push. MRI data presenting considerable artifacts from patient motion or distortion from implantable material (e.g., shunt valves, etc.) were excluded. If necessary, young children were sedated by using intrarectal pento-barbital, 5 mg per kilogram of body weight [11], no general anesthesia was used.

Magnetic resonance imaging data were collected from the local picture archive and communication system (PACS). The multimodal MRI data from up to four time-points were chosen: the exam acquired prior to biopsy and treatment (*baseline*), the exam performed the week following radiation therapy's completion (*after-RT*), the exam determined to present the first signs of tumor true-progression (*progression*), the last exam available (*last-visit*). Multimodal MRI data were not available for all patients at both *progression* and

*last-visit* time-points, because either patient survival was not long enough for a follow-up scan or patient clinical status didn't justify it. Whether the data were included in the "progression" time-point or in the "last-visit" time-point depended on the interval between image acquisition and patient death. If the MRI scan occurred within 90 days from patient death, the data were included in the *last-visit* time-point, if the interval was longer than 90 days, the MRI data were included in the *progression* time-point.

All the MRI data were transferred to a workstation running Sphere® (Olea Medical, La Ciotat, France) software for post processing and analysis. The MRI scanner generated cerebral blood flow maps automatically from the ASL data (ASL-CBF) [12]. DSC perfusion data generated: cerebral blood flow and cerebral blood volume [13, 14]. Apparent diffusion coefficient (ADC) maps calculated from the multi-b-value diffusion images using a stretched exponential model [15]. An experienced neuroradiologist blind to the clinical data drew regions of interest (ROI) over the areas high T2 signal corresponding to the tumor in each slice to create a volume of interest (VOI) carefully avoiding cystic, necrotic, and hemorrhagic areas to ensure that only live, metabolic active tissue was included. The position of these VOIs was confirmed post contrast T1 weighted images and then they were transferred to the co-registered perfusion and diffusion maps. The intensity of each individual voxel inside the VOIs were recorded for each map, and the 10<sup>th</sup> percentile, the 50<sup>th</sup> percentile (median), and the 90<sup>th</sup> percentile values of these VOIs were computed. A VOI of all available, normal appearing, supratentorial white-matter for each perfusion map was created using a semi-automated segmentation tool. The VOI's mean value was used as reference to calculate relative values of DSC blood

flow (DSCrCBF) and DSC blood volume (DSCrCBV).

The results were analyzed using R Project for Statistical Computing, <http://www.r-project.org>, with an alpha level set at 5%. The Fisher's exact test p value was used to compare the histone mutation status and the distribution of chemotherapy treatment schemes between the two groups. The Wilcoxon rank sum test was used to compare the multimodal quantitative data changes over time or between the groups, and Kaplan-Meier log-rank was used to estimate and compare survival.

## Results

### **Pseudo-progression in DIPG patients after completion of radiotherapy**

Between August 2011 and December 2016, 43 patients were diagnosed with DIPG in our center, 21 were male, their median age was 6 years (range 2.2-15.3). The median progression free survival (PFS) was 6.5 months (range 2.0-29.8) and median overall survival (OS) was 9.9 months (range 2.9-40.9).

After completion of radiation therapy, clinical status improved in 29 patients (67.4%), remained unchanged in 10 patients (23.3%), and worsened in the remaining 4 patients (9.3%), 2 of whom had no radiological evidence of tumor progression. Radiological pseudo-progression was observed in 19 patients: increase in contrast enhancement ( $n = 17$ ), lesion volume increase in FLAIR images ( $n = 13$ ), or both ( $n = 11$ ). Out these 19 patients, three survived for less than 6 months and were excluded from the study as uncertain cases: two patients died 4.6 and 4.4 months after radiotherapy, they had remained

radiologically stable for 2.1 and 4.1 months after-RT respectively, and the last patient died 24 days after radiation therapy completion, 15 days after the MRI scan.

Group 1 consisted, therefore, of the remaining 16 patients, 8 males, median age 5.8 years old (range. 2.2-14.4). The clinical status after radiotherapy improved in 11 patients, remained unchanged in 4, and worsened in one patient. They had median survival of 8.9 months (range 6.0-35.6) after the initial signs that mimicked progression and subsequently presented signs of progressive disease at a median of 5.9 months (range 2.1-24.4) later. The median survival after this second event of radiological progression was 4.6 months (range 0.5-19.2).

Group 2 (i.e. control group) included 24 DIPG patients that did not exhibit signs of radiological progression early after completion of radiotherapy. Twelve were males and their median age was 6.0 years old (range 3.5-15.3). The clinical status improved in 17 patients, remained unchanged in 5, and worsened in 2 patients after radiotherapy. They survived a median of 10.9 months (range 2.0 - 32.6 months) after treatment.

The median PFS was shorter in group 2 (5.0 months) than in group 1 patients (8.1 months) but the difference did not reach statistical significance ( $p = 0.063$ ) when comparing the Kaplan Meier curves (Figure 1-A). The OS was not significantly different between the two groups (Figure 1-B).

Histone mutation status was not significantly different between patients from the two groups ( $p = 0.887$ ). Group 1 included 10 H3.3-K27M patients, 4 H3.1-K27M patients and 1 patient was H3-wild-type. Group 2 included 12



H3.3-K27M patients, 6 H3.1-K27M patients and 3 patients were H3-wild-type. In four patients, the H3-K27M mutation status couldn't be determined.

Pseudo-progression phenomena occurred in 12 of 27 patients treated concomitantly with radiosensitizers and it occurred in 4 of 13 patients not treated with radiosensitizers ( $p = 0.503$ ). The distribution of the chemotherapy treatment schemes was not significantly different between the two groups ( $p = 0.601$ ). In group 1, 10 patients were treated with erlotinib, 2 with sirolimus, 1 with everolimus, 1 with dasatinib and 2 received only radiotherapy. In group 2, 10 patients were treated with erlotinib, 5 with sirolimus, 3 with everolimus, 2 with cilengitide, and 4 received only radiotherapy.

### **Longitudinal radiological follow-up**

Data from the 4-distinct time-points (baseline, after-RT, progression, last-visit) are summarized in Table 1. It contains the median of all patients' ADC 10<sup>th</sup> and 50<sup>th</sup> percentiles and ASL-CBF, DSCrCBF, and DSCrCBV 50<sup>th</sup> and 90<sup>th</sup> percentiles values at each time-point. The same median values were recorded for group 1 and group 2 patients separately. Figure 2 is an example of pseudo-progression case illustrated by conventional MRI some of the multi-modal maps.

**All Patients** In all patients, at the baseline, ADC values were elevated, they decreased after radiation therapy and remained significantly lower than baseline at progression and at last-visit. After-RT, ASL-CBF values increased significantly ( $p < 0.001$ ). They were lower than after-RT at progression ( $p = 0.001$ )

and at last-visit ( $p = 0.001$ ) time-points, not significantly different from baseline values. After-RT, there was an increase in DSCrCBF ( $p = 0.001$ ) and in DSCrCBV ( $p < 0.001$ ) values. At the progression time-point these values were lower than after-RT ( $p < 0.001$  for both DSCrCBF and DSCrCBV). At the last-visit time-point, these values were not significantly different from any other time-point.

**Pseudo-progression (group 1 patients with signs of pseudoprogression after RT)** In group 1 patients, the high ADC values at baseline decreased after radiotherapy ( $p = 0.009$ ) remaining lower than baseline at progression ( $p = 0.024$ ) and at last-visit time-points ( $p = 0.012$ ), but not significantly different from those observed after-RT (Figure 3-A in red). The ASL-CBF values increased after-RT, when compared to the baseline ( $p < 0.001$ ). However, they were lower than after-RT at progression ( $p < 0.001$ ) and at last-visit time-points ( $p = 0.002$ ), and not significantly different from baseline (Figure 3-B in red). The DSCrCBF and DSCrCBV also increased following radiotherapy ( $p = 0.035$  and  $p = 0.21$  respectively). At progression and last-visit time-points they were lower than after-RT and not significantly different from baseline (Figure 3-C and 3-D in red).

**Control group (group 2 patients - with no signs of pseudo-progression after RT)** In group 2 patients, the high ADC values at baseline decreased after radiotherapy ( $p = 0.001$ ) remaining lower than baseline at progression ( $p = 0.004$ ) and at last-visit time-points ( $p < 0.001$ ), and were not significantly different from those observed after-RT (Figure 3-A in blue). The ASL-CBF values

increased after-RT, when compared to the base line ( $p = 0.001$ ) when but in lesser extent than in group 1. At progression, they not significantly different from after-RT and were significantly higher than at the baseline ( $p = 0.043$ ). (Figure 3-B in blue). The DSCrCBF and DSCrCBV also increased following radiotherapy. The DSCrCBF and DSCrCBV values presented a transient increase following radiotherapy ( $p = 0.002$  and  $p = 0.001$  respectively). Patients with no signs of pseudo-progression were the only ones that presented a second increase in perfusion at the last-visit time-point both in DSCrCBF ( $p = 0.011$ ) and in DSCrCBV ( $p = 0.002$ ) (Figure 3-C and 3-D in blue).

#### **Differences between DIPG patients that present pseudo-progression and patients that do not.**

The two groups did not present any significant difference at multimodal MRI acquired at baseline. First signs of pseudo-progression were observed at the MRI scan acquired completion of radiation therapy (after-RT) at a median interval from time of diagnosis of 64 days. For control patients (group 2), after-RT scan occurred a median of 60 days after diagnosis. There was no significant difference in steroid dose administered to the patients in group 1 (median 0.7, range 0.0 - 2.0 mg/kg) when compared to the patients in group 2 (median 0.6, range 0.0 - 2.0 mg/kg) at the time of the MRI scan performed following the completion of radiotherapy ( $p = 0.705$ ). The volume necrosis increased in 12 patients in group 1 and remained stable in the other 4 patients while it decreased in 2 patients, remained stable in 16 patients, and increased in only 6 patients from group 2 ( $p = 0.005$ ). Group 1 patients presented slightly higher ADC but the difference was not significant. The ASL-CBF 90<sup>th</sup> percentile val-

ues were significantly higher in group 1 patients when compared to group 2 patients (median 93 vs 61 mL/min per 100g tissue),  $p = 0.022$ , (Figure 4-A). The ratio of increase in ASL-CBF 90<sup>th</sup> percentile values from baseline to after-RT was also significantly higher in group 1 patients when compared to group 2,  $p < 0.001$  (Figure 4-B). This ratio (after-RT value divided by baseline value) was the best marker to differentiate the two groups. Using a threshold of 1.92 (increase of 92%) correctly discriminated pseudo-progression patients from control patients with 89% specificity and 100% sensitivity, area under the curve: 0.98, 95% confidence interval: 0.93 -1 (Figure 4-C). At progression, ASL 50<sup>th</sup> and 90<sup>th</sup> percentile values were lower in group 1 patients ( $p = 0.027$  and  $p = 0.002$ , respectively), and at last-visit point, DSCrCBF and DSCrCBV 50<sup>th</sup> percentile values were lower in group 1 patients ( $p = 0.009$  for both).

## Discussion

Most of oncology clinical trials today include radiological evidence of tumor volume increase as one criterion of disease progression. Transient post-radiation changes that mimic progression misdiagnosed as progressive disease can cause errors when assessing treatment efficacy. To account for this possibility, the Response Assessment in Neuro-Oncology working group published an update to the response assessment criteria for adult high-grade gliomas in 2010 [10]. Because the higher incidence of pseudo-progression in 12 weeks following radiotherapy the RANO group suggests that during this period, signs of lesion progression within the irradiation zone must be confirmed either by pathology or by a subsequent exam at least 4 weeks later. In DIPG patients, histological confirmation of disease progression is not feasible

and the morphological changes usually occur within the radiation field. Failure to recognize pseudo-progression in DIPG could lead to underestimation of treatment efficacy and end investigation of potentially effective new drugs. On the other hand, to consider every case where signs of lesion progression following radiotherapy are present as pseudo-progression may delay treatment changes in patients with progressive disease that have short survivals. A working group to propose specific criteria addressing these issues and others in pediatric neuro-oncology has been established, but its recommendations are yet to be published [16].

In this study, 19 out of 43 children exhibited morphological changes that could be classified as progression, according to the RANO criteria, after radiotherapy completion. Three died early or could not be analyzed properly. The survival of each of the remaining 16 children was much longer than the median 4 month-survival after progression reported in the literature [4]. All but one patient presented *de novo* signs of progression. The survival after this second event was as expected (median 4.6 months), suggesting this time MRI signed true tumor progression.

We chose to measure in addition to the median value (50<sup>th</sup> percentile), the 10<sup>th</sup> and 90<sup>th</sup> percentiles to emulate current clinical practice, where normally a region of interest (ROI) is drawn over a lesion's "hot spot". The increase ratio of ASL-CBF 90<sup>th</sup> percentile could distinguish the two groups, and the threshold of 1.92 could prove useful in clinical practice when DIPGs present signs of progression after RT completion, but it will require that multimodal MRI techniques be employed at these time-points. The differences in ASL and DSC perfusion between group 1 and group 2 patients found at progres-

sion and last-visit time-points suggests that different pathophysiological processes could be involved in disease progression. One process, in patients that presented pseudo-progression, ASL-CBF, DSCrCBF, and DSCrCBV increase markedly following RT, then decrease and remain low until the end of the patients' life. The other, in patients that did not present pseudo-progression after-RT, ASL-CBF, DSCrCBF, and DSCrCBV do not increase as much, but ASL-CBF persists elevated and DSCrCBF and DSCrCBV increase towards the end of the patients' life.

Radiation causes acute brain tissue injury by three mechanisms: one direct - oxidative stress, another indirect - cytokine mediated inflammation, and a third by directly damaging and killing endothelial cells that may have antiangiogenic effects [17, 18, 19, 20]. After radiotherapy, the DIPG patients in this study presented decreased apparent diffusion coefficient indicating reduced tissue edema, and increased blood flow suggesting a remodeled, more efficient, vascular bed after-RT when compared to baseline values. These observations agree with previous reports that described DIPGs as tumors that present a transitory increase blood flow and blood volume during and following RT [21], whose elevated ADC values at baseline decrease after radiation therapy [22, 23]. These changes observed in DIPG in response to treatment are similar to what observed in tumors treated with antiangiogenic agents such as anti-VEGF drugs. In such cases, these drugs are thought to induce a "normalization" of the tumor's vascular bed. These "normalized" vessels will allow increased blood flow, be less permeable, eventually causing a decrease tissue hydrostatic pressure and edema [17, 24].

The potential limitations of this study include the limited number of

patients inherent to studies of rare diseases. The patients were submitted to different treatment regimes, although there was no significant difference in treatment regime distribution between the two groups.

In conclusion, we have observed radiological signs of progressive disease after radiation therapy completion without truly progressive disease in forty percent of DIPG patients. We recommend that morphological changes accompanied with increased lesion blood flow be considered as potential pseudo-progression and that adjuvant treatment should not be discontinued. The two groups seemed to present two different processes of vascular changes near the end of their lives that invites further investigation.

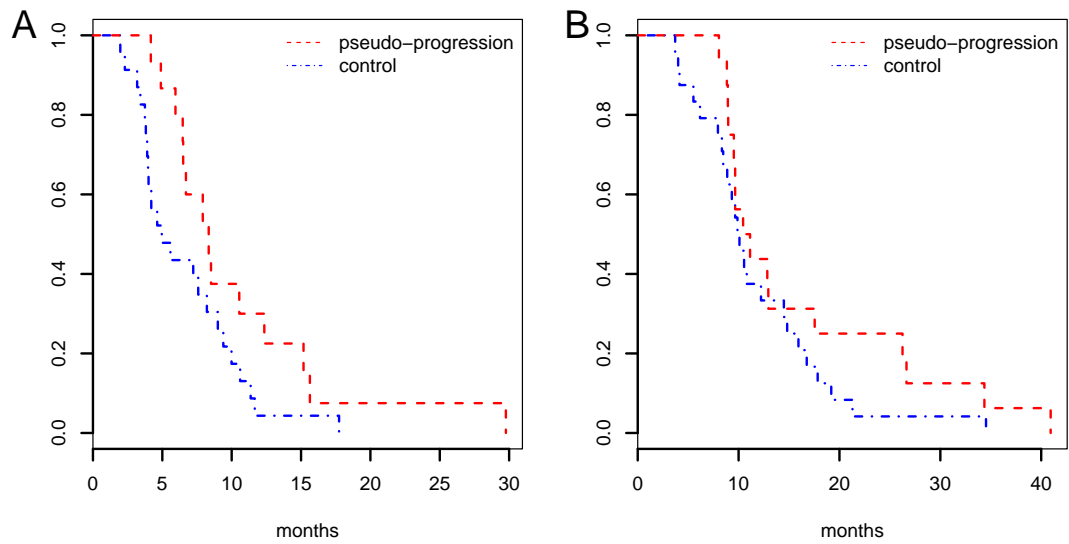
## References

- [1] Andrea Chassot, Sandra Canale, Pascale Varlet, Stéphanie Puget, Thomas Roujeau, Laura Negretti, Frederic Dhermain, Xavier Rialland, Marie Anne Raquin, Jacques Grill, and Christelle Dufour. Radiotherapy with concurrent and adjuvant temozolomide in children with newly diagnosed diffuse intrinsic pontine glioma. *Journal of Neuro-Oncology*, 106(2):399–407, August 2011. doi: 10.1007/s11060-011-0681-7. URL <http://link.springer.com/10.1007/s11060-011-0681-7>.
- [2] David N Louis, Arie Perry, Guido Reifenberger, Andreas von Deimling, Dominique Figarella-Branger, Webster K Cavenee, Hiroko Ohgaki, Otmar D Wiestler, Paul Kleihues, and David W Ellison. The 2016 World Health Organization Classification of Tumors of the Central Nervous System: a summary. *Acta Neuropathologica*, 131(6):803–820, May 2016. doi: 10.1007/s00401-016-1545-1. URL <http://link.springer.com/10.1007/s00401-016-1545-1>.
- [3] Amy Lee Bredlau and David N Korones. Diffuse intrinsic pontine gliomas: treatments and controversies. *Advances in cancer research*, 121:235–259, 2014. doi: 10.1016/B978-0-12-800249-0.00006-8. URL <http://eutils.ncbi.nlm.nih.gov/entrez/eutils/elink.fcgi?dbfrom=pubmed&id=24889533&retmode=ref&cmd=prlinks>.
- [4] Sophie E M Veldhuijzen van Zanten, Adam Lane, Martijn W Heymans, Joshua Baugh, Brooklyn Chaney, Lindsey M Hoffman, Renee Doughman, Marc H A Jansen, Esther Sanchez, William P Vander-top, Gertjan J L Kaspers, Dannis G van Vuurden, Maryam Fouladi, Blaise V Jones, and James Leach. External validation of the diffuse intrinsic pontine glioma survival prediction model: a collaborative report from the International DIPG Registry and the SIOPE DIPG Registry. *Journal of Neuro-Oncology*, 7(2):241, May 2017. doi: 10.1007/s11060-017-2514-9. URL <http://link.springer.com/10.1007/s11060-017-2514-9>.
- [5] M C Y de Wit, H G de Bruin, W Eijkenboom, P A E Sillevis Smitt, and M J van den Bent. Immediate post-radiotherapy changes in malignant glioma can mimic tumor progression. *Neurology*, 63(3):535–537, August 2004. doi: 10.1212/01.WNL.0000133398.11870.9A. URL <http://www.neurology.org/cgi/doi/10.1212/01.WNL.0000133398.11870.9A>.
- [6] Timothy Charles Ryken, Nafi Aycun, Johnathan Morris, Marin Schweizer, Rajeshwari Nair, Cassandra Spracklen, Steven N Kalkanis, Jeffrey J Olson, and AANS/CNS Joint Guidelines Committee. The role of imaging in the management of progressive glioblastoma: a systematic review and evidence-based clinical practice guideline. *Journal of Neuro-Oncology*, 118(3):435–460, July 2014. doi: 10.1007/s11060-013-1330-0. URL <http://link.springer.com/10.1007/s11060-013-1330-0>.
- [7] Benjamin M Ellingson, Caroline Chung, Whitney B Pope, Jerrold L Boxerman, and Timothy J Kaufmann. Pseudoprogression, radionecrosis, inflammation or true tumor progression? challenges associated with glioblastoma response assessment in an evolving therapeutic landscape. *Journal of Neuro-Oncology*, 77(Suppl 7):362, April 2017. doi: 10.1007/s11060-017-2375-2. URL <http://link.springer.com/10.1007/s11060-017-2375-2>.
- [8] Birgit Geoerger, Mark W Kieran, Stephan Grupp, Danuta Perek, Jill Clancy, Mizue Krygowski, Revathi Ananthakrishnan, Joseph P Boni, Anna Berkenblit, and Sheri L Spunt. Phase II trial of temsirolimus in children with high-grade glioma, neuroblastoma and rhabdomyosarcoma. *European Journal of Cancer*, 48(2):253–262, January 2012. doi: 10.1016/j.ejca.2011.09.021. URL <http://linkinghub.elsevier.com/retrieve/pii/S0959804911007349>.
- [9] B Geoerger, D Hargrave, F Thomas, A Ndiaye, D Frappaz, F Andreiulo, P Varlet, I Aerts, R Riccardi, T Jaspan, E Chatelut, M C Le Deley, X Paoletti, C Saint-Rose, P Leblond, B Morland, J C Gentet, V Meresse, G Vassal, and on behalf of the ITCC (Innovative Therapies for Children with Cancer) European Consortium. Innovative Therapies for Children with Cancer pediatric phase

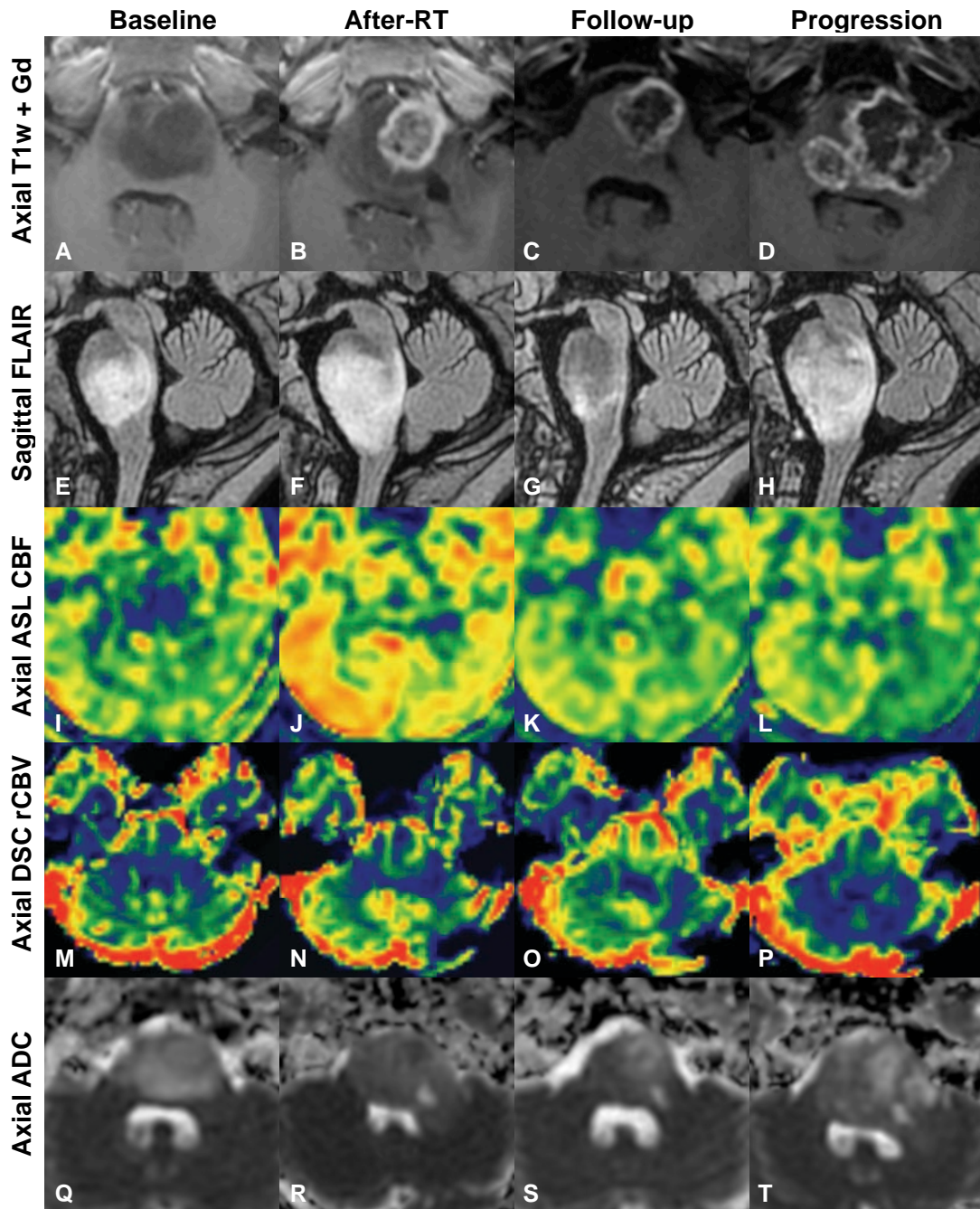
- I study of erlotinib in brainstem glioma and relapsing/refractory brain tumors. *Neuro-Oncology*, 13(1):109–118, December 2010. doi: 10.1093/neuonc/13.1.109. URL <https://academic.oup.com/neuro-oncology/article-lookup/doi/10.1093/neuonc/13.1.109>.
- [10] Patrick Y Wen, David R Macdonald, David A Reardon, Timothy F Cloughesy, A Gregory Sorensen, Evanthia Galanis, John Degroot, Wolfgang Wick, Mark R Gilbert, Andrew B Lassman, Christina Tsien, Tom Mikkelsen, Eric T Wong, Marc C Chamberlain, Roger Stupp, Kathleen R Lamborn, Michael A Vogelbaum, Martin J van den Bent, and Susan M Chang. Updated Response Assessment Criteria for High-Grade Gliomas: Response Assessment in Neuro-Oncology Working Group. *Journal of Clinical Oncology*, 28(11):1963–1972, April 2010. doi: 10.1200/JCO.2009.26.3541. URL <http://ascopubs.org/doi/10.1200/JCO.2009.26.3541>.
- [11] Volodia Dangouloff-Ros, Christophe Deroulers, Frantz Foissac, Mathilde Badoual, Eimad Shotar, David Gr vent, Raphael Calmon, M lanie Pag s, Jacques Grill, Christelle Dufour, Thomas Blauwblomme, St phanie Puget, Michel Zerah, Christian Sainte-Rose, Francis Brunelle, Pascale Varlet, and Nathalie Boddaert. Arterial Spin Labeling to Predict Brain Tumor Grading in Children: Correlations between Histopathologic Vascular Density and Perfusion MR Imaging. *Radiology*, 281(2):553–566, November 2016. doi: 10.1148/radiol.2016152228. URL <http://pubs.rsna.org/doi/10.1148/radiol.2016152228>.
- [12] P Lehmann, P Monet, G De Marco, G Saliou, M Perrin, S Stoquart-Elsankari, A Bruniau, and J N Vallée. A Comparative Study of Perfusion Measurement in Brain Tumours at 3 Tesla MR: Arterial Spin Labeling versus Dynamic Susceptibility Contrast-Enhanced MRI. *European neurology*, 64(1):21–26, 2010. doi: 10.1159/000311520. URL <http://www.karger.com/doi/10.1159/000311520>.
- [13] Timothé Boutelier, Koshuke Kudo, Fabrice Pautot, and Makoto Sasaki. Bayesian hemodynamic parameter estimation by bolus tracking perfusion weighted imaging. *IEEE transactions on medical imaging*, 31(7):1381–1395, July 2012. doi: 10.1109/TMI.2012.2189890. URL <http://eutils.ncbi.nlm.nih.gov/entrez/eutils/elink.fcgi?dbfrom=pubmed&id=22410325&retmode=ref&cmd=prlinks>.
- [14] Robert J Harris, Timothy F Cloughesy, Anthony J Hardy, Linda M Liau, Whitney B Pope, Phioanh L Nghiemphu, Albert Lai, and Benjamin M Ellingson. MRI perfusion measurements calculated using advanced deconvolution techniques predict survival in recurrent glioblastoma treated with bevacizumab. *Journal of Neuro-Oncology*, 122(3):497–505, March 2015. doi: 10.1007/s11060-015-1755-8. URL <http://link.springer.com/10.1007/s11060-015-1755-8>.
- [15] Thomas C Kwee, Craig J Galb n, Christina Tsien, Larry Junck, Pia C Sundgren, Marko K Ivancevic, Timothy D Johnson, Charles R Meyer, Alnawaz Rehemtulla, Brian D Ross, and Thomas L Chenevert. Comparison of apparent diffusion coefficients and distributed diffusion coefficients in high-grade gliomas. *Journal of magnetic resonance imaging : JMri*, 31(3):531–537, March 2010. doi: 10.1002/jmri.22070. URL <http://doi.wiley.com/10.1002/jmri.22070>.
- [16] Katherine E Warren, Tina Y Poussaint, Gilbert Vezina, Darren Hargrave, Roger J Packer, Stewart Goldman, Patrick Y Wen, Ian F Pollack, David Zurakowski, Larry E Kun, Michael D Prados, Stefan Rutkowski, and Mark W Kieran. Challenges with defining response to antitumor agents in pediatric neuro-oncology: a report from the response assessment in pediatric neuro-oncology (RAPNO) working group. *Pediatric blood & cancer*, 60(9):1397–1401, September 2013. doi: 10.1002/pbc.24562. URL <http://doi.wiley.com/10.1002/pbc.24562>.
- [17] R K Jain. Normalization of Tumor Vasculature: An Emerging Concept in Antiangiogenic Therapy. *Science*, 307(5706):58–62, January 2005. doi: 10.1126/science.1104819. URL <http://www.sciencemag.org/cgi/doi/10.1126/science.1104819>.
- [18] P J Tofilon and J R Fike. The radioresponse of the central nervous system: a dynamic process. *Radiation research*, 153(4):357–370, April 2000. doi: 10.1667/0033-7587(2000)153%5B0357:TROTCN%5D2.0.CO;2. URL <http://eutils.ncbi.nlm.nih.gov/entrez/eutils/elink.fcgi?dbfrom=pubmed&id=10798963&retmode=ref&cmd=prlinks>.
- [19] Jae Ho Kim, Kenneth A Jenrow, and Stephen L Brown. Mechanisms of radiation-induced normal tissue toxicity and implications for future clinical trials. *Radiation Oncology Journal*, 32(3):103, 2014. doi: 10.3857/roj.2014.32.3.103. URL <http://e-roj.org/journal/view.php?doi=10.3857/roj.2014.32.3.103>.
- [20] M Garcia-Barros. Tumor Response to Radiotherapy Regulated by Endothelial Cell Apoptosis. *Science*, 300(5622):1155–1159, May 2003. doi: 10.1126/science.1082504. URL <http://www.sciencemag.org/cgi/doi/10.1126/science.1082504>.
- [21] J Sedlacik, A Winchell, M Kocak, R B Loeffler, A Broniscer, and C M Hillenbrand. MR Imaging Assessment of Tumor Perfusion and 3D Segmented Volume at Baseline, during Treatment, and at Tumor Progression in Children with Newly Diagnosed Diffuse Intrinsic Pontine Glioma. *AJNR American journal of neuroradiology*, 34(7):1450–1455, July 2013. doi: 10.3174/ajnr.A3421. URL <http://www.ajnr.org/cgi/doi/10.3174/ajnr.A3421>.
- [22] T Y Poussaint, M Kocak, S Vajapeyam, R I Packer, R L Robertson, R Geyer, D Haas-Kogan, I F Pollack, G Vezina, R Zimmerman, S Cha, Z Patay, J M Boyett, and L E Kun. MRI as a central component of clinical trials analysis in brainstem glioma: a report from the Pediatric Brain Tumor Consortium (PBTC). *Neuro-Oncology*, 13(4):417–427, March 2011. doi: 10.1093/neuonc/13.4.417. URL <https://academic.oup.com/neuro-oncology/article-lookup/doi/10.1093/neuonc/13.4.417>.
- [23] H J Chen, A Panigrahy, G Dhall, J L Finlay, M D Nelson, and S Bluml. Apparent Diffusion and Fractional Anisotropy of Diffuse Intrinsic Brain Stem Gliomas. *AJNR American journal of neuroradiology*, 31(10):1879–1885, November 2010. doi: 10.3174/ajnr.A2179. URL <http://www.ajnr.org/cgi/doi/10.3174/ajnr.A2179>.
- [24] Peter Carmeliet and Rakesh K Jain. Principles and mechanisms of vessel normalization for cancer and other angiogenic diseases. *Nature Reviews Drug Discovery*, 10(6):417–427, June 2011. doi: 10.1038/nrd3455. URL <http://www.nature.com/doi/10.1038/nrd3455>.



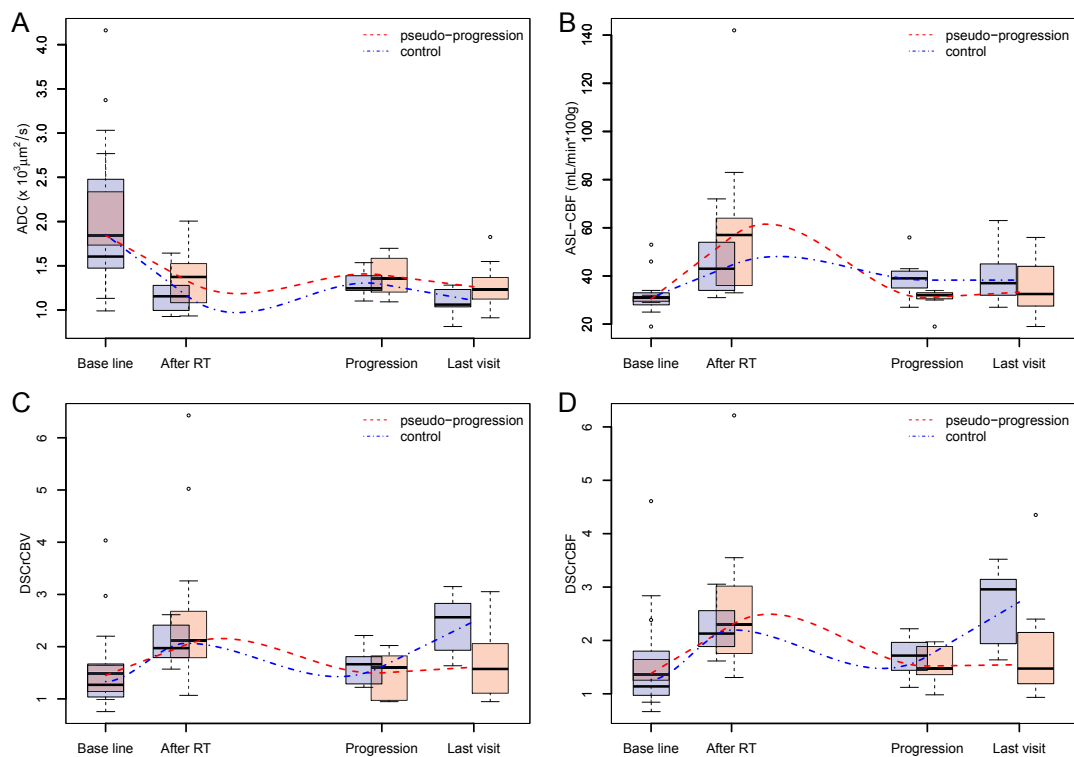
## Figures



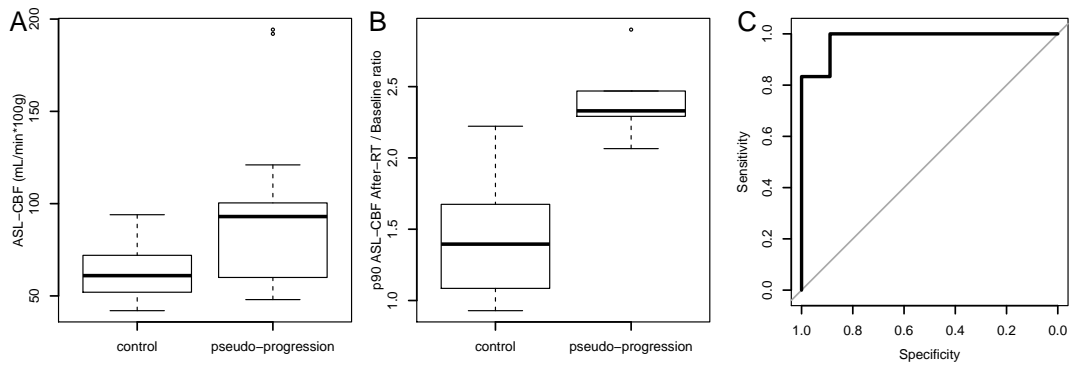
**Figure 1:** Kaplan Meier survival curves of the two groups: pseudo-progression (in red), controls (in blue). A) Progression Free Survival. B) Overall Survival.



**Figure 2:** Longitudinal follow-up of an example case of pseudo-progression with four time-points, at baseline, the week following the end of radiotherapy (after-RT), at a follow-up session 3 months after the end of radiotherapy, and finally at true progression 9 months after radiotherapy: A-D, axial T1 weighed images after contrast injection. E-H, sagittal T2 FLAIR images, I-L axial ASL-CBF, M-P, axial DSCrCBV, Q-T, axial ADC. Note the increase in contrast enhancement and T2-FLAIR abnormalities volume after-RT associated with increased blood flow and decreased apparent diffusion. These changes reverted spontaneously at a follow-up session 3 months later.



**Figure 3:** Boxplot with whiskers representing the distribution of ADC (A), ASL-CBF (B), DSCrCBV (C) DSCrCBF (D) median values at baseline, after-RT, progression, and last visit, all patients from patients that presented pseudo-progression in red and from patients in the control group in blue. Lines representing the underlying trend for each group were calculated using local non-parametric regression method. Units: ADC in  $\mu\text{m}^2/\text{ms}$ , ASL-CBF in  $\text{mL}/\text{min}$  per 100g tissue.



**Figure 4:** A) Boxplot with whiskers representing the distribution of the 90th percentile ASL-CBF values after-RT from control and pseudo-progression groups, in mL/min per 100g tissue. B) Boxplot with whiskers representing the distribution of ratios after-RT / baseline of ASL-CBF 90th percentile values from control and pseudo-progression groups. C) ROC curve for identifying pseudo-progression using the after-RT / baseline of ASL-CBF 90th percentile ratio, area under the curve (AUC): 0.98, best threshold 1.92, Specificity: 89% Sensitivity: 100%.

TABLE 1: Summary of multimodal MRI data at the 4 time-points

	Baseline		After-RT		Progression		Last-visit		
	median	IQR	median	IQR	median	IQR	median	IQR	
All patients	ADC p50	2.043	0.935	1.205*	0.412	1.304*	0.284	1.152*	0.222
	ADC p10	1.297	0.510	0.828*	0.241	0.913*	0.190	0.822*	0.274
	ASL-CBF p50	31.00	4.000	52.00*	26.25	33.00†	8.000	33.50†	14.00
	ASL-CBF p90	43.00	6.500	71.50*	40.00	53.00†	10.00	52.00†	16.00
	DSCrCBF p50	1.349	0.877	2.152*	0.972	1.662†	0.512	1.933	1.512
	DSCrCBF p90	2.890	1.656	4.071*	1.623	3.484†	0.809	4.092	1.923
	DSCrCBV p50	1.427	0.546	2.127*	0.738	1.634†	0.575	1.929	1.041
	DSCrCBV p90	2.930	1.147	4.000*	1.527	3.159†	0.801	3.932	2.112
Pseudo-Progression Patients	ADC p50	1.842	0.602	1.373*	0.407	1.359*	0.382	1.232*	0.245
	ADC p10	1.251	0.504	0.914*	0.270	0.913*	0.166	0.897*	0.177
	ASL-CBF p50	31.00	2.000	57.00*	28.00	32.00†‡	2.249	32.50†	14.75
	ASL-CBF p90	43.00	6.502	93.00*‡	40.40	46.70†‡	5.000	51.00†	18.48
	DSCrCBF p50	1.369	0.386	2.299*	1.263	1.473†	0.528	1.473†	0.960
	DSCrCBF p90	2.890	1.902	3.988	1.810	3.571	0.503	3.516	1.425
	DSCrCBV p50	1.495	0.503	2.127	0.890	1.605†	0.851	1.573†	0.949
	DSCrCBV p90	2.948	1.172	4.384*	2.015	3.393†	0.805	3.393	1.080
Control Patients	ADC p50	1.604	1.005	1.155*	0.261	1.245*	0.145	1.061*§	0.196
	ADC p10	1.159	0.500	0.811*	0.103	0.916*	0.174	0.760*	0.237
	ASL-CBF p50	31.00	4.500	43.00*	20.00	39.00*‡	7.000	37.00	13.00
	ASL-CBF p90	43.50	5.501	61.00*‡	20.00	56.00*‡	5.001	57.00*	10.00
	DSCrCBF p50	1.139	0.743	2.129*	0.673	1.716†	0.524	2.957*§	1.204
	DSCrCBF p90	2.704	1.445	4.071*	1.271	2.896†	0.660	4.332*§	1.162
	DSCrCBV p50	1.269	0.601	1.972*	0.622	1.663†	0.521	2.563*§	0.897
	DSCrCBV p90	2.979	1.106	3.932*	1.015	3.027†	0.745	4.802*§	1.203

**Figure 5:** Abbreviations: IQR, interquartile range values; ADC, apparent diffusion coefficient (in  $\mu\text{m}^2/\text{ms}$ ); ASL-CBF, arterial spin labelling estimated blood flow (in mL/100g of tissue per minute); DSCrCBF, relative blood flow and DSCrCBV, relative blood volume (both estimated by dynamic susceptibility contrast perfusion); p10, p50, and p90 correspond to the 10th, 50th, and 90th percentiles values; \* value significantly different from base-line; † value significantly different from after-radiotherapy; § value significantly different from "progression"; and ‡ significant difference between groups 1 and 2 values.

### 3 Troisième article

#### **Biopsies stéréotaxiques des Gliomes infiltrants du tronc cérébral : les corrélations entre les caractéristiques de la biologie moléculaire, de l'histologie et de l'imagerie multimodale**

« Radiogenomics of Diffuse Intrinsic Pontine Gliomas (DIPG) stereotactic biopsies : correlation of histological and biological characteristics to multimodal MRI features »

Raphael Calmon, Christophe Deroulers, Volodia Dangouloff-Ros, Thomas Blauwblomme, Kevin Beccaria, David Grevent, Christian Sainte-Rose, Raphael Levy, David Castel, Marie-Anne Debily, Christelle Dufour, Stéphanie Bolle, Frederic Dhermain, Cathy Philippe, Ana Saitovitch, Monica Zilbovicius, Francis Brunelle, Stephanie Puget, Jacques Grill, Pascale Varlet and Nathalie Boddaert

*Soumis à Acta Neuropathologica.*

#### **Contexte :**

L'analyse histologique des gliomes infiltrants du cérébral est limitée soit à la biopsie au moment diagnostique, soit à l'autopsie au moment du décès. Au cours du traitement des patients, les examens d'imagerie sont le seul moyen d'explorer les phénomènes physiopathologiques en cours.

Depuis de la nouvelle classification de l'OMS, les corrélations classiques « radio - anapath » n'ont plus d'intérêt pour les gliomes infiltrants du tronc cérébral. En effet ces gliomes sont tous de grade IV et le pronostic est associé à leur profil de biologie moléculaire (H3.1 ou H3.3).

### **Objectifs :**

Étudier la corrélation entre les paramètres quantitatifs de l'IRM multimodale et les aspects physiopathologiques des tumeurs H3.1 et H3.3 à travers la quantification histologique des lames des prélèvements biopsiques de gliomes infiltrants du tronc cérébral.

### **Méthodes :**

La région biopsiée chez 31 patients a été repérée en utilisant un recilage automatique entre l'IRM du diagnostic et l'examen de contrôle après le geste chirurgical prouvant la région biopsiée. Les paramètres quantitatifs de diffusion et de perfusion de la région biopsiée sont comparés aux données histologiques. D'autre par les paramètres d'IRM et d'histologie seront comparés entre les patients selon la variante de l'histone mutée (H3.1 ou H3.3) et selon la présence ou l'absence de rehaussement dans le site de la biopsie.

## Résultats :

- Les tumeurs H3.1 K27M présentent un tissu plus œdémateux, plus hétérogène, et moins perfusé que les tumeurs H3.3 K27M (valeurs plus élevées d'ADC et plus bas d'alpha ; les valeurs de CBF, de rCBF et de rCBV sont diminuées).
- Les tumeurs H3.3 K27M présentent une densité tumorale plus élevée et une surexpression des gènes des canaux ioniques. Elles présentent des valeurs d'ADC plus bas et des valeurs de rCBV et rCBF plus élevées.
- La densité microvasculaire est très dépendante de la présence ou l'absence de rehaussement dans le site de biopsie.
- La densité tumorale n'est pas différente entre le centre rehaussé et la périphérie des lésions.
- La densité tumorale observée en histologie est corrélée au volume sanguin relatif.

## Discussion :

Cette étude complète les deux précédentes études. La perfusion des tumeurs dépend de la quantité de cellules tumorales (les tumeurs H3.3 K27M sont plus cellulaires et ont des valeurs de rCBV plus élevées), mais est limitée par la quantité d'œdème présent. En effet l'absence de méthode fiable de quantification de l'œdème tissulaire limite notre étude. Actuellement, quantifier l'œdème n'est pas faisable en raison des difficultés techniques pour segmenter l'absence de tissu, tout en ignorant les artéfacts de fixation du matériel.

La surexpression des gènes des canaux ioniques dans les tumeurs H3.3 suggère que ces cellules sont probablement plus excitables. Celles-ci présentent un métabolisme plus élevé pour assurer l'homéostasie ionique intra-



cellulaire. Ce métabolisme élevé entraîne probablement un recrutement vasculaire augmenté, ce qui a été montré dans notre étude.

# Radiogenomics of Diffuse Intrinsic Pontine Gliomas (DIPG) stereotactic biopsies: correlation of histological and biological characteristics to multimodal MRI features

Raphael Calmon\*<sup>1,2,3,4</sup>, Christophe Deroulers<sup>5</sup>, Volodia Dangouloff-Ros<sup>1,2,3,4</sup>, Thomas Blauwblomme<sup>6</sup>, Kevin Beccaria<sup>6</sup>, David Grevent<sup>1,2,3,4</sup>, Christian Sainte-Rose<sup>6</sup>, Raphael Levy<sup>1,2,3,4</sup>, Marie-Anne Debily<sup>8</sup>, David Castel<sup>8</sup>, Christelle Dufour<sup>10</sup>, Stéphanie Bolle<sup>11</sup>, Frederic Dhermain<sup>11</sup>, Cathy Philippe<sup>8</sup>, Ana Saitovitch<sup>2,3</sup>, Monica Zilbovicius<sup>3</sup>, Francis Brunelle<sup>1,2,3,4</sup>, Stephanie Puget<sup>6</sup>, Jacques Grill<sup>8,10</sup>, Pascale Varlet<sup>4,7</sup>, and Nathalie Boddaert<sup>†1,2,3,4</sup>

<sup>1</sup>Hopital Necker Enfants Malades, Pediatric Radiology Department, Paris, France;

<sup>2</sup>Imagine - Institut de Maladies Genetiques, UMR 1163, Paris, France;

<sup>3</sup>INSERM, U-1000, Paris, France;

<sup>4</sup>Universite Paris Descartes, ComUE Sorbonne Paris Cite, Paris, France;

<sup>5</sup>IMNC, UMR 8165 CNRS, University Paris Diderot and University Paris Sud, Campus d'Orsay, Orsay, France;

<sup>6</sup>Hopital Necker Enfants Malades, Pediatric Neurosurgery Department, Paris, France;

<sup>7</sup>Centre Hospitalier Sainte-Anne, Laboratoire de Neuropathologie, Paris, France;

<sup>8</sup>CMRS, Unite Mixte de Recherche 8203 et Universite Paris Saclay, Villejuif, France;

<sup>9</sup>Universite Evry Val-d'Essonne, Departement de Biologie, Evry, France;

<sup>10</sup>Gustave Roussy, Departement de Cancerologie de l' Enfant et de l' Adolescent, Villejuif, France;

<sup>11</sup>Gustave Roussy, Departement de Radiotherapie, Villejuif, France;

---

## \*Corresponding author

Dr. Raphael Calmon

Service de Radiologie Pédiatrique,

Hôpital Necker Enfants Malades.

149, rue de Sèvres, 75015 – Paris, France

Electronic address: [raphael.calmon@aphp.fr](mailto:raphael.calmon@aphp.fr);

Telephone: +33 1 71 39 65 38

Fax: +33 1 44 49 51 70

<sup>†</sup>Co-senior author

<sup>‡</sup>Co-senior author

## Abstract

Diffuse Intrinsic Pontine Gliomas (DIPG) typically affect school age children and carry extremely poor prognosis. Recently, the reintroduction of stereotactic biopsies allowed the biological characterization of these tumors identifying the driving K27M mutation in one of the histone 3 (H3) genes. This study included 31 patients who were submitted to multimodal MRI prior to stereotactic biopsy. The region of interest of the biopsy site was co-registered with the post-biopsy MRI. The tissue samples underwent extensive histological and molecular characterization. The histological slides were digitized and the nuclei were automatically segmented. The surface occupied by the nuclei and their number were recorded. The apparent diffusion coefficient (ADC), cerebral blood flow (CBF) and blood volume (CBV) at the biopsy site were measured on the multimodal MRI acquired prior to the biopsies. As tumors with different variants of histone H3 mutated at position K27 have been shown to be associated with different phenotypes, we compared the radiological and histological features relative to the histone variant (H3.3 or H3.1) mutated using the Wilcoxon rank sum test. The Spearman method was used to test the correlation between histological and radiological data. H3.1 mutated tumors presented higher ADC values and lower perfusion values than H3.3. The differences in ADC could be mainly attributed to the extracellular edema since the cellularity was not statistically different in the two sub-types of DIPG. The vascular density was positively correlated to the number and surface occupied by H3 K27M+ nuclei. In conclusion, we propose that extracellular edema is a key factor in DIPG physiology, increasing interstitial pressure, limiting blood

supply and creating a hypoxic state in H3.1 K27M lesions, while in the less edematous H3.3-K27M lesions, perfusion is maintained above the level of the control brain.

## Key words

DIPG, diffuse infiltrating midline glioma, H3K27M mutant; multimodal MRI, diffusion, perfusion; IHC, histology, segmentation, quantification; molecular biology, gene activity, H3 K27M mutation; correlation: radiological, histological, and biological characteristics.

## Introduction

Diffuse Intrinsic Pontine Gliomas (the most characteristic diffuse midline gliomas) have long been diagnosed by imaging only [1]. Recently, some teams have re-introduced stereotactic biopsies in the diagnostic work-up of these tumors [34] prompting together with data obtained at autopsy by other teams [6, 18, 39, 42] a more biological definition of these neoplasms as reflected in the last update of the WHO.

Diffuse midline glioma, H3 K27M-mutant is a new entity introduced to the 2016 World Health Organization (WHO) classification [29]. It comprises all infiltrating gliomas located in the thalamus, midbrain, pons (where the tumors are called Diffuse Intrinsic Pontine Gliomas, ie DIPG), medulla, spinal cord and cerebellum harboring a somatic mutation at the Lysine residue 27 in one of the

histone 3 genes [41, 9, 29]. The H3 K27M mutation is observed in up to 90% and is considered as the major driver of the oncogenesis of these neoplasms [9].

In about three quarters of the patients, the mutation affects the H3.3 variant gene (*H3F3A*) and it affects one of the H3.1 genes *HIST1H3B* or *HIST1H3C* in the remaining quarter [26]. Occasionally, rare variants are observed in other histone genes or substituting the lysine by an isoleucine [9]. All these mutations have in common their disruptive activity of the PRC2 complex, hereby profoundly reorganizing the epigenome [4, 28]. The histone variant affected by the K27M mutation has prognostic value, H3.1 K27M patients are younger, respond better to radiotherapy, and metastasize less frequently [8, 9].

MRI had not only provided a non-invasive way to diagnose DIPG that remains useful for many teams not performing biopsies, but also represents an invaluable way to monitor tumor evolution during treatment [11]. However, there is no correlation available between radiology and histology or biology in DIPG so far.

Extensive biological characterization of these stereotactic biopsies has been previously described [40, 9] and proven feasible [34, 39, 40]. The purpose of this study was to correlate the the multimodal MRI features at the specific site of the biopsy with their histological and biological characteristics.

## Materials and Methods

### Population

From August 2011 to April 2014, thirty-one treatment naive children presenting with clinical and radiological findings suggestive of DIPG were submitted to multimodal MRI prior to stereotactic biopsy. After the biopsy, a control imaging study was performed to screen for complications and confirm the location sampled. All patients received standard radiation therapy (54 Gy delivered in 6 weeks), most received either concomitant or adjuvant chemotherapy according to ongoing studies (CILENT-0902, NCT01165333, BIOMEDE, NCT02233049) or previously published protocols [20, 19]. Informed consent was obtained according to the IRB of our institution from the patients' families who authorized the use of biological, clinical and radiological data recorded for research purposes during diagnostic and treatment outside of the context of a protocol (the consent form can be provided upon request). For the patients entering a research protocol, this ancillary study was authorized by the patients' families through the Informed Consent Form of the given studies.

A complementary cohort of 39 patient was used to generate biological correlates with gene expression microarray. They were part of two other studies previously published [34, 9]. Eleven of these 39 patients were part of the present MRI study correlating MRI and stereotactic biopsies.

## Histological staining, scanning, and segmentation

The fresh biopsy samples were either snap frozen in the operating room, as previously described [9] or formalin-fixed and subjected for routine MIB, CD34 and H3K27M immunostainings to a Ventana autostainer (BenchMark XT, Ventana Medical system, Tucson, USA) according to published protocols [13, 9]. A quantitative analysis of scanned samples was performed by using NDPITools (<http://www.imnc.in2p3.fr/pagesperso/deroulers/software/ndpitoools/>) [14] and software developed in-house (C programs and ImageJ [<https://imagej.nih.gov/ij/>] macros and plug-ins). For each sample, the tissue area was selected by excluding the blurred space [2] and the tissue-free space on the image, and paddles of red blood cells were excluded [15]. In a few samples, further paddles of red blood cells, undetected because they were stained in brown, and non-relevant pieces of tissue (e.g. cerebellum), had to be excluded manually. Reference zones for the blue (hemalin) and brown (CD34, MIB, or H3 K27M) stains were selected automatically, and color deconvolution was performed by using the measured optical densities of the reference zones [15, 13]. Then, for each slide, two thresholds were automatically defined on each of the blue and brown channels, and objects (nuclei or vessel walls) were delimited as connected regions where optical densities were above the lower threshold that had at least one subregion above the upper threshold, and the area of which was larger than a globally defined minimum (dependent on the type of object to segment). The resulting masks of nuclei, unblurred tissue areas, and vessels, as well as the digitized images of the samples, were converted to the OpenSeadragon (<https://openseadragon.github.io>) image format by using Vips (<http://www.vips.ecs.soton.ac.uk>) [30] and were uploaded

to a Web server so that the pathologist could remotely review the quality of the segmentation (Figure 1).

Microvascular density was defined by the total area of vessel walls as a percentage of the entire tissue area; nuclear density as the total area occupied by the nuclei as a percentage of the entire tissue area; nuclear concentration is the number of individual nuclei per  $\mu\text{m}^2$ ; nuclear density and nuclear concentration were measured for non-endothelial cells, MIB positive cells, and H3 K27M positive cells. Tumorous cell ratio is the number of H3 K27M positive nuclei divided by the total number of cells. The ratio of tumorous cells cycling is the number of MIB positive nuclei divided by the number of H3 K27M positive nuclei.

## **MRI acquisition and post-processing**

The routine MRI protocol included morphological and advanced sequences. It included volumetric: T2 and T2-fluid-attenuated inversion recovery (FLAIR) weighted images and volumetric pre- and post-contrast T1 weighted images. Advanced imaging included arterial spin labeling (ASL) perfusion, multi-b-value diffusion and dynamic susceptibility contrast perfusion imaging (DSC). A standard dose of 0.1 mmol/kg of gadoterate meglumine was administered, followed by saline push during DSC acquisition. The injection flow was adjusted for a bolus injection duration of 3 seconds. MRI data presenting considerable artifacts from patient motion or distortion from implantable material (e.g., shunt valves, etc.) were excluded. If necessary, young children were sedated by using intrarectal pento-barbital, 5 mg per kilogram of body



weight, no general anesthesia was used. All the MRI data were transferred to a workstation running Sphere<sup>®</sup> (Olea Medical, La Ciotat, France) software for post processing and analysis. The MRI scanner generated cerebral blood flow (CBF) maps automatically from the ASL data (ASL-CBF) [27]. DSC perfusion data generated: cerebral blood volume (DSC-CBV) corrected for contrast leakage [5, 22] and cerebral blood flow (DSC-CBF) maps. By applying a stretched exponential model to the multi b-value diffusion data, apparent diffusion coefficient (ADC) and water molecular diffusion heterogeneity index ( $\alpha$ ) maps were calculated. The MRI data were transferred to a OsiriX<sup>®</sup> workstation, and the multimodal maps were co-registered to volumetric T1 weighed images. Post-biopsy volumetric imaging, either computed tomography (CT) or usually MRI, was also co-registered to the pre-biopsy T1 weighed images for each patient. Spherical volumes of interest (VOI) with approximately 1 cm in diameter were drawn over the area corresponding to the biopsy site. The VOIs were transferred to the five multimodal MRI maps (ASL-CBF, DSC-CBF, DSC-CBV, ADC and  $\alpha$ ), and the VOI's median value was recorded. A VOI of all available, normal appearing, supratentorial white-matter on the DSC-CBF, and DSC-CBV maps was created using a semi-automated segmentation tool. The white matter VOI's mean value was used as reference to calculate relative values of DSC blood flow rDSC-CBF and DSC blood volume (rDSC-CBV). The reference ASL-CBF value was measured at the cortex of the medial aspect of inferior semilunar lobe of the left cerebellar hemisphere, a 50mm<sup>2</sup> region of interest was manually drawn and the mean ASL-CBF was recorded. This reference value was then used to calculate the relative ASL cerebral blood flow (rASL-CBF). The presence of necrosis, gadolinium based contrast enhancement in T1 weighted images (enhancement) at the biopsy site and at any other

region of the tumor were recorded.

## **Gene expression correlation with multimodal MRI features**

In the additional dataset of 39 tumors, whole gene expression was obtained on Agilent Microarrays as previously described [9, 34] and was used to compare differentially expressed genes in H3.1- and H3.3 K27M mutated DIPG. Gene Set Enrichment Analysis was conducted using all modulated genes using canonical C5 gene ontology (GO) gene sets. The most differentially expressed genes in H3.1- and H3.3-K27M mutated DIPG were correlated with multimodal MRI index (ADC, ASL-rCBF, DSC-rCBV and DSC-rCBF) at the site of the stereotactic biopsy.

## **Statistical Analysis**

The results were analyzed using R Project for Statistical Computing, <http://www.r-project.org>. With an alpha level set at 5%, the Benjamini-Hochberg procedure was used to control the false discovery rate when conducting multiple comparisons. GO enrichment analysis was performed by Fisher exact test and Benjamini-Hochberg multiple testing correction using the differentially expressed genes identified. The Wilcoxon rank-sum test was used to compare the measured values of the six multimodal MRI and the nine histological parameters between the H3.1 K27M mutant and H3.3 K27M mutant lesions and between enhancing and non-enhancing biopsy sites. The Fisher's exact test was used to compare H3.1- to H3.3 K27M mutant lesions regard-

ing the presence of necrosis, of contrast enhancement within the lesion, and the presence of enhancement specifically at the biopsy site. The Spearman method was used to test the correlation between histology or biology and multimodal MRI quantitative data.

## Results

### Population

This study included 31 children, 13 boys, median age 6.7 years (range 3.3 - 15.2 years) carrying the H3 K27M mutation. The mutation affected the H3.3 variant in 23 patients and in 8 it affected the H3.1 variant. Tumors met the classical radiological criteria of DIPG [11]. Table 1 includes the clinical symptoms and morphological MRI aspects for all 31 patients.

### Differences according the presence of enhancement at the biopsy site

Biopsy samples obtained within the tumor's enhancing portion showed higher microvascular density (Wilcoxon rank-sum test, p-value < 0.001 adjusted to < 0.001), and higher MIB positive nuclear density (Wilcoxon rank-sum test, p-value = 0.001 adjusted to 0.013), and higher MIB positive nuclear concentration (Wilcoxon rank-sum test, p-value = 0.001 adjusted to 0.013) than samples obtained outside the tumor's enhancing portion. In samples from the

tumor's enhancing area, the median microvascular density was 3.64% (range 1.24 - 4.92%), the median MIB positive nuclear density was 2.55% (range 0.49 - 7.73%), and the median MIB positive nuclear concentration was 0.054 cells/ $\mu\text{m}^2$  (range 0.014 - 0.071 cells/ $\mu\text{m}^2$ ), whereas in samples from outside the tumor's enhancing portion, the median microvascular density was 0.75% (range 0.33 - 1.51%), the median MIB positive nuclear density was 0.59% (range 0.04 - 5.45%), and the median MIB positive nuclear concentration was 0.013 cells/ $\mu\text{m}^2$  (range 0.001 - 0.112 cells/ $\mu\text{m}^2$ ). There was no significant difference in H3 K27M positive nuclear density or concentration measured in the samples obtained from enhancing or non-enhancing areas. Neither was there any difference in tumorous cell ratio or the ratio of tumorous cells cycling (Figure 2). The measured multimodal MRI quantitative parameters did not differ significantly between enhancing and non-enhancing biopsy sites.

### **Differences between H3.1 K27M and H3.3 K27M mutant DIPG**

The biopsied region included an enhancing portion of the lesion more frequently in H3.1 K27M mutant tumors 62% vs 22% (Fisher's exact test, p-value = 0.027), however the difference was not significant after correction for repeated tests (adjusted p-value = 0.081).

The biopsy sites of H3.1 K27M mutant tumors exhibited higher ADC values (median 2.676  $\mu\text{m}^2/\text{ms}$ , range 1.527 - 4.026  $\mu\text{m}^2/\text{ms}$ ) when compared to biopsy sites of H3.3 K27M mutant tumors (median 1.570  $\mu\text{m}^2/\text{ms}$ , range 0.967 - 2.415  $\mu\text{m}^2/\text{ms}$ ), Wilcoxon rank-sum test, p-value = 0.004, adjusted to 0.041. The  $\alpha$  index was lower in H3.1 K27M mutant tumors (median 0.490,

range 0.446 - 0.63) when compared to H3.3 patients (median 0.612, range 0.491 - 0.696), Wilcoxon rank-sum test,  $p$ -value = 0.006, adjusted to 0.041. ASL measurements did not significantly differ between the two groups. The relative cerebral blood flow (rDSC-CBF) and cerebral blood volume (rDSC-CBV) were lower in H3.1 K27M when compared to H3.3 K27M mutant lesions (Wilcoxon rank-sum test,  $p$ -value = 0.004, adjusted to 0.041 for blood flow and  $p$ -value = 0.007, adjusted to 0.041 for blood volume). In H3.1 K27M mutant tumors, the median rDSC-CBF was 0.60 (range 0.24 - 1.63) and the median rDSC-CBV was 0.69 (range 0.45-1.84). The median rDSC-CBF and rDSC-CBV were 1.27 (range 0.36 - 3.23) and 1.45 (range 0.51 - 2.70) respectively in H3.3 K27M mutant tumors (Figure 3).

The differences observed in histological quantitative parameters measured in samples from H3.1 and H3.3 K27M mutant lesions (Figure 4) did not remain statistically significant after applying the Benjamini-Hochberg procedure to control the false discovery rate due to the multiple comparisons. Samples from H3.3 K27M mutant lesions had higher nuclear density (Wilcoxon rank-sum test,  $p$ -value = 0.019, adjusted to 0.078) and nuclear concentration (Wilcoxon rank-sum test,  $p$ -value = 0.040, adjusted to 0.114) than samples from H3.1 K27M mutant lesions. Consequently, samples from H3.3 tumors also had higher tumorous cell ratios than H3.1 tumors (Wilcoxon rank-sum test,  $p$ -value = 0.023, adjusted to 0.085). There was a trend for H3.1 K27M mutant tumors to have higher MIB-1 positive nuclear density and concentration (uncorrected  $p$ -value of 0.082 and 0.074 respectively) that resulted in a higher ratio of tumorous nuclei cells cycling (Wilcoxon rank-sum test,  $p$ -value = 0.023 corrected to 0.085).

## **Correlation between histological and multimodal MRI quantitative data**

There was a significant positive correlation between H3 K27M positive nuclear density and nuclear concentration measured in the tumor samples and the relative cerebral blood volume measured at the biopsy sites; Spearman rank correlation,  $p$  values  $< 0.001$ , corrected to 0.002 for nuclear density and to 0.007 for nuclear concentration (Figure 5). There was no correlation between ADC and tumor cell content. No reliable technique for quantifying tissue edema from histology slides is currently available for DIPG samples.

As perfusion and diffusion MRI parameters differed between H3.1-K27M and H3.3-K27M mutated DIPG, we looked in the microarray data which differentially expressed genes in these two subgroups could sustain these differences. Gene ontology analysis was performed using the down-regulated genes in H3.1-K27M tumors compared to the H3.3-K27M and the 3 most enriched molecular function categories appeared to be linked to gated channel activity-related genes (Figure 6-A). Accordingly, GSEA analysis revealed a depletion of genes related to calcium channel activity (fig 6-B). The genes associated with high-FLAIR signal in glioblastomas [43] were upregulated in H3.1-K27M mutated DIPG compared to the H3.3-K27M mutated ones as we have shown previously in the GSEA analysis [9]. Thirteen out of the 17 top genes up-regulated in H3.3-K27M tumors compared to H3.1-K27M tumors were Ion Channels: Potassium Voltage Gated Channels (*KCNMB2*, *KCNA3*, *KCNG3*, *KCNH2*, *KCNH3*), Calcium Voltage Gated Channels (*CACNA1A*, *CACNG1*, *CACNA1E*, *TRPC3*, *TRPC5*), Sodium Acid Sensing Channel (*ASIC1*), and Lig-

and Activated Ion Channel (*CNGA3*, *GRIK3*). Most of these genes were inversely correlated with ADC values and positively correlated with perfusion values (ASL-rCBF, DSC-rCBV, DSC-rCBF) (Figure 6-D). Due to the small number of samples tested these correlations were not statistically significant after correction for multiple comparisons.

## Discussion

Radiologic-Histologic correlation is important to understand the behavior of brain tumors. For DIPG however, the literature contains only old reports that established the radiological characteristics associated to the different histological types of these tumors [16, 31, 3, 38, 23], all published prior to Albright's [1] article recommending that MRI should replace biopsies for the diagnosis of DIPG. This study shows that radiologic-histologic correlation can be performed in DIPG patients, when the stereotactic biopsy site is precisely determined on the post-biopsy scan.

As expected, the presence of contrast enhancement on the biopsy site was associated with higher values of the microvascular density, since the former is caused by gadolinium-based contrast agent leakage through a disrupted blood brain barrier, and commonly observed in newly formed vessels derived from tumor induced angiogenesis [24, 17]. The mitotic activity varied depending on the presence of enhancement as samples from enhancing lesions had higher MIB positive nuclear density and concentration, i.e. more proliferating cells. However, the tumor burden (quantified by the H3 K27M positive nuclear density and concentration) was not significantly different be-

tween samples from enhancing and non-enhancing areas, which illustrates the truly infiltrative nature of DIPGs. This is in agreement with histological observations in xenograft models of DIPG [32], and could suggest that biopsy does not need to target the tumor's enhancing component to yield diagnostic information.

Extracellular edema is more extensive in H3.1 lesions (ADC is significantly higher) and they present an over-expression of genes up-regulated in edematous glioblastoma multiforme [43] when compared to H3.3 K27M tumors. Gene expression profiling of H3.3 K27M tumors indicate a potential for intracellular edema due to the depletion of genes related to calcium channel activity. In H3.1 K27M lesions also, gene expression profiling showed an up-regulation of genes involved in angiogenesis and a hypoxia signature with a predicted underlying HIF-1 $\alpha$  activation [9]. The higher ADC values and lower  $\alpha$  indexes observed at the biopsy site of H3.1 K27M tumors indicate that these lesions present higher extracellular edema and higher tissue heterogeneity respectively. Furthermore, the higher edema could be responsible for the lower relative cerebral blood volume and blood flow indexes observed at the biopsy site of H3.1 K27M lesions, since the microvascular density was not significantly different between H3.1 and H3.3 groups. Extravascular edema can reduce blood flow and capillary volume in tissues with limited capacity to expand, like the central nervous system. In these tissues, an increase in extracellular volume will cause an increase in interstitial fluid pressure leading to a reduced vascular transmural pressure gradient and a physical compression of the capillaries [35]. Extracellular edema as the limiting factor for tumor perfusion could explain the increased blood flow and blood volume observed following radia-



tion therapy [36, 7], since a concurrent decrease in ADC values also observed [7, 10, 33]. Conversely, the enlarged interstitial space increases the oxygen diffusion distances that coupled with the lowered perfusion result in a hypoxic microenvironment, enabling more tissue to be subject to necrosis (Figure 7).

Tumor cells have high metabolic rates and relatively inefficient energy metabolism. To grow beyond a few millimeters, tumors require adequate blood flow to provide for their nutrients and oxygen demands as well as for waste removal [21, 17]. It stands to reason that DIPG cells would require high blood supply as demonstrated by the strong positive correlation observed between tumor burden (quantified by H3 K27M positive cells) and relative blood volume of the tumors, regardless of histone 3 mutation status or the presence of enhancement at the biopsy site while edema seems to be a limiting factor of tissue perfusion.

Among the genes whose expression was most strongly correlated with ADC values, i.e. edema, one has been largely studied in cancer and considered as a possible target for therapy: *KCNH2/hERG* [37]. Its role in controlling cell death and apoptosis has been shown in several tumor types [25] but it has also been shown to drive invasiveness of cancer cells[12].

The potential limitations of this study include the absence of a reliable method to accurately quantifying edema. Ideally, serial stereotactic biopsies should be performed at each of the different imaging components of the lesions. However, due to the sensitive nature of the brainstem sampling, multiple locations would result in an unreasonable risk for the patients. Moreover, the H3 K27M antibody has higher affinity for the histone 3.3 variant, which

may induce a bias when measuring the nuclear density and concentration. The nuclei of H3.3 cells were indeed darker than in H3.1 cells, however the segmentation algorithm could account for the color difference.

In conclusion, our work suggests that extracellular edema is a key factor in DIPG physiology, limiting blood availability and creating a hypoxic state specially in H3.1 K27M lesions. Nevertheless, relative blood volume is positively correlated to tumor burden, quantified either as nuclear density or nuclear concentration, and it was higher in H3.3 K27M lesions. We still need to better understand the mechanisms involved in edema formation.

## References

- [1] Albright AL, Packer RJ, Zimmerman R, Rorke LB, Boyett J, and Hammond GD, December 1993. Magnetic Resonance Scans Should Replace Biopsies for the Diagnosis of Diffuse Brain Stem Gliomas. *Neurosurgery* 33(6):1026–1030. doi:10.1227/00006123-199312000-00010. URL <http://content.wkhealth.com/linkback/openurl?sid=WKPTLP:landingpage&an=00006123-199312000-00010>.
- [2] Ameisen D, Deroulers C, Perrier V, Yunès JB, Bouhidel F, Battistella M, et al., 2013. Stack or trash? Quality assessment of virtual slides. *Diagnostic pathology* 8(Suppl 1):S23–S23. doi:10.1186/1746-1596-8-S1-S23. URL <https://www.ncbi.nlm.nih.gov/pmc/articles/PMC3849546/>.
- [3] Barkovich AJ, Krischer J, Kun LE, Packer R, Zimmerman RA, Freeman CR, et al., 1990. Brain Stem Gliomas: A Classification System Based on Magnetic Resonance Imaging. *Pediatric Neurosurgery* 16(2):73–83. doi:10.1159/000120511. URL <http://www.karger.com/doi/10.1159/000120511>.
- [4] Bender S, Tang Y, Lindroth AM, Hovestadt V, Jones DTW, Kool M, et al., November 2013. Reduced H3K27me3 and DNA Hypomethylation Are Major Drivers of Gene Expression in K27M Mutant Pediatric High-Grade Gliomas. *Cancer Cell* 24(5):660–672. doi:10.1016/j.ccr.2013.10.006. URL <http://www.cell.com/article/S1535610813004558/fulltext>.
- [5] Boutelier T, Kudo K, Pautot F, and Sasaki M, July 2012. Bayesian hemodynamic parameter estimation by bolus tracking perfusion weighted imaging. *IEEE transactions on medical imaging* 31(7):1381–1395. doi:10.1109/TMI.2012.2189890. URL <http://eutils.ncbi.nlm.nih.gov/entrez/eutils/elink.fcgi?dbfrom=pubmed&id=22410325&retmode=ref&cmd=prlinks>.
- [6] Buczkowicz P, Hoeman C, Rakopoulos P, Pajovic S, Letourneau L, Dzamba M, et al., April 2014. Genomic analysis of diffuse intrinsic pontine gliomas identifies three molecular subgroups and recurrent activating ACVR1 mutations. *Nature genetics* 46(5):451–456. doi:10.1038/ng.2936. URL <http://www.nature.com/doifinder/10.1038/ng.2936>.
- [7] Calmon R, Puget S, Varlet P, Beccaria K, Blauwblomme T, Grévent D, et al., April 2017. Multimodal Magnetic Resonance Imaging of Treatment Induced Changes to Diffuse Infiltrating Pontine Gliomas in Children and Correlation to Patient Progression Free Survival. *International Journal of Radiation Oncology\*Biophysics\*Physics* doi:10.1016/j.ijrobp.2017.04.007. URL <http://linkinghub.elsevier.com/retrieve/pii/S0360301617308052>.
- [8] Castel D, Grill J, and Debily MA, April 2016. Histone H3 genotyping refines clinico-radiological diagnostic and prognostic criteria in DIPG. *Acta Neuropathologica* 131(5):795–796. doi:10.1007/s00401-016-1568-7. URL <http://link.springer.com/10.1007/s00401-016-1568-7>.
- [9] Castel D, Philippe C, Calmon R, Le Dret L, Truffaux Nn, Boddaert N, et al., September 2015. Histone H3F3A and HIST1H3B K27M mutations define two subgroups of diffuse intrinsic pontine gliomas with different prognosis and phenotypes. *Acta Neuropathologica* 130(6):815–827. doi:10.1007/s00401-015-1478-0. URL <http://link.springer.com/10.1007/s00401-015-1478-0>.
- [10] Chen HJ, Panigrahy A, Dhall G, Finlay JL, Nelson MD, and Blüml S, November 2010. Apparent Diffusion and Fractional Anisotropy of Diffuse Intrinsic Brain Stem Gliomas. *AJNR American journal of neuroradiology* 31(10):1879–1885. doi:10.3174/ajnr.A2179. URL <http://www.ajnr.org/cgi/doi/10.3174/ajnr.A2179>.
- [11] Cohen KJ, Jabado N, and Grill J, March 2017. Diffuse intrinsic pontine gliomas - current management and new biologic insights. Is there a glimmer of hope? *Neuro-Oncology* doi:10.1093/neuonc/nox021. URL <https://academic.oup.com/neuro-oncology/article-lookup/doi/10.1093/neuonc/nox021>.
- [12] Crottes D, Rapetti-Mauss R, Alcaraz-Perez F, Tichet M, Gariano G, Martial S, et al., January 2016. SIGMAR1 Regulates Membrane Electrical Activity in Response to Extracellular Matrix Stimulation to Drive Cancer Cell Invasiveness. *Cancer Research* 76(3):607–618. doi:10.1158/0008-5472.CAN-15-1465. URL <http://cancerres.aacrjournals.org/cgi/doi/10.1158/0008-5472.CAN-15-1465>.

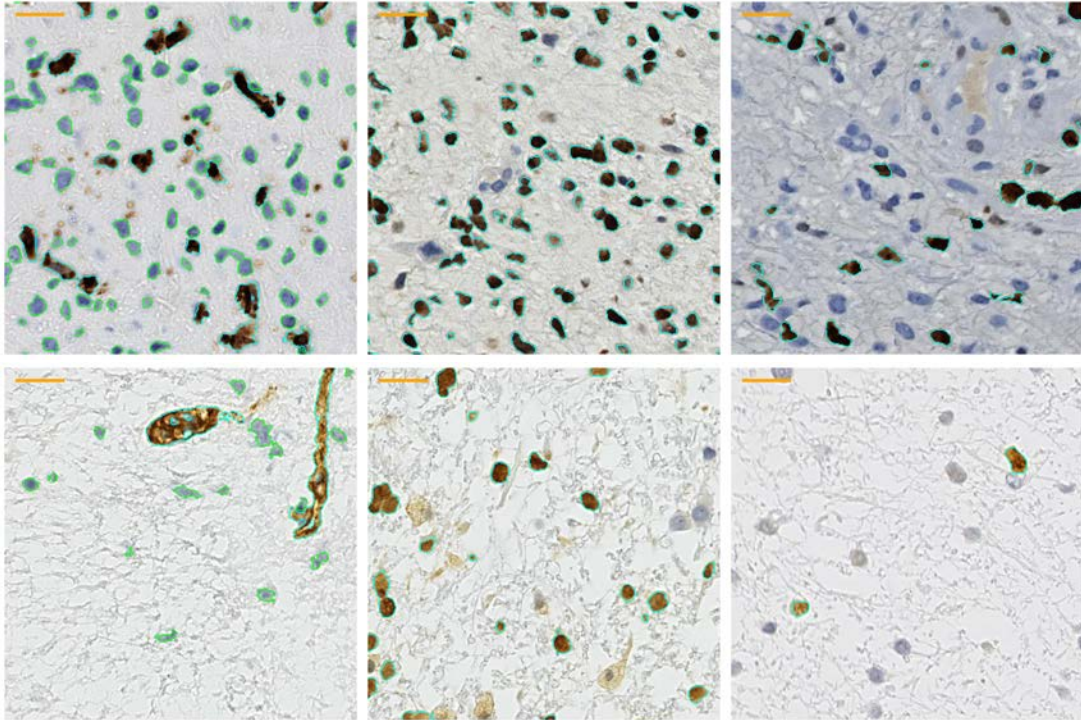
- [13] Dangouloff-Ros V, Deroulers C, Foissac F, Badoual M, Shotar E, Gr vent D, et al., November 2016. Arterial Spin Labeling to Predict Brain Tumor Grading in Children: Correlations between Histopathologic Vascular Density and Perfusion MR Imaging. *Radiology* 281(2):553–566. doi:10.1148/radiol.2016152228. URL <http://pubs.rsna.org/doi/10.1148/radiol.2016152228>.
- [14] Deroulers C, Ameisen D, Badoual M, Gerin C, Granier A, and Lartaud M, June 2013. Analyzing huge pathology images with open source software. *Diagnostic pathology* 8(1):92. doi:10.1186/1746-1596-8-92. URL <http://diagnosticpathology.biomedcentral.com/articles/10.1186/1746-1596-8-92>.
- [15] Deroulers C, Dangouloff-Ros V, Badoual M, Varlet P, and Boddaert N, September 2016. Automatic quantification of the microvascular density on whole slide images, applied to paediatric brain tumours. *Diagnostic pathology* 2(1). doi:10.17629/www.diagnosticpathology.eu-2016-2:209. URL <http://www.diagnosticpathology.eu/content/index.php/dpath/article/view/209>.
- [16] Epstein FJ and Farmer JP, March 1993. Brain-stem glioma growth patterns. *Journal of Neurosurgery* 78(3):408–412. doi:10.3171/jns.1993.78.3.0408. URL <http://thejns.org/doi/10.3171/jns.1993.78.3.0408>.
- [17] Farnsworth RH, Lackmann M, Achen MG, and Stacker SA, August 2013. Vascular remodeling in cancer. *Oncogene* 33(27):3496–3505. doi:10.1038/onc.2013.304. URL <http://www.nature.com/doi/10.1038/onc.2013.304>.
- [18] Fontebasso AM, Papillon-Cavanagh S, Schwartzentruber J, Nikbakht H, Gerges N, Fiset PO, et al., May 2014. Recurrent somatic mutations in ACVR1 in pediatric midline high-grade astrocytoma. *Nature genetics* 46(5):462–466. doi:10.1038/ng.2950. URL <http://www.nature.com/doi/10.1038/ng.2950>.
- [19] Georger B, Hargrave D, Thomas F, Ndiaye A, Frappaz D, Andreiuolo F, et al., December 2010. Innovative Therapies for Children with Cancer pediatric phase I study of erlotinib in brainstem glioma and relapsing/refractory brain tumors. *Neuro-Oncology* 13(1):109–118. doi:10.1093/neuonc/11.1.109. URL <https://academic.oup.com/neuro-oncology/article-lookup/doi/10.1093/neuonc/11.1.109>.
- [20] Georger B, Kieran MW, Grupp S, Perek D, Clancy J, Krygowski M, et al., January 2012. Phase II trial of temsirolimus in children with high-grade glioma, neuroblastoma and rhabdomyosarcoma. *European Journal of Cancer* 48(2):253–262. doi:10.1016/j.ejca.2011.09.021. URL <http://linkinghub.elsevier.com/retrieve/pii/S0959804911007349>.
- [21] Hanahan D and Weinberg RA, March 2011. Hallmarks of Cancer: The Next Generation. *Cell* 144(5):646–674. doi:10.1016/j.cell.2011.02.013. URL <http://linkinghub.elsevier.com/retrieve/pii/S0092867411001279>.
- [22] Harris RJ, Cloughesy TF, Hardy AJ, Liau LM, Pope WB, Nghiemphu PL, et al., March 2015. MRI perfusion measurements calculated using advanced deconvolution techniques predict survival in recurrent glioblastoma treated with bevacizumab. *Journal of Neuro-Oncology* 122(3):497–505. doi:10.1007/s11060-015-1755-8. URL <http://link.springer.com/10.1007/s11060-015-1755-8>.
- [23] Hoffman HJ, Becker L, and Craven MA, September 1980. A Clinically and Pathologically Distinct Group of Benign Brain Stem Gliomas. *Neurosurgery* 7(3):243–248. doi:10.1227/00006123-198009000-00007. URL <https://academic.oup.com/neurosurgery/article-lookup/doi/10.1227/00006123-198009000-00007>.
- [24] Jain RK, January 2005. Normalization of Tumor Vasculature: An Emerging Concept in Antiangiogenic Therapy. *Science* 307(5706):58–62. doi:10.1126/science.1104819. URL <http://www.sciencemag.org/cgi/doi/10.1126/science.1104819>.
- [25] Jehle J, Schweizer PA, Katus HA, and Thomas D, August 2011. Novel roles for hERG K<sup>+</sup> channels in cell proliferation and apoptosis. *Cell Death and Disease* 2(8):e193. doi:10.1038/cddis.2011.77. URL <http://www.nature.com/doi/10.1038/cddis.2011.77>.
- [26] Lapin DH, Tsoli M, and Ziegler DS, March 2017. Genomic Insights into Diffuse Intrinsic Pontine Glioma. *Frontiers in oncology* 7(5):5. doi:10.3389/fonc.2017.00057. URL <http://journal.frontiersin.org/article/10.3389/fonc.2017.00057/full>.
- [27] Lehmann P, Monet P, De Marco G, Saliou G, Perrin M, Stoquart-Elsankari S, et al., 2010. A Comparative Study of Perfusion Measurement in Brain Tumours at 3 Tesla MR: Arterial Spin Labeling versus Dynamic Susceptibility Contrast-Enhanced MRI. *European neurology* 64(1):21–26. doi:10.1159/000311520. URL <http://www.karger.com/doi/10.1159/000311520>.
- [28] Lewis PW, Müller MM, Koletsky MS, Cordero F, Lin S, Banaszynski LA, et al., May 2013. Inhibition of PRC2 activity by a gain-of-function H3 mutation found in pediatric glioblastoma. *Science* 340(6134):857–861. doi:10.1126/science.1232245. URL <http://www.sciencemag.org/cgi/doi/10.1126/science.1232245>.
- [29] Louis DN, Perry A, Reifenberger G, von Deimling A, Figarella-Branger D, Cavenee WK, et al., May 2016. The 2016 World Health Organization Classification of Tumors of the Central Nervous System: a summary. *Acta Neuropathologica* 131(6):803–820. doi:10.1007/s00401-016-1545-1. URL <http://link.springer.com/10.1007/s00401-016-1545-1>.
- [30] Martinez K and Cupitt J, 2005. VIPS - a highly tuned image processing software architecture. In: *International Conference on Image Processing*, pages 11–17. IEEE. ISBN 0-7803-9134-9. doi:10.1109/ICIP.2005.1530120. URL <http://ieeexplore.ieee.org/document/1530120/>.
- [31] Nishio S, Takeshita I, Fujii K, and Fukui M, 1991. Brain stem glioma: the role of a biopsy. *British Journal of Neurology* 5(3):265–273. URL <http://eutils.ncbi.nlm.nih.gov/entrez/eutils/efetch.fcgi?dbfrom=pubmed&id=1892569&retmode=ref&cmd=prlinks>.
- [32] Plessier A, Dret LL, Varlet P, Beccaria K, Lacombe J, Mériaux S, et al., February 2017. New in vivo avatars of diffuse intrinsic pontine gliomas (DIPG) from stereotactic biopsies performed at diagnosis. *Oncotarget* doi:10.18632/oncotarget.15002. URL <http://www.oncotarget.com/abstract/15002>.
- [33] Poussaint TY, Kocak M, Vajapeyam S, Packer RJ, Robertson RL, Geyer R, et al., March 2011. MRI as a central component of clinical trials analysis in brainstem glioma: a report from the Pediatric Brain Tumor Consortium (PBTC). *Neuro-Oncology* 13(4):417–427. doi:10.1093/neuonc/13.4.417. URL <https://academic.oup.com/neuro-oncology/article-lookup/doi/10.1093/neuonc/13.4.417>.
- [34] Puget S, Beccaria K, Blauwblomme T, Roujeau T, James S, Grill J, et al., September 2015. Biopsy in a series of 130 pediatric diffuse intrinsic Pontine gliomas. *Child's nervous system : ChNS : official journal of the International Society for Pediatric Neurosurgery* 31(10):1773–1780. doi:10.1007/s00381-015-2832-1. URL <http://link.springer.com/10.1007/s00381-015-2832-1>.
- [35] Scallan J, Huxley VH, and Korhuis RJ, January 2010. Capillary Fluid Exchange: Regulation, Functions, and Pathology, volume 2. *Colloquium Series on Integrated Systems Physiology: From Molecule to Function*. doi:10.4199/c00006ed1v01y201002isp003. URL <http://www.morganclaypool.com/doi/abs/10.4199/c00006ED1V01Y201002ISP003>.
- [36] Sedlacik J, Winchell A, Kocak M, Loeffler RB, Broniscer A, and Hillenbrand CM, July 2013. MR Imaging Assessment of Tumor Perfusion and 3D Segmented Volume at Baseline, during Treatment, and at Tumor Progression in Children with Newly Diagnosed Diffuse Intrinsic Pontine Glioma. *AJNR American journal of neuroradiology* 34(7):1450–1455. doi:10.3174/ajnr.A3421. URL <http://www.ajnr.org/cgi/doi/10.3174/ajnr.A3421>.
- [37] Staudacher I, Jehle J, Staudacher K, Pledl HW, Lemke D, Schweizer PA, et al., February 2014. Herg K<sup>+</sup> Channel-Dependent Apoptosis and Cell Cycle Arrest in Human Glioblastoma Cells. *PLoS one* 9(2):e88164. doi:10.1371/journal.pone.0088164. URL <http://dx.plos.org/10.1371/journal.pone.0088164>.
- [38] Stroink AR, Hoffman HJ, Hendrick EB, and Humphreys RP, December 1986. Diagnosis and management of pediatric brain-stem gliomas. *Journal of Neurosurgery* 65(6):745–750. doi:10.3171/jns.1986.65.6.0745. URL <http://thejns.org/doi/10.3171/jns.1986.65.6.0745>.
- [39] Taylor KR, Mackay A, Truffaux Nn, Butterfield YS, Morozova O, Philippe C, et al., April 2014. Recurrent activating ACVR1 mutations in diffuse intrinsic pontine glioma. *Nature genetics* 46(5):457–461. doi:10.1038/ng.2925. URL <http://www.nature.com/doi/10.1038/ng.2925>.

- [40] Taylor KR, Vinci M, Bullock AN, and Jones C, September 2014. ACVR1 Mutations in DIPG: Lessons Learned from FOP. *Cancer Research* 74(17):4565–4570. doi:10.1158/0008-5472.CAN-14-1298. URL <http://cancerres.aacrjournals.org/cgi/doi/10.1158/0008-5472.CAN-14-1298>.
- [41] Wu G, Broniscer A, McEachron TA, Lu C, Paugh BS, Becksfors J, et al., January 2012. Somatic histone H3 alterations in pediatric diffuse intrinsic pontine gliomas and non-brainstem glioblastomas. *Nature genetics* 44(3):251–253. doi:10.1038/ng.1102. URL <http://www.nature.com/doi/10.1038/ng.1102>.
- [42] Wu G, Diaz AK, Paugh BS, Rankin SL, Ju B, Li Y, et al., April 2014. The genomic landscape of diffuse intrinsic pontine glioma and pediatric non-brainstem high-grade glioma. *Nature genetics* 46(5):444–450. doi:10.1038/ng.2938. URL <http://www.nature.com/doi/10.1038/ng.2938>.
- [43] Zinn PO, Mahajan B, Majadan B, Sathyan P, Singh SK, Majumder S, et al., 2011. Radiogenomic mapping of edema/cellular invasion MRI-phenotypes in glioblastoma multiforme. *PLoS one* 6(10):e25451. doi:10.1371/journal.pone.0025451. URL <http://dx.plos.org/10.1371/journal.pone.0025451>.

	Sex	Age (years)	H3-K27M mutation status	Time from onset of symptoms (months)	Cranial nerve deficit	ataxia	long tract signs	Lesion Enhancement	Biopsy site Enhancement	Necrosis
1	M	5.9	3	3	IX, IV	yes	pyramidal signs	yes	no	minimal
2	F	3.9	3	0.75	VI	yes	hemiparesis	yes	yes	yes
3	F	6.2	3	0.75	IV	no	none	no	no	none
4	M	3.3	1	4	III	yes	hemiplegia	yes	yes	yes
5	F	5.8	1	0.5	none	yes	hemiplegia	yes	yes	yes
6	F	15.2	3	1	VI, VII	no	none	yes	no	yes
7	F	6.7	3	0.5	IX	yes	diplegia	yes	yes	minimal
8	M	14.7	3	1	IX, VI	yes	pyramidal signs	no	no	none
9	M	7.1	3	1	VI	yes	none	yes	yes	yes
10	M	9.3	3	1	VI	no	pyramidal signs	no	no	none
11	F	9.7	3	1.75	VI, VII	no	none	no	no	none
12	F	7.8	3	0.2	VI	no	none	no	no	none
13	M	12.3	3	2	III, V, VI	yes	none	yes	no	none
14	M	4.6	1	1	III	no	hemiparesis	yes	yes	yes
15	M	9.4	3	1.2	VI	no	pyramidal signs	yes	no	minimal
16	M	14	3	0.2	VI, VII	yes	pyramidal signs	yes	no	minimal
17	F	8	3	2	VI	yes	pyramidal signs	yes	no	minimal
18	M	7.5	1	0.75	VII	yes	hemiparesis	yes	no	none
19	F	5.1	3	0.5	III, VI	no	none	yes	yes	yes
20	F	4.8	3	1	VI, IX	no	pyramidal signs	yes	no	yes
21	F	4.1	3	0.75	none	yes	none	no	no	none
22	M	5.7	3	1	VII	yes	hemiparesis	yes	yes	yes
23	F	5.2	1	3	VI	yes	pyramidal signs	yes	no	minimal
24	F	4.4	1	0.75	III, VI	no	none	no	no	none
25	F	5.3	1	3	VI	yes	none	yes	yes	yes
26	F	11.5	3	0.25	V, VII, VIII	no	none	yes	no	yes
27	F	10.7	3	1.5	III, VII	yes	pyramidal signs	yes	no	none
28	F	6.7	3	1	VI, VII	yes	none	no	no	none
29	M	10.2	3	0.75	III, VI, IX	no	none	yes	no	none
30	F	5.7	3	0.75	VI, VII	yes	hemiparesis	yes	no	minimal
31	M	3.7	1	1	none	no	monoplegia	yes	yes	yes

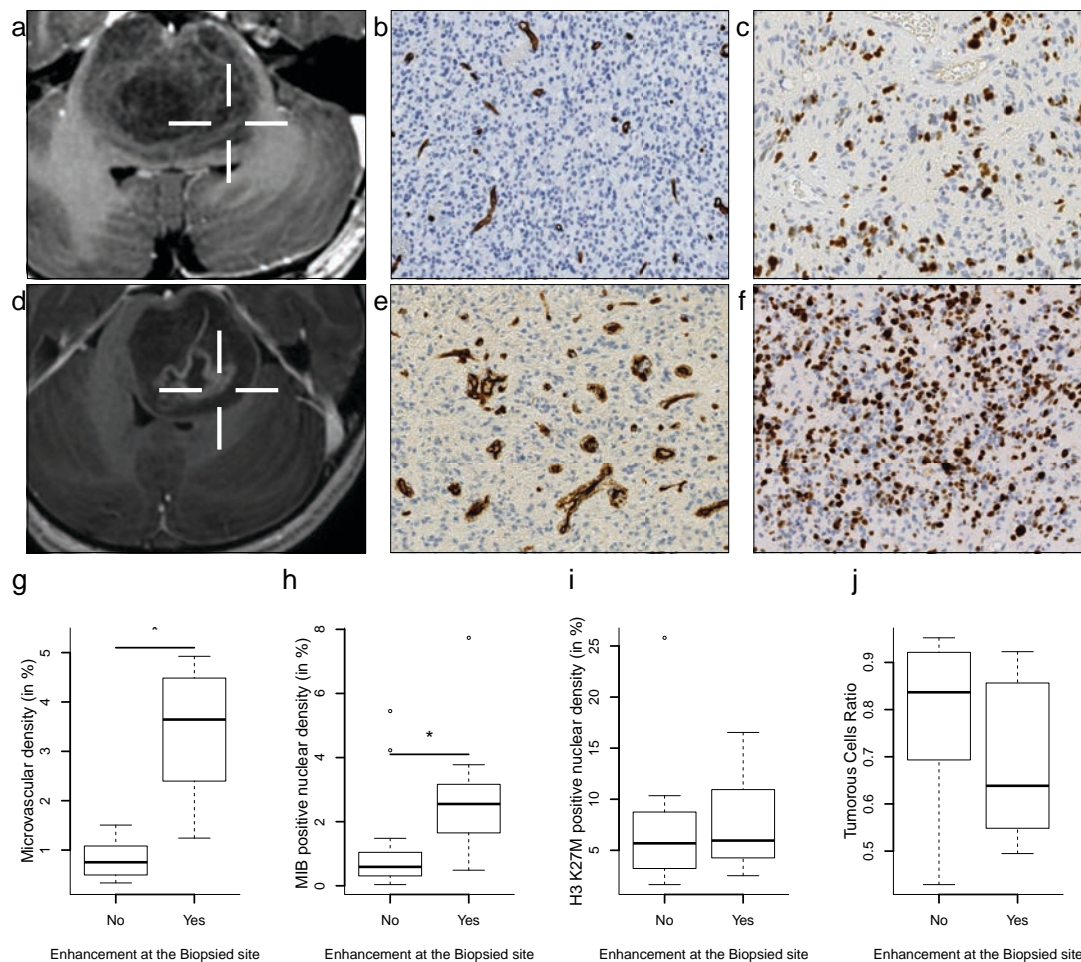
**Table I:** Summarized clinical data and morphological MRI data 31 patients

## Figures



**Figure 1:** Histology & computed segmentation. Left column CD34 staining: Blood vessel walls are stained in brown and cell nuclei in blue. Contours of vessel walls (resp. cell nuclei) as automatically determined by a computer software are shown in cyan (resp. green). Center column H3K27Mut staining: tumorous cells nuclei are stained in brown, other nuclei in blue. Contours of tumorous nuclei as automatically determined are shown in cyan. Right column MIB staining: cycling nuclei are stained in brown, other nuclei in blue. Contours of cycling nuclei as automatically determined are shown in cyan. [All images in a row belong to the same patient.]

Scale bars = 20  $\mu$ m.

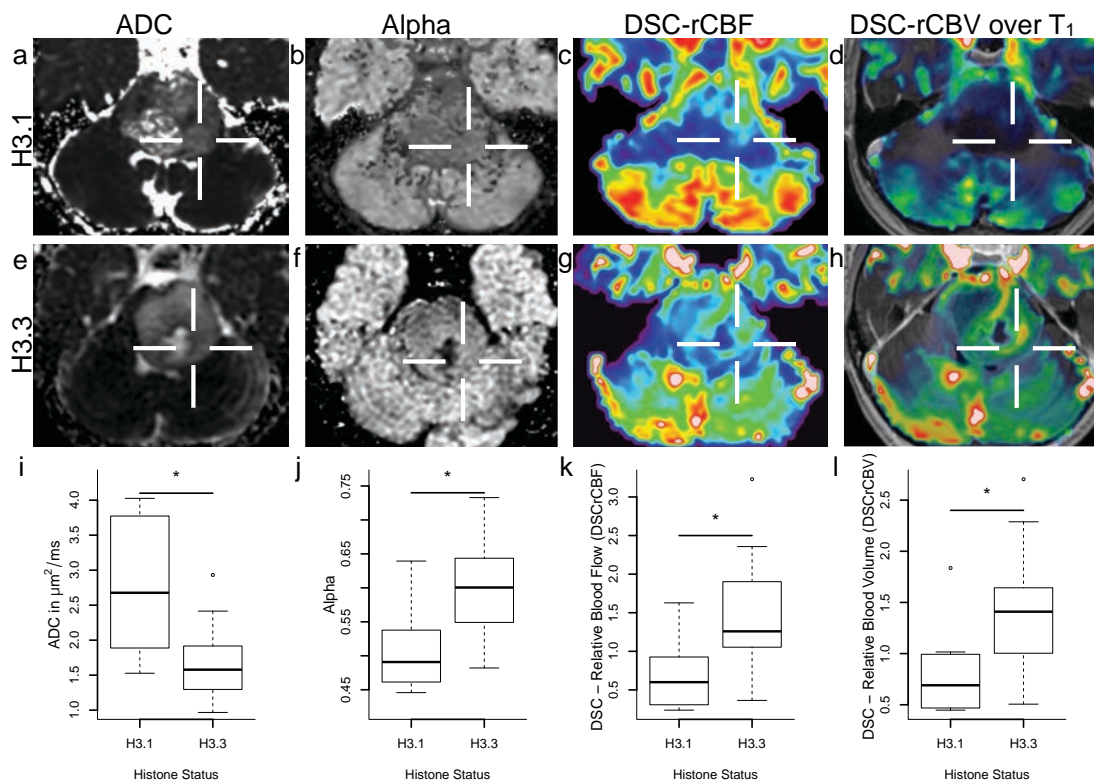


**Figure 2:** The biopsy site is identified by a white target on the contrast-enhanced  $T_1$  weighted MRI (a and d), the corresponding CD34 (b and e) and MIB stainings (c and f) images. Scale bars = 20  $\mu\text{m}$ . Boxplot with whiskers representing the distribution of microvascular density (g), MIB positive nuclear density (h), H3 K27M positive nuclear density (i), and ratio of tumorous cell cycling (j) values at the biopsy sites grouped the presence or absence of enhancement. Enhancing lesions presented higher microvascular density ( $p < 0.001$ ) and higher MIB positive nuclear density ( $p = 0.007$ ). The ratio of tumorous cell in the tissue and the ratio of tumorous cell undergoing cell division did not significantly differ between samples from enhancing and non-enhancing sites ( $p = 0.186$  and  $p = 0.057$ , respectively).

Nuclear density measured as a percentage of the total tissue surface.

\* adjusted  $p$  value  $< 0.05$ .

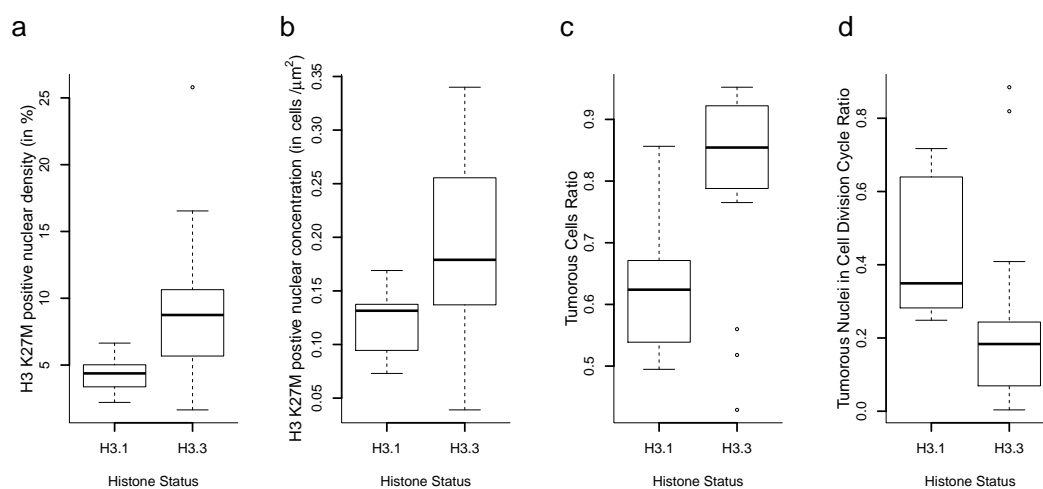




**Figure 3:** An example of H3.1 (top row), and H3.3 (bottom row) mutated DIPG, ADC (a and e),  $\alpha$  (b and f), rDSC-CBF (c and g), and DSC-rCBV map over contrast-enhanced T<sub>1</sub> weighted image (d and h). Boxplot with whiskers representing the distribution of ADC (i),  $\alpha$  (j), rDSC-CBF (k), and rDSC-CBV (l) values at the biopsy sites according to histone H3 mutation status. H3.1 lesions had higher ADC values ( $p = 0.004$ ) and lower  $\alpha$  ( $p = 0.006$ ), rDSC-CBF ( $p = 0.004$ ), and rDSC-CBV ( $p = 0.007$ ) values.

ADC in  $\mu\text{m}^2/\text{ms}$ . \* adjusted  $p$  value < 0.05.

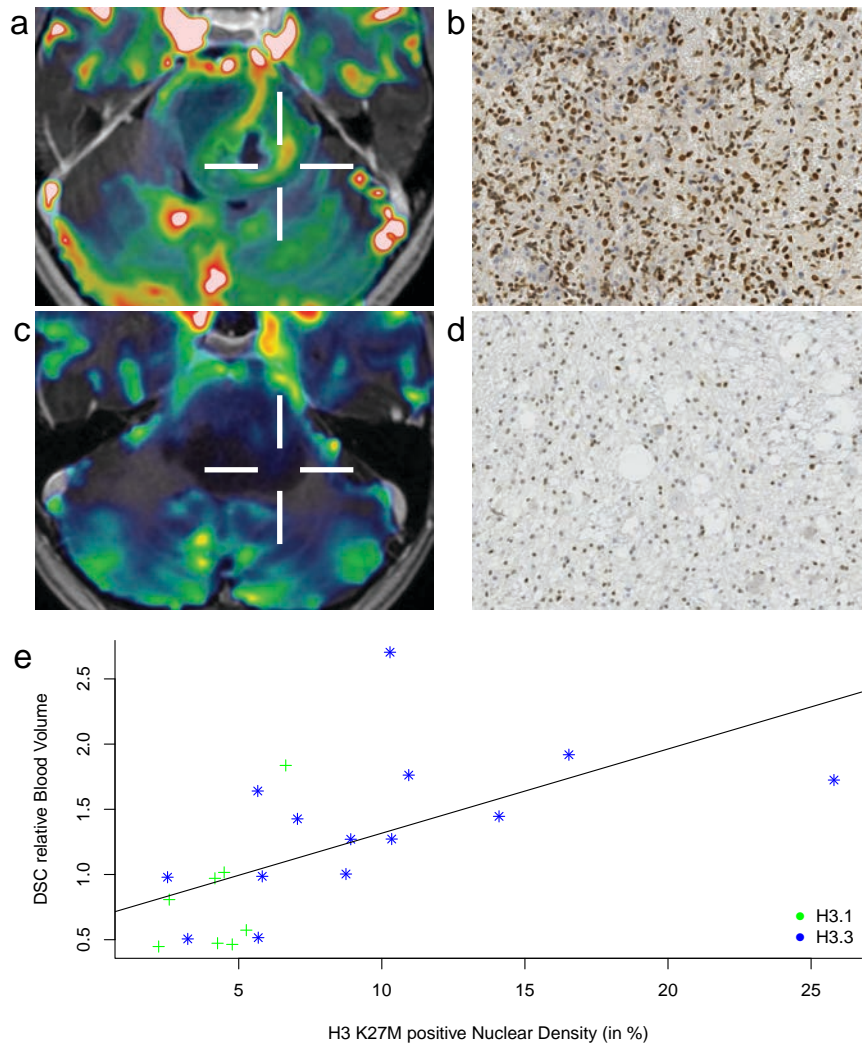




**Figure 4:** Boxplot with whiskers representing the distribution of H3 K27M positive nuclear density (a) and concentration (b), Tumorous cells ratio (c), and ratio of tumorous cells cycling (d) values at the biopsy sites grouped by histone H3 mutation status. H3.3 K27M mutant lesions had higher H3 K27M positive nuclear density ( $p = 0.019$ ) and nuclear concentration ( $p = 0.040$ ) and higher ratio of tumorous cells ( $p = 0.023$ ), while H1.1 K27M mutant lesions presented higher ratio of tumorous cell cycling ( $p = 0.016$ ). However, after correction for multiple comparisons, none of these differences remained statistically significant.

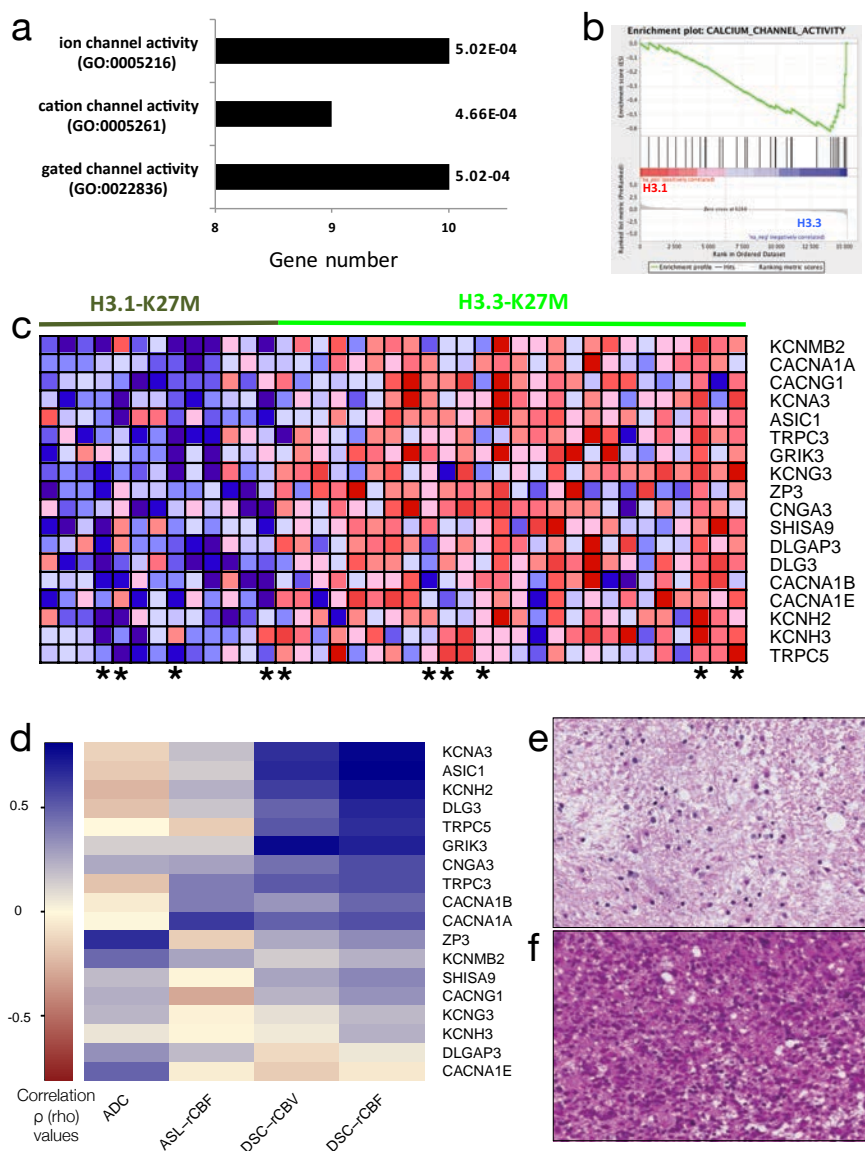
*Nuclear density measured as a percentage of the total tissue surface.*

*Nuclear concentration measured in number of nuclei per  $\mu\text{m}^2$*

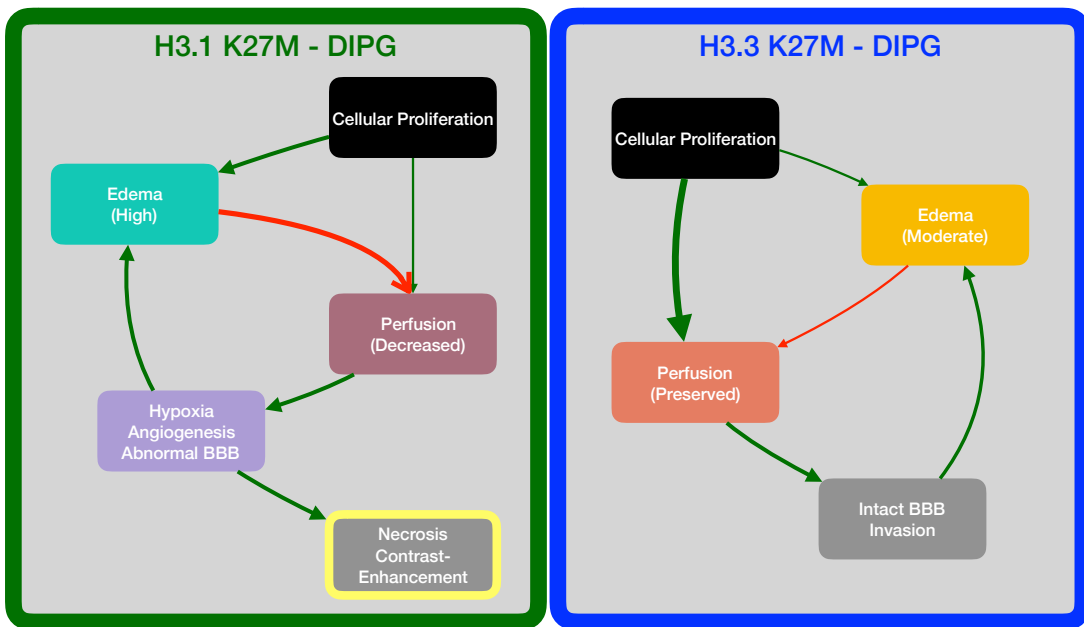


**Figure 5:** DSC-rCBV map over contrast-enhanced  $T_1$  weighted image (a and c) with the biopsy site marked by a white target and the corresponding H3 K27M staining images (b and d). High DSC-rCBV and high H3K27M+ nuclear density (top row). Low DSC-rCBV and low H3K27M+ nuclear density (bottom row). Scatter plot (e) of the relation between nuclear density of H3 K27M positive cells (as a percentage of the tissue surface) and rDSC-CBV value measured at the biopsy site, Spearman's rank correlation  $\rho = 0.78$ ,  $p < 0.001$ .

Green crosses represent measurements from H3.1 lesions and blue stars from H3.3 lesions. The black line represents the data's linear regression.



**Figure 6:** GO analysis showed significant enrichment of genes related to gated channel activity among the genes over-expressed in H3.3-K27M tumors in comparison with H3.1-K27M tumors (a). GSEA analysis showed depletion of genes related to calcium channel activity in H3.1 tumors (b). Heatmap of gene expression level in 39 primary DIPG (the eleven patients in this study are identified by an \* as measured by microarray analysis (c). Heatmap of rho coefficients from the correlation between the gene expression and MRI parameters (d). Example of H3.1 lesion with significant tissue edema (e). Example of H3.3 lesion with less pronounced edema (f).



**Figure 7:** Proposed influence of edema and cellularity in perfusion and tissue ischemia. Green arrow represent an increasing effect over the target. Red arrow represent a reducing effect over the target.



## VI - SYNTHÈSE

### A) Synthèse de la thèse

L'identification des mutations des histones H3 K27M comme identité moléculaire des gliomes infiltrants du tronc cérébral définit cette tumeur comme une entité unique en 2012 et la sépare des autres tumeurs cérébrales.

L'objectif de cette thèse, débutée en 2012, était d'utiliser les techniques d'imagerie multimodale pour mieux comprendre la physiopathologie des gliomes infiltrants du tronc cérébral, en observant l'évolution des effets des différents traitements à différents temps.

Nous avons tout d'abord montré l'augmentation des index de perfusion associée à la diminution de l'œdème lésionnel en réponse à la radiothérapie. Dans un second temps, nous avons décrit l'incidence du phénomène de pseudo-progression et redéfini ses critères en imagerie multimodale et nous avons étudié les caractéristiques de la vraie progression tumorale. Finalement, nous avons comparé les paramètres d'imagerie aux données histologiques pour mieux appréhender les deux types de mutation d'histones. Cette dernière partie a été rendue possible par le partenariat avec l'IMNC qui a développé les moyens de traitement et de quantification des images résultant

de la numérisation des lames d'histologie

### 1) Imagerie multimodale et histologie.

Dans les gliomes infiltrants du tronc cérébral, il existe deux types d'histone H3 mutées (H3.1 et H3.3) et ces 2 types de tumeurs présentent des caractéristiques différentes. Les tumeurs H3.1 présentent plus d'œdème, plus de nécrose et une perfusion moins élevée. Les tumeurs H3.3 ont une perfusion plus élevée et moins d'œdème, valeurs plus basses d'ADC (voir article 3).

Les cellules tumorales ont des besoins énergétiques augmentés mais un métabolisme énergétique moins efficace. Elles forment des nouveaux vaisseaux (néovaisseaux) en partie pour soutenir leur masse tumorale. Ces nouveaux vaisseaux sont plus perméables et moins efficaces que le réseau vasculaire normal (Farnsworth et al., 2013). Leur perméabilité augmentée entraîne le passage de liquide du compartiment vasculaire vers l'interstitium cérébral causant de l'œdème et une augmentation de la pression hydrostatique du tissu. Cette hypertension (hyperpression) interstitielle entraîne probablement à son tour une compression vasculaire et une faible perfusion locale formant un cercle vicieux. Ces tumeurs, notamment celles du sous-groupe H3.1, présentent plus d'œdème et des signes d'hypoxie qui se traduisent par l'augmentation de l'activité des gènes de l'HIF-1 $\alpha$  et de la nécrose (Castel et al., 2015). De plus, l'augmentation de l'activité des gènes de potentiel d'action retrouvée dans les corrélations génomiques, contribue probablement à l'augmentation des besoins énergétiques. La surexpression des gènes de canaux ioniques pourrait aussi influencer les mouvements liquidiens ou jouer un rôle dans l'invasion tumorale (voir article 3).

## 2) Imagerie multimodale et effets de la radiothérapie ( $\pm$ chimiothérapie)

La radiothérapie entraîne une réduction de l'œdème tissulaire permettant une augmentation transitoire du flux et du volume sanguin tumoral (voir article 1). Ceci est très différent des tumeurs supra tensorielles malignes de l'adulte. Cet état serait potentiellement une fenêtre thérapeutique pour livrer des médicaments antitumoraux de façon plus efficace. Ceci a été un résultat surprenant et important de cette thèse.

Un autre effet de la radiothérapie observé chez certains patients est l'apparition d'une pseudo-progression, qui jusqu'alors était défini soit par une augmentation de volume de la lésion en FLAIR, soit par une augmentation du rehaussement tumoral, ou par les deux signes combinés, simulant une progression lésionnelle en IRM anatomique. En imagerie multimodale, nous avons mis en évidence une augmentation de la perfusion après la radiothérapie chez tous les patients (voir article 1) et encore plus élevée dans le groupe des patients présentant une pseudoprogession (voir article 2).

Avant tout traitement, les vaisseaux tumoraux dans les gliomes infiltrants du tronc cérébral sont comprimés par l'hypertension interstitielle de l'œdème (article 1). Après la radiothérapie, il existe une diminution de l'œdème donc une diminution de la pression interstitielle. Cette diminution de pression doit lever la compression vasculaire entraînant une augmentation du flux vasculaire (perfusion augmentée). Au-delà des phénomènes inflammatoires, la physiopathologie de la pseudo-progression pourrait être interprétée comme un phénomène qui intensifierait la fuite des produits de contraste et qui serait responsable du rehaussement tumoral, simulant une progres-



sion lésionnelle. Cela pourrait aussi correspondre à un cercle vicieux hypoxie-néovascularisation-œdème-hypoxie (voir article 2).

La progression tumorale, en fin de vie à distance de la radiothérapie, est définie par l'augmentation FLAIR ou l'apparition d'une nouvelle prise de contraste. Cette progression tumorale présente des caractéristiques différentes entre les 2 groupes de patients qui ont fait ou pas une pseudo-progression. Les patients n'ayant jamais fait de pseudo-progression ont une perfusion tumorale plus élevée. Ces patients ont probablement une réaction différente à la radiothérapie indépendamment du type d'histones mutées. Des différences moléculaires pourraient être un facteur important à rechercher.

L'importance de la réponse à la radiothérapie est probablement un élément majeur. Nous avons montré que la diminution de l'œdème était une caractéristique importante. Il est important de noter que les tumeurs H3.1 présentent plus d'œdème avant tout traitement et que la radiothérapie a été plus efficace dans ce groupe, comparée aux tumeurs H3.3 (Cohen, Jabado, and Grill, 2017). Il nous apparaît donc important d'étudier dans l'avenir une 2ème cure de radiothérapie chez les patients présentant une ré-augmentation de l'œdème (facilement mesurable par l'ADC).

## **B) Etudes en cours en imagerie et perspectives**

Les résultats de cette thèse ont posé de nouvelles questions auxquelles un large groupe de chercheurs travaillent activement.

Efficacité des chimiothérapies et IRM multimodale

---

Les réponses aux traitements et l'analyse des pseudo-progressions sont déjà intégrés à l'étude multicentrique BIOMEDE, qui évalue l'efficacité de trois chimiothérapie (erlotinib, everolimus and dasatinib) chez 150 patients porteurs d'un DIPG. Les données des biopsies (histologiques et moléculaires) et des IRM sériées font partie de ce projet de recherche élargi. Un des aspects de ce projet BIOMED est également d'identifier les différences génétiques et épigénétiques entre les patients présentant une pseudo-progression et les autres ; ou encore d'identifier les facteurs prédisposant à une pseudo-progression. (Collaboration avec les équipes de cancérologie, de vectorologie et thérapeutique de l'IGR, J. Grill, D. Castel, MA Debily)

#### Modèles murins et IRM à très haut champ

L'étude STROMAD développe des modèles in-vitro et in-vivo (murins) de DIPG pour la recherche fondamentale et l'étude de l'invasion des tissus adjacents à partir des données d'IRM à très haut champ. (Collaboration avec les équipes de l'IGR et l'équipe de neurochirurgie de Necker, J. Grill et S. Puget)

#### Modèles murins et IRM multimodale

L'étude POMARD envisage l'avancement des techniques d'IRM en combinant les données des modèles animaux aux données des patients. (Collaboration avec les équipes de l'IGR et du CEA, J. Grill, C. Philippe)

#### Traitement de l'image et modélisation mathématique de l'IRM multimodale

L'équipe du groupe de recherche en physique biomédicale de NEUROSPIN développe des méthodes d'évaluation du « radiomics » des gliomes

infiltrants du tronc cérébral. Radiomics est la modélisation mathématique qui vise à construire des modèles statistiques pertinents à partir d'un grand nombre de fonctions extraites des données d'imagerie médicale (pouvant être associées à des données cliniques et génomiques) pour faciliter le diagnostic, préciser le pronostic et aider le suivi thérapeutique. (Collaboration avec le CEA et NEUROSPIN, V Frouin, F Frouin)

#### Modélisation mathématique des données histologiques et IRM multimodale

L'équipe du laboratoire IMNC développe des méthodes de quantification des lames histologiques. Les techniques de quantification des vaisseaux et des noyaux a été développé l'an dernier et est maintenant disponible pour une segmentation puis comptage automatique. Le travail sur la quantification de l'œdème tissulaire est en cours de développement (Collaboration avec le laboratoire de Modélisation des Systèmes Biologiques de l'IMNC et le laboratoire de neuropathologie du centre hospitalier Sainte-Anne C Deroulers et Dr P Varlet).

---

## Nouveaux traitements et imagerie

Nouvelles techniques d'application de chimiothérapie et IRM. L'application d'ultrasons focalisés rend la barrière hématoencéphalique temporairement perméable permettant à la chimiothérapie de pénétrer dans les tumeurs cérébrales en concentration plus élevées (SONOKID). À Necker cette technique pourrait commencer à voir le jour avec l'implantation intracrânienne d'un émetteur à ultrasons compatible avec l'IRM. Cette étude se fera dans un premier temps dans les tumeurs hémisphériques malignes de l'enfant. Elle pourrait être appliquée ensuite dans les gliomes infiltrants du tronc cérébral si les résultats sont probants. Un suivi avec des examens sériés en IRM multimodale est indispensable. (Collaboration avec l'équipe de neurochirurgie de Necker : S. Puget et K. Beccaria)

Deuxième cure de radiothérapie et imagerie. Étudier l'efficacité d'une 2<sup>ème</sup> cure de radiothérapie en imagerie multimodale à différents temps dans les DIPG. C'est un projet tout à fait cohérent qui donne suite aux travaux de recherche de cette thèse. Quelques patients ont déjà bénéficié de cette 2<sup>ème</sup> radiothérapie et des IRM sériées sont déjà acquises. Une analyse de ces données sera la prochaine étape.



# BIBLIOGRAPHIE

- [1] F. K. Albert, M. Forsting, K. Sartor, H.-P. Adams, and S. Kunze. Early Postoperative Magnetic Resonance Imaging after Resection of Malignant Glioma. *Neurosurgery*, 34(1) :45–61, January 1994. doi : 10.1227/00006123-199401000-00008. URL <http://content.wkhealth.com/linkback/openurl?sid=WKPTLP:landingpage&an=00006123-199401000-00008>.
- [2] B. Alberts, A. Johnson, J. Lewis, D. Morgan, M. Raff, K. Roberts, and P. Walter. *Molecular biology of the cell*. Garland Science, New York, 2015. ISBN 0815345240. URL <http://www.worldcat.org/title/molecular-biology-of-the-cell/oclc/941163295>.
- [3] A. L. Albright, R. J. Packer, R. Zimmerman, L. B. Rorke, J. Boyett, and G. D. Hammond. Magnetic Resonance Scans Should Replace Biopsies for the Diagnosis of Diffuse Brain Stem Gliomas. *Neurosurgery*, 33(6) :1026–1030, December 1993. doi : 10.1227/00006123-199312000-00010. URL <http://content.wkhealth.com/linkback/openurl?sid=WKPTLP:landingpage&an=00006123-199312000-00010>.
- [4] H. J. Aronen, I. E. Gazit, D. N. Louis, B. R. Buchbinder, F. S. Pardo, R. M. Weisskoff, G. R. Harsh, G. R. Cosgrove, E. F. Halpern, and F. H. Hochberg. Cerebral blood volume maps of gliomas : comparison with tumor grade and histologic findings. *Radiology*, 191(1) :41–51, April 1994. doi : 10.1148/radiology.191.1.8134596. URL <http://eutils.ncbi.nlm.nih.gov/entrez/eutils/eflink.fcgi?dbfrom=pubmed&id=8134596&retmode=ref&cmd=prlinks>.
- [5] Y. Bai, Y. Lin, J. Tian, D. Shi, J. Cheng, E. M. Haacke, X. Hong, B. Ma, J. Zhou, and M. Wang. Grading of Gliomas by Using Monoexponential, Biexponential, and Stretched Exponential Diffusion-weighted MR Imaging and Diffusion Kurtosis MR Imaging. *Radiology*, 278(2) :496–504, February 2016. doi : 10.1148/radiol.2015142173. URL <http://pubs.rsna.org/doi/10.1148/radiol.2015142173>.
- [6] A. J. Barkovich, J. Krischer, L. E. Kun, R. Packer, R. A. Zimmerman, C. R. Freeman, W. M. Wara, L. Albright, J. C. Allen, and w. t. S. o. Hoffman. Brain Stem Gliomas : A Classification System Based on Magnetic Resonance Imaging. *Pediatric Neurosurgery*, 16(2) :73–83, 1990. doi : 10.1159/000120511. URL <http://www.karger.com/doi/10.1159/000120511>.
- [7] T. T. Batchelor, A. G. Sorensen, E. di Tomaso, W.-T. Zhang, D. G. Duda, K. S. Cohen, K. R. Kozak, D. P. Cahill, P. J. Chen, M. Zhu, M. Ancukiewicz, M. M. Mrugala, S. Plotkin, J. Drappatz, D. N. Louis, P. Ivy, D. T. Scadden, T. Benner, J. S. Loeffler, P. Y. Wen, and R. K. Jain. AZD2171, a Pan-VEGF Receptor Tyrosine Kinase Inhibitor, Normalizes Tumor Vasculature and Alleviates Edema in Glioblastoma Patients. *Cancer Cell*, 11(1) :83–95, January 2007. doi : 10.1016/j.ccr.2006.11.021. URL <http://linkinghub.elsevier.com/retrieve/pii/S1535610806003709>.
- [8] K. M. Bennett, K. M. Schmainda, R. Bennett Tong, D. B. Rowe, H. Lu, and J. S. Hyde. Characterization of continuously distributed cortical water diffusion rates with a stretched-exponential model. *Magnetic resonance in medicine : official journal of the Society of Magnetic Resonance in Medicine*, 50(4) :727–734, September 2003. doi : 10.1002/mrm.10581. URL <http://doi.wiley.com/10.1002/mrm.10581>.
- [9] M. S. Berger, M. S. Edwards, D. LaMasters, R. L. Davis, and C. B. Wilson. Pediatric brain stem tumors : radiographic, pathological, and clinical correlations. *Neurosurgery*, 12(3) :298–302, March 1983. URL <http://eutils.ncbi.nlm.nih.gov/entrez/eutils/eflink.fcgi?dbfrom=pubmed&id=6302553&retmode=ref&cmd=prlinks>.
- [10] S. Bette, J. Gempt, T. Huber, T. Boeckh-Behrens, F. Ringel, B. Meyer, C. Zimmer, and J. S. Kirschke. Patterns and Time Dependence of Unspecific Enhancement in Postoperative Magnetic Resonance Imaging After Glioblastoma Resection. *World neurosurgery*, 90 :440–447, June 2016. doi : 10.1016/j.wneu.2016.03.031. URL <http://linkinghub.elsevier.com/retrieve/pii/S1878875016004502>.
- [11] L. T. Bilaniuk, R. A. Zimmerman, P. Littman, E. Gallo, L. B. Rorke, D. A. Bruce, and L. Schut. Computed tomography of brain stem gliomas in children. *Radiology*, 134(1) :89–95, January 1980. URL <https://doi.org/10.1148/radiology.134.1.7350640>.
- [12] S. Bluml. Magnetic Resonance Spectroscopy : Basics. In S. Bluml and A. Panigrahy, editors, *MR Spectroscopy of Pediatric Brain Disorders*, pages 11–23. Springer New York, New York, NY, 2013. ISBN 978-1-4419-5863-1. doi : 10.1007/978-1-4419-5864-8\_2. URL [http://dx.doi.org/10.1007/978-1-4419-5864-8\\_2](http://dx.doi.org/10.1007/978-1-4419-5864-8_2).
- [13] L. A. Brandão and M. Castillo. Adult Brain Tumors : Clinical Applications of Magnetic Resonance Spectroscopy. *Magnetic resonance imaging clinics of North America*, 24(4) :781–809, November 2016. doi : 10.1016/j.mric.2016.07.005. URL <http://linkinghub.elsevier.com/retrieve/pii/S106496891630054X>.
- [14] S. Braunstein, D. Raleigh, R. Bindra, S. Mueller, and D. Haas-Kogan. Pediatric high-grade glioma : current molecular landscape and therapeutic approaches. *Journal of Neuro-Oncology*, 141(1) :65, March 2017. doi : 10.1007/s11060-017-2393-0. URL <http://link.springer.com/10.1007/s11060-017-2393-0>.
- [15] A. L. Bredlau and D. N. Korones. Diffuse intrinsic pontine gliomas : treatments and controversies. *Advances in cancer research*, 121 :235–259, 2014. doi : 10.1016/B978-0-12-800249-0.00006-8. URL <http://eutils.ncbi.nlm.nih.gov/entrez/eutils/eflink.fcgi?dbfrom=pubmed&id=24889533&retmode=ref&cmd=prlinks>.
- [16] D. L. Burkhardt and J. Sage. Cellular mechanisms of tumour suppression by the retinoblastoma gene. *Nature reviews. Cancer*, 8(9) :671–682, July 2008. doi : 10.1038/nrc2399. URL <http://www.nature.com/doi/10.1038/nrc2399>.
- [17] M. Cartmill and J. Punt. Diffuse brain stem glioma. A review of stereotactic biopsies. *Child's nervous system : ChNS : official journal of the International Society for Pediatric Neurosurgery*, 15(5) :235–7– discussion 238, May 1999. URL <http://eutils.ncbi.nlm.nih.gov/entrez/eutils/eflink.fcgi?dbfrom=pubmed&id=10392494&retmode=ref&cmd=prlinks>.
- [18] D. Castel, C. Philippe, R. Calmon, L. Le Dret, N. n. Truffaux, N. Boddaert, M. I. Pag s, K. R. Taylor, P. Saulnier, L. Lacroix, A. Mackay, C. Jones, C. Sainte-Rose, T. Blauwblomme, F. Andreiulo, S. Puget, J. Grill, P. Varlet, and M.-A. Debily. Histone H3F3A and HIST1H3B K27M mutations define two subgroups of diffuse intrinsic pontine gliomas with different prognosis and phenotypes. *Acta Neuropathologica*, 130(6) :815–827, September 2015. doi : 10.1007/s00401-015-1478-0. URL <http://link.springer.com/10.1007/s00401-015-1478-0>.

- [19] D. Castel, J. Grill, and M.-A. Debily. Histone H3 genotyping refines clinico-radiological diagnostic and prognostic criteria in DIPG. *Acta Neuropathologica*, 131(5):795–796, April 2016. doi: 10.1007/s00401-016-1568-7. URL <http://link.springer.com/10.1007/s00401-016-1568-7>.
- [20] M. Castillo. History and Evolution of Brain Tumor Imaging : Insights through Radiology. *Radiology*, 273(2S):S111–S125, November 2014. doi: 10.1148/radiol.14140130. URL <http://pubs.rsna.org/doi/10.1148/radiol.14140130>.
- [21] R. Ceschin, B. F. Kurland, S. R. Abberbock, B. M. Ellingson, H. Okada, R. I. Jakacki, I. F. Pollack, and A. Panigrahy. Parametric Response Mapping of Apparent Diffusion Coefficient as an Imaging Biomarker to Distinguish Pseudoproggression from True Tumor Progression in Peptide-Based Vaccine Therapy for Pediatric Diffuse Intrinsic Pontine Glioma. *AJNR American journal of neuroradiology*, 36(11):2170–2176, November 2015. doi: 10.3174/ajnr.A4428. URL <http://www.ajnr.org/cgi/doi/10.3174/ajnr.A4428>.
- [22] S. Cha. Brain Cancer : Evidence-Based Neuroimaging. In L. S. Medina, editor, *Evidence-Based Neuroimaging Diagnosis and Treatment*, chapter 25. Springer New York, New York, NY, 2013. ISBN 978-1-4614-3319-4. doi: 10.1007/978-1-4614-3320-0. URL <http://link.springer.com/10.1007/978-1-4614-3320-0>.
- [23] M. C. Chamberlain. MRI in patients with high-grade gliomas treated with bevacizumab and chemotherapy. *Neurology*, 67(11):2089–2089, December 2006. doi: 10.1212/01.wnl.0000250628.10420.d8. URL <http://www.neurology.org/content/67/11/2089.1.short>.
- [24] O. Chamdine and A. Gajjar. Molecular characteristics of pediatric high-grade gliomas. *CNS Oncology*, 3(6):433–443, November 2014. doi: 10.2217/cns.14.43. URL <http://www.futuremedicine.com/doi/10.2217/cns.14.43>.
- [25] H. J. Chen, A. Panigrahy, G. Dhall, J. L. Finlay, M. D. Nelson, and S. Bluml. Apparent Diffusion and Fractional Anisotropy of Diffuse Intrinsic Brain Stem Gliomas. *AJNR American journal of neuroradiology*, 31(10):1879–1885, November 2010. doi: 10.3174/ajnr.A2179. URL <http://www.ajnr.org/cgi/doi/10.3174/ajnr.A2179>.
- [26] S.-D. Chen, P.-F. Hou, L. Lou, X. Jin, T.-H. Wang, and J.-L. Xu. The correlation between MR diffusion-weighted imaging and pathological grades on glioma. *European review for medical and pharmacological sciences*, 18(13):1904–1909, July 2014. URL <http://eutils.ncbi.nlm.nih.gov/entrez/eutils/elink.fcgi?dbfrom=pubmed&id=25010621&retmode=ref&cmd=prlinks>.
- [27] T. P. C. Chu, A. Shah, D. Walker, and M. P. Coleman. Where are the opportunities for an earlier diagnosis of primary intracranial tumours in children and young adults? *European Journal of Paediatric Neurology*, 21(2):388–395, March 2017. doi: 10.1016/j.ejpn.2016.10.010. URL <http://linkinghub.elsevier.com/retrieve/pii/S1090379816301945>.
- [28] K. J. Cohen, N. Jabado, and J. Grill. Diffuse intrinsic pontine gliomas - current management and new biologic insights. Is there a glimmer of hope? *Neuro-Oncology*, March 2017. doi: 10.1093/neuonc/nox021. URL <https://academic.oup.com/neuro-oncology/article-lookup/doi/10.1093/neuonc/nox021>.
- [29] A. E. Conway, W. E. Reddick, Y. Li, Y. Yuan, J. O. Glass, J. N. Baker, L. E. Kun, A. Broniscer, and Z. Patay. "Occult" post-contrast signal enhancement in pediatric diffuse intrinsic pontine glioma is the MRI marker of angiogenesis? *Neuroradiology*, 56(5):405–412, March 2014. doi: 10.1007/s00234-014-1348-9. URL <http://link.springer.com/10.1007/s00234-014-1348-9>.
- [30] W. A. Copen, M. H. Lev, and O. Rapalino. Brain perfusion : computed tomography and magnetic resonance techniques. *Handbook of clinical neurology*, 135:117–135, 2016. doi: 10.1016/B978-0-444-53485-9.00006-4. URL <http://eutils.ncbi.nlm.nih.gov/entrez/eutils/elink.fcgi?dbfrom=pubmed&id=27432662&retmode=ref&cmd=prlinks>.
- [31] V. Dangouloff-Ros, C. Deroulers, F. Foissac, M. Badoual, E. Shotar, D. Gr vent, R. Calmon, M. I. Pag s, J. Grill, C. Dufour, T. Blauwblomme, S. p. Puget, M. Zerah, C. Sainte-Rose, F. Brunelle, P. Varlet, and N. Boddart. Arterial Spin Labeling to Predict Brain Tumor Grading in Children : Correlations between Histopathologic Vascular Density and Perfusion MR Imaging. *Radiology*, 281(2):553–566, November 2016. doi: 10.1148/radiol.2016152228. URL <http://pubs.rsna.org/doi/10.1148/radiol.2016152228>.
- [32] A. Darlix, S. Zouaoui, V. r. Rigau, F. Bessaoud, D. Figarella-Branger, H. I. n. Mathieu-Daud, B. Tr tarre, F. Bauchet, H. Duffau, L. Taillandier, and L. Bauchet. Epidemiology for primary brain tumors : a nationwide population-based study. *Journal of Neuro-Oncology*, 131(3):525–546, November 2016. doi: 10.1007/s11060-016-2318-3. URL <http://link.springer.com/10.1007/s11060-016-2318-3>.
- [33] C. Dumas-Duport, F. Beuvon, P. Varlet, and C. Fallet-Bianco. [Gliomas : WHO and Sainte-Anne Hospital classifications]. *Annales de pathologie*, 20(5):413–428, October 2000. doi: 10.1016/S0035-3787(04)71057-7. URL <http://linkinghub.elsevier.com/retrieve/pii/S0035378704710577>.
- [34] M. C. Y. de Wit, H. G. de Bruin, W. Eijkenboom, P. A. E. Sillevius Smitt, and M. J. van den Bent. Immediate post-radiotherapy changes in malignant glioma can mimic tumor progression. *Neurology*, 63(3):535–537, August 2004. doi: 10.1212/01.WNL.0000133398.11870.9A. URL <http://www.neurology.org/cgi/doi/10.1212/01.WNL.0000133398.11870.9A>.
- [35] E. Desandes, S. Guissou, P. Chastagner, and B. Lacour. Incidence and survival of children with central nervous system primitive tumors in the French National Registry of Childhood Solid Tumors. *Neuro-Oncology*, 16(7):975–983, June 2014. doi: 10.1093/neuonc/not309. URL <https://academic.oup.com/neuro-oncology/article-lookup/doi/10.1093/neuonc/not309>.
- [36] A. K. Diaz and S. J. Baker. The Genetic Signatures of Pediatric High-Grade Glioma : No Longer a One-Act Play. *Seminars in Radiation Oncology*, 24(4):240–247, October 2014. doi: 10.1016/j.semradonc.2014.06.003. URL <http://linkinghub.elsevier.com/retrieve/pii/S1053429614000617>.
- [37] R. R. Edelman, H. P. Mattle, D. J. Atkinson, T. Hill, J. P. Finn, C. Mayman, M. Ronthal, H. M. Hoogewoud, and J. Kleefield. Cerebral blood flow : assessment with dynamic contrast-enhanced T2\*-weighted MR imaging at 1.5 T. *Radiology*, 176(1):211–220, July 1990. doi: 10.1148/radiology.176.1.2353094. URL <http://pubs.rsna.org/doi/10.1148/radiology.176.1.2353094>.
- [38] O. Eidel, J.-O. Neumann, S. Burth, P. J. Kieslich, C. Jungk, F. Sahn, P. Kickingereder, K. Kiening, A. Unterberg, W. Wick, H.-P. Schlemmer, M. Bendszus, and A. Radbruch. Automatic Analysis of Cellularity in Glioblastoma and Correlation with ADC Using Trajectory Analysis and Automatic Nuclei Counting. *PLoS one*, 11(7):e0160250, 2016. doi: 10.1371/journal.pone.0160250. URL <http://eutils.ncbi.nlm.nih.gov/entrez/eutils/elink.fcgi?dbfrom=pubmed&id=27467557&retmode=ref&cmd=prlinks>.
- [39] G. Ekinci, h. N. Akp nar, F. Baltac o lu, C. Erzen, T. r. K I, I. Elmec, and N. Pamir. Early-postoperative magnetic resonance imaging in glial tumors : prediction of tumor regrowth and recurrence. *European journal of radiology*, 45(2):99–107, February 2003. doi: 10.1016/S0720-048X(02)00027-X. URL <http://linkinghub.elsevier.com/retrieve/pii/S0720048X0200027X>.
- [40] B. M. Ellingson, M. G. Malkin, S. D. Rand, J. M. Connelly, C. Quinsey, P. S. LaViolette, D. P. Bedekar, and K. M. Schmainda. Validation of functional diffusion maps (fDMs) as a biomarker for human glioma cellularity. *Journal of magnetic resonance imaging : JMIR*, 31(3):538–548, March 2010. doi: 10.1002/jmri.22068. URL <http://doi.wiley.com/10.1002/jmri.22068>.
- [41] B. M. Ellingson, M. Bendszus, J. Boxerman, D. Barboriak, B. J. Erickson, M. Smits, S. J. Nelson, E. Gerstner, B. Alexander, G. Goldmacher, W. Wick, M. Vogelbaum, M. Weller, E. Galanis, J. Kalpathy-Cramer, L. Shankar, P. Jacobs, W. B. Pope, D. Yang, C. Chung, M. V. Knopp, S. Cha, M. J. van den Bent, S. Chang, W. K. A. Yung, T. F. Cloughesy, P. Y. Wen, M. R. Gilbert, and Jumpstarting Brain Tumor Drug Development Coalition Imaging Standardization Steering Committee. Consensus recommendations for a standardized Brain Tumor Imaging Protocol in clinical trials. In *Neuro-oncology*, pages 1188–1198. UCLA Neuro-Oncology Program and UCLA Brain Tumor Imaging Laboratory (BTIL), David Geffen School of Medicine, University of California - Los Angeles, Los Angeles, California (B.M.E., T.F.C.); Department of Radiological Sciences, David Geffen School of Medicine, University of California - Los Angeles, Los Angeles, California (B.M.E., W.B.P.); Department of Neuroradiology, Heidelberg University Hospital, Heidelberg, Germany (M.B.); Department of Diagnostic Imaging, Warme Alpert Medical School, Brown University, Providence, Rhode Island (J.B.); Department of Neuroradiology, Duke University School of Medicine, Durham, North Carolina (D.B.); Department of Radiology, Mayo Clinic, Rochester, Minnesota (B.J.E.); Department of Radiology, Erasmus MC University, Rotterdam, Netherlands (M.S.); Department of Radiology and Biomedical Imaging, University of California

- San Francisco, San Francisco, California (S.J.N., S.C.); Department of Neurology, Massachusetts General Hospital, Harvard Medical School, Boston, Massachusetts (E.G.); Center for Neuro-Oncology, Dana-Farber/Brigham and Women's Cancer Center, Harvard Medical School, Boston, Massachusetts (B.A., P.Y.W.); Medical and Scientific Affairs, ICON Medical Imaging, Warrington, Pennsylvania (G.G., D.Y.); Department of Neurooncology, National Center of Tumor Disease, University Clinic Heidelberg, Heidelberg, Germany (W.W.); Department of Neurological Surgery, Brain Tumor and Neuro-Oncology Center, Cleveland Clinic, Cleveland, Ohio (M.V.); Department of Neurology, University Hospital Zurich, Zurich, Switzerland (M.W.); Division of Medical Oncology, Department of Oncology, Mayo Clinic, Rochester, Minnesota (E.G.); Martinos Center for Biomedical Imaging, Massachusetts General Hospital and Harvard Medical School, Boston, Massachusetts (J.K.-C.); Division of Cancer Treatment and Diagnosis, National Cancer Institute (NCI), Bethesda, Maryland (L.S., P.J.); Department of Radiation Oncology, University of Toronto and Princess Margaret, September 2015. doi : 10.1093/neuonc/nov095. URL <http://eutils.ncbi.nlm.nih.gov/entrez/eutils/elink.fcgi?dbfrom=pubmed&id=26250566&retmode=ref&cmd=prlinks>.
- [42] B. M. Ellingson, C. Chung, W. B. Pope, J. L. Boxerman, and T. J. Kaufmann. Pseudoprogression, radionecrosis, inflammation or true tumor progression? challenges associated with glioblastoma response assessment in an evolving therapeutic landscape. *Journal of Neuro-Oncology*, 77(Suppl 7) :362, April 2017. doi : 10.1007/s11060-017-2375-2. URL <http://link.springer.com/10.1007/s11060-017-2375-2>.
- [43] J. Fangusaro. Pediatric High Grade Glioma : a Review and Update on Tumor Clinical Characteristics and Biology. *Frontiers in oncology*, 2, 2012. doi : 10.3389/fonc.2012.00105. URL <http://journal.frontiersin.org/article/10.3389/fonc.2012.00105/abstract>.
- [44] R. H. Farnsworth, M. Lackmann, M. G. Achen, and S. A. Stacker. Vascular remodeling in cancer. *Oncogene*, 33(27) :3496–3505, August 2013. doi : 10.1038/onc.2013.304. URL <http://www.nature.com/doi/10.1038/onc.2013.304>.
- [45] G. M. Fatterpekar, D. Galheigo, A. Narayana, G. Johnson, and E. Knopp. Treatment-Related Change Versus Tumor Recurrence in High-Grade Gliomas : A Diagnostic Conundrum—Use of Dynamic Susceptibility Contrast-Enhanced (DSC) Perfusion MRI. *American Journal of Roentgenology*, 198(1) :19–26, January 2012. doi : 10.2214/AJR.11.7417. URL <https://doi.org/10.2214/AJR.11.7417>.
- [46] S. Ferguson and M. S. Lesniak. Percival Bailey and the classification of brain tumors. *Neurosurgical focus*, 18(4) :1–6, April 2005. doi : 10.3171/foc.2005.18.4.8. URL <http://thejns.org/doi/10.3171/foc.2005.18.4.8>.
- [47] A. Filler. The History, Development and Impact of Computed Imaging in Neurological Diagnosis and Neurosurgery : CT, MRI, and DTI. *Nature Precedings*, July 2009. doi : 10.1038/npre.2009.3267.5. URL <http://precedings.nature.com/doi/10.1038/npre.2009.3267.5>.
- [48] P. G. Fisher, P. G. Fisher, S. N. Breiter, S. N. Breiter, B. S. Carson, B. S. Carson, M. D. Wharam, M. D. Wharam, J. A. Williams, J. A. Williams, J. D. Weingart, J. D. Weingart, D. R. Foer, D. R. Foer, P. T. Goldthwaite, P. T. Goldthwaite, T. Tihan, P. C. Burger, and P. C. Burger. A clinicopathologic reappraisal of brain stem tumor classification. Identification of pilocystic astrocytoma and fibrillary astrocytoma as distinct entities. *Cancer*, 89(7) :1569–1576, October 2000. doi : 10.1002/1097-0142(200010)89:7<1569::aid-cnrc22>3.0.co;2-0. URL <http://eutils.ncbi.nlm.nih.gov/entrez/eutils/elink.fcgi?dbfrom=pubmed&id=11013373&retmode=ref&cmd=prlinks>.
- [49] E. S. Flamm. The neurology of Jean Cruveilhier. *Medical History*, 17(4) :343–355, October 1973. doi : 10.1017/S0025727300018950. URL <http://eutils.ncbi.nlm.nih.gov/entrez/eutils/elink.fcgi?dbfrom=pubmed&id=4607210&retmode=ref&cmd=prlinks>.
- [50] M. Gado, I. Huete, and M. Mikhael. Computerized tomography of infratentorial tumors. *Seminars in Roentgenology*, 12(2) :109–120, April 1977. URL <http://linkinghub.elsevier.com/retrieve/pii/0037198X7790013X>.
- [51] A. Gajjar, S. M. Pfister, M. D. Taylor, and R. J. Gilbertson. Molecular Insights into Pediatric Brain Tumors Have the Potential to Transform Therapy. *Clinical Cancer Research*, 20(22) :5630–5640, November 2014. doi : 10.1158/1078-0432.CCR-14-0833. URL <http://clincancerres.aacrjournals.org/cgi/doi/10.1158/1078-0432.CCR-14-0833>.
- [52] C. Giussani, A. Poliakov, R. T. Ferri, L. L. Plawner, S. R. Browd, D. W. W. Shaw, T. Z. Filardi, C. Hoepfner, J. R. Geyer, J. M. Olson, J. G. Douglas, E. H. Villavicencio, R. G. Ellenbogen, and J. G. Ojemann. DTI fiber tracking to differentiate demyelinating diseases from diffuse brain stem glioma. *NeuroImage*, 52(1) :217–223, August 2010. doi : 10.1016/j.neuroimage.2010.03.079. URL <http://linkinghub.elsevier.com/retrieve/pii/S1053811910003861>.
- [53] M. Gonzales. 3 - Classification and pathogenesis of brain tumors. In A. H. Kaye and E. R. Laws, editors, *Brain Tumors (Third Edition)*, pages 36–58. W.B. Saunders, Edinburgh, 2012. ISBN 978-0-443-06967-3. doi : 10.1016/B978-0-443-06967-3.00003-X. URL <http://www.sciencedirect.com/science/article/pii/B978044306967300003X>.
- [54] H. W. Goo and Y.-S. Ra. Advanced MRI for Pediatric Brain Tumors with Emphasis on Clinical Benefits. *Korean journal of radiology : official journal of the Korean Radiological Society*, 18(1) :194, 2017. doi : 10.3348/kjr.2017.18.1.194. URL <https://synapse.koreamed.org/DOIx.php?id=10.3348/kjr.2017.18.1.194>.
- [55] C. S. Grasso, Y. Tang, N. Truffaux, N. E. Berlow, L. Liu, M.-A. Debily, M. J. Quist, L. E. Davis, E. C. Huang, P. J. Woo, A. Ponnuswami, S. Chen, T. B. Johung, W. Sun, M. Kogiso, Y. Du, L. Qi, Y. Huang, M. H. Cabezas, K. E. Warren, L. Le Dret, P. S. Meltzer, H. Mao, M. Quezado, D. G. van Vuurden, J. Abraham, M. Fouladi, M. N. Svalina, N. Wang, C. Hawkins, J. Nazarian, M. M. Alonso, E. H. Raabe, E. Hulleman, P. T. Spellman, X.-N. Li, C. Keller, R. Pal, J. Grill, and M. Monje. Functionally defined therapeutic targets in diffuse intrinsic pontine glioma. *Nature medicine*, 21(6) :555–559, May 2015. doi : 10.1038/nm.3855. URL <http://www.nature.com/doi/10.1038/nm.3855>.
- [56] C. S. Grasso, Y. Tang, N. Truffaux, N. E. Berlow, L. Liu, M.-A. Debily, M. J. Quist, L. E. Davis, E. C. Huang, P. J. Woo, A. Ponnuswami, S. Chen, T. B. Johung, W. Sun, M. Kogiso, Y. Du, L. Qi, Y. Huang, M. H. Cabezas, K. E. Warren, L. Le Dret, P. S. Meltzer, H. Mao, M. Quezado, D. G. van Vuurden, J. Abraham, M. Fouladi, M. N. Svalina, N. Wang, C. Hawkins, J. Nazarian, M. M. Alonso, E. H. Raabe, E. Hulleman, P. T. Spellman, X.-N. Li, C. Keller, R. Pal, J. Grill, and M. Monje. Erratum : Functionally defined therapeutic targets in diffuse intrinsic pontine glioma. *Nature medicine*, 21(7) :827–827, July 2015. doi : 10.1038/nm0715-827a. URL <http://www.nature.com/doi/10.1038/nm0715-827a>.
- [57] S. A. Grimm and M. C. Chamberlain. Brainstem Glioma : A Review. *Current Neurology and Neuroscience Reports*, 13(5) :v1, March 2013. doi : 10.1007/s11910-013-0346-3. URL <http://link.springer.com/10.1007/s11910-013-0346-3>.
- [58] M. Günther. Perfusion Imaging. *Journal of Magnetic Resonance Imaging*, 40(2) :269–279, August 2014. doi : 10.1002/jmri.24382. URL <http://onlinelibrary.wiley.com/doi/10.1002/jmri.24382/full>.
- [59] A. C. Guo, T. J. Cummings, R. C. Dash, and J. M. Provenzale. Lymphomas and High-Grade Astrocytomas : Comparison of Water Diffusibility and Histologic Characteristics. *Radiology*, 224(1) :177–183, July 2002. doi : 10.1148/radiol.2241010637. URL <http://pubs.rsna.org/doi/10.1148/radiol.2241010637>.
- [60] J. S. Han, C. T. Bonstelle, B. Kaufman, J. E. Benson, R. J. Alfidi, M. Clampitt, C. Van Dyke, and R. G. Huss. Magnetic resonance imaging in the evaluation of the brainstem. *Radiology*, 150(3) :705–712, March 1984. doi : 10.1148/radiology.150.3.6695071. URL <http://pubs.rsna.org/doi/10.1148/radiology.150.3.6695071>.
- [61] D. Hanahan and R. A. Weinberg. Hallmarks of Cancer : The Next Generation. *Cell*, 144(5) :646–674, March 2011. doi : 10.1016/j.cell.2011.02.013. URL <http://linkinghub.elsevier.com/retrieve/pii/S0092867411001279>.
- [62] D. Hargrave, N. Chuang, and E. Bouffet. Conventional MRI cannot predict survival in childhood diffuse intrinsic pontine glioma. *Journal of Neuro-Oncology*, 86(3) :313–319, October 2007. doi : 10.1007/s11060-007-9473-5. URL <http://link.springer.com/10.1007/s11060-007-9473-5>.
- [63] P. A. Hein, C. J. Eskey, J. F. Dunn, and E. B. Hug. Diffusion-Weighted Imaging in the Follow-up of Treated High-Grade Gliomas : Tumor Recurrence versus Radiation Injury. *Am. J. Neuroradiol.*, 25(2) :201–209, February 2004. doi : 10.1007/s002340100703. URL <http://www.ajnr.org/content/25/2/201.abstract>.



- [64] M. M. Henegar, C. J. Moran, and D. L. Silbergeld. Early postoperative magnetic resonance imaging following nonneoplastic cortical resection. *Journal of Neurosurgery*, 84(2):174–179, February 1996. doi : 10.3171/jns.1996.84.2.0174. URL <http://thejns.org/doi/10.3171/jns.1996.84.2.0174>.
- [65] S. J. Hipp, E. Steffen-Smith, D. Hammoud, J. H. Shih, R. Bent, and K. E. Warren. Predicting outcome of children with diffuse intrinsic pontine gliomas using multiparametric imaging. *Neuro-Oncology*, 13(8):904–909, July 2011. doi : 10.1093/neuonc/nor076. URL <https://academic.oup.com/neuro-oncology/article-lookup/doi/10.1093/neuonc/nor076>.
- [66] H. J. Hoffman, L. Becker, and M. A. Craven. A Clinically and Pathologically Distinct Group of Benign Brain Stem Gliomas. *Neurosurgery*, 7(3):243–248, September 1980. doi : 10.1227/00006123-198009000-00007. URL <https://academic.oup.com/neurosurgery/article-lookup/doi/10.1227/00006123-198009000-00007>.
- [67] M. Hollstein and P. Hainaut. Massively regulated genes : the example of TP53. *The Journal of pathology*, 137:n/a–n/a, 2009. doi : 10.1002/path.2637. URL <http://doi.wiley.com/10.1002/path.2637>.
- [68] L. S. Hu, J. M. Eschbacher, J. E. Heiserman, A. C. Dueck, W. R. Shapiro, S. Liu, J. P. Karis, K. A. Smith, S. W. Coons, P. Nakaji, R. F. Spetzler, B. G. Feuerstein, J. Debbins, and L. C. Baxter. Reevaluating the imaging definition of tumor progression : perfusion MRI quantifies recurrent glioblastoma tumor fraction, pseudoprogression, and radiation necrosis to predict survival. *Neuro-Oncology*, 14(7):919–930, June 2012. doi : 10.1093/neuonc/nos112. URL <https://academic.oup.com/neuro-oncology/article-lookup/doi/10.1093/neuonc/nos112>.
- [69] R. Y. Huang and P. Y. Wen. Response Assessment in Neuro-Oncology Criteria and Clinical Endpoints. *Magnetic resonance imaging clinics of North America*, 24(4):705–718, November 2016. doi : 10.1016/j.mric.2016.06.003. URL <http://linkinghub.elsevier.com/retrieve/pii/S1064968816300435>.
- [70] M. G. Hueftle, J. S. Han, B. Kaufman, and J. E. Benson. MR imaging of brain stem gliomas. *Journal of Computer Assisted Tomography*, 9(2):263–267, March 1985. URL <http://eutils.ncbi.nlm.nih.gov/entrez/eutils/eflink.fcgi?dbfrom=pubmed&id=3973148&retmode=ref&cmd=prlinks>.
- [71] A. Huttner. Molecular Neuropathology and the Ontogeny of Malignant Gliomas. In J. Moliterno Gunel, J. M. Piepmeier, and J. M. Baehring, editors, *Malignant Brain Tumors*, pages 15–29. Springer International Publishing, Cham, December 2016. ISBN 978-3-319-49863-8. doi : 10.1007/978-3-319-49864-5\_2. URL [http://link.springer.com/10.1007/978-3-319-49864-5\\_2](http://link.springer.com/10.1007/978-3-319-49864-5_2).
- [72] H. Hyare, S. Thust, and J. Rees. Advanced MRI Techniques in the Monitoring of Treatment of Gliomas. *Current treatment options in neurology*, 19(3):11, March 2017. doi : 10.1007/s11940-017-0445-6. URL <http://link.springer.com/10.1007/s11940-017-0445-6>.
- [73] G.-H. Jahng, K.-L. Li, L. Ostergaard, and F. Calamante. Perfusion Magnetic Resonance Imaging : A Comprehensive Update on Principles and Techniques. *Korean journal of radiology : official journal of the Korean Radiological Society*, 15(5):554, 2014. doi : 10.3348/kjr.2014.15.5.554. URL <https://synapse.koreamed.org/DOIx.php?id=10.3348/kjr.2014.15.5.554>.
- [74] T. Jaspas, P. S. Morgan, M. Warmuth-Metz, E. Sanchez Aliaga, D. Warren, R. Calmon, J. Grill, D. Hargrave, J. Garcia, and G. Zahlmann. Response Assessment in Pediatric Neuro-Oncology : Implementation and Expansion of the RANO Criteria in a Randomized Phase II Trial of Pediatric Patients with Newly Diagnosed High-Grade Gliomas. *AJNR American journal of neuroradiology*, 37(9):1581–1587, September 2016. doi : 10.3174/ajnr.A4782. URL <http://www.ajnr.org/cgi/doi/10.3174/ajnr.A4782>.
- [75] J. H. Jensen and J. A. Helpert. MRI quantification of non-Gaussian water diffusion by kurtosis analysis. *NMR in biomedicine*, 23(7):698–710, August 2010. doi : 10.1002/nbm.1518. URL <http://doi.wiley.com/10.1002/nbm.1518>.
- [76] J. H. Jensen, J. A. Helpert, A. Ramani, H. Lu, and K. Kaczynski. Diffusional kurtosis imaging : the quantification of non-gaussian water diffusion by means of magnetic resonance imaging. *Magnetic resonance in medicine : official journal of the Society of Magnetic Resonance in Medicine / Society of Magnetic Resonance in Medicine*, 53(6):1432–1440, June 2005. doi : 10.1002/mrm.20508. URL <http://onlinelibrary.wiley.com/doi/10.1002/mrm.20508/full>.
- [77] T. Johung and M. Monje. Diffuse Intrinsic Pontine Glioma : New Pathophysiological Insights and Emerging Therapeutic Targets. *Current Neuropharmacology*, 15(1):88–97, December 2016. doi : 10.2174/1570159X14666160509123229. URL <http://www.eurekaselect.com/openurl/content.php?genre=article&issn=1570-159X&volume=15&issue=1&spage=88>.
- [78] C. Jones, M. A. Karajannis, D. T. W. Jones, M. W. Kieran, M. Monje, S. J. Baker, O. J. Becher, Y.-J. Cho, N. Gupta, C. Hawkins, D. Hargrave, D. A. Haas-Kogan, N. Jabado, X.-N. Li, S. Mueller, T. Nicolaidis, R. J. Packer, A. I. Persson, J. J. Phillips, E. F. Simonds, J. M. Stafford, Y. Tang, S. M. Pfister, and W. A. Weiss. Pediatric high-grade glioma : biologically and clinically in need of new thinking. *Neuro-Oncology*, page now101, June 2016. doi : 10.1093/neuonc/now101. URL <https://academic.oup.com/neuro-oncology/article-lookup/doi/10.1093/neuonc/now101>.
- [79] S. Kallappagoudar, R. K. Yadav, B. R. Lowe, and J. F. Partridge. Histone H3 mutations - a special role for H3.3 in tumorigenesis? *Chromosoma*, 124(2):177–189, March 2015. doi : 10.1007/s00412-015-0510-4. URL <http://link.springer.com/10.1007/s00412-015-0510-4>.
- [80] R. Kebudi and F. B. Kakir. Management of Diffuse Pontine Gliomas in Children : Recent Developments. *Pediatric Drugs*, 15(5):351–362, May 2013. doi : 10.1007/s40272-013-0033-5. URL <http://link.springer.com/10.1007/s40272-013-0033-5>.
- [81] M. W. Kieran. Lessons learned from diffuse intrinsic pontine glioma : how a terrible disease forced us to think better. *Neuro-Oncology*, May 2017. doi : 10.1093/neuonc/now022. URL <https://academic.oup.com/neuro-oncology/article-lookup/doi/10.1093/neuonc/now022>.
- [82] M. Kim and H. S. Kim. Emerging Techniques in Brain Tumor Imaging : What Radiologists Need to Know. *Korean journal of radiology : official journal of the Korean Radiological Society*, 17(5):598–619, October 2016. doi : 10.3348/kjr.2016.17.5.598. URL <https://synapse.koreamed.org/DOIx.php?id=10.3348/kjr.2016.17.5.598>.
- [83] P. Kleihues, P. C. Burger, and B. W. Scheithauer. The New WHO Classification of Brain Tumours. *Brain Pathology*, 3(3):255–268, July 1993. doi : 10.1111/j.1750-3639.1993.tb00752.x. URL <http://doi.wiley.com/10.1111/j.1750-3639.1993.tb00752.x>.
- [84] T. Kondo. Molecular mechanisms involved in gliomagenesis. *Brain tumor pathology*, 34(1):1–7, January 2017. doi : 10.1007/s10014-017-0278-8. URL <http://link.springer.com/10.1007/s10014-017-0278-8>.
- [85] K.-J. Langen, N. Galldiks, E. Hattingen, and N. J. Shah. Advances in neuro-oncology imaging. *Nature reviews. Neurology*, 13(5):279–289, May 2017. doi : 10.1038/nrneuro.2017.44. URL <http://www.nature.com/doi/10.1038/nrneuro.2017.44>.
- [86] D. H. Lapin, M. Tsoi, and D. S. Ziegler. Genomic Insights into Diffuse Intrinsic Pontine Glioma. *Frontiers in oncology*, 7(5):5, March 2017. doi : 10.3389/fonc.2017.00057. URL <http://journal.frontiersin.org/article/10.3389/fonc.2017.00057/full>.
- [87] A. Laprie, A. Pirzkall, D. A. Haas-Kogan, S. Cha, A. Banerjee, T. P. Le, Y. Lu, S. Nelson, and T. R. McKnight. Longitudinal multivoxel MR spectroscopy study of pediatric diffuse brainstem gliomas treated with radiotherapy. *International journal of radiation oncology, biology, physics*, 62(1):20–31, May 2005. doi : 10.1016/j.ijrobp.2004.09.027. URL <http://linkinghub.elsevier.com/retrieve/pii/S0360301604026653>.
- [88] M. Law, S. Oh, J. S. Babb, E. Wang, M. Ingles, D. Zagzag, E. A. Knopp, and G. Johnson. Low-Grade Gliomas : Dynamic Susceptibility-weighted Contrast-enhanced Perfusion MR Imaging - Prediction of Patient Clinical Response. *Radiology*, 238(2):658–667, February 2006. doi : 10.1148/radiol.2382042180. URL <http://pubs.rsna.org/doi/10.1148/radiol.2382042180>.

- [89] D. Le Bihan, E. Breton, D. Lallemand, P. Grenier, E. Cabanis, and M. Laval-Jeantet. MR imaging of intravoxel incoherent motions : application to diffusion and perfusion in neurologic disorders. *Radiology*, 161(2) :401–407, November 1986. doi : 10.1148/radiology.161.2.3763909. URL <http://pubs.rsna.org/doi/10.1148/radiology.161.2.3763909>.
- [90] J. Lee, D. A. Solomon, and T. Tihan. The role of histone modifications and telomere alterations in the pathogenesis of diffuse gliomas in adults and children. *Journal of Neuro-Oncology*, 132(1) :1–11, January 2017. doi : 10.1007/s11060-016-2349-9. URL <http://link.springer.com/10.1007/s11060-016-2349-9>.
- [91] J. E. Leestma. Brain tumors. *The American Journal of Pathology*, 100(1) :239–316, July 1980. doi : 10.1097/01.paf.0000164228.79784.5a. URL <http://eutils.ncbi.nlm.nih.gov/entrez/eutils/elink.fcgi?dbfrom=pubmed&id=6249123&retmode=ref&cmd=prlinks>.
- [92] V. A. Levin, D. C. Crafts, D. M. Norman, P. B. Hoffer, J.-P. Spire, and C. B. Wilson. Criteria for evaluating patients undergoing chemotherapy for malignant brain tumors. *Journal of Neurosurgery*, 47(3) :329–335, September 1977. doi : 10.3171/jns.1977.47.3.0329. URL <http://thejns.org/doi/10.3171/jns.1977.47.3.0329>.
- [93] P. W. Lewis and C. D. Allis. Poisoning the “histone code” in pediatric gliomagenesis. *Cell cycle (Georgetown, Tex.)*, 12(20) :3241–3242, October 2013. doi : 10.4161/cc.26356. URL <http://eutils.ncbi.nlm.nih.gov/entrez/eutils/elink.fcgi?dbfrom=pubmed&id=24036540&retmode=ref&cmd=prlinks>.
- [94] U. Löbel, J. Sedlacik, W. E. Reddick, M. Kocak, Q. Ji, A. Broniscer, C. M. Hillenbrand, and Z. Patay. Quantitative Diffusion-Weighted and Dynamic Susceptibility-Weighted Contrast-Enhanced Perfusion MR Imaging Analysis of T2 Hypointense Lesion Components in Pediatric Diffuse Intrinsic Pontine Glioma. *AJNR American journal of neuroradiology*, 32(2) :315–322, February 2011. doi : 10.3174/ajnr.A2277. URL <http://www.ajnr.org/cgi/doi/10.3174/ajnr.A2277>.
- [95] U. Löbel, S. Hwang, A. Edwards, Y. Li, X. Li, A. Broniscer, and Z. Patay. Discrepant longitudinal volumetric and metabolic evolution of diffuse intrinsic Pontine gliomas during treatment : implications for current response assessment strategies. *Neuroradiology*, 58(10) :1027–1034, July 2016. doi : 10.1007/s00234-016-1724-8. URL <http://link.springer.com/10.1007/s00234-016-1724-8>.
- [96] R. M. Lober, Y.-J. Cho, Y. Tang, P. D. Barnes, M. S. Edwards, H. Vogel, P. G. Fisher, M. Monje, and K. W. Yeom. Diffusion-weighted MRI derived apparent diffusion coefficient identifies prognostically distinct subgroups of pediatric diffuse intrinsic pontine glioma. *Journal of Neuro-Oncology*, 117(1) :175–182, February 2014. doi : 10.1007/s11060-014-1375-8. URL <http://link.springer.com/10.1007/s11060-014-1375-8>.
- [97] D. N. Louis, A. Perry, G. Reifenberger, A. von Deimling, D. Figarella-Branger, W. K. Cavenee, H. Ohgaki, O. D. Wiestler, P. Kleihues, and D. W. Ellison. The 2016 World Health Organization Classification of Tumors of the Central Nervous System : a summary. *Acta Neuropathologica*, 131(6) :803–820, May 2016. doi : 10.1007/s00401-016-1545-1. URL <http://link.springer.com/10.1007/s00401-016-1545-1>.
- [98] R. Luybaert, S. Boujraf, S. Sourbron, and M. Osteaux. Diffusion and perfusion MRI : basic physics. *European journal of radiology*, 38(1) :19–27, 2001. doi : 10.1016/S0720-048X(01)00286-8. URL <http://www.sciencedirect.com/science/article/pii/S0720048X01002868>.
- [99] M. C. Mabray and S. Cha. Advanced MR Imaging Techniques in Daily Practice. *Neuroimaging Clinics of North America*, 26(4) :647–666, November 2016. doi : 10.1016/j.nic.2016.06.010. URL <http://linkinghub.elsevier.com/retrieve/pii/S1052514916300521>.
- [100] D. R. Macdonald, T. L. Cascino, S. C. Schold Jr, and J. G. Cairncross. Response criteria for phase II studies of supratentorial malignant glioma. *Journal of Clinical Oncology*, 8(7) :1277–1280, July 1990. doi : 10.1200/JCO.1990.8.7.1277. URL <http://ascopubs.org/doi/10.1200/JCO.1990.8.7.1277>.
- [101] C. Majós, M. Cos, S. Castañer, M. Gil, G. Plans, A. Lucas, J. Bruna, and C. Aguilera. Early post-operative magnetic resonance imaging in glioblastoma : correlation among radiological findings and overall survival in 60 patients. *European Radiology*, 26(4) :1048–1055, April 2016. doi : 10.1007/s00330-015-3914-x. URL <http://eutils.ncbi.nlm.nih.gov/entrez/eutils/elink.fcgi?dbfrom=pubmed&id=26188660&retmode=ref&cmd=prlinks>.
- [102] R. McLendon, A. Friedman, D. Bigner, E. G. Van Meir, D. J. Brat, G. M. Mastrogianakis, J. J. Olson, T. Mikkelsen, N. Lehman, K. Aldape, W. K. Alfred Yung, O. Bogler, S. Vandenberg, M. Berger, M. Prados, D. Muzny, M. Morgan, S. Scherer, A. Sabo, L. Nazareth, L. Lewis, O. Hall, Y. Zhu, Y. Ren, O. Alvi, J. Yao, A. Hawes, S. Jhangiani, G. Fowler, A. San Lucas, C. Kovar, A. Cree, H. Dinh, J. Santibanez, V. Joshi, M. L. Gonzalez-Garay, C. A. Miller, A. Milosavljevic, L. Donehower, D. A. Wheeler, R. A. Gibbs, K. Cibulskis, C. Soungnez, T. Fennell, S. Mahan, J. Wilkinson, L. Ziaugra, R. Onofrio, T. Bloom, R. Nicol, K. Ardlie, J. Baldwin, S. Gabriel, E. S. Lander, L. Ding, R. S. Fulton, M. D. McLellan, J. Wallis, D. E. Larson, X. Shi, R. Abbott, L. Fulton, K. Chen, D. C. Koboldt, M. C. Wendl, R. Meyer, Y. Tang, L. Lin, J. R. Osborne, B. H. Dunford-Shore, T. L. Miner, K. Delehaunty, C. Markovic, G. Swift, W. Courtney, C. Pohl, S. Abbott, A. Hawkins, S. Leong, C. Haipek, H. Schmidt, M. Wiechert, T. Vickery, S. Scott, D. J. Dooling, A. Chinwalla, G. M. Weinstock, E. R. Mardis, R. K. Wilson, G. Getz, W. Winckler, R. G. W. Verhaak, M. S. Lawrence, M. O. Kelly, J. Robinson, G. Alexe, R. Beroukhi, S. Carter, D. Chiang, J. Gould, S. Gupta, J. Korn, C. Mermel, J. Mesirov, S. Monti, H. Nguyen, M. Parkin, M. Reich, N. Stransky, B. A. Weir, L. Garraway, T. Golub, M. Meyerson, L. Chin, A. Protopopov, J. Zhang, I. Perna, S. Aronson, N. Sathia-moorthy, G. Ren, J. Yao, W. R. Wiedemeyer, H. Kim, S. Won Kong, Y. Xiao, I. S. Kohane, J. Seidman, P. J. Park, R. Kucherlapati, P. W. Laird, L. Cope, J. G. Herman, D. J. Weisenberger, F. Pan, D. Van Den Berg, L. Van Neste, J. Mi Yi, K. E. Schuebel, S. B. Baylin, D. M. Absher, J. Z. Li, A. Southwick, S. Brady, A. Aggarwal, T. Chung, G. Sherlock, J. D. Brooks, R. M. Myers, P. T. Spellman, E. Purdom, L. R. Jakula, A. V. Lapuk, H. Marr, S. Dorton, Y. Gi Choi, J. Han, A. Ray, V. Wang, S. Durinck, M. Robinson, N. J. Wang, K. Vranizan, V. Peng, E. Van Name, G. V. Fontenay, J. Ngai, J. G. Conboy, B. Parvin, H. S. Feiler, T. P. Speed, J. W. Gray, C. Brennan, N. D. Socci, A. Olshen, B. S. Taylor, A. Lash, N. Schultz, B. Reva, Y. Antipin, A. Stukalov, B. Gross, E. Cerami, W. Qing Wang, L.-X. Qin, V. E. Seshan, L. Vilafania, M. Cavatore, L. Borsu, A. Viale, W. Gerald, C. Sander, M. Ladanyi, C. M. Perou, D. Neil Hayes, M. D. Topal, K. A. Hoadley, Y. Qi, S. Balu, Y. Shi, J. Wu, R. Penny, M. Bittner, T. Shelton, E. Lenkiewicz, S. Morris, D. Beasley, S. Sanders, A. Kahn, R. Sfeir, J. Chen, D. Nassau, L. Feng, E. Hickey, J. Zhang, J. N. Weinstein, A. Barker, D. S. Gerhard, J. Vockley, C. Compton, J. Vaught, P. Fielding, M. L. Ferguson, C. Schaefer, S. Madhavan, K. H. Buetow, F. Collins, P. Good, M. Guyer, B. Ozenberger, J. Peterson, and E. Thomson. Comprehensive genomic characterization defines human glioblastoma genes and core pathways. *Nature*, 455(7216) :1061–1068, September 2008. doi : 10.1038/nature07385. URL <http://www.nature.com/doi/10.1038/nature07385>.
- [103] J. E. Minturn and M. J. Fisher. Gliomas in Children. *Current treatment options in neurology*, 15(3) :316–327, February 2013. doi : 10.1007/s11940-013-0225-x. URL <http://link.springer.com/10.1007/s11940-013-0225-x>.
- [104] B. A. Moffat, T. L. Chenevert, T. S. Lawrence, C. R. Meyer, T. D. Johnson, Q. Dong, C. Tsien, S. Mukherji, D. J. Quint, S. S. Gebarski, P. L. Robertson, L. R. Junck, A. Rehemtulla, and B. D. Ross. Functional diffusion map : A noninvasive MRI biomarker for early stratification of clinical brain tumor response. *Proceedings of the National Academy of Sciences*, 102(15) :5524–5529, April 2005. doi : 10.1073/pnas.0501532102. URL <http://www.pnas.org/cgi/doi/10.1073/pnas.0501532102>.
- [105] A. Mohammadzadeh, V. Mohammadzadeh, S. Kooraki, H. Sotoudeh, S. Kadivar, M. Shakiba, B. Rasuli, A. Borhani, and M. Mohammadzadeh. Pretreatment Evaluation of Glioma. *Neuroimaging Clinics of North America*, 26(4) :567–580, November 2016. doi : 10.1016/j.nic.2016.06.006. URL <http://linkinghub.elsevier.com/retrieve/pii/S105251491630048X>.
- [106] P. Mukherjee, J. I. Berman, S. W. Chung, C. P. Hess, and R. G. Henry. Diffusion Tensor MR Imaging and Fiber Tractography : Theoretic Underpinnings. *AJNR American journal of neuroradiology*, 29(4) :632–641, April 2008. doi : 10.3174/ajnr.A1051. URL <http://www.ajnr.org/cgi/doi/10.3174/ajnr.A1051>.
- [107] P. Mukherjee, S. W. Chung, J. I. Berman, C. P. Hess, and R. G. Henry. Diffusion Tensor MR Imaging and Fiber Tractography : Technical Considerations. *AJNR American journal of neuroradiology*, 29(5) :843–852, February 2008. doi : 10.3174/ajnr.A1052. URL <http://www.ajnr.org/cgi/doi/10.3174/ajnr.A1052>.
- [108] R. V. Mulkern, H. Gudbjartsson, C. F. Westin, H. P. Zengingonul, W. Gartner, C. R. Guttman, R. L. Robertson, W. Kyriakos, R. Schwartz, D. Holtzman, F. A. Jolesz, and S. E. Maier. Multi-component apparent diffusion coefficients in human brain. *NMR in biomedicine*, 12(1) :51–62, February 1999. doi : 10.1002/(sici)1099-1492(199902)12:1<51::aid-nbm546>3.0.co;2-e. URL [http://onlinelibrary.wiley.com/doi/10.1002/\(SICI\)1099-1492\(199902\)12:1<51::AID-NBM546>3.0.CO;2-E/abstract](http://onlinelibrary.wiley.com/doi/10.1002/(SICI)1099-1492(199902)12:1<51::AID-NBM546>3.0.CO;2-E/abstract).

- [109] K. M. Mullen and R. Y. Huang. An Update on the Approach to the Imaging of Brain Tumors. *Current Neurology and Neuroscience Reports*, 17(7) :53, 2017. doi : 10.1007/s11910-017-0760-z. URL <http://dx.doi.org/10.1007/s11910-017-0760-z>.
- [110] R. Murakami, T. Hirai, T. Sugahara, H. Fukuoka, R. Toya, S. Nishimura, M. Kitajima, T. Okuda, H. Nakamura, N. Oya, J.-i. Kuratsu, and Y. Yamashita. Grading astrocytic tumors by using apparent diffusion coefficient parameters : superiority of a one- versus two-parameter pilot method. *Radiology*, 251(3) :838–845, June 2009. doi : 10.1148/radiol.2513080899. URL <http://pubs.rsna.org/doi/10.1148/radiol.2513080899>.
- [111] D. S. Nørøxe, H. S. Poulsen, and U. Lassen. Hallmarks of glioblastoma : a systematic review. *ESMO Open*, 1(6) :e000144–10, February 2017. doi : 10.1136/esmoopen-2016-000144. URL <http://esmoopen.bmj.com/content/1/6/e000144.abstract>.
- [112] Q. T. Ostrom, H. Gittleman, J. Xu, C. Kromer, Y. Wolinsky, C. Kruchko, and J. S. Barnholtz-Sloan. CBTRUS Statistical Report : Primary Brain and Other Central Nervous System Tumors Diagnosed in the United States in 2009–2013. *Neuro-Oncology*, 18(suppl-5) :v1–v75, October 2016. doi : 10.1093/neuonc/now207. URL <https://academic.oup.com/neuro-oncology/article/2590014/CBTRUS>.
- [113] A. Panigrahy, M. D. Nelson, J. L. Finlay, R. Sposto, M. D. Krieger, F. H. Gilles, and S. Blüml. Metabolism of diffuse intrinsic brainstem gliomas in children. *Neuro-Oncology*, 10(1) :32–44, January 2008. doi : 10.1215/15228517-2007-042. URL <https://academic.oup.com/neuro-oncology/article-lookup/doi/10.1215/15228517-2007-042>.
- [114] P. Patel, H. Baradaran, D. Delgado, G. Askin, P. Christos, A. John Tsiouris, and A. Gupta. MR perfusion-weighted imaging in the evaluation of high-grade gliomas after treatment : a systematic review and meta-analysis. *Neuro-Oncology*, 19(1) :118–127, January 2017. doi : 10.1093/neuonc/now148. URL <https://academic-oup-com.accesdistant.upmc.fr/neuro-oncology/article/19/1/118/2631678/MR-perfusion-weighted-imaging-in-the-evaluation-of-supplementary-data>.
- [115] R. Paxton and J. Ambrose. The EMI scanner. A brief review of the first 650 patients. *The British journal of radiology*, 47(561) :530–565, September 1974. doi : 10.1259/0007-1285-47-561-530. URL <http://www.birpublications.org/doi/10.1259/0007-1285-47-561-530>.
- [116] R. Peris-Bonet, C. Martínez-García, B. Lacour, S. Petrovich, B. Giner-Ripoll, A. Navajas, and E. Steliarova-Foucher. Childhood central nervous system tumours – incidence and survival in Europe (1978–1997) : Report from Automated Childhood Cancer Information System project. *European Journal of Cancer*, 42(13) :2064–2080, September 2006. doi : 10.1016/j.ejca.2006.05.009. URL <http://linkinghub.elsevier.com/retrieve/pii/S0959804906004473>.
- [117] V. C. Pierre, M. J. Allen, and P. Caravan. Contrast agents for MRI : 30+ years and where are we going? *JBIC Journal of Biological Inorganic Chemistry*, 19(2) :127–131, January 2014. doi : 10.1007/s00775-013-1074-5. URL <http://link.springer.com/10.1007/s00775-013-1074-5>.
- [118] A. Plessier, L. L. Dret, P. Varlet, K. Beccaria, J. Lacombe, S. Mériaux, F. Geoffroy, L. Fiette, P. Flamant, F. Chrétien, T. Blauwblomme, S. Puget, J. Grill, M.-A. Debily, and D. Castel. New in vivo avatars of diffuse intrinsic pontine gliomas (DIPG) from stereotactic biopsies performed at diagnosis. *Oncotarget*, February 2017. doi : 10.18632/oncotarget.15002. URL <http://www.oncotarget.com/abstract/15002>.
- [119] W. B. Pope, A. Lai, P. Nghiemphu, P. Mischel, and T. F. Cloughesy. MRI in patients with high-grade gliomas treated with bevacizumab and chemotherapy. *Neurology*, 66(8) :1258–1260, April 2006. doi : 10.1212/01.wnl.0000208958.29600.87. URL <http://www.neurology.org/content/66/8/1258.abstract>.
- [120] T. Y. Poussaint, M. Kocak, S. Vajapeyam, R. I. Packer, R. L. Robertson, R. Geyer, D. Haas-Kogan, I. F. Pollack, G. Vezina, R. Zimmerman, S. Cha, Z. Patay, J. M. Boyett, and L. E. Kun. MRI as a central component of clinical trials analysis in brainstem glioma : a report from the Pediatric Brain Tumor Consortium (PBTC). *Neuro-Oncology*, 13(4) :417–427, March 2011. doi : 10.1093/neuonc/noq200. URL <https://academic.oup.com/neuro-oncology/article-lookup/doi/10.1093/neuonc/noq200>.
- [121] T. Y. Poussaint, S. Vajapeyam, K. I. Ricci, A. Panigrahy, M. Kocak, L. E. Kun, J. M. Boyett, I. F. Pollack, and M. Fouladi. Apparent diffusion coefficient histogram metrics correlate with survival in diffuse intrinsic pontine glioma : a report from the Pediatric Brain Tumor Consortium. *Neuro-Oncology*, 18(5) :725–734, April 2016. doi : 10.1093/neuonc/nov256. URL <https://academic.oup.com/neuro-oncology/article-lookup/doi/10.1093/neuonc/nov256>.
- [122] S. Puget, K. Beccaria, T. Blauwblomme, T. Roujeau, S. James, J. Grill, M. Zerah, P. Varlet, and C. Sainte-Rose. Biopsy in a series of 130 pediatric diffuse intrinsic Pontine gliomas. *Child's nervous system : ChNS : official journal of the International Society for Pediatric Neurosurgery*, 31(10) :1773–1780, September 2015. doi : 10.1007/s00381-015-2832-1. URL <http://link.springer.com/10.1007/s00381-015-2832-1>.
- [123] I. Radovanovic and A. Guha. 5 - Neurogenetics and the molecular biology of human brain tumors. In A. H. Kaye and E. R. Laws, editors, *Brain Tumors (Third Edition)*, pages 83–101. W.B. Saunders, Edinburgh, 2012. ISBN 978-0-443-06967-3. URL <http://www.sciencedirect.com/science/article/pii/B9780443069673000053>.
- [124] G. Reifenberger, H.-G. Wirsching, C. B. Knobbe-Thomsen, and M. Weller. Advances in the molecular genetics of gliomas — implications for classification and therapy. *Nature reviews. Clinical oncology*, 18 :70, December 2016. doi : 10.1038/nrclinonc.2016.204. URL <http://www.nature.com/doi/10.1038/nrclinonc.2016.204>.
- [125] D. Rizzo, A. Ruggiero, M. Martini, V. Rizzo, P. Maurizi, and R. Riccardi. Molecular Biology in Pediatric High-Grade Glioma : Impact on Prognosis and Treatment. *BioMed Research International*, 2015(19) :1–10, 2015. doi : 10.1155/2015/215135. URL <http://www.hindawi.com/journals/bmri/2015/215135/>.
- [126] N. J. Robison and M. W. Kieran. Diffuse intrinsic pontine glioma : a reassessment. *Journal of Neuro-Oncology*, 119(1) :7–15, May 2014. doi : 10.1007/s11060-014-1448-8. URL <http://link.springer.com/10.1007/s11060-014-1448-8>.
- [127] L. B. Rorke, F. H. Gilles, R. L. Davis, and L. E. Becker. Revision of the World Health Organization classification of brain tumors for childhood brain tumors. *Cancer*, 56(7 Suppl) :1869–1886, October 1985. doi : 10.1002/1097-0142(19851001)56:7+<1869::aid-cnrc2820561330>3.0.co;2-0. URL <http://eutils.ncbi.nlm.nih.gov/entrez/eutils/elink.fcgi?dbfrom=pubmed&id=2992750&retmode=ref&cmd=prlinks>.
- [128] T. Roujeau, G. Machado, M. R. Garnett, C. Miquel, S. Puget, B. Geogher, J. Grill, N. Boddaert, F. Di Rocco, M. Zerah, and C. Sainte-Rose. Stereotactic biopsy of diffuse pontine lesions in children. *Journal of Neurosurgery*, 107(1 Suppl) :1–4, July 2007. doi : 10.3171/PED-07/07/001. URL <http://eutils.ncbi.nlm.nih.gov/entrez/eutils/elink.fcgi?dbfrom=pubmed&id=17647306&retmode=ref&cmd=prlinks>.
- [129] S. Ryall, U. Tabori, and C. Hawkins. A comprehensive review of paediatric low-grade diffuse glioma : pathology, molecular genetics and treatment. *Brain tumor pathology*, 34(2) :51–61, March 2017. doi : 10.1007/s10014-017-0282-z. URL <http://link.springer.com/10.1007/s10014-017-0282-z>.
- [130] J. Sedlacik, A. Winchell, M. Kocak, R. B. Loeffler, A. Broniscer, and C. M. Hillenbrand. MR Imaging Assessment of Tumor Perfusion and 3D Segmented Volume at Baseline, during Treatment, and at Tumor Progression in Children with Newly Diagnosed Diffuse Intrinsic Pontine Glioma. *AJNR American journal of neuroradiology*, 34(7) :1450–1455, July 2013. doi : 10.3174/ajnr.A3421. URL <http://www.ajnr.org/cgi/doi/10.3174/ajnr.A3421>.
- [131] SEER. Childhood Cancer by Site Incidence, Survival and Mortality . In N. Howlader, A. Noone, M. Krapcho, D. Miller, K. Bishop, C. Kosary, M. Yu, J. Ruhl, Z. Tatalovich, A. Mariotto, D. Lewis, H. Chen, E. Feuer, and K. Cronin, editors, *SEER Cancer Statistics Review (CSR)*, 1975-2014, pages 1–22. seer.cancer.gov, Bethesda, MD, April 2017. URL [https://seer.cancer.gov/csr/1975\\_2014/](https://seer.cancer.gov/csr/1975_2014/).
- [132] D. Segal and M. A. Karajannis. Pediatric Brain Tumors : An Update. *Current Problems in Pediatric and Adolescent Health Care*, 46(7) :242–250, July 2016. doi : 10.1016/j.cppeds.2016.04.004. URL <http://linkinghub.elsevier.com/retrieve/pii/S1538544216300165>.
- [133] Z. A. Seymour, A. Panigrahy, J. L. Finlay, M. D. Nelson, and S. Blüml. Citrate in Pediatric CNS Tumors? *AJNR American journal of neuroradiology*, 29(5) :1006–1011, February 2008. doi : 10.3174/ajnr.A1018. URL <http://www.ajnr.org/cgi/doi/10.3174/ajnr.A1018>.

- [134] M. S. Shiroishi, J. L. Boxerman, and W. B. Pope. Physiologic MRI for assessment of response to therapy and prognosis in glioblastoma. *Neuro-Oncology*, 18(4) :467–478, March 2016. doi : 10.1093/neuonc/nov179. URL <https://academic.oup.com/neuro-oncology/article-lookup/doi/10.1093/neuonc/nov179>.
- [135] P. J. Skene and S. Henikoff. Histone variants in pluripotency and disease. *Development (Cambridge, England)*, 140(12) :2513–2524, May 2013. doi : 10.1242/dev.091439. URL <http://dev.biologists.org/cgi/doi/10.1242/dev.091439>.
- [136] T. Smets, T. v. M. Lawson, C. c. Grandin, A. Jankovski, and C. Raf-topoulos. Immediate post-operative MRI suggestive of the site and timing of glioblastoma recurrence after gross total resection : a retrospective longitudinal preliminary study. *European Radiology*, 23(6) : 1467–1477, January 2013. doi : 10.1007/s00330-012-2762-1. URL <http://link.springer.com/10.1007/s00330-012-2762-1>.
- [137] D. A. Solomon, M. D. Wood, T. Tihan, A. W. Bollen, N. Gupta, J. J. J. Phillips, and A. Perry. Diffuse Midline Gliomas with Histone H3-K27M Mutation : A Series of 47 Cases Assessing the Spectrum of Morphologic Variation and Associated Genetic Alterations. *Brain Pathology*, 26(5) :569–580, December 2015. doi : 10.1111/bpa.12336. URL <http://doi.wiley.com/10.1111/bpa.12336>.
- [138] D. Sommelet, J. Clavel, and B. Lacour. *Épidémiologie des cancers de l'enfant*. Springer Paris, Paris, 2009. ISBN 978-2-287-78336-4. doi : 10.1007/978-2-287-78337-1. URL <http://link.springer.com/10.1007/978-2-287-78337-1>.
- [139] E. A. Steffen-Smith, J. H. Shih, S. J. Hipp, R. Bent, and K. E. Warren. Proton magnetic resonance spectroscopy predicts survival in children with diffuse intrinsic pontine glioma. *Journal of Neuro-Oncology*, 105(2) :365–373, May 2011. doi : 10.1007/s11060-011-0601-x. URL <http://link.springer.com/10.1007/s11060-011-0601-x>.
- [140] A. R. Stroink, H. J. Hoffman, E. B. Hendrick, and R. P. Humphreys. Diagnosis and management of pediatric brain-stem gliomas. *Journal of Neurosurgery*, 65(6) :745–750, December 1986. doi : 10.3171/jns.1986.65.6.0745. URL <http://thejns.org/doi/10.3171/jns.1986.65.6.0745>.
- [141] A. R. Stroink, H. J. Hoffman, B. E. Hendrick, R. P. Humphreys, and G. Davidson. Transependymal Benign Dorsally Exophytic Brain Stem Gliomas in Childhood : Diagnosis and Treatment Recommendations. *Neurosurgery*, 20(3) :439–444, March 1987. doi : 10.1227/00006123-198703000-00014. URL <https://academic.oup.com/neurosurgery/article-lookup/doi/10.1227/00006123-198703000-00014>.
- [142] Y. Sui, H. Wang, G. Liu, F. W. Damen, C. Wanamaker, Y. Li, and X. J. Zhou. Differentiation of Low- and High-Grade Pediatric Brain Tumors with High b-Value Diffusion-weighted MR Imaging and a Fractional Order Calculus Model. *Radiology*, 277(2) :489–496, November 2015. doi : 10.1148/radiol.2015142156. URL <http://pubs.rsna.org/doi/10.1148/radiol.2015142156>.
- [143] P. Svolos, E. Kousi, E. Kapsalaki, K. Theodorou, I. Fezoulidis, C. Kappas, and I. Tsougos. The role of diffusion and perfusion weighted imaging in the differential diagnosis of cerebral tumors : a review and future perspectives. *Cancer Imaging*, 14 :20, April 2014. URL <https://www.ncbi.nlm.nih.gov/pubmed/25609475>.
- [144] K. R. Taylor, M. Vinci, A. N. Bullock, and C. Jones. ACVR1 Mutations in DIPG : Lessons Learned from FOP. *Cancer Research*, 74(17) :4565–4570, September 2014. doi : 10.1158/0008-5472.CAN-14-1298. URL <http://cancerres.aacrjournals.org/cgi/doi/10.1158/0008-5472.CAN-14-1298>.
- [145] S. B. Thakur, S. Karimi, I. J. Dunkel, J. A. Koutcher, and W. Huang. Longitudinal MR spectroscopic imaging of pediatric diffuse pontine tumors to assess tumor aggression and progression. *AJNR American journal of neuroradiology*, 27(4) :806–809, April 2006. URL <http://eutils.ncbi.nlm.nih.gov/entrez/eutils/eflink.fcgi?dbfrom=pubmed&id=16611768&retmode=ref&cmd=prlinks>.
- [146] J. Tisnado, R. Young, K. K. Peck, and S. Haque. Conventional and Advanced Imaging of Diffuse Intrinsic Pontine Glioma. *Journal of Child Neurology*, 31(12) :1386–1393, September 2016. doi : 10.1177/0883073816634855. URL <http://jcn.sagepub.com/cgi/doi/10.1177/0883073816634855>.
- [147] R. Turner, D. Le Bihan, J. Maier, R. Vavrek, L. K. Hedges, and J. Peckar. Echo-planar imaging of intravoxel incoherent motion. *Radiology*, 177(2) :407–414, November 1990. doi : 10.1148/radiology.177.2.2217777. URL <http://eutils.ncbi.nlm.nih.gov/entrez/eutils/eflink.fcgi?dbfrom=pubmed&id=2217777&retmode=ref&cmd=prlinks>.
- [148] R. L. K. Virchow. *Die krankhaften Geschwülste*, volume 1 of *Dressig Volesungen gehalten während des Wintersemesters 1862-1863 an der Universität zu Berlin, Erster Band*. August Hirschwald, Berlin, 1863. URL [https://archive.org/details/bub\\_gb\\_NOQAAAAAAQAAJ](https://archive.org/details/bub_gb_NOQAAAAAAQAAJ).
- [149] R. L. K. Virchow. *Die krankhaften Geschwülste*, volume 2 of *Dressig Volesungen gehalten während des Wintersemesters 1862-1863 an der Universität zu Berlin, Zweiter Band*. A. Hirschwald, Berlin, 1864. URL [https://archive.org/details/bub\\_gb\\_LUFxRyEUVgC](https://archive.org/details/bub_gb_LUFxRyEUVgC).
- [150] B. Vogelstein and K. W. Kinzler. Cancer genes and the pathways they control. *Nature medicine*, 10(8) :789–799, August 2004. doi : 10.1038/nm1087. URL <http://www.nature.com/doifinder/10.1038/nm1087>.
- [151] M. W. Wagner, W. R. Bell, J. Kern, T. Bosemani, J. Mhlanga, K. A. Carson, K. J. Cohen, E. H. Raabe, F. Rodriguez, T. A. G. M. Huisman, and A. Poretti. Diffusion tensor imaging suggests extrapontine extension of pediatric diffuse intrinsic pontine gliomas. *European journal of radiology*, 85(4) :700–706, April 2016. doi : 10.1016/j.ejrad.2016.02.004. URL <http://linkinghub.elsevier.com/retrieve/pii/S0720048X16300316>.
- [152] M. Warmuth-Metz. *Imaging and diagnosis in pediatric brain tumor studies*. Springer International Publishing, Cham, 2017. ISBN 9783319425016. doi : 10.1007/978-3-319-42503-0. URL <http://link.springer.com/10.1007/978-3-319-42503-0>.
- [153] K. E. Warren. Diffuse intrinsic pontine glioma : poised for progress. *Frontiers in oncology*, 2, 2012. doi : 10.3389/fonc.2012.00205. URL <http://journal.frontiersin.org/article/10.3389/fonc.2012.00205/abstract>.
- [154] P. Y. Wen, D. R. Macdonald, D. A. Reardon, T. F. Cloughesy, A. G. Sorensen, E. Galanis, J. Degroot, W. Wick, M. R. Gilbert, A. B. Lassman, C. Tsien, T. Mikkelsen, E. T. Wong, M. C. Chamberlain, R. Stupp, K. R. Lamborn, M. A. Vogelbaum, M. J. van den Bent, and S. M. Chang. Updated Response Assessment Criteria for High-Grade Gliomas : Response Assessment in Neuro-Oncology Working Group. *Journal of Clinical Oncology*, 28(11) :1963–1972, April 2010. doi : 10.1200/JCO.2009.26.3541. URL <http://ascopubs.org/doi/10.1200/JCO.2009.26.3541>.
- [155] G. Wu, A. Broniscer, T. A. McEachron, C. Lu, B. S. Paugh, J. Beckfort, C. Qu, L. Ding, R. Huether, M. Parker, J. Zhang, A. Gajjar, M. A. Dyer, C. G. Mullighan, R. J. Gilbertson, E. R. Mardis, R. K. Wilson, J. R. Downing, D. W. Ellison, J. Zhang, and S. J. Baker. Somatic histone H3 alterations in pediatric diffuse intrinsic pontine gliomas and non-brainstem glioblastomas. *Nature genetics*, 44(3) :251–253, January 2012. doi : 10.1038/ng.1102. URL <http://www.nature.com/doifinder/10.1038/ng.1102>.
- [156] F. Yamasaki, K. Kurisu, T. Aoki, M. Yamanaka, Y. Kajiwara, Y. Watanabe, T. Takayasu, Y. Akiyama, and K. Sugiyama. Advantages of high b-value diffusion-weighted imaging to diagnose pseudo-responses in patients with recurrent glioma after bevacizumab treatment. In *European journal of radiology*, pages 2805–2810. Department of Neurosurgery, Graduate School of Biomedical Sciences, Hiroshima University, Hiroshima 1-2-3 Kasumi, Minami-ku, Hiroshima 734-8551, Japan., October 2012. doi : 10.1016/j.ejrad.2011.10.018. URL <http://linkinghub.elsevier.com/retrieve/pii/S0720048X11007613>.
- [157] K. W. Yeom, R. M. Lober, M. D. Nelson, A. Panigrahy, and S. Bl ml. Citrate concentrations increase with hypoperfusion in pediatric diffuse intrinsic pontine glioma. *Journal of Neuro-Oncology*, 122(2) : 383–389, February 2015. doi : 10.1007/s11060-015-1726-0. URL <http://link.springer.com/10.1007/s11060-015-1726-0>.
- [158] I. R. Young, M. Burl, G. J. Clarke, A. S. Hall, T. Pasmore, A. G. Collins, D. T. Smith, J. S. Orr, G. M. Bydder, F. H. Doyle, R. H. Greenspan, and R. E. Steiner. Magnetic Resonance Properties of Hydrogen : Imaging the Posterior Fossa. *Am. J. Neuroradiol.*, 2(6) :487–491, November 1981. URL <http://www.ajnr.org/content/2/6/487/tab-article-info>.

- [159] H. A. Zaidi, S. A. Chowdhry, D. A. Wilson, and R. F. Spetzler. The Dilemma of Early Postoperative Magnetic Resonance Imaging. *Neurosurgery*, 74(3) :E335–E340, March 2014. doi : 10.1227/NEU.0000000000000191. URL <https://academic.oup.com/neurosurgery/article-lookup/doi/10.1227/NEU.0000000000000191>.
- [160] P. M. Zeltzer, H. S. Friedman, D. G. Norris, and A. H. Ragab. Criteria and definitions for response and relapse in children with brain tumors. *Cancer*, 56(7 Suppl) :1824–1826, October 1985. doi : 10.1002/1097-0142(19851001)56:7+<1824::aid-cnrcr2820561321>3.0.co;2-h. URL <http://eutils.ncbi.nlm.nih.gov/entrez/eutils/elink.fcgi?dbfrom=pubmed&id=3896461&retmode=ref&cmd=prlinks>.
- [161] Y. Zhu and L. F. Parada. The molecular and genetic basis of neurological tumours. *Nature reviews. Cancer*, 2(8) :616–626, August 2002. doi : 10.1038/nrc866. URL <http://www.nature.com/doi/10.1038/nrc866>.
- [162] K. J. Zülch. Principles of the new World Health Organization (WHO) classification of brain tumors. *Neuroradiology*, 19(2) :59–66, March 1980. doi : 10.1007/BF00342596. URL <http://link.springer.com/10.1007/BF00342596>.
- [163] K. J. Zülch. Historical development of the classification of brain tumours and the new proposal of the world health organization (WHO). *Neurosurgical review*, 4(3) :123–127, September 1981. doi : 10.1007/BF01743637. URL <http://link.springer.com/10.1007/BF01743637>.

# RÉSUMÉ

Le gliome infiltrant du tronc cérébral est une tumeur gliale pédiatrique de très mauvais pronostic. La survie médiane des patients varie entre 9 et 12 mois. Son aspect typique en imagerie permet le diagnostic sans confirmation histologique mais a limité la compréhension de la physiopathologie de ces tumeurs pendant plusieurs années. L'identification des mutations des histones H3 K27M comme identité moléculaire des gliomes infiltrants du tronc cérébral définit cette tumeur comme une entité unique en 2012 et la sépare des autres tumeurs cérébrales. Il y a deux variantes des histones H3 à l'origine des tumeurs, la variante H3.1 et la variante H3.3 qui forment deux sous-groupes présentant des phénotypes et des pronostics différents.

L'objectif de cette thèse était d'utiliser les techniques d'imagerie multimodale pour mieux comprendre la physiopathologie des gliomes infiltrants du tronc cérébral, en observant l'évolution des effets des différents traitements à différents temps.

Nous avons tout d'abord montré une augmentation des index de perfusion associée à une diminution de l'œdème lésionnel en post- radiothérapie. Puis nous avons décrit en imagerie le phénomène de pseudo-progression. Ce phénomène, qu'il ne faut pas prendre pour une vraie progression tumorale, est caractérisé par une augmentation du volume et du rehaussement tumoral associé à une augmentation importante des index de perfusion. Le ratio d'augmentation du flux sanguin lésionnel dans les suites de la radiothérapie permet identifier une pseudo-progression avec une sensibilité et une spécificité élevées. Ces 2 groupes de patients (sans et avec pseudo-progression) ont un comportement en imagerie très différents en fin de vie. Nous avons ensuite comparé les paramètres d'imagerie aux données histologiques pour mieux appréhender les deux types de mutation d'histones. Les tumeurs H3.1 présentent plus d'œdème, plus de nécrose et une perfusion moins élevée. Les tumeurs H3.3 ont une perfusion plus élevée et moins d'œdème. La valeur du volume sanguin lésionnel est positivement corrélée à la charge tumorale.

L'imagerie multimodale est essentielle dans le suivi et la compréhension des mécanismes physiopathologiques des DIPG. Elle devra être incluse dans les protocoles de recherches (efficacité des nouvelles chimiothérapies ciblées et nouvelles techniques d'application, modèles murins, radiomics, corrélation avec les nouvelles quantifications histologiques) dans le but d'avancer puis un jour de guérir ces petits patients.

**Mots clés :** Gliomes infiltrants du tronc cérébral ; DIPG ; gliomes diffus de la ligne médiane ; histones ; radiothérapie ; IRM multimodale ; ASL ; perfusion ; diffusion.

**Laboratoire de Rattachement :** Image at Imagine : IHU Imagine UMR I 163 / INSERM U 1000

# ABSTRACT

Diffuse Intrinsic Pontine Glioma is a pediatric glial tumor with very poor prognosis. The median survival of patients varies between 9 and 12 months. Its typical MRI appearance allows the diagnosis without histological confirmation but has limited the understanding of the pathophysiology of these tumors for several years. The identification of histone H3 mutations K27M as DIPG's molecular identity defines this tumor as a single entity in 2012 and separating it from other brain tumors. Two variants of histone H3 are at the origin of these tumors, variants H3.1 and H3.3 that form two subgroups with different phenotypes and prognoses.

The aim of this thesis was to use multimodal imaging techniques to better understand DIPG's pathophysiology, observing the evolution of the effects of different treatments at overt time.

We first showed an increase in the perfusion indexes associated with a decrease in lesion edema following radiotherapy. Then, we described the phenomenon of pseudo-progression in MRI. This phenomenon, which should not be taken as a true tumor progression, is characterized by an increase in tumor volume and enhancement associated with a significant increase of perfusion indexes. The ratio of increase in the lesion's blood flow following radiotherapy allows to identify a pseudo-progression with high sensitivity and specificity. These 2 groups of patients (without and with pseudo-progression) have very different imaging behavior at the end of their life. Afterward, we compared the imaging parameters with the histological data to better understand the differences between the two histone mutations. H3.1 mutated tumors have more edema, more necrosis and lower perfusion. While H3.3 mutated tumors have a higher perfusion and less edema. The lesion's blood volume is positively correlated with the tumor burden.

Multimodal imaging is essential in monitoring and understanding the physiopathological mechanisms of DIPG. It should be included in research protocols (effectiveness of new targeted chemotherapies and new delivery techniques, murine models, radiomics, correlation with new histological quantifications) in order to advance our understanding in order to one day cure these small patients.

**Key words :** Diffuse Intrinsic Pontine Glioma; DIPG ; diffuse midline glioma; histones ; radiotherapy; multimodal MRI; ASL ; perfusion ; diffusion

**Laboratory :** Image at Imagine : IHU Imagine UMR 1163 / INSERM U 1000