



HAL
open science

Tracking de dispositifs et de structures pour le traitement endovasculaire des pathologies aortiques

Long Hung Nguyen-Duc

► **To cite this version:**

Long Hung Nguyen-Duc. Tracking de dispositifs et de structures pour le traitement endovasculaire des pathologies aortiques. Traitement du signal et de l'image [eess.SP]. Université de Rennes, 2017. Français. NNT : 2017REN1S142 . tel-01818624

HAL Id: tel-01818624

<https://theses.hal.science/tel-01818624>

Submitted on 19 Jun 2018

HAL is a multi-disciplinary open access archive for the deposit and dissemination of scientific research documents, whether they are published or not. The documents may come from teaching and research institutions in France or abroad, or from public or private research centers.

L'archive ouverte pluridisciplinaire **HAL**, est destinée au dépôt et à la diffusion de documents scientifiques de niveau recherche, publiés ou non, émanant des établissements d'enseignement et de recherche français ou étrangers, des laboratoires publics ou privés.

THÈSE / UNIVERSITÉ DE RENNES 1
sous le sceau de l'Université Bretagne Loire

pour le grade de

DOCTEUR DE L'UNIVERSITÉ DE RENNES 1

Mention : Traitement du Signal et Télécommunications

Ecole doctorale MathSTIC

présentée par

Long Hung NGUYEN-DUC

Préparée à l'unité de recherche LTSI – INSERM U1099
Laboratoire Traitement du Signal et de l'Image
ISTIC UFR Électronique et Informatique

**Tracking
de dispositifs
et de structures
pour le traitement
endovasculaire des
pathologies aortiques**

Thèse soutenue à

Rennes le 14/12/2017

devant le jury composé de :

Philippe CINQUIN

PU-PH, Université Grenoble Alpes / *rapporteur*

Christophe LOHOU

PR, Université d'Auvergne / *rapporteur*

Jérôme SZEWCZYK

PR, Université Pierre et Marie Curie / *examineur*

Mireille GARREAU

PR, Université de Rennes 1 / *examineur*

Pascal HAIGRON

PR, Université de Rennes 1 / *directeur de thèse*

Antoine LUCAS

PH, CHU Rennes / *examineur*

À ...,
Merci d'être toujours là pour moi.

Remerciements

Remerciements

Table des matières

Introduction	1
1 Contexte médical et technique.....	1
1.1 Pathologies aortiques	1
1.1.1 Anévrisme de l'aorte abdominale	3
1.1.2 Sténose de la valve aortique	5
1.1.3 L'imagerie.....	8
1.2 Traitement endovasculaire des pathologies aortiques.....	10
1.2.1 Traitement endovasculaire de l'anévrisme de l'aorte abdominale	10
1.2.2 Traitement endovasculaire de la sténose de la valve aortique	15
1.3 Assistance à la navigation endovasculaire.....	20
1.3.1 Imagerie interventionnelle RX.....	21
1.3.2 Imagerie RX 2D augmentée.....	22
1.3.3 Modalités de localisation alternatives.....	25
1.4 Synthèse	27
2 Localisation électromagnétique : Problématique et Etat de l'art	29
2.1 Systèmes de localisation électromagnétique	29
2.1.1 La localisation.....	29
2.1.2 La localisation électromagnétique	30
2.1.3 Limitation des systèmes électromagnétiques	34
2.2 Localisation endovasculaire	35
2.3 Synthèse	38
3 Recalage 3D-3D pré/peropératoire pour la localisation EM.....	39
3.1 Approche proposée.....	39
3.2 Correspondance totale.....	47
3.2.1 Fonction de distance	47
3.2.2 Optimisation.....	48

3.3	Correspondance partielle.....	49
3.3.1	Problème de l'estimation robuste de la transformation.....	49
3.3.2	Recalage 3D-3D robuste pré/peropérateur.....	51
3.3.3	Conclusion.....	56
4	Evaluation de la localisation fondée sur le recalage intrinsèque.....	57
4.1	Principe de l'évaluation.....	57
4.2	Interface de localisation/navigation électromagnétique.....	60
4.3	Données expérimentales.....	63
4.3.1	Données images.....	63
4.3.2	Données électromagnétiques.....	68
4.4	Résultats.....	72
4.5	Discussion et Conclusion.....	78
5	Tracking fluoroscopique : Problématique et Etat de l'art.....	79
5.1	Problématique.....	79
5.1.1	Tracking du plan de largage.....	79
5.1.2	Les calcifications de la valve aortique native.....	82
5.1.3	Les marqueurs radio-opaques des bioprothèses implantées.....	85
5.1.4	Les difficultés pour un suivi à long terme.....	86
5.2	Tracking d'objet en imagerie optique.....	86
5.2.1	Représentation de l'objet.....	88
5.2.2	Estimation de mouvement.....	90
5.2.3	Détection / Reconnaissance.....	90
5.3	Synthèse et démarche envisagée.....	93
6	Tracking de structures dans les images RX.....	95
6.1	Méthode proposée.....	95
6.1.1	Modèle de représentation.....	96
6.1.2	Tracking par détection discriminante adaptative.....	102

6.1.3	Mise à jour dynamique.....	108
6.2	Paramétrage.....	109
6.2.1	Critères d'évaluation.....	110
6.2.2	Paramétrage du classifieur statique	111
6.2.3	Impact de la mise à jour dynamique	112
6.3	Synthèse	114
7	Évaluation de la méthode sur les données expérimentales.....	115
7.1	Contexte expérimentale.....	115
7.2	Tracking de calcification de la valve aortique.....	116
7.2.1	Données expérimentales.....	116
7.2.2	Résultats qualitatifs	117
7.2.3	Résultats quantitatifs	119
7.3	Tracking de marqueur radio-opaque	124
7.3.1	Données expérimentales.....	124
7.3.2	Résultats qualitatifs et quantitatifs	124
7.4	Assistance aux procédures TAVI : perspectives.....	129
7.5	Synthèse	133
	Conclusion.....	135
	Bibliographie	137
	Liste des publications.....	153
	Résumé.....	155

Liste des figures

Figure 1.1 - Description anatomique de l'aorte.	2
Figure 1.2 - Exemples d'anévrisme de l'aorte abdominale.	3
Figure 1.3 - Chirurgie ouverte conventionnelle (d'après Amblard [17]).	4
Figure 1.4 - Traitement endovasculaire (d'après Amblard [17]).	4
Figure 1.5 - Anatomie de la valve aortique (Gauche), et vue du dessus de la valve saine et calcifiée (Droite), complètement ouverte pendant la systole (d'après www.edwards.com).	5
Figure 1.6 - Chirurgie de remplacement valvulaire aortique.	6
Figure 1.7 - Prothèses chirurgicales (SAVR) : a) Vue de face de la bio-prothèse (Carpentier-Edwards PERIMOUNT, Edwards Lifesciences TM), b) Vue de dessus de la bio-prothèse et c) Prothèse mécanique (Open Pivot, Medtronic TM).	6
Figure 1.8 - Implantation de valve aortique par voie transcathéter : a) Exemples de voies d'abord pour le TAVI (d'après Vy [34]) et b) Déploiement de l'endoprothèse par voie transfémorale.	7
Figure 1.9 - Endoprothèses « classiques » : a) Endoprothèse modulaire bifurquée aorto-bi-iliaque, b) Schéma d'un AAA exclu par une endoprothèse modulaire bifurquée aorto-bi-iliaque.	11
Figure 1.10 - Endoprothèses complexes (A) assurant la vascularisation des artères cibles par des échancrures (B) et/ou des fenêtres (C) et/ou des branches (D) (d'après Kaladji [48]).	12
Figure 1.11 - Etapes de pose d'une endoprothèse aortique bifurquée aorto-bi-iliaque. Pour chaque étape une illustration schématique (issues de Cook Medical) est présentée ainsi que la visualisation réelle par l'image fluoroscopique peropératoire.	13
Figure 1.12 - Cathétérisme des artères rénales lors d'une pose d'endoprothèse complexe. Illustration schématique (issues de Cook Medical) et la visualisation réelle par l'image fluoroscopique peropératoire.	14
Figure 1.13 - Endovalves pour la TAVI : (gauche) SAPIEN (Edwards Lifesciences TM), et (droite) CoreValve (Medtronic TM).	16
Figure 1.14 - Etapes de pose d'une endoprothèse de la valve aortique SAPIEN (illustration schématique et image fluoroscopique peropératoire).	18
Figure 1.15 - Mauvais positionnement de l'endoprothèse SAPIEN TM avant déploiement dans deux cas différents.	19
Figure 1.16 - Exemples de C-arm mobile (à gauche) et motorisé (à droite).	21
Figure 1.17 - Projection du scanner préopératoire de la structure aortique abdominale sur les images peropératoires à l'aide du système « syngo InSpace 3D/3D Fusion » (Siemens Healthcare).	

Les référentiels préopératoire et peropératoire ont été alignés en exploitant un volume CBCT.	23
Figure 1.18 - Pose d'un système complexe (à gauche) et d'un système bifurqué (à droite) guidée par une fusion d'images réalisée à partir du scanner préopératoire (d'après Tacher et al. [87] et Hertault et al. [88]).	23
Figure 1.19 - Implantation de valve aortique artificielle par voie percutanée. (gauche) Image angiographique avec l'injection de produit de contraste, (droite) Images fluoroscopiques pendant le positionnement de l'endoprothèse.	24
Figure 1.20 - Application de la reconstruction rotationnelle au remplacement d'une valve aortique par voie endovasculaire (TAVI) : fusion d'images réalisée à partir un volume CBCT (d'après Zheng et al. [86]).....	25
Figure 2.1 - Illustration des paramètres de position (R, β, α) et d'orientation (ψ, θ, ϕ) d'un capteur dans un référentiel fixe.	30
Figure 2.2 - Principe de la localisation intracorporelle électromagnétique (d'après AM Franz et al. [126]).	31
Figure 2.3 - Illustration du principe général de fonctionnement des systèmes magnétiques de localisation spatiale.	31
Figure 2.4 – Systèmes de localisation EM pour les applications médicales : a) Polhemus Fastrak, b) Ascension microBIRD, c) NDI Aurora d) Calypso.....	32
Figure 2.5 - Exemples de capteurs pour la localisation électromagnétique. (a) Capteurs DC Ascension (d'après Ascension Technology Corporation). (b) Capteur AC Polhemus (d'après Polhemus Inc.). (c) Capteur 6 DOF AC NDI Aurora® (d'après Northern Digital Inc.). (d) Transpondeur passif Calypso® (d'après Varian Medical Systems Inc.).....	33
Figure 2.6 - Marqueurs externes pour la mise en correspondance entre le référentiel du localisateur EM et le référentiel anatomique (d'après [142]).....	36
Figure 2.7 - Plaque de référence pour la mise en correspondance entre les espaces 3D du localisateur électromagnétique et de la structure vasculaire du patient (a) Marqueurs attachés au patient et (b) Marqueurs visibles dans le CT préopératoire (d'après Manstad-Hulaas [144]).	37
Figure 3.1 - Tortuosité de l'aorte abdominale et des artères fémorales et iliaques communes.	41
Figure 3.2 - Représentation schématique du suivi 3D d'un cathéter modifié à l'intérieur de la structure vasculaire d'intérêt : a) La structure vasculaire (rouge) est placée à l'intérieur du volume de capture du localisateur électromagnétique, un cathéter souple (bleu) équipé d'un capteur magnétique en son extrémité est retiré dans le sens de la flèche, b) Ensemble de positions 3D obtenues pour deux trajectoires suivies par le capteur magnétique (vert) et exprimées dans le référentiel du localisateur électromagnétique R_{EM}	42

Figure 3.3 - Trajectoires électromagnétiques au sein de la structure vasculaire d'intérêt : a) les trajectoires suivies (vertes) dans le référentiel du localisateur électromagnétique, b) la position des trajectoires suivies par rapport à la structure vasculaire d'intérêt (rouge).....	43
Figure 3.4 - Différents lieux possibles des trajectoires suivies au sein de la structure vasculaire d'intérêt : a) différentes possibilités de rotation, b) différentes possibilités de translation.....	45
Figure 3.5 - Lieux possibles des trajectoires électromagnétiques au sein de la lumière artérielle. ..	46
Figure 3.6 - Recalage rigide entre les trajectoires électromagnétiques et la description 3D de la structure vasculaire du patient.	47
Figure 3.7 - Coupe axiale de la carte de distance en 3D générée à partir de la structure vasculaire d'intérêt.	48
Figure 3.8 - Transformation entre les données préopératoires et les trajectoires électromagnétiques peropératoires : a) trajectoires électromagnétiques peropératoires, b) trajectoires électromagnétiques transformées dont une partie est erronée (points rouges) par rapport à la description de la structure vasculaire d'intérêt (pointillés rouge).	50
Figure 3.9 - Principe de l'algorithme RANSAC.....	53
Figure 3.10 - Création d'un modèle-hypothèse dans le cas de l'estimation de la transformation 3D-3D entre le repère du localisateur électromagnétique et le repère de l'anatomie du patient.	54
Figure 4.1 – Erreur de localisation (basée sur le recalage de trajectoires : recalage intrinsèque)....	58
Figure 4.2 - Fantôme physique (modèle en silicone) représentant la structure vasculaire d'intérêt et quatre capteurs de test fixés sur le fantôme.	59
Figure 4.3 - Architecture de CamiTK avec plusieurs modules collaborateurs (d'après http://camitk.imag.fr).	60
Figure 4.4 - Modules logiciels développés et intégrés avec la plateforme CamiTK.	61
Figure 4.5 – Capture d'écran du module d'acquisition de données électromagnétiques : les positions 3D du capteur magnétique sont visualisées (couleur verte) sur le rendu du volume CT préopératoire.	61
Figure 4.6 – Captures d'écran (avant et après recalage) du module de recalage de trajectoires.....	62
Figure 4.7 - Visualisation de la ROI du CT préopératoire à l'aide de coupes axiale (a), coronale (b), sagittale (c) et d'un rendu volumique par lancer de rayons (d).....	64
Figure 4.8 - Visualisation de la segmentation de la lumière artérielle dans le volume CT du fantôme aortique à l'aide de coupes axiale (a), coronale (b) et sagittale (c).	64
Figure 4.9 – Descriptions 3D de la structure vasculaire d'intérêt pour le fantôme aortique : lumière entière, lumière réduite, lignes centrales, lignes d'énergie de flexion minimale.	65

Figure 4.10 - Acquisition du volume CBCT peropératoire en présence du localisateur et des capteurs électromagnétiques.....	66
Figure 4.11 - Visualisation du volume CBCT peropératoire en présence des capteurs de référence.	67
Figure 4.12 – Résultat du recalage entre le volume CBCT peropératoire en présence des capteurs de référence et le volume CT préopératoire.....	68
Figure 4.13 - Capteurs électromagnétiques Aurora NDI (d’après [1]).....	69
Figure 4.14 - Le cathéter modifié muni d'un capteur électromagnétique 5 DOF à son extrémité.	69
Figure 4.15 - Acquisition peropératoire de données électromagnétiques : a) Le cathéter modifié déplacé à l’intérieur de la structure vasculaire. b) Les trajectoires du capteur magnétique (peu contraintes) obtenues dans le système de coordonnées électromagnétique peropératoire. c) Le cathéter modifié déplacé à l’intérieur d’un autre cathéter dans la structure vasculaire. d) Les trajectoires du capteur magnétique (fortement contraintes) obtenues dans le système de coordonnées électromagnétique peropératoire.....	71
Figure 4.16 - Positions 3D des capteurs de référence dans le repère du CT préopératoire : position localisée (en couleur blanche) par le localisateur électromagnétique à l’aide du recalage de trajectoires et position de référence (en couleur rouge) issue du CBCT exprimé dans le repère du CT à l’aide du recalage entre le volume CBCT et le volume CT.....	72
Figure 4.17 - Capture d’écran de l’interface de navigation endovasculaire : l’extrémité du cathéter (flèche jaune) est naviguée à l’aide de la localisation électromagnétique, le but est d’atteindre la cible prédéfinie (sphère rouge).	77
Figure 4.18 - Capture d’écran de l’interface de navigation endovasculaire : l’extrémité du cathéter (flèche jaune) s’approche la cible prédéfinie (sphère rouge).	77
Figure 4.19 - Capture d’écran de l’interface de navigation endovasculaire : la couleur de la cible devient verte quand l’extrémité du cathéter (flèche jaune) l’a atteinte.....	78
Figure 5.1 - Implantation de l’endovalve par voie percutanée sous contrôle d’images RX : a) Image angiographique avec injection de produit de contraste dans la racine aortique, b) Images fluoroscopiques pendant le positionnement de l’endovalve.....	80
Figure 5.2 - Tracking de cathéter par courbes paramétrées discrètes (d’après [104]).....	80
Figure 5.3 - Suivi basé sur le Template Matching d’un cathéter pigtail (gauche) et le modèle 3D de la racine aortique projeté sur l’image fluoroscopique (milieu et droite) (d’après [93]).....	81
Figure 5.4 - Cathéter et plan de la valve aortique : Le dispositif endovasculaire (e.g. le cathéter pigtail) n’a pas de lien rigide avec la valve aortique. Son mouvement ne représente pas le mouvement du plan de la valve.....	82

Figure 5.5 - Calcifications de la valve aortique visibles sur le scanner X pré-opératoire : en rouge sur la première image (rendu volumique) et en blanc sur la deuxième image (rendu MIP)...	82
Figure 5.6 - Apparence des calcifications dans les images RX : fluoroscopie sans produit de contraste (instant I1 et instant I2) et angiographie avec peu de produit de contraste (instant I3).....	83
Figure 5.7 - Variation de la forme et de l'intensité des calcifications pour différents patients.	84
Figure 5.8 - Images fluoroscopiques lors d'une procédure ViV : bioprothèse stentée déjà implantée chirurgicalement, et déploiement de l'endovalve dans la bioprothèse dégénérée dans un environnement encombré (superposition de plusieurs structures radio-opaques).....	85
Figure 5.9 - Les composants d'une solution de tracking d'objet dans une séquence vidéo.	87
Figure 5.10 - Représentations par les caractéristiques locales et globales de l'objet : a) point, b) ensemble de points, c) boîte englobante, d) ellipse englobante, e) modèle de formes articulées, f) modèle squelettique, h) contour, i) silhouette de l'objet (d'après [182]).	88
Figure 5.11 – Détection de points d'intérêt locaux par méthode SIFT [195].	91
Figure 6.1 - Principe du Tracking par Modèle d'Apparence Adaptatif (TMAA).....	95
Figure 6.2 – Illustration des deux classes : patch contenant l'objet cible (boite rouge) et de patches contenant les autres structures dans l'image (boites jaunes).	97
Figure 6.3 - Exemple d'un modèle d'apparence adaptatif construit après quelques trames.	98
Figure 6.4 - Exemple d'une paire de pixels dans le modèle de représentation statique.....	98
Figure 6.5 - Modèle de représentation statique : a) exemple d'un groupe de paires de pixels et b) transposition du groupe de paires de pixels sur un patch candidat.	99
Figure 6.6 - Modèle de représentation statique formé de K groupes de paires de pixels.....	100
Figure 6.7 - Initialisation du modèle de représentation : a) Une image fluoroscopique acquise pendant l'intervention TAVI, b) Le contour défini manuellement par quelques points autour de la cible (calcification), c) Les boîtes englobantes de l'objet cible (noire) et des structures de l'arrière-plan (blanches), d) Le modèle statique formé de groupes de paires de pixels, e) Le modèle adaptatif initial construit à partir du patch positif (rouge) et des patches négatifs (jaunes).....	101
Figure 6.8 – Détection discriminante adaptative avec apprentissage en ligne dans le processus TMAA.....	102
Figure 6.9 - Processus de classification.	103
Figure 6.10 - Groupe de paires de pixels dans un patch candidat.....	104
Figure 6.11 - Classification statique appliquée à un patch.....	105

Figure 6.12 - Classification SVM appliquée à un patch x	106
Figure 6.13 - Test de confiance appliqué à un patch x	107
Figure 6.14 - Processus TMAA.....	109
Figure 6.15 - Taux de bonne détection en fonction des paramètres K et N.....	112
Figure 7.1 – Application logicielle intégrant la méthode de tracking TMAA.....	115
Figure 7.2 - Exemple de résultat sur la séquence TAVI 02.....	117
Figure 7.3 – Mise à jour dynamique pendant le tracking d'une calcification dans la séquence TAVI 02.....	118
Figure 7.4 - Exemple de résultat sur la séquence TAVI 12.....	119
Figure 7.5 - Mise à jour dynamique pendant le tracking d'une calcification dans la séquence TAVI 12.....	119
Figure 7.6 - Déplacement horizontal de la calcification d'intérêt dans la séquence TAVI 04.	120
Figure 7.7 - Déplacement horizontal de la calcification d'intérêt dans la séquence TAVI 02.	120
Figure 7.8 - Déplacement horizontal de la calcification d'intérêt dans la séquence TAVI 01.	121
Figure 7.9 - Erreurs du suivi rapportées à partir de 13 séquences fluoroscopiques.....	122
Figure 7.10 - Exemple de séquence fluoroscopique lors d'une procédure TAVI valve-in-valve.....	125
Figure 7.11 - Exemple d'objet cible pour le tracking : marqueur (partie de structure) radio-opaque d'une bioprothèse stentée.....	125
Figure 7.12 - Exemple de résultat sur la séquence VIV 01 avec initialisation de la cible sur le bord inféro-latéral droit du stent de la bioprothèse.....	126
Figure 7.13 - Exemple de résultat sur la séquence VIV 01 avec initialisation de la cible sur l'une des extrémités de l'armature du stent de la bioprothèse.....	126
Figure 7.14 - Exemple de résultat sur la séquence VIV 02 : la superposition des fils d'acier gêne le tracking du stent sur de multiples incidences.....	127
Figure 7.15 – Principe du guidage per-opérateur.....	129
Figure 7.16 - Exemple d'application de la méthode TMAA dans la navigation assistée par ordinateur dans le contexte de TAVI valve native.....	130
Figure 7.17 – Sementation du modèle 3D de la bioprothèse dégénérée (a) et recalage 3D/2D entre le modèle 3D et l'image 2D fluoroscopique (b).....	131

Figure 7.18 – Superposition dynamique des modèles 3D pré-opératoires (bioprothèse + repère de largage, racine aortique + repère de largage) sur les images fluoroscopiques 2D pré-opératoires. 132

Liste des tableaux

Tableau 2.1 – Caractéristiques constructeur du système Aurora™	35
Tableau 3.1 - Recalage de trajectoires pré/peropératoires basé sur l'algorithme RANSAC	55
Tableau 4.1 - Erreurs de localisation (en mm) avec la méthode LM_LT appliquée sur les trajectoires électromagnétiques peu contraintes.....	73
Tableau 4.2 - Erreurs de localisation (en mm) avec la méthode LM_LT appliquée sur les trajectoires électromagnétiques contraintes	73
Tableau 4.3 - Erreurs de localisation (en mm) avec la méthode RS_LT appliquée sur les trajectoires électromagnétiques peu contraintes.....	74
Tableau 4.4 - Erreurs de localisation (en mm) avec la méthode RS_LR appliquée sur les trajectoires électromagnétiques peu contraintes.....	74
Tableau 4.5 - Erreurs de localisation (en mm) avec la méthode RS_LC appliquée sur les trajectoires électromagnétiques peu contraintes.....	75
Tableau 4.6 - Erreurs de localisation (en mm) avec la méthode RS_LM appliquée sur les trajectoires électromagnétiques peu contraintes.....	75
Tableau 4.7 - Erreurs de localisation (en mm) avec la méthode RS_LT appliquées sur les trajectoires électromagnétiques contraintes	75
Tableau 4.8 - Erreurs de localisation (en mm) avec la méthode RS_LR appliquée sur les trajectoires électromagnétiques contraintes	75
Tableau 4.9 - Erreurs de localisation (en mm) avec la méthode RS_LC appliquée sur les trajectoires électromagnétiques contraintes	76
Tableau 4.10 - Erreurs de localisation (en mm) avec la méthode RS_LM appliquée sur les trajectoires électromagnétiques contraintes.....	76
Tableau 5.1 - Caractéristiques des zones de calcifications et autres zones.	84
Tableau 6.1 - Performance du tracking avec et sans mise à jour dynamique.	113
Tableau 7.1 - Temps de traitement moyen pour chaque séquence.....	122
Tableau 7.2 - Comparaison de la méthode TMAA à d'autres méthodes de l'état de l'art.	123
Tableau 7.3 - Résultats du tracking TMAA des marqueurs radio-opaques à partir de 5 séquences TAVI ViV.....	128

INTRODUCTION

Les pathologies aortiques sont une cause importante de mortalité dans les pays industrialisés. Elles peuvent se présenter sous la forme d'anévrismes athéromateux, de sténoses de la valve aortique ou encore de dissections aortiques. Leur traitement chirurgical ou interventionnel a connu une évolution technologique majeure depuis ces dernières décennies. L'approche minimalement invasive tient désormais une place fondamentale dans l'arsenal thérapeutique des praticiens (chirurgiens vasculaires, chirurgiens cardiaques, cardiologues et radiologues interventionnels) en constituant une réelle alternative à la chirurgie ouverte conventionnelle. Dans le domaine de la chirurgie cardiovasculaire, ces traitements consistent généralement à conduire par voie endovasculaire un dispositif médical jusqu'à la région d'intérêt dans le but d'interagir avec les tissus pathologiques [1].

L'intervention par voie endovasculaire est plus brève, nécessite une assistance respiratoire moins longue, se solde par une hospitalisation plus courte et moins de saignements et de transfusions. Toutefois, ce type de procédure minimalement invasive n'est pas sans présenter certaines difficultés liées notamment à la réalisation et au contrôle du geste, ainsi qu'à l'apparition permanente de nouveaux dispositifs endovasculaires de plus en plus complexes. La complexité de la procédure, l'évolution rapide des dispositifs ainsi que l'utilisation d'une imagerie interventionnelle, le plus souvent bidimensionnelle et projective, pour contrôler le geste opératoire, posent encore des difficultés pour la mise en œuvre de ces pratiques.

La réalisation, le contrôle et le suivi du geste opératoire sont couramment réalisés sous imagerie interventionnelle RX (angiographie, fluoroscopie) qui présente certaines faiblesses et limitations reconnues. Dans la phase de navigation des instruments endovasculaires, de positionnement et de déploiement des endoprothèses, la fluoroscopie permet seulement de visualiser des images bidimensionnelles et projectives des dispositifs (guide, cathéter, endoprothèse) et de certaines structures anatomiques mobiles, telles que les structures calcifiées, qui sont plus denses que les tissus mous. Plusieurs injections angiographiques sont souvent nécessaires pour opacifier la structure vasculaire en raison de l'absence d'outils de réalité augmentée dédiés à l'assistance à la navigation endovasculaire. L'un des enjeux est de minimiser les doses de produit de contraste et de rayons X reçues par le patient (réduction des effets iatrogènes), mais aussi par les praticiens, tout en assurant une précision satisfaisante du geste de positionnement et de largage des dispositifs à l'intérieur des structures vasculaires. La nature projective et bidimensionnelle de l'imagerie per-opératoire utilisée peut entraîner des erreurs de localisation menant à des complications plus ou moins importantes, voire à la nécessité d'interventions secondaires.

Les évolutions permanentes (diversification, complexification) des dispositifs endovasculaires associées aux limites de l'imagerie interventionnelle, font apparaître de nouveaux besoins en termes d'assistance aux procédures endovasculaires modernes, notamment dans les cas d'anatomies complexes. Les Gestes Médico-Chirurgicaux Assistés par Ordinateur (GMCAO)

entendent contribuer à l'amélioration des procédures interventionnelles en proposant des solutions d'assistance pour la planification et la réalisation des actions diagnostiques et thérapeutiques. Les approches proposées sont généralement basées sur l'exploitation et la combinaison de données médicales multimodales et de connaissances a priori. Des solutions d'assistance s'appuyant sur cette approche ont pour objectif d'aider les cliniciens à optimiser une procédure au regard de certains critères, à naviguer avec les instruments chirurgicaux dans l'anatomie du patient et à apprécier la qualité du geste opératoire [2][3]. Malgré les progrès réalisés, la diffusion efficace et opérationnelle de ces approches reste limitée et inégale en fonction des disciplines et techniques thérapeutiques. Ces solutions sont encore rares en chirurgie cardiovasculaire. L'un des défis reste l'utilisation de ces moyens sur des structures anatomiques en mouvement et des dispositifs endovasculaires souples : la position suivie du dispositif restituée sur la carte de navigation doit correspondre à la position équivalente dans le patient. Dans ce contexte, les technologies d'assistance doivent notamment permettre une meilleure intégration des données disponibles, proposer des solutions compatibles avec le workflow clinique afin de restituer l'information pertinente au travers d'interfaces ergonomiques et d'améliorer la perception du praticien.

Cette thèse s'inscrit dans la démarche GMCAO. L'objectif général est de contribuer à l'élaboration de nouvelles solutions de navigation endovasculaire (cathétérisme, pose d'endoprothèse ou d'endovalve) afin d'augmenter la précision et la fiabilité des procédures tout en minimisant le recours aux rayons X et produit de contraste. Les travaux ont été menés au sein de l'équipe IMPACT (Images et Modèles pour la planification et l'Assistance Chirurgicale et Thérapeutique) du LTSI, dans le cadre du LABEX CAMI (Computer Assisted Medical Interventions).

Nous abordons plus spécifiquement le problème du tracking et de la localisation intra-opératoire des dispositifs et des structures dans le cadre du traitement endovasculaire des pathologies aortiques. Il s'agit de localiser le plus précisément possible dans l'espace 3D et dans le temps les outils ou dispositifs endovasculaires par rapport à l'anatomie du patient. Nous envisageons deux grandes pistes pour le tracking. La première s'appuie sur l'exploitation de système de localisation 3D électromagnétique encore peu envisagée dans le domaine cardiovasculaire. Le problème est posé dans le cadre d'un segment aortique pouvant être supposé immobile, tel l'aorte abdominale en présence d'anévrisme. La seconde piste abordée s'appuie sur l'exploitation de l'imagerie interventionnelle RX classique dans le cas d'un segment aortique en mouvement en présence de sténose de la valve aortique. Dans ce cas la localisation du dispositif endovasculaire par rapport au site anatomique de largage est particulièrement délicate et critique en raison de l'activité cardio-respiratoire.

Ce document de thèse s'articule autour de sept chapitres. Une présentation du contexte médical et technique est réalisée dans le chapitre 1 afin de préciser les principales questions abordées dans ces travaux de recherche. Dans la première partie de la thèse nous abordons le problème la localisation électromagnétique des dispositifs endovasculaires, essentiellement au travers de la mise en correspondance des référentiels pré- per-opératoire, dans le cadre de la pose d'endoprothèse pour le traitement des anévrismes de l'aorte abdominale. Cette première partie est constituée du chapitre 2 présentant la problématique et l'état de l'art, du chapitre 3

décrivant les méthodes proposées pour le recalage pré- / per-opératoire, et du chapitre 4 rapportant les résultats obtenus. La seconde partie est consacrée quant à elle à la localisation de structures mobiles dans les images RX, essentiellement au travers du tracking per-opératoire de repères de largage, dans le cadre l'implantation transcathéter d'endovalve pour le traitement des sténoses de la valve aortique. Cette seconde partie est constituée du chapitre 5 présentant la problématique et l'état de l'art, du chapitre 6 décrivant la méthode proposée pour le tracking des repères anatomiques au niveau de la racine aortique, et du chapitre 7 rapportant les résultats obtenus.

1 CONTEXTE MEDICAL ET TECHNIQUE

Ce premier chapitre situe le contexte médical et technique de nos travaux. Il présente les pathologies cardiovasculaires que sont l'anévrisme de l'aorte abdominale et la sténose de la valve aortique, les procédures interventionnelles ou chirurgicales minimalement invasives mises en œuvre pour traiter ces pathologies, ainsi que les modalités d'imagerie médicale associées, pour en extraire les problématiques liées à l'assistance par ordinateur au geste thérapeutique. Après un bref rappel des concepts des Gestes Médico-Chirurgicaux Assistés par Ordinateur, nous recentrons notre analyse sur les questions liées la navigation endovasculaire, et à la localisation des structures anatomiques et des dispositifs endovasculaires, dans le cadre des procédures EVAR (Endovascular Abdominal Aneurism Repair) et TAVI (Transcatheter Aortic Valve Implantation). Nous finissons ce chapitre par les questions abordées dans ces travaux de recherche en vue de contribuer à l'élaboration de solutions d'assistance à la navigation endovasculaire.

1.1 PATHOLOGIES AORTIQUES

L'aorte est la plus grosse et la principale artère du système cardiovasculaire (Figure 1.1). Cette artère distribue le sang oxygéné à l'ensemble de l'organisme à l'aide du réseau artériel. Sa racine prend naissance au niveau de la valve aortique, située à la sortie du ventricule gauche du cœur. Elle commence par s'élever verticalement en formant l'aorte ascendante, puis elle décrit une courbe appelée crosse aortique et redescend vers l'abdomen en formant l'aorte descendante.

L'aorte ascendante se ramifie dès la sortie du cœur pour former les deux artères coronaires qui alimentent le muscle cardiaque en sang oxygéné. Cette partie située à proximité du cœur est une structure mobile en raison de l'activité cardio-respiratoire. Trois artères naissent de la crosse aortique : le tronc artériel brachio-céphalique, l'artère carotide commune gauche et l'artère sous-clavière gauche. Ces artères continuent ensuite à se diviser et amènent le sang vers la tête et les membres supérieurs. L'aorte descendante traverse le thorax et l'abdomen et peut être décomposée en deux parties, l'aorte thoracique et l'aorte abdominale. L'aorte thoracique donne naissance à différentes artères collatérales telles que les artères intercostales et se prolonge en dessous du diaphragme jusqu'à l'aorte abdominale.

L'aorte abdominale donne naissance à deux artères digestives, le tronc cœliaque et l'artère mésentérique supérieure, puis aux deux artères rénales qui acheminent en moyenne 20% du débit cardiaque vers les reins à des fins de filtration. Cette partie est relativement immobile comparativement à l'aorte ascendante et l'aorte descendante dans sa partie thoracique. L'aorte abdominale dessert une troisième artère digestive, l'artère mésentérique inférieure, puis forme la bifurcation aortique en se divisant en deux artères iliaques communes. Les artères iliaques

communes se divisent ensuite au niveau de l'articulation sacro-iliaque du bassin en formant les bifurcations iliaques et en donnant naissance aux artères iliaques internes et externes. Les artères iliaques externes se prolongent jusqu'aux artères fémorales afin d'acheminer le sang oxygéné vers les membres inférieurs.

Les pathologies aortiques sont représentées essentiellement par les anévrysmes athéromateux, les sténoses de la valve aortique et les dissections aortiques. Dans cette thèse nous nous intéressons plus spécifiquement au traitement endovasculaire de l'anévrisme de l'aorte abdominale, au niveau de la partie immobile de l'aorte, et au traitement des sténoses de la valve aortique, au niveau de la partie mobile de l'aorte.

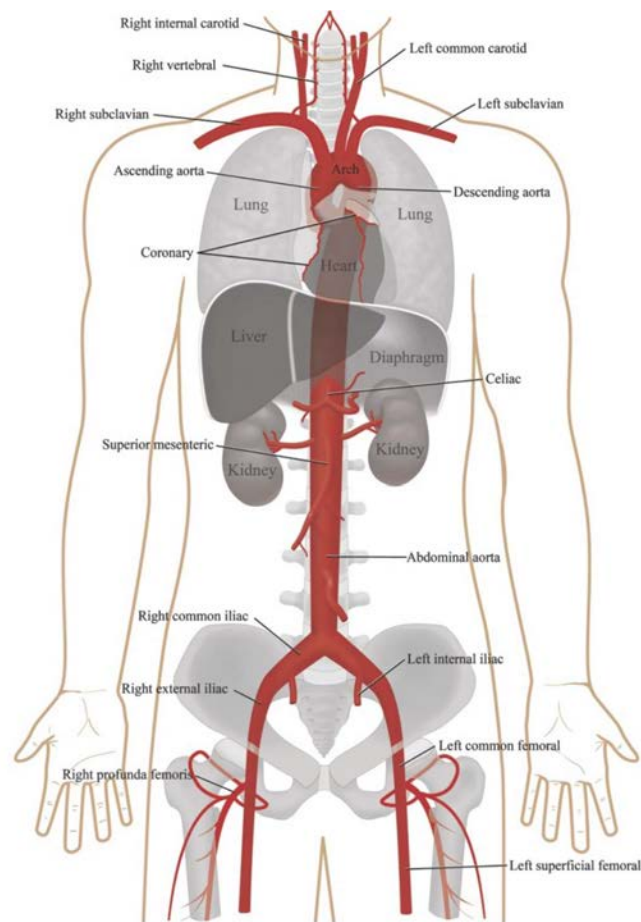


Figure 1.1 - Description anatomique de l'aorte.

1.1.1 Anévrisme de l'aorte abdominale

L'anévrisme de l'aorte abdominale (AAA) est une dilatation localisée et permanente de l'aorte abdominale de plus de 50% du diamètre attendu [4] (Figure 1.2). La modification de la forme de l'aorte abdominale entraîne généralement une perturbation du flux sanguin et la formation dans le sac anévrisimal d'un caillot sanguin appelé thrombus. La prévalence des anévrysmes de l'aorte abdominale est de 6% chez les patients de plus de 80 ans [5][6].

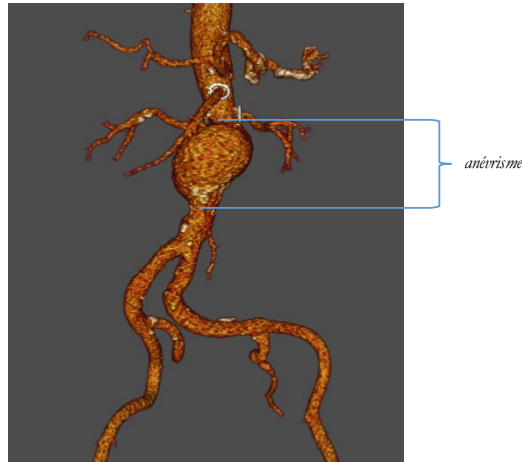


Figure 1.2 - Exemples d'anévrisme de l'aorte abdominale.

Les causes de la formation d'un AAA ne sont pas encore très bien connues. Elles étaient initialement attribuées à une accumulation importante de dépôts lipidiques sur la paroi de l'aorte abdominale. De nos jours, l'AAA est considéré comme une maladie multifactorielle et dégénérative provoquée par une altération de la composition et du comportement mécanique de la paroi aortique ainsi que par une modification des sollicitations hémodynamiques [7]. La dilatation de l'aorte abdominale peut être déclenchée par une diminution de la quantité de fibres d'élastine dans la paroi abdominale (jusqu'à 90% de perte) et éventuellement par une perte de muscles lisses. L'augmentation de la concentration de collagène et l'effet de protéases favorisent ensuite l'accroissement de la dilatation. À terme, la perte d'élasticité et l'amincissement de la paroi, provoqués par ces modifications constitutionnelles, entraînent une fragilisation pouvant mener à la rupture de l'anévrisme. Le rôle du thrombus n'est pas clairement déterminé. Il pourrait contribuer à la fragilisation de la paroi vasculaire en augmentant les interactions entre la paroi et les protéases responsables de la croissance de l'anévrisme [8]. À l'inverse, il pourrait aussi agir comme une barrière mécanique et réduire les contraintes pariétales subies par la paroi anévrismale lors du passage du flux sanguin pulsé. Les principaux facteurs de risque de développer un AAA sont un âge avancé, le genre masculin, le tabagisme et les antécédents familiaux d'AAA [9]. Des études ont également mis en évidence l'impact de facteurs supplémentaires, parmi lesquels l'appartenance ethnique, plusieurs autres pathologies cardio-vasculaires comme l'athérosclérose et l'hypertension ainsi que la présence de certaines gènes [11]. Une revue de l'impact de chacun de ces facteurs est disponible dans la littérature [7]. Le risque évolutif majeur est l'augmentation du volume de l'AAA jusqu'à la rupture de la paroi aortique. La rupture entraîne une morbidité et une mortalité très importantes avec un taux de décès souvent supérieur à 80% [9][10].

Les traitements conventionnels chirurgicaux sont lourds. La chirurgie ouverte de l'AAA consiste à remplacer la partie anévrismale de l'aorte par une prothèse chirurgicale (Figure 1.3). Une large incision est effectuée au niveau de l'abdomen du patient afin d'accéder à l'anévrisme et la circulation sanguine est interrompue par un clampage en amont et en aval. Le sac anévrismal est mis à plat puis la prothèse est cousue à la structure vasculaire en amont et en aval de l'AAA. Le sac anévrismal est ensuite refermé autour de la prothèse et la circulation sanguine est rétablie. La mortalité de la chirurgie varie selon la localisation de l'anévrysme. Le plus souvent (>90% des cas), celui-ci est situé dans la portion sous rénale de l'aorte abdominale, où la morbi-mortalité de la mise à plat conventionnelle atteint environ 4 à 5% dans les séries les plus récentes [12][13].

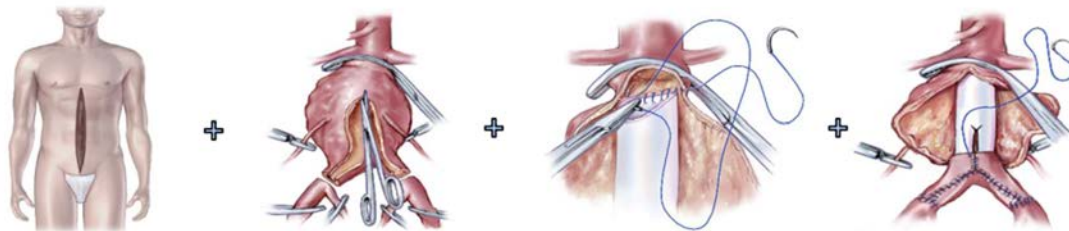


Figure 1.3 - Chirurgie ouverte conventionnelle (d'après Amblard [17]).

Des alternatives au traitement chirurgical sont apparues il y a vingtaine d'années. Le traitement endovasculaire (EVAR = Endovascular aneurysm repair) consiste à insérer par voie endovasculaire et à déployer une ou plusieurs endoprothèses dans la structure vasculaire dans le but d'exclure l'anévrisme en re-canalissant le flux sanguin (Figure 1.4). Contrairement à la chirurgie ouverte, la zone d'abord se limite à une incision minimale réalisée dans les artères fémorales afin de permettre l'insertion des outils. Le traitement endovasculaire a démontré son efficacité clinique et sa supériorité en terme de morbi-mortalité immédiate [12][13]. Plusieurs études randomisées multicentriques ont conclu à ces mêmes résultats [14][15]. Le traitement endovasculaire a donc pris une place importante dans l'arsenal thérapeutique des chirurgiens. Dans beaucoup de centres français, environ la moitié des patients pris en charge pour un AAA de taille chirurgicale bénéficient d'un traitement endovasculaire. Aux Etats-Unis, l'engouement pour les endoprothèses a été encore plus flagrant puisqu'en dix ans, la proportion du traitement endovasculaire, comparé à la chirurgie ouverte, est passée de 5,2% à 74% [16].

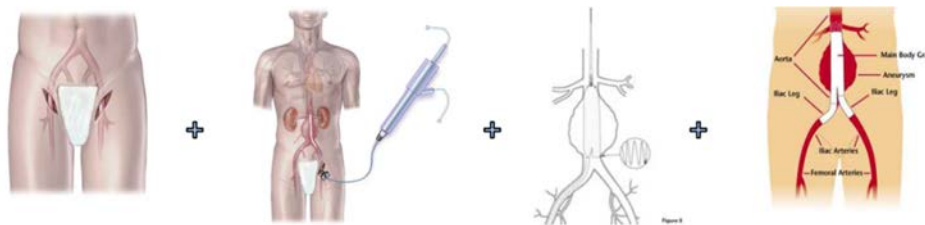


Figure 1.4 - Traitement endovasculaire (d'après Amblard [17]).

1.1.2 Sténose de la valve aortique

Le cœur assure la circulation sanguine nécessaire à travers le corps humain. Il fournit de l'énergie mécanique et agit comme une pompe. Naturellement, un obstacle dans les vaisseaux sanguins ou une défaillance d'un composant du cœur peut dissiper cette énergie mécanique. Le cœur est alors forcé de compenser cette perte d'énergie pour maintenir le débit sanguin adéquat. Cette charge supplémentaire peut dépasser la capacité du cœur et conduire à une insuffisance cardiaque. Telle est la situation dans le cas de la sténose de la valve aortique.

Le cœur comprend quatre valves qui sont essentielles à sa fonction de pompage, en particulier, la valve aortique qui sépare le ventricule gauche de l'aorte. Grâce à trois feuillets mobiles, qui s'ouvrent pendant la contraction du ventricule gauche (systole) et se ferment au cours de la relaxation du ventricule gauche (diastole), la valve aortique maintient un flux sanguin unidirectionnel du cœur vers l'aorte. L'aorte et les autres artères conduisent le sang à tous les tissus qui en ont besoin : le cœur lui-même, le cerveau, les organes, les muscles, etc.

La sténose de la valve aortique (AVS) est un rétrécissement de la surface orificielle de la valve qui entraîne un plus faible débit sanguin à travers celle-ci (Figure 1.5). Cette maladie est considérée comme grave lorsque la surface orificielle est inférieure à $1,0 \text{ cm}^2$ [18]. C'est la valvulopathie la plus fréquente en Europe et Amérique du nord, affectant entre 2 et 7 % des adultes de plus de 65 ans [19].

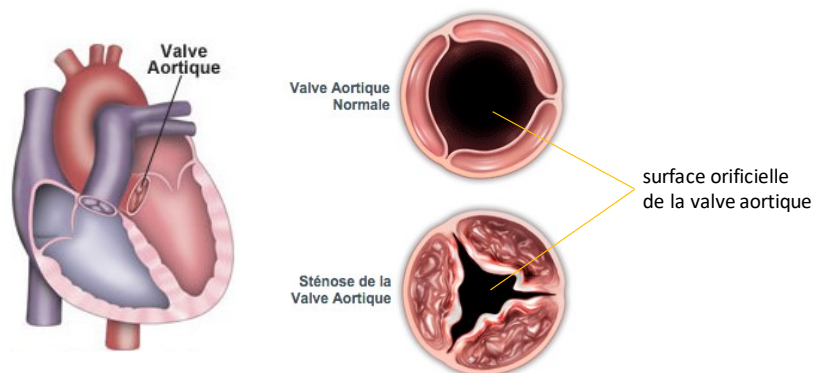


Figure 1.5 - Anatomie de la valve aortique (Gauche), et vue du dessus de la valve saine et calcifiée (Droite), complètement ouverte pendant la systole (d'après www.edwards.com).

Une sténose aortique peut se déclarer à la suite d'une infection, de rhumatisme articulaire aigu ou à cause d'une anomalie congénitale. En règle générale, le tissu valvulaire devient scarifié, enflammé ou s'épaissit. Le mécanisme principal est la croissance des calcifications sur les feuillets, connu comme sténose aortique dégénérative qui concerne le plus souvent des personnes âgées. Du calcium peut se déposer sur la valve, réduisant la souplesse des feuillets, et entravant l'ouverture et / ou la fermeture de la valve. Une autre cause est l'anomalie congénitale connue sous le nom bicuspidie. La valve aortique possède deux feuillets au lieu de trois, ce qui entraîne une dégénérescence plus rapide de la valve aortique. En effet, la bicuspidie aortique seule ne suffit pas à provoquer de graves sténoses aortiques, mais elle accélère plutôt la dégénérescence et la calcification de la valve aortique conduisant à une apparition plus précoce de sténose aortique [20]. Les patients peuvent présenter des symptômes comme des

douleurs thoraciques, de la fatigue, des essoufflements, des étourdissements, des évanouissements ou des difficultés à l'exercice. Toutefois, la valvulopathie cardiaque intervient souvent sans symptôme externe et peut demeurer non détectée.

Lorsque la sténose aortique devient sévère et que les symptômes se développent, la vie du patient est en danger. Près de 50 % des patients ayant une sténose aortique associée à des symptômes sévères peuvent décéder dans les deux ans en raison de la progression de la maladie. Le traitement de référence est la chirurgie de remplacement valvulaire aortique (SAVR). Le chirurgien accède au cœur par la thoracotomie pour laquelle une circulation extracorporelle doit être mise en place. La valve native calcifiée est enlevée et une prothèse est cousue dans la racine aortique (Figure 1.6). Les prothèses peuvent avoir des conceptions différentes. Elles peuvent être biologiques ou mécaniques (Figure 1.7). Grâce à l'accès direct au cœur en chirurgie ouverte, il est possible d'implanter une valve mécanique présentant une durabilité structurelle plus élevée qu'une bio-prothèse. Cependant, les prothèses mécaniques nécessitent des traitements anticoagulants à vie pour prévenir la thrombose.

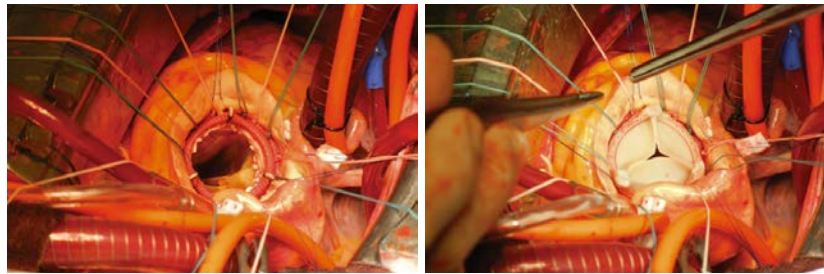


Figure 1.6 - Chirurgie de remplacement valvulaire aortique.

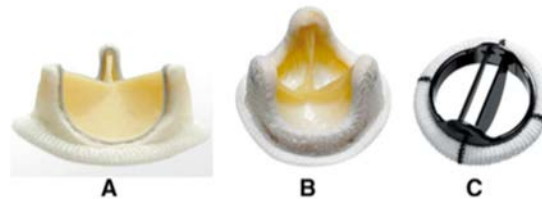


Figure 1.7 - Prothèses chirurgicales (SAVR) : a) Vue de face de la bio-prothèse (Carpentier-Edwards PERIMOUNT, Edwards LifesciencesTM), b) Vue de dessus de la bio-prothèse et c) Prothèse mécanique (Open Pivot, MedtronicTM).

Bien que la chirurgie de remplacement valvulaire aortique améliore les symptômes et la survie, les études observationnelles ont identifié différents sous-groupes de patients (ceux avec un âge avancé et ceux avec une insuffisance ventriculaire gauche ou d'autres troubles coexistants) qui sont à risque accru de complications opératoires ou décès [21]-[26]. Une alternative récente à SAVR est le remplacement valvulaire aortique par voie endovasculaire. L'implantation de valve aortique par voie transcathéter (Transcatheter Aortic Valve Implantation, TAVI) a profondément bouleversé la prise en charge des sténoses aortiques significatives. Après la première implantation initiée par Alain Cribier et réalisée chez l'homme en 2002 [27], cette procédure endovasculaire, et plus exactement endovalvulaire, s'est développée rapidement en routine depuis 2007. Les recommandations cliniques de 2012 [28] viennent d'être mises à jour

en 2017 [29][30]. La procédure TAVI a été initialement indiquée dans la prise en charge des rétrécissements aortiques symptomatiques des sujets inopérables ou à haut risque. Chez ces patients, les résultats démontrent la faisabilité et la sécurité du TAVI et suggèrent une amélioration hémodynamique et clinique [31].

Le TAVI peut être envisagé au travers de différentes voies d'abord : fémorale, apicale, sous-clavière, aortique et carotidienne. Cette technique consiste en l'introduction, au moyen d'un cathéter, d'une endovalve biologique jusqu'à la racine aortique pour la déployer au niveau de la valve aortique native (Figure 1.8). Chez la population vulnérable pour laquelle ce traitement est indiqué actuellement, le TAVI permet d'éviter la sternotomie, la circulation extracorporelle, les manipulations aortiques et leurs complications respectives, tout en levant l'obstacle que représente le rétrécissement valvulaire aortique. La technique permet aujourd'hui de prendre en charge des patients à haut risque chirurgical ou inopérables, et est en passe de voir ses indications s'élargir, tant chez les patients à risque intermédiaire, que sur les insuffisances aortiques [32]. Par ailleurs, les patients opérés chirurgicalement (SAVR) doivent subir une réintervention au bout de plusieurs années en raison de la dégénérescence des bioprothèses. Une réintervention sur une bioprothèse est lourde de conséquences avec un risque de comorbidité et de mortalité important. Le valve-in-valve (ViV) est une nouvelle technique qui permet de traiter par voie mini-invasive les dégénérescences des bioprothèses aortiques chirurgicales. Une procédure TAVI est ainsi réalisée pour traiter une bioprothèse dégénérée et retrouver la fonction valvulaire. Les patients implantés pour dégénérescence d'une bioprothèse ont la même évolution et la même espérance de vie que les patients traités par TAVI sur valve native [33].

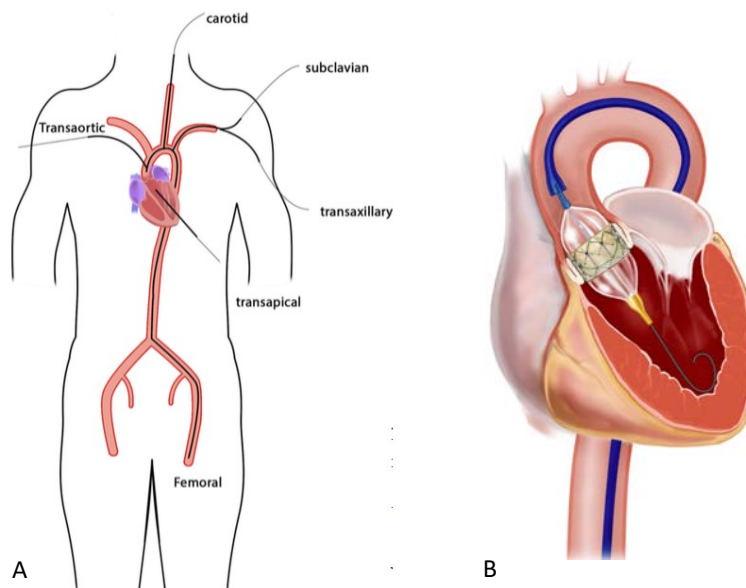


Figure 1.8 - Implantation de valve aortique par voie transcathéter : a) Exemples de voies d'abord pour le TAVI (d'après Vy [34]) et b) Déploiement de l'endoprothèse par voie transfémorale.

1.1.3 L'imagerie

L'exploration des pathologies aortiques peut se faire grâce à plusieurs modalités d'imagerie [29][35]. L'échodoppler, l'angioscanner et l'angioIRM ont chacun des atouts et des limites dans l'évaluation des pathologies de l'aorte selon le segment considéré, le motif de l'examen (dépistage, suivi, bilan préopératoire) et les caractéristiques du patient. L'échodoppler (transthoracique ou abdominal) est particulièrement intéressant pour le diagnostic et le suivi des anévrismes de l'aorte ascendante et abdominale. Cependant, cet examen nécessite souvent d'être complété par une autre modalité d'imagerie pour confirmer les mesures et apporter des informations sur les structures adjacentes ou sur les branches de l'aorte potentiellement incluses dans l'anévrisme. L'angioscanner joue un rôle central dans le diagnostic, la stratification du risque et la prise en charge de la plupart des anévrismes, en particulier lorsqu'ils sont situés au niveau de l'aorte descendante. Les avantages de l'angioscanner par rapport aux autres modalités sont sa rapidité d'acquisition, sa capacité de reconstruction tridimensionnelle avec une résolution submillimétrique et sa grande disponibilité. Les principales limites de l'angioscanner sont l'exposition aux rayons X et la nécessité d'injecter des produits de contraste néphrotoxiques. L'angioIRM est souvent moins disponible, mais apporte des informations fonctionnelles et biomécaniques. Elle est principalement indiquée chez les patients jeunes qui nécessitent un nombre important d'examen en raison d'un suivi à long terme (dissection aortique par exemple).

Dans le cadre de nos travaux, nous exploitons l'angioscanner qui est la modalité pré-opératoire classiquement utilisée pour planifier la pose d'une endoprothèse/endovalve, et l'imagerie fluoroscopique/angiographique qui est la modalité intra-opératoire utilisée pour guider et contrôler la procédure endovasculaire.

1.1.3.1 Imagerie préopératoire

Si l'artériographie (imagerie 2D par rayons X des artères opacifiées par du produit de contraste iodé) est la technique d'imagerie standard pour la détection des sténoses périphériques ainsi que des anévrismes aortiques abdominaux, des examens scanner (CT) ou IRM angiographiques peuvent être également pratiqués en complément ou en remplacement de l'artériographie. Ils sont notamment requis pour planifier le traitement endovasculaire des anévrismes de l'aorte abdominale et des sténoses de la valve aortique [36][37].

L'examen d'imagerie CTA, ou angioscanner, permet d'extraire des informations quantifiées sur les pathologies afin de proposer une solution thérapeutique adaptée notamment en termes de choix des dispositifs endovasculaires (endoprothèse, endovalve). Il apporte une information plus complète et plus fiable que l'IRM ce qui lui donne la préférence (excepté sur patient insuffisant rénal [38]) pour la caractérisation qualitative des parois vasculaires (présence de calcifications et de plaques d'athérosclérose) et l'analyse quantitative des lésions vasculaires [39].

Le bilan de la sténose de la valve aortique se base sur une échographie cardiaque transthoracique (ETT) et un angioscanner thoraco-abdomino-pelvien (TAP). L'ETT permet de préciser la sévérité et le mécanisme de dégénérescence de la valve, la fonction myocardique et

d'éventuelles valvulopathies associées. Le scanner TAP permet de préciser la géométrie de la racine aortique et l'anatomie vasculaire périphérique (diamètre, tortuosités, calcifications, axes), afin d'évaluer l'accessibilité endovasculaire et la voie d'abord, ainsi que de déterminer les dimensions de l'endoprothèse.

1.1.3.2 Imagerie peropératoire

Si l'utilisation de l'échographie intravasculaire peropératoire est envisagée par certaines équipes, cette pratique reste minoritaire en France [40]. L'IRM interventionnelle, qui nécessite l'utilisation de matériaux non-ferromagnétiques, reste aussi minoritaire. Elle serait mieux adaptée à un environnement de radiologie interventionnelle, son applicabilité dans le bloc opératoire étant soumise à des contraintes plus fortes [41].

Les interventions endovasculaires s'effectuent couramment sous contrôle fluoroscopique (dit aussi sous scopie) assuré par un système d'acquisition 2D par rayons X (C-arm). Des injections de produit de contraste permettent d'obtenir des angiographies peropératoires et de suivre la progression des outils endovasculaires sous fluoroscopie seule ou par soustraction de l'image fluoroscopique courante et d'une angiographie de référence (mode roadmap). L'imagerie rotationnelle à partir d'un système de type C-arm CB-CT (système de tomodynamométrie à faisceau conique), s'est récemment déployée dans de nouveaux environnements opératoires dits hybrides (chirurgical / interventionnel). En raison des temps d'acquisition et des doses de rayon X, un nombre très limité de reconstructions volumiques est envisageable en cours d'intervention. Le système peut être utilisé en mode d'imagerie bidimensionnel classique (fluoroscopie, angiographie), notamment pour suivre la progression des outils. Comme nous le verrons par la suite (Section 1.3.2), la transformation géométrique entre l'image 2D de projection et la reconstruction 3D étant intrinsèquement connue par le système, il est possible d'envisager plus aisément un guidage de l'intervention sous réalité augmentée (fusion 3D/2D) [42].

1.1.3.3 Imagerie post-opératoire

Le scanner est toujours actuellement l'examen de référence pour le suivi des patients ayant bénéficié de la mise en place d'une endoprothèse [43][44]. Il permet de visualiser si l'anévrisme est exclu ou non et qu'il n'est pas toujours alimenté par un flux sanguin. Il permet également de mesurer de façon reproductible tout au long du suivi les dimensions de l'anévrisme et ainsi de déterminer son profil évolutif : en régression (i.e décroissance du diamètre), stable ou en croissance. De plus en plus d'études tendent à montrer que les patients peuvent être suivis par échodoppler de contraste avec une sensibilité et une spécificité similaire au scanner [45][46] ce qui évite les risques liés aux radiations ionisantes et aux injections itératives de produit de contraste.

1.2 TRAITEMENT ENDOVASCULAIRE DES PATHOLOGIES AORTIQUES

Cette section décrit en détail les procédures de traitement endovasculaire de l'anévrisme de l'aorte abdominale (EVAR), et de la sténose de la valve aortique (TAVI). Les difficultés et les complications qui peuvent se produire pendant ces interventions endovasculaires sont aussi présentées.

1.2.1 Traitement endovasculaire de l'anévrisme de l'aorte abdominale

L'intervention consiste à déployer les endoprothèses sélectionnées à l'endroit prévu pendant la planification. Les endoprothèses sont initialement comprimées dans un lanceur appelé porte-stent afin de pouvoir être acheminées jusqu'au site de déploiement en passant par l'artère fémorale et l'artère iliaque commune. Lorsqu'une endoprothèse est libérée de son porte-stent, elle tend à reprendre sa forme initiale et entre en contact avec la structure vasculaire ou une autre endoprothèse déjà déployée. Sous réserve d'un bon dimensionnement, elle exerce une force radiale suffisante pour être maintenue en place au niveau des zones de fixation, c'est-à-dire des zones de contact entre l'endoprothèse et la structure vasculaire. Dans la plupart des cas, plusieurs endoprothèses sont déployées de manière à constituer un ensemble d'endoprothèses qui permet de diriger le flux sanguin de l'aorte sous-rénale aux artères iliaques communes. Plusieurs types d'endoprothèses, avec des propriétés mécaniques et des niveaux d'étanchéité différents, sont disponibles.

1.2.1.1 Endoprothèses

La plupart des modèles d'endoprothèse sont déclinés en différentes tailles (diamètre, longueur) pour répondre aux exigences imposées par les différences morphologiques observées chez les patients. Leur but reste identique : exclure l'anévrisme. Cela implique que l'endoprothèse doit venir s'ancrer en amont et en aval de la zone anévrysmale et que le sang ne puisse plus circuler dans l'anévrisme. Elles ont globalement toutes la même composition : une armature métallique (souvent en nitinol) recouverte de tissu prothétique (souvent en polyéthylène téréphtalate ou en polytetrafluoroéthylène PTFE). Ces deux éléments sont assemblés par des sutures apportant la rigidité et l'étanchéité à l'endoprothèse. Il est possible de diviser ces endoprothèses en deux grandes catégories : les systèmes « classiques » et les systèmes « complexes ».

Les endoprothèses simples (Figure 1.9) regroupent les endoprothèses tubulaires et bifurquées. Un système bifurqué est composé d'un corps principal bifurqué et d'une ou plusieurs extensions iliaques. Le corps bifurqué possède une forme cylindrique qui se divise ensuite en deux cylindres de plus faible diamètre appelés jambages. Il est prévu pour être déployé en amont de l'anévrisme, au niveau de la région située entre les artères rénales et le début de l'anévrisme. Cette région est appelée collet et doit être suffisamment longue pour permettre une bonne fixation du corps bifurqué. Le diamètre principal du corps bifurqué doit être légèrement supérieur à celui du collet pour que la force radiale exercée par l'endoprothèse soit suffisante pour garantir la fixation et l'étanchéité en amont de l'anévrisme [47].

Les extensions iliaques sont des endoprothèses tubulaires qui permettent de prolonger le corps bifurqué vers les artères iliaques communes. La partie proximale de ces endoprothèses est déployée à l'intérieur des jambages du corps bifurqué. La partie distale est déployée au niveau des artères iliaques communes et assure l'étanchéité en aval de l'anévrisme. Le diamètre des extensions iliaques est choisi de manière à ce qu'il soit supérieur à celui des jambages du corps bifurqué en amont et supérieur à celui des artères iliaques communes. Une ou plusieurs extensions iliaques peuvent éventuellement être ajoutées à la suite des premières extensions iliaques.

Ces endoprothèses existent depuis plusieurs décennies (première implantation en 1990), leur efficacité et leurs limites sont connues et la technique d'implantation est relativement bien maîtrisée. C'est essentiellement leur architecture qui a évolué dans le temps, et selon les fabricants il s'agit de la troisième ou quatrième génération d'endoprothèse qui est actuellement sur le marché.

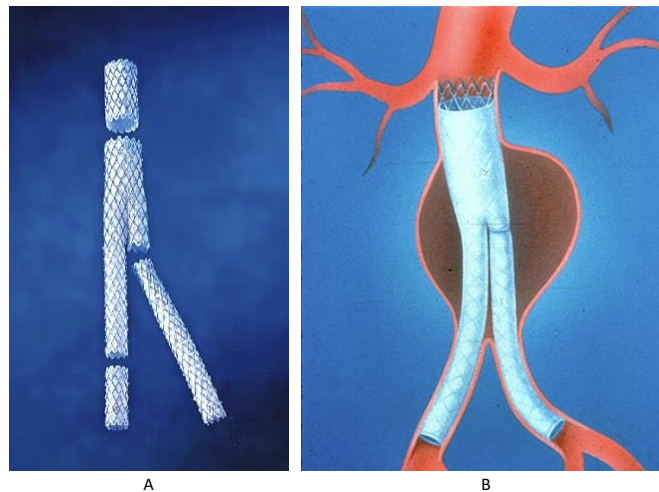


Figure 1.9 - Endoprothèses « classiques » : a) Endoprothèse modulaire bifurquée aorto-bi-iliaque, b) Schéma d'un AAA exclu par une endoprothèse modulaire bifurquée aorto-bi-iliaque.

Des endoprothèses plus complexes, dédiés aux anatomies difficiles, sont apparues récemment. Elles regroupent les endoprothèses fenêtrées et branchées (Figure 1.10). Ce sont des modules similaires à ceux utilisés pour les systèmes bifurqués mais prévus pour être déployés au niveau des artères collatérales situées en amont de l'anévrisme (tronc coeliaque, artère mésentérique supérieure et artères rénales). Des ouvertures (fenêtres pour les endoprothèses fenêtrées et branches pour les endoprothèses branchées) sont réalisées dans le revêtement de l'endoprothèse afin de diffuser le sang vers les artères collatérales. Ces ouvertures sont réalisées sur-mesure afin de garantir un bon alignement lors de la pose de l'endoprothèse entre chaque ouverture et le départ de l'artère collatérale associée.

Ces modules sont utilisés lorsque l'anatomie du patient n'est pas favorable, en particulier lorsque le collet est trop court (endoprothèse fenêtrée) ou anévrisimal (endoprothèse branchée). Leur utilisation permet d'étendre l'indication du traitement endovasculaire à des patients qui ne pourraient pas en bénéficier avec un système bifurqué. La difficulté de la

procédure, notamment en matière de cathétérisme et de localisation, restreint toutefois la pose de ces systèmes à un nombre réduit de cliniciens spécialisés.




Figure 1.10 - Endoprothèses complexes (A) assurant la vascularisation des artères cibles par des échancrures (B) et/ou des fenêtres (C) et/ou des branches (D) (d'après Kaladji [48]).

1.2.1.2 Scénario opératoire

Le traitement endovasculaire de l'AAA est réalisé au bloc opératoire par une équipe médicale spécialisée. L'intervention est réalisée sous contrôle fluoroscopique à l'aide d'un système d'imagerie peropératoire 2D à rayons X appelé C-arm. Comme les images fluoroscopiques peuvent être acquises à une cadence de plusieurs images par seconde, elles permettent de suivre les gestes opératoires en temps réel. La structure osseuse, les outils endovasculaires et parfois une partie des tissus mous sont visibles sur ces images. Pour visualiser la structure vasculaire, une angiographie peropératoire doit être réalisée en injectant du produit de contraste. La Figure 1.11 illustre les principales étapes d'une intervention en prenant l'exemple d'une endoprothèse modulaire de type bifurquée aorto-bi-iliaque. L'intervention débute par la ponction des artères fémorales. Celle-ci peut être réalisée par voie percutanée ou sous contrôle de la vue après avoir exposé chirurgicalement les artères fémorales.

Cathétérisme vasculaire

Dans un premier temps des guides souples sont montés dans les artères fémorales et sont introduits jusqu'à l'aorte descendante. Par une des artères fémorales (gauche par exemple) un cathéter est placé en regard des artères rénales ce qui permettra d'injecter du produit de contraste lors de la procédure afin de visualiser les zones où l'endoprothèse devra être larguée grâce à une angiographie soustraite. Les artères fémorales et iliaques communes étant par nature tortueuses, il est nécessaire de rendre ces artères plus rectilignes avant d'introduire le corps principal de l'endoprothèse. Un guide rigide de type Lunderquist (Cook) est utilisé à cet effet. Pour introduire ce guide rigide, un cathéter est d'abord inséré par coulissement autour du guide souple dans l'autre artère fémorale (droite). Le guide souple est retiré du cathéter puis le guide rigide est inséré à l'intérieur du cathéter jusqu'à l'aorte ascendante.

Positionnement de l'endoprothèse

L'endoprothèse est initialement conditionnée dans une gaine radiotransparente. L'ensemble (endoprothèse + gaine) est appelé « lanceur » ou « porte-stent » (Figure 1.11A). L'endoprothèse comporte plusieurs marqueurs radio opaques visibles en fluoroscopie qui indiquent son extrémité supérieure et inférieure. Après avoir repéré la zone de largage proximale, l'endoprothèse est déployée par le chirurgien qui retire la gaine. Ce retrait permet à l'endoprothèse de se déployer progressivement de haut en bas. Une fois que le jambage controlatérale (gauche ici) est ouvert au-dessus de la bifurcation aortique (Figure 1.11B), un guide monté par le côté gauche vient cathétériser ce jambage (Figure 1.11C), ce qui permet d'ajouter une extension prothétique qui viendra faire la jonction entre le corps principal et l'iliaque gauche distale (Figure 1.11D). Selon les marques d'endoprothèse, une extension sera également placée du côté droit. L'endoprothèse est ensuite appliquée (ou remodelée) par un ballon de gros diamètre afin d'obtenir une apposition parfaite de l'endoprothèse sur la paroi artérielle et éviter ainsi une fuite de sang entre l'endoprothèse et la paroi.

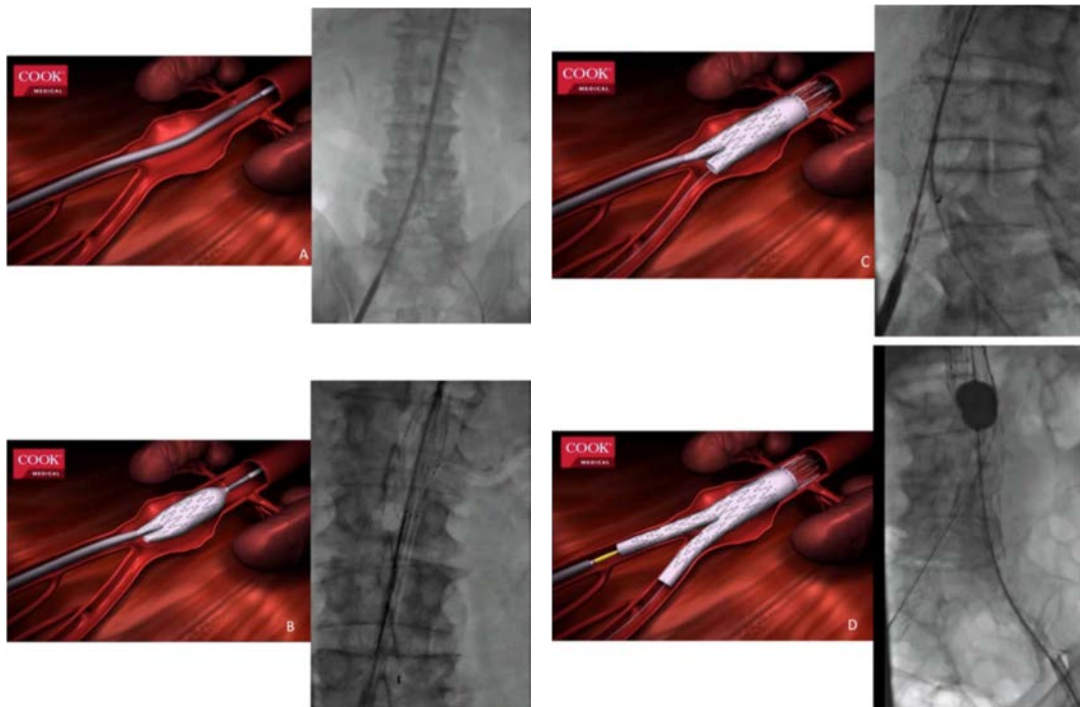


Figure 1.11 - Étapes de pose d'une endoprothèse aortique bifurquée aorto-bi-iliaque. Pour chaque étape une illustration schématisée (issues de Cook Medical) est présentée ainsi que la visualisation réelle par l'image fluoroscopique peropératoire.

Pour les dispositifs, dits complexes, l'intervention débute par la pose d'un système branché ou fenêtré et continue généralement par la pose d'un système bifurqué afin de couvrir la totalité de la zone anévrismale. L'insertion du porte-stent qui contient le module complexe est une opération délicate car les ouvertures du revêtement de l'endoprothèse doivent être alignées avec l'ostium des artères collatérales. Lorsque le positionnement est satisfaisant,

l'endoprothèse est partiellement libérée dans la lumière vasculaire. Un guide doit ensuite être introduit dans chaque artère collatérale en passant par l'ouverture correspondante du revêtement (Figure 1.12). Cette opération est généralement longue et difficile avec la nécessité de plusieurs angiographies peropératoires. Le module complexe est ensuite complètement libéré dans la structure vasculaire puis un stent est déployé dans chaque artère collatérale afin d'assurer la jonction entre l'artère et le module complexe. La procédure se poursuit par le protocole opératoire classiquement employé pour un système bifurqué.

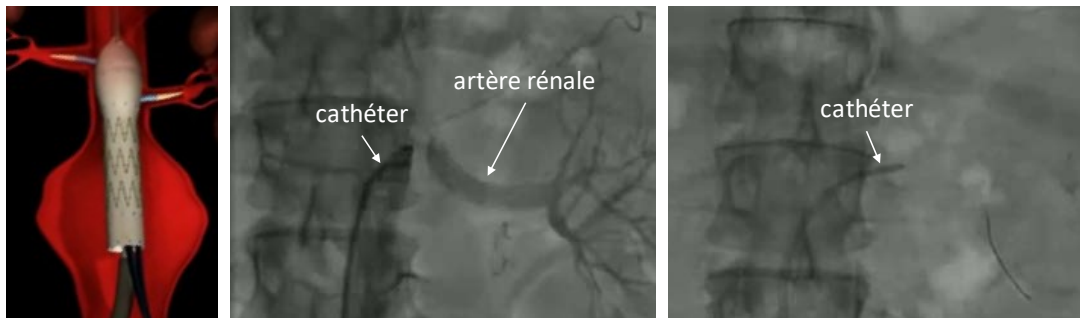


Figure 1.12 - Cathétérisme des artères rénales lors d'une pose d'endoprothèse complexe. Illustration schématique (issues de Cook Medical) et la visualisation réelle par l'image fluoroscopique peropératoire.

1.2.1.3 Complications

La diminution progressive du volume de l'anévrisme après une procédure EVAR est souvent considérée comme un indicateur de succès. Des complications peuvent toutefois survenir pendant et après la procédure [49]. Elles peuvent compromettre la réussite et la durabilité du traitement et nécessiter une ré-intervention, c'est-à-dire un geste opératoire supplémentaire. Au cours du suivi postopératoire de 1768 patients, Mehta et al. [50] ont reporté un taux de ré-interventions de 19.2%. Les ré-interventions étaient provoquées par les complications suivantes : endofuite (59.0%), migration du corps bifurqué (13.6%), formation d'un anévrisme iliaque (11.5%), thrombose d'une extension iliaque (7.4%) et rupture de l'anévrisme (8.6%).

Les endofuites sont la complication la plus fréquemment rencontrée [51] [52]. Elles sont classifiées en différents types selon leur origine et sont définies comme la persistance d'un flux sanguin en dehors de l'endoprothèse et au sein du sac anévrismal. La migration d'une endoprothèse se manifeste par un déplacement relatif de l'endoprothèse par rapport à la structure vasculaire menant généralement à une endofuite [54] [55] [56]. Les cas de migration sont plus fréquents pour les endoprothèses auto-expansibles que pour les endoprothèses déployées à l'aide d'un ballon [53]. La thrombose correspond quant à elle à une occlusion partielle ou totale de la lumière de l'endoprothèse qui entrave la circulation sanguine. Elle apparaît principalement au niveau des extensions iliaques, lorsque la tortuosité des artères iliaques est importante. Nous renvoyons le lecteur à [57][58] pour plus de détails sur ces complications.

L'insertion des outils endovasculaires rigides peut entraîner des complications en provoquant des lésions au niveau des artères iliaques et fémorales [61]. Le diamètre des porte-stents étant souvent du même ordre que celui des artères, leur insertion entraîne des contraintes

mécaniques importantes pouvant mener à la détérioration de la paroi vasculaire et à l'apparition d'une dissection [62]. Un facteur de tortuosité important, la présence de calcifications, une occlusion partielle ou un diamètre faible sont des facteurs favorisant les difficultés de navigation peropératoire. Dans les cas extrêmes, l'insertion des outils rigides peut être impossible ou considérée comme trop risquée. Une conversion vers une chirurgie ouverte peut alors être envisagée.

Lors du déploiement, l'ostium d'une artère collatérale peut être recouvert par le revêtement de l'endoprothèse. Cette complication peut être provoquée par une mauvaise anticipation du mouvement de l'endoprothèse lors du déploiement ou par un mauvais positionnement du porte-stent au regard de la structure vasculaire. Les artères collatérales à risque sont les deux artères rénales et les deux artères iliaques internes. La couverture d'une ou des deux artères rénales est une complication majeure pouvant entraîner une insuffisance rénale sévère [59]. Quand la malposition de l'endoprothèse est détectée avant la fin du déploiement, l'endoprothèse peut être descendue à l'aide du porte-stent. Dans le cas contraire, un ballon gonflé dans l'endoprothèse peut être utilisé pour tracter l'endoprothèse vers le bas. Lorsque ces deux solutions ne suffisent pas pour restaurer la diffusion vers les artères rénales, la conversion chirurgicale s'impose pour revasculariser au moins une artère rénale par pontage. La couverture d'une ou des deux artères iliaques internes peut entraîner une ischémie des organes situés dans la zone du bassin et une claudication plus ou moins importante [60]. Elle peut être provoquée par le choix d'une endoprothèse trop longue pour l'anatomie du patient ou par un mauvais positionnement du porte-stent.

1.2.2 Traitement endovasculaire de la sténose de la valve aortique

L'implantation de valve aortique par voie transcathéter (TAVI) est utilisée pour effectuer le remplacement valvulaire aortique. Cette technique et ses indications évoluent en permanence. Une endoprothèse ou bioprothèse de valve, on parlera dans ce cas d'endovalve, est introduite via un cathéter, à travers la valve rétrécie, pour être déployée en marginalisant les calcifications pathologiques.

1.2.2.1 Endovalves

La valve Sapien « balloon-expandable » (Edwards Lifesciences Corporation, Irvine, CA, USA) et la valve « auto-expandable » CoreValve (Medtronic CV, Luxembourg S.A.R.L., Luxembourg) sont deux modèles d'endovalves qui représentent actuellement la quasi-totalité des implantations en Europe et aux Etats-Unis (Figure 1.13). Une revue approfondie des bioprothèses de nouvelle génération peut être trouvée dans [63].

L'endovalve Sapien, et plus récemment Sapien XT, est constituée de 3 feuillets de péricarde bovin. Le tissu bovin est suturé à l'intérieur d'une monture en acier inoxydable pour la valve Sapien et en alliage cobalt chrome pour la Sapien XT. Ce stent valvé est expansible par gonflage d'un ballonnet sur lequel la valve est sertie. Elle est implantée, par expansion du ballonnet, au niveau de l'anneau aortique sans couverture des ostia coronaires et sans débordement, en

amont, sur l'insertion de la valve mitrale ou sur le septum interventriculaire et, en aval, sur l'aorte ascendante. Cette bioprothèse valvulaire a été conçue pour un diamètre de l'anneau aortique compris entre 18 et 28 mm. La valve est introduite au niveau du site de largage au moyen d'un système de délivrance qui est un cathéter contenant l'endovalve, que l'on peut aussi appeler lanceur.

La première génération de l'endovalve CoreValve consiste en une valve composée de 3 feuillets de péricarde bovin fixés sur une jupe par des sutures de polytétra-fluoro-éthylène sur une armature auto-expansible en nitinol. Elle comporte 2 niveaux de fixation sur l'aorte ascendante et sur l'anneau aortique. Elle est implantée par le biais d'un cathéter de 25 F. La seconde génération est faite de 3 feuillets de péricarde porcine situés plus haut sur l'armature afin d'obtenir un réel emplacement supra-valvulaire. Elle est implantée grâce à un cathéter de 21F. L'armature en nitinol a été redessinée afin d'augmenter la force radiale de la valve et d'optimiser son expansion anatomique lors du déploiement. Cette dernière génération actuellement utilisée est disponible en 3 tailles : 26, 29 et 31 mm pour un diamètre de l'anneau aortique compris entre 20 et 29mm. La taille de l'introducteur est de 18 F pour les 3 tailles de valve.

Le choix de l'endovalve se fait notamment selon des critères anatomiques (diamètre interne de la valve pathologique), et hémodynamiques.



Figure 1.13 - Endovalves pour la TAVI : (gauche) SAPIEN (Edwards Lifesciences™), et (droite) CoreValve (Medtronic™).

1.2.2.2 Scénario opératoire

L'opération de remplacement d'une valve aortique par voie endovasculaire se pratique sous prémédication (sédation) et dans la grande majorité des cas sous anesthésie générale, par une équipe très spécialisée. L'évolution de la technique et du matériel utilisé permet aujourd'hui l'implantation de ces valves non seulement par voie fémorale mais aussi par abord chirurgical mini-invasif (mini-thoracotomie permettant une voie transapicale ou transaortique, abord chirurgical de l'artère sous-clavière gauche).

Dans le cas d'abord par voie transfémorale, la procédure débute par l'abord vasculaire ou la mise en place du système de fermeture percutané Prostar, suivie d'une héparinisation. Parallèlement, on introduit un désilet 6F pour monter une sonde pigtail jusqu'à l'aorte ascendante afin de réaliser des mesures transvalvulaires. La pigtail est ensuite placée au fond de la cusp non coronaire pour réaliser une ou plusieurs angiographies, afin d'obtenir la

meilleure incidence pour l'implantation (alignant les 3 cusps de la valve native dans un même plan). Par ailleurs, une sonde de stimulation électro-systolique (SEES) est insérée, par voie veineuse fémorale ou jugulaire, pour la réalisation d'une stimulation à haute fréquence permettant la stabilité pendant la valvuloplastie initiale, puis l'implantation de la valve. L'intervention est réalisée sous contrôle fluoroscopique à l'aide d'un système d'imagerie peropératoire 2D à rayons X (C-arm). Les principales étapes de l'intervention sont illustrées dans la Figure 1.14.

La procédure implique l'introduction d'un guide au travers des artères sinueuses jusqu'à l'emplacement de la valve. Une fois que le guide rigide mis en place dans le ventricule gauche (Figure 1.14A), l'endovalve est insérée dans le système de délivrance qui coulisse sur le guide. Les guides sont de préférence insérés à travers l'artère fémorale, mais la procédure TAVI peut être aussi effectuée par des accès par la sous-clavière, la carotide, l'aorte et l'approche directe transapicale, comme déjà illustré dans la Figure 1.8. Dans ce cas d'autres modèles de prothèses peuvent être utilisés ou sont en cours de développement. Certains d'entre eux sont dédiés à un type spécifique d'approches, telle qu'Engager (Medtronic) qui est spécifiquement conçue pour l'abord transapical [63]. Une sonde dite « pigtail » est également introduite par voie artérielle fémorale controlatérale à celle utilisée pour la prothèse afin de réaliser les injections de produit de contraste.

Une fois le guide rigide inséré dans le ventricule gauche, il est possible de commencer le déploiement de l'endoprothèse. Cependant, dans certains cas, la valve aortique calcifiée ne permet pas le passage de la prothèse. Afin de forcer l'ouverture de la valve native rétrécie, une pré-dilatation est habituellement effectuée. Cette étape est appelée valvuloplastie aortique ou valvuloplastie. Un ballonnet est introduit dans la valve calcifiée et est ensuite dilaté comme le montre la Figure 1.14B.

La pression à la sortie du cœur est si élevée que le déploiement d'un ballon sans précaution peut déchirer la valve aortique et endommager l'aorte. Par conséquent, il est nécessaire de suspendre le flux sanguin avec une stimulation rapide du cœur. Le cœur est stimulé à une fréquence très élevée (180-200/min) par un stimulateur cardiaque temporaire introduit dans le ventricule droit à travers la veine fémorale.

Les deux types de prothèses ont des mécanismes de déploiement différents. La valve SAPIEN est implantée à l'aide d'un ballonnet gonflable. Le déploiement est rapide mais la position ne peut être corrigée dès qu'il commence. La CoreValve est auto-expansible, elle adopte sa forme finale quand elle est libérée de la gaine. L'équipe médicale libère la CoreValve progressivement (10, 25, 50 %, etc.) et ajuste sa position lors du déploiement. Cet ajustement est délicat en raison des difficultés à prédire la position finale de la prothèse une fois déployée complètement. Quelle que soit la prothèse choisie, elle est amenée au sein de la valve native le long du guide. Lorsque la prothèse est en bonne position, elle est dégainée et soigneusement déployée (Figure 1.14C, Figure 1.14D).

Bien que cette procédure semble prometteuse, certaines difficultés et limitations demeurent. Sa performance est encore incertaine par rapport à la chirurgie conventionnelle pour les patients à risque non élevé, alors que son coût actuel est beaucoup plus élevé [64]. Les

complications après le TAVI existent et font augmenter le taux de mortalité. Il est essentiel pour le développement des TAVI que le coût des dispositifs diminue et que les difficultés rencontrées actuellement soient surmontées.

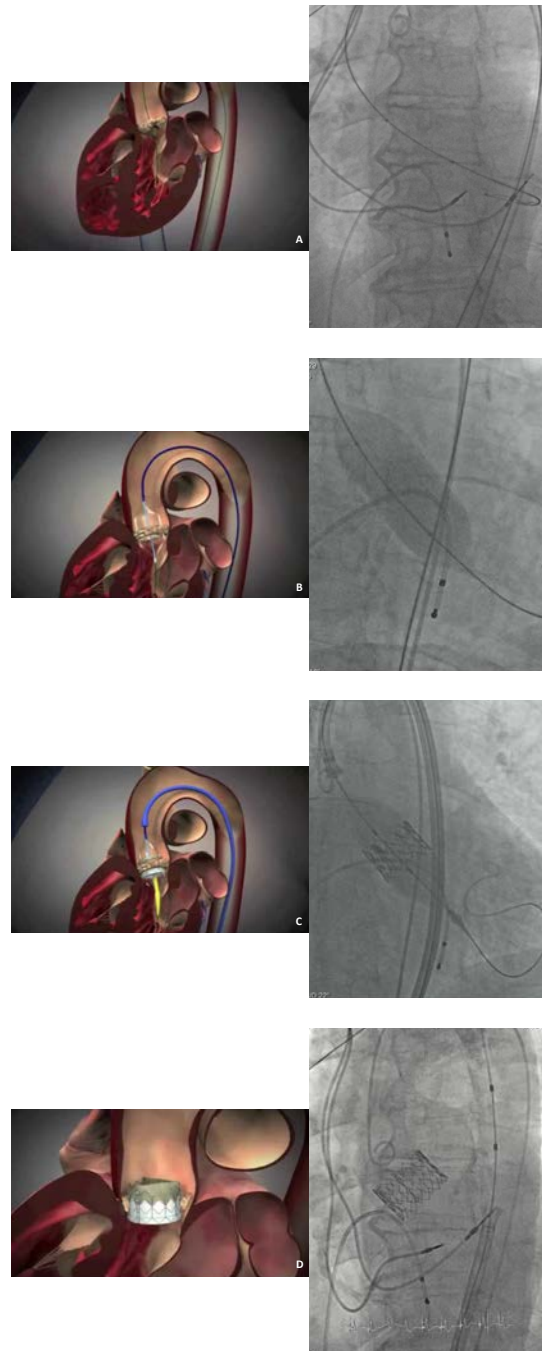


Figure 1.14 - Etapes de pose d'une endoprothèse de la valve aortique SAPIEN (illustration schématique et image fluoroscopique peropératoire).

1.2.2.3 Complications

Le déploiement de l'endoprothèse au sein de la valve native calcifiée reste une étape critique de la procédure, conditionnant ses résultats immédiats et à long terme, mais aussi à l'origine des complications les plus graves liées à un mauvais positionnement, aux fuites paravalvulaires, à l'occlusion coronarienne et la migration [65].

La chirurgie conventionnelle permet un contrôle total des instruments, du site d'implantation et de l'ancrage de la prothèse par le chirurgien. A l'opposé, les instruments utilisés dans la technique TAVI sont insérés à distance d'une manière qui offre peu de contrôle pour l'opérateur. En conséquence, l'endoprothèse peut se déplacer au cours de son déploiement. Une étude expérimentale a montré que l'endovalve SAPIEN se déplace longitudinalement lors du déploiement [66]. Bien qu'il s'agît d'un problème mineur dans la plupart des cas, un décalage important peut se produire de façon inattendue et entraîner des complications [67]. Il faut noter que les différents modèles d'endovalve induisent des décalages de position différents. On a observé que la SAPIEN 3 et la version ancienne SAPIEN XT ne se comportent pas de la même manière [68]. En outre, l'angle de déploiement et le décalage entre le centre de la valve aortique et l'endoprothèse avant implantation sont difficiles à contrôler. La Figure 1.15 montre une endoprothèse dans une configuration de départ inclinée avant déploiement. Il est difficile pour les équipes inexpérimentées de prédire avec précision le résultat du déploiement. Par conséquent, l'un des enjeux majeurs est le positionnement de l'endoprothèse à l'intérieur de la valve native.

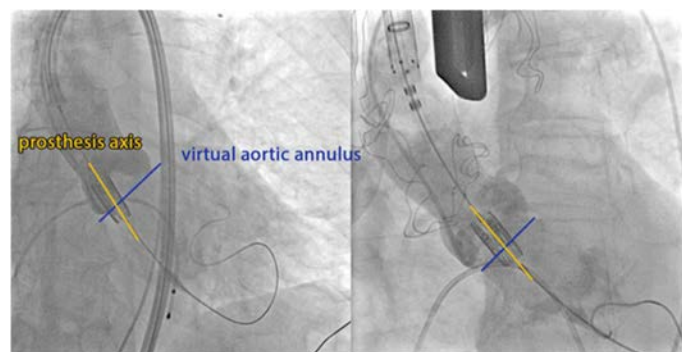


Figure 1.15 - Mauvais positionnement de l'endoprothèse SAPIENTM avant déploiement dans deux cas différents.

Les fuites paravalvulaires restent un obstacle important pour la technique TAVI. Elles sont moins susceptibles de se produire pendant la chirurgie ouverte. Les fuites causent une régurgitation qui constitue une charge pour le cœur. Elles peuvent être corrélées au pronostic à long terme et à la mortalité tardive [69]. D'un point de vue mécanique, les fuites contribuent à une perte d'énergie importante en diastole [70][71]. Les fuites paravalvulaires peuvent être liées à un dimensionnement insuffisant de l'endoprothèse, ce qui implique pratiquement un surdimensionnement afin de les réduire [72]. Toutefois le stent doit s'adapter à la forme de la paroi de l'aorte. Cela dépend beaucoup de la répartition des calcifications sur la valve native. Comme les feuillets sont conçus pour s'ouvrir et se fermer correctement, le stent doit être aussi circulaire que possible pour éviter une fuite centrale [73].

Il existe différents types de fuites [74]. Les fuites transvalvulaires proviennent d'une insuffisance de coaptation des feuillets de l'endoprothèse. Elles peuvent se produire lorsque le stent déployé n'est pas assez circulaire [75]. Les fuites paravalvulaires apparaissent lorsqu'il y a des écarts entre le stent et la paroi aortique. Enfin, les fuites supra-skirtal se produisent d'une manière similaire à celle des fuites paravalvulaires. Une bordure est cousue sur le châssis du stent de la prothèse pour sceller l'espace entre les feuillets et l'endoprothèse. Cependant, si la prothèse est placée trop bas, la bordure ne remplit pas sa fonction.

Les artères coronaires alimentent le cœur en sang. Elles commencent dans l'aorte d'environ 12 mm en moyenne au-dessus de la valve [76]. Une endoprothèse égarée ou mal positionnée peut obstruer les coronaires, ce qui conduira à un infarctus du myocarde. L'occlusion coronaire se produit aussi lorsqu'un feuillet de la valve native calcifiée se déplace vers l'artère coronaire [77] ou quand une calcification migre dans cette artère [78]. Un mauvais positionnement peut également être la cause d'une migration de l'endoprothèse, que ce soit dans l'aorte si la prothèse est déployée trop haut, ou dans le ventricule gauche lorsque le déploiement est trop bas [67].

La recherche médicale actuelle est axée sur la prévention de ces complications. L'assistance par ordinateur à la navigation endovasculaire est une piste pertinente pour l'optimisation et la sécurisation du positionnement et du déploiement de l'endoprothèse.

1.3 ASSISTANCE A LA NAVIGATION ENDOVASCULAIRE

L'assistance par ordinateur aux procédures chirurgicales ou interventionnelles, ou encore Gestes Médico-Chirurgicaux Assistés par Ordinateur (GMCAO), vise à aider le praticien à définir puis à mettre en oeuvre une stratégie médico-chirurgicale optimale. Il s'agit d'un domaine en plein essor [79]-[82]. En s'appuyant sur un support de haute technologie (technologies de l'information, simulation numérique, robotique, microtechnologies, ...), il s'agit d'élaborer des solutions d'aide à l'apprentissage, à la planification, au guidage et à la réalisation du geste chirurgical ou interventionnel. Ceci implique la résolution de questions qui relèvent plus spécifiquement : (i) de l'acquisition de différents types de données, de sources variées, représentant des informations complémentaires, (ii) du traitement, de la modélisation et la représentation de données restituées le plus souvent visuellement au chirurgien pour l'assister lors de l'élaboration d'une stratégie opératoire, et (iii) du guidage par des systèmes plus ou moins actifs lors de la réalisation du geste afin de reproduire la stratégie planifiée ou l'adapter.

Dans le cadre du Labex national en réseau CAMI (Computer Assisted Medical Interventions), dans lequel s'inscrivent nos travaux de thèse, cette problématique s'exprime synthétiquement en termes de perception augmentée, de décision augmentée, et d'action augmentée. Dans ce contexte, l'assistance à la navigation endovasculaire fait partie des défis à relever. Telle qu'envisagée dans nos travaux elle relève plus spécifiquement de l'axe perception augmentée. Dans la suite nous dressons un panorama synthétique de l'état actuel des technologies et approches d'aide à la localisation et à la navigation dans le domaine des interventions cardiovasculaires. Il ne s'agit pas d'une présentation exhaustive. Des éléments plus détaillés

seront donnés dans les chapitres 2 et 5, lorsque les questions spécifiques aux deux grandes parties de la thèse seront traitées. Nous abordons successivement les environnements d'imagerie interventionnelle Rx actuellement disponibles, les approches envisageables pour l'augmentation de l'imagerie Rx 2D per-opératoire, et enfin les modalités d'observations alternatives pour la localisation et le suivi des dispositifs lors des procédures d'implantation endovasculaire.

1.3.1 Imagerie interventionnelle RX

L'environnement dans lequel la procédure endovasculaire est réalisée impose des contraintes spécifiques. Les risques de complications peropératoires sont susceptibles d'entraîner une conversion vers une chirurgie ouverte, ce qui fait du bloc opératoire l'environnement préférentiel pour les interventions considérées. Les dispositifs et systèmes d'imagerie mis en œuvre peuvent avoir des conséquences, notamment en termes d'encombrement, de stérilisation et d'effets iatrogéniques.

Comme évoqué précédemment, le guidage du geste opératoire pendant une procédure interventionnelle endovasculaire, ou plus précisément, la localisation des dispositifs endovasculaires par rapport aux structures anatomiques d'intérêt, est réalisée classiquement au moyen d'une imagerie RX interventionnelle. Un C-arm permet d'acquérir des images 2D fluoroscopiques, ou angiographiques lorsque du produit de contraste est injecté. Les images fluoroscopiques sont acquises à une fréquence suffisante pour suivre la progression des outils endovasculaires. Les angiographies permettent, quant à elles, d'observer la structure vasculaire, à quelques moments-clés de l'intervention. Le champ visible sur les images est limité et ne permet pas d'observer la totalité de la zone anatomique au même instant. La pose du C-arm doit être ajustée pendant l'intervention afin de pouvoir observer le résultat des différents gestes opératoires. L'ajustement de la pose consiste à modifier les angles du C-arm ainsi que sa position ou celle de la table.



Figure 1.16 - Exemples de C-arm mobile (à gauche) et motorisé (à droite).

Les modèles de C-arm peuvent être répartis en deux grandes catégories, les C-arm mobiles et les C-arm rotationnels (Figure 1.16). Les C-arm mobiles sont les C-arm les plus répandus, principalement pour des raisons historiques, de coût et de facilité d'intégration dans un bloc opératoire. Ils doivent être manipulés pour modifier les angles oblique et cranio-caudal. Les C-arm rotationnels sont des systèmes d'acquisition permettant des reconstructions

tridimensionnelles (CBCT). Ils sont apparus plus récemment et sont généralement mis en œuvre au sein d'une salle hybride, plateforme associant un bloc opératoire à un système d'imagerie interventionnelle perfectionné. L'arceau du C-arm est motorisé et manipulable à l'aide d'une console de commandes située à portée des cliniciens. Grâce à la motorisation de l'arceau, il est possible de fixer précisément la pose du C-arm. Par ailleurs, en complément de la fluoroscopie et de l'angiographie bidimensionnelle classiques, il est possible de réaliser une acquisition rotationnelle et de reconstruire un volume à partir d'une série d'images à l'aide d'une technique de reconstruction tomographique [83]. Cette imagerie 3D CBCT, de moins bonne qualité que le CT préopératoire, permet d'observer l'anatomie peropératoire du patient, et plus particulièrement la structure osseuse ainsi que la structure vasculaire lorsqu'une injection de produit de contraste est effectuée pendant la rotation de l'arceau.

L'utilisation de l'imagerie 2D fluoroscopique et angiographique pour le guidage peropératoire du geste chirurgical présente un certain nombre de limites intrinsèques. La nature projective de ces modalités d'imagerie cause inévitablement des erreurs de localisation qui peuvent gêner la navigation des outils endovasculaires, voire entraîner des erreurs de positionnement lors du déploiement des endoprothèses. Bien que l'anatomie du patient soit observable avec une bonne résolution spatiale et temporelle, la structure vasculaire ne peut être visualisée que momentanément à l'aide de l'injection d'une quantité de produit de contraste suffisante. Par ailleurs, certaines informations telles que la qualité de la paroi vasculaire n'apparaissent pas sur les images. Enfin, les doses de produit de contraste et de rayons X reçues par le patient doivent être minimisées afin de limiter les effets iatrogènes. Les équipes médicales reçoivent également une dose de rayons X à chaque intervention [84] et sont donc particulièrement exposées.

1.3.2 Imagerie RX 2D augmentée

Afin de remédier aux faiblesses de l'imagerie fluoroscopique, une approche basée sur la réalité augmentée peut être envisagée pour enrichir le flux d'images peropératoires par des données issues de l'examen préopératoire [85] [86]. Les images fluoroscopiques étant pauvres en matière de repères anatomiques, l'idée est d'ajouter des informations permettant d'améliorer la localisation des outils endovasculaires au regard de l'anatomie du patient. Il peut être envisagé de superposer une représentation de la structure vasculaire préopératoire aux images fluoroscopiques montrant les outils endovasculaires. Cette représentation peut être obtenue à partir du scanner préopératoire à l'aide d'un rendu volumique réalisé selon la pose courante du C-arm et avec une fonction de transfert laissant seulement apparaître la structure vasculaire. L'image préopératoire doit être combinée aux flux d'images fluoroscopiques en temps réel en ajustant l'opacité des images de manière à visualiser simultanément la structure vasculaire préopératoire et les outils endovasculaires peropératoires (Figure 1.17). Dans le milieu clinique, cette combinaison d'images est appelée fusion d'images.

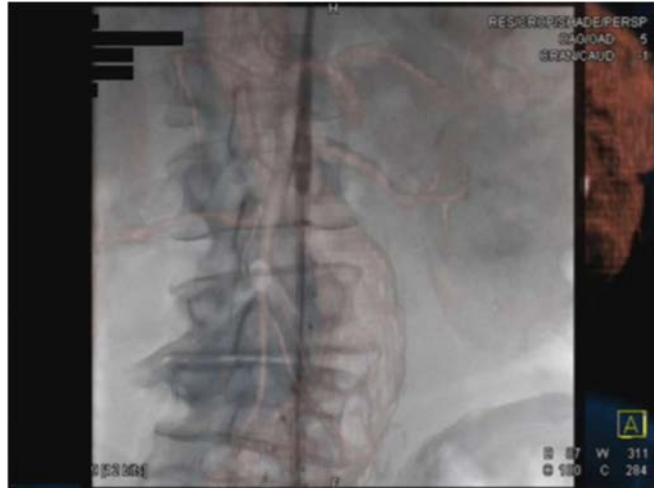

Figure 1.17 - Projection du scanner préopératoire de la structure aortique abdominale sur les images peropératoires à l'aide du système « syngo InSpace 3D/3D Fusion » (Siemens Healthcare). Les référentiels préopératoire et peropératoire ont été alignés en exploitant un volume CBCT.

Des études cliniques récentes [87][88] montrent que le guidage de procédures EVAR par réalité augmentée pourrait permettre de réduire la dose de rayons X reçue, la quantité de produit de contraste injectée et la durée des interventions. Les cas d'utilisation décrits concernent principalement les procédures complexes et, dans une moindre mesure, les procédures classiques (Figure 1.18).

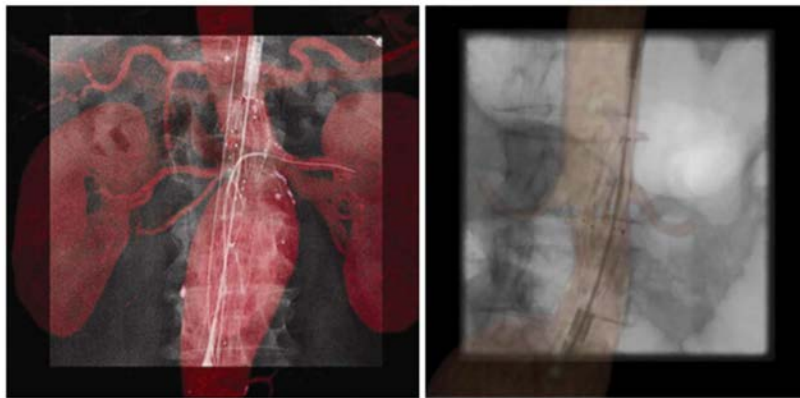


Figure 1.18 - Pose d'un système complexe (à gauche) et d'un système bifurqué (à droite) guidée par une fusion d'images réalisée à partir du scanner préopératoire (d'après Tacher et al. [87] et Hertault et al. [88]).

Malgré les avantages cliniques pouvant ressortir du guidage par réalité augmentée, les solutions existantes sont principalement applicables au cours d'interventions réalisées à l'aide d'un C-arm rotationnel. Bien que la majorité des procédures EVAR soit effectuée à l'aide d'un C-arm mobile, les solutions de navigation augmentée dans ce contexte ne se sont que peu déployées. Sur la base des travaux reportés dans la littérature, par deux équipes principalement [89][90], des systèmes d'aide à la navigation par réalité augmentée ont été développés. La possibilité d'utiliser ce type d'approche avec un C-arm mobile devient envisageable. Cependant, les observations fournissant l'information de localisation sont intrinsèquement bidimensionnelles,

nécessitent le recours aux rayons X, ainsi que l'injection de produit de contraste pour certaines phases de contrôle, en particulier lorsque des procédures de recalage 3D/2D doivent être relancées en cours de procédures [91].

Dans le cas des structures cardiovasculaires mobiles, plusieurs travaux ont été reportés dans la littérature, notamment sur la compensation de mouvement. Ces travaux s'intéressent par exemple à la visualisation améliorée (pour les endoprothèses [92]) et au guidage en temps réel [93][94][95][96].

Un intérêt croissant dans l'assistance au traitement des maladies coronariennes a émergé pour la détection et le tracking en temps réel ou quasi en temps réel des dispositifs interventionnels dans les images RX. Plusieurs équipes se sont intéressées à la détection et au tracking de marqueurs délimitant les dispositifs (ballon d'angioplastie, stent) [97][98][99][100], de guides [101][102][103][104][105] et de cathéters [106][107] en abordant différentes questions méthodologiques : recalage 3D-2D [105][108], compensation de mouvement [105][106][108], navigation [108][107], visualisation d'endoprothèse [97][98][99][100], amélioration de la visualisation des guides [101][102][103][104], débruitage de l'image fluoroscopique [109][110], reconstruction 3D de stents et segmentation artérielle [97][111]. Cette liste non exhaustive illustre une tendance générale. Les algorithmes de traitement de l'image dans ce contexte sont tous liés à la détection en temps quasi-réel, au suivi et au recalage de marqueurs radio-opaques et de guides afin d'améliorer la visibilité des dispositifs endovasculaires dans les images RX.

Lors des procédures TAVI pour la pose d'endovalve, on retrouve les mêmes types de questions. La localisation précise des dispositifs endovasculaires par rapport à la structure aortique en mouvement, réalisée systématiquement sous contrôle-d'imagerie RX, reste difficile pendant l'intervention (Figure 1.19). La fluoroscopie ne permet que de visualiser en 2D des outils endovasculaires et certaines structures anatomiques plus denses que les tissus mous. De même, l'angiographie ne permet d'opacifier la structure vasculaire d'intérêt que momentanément à l'aide d'une injection de produit de contraste, qui doit être minimisée en raison de l'insuffisance rénale chez les patients âgés.

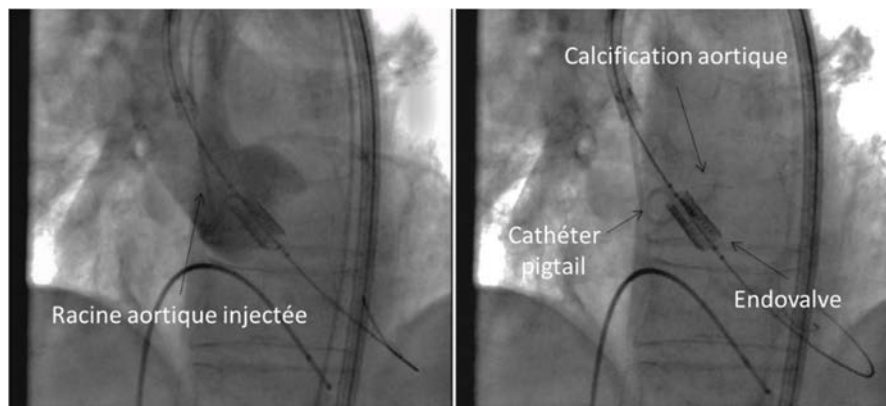


Figure 1.19 - Implantation de valve aortique artificielle par voie percutanée. (gauche) Image angiographique avec l'injection de produit de contraste, (droite) Images fluoroscopiques pendant le positionnement de l'endoprothèse.

Quelques travaux ont été reportés dans le but d'envisager une assistance à la navigation dans le cadre des procédures TAVI. La projection de données préopératoires, principalement issues du scanner 3D ou de la reconstruction rotationnelle en tout début de procédure, sur l'imagerie fluoroscopique 2D peropératoire, a pour objectif de faciliter la localisation de la zone de déploiement de l'endovalve, d'éviter des complications liées à la présence de structures anatomiques adjacentes, et de déterminer l'incidence optimale d'observation pour le déploiement. En effet, l'incorporation d'un modèle spécifique de la racine aortique du patient, et l'affichage des structures anatomiques voisines, faciliterait ces procédures en fournissant une vision anatomique, en réduisant la nécessité d'injection de produit de contraste, et en permettant d'emblée le choix de l'angulation optimale de l'arceau radiologique.

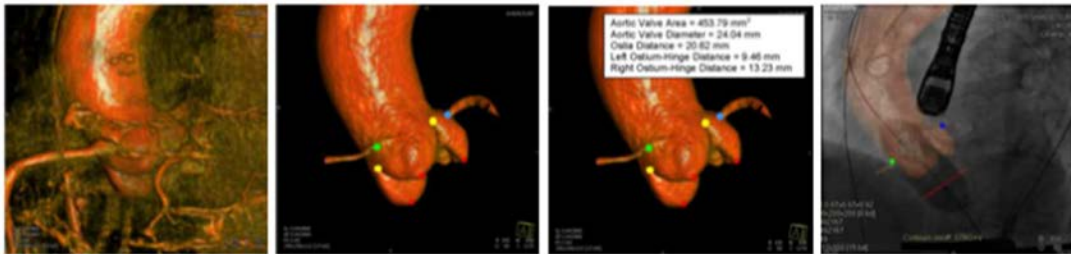


Figure 1.20 - Application de la reconstruction rotationnelle au remplacement d'une valve aortique par voie endovasculaire (TAVI) : fusion d'images réalisée à partir un volume CBCT (d'après Zheng et al. [86]).

Bien que quelques travaux récents [112][93][86] aient été reportés sur l'enrichissement des images intra-opératoire par la projection de repères 2D/3D additionnelles, ces approches n'ont pas trouvé pour l'instant d'application clinique courante. Il s'agit encore de contributions préliminaires et qui n'ont pas fait preuve de la reproductibilité de leurs résultats [112][93]. Peu d'approches tiennent compte des mouvements cardio-respiratoires [112][93][86]. Déterminer exactement l'emplacement de la valve pathologique mobile au cours de l'intervention chirurgicale, tout en minimisant l'utilisation d'injections de contraste, est un défi majeur en raison des complications qui peuvent survenir en cas de mauvais positionnement de l'endovalve. Dans [113], le suivi d'un cathéter pigtail dans les images est utilisé afin d'estimer le mouvement de la racine aortique. Cependant, l'hypothèse que le cathéter a le même mouvement que la racine aortique peut être mise en défaut, d'autant que le cathéter pigtail peut être retiré au cours de la procédure (avant l'implantation de l'endovalve). Une autre approche consisterait à marquer des calcifications près de la racine aortique qui sont visibles dans les images fluoroscopiques et les suivre [96]. Cependant, dans les images fluoroscopiques et angiographiques, les calcifications sont moins visibles que les dispositifs endovasculaires et les structures osseuses. Le tracking précis et robuste des calcifications, en temps réel, est un problème difficile en raison de leur taille et leur faible densité.

1.3.3 Modalités de localisation alternatives

Afin d'apporter une assistance à la localisation et à la navigation endovasculaire, certains travaux ont suggéré d'utiliser d'autres modalités per-opératoires que la fluoroscopie, telles que l'IRM interventionnelle [115][116] ou l'imagerie ultrasonore [117][118][119]. Toutefois ces approches se sont peu développées, en raison principalement des contraintes liées à leur mise

en œuvre ou à la nécessité d'une modification trop importante de la technique interventionnelle. En parallèle, les performances des dispositifs de localisation magnétique ont évolué ces dernières années [126]. Ces dispositifs peuvent s'appuyer sur des technologies différentes qui se répartissent en trois grandes catégories : (i) champ électromagnétique généré par un courant alternatif (technologie la plus ancienne dite classique), (ii) champ électromagnétique généré par un courant continu (technologie développée plus récemment), et (iii) champ magnétique généré par des aimants permanent (technologie la plus récente et encore peu utilisée dans la navigation interventionnelle). Parmi les systèmes on peut citer par exemple les dispositifs proposés par Northern Digital Inc. (NDI), Lucent Medical, Mediguide (SJM), Medtronic. L'amélioration de leurs performances a porté sur plusieurs aspects [120][121] : la précision de localisation qui devient millimétrique (voire submillimétrique), la stabilité par rapport aux sources de distorsion du champ magnétique, leur adaptation à l'environnement interventionnel avec des capteurs plans intégrables à la table d'opération.

Du fait de la faculté de localisation 3D intra-corporelle de ces dispositifs, les applications potentielles couvrent plusieurs domaines [122][123]. La localisation électromagnétique offre ainsi de nouvelles perspectives à la navigation endovasculaire. En chirurgie endovasculaire quelques travaux se sont attachés à démontrer la faisabilité de telles approches avec notamment l'insertion in-vitro d'endoprothèses branchées latérales dans le contexte EVAR [143], la navigation de dispositifs endovasculaires (guide, catheter, drain) dans un fantôme physique intégrant une mise en correspondance avec l'imagerie pré-opératoire basée sur des marqueurs externes [124], et plus récemment des études sur animal [125] et sur patient [144].

Outre une précision relativement faible, l'intégration de telles approches dans le workflow clinique pose encore de nombreuses questions. Les problématiques liées à la compatibilité avec les contraintes d'utilisation clinique doivent encore être adressées. Une des limitations actuelles de ces études est l'utilisation de marqueurs externes liés aux structures anatomiques d'intérêt qui doivent être observables à la fois dans les espaces pré et intra-opératoires afin de réaliser le recalage entre les différents référentiels. Un travail préliminaire [140] en collaboration entre les laboratoires LTSI et TIMC-GMCAO a permis de montrer la faisabilité d'exploiter uniquement les trajectoires 3D per-opératoires suivies par un cathéter et mesurées par système de localisation électromagnétique pour réaliser la mise en correspondance avec la lumière artérielle 3D décrite à partir du scanner préopératoire, et ainsi d'éviter l'emploi de marqueur externes.

1.4 SYNTHÈSE

Nous avons décrit dans ce chapitre les traitements endovasculaires de l'anévrisme de l'aorte abdominale (AAA) et de la sténose de la valve aortique (AVS). En phase pré-opératoire des informations précises issues du scanner X sont exploitées pour réaliser le planning de l'intervention, avec la possibilité de faire des mesures et de visualiser la totalité des lésions, anévrisme ou sténose, avec présence de thrombus et / ou de calcification. En revanche en phase per-opératoire, quel que soit la sophistication des dispositifs d'imagerie, le chirurgien ne dispose que d'une image RX bidimensionnelle pour suivre l'insertion et le positionnement des dispositifs endovasculaires (endoprothèse, endovalve) avant leur déploiement.

La modalité d'imagerie peropératoire utilisée actuellement expose le chirurgien à des erreurs de localisation, à une mauvaise interprétation des sinuosités, à une recherche de la meilleure incidence au prix d'injections itératives de contraste, et d'une irradiation supplémentaire. Les solutions d'assistance par ordinateur à la navigation endovasculaire sont encore peu développées. Un certain nombre de complications, fuites, malpositions, couvertures de collatérale, sont en particulier la résultante d'une mauvaise localisation per-opératoire. Lorsque les structures cardiovasculaires sont mobiles les difficultés de localisation des dispositifs endovasculaires sont encore plus marquées.

Afin d'apporter des réponses à ces problèmes de navigation et positionnement nos travaux visent à mieux exploiter les observations peropératoires, issues de l'imagerie ou de capteur électromagnétique, relatives à la localisation¹ des dispositifs par rapport aux structures anatomiques d'intérêt. L'objectif est d'améliorer la précision de la procédure, c'est-à-dire du positionnement du dispositif endovasculaire (endoprothèse, endovalve) sur le site de largage planifié, sans alourdir le protocole clinique existant. En outre les solutions recherchées doivent à terme permettre de réduire le nombre d'acquisitions fluoroscopiques pendant l'intervention, conduisant ainsi à une minimisation de la quantité produit de contraste injecté au patient et une réduction de l'exposition aux rayons X tant pour le patient que pour le personnel médical.

La solution envisagée dans la première partie de la thèse s'appuie sur une technique de localisation électromagnétique dans le cadre du traitement endovasculaire de l'anévrisme de l'aorte abdominale. Cette structure vasculaire est supposée immobile dans la phase d'insertion des guides et cathéter souples. Dans la seconde partie de la thèse nous considérons le problème de la localisation des dispositifs endovasculaires dans le cadre du traitement de la sténose de la valve aortique. En considérant l'imagerie per-opératoire classiquement utilisée (fluoroscopie/angiographie), il s'agit d'apporter des solutions d'améliorer la perception et la localisation des dispositifs lorsque la structure vasculaire d'intérêt est en mouvement.

¹ Une localisation de l'ordre du millimètre est aujourd'hui considérée comme très bonne pour les applications envisagées.

2 LOCALISATION ELECTROMAGNETIQUE : PROBLEMATIQUE ET ETAT DE L'ART

Ce chapitre présente le principe général de fonctionnement des systèmes de localisation électromagnétique, avec leurs caractéristiques et limitations, ainsi que les principales approches reportées dans la littérature au sujet de leur exploitation potentielle dans le cadre de la navigation endovasculaire. Cette étude nous amène alors à évoquer le problème de la précision et de la mise en œuvre clinique des méthodes existantes.

2.1 SYSTEMES DE LOCALISATION ELECTROMAGNETIQUE

2.1.1 La localisation

Nous nous plaçons comme utilisateur de système de localisation électromagnétique dans un contexte interventionnel. Quelques papiers de revue de la littérature ont été reportés récemment à ce sujet [126][131][138].

Localiser un élément consiste à déterminer sa position dans un référentiel. Nous nous intéressons à la localisation tridimensionnelle (3D), avec pour l'objectif la navigation d'un outil vers une zone d'intérêt prédéfinie. Pour naviguer par exemple un dispositif endovasculaire flexible (cathéter), il faut connaître non seulement la position mais également l'orientation de son extrémité qui est considérée comme un solide indéformable.

La position d'un corps rigide (capteur) est définie par convention comme étant celle d'un point connu de celui-ci – son centre de gravité, par exemple – par rapport à un référentiel absolu. La localisation d'un capteur en six degrés de liberté (6DOF) est la mesure de la matrice de passage du référentiel absolu à celui associé au capteur. La mesure de cette matrice procure trois composantes en translation caractérisant la position de la cible et trois composantes en rotation caractérisant son orientation.

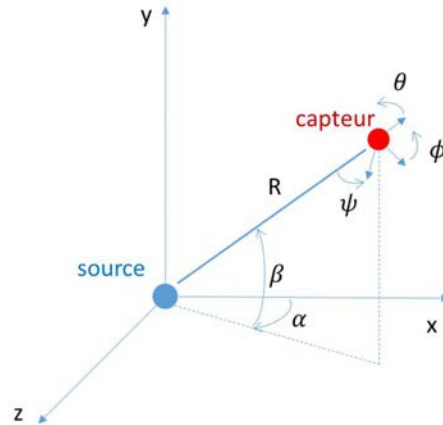


Figure 2.1 - Illustration des paramètres de position (R, β, α) et d'orientation (ψ, θ, ϕ) d'un capteur dans un référentiel fixe.

Un avantage important des systèmes de localisation électromagnétique est que les champs électromagnétiques ne nécessitent pas un espace visible libre entre source et capteur pour que le système fonctionne. Par conséquent, ces systèmes ont été largement utilisés dans les applications de capture de mouvement et de réalité virtuelle où un environnement encombré limite l'utilisation de la localisation optique qui nécessite une visibilité directe. Ils permettent aussi d'envisager la localisation intracorporelle.

2.1.2 La localisation électromagnétique

Le principe de localisation électromagnétique (EM) est présenté dans la Figure 2.2. Généralement, un système de localisation EM consiste en trois composants de base : un générateur de champ magnétique (FG = Field Generator), un capteur magnétique intégré au dispositif à localiser, et une unité centrale de contrôle. Le générateur de champ magnétique génère un champ EM ultra-bas de géométrie connue et doit être situé près de la zone d'intérêt. Le capteur magnétique intégré au dispositif à localiser contient de petites bobines dans lesquelles le courant est induit par le champ magnétique. En exploitant le principe de triangulation, l'interprétation du signal mesuré par chaque bobine permet d'estimer la position et l'orientation du capteur. Les positions du dispositif sont alors détectées lors de son déplacement dans l'espace de coordonnées. L'unité centrale sert à contrôler le générateur de champ et à capturer les signaux mesurés par le capteur.

Un système électromagnétique autorise une localisation intracorporelle des petits capteurs situés à l'intérieur du champ magnétique. Les localisateurs EM fournissent trois composantes en translation et deux ou trois composantes d'orientation, qui correspondent respectivement à une localisation en 5DOF ou 6DOF.

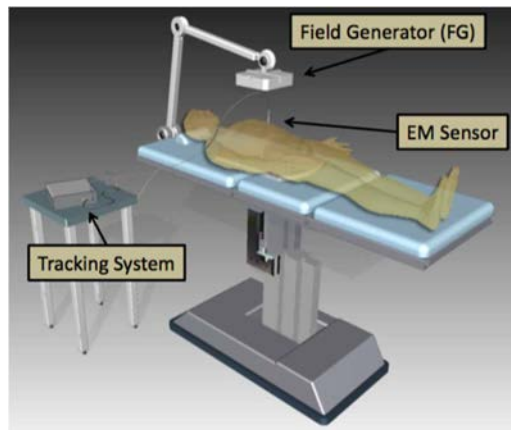


Figure 2.2 - Principe de la localisation intracorporelle électromagnétique (d'après AM Franz et al. [126]).

Physiquement, le suivi électromagnétique utilise des champs magnétiques de géométrie connue pour déterminer la pose (position, orientation) de capteurs de mesure de flux magnétique ou de champs magnétiques (Figure 2.3). Le champ magnétique de référence est produit soit par des aimants permanents soit par électromagnétisme [127]. Dans ce dernier cas, la structure du champ magnétique de référence est régie par la loi du Biot-Savart. La géométrie de l'ensemble de bobines d'émission et le type de courant envoyé dans les bobines déterminent la forme et les propriétés géométriques de la zone de capture.

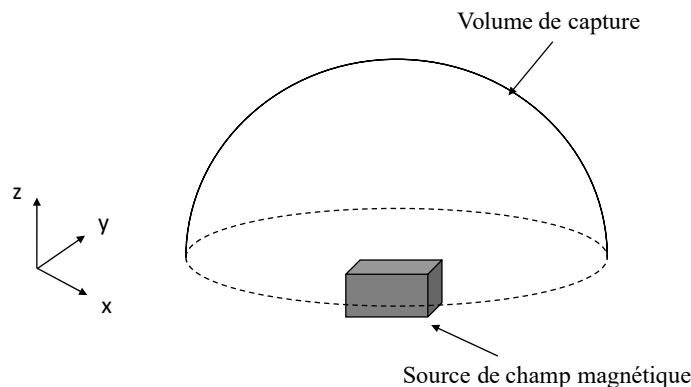


Figure 2.3 - Illustration du principe général de fonctionnement des systèmes magnétiques de localisation spatiale.

Historiquement, la localisation électromagnétique est apparue dans les années 1970, lorsque Wynn et al. ont présenté une méthode pour la localisation en 2D [128]. Sur la base de ce travail, Kuipers [129] et Raab et al. [130] ont décrit les premières méthodes de suivi pour déterminer la position et l'orientation d'un capteur magnétique. Ces systèmes souffrent cependant d'un problème global de précision et sont plus particulièrement sensibles à l'environnement électromagnétique dans lequel ils sont utilisés. Les localisateurs électromagnétiques ont pu néanmoins être utilisés pour certaines applications peu exigeantes en termes de précision.

Certaines solutions plus performantes commencent à émerger même si elles ne permettent pas de s'affranchir totalement des imprécisions constatées [126][131]. Il existe actuellement des

systèmes de localisation EM qui peuvent être envisagés pour des applications médicales, avec par exemple : Polhemus Fastrak (Polhemus Inc., Colchester, Vermont, USA), Ascension microBIRD, NDI Aurora (Northern Digital, Waterloo, Ontario, Canada), et Calypso (Varian Medical Systems, Palo Alto, Californie, États-Unis) (Figure 2.4). Les dimensions, encombrement global et taille des capteurs, constituent un critère prépondérant au regard de l'application envisagée. Nous nous intéresserons principalement aux systèmes dont les dimensions sont compatibles avec la localisation des dispositifs chirurgicaux et plus spécifiquement des dispositifs endovasculaires.




Figure 2.4 – Systèmes de localisation EM pour les applications médicales : a) Polhemus Fastrak, b) Ascension microBIRD, c) NDI Aurora d) Calypso.

Un des composants de base d'un système de suivi électromagnétique est le capteur magnétique. Comme le champ magnétique \vec{B} ne peut pas être déterminé directement, les capteurs magnétiques mesurent le flux magnétique ϕ , qui correspond au flux du champ magnétique \vec{B} qui passe au travers d'une surface orientée. Pour qu'un capteur mesure une grandeur représentative de sa position, il est nécessaire de créer une variation d'intensité du champ entre les différentes positions à l'intérieur de celui-ci [132]. Ainsi, les champs magnétiques non homogènes, tels que ceux créés par les dipôles magnétiques sont nécessaires pour la mesure. Dans de tels champs magnétiques connus, qu'ils soient générés par un courant continu (DC) ou un courant alternatif (AC), il existe une corrélation entre le flux ϕ mesuré et la distance à la source du champ magnétique. Cette relation constitue le principe de base des méthodes de localisation. Différents types de capteurs sont utilisés pour mesurer le flux magnétique ϕ (Figure 2.5). Bien qu'il soit possible de miniaturiser ces capteurs à un diamètre inférieur à 1 mm, un câble est toujours nécessaire pour connecter un capteur à l'unité électronique de contrôle. Polhemus propose des capteurs sans fil. Toutefois la nécessité d'embarquer au sein du capteur une source d'énergie et un émetteur actif rend le système globalement plus complexe et beaucoup plus volumineux. Certains systèmes cherchent à localiser des transpondeurs passifs (Figure 2.5d) au lieu de capteurs magnétiques. Les transpondeurs passifs ne mesurent pas le champ magnétique, mais l'utilisent comme source d'énergie et émettent un

signal radiofréquence permettant la localisation. Ces types de technologie ne sont pas encore exploitables pour les applications de localisation endovasculaire.

Certains auteurs ont proposé de combiner les techniques de localisation électromagnétique avec d'autres technologies de localisation pour améliorer la précision du suivi. Par exemple, il est possible d'utiliser des systèmes de localisation optique pour fusionner les données [133][134][135] lorsque les marqueurs fixés sur le dispositif médical sont visibles. Une méthode, qui ne nécessite pas une vision directe, et qui utilise un accéléromètre, a été proposée par Liu et al. [136]. Une autre solution sans fil a été développée par Ren et al. [137]. Étant donné que ces capteurs ne sont pas actuellement disponibles sur le marché, ces systèmes de localisation sont peu utilisés.

Les solutions disponibles actuellement exploitent des capteurs magnétiques miniatures câblés qui peuvent être intégrés dans des instruments médicaux. Ces solutions ont pu être mises en œuvre dans des procédures interventionnelles utilisant des aiguilles de biopsie, avec par exemple le localisateur Aurora de NDI ou eTRAX™ de CIVCO. Il existe des instruments flexibles qui se présentent sous la forme de guide intégrant un capteur en leur extrémité distale. Toutefois, ils ne sont exploitables qu'à titre expérimental, pour des tests in-vitro essentiellement.




Figure 2.5 - Exemples de capteurs pour la localisation électromagnétique. (a) Capteurs DC Ascension (d'après Ascension Technology Corporation). (b) Capteur AC Polhemus (d'après Polhemus Inc.). (c) Capteur 6 DOF AC NDI Aurora® (d'après Northern Digital Inc.). (d) Transpondeur passif Calypso® (d'après Varian Medical Systems Inc.).

Les performances des systèmes magnétiques de localisation spatiale présentés au cours des paragraphes précédents diffèrent selon la technique utilisée pour la mise en œuvre du système. Les systèmes magnétiques les plus performants affichent une précision légèrement inférieure au millimètre, comme le localisateur AC NDI Aurora. Ces résultats permettent d'envisager l'utilisation clinique pour certaines applications médicales dont la précision requise est compatible avec les performances annoncées. Mais il est cependant assez systématique qu'en

pratique des imprécisions dégradent considérablement les performances de ces systèmes. Les imprécisions les plus manifestes sont occasionnées par la présence d'objets métalliques ou de sources parasites à proximité du volume de capture.

2.1.3 Limitation des systèmes électromagnétiques

Une des limitations des applications de localisation EM est due au compromis nécessaire entre la précision recherchée et la taille du volume de capture. Par ailleurs, comme la localisation EM dépend de la mesure des champs électromagnétiques produits par le générateur de champ, les localisateurs EM peuvent être perturbés par la présence de tous les dispositifs électroniques produisant une interférence EM.

Le problème de précision inhérent à ces localisateurs EM résulte essentiellement de leur sensibilité à la présence de champs locaux qui créent des distorsions sur le champ magnétique généré par la source. En pratique, ces distorsions sont généralement induites par la présence d'outils métalliques ou générateurs de perturbations électromagnétiques (écran, perceuse, etc.) dans la zone de fonctionnement du système.

Les perturbations engendrées peuvent être de deux sortes : dynamiques ou statiques. Les perturbations dynamiques évoluent au cours du temps et sont le plus souvent occasionnées par des appareils électriques. Les perturbations statiques demeurent constantes au cours du temps et sont le plus souvent créées par la présence d'objets métalliques statiques dans le champ opératoire. Ces phénomènes sont détaillés dans [138]. Les auteurs présentent dans cet article une étude des effets engendrés par la présence de champs locaux et d'éléments métalliques dans différents environnements cliniques pour deux systèmes de localisation EM : un localisateur alternatif, le système Aurora NDI, et un système à courants continus, le système 3D Guidance Ascension.

Ces travaux font apparaître que les erreurs dues aux distorsions créées par les champs locaux augmentent en fonction de la distance source/capteur. Il apparaît également que les deux systèmes magnétiques ne réagissent pas de la même manière en présence des phénomènes considérés. Le système NDI Aurora utilise un champ électromagnétique généré par un courant alternatif (AC) tandis que le système 3D Guidance Ascension est basé sur un champ électromagnétique généré par un courant continu (DC) pulsé. La performance des systèmes de localisation AC est supérieure à celle des systèmes DC, car les champs électromagnétiques AC sont moins sensibles au champ magnétique terrestre et au métal près du localisateur. L'existence d'un objet métallique à l'intérieur du champ EM n'introduira qu'une perturbation statique dans le volume de capture, ceci n'affecte pas la distribution du champ EM alternatif. Compte tenu du fait que l'environnement médical est habituellement compliqué et qu'il existe beaucoup de perturbations inattendues, cette caractéristique des systèmes AC est précieuse.

Les deux systèmes fournissent une fréquence de localisation et des volumes de capture suffisants pour la navigation endovasculaire électromagnétique. Le système Aurora est plus facile à positionner car son volume de capture optimal est plus grand que le 3D Guidance. Le Tableau 2.1 présente les performances du système de localisation électromagnétique Aurora de NDI que nous utilisons au cours de cette thèse.

Techniques	
Plage en translation	Cube de 500 mm de côté, décalé d'environ 50 mm des sources
Plage en rotation	Toute rotation
Précision statique	Position : 0.48-0.70 mm RMS Orientation : 0.20-0.30° RMS
Résolution statique	Position : 0.7 mm Orientation : 0.025°
Fréquence d'échantillonnage	40 mesures/seconde quel que soit le nombre de capteurs
Dimensions	
Émetteur	220 mm x 220 mm x 170 mm
Capteur	0.5 mm x 8 mm pour le capteur 5 DOF 0.8 mm x 9 mm pour le capteur Aurora Micro 6DOF
Électronique associée	32 mm x 50 mm x 90 mm
Environnement	Les données ont été collectées dans un environnement sans perturbations électromagnétiques.

Tableau 2.1 – Caractéristiques constructeur du système Aurora™.

2.2 LOCALISATION ENDOVASCULAIRE

Dans le cadre des procédures endovasculaire, le contrôle peropératoire du placement des dispositifs est classiquement réalisé au moyen d'un système d'imagerie fluoroscopique (C-arm) restituant à l'opérateur une imagerie bidimensionnelle.

Afin de permettre la visualisation en 3D et d'améliorer la manipulation des dispositifs endovasculaires, des travaux récents se sont intéressés à l'assistance à la navigation endovasculaire [139]. L'un des enjeux est de fournir une localisation en 3D des dispositifs endovasculaires, tels que les guides ou les cathéters, par rapport à la structure vasculaire d'intérêt, sans l'utilisation d'imagerie Rayons X. Les systèmes de localisation EM qui peuvent fournir des informations en temps réel sur la localisation et l'orientation des dispositifs au travers des tissus mous font partie des alternatives possibles à l'imagerie interventionnelle classique. Si quelques travaux ont été rapportés dans le contexte des procédures EVAR [143], leurs potentialités et leurs limitations pour leur exploitation clinique sont encore peu claires.

Avant d'utiliser un système de suivi électromagnétique dans la salle d'opération, une étape de mise en correspondance doit être effectuée pour obtenir la transformation géométrique entre le système de coordonnées 3D associé à l'imagerie préopératoire et le système de coordonnées 3D peropératoire associé au localisateur [131]. La mise en correspondance est généralement envisagée au moyen de points de repère [141][142][143]. Ainsi, outre la faible précision (erreur

de localisation environ 4-6mm), une des limitations actuelles de ces études est que des marqueurs externes liés aux structures anatomiques d'intérêt doivent être observables à la fois dans les espaces pré et intra-opératoires (Figure 2.6 et Figure 2.7). Plus précisément, ces points de repère d'intérêt doivent être visibles à la fois dans le scanner préopératoire et dans l'environnement intra-opératoire.

Ceux-ci peuvent être des marqueurs externes fixés sur la peau du patient avant de faire le CT préopératoire [141][142] ou sur une plaque de référence [144] placée sur la table d'opération. Dans ce cas, les marqueurs externes, ou la plaque de référence, ne doivent pas être déplacé jusqu'au jour de la chirurgie. Cependant, dans le contexte des tissus mous, l'hypothèse que les repères externes resteront liés rigidement à la structure anatomique d'intérêt entre les moments préopératoire et peropératoire est très discutable.

Les points de repère peuvent aussi être des repères anatomiques internes, choisis sur les vertèbres ou l'arbre vasculaire [143]. Cependant, ces repères ne sont pas visibles in vivo par le dispositif de localisation électromagnétique, par conséquent, il est nécessaire d'avoir recours à une autre modalité d'imagerie.

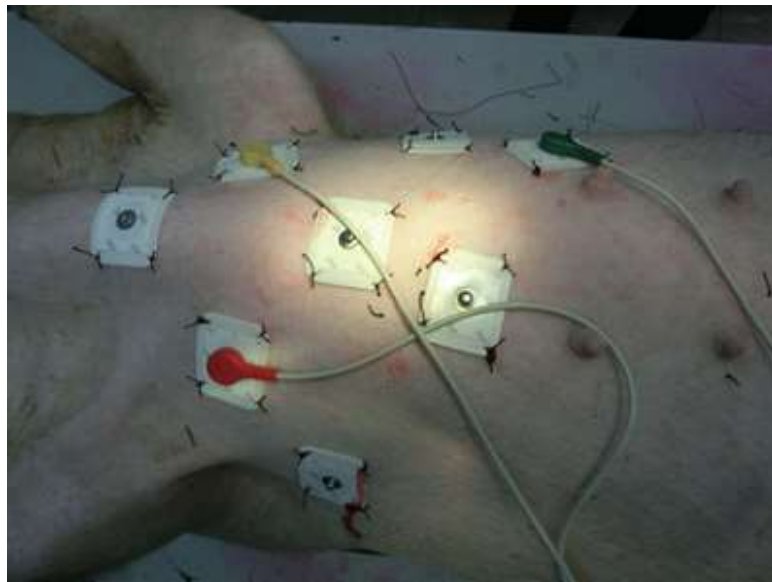


Figure 2.6 - Marqueurs externes pour la mise en correspondance entre le référentiel du localisateur EM et le référentiel anatomique (d'après [142]).




Figure 2.7 - Plaque de référence pour la mise en correspondance entre les espaces 3D du localisateur électromagnétique et de la structure vasculaire du patient (a) Marqueurs attachés au patient et (b) Marqueurs visibles dans le CT préopératoire (d'après Manstad-Hulaas [144]).

Récemment, De Lambert et al. [140] ont proposé une approche de recalage qui ne nécessite pas de marqueur externe collé sur la peau du patient, ni préopératoirement, ni peropératoirement. Elle est fondée sur un recalage 3D-3D à partir des trajectoires suivies au sein des structures vasculaires. La trajectoire suivie dans l'espace 3D électromagnétique est obtenue en déplaçant librement un cathéter équipé d'un capteur magnétique à l'intérieur de la lumière vasculaire. La faisabilité d'une telle approche basée sur les trajectoires a été montrée [140]. Seule la morphologie de la structure vasculaire contraint les trajectoires électromagnétiques. L'étude précise de la nature de ces trajectoires et leur influence sur la précision de localisation reste à aborder.

2.3 SYNTHÈSE

Dans ce chapitre, nous avons vu le principe de fonctionnement des systèmes de localisation basés sur une modalité électromagnétique. L'atout majeur des localisateurs basés sur ce principe physique est de permettre la localisation intracorporelle des dispositifs médicaux. Cependant, ces systèmes sont par construction sensibles à l'environnement électromagnétique dans lequel ils sont utilisés. La présence des perturbations locales du champ, engendrés par des sources magnétiques parasites, occasionne des distorsions sur la répartition théorique du champ généré par les sources du localisateur.

Malgré l'existence des imprécisions de localisation causées par la perturbation électromagnétique, l'utilisation des localisateurs EM semble envisageable pour certaines applications médicales. Certains travaux ont été reportés dans la littérature pour les applications endovasculaires. Au-delà des questions de précision, les questions relatives au recalage et à la compatibilité avec les contraintes d'utilisation clinique doivent encore être adressées. En vue d'élaborer une solution de navigation EM, l'une des questions essentielles que nous abordons dans ce travail concerne le problème du recalage entre le repère localisateur et le repère anatomique afin de localiser un cathéter par rapport aux structures vasculaires d'intérêt.

3 RECALAGE 3D-3D PRE/PEROPERATOIRE POUR LA LOCALISATION EM

Dans ce chapitre nous présentons l'approche proposée pour la mise en correspondance des référentiels de localisation électromagnétique et de l'anatomie du patient. L'idée de base de la méthode s'appuie sur l'exploitation des trajectoires suivies par le capteur électromagnétique à l'intérieur de la structure vasculaire d'intérêt. Les difficultés à surmonter sont en particulier liées à la formulation des hypothèses sur la correspondance entre description de l'espace endoluminal et trajectoire suivie par le dispositif endovasculaire. Après une description générale de l'approche proposée, nous présentons dans la suite les détails des différentes méthodes de recalage envisagées.

3.1 APPROCHE PROPOSEE

La localisation électromagnétique des dispositifs endovasculaires par rapport à l'anatomie du patient nécessite préalablement de mettre en correspondance les données anatomiques préopératoires issues de l'imagerie CT avec les données peropératoires issues du localisateur magnétique. Malgré quelques travaux reportés dans la littérature, les problèmes liés à l'intégration de ces approches dans les processus cliniques et à la démonstration de leur intérêt sur le plan opérationnel doivent encore être abordés. Outre la précision, une limitation actuelle des études rapportées est que des marqueurs externes liés aux structures anatomiques d'intérêt doivent être observables à la fois dans les espaces pré et peropératoires.

La principale problématique que nous abordons dans ce travail concerne le recalage entre le système de coordonnées 3D du localisateur magnétique et le système de coordonnées 3D du patient afin de localiser l'extrémité d'un cathéter spécifique par rapport aux structures vasculaires d'intérêt. Le but de ce travail est d'étudier et de mettre en œuvre une approche de recalage 3D-3D opérationnelle qui ne nécessite pas de repères externes placés sur le patient (ni préopératoire, ni peropératoire).

Le recalage 3D-3D consiste à déterminer une relation géométrique entre deux référentiels au moyen d'une transformation rigide en trois dimensions. Celle-ci implique typiquement une rotation 3D (trois paramètres) et une translation 3D (trois paramètres).

Nous considérons dans la suite les deux référentiels principaux dans lesquels les informations traitées par un système d'aide à la navigation sont exprimées :

- R_{CT} : le référentiel par rapport auquel une description 3D de la structure vasculaire d'intérêt du patient a pu être définie (par exemple, un référentiel d'imagerie préopératoire). Dans le contexte des interventions endovasculaires envisagées dans nos travaux, les informations exprimées dans R_{CT} sont classiquement issues du scanner préopératoire.

- R_{EM} : le référentiel lié au localisateur électromagnétique, par rapport auquel des positions 3D suivies par un capteur magnétique sont décrites. Ces informations sur la localisation du dispositif endovasculaire sont obtenues lors de la phase peropérateur.

L'étape de recalage consiste alors à mettre en correspondance les informations exprimées dans les deux référentiels différents : R_{CT} et R_{EM} . Ce recalage peut être réalisé selon deux types d'approches que l'on distingue selon qu'elles s'appuient sur :

- L'utilisation d'un référentiel externe dont la géométrie est connue, par exemple des marqueurs externes ou des points de repère. Il s'agit ici d'un recalage dit extrinsèque.
- L'utilisation de caractéristiques propres aux données d'origine. Seul le contenu anatomique ou structuré des jeux de données permet d'effectuer le recalage. Il s'agit ici d'un recalage dit intrinsèque.

Afin d'éviter l'emploi de repères externes placés sur le corps du patient, notre objectif est d'étudier et de proposer une solution par recalage intrinsèque. L'élaboration d'une solution fondée sur le repérage de points anatomiques internes, tels que les bifurcations et ostia présents au sein de l'arbre vasculaire aorto-iliaque, est d'emblée écartée. En effet, le « pointage » de ces repères anatomiques par localisation magnétique au cours de l'intervention nécessiterait, pour ne pas naviguer en aveugle, un repérage par imagerie peropérateur du cathéter localisé électromagnétiquement. Cette imagerie peropérateur, qui est classiquement de type fluoroscopique et dont on cherche à réduire l'utilisation, ne permet pas à elle seule d'assurer un contrôle suffisamment précis du positionnement de l'extrémité distale du dispositif endovasculaire flexible, même au prix d'une quantité supplémentaire de rayons X et de produit de contraste. L'approche de recalage intrinsèque, envisagée dans ce travail, repose sur le fait que les données de localisation électromagnétique acquises lors de la manipulation peropérateur d'un dispositif endovasculaire peuvent fournir des ensembles relativement structurés de positions situées à l'intérieur de la lumière vasculaire, et que ces nuages de points sont suffisamment caractéristiques et représentatifs de la structure vasculaire d'intérêt pour réaliser le recalage pré-/peropérateur.

Plus précisément, lors de la phase de cathétérisme vasculaire réalisée en début d'une procédure telle qu'EVAR, des guides souples sont insérés dans chaque artère fémorale et sont introduits au-delà des artères rénales. Les cathéters souples sont quant à eux, insérés par coulissement autour de ces guides souples. La progression de ces outils souples dans la structure vasculaire ne cause pas de déformation de l'aorte abdominale et des artères fémorales et iliaques communes. La tortuosité de ces artères, d'autant plus élevée dans les cas pathologiques (*Figure 3.1*), doit fournir suffisamment d'information et de contrainte (limitation des degrés de libertés translationnels) pour assurer l'unicité de la transformation entre les référentiels R_{EM} et R_{CT} .

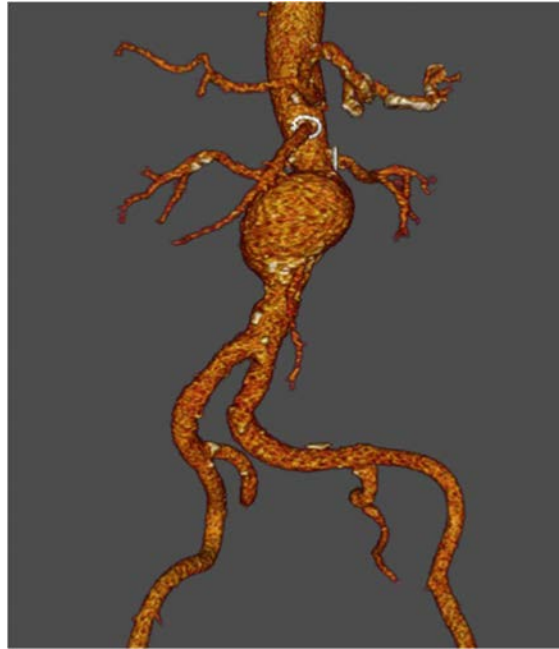


Figure 3.1 - Tortuosité de l'aorte abdominale et des artères fémorales et iliaques communes.

Au cours de cette phase de cathétérisme sans déformation vasculaire, il est possible de suivre un cathéter souple équipé d'un capteur magnétique à son extrémité par un localisateur électromagnétique placé à côté de la structure vasculaire d'intérêt (*Figure 3.2*). Ce cathéter modifié étant déplacé à l'intérieur de la structure vasculaire d'intérêt, les positions 3D suivies se situent également à l'intérieur de cette structure vasculaire. Nous faisons ainsi l'hypothèse qu'il est possible d'obtenir dans le référentiel peropératoire du localisateur un nuage de positions 3D suivies qui donnent une description suffisamment représentative de la structure vasculaire d'intérêt. Une étude préliminaire [140] menée dans l'équipe a permis de vérifier cette hypothèse et a montré la faisabilité du recalage basé uniquement sur des trajectoires issues du suivi de capteur magnétique.

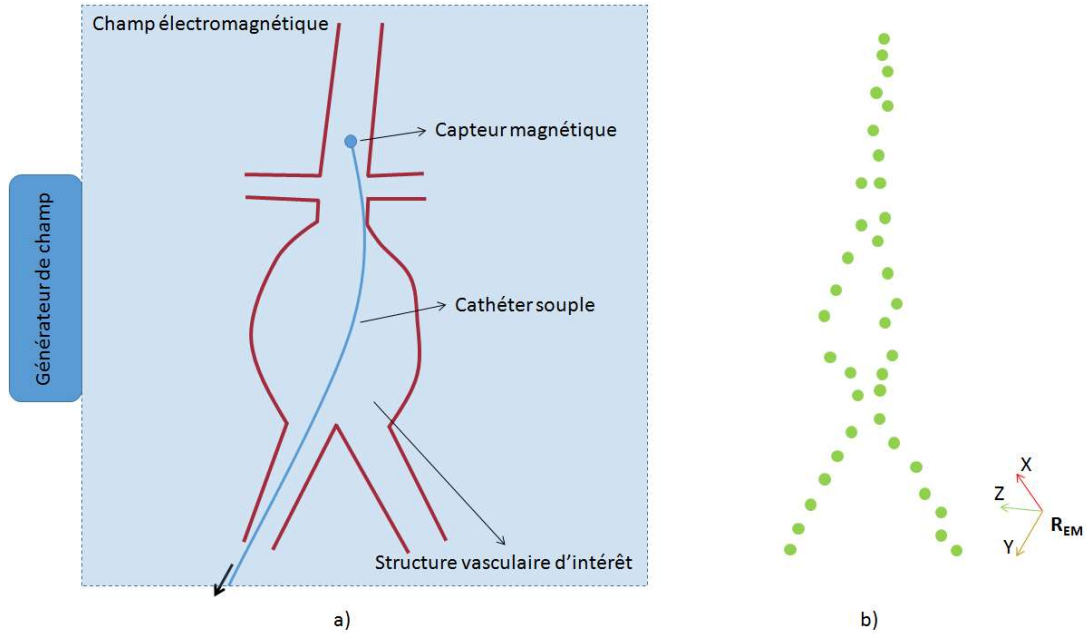


Figure 3.2 - Représentation schématique du suivi 3D d'un cathéter modifié à l'intérieur de la structure vasculaire d'intérêt : a) La structure vasculaire (rouge) est placée à l'intérieur du volume de capture du localisateur électromagnétique, un cathéter souple (bleu) équipé d'un capteur magnétique en son extrémité est retiré dans le sens de la flèche, b) Ensemble de positions 3D obtenues pour deux trajectoires suivies par le capteur magnétique (vert) et exprimées dans le référentiel du localisateur électromagnétique R_{EM} .

Dans la suite de ce document, pour faciliter la lecture, le cathéter équipé d'un capteur magnétique à son extrémité est appelé cathéter modifié. Une trajectoire 3D électromagnétique P_{EM} est un ensemble de positions 3D résultant du suivi par localisation électromagnétique du déplacement de ce cathéter modifié. Le cathéter modifié peut être déplacé librement à l'intérieur de la structure vasculaire afin d'obtenir un nuage de points 3D qui constitue dans ce cas une trajectoire électromagnétique peu contrainte P_{EMN} . Le cathéter modifié peut aussi être déplacé à l'intérieur d'un autre cathéter déjà en place à l'intérieur de la structure vasculaire afin d'obtenir un nuage de points 3D qui forme dans ce cas une trajectoire électromagnétique contrainte P_{EMC} . Pour ne pas imposer de contraintes sur le geste interventionnel, et ainsi pouvoir obtenir facilement des trajectoires électromagnétiques, nous supposons que les artères rénales et les artères digestives ne font pas partie des chemins possibles pour le déplacement du cathéter modifié.

Les grandes composantes de l'approche de recalage entre le système de coordonnées 3D du localisateur électromagnétique et le système de coordonnées 3D du patient sont présentées dans un premier temps en considérant que la trajectoire électromagnétique se situe au sein d'une description de la structure aorto-iliaque (Figure 3.3).

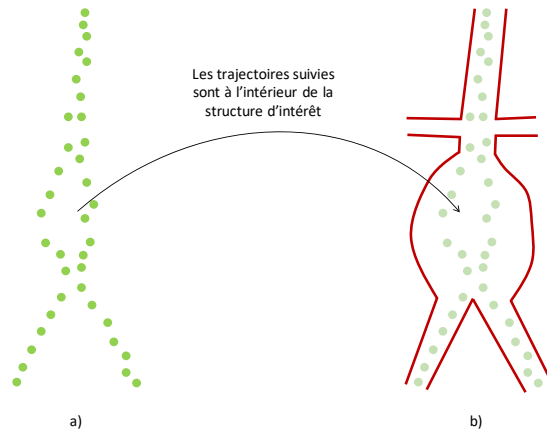


Figure 3.3 - Trajectoires électromagnétiques au sein de la structure vasculaire d'intérêt : a) les trajectoires suivies (vertes) dans le référentiel du localisateur électromagnétique, b) la position des trajectoires suivies par rapport à la structure vasculaire d'intérêt (rouge).

Le recalage 3D / 3D peut s'exprimer formellement en s'appuyant sur la formulation définie dans [145]. Considérons les deux référentiels R_{EM} et R_{CT} entre lesquels on veut déterminer la transformation rigide T . Cette transformation permet de mettre en correspondance la trajectoire électromagnétique P_{EM} et la description 3D de la structure vasculaire d'intérêt L_{SV} représentées respectivement dans les référentiels R_{EM} et R_{CT} . La trajectoire électromagnétique transformée et exprimée dans le repère d'imagerie préopératoire doit coïncider avec le lieu de présence possible de cette trajectoire dans la lumière artérielle. Ce critère sera présenté et discuté plus en détail dans la suite. Le recalage de R_{EM} et R_{CT} consiste alors à déterminer la transformation T maximisant la similarité entre les informations correspondantes. De manière équivalente le problème peut s'exprimer comme la minimisation d'une fonction de distance entre la description 3D de la structure vasculaire L_{SV} et la trajectoire électromagnétique transformée $T(P_{EM})$:

$$T = \arg \min distance(L_{SV}, T(P_{EM})) \quad (3.1)$$

Toute position 3D P_{EM} exprimée dans le référentiel R_{EM} pourra ainsi être transformée en une position correspondante P'_{EM} exprimée dans le référentiel R_{CT} au moyen de T : $P'_{EM} = T P_{EM}$.

Il existe une variété de méthodes de recalage qui se distinguent notamment par les choix réalisés en ce qui concerne : le modèle de la transformation T , les informations mises en correspondance, la mesure de similarité choisie et la méthode d'optimisation employée. Nous ne détaillerons pas les différentes méthodes d'optimisation, qui sont largement documentées dans les ouvrages de calcul numérique relatifs aux questions de recalage, tels que [146] et [147].

Transformation rigide 3D-3D

Comme nous l'avons évoqué précédemment, la transformation T déterminant la relation géométrique entre deux référentiels R_{EM} et R_{CT} est une transformation rigide. En trois dimensions, la transformation 3D-3D rigide est représentée par trois translations et trois rotations, qui peuvent être exprimées de différentes manières. Une matrice de coordonnées homogènes représente la transformation par une matrice 4x4 intégrant une matrice de rotation 3x3 et un vecteur de translation 3x1. La rotation peut être exprimée au moyen des angles d'Euler, des quaternions, ... Le choix de l'une ou de l'autre des représentations peut avoir un effet sur la stabilité numérique du processus d'optimisation.

Nous avons choisi de représenter la rotation 3D, au moyen des angles d'Euler (ψ, θ, ϕ) , sous la forme d'une matrice de rotation $R = R_z(\phi)R_y(\theta)R_x(\psi)$ par la formulation décrite dans [148]. La transformation entre les référentiels R_{EM} et R_{CT} est alors exprimée par :

$$p_{CT} = T(p_{EM}) = R * p_{EM} + t \quad (3.1)$$

où,

$$R = \begin{bmatrix} R_{11} & R_{12} & R_{13} \\ R_{21} & R_{22} & R_{23} \\ R_{31} & R_{32} & R_{33} \end{bmatrix} \quad (3.2)$$

et,

$$t = \begin{bmatrix} t_x \\ t_y \\ t_z \end{bmatrix} \quad (3.3)$$

La transformation T implique au total 6 paramètres : 3 paramètres de translation (t_x, t_y, t_z) et 3 paramètres de rotation (angles d'Euler ψ, θ, ϕ).

Correspondance des informations

Dans l'approche envisagée la fonction de distance est par nature relative aux caractéristiques des trajectoires électromagnétiques et aux caractéristiques de la description 3D de la structure vasculaire. Tandis que des trajectoires 3D électromagnétiques peuvent être acquises de façon plus ou moins contrainte dans la lumière artérielle, la description 3D de la structure vasculaire peut avoir des représentations différentes afin de refléter les lieux de présence potentielle de ces trajectoires.

Dans un premier temps, nous supposons que les trajectoires suivies correspondent tout à fait à l'espace endoluminal. Nous étudions une première approche qui minimise itérativement la distance entre la trajectoire électromagnétique 3D transformée et une description 3D

représentant la lumière artérielle de la structure vasculaire. Cette approche est développée dans la Section 3.2.

Toutefois on peut se s'interroger sur le fait que la lumière artérielle constitue un lieu de présence possible trop étendu pour les trajectoires électromagnétiques (*Figure 3.4*). Ceci peut causer un problème de sous-contrainte pour la minimisation de distance et conduire à une imprécision du recalage.

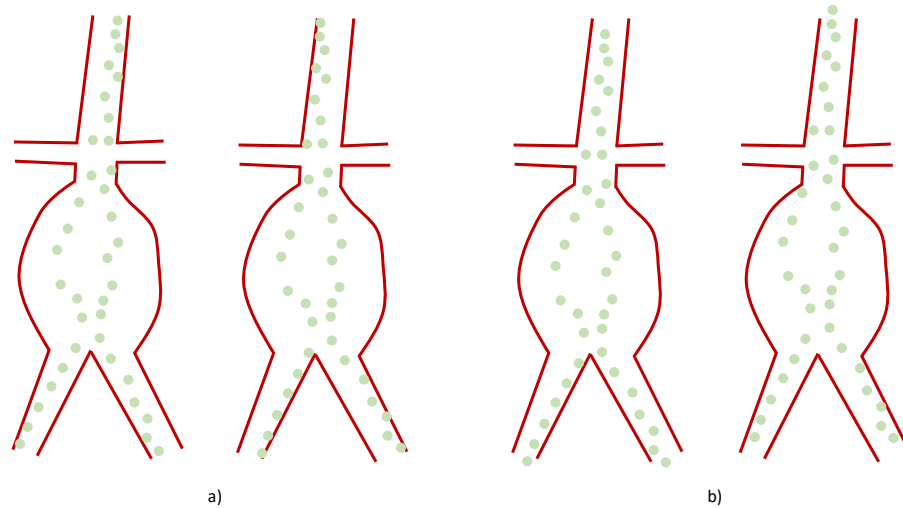


Figure 3.4 - Différents lieux possibles des trajectoires suivies au sein de la structure vasculaire d'intérêt : a) différentes possibilités de rotation, b) différentes possibilités de translation.

Dans un deuxième temps, nous supposons que si le problème de minimisation de distance peut être mieux contraint par des conditions additionnelles, la précision du recalage pourra être améliorée. Pour avoir des contraintes additionnelles, les lieux potentiels des trajectoires électromagnétiques à l'intérieur de la lumière artérielle pourraient être réduits vers un descripteur spécifique de trajectoire 3D calculé à partir de la segmentation de la lumière artérielle. Une simulation préopératoire des trajectoires du cathéter modifié pourrait être envisagée. Toutefois l'obtention d'une solution prédictive précise et spécifique patient peut poser des difficultés et sort du cadre de cette thèse. Nous avons privilégié des descripteurs de trajectoire 3D fondé sur l'analyse de la lumière artérielle. L'approche de recalage est présentée dans la Section 3.3.

Description 3D de la structure vasculaire

La structure vasculaire est observée au moyen de l'imagerie CT préopératoire. Elle donne accès à l'information spatiale et aux principales caractéristiques de forme de la structure vasculaire. L'objectif étant d'établir une relation géométrique entre le repère de l'anatomie du patient et le repère du localisateur électromagnétique, il s'agit d'extraire de l'image préopératoire une description 3D de la structure vasculaire en considérant différentes configurations pour la représentation des lieux de présence des trajectoires (*Figure 3.5*): lumière artérielle totale, lumière artérielle réduite, lignes centrales et lignes d'énergie minimale (chemins présentant l'énergie de flexion minimale).

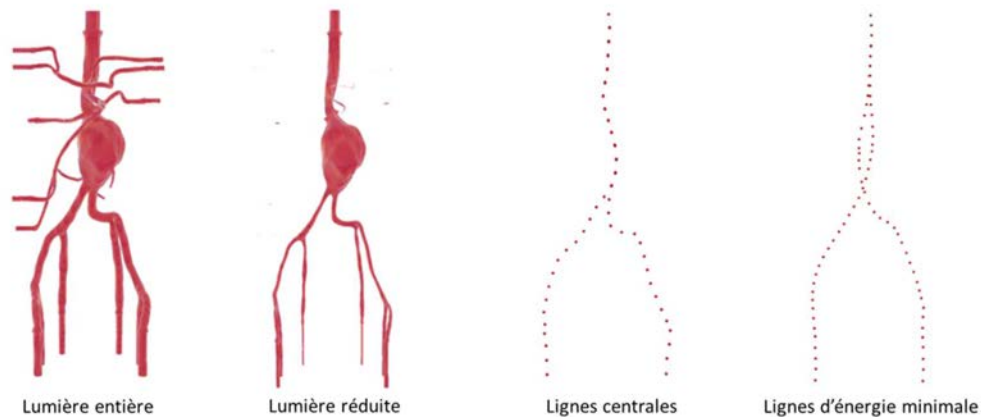


Figure 3.5 - Lieux possibles des trajectoires électromagnétiques au sein de la lumière artérielle.

La lumière artérielle peut être obtenue par segmentation du volume image exprimé dans le référentiel préopérateur R_{CT} . Dans le cadre de ce travail, nous avons utilisé un modèle en silicone (fantôme physique) dans le but d'évaluer l'approche de recalage proposée. Cependant, les méthodes et les outils permettant d'extraire de l'information 3D restent aussi valables pour les données de patients.

Il existe actuellement plusieurs outils à usage clinique se présentant sous la forme d'environnement de travail générique proposant des fonctions de visualisation ainsi que des outils de segmentation. Initialement, les solutions existantes s'appuyaient essentiellement sur les stations d'interprétation de radiologie proposées par les grandes sociétés d'imagerie médicale et de traitement d'images (General Electric Healthcare, Philips Healthcare, Siemens, Vital Image, TeraRecon...). Plus récemment, des solutions dédiées à la planification d'interventions endovasculaires (3Mensio, eMedica, SOVAmed, Therenva) sont apparues pour compléter l'offre existante [149][150][151]. Therenva est une des premières sociétés à avoir proposé une solution dédiée pour la planification d'interventions endovasculaires. Elle développe et commercialise le logiciel de planification EndoSize qui dispose d'un module conçu pour la planification d'une procédure EVAR. Il permet, à l'aide d'une interface utilisateur conçue pour les chirurgiens, de segmenter la structure vasculaire, d'extraire les lignes centrales et de mesurer les diamètres et les longueurs au niveau des repères anatomiques.

Une lumière réduite peut ensuite être définie en appliquant une érosion à la segmentation obtenue. Les lignes centrales sont constituées par des lignes passant au centre de la lumière vasculaire [149] et sont extraites pour chaque vaisseau d'intérêt (aorte, artères iliaques communes et externes, artères collatérales) grâce au logiciel Endosize. Finalement, les lignes d'énergie minimale sont déterminées par les chemins qui minimisent l'énergie de flexion, calculés à l'aide d'une méthode basée sur l'algorithme de Dijkstra [152].

3.2 CORRESPONDANCE TOTALE

Dans cette section, nous présentons une approche de recalage (Figure 3.6) basée sur l'hypothèse que les trajectoires électromagnétiques suivies sont à l'intérieur de la structure vasculaire d'intérêt, et qu'il existe une correspondance totale entre la description 3D de la structure vasculaire et les différents types de trajectoires (les trajectoires électromagnétiques peu contraintes P_{EMN} et les trajectoires électromagnétiques contraintes P_{EMC}). Nous supposons que $T(P_{EM}) \subset L_{SV}$, où T représente la transformation recherchée (résultat du recalage), P_{EM} les points des trajectoires suivies et L_{SV} la description 3D de la structure vasculaire déterminée à partir de la segmentation de la lumière artérielle.

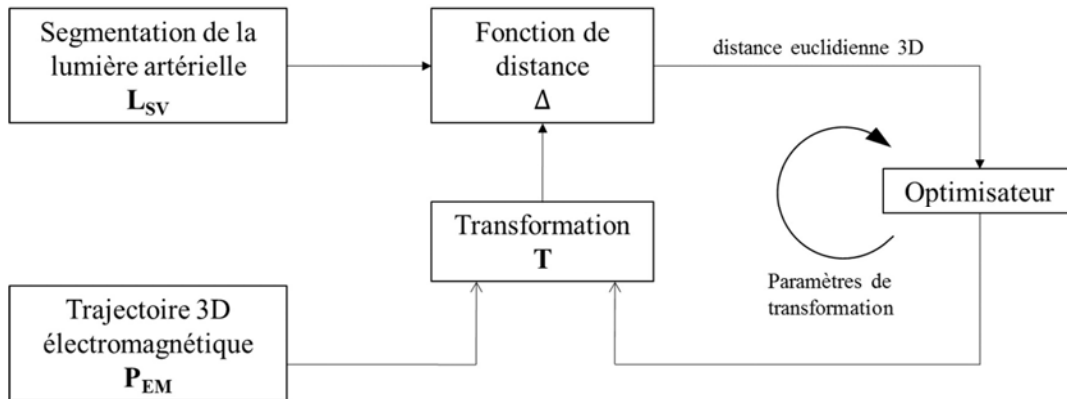


Figure 3.6 - Recalage rigide entre les trajectoires électromagnétiques et la description 3D de la structure vasculaire du patient.

La transformation T déterminant la relation géométrique entre deux référentiels R_{EM} et R_{CT} est calculée en minimisant itérativement la distance euclidienne 3D entre la trajectoire électromagnétique transformée $T(P_{EM})$ et la segmentation de la lumière artérielle L_{SV} selon l'équation 3.1.

3.2.1 Fonction de distance

Plusieurs définitions de mesure de distance peuvent être trouvées dans la littérature. Au-delà de la mesure de distance spatiale, des critères locaux de courbure peuvent être intégrés dans la métrique de recalage. Cependant, ceux-ci requièrent l'estimation des correspondances point à point entre la trajectoire électromagnétique P_{EM} et la segmentation de la lumière artérielle L_{SV} .

Pour des raisons de simplicité et d'efficacité, une carte de distance 3D est utilisée pour définir la fonction Δ afin d'accélérer, sans recherche explicite de correspondances, la mesure de distance entre la lumière artérielle 3D segmentée L_{SV} et la trajectoire électromagnétique 3D transformée $T(P_{EM})$ selon la transformation courante T . Cette carte de distance est générée à partir de la segmentation de la structure vasculaire 3D d'intérêt en utilisant un algorithme en temps linéaire proposé par Maurer et al. [153]. A l'intérieur de la structure vasculaire, les distances sont fixées à zéro, tandis qu'à l'extérieur, elles prennent des valeurs positives (Figure 3.7).

La trajectoire électromagnétique 3D P_{EM} étant discrétisée, elle est décrite par un ensemble de K points X_i dont la position dans la carte de distance D_c selon la transformation T donne une valeur de distance notée $D_c[T(X_i)]$. La mesure de distance totale ou métrique de recalage Δ_c pour la trajectoire électromagnétique P_{EM} sous la transformation T est exprimée comme suit :

$$\Delta_c = \sqrt{\frac{1}{K} \sum_{X_i \in P_{EM}} (D_c(T(X_i)))^2} \quad (3.4)$$

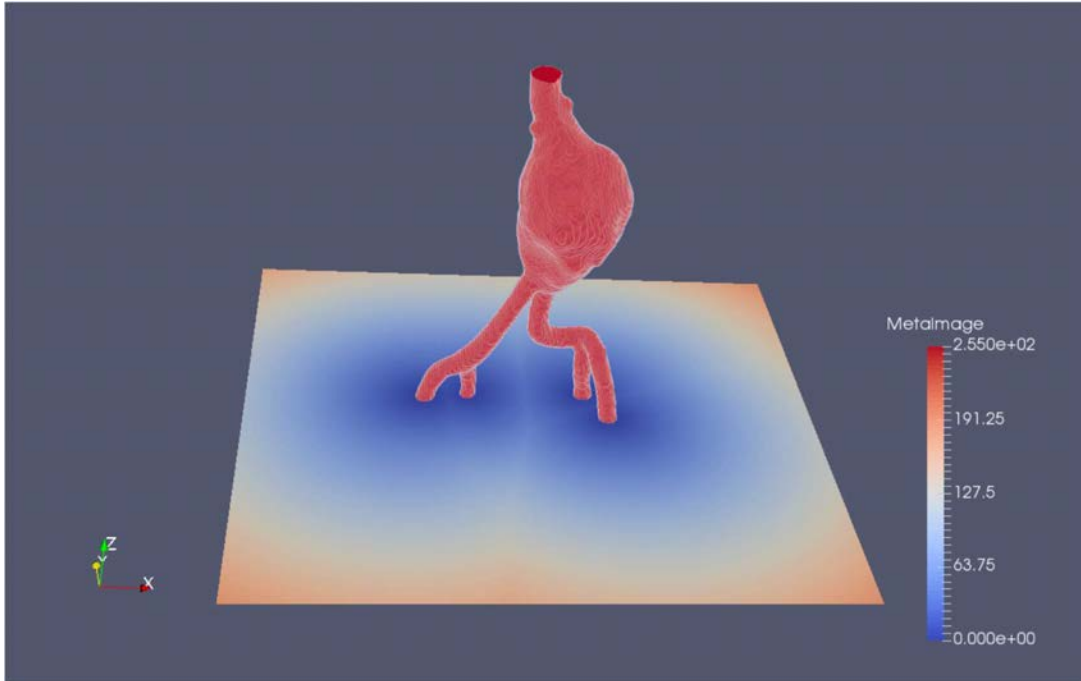


Figure 3.7 - Coupe axiale de la carte de distance en 3D générée à partir de la structure vasculaire d'intérêt.

3.2.2 Optimisation

L'optimisation peut être effectuée itérativement par une méthode numérique, en considérant que la fonction à optimiser est la distance entre les ensembles P_{EM} et L_{SV} évoqués plus haut. De nombreuses méthodes numériques ont été proposées dans la littérature. Parmi celles-ci, deux catégories peuvent être citées : les méthodes basées sur les dérivées de la fonction à optimiser comme la descente de gradient, la méthode de Newton-Raphson, et la recherche par Levenberg-Marquardt (LM) et celles qui ne nécessitent pas de calcul des dérivées comme la méthode de Powell ou la méthode de Nelder-Mead. Ces méthodes numériques peuvent converger vers un optimum local au lieu d'un optimum global.

L'algorithme LM fut développé en 1944 par Kenneth Levenberg [154]. Il a été redécouvert en 1963 par Donald Marquardt [155], par Girard [156], Wynne [157] et Morrison [158]. La méthode LM a l'avantage d'estimer la direction et le pas de descente en considérant les 6 degrés de liberté qui composent la transformation. Ainsi la convergence vers le minimum global est théoriquement plus sûre, en ce qu'elle évite mieux les minima locaux, ou tout au moins plus

directe. Néanmoins, pour l'une ou l'autre des méthodes, le caractère itératif et le critère de convergence arbitraire présentent un risque de stopper dans un minimum local, si bien qu'une initialisation plaçant les modèles non loin de leur position optimale est nécessaire (le « non loin » restant à préciser).

En résumé, la méthode LM_LT proposée s'appuie sur l'algorithme d'optimisation LM afin de calculer la transformation optimale T entre les repères du scanner préopératoire R_{CT} et du localisateur électromagnétique R_{EM} en minimisant la distance entre une description de la structure vasculaire L_{SV} , considérant la lumière artérielle totale LT, et les trajectoires électromagnétiques transformées $T(P_{EM})$.

3.3 CORRESPONDANCE PARTIELLE

Afin de mieux contraindre le problème de recalage, nous supposons que le lieu de présence possible des trajectoires électromagnétiques peut se réduire à une sous-région à l'intérieur de la structure vasculaire. Ce lieu de présence potentielle (L_{SV}) peut ainsi être décrit par une région lumineuse érodée (L_{SVE}), ou encore une simple trajectoire au sein de la lumière artérielle, telle que la ligne centrale (L_{SVC}) ou le chemin (L_{SVM}) présentant l'énergie de flexion minimale.

Par conséquent, il peut exister des défauts de correspondance entre les différents types de descriptions 3D L_{SV} et les trajectoires électromagnétiques P_{EM} observées, en fonction de leur nature (niveau de contrainte au sein de la lumière) ou encore des défauts de localisation électromagnétique (distorsion, erreurs de localisation) [159][160]. En faisant l'hypothèse que la trajectoire électromagnétique ne correspond que partiellement à la description 3D de la structure vasculaire, et en admettant ainsi la présence possible de points aberrants (outliers), nous abordons le problème du recalage intrinsèque au moyen d'une approche par estimation robuste de la transformation rigide T .

3.3.1 Problème de l'estimation robuste de la transformation

La mise en correspondance des données préopératoires et des trajectoires électromagnétiques peropératoires, peut être abordée comme un problème, plus général, d'estimation des paramètres du modèle de transformation T , à partir de deux ensembles de données dont une partie d'un ensemble de données est erronée (outliers).

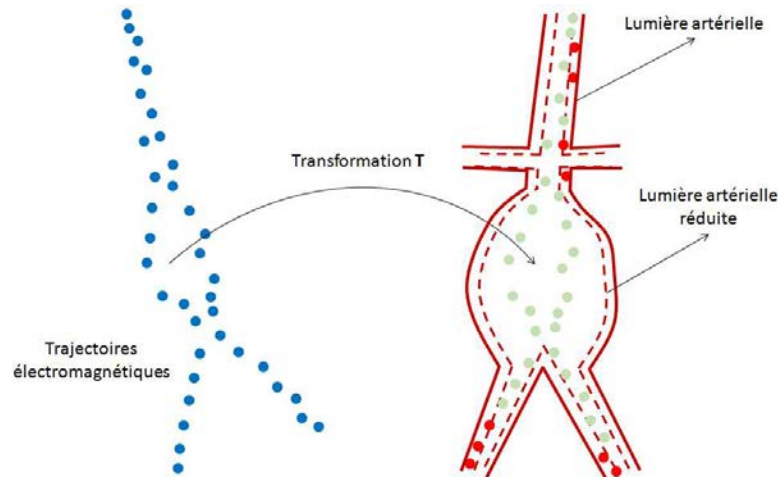


Figure 3.8 - Transformation entre les données préopératoires et les trajectoires électromagnétiques peropératoires : a) trajectoires électromagnétiques peropératoires, b) trajectoires électromagnétiques transformées dont une partie est erronée (points rouges) par rapport à la description de la structure vasculaire d'intérêt (pointillés rouge).

L'estimation robuste des paramètres d'un modèle à partir de données en partie erronées est un problème bien identifié des mathématiques appliquées. Elle a été abordée dans de nombreuses applications en vision par ordinateur.

A titre d'exemple, la détection d'un objet rigide dans une image peut être abordée comme un problème d'estimation robuste des paramètres d'un modèle connu, à partir d'un ensemble de données dont seulement une partie correspond au modèle recherché. L'objectif est alors d'estimer correctement les paramètres du modèle malgré la présence de données erronées. On distingue les données qui correspondent au modèle, les inliers, des données qui sont considérées comme du bruit ou des valeurs aberrantes pour le modèle, les outliers.

Parmi les nombreuses techniques qui ont été proposées dans la littérature, on peut citer, sans être exhaustif, deux groupes principaux d'algorithmes qui permettent de prendre en compte des données aberrantes. Le premier type d'approches permet de résoudre simultanément le problème de la détection des outliers et de l'estimation du modèle recherché. On peut citer par exemple, Least Median of Squares [161], M-estimateurs, L-Estimateurs ou R-Estimateurs [162]. Ces techniques visent à redéfinir la fonction de coût à minimiser afin que le minimum global de cette fonction ne soit pas affecté par les données aberrantes. Plus précisément, le principe de ces approches consiste à modifier la fonction de coût en pénalisant les résidus les plus grands. Elles ont cependant deux inconvénients majeurs : la fonction de coût n'est généralement pas différentiable, ce qui rend délicat la mise en œuvre de méthodes de minimisation basées sur le gradient ; la vitesse de convergence des algorithmes de minimisation peut être lente.

Le second type d'approches consiste à détecter les outliers avant de procéder à l'estimation des paramètres. Les approches de ce type les plus classiques s'appuient sur la transformée de Hough ou sur l'algorithme RANSAC (Random Sample Consensus). Ces méthodes estiment itérativement les paramètres du modèle recherché à partir d'un sous-ensemble des données,

sensées correspondre aux inliers, et non à partir de toutes les données. Cette propriété les rend performantes et faciles à mettre en œuvre dans les applications de vision par ordinateur.

La transformation de Hough consiste à résoudre le problème de l'estimation d'un modèle en restant entièrement dans l'espace des paramètres [163]. Par exemple, dans le cas de l'estimation de la transformation homographique amenant en correspondance deux images, chaque transformation associée à un jeu de données d'entrée augmente le score de chaque combinaison de paramètres compatible avec la meilleure correspondance. Pour que l'ensemble de combinaisons ne soit pas infini, l'espace des paramètres est borné et discrétisé plus ou moins grossièrement. Ce sont les données ayant conduit aux scores les plus faibles qui correspondent aux outliers. La combinaison des paramètres obtenant le score le plus élevé correspond à la solution recherchée. Du fait de la croissance exponentielle de la taille de l'espace discret des paramètres avec la complexité du modèle, cette méthode ne permet pas d'estimer précisément les paramètres recherchés.

L'algorithme RANSAC est une méthode de vote probabiliste et a d'abord été présentée par M. Fischler et R. Bolles en 1981 [164]. Cette méthode a été proposée afin de réduire le temps de calcul des méthodes de vote classiques (comme par exemple la transformée de Hough). Le RANSAC consiste à estimer les paramètres recherchés avec un minimum de mesures nécessaires, puis à vérifier si d'autres mesures confirment cette première estimation. Si un consensus est obtenu, l'estimation est retenue.

Parmi les nombreuses méthodes reportées dans la littérature nous avons choisi de retenir l'approche RANSAC qui a démontré ses performances dans différentes applications : reconstruction 3D [165], reconnaissance d'objets et estimation de pose à partir de modèle théorique connu d'objet [166].

Dans notre problème de recalage 3D-3D pré/peropérateur, nous considérons la transformation rigide T entre le repère des trajectoires électromagnétiques et le repère d'une description 3D de la structure vasculaire d'intérêt comme le modèle recherché. Les paramètres (rotation et translation) de ce modèle de transformation pourraient être estimés de façon robuste par l'algorithme RANSAC. Dans la section suivante, nous présentons les détails de l'approche proposée.

3.3.2 Recalage 3D-3D robuste pré/peropérateur

Pour estimer le modèle de transformation 3D-3D, nous faisons l'hypothèse que la majorité des points de la trajectoire électromagnétique appartiennent au lieu situé à l'intérieur de la structure vasculaire. Les points transformés qui se situent dans un rayon r par rapport à un lieu potentiel (L_{sv}) sont considérés comme des inliers. Les autres points sont considérés comme des outliers. Nous considérons qu'une transformation correspond au modèle recherché si elle maximise le nombre d'inliers et minimise la distance entre ces inliers et le lieu potentiel des trajectoires à l'intérieur de la lumière artérielle.

L'algorithme de recalage est composé de trois étapes répétées itérativement jusqu'à ce qu'une condition d'arrêt devienne vraie :

Création d'une hypothèse : Sélection aléatoire d'un échantillon N , constitué de n points parmi les trajectoires électromagnétiques P_{EM} . Les paramètres d'une transformation 3D-3D rigide intermédiaire candidate sont calculés à partir de cet échantillon. La taille de l'échantillon N est le nombre minimum de données nécessaires pour estimer le modèle de transformation.

Evaluation de l'hypothèse : Calcul de la fonction de coût pour chaque point $X_i \in P_{EM}$ qui est considéré comme inlier. La fonction de coût Δ est déterminée par la carte de distance calculée à partir de la description de la structure vasculaire retenue.

Test de la condition d'arrêt : Estimation des paramètres de la transformation T (par l'algorithme LM) qui minimise la fonction de coût. Si la probabilité de trouver une meilleure solution (un modèle de transformation en accord avec plus de données) est inférieure à un seuil prédéfini, les itérations s'interrompent.

Le principe du recalage 3D-3D pré/peropérateur au moyen de l'algorithme RANSAC est illustré par les Figure 3.9 et Figure 3.10. Chaque étape est détaillée dans la suite.

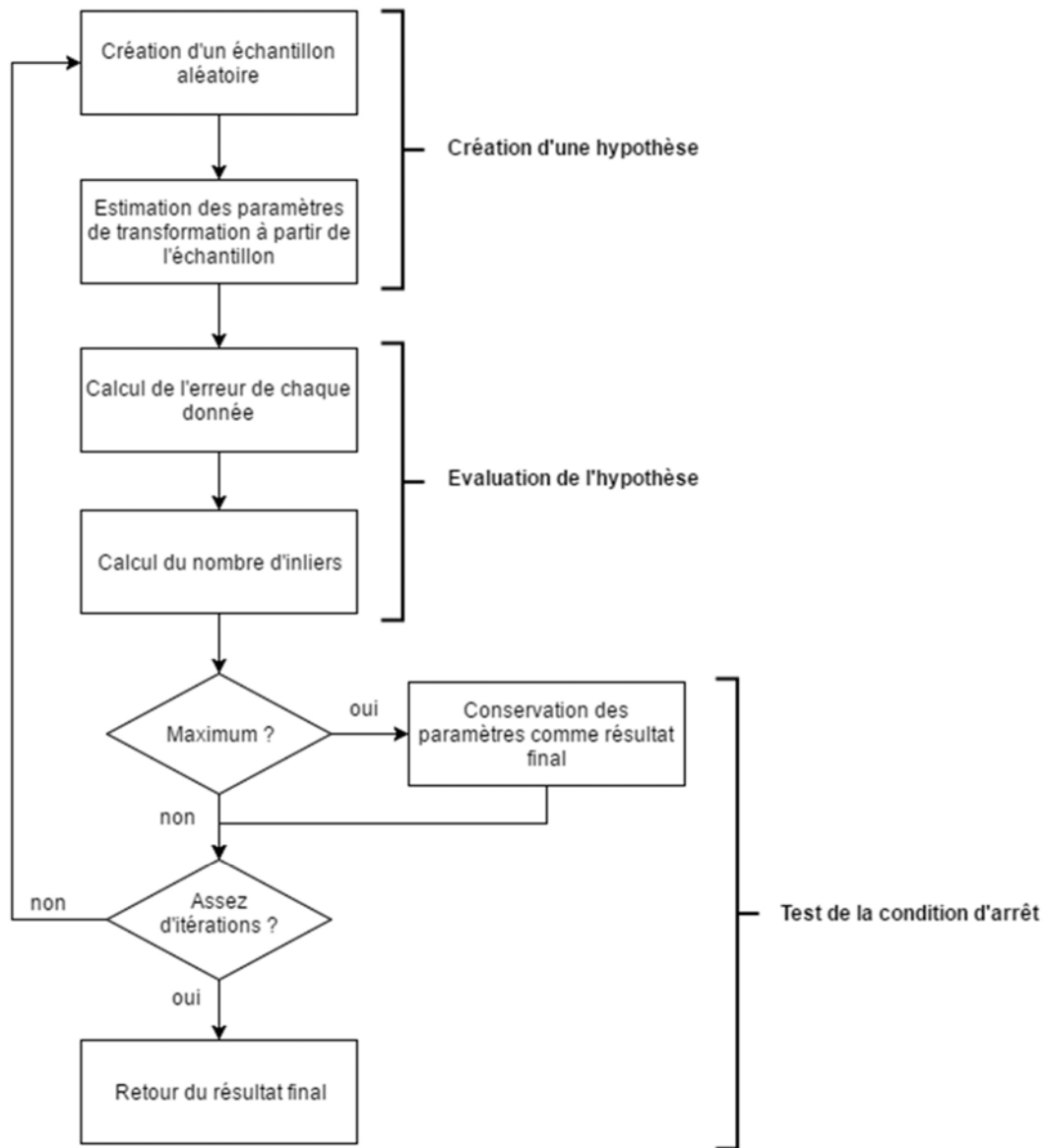


Figure 3.9 - Principe de l'algorithme RANSAC.

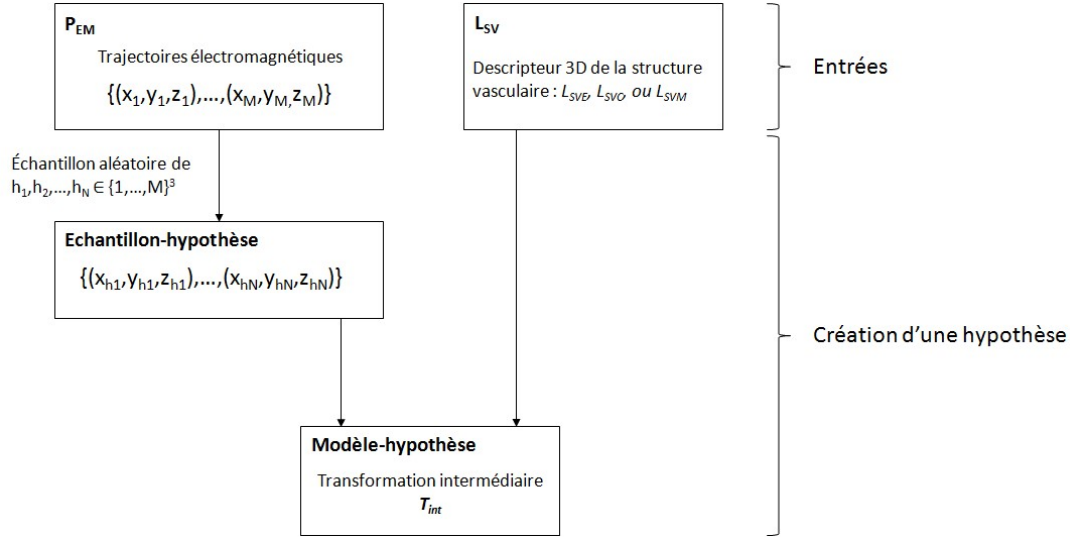


Figure 3.10 - Création d'un modèle-hypothèse dans le cas de l'estimation de la transformation 3D-3D entre le repère du localisateur électromagnétique et le repère de l'anatomie du patient.

Plus précisément, au cours de chaque itération, un échantillon N est constitué à partir de n points distincts sélectionnés aléatoirement à partir de la trajectoire électromagnétique P_{EM} pour estimer la transformation intermédiaire T_{int} . La transformation T rigide entre les données électromagnétiques et la structure vasculaire d'intérêt faisant intervenir 6 paramètres (3 pour les rotations et 3 pour les translations), le nombre de points constituant un échantillon N a été fixé à $n = 9$. Une fois l'échantillon constitué, une fonction de classification $q(\cdot)$ est utilisée pour calculer l'ensemble des inliers P_{EM}^{inl} à partir de la trajectoire P_{EM} en utilisant la transformation intermédiaire T_{int} estimée grâce à l'échantillon N :

$$P_{EM}^{inl}(T_{int}) = \{N \in P_{EM} | q(T_{int}) = 1\} \quad (3.5)$$

où $q(T_{int}) = 1$ quand un point dans la trajectoire transformé par T_{int} est dans le rayon r autour du lieu potentiel L_{SV} choisi.

La valeur maximale du nombre initial d'itérations J est réglé à J_{max} . Cette valeur est fixée typiquement à quelques centaines pour arriver à l'ajustement du modèle de transformation le plus approprié. De plus, l'algorithme RANSAC a la capacité d'adapter automatiquement le nombre maximal d'itérations. Quand une meilleure transformation est trouvée, le nombre maximal d'itérations est mis à jour en utilisant [164][167] :

$$J = \frac{\ln(1 - \rho)}{\ln(1 - \delta^n)} \quad (3.6)$$

avec,

$$\delta = \frac{|P_{EM}^{inl}|}{|P_{EM}|}$$

Ici, δ est le taux d'inliers et ρ est un paramètre prédéfini par l'utilisateur, qui indique une probabilité souhaitée du succès de RANSAC. $P = \delta^n$ est la probabilité pour que n points sélectionnés aléatoirement à partir de la trajectoire P_{EM} appartiennent tous à la description de la structure vasculaire.

Le Tableau 3.1 donne un résumé de l'algorithme RANSAC pour l'estimation robuste de la transformation rigide entre les données de localisation 3D électromagnétique et une description 3D de la structure vasculaire d'intérêt.

Input	<p>P_{EM} : trajectoires électromagnétiques</p> <p>$q(\cdot)$: fonction de classification pour calculer F_{EM}^{inl} basée sur le rayon r</p> <p>n : nombre minimal de points requis pour estimer le modèle de transformation</p> <p>Δ : la fonction de coût pour qualifier la transformation</p>
Output	<p>\widehat{P}_{EM}^{inl} : meilleur ensemble d'inliers pour la transformation recherchée</p> <p>\widehat{T} : meilleur modèle de transformation</p>
Algorithme	<p>Initialiser : l'itération $j = 1$, le nombre maximal d'itération J_{max} et Δ_0</p> <p>Tant que $j \leq J_{max}$</p> <p style="padding-left: 40px;">Sélectionner aléatoirement un échantillon N_j à partir de P_{EM}</p> <p style="padding-left: 40px;">Calculer T_{int} en utilisant l'échantillon N_j, estimer P_{EMj}^{inl} en utilisant $q(T_{int})$</p> <p style="padding-left: 40px;">Calculer la fonction de coût Δ_j en utilisant P_{EM}^{inl}</p> <p style="padding-left: 40px;">Si $\Delta_j \leq \Delta_{j-1}$</p> <p style="padding-left: 80px;">Mettre à jour J en utilisant l'équation (3.6) et régler $J_{max} = J$</p> <p style="padding-left: 40px;">Considérer $T^* = T_{int}$ comme la meilleure transformation, et $\widehat{P}_{EM}^{inl} = P_{EMj}^{inl}$ comme le meilleur ensemble d'inliers</p> <p style="padding-left: 120px;">$j = j + 1$</p> <p>Fin tout</p>

Tableau 3.1 - Recalage de trajectoires pré/peropératoires basé sur l'algorithme RANSAC

Nous avons proposé et présenté une approche robuste basée sur l'algorithme RANSAC dans le cas de correspondance partielle entre les trajectoires électromagnétiques et la description 3D de la structure vasculaire. Cette approche peut se décliner avec les différentes configurations de lieux de présence des trajectoires considérées : méthode RS_LT avec la lumière artérielle totale, méthode RS_LR avec la lumière artérielle réduite, méthode RS_LC avec les lignes centrales ou méthode RS_LM avec les lignes de flexion minimale (chemins présentant l'énergie de flexion minimale).

3.3.3 Conclusion

Dans ce chapitre, nous avons abordé le problème de mise en correspondance des référentiels de localisation électromagnétique et de l'anatomie du patient. Afin d'éviter des marqueurs externes placés sur le corps du patient, l'idée de base s'est appuyée sur l'exploitation des trajectoires suivies par le capteur électromagnétique à l'intérieur de la structure vasculaire d'intérêt.

Deux approches de recalage de trajectoires pré/peropératoires ont été présentées. La première approche, basée sur l'hypothèse de correspondance totale, utilise les trajectoires électromagnétiques suivies par le dispositif endovasculaire dans tout l'espace endoluminal. La deuxième approche, basée sur l'hypothèse de correspondance partielle, considère la réduction de lieux possibles des trajectoires vers une sous-région (descripteur 3D) au sein de la lumière artérielle. Différents types de trajectoires électromagnétiques, ou contraintes sur ces trajectoires, et différents types de descripteur 3D, ou configurations des lieux parcourus au sein lumière vasculaire, peuvent ainsi être envisagés. Les résultats expérimentaux sont présentés dans le chapitre suivant.

4 EVALUATION DE LA LOCALISATION FONDEE SUR LE RECALAGE INTRINSEQUE

L'objectif de ce chapitre est d'évaluer les performances de la localisation électromagnétique s'appuyant sur une approche intrinsèque de recalage 3D-3D pré-/per-opératoire. Nous présentons dans un premier temps le principe de l'évaluation, le logiciel de navigation développé ainsi que l'acquisition et le traitement des données expérimentales. Nous présentons ensuite les résultats relatifs à l'hypothèse de correspondance totale et à l'hypothèse de correspondance partielle entre la lumière artérielle et les trajectoires électromagnétiques. Nous envisageons un cathétérisme assisté par ordinateur, par navigation électromagnétique, avec l'approche de recalage la plus précise.

4.1 PRINCIPE DE L'EVALUATION

L'évaluation des méthodes de recalage intrinsèques proposées est envisagée essentiellement au regard de la finalité de nos travaux, à savoir la précision de localisation électromagnétique. Afin de bénéficier de grandeurs mesurables sans exposer les patients, nous utilisons un fantôme physique (modèle en silicone, ELASTRAT[®], Shelley Medical Imaging Technology) représentant la structure d'anévrisme de l'aorte abdominale. Ce modèle fournit un environnement réaliste pour la simulation des procédures endovasculaires. Le diamètre de l'anévrisme est environ 59 mm (max) et 41 mm (min), les diamètres des iliaques gauche et droite sont 13 mm et 12 mm respectivement.

Le protocole établi pour l'estimation l'erreur de recalage, exprimée au travers de l'erreur de localisation, est illustré dans la *Figure 4.1*. Nous notons $TR_{EM \rightarrow CT}$ la transformation issue d'une méthode de recalage entre les trajectoires électromagnétiques et une description 3D de la structure vasculaire. Pour avoir des points de repère servant au calcul d'erreurs, nous utilisons des capteurs de test, numérotés par j . Nous notons P_{Cj} la position du capteur j localisée par le localisateur électromagnétique, et P_{Cj}^T la position correspondante dans le repère de la description 3D préopératoire R_{CT} , après application de la transformation $TR_{EM \rightarrow CT}$:

$$P_{Cj}^T = TR_{EM \rightarrow CT} P_{Cj}$$

Pour estimer l'erreur de localisation, nous comparons des positions localisées et transformées P_{Cj}^T aux positions de référence correspondantes P_{Rj} exprimées dans le repère R_{CT} . Dans ce qui suit, nous présentons la façon d'obtenir les positions de référence P_{Rj} des capteurs magnétiques de test.

Pour obtenir les positions de référence dans le repère de l'imagerie préopératoire, il faut pouvoir observer les mêmes points de test (capteurs magnétiques) dans les deux modalités

d'acquisition considérées (imagerie RX préopératoire, localisation électromagnétique peropératoire). Quatre capteurs électromagnétiques de test sont placés aux régions proches des entrées des artères rénales et des bifurcations des artères iliaques, comme illustré dans la *Figure 4.2*. Idéalement le CT préopératoire permettrait d'observer en même temps l'image du fantôme représentant la structure vasculaire et l'image de ces capteurs par rapport au fantôme. À cause de l'encombrement du localisateur, il est difficile de coupler le localisateur électromagnétique avec le CT préopératoire. Dans les conditions de l'environnement opératoire (avec localisation électromagnétique), nous avons utilisé une salle hybride munie d'une imagerie interventionnelle CBCT, exploitée ici uniquement à des fins d'évaluation. Le champ d'observation, *i.e.* de reconstruction du volume CBCT, est cependant limité par rapport au CT préopératoire. L'approche retenue consiste à réaliser une acquisition CBCT d'une partie de la structure d'intérêt avec les quatre capteurs magnétiques de test et à ramener par recalage basé intensité (CT – CBCT) la position de ces capteurs dans l'image CT de la structure vasculaire complète.

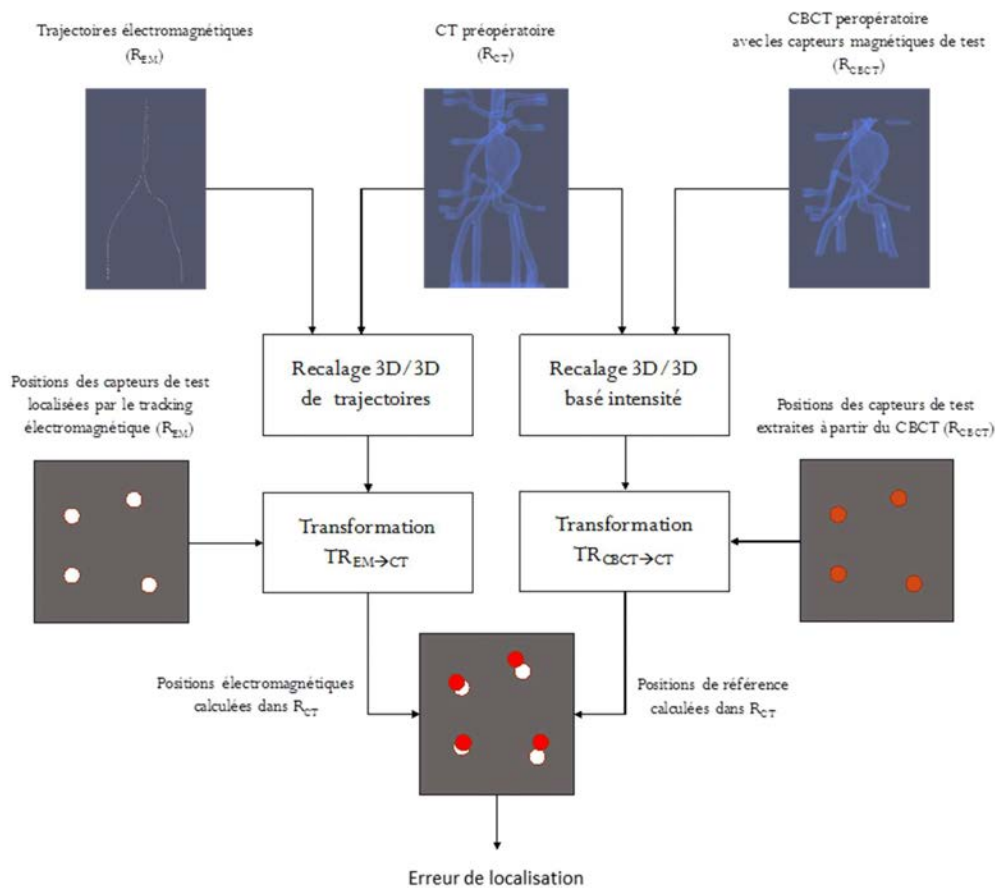


Figure 4.1 – Erreur de localisation (basée sur le recalage de trajectoires : recalage intrinsèque).

Le localisateur est placé à proximité de la table opératoire en dehors du champ d'observation du C-arm. En utilisant une acquisition rotationnelle, nous pouvons observer les capteurs de test par rapport à la structure vasculaire (le fantôme) dans l'image CBCT peropératoire. Les positions 3D de ces capteurs sont ensuite extraites à partir du volume CBCT et sont exprimées

par P'_{Rj} dans le repère R_{CBCT} . Afin de transformer ces coordonnées vers le repère du CT préopératoire R_{CT} , nous estimons tout d'abord la transformation $TR_{CBCT \rightarrow CT}$ résultant d'un recalage basé intensité [169][170] entre le volume CBCT et le volume CT. Les positions de référence P_{Rj} des capteurs magnétiques de test sont calculées dans le repère du CT préopératoire comme suit :

$$P_{Rj} = TR_{CBCT \rightarrow CT} P'_{Rj}$$

La précision ou plus exactement l'erreur de localisation est estimée en calculant la distance 3D entre la position P'_{Cj} du capteur j localisée par le localisateur et exprimée dans R_{CT} , et la position correspondante P_{Rj} exprimée également dans R_{CT} :

$$e_j = \|P'_{Cj} - P_{Rj}\|$$

où j est le numéro du capteur de test.

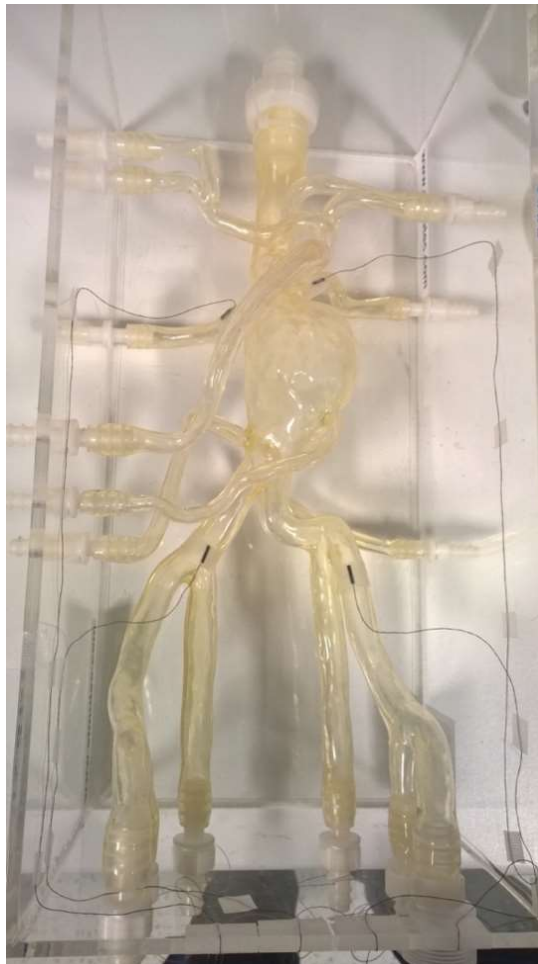

Figure 4.2 - Fantôme physique (modèle en silicone) représentant la structure vasculaire d'intérêt et quatre capteurs de test fixés sur le fantôme.

4.2 INTERFACE DE LOCALISATION/NAVIGATION ELECTROMAGNETIQUE

Un démonstrateur logiciel pour réaliser les procédures de mise en correspondance a été développé en C++ grâce à l'outil CamiTK (open source Computer Assisted Medical Intervention toolkit) [172]. CamiTK (<http://camitk.imag.fr>) est l'environnement de développement multi plate-forme (Windows, Linux) et open-source développé au sein du laboratoire TIMC-IMAG (<http://www-timc.imag.fr/>). Cette plate-forme logicielle C++ est dédiée aux Gestes Médico-Chirurgicaux par Ordinateur et intègre plusieurs domaines de compétence, notamment l'imagerie médicale, l'analyse d'images et la modélisation biomécanique. CamiTK permet de visualiser et manipuler aussi bien des images médicales (volumes IRM, scanner, etc....) que des maillages pour la reconstruction et la simulation.

CamiTK fournit une interface utilisateur pour la visualisation et les interactions basée sur VTK [173] et Qt [174]. En outre, CamiTK fournit un support pour gérer facilement différents formats de données, encapsuler facilement des bibliothèques existantes ou de nouveaux algorithmes de traitement d'image. Ces bibliothèques ou algorithmes peuvent être ajoutés à CamiTK sous forme de modules collaborateurs (Figure 4.3).

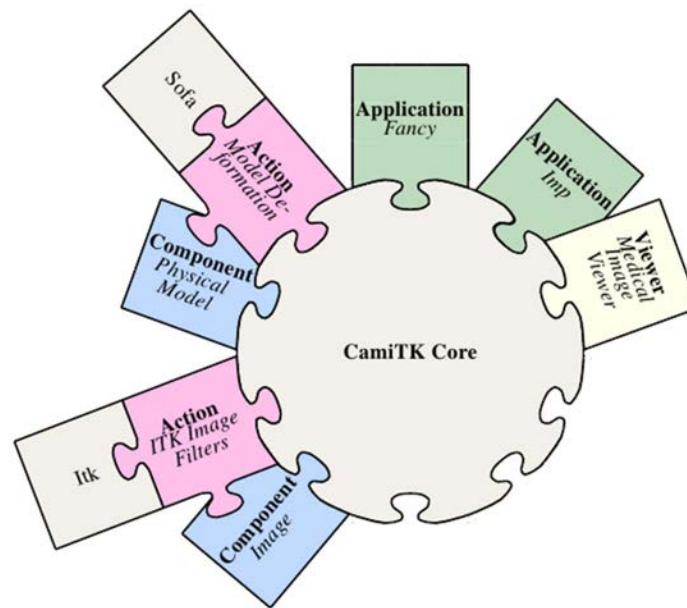


Figure 4.3 - Architecture de CamiTK avec plusieurs modules collaborateurs (d'après <http://camitk.imag.fr>).

Nous avons développé des modules logiciels qui peuvent être intégrés dans CamiTK et permettent au travers d'une interface utilisateur l'acquisition des données de localisation électromagnétique, la mise en œuvre des différentes approches de recalage de trajectoires, la localisation et la navigation endovasculaire, l'application de transformation précalculée et l'estimation d'erreur de localisation (Figure 4.4).

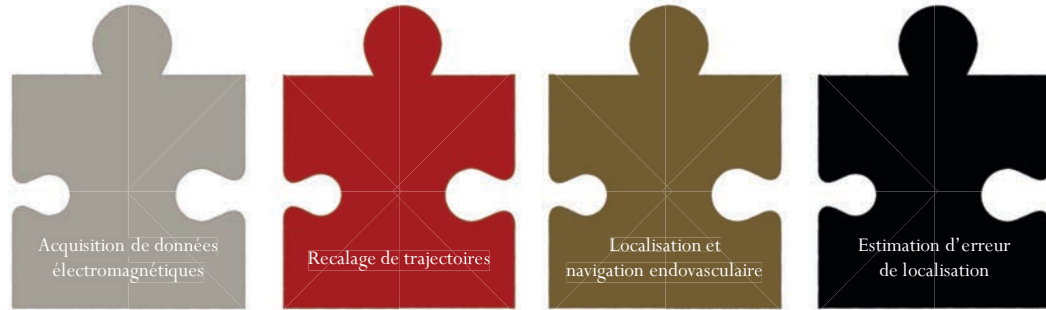


Figure 4.4 - Modules logiciels développés et intégrés avec la plateforme CamiTK.

La communication avec le localisateur électromagnétique pour l'acquisition des données et pour la localisation et la navigation endovasculaire a été réalisée à l'aide de l'outil IGSTK (Image-Guided Surgery Toolkit) [175].

Le module d'acquisition de données électromagnétiques (Figure 4.5) développé permet de localiser et d'acquérir simultanément quatre capteurs magnétiques. Il permet également de visualiser simultanément le volume de la structure d'intérêt et les positions localisées par le localisateur. Ces positions peuvent être transformées instantanément par une transformation pré-calculée ou ajustée manuellement par des barres coulissantes (trois barres pour les translations et trois barres pour les rotations).

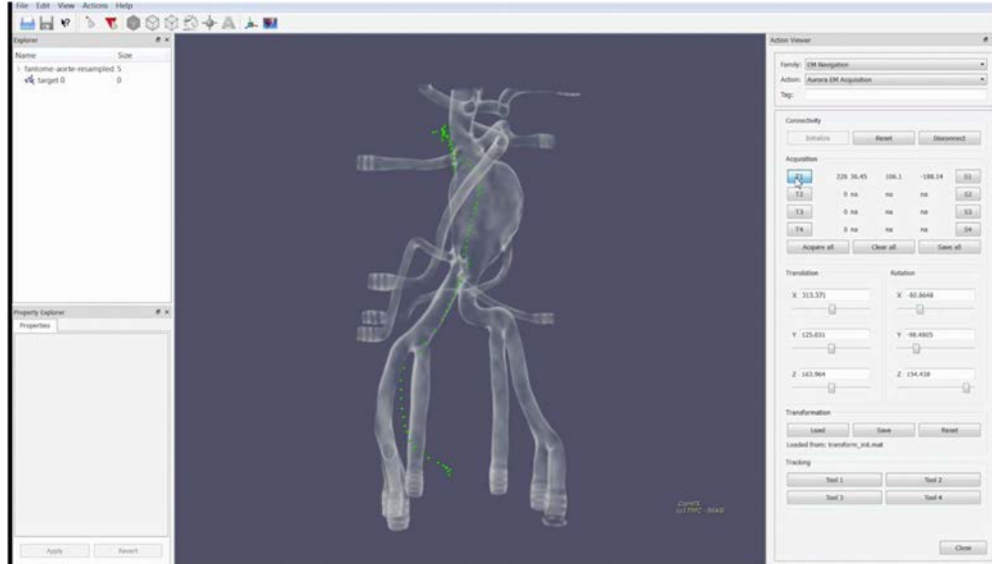


Figure 4.5 – Capture d'écran du module d'acquisition de données électromagnétiques : les positions 3D du capteur magnétique sont visualisées (couleur verte) sur le rendu du volume CT préopératoire.

Le module de recalage de trajectoires (Figure 4.6) intègre les méthodes de mise en correspondance présentées dans le Chapitre 3. Il permet de sauvegarder les transformations calculées qui peuvent être utilisés par l'étape d'estimation d'erreur de localisation et l'étape de

navigation endovasculaire. Le module de localisation et de navigation est illustré dans la Section 4.4 au travers d'un exemple de navigation endovasculaire.

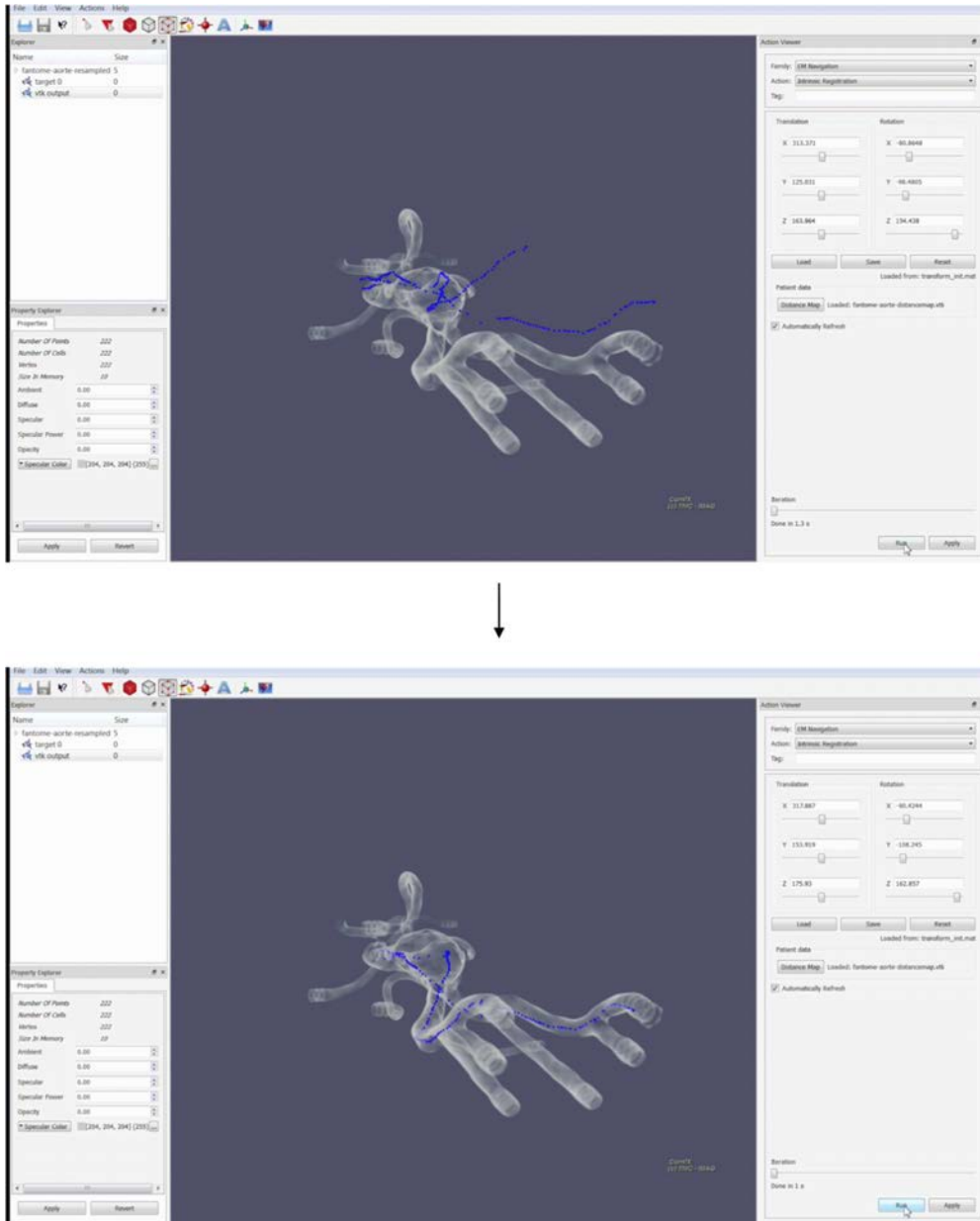


Figure 4.6 – Captures d'écran (avant et après recalage) du module de recalage de trajectoires.

4.3 DONNEES EXPERIMENTALES

Les données utilisées pour les expériences in vitro ont été acquises dans l'environnement interventionnel TherA-Image. La plateforme TherA-Image est un bloc opératoire hybride, à la fois lieu de soins et de recherche en technologies pour la santé. Elle est située à l'interface entre le CHU de Rennes, l'Université Rennes 1, l'Inserm et l'industrie médicale. Cette plateforme médico-technique concentre des équipements de pointe en imagerie : observation 3D intra-opératoire, assistance opératoire, navigation endovasculaire, et diffusion vidéo – télé-expertise, formation ... On peut y concevoir, déployer et évaluer des approches informatisées de planification des interventions et d'assistance aux gestes opératoires.

Pour les expérimentations dans l'environnement TherA-Image, nous avons utilisé le fantôme d'aorte abdominale ELASTRAT[®] (Shelley médicale) déjà présenté en *Figure 4.2*. Dans cette section, nous présentons les données images issues du CT et du CBCT, puis les données issues du système de suivi électromagnétique Aurora[®] (Northern Digital).

4.3.1 Données images

Le volume CT du fantôme aortique a été acquis avec un scanner CT multi-détecteurs (General Electric). Le volume CT initial du fantôme contient 2041 coupes, chacune de 512x512 pixels avec une résolution de 0,51 mm² et avec une distance inter-coupes de 0,5 mm.

Une région d'intérêt (ROI) a été sélectionnée manuellement en choisissant les dimensions dans les principales directions anatomiques (axiale, coronale et sagittale). Elle contient uniquement la structure vasculaire d'intérêt et peut être observée en détail par l'intermédiaire de coupes bidimensionnelles, ou dans sa globalité à l'aide d'un rendu volumique comme illustré dans la *Figure 4.7*. A partir de cette ROI nous avons segmenté la lumière aortique (*Figure 4.8*) à l'aide du logiciel de planification EndoSize. Les descriptions 3D de la lumière artérielle L_{SV} (*Figure 4.9*) ont été calculées selon les méthodes présentées dans le Chapitre 3.

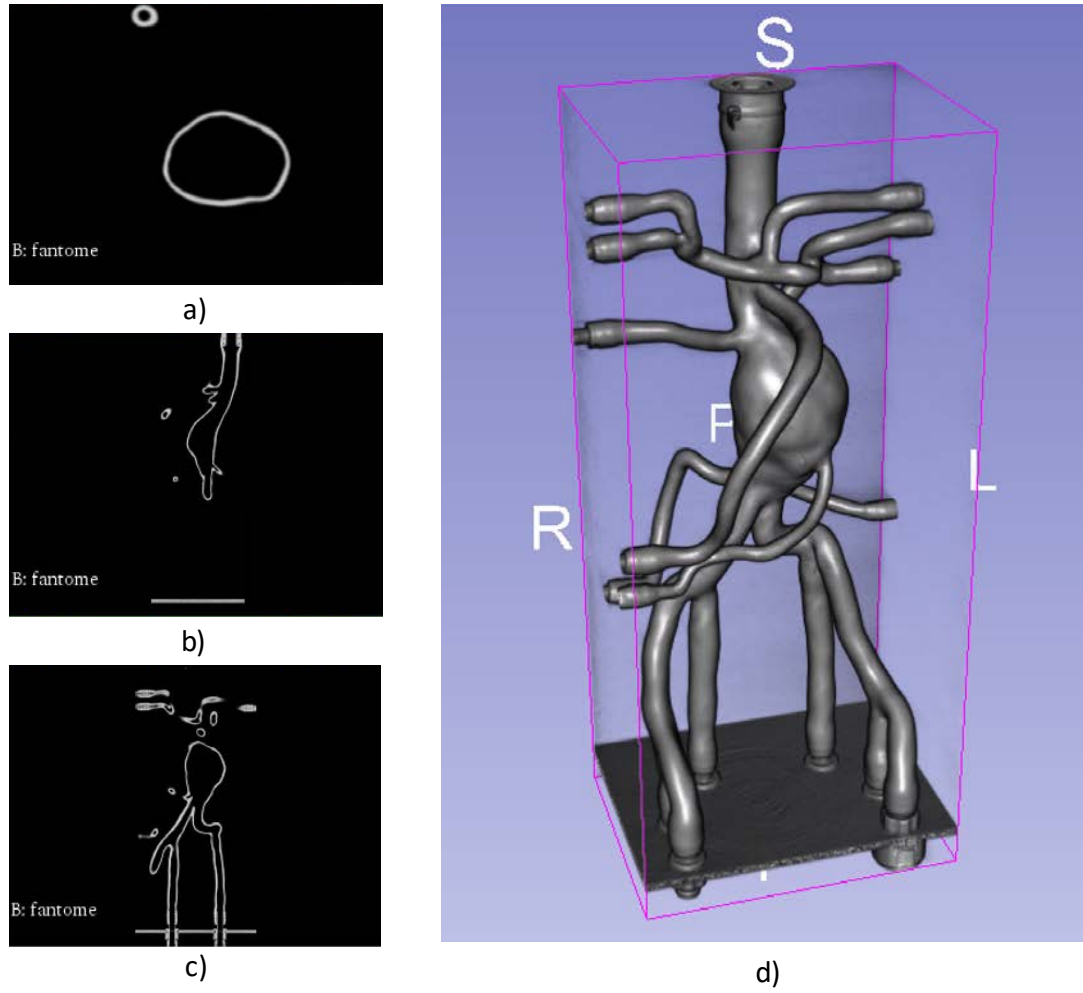


Figure 4.7 - Visualisation de la ROI du CT préopératoire à l'aide de coupes axiale (a), coronale (b), sagittale (c) et d'un rendu volumique par lancer de rayons (d).

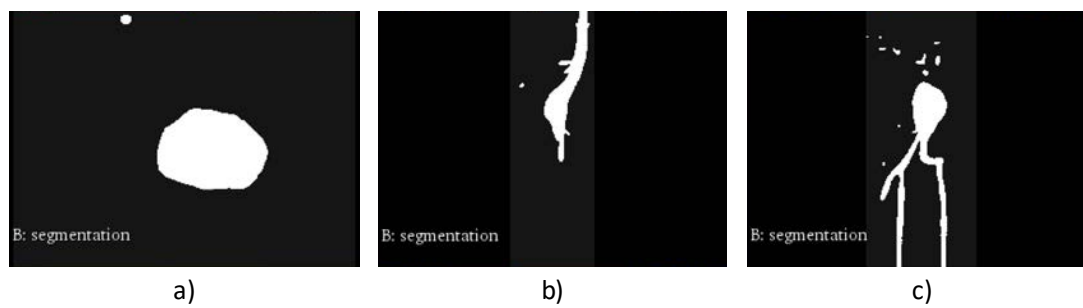


Figure 4.8 - Visualisation de la segmentation de la lumière artérielle dans le volume CT du fantôme aortique à l'aide de coupes axiale (a), coronale (b) et sagittale (c).

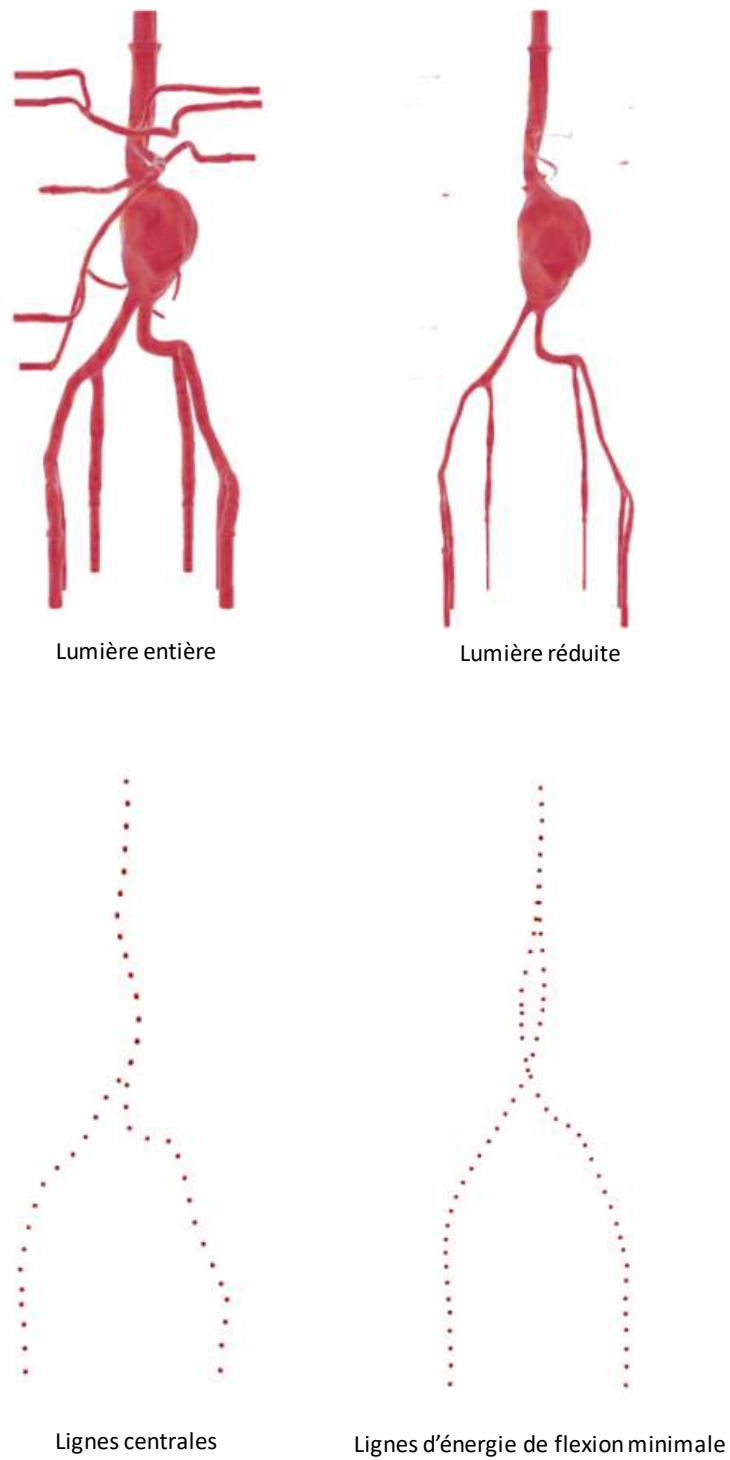


Figure 4.9 – Descriptions 3D de la structure vasculaire d'intérêt pour le fantôme aortique : lumière entière, lumière réduite, lignes centrales, lignes d'énergie de flexion minimale.

L'acquisition du volume CBCT peropératoire est utilisée dans un objectif d'évaluation, en présence du localisateur et des capteurs électromagnétiques (*Figure 4.10*). Le CBCT a l'avantage de permettre de visualiser à la fois la structure vasculaire d'intérêt et les capteurs de référence fixés sur la structure d'intérêt dans le repère R_{CBCT} fourni par le C-arm rotationnel. Plus précisément, le CBCT permet de comparer les deux positions 3D du même capteur magnétique : une position localisée par le localisateur magnétique dans le référentiel du CT préopératoire (après recalage intrinsèque) et une position de référence après application de la transformation $TR_{CBCT \rightarrow CT}$ sur la position observée dans l'image CBCT acquise. Comme évoqué précédemment, l'imagerie CBCT (*Figure 4.11*) a un champ d'observation réduit par rapport à l'imagerie CT.

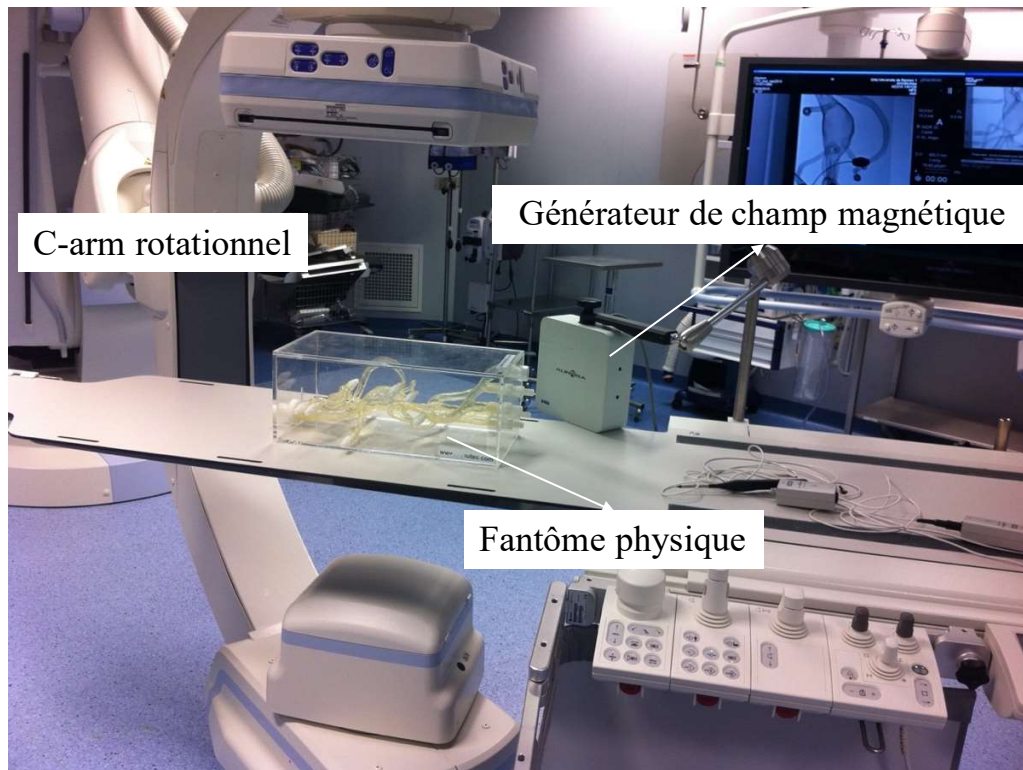


Figure 4.10 - Acquisition du volume CBCT peropératoire en présence du localisateur et des capteurs électromagnétiques.

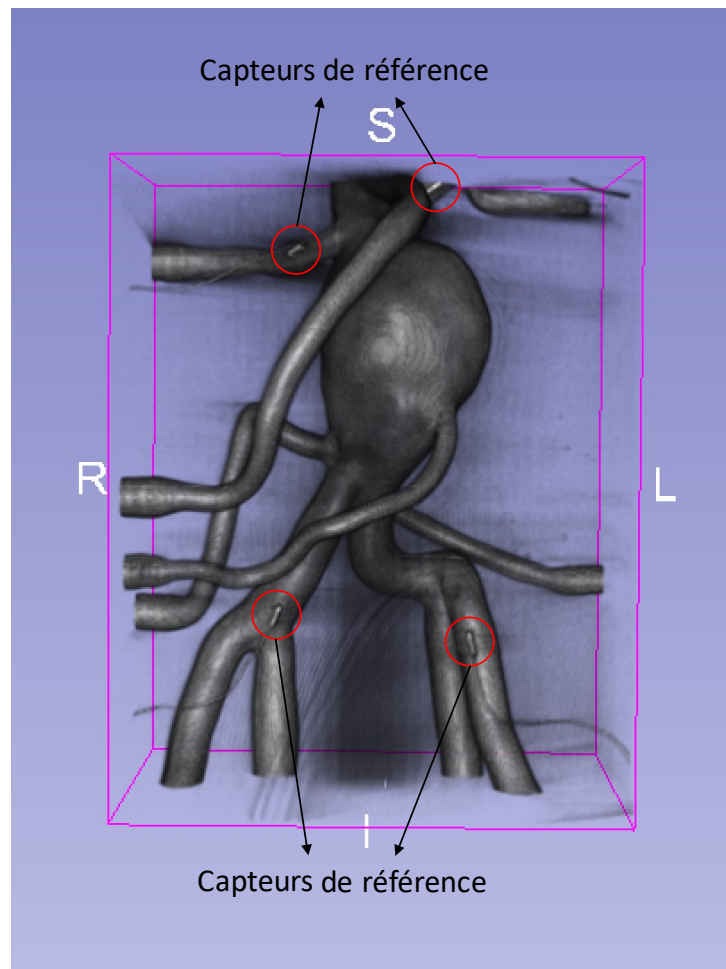


Figure 4.11 - Visualisation du volume CBCT peropératoire en présence des capteurs de référence.

En supposant que la forme de la structure en silicone ne change pas pendant les expérimentations, la transformation $TR_{CBCT \rightarrow CT}$ entre le repère du volume CBCT et le repère du volume CT est estimée par un recalage rigide basé intensité à l'aide de la librairie logicielle *elastix* [169][170]. *elastix* est un logiciel open source basé sur l'outil Insight Segmentation and Registration Toolkit (ITK) [171]. Le logiciel consiste en une collection d'algorithmes qui sont couramment utilisés pour résoudre des problèmes de recalage d'images médicales. Le résultat du recalage est illustré dans la Figure 4.12. Les positions 3D des capteurs de référence dans l'image CBCT peuvent ensuite être exprimées dans le repère du CT préopératoire grâce à la transformation $TR_{CBCT \rightarrow CT}$.

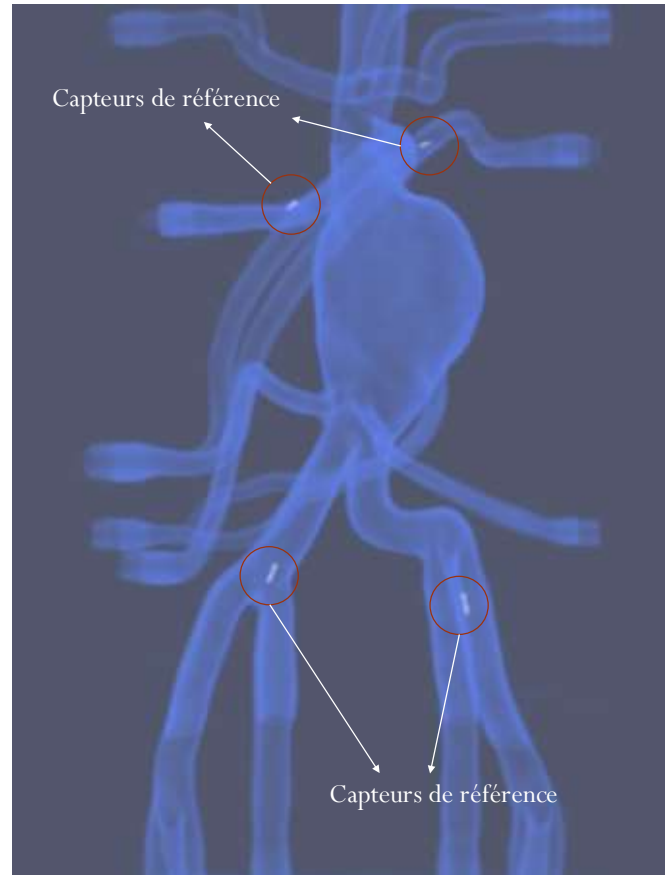


Figure 4.12 – Résultat du recalage entre le volume CBCT peropératoire en présence des capteurs de référence et le volume CT préopératoire.

4.3.2 Données électromagnétiques

Un prototype de cathéter modifié a été développé en intégrant un capteur électromagnétique (Aurora NDI) dans un cathéter utilisé classiquement en routine clinique. Les capteurs électromagnétiques 6DOF (degrés de liberté) sont réalisés par couplage de deux bobines 5DOF et ont un diamètre minimum de 0,8 mm tandis que les capteurs 5DOF ont des diamètres de 0,5 mm ou de 0,3 mm (Figure 4.13). Les capteurs 5DOF représentent la solution la plus compacte disponible actuellement. Ils ont été retenus afin de conserver le diamètre original externe du cathéter.




Figure 4.13 - Capteurs électromagnétiques Aurora NDI (d'après [1]).

Le but étant de suivre la pointe d'un cathéter, nous avons placé un capteur électromagnétique à l'extrémité interne du plus petit canal d'un cathéter bi-canaux (Figure 4.14), en alignant l'axe du capteur avec l'axe du cathéter. Le deuxième canal reste ainsi disponible pour d'autres dispositifs endovasculaires (*i.e.* des guides). Les données fournies par le capteur peuvent être utilisées pour calculer la position de l'extrémité du cathéter et l'orientation de son axe.

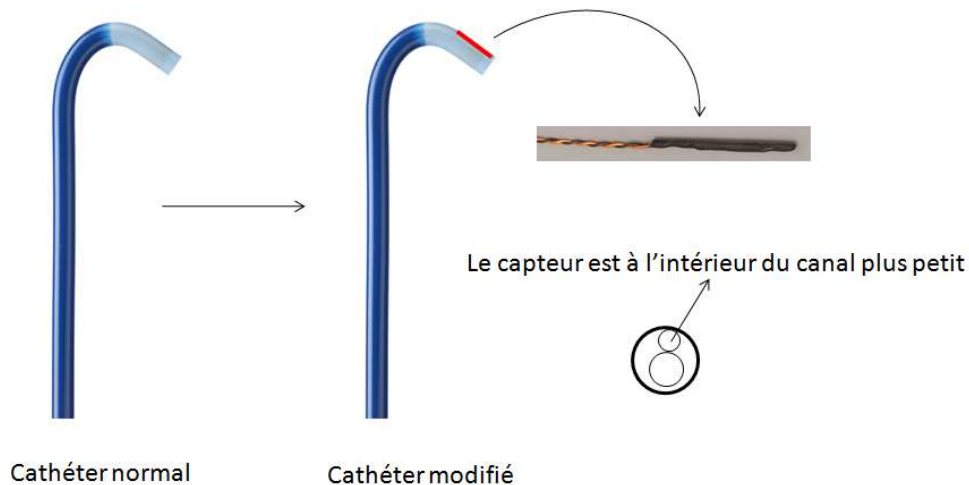


Figure 4.14 - Le cathéter modifié muni d'un capteur électromagnétique 5 DOF à son extrémité.

Pour localiser le cathéter modifié qui est déplacé à l'intérieur de la structure d'intérêt, nous plaçons le localisateur électromagnétique au-dessus de la table d'opération et à côté du fantôme aortique. La distance (relative) entre le générateur de champ et la structure d'intérêt doit être suffisante pour que la structure d'intérêt puisse être couverte par le champ magnétique généré.

Quelques travaux ont été réalisés afin d'évaluer la précision statique et dynamique d'un localisateur électromagnétique dans un environnement interventionnel contrôlé et ont proposé des protocoles pour obtenir les meilleures performances de localisation [176][177][178]. Pour toutes nos procédures, un volume de travail de $500 \times 500 \times 500$ mm nous permet de

positionner facilement le générateur de champ afin que la région de localisation englobe la structure anatomique d'intérêt (le fantôme abdominal dans nos tests). La distance entre le sac anévrysmal et le générateur était de 300 mm environ, comme illustré dans la Figure 4.10.

Dans l'environnement interventionnel, le C-arm est le dispositif qui perturbe potentiellement le plus la localisation électromagnétique [177]. Pour éviter la perturbation liée au C-arm (Artis ZeeGo, Siemens) sur la stabilité du localisateur, nous avons adopté le protocole suivant. Pour une position du C-arm éloignée du fantôme physique, nous avons d'abord réalisé les acquisitions électromagnétiques : localisation des capteurs de référence et trajectoires électromagnétiques du cathéter modifié au sein de la structure d'intérêt. Le C-arm a ensuite été déplacé dans sa position d'imagerie et un volume CBCT a été acquis afin d'observer à la fois la structure d'intérêt et les capteurs de référence dans le repère R_{CBCT} du C-arm rotationnel (cf. § 4.3.1).

Les positions 3D électromagnétiques des capteurs de référence et les trajectoires 3D du cathéter modifié qui est déplacé à l'intérieur de la structure d'intérêt sont acquises peropératoirement en utilisant le module d'acquisition de données intégré dans le démonstrateur logiciel (cf. § 4.2). Deux types de trajectoire du capteur magnétique P_{EM} ont été réalisés. Elles sont explicitées dans la suite.

Pour obtenir des trajectoires P_{EMN} contraintes uniquement par la lumière artérielle (peu contrainte), le cathéter modifié est inséré dans l'artère iliaque droite, et est placé dans l'aorte cœliaque. Ensuite, l'acquisition de points (suivi de position en 3D) est démarrée manuellement à la fréquence de 5 Hz et le cathéter modifié est retiré lentement (environ 2 cm/s) à l'intérieur de la branche aorto-iliaque droite (Figure 4.15a). L'acquisition de points est arrêtée lorsque la pointe du cathéter a atteint l'artère iliaque externe (à proximité du point d'introduction). La même procédure est répétée dans la branche aorto-iliaque gauche. A partir de cette procédure, nous pouvons obtenir un ensemble de positions 3D exprimées dans le système de coordonnées peropératoire R_{EM} , qui représentent les trajectoires du cathéter modifié dans la lumière de la structure vasculaire d'intérêt (Figure 4.15b).

Pour obtenir des trajectoires P_{EMC} contraintes par la lumière d'un autre cathéter déjà en place dans la structure vasculaire d'intérêt (forte contrainte), nous introduisons des cathéters creux à l'intérieur de la structure vasculaire, à partir de l'aorte cœliaque jusqu'à chaque branche aorto-iliaque (gauche et droite). La même procédure d'acquisition de points peut être répétée, mais cette fois-ci, le cathéter modifié est déplacé à l'intérieur du cathéter déjà en place dans la structure vasculaire, comme illustré dans la Figure 4.15c et la Figure 4.15d.




Figure 4.15 - Acquisition peropératoire de données électromagnétiques : a) Le cathéter modifié déplacé à l'intérieur de la structure vasculaire. b) Les trajectoires du capteur magnétique (peu contraintes) obtenues dans le système de coordonnées électromagnétique peropératoire. c) Le cathéter modifié déplacé à l'intérieur d'un autre cathéter dans la structure vasculaire. d) Les trajectoires du capteur magnétique (fortement contraintes) obtenues dans le système de coordonnées électromagnétique peropératoire.

4.4 RESULTATS

Les essais ont été effectués afin d'étudier la précision de localisation en fonction des deux configurations d'acquisition des trajectoires électromagnétiques (trajectoires peu contraintes P_{EMN} et trajectoires contraintes P_{EMC}) et des différentes méthodes de recalage (correspondance totale, correspondances partielles).

Pour chaque configuration d'acquisition des trajectoires électromagnétiques, la procédure d'acquisition a été répétée cinq fois. Le nombre de points acquis dans les trajectoires était environ de 190-230 points. Pour évaluer l'erreur de recalage, les quatre capteurs de référence P_R ont été fixés sur la structure d'intérêt comme illustré par la Figure 4.16. Ils ont été observés à la fois dans le repère du localisateur R_{EM} et du CT préopératoire R_{CT} .

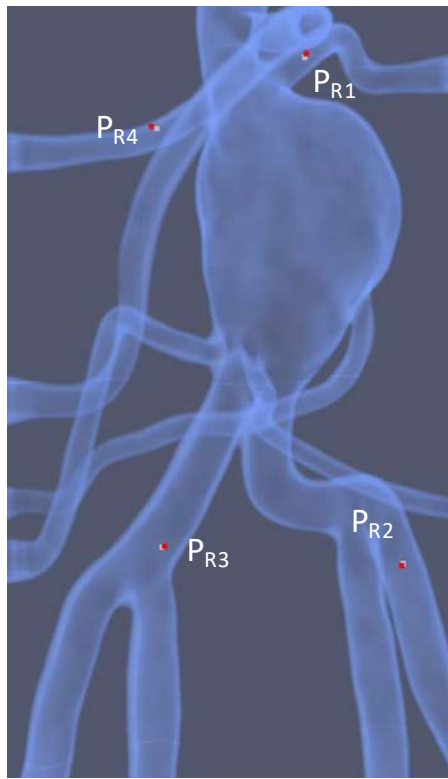


Figure 4.16 - Positions 3D des capteurs de référence dans le repère du CT préopératoire : position localisée (en couleur blanche) par le localisateur électromagnétique à l'aide du recalage de trajectoires et position de référence (en couleur rouge) issue du CBCT exprimé dans le repère du CT à l'aide du recalage entre le volume CBCT et le volume CT.

Les résultats obtenus par la méthode LM_LT (Levenberg-Marquardt, lumière artérielle totale) sont reportés dans le cas des trajectoires électromagnétiques peu contraintes P_{EMN} , (Tableau 4.1) et des trajectoires électromagnétiques contraintes P_{EMC} (Tableau 4.2).

Comme présenté dans le Chapitre 3, la méthode LM_LT consiste à minimiser itérativement la distance entre les trajectoires électromagnétiques et la lumière artérielle totale en utilisant l'algorithme d'optimisation Levenberg-Marquardt. Un des problèmes de cette méthode

itérative est le risque de converger vers un minimum local (voire de ne pas converger) si la position initiale des trajectoires P_{EM} est éloignée de la solution optimale. Afin d'éviter une telle situation, nous avons appliqué une transformation prédéfinie aux trajectoires électromagnétiques acquises. La transformation est déterminée par l'utilisateur au travers de l'interface interactive du démonstrateur logiciel. Cette phase d'initialisation peut constituer une limitation pour l'exploitation de la méthode LM_LT lors d'une intervention.

Avec une bonne initialisation, le recalage a été réussi dans tous les tests. La durée du processus était de 15 à 20 s sur un ordinateur Intel i7 2,3 GHz, 8 Go RAM.

	P_{R1}	P_{R2}	P_{R3}	P_{R4}	Moyenne	SD
P_{EMN1}	2,082	2,095	2,552	2,581	2,328	0,276
P_{EMN2}	1,748	2,247	1,715	2,408	2,030	0,351
P_{EMN3}	1,749	2,013	2,034	2,264	2,015	0,211
P_{EMN4}	2,315	2,232	2,061	2,434	2,261	0,157
P_{EMN5}	2,459	2,113	1,918	2,395	2,221	0,252
Toutes	2,071	2,140	2,056	2,416	2,171	0,168

Tableau 4.1 - Erreurs de localisation (en mm) avec la méthode LM_LT appliquée sur les trajectoires électromagnétiques peu contraintes

	P_{R1}	P_{R2}	P_{R3}	P_{R4}	Moyenne	SD
P_{EMC1}	1,756	1,548	1,441	2,496	1,810	0,476
P_{EMC2}	1,902	1,599	1,685	2,443	1,907	0,379
P_{EMC3}	1,724	1,828	1,540	2,326	1,855	0,336
P_{EMC4}	1,751	1,467	1,913	1,964	1,774	0,224
P_{EMC5}	2,248	2,443	2,458	2,498	2,412	0,112
Toutes	1,876	1,777	1,807	2,345	1,952	0,266

Tableau 4.2 - Erreurs de localisation (en mm) avec la méthode LM_LT appliquée sur les trajectoires électromagnétiques contraintes

Comme montré dans les Tableau 4.1 et Tableau 4.2, l'erreur de localisation moyenne dans le cas des trajectoires peu contraintes P_{EMN} est de 2,171 mm et l'erreur de localisation moyenne dans le cas des trajectoires contraintes P_{EMC} est de 1,952 mm. Nous pouvons observer une meilleure précision dans le cas des trajectoires électromagnétiques contraintes par un autre cathéter déjà en place à l'intérieur de la structure d'intérêt. Le déplacement du cathéter modifié à l'intérieur d'un autre cathéter est plus facile et plus stable que lorsqu'il est libre au sein de la lumière artérielle. En raison de l'espace intérieur et de la tortuosité des artères l'extrémité du cathéter peut subir des sauts de direction pendant son déplacement. Ceci produit des données aberrantes qui affectent le résultat du recalage.

Les Tableau 4.3 à Tableau 4.10 donnent les résultats pour les méthodes RS (méthodes basées sur l'algorithme RANSAC - Random Sample Consensus) dans le cas des correspondances partielles.

Pour chacune des méthodes RS_LT (RANSAC et lumière artérielle totale), RS_LR (RANSAC et lumière artérielle réduite), RS_LC (RANSAC et lignes centrales) et RS_LM (RANSAC et lignes d'énergie de flexion minimale), les résultats sont donnés dans le cas des trajectoires peu

contraintes (Tableau 4.3, Tableau 4.4, Tableau 4.5 et Tableau 4.6, respectivement) et des trajectoires contraintes (Tableau 4.7, Tableau 4.8, Tableau 4.9 et Tableau 4.10, respectivement).

Un des avantages des méthodes RS par rapport à la méthode LM est qu'elle ne nécessite pas une position initiale des trajectoires électromagnétiques proche de leur position optimale. L'initialisation des méthodes RS est faite automatiquement. Afin de réduire l'espace de recherche des paramètres du recalage, nous appliquons d'abord une translation aux trajectoires électromagnétiques pour les ramener sur la structure vasculaire d'intérêt. Le vecteur de translation est déterminé par le point central des trajectoires et le point central de la région d'intérêt du volume CT.

Pour toutes les méthodes RS, nous considérons un taux d'inliers $\delta = 0,6$. Le rayon r autour de la description 3D pour classifier un point dans les trajectoires P_{EM} comme inliers est de 1,5 mm dans le cas des lignes centrales (RS_LC) et des lignes d'énergie de flexion minimale (RS_LM). Pour les lumières artérielles totale et réduite ce paramètre n'est pas considéré. Le nombre de points sélectionnés aléatoirement dans chaque échantillon est $n = 9$. Le nombre maximal d'itérations est $J_{max} = 900$. Ces valeurs donnent une probabilité de réussite de RANSAC égale à $1 - (1 - \delta^n)^{J_{max}} = 0,9998$. La lumière réduite est définie après application d'une érosion de la segmentation de la lumière artérielle en utilisant un élément structurant qui est une sphère de rayon 3 voxels.

	P_{R1}	P_{R2}	P_{R3}	P_{R4}	Moyenne	SD
P_{EMN1}	1,272	0,692	0,683	2,02	1,167	0,632
P_{EMN2}	1,342	1,663	0,753	2,01	1,442	0,534
P_{EMN3}	2,146	0,661	0,862	3,105	1,694	1,148
P_{EMN4}	2,964	1,454	2,459	2,741	2,405	0,667
P_{EMN5}	3,005	2,776	2,646	3,172	2,900	0,234
Toutes	2,1458	1,4492	1,4806	2,6096	1,921	0,560

Tableau 4.3 - Erreurs de localisation (en mm) avec la méthode RS_LT appliquée sur les trajectoires électromagnétiques peu contraintes

	P_{R1}	P_{R2}	P_{R3}	P_{R4}	Moyenne	SD
P_{EMN1}	1,576	0,727	0,493	2,239	1,259	0,802
P_{EMN2}	2,288	0,88	0,788	3,16	1,779	1,148
P_{EMN3}	2,19	0,885	0,333	3,05	1,615	1,234
P_{EMN4}	1,409	2,064	1,218	2,263	1,739	0,504
P_{EMN5}	2,349	2,085	2,528	2,103	2,266	0,212
Toutes	1,9624	1,3282	1,072	2,563	1,731	0,669

Tableau 4.4 - Erreurs de localisation (en mm) avec la méthode RS_LR appliquée sur les trajectoires électromagnétiques peu contraintes

	P _{R1}	P _{R2}	P _{R3}	P _{R4}	Moyenne	SD
P _{EMN1}	2,143	1,081	1,803	2,5	1,882	0,605
P _{EMN2}	2,24	1,491	2,538	2,687	2,239	0,532
P _{EMN3}	1,991	1,436	0,736	2,662	1,706	0,818
P _{EMN4}	1,293	1,591	0,691	1,986	1,390	0,546
P _{EMN5}	1,41	1,295	0,858	2,032	1,399	0,485
Toutes	1,8154	1,3788	1,3252	2,3734	1,723	0,486

Tableau 4.5 - Erreurs de localisation (en mm) avec la méthode RS_LC appliquée sur les trajectoires électromagnétiques peu contraintes

	P _{R1}	P _{R2}	P _{R3}	P _{R4}	Moyenne	SD
P _{EMN1}	1,102	2,738	2,917	1,967	2,181	0,829
P _{EMN2}	2,434	2,772	1,939	2,31	2,364	0,344
P _{EMN3}	2,17	1,579	1,878	5,494	2,780	1,825
P _{EMN4}	2,911	2,453	3,479	6,963	3,952	2,051
P _{EMN5}	3,401	2,887	2,412	4,629	3,332	0,954
Toutes	2,4036	2,4858	2,525	4,2726	2,922	0,902

Tableau 4.6 - Erreurs de localisation (en mm) avec la méthode RS_LM appliquée sur les trajectoires électromagnétiques peu contraintes

L'erreur moyenne la plus faible de 1,7 mm est obtenue avec les méthodes de recalage RS_LR et RS_LC. Nous pouvons constater que, comparativement aux résultats obtenus avec la méthode LM_LT, les méthodes basées sur l'algorithme RANSAC donnent une meilleure précision, même dans le cas des trajectoires peu contraintes. Cette amélioration vient du fait que les descriptions 3D basées sur la lumière réduite et sur les lignes centrales apportent plus de contraintes pour le recalage, pendant que l'algorithme RANSAC gère les données aberrantes dues à l'acquisition électromagnétique et à la correspondance partielle.

	P _{R1}	P _{R2}	P _{R3}	P _{R4}	Moyenne	SD
P _{EMC1}	0,409	1,62	1,462	2,708	1,550	0,941
P _{EMC2}	1,258	0,966	1,024	2,161	1,352	0,554
P _{EMC3}	2,571	1,557	0,864	3,405	2,099	1,118
P _{EMC4}	1,676	1,258	0,838	2,511	1,571	0,714
P _{EMC5}	2,975	2,332	2,747	3,071	2,781	0,329
Toutes	1,7778	1,5466	1,387	2,7712	1,871	0,621

Tableau 4.7 - Erreurs de localisation (en mm) avec la méthode RS_LT appliquées sur les trajectoires électromagnétiques contraintes

	P _{R1}	P _{R2}	P _{R3}	P _{R4}	Moyenne	SD
P _{EMC1}	0,955	0,833	1,671	2,398	1,464	0,724
P _{EMC2}	1,666	0,398	1,267	2,296	1,407	0,795
P _{EMC3}	2,296	1,118	0,466	3,275	1,789	1,247
P _{EMC4}	1,921	0,761	0,847	2,124	1,413	0,709
P _{EMC5}	1,843	0,813	0,784	2,116	1,389	0,691
Toutes	1,7362	0,7846	1,007	2,4418	1,492	0,752

Tableau 4.8 - Erreurs de localisation (en mm) avec la méthode RS_LR appliquée sur les trajectoires électromagnétiques contraintes

	P _{R1}	P _{R2}	P _{R3}	P _{R4}	Moyenne	SD
P _{EMC1}	1,791	1,973	1,074	2,892	1,933	0,748
P _{EMC2}	1,452	0,841	0,922	2,529	1,436	0,777
P _{EMC3}	1,897	1,826	0,338	2,224	1,571	0,840
P _{EMC4}	1,902	1,191	0,763	2,445	1,575	0,746
P _{EMC5}	1,791	1,299	0,441	2,628	1,540	0,915
Toutes	1,7666	1,426	0,7076	2,5436	1,611	0,763

Tableau 4.9 - Erreurs de localisation (en mm) avec la méthode RS_LC appliquée sur les trajectoires électromagnétiques contraintes

	P _{R1}	P _{R2}	P _{R3}	P _{R4}	Moyenne	SD
P _{EMC1}	1,591	2,657	2,402	1,67	2,080	0,530
P _{EMC2}	2,155	2,088	2,201	2,942	2,347	0,400
P _{EMC3}	2,138	1,292	2,445	3,236	2,278	0,804
P _{EMC4}	3,156	1,077	2,733	4,263	2,807	1,322
P _{EMC5}	4,192	2,133	1,277	6,967	3,642	2,532
Toutes	2,6464	1,8494	2,2116	3,8156	2,631	0,854

Tableau 4.10 - Erreurs de localisation (en mm) avec la méthode RS_LM appliquée sur les trajectoires électromagnétiques contraintes

On peut constater (Tableau 4.7, Tableau 4.8, Tableau 4.9 et Tableau 4.10.) que les résultats obtenus avec les méthodes basées RANSAC dans le cas des trajectoires électromagnétiques contraintes sont meilleurs que dans le cas des trajectoires électromagnétiques peu contraintes. L'erreur moyenne de localisation avec la méthode RS_LM est supérieure à 2,6 mm. Cette erreur peut être liée à l'approximation faite en considérant les lignes d'énergie de flexion minimale qui ne représentent pas précisément les trajectoires électromagnétiques suivies. Dans tous les essais, la meilleure précision de localisation obtenue est de 1,49 mm avec la méthode RS_LR sur des trajectoires électromagnétiques contraintes. Le temp de calcul moyen pour le recalage était d'environ 37s.

Un critère clinique a été utilisé pour évaluer la performance d'une navigation exploitant la méthode de recalage RS_LR avec trajectoires électromagnétiques contraintes : la possibilité de cathétériser une artère rénale en utilisant uniquement le logiciel de navigation 3D et sans le recours à l'imagerie RX.

Nous avons défini une sphère de rayon 2,5 mm qui représente l'entrée de l'artère rénale et testé la capacité de naviguer vers cette cible spécifique. En n'utilisant que l'interface de navigation du démonstrateur logiciel (Figure 4.17, Figure 4.18 et Figure 4.19), deux opérateurs ont réussi à atteindre la sphère cible. Pour l'opérateur 1 et 2 respectivement, le temps moyen était de 47 s et 43 s pour accéder à l'artère rénale gauche et 76 s et 65 s pour accéder à l'artère rénale droite. Le système de navigation semble facile à utiliser et fournirait une aide précieuse pour l'exécution des procédures endovasculaires.

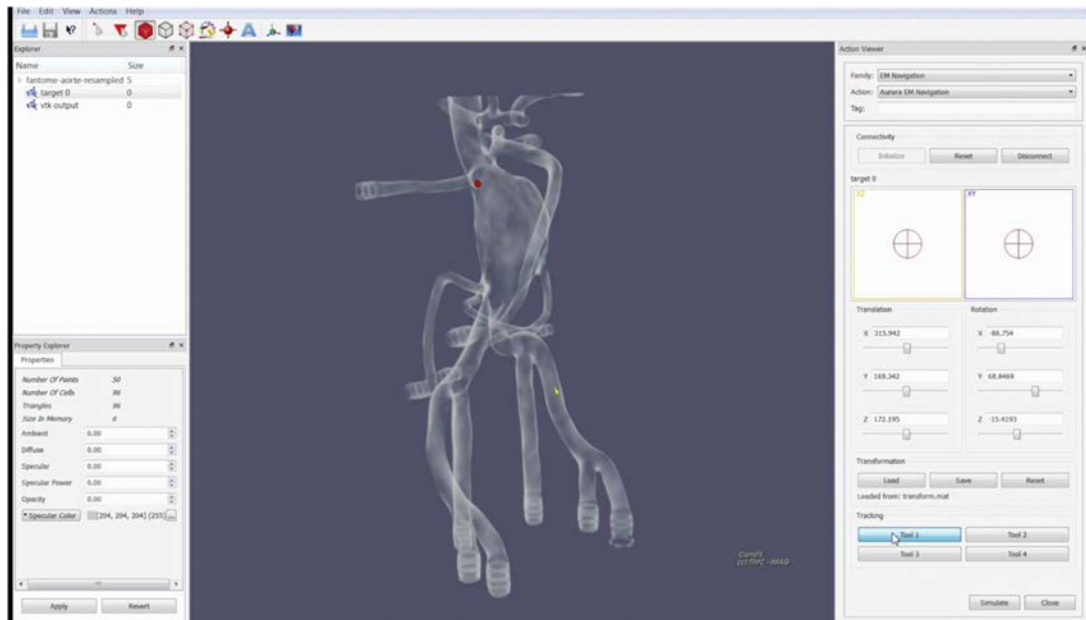


Figure 4.17 - Capture d'écran de l'interface de navigation endovasculaire : l'extrémité du cathéter (flèche jaune) est naviguée à l'aide de la localisation électromagnétique, le but est d'atteindre la cible prédéfinie (sphère rouge).

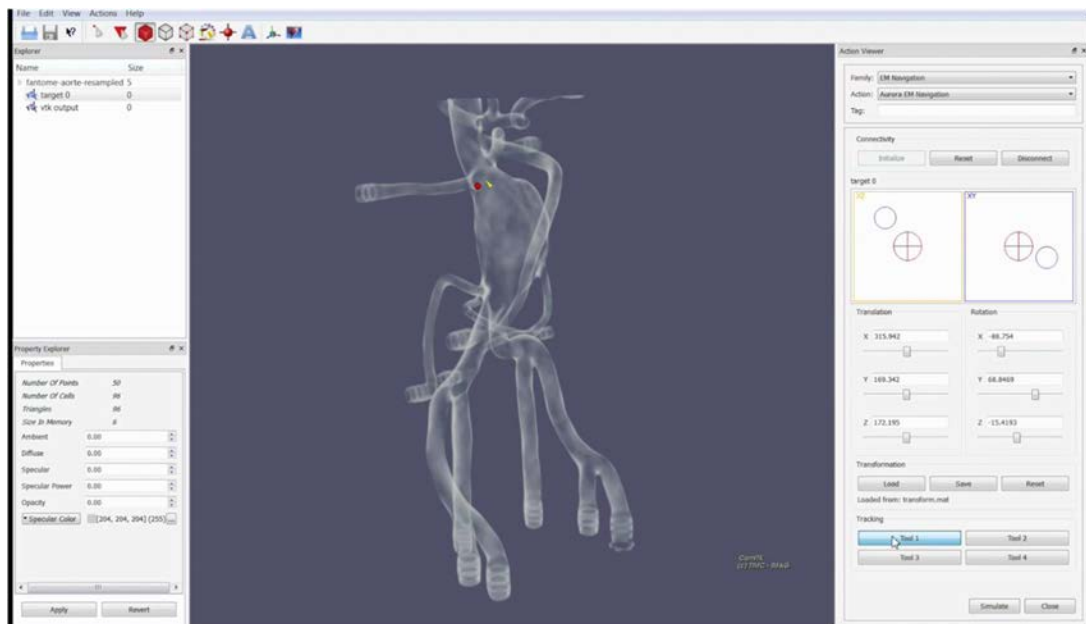


Figure 4.18 - Capture d'écran de l'interface de navigation endovasculaire : l'extrémité du cathéter (flèche jaune) s'approche la cible prédéfinie (sphère rouge).

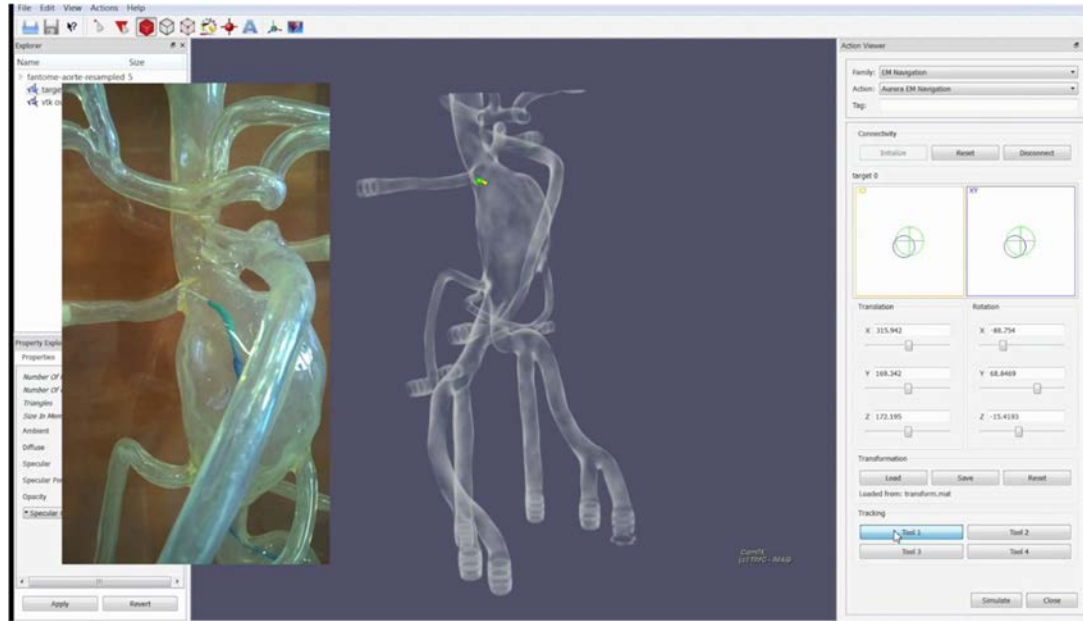


Figure 4.19 - Capture d'écran de l'interface de navigation endovasculaire : la couleur de la cible devient verte quand l'extrémité du cathéter (flèche jaune) l'a atteinte.

4.5 DISCUSSION ET CONCLUSION

Nous avons présenté au cours de ce chapitre le principe de l'évaluation et les résultats pour chaque approche de recalage proposée pour la navigation endovasculaire électromagnétique.

Ces approches de recalage de trajectoires pré/peropératoire ne nécessitent pas de repères externes placés sur le patient et donc pourraient être plus facilement intégrées dans le workflow clinique. La meilleure précision obtenue est de 1,49 mm en utilisant la méthode RS_LR (algorithme RANSAC avec la lumière artérielle réduite) et les trajectoires électromagnétiques contraintes.

En raison de la précision de localisation encore limitée, il est actuellement difficile d'envisager la solution de navigation électromagnétique pour un positionnement précis des endoprothèses avant déploiement. Cependant, le système de suivi électromagnétique peut être utilisé pour aider à la navigation vers des endroits difficiles d'accès, par exemple, pour le cathétérisme des artères collatérales requis notamment pour la réparation endovasculaire de l'anévrisme au moyen de nouveaux dispositifs tels que les endoprothèses fenêtrées ou branchées.

Outre la précision du recalage pré/peropératoires, le système de localisation électromagnétique est par construction sensible à l'environnement électromagnétique dans lequel il opère. La présence de champs locaux, engendrés par des sources magnétiques parasites, peut occasionner des distorsions sur la répartition théorique du champ généré par les sources du localisateur. Des expériences complémentaires in vivo sont nécessaires pour confirmer l'intérêt de la localisation électromagnétique pour l'aide à la navigation endovasculaire.

5 TRACKING FLUOROSCOPIQUE :

PROBLEMATIQUE ET ETAT DE L'ART

Le plan de la valve aortique représente un repère mobile pour le positionnement et le déploiement, ou largage, de l'endovalve dans les séquences d'images fluoroscopiques peropératoires. Son repérage et son suivi précis est envisagé pour fournir une assistance aux procédures d'implantation de bioprothèse valvulaire aortique par voie percutanée (TAVI). Dans ce contexte, le tracking des structures ayant un lien rigide avec le plan de largage se présente comme un élément clé dans l'élaboration d'une solution d'assistance guidée par l'image. Le lien entre les structures suivies sur les images fluoroscopiques et le repérage du plan de la valve aortique doit être maintenu en présence du mouvement résultant de l'activité cardio-respiratoire.

Ce chapitre commence par une étude détaillée de la problématique. Au regard des difficultés posées, nous analysons les méthodes existantes qui ont été essentiellement abordées dans la littérature dans le cadre du tracking d'objet dans des séquences d'images vidéos issues de caméra optique. Ce chapitre se termine par une présentation synthétique des choix et de l'approche envisagée pour le tracking du plan de la valve aortique.

5.1 PROBLEMATIQUE

5.1.1 Tracking du plan de largage

Lors d'une procédure d'implantation de valve aortique artificielle (prothèse valvulaire aortique), le praticien insère des dispositifs endovasculaires dans le réseau vasculaire du patient. La visualisation et le contrôle du positionnement de ces dispositifs à l'intérieur du corps est réalisée sous imagerie fluoroscopique et angiographique. Dans la phase de positionnement et de déploiement de l'endovalve², la fluoroscopie qui est une imagerie RX de projection permet de visualiser en 2D seulement des dispositifs endovasculaires radio-opaques (guide, cathéter, endovalve), les structures osseuses et quelques structures anatomiques en mouvement, telles que les calcifications de la valve aortique, qui sont plus denses que les tissus mous (*Figure 5.1*). Des angiographies (injections de contraste) sont requises pour rendre visible la racine aortique représentant une cible mobile pour le positionnement et le déploiement de l'endovalve en raison du manque d'outils d'aide à la navigation.

² Ce terme est employé pour désigner une bioprothèse ou prothèse valvulaire aortique implantée par voie endovasculaire.

Une approche basée sur la réalité augmentée pourrait être envisagée afin de faciliter la localisation des dispositifs dans la structure vasculaire. Si la restitution visuelle au cours de la phase de déploiement de la prothèse peut prendre différentes formes, impliquant ou non la prise en compte de données pré-opératoires 3D, elle doit permettre la représentation et le tracking du plan de la valve qui constitue un point de repère essentiel.

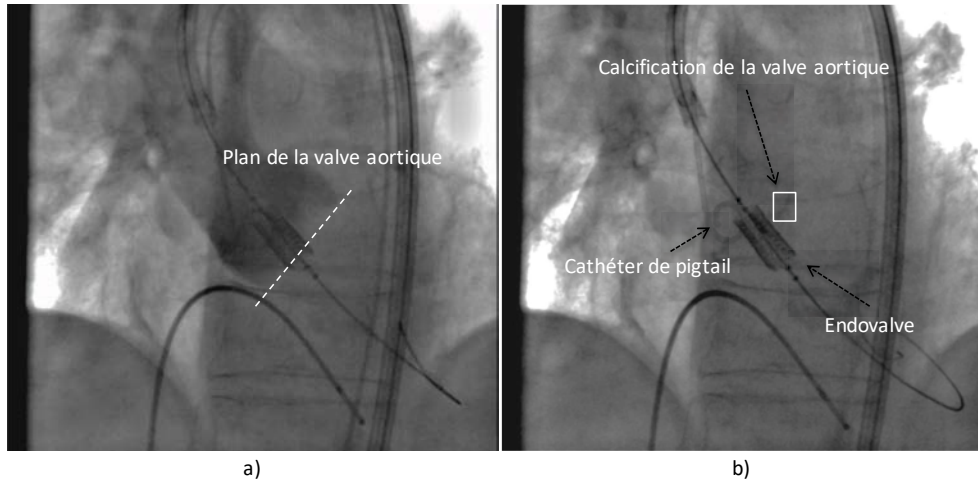


Figure 5.1 - Implantation de l'endovalve par voie percutanée sous contrôle d'images RX : a) Image angiographique avec injection de produit de contraste dans la racine aortique, b) Images fluoroscopiques pendant le positionnement de l'endovalve.

Le problème de tracking a initialement été étudié pour la poursuite de structures mobiles dans les séquences vidéo, ou pour compenser les mouvements liés à ces structures mobiles. Dans le contexte médical, ce type de technique a été envisagé pour la poursuite d'instruments endovasculaires dans les images fluoroscopiques et angiographiques. Dans l'assistance au traitement des maladies coronariennes et dans le domaine de la neuroradiologie, des travaux sur la détection et le suivi des dispositifs ont été rapportés dans le but d'améliorer la visualisation des guides [179][104] et des cathéters [180][106][107][95]. Toutefois, ces méthodes sont évaluées dans des cadres applicatifs ciblés, le plus souvent sur un ensemble de données réelles très limité, et sont conçues spécifiquement pour détecter et suivre des structures radio-opaques apparaissant sous une forme linéique et courbée dans les images (Figure 5.2).

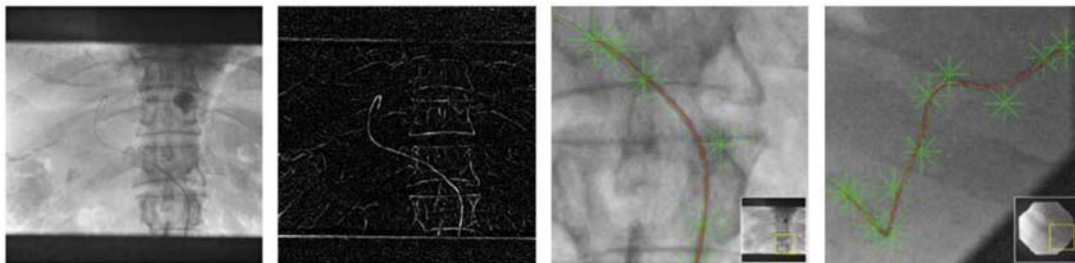


Figure 5.2 - Tracking de cathéter par courbes paramétrées discrètes (d'après [104]).

Dans le cas des procédures TAVI, peu de travaux sur l'assistance par ordinateur ont été rapportés dans le but de sécuriser la procédure, d'améliorer la précision du geste, tout en limitant l'utilisation de rayons X et de produit de contraste pendant l'intervention endovasculaire. Dans une étude de faisabilité, [86] présente un système de superposition du volume de la racine aortique sur les images fluoroscopiques. Le prototype exploite une segmentation automatique des structures vasculaires dans le volume acquis au moyen d'un C-arm rotationnel. Toutefois le mouvement lié à l'activité cardio-respiratoire du patient n'est pas pris en compte. Karar M.E. et al. [93] ont proposé une méthode qui intègre un modèle en 3D de la racine aortique et des repères anatomiques projetés sur les images fluoroscopiques. Cette méthode est basée sur le suivi par Template Matching d'un cathéter de type pigtail pour mettre à jour la position du modèle de la racine aortique et des repères anatomiques (Figure 5.3). Toutefois cette hypothèse peut être mise en défaut. Comme l'illustre la Figure 5.4, le cathéter pigtail, classiquement inséré au cours de l'intervention pour injecter du contraste, est un dispositif endovasculaire qui n'a pas de lien rigide avec la structure vasculaire d'intérêt. Il se déplace avec la racine aortique uniquement lorsqu'il est bloqué dans l'un des cuspidés de la valve native.

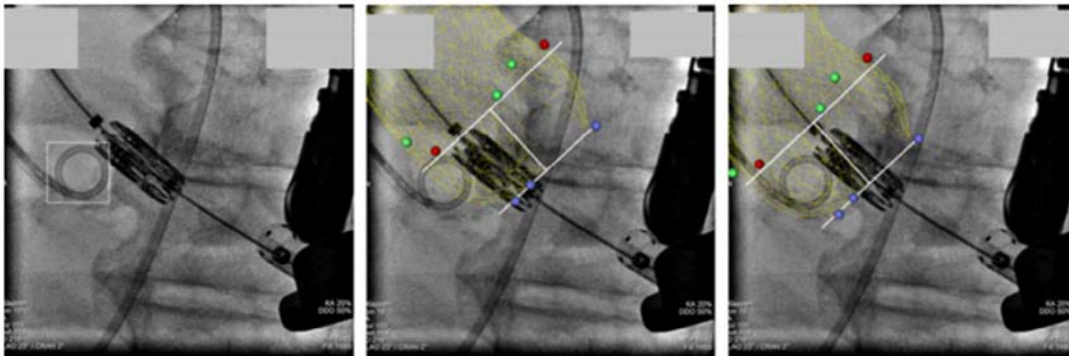


Figure 5.3 - Suivi basé sur le Template Matching d'un cathéter pigtail (gauche) et le modèle 3D de la racine aortique projeté sur l'image fluoroscopique (milieu et droite) (d'après [93]).

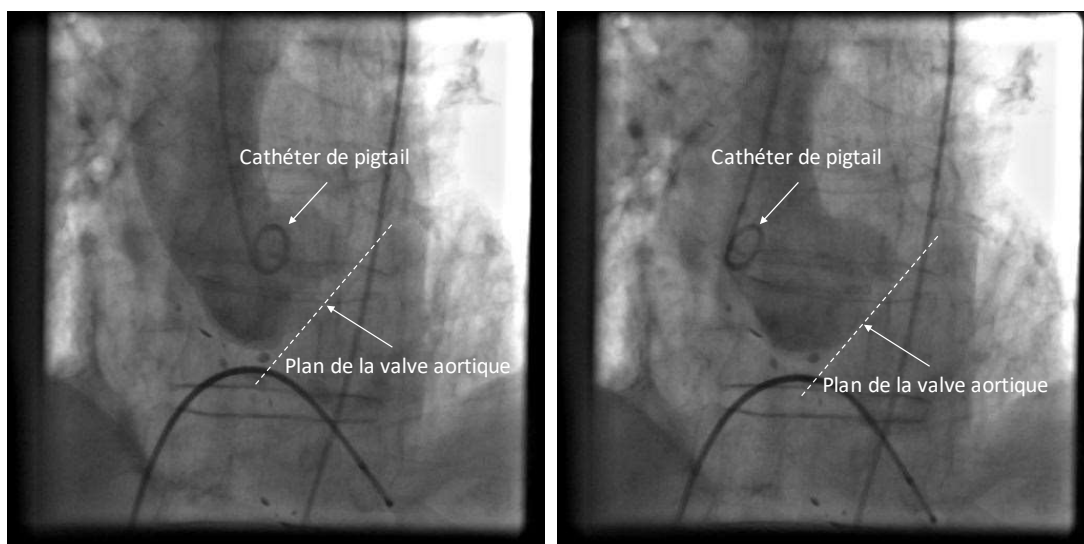


Figure 5.4 - Cathéter et plan de la valve aortique : Le dispositif endovasculaire (e.g. le cathéter pigtail) n'a pas de lien rigide avec la valve aortique. Son mouvement ne représente pas le mouvement du plan de la valve.

La présence de contraste dans la racine aortique n'étant que temporaire, le problème de localisation et de suivi précis du plan de la valve aortique (ou plan de repère pour le déploiement), non visible sur la fluoroscopie lors du positionnement et du déploiement de l'endovalve, reste encore ouvert. Afin de traiter cette question nous faisons l'hypothèse qu'il est préférable d'appliquer le tracking aux structures denses qui sont directement liées à la valve et au plan aortique.

Dans les sections suivantes, nous nous intéressons aux structures denses qui peuvent présenter un lien rigide avec la valve aortique, ainsi que les difficultés que nous devons traiter avant d'envisager une approche de suivi de ces structures dans les images fluoroscopiques. Dans le cas des procédures TAVI sur valve native, ces structures denses pourraient être les calcifications de la valve aortique. Le cas des procédures TAVI valve-in-valve est aussi abordé. Même si ces approches interventionnelles ont été introduites récemment, elles sont amenées à se développer. Dans ce cas, au lieu de chercher à suivre les calcifications, nous nous intéressons au suivi des marqueurs radio-opaques des bioprothèses dégénérées.

5.1.2 Les calcifications de la valve aortique native

Le rétrécissement de l'ouverture de la valve (sténose aortique) est généralement dû à des calcifications sur l'anneau valvulaire et les sigmoïdes. La Figure 5.5 représente deux rendus visuels d'un volume scanner (CT) préopératoire de la racine aortique segmentée. On distingue les calcifications au niveau de l'anneau aortique et des artères coronaires.




Figure 5.5 - Calcifications de la valve aortique visibles sur le scanner X pré-opératoire : en rouge sur la première image (rendu volumique) et en blanc sur la deuxième image (rendu MIP).

Sur l'imagerie peropératoire (fluoroscopique, angiographique), les calcifications apparaissent comme des tâches sombres faiblement contrastées (Figure 5.6). Elles sont mieux observables en analysant une séquence d'images puisqu'elles sont en mouvement. Il peut y avoir plusieurs

zones calcifiées, mais on s'intéressera en priorité à une zone (tâche sombre) proche du plan de la valve aortique et suffisamment contrastée.

Caractéristiques des zones de calcification

Dans une étude préliminaire nous avons cherché à analyser les caractéristiques de niveaux de gris (intensités) dans les images 2D per-opératoires classiquement utilisées lors des procédures TAVI. Nous avons ainsi cherché à savoir si une zone de calcification possède des caractéristiques clairement distinctes de celles des autres structures présentes dans l'arrière-plan. Nous avons considéré les zones de calcification, les régions voisines des calcifications, les structures osseuses et les dispositifs dans les images fluoroscopiques et les images angiographiques (Figure 5.6). L'étude a été effectuée sur une séquence TAVI d'une durée courte (environ 10 s), mais représentative, puisque le patient est exposé à un rayonnement X. Les séquences d'images sont acquises à une cadence de 15 trame/s. Les images exploitées sont de taille 512x512 pixels (niveaux de gris 8-bits/pixel).

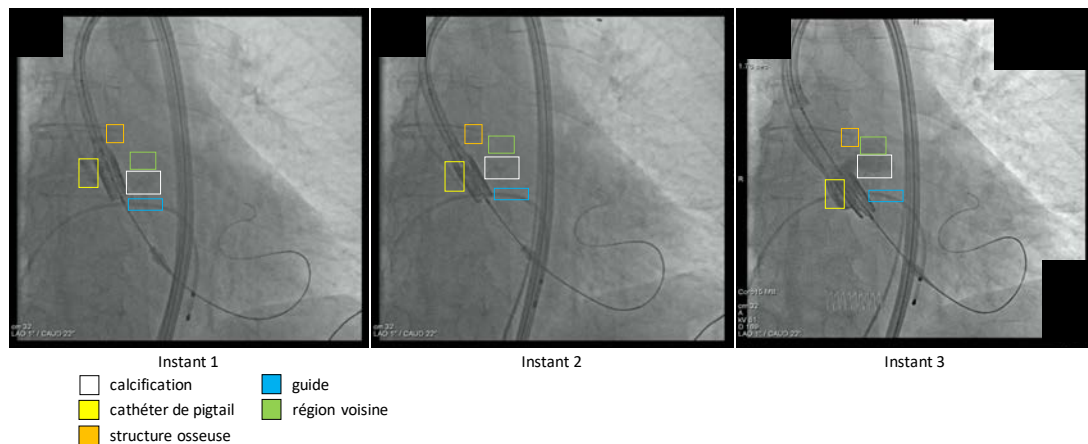


Figure 5.6 - Apparence des calcifications dans les images RX : fluoroscopie sans produit de contraste (instant I1 et instant I2) et angiographie avec peu de produit de contraste (instant I3).

Le Tableau 3.1 résume les caractéristiques de niveaux de gris d'une même calcification d'intérêt et des autres régions (région voisine, cathéter, structure osseuse, guide) à trois instants différents. Pour le même patient, les deux instants (I1, I2) correspondent à l'acquisition d'images fluoroscopiques et l'instant (I3) correspond à l'acquisition d'une image angiographique avec peu de produit de contraste. On constate que la valeur moyenne d'intensité dans la zone calcifiée est aux alentours de 108. La valeur des pixels dans la région voisine est en moyenne légèrement plus élevée. Cependant l'écart se réduit, et les valeurs sont similaires entre zone calcifiée et région voisine, si l'on considère d'autres images dans la séquence de fluoroscopie (I2) ou d'angiographie (I3).

Il semble difficile de traiter les images avec produit de contraste puisque les zones de calcifications ne ressortent plus. Dans les images fluoroscopiques, les structures osseuses ont la même densité que la zone de calcification. Elles sont mieux visibles par rapport à la calcification dans les images angiographiques. Cela pose une difficulté pour pouvoir distinguer la calcification d'intérêt des structures osseuses voisines. Par ailleurs, les dispositifs

endovasculaires (guide, cathéter de pigtail) sont plus foncés que les calcifications. La difficulté pour le suivi survient lorsque les dispositifs et la calcification d'intérêt se superposent dans l'image (occlusion partielle ou totale). Enfin, on peut observer visuellement que la calcification ne garde pas la même apparence, en termes de forme, dans l'image projective (phénomène de distorsion perspective), ce qui peut poser une autre difficulté pour envisager un tracking prolongé (suivi à long terme) pendant les phases de positionnement et de déploiement de l'endovalve.

Régions	Instant 1			Instant 2			Instant 3		
	Moyenne	Min	Max	Moyenne	Min	Max	Moyenne	Min	Max
Calcification	107.959	77	129	108.209	91	126	107.777	90	129
Région voisine	111.699	99	125	109.689	97	121	105.535	96	116
Cathéter de pigtail	99.346	65	122	100.588	84	122	93.104	68	128
Structure osseuse	108.175	87	123	107.464	86	124	113.972	92	129
Guide	104.644	84	123	105.097	86	123	112.423	92	138

Tableau 5.1 - Caractéristiques des zones de calcifications et autres zones.

Diversités de forme et d'apparence des calcifications

Les interventions TAVI sont longues, mais le patient et les opérateurs ne doivent pas être exposés aux Rayons X pendant toute la procédure. On n'utilise l'imagerie uniquement aux temps où il est nécessaire de prendre des décisions importantes. Pendant la procédure, l'incidence du système d'acquisition peut être modifiée plusieurs fois selon les besoins des opérateurs. La phase de déploiement de l'endovalve, qui nécessite la visualisation du repère représentant le plan de la valve, dure pendant quelques secondes seulement. C'est spécialement dans cette phase que le tracking des calcifications, qui permet de visualiser ce repère, est souhaité et nécessaire. Avant ce moment important de la procédure, nous supposons que nous n'avons pas de connaissance a priori sur l'apparence des calcifications, en termes de forme et d'intensité. De plus, il est important de noter qu'il existe une grande variété d'apparences des calcifications entre les différents patients (Figure 5.7). Elle pourrait être apprise a priori (approches statistiques) ce qui nécessiterait l'analyse rétrospective d'un grand nombre de cas, sans être certain que la base d'apprentissage soit complètement représentative.

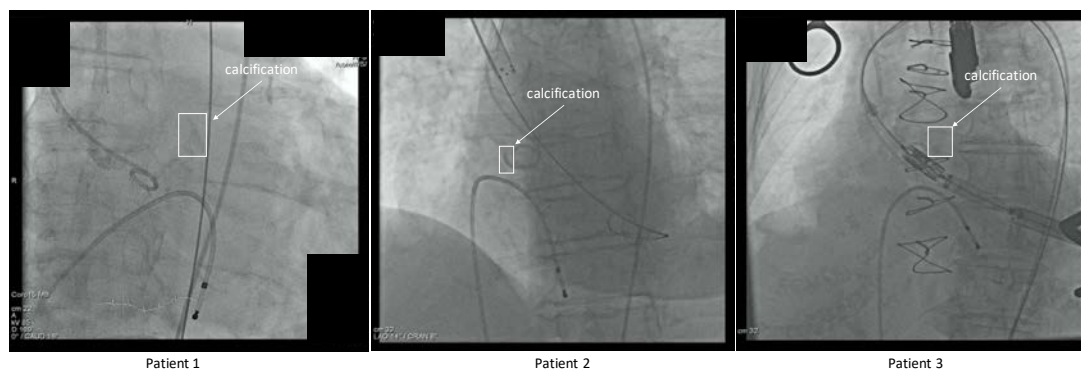


Figure 5.7 - Variation de la forme et de l'intensité des calcifications pour différents patients.

5.1.3 Les marqueurs radio-opaques des bioprothèses implantées

Les bioprothèses valvulaires cardiaques déjà implantées par approche chirurgicale sont constituées de tissu biologique d'origine animale traité chimiquement afin d'en augmenter la durabilité et d'en réduire l'antigénécité. En fonction de la présence d'une armature métallique (stent), elles sont divisées en deux grands groupes : bioprothèses stentées et non stentées (*stentless*, en anglais).

La quasi-totalité des remplacements valvulaires chirurgicaux ont recours à des prothèses stentées. Notre étude se concentre sur les procédures valve-in-valve (ViV) dans ces bioprothèses stentées. Ces procédures étant réalisées sous fluoroscopie et angiographie, l'armature métallique des bioprothèses présente l'atout majeur d'être radio-opaque, donnant une indication concernant le mouvement du plan de la valve. L'aspect des différentes bioprothèses dans les images fluoroscopiques a récemment été décrit [181], ainsi que la zone de déploiement optimale des endovalves pour chaque type de bioprothèse [181].

L'apparence des bioprothèses dans les images fluoroscopiques dépend aussi de l'incidence du système d'acquisition. Même si le problème de tracking peut sembler plus simple que dans le cas de la valve native, ce problème n'a pas encore été abordé à notre connaissance. La difficulté majeure pour le suivi des marqueurs radio-opaques de ces bioprothèses est l'encombrement du champ fluoroscopique. L'encombrement est causé par la superposition de plusieurs structures radio-opaques, surtout les structures métalliques, qui possèdent des intensités plus fortes que les bioprothèses dans les images fluoroscopiques (Figure 5.8).

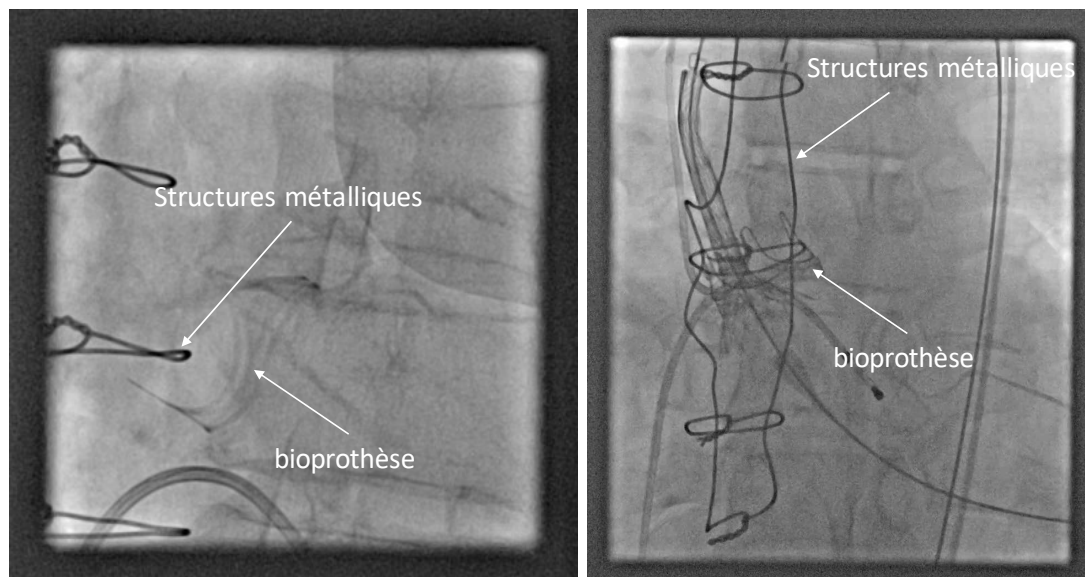


Figure 5.8 - Images fluoroscopiques lors d'une procédure ViV : bioprothèse stentée déjà implantée chirurgicalement, et déploiement de l'endovalve dans la bioprothèse dégenérée dans un environnement encombré (superposition de plusieurs structures radio-opaques).

5.1.4 Les difficultés pour un suivi à long terme

Nous résumons ici les principales difficultés pour un suivi prolongé, ou suivi à long terme, des objets d'intérêts dans l'imagerie interventionnelle 2D RX. Pour définir le plan de largage, l'objet à tracker se matérialise par une calcification qui permettra de suivre le plan de la valve aortique dans le cas de procédures TAVI sur valve native, ou par des points saillants d'un stent radio-opaque qui permettra de suivre un plan relatif à la bioprothèse déjà implantée chirurgicalement dans le cas de procédures TAVI valve-in-valve. Afin d'élaborer une méthode de tracking dans ce contexte, nous fondons notre analyse sur le cas du tracking des calcifications de la valve native, qui est le plus complexe, et qui englobe aussi les problèmes d'encombrement mentionnés dans le cas valve-in-valve. Afin d'être polyvalente et robuste, une approche de tracking à long terme doit ainsi permettre de surmonter les difficultés suivantes :

- Manque de connaissance a priori, en raison de la diversité des formes géométriques et des distributions de niveau de gris (texture) de l'objet à tracker, et notamment de la calcification d'intérêt.
- Manque de caractéristiques : faible taille et densité, pas de forme géométrique précise.
- Changement de l'apparence dans une séquence d'images.
- Qualité des images, en particulier des images fluoroscopiques (faible contraste, bruit).
- Occlusion partielle et superposition par des dispositifs endovasculaires (guides, cathéters).
- Occlusion totale causée par des éléments de l'arrière-plan (dispositifs, produit de contraste, structure osseuse).
- Changement de luminosité (passage du mode angiographie au mode fluoroscopie et vice versa).
- Suivi en temps réel pendant l'intervention pour l'assistance au positionnement de l'endovalve avant son déploiement.

De nombreux travaux ont été rapportés dans la littérature sur le suivi d'objets (main, tête, visage, véhicule ...) dans le domaine de la surveillance vidéo, de la retransmission d'évènements sportifs, etc. Au regard des difficultés énoncées précédemment, nous analysons dans la suite l'état de l'art sur les méthodes de suivi d'objets dans les séquences d'images vidéo issues de caméra optique. La présentation des principaux travaux relatifs à notre problématique est structurée autour du modèle d'apparence, en tenant compte à la fois des classifications antérieures et des derniers travaux sur la modélisation visuelle des objets d'intérêt.

5.2 TRACKING D'OBJET EN IMAGERIE OPTIQUE

Dans la section ..., nous avons mentionné plusieurs applications du tracking en imagerie interventionnelle. D'un point de vue méthodologique, la problématique du tracking a été essentiellement abordée dans la littérature dans le contexte des séquences d'images vidéos issues de caméra optique. Nous utilisons les termes « tracking d'objet » ou « suivi d'objet » pour désigner le processus d'estimation des positions d'un objet d'intérêt dans une séquence

d'images. Les termes « patch », « template » ou « exemple », employés dans la littérature en fonction des approches envisagées, désignent une sous-partie de l'image observée. Un patch représente une occurrence de l'objet d'intérêt.

Dans un ouvrage récent, Maggio et Cavallaro [182] présentent une revue de la littérature sur les méthodes de tracking d'objet et leur mise en œuvre dans différents contextes applicatifs. Ils catégorisent les approches de tracking en fonction de la quantité d'interactions utilisateur pour identifier les objets d'intérêt. Le suivi manuel nécessite l'interaction de l'utilisateur dans chaque image. Les méthodes de suivi automatisées utilisent une information a priori afin d'effectuer le processus de suivi automatiquement. Dans le suivi semi-automatique, une interaction minimale de l'utilisateur est demandée pour initialiser la procédure.

Le problème de tracking d'un objet d'intérêt est défini selon [182] de la façon suivante. Etant donné une séquence d'images $I_1 \dots I_n$, il s'agit d'estimer l'état x_k d'un objet d'intérêt pour chaque trame I_k . L'état de l'objet est défini par les paramètres à estimer pendant le processus de suivi : position, taille, déplacement de l'objet ou bien encore, indication sur la présence ou non de l'objet dans l'image. Les travaux reportés dans la littérature au sujet du tracking d'objet dans une séquence d'images font mention de trois processus distincts : représentation de l'objet, détection / reconnaissance et estimation de mouvement. La Figure 5.9 donne une vue d'ensemble du principe du tracking d'objet en vision par ordinateur. En fonction du problème posé, le tracking peut impliquer, en plus de la représentation de l'objet, soit le processus « détection/reconnaissance », soit le processus « estimation de mouvement », ou bien une combinaison de ces deux processus. Dans la suite, nous reprenons chacun des processus dans l'ordre suivant : représentation de l'objet, estimation de mouvement, détection / reconnaissance.

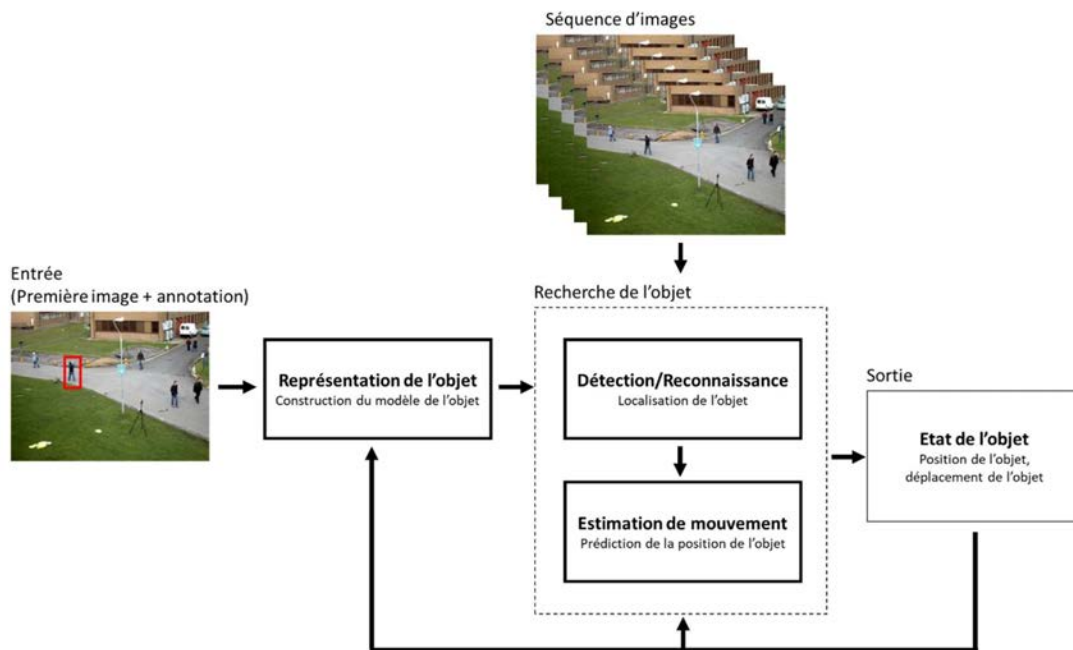


Figure 5.9 - Les composants d'une solution de tracking d'objet dans une séquence vidéo.

5.2.1 Représentation de l'objet

Pour effectuer la recherche, la détection et le suivi d'un objet d'intérêt, l'objet en question doit être décrit de telle sorte que le suiveur/détecteur sait ce qu'il doit chercher. La performance de la méthode de tracking peut être largement améliorée si l'on peut obtenir des informations permettant de représenter l'objet dans des conditions difficiles d'altération. Cela peut être réalisé au moyen de la modélisation de l'apparence de l'objet d'intérêt.

Deux grandes classes de modélisations d'objets peuvent être distinguées : les modèles d'apparence décrivant les caractéristiques globales de l'objet, et modèles d'apparence décomposant la cible en éléments décrits par des caractéristiques locales. La Figure 5.10 donne une illustration de supports servant à la construction de ces modèles.

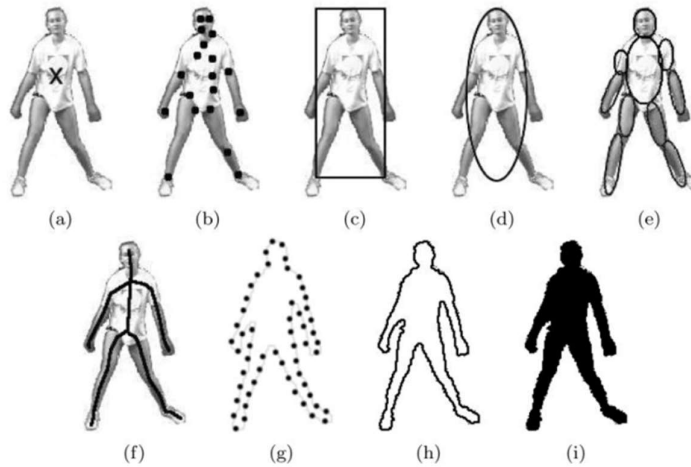


Figure 5.10 - Représentations par les caractéristiques locales et globales de l'objet : a) point, b) ensemble de points, c) boîte englobante, d) ellipse englobante, e) modèle de formes articulées, f) modèle squelettique, h) contour, i) silhouette de l'objet (d'après [182]).

Modèles d'apparence globale

Nous répartissons les modèles qui encodent les caractéristiques globales sur l'apparence de l'objet en deux sous-catégories selon que le modèle d'apparence décrit (1) toute une région (objet, fond) délimitée par une forme géométrique simple, ou (2) la région délimitée par la silhouette ou le contour de l'objet.

L'utilisation des caractéristiques globales calculées à l'intérieur d'une forme géométrique simple (boîte englobante, ellipse englobante [183]) est une technique commune offrant une représentation souvent efficace pour modéliser l'objet d'intérêt avec une faible complexité. Les caractéristiques globales encodant l'apparence de l'objet sont relatives aux valeurs des pixels (illumination, couleur, texture). Elles peuvent s'appuyer sur les valeurs brutes des pixels appartenant à une sous-région de l'image (patch), ou bien être issues d'un histogramme. Les valeurs brutes des pixels expriment à la fois l'information spatiale et l'apparence de l'objet,

tandis que l'histogramme reflète les informations relatives aux couleurs ou illuminations. L'un des inconvénients de cette représentation est que certaines parties de l'objet peuvent rester à l'extérieur de la forme géométrique englobante, tandis que des pixels de l'arrière-plan peuvent aussi intervenir dans le calcul des caractéristiques.

Les modèles d'apparence basés sur les contours fournissent une représentation plus appropriée pour les objets de forme complexe en délimitant la frontière entre la cible et l'arrière-plan. Le suivi par silhouettes et contours vise à estimer la région de l'objet sur chaque trame en utilisant des mécanismes externes de détection (au moyen de modèle a priori) ou en exploitant des contours générés à partir des images précédentes. Parmi les caractéristiques d'objets utilisées, on trouve l'histogramme des valeurs de pixels calculé à l'intérieur des silhouettes [184] ou bien l'histogramme des orientations des gradients au niveau du contour détecté [185].

Modèles d'apparence locale

Les modèles encodant l'apparence de l'objet par l'extraction de caractéristiques locales représentent une approche relativement récente. Ils reflètent les changements locaux d'apparence tout en permettant de traiter les occultations par des appariements partiels de caractéristiques.

L'extraction de caractéristiques est au cœur du traitement de l'image et de la vidéo, et est essentielle pour presque tous les algorithmes de traitement. Elle s'appuie sur des procédés de filtrage et d'extraction de l'information utile de l'image contenant l'objet d'intérêt. Cette information utile est obtenue en sélectionnant les caractéristiques essentielles qui servent à distinguer un objet d'un autre.

Les caractéristiques peuvent être des points d'intérêt, des lignes, des couleurs, des textures à l'intérieur même de l'objet d'intérêt, et doivent être soigneusement choisies en fonction de l'application. Les méthodes de suivi exploitant cette catégorie de représentation par des descripteurs locaux sont présentées en détail dans la Section 5.2.3.

En résumé

La représentation de l'objet d'intérêt consiste à créer un modèle représentant son apparence. Les modèles d'apparence peuvent être fondés sur des descripteurs locaux définis à partir de connaissances a priori sur les objets à tracker, ou bien sur des caractéristiques globales calculées au niveau des patches. Les modèles qui encodent des informations globales sur l'apparence présentent l'avantage de simplifier la modélisation des objets. Cependant, l'occultation partielle des objets est une limitation pour ce type d'approche.

Le modèle de représentation de l'objet d'intérêt peut être créé avant le processus de suivi (hors ligne). Dans ce cas il s'agit d'exploiter un modèle d'apparence constitué à partir de plusieurs images différentes stockées dans une base de données. Le modèle de représentation peut aussi être construit pendant le processus de suivi (en ligne), automatiquement ou manuellement par un opérateur.

5.2.2 Estimation de mouvement

Les méthodes de suivi par estimation de mouvement sont étroitement liées à la représentation par des caractéristiques globales de l'objet. Elles déterminent l'état courant x_t d'un objet en appliquant une transformation sur l'état précédent x_{t-1} , et en s'appuyant sur des mesures de similarités entre les occurrences de l'objet entre deux images successives. L'estimation d'un état dépend ainsi intrinsèquement de l'état de l'objet dans l'image précédente. Par nature, la recherche de l'objet se focalise dans une région d'intérêt locale déterminée par la position obtenue dans la trame précédente. L'objet est trouvé d'une trame à l'autre par le biais de modèles de déplacement paramétriques (translation, rotation, etc.) ou par appariement direct entre un modèle d'apparence et des régions candidates. Les algorithmes se différencient essentiellement en fonction du choix des caractéristiques visuelles et du modèle de mouvement.

Les stratégies exploitant les caractéristiques visuelles les plus classiques sont des méthodes basées sur le flot optique et le mean-shift. Par exemple, Lucas et Kanade [186] proposent un processus d'estimation du flot optique éparse à l'intérieur d'une fenêtre (partie d'image) centrée sur un pixel d'intérêt. Le flot optique détermine la transformation qui permet de prédire la nouvelle position de l'objet. Comaniciu et al. [183] proposent un suivi basé sur le mean-shift. L'estimation de l'état de l'objet est obtenue en recherchant le maximum d'une fonction de similarité basée sur des histogrammes de couleurs. De la même façon que les méthodes basées sur le flot optique, le mean-shift ne peut pas gérer de grands déplacements car la recherche est locale. La représentation par histogramme ne permet d'estimer correctement le mouvement que lorsque les changements de pose de l'objet dans l'image n'entraînent pas une trop forte modification de la distribution des couleurs dans l'objet.

Les algorithmes de suivi récursif décrivant le mouvement par des modèles paramétriques utilisent des méthodes statistiques pour la modélisation de mouvement et représentent l'état de l'objet suivi par des paramètres tels que la position, la taille, la vitesse, etc. Parmi les principales méthodes statistiques de suivi, nous pouvons citer le filtre de Kalman [187] et le filtre de particules [188].

Les méthodes d'estimation de mouvement, qui s'appuient sur l'état de l'objet obtenu dans l'image précédente, sont sensibles à l'accumulation d'erreurs au fil du temps. Une perte de l'objet se traduit irrémédiablement par un échec de l'estimation de mouvement. Afin de répondre à ces problèmes, les méthodes de suivi par détection ont été développées.

5.2.3 Détection / Reconnaissance

La détection ou la reconnaissance de l'objet est la tâche consistant à reconnaître (ou classifier), par conséquent localiser, une instance de l'objet dans une image. Un objet pouvant se déplacer librement, à l'intérieur mais aussi hors du champ de vision, dans une séquence de plusieurs images, la capacité de détection devient alors indispensable pour le suivi à long terme.

Contrairement au suivi par estimation de mouvement, les détecteurs d'objets font des hypothèses moins fortes sur le nombre d'objets et leurs emplacements dans une séquence

temporelle d'images. Les méthodes de suivi par détection permettent d'estimer l'état de l'objet uniquement à partir de l'image courante. Ce principe remédie au problème d'accumulation d'erreurs propre aux méthodes de suivi par estimation de mouvement.

Habituellement, la procédure de détection de l'objet d'intérêt est effectuée sur chaque image indépendamment. Cependant, certains détecteurs plus sophistiqués exploitent l'information spatiale répartie sur plusieurs trames pour détecter un objet. Cela donne une détection plus robuste réduisant le nombre de mauvaises classifications.

Nous présentons dans les paragraphes suivants des approches de détection d'objet de complexité croissante. Nous nous intéressons tout d'abord à la détection basée sur l'extraction de caractéristiques locales dans l'image. Elle fournit des composantes de base qui peuvent se retrouver aussi dans des approches plus complexes. La détection basée sur les caractéristiques globales de l'objet est ensuite présentée.

Détection basée sur les modèles d'apparence locale

Les détecteurs de caractéristiques [189] sont des algorithmes qui sont utilisés pour localiser les points saillants (ou régions) dans une image d'entrée. Les détecteurs de caractéristiques utilisent une mesure de saillance et localisent les caractéristiques (points d'intérêt dans l'image) qui maximisent cette mesure. Les approches les plus connues pour la localisation de points dans l'image sont le détecteur de Harris [190] ou le détecteur de Shi-Tomasi [191]. Le suivi par détection de points repose généralement sur une mesure de similarité entre descripteurs locaux dans le but d'apparier les points de la trame courante avec les points d'une image cible prédéfinie. Ces détecteurs ont été étendus dans le cadre des approches multi-échelles et des transformations affines [192]. Parmi ces techniques, on peut aussi citer : Scale Invariant Feature Transform (SIFT) [193], Speeded Up Robust Features (SURF) [194]. Ces détecteurs sont basés sur la recherche des plus proches voisins et des contraintes géométriques globales. Ce type d'approche est robuste aux changements d'illuminations, de poses et aux occultations.



Figure 5.11 – Détection de points d'intérêt locaux par méthode SIFT [195].

Détection basée sur les modèles d'apparence globale

La détection basée sur les modèles d'apparence globale se décline selon deux grandes catégories [196] : l'approche générative qui décrit seulement l'objet d'intérêt, et l'approche

discriminante qui distingue explicitement l'objet et l'arrière-plan. L'approche générative consiste à trouver la meilleure correspondance entre le modèle d'apparence de l'objet d'intérêt et l'image courante. L'approche discriminante transforme le problème de suivi en un problème de classification pour détecter la cible à partir d'un arrière-plan qui peut être encombré.

Dans l'approche générative, la recherche est classiquement effectuée par un balayage de fenêtre glissante pour explorer toutes les zones de l'image. Pour chaque nouvel emplacement de la fenêtre, une étape de mise en correspondance est réalisée au regard des caractéristiques qui sont les plus semblables à celles du modèle de l'objet. La correspondance peut être réalisée en utilisant la corrélation croisée, la distance euclidienne, la distance de Mahalanobis, la distance de Bhattacharyya, etc.

Dans le cas de l'approche discriminante, la prédiction de l'état de l'objet utilise une classification binaire pour distinguer la cible de son environnement. Les calculs de similarité impliquent ainsi des régions classifiées comme l'arrière-plan. Cette approche de suivi par détection (en anglais *tracking-by-detection*) comprend plusieurs variantes qui se distinguent par la construction du modèle d'apparence discriminant et par la manière d'utiliser le résultat de classification.

Dans les approches hors ligne, la détection discriminante sépare généralement les étapes d'apprentissage (formation du classifieur) et de test (détection/reconnaissance), ce qui limite leur application à des scénarios où l'apparence de l'objet est connue à l'avance. La phase d'apprentissage indispensable nécessite généralement un grand nombre de données annotées manuellement avant le processus de suivi. Par exemple, afin d'éviter la nécessité d'un modèle 3D a priori de l'objet et simplifier l'étape d'apprentissage, la méthode *Feature Harvesting* [197] utilise un arbre aléatoire pour représenter la géométrie et les apparences d'un objet dans une séquence vidéo. La méthode suppose que l'objet 3D rigide se déplace lentement en prenant des poses différentes par rapport à la caméra. Après la phase d'apprentissage, l'algorithme est capable de détecter l'objet et d'estimer sa pose dans un fond encombré. Une autre approche consiste à réaliser une étape initiale d'apprentissage et à ajouter de nouveaux modèles [198] ou de nouveaux points de vue de l'objet pour mettre à jour le modèle discriminant utilisé par le classifieur [199].

Pour certaines catégories d'objets, la détection basée sur l'apprentissage hors ligne a atteint un niveau de maturité [200]. En particulier, les objets plats et texturés peuvent être détectés de manière fiable en temps réel. Ces approches sont souvent utilisées dans des applications de réalité augmentée. Les objets qui sont non-rigides et non texturés posent encore des difficultés pour la détection.

Le tracking par détection discriminante adaptative implique quant-à-lui un apprentissage en ligne. Plusieurs méthodes ont été conçues pour permettre l'apprentissage instantané.

Babenko et al. [209] proposent une méthode d'apprentissage multi-instances (*Multiple Instance Learning - MIL*) pour le suivi d'objet. Dans cette approche, l'objet est représenté par un ensemble de patches, qui donnent chacun une représentation partielle de l'objet pour mieux gérer les occlusions. A chaque instant de la séquence vidéo, plusieurs exemples (ou patches) se

chevauchant sont extraits autour de la position suivie de la cible pour constituer un sac d'apprentissage, ce qui entraîne une plus grande robustesse de la fonction de décision.

Stalder et al. [201] divisent les tâches de détection, de reconnaissance et de suivi en trois processus de classification séparés pour assurer la robustesse aux occlusions. Santner et al. [202] proposent PROST, un processus en cascade basé sur un modèle d'apparence non-adaptatif, un suivi par estimation de flot optique et un détecteur réalisant une classification en ligne par forêt aléatoire (online random forest). Le détecteur par forêt aléatoire est mis à jour uniquement si sa sortie (la position estimée de l'objet d'intérêt) correspond à l'une des deux sorties suivantes : la sortie de la détection par modèle d'apparence non-adaptatif ou la sortie du suivi par estimation de flot optique.

Kalal et al. [208] proposent une méthode appelée TLD (Tracking-Learning-Detection) qui utilise les patchs trouvés sur la trajectoire issue d'un suivi basé flot optique afin d'entraîner en ligne le détecteur. La mise à jour est effectuée si le nouveau patch découvert est suffisamment similaire au patch initial. Ce qui distingue cette méthode des autres approches de suivi par détection discriminante adaptative et apprentissage en ligne est que la sortie du détecteur est utilisée uniquement pour réinitialiser le suivi par estimation de mouvement, et non pour mettre à jour le classifieur. Kalal et al. obtiennent de meilleurs résultats comparativement aux autres méthodes de la même catégorie. Cependant, la performance du suivi (basé flot optique) et la performance de la détection d'objet (basée forêt aléatoire) nécessitent la présence de caractéristiques fortes (points saillants, textures) dans l'objet à poursuivre, ce qui est loin d'être le cas des calcifications de la valve aortique.

5.3 SYNTHÈSE ET DEMARCHE ENVISAGÉE

Nous avons présenté les méthodes de suivi d'objet dans les images issues de caméra optique, depuis les approches les plus élémentaires, telles que le suivi récursif entre des trames consécutives, jusqu'aux approches plus complexes qui définissent le suivi comme une tâche de classification et mettent à jour le classifieur pendant la poursuite.

Les méthodes de suivi par estimation de mouvement supposent que l'état de l'objet cible dans la trame précédente est connu et que l'objet est visible dans chacune des images. Les hypothèses à la base de ce type d'approches sont mises en défauts pour le suivi des calcifications de la valve aortique dans les séquences d'images fluoroscopiques en raison de phénomènes d'occlusion ou d'invisibilité temporaire de ces calcifications. L'occlusion peut être causée par la superposition avec des dispositifs endovasculaires. Les calcifications peuvent devenir invisibles en raison de changements d'incidences de pose et de translations du système d'acquisition ou de la table d'opération, ou encore de changements du mode d'acquisition (fluoroscopie, angiographie).

Les méthodes de suivi par détection ont été développées pour surmonter les problèmes d'accumulation d'erreurs entre trames et de perte d'objet. L'hypothèse sous-jacente de la détection d'objet avec apprentissage hors ligne est une séparation des phases d'apprentissage et d'exécution. Cela limite l'application de ces méthodes à des objets qui peuvent être modélisés

avant le processus de tracking. Pour le suivi des calcifications, cela nécessiterait la constitution d'une base de données suffisamment représentative de la diversité des cas et des configurations possibles. Dans l'état actuel des connaissances, nous faisons l'hypothèse que les observations exploitables pour l'apprentissage (taille, forme géométrique, apparence, position) ne sont disponibles que pendant l'intervention pour un patient spécifique, et plus particulièrement pendant la phase de positionnement et déploiement de l'endovalve. De plus, le suivi de la calcification d'intérêt doit être initialisé rapidement afin de limiter le recours aux RX.

Des méthodes qui permettent un apprentissage en ligne pendant le processus du suivi ont été proposées. Cependant, la définition et les critères de mise à jour du modèle d'apparence sont fortement dépendants du contexte applicatif. La performance de ces méthodes repose essentiellement sur la présence de caractéristiques fortes (points saillants, textures) dans l'objet à poursuivre. L'application de ces méthodes dans le suivi des calcifications qui présentent un manque de caractéristiques est une première difficulté à surmonter. La contrainte sur l'exécution en temps réel pose un autre problème.

A notre connaissance, il n'y a pas encore de méthode spécifique pour un tracking à long terme, en temps réel et précis des calcifications dans les séquences angiographiques / fluoroscopiques. Afin d'envisager une solution d'assistance aux interventions endovasculaires TAVI permettant de visualiser en temps réel des repères mobiles, il est nécessaire d'élaborer une méthode dédiée au suivi des calcifications (ou plus généralement de structures liées au plan de largage). Afin d'être compatible avec le protocole clinique et robuste aux pertes de fonctionnalité, celle-ci doit :

- Impliquer une initialisation automatique ou manuelle avec une interaction minimale de l'opérateur.
- Être capable de réaliser un suivi à long terme afin d'assurer une continuité du tracking sur toute la séquence d'intérêt.
- Permettre de distinguer correctement et en permanence la calcification d'intérêt des structures similaires voisines.
- Fournir des localisations précises avec une indication de confiance.
- Être robuste à l'occlusion partielle causée par les structures osseuses, les dispositifs.
- Avoir la capacité de réaliser une re-détection si la calcification d'intérêt devient invisible (occlusion totale, déplacement hors de champ fluoroscopique).
- Permettre d'apprendre les nouvelles apparences de la calcification d'intérêt, sans confusion avec une autre structure de l'arrière-plan.
- Être capable de localiser la structure d'intérêt en temps réel (15 trames/s ou 66.7 ms/trame).

L'approche proposée est développée dans le chapitre suivant.

6 TRACKING DE STRUCTURES DANS LES IMAGES RX

Dans ce chapitre nous présentons la méthode proposée pour le suivi en temps réel des calcifications dans les séquences d'images fluoroscopiques. Même si la conception de la méthode est initialement motivée par la problématique du tracking de structures faiblement contrastées et de petites tailles que sont les calcifications, son application à des structures mobiles plus denses telles que des marqueurs radio-opaques est aussi envisagée. Comme évoqué précédemment les défis à relever sont en particulier relatifs au suivi précis, en temps réel et à long terme de la cible pendant la phase de positionnement et de déploiement de l'endovalve. Après une description de la méthode proposée, nous abordons la question de son paramétrage.

6.1 METHODE PROPOSEE

Nous présentons notre approche pour suivre une structure d'intérêt liée au plan de la valve aortique (calcification, marqueurs radio-opaque) dans les séquences fluoroscopiques. Nous désignerons dans la suite cette structure comme l'objet cible, pour la distinguer clairement des autres structures présentes dans son voisinage. Afin de surmonter les difficultés de tracking présentées dans la Section 5.1 (manque de caractéristiques discriminantes, faible contraste, faible taille et densité, occlusion partielle ou totale, changement de l'apparence, contrainte de temps réel), nous adoptons un schéma de tracking par détection discriminante adaptative. L'originalité de l'approche porte sur le modèle de représentation de la cible et sa mise à jour dynamique pendant le processus de tracking.

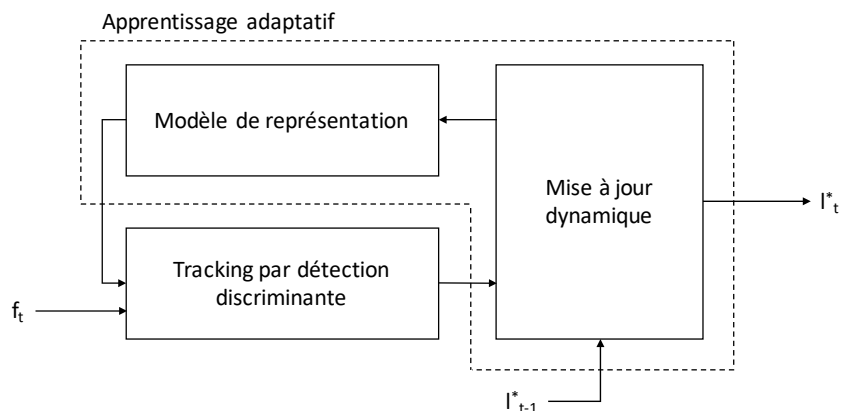


Figure 6.1 - Principe du Tracking par Modèle d'Apparence Adaptatif (TMAA).

Le principe général de la méthode de Tracking en ligne par Modèle d'Apparence Adaptatif (TMAA) proposée est illustré Figure 6.1. L'état que l'on cherche à estimer est défini comme la position de l'objet cible (*e.g.* calcification d'intérêt). Afin d'estimer l'état de la cible l_t^* à partir de l'image f_t (à l'instant t) et de l'état l_{t-1}^* (à l'instant $t-1$), la méthode TMAA fait intervenir les trois composantes suivantes : un modèle de représentation s'appuyant notamment sur un modèle d'apparence de la cible, un mécanisme de détection discriminante et une mise à jour du modèle par apprentissage pendant l'exécution.

La représentation de l'objet cible a un rôle déterminant dans la performance de la méthode de tracking. Dans l'approche envisagée le **modèle de représentation** doit permettre de représenter et de différencier l'objet cible et les structures similaires trouvées dans l'arrière-plan. La représentation de l'apparence des structures d'intérêt s'appuie sur un ensemble de patchs (sous-région de l'image représentant une partie de la scène observée). Nous distinguons les patchs représentant les occurrences de l'objet cible et les patchs représentant les occurrences des structures appartenant à l'arrière-plan, afin de fournir au mécanisme de détection discriminante des informations essentielles et distinctives. Un tel modèle doit permettre de faire face à la difficulté de suivi liée au changement d'apparence dans une séquence et à l'occlusion partielle.

Le **mécanisme de détection discriminante** réalise une recherche exhaustive dans chaque image de la séquence pour localiser toutes les structures semblables à l'objet cible en se basant sur le modèle de représentation. La détection est principalement construite par un classifieur binaire qui distingue la cible et des autres structures de l'arrière-plan dans lequel elle se déplace.

En s'appuyant sur la nature spatio-temporelle des données, l'apprentissage pendant l'exécution permet d'estimer la confiance dans le mécanisme de détection et d'identifier les erreurs de détection dans l'image courante. La phase de **mise à jour dynamique** corrige ainsi le mécanisme de détection discriminante et enrichit le modèle d'apparence à partir des erreurs identifiées et des nouvelles occurrences de l'objet cible. Cette mise à jour dynamique permet d'améliorer la performance de la méthode de suivi au cours du tracking.

Dans les sections suivantes, nous présentons en détail les trois composantes intervenant dans le processus de tracking par détection discriminante adaptative.

6.1.1 Modèle de représentation

Pour pouvoir effectuer une détection d'un objet d'intérêt dans une image, l'objet en question doit être décrit de telle sorte que le détecteur ait une connaissance de la forme qu'il recherche. Le terme forme est ici employé au sens large et concerne la morphologie et l'apparence de l'objet. La performance de la méthode de détection dépend fortement de la capacité à extraire des informations utiles représentant l'objet.

Dans le cas de la détection d'une calcification dans les images fluoroscopiques, qui se présente comme un objet de faible taille et intensité, et qui manque de caractéristiques (texture, couleurs), nous avons choisi d'adopter une représentation par patch (pixels bruts). Les patchs permettent d'encoder plusieurs occurrences de l'objet cible à différents instants. Pour que le

mécanisme de détection puisse distinguer précisément un patch qui contient l'objet cible d'un patch qui contient une structure appartenant à l'arrière-plan, nous proposons une combinaison de deux modèles de représentation : un modèle d'apparence adaptatif fondé sur un apprentissage en ligne et un modèle de représentation statique exploitant une connaissance fixée a priori sur les caractéristiques de la cible. L'idée de base est que la forme de l'objet cible peut changer un peu (exprimé par le modèle adaptatif) mais pas beaucoup (contraint par le modèle statique) dans une séquence fluoroscopique. Le modèle de représentation statique est utilisé dans l'approche TMAA pour filtrer les occurrences représentatives de l'objet cible et ainsi sélectionner les patches exploités par le modèle d'apparence adaptatif.

6.1.1.1 Modèle d'apparence adaptatif

Le processus de modélisation adaptative permet d'encoder séparément les différentes apparitions de l'objet cible et les différentes structures trouvées dans l'arrière-plan (Figure 6.2). Ce modèle est formé de deux classes distinctes de patches qui sont enrichies automatiquement pendant le processus de tracking par le mécanisme de l'apprentissage (Figure 6.3).

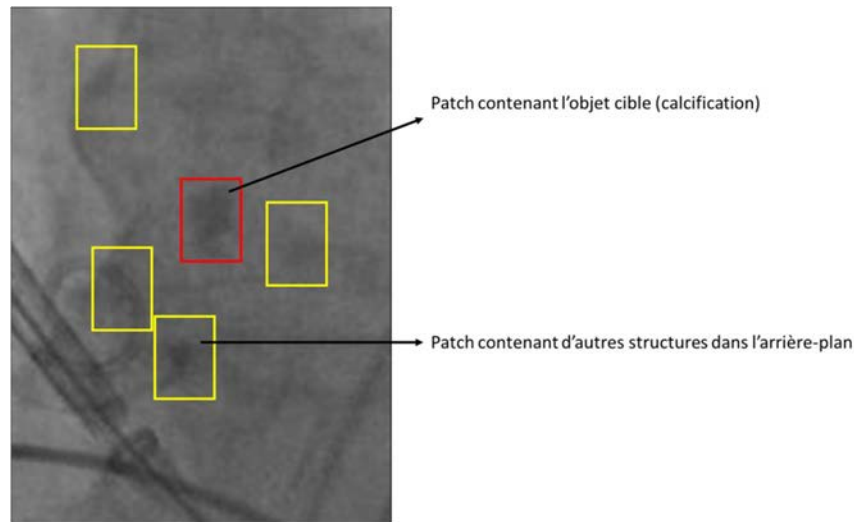


Figure 6.2 – Illustration des deux classes : patch contenant l'objet cible (boîte rouge) et de patches contenant les autres structures dans l'image (boîtes jaunes).

Dans la suite, un patch \mathbf{x} est défini comme étant une sous-image de taille $(m \times n)$ située à une position $l(\mathbf{x})$ dans l'image. Le modèle d'apparence M est un ensemble de patches qui représente séparément les occurrences de l'objet cible et les occurrences des autres structures environnantes. Cet ensemble de patches $M = \{(X^+, +1), (X^-, -1)\}$ est composé des patches étiquetés positivement $X^+ = \{x_1^+, \dots, x_m^+\}$ pour la classe représentant les différentes apparences de l'objet cible, et des patches étiquetés négativement $X^- = \{x_1^-, \dots, x_n^-\}$ pour la classe représentant les autres structures environnantes présentes dans l'arrière-plan. Les patches correspondant au fond de l'image pouvant être facilement identifiés et écartés, la classe X^- ne représente ainsi que les structures ayant des caractéristiques difficiles à différencier de l'objet cible. Selon notre convention $\{+1, -1\}$ est une étiquette binaire indiquant ou non la présence de l'objet cible dans les patches du modèle d'apparence M .

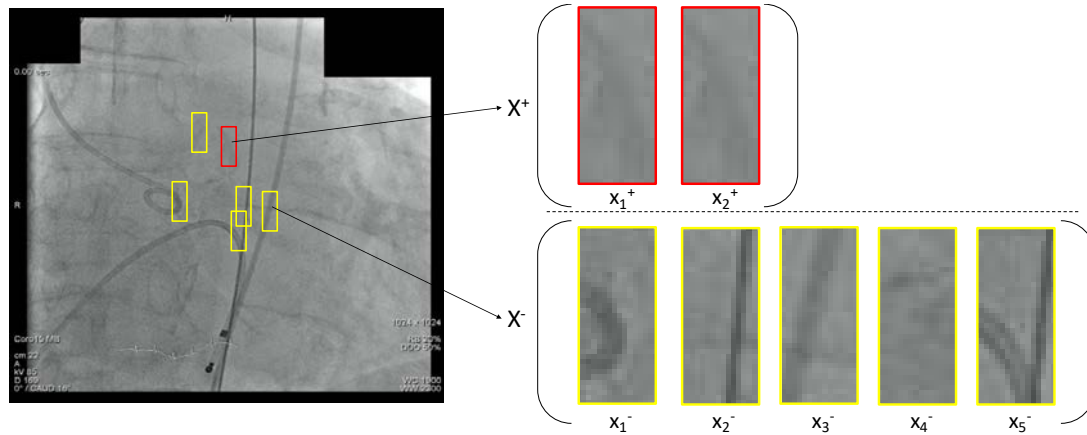


Figure 6.3 - Exemple d'un modèle d'apparence adaptatif construit après quelques trames.

6.1.1.2 Modèle de représentation statique

La modélisation statique permet de fournir une contrainte sur la forme de l'objet cible (e.g. calcification). Elle exploite la connaissance a priori sur le fait que les pixels situés à l'intérieur de la cible sont plus foncés que les pixels situés à l'extérieur. Afin de tester si un patch candidat est effectivement un objet cible, l'approche consiste à comparer les intensités de groupes de pixels définis a priori dans la boîte englobante du patch. La taille d'une boîte englobante est identique à la taille d'un patch du modèle d'apparence présenté en Section 6.1.1.1.

Le modèle de représentation statique est formé à partir de plusieurs groupes indépendants de paires de pixels, générés automatiquement en exploitant la forme de l'objet cible initial. Elle est décrite par son contour défini initialement sur une image fluoroscopique au début du processus de tracking.

La Figure 6.4 illustre la construction d'une paire de pixels à partir d'un point situé à l'intérieur du contour de l'objet cible et d'un point situé à l'extérieur de ce contour.

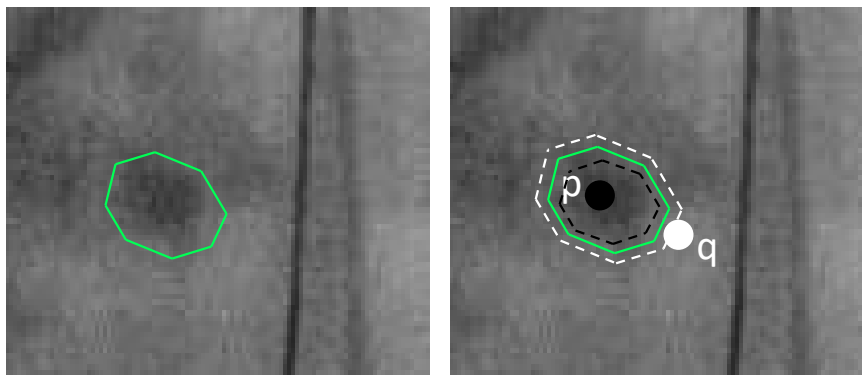


Figure 6.4 - Exemple d'une paire de pixels dans le modèle de représentation statique.

On définit P et Q les deux régions de pixels situés respectivement à l'intérieur et à l'extérieur du contour de la cible, de sorte que :

$$P = \left\{ p_i \mid D_m(p_i) > \frac{\beta}{2} \right\} \quad (6.1)$$

et

$$Q = \left\{ q_i \mid D_m(q_i) < -\frac{\beta}{2} \right\} \quad (6.2)$$

où D_m désigne la distance d'un point p_i ou q_i au point le plus proche situé sur le contour, et β est un seuil de distance (marge autour du contour). A l'intérieur du contour, la distance prend des valeurs positives, tandis qu'à l'extérieur, la distance prend des valeurs négatives. Une paire arbitraire (p_i, q_i) est formée de telle sorte que $p_i \in P$ et $q_i \in Q$, et p_i et q_i sont des positions tirées aléatoirement dans les régions P et Q respectivement. Comme évoqué précédemment cette paire est utilisée pour tester si dans un patch candidat (contenu dans la boîte englobante), le pixel à la position p_i est plus foncé que le pixel à la position q_i .

Plusieurs paires de pixels sont utilisées pour construire un groupe de paires de pixels comme illustré sur la Figure 6.5. Pour réduire le temps de traitement d'un groupe, nous limitons le nombre de paires à N en choisissant aléatoirement N points p_i (points foncés) dans la région P et N points q_i (points clairs) dans la région Q . Les positions relatives des paires de pixels dans la boîte englobante sont générées au début du processus (sur l'image initiale) et restent inchangées au cours du tracking.

Afin d'imposer une limite sur le changement de forme de la cible et de répondre au problème d'occlusion partielle, nous représentons l'objet cible en plusieurs parties indépendantes en utilisant K groupes indépendants de paires de pixels. Ces K groupes de paires de pixels sont utilisés sur chaque patch candidat pour tester si la structure dans ce patch a une forme similaire à celle de l'objet cible (Figure 6.6).

Nous avons pu observer empiriquement que la valeur du paramètre β définissant la marge entre les régions P et Q doit typiquement être comprise dans une plage de 3 à 6 pixels. Dans cette plage les performances du tracking sont comparables. L'influence du nombre de groupes K et du nombre de paires de pixels N dans chaque groupe est analysée dans la Section 6.2.

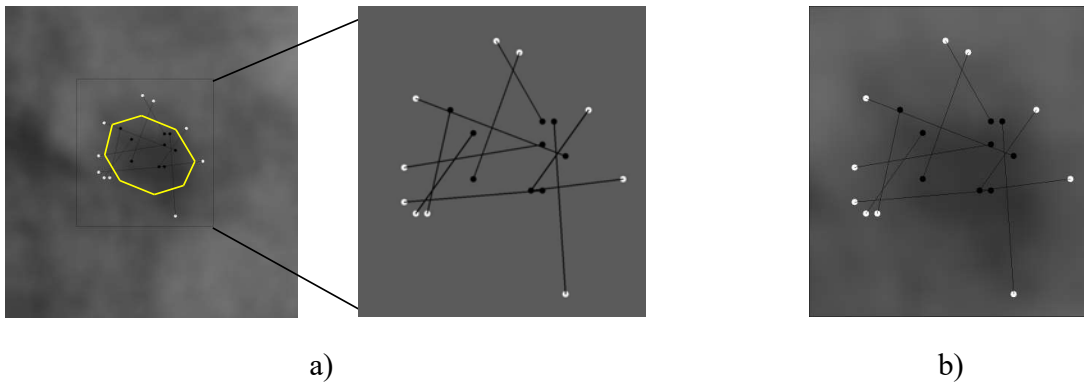


Figure 6.5 - Modèle de représentation statique : a) exemple d'un groupe de paires de pixels et b) transposition du groupe de paires de pixels sur un patch candidat.

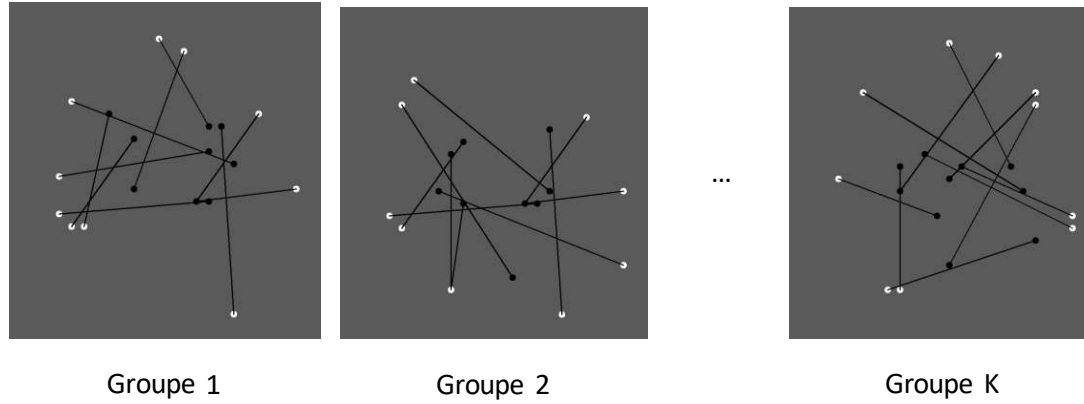


Figure 6.6 - Modèle de représentation statique formé de K groupes de paires de pixels.

6.1.1.3 Initialisation des modèles et du processus de tracking

Le modèle de représentation décrit dans la section précédente combine deux modèles. Le modèle d'apparence adaptatif est constitué de patches représentatifs et est mis à jour dynamiquement au cours du tracking. Le modèle de représentation statique s'appuie sur une structure de paires de pixels établie à partir du contour initial de l'objet cible et conservée pendant le tracking.

L'initialisation du processus de tracking consiste à initialiser les deux modèles de représentation qui caractérisent distinctivement l'objet cible et les structures de l'arrière-plan. Dans l'approche proposée, une connaissance sur la position et la forme de la cible dans une image fluoroscopique est suffisante pour l'initialisation des modèles.

L'initialisation automatique du processus de tracking est un problème complexe, même en s'appuyant sur un modèle de mouvement ou en analysant la corrélation entre les mouvements des calcifications et les dispositifs endovasculaires. Dans la méthode proposée, nous admettons une part d'interactivité pour l'initialisation. Celle-ci doit cependant rester compatible avec les contraintes liées à la mise en oeuvre du tracking pendant la procédure interventionnelle.

Afin d'obtenir une connaissance sur la forme de l'objet cible, requise pour l'initialisation du modèle de représentation statique, un contour qui entoure la cible dans une première image f_0 doit être initialisé manuellement par un opérateur. Ce contour qui doit pouvoir être réalisé rapidement au cours de l'intervention TAVI est défini par un faible nombre de points (typiquement 6). A partir de ce contour, les groupes de paires de pixels sont générés automatiquement comme décrit dans la Section 6.1.1.2. Une boîte englobante minimale, paramétrée par sa taille $(m \times n)$ et sa position l_0^* dans l'image, est générée automatiquement pour représenter l'état de l'objet cible, de telle sorte que tous les groupes de paires de pixels sont englobés par cette boîte. Il est à noter que la taille d'une boîte englobante reste inchangée pendant le processus de tracking car nous supposons que la cible ne subit pas de rotation dans le plan et de changement de l'échelle dans la séquence considérée. Un patch x_1^+ de taille $(m \times n)$, situé à la position $l(x_1^+) = l_0^*$, est extrait à partir de la boîte englobante afin de caractériser les pixels de la cible et les pixels voisins appartenant à l'arrière-plan. Ainsi, le patch

x_1^+ qui encode la première apparence de l'objet cible, est étiqueté positivement et est utilisé pour former initialement la classe positive X^+ du modèle d'apparence adaptatif M .

En dehors des phases brèves de translations du système d'acquisition fluoroscopique (C-arm) ou de la table interventionnelle, qui n'interviennent généralement pas en phase de localisation du plan de la valve avant largage de l'endovalve, les calcifications de la valve aortique ne se déplacent que dans une zone limitée dans l'image. Pour être efficace dans la recherche et la détection, tout en réduisant le temps de traitement, nous définissons un rayon de recherche r autour de la dernière position valide l^* de la cible. Au début du processus de tracking, la dernière position valide de la cible est donnée par $l^* = l(x_1^+)$.

Pour initialiser la classe négative X^- du modèle M , toujours dans l'image f_0 , les patches étiquetés négativement sont collectés aléatoirement à partir d'un ensemble de patches $X_0 = \{x | \alpha < \|l(x) - l(x_1^+)\| < r\}$, où r est le rayon de recherche et α représente une distance minimale par rapport à la position initiale $l(x_1^+)$.

La Figure 6.7 illustre le processus d'initialisation du modèle de représentation de l'objet cible.

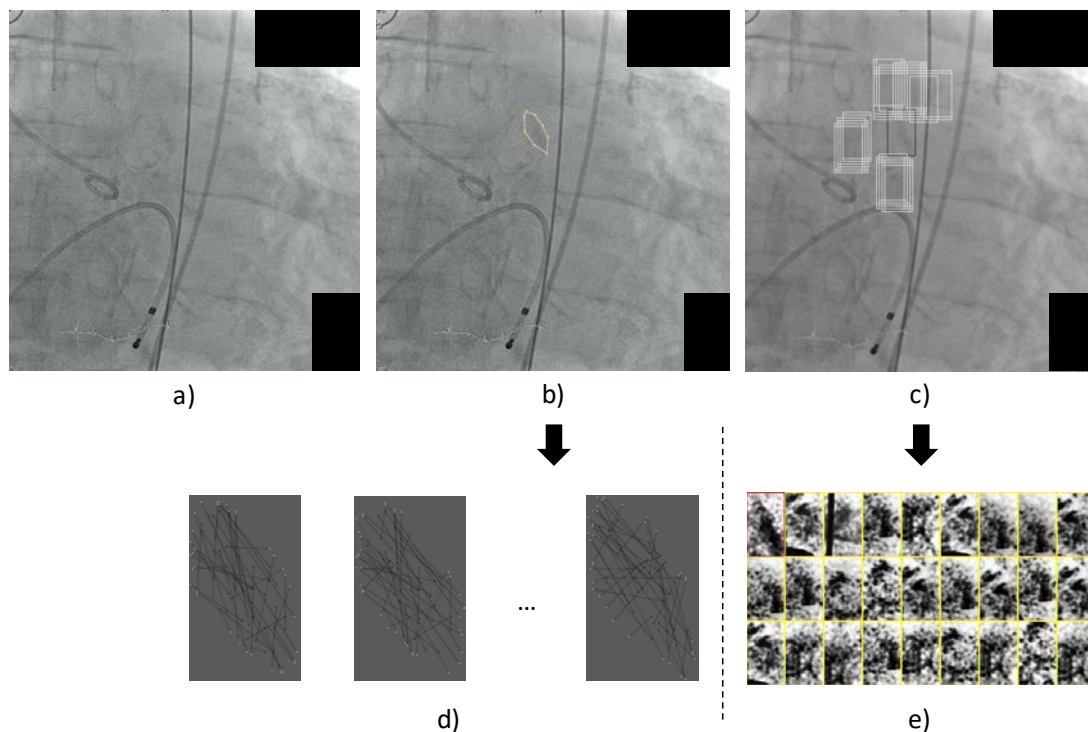


Figure 6.7 - Initialisation du modèle de représentation : a) Une image fluoroscopique acquise pendant l'intervention TAVI, b) Le contour défini manuellement par quelques points autour de la cible (calcification), c) Les boîtes englobantes de l'objet cible (noire) et des structures de l'arrière-plan (blanches), d) Le modèle statique formé de groupes de paires de pixels, e) Le modèle adaptatif initial construit à partir du patch positif (rouge) et des patches négatifs (jaunes).

6.1.2 Tracking par détection discriminante adaptative

Le processus de tracking consiste à rechercher dans une nouvelle image f_t l'état (*i.e.* la position l_t^*) du patch qui correspond le mieux au patch initial x_1^+ , ou plus exactement aux patches de l'ensemble X^+ . Le tracking par détection discriminante adaptative (Figure 6.8) implique un apprentissage en ligne des nouvelles apparences de l'objet cible (X^+) et des structures de l'arrière-plan (X^-).

Dans cet objectif le mécanisme de détection discriminante fait intervenir un processus de classification binaire des patches qui est composé d'un classifieur statique et d'un classifieur adaptatif. L'entrée du mécanisme de détection pour une nouvelle image f_t est l'ensemble de tous les patches situés dans la zone circulaire de rayon r centrée sur la dernière position l_{t-1}^* détectée pour l'objet cible.

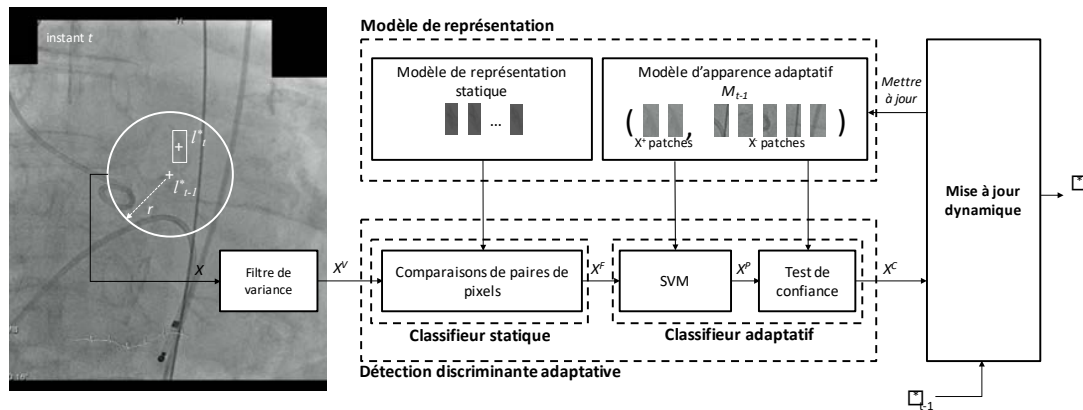


Figure 6.8 – Détection discriminante adaptative avec apprentissage en ligne dans le processus TMAA.

Le classifieur statique est fondé sur le modèle de représentation statique. Il réalise un filtrage des patches à partir des comparaisons d'intensités des paires de pixels et permet d'éliminer les patches contenant des structures qui ne ressemblent pas à l'objet cible initial. Les structures qui sont négativement étiquetées par le classifieur statique sont considérées comme les autres structures appartenant à l'arrière-plan.

Le classifieur adaptatif est fondé sur le modèle d'apparence adaptatif. Il permet de distinguer les patches contenant la cible des patches contenant les autres structures de l'arrière-plan. Le classifieur adaptatif est mis à jour automatiquement pendant l'exécution pour apprendre de nouvelles occurrences de l'objet cible et des autres structures présentes dans l'arrière-plan à proximité de sa trajectoire.

Pour le classifieur adaptatif plus particulièrement, il est nécessaire de trouver un compromis entre temps de traitement et performance de la classification. Les classifieurs faibles ont l'avantage d'un temps de traitement court mais ils peuvent commettre de nombreuses erreurs. Les classifieurs forts pourraient être plus fiables en se basant sur une grande base de données mais le temps de traitement serait dans ce cas plus élevé. Pour la classification adaptative, la

combinaison entre un classifieur faible et un classifieur fort peut permettre de réduire le temps de traitement tout en garantissant une bonne classification des patches. Parmi les méthodes d'apprentissage automatique, nous utilisons le classifieur SVM (Machines à Vecteurs de Support) qui est basé sur une fonction discriminante. Une fois le classifieur SVM entraîné, la fonction discriminante peut être exploitée pour classifier les patches avec un temps de traitement très court. Ensuite, pour éviter les erreurs de classification, nous combinons le classifieur SVM avec un test de confiance basé sur une mesure de similarité pixel à pixel entre patches.

Les deux étapes de classification statique et adaptative permettent le rejet précoce des patches qui ne contiennent pas l'objet cible (Figure 6.9). Le nombre d'évaluations nécessaires pour chaque trame est ainsi réduit en moyenne. Il est important à noter que la philosophie adoptée pour la classification doit être une classification très sélective. On souhaite limiter les faux positifs (fausse détection de l'objet cible – e.g. calcification) qui risquent d'altérer la performance/fiabilité/qualité du tracking. Le fait de rejeter des patches à différentes étapes est crucial pour être certain que les patches classifiés comme appartenant à X^+ représentent bien l'objet cible.

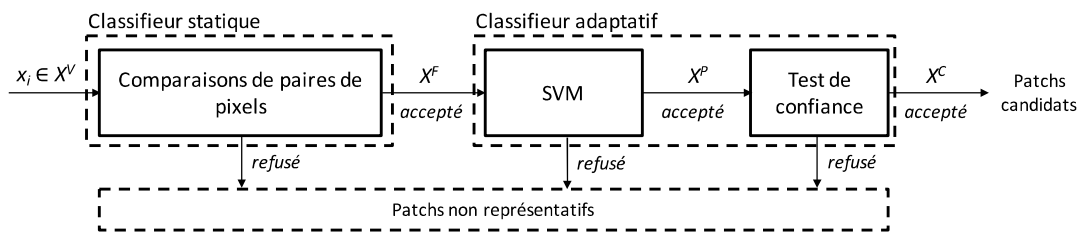


Figure 6.9 - Processus de classification.

Les patches acceptés en sortie du processus de classification forment l'ensemble des patches candidats (cible, autres structures) dans le mécanisme de détection. L'entrée du processus de classification est un ensemble X^V de patches issus d'un prétraitement. Chaque nouvelle image est tout d'abord lissée en utilisant un filtre gaussien (noyau de taille 3x3) pour réduire le bruit lié à l'acquisition fluoroscopique. Nous générons un ensemble de patches $X = \{x \mid \|l(x) - l_{t-1}^*\| < r\}$ à l'intérieur du rayon de recherche r à partir du dernier emplacement valide de la cible. Afin d'éliminer les patches non pertinents, nous utilisons un filtre de variance. Ce filtre permet de constituer l'ensemble X^V en éliminant les patches dont la variance des niveaux de gris est inférieure à 50% de la variance des niveaux de gris du patch initial de l'objet cible.

6.1.2.1 Classifieur statique

L'objectif de cette étape de classification est d'éliminer les patches qui contiennent des structures dont la forme diffère sans ambiguïté de celle de l'objet cible. La classification statique basé sur le modèle de représentation statique est effectuée par les comparaisons de paires de pixels. Ces comparaisons de paires de pixels sont appliquées aux patches dans l'ensemble X^V en se basant sur les groupes de paires de pixels présentés dans la Section 6.1.1.2.

Nous considérons que les pixels situés à l'extérieur de l'objet cible (structure dense) présentent globalement des intensités plus faibles que les pixels situés à l'intérieur de cette structure. La comparaison des niveaux de gris sur chaque paire de pixel permet de tester cette relation reflétant la présence de la cible dans un patch, en renvoyant une valeur 0 ou 1. Plus précisément, la fonction permettant de comparer une paire arbitraire (p_i, q_i) est exprimée de la manière suivante :

$$ppf(p_i \rightarrow q_i) = \begin{cases} 1, & I(p_i) < I(q_i) \\ 0, & I(p_i) \geq I(q_i) \end{cases} \quad (6.3)$$

$I(p_i)$ et $I(q_i)$ sont les intensités du point p_i et du point q_i , respectivement. Il est à noter que cette comparaison est invariante à une variation globale (sur toute l'image) de luminosité.

Le nombre de paires est limité à N en choisissant aléatoirement N points p_i (points noirs) à partir de l'ensemble P , et N points q_i (points blancs) à partir de l'ensemble Q , comme représenté sur la Figure 6.10. On rappelle que les positions de ces paires sont générées au début du processus de tracking et restent inchangées dans le patch au cours du suivi. Un groupe G_k ($k = 1, \dots, K$) de paires de pixels est considéré pour chaque patch candidat. Chaque groupe G_k consiste en un ensemble indépendant de paires de pixels et rend une valeur de sortie différente qui est exprimée par $p_k(y = +1|G_k), k \in [1, K]$. Le résultat de chaque comparaison ppf est interprété comme une valeur (0 ou 1) et ces valeurs sont concaténées en une probabilité :

$$p_k(y = +1|G_k) = \frac{\sum_{i=0}^n ppf(p_i \rightarrow q_i)}{N} \quad (6.4)$$

où $y = +1$ se réfère au cas où le patch candidat contient une structure d'intérêt (cible, autre structure).

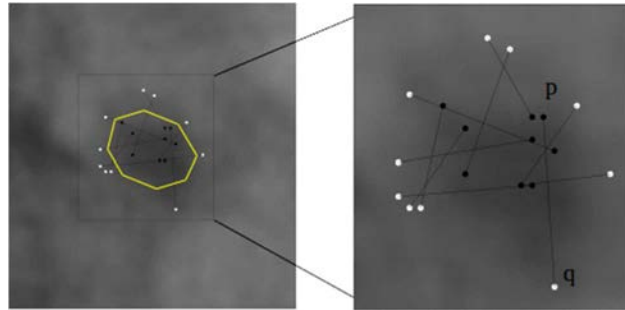


Figure 6.10 - Groupe de paires de pixels dans un patch candidat.

Pour améliorer les performances de la classification, nous utilisons les K groupes de paires de pixels et moyennons les valeurs de sorties p_k (Figure 6.11). La probabilité p_{ppc} qu'un patch est un candidat positif (cible) de la structure d'intérêt est alors calculée par :

$$p_{ppc} = \frac{1}{K} \sum_{k=1}^K p_k \quad (6.5)$$

Un patch est classifié comme non représentatif si $p_{ppc}(y = +1|x) < 0.5$ et est classifié comme un patch candidat si $p_{ppc}(y = +1|x) \geq 0.5$. Nous réduisons ainsi le nombre de patches de l'ensemble X^V et obtenons un nouveau sous-ensemble $X^F = \{x \in X^V | p_{ppc}(y = +1|x) \geq 0.5\}$.

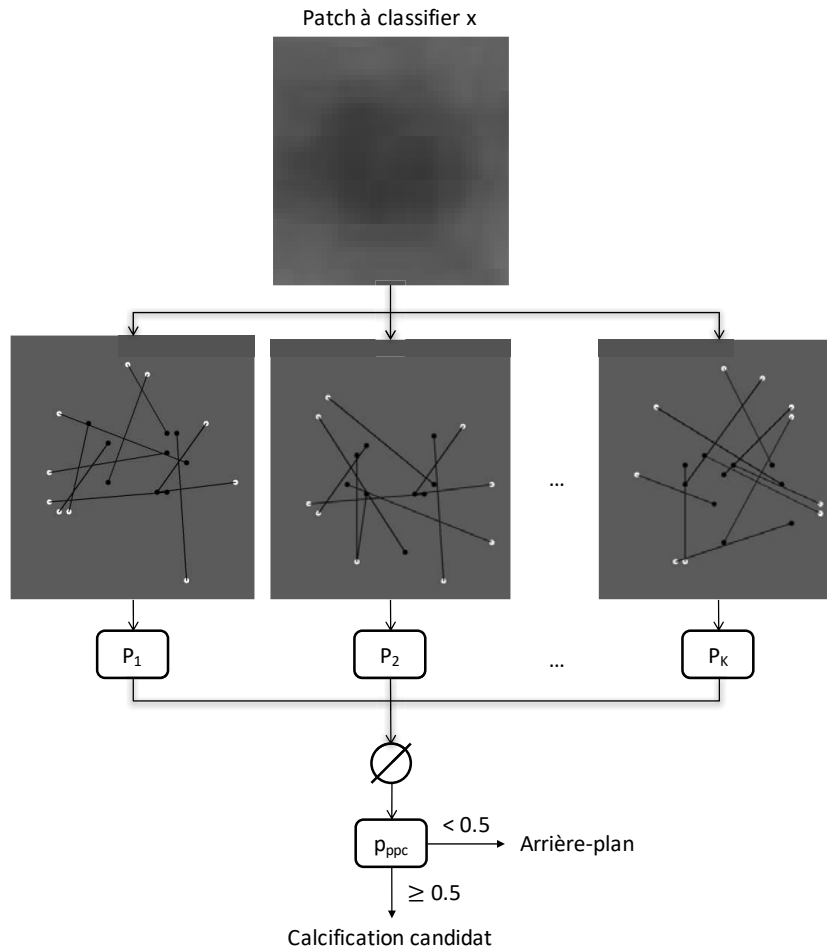


Figure 6.11 - Classification statique appliquée à un patch.

6.1.2.2 Classifieur adaptatif

Basé sur le modèle d'apparence adaptatif, le classifieur adaptatif consiste à distinguer les patches qui contiennent l'objet cible des patches qui contiennent d'autres structures de l'arrière-plan. Afin de réduire le temps de traitement pour classier les patches en gardant une garantie de précision, nous utilisons une combinaison entre le classifieur à vecteurs de support (SVM) et le test de confiance.

Machine à vecteurs de support (SVM)

Pour chaque patch x de taille $(m \times n)$ dans l'ensemble X^F , nous concaténons toutes les lignes de x pour former un vecteur v_x (de dimension $m \times n$). Les composantes du vecteur v_x correspondent aux valeurs des pixels du patch x .

Pour exprimer la probabilité qu'un patch $x \in X^F$ est un candidat suffisamment représentatif des structures d'intérêts (cible, autres structures) ($y = +1$), nous utilisons le classifieur discriminant SVM appliqué au vecteur correspondant v_x . La méthode SVM [203] s'appuie formellement sur le calcul d'un hyperplan de séparation et comporte deux phases principales. A partir de données déjà étiquetées, le résultat de la phase d'apprentissage est une fonction discriminante h qui est utilisée dans la phase de test pour classer un vecteur v_x , où $x \in X^F$ et X^F est l'ensemble de patches acceptés successivement par les deux filtres : filtre de variance et comparaisons de paires de pixels.

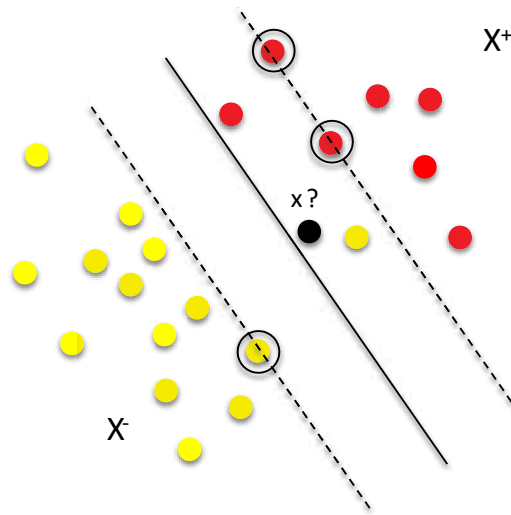


Figure 6.12 - Classification SVM appliquée à un patch x .

Plus précisément, le classifieur SVM prédit l'étiquette d'un patch candidat x d'après $\hat{y} = \text{sign}(h(v_x))$, où h est l'hyperplan optimal.

Dans la phase d'apprentissage, l'entrée est un ensemble de vecteurs déjà étiquetés v_{x_i} , obtenus à partir du modèle d'apparence précédent M_{t-1} établi à l'instant :

$$\{(v_{x_1^+}, +1), \dots, (v_{x_m^+}, +1), (v_{x_1^-}, -1), (v_{x_n^-}, -1)\}$$

La fonction discriminante h est trouvée en résolvant un problème classique de l'optimisation sous contrainte. Considérant le cas général où les données pour l'apprentissage ne peuvent pas être séparées sans erreur, nous utilisons le noyau linéaire de base $K(v_x, v_{x_j}) = v_x^T v_{x_j}$, où v_{x_j} sont les vecteurs de support, combiné avec un facteur de pénalité C . Nous avons observé que la valeur de C n'est pas critique, avec des performances similaires dans la gamme [100, ..., 1000]. Il a été fixé à $C = 100$.

Dans la phase de test, un nouveau patch x est étiqueté comme un candidat positif ($y = +1$) si $h(v_x) \geq 0$ et comme un candidat négatif ($y = -1$) si $h(v_x) < 0$. Les patches d'entrée (ensemble X^F) qui sont étiquetés négativement par le classifieur SVM sont rejetés. Nous obtenons un nouvel ensemble de patches $X^P = \{x \in X^F \mid \text{sign}(h(v_x)) \geq 0\}$. Ces patches sont ensuite validés par un test de confiance.

Test de confiance

Le test de confiance consiste à classifier un patch de l'ensemble X^P en introduisant un critère de confiance avec le modèle d'apparence adaptatif (Figure 6.13). La mesure de confiance est calculée à partir d'une mesure de similarité pixel à pixel entre patches.

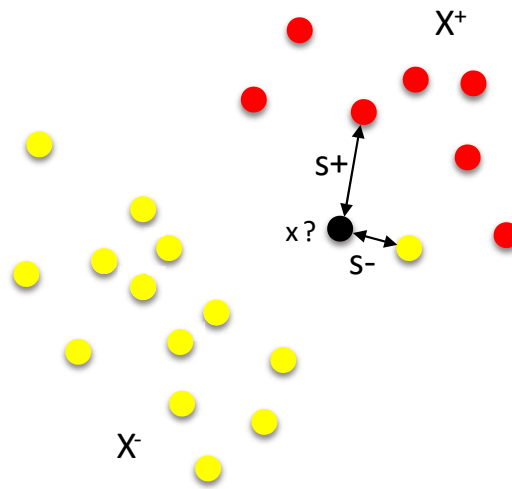


Figure 6.13 - Test de confiance appliqué à un patch x .

Etant donné deux patches x_1 et x_2 , nous définissons une mesure de similarité entre deux patches :

$$s(x_1, x_2) = \frac{1}{2}(ncc(x_1, x_2) + 1) \quad (6.6)$$

où ncc est le coefficient de corrélation normalisé. L'équation (6.6) rend des valeurs entre 0 et 1, avec une valeur proche de 1 lorsque les deux patches sont similaires.

Etant donné un patch arbitraire x et le modèle d'objet M , nous définissons la mesure de confiance $\theta(x, M)$ sur l'appartenance du patch x à l'ensemble positif X^+ , comme ci-dessous :

$$\theta(x, M) = \frac{s^+}{s^+ + s^-} \quad (6.7)$$

avec

$$s^+ = \min_{x_i \in X^+} s(x, x_i)$$

$$s^- = \min_{x_j \in X^-} s(x, x_j)$$

Nous constituons un ensemble de patches $X^C = \{x \in X^P | \theta(x, M_{t-1}) \geq \theta^-\}$, où θ^- représente un seuil de confiance bas. Dans la suite l'ensemble de patches X^C est exploité pour effectuer la mise à jour dynamique du modèle d'apparence adaptatif au moyen d'un processus d'apprentissage en ligne.

6.1.3 Mise à jour dynamique

Parmi l'ensemble des patches candidats X^C , l'apprentissage en ligne réalisé pendant l'exécution du tracking consiste à trouver le patch final qui contient l'objet cible, mais aussi, à trouver les patches qui doivent être classés comme autres structures de l'arrière-plan. Si de nouvelles occurrences représentatives pour l'objet cible ou pour les autres structures de l'arrière-plan sont détectées, le modèle d'apparence M est mis à jour dynamiquement pour améliorer la performance du tracking.

Pour ce faire, nous supposons que le déplacement de l'objet cible entre deux trames successives est limité à un périmètre défini par une distance maximale (d) à la position l_{t-1}^* précédemment détectée. A l'instant t , les patches qui sont trop éloignés sont considérés comme les autres structures appartenant à l'arrière-plan. Ces patches sont ajoutés à l'ensemble des patches négatifs X^- afin de corriger le modèle M_{t-1} . En revanche, les patches qui sont dans le périmètre considéré sont classés comme des candidats positifs pour l'objet cible. Parmi ces candidats positifs, le patch x^* qui a la valeur de confiance θ la plus élevée, est considéré comme contenant l'objet cible. Si $\theta(x^*, M_{t-1}) < \theta^+$, où θ^+ représente un seuil de confiance haut, le patch x^* est ajouté à la classe positive X^+ pour améliorer le modèle d'apparence M . Sa position définit la localisation de la cible l_t^* .

Le processus d'apprentissage pendant l'exécution est décrit selon l'Algorithme 4.1.

Algorithm 4.1 Online Learning

Input : Dataset $X^C = \{x \in X^P | \theta(x, M_{t-1}) \geq \theta^-\}$

1: Divide X^C into two subsets according to d

$$X^{C1} = \{x | \|l(x) - l_{t-1}^*\| \leq d\}$$

$$X^{C2} = \{x | \|l(x) - l_{t-1}^*\| > d\}$$

2: From X^{C1} , find the patch that has the highest confidence value: $x^* = \operatorname{argmax}_{x \in X^{C1}} \theta(x, M_{t-1})$

3: Update the appearance model $M : x^* \rightarrow X^+$ if $\theta(x^*, M_{t-1}) < \theta^+$, and $X^{C2} \rightarrow X^-$

4: Update the tracker location: $l_t^* = l(x^*)$

Dans le cas où X^C ne contient qu'un seul patch, nous considérons que la classification fournit un résultat fiable. Dans ce cas le modèle d'apparence M est suffisamment représentatif de la cible observée. Le modèle d'apparence M ne nécessite pas de mise à jour et l'emplacement associé au patch est affecté au résultat final du tracking (localisation de la cible).

Le déroulement du processus de Tracking par Modèle d'Apparence Adaptatif (TMAA) est illustré par la Figure 6.14.

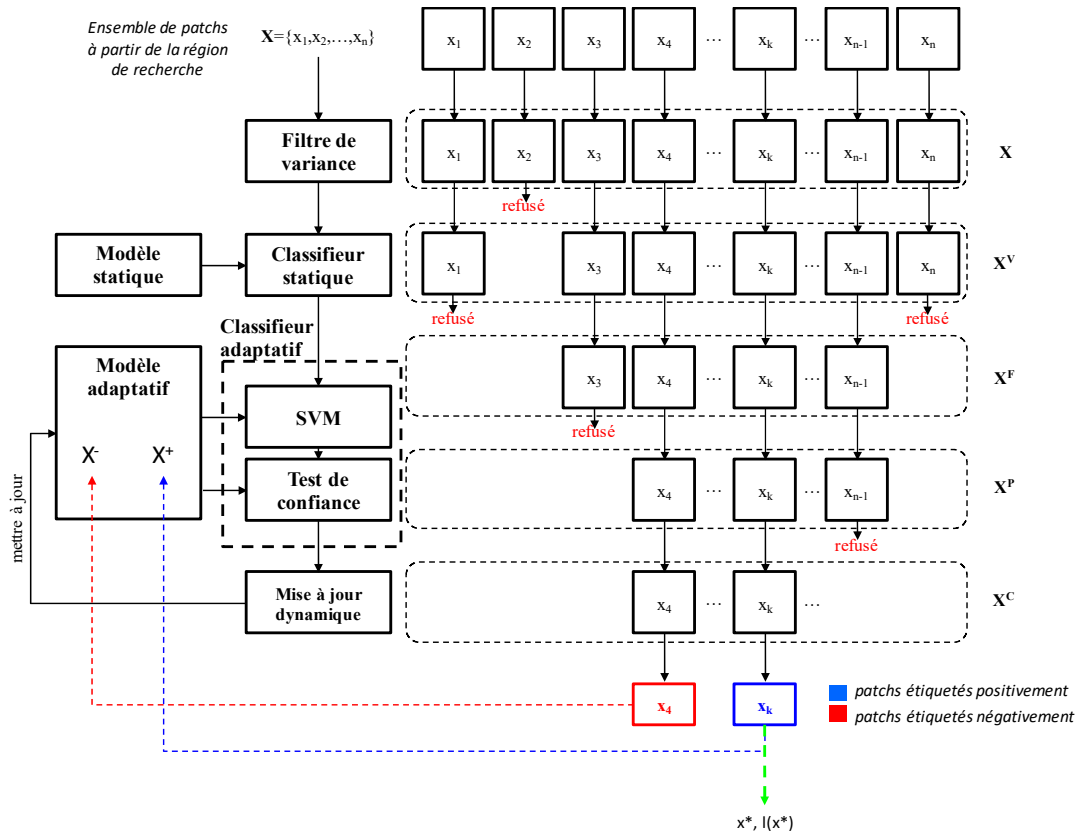


Figure 6.14 - Processus TMAA.

6.2 PARAMETRAGE

Cette section a pour but d'analyser le comportement de l'approche proposée par rapport à son paramétrage. Afin de faciliter l'initialisation du processus de tracking, l'idéal serait de fixer a priori le réglage des paramètres des algorithmes et d'éviter de les réajuster pour chaque nouvelle séquence. Dans la suite nous cherchons à déterminer un tel paramétrage en évaluant l'algorithme de tracking TMAA empiriquement, au moyen de trois critères de performance : taux de détection, erreur de localisation et taux de bonnes détections.

Les critères d'évaluation de la méthode de tracking sont décrits dans la section 6.2.1. Dans la section 6.2.2, nous présentons le test de performance sur une séquence fluoroscopique typique (voir la section 5.1.2, Chapitre 5), en variant les paramètres du classifieur statique. Les valeurs des paramètres qui donnent le meilleur résultat ont été retenues pour effectuer une analyse de performance de la mise à jour dynamique sur 10 séquences représentatives. Cette analyse est présentée dans la section 6.2.3.

6.2.1 Critères d'évaluation

Erreur de localisation \bar{e}

L'erreur de localisation est utilisée afin d'estimer la précision de la méthode de tracking. Comme il est difficile de simuler la diversité de formes et d'apparences des calcifications et les différentes conditions d'acquisition, nous avons exploité directement les données collectées lors des procédures d'implantation de valve aortique artificielle (TAVI). Une base de données de référence appelée « vérité terrain » a été construite en réalisant une localisation manuelle des structures d'intérêt pour chaque image dans les séquences considérées.

En considérant toutes les images d'une séquence pour lesquelles un résultat de tracking a été obtenu, l'erreur de localisation est définie par la moyenne des distances Euclidiennes entre les positions déterminées automatiquement par la méthode TMAA et les positions définies manuellement (vérité terrain) par l'opérateur. Ces positions correspondent aux différentes positions du centre du patch associé à la structure cible dans la séquence.

Plus précisément, pour chaque image i dans une séquence, la position localisée automatiquement (u_i^A, v_i^A) et la position déterminée manuellement (u_i^M, v_i^M) ont été utilisées pour calculer l'erreur de tracking :

$$e_i = \sqrt{(u_i^A - u_i^M)^2 + (v_i^A - v_i^M)^2} \quad (6.8)$$

L'erreur moyenne \bar{e} et l'écart-type (SD) sont calculés sur les n images de la séquence considérée :

$$\bar{e} = \frac{1}{n} \sum_{i=1}^n e_i \quad (6.9)$$

$$SD = \sqrt{\frac{\sum_{i=1}^n (e_i - \bar{e})^2}{n - 1}}$$

Taux de détection T_D

Le taux de détection est utilisé afin d'estimer la robustesse de la méthode de tracking. Le taux de détection est défini comme étant le rapport entre le nombre de trames dans lesquelles une structure est localisée par la méthode proposée, et le nombre total de trames présentes dans la séquence testée. Il est à noter que, selon cette définition, le taux de détection indique uniquement qu'un résultat de localisation a été obtenu. Il ne garantit toutefois pas la qualité de ce résultat.

Taux de bonne détection T_{BD}

Dans les solutions pour la navigation endovasculaire, les erreurs de localisation inférieures à 2,0 mm sont considérées comme des résultats acceptables. Nous définissons le taux de bonne

détection comme étant le rapport entre le nombre de trames dans lesquelles la structure d'intérêt est localisée avec une erreur de moins de 1,0 mm et le nombre de trames dans lesquelles une structure a été localisée. Ce critère est aussi important pour pouvoir comparer la performance de notre méthode de tracking avec les autres méthodes de l'état de l'art (cf. Chapitre 7).

6.2.2 Paramétrage du classifieur statique

Comme nous l'avons vu dans les sections précédentes, l'approche de tracking proposée fait intervenir plusieurs paramètres. Il s'agit des paramètres r (rayon de recherche à partir de la dernière position suivie), α (distance à partir de la structure d'intérêt initiale), d (distance de déplacement maximale de la structure cible entre les trames consécutives), θ^+ , θ^- (seuils de confiance) ainsi que des paramètres K (nombre de groupes indépendants de paires de pixels) et N (nombre de paires de pixels dans chaque groupe) du classifieur statique basé sur les comparaisons de paires de pixels.

Les paramètres r , d et α sont liés à la taille des structures dans les images à rayons X qui est généralement inchangée lors des acquisitions. Ces paramètres ont été fixés avec les valeurs suivantes : $r = 20$ pixels, $\alpha = 10$ pixels, $d = 7$ pixels. Les seuils θ^+ , θ^- sont liés à la méthode de classification (test de confiance). Nous avons pu vérifier empiriquement que les valeurs $\theta^- = 0,6$ et $\theta^+ = 0,7$ donnent un bon résultat. Ces paramètres ne sont pas critiques et restent fixes pour toutes les expérimentations.

Néanmoins, les performances de suivi (i.e. temps de traitement et taux de détection) sont sensibles aux paramètres du classifieur statique. Dans la suite, nous analysons les effets de la variation de ces paramètres sur une séquence considérée comme typique (possibilité de segmenter manuellement la calcification). Les deux paramètres à tester sont le nombre total de groupes K et le nombre de paires de pixels dans chaque groupe N . On emploie le taux de bonne détection afin de déterminer les meilleures valeurs de $K \in [5, 55]$ et $N \in [2, 200]$.

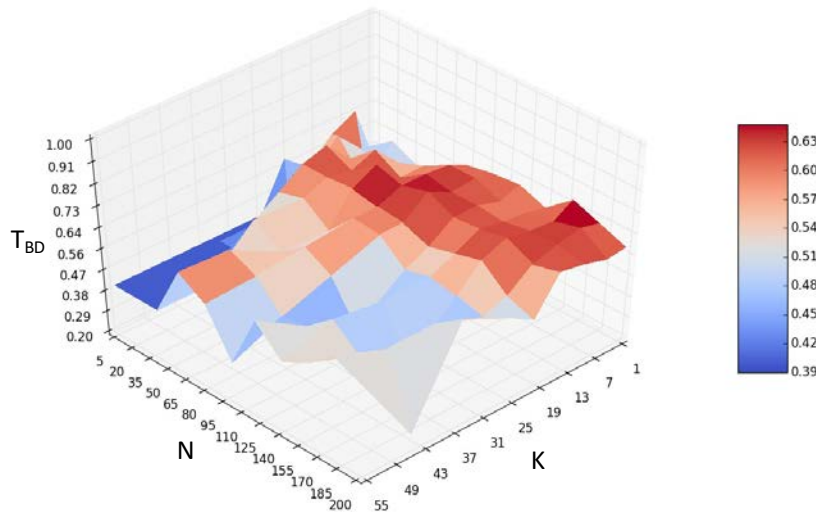


Figure 6.15 - Taux de bonne détection en fonction des paramètres K et N .

Cette analyse montre que les différentes valeurs des paramètres du classifieur statique ont un effet sur le taux de bonne détection. On peut constater que, pour chaque valeur de K , le taux de bonne détection est le plus élevé pour des valeurs de N comprises entre 35 et 85. Nous obtenons les meilleurs résultats avec les valeurs de K comprises entre 10 et 20. Nous avons obtenu des résultats similaires en appliquant la même procédure pour suivre un point radio-opaque dans une séquence fluoroscopique.

En général, le nombre de patches à tester diminue quand la valeur de K augmente et le temps nécessaire à tester un patch dépend linéairement de N . Cela signifie que le temps de calcul augmente avec N . Les valeurs de ces paramètres ont été fixées à $N = 50$ et $K = 20$, ce qui offre un bon compromis entre la précision, le taux de détection et le temps de traitement.

6.2.3 Impact de la mise à jour dynamique

L'originalité de l'approche proposée porte sur le modèle de représentation de la cible et sa mise à jour dynamique pendant le processus de tracking. L'objectif de cette section est d'analyser l'impact de la mise à jour dynamique sur la performance du tracking. Nous rappelons que la mise à jour dynamique implique un processus de classification adaptative qui s'appuie sur la classification à vecteurs de support (SVM) et le test de confiance basé sur une mesure de similarité entre les patches et le modèle d'apparence adaptatif. Ce modèle d'apparence est construit automatiquement pendant l'exécution.

Dans notre contexte applicatif, le classifieur SVM peut être considéré comme un classifieur faible. Il présente l'avantage d'un temps de traitement très faible pour tester un nouveau patch quand la fonction discriminante a été trouvée (classifieur entraîné). Le test de confiance est quant à lui considéré comme un classifieur fort, impliquant des corrélations avec les patches du

modèle d'apparence adaptatif, au détriment d'un temps de traitement élevé pour chaque patch. La mise à jour dynamique du modèle de représentation peut remettre en cause et corriger les résultats de la classification SVM et du test de confiance.

Le Tableau 6.1 présente les résultats de notre analyse réalisée sur 10 séquences d'images fluoroscopiques, en appliquant la méthode de tracking avec deux configurations différentes : sans mise à jour dynamique et avec mise à jour dynamique.

Seq.	Sans mise à jour dynamique				Avec mise à jour dynamique			
	\bar{e} (SD)	e_{max}	T_{BD} (%)	T_D (%)	\bar{e} (SD)	e_{max}	T_{BD} (%)	T_D (%)
01	0.47(0.22)	1.00	100.0	71.0	0.52(0.29)	1.25	99.0	94.0
02	0.57(0.53)	3.76	98.0	51.0	0.37(0.16)	1.02	100.0	96.0
03	1.31(1.67)	4.94	79.0	23.0	0.36(0.20)	1.22	100.0	73.0
04	0.54(0.72)	4.84	97.0	96.0	0.36(0.20)	0.84	100.0	93.0
05	1.49(1.55)	5.13	78.0	62.0	0.36(0.21)	1.22	100.0	89.0
06	1.08(1.33)	4.61	76.0	100.0	0.26(0.15)	0.71	100.0	97.0
07	0.97(0.48)	2.10	88.0	50.0	0.38(0.17)	0.85	100.0	81.0
08	1.60(1.93)	7.59	80.0	69.0	0.30(0.13)	0.50	100.0	98.0
09	0.37(0.25)	1.00	100.0	40.0	0.32(0.17)	0.78	100.0	76.0
10	0.64(0.37)	1.39	92.0	58.0	0.41(0.27)	2.25	99.0	83.0

\bar{e} (SD) : erreur de localisation moyenne (écart-type) exprimée en mm

e_{max} : erreur de localisation maximale

T_{BD} : taux de bonne détection

T_D : taux de détection

Tableau 6.1 - Performance du tracking avec et sans mise à jour dynamique.

Pour la configuration sans mise à jour dynamique, les erreurs de localisation moyennes pour les 10 séquences sont inférieures à 2,0 mm. Cependant, les erreurs maximales sont très élevées, de l'ordre de 5,0 à 7,0 mm pour 5 séquences. Le taux de bonne détection T_{BD} est relativement faible, de 76,0% jusqu'à 79,0% pour 5 séquences. Il y a seulement 3 séquences pour lesquelles l'erreur de localisation moyenne \bar{e} et l'erreur maximale e_{max} sont acceptables, mais dans ce cas le taux de détection T_D est très faible (environ 50%).

Avec la mise à jour dynamique du modèle d'apparence de la cible, les erreurs de localisation moyennes pour les 10 séquences sont inférieures à 0,5 mm avec une erreur maximale de 2,25 mm pour seulement une séquence. Pour toutes les séquences, le taux de bonne détection T_{BD} est très élevé (100% pour 8 séquences et 99% pour 2 séquences) avec un taux de détection T_D entre 90% et 98% pour la plupart des séquences. En outre, le temps moyen de traitement était d'environ 32,23 ms/trame, ce qui est compatible avec une application en temps réel. Cette expérience a montré l'importance de la mise à jour dynamique proposée pour la méthode de tracking.

6.3 SYNTHÈSE

Nous avons proposé une approche de tracking en ligne impliquant un modèle d'apparence adaptatif original (TMAA) pour le suivi robuste et précis des calcifications de la valve aortique, ou de structures plus denses (marqueurs radio-opaques), dans les images fluoroscopiques lors d'une procédure TAVI. Dans la phase peropératoire, une interaction utilisateur minimale est requise pour initialiser le processus de tracking.

Le paramétrage de la méthode a été étudié sur 10 séquences fluoroscopiques représentatives. Nous obtenons de bons résultats avec les valeurs de paramètres déterminées et fixées pour toutes les séquences. L'évaluation quantitative de l'apport de la mise à jour dynamique du modèle d'apparence de la cible a montré l'importance de cette étape. L'évaluation complète de la méthode TMAA est présentée dans le chapitre suivant.

7 ÉVALUATION DE LA METHODE SUR LES DONNEES EXPERIMENTALES

Dans le chapitre précédent nous avons présenté la méthode de tracking proposée et fait des tests préliminaires pour son paramétrage. Dans ce chapitre nous menons une évaluation plus complète. Nous présentons les résultats qualitatifs et quantitatifs obtenus sur des séquences d'images fluoroscopiques réelles pour le suivi de calcifications, dans le cadre des procédures TAVI sur valve native, et pour le suivi de marqueurs radio-opaques, dans le cadre des procédures TAVI Valve-In-Valve. Enfin, nous envisageons et discutons les perspectives d'intégration dans une solution d'assistance à la navigation peropératoire.

7.1 CONTEXTE EXPERIMENTALE

Le repérage et le suivi précis du plan de largage dans la phase de positionnement et de déploiement d'une endovalve est une fonctionnalité cruciale pour la conception d'une solution d'assistance aux procédures TAVI. L'hypothèse est que, grâce au tracking de structures liées rigidement au plan de la valve aortique, le lien entre l'objet cible (calcification, marqueur radio-opaque) et le plan de largage peut être maintenu en présence du mouvement résultant de l'activité cardio-respiratoire. Afin d'évaluer les résultats du tracking, nous avons intégré la méthode TMAA proposée dans le Chapitre 6 dans une application logicielle utilisable dans le bloc opératoire (Figure 6.1). Il est aussi possible d'appliquer d'autres méthodes de tracking.

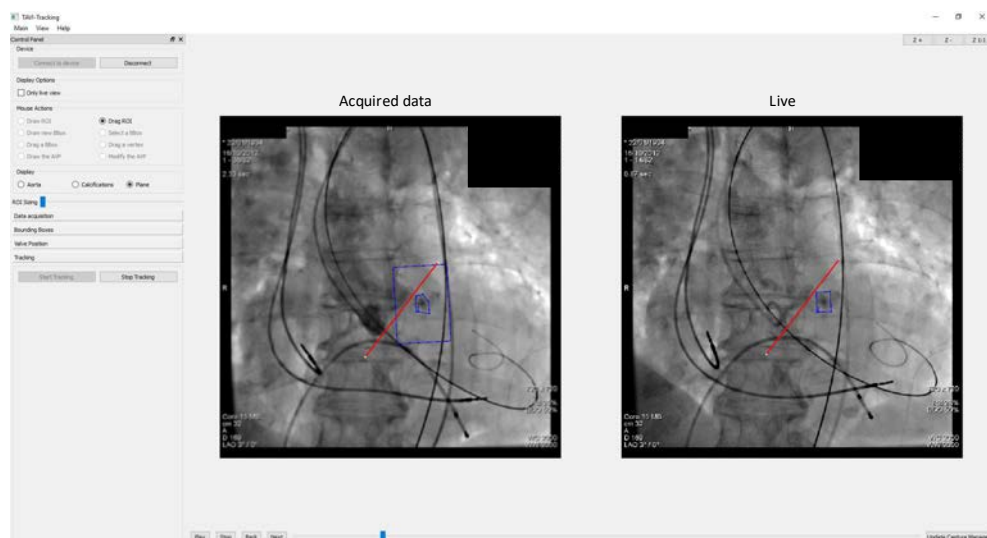


Figure 7.1 – Application logicielle intégrant la méthode de tracking TMAA.

Cette application logicielle permet d'acquérir les images fluoroscopiques à partir du système d'imagerie interventionnelle C-arm (Artis zeego, Siemens AG, Allemagne). Grâce à l'interface graphique, l'utilisateur initialise interactivement le contour de l'objet cible (calcification d'intérêt, marqueur radio-opaque) et un repère symbolisant le plan de largage sur une image sélectionnée. En utilisant la méthode de tracking TMAA, les positions de la structure cible et du plan de largage sont automatiquement mises à jour dans les nouvelles images pendant l'intervention TAVI.

Nous nous concentrons sur l'évaluation des résultats du tracking de calcifications de la valve aortique native et de marqueurs radio-opaques de bioprothèses déjà implantées dans un premier temps, avant de revenir ensuite sur l'application et l'exploitation.

Pour cette évaluation, en plus de l'erreur de localisation moyenne \bar{e} , le taux de détection T_D , comme définis dans la Section 6.2.1, nous considérons le taux d'erreur de localisation e_H . Ce taux d'erreur de localisation e_H est défini comme étant le rapport entre le nombre de trames qui ont des erreurs de localisation e_i de plus de 1,5 mm et le nombre de trames dans lesquelles une structure est localisée par la méthode considérée. Tous les tests ont été menés sur un processeur Intel Core i7 cadencé à 2,3 GHz. Afin de démontrer la robustesse de la méthode proposée, tous les paramètres de l'algorithme sont les mêmes pour tous les tests (cf. chapitre 6), avec $r = 20$ pixels, $\alpha = 10$ pixels, $d = 7$ pixels et $\theta^- = 0,6$, $\theta^+ = 0,7$, $N = 50$ et $K = 20$. Toutes les procédures TAVI (valve native et valve-in-valve) ont été réalisées dans la salle hybride TherA-Image du CHU de Rennes, conjointement par des cardiologues et des chirurgiens cardiaques, et enregistrées sur le serveur d'imagerie. Dans la suite, nous présentons les résultats obtenus et les évaluations du tracking de calcifications et de marqueurs radio-opaques.

7.2 TRACKING DE CALCIFICATION DE LA VALVE AORTIQUE

7.2.1 Données expérimentales

Notre approche de tracking a été testée et évaluée sur 13 séquences fluoroscopiques qui ont été acquises peropératoirement à partir des données de patients réels au cours des procédures TAVI. Les séquences ont été anonymisées et nommées séquentiellement comme TAVI 01, ..., TAVI 13. Les images fluoroscopiques acquises ont des tailles typiques de 512x512 pixels, avec une cadence d'acquisition de 15 images/s. Chaque séquence est d'une durée d'environ 6 s et contient 100 images ($n = 100$). Elle représente le moment où on a besoin du tracking pour assister et sécuriser le positionnement et le déploiement de l'endovalve. La taille du pixel prend les valeurs 0,20 ou 0,36 mm en fonction des séquences (champ d'observation du système d'imagerie).

7.2.2 Résultats qualitatifs

Nous avons testé la méthode de suivi proposée sur plusieurs séquences de TAVI où les conditions sont difficiles pour le suivi (faible contraste, faible qualité d'image). Dans cette section, les résultats qualitatifs du suivi de calcification pour les séquences TAVI 02 et TAVI 12 sont présentés.

Dans toutes les images présentées, la zone de délimitation rouge indique la position de la calcification d'intérêt, le numéro blanc désigne le numéro d'image dans la séquence.

La séquence TAVI 02 (Figure 7.2) illustre une difficulté pour le suivi d'une calcification dans une séquence fluoroscopique : changement de contraste et de qualité d'image causé par les différents modes d'acquisition. Dans les images 25 et 40, la calcification a été bien localisée malgré le changement de la qualité de l'image. À l'image 85, l'algorithme suit bien la calcification d'intérêt malgré la présence d'une calcification voisine très similaire. La méthode proposée a fourni de bons résultats de suivi jusqu'à la fin de la séquence.

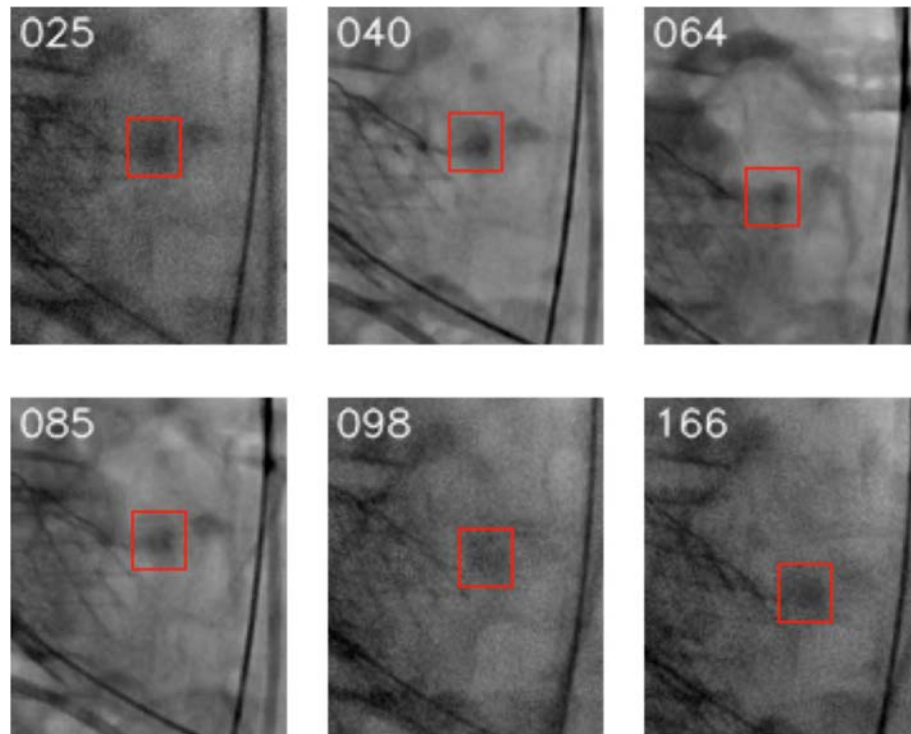


Figure 7.2 - Exemple de résultat sur la séquence TAVI 02.

La Figure 7.3 présente la mise à jour dynamique pendant le tracking de la calcification d'intérêt dans la séquence TAVI 02. Le modèle d'apparence M_0 initial (gauche) est enrichi (droite) pendant le processus du suivi. Les patches qui sont englobés en rouge présentent les différentes apparences de la calcification d'intérêt (ensemble X^+). Les patches qui sont englobés en jaune présentent des structures de l'arrière-plan (ensemble X^-) trouvées à côté de la trajectoire de la calcification. Nous pouvons observer qu'à partir d'un patch initialisé par l'opérateur, l'algorithme intègre les nouveaux patches étiquetés positivement dans l'ensemble X^+ du modèle

d'apparence M , pour encoder les nouvelles apparences de la cible. Simultanément, les patches qui contiennent des structures d'apparence proche de celle de la calcification cible (mais qui ne sont pas la cible) sont intégrés dans l'ensemble X^- , pour améliorer la performance du tracking.

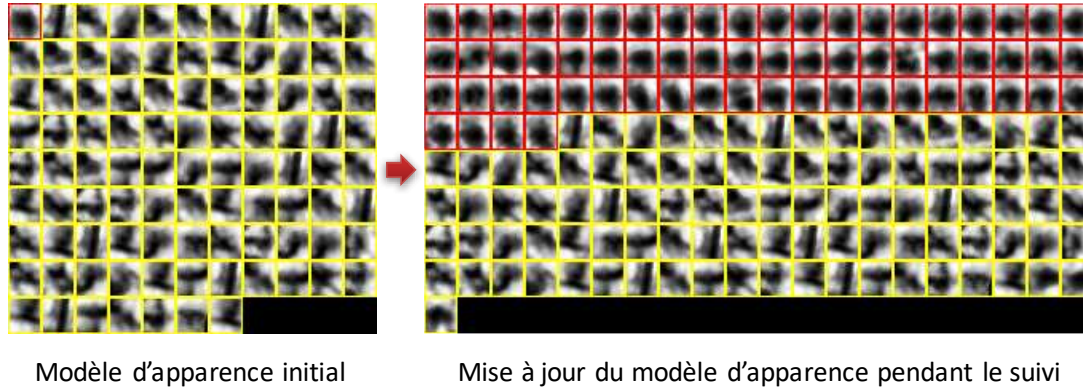


Figure 7.3 – Mise à jour dynamique pendant le tracking d'une calcification dans la séquence TAVI 02.

La séquence TAVI 12 (Figure 7.4) illustre d'autres difficultés pour le suivi d'une calcification dans une séquence fluoroscopique : images à faible contraste et occlusions partielles causées par un guide. Dans les images 02 et 12, l'algorithme suit bien la calcification cible malgré qu'elle soit à peine visible dans l'image. Dans plusieurs trames de la séquence, le guide était présent et se superposait à la position de la calcification cible. Dans l'image 91, l'algorithme n'a retourné aucun résultat et la calcification cible a été considérée comme non visible sur cette image. La calcification cible a été re-détectée juste au moment où elle a recommencé à apparaître dans l'image 96. Dans l'image 97, un exemple d'occlusion partielle est représenté. Malgré la présence du guide et le faible contraste, la calcification d'intérêt a été correctement suivie sur la plupart des images dans la séquence. La mise à jour dynamique du modèle d'apparence de la calcification cible est illustrée dans la Figure 7.5. Les patches qui contiennent la superposition entre le guide et la calcification cible sont aussi intégrés dans l'ensemble X^+ du modèle. Cela renforce la probabilité d'avoir un bon résultat de tracking dans le cas de l'occlusion partielle causée par un guide.




Figure 7.4 - Exemple de résultat sur la séquence TAVI 12.




Figure 7.5 - Mise à jour dynamique pendant le tracking d'une calcification dans la séquence TAVI 12.

7.2.3 Résultats quantitatifs

Dans cette section, la méthode de suivi proposée est évaluée quantitativement en comparant les trajectoires suivies automatiquement (courbes rouges) aux localisations manuelles (courbes noires). Plus les deux courbes sont similaires, meilleure est la qualité de la méthode de tracking.

Les courbes de déplacement de la cible présentées dans les Figure 7.6 et Figure 7.7 illustrent un exemple de tracking dans les séquences sans produit de contraste.

Dans la Figure 7.6, la faible distance entre la courbe de suivi automatique et la courbe de suivi manuelle indique la précision de l'algorithme, qui fournit pour la séquence TAVI 04 une erreur de localisation moyenne de $0,36 \pm 0,20$ mm. La méthode de tracking TMAA suit précisément la calcification d'intérêt dans toutes les images de la séquence.

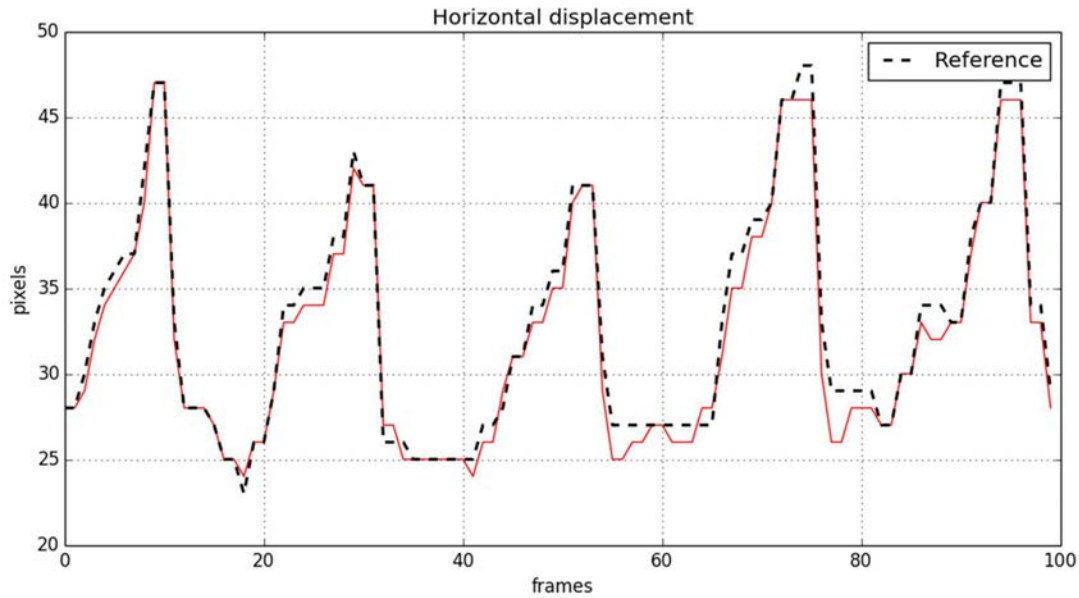


Figure 7.6 - Déplacement horizontal de la calcification d'intérêt dans la séquence TAVI 04.

Pour le tracking d'une calcification dans la séquence TAVI 02, nous avons obtenu un taux de détection de 99% et une erreur de localisation moyenne de $0,37 \pm 0,16$ mm, calculés sur les 100 trames de la séquence. L'approche proposée permet de suivre précisément la calcification d'intérêt dans toutes les images de la séquence, comme illustré par les courbes de la Figure 7.7. La précision du tracking est révélée par une faible distance entre la courbe des positions localisées automatiquement (rouge) et la courbe des positions localisées manuellement (noir).

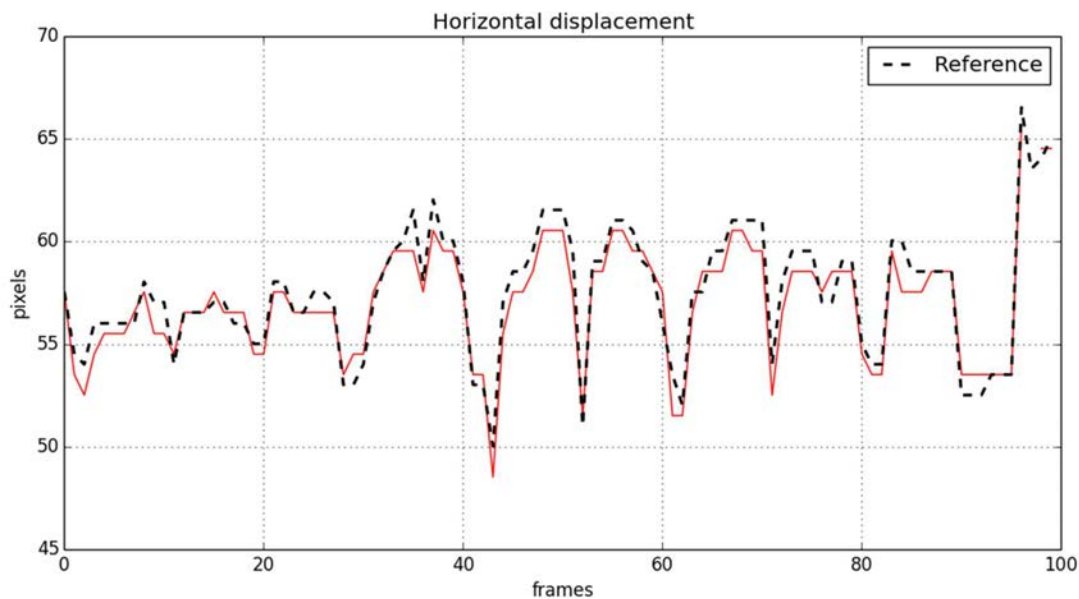


Figure 7.7 - Déplacement horizontal de la calcification d'intérêt dans la séquence TAVI 02.

Afin d'analyser l'influence de l'injection et de la présence de produit de contraste, nous avons utilisé la séquence TAVI 01. Dans cette séquence, une dose élevée de produit de contraste a été injectée dans la racine aortique. La *Figure 7.8* montre la trajectoire de la calcification cible suivie horizontalement. Le produit de contraste est susceptible de poser des difficultés pour le processus de tracking en rendant la calcification invisible dans plusieurs trames. Néanmoins, le niveau de performance du tracking est satisfaisant avec un taux de détection d'environ 82%. L'erreur de localisation moyenne était d'environ $0,52 \pm 0,29$ mm avec une erreur maximale de 2,2 mm pour l'une des trames dans la séquence considérée.

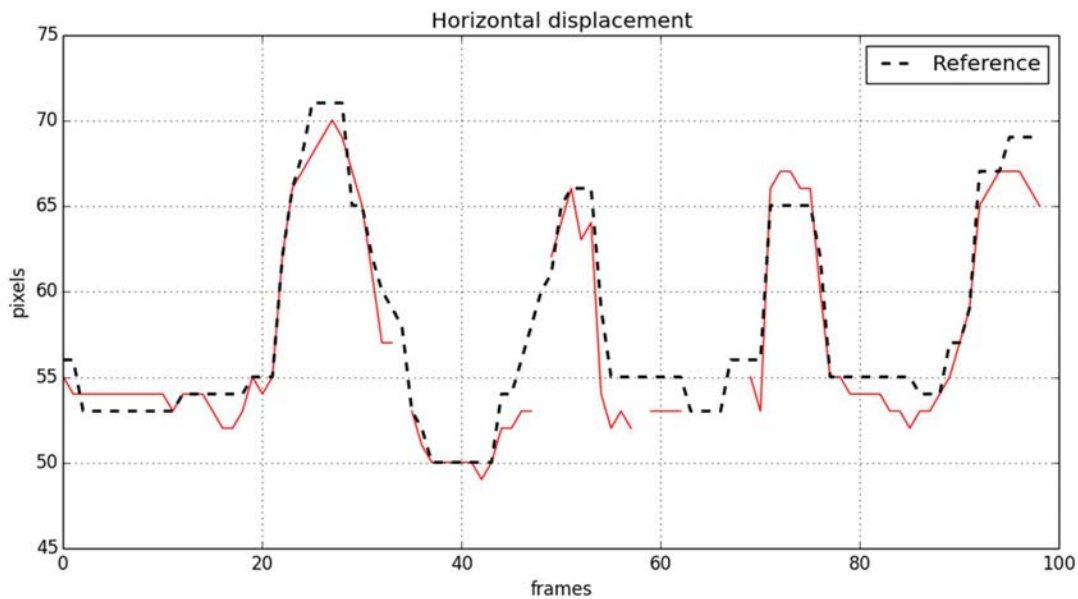


Figure 7.8 - Déplacement horizontal de la calcification d'intérêt dans la séquence TAVI 01.

Nous avons testé l'approche de recalage TMAA sur les 13 séquences de patients réels. La *Figure 7.9* rassemble les erreurs moyennes, maximales et écart-types de localisation obtenus. En raison de l'influence du produit de contraste ou de la présence d'un guide, les séquences TAVI 01 et TAVI 12 présentent les plus hautes erreurs de localisation maximales, qui sont de 2,2 mm et 2,0 mm respectivement. Il est à noter qu'au maximum 3% des images de chaque séquence présentaient des erreurs de localisation supérieures à 1,5 mm. Toutes les séquences fluoroscopiques testées font apparaître des erreurs moyennes inférieures à 1,0 mm. Ces erreurs de localisation restent dans la plage acceptable pour les applications cliniques du tracking. Le temps moyen de traitement était d'environ 32,23 ms/trame, comme présenté dans le *Tableau 7.1*.

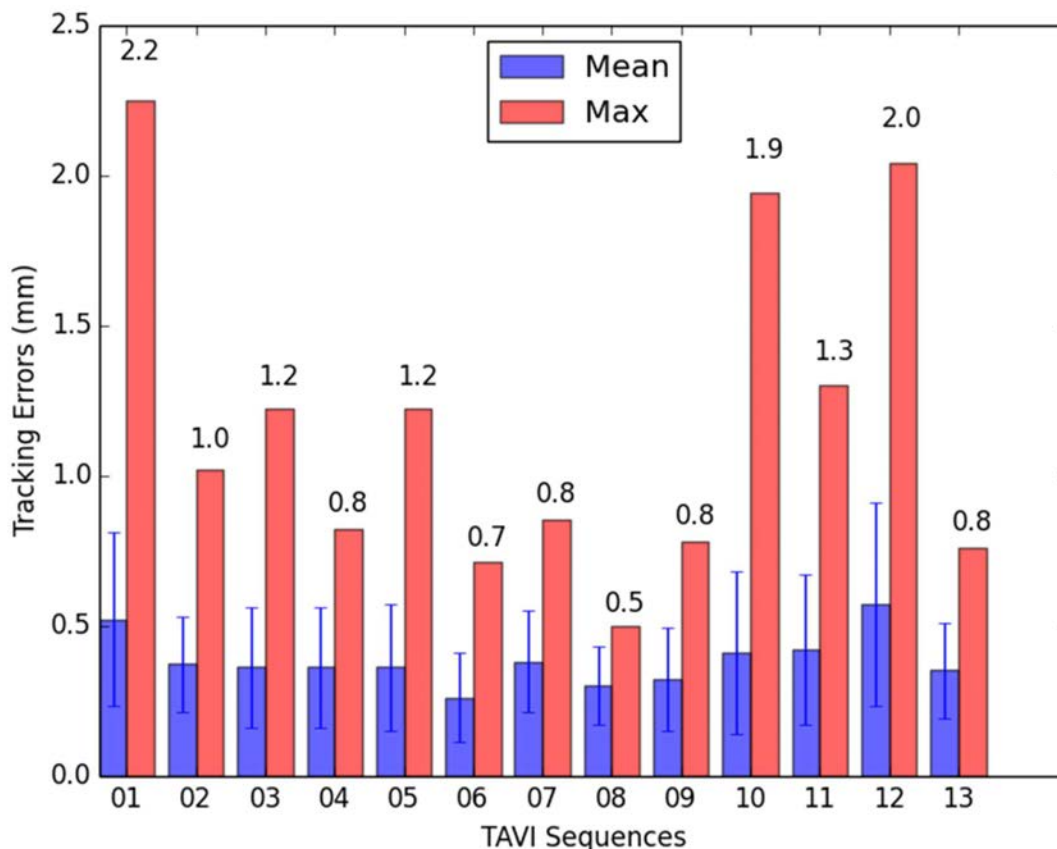


Figure 7.9 - Erreurs du suivi rapportées à partir de 13 séquences fluoroscopiques.

Séquence	Trames	Taille de patch	Temps de traitement
1	100	22x29	18.68 ms/frame
2	100	21x23	24.40 ms/frame
3	100	20x49	83.19 ms/frame
4	100	20x46	11.84 ms/frame
5	100	35x22	6.34 ms/frame
6	100	27x51	17.20 ms/frame
7	100	46x27	21.66 ms/frame
8	100	34x26	16.60 ms/frame
9	100	30x25	36.14 ms/frame
10	100	36x40	13.04 ms/frame
11	100	20x82	85.34 ms/frame
12	100	22x32	53.51 ms/frame
13	100	41x27	31.05 ms/frame

Tableau 7.1 - Temps de traitement moyen pour chaque séquence.

Même s'il n'existe pas à notre connaissance de méthodes spécifiquement reportées dans la littérature pour le suivi des calcifications, il nous a paru intéressant de comparer, à titre indicatif, les résultats de la méthode proposée à ceux que l'on pourrait obtenir avec d'autres méthodes de référence de suivi d'objets : Template Matching (TM) [207], Tracking-Learning-Detection

(TLD) [208] et Online Multiple Instance Learning (MIL) [209]. Les implémentations de ces méthodes sont données par la bibliothèque OpenCV³.

L'analyse de la performance de l'approche TMAA au regard des autres méthodes est présentée dans le Tableau 7.2. Cette analyse est rapportée à partir des 13 séquences d'images. Les erreurs de localisation sont exprimées en mm.

Seq.	TM			TLD			MIL			TMAA		
	$\bar{e}(SD)$	e_H	T_D	$\bar{e}(SD)$	e_H	T_D	$\bar{e}(SD)$	e_H	T_D	$\bar{e}(SD)$	e_H	T_D
1	2.96(4.58)	26	100	9.47(6.68)	88	100	1.11(0.62)	26	100	0.52(0.29)	1	95
2	1.48(2.62)	10	100	1.93(2.77)	27	99	1.22(0.31)	19	100	0.37(0.16)	0	99
3	3.70(1.81)	88	100	-	-	-	4.98(1.21)	99	100	0.36(0.20)	0	91
4	0.40(0.21)	0	100	-	-	-	0.58(0.33)	0	100	0.36(0.20)	0	100
5	4.47(3.25)	67	100	-	-	-	1.65(2.28)	15	100	0.36(0.21)	0	100
6	0.42(0.21)	0	100	1.41(0.54)	33	100	0.71(0.20)	0	100	0.26(0.15)	0	100
7	2.08(2.68)	32	100	-	-	-	0.88(0.64)	19	100	0.38(0.17)	0	99
8	2.18(2.50)	45	100	3.88(2.38)	80	76	1.08(0.36)	12	100	0.30(0.13)	0	91
9	3.17(3.41)	42	100	-	-	-	2.39(1.16)	76	100	0.32(0.17)	0	99
10	1.54(2.07)	28	100	0.93(0.30)	5	34	3.99(1.64)	87	100	0.41(0.27)	1	88
11	0.97(1.18)	14	100	-	-	-	0.98(0.61)	20	100	0.42(0.25)	0	100
12	5.20(5.43)	52	100	4.21(2.80)	70	86	7.91(3.33)	91	100	0.57(0.34)	3	98
13	2.96(4.05)	26	100	-	-	-	0.59(0.38)	4	100	0.35(0.16)	0	100

Tableau 7.2 - Comparaison de la méthode TMAA à d'autres méthodes de l'état de l'art.

La méthode TM donne un taux de détection de 100% pour l'ensemble des 13 séquences testées. Cependant, elle présente un taux d'erreur e_H supérieur à 20% pour 9 séquences. La méthode TLD n'a été applicable que sur 6 séquences. Elle fournit un taux d'erreur e_H allant de 5% à 88% pour les séquences en question. Comme pour la méthode TM, la méthode MIL donne un taux de détection de 100% pour l'ensemble des 13 séquences testées, mais les taux d'erreur e_H sont supérieurs à 20% pour 6 séquences.

A partir des tests sur l'ensemble des 13 séquences, nous observons que notre méthode de tracking TMAA surpasse les autres en termes d'erreurs de localisation, de combinaison taux de détection et taux d'erreur de localisation (T_D, e_H), pour le tracking des calcifications de la valve aortique.

³ <http://opencv.org/>

7.3 TRACKING DE MARQUEUR RADIO-OPAQUE

Pour le remplacement valvulaire chirurgical, les nouvelles procédures valve-in-valve (ViV) ont émergé comme alternative sûre et efficace à la réintervention. Néanmoins, elles apportent des difficultés techniques spécifiques. Dans l'approche envisagée, le tracking de repères pour le largage, et sa validation, est une étape préalable à l'élaboration d'une approche d'assistance par ordinateur dans le cadre des procédures ViV.

Bien que la méthode de tracking TMAA a été conçue pour le suivi précis et robuste des calcifications de la valve aortique, elle peut aussi être appliquée au problème de suivi de marqueurs radio-opaques dans les séquences fluoroscopiques des procédures TAVI valve-in-valve. La quasi-totalité des remplacements valvulaires chirurgicaux ont recours à des prothèses stentées. Pour les procédures ViV, notre étude se concentre sur l'évaluation des performances de la méthode TMAA pour le tracking de composants radio-opaques des bioprothèses stentées.

7.3.1 Données expérimentales

Nous avons testé et évalué l'approche de tracking TMAA sur 5 séquences fluoroscopiques qui ont été acquises peropératoirement à partir des données de patients réels au cours des procédures TAVI valve-in-valve. Comme dans le cas du tracking des calcifications de la valve aortique native, les séquences fluoroscopiques pour le tracking de marqueurs radio-opaque ont été anonymisées et nommées séquentiellement comme VIV 01, ..., VIV 05. Les images fluoroscopiques acquises ont des tailles typiques de 512x512 pixels, avec une cadence d'acquisition de 15 images/s. La taille du pixel prend les valeurs 0,20 ou 0,36 mm en fonction des séquences (champ d'observation du système d'imagerie).

7.3.2 Résultats qualitatifs et quantitatifs

La Figure 7.10 illustre deux instances différentes dans une séquence fluoroscopique lors d'une procédure TAVI valve-in-valve. Même si le problème de tracking semble plus simple que dans le cas de la valve native, la difficulté majeure pour le suivi des structures radio-opaques (Figure 7.11) de ces bioprothèses est l'encombrement du champ fluoroscopique. L'encombrement est causé par la superposition de plusieurs structures radio-opaques, avec notamment les structures métalliques permettant de maintenir le sternum suite à l'opération chirurgicale classique. Elles possèdent des intensités plus fortes que les structures radio-opaques des bioprothèses dans les images fluoroscopiques.

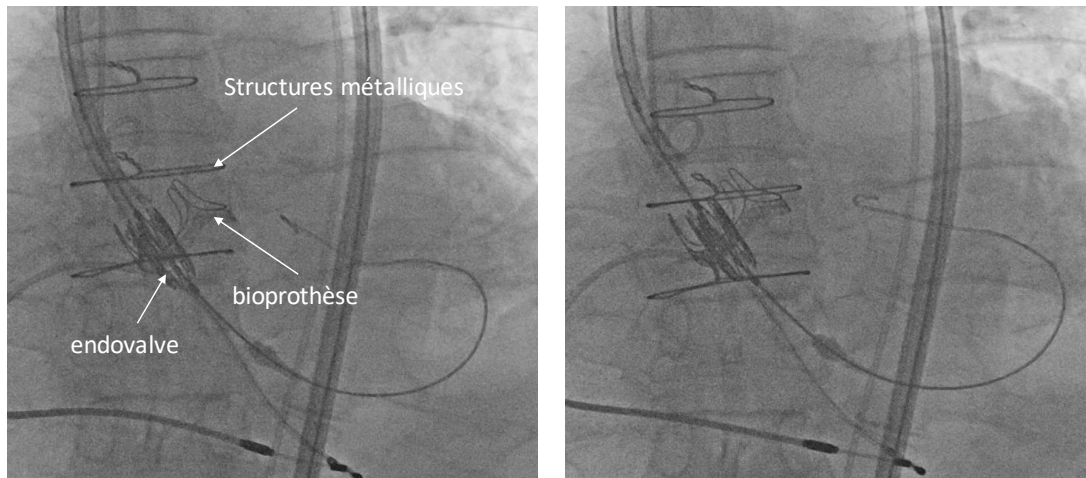


Figure 7.10 - Exemple de séquence fluoroscopique lors d'une procédure TAVI valve-in-valve.

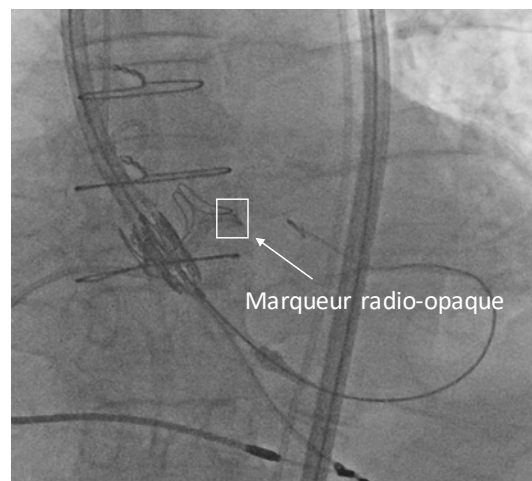


Figure 7.11 - Exemple d'objet cible pour le tracking : marqueur (partie de structure) radio-opaque d'une bioprothèse stentée.

Les Figure 7.12 et Figure 7.13 illustrent les résultats du tracking sur la séquence VIV 01 avec l'initialisation de la cible sur différents marqueurs (parties de structure) radio-opaques de la bioprothèse stentée. Dans toutes les images, le résultat du tracking automatique (trait continu rouge) est comparé au celui du tracking manuel (trait discontinu bleu). Les numéros verts indiquent la place de l'image dans la séquence. Les numéros blancs indiquent la confiance du tracking et le carré rouge désigne la position du marqueur radio-opaque traqué.

Dans la Figure 7.12, la cible a été initialisée sur le bord inféro-latéral droit du stent de la bioprothèse. La comparaison entre le tracking manuel et le tracking automatique a donné des résultats favorables, avec un taux de détection de 100% des images.

Après la modification du marqueur radio-paque à poursuivre (initialisation sur l'une des extrémités de l'armature métallique), le tracking a été mis en défaut sur certaines trames. La localisation n'a pu être réalisée, notamment au niveau des trames 23 et 65, lors de la superposition des fils d'acier sur le stent de la bioprothèse (Figure 7.13). Le marqueur radio-

opaque cible a été re-détecté juste au moment où il s'est déplacé à l'extérieur de la zone de superposition. Nous constatons que le tracking automatique ne fait pas de fausse détection en présence de la superposition d'autres structures radio-opaques : fil d'acier (image 23), produit de contraste (image 40). L'algorithme de tracking suit bien le marqueur radio-opaque cible avec une bonne détection obtenue pour 60% des images.

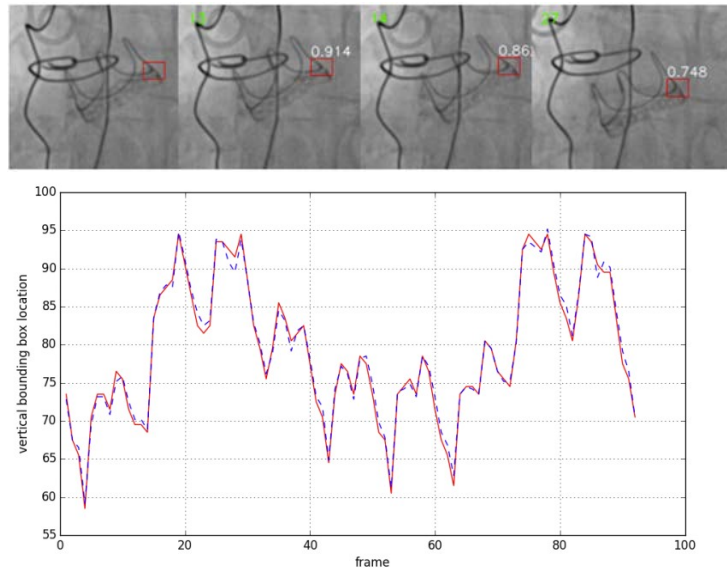


Figure 7.12 - Exemple de résultat sur la séquence VIV 01 avec initialisation de la cible sur le bord inféro-latéral droit du stent de la bioprothèse.

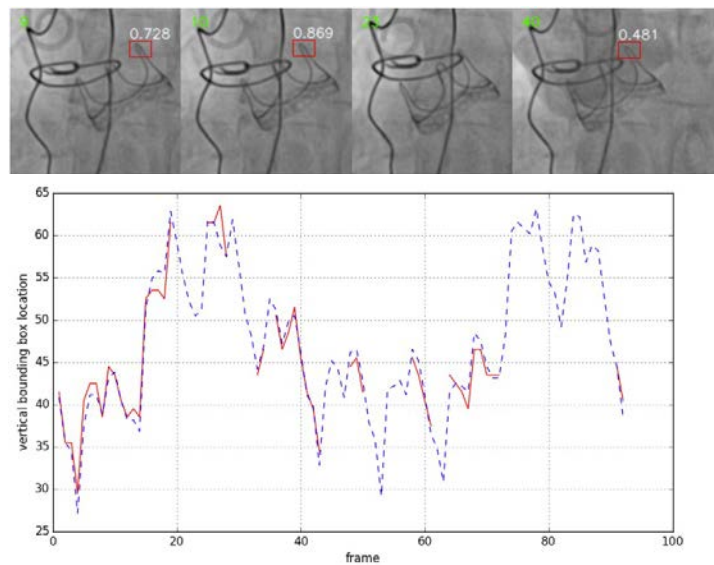


Figure 7.13 - Exemple de résultat sur la séquence VIV 01 avec initialisation de la cible sur l'une des extrémités de l'armature du stent de la bioprothèse.

La Figure 7.14 montre un autre exemple du résultat de tracking sur la séquence VIV 02. L'algorithme de tracking suit bien le marqueur radio-opaque même quand la superposition des fils d'acier gêne le tracking du stent sur de multiples incidences, avec une erreur de localisation de 0.98 mm et un taux de bonne détection de 92%.

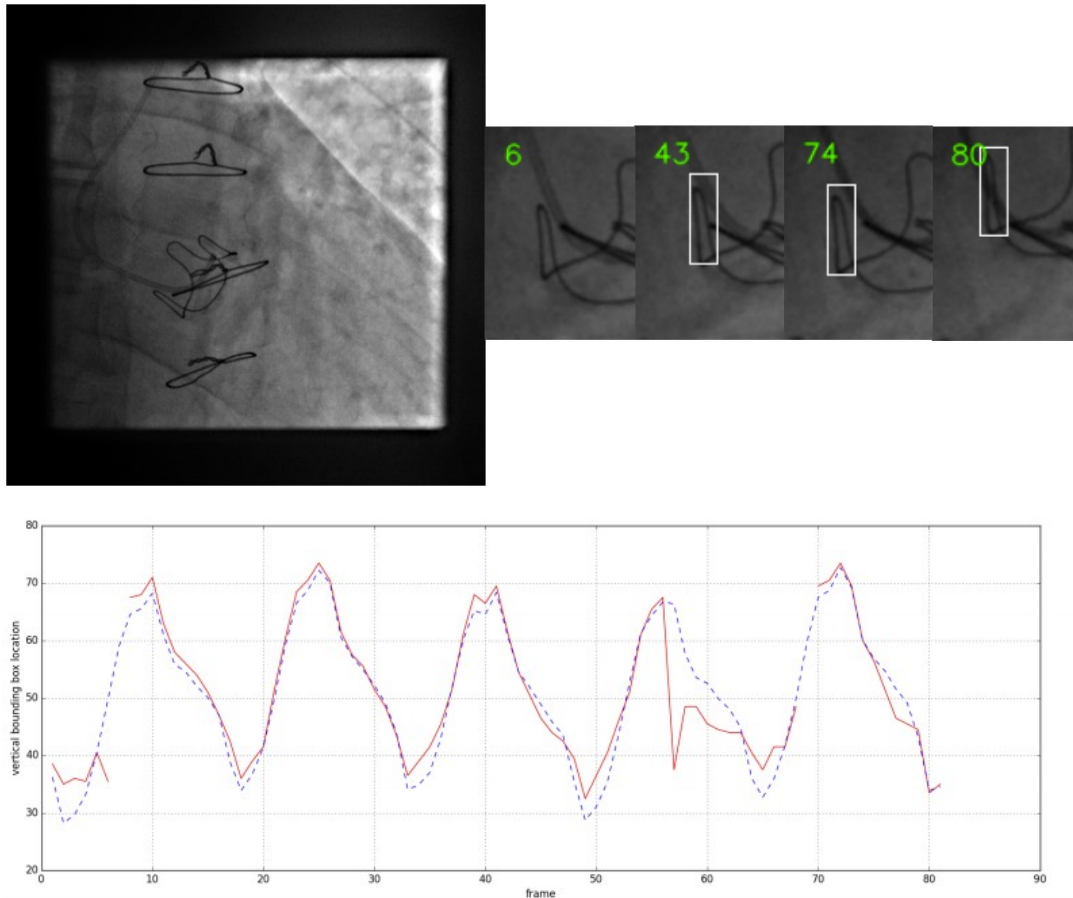


Figure 7.14 - Exemple de résultat sur la séquence VIV 02 : la superposition des fils d'acier gêne le tracking du stent sur de multiples incidences.

Nous pouvons observer que la performance du tracking varie entre les différents patients en fonction de la visibilité du stent et de l'encombrement du champ fluoroscopique, qui provoque la superposition de plusieurs structures radio-opaques au niveau de la zone de déplacement de la cible.

Le *Tableau 7.3* rassemble les résultats de l'utilisation de la méthode de tracking TMAA sur les marqueurs radio-opaques. Les résultats des tests réalisés sur l'ensemble des 5 séquences montrent que notre méthode de tracking TMAA donne de bons résultats et une performance acceptable pour les applications cliniques en termes d'erreurs de localisation, de taux de bonne détection et temps de traitement.

Séquence	Trames	$\bar{e}(\text{SD})$	e_{max}	T_{BD}	Temps de traitement
VIV 01	100	0.2(0.18)	0.6	100	22.14 ms/trame
VIV 02	100	1.45(2.56)	3.9	73	33.48 ms/trame
VIV 03	100	1.01(0.74)	1.2	85	18.29 ms/trame
VIV 04	100	0.88(0.63)	1.3	90	45.63 ms/trame
VIV 05	100	0.98(0.57)	1.2	92	23.57 ms/trame

Tableau 7.3 - Résultats du tracking TMAA des marqueurs radio-opaques à partir de 5 séquences TAVI V_iV .

7.4 ASSISTANCE AUX PROCEDURES TAVI : PERSPECTIVES

Nous avons présenté les évaluations de la méthode TMAA sur le tracking des calcifications de la valve aortique et sur le tracking des marqueurs radio-opaques. Cette section a pour but d'illustrer la faisabilité d'une solution d'assistance par ordinateur au positionnement et au déploiement des endoprothèses dans les procédures de TAVI valve native et TAVI valve-in-valve.

En phase de planning pré-opératoire, l'analyse des images du scanner pré-opératoire (CT) est habituellement réalisée au moyen d'outils spécifiques pour décrire et caractériser les structures anatomiques d'intérêt. Cette phase permet notamment d'avoir accès à une représentation 3D de la racine aortique, de la bioprothèse déjà implantée chirurgicalement le cas échéant, aux dimensions des structures vasculaires, et de définir le repère pour le déploiement de l'endovalve sous la forme d'un plan de largage défini par rapport au plan de la valve native ou au modèle de bioprothèse déjà implanté.

En phase per-opératoire, le positionnement de l'endovalve, son déploiement et son implantation sont des opérations complexes et délicates avec pour seul support une imagerie per-opératoire en deux dimensions (fluoroscopie et/ou angiographie). L'idée est ici de combiner la fusion 3D / 2D et le tracking des structures en mouvement afin d'augmenter l'imagerie per-opératoire en temps réel avec des repères d'aide au largage (plan de largage, repères anatomiques) afin rendre la procédure TAVI plus sûre et plus fiable. Ces travaux ont été réalisés en partie dans le cadre du projet Européen ITEA2 MEDiate (patient friendly MEDiCal inTErvention) en collaboration avec la société Therenva. Le principe de la solution envisagée est illustré par la Figure 7.15.

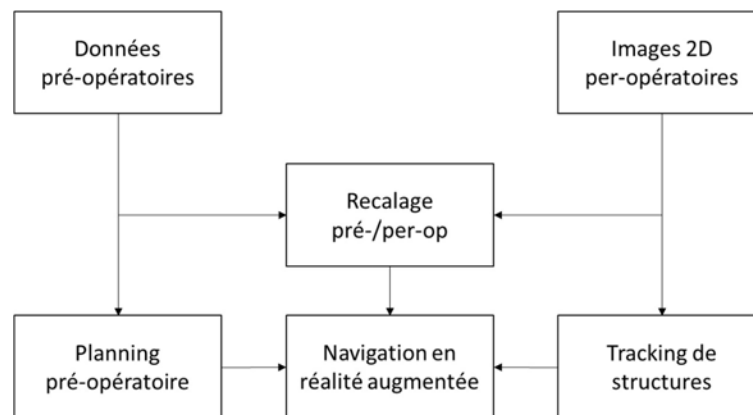


Figure 7.15 – Principe du guidage per-opératoire.

Dans l'approche envisagée, l'assistance à l'intervention TAVI valve native peut être réalisée avec ou sans fusion 3D/2D entre le CT pré-opératoire et les images fluoroscopiques per-opératoires.

Dans la configuration sans fusion 3D/2D, un repère 2D représentant le plan de la valve aortique est placé par l'opérateur sur une image injectée dans la séquence. Le processus de

tracking de la calcification cible par la méthode TMAA est utilisé afin de mettre à jour dynamiquement la position du repère de largage 2D sur les images fluoroscopiques.

Dans la configuration avec fusion 3D/2D, la structure vasculaire d'intérêt est tout d'abord segmentée automatiquement à partir de quelques points placés par l'utilisateur dans la racine aortique dans l'image CT, à l'aide du logiciel de planification Endosize (Therenva, Rennes, France). Le modèle 3D de la structure obtenue est projeté sur une image fluoroscopique dans la séquence injectée et acquise pendant l'intervention. La projection est réalisée par un recalage 3D/2D en minimisant itérativement la distance entre le contour projeté du modèle 3D et le contour 2D de la racine aortique dans l'image avec du produit de contraste [204]. Dans la même image, une calcification située proche de la racine aortique est sélectionnée et le lien rigide entre la calcification et le modèle 3D projeté est établi au moyen d'un vecteur de translation dans l'image. Le tracking de la calcification cible est utilisé afin de mettre à jour la position du modèle 3D projeté sur chaque image dans la séquence pendant l'intervention.

Ces positions dynamiques du modèle 3D ou du repère 2D représentent une cible mobile pour l'assistance au positionnement et au déploiement de l'endovalve. La Figure 7.16 donne un exemple de la navigation assistée par ordinateur dans le contexte de l'intervention TAVI valve native.

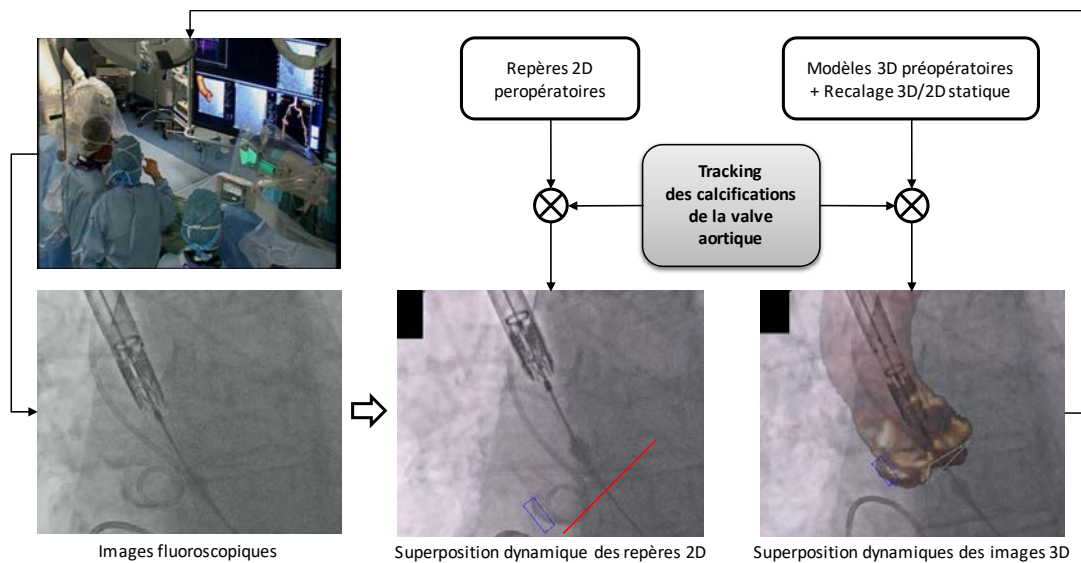


Figure 7.16 - Exemple d'application de la méthode TMAA dans la navigation assistée par ordinateur dans le contexte de TAVI valve native.

Dans l'assistance pour l'intervention TAVI valve-in-valve, notre approche est basée sur la fusion des données CT pré-opératoires et des images fluoroscopiques per-opératoires. L'aorte ascendante, les artères coronaires et la bioprothèse dégénérée sont extraites de l'image CT et superposées sur l'image fluoroscopique. Le tracking dynamique est utilisé pour maintenir les données superposées sur les images fluoroscopiques correspondantes, afin d'assister à et de sécuriser l'implantation de l'endovalve à l'intérieur de la bioprothèse dégénérée.

L'étape de segmentation est destinée à extraire les données préopératoires d'intérêt du CT (les composants radio-opaques de la bioprothèse, la racine aortique et les artères coronaires). Le plan de largage est aussi défini par rapport à ces données anatomiques et au modèle de la bioprothèse en phase pré-opératoire. Le logiciel ITK-SNAP (University of Pennsylvania, Philadelphie, USA) a été utilisé pour obtenir une description 3D de la racine aortique et de la bioprothèse stentée à partir de l'image CT. Les données segmentées sont exploitées pour générer, sous forme de maillages surfaciques, les modèles 3D de la racine aortique et des composants radio-opaques de la bioprothèse. Le processus de recalage 3D/2D nécessaire pour superposer les données 3D extraites sur l'image fluoroscopique 2D a été intégré au logiciel développé pour le tracking (Section 7.1). Afin d'estimer la transformation rigide entre les repères radio-opaques trouvés dans l'image 3D pré-opératoire (image CT) et les repères correspondants observés dans l'image fluoroscopique 2D per-opératoire, nous avons adopté une méthode de recalage par résolution directe (décomposition en valeurs singulières) à partir de points de repère en correspondance [204][205][206]. L'interaction de l'utilisateur était basée sur la sélection manuelle de trois points sur le modèle 3D segmenté de la bioprothèse dégénérée et sur les points correspondants de la bioprothèse sur l'image 2D fluoroscopique (Figure 7.17).

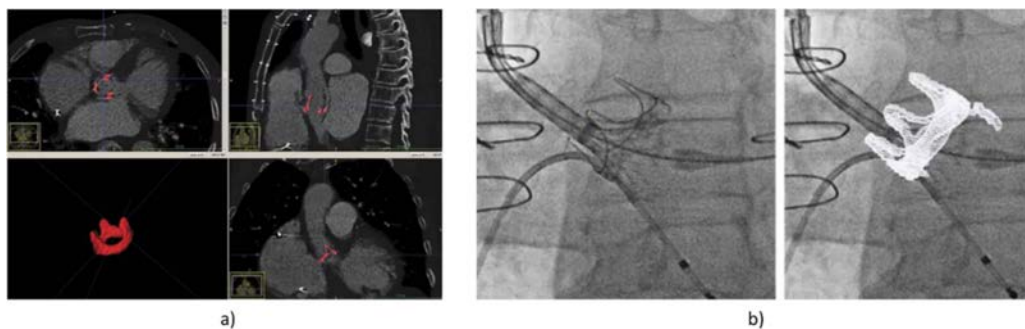


Figure 7.17 – Segmentation du modèle 3D de la bioprothèse dégénérée (a) et recalage 3D/2D entre le modèle 3D et l'image 2D fluoroscopique (b).

Dans cette approche, le tracking d'un composant (marqueur) radio-opaque de la bioprothèse est utilisé pour maintenir la superposition des données pré-opératoires sur les images fluoroscopiques. Les données superposées sont déplacées en fonction du résultat du tracking, pour maintenir la superposition (Figure 7.18).

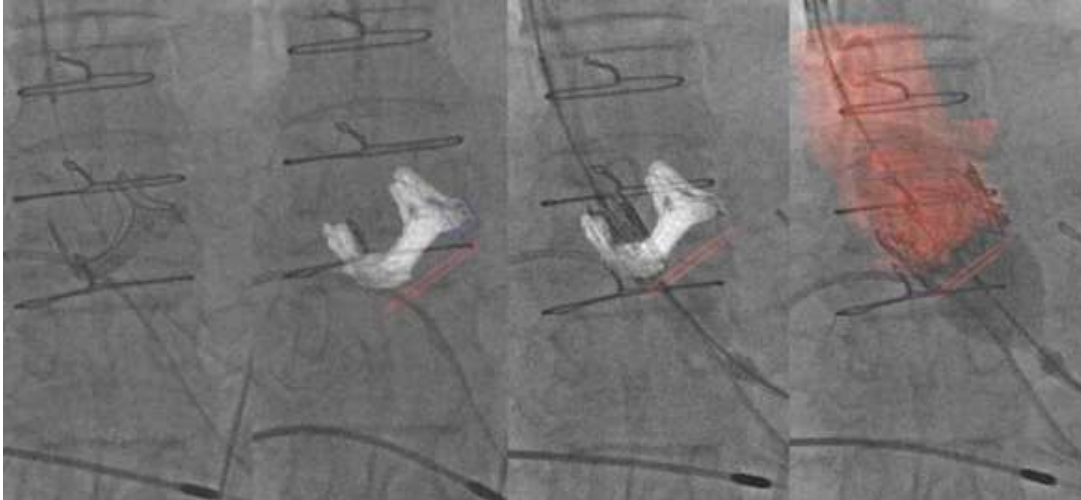


Figure 7.18 – Superposition dynamique des modèles 3D pré-opératoires (bioprothèse + repère de largage, racine aortique + repère de largage) sur les images fluoroscopiques 2D per-opératoires.

Notre étude a démontré la faisabilité d'une solution d'assistance aux interventions TAVI valve native et TAVI valve-in-valve. Pour l'assistance aux procédures TAVI valve native, un des points délicats était de trouver une image fluoroscopique permettant à la fois d'initialiser la calcification et de réaliser le recalage 3D/2D (image avec une injection suffisante de produit de contraste). Si l'image a trop de contraste, les calcifications d'intérêt sont peu visibles. Si l'image n'a pas assez de contraste, le recalage 3D/2D ne peut pas être réalisé. L'intégration d'un outil d'assistance pleinement compatible avec le workflow clinique demeure une question à traiter lorsque les calcifications sont peu denses. Pour l'assistance aux procédures TAVI valve-in-valve, les premiers tests ont pu être réalisés avec succès dans la salle TherA-Image lors d'interventions réelles sur 3 patients [206]. Dans ce cas, la question de l'initialisation, et du lien entre l'objet cible et le plan de largage, est moins délicate. Toutefois, l'utilisateur doit bien choisir le composant radio-opaque de la bioprothèse dégénérée pour éviter les problèmes d'encombrement avec les autres structures plus denses. Comme perspective, un tracking TMAA multi-objets pourrait être envisagé afin de mieux répondre au problème d'encombrement.

7.5 SYNTHÈSE

Dans ce chapitre nous avons évalué les performances de la méthode TMAA. Les résultats obtenus montrent que la méthode proposée pour le tracking de calcifications de la valve aortique ou de marqueurs radio-opaques est précise et robuste, malgré les difficultés liées au manque de caractéristiques, faible contraste, occlusion et encombrement par les autres structures dans les images fluoroscopiques.

Une interaction utilisateur minimale est requise pour initialiser le processus de suivi. Les évaluations qualificatives et quantitatives de l'approche TMAA ont été réalisées sur 13 séquences de l'intervention TAVI valve native et sur 5 séquences de l'intervention TAVI valve-in-valve. Toutes les images fluoroscopiques testées ont montré que les erreurs moyennes de suivi de l'objet cible (calcification d'intérêt, marqueur radio-opaque) étaient inférieures à 1,0 mm avec un taux de bonne détection supérieur à 80%. Ces valeurs d'erreur restent dans la plage acceptable par les applications cliniques. Le temps de traitement pour chaque trame a été rapporté inférieur à 33 ms et est compatible avec les applications en temps réel.

Cette méthode de tracking de structures pourrait être appliquée afin de compenser le mouvement lié aux activités cardio-respiratoires, et ainsi envisager des solutions d'assistance au positionnement et au déploiement des endoprothèses dans les procédures de TAVI valve native et TAVI valve-in-valve.

CONCLUSION

Les travaux présentés dans cette thèse ont porté sur le tracking de dispositifs et de structures au cours des interventions endovasculaires pour le traitement des anévrismes de l'aorte abdominale et pour le traitement des sténoses de la valve aortique. Même si ces traitements sont maintenant établis, la complexité de ce type de procédures et l'évolution rapide des dispositifs endovasculaires, associées aux limites de l'imagerie interventionnelle, posent encore des difficultés, notamment pour la localisation des outils endovasculaires et pour le tracking des structures anatomiques mobiles pendant l'intervention.

En phase per-opératoire, quel que soit la sophistication des dispositifs d'imagerie, le chirurgien ne dispose que d'une image RX bidimensionnelle pour suivre l'insertion et le positionnement des dispositifs endovasculaires. La modalité d'imagerie peropératoire utilisée actuellement expose le chirurgien à des erreurs de localisation, à une mauvaise interprétation des sinuosités, à une recherche de la meilleure incidence au prix d'injections itératives de contraste, et d'une irradiation supplémentaire. Les solutions d'assistance par ordinateur à la navigation endovasculaire sont encore très peu développées.

Notre objectif visait à apporter de nouvelles solutions d'assistance au geste endovasculaire afin d'augmenter à terme la précision et la fiabilité des procédures et de minimiser l'utilisation de rayons X et de produit de contraste. Les approches proposées s'appuient, premièrement sur l'exploitation de système de localisation électromagnétique encore peu envisagée dans le domaine cardiovasculaire, et deuxièmement, sur l'exploitation de l'imagerie interventionnelle RX classique.

Le premier axe de recherche a porté sur l'exploitation de localisateur électromagnétique pour la navigation au sein d'un segment aortique supposé immobile dans le contexte du traitement endovasculaire de l'anévrisme de l'aorte abdominale (EVAR). Malgré quelques travaux reportés dans la littérature, la mise en correspondance des référentiels de localisation électromagnétique per-opératoire et de description pré-opératoire de l'anatomie du patient reste un problème délicat à surmonter en vue d'une mise en œuvre compatible avec le workflow clinique. Notre contribution a consisté à étudier et proposer des solutions de recalage de trajectoires pré / peropératoire qui ne nécessitent pas de repères externes placés sur le patient. A l'aide de méthodes de mise en correspondance robuste, la localisation électromagnétique peut être utilisée pour localiser l'extrémité d'un cathéter modifié, muni d'un capteur magnétique, à l'intérieur de la structure vasculaire d'intérêt du patient. D'après les résultats obtenus, il est encore difficile d'envisager la solution de navigation électromagnétique pour un positionnement précis des endoprothèses, en raison de la précision de localisation encore limitée. Cependant, nous avons montré que localisation électromagnétique pourrait

fournir une aide précieuse à la navigation vers des endroits difficiles d'accès, par exemple, lors du cathétérisme d'artères collatérales.

Le second axe de recherche s'est concentré sur l'exploitation de l'imagerie interventionnelle RX classique dans le cadre de l'implantation transcathéter de bioprothèse pour le traitement de sténose de valve aortique. Même si certaines contributions ont été reportées dans la littérature, notamment sur des composantes algorithmiques spécifiques relatives au recalage 3D/2D et à la fusion pré- / per-opératoire, elles se situent encore à un stade pré-clinique ou d'évaluation, et ne répondent pas complètement aux différentes questions relatives à la navigation interventionnelle. Un des problèmes cruciaux de l'assistance per-opératoire pour le positionnement et le largage d'endovalve est le suivi précis des structures anatomiques mobiles. Lors d'une procédure TAVI guidée par réalité augmentée, les données superposées aux images fluoroscopiques ne correspondent plus à la position du plan de largage à cause des mouvements liés à l'activité cardio-respiratoire. Une méthode de tracking des structures denses ayant un lien rigide avec le plan de largage a été proposée pour estimer l'état du mouvement de la structure vasculaire d'intérêt. La méthode de Tracking par Modèle d'Apparence Adaptatif (TMAA) a été conçue pour le suivi de calcifications de la valve aortique dans le cas de procédures TAVI sur valve native, mais elle peut être aussi utilisée pour le tracking de composants radio-opaques dans le cas de procédures TAVI valve-in-valve. En raison du faible niveau d'interactivité, requis pendant la phase d'initialisation du processus de tracking, et des performances en matière de précision, robustesse et temps de calcul, la méthode TMAA proposée a pu être utilisée en conditions réelles au cours de procédures TAVI. Les premières évaluations, réalisées dans un bloc opératoire hybride pour l'aide à la navigation par réalité augmentée, ont démontré la faisabilité et la compatibilité de notre approche avec le workflow clinique pour les procédures valve-in-valve.

Les travaux réalisés dans le cadre de cette thèse ouvrent, à plus ou moins court terme, différentes perspectives pour chaque axe de recherche exploré. Pour la localisation électromagnétique, outre la précision du recalage pré/peropératoires, le système de localisation est par construction sensible à l'environnement électromagnétique dans lequel il opère. La réalisation d'expérimentations complémentaires in-vivo constituent la prochaine étape pour confirmer l'intérêt de la localisation électromagnétique pour l'aide à la navigation endovasculaire. Par ailleurs il pourrait être intéressant d'envisager l'intégration de plusieurs capteurs magnétiques au sein d'un cathéter en vue d'améliorer la précision. Pour le tracking des calcifications de la valve aortique dans les séquences fluoroscopiques, l'établissement de la correspondance spatio-temporelle entre les données pré-opératoires et per-opératoires (lien entre la calcification d'intérêt et la projection du plan de repère de la valve) reste encore un point délicat. L'intégration d'un outil d'assistance pleinement compatible avec le workflow clinique demeure une question à traiter pour les procédures TAVI sur valve native, en particulier lorsque les calcifications sont peu denses.

BIBLIOGRAPHIE

- [1] Thompson, M. M., Morgan, R. A., Matsumura, J. S., Sapoval, M., & Loftus, I. M. (Eds.). (2007). *Endovascular intervention for vascular disease: principles and practice*. CRC Press.
- [2] Tjardes, T., Shafizadeh, S., Rixen, D., Paffrath, T., Bouillon, B., Steinhausen, E. S., & Baethis, H. (2010). Image-guided spine surgery: state of the art and future directions. *European spine journal*, 19(1), 25-45.
- [3] Stadie, A. T., Kockro, R. A., Reisch, R., Tropine, A., Boor, S., Stoeter, P., & Perneczky, A. (2008). Virtual reality system for planning minimally invasive neurosurgery.
- [4] Johnston, K. W., Rutherford, R. B., Tilson, M. D., Shah, D. M., Hollier, L., & Stanley, J. C. (1991). Suggested standards for reporting on arterial aneurysms. *Journal of Vascular Surgery*, 13(3), 452-458.
- [5] Pleumeekers, H. J. C. M., Hoes, A. W., Van Der Does, E., Van Urk, H., Hofman, A., De Jong, P. T. V. M., & Grobbee, D. E. (1995). Aneurysms of the abdominal aorta in older adults The Rotterdam Study. *American journal of epidemiology*, 142(12), 1291-1299.
- [6] Thompson, S. G., Ashton, H. A., Gao, L., Buxton, M. J., & Scott, R. A. P. (2012). Final follow-up of the Multicentre Aneurysm Screening Study (MASS) randomized trial of abdominal aortic aneurysm screening. *British Journal of Surgery*, 99(12), 1649-1656.
- [7] Lasheras, J. C. (2007). The biomechanics of arterial aneurysms. *Annu. Rev. Fluid Mech.*, 39, 293-319.
- [8] Bäck, M., Gasser, T. C., Michel, J. B., & Caligiuri, G. (2013). Biomechanical factors in the biology of aortic wall and aortic valve diseases. *Cardiovascular research*, 99(2), 232-241.
- [9] Nordon, I. M., Hinchliffe, R. J., Loftus, I. M., & Thompson, M. M. (2011). Pathophysiology and epidemiology of abdominal aortic aneurysms. *Nature reviews cardiology*, 8(2), 92-102.
- [10] Kent, K. C., Zwolak, R. M., Egorova, N. N., Riles, T. S., Manganaro, A., Moskowitz, A. J., ... & Greco, G. (2010). Analysis of risk factors for abdominal aortic aneurysm in a cohort of more than 3 million individuals. *Journal of vascular surgery*, 52(3), 539-548.
- [11] Lederle, F. A., Johnson, G. R., Wilson, S. E., Chute, E. P., Littooy, F. N., Bandyk, D., ... & Ballard, D. J. (1997). Prevalence and associations of abdominal aortic aneurysm detected through screening. *Annals of internal medicine*, 126(6), 441-449.
- [12] Prinssen, M., Verhoeven, E. L., Buth, J., Cuypers, P. W., van Sambeek, M. R., Balm, R., ... & Blankensteijn, J. D. (2004). A randomized trial comparing conventional and endovascular repair of abdominal aortic aneurysms. *New England Journal of Medicine*, 351(16), 1607-1618.

- [13]Greenhalgh, R. M., Brown, L. C., Powell, J. T., Thompson, S. G., Epstein, D., & Sculpher, M. J. (2010). Endovascular versus open repair of abdominal aortic aneurysm. *The New England journal of medicine*, 362(20), 1863-1871.
- [14]De Bruin, J. L., Baas, A. F., Buth, J., Prinssen, M., Verhoeven, E. L., Cuypers, P. W., ... & Blankensteijn, J. D. (2010). Long-term outcome of open or endovascular repair of abdominal aortic aneurysm. *New England Journal of Medicine*, 362(20), 1881-1889.
- [15]Lederle, F. A., Freischlag, J. A., Kyriakides, T. C., Matsumura, J. S., Padberg Jr, F. T., Kohler, T. R., ... & Swanson, K. M. (2012). Long-term comparison of endovascular and open repair of abdominal aortic aneurysm. *New England Journal of Medicine*, 367(21), 1988-1997.
- [16]Dua, A., Kuy, S., Lee, C. J., Upchurch, G. R., & Desai, S. S. (2014). Epidemiology of aortic aneurysm repair in the United States from 2000 to 2010. *Journal of vascular surgery*, 59(6), 1512-1517.
- [17]Amblard, A. (2006). Contribution à l'étude du comportement d'une endoprothèse aortique abdominale. Analyse des endofuites de type I (Doctoral dissertation, INSA de Lyon).
- [18]Vahanian, A., Alfieri, O., Andreotti, F., Antunes, M. J., Barón-Esquivias, G., Baumgartner, H., ... & Falk, V. (2012). Guidelines on the management of valvular heart disease (version 2012). *European heart journal*, 33(19), 2451-2496.
- [19]Nishimura, R. A., Otto, C. M., Bonow, R. O., Carabello, B. A., Erwin 3rd, J. P., Guyton, R. A., ... & Sundt 3rd, T. M. (2014). 2014 AHA/ACC guideline for the management of patients with valvular heart disease: executive summary: a report of the American College of Cardiology/American Heart Association Task Force on Practice Guidelines. *Circulation*, 129(23), 2440.
- [20]Jung, B., & Vahanian, A. (2011). Epidemiology of valvular heart disease in the adult. *Nature Reviews Cardiology*, 8(3), 162-172.
- [21]Bose, A. K., Aitchison, J. D., & Dark, J. H. (2007). Aortic valve replacement in octogenarians. *J Cardiothorac Surg*, 2(2), 33.
- [22]Bakaeen, F. G., Chu, D., Huh, J., & Carabello, B. A. (2010). Is an age of 80 years or greater an important predictor of short-term outcomes of isolated aortic valve replacement in veterans?. *The Annals of thoracic surgery*, 90(3), 769-774.
- [23]Florath, I., Albert, A., Boening, A., Ennker, I. C., & Ennker, J. (2010). Aortic valve replacement in octogenarians: identification of high-risk patients. *European Journal of Cardio-Thoracic Surgery*, 37(6), 1304-1310.
- [24]Sharony, R., Grossi, E. A., Saunders, P. C., Schwartz, C. F., Ciuffo, G. B., Baumann, F. G., ... & Galloway, A. C. (2003). Aortic valve replacement in patients with impaired ventricular function. *The Annals of thoracic surgery*, 75(6), 1808-1814.
- [25]Dewey, T. M., Brown, D., Ryan, W. H., Herbert, M. A., Prince, S. L., & Mack, M. J. (2008). Reliability of risk algorithms in predicting early and late operative outcomes in high-risk patients undergoing aortic valve replacement. *The Journal of thoracic and cardiovascular surgery*, 135(1), 180-187.
- [26]Thourani, V. H., Ailawadi, G., Szeto, W. Y., Dewey, T. M., Guyton, R. A., Mack, M. J., ... & Bavaria, J. E. (2011). Outcomes of surgical aortic valve replacement in high-risk patients: a multiinstitutional study. *The Annals of thoracic surgery*, 91(1), 49-56.

- [27] Cribier, A., Eltchaninoff, H., Bash, A., Borenstein, N., Tron, C., Bauer, F., ... & Leon, M. B. (2002). Percutaneous transcatheter implantation of an aortic valve prosthesis for calcific aortic stenosis. *Circulation*, 106(24), 3006-3008.
- [28] Authors/Task Force Members, Vahanian, A., Alfieri, O., Andreotti, F., Antunes, M. J., Barón-Esquivias, G., ... & Evangelista, A. (2012). Guidelines on the management of valvular heart disease (version 2012) The Joint Task Force on the Management of Valvular Heart Disease of the European Society of Cardiology (ESC) and the European Association for Cardio-Thoracic Surgery (EACTS). *European heart journal*, 33(19), 2451-2496.
- [29] Baumgartner, H., Falk, V., Bax, J. J., De Bonis, M., Hamm, C., Holm, P. J., ... & Rosenhek, R. (2017). 2017 ESC/EACTS Guidelines for the management of valvular heart disease. *European Heart Journal*, 38(36), 2739-2791.
- [30] Nishimura, R. A., Otto, C. M., Bonow, R. O., Carabello, B. A., Erwin, J. P., Fleisher, L. A., ... & Rigolin, V. H. (2017). 2017 AHA/ACC focused update of the 2014 AHA/ACC guideline for the management of patients with valvular heart disease: a report of the American College of Cardiology/American Heart Association Task Force on Clinical Practice Guidelines. *Circulation*, 135(25), e1159-e1195.
- [31] Kodali, S. K., Williams, M. R., Smith, C. R., Svensson, L. G., Webb, J. G., Makkar, R. R., ... & Fischbein, M. (2012). Two-year outcomes after transcatheter or surgical aortic-valve replacement. *New England Journal of Medicine*, 366(18), 1686-1695.
- [32] D'Errigo P, Barbanti M, Santini F, Grossi C, Ranucci M, Onorati F, Covello RD, Rosato S, Tamburino C, Santoro G, Fusco D, Seccareccia F; Gruppo di Lavoro dello Studio OBSERVANT (vedi Appendice). [Results of the OBSERVANT study: clinical characteristics and short-term outcome of the enrolled population treated with transcatheter versus surgical aortic valve implantation]. *G Ital Cardiol (Rome)*. 2014 Mar;15(3):177I84. doi: 10.1714/1463.16169.
- [33] Dvir D, Webb J, Brecker S et coll. Transcatheter aortic valve replacement for degenerative bioprosthetic surgical valves: results from the global valve-in-valve registry. *Circulation* 2012 ;126 :2335-44.
- [34] Vy, P., Auffret, V., Badel, P., Rochette, M., Le Breton, H., Haigron, P., & Avril, S. (2015). Review of patient-specific simulations of transcatheter aortic valve implantation. *International Journal of Advances in Engineering Sciences and Applied Mathematics*, 1-23.
- [35] LaRoy, L. L., Cormier, P. J., Matalon, T. A., Patel, S. K., Turner, D. A., & Silver, B. (1989). Imaging of abdominal aortic aneurysms. *American Journal of Roentgenology*, 152(4), 785-792.
- [36] Armon, M. P., Whitaker, S. C., Gregson, R. H., Wenham, P. W., & Hopkinson, B. R. (1998). Spiral CT angiography versus aortography in the assessment of aortoiliac length in patients undergoing endovascular abdominal aortic aneurysm repair. *Journal of Endovascular Therapy*, 5(3), 222-227.
- [37] Broeders, I. A., Blankensteijn, J. D., Olree, M., Mali, W., & Eikelboom, B. C. (1997). Preoperative sizing of grafts for transfemoral endovascular aneurysm management: a prospective comparative study of spiral CT angiography, arteriography, and conventional CT imaging. *Journal of Endovascular Therapy*, 4(3), 252-261.

- [38]Neschis, D. G., Velazquez, O. C., Baum, R. A., Roberts, D., Carpenter, J. P., Golden, M. A., ... & Fairman, R. M. (2001). The role of magnetic resonance angiography for endoprosthetic design. *Journal of vascular surgery*, 33(3), 488-494.
- [39]Sameshima, T., Futami, S., Morita, Y., Yokogami, K., Miyahara, S., Sameshima, Y., ... & Wakisaka, S. (1999). Clinical usefulness of and problems with three-dimensional CT angiography for the evaluation of arteriosclerotic stenosis of the carotid artery: comparison with conventional angiography, MRA, and ultrasound sonography. *Surgical neurology*, 51(3), 300-309.
- [40]Clark, D. J., Lessio, S., O'Donoghue, M., Schainfeld, R., & Rosenfield, K. (2004). Safety and utility of intravascular ultrasound-guided carotid artery stenting. *Catheterization and cardiovascular interventions*, 63(3), 355-362.
- [41]Anxionnat, R., Bracard, S., Macho, J., Da Costa, E., Vaillant, R., Launay, L., ... & Picard, L. (1998). 3D angiography. Clinical interest. First application in interventional neuroradiology. *J Neuroradiol*25, 251-262.
- [42]Kaladji, A., Daoudal, A., Clochard, E., Gindre, J., Cardon, A., Castro, M., ... & Lucas, A. (2017). Interest of fusion imaging and modern navigation tools with hybrid rooms in endovascular aortic procedures. *The Journal of cardiovascular surgery*, 58(3), 458-466.
- [43]Moll, F. L., Powell, J. T., Fraedrich, G., Verzini, F., Haulon, S., Waltham, M., ... & Schlösser, F. J. V. (2011). Management of abdominal aortic aneurysms clinical practice guidelines of the European society for vascular surgery. *European Journal of Vascular and Endovascular Surgery*, 41, S1-S58.
- [44]Walker, T. G., Kalva, S. P., Yedula, K., Wicky, S., Kundu, S., Drescher, P., ... & Cardella, J. F. (2010). Clinical practice guidelines for endovascular abdominal aortic aneurysm repair: written by the Standards of Practice Committee for the Society of Interventional Radiology and endorsed by the Cardiovascular and Interventional Radiological Society of Europe and the Canadian Interventional Radiology Association. *Journal of Vascular and Interventional Radiology*, 21(11), 1632-1655.
- [45]Perini, P., Sediri, I., Midulla, M., Delsart, P., Gautier, C., & Haulon, S. (2012). Contrast-enhanced ultrasound vs. CT angiography in fenestrated EVAR surveillance: a single-center comparison. *Journal of Endovascular Therapy*, 19(5), 648-655.
- [46]Perini, P., Sediri, I., Midulla, M., Delsart, P., Mouton, S., Gautier, C., ... & Haulon, S. (2011). Single-centre prospective comparison between contrast-enhanced ultrasound and computed tomography angiography after EVAR. *European Journal of Vascular and Endovascular Surgery*, 42(6), 797-802.
- [47]van Prehn, J., Schlösser, F. J. V., Muhs, B. E., Verhagen, H. J. M., Moll, F. L., & van Herwaarden, J. A. (2009). Oversizing of aortic stent grafts for abdominal aneurysm repair: a systematic review of the benefits and risks. *European Journal of Vascular and Endovascular Surgery*, 38(1), 42-53.
- [48]Kaladji, A. (2015). *Apport de l'assistance par ordinateur lors de la pose d'endoprothèse aortique* (Doctoral dissertation, Université Rennes 1).
- [49]Buckley, C. J., & Buckley, S. D. (2012, September). Limitations of current EVAR endografts and potential solutions for their deficiencies. In *Seminars in vascular surgery* (Vol. 25, No. 3, pp. 136-137). WB Saunders.

- [50] Mehta, M., Sternbach, Y., Taggart, J. B., Kreienberg, P. B., Roddy, S. P., Paty, P. S., ... & Darling, R. C. (2010). Long-term outcomes of secondary procedures after endovascular aneurysm repair. *Journal of vascular surgery*, 52(6), 1442-1449.
- [51] Green, N., Sidloff, D. A., Stather, P. W., Bown, M. J., Sayers, R. D., & Choke, E. (2014). Endoleak after endovascular aneurysm repair: current status. *Reviews in Vascular Medicine*, 2(2), 43-47.
- [52] Cao, P., De Rango, P., Verzini, F., & Parlani, G. (2010). Endoleak after endovascular aortic repair: classification, diagnosis and management following endovascular thoracic and abdominal aortic repair. *Journal of Cardiovascular Surgery*, 51(1), 53.
- [53] Dalainas, I., Nano, G., Bianchi, P., Ramponi, F., Casana, R., Malacrida, G., & Tealdi, D. G. (2007). Aortic neck dilatation and endograft migration are correlated with self-expanding endografts. *Journal of Endovascular Therapy*, 14(3), 318-323.
- [54] Li, Z., & Kleinstreuer, C. (2006). Analysis of biomechanical factors affecting stent-graft migration in an abdominal aortic aneurysm model. *Journal of biomechanics*, 39(12), 2264-2273.
- [55] Benharash, P., Lee, J. T., Abilez, O. J., Crabtree, T., Bloch, D. A., & Zarins, C. K. (2007). Iliac fixation inhibits migration of both suprarenal and infrarenal aortic endografts. *Journal of vascular surgery*, 45(2), 250-257.
- [56] Litwinski, R. A., Donayre, C. E., Chow, S. L., Song, T. K., Kopchok, G., Walot, I., & White, R. A. (2006). The role of aortic neck dilation and elongation in the etiology of stent graft migration after endovascular abdominal aortic aneurysm repair with a passive fixation device. *Journal of vascular surgery*, 44(6), 1176-1181.
- [57] Fransen, G. A., Desgranges, P., Laheij, R. J., Harris, P. L., & Becquemin, J. P. (2003). Frequency, predictive factors, and consequences of stent-graft kink following endovascular AAA repair. *Journal of Endovascular Therapy*, 10(5), 913-918.
- [58] Dawson, D. L., Hellinger, J. C., Terramani, T. T., Najibi, S., Martin, L. G., & Lumsden, A. B. (2002). Iliac artery kinking with endovascular therapies: technical considerations. *Journal of vascular and interventional radiology*, 13(7), 729-733.
- [59] Gouny, P., Salley, N., Clave, A., Guéret, G., Badra, A., & Nonent, M. (2010). Evolution de la fonction rénale avant et après traitement endovasculaire d'un anévrisme de l'aorte abdominale en fonction du mode de fixation proximale de l'endoprothèse. *e-mémoires de l'Académie Nationale de Chirurgie*, 9(1), 89-95.
- [60] Karch, L. A., Hodgson, K. J., Mattos, M. A., Bohannon, W. T., Ramsey, D. E., & McLafferty, R. B. (2000). Adverse consequences of internal iliac artery occlusion during endovascular repair of abdominal aortic aneurysms. *Journal of vascular surgery*, 32(4), 676-683.
- [61] Murray, D., Ghosh, J., Khwaja, N., Murphy, M. O., Baguneid, M. S., & Walker, M. G. (2006). Access for endovascular aneurysm repair. *Journal of Endovascular Therapy*, 13(6), 754-761.
- [62] Tillich, M., Bell, R. E., Paik, D. S., Fleischmann, D., Sofilos, M. C., Logan, L. J., & Rubin, G. D. (2001). Iliac Arterial Injuries after Endovascular Repair of Abdominal Aortic Aneurysms: Correlation with Iliac Curvature and Diameter 1. *Radiology*, 219(1), 129-136.

- [63] Ielasi, A., Latib, A., & Tespili, M. (2013). Current and new-generation transcatheter aortic valve devices: an update on emerging technologies. *Expert review of cardiovascular therapy*, 11(10), 1393-1405.
- [64] Neyt, M., Van Brabandt, H., Van De Sande, S., Devriese, S.: Transcatheter aortic valve implantation (TAVI): a health technology assessment update. *KCE Reports* 163C.
- [65] Shannon, J., Mussardo, M., Latib, A., Takagi, K., Chieffo, A., Montorfano, M., & Colombo, A. (2011). Recognition and management of complications during transcatheter aortic valve implantation. *Expert review of cardiovascular therapy*, 9(7), 913-926.
- [66] Dvir, D., Lavi, I., Eltchaninoff, H., Himbert, D., Almagor, Y., Descoutures, F., ... & Kornowski, R. (2012). Multicenter evaluation of Edwards SAPIEN positioning during transcatheter aortic valve implantation with correlates for device movement during final deployment. *JACC: Cardiovascular Interventions*, 5(5), 563-570.
- [67] Cao, C., Ang, S. C., Valley, M. P., Ng, M., Adams, M., & Wilson, M. (2012). Migration of the transcatheter valve into the left ventricle. *Annals of Cardiothoracic Surgery*, 1(2), 243.
- [68] Schymik, G., Schröfel, H., Heimeshoff, M., Luik, A., Thoenes, M., & Mandinov, L. (2015). How to adapt the implantation technique for the new SAPIEN 3 transcatheter heart valve design. *Journal of interventional cardiology*, 28(1), 82-89.
- [69] G n reux, P., Head, S. J., Hahn, R., Daneault, B., Kodali, S., Williams, M. R., ... & Leon, M. B. (2013). Paravalvular leak after transcatheter aortic valve replacement: the new Achilles' heel? A comprehensive review of the literature. *Journal of the American College of Cardiology*, 61(11), 1125-1136.
- [70] Azadani, A. N., Jaussaud, N., Matthews, P. B., Ge, L., Guy, T. S., Chuter, T. A., & Tseng, E. E. (2009). Energy loss due to paravalvular leak with transcatheter aortic valve implantation. *The Annals of thoracic surgery*, 88(6), 1857-1863.
- [71] Azadani, A. N., Jaussaud, N., Matthews, P. B., Ge, L., Chuter, T. A., & Tseng, E. E. (2010). Transcatheter aortic valves inadequately relieve stenosis in small degenerated bioprostheses. *Interactive cardiovascular and thoracic surgery*, 11(1), 70-77.
- [72] Shannon, J., Mussardo, M., Latib, A., Takagi, K., Chieffo, A., Montorfano, M., & Colombo, A. (2011). Recognition and management of complications during transcatheter aortic valve implantation. *Expert review of cardiovascular therapy*, 9(7), 913-926.
- [73] Zegdi, R., Ciobotaru, V., Noghin, M., Sleilaty, G., Lafont, A., Latr mouille, C., ... & Fabiani, J. N. (2008). Is it reasonable to treat all calcified stenotic aortic valves with a valved stent?: results from a human anatomic study in adults. *Journal of the American College of Cardiology*, 51(5), 579-584.
- [74] St hli, B. E., Maier, W., Corti, R., L scher, T. F., Jenni, R., & Tanner, F. C. (2013). Aortic regurgitation after transcatheter aortic valve implantation: mechanisms and implications. *Cardiovascular diagnosis and therapy*, 3(1), 15.
- [75] Sun, W., Li, K., & Sirois, E. (2010). Simulated elliptical bioprosthetic valve deformation: implications for asymmetric transcatheter valve deployment. *Journal of biomechanics*, 43(16), 3085-3090.

- [76]Lehmkuhl, L., Foldyna, B., Von Aspern, K., Lücke, C., Grothoff, M., Nitzsche, S., ... & Mohr, F. W. (2013). Inter-individual variance and cardiac cycle dependency of aortic root dimensions and shape as assessed by ECG-gated multi-slice computed tomography in patients with severe aortic stenosis prior to transcatheter aortic valve implantation: is it crucial for correct sizing?. *The international journal of cardiovascular imaging*, 29(3), 693-703.
- [77]Ribeiro, H. B., Nombela-Franco, L., Urena, M., Mok, M., Pasian, S., Doyle, D., ... & Allende, R. (2013). Coronary obstruction following transcatheter aortic valve implantation: a systematic review. *JACC: Cardiovascular Interventions*, 6(5), 452-461.
- [78]Seipelt, R. G., Hanekop, G. G., Schoendube, F. A., & Schillinger, W. (2012). Heart team approach for transcatheter aortic valve implantation procedures complicated by coronary artery occlusion. *Interactive cardiovascular and thoracic surgery*, 14(4), 431-433.
- [79]Lavalée, S., & Cinquin, P. (1990). Computer assisted medical interventions. In *3D Imaging in Medicine* (pp. 301-312). Springer Berlin Heidelberg.
- [80]Cinquin, P., Bainville, E., Barbe, C., Bittar, E., Bouchard, V., Bricault, L., ... & Desbat, L. (1995). Computer assisted medical interventions. *Engineering in Medicine and Biology Magazine, IEEE*, 14(3), 254-263.
- [81]Lavalée, S., Sautot, P., Troccaz, J., Cinquin, P., & Merloz, P. (1995). Computer-assisted spine surgery: a technique for accurate transpedicular screw fixation using CT data and a 3-D optical localizer. *Journal of image guided surgery*, 1(1), 65-73.
- [82]Cinquin P, Troccaz J, Champlébois G, Lavalée S. SURGETICA at Grenoble: from computer assisted medical interventions to quality inspired surgery. *Studies in health technology and informatics*. 2004;100:117-29.
- [83]Angle, J. F. (2013). Cone-beam CT: vascular applications. *Techniques in vascular and interventional radiology*, 16(3), 144-149.
- [84]Mohapatra, A., Greenberg, R. K., Mastracci, T. M., Eagleton, M. J., & Thornsberry, B. (2013). Radiation exposure to operating room personnel and patients during endovascular procedures. *Journal of vascular surgery*, 58(3), 702-709.
- [85]Kersten-Oertel, M., Jannin, P., & Collins, D. L. (2013). The state of the art of visualization in mixed reality image guided surgery. *Computerized Medical Imaging and Graphics*, 37(2), 98-112.
- [86]Zheng, Y., John, M., Liao, R., Boese, J., Kirschstein, U., Georgescu, B., ... & Comaniciu, D. (2010). Automatic aorta segmentation and valve landmark detection in C-arm CT: application to aortic valve implantation. In *Medical Image Computing and Computer-Assisted Intervention—MICCAI 2010* (pp. 476-483). Springer Berlin Heidelberg.
- [87]Tacher, V., Lin, M., Desgranges, P., Deux, J. F., Grünhagen, T., Becquemin, J. P., ... & Kobeiter, H. (2013). Image guidance for endovascular repair of complex aortic aneurysms: comparison of two-dimensional and three-dimensional angiography and image fusion. *Journal of Vascular and Interventional Radiology*, 24(11), 1698-1706.
- [88]Hertault, A., Maurel, B., Sobocinski, J., Gonzalez, T. M., Le Roux, M., Azzaoui, R., ... & Haulon, S. (2014). Impact of hybrid rooms with image fusion on radiation exposure during endovascular aortic repair. *European Journal of Vascular and Endovascular Surgery*, 48(4), 382-390.

- [89] Goksu, C., Haigron, P., Acosta, O., & Lucas, A. (2004, May). Endovascular navigation based on real/virtual environments cooperation for computer-assisted TEAM procedures. In *Medical Imaging 2004* (pp. 257-266). International Society for Optics and Photonics.
- [90] Penney, G., Varnavas, A., Dastur, N., & Carrell, T. (2011). An image-guided surgery system to aid endovascular treatment of complex aortic aneurysms: description and initial clinical experience. In *Information Processing in Computer-Assisted Interventions* (pp. 13-24). Springer Berlin Heidelberg.
- [91] Duménil, A., Kaladji, A., Castro, M., Göksu, C., Lucas, A., & Haigron, P. (2016). A versatile intensity-based 3D/2D rigid registration compatible with mobile C-arm for endovascular treatment of abdominal aortic aneurysm. *International journal of computer assisted radiology and surgery*, 11(9), 1713-1729.
- [92] Chen, T., Wang, Y., Durlak, P., & Comaniciu, D. (2012). Real time assistance for stent positioning and assessment by self-initialized tracking. In *Medical Image Computing and Computer-Assisted Intervention—MICCAI 2012* (pp. 405-413). Springer Berlin Heidelberg.
- [93] Karar, M. E., John, M., Holzhey, D., Falk, V., Mohr, F. W., & Burgert, O. (2011). Model-updated image-guided minimally invasive off-pump transcatheter aortic valve implantation. In *Medical Image Computing and Computer-Assisted Intervention—MICCAI 2011* (pp. 275-282). Springer Berlin Heidelberg.
- [94] Lin, T., Cervino, L. I., Tang, X., Vasconcelos, N., & Jiang, S. B. (2009). Fluoroscopic tumor tracking for image-guided lung cancer radiotherapy. *Physics in medicine and biology*, 54(4), 981.
- [95] Wang, P., Zheng, Y., John, M., & Comaniciu, D. (2012). Catheter tracking via online learning for dynamic motion compensation in transcatheter aortic valve implantation. In *Medical Image Computing and Computer-Assisted Intervention—MICCAI 2012* (pp. 17-24). Springer Berlin Heidelberg.
- [96] Wijesinghe, N., Masson, J., Nietlispach, F., Tay, E., Gurvitch, R., Wood, D., & Webb, J. (2010). A Novel Real-Time Image Processor to Facilitate Transcatheter Aortic Valve Implantation. The Paieon's C-THV System. *Heart, Lung and Circulation*, 19, S118-S119.
- [97] Schoonenberg, G., Florent, R., Lelong, P., Wink, O., Ruijters, D., Carroll, J., & ter Haar Romeny, B. (2009). Projection-based motion compensation and reconstruction of coronary segments and cardiac implantable devices using rotational X-ray angiography. *Medical image analysis*, 13(5), 785-792.
- [98] Florent, R., Nosjean, L., Lelong, P., & Rongen, P. M. J. (2008). U.S. Patent No. 7,415,169. Washington, DC: U.S. Patent and Trademark Office.
- [99] Ross, J. C., Langan, D., Manjeshwar, R., Kaufhold, J., Manak, J., & Wilson, D. (2005). Registration and integration for fluoroscopy device enhancement. In *Medical Image Computing and Computer-Assisted Intervention—MICCAI 2005* (pp. 851-858). Springer Berlin Heidelberg.
- [100] Kaufhold, J., & Langan, D. (2003). U.S. Patent Application No. 10/679,850.
- [101] Barbu, A., Athitsos, V., Georgescu, B., Boehm, S., Durlak, P., & Comaniciu, D. (2007, June). Hierarchical learning of curves application to guidewire localization in

- fluoroscopy. In *Computer Vision and Pattern Recognition, 2007. CVPR'07. IEEE Conference on* (pp. 1-8). IEEE.
- [102] Honnorat, N., Vaillant, R., & Paragios, N. (2010, April). Robust guidewire segmentation through boosting, clustering and linear programming. In *Biomedical Imaging: From Nano to Macro, 2010 IEEE International Symposium on* (pp. 924-927). IEEE.
- [103] Honnorat, N., Vaillant, R., & Paragios, N. (2010). Guide-wire extraction through perceptual organization of local segments in fluoroscopic images. In *Medical Image Computing and Computer-Assisted Intervention–MICCAI 2010* (pp. 440-448). Springer Berlin Heidelberg.
- [104] Heibel, T. H., Glocker, B., Groher, M., Paragios, N., Komodakis, N., & Navab, N. (2009, June). Discrete tracking of parametrized curves. In *Computer Vision and Pattern Recognition, 2009. CVPR 2009. IEEE Conference on* (pp. 1754-1761). IEEE.
- [105] Bismuth, V., Vancamberg, L., & Gorges, S. (2009, February). A comparison of line enhancement techniques: applications to guide-wire detection and respiratory motion tracking. In *SPIE Medical Imaging* (pp. 72591M-72591M). International Society for Optics and Photonics.
- [106] Brost, A., Liao, R., Hornegger, J., & Strobel, N. (2009). 3-D respiratory motion compensation during EP procedures by image-based 3-D lasso catheter model generation and tracking. In *Medical Image Computing and Computer-Assisted Intervention–MICCAI 2009* (pp. 394-401). Springer Berlin Heidelberg.
- [107] Brost, A., Wimmer, A., Liao, R., Hornegger, J., & Strobel, N. (2010). Catheter tracking: Filter-based vs. learning-based. In *Pattern Recognition* (pp. 293-302). Springer Berlin Heidelberg.
- [108] Groher, M., Bender, F., Khamene, A., Wein, W., Heibel, T. H., & Navab, N. (2009). 3D guide wire navigation from single plane fluoroscopic images in abdominal catheterizations. In *Bildverarbeitung für die Medizin 2009* (pp. 356-360). Springer Berlin Heidelberg.
- [109] Schoonenberg, G., Schrijver, M., Duan, Q., Kemkers, R., & Laine, A. (2005, April). Adaptive spatial-temporal filtering applied to x-ray fluoroscopy angiography. In *Medical Imaging* (pp. 870-878). International Society for Optics and Photonics.
- [110] Bismuth, V., & Vaillant, R. (2008, December). A device enhancing and denoising algorithm for X-ray cardiac fluoroscopy. In *Pattern Recognition, 2008. ICPR 2008. 19th International Conference on* (pp. 1-4). IEEE.
- [111] Perrenot, B. (2008). *Reconstruction tomographique 3D de stents coronaires avec prise en compte du mouvement en angiographie rotationnelle cardiaque par rayons X* (Doctoral dissertation).
- [112] Lv, X., Liao, R., Liu, Y., & Miao, S. (2012, May). A framework for automatic, accurate, and fast 2-D+T/3-D registration applied to trans-catheter aortic valve implantation (TAVI) procedures. In *Biomedical Imaging (ISBI), 2012 9th IEEE International Symposium on* (pp. 956-959). IEEE.
- [113] Elqursh, A., & Elgammal, A. (2013). Online motion segmentation using dynamic label propagation. In *Proceedings of the IEEE International Conference on Computer Vision* (pp. 2008-2015).

- [114] Nguyen, D. L. H., Garreau, M., Auffret, V., Le Breton, H., Verhoye, J. P., & Haigron, P. (2013, July). Intraoperative tracking of aortic valve plane. In *Engineering in Medicine and Biology Society (EMBC), 2013 35th Annual International Conference of the IEEE* (pp. 4378-4381). IEEE.
- [115] Raman, V. K., Karmarkar, P. V., Guttman, M. A., Dick, A. J., Peters, D. C., Ozturk, C., ... & Aviles, R. J. (2005). Real-time magnetic resonance-guided endovascular repair of experimental abdominal aortic aneurysm in swine. *Journal of the American College of Cardiology*, 45(12), 2069-2077.
- [116] Eggebrecht, H., Kühl, H., Kaiser, G. M., Aker, S., Zenge, M. O., Stock, F., ... & Erbel, R. (2006). Feasibility of real-time magnetic resonance-guided stent-graft placement in a swine model of descending aortic dissection. *European heart journal*, 27(5), 613-620.
- [117] Pujol, S., Pecher, M., & Cinquin, P. (2002). Magnetic guidance of endovascular devices in pre-operative CT images for the treatment of abdominal aortic aneurysm. *Proceedings of Computer-Aided Medical Interventions: tools and app. Surgetica*.
- [118] Kaspersen, J. H., Sjølie, E., Wesche, J., Åsland, J., Lundbom, J., Ødegård, A., ... & Hernes, T. N. (2003). Three-dimensional ultrasound-based navigation combined with preoperative CT during abdominal interventions: a feasibility study. *Cardiovascular and interventional radiology*, 26(4), 347-356.
- [119] Pujol, S., Cinquin, P., Pecher, M., Bricault, I., & Voirin, D. (2003). Minimally invasive navigation for the endovascular treatment of abdominal aortic aneurysm: preclinical validation of the Endovax system. *Medical Image Computing and Computer-Assisted Intervention-MICCAI 2003*, 231-238.
- [120] Peters, T., & Cleary, K. (Eds.). (2008). *Image-guided interventions: technology and applications*. Springer Science & Business Media.
- [121] Schicho, K., Figl, M., Donat, M., Birkfellner, W., Seemann, R., Wagner, A., ... & Ewers, R. (2005). Stability of miniature electromagnetic tracking systems. *Physics in medicine and biology*, 50(9), 2089.
- [122] Northern Digital. <http://www.ndigital.com/medical/aurora.php>
- [123] Ascension Technology. <http://www.ascension-tech.com/medical/medSAFE.php>
- [124] Wood, B. J., Zhang, H., Durrani, A., Glossop, N., Ranjan, S., Lindisch, D., ... & Kruecker, J. (2005). Navigation with electromagnetic tracking for interventional radiology procedures: a feasibility study. *Journal of vascular and interventional radiology*, 16(4), 493-505.
- [125] Abi-Jaoudeh, N., Glossop, N., Dake, M., Pritchard, W. F., Chiesa, A., Dreher, M. R., ... & Wood, B. J. (2010). Electromagnetic navigation for thoracic aortic stent-graft deployment: a pilot study in swine. *Journal of vascular and interventional radiology*, 21(6), 888-895.
- [126] Franz, A. M., Haidegger, T., Birkfellner, W., Cleary, K., Peters, T. M., & Maier-Hein, L. (2014). Electromagnetic tracking in medicine—a review of technology, validation, and applications. *Medical Imaging, IEEE Transactions on*, 33(8), 1702-1725.

- [127] P. Tipler, *Physics for Scientists and Engineers: Vol. 2: Electricity and Magnetism, Light*. W. H. Freeman, 1998.
- [128] W. Wynn, "Advanced superconducting Gradiometer/Magnetometer arrays and a novel signal processing technique," *IEEE Trans. on Magnetics*, vol. 11, no. 2, pp. 701–707, 1975.
- [129] F. Raab, E. Blood, T. Steiner, and H. Jones, "Magnetic position and orientation tracking system," *IEEE Trans. on Aerospace and Electronic Systems*, vol. AES-15, no. 5, pp. 709–718, 1979.
- [130] J. B. Kuipers, "SPASYN—An electromagnetic relative position and orientation tracking system," *IEEE Trans. on Instrumentation and Measurement*, vol. 29, no. 4, pp. 462–466, 1980.
- [131] De Ruiters, Q. M., Moll, F. L., & Van Herwaarden, J. A. (2015). Current state in tracking and robotic navigation systems for application in endovascular aortic aneurysm repair. *Journal of vascular surgery*, 61(1), 256-264.
- [132] W. Göpel, J. Zemel, and J. Hesse, *Sensors A comprehensive survey, 5: Magnetic sensors*. Weinheim: VCH Verlagsgesellschaft, 1989.
- [133] Hummel, J., Figl, M., Bax, M., Shahidi, R., Bergmann, H., & Birkfellner, W. (2009, February). Evaluation of dynamic electromagnetic tracking deviation. In *Proc. SPIE (Vol. 7261, p. 72612U)*.
- [134] Pujol, S., Pecher, M., Magne, J. L., & Cinquin, P. (2004). A virtual reality based navigation system for endovascular surgery. *Studies in health technology and informatics*, 310-312.
- [135] Kwartowitz, D. M., Miga, M. I., Herrell, S. D., & Galloway, R. L. (2009). Towards image guided robotic surgery: multi-arm tracking through hybrid localization. *International journal of computer assisted radiology and surgery*, 4(3), 281-286.
- [136] Liu, Y., Wang, Y., Zhou, D., Hu, X., & Wu, J. (2004, June). Study on an experimental AC electromagnetic tracking system. In *Intelligent Control and Automation, 2004. WCICA 2004. Fifth World Congress on (Vol. 4, pp. 3692-3695)*. IEEE.
- [137] Ren, H., & Kazanzides, P. (2012). Investigation of attitude tracking using an integrated inertial and magnetic navigation system for hand-held surgical instruments. *IEEE/ASME Transactions on Mechatronics*, 17(2), 210-217.
- [138] Yaniv, Z., Wilson, E., Lindisch, D., & Cleary, K. (2008). *Electromagnetic tracking in the clinical environment: a buyer's guide*. Technical report.
- [139] de Ruiters, Q. M., Moll, F. L., & van Herwaarden, J. A. (2015). Current state in tracking and robotic navigation systems for application in endovascular aortic aneurysm repair. *Journal of vascular surgery*, 61(1), 256-264.
- [140] De Lambert, A., Esneault, S., Lucas, A., Haigron, P., Cinquin, P., & Magne, J. L. (2012). Electromagnetic tracking for registration and navigation in endovascular aneurysm repair: a phantom study. *European Journal of Vascular and Endovascular Surgery*, 43(6), 684-689.
- [141] Wood, B. J., Zhang, H., Durrani, A., Glossop, N., Ranjan, S., Lindisch, D., ... & Kruecker, J. (2005). Navigation with electromagnetic tracking for interventional radiology procedures: a feasibility study. *Journal of vascular and interventional radiology*, 16(4), 493-505.

- [142] Luo, Z., Cai, J., & Gu, L. (2013). A pilot study on magnetic navigation for transcatheter aortic valve implantation using dynamic aortic model and US image guidance. *International journal of computer assisted radiology and surgery*, 8(4), 677-690.
- [143] Manstad-Hulaas, F., Ommedal, S., Tangen, G. A., Aadahl, P., & Hernes, T. N. (2007). Side-branched AAA stent graft insertion using navigation technology: a phantom study. *European Surgical Research*, 39(6), 364-371.
- [144] Manstad-Hulaas, F., Tangen, G. A., Gruionu, L. G., Aadahl, P., & Hernes, T. A. (2011). Three-dimensional endovascular navigation with electromagnetic tracking: ex vivo and in vivo accuracy. *Journal of Endovascular Therapy*, 18(2), 230-240.
- [145] Brown, L. G. (1992). A survey of image registration techniques. *ACM computing surveys (CSUR)*, 24(4), 325-376.
- [146] Modersitzki, J. (2004). *Numerical methods for image registration*. Oxford University Press on Demand.
- [147] Press, W. H., Teukolsky, S. A., Vetterling, W. T., & Flannery, B. P. (1996). *Numerical recipes in C (Vol. 2)*. Cambridge: Cambridge university press.
- [148] Slabaugh, G. G. (1999). Computing Euler angles from a rotation matrix. Retrieved on August, 6(2000), 39-63.
- [149] A. Kaladji, A. Lucas, G. Kervio, P. Haigron, and A. Cardon, "Sizing for endovascular aneurysm repair: clinical evaluation of a new automated three-dimensional software," *Ann. Vasc. Surg.*, vol. 24, no. 7, pp. 912–920, Oct. 2010.
- [150] J. J. Reimerink, H. A. Marquering, A. Vahl, W. Wisselink, M. A. Schreve, D. W. De Boo, J. A. Reekers, D. A. Legemate, and R. Balm, "Semiautomatic sizing software in emergency endovascular aneurysm repair for ruptured abdominal aortic aneurysms," *Cardiovasc. Intervent. Radiol.*, vol. 37, no. 3, pp. 623–630, Jun. 2014.
- [151] I. Macía, M. de Blas, J. H. Legarreta, L. Kabongo, Ó. Hernández, J. M. Egaña, J. I. Empananza, A. García-Familiar, and M. Graña, "Standard and fenestrated endograft sizing in EVAR plan-ning: Description and validation of a semi-automated 3D software," *Comput. Med. Imaging Graph. Off. J. Comput. Med. Imaging Soc.*, Feb. 2015.
- [152] Schafer, S., Singh, V., Noël, P. B., Walczak, A. M., Xu, J., & Hoffmann, K. R. (2009). Real-time endovascular guidewire position simulation using shortest path algorithms. *International journal of computer assisted radiology and surgery*, 4(6), 597-608.
- [153] Maurer, C. R., Qi, R., & Raghavan, V. (2003). A linear time algorithm for computing exact Euclidean distance transforms of binary images in arbitrary dimensions. *IEEE Transactions on Pattern Analysis and Machine Intelligence*, 25(2), 265-270.
- [154] Levenberg, Kenneth (1944). "A Method for the Solution of Certain Non-Linear Problems in Least Squares". *Quarterly of Applied Mathematics*. 2: 164–168.
- [155] Marquardt, Donald (1963). "An Algorithm for Least-Squares Estimation of Nonlinear Parameters". *SIAM Journal on Applied Mathematics*. 11 (2): 431–441. doi:10.1137/0111030.

- [156] Girard, André (1958). "Excerpt from *Revue d'optique théorique et instrumentale*". *Rev. Opt.* 37: 225–241, 397–424.
- [157] Wynne, C. G. (1959). "Lens Designing by Electronic Digital Computer: I". *Proc. Phys. Soc. London.* 73 (5): 777. doi:10.1088/0370-1328/73/5/310.
- [158] Morrison, David D. (1960). "Methods for nonlinear least squares problems and convergence proofs". *Proceedings of the Jet Propulsion Laboratory Seminar on Tracking Programs and Orbit Determination*: 1–9.
- [159] Nixon, M. A., McCallum, B. C., Fright, W. R., & Price, N. B. (1998). The effects of metals and interfering fields on electromagnetic trackers. *Presence: Teleoperators and Virtual Environments*, 7(2), 204-218.
- [160] Paille, J. (2004). *La localisation spatiale d'outils chirurgicaux par systèmes électromagnétiques alternatifs. Applications et domaines de validité des modélisations numériques* (Doctoral dissertation, Université Joseph-Fourier-Grenoble I).
- [161] Rousseeuw, P. J. (1984). Least median of squares regression. *Journal of the American statistical association*, 79(388), 871-880.
- [162] Huber, P. J. *Robust statistics*. 1981.
- [163] Ballard, D. H. (1981). Generalizing the Hough transform to detect arbitrary shapes. *Pattern recognition*, 13(2), 111-122.
- [164] Fischler, M. A., & Bolles, R. C. (1981). Random sample consensus: a paradigm for model fitting with applications to image analysis and automated cartography. *Communications of the ACM*, 24(6), 381-395.
- [165] Werner, T., & Zisserman, A. (2002). Model selection for automated architectural reconstruction from multiple views. *British Machine Vision Conference (BMVC)*.
- [166] Rusu, R. B., Blodow, N., & Beetz, M. (2009, May). Fast point feature histograms (FPFH) for 3D registration. In *Robotics and Automation, 2009. ICRA'09. IEEE International Conference on* (pp. 3212-3217). IEEE.
- [167] Torr, P. H., Zisserman, A., & Maybank, S. J. (1998). Robust detection of degenerate configurations while estimating the fundamental matrix. *Computer Vision and Image Understanding*, 71(3), 312-333.
- [168] <http://www.ndigital.com/medical/products/aurora/>
- [169] S. Klein, M. Staring, K. Murphy, M.A. Viergever, J.P.W. Pluim, "elastix: a toolbox for intensity based medical image registration," *IEEE Transactions on Medical Imaging*, vol. 29, no. 1, pp. 196 - 205, January 2010.
- [170] D.P. Shamonin, E.E. Bron, B.P.F. Lelieveldt, M. Smits, S. Klein and M. Staring, "Fast Parallel Image Registration on CPU and GPU for Diagnostic Classification of Alzheimer's Disease", *Frontiers in Neuroinformatics*, vol. 7, no. 50, pp. 1-15, January 2014.
- [171] T.S. Yoo, M. J. Ackerman, W. E. Lorensen, W. Schroeder, V. Chalana, S. Aylward, D. Metaxas, R. Whitaker. *Engineering and Algorithm Design for an Image Processing API: A Technical Report on ITK - The Insight Toolkit*. In *Proc. of Medicine Meets Virtual Reality*, J. Westwood, ed., IOS Press Amsterdam pp 586-592 (2002).

- [172] C. Fouard, A. Deram, Y. Keraval, E. Promayon. CamiTK: a Modular Framework Integrating Visualization, Image Processing and Biomechanical Modeling. In *Soft Tissue Biomechanical Modeling for Computer Assisted Surgery*, Y. Payan (ed.), pp. 323-354, 2012.
- [173] Schroeder, Will; Martin, Ken; Lorensen, Bill (2006), *The Visualization Toolkit* (4th ed.), Kitware, ISBN 978-1-930934-19-1
- [174] <https://www.qt.io/developers/>
- [175] <http://www.igstk.org/>
- [176] Much, Julian. Error classification and propagation for electromagnetic tracking. Diss. Master Thesis, Technische Universität München, Munich, Germany, 2008.
- [177] Yaniv, Ziv, et al. "Electromagnetic tracking in the clinical environment." *Medical physics* 36.3 (2009): 876-892.
- [178] Nafis, Christopher, Vern Jensen, and Ron Von Jako. "Method for evaluating compatibility of commercial electromagnetic (EM) microsensor tracking systems with surgical and imaging tables." *Medical Imaging. International Society for Optics and Photonics*, 2008.
- [179] Spiegel, M., Pfister, M., Hahn, D., Daum, V., Hornegger, J., Struffert, T., & Dörfler, A. (2009, February). Towards real-time guidewire detection and tracking in the field of neuroradiology. In *Proc. SPIE* (Vol. 7261, pp. 726105-726105).
- [180] Ma, Y., King, A. P., Gogin, N., Rinaldi, C. A., Gill, J., Razavi, R., & Rhode, K. S. (2010, September). Real-time respiratory motion correction for cardiac electrophysiology procedures using image-based coronary sinus catheter tracking. In *International Conference on Medical Image Computing and Computer-Assisted Intervention* (pp. 391-399). Springer, Berlin, Heidelberg.
- [181] Bapat, V. N., Attia, R. Q., Condemni, F., Visagan, R., Guthrie, M., Sunni, S., & Thomas, M. (2013). Fluoroscopic guide to an ideal implant position for Sapien XT and CoreValve during a valve-in-valve procedure. *JACC: Cardiovascular Interventions*, 6(11), 1186-1194.
- [182] Maggio, E., & Cavallaro, A. (2011). *Video tracking: theory and practice*. John Wiley & Sons.
- [183] Comaniciu, D., Ramesh, V., & Meer, P. (2003). Kernel-based object tracking. *IEEE Transactions on pattern analysis and machine intelligence*, 25(5), 564-577.
- [184] Kang, J., Cohen, I., & Medioni, G. (2004, August). Object reacquisition using invariant appearance model. In *Pattern Recognition, 2004. ICPR 2004. Proceedings of the 17th International Conference on* (Vol. 4, pp. 759-762). IEEE.
- [185] Huttenlocher, D. P., Noh, J. J., & Rucklidge, W. J. (1993, May). Tracking non-rigid objects in complex scenes. In *Computer Vision, 1993. Proceedings., Fourth International Conference on* (pp. 93-101). IEEE.
- [186] Bouguet, J. Y. (2001). Pyramidal implementation of the affine lucas kanade feature tracker description of the algorithm. *Intel Corporation*, 5(1-10), 4.
- [187] Cuevas, E. V., Zaldivar, D., & Rojas, R. (2005). Kalman filter for vision tracking.

- [188] Islam, M. Z., Oh, C. M., & Lee, C. W. (2008, October). Real time moving object tracking by particle filter. In *Computer Science and its Applications, 2008. CSA'08. International Symposium on* (pp. 347-352). IEEE.
- [189] Tuytelaars, T., & Mikolajczyk, K. (2008). Local invariant feature detectors: a survey. *Foundations and trends® in computer graphics and vision*, 3(3), 177-280.
- [190] Ch Harris & M Stephens. A Combined Corner and Edge Detector. *Alvey vision conference*, vol. 15, page 50, 1988.
- [191] J Shi & C Tomasi. Good features to track. *Conference on Computer Vision and Pattern Recognition*, 1994.
- [192] K Mikolajczyk, T Tuytelaars, C Schmid, A Zisserman, J Matas, F Schaffalitzky, T Kadir & L V Gool. A comparison of affine region detectors. *International journal of computer vision*, vol. 65, no. 1, pages 43–72, 2005.
- [193] Lindeberg, T. (2012). Scale invariant feature transform. *Scholarpedia*, 7(5), 10491.
- [194] Bay, H., Ess, A., Tuytelaars, T., & Van Gool, L. (2008). Speeded-up robust features (SURF). *Computer vision and image understanding*, 110(3), 346-359.
- [195] Lowe, D. G. (1999). Object recognition from local scale-invariant features. In *Computer vision, 1999. The proceedings of the seventh IEEE international conference on* (Vol. 2, pp. 1150-1157). Ieee.
- [196] Bouachir, W. (2014). *Suivi d'objets par caractéristiques locales encodant la structure* (Doctoral dissertation, École Polytechnique de Montréal).
- [197] Özuysal, M., Lepetit, V., Fleuret, F., & Fua, P. (2006). Feature harvesting for tracking-by-detection. *Computer Vision–ECCV 2006*, 592-605.
- [198] S Hinterstoisser, V Lepetit, S Ilic, P Fua & N Navab. Dominant Orientation Templates for Real-Time Detection of Texture-Less Objects. *Conference on Computer Vision and Pattern Recognition*, 2010.
- [199] J Pilet & H Saito. Virtually augmenting hundreds of real pictures: An approach based on learning, retrieval, and tracking. *2010 IEEE Virtual Reality Conference (VR)*, pages 71–78, March 2010.
- [200] Yilmaz, A., Javed, O., & Shah, M. (2006). Object tracking: A survey. *Acm computing surveys (CSUR)*, 38(4), 13.
- [201] S Stalder, H Grabner & L V Gool. Beyond semi-supervised tracking: Tracking should be as simple as detection, but not simpler than recognition. *2009 IEEE 12th International Conference on Computer Vision Workshops, ICCV Workshops*, pages 1409–1416, September 2009.
- [202] J Santner, C Leistner, A Saffari, T Pock & H Bischof. PROST: Parallel Robust Online Simple Tracking. *Conference on Computer Vision and Pattern Recognition*, 2010.
- [203] Cortes, C., & Vapnik, V. (1995). Support-vector networks. *Machine learning*, 20(3), 273-297.
- [204] Markelj, P., Tomaževič, D., Likar, B., & Pernuš, F. (2012). A review of 3D/2D registration methods for image-guided interventions. *Medical image analysis*, 16(3), 642-661.
- [205] Besl, P. J., & McKay, N. D. (1992). A method for registration of 3-D shapes. *IEEE Transactions on pattern analysis and machine intelligence*, 14(2), 239-256.

-
- [206] Soulami, R. B., Verhoye, J. P., Duc, H. N., Castro, M., Auffret, V., Anselmi, A., ... & Ruggieri, V. G. (2016). Computer-Assisted Transcatheter Heart Valve Implantation in Valve-in-Valve Procedures. *Innovations: Technology and Techniques in Cardiothoracic and Vascular Surgery*, 11(3), 193-200.
- [207] Brunelli, R. (2009). *Template matching techniques in computer vision: theory and practice*. John Wiley & Sons.
- [208] Kalal, Z., Mikolajczyk, K., & Matas, J. (2012). Tracking-learning-detection. *IEEE transactions on pattern analysis and machine intelligence*, 34(7), 1409-1422.
- [209] Babenko, B., Yang, M. H., & S. Belongie. (2009, June). Visual tracking with online multiple instance learning. In *Computer Vision and Pattern Recognition, 2009. CVPR 2009. IEEE Conference on* (pp. 983-990). IEEE.

LISTE DES PUBLICATIONS

Nguyen, D. L. H., Garreau, M., Auffret, V., Le Breton, H., Verhoye, J. P., & Haigron, P. (2013, July). Intraoperative tracking of aortic valve plane. In *Engineering in Medicine and Biology Society (EMBC), 2013 35th Annual International Conference of the IEEE* (pp. 4378-4381). IEEE.

LH.N'Guyen-Duc, A. de Lambert, S. Esneault, M. Castro, C. Göksu, J-L. Magne, P. Haigron. Phantom study of fiducial-free 3D-3D registration procedures for electromagnetic endovascular navigation. SURGETICA 2014, Chambéry, France. Dec 2014.

R. Belhaj, **DLH. N'Guyen**, M. Castro, S. Cadet, V. Auffret, V.G. Ruggieri, J-P. Verhoye, P. Haigron. Computer assisted transcatheter valve implantation for valve-in-valve procedures. SURGETICA 2014, Chambéry, France. Dec 2014.

Long Hung Nguyen-Duc, Miguel Castro, Vincent Auffret, Herve Le Breton, Jean-Philippe Verhoye, Mireille Garreau, Pascal Haigron. Intra-operative tracking of aortic valve calcifications using online learning. 25ème édition du colloque GretsI, Lyon, 2015.

Soulami, R. B., Ruggieri, V. G., **Nguyen-Duc, L. H.**, Castro, M., Auffret, V., Cadet, S., ... & Verhoye, J. P. Assistance par ordinateur dans les procédures valve-in-valve: expérience initiale.

Soulami, R. B., Verhoye, J. P., **Duc, H. N.**, Castro, M., Auffret, V., Anselmi, A., ... & Ruggieri, V. G. (2016). Computer-Assisted Transcatheter Heart Valve Implantation in Valve-in-Valve Procedures. *Innovations: Technology and Techniques in Cardiothoracic and Vascular Surgery*, 11(3), 193-200.

RESUME

Ces travaux s'inscrivent dans le cadre de la navigation endovasculaire assistée par ordinateur. L'objectif principal est d'étudier et de proposer de nouvelles solutions pour la localisation et le suivi des dispositifs endovasculaires en mouvement par rapport aux structures anatomiques, considérées comme immobiles ou mobiles. Il s'agit à terme de faciliter le geste interventionnel, en maximisant la précision et la fiabilité des procédures, tout en minimisant le recours aux rayons X et au produit de contraste. Les travaux et résultats obtenus concernent :

- L'étude d'approches de recalage permettant de fusionner des données 3D pré-opératoires décrivant les structures anatomiques et des données intra-opératoires de localisation 3D électromagnétique (positions d'un cathéter équipé d'un capteur magnétique en son extrémité). Dans le contexte du traitement des anévrismes aortiques abdominaux, deux méthodes de recalage ne nécessitant pas de marqueur externe et exploitant uniquement les trajectoires endovasculaires (avec hypothèse de correspondance totale ou partielle) ont été proposées. Les tests ont été réalisés sur fantôme physique. Bien que la précision de localisation des systèmes électromagnétiques soit encore limitée, ceux-ci pourraient être utilisés pour aider la navigation endovasculaire, comme par exemple, lors du cathétérisme d'artères collatérales.

- L'élaboration d'une méthode de tracking des calcifications et de repères dans les séquences d'images fluoroscopiques, dans le contexte des procédures d'implantation endovasculaire de valve aortique (TAVI). Nous avons proposé une méthode de tracking par modèle d'apparence adaptatif (TMAA). L'approche a été évaluée sur 13 séquences fluoroscopiques dans le cadre des procédures TAVI valve native et 5 séquences fluoroscopiques dans le cadre des procédures TAVI valve-in-valve. Elle fournit une erreur de localisation moyenne inférieure à 1 mm et un temps de traitement de 32,23 ms/trame. L'évaluation de cette méthode et son application sur données patients ont permis de montrer la précision et la compatibilité du tracking avec une utilisation clinique.

