



HAL
open science

Modélisation biomécanique 3D des prolapsus génitaux et simulation de leur correction chirurgicale

Géry Lamblin

► **To cite this version:**

Géry Lamblin. Modélisation biomécanique 3D des prolapsus génitaux et simulation de leur correction chirurgicale. Médecine humaine et pathologie. Université du Droit et de la Santé - Lille II, 2017. Français. NNT : 2017LIL2S032 . tel-01863263

HAL Id: tel-01863263

<https://theses.hal.science/tel-01863263>

Submitted on 28 Aug 2018

HAL is a multi-disciplinary open access archive for the deposit and dissemination of scientific research documents, whether they are published or not. The documents may come from teaching and research institutions in France or abroad, or from public or private research centers.

L'archive ouverte pluridisciplinaire **HAL**, est destinée au dépôt et à la diffusion de documents scientifiques de niveau recherche, publiés ou non, émanant des établissements d'enseignement et de recherche français ou étrangers, des laboratoires publics ou privés.

Université de Lille 2 – Droit et Santé

Ecole Doctorale Biologie Santé



THÈSE

Présentée et soutenue publiquement

En vue d'obtenir le grade de

DOCTEUR D' UNIVERSITÉ

par

Géry LAMBLIN

Titre de la thèse

Modélisation biomécanique 3D des prolapsus génitaux et simulation de leur correction chirurgicale

Soutenance le 10 novembre 2017 devant le jury d'examen :

| | | |
|--------------------|-------------------|---|
| Directeur de thèse | Michel COSSON | Professeur des Universités, Praticien Hospitalier, Université de Lille 2 |
| Rapporteur | Renaud de TAYRAC | Professeur des Universités, Praticien Hospitalier, Université de Nîmes-Montpellier |
| Rapporteur | Pascal GAUCHERAND | Professeur des Universités, Praticien Hospitalier, Université Claude Bernard Lyon 1 |
| Examineur | Chrystèle RUBOD | Professeur des Universités, Praticien Hospitalier, Université de Lille 2 |
| Examineur | Céline CHAULEUR | Professeur des Universités, Praticien Hospitalier, Université de Saint Etienne |
| Examineur | Olivier MAYEUR | Enseignant-chercheur, LML, Centrale Lille |

Thèse préparée au Laboratoire Mécanique de Lille, Ecole Centrale de Lille

« A ma femme, Aurélie, qui m'a toujours soutenue avec patience dans la recherche menée depuis plusieurs années, merci infiniment pour tes nombreux conseils en IRM dynamique,

A mes enfants, Jules, Félix et Brune, qui sans me le dire, m'ont encouragé dans ce travail de longue haleine,

A ma famille, et particulièrement à mon père, qui a toujours porté un intérêt certain au début et tout au long de mon parcours professionnel »,

Je leur dédie cette thèse, fruit de mon investissement temporel et spatial dans la recherche.

Remerciements

Je voudrais remercier très sincèrement,

Monsieur le Professeur Michel Cosson, directeur de ma thèse, pour m'avoir donné l'occasion d'intégrer votre équipe de recherche et pour la confiance que vous m'avez accordée depuis le début pour l'élaboration de ce projet passionnant. Votre enthousiasme, votre vision scientifique et votre clarté dans la recherche en statique pelvienne m'ont permis d'avancer tout au long de mes travaux, je souhaiterais poursuivre ma collaboration et mon investissement dans cette recherche. Sur le plan pédagogique, je suis heureux de participer à votre DIU de chirurgie vaginale sur Lille en collaboration avec Lyon, Clermont-Ferrand et Nîmes. J'espère que nous pourrons poursuivre ce travail, soyez assuré de ma très grande reconnaissance et de ma profonde gratitude.

Monsieur le Professeur Mathias Brieu pour votre rigueur scientifique et votre esprit synthétique durant nos réunions de travail mensuelles d'avancement, vos critiques constructives m'ont permis d'avancer durant mes travaux. Je vous suis également reconnaissant pour le temps conséquent que vous m'avez accordé pour m'initier à la méthode des Éléments Finis.

Monsieur le Professeur Denis Vinatier, d'avoir accepté de diriger ma thèse, vos encouragements et votre soutien m'ont permis de rédiger cette thèse sous une forme 'thèse-article'.

Monsieur le Professeur Renaud de Tayrac pour ta vision scientifique et ton expertise reconnue dans le domaine de la statique pelvienne. Je tiens également à te remercier d'avoir accepté d'être rapporteur de ma thèse et membre du jury. C'est toujours un honneur d'échanger et de partager avec toi les nombreux projets en statique pelvienne que tu mènes, je serais toujours honoré de participer à cette dynamique en chirurgie vaginale.

Monsieur le Professeur Pascal Gaucherand, d'avoir accepté de participer à mon jury de Thèse et d'examiner mon travail. Du comité de suivi jusqu'à la rédaction de mes travaux, vous m'avez toujours soutenu dans la poursuite et l'aboutissement de mon travail. C'est un réel plaisir de vous retrouver lors de ma soutenance.

Madame le Professeur Chrystèle Rubod pour m'avoir guidé tout le long de ce travail et m'avoir initié avec patience et rigueur scientifique sur les principes de la modélisation numérique, sois assurée de ma profonde reconnaissance et amitié.

Madame le Professeur Céline Chauleur, pour l'honneur que tu m'as fait en acceptant d'être membre de mon jury de thèse et pour l'intérêt que tu as porté à ce travail. En espérant que la lecture de ce travail puisse faire naître une étroite collaboration régionale en statique pelvienne !

Je remercie très chaleureusement **Monsieur Olivier Mayeur**, enseignant chercheur au laboratoire Mécanique de Lille, « pierre angulaire » de nos travaux communs. Notre précieuse collaboration scientifique et ton expertise dans le domaine de la simulation et la méthode des Eléments Finis m'auront permis de mener à bien nos travaux. Sois assuré de ma reconnaissance et de ma profonde gratitude, en espérant poursuivre cette collaboration amicale et scientifique.

Monsieur Laurent Patrouix, enseignant-chercheur, pour sa grande disponibilité, le partage de ses connaissances du logiciel de contourage et l'établissement en commun d'un tutoriel « Avizo ».

Monsieur le Professeur Georges Mellier, expert dans le domaine de la statique pelvienne, pour m'avoir permis les nombreux allers retours au laboratoire de recherche de Lille. Votre soutien permanent et vos nombreux conseils avisés tout au long de cette thèse m'auront permis d'établir le lien indispensable entre la clinique et les voies de recherche en statique pelvienne.

Monsieur le Professeur Gautier Chêne, pour ton soutien indéfectible tout au long de ces 3 années, tu as véritablement joué un rôle moteur grâce à tes nombreux encouragements et une grande implication durant mes travaux. Tes qualités de raisonnement scientifique m'ont permis d'avancer tout au long de cette thèse et nos échanges scientifiques auront également permis de fonder une grande amitié.

Monsieur le Professeur Pascal Rousset, radiologue expert en statique pelvienne à Lyon, pour ton œil avisé et toute ton expertise dans l'analyse fine du contourage des plus petites structures anatomiques du pelvis, je te remercie sincèrement pour ton implication durant mes travaux de recherche.

Monsieur le Professeur Rajeev Ramanah, chirurgien gynécologue-obstétricien à Besançon, qui m'a accueilli avec sympathie dans son service, transmis son expérience « américaine » et ses connaissances sur le contourage des structures ligamentaires.

Monsieur le Professeur Bernard Jacquetin, pour m'avoir transmis vos connaissances scientifiques et enrichi mes travaux sur les techniques de sacrospinofixation, nos échanges scientifiques sont toujours un vrai plaisir.

Madame le Dr Géraldine Giraudet, je te remercie sincèrement de m'avoir guidé et soutenu dès l'initiation de mon projet au sein de l'équipe et notamment durant mes premiers travaux en Master, sois assurée de ma profonde amitié.

Madame le Docteur Karine Le Bail-Carval et Monsieur le Docteur Philippe Chabert pour m'avoir soutenu moralement durant toutes ces années de recherche, soyez assurés de ma plus grande amitié.

Et aux patientes témoins anonymes qui ont été la 1^{ère} étape essentielle pour l'élaboration de ce projet, j'espère que notre travail pourra apporter une contribution à la réussite des techniques du prolapsus,

Table des Matières

| | |
|---|-----------|
| Table des figures | 7 |
| Préambule | 8 |
| Liste des abréviations. | 9 |
| | |
| I. INTRODUCTION GENERALE | 10 |
| 1.1 Situation du sujet..... | 11 |
| 1.2 Définitions des objectifs..... | 12 |
| 1.3 Méthodologie | 13 |
| | |
| II. ETAT DE L'ART | 16 |
| 2.1 Introduction..... | 17 |
| 2.2 Description des différents prolapsus..... | 17 |
| 2.3 Méthodes d'évaluation de la chirurgie des prolapsus utilisées pour nos travaux..... | 20 |
| 2.4 Techniques de correction chirurgicale du prolapsus..... | 27 |
| 2.5 Caractérisation biomécanique et mesures anatomiques des structures pelviennes..... | 34 |
| 2.6 Modélisation géométrique à partir de l'IRM..... | 37 |
| 2.7 Principe de simulation par Eléments Finis ou "méthode des Eléments Finis"..... | 39 |
| 2.8 Construction du modèle Eléments Finis paramétrique du système pelvien..... | 43 |
| 2.9 Conclusion..... | 50 |
| | |
| III. ARTICLE 1 “Cystocele and the functional anatomy of the pelvic floor: review and update of the various theories” | 52 |
| 3.1 Résumé | |
| 3.2 Manuscrit | |
| | |
| IV. ARTICLE 2 “Pathophysiological aspects of cystocele with a 3D Finite Elements model” | 66 |
| 4.1 Résumé | |
| 4.2 Manuscrit | |
| | |
| V. ARTICLE 3 “Comparison of different cystoceles and surgical corrections on a 3D Finite-Elements model” | 79 |
| 5.1 Résumé | |
| 5.2 Manuscrit | |

| | |
|---|------------|
| VI. SYNTHESE ET PERSPECTIVE..... | 94 |
| VII. ANNEXES..... | 98 |
| VIII. MES PUBLICATIONS SUR LE PROLAPSUS..... | 108 |
| IX. REFERENCES BIBLIOGRAPHIQUES..... | 109 |

Table des figures

| | | |
|-------------|---|----|
| 1.1 | Architecture du projet..... | 15 |
| 2.1 | Mobilité durant une cystocèle (a), une rectocèle (b), une hystéroécèle (c)..... | 17 |
| 2.2 | Cystocèle médiane avec effondrement du fascia pubocervical (FPC)..... | 18 |
| 2.3 | Cystocèle latérale avec désinsertion du fascia endopelvien à AFTP..... | 19 |
| 2.4 | Vue endopelvienne sur cadavre- aspect anatomique d'un défaut latéral..... | 19 |
| 2.5 | Cystocèle apicale par désinsertion du fascia pubo cervical sur le « cervical ring »..... | 20 |
| 2.6 | (a) classification POP-Q, (b) exemple de mesures d'une cystocèle avec éversion du fond vaginal..... | 20 |
| 2.7 | Classification POP-Q..... | 21 |
| 2.8 | POP-Q dans le cas d'un prolapsus du dôme vaginal..... | 21 |
| 2.9 | IRM : séquences morphologiques utilisées pondérées en T2 (coupes coronales, axiales, sagittales)..... | 23 |
| 2.10 | IRM pelvienne dynamique-séquence T2, coupe sagittale..... | 25 |
| 2.11 | IRM pelvienne dynamique-repère fixe : ligne pubo-coccygienne..... | 25 |
| 2.12 | (a) Technique de sacrospinofixation [55] et (b) artifice de Crépin et Cosson [57]..... | 29 |
| 2.13 | Promontofixation avec conservation utérine et sur col restant..... | 30 |
| 2.14 | Exemples de prothèses vaginales de renforcement (Restorelle™, Uphold™)..... | 31 |
| 2.15 | Etape de maillage..... | 40 |
| 2.16 | Exemple de contourage des organes et structures ligamentaires puis reconstruction 3D du pelvis..... | 44 |
| 2.17 | Contourage des ligaments utéro-sacrés et ligaments cardinaux en vert (logiciel Slicer™)..... | 45 |
| 2.18 | Exemple de modélisation EF du vagin..... | 47 |
| 2.19 | Modèle numérique 3D complet du système pelvien..... | 48 |
| 2.20 | Analyse des champs de déplacement en IRM et sur Abaqus™..... | 48 |
| 2.21 | Création du modèle numérique du système pelvien..... | 49 |
| 3.1 | Endo-pelvic view..... | 54 |
| 3.2 | Vue latérale du pelvis montrant les relations entre l'AFTP et le ligament pubovésical..... | 56 |
| 3.3 | Simplified diagram of bladder support structures..... | 57 |
| 4.1 | 3D digital model of the pelvic floor..... | 68 |
| 4.2 | Finite Elements model generation (example of vagina)..... | 69 |
| 4.3 | Medial cystocele (a) 3 points located at the superior, middle and inferior parts of the bladder, (b) magnitude of displacement of the bladder..... | 71 |
| 4.4 | Lateral cystocele (a) position of the analysis point (b) magnitude of displacement of lateral vagina..... | 71 |
| 4.5 | Dégradation géométrique pour la cystocèle médiane de chaque structure anatomique..... | 72 |
| 4.6 | Suspension structures involved in the different configurations..... | 73 |
| 4.7 | Percentage difference in displacement..... | 74 |
| 4.8 | Medial and Lateral cystocele simulation (magnitude of displacement, Abaqus™)..... | 75 |
| 5.1 | Generation of a 3D model of cystocele, with positioning of POP-Q point (CATIA™ V5 software)..... | 81 |
| 5.2 | Sacrocolpopexy mesh modelisation..... | 84 |
| 5.3 | Vaginal mesh suspension modelisation..... | 84 |
| 5.4 | Magnitude of displacement (mm) of the pelvic organs on 2 configurations..... | 85 |
| 5.5 | Apex mobility (point C) according to ligament lengthening..... | 86 |
| 5.6 | Apex mobility (point C) according to traction force for sacrocolpopexy mesh..... | 87 |
| 5.7 | Mobility of points C, Ba and Aa (POPQ)..... | 88 |
| 5.7a | Mobility of points C, Ba and Aa according to traction force in different stages of cystocele (sacrocolpopexy mesh)..... | 89 |
| 5.7b | Comparison of point C mobility between sacrocolpopexy (scp) and vaginal mesh suspension (vms)..... | 88 |
| 5.8 | Mobility results for POP-Q points C and Ba according to different surgical techniques simulated..... | 89 |
| 5.9 | Magnitude of displacement (mm) with vaginal mesh suspension (Uphold™)..... | 92 |

Préambule

Chirurgien gynécologue et spécialisé dans la pathologie pelvipérinéale au Centre Universitaire de Lyon dans le service du Professeur Gaucherand, je suis très investi dans le domaine des troubles de la statique pelvienne comme en témoigne mes publications sur le prolapsus (page 109). Une des questions actuellement non résolue par les cliniciens est la difficulté d'apporter à nos patientes la meilleure technique chirurgicale de réparation du prolapsus. Le développement de technologies assistées par ordinateur et plus précisément la simulation numérique nous permettra de tenter de répondre à cette question durant nos travaux. J'ai eu la chance d'intégrer l'équipe des Professeurs Michel Cosson et Mathias Brieu du laboratoire mécanique de Lille me permettant de réaliser mes travaux de recherche avec la réalisation d'un Master 2 en Sciences Chirurgicales puis de mener à bien ma thèse de doctorat concernant la modélisation biomécanique 3D des prolapsus génitaux et la simulation de leur correction chirurgicale. Ma démarche scientifique s'inscrit entièrement dans le cadre de mon projet hospitalo-universitaire au Centre Universitaire de Lyon. Mes travaux de recherche ont obtenu le prix du meilleur poster au « Doctoriales Lille Nord de France 2016 ». J'ai également présenté mes résultats au congrès de la IUGA (International Urogynecological Association) en 2015, au congrès de la SIFUD PP (Société Interdisciplinaire Francophone d'UroDynamique et de Pelvi Périnéologie) en 2015 et 2017 et au congrès national de chirurgie gynécologique « Daniel Dargent » en 2015 et 2017.

Liste des abréviations

IRM : Imagerie par Résonance Magnétique

CAO : Conception Assistée par Ordinateur

CAE : Complete Abaqus Environment (interface du logiciel utilisé en simulation mécanique)

POP-Q : Pelvic Organ Prolapse Quantification

EF : Eléments Finis

PCF : Pubo Cervical Fascia ou PFC (Fascia Pubocervical) ou nommé Fascia de Halban

FEP : Fascia Endo Pelvien encore nommé paravagin ou paracolpium

ATFP : Arcus tendineus du fascia pelvien

ALTA : Arcus tendineus Levator Ani

USL: Uterosacral ligament (ligament utéro-sacré)

CL : Cardinal Ligament (ligament cardinal)

LAM : Levator ani muscle (muscle levator ani)

PB : Perineal Body (noyau fibreux central du périnée)

DICOM : Digital Imaging and Communication in Medicine

Module de Young ou module d'élasticité est la constante qui relie la contrainte de traction et le début de la déformation d'un matériau élastique isotrope

C0 : rigidité en petite déformation en MPa (Mégapascal)

C1 : rigidité en grande déformation en MPa (Mégapascal)

Isotropie : les tissus ont les mêmes caractéristiques mécaniques, quelle que soit la direction de la sollicitation

Format STL : format numérique standard permettant de représenter une géométrie 3D

INTRODUCTION GENERALE

Le prolapsus génital est une pathologie fonctionnelle féminine fréquente dont le retentissement sur la qualité de vie des femmes peut être important et constitue aujourd'hui un véritable enjeu de santé publique [1-3]. Les données épidémiologiques rapportent 11 à 19% de risque de développer cette pathologie durant la vie d'une femme [2,4]. Les troubles de la statique pelvienne et de l'hypermobilité urétrale concernent une femme sur trois tous âges confondus et plus de 60% des femmes de plus de 60 ans [5,6].

Le prolapsus génital est une véritable hernie, permanente ou à l'effort, faisant protrusion dans la lumière vaginale et dans laquelle s'engagent un ou plusieurs éléments du contenu pelvien. La survenue d'un prolapsus génital féminin est complexe et multifactorielle : il provient d'une déficience des moyens de soutien naturel des organes pelviens entraînant un dysfonctionnement anatomique et mécanique du système pelvien. De nombreuses théories anatomiques ont tenté d'expliquer les mécanismes physiopathologiques du prolapsus génital mais sans aucune évaluation ni certitude scientifique [7-12].

Environ 11% des femmes auront recours à la chirurgie pour le traitement d'un prolapsus, ce qui nécessite pour le clinicien une parfaite compréhension de l'anatomie pelvienne, des mécanismes physiopathologiques du prolapsus et des techniques de réparation chirurgicale actuellement disponibles [2]. La chirurgie pelvienne reconstructrice a beaucoup évolué ces dix dernières années, avec le développement de nouvelles voies d'abord et de nouveaux matériaux prothétiques de renfort mais les indications respectives des différentes interventions restent actuellement difficiles à préciser, par manque de niveau de preuve suffisant. Le choix d'une technique chirurgicale est actuellement basé sur l'âge, la morbidité, le type de prolapsus mais pas sur l'évaluation des structures anatomiques défaillantes impliquées dans la physiopathologie du prolapsus [13].

Ma démarche scientifique a pour objectif de développer un modèle numérique 3D des mobilités pelviennes basé sur la méthode des Eléments Finis à partir d'IRM dynamiques. Mon travail de thèse propose de concevoir un modèle 3D biomécanique d'un prolapsus intégrant les principales structures anatomiques pelviennes afin d'effectuer des simulations de différentes techniques chirurgicales de correction. La simulation des corrections chirurgicales via notre modèle biomécanique 3D permettra une meilleure compréhension des mécanismes de réparation chirurgicale du prolapsus et l'amélioration de ces techniques chirurgicales. Ainsi, il pourrait être possible grâce à mon modèle de prévoir le résultat d'une chirurgie du prolapsus et d'adapter la technique chirurgicale envisagée pour chaque patiente grâce à une simulation pré opératoire. Mon travail de recherche constitue une application des techniques numériques en biomécanique en traitant de la modélisation des tissus mous biologiques et de la simulation numérique des interactions entre les organes pelviens.

1.1 Situation du sujet

1.1.1 Justification

Le prolapsus génito-urinaire est un trouble de la statique pelvienne de la femme avec altération des systèmes de soutènement et de suspension des organes pelviens. Il s'agit d'un trouble de la mobilité des organes pelviens féminins pouvant entraîner un retentissement important sur la qualité de vie avec une réelle demande d'amélioration. Plusieurs tendances se dessinent :

1. Le vieillissement de la population féminine conjointement lié à l'augmentation de l'espérance de vie des femmes et de la qualité de vie rendra nécessaire l'établissement dans les années à venir d'une thérapie personnalisée pour chaque patiente.
2. Les patientes sont de plus en plus favorables aux procédures chirurgicales dans l'attente d'une meilleure qualité de vie.
3. Une forte incitation à la généralisation de procédures chirurgicales mini-invasives dans le but de diminuer les durées de séjour hospitalier et de favoriser le rétablissement rapide des patientes, incitent la recherche en statique pelvienne à développer de nouvelles techniques chirurgicales et des matériaux adaptés.

La prise en charge des prolapsus de stade sévère ≥ 3 selon la classification POP-Q est actuellement chirurgicale [14-16]. Le compartiment antérieur est le plus fréquemment atteint mais également le plus difficile à traiter quelle que soit la voie d'abord utilisée [17]. La correction isolée de la cystocèle représente 40.1% des interventions, 18% lorsqu'elle est intégrée à un geste sur les 3 compartiments, 15.6% en association à un geste postérieur et 8.6% en association à un geste sur l'apex [2].

Actuellement, la littérature scientifique décrit une très grande diversité de techniques de corrections chirurgicales avec parfois un taux élevé de récurrences à distance, pouvant s'élever jusqu'à 40% [19,20]. Ce taux élevé de récurrences peut s'expliquer en partie par une physiopathologie très complexe du prolapsus non parfaitement bien comprise.

Les recommandations de bonnes pratiques actuelles sont essentiellement basées sur des données cliniques (sévérité des symptômes, degré du prolapsus) mais aucune sur la nature des structures anatomiques pelviennes impliquées dans le mécanisme du prolapsus [14-16]. Il n'y a actuellement pas suffisamment de données pour fournir des recommandations concernant la technique optimale ni de consensus sur le choix de la meilleure technique [12,20]. La chirurgie a pour objectif de fixer un ou plusieurs organes pelviens sur des structures anatomiques pelviennes ou à l'aide de renforcements prothétiques [18,21]. De nombreuses techniques de réparation (promontofixation, réparation vaginale par tissu autologue ou par renforcement prothétique) ont été développées pour le traitement de la cystocèle mais il n'existe actuellement aucun facteur prédictif pré opératoire disponible pour décider du choix de la technique chirurgicale [20]. De plus, en pratique clinique, il n'y a pas toujours de corrélation entre le stade anatomique et la technique chirurgicale utilisée, ni de méthode réellement efficace comparant les différentes techniques chirurgicales de correction.

Au cours des dernières décennies, les progrès en mathématiques, le développement de technologies assistées par ordinateur, et plus précisément la simulation numérique par méthode des Eléments Finis, nous permettent de développer avec une meilleure précision des modèles fonctionnels du système pelvien. C'est dans ce contexte que nous avons utilisé la méthode des Eléments Finis (EF) pour étudier la mobilité des organes afin d'améliorer la compréhension des phénomènes biomécaniques impliqués dans la physiopathologie du prolapsus.

L'implémentation d'un modèle numérique 3D des mobilités pelviennes par l'intermédiaire de la simulation EF nous permettra de mieux comprendre les mécanismes générateurs des troubles de la statique pelvienne, de simuler les mobilités pelviennes pathologiques et les corrections chirurgicales du prolapsus.

Dans ces conditions, nos voies de recherche par le biais de la modélisation du système pelvien 3D viseront à mieux comprendre les mécanismes physiopathologiques du prolapsus et ses techniques chirurgicales de correction.

1.1.2 Rationnel de mes travaux de recherche

Même si les facteurs de risque du prolapsus sont actuellement bien identifiés, les mécanismes physiopathologiques restent mal connus. L'enjeu du diagnostic et de la connaissance des mécanismes du prolapsus nous permettra d'améliorer notre prise en charge thérapeutique et d'affiner nos techniques chirurgicales de réparation. Les indications chirurgicales s'appuient sur des fondements cliniques et d'analyse comparative de patients mais n'ont pas de réel justificatif scientifique. De plus, il semble actuellement que la voie vaginale soit moins pratiquée par rapport à la voie abdominale coelioscopique. Le but de notre travail est de constater la faisabilité du modèle numérique 3D, son application à la génération de modèles pathologiques, l'étude de la faisabilité de la simulation et la comparaison de plusieurs techniques chirurgicales. Ainsi, l'intérêt de notre travail est d'enrichir nos connaissances sur les mécanismes physiopathologiques du prolapsus et d'améliorer nos indications opératoires via la simulation et l'implémentation d'un modèle numérique 3D des mobilités du prolapsus. La simulation des corrections chirurgicales via notre modèle biomécanique des mobilités pelviennes permettra une meilleure compréhension des mécanismes de réparation chirurgicale du prolapsus, de prédire les résultats d'une chirurgie de cystocèle et d'adapter la technique envisagée pour chaque patiente grâce à une simulation préopératoire.

La nature biomécanique des organes (organes vivants, matériaux anisotropes), la complexité des interactions (ligaments, fascias, viscosité, frottement), la complexité géométrique des organes (organes creux avec épaisseur variable et rayons de courbure parfois très faibles) et la non connaissance explicite des conditions limites font toute la difficulté de notre modèle biomécanique.

1.2 Définitions des objectifs

Mon travail de thèse a pour objectif d'apporter une aide à la prise de décision préopératoire d'une correction chirurgicale en évaluant la technique chirurgicale appliquée pour chaque patiente. Mes travaux tenteront de répondre à deux objectifs :

Le 1^{er} objectif est de concevoir un modèle biomécanique 3D du système pelvien féminin en intégrant les éléments de suspension et de mobilité des structures pelviennes des organes impliqués. L'approche développée consistera à construire un modèle Eléments Finis paramétrique du système pelvien pour analyser l'influence mécanique et géométrique sur l'apparition d'une cystocèle. Nous obtiendrons ainsi un modèle numérique simulable permettant une meilleure compréhension physiologique des mobilités pelviennes. La modélisation des structures de soutien des organes pelviens permettrait à la fois d'améliorer nos connaissances de la statique pelvienne mais également d'avoir une approche pédagogique par l'enseignement. Cependant pour être valide, notre modélisation devra tenir compte de la variabilité des structures anatomiques en fonction de leur localisation, de leur dimension et de leurs propriétés mécaniques.

Le 2^{ème} objectif est de concevoir une modélisation numérique dédiée à la simulation des différentes techniques chirurgicales de correction du prolapsus et principalement de la cystocèle basée sur la même méthode. L'objectif est de créer un modèle générique pathologique permettant d'évaluer les différentes techniques chirurgicales de réparation actuellement disponibles : promontofixation, voie vaginale prothétique et fixation par voie vaginale sans prothèse. Ainsi, nous pourrions prévoir le résultat d'une chirurgie du prolapsus et adapter la technique chirurgicale envisagée pour chaque patiente grâce à une simulation préopératoire.

Une meilleure connaissance de la physiopathologie du prolapsus nous permettra une meilleure compréhension des mécanismes physiopathologiques de la statique pelvienne et d'améliorer nos techniques de réparations chirurgicales et nos points d'ancrages ligamentaires.

1.3 Méthodologie

Plusieurs étapes sont indispensables pour une construction valide d'un modèle numérique : l'établissement d'un modèle géométrique 3D, la caractérisation du comportement mécanique des tissus intéressés, la définition des conditions limites en déplacement et en chargement de ce modèle et enfin la réalisation de simulations par la méthode des Eléments Finis.

Avant d'initier notre approche en détails, il m'a paru nécessaire d'établir un « état de l'art » sur les connaissances actuelles avec une revue complète de la littérature des structures anatomiques pelviennes impliquées dans les mécanismes physiopathologiques de la cystocèle. J'ai également établi une synthèse des différentes théories de la cystocèle. Cette parfaite connaissance anatomique était pour moi une condition indispensable pour envisager dans un 2^{ème} temps les différentes étapes de simulation d'une cystocèle. De plus, la compréhension de la nature des structures anatomiques de soutien permettra de mieux définir les conditions limites pour tendre vers des simulations réalistes.

Ma 1^{ère} démarche scientifique a consisté à créer un modèle géométrique des organes sur 2 patientes témoins saines à l'aide de logiciel de reconstruction géométrique. J'ai établi une reconstruction surfacique des organes avec le logiciel CatiaTM suivie d'une étape de maillage. A partir de ce modèle biomécanique 3D, j'ai intégré les principales structures anatomiques de suspension responsables d'une cystocèle afin d'étudier l'influence de ces structures anatomiques me permettant de simuler différents types de cystocèles.

Le modèle EF a été implémenté des propriétés biomécaniques pour chaque élément impliqué au cours d'une cystocèle médiane, latérale et apicale. Il a pris en compte une modification des paramètres mécaniques (module

de Young) et des propriétés géométriques des structures anatomiques permettant plusieurs simulations différentes. Ce modèle géométrique m'a permis d'évaluer les mobilités des organes pelviens selon les différentes théories et de déterminer le rôle de chaque structure ligamento-fasciale nécessaire au développement du prolapsus. Le modèle numérique biomécanique paramétré m'a permis d'analyser l'influence de chaque structure de suspension sur la cystocèle et de comparer les différentes théories anatomiques.

La 3^{ème} partie de mon travail s'est concentré sur l'établissement d'une modélisation numérique de simulation des différentes techniques de réparation chirurgicale d'une cystocèle à partir du logiciel numérique AbaqusTM basé sur la méthode des Eléments Finis. Ainsi, j'ai sélectionné 6 patientes présentant une volumineuse cystocèle symptomatique extériorisé au repos et en poussée (grade 3 et 4 selon la classification Baden-Walker). Pour chacune des 6 patientes une IRM dynamique a été réalisé selon le même protocole (balisage vaginal, repos et poussée). J'ai paramétré tous les points POP-Q sur la colonne vaginale antérieure et le col de l'utérus [22]. Par la suite, j'ai défini les différentes techniques chirurgicales que je souhaitais simuler : une promontofixation coelioscopique avec implant prothétique, une suspension par voie vaginale avec implant prothétique et une suspension ligamentaire par voie vaginale sans prothèse.

L'une des étapes majeures de notre modélisation numérique consistera à créer puis valider un modèle générique pathologique des organes pelviens. Je réaliserai un modèle EF générique pathologique et d'un modèle EF dédié à la simulation des différentes techniques de correction chirurgicale. Les différentes étapes permettront de réaliser des simulations de correction chirurgicale du prolapsus à partir d'un modèle générique complet et cohérent du pelvis féminin à l'aide du logiciel numérique AbaqusTM.

J'ai synthétisé sur la figure 1.1 l'ensemble des tâches élémentaires de notre modélisation : acquérir les contours externes des organes par une segmentation des IRM dynamiques des patientes, calculer les maillages à l'issue de la modélisation géométrique, appliquer les lois de comportement pour simuler les déplacements d'organes (figure 1.1). L'optimisation de notre modèle générique sera de le paramétrer puis de le valider par confrontation à des IRM dynamiques présentant un prolapsus génital.

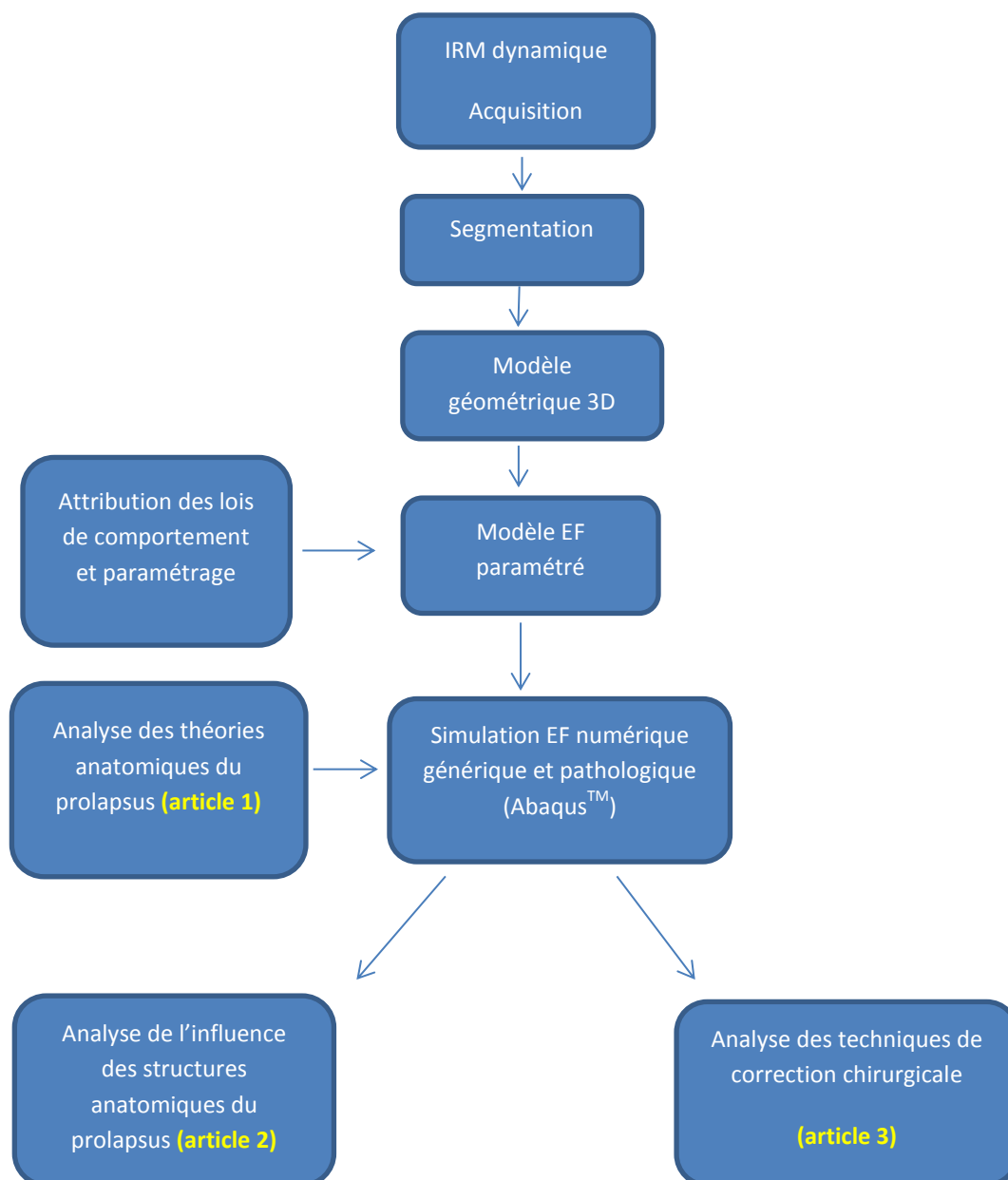


Figure 1.1 Architecture du projet

ETAT DE L'ART

| | | |
|-------|--|----|
| 2.1 | Introduction..... | 17 |
| 2.2 | Description des différents prolapsus..... | 17 |
| 2.2.1 | Cystocèle médiane | |
| 2.2.2 | Cystocèle latérale | |
| 2.2.3 | Cystocèle haute ou apicale | |
| 2.3 | Méthodes d'évaluation de la chirurgie des prolapsus utilisées pour nos travaux..... | 20 |
| 2.3.1 | Classification anatomique internationale : POP-Q | |
| 2.3.2 | IRM et troubles de la statique pelvienne : acquisition des images, séquences et limites de l'IRM | |
| 2.4 | Techniques de correction chirurgicale du prolapsus..... | 27 |
| 2.4.1 | Techniques chirurgicales actuelles | |
| 2.4.2 | Choix et limites des techniques chirurgicales | |
| 2.4.3 | Evidence Based Medicine | |
| 2.5 | Caractérisation biomécanique et mesures anatomiques des structures pelviennes..... | 34 |
| 2.5.1 | Caractérisation biomécanique des organes et ligaments pelviens | |
| 2.5.2 | Mesures anatomiques des structures ligamentaires | |
| 2.6 | Modélisation géométrique à partir de l'IRM..... | 37 |
| 2.6.1 | Principe | |
| 2.6.2 | Reconstruction des organes pelviens et des structures ligamentaires | |
| 2.6.3 | Différentes méthodes de création des géométries | |
| 2.7 | Principe de simulation par Eléments Finis ou "méthode des Eléments Finis" | 39 |
| 2.7.1 | Principe | |
| 2.7.2 | Etape de maillage Eléments Finis | |
| 2.7.3 | Différents modèles EF décrits dans la littérature : tableaux de synthèse | |
| 2.8 | Construction du modèle EF paramétrique du système pelvien | 43 |
| 2.8.1 | Introduction | |
| 2.8.2 | Matériel et méthodes | |
| 2.8.3 | Construction d'un modèle numérique 3D des mobilités pelviennes | |
| 2.8.4 | Validation du modèle | |
| 2.9 | Conclusion..... | 50 |

2.1 Introduction

Les organes pelviens sont soutenus par des structures ligamentofasciales et musculaires [23]. Les prolapsus urogénitaux sont la conséquence de lésions anatomiques de ces structures de soutien des organes pelviens. La physiopathologie des prolapsus urogénitaux est multifactorielle, résultant des interactions entre des facteurs constitutionnels et des facteurs acquis, aboutissant à la fragilisation du soutien périnéal.

Le plancher pelvien peut être fragilisé par la distension des muscles et des ligaments du périnée suite à différents mécanismes : le nombre d'accouchements, le poids de l'enfant à la naissance, les antécédents de chirurgie comme l'hystérectomie, l'obésité, les pathologies pulmonaires chroniques, les anomalies congénitales, mais aussi les déficiences biomécaniques des structures ligamentaires, faciales et musculaires [19,24,25]. L'âge est associé significativement à une augmentation de la prévalence des prolapsus jusqu'à 50 ans. Après la ménopause, c'est la sévérité des prolapsus qui est associé à l'âge, la prévalence restant stable [26].

Même si les facteurs de risques du prolapsus sont actuellement mieux identifiés, la description analytique des déficiences anatomiques reste mal connue malgré l'avènement de modèles biomécaniques [27-30]. Le rôle de chacune des structures anatomiques formant le plancher pelvien a été le sujet de controverses depuis de nombreuses années [31] suscitant différentes théories anatomiques du prolapsus [7-11,32].

L'objectif de mon chapitre est de mettre en place les outils essentiels à la construction de nos modèles de simulation et de créer un modèle numérique EF de référence nécessaire à la poursuite de mes travaux.

2.2 Description des différents prolapsus

Il existe différents types de prolapsus selon les organes mis en cause, de façon individuelle ou associée. Il peut intéresser isolément ou simultanément la descente de la vessie, de l'utérus et du rectum (figure 2.1). Dans la littérature, 60 à 90% des prolapsus concernent la cystocèle [2], c'est la raison pour laquelle nous nous sommes concentrés durant mes travaux sur la modélisation numérique des différents types de cystocèle et de ses corrections chirurgicales. La rectocèle représente 20 à 25% des patientes et l'hystéroécèle 15 à 25% des patientes (figure 2.1) [2].

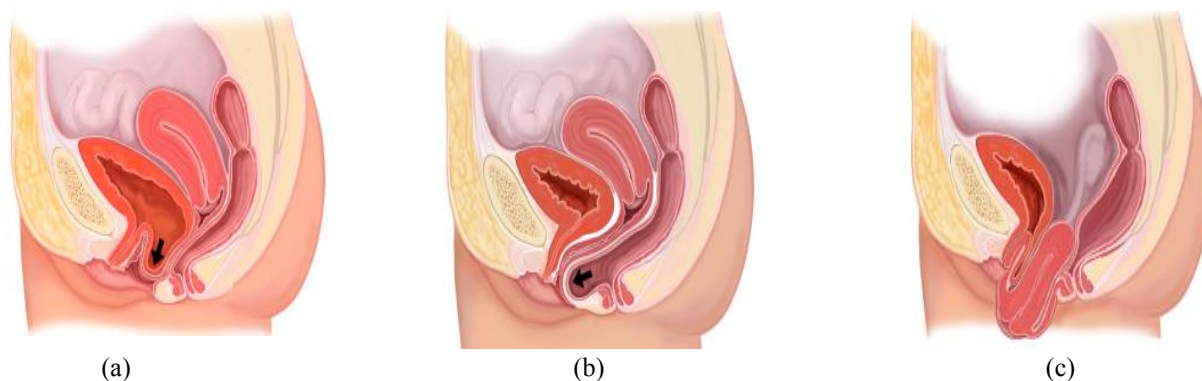


Figure 2.1 - Mobilité durant une cystocèle (a), une rectocèle (b), une hystéroécèle (c)

Nous avons synthétisé les différents types de prolapsus dans le tableau 2.1 [33]

| Localisation | Termes utilisés | Définitions |
|---------------------------------|------------------------------|--|
| Etage antérieur | Colpocèle antérieure | Hernie de la paroi antérieure du vagin |
| | Urétrocèle | contenant l'urètre |
| | Cystocèle | contenant la vessie |
| Etage moyen | Hystéroptose / hystéroçèle | Prolapsus utérin |
| | Trachéloptose / trachélocèle | Prolapsus du col utérin fréquemment anormalement allongé |
| Etage postérieur vaginal | Colpocèle postérieure | Hernie de la paroi postérieure du vagin... |
| | Rectocèle | contenant la face antérieure du rectum... |
| | Elytocèle | contenant le cul-de-sac de Douglas... |
| | Entéroçèle | contenant les anses grêles |
| | Sigmoïdocèle | contenant le sigmoïde |
| | Epiploocèle | voire le grand épiploon |
| Etage postérieur anal | Hédrocèle | Hernie à travers l'anus souvent béant du cul-de-sac de Douglas, accompagnant un prolapsus rectal |
| | Intussuception | Invagination rectale ou « Prolapsus rectal interne » |
| | Prolapsus rectal | Extériorisation du rectum par l'anus |

Tableau 2.1 - Différents types de prolapsus selon Jacquetin et al. [33]

La 1^{ère} partie de mes travaux de recherche a concerné la description anatomique des différents types de cystocèles (médiane, latérale, et apicale ou « high » cystocèle). J'ai réalisé une revue complète de la littérature ainsi que les structures anatomiques impliquées au soutien de la vessie et leur rôle dans la genèse d'une cystocèle. Elles seront nettement plus détaillées dans mon chapitre III.

2.2.1 Cystocèle médiane

La vessie repose sur le fascia pubocervical de la paroi vaginale antérieure.

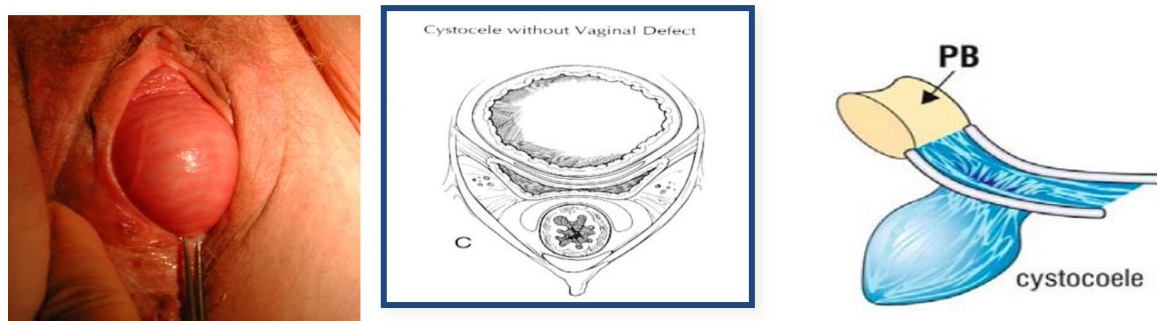


Figure 2.2 - Cystocèle médiane avec effondrement du fascia pubocervical (FPC)

La cystocèle médiane correspond à une défaillance du système de suspension sagittale dans la partie haute au niveau du col de l'utérus. La rupture ou l'amincissement du fascia pubocervical entraîne une cystocèle conférant un aspect brillant à l'épithélium vaginal [8,10,11]. Plus la cystocèle s'aggrave, plus il y a des lésions sévères de la suspension apicale [34]. Selon Petros, les symptômes pelviens occasionnés par une cystocèle médiane supposent que l'élongation du fascia pubocervical au niveau du « cervical ring » soit l'élément anatomique le plus important (figure 2.2) [10].

2.2.2 Cystocèle latérale

La cystocèle latérale est la conséquence d'une défaillance ligamentofasciale mais également d'une défaillance musculaire pelvipérinéale [8,9,35]. A l'examen clinique, le PFC s'épaissit avec des plis transverses orientant vers un paravaginal défaut uni ou bilatérale (figure 2.3) [36].

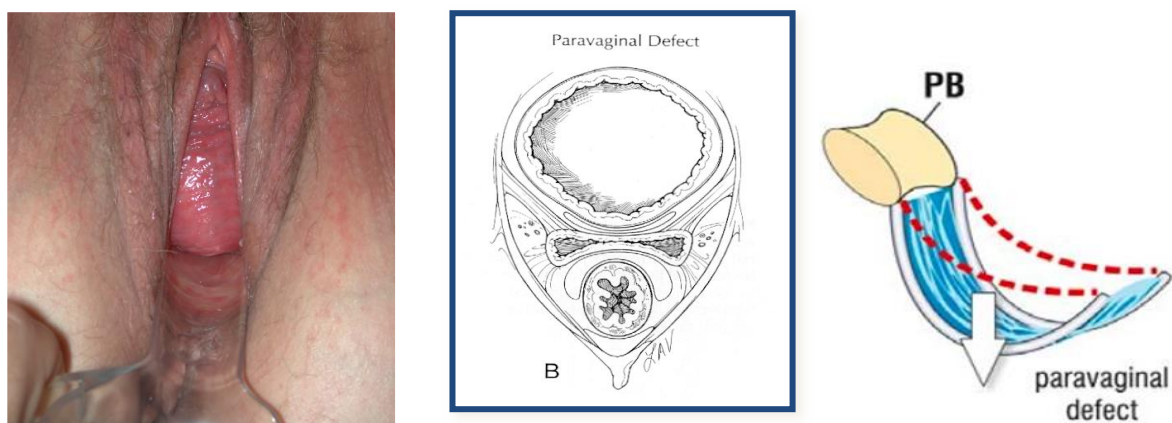


Figure 2.3 - Cystocèle latérale avec désinsertion du fascia endopelvien à ATRP

La défaillance ligamentofasciale concerne les éléments situés au niveau de la partie basse et antérieure du PCF constituant un véritable hamac de disposition transversale : ATLA en dehors, aponévrose pelvienne couvrant le LAM puis ATRP en dedans. Toute altération de l'un de ces éléments va entraîner un défaut de maintien de la vessie se traduisant cliniquement par une cystocèle latérale (figure 2.3, figure 2.4).

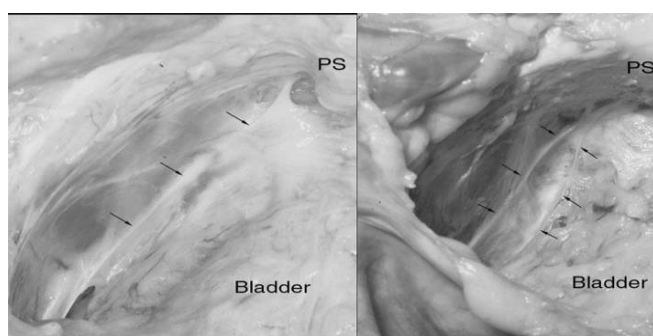


Figure 2.4 - Vue endopelvienne sur cadavre- aspect anatomique d'un défaut latéral

2.2.3 Cystocèle haute ou apicale

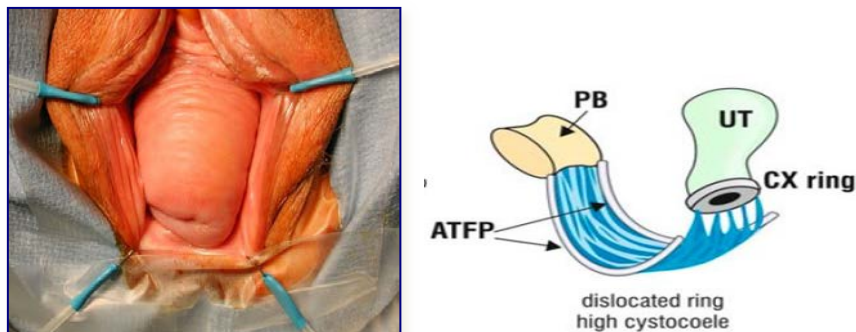


Figure 2.5 - Cystocèle apicale par désinsertion du fascia pubo cervical sur le « cervical ring »

La cystocèle haute ou apicale concerne un défaut anatomique du 1/3 supérieur vaginal. Les principaux éléments impliqués sont le fascia endopelvien et le complexe ligamentaire du niveau I de Delancey [8,9]. Ce complexe ligamentaire joue un rôle direct sur la statique du col utérin et la suspension du dôme vaginal.

2.3 Méthodes d'évaluation de la chirurgie des prolapsus utilisées pour nos travaux

2.3.1 Classification anatomique internationale : POP-Q

Il est indispensable à la fin d'un examen clinique de classifier le prolapsus responsable des symptômes pelviens. L'évaluation des prolapsus repose sur un examen clinique pertinent et reproductible, vessie et rectum vide. Répondant à un réel besoin d'homogénéisation, l'ICS (International Continence Society), l'AUGS (American Urogynecologic Society), et la SGS (Society of Gynecologic Surgeons) ont proposé en 1994 une standardisation de la classification des prolapsus des organes pelviens (POPQ, Pelvic Organ Prolapse Quantification) [22].

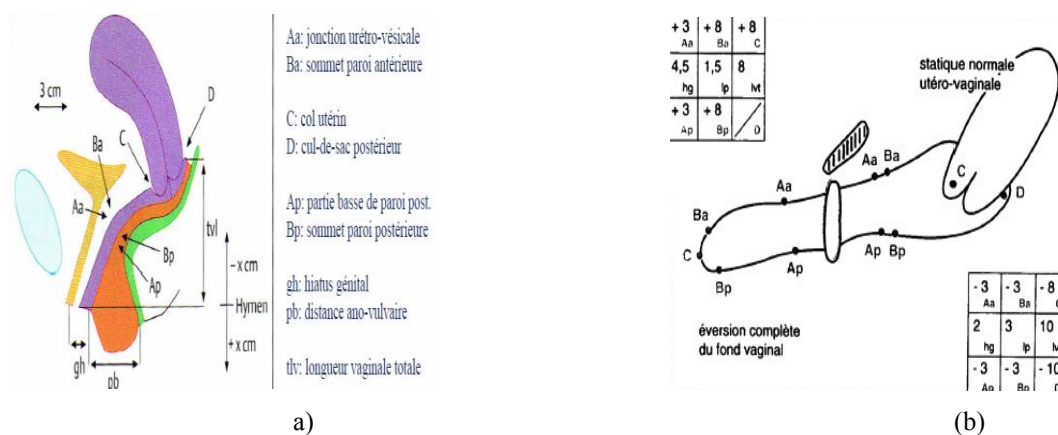


Figure 2.6 - (a) classification POP-Q, (b) exemple de mesures d'une cystocèle avec éversion du fond vaginal

Dans la classification internationale du Pelvic Organ Prolaps Quantification (POP-Q), la paroi vaginale antérieure est représentée par les points Aa et Ba (a=antérieure).

Aa : point situé arbitrairement à la partie médiane de la paroi vaginale antérieure à 3 cm du méat urétral, il correspond à la position du col vésical. Sa position peut varier entre -3 et +3 cm par rapport à l'hymen ; -3 est la position normale de la paroi vaginale antérieure et +3 correspond au degré maximal en cas de cystocèle largement extériorisé.

Ba : il s'agit du point le plus bas ou déclive de la paroi vaginale antérieure. Il est confondu avec Aa à -3 cm, par définition, en l'absence de prolapsus et aurait une valeur comprise entre -3 et + tvl (longueur vaginale totale) dans le cas d'une éversion complète (figure 2.11).

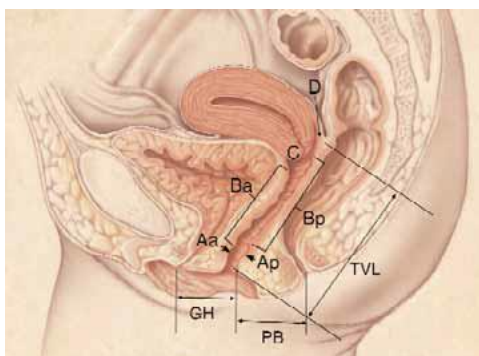


Figure 2.7 - classification POP-Q

Le fond vaginal est représenté par les points C et D

C : correspond au col utérin ou au fond vaginal chez les patientes ayant bénéficié d'une hystérectomie. Sa position en poussée est mesurée en centimètres par rapport à l'hymen (valeurs négatives en intra vaginal, valeurs positives si prolapsus extériorisé). Sa valeur est comprise entre - tvl (col ou fond non prolabé) et + tvl en cas d'une éversion complète.

D : point qui représente la position du cul-de-sac recto-utérin chez les patientes non opérées. En l'absence de col, cette mesure n'est pas effectuée.

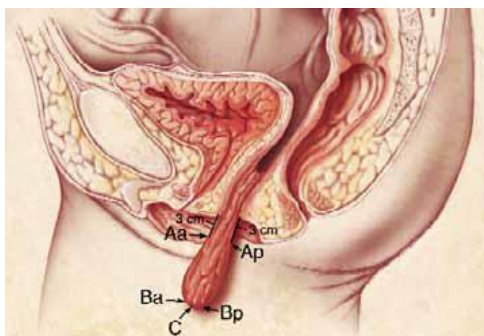


Figure 2.8 - POP Q dans le cas d'un prolapsus du dôme vaginal

Les points Ap et Bp correspondent à la paroi vaginale postérieure (p). La distance GH correspond au diamètre du diaphragme génital, distance entre le méat urinaire et la fourchette vulvaire, il a toujours une valeur positive (figure 2.7).

Cette classification est bien reproductible mais il existe des classifications simplifiées avec un apprentissage adapté [37]. Malgré tout, la diffusion du POP-Q, sa reproductibilité, son profil pédagogique, son application en recherche clinique et surtout la nécessité de son utilisation en vue de publication internationale la rend indispensable. L'équipe de De Tairac *et al.* a fait une synthèse des travaux des comités de standardisation et de terminologie de deux sociétés savantes (IUGA, *International Urogynecological Association* et ICS, *International Continence Society*) ayant permis d'aboutir à l'élaboration d'une terminologie française des troubles de la statique pelvienne chez la femme [38-40]. Nous utiliserons cette classification durant mes travaux pour positionner les points sur chaque stade de cystocèle.

2.3.2 IRM dynamique et troubles de la statique pelvienne : acquisition des images, séquences et limites de l'IRM

L'imagerie de la statique pelvienne du pelvis féminin est d'un intérêt croissant en raison d'une population féminine vieillissante, de l'augmentation de l'incidence de troubles fonctionnels et d'un réel besoin de diagnostic et de traitement. L'IRM est actuellement considérée comme la technique d'imagerie de référence pour l'étude du pelvis féminin, et a trouvé une place centrale pour l'étude des troubles de la statique pelvienne grâce à sa haute résolution en contraste permettant l'analyse de l'anatomie pelvienne normale et pathologique [41-43].

a) Acquisition et reconstruction d'images

L'acquisition de données de l'IRM peut s'effectuer dans les trois directions. Pour construire l'image, l'application de l'impulsion est répétitive. En fonction des temps de relaxation T1 et T2, le temps de répétition Tr (écart entre deux séquences répétitives) et le moment de mesure, on peut reconstruire des images ayant différentes configurations de contraste, appelées les pondérations d'images IRM. Pour le système pelvien, les images IRM sont pondérées soit en T1, soit en T2 et des images pondérées en densité de protons.

b) Réalisation d'une IRM dynamique

Après information de la patiente sur le déroulement de la procédure, l'examen est réalisé en décubitus-dorsal. Il nécessite la réalisation de séquences adéquates ainsi qu'une bonne coopération préalable entre l'imageur, la patiente et le clinicien, puis entre le manipulateur et la patiente lors de la réalisation de l'IRM. Une majorité d'appareils électroniques comme les simulateurs cardiaques, neurostimulateurs, implants cochléaires ne sont pas compatibles avec un examen IRM.

L'étude du pelvis est réalisée grâce à la réception de signal assuré par antennes de surface de type « phased array » dédiés au pelvis, permettant une étude avec un large champ de vue et en conservant un excellent rapport

signal sur bruit par rapport aux antennes plus larges dites « corps entier » utilisées pour l'abdomen ou le squelette axial.

Une opacification vaginale et rectale avec du gel d'échographie (AseptTM) permet de baliser correctement ces structures, d'améliorer le contraste et les rapports avec les organes adjacents, notamment des efforts d'exonération.

c) Séquences d'IRM

L'étude de la statique pelvienne nécessite un protocole particulier comprenant deux temps différents : un temps statique et un temps dynamique.

Séquences statiques (patient « immobile »)

Un temps statique permet une approche morphologique globale du pelvis plus particulièrement centrée sur les structures ligamentaires et musculaires du pelvis, notamment les différents faisceaux du muscle levator ani [44,45]. Les séquences morphologiques utilisées sont pondérées en T2 (turbo spin Echo pondérées en T2 ou ultrafast turbo spin Echo) pour l'étude anatomique des structures pelviennes, PDW HR (haute résolution) pour l'étude fine des ligaments, en coupes coronales, axiales, sagittales (figure 2.9). Les coupes sont espacées de 3 mm avec une taille de voxel de 0,48 mm à 0,72 mm. Les images IRM obtenues avec une IRM 1.5 Tesla permettent de définir précisément la géométrie numérique du système pelvien. Les informations sont représentées par des images 2D obtenues à l'aide de séquences axiale, coronale et sagittale (résolution 512*512). Pour nos travaux, les images IRM ont été réalisées avec une IRM 3 Tesla dédié à la recherche permettant de définir précisément la géométrie numérique du système pelvien (Centre Hospitalier Universitaire de Lille) pour les patientes « témoins saines » et avec une IRM 1.5 Tesla pour les « patientes présentant un prolapsus » (Service de radiologie, Centre Hospitalier Universitaire de Lyon).

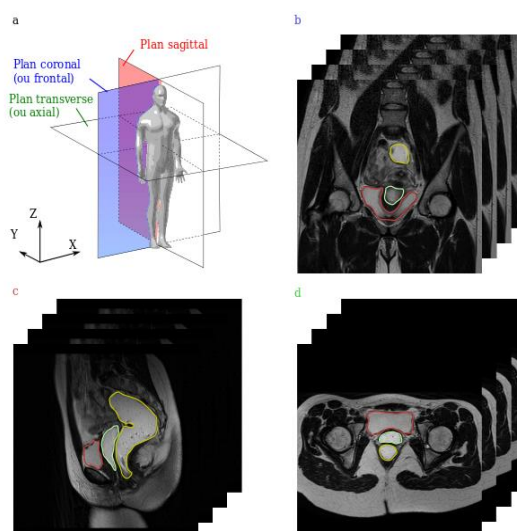


Figure 2.9 - IRM : séquences morphologiques utilisées pondérées en T2 (coupes coronales, axiales, sagittales)

Séquences dynamiques (T2wTSE)

L'IRM dynamique permet une approche fonctionnelle de la statique pelvienne avec 2 évaluations : une évaluation qualitative du prolapsus avec l'analyse des mobilités et une évaluation quantitative à l'aide des lignes de référence. Les images IRM dynamiques consistent en une séquence temporelle d'image enregistrant le mouvement des organes et permettent l'analyse quantitative de la cinétique d'organe. Les séquences dynamiques sont la répétition d'une coupe sagittale T2 médiane. Deux types de protocoles sont utilisés : soit une acquisition en turbo-spin Echo de 4x7 secondes pour chaque position, soit une acquisition en mode dynamique de type balance turbo spin Echo permettant l'acquisition de 100 images en 35 secondes visibles en mode vidéo.

Il existe des modes d'acquisition 2D et 3D. Cependant, une rapidité d'acquisition est demandée afin de pouvoir capter le mouvement rapide. En conséquence, la majorité des techniques d'IRM dynamique implique plutôt des multi-slices 2D de façon qu'elle représente aussi bien que possible le mouvement en 2D dans le plan en conservant la haute résolution spatio-temporelle. La réalisation d'une séquence dynamique peut être répétée autant de fois que souhaité, dans le plan sagittal médian passant par l'urètre, le vagin et l'unité anorectale, avec l'épaisseur de coupe et la matrice, répéter à la fréquence d'une image seconde lors des efforts dynamiques.

L'analyse cinématique en IRM permet d'aider à la compréhension des mécanismes physiopathologiques du prolapsus. Les séquences dynamiques comportent 4 temps : un effort de retenu, une position neutre, un effort de poussée modérée puis un effort de poussée maximale.

d) Le format d'image

Afin de communiquer et de transmettre des données d'imageries de différentes modalités, le format DICOM permet de rendre unique chaque image produite et de leur associer des informations spécifiques. La norme DICOM a été émise par l'ACR (American College of Radiology) en association avec la NEMA (National Electrical Manufacturers Association), mise à jour par des experts internationaux (le JRIA au Japon, l'ANSI aux USA, le CENTC251 en Europe). La norme DICOM (Digital Imaging and Communication in Medicine) est un document qui définit une méthode de communication pour les différents équipements d'imagerie médicale numérique. Elle représente un progrès réel car elle permet de prédire la possibilité d'interconnexion des appareils à partir d'un document de conformité émis pour chacune des machines respectant cette norme.

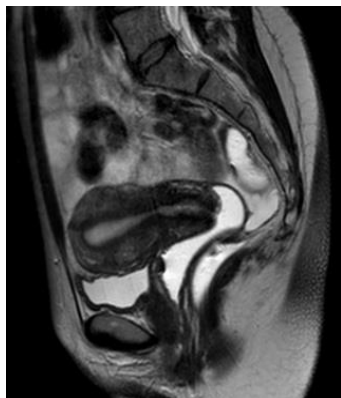
Le format contient des informations obligatoires et d'autres optionnelles. Plusieurs numéros d'identification uniques UID ("Unique Identifier") sont générés automatiquement par les machines DICOM et obligatoirement présents dans chaque image DICOM. L'UID d'une série d'images est spécifique à une date, un patient, une étude, un hôpital et une machine donnée. Cette identification est nécessaire non seulement pour des raisons médicales et médico-légales, mais aussi pour permettre aux machines la formation et la gestion de bases de données.

Un fichier DICOM est composé des éléments de données (identifiés par le Tag) contenant des informations utiles et complètes (position et orientation d'image, information de la patiente, acquisition des images, données en pixel (ou voxel)).

e) Quantification du prolapsus : lignes de référence (POP-Q IRM)

Pour définir un prolapsus pelvien en IRM dynamique, il est nécessaire de définir un repère mobile et un repère fixe.

- Les repères mobiles sont les mêmes pour la plupart des auteurs (figure 2.10) :



Etage antérieur : col vésical et la base vésicale

Etage moyen : col utérin ou fond vaginal en cas d'hystérectomie

Etage postérieur : paroi antérieure du rectum

Etage intermédiaire : cul de sac de Douglas

Figure 2.10 - IRM pelvienne dynamique-séquence T2, coupe sagittale

- Le repère fixe est de définition plus variable selon les auteurs [46-49]. Il est essentiellement décrit 2 méthodes utilisant des repères différents :

La ligne pubo-coccygienne (LPC) décrite initialement par Yang *et al.* en 1991, sert de repère pour la mesure chiffrée de la position en poussée des organes des compartiments antérieur, moyen et intermédiaire (figure 2.11) [46]. Elle est tracée entre le bord inférieur de la symphyse pubienne et la dernière articulation sacro-coccygienne visible, elle représente le point d'attache des principales structures de soutènement du plancher pelvien.

Il est établi différents grades en fonction de cette ligne pubo-coccygienne :

Grade I : descente de moins de 3cm sous la LPC

Grade II : descente entre 3 et 6 cm sous la LPC

Grade III : descente de plus de 6 cm sous la LPC

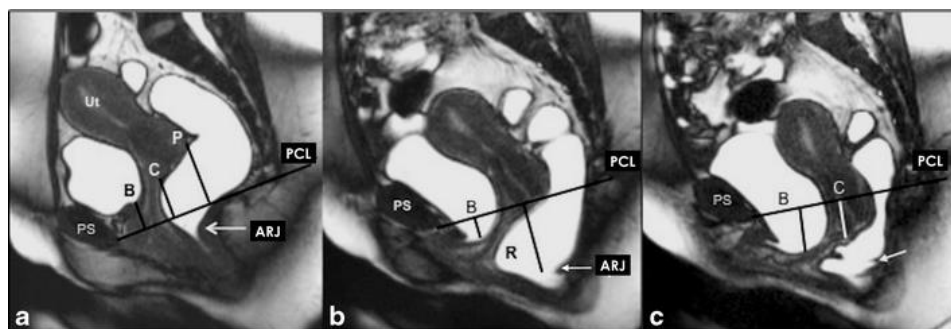


Figure 2.11 - IRM pelvienne dynamique-repère fixe : ligne pubo-coccygienne

PCL = ligne pubococcygienne ARJ = Anorectal Junction

Les études retrouvent une bonne concordance entre la ligne pubo-coccygienne et les valeurs cliniques POP-Q pour les compartiments antérieur et moyen mais moins bonne pour le diagnostic de rectocèle [48,50]. Les dernières recommandations d'experts de l'ESUR (European society of Urogenital Radiology) ont établi la ligne pubo-coccygienne (LPC) comme la ligne de référence [49]. Pour le compartiment postérieur, il est également utilisé la ligne passant par la berge antérieure du canal anal avec 3 grades suivant la distance de la perpendiculaire joignant la paroi antérieure du rectum à cette ligne [46].

Grade I : descente de moins de 2 cm sous la ligne

Grade II : descente entre 2 et 4 cm sous la ligne

Grade III : descente de plus de 4 cm sous la ligne

La ligne pubo-hyménéale (LPH) ou ligne médio-pubienne décrite par Singh et al en 2001, peut être utilisée pour tous les compartiments (antérieur, moyen, postérieur, intermédiaire). Elle est tracée sur les coupes sagittales selon le grand axe de l'os pubien, en passant en son centre (axe du pubis) et se confond avec le plan des reliquats hyménéaux [51]. Elle apparaît plus proche de la classification clinique internationale utilisant le plan de l'hymen comme référence et c'est celle-ci que nous utiliserons comme référence pour placer nos points POP-Q dans le [chapitre V](#) [22].

f) Limites actuelles de l'IRM dynamique

Même si l'IRM est un examen d'imagerie fiable, ses limites sont cependant connues, identifiées et reconnues dans notre travail :

1. L'examen étant réalisé en position couchée, il ne reflète pas toujours les efforts de poussée physiologiques des patientes présentant un trouble de la statique pelvienne.
2. Pour les séquences dynamiques en poussée, seul le plan sagittal mono coupe est répété à une image/seconde nous permettant de faire les mesures des structures anatomiques. En effet, contrairement à une exploration statique conventionnelle, il faut pour les séquences dynamiques choisir une coupe de référence dans un plan donné, habituellement sagittal. La séquence est répétée dans le temps (0 à 20 sec) sur la même coupe au cours de l'effort de retenue ou de poussée de la patiente. C'est à partir des séquences statiques que l'on choisit l'image considérée comme référence pour établir les séquences dynamiques. Ainsi, les structures anatomiques (longueurs des ligaments) ne peuvent être mesurées qu'au repos (multicoupes axiales ou coronales) du fait d'une impossibilité technique actuelle d'obtenir des IRM dynamiques en multi coupes/seconde sur un volume. Les mesures des ligaments utéro sacrés, cardinaux, paravagin et ATLA ont ainsi été faites sur des coupes axiales au repos.
3. Les fascias vésico-vaginaux, recto-vaginaux et endo-pelviens ne sont pas indentifiables en IRM alors qu'ils semblent jouer un rôle important dans les mécaniques physiopathologiques de la cystocèle [8-12]. La simulation numérique par méthode des Eléments Finis me permettra de surmonter ce manque radiologique en définissant les interactions et zones d'encastrement entre les différents organes pelviens et entre paroi vaginale et prothèses.

2.4 Techniques de correction chirurgicale du prolapsus

2.4.1 Techniques chirurgicales actuelles

Le traitement chirurgical concerne entre 11 à 20% des femmes de plus de 80 ans présentant un prolapsus, dont 29% des interventions concernent des récidives [2]. De nombreuses procédures chirurgicales ont été décrites pour la réparation de la cystocèle et du compartiment apical, mais il n'y a pas suffisamment de données pour fournir des recommandations fondées sur des preuves pour choisir la technique optimale. L'objectif de la chirurgie est d'obtenir une correction anatomique, l'amélioration des signes fonctionnels et le maintien des fonctions physiologiques urinaires, sexuelles et digestives [14,15].

Peu de critères sont actuellement disponibles pour connaître avec précision les indications chirurgicales du prolapsus par voie abdominale ou par voie basse avec ou sans matériel de renforcement prothétique. Actuellement, il n'y a pas d'indication standardisée mais une prédominance de la voie abord vaginale. Selon les dernières données françaises Gynérisq 2013, non publiée, la chirurgie vaginale représente 75% des interventions pratiquées pour prolapsus avec mise en place d'une prothèse par voie vaginale dans 40% des cas.

Des études cliniques et radiologiques récentes ont révélé l'importance du support apical dans le soutien des organes pelviens [52,53]. Des données cliniques ont décrit une forte corrélation entre la cystocèle (point Ba, POP-Q) et le prolapsus apical (point C), corrélation de Spearman $\rho=0.835$, $p<0.001$, notamment pour les cystocèles de haut grade [52]. Des études en IRM dynamique ont confirmé cette forte corrélation entre le prolapsus de l'étage antérieur et l'apex (corrélation de Spearman $\rho=0,73$), ce qui suggère que la correction du niveau I et du niveau II est nécessaire pour réparer de manière satisfaisante le compartiment antérieur à long terme [53]

Ainsi, l'objectif anatomique de la correction d'un prolapsus est la réparation du défaut apical de la cystocèle postéro supérieure « médiane » correspondant à une défaillance du fascia pubocervical au niveau de son insertion sur le « cervical ring » associé à un prolapsus apical par altération du complexe ligamentaire du niveau I [8].

J'ai synthétisé les différentes cystocèles avec leur propre défaut anatomique ainsi que les différents choix de technique chirurgicale de correction adaptée pour chacune des cystocèles (tableau 2.2).

Tableau 2.2 - Synthèse des différentes cystocèles et de leur prise en charge

| | Défect de la structure anatomique | Choix de la technique chirurgicale de correction |
|--|--|--|
| Cystocèle médiane isolée | PCF ^a Fascia endopelvien | Renforcement tissus sous vésicaux : - Colpectomie avec ou sans plicature sous vésicale ou du fascia de Halban - ≥ 3 : Prothèse vaginale ou promontofixation |
| Cystocèle latérale (niveau II) | ATFP / ATLA ^b | Renforcement des fascias para vaginaux : - Autologue : colposuspension - Prothétique / voie vaginale |
| Cystocèle apicale (avec hystéroptose associée) (niveau I, Apex) | Cervical ring ^c Ligament US ^d Ligament cardinaux | Suspension apicale : - Ligament vertébral Ant : promontofixation - LSS ^e / voie antérieure (type Uphold™) ou postérieure avec fil (Richter) ou bras prothétique |

^a Pubocervical fascia

^b ATFP = arcus tendineus fasciae pelvis, ⁴ ATLA= arcus tendineus levator ani

^c Cervical ring (insertion des ligament cardinaux et des ligaments utéro-sacrés)

^d origine des ligaments Utéro-Sacrés

^e Ligament sacro spinal

Les deux interventions les plus couramment pratiquées pour la correction chirurgicale du prolapsus génital sont la promontofixation coelioscopique et la chirurgie vaginale. Les moyens de suspension utilisés par voie vaginale peuvent être des structures ligamentofasciales naturellement présentes ou des prothèses synthétiques de renforcement des tissus.

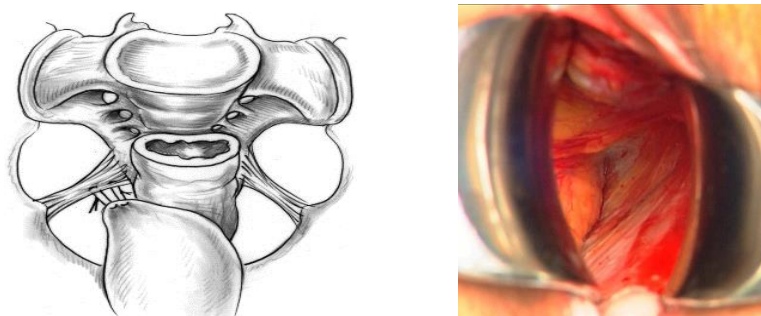
Très peu d'essais randomisés ont comparé ces deux techniques opératoires. Si la promontofixation est l'intervention de référence, la chirurgie vaginale offre des avantages bien établis (durée opératoire moindre, réduction des coûts, réduction du risque d'incontinence urinaire d'effort post-opératoire) mais peut présenter un sur-risque pour les complications spécifiques (exposition vaginale de la prothèse, douleurs, dyspareunies) [18,20,54].

Je décrirai les principales techniques chirurgicales du prolapsus utilisées ultérieurement dans nos simulations : la chirurgie vaginale non prothétique, abdominale et chirurgie vaginale prothétique.

a) Chirurgie vaginale non prothétique

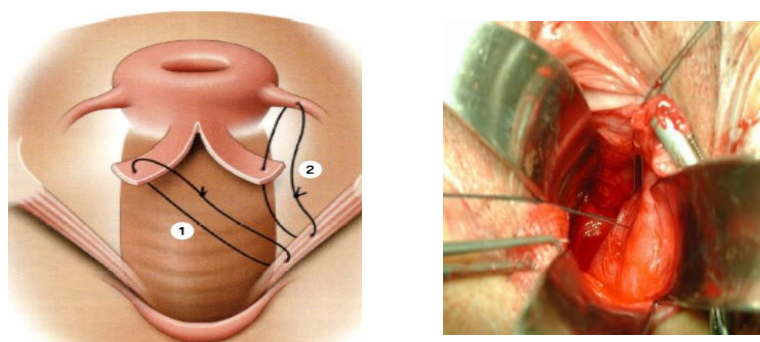
Elle associe généralement une hystérectomie avec réparation sous vésicale à l'aide des tissus natifs et une sacrospinofixation vaginale postérieure appelé « Richter » [55]. La réparation sous vésicale peut être une colposuspension vésicale autologue permettant la correction d'une cystocèle de stade ≥ 3 avec réparation d'un para vaginal défaut, une plicature en paletot de la paroi vaginale (adventice et musculuse) ou une ligamentopexie croisée des ligaments utéro-sacrés en cas d'hystérectomie associée de type Campbell [56]. Les avantages de la chirurgie vaginale non prothétique sont la relative simplicité du geste d'apprentissage et de réalisation, une réduction de la durée opératoire, un coût plus faible, une reprise plus précoce des activités, une faible morbidité et la possibilité de réaliser une réparation du centre tendineux périnéal. On peut également y associer la cure d'une incontinence urinaire et une réparation postérieure. Les avantages de la voie vaginale sont également un accès direct aux défauts anatomiques et aux structures ligamentaires pelviennes (ATFP, ligament sacro spinal).

Par voie vaginale, la technique de référence du traitement du prolapsus utérin est la sacrospinofixation vaginale ou intervention de Richter. Cette technique était décrite à l'origine comme un traitement des prolapsus post-hystérectomies par voie basse. Elle consiste à fixer le dôme vaginal au ligament sacro-spinal et amener la colonne vaginale au-dessus du plancher lévatorien selon l'axe S3. Elle permet la suspension du fond vaginal au ligament sacro-spinal droit ou gauche par l'intermédiaire d'un fil de suture non résorbable (ou de 2 bandelettes de tissu vaginal de 2 cm sur 3 cm selon l'artifice de Crépin et Cosson) passé dans l'épaisseur du fond vaginal d'un côté et dans l'épaisseur du ligament de l'autre (figure 2.12) [57].



(a)

Figure 2.12 – (a) Technique de sacrospinofixation [55] et (b) artifice de Crépin et Cosson [57]



(b)

Cette intervention, en permettant la suspension du fond vaginal à un ligament solide en direction de S4, reproduit par voie basse le principe de la ligamentopexie prévertébrale utilisée par voie haute. Son taux de correction anatomique est de 67 à 97% suivant les études et concerne surtout la réparation apicale et postérieure [58,59].

a) Voie abdominale

La promontofixation s'est actuellement imposée comme la technique de référence pour la correction du prolapsus de l'étage moyen [17,20]. Le principe de la promontofixation par voie abdominale est de repositionner l'utérus et la colonne vaginale en direction de L5 S1. Elle consiste à solidariser une prothèse synthétique sous vésicale au ligament prévertébral. La fixation de l'utérus ou « hystéropexie » se fait sur le ligament prévertébral antérieur constituant une structure ligamentaire solide au niveau du promontoire. Cette technique utilise des bandelettes prothétiques antérieures fixées au niveau de la cloison inter vésico vaginale pour corriger une hystérocèle avec cystocèle (figure 2.19). On l'associe parfois à une bandelette prothétique postérieure au niveau de la cloison inter recto vaginale avec fixation aux muscles Levator Ani pour corriger une rectocèle. La laparotomie longtemps utilisée a laissé la place à la coelioscopie qui a montré son efficacité sur un grand nombre de patientes sur le plan anatomique et scores fonctionnels avec un recul important [17,60].




Figure 2.13 - Promontofixation avec conservation utérine et sur col restant

La faisabilité de la promontofixation coelioscopique a été démontrée par de nombreuses études mais il n'existe actuellement pas de consensus sur les moyens de fixation des prothèses ni des forces de traction à imposer aux prothèses [61]. C'est tout l'intérêt de mes travaux sur modèles numériques EF qui permettront d'évaluer ces paramètres techniques.

b) Chirurgie vaginale prothétique

La chirurgie du prolapsus par voie vaginale connaît depuis quelques années l'apparition de techniques opératoires simplifiées utilisant des implants de renforcement. La mise en place d'un matériel prothétique permet de renforcer les tissus de soutien et de fixer les organes dans leur position anatomique (figure 1.20). Cette technique permet une réduction significative du risque de récurrence de cystocèle [20,62-65]. De récents essais randomisés et méta-analyses ont montré que les kits prothétiques synthétiques par voie vaginale améliorent les résultats anatomiques à long terme dans la prise en charge du compartiment antérieur de stade ≥ 3 comparé aux techniques de plicature autologue [20,64,65]. L'évolution des renforts prothétiques s'est orientée vers une diminution du grammage des renforts et l'apparition de kits de fixation au ligament sacro-spinal. En effet, la clé du succès de la correction d'un prolapsus passe par la correction de l'apex correspondant au « cervical ring » de Petros ou au niveau I de Delancey [8-11]. C'est la raison pour laquelle les techniques actuelles par voie vaginale s'intéressent de plus en plus à la fixation au ligament sacro spinal en utilisant une sacrospinofixation antérieure permettant la correction apicale et antérieure en 1 temps. Actuellement, les prothèses non résorbables de polypropylène mono filament tricoté macroporeux sont les mieux tolérées et doivent être utilisées dans des centres experts selon les récentes recommandations [16].




Figure 2.14 - Exemples de prothèses vaginales de renforcement (Restorelle™, Uphold™)

Le Collège National des Gynécologues Français a publié en 2013 des recommandations concernant les indications de prothèse non résorbables par voie vaginale : cystocèle récidivante ou présentant des facteurs de risque de récurrence (avis d'experts), une cystocèle ≥ 3 ($>+1$ cm hymen), une histoire familiale de prolapsus, hyperactivité physique, toux chronique et constipation chronique [15,16]. Il existe actuellement des preuves insuffisantes pour recommander la pose d'une prothèse transvaginale dans le cadre d'une chirurgie du compartiment apical ou postérieur.

2.4.2 Choix et limites des techniques chirurgicales

La réparation chirurgicale pratiquée actuellement dépend du type de prolapsus identifié pendant l'examen clinique et des symptômes associés, la voie d'abord étant adaptée au contexte clinique propre à chaque patiente.

a) Chirurgie vaginale non prothétique

« Le prolapsus génital est une situation qui appelle tout naturellement à la voie vaginale quand la question d'une correction chirurgicale se pose », Daniel Dargent, répertoire de chirurgie vaginale [66]. Ce postulat du Professeur Dargent incitait déjà à la voie vaginale pour la correction du prolapsus avec une correction physiologique du vagin vers un axe S3. Les techniques de réparation par tissu autologue gardent actuellement toute leur place et doivent être maîtrisées pour la correction des cystocèles de stade ≥ 3 . Les éléments plaidant pour la voie vaginale sont actuellement des éléments cliniques (âge physiologique $\geq 60-70$ ans, cystocèle prédominante ≥ 3 , antécédent de chirurgie abdominale adhésiogène, obésité morbide ($IMC \geq 40$), dysplasie sévère du col utérin, récurrence après promontofixation, douleur dorso-lombaire chronique [15,16].

Toutefois, les limites de la chirurgie vaginale sont parfois représentées par de larges dissections, des difficultés de suspension aux structures ligamentaires défaillantes ou parfois inexistantes, des douleurs périnéales après myographie, des cicatrices vaginales avec un risque de dyspareunie et l'absence de renforcement prothétique conduisant à un risque plus élevé de récurrence [18,20].

b) Voie abdominale

Sur des arguments non scientifiquement prouvés, certains auteurs préfèrent la promontofixation pour les patientes jeunes ($< 50-60$ ans), en cas d'hystéroptose prédominante, de récurrence après voie basse prothétique, de pathologie anxieuse associée, de douleur pelvi-périnéales chroniques ou de dyspareunie pré opératoire [15,16].

Cependant, à la lecture des écrits du livre « la chirurgie de l'utérus » (Paris 1962) de Huguier et Cerbonnet, les auteurs connaissaient déjà les limites de la promontofixation : « *La seule suspension physiologique logique est une suspension postérieure en direction de S3. Elle semble peu réalisable, aussi la suspension la moins illogique est celle qui suspend vers l'arrière, quoi que trop haut, aux disques lombo sacrés, seul amarrage semblant possible dans cette région* » [67]. Les limites de la promontofixation sont également représentées par la courbe d'apprentissage indispensable (estimée à 15-30 procédures), la maîtrise des sutures et de la dissection laparoscopique ainsi qu'un temps opératoire allongé et une morbidité parfois sévère (hémorragie, occlusion, spondylodiscite) [68-71]. De plus, il existe encore de nombreuses interrogations concernant le nombre et la forme des prothèses, le type de fixation (sutures fils, agrafes, colle tissulaire) et le degré de traction apportée à la prothèse antérieure [72]. Nous étudierons également ces paramètres dans les chapitres suivants.

c) Chirurgie vaginale prothétique

Les techniques prothétiques par voie vaginale utilisant la sacro spinofixation antérieure sont encore en phase d'évaluation mais permettraient de corriger l'axe vaginal vers l'épine sciatique S4 [73,74].

Cependant, en 2011, la Food and Drug Administration (FDA) a signifié que l'utilisation de prothèse vaginale apporte des avantages anatomiques dans le compartiment antérieur mais sans amélioration de la qualité de vie. En raison d'un taux élevé de complications liés aux kits prothétiques par voie vaginale, la FDA a récemment publié une notification stipulant le reclassement de ces dispositifs d'un risque modéré à un risque sévère nécessitant des études supplémentaires [75]. De nombreux auteurs ont également montré que l'expérience chirurgicale permettait de diminuer le nombre de complications prothétiques [76,77]

Les réelles interrogations concernent la rétraction spontanée, le réglage de la tension des prothèses mais également de la zone d'ancrage ligamentaire proche de l'épine sciatique. Les rétractions sont parfois sources de douleur, de dyspareunie ou de troubles dyschésiques [76,78].

2.4.3 Evidence Based Medicine

Concernant la comparaison de la chirurgie vaginale prothétique avec la réparation autologue par tissu natif, la dernière méta-analyse de la Cochrane en 2016 portant sur 19 études randomisées retrouve une amélioration subjective (RR à 0.66) et objective (RR à 0.40) des résultats dans le groupe chirurgie vaginale prothétique avec moins de ré-intervention pour prolapsus (RR 0.53), moins de récives de prolapsus apical (RR 0,23 ; IC 95% 0,07-0,77). Il n'y avait pas de différence sur la qualité de vie des patientes, de dyspareunie ni de chirurgie de l'incontinence urinaire d'effort [18,20]. L'utilisation d'une prothèse lors de la réparation vaginale antérieure réduit également les risques de récives du prolapsus de la paroi vaginale antérieure [62-65].

Toutefois les avantages liés à un renforcement vaginal prothétique permanent en polypropylène doivent être contre balancés par un prolongement de la durée de la chirurgie, des pertes sanguines plus importantes, l'apparition d'un prolapsus dans d'autres compartiments, une incontinence urinaire de novo (RR 1.39) et une exposition du matériel prothétique chez 8% des femmes [18].

L'étude randomisée PROSPERE (PROSthetic Pelvic organ prolapse Repair) comparant la promontofixation coelioscopique (129 patientes) à la chirurgie prothétique 4 bras (128 patientes) par voie vaginale pour le traitement des cystocèles apportera probablement la réponse à ces questions [79]. Des résultats préliminaires non encore publiés retrouvent à 1 an des résultats anatomiques (point Ba) et des scores fonctionnels identiques mais avec une meilleure suspension apicale au profit de la promontofixation. Il a été retrouvé plus de réintervention pour IUE par voie coelioscopique (4 versus 1) et plus de réintervention par voie basse pour récive de prolapsus (2 versus 1) à 1 an. L'étude retrouvait plus d'expositions vaginales par rapport à la cœlioscopie (1.6% versus 0%) et plus de dyspareunie de novo par voie basse (19.7% versus 8.5%). De plus, la promontofixation apportait une meilleure suspension de l'apex que la prothèse vaginale 4 bras [79].

L'étude prospective récente comparative de Gutman et al comparant la promontofixation coelioscopique (n =74) avec la suspension prothétique par voie vaginale (n= 76, système Uphold™ et Uphold Lite™) ne retrouve pas non plus de différence sur le plan anatomique, scores fonctionnels et sexualité à 1 an [80].

Ces données récentes ne permettent cependant pas d'établir actuellement un algorithme thérapeutique précis. Actuellement, le chirurgien doit être conscient des risques et bénéfices de chacune des interventions. Il doit également avoir la connaissance nécessaire et les aptitudes chirurgicales requises pour prendre en charge chirurgicalement un prolapsus. Nous sommes dans une période d'évaluation durant laquelle il est difficile d'établir des recommandations pratiques sur les indications des techniques de prothèses. Cela justifie pleinement l'intérêt de mon travail de thèse dont l'objectif est d'évaluer la meilleure technique chirurgicale de correction adaptée à chaque patiente.

2.5 Caractérisation biomécanique et mesures anatomiques des structures pelviennes

2.5.1 Caractérisation biomécanique des organes et ligaments pelviens

Les propriétés mécaniques des organes du système pelvien ont été caractérisées lors d'études préalables et bien documentées dans la littérature [81-85]. Les organes pelviens ont des géométries complexes avec des comportements très spécifiques de leurs matériaux. Ils peuvent être considérés comme des structures biomécaniques en interaction mutuelles soumises à des forces de pression dans un espace (cavité pelvienne) contraint par des ligaments, des os (bassin, pubis), des muscles du plancher pelvien et des tissus mous (fascia pelvien). Il existe une grande différence de rigidité entre les différents organes mis en jeu dans l'équilibre de la statique pelvienne. Ils se comportent de manière isotrope, c'est à dire que les tissus ont les mêmes caractéristiques mécaniques, quelle que soit la direction de la sollicitation [82].

La nature élastique, non linéaire en grande déformation des tissus pelviens avait déjà été évoquée par Fung, déterminée par des essais sur modèles animaux puis confirmée sur tissus vaginaux humains [82,86,87]. Les travaux de Rubod *et al.* de l'équipe de recherche « BioTiM » ont développé et validé un protocole expérimental pour les mesures des propriétés mécaniques des tissus mous. Des essais destructifs de traction uni-axiale sur tissus pelviens ont confirmé le comportement hyperélastique des tissus pelviens [81,82,84,88-90]. Ces travaux ont conduit à une cartographie précise des propriétés biomécaniques des tissus mous du système pelvien [81,82,84].

Des travaux expérimentaux ont également été réalisés pour étudier l'effet de l'âge sur la caractérisation du comportement mécanique des tissus pelviens [84]. Ces travaux ont montré une augmentation de la rigidité des tissus avec l'âge conduisant à une diminution des mobilités d'organe (tableau 2.3) [84,91,92]. De plus, par sa diversité biologique, Chantereau *et al.* ont montré que le comportement mécanique des différents tissus pelviens présente une grande variabilité inter-sujets [84].

Tableau 2.3 Propriétés mécaniques des tissus pelviens et des ligaments chez le sujet jeune et le sujet âgé, impact de l'âge, élasticité linéaire (module de Young) [92].

| | E (jeune) MPa | E (agé) MPa | O/Y ratio |
|----------------------|------------------|----------------|-----------|
| Rectum | 0,54 | 2,1 | 3,89 |
| Vagin | 0,66 | 2,34 | 3,55 |
| Vessie | 0,24 | 0,54 | 2,25 |
| Plancher pelvien | 0,03 | na | Na |
| Ligament US | 0,78 | 4,98 | 6,38 |
| Ligament Cardinal | 1,32 | 4,2 | 3,18 |
| Fascia endo Pelvien | 2,22 | 2,52 | 1,14 |
| ATLA et ATFP | 0,78 | na | Na |
| Fascia pubo cervical | 0,03 | na | 3 |
| Fascia recto-vaginal | 0,04 | na | Na |

Ligament US : ligament utéro-sacré, ALTA : Arcus Tendineus Levator Ani, ATFP : Arcus Tendineus du fascia pelvien

Rubod *et al.* révèlent également des disparités de propriétés mécaniques en fonction de la localisation du prélèvement. Les faces antérieures et postérieures du vagin ont des comportements très différents en grandes déformations : la paroi vaginale antérieure est un système hyper élastique sur lequel repose l'appareil vésico-urétral, la face en contact avec le rectum est beaucoup plus rigide que celle avec la vessie [88,93].

Les parois vaginales antérieures et postérieures présentent une rigidité différente alors que la vessie présente un comportement anisotrope [82]. La partie inférieure de la paroi vaginale antérieure située au contact de la vessie reçoit de fortes pressions selon le principe des comportements viscoélastiques [88,93]. Ainsi, le vagin est plus rigide avec des contraintes plus importantes que la vessie ou le rectum pour une même déformation. Soumis à une contrainte identique, le vagin se déformera moins que les autres organes [88].

Concernant les tissus présentant un prolapsus, les propriétés biomécaniques des tissus de soutien participant au support vaginal antérieur ont été rapportées chez des patientes présentant un prolapsus [94,95]. Les travaux de J Charles *et al.* ont permis de mettre en évidence une différence de rigidité entre le tissu vaginal sain et le tissu vaginal avec prolapsus en petite déformation (C0 à 0.45 MPa versus 4.01 MPa respectivement) et en grande déformation (C1 à 5.51 MPa versus 17.1 MPa respectivement). Les coefficients C0 et C1 employés ici permettent de paramétrer une loi de comportement hyperélastique de type Yeoh (second ordre) [96]. Le tissu vaginal était collecté parmi 30 patientes avec prolapsus et 10 cadavres sans prolapsus, sans différence d'âge entre les 2 groupes [91]. Il conclue que le tissu avec prolapsus est significativement plus rigide que le tissu sans prolapsus, aussi bien pour la paroi vaginale antérieure que pour la paroi vaginale postérieure. Cela peut probablement expliquer les récurrences d'une correction d'un prolapsus par tissu autologue utilisant un tissu vaginal déficient et plus rigide [91].

Les propriétés d'un tissu varient en fonction de nombreux facteurs dont le contenu en collagène, l'orientation des fibres du collagène, le diamètre des fibres et les types de collagène [97]. Bien que des études récentes aient indiqué des modifications histo-morphologiques des parois vaginales des patientes présentant un prolapsus avec modification du ratio des sous-types de collagène et fibres élastiques, il n'est pas établi que ces changements soient le résultat d'étirement ou de distension mécanique induites par le prolapsus ou s'ils contribuent à la pathogénèse du prolapsus [98].

Concernant les ligaments pelviens, peu d'étude dans la littérature ont étudié le comportement biomécanique des ligaments pelviens [99-101]. Le ligament utéro-sacré semble être la structure la plus rigide expliquant son rôle primordial dans le maintien de l'apex vaginal. La défaillance du ligament utéro-sacré favoriserait les prolapsus de l'apex vaginal [8,10,84,93,99].

2.5.2 Mesures anatomiques des structures ligamentaires

a) Ligament utéro-sacré

Il me paraissait important de souligner les mesures des structures anatomiques décrites dans la littérature, celles-ci me seront utiles lors des étapes de simulation sur patientes présentant un prolapsus ([Chapitre V](#)).

Les ligaments utéro-sacré ont été étudiés à la fois sur cadavres et en IRM. Cependant, les limites de ce ligament sont difficiles à établir sur dissection. Dans une étude sur cadavres, parmi 12 cadavres non embaumés et 5 pelvis formolés, Vu *et al.* ont mesuré la longueur totale du ligament utéro-sacré entre 12 et 14 cm [102]. Il est divisé en 3 parties : une section distale (cervicale) mesurant à 20-30 mm de longueur et 5-20 mm d'épaisseur, une section intermédiaire mesurant en moyenne 5 cm de long et 5mm d'épaisseur et la section proximale (sacrale) mesure 5.5 cm et 5 mm d'épaisseur [102]. Dans l'étude d'Umek *et al.*, le ligament utéro-sacré est visible en IRM dans 87% des cas (61/70) sur des coupes de 5 mm en IRM. La distance cranio caudale moyenne était de 21+- 8mm (intervalle de 10-50). Selon les données IRM de patientes saines, les ligaments utéro-sacrés sont étendus sur une longueur craniocaudale de 21+-8 mm (10-50 mm) [103].

b) Ligaments cardinaux

Selon la récente étude de Salman *et al.* ayant évalué 10 cadavres non embaumés, la longueur totale du ligament cardinal du pelvis latéral à la paroi latérale du col de l'utérus était en moyenne de 10.01 cm [104]. Il est subdivisé en 3 parties, une partie distale ou cervicale, une partie intermédiaire et une partie proximale ou pelvienne (tableau 2.3) [104]. En IRM, le ligament cardinal est bien visualisé en coupes coronales [105].

| Section | Longueur (cm) | Largeur (cm) |
|---------------|---------------|--------------|
| Pelvienne | 4.59 ± 0.60 | 2.14 ± 0.16 |
| Intermédiaire | 3.41 ± 0.18 | 1.77 ± 0.34 |
| Cervicale | 2.06 ± 0.07 | 2.03 ± 0.05 |
| Total (n=10) | 10.01 ± 0.27 | N / A |

Tableau 2.3 Mesures moyennes et déviation standard du ligament cardinal [104].

2.6 Modélisation géométrique à partir de l'IRM

2.6.1 Principe

La reconstruction géométrique des organes est une étape majeure pour la simulation numérique selon la méthode des Eléments Finis. Les surfaces géométriques sont actuellement construites à partir d'images d'IRM statiques composées de coupes bidimensionnelles dans les trois directions. La haute résolution d'images réalisées par les techniques d'imagerie et notamment d'IRM permet d'individualiser avec précision les structures anatomiques du système pelvien, à partir desquelles seront construits les modèles géométriques numériques. Différentes méthodes de contourage ou segmentation sont actuellement disponibles pour obtenir une représentation 3D du système pelvien, faisant appel à différents algorithmes de reconstruction. La complexité de l'anatomie pelvienne ainsi que l'inter connectivité entre les organes rend la segmentation parfois difficile à réaliser. Après la segmentation, une étape de correction des surfaces est nécessaire pour que les géométries générées à partir des voxels issus du contourage puissent être utilisées et fonctionnelles pour les étapes de simulation.

2.6.2 Reconstruction des organes pelviens et des structures ligamentaires

La 1^{ère} étape de reconstruction d'image est de segmenter le contour des organes pelviens et des principales structures anatomiques de suspension du pelvis à partir de l'IRM. Les images IRM seront segmentées puis reconstruites en 3D par l'intermédiaire du logiciel Avizo™ avec une délimitation manuelle de chaque structure d'intérêt en esquissant les contours coupe par coupe [92,106]. Ce processus de reconstruction est actuellement chronophage et répétitif avec parfois des variations intra ou inter observateur. A titre d'exemple, il faut une dizaine d'heure pour un opérateur entraîné pour établir une reconstruction surfacique des organes pelviens et du bassin.

La segmentation par IRM est transformée en une représentation 3D composée de surfaces triangulées non structurées puis convertie en un modèle de surface organisé utilisant le logiciel de CAO Catia™. Ce modèle produira des surfaces plus lisses et plus représentatives pour le maillage EF. La méthode employée consiste à générer une représentation surfacique de chaque organe [92]. En effet, l'utilisation de la méthode des Eléments Finis nécessite la production de ce type de format numérique afin d'effectuer un maillage de la structure à simuler.

2.6.3 Différentes méthodes de création des géométries

Durant les 10 dernières décennies, de nombreux algorithmes ont été proposés pour obtenir des segmentations aidées par ordinateur. La modélisation géométrique des formes, et plus spécifiquement la génération de maillage volumique est une étape incontournable pour la simulation numérique par Eléments Finis. Il existe 3 méthodes différentes de segmentation décrites dans la littérature :

- *Algorithme basé sur le seuillage (threshold)*

La procédure de segmentation de seuillage consiste à définir les pixels (ou voxels) pouvant être regroupés selon différents intervalles de niveau de gris et dont les valeurs se situent dans les plages définies par les seuils. Les valeurs seuils utilisées dans ces algorithmes peuvent être manuelles ou automatiques [107]. L'avantage du seuillage est sa rapidité et simplicité de mise en place. Cependant, il est très sensible à l'inhomogénéité et aux bruits d'image. De plus, il est difficile à l'IRM de discriminer des tissus mous et des organes par leurs niveaux de gris.

- *Algorithme basé sur les régions (clustering)*

Comme les structures des images IRM peuvent être traitées comme des motifs, les techniques issues des champs de reconnaissance de motifs peuvent être utilisées pour effectuer la segmentation. Cette technique consiste en une propagation d'une ou plusieurs régions à partir des « germes initiaux », qui peuvent être eux-mêmes des régions initiales [108].

- *Modèles déformables*

Il existe également *des modèles déformables* déformant les géométries afin qu'elles puissent correspondre aux images (approches probabilistes avec algorithme combinatoire). Les algorithmes basés sur des modèles déformables sont plus flexibles et peuvent être utilisés pour des segmentations complexes. Les algorithmes traitent les limites de la structure comme statut final des contours initiaux. La procédure de ces algorithmes peut être considérée comme une modélisation de l'évolution des courbes. Selon l'utilisation pour le suivi du contour mobile, des méthodes informatiques de modèles déformables en biomécanique peuvent être classées en modèles paramétriques et modèles géométriques.

Les modèles déformables paramétriques suivent l'évolution à travers des points de contour échantillonnés. Le suivi explicite a l'avantage d'une grande efficacité de calcul et permet l'application en temps-réel. L'équation en mouvement pour le contour peut être dérivée par des fonctions énergétiques ou défini directement par des forces dynamiques [109].

Les modèles déformables géométriques sont basés sur la méthode « level set » initialement proposé pour gérer les changements topologiques pendant la courbe évolution [110]. L'idée principale de cette méthode est d'implanter implicitement le contour en mouvement dans une fonction de réglage de niveau dimensionnel. L'avantage est que les modifications topologiques peuvent être facilement manipulées et les propriétés géométriques des contours implicitement calculés.

2.6.4 Analyse des mobilités par technique IRM

En disposant des IRM dynamiques, les mouvements des organes peuvent être analysés via les méthodes de recalage d'images temporelles [111]. Les techniques de recalage d'images permettent de déterminer la correspondance spatiale entre deux images différentes. Elle permet d'analyser la déformation des organes dans une séquence temporelle d'images déformables, appelé Corrélation d'Images Numériques (CIN) et d'expliquer également les mécanismes physiopathologiques des prolapsus [112].

2.7 Principe de simulation par Eléments Finis ou " méthode des Eléments Finis "

2.7.1 Principe

La simulation par Eléments Finis (EF) ou "méthode des Eléments Finis" désigne un ensemble de techniques numériques permettant de résoudre une certaine classe de problèmes mathématiques. Elle est reconnue comme l'une des principales méthodes de résolution des équations aux dérivées partielles (EDP) dans des géométries quelconques, que ce soit en dimension un, deux ou trois.

La méthode EF a été initiée par les travaux de Fermat et Bernoulli en 1743 avec le calcul des variations. Robert *et al.* a ensuite introduit en 1943 le principe variationnel puis les travaux de Zienkiewicz et Argyris définiront la méthode EF [113,114]. La méthode des Eléments Finis prend ses origines dans le besoin de résoudre des problèmes complexes d'élasticité et d'analyse de structures en ingénierie civile et aéronautique. Son développement remonte aux travaux d'Alexander Hrennikoff en 1941 et de Richard Courant en 1942 puis de Ray William Clough en 1960 [115].

La méthode des Eléments Finis apparaît comme la plus intéressante pour simuler des déformations mécaniques avec une bonne précision physique. Les applications sont nombreuses et variées, notamment pour simuler des problèmes en mécanique des fluides, des solides, mais aussi pour les problèmes physiques, thermiques, chimiques, électromagnétiques ou énergétiques.

Les Eléments Finis sont une méthode de modélisation consistant à « décomposer » la pièce que l'on étudie en un grand nombre de petits éléments, sur lesquels les calculs seront plus faciles à effectuer. Le principe de la méthode se base sur la discrétisation d'une géométrie connue, c'est-à-dire subdiviser une forme complexe en un grand nombre de sous-domaines élémentaires de forme géométrique simple. Chaque organe de notre modèle géométrique est alors divisé en sous-domaine.

L'idée fondamentale de cette méthode s'explique par le fait que l'on peut approcher la solution d'un problème complexe en le divisant en problèmes plus simples. A titre d'exemple, on peut approcher le périmètre d'un cercle en calculant le périmètre d'un polygone à n côtés. Dans ce cas, plus n est grand, plus le résultat est proche de la réalité. On cherche à simplifier une géométrie complexe par des éléments plus simples, connus, clairement définis dont on soumet des propriétés. Dans la majeure partie des cas, la simulation EF sert à calculer un champ de déplacements, un champ de déformations et/ou un champ de contraintes d'une structure. Dans notre cas

d'étude en gynécologie, la simulation par méthode des Eléments Finis (EF) permet d'analyser la mobilité du système pelvien dans des conditions physiologiques et pathologiques.

Les progrès dans les domaines de la modélisation constitutive, des méthodes numériques et de l'informatique ont conduit à l'application généralisée de procédures numériques pour l'analyse des systèmes mécaniques. Pour construire un modèle mécanique, nous avons besoin des informations suivantes :

- la géométrie du système étudié
- le comportement physique des matériaux constitutifs
- les conditions limites en force et en déplacement imposés au système et le type de contact

Ainsi, l'obtention d'un modèle numérique de simulation des mobilités d'un ensemble d'organes repose sur la définition de la géométrie des organes, du comportement mécanique des tissus constitutifs des organes et des structures anatomiques de suspension et des conditions de chargement et de déplacement imposées.

La simulation numérique par la méthode des Eléments Finis nécessite une démarche rigoureuse et ordonnée. Cette méthode comprend plusieurs étapes correspondant au maillage de la structure étudiée, à la mise en donnée du comportement des matériaux associés, à la formulation du problème par la mise en place de conditions limites (solllicitations, forces à appliquer, encastremets, interaction avec l'environnement), à la résolution du calcul et à l'exploitation des résultats.

Dans notre travail de thèse, la méthode EF sera principalement utilisée pour évaluer la mobilité des organes pelviens et les mécanismes impliqués durant les différentes techniques chirurgicales de réparation.

2.7.2 Etape de maillage Eléments Finis

L'étape de maillage constitue une discrétisation ou décomposition du milieu continu en sous domaines (figure 2.15). Ce maillage permet de représenter la géométrie de chaque structure par des sous-domaines tridimensionnelles (type d'élément : tétraèdre, hexaèdre), bidimensionnelles (type d'élément : triangle, quadrilatère) ou unidimensionnelles (type d'élément : beam). A ces éléments s'ajoute un deuxième référencement correspondant à une liste de points, appelés les nœuds. Lors de la définition du problème EF, l'action de l'environnement est modélisée par des efforts extérieurs et des déplacements imposés. De façon générale, le champ de déplacement est interpolé à partir de ses valeurs aux nœuds (déplacement nodaux).

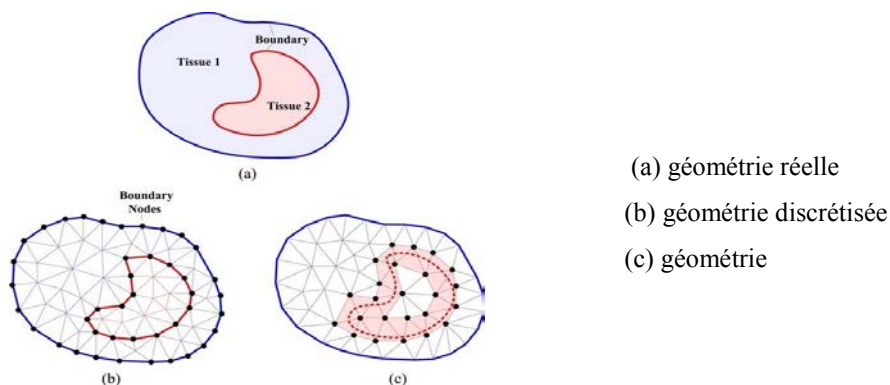


Figure 2.15 - Etape de maillage

Le choix du maillage détermine les champs de déplacement. Pour que la modélisation soit pertinente, la construction du maillage doit respecter certains principes :

- Choix de la dimensionnalité de l'espace et/ou du maillage
- Suppression des détails géométriques superflus
- Délimitation des régions où seront affectées des modèles de comportement ou d'environnement différents

L'objectif de cette étape est d'avoir un maillage de bonne qualité avant de poursuivre les étapes de simulation. En effet, le gain en temps et la convergence des calculs des simulations dépendent de la qualité du maillage et de la fiabilité du modèle géométrique.

2.7.3 Différents modèles EF décrits dans la littérature : tableaux de synthèse

En gynécologie, plusieurs modèles numériques EF ont été utilisés pour tester des hypothèses et étudier les mécanismes de chaque structure du pelvis. Des études concernant la modélisation du pelvis et des articulations sacro-iliaques ont été élaborés ces dernières années [116]. La modélisation EF du pelvis s'est par la suite étendue à plusieurs applications biomédicales, notamment l'explication des mécanismes des muscles pelviens, du muscle levator ani, d'un accouchement, d'un prolapsus ou même d'une incontinence urinaire [117].

Le tableau 2.4 synthétise les principaux modèles EF publiés dans la littérature (tableau 2.4).

Tableau 2.4 Analyse de la littérature des différents modèles EF utilisés pour le muscle levator ani (AbaqusTM)

| Auteurs/ type d'analyse | Structures anatomiques analysées | Modèle géométrique | Facteur étudié | Modèle |
|---|---|--------------------|--|---------------|
| Muscle Levator Ani seul | | | | |
| Aulignac 2005 [118] | Muscles pelvis | cadavre | | nr |
| Saleme 2011 [119] | Muscle pubovisceral | cadavre | Contraction musculaire | nr |
| Plancher musculaire pelvien avec organes | | | | |
| Janda 2003 [120] | Complexe muscles pelvis | cadavre | Mesures LAM | Mooney-rivlin |
| Noakes 2008 [121] | Complexe muscles pelvis | PS sain | Effet défécation, déplacement 18.4 mm / 27.2 mm | nr |
| Parente 2010 [122,123] | Complexe muscles pelvis | | Déformation / contrainte | nr |
| Cosson 2013 [28] | Vagin, vessie, rectum | PS 20 ans | Mobilité pelvienne normal | nr |
| Brandao 2016 [124] | Vagin, vessie, rectum, Fascia PC, ATFP, LAM | PS sain | Déplacement 7.9 mm | Yeoh ogden |

nr : non renseigné

a) Modèle EF pour l'accouchement

Certains auteurs ont développé des modèles EF pour analyser le comportement des muscles du pelvis durant un accouchement [122-127]. Lien *et al.* en 2004 a utilisé un modèle géométrique 3D pour analyser les déformations moyennes du muscle Levator Ani à la fin de la seconde partie du travail d'un accouchement [128]. La plupart de ces modèles utilisent une patiente spécifique dont 3 modèles avec patiente enceinte [129-131]. Jing en 2012 a développé un modèle EF anisotrope viscoélastique durant la seconde partie du travail avec une patiente spécifique âgée de 34 ans [131]. Les modèles numériques utilisés n'étaient pas toujours renseignés, Janda en 2003 a utilisé le modèle de Mooney-rivlin, l'équipe de Brandao en 2015 le modèle de Yeoh Ogden [96,120,132-134]. De nombreuses simulations d'accouchement ont été réalisées et visent à analyser les déformations et contraintes sur le système pelvien pendant l'accouchement et améliorer la compréhension de ces processus complexes [122,123,126,130].

Tableau 2.5 Analyse de la littérature des différents modèles EF utilisés pour l'accouchement (AbaqusTM)

| Auteurs/ type d'analyse | Structures anatomiques analysées | Modèle géométrique | Facteur étudié | Modèle |
|-------------------------|----------------------------------|---------------------------|--------------------------|--------|
| Parente 2008 [126] | Bassin, muscles pelvis, fœtus | Cadavre (72 ans) | Contrainte / déformation | nr |
| Hoyte 2008 [135] | | PS (21 ans, non enceinte) | rapport étirement de 3.5 | nr |
| Jing 2012 [131] | LAM-perineal body | PS (34 ans, à terme) | | nr |
| Lepage 2015 [129] | Ligament US | PS (enceinte, à terme) | Suspension ligament US | nr |
| Li 2011 [127] | Muscles LAM, PB, ATLA, LSS | | | nr |
| Parente 2010 [122,123] | Bassin, muscles, fœtus | cadavre | Flexion tête fœtale | nr |
| Mayeur 2017 [130] | LAM, fœtus | PS | déformation | Yeoh |
| Krofta 2017 [136] | LAM, fœtus | | | |

nr : non renseigné

b) Modèle EF du prolapsus

Certains auteurs ont développé un modèle EF afin d'expliquer les mécanismes du prolapsus [137,138]. Luo *et al.* a développé un modèle EF patient-spécifique étudiant la relation entre une cystocèle et une rectocèle [138]. Il a utilisé un modèle multi compartimental ayant permis d'étudier l'interaction entre le compartiment antérieur et postérieur. Chen *et al.* en 2009 a étudié les mécanismes d'une cystocèle en modélisant la paroi vaginale antérieure et ses supports, puis en faisant varier la pression intra abdominale jusqu'à 168 cm H₂O [30]. Ces modèles EF permettent d'analyser la mobilité du système pelvien suivant différents types de chargement et de quantifier l'influence de chaque structure anatomique ligamentaire de suspension [92].

Nous avons publié nos travaux concernant l'étude des mécanismes physiopathologiques d'une cystocèle médiane, latérale et apicale avec le rôle joué pour le fascia pubocervical, le fascia endopelvien, ATFP, ATLA et

le complexe ligamentaire utéro-sacré-cardinal selon un modèle de Young [92,106]. Ces résultats feront l'objet du [chapitre IV](#).

Tableau 2.6 Analyse de la littérature des différents modèles EF utilisés pour le prolapsus (Abaqus™)

| Auteurs/ type d'analyse | Structures anatomiques analysées | Modèle géométrique | Facteur étudié | Modèle |
|----------------------------------|---|--------------------|---|-----------------|
| Rao 2010 [90] | Organes, ligament US, paracervix, ligament rond | cadavres | | nr |
| Luo 2015 [138] | LAM, ATFP | PS (45 ans) saine | relation cystocèle-rectocèle | nr |
| Chen 2009 [30] | Paroi antérieure vaginale, CL, USL, ATFP, ATLA, Paravaginal support | PS (34 ans) saine | Cystocèle avec paroi antérieure vaginale et Intra Abdominale Pression | Yeoh |
| Mayeur 2014 [92] | CL, USL, ATFP, ATLA, organes pelvien | PS saine | Cystocèle médiane (FPC / paravagin) | Module de Young |
| JeanditGautier 2016 [137] | CL, USL, ATFP, ATLA Organs pelviens | PS saine | promontofixation chirurgicale | Yeoh |
| Lamblin 2016 [106] | CL, USL, ATFP, ATLA, PCF, Fascia endopelviens | PS (30 ans) saine | mécanismes cystocèle | Module de Young |

nr : non renseigné

2.8 Construction du modèle EF paramétrique du système pelvien

2.8.1 Introduction

L'approche développée consiste à construire un modèle EF du système pelvien afin d'évaluer numériquement la mobilité des organes pelviens en condition physiologique et en situation pathologique. La méthode des Eléments Finis apparait comme la plus intéressante pour observer ces mobilités pelviennes et simuler des déformations mécaniques avec une bonne précision physique. Pour garantir le bon déroulement et la validité des résultats de ces simulations, il est nécessaire d'effectuer des étapes de reconstruction surfacique et de maillage afin de reproduire fidèlement les structures sollicitées (continuité des surfaces, régularité du maillage) [139]. Ce travail conséquent a été effectué sur le logiciel Catia™ pour garantir le bon transfert de notre modèle géométrique vers la simulation numérique. L'élaboration du modèle sera possible grâce à la construction géométrique du système, à l'implémentation des propriétés biomécaniques des tissus, ainsi qu'à la connaissance des conditions aux limites (chargement, zones fixes).

L'objectif est de concevoir une modélisation numérique de simulation des différentes mobilités de la cavité pelvienne, basée sur la méthode des Eléments Finis. Le modèle numérique 3D, anatomiquement et fonctionnellement cohérent, a été généré suivant une démarche standard développée dans cette partie et me servira de référence pour l'ensemble des chapitres suivant: il me permettra de comprendre les mobilités d'une cystocèle, d'analyser avec précision les structures anatomiques responsables du déséquilibre pelvien et de simuler les différentes techniques chirurgicales.

2.8.2 Matériels et méthodes

a) Population témoin : réalisation des IRM dynamiques

La 1^{ère} étape a concerné la génération d'une représentation géométrique 3D du système pelvien. J'ai réalisé dans un 1^{er} temps des IRM pelviennes de sujets témoins sains à l'aide d'IRM dédié à la recherche (Centre Hospitalier de Lille). Il s'agissait de 2 patientes jeunes, d'une vingtaine d'année, volontaires et ne présentant aucune pathologie pelvienne ni prolapsus, après consentement écrit des patientes.

Les séquences IRM utilisées étaient du T2 pour les muscles et ligaments, PDW Haute Résolution pour l'étude fine des ligaments, en coupes coronales, axiales et sagittales. Les coupes étaient espacées de 3 mm avec une taille de voxel de 0,48 mm à 0,72 mm. Les images IRM obtenues avec une IRM 3Tesla permettaient de définir précisément la géométrie du système pelvien. Les informations sont représentées par des images 2D obtenues à l'aide de coupes axiale, coronale et sagittale (résolution 512 par 512).

b) Contourage des organes et des structures ligamentaires

Les techniques de contourage m'ont été enseignées par Laurent Patrouix et Olivier Mayeur, enseignant-chercheur à l'école centrale de Lille. Sur l'ensemble des coupes IRM statique, j'ai réalisé un contourage précis de chacun des organes et structures anatomiques impliquées dans le mécanisme d'une cystocèle pour les 2 témoins sains : os iliaque, utérus, col de l'utérus, vagin, vessie, urètre, rectum avec le sphincter anal, et le plancher musculaire pelviens (muscle levator ani avec ses faisceaux pubo rectaux et iliococcygiens, obturateur interne) (figure 2.16). Toutes ses structures anatomiques ont été localisées sur l'IRM des 2 patientes témoins puis segmentées, contourées semi manuellement et reconstruites en 3D à l'aide du logiciel numérique AvizoTM. Le contourage précis de l'ensemble des organes et des structures musculo-ligamentaires sera réalisé au niveau de la paroi externe de chaque structure anatomique. Cela me permettra de faire une étude géométrique complète à partir d'IRM de patientes avec prolapsus, rapportée dans le [chapitre V](#) (cf-annexes 5.1, 5.2)

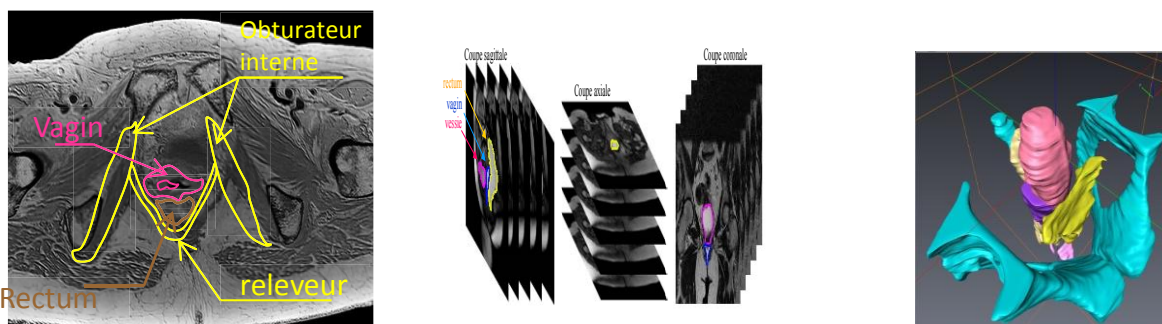


Figure 2.16 - Exemple de contourage des organes et structures ligamentaires puis reconstruction 3D du pelvis (logiciel AvizoTM)

J'ai également réalisé un contourage précis de l'ensemble des structures ligamentaires : Arcus Tendineus Fascia Pelvien (ATFP), Arcus Tendineus Levator Ani (ATLA), ligament utéro sacré (LUS), ligament cardinal (LC), ligament sacro-spinal) jouant un rôle essentiel dans la suspension pelvienne. Afin d'avoir un contourage ligamentaire le plus précis possible, j'ai travaillé en collaboration avec le Pr Ramanah au Centre hospitalier de Besançon, reconnu par ses travaux menés avec l'équipe de Delancey [140]. Nous avons réalisé ensemble un contourage manuel des ligaments cardinaux et ligaments utéro sacrés de chaque côté sur le logiciel Slicer™ 3-3-6.2 (figure 2.17) pour chacune des patientes.

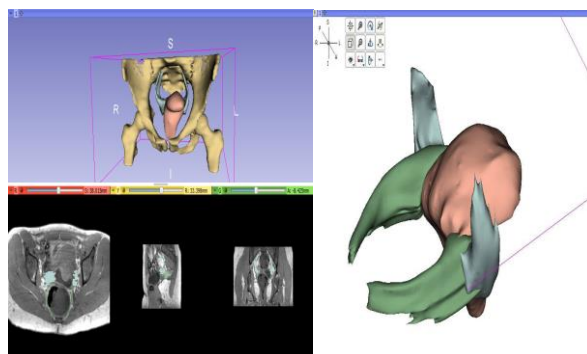

Figure 2.17 - Contourage des ligaments utéro-sacrés et ligaments cardinaux en vert (logiciel Slicer™)

Lors de l'étape de contourage des organes sur l'IRM des patientes, les séquences dynamiques ne peuvent se faire actuellement que dans un plan sagittal monocoupe. Actuellement, il est techniquement impossible d'obtenir des IRM dynamiques en multi coupes/seconde sur un volume. Ainsi, nous n'avons pas pu réaliser des reconstructions surfaciques en 3D pour toutes ces séquences d'IRM dynamique, seul le plan sagittal mono coupe était exploitable pour nos mesures. Il nous a cependant permis d'étudier les mobilités pelviennes dans les situations physiologiques.

2.8.3 Construction d'un modèle numérique 3D des mobilités pelviennes

a) Reconstruction surfacique du système pelvien (logiciel CAO 3D Catia™)

Comme nous l'avons détaillé précédemment (paragraphe 2.6.2), la méthode employée consiste à générer une représentation surfacique de chaque organe. Un travail de reconstruction et de lissage de tous les organes est effectué grâce au logiciel Catia™. Ce logiciel de conception CAO 3D, développé par Dassault Systèmes, se décompose en plusieurs ateliers qui permettent différents types de conceptions. Ce sont les ateliers de conception surfacique, permettant la réalisation de formes complexes, qui sont utilisés pour la modélisation des organes pelviens et leur environnement.

L'utilisation de la méthode des EF nécessite la production de ce type de format numérique afin d'effectuer un maillage de la structure à simuler. Cette étape est conduite avec soin pour assurer que les surfaces soient

compatibles avec le maillage. Cette stratégie est également employée pour paramétrer de façon adéquate notre modélisation EF.

Ainsi, cette reconstruction, sous forme de nuage de points issus d'AvizoTM, est transformée en un modèle surfacique par l'intermédiaire du logiciel CatiaTM. Les surfaces créées sont ainsi plus lisses et représentatives, permettant de garantir son transfert vers nos applications en simulation EF. Notre protocole a suivi une démarche standardisée pour la simulation par méthode EF décrite dans la littérature [92,139].

Toutes ces données rassemblées me permettront de produire un modèle paramétrique du système pelvien, exploitable dans des configurations différentes pour analyser l'influence de chaque structure anatomique sur la mobilité des organes pelviens.

b) Transfert vers la simulation EF : étape de maillage « Eléments Finis »

Comme nous l'avons détaillé dans le paragraphe 2.7.2, la modélisation EF des structures anatomiques s'effectue par l'intermédiaire d'un maillage (figure). Ce maillage permet de représenter la géométrie de chaque structure par des sous-domaines tridimensionnels. Durant l'étape de maillage, il est défini pour chaque organe pelvien des valeurs aux nœuds (à titre d'exemple 15836 nœuds pour l'utérus, 16660 nœuds pour le vagin, 22450 nœuds pour la vessie) et un nombre de surface paramétrés définis entre les organes adjacents.

Il a été nécessaire de fusionner au maximum les surfaces pour en réduire le nombre et d'avoir un maillage régulier. L'objectif de cette étape est d'avoir un maillage de très bonne qualité afin d'obtenir un modèle fiable et de garantir le bon fonctionnement de la simulation par le logiciel AbaqusTM.

Les différents éléments constitutifs de notre système pelvien (Organes, Fascias, Ligaments, Muscles) sont ensuite exportés au format IGS, pour être maillés sous **AbaqusTM (version 6.8-3)**. Nous avons utilisé le logiciel **AbaqusTM /CAE Version 6.8-3** pour faire nos simulations Eléments Finis. Par l'analyse des champs de déplacement mesurés sur les images IRM, nous avons pu identifier les zones d'accolement des organes et les endroits fixes du système pelvien. Pour pouvoir effectuer une comparaison avec les IRM, nous simulons un effort de poussée inclinée à 45° par rapport à l'axe vertical de la patiente et appliquée sur les parties supérieures des organes.

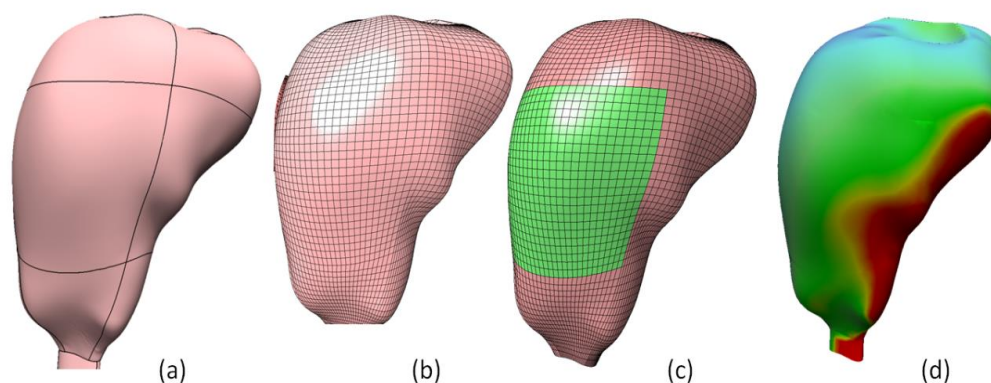


Figure 2.18 : Exemple de modélisation EF du vagin, (a) représentation surfacique issue de la CAO, (b) Maillage de type coque (surface - quadrangle), (c) définition de l'environnement (exemple en vert : interface entre le vagin et le fascia vessie/vagin), (d) exemple de résultat ; iso-valeurs des champs de déplacement.

Pour l'étude de la cystocèle, nous réaliserons une dégradation des éléments anatomiques susceptibles de modifier la mobilité du système pelvien afin d'étudier l'influence de l'élongation de ces éléments ([chapitre IV](#))

c) Implémentation des propriétés mécaniques

Durant l'étape de création du modèle EF, la géométrie spécifique de la patiente sera complétée par les propriétés mécaniques des tissus mous du pelvis.

Grâce à la cartographie des propriétés mécaniques définies lors de précédents travaux de caractérisation, j'ai implémenté notre modèle numérique EF des propriétés biomécaniques connues de chaque structure anatomique du système pelvien [82,84,85,88,93,112] (paragraphe 2.4, tableau 1.3).

Afin que notre modèle puisse être cohérent, nous avons définis les comportements attendus de ces différents organes en condition physiologique. L'hypothèse de départ considère que les organes pelviens se comportent de manière isotrope, c'est à dire que les tissus ont les mêmes caractéristiques mécaniques, quel que soit la direction de la sollicitation [81,82].

2.8.4 Validation du modèle

a) Validation de notre modèle numérique

Notre démarche scientifique a permis de disposer d'un modèle numérique 3D de la cavité pelvienne basé sur la méthode des Eléments Finis, en cohérence avec la description anatomique des IRM dynamiques (figure 2.19). L'une des étapes majeures de notre modélisation numérique a consisté à créer un support géométrique anatomique des organes pelviens. La validation de notre modèle numérique 3D du pelvis a été faite par confrontation de la simulation avec les IRM dynamiques et les connaissances anatomiques.

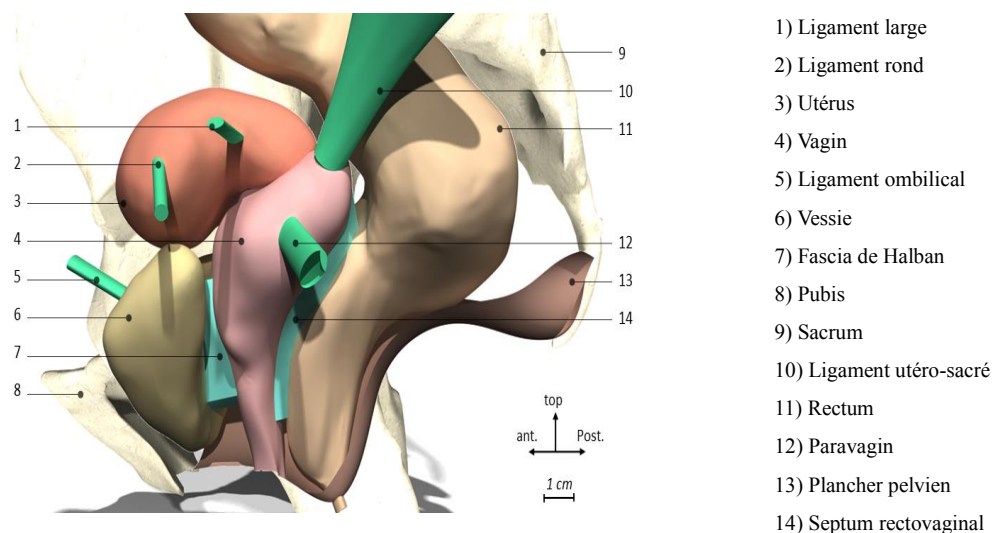


Figure 2.19 - Modèle numérique 3D complet du système pelvien

b) Comparaison expérimental/numérique

L'évaluation des différentes simulations des mobilités d'organe pelvien nécessite une excellente représentation de la géométrie du système pelvien, des informations sur les propriétés des matériaux, des conditions limites et de chargement. Les travaux de notre équipe de recherche et notamment de Mayeur *et al.* ont permis d'analyser l'influence de la géométrie et des propriétés mécaniques sur la simulation des mobilités pelviennes [139].

La géométrie des organes est facilement identifiable grâce à nos connaissances anatomiques et radiologiques. La résolution des images ne permet pas une reconstruction précise des contours géométriques des structures ligamento-fasciales, que nous avons donc définies manuellement. L'analyse des champs de déplacement mesurés en IRM et la corrélation de l'image numérique a montré que la reconstruction géométrique basée sur l'IRM, combinée avec les connaissances anatomiques, améliore la bio fidélité des modèles EF [111].

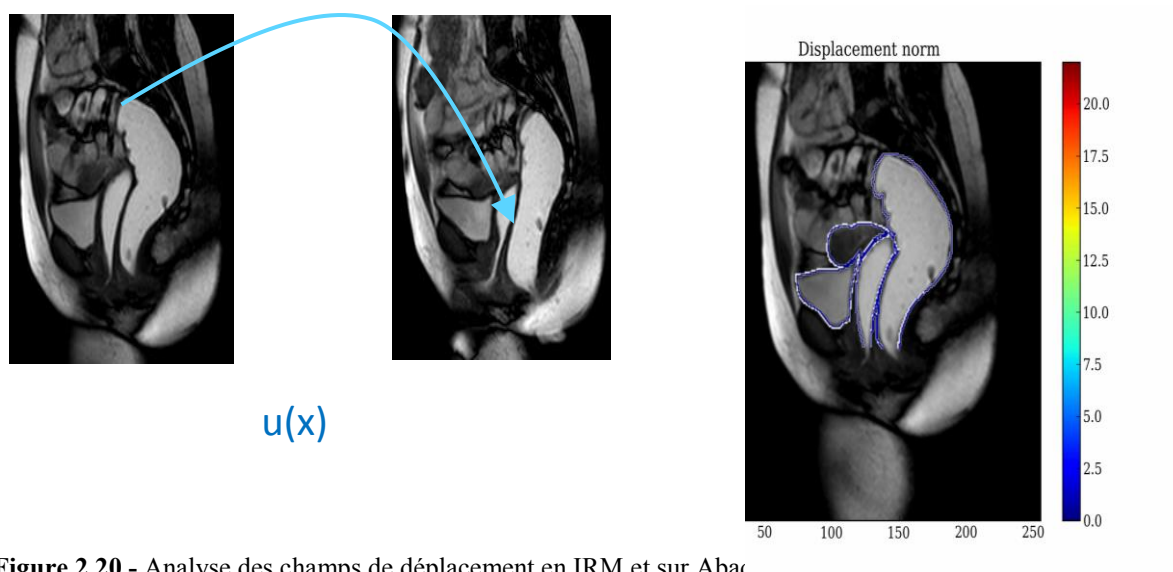


Figure 2.20 - Analyse des champs de déplacement en IRM et sur Abaqus

Notre modèle Eléments Finis nous permet également de considérer des paramètres géométriques tels que les épaisseurs des organes. Le remplissage du vagin et du rectum par un gel durant les séquences IRM permet d'augmenter la visibilité des contours géométriques des organes. Lors de la génération du modèle numérique, la résolution limitée de l'IRM introduit une incertitude dans l'estimation des contours, notamment avec l'effet du balisage vaginal et rectal par le gel.

De plus, ce balisage vaginal et rectal va modifier les géométries du vagin, en s'éloignant de la véritable représentation anatomique et favorise l'asymétrie des organes. Cela entraîne des paramètres de contrôle difficiles dans l'analyse de l'influence relative de la géométrie et des propriétés mécaniques.

Pour atténuer cette difficulté, Mayeur *et al.* a créé un modèle générique de géométrie symétrique représentatif de 4 quatre sujets « spécifiques » [139]. Ce modèle générique a permis de s'affranchir des différences entre les patientes liées à la variabilité entre les sujets et l'asymétrie des organes.

c) Etude d'influence sur le modèle générique

La simulation initiale avec la prise en compte des propriétés mécaniques de chaque organe présente un déplacement de 7 mm au niveau du col de l'utérus (figure 2.20), également retrouvé lors de simulation du modèle générique. Ce résultat est conforme aux déplacements moyens observés sur les IRM dynamiques de chaque patiente [112]. Chaque approche de modélisation apporte pratiquement les mêmes résultats (7 mm \pm 0.04 mm) et les différences constatées sont inférieures à la résolution des images IRM, c'est-à-dire impossible à détecter en pratique. Une très minime modification de la géométrie avec plus ou moins 1 mm d'écart sur l'épaisseur des organes conduit à une modification importante des mobilités du système pelvien (7 mm \pm 2 mm). Nos modèles EF ont utilisé une épaisseur constante pour chaque organe, bien qu'il soit variable en réalité avec une variabilité d'épaisseur très difficile à mesurer *in vivo*.

L'influence des lois constitutives de comportement semble négligeable sur la mobilité des organes. Les lois en élasticité non linéaire sont cependant privilégiées. Le choix de la loi de comportement a peu d'influence sur l'étude de la mobilité d'organe, comparé aux dispersions géométrique et mécanique. Ces résultats ont d'ailleurs été confirmés par une étude récente soulignant également le rôle prépondérant de la géométrie dans l'analyse des mécanismes complexes de déformation d'une cystocèle [139].

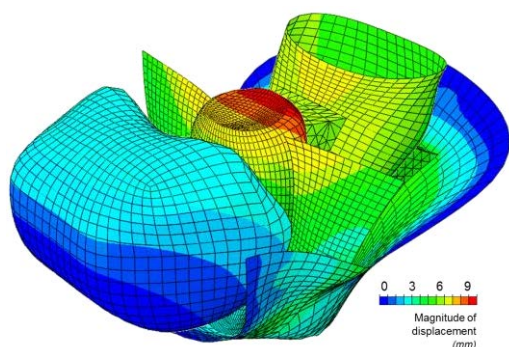


Figure 2.21 - Création du modèle numérique du système pelvien

Les futurs modèles biofidéliques devront tenir compte des différences géométriques locales et de l'épaisseur de la paroi des organes. La vessie et le rectum sont en permanence partiellement remplis, ce qui nous conduit à suggérer que l'épaisseur des organes ne s'effacera pas dans des situations physiologiques.

De la même façon, notre modèle numérique me permettra également de transformer la géométrie d'organe (longueur vaginale, volume de la vessie) afin d'étudier leur influence sur les mobilités des organes puis exécuter des simulations [137].

2.9 Conclusion

Le respect des différentes étapes du protocole m'a permis à ce stade d'obtenir un modèle 3D complet et cohérent du pelvis féminin afin d'avoir un outil de connaissance performant pour l'étude des mobilités pelviennes.

Le contourage précis des organes et structures ligamentaires est une étape très importante. L'influence de la géométrie des organes prenant en compte les variations d'épaisseur est prépondérante sur l'étude des déplacements d'organes. Cette variation géométrique a nettement plus d'influence sur la mobilité du système pelvien que l'imprécision des lois de comportement ou la différence interindividuelle des propriétés mécaniques. Nous avons construit un modèle numérique 3D anatomiquement et fonctionnellement cohérent indispensable pour la poursuite de mes travaux. Il me permettra dans un second temps de comprendre les mobilités d'une cystocèle, d'analyser avec précision les structures anatomiques responsables du déséquilibre pelvien et de simuler les différentes techniques chirurgicales.

Notre 1^{er} chapitre m'a permis de répondre à 2 objectifs : le 1^{er} est d'avoir établi les bases de nos connaissances actuelles sur les données anatomiques et IRM indispensables pour la construction des différents modèles numériques EF sur témoins sains et sur patientes présentant un prolapsus.

Le 2^{ème} objectif est d'avoir élaboré une modélisation numérique de simulation des différentes mobilités de la cavité pelvienne, basée sur la méthode des Eléments Finis et sur le contourage manuel des organes. Nous avons optimisé ce modèle numérique en ayant intégré les propriétés biomécaniques des tissus mous du système pelvien.

La méthode des Eléments Finis (EF) est utilisée pour étudier la mobilité des organes afin d'améliorer la compréhension des phénomènes biomécaniques impliqués dans la physiopathologie du prolapsus. Notre modèle EF a nécessité une excellente représentation de la géométrie du système pelvien, des informations sur les propriétés des matériaux, des conditions limites et de chargement.

Je viserai à élaborer dans les chapitres suivants un modèle EF qui me permettra d'observer les mobilités pelviennes, de connaître l'influence des structures anatomiques pelviennes responsables d'une cystocèle et de simuler les corrections chirurgicales sur modèle pathologique.

Je dispose à ce stade d'un modèle numérique EF du système pelvien basé sur la méthode des Eléments Finis, en cohérence avec les structures anatomiques de patientes témoins saines et le contourage manuel des organes sur des séquences IRM.

Ainsi,

Dans le chapitre IV, nous optimiserons notre modèle numérique en le testant pour comparer les deux théories anatomiques existantes de support des organes pelviens et analyser l'influence des structures anatomiques pelviennes.

Dans le chapitre V, nous établirons des simulations des différentes techniques de corrections chirurgicales et envisagerons une réparation chirurgicale adaptée pour chaque patiente.



Cystocèle and functional anatomy of the pelvic floor: review and update of the various theories

Géry Lamblin^{1,2,5} · Emmanuel Delorme³ · Michel Cosson^{2,4} · Chrystèle Rubod^{2,4}

3.1 Résumé

Ce chapitre est dédié à l'analyse des grands principes de l'anatomie fonctionnelle du pelvis et des mécanismes physiopathologiques du prolapsus indispensables à connaître pour la poursuite de mes travaux de recherche.

Dans un 1^{er} temps, j'ai réalisé une revue complète de la littérature concernant l'anatomie des structures de soutien pelvien. J'ai identifié toutes les structures anatomiques impliquées au soutien de la vessie et leur rôle dans la genèse d'une cystocèle avec une revue complète de la littérature à partir de pubmed/medline database, science direct, the cochrane library et web of science.

Les principaux éléments du support vaginal antérieur comprennent le fascia pubocervical, les arcs tendineux, le fascia endopelvien et le muscle levator ani. La cystocèle apicale est induite par l'effondrement du fascia pubocervical sur son insertion cervical, la cystocèle inférieure est induite par un effondrement du fascia pubocervical (cystocèle médiane) ou par une défaillance du fascia endopelvien à son insertion sur ATRP (cystocèle latérale).

Dans un 2^{ème} temps, j'ai réalisé une revue de la littérature des différentes théories anatomiques actuelles reliant l'expression clinique des prolapsus aux lésions anatomiques des structures de soutien des organes pelviens. Ces théories sont en réalité proches et complémentaires mais différentes sur le plan des mécanismes.

La théorie de Petros a posé les grands traits de l'organisation anatomique des structures de soutien du pelvis et établit une relation directe entre les lésions ligamentofasciale et les symptômes pelviens.

La théorie de DeLancey établit une définition anatomopathologique avec 3 niveaux du prolapsus. Selon Delancey, il semble que l'étude anatomique à travers l'IRM pelvipérinéale comparée à l'examen clinique soit actuellement la voie la plus pertinente pour connaître avec précision les lésions anatomiques liées à la cystocèle.

A la lecture de ces 2 théories, il existe 2 types de cystocèles : la cystocèle postérosupérieure médiane par altération du fascia pubocervical ou désinsertion au niveau du cervical ring ; la cystocèle antéroinférieure composée d'une cystocèle médiane par défaillance du fascia pubocervical dans sa partie basse et d'une

cystocèle latérale par défaillance du hamac transversal. Une meilleure connaissance de la physiopathologie du prolapsus nous permettra une meilleure compréhension des mécanismes physiopathologiques des différentes cystocèles et d'avoir une meilleure approche des techniques de réparations chirurgicales.

3.2 Manuscrit

Introduction

The pelvic organs are supported by ligamentous, fascial and muscular structures [23]. Urogenital prolapse results from anatomic lesions to these support structures. Risk factors are well-identified, but the actual anatomic defects remain poorly analyzed, despite the advent of biomechanical models [28,30,138]. The respective roles of each pelvic floor structure have been the subject of controversy for many years [31], with numerous anatomic theories [7-11,32]. Various anatomic theories sought to account for the transition from “normal” pelvic anatomy to the “pathological” anatomy of genital prolapse, but without objective assessment or proof [7-11,32]. The present review investigated which anatomic defects account for the various anatomic and clinical types of cystocele. The study was founded on a literature review of the anatomic structures of pelvic support and the theories relating them to clinical prolapse.

Materials and Methods

A computerized search of the MedLine/PubMed, ScienceDirect, Cochrane Library and Web of Science databases was performed, using the following search-terms: pelvic floor, cystocele, connective tissue, anatomy, endopelvic fascia and pelvic mobility. The result of our research gave 612 studies; 154 studies were selected, 93 did not match the theme of pelvic floor functional anatomy and were excluded; 61 studies were selected for analysis. Anatomic structures were designated using the international anatomic classification, Terminologia Anatomica. First, all anatomic structures involved in bladder support and their role in cystocele onset were determined on the international anatomic classification [141]. A second step updated the various anatomic theories of pelvic organ support. The third step consisted in a synthesis of the theories of cystocele pathophysiology: Enhörning's initial theory, Tansatit's theory, Petros's integral theory, and DeLancey's anatomic theory [7-11,32].

I. Anatomic structures of bladder support

Anterior vaginal wall support

Anterior vaginal wall support, or “perineal sling”, plays a major role in maintaining bladder position. The main structures involved are the anterior vaginal wall plus the subvesical or pubocervical fascia (PCF), arcus tendineus fasciae pelvis (ATFP), arcus tendineus levator ani (ATLA), endopelvic fascia (EF) and levator ani muscle (LAM) (figure 3.1).

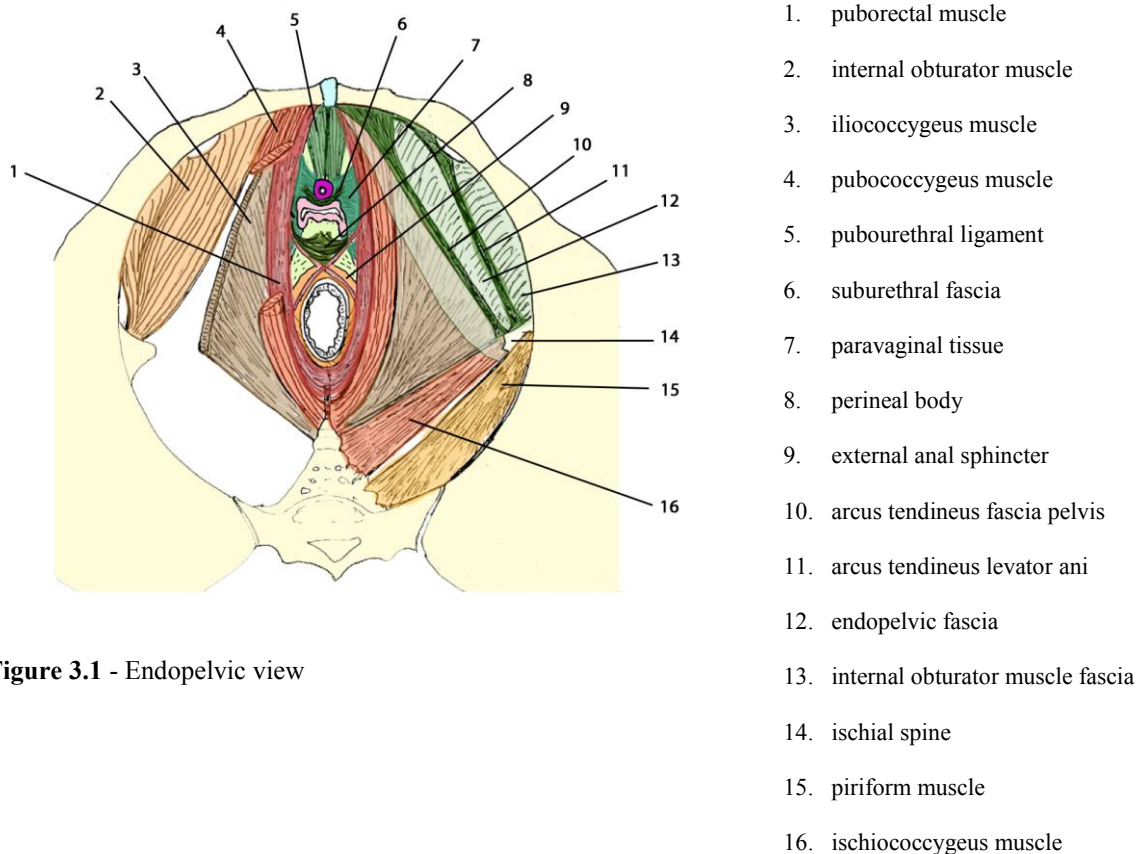


Figure 3.1 - Endopelvic view

Anterior vaginal wall

The vagina is a tubular organ, between the lower urinary apparatus to the front and the rectoanal apparatus behind. It comprises two segments. The superior segment is composed of mucosa (non-keratinized multi-layered malpighian epithelium), submucosa (lamina propria or connective lamina) and a peripheral muscle layer; on coronal cross-section, it has a transverse long axis, extending above the levator plate and oriented by the uterosacral ligaments (USL) toward S3/S4. The inferior introital segment has a sagittal long axis and is composed of mucosa and submucosa interacting with adjacent muscle structures [142]; laterally, the mucosa and submucosa lie directly on the puborectal muscles superiorly and on the perineal triangle muscles

(ischiocavernosus, bulbospongiosus and pubovaginalis) inferiorly. Anterior vaginal wall composition is a subject of controversy, notably with regard to a possible suburethral fascial layer: some authors reported no specific vaginal fascia, while DeLancey described a suburethral fascia anteriorly of the anterior vaginal wall, contributing to urethral support [8]. The entire vagina is suspended like a hammock from the PCF and, laterally, the EF and tendinous arcs (figures 3.1).

Pubocervical fascia

The PCF is composed of collagen and smooth muscle, constituting the anterior vesical fascia under the base of the bladder and the neck of the bladder. It is sometimes referred to as Halban's fascia, described as a membrane between the neck of the bladder and the cervical ring [142]. Anteriorly, it is supported by the pubovesical ligaments, and posteriorly by the cervical ring (peri-isthmic collagen condensation) described by Petros, and laterally by the EF and ATRP (figure 3.1) [10,11]. According to Petros, given the lack of any transverse ligament in the mid-region, the PCF is the main ventral support structure of the bladder [10,11].

Tendinous arcs

The tendinous arcs are fibrous reinforcements contributing to anterior vaginal support (figure 3.2). Two collagenous connective condensations are identified histologically as tendinous and ligamentous structures, but much more highly organized than the EF.

- Arcus tendineus levator ani

The ATLA is a collagenous thickening comprising the lateral insertion of the pelvic aponeurosis and the LAM plane on the internal side of the internal obturator muscle. It runs from the anterior insertion on the posterior pubis to the posterior insertion near the ischial spine (figure 3.2). This type of muscular insertion is unparalleled in the whole organism, as striated muscles generally have bone insertions via tendons or insert directly via fleshy fibers.

- Arcus tendineus fasciae pelvis

The ATRP is a dense linear collagenous reinforcement constituting the LAM's insertion onto the lateral PCF [143]. It is more infero-medial than the ATLA (figure 3.2). The insertion is on the pubovesical ligament medially and on the ATLA dorsolaterally 1.5±0.4 cm above the summit of the ischial spine [144-146] (figures 3.2). The two ATRPs act as suspension cables on either side of vagina and bladder, mooring them to the pelvic wall (figure

1). Uni- or bi-lateral detachment from the tendinous arc induces pelvic imbalance that may lead to lateral cystocele.

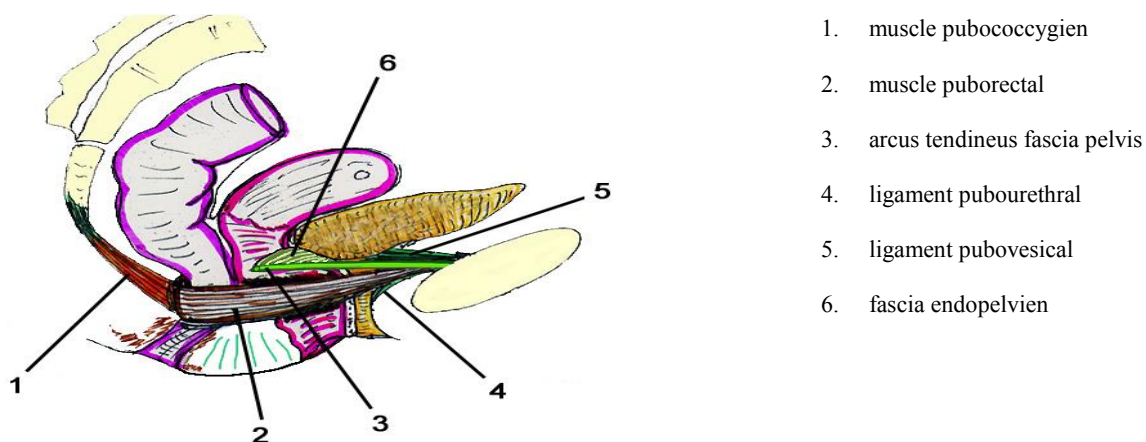


Figure 3.2 - Vue latérale du pelvis montrant les relations entre l'ATFP et le ligament pubovésical.

Endopelvic fascia

The EF is a layer of connective tissue covering the LAM and internal obturator laterally and the pelvic viscera medially (figure 1) [8,9,147]. The inferior lateral vaginal region or paravagina is also known as the paracolpium, constituting the suburethral vaginal wing [8]. The term “fascia” is not well defined, leading to terminological and functional confusion, despite the international anatomical terminology (Terminologia Anatomica) [141]. The EF is a loose connective tissue network consisting of a variable layer of collagen-elastin, smooth muscle cells and neurovascular pedicles, much less organized than the skeletal ligament connective tissue [148,149]. At the pubic symphysis, it thickens into a true pubo-urethral ligament in the mid-third of the urethra up to the ATFP pubic insertion [10,11,150].

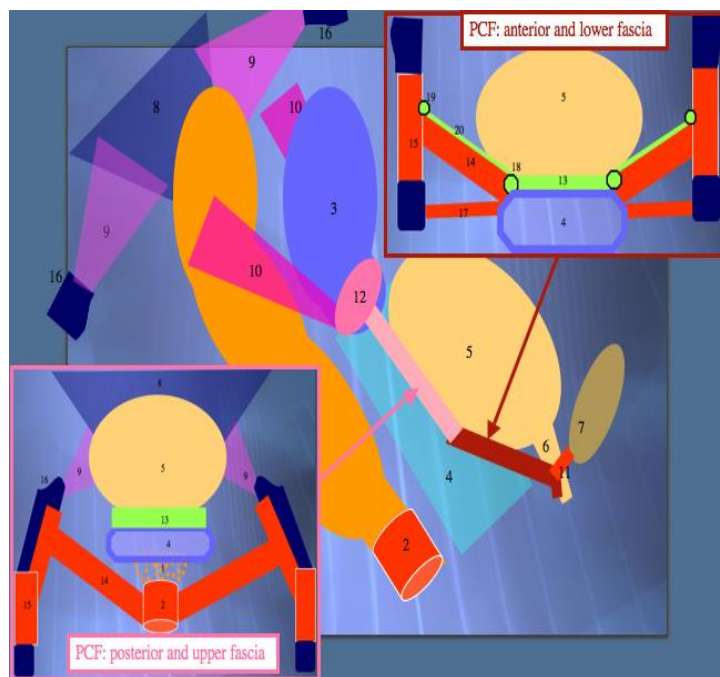


Figure 3.3 - Simplified diagram of bladder support structures (pubocervical fascia: anterior and posterior segment). *Courtesy Emmanuel Delorme*

1: Rectum, 2: Anal canal, 3: Uterus, 4: Vagina, 5: Bladder, 6: Urethra, 7: Pubic bone, 8: Coccygium, 9: Sacrospinous ligament, 10: Uterosacral ligament, 11: Pubourethral ligament, 12: Cervical ring, 13: Pubocervical fascia, 14: Levator ani muscle, 15: Internal obturator muscle, 16: Ischial spine, 17: Perineal membrane, 18: ATRP, 19: ATLA, 20: Endopelvic fascia

Levator ani muscle

The LAM is the essential component of active support (figure 3.1). It comprises 2 distinct parts, anatomically and functionally. A puborectal bundle, with a thick, solid medial sphincteral region of pubic origin, terminates at the external anal sphincter (figure 3.1); it consists of an anteriorly concave muscular strap bordering the urogenital hiatus, playing an essential role in pelvic organ support and hiatus closure [35,151]. Secondly, the pubovisceral bundle is a dynamic elevator comprising three muscles (puboperineal, pubovaginal, puboanal), clearly identifiable on MRI [152,153] and originating in the posterior pubis. The pubovaginal muscle inserts to the lateral inferior vaginal wall at mid-urethra and is part of the peri-urethral complex [154,155]. The lateral part of the pubovisceral bundle joins the coccygeus and iliococcygeus muscle fibers, forming the levator plate around the anorectal angle [156,157].

Superior vaginal support

The uterosacral (USL) and cardinal (CL) ligaments hold the uterus and upper third of the vagina in the pelvic space above the levator plate. The USLs are clearly identifiable, but the CLs less so.

Uterosacral ligaments

The USLs are mesenchymatous structures composed of connective tissue, smooth muscle and an autonomic nervous system originating in the inferior hypogastric plexus [158]. They are generally agreed to originate from the presacral fascia adjacent to S2-S3-S4, but without direct bone insertion. Insertion is to the cervical ring and posterosuperior vaginal fornix angles at the cervical orifice, constituting a front-to-back fan-shaped architecture. Mean length is 8.7 cm (95% CI, 7.5-10.0); the right USL is thicker than the left, due to the mesosigmoid [159].

Cardinal ligaments

The CLs are “mesenchymatous-like” fascial structures sheathing the internal iliac pedicles, with distal insertion to the anterosuperior cervical neck and PCF [160]. In mid-vagina, they are in continuity with the anterior vaginal wall and PCF. Histologically, Range *et al.* found no structures resembling skeletal ligaments, but rather areolated connective tissue with blood vessels and a nerve plexus better defined at the lateral edges of the cervix and vagina than toward the pelvic floor [161]. According to Salman *et al.*, alterations in cardinal ligaments include loosely arranged connective tissue fibers and less dense extracellular matrix with sparsely distributed fibroblasts. Under electron microscopy, collagen fibers were more sparsely distributed and thicker in women with prolapse [104].

Postero-inferior vaginal support

Perineal body (PB)

The PB is a dense medial pyramid-shaped fibromuscular mass lying between the internal anal sphincter and the inferior third of the posterior vaginal wall. Depending on the report, it is 15-30 mm long anteroposteriorly [162,163]. Gray’s Anatomy pointed out that “central nucleus of the perineum” is an inappropriate term, as the PB is neither central nor tendinous [162]. It is composed of connective tissue, elastin and smooth muscle, distributed irregularly within the body but becoming almost horizontal toward the rectovaginal septum [163]. The PB is thus interconnected with Delancey’s level 1 and the pericervical ring through the rectovaginal septum [8]. In a series of 46 dissections, Shafik described a superior plane comprising external anal sphincter and

puborectalis, and an inferior plane comprising superficial and deep transverse muscles [164]. Contraction of the external anal sphincter lowers the ligamentous-fascial hammock, moving the pelvic organs downward [163]. Soga *et al.*, in a histotopographic study, described a lateral PB extension, LEX, with connections to the internal anal sphincter and vaginal smooth muscles [163], composed of fibromuscular tissue and smooth muscle in amounts that are larger than in the PB itself and change with age. Soga's LEX may thus be the level-III perineal membrane described by DeLancey [8,163].

Biomechanical alterations

Several connective tissue biomechanical properties have been reported to contribute to anterior vaginal support in prolapse [41,81,82,88,94,95,165]. Uniaxial traction tests on pelvic tissue determined mechanical behavior [88], which differed between vaginal tissue and pelvic organs: rigidity differed between the anterior and posterior vaginal walls, whereas the bladder showed anisotropic behavior [88]. The inferior anterior vaginal wall, in contact with the bladder, is subject to strong pressures, in line with viscoelastic behavior [88,93,166,167]. The whole AVW represents a hyperelastic system supporting the bladder-urethra apparatus [88,93]. Pelvic ligaments also differ in behavior, but it is now established that the USLs are the most rigid, accounting for their prime role in supporting the vaginal apex, with consequent apex prolapse in case of USL failure [84,93,99].

II. Analysis of the various anatomic theories

Various anatomic theories of pelvic organ support have been described; the earliest was Enhörning's, explaining urinary incontinence by the urethra sliding out of the abdominal-pelvic pressure enclosure; this theory, devoid of anatomic foundation, has been refuted [7]. A literature review retrieved three main theories of prolapse: Petros's integral theory, DeLancey's anatomic theory, and the more recent proposal by Tansatit [9,10,32].

Petros's integral theory

Petros *et al.* described a fixed suburethral point as the keystone to stress urinary incontinence and basis for the development of suburethral slings [10]. Their "integral theory" explains pelvic symptoms mainly by laxity of vaginal wall connective tissue and ligamentous-fascial structures. The theory supposes a sagittal ligamentous-fascial support extending from the posterior pubis in front to the S3/4 sacral concavity behind, comprising pubo-urethral ligaments and the PCF and inserting to the cervical ring. This creates a vast sagittal hammock on which, from front to back, lie the urethra, bladder, uterus and upper rectum between the two USLs. To this is added the pelvic muscular complex, a dynamic pelvic organ support forming the "wings" of the hammock [10,11]. Pelvic-

perineal musculature efficacy depends on system integrity and, according to Petros, ligament-fascia failure has two consequences: destabilizing pelvic-perineal musculature, and weakening pelvic organ support; together, this induces organ prolapse and dysfunction, with loss of ligament-fascia and muscle support. Petros explained pelvic organ function by the interaction of organ displacement secondary to muscle-group contraction, and demonstrated that muscle force acting on the vagina substantially contributes to cystocele onset [10,11]. He distinguished 2 vaginal regions, with 9 indispensable anatomic structures and 3 muscle forces underlying pelvic organ suspension. On this theory, all pelvic symptoms are due to anatomic lesions. Thus, USL hyperlaxity destabilizes the pubo-urethral ligaments and PCF, with risk of both cystocele and urinary incontinence: a visceral symptom may be due to ligamentous-fascial disorder remote from the symptomatic organ.

DeLancey's theory

DeLancey laid the foundations of his anatomic “hammock theory” in 1992 [8]. His understanding of pelvic-perineal pathophysiology derived from anatomic dissection and, later, MRI and biomechanical modeling [168]. The theory is based on “paravaginal support”, comprising fascias and ligaments supporting the mid-region of the vaginal wall at the pelvic wall [8]. He described anterior vaginal wall staging in 3 levels of pelvic support on a transverse plane [8,9]. Level I is described as supporting the vagina and cervix by posterior sagittal USL suspension: here, paracolpium fibers are almost vertical, leading back toward the sacrum. Level II comprises the vagina's lateral connections to the ATRF, supporting the mid-third of the vagina: the vagina is moored laterally to the ATRF and superior ATLA and maintained transversally between bladder and rectum. Level III comprises connections between the perineal membrane and PB fascias, supporting the lower third of the vagina and playing an essential role in pelvic statics [8,169]. These three levels are seen in recent MRI studies [41]. Defects in one or more may induce cystocele. The fascial attachments connect periurethral tissue and anterior vaginal wall to the ATRF, while the muscular attachments connect periurethral tissue to the pubovaginal muscle. This musculo-fascial support constitutes a “hammock”, formed by vaginal wall and EF connected to the ATRF, on which the urethra lies and is compressed under abdominal-pelvic pressure [84]. According to DeLancey's theory, the suburethral support system contributes to urinary continence [9].

Tansatit's theory

The third, most recent, theory is based on two mechanical structures; a support system, mainly comprising LAM, ATRF and an “adipose cushion” filling the ischioanal fossa and ensuring pelvic organ functional interdependence and pelvic stability; and a system of EF suspension on the ATRF, playing a major role in

support [32]. The anatomophysiological role of these pelvic spaces filled by connective tissue is not clearly established [32].

III. Anatomic mechanisms of types of cystocele

We inventoried the above bladder support structures according to Petros's and DeLancey's anatomic/functional theories (Table 3.1) [8,10], distinguishing 3 types of cystocele: apical, medial, and lateral or paravaginal; a combined medial/lateral defect is also possible. Each type can be identified on clinical examination.

Table 3.1 Anatomic structures involved in the mechanisms of medial, apical and lateral cystocele on the theories of Petros and of DeLancey [8,10].

| | Medial cystocele | | Apical cystocele | | Lateral cystocele | |
|---------------------|------------------|-------------------|----------------------------|----------------------|-------------------|-------------------|
| anatomic structures | PCF ¹ | Endopelvic fascia | Cervical ring ² | Uterosacral ligament | ATFP ³ | ATLA ⁴ |
| Petros | Yes | no | yes | No | yes | no |
| Delancey | Yes | Yes | yes | yes ⁵ | yes | Yes |

¹ Pubocervical fascia

² Cervical ring (cardinal ligament insertion)

³ ATFP = arcus tendineus fasciae pelvis

⁴ ATLA = arcus tendineus levator ani

⁵ origin of uterosacral ligaments

Apical cystocele

Apical cystocele relates to anatomic defect in the superior third of the vagina. The main elements involved are EF and DeLancey's level-I ligament complex (Table 1). The CLs and USLs suspend the uterus and superior vagina like a suspension bridge [10,11]. This ligament complex directly impacts cervical statics and vaginal dome suspension, but the CLs seem unlikely to play a major role in support: they consist of a collagenous layer

corresponding to less well-defined EF structures the support function of which is controversial [10,11]. On Petros's theory, apical cystocele is basically caused by CL defect and complete PCF detachment from the cervical ring [10,11]; on DeLancey's theory, it is due to detachment of the CL from the cervical ring and of the USL origin [35]. The pubovaginal muscle is also involved in vaginal apex prolapse [8,9,35,169].

Medial cystocele

The bladder lies on the PCF of the anterior vaginal wall. Medial or posterosuperior cystocele relates to a sagittal suspension system defect in the upper part, at the cervical ring. The defect may be confined to the PCF or, often, associate sagittal USL defect. PCF tear or thinning induces cystocele, giving the vaginal epithelium a shiny aspect [8,10]. DeLancey, comparing cystocele assessed on the pelvic organ prolapse quantification system (POP-Q) and anatomic lesions assessed on MRI, found a correlation between high-grade cystocele and cervical ring defect: 75% of high-grade cystoceles were due to defects in the USLs and in the PCF at its uterine isthmus insertion [34]. Thus, the more severe the cystocele, the larger the number of severe apical suspension lesions [34]. DeLancey's theory adds a further anatomic element to the mechanism of medial cystocele, presuming a major impact of EF (Table 1): degradation of not only the PCF but also EF leads to medial cystocele. For Petros, the pelvic symptoms induced by medial cystocele imply that PCF lengthening at the cervical ring is the key factor [10,11]. Petros claims a causal relation between bladder base lengthening due to medial cystocele and urge incontinence induced by detrusor urinae baroreceptor stimulation [11].

Lateral cystocele

Lateral cystocele results from both ligamentous-fascial and pelvi-perineal muscular defect [8,9,169]. The ligamentous-fascial defect involves the inferior and anterior PCF elements constituting a transverse hammock: from outside to inside, ATLA, the pelvic aponeurosis covering the LAM, and ATFP. Degradation of any of these results in bladder support defect, manifesting clinically as lateral cystocele [170,171]. Richardson, analyzing high-grade cystocele, attributed more than 90% of paravaginal defects to detachment of the PCF and vaginal wall at the ATFP [172]. Lateral cystocele can be accounted for by anatomic imbalance between anterior vaginal wall and ATFP, which seems to be the essential lateral ligamentous support structure [8,10,11,36,172]. For DeLancey, the ATLA also contributes to lateral cystocele (Table 1). On clinical examination, the PCF is thickened, with transverse folds, indicating uni- or bi-lateral paravaginal defect [36]. Pelvic-perineal muscular floor defect results in hiatus genitilis, depriving the fascial structures of inferior support during abdominal effort [8,30,169].

Synthesis of various theories to determine anatomical lesions specific to each clinical type of cystocele

There are no precise data in the literature assessing anatomic theories of urogenital prolapse. It is difficult to compare Petros's and DeLancey's theories, as they are more complementary than contrasting. Moreover, they are in constant evolution, with advances in clinical experience, surgical correction and above all dynamic MRI [41,169, 173,174]. DeLancey first based his theory on anatomic models; progress in MRI shed new light on the anatomopathological causes of cystocele and the variations in the pelvic structures involved [41, 169]. On MRI, sagittal anterior vaginal wall lengthening brings the lowest end of the cystocele under the hymen line and PB [41,169]. This anterior vaginal wall segment under atmospheric pressure causes the discomfort associated with cystocele.

According to DeLancey, the pelvic-perineal muscular floor supports the anterior vaginal wall and is essential in the etiopathogenesis of cystocele. The pubovisceral bundle elevates and closes the urogenital hiatus, exerting an anterior force. LAM avulsion verticalizes the levator plate, enlarges the hiatus, reduces anterior vaginal wall support, and induces cystocele [41,175]. LAM lesions are more frequent in case of prolapse [176]. For DeLancey, the ligamentous-fascial defect is real, but the prime mover is the vulvar gap, increasing anterior vaginal wall exposure to atmospheric pressure. Thus the severity and functional impact of cystocele depend on PCF lengthening by ligamentous-fascial degradation and on the hiatus genitalis induced by degradation of the pelvi-perineal muscular floor supporting the PCF.

DeLancey's theory is based on transverse, level-by-level compartments, with a certain interdependence between levels I and II: level I is a posterior sagittal suspension while level II stretches to the pelvic side wall (ATFP), and these 2 levels are linked through the cervical ring belonging to the apical suspension. There is continuity between level-III connective tissue and level II, via the EF. Petros's theory is based on global sagittal and lateral suspension by the ATFP and anterior subvesical fascial base, but is not founded on anatomic reality. According to Petros, bladder support is provided sagittally by the pubo-urethral ligaments, the PCF and the cervical ring. An anatomic defect in Petros's anteroposterior trampoline would impact all pelvic organs [10,11]. This integral theory is based on functional symptoms, integrating the pathophysiological mechanisms of muscle and ligament movement [10,11]. Petros proposes a direct relation between anatomic lesion and pelvic symptom, which may be at different levels; the three muscle forces require solid pubo-urethral ligament and USL insertions, and degradation of this ligamentous-fascial system induces cystocele [10,11].

Recent clinical and radiological studies revealed the importance of apical support [52,53]. Clinically, there was a strong correlation between the anterior compartment (point Ba in the POP-Q classification) and apex (point C) ($r=0.86$; $p<0.0005$), especially in high-grade cystocele [52,53,177]. Dynamic MRI confirmed this strong correlation between anterior and medial level prolapse ($r=0.73$) [53]. These findings are relevant to surgical treatment of cystocele accompanied by uterine prolapse or associated with primary degradation of anterior support structures. Petros demonstrated that vaginal dome repair can resolve cystocele temporarily, but with a tendency for medial compartment recurrence if the PCF is damaged [10,11]. The PCF, supporting the bladder, should be considered as a link between anatomic structures, to have a clear understanding of apical, lateral and medial cystocele. It includes a sagittally supported posterosuperior segment and laterally supported anteroinferior segment (figure 2). The anteroinferior segment is located at the level of the ATFP and the lateral PCF insertion at the pelvic aponeurosis. The posterosuperior segment is mainly supported by the USLs, constituting the essential support of the posterosuperior vesical base. In parallel with clinical findings, surgical USL sectioning leads to descent of the uterus, cervical ring and also posterosuperior vesical base. PCF degradation may induce not only medial but also apical cystocele by avulsion from the cervical ring [10,11].

Biomechanically, DeLancey's team showed that LAM degradation plays a major role in high-grade cystocele [30,169]. A theoretic analysis explained cystocele amplitude by combined degradation of pubovisceral muscles and apical support [35,138,169]: the more severe the cystocele, the greater the number of severe apical suspension system lesions. Pelvic organ support requires dynamic interaction between the LAM and the connective tissue fixing the organs to the pelvic wall [35,169]. On this 3D biomechanical model, degradation of 80% of the pubovisceral muscles combined with degradation of 90% of the ligamentous complex leads to more severe cystocele with >2 cm exteriorization from the hymen ring [30,34]. Petros's theory also integrates a biomechanical dimension: in case of cystocele, vaginal wall distension increases tension in the vaginal tissue between the two ATFPs. The lower density of the degraded tissue combined with increased pressure increases vaginal mobility in lateral cystocele [10,11]. There are some limitations to the present review, due to the multiple theories and controversial data available in literature [10,11]. Nevertheless, according to the anatomic theories, it may be hypothesized that anteroinferior bladder base suspension is transverse and posterosuperior PCF support is longitudinal.

To sum up, 3 types of cystocele are to be distinguished, according to the anatomic structures involved: apical, involving lesion of the posterosuperior PCF support structures (cervical ring, USL and in some cases CL, corresponding to DeLancey's level 1); lateral, involving lesion of lateral PCF support structures (transverse


hammock failure: DeLancey's level 2); and medial, involving isolated PCF lesion [8-11,53,169]. DeLancey's decisive contribution promises improved understanding of the mechanisms underlying cystocele according to the anatomic lesions seen on MRI [34]. The strong correlation between high-grade cystocele and cervical ring defect established by DeLancey can explain the efficacy of apical repair in isolated level-1 defect, or of apical repair associated to paravaginal repair for level 1 and 2 lesions. On MRI, the specific lesion structure underlying each type of cystocele can be detected in detail, opening the way to an improved strategy with refined indications and surgical repair techniques.

Perspectives

Better knowledge of anterior vaginal wall support mechanisms should improve diagnosis of the different types of cystocele and enable a better approach to the principles of treatment. In the near future, it would be interesting to integrate the mechanical properties of each anatomic structure involved in each type of cystocele in a 3D digital model. Such an anatomic model could help explain the pathophysiological mechanisms involved in each anatomic theory.

Conclusions

Improved anatomic knowledge of the pelvic system improves understanding of the pathophysiological mechanisms of cystocele. The present article updates the various current anatomic theories of pelvic organ support. These theories are actually quite close and complementary, but differ in mechanisms. Petros's theory drew up the main contours of the anatomic organization of pelvic support structures, with a direct relation between ligamentous-fascial lesions and pelvic symptoms. DeLancey initially founded his theory on anatomic models, then demonstrated the interest of comparative anatomopathologic analysis on MRI. It would thus seem that anatomic study on pelvic-perineal MRI with comparison to clinical examination is currently the most effective means of precisely exploring anatomic lesions associated with cystocele. On these two theories, there are three types of cystocele: apical, involving lesion of the posterosuperior PCF support structures; medial, due to isolated PCF lesion; and lateral, due to transverse hammock failure. Modeling pelvic organ support structures would both improve knowledge of pelvic statics and provide a teaching aid. To be valid, however, the model must integrate variations in anatomic structures according to location and mechanical properties. An improved understanding of pelvic functional anatomy provided by modeling should provide a tool for better understanding of physiological genital movement, thus refining the surgical correction of cystocele.



Pathophysiological aspects of cystocele with a 3D finite elements model

Géry Lamblin^{1,2,3} · Olivier Mayeur^{4,7} · Géraldine Giraudet^{3,5,6} ·
Estelle Jean dit Gautier^{3,5,6} · Gautier Chene^{1,2} · Mathias Brieu^{4,7} ·
Chrystèle Rubod^{3,4,5,6} · Michel Cosson^{3,4,5,6}

4.1 Résumé

Ce chapitre est consacré à la conception d'un modèle biomécanique 3D du système pelvien féminin afin d'évaluer les théories anatomiques de suspension des organes pelviens et comprendre les mécanismes des cystocèles. L'approche développée consiste à construire un modèle Eléments Finis paramétrique du système pelvien pour analyser l'influence mécanique et géométrique sur le développement d'une cystocèle.

La 1^{ère} étape consiste à créer un support géométrique des organes sur 2 patientes témoins à l'aide de logiciel de reconstruction géométrique. Le modèle EF sera implémenté des propriétés biomécaniques pour chaque élément impliqué au cours d'une cystocèle médiane, latérale et apicale. Il prendra en compte une modification des paramètres mécaniques (module de Young) et des propriétés géométriques des structures anatomiques permettant plusieurs simulations différentes. Le modèle numérique biomécanique paramétré permettra d'analyser l'influence de chaque structure de suspension sur la cystocèle et de comparer les différentes théories anatomiques.

Les résultats de l'approche numérique montrent que les aspects géométriques des structures anatomiques ligamentofasciales de suspension ont une influence plus forte que les propriétés mécaniques de ces tissus. Pour l'amplitude d'une cystocèle médiane, le modèle biomécanique retient une influence significative du fascia pubocervical. Pour la cystocèle latérale, la modification de l'arcus tendineus du fascia pelvis et de l'arcus tendineus levator ani engendrent un déplacement plus important dans la partie basse du vagin. Nous avons réussi à générer une cystocèle latérale basse avec une augmentation de 15% de la mobilité du vagin par rapport à la simulation initiale.

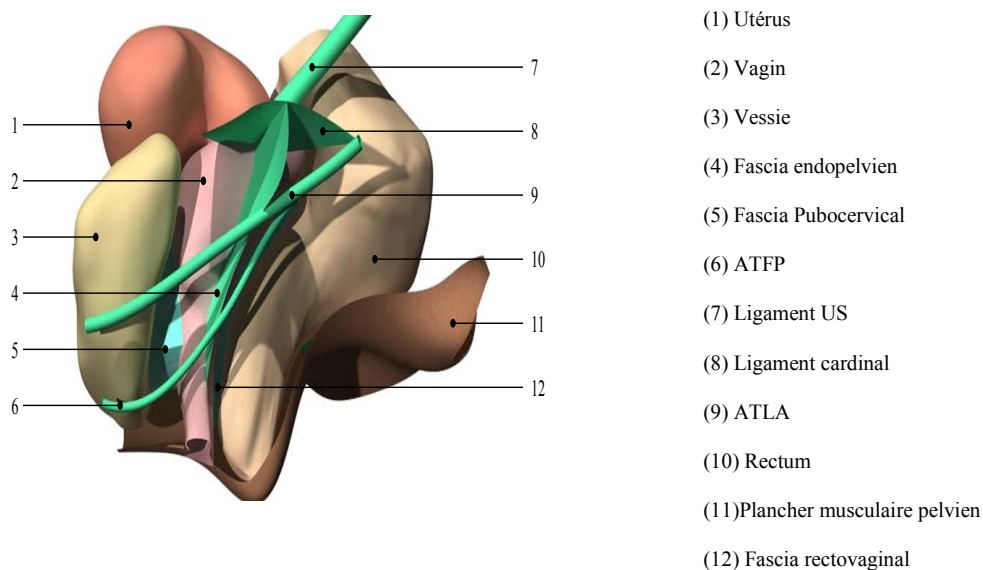
J'ai obtenu un modèle numérique biomécanique 3D du plancher pelvien basé sur la méthode des Eléments Finis en cohérence avec les IRM dynamiques. Ce modèle permet d'évaluer les théories anatomiques de suspension des organes pelviens et concevoir une simulation des différentes mobilités d'une cystocèle. Le développement d'un modèle numérique biomécanique des mobilités pelviennes permet une meilleure compréhension des mécanismes de la cystocèle.

4.2 Manuscrit

Introduction

The phenomena underlying female genital prolapse are multifactorial: parity, history of vaginal delivery, age, obesity, and also biomechanical deficiency in the ligamentous, fascial and muscular support structures [19,23,175,178,179]. Cystocele is the commonest form and is pathophysiologically complex [35,180]. The anatomic defects involved remain unclear, despite the advent of biomechanical models [30,28,29,92]. The respective roles of each component of anterior pelvic support are controversial, with several anatomic theories [8,10]. Petros and DeLancey developed two of the most complete theories of pelvic floor [8-11]. DeLancey's theory, based on anatomic models and MRI, provides a 3-level anatomopathological definition of prolapse. Petros's "integral" theory describes the interdependence of organs via their support systems, with a direct relation between ligament-fascia lesions and clinical expression [10,11]. Both aim to assess a relationship between anatomical impairment and symptoms, but attribute different roles to the implicated ligament structures.

The present study assessed bladder suspension structures separately according to these two main anatomic theories and the structures which are considered essential to cystocele onset: pubocervical fascia, endopelvic fascia, arcus tendineus fasciae pelvis (ATFP), arcus tendineus levator ani (ATLA), uterosacral ligament, and cardinal ligament [8-11] (figure 4.1).

Figure 4.1 - 3D digital model of the pelvic floor

The study objective was to design a 3D biomechanical model of the female pelvic system, incorporating these essential components of bladder suspension, and simulate the bladder displacements involved in cystocele. The impact of each ligamentous and fascial structure on onset of the three types of cystocele (medial, lateral, apical) was analyzed. A Finite Elements (FE) model was constructed, to calculate the respective geometric impacts of the anatomic structures on cystocele onset, shedding light on underlying pathophysiology.

Methods

The study was registered with the local audit committee; written informed consent was obtained from the control subject. This control subject was a young woman aged 30 years without prolapse or other pelvic pathology on clinical examination. Pelvic MRI was performed supine, with high-resolution T1- and T2-weighted coronal, axial and sagittal sequences (slice thickness, 3 mm; interval, 3 mm, voxel size, 0.48-0.72 mm; resolution, 512x512). Only T2 static sequences were used to construct the FE model.

First, a 3D representation of the pelvic system was generated, with manual delimitation of each structure of interest: uterus, vagina, bowel, pubocervical fascia, endopelvic fascia, ATFP, ATLA, uterosacral ligament, cardinal ligament and levator ani muscle. Each organ was delineated, segmented in terms of its outer walls, and reconstructed in 3D, using Avizo™ 7 software (figure 4.1). MRI segmentation was transformed into a 3D representation composed of unstructured triangulated surfaces, using the Avizo™ software, then converted into

an organised surface model using Catia™ software, producing smoother, more representative surfaces for FE meshing (figure 4.2).

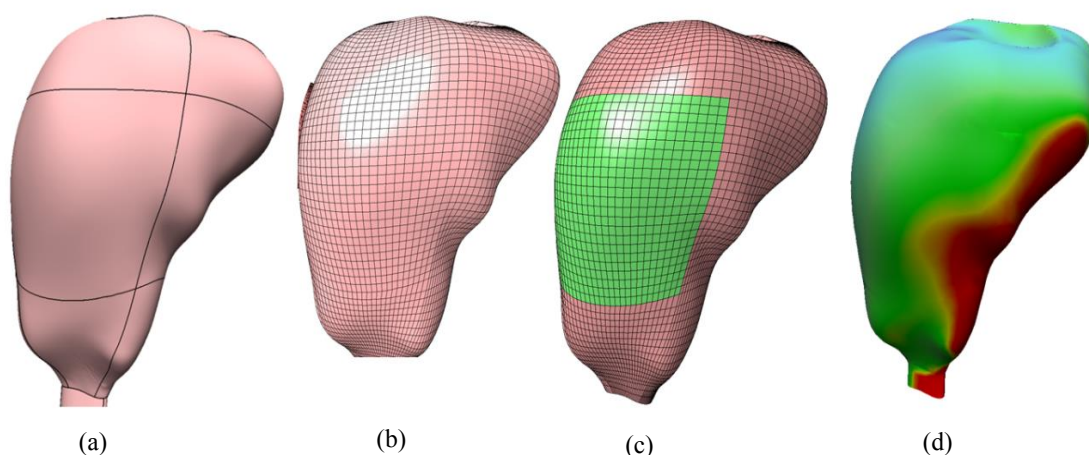


Figure 4.2. Finite Elements model generation (example of vagina)

- (a) Surface representation (CAD)
- (b) Meshing
- (c) In green: interface between vagina and pubocervical fascia
- (d) Iso-values of displacement

The FE method is commonly used to investigate organ mobility and the mechanisms involved, and to highlight patient-specific aspects [139]. Stress was defined at the limits of the model: i.e., the expected behaviour of various organs in physiological condition, taking behaviour of each organ as isotropic [88]. Physiological conditions were reproduced by simulating a 10^{-3} MPa (or 10 cm H₂O in urodynamics) cough effort applied on the upper parts of bladder and uterus, with an inclined surface force 45° to the subject's vertical axis [92,181,182]. Displacement was analysed at each point of the FE model and compared to baseline in each configuration. The model was supplemented with the biomechanical properties of each anatomic structure, following the literature [88,84,93]. Table 4.1 presents the elements employed in simulation, thicknesses of shell elements and number of elements per structure (Table 4.1).

Table 4.1. Mechanical properties of pelvic soft tissue and FE model data (Element type, thickness and number) [84,88]

| | Young's modulus | Element | Thickness | Element Nb |
|---|-----------------|-------------------|-----------|------------|
| | <i>MPa</i> | Type ¹ | <i>mm</i> | |
| ATLA ^a and ATPF ^b | 0.78 | Quad | 2 | 1k |
| Bladder | 0.24 | Quad | 2 | 3.6k |
| Cardinal ligament | 1.32 | Quad | 1 | 2.7k |
| Endopelvic fascia | 2.22 | Quad | 1 | 2.1k |
| PCF ^c | 0.03 | Hexa | na | 7k |
| Pelvic floor | 0.03 | Quad | 2 | 3.5k |
| Rectum | 0.54 | Quad | 3 | 3.7k |
| Uterosacral ligament | 0.78 | Beam | na | 0.03k |
| Vagin rectum fascia | 0.04 | Hexa | na | 8k |
| Vagina | 0.66 | Quad | 3 | 2.4k |

¹Several types of elements are used : three-dimensional (hexahedral element), two-dimensional (shell/quad elements) or one-dimensional representation (beam element).

^a Arcus tendineus levator ani

^b Arcus tendineus fasciae pelvis

^c Pubocervical fascia

The various structures involved in the various forms of cystocele were simulated using Abaqus/CAE 6.12-2 software. This software allows us to perform simulations of the FE method. Anatomical structures are modeled by FE meshing to reproduce accurately the structures involved (surface continuity, regularity of meshing). Several types of elements are used to model the structures, using three-dimensional (hexahedral element), two-dimensional (shell/quad elements) or one-dimensional representation (beam element) [92,139]. Following the Abaqus library, shell elements were used for organs with constant thickness (and hexahedral elements for the uterus), shell elements for ligaments (and beam for the uterosacral ligament), and solid elements for fasciae. To validate FE mesh quality, a convergence test was conducted, rendering an adequate mesh of 40,000 elements. For boundary conditions, pelvic floor was modelled by a representative surface sustaining organs and ligamentous structures, with edges fixed near the sacrum, pubis and bone structures. Connective tissue binding with organs used shared nodes. The first simulation, without change to the endopelvic or pubocervical fascia,

thus represented baseline pelvic organ system displacement under effort, without change in geometric characteristics. For medial and lateral cystocele, bladder displacement was analysed as the displacement of 3 points located at the superior, middle and inferior parts of the bladder, in the direction from bladder to vagina (figure 4.3, figure 4.4). Likewise, 3 points were located in the upper vagina at the cervix for apical cystocele.

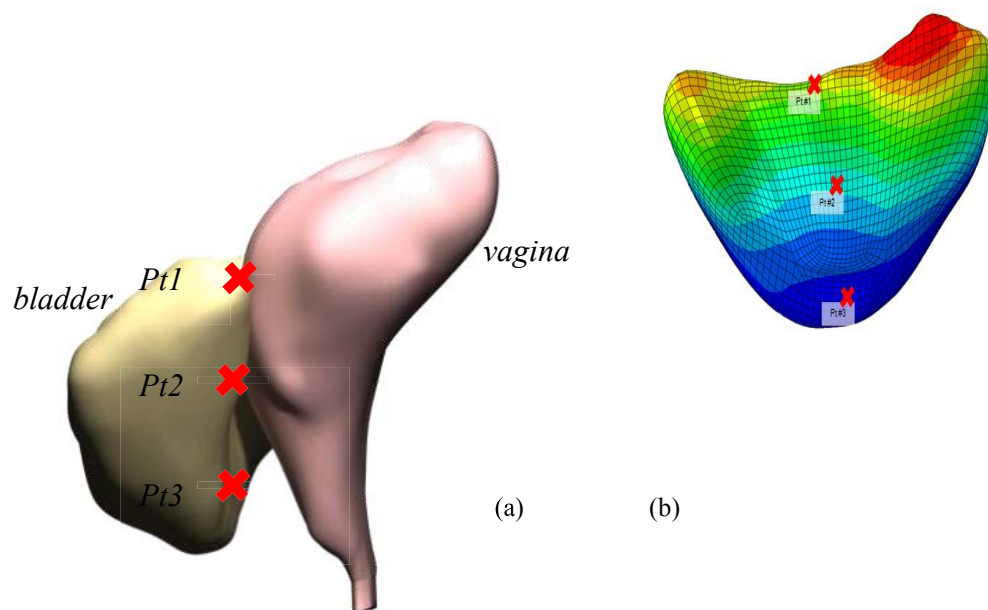


Figure 4.3 - Medial cystocele (a) 3 points located at the superior, middle and inferior parts of the bladder, (b) magnitude of displacement of the bladder

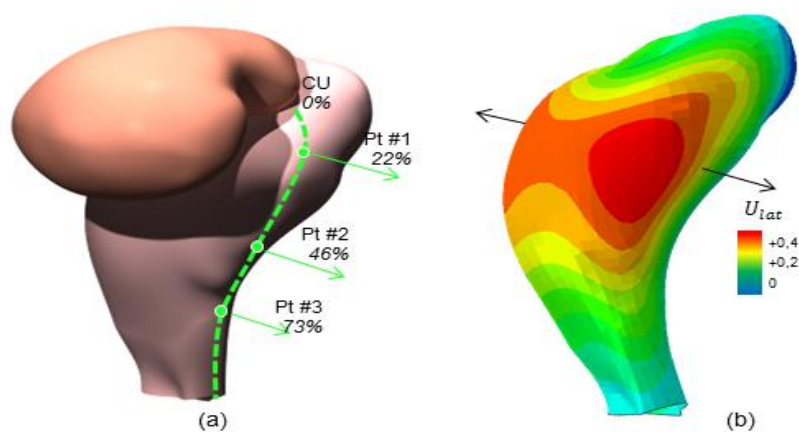


Figure 4.4 - Lateral cystocele (a) position of the analysis point (b) magnitude of displacement of lateral vagina

Organ displacement was described by the maximal displacement of these points. The percentage difference was calculated between the baseline configuration and that resulting from each geometric modification imposed on the 6 relevant structures. This enabled differential displacement to be represented for each form of cystocele according to the two theories, taking account of the Young's modulus of the anatomic structures involved (figure 3). The levator ani muscle was modelled in a simplified form and not included in the final model, as it is not directly involved in these anatomic theories of cystocele.

In medial cystocele, the FE model took account of pubocervical and endopelvic fascia lengthening (configurations 2 and 3) (figure 4.5). For lateral cystocele, 2 configurations were implemented to analyse the effect of ATRP and ATLA lengthening (configurations 4 and 5). For apical cystocele, 2 configurations were generated according to uterosacral ligament and cardinal ligament lengthening (configurations 6 and 7) (figure 4.5, figure 4.6).

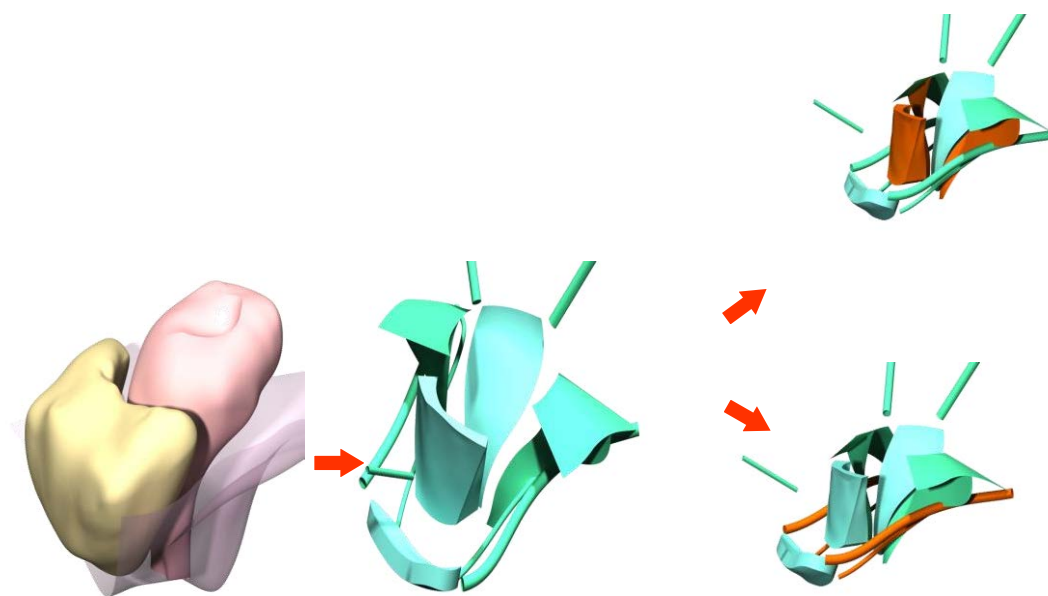


Figure 4.5 - Dégradation géométrique pour la cystocèle médiane de chaque structure anatomique (FPC et FEP en orange)

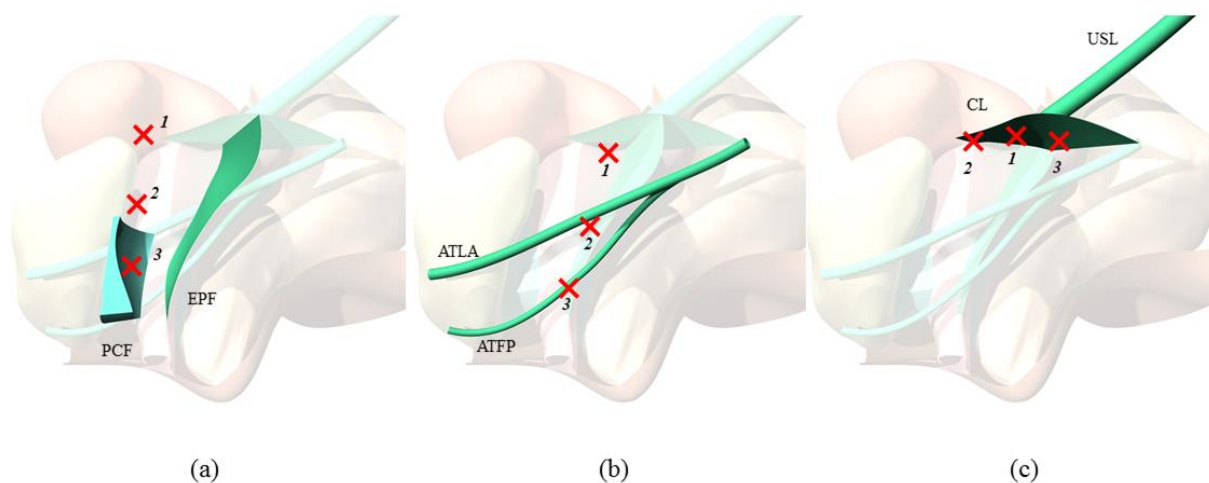


Figure 4.6 - Suspension structures involved in the different configurations

PCF: Pubocervical fascia, EPF: Endopelvic fascia, ATPF: Arcus tendineus fasciae pelvis, ATLA: Arcus tendineus levator ani, CL: Cardinal Ligament, USL: Uterosacral Ligament, red cross: points located to analyse bladder displacement for each configuration

(a) For medial cystocele. PCF for configurations #2 and EPF for configurations #3

(b) For lateral cystocele. ATLA for configuration #4 and ATPF for configuration #5

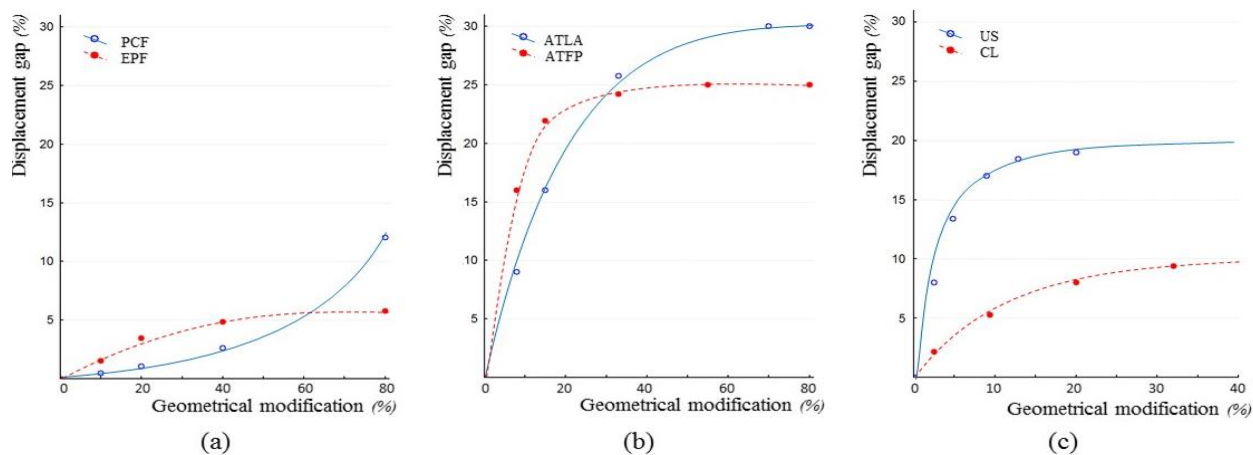
(c) For apical cystocele. USL for configuration #6 and CL for configuration #7

Results

FE simulation of the various bladder displacements between baseline and effort allowed different analyses of each structure involved in each form of cystocele (medial, lateral, apical) (figure 4.7). In medial cystocele, the 2 anatomic structures involved (pubocervical fascia and endopelvic fascia) made a major contribution to the pathophysiological mechanisms (figure 4.7a), pubocervical fascia playing the leading role: with increasing pubocervical fascia lengthening, bladder displacement increased linearly and significantly for each study point. After 40% pubocervical fascia lengthening, bladder displacement continued to increase. In contrast, after 40% endopelvic fascia lengthening the rate of increase in bladder displacement fell, with just 6% displacement after 60% lengthening (figure 4.7a).

Figure 4.7 - Percentage difference in displacement with:

- (a) Pubocervical fascia (PCF) and endopelvic fascia (EPF) lengthening,
- (b) Arcus tendineus fasciae pelvis (ATFP) and arcus tendineus levator ani (ATLA) lengthening,
- (c) Uterosacral ligament (USL) and cardinal ligament (CL) lengthening



In medial cystocele, after 40% pubocervical fascia lengthening, bladder displacement continued to increase (figure 4.7a). In lateral cystocele, 8% ATLA lengthening induced less than 10% difference with respect to baseline. With 8% ATFP lengthening, the difference was 15% (figure 4.7b). In apical cystocele, as of 10% USL lengthening, bladder displacement rapidly reached 20% (figure 4.7c).

In lateral cystocele, large 30% lengthening of both ATLA and ATFP had the same effect on maximal bladder displacement. Under shorter lengthening, impact was twice as great for ATFP as for ATLA. Under 8% ATLA lengthening, difference from baseline was less than 10%, while equivalent ATFP lengthening gave a 15% difference from baseline (figure 4b). Thus, under short lengthenings, ATFP has a greater influence on lateral cystocele displacement.

In apical cystocele, the uterosacral ligament exerted a greater influence than the cardinal ligament. After 10% uterosacral ligament lengthening, displacement became faster and greater, reaching 20% with respect to baseline, compared to only 10% for cardinal ligament lengthening, no matter how great (figure 4.7c). Cardinal ligament impact on displacement continued to increase slightly after 10% lengthening. According to the present model, apical suspension is primarily governed by the uterosacral ligament.




Figure 4.8 - Medial and Lateral cystocele simulation (magnitude of displacement, Abaqus™)

Comment

FE simulations of the pelvic floor determined the respective roles of each pelvic support structure in the 3 forms of cystocele. Medial cystocele showed a significant role of pubocervical fascia; in lateral cystocele, the ATFP had greater influence on vaginal wall displacement under short lengthening; in apical cystocele, the uterosacral ligament played the major role.

The present study created an innovative FE model of the pelvic floor, including the anatomic structures essential to understanding cystocele. The anterior vaginal wall plays a major role in supporting the bladder [8-11,85]. It is this part of the vaginal wall, subject to abdominal pressure, that induces the discomfort associated with cystocele [34].

DeLancey's "paravaginal support" theory was initially founded on anatomic models and later on MRI, with a 3-level anatomopathological definition according to the affected anatomic structures: high or apical cystocele involving failure of the superior third of the vagina, including the uterosacral and cardinal ligament origins on the cervical ring (level 1); lateral cystocele involving failure of the *arci tendinei* (level 2); and medial cystocele involving failure of the sagittal suspension system at the upper cervical ring (pubocervical fascia and/or endopelvic fascia) [8-11]. DeLancey's theory is constantly evolving, with clinical experience and the development of dynamic MRI and biomechanical models [30,34,41].

The bladder lies on the pubocervical fascia, essential to medial cystocele. In Petros's theory, pubocervical fascia lengthening at the cervical ring is the key feature [10,11]. In DeLancey's theory, a major role is also played by the endopelvic fascia, a connective tissue layer covering the levator ani muscle laterally: medial cystocele is induced by lengthening of not only pubocervical but also endopelvic fascia [8,9].

In the present model, both structures did indeed play major roles in medial cystocele, but that of the pubocervical fascia was preponderant, as Petros suggested (figure 4): the greater the pubocervical fascia lengthening, the greater the bladder displacement. Thus, pubocervical fascia lengthening was the essential contributor to medial cystocele according to the present biomechanical model.

Lateral cystocele results from ligamentous and fascial failure of ATLA and ATRP in the inferior/anterior part of the pubocervical fascia, forming a transverse "hammock". Lengthening of either impairs bladder support, inducing lateral cystocele [8-11]. Richardson *et al.*, exploring high-grade cystocele, reported ATRP avulsion from the pubocervical fascia and vaginal wall in more than 90% of cases [172,183]. The present biomechanical model suggests that lateral cystocele implicates an anatomic defect between the anterior vaginal wall and the ATRP, which seems to be the essential ligamentous structure involved in lateral bladder support, as suggested by both DeLancey and Petros. DeLancey also implicated ATLA in lateral cystocele, but the present model indicated a greater effect of ATRP [8-9].

Concerning apical cystocele, recent clinical and radiological studies highlighted the apical component of pelvic organ support, although its specific contribution remains undetermined [52-53]. The uterosacral-cardinal ligament complex directly bears on cervical statics and vaginal dome suspension above the levator floor [35]. The uterosacral ligament inserts to the cervical ring and posterosuperior angles of the vaginal fornix at the cervical orifice, while the cardinal ligament is a collagenic environment, corresponding to less well-defined endopelvic fascia structures, the supportive role of which remains controversial [10,11].

The posterosuperior pubocervical fascia is mainly supported by the uterosacral ligament, the principal support of the posterosuperior bladder base [8-12,140]. For Petros, apical cystocele implicates cardinal ligament failure and complete pubocervical fascia avulsion from the cervical ring; uterosacral ligament hyperlaxity destabilises the pubourethral ligament and pubocervical fascia, inducing both cystocele and urinary incontinence [10-11]. DeLancey implicates not only the cardinal but above all the uterosacral ligament. The present model confirmed that the uterosacral ligament plays a greater role than the cardinal ligament: the greater the uterosacral ligament lengthening, the greater the apical bladder displacement (figure 4). Likewise, sectioning the uterosacral ligament

induces descent of the uterus, cervical ring and posterosuperior bladder base [8-11]. Clinically, McCall's culdoplasty, comprising uterosacral ligament shortening and fixation on the medial line, repositions the vaginal floor suspension structures [184].

Clinical data suggest a strong correlation between anterior compartment (point Ba on the POP-Q classification) and apex (point C) ($r=0.86$; $p<0.0005$), especially in high-grade cystocele [34,53]. Dynamic MRI confirmed a strong correlation between anterior and apical prolapse ($r=0.73$) [53]. These findings are relevant to surgical treatment of cystocele accompanied by uterine prolapse or primary anterior support structure impairment. The strong correlation between high-grade cystocele and cervical ring defect demonstrated by DeLancey may explain the efficacy of apical correction in isolated level 1 defect (sacrocolpopexy) or apical associated to paravaginal repair in level 1 and 2 defect.

Specific lesions underlying each form of cystocele may be visible on MRI, allowing a novel strategy redefining indications and surgical repair techniques [185].

For instance, Yousuf *et al.*, comparing cystocele according to POP-Q and anatomic lesions on MRI, demonstrated a correlation between high-grade cystocele and cervical ring defect: 75% of high-grade cystoceles involved uterosacral ligament and pubocervical fascia failure at the uterine isthmus insertion [34]. The higher the cystocele grade, the larger the number of severe apical suspension lesions [34]. Summers and DeLancey estimated the role of the pubocervical fascia in apical cystocele at 40% and that of the uterosacral-cardinal ligament complex at 60% [53]. Chen *et al.*'s FE biomechanical model of cystocele mechanisms implicated degradation of the levator ani muscle and apical support in cystocele onset, in parallel to increased abdominal load [30]. The present results agree with those of DeLancey's team, implicating the pubocervical fascia, arcus tendineus and uterosacral ligament in all 3 forms of cystocele [8,34,53].

In the near future, preoperative simulation should enable the results of a surgical procedure for cystocele to be predicted and the technique to be adapted to the individual patient. Indeed, a better knowledge of the anatomic pelvic system may help the clinicians in the understanding of the pathophysiological mechanisms of cystocele. The 3D digital model enables simulations of anatomic structures underlying cystocele and could provide a specific tool to choose the correct surgical technique [29].

The strength of the present study lies in the digital FE model specifying the geometric impact of each support structure in medial, lateral and apical cystocele, allowing the two main theories to be tested.

The study has certain limitations. Firstly, it was founded on data for one healthy subject; however, this avoided large-sample clinical studies and the problem of individual differences. Secondly, the levator ani muscle and urogenital hiatus were not part of our model but it would be interesting to incorporate them in future studies. Thirdly, the subject was supine for MRI, whereas it would be useful to perform MRI with the subject standing and under abdominal pressure. Another relevant study would be to calibrate an FE model on patients actually presenting cystocele and to analyse the geometry of the structures involved.

Conclusions

We developed a refined 3D model of the pelvic floor, enabling Finite Elements simulations, incorporating the anatomic structures essential to the understanding of cystocele.

The two main anatomic theories of apical and lateral bladder suspension, DeLancey's and the integral theory of Petros are complementary but differ in mechanisms. The present biomechanical model enabled these theories to be assessed and simulations of the various mobilities involved in cystocele to be designed. The model determined the influence of each support structure for the 3 forms of cystocele: apical, lateral and medial. In medial cystocele, the model identified a significant role for the pubocervical fascia; in lateral cystocele, the ATRF had greater influence on vaginal wall displacement under short lengthening; in apical cystocele, the uterosacral ligament played the major role. This FE model of the pelvic system pelvic displacement improves understanding of the pathophysiology underlying cystocele.



Comparison of different cystoceles and surgical corrections on a 3D Finite-Elements model

Article soumis le 16 Aout 2017 dans la revue International Urogynecology journal

5.1 Résumé

De nombreuses procédures chirurgicales ont été décrites pour la réparation de la cystocèle et du compartiment apical, mais il n'y a pas suffisamment d'informations pour fournir des recommandations fondées sur des preuves pour choisir la technique optimale. Le choix d'une technique chirurgicale repose actuellement sur l'âge, la morbidité, le degré de prolapsus et le type de prolapsus, mais pas sur les structures anatomiques impliquées dans la physiopathologie du prolapsus. Ce chapitre est dédié à la conception d'un modèle biomécanique 3D d'une cystocèle permettant de simuler différentes corrections chirurgicales. L'objectif de mon étude novatrice est de développer un modèle numérique 3D en intégrant les principales structures anatomiques de suspension afin d'effectuer des simulations de différentes techniques de réparation chirurgicale. Nous évaluerons notre modèle d'Eléments Finis (EF) déjà établi pour analyser la mobilité du col et de la paroi vaginale antérieure sur les points POP-Q selon différentes techniques chirurgicales.

J'ai sélectionné six patientes présentant une cystocèle de stade ≥ 3 symptomatique. Nous avons identifié à l'IRM pelvienne les principales structures de suspension. J'ai créé un modèle générique pathologique en intégrant les propriétés biomécaniques de chacune des structures. Un modèle EF a évalué l'impact des différentes techniques chirurgicales sur le col de l'utérus et la mobilité de la paroi vaginale antérieure. Les techniques de promontofixation, de suspensions vaginales prothétiques et de sacrospinofixation ont été simulées selon la méthode des Eléments Finis à l'aide du logiciel ABAQUSTM. La mobilité des points POP-Q (C, Ba et Aa) a été analysée. Sur le modèle générique pathologique, l'allongement des ligaments cardinaux et utéro-sacrés a augmenté la mobilité du point C à chaque stade de cystocèle. La mobilité était plus importante pour le point C (25 mm), puis Ba (13.5 mm) et Aa (11.6 mm). Pour les cystocèles de stade 1 et 2, la promontofixation corrige bien les points C et Ba, mais moins bien le point Aa. La mobilité du point C était plus importante lors d'une correction par une suspension vaginale prothétique (15.36 mm) par rapport à une réparation par promontofixation (11,36 mm). La sacrospinofixation a permis de réduire la mobilité du point C (14 mm), sans différence entre la fixation uni et bilatérale. J'ai ainsi conçu un modèle biomécanique 3D de cystocèles innovant ayant permis les simulations des techniques chirurgicale de réparation afin d'améliorer la compréhension des mécanismes de correction. La correction au niveau du col de l'utérus est meilleure avec la promontofixation qu'avec la suspension vaginale prothétique ou la sacrospinofixation.

Notre modèle numérique 3D permet l'amélioration des techniques chirurgicales de correction du prolapsus et la personnalisation de la technique pour chaque patiente par une simulation pré opératoire.

5.2 Manuscript

Introduction

Pelvic floor disorders affect 1 in 3 women of all ages and more than 60% of women aged over 60 years, with negative impact on quality of life [186]. Treatment of genital prolapse is mainly surgical and the incidence of surgery is increasing: between 11% and 20% of women undergo prolapse surgery [2,4]. The anterior compartment is the most common site of prolapse and recurrence, involved in approximately 80% of surgical pelvic organ prolapse repairs [2,18]. Several types of procedure with different surgical approaches have been described for anterior (cystocele) and apical repair, but there is insufficient information to found evidence-based recommendations for optimal technique [18]. Choice of technique is currently based on age, morbidity and prolapse severity and type, but not on the anatomical structures involved in prolapse pathophysiology. Sacrocolpopexy, transvaginal mesh suspension and autologous fascia reinforcement, such as sacrospinous fixation techniques have been developed for the treatment of cystocele and apical defect, but there are no preoperative predictive factors in deciding the choice of surgical technique [18]. Moreover, there is no correlation between anatomic disorder and the surgical technique used, and no reported methods for comparing surgical techniques and anatomic disorders.

The objective of the present study was therefore to design a 3D biomechanical model of cystocele, incorporating the main anatomical suspension structures, in order to perform simulations of different cystocele and apical surgery techniques. A Finite Elements (FE) model was used to analyze cervix and anterior vaginal wall mobility on the POP-Q (Pelvic Organ Prolapse Quantification) classification according to various reference surgical techniques. This model could be used to predict cystocele surgery results and to personalize technique by preoperative simulation. The FE model was used to simulate various surgical techniques of cystocele and apical suspension, to study organ mobility in terms of POP-Q points [22].

Material and methods

1. Data Acquisition

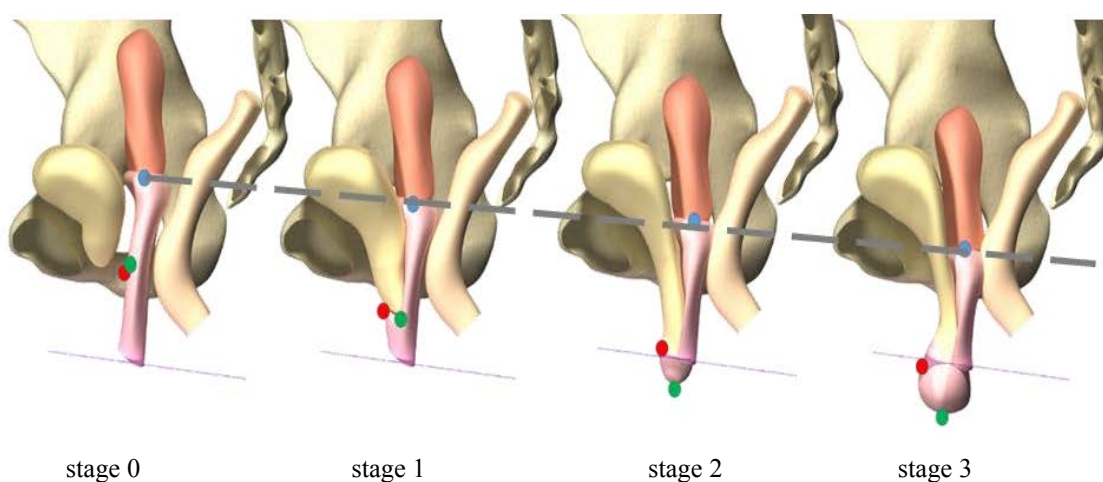
The study was registered with the local audit committee. The first step consisted in the selection of 6 patients with symptomatic externalized cystocele at rest and effort. All patients presented with primary POP-Q stage ≥ 3 genital prolapse: 3 with stage 3 and 3 with stage 4. Written informed consent was obtained from all 6 patients.

Mean age was 63.86 ± 4.71 years. No patients had history of surgery. Routine preoperative dynamic 1.5T MRI defecography, at rest and during straining, were performed with a standardized protocol in all 6 patients. For opacification, 20 ml ultrasound gel was placed in the vagina to delineate the border for the geometrical analysis step and generation of the 3D model. Construction of the geometrical and FE model were performed from the high-resolution T2-weighted static sequences acquired in the coronal, axial and sagittal planes, with the following parameters: slice thickness, 3 mm; spacing, 1 mm; voxel size, 0.48-0.72 mm; resolution, 512x512.

2. Positioning of anatomical POP-Q points

Prolapse stages were based on the international POP-Q anatomical classification: from stage 0, corresponding to the normal physiological state without prolapse, to stage 3, corresponding to externalized prolapse >1 cm beyond the hymen [22]. The reference line was the hymeneal line. The points were positioned on the anterior vaginal wall (Aa at 3 cm from the uretral meatus in the median part, Ba the lowest point) and the cervix (point C) for each stage of cystocele (stage 0, stage 1, stage 2, stage 3) (figure 5.1). Displacement was analyzed at these 3 main POP-Q points and compared to baseline.

Figure 5.1 - Generation of a 3D model of cystocele, with positioning of POP-Q point (CATIA™ V5 software)



Grey dotted line: reference line at level point C used for calculation
Purple line: hymeneal reference line

● point C ● point Aa ● point Ba

3. Generation of a parametric 3D model

The next step was to design a 3D numerical pathologic generic model of cystocele. Each organ was delineated, segmented in terms of its outer walls, and reconstructed in 3D, using Avizo™ 7 software (figure 5.1). The main organs and anatomical suspension structures underlying cystocele were identified and contoured: vagina, uterus, rectum, bladder, levator ani muscle with puborectal fibers and iliococcygeal fibers, arcus tendineus fasciae pelvis (ATFP), arcus tendineus levator ani (ATLA), and uterosacral and cardinal ligament. MRI segmentation was transformed into a 3D representation composed of unstructured triangulated surfaces, using Avizo™ software, and then converted into a controlled surface model using Catia™ V5 software, producing a smoother surface, more compatible with FE simulation (figure 5.1). A 3D pathologic generic model was created by varying uterosacral and cardinal ligament lengthening for each stage of cystocele. The urogenital hiatus was enlarged by lengthening the levator ani muscle to modulate pelvic floor geometry. Based on analysis of the MRI data, the Catia™ software allows us to generate a parametric model with ligaments to simulate prolapse, and a parametric model with Finite Elements to simulate various surgical repair techniques.

4. Generation of FE models

4.1 Transfer of the 3D model to simulation

The geometrical model was transferred to a software program using the FE method (Abaqus™/CAE 6.12-2; Dassault Systèmes Simulia). Anatomical structures were modeled by FE meshing to accurately reproduce the structures involved: surface continuity, and regularity of FE meshing. Several types of element were used to model the structures, with 3D (hexahedral elements), 2D (shell/quad elements) or 1D representation (beam elements) [Mayeur]. Following the Abaqus library, shell elements were used for organs with constant thickness (with hexahedral elements for the uterus), shell elements for ligaments (or beam elements for the uterosacral ligament), and solid elements for fasciae. To validate FE mesh quality, a convergence test was conducted, rendering an adequate mesh about 40,000 elements. For boundary conditions, the pelvic floor was modeled by a representative surface sustaining organs and ligamentous structures, with edges fixed near the sacrum, pubis and bone structures. Normal physiological conditions were reproduced by simulating a 10^{-3} MPa pressure

corresponding to abdominal effort applied on the upper parts of the bladder and uterus, with an inclined surface force at 45° to the subject's vertical axis [92,182].

In this step, the model was implemented using the mechanical properties available for each anatomical structure involved in cystocele, and was then imported into the AbaqusTM software [84,88] for FE simulations: calculation of displacement fields, deformation and stress. Stress was defined as the expected behavior of various organs under normal physiological conditions, taking the behavior of each organ to be isotropic [88]. From this, it was possible to generate 2 different families of models, dedicated to pathological and to surgical analysis respectively, on which several simulations were performed.

4.2 FE model dedicated to pathological analysis

In this first model family, pathological prolapse simulations were performed for each POP-Q stage of cystocele. Data previously published by our team detailed the ligament suspension structures involved in each form of cystocele [92,106]. Using the parametric model, a pathological model was created by modifying the lengthening of the uterosacral and cardinal ligaments. Each FE model was used to study the influence of this complex ligament lengthening on point-C mobility.

4.3 FE model dedicated to surgery

The second model family was used to simulate the various surgical repair techniques. A model was generated with different FE meshes transferred to AbaqusTM/CAE 6.12-2 software. The vaginal meshes were subjected to traction forces to simulate correction of the various stages of prolapse and to compare different surgical techniques. The techniques simulated comprised (figures 5.2 and 5.3):

- Sacrocolpopexy with anterior vaginal mesh. We modeled a 3x11 cm polypropylene vaginal mesh covering 4 cm of the anterior vaginal wall (distance between the cervix and the lower end of the mesh).
- Transvaginal mesh repair technique, using the UpholdTM system (Boston Scientific, Marlborough, MA, USA) supporting the apex and anterior wall. This is a bilateral anterior sacrospinous ligament fixation using the CapioTM suture-capturing device, with two arms inserted in the sacrospinous ligament 2 cm medially from the ischial spine. The mobility of points C, Ba and Aa was studied according to the anchorage zone of the UpholdTM mesh arm on the sacrospinous ligament at 1, 2 or 3 cm from the ischial spine.

- Unilateral and bilateral sacrospinous ligament suspension of the vaginal vault. Sacrospinous ligament colpexy suspends the vagina up to the sacrospinous ligament and brings the upper vagina over the levator plate.

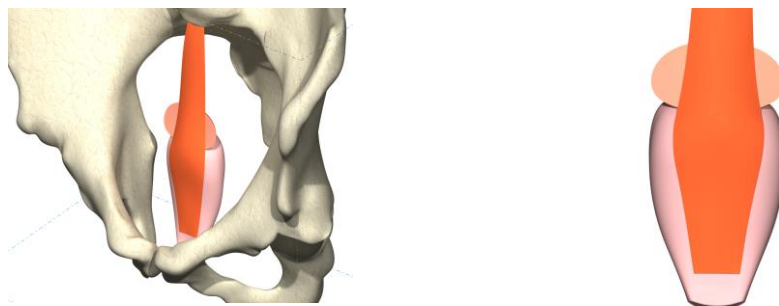


Figure 5.2 - Sacrocolpopexy mesh modelisation

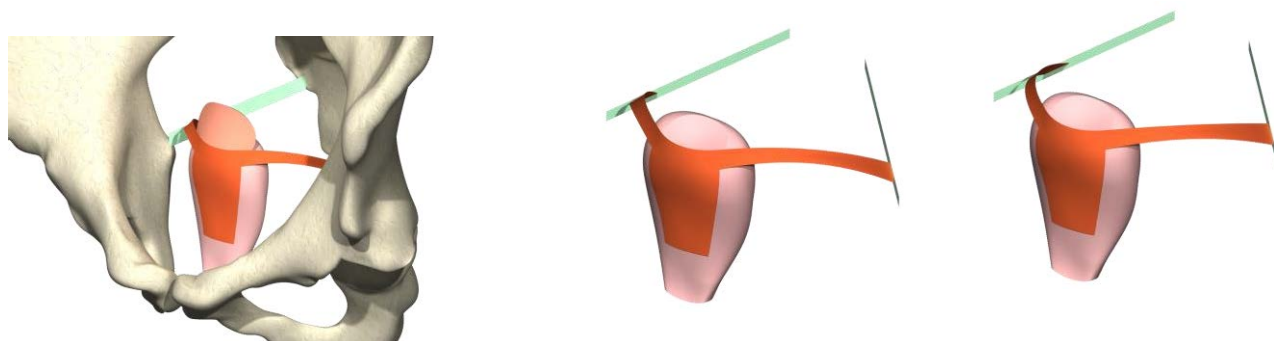
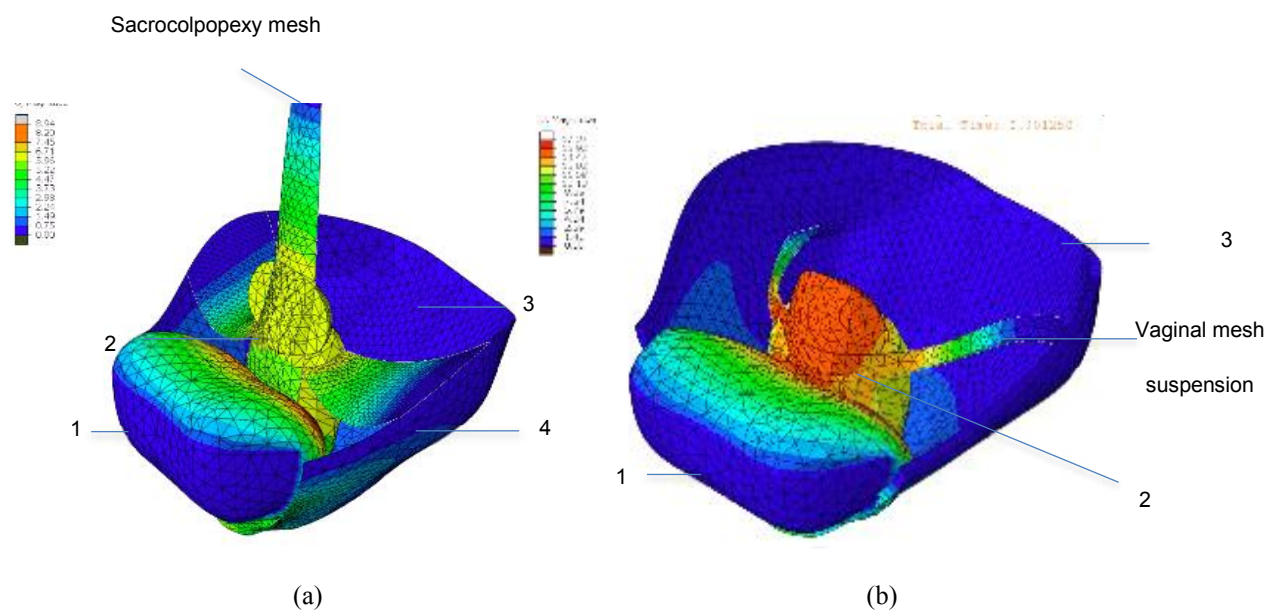


Figure 5.3 - *Vaginal mesh suspension modelisation*

The model was also implemented using the elastic properties of synthetic vaginal meshes reported in the literature [137,187]. Calculating the average of the reported uniaxial elastic values, a value of 0.5 MPa (N/mm^2) was adopted.

Figure 5.4 - Magnitude of displacement (mm) of the pelvic organs on 2 configurations (a) sacrocolpopexy mesh, (b) vaginal mesh suspension



Order of magnitude of the nodal displacements of the pelvic organs (mm); in blue: low mobility; in red: high mobility

1. bladder, 2. cervix on which the mesh is fixed, 3. pelvic floor muscle, 4. cardinal ligaments

5. Data processing

Simulations of each stage of cystocele were performed, analyzing the characteristic points Aa, Ba and C. These points were positioned in the parametric Catia™ model by integrating the lengths of the anterior vaginal wall (figure 5.1). The mobility of each POP-Q point was analyzed under different traction forces applied in sacrocolpopexy and in the transvaginal mesh repair technique using the Uphold™ system. For each stage of prolapse, traction force in Newton was applied on each vaginal mesh to correct the POP-Q points so as to restore their normal states at rest (stage 0).

Results

We created a pathologic generic FE model by varying uterosacral and cardinal ligament lengthening for each stage of cystocele. POP-Q point-C mobility was considerable (25 mm); that of point Ba was 13.5 mm and of point Aa 11.6 mm. The greater the ligament lengthening, the greater the mobility of point C. Point C displacement ranged from -70 mm (at rest) to -40 mm (stage 3) by lengthening the ligaments by 20 mm steps per cystocele stage (figure 5.5).

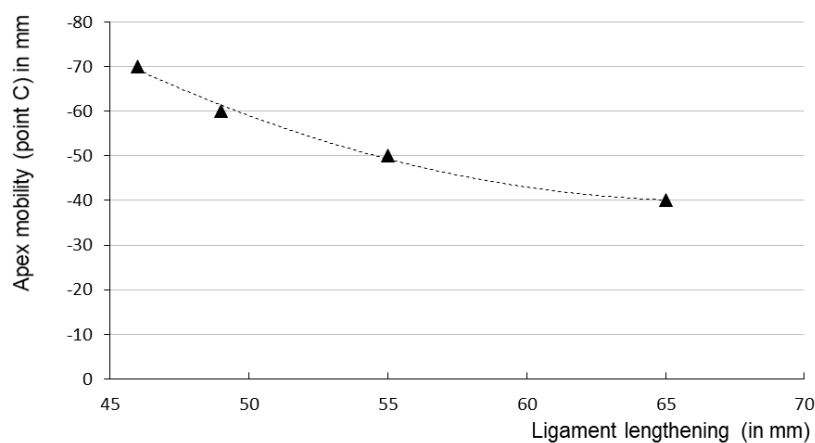
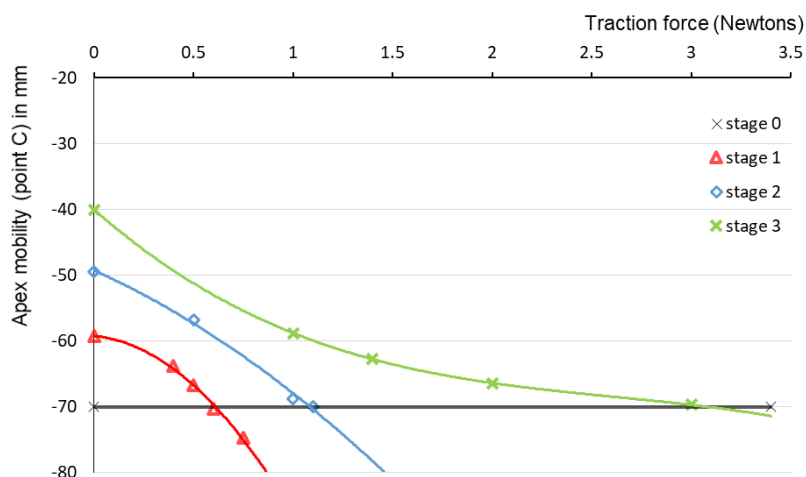


Figure 5.5 - Apex mobility (point C) according to ligament lengthening

The traction force applied to the sacrocolpopexy mesh in order to restore the normal physiological position of point C at rest increased with increasing cystocele stage (figure 5.6); stage 1 required 0.5 N, stage 2 required 1 N, and stage 3 required 3 N. The relation between stage and traction was thus not linear (figure 5.6).

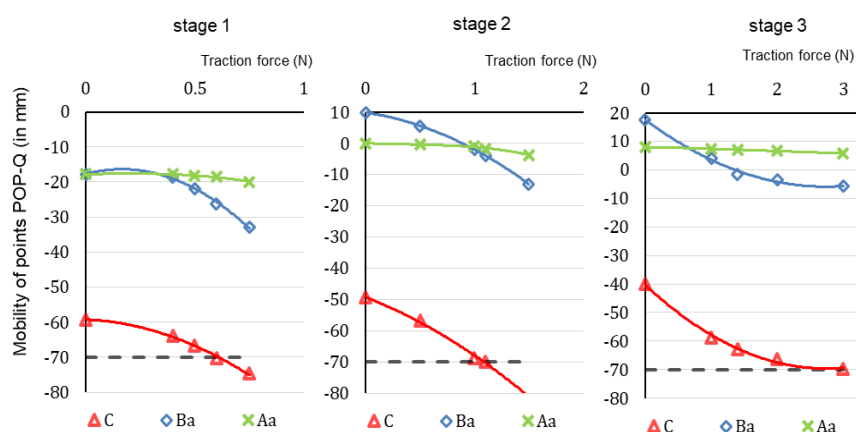
Figure 5.6 - Apex mobility (point C) according to traction force for sacrocolpopexy mesh



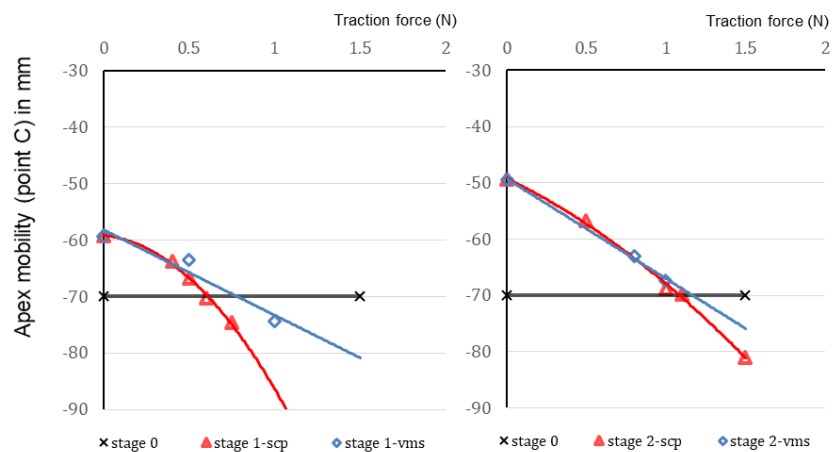
Comparison of traction force between the sacrocolpopexy and the vaginal mesh suspension techniques is illustrated in figure 5.7a and 5.7b. The mobility of points Aa, Ba and C varied according to vaginal length in each stage of cystocele. For stage-1 cystocele, sacrocolpopexy corrected both point C and point Ba, restoring the normal physiological positions, but did not correct point Aa sufficiently. For stage-2 cystocele, sacrocolpopexy corrected both point C and point Ba, with respectively 1 N and 1.5 N traction (figure 5.7), but the same traction force failed to correct point Aa. For large cystoceles (stage ≥ 3), sacrocolpopexy corrected point C, with a greater traction force (3 N), but failed to correct either point Ba or point Aa (figure 5.7). For stage -1 cystocele, traction on the mesh arms to restore the normal physiological positions was slightly greater for vaginal mesh suspension (0.8 N) than for sacrocolpopexy (0.6 N). For stage -2 cystocele, traction was the same (1 N) for both (figure 5.7).

Figure 5.7 - Mobility of points C, Ba and Aa (POP-Q)

5.7a - Mobility of points C, Ba and Aa according to traction force in different stages of cystocele (sacrocolpopexy mesh)



5.7b - Comparison of point C mobility between sacrocolpopexy (scp) and vaginal mesh suspension (vms)



Point-C mobility was greater with the Uphold™ vaginal mesh, at 14.6 mm at the cervix, versus 14 mm for sacrospinous fixation and 11.3 mm for sacrocolpopexy (figure 5.8).

In Uphold™ vaginal mesh suspension, the further the anchorage zone from the ischial spine (3 cm), the less the point-C mobility: i.e., the better the apical correction. However, the further the anchorage zone from the ischial spine, the greater the mobility of points Aa (8.2-8.9 mm) and Ba (12.5-13.15 mm): i.e., the poorer the correction at the anterior vaginal wall. There was no difference in mobility between uni- and bi-lateral sacrospinous fixation (figure 5.8).

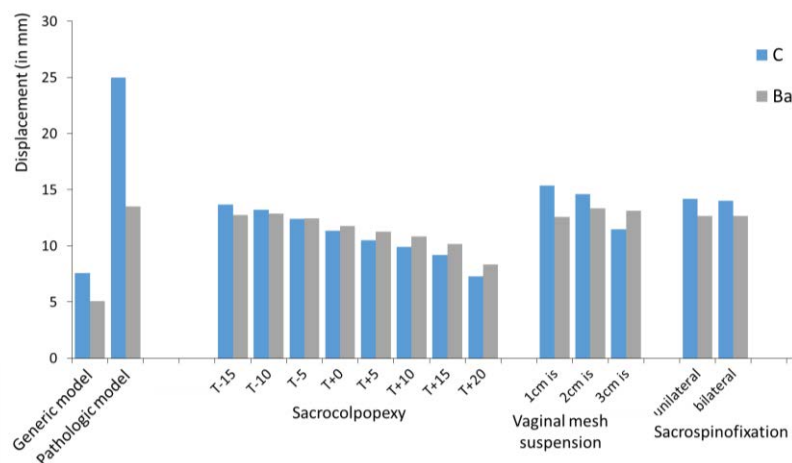


Figure 5.8 - Mobility results for POP-Q points C and Ba according to different surgical techniques simulated

Sacrocolpopexy T: Traction force on sacrocolpopexy mesh in Newtons

is: ischial spine (mobility of points C and Ba studied according to the anchorage zone of the vaginal mesh suspension on the sacrospinous ligament at 1, 2 or 3 cm from the ischial spine).

Discussion

Several types of procedure with different surgical approaches were used during the last century to treat anterior vaginal defect, with different success rates for both abdominal and vaginal routes [Maher]. Currently, there is insufficient information for evidence-based recommendations regarding the optimal technique to repair cystocele or apical defect [18,188]. The anterior vaginal wall plays a major role in supporting the bladder and is subject to abdominal pressure, which induces the discomfort associated with cystocele [34,106].

Several FE numerical models have been developed to improve understanding of complex processes, such as analyzing levator ani muscle behavior during the second part of labor or during delivery [122,125]. The FE method is commonly used to investigate pelvic organ mobility according to different types of loading and the mechanisms involved, and to highlight patient-specific aspects [139,106]. Simulations have also been developed to explain prolapse mechanisms and the respective roles of each pelvic support structure in the 3 forms of cystocele [30,106,138]. Chen *et al.*, in an FE biomechanical model of cystocele, showed that development of cystocele requires degradation of the levator ani muscle and of apical support in cystocele onset, in parallel to increased abdominal load [35]. Our own team studied mesh mobility during sacrocolpopexy but with normal support: i.e., without any pathological structures [137]. In this context, we designed a 3D biomechanical model of cystocele incorporating the main anatomical suspension structures, in order to perform simulations of different cystocele and apical surgical techniques and to study organ mobility in terms of POP-Q points.

To the best of our knowledge, there are no randomized studies comparing correction techniques for cystocele and/or apical suspension defect. Sacrocolpopexy has “interesting similarities” to sacrospinous fixation, both using a mesh, covering the areas of points Aa and Ba [189-191].

Laparoscopic sacrocolpopexy is presently the reference treatment for medial compartment prolapse [18]. The principle of sacrocolpopexy on an abdominal approach consists in shifting the uterus and vaginal column toward L5 S1. The key to successful prolapse correction is to correct DeLancey’s level 1, or “cervical ring” [8]. This is why current techniques using a vaginal approach are increasingly concerned to fix the sacrospinous ligament by anterior sacrospinous fixation. The Uphold™ repair system is effective for anterior repair, including high cystocele associated with apical defect [189,190]. In a prospective multicenter cohort study including 207 patients with stage ≥ 2 symptomatic apical pelvic organ prolapse, Altman *et al.* found that the Uphold™ Lite Vaginal Support System significantly improved 1-year anatomical outcome in patients with apical defect associated with anterior vaginal wall prolapse, for point C (0 to -5), and points Aa (1 to -2) and Ba (1 to -2) [190]. In 115 patients managed by Uphold™ sacrospinous fixation, Vu *et al.* reported significant correction of points C (-2.4 to -7.7), Aa (0.9 to -2.4) and Ba (1.5 to -2.4) in all three subgroups: uterus in situ, prior hysterectomy and concurrent hysterectomy [189].

Mesh traction

Currently, one critical question for surgeons is how much cervical traction is required to repair a cystocele. In performing sacrocolpopexy or anterior sacrospinous fixation, the surgeon does not know what force to apply to the mesh to achieve effective anatomic correction. Most proceed by trial and error; some control vaginal correction by means of a vaginal hemi-valve. Excessive traction can lead to painful overcorrection; insufficient traction can lead to failure. Excessive traction on a mesh fixed to the promontory may also increase strain in vaginal sutures [192]. According to Barone *et al.*, in an in-vivo study, application of strong mechanical force has the potential to greatly alter pore geometry [193].

Many studies assessed the biomechanical properties of apical suspension ligaments by traction test, but none have assessed traction force on vaginal meshes [194]. More recently, in-vivo tests using cervical traction in the operating room provided force-displacement curves from which the stiffness of the cardinal and uterosacral ligament could be calculated [194]. Swenson determined the traction forces needed to reproduce physiologic uterine displacement in women with and without prolapse, and concluded that 0.8 Newton traction was required to achieve maximal physiologic uterine displacement on dynamic MRI [194].

In stage 1 and 2 cystocele, the present study found that sacrocolpopexy was effective in correcting points C and Ba, but failed to correct point Aa sufficiently. In a prospective parallel cohort study comparing laparoscopic sacral hysteropexy and vaginal mesh suspension (Uphold™ system) at 1 year, Gutman *et al.* found excellent correction of point C (-6.5 for laparoscopic sacral hysteropexy and -6 for vaginal mesh suspension), and equally of points Ba (-2, -2) and Aa (-2, -2) [80]. Clinical and MRI data suggest a strong correlation between anterior compartment (point Ba on the POP-Q classification) and apex (point C) ($r=0.86$; $p<0.0005$), especially in apical cystocele [34,53]. These findings are extremely relevant to surgical treatment of cystocele accompanied by uterine prolapse or primary anterior support structure defect.

Comparing different surgical techniques, point Ba seems better corrected by sacrocolpopexy than by sacrospinous fixation or vaginal mesh suspension. This is probably due to a difference in traction angle: sacrocolpopexy seems to correct point Ba more satisfactorily than sacrospinous fixation. Sacrocolpopexy pulls the cervix upward (L5-S1), correcting point C, and also corrects point Ba by retensioning the anterior vaginal wall. This is the principle of treatment of cystocele associated with dome prolapse. Sacrospinous fixation also corrects DeLancey's level 1, but with a more posterior traction axis, toward S3. It also corrects point Ba, but

retensioning is less effective due to the posterior traction axis. Associated cystocele treatment often necessitates an extra subvesical procedure.

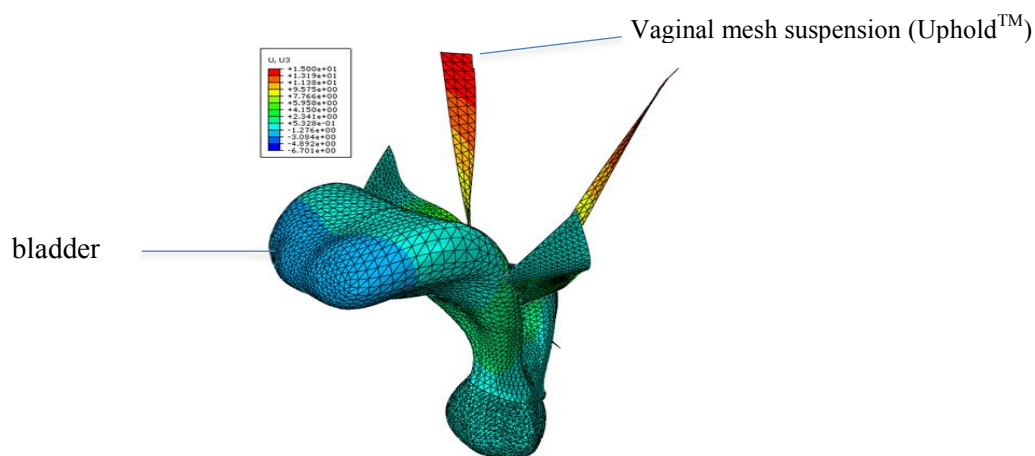


Figure 5.9 - Magnitude of displacement (mm) with vaginal mesh suspension (Uphold™)

In the present study, the relation between cystocele stage and traction force was non-linear; this is in agreement with Morch *et al.*'s experimental study on the mechanical behavior of vaginal meshes on uniaxial mechanical traction tests, resulting in a non-linear hyperelastic model of mesh mechanical behavior [187,192]. These stress levels and this nonlinear relationship are in accordance with the results observed in the literature concerning the mechanical behavior of this type of implant dedicated to surgery [195].

A distance of 20 mm is conventionally recommended between the mesh anchorage on the sacrospinous ligament and the ischial spine, to avoid pudendal nerve lesion [190]. In reality, no clinical studies have assessed the optimal fixation point for optimal correction. In an anatomic study in 5 fresh cadavers, Cayrac *et al.* found a mean distance of 18.6 mm (range, 10-30 mm) between the sacrospinous fixation and the ischial spine, and of 6.5 mm between the sacrospinous fixation and the pudendal nerve [196]. Fixation too close to the lateral edge of the sacrum could jeopardize the 4th sacral root (S4), and fixation too close to the ischial spine could prove ineffective. The present simulation showed that the further the fixation from the ischial spine, the better the apical correction of point C, but with poorer correction of Ba.

Few clinical studies have compared uni- versus bi-lateral sacrospinous fixation. The present simulation findings showed that point C, Ba and Aa mobility did not differ between uni- and bi-lateral fixation, thus arguing in favor of unilateral sacrospinous fixation.

The present study has several strong points. Our FE model is the first in the literature to simulate different surgical techniques for cystocele, incorporating the main anatomical suspension structures, secondly to analyze the mobility of different POP-Q points (cervix and anterior vaginal wall), thirdly to quantify traction force on the mesh in sacrocolpopexy and vaginal mesh suspension, and finally to associate the levator ani muscle and urogenital hiatus.

It also has certain limitations: points Aa and Ba were not simulated directly, but extrapolated from the FE results to represent the kinematics of a large stage ≥ 3 cystocele. It is still difficult to simulate a large stage ≥ 3 cystocele numerically as a “water drop” in our 3D models. Secondly, the subject was supine for dynamic MRI, whereas it would be useful to perform MRI with the subject standing and thus under abdominal pressure. Moreover, the observed tensions depended on the applied forces, and are difficult to extrapolate to actual surgical practice.

Conclusions

We developed the first innovative 3D model of a cystocele using the FE method, to simulate and analyze pelvic organ mobility and different techniques of cystocele repair. We created a pathologic generic model of cystocele, enabling various simulations of surgical correction and allowing better understanding of cystocele and apical surgical repair mechanisms. The FE method showed that correction of cervix mobility was better with sacrocolpopexy than with vaginal mesh repair or a sacrospinous fixation. Understanding the impact of mechanical loading on the mesh is essential for the development of more effective surgical prolapse repair, and our 3D numerical model of cystocele is clinically relevant to surgical decision-making in the choice of technique considering the mobility of the cervix and anterior vaginal wall. In the near future, preoperative simulation could enable the results of a surgical procedure for cystocele to be predicted and the technique to be adapted to the individual patient.

VI. SYNTHÈSE ET PERSPECTIVE

6.1 Synthèse

La correction chirurgicale des différents stades de la cystocèle est actuellement un véritable challenge. Nous avons développé un modèle numérique 3D innovant d'une cystocèle utilisant la méthode des Eléments Finis afin d'effectuer des simulations des différentes techniques chirurgicales de correction. Notre modèle nous a également permis de valider nos hypothèses chirurgicales et d'apporter des éléments de réponse aux incertitudes qui persistent dans le traitement chirurgical du prolapsus.

Le 1^{er} travail de ma thèse m'a permis de faire une revue complète des structures anatomiques de soutien des organes pelviens du prolapsus et de distinguer les différentes théories anatomiques reliant l'expression clinique des prolapsus aux lésions anatomiques. Ces théories sont en réalité proches et complémentaires mais différentes sur le plan des mécanismes.

Le 2^{ème} travail a concerné la conception d'un modèle numérique biomécanique 3D du plancher pelvien basée sur la méthode des Eléments Finis en cohérence avec les IRM dynamiques. Ce modèle EF m'a permis d'évaluer les théories anatomiques de suspension des organes pelviens et de concevoir une simulation des différentes mobilités d'une cystocèle. Ainsi, notre modèle biomécanique EF nous apporte une meilleure compréhension des différentes structures anatomiques responsables du prolapsus.

A partir de patientes avec cystocèle de stade ≥ 3 , nous avons développé un modèle numérique 3D pathologique qui nous a permis d'effectuer et d'analyser l'influence des différentes techniques chirurgicales de correction et des zones de fixation sur la mobilité des organes. Bien que nos résultats ne soient pas validés sur le plan clinique, nous avons enrichi les données scientifiques sur l'importance des renforcements prothétiques sur la correction d'une cystocèle.

Lorsque l'on compare les différentes techniques chirurgicales, le point Ba semble mieux corrigé par la promontofixation que par la sacrospinofixation ou la suspension vaginale prothétique. Pour la sacrospinofixation, nous avons montré que plus on s'éloigne de l'épine sciatique, meilleure sera la correction apicale au niveau du point C mais moins bonne sera la correction au niveau du point Ba. Ces résultats pourraient être utilisés pour améliorer nos techniques chirurgicales de correction et homogénéiser nos pratiques.

Ainsi, notre modèle numérique 3D de cystocèle pourrait permettre d'aider à la prise de décision d'une technique chirurgicale pour la correction du col utérin et de la paroi vaginale antérieure. Grâce à notre modèle EF du système pelvien, nous apportons une meilleure compréhension des mécanismes de correction chirurgicale de la cystocèle et de l'apex vaginal. Dans un proche avenir, la simulation préopératoire devrait permettre de prévoir les résultats d'une procédure chirurgicale pour la cystocèle et de personnaliser la technique pour chaque patiente.

La simulation nous apporte des informations originales et intéressantes sur les mobilités du prolapsus. Nos résultats en simulation devront bien entendu être corrélés à l'avenir à la pratique clinique. De plus, la simulation nous permet d'éviter des études cliniques sur d'importantes populations de patientes et par conséquent de réduire les investigations coûteuses et invasives.

En conclusion, la simulation et l'implémentation d'un modèle numérique 3D des mobilités pelviennes nous permettent maintenant de mieux comprendre les mécanismes générateurs des troubles de la statique pelvienne, de simuler les mobilités pelviennes pathologiques et les corrections chirurgicales du prolapsus.

6.2 Perspectives

La modélisation numérique 3D d'un pelvis féminin complet nous permet maintenant de simuler les mobilités pelviennes pathologiques ainsi que les différentes techniques chirurgicales de correction d'une cystocèle. Elle nous ouvre actuellement un large champ d'applications à la fois sur le plan diagnostique mais également sur les futures stratégies thérapeutiques en statique pelvienne.

a) Perspectives diagnostiques

- L'IRM dynamique est réalisée en position couchée et ne représente pas l'état physiologique d'une patiente en condition d'exercice, de marche, de sport voir en cas de rectum plein. Il serait intéressant de réaliser des IRM dynamiques en condition de pression abdominale, c'est-à-dire en position debout ou assise afin de mieux refléter les efforts de poussée physiologique des patientes présentant un trouble de la statique pelvienne. Je pourrais faire des études complémentaires et comparatives des IRM de notre étude avec des IRM ouverte en position assise.
- Il serait également intéressant à l'avenir d'obtenir des IRM dynamiques en multi coupes/seconde sur un volume dans le but d'améliorer les techniques d'identification des structures les plus fines (fascias vésico-vaginaux, recto-vaginaux et fascias endo-pelviens) jouant un rôle majeur dans les mécanismes physiopathologiques du prolapsus, mais cela est techniquement impossible à l'heure actuelle.
- Dans un proche avenir, il serait utile de développer des modèles numériques du pelvis encore plus « physiologique » en intégrant l'aspect dynamique d'autres structures anatomiques, notamment les différents faisceaux du muscle levator ani. La tractographie de fibres en IRM par tenseur de diffusion (DTI) permettait une cartographie *in vivo* de la microstructure et de l'organisation des tissus du pelvis avec une représentation tridimensionnelle (3D) des subdivisions normales des muscles du pelvis.

b) Perspectives thérapeutiques

D'autres modèles biomécanique 3D du pelvis utilisant la même approche numérique pourraient être conduits dans le but :

- d'étudier d'autres structures anatomiques et analyser leurs influences sur des pathologies de stades encore plus importants. En effet, à l'heure actuelle, on ne sait pas encore simuler numériquement le passage d'un état de vessie au repos vers une volumineuse cystocèle ≥ 3 type 'goutte d'eau' en raison de trop grands déplacements dans nos modèles 3D et de la limite actuelle des lois de comportement et de la gestion des frottements entre les organes. Durant mes travaux, j'ai surmonté ces difficultés en extrapolant les points POP-Q pour chaque grade de cystocèle afin de représenter leur cinématique. A l'avenir, des logiciels de calcul plus puissants et du temps ingénieur seront nécessaires pour simuler de tels déplacements.
- de simuler une hystérocèle isolée, une rectocèle isolée ou plusieurs étages combinés. Nos modèles EF de simulation permettraient également d'établir une cohésion entre l'état anatomique et la gêne fonctionnelle présentée par la patiente, d'ordre digestive, urinaire ou sexuelle et d'affiner les indications thérapeutiques. Ils pourraient également jouer un rôle dans l'explication des dyschésies et notamment devenir une aide à la rééducation pour les patientes présentant des troubles de l'évacuation rectale.
- d'étoffer le panel d'autres techniques opératoires telles que la colposuspension vésicale, la technique de Campbell voire la comparaison de prothèse vaginale à 4 bras versus 2 bras de fixation. Il serait également intéressant de faire des simulations sur les variations des techniques chirurgicales : nombre de points de suture (résorbables ou non), importance de la résection tissulaire durant une colpectomie, des plicatures sous vésicales, des techniques de paletots du fascia pubo-cervical et de l'intérêt d'une prothèse postérieure durant une promontofixation.
- de comprendre les mécanismes de l'incontinence urinaire et de l'équilibre mictionnel. Je pourrais étudier via nos modèles numériques 3D de simulation les différentes techniques de correction chirurgicale de l'incontinence urinaire et notamment les mobilités des bandelettes sous urétrales afin d'expliquer les mécanismes d'échec du traitement de l'incontinence urinaire.

c) Perspectives cliniques

La corrélation avec les résultats d'études cliniques deviendra dans un proche avenir un axe de développement indispensable : il deviendra nécessaire de pouvoir comparer et corrélérer nos résultats de simulation aux résultats de nombreuses études cliniques, notamment sur les résultats d'efficacité anatomique des différentes techniques de correction chirurgicale.

De plus, la connaissance des forces mécaniques imposées sur les prothèses de correction mais également sur les tissus autologues est actuellement essentielle pour le développement de nouvelles prothèses synthétiques de

correction du prolapsus, soulignant la forte valeur ajoutée de la simulation numérique lors de la phase de conception des implants prothétiques.

Enfin, dans un futur proche et via la simulation, il pourrait être possible de prévoir le résultat d'une chirurgie du prolapsus et d'adapter la technique chirurgicale envisagée pour chaque patiente grâce à une simulation préopératoire afin d'optimiser les stratégies thérapeutiques des prolapsus. Nos modèles de simulation ouvriraient la possibilité d'une évaluation pré opératoire personnalisée des différentes techniques chirurgicales pour chaque patiente et devenir une aide à la décision thérapeutique, notamment pour des cas complexes discutés en réunion de concertation de pelvi-périnéologie.

VII. ANNEXES

7.1 Rapport du Comité de Suivi de Thèse mi-parcours 05 octobre 2015

RAPPORT du Prof. Pascal GAUCHERAND
dans le cadre du Comité de Suivi de Thèse du Doctorant Gery LAMBLIN

Doctorant : Gery LAMBLIN
Courriel : gery.lamblin@chu-lyon.fr
Année d'inscription : 1^{ère} année

Directeur de thèse : Professeur Denis VINATIER - Hôpital Jeanne de Flandres - CHRU LILLES
Courriel : denis.vinatier@chru-lilles.fr

Membres extérieurs :
Docteur Yannick TILLIER – CNRS UMR 7635 – Sophia ANTIPOLIS yannick.tillier@mines-paristech.fr
Professeur Pascal GAUCHERAND - Hôpital Femme Mère Enfant - CHU LYON pascal.gaucherand@chu-lyon.fr

Date de réunion du Comité : 5 octobre 2015

INTITULÉ PROVISoire DE LA THÈSE : Modélisation biomécanique 3D des prolapsus génitaux et simulation de leur correction chirurgicale

AVANCEMENT DU TRAVAIL ET PERTINENCE DES RÉSULTATS. Lors du Comité de Suivi de Thèse du 5 octobre 2015, le Doctorant Gery LAMBLIN a présenté l'état d'avancement du travail. Ce travail de thèse s'inscrit dans un approfondissement du Master 2 Sciences Chirurgicales. Au cours de son exposé, le Doctorant fait une clarification des quatre étapes de son travail :

- Connaissance des structures anatomiques pelviennes, étape essentiellement anatomique
- Analyse géométrique des organes et structures de suspension, étape s'orientant vers une analyse plus physiologique
- Mise au point et validation d'un modèle numérique
- Simulation des différentes corrections chirurgicales, étape ultime d'application en thérapeutique.

Le Doctorant a effectué les deux premières étapes au cours de cette première année.

DIFFICULTÉS ÉVENTUELLES ET SOLUTIONS PRÉCONISÉES. Cette première année du cursus de thèse a été très marquée par l’empreinte médicale du Doctorant qui a effectué un travail important. Le tandem ingénieur-médecin a été jugé à l’origine d’une collaboration très enrichissante. L’évolution du travail est tout à fait satisfaisante. Sur le plan humain, le Doctorant a fait preuve des qualités et des défauts du médecin (persévérance, intelligence, pugnacité mais côté pratique très prépondérant). Tous les éléments semblent réunis pour la poursuite du travail pendant les deux années à venir. Les recommandations essentielles reposent sur un peu plus de fondamental, plus de sciences et un peu moins de médecine mais cette remarque s’applique autant au Doctorant qu’aux « encadrants ».

OBJECTIFS POUR L’ANNÉE SUIVANTE : les objectifs concernent les deux prochaines années du travail de thèse du Doctorant. Il faudra certainement évoluer vers la modélisation en ayant recours au modèle élément fini. Il paraît important d’introduire ce modèle le plus rapidement possible puisque tous les travaux ultérieurs en dépendront. Actuellement, il ne semble pas nécessaire d’envisager une collaboration éventuelle ou un court séjour dans une autre Unité de Recherche.

AVIS SUR LES CONGRÈS, LES FORMATIONS SUIVIES ET À ENVISAGER : Le Doctorant a participé à deux Congrès sur le thème de son travail de recherche :

- Le 38^e Congrès de la SIFUD-PP à la Baule le 17 septembre 2015 où il a pu présenter son travail sur la biomécanique et la physiologie des cystocèles « Simulation de la chirurgie prothétique des cystocèles ».
- Présentation au Congrès de l’IUGA en juin 2015.

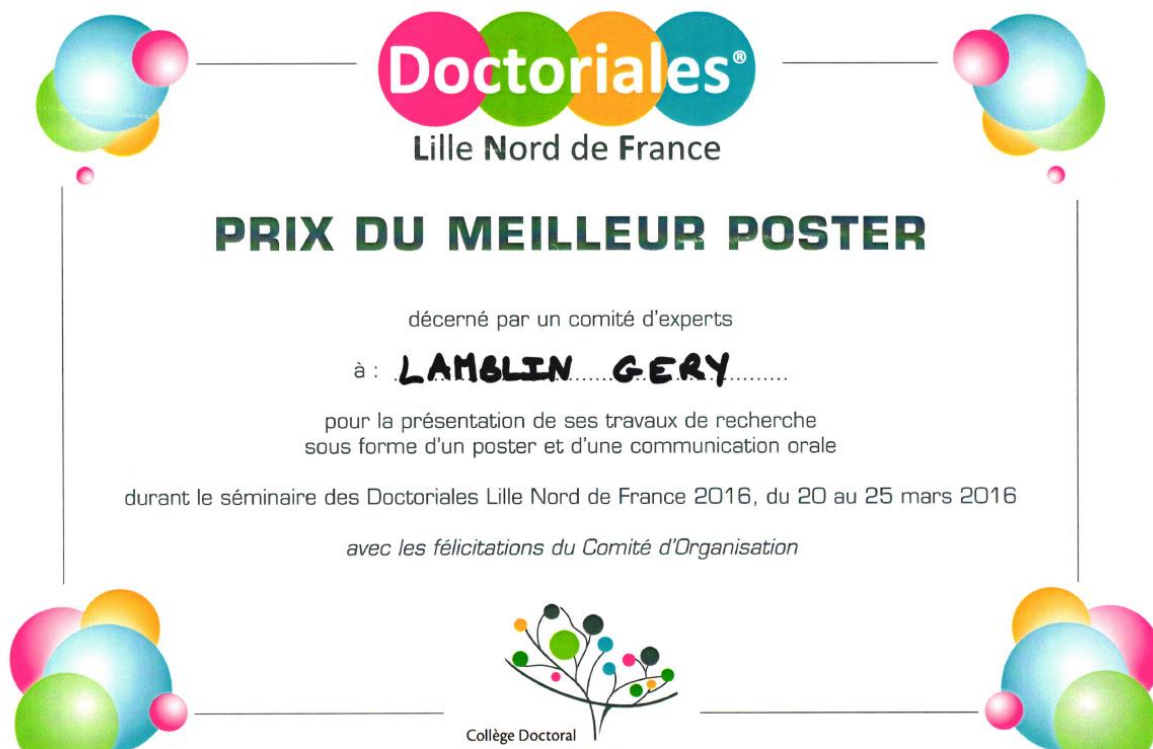Il paraît facilement envisageable de valoriser le travail de recherche par d’autres présentations scientifiques dans les deux années à venir.

ARTICLES : le Doctorant a publié dans la revue INT. UROGYNECOL. J. en 2015 un travail issu de son Master 2 mais qui inclut les données de son travail de thèse. Un autre article est soumis à la publication dans la revue UROLOGY sur la compréhension des mécanismes de la cystocèle, la modélisation possible par le modèle des éléments finis. Par ailleurs, Gery LAMBLIN a publié deux autres travaux pendant l’année 2014 sur le thème qui fait actuellement l’objet de son travail de Doctorat de 3^e cycle.

D’une façon générale, la discussion lors de ce Comité de Suivi de Thèse du 5 octobre 2015 a permis de constater le bon avancement du travail. Il n’y a pas lieu d’envisager la prolongation d’une année d’inscription en thèse. Les deux prochaines années devraient permettre de finaliser ce travail.

L’état d’avancement du travail donne satisfaction à toute l’équipe qui encadre le Doctorant Gery LAMBLIN. Le tandem ingénieur-médecin fonctionne parfaitement. Le Doctorant est très motivé. Le travail semble en bonne voie. La remarque essentielle repose sur l’accentuation de la science fondamentale dans le travail des années à venir.

7.2 Prix du meilleur poster au « Doctoriales Lille Nord de France, mars 2016 »



7.3 Rapport final du Professeur R. de Tayrac

Rapport de Thèse de Doctorat de Géry LAMBLIN
« Modélisation biomécanique 3D des prolapsus génitaux et
simulation de leur correction chirurgicale »
Pr R de Tayrac
Université Montpellier-Nîmes
Soutenance prévue le 10 novembre 2017

Résumé des travaux effectués dans le cadre de la thèse

Cette thèse avait comme objectif de développer un modèle numérique 3D des mobilités pelviennes basé sur la méthode des Eléments Finis à partir d'IRM dynamiques. La finalité, très ambitieuse, étant de pouvoir réaliser une chirurgie personnalisée grâce à une simulation pré opératoire sur les données d'une IRM dynamique.

Cette thèse comporte trois parties, sous forme de trois publications scientifiques (les deux premières sont déjà publiées, la 3^{ème} est soumise) :

1. La première est une analyse de la littérature sur les descriptions anatomiques modernes du pelvis féminin et les hypothèses physiopathologiques expliquant la survenue des prolapsus génitaux. Cette recherche a été centrée sur les cystocèles, qui représentent la forme à la fois la plus fréquente et probablement la plus complexe des prolapsus. Trois types de cystocèles ont été retenues : 1. cystocèle « apicale » par altération du fascia pubocervical et des ligaments utéro-sacrés, 2. cystocèle médiane par défaillance du fascia pubocervical dans sa partie basse et 3. cystocèle latérale par défaillance du hamac transversal. Cette analyse est assez bien faite, malgré la complexité de démontrer scientifiquement les hypothèses avancées.

2. La deuxième décrit tout le travail de conception du modèle biomécanique 3D du système pelvien féminin, à partir des données anatomiques et mécanistiques recueillies dans le premier travail. L'approche a consisté à construire un modèle Eléments Finis paramétrique du système pelvien, à partir d'un support géométrique des organes sur 2 IRM de patientes témoins à l'aide de logiciel de reconstruction géométrique. Le modèle a ensuite été implémenté des propriétés biomécaniques pour chaque élément impliqué au cours d'une cystocèle médiane, latérale et apicale, tenant compte des paramètres mécaniques connus des différentes structures. Les résultats ont montré une plus forte résistance des ligaments et des fascias que des organes eux-mêmes. Les hypothèses biomécaniques des cystocèles apicales, médianes et latérales ont pu être testées pour les différentes structures anatomiques de suspension ou de soutien. Ce modèle contribuera incontestablement à la compréhension des mécanismes physiopathologiques des prolapsus.

3. La troisième est une analyse des techniques de correction chirurgicale. Cette étude très originale avait pour objectif d'utiliser le modèle numérique 3D précédemment décrit pour effectuer des simulations de différentes techniques de réparation chirurgicale. Les IRM dynamiques ont été réalisées chez six patientes présentant une cystocèle 3-4. Un modèle EF a ensuite évalué l'impact de deux techniques chirurgicales de suspension de la région apicale, variant en fonction de la structure anatomique de fixation proximale. Les résultats trouvés sur la correction des points POP-Q (théoriques) en fonction de la technique de suspension étaient cohérents par rapport aux constatations cliniques connues.

Cohérence du projet

- La thèse s'appuie avec cohérence sur les travaux antérieurs du candidat et de l'encadrement.
- La justification et la description des trois parties successives est claire et logique.

- La modélisation des organes pelviens et de leurs principaux systèmes de suspension et de cohésions fasciales, est une avancée fondamentale dans la compréhension de leurs mobilités physiologiques et pathologiques, étape indispensable à la compréhension des grands principes de chirurgie reconstructrice.

- Une des limites méthodologiques et le faible effectif des patientes présentant un prolapsus génital incluent dans cette thèse.

Remarques générales

- Bonne présentation de la thèse qui ne contient que très peu d'erreur
- Grande clarté du texte et des illustrations
- Discussions des trois études et discussion générale pertinentes
- Description honnête et complète des limites de la thèse
- Bibliographie très complète et utilisée à bon escient dans le texte
- Conclusion adaptée
- Perspectives riches, bien exposées et constructives

Analyse critique

- Article 1 : La controverse sur le rôle des ligaments utéro-sacrés dans la genèse des cystocèles « apicales » (absente / Pertos – présente / Delancey) méritait d'être testée dans le modèle, ce qui a été effectivement réalisé.

- Article 2 :

1. Faible effectif ne permettant pas de s'affranchir des différences anatomiques individuelles pouvant expliquer différents mécanismes d'apparition des cystocèles (« cystocèle prédominante » / « cystocèle d'entraînement »).

2. Non prise en compte des muscles releveurs qui jouent probablement un rôle fondamental d'amortisseur lorsque les structures de suspension sont sollicitées.

3. Une mesure corrective de la position allongée a-t-elle été envisagée ?

- Article 3 :

1. Une description clinique plus détaillée des types de prolapsus chez les 6 patientes auraient été pertinente.

2. L'analyse de la mobilité des points POP-Q (C, Ba et Aa) sur l'IRM dynamique est critiquable dans la mesure où il s'agit d'un système de cotation clinique et non radiologique.

3. Comment expliquer que l'amélioration de la correction du point C avec une sacrospinofixation plus médiane s'accompagne d'une moins bonne correction du point Ba, dans la mesure où la suspension apicale est importante et que la prothèse de comprend par de suspension latérale ?

4. Une différenciation sacrospinofixation antérieure vs postérieure est-elle réalisable ?

Conclusion

Très bonne thèse, ayant donné lieu à deux publications scientifiques de Rang C et une troisième publication soumise.

Avis favorable à la soutenance.

Nîmes, le 15/09/2017

7.4 Rapport final du Professeur P.Gaucherand

GROUPEMENT HOSPITALIER EST Hôpital Femme Mère Enfant

59, BOULEVARD PINEL
69677 BRON CEDEX
FRANCE

N° FINESS : 690007539



Hospices Civils de Lyon

GYNECOLOGIE-OBSTETRIQUE PAM Couple Nouveau-Né

Chef de Service : Pr Pascal Gaucherand
Secrétariat : 04.27.85.51.53
Fax : 04.27.86.92.61

Rapport des travaux de Monsieur Géry LAMBLIN dans l'objectif
d'obtenir une thèse de 3^{ème} cycle de l'université de Lille.

OBSTETRIQUE

Pr Muriel Doret – PU-PH
Secrétariat : 04.27.85.61.05
Dr Catherine Battie - PH
Secrétariat : 04.27.85.51.54
Dr Etienne Beauvils - PH
Secrétariat : 04.27.85.51.58
Dr Agnès Bordes - PH
Secrétariat : 04.27.85.51.54
Dr Jérôme Massardier - PH
Secrétariat : 04.27.85.51.57
Dr Mona Massoud - PH
Secrétariat : 04.27.85.51.57
Dr Gilles Noblot - PH
Secrétariat : 04.27.85.51.58

Fax secrétariats : 04.27.86.92.60

Dr Tiphaine D'ORGEVAL - CCA
Dr Franck EMERY - CCA
Dr Estelle GAY - CCA
Dr Gaëlle PICCIN - CCA
Tél. : 04.27.85.53.00

Consultations Obstétrique :
Tél. : 04.27.85.53.00
Fax : 04.27.85.52.50

CPDPN :
Tél. : 04.27.85.51.81 / 56.75
Fax : 04.27.85.52.53

Centre des Grossesses Multiples
Tél. : 04.27.85.51.57
Fax : 04.27.86.92.60

Secrétariat Anesthésie :
Tél. : 04.72.12.94.40

Hospitalisation
Pathologie de la grossesse :
Tél. : 04.27.85.61.14
Ou : 04.27.85.51.62
Suites de naissance A :
Tél. : 04.27.85.51.79
Suites de naissance B :
Tél. : 04.27.85.51.72
Unité Kangourou :
Tél. : 04.27.85.51.75

Salle d'accouchement :
Tél. : 04.27.85.55.26

Urgences Gynécologie-Obstétrique :
Tél. : 04.27.85.55.31

Thèse intitulée : « Modélisation biomécanique 3D des prolapsus
génitaux et simulation de leur correction chirurgicale »

Le candidat.

Le Docteur Géry LAMBLIN a effectué son cursus médical initial à Lille puis ensuite à Lyon à partir de 1996 (internat) puis 2001 (cléricat). Il est praticien hospitalier depuis 2004.

Il est titulaire de deux attestations d'études universitaires, l'une de médecine fœtale, l'autre de sénologie et de trois diplômes interuniversitaires : échographie générale et obstétricale, la sénologie chirurgicale, la pédagogie médicale.

Il est par ailleurs titulaire d'une maîtrise de science biologique et médicale et d'un DESC de cancérologie générale.

Il a obtenu un master II en science chirurgicale en 2014.

Son activité d'enseignement concerne d'une part l'enseignement au lit du malade et au bloc opératoire avec les externes du service, et d'autre part de multiples autres cours :

- Cours aux internes DES de gynécologie obstétrique
- Enseignement à la faculté de médecine Lyon Est
- Laboratoire d'anatomie.

Il participe également à des cours dans les différents diplômes interuniversitaires, à l'école de sages-femmes.

Il remplit enfin une activité clinique très conséquente de consultation, d'intervention chirurgicale, d'activité de garde en gynécologie et en obstétrique.

Il est enfin le coordonnateur médical du bloc opératoire de gynécologie.

Les travaux de recherche.

L'ensemble des travaux proposés à la sagacité du jury tournent totalement autour des prolapsus génitaux. Il s'agit d'une thématique

indiscutable de l'école gynécologique de Lyon initiée par le Professeur Georges MELLIER.

La thématique développée par le Docteur Géry LAMBLIN vise à une meilleure compréhension de la physiopathologie des prolapsus génitaux et permettre ainsi une prise en charge thérapeutique plus adaptée à la physiopathologie.

Le projet de l'auteur est d'ailleurs parfaitement et très clairement explicitée page 12 de son travail écrit.

Premier article: « Cystocele and the functional anatomy of the pelvic floor: review and update of the various theories ».

L'article a été publié avec le Docteur Géry LAMBLIN en premier auteur dans la revue International Urogynecology Journal en 2016.

Dans l'architecture générale du projet, cet article constitue l'étape initiale de compréhension des mécanismes et de la physiopathologie du prolapsus. Cet article est une revue exhaustive de la littérature concernant la cystocèle. L'auteur signale en effet la prépondérance du compartiment antérieur dans les prolapsus et les difficultés de prise en charge.

Dans cet article, le Docteur LAMBLIN y décrit les principaux éléments de support de la paroi vaginale antérieure. Il fait état également des différentes théories explicatives de cette pathologie de cystocèle.

La théorie de Petros est plutôt une théorie très anatomique, mettant sur le compte des ligaments et des fascias l'ensemble des symptômes décrits.

La théorie de De Lancey, s'appuyant sur des techniques d'imagerie plus modernes, apporte une note assez fonctionnelle.

Ces théories ne sont pas du tout antagonistes mais plutôt complémentaires et permettent ainsi de distinguer une cystocèle apicale, d'une cystocèle latérale, d'une cystocèle médiane.

La physiopathologie de ces trois types de cystocèle est différente et leur compréhension physiopathologique reposant sur une meilleure connaissance anatomique doit permettre de déboucher sur des prises en charge adaptées.

Deuxième article: « Pathophysiological aspects of cystocele with a 3D Finite Elements model »

L'article a été publié dans la revue Archive Gynecology Obstetrics en 2016, avec le Docteur Géry LAMBLIN en premier auteur.

L'étape suivante dans le projet du Docteur Géry LAMBLIN est la conception et la mise au point d'un modèle biomécanique 3D du système pelvien féminin. Se basant sur la clinique, se basant sur les IRM mécaniques et les différentes séquences d'IRM, une modélisation géométrique a ainsi pu être possible à partir de différents algorithmes. Cette mise au point repose sur le principe et la méthode des éléments finis qui consistent à décomposer un élément étudié en de multiples petits éléments plus faciles à

analyser. La mise en application de cette théorie au pelvis féminin, le recours à l'IRM dynamique pour le contourage des organes, a permis la construction d'un modèle numérique 3D. Ce modèle numérique a été comparé aux connaissances anatomiques. Cette approche numérique a ainsi pu révéler que les aspects géométriques des structures anatomiques concernées ont un rôle plus important que les propriétés mécaniques de ces mêmes structures. Il a ainsi pu être démontré l'origine physiopathologique des différents types de cystocèle évoqués dans l'article précédent.

Le travail à la base de cet article repose sur des analyses particulièrement précises et fiables. Le modèle ainsi constitué a permis la compréhension des différentes théories de la cystocèle et les mécanismes physiopathologiques très différents à l'origine des différents types de cystocèle.

Troisième article: « Comparison of different cystoceles and surgical corrections on a 3D Finite-Elements model ».

Article soumis à publication en août 2017 dans la revue International Urogynecology Journal.

L'étape terminale de ce travail de thèse correspond à une mise en application pratique de la modélisation du pelvis féminin. Plusieurs techniques chirurgicales existent pour corriger un prolapsus génital. Le choix de la technique repose actuellement, la plupart du temps, sur des paramètres bien loin de la physiopathologie (aspect du prolapsus, âge de la patiente, importance du prolapsus...).

Le modèle proposé par le Docteur LAMBLIN permet le choix d'une technique chirurgicale reposant sur des bases anatomiques et physiopathologiques.

En modélisant les différents types de cystocèles évoqués dans les articles précédents, il devient possible d'observer les corrections et améliorations apportées par telle ou telle solution chirurgicale. Ainsi, l'auteur propose, en fonction des types de cystocèles définis par son modèle, une amélioration des techniques chirurgicales de correction du prolapsus. Il est même possible d'envisager une personnalisation de la prise en charge chirurgicale en fonction de chaque patiente et de chaque prolapsus.

Complément d'analyse.

Le travail présenté par le Docteur Géry LAMBLIN dans l'objectif d'obtenir le grade de Docteur d'Université, présente une très grande logique et une très grande filiation : synthèse des données connues, élaboration d'un modèle numérique, application pratique de ce modèle numérique.

Son travail a permis une meilleure compréhension des phénomènes physiopathologiques et une amélioration de la prise en charge thérapeutique.

Outre la suite logique du travail de recherche, il existe également une suite dans la prise en charge médicale, dans l'unité où exerce le Docteur LAMBLIN.

Son travail ouvre les perspectives diagnostiques et thérapeutiques nettement meilleures.

J'ai pu apprécier la bibliographie regroupée globalement en fin de thèse.

Enfin, l'activité de publication du Docteur LAMBLIN est conséquente, avec un score SIGAPS de 390.

La statique pelvienne normale et pathologique constitue une grande partie de son activité (score SIGAPS 150).

Les trois articles présentés dans ce travail de thèse, sous réserve de la publication du troisième article, lui permettent d'obtenir 44 points SIGAPS.

Ce travail a permis la publication de deux voire trois articles de belle facture.

Je donne donc un avis tout à fait favorable pour l'obtention du grade de Docteur en Université.

Bron, le 20 septembre 2017

Professeur P. GAUCHERAND




Tableau 7.5 Mesure pré opératoire des points POP-Q en cm pour les 6 patientes présentant une cystocèle ≥ 3 en poussée.

TVL : longueur vaginale totale, HUG : Hiatus urogénital, distance CDS : distance entre les 2 cul de sac vaginaux













| |  | |  | |  | |  | |  | |  | |
|--------------------|---|-----|---|-----|---|-----|---|-----|---|-----|--|-----|
| | C001 | | C002 | | C003 | | C004 | | C005 | | C006 | |
| Pré op | G0 | G3 | G1 | G3 | G2 | G4 | G1 | G4 | G2 | G3 | G3 | G4 |
| | r | p | r | p | r | p | r | p | r | p | r | p |
| TVL (repos) | 71 | | 74 | | 64 | | 80 | | 63 | | 65 | |
| Lg vagin antérieur | 72 | 95 | 54 | 86 | 71 | 78 | 71 | 120 | 74 | 132 | 149 | 192 |
| Distance AaBa | 28 | 8 | 23 | 27 | 23 | 39 | 24 | 32 | 13 | 52 | 25 | 50 |
| Aa | -30 | +13 | -15 | +24 | +5 | +27 | -20 | +18 | -0.5 | +31 | +2 | +21 |
| Ba | -30 | +21 | -10 | +33 | +15 | +37 | -10 | +34 | -0.5 | +40 | +20 | +48 |
| Ap | -25 | -15 | -28 | +15 | -30 | -20 | -42 | -30 | -30 | +7 | -30 | -30 |
| Bp | -25 | -15 | -28 | +15 | -30 | -10 | -40 | -23 | -15 | +10 | -27 | -12 |
| C | -72 | -33 | -43 | +21 | -33 | +3 | -51 | -4 | -22 | +19 | +23 | +24 |
| Hyatus UG | 27 | 54 | 43 | 75 | 34 | 70 | 41 | 78 | 47 | 80 | 60 | 85 |
| Distance CDS | 33 | 50 | 20 | 62 | 27 | 50 | 45 | 51 | 34 | 50 | 49 | 64 |

Tableau 7.6 Mesure pré opératoire des structures ligamentaires en cm pour les 6 patientes présentant une cystocèle ≥ 3 en poussée.

Paravagin = fascia endopelvien

| |  | |  | |  | |  | |  | |  | |
|---------------|---|----|---|----|---|----|---|----|---|----|--|----|
| | C001 | | C002 | | C003 | | C004 | | C005 | | C006 | |
| | D | G | D | G | D | G | D | G | D | G | D | G |
| Ligament US | 35 | 13 | 32 | 17 | 15 | 25 | 31 | 18 | 42 | 23 | 14 | 20 |
| Cardinal | | | | | | | | | | | | |
| Epaisseur | 11 | 8 | 13 | 25 | 5 | 32 | 19 | 26 | 16 | 26 | 20 | 20 |
| longueur | 24 | 42 | 44 | 30 | 60 | 18 | 52 | 27 | 45 | 27 | 25 | 22 |
| Paravagin | | | | | | | | | | | | |
| Epaisseur | 22 | 12 | 17 | 26 | 6 | 20 | 21 | 29 | 18 | 12 | na | na |
| Longueur | 33 | 30 | 20 | 27 | 35 | 20 | 31 | 14 | 6 | 4 | | |
| ATLA longueur | 49,5 | | 58,5 | | 67,5 | | 43,5 | | 54 | | 54,8 | |

VIII. MES PUBLICATIONS SUR LE PROLAPSUS

1. **Lamblin G**, Meysonnier C, Moret S, Nadaud B, Mellier G, Chene G. Opportunistic salpingectomy during vaginal hysterectomy for a benign pathological condition. *Int Urogynecol J*. 13 juill 2017.
2. **Lamblin G**, Dubernard G, de Saint Hilaire P, Jacquot F, Chabert P, Chene G, *et al.* Assessment of Synthetic Glue for Mesh Attachment in Laparoscopic Sacrocolpopexy: A Prospective Multicenter Pilot Study. *J Minim Invasive Gynecol*. 2017;24(1):41-7.
3. **Lamblin G**, Mayeur O, Giraudet G, Jean Dit Gautier E, Chene G, Brieu M, *et al.* Pathophysiological aspects of cystocele with a 3D finite elements model. *Arch Gynecol Obstet*. 2016;294(5):983-9.
4. **Lamblin G**, Gouttenoire C, Panel L, Moret S, Chene G, Courtieu C. A retrospective comparison of two vaginal mesh kits in the management of anterior and apical vaginal prolapse: long-term results for apical fixation and quality of life. *Int Urogynecol J*. 2016;27(12):1847-55.
5. Jeanditgautier E, Mayeur O, Brieu M, **Lamblin G**, Rubod C, Cosson M. Mobility and stress analysis of different surgical simulations during a sacral colpopexy, using a finite element model of the pelvic system. *Int Urogynecol J*. 2016;27(6):951-7.
6. Chene G, Meysonnier C, Buenerd A, Moret S, Nadaud B, Beaufiles E, Le Bail-Carval K, Chabert P, Mellier G, **Lamblin G**. Faisabilité de la salpingectomie prophylactique lors d'une hystérectomie d'indication bénigne par voie vaginale et évaluation de la prévalence des lésions tubaires occultes : étude préliminaire. *J Gynecol Obstet Biol Reprod (Paris)*. 2016;45(6):549-58.
7. **Lamblin G**, Delorme E, Cosson M, Rubod C. Cystocele and functional anatomy of the pelvic floor: review and update of the various theories. *Int Urogynecol J*. 2016;27(9):1297-305.
8. Chene G, **Lamblin G**, Le Bail-Carval K, Chabert P, Marès P, Coppens Y, *et al.* The genital prolapse of Australopithecus Lucy? *Int Urogynecol J*. 2015;26(7):975-80.
9. Mayeur O, **Lamblin G**, Lecomte-Grosbras P, Brieu M, Rubod C, Cosson M. FE Simulation for the Understanding of the Median Cystocele Prolapse Occurrence. *In: Bello F., Cotin S. (eds). Biomedical Simulation: 6th international symposium, ISBMS 2014, Strasbourg, France, October 16-17, 2014 proceedings.* Cham: Springer; 2014. p. 220-7.
10. **Lamblin G**, Bouvier P, Damon H, Chabert P, Moret S, Chene G, *et al.* Long-term outcome after overlapping anterior anal sphincter repair for fecal incontinence. *Int J Colorectal Dis*. 2014;29(11):1377-83.
11. **Lamblin G**, Van-Nieuwenhuysse A, Chabert P, Le Bail-Carval K, Moret S, Mellier G. A randomized controlled trial comparing anatomical and functional outcome between vaginal colposuspension and transvaginal mesh. *Int Urogynecol J*. 2014;25(7):961-70.
12. **Lamblin G**, Azzi-Peltier C, Chabert P, Le Bail Carval K, Chene G, Mellier G. Comment je fais... une cure de cystocèle de stade 3 par colposuspension vaginale. *Gynecol Obstet Fertil*. 2016;44(7-8):437-9.
13. Chêne G, **Lamblin G**, Marcelli M, Huet S, Gauthier T. Hystérectomies d'indication bénigne : complications viscérales et gestes associés sur les annexes : recommandations. *J Gynecol Obstet Biol Reprod (Paris)*. 2015;44(10):1183-205.
14. Mellier G, Gertych W, **Lamblin G**, Chabert P, Mathevet P. Suspension du fond du vagin par bandelette transobturatrice postérieure. *Gynecol Obstet Fertil*. 2007;35(7-8):625-31.

IX. REFERENCES BIBLIOGRAPHIQUES

- [1] Onwude JL. Genital prolapse in women. *BMJ Clin Evid*. 2012 Mar 14:0817.
- [2] Olsen AL, Smith VJ, Bergstrom JO, Colling JC, Clark AL. Epidemiology of surgically managed pelvic organ prolapse and urinary incontinence. *Obstet Gynecol*. 1997;89(4):501-6.
- [3] De Tayrac R, Marès P. Symptômes et qualité de vie dans le prolapsus génital. *Pelvi Perineol*. 2009;4(2):121-31.
- [4] Smith FJ, Holman CDJ, Moorin RE, Tsokos N. Lifetime risk of undergoing surgery for pelvic organ prolapse. *Obstet Gynecol*. 2010;116(5):1096-100.
- [5] Luber KM, Boero S, Choe JY. The demographics of pelvic floor disorders: current observations and future projections. *Am J Obstet Gynecol*. 2001;184(7):1496-501.
- [6] Samuelsson EC, Victor FT, Tibblin G, Svärdsudd KF. Signs of genital prolapse in a Swedish population of women 20 to 59 years of age and possible related factors. *Am J Obstet Gynecol*. 1999;180(2 Pt 1):299-305.
- [7] Enhörning G. Simultaneous recording of intravesical and intra-urethral pressure: a study on urethral closure in normal and stress incontinent women. *Acta Chir Scand*. 1961;276:1-68.
- [8] DeLancey JO. Anatomic aspects of vaginal eversion after hysterectomy. *Am J Obstet Gynecol*. 1992;166:1717-24.
- [9] DeLancey J. Structural support of the urethra as it relates to stress urinary incontinence : the hammock hypothesis. *Am J Obstet Gynecol*. 1994;170(6):1713-23.
- [10] Papa Petros P, Ulmsten U. An integral theory of female urinary incontinence. Experimental and clinical considerations. *Acta Obstet Gynecol Scand*. 1990;153:7-31.
- [11] Petros PEP, Woodman PJ. The Integral Theory of continence. *Int Urogynecol J Pelvic Floor Dysfunct*. 2008;19:35-40.
- [12] Lamblin G, Delorme E, Cosson M, Rubod C. Cystocele and functional anatomy of the pelvic floor : review and update of the various theories. *Int Urogynecol J* 2016;27(9):1297-305.
- [13] Sanses TV, Schiltz NK, Richter HE, Koroukian SM. Trends and Factors Influencing Inpatient Prolapse Surgical Costs and Length of Stay in the United States. *Female Pelvic Med Reconstr Surg*. 2016;22(2):103-10.
- [14] Le Normand L, Cosson M, Cour F, Deffieux X, Donon L, Ferry P, *et al*. Clinical Practice Guidelines: Synthesis of the guidelines for the surgical treatment of primary pelvic organ prolapse in women by the AFU, CNGOF, SIFUD-PP, SNFCP, and SCGP. *J Gynecol Obstet Hum Reprod*. 2017;46(5):387-91.
- [15] Cosson M, Jacquetin B. Vaginal meshes for POP cure: What is the state of play beginning 2016? *J Gynecol Obstet Biol Reprod (Paris)*. 2016;45(6):525-30.
- [16] Deffieux X, Sentilhes L, Savary D, Letouzey V, Marcelli M, Mares P, *et al*. Indications de la cure du prolapsus génital par voie vaginale avec prothèse : consensus d'experts du Collège national des gynécologues et obstétriciens français (CNGOF). *J Gynecol Obstet Biol Reprod (Paris)*. 2013;42(7):628-38.
- [17] Maher CM, Feiner B, Baessler K, Glazener CM. Surgical management of pelvic organ prolapse in women: the updated summary version Cochrane review. *Int Urogynecol J*. 2011;22(11):1445-57.

- [18] Maher C, Feiner B, Baessler K, Christmann-Schmid C, Haya N, Brown J. Surgery for women with apical vaginal prolapse. *Cochrane Database Syst Rev*. 2016 Oct 1;10:CD012376.
- [19] Vergeldt TF, Weemhoff M, IntHout J, Kluivers KB. Risk factors for pelvic organ prolapse and its recurrence: a systematic review. *Int Urogynecol J*. 2015;26(11):1559-73.
- [20] Maher C, Feiner B, Baessler K, Schmid C. Surgical management of pelvic organ prolapse in women. *Cochrane Database Syst Rev*. 2013 Apr 30;(4):CD004014.
- [21] de Tayrac R, Brouziyne M, Priou G, Devoldère G, Marie G, Renaudie J. Transvaginal repair of stage III-IV cystocele using a lightweight mesh: safety and 36-month outcome. *Int Urogynecol J*. 2015;26(8):1147-54.
- [22] Bump RC, Mattiasson A, Bø K, Brubaker LP, DeLancey JO, Klarskov P, *et al*. The standardization of terminology of female pelvic organ prolapse and pelvic floor dysfunction. *Am J Obstet Gynecol*. 1996;175(1):10-7.
- [23] Norton PA. Pelvic floor disorders: the role of fascia and ligaments. *Clin Obstet Gynecol*. 1993;36:926-38.
- [24] Swift S, Woodman P, O'Boyle A, Kahn M, Valley M, Bland D, *et al*. Pelvic Organ Support Study (POSS): the distribution, clinical definition, and epidemiologic condition of pelvic organ support defects. *Am J Obstet Gynecol*. 2005;192(3):795-806.
- [25] Dietz HP. The aetiology of prolapse. *Int Urogynecol J Pelvic Floor Dysfunct*. 2008;19(10):1323-9.
- [26] Lousquy R, Costa P, Delmas V, Haab F. Update on the epidemiology of genital prolapse. *Prog Urol*. 2009;19(13):907-15.
- [27] Cosson M, Rubod C, Vallet A, Witz JF, Brieu M. Biomechanical modeling of pelvic organ mobility: towards personalized medicine. *Bull Acad Natl Med*. 2011;195(8):1869-83.
- [28] Cosson M, Rubod C, Vallet A, Witz JF, Dubois P, Brieu M. Simulation of normal pelvic mobilities in building an MRI-validated biomechanical model. *Int Urogynecology J*. 2013;24(1):105-12.
- [29] Rubod C, Lecomte-Grosbras P, Brieu M, Giraudet G, Betrouni N, Cosson M. 3D simulation of pelvic system numerical simulation for a better understanding of the contribution of the uterine ligaments. *Int Urogynecology J*. 2013 Aug 20.
- [30] Chen L, Ashton-Miller JA, DeLancey JOL. A 3D finite element model of anterior vaginal wall support to evaluate mechanisms underlying cystocele formation. *J Biomech*. 2009;42:1371-7.
- [31] Ashton-Miller JA, Howard D, DeLancey JO. The functional anatomy of the female pelvic floor and stress continence control system. *Scand J Urol Nephrol Suppl*. 2001;(207):1-7; discussion 106-25.
- [32] Tansatit T, Apinuntrum P, Phetudom T, Phanchart P. New insights into the pelvic organ support framework. *Eur J Obstet Gynecol Reprod Biol*. 2013;166:221-5.
- [33] Jacquetin B. Prolapsus génitaux : diagnostic. *Rev Prat*. 2001;51(14):1609-16.
- [34] Yousuf A, Chen L, Larson K, Ashton-Miller JA, DeLancey JO. The length of anterior vaginal wall exposed to external pressure on maximal straining MRI: relationship to urogenital hiatus diameter, and apical and bladder location. *Int Urogynecol J*. 2014;25:1349-56.
- [35] Chen L, Ashton-Miller JA, Hsu Y, DeLancey JO. Interaction among apical support, levator ani impairment, and anterior vaginal wall prolapse. *Obstet Gynecol*. 2006;108(2):324-32.
- [36] Segal JL, Vassallo BJ, Kleeman SD, Silva WA, Karram MM. Paravaginal defects: prevalence and accuracy of preoperative detection. *Int Urogynecol J Pelvic Floor Dysfunct*. 2004;15(6):378-83.
- [37] Swift S, Morris S, McKinnie V, Freeman R, Petri E, Scotti RJ, *et al*. Validation of a simplified technique for using the POPQ pelvic organ prolapse classification system. *Int Urogynecol J Pelvic Floor Dysfunct*. 2006;17(6):615-20.

- [38] de Tayrac R, Deval B, Fernandez H, Marès P, Mapi Research Institute. Development of a linguistically validated French version of two short-form, condition-specific quality of life questionnaires for women with pelvic floor disorders (PFDI-20 and PFIQ-7). *J Gynecol Obstet Biol Reprod* 2007;36(8):738-48.
- [39] de Tayrac R, Haylen BT, Deffieux X, Hermieu JF, Wagner L, Amarenco G, et al. Traduction française de la terminologie commune International Urogynecological Association (IUGA)/International Continence Society (ICS) sur les troubles de la statique pelvienne chez la femme initialement publiée dans *Int Urogynecol J* 2010;21(1):5-26. *Prog Urol*. 2016;26(4):197-225.
- [40] Fotton B, Letouzey V, Lagrange E, Mares P, Jacquetin B, de Tayrac R. Validation of a French version of the short-form of the Pelvic Organ Prolapse/Urinary Incontinence Sexual Questionnaire (PISQ-12). *J Gynecol Obstet Biol Reprod*. 2009;38(8): 662-7.
- [41] Hsu Y, Chen L, Summers A, Ashton-Miller JA, DeLancey JO. Anterior vaginal wall length and degree of anterior compartment prolapse seen on dynamic MRI. *Int Urogynecol J Pelvic Floor Dysfunct*. 2008;19(1):137-42.
- [42] Alapati S, Jambhekar K. Dynamic Magnetic Resonance Imaging of the Pelvic Floor. *Semin Ultrasound CT MR*. 2017;38(3):188-99.
- [43] Singh K, Jakab M, Reid WMN, Berger LA, Hoyte L. Three-dimensional magnetic resonance imaging assessment of levator ani morphologic features in different grades of prolapse. *Am J Obstet Gynecol*. 2003;188(4):910-5.
- [44] Hoyte L, Schierlitz L, Zou K, Flesh G, Fielding JR. Two- and 3-dimensional MRI comparison of levator ani structure, volume, and integrity in women with stress incontinence and prolapse. *Am J Obstet Gynecol*. 2001;185(1):11-9.
- [45] Sindhwani N, Bamberg C, Famaey N, Callewaert G, Dudenhausen JW, Teichgräber U, et al. In vivo evidence of significant levator ani muscle stretch on MR images of a live childbirth. *Am J Obstet Gynecol*. 2017;217(2):194.e1-e8.
- [46] Yang A, Mostwin JL, Rosenshein NB, Zerhouni EA. Pelvic floor descent in women: dynamic evaluation with fast MR imaging and cinematic display. *Radiology*. 1991;179(1):25-33.
- [47] Fauconnier A, Zareski E, Abichedid J, Bader G, Falissard B, Fritel X. Dynamic magnetic resonance imaging for grading pelvic organ prolapse according to the International Continence Society classification: which line should be used? *Neurourol Urodyn*. 2008;27(3):191-7.
- [48] Broekhuis SR, Kluivers KB, Hendriks JCM, Vierhout ME, Barentsz JO, Fütterer JJ. Dynamic magnetic resonance imaging: reliability of anatomical landmarks and reference lines used to assess pelvic organ prolapse. *Int Urogynecol J Pelvic Floor Dysfunct*. 2009;20(2):141-8.
- [49] El Sayed RF, Alt CD, Maccioni F, Meissnitzer M, Masselli G, Manganaro L, et al. Magnetic resonance imaging of pelvic floor dysfunction - joint recommendations of the ESUR and ESGAR Pelvic Floor Working Group. *Eur Radiol*. 2017;27(5):2067-85.
- [50] Miao Y-L, Zhang X-H, Wu J, Kang Y, Hong N, Wang J-L. [Clinical study on pubococcygeal line determined by dynamic magnetic resonance imaging used in evaluating pelvic organ prolapse]. *Zhonghua Fu Chan Ke Za Zhi*. 2010;45(12):900-3.
- [51] Singh K, Reid WM, Berger LA. Assessment and grading of pelvic organ prolapse by use of dynamic magnetic resonance imaging. *Am J Obstet Gynecol*. 2001;185(1):71-7.
- [52] Rooney K, Kenton K, Mueller ER, FitzGerald MP, Brubaker L. Advanced anterior vaginal wall prolapse is highly correlated with apical prolapse. *Am J Obstet Gynecol*. 2006;195(6):1837-40.
- [53] Summers A, Winkel LA, Hussain HK, DeLancey JO. The relationship between anterior and apical compartment support. *Am J Obstet Gynecol*. 2006;194:1438-43.
- [54] De Tayrac R, Sentilhes. Complications of pelvic organ prolapse surgery and methods of prevention. *Int Urogynecol J*. 2013;24:1859-72.

- [55] Richer K. The surgical anatomy of the vaginaefixatio sacrospinalis vaginalis. A contribution to the surgical treatment of vaginal blind pouch prolapse. *Geburtshilfe Frauenheilkd.* 1968;28(4):321-7.
- [56] Lamblin G, Azzi-Peltier C, Chabert P, Lebail Carval K, Chene G, Mellier G. Comment je fais... une cure de cystocèle de stade 3 par colposuspension vaginale. *Gynecol Obstet Fertil.* 2016;44(7-8):437-9.
- [57] Cosson M, Haab F. *Chirurgie de l'incontinence urinaire et du prolapsus.* Issy Les Moulineaux: Elsevier Masson Editions Masson; 2008.
- [58] Beer M, Kuhn A. Surgical techniques for vault prolapse: a review of the literature. *Eur J Obstet Gynecol Reprod Biol.* 2005;119(2):144-55.
- [59] Mothes AR, Wanzke L, Radosa MP, Runnebaum IB. Bilateral minimal tension sacrospinous fixation in pelvic organ prolapse: an observational study. *Eur J Obstet Gynecol Reprod Biol.* 2015;188:1-5.
- [60] Chevrot A, Droupy S, Linares E, de Tayrac R, Costa P, Wagner L. Impact of laparoscopic sacrocolpopexy on symptoms, health-related quality of life and sexuality: A 3-year prospective study. *Prog Urol.* 2016;26(10):558-65.
- [61] Ganatra AM, Rozet F, Sanchez-Salas R, Barret E, Galiano M, Cathelineau X, et al. The current status of laparoscopic sacrocolpopexy: a review. *Eur Urol* 2009;55:1089-103.
- [62] Hiltunen R, Nieminen K, Takala T, Heiskanen E, Merikari M, Niemi K, et al. Low-weight polypropylene mesh for anterior vaginal wall prolapse: a randomized controlled trial. *Obstet Gynecol.* 2007;110(2 Pt 2):455-62.
- [63] Carey M, Higgs P, Goh J, Lim J, Leong A, Krause H, et al. Vaginal repair with mesh versus colporrhaphy for prolapse: a randomised controlled trial. *BJOG.* 2009;116(10):1380-6.
- [64] de Tayrac R, Cornille A, Eglin G, Guilbaud O, Mansoor A, Alonso S, et al. Comparison between trans-obturator trans-vaginal mesh and traditional anterior colporrhaphy in the treatment of anterior vaginal wall prolapse: results of a French RCT. *Int Urogynecol J.* 2013;24(10):1651-61.
- [65] Lamblin G, Van-Nieuwenhuysse A, Chabert P, Lebail-Carval K, Moret S, Mellier G. A randomized controlled trial comparing anatomical and functional outcome between vaginal colposuspension and transvaginal mesh. *Int Urogynecol J.* 2014;25(7):961-70.
- [66] Dargent D. *Répertoire de chirurgie gynécologique par voie vaginale.* Lyon: Ediprim; 1986.
- [67] Huguier J, Cerbonnet G. *Chirurgie de l'utérus.* Paris: Masson; 1961.
- [68] Cosson M, Vinatier D, Rajabally R, Querleu D, Crepin G. Rejection of stapled prosthetic mesh after laparoscopic sacropexy. *Int Urogynecol J Pelvic Floor Dysfunct.* 1999;10:349-50.
- [69] Akladios CY, Dautun D, Saussine C, Baldauf JJ, Mathelin C, Wattiez A. Laparoscopic sacrocolpopexy for female genital organ prolapse: establishment of a learning curve. *Eur J Obstet Gynecol Reprod Biol.* 2010;149:218-21.
- [70] Claerhout F, De Ridder D, Roovers JP, Rommens H, Spelzini F, Vandenbroucke V, et al. Medium-term anatomic and functional results of laparoscopic sacrocolpopexy beyond the learning curve. *Eur Urol.* 2009;55(6):1459-67.
- [71] Mustafa S, Amit A, Filmar S, Deutsch M, Netzer I, Itskovitz-Eldor J, et al. Implementation of laparoscopic sacrocolpopexy: establishment of a learning curve and short-term outcomes. *Arch Gynecol Obstet.* 2012;286(4):983-8.
- [72] Lamblin G, Dubernard G, de Saint Hilaire P, Jacquot F, Chabert P, Chene G, et al. Assessment of Synthetic Glue for Mesh Attachment in Laparoscopic Sacrocolpopexy: A Prospective Multicenter Pilot Study. *J Minim Invasive Gynecol.* 2017;24(1):41-7.
- [73] Letouzey V, Ulrich D, Balenbois E, Cornille A, de Tayrac R, Fatton B. Utero-vaginal suspension using bilateral vaginal anterior sacrospinous fixation with mesh: intermediate results of a cohort study. *Int Urogynecol J.* 2015;26(12):1803-7.

- [74] Lamblin G, Gouttenoire C, Panel L, Moret S, Chene G, Courtieu C. A retrospective comparison of two vaginal mesh kits in the management of anterior and apical vaginal prolapse: long-term results for apical fixation and quality of life. *Int Urogynecol J*. 2016;27(12):1847-55.
- [75] FDA. Safety Communication: UPDATE on Serious Complications Associated with Transvaginal Placement of Surgical Mesh for Pelvic Organ Prolapse. Date Issued: July 13, 2011. [en ligne] [consulté le 06-09-2015]. <https://www.fda.gov/medicaldevices/productsandmedicalprocedures/implantsandprosthetics/urogynsurgicalmesh/ucm262301.htm>
- [76] Deffieux X, Letouzey V, Savary D, Sentilhes L, Agostini A, Mares P, et al. Prevention of complications related to the use of prosthetic meshes in prolapse surgery: guidelines for clinical practice. *Eur J Obstet Gynecol Reprod Biol*. 2012;165(2):170-80.
- [77] Eilber KS, Alperin M, Khan A, Wu N, Pashos CL, Clemens JQ, et al. The Role of the Surgeon on Outcomes of Vaginal Prolapse Surgery With Mesh. *Female Pelvic Med Reconstr Surg*. 2017;23(5):293-6.
- [78] Haylen BT, Maher CF, Barber MD, Camargo S, Dandolu V, Digesu A, et al. An International Urogynecological Association (IUGA) / International Continence Society (ICS) Joint Report on the Terminology for Female Pelvic Organ Prolapse (POP). *Neurourol Urodyn*. 2016;35(2):137-68.
- [79] Lucot J-P, Fritel X, Debodinance P, Bader G, Cosson M, Giraudet G, et al. Étude randomisée comparant la promontofixation cœlioscopique à la chirurgie prothétique par voie vaginale pour le traitement des cystocèles : PROSPERE (PROSthetic PELvic organ prolapse REpair). *J Gynecol Obstet Biol Reprod (Paris)*. 2013;42(4):334-41.
- [80] Gutman RE, Rardin CR, Sokol ER, Matthews C, Park AJ, Iglesia CB, et al. Vaginal and laparoscopic mesh hysteropexy for uterovaginal prolapse: a parallel cohort study. *Am J Obstet Gynecol*. 2017;216(1):38.e1-e11.
- [81] Rubod C, Boukerrou M, Brieu M, Dubois P, Cosson M. Biomechanical properties of vaginal tissue. Part 1: new experimental protocol. *J Urol*. 2007;178(1):320-5; discussion 325.
- [82] Rubod C, Boukerrou M, Brieu M, Jean-Charles C, Dubois P, Cosson M. Biomechanical properties of vaginal tissue: preliminary results. *Int Urogynecol J Pelvic Floor Dysfunct*. 2008;19(6):811-6.
- [83] Gabriel B, Rubod C, Brieu M, Dedet B, de Landsheere L, Delmas V, et al. Vagina, abdominal skin, and aponeurosis: do they have similar biomechanical properties? *Int Urogynecol J*. 2011;22(1):23-7.
- [84] Chantereau P, Brieu M, Kammal M, Farthmann J, Gabriel B, Cosson M. Mechanical properties of pelvic soft tissue of young women and impact of aging. *Int Urogynecol J*. 2014;25(11):1547-53.
- [85] Gilchrist AS, Gupta A, Eberhart, RC, Zimmern PE. Biomechanical Properties of Anterior Vaginal Wall Prolapse Tissue Predict Outcome of Surgical Repair. *J Uro*. 2010;183:1069-73.
- [86] Fung Y.C. *Biomechanics: mechanical Properties of Living Tissues*. 2nd ed. New York: Springer-Verlag; 1993.
- [87] Etema GJ, Goh JT, Forwood MR. A new method to measure elastic properties of plastic-viscoelastic connective tissue. *Med Eng Phys*. 1998;20:308-14.
- [88] Rubod C, Brieu M, Cosson M, Rivaux G, Clay JC, de Landsheere L, et al. Biomechanical properties of human pelvic organs. *Urology*. 2012;79: 968.e17-e22.
- [89] Goh JT. Biomechanical properties of prolapsed vaginal tissue in pre and postmenopausal women. *Int Urogynecol J Pelvic Floor Dysfunct*. 2002;3:76-9.
- [90] Venugopala Rao G, Rubod C, Brieu M, Bhatnagar N, Cosson M. Experiments and finite element modelling for the study of prolapse in the pelvic floor system. *Comput Methods Biomech Biomed Engin*. 2010;13(3):349-57.
- [91] Jean-Charles C, Rubod C, Brieu M, Boukerrou M, Fasel J, Cosson M. Biomechanical properties of prolapsed or non-prolapsed vaginal tissue: impact on genital prolapse surgery. *Int Urogynecol J*. 2010;21(12):1535-8.

- [92] Mayeur O, Lamblin G, Lecomte-Grosbras P, Brieu M, Rubod C, Cosson M. FE Simulation for the Understanding of the Median Cystocele Prolapse Occurrence. In: Bello F., Cotin S. (eds). *Biomedical Simulation: 6th international symposium, ISBMS 2014, Strasbourg, France, October 16-17, 2014 proceedings*. Cham: Springer; 2014. p. 220-7.
- [93] Rivaux G, Rubod C, Dedet B, Brieu M, Gabriel B, Cosson M. Comparative analysis of pelvic ligaments: a biomechanics study. *Int Urogynecol J*. 2013;24:135-9.
- [94] Martins PALS, Jorge RMN, Ferreira AJM, Saleme CS, Roza T, Parente MMP, et al. Vaginal tissue properties versus increased intra-abdominal pressure: a preliminary biomechanical study. *Gynecol Obstet Invest*. 2011;71(3):145-50.
- [95] Campeau L, Gorbachinsky I, Badlani GH, Andersson KE. Pelvic floor disorders: linking genetic risk factors to biochemical changes. *BJU Int*. 2011;108:1240-7.
- [96] Yeoh OH. Some Forms of the Strain Energy Function for Rubber. *Rubber Chem Technol*. 1993;66(5) :754-71.
- [97] Goh JT. Biomechanical and biochemical assessments for pelvic organ prolapse. *Curr Opin Obstet Gynecol*. 2003;15:391-4.
- [98] Falconer C, Blomgren B, Johansson O, Ulmsten U, Malmström A, Westergren-Thorsson G, et al. Different organization of collagen fibrils in stress-incontinent women of fertile age. *Acta Obstet Gynecol Scand*. 1998;77(1):87-94.
- [99] Cosson M, Lambaudie E, Boukerrou M, Lobry P, Crépin G, Ego A. A biomechanical study of the strength of vaginal tissues. Results on 16 post-menopausal patients presenting with genital prolapse. *Eur J Obstet Gynecol Reprod Biol*. 2004;112(2):201-5.
- [100] Boukerrou M, Boulanger L, Rubod C, Lambaudie E, Dubois P, Cosson M. Study of the biomechanical properties of synthetic mesh implanted in vivo. *Eur J Obstet Gynecol Reprod Biol*. 2007;134(2):262-7.
- [101] Reay Jones NH, Healy JC, King LJ, Saini S, Shousha S, Allen-Mersh TG. Pelvic connective tissue resilience decreases with vaginal delivery, menopause and uterine prolapse. *Br J Surg*. 2003;90(4):466-72.
- [102] Vu D, Haylen BT, Tse K, Farnsworth A. Surgical anatomy of the uterosacral ligament. *Int Urogynecol J*. 2010;21(9):1123-8.
- [103] Umek WH, Morgan DM, Ashton-Miller JA, DeLancey JO. Quantitative analysis of uterosacral ligament origin and insertion points by magnetic resonance imaging. *Obstet Gynecol*. 2004;103(3):447-51.
- [104] Salman MC, Ozyuncu O, Sargon MF, Kucukali T, Durukan T. Light and electron microscopic evaluation of cardinal ligaments in women with or without uterine prolapse. *Int Urogynecol J*. 2010;21(2):235-9.
- [105] Yabuki Y, Asamoto A, Hoshiba T, Nishimoto H, Kitamura S. Dissection of the cardinal ligament in radical hysterectomy for cervical cancer with emphasis on the lateral ligament. *Am J Obstet Gynecol*. 1991;164(1 Pt 1):7-14.
- [106] Lamblin G, Mayeur O, Giraudet G, Jean Dit Gautier E, Chene G, Brieu M, et al. Pathophysiological aspects of cystocele with a 3D finite elements model. *Arch Gynecol Obstet*. 2016;294(5):983-9.
- [107] Capelle-Laizé A.S. Segmentation des images IRM multi-échos tridimensionnelles pour la détection des tumeurs cérébrales par la théorie de l'évidence. Ph.D. thesis, Université de Poitiers; 2003.
- [108] Pohlman S, Powell KA, Obuchowski NA, Chilcote WA, Grundfest-Broniatowski S. Quantitative classification of breast tumors in digitized mammograms. *Med Phys*. 1996;23(8):1337-45.
- [109] Kass M, Witkin A, Terzopoulos D. Snakes: Active contour models. *Int J Comput Vision*. 1988;1(4):321-31.
- [110] Osher S, Sethian JA. Fronts propagating with curvature-dependent speed: Algorithms based on Hamilton-Jacobi formulations. *J Comput Phys*. 1988;79(1):12-49.

- [111] Jiang Z, Witz J-F, Lecomte-Grosbras P, Dequidt J, Duriez C, Cosson M, et al. B-spline Based Multi-organ Detection in Magnetic Resonance Imaging. *Strain*. 2015;51(3):235-47.
- [112] Lecomte-Grosbras P, Witz J-F, Brieu M, Faye N, Cosson M, Rubod C. Quantification of Pelvic Mobility on Dynamic Magnetic Resonance Images: Using Mechanical Insight to Help Diagnose Pelvic Pathologies. *Strain*. 2015;51(4):301-10.
- [113] Zienkiewicz OC. *The Finite Element Method: Basic Formulation and Linear Problems*. 4th ed. San Francisco: McGraw-Hill College; 1987.
- [114] Argyris, J.H., Redshaw, J.C. Three-dimensional analysis of two arch dams by a finite element method. In: *Proc. Symposium on Arch Dams*. Institute of Civil Engineering; 1968.
- [115] Clough, R.W. *The Finite Element Method in Plane Stress Analysis*, Proceedings of 2nd ASCE Conference on Electronic Computation, Pittsburgh, PA, September 8-9, 1960.
- [116] Scholten PJ, Schultz AB, Luchies CW, Miller JA. Motions and loads within the human pelvis: a biomechanical model stud. *J Orthop Res*. 1988;6(6):840-50.
- [117] Silva MET, Brandão S, Parente MPL, Mascarenhas T, Natal Jorge RM. Biomechanical properties of the pelvic floor muscles of continent and incontinent women using an inverse finite element analysis. *Comput Methods Biomech Biomed Engin*. 2017;20(8):842-52.
- [118] Aulignac D, Martins JA, Pires EB, Mascarenhas T, Jorge RM. A shell finite element model of the pelvic floor muscles. *Comput Methods Biomech Biomed Engin*. 2005;8(5):339-47.
- [119] Saleme CS, Parente MPL, Natal Jorge RM, Pinotti M, Silva-Filho AL, Roza T, et al. An approach on determining the displacements of the pelvic floor during voluntary contraction using numerical simulation and MRI. *Comput Methods Biomech Biomed Engin*. avr 2011;14(4):365-70.
- [120] Janda S, van der Helm FC, de Blok SB. Measuring morphological parameters of the pelvic floor for finite element modelling purposes. *J Biomech*. 2003;36(6):749-57.
- [121] Noakes KF, Pullan AJ, Bissett IP, Cheng LK. Subject specific finite elasticity simulations of the pelvic floor. *J Biomech*. 2008;41(14):3060-5.
- [122] Parente MP, Natal Jorge RM, Mascarenhas T, Silva-Filho AL. The influence of pelvic muscle activation during vaginal delivery. *Obstet Gynecol*. 2010;115(4):804-8.
- [123] Parente MP, Natal Jorge RM, Mascarenhas T, Fernandes AA, Silva-Filho AL. Computational modeling approach to study the effects of fetal head flexion during vaginal delivery. *Am J Obstet Gynecol*. 2010;203(3):217.
- [124] Brandão FS, Parente MP, Rocha PA, Saraiva MT, Ramos IM, Natal Jorge RM. Modeling the contraction of the pelvic floor muscles. *Comput Methods Biomech Biomed Engin*. 2016;19(4):347-56.
- [125] Brandão FS, Parente MP, Rocha PA, Saraiva MT, Ramos IM, Natal Jorge RM. Computational modeling approach to study the effects of fetal head flexion during vaginal delivery. *Am J Obstet Gynecol*. 2010;203(3):217.
- [126] Parente MP, Jorge RM, Mascarenhas T, Fernandes AA, Martins JA. Deformation of the pelvic floor muscles during a vaginal delivery. *Int Urogynecol J Pelvic Floor Dysfunct*. 2008;19(1):65-71.
- [127] Li X, Kruger JA, Nash MP, Nielsen PMF. Anisotropic effects of the levator ani muscle during childbirth. *Biomech Model Mechanobiol*. 2011;10(4):485-94.
- [128] Lien KC, Mooney B, DeLancey JO, Ashton-Miller JA. Levator ani muscle stretch induced by simulated vaginal birth. *Obstet Gynecol*. 2004;103(1):31-40.
- [129] Lepage J, Jayyosi C, Lecomte-Grosbras P, Brieu M, Duriez C, Cosson M, Rubod C. Biomechanical pregnant pelvic system model and numerical simulation of childbirth: impact of delivery on the uterosacral ligaments, preliminary results. *Int Urogynecol J*. 2015;26(4):497-504.

- [130] Mayeur O, Jeanditgautier E, Witz J-F, Lecomte-Grosbras P, Cosson M, Rubod C, et al. Evaluation of Strains on Levator Ani Muscle: Damage Induced During Delivery for a Prediction of Patient Risks. In: Wittek A., Joldes G., Nielsen P., Doyle B., Miller K. (eds). *Computational Biomechanics for Medicine*. Cham: Springer; 2017. p. 135-46.
- [131] Jing D, Ashton-Miller JA, DeLancey JO. A subject-specific anisotropic visco-hyperelastic finite element model of female pelvic floor stress and strain during the second stage of labor. *J Biomech*. 2012;45(3):455-60.
- [132] Mooney M. A theory of large elastic deformation. *J Appl Phys*. 1940;11:582-92.
- [133] Rivlin RS. Large elastic deformation of isotropic materials I. Fundamental concepts, II Some uniqueness theorems for pure homogeneous deformations. *Phil Trans Roy Soc. Series A, Mathematical and Physical Sciences*. 1948;240(822):459-90.
- [134] Ogden RW. *Non linear elastic deformations*. Mineola [NY]: Dover Publications; 1984.
- [135] Hoyte L, Damaser MS, Warfield SK, Chukkapalli G, Majumdar A, Choi DJ, et al. Quantity and distribution of levator ani stretch during simulated vaginal childbirth. *Am J Obstet Gynecol*. 2008;199(2):198.e1-5.
- [136] Krofta L, Havelková L, Urbánková I, Krčmář M, Hynčik L, Feyereisl J. Finite element model focused on stress distribution in the levator ani muscle during vaginal delivery. *Int Urogynecol J*. 2017;28(2):275-84.
- [137] Jeanditgautier E, Mayeur O, Brieu M, Lamblin G, Rubod C, Cosson M. Mobility and stress analysis of different surgical simulations during a sacral colpopexy, using a biomechanical model of the pelvic system. *Int Urogynecol J*. 2016;27(6):951-7.
- [138] Luo J, Chen L, Fenner DE, Ashton-Miller JA, DeLancey JOL. A multi-compartment 3-D finite element model of rectocele and its interaction with cystocele. *J Biomech*. 2015;48(9):1580-6.
- [139] Mayeur O, Witz JF, Lecomte P, Brieu M, Cosson M, Miller K. Influence of Geometry and Mechanical Properties on the Accuracy of Patient-Specific Simulation of Women Pelvic Floor. *Ann Biomed Eng*. 2016;44(1):202-12.
- [140] Ramanah R, Berger MB, Chen L, Riethmuller D, Delancey JOL. See it in 3D!: researchers examined structural links between the cardinal and uterosacral ligaments. *Am J Obstet Gynecol*. 2012;207(5):437.e1-7.
- [141] Federative committee on anatomical terminology. *Terminologia Anatomica: International Anatomical Terminology*. Stuttgart: Thieme; 1998.
- [142] De Landsheere L, Munaut C, Nusgens B, Maillard C, Rubod C, Nisolle M, et al. Histology of the vaginal wall in women with pelvic organ prolapse: a literature review. *Int Urogynecol J*. 2013;24:2011-20.
- [143] Tamakawa M, Murakami G, Takashima K, Kato T, Hareyama M. Fascial structures and autonomic nerves in the female pelvis: a study using macroscopic slices and their corresponding histology. *Anat Sci Int*. 2003;78(4):228-42.
- [144] Albright TS, Gehrich AP, Davis GD, Sabi FL, Buller JL. Arcus tendineus fascia pelvis: a further understanding. *Am J Obstet Gynecol*. 2005;193:677-81.
- [145] Fritsch H, Zwierzina M, Riss P. Accuracy of concepts in female pelvic floor anatomy: facts and myths! *World J Urol*. 2012;30:429-35.
- [146] Occelli B, Narducci F, Hautefeuille J, Francke JP, Querleu D, Crépin G, et al. Anatomic study of arcus tendineus fasciae pelvis. *Eur. J. Obstet. Gynecol. Reprod. Biol*. 2001;97(2):213-9.
- [147] Uhlenhuth E, Day EC. The visceral endopelvic fascia and the hypogastric sheath. *Surg Gynecol Obstet*. 1948;86(1):9-28
- [148] Cör A, Barbic M, Kralj B. Differences in the quantity of elastic fibres and collagen type I and type III in endopelvic fascia between women with stress urinary incontinence and controls. *Urol. Res*. 2003;31(2):61-5.

- [149] Otcenasek M, Baca V, Krofta L, Feyereist J. Endopelvic fascia in women - Shape and relation to parietal pelvic structures. *Obstet Gynecol.* 2008;111:622-30.
- [150] Pit MJ, De Ruyter MC, Lycklama A, Nijeholt AA, Marani E, Zwartendijk J. Anatomy of the arcus tendineus fasciae pelvis in females. *Clin Anat.* 2003;16:131-7.
- [151] Cai XR, Qiu L, Wu HJ, Liu SR. Assessment of levator ani morphology and function in asymptomatic nulliparous women via static and dynamic magnetic resonance imaging. *Int J Gynaecol Obstet.* 2013;121:233-9.
- [152] Rousset P, Delmas V, Buy J-N, Rahmouni A, Vadrot D, Deux J-F. In vivo visualization of the levator ani muscle subdivisions using MR fiber tractography with diffusion tensor imaging. *J Anat.* 2012;221(3):221-8.
- [153] Farouk El Sayed R. The urogynecological side of pelvic floor MRI: the clinician's needs and the radiologist's role. *Abdom Imaging.* 2013;38:912-29.
- [154] Zacharin RF. Pulsion enterocele: review of functional anatomy of the pelvic floor. *Obstet Gynecol.* 1980;55:135-40.
- [155] Lawson JO. Pelvic anatomy. I. Pelvic floor muscles. *Ann R Coll Surg Engl.* 1974;54:244-52.
- [156] Shobeiri SA, Rostaminia G, White D, Quiroz LH. The determinants of minimal levator hiatus and their relationship to the puborectalis muscle and the levator plate. *BJOG.* 2013;120(2):205-11.
- [157] Herschorn S. Female pelvic floor anatomy: the pelvic floor, supporting structures, and pelvic organs. *Rev Urol.* 2004;6 Suppl 5:S2-10.
- [158] Gabriel B, Watermann D, Hancke K, Gitsch G, Werner M, Tempfer C, et al. Increased expression of matrix metalloproteinase 2 in uterosacral ligaments is associated with pelvic organ prolapse. *Int Urogynecol J Pelvic Floor Dysfunct.* 2006;17:478-82.
- [159] Siddique SA, Gutman RE, Schon Ybarra MA, Rojas F, Handa VL. Relationship of the uterosacral ligament to the sacral plexus and to the pudendal nerve. *Int Urogynecol J Pelvic Floor Dysfunct.* 2006;17:642-5.
- [160] Ramanah R, Berger MB, Parratte BM, DeLancey JOL. Anatomy and histology of apical support: a literature review concerning cardinal and uterosacral ligaments. *Int Urogynecol J.* 2012;23:1483-94.
- [161] Range RL, Woodburne RT. The gross and microscopic anatomy of the transverse cervical ligament. *Am J Obstet Gynecol.* 1964;90:460-7.
- [162] Gray H, Williams PL. *Gray's anatomy: the anatomical basis of medicine and surgery.* 38th ed. London: Churchill Livingstone; 1995. pp 833, 1875-6.
- [163] Soga H, Nagata I, Murakami G, Yajima T, Takenaka A, Fujisawa M, et al. A histotopographic study of the perineal body in elderly women: the surgical applicability of novel histological findings. *Int Urogynecol J Pelvic Floor Dysfunct.* 2007;18:1423-30.
- [164] Shafik A, Sibai OE, Shafik AA, Shafik IA. A novel concept for the surgical anatomy of the perineal body. *Dis Colon Rectum.* 2007;50:2120-5.
- [165] Rahn DD, Ruff MD, Brown SA, Tibbals HF, Word RA. Biomechanical properties of the vaginal wall: effect of pregnancy, elastic fiber deficiency, and pelvic organ prolapse. *Am J Obstet Gynecol.* 2008;198(5):590.e1-e6.
- [166] Kondo A, Narushima M, Yoshikawa Y, Hayashi H. Pelvic fascia strength in women with stress urinary incontinence in comparison with those who are continent. *Neurourol. Urodyn.* 1994;13(5):507-13.
- [167] Barbic M, Kralj B, Cör A. Compliance of the bladder neck supporting structures: importance of activity pattern of levator ani muscle and content of elastic fibers of endopelvic fascia. *Neurourol. Urodyn.* 2003;22(4):269-76.
- [168] Ashton-Miller JA, DeLancey JO. On the biomechanics of vaginal birth and common sequelae. *Ann Rev Biomed Eng.* 2009;(11):163-76.

- [169] DeLancey JO. Surgery for cystocele III: do all cystoceles involve apical descent? : Observations on cause and effect. *Int Urogynecol J.* 2012;23(6):665-7.
- [170] Larson KA, Luo J, Yousuf A, Ashton-Miller JA, DeLancey JO. Measurement of the 3D geometry of the fascial arches in women with a unilateral levator defect and “architectural distortion.” *Int Urogynecol J.* 2012;23(1):57-63.
- [171] Eisenberg VH, Chantarasorn V, Shek KL, Dietz HP. Does levator ani injury affect cystocele type? *Ultrasound Obstet Gynecol.* 2010;36(5):618-23.
- [172] Richardson AC, Lyon JB, Williams NL. A new look at pelvic relaxation. *Am J Obstet Gynecol.* 1976;126:568-73.
- [173] Law YM, Fielding JR. MRI of Pelvic Floor Dysfunction: Review. *Am J Roentgenol.* 2008;191(6):S45-53.
- [174] Lalwani N, Moshiri M, Lee JH, Bhargava P, Dighe MK. Magnetic resonance imaging of pelvic floor dysfunction. *Radiol Clin North Am.* 2013;51(6):1127-39.
- [175] Dietz HP, Simpson JM. Levator trauma is associated with pelvic organ prolapse. *BJOG.* 2008;115(8):979-84.
- [176] Singh K, Reid WM, Berger LA. Magnetic resonance imaging of normal levator ani anatomy and function. *Obstet Gynecol.* 2002;99(3):433-8.
- [177] Larson KA, Luo J, Guire KE, Chen L, Ashton-Miller JA, DeLancey JO. 3D analysis of cystoceles using magnetic resonance imaging assessing midline, paravaginal, and apical defects. *Int Urogynecol J.* 2013;23(3):285-93.
- [178] Mothes AR, Radosa MP, Altendorf-Hofmann A, Runnebaum IB. Risk index for pelvic organ prolapse based on established individual risk factors. *Arch Gynecol Obstet.* 2016;293(3):617-24.
- [179] Ferrari MM, Rossi G, Biondi ML, Viganò P, Dell'utri C, Meschia M. Type I collagen and matrix metalloproteinase 1, 3 and 9 gene polymorphisms in the predisposition to pelvic organ prolapse. *Arch Gynecol Obstet.* 2012;285(6):1581-6.
- [180] Hendrix SL, Clark A, Nygaard I, Aragaki A, Barnabei V, McTiernan A. Pelvic organ prolapse in the Women's Health Initiative: gravity and gravidity. *Am J Obstet Gynecol.* 2002;186(6):1160-6.
- [181] Kamina P, Demondion X, Richer JP, Scépi M et Faure JP. Anatomie clinique de l'appareil génital féminin. *Encycl Med Chir (Editions Scientifiques et Médicales Elsevier SAS, Paris, tous droits réservés), Gynécologie, 10-A-10, 2003, 28 p.*
- [182] Cobb WS, Burns JM, Kercher KW, Matthews BD, James Norton H, Todd Heniford B. Normal intraabdominal pressure in healthy adults. *J Surg Res.* 2005;129(2):231-5.
- [183] Richardson AC, Lyon JB, Williams NL. A new look at pelvic relaxation. *Am J Obstet Gynecol.* 1976;126:568-73.
- [184] Chene G, Tardieu A-S, Savary D, Krief M, Boda C, Anton-Bousquet M-C, et al. Anatomical and functional results of McCall culdoplasty in the prevention of enteroceles and vaginal vault prolapse after vaginal hysterectomy. *Int Urogynecol J Pelvic Floor Dysfunct.* 2008;19(7):1007-11.
- [185] Gupta S, Sharma JB, Hari S, Kumar S, Roy KK, Singh N. Study of dynamic magnetic resonance imaging in diagnosis of pelvic organ prolapse. *Arch Gynecol Obstet.* 2012;286(4):953-8.
- [186] Barber MD, Maher C. Epidemiology and outcome assessment of pelvic organ prolapse. *Int Urogynecol J.* 2013;24(11):1783-90.
- [187] Shepherd JP, Feola AJ, Abramowitch SD, Moalli PA. Uniaxial biomechanical properties of seven different vaginally implanted meshes for pelvic organ prolapse. *Int Urogynecol J.* 2012;23(5):613-20.

- [188] Lensen EJ, Withagen MI, Kluivers KB, Milani AL, Vierhout ME. Surgical treatment of pelvic organ prolapse: a historical review with emphasis on the anterior compartment. *Int Urogynecol J*. 2013;24(10):1593-602.
- [189] Vu MK, Letko J, Jirschele K, Gafni-Kane A, Nguyen A, Du H, et al. Minimal mesh repair for apical and anterior prolapse: initial anatomical and subjective outcomes. *Int Urogynecol J*. 2012;23(12):1753-61.
- [190] Altman D, Mikkola TS, Bek KM, Rahkola-Soisalo P, Gunnarsson J, Engh ME, et al. Pelvic organ prolapse repair using the Uphold™ Vaginal Support System: a 1-year multicenter study. *Int Urogynecol J*. 2016;27(9):1337-45.
- [191] Jirschele K, Seitz M, Zhou Y, Rosenblatt P, Culligan P, Sand P. A multicenter, prospective trial to evaluate mesh-augmented sacrospinous hysteropexy for uterovaginal prolapse. *Int Urogynecol J*. 2015;26(5):743-8.
- [192] Morch A, Pousee B, Doucède G, Witz J-F, Lesaffre F, Lecomte-Grosbras P, et al. Experimental study of the mechanical behavior of an explanted mesh: The influence of healing. *J Mech Behav Biomed Mater*. 2017;65:190-9.
- [193] Barone WR, Moalli PA, Abramowitch SD. Textile properties of synthetic prolapse mesh in response to uniaxial loading. *Am J Obstet Gynecol*. 2016;215(3):326.
- [194] Swenson CW, Smith TM, Luo J, Kolenic GE, Ashton-Miller JA, DeLancey JO. Intraoperative cervix location and apical support stiffness in women with and without pelvic organ prolapse. *Am J Obstet Gynecol*. 2017;216(2):155.
- [195] Edwards SL, Werkmeister JA, Rosamilia A, Ramshaw JA, White JF, Gargett CE. Characterisation of clinical and newly fabricated meshes for pelvic organ prolapse repair. *J Mech Behav Biomed Mater*. 2013;23:53-61.
- [196] Cayrac M, Letouzey V, Ouzaid I, Costa P, Delmas V, de Tayrac R. Anterior sacrospinous ligament fixation associated with paravaginal repair using the Pinnacle device: an anatomical study. *Int Urogynecol J*. 2012;23(3):335-40.

Thèse d'Université

LAMBLIN Géry, Université de Lille 2 – Droit et Santé, 11/2017

119 pages, 43 figures, 11 tableaux



Modélisation biomécanique 3D des prolapsus génitaux et simulation de leur correction chirurgicale

3D biomechanical modeling of genital prolapse and simulation of surgical treatment

Summary

Genital prolapse is a frequent female functional pathology that can have strong impact on quality of life; it is today a real public health issue. Surgical treatment of the various stages of cystocele is a current challenge. We developed an innovative 3D numerical model using the Finite Elements method, to enable simulation of the various surgical techniques. The model also allowed validation of our surgical hypotheses and provided some answers to outstanding questions in cystocele surgery. The first of my PhD studies allowed me to make a complete review of the anatomical pelvic organ support structures involved in prolapse, and to distinguish certain anatomic theories relating clinical expression to specific anatomic lesions. The various theories are actually quite close and complementary, but differ in terms of the mechanism implicated.

The second study involved designing a 3D numerical biomechanical model of the pelvic floor, based on Finite Elements analysis coupled to dynamic MRI. The model allowed me to assess the various theories of pelvic organ suspension, and to design simulations of cystocele mobility. The model provided better understanding of the anatomic structures involved in prolapse.

The third study involved designing a 3D numerical pathologic model based on data for patients with grade ≥ 3 cystocele. The model enabled analysis and assessment of the impact of the various surgical correction techniques and fixation zones on organ mobility. Although the results have not been validated clinically, the study contributed to the scientific literature on the importance of mesh reinforcement in the management of cystocele. Comparison between the various techniques (sacrocolpopexy, vaginal mesh suspension, sacrospinous fixation) using the POP-Q points found that point Ba was better corrected by sacrocolpopexy than sacrospinous fixation or vaginal mesh suspension. For sacrospinous fixation, the further it is performed from the sciatic spine, the better the apical correction of point C but the poorer the correction of point Ba. These findings could be used to improve surgical correction techniques and standardize practice.

Thus, our 3D numerical cystocele model could contribute to selecting the surgical technique for correction of the cervix and anterior vaginal wall. The Finite Elements model of the pelvic system provides better understanding of the mechanisms underlying surgical correction of cystocele and the vaginal apex. It could also enable the results of prolapse surgery to be predicted, adapting technique to the individual patient by preoperative simulation. Simulation provides original and interesting information on mobility in prolapse. The present simulation results obviously need future assessment in comparison with clinical practice.

In conclusion, simulation and the implementation of a 3D numerical model of pelvic mobility now allows better understanding of the mechanisms underlying pelvic static disorder, with simulation of pathological pelvic mobility and of prolapse surgery procedures.