



**HAL**  
open science

# Étude des modifications osseuses de composition et de structure au cours de l'ostéonécrose de tête fémorale et corrélations étiopathogéniques IRM

Tristan Pascart

► **To cite this version:**

Tristan Pascart. Étude des modifications osseuses de composition et de structure au cours de l'ostéonécrose de tête fémorale et corrélations étiopathogéniques IRM. Médecine humaine et pathologie. Université du Droit et de la Santé - Lille II, 2017. Français. NNT : 2017LIL2S049 . tel-01871949

**HAL Id: tel-01871949**

**<https://theses.hal.science/tel-01871949>**

Submitted on 11 Sep 2018

**HAL** is a multi-disciplinary open access archive for the deposit and dissemination of scientific research documents, whether they are published or not. The documents may come from teaching and research institutions in France or abroad, or from public or private research centers.

L'archive ouverte pluridisciplinaire **HAL**, est destinée au dépôt et à la diffusion de documents scientifiques de niveau recherche, publiés ou non, émanant des établissements d'enseignement et de recherche français ou étrangers, des laboratoires publics ou privés.

**UNIVERSITÉ DE LILLE - DROIT ET SANTÉ**  
**ECOLE DOCTORALE BIOLOGIE-SANTE DE LILLE**

---

N°:

**THÈSE**

**Pour l'obtention du Doctorat de l'Université Lille 2**

Présentée par

**Tristan PASCART**

---

Étude des Modifications osseuses de Composition et de Structure au  
cours de l'Ostéonécrose de Tête Fémorale et Corrélations  
étiopathogéniques IRM

---

Soutenue publiquement le 22 décembre 2017

**JURY**

Présidente :	Professeur Véronique BREUIL
Rapporteurs :	Professeur Martine COHEN-SOLAL Professeur Antoine GABRION
Directeur de thèse :	Professeur Bernard CORTET
Co-directeur de thèse :	Professeur Julien PACCOU

# Table des matières

Résumé.....	3
Remerciements .....	7
PREAMBULE : ARCHITECTURE DU MANUSCRIT .....	10
INTRODUCTION .....	11
<b>Objectifs</b> .....	20
CHAPITRE 1 : DEFINITION DES ECHANTILLONS OSSEUX UTILISABLES COMME GROUPE TEMOIN .....	21
Contexte .....	21
Méthodes .....	22
Résultats .....	23
Discussion .....	26
CHAPITRE 2 : ETUDE DES MODIFICATIONS DE COMPOSITION OSSEUSE DE L'OS TRABÉCULAIRE AU COURS DE L'ONTF.....	28
Contexte : Les premières données dans la littérature suggèrent des modifications de l'os trabéculaire dans l'ONTF.....	28
Méthodes .....	28
Résultats .....	32
Comparaisons entre zones intra-groupes .....	32
Comparaison des zones inter-groupes.....	32
Analyse histologique .....	36
Discussion .....	38
CHAPITRE 3 : ÉTUDE DES MODIFICATIONS DE COMPOSITION ET DE STRUCTURE DE L'OS SOUS-CHONDRAL .....	40
<i>Contexte : Les données récentes orientent vers une imputabilité primitive de l'os sous-chondral dans l'évolution structurale de l'ONTF.....</i>	40
<b>METHODES</b> .....	41
<b>Élaboration d'un nouveau protocole de recherche ayant pour objet principal l'étude des modifications de l'os sous-chondral</b> .....	41
Analyse multi-technique multi-échelle .....	43
<b>Inclusions</b> .....	49
<b>Mises au point techniques</b> .....	50
I. Comparaison de l'étendue de l'atteinte médullaire en IRM et de l'atteinte trabéculaire évaluée par nano-CT.....	50
II. Etude des têtes fémorales nécrotiques en IRM de perfusion.....	56
III. Etude en Nano-CT après marquage par amplificateur de contraste des biopsies de zones d'intérêt .....	63

IV. Histologie.....	68
V. Exemple de l'intérêt de l'association des différentes techniques : étude de l'adiposité médullaire en fonction des zones anatomiques IRM et comparaison aux biopsies analysées en nano-CT .....	69
VI. Analyse de la composition osseuse en spectrométrie Raman des biopsies en fonction de la zone d'intérêt .....	71
<b>Résultats préliminaires</b> .....	73
<b>Discussion générale</b> .....	89
<b>CONCLUSIONS</b> .....	98
Perspectives.....	99
Références bibliographiques .....	101
Liste des tableaux .....	106
Liste des figures.....	106

## Résumé

### *Introduction*

La physiopathologie et l'évolution structurale de l'ostéonécrose de tête fémorale (ONTF) sont des processus encore largement méconnus. Les objectifs de cette thèse ont été de rechercher des modifications de composition et de structure de l'os trabéculaire et de l'os sous-chondral dans l'ONTF.

### *Méthodes*

Un travail préliminaire s'est intéressé aux modifications de composition osseuse en spectrométrie Raman induites par l'embaumement afin de déterminer les témoins les plus appropriés pour comparer les os pathologiques. Des tissus osseux fémoraux issus de 5 sujets anatomiques embaumés ont ainsi été comparés à ceux de 5 sujets anatomiques frais.

Le premier travail sur l'ONTF a consisté à rechercher des modifications des paramètres physico-chimiques minéraux et organiques en spectrométrie Raman de l'os trabéculaire de tête fémorale chez 11 patients ayant une ONTF versus 11 sujets frais.

Le second travail concernant l'ONTF a porté sur l'étude de l'os sous-chondral. Cette recherche a prévu l'inclusion de 15 patients ayant une ONTF à 15 patients ayant une coxarthrose nécessitant un remplacement prothétique. Une évaluation IRM avec séquences usuelles, séquences de perfusion et séquences DIXON était réalisée préalablement à la chirurgie. Après la chirurgie, l'ensemble de la tête fémorale était ensuite analysé en nano-scanner (nano-CT), puis des biopsies en zones d'intérêt ont été réalisées et analysées par histologie, nano-CT avec amplificateur de contraste et spectrométrie Raman.

## *Résultats*

La composition des tissus osseux fémoraux des sujets anatomiques frais et embaumés différaient de manière significative sur les paramètres minéraux et organiques.

La composition de l'os trabéculaire sur les zones d'intérêt ne différait pas entre les patients ayant une ONTF et le groupe de sujets anatomiques frais après ajustement sur l'âge.

Le volume de nécrose définie en IRM par la zone en hyposignal T1 est corrélé au volume de nécrose incluant la zone sclérotique en nano-CT.

Concernant l'os sous-chondral, les résultats préliminaires mettent en évidence des différences de composition minérale et organique en spectrométrie Raman au niveau de la plaque sous-chondrale entre les zones d'intérêt du groupe ONTF et avec le groupe coxarthrose. Les résultats préliminaires qualitatifs des biopsies en nano-CT et en histologie suggèrent que l'atteinte de la plaque sous-chondrale est prédominante sur celle de l'os trabéculaire sous-chondral. L'évaluation IRM (séquence DIXON) et en nano-CT de la richesse adipeuse suggère une relative pauvreté adipeuse de la tête fémorale mais une richesse excessive du col fémoral.

## *Conclusion*

Ce travail apporte des éléments supplémentaires suggérant que la désorganisation de l'os trabéculaire au cours de l'ONTF est une conséquence d'une atteinte massive de l'os sous-chondral.

Mots clés: Ostéonécrose ; spectrométrie Raman ; Microtomographie ; imagerie par résonance magnétique ; adiposité médullaire.

## **ABSTRACT**

### *Introduction*

The pathophysiology and structural evolution of the osteonecrosis of the femoral head (ONFH) are poorly understood. The objectives of this thesis were to search for modifications of composition and structure of both the trabecular and the subchondral bone occurring during ONFH.

### *Methods*

A preliminary study looked into the potential modifications of bone composition induced by embalment procedures using Raman spectroscopy in order to determine which controls are the most appropriate for comparisons with pathological bones. Femoral bones from 5 embalmed anatomical subjects were compared to femoral bones from 5 subjects that did not undergo any preservation procedure.

The first work on ONFH addressed the potential modifications of trabecular bone mineral and organic physico-chemical parameters using Raman spectroscopy. The study included bone samples from femoral heads of 11 patients affected with ONFH and compared them to samples from 11 fresh anatomical subjects.

The second study on ONFH addressed modifications of the subchondral bone. The study included 15 patients suffering from ONFH and 15 patients affected with hip osteoarthritis (OA) requiring joint prosthetic replacement. MRI examination that included standard medical sequences as well as experimental perfusion and DIXON sequences was performed prior to surgery. Once removed, the femoral heads were scanned using a nano-CT and samples of

regions of interest were performed and analysed using histology, nano-CT with contrast-enhancer marking and Raman spectroscopy.

### *Results*

Bone femoral mineral and organic composition was significantly altered in embalmed samples.

Trabecular bone composition did not differ in any of the regions of interest inside the group of patients with ONFH nor in comparison with the control group of embalmed subjects after adjustment on age.

The volume of the necrotic zone defined by the hypo-T1 MRI signal correlates to the volume including the sclerotic zone measured by nano-CT.

Regarding the subchondral bone, preliminary results found differences of mineral and organic composition of the subchondral plate between zones of the ONFH group and with the OA group. Qualitative preliminary results from the study of biopsies analysed with the nano-CT and histology suggest that there are alterations of the subchondral plate and of the subchondral trabecular bone to a lesser extent. MRI examination with the DIXON sequence and nano-CT scans suggest that there is a decrease of the adipose content in the femoral head but an increase in the femoral neck in the ONFH group compared to the OA group.

### *Conclusion*

This work adds further evidence advocating that trabecular disorganization during ONFH is a consequence of massive alterations of the subchondral bone.

Keywords: osteonecrosis; Raman spectroscopy; X-ray micro-focus tomography; magnetic resonance imaging; bone marrow adiposity



## Remerciements

### **À titre personnel, mes remerciements vont :**

À Maryline évidemment, avec qui je partage ma vie et qui l'embellit de jour en jour,

À Alexi et Hanaé qui m'émerveillent au quotidien,

À mes parents et mes sœurs, Flo, Lulu, et Malo qui vient d'agrandir cette famille,

À Michel,

À mes amis, tout particulièrement Julien, Alex et Élise, Mathieu, Benoit, Clément, Philippe et Guillaume.

Aux SG4, car SG4 forever ! A nous le titre cette année...

### **A titre professionnel, certains auraient pu être dans la première rubrique, mes remerciements vont :**

À Madame le Professeur Véronique Breuil, qui a présidé mon comité de suivi de thèse et a accepté la Présidence de ce jury de thèse, vos conseils ont été d'une véritable aide,

À Madame le Professeur Martine Cohen-Solal, qui a accepté de participer à ce jury de thèse et d'en être rapporteur, et responsable de mes enseignements de Master 2, votre présence aura marqué mon parcours de recherche,

À Monsieur le Professeur Antoine Gabrion, qui a accepté la charge de rapporteur et de participer à ce jury, votre disponibilité à mes sollicitations m'a grandement facilité la tâche,

À Monsieur le Professeur Bernard Cortet, qui a su diriger cette thèse et se rendre disponible à chacune de mes sollicitations, vous resterez le seul participant à mes deux thèses,

À Monsieur le Professeur Julien Paccou, qui a accepté de co-encadrer cette thèse et prodiguer ses précieux conseils,

Aux membres du laboratoire PMOI, lillois notamment mais aussi boulonnais. Jérôme, Pierre et plus récemment Nicolas ont été indispensables à la réalisation de ce projet.

À Monsieur le Professeur Guillaume Penel, directeur du laboratoire, pour sa disponibilité et sa gentillesse,

À Monsieur le Professeur Thomas Colard, avec qui c'est déjà un véritable plaisir d'échanger et travailler,

À Xavier, mon co-thésard, d'une bonne humeur contagieuse et qui a lui tout seul rendu l'ambiance d'une thèse agréable, courage, c'est la dernière ligne droite pour toi aussi,

Et à Guillaume Falgayrac, compagnon de recherche, guide, ami, partenaire sportif et culinaire, et ce depuis le master 2, merci pour tout, je n'enverrais plus aucun manuscrit sans ta précieuse expertise préalable,

À l'équipe de Saint-Philibert qui a su supporter et compenser mes absences liées à la réalisation de cette thèse : Monsieur le Professeur Éric Houvenagel pour sa confiance depuis le début, Mesdames les Docteurs Marguerite Motte, Hélène Luraschi, Marie Vandecandelaere, Catherine Godart, et désormais Agathe Grandjean, c'est un plaisir de travailler avec vous au quotidien. Évidemment à Monsieur le Docteur Vincent Ducoulombier, collègue, mentor et ami.

À Monsieur le Professeur Jean-François Budzik, radiologue ostéo-articulaire, bien plus qu'un collègue, il est entre autres aussi précieux de l'avoir comme partenaire de recherche que clinique,

À Monsieur le Docteur Jean-François Quinchon, pour son précieux apport histologique tout au long de cette thèse et pour son enthousiasme, compétence et camaraderie depuis notre rencontre lors de mon premier semestre d'interne,

À l'équipe du Département de Recherche Médicale du GHICL, tout particulièrement Madame le Docteur Amélie Lansiaux, Laurène Norberciak et les précieuses ARC Mélody et Justine, sans qui ce travail (ni mes autres projets) aurait difficilement vu le jour, c'est une chance de vous avoir,

Aux chirurgiens du GHICL notamment Monsieur le Docteur Raphaël Coursier qui a participé avec enthousiasme au comité de suivi de cette thèse et aux chirurgiens du CHRU de Lille notamment Madame le Docteur Sophie Putman et Monsieur le Professeur Henri Migaud, dont le recrutement a rendu cette recherche possible,

À Messieurs les Professeurs Frédéric Lioté et Pascal Richette de l'hôpital Lariboisière à qui je dois beaucoup en termes de recherche clinique, je vous remercie de votre confiance,

À Monsieur le Professeur René-Marc Flipo, qui a su me mettre le pied à l'étrier, tout au début...

À mon employeur, le Groupement des Hôpitaux de l'Institut Catholique de Lille, qui a financé un demi-poste de chef de clinique pour me permettre de dégager du temps pour la réalisation de cette thèse.

## PREAMBULE : ARCHITECTURE DU MANUSCRIT

Cette thèse ayant davantage été un cheminement au fil d'étapes s'enchaînant de manière logique qu'un travail préalablement établi, l'architecture de ce manuscrit est volontairement découpée en 3 étapes distinctes.

Une introduction générale était nécessaire pour poser le contexte global de la problématique de l'ostéonécrose de tête fémorale. Toutefois, chaque étape a pour vocation de répondre à des interrogations qui lui sont propres, et la méthode de l'étape suivante découle de ces résultats. Chaque étape sera donc décomposée en une brève introduction, sa méthode et ses résultats. Une courte discussion est proposée à la fin des deux premiers chapitres et une discussion générale en fin de manuscrit situe les résultats et l'intérêt de ce travail.

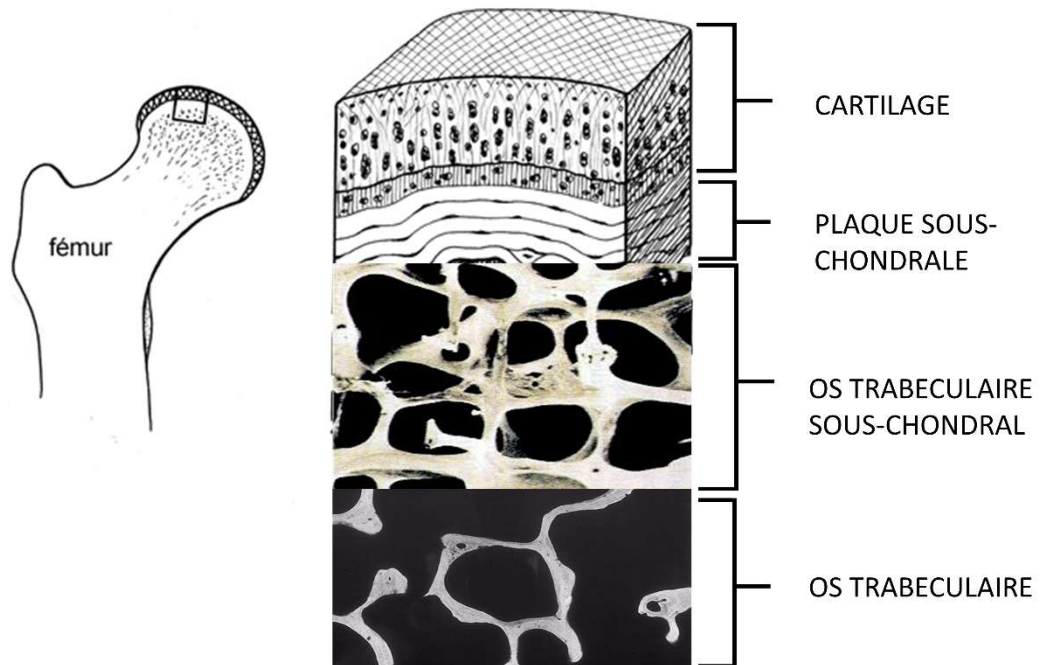
Les deux premières étapes ayant déjà été publiées (et proposées en annexe), elles seront moins détaillées que l'étude finale dont l'objet était principalement de mener à bien les inclusions, de parfaire sa mise au point technique, initier l'ensemble des acquisitions et d'obtenir des résultats préliminaires pour nourrir la discussion. L'ambition de cette dernière étude est de dépasser largement le cadre de cette thèse car j'anticipe que l'exploitation complète de ses résultats nécessitera encore 2 à 3 ans.

## INTRODUCTION

### ***La tête fémorale***

La tête fémorale constitue l'épiphyse du fémur qui permet de former avec le cotyle du bassin l'articulation coxo-fémorale essentielle à la marche(1). La tête fémorale est recouverte de cartilage reposant sur un os sous-chondral composé d'une plaque sous-chondrale et d'un os trabéculaire sous-chondral dense faisant la jonction avec l'os trabéculaire constituant l'architecture minérale interne de la sphère(2) (Figure 1). L'os sous-chondral rejoint une structure corticale à la jonction cervico-céphalique.

***Figure 1 : Représentation schématique des couches cartilagineuse et osseuses constituant la tête fémorale.***



Schématiquement, la vascularisation de la tête fémorale est assurée par l'artère circonflexe cravatant le col fémoral dont les collatéralités pénètrent la tête fémorale via des forams situés à la jonction cervico-céphalique (3). Une partie mineure de la vascularisation est assurée par l'artère du ligament rond.

### ***L'ostéonécrose de tête fémorale***

#### **Epidémiologie**

L'ostéonécrose de tête fémorale (ONTF) est une pathologie fréquemment rencontrée en pratique clinique avec une incidence annuelle estimée de 30 patients pour 100 000 habitants en Asie (4), 3 cas pour 100 000 habitants au Royaume Uni (5), 20 000 à 30 000 nouveaux cas annuels aux Etats-Unis où il est estimé que 5 à 12% des 500 000 prothèses totales de hanche réalisées annuellement aux Etats-Unis ont pour indication l'ONTF (6).

#### **Causes et physiopathologie, ce qu'on l'on en sait**

Il est communément admis que la plaque tournante conduisant à la nécrose d'un segment de la tête fémorale est la survenue d'une interruption du flux vasculaire vers ce segment. Hors causes traumatiques évidentes, les mécanismes conduisant à cette interruption vasculaire sont mal élucidés, si bien qu'une explication plurifactorielle est envisagée (7, 8).

Les causes associées à l'ostéonécrose sont multiples, certaines pouvant expliquer notamment une occlusion intravasculaire (notamment barotraumatismes, lupus, thrombophilie, pathologies hématologiques telles que la drépanocytose) (9, 10). Les causes

les plus fréquentes sont pourtant la corticothérapie générale et l'exogénose, représentant 80% des cas d'ONTF (8). Pour ces causes-ci, l'hypothèse d'une action via une occlusion intravasculaire n'est pas intuitive et l'hypothèse d'une compression extrinsèque est suggérée. Une toxicité directe de l'alcool sur la viabilité ostéocytaire est probablement également impliquée (11).

Nombre de gènes ont été rattachés à l'ostéonécrose parmi lesquels les métalloprotéinases (BMPs), faisant progresser la compréhension de l'étiopathogénie de la maladie, mais la complexifiant également. Par ailleurs, des dysfonctionnements de progéniteurs endothéliaux et l'activation du toll-like receptor (TLR) 4 ont également été identifiés. Une équipe s'est également intéressée aux prédispositions anatomiques cervicales associées à l'ONTF (12).

### **De la participation lipidique et de l'adiposité médullaire**

L'intoxication graisseuse induisant une hyperpression intra-médullaire est une théorie de longue date pour expliquer l'occlusion vasculaire conduisant à l'ostéonécrose (13). Une étude IRM sur 20 patients a montré que les 4 patients ayant développé par la suite une ONTF présentaient avant la pathologie un pourcentage plus élevé de conversion de moelle rouge en moelle jaune dans le col fémoral (14). Ces résultats faisaient écho à des précédentes études d'imagerie sans référence histologique cependant (15, 16). Une étude animale sur les lapins a corroboré cette hypothèse montrant une augmentation en nombre et en taille des adipocytes médullaires dans le tiers proximal du fémur (17). Au-delà d'un phénomène mécanique direct sur la vascularisation intra-osseuse, une équipe Bruxelloise a très récemment évoqué l'hypothèse de l'implication d'une lipotoxicité mise en évidence par le changement de microenvironnement lipidique médullaire de crête iliaque chez des patients ayant une ONTF

comparativement à des sujets sains (18). Cette étude suggère que les cellules médullaires sont davantage sensibles à la lipotoxicité chez les patients ayant une ONTF.

Aucune étude ne s'est jusqu'ici intéressée directement au contenu graisseux de l'épiphyse fémorale elle-même, bien que ce soit le siège de l'ostéonécrose et surtout la zone du parcours intra-osseux du réseau vasculaire terminal irriguant la zone nécrotique.

### **Histoire naturelle**

Schématiquement, l'histoire naturelle de la maladie est assez bien connue : environ 60% des ONTF aboutissent à un affaissement de la tête fémorale, et même jusqu'à 80% dans les nécroses étendues (7). Les facteurs prédictifs de l'évolution structurale sont imparfaits et l'étendue macroscopique de la nécrose (ou sa localisation) n'explique pas l'affaissement de la tête fémorale (7, 19). Certains auteurs ont avancé l'hypothèse d'un déséquilibre de la balance entre résorption de la zone nécrotique et ostéoformation, arguant une fragilisation engendrée par les processus cicatriciels eux-mêmes (20). La visualisation de micro-cracks de l'os sous-chondral dans les modèles animaux et de fractures sous-chondrales chez l'homme ont été suspectés d'être impliqués dans l'affaissement à terme de la tête fémorale (21). Toutefois, d'autres données suggèrent la participation d'anomalies de l'os trabéculaire (22-24).

Il est aujourd'hui indispensable de déterminer précisément les anomalies les plus impliquées dans ces modifications structurales afin de pouvoir proposer les traitements les plus conservateurs possibles, n'éliminant que les zones impliquées dans la progression structurale.



## **Traitements**

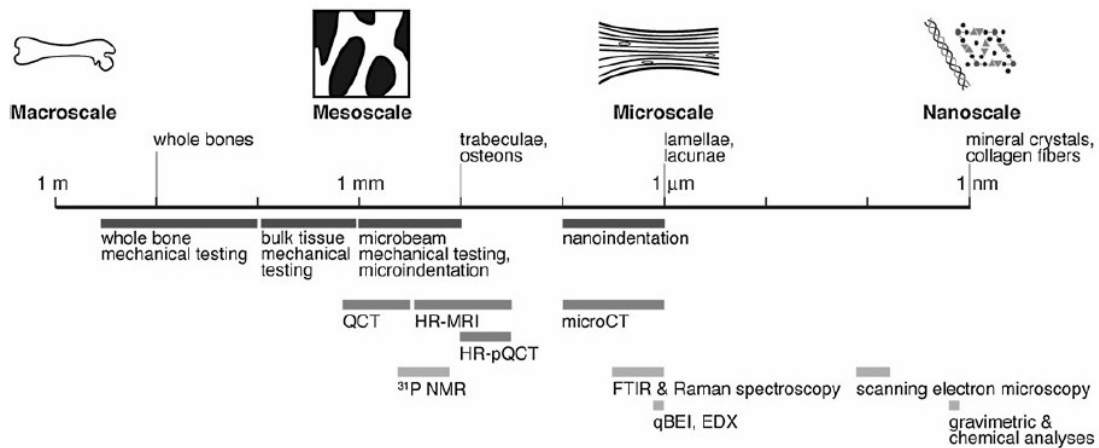
Les différents traitements conservateurs, qu'ils soient pharmacologiques ou non-pharmacologiques n'ont à ce jour pas fait la preuve de leur efficacité (1). Sur un plan chirurgical, les techniques de forage, d'ostéotomie et/ou de greffe osseuse semblent pouvoir apporter un bénéfice dans les ONTF de petite taille (1, 7).

Une solution non conservatrice est le resurfaçage de hanche qui permet de conserver l'essentiel du capital osseux de la tête fémorale. Il a montré des résultats intéressants dans les quelques séries publiées (7, 25). Le traitement ultime de l'ONTF reste à ce jour la prothèse totale de hanche réservée aux situations symptomatiques d'affaissement important de la tête fémorale et de douleurs en lien avec une coxarthrose secondaire. Les premières études avaient suggéré une moindre viabilité des prothèses en situation d'ONTF (26, 27) mais les plus récentes séries vont à l'encontre de ce constat (28).

### ***Échelles d'évaluation de la qualité osseuse***

La qualité osseuse se définit à plusieurs échelles (Figure 2), les conditions pathologiques pouvant affecter une ou plusieurs d'entre elles. La compréhension de la physiopathologie des maladies osseuses passe donc par l'exploration de chacune de ces échelles dont les atteintes peuvent être propres ou interconnectées.

**Figure 2 : Échelles d'analyse de la qualité du tissu osseux. Issu de Donnelly et al, Clin Orthop Relat Res, 2011 (29)**



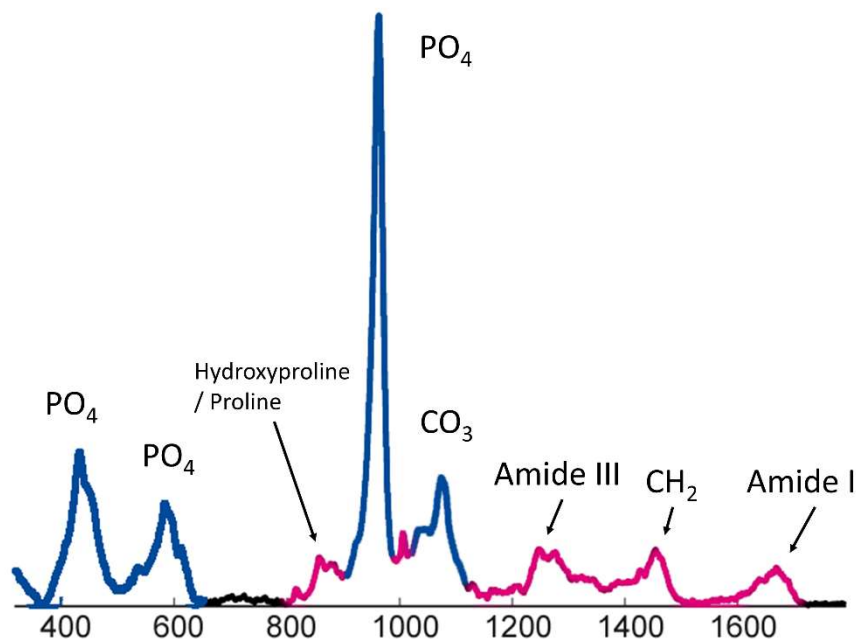
Tout particulièrement, l’ultrastructure osseuse à l’échelle moléculaire n’avait pas été abordée dans l’étude de l’ONTF avant cette thèse, alors que ses apports dans l’ostéoporose et ses traitements ont été bien démontrés (30).

### Spectroscopie Raman

Je ne m’attarderai dans cette introduction qu’à la seule technique commune aux différentes étapes de cette thèse, la description des techniques propres à la partie 3 ne sera pas développée à ce niveau. Les techniques vibrationnelles, l’infrarouge à transformé de Fourier (FTIR) et la spectrométrie Raman, sont basées sur les vibrations moléculaires. La FTIR et la spectroscopie Raman fournissent des informations à la fois similaires et complémentaires. Dans le cas de la spectroscopie Raman, un faisceau laser monochromatique est envoyé sur l’échantillon. La lumière diffusée par l’échantillon est modulée en longueur d’ondes par les vibrations des molécules. Cette lumière diffusée contient une signature

spectrale unique des molécules contenues dans l'échantillon (31, 32). Le spectroscopie Raman permet l'analyse de la composition moléculaire des échantillons biologiques. Sa résolution spatiale est de l'ordre de la lamelle ostéonique (une zone de  $1 \mu\text{m}^2$  sur une profondeur de  $5 \mu\text{m}$ ). Chaque acquisition permet d'obtenir un spectre Raman avec des bandes d'intérêt dont les attributions sont désormais connues et illustrées dans la figure 3 (32). Un seul spectre Raman contient des informations à la fois de composition minérale et organique de l'os.

**Figure 3 : Spectre Raman classique d'un échantillon osseux et attributions moléculaires des bandes d'intérêt. En bleu, bandes d'intérêt correspondant à une entité minérale et en rose à une entité organique.**



À partir des bandes Raman d'intérêt, des paramètres physico-chimiques sont calculés permettant d'avoir une approche semi-quantitative des modifications de composition. De

précédentes études ont montré des corrélations établies entre les paramètres physico-chimiques et la biomécanique osseuse à l'échelle de l'ultrastructure (33).

Trois paramètres physico-chimiques caractérisent la phase minérale : ratio minéral sur organique, la cristallinité et la substitution en carbonates de type-B. Le ratio minéral sur organique qui reflète le niveau de minéralisation du tissu osseux est ainsi corrélé à la résistance aux forces compressives (31). La cristallinité quant à elle est le reflet de la taille et perfection du cristal, et tend à augmenter au fil du processus de minéralisation (34). Ce paramètre est impliqué dans certaines pathologies osseuses, son augmentation reflétant des cristaux « trop parfaits » secondaires à un manque de remodelage osseux dans l'ostéoporose par exemple (31). La substitution en carbonates de type B (ou plus communément « carbonatation ») correspond à la substitution de molécules de phosphate ( $PO_4$ ) par des molécules carbonates ( $CO_3$ ), engendrant des modifications de conformation du cristal et témoignent de phénomènes dynamiques au sein du cristal.

Trois paramètres physico-chimiques caractérisent la phase organique, principalement le collagène de type I. Le rapport hydroxyproline sur proline est le reflet des modifications post-translationnelles du collagène impliquées dans les phénomènes de minéralisation (34-36). Le paramètre des crosslinks apporte des informations sur la structuration entre fibrilles de collagène (31). Ces paramètres impactent notamment les propriétés élastiques du tissu minéralisé. Enfin, le rapport entre les chaînes  $CH_3$  des glycosaminoglycanes sur la bande désignant l'Amide III permet de déterminer le contenu relatif en protéoglycanes, impliqués dans le contrôle des phénomènes de remodelage osseux (31).

Sur un plan pratique, la spectrométrie Raman a 2 avantages majeurs (i) elle ne nécessite quasiment aucune préparation des échantillons étudiés, permettant une analyse sur

tissu frais, épargnant l'utilisant de préparations susceptibles d'influencer l'ultrastructure osseuse (37); (ii) elle permet d'analyser la composition osseuse à l'échelle de l'ultrastructure.

# Objectifs

## **Objectif principal de la thèse :**

Comprendre les modifications osseuses de composition et de structure intervenant dans les stades tardifs de l'ostéonécrose de tête fémorale.

## **Objectifs secondaires :**

- 1) Définir le groupe témoin le plus approprié pour l'étude de l'ONTF,
- 2) Déterminer les modifications moléculaires de l'os trabéculaire observées au stade chirurgical de l'ONTF,
- 3) Évaluer l'étendue des modifications architecturales l'os trabéculaire et la comparer à l'étendue de l'atteinte retrouvée en IRM,
- 4) Définir les modifications de composition et de structure de l'os sous-chondral et leurs corrélations dynamiques de perfusion IRM aux stades tardifs d'ONTF,
- 5) Déterminer la distribution cervico-céphalique de l'adiposité médullaire dans les stades tardifs d'ONTF.

## **Objectifs secondaires de mises au point techniques**

- 1) Identifier les zones d'os jeune et vieux au sein du tissu minéral sans avoir à recourir à la microscopie électronique à balayage.
- 2) Identifier les structures révélées par le marquage par un agent amplificateur de contraste avant analyse micro-tomographique,
- 1) Déterminer si la quantification du contenu adipeux osseux obtenue en IRM reflète celle mesurée en histologie et micro-tomographie.

## CHAPITRE 1 : DEFINITION DES ECHANTILLONS OSSEUX UTILISABLES COMME GROUPE TEMOIN

### Contexte

Pour des raisons pratiques, les sujets cadavériques constituent classiquement le groupe contrôle dans l'étude de la pathologie osseuse (38). Ces sujets cadavériques permettent notamment d'éviter d'inclure des sujets sains (en tout cas de la pathologie concernée) dans une recherche biomédicale. Les sujets cadavériques sont de surcroît aisés à recruter auprès des laboratoires d'anatomie. La procédure d'embaumement qui consiste à injecter un produit chimique conservateur souvent à base de formaldéhyde permet le stockage prolongé de ces sujets, les rendant donc d'autant plus disponibles pour la recherche notamment. Sur le plan osseux, des données biomécaniques notamment ont remis en question la pertinence d'utiliser ces sujets embaumés dont les propriétés osseuses pourraient être modifiées (39, 40). L'alternative aux sujets embaumés est de recourir à des sujets cadavériques « frais » dont le prélèvement osseux doit être réalisé dès l'arrivée du sujet au laboratoire anatomie avant que l'embaumement n'ait lieu. Dans le cadre de la recherche, ceci implique donc des contraintes techniques puisque par essence l'arrivée de ces sujets anatomiques est imprévisible. L'impact de l'embaumement sur la composition osseuse n'ayant jamais été évalué par aucune technique vibrationnelle, la première étape a été de rechercher d'éventuelles modifications induites par l'embaumement en comparant des échantillons osseux issus de sujets embaumés à des échantillons issus de sujets frais prélevés avant embaumement.

Cette étude préliminaire a conduit à la publication suivante dans le journal *Analytical Chemistry* (Impact Factor 6,3) : Bone Samples Extracted from Embalmed Subjects Are Not Appropriate for the Assessment of Bone Quality at the Molecular Level Using Raman Spectroscopy. Pascart T, Cortet B, Olejnik C, Paccou J, Migaud H, Cotten A, Delannoy Y, During A, Hardouin P, Penel G, Falgayrac G. *Anal Chem.* 2016 Mar 1;88(5):2777-83.

Ses résultats nous permettent d'établir la nécessité de recourir à des échantillons osseux issus de sujets prélevés avant leur embaumement afin de ne pas modifier leur composition (41). Je me propose ici de rapporter les grandes lignes des méthodes et résultats, pour plus de détail, se référer à l'annexe 1.

## Méthodes

Les échantillons osseux ont été fournis par le laboratoire d'anatomie du CHRU de Lille. Deux groupes d'échantillons osseux ont été constitués. Un premier groupe d'os embaumés issus de sujets âgés de 76 ans [56-59] a été constitué de 15 carottes de biopsies issues 5 têtes fémorales prélevées après la procédure d'embaumement. Un second groupe était constitué de 15 biopsies issues de 5 têtes fémorales de sujets âgés de 79 ans [62-90] prélevés dès leur arrivée au laboratoire d'anatomie, avant toute procédure d'embaumement. Les échantillons ont été congelés à -80°C jusqu'à analyse.

## Analyse Raman

Un total de 30 analyses spectrales de 5 minutes (60 secondes d'acquisitions avec 5 accumulations). Chaque analyse a été réalisée les biopsies utilisant la technologie DuoScan permettant une analyse sur une région de 30 x 30  $\mu\text{m}$  plutôt que ponctuelle (42)(LabRAM HR800; HORIBA, Jobin-Yvon, France). Les paramètres physico-chimiques étudiés étaient pour



ceux minéraux le rapport minéral sur matrice, la carbonatation, et la cristallinité, et pour ceux organiques le rapport hydroxyproline sur proline, le contenu en protéoglycanes et la maturité collagénique(33, 35, 43).

### *Analyse statistique*

Le calcul des valeurs de paramètres physico-chimiques pour chacun des échantillons a été calculée partir du spectre moyen des 30 acquisitions spectrales réalisées. Les groupes embaumés et frais ont été comparés pour chacun des paramètres physico-chimiques en utilisant le test de Mann Whitney. Les résultats sont présentés en valeurs moyennes  $\pm$  écart type. Le seuil de significativité est fixé pour un  $p < 0,05$ .

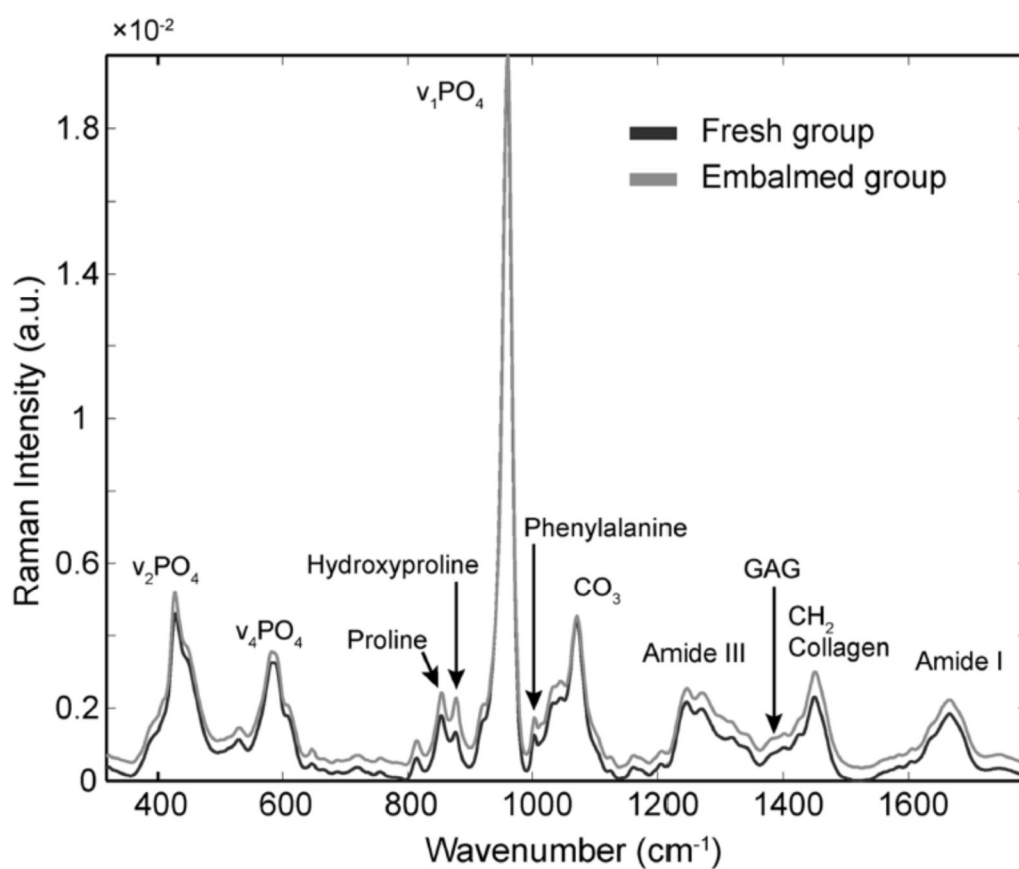
Une analyse multivariée complémentaire par Partial Least Squares Discriminant Analysis (PLS-DA) a été réalisée. Ce modèle dit de régression sur composantes a pour objectif d'identifier les variables qui permettent de séparer les deux groupes d'intérêt, en l'occurrence les groupes embaumés et frais (44). Cette analyse se fait à partir de l'ensemble des spectres réalisés afin de dégager les caractéristiques spectrales propres à chaque groupe. Cette analyse en PLS-DA a été réalisée à l'aide du PLS Toolbox v6.7 (Eigenvector Research, Inc., Wenatchee, WA, USA) de Matlab (Mathworks Inc., Natick, MA, USA).

## Résultats

### *Paramètres physico-chimiques*

Le spectre moyen des groupes sujets embaumés et frais est présenté dans la figure 4.

**Figure 4 : Superposition des spectres moyens des groupes sujets embaumés et frais, avec indication des bandes d'intérêt.**



Des différences significatives de composition ont été mises en évidence entre groupes sur les paramètres minéraux (rapport minéral sur matrice, carbonatation, cristallinité) et organiques (rapport hydroxyproline sur proline). Ces résultats sont rapportés dans le tableau 1.

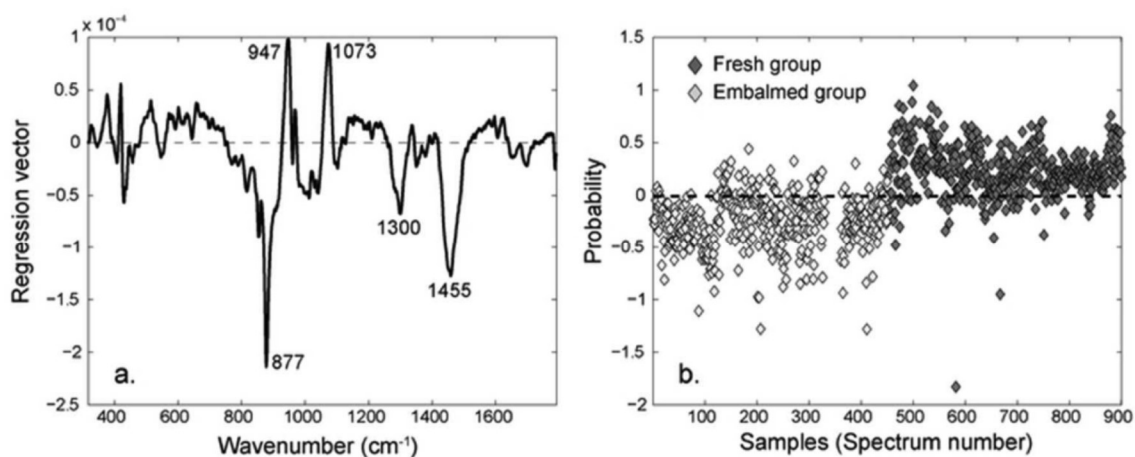
**Tableau 1 : Paramètres physico-chimiques des groupes sujets embaumés et frais. DS : déviation standard ; CDV : coefficient de variation.**

Paramètre	Echantillons frais (n=15) moyenne ± DS (CDV)	Echantillons embaumés (n=15) moyenne ± DS (CDV)	Pourcentage de changement dans les échantillons embaumés	p
Ratio minéral sur matrice	9,391 ± 0,471 (5%)	8,031 ± 0,499 (6%)	-15%	<0,001
Carbonatation	0,127 ± 0,002 (2%)	0,117 ± 0,005 (4%)	-8%	<0,001
Cristallinité	0,050 ± 0,001 (2%)	0,051 ± 0,001 (2%)	2%	<0,01
Ratio Hydroxyproline-sur-Proline	0,802 ± 0,096 (12%)	0,943 ± 0,062 (7%)	18%	<0,001
Contenu relatif en protéoglycanes	0,063 ± 0,003 (5%)	0,060 ± 0,003 (5%)	-5%	0,08
Maturité collagénique	1,472 ± 0,069 (5%)	1,490 ± 0,038 (3%)	1%	0,57

#### *Analyse multivariée*

L'étude en PLS-DA (Figure 5) a permis de distinguer les deux groupes. Le groupe sujets frais a été caractérisé par une bande à 1073 cm<sup>-1</sup> correspondant aux carbonates. Le groupe embaumé était caractérisé par des bandes en 877, 1300 et 1455 cm<sup>-1</sup> correspondant respectivement à l'hydroxyproline, des lipides et au collagène.

**Figure 5 : Différentiation des groupes embaumés et frais en PLS-DA. (A) vecteur de régression calculé par PLS-DA pour les deux groupes identifiant des caractéristiques spectrales propres au groupe embaumé et au groupe frais ; (B) différenciation du groupe embaumé (gris clair) et groupe frais (noir) en fonction du vecteur de régression.**



## Discussion

Cette étude préliminaire nous a permis de mettre en évidence des modifications significatives sur la composition physico-chimique minérale et organique osseuse secondaires à la procédure d'embaumement.

La plupart des études sur les effets osseux des méthodes de conservation ont porté sur son impact biomécanique, avec des résultats contradictoires (45-48). Nos résultats confirment ce qui avait été suggéré chez l'animal des effets sur la composition organique osseuse de la fixation directe par la formaline (49). Nos résultats corroborent l'hypothèse

d'une stabilisation du collagène induite par l'embaumement se manifestant par l'absence de relargage de l'hydroxyproline (50). Les modifications significatives du minéral sont probablement en lien avec le caractère aqueux de certains composants de la solution d'embaumement qui serait susceptible d'opérer une dissolution minérale (36).

L'ensemble de cette étude est davantage développé dans l'article publié et fourni en annexe 1 (41). Ces résultats permettent de recommander fortement de ne pas utiliser des sujets embaumés pour fournir des échantillons osseux comme contrôles dans l'étude de la qualité osseuse à son échelle moléculaire.

## CHAPITRE 2 : ETUDE DES MODIFICATIONS DE COMPOSITION OSSEUSE DE L'OS TRABÉCULAIRE AU COURS DE L'ONTF

Cette étude a fait l'objet d'une publication dans la revue *Scientific Reports* (IF 5,2) en annexe 2: Region Specific Raman Spectroscopy analysis of the femoral head reveals that trabecular bone is unlikely to contribute to non-traumatic osteonecrosis. T Pascart, G Falgayrac, H Migaud, JF Quinchon, Laurène Norberciak, JF Budzik, J Paccou, A Cotten, G Penel, B Cortet. *Sci Rep* 2017;7(1):97.

Contexte : Les premières données dans la littérature suggèrent des modifications de l'os trabéculaire dans l'ONTF

La volonté d'explorer les modifications potentielles de qualité osseuse est partie d'une part du constat théorique que le déficit biomécanique de la tête fémorale dans l'ONTF est essentiellement lié à l'os trabéculaire et que les données histologiques et densitométriques au cours de l'ONTF suggéraient une altération de celui-ci (22, 23, 51, 52). L'échelle moléculaire n'ayant été approchée que de manière superficielle sur modèle animal dans le même temps que notre étude (53), nous nous sommes intéressés aux modifications physico-chimiques de l'os trabéculaire observées dans des phases avancées d'ostéonécrose humaine justifiant un remplacement prothétique, donnant ainsi accès au tissu osseux. Forts de l'étude préliminaire, le groupe témoin a donc été constitué d'échantillons fémoraux issus de sujets prélevés avant leur embaumement (41). L'objectif de cette étude était de rechercher des modifications de composition physico-chimique de l'os trabéculaire au cours de l'ONTF au moyen de la spectrométrie Raman.

### Méthodes

Le protocole IMSPECTROS a été approuvé par la Direction Générale de la recherche et de l'innovation (DC-2008-642). Dans le cadre de ce protocole, 11 patients atteints d'ONTF justifiant d'un remplacement prothétique et 11 sujets anatomiques ont été inclus entre avril 2010 et Mars 2014. Les sujets anatomiques qui n'avaient pas d'antécédent connu de pathologie osseuse ont été prélevés de leur tête fémorale dès leur arrivée au laboratoire d'anatomie avant toute procédure d'embaumement.

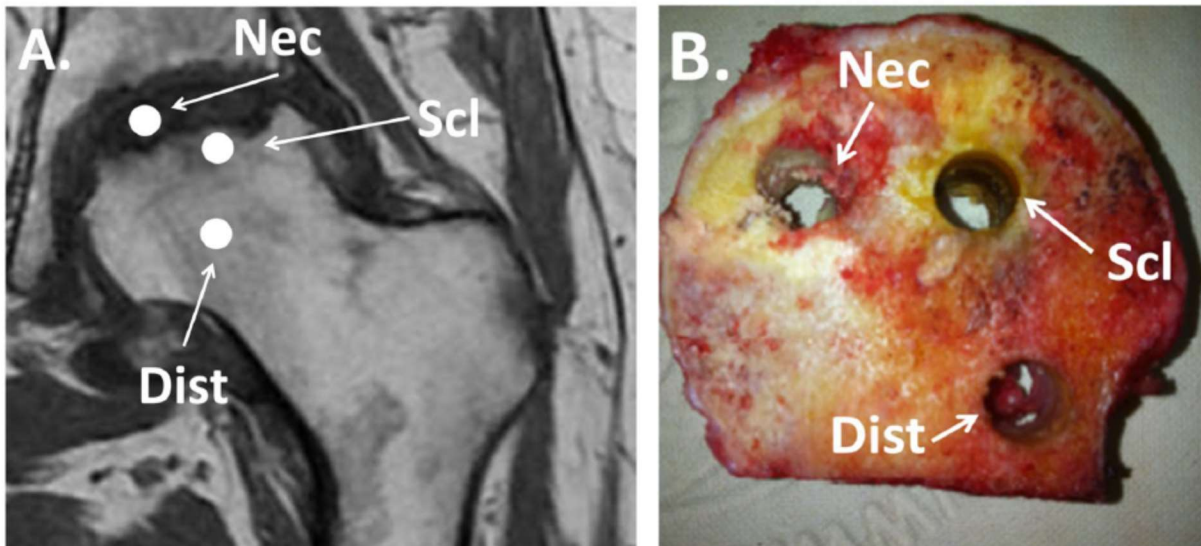
Les caractéristiques de patients ONTF sont décrites dans le tableau 2 issu de la publication (54).

**Tableau 2 : Caractéristiques des patients du groupe ostéonécrose de tête fémorale.**

Numéro de patient	Age	Sexe	Côté	Ostéonécrose bilatérale	Ancienneté de l'ostéonécrose (mois)	Cause	stade FICAT
1	58	masculin	gauche	non connue	36	abus d'alcool	4
2	45	masculin	gauche	oui	6	abus d'alcool	3
3	46	masculin	droit	oui	24	abus d'alcool	3
4	64	masculin	droit	oui	12	corticothérapie	4
5	57	masculin	droit	oui	non connue	abus d'alcool	3
6	44	masculin	gauche	oui	non connue	abus d'alcool	4
7	40	masculin	droit	oui	36	abus d'alcool	4
8	62	masculin	gauche	oui	non connue	abus d'alcool	4
9	44	masculin	droit	non connue	non connue	abus d'alcool	4
10	60	masculin	droit	oui	non connue	abus d'alcool	4
11	37	masculin	droit	oui	18	abus d'alcool	3

Les analyses ont porté sur des échantillons biopsiés dans 3 zones distinctes : la zone nécrotique, la zone distante (macroscopiquement saine) et la zone intermédiaire (sclérotique). Ces zones sont détaillées dans la figure 6 avec leur correspondance IRM et macroscopique.

**Figure 6 : Localisation des zones d'intérêt échantillonnées en imagerie par résonance magnétique (A) et macroscopie (B), Nec : zone nécrotique ; Scl : zone sclérotique ; Dist : zone distante.**




Afin d'éviter une détérioration des échantillons le temps de l'analyse, le protocole prévoyait une fixation des échantillons dans l'éthanol 70° pendant 48 heures avant analyse Raman.

Sur chacun des échantillons, 30 points d'analyse ont été réalisés au hasard (Figure 7), chacun représentant 5 minutes d'acquisition au moyen d'un microspectromètre Raman LabRAM HR800 ; HORIBA, Jobin-Yvon, France.



**Figure 7 : vue d'ensemble en microscopie optique (x10) d'un échantillon typique (& : travées minérales, \* : moelle osseuse, les points rouges représentent les zones d'analyse).**



Les bandes spectrales d'intérêt sont détaillées dans l'article en annexe 2 et leurs rapports désignent les compositions minérale (minéralisation, carbonatation et cristallinité) et organique (contenu en protéoglycanes, maturité collagénique (désormais renommée crosslinks), rapport hydroxyproline-proline),

Une étude qualitative des échantillons en histologie standard a été réalisée en coloration hématoxyline-éosine-safran (HES) afin de confirmer le diagnostic d'ONTF d'une part et de confirmer l'apparence saine du tissu osseux des échantillons du groupe contrôle. Cette analyse qualitative a également permis d'apprécier la structure trabéculaire et l'étendue de la mort ostéocytaire.

## *Analyse statistique*

L'analyse statistique a été réalisée à l'aide du logiciel R. La valeur pour chacun des paramètres physico-chimiques de chaque échantillon était la moyenne des 30 spectres collectés. S'agissant de mesures répétées chez un même sujet, la comparaison entre zones au sein des groupes a été réalisée avec le test non-paramétrique de Quade. Le test de Mann-Whitney-Wilcoxon a été utilisé pour les comparaisons inter-groupes. Les valeurs de p ont été corrigées à l'aide de la technique de Holm pour éviter l'inflation du risque  $\alpha$  inhérente aux mesures répétées dans chaque zone. Une analyse multivariée a été réalisée pour les paramètres ayant une valeur de p significative en analyse bivariée en utilisant un modèle linéaire mixte compte tenu des mesures répétées chez chaque individu. Le petit échantillon a nécessité l'utilisation d'une procédure à sélection variable, pas à pas, basée sur le critère d'Akaike. La validation du modèle a été évaluée graphiquement en utilisant les résiduels (normalité et homoscedasticité). La significativité statistique a été attribuée aux valeurs de  $p < 0,05$ .

## Résultats

### Comparaisons entre zones intra-groupes

Sur l'ensemble des paramètres étudiés, aucune différence significative n'a été mise en évidence entre les différentes zones anatomiques du groupe contrôle. Aucune différence n'a été mise en évidence entre les zones nécrotiques, sclérotiques et distantes du groupe ONTF.

### Comparaison des zones inter-groupes

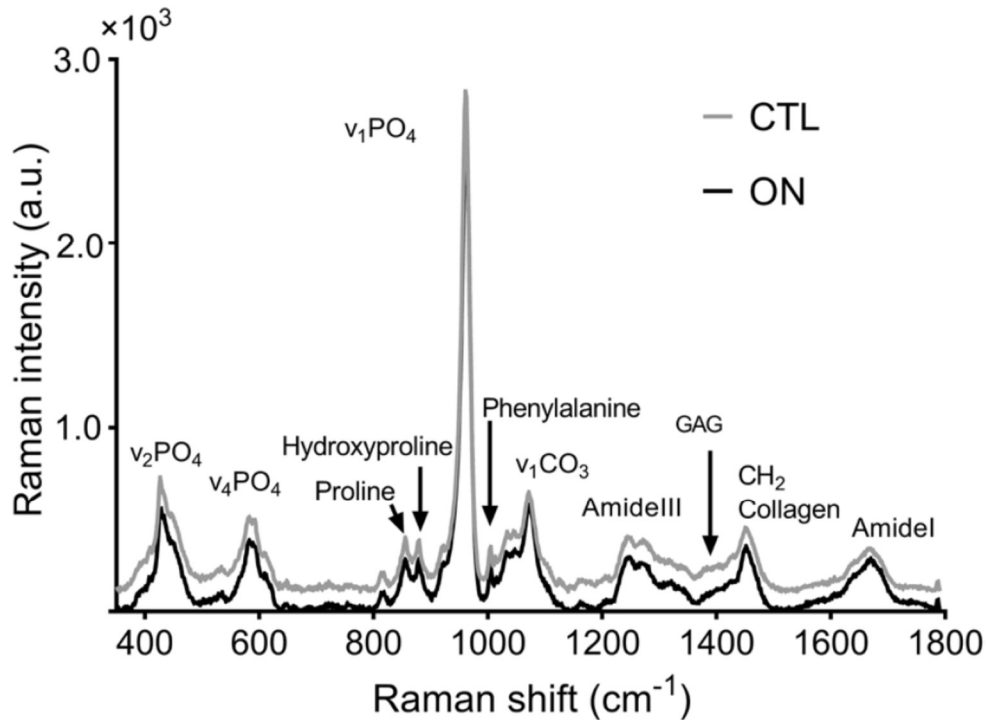
Les valeurs moyennes de chaque paramètre physico-chimique pour chacune des zones d'intérêt et la comparaison univariée inter-groupe pour chacun des paramètres et chacune

des zones sont rapportées dans le tableau 3. Le spectre moyen de chacun des groupes est illustré sur la figure 8.

**Tableau 3 : Valeurs de chacun des paramètres physico-chimiques étudiés pour chaque zone d'intérêt des groupes ONTF et contrôle. \*p valeur corrigée < 0,05.**

Groupe	Zone	Contenu relatif en protéoglycanes	Crosslinks	Ratio hydroxyproline-sur-proline	Ratio minéral-sur-matrice	Carbonatation	Cristallinité
ONTF	Nécrotique	0,064 ± 0,004 (0,001)	1,476 ± 0,058 (0,017)	0,841 ± 0,114 (0,034)	8,947 ± 0,688 (0,207)	0,126 ± 0,004 (0,001)	0,05 ± 0,001* (0,0003)
ONTF	Sclérotique	0,061 ± 0,004* (0,001)	1,464 ± 0,066 (0,020)	0,869 ± 0,127 (0,038)	9,018 ± 0,568 (0,171)	0,127 ± 0,005 (0,002)	0,049 ± 0,001* (0,0003)
ONTF	Distante	0,061 ± 0,004 (0,001)	1,492 ± 0,072 (0,022)	0,841 ± 0,121 (0,036)	8,913 ± 0,537 (0,162)	0,126 ± 0,004 (0,001)	0,049 ± 0,001* (0,0003)
Contrôle	Equivalent Nécrotique	0,075 ± 0,016 (0,005)	1,505 ± 0,069 (0,021)	0,763 ± 0,152 (0,046)	9,624 ± 0,716 (0,216)	0,126 ± 0,004 (0,001)	0,051 ± 0,001 (0,0003)
Contrôle	Equivalent Sclérotique	0,074 ± 0,015 (0,005)	1,453 ± 0,066 (0,02)	0,749 ± 0,136 (0,041)	9,722 ± 0,640 (0,193)	0,127 ± 0,003 (0,0009)	0,051 ± 0,002 (0,0006)
Contrôle	Equivalent Distante	0,075 ± 0,015 (0,005)	1,465 ± 0,104 (0,031)	0,752 ± 0,115 (0,035)	9,411 ± 0,353 (0,106)	0,127 ± 0,004 (0,001)	0,051 ± 0,002 (0,0006)

**Figure 8 : Spectres Raman moyens des échantillons de la zone nécrotique du groupe ostéonécrose (ON) et ceux de la zone anatomiquement équivalente du groupe contrôle (CTL).**

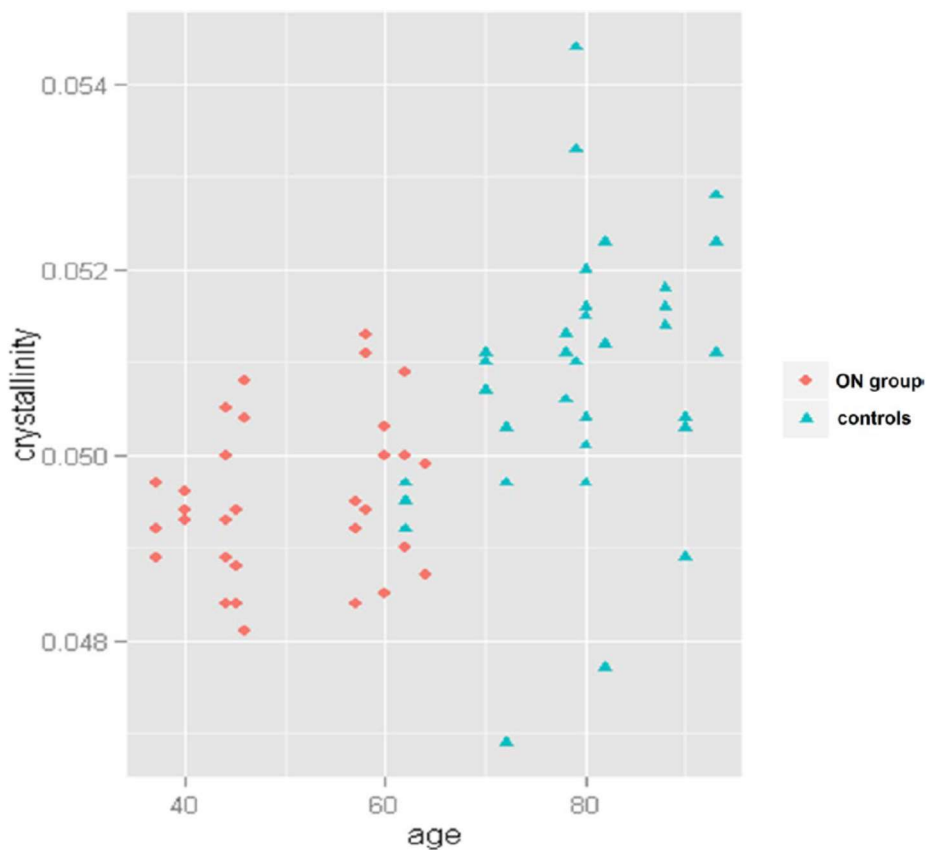


En analyse univariée, aucune différence significative entre groupe n’a été retrouvée pour le rapport minéral sur organique, la carbonatation, le rapport hydroxyproline sur proline ni pour les crosslinks entre zones appariées des 2 groupes. Par contre la cristallinité était significativement plus basse dans les 3 zones du groupe ONTF comparativement à leurs homologues du groupe contrôle ( $p = 0,04$ ). Il a été retrouvé un plus faible contenu relatif en protéoglycanes dans la zone sclérotique du groupe ONTF comparativement à son équivalent dans le groupe contrôle ( $p = 0,03$ ).

Les variables présentant une différence significative en analyse bivariée ont été traitées en analyse multivariée avec ajustement sur l’âge et le sexe à l’aide d’un modèle linéaire mixte. Le modèle évaluant la cristallinité a été validé par sélection descendante. Les

variables sélectionnées étaient l'âge ( $p = 0,026$ ) et le sexe ( $p = 0,056$ ) suggérant que les différences de cristallinité entre groupes étaient principalement liées à l'âge (Figure 9) (et dans une mesure moindre au sexe). La normalité résiduelle du modèle analysant le contenu en protéoglycanes était négative y compris après transformation logarithmique de la variable. Les modèles non-linéaires n'ont pas été jugés pertinents et donc non appliqués. L'analyse multivariée n'a donc pas apporté d'explication au constat fait en analyse bivariée. Compte tenu d'un effet suspecté de l'âge, un coefficient de corrélation de Spearman en le contenu en protéoglycanes et l'âge a été calculé. Le coefficient était statistiquement significatif (0,57,  $p = 0,013$ ) montrant que le contenu en protéoglycanes était positivement corrélé à l'âge.

**Figure 9 : Distribution dépendante de l'âge des valeurs de cristallinité.**

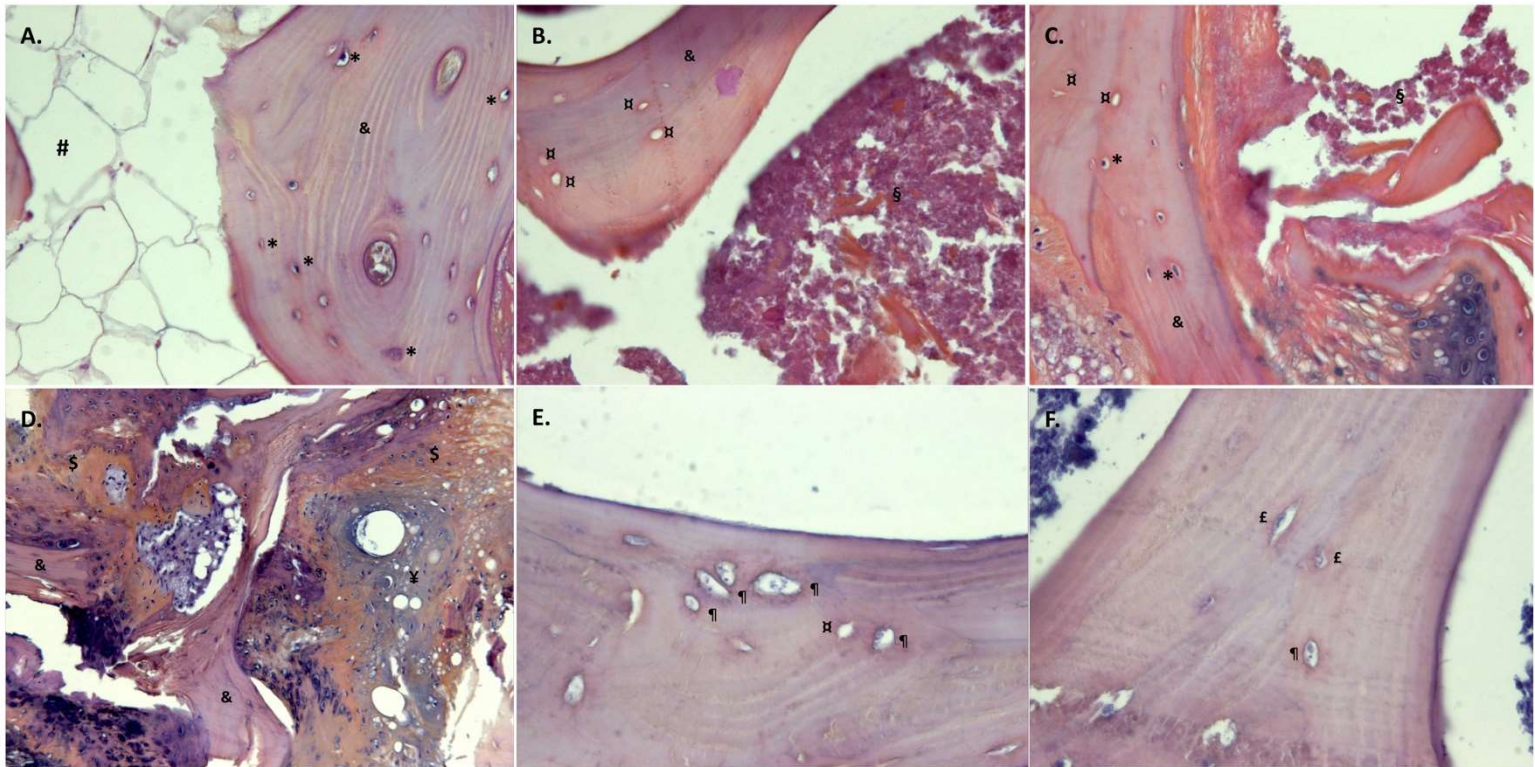


## Analyse histologique

L'analyse histologique a confirmé le diagnostic d'ONTF avec la constatation d'une nécrose médullaire extensive sur les échantillons et a confirmé l'apparente normalité histologique des échantillons contrôles (travées et ostéocytes intacts).

Dans le groupe ONTF, la nécrose médullaire s'étendait fréquemment dans la zone sclérotique. Les lacunes ostéocytaires étaient soit vides soit remplies par des ostéocytes morts dans la zone nécrotique. La zone sclérotique était le siège de lacunes ostéocytaires vides ou remplies par des ostéocytes intacts ou morts. Il existait une très large prédominance d'ostéocytes intacts dans la zone distante. La zone sclérotique montrait une coexistence de travées normales et de tissu minéralisé de réparation sous la forme d'os chondroïde ou de woven bone (Figure 10).

**Figure 10 : Observations histologiques par coloration à l'hématoxyline-éosine-saffran. (A) zone équivalente sclérotique du groupe contrôle (x 200), (B) zone ostéonécrotique (x 200), (C) zone sclérotique du groupe ostéonécrose (x 200), (D) zone sclérotique avec coexistence de travées normales, woven bone et os chondroïde (x 200), (E) ostéocytes apoptotiques pycnotiques (groupe ostéonécrose) (x 400), (F) coexistence d'ostéocytes pycnotiques et d'autres présentant une chromatine étalée et estompée (x 400). & : travées normales, § : woven bone, ¶ : os chondroïde, § : espace médullaire normal, # : ostéocyte normal, ¶ : ostéocyte apoptotique, ¶ : lacune ostéocytaire vide.**



## Discussion

Cette étude apporte des éléments suggérant l'absence de modification de composition et structure moléculaire de l'os trabéculaire observée lors de stades tardifs d'ONTF.

La discussion est détaillée dans l'article fourni en annexe 2 (54). Principalement, les rares différences de composition physico-chimique entre groupes en analyse multivariée sont expliquées par les différences essentiellement d'âge et de sexe. La diminution du contenu relatif en protéoglycanes dans la zone sclérotique du groupe ONTF peut rendre compte des processus de réparation ayant lieu dans cette zone comme le montre l'histologie, avec notamment une formation osseuse accélérée et dérégulée. En effet, les protéoglycanes ralentissent les phénomènes de minéralisation pour permettre une formation osseuse organisée (55, 56).

### **Qu'apportent ces résultats dans la compréhension de l'évolution structurale de l'ONTF ?**

Avec d'autres données récentes, l'absence de modification de la composition intrinsèque de l'os trabéculaire suscite l'hypothèse que les modifications de son architecture ne sont qu'une manifestation secondaire de contraintes augmentées qui lui sont appliquées. D'une manière générale, les pathologies osseuses ont un retentissement sur la composition osseuse. En effet, dans le cas de l'ostéoporose, une altération biomécanique intrinsèque est expliquée par des modifications de sa composition minérale et organique (30, 55). Dans le cas de l'ONTF, nos résultats montrent que les travées de l'os trabéculaires ne sont pas intrinsèquement atteintes. Nos résultats font échos à des résultats de nano-indentation (échelle d'analyse de la qualité osseuse similaire au Raman), ne retrouvant pas de différence



biomécanique locales entre les travées de la nécrose et celles du tissu osseux apparemment sain(20). Ainsi, une explication à ce que l'architecture trabéculaire soit modifiée et fracturée sans que les travées elles-mêmes ne soient intrinsèquement modifiées est que ces changements architecturaux sont la résultante d'un stress extrinsèque (20). Suite à ces conclusions, j'ai orienté mes travaux vers l'étude de l'os sous-chondral dont la défaillance pourrait être l'origine de la survenue de ce stress sur l'os trabéculaire sous-jacent.

## CHAPITRE 3 : ÉTUDE DES MODIFICATIONS DE COMPOSITION ET DE STRUCTURE DE L'OS SOUS-CHONDRALE

**L'objectif de cette 3<sup>e</sup> partie de thèse était d'établir une méthodologie susceptible de répondre aux questions soulevées au cours de la 2<sup>e</sup> partie. Afin d'illustrer la faisabilité de cette méthodologie, des résultats préliminaires sont proposés de manière sommaire à la suite. A noter que l'avancée de l'obtention des résultats est variable suivant la technique.**

*Contexte : Les données récentes orientent vers une imputabilité primitive de l'os sous-chondral dans l'évolution structurale de l'ONTF*

Les résultats de notre étude sur la composition moléculaire de l'os trabéculaire au cours de l'ostéonécrose de tête fémorale nous ont conduit à nous intéresser à l'autre structure minérale composant la tête fémorale : l'os sous-chondral.

La définition de l'os sous-chondral est régulièrement floue dans la littérature, notamment en lien avec des différences observées sur les nombreux modèles animaux et l'aspect observé chez l'homme. Le schéma proposé en introduction (Figure 1) reflète la structure de cet os sous-chondral chez l'homme.

L'os sous-chondral n'a jamais été étudié chez l'homme de manière formelle dans le cadre de l'ONTF. Les données structurales et biomécaniques en nano-indentation issues d'une étude sur le cochon font état de modifications biomécaniques précoces sous-chondrales associées au développement de micro-cracks multiples (21).

## METHODES

### Élaboration d'un nouveau protocole de recherche ayant pour objet principal l'étude des modifications de l'os sous-chondral

Les données humaines dans l'ONTF restent à ce jour très parcellaires et les modèles animaux apportent des informations difficilement transposables à l'homme (57). Nous avons donc opté pour une recherche sur l'homme.

L'étude de l'os trabéculaire (Chapitre 2) avait comme limite principale une différence d'âge significative entre les patients du groupe ONTF et les sujets contrôles. Afin de palier à cette limite, il a été prévu dans l'élaboration de ce nouveau protocole d'inclure comme groupe contrôle des patients requérant un remplacement prothétique pour une autre pathologie. Partant du constat qu'avec le temps les patients atteints d'ONTF dont la tête fémorale s'affaïsse tendent à développer une coxarthrose secondaire, c'est donc cette pathologie qui a été choisie comme contrôle (58). Afin de limiter la différence d'âge entre groupes, la limite d'âge supérieure du groupe contrôle a été fixée initialement à 60 ans puis amendée à 70 ans du fait des difficultés de recrutement. Il est en effet souvent proposé aux patients de moins de 65 ans opérés au CHRU de Lille un resurfaçage de hanche avant d'envisager un remplacement prothétique. Une autre limite de l'étude sur l'os trabéculaire était un déséquilibre du ratio hommes/femmes entre les groupes, avec naturellement une plus forte prévalence masculine dans le groupe ONTF. Afin de s'en affranchir, les inclusions ont été ici limitées aux hommes. Toujours avec la volonté d'harmoniser les groupes, seuls les patients ONTF présentant l'une des causes les plus communes ont été intégrés (consommation excessive d'alcool, exposition à la corticothérapie, et cause idiopathique retenue).

Particulièrement, les causes d'occlusions intravasculaires (troubles hématologiques notamment) et traumatiques n'ont pas été retenues.

Faute de données dans la littérature, toute étude sur la question est par essence exploratoire, et le nombre de sujets à inclure a donc été fixé arbitrairement à 15 patients dans chaque groupe, permettant un équilibre entre faisabilité et un nombre garantissant la plus importante série d'ONTF en recherche fondamentale multi-technique. Afin d'assurer un recrutement suffisant, les centres du CHRU de Lille et du Groupe Hospitalier de l'Institut Catholique de Lille (GHICL) ont été impliqués.

Sur un plan réglementaire, le protocole de recherche est enregistré sur ClinicalTrials.gov sous le numéro NCT02733900. L'avis favorable a été rendu le 18/12/2015 par Le Comité de Protection des Personnes du (Nord-Ouest) (numéro CPP 03/018/2015). L'Agence Nationale de sécurité du médicament et des produits de Santé (ANSM) a rendu un avis favorable le 09/12/2015 (référence B-151581-32),

***Critères d'inclusion :***

*Groupe ONTF :*

- Hommes,
- Patients âgés de 25 à 70 ans,
- Présentant une ONTF avérée en imagerie (TDM, IRM ou radiographie),
- Stade Ficat 3 ou 4,
- Etiologie : alcool, corticothérapie ou idiopathique,
- Indication chirurgicale de prothèse totale de hanche posée.

*Groupe contrôle :*

- Hommes,
- Patients âgés de 40 à 70 ans,
- Présentant une coxarthrose primitive,
- Indication chirurgicale de prothèse totale de hanche posée.

***Critères de non inclusion***

*Groupe ONTF et groupe contrôle :*

- Autres causes d'ONTF (coagulopathie, barotraumatisme, traumatisme...),
- Antécédent de fracture de l'extrémité supérieure du fémur,
- Antécédent de cancer ou hémopathies avec localisations osseuses,
- Antécédent connu d'ostéopathie fragilisante,
- Refus du patient de participer à l'étude,
- Patient non affilié à un régime de sécurité sociale,

Analyse multi-technique multi-échelle

Contrairement à l'os trabéculaire dont l'exploration avait été réalisée à plusieurs échelles préalablement à notre étude Raman, ce n'était pas le cas pour l'os sous-chondral qui requérait donc une analyse multi-échelle.

### 1) *Spectrométrie Raman* :

La spectrométrie Raman a de nouveau été mise à profit pour l'évaluation de l'échelle moléculaire, en adaptant le protocole utilisé sur l'os trabéculaire aux nouvelles connaissances sur la technique et aux remarques méthodologiques qui avaient pu être faites dans la première étude. Il s'est avéré récemment que l'os « jeune » et os « vieux » ont une composition minérale et organique différente. Il est nécessaire au sein d'un échantillon de les distinguer, ce qui n'avait pas été fait lors de l'étude sur l'os trabéculaire. Trois approches sont à disposition pour identifier l'os « jeune » et « vieux » : la microscopie électronique à balayage (MEB), l'histologie et l'observation optique (sur os non marqué). Le MEB et l'histologie nécessitent une préparation de l'échantillon avec des produits fixateurs. Afin d'éviter toute modification induite par des fixateurs, j'ai choisi d'analyser des échantillons frais. Nous avons donc opté pour repérage des zones basées sur l'observation optique. Les zones d'os « jeune » sont en marge des travées minérales ou au contact des ostéons. Les zones d'os « vieux » sont à distance de ces régions sus-citées. Les analyses réalisées sur la plaque sous-chondrale ne distinguent pas l'os jeune du vieux du fait de sa faible épaisseur. Enfin, nous nous sommes intéressés au segment d'os cortical du col fémoral en réalisant des mesures sur le versant endocortical (os jeune et vieux) ainsi que dans l'os trabéculaire (os jeune et vieux). Un total de 15 acquisitions spectrales de 45s (objectif x50) a été réalisé dans chacune des zones d'intérêt (détaillées dans la partie correspondante ci-après).

### 2) *Nano-CT*

L'objectif étant d'étudier le tissu osseux minéral (par opposition à la moelle osseuse) du fait de sa responsabilité dans les propriétés biomécaniques de l'os, nous nous sommes naturellement tournés vers le micro-scanner.

En effet, le micro-scanner a montré son utilité dans l'évaluation de la microarchitecture osseuse et sa relation avec les propriétés mécaniques osseuses notamment au fémur (59). Son utilité dans l'exploration de l'ONTF est donc très prometteuse. Des études sur des modèles animaux d'ostéonécrose ont d'ailleurs permis une meilleure compréhension des modifications architecturales et mécaniques induites dans la zone nécrotique (57). L'os trabéculaire a été très largement étudié en micro-scanner mais celui-ci permet également l'analyse de l'os cortical en fonction du site d'étude (60, 61). En effet, une étude en micro-CT comparant les modifications de tête fémorale induite par l'arthrose et l'ostéoporose a permis d'identifier des différences au niveau de la plaque sous-chondrale et de l'os trabéculaire sous-chondral (59).

Quant au nano-scanner, il permet une meilleure résolution jusqu'à distinguer des structures cellulaires individuelles, a fortiori lorsqu'il est utilisé avec une préparation des échantillons par amplificateur de contraste (62, 63). Il permet également de distinguer des modifications fines du tissu minéralisé qui n'étaient pas visibles à des résolutions obtenues par les micro-CT habituels (62). Peu de nano-CT dans le monde sont dévolus à la recherche en biologie et l'amplificateur de contraste n'est disponible qu'au sein de l'équipe Prometheus basée à Louvain, Belgique.

Le micro-scanner classique SkyScan 1172 (Bruker), dont le laboratoire PMOI est équipé, a été inclus dans la première version du protocole. Celui-ci ne permettait pas une analyse de la tête fémorale complète mais par contre une analyse de carottes de biopsie avec une

résolution de 6-7 microns pour une durée d'analyse par échantillon faisable. Nous avons donc développé une collaboration avec l'équipe de Louvain du Dr Kerckhofs. L'utilisation du nano-CT (Phoenix NanoTom S (GE Measurement and Control Solutions)) permet de réaliser des acquisitions sur têtes fémorales complètes (20 minutes d'acquisition pour une résolution de 20 à 30  $\mu\text{m}$ ), ainsi que des acquisitions sur carottes de biopsie de résolution supérieure (5  $\mu\text{m}$ ), mais surtout une résolution spatiale largement supérieure permettant une meilleure distinction des petits éléments et beaucoup moins de bruit pour le même temps d'acquisition que la machine de notre laboratoire.

### 3) Imagerie par résonance magnétique

Les séquences classiques d'IRM permettent de poser le diagnostic d'ONTF (pondération T1), d'apprécier l'extension de la zone de nécrose, de rechercher un effondrement de la surface articulaire et d'évaluer l'œdème médullaire (pondération T2 avec suppression du signal de la graisse) présent dans les phases initiales de l'ONTF (64).

Le technique de perfusion par IRM (suivi des modifications du signal T1 après injection de produit de contraste) est d'utilisation récente en imagerie musculosquelettique. Sa faisabilité pour l'étude de la tête fémorale n'a été que très récemment démontrée (65). Elle permet une évaluation quantitative de la perfusion et de la perméabilité du tissu osseux, aussi bien dans la zone nécrotique que dans l'extrémité proximale du fémur. Ces données (*in vivo*, chez l'Homme) n'ont jamais été rapportées dans la littérature. Elles permettront d'explorer une piste étiologique dans l'altération microstructurale et physico-chimique de l'os. L'adiposité médullaire étant susceptible d'être impliquée dans la physiopathogénie de l'ONTF, des séquences de quantification de la graisse médullaire par méthode DIXON en pondération T1



sont susceptibles de mettre en parallèle les modifications minérales et de l'adiposité médullaire (66).

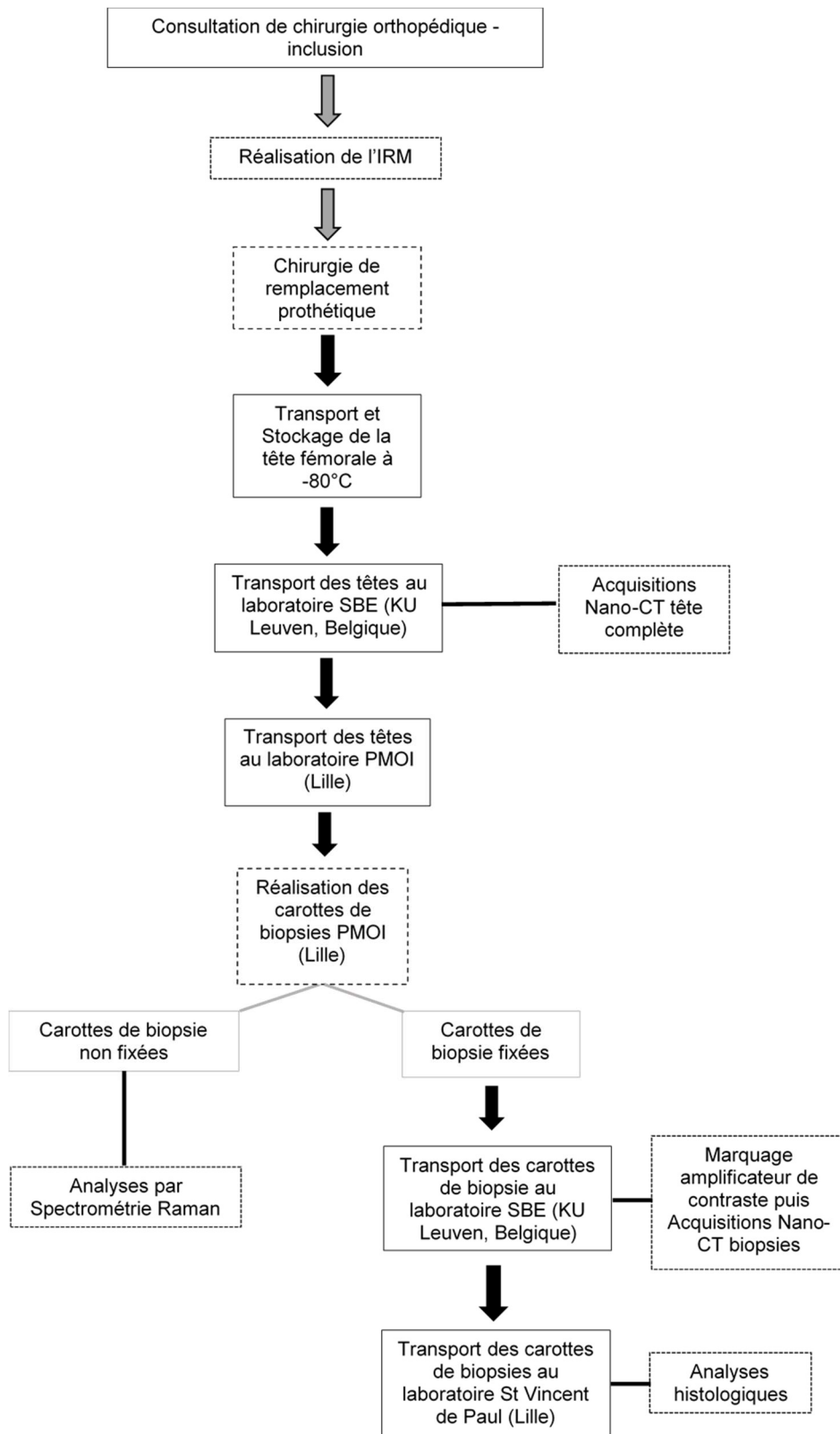
#### *4) Histologie*

L'ensemble des techniques utilisées dans ce protocole ont pour atout d'être originales, innovantes et peu répandues, notamment pour l'analyse du tissu osseux. Cette force aurait pu devenir une faiblesse en l'absence de technique de référence. L'analyse histologique est donc apparue indispensable pour mettre en relief et crédibiliser les résultats obtenus avec les autres techniques. La coloration HES déjà utilisée pour la première publication sur l'os trabéculaire permet de donner de manière simple des informations quant à la viabilité ostéocytaire, peut apprécier le réseau vasculaire, ainsi qu'étudier l'aspect de la plaque sous-chondrale et ses éventuelles micro-fractures (54). Une hyperactivité ostéoclastique ayant été mise en évidence dans la zone sous-chondrale, une coloration TRAPS a été incluse dans le protocole mais à ce jour n'a pas pu être réalisée techniquement (20).

#### *5) Organisation et parcours des échantillons*

La figure 11 résume le parcours du patient et des échantillons après la chirurgie.

**Figure 11 : Parcours des échantillons.**



## Inclusions

A la rédaction de ce manuscrit de thèse, l'ensemble des patients ont été inclus ou vont l'être au cours du mois suivant. Les inclusions sont donc clôturées.

Un amendement au protocole a été réalisé secondairement pour autoriser un nombre d'inclusions supérieur aux 30 définies initialement, afin de pallier aux patients non analysables.

Au total, 35 patients seront inclus. Le premier patient a finalement été exclu car ses données avaient été analysées sur un micro-CT standard non comparable avec le reste de la population, un patient avec diagnostic initial d'ONTF a été exclu car il n'avait qu'une coxarthrose avec ostéonécrose secondaire, un patient a été opéré avec un stade de Ficat 1-2, la tête fémorale d'un quatrième patient a été accidentellement jetée au bloc opératoire et le cinquième a finalement été récusé de la chirurgie du fait de la découverte d'une coronaropathie juste avant l'intervention. Au total, 30 patients analysables, avec une répartition égale de 15 dans chaque groupe, ont été inclus.

## Mises au point techniques

### I. Comparaison de l'étendue de l'atteinte médullaire en IRM et de l'atteinte trabéculaire évaluée par nano-CT

#### **Contexte**

Estimer l'étendue de l'ONTF est une problématique identifiée de longue date pour classer, évaluer le pronostic et discuter les options thérapeutiques (67). Celle-ci a été abordée de plusieurs manières dans la littérature. Celle qui fait aujourd'hui référence a été le calcul de l'angle de Koo (Kerboul modifié) qui est associé au pronostic de l'évolution structurale de la maladie (68).

Évaluer avec plus de précision le volume de nécrose et des altérations structurales de la tête fémorale peut avoir une implication dans les options thérapeutiques proposées. En effet, outre le traitement radical prothétique, il peut être proposé un resurfaçage de hanche ou des forages dont le succès est conditionné par la localisation et l'étendue initiale de la nécrose (69, 70). L'évaluation volumique de la nécrose reste encore imparfaite à ce jour et de plus reste sous utilisée au profit des anciennes classifications qualitatives (71).

L'évaluation IRM du volume de la nécrose semble être la technique la plus sensible et précise. Toutefois, contrairement à l'imagerie par rayon X (radiographies ou scanner), le signal IRM n'est que le reflet de l'atteinte médullaire, qui n'a en soit pas d'implication biomécanique directe puisque la structure de la tête fémorale est assurée par les travées osseuses minérales. Des études de corrélation histologiques ont été réalisées pour rechercher un parallèle entre les observations IRM et tissulaires. Ces études font le constat d'une corrélation très imparfaite (70).

L'objectif de cette étude est de déterminer si le volume de nécrose identifié par IRM correspond au volume de l'atteinte architecturale trabéculaire déterminée par nano-CT.

## **Méthodes**

### *Échantillons d'étude*

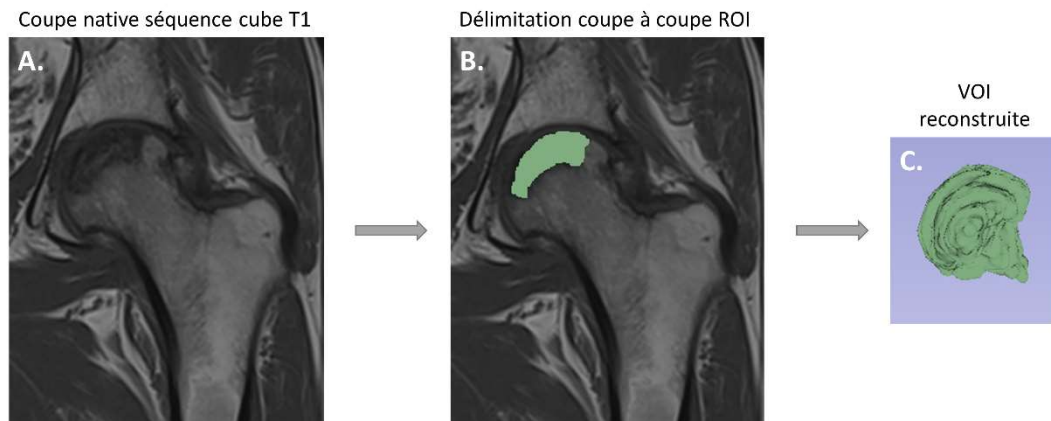
L'ensemble des têtes fémorales pour lesquelles je dispose à ce jour des données IRM et d'acquisition nano-CT tête complète ont été incluses.

### *Calcul du volume de nécrose par IRM*

La séquence T1 est classiquement la séquence se rapprochant le plus de l'atteinte anatomique. De plus, les acquisitions cube T1 permettent une meilleure résolution spatiale et ainsi une meilleure précision du volume exploré. Compte tenu du fait qu'aucune méthode de calcul à partir des images IRM n'a fait la preuve de sa précision et de sa reproductibilité, la délimitation coupe par coupe a été choisie malgré son caractère chronophage (72).

La nécrose a donc d'abord été délimitée coupe à coupe sur le logiciel Slicer 3D 4.6 ([www.slicer.org](http://www.slicer.org)) puis une reconstruction volumique a été réalisée comme indiquée sur la figure ci-dessous.

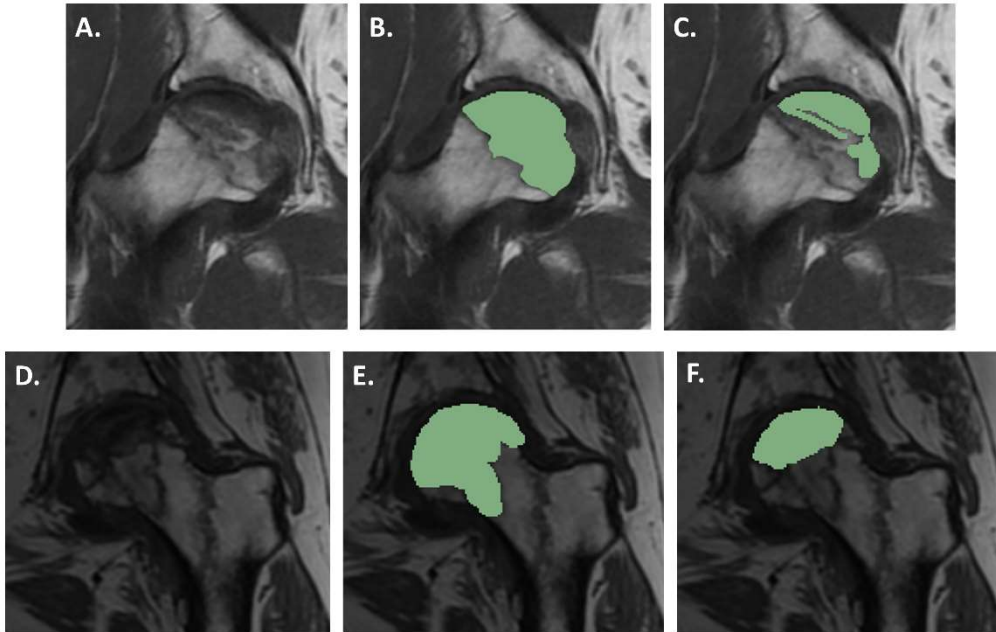
**Figure 12 : Délimitation de la région d'intérêt (ROI) de la zone nécrotique sur chacune des coupes natives en séquence cube T1 (A) en vert (B) et reconstruction du volume d'intérêt (VOI) de nécrose (C).**



En signal T1, la nécrose peut présenter divers aspects. L'aspect le plus commun est celui d'un hyposignal de la zone. Toutefois, il n'est pas rare de rencontrer des zones en isosignal qui jusqu'ici avaient plutôt été rapportées dans la littérature comme des zones de nécrose dites « momifiées »(73).

Deux types de délimitations de la nécrose par IRM ont donc été choisis : une délimitation utilisant comme délimitation périphérique le classique liseré en hyposignal et une autre délimitation ne prenant en considération que le tissu en hyposignal T1.

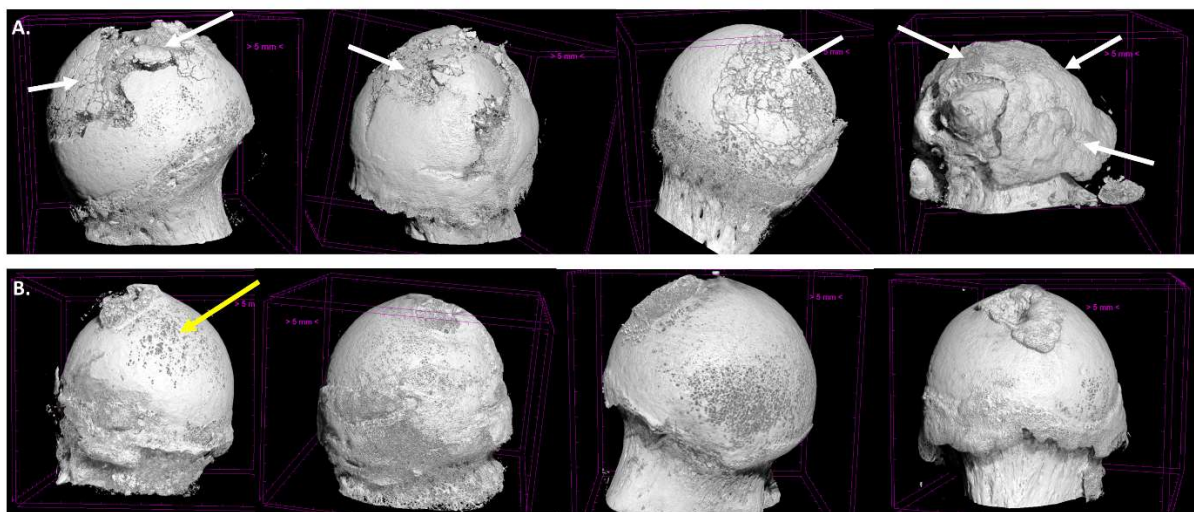
**Figure 13 : Délimitation sur les coupes natives en séquence cube T1 (A et D) de la zone nécrotique complète définie par le liseré périphérique hypoT1 (B et E) et de la zone hypoT1 seule (C et F) excluant les zones isoT1 ou faiblement hypoT1.**



#### *Calcul du volume de nécrose en nano-CT*

Le Phœnix NanoTom S (GE Measurement and Control Solutions) permet une acquisition de la tête fémorale complète sur 20 minutes avec une résolution de 25  $\mu\text{m}$ , correspondant à une moyenne de 2200 coupes par échantillon.

**Figure 14 : Reconstruction tridimensionnelle issues des acquisitions nano-CT de têtes fémorales nécrotiques (A) et coxarthrosiques (B). Résolution de 25 $\mu$ m. Noter la perte de continuité de surface des têtes ostéonécrotiques et la sphéricité préservée des têtes coxarthrosiques. Flèches blanches : zones de nécrose, flèche jaune : érosion du cartilage.**



Les têtes fémorales sont d'abord réorientées selon leur position anatomique avec le logiciel DataViewer (Bruker Micro CT, Belgique) pour permettre une visualisation tangentielle de la nécrose et ainsi faciliter sa délimitation. Un traitement préalable de l'image est nécessaire pour réduire l'amplitude des niveaux de gris et permettre secondairement d'individualiser l'os minéral.

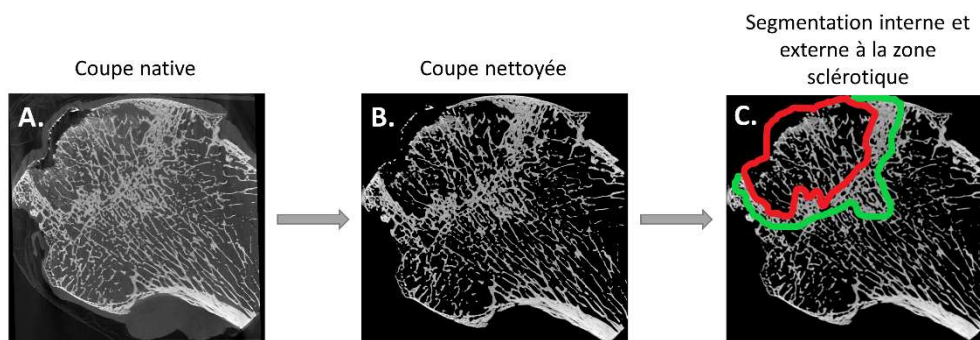
Les régions d'intérêts (ROI) sont délimitées en 2 dimensions sur chacune des coupes manuellement à l'aide du logiciel CT Analyzer 1.17.7.2 (Bruker micro CT, Belgique). Le logiciel permet une interpolation entre les définitions de ROIs évitant le dessin de la ROI sur



l'ensemble des coupes. Un contrôle visuel des ROIs interpolées permet de confirmer la bonne délimitation des ROIs non tracées manuellement.

En l'absence d'a priori formel sur la correspondance entre ce qui est visualisé en IRM et en nano-CT, 2 ROIs ont été déterminées : une ROI n'intégrant que la zone nécrotique et une ROI intégrant également la zone sclérotique (Figure 15).

**Figure 15 : Méthode de traitement et détermination manuelle du contour des zones d'intérêt sur coupes nano-scannographiques. (A) Coupe coronale native de tête fémorale avec ostéonécrose, (B) coupe avec amplitude de nuances de gris réduite « coupe nettoyée », (C) coupe nettoyée avec zones d'intérêt délimitées : en rouge zone interne à la zone sclérotique et en vert zone nécrotique comprenant la zone sclérotique.**



## II. Etude des têtes fémorales nécrotiques en IRM de perfusion

### ***Introduction***

L'IRM de suivi dynamique du réhaussement (Dynamic Contrast Enhancement, DCE) permet une évaluation de la perfusion tissulaire grâce à l'évaluation de la courbe d'intensité du signal T1 après injection du produit de contraste (74). Schématiquement et sans rentrer dans les détails techniques qui ont fait l'objet du travail de thèse d'université du Docteur Jean-François Budzik qui collabore sur cette partie de l'étude, la courbe obtenue permet d'apporter des informations sur les données de perfusion vasculaire de la zone anatomique sélectionnée et d'autre part sur la perméabilité capillaire, en tirant profit d'une analyse chronologique. Outre une analyse visuelle de l'aspect des courbes obtenues, une approche semi-quantitative permet de définir des paramètres chiffrant cette analyse qualitative (la pente de rehaussement, le temps d'arrivée au pic, l'amplitude, l'aire sous la courbe (AUC) et le lavage (Wash-out)). Des mesures quantitatives pharmacocinétiques ont été définies pour donner une appréciation du volume vasculaire, volume interstitiel mais également des constantes ( $K_{trans}$  et  $K_{ep}$  principalement) qui donnent une appréciation de la perméabilité et de la perfusion. Dans le cadre de la pathologie ostéoarticulaire, cette technique a été mise au point sur des volontaires sains et son utilisation en situation pathologique débute principalement dans le cadre de l'arthrose (65, 75).

## **Méthodes**

Chaque patient inclus dans l'étude a bénéficié d'une IRM dans les 6 semaines précédant sa chirurgie afin de garantir la meilleure comparabilité possible entre les analyses IRM et *ex vivo*, tout en gardant une faisabilité correcte pour le recrutement des patients.

Outre les séquences médicales habituelles, des séquences de perfusion et DIXON ont été ajoutées pour permettre une estimation de la fraction adipeuse.

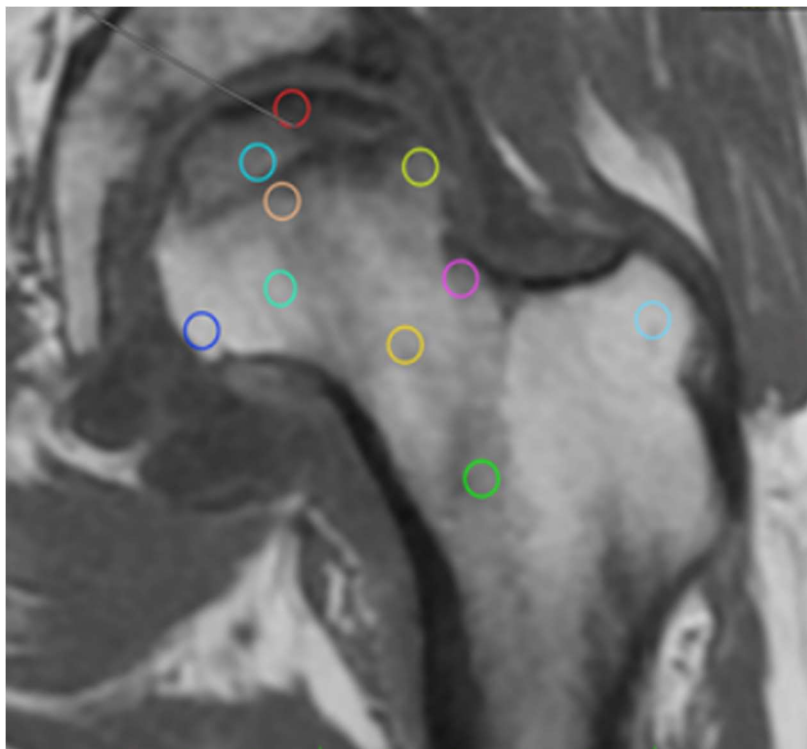
Onze zones d'intérêt (ROI) ont été définies préalablement (Figure 16) afin de permettre notamment une comparaison avec les zones biopsiées *ex vivo* par la suite :

1. Zone nécrotique sous-chondrale
2. Zone nécrotique trabéculaire en hyposignal T1
3. Zone sclérotique trabéculaire
4. Zone sclérotique sous-chondrale
5. Zone distante trabéculaire (non portante)
6. Zone distante sous-chondrale
7. Zone de jonction cervico-céphalique trabéculaire
8. Zone du col fémoral en moelle rouge
9. Zone de jonction cervico-céphalique sous corticale
10. Grand trochanter
11. Zone nécrotique trabéculaire isosignal T1 quand elle existe

A noter qu'il a été choisi de ne pas chercher à définir de manière identique les ROIs sur l'IRM pour qu'elles correspondent aux biopsies réalisées ultérieurement sur les pièces anatomiques

car le repérage précis sur ces dernières est quasi-impossible, l'orientation des têtes étant difficile du fait du peu de col présent.

**Figure 16 : Définition des zones d'intérêt pour l'analyse en séquences DIXON et de perfusion d'une tête fémorale avec ostéonécrose. Rouge : os nécrotique sous-chondral, bleu clair : os nécrotique trabéculaire, jaune : os sclérotique sous-chondral, orange : os sclérotique trabéculaire, bleu marine : os distant non portant sous-chondral, turquoise : os distant trabéculaire, rose : os sous-cortical cervico-céphalique, jaune orangé : os trabéculaire cervico-céphalique, vert : moelle rouge, cyan : grand trochanter.**

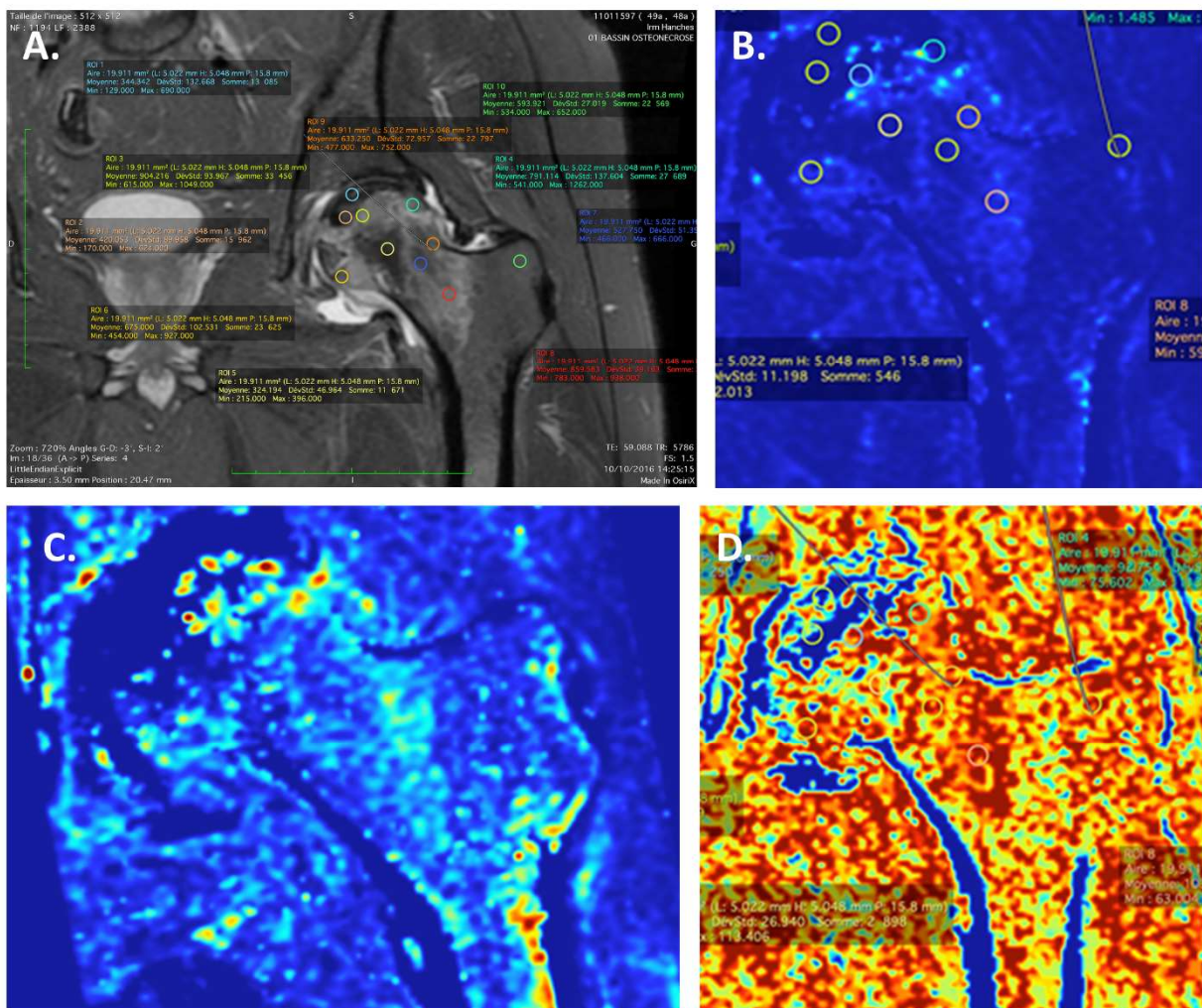


### **Cartographies et courbes de perfusion et fraction adipeuse**

Les données des patients ayant une ONTF sont actuellement en cours d'acquisition. Les figures ci-après illustrent le rendu sur deux de ces patients et notamment les différentes

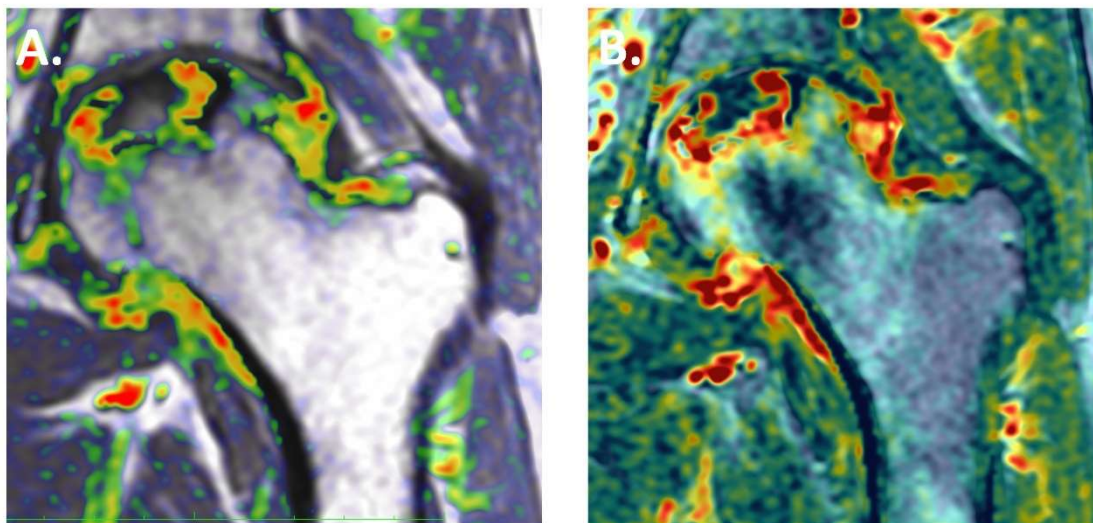
cartographies que cela permet d'obtenir. Sur les images C et D de la figure 17, il est difficile de dégager une constante de manière qualitative hormis un renforcement de perfusion en périphérie de la nécrose et une disparition de toute perfusion dans le cœur de la nécrose.

**Figure 17 : Exemples de cartographies de valeurs de perfusion. (A) définition des zones d'intérêt, (B) cartographie de la constante  $K_{trans}$  (reflet du flux sanguin et de la perméabilité capillaire), (C) cartographie de la valeur de l'aire sous la courbe, (D) cartographie de la vitesse du temps au pic.**



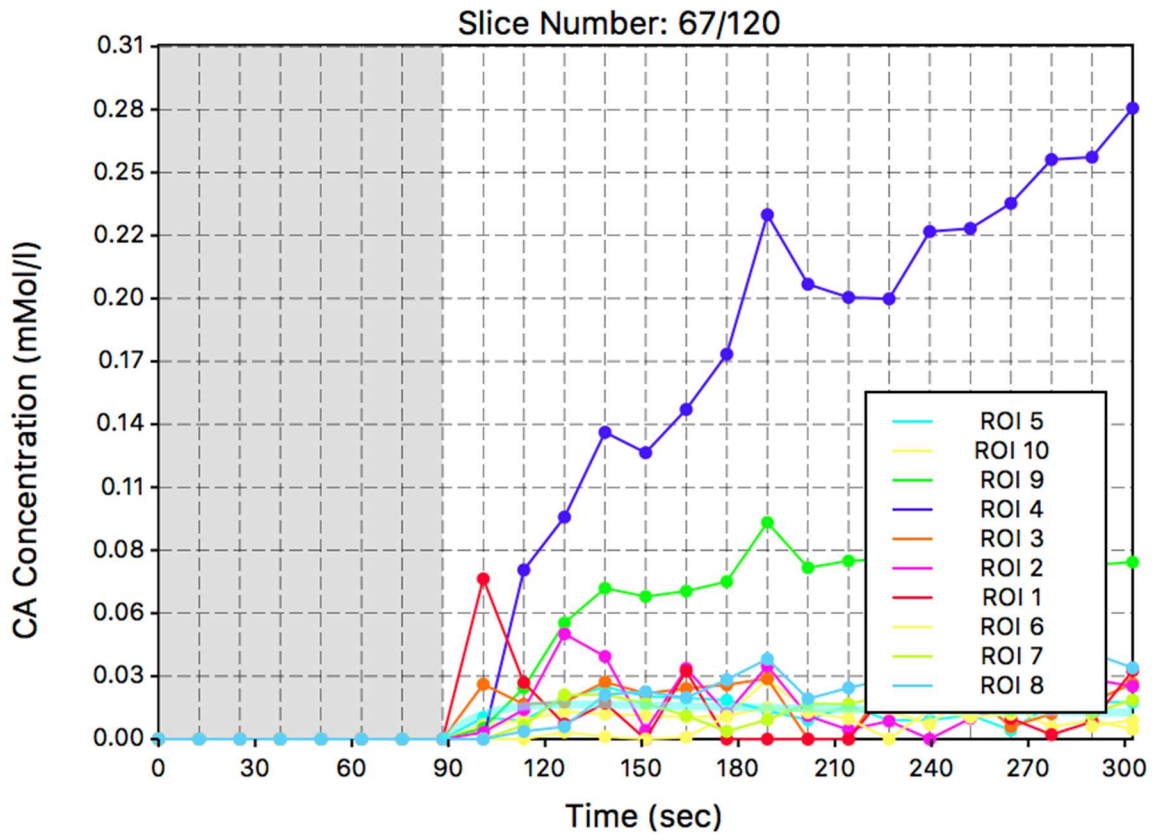
Il est possible de proposer des images de fusion entre les séquences classiques (notamment T1 ou T2 Fat SAT), qui permettent de mieux visualiser la distribution de perfusion en fonction des zones anatomiques (Figure 18). Ceci permet ainsi de mettre en évidence un renforcement de perfusion dans la zone sclérotique, mais également une distribution de perfusion influencée par la distribution de l'œdème. On note également un renforcement de perfusion synovial signant la synovite réactionnelle.

**Figure 18 : Etude de la cartographie des valeurs d'air sous la courbe (AUC) de perfusion comparativement aux séquences T1 (A) et T2 Fat SAT (B) par image de fusion. Les renforcements de perfusion dans la cavité articulaire (donc extra-osseuse) correspondent à la synovite réactionnelle.**



Hormis ces cartographies, une courbe de la perfusion au cours du temps est obtenue pour chacune des ROIs, qui peuvent être superposées pour un même patient comme illustré dans la figure 19. Ainsi, il ressort tout particulièrement un net renforcement de perfusion dans ROI 4 correspondant à la zone sclérotique sous-chondrale dans l'exemple présenté.

**Figure 19 : Superposition des courbes de perfusion des différentes zones d'intérêt d'un patient ayant une ostéonécrose.**



Ceci permet d'obtenir pour une ROI d'un patient donné la valeur moyenne et son écart-type des différentes valeurs de perfusion (Tableau 4). On notera par exemple de fortes valeurs d'AUC dans la zone sclérotique (ROI 3 et 4) alors que le temps au pic et la pente initiale sont très faible dans la zone nécrotique (ROI 1 et 2). De la même manière, à chaque zone d'intérêt est attribuée une valeur et son écart type de fraction adipeuse correspondant à la moyenne de chacun des pixels de la ROI en question. On retrouve un gradient croissant de fraction adipeuse de la nécrosé vers la zone distante.

**Tableau 4 : Valeurs de fraction adipeuse et de perfusion pour un patient ayant une ostéonécrose pour chacune des zones d'intérêt (ROI).**

Fraction adipeuse (FA)		numéro de ROI	Aire sous la courbe (AUC)		Pente initiale (IS)		Temps au pic (TTP)		Ktrans	Kep
FA moy	FA SD		AUC moy	AUC SD	IS moy	IS sd	TTP moy	TTP sd		
15,23	13,12	1	3,26	6,54	0	0	32	45,39	0,62	0,76
12,25	7,5	2	7,82	12,41	0	0	17,05	33,04	0,94	0,94
45,78	12,88	3	110,53	157,36	47,8	73,39	92,9	24,3	0,28	0,55
40,67	13,6	4	68,22	110,98	6,7	25,78	92,75	15,76	0,12	0,35
87,75	8,97	5	16,07	11,2	0	0	80,5	26,94	0,07	4,18
46,38	21,68	6	96,9	82,5	42,73	42,39	105,92	13,68	0,19	0,5
96,61	9,96	7	32,97	19,71	0	0	96,74	17,93	0,07	0,64
82,54	12,38	9	106,398	53,79	17,81	26,32	96,72	20,09	0,16	0,42
46,61	14,63	8	109,51	49,23	33,83	37,26	103,09	18,21	0,26	0,56
95,58	3,47	10	26,08	12,56	4,6	21,34	98,51	16,84	0,08	0,81



### III. Etude en Nano-CT après marquage par amplificateur de contraste des biopsies de zones d'intérêt

#### ***Introduction***

L'étude de la tête fémorale complète permet une vue d'ensemble de la tête fémorale pathologique mais reste limitée en résolution pour des temps d'acquisition des images nano-CT acceptables. Pour pallier à cette limite, il est nécessaire de réduire la taille des échantillons. Plusieurs zones d'intérêt étant susceptibles d'apporter des informations sur la pathologie, différents échantillons sur les têtes fémorales doivent être explorés.

#### ***Méthodes***

##### *Préparation des biopsies*

Quatre zones d'intérêt ont été préalablement définies après observation de l'IRM et visualisation macroscopique au sein du groupe ostéonécrose (Figure 20) :

- 1) La zone nécrotique
- 2) La zone sclérotique (juxtant la nécrose)
- 3) La zone distante d'apparence saine
- 4) Le col fémoral

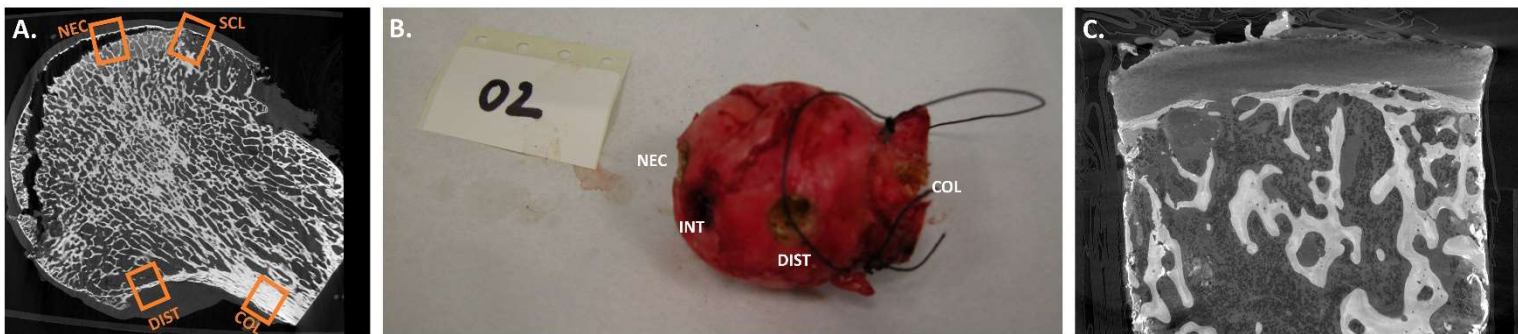
Quatre zones équivalentes ont été déterminées sur le groupe contrôle avec coxarthrose :

- 1) La zone anatomique correspondant à la localisation habituelle de la nécrose, souvent de la zone arthrosique

- 2) La zone anatomique correspondant à la zone sclérotique, en zone portante, où le cartilage semble le plus préservé possible
- 3) La zone distante en zone non portante
- 4) Le col fémoral

Une fois la zone repérée, les biopsies ont été réalisées à l'aide d'une scie cloche (8mm de diamètre), et extraites à l'aide d'un ciseau à os.

**Figure 20 : Repérage et biopsies des zones d'intérêt pour analyse nano-CT. (A) repérage sur section de coupe nano-CT de la tête fémorale complète des 4 zones d'intérêt, (B) Zones dans lesquelles les biopsies ont été réalisées sur la pièce anatomique, (C) exemple de coupe d'acquisition brute au nano-CT d'une biopsie de zone distante d'un patient du groupe ostéonécrose. NEC : zone nécrotique, SCL : zone sclérotique, DIST : zone distante, COL : zone corticale cervico-céphalique.**



Une fixation de 72h par le formaldéhyde 10% (PFA) puis les biopsies ont été placées dans le tampon phosphate salin (PBS) pour le transport. Les biopsies ont ensuite été immergées pendant 15 jours dans le polyoxomélatate (POM) (amplificateur de contraste)(63).

Chaque biopsie a ensuite été scannée par le Phœnix NanoTom S (GE Measurement and Control Solutions) pendant 40 minutes avec une résolution de 5  $\mu\text{m}$  (2200 coupes).

### *Zones d'intérêt et calculs*

Plusieurs zones d'intérêt (ROI) ont été définies successivement. Une première zone a exclu les 2 mm de la périphérie des échantillons pour éliminer les modifications traumatiques (micro-fractures notamment) induites par la procédure de prélèvement de la biopsie elle-même. Deux ROIs ont ensuite été définies manuellement :

- 1) La plaque sous-chondrale
- 2) L'os trabéculaire sous-chondral défini comme un rectangle situé sous la plaque sous-chondrale et de 2,5mm d'épaisseur

Les paramètres d'intérêt ont été calculés par le logiciel CTAN (Bruker MicroCT, Belgique) après différentes binarisations révélant les structures étudiées (Figures 21 et 22). Les travées minérales ressortent avec des seuillages isolant les zones hyperdenses tandis que les adipocytes sont spontanément hypodenses. Notons que les structures vasculaires ressortent également avec une densité similaire aux adipocytes, et doivent être éliminés en tirant parti de leur volume tridimensionnel bien supérieur aux adipocytes.

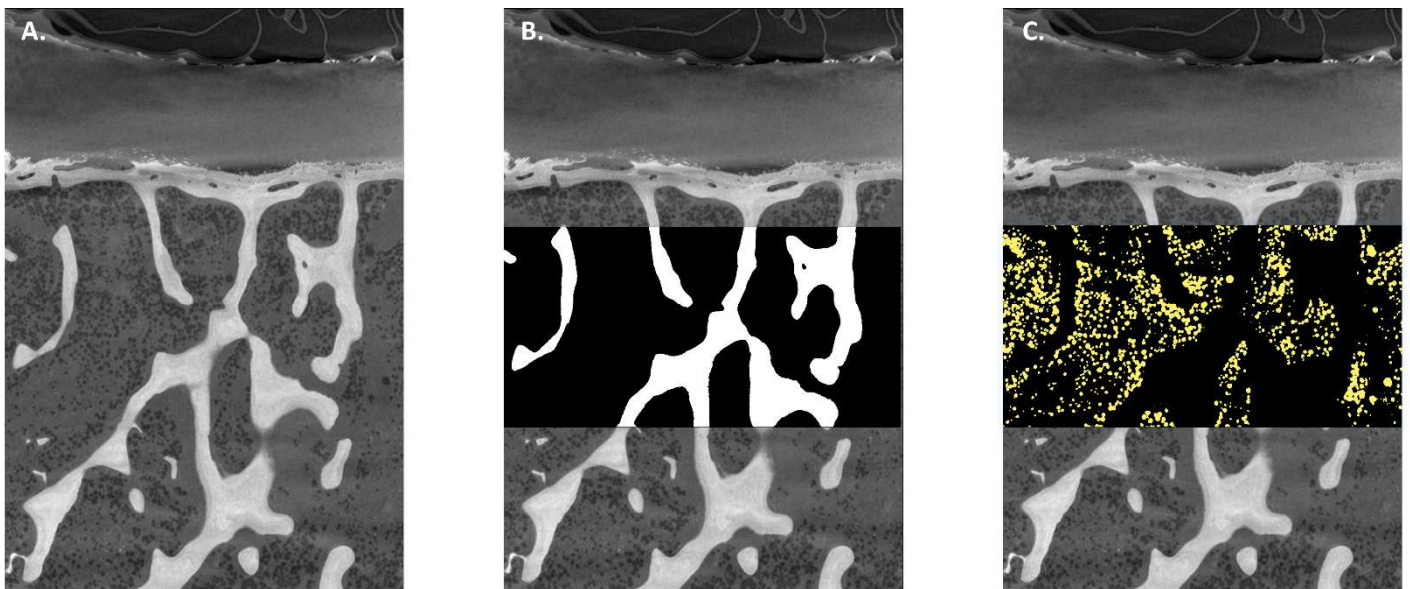
Hormis les paramètres d'adiposité médullaire et d'épaisseur de plaque sous-chondrale qui n'ont pas été clairement étudiés comme tels, les autres paramètres sont largement reconnus dans la nomenclature internationale d'histomorphométrie (76).

Les paramètres d'intérêt de la plaque sous-chondrale sont l'épaisseur (Plq.Th pour plaque thickness, dérivée de l'habituelle Ct.Th donnant la mesure de l'épaisseur corticale) et la porosité (Plq.Po).

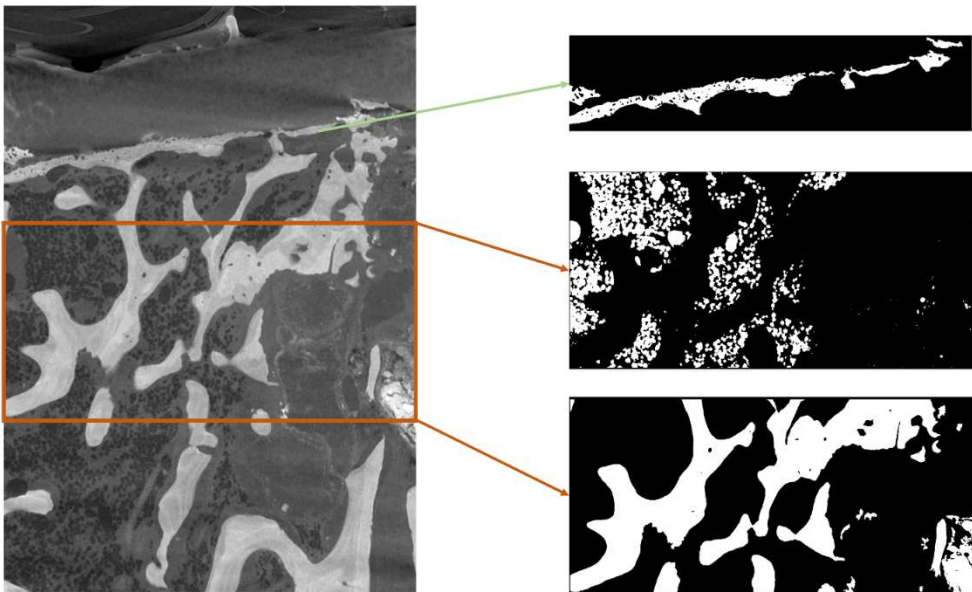
Les paramètres d'intérêt pour l'os trabéculaire (sous-chondral et sous-cortical) sont les suivants :

- 1) Volume osseux sur le volume tissulaire (BV/TV)
- 2) L'épaisseur des travées (Tb.Th pour trabecular thickness)
- 3) L'espace de séparation entre travées (Tb.Sp pour trabecular separation)
- 4) Le nombre de travées (Tb.N pour trabecular number)
- 5) Le volume adipocytaire par volume de tissu (AV/TV)
- 6) Le volume adipocytaire par volume médullaire (AV/MdV)

**Figure 21 : Binarisation permettant les calculs de dimension des travées osseuses et contenu adipocytaire sur les biopsies. (A) coupe native, (B) binarisation isolant les travées, (C) binarisation isolant les adipocytes. (tu dois introduire les figures dans le texte)**



**Figure 22 : Binarisation de la plaque sous chondrale, travées sous chondrales et contenu adipocytaire d'un échantillon de zone sclérotique du groupe ostéonécrose. La délimitation de la plaque sous-chondrale est réalisée manuellement et le seuillage permet d'éliminer les autres structures que celles minérales. La zone trabéculaire sous -chondrale est successivement seuillée pour ne retenir que le minéral puis un seuillage inverse ne retient que le contenu adipocytaire.**



## IV. Histologie

L'ensemble des biopsies ayant été analysé par nano-CT a ensuite été traité en histologie. Les analyses histologiques ont été et sont réalisées par le service d'anatomopathologie de l'hôpital Saint-Vincent-de-Paul sous la direction du Dr Jean-François Quinchon.

Les biopsies ont été décalcifiées à l'EDTA, incluses en paraffine puis coupées et colorées en HES.

### *Mesures*

Pour l'heure, seule une observation qualitative a pu être réalisée. Il sera réalisé secondairement des mesures visant à comparer ce qui est visualisé sur ces mêmes échantillons en nano-CT (épaisseur de la plaque sous chondrale, décompte des vaisseaux par champs, décompte des lacunes ostéocytaires vides et pleines, évaluation du volume adipocytaire).

## V. Exemple de l'intérêt de l'association des différentes techniques : étude de l'adiposité médullaire en fonction des zones anatomiques IRM et comparaison aux biopsies analysées en nano-CT

### **Introduction**

Comme avancé en introduction générale de cette thèse, l'adiposité médullaire est très largement suspectée comme ayant un rôle physiopathologique dans l'ONTF. Jusqu'ici, cette adiposité médullaire a essentiellement été évaluée dans l'ONTF humaine par IRM. Seulement, ce qui est observé en IRM de l'adiposité médullaire en général n'a été que sommairement prouvé par analyse histologique, et sur cadavre (77).

L'association des IRM préopératoires avec séquences DIXON puis de l'analyse en nano-CT et histologie de régions d'intérêt comparables chez un même patient peut aider à répondre à deux objectifs de cette thèse :

- 1) Déterminer si la quantification du contenu adipeux osseux obtenue en IRM reflète celle mesurée en histologie et micro-tomographie,
- 2) Déterminer la distribution cervico-céphalique de l'adiposité médullaire dans les stades tardifs d'ONTF.

### **Méthode générale**

La première étape est de valider histologiquement ce qui est considéré comme du contenu adipeux médullaire en nano-CT. Cette validation est réalisée préalablement en

comparant les sections de coupes de nano-CT correspondant aux coupes histologiques (non abordé dans ce manuscrit).

La seconde étape est de comparer le contenu adipeux (fraction adipeuse (FA)) mesuré en séquence IRM DIXON au volume adipeux par volume médullaire (AV/MdV) et au volume adipeux par volume de tissu (AV/TV) pour chacune des zones d'intérêt IRM pour lesquelles il existe une biopsie correspondante.

La troisième étape est d'attribuer une cartographie de la répartition adipeuse médullaire dans l'ensemble des ROI IRM.



## VI. Analyse de la composition osseuse en spectrométrie Raman des biopsies en fonction de la zone d'intérêt

### **Méthodes**

Des biopsies jouxtant celles prélevées pour l'analyse nano-CT et histologique ont été réalisées selon la même procédure détaillées dans la partie correspondante. Ces biopsies n'ont par contre elles pas été fixées et ont été traitées « fraîches ».

Comme détaillé dans l'introduction de cette 3<sup>e</sup> partie de thèse, 15 spectres de 45s ont été réalisés sur chacune des zones d'intérêt des biopsies. Sur les biopsies d'os sous-chondral, les zones sont les suivantes :

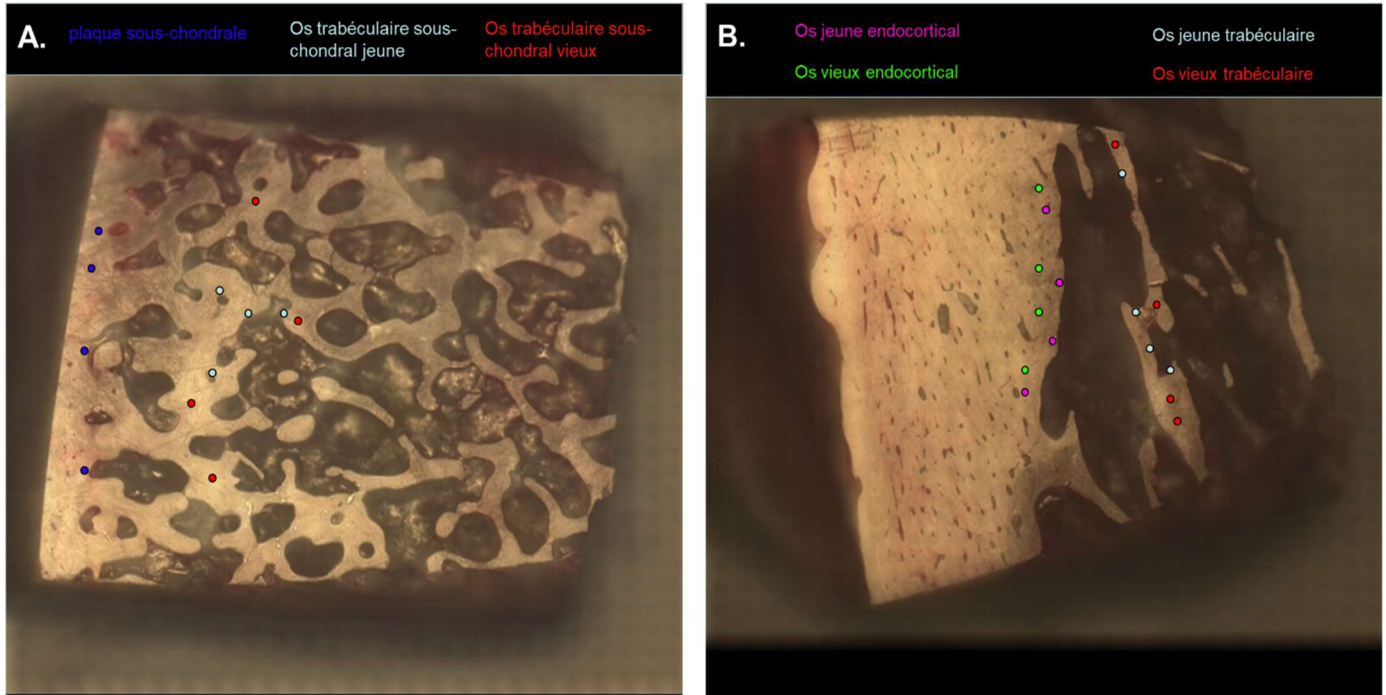
- 1) Plaque sous-chondrale
- 2) Os trabéculaire sous-chondral « jeune »
- 3) Os trabéculaire sous-chondral « vieux »

Sur les biopsies de col fémoral, ces zones sont :

- 1) Os endocortical « jeune »
- 2) Os endocortical « vieux »
- 3) Os trabéculaire « jeune »
- 4) Os trabéculaire « vieux »

Ces zones sont illustrées dans la figure 23 (où seulement 5 points d'analyse sont représentés pour raison de clarté).

**Figure 23 : Exemple de localisation des zones osseuses d'intérêt sur les échantillons d'os sous-chondral (zones nécrotiques, intermédiaire et distantes) (A) et d'os cortical du col fémoral (B).**



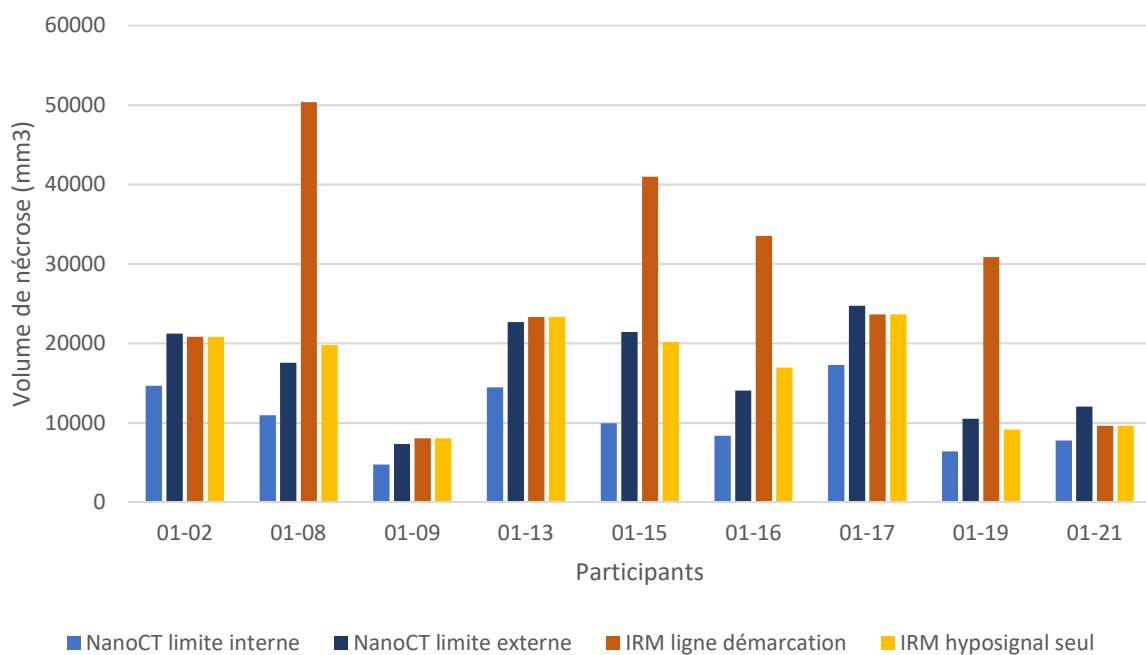
Les paramètres étudiés sont le ratio minéral-sur-matrice, la carbonatation, la cristallinité, le ratio hydroxyproline-sur-proline et les crosslinks.

## Résultats préliminaires

### ***I. Le volume d'ostéonécrose en hyposignal T1 semble correspondre au volume défini en nanoCT incluant la zone sclérotique***

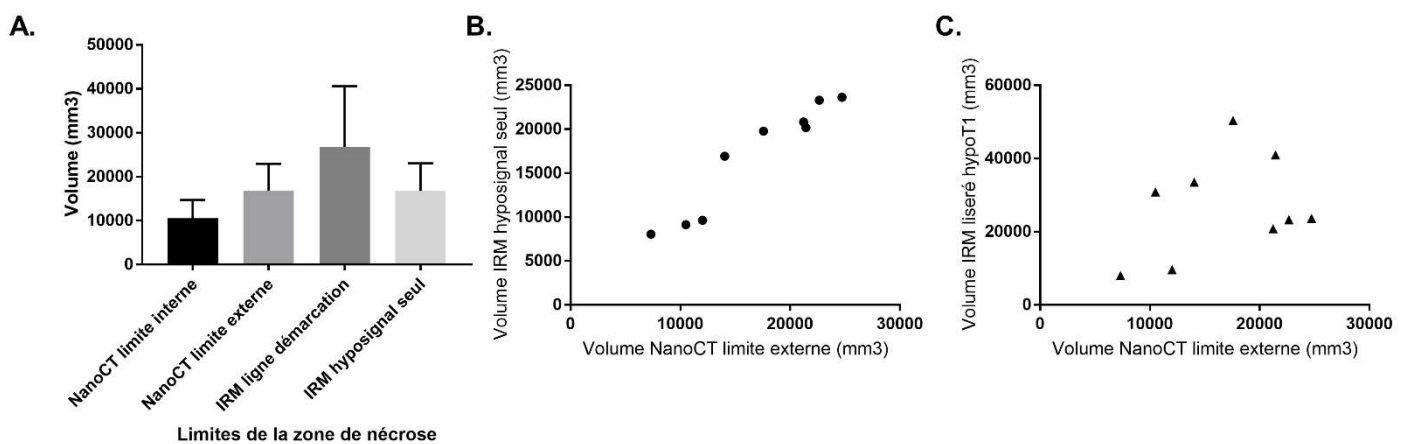
Au total, il existait 9 patients ONTF pour lesquels nous disposions de l'acquisition tête fémorale complète en nanoCT et en IRM et qui ont pu être traités à l'heure actuelle. Le volume de nécrose estimé pour chacun des patients selon les limites IRM prédéfinies d'une part (soit en considérant l'ensemble du volume délimité par le liseré périphérique en hyposignal T1 soit en ne considérant uniquement la zone en hyposignal T1) et d'autre part en nanoCT (la zone nécrotique incluant ou n'incluant pas la zone sclérotique) est présenté dans la figure 24.

**Figure 24 : Comparaison pour chacun des patients étudiés des estimations de volume de nécrose par nano-scanner selon une délimitation interne n'intégrant pas ou externe intégrant la zone sclérotique et par imagerie par résonance magnétique (IRM) prenant en considération soit comme limite périphérique la ligne de démarcation en hyposignal T1 soit en ne considérant que la zone en hyposignal T1.**



En considérant comme limite de la nécrose en IRM le liseré en hyposignal T1, il n'existe pas de corrélation entre le volume de nécrose estimé par l'IRM d'une part et le nanoCT d'autre part, que la zone sclérotique soit intégrée ou non à la délimitation (Coefficients de Spearman respectifs de 0,30 et 0,22). Il existe par contre une excellente corrélation entre le volume IRM de la zone en hypoT1 et l'atteinte nécrotique en nano-CT intégrant la zone sclérotique avec un coefficient de Spearman à 0,98 ( $p < 0,0001$ ). La zone de nécrose interne ne comprenant pas la zone sclérotique en nanoCT n'est quant à elle pas corrélée à cette zone IRM en hyposignal T1 (coefficient de Spearman à 0,22 ;  $p = 0,58$ ) (Figure 25).

**Figure 25 : Différences et corrélations d'estimation du volume de nécrose en IRM et en nanoCT. (A) volume moyen et écart type de la nécrose en IRM (délimité par la zone en hyposignal T1 ou par le liseré périphérique en hyposignal T1) et en nanoCT (selon une limite interne n'incluant pas la zone sclérotique et selon une limite externe incluant la zone sclérotique), (B) distribution du volume de nécrose mesuré en IRM selon une délimitation par la zone en hyposignal T1 seule et par nanoCT selon la limite incluant la zone sclérotique, (C) distribution du volume de nécrose mesuré en IRM selon une délimitation par le liseré périphérique en hyposignal T1 seule et par nanoCT selon la limite incluant la zone sclérotique**



***II. L'analyse des biopsies semble révéler des différences architecturales de la plaque et de l'os trabéculaire sous-chondraux et un contenu adipeux appauvri dans la tête fémorale mais enrichi dans le col.***

Les analyses ont été réalisées sur 5 patients du groupe coxarthrose et 4 patients du groupe ONTF, aucun test statistique n'a donc été réalisé dans ce contexte très préliminaire. Les moyennes et écart-types sont présentés à titre indicatif dans la figure 26.

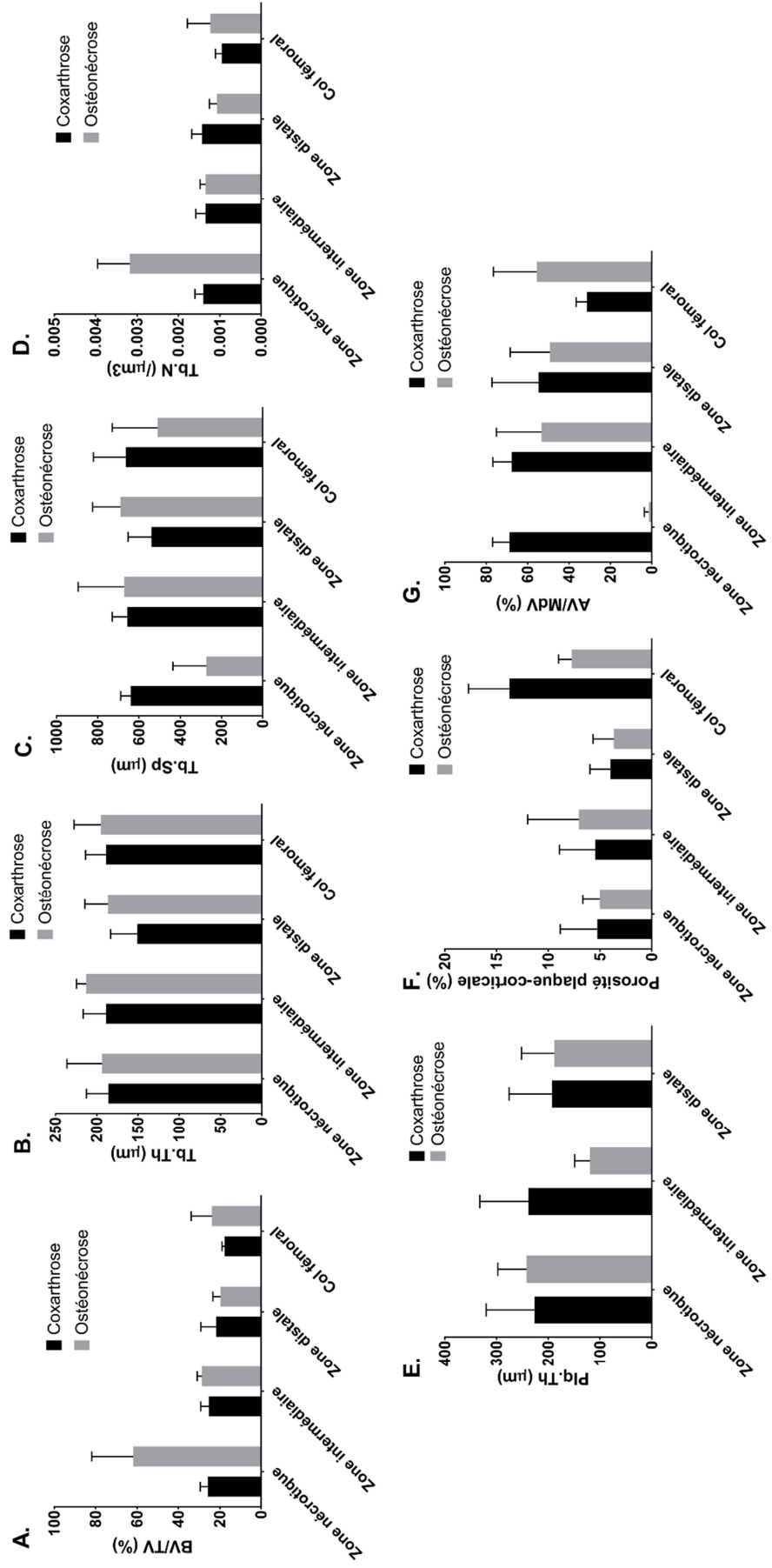
Afin de ne pas être perturbé par des modifications majeures de l'os sous-chondral induites par l'arthrose, les biopsies présentant un cartilage très érodé ont été exclues des calculs de moyennes et écart-types. Les valeurs alors utilisées pour ces échantillons ont donc été celles de la zone 2 (équivalent zone nécrotique), volontairement choisie pour cette raison en zone portante, et donc comparable à la zone nécrotique des ONTF sur le plan des contraintes biomécaniques.

A partir des images reconstruites telles que présentées en figure 22, l'architecture trabéculaire sous-chondrale semble modifiée dans la zone nécrotique uniquement, avec une augmentation de la part trabéculaire minérale dans le tissu (BV/TV) (A), du nombre de travées (Tb.N) (D) et de leur densité (Tb.Sp) (C) comparativement au groupe coxarthrose.

La plaque sous-chondrale semble être affinée dans la zone sclérotique (intermédiaire) avec une diminution du paramètre Plq.Th alors que son épaisseur est préservée dans les zones nécrotiques et distantes (E).

Le contenu adipeux de la zone nécrotique est quasi-absent se manifestant par un rapport AV/MdV effondré, mais est par contre relativement équivalent dans les deux autres zones sous-chondrales. On note par contre un volume adipocytaire nettement supérieur dans le col du groupe ONTF que dans le groupe coxarthrose (G). La porosité de l'os cortical cervical est très diminuée dans le groupe ONTF (F).

Figure 26 : Valeurs moyennes ( $\pm$  écart types) des valeurs architecturales de l'os trabéculaire sous-chondral, os trabéculaire du col fémoral, plaque sous-chondrale, corticale du col fémoral et contenu adipeux médullaire des zones d'intérêt (nécrotique, intermédiaire, distante et col fémoral). (A) volume d'os minéral sur le volume du tissu (BV/TV), (B) épaisseur trabéculaire (Tb.Th), (C) séparation trabéculaire (Tb.Sp), (D) nombre de travées (Tb.N), (E) épaisseur de la plaque sous-chondrale (Plq.Th), (F) porosité corticale ou sous-chondrale, (G) contenu adipocytaire par volume de moelle osseuse (AV/MdV).



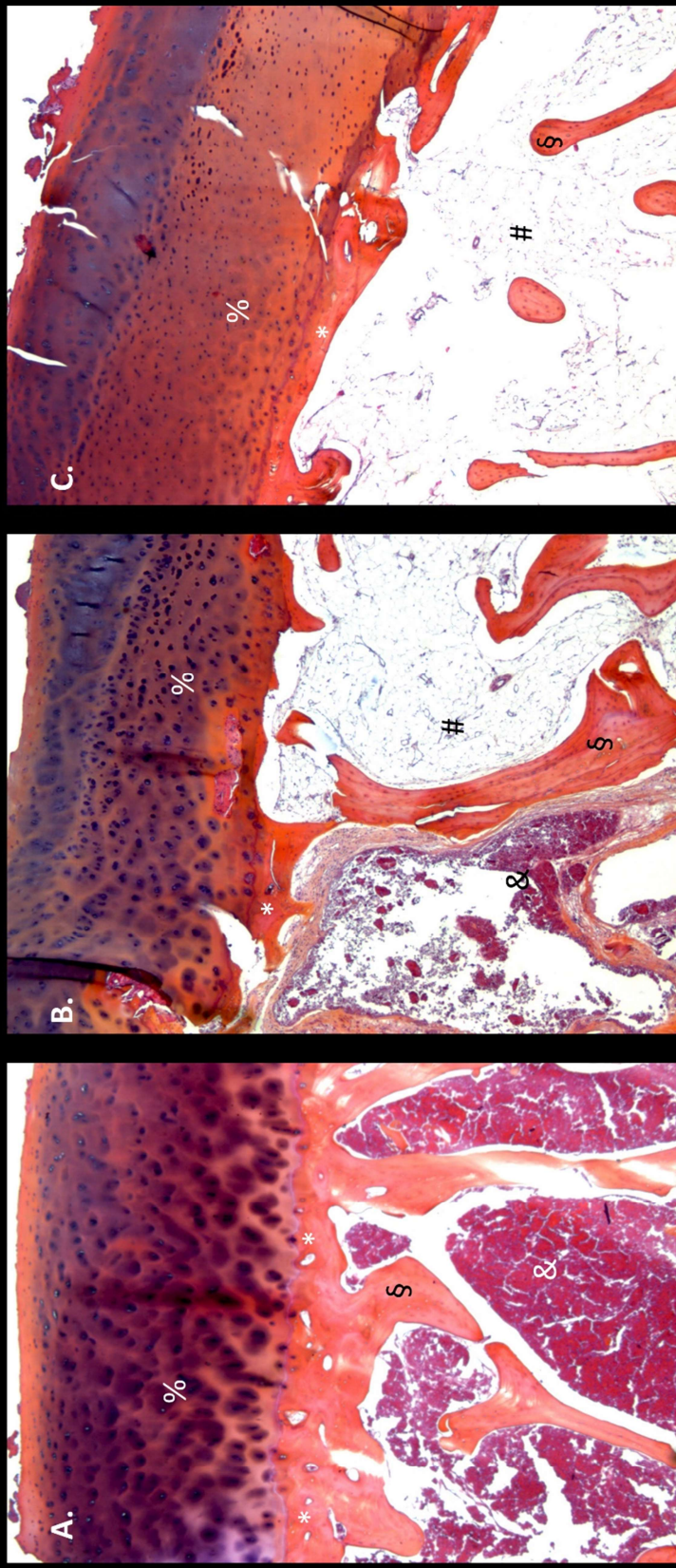


**III. *L'analyse histologique permet d'explorer le cartilage, les travées et la moelle mais la procédure modifie les rapports entre travées et éléments médullaires.***

Au total, 52 biopsies (issues de 13 patients) ont été traitées et mises sur lame au moment de la rédaction de ce manuscrit. Les premières observations confirment le diagnostic d'ONTF. La procédure de décalcification et de découpe semble changer les rapports anatomiques notamment de distribution adipocytaire qui se décolle des travées minérales.

Les coupes histologiques sont présentées en figure 27. Dans les biopsies de zone nécrotique (A), le matériel médullaire (adipocytes et vaisseaux essentiellement) est intégralement remplacé par le tissu nécrotique. Le cartilage est majoritairement préservé. Dans les zones intermédiaires (B), il peut coexister une zone médullaire comblée par la nécrose et une zone médullaire préservée avec des adipocytes présents. A la jonction de ces deux zones, on peut retrouver un tissu cicatriciel ostéoïde non lamellaire (B). Dans la zone distante, le contenu médullaire semble normal avec des adipocytes et des vaisseaux (C). Il n'est pas rare de retrouver dans la zone trabéculaire sous corticale de la jonction cervico-céphalique des cellules hématopoïétiques associées aux adipocytes.

Figure 27 : Coupe histologique de biopsies de la zone nécrotique (A), sclérotique (associant nécrose, tissu de régénération et moelle saine) (B), et distante (C). % : cartilage, \* : plaque sous-chondrale, § : travées sous-chondrales, & : nécrose médullaire, # : adipocytes médullaires

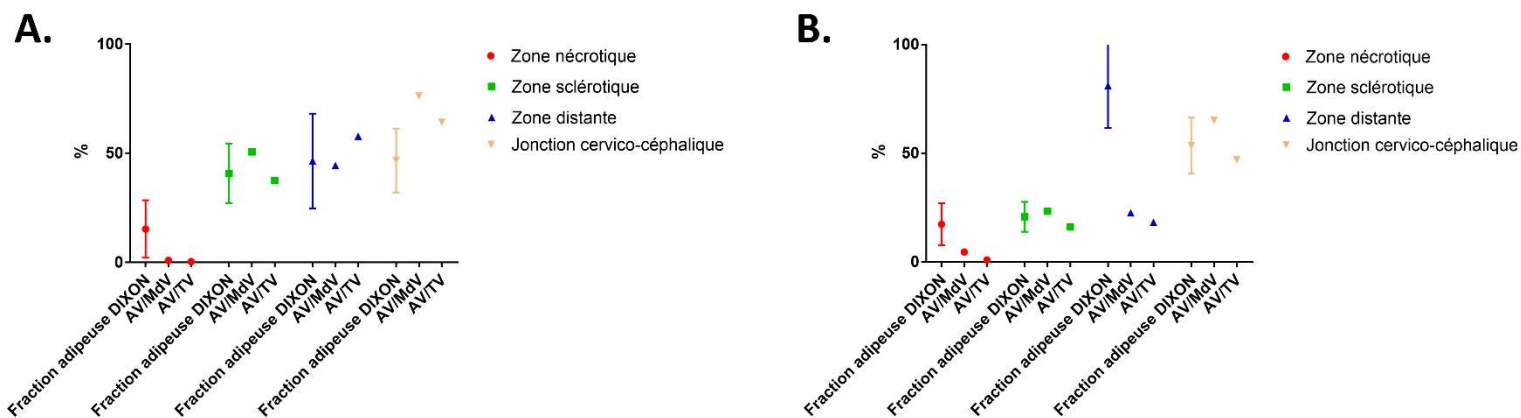


#### IV. La séquence DIXON IRM et le nano-CT semblent proposer une quantification similaire du contenu adipocytaire osseux, sauf dans la zone nécrotique

Les résultats très préliminaires sur deux patients (8 ROIs) montrent des fractions adipocytaires assez similaires en IRM et nano-CT (que ce soit AV/TV ou AV/MdV) sauf dans les zones nécrotiques et dans l'une des zones distantes où l'IRM semble surestimer la valeur (Figure 28).

Sur ces deux sujets, l'IRM ne semble pas relever le gradient d'adiposité croissante de la zone nécrotique à la jonction cervico-céphalique.

**Figure 28 :** Comparaison chez les patients 08 (A) et 02 (B) du groupe ostéonécrose de la fraction adipeuse évaluée par séquence DIXON en IRM et par nanoscanner estimée par fraction du volume adipocytaire par le volume tissulaire (AV/TV) ou par le volume médullaire (AV/MdV).



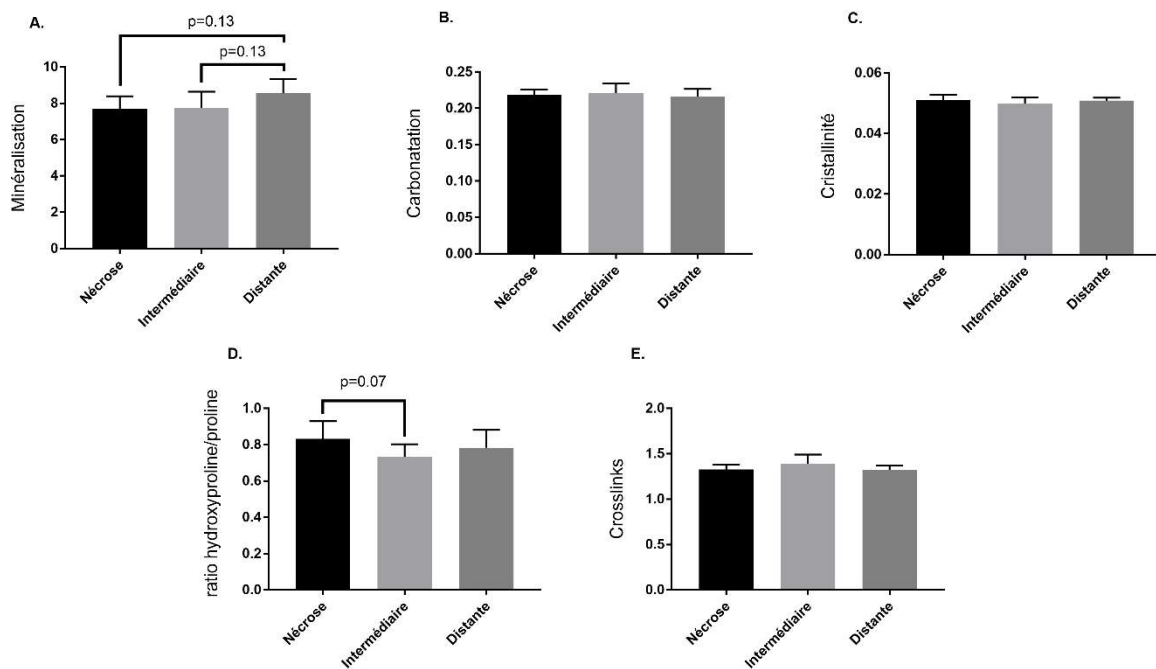
## ***V. L'analyse en spectroscopie Raman révèle des modifications de composition de l'os sous-chondral et de la corticale cervicale dans le groupe ONTF***

Les résultats préliminaires portent sur 7 patients atteints d'ostéonécrose et 6 patients atteints de coxarthrose. Compte-tenu du faible effectif, les comparaisons entre zones des têtes fémorales du groupe ONTF et inter-groupes ont été fait par le test non paramétrique de Mann-Whitney. Du fait de la multiplicité des zones d'intérêts et au sein de ces zones des différents types d'os, nous avons décidé dans un premier temps de ne présenter qu'une partie des résultats, en ne sélectionnant principalement que les valeurs intéressant la plaque sous-chondrale, l'os trabéculaire sous-chondral jeune qui semble le plus susceptible d'être affecté par des perturbations du remodelage, et la zone du col fémoral.

### *Comparaisons inter-zones dans le groupe ONTF (Figure 29)*

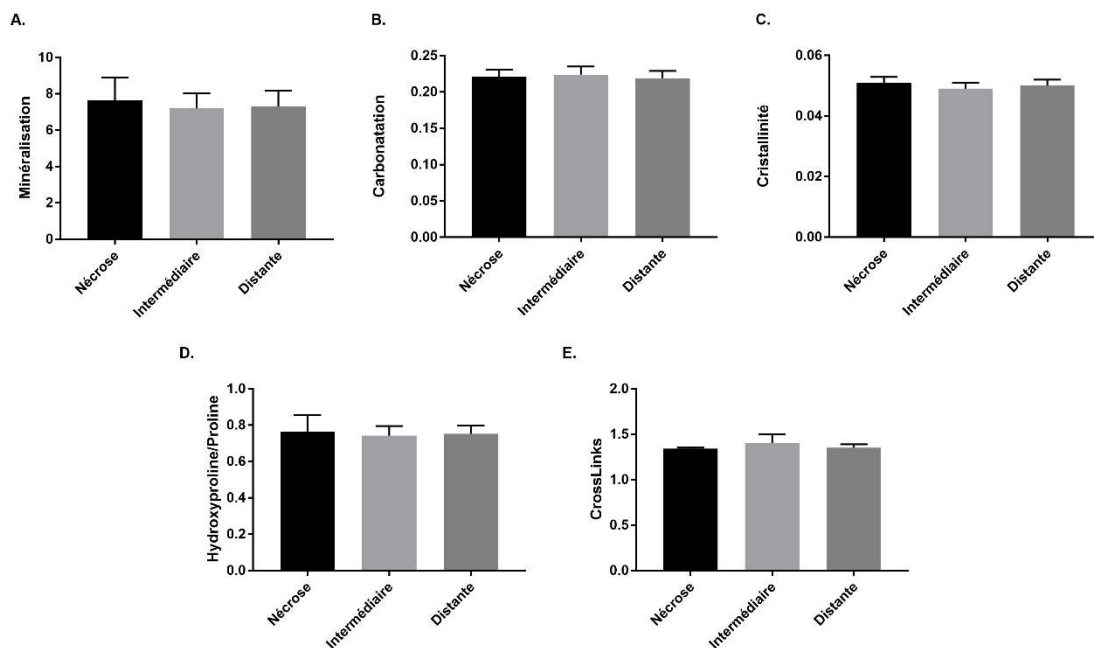
Au niveau de la plaque sous-chondrale, le rapport minéral-sur-organique est le seul paramètre minéral pour lequel des différences semblent ressortir. Il existe en effet une tendance vers une déminéralisation dans la zone de nécrose et dans la zone intermédiaire comparativement à la zone distante (A) ( $p = 0,13$ ). Sur le versant organique, le rapport hydroxyproline-sur-proline est supérieur dans la zone nécrotique comparativement à la zone intermédiaire sclérotique ( $p = 0,07$ ) (D).

**Figure 29 : Valeurs des paramètres physico-chimiques en spectrométrie Raman de la plaque sous-chondrale des zones nécrotiques, intermédiaires et distantes du groupe ostéonécrose de tête fémorale. Les paramètres physico-chimiques étudiés sont (A) la minéralisation, (B) la carbonatation, (C) la cristallinité, (D) le rapport hydroxyproline/proline et (E) les cross-links. Seules les valeurs  $p < 0,20$  sont rapportées.**



Au niveau de l'os trabéculaire sous-chondral jeune, aucune tendance de différence entre zones ne se dégage jusqu'ici, que ce soit de composition minérale ou organique (Figure 30).

**Figure 30 : Valeurs des paramètres physico-chimiques en spectrométrie Raman de l'os trabéculaire jeune sous-chondral des zones nécrotiques, intermédiaires et distantes du groupe ostéonécrose de tête fémorale. Les paramètres physico-chimiques étudiés sont (A) la minéralisation, (B) la carbonatation, (C) la cristallinité, (D) le rapport hydroxyproline/proline et (E) les cross-links. Seules les valeurs  $p < 0,20$  sont rapportées.**



*Comparaisons inter-groupes des paramètres physico-chimiques de l'os sous-chondral : plaque et os trabéculaire jeune*

Si l'on s'intéresse à la comparaison entre le groupe ONTF et coxarthrose, des différences de composition significatives ou des tendances émergent au niveau de l'os sous-chondral (Tableau 5).

Concernant la plaque sous-chondrale, on retrouve dans la zone de nécrose une augmentation significative du rapport hydroxyproline-sur-proline dans le groupe ONTF ( $p = 0,02$ ). Dans la zone intermédiaire, les crosslinks semblent diminués dans le groupe ONTF comparativement au groupe coxarthrose ( $p = 0,07$ ). Cette diminution est significative dans la zone distante ( $p = 0,03$ ).

Concernant l'os jeune trabéculaire sous-chondral, on note plutôt des tendances de modifications du contenu minéral. Dans la zone de nécrose, la carbonatation semble augmenter ( $p = 0,18$ ) tandis que la cristallinité semble diminuer dans le groupe ONTF ( $p = 0,13$ ). La carbonatation de la zone distante semble également diminuer dans la zone distante ( $p = 0,10$ ).

**Tableau 5 : Comparaison des valeurs physico-chimiques en spectrométrie Raman entre le groupe ostéonécrose de tête fémorale et le groupe coxarthrose dans les zones nécrotiques, intermédiaires et distantes de la plaque sous-chondrale et de l'os trabéculaire sous-chondral jeune. \* p valeurs < 0,05 considérées statistiquement significatives ; en gras : p valeurs < 0,20.**

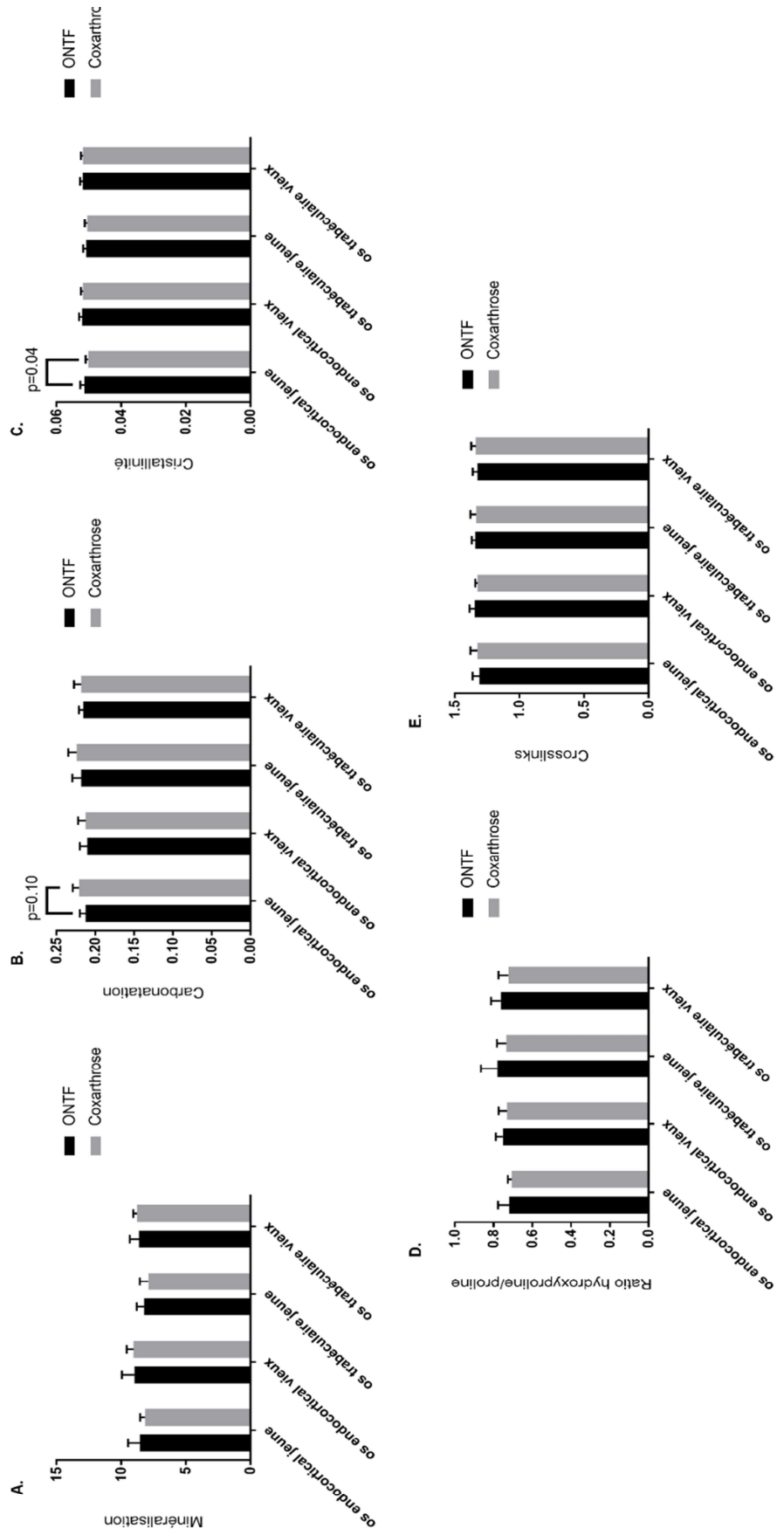
	Plaque sous-chondrale			Os jeune trabéculaire sous-chondral			
	Groupe ONTF	Groupe Coxarthrose	p valeur	Groupe ONTF	Groupe Coxarthrose	p valeur	
Nécrose	Minéralisation	7,707 (± 0,683)	7,936 (± 0,707)	0,63	7,653 (± 1,241)	6,782 (± 0,587)	0,23
	Carbonatation	0,218 (± 0,011)	0,220 (± 0,006)	0,73	0,221 (± 0,010)	0,229 (± 0,010)	<b>0,18</b>
	Cristallinité	0,051 (± 0,0019)	0,051 (± 0,001)	0,45	0,0509 (± 0,002)	0,049 (± 0,001)	<b>0,13</b>
	Hydroxyproline/proline	0,781 (± 0,085)	0,721 (± 0,050)	<b>0,02*</b>	0,764 (± 0,092)	0,760 (± 0,051)	0,73
	CrossLinks	1,344 (± 0,027)	1,331 (± 0,039)	0,95	1,342 (± 0,013)	1,348 (± 0,047)	0,73
		7,738 (± 0,901)	8,087 (± 1,238)	0,84	7,202 (± 0,841)	7,465 (± 0,538)	0,95
Intermédiaire	Minéralisation	0,222 (± 0,013)	0,225 (± 0,0099)	0,54	0,224 (± 0,011)	0,228 (± 0,008)	0,53
	Carbonatation	0,045 (± 0,002)	0,051 (± 0,002)	0,45	0,049 (± 0,002)	0,050 (± 0,002)	0,22
	Cristallinité	0,734 (± 0,068)	0,728 (± 0,057)	1	0,743 (± 0,052)	0,739 (± 0,053)	0,73
	Hydroxyproline/proline	1,391 (± 0,101)	1,302 (± 0,052)	<b>0,07</b>	1,402 (± 0,100)	1,350 (± 0,018)	0,53
	CrossLinks	8,545 (± 0,791)	9,010 (± 0,726)	0,23	7,318 (± 0,859)	7,251 (± 0,315)	1
		0,217 (± 0,010)	0,222 (± 0,006)	0,23	0,219 (± 0,010)	0,228 (± 0,005)	<b>0,1</b>
Distante	Minéralisation	0,051 (± 0,001)	0,051 (± 0,002)	0,42	0,050 (± 0,002)	0,050 (± 0,001)	0,97
	Carbonatation	0,782 (± 0,100)	0,759 (± 0,067)	0,63	0,753 (± 0,0455)	0,739 (± 0,067)	0,53
	Cristallinité	1,321 (± 0,050)	1,272 (± 0,036)	<b>0,03*</b>	1,352 (± 0,039)	1,352 (± 0,031)	0,95
	Hydroxyproline/proline						
	CrossLinks						



*Comparaisons inter-groupes des paramètres physico-chimiques du col fémoral (Figure 31)*

À la jonction cervico-céphalique, seules des différences dans la zone jeune endo-corticale semblent émerger entre les groupes (Figure 29). Ces différences ne touchent que la composition minérale avec une augmentation significative de cristallinité ( $p = 0,04$ ) (C) et une tendance à la diminution de carbonatation ( $p = 0,10$ ) (B) dans le groupe ONTF comparativement au groupe coxarthrose.

**Figure 31 : Valeurs des paramètres physico-chimiques en spectrométrie Raman des différents types osseux du col fémoral du groupe ostéonécrose de tête fémorale et du groupe coxarthrose. Les paramètres physico-chimiques étudiés sont (A) la minéralisation, (B) la carbonatation, (C) la cristallinité, (D) le rapport hydroxyproline/proline et (E) les cross-links. Seules les valeurs  $p < 0,20$  sont rapportées.**



## Discussion générale

Le travail mené dans cette thèse aura permis d'apporter des éléments importants dans la compréhension des modifications observées au sein des différentes structures de la tête fémorale dans les stades tardifs d'ONTF. Particulièrement, l'absence de modification de composition mise en évidence en spectroscopie Raman de l'os trabéculaire est venue renforcer l'hypothèse de son rôle probablement secondaire dans l'évolution structurale de l'ONTF. Cette thèse aura aussi permis de mettre au point une méthodologie couplant plusieurs techniques originales et complémentaires pour apporter des éléments de réponse sur le degré de participation de l'os sous-chondral dans l'évolution de l'ONTF.

### **Apports des mises au point techniques**

Cette thèse aura permis de mener à bien et d'initier des aspects techniques utiles à l'étude de la qualité osseuse. L'étude sur les effets de l'embaumement apporte des éléments supplémentaires au débat sur l'utilisation échantillons issus de sujets embaumés en général, et de manière plus spécifique questionne les résultats de nombreuses études sur l'os les ayant utilisés sans préciser quelles avaient été les modalités de conservation (41, 78-83).

L'utilisation de la haute résolution du nano-CT couplée à l'agent amplificateur de contraste permet la visualisation de structures non visualisées jusqu'ici par micro-CT standard. Ce qui semble être visualisé doit donc être confirmé par les gold standards actuels, histologique notamment. L'observation des coupes de biopsies montrent de clairs niveaux de gris au sein de l'os minéralisé dont la distribution évoque ce qui a été identifiée en microscopie électronique comme de l'os « jeune » et de l'os « vieux » ayant des degrés différents de

minéralisation (84). La confirmation de ce constat visuel en comparant les images obtenues en nano-CT à celles obtenues en microscopie électronique à balayage permettrait d'explorer la distribution tridimensionnelle de ces tissus minéralisés d'âge différents au sein des os, ainsi que leur rapport avec le contenu médullaire. Justement, l'analyse de ces biopsies permet également la visualisation au sein du secteur médullaire de plusieurs structures. Celle qui ressort spontanément est le contenu adipocytaire. Ceci est susceptible de générer une avancée significative dans les moyens d'explorer l'adiposité médullaire. À ce jour, l'observation de l'adiposité médullaire par micro-tomographie requiert l'utilisation d'un agent de contraste : l'osmium (85, 86). L'osmium impose toutefois plusieurs étapes techniques, notamment de réaliser un premier scanner de l'échantillon osseux avant de le décalcifier. Une fois décalcifié, le marquage à l'osmium est réalisé puis l'échantillon est de nouveau scanné et l'ensemble des structures adipeuses et l'architecture trabéculaires ne peuvent être visualisées simultanément que par images de fusion des deux acquisitions. Seulement, le processus de décalcification modifie la distribution médullaire et trabéculaire. Le marquage à l'amplificateur de contraste que nous avons utilisé ne nécessite pas de décalcification, si bien que l'ensemble des structures peuvent être visualisées sur un même échantillon non dégradé (63, 87). Non abordé dans cette thèse, l'agent de contraste semble également permettre de distinguer les différentes couches chondrocytaires chez l'homme comme d'autres agents de contraste peuvent le faire chez l'animal (88). Ceci nécessite une validation par le biais du gold standard histologique mais ouvre potentiellement la porte à l'analyse tridimensionnelle de l'état cartilagineux simultanément à l'étude de l'os sous-chondral. Mises bout-à-bout, ces mises au point techniques pourraient permettre de visualiser et quantifier sur un même échantillon les chondrocytes, les adipocytes, la micro-vascularisation et les différents âges du tissu minéralisé.

Les mises au point sur les moyens d'évaluation de l'adiposité médullaire sont un pré-requis pour comprendre la place de celle-ci dans l'ONTF et secondairement de la coxarthrose. L'IRM et particulièrement sa séquence DIXON est très prometteuse pour l'évaluation de l'adiposité médullaire et son lien avec la pathologie osseuse (77, 89). Autant l'adiposité médullaire évaluée par IRM a déjà été explorée en pathologie osseuse dans des études cliniques, la preuve de ce que la séquence DIXON évalue de manière quantitative ne repose que sur de rares corrélations histologiques sur sujets anatomiques (77). L'histologie et le nano-CT vont ainsi permettre valider les valeurs quantitatives apportées par la séquence DIXON, comme le suggère nos premiers résultats. Toutefois, nos premiers résultats commencent à suggérer dans la zone de nécrose que la concordance d'évaluation de l'adiposité médullaire par IRM et par nano-CT est imparfaite, possiblement dû au remplacement médullaire pathologique.

### **Compréhension des mécanismes impliqués dans l'évolution tardive de l'ONTF**

Cette thèse permet d'apporter des éléments supplémentaires de compréhension de l'ONTF et de mettre en place les moyens pour progresser de manière significative dans la description des phénomènes tardifs de la maladie. Comme le suggèrent nos résultats préliminaires, chacune des techniques employées devrait permettre d'apporter des informations nouvelles et leur combinaison a pour objet d'avancer dans la compréhension mécanistique de la maladie.

## **L'os trabéculaire est détruit mais n'est pas modifié de manière intrinsèque**

L'étude de l'os trabéculaire en spectrométrie Raman avait été initiée alors que les données orientant davantage vers l'os sous-chondral n'avaient pas été accumulées (54). En ce sens, bien que l'on puisse critiquer notamment le fait que les zones d'os jeune et vieux n'aient pas été étudiées individuellement, nos résultats corroborent les études publiées de manière contemporaine (20). On notera qu'un autre article a très récemment été publié, proposant notamment une étude en spectroscopie Raman de l'os trabéculaire dans ce que nous avons nommé la zone nécrotique et la zone intermédiaire (sclérotique) avec un groupe contrôle fracturaire (90). Bien que publié dans le même journal que notre article sur la même question (*Scientific Reports*), malgré des différences entre les deux études, nos résultats n'y ont pas été discutés. Les résultats de cette étude ne montrent pas non plus de réelles différences entre la zone nécrotique et la zone intermédiaire. Les différences rapportées entre le groupe ONTF et le groupe contrôle sur un nombre restreint de patients sont ininterprétables du fait de l'absence d'information donnée sur le groupe contrôle (âge, sexe ou encore pathologies sous-jacente notamment probablement une ostéoporose) car aucun ajustement n'est proposé. Aucune étude n'est venue jusqu'ici renforcer l'hypothèse d'un *primum movens* trabéculaire.

## **L'évaluation IRM est un bon reflet de l'atteinte micro-architectural si n'est considérée que l'atteinte en hyposignal T1**

L'équipe française de Hernigou *et al.* avait comparé le volume d'ostéonécrose identifiée en T1 à des mesures macroscopiques sur tranches de têtes fémorales, avec analyses histologiques complémentaires s'intéressant à la nécrose médullaire et au tissu fibrovasculaire cicatriciel (91). De manière assez peu surprenante, les informations

volumiques IRM, macroscopiques et histologiques ne différaient pas, les deux approches s'intéressant à l'atteinte médullaire de l'ostéonécrose, sans s'attacher à évaluer l'architecture minérale. Hu *et al* se sont quant à eux intéressés au parallèle entre les volumes mesurés en IRM et scanner médical, avec comme référence les mesures macroscopiques sur pièces opératoires (92). Cette étude a retrouvé une estimation volumique sensiblement identique entre les différentes techniques, malgré une hétérogénéité de signal IRM au sein de la nécrose d'une des têtes fémorales prise comme exemple dans la figure présentée dans l'article. La résolution du scanner médical est inférieure au nano-CT utilisé dans notre étude, qui seule permet d'examiner l'intégrité de l'architecture trabéculaire. Kishida *et al.* ont suggéré que la bande périphérique d'hyposignal T1 correspondait à un tissu cicatriciel. Nos observations du tissu minéral montre que cette bande est en réalité bien plus large et que cette bande IRM ne désigne probablement que la périphérie de ce tissu cicatriciel (93). Etre capable de déterminer l'extension de la nécrose n'est pas qu'un défi intellectuel. A l'heure où l'objectif est de procéder aux traitements les plus conservateurs possibles, il est indispensable de savoir déterminer quelle zone de tissu osseux doit être conservée dans la procédure.

De manière annexe et propre aux images nano-CT, les données micro-CT disponibles actuellement dans la littérature reposent sur des images de tête fémorale complète de moindre résolution (45  $\mu\text{m}$ ) sur lesquelles il paraît approximatif d'affirmer l'existence de micro-fractures trabéculaires ou que la zone non-nécrotique est parfaitement exempte de ces micro-cracks (20). Il est donc difficile de retenir l'observation qualitative sur l'absence complète de micro-cracks trabéculaires hors zone de nécrose ainsi que les valeurs trabéculaires de la zone de nécrose prenant en considération également les zones de destruction grossière trabéculaire. Les pistes de travail par la suite seront donc l'évaluation

quantitative sur de larges régions d'intérêt sur nos jeux de données, ainsi que de poursuivre l'exploration du réseau vasculaire visible en variant le seuillage (non détaillé dans cette thèse).

### **Les premiers résultats en spectroscopie Raman retrouve des modifications de composition minérale et organique de l'os sous-chondral mais aussi de la corticale cervicale**

Contrairement à l'étude de l'os trabéculaire (Chapitre 2) (54), les premiers résultats de l'étude de composition en spectrométrie Raman de l'os sous-chondral (et du col fémoral) suggèrent des modifications de composition qui nécessiteront une confirmation sur l'analyse de la population totale, et vérification de l'absence d'un effet âge bien que sa moyenne soit peu éloignée entre groupes. Les résultats de la plaque sous-chondrale sont particulièrement cohérents entre eux. Des études ont montré que la diminution de la minéralisation est corrélée à la dureté (94, 95). Le défaut de minéralisation de la plaque des zones nécrotiques et intermédiaires comparativement à la zone distante apporte un premier élément d'orientation mécanistique sur un défaut biomécanique de la plaque sous-chondrale. Ce qui semble différencier la zone intermédiaire de la zone nécrotique est la désorganisation collagénique secondaire à des modifications post-translationnelles de la zone nécrotique exprimées dans la modification du rapport hydroxyproline/proline. Pour preuve, la revue de Saito *et al.* ont fait état de l'implication des modifications post-translationnelles du collagène comme facteur de fragilité osseuse (96). C'est possiblement la combinaison de ces deux facteurs minéral et organique qui conduisent à la fragilité et aux fractures de la plaque sous-chondrale. La comparaison de la composition de l'os trabéculaire sous-chondral jeune entre le groupe ostéonécrose et le groupe coxarthrose suggère d'éventuelles modifications mineures mais qui ne sont pas retrouvées entre zones au sein du groupe ONTF. Ces



modifications ne semblent affecter que le minéral et non la part organique de l'os. Ces premiers résultats suggèrent que l'implication de la portion trabéculaire de l'os sous-chondral pourrait n'être qu'au second plan.

L'étude du col fémoral offre une piste de réflexion particulièrement intéressante en montrant des modifications de composition minérale de l'os endocortical « jeune », dont le remodelage le plus récent a été pathologique sur un plan moléculaire. Ce constat peut être le reflet des modifications histologiques observées précédemment avec une viabilité ostéocytaire diminuée parfois jusque dans le fût fémoral (23). En dressant un parallèle avec les constatations cliniques, ceci ajoute une explication mécanistique à certains descellements de prothèses plus précoces en situation d'ostéonécrose que de coxarthrose (26).

### **Les premières données micro-architecturales suggèrent des modifications dans la nécrose et au-delà de l'os sous-chondral et de la corticale cervicale**

S'agissant de résultats préliminaires sur un groupe très restreint de patients, les conclusions sont à prendre au conditionnel et seront confirmées (ou infirmées) dans la suite de ce travail. Si ces résultats préliminaires se confirment, les modifications physico-chimiques associées à des modifications architecturales (épaisseur notamment) de la plaque sous-chondrale renforcent l'idée de son importance dans l'évolution de la maladie, et qu'elle pourrait constituer l'objet des pistes thérapeutiques telles que la généralisation du resurfaçage de hanche (25, 97).

Certains résultats suggèrent donc des pistes de réflexion intéressantes. La diminution d'épaisseur apparente de la plaque sous-chondrale dans la zone sclérotique jouxtant la nécrose du groupe ONTF alors que l'architecture trabéculaire sous-chondrale dans cette zone

est apparemment préservée peut suggérer que l'affinement de la plaque est un élément précurseur. Il sera en ce sens intéressant de dénombrer les micro-fractures de la plaque sous-chondrale dans ces zones (non développé dans ce manuscrit). La diminution de porosité de l'os cortical du col fémoral interpelle également et fait écho aux modifications histologiques de viabilité ostéocytaire visualisées précédemment (23). Surtout, ces modifications architecturales pourraient directement être associées aux modifications de composition qui se dessinent dans l'analyse en spectroscopie Raman. La disparition quasi-complète des adipocytes dans la zone nécrotique témoigne du remplacement médullaire par de la nécrose visualisé sur les coupes histologiques (Figure 27). Il semble se dégager un gradient décroissant du volume adipocytaire dans le groupe coxarthrose de la zone de nécrose au col fémoral, qui semble inverse dans le groupe ostéonécrose, corroborant l'hypothèse d'anomalies d'adiposité médullaire dans l'ONTF. À noter tout de même que les résultats morphométriques sont inverses par rapport à une récente étude publiée par Ma *et al.* sur l'os trabéculaire, où notamment le BV/TV est diminué dans la zone nécrotique (98).

### **Les mécanismes d'implication de l'adiposité médullaire dans l'ONTF sont plus complexes que suspectés**

La combinaison de la séquence DIXON et de l'évaluation de l'adiposité médullaire sur les biopsies permettra d'étayer l'« hypothèse adipeuse » vieille de 30 ans. Ses rapports avec la vascularisation évaluée par les données IRM de perfusion et l'évaluation histologique et tridimensionnelle par nano-CT me semblent également essentiels pour explorer différentes hypothèses mécanistiques avancées jusqu'ici (7). Nos premiers résultats IRM et sur biopsies en nano-CT notamment suggèrent une distribution adipeuse plus complexes que celle d'un

envahissement suggéré par les modèles animaux ou anciennes études d'imagerie (15, 16). Dans la tête fémorale elle-même, contrairement au col, nos premières analyses suggèrent qu'il existe plutôt un appauvrissement du contenu adipeux ou tout au plus un contenu équivalent dans la zone distante de la nécrose. Au regard des dernières données anatomiques de la vascularisation de la tête fémorale, l'hypothèse de la compression vasculaire par un phénomène mécanique secondaire à l'hypertrophie adipeuse médullaire peut être infirmée (3). En effet, le réseau vasculaire ne pénètre dans la tête fémorale qu'à la jonction cervico-céphalique et ne circule donc pas dans le col fémoral où siège l'excès adipocytaire.

La poursuite des analyses permettra donc de corroborer ou non l'hypothèse d'une trop grande richesse adipeuse cervicale détaillée en introduction. L'étude de la distribution adipeuse dans chacune des zones sera intéressante pour son lien avec la micro-vascularisation et l'architecture minérale osseuse locale. Les données IRM pourront aussi apporter des éléments de réponse sur d'éventuelles anomalies de distribution adipeuse entre la zone sous-chondrale et la zone trabéculaire.

## CONCLUSIONS

Ce travail de thèse apporte peut-être plus de questions que celles auxquelles il a cherché à répondre. Je suis toutefois persuadé de la qualité et l'originalité de la méthodologie utilisée dans cette dernière partie de thèse, et que celles-ci permettront d'apporter certaines réponses aux nombreuses interrogations qui planent encore sur l'ONTF. Les mises au point techniques achevées et en cours devraient également permettre de contribuer à progresser dans la recherche sur l'os hors cadre de l'ONTF.

## Perspectives

### *Perspectives immédiates :*

- terminer l'ensemble des acquisitions débutées sur l'ensemble des échantillons.
- La priorité : comparaison des volumes de nécroses IRM et nano-CT sur tête complète.  
Il s'agit des analyses les plus rapides à réaliser sur les 15 têtes fémorales nécrotiques.  
Objectif de publication dans un journal de radiologie dans le premier semestre de 2018.

### *Analyses sur biopsies*

Bien que cette étude finale ait été conçue pour faire le liant entre les échelles d'analyse macro, micro et nanoscopique d'une part et d'autre part entre le *in vivo* par l'IRM et l'*ex vivo* par les autres techniques pour progresser dans la compréhension de l'ONTF, l'originalité des techniques utilisées, notamment le nano-CT imposent certaines validations préliminaires. Avant de terminer les analyses en histologie, nano-CT et spectrométrie Raman sur les échantillons sur la thématique de l'ONTF, trois études préliminaires sont prévues début 2018 :

- 1) Validation de la détermination des zones trabéculaires d'os jeune et d'os vieux par nano-CT en comparaison au gold standard de la microscopie électronique à balayage (MEB) – travail réalisé conjointement avec G Falgayrac
- 2) Validation de la visualisation du contenu adipocytaire médullaire et relation avec la distribution trabéculaire d'os jeune et os vieux
- 3) Comparaison des contenus adipocytaires évalués en préopératoire par séquence IRM DIXON et comparaison au contenu adipeux des zones correspondantes des biopsies

évaluées en nano-CT. Il n'existe à l'heure actuelle que des corrélations IRM et analyses histologiques que sur sujets (77, 99).

#### *Travail sur le groupe témoin*

Le groupe témoin constitue en lui-même une base de données unique sur la coxarthrose. Des premiers échanges ont été réalisés avec une unité ayant une expertise sur l'arthrose (Pr Richette et Pr Ea – Hôpital Lariboisière, unité INSERM U1132, Paris-Diderot), et les pistes d'exploitation des données sont également nombreuses dans l'arthrose, notamment du fait de la capacité du nano-CT à observer simultanément de manière tri-dimensionnelle le cartilage, l'os sous-chondral, le contenu médullaire et sa vascularisation, avec parallèlement les analyses *in vivo* par IRM de perfusion.

## Références bibliographiques

1. Chughtai M, Piuzzi NS, Khlopas A, Jones LC, Goodman SB, Mont MA. An evidence-based guide to the treatment of osteonecrosis of the femoral head. *Bone Joint J.* 2017;99-B(10):1267-79.
2. Goldring SR, Goldring MB. Changes in the osteochondral unit during osteoarthritis: structure, function and cartilage-bone crosstalk. *Nat Rev Rheumatol.* 2016;12(11):632-44.
3. Rego P, Mascarenhas V, Collado D, Coelho A, Barbosa L, Ganz R. Arterial Topographic Anatomy Near the Femoral Head-Neck Perforation with Surgical Relevance. *J Bone Joint Surg Am.* 2017;99(14):1213-21.
4. Yamaguchi R, Yamamoto T, Motomura G, Ikemura S, Iwamoto Y. Incidence of nontraumatic osteonecrosis of the femoral head in the Japanese population. *Arthritis Rheum.* 2011;63(10):3169-73.
5. Cooper C, Steinbuch M, Stevenson R, Miday R, Watts NB. The epidemiology of osteonecrosis: findings from the GPRD and THIN databases in the UK. *Osteoporos Int.* 2010;21(4):569-77.
6. Zalavras CG, Lieberman JR. Osteonecrosis of the femoral head: evaluation and treatment. *J Am Acad Orthop Surg.* 2014;22(7):455-64.
7. Mont MA, Cherian JJ, Sierra RJ, Jones LC, Lieberman JR. Nontraumatic Osteonecrosis of the Femoral Head: Where Do We Stand Today? A Ten-Year Update. *J Bone Joint Surg Am.* 2015;97(19):1604-27.
8. Kubo T, Ueshima K, Saito M, Ishida M, Arai Y, Fujiwara H. Clinical and basic research on steroid-induced osteonecrosis of the femoral head in Japan. *J Orthop Sci.* 2016;21(4):407-13.
9. Sorich MM, Cherian JJ, McElroy MJ, Banerjee S, Jones LC, Minniti CP, et al. Osteonecrosis of the Hip in Hematologic Disease: A Review of Conditions and Treatment Options. *J Long Term Eff Med Implants.* 2015;25(4):253-68.
10. Shah KN, Racine J, Jones LC, Aaron RK. Pathophysiology and risk factors for osteonecrosis. *Curr Rev Musculoskelet Med.* 2015;8(3):201-9.
11. Maurel DB, Benaitreau D, Jaffre C, Toumi H, Portier H, Uzbekov R, et al. Effect of the alcohol consumption on osteocyte cell processes: a molecular imaging study. *J Cell Mol Med.* 2014;18(8):1680-93.
12. Ollivier M, Lunebourg A, Abdel MP, Parratte S, Argenson JN. Anatomical Findings in Patients Undergoing Total Hip Arthroplasty for Idiopathic Femoral Head Osteonecrosis. *J Bone Joint Surg Am.* 2016;98(8):672-6.
13. Hungerford DS, Lennox DW. The importance of increased intraosseous pressure in the development of osteonecrosis of the femoral head: implications for treatment. *Orthop Clin North Am.* 1985;16(4):635-54.
14. Vande Berg BC, Gilon R, Malghem J, Lecouvet F, Depresseux G, Houssiau FA. Correlation between baseline femoral neck marrow status and the development of femoral head osteonecrosis in corticosteroid-treated patients: a longitudinal study by MR imaging. *Eur J Radiol.* 2006;58(3):444-9.
15. Mitchell DG, Rao VM, Dalinka M, Spritzer CE, Axel L, Gefter W, et al. Hematopoietic and fatty bone marrow distribution in the normal and ischemic hip: new observations with 1.5-T MR imaging. *Radiology.* 1986;161(1):199-202.
16. Koo KH, Dussault RG, Kaplan PA, Ahn IO, Kim R, Devine MJ, et al. Fatty marrow conversion of the proximal femoral metaphysis in osteonecrotic hips. *Clin Orthop Relat Res.* 1999(361):159-67.
17. Sheng H, Sheng CJ, Cheng XY, Zhang G, Lee KM, Leung KS, et al. Pathomorphological changes of bone marrow adipocytes in process of steroid-associated osteonecrosis. *Int J Clin Exp Pathol.* 2013;6(6):1046-50.
18. Gillet C, Dalla Valle A, Gaspard N, Spruyt D, Vertongen P, Lechanteur J, et al. Osteonecrosis of the Femoral Head: Lipotoxicity Exacerbation in MSC and Modifications of the Bone Marrow Fluid. *Endocrinology.* 2017;158(3):490-502.

19. Ha YC, Jung WH, Kim JR, Seong NH, Kim SY, Koo KH. Prediction of collapse in femoral head osteonecrosis: a modified Kerboul method with use of magnetic resonance images. *J Bone Joint Surg Am.* 2006;88 Suppl 3:35-40.
20. Wang C, Wang X, Xu XL, Yuan XL, Gou WL, Wang AY, et al. Bone microstructure and regional distribution of osteoblast and osteoclast activity in the osteonecrotic femoral head. *PLoS One.* 2014;9(5):e96361.
21. Aruwajoye OO, Patel MK, Allen MR, Burr DB, Aswath PB, Kim HK. Microcrack density and nanomechanical properties in the subchondral region of the immature piglet femoral head following ischemic osteonecrosis. *Bone.* 2013;52(2):632-9.
22. Laroche M, Costa L, Bernard J, Puget J, Constantin A, Cantagrel A, et al. Dual-energy X-ray absorptiometry in osteonecrosis of the femoral head. *Rev Rhum Engl Ed.* 1998;65(6):393-6.
23. Calder JD, Pearse MF, Revell PA. The extent of osteocyte death in the proximal femur of patients with osteonecrosis of the femoral head. *J Bone Joint Surg Br.* 2001;83(3):419-22.
24. Calder JD, Buttery L, Revell PA, Pearse M, Polak JM. Apoptosis--a significant cause of bone cell death in osteonecrosis of the femoral head. *J Bone Joint Surg Br.* 2004;86(8):1209-13.
25. Pyda M, Koczy B, Widuchowski W, Widuchowska M, Stoltny T, Mielnik M, et al. Hip resurfacing arthroplasty in treatment of avascular necrosis of the femoral head. *Med Sci Monit.* 2015;21:304-9.
26. Bergh C, Fenstad AM, Furnes O, Garellick G, Havelin LI, Overgaard S, et al. Increased risk of revision in patients with non-traumatic femoral head necrosis. *Acta Orthop.* 2014;85(1):11-7.
27. Radl R, Hungerford M, Materna W, Rehak P, Windhager R. Higher failure rate and stem migration of an uncemented femoral component in patients with femoral head osteonecrosis than in patients with osteoarthritis. *Acta Orthop.* 2005;76(1):49-55.
28. Lavernia CJ, Villa JM. Total hip arthroplasty in the treatment of osteonecrosis of the femoral head: then and now. *Curr Rev Musculoskelet Med.* 2015;8(3):260-4.
29. Donnelly E. Methods for assessing bone quality: a review. *Clin Orthop Relat Res.* 2011;469(8):2128-38.
30. Paschalis EP, Gamsjaeger S, Klaushofer K. Vibrational spectroscopic techniques to assess bone quality. *Osteoporos Int.* 2017;28(8):2275-91.
31. Gamsjaeger S, Mendelsohn R, Boskey AL, Gourion-Arsiquaud S, Klaushofer K, Paschalis EP. Vibrational spectroscopic imaging for the evaluation of matrix and mineral chemistry. *Curr Osteoporos Rep.* 2014;12(4):454-64.
32. Penel G, Delfosse C, Descamps M, Leroy G. Composition of bone and apatitic biomaterials as revealed by intravital Raman microspectroscopy. *Bone.* 2005;36(5):893-901.
33. Mandair GS, Morris MD. Contributions of Raman spectroscopy to the understanding of bone strength. *Bonekey Rep.* 2015;4:620.
34. Olejnik C, Falgayrac G, During A, Cortet B, Penel G. Doses effects of zoledronic acid on mineral apatite and collagen quality of newly-formed bone in the rat's calvaria defect. *Bone.* 2016;89:32-9.
35. Karampas IA, Orkoulas MG, Kontoyannis CG. A quantitative bioapatite/collagen calibration method using Raman spectroscopy of bone. *J Biophotonics.* 2013;6(8):573-86.
36. Aparicio S, Doty SB, Camacho NP, Paschalis EP, Spevak L, Mendelsohn R, et al. Optimal methods for processing mineralized tissues for Fourier transform infrared microspectroscopy. *Calcif Tissue Int.* 2002;70(5):422-9.
37. Yeni YN, Yerramshetty J, Akkus O, Pechey C, Les CM. Effect of fixation and embedding on Raman spectroscopic analysis of bone tissue. *Calcif Tissue Int.* 2006;78(6):363-71.
38. Allen MR, Burr DB. Bisphosphonate effects on bone turnover, microdamage, and mechanical properties: what we think we know and what we know that we don't know. *Bone.* 2011;49(1):56-65.
39. Brenner E. Human body preservation - old and new techniques. *J Anat.* 2014;224(3):316-44.
40. Unger S, Blauth M, Schmoelz W. Effects of three different preservation methods on the mechanical properties of human and bovine cortical bone. *Bone.* 2010;47(6):1048-53.



41. Pascart T, Cortet B, Olejnik C, Paccou J, Migaud H, Cotten A, et al. Bone Samples Extracted from Embalmed Subjects Are Not Appropriate for the Assessment of Bone Quality at the Molecular Level Using Raman Spectroscopy. *Anal Chem.* 2016;88(5):2777-83.
42. Falgayrac G, Cortet B, Devos O, Barbillat J, Pansini V, Cotten A, et al. Comparison of two-dimensional fast Raman imaging versus point-by-point acquisition mode for human bone characterization. *Anal Chem.* 2012;84(21):9116-23.
43. Gong B, Oest ME, Mann KA, Damron TA, Morris MD. Raman spectroscopy demonstrates prolonged alteration of bone chemical composition following extremity localized irradiation. *Bone.* 2013;57(1):252-8.
44. Olejnik C, Falgayrac G, During A, Vieillard MH, Maes JM, Cortet B, et al. Molecular alterations of bone quality in sequestrs of bisphosphonates-related osteonecrosis of the jaws. *Osteoporos Int.* 2014;25(2):747-56.
45. Burkhart KJ, Nowak TE, Blum J, Kuhn S, Welker M, Sternstein W, et al. Influence of formalin fixation on the biomechanical properties of human diaphyseal bone. *Biomed Tech (Berl).* 2010;55(6):361-5.
46. Wilke HJ, Krischak S, Claes LE. Formalin fixation strongly influences biomechanical properties of the spine. *J Biomech.* 1996;29(12):1629-31.
47. Ohman C, Dall'Ara E, Baleani M, Van Sint Jan S, Viceconti M. The effects of embalming using a 4% formalin solution on the compressive mechanical properties of human cortical bone. *Clin Biomech (Bristol, Avon).* 2008;23(10):1294-8.
48. Topp T, Muller T, Huss S, Kann PH, Weihe E, Ruchholtz S, et al. Embalmed and fresh frozen human bones in orthopedic cadaveric studies: which bone is authentic and feasible? *Acta Orthop.* 2012;83(5):543-7.
49. Pleshko NL, Boskey AL, Mendelsohn R. An FT-IR microscopic investigation of the effects of tissue preservation on bone. *Calcif Tissue Int.* 1992;51(1):72-7.
50. Fathima NN, Madhan B, Rao JR, Nair BU, Ramasami T. Interaction of aldehydes with collagen: effect on thermal, enzymatic and conformational stability. *Int J Biol Macromol.* 2004;34(4):241-7.
51. Brown TD, Baker KJ, Brand RA. Structural consequences of subchondral bone involvement in segmental osteonecrosis of the femoral head. *J Orthop Res.* 1992;10(1):79-87.
52. Craiovan B, Woerner M, Winkler S, Springorum HR, Grifka J, Renkawitz T, et al. Decreased femoral periprosthetic bone mineral density: a comparative study using DXA in patients after cementless total hip arthroplasty with osteonecrosis of the femoral head versus primary osteoarthritis. *Arch Orthop Trauma Surg.* 2016;136(5):709-13.
53. Aruwajoye OO, Kim HK, Aswath PB. Bone apatite composition of necrotic trabecular bone in the femoral head of immature piglets. *Calcif Tissue Int.* 2015;96(4):324-34.
54. Pascart T, Falgayrac G, Migaud H, Quinchon JF, Norberciak L, Budzik JF, et al. Region specific Raman spectroscopy analysis of the femoral head reveals that trabecular bone is unlikely to contribute to non-traumatic osteonecrosis. *Sci Rep.* 2017;7(1):97.
55. Gamsjaeger S, Brozek W, Recker R, Klaushofer K, Paschalis EP. Transmenopausal changes in trabecular bone quality. *J Bone Miner Res.* 2014;29(3):608-17.
56. Gualeni B, de Vernejoul MC, Marty-Morieux C, De Leonardis F, Franchi M, Monti L, et al. Alteration of proteoglycan sulfation affects bone growth and remodeling. *Bone.* 2013;54(1):83-91.
57. Zheng LZ, Liu Z, Lei M, Peng J, He YX, Xie XH, et al. Steroid-associated hip joint collapse in bipedal emus. *PLoS One.* 2013;8(10):e76797.
58. Sonoda K, Motomura G, Kawanami S, Takayama Y, Honda H, Yamamoto T, et al. Degeneration of articular cartilage in osteonecrosis of the femoral head begins at the necrotic region after collapse: a preliminary study using T1 rho MRI. *Skeletal Radiol.* 2017;46(4):463-7.
59. Bobinac D, Marinovic M, Bazdulj E, Cvijanovic O, Celic T, Maric I, et al. Microstructural alterations of femoral head articular cartilage and subchondral bone in osteoarthritis and osteoporosis. *Osteoarthritis Cartilage.* 2013;21(11):1724-30.

60. Bouxsein ML, Boyd SK, Christiansen BA, Guldberg RE, Jepsen KJ, Muller R. Guidelines for assessment of bone microstructure in rodents using micro-computed tomography. *J Bone Miner Res.* 2010;25(7):1468-86.
61. Hsu JT, Chen YJ, Ho JT, Huang HL, Wang SP, Cheng FC, et al. A comparison of micro-CT and dental CT in assessing cortical bone morphology and trabecular bone microarchitecture. *PLoS One.* 2014;9(9):e107545.
62. Kerckhofs G, Durand M, Vangoitsenhoven R, Marin C, Van der Schueren B, Carmeliet G, et al. Changes in bone macro- and microstructure in diabetic obese mice revealed by high resolution microfocus X-ray computed tomography. *Sci Rep.* 2016;6:35517.
63. Sonnaert M, Kerckhofs G, Papantoniou I, Van Vlierberghe S, Boterberg V, Dubrue P, et al. Multifactorial Optimization of Contrast-Enhanced Nanofocus Computed Tomography for Quantitative Analysis of Neo-Tissue Formation in Tissue Engineering Constructs. *PLoS One.* 2015;10(6):e0130227.
64. Pierce TP, Jauregui JJ, Cherian JJ, Elmallah RK, Mont MA. Imaging evaluation of patients with osteonecrosis of the femoral head. *Curr Rev Musculoskelet Med.* 2015;8(3):221-7.
65. Budzik JF, Lefebvre G, Forzy G, El Rafei M, Chechin D, Cotten A. Study of proximal femoral bone perfusion with 3D T1 dynamic contrast-enhanced MRI: a feasibility study. *Eur Radiol.* 2014;24(12):3217-23.
66. Schwartz AV. Marrow fat and bone: review of clinical findings. *Front Endocrinol (Lausanne).* 2015;6:40.
67. Steinberg ME, Hayken GD, Steinberg DR. A quantitative system for staging avascular necrosis. *J Bone Joint Surg Br.* 1995;77(1):34-41.
68. Koo KH, Kim R. Quantifying the extent of osteonecrosis of the femoral head. A new method using MRI. *J Bone Joint Surg Br.* 1995;77(6):875-80.
69. Tai CL, Chen YC, Hsieh PH. The effects of necrotic lesion size and orientation of the femoral component on stress alterations in the proximal femur in hip resurfacing - a finite element simulation. *BMC Musculoskelet Disord.* 2014;15:262.
70. Sadile F, Bernasconi A, Carbone F, Lintz F, Mansueto G. Histological fibrosis may predict the failure of core decompression in the treatment of osteonecrosis of the femoral head. *Int J Surg.* 2017;44:303-8.
71. Lee GC, Steinberg ME. Are we evaluating osteonecrosis adequately? *Int Orthop.* 2012;36(12):2433-9.
72. Kim YM, Ahn JH, Kang HS, Kim HJ. Estimation of the extent of osteonecrosis of the femoral head using MRI. *J Bone Joint Surg Br.* 1998;80(6):954-8.
73. Bassett LW, Mirra JM, Cracchiolo A, 3rd, Gold RH. Ischemic necrosis of the femoral head. Correlation of magnetic resonance imaging and histologic sections. *Clin Orthop Relat Res.* 1987(223):181-7.
74. Essig M, Shiroishi MS, Nguyen TB, Saake M, Provenzale JM, Enterline D, et al. Perfusion MRI: the five most frequently asked technical questions. *AJR Am J Roentgenol.* 2013;200(1):24-34.
75. Budzik JF, Ding J, Norberciak L, Pascart T, Toumi H, Verclytte S, et al. Perfusion of subchondral bone marrow in knee osteoarthritis: A dynamic contrast-enhanced magnetic resonance imaging preliminary study. *Eur J Radiol.* 2017;88:129-34.
76. Dempster DW, Compston JE, Drezner MK, Glorieux FH, Kanis JA, Malluche H, et al. Standardized nomenclature, symbols, and units for bone histomorphometry: a 2012 update of the report of the ASBMR Histomorphometry Nomenclature Committee. *J Bone Miner Res.* 2013;28(1):2-17.
77. Karampinos DC, Ruschke S, Dieckmeyer M, Diefenbach M, Franz D, Gersing AS, et al. Quantitative MRI and spectroscopy of bone marrow. *J Magn Reson Imaging.* 2017.
78. Akkus O, Polyakova-Akkus A, Adar F, Schaffler MB. Aging of microstructural compartments in human compact bone. *J Bone Miner Res.* 2003;18(6):1012-9.
79. Yerramshetty JS, Akkus O. The associations between mineral crystallinity and the mechanical properties of human cortical bone. *Bone.* 2008;42(3):476-82.

80. Kazanci M, Wagner HD, Manjubala NI, Gupta HS, Paschalis E, Roschger P, et al. Raman imaging of two orthogonal planes within cortical bone. *Bone*. 2007;41(3):456-61.
81. Kim G, Cole JH, Boskey AL, Baker SP, van der Meulen MC. Reduced tissue-level stiffness and mineralization in osteoporotic cancellous bone. *Calcif Tissue Int*. 2014;95(2):125-31.
82. Yerramshetty JS, Lind C, Akkus O. The compositional and physicochemical homogeneity of male femoral cortex increases after the sixth decade. *Bone*. 2006;39(6):1236-43.
83. Roschger A, Gamsjaeger S, Hofstetter B, Masic A, Blouin S, Messmer P, et al. Relationship between the v(2)PO(4)/amide III ratio assessed by Raman spectroscopy and the calcium content measured by quantitative backscattered electron microscopy in healthy human osteonal bone. *J Biomed Opt*. 2014;19(6):065002.
84. Roschger P, Fratzl P, Eschberger J, Klaushofer K. Validation of quantitative backscattered electron imaging for the measurement of mineral density distribution in human bone biopsies. *Bone*. 1998;23(4):319-26.
85. Scheller EL, Troiano N, Vanhoutan JN, Bouxsein MA, Fretz JA, Xi Y, et al. Use of osmium tetroxide staining with microcomputerized tomography to visualize and quantify bone marrow adipose tissue in vivo. *Methods Enzymol*. 2014;537:123-39.
86. Bornstein S, Moschetta M, Kawano Y, Sacco A, Huynh D, Brooks D, et al. Metformin Affects Cortical Bone Mass and Marrow Adiposity in Diet-Induced Obesity in Male Mice. *Endocrinology*. 2017;158(10):3369-85.
87. Pauwels E, Van Loo D, Cornillie P, Brabant L, Van Hoorebeke L. An exploratory study of contrast agents for soft tissue visualization by means of high resolution X-ray computed tomography imaging. *J Microsc*. 2013;250(1):21-31.
88. Kerckhofs G, Sainz J, Marechal M, Wevers M, Van de Putte T, Geris L, et al. Contrast-Enhanced Nanofocus X-Ray Computed Tomography Allows Virtual Three-Dimensional Histopathology and Morphometric Analysis of Osteoarthritis in Small Animal Models. *Cartilage*. 2014;5(1):55-65.
89. Paccou J, Hardouin P, Cotten A, Penel G, Cortet B. The Role of Bone Marrow Fat in Skeletal Health: Usefulness and Perspectives for Clinicians. *J Clin Endocrinol Metab*. 2015;100(10):3613-21.
90. Narayanan A, Khanchandani P, Borkar RM, Ambati CR, Roy A, Han X, et al. Avascular Necrosis of Femoral Head: A Metabolomic, Biophysical, Biochemical, Electron Microscopic and Histopathological Characterization. *Sci Rep*. 2017;7(1):10721.
91. Hernigou P, Lambotte JC. Volumetric analysis of osteonecrosis of the femur. Anatomical correlation using MRI. *J Bone Joint Surg Br*. 2001;83(5):672-5.
92. Hu LB, Huang ZG, Wei HY, Wang W, Ren A, Xu YY. Osteonecrosis of the femoral head: using CT, MRI and gross specimen to characterize the location, shape and size of the lesion. *Br J Radiol*. 2015;88(1046):20140508.
93. Kishida Y, Nishii T, Sugano N, Nakanishi K, Sakai T, Miki H, et al. Measurement of lesion area and volume by three-dimensional spoiled gradient-echo MR imaging in osteonecrosis of the femoral head. *J Orthop Res*. 2003;21(5):850-8.
94. Donnelly E, Chen DX, Boskey AL, Baker SP, van der Meulen MC. Contribution of mineral to bone structural behavior and tissue mechanical properties. *Calcif Tissue Int*. 2010;87(5):450-60.
95. Donnelly E, Boskey AL, Baker SP, van der Meulen MC. Effects of tissue age on bone tissue material composition and nanomechanical properties in the rat cortex. *J Biomed Mater Res A*. 2010;92(3):1048-56.
96. Saito M, Marumo K. Collagen cross-links as a determinant of bone quality: a possible explanation for bone fragility in aging, osteoporosis, and diabetes mellitus. *Osteoporos Int*. 2010;21(2):195-214.
97. Nakasone S, Takao M, Sakai T, Nishii T, Sugano N. Does the extent of osteonecrosis affect the survival of hip resurfacing? *Clin Orthop Relat Res*. 2013;471(6):1926-34.
98. Ma JX, He WW, Zhao J, Kuang MJ, Bai HH, Sun L, et al. Bone Microarchitecture and Biomechanics of the Necrotic Femoral Head. *Sci Rep*. 2017;7(1):13345.

99. Arentsen L, Yagi M, Takahashi Y, Bolan PJ, White M, Yee D, et al. Validation of marrow fat assessment using noninvasive imaging with histologic examination of human bone samples. *Bone*. 2015;72:118-22.

## Liste des tableaux

Tableau 1 : Paramètres physico-chimiques des groupes sujets embaumés et frais.

Tableau 2 : Caractéristiques des patients du groupe ostéonécrose de tête fémorale.

Tableau 3 : Valeurs de chacun des paramètres physico-chimiques étudiés pour chaque zone d'intérêt des groupes ONTF et contrôle.

Tableau 4 : Valeurs de fraction adipeuse et de perfusion pour un patient ayant une ostéonécrose pour chacune des zones d'intérêt (ROI).

Tableau 5 : Comparaison des valeurs physico-chimiques en spectrométrie Raman entre le groupe ostéonécrose de tête fémorale et le groupe coxarthrose dans les zones nécrotiques, intermédiaires et distantes de la plaque sous-chondrale et de l'os trabéculaire sous-chondral jeune.

## Liste des figures

Figure 1 : Représentation schématique des couches cartilagineuse et osseuses constituant la tête fémorale.

Figure 2 : Echelles d'analyse de la qualité du tissu osseux.

Figure 3 : Spectre Raman classique d'un échantillon osseux et attributions moléculaires des bandes d'intérêt.

Figure 4 : Superposition des spectres moyens des groupes sujets embaumés et frais, avec indication des bandes d'intérêt.

Figure 5 : Différentiation des groupes embaumés et frais en PLS-DA.

Figure 6 : Localisation des zones d'intérêt échantillonnées en imagerie par résonance magnétique (A) et macroscopie (B).

Figure 7 : vue d'ensemble en microscopie optique (x10) d'un échantillon typique.

Figure 8 : Spectres Raman moyens des échantillons de la zone nécrotique du groupe ostéonécrose (ON) et ceux de la zone anatomiquement équivalente du groupe contrôle (CTL).

Figure 9 : Distribution dépendante de l'âge des valeurs de cristallinité.

Figure 10 : Observations histologiques par coloration à l'hématoxyline-éosine-safran.

Figure 11 : Parcours des échantillons.

Figure 12 : Délimitation de la région d'intérêt (ROI) de la zone nécrotique sur chacune des coupes natives en séquence cube T1 (A) en vert (B) et reconstruction du volume d'intérêt (VOI) de nécrose (C).

Figure 13 : Délimitation sur les coupes natives en séquence cube T1 (A et D) de la zone nécrotique complète définie par le liseré périphérique hypoT1 (B et E) et de la zone hypoT1 seule (C et F) excluant les zones isoT1 ou faiblement hypoT1.

Figure 14 : Reconstruction tridimensionnelle issues des acquisitions nano-CT de têtes fémorales nécrotiques (A) et coxarthrosiques (B). Résolution de 25 $\mu$ m.

Figure 15 : Méthode de traitement et détermination manuelle du contour des zones d'intérêt sur coupes nano-scannographiques.

Figure 16 : Définition des zones d'intérêt pour l'analyse en séquences DIXON et de perfusion d'une tête fémorale avec ostéonécrose.

Figure 17 : Exemples de cartographies de valeurs de perfusion.

Figure 18 : Etude de la cartographie des valeurs d'air sous la courbe (AUC) de perfusion comparativement aux séquences T1 (A) et T2 Fat SAT (B) par image de fusion.

Figure 19 : Superposition des courbes de perfusion des différentes zones d'intérêt d'un patient ayant une ostéonécrose.

Figure 20 : Repérage et biopsies des zones d'intérêt pour analyse nano-CT.

Figure 21 : Binarisation permettant les calculs de dimension des travées osseuses et contenu adipocytaire sur les biopsies.

Figure 22 : Binarisation de la plaque sous chondrale, travées sous-chondrales et contenu adipocytaire d'un échantillon de zone sclérotique du groupe ostéonécrose.

Figure 23 : Exemple de localisation des zones osseuses d'intérêt sur les échantillons d'os sous-chondral (zones nécrotiques, intermédiaire et distantes) (A) et d'os cortical du col fémoral (B).

Figure 24 : Comparaison pour chacun des patients étudiés des estimations de volume de nécrose par nano-scanner selon une délimitation interne n'intégrant pas ou externe intégrant la zone sclérotique et par imagerie par résonance magnétique (IRM) prenant en

considération soit comme limite périphérique la ligne de démarcation en hyposignal T1 soit en ne considérant que la zone en hyposignal T1.

Figure 25 : Différences et corrélations d'estimation du volume de nécrose en IRM et en nanoCT.

Figure 26 : Valeurs moyennes ( $\pm$  écart types) des valeurs architecturales de l'os trabéculaire sous-chondral, os trabéculaire du col fémoral, plaque sous-chondrale, corticale du col fémoral et contenu adipeux médullaire des zones d'intérêt (nécrotique, intermédiaire, distante et col fémoral).

Figure 27 : Coupe histologique de biopsies de la zone nécrotique (A), sclérotique (associant nécrose, tissu de régénération et moelle saine) (B), et distante (C).

Figure 28 : Comparaison chez les patients 08 (A) et 02 (B) du groupe ostéonécrose de la fraction adipeuse évaluée par séquence DIXON en IRM et par nanoscanner estimée par fraction du volume adipocytaire par le volume tissulaire (AV/TV) ou par le volume médullaire (AV/MdV).

Figure 29 : Valeurs des paramètres physico-chimiques en spectrométrie Raman de la plaque sous-chondrale des zones nécrotiques, intermédiaires et distantes du groupe ostéonécrose de tête fémorale.

Figure 30 : Valeurs des paramètres physico-chimiques en spectrométrie Raman de l'os trabéculaire jeune sous-chondral des zones nécrotiques, intermédiaires et distantes du groupe ostéonécrose de tête fémorale.

Figure 31 : Valeurs des paramètres physico-chimiques en spectrométrie Raman des différents types osseux du col fémoral du groupe ostéonécrose de tête fémorale et du groupe coxarthrose.