



**HAL**  
open science

# Anomalies structurelles et fonctionnelles de l'arbre vasculaire pulmonaire au cours de l'HTAP : de la morphologie à l'analyse moléculaire.

Maria Ghigna

## ► To cite this version:

Maria Ghigna. Anomalies structurelles et fonctionnelles de l'arbre vasculaire pulmonaire au cours de l'HTAP : de la morphologie à l'analyse moléculaire.. Cardiologie et système cardiovasculaire. Université Paris Saclay (COmUE), 2016. Français. NNT : 2016SACLS323 . tel-01918416

**HAL Id: tel-01918416**

**<https://theses.hal.science/tel-01918416>**

Submitted on 11 Nov 2018

**HAL** is a multi-disciplinary open access archive for the deposit and dissemination of scientific research documents, whether they are published or not. The documents may come from teaching and research institutions in France or abroad, or from public or private research centers.

L'archive ouverte pluridisciplinaire **HAL**, est destinée au dépôt et à la diffusion de documents scientifiques de niveau recherche, publiés ou non, émanant des établissements d'enseignement et de recherche français ou étrangers, des laboratoires publics ou privés.

NNT : 2016SACLS323

**THESE DE DOCTORAT**  
**DE**  
**L'UNIVERSITÉ PARIS-SACLAY**  
**PRÉPARÉE À**  
**“INSERM U999”**

**ECOLE DOCTORALE N° 569**  
**Innovation thérapeutique : du fondamental à l'appliqué**  
**Spécialité de doctorat : Physiologie, Physiopathologie**

Par

**GHIGNA Maria Rosa**

**ANOMALIES STRUCTURELLES ET FONCTIONNELLES DE L'ARBRE**  
**VASCULAIRE PULMONAIRE AU COURS DE L'HYPERTENSION**  
**PULMONAIRE POST-EMBOLIQUE ET DE L'HYPERTENSION**  
**ARTERIELLE PULMONAIRE**

**Thèse présentée et soutenue à «Kremlin-Bicêtre », le « 04-10-2016 » :**

**Composition du Jury :**

|                           |   |                       |
|---------------------------|---|-----------------------|
| M, Humbert, Marc          | Professeur des Universités Paris-Sud 11     | Président             |
| M, Bruneval, Patrick      | Professeur des Universités Paris Descartes  | Rapporteur            |
| M, Soubrier, Florent      | Professeur des Universités Paris-Sorbonne   | Rapporteur            |
| M, Valeyre, Dominique     | Professeur des Universités Paris 13         | Examineur             |
| M, Dorfmueller, Peter     | Docteur en Sciences Université Paris-Sud 11 | Co-directeur de thèse |
| M, Guignabert, Christophe | Chargé de Recherche INSERM UMR_S999         | Directeur de thèse    |

## **Remerciements**

**A mes directeurs de thèse**, aux Docteurs Christophe GUIGNABERT et Peter DORFMULLER, pour m'avoir accueilli et m'avoir donné la chance d'effectuer mon travail de thèse. Merci surtout pour leur soutien, pour m'avoir fait confiance tout au long de ces quatre années, ainsi que pour leurs précieux conseils.

### **Aux membres de mon jury :**

Au Professeur Marc HUMBERT, pour m'avoir fait l'honneur d'accepter de présider le Jury.

Aux Professeurs Florent SOUBRIER et Patrick BRUNEVAL pour avoir acceptés d'être rapporteurs de ma thèse et pour le temps qu'ils ont consacré à l'évaluation de mon travail.

Au Professeur Dominique VALEYRE pour avoir accepté d'être examinateur et de juger mon travail.

### **Au laboratoire où j'ai effectué cette thèse :**

Au Professeur Marc HUMBERT, pour m'avoir donné l'opportunité d'effectuer ma thèse au sein de son unité de recherche INSERM.

A tous les autres membres de l'Unité INSERM UMR\_S 999, anatomopathologistes, chirurgiens, cliniciens, pharmaciens et chercheurs.

### **A l'équipe de chirurgie thoracique :**

Particulièrement aux Professeurs Olaf MERCIER et Elie FADEL, pour leur collaboration précieuse à la fois intellectuelle et pratique, qui m'ont permis de réaliser ce travail, en grande partie effectué sur des prélèvements des patients opérés à l'Hôpital Marie Lannelongue.

### **A tous les membres du Service d'Anatomocytopathologie de l'Hôpital Marie Lannelongue :**

Au Docteur Vincent THOMAS de MONTPREVILLE, pour son aide, son soutien et ses précieux conseils dans le déroulement de ce travail.

A Sylvie, Caroline, Dominique, Philippe, Nathalie, Jocelyne et Ida pour leurs aides et soutien.

### **A tous les membres de l'équipe dysfonction endothéliale :**

A Carole, Raphaël, Nicolas, Morane, Alice et Ly pour leurs aides précieuses et amitiés.

**A ma famille, à mes amis,**

**A mes parents.**

## TRAVAUX DE THESE

- 1. Vers de nouvelles cibles pour le traitement de l'hypertension artérielle pulmonaire : Importance des communications cellulaires**  
Ly Tu, Maria Rosa Ghigna, Carole Phan, Jennifer Bordenave, Morane Le Hiress, Raphaël Thuillet, Nicolas Ricard, Alice Huertas, Marc Humbert, Christophe Guignabert  
**Biol Aujourd'hui 2016. Revue à paraître.**
- 2. Microvascular disease in Chronic Thromboembolic Pulmonary Hypertension: a role for pulmonary veins and systemic vasculature**  
Peter Dorfmueller, Sven Günther, Maria Rosa Ghigna, Vincent Thomas de Montpréville, David Boulate, Jean-François Paul, Xavier Jaïs, Benoit Decante, Gérald Simonneau, Philippe Dartevelle, Marc Humbert, Elie Fadel, Olaf Mercier.  
**Eur Respir J. 2014 Nov;44(5):1275-88.**
- 3. BMPR2 mutation-status influences bronchial vascular changes in Pulmonary Arterial Hypertension**  
Maria Rosa Ghigna, Christophe Guignabert, David Montani, Barbara Girerd, Xavier Jaïs, Laurent Savale, Philippe Hervé, Vincent Thomas de Montpréville, Olaf Mercier, Olivier Sitbon, Florent Soubrier, Elie Fadel, Gérald Simonneau, Marc Humbert, Peter Dorfmueller  
**Eur Respir J. 2016. En révision.**
- 4. Identification des mécanismes impliqués dans les anomalies de la circulation veineuse pulmonaire dans l'HTAP**  
Maria Rosa Ghigna, Raphaël Thuillet, Ly Tu, Marc Humbert, Peter Dorfmueller, Christophe Guignabert  
**En préparation.**

## AUTRES TRAVAUX menés en parallèle de la thèse

### 2016

#### **Patterns of pulmonary vascular remodeling and expression of serine-threonine kinase GCN2 in pulmonary veno-occlusive disease: a comparative analysis**

Esther J. Nossent, Fabrice Antigny, David Montani, Harm Jan Bogaard, Maria-Rosa Ghigna, Mélanie Lambert, Vincent Thomas de Montpreville, Barbara Girerd, Xavier Jaïs, Laurent Savale, Olaf Mercier, Elie Fadel, Florent Soubrier, Olivier Sitbon, Gérald Simonneau, Anton Vonk Noordegraaf, Marc Humbert, Frederic Perros, Peter Dorfmueller.

**En préparation**

#### **Patient-derived xenografts from pediatric liver cancer predict tumor recurrence and advise clinical management.**

Nicolle D, Fabre M, Simon-Coma M, Gorse A, Kappler R, Nonell L, Mallo M, Haidar H, Déas O, Mussini C, Guettier C, Redon MJ, Brugières L, Ghigna MR, Fadel E, Galmiche-Rolland L, Chardot C, Judde JG, Armengol C, Branchereau S, Cairo S.

**Hepatology. 2016 Apr 26.**

### **Bronchial paraganglioma with SDHB deficiency**

Ghigna MR , Dorfmueller P, Crutu A, Fadel E ,Thomas de Montpréville V,

**Endocr Pathol. 2016 Feb 19. A paraître**

### **Cholesteroloma: a rare thymic pseudotumor**

Ghigna MR, Dorfmueller P, Fadel E, Thomas de Montpréville V.

**Pathol Int. 2016 Mar 29.**

## **2015**

### **High-grade soft tissue sarcoma arising in a desmoid tumor: case report and review of the literature.**

Bertucci F, Faure M, Ghigna MR, Chetaille B, Guiramand J, Moureau-Zabotto L, Sarran A, Perrot D.

**Clin Sarcoma Res. 2015 Nov 30;5:25.**

### **Lymphoproliferative Disorders after Lung Transplantation: Clinicopathological Characterization of 16 Cases with Identification of Very-Late-Onset Forms.**

Thomas de Montpréville V, Le Pavec J, Le Roy Ladurie F, Crutu A, Mussot S, Fabre D, Mercier O, Dorfmueller P, Ghigna MR, Fadel É.

**Respiration. 2015 Oct 28.**

### **The role of endobronchial ultrasound-guided fine needle aspiration in the diagnosis of pleural mesothelioma.**

Ghigna MR, Crutu A, Florea V, Soummer-Feulliet S, Baldeyrou P.

**Cytopathology. 2015 Aug 27.**

### **Thoracic endometriosis: clinicopathologic updates and issues about 18 cases from a tertiary referring center.**

Ghigna MR, Mercier O, Mussot S, Fabre D, Fadel E, Dorfmueller P, de Montpreville VT.

**Ann Diagn Pathol. 2015 Oct;19(5):320-5.**

## **2014**

### **Validation of a scoring system to predict recurrence of resected solitary fibrous tumors of the pleura.**

Tapias, Luis; Mercier, Olaf; Ghigna, Maria; Iahon, Benoit; Lee, Hang; Mathisen, Douglas; Dartevelle, Philippe; Lanuti, Michael

**Chest. 2014 Aug 7.**

### **Angiosarcomes intrathoraciques**

S. Hamdi M.-R. Ghigna E. Fadel

**Oncologie (2014) 16:239-244**

### **Is sacrificing the phrenic nerve during thymoma resection worthwhile?**

Hamdi S, Mercier O, Fadel E, Mussot S, Fabre D, Ghigna MR, de Montpreville V, Besse B, Le Pechoux C, Ladurie FL, Le Chevalier T, Dartevelle P.

**Eur J Cardiothorac Surg. 2014 May;45(5):e151-5.**

**Angiomatoid fibrous histiocytoma of the pulmonary artery: a multidisciplinary discussion.**

Ghigna MR, Hamdi S, Petitpretz P, Rohnean A, Florea V, Mussot S, Dartevelle P, Dorfmueller P, Tu L, Thuillet R, Guignabert C, Thomas-de-Montpreville V.

**Histopathology. 2014 Apr 4.**

**2013**

**Rare condition of giant deformities in ribs resulting in significant dyspnea.**

Guihaire J, Cadelis G, Ladurie Fle R, Ghigna MR, Rohnean A, Dartevelle P, Fadel E.

**Chest. 2013 Dec 1;144(6):1953-8..**

**A quite exceptional cause of recurrent haemoptysis.**

Ghigna MR; Fadel É; Bellini R, Rohnean A; Palazzo L; Dorfmueller P; Dartevelle P; Thomas de Montpréville V.

**Chest. 2013 Nov 1;144(5):1724-8.**

**Small-Cell Carcinoma in the Setting of Pulmonary Adenocarcinoma: New Insights in the Era of Molecular Pathology**

Norkowski E.; Ghigna MR; Lacroix L; Le Chevalier T; Fadel É; Dartevelle P; Dorfmueller P, Thomas de Montpréville V.

**JTO October 2013 - Volume 8 - Issue 10 pp: 1225-1343,e87-e92**

**Thymic carcinomas: clinicopathologic study of 37 cases from a single institution.**

Thomas de Montpréville V, Ghigna MR, Lacroix L, Besse B, Broet P, Dartevelle P, Fadel E, Dorfmueller P.

**Virchows Arch. 2013 Mar;462(3):307-13.**

**Epstein-Barr Virus Infection and Altered Control of Apoptotic Pathways in Posttransplant Lymphoproliferative Disorders.**

Ghigna MR, Reineke T, Rincé P, Schüffler P, El McHichi B, Fabre M, Jacquemin E, Durrbach A, Samuel D, Joab I, Guettier C, Lucioni M, Paulli M, Tinguely M, Raphael M.

**Pathobiology. 2013 Aug 4;80(2):53-59**

**Retrospective institutional study of 31 patients treated for pulmonary artery sarcoma.**

Mussot S, Ghigna MR, Mercier O, Fabre D, Fadel E, Le Cesne A, Simonneau G, Dartevelle P.

**Eur J Cardiothorac Surg. 2013 Jul 27**

# TABLE DES MATIERES

|  |           |
|--|-----------|
| <b>I- INTRODUCTION.....</b>  | <b>3</b>  |
| <b>1. Anatomie de la circulation pulmonaire.....</b>   | <b>6</b>  |
| 1.1 Les artères pulmonaires .....  | 6         |
| 1.2 Les veines pulmonaires .....   | 7         |
| <b>2. Anatomie de la circulation bronchique.....</b>   | <b>8</b>  |
| <b>3. Spécification des vaisseaux sanguins et marqueurs spécifiques des veines et artères .....</b>      | <b>8</b>  |
| - Le système Ephrine B2/B4 : .....   | 9         |
| - La protéine COUP-TFII (ou « <i>Chicken Ovalbumin Upstream Promoter Transcription Factor II</i> »)..... | 10        |
| - La voie de signalisation Notch .....   | 12        |
| <b>4. L'Hypertension Pulmonaire (HP) : Définition et classification .....</b>                            | <b>14</b> |
| <b>5. L'Hypertension artérielle pulmonaire (HTAP) .....</b>  | <b>16</b> |
| 5.1 Les facteurs génétiques de prédisposition à l'HTAP .....   | 17        |
| 5.1.1 Gène <i>ACVRL1</i> .....   | 18        |
| 5.1.2 Gène <i>ENG</i> .....  | 18        |
| 5.1.3 Gène <i>CAV1</i> .....   | 19        |
| 5.1.4 Gène <i>SMAD9</i> .....  | 20        |
| 5.1.5 Gène <i>KCNK3</i> .....  | 20        |
| 5.2 Les facteurs environnementaux de prédisposition à l'HTAP .....                                       | 21        |
| 5.3 Les facteurs infectieux associés au développement de l'HTAP .....                                    | 22        |
| 5.4 Les lésions anatomopathologiques de l'HTAP.....  | 23        |
| 5.4.1 Le remodelage artériel de la circulation pulmonaire dans l'HTAP .....                              | 23        |
| 5.4.2 Le remodelage veineux de la circulation pulmonaire dans l'HTAP.....                                | 32        |
| <b>6. L'hypertension pulmonaire associée à la maladie thromboembolique chronique (HPPE) : 32</b>         |           |
| 6.1.1 Les facteurs de risque associés au développement de l' HPPE.....                                   | 33        |
| 6.1.2 Les stratégies thérapeutiques de l' HPPE .....   | 34        |
| <b>7. La voie de signalisation des BMP.....</b>  | <b>36</b> |
| 7.1 Gènes cibles des BMP .....   | 39        |
| 7.2 Les voies de signalisation Smad indépendantes.....   | 39        |
| 7.3 Rôle des BMP dans le développement osseux .....  | 40        |
| 7.4 Rôle de BMP dans le développement vasculaire.....  | 41        |
| 7.5 Rôle des BMP dans le développement de l'endocarde .....  | 42        |
| <b>8. Les altérations de la voie des BMP dans les maladies vasculaires.....</b>                          | <b>43</b> |
| <b>9. BMPRII et l'Hypertension Artérielle Pulmonaire.....</b>  | <b>44</b> |
| 9.1 Généralités .....  | 44        |
| 9.2 Les mutations du gène <i>BMPR2</i> .....   | 46        |
| 9.3 Les effets moléculaires des médicaments utilisés dans le traitement de l'HTAP .....                  | 48        |
| <b>10. Les modèles animaux de l'hypertension pulmonaire post embolique .....</b>                         | <b>52</b> |
| 10.1 Modèles d'obstruction de l'artère pulmonaire .....  | 52        |
| 10.2 Modèle animal reproduisant les caractéristiques de la HPPE.....                                     | 52        |
| <b>11. Les modèles animaux d'hypertension artérielle pulmonaire .....</b>                                | <b>53</b> |
| 11.1 Le modèle monocrotaline (MCT) .....   | 53        |
| 11.2 Le modèle monocrotaline + pneumonectomie .....  | 53        |

|  |  |            |
|--|--|------------|
| 11.3   | L'HP induite par les agents alkylants .....                | 54         |
| 11.4   | Le modèle d'hypoxique chronique .....                      | 55         |
| 11.5   | Le modèle Sugén (SU-5416) + hypoxie chronique (SuHx) ..... | 56         |
| <b>III. TRAVAUX DE RECHERCHE.....</b>        |  | <b>62</b>  |
| <b>IV. DISCUSSION.....</b>                   |  | <b>125</b> |
| <b>V. CONCLUSIONS et PERSPECTIVES .....</b>  |  | <b>132</b> |
| <b>VI. REFERENCES BIBLIOGRAPHIQUES .....</b> |  | <b>134</b> |



## ABREVIATIONS

|                |  |
|----------------|--|
| <b>Bcl-2</b>   | <i>B-cell lymphoma 2</i>   |
| <b>Bcl-xL</b>  | <i>B-cell lymphoma-extra large</i>                                       |
| <b>BMP</b>     | <i>Bone morphogenetic protein</i>  |
| <b>BMPR</b>    | <i>Bone morphogenetic protein-receptor</i>                               |
| <b>BSA</b>     | Albumine de sérum bovin  |
| <b>CE</b>      | Cellule endothéliale   |
| <b>CML</b>     | Cellule musculaire lisse   |
| <b>HPPE</b>    | Hypertension pulmonaire post-embolique                                   |
| <b>DMSO</b>    | Diméthyle sulfoxyde  |
| <b>EGF</b>     | <i>Epidermal growth factor</i>   |
| <b>ELISA</b>   | <i>Enzyme-linked immunosorbent assay</i>                                 |
| <b>ET-1</b>    | Endothéline-1  |
| <b>FGF</b>     | <i>Fibroblast growth factor</i>  |
| <b>Hg</b>      | Mercure  |
| <b>HTAP</b>    | Hypertension artérielle pulmonaire                                       |
| <b>HTAPh</b>   | Hypertension artérielle pulmonaire héritable                             |
| <b>HTAPi</b>   | Hypertension artérielle pulmonaire idiopathique                          |
| <b>HP</b>      | Hypertension pulmonaire  |
| <b>ITK</b>     | Inhibiteur tyrosine kinase   |
| <b>IL</b>      | Interleukine   |
| <b>IP</b>      | Iodure de propidium  |
| <b>MAPK</b>    | <i>Mitogen activated protein kinase</i>                                  |
| <b>MMP</b>     | Métalloprotéinase de la matrice extracellulaire                          |
| <b>MTT</b>     | Test au bromure de 3-(4,5-dimethylthiazol-2-yl)-2,5-diphenyl tetrazolium |
| <b>NO</b>      | <i>Nitric oxide</i> ou monoxyde d'azote                                  |
| <b>NOS</b>     | <i>Nitric oxide synthase</i> ou synthétase du monoxyde d'azote           |
| <b>PAP</b>     | Pression artérielle pulmonaire   |
| <b>PBS</b>     | <i>Phosphate buffered saline</i>   |
| <b>PCNA</b>    | <i>Proliferating cell nuclear antigen</i>                                |
| <b>PCR</b>     | <i>Polymerase chain reaction</i>   |
| <b>PDGF</b>    | <i>Platelet-derived growth factor</i>                                    |
| <b>PDGFR</b>   | <i>Platelet derived growth factor receptor</i>                           |
| <b>RTK</b>     | Récepteur tyrosine kinase  |
| <b>RTQ-PCR</b> | <i>Real time quantitative PCR</i> ou PCR quantitative en temps réel      |
| <b>RVP</b>     | Résistance vasculaire pulmonaire   |
| <b>SVF</b>     | Sérum de veau fœtal  |
| <b>TGF</b>     | <i>Transforming growth factor</i>  |
| <b>VEGF</b>    | <i>Vascular endothelial growth factor</i>                                |
| <b>VEGFR</b>   | <i>Vascular endothelial growth factor receptor</i>                       |
| <b>vWF</b>     | Facteur de von Willebrand  |

## RESUME

**INTRODUCTION :** La physiopathologie des hypertensions pulmonaires (HP) reste encore imparfaitement comprise. Plusieurs mécanismes interviennent dans le développement et la progression du remodelage vasculaire pulmonaire associé à l'HTAP. Les perturbations de communications intercellulaires et l'activation de certaines voies de signalisation sont des phénomènes importants contribuant à l'accumulation excessive de cellules vasculaires au sein de la paroi des petites artères pulmonaires. Par ailleurs, des facteurs génétiques et environnementaux peuvent prédisposer ou faciliter la progression de ce remodelage vasculaire.

**HYPOTHESE DE TRAVAIL :** La compréhension des modifications structurelles de la circulation pulmonaire et bronchique dans différents groupes d'HP devrait permettre une meilleure connaissance de leurs rôles respectifs et faciliter la recherche de nouvelles stratégies thérapeutiques.

**RESULTATS :** Dans ce travail de thèse, nous avons pu identifier l'existence d'altérations de la microcirculation pulmonaire dans l'HPPE, caractérisées par un remodelage des micro-vaisseaux pulmonaires pré- et post-capillaires, ainsi que de la circulation bronchique. Nous avons, aussi, pu mettre en évidence l'existence de modifications circulatoires post capillaires dans l'HTAP idiopathique et héritable. Ces altérations seraient également en rapport avec les modifications de la circulation systémique pulmonaire, au travers de connections anastomotiques. Les modifications de la circulation systémique et veineuse apparaissent aussi plus marquées dans l'HTAP chez les sujets porteurs de mutations du gène *BMPR2*. Enfin, ces altérations ont également pu être mises en évidence au sein de deux modèles animaux d'étude d'HP, validant la pertinence d'approfondir nos connaissances au travers de ces outils expérimentaux.

**CONCLUSION :** Cette meilleure connaissance des modifications des micro-vaisseaux pulmonaires pré- et post-capillaires et bronchiques chez les patients avec HPPE réfractaire à l'endartériectomie pulmonaire est nécessaire afin d'améliorer les procédures diagnostiques et de prise en charge de ces patients. De plus, nous avons également documenté la présence de modifications touchant le lit post-capillaire et la circulation bronchique dans l'HTAP idiopathique et héritable. Notre travail soutient un rôle potentiel des mutations de *BMPR2* sur ces modifications.

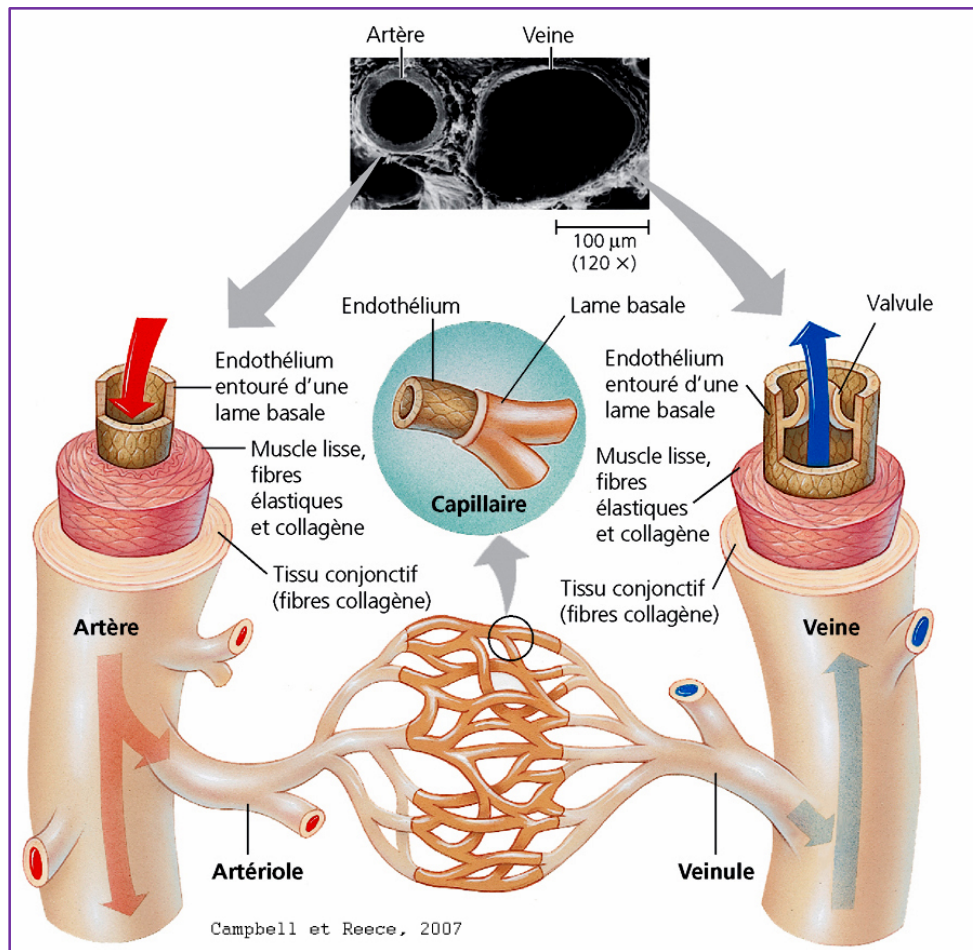
# Revue générale sur la circulation pulmonaire et bronchique

# 1. Anatomie de la circulation pulmonaire

Le tronc artériel pulmonaire apporte le sang veineux du ventricule droit aux poumons. Il naît du cône artériel du ventricule droit et se divise en deux pour donner naissance aux deux artères pulmonaires. Chacune des deux artères pulmonaires se prolonge ensuite vers l'un des deux poumons, accompagnée de deux veines pulmonaires, avec lesquelles elles forment le « pédicule vasculaire pulmonaire ». Au sein du tissu pulmonaire, chacune des deux artères pulmonaires se divise ensuite le long des ramifications bronchiques jusqu'au réseau capillaire alvéolaire. Les poumons reçoivent une circulation nourricière par les artères bronchiques, prenant origine de l'aorte thoracique.

## 1.1 Les artères pulmonaires

La structure histologique de l'arbre artériel pulmonaire varie en fonction du diamètre de l'artère pulmonaire. Les artères pulmonaires de gros ( $\geq 500 \mu\text{m}$ ) et moyen diamètre (compris entre  $\geq 100 \mu\text{m}$  et  $\leq 500 \mu\text{m}$ ) sont composées de différentes couches : l'intima, la media et la couche adventitielle (aussi appelée adventice) (**Figure 1**). L'intima est constituée d'un endothélium et d'une fine couche de tissu conjonctif sous-endothélial (appelée lame basale, constituée de fibres de collagène et d'élastine). L'intima et la média artérielle sont délimitées par une lame élastique appelée également limitante élastique interne. La média est constituée de couches successives de membranes élastiques disposées de façon concentrique, connectées entre elles par de petits faisceaux élastiques et de cellules musculaires lisses, orientées de manière circulaire ou hélicoïdale. Les espaces interstitiels entre les fibres élastiques contiennent plusieurs composés matriciels dont différents types de collagène et de ténascine, ainsi que de fibroblastes et de cellules musculaires lisses. Ces dernières, moins représentées dans les artères de petit diamètre (compris entre  $\geq 100 \mu\text{m}$  et  $\leq 500 \mu\text{m}$ ) augmentent progressivement en nombre dans les artères de grand diamètre ( $> 500 \mu\text{m}$ ). Une lame élastique externe signe la limite de la media avec la couche adventitielle. Les artérioles (dont le diamètre varie entre  $\leq 200$  et  $\geq 50\mu\text{m}$ ) ont une intima très fine (formée des cellules endothéliales, reposant sur une fine lame conjonctive) et une lame élastique interne peu visible, voir absente. La média des artérioles est formée de cellules musculaires lisses disposées sur deux ou trois couches au sein d'une matrice extracellulaire riche en collagène. Enfin, les artérioles terminales (d'un diamètre  $\leq 100\mu\text{m}$ ) ont une média constituée d'une unique couche de cellules musculaires lisses et/ou d'un péricyte pulmonaire.



**FIGURE 1 :** Structure de la paroi des vaisseaux sanguins.

## 1.2 Les veines pulmonaires

Les deux veines pulmonaires conduisent le sang oxygéné du poumon à l'oreillette gauche. Dans leur trajet, les veines pulmonaires reçoivent les branches veineuses bronchiques et médiastinales (**Figure 1**). La structure des veines pulmonaires est moins organisée par rapport à celles des artères pulmonaires, avec des limites peu définies entre les différentes couches de la paroi artérielle. De manière générale, la paroi des veines se compose d'un revêtement endothélial, d'une lame conjonctive sous-endothéliale et des fibres élastiques qui s'entremêlent aux éléments musculaires lisses. Contrairement aux artères pulmonaires, les veines ne présentent pas de lames élastiques visibles et de couche adventitielle. Les veines pulmonaires sont des veines à paroi fine et fibreuse. Les cellules musculaires lisses de la media sont distribuées circulairement et sont entremêlées de divers composants matriciels contenant différents types de collagène et des fibres élastiques. Contrairement aux artères pulmonaires, la distinction entre l'intima, la media et l'adventice est difficile à mettre en évidence.

## 2. Anatomie de la circulation bronchique

La circulation bronchique prend principalement origine de l'aorte thoracique ou dans 2% des cas des artères coronaires. Le plus souvent, l'arbre bronchique droit est alimenté par une unique artère et le gauche par deux artères. Les artères bronchiques longent les divisions de l'arbre aérien, donnant origine à deux ramifications pour chaque bronche ; elles irriguent aussi les *vasa vasorum* des artères, des veines pulmonaires et des vaisseaux intrapulmonaires. Les ramifications des artères bronchiques se distribuent dans la paroi de la bronche, formant un réseau muqueux, sous-muqueux et péri bronchique. Le drainage veineux du réseau bronchique s'effectue au travers des veines pulmonaires qui sont exposées à la pression atriale gauche. D'un point de vue fonctionnel, le débit sanguin bronchique représente environ 1% du débit cardiaque. Par rapport à d'autres organes, l'arbre bronchique est bien irrigué, puisque le débit sanguin bronchique par unité de masse de tissu pulmonaire est comparable à celui du myocarde. Le débit sanguin de la trachée et des bronches est influencé par différents facteurs, tels que la pression artérielle systémique, la pression veineuse centrale, la pression artérielle pulmonaire et la pression dans les voies aériennes, la teneur en oxygène de l'air alvéolaire et du sang artériel, l'innervation de l'arbre bronchique et par des médiateurs comme l'histamine, la sérotonine (connue également sous le nom 5 hydroxytryptamine ou 5-HT) et la bradykinine. Des modifications du débit sanguin bronchique se mettent en place lors de différentes conditions pathologiques touchant les bronches ou le parenchyme pulmonaire. Dans l'asthme, les pathologies pulmonaires inflammatoires chroniques, le cœur pulmonaire chronique post embolique, les pleurésies chroniques, une augmentation du débit artériel bronchique secondaire à des phénomènes d'hyperplasie du réseau vasculaire se produit.

## 3. Spécification des vaisseaux sanguins et marqueurs spécifiques des veines et artères

Au cours de l'organogénèse, des cellules multipotentes appelées angioblastes, prenant leur origine du mésoderme, se regroupent pour constituer le « plexus capillaire » primitif. L'angiogenèse est le processus qui, grâce à des cellules progénitrices, donnera origine aux vaisseaux artériels et veineux. Ce processus est influencé par des forces hémodynamiques et par des mécanismes génétiques avec activation et/ou suppression de voies de signalisation et expression de molécules biologiques spécifiques.

## - Le système Ephrine B2/B4 :

L'Ephrine B2 et son récepteur EphB4 sont deux molécules exprimées au niveau des cellules endothéliales de veines et d'artères (Wang et al., 1998). Cette distribution particulière apparaît dans les phases précoces du développement embryonnaire, dès la formation du « plexus vasculaire primitif ». En effet, la protéine Ephrine B2 est exprimée par les angioblastes au cours de la différenciation endothéliale artérielle. En revanche, la protéine Ephrine B2 n'est pas exprimée par les angioblastes au cours de la différenciation endothéliale veineuse. Son récepteur tyrosine-kinase appelé EphB4 est, à l'inverse, uniquement retrouvé à la surface des cellules endothéliales veineuses (Wang et al., 1998).

Cette distribution différentielle présente au cours du développement du système vasculaire se maintient dans la vie postnatale (Chen et al., 2012a). La mise en évidence de l'importance de l'expression d'Ephrine B2 et de l'EphB4 dans le développement du système vasculaire a été soulignée au travers d'études faisant appel à des souris transgéniques déficientes en Ephrine B2 ou en EphB4 (Adams et al., 1999; Pereira et al., 1999). En effet, ces souris génétiquement modifiées présentent des anomalies majeures de la morphogénèse vasculaire. L'expression d'Ephrine B2 dans le territoire artériel est connue pour être sous l'influence du système VEGF-A/VEGFR2 et de son co-récepteur NRP-1 (neuropiline 1) qui activent la signalisation dépendante de la voie des Notch, enclenchant ainsi le processus de différenciation des veines (Kume, 2010; Lin et al., 2011). Le VEGF est également connu pour influencer l'expression de la molécule D114, qui est un ligand clé des récepteurs Notch dans les cellules endothéliales, grâce au facteur de transcription ETS. D'un point de vue fonctionnel, l'Ephrine B2 est connue pour moduler l'endocytose des récepteurs du VEGF et du PDGF dans les cellules endothéliales. Cette activité est plus importante pendant le développement vasculaire et l'angiogenèse par rapport aux artères dont la différenciation est achevée (Kruse et al., 2008).

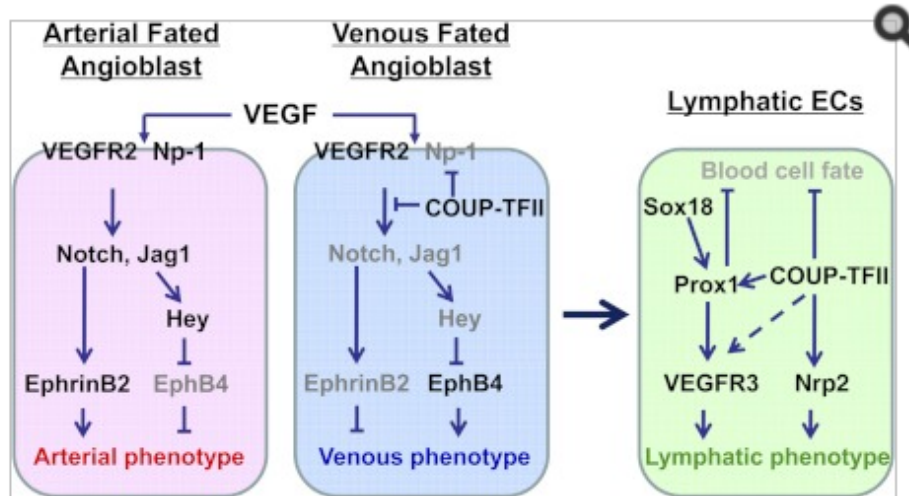
Dans l'endothélium veineux, la suppression de la signalisation Notch par le facteur COUP-TFII (« *Chicken Ovalbumin Upstream Promoter Transcription Factor II* ») et la voie phosphatidylinositol 3-kinase (PI3K)-protéine kinase B (Akt) favorisent également l'expression d'EphB4 à la surface des cellules endothéliales. L'expression d'EphB4 conduira ainsi vers une différenciation veineuse du vaisseau. Néanmoins, les cascades de signaux intracellulaires, partiellement transmises par l'activité tyrosine kinase d'EphB4, restent encore imparfaitement connues de nos jours. De manière intéressante, des travaux réalisés sur des greffons de veine dans le système circulatoire artériel, ont montré que les forces hémodynamiques étaient capables de supprimer l'expression d'EphB4 dans les cellules

endothéliales veineuses (Model et al., 2014). La diminution de l'expression d'EphB4 aboutit à l'augmentation de l'activité de l'enzyme eNOS et est associée à une meilleure performance du greffon veineux. Au contraire, la persistance voire l'augmentation de l'expression d'EphB4 est associée à des altérations structurelles du greffon veineux avec formation d'une néointima aboutissant à la réduction de sa perméabilité (Kudo et al., 2007).

- La protéine COUP-TFII (ou « *Chicken Ovalbumin Upstream Promoter Transcription Factor II* ») est un récepteur nucléaire orphelin appartenant à la superfamille des récepteurs des hormones stéroïdes/thyroïdes qui revête un rôle crucial dans le processus de l'angiogenèse au cours du développement et dans différentes conditions physiopathologiques (Lin et al., 2011). Le caractère essentiel de cette molécule est souligné par la létalité observée lors de l'inactivation totale de son expression au cours de l'embryogenèse (Pereira et al., 1995). C'est pourquoi, nos connaissances actuelles sur le rôle de cette molécule nous parviennent principalement des études d'embryogenèse et plus précisément de l'embryogenèse murine (Pereira et al., 1995). Chez la souris le gène *Nr2f2*, qui code pour la protéine COUP-TF-II, se situe au niveau de la région centrale du chromosome 7 et est précocement exprimé dans le mésoderme viscéral à partir du huitième jour du développement (Applebury et al., 2000; Li et al., 2009; Okamura et al., 2009; Tang et al., 2010). Dans des phases plus tardives, COUP-TFII a été identifiée dans les cellules mésenchymateuses de différents organes comme le rein, les poumons, le pancréas, le tube digestif, la prostate et les ovaires. De manière générale, le facteur de transcription COUP-TFII est exprimé à des niveaux élevés dans les organes en développement et beaucoup plus faiblement dans les organes matures chez l'adulte (comme par exemple dans l'utérus, le foie, l'estomac, le cœur et les poumons) (Lin et al., 2011). Pendant la vasculogenèse, COUP-TFII contrôle positivement l'expression de différents gènes essentiels à la mise en place d'un phénotype veineux, parmi lesquelles on retrouve « *E2F Transcription Factor 1* » (E2F1), qui est un élément clé de la transition G1 /S du cycle cellulaire et EphB4 (Lawson et al., 2001; Wang et al., 1998). COUP-TFII est exprimée au niveau des cellules endothéliales des veines, mais pas dans les cellules endothéliales des artères, où, néanmoins, il reste exprimé au niveau des cellules musculaires lisses. D'autres gènes cibles de COUP-TFII incluent Notch, NRP-1, Jagged1, Hey1 et Ephrine B2, dont l'expression est, au contraire, inhibée (Lin et al., 2011). Le développement du système lymphatique est aussi dépendant de l'expression de COUP-TF-II. Dans le contexte d'une spécification veineuse et suite à l'étape de différenciation des angioblastes, une partie de ces cellules expriment COUP-TFII et Sox18 et activent le



facteur Prox1, qui à son tour stimule la voie de signalisation VEGFR3/Nrp2, conduisant les cellules endothéliales à se différencier en cellules endothéliales lymphatiques (**Figure 2**).



**FIGURE 2 :** *Modèle de différenciation vasculaire (Lin FJ. Endocr Rev 2011) dans l'embryogénèse, illustrant les molécules et voies de signalisation impliquées dans la spécification artérielle, veineuse et lymphatique.*

Le facteur COUP-TFII participe également à la différenciation et la maturation de plusieurs systèmes vitaux. Une fois la maturation de l'organe achevée, l'expression de COUP-TFII diminue et reste à des niveaux relativement bas. L'expression de COUP-TFII augmente aussi dans des conditions pathologiques, au cours du processus de régénération/réparation des tissus et dans l'angiogénèse des tumeurs. Des études récentes (Qin et al., 2013) ont documenté la surexpression de cette molécule dans les cancers, comme le cancer de la prostate, le cancer mammaire et le cancer pulmonaire (Schäfer et al., 2008) (Nagasaki et al., 2009; Riggs et al., 2006). La surexpression de COUP-TFII est associée à une progression plus rapide de la maladie et à son potentiel métastatique. La contribution de COUP-TFII à la diffusion métastatique des cancers s'exercerait à travers l'induction de l'expression de gènes clés de l'angiogénèse tels que VEGF-D et C (Schäfer et al., 2008) (Stacker et al., 2002) et l'angiopoïétine 1 (Qin et al., 2013). Il est également important de souligner que COUP-TFII est aussi surexprimée dans les cancers du sein moins différenciés, suggérant son rôle dans le processus de dédifférenciation cellulaire (Nagasaki et al., 2009). (Riggs et al., 2006). Dans des lignées de cancer de poumon, la surexpression de COUP-TFII favorise un phénotype invasif des cellules tumorales (Navab et al., 2004). Ces propriétés font de COUP-TFII une cible très intéressante dans le développement d'antagonistes dans le domaine oncologique (Lin et al., 2011).

## - La voie de signalisation Notch

L'importance de la voie de signalisation Notch pour la différenciation veine/artère a été principalement étudiée chez la souris et le poisson zèbre (Lawson et al., 2001). Cette voie est hautement conservée parmi les différentes espèces animales. Les molécules Notch1, Notch3 et Notch4 sont exprimées dans les cellules endothéliales des artères et influencent l'expression de gènes artère-spécifiques (Adams et al., 1999). Parmi les cibles moléculaires des protéines Notch, les facteurs de transcription Hes et Hey ont été identifiés au travers d'études menées sur les divers mammifères et le poisson zèbre (Zhong et al., 2000). En particulier, ce dernier est capable de supprimer l'expression d'EphB4 dans les artères (Lawson et al., 2001).

Revue générale sur  
L'Hypertension Artérielle Pulmonaire (HTAP)  
Et  
L'Hypertension pulmonaire associée à la  
maladie thromboembolique chronique  
(HPPE)

## 4. L'Hypertension Pulmonaire (HP) : Définition et classification

L'hypertension pulmonaire regroupe un ensemble de conditions physiopathologiques définies par l'augmentation progressive de la pression artérielle pulmonaire moyenne (PAPm) au-delà de 25mmHg au repos. Le diagnostic formel nécessite un cathétérisme cardiaque droit. La valeur physiologique de la PAPm est de  $14 \pm 3$  mmHg au repos.

Une classification clinique des HP est régulièrement proposée et révisée au cours de congrès mondiaux afin d'individualiser des formes d'HP présentant des similitudes physiopathologiques, cliniques et de prise en charge thérapeutique. Une nouvelle classification a été proposée en 2013 à l'occasion du cinquième congrès mondial de l'Hypertension Pulmonaire à Nice. Sur la base de la présentation clinique, des aspects anatomopathologiques et des caractéristiques hémodynamiques, cette classification distingue cinq grands groupes (**Figure 3**).

La présentation clinique des HP n'est pas spécifique et reste liée aux signes et symptômes de la défaillance ventriculaire droite. Ces derniers apparaissent initialement à l'effort et sont représentés principalement par la dyspnée et la fatigue. Au repos, les symptômes s'installent dans les formes sévères d'HP. La présentation clinique est aussi conditionnée par des pathologies sous-jacentes. Chez certains patients, la présentation clinique peut être marquée par des complications comme l'hémoptysie (provoquée par la rupture d'artères bronchiques hypertrophiques), l'enrouement (provoquée par la compression du nerf récurrent laryngée gauche par la dilatation de l'artère pulmonaire), une respiration sifflante (par la compression des voies respiratoires) et un syndrome angineux (provoqué par une ischémie myocardique secondaire à la compression de la coronaire gauche par les vaisseaux pulmonaires excessivement dilatés).

## 1. Hypertension artérielle pulmonaire (HTAP)

- 1.1 Idiopathique
- 1.2 Héritable
  - 1.2.1 Mutations *BMPR2*
  - 1.2.2 Mutations *ACVRL1* (ou *ALK1*), *ENG*, *SMAD9*, *CAV1*, *KCNK3*
  - 1.2.3 Autres mutations inconnues
- 1.3 Induite par des drogues ou des médicaments
- 1.4 Associée à :
  - 1.4.1 Connectivite
  - 1.4.2 Infection par virus de l'immunodéficience humaine (VIH)
  - 1.4.3 Hypertension portale
  - 1.4.5 Cardiopathie congénitale
  - 1.4.6 Schistosomiase

## 1'. Maladie veino-occlusive pulmonaire et/ou hémangiomatose capillaire pulmonaire

- 1'.1 Idiopathique
- 1'.2 Héritable
  - 1'.2.1 Associée à la mutation d'*EIF2AK4*
  - 1'.2.2 Associée à d'autres mutations
- 1'.3 Induite par des drogues ou des médicaments
- 1'.4 Associée à :
  - 1'.4.1 Connectivite
  - 1'.4.2 Infection VIH

## 1". Hypertension pulmonaire (HP) persistante du nouveau-né

## 2. Hypertension pulmonaire due à une cardiopathie gauche

- 2.1 Dysfonction systolique
- 2.2 Dysfonction diastolique
- 2.3 Valvulopathie
- 2.4 Cardiomyopathies congénitales et obstruction acquise ou congénitale du flux sanguine cardiaque
- 2.5 Sténose congénitale ou acquise des veines pulmonaires

## 3. Hypertension pulmonaire due à une pneumopathie hypoxémiante ou hypoxie

- 3.1 Bronchopneumopathie chronique obstructive (BPCO)
- 3.2 Pneumopathie interstitielle
- 3.3 Trouble ventilatoire mixte d'autre origine
- 3.4 Syndrome d'apnée du sommeil fibrosante
- 3.5 Hypoventilation alvéolaire
- 3.6 Exposition chronique à la haute altitude
- 3.7 Trouble du développement pulmonaire

## 4. Hypertension pulmonaire post embolique ou associée à d'autres typologies d'obstruction des artères pulmonaires

- 4.1 Hypertension pulmonaire post embolique
- 4.2 Associé à l'obstruction d'autre origine des artères pulmonaires
  - 4.2.1 Angiosarcome
  - 4.2.2 Autres tumeurs intravasculaires
  - 4.2.3 Artérite

## 5. Hypertension pulmonaire d'origine indéterminée et/ou d'origine multifactorielle

- 5.1 Hémopathies (anémie hémolytique chronique, maladies myeloprolifératives, splénectomie)
- 5.2 Maladies systémiques : sarcoïdose, histiocytose pulmonaire, lymphangiomyomatose, neurofibromatose
- 5.3 Maladies métaboliques : maladie du métabolisme des glucides, de Gaucher et thyroïdiennes
- 5.4 Autres pathologies : micro angiopathie thrombotique tumorale pulmonaire, médiastinite fibrosante, insuffisance rénale chronique (avec ou sans dialyse) hypertension pulmonaire segmentaire

**FIGURE 3 :** Dernière classification clinique de l'hypertension pulmonaire  
(Galiè et al., 2015; Simonneau et al., 2013)

## 5. L'Hypertension artérielle pulmonaire (HTAP)

L'hypertension artérielle pulmonaire (ou HP précapillaire) fait partie du Groupe 1 de la classification clinique des HP. L'HTAP est non seulement caractérisée par une PAPm au-delà de 25 mmHg, mais également par une pression artérielle pulmonaire d'occlusion (PAPO)  $\leq$  15 mmHg, éliminant le diagnostic de cardiopathie gauche (**Figure 4**).

| Définition                              | Caractéristiques                           | Groupe Clinique  |
|---|--|--|
| Hypertension pulmonaire                 | PAPm $\geq$ 25 mmHg                        | Toutes   |
| Hypertension pulmonaire Pré-capillaire  | PAPm $\geq$ 25 mmHg<br>PAPO $<$ 15 mmHg    | 1. HTAP<br>3. HP liée à des maladies pulmonaires<br>4. HPPE<br>5. Hypertension pulmonaires d'origine inconnue et/ou d'origine multifactorielle |
| Hypertension pulmonaire post capillaire | PAPm $\geq$ 25 mmHg<br>PAPO $>$ 15 mmHg    | 2. Hypertension pulmonaire secondaire au dysfonctionnement du cœur gauche  |
| HP post capillaire isolée               | GPD $<$ 7 mmHg<br>et/ou<br>RVP $\leq$ 3 WU | 5. Hypertension pulmonaires d'origine inconnue et/ou d'origine multifactorielle  |
| HP combinée (post et pré-capillaire)    | GPD $\geq$ 7 mmHg<br>et/ou<br>PVR $>$ 3 WU |  |

**FIGURE 4 :** Classification hémodynamique de l'hypertension pulmonaire. GPD=gradient de pression diastolique ; Hg=mercure ; HP=hypertension pulmonaire ; HPPE=hypertension pulmonaire post embolique ; PAPm=pression artérielle pulmonaire moyenne ; RVP=résistance vasculaire pulmonaire ; PAPO=pression artérielle pulmonaire d'occlusion ; WU=Unité de Wood (= 80 dynes/cm<sup>5</sup>/s)

Le groupe des HTAP incorpore : **1)** les **HTAP idiopathiques** (HTAPi, anciennement nommées HTAP primitives) définies par la survenue de la maladie en l'absence de facteurs de risques connus ; **2)** les **HTAP héritables** (HTAPh, anciennement nommées HTAP familiales), définies par la possibilité de transmission de l'HTAP à la descendance et donc par la présence de mutation de certains gènes connus ou non pour prédisposer au développement de la maladie ; **3)** les **HTAP associées** à la consommation de toxines dont par exemple la prise d'anorexigènes et les HTAP associées à diverses pathologies (connectivites, infection par le virus de l'immunodéficience humaine, cardiopathies congénitales avec shunt gauche-droit, hypertension portale et schistosomiase).

Concernant les épreuves fonctionnelles, les patients HTAP montrent une légère réduction des volumes pulmonaires associée à une réduction de la capacité de diffusion du

monoxyde de carbone (DLCO) (Trip et al., 2013). Par ailleurs, il a pu être mis en évidence qu'une DLCO exagérément diminuée (< 45% de la valeur prévue) est associée à un mauvais pronostic (Sun et al., 2003). Chez les patients HTAP, la tension en oxygène du sang artériel (PaO<sub>2</sub>) reste généralement normale, ou faiblement réduite ; par contre la tension du dioxyde de carbone (PaCO<sub>2</sub>) est très souvent réduite (Hoepfer et al., 2007). Les examens d'imagerie sont marqués par un aspect radiographique anormal du thorax, avec une dilatation des artères pulmonaires. Un élargissement du ventricule et de l'oreillette droite peut être observé (Rich and Rabinovitch, 2008). L'examen tomодensitométrique du thorax fournit d'importantes informations sur l'état des vaisseaux médiastinaux, du cœur et du parenchyme pulmonaire. L'augmentation du diamètre de l'artère pulmonaire  $\geq 29$  mm et un ratio artère pulmonaire/aorte ascendante  $\geq 1$  et un rapport artère segmentaire/bronche  $> 1$  dans trois ou quatre lobes, constituent des aspects hautement spécifiques du diagnostic d'HP (Tan et al., 1998). L'échocardiographie transthoracique permet d'estimer la PAPm. Toutefois, la décision thérapeutique nécessite des données du cathétérisme cardiaque, qui constitue l'examen clé pour confirmer le diagnostic d'HP et pour évaluer la sévérité de l'atteinte circulatoire pulmonaire.

Les données épidémiologiques sur l'HP sont pauvres. Au Royaume-Uni, une prévalence de 97 cas par million d'habitants avec un rapport femme/homme à 1.7 a été rapportée (Galiè et al., 2015). Concernant l'HTAP, la prévalence en Europe varie entre 15 à 60 sujets par million et l'incidence entre 5 à 10 cas par millions d'habitants par an (Peacock et al., 2007).

Selon le premier registre de la maladie créé Etats-Unis en 1981, l'âge moyen des patients au moment du diagnostic d'HTAP idiopathique était de 36 ans. Plus récemment, le recueil des données épidémiologiques, à partir de plusieurs registres de la maladie, a montré que l'âge moyen de diagnostic était plus avancé et se situait autour des 50 à 65 ans.

Concernant la distribution de la maladie entre les deux sexes, les données recueillies dans différents registres indiquent que la prédominance de la maladie dans le sexe féminin était variable et surtout moins représentée chez les sujets plus âgés.

## 5.1 Les facteurs génétiques de prédisposition à l'HTAP

Diverses mutations présentes dans plusieurs gènes spécifiques ont été identifiées dans l'HTAP. En effet, des mutations du gène *BMPR2* sont décrites dans plus de 70 à 80% des patients HTAPh et dans plus de 10 à 20% des patients HTAPi. D'autre part, des mutations des gènes *ACVRL1* (*activin receptor-like kinase 1* ou *ALK1*), *ENG* (endogline), *SMAD9* (« *small mother against decapentaplegic homologues* »), *CAV1* (*caveolin 1*) et *KCNK3* ont été aussi identifiées. Cependant, ces mutations sont beaucoup moins fréquentes

que les mutations de *BMPR2* et ne concernent que moins de 1% des patients HTAPh.

Le dépistage des mutations du gène *BMPR2* est une étape importante qui est pratiquée dans notre centre de référence en collaboration avec le Département de Génétique et Cytogénétique dirigée par l'équipe du Professeur Florent SOUBRIER à l'Hôpital Pitié-Salpêtrière, France. En effet, il est fortement recommandé de proposer ce dépistage génétique dans les cas d'HTAP sporadique ou induite par la prise d'anorexigènes ou à des patients avec une histoire familiale d'HTAP. Dans le cas d'absence de mutations du gène *BMPR2* chez des individus d'âge < 40 ans ou chez des patients avec une histoire familiale de télangiectasie hémorragique familiale, des mutations des gènes *ACVRL1* et *ENG* doivent être recherchées. En cas d'absence de mutations pour *BMPR2*, *ACVRL1* et *ENG*, la recherche de mutations rares doit être considérée (incluant notamment les gènes *KCNK3* et *CAV1*) (Galiè et al., 2015).

### 5.1.1 Gène *ACVRL1*

ALK1 (« *activin receptor-like kinase 1* ») est un récepteur de type I des ligands appartenant à la superfamille du TGF- $\beta$ , avec lesquelles il partage une homologie structurelle du domaine serine-thréonine kinase. Cette molécule est particulièrement exprimée au niveau des cellules endothéliales. Attisano et Johnson (Attisano et al., 1993; Johnson et al., 1996) ont décrit trois mutations dans trois patients atteints de télangiectasie hémorragique héréditaire de type 2 (maladie de Rendu-Osler). Deux de ces mutations sont de type faux sens, l'une aboutissant à la substitution d'un résidu hautement conservé de méthionine avec une arginine ayant une charge positive au niveau du domaine de la kinase et la deuxième mutation conduisant à la substitution d'une glutamine à charge neutre hautement conservée avec une arginine. La troisième mutation consiste en une délétion de trois paires de bases ayant comme résultat la perte d'un résidu de sérine au niveau du domaine de l'activité enzymatique kinase. Ces mutations produisent des modifications d'acides aminés critiques au sein de la protéine, aboutissant à la perte de sa fonction. En présence de mutation d'*ACVRL1* ou d'*ENG*, il est supposé que l'activation du récepteur ALK1 par un ou plusieurs ligands de la famille TGF- $\beta$  devient insuffisante, conduisant à des altérations majeures de l'homéostasie du système vasculaire et au développement d'un phénotype cellulaire pathologique. Les sujets porteurs de mutations du gène *ACVRL1* sont susceptibles de développer une HTAP particulièrement sévère, même sans manifestation clinique de télangiectasie hémorragique héréditaire (Trembath et al., 2001; Girerd et al. 2010).

### 5.1.2 Gène *ENG*

Le gène codant pour l'endogline (*ENG*) siège au niveau du locus 9q33 et est aussi désigné *OWR1* (*Osler-Weber-Rendu 1*) puisque des mutations de ce gène ont été identifiées



pour la première fois dans trois sujets atteints de télangiectasie hémorragique héréditaire. L'endogline est une glycoprotéine exprimée essentiellement à la surface des cellules endothéliales et des cellules de lignée myéloïde. Les mutations décrites par l'équipe du Professeur McAllister KA dans *Nature Genetics* en 1994 (McAllister et al., 1994) sont les suivantes: **1)** une mutation non-sens, aboutissant à la formation d'une protéine tronquée non fonctionnelle, qui est prématurément dégradée dans le cytoplasme ; **2)** une délétion aboutissant à la perte de 13 acides aminés au niveau du domaine extracellulaire. Ces mutations font que la protéine soit insuffisamment active à la surface des cellules, avec un affaiblissement significatif de sa fonction de corécepteur du TGF- $\beta$ . En 2004, Chaouat et collaborateurs ont décrit un cas d'HTAP chez une femme âgée de 34 ans porteuse d'une mutation du gène *ENG* ayant pris de l'anorexigène dexfenfluramine (Chaouat et al. 2004). La mutation du gène *ENG* était caractérisée par la délétion d'un acide aminé (guanine) dans l'exon 11, conduisant à l'altération du cadre de lecture et donc à une protéine tronquée.

### 5.1.3 Gène *CAVI*

Les *caveolae* constituent des invaginations de la membrane cellulaire identifiées dans plusieurs types cellulaires (dont les cellules endothéliales), recouvertes de protéines appelées cavéolines : la cavéoline 1, la cavéoline 2 et la cavéoline 3. Les *caveolae* constituent des radeaux lipidiques, c'est-à-dire des structures spécialisées de la membrane cellulaire riche en cholestérol et en sphingolipides, mais pauvres en acide docosahexaénoïque (DHA). Cette composition biochimique est à la base de la relative rigidité de ces structures, qui abritent des protéines particulières et de nombreux récepteurs dont le récepteur BMPRII. En effet, les récepteurs déclenchant des signaux intracellulaires dont l'altération contribue au développement de l'HTAP, comme les récepteurs de la famille TGF- $\beta$ , les signaux intracellulaires induits par le monoxyde d'azote (NO) et les récepteurs associés aux petites protéines G, nécessitent la performance de ces structures membranaires spécialisées. La formation des *caveolae* requiert l'expression de gènes codant pour les cavéolines et en particulier du gène *CAVI*, codant pour la cavéoline 1 qui est majoritaire par rapport à d'autres cavéolines. Récemment, deux mutations de type « *frameshift* » ont été identifiées au niveau de l'exon 3 du gène *CAVI* aboutissant à la perturbation de la palmitoylation d'un résidu Cystéine au niveau du domaine C-terminal. Ce domaine C-terminal est connu pour avoir une importance particulière dans le processus d'ancrage des *caveolae* à la membrane cellulaire (Austin et al., 2012). Cette altération serait aussi à l'origine de la faible expression de cavéoline 1 détectée par immunohistochimie dans l'endothélium des artères pulmonaires de petit diamètre.

#### 5.1.4 Gène *SMAD9*

Le gène *SMAD9* code pour la protéine Smad8 qui est une protéine clé de la signalisation induite par le BMPRII. En effet, Smad8 constitue un substrat directement activé par phosphorylation du récepteur TGF- $\beta$ /BMP de type I au niveau du motif SXS de la région C-terminale. La protéine ainsi activée s'associe à la Co-Smad (Smad4) et transloque au niveau nucléaire pour moduler la transcription de gènes cibles (Massagué et al., 2005). La perte de la signalisation des Smad 1/5/8 a été documentée dans la media et l'intima des petites artères pulmonaires chez des sujets atteints d'HTAPh (Yang et al., 2005a). Shintani *et al.*, dans un article paru dans *J Med Genet* en 2009 (Shintani et al., 2009), ont documenté une mutation germinale de type non-sens du gène *SMAD9* (c.606 C>A, p.C202X) dans un patient HTAP. La perte d'expression de Smad 8 avait été décrite dans le cancer du sein, le cancer du côlon et le cancer de la prostate (Cheng et al., 2004). La protéine tronquée, ne pouvant pas être phosphorylée par TGF- $\beta$ /BMPRII, n'est pas en mesure d'interagir avec Smad4, ni de moduler la transcription de gènes cibles.

D'autres mutations touchant les gènes *SMAD1* et *SMAD4* ont également été décrites dans l'HTAP, aboutissant aussi à une perte du degré d'activation de cette voie BMP/BMPRII (Nasim et al. 2011).

#### 5.1.5 Gène *KCNK3*

Plusieurs membres de la superfamille des canaux potassiques voltage-dépendants (comme  $K_v1.2$ ,  $K_v1.5$ ,  $K_v2.1$  et  $K_v3.1$  et  $K_v9.3$ ) sont exprimés par les CML des artères pulmonaires (Archer SI, et al. 2004, Wang J et al, 1997 et Yuan XJ et al. 1998). En conditions de normoxie, un flux d'ions potassiques de l'intérieur vers l'extérieur de la cellule traverse ces canaux, contribuant à maintenir le potentiel de membrane entre -50 et -60 mV. Le blocage des canaux potassiques a comme conséquence l'accumulation de  $K^+$  dans la cellule, conduisant à la dépolarisation de la membrane cellulaire et à l'activation des canaux calciques voltage-dépendants, avec augmentation de la concentration intra-cellulaire de  $Ca^{++}$ . L'excès d'ions  $Ca^{++}$  dans le cytoplasme sensibilise les protéines constituant l'appareil contractile, aboutissant à la vasoconstriction. Par ailleurs, une variation prolongée de la concentration intra-cellulaire de  $K^+$  et de  $Ca^{++}$  influence la survie et la prolifération de la cellule (Ekhterae D et al. 2001). Dans les CML des artères pulmonaires l'augmentation de l'efflux de  $K^+$  induit l'apoptose cellulaire (Krick et al., 2001, Krick et al. 2002 ; Brevnova et al., 2004), qui est, à l'inverse, atténuée par la réduction de cet efflux (Krick et al., 2001).

Des mutations invalidantes dans le gène *KCNK3* (*TASK1*) ont récemment été identifiées comme un nouveau facteur de risque pour le développement de l'HTAP (Ma et al. 2013). Le « *screening* » de patients avec HTAPi et HTAPh a conduit à l'identification de six mutations

dans le gène *KCNK3*. Plus en détail, Ma et collaborateurs avaient initialement identifié une mutation hétérozygote faux-sens [c.608 G→A (G203D)] chez un patient au sein d'une famille avec plusieurs cas d'HTAP sans mutations des gènes *BMPR2*, *ALK*, *CAV1*, *SMAD9* et *ENG*. Dans la suite du même travail, cinq mutations hétérozygotes faux-sens additionnelles (E182K, T8K, Y192C, G97R, V221L) ont été détectées chez 2 sur 82 patients avec HTAPh et chez trois sur 230 patients avec HTAP sporadique. Ces mutations entraînent une perte de la fonction du canal, aboutissant à la dépolarisation de la membrane cellulaire (Ma et al., 2013).

De plus, des travaux réalisés au sein de notre laboratoire ont montré que l'expression et la fonction de *KCNK3* étaient fortement réduites dans les cellules musculaires lisses et les cellules endothéliales artérielles pulmonaires aussi bien chez les patients avec HTAPi que chez les rats avec HP induite par monocrotaline. (Antigny et al. 2016). L'inhibition pharmacologique de *KCNK3* chez le rat déclenche en quelques semaines les premiers signes hémodynamiques et histopathologiques d'une HP (Antigny et al. 2016). *KCNK3* code pour un canal  $K_{2p}$ , exprimé par les cellules musculaires lisses des artères pulmonaires, où il contribue de façon cruciale au maintien du potentiel de membrane au repos (Gurney et al, 2003 circ res). L'invalidation de *KCNK3* dans les CML artérielles pulmonaires provoque la dépolarisation de la membrane cellulaire (Olschewski et al. 2006). L'expression et la fonction de *KCNK3* est inhibée par l'endothéline-1 et par l'hypoxie (Tang et al., 2009), qui sont deux acteurs majeurs de la physiopathologie de l'HTAP. En particulier, l'hypoxie réduit le niveau de phosphorylation de *KCNK3*, à travers la réduction de l'activation de la tyrosine kinase Src (Nagaraj et al., 2013).

De façon intéressante, certaines thérapeutiques actuelles de l'HTAP comme le tréprostinil, un analogue des prostacycline, peuvent activer *KCNK3* au travers de sa phosphorylation par la protéine Kinase A (Higenbottam et al. 1984; Moncada et al. 1976). D'autres molécules, comme l'analogue de l'adénosine monophosphate cyclique (AMPC), le 8-bromo-cAMP, est aussi capable d'induire son activation par l'intermédiaire de la protéine kinase A (PKA) (Olschewski et al. 2006). D'autres stratégies visent à activer *KCNK3* à l'aide d'inhibiteurs de la phospholipase A2 (Antigny et al. 2016) ou des Rho Kinase (ROCK) (Y-27632) (Seyler et al. 2012). De ces recherches émergeront peut être de nouvelles options thérapeutiques pour le traitement de l'HTAP.

## 5.2 Les facteurs environnementaux de prédisposition à l'HTAP

En plus des facteurs génétiques, plusieurs facteurs environnementaux sont fortement suspectés pour prédisposer ou favoriser l'apparition de l'HTAP. Parmi ces facteurs, nous

retrouvons l'exposition à l'hypoxie chronique, mais aussi l'exposition à certaines drogues et toxines qui ont été classifiées en 2015 en trois grandes catégories : les substances ayant un rôle défini dans la prédisposition à l'HTAP, des substances apparemment liées au développement de la maladie et des substances possiblement impliquées dans la survenue de cette condition pathologique. La liste de ces trois catégories de substances est synthétisée dans la **Figure 5**.

| Prouvée  | Probable          | Possible   |
|--|-------------------|--|
| . Aminorex   | . Amphétamines    | . Cocaine  |
| . Fenfluramine   | . Dasatinib       | . Phénylpropanolamine  |
| . Dexfenfluramine  | . L-tryptophane   | . Millepertuis perforé   |
| . Huile de colza toxique                                 | . Metamphétamines | . Amphétaminiques  |
| . Benfluorex   |                   | . Interféron $\alpha/\beta$  |
| . Inhibiteurs sélectifs de la recapture de la sérotonine |                   | . Agents alkylants antinéoplasiques (cyclophosphamide, mytomicine C) |

**FIGURE 5 :** Tableau récapitulatif des drogues et toxines impliquées dans l'HP

### 5.3 Les facteurs infectieux associés au développement de l'HTAP

Le lien entre infection au VIH (ou virus de l'immunodéficience humaine) et l'HTAP remonte aux années 1980, quand le premier cas d'un homme de 40 ans présentant le syndrome d'immunodéficience a été documenté (Kim and Factor, 1987). La présentation clinique, ainsi que les aspects histopathologiques de l'HTAP liée à l'infection au VIH n'ont pas de traits spécifiques par rapport à l'HTAP sporadique (Butrous et al. 2015). Les expériences visant à localiser le virus dans le lit vasculaire pulmonaire par différents outils comme la microscopie électronique, l'immunohistochimie, l'hybridation *in situ* et la PCR, n'ont jamais apporté la preuve d'un rôle pathobiologique direct du virus dans le remodelage vasculaire pulmonaire (Letvin and King, 1990), (Chalifoux et al. 1992). Toutefois, plusieurs indices indiquent que certaines protéines virales comme Tat et Nef auraient un impact sur l'homéostasie endothéliale (Liu et al. 2004; Rusnati and Presta, 2002). La protéine Tat (« *Trans-Activator of Transcription* ») est un stimulateur de la transcription des gènes viraux (spécialement dans les lymphocytes T CD4 et les macrophages). Cette protéine est détectable dans le sang et peut aussi être absorbée par des cellules non directement infectées par le virus, comme les cellules endothéliales (Liu et al. 2004; Rusnati and Presta, 2002). Cette protéine peut interagir avec des molécules de surface comme le VEGFR-2 et les intégrines. *In vitro*, l'exposition des cellules endothéliales à des protéines virales comme Tat et gp-120 aboutit à l'accumulation cellulaire du facteur *hypoxia-inducible factor* (HIF)-1 $\alpha$

(Porter et al. 2013) et de PDGF-B (Humbert et al. 1998). Ces deux facteurs sont connus pour être impliqués dans le remodelage vasculaire au cours de l'HTAP. La protéine virale Nef est aussi impliquée dans la pathobiologie des lésions vasculaires. En effet, cette molécule qui a un rôle critique dans le cycle réplcatif du virus, serait capable d'influencer la prolifération des cellules endothéliales (Marecki et al. 2005). La protéine gp-120 peut aussi induire l'apoptose des cellules endothéliales et influencer la sécrétion du vasoconstricteur Endothéline-1 (ET-1) (Kanmogne et al. 2005). Par ailleurs, les effets néfastes de ces protéines sur l'homéostasie des cellules endothéliales peuvent aussi être amplifiés par l'utilisation de certaines drogues (comme la morphine, l'héroïne ou la cocaïne). Enfin, le rôle des molécules utilisées dans le traitement de l'infection sur la prévalence et le pronostic de l'HTAPh secondaire à l'infection VIH reste très controversé (Degano et al. 2010).

En plus des infections au VIH, des cas d'HTAP associés à des infections parasitaires comme la schistosomiase sont bien connus. En effet, la schistosomiase constitue l'une des premières causes d'HP dans le monde. Selon la dernière classification (Nice 2013), l'HP associée à cette pathologie infectieuse a été placée dans le Groupe 1 des HP (Simonneau et al. 2013). Cette pathologie est provoquée par le parasite *Schistosoma*, un ver plat appartenant à la classe des *Trematoda*, endémique dans 52 pays. L'espèce infectant plus fréquemment l'homme est *Schistosoma mansoni*. A travers les lésions cutanées, le schistosome pénètre dans le système circulatoire et atteint le système vasculaire pulmonaire, où il provoque une réaction immunitaire d'hypersensibilité, cliniquement caractérisée par de la fièvre, une toux, des sueurs et une éosinophilie, appelée « fièvre de Katayama ». Ce syndrome régresse spontanément dans 4-6 semaines, une fois que le parasite atteint la forme de ver adulte. Puis, le parasite diffuse par le système circulatoire dans différents organes, où il dépose des œufs. Ces derniers sont responsables d'une réaction immunitaire vigoureuse, caractérisée morphologiquement par la formation de granulomes, incorporant des macrophages, des éosinophiles, des fibroblastes et des lymphocytes T CD4+ Th2. Les granulomes deviennent progressivement fibreux formant des cicatrices qui persistent après l'élimination des œufs. Parmi les sujets infectés, une proportion variable entre 10 à 20% développe une HP.

## 5.4 Les lésions anatomopathologiques de l'HTAP

### 5.4.1 Le remodelage artériel de la circulation pulmonaire dans l'HTAP

L'HTAP est caractérisée par des lésions artérielles obstructives des artères pulmonaires pré- et intra-acinaires. D'un point de vue morphologique, ces lésions sont constituées par un épaississement des différentes couches constituant la paroi artérielle : l'intima, la média et

l'adventice (**Figure 6**). L'intima artérielle est épaissie de façon concentrique laminaire ou concentrique non laminaire (**Figures 7A et 7B**) avec différents degrés de fibrose. La densité cellulaire est aussi variable et représentée par des fibroblastes, des myofibroblastes, des cellules musculaires lisses et des cellules inflammatoires. Cette accumulation de cellules et de composés matriciels aboutit à un rétrécissement progressif de la lumière vasculaire donnant lieu à des lésions artérielles obstructives ou sub-obstructives (Pietra et al. 2004). La migration et la prolifération excessives de cellules musculaires lisses de la média artérielle, de cellules endothéliales, ainsi qu'un recrutement de certaines cellules progénitrices circulantes seraient impliquées dans le développement de l'épaississement intimal (Yi et al. 2000). Les cellules endothéliales auraient la capacité de se différencier en cellules musculaires lisses à travers un processus de transdifférenciation cellulaire appelé « transition endothélio-mésenchymateuse » ou Endo-MT (Arciniegas et al. 2007). Des analyses en microscopie confocale ont confirmé que certaines cellules endothéliales acquièrent l'expression de CD133, de c-kit, de SFT1 et de CXCR4 dans les tissus pulmonaires des patients HTAPi et HTAPh (Asosingh et al. 2008). Ce processus d'Endo-MT pourrait avoir un rôle important dans la formation des lésions néointimales. Néanmoins, des études complémentaires sont nécessaires pour savoir s'il s'agit d'un phénomène causal à l'occlusion vasculaire dans l'HTAP ou d'un phénomène secondaire à l'environnement vasculaire (incluant la présence d'infiltrat inflammatoire, la libération de TGF- $\beta$  et d'autres facteurs de croissance). Récemment, notre équipe a pu mettre en évidence que certaines cellules endothéliales acquièrent un phénotype moins différencié, caractérisé par une augmentation de l'expression de l'actine musculaire lisse ( $\alpha$ -SMA) (Ranchoux et al., 2015).

La contribution de l'inflammation dans la pathogenèse des altérations structurelles artérielles a été extensivement étudiée. Les artères pulmonaires remodelées sont souvent associées à la présence d'infiltrats inflammatoires plus ou moins importants (Huertas et al. 2014, Pietra et al. 2004, Rabinovitch et al. 2014) (**Figure 7C**), constitués de lymphocytes B, T, de cellules dendritiques, de mastocytes et de macrophages (Nicolls et al. 2005). La sécrétion accrue de diverses cytokines et chimiokines [dont la fractalkine, aussi appelée CX3CL1, RANTES aussi appelée CCL5, CCL2 aussi appelée « *monocyte chemoattractant protein 1* » (MCP-1)] dans les poumons HTAP a été documentée dans différentes études (Balabanian et al. 2002, Dorfmueller et al. 2002, Tuder and Voelkel, 2002). Elles contribueraient à l'entretien et l'amplification de l'inflammation, mais aussi à la prolifération des cellules endothéliales et musculaires lisses artérielles (Hassoun et al. 2009). Par exemple, CCL5, qui est un puissant chemoattractant des monocytes et des lymphocytes T

serait capable d'induire l'enzyme 1 de conversion d'ET-1, influençant ainsi le tonus vasculaire et la prolifération cellulaire (Dorfmueller et al. 2002). Des similitudes biologiques entre les patients souffrant d'HTAP et les patients affectés par des désordres immunitaires ont été recensés. Une proportion de patients HTAP présente des auto-anticorps circulants dirigés contre plusieurs constituants de la paroi artérielle, comme les anticorps anti-noyaux et des niveaux élevés de cytokines pro-inflammatoires comme l'IL-1 et l'IL-6 (Humbert et al., 1995). Certains de ces auto-anticorps peuvent influencer certaines fonctions cellulaires et/ou vasculaires en favorisant la vasoconstriction (Cohen-Kaminsky et al. 2014, Huertas et al. 2015, Rabinovitch et al. 2014). Une inhibition fonctionnelle des lymphocytes T régulateurs a été constatée dans le sang circulant et le tissu pulmonaire de patients avec HTAPi (Huertas et al. 2014, Huertas et al. 2015, Rabinovitch et al. 2014).

Les lésions artérielles de type excentrique (**Figure 7D**) sont constituées majoritairement par une accumulation intimale de fibroblastes et de matrice conjonctive qui s'organise de manière irrégulière comme illustrée. Ce type de lésions vasculaires n'est par ailleurs plus considéré comme diagnostique des lésions artérielles post-emboliques, puisqu'une prolifération localisée de fibroblastes intimaux peut se produire sous différents désordres hémodynamiques (Pietra et al. 2004). Enfin, les lésions angiomatoïdes (ou de dilatation vasculaire) sont des lésions artérielles caractérisées par une dilatation tortueuse de la lumière vasculaire (Figure 3E) et sont usuellement localisées en distalité d'une lésion pléxiforme. Ces lésions peuvent être le siège de phénomènes hémorragiques et d'une organisation fibreuse.

L'épaississement de la média des artères pulmonaires pré- et intra-acinaires (artères dont le calibre varie entre 70 et 500  $\mu\text{m}$ ) a été attribué en partie à la prolifération et migration excessive de cellules musculaires lisses existantes ainsi qu'à leur différenciation à partir de cellules progénitrices (Davie et al., 2004 ; Ricard et al., 2014 ; Guignabert et al., 2015) (**figure 7E**). Parmi les facteurs biologiques potentiellement impliqués dans l'épaississement de la média artérielle, on retrouve les altérations de la voie de signalisation BMPRII, la surexpression de la sérotonine et de ses récepteurs et transporteur (SERT ou 5-HTT), l'augmentation de l'expression de certaines métalloprotéinases de la matrice (ou MMP), les facteurs de croissance comme le « *platelet-derived growth factor* » (PDGF) et le « *fibroblast growth factor 2* » FGF-2, ainsi que les altérations fonctionnelles des canaux potassiques.

Le rôle de la mutation *BMPR2* sur le remodelage vasculaire sera discuté en détail dans un chapitre dédié ultérieurement et a fait l'objet du troisième travail de cette thèse.

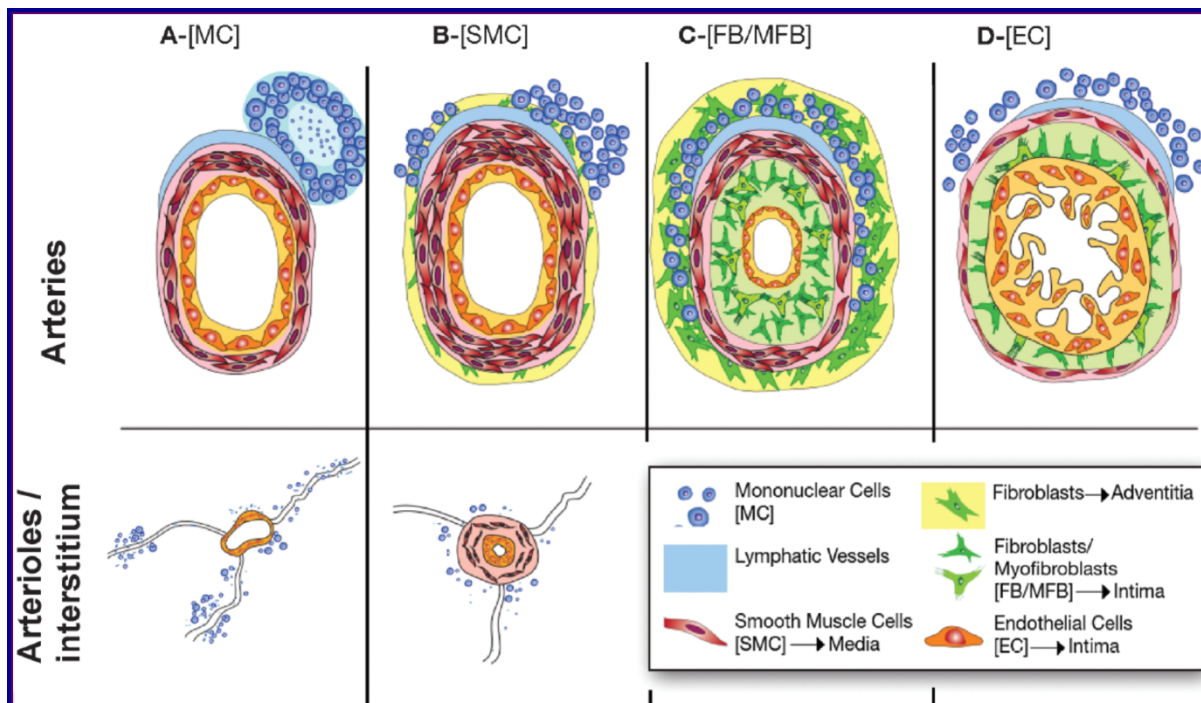
La sérotonine pénètre dans le cytoplasme des cellules musculaires lisses vasculaires à

travers l'incorporation de son transporteur membranaire 5-HTT ou à la suite de son interaction avec ses récepteurs spécifiques (5-HT1B 5-HT2, 5-HT7 et 5-HT2B), promeut la vasoconstriction et la prolifération cellulaire (Launay et al. 2002). Les cellules endothéliales des artères pulmonaires de patients HTAPi sont une source de sérotonine tout comme les plaquettes et les cellules entérochromaffines du tube digestif (Eddahibi et al. 2001). Le fait que les cellules endothéliales pulmonaires produisent de manière excessive de la sérotonine est d'une importance toute particulière puisque les cellules musculaires lisses d'artère pulmonaire présentent des niveaux protéiques anormalement élevés de 5-HTT et de récepteur 5-HT2B (Eddahibi et al. 200, Launay et al. 2002). Enfin, il est aussi démontré que la production de divers composés de la matrice extracellulaire est aussi augmentée dans la média des artères pulmonaires des patients HTAP (Guignabert et al., 2015). En particulier, il est connu que la synthèse de la glycoprotéine ténascine est fortement exprimée dans l'intima et la média des artères pulmonaires remodelées. Par ailleurs, certaines métalloprotéinases matricielles (MMP) (comme la MMP-2 et la MMP-14) sont aussi surexprimées au niveau des artères pulmonaires remodelées (Lepetit H et al. Eur Respir J 2005). Différents facteurs de croissance comme le FGF-2, le PDGF, l'EGF (« *epidermal growth factor* ») et le VEGF (« *vascular endothelial growth factor* ») sont aussi impliqués dans la prolifération et la migration de cellules vasculaires comme les cellules musculaires lisses des artères HTAP (Humbert et al., 1998; Merklinger et al., 2005; Sakao et al., 2007; Schermuly et al., 2005). Le VEGF et son récepteur KDR ainsi que le facteur HIF-1 $\alpha$  sont exprimés à des niveaux élevés dans les cellules endothéliales et les lésions plexiformes (Cool et al., 1997). Le VEGF en particulier agit non seulement comme puissant facteur angiogénique, mais influence aussi la perméabilité vasculaire et la réponse inflammatoire. Le PDGF est synthétisé par différents types cellulaires comme les cellules musculaires lisses, les cellules endothéliales et les macrophages alvéolaires. Ce facteur de croissance est impliqué dans la prolifération et la migration de cellules musculaires lisses, de fibroblastes et de myofibroblastes dans l'HTAP. Le PDGF-A, PDGF-B, PDGF-R $\alpha$  et PDGF-R $\beta$  sont également exprimés à des niveaux anormalement élevés dans les lésions artérielles de sujets avec HTAPi (Tu et al., 2012), (Perros et al., 2008), (Schermuly et al., 2005). C'est pourquoi à la vue de tous ces processus biologiques, il devient de plus en plus clair que le remodelage vasculaire se produisant dans l'HTAP soit associée à un phénotype cellulaire caractérisé par l'hyperprolifération et la résistance à l'apoptose des cellules musculaires lisses et endothéliales (Eddahibi et al., 2001; 2006; Guignabert et al., 2006; Masri et al., 2007; McMurtry et al., 2005; Tu et al., 2012; 2011).

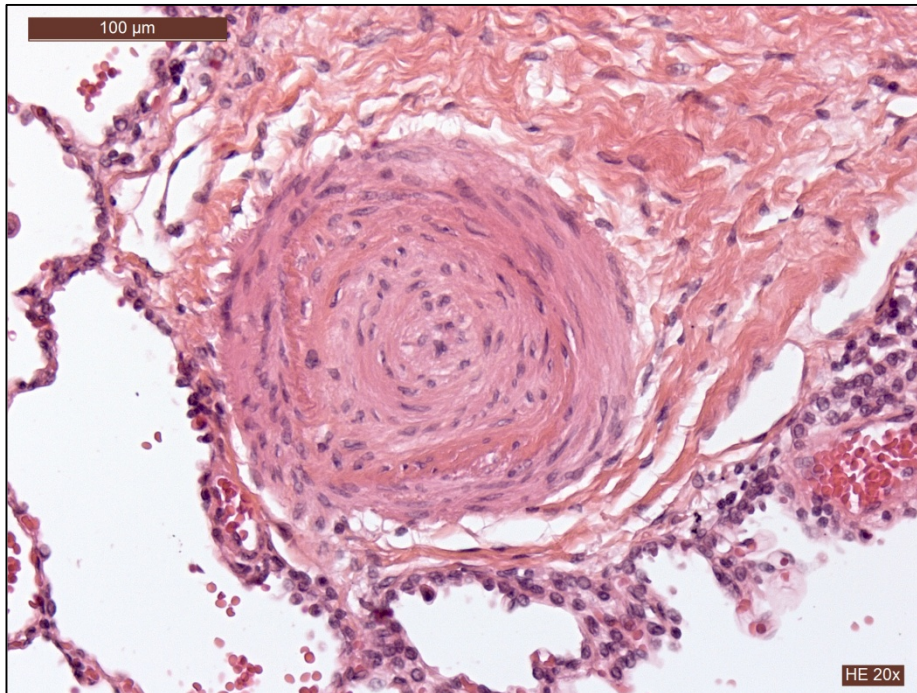
Enfin, l'analyse détaillée de l'adventice de ces différentes lésions vasculaires associées



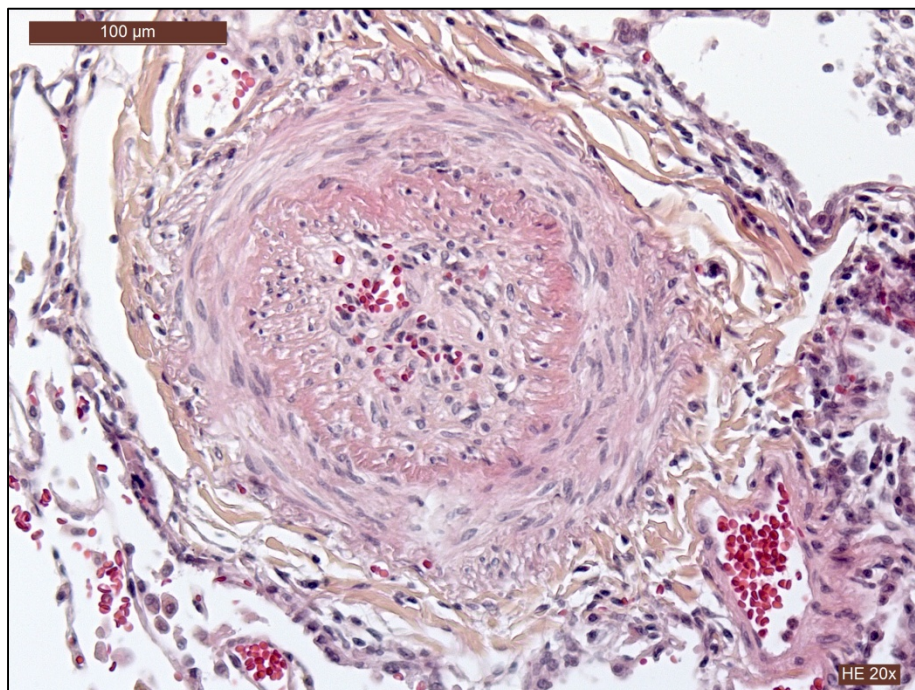
à l'HTAP révèle également que cette couche interstitielle est également anormalement épaissie par une fibrose hyaline. Cet épaississement interstitiel est d'ailleurs particulièrement remarquable dans l'HP du nouveau-né (Stenmark et al., 2006). Selon des hypothèses récentes l'adventice ne se limiterait pas à une fonction structurelle, mais elle aurait plutôt un rôle « dynamique » vis-à-vis de la régulation du flux sanguin. Elle serait aussi sensible aux modifications de pression et à l'hypoxie chronique et son degré de rigidité influencerait aussi l'homéostasie cellulaire. De plus, des études récentes soulignent aussi que les fibrocytes et fibroblastes ainsi que leur progéniteurs résidents, constitueraient dans l'adventice un « pool » hétérogène de cellules potentiellement impliquées dans le remodelage vasculaire pulmonaire (Dierick et al., 2016; Ricard et al., 2014; Stenmark et al., 2006; Yuan et al., 2015).



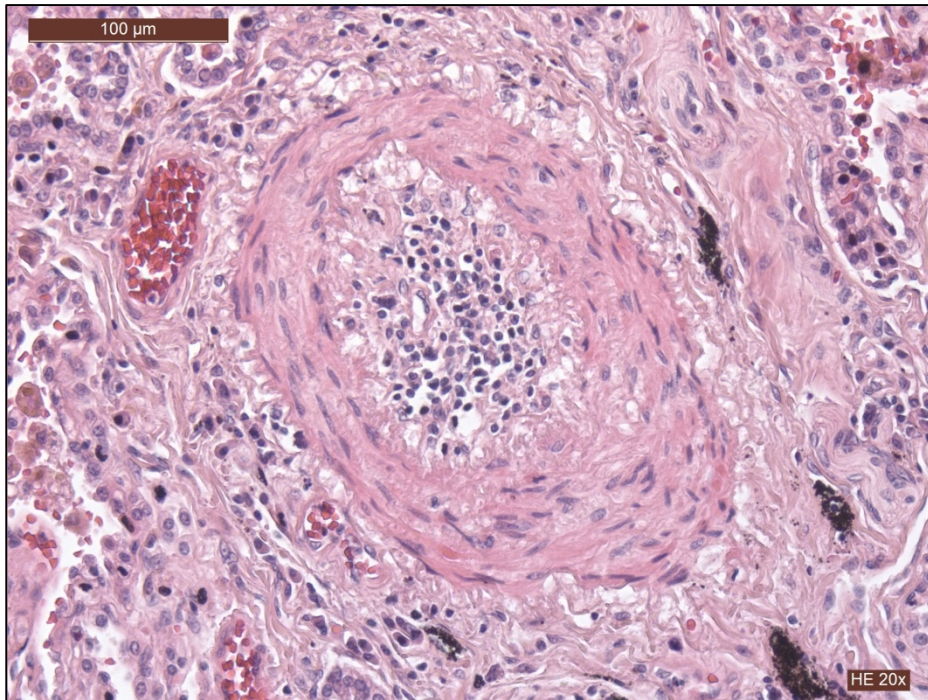
**FIGURE 6 :** Schéma et exemples concrets des différentes lésions vasculaires pulmonaires typiques de l'HTAP : **A)** La formation de novo de structures lymphoïdes, aussi appelées structures lymphoïdes tertiaires, est retrouvée en périphérie de certains vaisseaux avec une dilatation des vaisseaux lymphatiques. De plus, des infiltrations péri-vasculaires plus ou moins marquées de cellules immunitaires sont fréquemment retrouvées. **B)** Une hyperplasie de la média liée à une prolifération, survie et migration exagérées des CML est une caractéristique commune des différentes formes d'HP. Ces phénomènes sont également impliqués dans la néomuscularisation des artères pré-capillaires normalement non muscularisées. De plus, des phénomènes de fibrose interstitielle peuvent être également présents dans ces lésions. **C)** Des lésions de type néo-intimales (avec sclérose laminaire ou non) sont également fréquemment retrouvées avec des dépôts matritiels plus ou moins importants. Ces types de lésions sont très souvent associés à une hypertrophie de la média et des infiltrats péri-vasculaires de cellules inflammatoires. **D)** Des lésions pléxiformes peuvent être observées. Ces lésions sont caractérisées par une prolifération exagérée des CE pulmonaires (Guignabert and Dorfmueller. 2013).



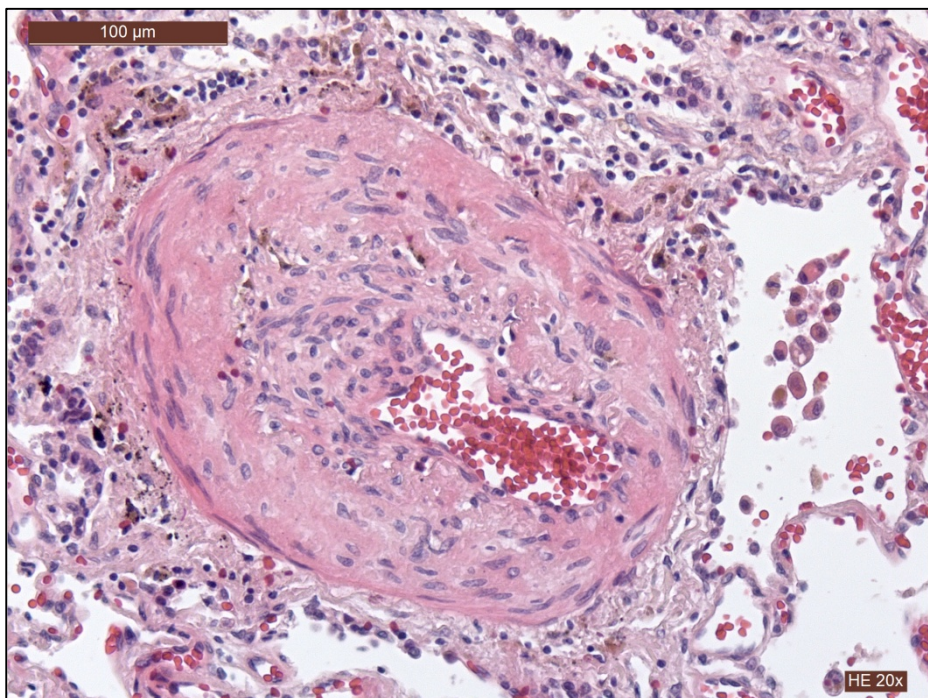
**FIGURE 7A :** Artère pulmonaire avec lésion occlusive laminaire concentrique



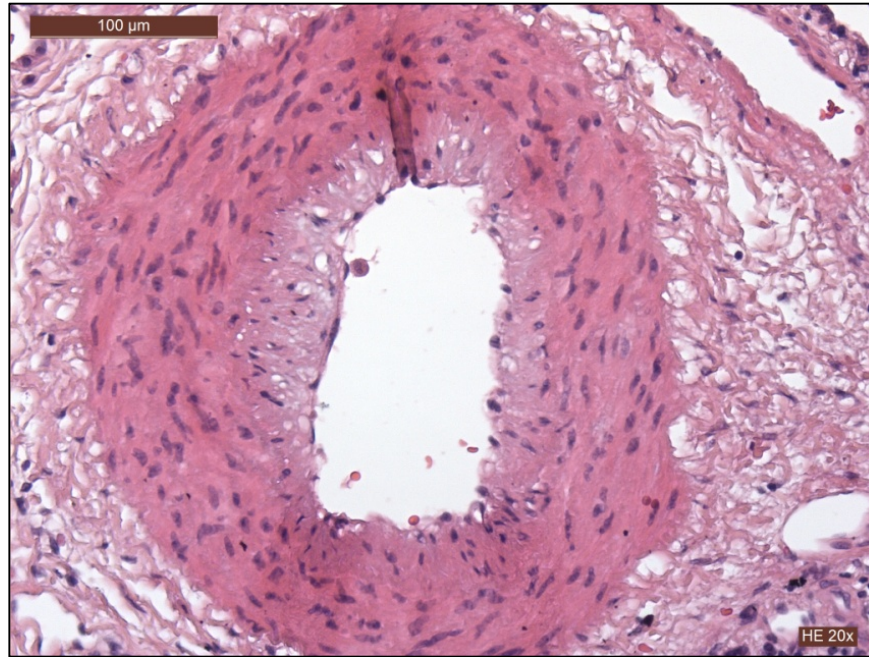
**FIGURE 7B :** Artère pulmonaire avec lésion occlusive concentrique non laminaire



**FIGURE 7C :** Artère avec infiltrat inflammatoire mononucléé intimal et remodelage de la media



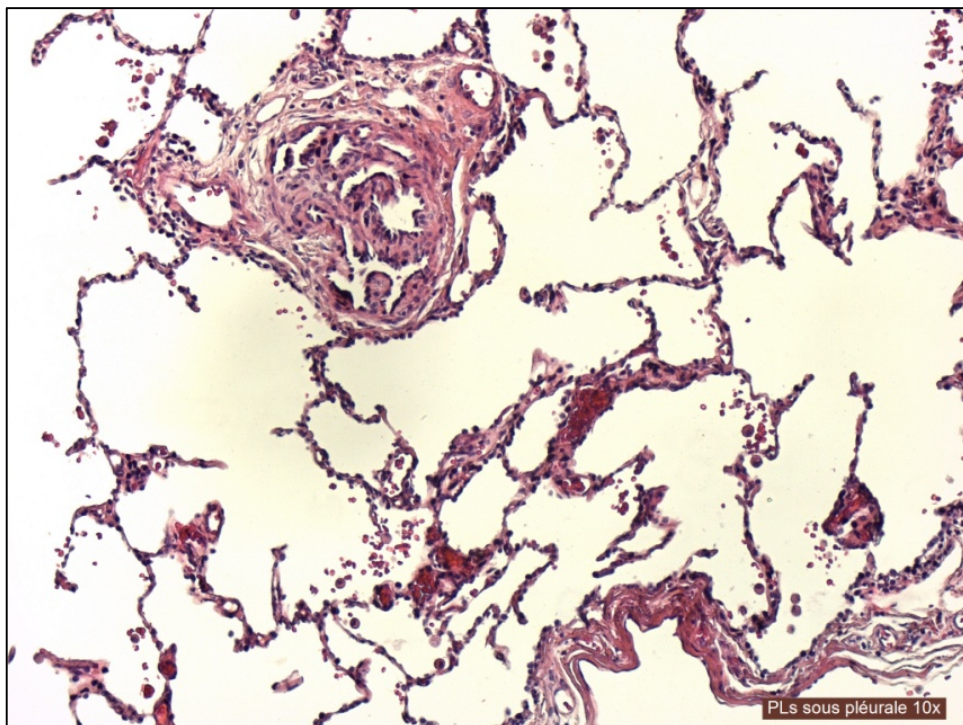
**FIGURE 7D :** Artère avec épaissement intimal excentrique sub-occlusif



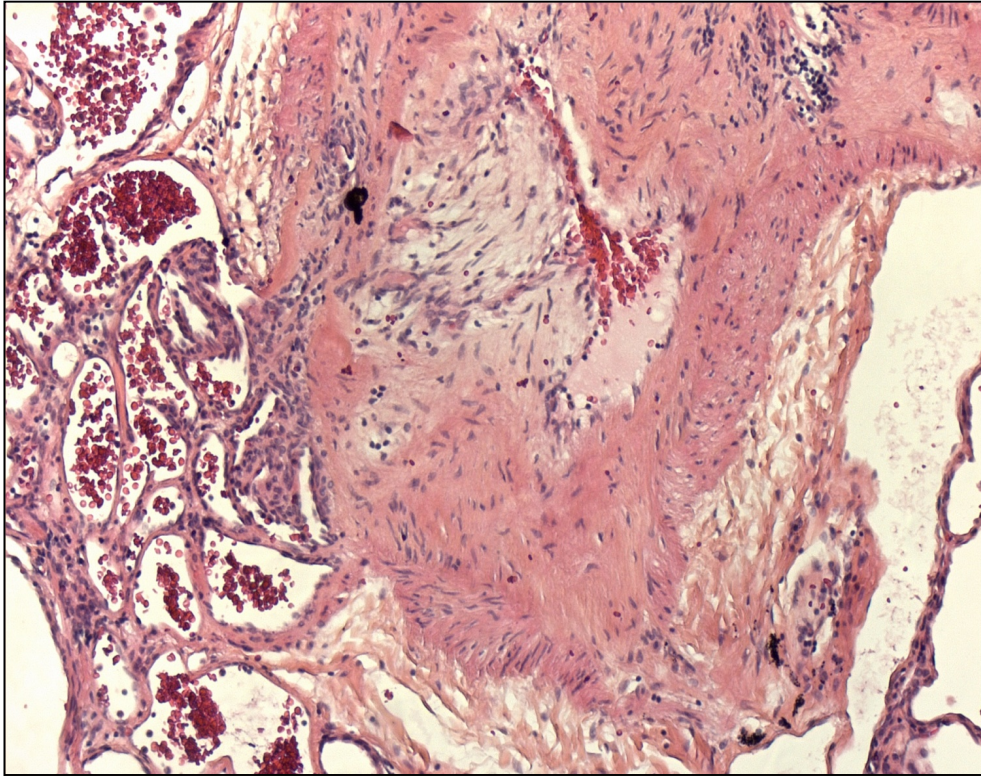
**FIGURE 7E :** Remodelage artériel avec épaissement médial prédominant

Les lésions plexiformes sont observées dans l'HTAPi, l'HTAPh et dans l'HTAP associée aux malformations cardiaques avec shunt gauche-droit ou dans de rares cas d'hypertension portale et dans les poumons de sujets avec HTAP associée à l'usage d'anorexigène de type fenfluramine ou dérivés (Pietra et al., 2004). Ces lésions sont constituées d'une collection d'aspects souvent nodulaire de canaux à bordure endothéliale, délimités par un tissu conjonctif riche en fibroblastes, myofibroblastes, péricytes et avec une accumulation de composés de la matrice extracellulaire (**Figure 3F, 3G**). Les lésions plexiformes sont visibles au niveau des points de division des artères pulmonaires pré- et intra-acinaires ou bien au niveau de l'origine des artères surnuméraires (Stewart and Rassl, 2009). Ces lésions peuvent être entièrement ou partiellement incorporées au sein de la paroi artérielle, qui peut être à ce niveau déstructurée. Le mécanisme physiopathologique amenant au développement des lésions plexiformes reste encore objet de discussion. En effet, l'équipe du Professeur Liebow considère les lésions plexiformes comme l'expression morphologique de phénomènes d'angiogenèse, mettant en relation la circulation bronchique et la circulation pulmonaire (Jamison and Michel, 1995; LIEBOW, 1959). D'autres hypothèses sur l'origine de ces lésions particulières ont été proposées par le Professeur Wagenvoort (Wagenvoort, 1970a). Selon cet auteur, les lésions plexiformes pourraient représenter une réponse proliférative à un dommage vasculaire produit à la suite d'un état vasoconstrictif persistant (Wagenvoort, 1970b). Des études plus récentes ont mis en évidence que l'expression du VEGF et de ses deux récepteurs (KDR et FLT), ainsi que des facteurs induits par l'hypoxie (HIF-1 $\alpha$  et  $\beta$ ) dans

ces structures sont le résultat d'un processus altéré d'angiogenèse. L'absence d'expression des récepteurs 1 et 2 du TGF- $\beta$  (TGF- $\beta$ R1 et TGF- $\beta$ R2) et des molécules Smad 2, 3 et du complexe Smad 1/5/8 conduit à la conclusion que ces voies de signalisation ne sont pas fonctionnelles dans les cellules constitutives des lésions plexiformes (Richter et al., 2004). L'altération de ces voies de signalisation conduirait donc à un phénotype cellulaire « réfractaire » à l'apoptose. Malgré les discussions sur leur origine et sur les mécanismes biologiques impliqués dans leur formation, les lésions plexiformes sont des structures morphologiques particulières à l'HTAP et semblent témoigner de la sévérité et de la progression de la maladie bien que des études complémentaires soient encore nécessaire pour asseoir cet élément (Stewart and Rassel, 2009).



**FIGURE 7F :** *Lésion plexiforme parenchymateuse*



**FIGURE 7G :** Lésion plexiforme à proximité d'une artère remodelée

#### 5.4.2 Le remodelage veineux de la circulation pulmonaire dans l'HTAP

Le système veineux du poumon joue également un rôle non négligeable dans la pathogenèse de l'HP post capillaire, comme dans la maladie veino-occlusive, l'hémangiomatose capillaire et les dysfonctions du cœur gauche. En effet, la maladie veino-occlusive est caractérisée par des lésions veineuses obstructives, constituées d'un tissu fibreux peu cellulaire adhérent à l'intima veineuse. Les veines des *septa* interlobulaires sont épaissies par des phénomènes de muscularisation de la paroi veineuse. Ces modifications du lit veineux s'accompagnent de multiples foyers d'hémangiomatose capillaire et les artères pulmonaires peuvent montrer aussi un épaississement pariétal, sans lésion plexiforme (Pietra et al., 2004).

## 6. L'hypertension pulmonaire associée à la maladie thromboembolique chronique (HPPE) :

L'hypertension pulmonaire post embolique (HPPE - Groupe 4 de la classification clinique des HP) est le résultat d'une obstruction des artères pulmonaires de grand et moyen calibre. Une telle obstruction peut être secondaire à un unique ou plusieurs épisodes

thromboemboliques successifs (Hoepfer et al., 2007) se produisant dans des sites de thrombose veineuse (Peacock et al., 2007). Bien que ce mécanisme soit considéré comme l'explication physiopathologique communément acceptée, l'hypothèse que l'HPPE puisse être secondaire à une thrombose se produisant dans les artères pulmonaires intra-parenchymateuses a été aussi suggérée (Peacock et al., 2007). Ainsi, ce processus pourrait expliquer l'absence d'histoire d'embolie pulmonaire dans une proportion importante, allant jusqu'à 63%, de patients souffrant de HPPE. L'incidence de cette forme particulière d'HP a été estimée entre 0.5 et 2% des patients ayant eu une embolie pulmonaire (Fedullo et al. 2001). L'histoire évolutive de la maladie est difficile à caractériser, puisque le temps entre l'évènement thrombotique initial et l'apparition des symptômes liés à l'hypertension pulmonaire est extrêmement variable, pouvant aller de quelques mois à des années (Manecke et al. 2005). Par ailleurs, la présentation clinique est, au début, souvent insidieuse, avec une sensation de fatigue et un essoufflement. Par conséquence, le diagnostic est affirmé à une phase évoluée de la maladie, marquée par une dyspnée sévère s'accompagnant de signes d'insuffisance ventriculaire droite. Le diagnostic d' HPPE est fondé sur la présence d'une HP pré-capillaire ( $PAPm \geq 25$  mmHg, pression artérielle pulmonaire d'occlusion (PAPO)  $\leq 15$  mmHg et résistance vasculaire pulmonaire (RVP)  $> 2$  Wood Unit), chez des patients ayant de multiples lésions thrombotiques occlusives des artères pulmonaires principales, ou lobaires, ou segmentaires ou sous segmentaires.

### **6.1.1 Les facteurs de risque associés au développement de l' HPPE**

Les facteurs de risque associés au développement de l'HPPE sont la présence d'une communication ventriculo-auriculaire, une infection de pacemaker et la splénectomie (Bonderman et al, 2005). Les maladies inflammatoires chroniques comme l'ostéomyélite et les maladies inflammatoires intestinales, sont aussi associées à un risque accru d'HPPE (Bonderman et al, 2005). Par ailleurs, des épisodes précédents d'embolie pulmonaire, un défaut de perfusion sévère et l'embolie pulmonaire idiopathique, représentent aussi des facteurs associés avec un risque plus élevé de HPPE (Pengo et al. 2016). Les anticorps anti-phospholipides constituent l'anomalie biologique plus fréquemment rencontrée chez les patients avec HPPE. Par ailleurs, la littérature récente a aussi documentée l'élévation du facteur plasmatique VIII dans cette population de patients (Bonderman et al, 2003). Néanmoins, aucune corrélation entre le déficit d'antithrombine, de protéine C, de protéine S ou de facteur V de Leiden et le risque de développer une HPPE n'a pu être documentée (Wolf et al., 2000).

Le degré d'activité fibrinolytique peut aussi contribuer à expliquer le développement de

la maladie après un épisode aiguë d'embolie pulmonaire. En effet, l'étude des altérations génétiques responsables de variations de la structure du fibrinogène a permis d'évaluer la prévalence de dysfibrinogénémie chez 15% des patients HPPE (Morris et al., 2009). Néanmoins, une des limites de cette étude est que la prévalence de dysfibrinogénémie dans la population générale n'est pas connue.

### **6.1.2 Les stratégies thérapeutiques de l' HPPE**

La maladie thromboembolique chronique produit, au niveau des parois des artères pulmonaires, un épaissement anormal avec présence de lésions murales fibreuses, partiellement occlusives. Les aspects tomodynamométriques de la maladie thromboembolique chronique sont caractérisés par la dilatation des artères pulmonaires centrales, l'élargissement du myocarde ventriculaire droit, la présence de matériel thromboembolique intraluminal, la dilatation des artères bronchiques et des opacités parenchymateuse pulmonaires d'origine ischémique. L'endartériectomie pulmonaire constitue un traitement de choix pour les patients avec HPPE (Lang, 2009). L'évaluation scanographique thoracique constitue un moyen fondamental pour la décision opératoire, puisque cette condition n'est pas jugée opérable dans 20-40% des patients, en raison de la distalité des lésions vasculaires ou/et de facteurs de comorbidité (Lang, 2009).

A l'état actuel, le Riociguat est le seul médicament approuvé pour la prise en charge pharmacologique des patients avec HPPE. Des médicaments aux effets vasodilatateurs et antiprolifératifs, ainsi que des facteurs de croissance sont à l'étude dans cette pathologie (Kim et al. 2010 ; Ghofrani et al. 2009).



Revue générale sur le « *Bone  
Morphogenetic Protein Receptor type II* »

(BMPRII appelé aussi « Récepteur de protéine  
osseuse morphogénétique »)

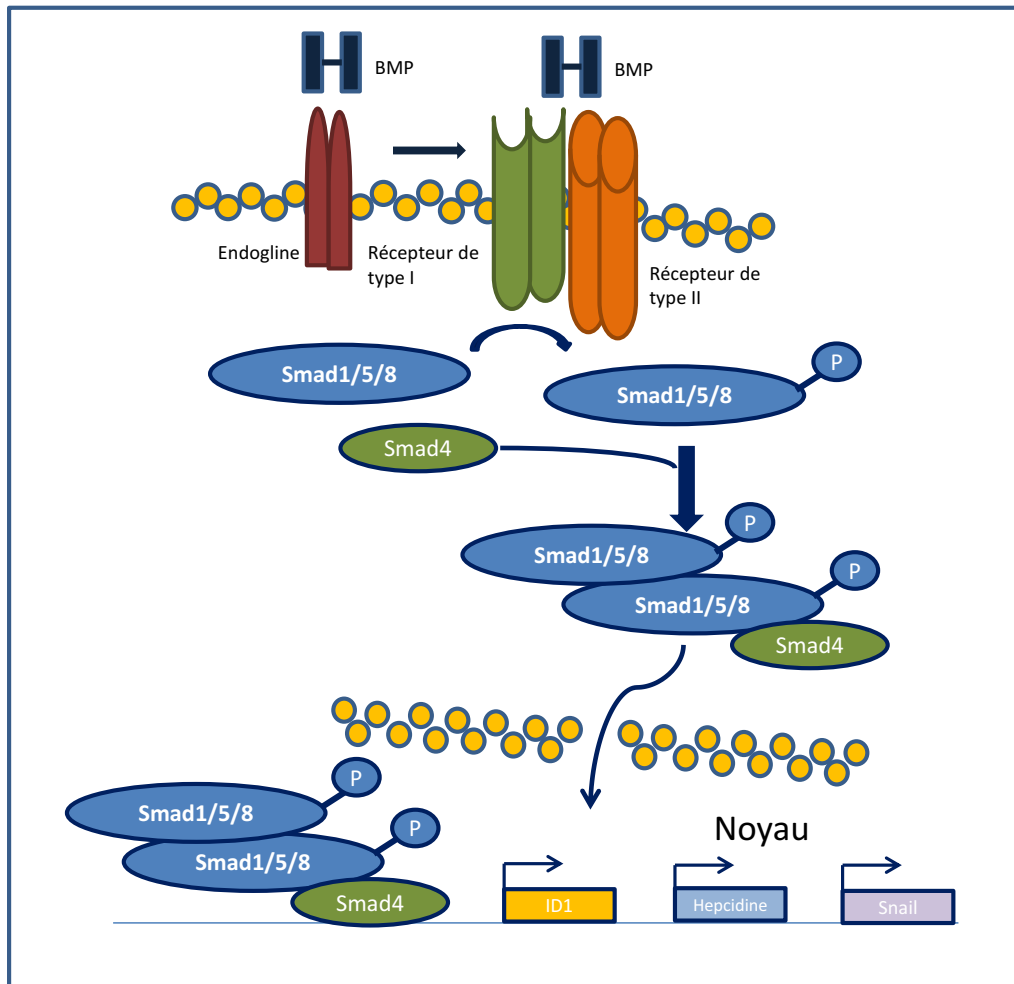
L'identification des BMP a été réalisée à travers les travaux du Professeur Marshall Urist, un chirurgien orthopédique qui avait identifié un complexe protéique inter fibrillaire dans le tissu osseux déminéralisé de lapin dans les années 1960. Ce complexe protéique s'est révélé capable d'induire la formation de tissu osseux ectopique chez le rat. En vertu de cette capacité le Professeur Urist nomma ce complexe protéique « *bone morphogenetic protein* » pour protéine morphogénétique osseuse (Urist and Strates, 1971). Cette substance a pu être purifiée et clonée en 1988. Les études successives ont montré que l'activité d'induction de la formation de tissu osseux était dûe à plusieurs types de protéines faisant partie de la même famille (Wozney et al., 1988).

## 7. La voie de signalisation des BMP

La famille des ligands BMP incorpore environ une vingtaine de molécules, qui peuvent être regroupées en fonction du degré d'homologie des séquences d'acides aminés et selon l'affinité pour des récepteurs spécifiques. On identifie ainsi le groupe des BMP2 et 4, le groupe des BMP5, 6, 7, 8a et 8b, le groupe BMP9 [connu aussi comme « *growth differentiation factor 2* » (GDF2)] BMP10, le groupe BMP12/GDF7, BMP13/GDF6, BMP14/GDF5, le groupe BMP15/GDF9b, GDF9 et le groupe BMP3/ostéogénine, BMP3b/GDF10 (Katagiri et al. 2016). Toutes ces protéines montrent des séquences géniques hautement conservées au sein de plusieurs espèces animales (Dereeper et al. 2008). La stimulation par les protéines BMP coordonne différentes étapes du développement, de la morphogénèse tissulaire et de la différenciation cellulaire (Huminiacki et al. 2009; Tuazon and Mullins, 2015). Pour la majorité des BMP, le clivage protéolytique du pro-domaine par des protéases à sérine est une étape fondamentale avant la sécrétion sous forme mature (BenHaim et al. 2006). Une fois sécrétée, les formes matures de BMP peuvent former des dimères avec d'autres molécules BMP matures (Nelsen et al. 2009). A titre d'exemple, les hétérodimères BMP2/7 et BMP4/7 ont un rôle important dans l'induction du mésoderme et la différenciation des cellules de la moelle osseuse respectivement (Suzuki et al. 1997; Yuan et al. 2011). La plupart des BMP exerce une activité paracrine, même, si certains ligands comme le BMP9, peuvent circuler et avoir des effets systémiques (Egerman et al. 2015; Loffredo et al. 2013; Smith et al. 2015).

La signalisation des BMP se produit via l'interaction à un complexe de molécules réceptrices de membrane, constitué de deux hétérodimères. Ce dernier incorpore deux récepteurs faisant partie du groupe des récepteurs des BMP de type I et de deux récepteurs des BMP de type II (Lowery et al. 2010). A la suite de l'interaction du ligand BMP avec son respectif

récepteur, le récepteur de type I phosphoryle le complexe moléculaire dénommé Smad1/5/8 au niveau des motifs S-S-X-S à l'extrémité carboxy-terminale. Deux complexes phosphorylés Smad1/5/8 se combinent avec la molécule Smad4 et migrent dans le noyau cellulaire, où se lient avec différents facteurs transcriptionnels comme p300, Runx2, GCN5, SnoN, Tob et SIP1. La voie de signalisation BMP via le complexe Smad1/5/8 est illustrée dans la figure 8.



**FIGURE 8 :** Schéma illustrant la voie de signalisation BMPRII Smad-dépendante.

Les BMP peuvent aussi activer des molécules intracellulaires d'autres voies de signalisation, comme les MAPKs (« *mitogen-activated protein kinases* »), JNK (« *c-jun amino terminal kinase* »), PI3K (« *phosphoinositol-3 kinase* »), Akt et les « *small GTPases* » (Derynck et al. 2003). L'activation de ces voies de signalisation coopère avec la voie Smad dépendante à la modulation de diverses réponses cellulaires.

La modulation de la signalisation des BMP se produit à travers des corécepteurs, comme l'endogline, qui est fortement exprimée par les cellules endothéliales (Paauwe et al. 2013) ou le « *activin membrane bound inhibitor* » (BAMBI) et par des protéines

extracellulaires comme la molécule BMPER (« *BMP-binding endothelial cell precursor-derived regulator* ») (Moser et al. 2003), les facteurs « *noggin* », « *gremlin-1* », « *chordin* » et « *follistatin* » (Brazil et al. 2015, Kameda et al. 1999, Pereira et al. 2000).

Par ailleurs, différentes voies de signalisation comme la voie Notch, WNT, Hippo, FGF et VEGF influencent la réponse cellulaire à la stimulation par les ligands de la famille des BMP (Itoh et al 2004, Li et al. 2011, Kashiwada et al. 2015, Young et al. 2015, Pi et al. 2012, Frank et al. 2005, Wang et al. 2015).

Les BMP ont une affinité différente pour les récepteurs. En particulier, les ligands BMP2/4 ont une affinité haute pour les récepteurs de type I ALK3 et ALK6 et peuvent interagir avec les récepteurs de type II BMPRII, ActRIIA et ActRIIB. BMP2 et BMP4 ont un effet pro-angiogénique (Lagenfeld et al., 2004 ; Rothhammer et al., 2007). BMP4 promeut la prolifération et la migration des cellules endothéliales à travers les voies VEGFA/VEGFR2 et angiotensine-1/Tie2 (Suzuki et al. 2008). Deux corécepteurs RGMa, RGMb (connu aussi comme sous l'acronyme DRAGON) et RGMc (« *repulsive guidance molecule* », connu aussi comme hémoujuvéline) sont capables d'intensifier le signal de BMP-2 et BMP-4. Ils interagissent avec les récepteurs BMP de type I et de type II pour améliorer les fixations de BMP-2 et BMP-4. Les ligands BMP5/6/7 peuvent interagir avec les récepteurs de type I ALK3, ALK6 ou ALK2. BMP6 favorise la migration et l'agencement en structures tubulaires des cellules endothéliales aortiques bovines (Valdimardottir et al., 2002). Les gènes ciblés par la stimulation BMP6 sont représentés par *ID1*, *HEY*, *BMPRII*, *ENG* et *JAG1* (Morikawa et al., 2011), qui sont aussi régulés par BMP9. Les ligands BMP9/10 interagissent avec une haute affinité au récepteur de type I ALK1 (Brown et al. 2005, David et al. Blood 2007). BMP9 et BMP10 peuvent se lier aux trois récepteurs de type II. Ces ligands sont d'un grand intérêt dans le processus de développement vasculaire car ils modulent l'expression de nombreux gènes impliqués dans le remodelage vasculaire en promouvant l'expression de *SMAD7*, *ENG*, *BMPRII*, *IL-8*, *E-sélectine*, *Endothéline-1*, *SDF-1* (« *stromal derived factor 1* »), *ALK3* et *ALK6* et en diminuant celle d'Apéline, qui a une activité pro-angiogénique (Upton et al., 2009, David et al., 2007 ; Park et al., 2012 ; Rhodes et al., 2015 ; Kim et al., 2012). L'endogline est une protéine transmembranaire co- réceptrice, favorisant la signalisation via BMP-9 ; elle est exprimée essentiellement par les cellules endothéliales et les cellules de lignée myéloïde. Les mutations du gène de l'endogline (*ENG*) sont connues pour être responsables de la télangiectasie hémorragique héréditaire (Barbara et al., 1999;McAllister et al., 1994).

## 7.1 Gènes cibles des BMP

La transcription BMP dépendante intéresse nombreux gènes. A titre d'exemple, les gènes dont la transcription est induite par le ligand BMP2 peuvent être catégorisés en gènes précoces (dont l'expression est identifiable 2h après la stimulation BMP), en gènes intermédiaires (dont l'expression est détectable après 6 heures de stimulation) et gènes tardifs dont l'expression se manifeste 24 heures après la stimulation. Parmi les gènes précoces, il y a *Id1-3* (*inhibitor of differentiation 1-3*), *OASIS*, *Prx2*, *TIEG* et *Snail*. Les inhibiteurs de différenciation (Id) constituent l'un des groupes principaux de gènes induits par les BMP dans différents types cellulaires (de Jong et al., 2004; Hayashi et al., 2008; Ota et al., 2002). Les protéines ID correspondantes agissent comme des régulateurs clés dans le développement, empêchant la différenciation prématurée des cellules progénitrices (Yokota et al., 2001). Les gènes exprimés plus tardivement intéressent ceux qui induisent un phénotype cellulaire spécifique, comme les gènes de différenciation ostéoblastique (*RUNX2* et *OSTERIX*) et les gènes codant certains facteurs de signalisation de la voie Notch et Wnt, comme *Hey1* et *Tcf7* par exemple (Li et al., 2008 ; Gao et al., 2005). Les protéines RUNX interviennent dans la régulation des processus de l'hématopoïèse et l'ostéogénèse. Chez les mammifères, trois protéines RUNX ont été identifiées : RUNX1, 2 et 3. Elles ont la capacité d'interagir avec les RSmad (Smad régulatrices tels que Smad1/5/8 et Smad2/3). L'interaction entre les RSmad et les protéines RUNX est responsable de la transcription de séquences géniques induisant la différenciation ostéoblastique. Chez l'homme, le déficit de RUNX2 est responsable d'une maladie génétique dénommée dysplasie cléido-crânienne, qui est une pathologie du tissu osseux caractérisée par l'absence de fermeture des fontanelles, d'anomalies des clavicules et de dentition (Zhang et al., 2000).

Enfin, il a pu être mis en évidence qu'au niveau des cellules endothéliales, le signal BMP est capable d'induire l'activation de certaines voies impliquées dans l'angiogénèse comme les voies VEGF/VEGFR2 et angiopoïétine/Tie2 (Suzuki et al., 2008).

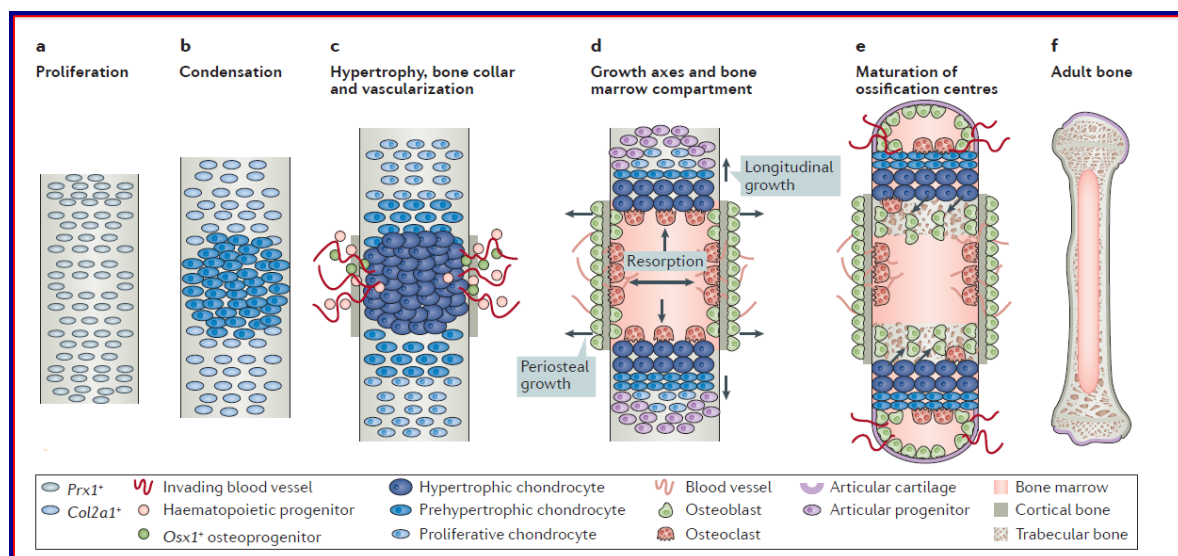
## 7.2 Les voies de signalisation Smad indépendantes

La stimulation par les BMP est capable d'activer la voie p38/MAPK, connue pour avoir un rôle important dans la prolifération cellulaire. Les mécanismes conduisant à l'activation de cette voie par les ligands TGF- $\beta$  et les BMP, ainsi que leurs conséquences biologiques demeurent peu caractérisés. Le TGF- $\beta$  et le BMP 4 sont capables d'activer la protéine « *TGF- $\beta$ -activated kinase1* » (TAK1), appartenant à la famille des MAPK kinases (Yamaguchi et al., 1999). Cette dernière peut phosphoryler et donc activer la kinase I $\kappa$ B, impliquée dans la

signalisation NF- $\kappa$ B. Par ailleurs, le TGF- $\beta$  peut induire l'activation d'ERK et de JNK, pouvant à leur tour phosphoryler les Smad. Il participe ainsi à la modulation de la signalisation Smad dépendante (Engel et al., 1999; Janda et al., 2002; Kretschmar et al., 1999). L'activation de la signalisation des MAPK peut influencer les effets transcriptionnels des Smad à travers l'interaction des molécules JNK (induite par c-Jun) ou ATF-2 (« *activating transcription factor-2* ») (Itoh et al., 2000; Massagué et al., 2005).

### 7.3 Rôle des BMP dans le développement osseux

Les BMP doivent leur nom à leur capacité d'induire la formation de tissu osseux, même si elles contribuent à beaucoup d'autres processus biologiques au cours du développement et de l'homéostasie des organes matures. De nombreuses études ont démontré le rôle de la voie de signalisation des BMP dans le développement du système ostéoarticulaire (Logan et al., 2002; Long and Ornitz, 2013; Ovchinnikov et al., 2006; Settle et al., 2003; Zeller et al., 2009; Zhang and Bradley, 1996). Le tissu osseux se développe à partir des trois lignées embryonnaires : la crête neurale, le mésoderme paraxiale et la lame mésodermique latérale. La plupart des os se forment par ossification enchondrale : une structure cartilagineuse originaire est colonisée par des progéniteurs hématopoïétiques pendant une première phase de structuration du système vasculaire et ensuite remodelée par des cellules de la lignée monocytaire dites ostéoclastes et en enfin par des ostéoblastes, capables de produire plusieurs composés de la matrice osseuse (**Figure 9**).



**FIGURE 9 :** Schéma synthétique illustrant les différentes étapes du développement osseux (Salazar VS et al. *Nat Rev Endocrinol* 2016).

Toutes ces étapes nécessitent la coordination de différents types cellulaires qui se différencient principalement à partir de la lame chondrocytaire. Les cellules progénitrices sont particulièrement sensibles à l'effet de l'ensemble des protéines de la famille des BMP. En particulier, il est connu que la phase de condensation des cellules progénitrices au sein de la lame chondrocytaire est dépendante du signal BMP, puisque l'antagoniste des ligands BMP appelé gremlin peut bloquer cette étape (Barna and Niswander, 2007). Parmi les BMP, ALK2 semble avoir un rôle particulier dans la formation du squelette axiale, puisque le déficit en ALK2 est responsable de l'hypoplasie du crâne et des vertèbres (Rigueur et al., 2015). Les souris déficientes en Smad 4 dans les chondrocytes (souris Col2a1-Cre;Smad4<sup>fl/fl</sup>) montrent des signes de nanisme, en raison de la désorganisation des cellules progénitrices dans la lame chondrocytaire (Retting et al., 2009; Zhang and Li, 2005). Des altérations du développement osseux à différents niveaux ont pu être observées chez les souris porteuses d'altérations génétiques dans les gènes *Bmp2*, *Bmp5*, *Gdf5* et *Gdf6* (Baur et al., 2000; Chang et al., 1994; Merino et al., 1999; Shu et al., 2011). Dans la croissance et le remodelage osseux, les BMP jouent aussi un rôle de premier plan, comme ont pu démontrer les études menées sur de souris déficientes en ALK3. C'est ainsi qu'il a pu être observé que ces souris transgéniques présentaient un blocage de la croissance longitudinale de l'os, suggérant un possible rôle de ALK3 dans la différenciation des chondrocytes en cellules ostéoblastiques (Ji et al., 2013).

Le rôle critique des BMP dans le développement osseux est aussi souligné par la multitude d'anomalies squelettiques humaines ayant comme origine les altérations génétiques ciblant les différentes molécules intervenant dans les voies de signalisation des BMP (Demirhan et al., 2005; Graul-Neumann et al., 2014; Hunter and Thompson, 1976; Seemann et al., 2005; Thomas et al., 1996).

## 7.4 Rôle de BMP dans le développement vasculaire

Les BMP ont un rôle reconnu dans le développement du système cardiovasculaire. Plusieurs évidences de leurs impacts dans la structuration du système cardiovasculaire ont été acquises à travers les études *in vitro* et les études conduites sur le poisson zèbre (« *zebrafish* »). Dans ce modèle animal, au cours du développement, les cellules endothéliales des veines embryonnaires axiales et caudales nécessitent la mise en place d'une signalisation BMP pour débiter leur structuration morphologique. Au contraire, les cellules endothéliales de l'aorte dorsale sont connues pour ne pas répondre à cette stimulation (Wiley and Jin, 2011). Cette différence de sensibilité aux BMP peut indiquer des différences dans l'expression de certaines composantes des voies BMP entre veines et artères. Les cellules

endothéliales du lit veineux montrent un niveau plus élevé d'expression des récepteurs BMP de type II, mais aussi du facteur Dab2 (un facteur nécessaire pour la propagation du signal BMP via les Smad) et de protéine 1 associée au récepteur du LDL (un autre facteur faisant partie de l'ensemble des molécules de transduction du signal BMP) (Covassin et al., 2006; Kim et al., 2012; 2014; Pi et al., 2012). Le signal des BMP joue aussi un rôle important dans la stabilisation de la différenciation du phénotype veineux des cellules endothéliales de la veine caudale du poisson zèbre, et ceci par l'activation de la transcription de gènes veine-spécifiques comme *nr2f2* (codant pour le facteur COUP-TFII), qui est un facteur décisif dans la différenciation du phénotype veineux dans ce modèle (Kashiwada et al., 2015). La transcription de ces gènes veine-spécifiques est dépendante de l'activation de la  $\beta$ -caténine et de la surexpression du facteur *Aggf1* qui est induit par le signal BMP (Chen et al., 2012). Cette molécule siège dans le noyau cellulaire et est spécifiquement exprimée dans la différenciation veineuse des cellules endothéliales chez le poisson zèbre. De manière intéressante, l'importance de ce facteur chez l'homme est aussi démontrée par le fait que des altérations de cette protéine sont à l'origine d'une pathologie humaine caractérisée par des malformations du lit veineux, faisant partie du syndrome Klippel-Trenaunay (Chen et al., 2013). Parmi les inhibiteurs du signal BMP, le miR-26a a été récemment identifié. Le miR-26a se combine avec Smad1 dans les cellules endothéliales et sa surexpression est capable d'inhiber la formation de la veine caudale (Icli et al., 2013). A la différence des cellules endothéliales des veines, le rôle de BMP dans les artères serait probablement seulement temporaire (Monteiro et al., 2008).

## 7.5 Rôle des BMP dans le développement de l'endocarde

L'endocarde est constitué de cellules endothéliales spécialisées couvrant la surface interne du myocarde. Les études pratiquées sur des modèles animaux et notamment la souris, ont pu démontrer que l'expression myocardique des BMP et surtout de BMP2, sont cruciales pour l'induction de la différenciation endocardique et aussi pour le processus d'endoMT dans le canal auriculo-ventriculaire, précédant la formation des valves (McCulley et al., 2008). Le tissu myocardique est connu pour être une source de diverses BMP, incluant entre autres les BMP2/ 4/ 5/ 6/ 7/ 10 et BMP16 (Thomas et al., 2014, Veerkamp et al., 2013). Chez le poisson zèbre, les cellules endocardiques expriment fortement les récepteurs BMP comme ALK3/6/8 et ALK2/6 et expriment aussi le complexe Smad 1/5/8, témoignant de leur haute responsivité aux BMP (Dietrich et al., 2014). Les études sur le développement cardiaque chez le poisson zèbre nous indiquent également que le signal induit par BMP2/4 est crucial pour la prolifération et la différenciation de la couche endocardique.



La prolifération de cellules endocardiques pendant le développement cardiaque est aussi sous la dépendance de stimulations mécaniques (Dietrich et al., 2014). Les effets des forces hémodynamiques sont transduits en signaux biochimiques par des molécules de surfaces comme les molécules PECAM/VE-cadhérine/VEGFR2, les canaux ioniques de membrane et les protéoglycanes de surface cellulaire (Kopf et al., 2014). Il est connu qu'il existe une interaction entre la stimulation biomécanique et les voies de signalisation des BMP, même si les détails de ces interactions restent encore peu connus. Néanmoins, on peut citer l'exemple du récepteur ALK1, qui est activé en réponse aux forces hémodynamiques (Corti et al., 2011; Seki et al., 2003). Les interactions entre ces dernières et BMP ont une importance toute particulière dans la minéralisation des plaques d'athérosclérose (Egorova et al., 2011; Sánchez-Duffhues et al., 2015). Les forces hémodynamiques sont capables d'influencer le « cil primaire » à la surface des cellules endothéliales : le cil primaire est une structure spécialisée, exprimée quand le flux sanguin est laminaire. Toutefois, les forces hémodynamiques produisant un « étirement » des surfaces cellulaires sont responsables de la perte du cil (Egorova et al., 2011). La perte ou l'altération fonctionnelle du cil primaire pourrait conduire à l'accumulation nucléaire de  $\beta$ -caténine et à l'activation de l'expression de *Slug*, ainsi contribuant à la minéralisation des plaques d'athérosclérose (Sánchez-Duffhues et al., 2015). Récemment, il a été démontré que le BMP6 possède une action synergique à celle des lipoprotéines à faible densité sur la transcription de différentes protéines chondrogéniques et ostéogéniques dans les cellules endothéliales aortiques humaines (Yung et al., 2015).

## 8. Les altérations de la voie des BMP dans les maladies vasculaires

L'altération de la voie de signalisation des BMP a été étudiée dans différentes pathologies vasculaires, dont l'HTAP, la télangiectasie hémorragique familiale, les malformations vasculaires cérébrales, la minéralisation des lésions vasculaires et l'angiogenèse associée aux tumeurs.

Dans l'HTAP, l'existence de mutations du gène *BMPRII* a été bien documentée (Thomson et al., 2000; Cogan et al., 2005; Cogan et al., 2006). Dans le système vasculaire pulmonaire, *BMPRII* est exprimé à des niveaux élevés par les cellules endothéliales et à des niveaux plus faibles par les cellules musculaires lisses et les fibroblastes (Yang et al., 2005). La stimulation par la plupart des ligand de la famille des BMP produit un effet antiprolifératif sur ces types cellulaires, à travers l'expression des gènes *Id1-4* (Yang et al., 2008). Les *Id*

sont des protéines régulatrices de la transcription et se lient à des facteurs de transcription dénommés « *E protein family of basic helix-loop-helix transcription factors* » en inhibant leur interaction avec l'ADN. Néanmoins, certains ligands comme BMP2 et BMP4 promeuvent la survie des cellules endothéliales des artères pulmonaires dans des conditions physiologiques, (Long et al., 2015; Teichert-Kuliszewska et al., 2006). Ces effets sont en partie expliqués par la phosphorylation et l'activation de l'enzyme eNOS (« *endothelial nitric oxide synthase* ») dans ces cellules (Gangopahyay et al., 2011). BMP9 (connu également comme « *growth differentiation factor-2* ») est une protéine régulatrice de l'ostéogénèse, de la chondrogenèse, du métabolisme glucidique et de l'homéostasie du fer (Truksa et al., 2006). Un effet antiprolifératif et l'inhibition de la migration cellulaire par le ligand BMP9 ont été décrits dans les cellules endothéliales *in vitro et in vivo*. Cet effet se produit à travers l'interaction de BMP9 avec les récepteurs ALK1 et BMPRII ou ActR-II (David et al., 2007; Long et al., 2015; Upton et al., 2009; Truksa et al., 2006).

L'administration de BMP9 s'est révélée capable d'inverser l'HTAP dans trois modèles animaux : dans les souris porteuses hétérozygotes de la mutation du gène *BMPR2* R899X, dans le modèle d'HTAP de souris traitées par Sugen 5416-hypoxie, dans le modèle HTAP de rat traité par Sugen 5416-hypoxie et dans le modèle HTAP de rat traité par MCT, soulignant les effets bénéfiques de cette molécule et donc son potentiel thérapeutique dans l'HTAP (Long et al., 2015).

L'affaiblissement de la voie BMPRII dans l'endothélium contribue à l'altération de l'homéostasie cellulaire et à l'acquisition d'un phénotype dysfonctionnel (Gangopahyay et al., 2011). L'expression de BMPRII est fortement réduite dans ces cellules vasculaires chez les patients avec HTAPi et HTAPh (Yang et al., 2005). Les cellules musculaires lisses artérielles pulmonaires de patients porteurs d'une mutation *BMPR2* présentent généralement un faible niveau d'activation de Smad1/5/8. La stimulation par BMP est donc peu efficace afin d'inhiber la prolifération de ces cellules (Yang et al., 2005).

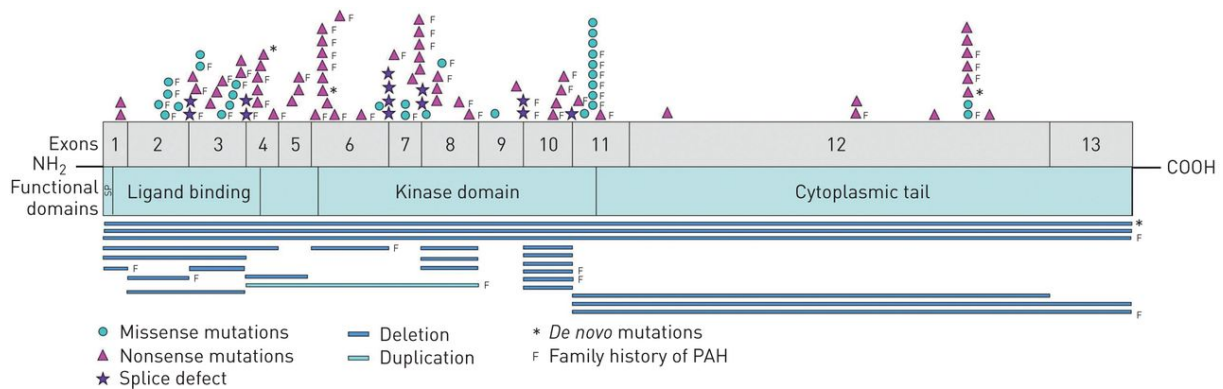
## 9. BMPRII et l'Hypertension Artérielle Pulmonaire

### 9.1 Généralités

Les mutations du gène *BMPR2* sont reconnues comme étant le facteur principal de risque génétique pour le développement de l'HTAP (Deng et al. 2000 ; Newman et al. 2001). Des mutations dans le gène *BMPR2* sont identifiées dans 54% des patients HTAP et plus précisément dans 58 à 74% des formes héréditaires d'HTAP, et 3.5 à 40% des formes idiopathiques (Cogan et al. 2005; Evans et al. 2016; Thomson et al. 2000).

L'HTAPh est une pathologie héréditaire de type autosomique dominant avec pénétrance incomplète (estimée à environs de 10 à 30%) (Evans et al. 2016; Sztrymf et al. 2007). Le mécanisme moléculaire à l'origine du caractère dominant de la maladie est celui de l'haploinsuffisance. Les cellules du lit vasculaire pulmonaire nécessitent une voie de signalisation BMP pleinement fonctionnelle à travers le récepteur BMPRII pour que l'homéostasie cellulaire soit maintenue (Machado et al. 2009a). Cette forme particulière d'HTAP est plus fréquemment diagnostiquée chez les femmes (ratio femme/homme 2.5) (Humbert et al., 2006; Loyd et al., 1995; Rich and Rabinovitch, 2008). Des variantes hétérozygotes du gène *BMPR2* ont été décrites dans des patients avec HTAP ayant eu une exposition transitoire à la fenfluramine (Humbert et al. 2002; Souza et al. 2008) ou porteurs d'une cardiopathie congénitale (Roberts et al. 2004). Les mutations du gène *BMPR2* n'ont pas été décrites dans le cadre de l'HTAP se développant au cours de l'infection au VIH (Nunes et al., 2003) ou au cours de la sclérodermie (Tew et al. 2002). Les patients HTAP porteurs de mutations *BMPR2* sont plus jeunes au diagnostic et présentent une maladie plus sévère et un pronostic plus sombre que les patients non porteurs de mutation (Evans et al. 2016). Les patients HTAP porteurs de mutations *BMPR2* sont moins répondeurs au test de stimulation avec vasodilatateur pendant le cathétérisme cardiaque droit avec aussi un moindre bénéfice par le traitement avec les bloqueurs des canaux calciques (Rosenzweig et al. 2008; Sztrymf et al. 2007).

La région chromosomique où siège le gène *BMPR2* a été identifiée au niveau du bras court du chromosome 2 en région 2q33 ; ce site est aussi appelé « locus » PPH1 (« *Primary Pulmonary Hypertension 1* »). Le gène *BMPR2* se compose de 13 exons dont les exons de 1 à 3 codent pour le domaine extracellulaire, les exons 4 et 5 pour le domaine transmembranaire, les exons de 6 à une partie de l'exon 11 correspondent à l'activité de kinase et les exons de 11 à une partie du 13 à l'extrémité cytoplasmique (Deng et al. 2000) (**Figure 10**).



**FIGURE 10 :** Le gène *Bmpr2* comprend 13 exons qui codent pour : un domaine de liaison au ligand, un domaine transmembranaire (TM), un domaine kinase (jaune) et un domaine cytoplasmique (bleu). Les mutations conduisant à une protéine tronquée ou à des mutations non-sens sont indiquées en bas de la figure (Girerd et al., 2016).

BMPRII est une protéine transmembranaire faisant partie de la famille des récepteurs avec activité sérine-thréonine kinase. Ses ligands sont les BMP, décrites précédemment. Ces protéines sont capables de déclencher une série de signaux intracellulaires à travers l'interaction avec des récepteurs de type I et de type II, dont le détail de la voie de signalisation a été illustré dans un paragraphe dédié.

## 9.2 Les mutations du gène *BMPR2*

L'étude réalisée par Machado et collaborateurs publiée en 2001 (Machado et al. 2001) constitue une des premières caractérisations des mutations du gène *BMPR2* chez des sujets avec HTAP. Dans cette étude, les auteurs ont identifié 26 types de mutations de *BMPR2* chez 23 patients avec HTAP familiale et chez trois patients avec HTAP sporadique. Parmi les 26 mutations étudiées, 15 mutations (dont 9 altérations de type « *frameshift* » et 6 altérations de type non-sens) sont à l'origine d'une molécule BMPRII tronquée. Le transcrit correspondant est ainsi prématurément dégradé, sans production du polypeptide (Aldred et al. 2007; Nasim et al. 2008).

Les 9 mutations de type « *frameshift* » sont responsables d'une altération du cadre de lecture et intéressent les exons 1, 2, 4, 6, 8, 9 et 12. Le mécanisme qui serait à l'origine des mutations de type « *frameshift* » est celui du « *replication slippage* », car les mutations de ce type étaient toutes caractérisées par la contraction ou l'expansion de séquences mono ou dinucléotidiques.

Six mutations de type non-sens ont également été identifiées au niveau des exons 4, 6, 8 et 12. Plus précisément, cinq des six mutations de type non-sens étaient localisées au niveau

des sites CpG, avec substitution d'un nucléotide C par un nucléotide T, aboutissant à un codon TGA de type stop.

Quatre mutations de type faux-sens ont été répertoriées au niveau des exons 3, 9 et 11. Les mutations de type faux-sens décrites dans ce papier ciblent des acides aminés hautement conservés au sein de la protéine. Deux mutations faux-sens ont été identifiées au niveau des codons 1, 2 et 3. L'une d'elle était caractérisée par la substitution d'une T avec une C au niveau de la position 367, aboutissant à la substitution de l'acide aminé cystéine 123 par une arginine ; une deuxième mutation de type faux sens était par contre caractérisée par la substitution d'une T avec une A à la position 367, aboutissant à la substitution de la cystéine 123 par une sérine. De manière générale, les mutations de type faux sens introduisent des modifications de charge, de polarité et d'hydrophobicité, aboutissant à des modifications structurelles de la protéine et à l'altération de sa fonction.

Des délétions d'une large portion du gène ont également pu être décrites dans cette étude chez un patient avec HTAPh et dans 3 patients avec HTAPi. Chez l'un de ces patients avec HTAPi, l'ADNc obtenu par RT-PCR a permis de révéler une large délétion de 26 nucléotides de l'exon 1, des exons de 2 à 5 et de deux tiers de l'exon 6. Dans ce cas particulier, la séquence ATGGAC a été retrouvée à l'extrémité 5' phosphate du site de délétion au niveau de l'exon 1 et de l'exon 6, suggérant un mécanisme de recombinaison homologue à l'origine de cette délétion. Un total de 298 mutations de *BMPRII* a ainsi été recensé (Machado et al. 2009). Ces mutations ont été identifiées chez des patients avec une histoire familiale d'HTAP et dans des patients avec HTAP sporadique ou associée à d'autres pathologies. Les altérations génétiques intéressant *BMPRII* sont variées, pouvant correspondre à des mutations de type ponctuel (dans lesquelles un nucléotide d'un codon est changé, aboutissant au changement de l'acide aminé associé), des délétions, des insertions, des remaniements génétiques complexes (« *large rearrangements* »).

Le recueil des données concernant le statut mutationnel de *BMPRII*, provenant de plusieurs registres de la maladie, a permis de recenser un chiffre total de 298 mutations (Machado et al., 2006). Les mutations aboutissant à une protéine tronquée (en raison de l'introduction prématurée d'un codon stop dans la séquence génique) peuvent être de type ponctuel (mutations de type non-sens retrouvées dans 85 patients sur 298, soit 29%), de type « *frameshift* » (dues à des insertions ou à des délétions d'un nombre de nucléotides dans une séquence d'ADN qui n'est pas divisible par 3, aboutissant à l'altération du cadre de lecture de la séquence nucléotidique), retrouvée dans 73 patients sur 298, soit 24%, de type « *splice-site* » (dues à des insertions ou à des délétions de nucléosides au niveau des sites

d'épissage), retrouvées dans 26 sur 298 patients, soit 9% et des duplications ou délétions de larges portions de la séquence génique, documentées dans 19 sur 298 patients, soit 6%.

Les mutations *BMPR2* de type faux-sens sont principalement localisées dans les exons 2, 3, 6-9 et 12 (Machado et al. 2009). Il a pu être décrit que les mutations touchant les exons 2 et 3 ont un impact sur la fonction du domaine extra-cellulaire du récepteur. Celui-ci adopte une conformation tridimensionnelle particulière, dépendante de la formation de cinq liens qui se forment entre des résidus de cystéine, qui sont hautement conservés dans la majorité des récepteurs TGF- $\beta$  de type II. Les mutations aboutissant à la substitution de ces acides aminés altèrent la structure du domaine extra-cellulaire du récepteur, qui à la suite de modifications de son intégrité structurelle est séquestré dans le cytoplasme (Nishihara et al. 2002; Rudarakanchana et al. 2002).

### 9.3 Les effets moléculaires des médicaments utilisés dans le traitement de l'HTAP

Des données importantes sur la compréhension de l'impact de la signalisation BMPRII dans la pathogénèse de la maladie nous sont fournies par les études visant à investiguer les effets biologiques des médicaments actuellement utilisés dans les protocoles thérapeutiques de l'HP. Ces médicaments (comme le Sildénafil et les analogues de la prostacycline) peuvent en partie restaurer une stimulation BMP déficitaire.

La phosphodiesterase de type 5 (PDE5), qui est responsable de l'hydrolyse du GMPc (guanosine monophosphate cyclique), est exprimée à des niveaux élevés dans les vaisseaux pulmonaires, par rapport aux vaisseaux systémiques (Wilkins et al., 2008). L'activité de la PDE5 est, toutefois, anormalement élevée dans la circulation pulmonaire dans l'HTAP et contribue à expliquer la faible disponibilité de GMPc dans les cellules musculaires lisses d'artères pulmonaires (Gangopahyay et al., 2011). Ce phénomène est d'autant plus important qu'une réduction considérable de la production de NO (un puissant vasodilatateur) au niveau endothélial est également constatée dans l'HTAP (Gangopahyay et al., 2011). La réduction du GMPc intracellulaire aboutit à la vasoconstriction et à la prolifération des cellules musculaires lisses des artères pulmonaires. Le sildénafil, un inhibiteur spécifique de la PDE5, augmente le niveau intracellulaire de GMPc et favorise la vasodilatation. Schwappacher R et al. ont démontré récemment que la kinase GMPc dépendante I (cGKI) est capable de moduler la stimulation par BMP dans une lignée cellulaire de myoblastes de souris, en agissant comme co-facteur des Smad (Schwappacher et al., 2013). Cet enzyme est aussi l'un des principaux médiateurs de la transduction du signal de NO. C'est d'ailleurs une des

protéines les plus exprimées dans les cellules musculaires lisses vasculaires et joue un rôle de premier plan dans la modulation du tonus vasculaire. L'équipe du Professeur Morrell (Yang et al., 2013) a caractérisé l'effet du sildénafil sur la signalisation BMP dans des cultures de cellules musculaires lisses artérielles pulmonaires. Le sildénafil était capable d'augmenter le niveau intracellulaire de pSmad1/5 en réponse à la stimulation par BMP4 et d'incrémenter l'expression du gène Id1 (lui aussi induit par les *stimuli* BMP). Cet effet serait largement dépendant de l'activité de l'enzyme cGKI, puisque son inhibition pharmacologique par la molécule Br-PET-GMPc conduit à l'annulation de cet effet. L'effet antiprolifératif du sildénafil à travers la modulation de la voie BMP a pu être démontré par la même équipe dans un modèle animal d'hypertension pulmonaire chez le rat traité par la monocrotaline (MCT). Dans ce modèle, il a été mis en évidence une diminution de l'expression de BMPRII et donc une réduction de l'effet des ligands BMP sur le système vasculaire pulmonaire. Le traitement par sildénafil de rats MCT s'est avéré capable d'augmenter partiellement les niveaux intracellulaires de pSmad1/5 et de normaliser l'expression d' Id1 dans le système vasculaire pulmonaire. L'ensemble de ces données met en évidence le rôle antiprolifératif du sildénafil dans l'HTAP et souligne les interactions potentielles entre les traitements spécifiques de l'HTAP et la voie BMP/BMPRII.

Une autre classe de médicaments utilisés dans le traitement de l'HTAP est représentée par les prostacyclines et/ou de ses analogues. Ces molécules exercent leurs effets bénéfiques à travers l'induction de la vasodilatation, l'inhibition de l'agrégation des plaquettes et l'inhibition de la prolifération des cellules musculaires lisses vasculaires. En effet, une forte diminution des taux circulants de prostacycline, un puissant vasodilatateur, est retrouvée dans l'HTAP (Simonneau et al., 2013). L'effet antiprolifératif vasculaire et vaso-réactif s'exerce à travers l'activation de l'adenylyl cyclase, avec élévation des taux intracellulaires d'AMPC (adénosine monophosphate cyclique). Or, ce dernier est capable d'induire l'expression des gènes Id1 et Id2 dans les cellules souches humaines mésenchymateuses. La molécule AMPC peut aussi supprimer l'expression des molécules Smad avec une action inhibitrice sur les cellules osteoprogénitrices. L'équipe du Professeur Morrell (Yang et al., 2010) a documenté les effets d'un analogue des prostacyclines (iloprost) sur la voie de signalisation de BMPRII dans les cellules musculaires des artères pulmonaires et dans le modèle animal d'hypertension pulmonaire chez le rat MCT. De manière intéressante, ces auteurs ont montré que les prostanoides induisent précocement l'expression du gène Id1 par une voie Smad indépendante, via une action directe sur le promoteur du gène Id1. Cet effet est aussi augmenté par l'allongement de la durée de phosphorylation de Smad1/5 en réponse à la stimulation BMP4, dans les cellules musculaires

d'artères pulmonaires.

Un autre agent médicamenteux en cours d'évaluation dans l'HTAP est le tacrolimus (FK506). L'équipe du Professeur Rabinovitch, dans un article paru en 2015 dans *J Clin Invest* (Spiekerkoetter et al., 2015) a étudié l'effet du FK506 sur la voie de signalisation induite par BMPRII. Dans les cellules endothéliales issues d'artères pulmonaires, le tacrolimus s'est révélé capable d'incrémenter le signal de la voie BMP, un effet qui semble passer par la séquestration *FK-binding protein-12* (FKBP12) un inhibiteur de la signalisation BMP. L'effet bénéfique de FK506 a été documenté dans plusieurs modèles d'HTAP expérimentale dont des souris déficientes en BMPRII dans les cellules endothéliales et aussi dans les souris sauvages soumises à une hypoxie chronique. De plus, ces auteurs ont pu mettre en évidence l'effet protecteur de FK506 sur l'HTAP induite dans le modèle rat SU-5416+hypoxie chronique (SuHx). Ce traitement a été montré comme permettant l'augmentation de la performance cardiaque dans ce modèle, en jouant sur l'homéostasie calcique (Spiekerkoetter et al., 2015).



Revue générale sur les modèles animaux  
d'études de l'Hypertension Pulmonaire  
(HP)

Actuellement, il n'existe aucun modèle animal idéal capable de reproduire l'ensemble des nuances cliniques et histopathologiques de l'HTAP humaine. Ceci explique pourquoi de plus en plus d'études combinent plusieurs modèles animaux d'étude de l'HTAP. En effet, les modèles animaux sont indispensables à la recherche préclinique et ont apporté et continuent d'apporter d'importantes informations sur la pathogenèse de cette maladie. Les différents modèles sont très utilisés également pour tester le potentiel de nouveaux composés et mieux comprendre leurs effets secondaires.

## 10. Les modèles animaux de l'hypertension pulmonaire post embolique

### 10.1 Modèles d'obstruction de l'artère pulmonaire

Le premier essai d'obstruction d'artère pulmonaire chez les animaux a été mis au point par l'équipe du Professeur Fadel (Fadel et al., 1999) sur des porcelets par embolisation de l'artère pulmonaire gauche par une colle chirurgicale. L'obstruction progressive (une fois par semaine pendant 5 semaines) de l'artère pulmonaire gauche dans cette expérience a aboutit à une ischémie pulmonaire sans développement d'hypertension pulmonaire.

Ce modèle est aussi marqué par un hyper débit sanguin pulmonaire à travers les artères bronchiques, médiastinales et intercostales. Dans le tissu pulmonaire des lésions de vasculopathie post-obstructive étaient aussi documentées

### 10.2 Modèle animal reproduisant les caractéristiques de la HPPE

Un modèle de maladie thromboembolique chronique a été récemment développé par l'équipe du Pr Mercier (Mercier and Fadel, 2013). Dans ce modèle porcin, la ligature de l'artère pulmonaire gauche était suivie par des embolisations sous contrôle fluoroscopique par de la colle enbucilate (Hystacryl) dans l'artère pulmonaire du lobe inférieur droit pendant 5 semaines. Le matériel injecté pour embolisation se solidifie immédiatement après contact avec le sang et adhère à la paroi artérielle, conduisant à son obstruction. Cette procédure conduit à la mise en place d'une hypertension pulmonaire modérée. Le caractère progressif de l'obstruction réalisée par embolisation permet ainsi au ventricule droit de s'adapter à l'augmentation de la pression artérielle pulmonaire. Ainsi les artères pulmonaires desservant le lobe supérieur restent perméables, avec des lésions similaires à celles observées dans les différents territoires pulmonaires de la maladie thromboembolique chronique. Les altérations histologiques observées dans le tissu pulmonaire sont représentés

par l'épaississement de la média des artères pulmonaires distales dans les territoires pulmonaire obstrués et dans les territoires non obstrués, l'hypertrophie de la vascularisation bronchique dans les zones pulmonaires obstruées, une hypertrophie du ventricule droit et une dilatation du ventricule droit.

## 11. Les modèles animaux d'hypertension artérielle pulmonaire

### 11.1 Le modèle monocrotaline (MCT)

La monocrotaline (MCT) est un alcaloïde pyrrolizidinique dérivé des grains de la *Crotalaria spectabilis*. La forme active, la MCT-pyrrole, de cette substance est produite au niveau hépatique à travers une réaction dépendante du cytochrome P-450 (CYP3A4). Les mammifères exposés à la monocrotaline développent un syndrome caractérisé par une HP, une défaillance cardiaque par hypertrophie du cœur droit, un syndrome veino-occlusive hépatique et une myocardite. Le degré de réponse à la MCT varie en fonction de l'âge et de l'espèce. L'animal utilisé couramment pour ce modèle est le rat, où l'HP peut être induite par une simple injection sous-cutanée ou intra-péritonéale de monocrotaline à une dose de 60 mg/kg (Yorikane et al., 1993). D'un point de vue histologique, la toxicité de la monocrotaline sur les vaisseaux pulmonaires se traduit par une inflammation adventitielle et une hypertrophie du muscle lisse, aboutissant à un épaississement médial (Yorikane et al., 1993). Les mécanismes pathobiologiques à la base de la toxicité de la monocrotaline ne sont pas encore intégralement élucidés. Il est admis que la MCT-pyrrole cause une perte endothéliale majeure par alkylation, suivie d'une forte réaction inflammatoire (Molteni et al., 1988). La conjonction de ces deux processus conduit à l'enclenchement d'un processus de remodelage vasculaire pulmonaire. Malgré ces limites (comme la rapidité de développement de la maladie, le manque de reproductibilité et le fait que plusieurs organes sont touchés par la MCT-pyrrole), ce modèle à forte composante inflammatoire constitue un outil important dans l'étude des mécanismes physiopathologiques de l'HTAP. En effet, ce modèle MCT possède un faible coût et est relativement simple à mettre en œuvre.

### 11.2 Le modèle monocrotaline + pneumonectomie

Ce modèle alliant une pneumonectomie et une administration de monocrotaline chez le rat est plus sévère que le modèle MCT et se traduit par des infiltrats inflammatoires et des remodelages vasculaires pulmonaires plus importants et la présence de lésions néointimales

des artères pulmonaires distales. En effet, l'augmentation du débit sanguin dans l'artère pulmonaire à la suite de la pneumonectomie, produit une forte augmentation des forces de cisaillement (« *shear stress* ») sur l'endothélium, qui couplée à l'effet toxique de la monocrotaline amplifie les lésions vasculaires pulmonaires (Tanaka et al., 1996). Sur le plan morphologique, ce modèle se caractérise par des lésions intimes artérielles particulièrement sévère (occlusives/sub-occlusives). Plus les animaux sont jeunes et plus la sévérité de l'HP est augmentée. L'inconvénient de ce modèle est la forte mortalité et l'étape de chirurgie qui requiert une expertise particulière.

### 11.3 L'HP induite par les agents alkylants

Récemment l'équipe du Dr Perros a publié trois modèles animaux d'HP chez la souris, le rat et le lapin après exposition à l'agent alkylant cyclophosphamide (CP) (Ranchoux et al., 2015). Chez la souris, l'injection d'une dose unique de 350 mg/Kg de CP était capable de produire une HP sans différence entre les deux sexes. L'HP était détectable quatre semaines après injection. Sur le plan histologique, l'épaississement des septa alvéolaire avec alvéolite à macrophages spumeux était observé. Chez le rat, l'HP a été induite par administration d'une dose unique de CP de 350 mg/kg ; l'HP était détectable 3 semaines après injection de l'agent alkylant, de façon plus sévère chez les femelles. Les anomalies histopathologiques dans cette espèce étaient marquées par un remodelage sévère des petites artères pulmonaire avec muscularisation des micro-vaisseaux et hypertrophie de la media des artères pulmonaires plus proximales. Une étude de la toxicité de la CP sur la circulation pulmonaire des rats après fractionnement des doses de CP a permis de définir le caractère dose-dépendante de l'HP. L'élévation des facteurs de croissance vasculaire, ainsi que des marqueurs de dysfonction endothéliale (comme E-sélectine et vWF) et du peptide natriurétique de type B a aussi été identifiée. Chez le lapin, trois injections de CP étaient capables de produire une HP modérée. Les lésions histologiques étaient marquées par l'épaississement de la média et de l'intima des petites artères pulmonaires, les anomalies des micro-vaisseaux et la fibrose avec inflammation à éosinophiles des veines pulmonaires. L'HP induite par administration de CP dans cette espèce était caractérisée par l'élévation des niveaux sériques de l'endothéline-1.

La mitomycine C est une substance avec effet alkylant extraite de *Streptomyces caespitosus*, utilisée dans les protocoles thérapeutiques des cancers colorectaux, de l'estomac, du pancréas, du sein et de la vessie. Ce médicament est potentiellement impliqué dans le développement de cas de maladie veno-occlusive chez l'homme. Chez le rat, après injection d'une dose de 4mg/kg, la mitomycine C produit une HP avec atteinte des veines pulmonaires. Celles-ci sont sévèrement touchées par des lésions obstructives caractérisées

par une augmentation des cellules musculaires lisses et l'apposition de composés matriciels (Perros et al., 2015).

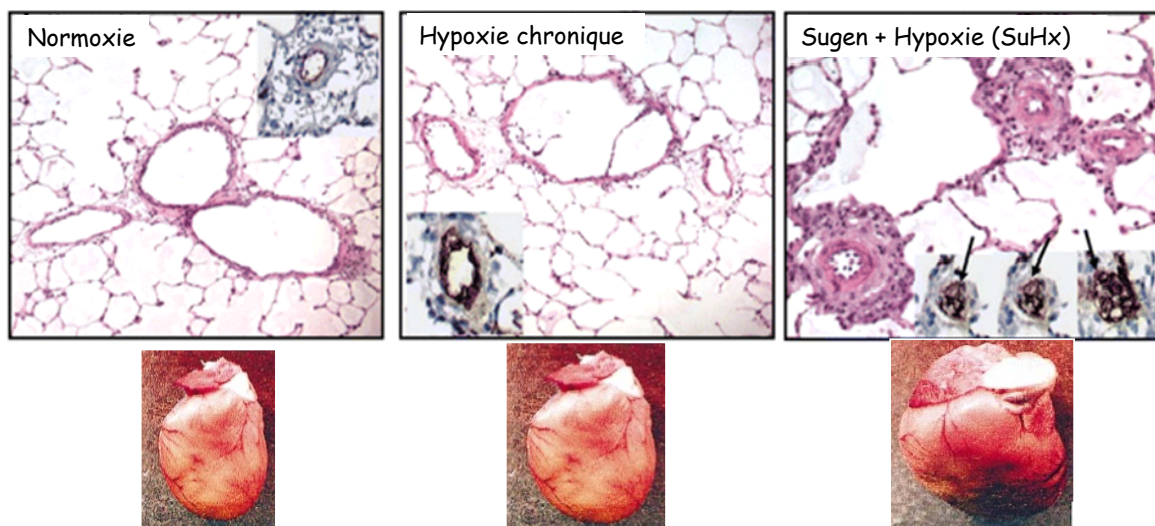
#### 11.4 Le modèle d'hypoxique chronique

L'hypoxie chronique (10% de  $F_{iO_2} \leq 3$  semaines) induit également le développement d'une HP chez les mammifères. Cependant, une importante variation entre espèces existe. Sur le plan morphologique, on observe une muscularisation exagérée des artérioles pulmonaires, en rapport probablement avec une prolifération des cellules musculaires lisses (Jones et al., 2008) des lésions inflammatoires périvasculaires et un épaissement fibreux des artères pulmonaires de gros calibre. La réponse à l'hypoxie est espèce dépendante et peut aller de l'absence de remodelage (espèces non répondeuses : lama, chèvre, cobaye) à l'occlusion complète de la lumière vasculaire (espèces hyper-répondeuse : cochon, veau). Le rat fait partie des espèces qui répondent de manière modérée à l'hypoxie chronique. Généralement, après 2 semaines d'hypoxie, chez les rats, la pression moyenne dans l'artère pulmonaire double pour atteindre les 40 mmHg, parallèlement avec les modifications du lit vasculaire. Une hypertrophie du cœur droit peut aussi survenir, sans toutefois progresser vers la défaillance cardiaque. Certains types de rat comme les « *fawn-hooded* » développent une hypertension pulmonaire particulièrement sévère en réponse à l'hypoxie, qui s'explique par leur défaut de stockage de la sérotonine circulante (Nagaoka et al., 2006). Cette espèce de rat abrite une altération du fonctionnement plaquettaire, caractérisée par une recapture en sérotonine altérée. L'exposition à l'hypoxie chez la souris produit un remodelage vasculaire beaucoup moins important que celui observé chez les rats (Nozik-Grayck et al., 2008). Les différences de réponses à l'hypoxie chronique entre le rat et la souris se retrouvent d'un point de vue moléculaire au niveau des profils d'expression des gènes spécifiques induits par l'hypoxie (Tada et al., 2008). Chez le rat, l'hypoxie induit l'expression de gènes favorisant la prolifération endothéliale comme l'ostéopontine, le FGF-2, le PDGF et la résistance à l'apoptose au travers de l'induction de survivine, de BCL-2, l'activité PI3K/Akt la kinase 3-phosphoinositide et de la perte de molécules pro-apoptotiques comme Bax ou Bad (Dempsey et al., 1996). Le principal inconvénient de ce modèle est lié à la réversibilité de l'HP induite par l'hypoxie chronique et au coût de l'appareillage nécessaire.

## 11.5 Le modèle Sugén (SU-5416) + hypoxie chronique (SuHx)

Le VEGF est un facteur de croissance essentiel aux cellules endothéliales et donc à l'homéostasie vasculaire. Chez le rat, l'administration du Sugén (ou SU-5416), un antagoniste des récepteurs au VEGF, avant la mise en hypoxie (10% O<sub>2</sub>) pour 3 semaines produit une HP irréversible après retour en condition normoxique. En effet, dès la remise en conditions normoxiques des animaux, l'HP progresse et une oblitération complète des petits vaisseaux se met progressivement en place. Chez la souris, le protocole de réalisation du modèle SuHx est différent de celle utilisée chez le rat. L'administration du Sugén est hebdomadaire au cours des 3 semaines d'exposition à l'hypoxie (10% O<sub>2</sub>) et les animaux sont généralement étudiés à la sortie de la chambre hypoxique (Ciuclan L et al., 2011). Chez les souris, l'HP est un peu plus sévère que l'HP hypoxique, mais reste moins sévère que l'HP induite chez le rat.

Les mécanismes responsables de l'HP dans ce modèle sont encore obscurs. Il semblerait que la perte de vaisseaux associée à l'augmentation des forces hémodynamiques au niveau pulmonaire soit responsable de l'irréversibilité de la maladie chez le rat (Taraseviciene-Stewart et al., 2001). Dans cette espèce, les aspects histologiques sont marqués par des lésions artérielles particulièrement impressionnantes, secondaires à l'épaississement de la media et à la prolifération endothéliale (**Figure 11**). Les lésions artérielles néointimales ne sont pas réversibles, bien que l'administration de l'antagoniste du récepteur B9972 et la simvastatine puissent ralentir la progression de l'HP induite chez le rat. Les inconvénients de ce modèle sont la durée de l'expérimentation qui va de 8 à 15 semaines chez le rat et son coût.



**FIGURE 11 :** Aspect morphologique des lésions angioprolifératives oblitérantes, induites par l'hypoxie et l'administration de SU-5416/hypoxie chez le rat. Illustration de l'hypertrophie ventriculaire droite observée dans ces 3 modèles expérimentaux d'HP.

---

### **HYPOTHESE DE TRAVAIL :**

**La compréhension des modifications structurelles de la circulation pulmonaire et bronchique dans les maladies vasculaires pulmonaires devrait permettre une meilleure connaissance de leurs rôles dans ces pathologies et faciliter la recherche de nouvelles stratégies thérapeutiques.**

---

### **OBJECTIFS :**

Mon travail de Doctorat a visé non seulement **à caractériser et quantifier les altérations affectant les artères et veines dans la HPPE et l'HTAP** chez l'Homme et dans les modèles d'étude de ces deux pathologies, mais également **à préciser le rôle de la voie TGF- $\beta$ .**

# Présentation du Travail de Recherche



## **Vers de nouvelles cibles pour le traitement de l'hypertension artérielle pulmonaire : *Importance des communications cellulaires***

Ly Tu, **Maria Rosa Ghigna**, Carole Phan, Jennifer Bordenave, Morane Le Hiress, Raphaël Thuillet, Nicolas Ricard, Alice Huertas, Marc Humbert and Christophe Guignabert

*Biologie d'Aujourd'hui. 2016 - A paraître (Accepté)*

Mon travail de thèse a débuté par une revue de la littérature autour de la physiopathologie de l'HTAP qui est encore imparfaitement connue. Notre travail a donc été de regrouper et de discuter les récentes découvertes qui nous permettent aujourd'hui de mieux comprendre le rôle critique joué par la cellule endothéliale pulmonaire et ses communications avec les autres cellules de la paroi vasculaire dans l'HTAP.

Comme nous l'avons souligné dans ce premier travail, plusieurs mécanismes physiopathologiques interviennent dans le développement et la progression du remodelage vasculaire pulmonaire HTAP et inclus à divers degré : les perturbations de communications cellulaires qui jouent un rôle critique aussi bien dans l'inflammation et les désordres immunitaires, que dans l'accumulation exagérée de cellules vasculaires pulmonaires dans la paroi artérielle, l'activation excessive de certaines voies de signalisation liées aux facteurs de croissance, d'hormones, de cytokines, de chimiokines et de facteurs de transcription. De plus, nous avons souligné l'importance jouée par les facteurs génétiques et environnementaux dans la prédisposition à ce remodelage vasculaire pulmonaire HTAP.

## Vers de nouvelles cibles pour le traitement de l'hypertension artérielle pulmonaire : Importance des communications cellulaires

Ly Tu<sup>1,2</sup>, Maria-Rosa Ghigna<sup>1,2,3</sup>, Carole Phan<sup>1,2</sup>, Jennifer Bordenave<sup>1,2</sup>, Morane Le Hiress<sup>1,2</sup>, Raphaël Thuillet<sup>1,2</sup>, Nicolas Ricard<sup>1,2</sup>, Alice Huertas<sup>1,2,4</sup>, Marc Humbert<sup>1,2,4</sup> et Christophe Guignabert<sup>1,2</sup>

<sup>1</sup> INSERM UMR\_S 999, LabEx LERMIT, Hôpital Marie Lannelongue, 133 Avenue de la Résistance, 92350 Le Plessis-Robinson, France

<sup>2</sup> Université Paris-Sud, Université Paris-Saclay, Faculté de Médecine, Le Kremlin-Bicêtre, France

<sup>3</sup> Service de Pathologie, Hôpital Marie Lannelongue, Le Plessis-Robinson, France

<sup>4</sup> AP-HP, Service de Pneumologie, Centre de Référence de l'Hypertension Pulmonaire Sévère, DHU Thorax Innovation, Hôpital Bicêtre, France

Auteur correspondant : Christophe Guignabert, [christophe.guignabert@inserm.fr](mailto:christophe.guignabert@inserm.fr)

Reçu le 15 mars 2016

**Résumé** – L'hypertension artérielle pulmonaire (HTAP) est un désordre cardiopulmonaire caractérisé par un remodelage structurel et fonctionnel progressif du lit vasculaire pulmonaire. Cet intense remodelage vasculaire pulmonaire est en grande partie responsable de l'augmentation de la pression artérielle pulmonaire moyenne (PAPm), provoquant un déclin fonctionnel progressif des patients HTAP malgré les différentes options thérapeutiques actuellement disponibles. La physiopathologie de l'HTAP est complexe et de multiples mécanismes de prédisposition et/ou de progression de ce remodelage vasculaire pulmonaire aberrant dans l'HTAP ont été identifiés. Parmi ces acteurs au centre du développement et de la progression de la maladie, les perturbations de communications cellulaires jouent un rôle critique aussi bien dans l'inflammation et la dysimmunité, que dans l'accumulation exagérée de cellules vasculaires pulmonaires dans la paroi artérielle, l'activation excessive de certaines voies de signalisation liées aux facteurs de croissance, d'hormones, de cytokines, de chimiokines et de facteurs de transcription. De plus, il est connu que plusieurs facteurs environnementaux et génétiques, incluant entre autres les mutations avec perte de fonction du gène codant pour le récepteur de la protéine morphogénétique osseuse de type II (le gène *BMPR2*), peuvent prédisposer et/ou contribuer à la progression de l'HTAP. Bien que ces dernières années, la connaissance et la compréhension des mécanismes physiopathologiques complexes mis en jeu dans l'HTAP n'ont cessé de s'accroître, à un rythme qui continue à s'accélérer, il n'existe pas de traitement curatif pour lutter contre l'HTAP. Dans cette revue, nous discuterons donc des récentes découvertes qui nous permettent aujourd'hui de mieux comprendre le rôle critique joué par la cellule endothéliale (CE) pulmonaire et ses communications cellulaires dans l'HTAP et qui pourraient ouvrir la voie à l'élaboration de nouvelles stratégies thérapeutiques.

**Mots clés** : Hypertension pulmonaire / dysfonction endothéliale / remodelage vasculaire pulmonaire / communication cellulaire / cible thérapeutique

**Abstract** – Towards new targets for the treatment of pulmonary arterial hypertension: Importance of cell-cell communications.

Pulmonary arterial hypertension (PAH) is a disorder in which mechanical obstruction of the pulmonary vascular bed is largely responsible for the rise in mean pulmonary arterial pressure (mPAP), resulting in a progressive functional decline despite current available therapeutic options. There are multiple mechanisms predisposing to and/or

promoting the aberrant pulmonary vascular remodeling in PAH, and these involve not only altered crosstalk between cells within the vascular wall but also sustained inflammation and dysimmunity, cell accumulation in the vascular wall and excessive activation of some growth factor-stimulated signaling pathways, in addition to the interaction of systemic hormones, local growth factors, cytokines, and transcription factors. Heterozygous germline mutations in the bone morphogenetic protein receptor, type-2 (*BMPR2*) gene, a gene encoding a receptor for the transforming growth factor (TGF)- $\beta$  superfamily, can predispose to the disease. Although the spectrum of therapeutic options for PAH has expanded in the last 20 years, available therapies remain essentially palliative. Over the past decade, however, a better understanding of key regulators of this irreversible remodeling of the pulmonary vasculature has been obtained. New and more effective approaches are likely to emerge. The present article profiles the innovative research into novel pathways and therapeutic targets that may lead to the development of targeted agents in PAH.

**Key words:** Pulmonary hypertension / endothelial dysfunction / pulmonary vascular remodeling / cellular crosstalk / translational targets

## Abréviations

|        |   |
|--------|---|
| 5-HT   | sérotonine  |
| Ang-II | angiotensine-II                                     |
| CE     | cellule endothéliale                                |
| CML    | cellule musculaire lisse                            |
| ET-1   | endothéline-1                                       |
| FGF-2  | <i>fibroblast growth factor-2</i>                   |
| HP     | hypertension pulmonaire                             |
| HTAP   | hypertension artérielle pulmonaire                  |
| HTAPi  | HTAP idiopathique                                   |
| HTAPh  | HTAP héritable                                      |
| IL     | interleukine  |
| MCP-1  | <i>monocyte chemoattractant protein 1</i>           |
| MEC    | matrice extracellulaire                             |
| MIF    | <i>macrophage migration inhibitory factor</i>       |
| MMP    | métalloprotéase matricielle                         |
| BMPR2  | <i>bone morphogenetic protein type 2 receptor</i>   |
| PAPm   | pression artérielle pulmonaire moyenne              |
| PDK    | pyruvate déshydrogénase kinase                      |
| RVP    | résistance vasculaire pulmonaire                    |
| TASK-1 | <i>tandem-pore acid-sensing potassium channel-1</i> |
| TGF    | <i>tumour growth factor</i>                         |
| TNF    | <i>tumour necrosis factor</i>                       |

## 1 Introduction

L'hypertension pulmonaire (ou HP) se définit par une élévation permanente de la pression sanguine dans la circulation pulmonaire au delà de 25 mmHg au repos (la normale est de  $14 \pm 3$  mmHg), menant à l'insuffisance cardiaque droite. Il existe une classification des HP qui a pour objectif d'identifier des catégories de pathologies présentant des similitudes physiopathologiques, cliniques et de prise en charge thérapeutique (Simonneau *et al.*, 2013; Galiè *et al.*, 2015). Cette

classification distingue ainsi cinq grandes catégories d'HP : l'hypertension artérielle pulmonaire (HTAP) (Groupe 1), l'hypertension pulmonaire due à une maladie du cœur gauche (Groupe 2), l'hypertension pulmonaire due à une pathologie respiratoire chronique et/ou à une hypoxémie chronique (Groupe 3), l'hypertension pulmonaire post-embolique chronique (Groupe 4) et l'hypertension pulmonaire due à des mécanismes multifactoriels ou incertains (Groupe 5).

Le terme « hypertension artérielle pulmonaire » (HTAP, Groupe 1) regroupe un ensemble de désordres cardio-pulmonaires caractérisé par un remodelage obstructif des artères pulmonaires distales de petit calibre ( $\leq 500 \mu\text{m}$ ), conduisant directement à l'augmentation progressive et anormale des résistances vasculaires pulmonaires (RVP) et éventuellement à une défaillance ventriculaire droite. L'échographie cardiaque permet le dépistage de l'HTAP, cependant, seul le cathétérisme cardiaque droit (et donc invasif) permet de poser le diagnostic sur la base d'une pression artérielle pulmonaire moyenne (PAPm) supérieure ou égale à 25 mmHg au repos et une pression artérielle pulmonaire d'occlusion inférieure ou égale à 15 mmHg, éliminant le diagnostic d'une cardiopathie gauche. L'HTAP peut être : (1) idiopathique (HTAPi) en l'absence de facteurs de risque connus ou associés; (2) héritable, liée soit à des mutations du gène *BMPR2* (Deng *et al.*, 2000; International PPH Consortium, 2000) ou d'autres gènes (Chaouat *et al.*, 2004; Austin *et al.*, 2012; Drake *et al.*, 2013; Eyries *et al.*, 2014); (3) associée à diverses maladies (connectivites, cardiopathies congénitales, infections par le virus de l'immunodéficience humaine, *etc.*); (4) ou encore associée à l'utilisation de drogues ou de certains médicaments (anorexigènes, dasatinib, *etc.*) (Simonneau *et al.*, 2013; Seferian *et al.*, 2013). Le pronostic de l'HTAP reste effroyable avec une médiane

de survie de l'ordre de 2,8 ans en l'absence de traitements spécifiques (Humbert *et al.*, 2010a, 2010b). Dans la majorité des cas, la maladie est progressive avec une phase initiale asymptomatique caractérisée par une augmentation de la réactivité et du remodelage des artérioles pulmonaires. Bien que la prise en charge ait considérablement évolué ces dernières années, il n'existe malheureusement aucun traitement curatif connu à ce jour (O'Callaghan *et al.*, 2011; Galie *et al.*, 2015). Néanmoins, les thérapies actuelles permettent de ralentir nettement la progression de la maladie et/ou d'améliorer le bien-être des patients. En cas d'échappement thérapeutique, la transplantation cardio-pulmonaire ou bi-pulmonaire est alors la seule alternative avec un taux de 50 % de survie à 5 ans (Fadel *et al.*, 2010).

Le remodelage vasculaire pulmonaire est un mécanisme pathologique caractéristique clé de l'HTAP, conduisant au déclin fonctionnel progressif des patients HTAP malgré l'utilisation des traitements actuels. En effet, même si les différentes formes d'HTAP font intervenir différents mécanismes pathologiques, de nombreuses évidences suggèrent fortement qu'un seul et unique dénominateur commun est responsable des altérations de communications entre les différentes cellules composant la structure du lit vasculaire pulmonaire (telles que les cellules endothéliales (CE), les cellules musculaires lisses (CML), les péricytes et les fibroblastes) et entretient la dérégulation de la composante inflammatoire (Guignabert *et al.* 2013a, 2015; Huertas *et al.* 2014). En effet, de récentes découvertes soulignent le rôle central joué par les altérations de communications entre les CE et les autres types cellulaires constituant la paroi des artérioles pulmonaires (CML, péricytes et fibroblastes) dans le développement et la progression de l'HTAP.

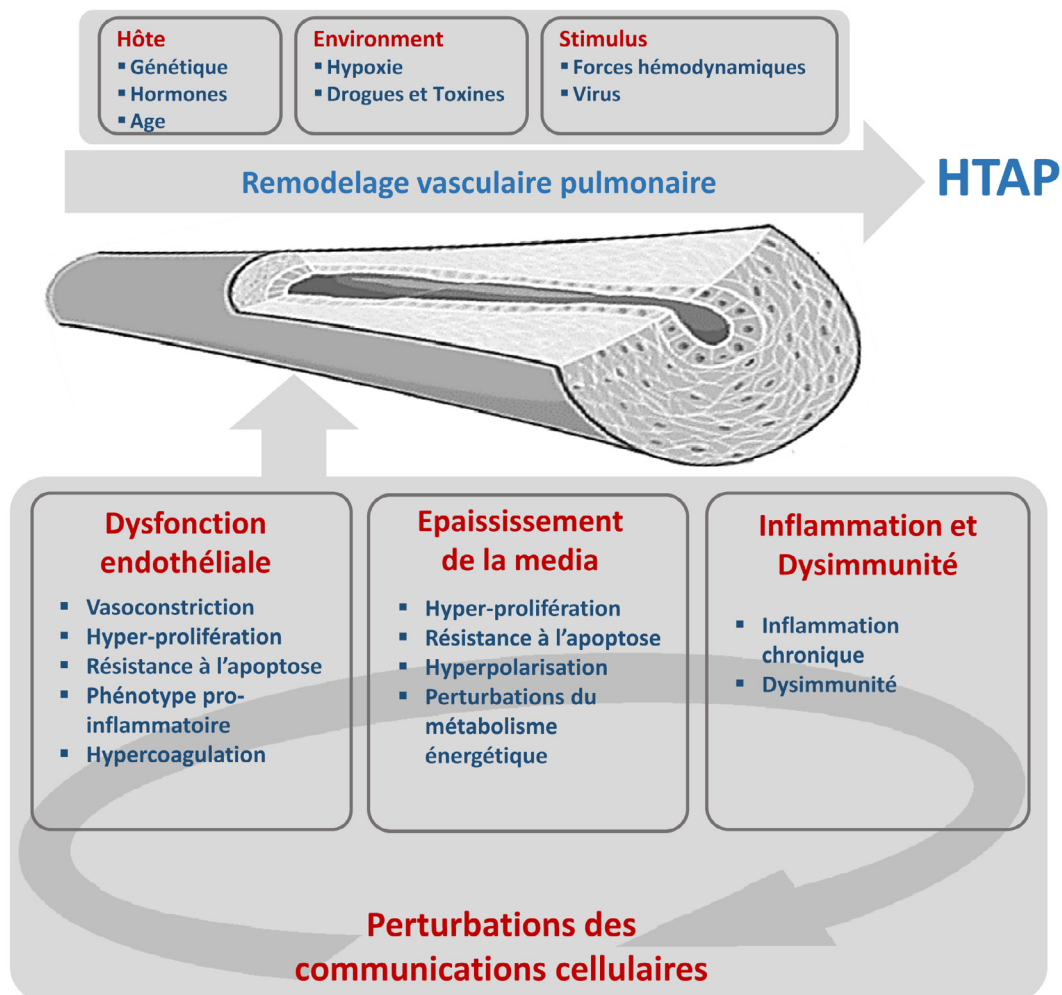
Dans cette revue, nous discuterons des avancées récentes qui nous permettent aujourd'hui de mieux comprendre le rôle critique joué par la CE pulmonaire et ses communications cellulaires dans l'HTAP et qui pourraient ouvrir la voie à l'élaboration de nouvelles stratégies thérapeutiques.

## 2 Mécanismes moléculaires et cellulaires contribuant au développement et à la progression de l'HTAP

L'HTAP est caractérisée par plusieurs anomalies structurelles et fonctionnelles des petites artères pulmonaires (Voelkel & Tuder, 1995, 1997; Rubin, 1999; Humbert *et al.*, 2004; Mandegar *et al.*, 2004; Rabinovitch, 2005, 2008; Morrell *et al.*, 2009; Guignabert *et al.*, 2013a, 2013b). Parmi celles-ci

on observe tout d'abord la raréfaction et la néo-muscularisation des artérioles pré-capillaires distales de petit diamètre, normalement non musculaires jusque dans l'acinus respiratoire. Les mécanismes cellulaires responsables de ce processus de muscularisation de cette partie des vaisseaux pulmonaires ne sont pas complètement élucidés, mais l'une des hypothèses possibles est la prolifération des CML des artères pulmonaires préexistantes ou encore leur différenciation à partir de cellules progénitrices résidentes, dont les péricytes (Meyrick & Reid, 1980; Guignabert *et al.*, 2013a, 2015; Ricard *et al.*, 2014; Sheikh *et al.* 2015). De plus, les vaisseaux de plus gros calibre, entre 100 et 500  $\mu\text{m}$ , sont également touchés par l'hypertrophie médiale et adventitielle. L'épaississement de la paroi de ces artères pulmonaires a été attribué à la prolifération et à la migration anormale des CML existantes, ou à leur différenciation à partir d'une population de cellules progénitrices ou de fibrocytes (Davie *et al.*, 2004; Ricard *et al.*, 2014; Guignabert *et al.*, 2015) ou encore de CE qui sont capables d'acquérir le phénotype de CML par un processus de transdifférenciation (Frid *et al.*, 2002; Arciniegas *et al.*, 2007; Qiao *et al.*, 2014; Good *et al.*, 2015; Ranchoux *et al.*, 2015). D'autre part, on retrouve également la formation de lésions néo-intimales, qui se traduit par la mise en place d'une couche cellulaire additionnelle constituée de myofibroblastes, par l'accumulation de composés de la matrice extracellulaire (MEC) et d'infiltrats inflammatoires entre l'endothélium et la limitante élastique interne. Ces lésions néo-intimales pourraient contribuer à la formation de lésions plexiformes (aspect en « bulbe d'oignon »), dernier stade du remodelage vasculaire, plus ou moins caractéristique de l'HTAPi et héritable. Ces lésions sont formées par une prolifération exubérante de CE, CML et de myofibroblastes, formant des canaux microvasculaires endoluminaux dans une matrice oblitérante riche en collagène (Bjornsson & Edwards, 1985; Guignabert *et al.*, 2013b). Bien que nous ignorions à l'heure actuelle s'il existe un mécanisme pathogène unique à l'HTAP, plusieurs avancées récentes soulignent clairement le rôle critique joué par les perturbations de communications entre les CE et les autres types cellulaires de la paroi des artères pulmonaires, l'inflammation, les perturbations du métabolisme énergétique et des voies de l'apoptose, l'activation exagérée ou la déficience de certaines voies de signalisation notamment celles des facteurs de croissance, d'hormones, de certaines cytokines ou chimiokines ou encore de certains facteurs de transcription.

Les progrès récents réalisés dans le déchiffrement de la physiopathologie de l'HTAP soulignent clairement que les processus de développement et d'entretien de ce remodelage vasculaire pulmonaire sont complexes et multifactoriels. En effet, l'enclenchement et la



**Fig. 1.** Concepts actuels des mécanismes moléculaires et cellulaires contribuant au développement et à la progression de l'hypertension artérielle pulmonaire (HTAP).






progression de ce processus nécessitent la présence de plusieurs anomalies dans différentes composantes de l'HTAP, représentées par la dysfonction endothéliale pulmonaire, l'épaississement de la media et la composante inflammatoire (figure 1). Toutefois, l'identification de ces anomalies et une meilleure compréhension de leur importance physiopathologique dans l'HTAP sont une condition préalable essentielle non seulement à l'élucidation de la pathogénèse de l'HTAP, mais également au développement de nouvelles stratégies thérapeutiques.

### 3 Restauration de communications cellulaires fonctionnelles au sein des parois des artères pulmonaires

Plusieurs manifestations témoignent d'altérations fonctionnelles des communications entre les cellules

vasculaires pulmonaires au sein des parois des artères pulmonaires remodelées dans l'HTAP et de leurs contributions au remodelage vasculaire obstructif (Dewachter *et al.*, 2006; Eddahibi *et al.*, 2006; de Man *et al.*, 2012; Tu *et al.*, 2011, 2012; Ricard *et al.*, 2014; Rabinovitch *et al.*, 2014; Huertas *et al.*, 2014, 2015, 2016; Freund-Michel *et al.*, 2015; Guignabert *et al.*, 2015; Le Hiress *et al.*, 2015). En effet, plusieurs données cliniques et précliniques ont permis de mettre en évidence le fait que l'endothélium pulmonaire dysfonctionnel dans l'HTAP est une source locale et anormale de divers facteurs agissant sur le contrôle de la prolifération, la migration et la différenciation des cellules vasculaires pulmonaires, comme le *fibroblast growth factor-2* (FGF-2), le *platelet derived growth factor* (PDGF), la sérotonine (5-HT), l'endothéline-1 (ET-1), l'angiotensine-II (Ang-II) et la leptine, mais également de divers médiateurs pro-inflammatoires comme l'interleukine (IL)-1, l'IL-6, le CCL2 et le

**Tableau 1.** Cibles moléculaires actuelles prometteuses pour corriger les défauts des communications cellulaires dans les parois remodelées des artères pulmonaires au cours de l'hypertension artérielle pulmonaire (HTAP). 5-HT = sérotonine, Akt = *protein kinase B*, Ang-II = angiotensine-II, BCL-2 = *B-cell lymphoma 2*, BCL-xL = *B-cell lymphoma-extra large*, BMPR-II = *bone morphogenetic protein receptor II*, Ca<sup>2+</sup> = calcium, CD = *clusters de différenciation*, EGF = *epidermal growth factor*, ET-1 = endothéline-1, FGF-2 = *fibroblast growth factor-2*, GM-CSF = *granulocyte-macrophage colony stimulating factor*, HIF = *hypoxia inducible factor*, IL = interleukine, JNK = *c-Jun N-terminal kinase*, KCNK3 = *potassium channel subfamily K member 3*, Kv = *voltage gated potassium channel*, MCL-1 = *myeloid cell leukemia sequence 1*, MIF = *macrophage migration inhibitory factor*, MMP = métalloprotéinases de la matrice, mTOR = *mammalian target of rapamycin*, NF-κB = *nuclear factor-κB*, NO = monoxyde d'azote, Nox = NADPH oxydase, Nrf2 = *NF-Es-related factor 2*, PDGF = *platelet derived growth factor*, PGI<sub>2</sub> = prostacycline, ROCK = *Rho-associated protein kinase*, SERCA = *sarcoplasmic/endoplasmic reticulum calcium ATPase*, SOD = *superoxide dismutase*, TASK = *TWIK-related acid-sensitive K1 channel*, TRPC = *transient receptor potential canonical*.

|  Prolifération   |  Apoptose   |  Inflammation |  Vasodilatation                                 |  Stress oxydatif |
|---|--|--|--|---|
| FGF-2 ↓<br>PDGF ↓<br>EGF ↓<br>5-HT ↓<br>Ang-II ↓<br>Apeline ↑<br>Autres facteurs de croissance ↓<br><u>Remodelage de la matrice extracellulaire :</u><br>MMP-2, MMP-9 ↓<br>Elastase ↓<br>Elafin ↑<br>BMPRII ↑ | Survivine ↓<br>BCL-2 ↓<br>BCL-xL ↓<br>MCL-1 ↓<br><u>Survie cellulaire :</u><br>MAPK ↓<br>Akt ↓<br>mTOR ↓<br>JNK ↓<br>NF-κB ↓<br>AP-1 ↓<br>BMPRII ↑ | IL-6 ↓<br>MIF ↓<br>GM-CSF ↓<br>Leukotriène B4 ↓<br>Leptine ↓<br>Anti-CD20<br>BMPRII ↑          | NO ↑<br>PGI <sub>2</sub> ↑<br>ET-1 ↓<br>5-HT ↓<br>Ang-II ↓<br>SERCA2a ↑<br>TASK-1 ↑<br>KCNK3 ↑<br>Kv1.5 ↑<br>TRPC ↑<br>RhoA/ROCK ↓ | NOX ↓<br>SOD ↑<br>Nrf2 ↑<br><u>Phénotype Warburg :</u><br>HIF ↓                                     |

facteur MIF (pour *macrophage migration inhibitory factor*) (Eddahibi *et al.*, 2006; Tu *et al.*, 2011; de Man *et al.*, 2012; Huertas *et al.*, 2015; Le Hiress *et al.*, 2015). Ces anomalies sont associées également à l'acquisition et au maintien d'un phénotype endothélial dysfonctionnel qui se traduit par une prolifération excessive et une résistance à l'induction d'apoptose (Tu *et al.*, 2011, 2012). Nous avons pu démontrer qu'une boucle autocrine de production exagérée de FGF-2 fait partie, entre autres, des mécanismes impliqués dans ce phénotype endothélial aberrant, expliquant l'activité constitutive de la voie des *mitogen activated protein kinase* (MAPK) et la surexpression des deux facteurs anti-apoptotiques BCL-2 et BCL-xL (Tu *et al.*, 2011). Plusieurs autres anomalies intrinsèques dans les CE pulmonaires ont également été décrites, dont la surexpression de la protéine p130<sup>Cas</sup> qui explique les réponses amplifiées de ces cellules aux facteurs de croissance (Tu *et al.*, 2012), mais aussi la présence de désordres métaboliques dont une activation constitutive de l'*hypoxia-inducible factor* (HIF)-1α. Ces différents aspects de l'endothélium dysfonctionnel HTAP vont retentir sur le comportement des autres cellules vasculaires pulmonaires, en

particulier sur les interactions entre CE et CML en favorisant la contraction et la prolifération de ces dernières, mais également sur les liens étroits entre CE et péricytes pulmonaires et entre CE et cellules inflammatoires (Eddahibi *et al.*, 2006; Ricard *et al.*, 2014; Huertas *et al.*, 2014, 2015) (Tableau 1).

Les productions exagérées d'ET-1, de 5-HT, d'Ang-II, de FGF-2, de leptine, d'IL-6 et de MIF contribuent, de manière locale, à la prolifération, la survie et la migration exagérée des cellules vasculaires pulmonaires, et perturbent également leur différenciation cellulaire. Ces anomalies vont donc promouvoir l'accumulation cellulaire progressive au sein des parois des artères pulmonaires et contribuer à l'augmentation progressive des RVP dans l'HTAP. Sur la base de ces observations, plusieurs travaux récents ont ainsi pu démontrer les effets bénéfiques de différentes stratégies thérapeutiques ciblant ces facteurs dans les modèles expérimentaux *in vitro* et *in vivo* d'étude de l'HTAP (Guignabert *et al.*, 2005, 2013a, 2015; Izikki *et al.*, 2009; de Man *et al.*, 2012; Tu & Guignabert, 2013; Huertas *et al.*, 2015; Le Hiress *et al.*, 2015). En 2014, notre équipe de recherche a également démontré que les CE

dysfonctionnelles des artères pulmonaires de patients atteints d'HTAPi participent, par l'intermédiaire de leur production exagérée de FGF-2 et de l'IL-6, au recouvrement exagéré des artères pulmonaires par les cellules péricyaires (Ricard *et al.*, 2014). Ce recrutement exagéré et anormal de péricytes autour des artères pulmonaires dans l'HTAP représente une source potentielle de cellules contractiles. En effet, au travers de cette étude, nous avons pu démontrer que le TGF- $\beta$ 1 (qui est présent en grande quantité dans le lit vasculaire pulmonaire au cours de l'HTAP) contribue à la différenciation des péricytes pulmonaires humains en cellules contractiles de type CML/myofibroblaste. De plus, la neutralisation du FGF-2, de l'IL-6 et du TGF- $\beta$  par l'intermédiaire d'anticorps neutralisants permet de prévenir le recrutement et la différenciation de ces cellules (Ricard *et al.*, 2014). Il est donc clair que les communications cellulaires entre CE/CML et CE/péricytes sont altérées au cours de l'HTAP et ce en faveur d'un remodelage vasculaire pulmonaire avec une prolifération exagérée des CML et des péricytes. De manière intéressante, ces études montrent également que la dysfonction endothéliale est à l'origine des perturbations de ces communications intercellulaires, et que celle-ci est sous la dépendance de facteurs environnants et de certains désordres du système immunitaire (Rabinovitch *et al.*, 2014; Huertas *et al.*, 2014). Effectivement, de récentes évidences cliniques et précliniques soutiennent également que ce remodelage vasculaire pulmonaire associé à l'HTAP pourrait être ralenti voire corrigé par l'utilisation d'agents anti-inflammatoires spécifiques (Huertas *et al.*, 2014; Rabinovitch *et al.*, 2014). Il a pu être mis en évidence que le nombre de cellules immunitaires, qui s'accumulent au niveau péri-vasculaire, est en corrélation directe avec l'épaississement de la paroi artérielle des artères remodelées HTAP (Stacher *et al.*, 2012). De plus, une conjonction entre des niveaux circulants anormalement élevés de diverses cytokines et chimiokines (comme l'interleukine (IL)-1 $\beta$ , IL-6, IL-8, le CCL2, CCL5, CX3CL1 et le *tumour necrosis factor* (TNF)- $\alpha$ ) et un mauvais pronostic ont pu être constaté dans différentes études. Ces observations ont même permis d'identifier lesquels, parmi ces médiateurs inflammatoires tels que l'IL-1 $\beta$ , le TNF- $\alpha$  et l'IL-6, étaient corrélés à la survie des patients HTAP (Cracowski *et al.*, 2014). De manière intéressante, l'IL-1 $\beta$  et le TNF- $\alpha$  sont connus pour faciliter l'accumulation de composés de la MEC comme le dépôt de fibronectine, tandis que l'IL-6 est connue pour faciliter la prolifération de CML d'artères pulmonaires (Savale *et al.*, 2009; Courboulin *et al.*, 2011).

Cependant des travaux de recherche supplémentaires sont nécessaires pour mieux déchiffrer ces modes de communication cellulaire entre CE/CML,

CE/péricytes et CE/cellules inflammatoires, afin de mettre en place des traitements plus adaptés pour lutter contre ce remodelage vasculaire pulmonaire dans l'HTAP. Cette meilleure connaissance devrait permettre le développement de nouvelles stratégies thérapeutiques. Récemment, notre laboratoire a pu montrer que le CD74 endothélial et son ligand MIF sont deux acteurs importants au carrefour de l'inflammation et de la dysfonction endothéliale dans la pathogénèse de l'HTAP. En effet, les données présentées dans une récente étude révèlent que les CE pulmonaires de patients atteints d'HTAPi présentent une signature pro-inflammatoire très marquée *in situ* (Le Hiress *et al.*, 2015). Notamment, nous avons pu démontrer que l'endothélium pulmonaire HTAP produit et sécrète un certain nombre de cytokines pro-inflammatoires (telles que IL-1 $\alpha$ , IL-6, IL-8, IL-12, MCP-1) et qu'il exprime de manière exagérée diverses protéines impliquées dans le recrutement et l'adhésion des leucocytes, comme la E-sélectine, la molécule d'adhésion intercellulaire (ICAM)-1, la P-sélectine et la molécule d'adhésion vasculaire (VCAM)-1 (Le Hiress *et al.*, 2015). De plus, nous avons pu démontrer qu'une activation de la voie de signalisation endothéliale liée au CD74 peut contribuer à ce phénotype pro-inflammatoire des CE pulmonaires HTAP. En effet, le facteur MIF est une cytokine pro-inflammatoire en amont de la cascade immuno-inflammatoire, qui peut réguler des gènes cruciaux impliqués dans la prolifération, la survie cellulaire et la synthèse de divers médiateurs inflammatoires (cytokines, chimiokines et molécules d'adhésion) en se liant à son récepteur endothélial CD74. L'activation de cet axe MIF/CD74 est connue également pour jouer un rôle important dans le développement et l'initiation de diverses maladies associées à une inflammation chronique ou à une composante auto-immune, mais aussi dans divers cancers incluant le cancer de la prostate, l'adénocarcinome pulmonaire et l'athérosclérose. Dans les CE, la fixation de MIF ou du D-DT (D-dopachrome tautomérase appelé également MIF-2) au CD74 est connue pour induire la prolifération et la survie cellulaire grâce au recrutement du co-récepteur CD44 qui lie Src et c-Met et active les voies PI3K/Akt, NF- $\kappa$ B et MAPK/ERK, ainsi qu'à l'expression de molécules d'adhésion, cytokines ou chimiokines *via* l'activation de NF- $\kappa$ B. De plus, MIF peut se fixer aux récepteurs des chimiokines CXCR2 et CXCR4 (Schober *et al.*, 2008) et ainsi conduire à la prolifération des CML d'artères pulmonaires en conditions hypoxiques (Bernhagen *et al.*, 2007; Zhang B. *et al.*, 2012a, 2012b; Zhang Y. *et al.*, 2012). Enfin, notre laboratoire a démontré que l'inhibition de la sécrétion de leptine par l'endothélium pulmonaire dysfonctionnel HTAP pouvait également représenter une stratégie thérapeutique prometteuse, corrigeant à la fois la prolifération des

CML d'artères pulmonaires et la fonction des lymphocytes T régulateurs dans les modèles expérimentaux de l'HTAP (Huertas *et al.*, 2015).

#### 4 Correction de l'immunopathologie associée à l'HTAP

Au cours des deux dernières décennies, l'accumulation des connaissances autour du rôle de l'inflammation associée à l'HTAP est passée d'une curiosité histopathologique à un mécanisme pathogénique clé qui pourrait être préjudiciable à la fois en termes de susceptibilité à la maladie et de développement du remodelage vasculaire pulmonaire.

L'inflammation est définie comme une série complexe d'interactions entre les facteurs solubles et les cellules qui peuvent participer à une réponse traumatique, infectieuse, post-ischémique, auto-immune ou liée à un accident toxique. Dans l'HTAP expérimentale et humaine, il est bien reconnu que les médiateurs inflammatoires et les cellules immunes sont impliqués dans le développement et la progression de la maladie (Huertas *et al.*, 2014). En effet, sur un plan histopathologique, les lésions vasculaires pulmonaires survenant chez les patients atteints d'HTAP, ainsi que dans des modèles animaux d'hypertension pulmonaire, sont caractérisées par des infiltrats inflammatoires périvasculaires plus ou moins importants, comprenant des lymphocytes T et B, des macrophages, des cellules dendritiques et des cellules mastocytaires. Récemment, le score d'infiltrat périvasculaire a pu être corrélé au degré d'épaississement de la média + adventice, évoquant un rôle de l'inflammation périvasculaire dans les processus de remodelage vasculaire pulmonaire (Stacher *et al.*, 2012). De plus, les patients HTAP ont des niveaux sériques élevés de cytokines, y compris des IL-1- $\beta$ , IL-6 et IL-8 (Humbert *et al.*, 1995; Montani *et al.*, 2011; Soon *et al.*, 2010) et de chimiokines telles que la CCL2 (Sanchez *et al.*, 2007), CCL5 et CXCL1 (Balabanian *et al.*, 2002; Dorfmueller *et al.*, 2002). Ces données suggèrent que les niveaux accrus de ces médiateurs sont communs à la pathologie en soi et ne sont pas limités à un sous-type particulier. En plus de ces facteurs circulants, des cellules immunitaires telles que les cellules dendritiques, les lymphocytes B et T et/ou des fibrocytes sont recrutés au niveau des vaisseaux remodelés (Rabinovitch *et al.*, 2014; Huertas *et al.*, 2014). De plus, des altérations fonctionnelles de certaines populations de lymphocytes T et de cellules NK (« Natural Killer ») ont été décrites dans l'HTAP ainsi que dans la maladie veino-occlusive pulmonaire (Ormiston *et al.*, 2012; Perros *et al.*, 2013). Des travaux de notre laboratoire ont également montré la présence de structures lymphoïdes tertiaires dans les poumons des pa-

tients HTAP, un élément caractéristique de processus auto-immuns.

Malgré les nombreuses données suggérant un rôle de l'inflammation dans la pathogenèse de l'HTAP, les mécanismes mis en jeu restent obscurs. Toutefois, le lien fonctionnel entre inflammation et métabolisme cellulaire pourrait expliquer, au moins en partie, l'importance de cette composante inflammatoire pour l'enclenchement et le maintien de ce remodelage vasculaire pulmonaire dans l'HTAP. Grâce à l'utilisation de plusieurs stratégies, les effets bénéfiques de la restitution d'un métabolisme oxydatif vis-à-vis du développement et de la progression de l'hypertension pulmonaire expérimentale ont pu être démontrés : (1) au travers de l'utilisation du dichloroacétate (DCA), un inhibiteur de la pyruvate déshydrogénase kinase mitochondriale (PDK) (Michelakis *et al.*, 2002; McMurtry *et al.*, 2004; Bonnet *et al.*, 2006; Guignabert *et al.*, 2009; Huertas *et al.*, 2015). La PDK inhibe la pyruvate déshydrogénase (PDH) qui est l'enzyme responsable de l'oxydation du pyruvate en acétyl-CoA, qui initie la phosphorylation oxydative par le cycle de Krebs; (2) par inhibition de l'oxydation aérobie des acides gras (effet « Randle »), qui est connu pour bloquer la phosphorylation oxydative par le cycle de Krebs. La prévention de ce *shift* métabolique semble être prometteuse pour prévenir le développement de la maladie mais requiert plus de travaux avant de pouvoir être testée chez l'Homme. En dehors du lien fonctionnel entre inflammation et métabolisme cellulaire, de récentes découvertes ont également démontré l'importance de l'activation des voies de signalisation du GM-CSF (*Granulocyte-Macrophage Colony Stimulating Factor*) et du leukotriène B<sub>4</sub> (LBT<sub>4</sub>) dans le remodelage vasculaire pulmonaire associé à l'HTAP (Tian *et al.*, 2013; Sawada *et al.*, 2014). En effet, un rôle direct des macrophages alvéolaires dans l'enclenchement et le maintien du remodelage des parois artérielles dans l'HTAP et dans l'hypertension porto-pulmonaire a pu être mis en évidence (Thenappan *et al.*, 2011; Tian *et al.*, 2013). De plus, notre laboratoire a démontré le rôle clé joué par la leptine et son récepteur ObR dans l'inactivation des lymphocytes T régulateurs (Huertas *et al.*, 2012, 2015, 2016). Cependant, étant donné la complexité de ces processus biologiques, une meilleure compréhension de l'immunopathologie de l'HTAP est une condition préalable au développement de nouvelles stratégies thérapeutiques (Huertas *et al.*, 2014; Rabinovitch *et al.*, 2014). Actuellement, un essai clinique de phase II dans l'HTAP associée à une sclérodémie systémique est en cours pour l'évaluation thérapeutique du Rituximab, un anticorps monoclonal dirigé contre la protéine CD20 présente à la surface des lymphocytes B (*Clinical-Trials.gov Identifier* : NCT01086540).



## 5 Restauration de la balance entre synthèse et dégradation de composés de la matrice extracellulaire (MEC)

Des modifications qualitatives et quantitatives de la MEC contribuent également au remodelage obstructif des artères pulmonaires dans l'HTAP, en créant un environnement favorable à la prolifération, à la survie et à la migration cellulaire. Dans l'HTAP, les CE pulmonaires expriment à des taux anormalement élevés différents composants de la MEC tels que la ténascine, la laminine, la fibronectine et l'élastine, révélant des défauts de la balance entre la production et la dégradation de la MEC dans la paroi vasculaire (Rabinovitch, 2001; Botto *et al.*, 2006). De plus, les CML des artères pulmonaires de patients HTAP synthétisent également de manière accrue de nombreux composés de la MEC, comme le collagène, la ténascine et la fibronectine, et participent ainsi de manière active au remodelage artériel pulmonaire de la maladie (Jones & Rabinovitch, 1996; Jones *et al.*, 1997; Rabinovitch 2001; Ma *et al.*, 2011; Wei *et al.*, 2012). En effet, la MEC constitue un réservoir très important de facteurs de croissance et de cytokines qui se retrouvent piégés temporairement avant d'être relargués par suite de l'action de diverses protéases comme les MMP et les élastases (Lepetit *et al.*, 2005; Kim *et al.*, 2011; Kwapiszewska *et al.*, 2012). La libération de ces différentes molécules crée un microenvironnement tissulaire favorable promouvant la prolifération, la survie et la migration des fibroblastes, des CML et des CE environnantes (Jones *et al.*, 1997; Bendeck *et al.*, 2000; Ma *et al.*, 2011). Le remodelage de la MEC, ainsi que de la membrane basale, par les protéases comme les MMP-2 et MMP-9 permet de supprimer la barrière physique qui sépare les cellules de tout ce qui les entoure. Cette modification de la MEC permet également de libérer de nombreuses molécules séquestrées dans le lit vasculaire pulmonaire et d'induire un certain nombre de signaux cellulaires (Tu & Guignabert, 2003). Ce remodelage de la MEC favorise également l'accessibilité de sites cryptiques présents dans certains composés matriciels comme le collagène, les laminines, l'élastine ou la fibronectine. De plus, divers fragments de composés de la MEC sont connus pour promouvoir directement la migration et l'accumulation cellulaire. Plusieurs protéases remodelent la MEC et certains de ces acteurs sont anormalement abondants et/ou actifs dans l'HTAP. En effet, plusieurs données révèlent des déséquilibres de la balance protéolytique en faveur des activités élastinolytiques (Kim *et al.*, 2011), gélatinolytiques (Lepetit *et al.*, 2005) et collagénolytiques (Lepetit *et al.*, 2005; George *et al.*, 2012). L'ensemble de ces activités protéasiques exagérées est connu pour entraîner le clivage de plusieurs composés de la MEC comme

par exemple la laminine et la fibronectine, conduisant donc à une stimulation du remodelage vasculaire (Duffy *et al.*, 2002). De nombreux autres facteurs qui sont présents dans la MEC sont ainsi libérés au cours de son remodelage, comme par exemple, le FGF-2, le TGF- $\beta$ , la 5-HT (Rabinovitch *et al.*, 2001; Ma *et al.*, 2011; Wei *et al.*, 2012). Les inhibiteurs de l'élastase, comme l'élafin, ont montré une réelle efficacité contre la progression de l'HP dans les modèles animaux (Cowan *et al.*, 2000). De manière similaire, des effets bénéfiques des inhibiteurs des MMP ont été retrouvés dans le modèle monocrotaline (Vieillard-Baron *et al.*, 2003). Cependant, d'autres études sont clairement nécessaires afin d'améliorer la compréhension du rôle de ces molécules dans la progression de l'HTAP humaine et expérimentale.

## 6 Restitution de l'expression et de la signalisation du BMPR-II et de TASK-1

Des mutations germinales avec perte de fonction du gène codant pour *Bone Morphogenic Protein type 2 Receptor (BMPR2)*, un des membres de la famille des récepteurs du TGF- $\beta$ , sont retrouvées dans près de 58 à 74% des cas d'HTAP familiale, mais également chez 3,5 à 40% des cas d'HTAPi (Evans *et al.*, 2016). Ces patients sont regroupés sous le terme d'HTAP « héritable » (HTAPh). Les mutations *BMPR2* sont les plus fréquentes et sont transmises par mode autosomique dominant, mais la pénétrance en est toutefois faible (environ 20–30%) (Larkin *et al.*, 2012), c'est pourquoi la majorité des sujets porteurs d'une mutation ne développe jamais la maladie. Les patients atteints d'HTAPh liée aux mutations *BMPR2* sont plus jeunes et présentent une HTAP qui est souvent plus sévère au moment du diagnostic et répondent plus rarement aux vasodilatateurs en aigu par rapport aux patients atteints d'HTAPi. De plus, la présence de mutations *BMPR2* est associée à un pronostic beaucoup plus sombre (Humbert *et al.*, 2006, 2010a, 2010b; Evans *et al.*, 2016). Etant donné que la présence de mutations *BMPR2* prédispose au développement de l'HTAP, beaucoup de travaux de recherche récents visent à élaborer des stratégies pour restituer l'expression et/ou l'activité BMPR-II à la surface des cellules vasculaires pulmonaires (Morrell *et al.*, 2016). Parmi ces différentes stratégies, nous retrouvons l'ataluren aussi connu sous le nom de PTC124, utilisé dans la dystrophie musculaire de Duchenne. L'ataluren permet au système ribosomal de traduire de l'ARNm en protéine de passer outre les signaux de terminaison illicites liés à des mutations non-sens et pourrait donc représenter un réel espoir thérapeutique pour les patients HTAPh porteurs de mutation *BMPR2* non-sens (Drake *et al.*, 2013). D'autre part, des stratégies ciblant l'amélioration de la maturation et

de l'adressage du BMPR-II à la surface membranaire (Sobolewski *et al.*, 2008) ou empêchant sa dégradation pourraient être également envisagées (Dunmore *et al.*, 2013). Récemment, l'administration de protéine recombinante BMP-9, un ligand du BMPR-II, ainsi que l'utilisation de tacrolimus (connu également sous le code FK506) ont aussi été démontrées comme efficaces pour restituer l'expression et l'activité BMPR-II à la surface des cellules vasculaires pulmonaires *in vitro* et *in vivo* dans l'HP expérimentale (Spiekerkoetter *et al.*, 2013; Long *et al.*, 2015). Bien que ces approches restent encore au stade expérimental, ces travaux sont prometteurs et ont permis de mettre en lumière certains outils et stratégies expérimentales efficaces pour restaurer l'expression/activité du BMPR-II. Actuellement, ces études servent de base à plusieurs travaux de recherche, ce qui permettra de transférer ces connaissances vers la clinique.

En 2013, une étude génétique menée sur plusieurs patients présentant une HTAP sans mutations connues a révélé la présence de mutations avec perte de fonction du gène *KCNK3* codant pour le canal potassique 3 (TASK-1 pour *tandem-pore acid-sensing potassium channel-1*) de la sous famille des canaux à deux domaines P, appelés canaux K2P (Ma *et al.*, 2013). Le principal rôle des canaux TASK-1 est de participer au maintien du potentiel membranaire de repos de nombreux types de cellules, incluant les CML des artères pulmonaires et de réguler la relaxation artérielle (Patel *et al.*, 1999). Comme pour le BMPR-II, des tactiques visant à rétablir l'expression et l'activité de ces canaux TASK-1 pourraient servir de base à de nouvelles stratégies thérapeutiques pour lutter contre l'HTAP (Ma *et al.*, 2013; Antigny *et al.*, 2016).

## 7 Conclusions

Nos connaissances de la physiopathologie de l'HTAP ne cessent de s'enrichir, à un rythme qui continue à s'accélérer et mettent en lumière le rôle important joué par les perturbations des communications cellulaires entre CE/CML, CE/pérycytes et CE/cellules inflammatoires. Une compréhension plus fine des mécanismes à l'origine de ces anomalies et une meilleure connaissance des échanges intercellulaires devraient permettre de mieux maîtriser cette pathologie.

*Remerciements.* Les auteurs remercient l'ensemble des membres impliqués dans le Centre de Référence français de l'Hypertension Pulmonaire Sévère, du DHU *Thorax Innovation* pour les nombreuses discussions qui ont permis d'enrichir le contenu de cette revue. Les auteurs remercient également pour leur soutien : la Chancellerie des Universités de Paris (Legs Poix), l'Agence Nationale de Sécurité

du Médicament et des produits de santé (ANSM « VIGIAPATH »), la Fondation de la Recherche Médicale (Label « Equipe FRM 2015 » et financement de la thèse de Jennifer Bordenave) et l'Agence Nationale de la Recherche (ANR\_12\_JSV1\_0004\_01), le LabEx LERMIT (ANR-10-LABX-0033-LERMIT pour le financement de la thèse de Morane Le Hires) et le Fonds de Dotation « Recherche en Santé Respiratoire » – Fondation du Souffle (FRSR-Fds pour le financement de la thèse de Carole Phan).

## Références

- Antigny, F., Hautefort, A., Meloche, J., Belacel-Ouari, M., Manoury, B., Rucker-Martin, C., Pechoux, C., Potus, F., Nadeau, V., Tremblay, E., Ruffenach, G., Bourgeois, A., Dorfmueller, P., Breuils-Bonnet, S., Fadel, E., Ranchoux, B., Jourdon, P., Girerd, B., Montani, D., Provencher, S., Bonnet, S., Simonneau, G., Humbert, M., and Perros, F. (2016). Potassium-Channel Subfamily K-Member 3 (KCNK3) Contributes to the Development of Pulmonary Arterial Hypertension. *Circulation*, sous presse.
- Arciniegas, E., Frid, M.G., Douglas, I.S., and Stenmark, K.R. (2007). Perspectives on endothelial-to-mesenchymal transition: potential contribution to vascular remodeling in chronic pulmonary hypertension. *Am J Physiol Lung Cell Mol Physiol*, 293, L1-L8.
- Austin, E.D., Ma, L., LeDuc, C., Berman Rosenzweig, E., Borczuk, A., Phillips, J.A., 3rd, Palomero, T., Sumazin, P., Kim, H.R., Talati, M.H., West, J., Loyd, J.E., and Chung, W.K. (2012). Whole exome sequencing to identify a novel gene (caveolin-1) associated with human pulmonary arterial hypertension. *Circ Cardiovasc Genet*, 5, 336-343.
- Balabanian, K., Foussat, A., Dorfmueller, P., Durand-Gasselino, I., Capel, F., Bouchet-Delbos, L., Portier, A., Marfaing-Koka, A., Krzysiek, R., Rimaniol, A.C., Simonneau, G., Emilie, D., and Humbert, M. (2002). CX(3)C chemokine fractalkine in pulmonary arterial hypertension. *Am J Respir Crit Care Med*, 165, 1419-1425.
- Bernhagen, J., Krohn, R., Lue, H., Gregory, J.L., Zernecke, A., Koenen, R. R., Dewor, M., Georgiev, I., Schober, A., Leng, L., Kooistra, T., Fingerle-Rowson, G., Ghezzi, P., Kleemann, R., McColl, S.R., Bucala, R., Hickey, M.J., and Weber, C. (2007). MIF is a noncognate ligand of CXC chemokine receptors in inflammatory and atherogenic cell recruitment. *Nat Med*, 13, 587-596.
- Bjornsson, J. and Edwards, W.D. (1985) Primary pulmonary hypertension: a histopathologic study of 80 cases. *Mayo Clin Proc*, 60, 16-25.
- Bonnet, S., Michelakis, E.D., Porter, C.J., Andrade-Navarro, M.A., Thebaud, B., Bonnet, S., Haromy, A., Harry, G., Moudgil, R., McMurtry, M. S., Weir, E.K., and Archer, S.L. (2006). An abnormal mitochondrial-hypoxia inducible factor-1 $\alpha$ -Kv channel pathway

- disrupts oxygen sensing and triggers pulmonary arterial hypertension in fawn hooded rats : similarities to human pulmonary arterial hypertension. *Circulation*, 113, 2630-2641.
- Botto, L., Beretta, E., Daffara, R., Miserocchi, and G., Palestini, P. (2006). Biochemical and morphological changes in endothelial cells in response to hypoxic interstitial edema. *Respir Res*, 7, 7.
- Chaouat, A., Coulet, F., Favre, C., Simonneau, G., Weitzenblum, E., Soubrier, F., and Humbert, M. (2004). Endoglin germline mutation in a patient with hereditary haemorrhagic telangiectasia and dexfenfluramine associated pulmonary arterial hypertension. *Thorax*, 59, 446-448.
- Courboulin, A., Tremblay, V.L., Barrier, M., Meloche, J., Jacob, M.H., Chapolard, M., Bissier, M., Paulin, R., Lambert, C., Provencher, S., and Bonnet, S. (2011). Kruppel-like factor 5 contributes to pulmonary artery smooth muscle proliferation and resistance to apoptosis in human pulmonary arterial hypertension. *Respir Res*, 12, 128.
- Cowan, K.N., Heilbut, A., Humpl, T., Lam, C., Ito, S., and Rabinovitch, M. (2000). Complete reversal of fatal pulmonary hypertension in rats by a serine elastase inhibitor. *Nat Med*, 6, 698-702.
- Cracowski, J.L., Chabot, F., Labarere, J., Faure, P., Degano, B., Schwebel, C., Chaouat, A., Reynaud-Gaubert, M., Cracowski, C., Sitbon, O., Yaici, A., Simonneau, G., and Humbert, M. (2014). Proinflammatory cytokine levels are linked to death in pulmonary arterial hypertension. *Eur Respir J*, 43, 915-917.
- Davie, N.J., Crossno, J.T., Jr., Frid, M.G., Hofmeister, S.E., Reeves, J.T., Hyde, D.M., Carpenter, T.C., Brunetti, J.A., McNiece, I.K., and Stenmark, K.R. (2004). Hypoxia-induced pulmonary artery adventitial remodeling and neovascularization: contribution of progenitor cells. *Am J Physiol Lung Cell Mol Physiol*, 286, L668-78.
- de Man, F.S., Tu, L., Handoko, M.L., Rain, S., Ruiters, G., Francois, C., Schali, I., Dorfmüller, P., Simonneau, G., Fadel, E., Perros, F., Boonstra, A., Postmus, P.E., van der Velden, J., Vonk-Noordegraaf, A., Humbert, M., Eddahibi, S., and Guignabert, C. (2012). Dysregulated renin-angiotensin-aldosterone system contributes to pulmonary arterial hypertension. *Am J Respir Crit Care Med*, 186, 780-789.
- Deng, Z., Morse, J.H., Slager, S.L., Cuervo, N., Moore, K.J., Venetos, G., Kalachikov, S., Cayanis, E., Fischer, S.G., Barst, R.J., Hodge, S.E., and Knowles, J.A. (2000). Familial primary pulmonary hypertension (gene PPH1) is caused by mutations in the bone morphogenetic protein receptor-II gene. *Am J Hum Genet*, 67, 737-744.
- Dewachter, L., Adnot, S., Fadel, E., Humbert, M., Maitre, B., Barlier-Mur, A.M., Simonneau, G., Hamon, M., Naeije, R., and Eddahibi, S. (2006). Angiopoietin/Tie2 pathway influences smooth muscle hyperplasia in idiopathic pulmonary hypertension. *Am J Respir Crit Care Med*, 174, 1025-1033.
- Dorfmüller, P., Zarka, V., Durand-Gasselin, I., Monti, G., Balabanian, K., Garcia, G., Capron, F., Coulob-Lhermine, A., Marfaing-Koka, A., Simonneau, G., Emilie, D., and Humbert, M. (2002). Chemokine RANTES in severe pulmonary arterial hypertension. *Am J Respir Crit Care Med*, 165, 534-539.
- Drake, K.M., Dunmore, B.J., McNelly, L.N., Morrell, N.W., and Aldred, M.A. (2013). Correction of nonsense BMPR2 and SMAD9 mutations by ataluren in pulmonary arterial hypertension. *Am J Respir Cell Mol Biol*, 49, 403-409.
- Duffy, M.J. (2002). Urokinase plasminogen activator and its inhibitor, PAI-1, as prognostic markers in breast cancer : from pilot to level 1 evidence studies. *Clin Chem*, 48, 1194-1197.
- Dunmore, B.J., Drake, K.M., Upton, P.D., Toshner, M.R., Aldred, M.A., and Morrell, N.W. (2013). The lysosomal inhibitor, chloroquine, increases cell surface BMPR-II levels and restores BMP9 signalling in endothelial cells harbouring BMPR-II mutations. *Hum Mol Genet*, 22, 3667-3679.
- Eddahibi, S., Guignabert, C., Barlier-Mur, A.M., Dewachter, L., Fadel, E., Darteville, P., Humbert, M., Simonneau, G., Hanoun, N., Saurini, F., Hamon, M., and Adnot, S. (2006). Cross talk between endothelial and smooth muscle cells in pulmonary hypertension : critical role for serotonin-induced smooth muscle hyperplasia. *Circulation*, 113, 1857-1864.
- Evans, J.D., Girerd, B., Montani, D., Wang, X.J., Galiè, N., Austin, E. D., Elliott, G., Asano, K., Grunig, E., Yan, Y., Jing, Z.C., Manes, A., Palazzini, M., Wheeler, L.A., Nakayama, I., Satoh, T., Eichstaedt, C., Hinderhofer, K., Wolf, M., Rosenzweig, E.B., Chung, W.K., Soubrier, F., Simonneau, G., Sitbon, O., Graf, S., Kaptoge, S., Di Angelantonio, E., Humbert, M., and Morrell, N.W. (2016). BMPR2 mutations and survival in pulmonary arterial hypertension : an individual participant data meta-analysis. *Lancet Respir Med*, 4, 129-137.
- Eyries, M., Montani, D., Girerd, B., Perret, C., Leroy, A., Lonjou, C., Chelghoum, N., Coulet, F., Bonnet, D., Dorfmüller, P., Fadel, E., Sitbon, O., Simonneau, G., Tregouet, D.A., Humbert, M., and Soubrier, F. (2014). EIF2AK4 mutations cause pulmonary veno-occlusive disease, a recessive form of pulmonary hypertension. *Nat Genet*, 46, 65-69.
- Fadel, E., Mercier, O., Mussot, S., Leroy-Ladurie, F., Cerrina, J., Chapelier, A., Simonneau, G., and Darteville, P. (2010). Long-term outcome of double-lung and heart-lung transplantation for pulmonary hypertension : a comparative retrospective study of 219 patients. *Eur J Cardiothorac Surg*, 38, 277-284.
- Freund-Michel, V., Cardoso Dos Santos, M., Guignabert, C., Montani, D., Phan, C., Coste, F., Tu, L., Dubois, M., Girerd, B., Courtois, A., Humbert, M., Savineau, J.P., Marthan, R., and Müller, B. (2015). Role of Nerve Growth Factor in Development and Persistence of Experimental Pulmonary Hypertension. *Am J Respir Crit Care Med*, 192, 342-355.

- Frid, M.G., Kale, V.A., and Stenmark, K.R. (2002). Mature vascular endothelium can give rise to smooth muscle cells via endothelial-mesenchymal transdifferentiation : in vitro analysis. *Circ Res*, 90, 1189-1196.
- Galiè, N., Humbert, M., Vachieri, J.L., Gibbs, S., Lang, I., Torbicki, A., Simonneau, G., Peacock, A., Vonk Noordegraaf, A., Beghetti, M., Ghofrani, A., Gomez Sanchez, M.A., Hansmann, G., Klepetko, W., Lancellotti, P., Matucci, M., McDonagh, T., Pierard, L.A., Trindade, P.T., Zompatori, M., and Hoeper, M. (2015). 2015 ESC/ERS Guidelines for the diagnosis and treatment of pulmonary hypertension: The Joint Task Force for the Diagnosis and Treatment of Pulmonary Hypertension of the European Society of Cardiology (ESC) and the European Respiratory Society (ERS): Endorsed by: Association for European Paediatric and Congenital Cardiology (AEPC), International Society for Heart and Lung Transplantation (ISHLT). *Eur Respir J*, 46, 903-975.
- George, J., Sun, and J., D'Armiento, J. (2012). Transgenic expression of human matrix metalloproteinase-1 attenuates pulmonary arterial hypertension in mice. *Clin Sci (Lond)*, 122, 83-92.
- Good, R.B., Gilbane, A.J., Trinder, S.L., Denton, C.P., Coghlan, G., Abraham, D.J., and Holmes, A.M. (2015). Endothelial to Mesenchymal Transition Contributes to Endothelial Dysfunction in Pulmonary Arterial Hypertension. *Am J Pathol*, 185, 1850-1858.
- Guignabert, C., Raffestin, B., Benferhat, R., Raoul, W., Zadigue, P., Rideau, D., Hamon, M., Adnot, S., and Eddahibi, S. (2005). Serotonin transporter inhibition prevents and reverses monocrotaline-induced pulmonary hypertension in rats. *Circulation*, 111, 2812-2819.
- Guignabert, C., Tu, L., Izikki, M., Dewachter, L., Zadigue, P., Humbert, M., Adnot, S., Fadel, E., and Eddahibi, S. (2009). Dichloroacetate treatment partially regresses established pulmonary hypertension in mice with SM22alpha-targeted overexpression of the serotonin transporter. *FASEB J*, 23, 4135-4147.
- Guignabert, C. and Dorfmueller, P. (2013a). Pathology and pathobiology of pulmonary hypertension. *Semin Respir Crit Care Med*, 34, 551-559.
- Guignabert, C., Tu, L., Le Hiress, M., Ricard, N., Sattler, C., Seferian, A., Huertas, A., Humbert, M., and Montani, D. (2013b). Pathogenesis of pulmonary arterial hypertension : lessons from cancer. *Eur Respir Rev*, 22, 543-551.
- Guignabert, C., Tu, L., Girerd, B., Ricard, N., Huertas, A., Montani, D., and Humbert, M. (2015). New molecular targets of pulmonary vascular remodeling in pulmonary arterial hypertension : importance of endothelial communication. *Chest*, 147, 529-537.
- Huertas, A., Tu, L., Gambaryan, N., Girerd, B., Perros, F., Montani, D., Fabre, D., Fadel, E., Eddahibi, S., Cohen-Kaminsky, S., Guignabert, C., and Humbert, M. (2012). Leptin and regulatory T-lymphocytes in idiopathic pulmonary arterial hypertension. *Eur Respir J*, 40, 895-904.
- Huertas, A., Perros, F., Tu, L., Cohen-Kaminsky, S., Montani, D., Dorfmueller, P., Guignabert, C., and Humbert, M. (2014). Immune dysregulation and endothelial dysfunction in pulmonary arterial hypertension : a complex interplay. *Circulation*, 129, 1332-1340.
- Huertas, A., Tu, L., Thuillet, R., Le Hiress, M., Phan, C., Ricard, N., Nadaud, S., Fadel, E., Humbert, M., and Guignabert, C. (2015). Leptin signalling system as a target for pulmonary arterial hypertension therapy. *Eur Respir J*, 45, 1066-1080.
- Huertas, A., Phan, C., Bordenave, J., Tu, L., Thuillet, R., Le Hiress, M., Avouac, J., Tamura, Y., Allanore, Y., Jovan, R., Sitbon, O., Guignabert, C., and Humbert, M. (2016). Regulatory T cell dysfunction in idiopathic, heritable and connective tissue-associated pulmonary arterial hypertension. *Chest*.
- Humbert, M., Monti, G., Brenot, F., Sitbon, O., Portier, A., Grangeot-Keros, L., Duroux, P., Galanaud, P., Simonneau, G., and Emilie, D. (1995). Increased interleukin-1 and interleukin-6 serum concentrations in severe primary pulmonary hypertension. *Am J Respir Crit Care Med*, 151, 1628-1631.
- Humbert, M., Morrell, N.W., Archer, S.L., Stenmark, K.R., MacLean, M.R., Lang, I.M., Christman, B.W., Weir, E.K., Eickelberg, O., Voelkel, N.F., and Rabinovitch, M. (2004). Cellular and molecular pathobiology of pulmonary arterial hypertension. *J Am Coll Cardiol*, 43, 13S-24S.
- Humbert, M., Sitbon, O., Chaouat, A., Bertocchi, M., Habib, G., Gressin, V., Yaici, A., Weitzenblum, E., Cordier, J.F., Chabot, F., Dromer, C., Pison, C., Reynaud-Gaubert, M., Haloun, A., Laurent, M., Hachulla, E., and Simonneau, G. (2006). Pulmonary arterial hypertension in France : results from a national registry. *Am J Respir Crit Care Med*, 173, 1023-1030.
- Humbert, M., Sitbon, O., Chaouat, A., Bertocchi, M., Habib, G., Gressin, V., Yaici, A., Weitzenblum, E., Cordier, J.F., Chabot, F., Dromer, C., Pison, C., Reynaud-Gaubert, M., Haloun, A., Laurent, M., Hachulla, E., Cottin, V., Degano, B., Jais, X., Montani, D., Souza, R., and Simonneau, G. (2010a). Survival in patients with idiopathic, familial, and anorexigen-associated pulmonary arterial hypertension in the modern management era. *Circulation*, 122, 156-163.
- Humbert, M., Sitbon, O., Yaici, A., Montani, D., O'Callaghan, D.S., Jais, X., Parent, F., Savale, L., Natali, D., Gunther, S., Chaouat, A., Chabot, F., Cordier, J.F., Habib, G., Gressin, V., Jing, Z.C., Souza, R., and Simonneau, G., French Pulmonary Arterial Hypertension Network (2010b). Survival in incident and prevalent cohorts of patients with pulmonary arterial hypertension. *Eur Respir J*, 36, 549-555.
- International PPH consortium, Lane, K.B., Machado, R.D., Pauciulo, M.W., Thomson, J.R., Phillips, J.A., 3rd, Loyd, J.E., Nichols, W.C., and Trembath, R.C. (2000) Heterozygous germline mutations in BMPR2, encoding a TGF-beta receptor, cause familial primary pulmonary hypertension. *Nat Genet*, 26, 81-4.

- Izikki, M., Guignabert, C., Fadel, E., Humbert, M., Tu, L., Zadigue, P., Dartevielle, P., Simonneau, G., Adnot, S., Maitre, B., Raffestin, B., and Eddahibi, S. (2009). Endothelial-derived FGF2 contributes to the progression of pulmonary hypertension in humans and rodents. *J Clin Invest*, 119, 512-523.
- Jones, P.L. and Rabinovitch, M. (1996). Tenascin-C is induced with progressive pulmonary vascular disease in rats and is functionally related to increased smooth muscle cell proliferation. *Circ Res*, 79, 1131-1142.
- Jones, P.L., Cowan, K.N., and Rabinovitch, M. (1997). Tenascin-C, proliferation and subendothelial fibronectin in progressive pulmonary vascular disease. *Am J Pathol*, 150, 1349-1360.
- Kim, Y.M., Haghighat, L., Spiekerkoetter, E., Sawada, H., Alvira, C.M., Wang, L., Acharya, S., Rodriguez-Colon, G., Orton, A., Zhao, M., and Rabinovitch, M. (2011). Neutrophil elastase is produced by pulmonary artery smooth muscle cells and is linked to neointimal lesions. *Am J Pathol*, 179, 1560-1572.
- Kwapiszewska, G., Markart, P., Dahal, B.K., Kojonazarov, B., Marsh, L.M., Schermuly, R.T., Taube, C., Meinhardt, A., Ghofrani, H.A., Steinhoff, M., Seeger, W., Preissner, K.T., Olschewski, A., Weissmann, N., and Wygrecka, M. (2012). PAR-2 inhibition reverses experimental pulmonary hypertension. *Circ Res*, 110, 1179-1191.
- Larkin, E.K., Newman, J.H., Austin, E.D., Hemnes, A.R., Wheeler, L., Robbins, I.M., West, J.D., Phillips, J.A., 3rd, Hamid, R., and Loyd, J. E. (2012). Longitudinal analysis casts doubt on the presence of genetic anticipation in heritable pulmonary arterial hypertension. *Am J Respir Crit Care Med*, 186, 892-896.
- Le Hiress, M., Tu, L., Ricard, N., Phan, C., Thuillet, R., Fadel, E., Dorfmuller, P., Montani, D., de Man, F., Humbert, M., Huertas, A., and Guignabert, C. (2015). Proinflammatory Signature of the Dysfunctional Endothelium in Pulmonary Hypertension. Role of the Macrophage Migration Inhibitory Factor/CD74 Complex. *Am J Respir Crit Care Med*, 192, 9839-97.
- Lepetit, H., Eddahibi, S., Fadel, E., Frisdal, E., Munaut, C., Noel, A., Humbert, M., Adnot, S., D'Ortho, M.P., and Lafuma, C. (2005). Smooth muscle cell matrix metalloproteinases in idiopathic pulmonary arterial hypertension. *Eur Respir J*, 25, 834-842.
- Long, L., Ormiston, M.L., Yang, X., Southwood, M., Graf, S., Machado, R. D., Mueller, M., Kinzel, B., Yung, L.M., Wilkinson, J.M., Moore, S.D., Drake, K.M., Aldred, M.A., Yu, P.B., Upton, P.D., and Morrell, N.W. (2015). Selective enhancement of endothelial BMPR-II with BMP9 reverses pulmonary arterial hypertension. *Nat Med*, 21, 777-785.
- Ma, L., Roman-Campos, D., Austin, E.D., Eyries, M., Sampson, K.S., Soubrier, F., Germain, M., Tregouet, D.A., Borczuk, A., Rosenzweig, E.B., Girerd, B., Montani, D., Humbert, M., Loyd, J.E., Kass, R.S., and Chung, W.K. (2013). A novel channelopathy in pulmonary arterial hypertension. *N Engl J Med*, 369, 351-361.
- Mandegar, M., Fung, Y.C., Huang, W., Remillard, C.V., Rubin, L.J., and Yuan, J.X. (2004). Cellular and molecular mechanisms of pulmonary vascular remodeling : role in the development of pulmonary hypertension. *Microvasc Res*, 68, 75-103.
- McMurtry, M.S., Bonnet, S., Wu, X., Dyck, J.R., Haromy, A., Hashimoto, K., and Michelakis, E.D. (2004). Dichloroacetate prevents and reverses pulmonary hypertension by inducing pulmonary artery smooth muscle cell apoptosis. *Circ Res*, 95, 830-840.
- Meyrick, B. and Reid, L. (1980). Ultrastructural findings in lung biopsy material from children with congenital heart defects. *Am J Pathol*, 101, 527-542.
- Michelakis, E.D., McMurtry, M.S., Wu, X.C., Dyck, J.R., Moudgil, R., Hopkins, T.A., Lopaschuk, G.D., Puttagunta, L., Waite, R., and Archer, S. L. (2002). Dichloroacetate, a metabolic modulator, prevents and reverses chronic hypoxic pulmonary hypertension in rats : role of increased expression and activity of voltage-gated potassium channels. *Circulation*, 105, 244-250.
- Montani, D., Humbert, M., and Souza, R. (2011). Letter by Montani *et al.* regarding article, "Elevated levels of inflammatory cytokines predict survival in idiopathic and familial pulmonary arterial hypertension". *Circulation*, 123, e614, author reply e615.
- Morrell, N.W., Adnot, S., Archer, S.L., Dupuis, J., Jones, P.L., MacLean, M.R., McMurtry, I.F., Stenmark, K.R., Thistlethwaite, P.A., Weissmann, N., Yuan, J.X., and Weir, E.K. (2009). Cellular and molecular basis of pulmonary arterial hypertension. *J Am Coll Cardiol*, 54, S20-31.
- Morrell, N.W., Bloch, D.B., Ten Dijke, P., Goumans, M.J., Hata, A., Smith, J., Yu, P.B., and Bloch, K.D. (2016). Targeting BMP signalling in cardiovascular disease and anaemia. *Nat Rev Cardiol*, 13, 106-120.
- O'Callaghan, D.S., Savale, L., Montani, D., Jais, X., Sitbon, O., Simonneau, G., and Humbert, M. (2011). Treatment of pulmonary arterial hypertension with targeted therapies. *Nat Rev Cardiol*, 8, 526-538.
- Ormiston, M.L., Chang, C., Long, L.L., Soon, E., Jones, D., Machado, R., Treacy, C., Toshner, M.R., Campbell, K., Riding, A., Southwood, M., Pepke-Zaba, J., Exley, A., Trembath, R.C., Colucci, F., Wills, M., Trowsdale, J., and Morrell, N.W. (2012). Impaired natural killer cell phenotype and function in idiopathic and heritable pulmonary arterial hypertension. *Circulation*, 126, 1099-1109.
- Patel, A.J., Honore, E., Lesage, F., Fink, M., Romey, G., and Lazdunski, M. (1999). Inhalational anesthetics activate two-pore-domain background K<sup>+</sup> channels. *Nat Neurosci*, 2, 422-426.
- Perros, F., Cohen-Kaminsky, S., Gambaryan, N., Girerd, B., Raymond, N., Klingelschmitt, I., Huertas, A., Mercier, O., Fadel, E., Simonneau, G., Humbert, M., Dorfmuller, P., and Montani, D. (2013). Cytotoxic cells and granulysin in pulmonary arterial hypertension and pulmonary veno-occlusive disease. *Am J Respir Crit Care Med*, 187, 189-196.
- Qiao, L., Nishimura, T., Shi, L., Sessions, D., Thrasher, A., Trudell, J. R., Berry, G.J., Pearl, R.G., Kao, P.N.

- (2014). Endothelial fate mapping in mice with pulmonary hypertension. *Circulation*, 129, 692-703.
- Rabinovitch, M. (2001). Pathobiology of pulmonary hypertension. Extracellular matrix. *Clin Chest Med*, 22, 433-49, viii.
- Rabinovitch, M. (2005). Cellular and molecular pathobiology of pulmonary hypertension conference summary. *Chest*, 128, 642S-646S.
- Rabinovitch, M. (2008). Molecular pathogenesis of pulmonary arterial hypertension. *J Clin Invest*, 118, 2372-2379.
- Rabinovitch, M., Guignabert, C., Humbert, M., and Nicolls, M.R. (2014). Inflammation and immunity in the pathogenesis of pulmonary arterial hypertension. *Circ Res*, 115, 165-175.
- Ranchoux, B., Antigny, F., Rucker-Martin, C., Hautefort, A., Pechoux, C., Bogaard, H.J., Dorfmüller, P., Remy, S., Lecerf, F., Plante, S., Chat, S., Fadel, E., Houssaini, A., Anegon, I., Adnot, S., Simonneau, G., Humbert, M., Cohen-Kaminsky, S., and Perros, F. (2015). Endothelial-to-mesenchymal transition in pulmonary hypertension. *Circulation*, 131, 1006-1018.
- Ricard, N., Tu, L., Le Hirsch, M., Huertas, A., Phan, C., Thuillet, R., Sattler, C., Fadel, E., Seferian, A., Montani, D., Dorfmüller, P., Humbert, M., and Guignabert, C. (2014). Increased pericyte coverage mediated by endothelial-derived fibroblast growth factor-2 and interleukin-6 is a source of smooth muscle-like cells in pulmonary hypertension. *Circulation*, 129, 1586-1597.
- Rubin, L.J. (1999). Cellular and molecular mechanisms responsible for the pathogenesis of primary pulmonary hypertension. *Pediatr Pulmonol Suppl*, 18, 194-197.
- Sanchez, O., Marcos, E., Perros, F., Fadel, E., Tu, L., Humbert, M., Darteville, P., Simonneau, G., Adnot, S., and Eddahibi, S. (2007). Role of endothelium-derived CC chemokine ligand 2 in idiopathic pulmonary arterial hypertension. *Am J Respir Crit Care Med*, 176, 1041-1047.
- Savale, L., Tu, L., Rideau, D., Izziki, M., Maitre, B., Adnot, S., and Eddahibi, S. Impact of interleukin-6 on hypoxia-induced pulmonary hypertension and lung inflammation in mice. (2009). *Respir Res*, 10, 6.
- Sawada, H., Saito, T., Nickel, N.P., Alastalo, T.P., Glotzbach, J.P., Chan, R., Haghghat, L., Fuchs, G., Januszyk, M., Cao, A., Lai, Y.J., Perez Vde, J., Kim, Y.M., Wang, L., Chen, P.I., Spiekerkoetter, E., Mitani, Y., Gurtner, G.C., Sarnow, P., and Rabinovitch, M. (2014). Reduced BMPR2 expression induces GM-CSF translation and macrophage recruitment in humans and mice to exacerbate pulmonary hypertension. *J Exp Med*, 211, 263-280.
- Schober, A., Bernhagen, J., and Weber, C. (2008). Chemokine-like functions of MIF in atherosclerosis. *J Mol Med (Berl)*, 86, 761-770.
- Seferian, A., Chaumais, M.C., Savale, L., Gunther, S., Tubert-Bitter, P., Humbert, M., Montani, D. (2013). Drugs induced pulmonary arterial hypertension. *Presse Med*, 42, e303-10.
- Sheikh, A.Q., Misra, A., Rosas, I.O., Adams, R.H., and Greif, D.M. (2015). Smooth muscle cell progenitors are primed to muscularize in pulmonary hypertension. *Sci Transl Med*, 7, 308ra159.
- Simonneau, G., Gatzoulis, M.A., Adatia, I., Celermajer, D., Denton, C., Ghofrani, A., Gomez Sanchez, M.A., Krishna Kumar, R., Landzberg, M., Machado, R.F., Olschewski, H., Robbins, I.M., and Souza, R. (2013). Updated clinical classification of pulmonary hypertension. *J Am Coll Cardiol*, 62, D34-41.
- Sobolewski, A., Rudarakanchana, N., Upton, P.D., Yang, J., Crilley, T.K., Trembath, R.C., and Morrell, N.W. (2008). Failure of bone morphogenetic protein receptor trafficking in pulmonary arterial hypertension : potential for rescue. *Hum Mol Genet*, 17, 3180-3190.
- Soon, E., Holmes, A.M., Treacy, C.M., Doughty, N.J., Southgate, L., Machado, R.D., Trembath, R.C., Jennings, S., Barker, L., Nicklin, P., Walker, C., Budd, D.C., Pepke-Zaba, J., and Morrell, N.W. (2010). Elevated levels of inflammatory cytokines predict survival in idiopathic and familial pulmonary arterial hypertension. *Circulation*, 122, 920-927.
- Spiekerkoetter, E., Tian, X., Cai, J., Hopper, R.K., Sudheendra, D., Li, C. G., El-Bizri, N., Sawada, H., Haghghat, R., Chan, R., Haghghat, L., de Jesus Perez, V., Wang, L., Reddy, S., Zhao, M., Bernstein, D., Solow-Cordero, D.E., Beachy, P.A., Wandless, T.J., Ten Dijke, P., and Rabinovitch, M. (2013). FK506 activates BMPR2, rescues endothelial dysfunction, and reverses pulmonary hypertension. *J Clin Invest*, 123, 3600-3613.
- Stacher, E., Graham, B.B., Hunt, J.M., Gandjeva, A., Groshong, S.D., McLaughlin, V.V., Jessup, M., Grizzle, W.E., Aldred, M.A., Cool, C.D., and Tuder, R.M. (2012). Modern age pathology of pulmonary arterial hypertension. *Am J Respir Crit Care Med*, 186, 261-272.
- Thenappan, T., Goel, A., Marsboom, G., Fang, Y.H., Toth, P.T., Zhang, H. J., Kajimoto, H., Hong, Z., Paul, J., Wietholt, C., Pogoriler, J., Piao, L., Rehman, J., and Archer, S.L. (2011). A central role for CD68(+) macrophages in hepatopulmonary syndrome. Reversal by macrophage depletion. *Am J Respir Crit Care Med*, 183, 1080-1091.
- Tian, W., Jiang, X., Tamosiuniene, R., Sung, Y.K., Qian, J., Dhillon, G., Gera, L., Farkas, L., Rabinovitch, M., Zamanian, R.T., Inayathullah, M., Fridlib, M., Rajadas, J., Peters-Golden, M., Voelkel, N.F., and Nicolls, M. R. (2013). Blocking macrophage leukotriene b4 prevents endothelial injury and reverses pulmonary hypertension. *Sci Transl Med*, 5, 200ra117.
- Tu, L., Dewachter, L., Gore, B., Fadel, E., Darteville, P., Simonneau, G., Humbert, M., Eddahibi, S., and Guignabert, C. (2011). Autocrine fibroblast growth factor-2 signaling contributes to altered endothelial phenotype in pulmonary hypertension. *Am J Respir Cell Mol Biol*, 45, 311-322.
- Tu, L., De Man, F.S., Girerd, B., Huertas, A., Chaumais, M.C., Lecerf, F., François, C., Perros, F., Dorfmüller,

- P., Fadel, E., Montani, D., Eddahibi, S., Humbert, and M., Guignabert, C. (2012). A critical role for p130Cas in the progression of pulmonary hypertension in humans and rodents. *Am J Respir Crit Care Med*, 186, 666-76.
- Tu, L. and Guignabert, C. Emerging Molecular Targets for Anti-proliferative Strategies in Pulmonary Arterial Hypertension. (2013). *Handb Exp Pharmacol*, 218, 409-436.
- Vieillard-Baron, A., Frisdal, E., Raffestin, B., Baker, A.H., Eddahibi, S., Adnot, S., and D'Ortho, M.P. (2003). Inhibition of matrix metalloproteinases by lung TIMP-1 gene transfer limits monocrotaline-induced pulmonary vascular remodeling in rats. *Hum Gene Ther*, 14, 861-869.
- Voelkel, N.F. and Tuder, R.M. (1995). Cellular and molecular mechanisms in the pathogenesis of severe pulmonary hypertension. *Eur Respir J*, 8, 2129-2138.
- Voelkel, N.F. and Tuder, R.M. (1997). Cellular and molecular biology of vascular smooth muscle cells in pulmonary hypertension. *Pulm Pharmacol Ther*, 10, 231-241.
- Wei, L., Warburton, R.R., Preston, I.R., Roberts, K.E., Comhair, S.A., Erzurum, S.C., Hill, N.S., and Fanburg, B.L. (2012). Serotonylated fibronectin is elevated in pulmonary hypertension. *Am J Physiol Lung Cell Mol Physiol*, 302, L1273-L1279.
- Zhang, B., Shen, M., Xu, M., Liu, L.L., Luo, Y., Xu, D.Q., Wang, Y.X., Liu, M.L., Liu, Y., Dong, H.Y., Zhao, P.T., and Li, Z.C. (2012a). Role of macrophage migration inhibitory factor in the proliferation of smooth muscle cell in pulmonary hypertension. *Mediators Inflamm*, 840737.
- Zhang, B., Luo, Y., Liu, M.L., Wang, J., Xu, D.Q., Dong, M.Q., Liu, Y., Xu, M., Dong, H.Y., Zhao, P.T., Gao, Y.Q., and Li, Z.C. (2012b). Macrophage migration inhibitory factor contributes to hypoxic pulmonary vasoconstriction in rats. *Microvasc Res*, 83, 205-212.
- Zhang, Y., Talwar, A., Tsang, D., Bruchfeld, A., Sadoughi, A., Hu, M., Omonuwa, K., Cheng, K.F., Al-Abed, Y., and Miller, E.J. (2012). Macrophage migration inhibitory factor mediates hypoxia-induced pulmonary hypertension. *Mol Med*, 18, 215-223.

## **Microvascular disease in chronic thromboembolic pulmonary hypertension: *a role for pulmonary veins and systemic vasculature***

Peter Dorfmüller, Sven Günther, **Maria Rosa Ghigna**, Vincent Thomas de Montpréville, David Boulate, Jean-François Paul, Xavier Jaïs, Benoit Decante, Gérald Simonneau, Philippe Dartevelle, Marc Humbert, Elie Fadel and Olaf Mercier.

*Eur Respir J. 2014 Nov;44(5):1275-88. (Accepté)*

L'hypertension pulmonaire secondaire à la maladie thromboembolique chronique (HPPE) est le résultat de l'obstruction des artères pulmonaires par la persistance de lésions thromboemboliques, se produisant dans des sites de thrombose veineuse. Un deuxième mécanisme physiopathologique récemment proposé, afin d'expliquer l'hypertension pulmonaire chez les patients n'ayant pas eu d'histoire d'embolie pulmonaire, attribue l'origine des lésions obstructives à des thromboses se produisant initialement dans les artères pulmonaires intra-parenchymateuses. L'abord chirurgical constitue l'attitude thérapeutique de choix pour cette forme particulière d'hypertension pulmonaire, avec de très bons résultats. Toutefois, une proportion très limitée de patients, ne tire pas profit de l'endartériectomie pulmonaire, avec persistance de l'hypertension après intervention. Dans notre travail, on a rétrospectivement analysé l'histologie de neuf patients présentant une hypertension pulmonaire post embolique réfractaire à l'endartériectomie pulmonaire et de huit patients jugés non opérables, en raison de lésions artérielles non accessibles à la chirurgie.

Dans ce deuxième travail de thèse, nous avons analysé et mis en évidence un remodelage des petits vaisseaux pulmonaires touchant les artérioles, les veines septales et les venules pré-septales et des capillaires, mais aussi des artères bronchiques, qui apparaissent dilatées et à la paroi épaissie par une hypertrophie des cellules musculaires lisses. Ces altérations structurelles de la circulation pulmonaire ont été également étudiées dans un modèle porcin de la maladie. L'injection sélective d'encre dans le système circulatoire veineux pulmonaire et bronchique a permis d'identifier un remodelage des petits vaisseaux pulmonaires, mais aussi l'existence de connections entre la circulation bronchique



et pulmonaire que ce soit chez les patients transplantés, ou dans le modèle porcin de la maladie. Nous avons également démontré que ces modifications affectent surtout le lit vasculaire post capillaire et que corrélent au remodelage de la circulation systémique au travers des connections anastomotiques.

Cette étude constitue la première caractérisation, des anomalies structurelles post capillaires pulmonaires potentiellement impliquées dans la physiopathologie de l'hypertension pulmonaire post embolique.



# Microvascular disease in chronic thromboembolic pulmonary hypertension: a role for pulmonary veins and systemic vasculature

Peter Dorfmüller<sup>1,2,3,8</sup>, Sven Günther<sup>1,3,4,8</sup>, Maria-Rosa Ghigna<sup>1,2,3</sup>, Vincent Thomas de Montpréville<sup>2</sup>, David Boulate<sup>5</sup>, Jean-François Paul<sup>6</sup>, Xavier Jais<sup>1,3,4</sup>, Benoit Decante<sup>5</sup>, Gérald Simonneau<sup>1,3,4</sup>, Philippe Dartevelle<sup>1,3,7</sup>, Marc Humbert<sup>1,3,4</sup>, Elie Fadel<sup>1,3,5,7</sup> and Olaf Mercier<sup>1,3,5,7</sup>

**Affiliations:** <sup>1</sup>Paris-South University, Faculty of Medicine, Kremlin-Bicêtre, France. <sup>2</sup>Dept of Pathology, Centre Chirurgical Marie Lannelongue, Le Plessis-Robinson, France. <sup>3</sup>INSERM U999, Pulmonary Hypertension: Pathophysiology and Novel Therapies, Centre Chirurgical Marie Lannelongue, Le Plessis-Robinson, France. <sup>4</sup>National Reference Center of Pulmonary Hypertension, Dept of Pulmonology and Intensive Care Unit for Respiratory Diseases, Hôpital Bicêtre, AP-HP, Kremlin-Bicêtre, France. <sup>5</sup>Surgical Research Lab, Centre Chirurgical Marie Lannelongue, Le Plessis-Robinson, France. <sup>6</sup>Dept of Radiology, Centre Chirurgical Marie Lannelongue, Le Plessis-Robinson, France. <sup>7</sup>Dept of Thoracic and Vascular Surgery and Heart-Lung Transplantation, Centre Chirurgical Marie Lannelongue, Le Plessis-Robinson, France. <sup>8</sup>Both authors contributed equally to this study.

**Correspondence:** Peter Dorfmüller, Service d'Anatomie et de Cytologie Pathologiques, Centre Chirurgical Marie Lannelongue, 133 Avenue de la Résistance, 92350 Le Plessis-Robinson, France.  
E-mail: peter.dorfmueller@u-psud.fr

**ABSTRACT** Limited numbers of operated patients with chronic thromboembolic pulmonary hypertension (CTEPH) are refractory to pulmonary endarterectomy (PEA) and experience persistent pulmonary hypertension (PH).

We retrospectively assessed lung histology available from nine patients with persistent PH (ineffective PEA (inPEA) group) and from eight patients transplanted for distal CTEPH inaccessible by PEA (noPEA group). Microscopically observed peculiarities were compared with the histology of a recently developed CTEPH model in piglets. Pre-interventional clinical/haemodynamic data and medical history of patients from the inPEA and noPEA groups were collected and analysed.

Conspicuous remodelling of small pulmonary arteries/arterioles, septal veins and pre-septal venules, including focal capillary haemangiomatosis, as well as pronounced hypertrophy and enlargement of bronchial systemic vessels, were the predominant pattern in histology from both groups. Most findings were reproduced in our porcine CTEPH model. Ink injection experiments unmasked abundant venular involvement in so-called small vessel or microvascular disease, as well as post-capillary bronchopulmonary shunting in human and experimental CTEPH.

Microvascular disease is partly due to post-capillary remodelling in human and experimental CTEPH and appears to be related to bronchial-to-pulmonary venous shunting. Further studies are needed to clinically assess the functional importance of this finding.



@ERSpublications

Pulmonary veins and systemic vasculature contribute to microvascular disease in CTEPH

<http://ow.ly/yGK4U>

For editorial comments see page 1121.

This article has supplementary material available from [erj.ersjournals.com](http://erj.ersjournals.com)

Received: Sept 27 2013 | Accepted after revision: June 13 2014 | First published online: Aug 19 2014

Conflict of interest: Disclosures can be found alongside the online version of this article at [erj.ersjournals.com](http://erj.ersjournals.com)

Copyright ©ERS 2014

## Introduction

Chronic thromboembolic pulmonary hypertension (CTEPH) is a severe disease that is life threatening if untreated [1]. CTEPH is represented in group four of the recent Nice Classification of Pulmonary Hypertension (former Dana Point Classification) [2, 3]. The condition is probably underestimated, since clinical symptoms may vary and are not specific for CTEPH [4]. It has been reported that 1–3.8% of acute pulmonary embolism survivors develop CTEPH within 2 years of the first embolic event [5, 6].

Pulmonary endarterectomy (PEA) has replaced lung transplantation and is today the only curative treatment for patients with CTEPH [7, 8]. However, only selected patients are eligible for PEA, depending on surgical accessibility of thromboembolic residues and underlying comorbidities [9]. It is well established that both obstruction of pulmonary arteries and secondary remodelling of small, peripheral pulmonary vessels (known as small vessel disease) most likely contribute to elevated total pulmonary resistance (TPR) [10, 11]. Hence, discrepancies between vascular obstruction as assessed by radiology and haemodynamic severity are an important additional criterion for operability: patients with disproportionately high TPR unexplained by the vascular obstruction have a higher post-operative mortality [11]. It has been speculated that persistent pulmonary hypertension (PH) after PEA, which represents the main cause of post-operative mortality, is partly due to remodelling of pulmonary microvessels inaccessible to surgical removal [12].

Our study addresses the role and importance of small vessel disease in CTEPH. To this purpose, we analysed histological, clinical, haemodynamic and functional features of CTEPH patients with persistent PH after PEA or heart-lung transplantation for inoperable CTEPH. In a proof-of-concept approach, observations from human CTEPH histology were compared with histology of a porcine CTEPH model that has been recently established in our institution [13, 14].

## Materials and methods

### Patients

We retrospectively reviewed clinical data and histological samples from 17 CTEPH patients that were transplanted between 1994 and 2010 either after PEA and persistent PH (ineffective PEA (inPEA) group) or because of primarily inoperable CTEPH (noPEA group). All CTEPH cases had been discussed pre-operatively during interdisciplinary meetings in the presence of pulmonologists, thoracic surgeons and radiologists, and the final decision regarding PEA feasibility had been reached by consensus. All inPEA group patients had distal obstructive disease with high-level pulmonary resistance, but were considered to be operable. However, PEA resulted in persistent PH with right heart failure. All but one patient had cardiopulmonary assistance as a bridge to heart-lung transplantation in emergency. The noPEA group patients were initially deemed inoperable and eventually listed for transplantation. Clinical data are shown in table 1.

### Histology of human samples

Lung samples from all patients were retrospectively analysed by conventional light microscopy. Lung tissue was systematically sampled after lung transplantation (n=16) or during autopsy (n=1) and eventually embedded in paraffin. 5- $\mu$ m thick sections were stained with haematoxylin-eosin or haematoxylin-eosin-saffron, the latter staining highlighting collagen/fibrotic areas in orange colour. Chosen samples were submitted to elastin staining (Lannelongue quadrichrome staining: cytoplasm/smooth muscle in red, fibrin/erythrocytes in magenta, collagen/fibrosis in blue, elastic fibres in black and nuclei in brown/black). Analysis corresponded to a semiquantitative score-based evaluation using a prospectively designed evaluation sheet with several histological items (tables 2 and 3). The resulting overall score of each item was not categorised, but displayed as an absolute value. Since assessment of bronchial artery hypertrophy was only possible on a few central lung samples, no sum was attributed to this item and results were expressed as the prevailing primary semiquantitative evaluation (scores 0–III). For details, please refer to the online supplementary material.

### Ink injection procedure of one human CTEPH case and of the porcine CTEPH model

The lungs of one human CTEPH case, two CTEPH animals and one sham animal underwent an *ex vivo* ink injection procedure in order to trace the origin of remodelled microvessels and to reveal possible shunting between systemic and pulmonary vasculature. Briefly, green ink was injected into a main pulmonary vein at hilus level, blue ink was injected into the bronchial arteries, either at lung hilus level (human lung) or into the ostia at aortic level (porcine model). For details, please refer to the online supplementary material.

### Porcine CTEPH model

We studied 10 Large White piglets weighing  $21 \pm 3$  kg. The study complied with the Principles of Laboratory Animal Care developed by the National Society for Medical Research and was approved by our

TABLE 1 Clinical data of chronic thromboembolic pulmonary hypertension patients

|  | inPEA      | noPEA       | p-value |
|--|------------|-------------|---------|
| <b>Subjects n</b>                                      | 9          | 8           |         |
| <b>Age years</b>                                       | 47 ± 6     | 47 ± 2      | NS      |
| <b>Sex M/F n</b>                                       | 4/5        | 5/3         | NS      |
| <b>Weight kg</b>                                       | 63 ± 2     | 67 ± 2      | NS      |
| <b>Height cm</b>                                       | 170 ± 3.5  | 173 ± 2.4   | NS      |
| <b>BMI kg·m<sup>-2</sup></b>                           | 22 ± 0.8   | 22.46 ± 0.6 | NS      |
| <b>Pulmonary embolism</b>                              | 5 (55)     | 3 (37.5)    | NS      |
| <b>DVT</b>   | 3 (33)     | 2 (25)      | NS      |
| <b>ICD</b>   | 4 (44)     | 0           | 0.02    |
| <b>NYHA II</b>   | 0          | 0           |         |
| <b>NYHA III</b>  | 7 (77)     | 1 (12.5)    | 0.01    |
| <b>NYHA IV</b>   | 2 (23)     | 7 (87.5)    | 0.01    |
| <b>6MWD m</b>  | 338 ± 32   | 331 ± 51    | NS      |
| <b>FEV1 % predicted</b>                                | 77 ± 2.8   | 81 ± 3      | NS      |
| <b>TLC % predicted</b>                                 | 81 ± 2.2   | 90 ± 8      | NS      |
| <b>DLco % predicted</b>                                | 61.3 ± 5   | 69 ± 2      | NS      |
| <b>DLco/V'A</b>  | 42.8 ± 15  | 59 ± 2      | NS      |
| <b>CVP mmHg</b>  | 10 ± 1.7   | 12 ± 2      | NS      |
| <b>mPAP mmHg</b>                                       | 54.8 ± 4   | 51.2 ± 1.9  | NS      |
| <b>Cardiac index L·min<sup>-1</sup>·m<sup>-2</sup></b> | 2.1 ± 0.13 | 2.2 ± 0.08  | NS      |
| <b>TPR dyn·s·cm<sup>-5</sup></b>                       | 1251 ± 157 | 1658 ± 429  | NS      |
| <b>SvO<sub>2</sub> %</b>                               | 53 ± 3.7   | 53.2 ± 3.4  | NS      |

Data are presented as mean ± SEM or n (%), unless otherwise stated. inPEA: ineffective pulmonary endarterectomy; noPEA: inoperable chronic thromboembolic pulmonary hypertension; M: male; F: female; BMI: body mass index; DVT: deep vein thrombosis; ICD: implanted cardiovascular device; NYHA: New York Heart Association; 6MWD: 6-min walking distance; FEV1: forced expiratory volume in 1 s; TLC: total lung capacity; DLco: diffusing capacity of the lung for carbon monoxide; V'A: alveolar ventilation; CVP: central vein pressure; mPAP: mean pulmonary artery pressure; TPR: total pulmonary resistance; SvO<sub>2</sub>: mixed venous oxygen saturation; NS: nonsignificant.

local ethics committee on animal experiments. The piglets were randomly allocated to two groups of five animals each. Post-embolic PH was induced during 10 weeks in the experimental CTEPH group as previously described [13, 14]. For details, please refer to the online supplementary material.

#### **Histology/morphometry of porcine samples**

After sacrifice, the lungs of all animals were collected, submitted to gross dissection and histology (haematoxylin-eosin-saffron staining), and eventually analysed by light microscopy. The left lung (ligation, complete occlusion), the right lower lobe (partial, progressive occlusion) and the right upper lobe (non-occluded territory) were defined and differentiated as histological areas of interest. Results were compared to the left lung of sham-operated controls. Morphometric measurements were performed on one slide per area of interest from every CTEPH animal and on one slide of the left lung from all sham animals. For details, please refer to the online supplementary material.

#### **Statistical analysis**

Data are presented as mean ± SEM unless stated otherwise. Demographic and medical characteristics were compared between groups using t-tests or Chi-squared tests depending on the variable type. Morphometric data of piglet histology were compared using ANOVA one-way and Tukey post-test analysis. A difference was considered significant when the p-value was <0.05. Statistical analysis was performed using Graphpad Prism 6 (Graphpad Software, San Diego, CA, USA).

## **Results**

### **Demographic characteristics and medical history in CTEPH**

All demographic characteristics of patients are shown in table 1. Both groups had similar characteristics except the pre-operative New York Heart Association (NYHA) class and the medical history of implanted cardiovascular device (ICD) use. Indeed, all patients were high-risk patients for surgery given the level of pre-operative pulmonary resistance and the reduced 6-min walking distance (6MWD). Notably, the noPEA

TABLE 2 Histology score for the inPEA group<sup>#</sup>

| Patient    | ACIF | AEIF      | MH  | RTL | OTL | PAI | PCHL | OED | IAS | VNF         | SVF         | PVI | RI  | OI  | BAH |
|------------|------|-----------|-----|-----|-----|-----|------|-----|-----|-------------|-------------|-----|-----|-----|-----|
| CC         | 0.1  | 2.2       | 0.7 | 0   | 0.2 | 0.5 | 0.7  | 0.8 | 0.5 | 1.1         | 1.1         | 0   | 0   | 0   | II  |
| TS         | 0.3  | 1.2       | 0.1 | 0   | 0.7 | 0   | 0.1  | 0.2 | 0.3 | 0           | 0.1         | 0   | 0.5 | 1   | III |
| RF         | 0    | 1.5       | 0.4 | 0   | 0.7 | 0   | 0.4  | 0   | 0.3 | 0           | 0.7         | 0   | 0.4 | 0.3 | II  |
| FS         | 0    | 0.7       | 0.1 | 0   | 0.6 | 0   | 1.4  | 0.7 | 0.7 | 0.9         | 1.3         | 0   | 0.2 | 0   | III |
| MY         | 0    | 0.3       | 1   | 0.4 | 0.7 | 0.6 | 0.5  | 0   | 0.6 | 2.2         | 0.6         | 1.8 | 0.4 | 0   | III |
| LC         | 0.6  | 1.4       | 0   | 0   | 0.5 | 0.3 | 0.8  | 0   | 0.6 | 1           | 0.4         | 0.5 | 0.3 | 0   | III |
| BS         | 0.3  | 2.6       | 0   | 0   | 0.4 | 0   | 0.5  | 0   | 0.5 | 2.6         | 2.3         | 0   | 0.8 | 0.8 | II  |
| LR         | 0    | 0.8       | 0   | 0.8 | 1.7 | 0.1 | 0.9  | 0   | 1.4 | 2.4         | 2.9         | 0.3 | 0.4 | 1.5 | II  |
| DA         | 0.4  | 2.3       | 0.3 | 0   | 1.4 | 0.4 | 0.2  | 0   | 0.2 | 2.2         | 2.1         | 0.9 | 0.2 | 0.6 | III |
| <b>Sum</b> | 1.7  | <b>13</b> | 2.6 | 1.2 | 6.4 | 1.9 | 5.5  | 1.7 | 5.1 | <b>12.4</b> | <b>11.5</b> | 3.5 | 3.2 | 4.2 |     |

inPEA: ineffective pulmonary endarterectomy; ACIF: arterial concentric intimal fibrosis; AEIF: arterial eccentric intimal fibrosis; MH: medial hypertrophy; RTL: recent thrombotic lesion; OTL: organised thrombotic lesion; PAI: peri-arterial inflammation; PCHL: pulmonary capillary haemangiomas-like foci; OED: oedema; IAS: intra-alveolar siderophages; VNF: venular fibrosis; SVF: septal vein fibrosis; PVI: peri-venular inflammation; RI: recent infarctus; OI: organised infarctus; BAH: bronchial artery hypertrophy. The three items with the highest score (in bold) in this patient group were AEIF, a histological sign of peripheral organised thromboembolism, VNF and SVF. BAH was only assessed on central sections, when bronchial cartilage was present (three to eight slides per case for the inPEA group). Please refer to the extra material and methods section in the online supplementary material for details. <sup>#</sup>: n=9.

group included more NYHA class IV patients, while the inPEA group presented more patients with a risk factor for ineffective surgical procedure (ICD use).

**Clinical, haemodynamic and lung functional characteristics in human CTEPH**

Results of NYHA functional class, 6MWD, pulmonary function tests and haemodynamic parameters are shown in table 1.

**Histological characteristics in human CTEPH**

The score-based histological evaluation of lung samples from the inPEA and noPEA groups is summarised in tables 2 and 3. The most prominent feature for both groups was the abundant presence of arterial eccentric intimal fibrosis concerning the majority of pre-capillary vessels. Organised thrombotic lesions, or so-called colander-like lesions, were frequently present. Intimal fibrosis of small pre-septal venules and larger septal veins was commonly found, with seven out of nine cases displaying both in the inPEA group, and all eight cases displaying both in the noPEA group. Interstitial remodelling with so-called pulmonary capillary haemangiomas-like foci was present in all nine inPEA and in seven out of eight noPEA cases.

TABLE 3 Histology score for the noPEA group<sup>#</sup>

| Patient    | ACIF | AEIF        | MH  | RTL | OTL | PAI | PCHL | OED | IAS      | VNF | SVF        | PVI | RI  | OI  | BAH |
|------------|------|-------------|-----|-----|-----|-----|------|-----|----------|-----|------------|-----|-----|-----|-----|
| FA         | 0.6  | 1.9         | 0.3 | 0   | 0.7 | 0.2 | 1.4  | 0.3 | 1.7      | 2.1 | 1.2        | 0.4 | 0   | 0.2 | II  |
| GF         | 0    | 2.1         | 0.4 | 0   | 1.8 | 0   | 2    | 1.3 | 1.3      | 1.5 | 2.3        | 0   | 0   | 0   | III |
| MM         | 0.8  | 1.2         | 0.6 | 0   | 0.9 | 0.2 | 0.3  | 0   | 0.1      | 0.6 | 0.6        | 0.4 | 0   | 0.3 | II  |
| VR         | 0    | 1.8         | 0.9 | 0   | 0.7 | 0.4 | 0.9  | 0.7 | 1        | 1.5 | 1.3        | 0.2 | 0   | 0.3 | III |
| GJ         | 0    | 1.8         | 0.6 | 0.1 | 0.8 | 0   | 0    | 0.4 | 1.4      | 0.5 | 0.4        | 0.3 | 0.1 | 0.3 | II  |
| BE         | 0    | 2.6         | 0.5 | 0   | 1.3 | 0.1 | 1.5  | 0   | 1.4      | 1.5 | 0.9        | 1.2 | 0   | 0   | II  |
| SC         | 0.2  | 1.3         | 0.1 | 0.1 | 0.3 | 0   | 1.1  | 0.2 | 1        | 0.5 | 1.2        | 0.5 | 0.2 | 0.4 | III |
| NJ         | 0.3  | 1.9         | 1   | 0.2 | 1.8 | 0   | 1.6  | 0.3 | 1.1      | 0.4 | 1          | 0   | 0.2 | 0.2 | III |
| <b>Sum</b> | 1.9  | <b>14.6</b> | 4.3 | 0.4 | 8.3 | 0.9 | 8.8  | 3.2 | <b>9</b> | 8.6 | <b>8.9</b> | 3   | 0.5 | 1.7 |     |

noPEA: inoperable chronic thromboembolic pulmonary hypertension; ACIF: arterial concentric intimal fibrosis; AEIF: arterial eccentric intimal fibrosis; MH: medial hypertrophy; RTL: recent thrombotic lesion; OTL: organised thrombotic lesion; PAI: peri-arterial inflammation; PCHL: pulmonary capillary haemangiomas-like foci; OED: oedema; IAS: intra-alveolar siderophages; VNF: venular fibrosis; SVF: septal vein fibrosis; PVI: peri-venular inflammation; RI: recent infarctus; OI: organised infarctus; BAH: bronchial artery hypertrophy. The three items with the highest score (in bold) in this patient group were AEIF, IAS and SVF. BAH was only assessed on central sections, when bronchial cartilage was present (three to five slides per case for the noPEA group). Please refer to the extra material and methods section in the online supplementary material for details. <sup>#</sup>: n=8.

All cases presented muscular hypertrophy and enlargement of systemic bronchial arteries and vasa vasorum on samples from central lung areas. Typical histological findings are shown in figures 1–3.

Ink injection experiments in one patient from the inPEA group showed blue and green filling of peri-bronchial systemic vessels and microvessels (fig. 4a) and highlighted direct connections between small bronchial veins and pulmonary veins within lobular septa (fig. 4b). Mixed blue and green ink was observed in peripheral pulmonary arteries of the muscular type displaying eccentric intimal fibrosis (fig. 4c), as well as in recanalisation vessels within organised emboli of larger, elastic-type pulmonary arteries (fig. 4d). Green ink was found in remodelled pulmonary veins within lobular septa (fig. 4e) and in pre-septal venules (fig. 4f), as well as in remodelled microvessels, which proved to be post-capillary venules (fig. 4g and h). Alveolar capillaries adjacent to green ink-filled microvessels lacked significant ink marks, excluding the possibility of retrograde filling of pre-capillary arterioles.

#### **Haemodynamic characteristics in experimental porcine CTEPH**

Compared to sham animals, CTEPH animals had higher values for mean pulmonary artery pressure ( $30.4 \pm 3.5$  versus  $14 \pm 1$  mmHg;  $p=0.001$ ) and TPR ( $503 \pm 45$  versus  $336 \pm 21$  dyn·s·cm<sup>-5</sup>;  $p=0.01$ ). The haemodynamic results are summarised in table 4.

#### **Histological characteristics of experimental CTEPH**

Histological findings were similar in all five piglets of the CTEPH group. Compared with the sham group and in addition to the previously described post-obstructive vasculopathy, as well as the remodelling of muscular-type pulmonary arteries of unobstructed territories [13], animals of the CTEPH group displayed severe remodelling of septal veins within the left lung and, to a lower extent, within the right lower lobe (fig. 5a). Venous lesions included occlusive intimal fibrosis and arterialisations. Muscular remodelling of microvessels (arterioles or venules <50 µm in diameter) was present in decreasing proportions in CTEPH left lungs and CTEPH right lower lobes, while absent in CTEPH right upper lobes and sham animals (fig. 5b). Muscular hypertrophy and enlargement of bronchial arteries and vasa vasorum was impressive and present in similarly decreasing proportions within the left lungs and right lower lobes of all CTEPH animals, while right upper lobes and the lungs from sham animals did not display this pattern (fig. 5c).

After injection of green ink into hilar veins and of blue ink into bronchial arteries in two CTEPH animals and one sham animal, we found that a significant proportion of remodelled/muscularised microvessels were of venous origin (venules). Also, large remodelled/arterialised septal vessels (anatomically veins) filled with green or with blue ink. Green pulmonary vein injection directly led to green filling of numerous bronchial veins, in the absence of significant alveolar capillary filling, and suggested a shunt between systemic vessels and septal pulmonary veins (fig. 6).

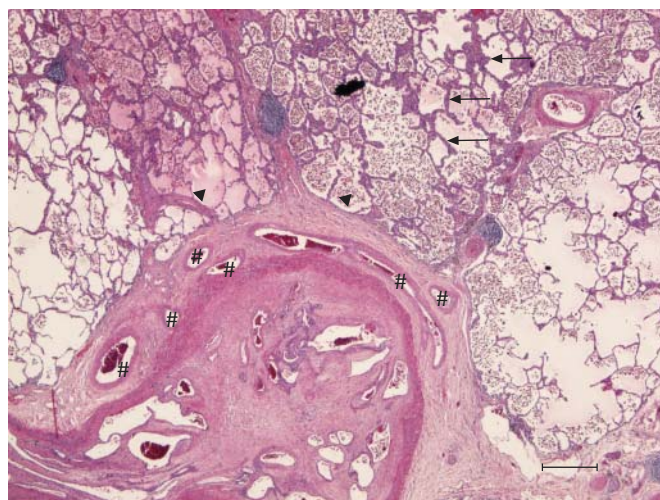


FIGURE 1 A lung sample of a patient suffering from chronic thromboembolic pulmonary hypertension (ineffective pulmonary endarterectomy group), stained with haematoxylin-eosin. A prominent, organised and partially re-permeabilised thromboembolic lesion of a larger pulmonary artery is shown. The adjacent systemic vasa vasorum are numerous and show ectasia and hypertrophy (centre, #). Also, note the thickening of the alveolar septa (top right, arrows), numerous intra-alveolar macrophages and focal oedema (top left, both indicated by arrowheads). Scale bar=500 µm.

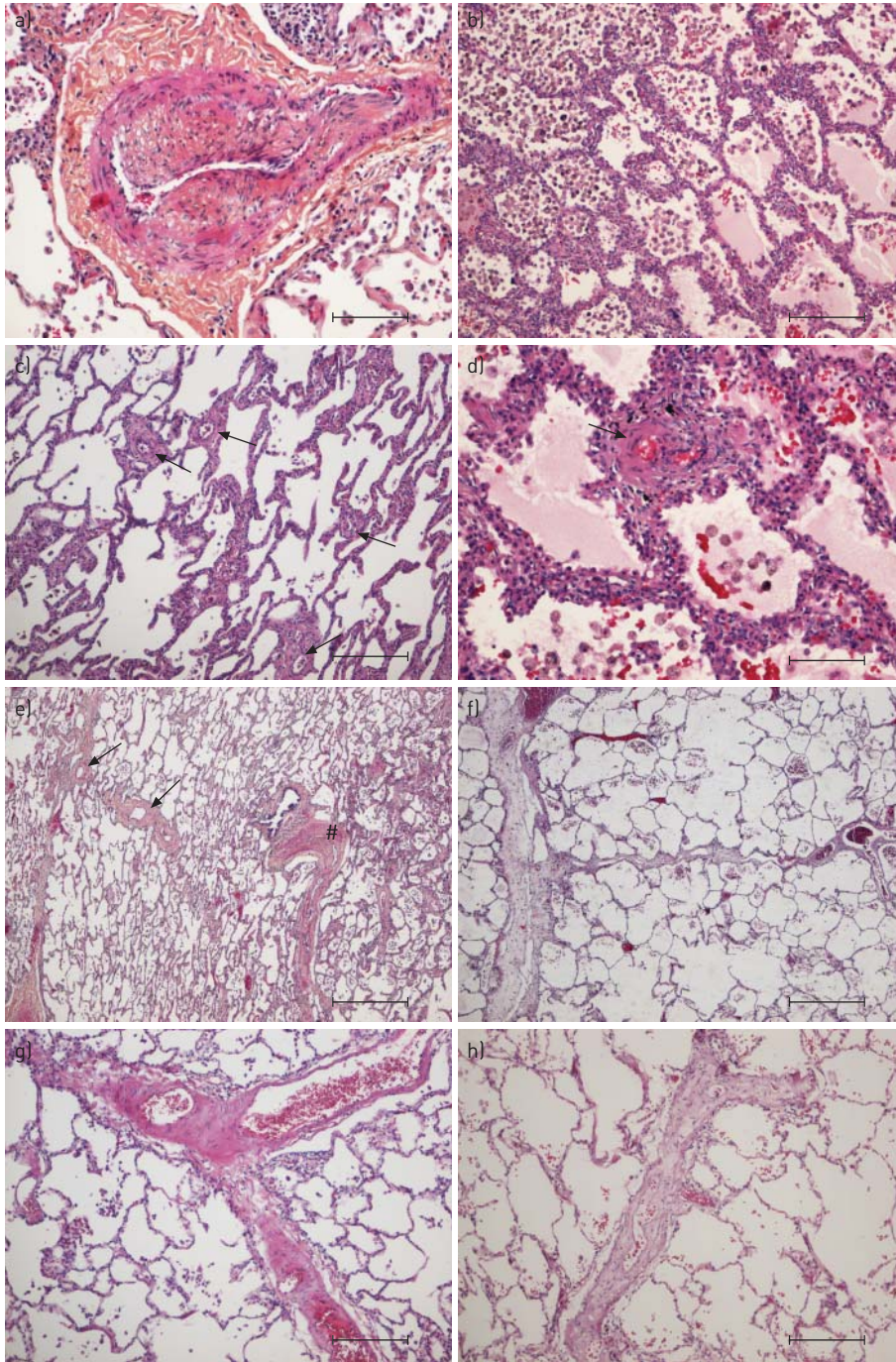


FIGURE 2 Lung samples of patients suffering from chronic thromboembolic pulmonary hypertension (CTEPH) (ineffective pulmonary endarterectomy group), stained with haematoxylin-eosin and haematoxylin-eosin-saffron. a) Small muscular pulmonary artery displaying eccentric intimal fibrosis, commonly seen in CTEPH. b) Alveolar septa are focally thickened by capillary congestion and multiplication, resembling the foci of pulmonary capillary haemangiomatosis. Note the high number of intra-alveolar macrophages/siderophages (left) and oedema (right). c) Small vessel disease: numerous pre- or post-capillary microvessels are visible and present muscular remodelling (arrows). d) Remodelled microvessel (arrow) and alveolar septal thickening. e) Overview comprising a muscular pulmonary artery with organised thrombotic lesions (right, #) with its adjacent bronchiole, and remodelled veins displaying muscularisation and intimal fibrosis (left, arrows). f) Venules feeding into a septal vein, both displaying quasi-occlusive loose intimal fibrosis. g) Partial occlusion of a septal vein by muscular remodelling and fibrosis. h) Venule with occlusive intimal fibrosis. Scale bars: a–c, g and h) 250  $\mu$ m; d) 100  $\mu$ m; e and f) 500  $\mu$ m.

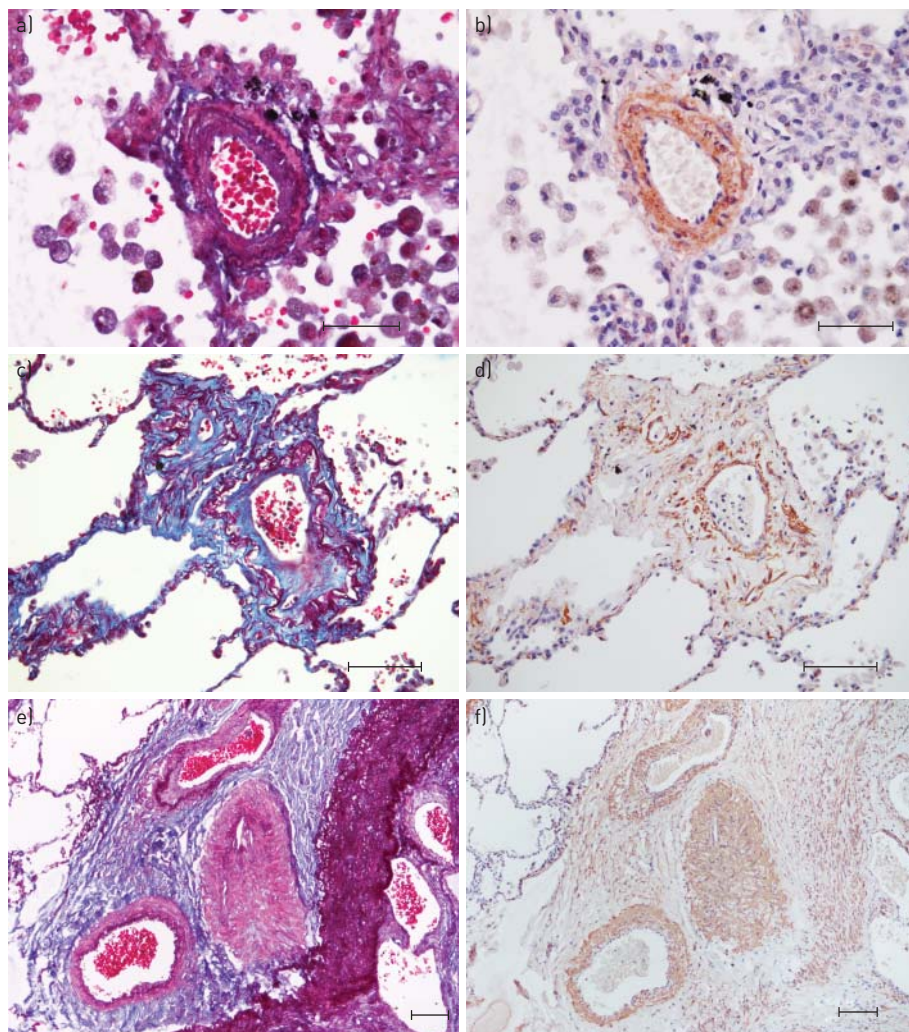


FIGURE 3 Lung samples of patients suffering from chronic thromboembolic pulmonary hypertension (ineffective pulmonary endarterectomy group). Lannelongue quadrichrome staining (cytoplasm/smooth muscle: red; fibrin/erythrocytes: magenta; collagen/fibrosis: blue; elastic fibres: black; nuclei: brown) and smooth muscle cell immunostaining. a and b) Microvessel with well delimited smooth muscle cell layer and intimal fibrosis (beyond the internal elastic lamina). c and d) Microvessel in vicinity of a septal vein (not shown) presenting with paucicellular, collagen-rich intimal fibrosis (blue) partly occluding the lumen; note the poorly developed muscularisation (actin staining). e and f) Vasa vasorum of a large pulmonary artery, which displays obliteration by organised thrombotic material; the systemic vessels show smooth muscle cell hypertrophy/hyperplasia (actin staining) and a more or less well defined internal elastic lamina, while the external elastic lamina is either ill-defined or missing. Scale bars: a and b) 50  $\mu$ m; c–f) 100  $\mu$ m.

## Discussion

### Patients studied

The occurrence of pulmonary embolism and/or deep venous thrombosis (DVT) is a well-recognised criterion for the diagnosis of CTEPH and is a predictive factor for operable and proximal disease as well. However, most of the published series have reported a rate of <50% for past medical history of pulmonary embolism or DVT in CTEPH patients [15–17]. As stated by PEPKE-ZABA *et al.* [18], the last report from the European registry has shown surprisingly high rates of pulmonary embolism and DVT history in these patients (74.8% and 56.1%, respectively), probably due to an increased awareness of thromboembolism in the participating centres. Our study reviewed charts from 17 CTEPH patients who experienced ineffective PEA or underwent transplantation for distal inoperable disease. Since all patients were bad candidates for surgery (*e.g.* PEA), we have probably selected patients with predominant microvascular disease and fewer proximal obstructive lesions. Consequently, the low incidence of pulmonary embolism history is consistent with our selection criteria for this study (table 1).



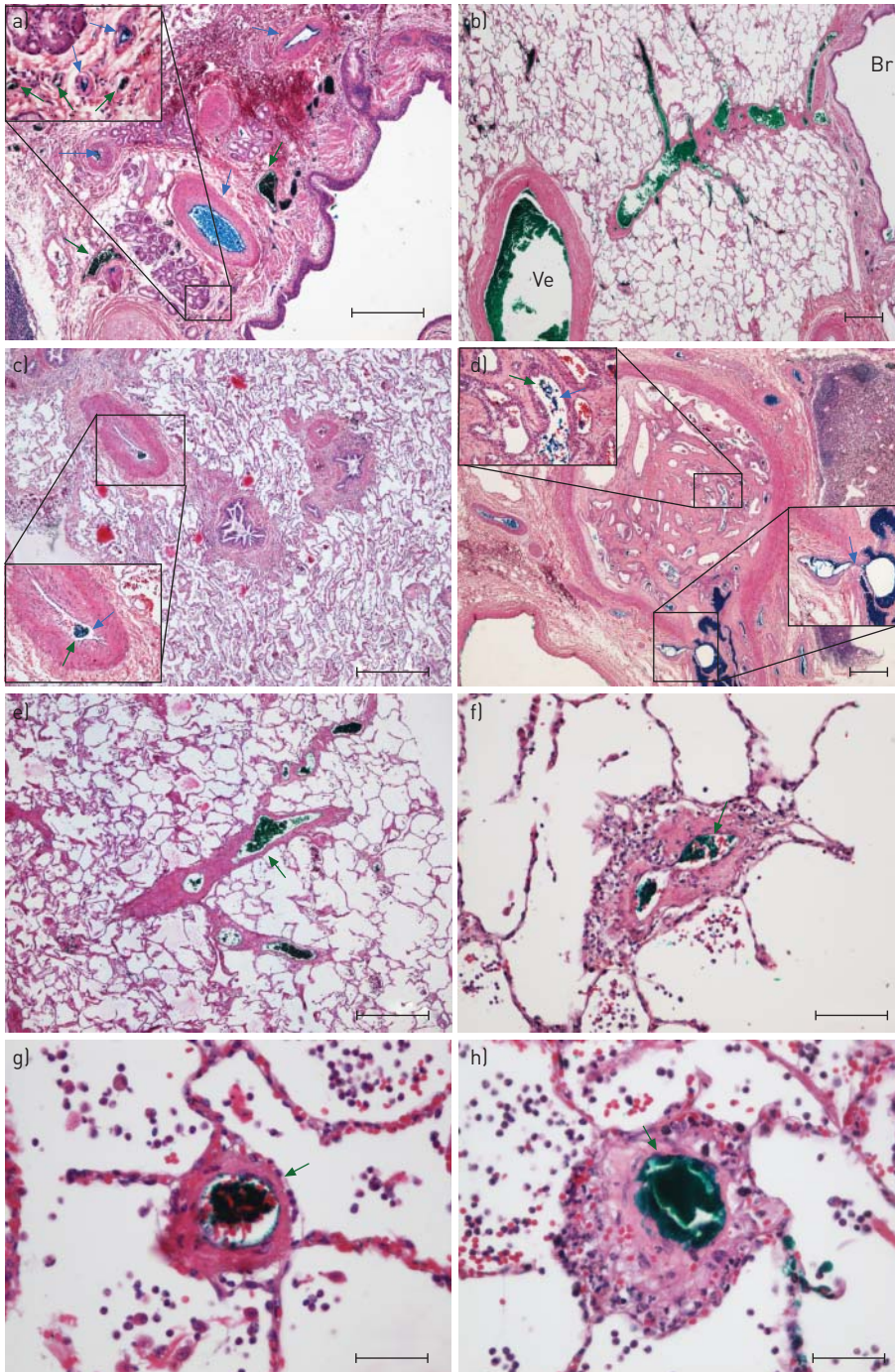


FIGURE 4 Lung samples from one chronic thromboembolic pulmonary hypertension (CTEPH) patient (ineffective pulmonary endarterectomy group) injected with blue (bronchial arteries) and green ink (pulmonary veins) during lung transplantation. a) Peri-bronchial vessels (arrows) are filled either with blue (artery-like, thick-walled vessels) or with green ink (vein-like thin-walled vessels); the magnified inset shows the same pattern on a microvascular level within the same bronchial wall. b) Green ink-filled vessels within a bronchial wall (right; Br) drain into a larger septal vein (left; Ve). c) Pulmonary arteries of the muscular type (<math>< 500 \mu\text{m}</math>) with eccentric intimal fibrosis showing intermixed blue and green ink within the narrowed lumen (magnified inset). d) Larger elastic-type pulmonary artery obstructed by organised thromboembolic material with numerous recanalisation vessels; the latter are filled with intermixed blue and green ink (magnified inset, top left). Note the visible connection to peri-arterial vasa vasorum highlighted with blue ink, suggesting a possible role for systemic vessels in resolving pulmonary emboli (magnified inset, bottom right). e) Remodelled septal veins displaying intimal fibrosis and muscularisation are filled with green ink. f-h) Several examples of remodelled microvessels. f and h) Fibrotic thickening and some inflammatory infiltrate. g) Muscularisation. All microvessels are filled out with green ink, identifying them as pulmonary venules and strongly suggesting involvement of venules in CTEPH-associated small vessel disease. Scale bars: a-e) 500  $\mu\text{m}$ ; f) 100  $\mu\text{m}$ ; g and h) 50  $\mu\text{m}$ .

TABLE 4 Haemodynamic data in experimental chronic thromboembolic pulmonary hypertension (CTEPH)

|                                    | Sham       | CTEPH model | p-value |
|------------------------------------|------------|-------------|---------|
| Weight kg                          | 33.4 ± 2   | 41 ± 5      | 0.01    |
| mPAP mmHg                          | 14 ± 1     | 30.4 ± 3.5  | 0.001   |
| Cardiac output L·min <sup>-1</sup> | 3.38 ± 0.2 | 4.98 ± 0.6  | 0.05    |
| TPR dyn·s·cm <sup>-5</sup>         | 336 ± 21   | 503 ± 45    | 0.01    |
| CVP mmHg                           | 5 ± 0.8    | 8 ± 1.5     | NS      |
| SvO <sub>2</sub> %                 | 77 ± 3     | 70 ± 4      | NS      |
| Heart rate beats·min <sup>-1</sup> | 88 ± 5     | 97 ± 6      | NS      |

Data are presented as mean ± SEM unless otherwise stated. mPAP: mean pulmonary artery pressure; TPR: total pulmonary resistance; CVP: central venous pressure; SvO<sub>2</sub>: mixed venous oxygen saturation; NS: nonsignificant.

Both groups represented high-risk patients for surgery, with pulmonary resistance >900 dyn·s·cm<sup>-5</sup>, 6MWD <350 m, NYHA III or IV, lack of thromboembolic disease past history and/or use of ICDs. Both groups were at high risk for surgery but the noPEA group was at higher risk given the NYHA status.

#### Findings in human histology

We report involvement of distal muscular-type pulmonary arteries and microvessels, pronounced venous remodelling and haemangiomas-like foci in lung samples from CTEPH patients. Our findings suggest a pathogenic contribution of the peripheral pre-capillary and, more surprisingly, of the post-capillary vasculature. We have compared our findings with a recently established porcine model of CTEPH and report significant venular involvement in so-called small vessel disease of CTEPH, associated with increased bronchopulmonary shunting.

#### Pulmonary arteries

Classic thromboembolic remodelling of larger arteries of the elastic type has been reported to be associated with secondary vascular lesions of distal, surgically inaccessible small pulmonary vessels [12]. A chronic, if not progressive character has been attributed to this so-called small vessel disease, probably accounting for the observed increase of PH in CTEPH patients lacking any detectable secondary embolic events [12, 19, 20]. Moreover, remodelling of small peripheral vessels beyond surgical accessibility may be a major contributor to persistent PH after PEA [7]. Indeed, we found that all lungs of analysed CTEPH patients displayed peripheral arterial remodelling. Eccentric fibrous thickening of the intima was the most frequently observed histological item and was present on all slides from peripheral areas (tables 2 and 3). In their descriptive analysis of 31 CTEPH patients, MOSER and BLOOR [10] have likewise reported eccentric intimal thickening as the most prominent histological feature in peripheral muscular arteries, followed by concentric intimal

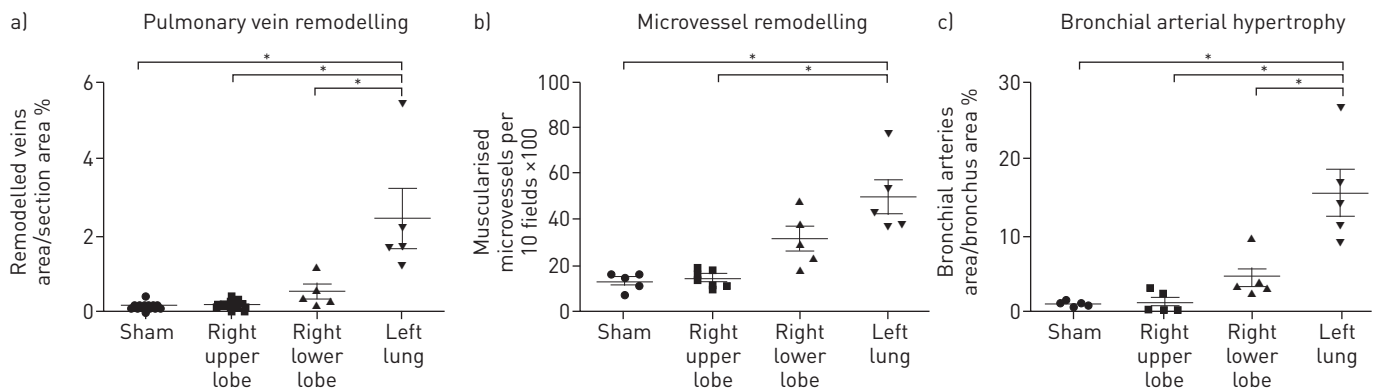
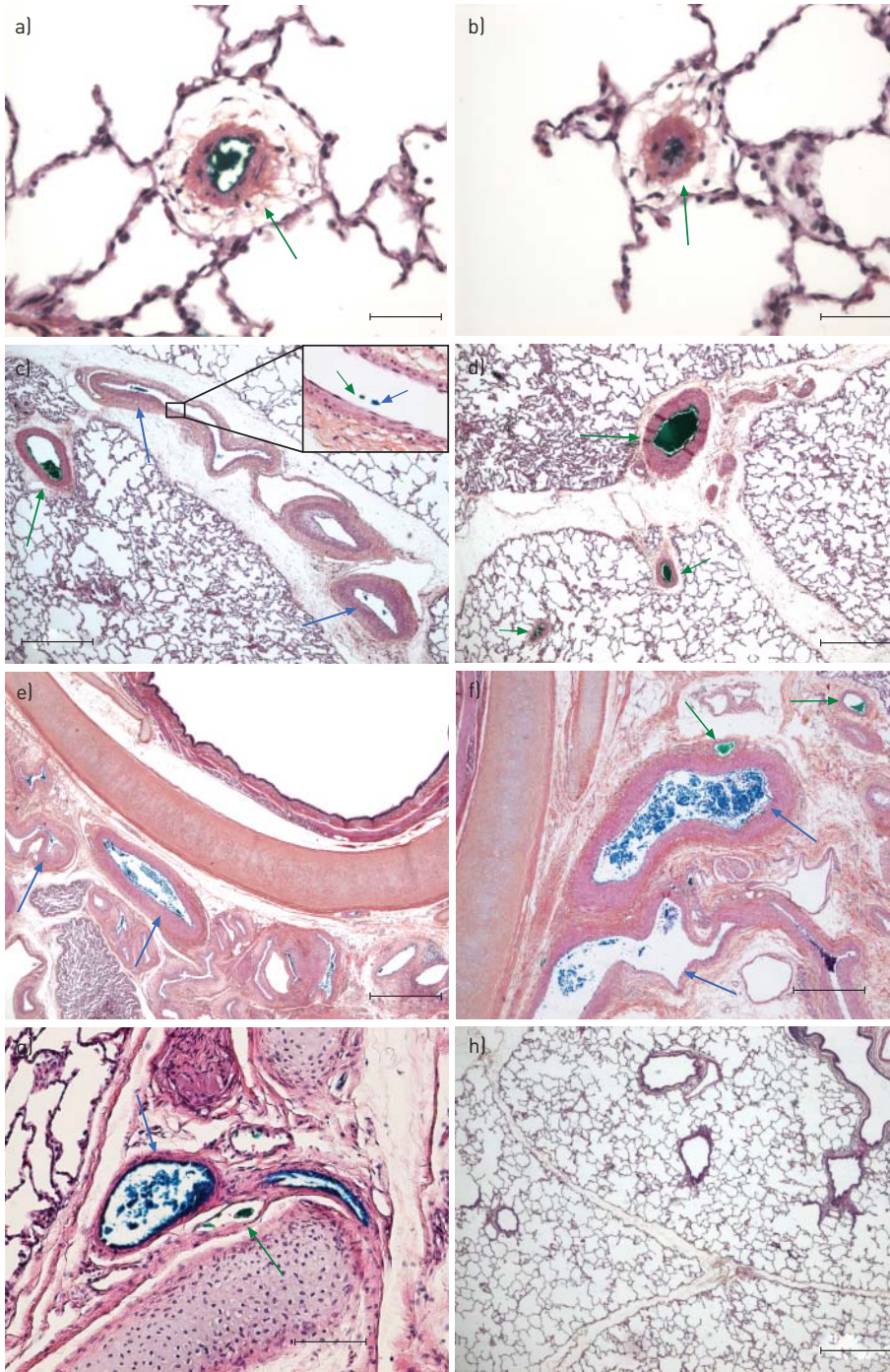


FIGURE 5 Degree of a) pulmonary venous, b) pulmonary microvessel (<50 µm) and c) bronchial arterial remodelling in lungs from sham animals and in the right upper lobe (unobstructed area), right lower lobe (repeatedly embolised area) and left lung (ligation, totally occluded area) of chronic thromboembolic pulmonary hypertension animals. Please refer to the extra material and methods section in the online supplementary material. Note the concordance of these three histological patterns in all four groups, suggesting a pathophysiological dependence. \*: p<0.05.



**FIGURE 6** Chronic thromboembolic pulmonary hypertension model in piglets. Remodelling of pulmonary microvessels, vessels within lobular septa and bronchial vessels. Haematoxylin-eosin-saffron staining with blue (bronchial arteries) and green (pulmonary veins) ink injection. a and b) Strongly remodeled microvessels displaying muscularisation and adventitial broadening partly turn out to be post-capillary venules: the lumen is filled out by green ink (green arrows), which has been injected retrogradely into the proximal (hilar) pulmonary veins. c) Intense muscular and fibrotic remodelling in vessels within a lobular septum. The pre-septal vein (strong muscular thickening) shows green ink filling (green arrow), intra-septal remodelled vessels show blue and green ink traces (blue and green arrows), and the magnified inset shows intermingled blue and green ink. d) Green ink filling within remodelled intra- and pre-septal veins (green arrows). e) Multiplication and muscular hypertrophy of systemic bronchial arteries (blue ink filling, blue arrows). f) The bronchus wall shows blue ink-filled arteries (blue arrows) and green ink-filled veins (green arrows), probably bronchial veins that are connected to the injected pulmonary veins. g) Sham animal: small, normal-sized bronchial arteries fill with blue ink (blue arrow), thin-walled bronchial veins display green ink (green arrow), and the connection appears to be present under physiological conditions. h) Overview of a lung sample from a sham piglet. Note the slender lobular septa, lacking venous remodelling. Scale bars: a and b) 50  $\mu\text{m}$ ; c, d, f and h) 500  $\mu\text{m}$ ; e) 1000  $\mu\text{m}$ ; g) 100  $\mu\text{m}$ .

thickening. In contrast to the study from MOSER and BLOOR [10], we did not find significant evidence for plexiform lesions in our series. In the past, plexiform lesions have not always been perceived as a feature of CTEPH [21]. However, other groups have reported such lesions in CTEPH, as well as in several forms of pulmonary arterial hypertension (PAH), and the discussion remains controversial [10, 22, 23].

#### *Pulmonary veins and capillaries*

Our histological findings suggest involvement of post-capillary pulmonary vessels. When present, fibrous lesions were observed on most slides, but intensity was moderate and did not reach the importance/predominance of venous remodelling in pulmonary veno-occlusive disease (PVOD). Most importantly, ink injection experiments highlighted numerous small typically remodelled microvessels in green, unmasking them as venules and suggesting pulmonary venular involvement in CTEPH-associated small vessel disease (fig. 4). Our elastin stainings and immunohistochemical experiments highlighting microvascular smooth muscle cells confirmed this deduction (fig. 3). It should be outlined that the combination of gentle ink injection and elevated viscosity of the dye as compared to blood prevented the capillary bed from filling in a retrograde fashion. Significant backfilling of arterioles through the capillary bed with green ink could thus be excluded. The described handling and dye properties were probably also responsible for significant ink concentrations in vessels before a shunt and only very small quantities beyond the shunting point, as seen for green ink in pulmonary arteries and blue ink in pulmonary veins/arteries. Capillary haemangiomatosis-like areas were present, although not as regularly encountered as is the case in PVOD. Notably, distribution of these foci was different compared with PVOD: we observed close topographical association with segmental or subsegmental pulmonary arteries displaying organised arterial thromboembolic obstruction. In contrast, PVOD is characterised by an intra-parenchymal patchy distribution of haemangiomatosis-like foci, irrespective of larger arteries [24]. To our knowledge, this venous and capillary pattern is described for the first time in human CTEPH.

#### *Intrapulmonary systemic vessels*

All lungs from the inPEA and noPEA groups had pronounced hypertrophy of bronchial vessels and vasa vasorum. Peri-bronchial arteries displayed muscular thickening and both systemic arteries and veins were enlarged. In our ink-injected case, we found bronchial systemic vessels highlighted either in blue or in green. Our experiments confirm what is known: bronchial vessels are directly connected to post-capillary pulmonary vessels [25]. However, our ink experiments illustrate that large (green) bronchial/pulmonary veins are localised within the adventitia of the bronchus, directly adjacent to the (blue) bronchial arteries. We did not perceive a well-developed “bronchial capillary bed”, which might suggest that the connections resemble more or less direct connections/anastomoses between bronchial arterioles and pulmonary veins, which are only significantly increased and highly functional when necessary, e.g. in a condition with bronchial arterial hypertrophy. Recanalisation vessels within organised pulmonary arterial emboli, as well as peripheral pulmonary arteries displaying eccentric intimal fibrosis, showed intermixture of green and blue ink, suggesting not only a direct connection between systemic and pulmonary arteries, but also between the latter and pulmonary veins, in other words pulmonary arteriovenous shunting. Although we will not discuss this point extensively, since these findings were sparse in our analysis, the phenomenon has been shown for humans and animals under exercise conditions [26–28]. The pattern of hypertrophy and enlargement of systemic bronchial arteries is well known in CTEPH [25, 29]. It has been speculated that a decrease of post-obstructive pulmonary artery pressure and the eventual increase of the pressure gradient between bronchial arteries and pulmonary arteries might lead to an opening of pre-existing bronchopulmonary arterial anastomoses [30, 31]. Interestingly, JOHNSON *et al.* [32] reported a significant increase in number of muscularised veins as well as an increase of wall thickness of pulmonary veins in sheep with PH induced by continuous air embolisation into the main pulmonary artery. The authors also found an increase in volume density of small bronchial vessels compared with controls, at day 12 of continuous air embolisation [32]. Since anastomoses between bronchial artery branches and pre-capillary pulmonary arterioles and also between bronchial arteries and pulmonary veins have been described in the past, a direct systemic impact on post-capillary vessels and on the capillary network itself appears possible [25, 33, 34]. In this respect, the unprecedented quantitatively significant connection of elevated pressures in the systemic circuit with a pulmonary venous low-pressure system would explain an extensive reaction of venous wall compartments, comprising muscularisation of the media and fibrotic thickening of the intima, as well as a consecutive congestive repercussion on the capillary network, eventually leading to capillary proliferation. In addition, remodelling within the capillary bed but also muscular thickening of pre-capillary arterioles could partly be due to an opening of the previously described bronchopulmonary arterial anastomoses. The focal distribution of this mechanism, which is triggered by arterial embolic occlusion and hence occurs in the vicinity of occluded pulmonary arteries, would account for the pathological vessel wall reaction in response

to a focal, disproportionately strong pressure stimulus. This proposed mechanism is schematically outlined in figure 7.

#### Findings in porcine histology

Within the left lung and the right lower lobe, all CTEPH animals (n=5) displayed important muscular hypertrophy, enlargement and increase in number of bronchial arteries and vasa vasorum. Muscularisation of microvessels was constantly present, while only sporadically present in the right upper lobe and in sham controls. Inter-group comparison of sham animal lungs, right upper lobe of CTEPH animals (no occlusion), right lower lobe (partial and progressive occlusion) and left lung (ligation, complete occlusion from day 1) revealed significant differences regarding the degree of pulmonary venous remodelling, bronchial artery hypertrophy and microvascular muscularisation, suggesting a functional concordance of these three vascular changes. The peak of changes in these three morphological parameters appeared to be in the area of total pulmonary arterial occlusion through ligation, while partial and progressive occlusion through repeated emboli generated the same modifications, but to a lesser extent. This observation, at least for bronchial arterial remodelling, is in accordance with findings from a study by SHIMIZU *et al.* [29], whose retrospective analysis of computed tomography angiography from 59 patients with CTEPH showed that the cross-sectional area of the bronchial arteries positively correlated with the central extent of the thromboembolic material compared with obstruction on the segmental level. They also compared the

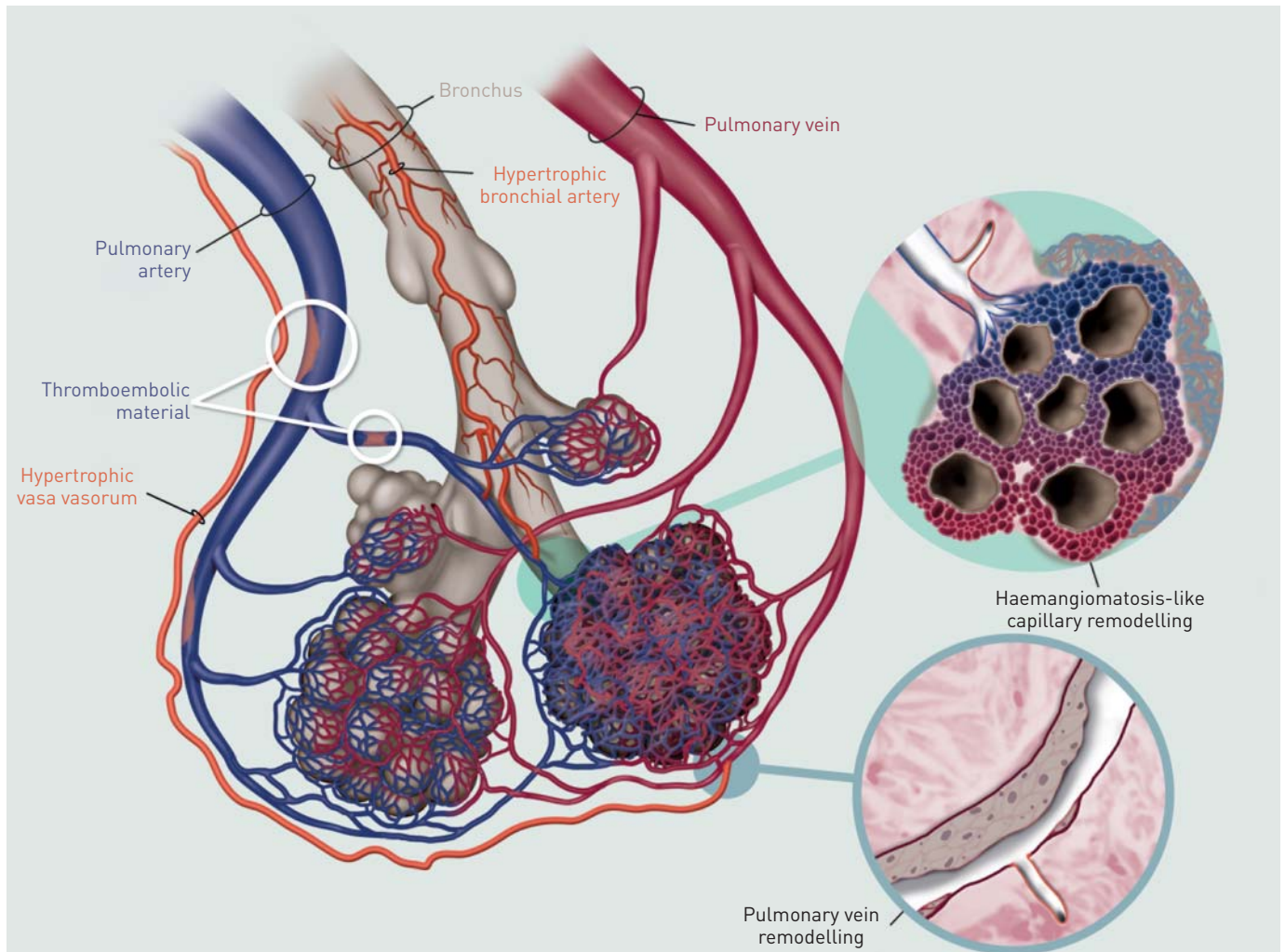


FIGURE 7 A proposed mechanism for bronchopulmonary venous (and arterial) shunting, as demonstrated in human and experimental chronic thromboembolic pulmonary hypertension. Note the schematic pre-capillary connections of systemic arteries (represented as bronchial arteries and vasa vasorum) with pulmonary arteries and with post-capillary pulmonary veins/venules. One magnified inset (top) shows the reactive thickening of the pulmonary arteriole and a haemangiomatosis-like focus featuring a multiplication of alveolar capillaries just beyond the bronchopulmonary arterial shunt. The other magnified inset (bottom) shows reactive fibrotic remodelling of a pulmonary vein wall at the level of a bronchopulmonary venous connection, relating systemic pressure with the low-pressure venous system of the lung.

CTEPH group to 16 patients suffering from PAH (group 1 of the Nice classification) and found significant increase in bronchial artery total area of CTEPH patients compared with PAH. However, no significant difference of bronchial artery total area between distal (segmental) type CTEPH and PAH was detected. Interestingly, 24 patients of the CTEPH group underwent PEA and 21 were eventually submitted to post-PEA computed tomography angiography, which showed significant decrease in bronchial artery total area. These results reflect our experimental finding of a positive correlation between the central extent of thromboembolic obstruction and the hypertrophy of bronchial arteries. Moreover, they illustrate the reversibility of bronchial artery hypertrophy in CTEPH.

Additionally, it has been shown at an experimental level that ligation of the left pulmonary artery in newborn lambs leads, after 1–3 years, to hypertrophy of the systemic bronchial vasculature along the bronchial branches, forming a dense vascular plexus and eventually filling the pulmonary capillaries [35]. The anatomical analysis was performed through macroscopic observation of a bronchial arterial tree cast. Our observations in young piglets corroborate with these results regarding hypertrophy of bronchial vessels, even as early as 10 weeks after left pulmonary artery ligation. Importantly, our pulmonary venous retrograde injected green ink did not pass through the alveolar capillary network but directly into bronchial veins, suggesting an unfiltered connection of bronchial blood flow and pulmonary veins. This observation is endorsed by a recent echographic study on anaesthetised sheep using gelatin microballoons for echo-contrast [36]. From their observations, PARSONS *et al.* [36] infer that there are bronchopulmonary anastomoses beyond the alveolar capillaries that connect the bronchial circulation to the pulmonary venous circulation. These observations are notable, since CHARAN *et al.* [37] have experimentally shown that by far the major portion of bronchial arterial blood drains into the pulmonary circulation and only about 13% returns systemically to the right heart. Hence, a significant flow impact on pulmonary veins due to systemic to pulmonary post-capillary anastomoses appears conceivable. Indeed, this mechanism would explain the close correlation of all three morphological parameters in our porcine model: increase of venous and microvascular remodelling due to increase of bronchial arterial flow/hypertrophy.

Moreover, in our porcine model we found bronchial artery-specific blue ink filling in large muscularised vessels running within lobular septa in direct vicinity to green ink-filled pulmonary septal veins, as well as beneath the visceral pleura. The latter observation corroborates with results from the study of CHARAN and CARVALHO [35] in lambs: in their left pulmonary artery ligation model, they describe enlargement of vessels that supply the visceral pleura, which are partially directly connected to bronchial vessels supplying the terminal airways. This finding is of particular interest, since in normal human lungs bronchial arteries are not known to run within lobular septa; the latter contain pulmonary veins and lymphatic vessels [34, 38]. Hence, in this setting, an arterialisation of septal veins, either pulmonary or bronchial, can be assumed. Although signs of congestion and mild thickening of alveolar septa in some porcine lung areas were present, we did not find a full-grown pattern of capillary haemangiomatosis-like areas in our CTEPH model. The reason for this difference from human CTEPH probably lies in the lack of real chronicity of our model, since all piglets were sacrificed after 10 weeks.

### Conclusion

Our study on human CTEPH, comprising a histological comparison with a recently developed porcine model, confirms the importance of small vessel or microvascular disease in lungs from inoperable patients or with persistent PH after PEA. We have newly identified a prominent involvement of the post-capillary pulmonary venous compartment in CTEPH-associated small vessel disease and were able to reproduce these modifications in experimental porcine CTEPH. *Post mortem* ink injection procedures in one human CTEPH case and in our model allowed us to literally connect post-capillary venous remodelling to the hypertrophic systemic bronchial vasculature. We conclude that bronchopulmonary venous shunting is present and may be of importance in the pathophysiology of human CTEPH. Prospective studies are needed in order to further substantiate this suspicion and eventually to develop imaging tools that may quantify the involvement of microvascular disease *in vivo*.

### References

- 1 Pepke-Zaba J. Diagnostic testing to guide the management of chronic thromboembolic pulmonary hypertension: state of the art. *Eur Respir Rev* 2010; 19: 55–58.
- 2 Simonneau G, Robbins IM, Beghetti M, *et al.* Updated clinical classification of pulmonary hypertension. *J Am Coll Cardiol* 2009; 54: Suppl. 1, S43–S54.
- 3 Simonneau G, Gatzoulis MA, Adatia I, *et al.* Updated clinical classification of pulmonary hypertension. *J Am Coll Cardiol* 2013; 62: Suppl. 25, D34–D41.
- 4 Madani MM, Auger WR, Pretorius V, *et al.* Pulmonary endarterectomy: recent changes in a single institution's experience of more than 2,700 patients. *Ann Thorac Surg* 2012; 94: 97–103.
- 5 Pengo V, Lensing AW, Prins MH, *et al.* Incidence of chronic thromboembolic pulmonary hypertension after pulmonary embolism. *N Engl J Med* 2004; 350: 2257–2264.

- 6 Becattini C, Agnelli G, Pesavento R, *et al.* Incidence of chronic thromboembolic pulmonary hypertension after a first episode of pulmonary embolism. *Chest* 2006; 130: 172–175.
- 7 Jamieson SW, Kapelanski DP, Sakakibara N, *et al.* Pulmonary endarterectomy: experience and lessons learned in 1,500 cases. *Ann Thorac Surg* 2003; 76: 1457–1462.
- 8 Lausberg HF, Tscholl D, Schäfers HJ. Pulmonale Thrombendarterektomie [Pulmonary thromboendarterectomy]. *Anaesthesist* 2004; 53: 748–752.
- 9 Jenkins DP, Madani M, Mayer E, *et al.* Surgical treatment of chronic thromboembolic pulmonary hypertension. *Eur Respir J* 2013; 41: 735–742.
- 10 Moser KM, Bloor CM. Pulmonary vascular lesions occurring in patients with chronic major vessel thromboembolic pulmonary hypertension. *Chest* 1993; 103: 685–692.
- 11 Hoepfer MM, Mayer E, Simonneau G, *et al.* Chronic thromboembolic pulmonary hypertension. *Circulation* 2006; 113: 2011–2020.
- 12 Galìè N, Kim NH. Pulmonary microvascular disease in chronic thromboembolic pulmonary hypertension. *Proc Am Thorac Soc* 2006; 3: 571–576.
- 13 Mercier O, Fadel E. Chronic thromboembolic pulmonary hypertension: animal models. *Eur Respir J* 2013; 41: 1200–1206.
- 14 Mercier O, Tivane A, Dorfmüller P, *et al.* Piglet model of chronic pulmonary hypertension. *Pulm Circ* 2013; 3: 908–915.
- 15 Wolf M, Boyer-Neumann C, Parent F, *et al.* Thrombotic risk factors in pulmonary hypertension. *Eur Respir J* 2000; 15: 395–399.
- 16 Bonderman D, Jakowitsch J, Adlbrecht C, *et al.* Medical conditions increasing the risk of chronic thromboembolic pulmonary hypertension. *Thromb Haemost* 2005; 93: 512–516.
- 17 Lang IM. Chronic thromboembolic pulmonary hypertension – not so rare after all. *N Engl J Med* 2004; 350: 2236–2238.
- 18 Pepke-Zaba J, Delcroix M, Lang I, *et al.* Chronic thromboembolic pulmonary hypertension (CTEPH): results from an international prospective registry. *Circulation* 2011; 124: 1973–1981.
- 19 Moser KM, Auger WR, Fedullo PF, *et al.* Chronic thromboembolic pulmonary hypertension: clinical picture and surgical treatment. *Eur Respir J* 1992; 5: 334–342.
- 20 Delcroix M, Vonk Noordegraaf A, Fadel E, *et al.* Vascular and right ventricular remodelling in chronic thromboembolic pulmonary hypertension. *Eur Respir J* 2013; 41: 224–232.
- 21 Wagenvoort CA. Pathology of pulmonary thromboembolism. *Chest* 1995; 107: Suppl. 1, 10S–17S.
- 22 Jamison BM, Michel RP. Different distribution of plexiform lesions in primary and secondary pulmonary hypertension. *Hum Pathol* 1995; 26: 987–993.
- 23 Piazza G, Goldhaber SZ. Chronic thromboembolic pulmonary hypertension. *N Engl J Med* 2011; 364: 351–360.
- 24 Montani D, Price LC, Dorfmüller P, *et al.* Pulmonary veno-occlusive disease. *Eur Respir J* 2009; 33: 189–200.
- 25 Mitzner W, Wagner EM. Vascular remodeling in the circulations of the lung. *J Appl Physiol* 2004; 97: 1999–2004.
- 26 Lovering AT, Stickland MK, Eldridge MW. Intrapulmonary shunt during normoxic and hypoxic exercise in healthy humans. *Adv Exp Med Biol* 2006; 588: 31–45.
- 27 Eldridge MW, Dempsey JA, Haverkamp HC, *et al.* Exercise-induced intrapulmonary arteriovenous shunting in healthy humans. *J Appl Physiol* 2004; 97: 797–805.
- 28 Stickland MK, Welsh RC, Haykowsky MJ, *et al.* Intra-pulmonary shunt and pulmonary gas exchange during exercise in humans. *J Physiol* 2004; 561: 321–329.
- 29 Shimizu H, Tanabe N, Terada J, *et al.* Dilatation of bronchial arteries correlates with extent of central disease in patients with chronic thromboembolic pulmonary hypertension. *Circ J* 2008; 72: 1136–1141.
- 30 Orell SR, Hultgren S. Anastomoses between bronchial and pulmonary arteries in pulmonary thromboembolic disease. *Acta Pathol Microbiol Scand* 1966; 67: 322–338.
- 31 Fadel E, Wijtenburg E, Michel R, *et al.* Regression of the systemic vasculature to the lung after removal of pulmonary artery obstruction. *Am J Respir Crit Care Med* 2006; 173: 345–349.
- 32 Johnson JE, Perkett EA, Meyrick B. Pulmonary veins and bronchial vessels undergo remodeling in sustained pulmonary hypertension induced by continuous air embolization into sheep. *Exp Lung Res* 1997; 23: 459–473.
- 33 Charan NB, Turk GM, Czartolomny J, *et al.* Systemic arterial blood supply to the trachea and lung in sheep. *J Appl Physiol* 1987; 62: 2283–2287.
- 34 Frazier AA, Galvin JR, Franks TJ, *et al.* From the archives of the AFIP: pulmonary vasculature: hypertension and infarction. *Radiographics* 2000; 20: 491–524.
- 35 Charan NB, Carvalho P. Angiogenesis in bronchial circulatory system after unilateral pulmonary artery obstruction. *J Appl Physiol* 1997; 82: 284–291.
- 36 Parsons GH, Bommer WJ, Siefkin AD, *et al.* Drainage routes of bronchial blood flow in anesthetized sheep. *Pulm Pharmacol Ther* 2007; 20: 109–111.
- 37 Charan NB, Thompson WH, Carvalho P. Functional anatomy of bronchial veins. *Pulm Pharmacol Ther* 2007; 20: 100–103.
- 38 Baile EM. The anatomy and physiology of the bronchial circulation. *J Aerosol Med* 1996; 9: 1–6.

## ***BMPR2* mutation-status influences bronchial vascular changes in Pulmonary Arterial Hypertension**

**Maria Rosa Ghigna**, Christophe Guignabert, David Montani, Barbara Girerd, Xavier Jaïs, Laurent Savale, Philippe Hervé, Vincent Thomas de Montpréville, Olaf Mercier, Olivier Sitbon, Florent Soubrier, Elie Fadel, Gérald Simonneau, Marc Humbert, Peter Dorfmueller

*Eur Respir J. 2016. – Accepté*

Les mutations du gène *BMPR2* représentent un facteur de risque établi pour le développement de l'hypertension artérielle pulmonaire (HTAP). Jusqu'à présent aucune étude n'a évalué l'impact de ces mutations sur le remodelage vasculaire pulmonaire.

Dans ce troisième travail de thèse, nous avons étudié les modifications histologiques de l'arbre vasculaire pulmonaire chez 44 patients atteints d'HTAP, qui ont subi une transplantation des deux poumons dans notre établissement de 2005 à 2014. Parmi ces patients, 23 étaient porteurs de mutations du gène *BMPR2*. Les altérations vasculaires, qui ont fait l'objet d'analyse, ont inclus, le degré d'épaississement pariétal artériel, le degré d'inflammation artériel, la densité des lésions plexiformes, le remodelage des veines septales, le degré du remodelage bronchique et la densité de la micro-vascularisation bronchique.

Cette évaluation a été réalisée à l'aide d'un logiciel de morphométrie sur des coupes histologiques de poumons natifs. Aucune différence significative du degré de remodelage artériel, de l'inflammation péri-vasculaire des artères pulmonaires et de la densité de lésions plexiformes n'a pu être notée entre les patients avec HTAP porteurs ou non de mutations de *BMPR2*. En revanche, un remodelage significativement plus important des artères bronchiques, associé à une augmentation de la densité des micro-vaisseaux bronchiques, a pu être mis en évidence dans le groupe de patients HTAP porteurs de mutations du gène *BMPR2*. Ces observations sont en accord avec les données récemment publiées de l'équipe de Tio qui a observé des altérations similaires de la vascularisation bronchique par analyse des clichés tomodensitométriques thoraciques d'angiographies pulmonaires de patients HTAP.

Cette densité plus importante de micro-vaisseaux au sein de la paroi bronchique




pourrait être liée au dysfonctionnement de la voie de signalisation BMPRII, puisque le ligand BMP-9 serait en mesure de supprimer l'expression de VEGF, qui est un des acteurs principaux du processus d'angiogenèse. Le remodelage vasculaire bronchique, qu'il s'agit de l'hypertrophie des artères bronchiques ou de la densité plus élevée de micro-vaisseaux bronchiques, corrèle au degré de remodelage des veines septales pulmonaires. Ces résultats supportent donc la notion de l'existence de connections entre le système bronchique et les veines pulmonaires, pouvant aboutir à une réaction adaptative de ces dernières.

Ce travail représente la première caractérisation histologique des altérations vasculaires pulmonaires et bronchiques dans l'hypertension artérielle pulmonaire liée à la présence de mutations du gène *BMPR2*.



# ***BMPR2* mutation status influences bronchial vascular changes in pulmonary arterial hypertension**

Maria-Rosa Ghigna<sup>1,2,3</sup>, Christophe Guignabert <sup>1,2</sup>, David Montani<sup>1,2,4</sup>, Barbara Girerd<sup>1,2,4</sup>, Xavier Jais<sup>1,2,4</sup>, Laurent Savale<sup>1,2,4</sup>, Philippe Hervé<sup>5</sup>, Vincent Thomas de Montpréville<sup>3</sup>, Olaf Mercier<sup>1,2,5</sup>, Olivier Sitbon<sup>1,2,4</sup>, Florent Soubrier<sup>6</sup>, Elie Fadel<sup>1,2,5</sup>, Gérald Simonneau<sup>1,2,4</sup>, Marc Humbert<sup>1,2,4</sup> and Peter Dorfmueller<sup>1,2,3</sup>

**Affiliations:** <sup>1</sup>INSERM UMR\_S 999, LabEx LERMIT, Marie Lannelongue Hospital, Le Plessis-Robinson, France. <sup>2</sup>School of Medicine, Paris South University, Université Paris-Saclay, Le Kremlin-Bicêtre, France. <sup>3</sup>Dept of Pathology, Marie Lannelongue Hospital, Le Plessis-Robinson, France. <sup>4</sup>AP-HP, Dept of Pulmonology, DHU Thorax Innovation, Bicêtre Hospital, Kremlin-Bicêtre, France. <sup>5</sup>Dept of Thoracic and Vascular Surgery, Marie Lannelongue Hospital, Le Plessis-Robinson, France. <sup>6</sup>AP-HP, Dept of Genetics, Pitié-Salpêtrière Hospital, Université Pierre et Marie Curie, Paris, France.

**Correspondence:** Peter Dorfmueller, INSERM UMR\_S 999 and Dept of Pathology, Hôpital Marie Lannelongue, 133 Avenue de la Résistance, 92350 Le Plessis-Robinson, France.  
E-mail: peter.dorfmueller@u-psud.fr

**ABSTRACT** The impact of bone morphogenetic protein receptor 2 (*BMPR2*) gene mutations on vascular remodelling in pulmonary arterial hypertension (PAH) is unknown. We sought to identify a histological profile of *BMPR2* mutation carriers.

Clinical data and lung histology from 44 PAH patients were subjected to systematic analysis and morphometry.

Bronchial artery hypertrophy/dilatation and bronchial angiogenesis, as well as muscular remodelling of septal veins were significantly increased in PAH lungs carrying *BMPR2* mutations. We found that patients displaying increased bronchial artery remodelling and bronchial microvessel density, irrespective of the mutation status, were more likely to suffer from severe haemoptysis. History of substantial haemoptysis (>50 mL) was significantly more frequent in *BMPR2* mutation carriers. 43.5% of *BMPR2* mutation carriers, as opposed to 9.5% of noncarriers, displayed singular large fibrovascular lesions, which appear to be closely related to the systemic lung vasculature.

Our analysis provides evidence for the involvement of the pulmonary systemic circulation in *BMPR2* mutation-related PAH. We show that *BMPR2* mutation carriers are more prone to haemoptysis and that haemoptysis is closely correlated to bronchial arterial remodelling and angiogenesis; in turn, pronounced changes in the systemic vasculature correlate with increased pulmonary venous remodelling, creating a distinctive profile in PAH patients harbouring a *BMPR2* mutation.



@ERSpublications

**A distinctive pattern in hereditary PAH relating exuberant development of systemic lung vasculature to haemoptysis** <http://ow.ly/Iz2f303N1oN>

This article has supplementary material available from [erj.ersjournals.com](http://erj.ersjournals.com)

Received: March 03 2016 | Accepted after revision: Aug 29 2016

Support statement: This research was supported by grants from the French National Institute for Health and Medical Research (INSERM) and the Legs Poix (Chancellerie des Universités de Paris). Funding information for this article has been deposited with Open Funder Registry.

Conflict of interest: Disclosures can be found alongside this article at [erj.ersjournals.com](http://erj.ersjournals.com)

Copyright ©ERS 2016

## Introduction

Pulmonary arterial hypertension (PAH; group 1 of the pulmonary hypertension classification) is characterised by precapillary pulmonary hypertension (mean pulmonary arterial pressure (PAP)  $\geq 25$  mmHg) with a normal pulmonary capillary wedge pressure ( $\leq 15$  mmHg). Increase of pulmonary vascular resistance (PVR) is paralleled by progressive thickening and occlusion of small pulmonary arteries and arterioles, as well as by fibrous occlusion of pulmonary veins in specific subgroups of PAH, e.g. scleroderma-associated PAH [1–3]. The prevalence of PAH is estimated to be 15–50 subjects per million population in Western countries [4, 5]. In 70% of the familial form of PAH a germline mutation of the bone morphogenetic protein receptor type 2 gene (*BMPR2*) is found. In addition, *BMPR2* mutations are identified in 11–40% of sporadic PAH patients, indicating that it is a main predisposing genetic factor for PAH. The penetrance of *BMPR2* mutations ranges from 14% in males and 42% in females [6], suggesting that other factors are probably required to initiate pulmonary vascular remodelling [7].

Studies comparing clinical and haemodynamic data in *BMPR2* mutation carriers and noncarriers have shown that patients harbouring a *BMPR2* mutation are younger at the time of diagnosis, with a more severe haemodynamic compromise (higher mean PAP and PVR) and a lower cardiac index [5, 8–11]. Functional differences in PAH patients carrying a *BMPR2* mutation or not, have been described [12], e.g. after acute vasoreactivity testing. In addition, a systematic analysis of pulmonary imaging using computed tomography angiography or magnetic resonance imaging in 129 patients with PAH indicated increased bronchial arterial hypertrophy in *BMPR2* mutation carriers compared with noncarriers [13]. Although clinical and radiological differences between PAH patients with positive and negative *BMPR2* mutation status have been detected, the underlying cause of these observations remains largely unexplained. Therefore, we questioned whether *BMPR2* mutations are linked to specific histological characteristics in the lungs of PAH patients.

## Material and methods

### Study population

We aimed to study and to compare patients with idiopathic and heritable PAH. Patients from our institution undergoing lung transplantation for PAH between 2005 and 2014 were included in this study. Out of 80 transplanted patients with group 1 PAH, 57 fell into the categories 1.1 (idiopathic PAH) or 1.2 (heritable PAH). 44 had available *BMPR2* mutation status tested at the French pulmonary hypertension reference centre at the time of patient selection and hence were selected for histological analysis [7]. 23 patients were positive for *BMPR2* gene mutation status and constituted the carrier group; mutation details for each patient are summarised in table 1. 21 patients tested negative and constituted the noncarrier group. Clinical and haemodynamic data were retrieved from the registry of the French pulmonary hypertension centre (Hôpital Bicêtre, Le Kremlin-Bicêtre, France). This study was approved by the local ethics committee. All patients underwent genetic counselling.

### Histology, immunohistochemistry and morphometry

In all 44 patients, lung explants had been formalin-fixed (10% neutral buffer) and parenchymal samples were collected from all lobes and in random fashion regarding orienting macroscopic structures (e.g. bronchioli, vessels and septa) and regarding the section angle, in order to avoid systematic sampling of the same areas and systematic observation from the same angle. For our study, seven haematoxylin and eosin-stained slides from each case were randomly chosen and subjected to histopathological assessment and morphometry. Selected slides were examined by two field-experienced pathologists in a blinded fashion (MRG and PD). The morphologic items examined included patent lumen fraction of pulmonary arteries (arteries 70–300  $\mu\text{m}$  in diameter), density of plexiform lesions, degree of arterial inflammation, density of septal veins displaying muscular hyperplasia, hypertrophy of bronchial arteries and bronchial microvessel density. Further details are described in the online supplementary material.

For assessment of bronchial microvessel density, remodelled vein density and singular millimetric fibrovascular lesions (SiMFis) lesions immunohistochemical stainings were performed: 5- $\mu\text{m}$  sections were dewaxed and rehydrated progressively. Citrate buffer (pH 6.0) was used for antigen retrieval, and endogenous peroxidase was quenched with hydrogen peroxide. Sections were blocked using 5% bovine serum albumin and incubated overnight with monoclonal antibody against PECAM-1 (CD31, as recommended by the manufacturer; Invitrogen, Cergy-Pontoise, France) or actin (smooth muscle actin, as recommended by the manufacturer; Thermo Scientific, Asnières-sur-Seine, France).

### Ink-injection procedure

The right lower lobe of one patient from the *BMPR2* mutation carrier group was injected within 5 min following right lung explantation (during bipulmonary transplantation): the inferior lobar pulmonary artery was identified at the lung hilus and explored using a 0.7 mm Jelco intravenous catheter (Smiths Medical International, Ashford, UK). After catheterisation, a 2-mL syringe filled with black ink was

TABLE 1 *BMPR2* mutations identified

| Case | Mutated gene | Mutation location | Nucleotide change       | Amino acid change       | Mutation category   |
|------|--------------|-------------------|-------------------------|-------------------------|---------------------|
| 1    | <i>BMPR2</i> | Exon 110          | c.1471C>T               | p.Arg491Trp             | Missense            |
| 2    | <i>BMPR2</i> | Exon 11           | c.1471C>T               | p.Arg491Trp             | Missense            |
| 3    | <i>BMPR2</i> | Exon 1            | c.48G>A                 | p.Trp16X                | Nonsense            |
| 4    | <i>BMPR2</i> | Exon 12           | c.2617C>T               | p.Arg873X               | Nonsense            |
| 5    | <i>BMPR2</i> | Exon 11–13        | Deletion of exons 11–13 | Deletion of exons 11–13 | Large rearrangement |
| 6    | <i>BMPR2</i> | Exon 3            | c.339C>A                | p.Tyr113X               | Nonsense            |
| 7    | <i>BMPR2</i> | Exon 6            | c.631C>T                | p.Arg211X               | Nonsense            |
| 8    | <i>BMPR2</i> | Exon 12           | c.2521_2522dupCA        | p.Arg842IlefsX18        | Nonsense            |
| 9    | <i>BMPR2</i> | Exon 3            | Deletion of exon 3      | Deletion of exon 3      | Large rearrangement |
| 10   | <i>BMPR2</i> | Exon 8            | c.901T>C                | p.Ser301Pro             | Missense            |
| 11   | <i>BMPR2</i> | Exon 3            | c.418+5G>A              | p.Cys84_Ser140del       | Splice defect       |
| 12   | <i>BMPR2</i> | Exon 8            | c.994C>T                | p.Arg332X               | Nonsense            |
| 13   | <i>BMPR2</i> | Exon 6            | Deletion of exon 6      | Deletion of exon 6      | Large rearrangement |
| 14   | <i>BMPR2</i> | Exon 11–13        | Deletion of exons 11–13 | Deletion of exons 11–13 | Large rearrangement |
| 15   | <i>BMPR2</i> | Exon 7            | c.901T>C                | p.Ser301Pro             | Missense            |
| 16   | <i>BMPR2</i> | Exon 3            | c.320C>G                | p.Ser107X               | Nonsense            |
| 17   | <i>BMPR2</i> | Exon 11           | c.1471C>T               | p.Arg491Trp             | Missense            |
| 18   | <i>BMPR2</i> | Exon 3            | c.407_408del            | p.Thr136AsnfsX10        | Nonsense            |
| 19   | <i>BMPR2</i> | Exon 3            | c.280T>G                | p.Cys94Gly              | Missense            |
| 20   | <i>BMPR2</i> | Exon 10           | Deletion of exon 10     | Deletion of exon 10     | Large rearrangement |
| 21   | <i>BMPR2</i> | Intron 3          | c.418+3A>T              | Splice defect           | Splice defect       |
| 22   | <i>BMPR2</i> | Exon 7            | c.961C>T                | p.Arg321X               | Nonsense            |
| 23   | <i>BMPR2</i> | Exon 8            | c.1001T>G               | p.Leu334X               | Nonsense            |

manually injected into the vessel, which was clamped eventually. The lung was then formalin-fixed by airway injection. Dissection was performed after 24 h of fixation.

#### *Haemodynamic parameters*

Haemodynamic evaluation by right-heart catheterisation was performed at baseline, as well as 3–6 months before transplantation, according to previously described protocols of the French referral centre [14].

#### *Statistical analysis*

The differences between two groups of patients were calculated by using the nonparametric Mann–Whitney U-test. The dotplots present median and interquartile range. Correlations between two histological items were calculated using the Spearman correlation coefficient. All statistical calculations were conducted using Prism 6 software (GraphPad, San Diego, CA, USA).

## **Results**

### *Clinical and haemodynamic characteristics of transplanted PAH patients*

Details of demographics, New York Heart Association (NYHA) functional class and specific PAH treatment at the time of lung transplantation are summarised for each patient in table 2. Mean±SD age at PAH diagnosis was 28.5±11.5 years and age at lung transplantation was 35.2±11.7 years. At time of lung transplantation, patients were mainly in NYHA functional class III/IV (n=41; 93%). 29 patients received triple therapy with prostacyclin, endothelin receptor antagonists (ERA), and type 5 phosphodiesterase inhibitors (PDE5-i), eight patients received dual therapy with prostacyclin and ERA, two patients received dual therapy with ERA and PDE5-i, 2 patients received dual therapy with prostacyclin and PDE5-i, one patient received a monotherapy with prostacyclin and one patient received a monotherapy with PDE5-i. Moreover, one patient had not been treated with specific PAH medication before transplantation. *BMPR2* mutation carriers and noncarriers were of similar age at PAH diagnosis, as well as at lung transplantation, and presented with same haemodynamic characteristics, except for a higher PVR at diagnosis in *BMPR2* mutation carriers (table 3). Moreover, *BMPR2* mutation carriers experienced a history of severe haemoptysis (>50 mL) more frequently than noncarriers (43% versus 14%, respectively, p=0.034).

### *PAH patients carrying a *BMPR2* mutation show a similar degree of pulmonary arterial remodelling compared to the noncarrier group*

We found no difference in patency of distal pulmonary arteries of the muscular type in *BMPR2* mutation carriers and noncarriers (median 6.3% versus 6.9% of patent lumen area) (figure 1). In addition, no

TABLE 2 Details of demographic characteristics, New York Heart Association (NYHA) functional class and specific pulmonary arterial hypertension (PAH) treatment at the time of lung transplantation

| Patient | Sex | Disease span years | Age at diagnosis years | Age at transplantation years | NYHA functional class | Specific PAH therapy                 | BMPR2 mutation |
|---------|-----|--------------------|------------------------|------------------------------|-----------------------|--------------------------------------|----------------|
| 1       | M   | 2                  | 46                     | 48                           | III                   | <i>i.v.</i> prostacylin, ERA, PDE5-i | Yes            |
| 2       | M   | 3                  | 38                     | 41                           | III-IV                | <i>i.v.</i> prostacylin, ERA, PDE5-i | Yes            |
| 3       | M   | 3                  | 52                     | 55                           | III                   | <i>i.v.</i> prostacylin, ERA, PDE5-i | Yes            |
| 4       | F   | 7                  | 27                     | 34                           | III                   | s.c. prostacyclin, ERA, PDE5-i       | Yes            |
| 5       | F   | 8                  | 38                     | 46                           | III – IV              | <i>i.v.</i> prostacylin, ERA, PDE5-i | Yes            |
| 6       | F   | 10                 | 8                      | 18                           | III                   | <i>i.v.</i> prostacylin, ERA, PDE5-i | Yes            |
| 7       | F   | 9                  | 35                     | 44                           | III                   | <i>i.v.</i> prostacylin, ERA, PDE5-i | Yes            |
| 8       | F   | 9                  | 21                     | 30                           | III                   | <i>i.v.</i> prostacylin, ERA         | Yes            |
| 9       | M   | 1                  | 17                     | 18                           | III                   | <i>i.v.</i> prostacylin, ERA, PDE5-i | Yes            |
| 10      | M   | 17                 | 21                     | 38                           | III                   | Other prostanoid, ERA, PDE5-i        | Yes            |
| 11      | F   | 12                 | 40                     | 52                           | III                   | s.c. prostacyclin, ERA, PDE5-i       | Yes            |
| 12      | F   | 3                  | 36                     | 39                           | III                   | <i>i.v.</i> prostacylin, ERA, PDE5-i | Yes            |
| 13      | F   | 4                  | 22                     | 26                           | IV                    | No specific PAH therapy              | Yes            |
| 14      | F   | 4                  | 34                     | 38                           | IV                    | s.c. prostacyclin, PDE5-i            | Yes            |
| 15      | M   | 6                  | 29                     | 35                           | IV                    | <i>i.v.</i> prostacylin, ERA, PDE5-i | Yes            |
| 16      | F   | 3                  | 28                     | 31                           | III                   | <i>i.v.</i> prostacylin, ERA, PDE5-i | Yes            |
| 17      | F   | 2                  | 30                     | 32                           | III                   | <i>i.v.</i> prostacylin, ERA, PDE5-i | Yes            |
| 18      | M   | 7                  | 10                     | 17                           | II                    | ERA, PDE5-i                          | Yes            |
| 19      | M   | 12                 | 32                     | 44                           | III                   | <i>i.v.</i> prostacylin, ERA, PDE5-i | Yes            |
| 20      | F   | 11                 | 26                     | 37                           | III                   | <i>i.v.</i> prostacylin, ERA, PDE5-i | Yes            |
| 21      | F   | 13                 | 3                      | 16                           | III                   | <i>i.v.</i> prostacylin, ERA         | Yes            |
| 22      | M   | 6                  | 48                     | 54                           | III                   | <i>i.v.</i> prostacylin, ERA         | Yes            |
| 23      | F   | 4                  | 16                     | 20                           | III                   | <i>i.v.</i> prostacylin, ERA         | Yes            |
| 24      | F   | 5                  | 36                     | 41                           | IV                    | <i>i.v.</i> prostacylin, ERA         | No             |
| 25      | F   | 2                  | 29                     | 31                           | IV                    | <i>i.v.</i> prostacylin, ERA, PDE5-i | No             |
| 26      | M   | 3                  | 31                     | 34                           | II                    | PDE5-i                               | No             |
| 27      | F   | 16                 | 23                     | 39                           | III                   | <i>i.v.</i> prostacylin, ERA, PDE5-i | No             |
| 28      | M   | 2                  | 24                     | 26                           | III                   | <i>i.v.</i> prostacylin, ERA, PDE5-i | No             |
| 29      | F   | 4                  | 27                     | 31                           | III                   | <i>i.v.</i> prostacylin, ERA, PDE5-i | No             |
| 30      | F   | 13                 | 35                     | 48                           | III                   | <i>i.v.</i> prostacylin, PDE5-i      | No             |
| 31      | F   | 15                 | 26                     | 41                           | III                   | <i>i.v.</i> prostacylin, ERA, PDE5-i | No             |
| 32      | M   | 4                  | 42                     | 46                           | IV                    | <i>i.v.</i> prostacylin, ERA, PDE5-i | No             |
| 33      | M   | 5                  | 12                     | 17                           | II                    | ERA, PDE5-i                          | No             |
| 34      | M   | 11                 | 11                     | 22                           | III                   | <i>i.v.</i> prostacylin, ERA, PDE5-i | No             |
| 35      | M   | 0.5                | 22                     | 22                           | III                   | <i>i.v.</i> prostacylin, ERA, PDE5-i | No             |
| 36      | M   | 7                  | 43                     | 50                           | III                   | <i>i.v.</i> prostacylin, ERA         | No             |
| 37      | F   | 5                  | 33                     | 38                           | IV                    | <i>i.v.</i> prostacylin, ERA, PDE5-i | No             |
| 38      | F   | 6                  | 19                     | 25                           | III                   | <i>i.v.</i> prostacylin, ERA         | No             |
| 39      | F   | 4                  | 15                     | 19                           | III                   | <i>i.v.</i> prostacylin, ERA, PDE5-i | No             |
| 40      | F   | 5                  | 32                     | 37                           | III                   | <i>i.v.</i> prostacylin, ERA, PDE5-i | No             |
| 41      | F   | 5                  | 39                     | 44                           | III                   | <i>i.v.</i> prostacylin, ERA, PDE5-i | No             |
| 42      | F   | 16                 | 31                     | 47                           | III                   | <i>i.v.</i> prostacylin, ERA, PDE5-i | No             |
| 43      | F   | 7                  | 50                     | 57                           | III                   | <i>i.v.</i> prostacylin, ERA         | No             |
| 44      | F   | 3                  | 19                     | 21                           | IV                    | <i>i.v.</i> prostacylin              | No             |

M: male; *i.v.*: intravenous; ERA: endothelin receptor antagonists; PDE5-i: phosphodiesterase-type 5 inhibitor; F: female; s.c.: subcutaneous.

difference was observed in the average density of plexiform lesions in our two groups (0.69 *versus* 0.51 lesions·cm<sup>-2</sup> in *BMPR2* carriers *versus* noncarriers, respectively) (figure 2a–d). Importantly, we observed SiMFis of unparalleled morphology in 12 (27.3%) out of 44 patients: the lesions were easily detectable at lowest magnification (objective ×2.5) (figure 2e–i), ranging from 1 to 2 mm in their largest diameter. They displayed multiple large vascular channels with broad, fibrous or hyalin vessel walls and narrowed lumen. Other than that, these vascular conglomerations were surrounded by collagen-rich connective tissue (orange colour in haematoxylin–eosin–safran (HES) staining), fortifying the fibrous aspect of the lesion (figure 2e–g). Frequently, SiMFis were topographically close to a bronchiole. Immunohistochemical analysis showed a large conglomerate of CD31-positive vessels with an important muscular, actin-positive component (figure 2g–j). There was no glomeruloid pattern with predominant

TABLE 3 Mean values of demographic and haemodynamic data from transplanted *BMPR2* mutation carriers and noncarriers

|   | <i>BMPR2</i> mutation carriers | Noncarriers | p-value |
|---|--------------------------------|-------------|---------|
| Subjects  | 23                             | 21          |         |
| Age at diagnosis years  | 28.6±12.7                      | 28.5±10.4   | NS      |
| Age at transplant years   | 35.3±12.0                      | 35.0±11.5   | NS      |
| Sex F/M   | 14/9                           | 14/7        | NS      |
| History of haemoptysis >50 mL %                                       | 43                             | 14          | 0.034   |
| mPAP at diagnosis mmHg  | 63±13.4                        | 64±19.5     | NS      |
| mPAP at last evaluation mmHg  | 58±13.8                        | 64±22.8     | NS      |
| PVR at diagnosis Wood units   | 17.3±5.6                       | 15.3±6.2    | 0.05    |
| PVR at last evaluation Wood units                                     | 13.2±6.3                       | 16.0±5.2    | NS      |
| PCWP mmHg   | 10.5±4.4                       | 7.4±2.6     | NS      |
| Cardiac index at diagnosis L·min <sup>-1</sup> ·m <sup>-2</sup>       | 1.97±0.6                       | 2.36±0.8    | NS      |
| Cardiac index at last evaluation L·min <sup>-1</sup> ·m <sup>-2</sup> | 2.74±0.5                       | 2.74±0.9    | NS      |
| DLco % predicted  | 65.1±10.7                      | 66.2±10.5   | NS      |

Data are presented as n or mean±SD, unless otherwise stated. NS: nonsignificant; F: female; M: male; mPAP: mean pulmonary arterial pressure; PVR: pulmonary vascular resistance; PCWP: pulmonary capillary wedge pressure; DLco: diffusing capacity of the lung for carbon monoxide.

endothelial cell proliferation, as can be observed in plexiform lesions. We injected black dye into a lobar pulmonary artery at the lung hilus, right after lung explantation in one of the *BMPR2* mutation carriers from the cohort: after analysis of HES-stained paraffin-slides, we were able to retrieve an injected SiMFis. The arterially delivered dye could be traced towards adjacent bronchial vessels, as well as towards a nearby septal pulmonary vein, highlighting a functional, or at least patent connection of these three vascular compartments (figure 3).

When sorting for mutation status, we found that 10 (43.5%) out of 23 *BMPR2* carriers and two (9.5%) out of 21 noncarriers were harbouring SiMFis.

#### *PAH patients carrying a BMPR2 mutation show a similar degree of perivascular inflammation as the noncarrier group*

Since the degree of perivascular inflammation has been demonstrated to correlate with disease severity, and in particular with pulmonary vascular wall remodelling and thickness, we next studied pulmonary artery inflammation score as previously described [15]. Consistent with the similar degree of pulmonary arterial remodelling, we did not find discrepancies between the *BMPR2* mutation carriers and noncarriers and no correlation between inflammation and any morphometric parameter was observed (data not shown).

#### *Increase of bronchial arterial hypertrophy/dilatation and bronchial microvessel density in PAH patients carrying a BMPR2 mutation*

Since the bronchial and pulmonary circulations are connected through bronchopulmonary anastomoses on the precapillary, the capillary and the postcapillary level, which become functional during obstructive

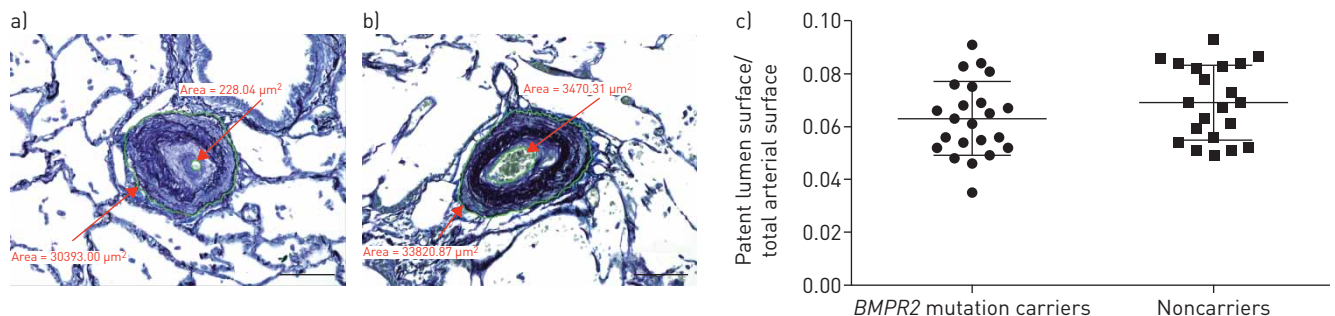


FIGURE 1 Histology and morphometry of pulmonary arteries of the muscular type from patients with pulmonary arterial hypertension (Weigert's elastic staining). Arterial obstruction through intimal and medial thickening in a) a patient harbouring a *BMPR2* mutation and b) a noncarrier. The patent lumen area and the total area of the arteries are measured; in this example, patent lumen fraction is <1% (a), and <10% (b). c) Degree of patent lumen fraction in *BMPR2* mutation carriers (n=23) and in noncarriers (n=21): no significant difference is observed between the two groups (p=0.105). Data are presented as median (interquartile range). Scale bars=100 μm.

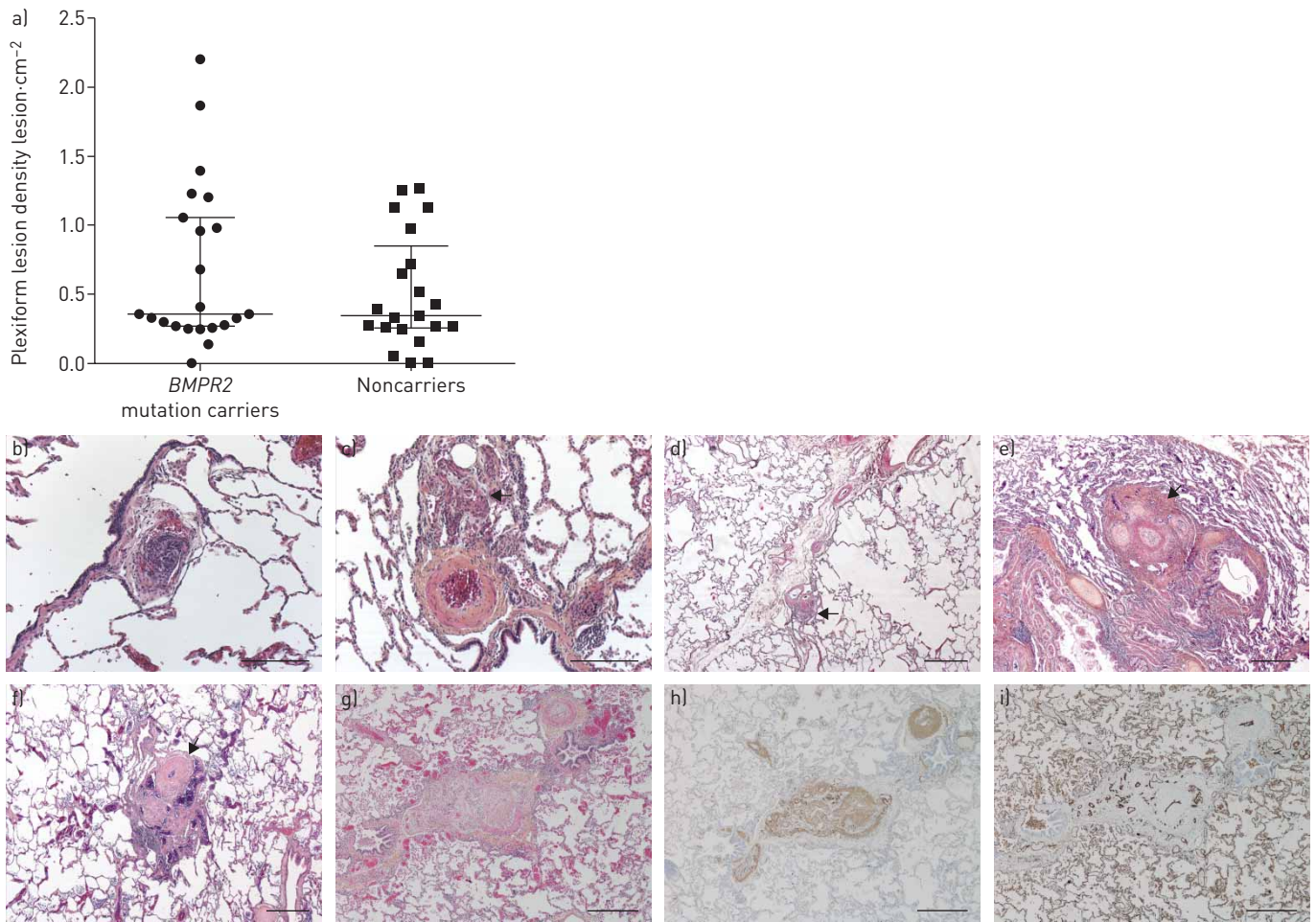


FIGURE 2 Morphometry and histology of plexiform and singular millimetric fibrovascular lesions (SiMFis) in lungs from patients with pulmonary arterial hypertension. a) Plexiform lesion density in *BMPR2* mutation carriers and in noncarriers: no significant difference is observed between the two groups ( $p=0.488$ ); data are presented as median (interquartile range). b–d) Plexiform lesions close to pulmonary arteries in *BMPR2* mutation (b) carriers and (c) noncarriers; d) exceptional periseptal location of a plexiform lesion in a mutation carrier. e–g) Haematoxylin–eosin–safran stainings showing SiMFis: large fibrous lesions comprising vascular channels with a narrow lumen and dilated vessels, usually found close to small-sized bronchi; all taken from mutation carriers; collagen is highlighted by orange colour from saffron. h, i) Serial sections of (g) stained by immunohistochemistry using antibodies against (h) actin and (i) CD31, in order to highlight smooth muscle/myofibroblast components and endothelial cells, respectively. SiMFis do not show a classical glomeruloid pattern with predominant/important endothelial cell proliferation as seen in plexiform lesions, but rather a large, collagen-rich conglomerate of vessels with a prominent muscular component. Scale bars=200  $\mu\text{m}$  (b, c) and 500  $\mu\text{m}$  (d–i).

events, we compared bronchial artery remodelling in our patients (when central sections of segmental bronchi were available): 20 out of 23 PAH patients carrying a *BMPR2* mutation and 20 out of 21 PAH patients without identified *BMPR2* mutation were analysed. A greater degree of bronchial arterial surface per bronchial surface was observed in *BMPR2* mutation carriers ( $p=0.0019$ ) (figure 4). In addition, computer-based semiautomated quantitative assessment on anti-CD31 immunostained slides from 20 *BMPR2* mutation carriers and from 18 noncarriers revealed that bronchial microvessel density was increased in bronchial walls of PAH patients carrying a *BMPR2* mutation compared to the noncarrier group ( $p=0.0002$ ) (figure 5). In 44 patients with PAH, we found 13 patients with recent history of haemoptysis >50 mL, of which 10 harboured a *BMPR2* mutation. We also found that patients with episodes of haemoptysis >50 mL showed higher degree of bronchial artery hypertrophy/dilatation ( $p=0.0006$ ) and bronchial microvessel density ( $p=0.001$ ) irrespective of their *BMPR2* status (figure 6).

When comparing morphological parameters, we revealed a close association of bronchial artery hypertrophy/dilatation or degree of bronchial microvessel density and presence of SiMFis (figure 7a and b). Patients with SiMFis displayed significantly increased bronchial artery hypertrophy as compared with patients lacking SiMFis ( $p=0.012$ ); the same association was found for SiMFis and bronchial microvessel density ( $p=0.003$ ). In contrast, no association was found between plexiform lesion density and hypertrophy of bronchial arteries or bronchial microvessel density (data not shown).

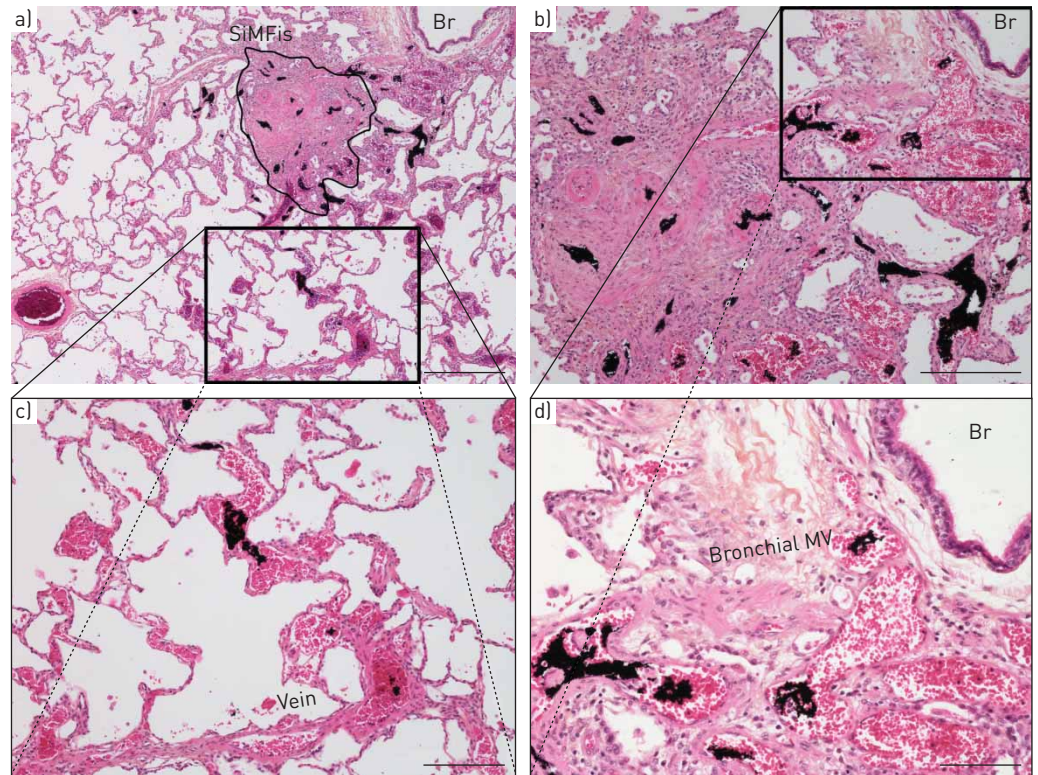


FIGURE 3 Ink-injected pulmonary lobe of a patient harbouring a *BMPR2* mutation. a) Overview comprising a singular millimetric fibrovascular lesions (SiMFis): black dye is present within the numerous vascular lumina of the lesion; b) and d) magnification of the lesion core: the intraluminal black dye can be traced up to subepithelial, thin-walled vessels of the adjacent bronchioles [Br], topographically and anatomically corresponding to bronchial venules. c) magnification of a lower area from (a) (box): to the opposite side of the bronchiole, the intraluminal black dye can be traced from the SiMFis to a septal pulmonary vein. MV: microvasculature. Scale bars=500 µm (a), 250 µm (b), 200 µm (c) and 100 µm (d).

When correlating haemodynamic parameters, such as mean PAP, PVR or cardiac index with bronchial artery hypertrophy/dilatation or degree of bronchial microvessel density no significant association was found. A comparison of haemodynamic parameters in patients with and without SiMFis lesions did not show any significant differences (data not shown).

With regard to possible predominant mutation types in patients with increased bronchial vascular remodelling or presence of SiMFis, no specific pattern was found: missense and nonsense mutations were both present (table 1).

#### ***Muscular remodelling of pulmonary veins is more extensive in PAH patients carrying a BMPR2 mutation***

We determined the density of veins with smooth muscle hyperplasia per interlobular septum in all 44 PAH patients (figure 8a and b) and in seven control patients (data not shown). We found a substantial increase in their number in patients with PAH carrying a *BMPR2* mutation as compared with noncarriers ( $p=0.008$ ) (figure 8c). Importantly, we observed that an increase of venous muscular remodelling closely correlated with bronchial microvessel density ( $r=0.82$ ;  $p<0.0001$ ) and bronchial artery hypertrophy ( $r=0.60$ ,  $p<0.0001$ ), independently of *BMPR2* status (figure 8d and e). In many patients presenting with smooth muscle hyperplasia of pulmonary veins we also observed irregular, collagen-rich thickening of the intima, corresponding to intimal fibrosis; however, this histological feature was very heterogeneously distributed and difficult to quantify. We therefore limited our assessment to the more homogeneous hyperplasia of the venous media.

#### **Discussion**

Our study is the first to focus on histopathological characteristics of heritable PAH patients harbouring a *BMPR2* mutation, compared with noncarriers suffering from idiopathic PAH. We found a substantial increase of bronchial artery hypertrophy/dilatation and bronchial microvessel density in *BMPR2* mutation carriers, which was closely related to pulmonary venous remodelling. Our results



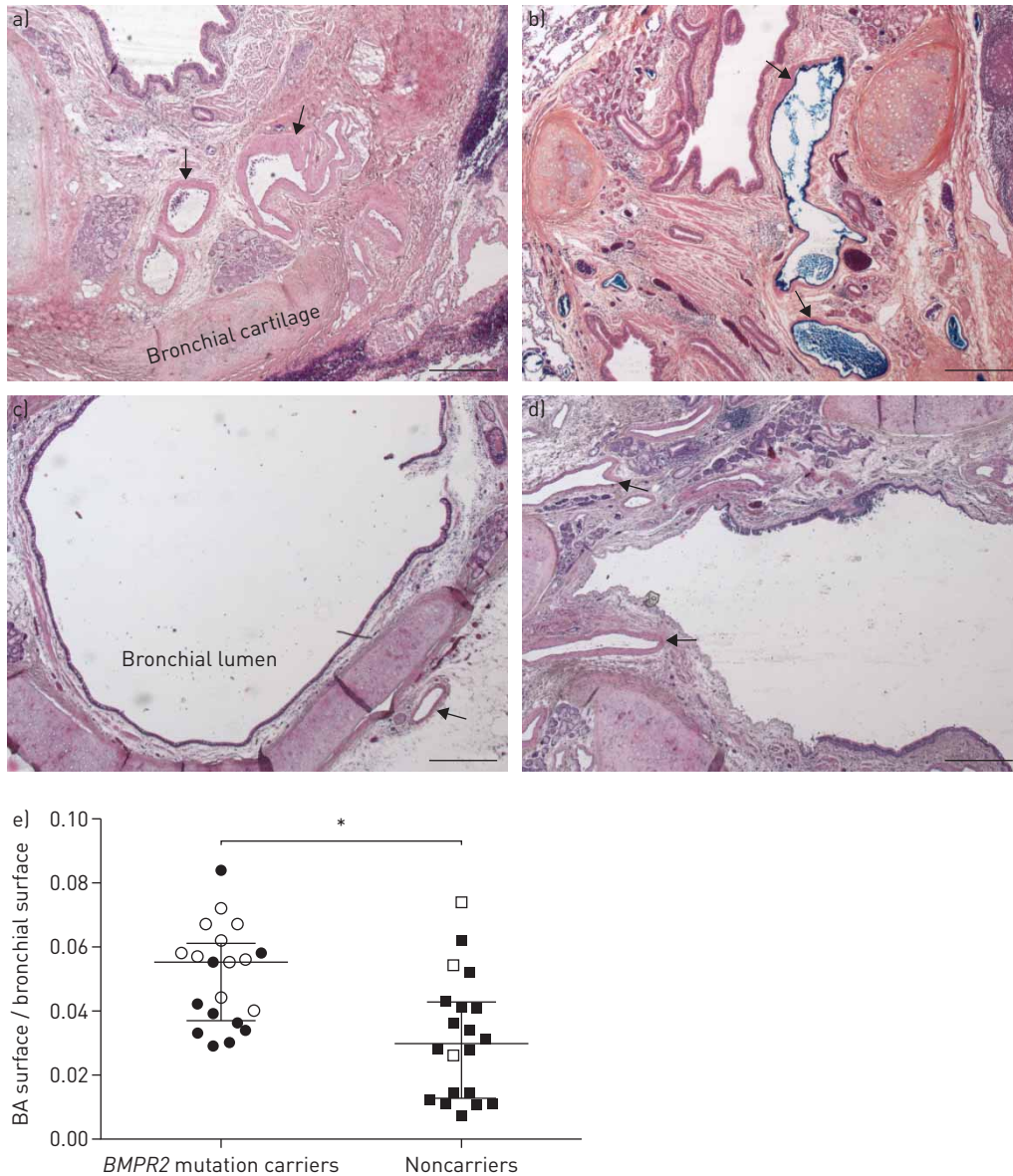


FIGURE 4 Histology and morphometric results of bronchial vasculature from patients with pulmonary arterial hypertension. a, b) dilated and thickened bronchial arteries (arrows) in *BMPR2* mutation carriers; b) hilar bronchial arteries of one lung transplant specimen were injected with blue dye; c) bronchial artery in a lung transplant specimen from a noncarrier (arrow); d) dilated and moderately thickened bronchial arteries in lungs from a noncarrier (arrows); e) bronchial artery remodelling in *BMPR2* mutation carriers and in noncarriers. A higher degree of bronchial artery remodelling is observed in *BMPR2* mutation carriers ( $p=0.0019$ ); white circles and white squares indicate patients with positive history of haemoptysis. Data are presented as median (interquartile range). \*:  $p<0.05$ .

demonstrate that haemoptysis is more frequently encountered in PAH patients carrying *BMPR2* mutation. In addition, we newly identify unusual fibrovascular lesions, which are overrepresented in *BMPR2* mutation carriers.

Typical histological traits characterising PAH include pulmonary arterial wall thickening, plexiform lesions, perivascular arterial inflammation and, to some extent, pulmonary vein remodelling. These classic features have been studied extensively in PAH irrespective of genetic mutation status [15–21]. In the current study, no difference was found in the degree of pulmonary arterial patency or of perivascular inflammatory cell infiltration between PAH patients, whether or not they carried a *BMPR2* mutation. Studies indicate a potential role for *BMPR2* in the promotion of inflammation, a phenomenon that may explain the predisposition of *BMPR2* carriers to develop PAH [22–25]. The tissue sections we studied were from patients with end-stage PAH receiving drug therapy; hence we cannot exclude that the degree of

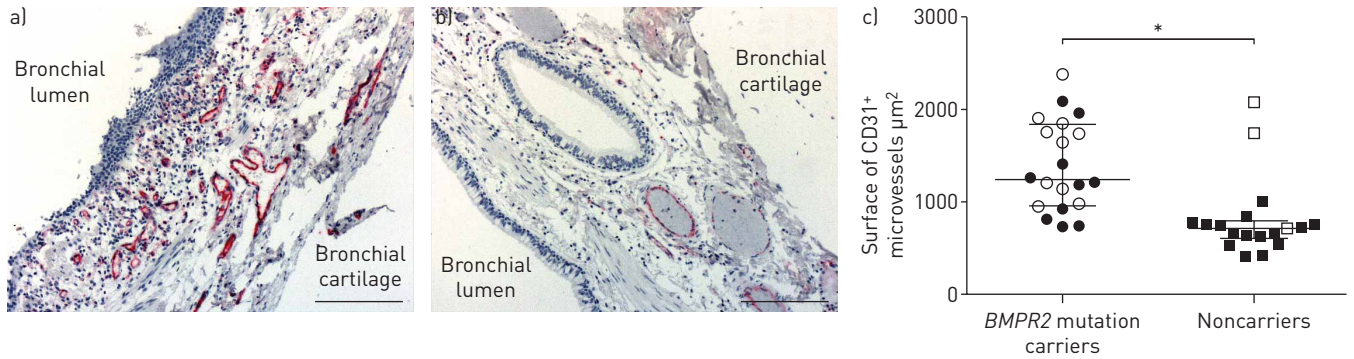


FIGURE 5 Histology and morphometry of bronchial microvasculature from patients with pulmonary arterial hypertension; a) CD31 immunostaining (red) in a *BMPR2* mutation carrier showing increased bronchial microvessel density; b) bronchial microvessel density is less pronounced in lungs from a noncarrier patient. Scale bars=200 µm. c) Bronchial microvessel density in *BMPR2* mutation carriers and noncarriers; a higher density of microvessels is observed in the bronchial wall of *BMPR2* mutation carriers ( $p=0.0002$ ); white circles and white squares indicate patients with positive history of haemoptysis. Data are presented as median (interquartile range). \*:  $p<0.05$ .

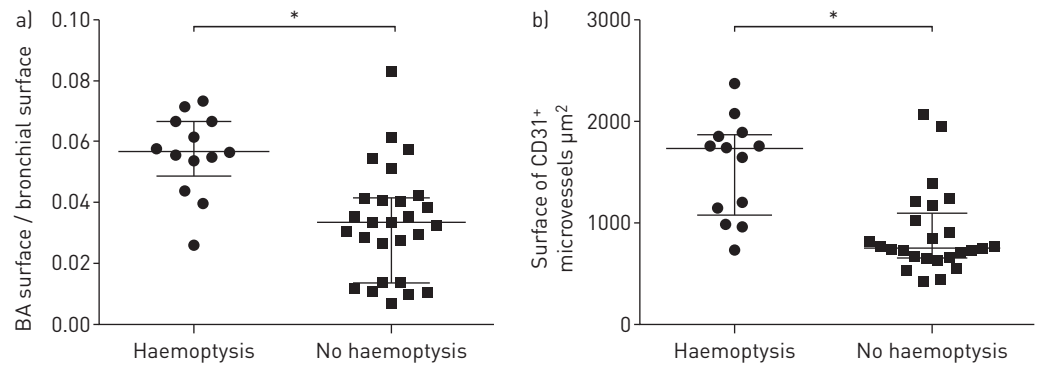


FIGURE 6 Association of bronchial vascular remodelling and history of haemoptysis in all patients. a) Patients with haemoptysis display a significantly higher degree of bronchial artery hypertrophy/dilatation ( $p=0.0006$ ); b) patients with hemoptysis display a significantly higher degree of bronchial microvessel density ( $p=0.001$ ). Data are presented as median (interquartile range). \*:  $p<0.05$ .

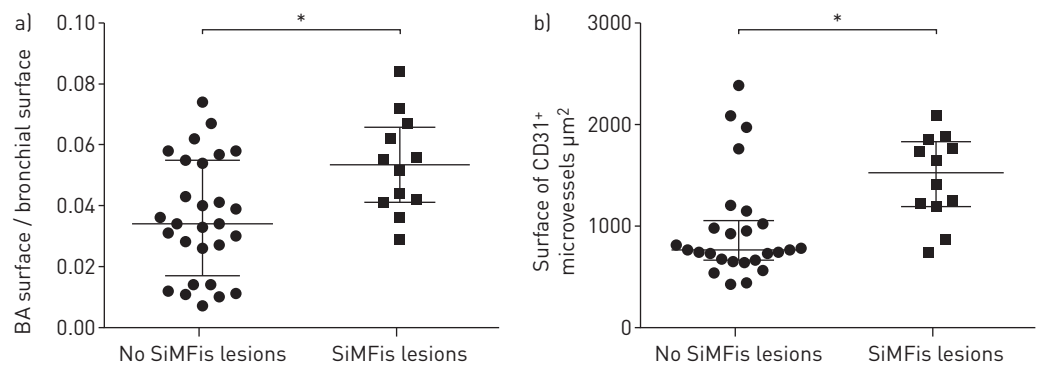


FIGURE 7 Degree of bronchial artery remodelling and microvessel density in patients with and without singular millimetric fibrovascular lesions (SiMFis). a) Patients with SiMFis display significantly increased bronchial artery hypertrophy/dilatation compared with patients lacking SiMFis ( $p=0.012$ ); b) patients with SiMFis display significantly increased bronchial microvessel density compared with patients lacking SiMFis ( $p=0.003$ ). Data are presented as median (interquartile range). \*:  $p<0.05$ .

pulmonary arterial patency or of perivascular inflammatory cell infiltration is different in early stages of pulmonary vascular remodelling in PAH.

Although their pathophysiological significance and origin are far from being elucidated, classically, plexiform lesions have been considered as markers of PAH progression and severity [16, 26]. We

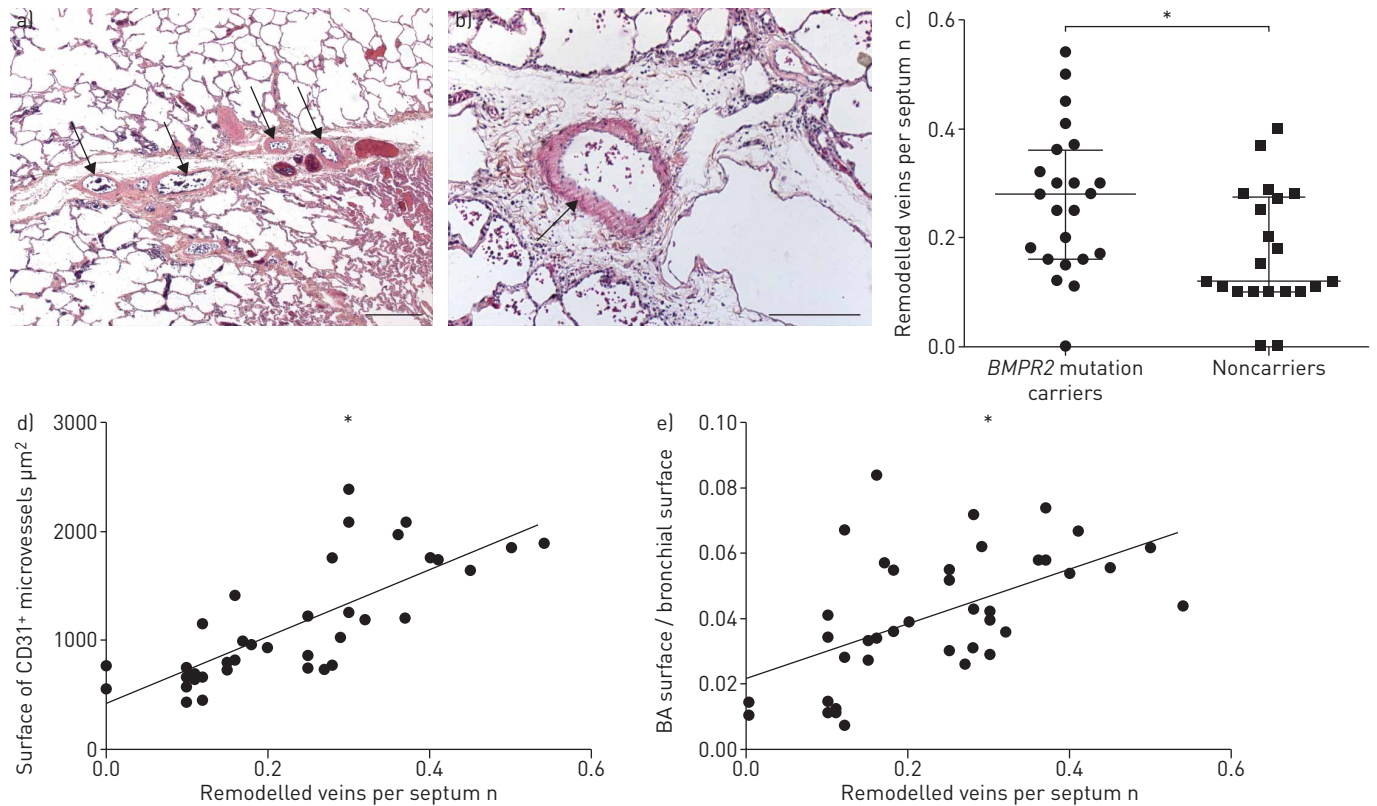


FIGURE 8 Muscular remodelling of septal veins in pulmonary arterial hypertension patients. a) Muscular hyperplasia of a septal vein in a *BMPR2* mutation carrier (arrows); scale bar=500 µm. b) Septal vein in a noncarrier (arrow); scale bar=200 µm. c) Muscular remodelling of septal veins in *BMPR2* mutation carriers and in noncarriers: a significantly higher degree of septal vein remodelling in *BMPR2* mutation carriers is observed ( $p=0.008$ ). Data are presented as median (interquartile range). d) Correlation between bronchial microvessel density and number of remodelled veins in all patients: a significant positive correlation is observed ( $r=0.82$ ;  $p<0.0001$ ); e) correlation between the number of remodelled veins and bronchial artery remodelling in all patients: a significant positive correlation is observed ( $r=0.60$ ;  $p<0.0001$ ). \*:  $p<0.05$ .

found that the density of plexiform lesions is comparable in lung samples from *BMPR2* mutation carriers and noncarriers.

Importantly, we observed SiMFis of unusual morphology more frequently in *BMPR2* mutation carriers versus noncarriers. The acronym SiMFis comprises the most distinguishing characteristics of the lesion: “singular”, meaning rare and of unparalleled morphology; we never found more than one lesion per slide, and sometimes only two or three per seven analysed slides; “millimetric”, meaning that these lesions ranged between 1 and 2 mm in diameter, while classic pulmonary arterial lesions in PAH concern arteries  $<500$  µm in diameter, and even more frequently arteries that measure  $\leq 250$  µm; and “fibrovascular”, because these lesions were extremely rich in collagen and displayed more than one vascular channel. Note that SiMFis did not show a classic glomeruloid pattern with predominant endothelial cell proliferation as seen in plexiform lesions, but rather a large conglomerate of hypertrophic vessels. The collagen-rich, scar-like appearance could of course indicate that the lesion is a product/relic of earlier arterial lesions. However, we feel that there is more to it: performing an ink injection experiment in a freshly explanted lung from one of our patients allowed us to highlight a patent connection between SiMFis, bronchial/systemic vessels and pulmonary septal veins (figure 3). We compared morphometry and found that patients displaying SiMFis had an increased amount of bronchial microvessels and showed increased hypertrophy of larger bronchial arteries. Thus, SiMFis could be directly related to hypertrophy and/or angiogenesis (increase in number of bronchial microvessels) of vasa vasorum/bronchial arteries in the vicinity of the diseased artery.

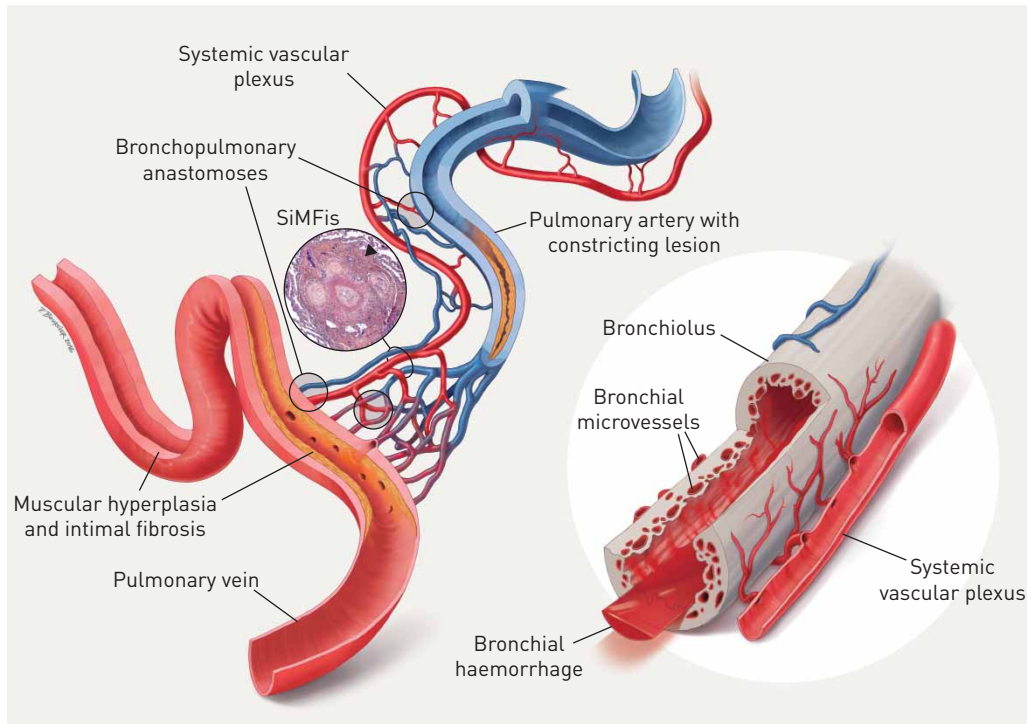
We do not necessarily think that SiMFis have a more important impact on disease evolution than other arterial lesions, but we suspect them to be an extreme form of connection/anastomoses between pulmonary arteries, bronchial vessels and pulmonary veins. They appear to be typical of heritable PAH. Another pulmonary hypertension group we have meticulously studied and that has a most prominent systemic vascular hypertrophy is chronic thromboembolic pulmonary hypertension (CTEPH): no SiMFis lesions were found in 17 patients with this condition [27]. However, we believe that the link between

bronchial artery hypertrophy and venous muscular hyperplasia might be similar in both conditions: 1) primary occlusion of a pulmonary artery; 2) resulting hypertrophy of the bronchial vasculature and the vasa vasorum (and in some areas evolution into SiMFis), e.g. through hypoxia; 3) draining of the increased systemic bloodflow into pulmonary veins; and 4) resulting muscular hyperplasia of pulmonary veins.

Bronchial artery remodelling and extent of bronchial microvessel density in terms of histology have never been systematically explored in lungs from PAH patients, even though an increase of hypertrophic bronchial arteries has been recently reported in *BMPR2* mutation carriers with PAH. Tio *et al.* [13] reviewed 129 cases of PAH and showed that haemoptysis in PAH was associated with bronchial artery hypertrophy on computed tomography angiograms, and that the latter was more frequently observed in *BMPR2* mutation carriers. In our cohort of 44 PAH patients having undergone lung transplantation, positive history of haemoptysis was more frequent in *BMPR2* mutation carriers, compared to noncarriers. This direct and significant association between mutation status and history of haemoptysis may be more pronounced in our study than in the above-mentioned article, due to the inevitable selection bias of transplantation and hence disease progression and/or severity. Importantly, we found a marked increase in bronchial artery hypertrophy/dilatation and bronchial microvessel density in PAH patients carrying a *BMPR2* mutation: bronchial arteries were enlarged and displayed important wall thickening. Automated immunohistochemistry-based quantification of systemic microvessels within the bronchial walls revealed a significant increase of the latter in the *BMPR2* mutation carriers, paralleling the remodelling of larger systemic arteries. Multiplication of microvessels within the bronchial wall has been described for inflammatory and ischaemic diseases of the lungs such as asthma, pulmonary fibrosis and chronic thromboembolic pulmonary hypertension, respectively [27–31]. Furthermore, human studies and animal models of these conditions have shown that an increase in bronchial microvessels is due to a mediator-triggered angiogenic process involving predominantly chemokines with a CXC-motif and growth factors such as vascular endothelial growth factor (VEGF) [30, 32–34]. Our findings suggest that in PAH patients harbouring *BMPR2* mutations bronchial angiogenesis is more prevalent compared to PAH patients lacking these mutations. In this context, it is important to emphasise that functional *BMPR2*, when binding to its ligand bone morphogenetic protein-9 suppresses VEGF expression, an established stimulating growth factor in bronchial angiogenesis [35]. Of note, a direct relationship between the degree of bronchial vessel remodelling and disease severity was not observed in our study: no correlation was found between bronchial arterial remodelling/bronchial microvessel density and haemodynamic parameters, such as mean PAP, PVR or cardiac index (data not shown). Moreover, a comparison of these haemodynamic parameters in patients displaying or lacking SiMFis showed no difference (data not shown). Hence, a shortcut between remodelling of the systemic lung vasculature and severity of disease appears improbable. In contrast, patients with episodes of haemoptysis from our cohort showed a higher degree of bronchial artery remodelling and angiogenesis irrespective of their *BMPR2* status.

Our group has shown that bronchial artery hypertrophy and bronchopulmonary shunting were associated with pulmonary venous changes, including intimal fibrosis of septal veins and venular remodelling [27]. Interestingly, these post-capillary changes were also found in *BMPR2* mutation carriers more frequently than in noncarriers. The concordance of morphological changes in the bronchial and in the pulmonary venous vasculature appears to be related, independent of a specific disease entity: we have recently shown in patients with CTEPH that remodelled pulmonary veins are functionally connected to bronchial vessels through anastomoses [27]. The quantitatively unprecedented functional connection to systemic vessels could lead to a proliferative reaction of the low-pressure accustomed pulmonary veins, which could explain increased smooth muscle hypertrophy (and intimal fibrosis). Our results suggest that rapid disease progression and increase of complications that can be seen in *BMPR2*-mutated PAH patients is maybe at least in part due to a substantial hypertrophy of the systemic lung vasculature. This relationship is illustrated in figure 9.

The percentage of *BMPR2* mutation carriers in our patient cohort does not reflect the generally reported frequency of this mutation in idiopathic and heritable PAH [10, 36]: for this study, we initially identified 80 transplanted patients with PAH group 1 of the Nice classification. 57 fell into categories 1.1 (idiopathic PAH) or 1.2 (heritable PAH) and 44 had available *BMPR2* mutation status at the time of patient selection, and hence were selected for evaluation. Of these 44 transplanted patients 23 (52.3%) were *BMPR2* mutation carriers and 21 (47.7%) were noncarriers. To the best of our knowledge, systematic *BMPR2* mutation screening is not performed in a majority of lung transplantation centres. In contrast, since January 2003, the French referral centre for pulmonary hypertension has been offering genetic counselling and *BMPR2* mutation screening (point mutations and large rearrangements) to all patients with PAH considered to be idiopathic, patients with a family history of PAH, patients exposed to anorexigen drugs and patients with pulmonary hypertension associated with other rare diseases [37]. Thus, the higher percentage of *BMPR2* mutation carriers in our cohort of transplanted patients, compared with published



**FIGURE 9** Impact of hypertrophic systemic vasculature in pulmonary arterial hypertension (PAH): an explanatory approach. The pulmonary artery (top centre, blue) and the adjacent bronchiole (right, grey) are covered by a hypertrophic systemic vascular plexus, comprising systemic arterial (red) and venous (blue) vessels and microvessels. The systemic plexus entertains several anastomoses with the pulmonary artery, the capillary bed and the pulmonary vein (bottom left, red): these bronchopulmonary anastomoses appear to bypass a constricting PAH-lesion, represented by medial thickening and intimal fibrosis (centre). In our view, the observed singular millimetric fibrovascular lesions (SiMFis) (photo inset) corresponds to a transversal section through a dense association of a (remodelled) pulmonary artery and several hypertrophic systemic vessels. Eventually, the increased systemic blood flow into arterioles, capillaries and the pulmonary vein leads to structural changes of the latter: muscular hyperplasia and focal intimal fibrosis within the pulmonary vein are observed. The hypertrophic systemic vasculature has a parallel impact on the adjacent airway (right): an increase in size and number of bronchial vessels and subepithelial microvessels leads to intrabronchial haemorrhage and eventually haemoptysis.

PAH registries presumably reflects our routine systematic mutation screening beyond familial cases. Of note, *BMPR2* mutation carriers usually present at a younger age and display more severe haemodynamic compromise at the time of PAH diagnosis [10, 11, 38], thus increasing the likelihood of undergoing transplant surgery. In addition, some patients within the transplanted cohort studied presented with “moderate” cardiopulmonary limitations. Interestingly, such patients were transplanted because of severe PAH complications, including haemoptysis in three out of six patients that had been transplanted with a last record of NYHA functional class II. Such patients with severe haemoptysis benefit from a priority listing, which guarantees shorter waiting time.

In conclusion, our work provides new insights into the characteristics of pulmonary vasculopathy in heritable *versus* idiopathic PAH. The results of our study on 44 PAH patients with or without *BMPR2* gene mutations do not reveal categorical differences between these two groups: we did not identify a pathognomonic standalone feature that would have permitted a definite diagnosis of heritable PAH and excluded every other cause of pulmonary hypertension. Nonetheless, we show that *BMPR2* mutation carriers are more prone to haemoptysis and that haemoptysis is closely correlated to bronchial arterial remodelling and angiogenesis; in turn, pronounced changes in the systemic vasculature correlate with increased pulmonary venous remodelling, hereby creating a distinctive profile in PAH patients harbouring a *BMPR2* mutation.

### Acknowledgements

We would like to thank Sylvie Planté (Dept of Pathology, Marie Lannelongue Hospital, Le Plessis-Robinson, France) for the preparation of histology slides and immunohistochemical staining procedures. Methods and preliminary results of this study have been presented at the 2014 annual meetings of the American Thoracic Society and the European Respiratory Society.

## References

- 1 Simonneau G, Gatzoulis MA, Adatia I, *et al.* Updated clinical classification of pulmonary hypertension. *J Am Coll Cardiol* 2013; 62: Suppl. 25, D34–D41.
- 2 Tudor RM, Archer SL, Dorfmueller P, *et al.* Relevant issues in the pathology and pathobiology of pulmonary hypertension. *J Am Coll Cardiol* 2013; 62: Suppl. 25, D4–12.
- 3 Galie N, Humbert M, Vachiery JL, *et al.* 2015 ESC/ERS Guidelines for the diagnosis and treatment of pulmonary hypertension. *Eur Respir J* 2015; 46: 903–975.
- 4 McGoon MD, Benza RL, Escribano-Subias P, *et al.* Pulmonary arterial hypertension: epidemiology and registries. *J Am Coll Cardiol* 2013; 62: Suppl. 25, D51–D59.
- 5 Humbert M, Sitbon O, Chaouat A, *et al.* Pulmonary arterial hypertension in France: results from a national registry. *Am J Respir Crit Care Med* 2006; 173: 1023–1030.
- 6 Larkin EK, Newman JH, Austin ED, *et al.* Longitudinal analysis casts doubt on the presence of genetic anticipation in heritable pulmonary arterial hypertension. *Am J Respir Crit Care Med* 2012; 186: 892–896.
- 7 Soubrier F, Chung WK, Machado R, *et al.* Genetics and genomics of pulmonary arterial hypertension. *J Am Coll Cardiol* 2013; 62: Suppl. 25, D13–D21.
- 8 Trembath RC, Thomson JR, Machado RD, *et al.* Clinical and molecular genetic features of pulmonary hypertension in patients with hereditary hemorrhagic telangiectasia. *N Engl J Med* 2001; 345: 325–334.
- 9 Grünig E, Weissmann S, Ehlken N, *et al.* Stress Doppler echocardiography in relatives of patients with idiopathic and familial pulmonary arterial hypertension: results of a multicenter European analysis of pulmonary artery pressure response to exercise and hypoxia. *Circulation* 2009; 119: 1747–1757.
- 10 Sztrymf B, Coulet F, Girerd B, *et al.* Clinical outcomes of pulmonary arterial hypertension in carriers of BMPR2 mutation. *Am J Respir Crit Care Med* 2008; 177: 1377–1383.
- 11 Evans JD, Girerd B, Montani D, *et al.* BMPR2 mutations and survival in pulmonary arterial hypertension: an individual participant data meta-analysis. *Lancet Respir Med* 2016; 4: 129–137.
- 12 Elliott CG, Glissmeyer EW, Havlena GT, *et al.* Relationship of BMPR2 mutations to vasoreactivity in pulmonary arterial hypertension. *Circulation* 2006; 113: 2509–2515.
- 13 Tio D, Leter E, Boerrigter B, *et al.* Risk factors for hemoptysis in idiopathic and hereditary pulmonary arterial hypertension. *PLoS One* 2013; 8: e78132.
- 14 Sitbon O, Humbert M, Jaïs X, *et al.* Long-term response to calcium channel blockers in idiopathic pulmonary arterial hypertension. *Circulation* 2005; 111: 3105–3111.
- 15 Stacher E, Graham BB, Hunt JM, *et al.* Modern age pathology of pulmonary arterial hypertension. *Am J Respir Crit Care Med* 2012; 186: 261–272.
- 16 Heath D, Edwards JE. The pathology of hypertensive pulmonary vascular disease; a description of six grades of structural changes in the pulmonary arteries with special reference to congenital cardiac septal defects. *Circulation* 1958; 18: 533–547.
- 17 Pietra G. Pathology of Primary Pulmonary Hypertension. New York, Marcel Dekker, 1997; pp. 19–61.
- 18 Yi ES, Kim H, Ahn H, *et al.* Distribution of obstructive intimal lesions and their cellular phenotypes in chronic pulmonary hypertension. A morphometric and immunohistochemical study. *Am J Respir Crit Care Med* 2000; 162: 1577–1586.
- 19 Dorfmueller P, Humbert M, Capron F, *et al.* Pathology and aspects of pathogenesis in pulmonary arterial hypertension. *Sarcoidosis Vasc Diffuse Lung Dis* 2003; 20: 9–19.
- 20 Caslin AW, Heath D, Madden B, *et al.* The histopathology of 36 cases of plexogenic pulmonary arteriopathy. *Histopathology* 1990; 16: 9–19.
- 21 Perros F, Dorfmueller P, Montani D, *et al.* Pulmonary lymphoid neogenesis in idiopathic pulmonary arterial hypertension. *Am J Respir Crit Care Med* 2012; 185: 311–321.
- 22 Sawada H, Saito T, Nickel NP, *et al.* Reduced BMPR2 expression induces GM-CSF translation and macrophage recruitment in humans and mice to exacerbate pulmonary hypertension. *J Exp Med* 2014; 211: 263–280.
- 23 Hong KH, Lee YJ, Lee E, *et al.* Genetic ablation of the BMPR2 gene in pulmonary endothelium is sufficient to predispose to pulmonary arterial hypertension. *Circulation* 2008; 118: 722–730.
- 24 Hagen M, Fagan K, Steudel W, *et al.* Interaction of interleukin-6 and the BMP pathway in pulmonary smooth muscle. *Am J Physiol Lung Cell Mol Physiol* 2007; 292: L1473–L1479.
- 25 Song Y, Jones JE, Beppu H, *et al.* Increased susceptibility to pulmonary hypertension in heterozygous BMPR2-mutant mice. *Circulation* 2005; 112: 553–562.
- 26 Pietra GG, Capron F, Stewart S, *et al.* Pathologic assessment of vasculopathies in pulmonary hypertension. *J Am Coll Cardiol* 2004; 43: 25S–32S.
- 27 Dorfmueller P, Günther S, Ghigna MR, *et al.* Microvascular disease in chronic thromboembolic pulmonary hypertension: a role for pulmonary veins and systemic vasculature. *Eur Respir J* 2014; 44: 1275–1288.
- 28 Li X, Wilson JW. Increased vascularity of the bronchial mucosa in mild asthma. *Am J Respir Crit Care Med* 1997; 156: 229–233.
- 29 Vrugt B, Wilson S, Bron A, *et al.* Bronchial angiogenesis in severe glucocorticoid-dependent asthma. *Eur Respir J* 2000; 15: 1014–1021.
- 30 Strieter RM, Gomperts BN, Keane MP. The role of CXC chemokines in pulmonary fibrosis. *J Clin Invest* 2007; 117: 549–556.
- 31 Endrys J, Hayat N, Cherian G. Comparison of bronchopulmonary collaterals and collateral blood flow in patients with chronic thromboembolic and primary pulmonary hypertension. *Heart* 1997; 78: 171–176.
- 32 Perino MG, Moldobaeva A, Jenkins J, *et al.* Chemokine localization in bronchial angiogenesis. *PLoS One* 2013; 8: e66432.
- 33 Kranenburg AR, de Boer WI, Alagappan VK, *et al.* Enhanced bronchial expression of vascular endothelial growth factor and receptors (Flk-1 and Flt-1) in patients with chronic obstructive pulmonary disease. *Thorax* 2005; 60: 106–113.
- 34 Meyer N, Akdis CA. Vascular endothelial growth factor as a key inducer of angiogenesis in the asthmatic airways. *Curr Allergy Asthma Rep* 2013; 13: 1–9.
- 35 Shao ES, Lin L, Yao Y, *et al.* Expression of vascular endothelial growth factor is coordinately regulated by the activin-like kinase receptors 1 and 5 in endothelial cells. *Blood* 2009; 114: 2197–2206.

- 36 Girerd B, Montani D, Coulet F, *et al.* Clinical outcomes of pulmonary arterial hypertension in patients carrying an ACVRL1 (ALK1) mutation. *Am J Respir Crit Care Med* 2010; 181: 851–861.
- 37 Girerd B, Montani D, Jaïs X, *et al.* Genetic counselling in a national referral centre for pulmonary hypertension. *Eur Respir J* 2016; 47: 541–552.
- 38 Girerd B, Montani D, Eyries M, *et al.* Absence of influence of gender and BMPR2 mutation type on clinical phenotypes of pulmonary arterial hypertension. *Respir Res* 2010; 11: 73.

## Identification des mécanismes impliqués dans les anomalies de la circulation veineuse pulmonaire dans l'HTAP

**Maria Rosa Ghigna**, Raphaël Thuillet, Ly Tu, Marc Humbert, Peter Dorfmueller, Christophe Guignabert.

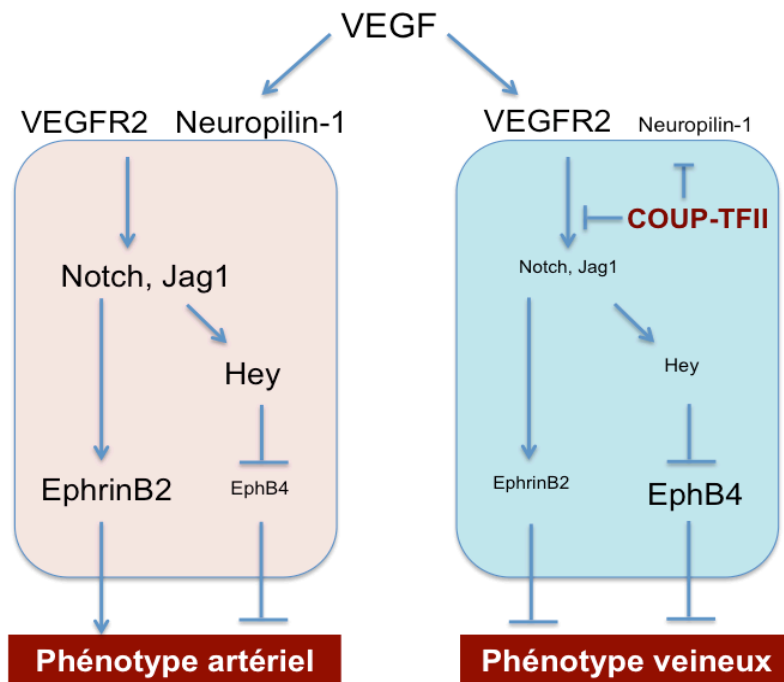
*Article en préparation*

### INTRODUCTION

Comme nous l'avons évoqué, l'HTAP est caractérisée par des modifications structurelles majeures des artères pulmonaires distales (pré- et intra-acinaires). Celles-ci sont responsables de l'augmentation des résistances vasculaires pulmonaires, avec élévation de la pression pulmonaire artérielle à des valeurs supérieures ou égales à 25mmHg au repos. Les lésions artérielles, sont caractérisées par l'épaississement des différentes couches constitutives de la paroi artérielle. Ces modifications sont le résultat de l'altération de mécanismes prolifératifs et migratoires des cellules musculaires lisses vasculaires, des cellules endothéliales, des myofibroblastes et des péricytes. Bien que les altérations structurelles des artères pulmonaires soient les aspects les mieux caractérisés de la maladie, l'évaluation d'altérations touchant le contingent veineux pulmonaire n'a jamais fait l'objet d'étude approfondie.

Afin d'étudier les altérations structurelles des veines pulmonaires dans l'HTAP, nous avons, dans un premier temps, recherché des marqueurs biologiques spécifiques des veines. Dans l'organogenèse, il est connu que différents facteurs de croissance et voies de signalisation ont un rôle majeur dans la différenciation veine/artère. Ainsi, la structuration veineuse des vaisseaux est caractérisée par l'expression de molécules spécifiques, comme COUP-TFII (pour « *chicken ovalbumin upstream promoter transcription factor* ») et EphB4 (pour « *ephrin B4* ») (Figure 1). Puis, nous avons déterminé le degré d'épaississement des parois veineuses et évalué l'importance de la prolifération cellulaire et du dépôt matriciel dans ces vaisseaux. Dans un deuxième volet, nous avons évalué si les altérations structurelles des veines pulmonaires dans l'HTAP étaient également présentes dans un modèle animal d'hypertension pulmonaire sévère induite par l'exposition au Sugen/hypoxie (SuHx). Enfin, nous avons étudié l'implication de l'activation de la voie du TGF- $\beta$  dans ce processus et testé l'efficacité de la molécule pirféridone dans ce modèle animal.





**Figure 1 : Importance du facteur COUP-TFII endothélial pour les phénotypes artériels et veineux.** Seules les CE veineuses expriment de manière constitutive COUP-TFII qui réprime l'expression de neuropilin-1 et la voie Notch contrôlant l'expression d'EphrineB2 et EphB4. La modulation de l'expression endothéliale de COUP-TFII oriente ainsi vers un phénotype veineux ou artériel.

Plusieurs modèles animaux d'hypertension pulmonaire ont été développés et ont permis d'importants progrès dans la compréhension de la physiopathologie de l'HTAP et le développement de différentes molécules thérapeutiques. Cependant, ces modèles animaux restent largement imparfaits et actuellement des efforts importants sont entrepris pour développer de nouveaux modèles encore plus proches de la maladie. Parmi les différents modèles animaux d'hypertension pulmonaire, le modèle SuHx est actuellement considéré comme étant celui qui reproduit le mieux les aspects morphologiques du lit vasculaire pulmonaire décrit chez les patients HTAP. Ce modèle consiste en une administration unique de 20 mg/kg de Sugén (ou SU-5416, un antagoniste du récepteur au VEGF) avant une exposition à l'hypoxie (10% FiO<sub>2</sub>) de manière chronique (3 semaines), suivi d'un retour en normoxie (4 semaines au minimum). Encore très peu de données sont disponibles concernant ce modèle et sa physiopathologie reste obscure.

## OBJECTIFS

Dans ce travail, nos objectifs ont été de :

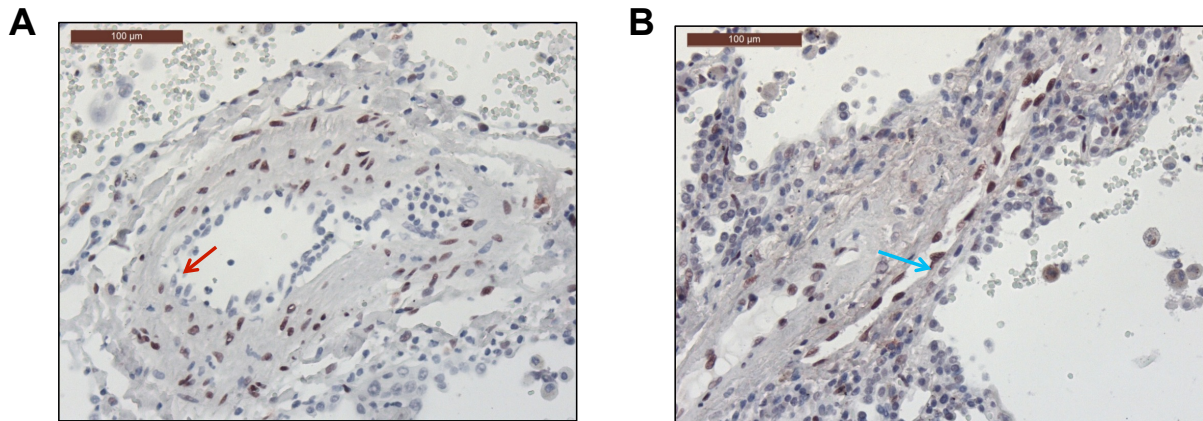
- 1) Caractériser et quantifier les altérations affectant les veines pulmonaires dans l'HTAP humaine et expérimentale, plus particulièrement dans l'hypertension pulmonaire induite par le Sugén + Hypoxie chez le rat ;
- 2) Déterminer les mécanismes sous-jacents et préciser le rôle joué par l'activation de la voie du TGF- $\beta$ .

## RESULTATS

### **1. Recherche de marqueurs spécifiques permettant de différencier Veine/Artère pulmonaires**

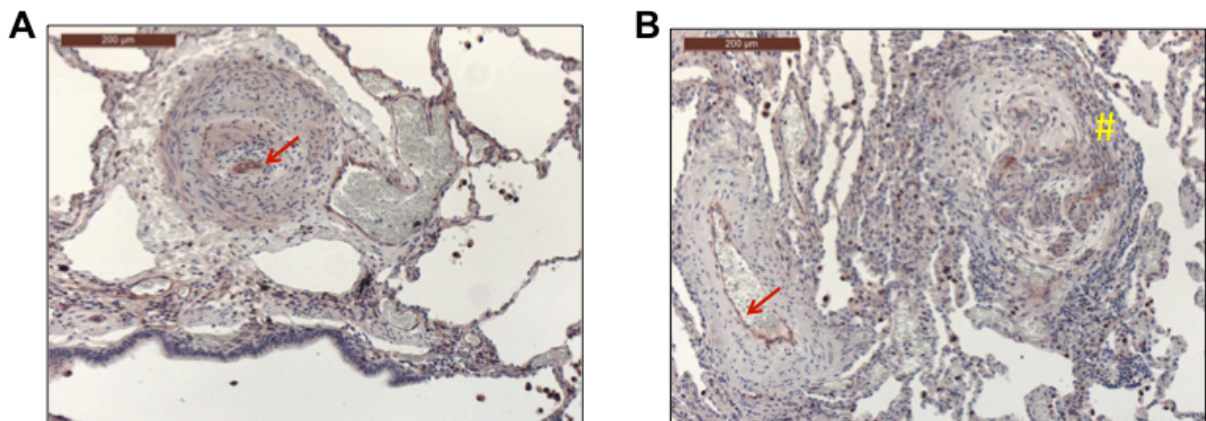
COUP-TFII, récepteur nucléaire orphelin appartenant à la superfamille des récepteurs des hormones stéroïdes/thyroïdes, est exprimé dans de très nombreux organes et tissus. En revanche, dans les cellules endothéliales, le facteur de transcription COUP-TFII joue un rôle clé dans la spécification vasculaire. En effet, COUP-TFII est exprimé de manière différentielle dans l'endothélium veineux et artériel. Dans notre travail, nous avons analysé l'expression de COUP-TFII dans le tissu pulmonaire par immunohistochimie et immunofluorescence, associée à des analyses par microscopie confocale. Nos résultats indiquent que COUP-TFII est présent au niveau des noyaux des cellules endothéliales des veines pulmonaires. En revanche, COUP-TFII est absent des noyaux des cellules endothéliales des artères (**Figure 1**). Nous avons noté également que COUP-TFII est également présent dans les cellules musculaires lisses des artères pulmonaires et de capillaires alvéolaires.

**FIGURE 1 :** Images représentatives des immunomarquages COUP-TFII dans les tissus pulmonaires de patients avec HTAP idiopathique (HTAPi). (A) Artère pulmonaire : absence de COUP-TFII dans les cellules endothéliales (flèche rouge) ;(B) Veine pulmonaire : marquage nucléaire de COUP-TFII au niveau des cellules endothéliales (flèche bleue). Echelle = 100µm.

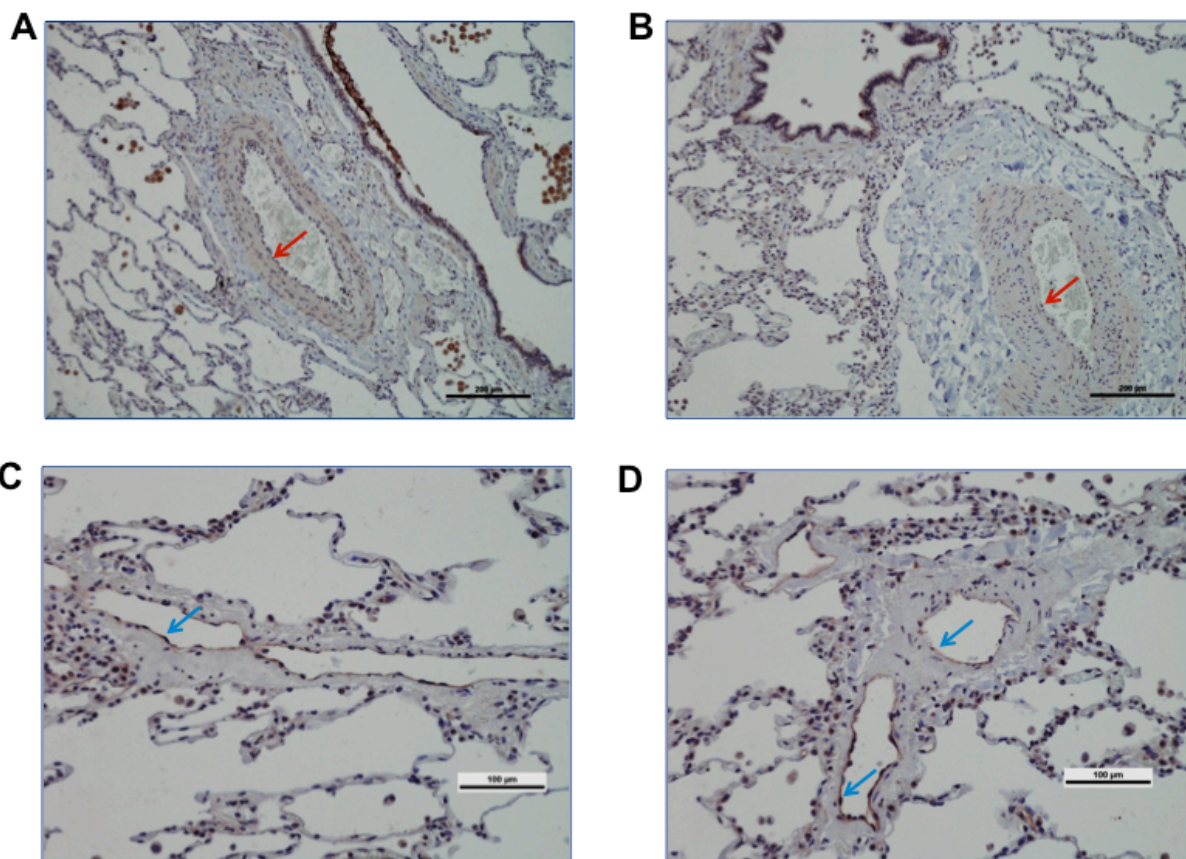


Ephrine B2 et Eph B4 représentent également deux autres molécules exprimées de façon spécifique et différentielle dans les cellules endothéliales des veines pulmonaires. Au niveau systémique, Ephrine B2 est connue pour être exprimée au niveau des cellules endothéliales des artères, tandis qu'EphB4 est exprimée au niveau des cellules endothéliales des veines (Yacopoulos GD et al. Cell 1998). C'est pourquoi, nous avons également localisé son expression dans les tissus pulmonaires (**Figure 2 et 3**).

**FIGURE 2 :** Images représentatives des immunomarquages Ephrine B2 dans les tissus pulmonaires de patients avec HTAP idiopathique (HTAPi). Un cytoplasmique des cellules endothéliales des artères pulmonaires (flèches rouges) (A et B) et des lésions plexiformes (dièse jaune) (B). Echelle = 100µm.



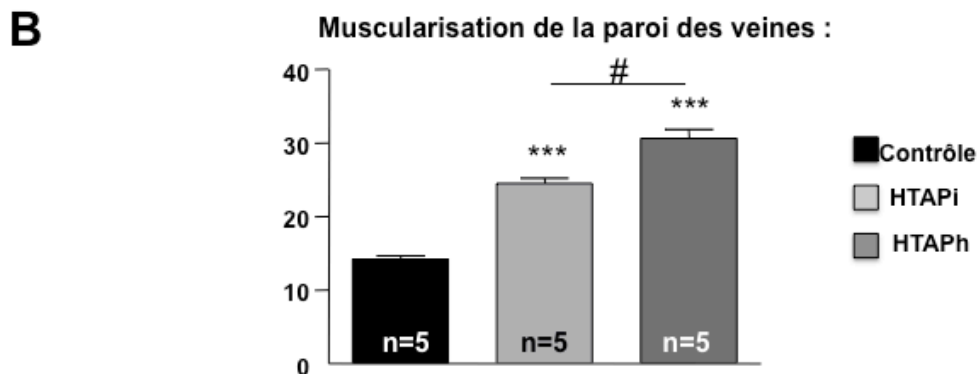
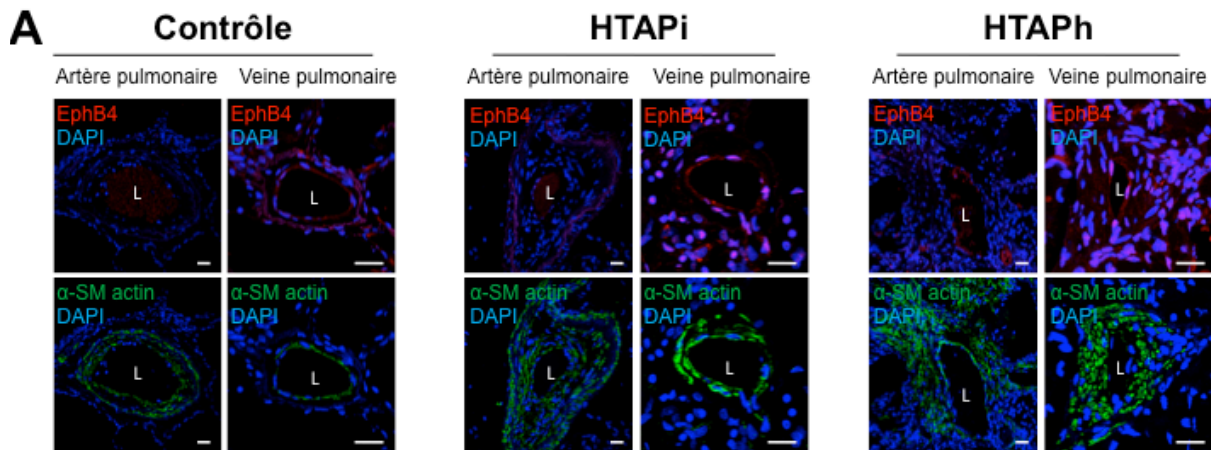
**FIGURE 3 : Images représentatives des immunomarquages EphB4 dans les tissus pulmonaires des patients contrôles (A et C) et avec HTAP idiopathique (HTAPi). (B et D) Absence d'EphB4 dans l'endothélium d'artères pulmonaires dans les tissus de patients contrôles (A, flèche rouge) et HTAPi (B, flèche rouge). EphB4 dans l'endothélium de veines pulmonaires dans les tissus de patients contrôles (C, flèche bleue) et HTAPi (D, flèche bleue).**



## **2. Détermination du degré de remodelage des veines pulmonaires HTAPi, HTAPh et contrôles**

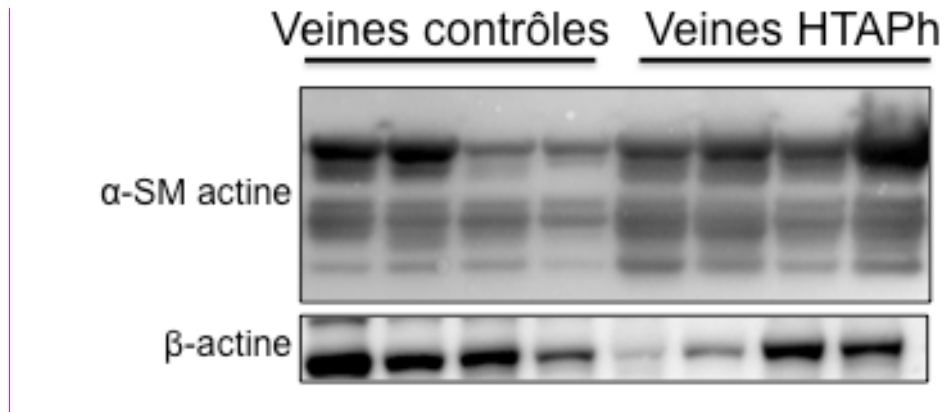
Nous avons utilisé des co-immunomarquages pour EphB4 et «  $\alpha$ -smooth muscle actin » de tissus pulmonaires de patients HTAPi, HTAPh et contrôles (n=5 par groupe) pour déterminer le pourcentage d'épaississement de la media des veines pulmonaires (un minimum de 20 veines par patient ont été étudiées) (**Figure 4**). Nos résultats indiquent un quasi doublement de l'épaisseur de la paroi des veines pulmonaires dans les tissus de patients HTAPh (**Figure 4B**).

**FIGURE 4 : Degré de remodelage vasculaire des veines pulmonaires dans les poumons de patients HTAPi, HTAPh et contrôles.** Images représentatives des co-immunomarquages EphB4, «  $\alpha$ -smooth muscle (SM) actin » et DAPI des tissus pulmonaires **(A)** et quantification de l'épaississement de la media **(B)**. \*\*\* $p$ -value < 0.001 versus Contrôle. # $p$ -value < 0.05 versus HTAPi. Echelle=20 $\mu$ m. L=lumière vasculaire. DAPI = 4',6-diamidino-2-phenylindole.



Nous avons pu valider cette observation par l'analyse des niveaux d'expression protéiques d' «  $\alpha$ -smooth muscle actin » dans des veines intra-pulmonaires disséquées de patients HTAPh et contrôles par analyses Western blot (**Figure 5**).

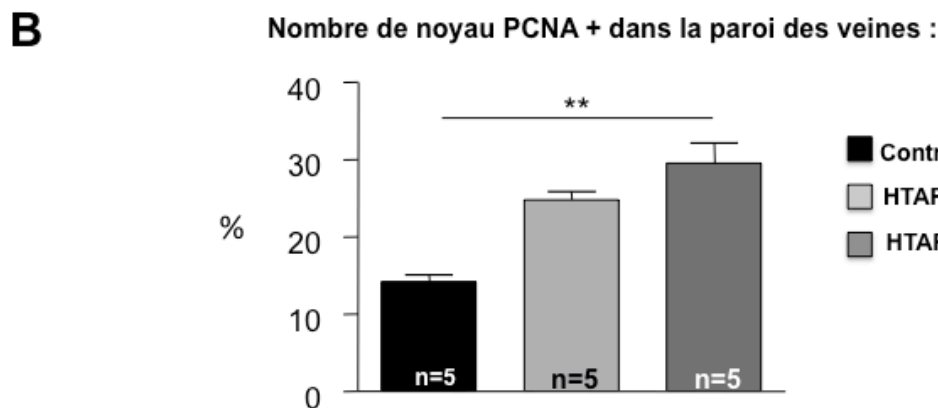
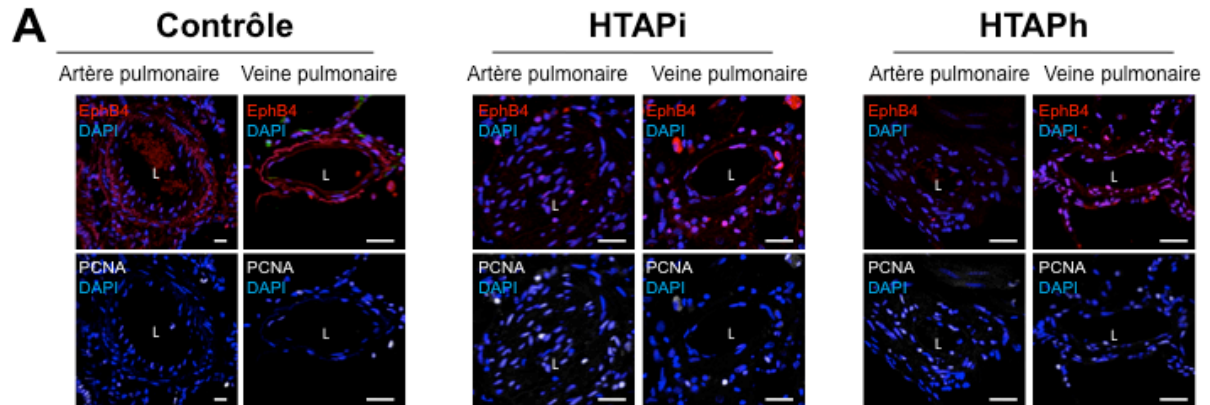
**FIGURE 5 : Niveaux d'expression protéique d' «  $\alpha$ -smooth muscle actin » dans des veines pulmonaires disséquées sur des poumons explantés de patients HTAPh et contrôles.**



### **3. Quantification de la prolifération cellulaire et de l'accumulation de composés de la matrice extracellulaire dans les parois des veines pulmonaires HTAPh, HTAPh et contrôles**

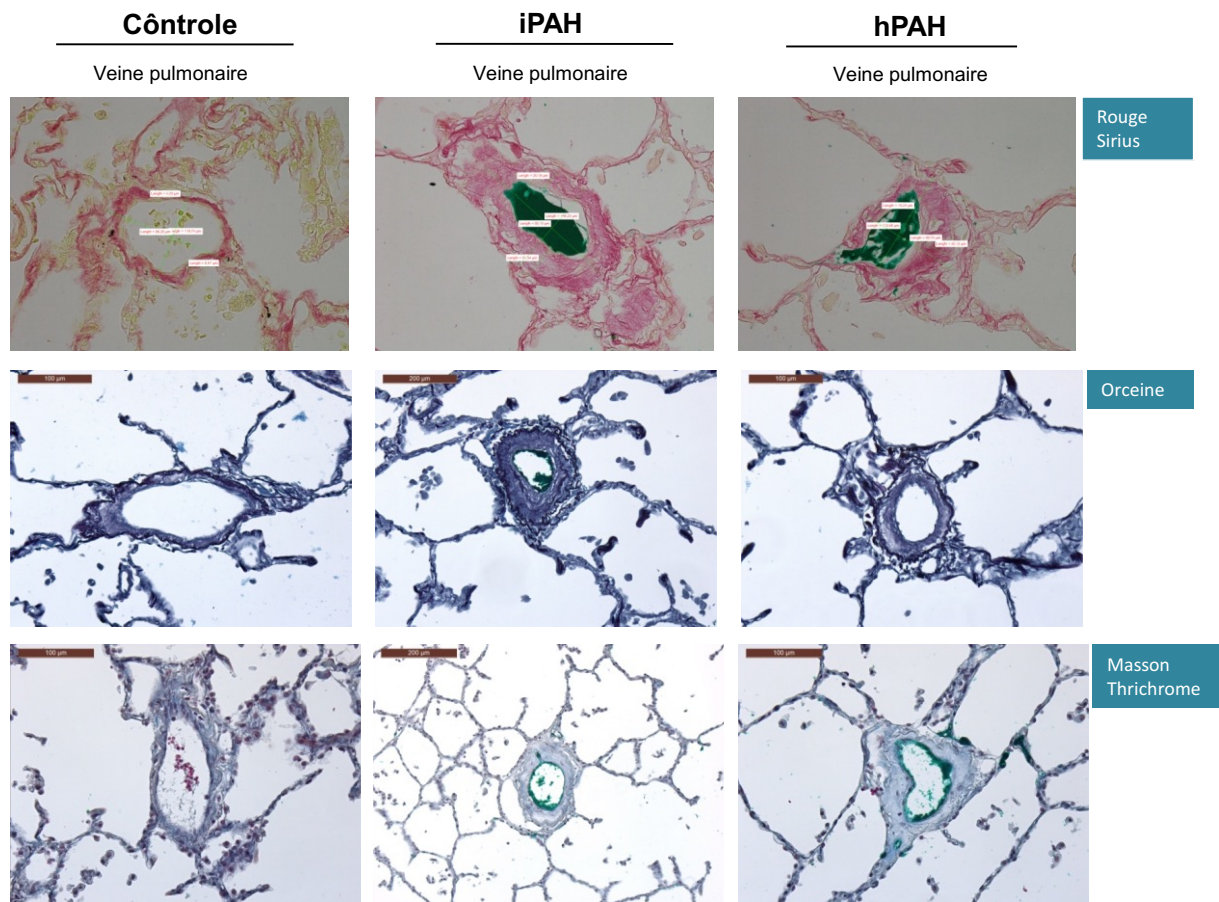
Afin de mieux comprendre les phénomènes impliqués dans l'épaississement de la paroi des veines pulmonaires HTAPh, nous avons d'abord réalisé des co-immunomarquages pour EphB4 et PCNA (« *proliferating cell nuclear antigen* ») de nos tissus pulmonaires de patients HTAPh, HTAPh et contrôles (n=5 par groupe - un minimum de 20 veines pulmonaires par patient ont été étudiées). Un doublement du nombre de cellules en prolifération est noté dans les parois des veines pulmonaires HTAPh. En revanche, aucune différence n'a été retrouvée dans les veines pulmonaires de patients HTAPh (**Figure 6**).

**FIGURE 6 : Prolifération cellulaire dans les parois des veines pulmonaires de patients avec HTAPi, HTAPh et contrôles.** Images représentatives des co-immunomarquages EphB4, PCNA et DAPI dans les tissus pulmonaires (A) et quantification des noyaux PCNA positifs (nombre de noyaux positifs (blancs) / nombre de noyaux totaux (blancs + bleus) (B)). \*\**p*-value < 0.01 versus Contrôle. Echelle=20µm.

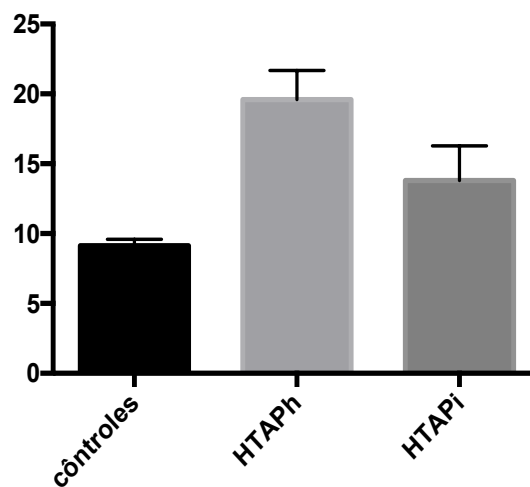


Afin de compléter ces analyses, nous avons eu recours à des injections d'un colorant vert dans les veines pulmonaires à partir des poumons explantés, après transplantation pulmonaire. Ces tissus pulmonaires ont ensuite été fixés et inclus en paraffine, avant d'être colorés aux trichrome de Masson et au Rouge Sirius (**Figure 7**). Les données confirment l'existence d'un remodelage veineux pulmonaire dans l'HTAP caractérisé par une accumulation de composés matriciels. Nous avons observé que le degré d'épaississement veineux est plus important chez les sujets porteurs de mutations du gène *BMPR2*, comme nous l'avons déjà déterminé précédemment.

**FIGURE 7: Evaluation de l'accumulation de composés de la matrice extracellulaire dans les parois des veines pulmonaires de patients avec HTAPi, HTAPh et contrôles. \*\*\*p-value < 0.001 versus Contrôle. #p-value < 0.05 versus HTAPi. Echelle=20µm.**



**venous wall thickness**



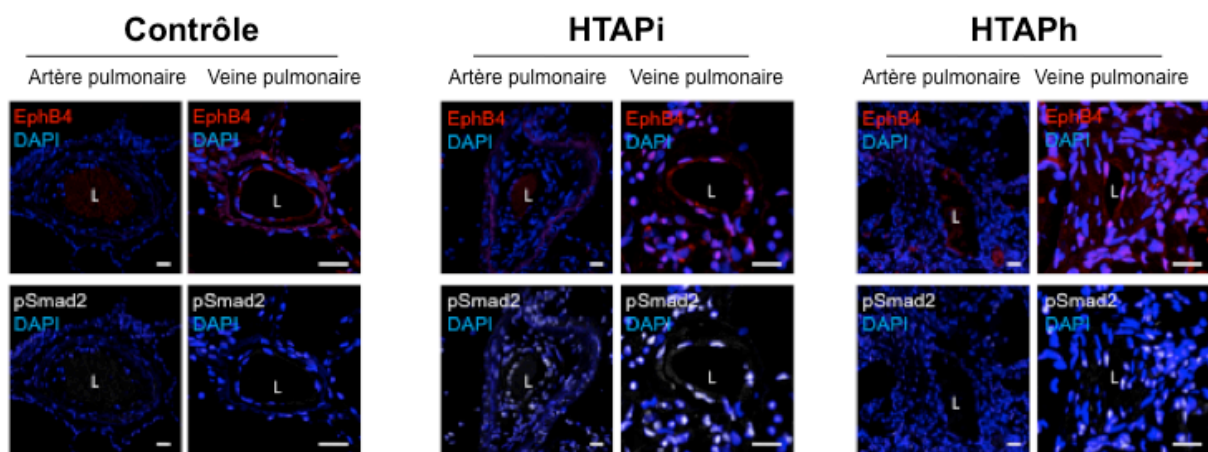
Kuskall Wallis test 20 veins /patients



#### **4. Etude de l'activation de la voie du TGF- $\beta$ dans les parois des veines pulmonaires HTAPi, HTAPh et contrôles**

Etant donné que le TGF- $\beta$  est un puissant facteur profibrosant induisant la synthèse de composés protéiques de la matrice extracellulaire (collagène de type I, II, VI, VII et X, le fibrocartilage et les protéoglycanes) (Martin et al., 2000), nous avons voulu déterminer son état d'activation dans les parois veineuses par suivi de l'état de phosphorylation de Smad2. (Figure 8).

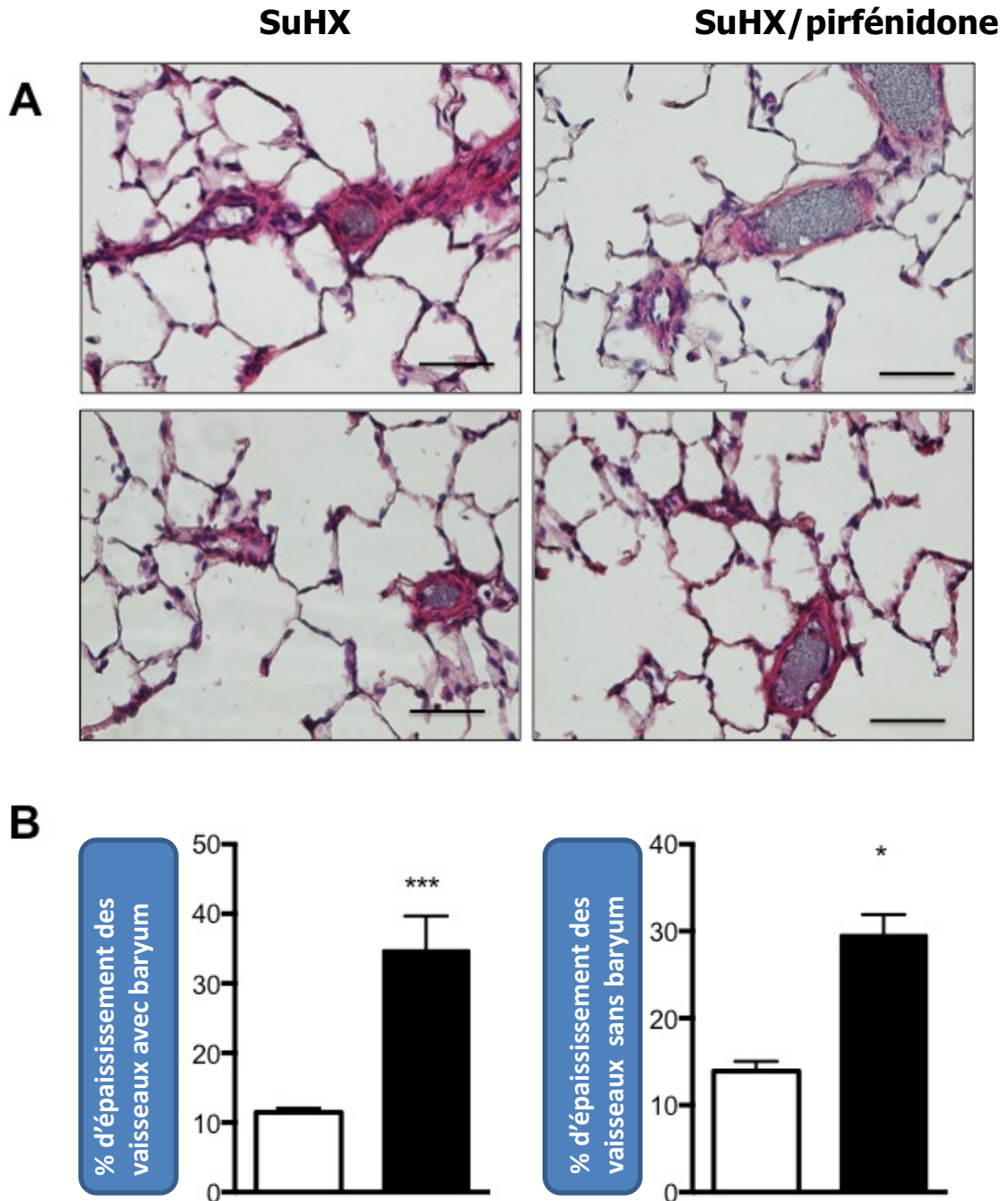
***FIGURE 8 : Evaluation de l'activation de la voie du TGF- $\beta$  dans les parois des veines pulmonaires de patients avec HTAPi, HTAPh et contrôles. Images représentatives des co-immunomarquages EphB4, p-Smad2 et DAPI des tissus pulmonaires. Echelle=20 $\mu$ m.***



#### **5. Etude du remodelage vasculaire dans un modèle d'hypertension pulmonaire animal induit par l'administration de Sugén combiné à de l'hypoxie chronique**

Afin de pouvoir étudier les mécanismes impliqués dans le remodelage des veines pulmonaires dans l'HTAP, nous avons voulu savoir si un remodelage veineux était également présent dans le modèle SuHx. Pour cela, nous avons utilisé une solution de sulfate de baryum que nous avons injectée dans l'artère pulmonaire des rats, dans le but de pouvoir différencier artères et veines pulmonaires. Nous avons pu ainsi mettre en évidence l'existence d'un épaissement de la paroi des vaisseaux dont la lumière est dépourvue de baryum dans ce modèle animal (Figure 9).

**FIGURE 9 : Evaluation du remodelage des vaisseaux pulmonaires dans le modèle SuHx. (A) Images illustrant le remodelage veineux et artériel dans les coupes pulmonaires de rats SuHx et quantification de l'épaississement (B). \*p-value < 0.05 et \*\*\*p-value < 0.01 versus Contrôle. Echelle=50µm.**

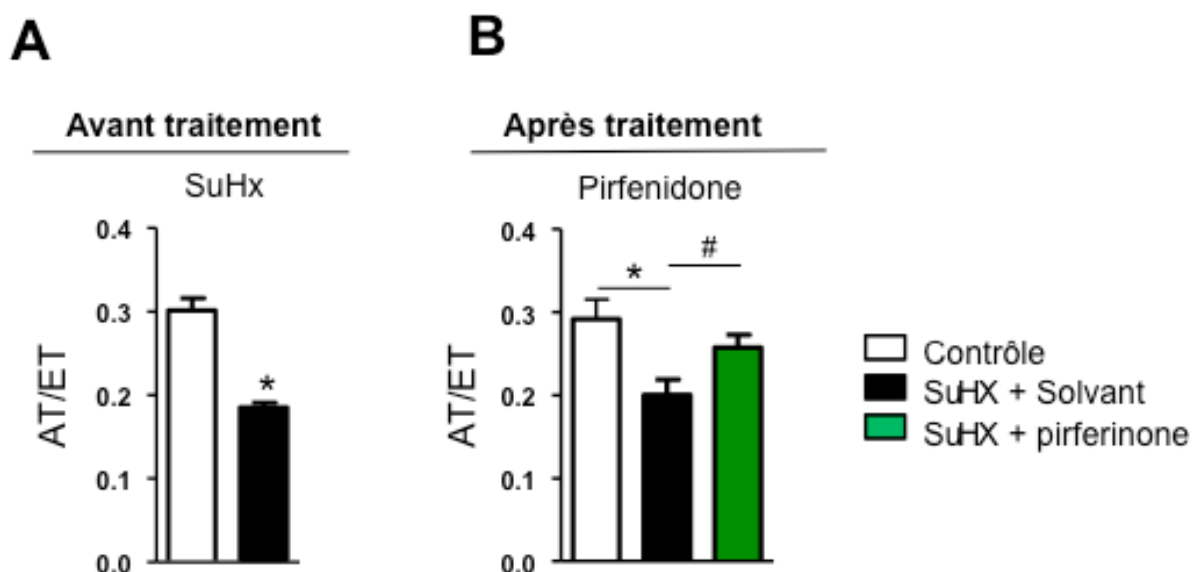


## **6. Efficacité d'un traitement chronique par pirféridone dans l'hypertension pulmonaire sévère et le remodelage veineux dans le modèle SuHx**

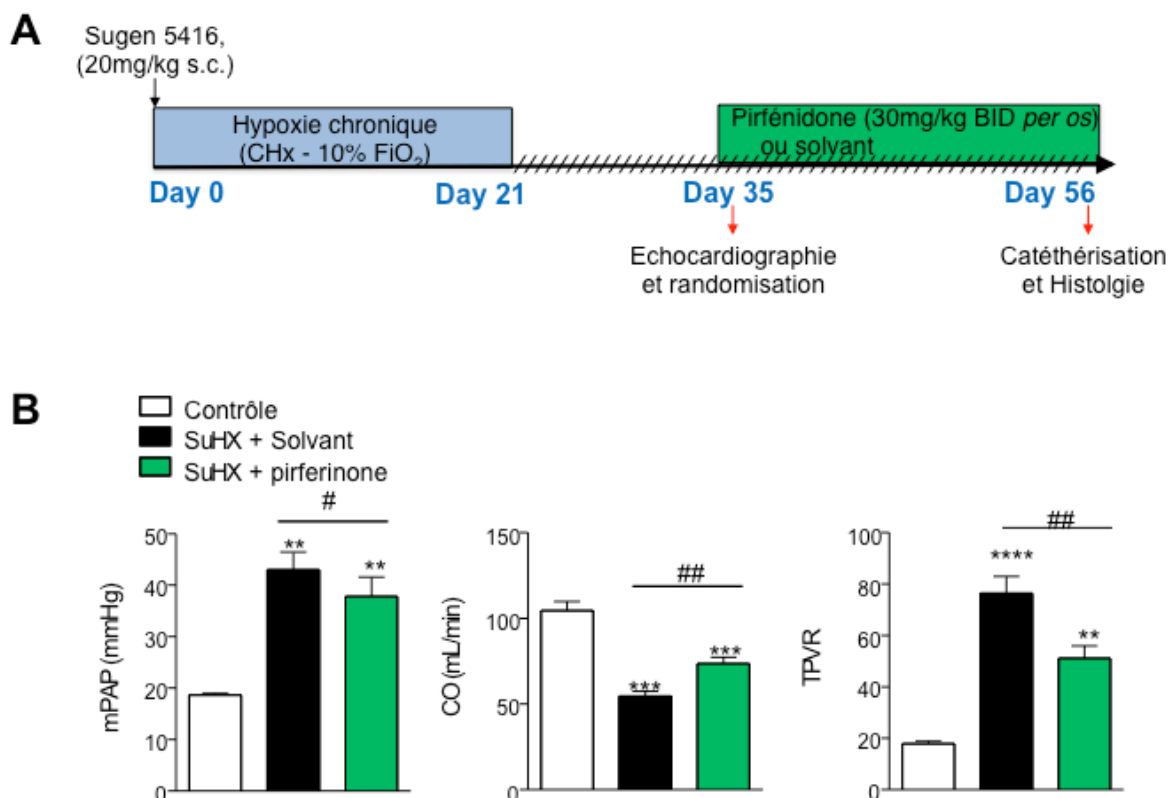
Sur la base de nos observations, nous avons ensuite testé l'efficacité de la pirféridone (5-méthyl-1-phényl-2-[1H]-pyridone) un agent anti-fibrosant utilisé dans le traitement de la fibrose pulmonaire idiopathique. Il s'agit d'un composé synthétique à faible poids moléculaire, capable d'inhiber la prolifération des fibroblastes et la synthèse de TGF- $\beta$ 1. Ces effets ne sont pas immédiats, puisqu'ils ne se manifestent qu'à partir de 12h après la prise du médicament, atteignant l'efficacité maximale après 48h. La pirféridone est aussi en mesure de réduire la sécrétion de cytokines pro-inflammatoires comme IL-6, IL-12, TNF- $\alpha$ , l'IF- $\gamma$ . Afin de tester l'effet anti-fibrosant de ce composé sur les altérations de la circulation pulmonaire dans l'HTAP, nous avons sélectionné le modèle animal SuHx (Sugen combiné à de l'hypoxie chronique).

Nous avons induit l'hypertension pulmonaire chez le rat, en réalisant une administration de Sugen avant exposition de 3 semaines à l'hypoxie chronique ( $FiO_2 = 10\%$ ). A la sortie de la chambre d'hypoxie, les rats ont été randomisés. Après deux semaines de retour en normoxie, la présence d'hypertension pulmonaire a été validée par échocardiographie cardiaque. Le ratio AT/ET (temps d'accélération corrigé selon la fréquence cardiaque/ temps d'éjection) a été utilisé comme marqueur du suivi du développement de l'hypertension pulmonaire (**Figure 10**).

***FIGURE 10 : Evaluations échocardiographiques des rats utilisés dans le modèle SuHx avant (A) et après traitement Pirféridone (B).***

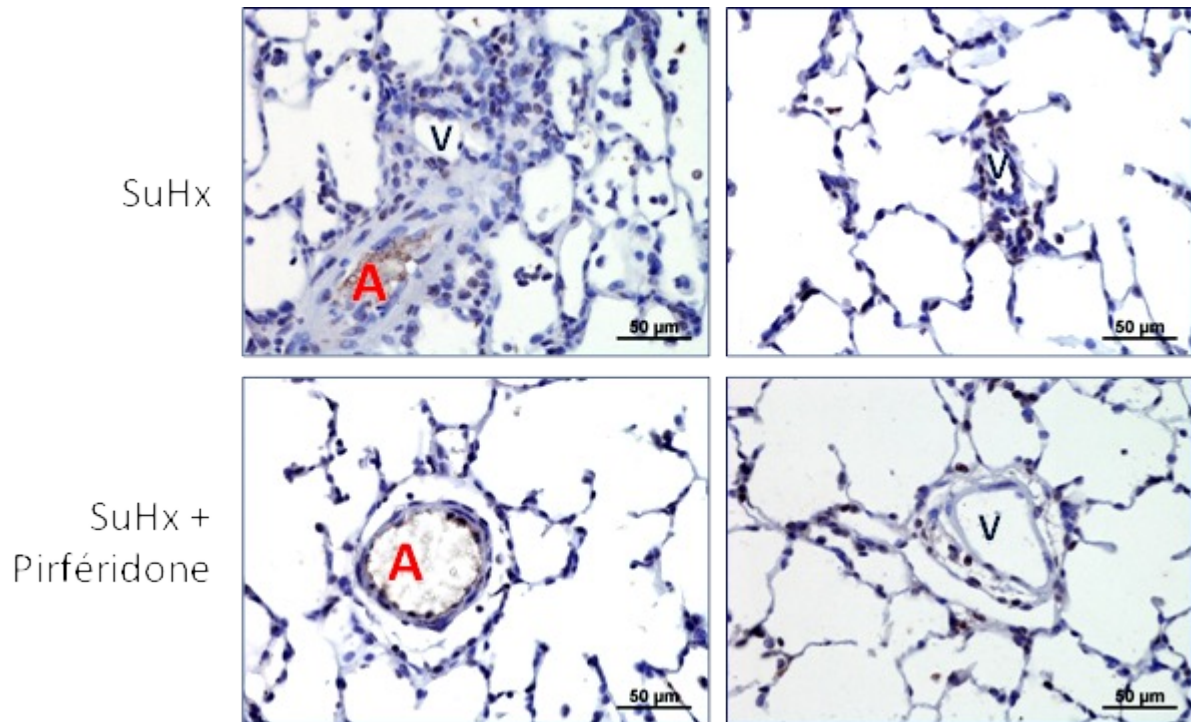


**FIGURE 11 : Efficacité des traitements chronique à la Pirfénidone dans l'hypertension pulmonaire sévère développée par les rats SuHx. (A) Plan expérimental du protocole curatif. (B) Effet des traitements Pirfénidone sur les paramètres hémodynamiques (de mPAP, de débit cardiaque (CO) et de la résistance vasculaire pulmonaire totale (TPVR)). \*\*p-value < 0.01, \*\*\*p-value < 0.001 versus rats contrôles. #p-value < 0.05 et ##p-value < 0.01 versus rats SuHx.**



Les effets des traitements du traitement à la Pirfénidone dans le remodelage vasculaire pulmonaire et l'activation de la voie TGF- $\beta$  ont été évalués et sont illustrés dans la figure 12.

**FIGURE 12 : Efficacité du traitement à la Pirfénidone contre le remodelage des veines pulmonaires et l'activation de la voie TGF- $\beta$  dans les poumons de rats SuHx.** Images illustrant la phosphorylation de Smad 2 dans les veines et artères pulmonaires remodelées de rats SuHx traités ou non avec pirfénidone. Echelle=50 $\mu$ m. A=artère ; V=veine.



## DISCUSSION

L'existence d'anomalies structurelles de la circulation veineuse dans l'HTAP a été documentée pour la première fois, dans une étude morphométrique publiée en 1995 par Chazova et collaborateurs (Chazova et al., 1995). Dans cette analyse, les auteurs ont mis en évidence l'existence d'un remodelage des veines pulmonaires de calibre < 250 $\mu$ m, caractérisé principalement par une augmentation de l'épaisseur de l'adventice et de l'intima. Ces anomalies étaient, bien entendu, beaucoup plus modestes que le degré d'épaississement pariétal au niveau artériel. L'augmentation du gradient de pression transpulmonaire et/ou l'effet local de facteurs de croissance ont été suggérés comme pouvant être à la base de telles altérations.

En revanche, les altérations de la circulation veineuse pulmonaire sont bien connues dans d'autres formes d'HP comme celles faisant partie du groupe 2 (liée aux maladies du

cœur gauche) et du groupe 4. Les pathologies affectant le cœur gauche (comme l'ischémie myocardique ou les pathologies valvulaires) sont marquées par une pression artérielle d'occlusion (PAPO) supérieure à 15 mmHg et peuvent produire une augmentation du gradient de pression transpulmonaire. Les anomalies de la circulation pulmonaire, dans ce contexte, sont secondaires à la persistance de l'élévation de la pression intravasculaire, qui engendre une réponse adaptative des vaisseaux se traduisant principalement, au niveau veineux, par une hypertrophie de la media (artérialisation) et un épaissement fibreux modéré de l'intima. Ces anomalies, observées aussi dans les artères pulmonaires, sont responsables de l'élévation des résistances vasculaires pulmonaires et seraient secondaires à l'acquisition d'un phénotype dysfonctionnel des cellules endothéliales, caractérisé par une excessive sécrétion de facteurs vasoconstricteurs et prolifératifs et une faible sécrétion de médiateurs vasodilatateurs.

L'anomalie structurelle des petites veines pulmonaires est aussi la marque morphologique de la maladie veino-occlusive (MVO). Sur le plan histologique, la MVO se caractérise par l'occlusion des veines pulmonaires, consécutive à l'accumulation pariétale de matériel fibro-myxoïde et/ou fibro-hyalin. Les altérations veineuses ont des répercussions au niveau des septa alvéolaires, qui apparaissent épaissis par la multiplication de capillaires et par des phénomènes d'inflammation (hémangiomatose capillaire).

Dans notre étude, nous avons démontré que COUP-TFII est exprimé de manière différentielle dans l'endothélium veineux et artériel dans le tissu pulmonaire et qu'il peut s'avérer un bon outil dans les études nécessitant une correcte identification de ces vaisseaux pulmonaires. COUP-TFII a des fonctions variées aussi bien dans le développement embryonnaire, du métabolisme et de la différenciation cellulaire. L'altération de l'expression de cette molécule a été mise en évidence aussi dans des conditions pathologiques (Qin et al., 2013), Les modèles animaux d'inactivation totale de ce gène, ont permis d'établir qu'il était indispensable à la vie intra utérine (Pereira et al., 1995). La létalité liée à l'absence d'expression de COUP-TFII au cours de l'organogénèse est attribuée à un défaut du développement cardio-vasculaire, en raison d'une diminution de l'expression de l'angiopoïétine 1, dont la conséquence directe serait un défaut de compartimentation du cœur et de l'angiogénèse.

Dans les cellules endothéliales, le facteur de transcription COUP-TFII a un rôle central dans la différenciation vasculaire. L'inactivation de COUP-TFII dans l'endothélium veineux confère aux veines un phénotype artériel via la modulation de la voie de signalisation Notch. D'autres travaux ont aussi montré que COUP-TFII est essentielle dans l'angiogénèse, favorisant la prolifération des cellules endothéliales à travers l'expression de *E2F1* et des

facteurs de croissance vasculaire de la famille du VEGF (Fischer et al., 2008).

L'altération de l'expression de COUP-TFII a fait l'objet d'une attention particulière, dans le domaine de l'oncologie. Des études récentes (Nagasaki et al., 2009; Qin et al., 2013) ont documenté la surexpression de cette molécule dans le cancer de la prostate, le cancer du sein et le cancer pulmonaire. La surexpression de COUP-TFII est associée à une progression plus rapide de la maladie, au potentiel métastatique de la tumeur et à la dédifférenciation cancéreuse (Nagasaki et al., 2009). Dans le cas spécifique du cancer du sein, COUP-TFII a un impact sur la réponse tumorale aux thérapies hormonales. Le développement d'un inhibiteur de COUP-TFII est, pour son impact pronostique, sérieusement envisagé dans ce domaine.

Dans une perspective de travail sur cette molécule, au vue de son influence sur l'angiogenèse au cours du développement et dans différentes conditions pathologiques, il serait intéressant de déterminer les niveaux d'expression de COUP-TFII dans les cellules endothéliales et musculaires lisses artérielles de patients HTAP et contrôles. En fonction des résultats de cette première expérience, on pourra mieux cibler la population cellulaire la plus affectée par une expression anormale de COUP-TFII et d'envisager des études visant à définir l'impact de cette molécule sur la prolifération, l'apoptose et la différenciation cellulaire. Ainsi, la modulation de l'expression de COUP-TFII (inhibition via SiRNA et/ou surexpression via plasmide), permettra d'évaluer l'impact de cette molécule sur la prolifération et l'apoptose dans les CML et/ou les CE de patients contrôles et HTAP. Ces analyses préliminaires, permettraient de savoir si COUP-TFII peut contribuer à la mise en place ou à l'entretien du remodelage vasculaire dans l'HTAP. L'analyse de l'impact de COUP-TFII sur la dysfonction de la circulation pulmonaire, pourra être complétée dans les formes d'HTAP associées à la mutation du gène *BMPR2*.

L'existence de preuves en faveur de la modulation de l'expression de COUP-TFII par la voie de signalisation BMP/BMPRII (Furuta and Hogan, 1998), pourra être étudiée ultérieurement, par des expériences *in vitro* et des expériences dans des modèles animaux d'HP préalablement sélectionnés.

L'expression de COUP-TFII a été aussi observée dans les noyaux les CML (cellules musculaires lisses) des artères pulmonaires et de capillaires alvéolaires. Dans les CML et dans les cellules mésenchymateuses, le facteur de transcription COUP-TFII a un rôle clé dans la différenciation et la prolifération cellulaire. La surexpression de COUP-TFII dans des lignées de cellules musculaires C2C12 induit l'expression de gènes myogéniques (incluant entre autres la cavéoline-3, la myostatine, ainsi que Smad2 et MyoD), de gènes codant des protéines du métabolisme glucido-lipidique ainsi que des récepteurs nucléaires (dont PPAR,

ROR et RXR) (Crowther et al., 2011). Il serait donc intéressant de poursuivre ces travaux, en étudiant les niveaux d'expression de ces différents gènes entre les cellules de patients HTAP porteurs ou non d'une mutation.

Un autre marqueur exprimé par les cellules endothéliales des veines, qu'on a validé sur le tissu pulmonaire est EphB4. En utilisant l'expression différentielle d'EphB4, nous avons pu mettre en évidence que le remodelage veineux pulmonaire dans l'HTAP est le résultat d'une augmentation de l'épaisseur de la couche musculaire lisse veineuse et de l'apposition de composés matriciels de type collagène. Ces données sont en accord avec les résultats de nos travaux précédents (papier 2 et 3), où nous avons montré l'existence d'un remodelage des veines pulmonaires dans l'HPPE et dans l'HTAP et d'une corrélation entre le degré de ce remodelage et le degré du remodelage de la vascularisation bronchique (résultant de l'hypertrophie des artères bronchiques et de l'augmentation de la microcirculation bronchique). L'existence de connections entre les vaisseaux bronchiques et la circulation veineuse contribue à expliquer le développement des modifications des veines pulmonaires.

Dans ce travail, nous avons mieux caractérisé le phénotype et les mécanismes des altérations structurelles des veines pulmonaires dans l'HTAPi et HTAPh. Dans un premier temps, nous avons démontré l'augmentation du degré de musculation des veines pulmonaires par quantification du marquage de l' « *a smooth muscle actin* » sur coupes histologiques et par Western blot réalisé sur des lysats de veines pulmonaires de petit calibre. L'apposition de composés matriciels, évaluée par quantification de colorations spécifiques au niveau de l'intima des veines pulmonaires a aussi été identifiée comme étant un élément important du remodelage veineux. L'augmentation de la prolifération cellulaire (étudiée par PCNA en immunofluorescence) et de la phosphorylation de Smad2 dans les petites veines pulmonaires des sujets HTAP suggère l'activation de la voie du TGF- $\beta$  et son implication dans ce remodelage.

Nous avons aussi évalué le degré du remodelage veineux dans le modèle animal SuHx d'HP sévère. La combinaison du traitement par un antagoniste du VEGFR (Sugen 5416) et l'exposition à trois semaines d'hypoxie conduit au développement d'une hypertension pulmonaire sévère chez les rats. Contrairement à d'autres modèles animaux d'HP (comme le modèle d'HP induite par traitement monocrotaline et le modèle d'HP induite par l'exposition à l'hypoxie chronique), le modèle SuHx est caractérisé par des lésions angio-prolifératives des artérioles pulmonaires, dont le phénotype est plus proche à celui des lésions artérielles de la maladie humaine. Dans ce modèle, nous avons identifié les artères pulmonaires à l'aide de l'injection de sulfate de baryum via un cathéter inséré dans l'artère pulmonaire sur cœur battant. Nous avons ensuite quantifié le degré du remodelage des vaisseaux pulmonaires



injectés et des vaisseaux non injectés (parmi lesquelles on retrouve les veines pulmonaires). Par cette technique, nous avons pu observer un remodelage vasculaire complexe des vaisseaux pulmonaire, potentiellement intéressant le contingent veineux.

Afin d'évaluer l'impact de la voie de signalisation du TGF- $\beta$  dans ces altérations structurelles, nous avons administré à un groupe de rats SuHx le composé anti-fibrosant pirfénidone. Cette molécule, actuellement utilisée dans les protocoles thérapeutiques de la fibrose pulmonaire idiopathique, est en mesure d'inhiber la synthèse et la sécrétion de TGF- $\beta$ 1 *in vitro* (Shi et al., 2011) et aussi de cytokines pro-inflammatoires (Nakazato et al., 2002). Dans notre travail, nous avons constaté que l'effet du médicament pirfénidone se traduisait par une réduction des résistances vasculaires pulmonaires et une discrète amélioration du débit cardiaque. L'étude de l'activation de la voie de signalisation du TGF- $\beta$  par immunomarquage phospho-Smad2 dans les rats traités est actuellement en cours d'évaluation. L'effet plutôt discret de ce médicament sur l'HP dans ce modèle animal pourrait être en rapport à la faible spécificité de cette molécule sur la voie du TGF- $\beta$ 1 et à la persistance d'autres facteurs prolifératifs entretenant les altérations structurelles de la circulation pulmonaire.

TGF- $\beta$ 1 est un facteur de croissance modulant la prolifération, la migration et la différenciation de différents types cellulaires ; il est aussi impliqué dans le remodelage vasculaire pulmonaire (Gilbane et al., 2015; Ostriker et al., 2014). Les voies de signalisation dans lesquelles TGF- $\beta$ 1 promeut les modifications vasculaires dans l'HTAP ne sont pas actuellement clarifiées. Des études récentes ont identifié le rôle de TGF- $\beta$ 1 et de PTEN dans la progression du remodelage vasculaire secondaire à la prolifération des cellules musculaires lisses artérielles (Liu et al., 2012). PTEN est significativement réduite dans le tissu pulmonaire des rats avec HP induite par traitement monocrotaline ou par l'hypoxie chronique (Nemenoff et al., 2008; Ravi et al., 2013) et dans les cellules musculaires lisses artérielles pulmonaires (Ravi et al., 2013). La diminution des niveaux de PTEN dans ces cellules est modulée par la stimulation de TGF- $\beta$ 1 (Liu et al., 2012). Il a aussi été démontré l'effet du TGF- $\beta$ 1 sur l'expression de la molécule anti-apoptotique Bcl-2, via la voie de signalisation PI3K/AKT dans les cellules musculaires lisses artérielles pulmonaires. L'effet de TGF- $\beta$ 1 sur la prolifération des cellules musculaires lisses artérielles, via la modulation de l'expression de PTEN, représente donc un mécanisme important dans le remodelage vasculaire dans l'HTAP, et présente un intérêt potentiel dans le développement de nouvelles stratégies thérapeutiques.

En conclusion, nous avons confirmé l'existence d'un remodelage des veines pulmonaires dans l'HTAPh et HTAPi et caractérisé ces altérations structurelles chez l'Homme.

Nos données attestent que les altérations structurelles des veines pulmonaires puissent être en rapport avec la sévérité de la maladie, qui aboutit à des modifications profondes de la circulation pulmonaire. La voie de signalisation du TGF- $\beta$  est potentiellement impliquée dans ce remodelage.

# Discussion

L'hypertension pulmonaire est définie par l'élévation de la pression artérielle pulmonaire moyenne (PAPm) au-delà des 25 mmHg au repos. A l'occasion du Congrès Mondial dédié à l'Hypertension Pulmonaire d'Evian en 1998, l'Organisation Mondiale de la Santé (OMS) a identifié, pour la première fois, cinq grands groupes d'HP, chacun regroupant des formes d'HP partageant des similitudes cliniques, physiopathologiques et de prise en charge. Cette classification a ensuite été modifiée des adaptations au cours des congrès mondiaux dédiés à l'HP de Venise (2003), de Dana Point (2008) et de Nice (2013). Ces cinq groupes d'HP comprennent l'hypertension artérielle pulmonaire (groupe 1 ; HTAP ou plus connu encore sous le nom d'HP pré-capillaire), l'hypertension pulmonaire survenue à la suite d'une pathologie du cœur gauche (sténose mitrale, ischémie myocardique, hypertension systémique...) (groupe 2), l'hypertension pulmonaire se développant au cours d'une pathologie pulmonaire chronique (BPCO, fibrose interstitielle) (groupe 3), l'hypertension pulmonaire post-embolique (groupe 4) et l'hypertension pulmonaire d'origine multifactorielle (groupe 5).

Dans l'hypertension pulmonaire, les altérations structurelles du lit vasculaire pulmonaire peuvent toucher tous les éléments constitutifs de la circulation sanguine des poumons. Ainsi, l'HTAP est caractérisée par des lésions obstructives des artères pulmonaires pré- et intra-acinaires, attribuées à des phénomènes prolifératifs des cellules musculaires lisses et à la différenciation de cellules vasculaires progénitrices comme les péricytes pulmonaires en cellules musculaires lisses (Ricard et al., 2014). L'intima des artères pulmonaires est aussi altérée, avec l'accumulation de myofibroblastes, de composés de la matrice extracellulaire et de cellules inflammatoires, aboutissant à la constitution d'une néo-intima avec rétrécissement de la lumière vasculaire. Souvent les lésions occlusives artérielles s'accompagnent de structures particulières appelées « lésions plexiformes », constituées de collections nodulaires de petits canaux vasculaires, enveloppés au sein d'une matrice variablement riche en collagène. La lésion pléxiforme est considérée comme la lésion vasculaire caractérisant sur le plan histologique l'HTAP et la différenciant d'autres formes d'hypertension pulmonaire. Cependant, cette notion a évolué ces dernières années depuis la mise en évidence de la présence de ce type de lésions dans d'autres formes d'HP.

Le lit capillaire pulmonaire n'est pas porteur de modifications structurelles majeures, comme l'on observe dans certaines formes d'hypertension pulmonaire post capillaire et dans l'hypertension liée à la HPPE. L'épaississement des cloisons alvéolaires, caractérisé par la multiplication des canaux capillaires et l'alvéolite à sidérophages (définissant l'hémangiomasose capillaire) a été décrit dans la maladie veino-occlusive et occasionnellement dans l'HPPE. Néanmoins, le lit veineux n'a jamais été l'objet d'études

systematiques dans le domaine de l'HTAP, d'une part par les difficultés liées à une correcte identification des veines parenchymateuses pulmonaires et aussi par les spécificités cliniques et hémodynamiques de l'HTAP. Dans la maladie veino-occlusive, les lésions histologiques intéressent les veines septales et les veinules, qui sont occluses ou épaissies avec rétrécissement de leur lumière, par l'accumulation de matrice fibro-myxoïde et la prolifération des cellules musculaires lisses. Les lésions veineuses, à la différence des lésions artérielles occlusives observées dans l'HTAP, ne s'accompagnent pas de structures plexiformes.

La physiopathologie des HP reste encore imparfaitement connue. C'est pourquoi, dans ce travail de thèse, nous avons émis l'hypothèse qu'une meilleure compréhension des modifications structurelles de la circulation pulmonaire et bronchique dans différents groupes d'HP devrait permettre une connaissance plus détaillée de leurs rôles dans la physiopathologie de ces maladies.

Dans mon projet doctoral, j'ai été amené à participer à une première étude sur les altérations structurelles vasculaires pulmonaires dans l'hypertension pulmonaire associée à la maladie thromboembolique chronique. L'endartériectomie pulmonaire, qui correspond à la désobstruction des artères pulmonaires, constitue le traitement de choix de cette forme particulière d'HP. Toutefois, l'hypertension pulmonaire persiste après intervention chirurgicale dans un nombre limité de patients. Dans notre étude, l'analyse des poumons de neuf patients avec persistance d'HP après chirurgie et de huit patients avec des lésions thrombo-emboliques distales non accessibles à la chirurgie, ainsi que l'étude des lésions pulmonaires d'un modèle porcin d'HPPE, a montrée l'existence d'altérations structurelles des venules pré-septales, des veines septales et du lit capillaire pulmonaire. Le remodelage des veines pulmonaires se caractérise par un épaississement fibreux de l'intima et par une hypertrophie de la couche musculaire. Le mécanisme physiopathologique à la base de ces modifications post-capillaires consisterait en un hyper débit sanguin se produisant sur les veines pulmonaires au travers des connections anastomotiques bronchopulmonaires. L'existence de ces connections a pu être démontrée à travers l'injection sélective de colorant dans le système veineux et dans le système bronchique sur les explants pulmonaires. Les anomalies vasculaires post-capillaires constituent un aspect nouveau des lésions histopathologiques vasculaires pulmonaires dans l'HPPE et pourraient contribuer à expliquer la persistance de l'élévation des résistances pulmonaires totales après chirurgie. Dans notre étude, des lésions post-capillaires similaires ont été aussi observées dans le modèle porcin d'HPPE, tantôt dans les territoires pulmonaires les plus faiblement perfusés, tantôt dans les territoires pulmonaires avec lésions obstructives progressives. Ces altérations de la

microcirculation étaient associées au remodelage des vaisseaux bronchiques. L'injection sélective de colorant dans le système veineux et bronchique a aussi confirmé l'existence de communications vasculaires bronchopulmonaires.

Dans la suite de ce projet d'étude doctoral, j'ai ensuite poursuivi l'analyse des modifications structurelles de la circulation pulmonaire qui se produisent dans l'hypertension artérielle pulmonaire de groupe 1. Plus particulièrement je me suis intéressée à l'HTAPi et l'HTAPh, que j'ai comparé sur le plan morphologique, en analysant le degré d'épaississement pariétal et l'inflammation des artères pulmonaires, la densité des lésions pléxiformes, le degré de remodelage des artères bronchiques, la densité de la micro vascularisation bronchique et le degré du remodelage veineux. Cette étude constitue la première caractérisation sur le plan histopathologique de l'HTAPh avec mutation du gène *BMPR2*, en le comparant aux lésions vasculaire de l'HTAPi. Au cours de cette analyse, j'ai pu constater une augmentation substantielle du remodelage des vaisseaux bronchiques, ainsi qu'une densité plus élevée de microvaisseaux bronchiques dans les tissus pulmonaires de patients avec HTAP associée aux mutations de *BMPR2*. Par ailleurs, on a observé que l'hémoptysie était beaucoup plus fréquente chez les patients HTAPh, par rapport aux patients avec HTAPi. On a aussi identifié des lésions histologiques fibro-vasculaires particulières, qui sont aussi plus fréquemment observées chez les patients avec HTAPh.

Les traits histologiques classiquement décrits dans l'HTAP sont représentés par l'épaississement des parois des artères pulmonaires distales, l'inflammation péri-vasculaire artérielle et de façon marginale le remodelage des veines pulmonaires. Ces aspects ont été extensivement analysés dans l'HTAP, indépendamment du statut mutationnel du gène *BMPR2*. Dans mon étude, aucune différence n'a été constatée en terme de remodelage artériel, d'inflammation périvasculaire entre les deux groupes de patients étudiés. Les analyse ont été réalisées sur les poumons explantés lors de greffes bipulmonaires et sont donc représentatifs d'une pathologie en phase terminale, avec des lésions extrêmement sévères. Par ailleurs, les traitements administrés aux patients pourraient avoir eu une influence sur le degré d'inflammation perivasculaire, ainsi que sur le remodelage artériel. Mis à part ces aspects « classiques » de l'hypertension artérielle pulmonaire, j'ai constaté la présence de lésions vasculaires singulières qu'on a appelé SiMFis, plus fréquemment chez les patients porteurs de mutation *BMPR2*, par rapport aux patients non mutés. L'acronyme SiMFis reprend les caractéristiques anatomopathologiques de ces lésions particulières : S pour « *singular* » désignant ces lésions comme rarement distribuées au sein du parenchyme pulmonaire, M pour « *millimetric* », indiquant la taille entre 1 et 2 mm de ces lésions (à différence des lésions pléxiformes typiques, dont la taille varie entre 500 µm et 250 µm) ; F

pour « *fibro-vascular* » en raison de la richesse en collagène de ces lésions, incorporant un ou plusieurs canaux vasculaires. A la différence des lésions plexiformes classiques, les lésions SiMFis ne sont pas caractérisées par un aspect « gloméruloïde » de collections vasculaires, mais plutôt comme une « agglutination » de vaisseaux pulmonaires remodelés. La richesse en collagène pourrait indiquer que cette lésion soit un reliquat de lésions artérielles préexistantes. Par ailleurs, l'injection de colorant dans le système vasculaire du poumon explanté de certains patients, a révélé des connexions entre les lésions SiMFis, le système vasculaire bronchique et les veines pulmonaires.

Le système vasculaire bronchique a ensuite fait l'objet d'une évaluation morphométrique. Le remodelage des artères bronchiques, ainsi que la densité des micro-vaisseaux bronchiques étaient beaucoup plus prononcés chez les patients porteurs de mutations de *BMP2* par rapport aux patients non mutés. A la lumière de ces résultats, nous avons déduit que les lésions SiMFis pourraient être l'expression morphologique d'une structure anastomotique entre le système artériel pulmonaire, les vaisseaux bronchiques et les veines pulmonaires. Ces lésions sont nettement plus fréquentes chez les sujets porteurs de mutations de *BMP2* en comparaison avec les patients non mutés. En parallèle, nous nous sommes intéressés à une autre forme d'HP, représentée par la maladie thromboembolique chronique qui est caractérisée par un remodelage bronchique exagéré. Même si dans cette pathologie nous n'avons pas retrouvé de lésions SiMFis, nous pouvons considérer que la connexion entre l'hypertrophie bronchique et le remodelage veineux pulmonaire pourrait reposer sur des bases similaires, à travers ce processus multi-étapes : tout d'abord le remodelage occlusif de l'artère pulmonaire conduirait à une hypertrophie de la vascularisation bronchique et des *vasa vasorum* (avec dans certaines zones la formation de structures anastomotiques de type SiMFis), ensuite le drainage de ce flux sanguin additionnel via les vaisseaux bronchique aux veines pulmonaires produirait une réponse adaptative du système veineux avec hypertrophie du muscle lisse et une fibrose intimale.

L'aspect nouveau de ce travail repose sur l'étude détaillée des structures vasculaires de l'arbre bronchique dans l'HTAP, avec une attention particulière aux formes avec mutations du gène *BMP2*. L'observation d'un remodelage de la circulation bronchique plus important chez les patients porteurs de mutations de *BMP2* avait été documentée par l'équipe de Tio dans une série de 129 patients avec HTAP, en ré-analysant leurs respectifs clichés tomodynamométriques thoraciques. Dans mon analyse de 44 patients avec HTAP, transplantés des deux poumons, les épisodes d'hémoptysie étaient plus fréquents chez les patients porteurs de mutations de *BMP2*. Le remodelage des artères bronchiques est caractérisé par une hypertrophie et par une dilatation des artères bronchiques, ainsi que par

une densification plus importante des micro-vaisseaux bronchiques. La multiplication des vaisseaux capillaires bronchiques a été décrite dans différentes pathologies respiratoires plus au moins associées à l'HP, comme l'asthme, la fibrose pulmonaire et la maladie thromboembolique chronique. Par ailleurs, les études conduites sur l'Homme ou sur des modèles animaux, ont indiquées que l'augmentation en microvaisseaux au sein de la paroi bronchique pourrait être liée à un processus d'angiogenèse initiée par des chimiokines caractérisées par un motif CXC et par des facteurs de croissance comme le VEGF. Les résultats de notre analyse indiquent que chez les patients avec HTAPh porteurs de mutations de *BMPR2*, un processus d'angiogenèse bronchique se déclenche donnant lieu à un réseau capillaire plus dense comparé aux patients avec HTAP idiopathique. Dans des conditions physiologiques, la signalisation par BMPRII inhibe l'expression de VEGF, qui est l'un des acteurs principaux de l'angiogenèse. L'ensemble de ces données indique que les altérations de la fonction du gène *BMPR2* sont potentiellement impliquées dans les anomalies de la circulation bronchique, avec augmentation du risque de complications hémorragiques.

Les modifications de la circulation bronchique (hypertrophie des artères bronchiques et densité des micro-vaisseaux) apparaissent significativement corrélées au remodelage des veines pulmonaires septales. Par ailleurs, les modifications du lit vasculaire post-capillaire sont beaucoup plus importantes chez les patients porteurs de mutations de *BMPR2* par rapport aux patients non mutés. Les modifications morphologiques observées dans la circulation bronchique et veineuse suggèrent l'existence de connections entre ces deux circuits. Ces connections pourraient amener à une surcharge sanguine dans les veines pulmonaires qui pourraient engendrer une réaction adaptative de ces dernières avec muscularisation et fibrose intinale. Ces modifications du lit vasculaire post-capillaire pourraient ainsi contribuer à la progression plus rapide et à la propension aux complications observées de façon générale chez les patients porteurs de mutations du gène *BMPR2*.

Dans un dernier travail, j'ai cherché à mieux caractériser le remodelage des petites veines pulmonaires. Peu de travaux ont caractérisé les altérations structurelles des vaisseaux veineux dans l'HTAP. Une des raisons est liée à la difficulté de bien différencier les veines pulmonaires distales des petites artères. Pour surmonter cette difficulté, j'ai utilisé des marqueurs biologiques spécifiques, exprimés de façon différentielle dans le lit veineux et artériel. Ainsi, au cours de l'organogénèse, la stimulation par le VEGF a un effet différent sur les angioblastes destinés à donner origine aux veines de ceux destinés à devenir des artères. Dans les premiers, le VEGF induit l'expression de COUP-TFII, responsable de l'inactivation de NRP-1 et de la voie de signalisation Notch ; par contre, COUP-TFII induit l'expression de molécules veine-spécifiques, comme EphB4 dans ces cellules vasculaires progénitrices.



EphB4 est un récepteur d'Ephrine B2 et est spécifiquement exprimée dans les cellules endothéliales veineuses. L'expression d'EphB4 par les cellules endothéliales veineuses apparaît donc pendant l'organogénèse et est maintenue après la naissance. Dans cette étude, nous avons, en premier, mis au point les marqueurs biologiques EphB4, identifiant les cellules endothéliales des veines et Ephrine B2, identifiant les cellules endothéliales des artères. Une fois achevée cette étape, le degré d'épaississement pariétale des veines pulmonaires a pu être analysé par morphométrie. Les résultats de cette analyse ont confirmé la présence d'un remodelage veineux chez les sujets avec HTAP par rapport aux sujets contrôles. L'épaississement des petites veines septales pulmonaires était constitué, d'une part, par l'augmentation de la couche musculaire lisse et d'autre part par un épaississement fibreux intimal. Le degré de ce remodelage était par ailleurs plus marqué chez les sujets porteurs de mutations *BMPR2*, en accord avec les résultats du papier précédent.

De manière intéressante, nous avons observé un remodelage vasculaire complexe, potentiellement intéressant le contingent veineux dans le modèle de rat d'HP sévère SuHx. L'administration de pirféridone aux rats traités par Sugén et exposés à l'hypoxie a produit un discret effet bénéfique, suggérant un rôle de la voie de signalisation du TGF- $\beta$  dans le remodelage vasculaire. Néanmoins, la pirféridone possède plusieurs modes d'actions et nous ne pouvons pas exclure que ces effets bénéfiques ne soient liés à des actions au niveau du remodelage cardiaque. C'est pourquoi, ces travaux doivent être complétés, notamment par d'autres stratégies faisant appel à des inhibiteurs plus sélectifs du TGF- $\beta$ .

# Conclusions

L'existence de modifications post-capillaires de la circulation pulmonaire dans la HPPE et de l'HTAP constitue une nouvelle notion qui permet de mieux comprendre la physiopathologie de ces deux groupes d'HP. L'existence de ces altérations dans la HPPE contribue à expliquer la persistance de l'HP après endartériectomie chez certains patients. L'identification d'outils d'imagerie peu invasifs capables de dépister ces anomalies représentent un défi d'avenir, qui pourrait permettre d'identifier différentes catégories de patients et de mieux adapter le choix thérapeutique.

Les modifications post-capillaires dans l'HTAP représentent aussi un nouvel aspect peu étudié du remodelage de la circulation pulmonaire. Nos données supportent la notion que l'existence de ces altérations serait étroitement liée au remodelage de la circulation bronchique. Dans notre travail, on a pu réunir un ensemble d'évidences supportant la notion que les modifications de la circulation systémique dans l'HTAP pourraient avoir des répercussions sur la circulation veineuse pulmonaire. Nous avons aussi pu constater que les modifications fonctionnelles induites par la perte de la signalisation BMPRII pourraient avoir un impact sur ces altérations vasculaires. Ce travail constitue une première preuve de l'existence d'un « *pattern* » distinctif du remodelage vasculaire entre l'HTAPh et l'HTAPi, avec des conséquences sur le plan clinique. Enfin, dans ce travail de thèse, nous avons pu démontrer la pertinence de deux modèles animaux d'étude de ces conditions physiopathologiques (modèle HPPE chez le porc et modèle SuHx d'HP sévère chez le rat) qui pourraient non seulement aider à mieux appréhender ces altérations, mais qui pourraient aussi aider à identifier de nouvelles stratégies thérapeutiques.

## Références bibliographiques

- Adachi-Yamada, T., Nakamura, M., Irie, K., Tomoyasu, Y., Sano, Y., Mori, E., Goto, S., Ueno, N., Nishida, Y., and Matsumoto, K. (1999). p38 mitogen-activated protein kinase can be involved in transforming growth factor beta superfamily signal transduction in *Drosophila* wing morphogenesis. *Mol. Cell. Biol.* *19*, 2322–2329.
- Adams, R.H., Wilkinson, G.A., Weiss, C., Diella, F., Gale, N.W., Deutsch, U., Risau, W., and Klein, R. (1999). Roles of ephrinB ligands and EphB receptors in cardiovascular development: demarcation of arterial/venous domains, vascular morphogenesis, and sprouting angiogenesis. *Genes Dev.* *13*, 295–306.
- Aldred, M.A., Machado, R.D., James, V., Morrell, N.W., and Trembath, R.C. (2007). Characterization of the BMP2 5'-untranslated region and a novel mutation in pulmonary hypertension. *Am. J. Respir. Crit. Care Med.* *176*, 819–824.
- Antigny, F., Hautefort, A., Meloche, J., Belacel-Ouari, M., Manoury, B., Rucker-Martin, C., Péchoux, C., Potus, F., Nadeau, V., Tremblay, E., et al. (2016). Potassium Channel Subfamily K Member 3 (KCNK3) Contributes to the Development of Pulmonary Arterial Hypertension. *Circulation* *133*, 1371–1385.
- Applebury, M.L., Antoch, M.P., Baxter, L.C., Chun, L.L., Falk, J.D., Farhangfar, F., Kage, K., Krzystolik, M.G., Lyass, L.A., and Robbins, J.T. (2000). The murine cone photoreceptor: a single cone type expresses both S and M opsins with retinal spatial patterning. *Neuron* *27*, 513–523.
- Arciniegas, E., Frid, M.G., Douglas, I.S., and Stenmark, K.R. (2007). Perspectives on endothelial-to-mesenchymal transition: potential contribution to vascular remodeling in chronic pulmonary hypertension. *Am. J. Physiol. Lung Cell Mol. Physiol.* *293*, L1–L8.
- Asosingh, K., Aldred, M.A., Vasanji, A., Drazba, J., Sharp, J., Farver, C., Comhair, S.A.A., Xu, W., Licina, L., Huang, L., et al. (2008). Circulating angiogenic precursors in idiopathic pulmonary arterial hypertension. *Am. J. Pathol.* *172*, 615–627.
- Attisano, L., Cárcamo, J., Ventura, F., Weis, F.M., Massagué, J., and Wrana, J.L. (1993). Identification of human activin and TGF beta type I receptors that form heteromeric kinase complexes with type II receptors. *Cell* *75*, 671–680.
- Austin, E.D., Ma, L., LeDuc, C., Berman Rosenzweig, E., Borczuk, A., Phillips, J.A., Palomero, T., Sumazin, P., Kim, H.R., Talati, M.H., et al. (2012). Whole exome sequencing to identify a novel gene (caveolin-1) associated with human pulmonary arterial hypertension. *Circ Cardiovasc Genet* *5*, 336–343.
- Balabanian, K., Foussat, A., Dorfmüller, P., Durand-Gasselin, I., Capel, F., Bouchet-Delbos, L., Portier, A., Marfaing-Koka, A., Krzysiek, R., Rimaniol, A.-C., et al. (2002). CX(3)C chemokine fractalkine in pulmonary arterial hypertension. *Am. J. Respir. Crit. Care Med.* *165*, 1419–1425.
- Bandyopadhyay, A., Tsuji, K., Cox, K., Harfe, B.D., Rosen, V., and Tabin, C.J. (2006). Genetic analysis of the roles of BMP2, BMP4, and BMP7 in limb patterning and skeletogenesis. *PLoS Genet.* *2*, e216.
- Barbara, N.P., Wrana, J.L., and Letarte, M. (1999). Endoglin is an accessory protein that interacts with the signaling receptor complex of multiple members of the transforming growth factor-beta superfamily. *J. Biol. Chem.* *274*, 584–594.
- Barna, M., and Niswander, L. (2007). Visualization of cartilage formation: insight into cellular

properties of skeletal progenitors and chondrodysplasia syndromes. *Dev. Cell* 12, 931–941.

- Baur, S.T., Mai, J.J., and Dymecki, S.M. (2000). Combinatorial signaling through BMP receptor IB and GDF5: shaping of the distal mouse limb and the genetics of distal limb diversity. *Development* 127, 605–619.
- Bonderman, D., Jakowitsch, J., Adlbrecht, C., Schemper, M., Kyrle, P.A., Schönauer, V., Exner, M., Klepetko, W., Kneussl, M.P., Maurer, G., Lang I. (2005). Medical conditions increasing the risk of chronic thromboembolic pulmonary hypertension. *Thromb Haemost. Mar.* 3, 512-6.
- Brazil, D.P., Church, R.H., Surae, S., Godson, C., Martin, F. (2015). BMP signalling: agony and antagonism in the family. *Trends Cell Biol.* 25,249-64.
- Brown, M.A., Zhao, Q., Baker, K.A., Naik, C., Chen, C., Pukac, L., Singh, M., Tsareva, T., Parice, Y., Mahoney, A., et al. (2005a). Crystal structure of BMP-9 and functional interactions with pro-region and receptors. *J. Biol. Chem.* 280, 25111–25118.
- Chalifoux, L.V., Simon, M.A., Pauley, D.R., MacKey, J.J., Wyand, M.S., and Ringler, D.J. (1992). Arteriopathy in macaques infected with simian immunodeficiency virus. *Lab. Invest.* 67, 338–349.
- Chang, S.C., Hoang, B., Thomas, J.T., Vukicevic, S., Luyten, F.P., Ryba, N.J., Kozak, C.A., Reddi, A.H., and Moos, M. (1994). Cartilage-derived morphogenetic proteins. New members of the transforming growth factor-beta superfamily predominantly expressed in long bones during human embryonic development. *J. Biol. Chem.* 269, 28227–28234.
- Chaouat, A., Coulet, F., Favre, C., Simonneau, G., Weitzenblum, E., Soubrier, F., Humbert, M. (2004). Endoglin germline mutation in a patient with hereditary haemorrhagic telangiectasia and dexfenfluramine associated pulmonary arterial hypertension. *Thorax.* 5, 446-8.
- Chazova, I., Loyd, J.E., Zhdanov, V.S., Newman, J.H., Belenkov, Y., and Meyrick, B. (1995). Pulmonary artery adventitial changes and venous involvement in primary pulmonary hypertension. *Am. J. Pathol.* 146, 389–397.
- Chen, D., Li, L., Tu, X., Yin, Z., and Wang, Q. (2013). Functional characterization of Klippel-Trenaunay syndrome gene AGGF1 identifies a novel angiogenic signaling pathway for specification of vein differentiation and angiogenesis during embryogenesis. *Hum. Mol. Genet.* 22, 963–976.
- Chen, X., Qin, J., Cheng, C.-M., Tsai, M.-J., and Tsai, S.Y. (2012a). COUP-TFII is a major regulator of cell cycle and Notch signaling pathways. *Mol. Endocrinol.* 26, 1268–1277.
- Cheng, H., Jiang, W., Phillips, F.M., Haydon, R.C., Peng, Y., Zhou, L., Luu, H.H., An, N., Breyer, B., Vanichakarn, P., et al. (2003). Osteogenic activity of the fourteen types of human bone morphogenetic proteins (BMPs). *J Bone Joint Surg Am* 85-A, 1544–1552.
- Cheng, K.-H., Ponte, J.F., and Thiagalingam, S. (2004). Elucidation of epigenetic inactivation of SMAD8 in cancer using targeted expressed gene display. *Cancer Res.* 64, 1639–1646.
- Ciucan L, Bonneau O, Hussey M, Duggan N, Holmes A. M., Good R, Stringer R, Jones P, Morrell N. W., Jaraí G., Walker C., Westwick J., and Thomas M. (2011). A Novel Murine Model of Severe Pulmonary Arterial Hypertension. *Am. J. Respir. Crit. Care Med.* 184, 1171-1182.
- Cogan, J.D., Pauciulo, M.W., Batchman, A.P., Prince, M.A., Robbins, I.M., Hedges, L.K., Stanton, K.C., Wheeler, L.A., Phillips, J.A., Loyd, J.E., et al. (2006). High frequency of BMP2 exonic deletions/duplications in familial pulmonary arterial hypertension. *Am. J. Respir. Crit. Care Med.* 174, 590–598.

- Cogan, J.D., Vnencak-Jones, C.L., Phillips, J.A., Lane, K.B., Wheeler, L.A., Robbins, I.M., Garrison, G., Hedges, L.K., and Loyd, J.E. (2005). Gross BMPR2 gene rearrangements constitute a new cause for primary pulmonary hypertension. *Genet. Med.* *7*, 169–174.
- Cohen-Kaminsky, S., Hautefort, A., Price, L., Humbert, M., and Perros, F. (2014). Inflammation in pulmonary hypertension: what we know and what we could logically and safely target first. *Drug Discov. Today* *19*, 1251–1256.
- Cool, C.D., Kennedy, D., Voelkel, N.F., and Tuder, R.M. (1997). Pathogenesis and evolution of plexiform lesions in pulmonary hypertension associated with scleroderma and human immunodeficiency virus infection. *Hum. Pathol.* *28*, 434–442.
- Corti, P., Young, S., Chen, C.-Y., Patrick, M.J., Rochon, E.R., Pekkan, K., and Roman, B.L. (2011). Interaction between alk1 and blood flow in the development of arteriovenous malformations. *Development* *138*, 1573–1582.
- Covassin, L., Amigo, J.D., Suzuki, K., Teplyuk, V., Straubhaar, J., and Lawson, N.D. (2006). Global analysis of hematopoietic and vascular endothelial gene expression by tissue specific microarray profiling in zebrafish. *Dev. Biol.* *299*, 551–562.
- Crowther, L.M., Wang, S.-C.M., Eriksson, N.A., Myers, S.A., Murray, L.A., and Muscat, G.E.O. (2011). Chicken ovalbumin upstream promoter-transcription factor II regulates nuclear receptor, myogenic, and metabolic gene expression in skeletal muscle cells. *Physiol. Genomics* *43*, 213–227.
- Czirják, G., and Enyedi, P. (2002). Formation of functional heterodimers between the TASK-1 and TASK-3 two-pore domain potassium channel subunits. *J. Biol. Chem.* *277*, 5426–5432.
- Dacquin, R., Starbuck, M., Schinke, T., and Karsenty, G. (2002). Mouse alpha1(I)-collagen promoter is the best known promoter to drive efficient Cre recombinase expression in osteoblast. *Dev. Dyn.* *224*, 245–251.
- Danesh, S.M., Villasenor, A., Chong, D., Soukup, C., and Cleaver, O. (2009). BMP and BMP receptor expression during murine organogenesis. *Gene Expr. Patterns* *9*, 255–265.
- David, L., Mallet, C., Mazerbourg, S., Feige, J.-J., and Bailly, S. (2007). Identification of BMP9 and BMP10 as functional activators of the orphan activin receptor-like kinase 1 (ALK1) in endothelial cells. *Blood* *109*, 1953–1961.
- Davie, N.J., Crossno, J.T.Jr, Frid, M.G., Hofmeister, S.E., Reeves, J.T., Hyde, D.M., Carpenter, T.C., Brunetti, J.A., McNiece, I.K., Stenmark, K.R. (2004). Hypoxia-induced pulmonary artery adventitial remodeling and neovascularization: contribution of progenitor cells. *Am J Physiol Lung Cell Mol Physiol.* *4*, 668-78.
- de Jong, D.S., Vaes, B.L.T., Dechering, K.J., Feijen, A., Hendriks, J.M.A., Wehrens, R., Mummery, C.L., van Zoelen, E.J.J., Olijve, W., and Steegenga, W.T. (2004). Identification of novel regulators associated with early-phase osteoblast differentiation. *J. Bone Miner. Res.* *19*, 947–958.
- Degano, B., Guillaume, M., Savale, L., Montani, D., Jaïs, X., Yaici, A., Le Pavec, J., Humbert, M., Simonneau, G., and Sitbon, O. (2010). HIV-associated pulmonary arterial hypertension: survival and prognostic factors in the modern therapeutic era. *Aids* *24*, 67–75.
- Demirhan, O., Türkmen, S., Schwabe, G.C., Soyupak, S., Akgül, E., Tastemir, D., Karahan, D., Mundlos, S., and Lehmann, K. (2005). A homozygous BMPR1B mutation causes a new subtype of acromesomelic chondrodysplasia with genital anomalies. *J. Med. Genet.* *42*, 314–317.

- Dempsey, E.C., Das, M., Frid, M.G., and Stenmark, K.R. (1996). Unique growth properties of neonatal pulmonary vascular cells: importance of time- and site-specific responses, cell-cell interaction, and synergy. *J Perinatol* *16*, S2–S11.
- Deng, Z., Morse, J.H., Slager, S.L., Cuervo, N., Moore, K.J., Venetos, G., Kalachikov, S., Cayanis, E., Fischer, S.G., Barst, R.J., et al. (2000). Familial primary pulmonary hypertension (gene PPH1) is caused by mutations in the bone morphogenetic protein receptor-II gene. *Am. J. Hum. Genet.* *67*, 737–744.
- Dereeper, A., Guignon, V., Blanc, G., Audic, S., Buffet, S., Chevenet, F., Dufayard, J.-F., Guindon, S., Lefort, V., Lescot, M., et al. (2008). Phylogeny.fr: robust phylogenetic analysis for the non-specialist. *Nucleic Acids Res.* *36*, W465–W469.
- Derynck, R., and Zhang, Y.E. (2003). Smad-dependent and Smad-independent pathways in TGF-beta family signalling. *Nature* *425*, 577–584.
- Dierick, F., Héry, T., Hoareau-Coudert, B., Mougnot, N., Monceau, V., Claude, C., Crisan, M., Besson, V., Dorfmüller, P., Marodon, G., et al. (2016). Resident PW1+ Progenitor Cells Participate in Vascular Remodeling During Pulmonary Arterial Hypertension. *Circ. Res.* *118*, 822–833.
- Dietrich, A.-C., Lombardo, V.A., Veerkamp, J., Priller, F., and Abdelilah-Seyfried, S. (2014). Blood flow and Bmp signaling control endocardial chamber morphogenesis. *Dev. Cell* *30*, 367–377.
- Dijke, ten, P., Yamashita, H., Sampath, T.K., Reddi, A.H., Estevez, M., Riddle, D.L., Ichijo, H., Heldin, C.H., and Miyazono, K. (1994). Identification of type I receptors for osteogenic protein-1 and bone morphogenetic protein-4. *J. Biol. Chem.* *269*, 16985–16988.
- Dorfmüller, P., Zarka, V., Durand-Gasselín, I., Monti, G., Balabanian, K., Garcia, G., Capron, F., Coulomb-Lherminé, A., Marfaing-Koka, A., Simonneau, G., et al. (2002). Chemokine RANTES in severe pulmonary arterial hypertension. *Am. J. Respir. Crit. Care Med.* *165*, 534–539.
- Eddahibi, S., Humbert, M., Fadel, E., Raffestin, B., Darmon, M., Capron, F., Simonneau, G., Dartevelle, P., Hamon, M., and Adnot, S. (2001). Serotonin transporter overexpression is responsible for pulmonary artery smooth muscle hyperplasia in primary pulmonary hypertension. *J. Clin. Invest.* *108*, 1141–1150.
- Eddahibi, S., Guignabert, C., Barlier-Mur, A.-M., Dewachter, L., Fadel, E., Dartevelle, P., Humbert, M., Simonneau, G., Hanoun, N., Saurini, F., et al. (2006). Cross talk between endothelial and smooth muscle cells in pulmonary hypertension: critical role for serotonin-induced smooth muscle hyperplasia. *Circulation* *113*, 1857–1864.
- Egerman, M.A., Cadena, S.M., Gilbert, J.A., Meyer, A., Nelson, H.N., Swalley, S.E., Mallozzi, C., Jacobi, C., Jennings, L.L., Clay, I., et al. (2015). GDF11 Increases with Age and Inhibits Skeletal Muscle Regeneration. *Cell Metab.* *22*, 164–174.
- Egorova, A.D., Khedoe, P.P.S.J., Goumans, M.-J.T.H., Yoder, B.K., Nauli, S.M., Dijke, ten, P., Poelmann, R.E., and Hierck, B.P. (2011). Lack of primary cilia primes shear-induced endothelial-to-mesenchymal transition. *Circ. Res.* *108*, 1093–1101.
- Engel, M.E., McDonnell, M.A., Law, B.K., and Moses, H.L. (1999). Interdependent SMAD and JNK signaling in transforming growth factor-beta-mediated transcription. *J. Biol. Chem.* *274*, 37413–37420.
- Evans, J.D.W., Girerd, B., Montani, D., Wang, X.-J., Galiè, N., Austin, E.D., Elliott, G., Asano, K., Grünig, E., Yan, Y., et al. (2016). BMPR2 mutations and survival in pulmonary arterial hypertension: an individual participant data meta-analysis. *Lancet Respir Med* *4*, 129–137.

- Fadel, E., Riou, J.Y., Mazmanian, M., Brenot, P., Dulmet, E., Detruit, H., Serraf, A., Bacha, E.A., Hervé, P., and Dartevielle, P. (1999). Pulmonary thromboendarterectomy for chronic thromboembolic obstruction of the pulmonary artery in piglets. *J. Thorac. Cardiovasc. Surg.* *117*, 787–793.
- Fedullo, P.F., Auger, W.R., Kerr, K.M., Rubin, L.J. (2001). Chronic thromboembolic pulmonary hypertension. *N Engl J Med.* *20*, 1465-72.
- Fischer, C., Mazzone, M., Jonckx, B., and Carmeliet, P. (2008). FLT1 and its ligands VEGFB and PlGF: drug targets for anti-angiogenic therapy? *Nat. Rev. Cancer* *8*, 942–956.
- Foletta, V.C., Lim, M.A., Soosairajah, J., Kelly, A.P., Stanley, E.G., Shannon, M., He, W., Das, S., Massagué, J., Bernard, O., et al. (2003). Direct signaling by the BMP type II receptor via the cytoskeletal regulator LIMK1. *J. Cell Biol.* *162*, 1089–1098.
- Frank, D.B., Abtahi, A., Yamaguchi, D.J., Manning, S., Shyr, Y., Pozzi, A., Baldwin, H.S., Johnson, J.E., de Caestecker, M.P. (2005). Bone morphogenetic protein 4 promotes pulmonary vascular remodeling in hypoxic pulmonary hypertension. *Circ Res.* *97*, 496-504.
- Furuta, Y., and Hogan, B.L. (1998). BMP4 is essential for lens induction in the mouse embryo. *Genes Dev.* *12*, 3764–3775.
- Gao, Y., Jheon, A., Nourkeyhani, H., Kobayashi, H., Ganss, B. (2004). Molecular cloning, structure, expression, and chromosomal localization of the human Osterix (SP7) gene. *Gene.* *341*, 101-10.
- Galiè, N., Humbert, M., Vachiery, J.-L., Gibbs, S., Lang, I., Torbicki, A., Simonneau, G., Peacock, A., Vonk-Noordegraaf, A., Beghetti, M., et al. (2015). 2015 ESC/ERS Guidelines for the diagnosis and treatment of pulmonary hypertension: The Joint Task Force for the Diagnosis and Treatment of Pulmonary Hypertension of the European Society of Cardiology (ESC) and the European Respiratory Society (ERS): Endorsed by: Association for European Paediatric and Congenital Cardiology (AEPC), International Society for Heart and Lung Transplantation (ISHLT). *Eur. Respir. J.* *46*, 903–975.
- Gangopahyay, A., Oran, M., Bauer, E.M., Wertz, J.W., Comhair, S.A., Erzurum, S.C., and Bauer, P.M. (2011). Bone morphogenetic protein receptor II is a novel mediator of endothelial nitric-oxide synthase activation. *J. Biol. Chem.* *286*, 33134–33140.
- Ghofrani, H.A., Distler, O., Gerhardt, F., Gorenflo, M., Grünig, E., Haefeli, W.E., Held, M., Hoepfer, M.M., Kähler, C.M., Kaemmerer, H., Klose, H., Köllner, V., Kopp, B., Mebus, S., Meyer, A., Miera, O., Pittrow, D., Riemekasten, G., Rosenkranz, S., Schranz, D., Voswinckel, R., Olschewski, H. (2011). Treatment of pulmonary arterial hypertension (PAH): updated Recommendations of the Cologne Consensus Conference. *Int J Cardiol.* *154*, S20-33.
- Gilbane, A.J., Derrett-Smith, E., Trinder, S.L., Good, R.B., Pearce, A., Denton, C.P., and Holmes, A.M. (2015). Impaired bone morphogenetic protein receptor II signaling in a transforming growth factor- $\beta$ -dependent mouse model of pulmonary hypertension and in systemic sclerosis. *Am. J. Respir. Crit. Care Med.* *191*, 665–677.
- Girerd, B., Montani, D., Coulet, F., Sztrymf, B., Yaici, A., Jaïs, X., Tregouet, D., Reis, A., Drouin-Garraud, V., Fraisse, A., et al. (2010). Clinical outcomes of pulmonary arterial hypertension in patients carrying an ACVRL1 (ALK1) mutation. *Am. J. Respir. Crit. Care Med.* *181*, 851–861.
- Girerd, B., Montani, D., Jaïs, X., Eyries, M., Yaici, A., Sztrymf, B., Savale, L., Parent, F., Coulet, F., Godinas, L., et al. (2016). Genetic counselling in a national referral centre for pulmonary hypertension. *Eur. Respir. J.* *47*, 541–552.
- Goumans, M.-J., Valdimarsdottir, G., Itoh, S., Lebrin, F., Larsson, J., Mummery, C., Karlsson, S.,



- and Dijke, ten, P. (2003). Activin receptor-like kinase (ALK)1 is an antagonistic mediator of lateral TGFbeta/ALK5 signaling. *Mol. Cell* *12*, 817–828.
- Graul-Neumann, L.M., Deichsel, A., Wille, U., Kakar, N., Koll, R., Bassir, C., Ahmad, J., Cormier-Daire, V., Mundlos, S., Kubisch, C., et al. (2014). Homozygous missense and nonsense mutations in BMPR1B cause acromesomelic chondrodysplasia-type Grebe. *Eur. J. Hum. Genet.* *22*, 726–733.
- Guignabert, C., Izikki, M., Tu, L.I., Li, Z., Zadigue, P., Barlier-Mur, A.-M., Hanoun, N., Rodman, D., Hamon, M., Adnot, S., et al. (2006). Transgenic mice overexpressing the 5-hydroxytryptamine transporter gene in smooth muscle develop pulmonary hypertension. *Circ. Res.* *98*, 1323–1330.
- Guignabert, C., Tu, L., Girerd, B., Ricard, N., Huertas, A., Montani, D., and Humbert, M. (2015). New molecular targets of pulmonary vascular remodeling in pulmonary arterial hypertension: importance of endothelial communication. *Chest* *147*, 529–537.
- Hassoun, P.M., Mouthon, L., Barberà, J.A., Eddahibi, S., Flores, S.C., Grimminger, F., Jones, P.L., Maitland, M.L., Michelakis, E.D., Morrell, N.W., et al. (2009). Inflammation, growth factors, and pulmonary vascular remodeling. *J. Am. Coll. Cardiol.* *54*, S10–S19.
- Hayashi, M., Maeda, S., Aburatani, H., Kitamura, K., Miyoshi, H., Miyazono, K., and Imamura, T. (2008). Pitx2 prevents osteoblastic transdifferentiation of myoblasts by bone morphogenetic proteins. *J. Biol. Chem.* *283*, 565–571.
- Heldin, C.H., Miyazono, K., and Dijke, ten, P. (1997a). TGF-beta signalling from cell membrane to nucleus through SMAD proteins. *Nature* *390*, 465–471.
- Higenbottam, T., Wheeldon, D., Wells, F., and Wallwork, J. (1984). Long-term treatment of primary pulmonary hypertension with continuous intravenous epoprostenol (prostacyclin). *Lancet* *1*, 1046–1047.
- Hinck, A.P. (2012). Structural studies of the TGF-βs and their receptors - insights into evolution of the TGF-β superfamily. *FEBS Lett.* *586*, 1860–1870.
- Hoeper, M.M., Pletz, M.W., Golpon, H., and Welte, T. (2007). Prognostic value of blood gas analyses in patients with idiopathic pulmonary arterial hypertension. *Eur. Respir. J.* *29*, 944–950.
- Huertas, A., Perros, F., Tu, L., Cohen-Kaminsky, S., Montani, D., Dorfmüller, P., Guignabert, C., and Humbert, M. (2014). Immune dysregulation and endothelial dysfunction in pulmonary arterial hypertension: a complex interplay. *Circulation* *129*, 1332–1340.
- Huertas, A., Tu, L., Thuillet, R., Le Hiress, M., Phan, C., Ricard, N., Nadaud, S., Fadel, E., Humbert, M., and Guignabert, C. (2015). Leptin signalling system as a target for pulmonary arterial hypertension therapy. *Eur. Respir. J.* *45*, 1066–1080.
- Humbert, M., Deng, Z., Simonneau, G., Barst, R.J., Sitbon, O., Wolf, M., Cuervo, N., Moore, K.J., Hodge, S.E., Knowles, J.A., et al. (2002). BMPR2 germline mutations in pulmonary hypertension associated with fenfluramine derivatives. *Eur. Respir. J.* *20*, 518–523.
- Humbert, M., Monti, G., Brenot, F., Sitbon, O., Portier, A., Grangeot-Keros, L., Duroux, P., Galanaud, P., Simonneau, G., and Emilie, D. (1995). Increased interleukin-1 and interleukin-6 serum concentrations in severe primary pulmonary hypertension. *Am. J. Respir. Crit. Care Med.* *151*, 1628–1631.
- Humbert, M., Monti, G., Fartoukh, M., Magnan, A., Brenot, F., Rain, B., Capron, F., Galanaud, P., Duroux, P., Simonneau, G., et al. (1998). Platelet-derived growth factor expression in primary

- pulmonary hypertension: comparison of HIV seropositive and HIV seronegative patients. *Eur. Respir. J.* *11*, 554–559.
- Humbert, M., Sitbon, O., Chaouat, A., Bertocchi, M., Habib, G., Gressin, V., Yaici, A., Weitzenblum, E., Cordier, J.-F., Chabot, F., et al. (2006). Pulmonary arterial hypertension in France: results from a national registry. *Am. J. Respir. Crit. Care Med.* *173*, 1023–1030.
- Huminięcki, L., Goldovsky, L., Freilich, S., Moustakas, A., Ouzounis, C., and Heldin, C.-H. (2009). Emergence, development and diversification of the TGF-beta signalling pathway within the animal kingdom. *BMC Evol. Biol.* *9*, 28.
- Hunter, A.G., and Thompson, M.W. (1976). Acromesomelic dwarfism: description of a patient and comparison with previously reported cases. *Hum. Genet.* *34*, 107–113.
- Huse, M., Chen, Y.G., Massagué, J., and Kuriyan, J. (1999). Crystal structure of the cytoplasmic domain of the type I TGF beta receptor in complex with FKBP12. *Cell* *96*, 425–436.
- Icli, B., Wara, A.K.M., Moslehi, J., Sun, X., Plovie, E., Cahill, M., Marchini, J.F., Schissler, A., Padera, R.F., Shi, J., et al. (2013). MicroRNA-26a regulates pathological and physiological angiogenesis by targeting BMP/SMAD1 signaling. *Circ. Res.* *113*, 1231–1241.
- Ito, Y., and Miyazono, K. (2003). RUNX transcription factors as key targets of TGF-beta superfamily signaling. *Curr. Opin. Genet. Dev.* *13*, 43–47.
- Itoh, F., Itoh, S., Goumans, M.J., Valdimarsdottir, G., Iso, T., Dotto, G.P., Hamamori, Y., Kedes, L., Kato, M., ten Dijke, P. (2004). Synergy and antagonism between Notch and BMP receptor signaling pathways in endothelial cells. *EMBO J.* *3*, 541-51.
- Itoh, S., Itoh, F., Goumans, M.J., and Dijke, ten, P. (2000). Signaling of transforming growth factor-beta family members through Smad proteins. *Eur. J. Biochem.* *267*, 6954–6967.
- Jamison, B.M., and Michel, R.P. (1995). Different distribution of plexiform lesions in primary and secondary pulmonary hypertension. *Hum. Pathol.* *26*, 987–993.
- Janda, E., Lehmann, K., Killisch, I., Jechlinger, M., Herzig, M., Downward, J., Beug, H., and Grünert, S. (2002). Ras and TGF[beta] cooperatively regulate epithelial cell plasticity and metastasis: dissection of Ras signaling pathways. *J. Cell Biol.* *156*, 299–313.
- Jena, N., Martín-Seisdedos, C., McCue, P., and Croce, C.M. (1997). BMP7 null mutation in mice: developmental defects in skeleton, kidney, and eye. *Exp. Cell Res.* *230*, 28–37.
- Ji, J., Yu, L., Yu, Z., Forgues, M., Uenishi, T., Kubo, S., Wakasa, K., Zhou, J., Fan, J., Tang, Z.-Y., et al. (2013). Development of a miR-26 companion diagnostic test for adjuvant interferon-alpha therapy in hepatocellular carcinoma. *Int. J. Biol. Sci.* *9*, 303–312.
- Jin, W., Takagi, T., Kanesashi, S.-N., Kurahashi, T., Nomura, T., Harada, J., and Ishii, S. (2006). Schnurri-2 controls BMP-dependent adipogenesis via interaction with Smad proteins. *Dev. Cell* *10*, 461–471.
- Johnson, D.W., Berg, J.N., Baldwin, M.A., Gallione, C.J., Marondel, I., Yoon, S.J., Stenzel, T.T., Speer, M., Pericak-Vance, M.A., Diamond, A., et al. (1996). Mutations in the activin receptor-like kinase 1 gene in hereditary haemorrhagic telangiectasia type 2. *Nat. Genet.* *13*, 189–195.
- Jones, D.C., Wein, M.N., Oukka, M., Hofstaetter, J.G., Glimcher, M.J., and Glimcher, L.H. (2006). Regulation of adult bone mass by the zinc finger adapter protein Schnurri-3. *Science* *312*, 1223–1227.
- Jones, R.C., Capen, D., Petersen, B., Jain, R.K., and Duda, D.G. (2008). A protocol for a lung

neovascularization model in rodents. *Nat Protoc* 3, 378–387.

- Kameda, T., Koike, C., Saitoh, K., Kuroiwa, A., Iba, H. (1999). Developmental patterning in chondrocytic cultures by morphogenic gradients: BMP induces expression of indian hedgehog and noggin. *Genes Cells*. 3, 175-84.
- Kanmogne, G.D., Primeaux, C., and Grammas, P. (2005). Induction of apoptosis and endothelin-1 secretion in primary human lung endothelial cells by HIV-1 gp120 proteins. *Biochem. Biophys. Res. Commun.* 333, 1107–1115.
- Karaulanov, E., Knöchel, W., and Niehrs, C. (2004). Transcriptional regulation of BMP4 synexpression in transgenic *Xenopus*. *Embo J.* 23, 844–856.
- Kashiwada, T., Fukuhara, S., Terai, K., Tanaka, T., Wakayama, Y., Ando, K., Nakajima, H., Fukui, H., Yuge, S., Saito, Y., et al. (2015).  $\beta$ -Catenin-dependent transcription is central to Bmp-mediated formation of venous vessels. *Development* 142, 497–509.
- Katagiri, T., Watabe, T. (2016). Bone Morphogenetic Proteins. *Cold Spring Harb Perspect Biol* 8.
- Kawabata, M., Imamura, T., and Miyazono, K. (1998). Signal transduction by bone morphogenetic proteins. *Cytokine Growth Factor Rev.* 9, 49–61.
- Kim, J.-D., Kang, H., Larrivée, B., Lee, M.Y., Mettlen, M., Schmid, S.L., Roman, B.L., Qyang, Y., Eichmann, A., and Jin, S.-W. (2012). Context-dependent proangiogenic function of bone morphogenetic protein signaling is mediated by disabled homolog 2. *Dev. Cell* 23, 441–448.
- Kim, J.-D., Lee, H.-W., and Jin, S.-W. (2014). Diversity is in my veins: role of bone morphogenetic protein signaling during venous morphogenesis in zebrafish illustrates the heterogeneity within endothelial cells. *Arterioscler. Thromb. Vasc. Biol.* 34, 1838–1845.
- Kim, K.K., and Factor, S.M. (1987). Membranoproliferative glomerulonephritis and plexogenic pulmonary arteriopathy in a homosexual man with acquired immunodeficiency syndrome. *Hum. Pathol.* 18, 1293–1296.
- Kim, N.H. (2010). Riociguat: an upcoming therapy in chronic thromboembolic pulmonary hypertension? *Eur Respir Rev.* 115, 68-71.
- Kim, R.Y., Robertson, E.J., and Solloway, M.J. (2001). Bmp6 and Bmp7 are required for cushion formation and septation in the developing mouse heart. *Dev. Biol.* 235, 449–466.
- Kopf, J., Paarmann, P., Hiepen, C., Horbelt, D., and Knaus, P. (2014). BMP growth factor signaling in a biomechanical context. *Biofactors* 40, 171–187.
- Kretschmar, M., Doody, J., Timokhina, I., and Massagué, J. (1999). A mechanism of repression of TGFbeta/ Smad signaling by oncogenic Ras. *Genes Dev.* 13, 804–816.
- Kruse, S.W., Suino-Powell, K., Zhou, X.E., Kretschman, J.E., Reynolds, R., Vornrhein, C., Xu, Y., Wang, L., Tsai, S.Y., Tsai, M.-J., et al. (2008). Identification of COUP-TFII orphan nuclear receptor as a retinoic acid-activated receptor. *PLoS Biol.* 6, e227.
- Kudo, F.A., Muto, A., Maloney, S.P., Pimiento, J.M., Bergaya, S., Fitzgerald, T.N., Westvik, T.S., Frattini, J.C., Breuer, C.K., Cha, C.H., et al. (2007). Venous identity is lost but arterial identity is not gained during vein graft adaptation. *Arterioscler. Thromb. Vasc. Biol.* 27, 1562–1571.
- Kume, T. (2010). Specification of arterial, venous, and lymphatic endothelial cells during embryonic development. *Histol. Histopathol.* 25, 637–646.
- Lang, I.M. (2009). Managing chronic thromboembolic pulmonary hypertension: pharmacological

- treatment options. *Eur Respir Rev* 18, 24–28.
- Langenfeld, E.M., Langenfeld, J. (2004). Bone morphogenetic protein-2 stimulates angiogenesis in developing tumors. *Mol Cancer Res.* 3, 141-9.
- Launay, J.-M., Hervé, P., Peoc'h, K., Tournois, C., Callebert, J., Nebigil, C.G., Etienne, N., Drouet, L., Humbert, M., Simonneau, G., et al. (2002). Function of the serotonin 5-hydroxytryptamine 2B receptor in pulmonary hypertension. *Nat. Med.* 8, 1129–1135.
- Lawson, N.D., Scheer, N., Pham, V.N., Kim, C.H., Chitnis, A.B., Campos-Ortega, J.A., and Weinstein, B.M. (2001). Notch signaling is required for arterial-venous differentiation during embryonic vascular development. *Development* 128, 3675–3683.
- Letvin, N.L., and King, N.W. (1990). Immunologic and pathologic manifestations of the infection of rhesus monkeys with simian immunodeficiency virus of macaques. *J. Acquir. Immune Defic. Syndr.* 3, 1023–1040.
- Li, F., Lan, Y., Wang, Y., Wang, J., Yang, G., Meng, F., Han, H., Meng, A., Wang, Y., Yang, X. (2011). Endothelial Smad4 maintains cerebrovascular integrity by activating N-cadherin through cooperation with Notch. *Dev Cell.* 20, 291-302.
- Li, L., Xie, X., Qin, J., Jeha, G.S., Saha, P.K., Yan, J., Haueter, C.M., Chan, L., Tsai, S.Y., and Tsai, M.-J. (2009). The nuclear orphan receptor COUP-TFII plays an essential role in adipogenesis, glucose homeostasis, and energy metabolism. *Cell Metab.* 9, 77–87.
- Li, Z., Hassan, M.Q., Volinia, S., van Wijnen, A.J., Stein, J.L., Croce, C.M., Lian, J.B., Stein, G.S. (2008). A microRNA signature for a BMP2-induced osteoblast lineage commitment program. *Proc Natl Acad Sci U S A.* 105, 13906-11.
- LIEBOW, A.A. (1959). Pulmonary emphysema with special reference to vascular changes. *Am. Rev. Respir. Dis.* 80, 67–93.
- Lin, F.-J., Qin, J., Tang, K., Tsai, S.Y., and Tsai, M.-J. (2011). Coup d'Etat: an orphan takes control. *Endocr. Rev.* 32, 404–421.
- Ling, N., Ying, S.Y., Ueno, N., Shimasaki, S., Esch, F., Hotta, M., and Guillemin, R. (1986). Pituitary FSH is released by a heterodimer of the beta-subunits from the two forms of inhibin. *Nature* 321, 779–782.
- Liu, F., Ventura, F., Doody, J., and Massagué, J. (1995). Human type II receptor for bone morphogenic proteins (BMPs): extension of the two-kinase receptor model to the BMPs. *Mol. Cell. Biol.* 15, 3479–3486.
- Liu, F., Voitge, H.W., Braut, A., Kronenberg, M.S., Lichtler, A.C., Mina, M., and Kream, B.E. (2004). Expression and activity of osteoblast-targeted Cre recombinase transgenes in murine skeletal tissues. *Int. J. Dev. Biol.* 48, 645–653.
- Liu, Y., Ma, C., Zhang, Q., Yu, L., Ma, J., Zhang, L., Hao, X., Cao, F., Wang, L., and Zhu, D. (2012). The key role of transforming growth factor-beta receptor I and 15-lipoxygenase in hypoxia-induced proliferation of pulmonary artery smooth muscle cells. *Int. J. Biochem. Cell Biol.* 44, 1184–1202.
- Loffredo, F.S., Steinhauser, M.L., Jay, S.M., Gannon, J., Pancoast, J.R., Yalamanchi, P., Sinha, M., Dall'Osso, C., Khong, D., Shadrach, J.L., et al. (2013). Growth differentiation factor 11 is a circulating factor that reverses age-related cardiac hypertrophy. *Cell* 153, 828–839.
- Logan, M., Martin, J.F., Nagy, A., Lobe, C., Olson, E.N., and Tabin, C.J. (2002). Expression of Cre

- Recombinase in the developing mouse limb bud driven by a Prxl enhancer. *Genesis* 33, 77–80.
- Long, F., and Ornitz, D.M. (2013). Development of the endochondral skeleton. *Cold Spring Harb Perspect Biol* 5, a008334–a008334.
- Long, L., Ormiston, M.L., Yang, X., Southwood, M., Gräf, S., Machado, R.D., Mueller, M., Kinzel, B., Yung, L.-M., Wilkinson, J.M., et al. (2015). Selective enhancement of endothelial BMPR-II with BMP9 reverses pulmonary arterial hypertension. *Nat. Med.* 21, 777–785.
- Lowery, J.W., de Caestecker, M.P. (2010). BMP signaling in vascular development and disease. *Cytokine Growth Factor Rev.* 4, 287–98.
- Loyd, J.E., Butler, M.G., Foroud, T.M., Conneally, P.M., Phillips, J.A., and Newman, J.H. (1995). Genetic anticipation and abnormal gender ratio at birth in familial primary pulmonary hypertension. *Am. J. Respir. Crit. Care Med.* 152, 93–97.
- Ma, L., Roman-Campos, D., Austin, E.D., Eyries, M., Sampson, K.S., Soubrier, F., Germain, M., Trégouët, D.-A., Borczuk, A., Rosenzweig, E.B., et al. (2013). A novel channelopathy in pulmonary arterial hypertension. *N. Engl. J. Med.* 369, 351–361.
- Machado, R.D., Pauciulo, M.W., Thomson, J.R., Lane, K.B., Morgan, N.V., Wheeler, L., Phillips, J.A., Newman, J., Williams, D., Galiè, N., et al. (2001). BMPR2 haploinsufficiency as the inherited molecular mechanism for primary pulmonary hypertension. *Am. J. Hum. Genet.* 68, 92–102.
- Machado, R.D., Aldred, M.A., James, V., Harrison, R.E., Patel, B., Schwalbe, E.C., Gruenig, E., Janssen, B., Koehler, R., Seeger, W., et al. (2006). Mutations of the TGF-beta type II receptor BMPR2 in pulmonary arterial hypertension. *Hum. Mutat.* 27, 121–132.
- Machado, R.D., Eickelberg, O., Elliott, C.G., Geraci, M.W., Hanaoka, M., Loyd, J.E., Newman, J.H., Phillips, J.A., Soubrier, F., Trembath, R.C., et al. (2009a). Genetics and genomics of pulmonary arterial hypertension. *J. Am. Coll. Cardiol.* 54, S32–S42.
- Machado, R.D., Rudarakanchana, N., Atkinson, C., Flanagan, J.A., Harrison, R., Morrell, N.W., and Trembath, R.C. (2003). Functional interaction between BMPR-II and Tctex-1, a light chain of Dynein, is isoform-specific and disrupted by mutations underlying primary pulmonary hypertension. *Hum. Mol. Genet.* 12, 3277–3286.
- Manecke, G.R. Jr, Wilson, W.C., Auger, W.R., Jamieson, S.W. (2005). Chronic thromboembolic pulmonary hypertension and pulmonary thromboendarterectomy. *Semin Cardiothorac Vasc Anesth.* 3, 189–204.
- Marecki, J., Cool, C., Voelkel, N., Luciw, P., and Flores, S. (2005). Evidence for vascular remodeling in the lungs of macaques infected with simian immunodeficiency virus/HIV NEF recombinant virus. *Chest* 128, 621S–622S.
- Masri, F.A., Xu, W., Comhair, S.A.A., Asosingh, K., Koo, M., Vasanji, A., Drazba, J., Anand-Apte, B., and Erzurum, S.C. (2007). Hyperproliferative apoptosis-resistant endothelial cells in idiopathic pulmonary arterial hypertension. *Am. J. Physiol. Lung Cell Mol. Physiol.* 293, L548–L554.
- Massagué, J. (2000). How cells read TGF-beta signals. *Nat. Rev. Mol. Cell Biol.* 1, 169–178.
- Massagué, J., Seoane, J., and Wotton, D. (2005). Smad transcription factors. *Genes Dev.* 19, 2783–2810.
- McAllister, K.A., Grogg, K.M., Johnson, D.W., Gallione, C.J., Baldwin, M.A., Jackson, C.E., Helmbold, E.A., Markel, D.S., McKinnon, W.C., and Murrell, J. (1994). Endoglin, a TGF-beta

- binding protein of endothelial cells, is the gene for hereditary haemorrhagic telangiectasia type 1. *Nat. Genet.* *8*, 345–351.
- McCulley, D.J., Kang, J.-O., Martin, J.F., and Black, B.L. (2008). BMP4 is required in the anterior heart field and its derivatives for endocardial cushion remodeling, outflow tract septation, and semilunar valve development. *Dev. Dyn.* *237*, 3200–3209.
- McMurtry, M.S., Archer, S.L., Altieri, D.C., Bonnet, S., Haromy, A., Harry, G., Bonnet, S., Puttagunta, L., and Michelakis, E.D. (2005). Gene therapy targeting survivin selectively induces pulmonary vascular apoptosis and reverses pulmonary arterial hypertension. *J. Clin. Invest.* *115*, 1479–1491.
- Mercier, O., and Fadel, E. (2013). Chronic thromboembolic pulmonary hypertension: animal models. *Eur. Respir. J.* *41*, 1200–1206.
- Merino, R., Macias, D., Gañan, Y., Economides, A.N., Wang, X., Wu, Q., Stahl, N., Sampath, K.T., Varona, P., and Hurler, J.M. (1999). Expression and function of Gdf-5 during digit skeletogenesis in the embryonic chick leg bud. *Dev. Biol.* *206*, 33–45.
- Merklinger, S.L., Jones, P.L., Martinez, E.C., and Rabinovitch, M. (2005). Epidermal growth factor receptor blockade mediates smooth muscle cell apoptosis and improves survival in rats with pulmonary hypertension. *Circulation* *112*, 423–431.
- Mitani, Y., Ueda, M., Komatsu, R., Maruyama, K., Nagai, R., Matsumura, M., and Sakurai, M. (2001). Vascular smooth muscle cell phenotypes in primary pulmonary hypertension. *Eur. Respir. J.* *17*, 316–320.
- Miyazono, K., Kamiya, Y., and Morikawa, M. (2010). Bone morphogenetic protein receptors and signal transduction. *J. Biochem.* *147*, 35–51.
- Model, L.S., Hall, M.R., Wong, D.J., Muto, A., Kondo, Y., Ziegler, K.R., Feigel, A., Quint, C., Niklason, L., and Dardik, A. (2014). Arterial shear stress reduces eph-b4 expression in adult human veins. *Yale J Biol Med* *87*, 359–371.
- Molteni, A., Ward, W.F., Ts'ao, C.H., and Fitzsimons, E.J. (1988). Serum copper concentration as an index of cardiopulmonary injury in monocrotaline-treated rats. *Ann. Clin. Lab. Sci.* *18*, 476–483.
- Moncada, S., Gryglewski, R., Bunting, S., and Vane, J.R. (1976). An enzyme isolated from arteries transforms prostaglandin endoperoxides to an unstable substance that inhibits platelet aggregation. *Nature* *263*, 663–665.
- Monteiro, R.M., de Sousa Lopes, S.M.C., Bialecka, M., de Boer, S., Zwijsen, A., and Mummery, C.L. (2008). Real time monitoring of BMP Smads transcriptional activity during mouse development. *Genesis* *46*, 335–346.
- Morikawa, M., Koinuma, D., Tsutsumi, S., Vasilaki, E., Kanki, Y., Heldin, C.H., Aburatani, H., Miyazono, K. (2011). ChIP-seq reveals cell type-specific binding patterns of BMP-specific Smads and a novel binding motif. *Nucleic Acids Res.* *20*, 8712-27.
- Morris TA, Marsh JJ, Chiles PG, Magaña MM, Liang NC, Soler X, Desantis DJ, Ngo D, Woods VL Jr. (2009). High prevalence of dysfibrinogenemia among patients with chronic thromboembolic pulmonary hypertension. *Blood.* *9*, 1929-36.
- Moser, M., Binder, O., Wu, Y., Aitsebaomo, J., Ren, R., Bode, C., Bautch, V.L., Conlon, F.L., Patterson, C. (2003). BMPER, a novel endothelial cell precursor-derived protein, antagonizes bone morphogenetic protein signaling and endothelial cell differentiation. *Mol Cell Biol.* *23*,

- Murakami, M., Kawachi, H., Ogawa, K., Nishino, Y., and Funaba, M. (2009). Receptor expression modulates the specificity of transforming growth factor-beta signaling pathways. *Genes Cells* 14, 469–482.
- Nagaoka, T., Gebb, S.A., Karoor, V., Homma, N., Morris, K.G., McMurtry, I.F., and Oka, M. (2006). Involvement of RhoA/Rho kinase signaling in pulmonary hypertension of the fawn-hooded rat. *J. Appl. Physiol.* 100, 996–1002.
- Nagasaki, S., Suzuki, T., Miki, Y., Akahira, J.-I., Shibata, H., Ishida, T., Ohuchi, N., and Sasano, H. (2009). Chicken ovalbumin upstream promoter transcription factor II in human breast carcinoma: possible regulator of lymphangiogenesis via vascular endothelial growth factor-C expression. *Cancer Sci.* 100, 639–645.
- Nakazato, H., Oku, H., Yamane, S., Tsuruta, Y., and Suzuki, R. (2002). A novel anti-fibrotic agent pirfenidone suppresses tumor necrosis factor-alpha at the translational level. *Eur. J. Pharmacol.* 446, 177–185.
- Nasim, M.T., Ghouri, A., Patel, B., James, V., Rudarakanchana, N., Morrell, N.W., and Trembath, R.C. (2008). Stoichiometric imbalance in the receptor complex contributes to dysfunctional BMPR-II mediated signalling in pulmonary arterial hypertension. *Hum. Mol. Genet.* 17, 1683–1694.
- Nasim, M.T., Ogo, T., Ahmed, M., Randall, R., Chowdhury, H.M., Snape, K.M., Bradshaw, T.Y., Southgate, L., Lee, G.J., Jackson, I., et al. (2011). Molecular genetic characterization of SMAD signaling molecules in pulmonary arterial hypertension. *Hum. Mutat.* 32, 1385–1389.
- Navab, R., Gonzalez-Santos, J.M., Johnston, M.R., Liu, J., Brodt, P., Tsao, M.-S., and Hu, J. (2004). Expression of chicken ovalbumin upstream promoter-transcription factor II enhances invasiveness of human lung carcinoma cells. *Cancer Res.* 64, 5097–5105.
- Nelsen, S.M., Christian, J.L. (2009). Site-specific cleavage of BMP4 by furin, PC6, and PC7. *J Biol Chem.* 40, 27157-66.
- Nemenoff, R.A., Simpson, P.A., Furgeson, S.B., Kaplan-Albuquerque, N., Crossno, J., Garl, P.J., Cooper, J., and Weiser-Evans, M.C.M. (2008). Targeted deletion of PTEN in smooth muscle cells results in vascular remodeling and recruitment of progenitor cells through induction of stromal cell-derived factor-1alpha. *Circ. Res.* 102, 1036–1045.
- Newman, J.H., Wheeler, L., Lane, K.B., Loyd, E., Gaddipati, R., Phillips, J.A., and Loyd, J.E. (2001). Mutation in the gene for bone morphogenetic protein receptor II as a cause of primary pulmonary hypertension in a large kindred. *N. Engl. J. Med.* 345, 319–324.
- Nicolls, M.R., Taraseviciene-Stewart, L., Rai, P.R., Badesch, D.B., and Voelkel, N.F. (2005). Autoimmunity and pulmonary hypertension: a perspective. *Eur. Respir. J.* 26, 1110–1118.
- Nishihara, A., Watabe, T., Imamura, T., and Miyazono, K. (2002). Functional heterogeneity of bone morphogenetic protein receptor-II mutants found in patients with primary pulmonary hypertension. *Mol. Biol. Cell* 13, 3055–3063.
- Nishitoh, H., Ichijo, H., Kimura, M., Matsumoto, T., Makishima, F., Yamaguchi, A., Yamashita, H., Enomoto, S., and Miyazono, K. (1996). Identification of type I and type II serine/threonine kinase receptors for growth/differentiation factor-5. *J. Biol. Chem.* 271, 21345–21352.
- Nohe, A., Hassel, S., Ehrlich, M., Neubauer, F., Sebald, W., Henis, Y.I., and Knaus, P. (2002). The mode of bone morphogenetic protein (BMP) receptor oligomerization determines different BMP-

2 signaling pathways. *J. Biol. Chem.* *277*, 5330–5338.

- Nozik-Grayck, E., Suliman, H.B., Majka, S., Albietsz, J., Van Rheen, Z., Roush, K., and Stenmark, K.R. (2008). Lung EC-SOD overexpression attenuates hypoxic induction of Egr-1 and chronic hypoxic pulmonary vascular remodeling. *Am. J. Physiol. Lung Cell Mol. Physiol.* *295*, L422–L430.
- Nunes, H., Humbert, M., Sitbon, O., Morse, J.H., Deng, Z., Knowles, J.A., Le Gall, C., Parent, F., Garcia, G., Hervé, P., et al. (2003). Prognostic factors for survival in human immunodeficiency virus-associated pulmonary arterial hypertension. *Am. J. Respir. Crit. Care Med.* *167*, 1433–1439.
- Oh, S.P., Seki, T., Goss, K.A., Imamura, T., Yi, Y., Donahoe, P.K., Li, L., Miyazono, K., Dijke, ten, P., Kim, S., et al. (2000). Activin receptor-like kinase 1 modulates transforming growth factor-beta 1 signaling in the regulation of angiogenesis. *Proc. Natl. Acad. Sci. U.S.a.* *97*, 2626–2631.
- Okamura, M., Kudo, H., Wakabayashi, K.-I., Tanaka, T., Nonaka, A., Uchida, A., Tsutsumi, S., Sakakibara, I., Naito, M., Osborne, T.F., et al. (2009). COUP-TFII acts downstream of Wnt/beta-catenin signal to silence PPARgamma gene expression and repress adipogenesis. *Proc. Natl. Acad. Sci. U.S.a.* *106*, 5819–5824.
- Olschewski, A., Li, Y., Tang, B., Hanze, J., Eul, B., Bohle, R.M., Wilhelm, J., Morty, R.E., Brau, M.E., Weir, E.K., et al. (2006). Impact of TASK-1 in human pulmonary artery smooth muscle cells. *Circ. Res.* *98*, 1072–1080.
- Osipenko, O.N., Evans, A.M., and Gurney, A.M. (1997). Regulation of the resting potential of rabbit pulmonary artery myocytes by a low threshold, O<sub>2</sub>-sensing potassium current. *Br. J. Pharmacol.* *120*, 1461–1470.
- Ostriker, A., Horita, H.N., Poczobutt, J., Weiser-Evans, M.C.M., and Nemenoff, R.A. (2014). Vascular smooth muscle cell-derived transforming growth factor-β promotes maturation of activated, neointima lesion-like macrophages. *Arterioscler. Thromb. Vasc. Biol.* *34*, 87-886.
- Ota, T., Fujii, M., Sugizaki, T., Ishii, M., Miyazawa, K., Aburatani, H., and Miyazono, K. (2002). Targets of transcriptional regulation by two distinct type I receptors for transforming growth factor-beta in human umbilical vein endothelial cells. *J. Cell. Physiol.* *193*, 299–318.
- Ovchinnikov, D.A., Selever, J., Wang, Y., Chen, Y.-T., Mishina, Y., Martin, J.F., and Behringer, R.R. (2006). BMP receptor type IA in limb bud mesenchyme regulates distal outgrowth and patterning. *Dev. Biol.* *295*, 103–115.
- Pauwe, M., ten Dijke, P., Hawinkels, L.J. (2013). Endoglin for tumor imaging and targeted cancer therapy. *Expert Opin Ther Targets.* *17*, 421-35.
- Park, J.E., Shao, D., Upton, P.D., Desouza, P., Adcock, I.M., Davies, R.J., Morrell, N.W., Griffiths, M.J., Wort, S.J. (2012). BMP-9 induced endothelial cell tubule formation and inhibition of migration involves Smad1 driven endothelin-1 production. *PLoS One.* *1*, e30075
- Peacock, A.J., Murphy, N.F., McMurray, J.J.V., Caballero, L., and Stewart, S. (2007). An epidemiological study of pulmonary arterial hypertension. *Eur. Respir. J.* *30*, 104–109.
- Pereira, F.A., Qiu, Y., Tsai, M.J., and Tsai, S.Y. (1995). Chicken ovalbumin upstream promoter transcription factor (COUP-TF): expression during mouse embryogenesis. *J. Steroid Biochem. Mol. Biol.* *53*, 503–508.
- Pereira, F.A., Qiu, Y., Zhou, G., Tsai, M.J., and Tsai, S.Y. (1999). The orphan nuclear receptor COUP-TFII is required for angiogenesis and heart development. *Genes Dev.* *13*, 1037–1049.



- Pereira, R.C., Economides, A.N., Canalis, E. (2000) Bone morphogenetic proteins induce gremlin, a protein that limits their activity in osteoblasts. *Endocrinology*. *141*, 4558-63.
- Perros, F., Montani, D., Dorfmüller, P., Durand-Gasselín, I., Tcherakian, C., Le Pavec, J., Mazmanian, M., Fadel, E., Mussot, S., Mercier, O., et al. (2008). Platelet-derived growth factor expression and function in idiopathic pulmonary arterial hypertension. *Am. J. Respir. Crit. Care Med*. *178*, 81–88.
- Perros, F., Günther, S., Ranchoux, B., Godinas, L., Antigny, F., Chaumais, M.C., Dorfmüller, P., Hautefort, A., Raymond, N., Savale, L., Jaïs, X., Girerd, B., Cottin, V., Sitbon, O., Simonneau, G., Humbert, M., Montani, D. (2015). Mitomycin-Induced Pulmonary Veno-Occlusive Disease: Evidence From Human Disease and Animal Models. *Circulation* *9*, 834-47.
- Peterson, R.S., Andhare, R.A., Rousche, K.T., Knudson, W., Wang, W., Grossfield, J.B., Thomas, R.O., Hollingsworth, R.E., and Knudson, C.B. (2004). CD44 modulates Smad1 activation in the BMP-7 signaling pathway. *J. Cell Biol*. *166*, 1081–1091.
- Phillips, P.G., Long, L., Wilkins, M.R., Morrell, N.W. (2005). cAMP phosphodiesterase inhibitors potentiate effects of prostacyclin analogs in hypoxic pulmonary vascular remodeling. *Am J Physiol Lung Cell Mol Physiol*. *1*, L103-15.
- Pi, X., Schmitt, C.E., Xie, L., Portbury, A.L., Wu, Y., Lockyer, P., Dyer, L.A., Moser, M., Bu, G., Flynn, E.J., et al. (2012). LRP1-dependent endocytic mechanism governs the signaling output of the bmp system in endothelial cells and in angiogenesis. *Circ. Res*. *111*, 564–574.
- Pietra, G.G., Capron, F., Stewart, S., Leone, O., Humbert, M., Robbins, I.M., Reid, L.M., and Tuder, R.M. (2004). Pathologic assessment of vasculopathies in pulmonary hypertension. *J. Am. Coll. Cardiol*. *43*, 25S–32S.
- Porter, K.M., Walp, E.R., Elms, S.C., Raynor, R., Mitchell, P.O., Guidot, D.M., and Sutliff, R.L. (2013). Human immunodeficiency virus-1 transgene expression increases pulmonary vascular resistance and exacerbates hypoxia-induced pulmonary hypertension development. *Pulm Circ* *3*, 58–67.
- Qin, J., Wu, S.-P., Creighton, C.J., Dai, F., Xie, X., Cheng, C.-M., Frolov, A., Ayala, G., Lin, X., Feng, X.-H., et al. (2013). COUP-TFII inhibits TGF- $\beta$ -induced growth barrier to promote prostate tumorigenesis. *Nature* *493*, 236–240.
- Rabinovitch, M., Guignabert, C., Humbert, M., and Nicolls, M.R. (2014). Inflammation and immunity in the pathogenesis of pulmonary arterial hypertension. *Circ. Res*. *115*, 165–175.
- Ranchoux, B., Antigny, F., Rucker-Martin, C., Hautefort, A., Péchoux, C., Bogaard, H.-J., Dorfmüller, P., Remy, S., Lecerf, F., Planté, S., et al. (2015). Endothelial-to-mesenchymal transition in pulmonary hypertension. *Circulation* *131*, 1006–1018.
- Ranchoux, B., Günther, S., Quarck, R., Chaumais, M.C., Dorfmüller, P., Antigny, F., Dumas, S.J., Raymond, N., Lau, E., Savale, L., Jaïs, X., Sitbon, O., Simonneau, G., Stenmark, K., Cohen-Kaminsky, S., Humbert, M., Montani, D., Perros, F. (2015). Chemotherapy-induced pulmonary hypertension: a role of alkylating agents. *Am J Pathol*. *2*, 356-71.
- Ravi, Y., Selvendiran, K., Meduru, S., Citro, L., Naidu, S., Khan, M., Rivera, B.K., Sai-Sudhakar, C.B., and Kuppusamy, P. (2013). Dysregulation of PTEN in cardiopulmonary vascular remodeling induced by pulmonary hypertension. *Cell Biochem. Biophys*. *67*, 363–372.
- Reid, L., Anderson, G., and Simon, G. (1972). Comparison of primary and thromboembolic pulmonary hypertension. *Thorax* *27*, 263–264.

- Retting, K.N., Song, B., Yoon, B.S., and Lyons, K.M. (2009). BMP canonical Smad signaling through Smad1 and Smad5 is required for endochondral bone formation. *Development* *136*, 1093–1104.
- Reyes, R., Duprat, F., Lesage, F., Fink, M., Salinas, M., Farman, N., and Lazdunski, M. (1998). Cloning and expression of a novel pH-sensitive two pore domain K<sup>+</sup> channel from human kidney. *J. Biol. Chem.* *273*, 30863–30869.
- Ricard, N., Tu, L., Le Hiress, M., Huertas, A., Phan, C., Thuillet, R., Sattler, C., Fadel, E., Seferian, A., Montani, D., et al. (2014). Increased pericyte coverage mediated by endothelial-derived fibroblast growth factor-2 and interleukin-6 is a source of smooth muscle-like cells in pulmonary hypertension. *Circulation* *129*, 1586–1597.
- Rich, S., and Rabinovitch, M. (2008). Diagnosis and treatment of secondary (non-category 1) pulmonary hypertension. *Circulation* *118*, 2190–2199.
- Richter, A., Yeager, M.E., Zaiman, A., Cool, C.D., Voelkel, N.F., and Tuder, R.M. (2004). Impaired transforming growth factor-beta signaling in idiopathic pulmonary arterial hypertension. *Am. J. Respir. Crit. Care Med.* *170*, 1340–1348.
- Riggs, K.A., Wickramasinghe, N.S., Cochrum, R.K., Watts, M.B., and Klinge, C.M. (2006). Decreased chicken ovalbumin upstream promoter transcription factor II expression in tamoxifen-resistant breast cancer cells. *Cancer Res.* *66*, 10188–10198.
- Rigueur, D., Brugger, S., Anbarchian, T., Kim, J.K., Lee, Y., and Lyons, K.M. (2015). The type I BMP receptor ACVR1/ALK2 is required for chondrogenesis during development. *J. Bone Miner. Res.* *30*, 733–741.
- Roberts, K.E., McElroy, J.J., Wong, W.P.K., Yen, E., Widlitz, A., Barst, R.J., Knowles, J.A., and Morse, J.H. (2004). BMPR2 mutations in pulmonary arterial hypertension with congenital heart disease. *Eur. Respir. J.* *24*, 371–374.
- Rodda, S.J., and McMahon, A.P. (2006). Distinct roles for Hedgehog and canonical Wnt signaling in specification, differentiation and maintenance of osteoblast progenitors. *Development* *133*, 3231–3244.
- Rosenzweig, E.B., Morse, J.H., Knowles, J.A., Chada, K.K., Khan, A.M., Roberts, K.E., McElroy, J.J., Juskiw, N.K., Mallory, N.C., Rich, S., et al. (2008). Clinical implications of determining BMPR2 mutation status in a large cohort of children and adults with pulmonary arterial hypertension. *J. Heart Lung Transplant.* *27*, 668–674.
- Rothhammer, T., Bataille, F., Spruss, T., Eissner, G., Bosserhoff, A.K. (2007). Functional implication of BMP4 expression on angiogenesis in malignant melanoma. *Oncogene.* *28*, 4158–70.
- Rudarakanchana, N., Flanagan, J.A., Chen, H., Upton, P.D., Machado, R., Patel, D., Trembath, R.C., and Morrell, N.W. (2002). Functional analysis of bone morphogenetic protein type II receptor mutations underlying primary pulmonary hypertension. *Hum. Mol. Genet.* *11*, 1517–1525.
- Rusnati, M., and Presta, M. (2002). HIV-1 Tat protein and endothelium: from protein/cell interaction to AIDS-associated pathologies. *Angiogenesis* *5*, 141–151.
- Sakao, S., Taraseviciene-Stewart, L., Cool, C.D., Tada, Y., Kasahara, Y., Kurosu, K., Tanabe, N., Takiguchi, Y., Tatsumi, K., Kuriyama, T., et al. (2007). VEGF-R blockade causes endothelial cell apoptosis, expansion of surviving CD34<sup>+</sup> precursor cells and transdifferentiation to smooth muscle-like and neuronal-like cells. *Faseb J.* *21*, 3640–3652.

- Samad, T.A., Rebbapragada, A., Bell, E., Zhang, Y., Sidis, Y., Jeong, S.-J., Campagna, J.A., Perusini, S., Fabrizio, D.A., Schneyer, A.L., et al. (2005). DRAGON, a bone morphogenetic protein co-receptor. *J. Biol. Chem.* *280*, 14122–14129.
- Sánchez-Duffhues, G., de Vinuesa, A.G., Lindeman, J.H., Mulder-Stapel, A., DeRuiter, M.C., Van Munsteren, C., Goumans, M.-J., Hierck, B.P., and Dijke, ten, P. (2015). SLUG is expressed in endothelial cells lacking primary cilia to promote cellular calcification. *Arterioscler. Thromb. Vasc. Biol.* *35*, 616–627.
- Schäfer, G., Wissmann, C., Hertel, J., Lunyak, V., and Höcker, M. (2008). Regulation of vascular endothelial growth factor D by orphan receptors hepatocyte nuclear factor-4 alpha and chicken ovalbumin upstream promoter transcription factors 1 and 2. *Cancer Res.* *68*, 457–466.
- Schermuly, R.T., Dony, E., Ghofrani, H.A., Pullamsetti, S., Savai, R., Roth, M., Sydykov, A., Lai, Y.J., Weissmann, N., Seeger, W., et al. (2005). Reversal of experimental pulmonary hypertension by PDGF inhibition. *J. Clin. Invest.* *115*, 2811–2821.
- Schnerer, O., Meurer, S.K., Tihaa, L., Gressner, A.M., and Weiskirchen, R. (2007). Endoglin differentially modulates antagonistic transforming growth factor-beta1 and BMP-7 signaling. *J. Biol. Chem.* *282*, 13934–13943.
- Schwappacher, R., Kilic, A., Kojonazarov, B., Lang, M., Diep, T., Zhuang, S., Gawlowski, T., Schermuly, R.T., Pfeifer, A., Boss, G.R., et al. (2013). A molecular mechanism for therapeutic effects of cGMP-elevating agents in pulmonary arterial hypertension. *J. Biol. Chem.* *288*, 16557–16566.
- Seemann, P., Schwappacher, R., Kjaer, K.W., Krakow, D., Lehmann, K., Dawson, K., Stricker, S., Pohl, J., Plöger, F., Staub, E., et al. (2005). Activating and deactivating mutations in the receptor interaction site of GDF5 cause symphalangism or brachydactyly type A2. *J. Clin. Invest.* *115*, 2373–2381.
- Seki, T., Yun, J., and Oh, S.P. (2003). Arterial endothelium-specific activin receptor-like kinase 1 expression suggests its role in arterialization and vascular remodeling. *Circ. Res.* *93*, 682–689.
- Settle, S.H., Rountree, R.B., Sinha, A., Thacker, A., Higgins, K., and Kingsley, D.M. (2003). Multiple joint and skeletal patterning defects caused by single and double mutations in the mouse *Gdf6* and *Gdf5* genes. *Dev. Biol.* *254*, 116–130.
- Seyler, C., Duthil-Straub, E., Zitron, E., Gierten, J., Scholz, E.P., Fink, R.H.A., Karle, C.A., Becker, R., Katus, H.A., and Thomas, D. (2012). TASK1 (K(2P)3.1) K(+) channel inhibition by endothelin-1 is mediated through Rho kinase-dependent phosphorylation. *Br. J. Pharmacol.* *165*, 1467–1475.
- Shi, Q., Liu, X., Bai, Y., Cui, C., Li, J., Li, Y., Hu, S., and Wei, Y. (2011). In vitro effects of pirfenidone on cardiac fibroblasts: proliferation, myofibroblast differentiation, migration and cytokine secretion. *PLoS ONE* *6*, e28134.
- Shi, W., Chang, C., Nie, S., Xie, S., Wan, M., and Cao, X. (2007). Endofin acts as a Smad anchor for receptor activation in BMP signaling. *J. Cell. Sci.* *120*, 1216–1224.
- Shintani, M., Yagi, H., Nakayama, T., Saji, T., and Matsuoka, R. (2009). A new nonsense mutation of SMAD8 associated with pulmonary arterial hypertension. *J. Med. Genet.* *46*, 331–337.
- Shu, B., Zhang, M., Xie, R., Wang, M., Jin, H., Hou, W., Tang, D., Harris, S.E., Mishina, Y., O'Keefe, R.J., et al. (2011). BMP2, but not BMP4, is crucial for chondrocyte proliferation and maturation during endochondral bone development. *J. Cell. Sci.* *124*, 3428–3440.

- Shukla, A., Malik, M., Cataisson, C., Ho, Y., Friesen, T., Suh, K.S., and Yuspa, S.H. (2009). TGF-beta signalling is regulated by Schnurri-2-dependent nuclear translocation of CLIC4 and consequent stabilization of phospho-Smad2 and 3. *Nat. Cell Biol.* *11*, 777–784.
- Simonneau, G., Gatzoulis, M.A., Adatia, I., Celermajer, D., Denton, C., Ghofrani, A., Gomez Sanchez, M.A., Krishna Kumar, R., Landzberg, M., Machado, R.F., et al. (2013). Updated clinical classification of pulmonary hypertension. *J. Am. Coll. Cardiol.* *62*, D34–D41.
- Smith, S.C., Zhang, X., Zhang, X., Gross, P., Starosta, T., Mohsin, S., Franti, M., Gupta, P., Hayes, D., Myzithras, M., et al. (2015). GDF11 does not rescue aging-related pathological hypertrophy. *Circ. Res.* *117*, 926–932.
- Souza, R., Humbert, M., Sztrymf, B., Jaïs, X., Yaïci, A., Le Pavec, J., Parent, F., Hervé, P., Soubrier, F., Sitbon, O., et al. (2008). Pulmonary arterial hypertension associated with fenfluramine exposure: report of 109 cases. *Eur. Respir. J.* *31*, 343–348.
- Spiekerkoetter, E., Sung, Y.K., Sudheendra, D., Bill, M., Aldred, M.A., van de Veerdonk, M.C., Vonk-Noordegraaf, A., Long-Boyle, J., Dash, R., Yang, P.C., et al. (2015). Low-Dose FK506 (Tacrolimus) in End-Stage Pulmonary Arterial Hypertension. *Am. J. Respir. Crit. Care Med.* *192*, 254–257.
- Sporn, M.B., and Todaro, G.J. (1980). Autocrine secretion and malignant transformation of cells. *N. Engl. J. Med.* *303*, 878–880.
- Stacker, S.A., Achen, M.G., Jussila, L., Baldwin, M.E., and Alitalo, K. (2002). Lymphangiogenesis and cancer metastasis. *Nat. Rev. Cancer* *2*, 573–583.
- Stenmark, K.R., Davie, N., Frid, M., Gerasimovskaya, E., and Das, M. (2006). Role of the adventitia in pulmonary vascular remodeling. *Physiology (Bethesda)* *21*, 134–145.
- Stewart, S., and Rassl, D. (2009). Advances in the understanding and classification of pulmonary hypertension. *Histopathology* *54*, 104–116.
- Streit, A.K., Netter, M.F., Kempf, F., Walecki, M., Rinné, S., Bollepalli, M.K., Preisig-Müller, R., Renigunta, V., Daut, J., Baukowitz, T., et al. (2011). A specific two-pore domain potassium channel blocker defines the structure of the TASK-1 open pore. *J. Biol. Chem.* *286*, 13977–13984.
- Sun, X.-G., Hansen, J.E., Oudiz, R.J., and Wasserman, K. (2003). Pulmonary function in primary pulmonary hypertension. *J. Am. Coll. Cardiol.* *41*, 1028–1035.
- Suzuki, A., Kaneko, E., Maeda, J., Ueno, N. (1997). Mesoderm induction by BMP-4 and -7 heterodimers. *Biochem Biophys Res Commun.* *232*, 153-6.
- Suzuki, Y., Montagne, K., Nishihara, A., Watabe, T., and Miyazono, K. (2008). BMPs promote proliferation and migration of endothelial cells via stimulation of VEGF-A/VEGFR2 and angiopoietin-1/Tie2 signalling. *J. Biochem.* *143*, 199–206.
- Sztrymf, B., Yaici, A., Girerd, B., and Humbert, M. (2007). Genes and pulmonary arterial hypertension. *Respiration* *74*, 123–132.
- Tada, Y., Laudi, S., Harral, J., Carr, M., Ivester, C., Tanabe, N., Takiguchi, Y., Tatsumi, K., Kuriyama, T., Nichols, W.C., et al. (2008). Murine pulmonary response to chronic hypoxia is strain specific. *Exp. Lung Res.* *34*, 313–323.
- Tan, R.T., Kuzo, R., Goodman, L.R., Siegel, R., Haasler, G.B., and Presberg, K.W. (1998). Utility of CT scan evaluation for predicting pulmonary hypertension in patients with parenchymal lung

- disease. Medical College of Wisconsin Lung Transplant Group. *Chest* 113, 1250–1256.
- Tanaka, Y., Schuster, D.P., Davis, E.C., Patterson, G.A., and Botney, M.D. (1996). The role of vascular injury and hemodynamics in rat pulmonary artery remodeling. *J. Clin. Invest.* 98, 434–442.
- Tang, K., Xie, X., Park, J.-I., Jamrich, M., Tsai, S., and Tsai, M.-J. (2010). COUP-TFs regulate eye development by controlling factors essential for optic vesicle morphogenesis. *Development* 137, 725–734.
- Taraseviciene-Stewart, L., Kasahara, Y., Alger, L., Hirth, P., Mc Mahon, G., Waltenberger, J., Voelkel, N.F., and Tuder, R.M. (2001). Inhibition of the VEGF receptor 2 combined with chronic hypoxia causes cell death-dependent pulmonary endothelial cell proliferation and severe pulmonary hypertension. *Faseb J.* 15, 427–438.
- Teichert-Kuliszewska, K., Kutryk, M.J.B., Kuliszewski, M.A., Karoubi, G., Courtman, D.W., Zucco, L., Granton, J., and Stewart, D.J. (2006). Bone morphogenetic protein receptor-2 signaling promotes pulmonary arterial endothelial cell survival: implications for loss-of-function mutations in the pathogenesis of pulmonary hypertension. *Circ. Res.* 98, 209–217.
- Tew, M.B., Arnett, F.C., Reveille, J.D., and Tan, F.K. (2002). Mutations of bone morphogenetic protein receptor type II are not found in patients with pulmonary hypertension and underlying connective tissue diseases. *Arthritis Rheum.* 46, 2829–2830.
- Thomas, J.T., Lin, K., Nandedkar, M., Camargo, M., Cervenka, J., and Luyten, F.P. (1996). A human chondrodysplasia due to a mutation in a TGF-beta superfamily member. *Nat. Genet.* 12, 315–317.
- Thomas, P.S., Rajderkar, S., Lane, J., Mishina, Y., and Kaartinen, V. (2014). AcvR1-mediated BMP signaling in second heart field is required for arterial pole development: implications for myocardial differentiation and regional identity. *Dev. Biol.* 390, 191–207.
- Thomson, J.R., Machado, R.D., Pauciulo, M.W., Morgan, N.V., Humbert, M., Elliott, G.C., Ward, K., Yacoub, M., Mikhail, G., Rogers, P., et al. (2000). Sporadic primary pulmonary hypertension is associated with germline mutations of the gene encoding BMPR-II, a receptor member of the TGF-beta family. *J. Med. Genet.* 37, 741–745.
- Trembath, R.C., Thomson, J.R., Machado, R.D., Morgan, N.V., Atkinson, C., Winship, I., Simonneau, G., Galie, N., Loyd, J.E., Humbert, M., Nichols, W.C., Morrell, N.W., Berg, J., Manes, A., McGaughan, J., Pauciulo, M., Wheeler, L. (2001). Clinical and molecular genetic features of pulmonary hypertension in patients with hereditary hemorrhagic telangiectasia. *N Engl J Med.* 5, 325-34.
- Trip, P., Nossent, E.J., de Man, F.S., van den Berk, I.A.H., Boonstra, A., Groepenhoff, H., Leter, E.M., Westerhof, N., Grünberg, K., Bogaard, H.-J., et al. (2013). Severely reduced diffusion capacity in idiopathic pulmonary arterial hypertension: patient characteristics and treatment responses. *Eur. Respir. J.* 42, 1575–1585.
- Truksa, J., Peng, H., Lee, P., Beutler, E. (2006). Bone morphogenetic proteins 2, 4, and 9 stimulate murine hepcidin 1 expression independently of Hfe, transferrin receptor 2 (Tfr2), and IL-6. *Proc Natl Acad Sci U S A.* 103, 10289-93.
- Tu, L., de Man, F.S., Girerd, B., Huertas, A., Chaumais, M.-C., Lecerf, F., François, C., Perros, F., Dorfmueller, P., Fadel, E., et al. (2012). A critical role for p130Cas in the progression of pulmonary hypertension in humans and rodents. *Am. J. Respir. Crit. Care Med.* 186, 666–676.
- Tu, L., Dewachter, L., Gore, B., Fadel, E., Dartevielle, P., Simonneau, G., Humbert, M., Eddahibi,

- S., and Guignabert, C. (2011). Autocrine fibroblast growth factor-2 signaling contributes to altered endothelial phenotype in pulmonary hypertension. *Am. J. Respir. Cell Mol. Biol.* *45*, 311–322.
- Tuazon, F.B., and Mullins, M.C. (2015). Temporally coordinated signals progressively pattern the anteroposterior and dorsoventral body axes. *Semin. Cell Dev. Biol.* *42*, 118–133.
- Tuder, R.M., and Voelkel, N.F. (2002). Angiogenesis and pulmonary hypertension: a unique process in a unique disease. *Antioxid. Redox Signal.* *4*, 833–843.
- Upton, P.D., Davies, R.J., Trembath, R.C., and Morrell, N.W. (2009). Bone morphogenetic protein (BMP) and activin type II receptors balance BMP9 signals mediated by activin receptor-like kinase-1 in human pulmonary artery endothelial cells. *J. Biol. Chem.* *284*, 15794–15804.
- Urist, M.R., and Strates, B.S. (1971). Bone morphogenetic protein. *J. Dent. Res.* *50*, 1392–1406.
- Valdimarsdottir, G., Goumans, M.J., Rosendahl, A., Brugman, M., Itoh, S, Lebrin, F., Sideras, P., ten Dijke, P. (2002). Stimulation of Id1 expression by bone morphogenetic protein is sufficient and necessary for bone morphogenetic protein-induced activation of endothelial cells. *Circulation.* *17*, 2263-70.
- Veerkamp, J., Rudolph, F., Cseresnyes, Z., Priller, F., Otten, C., Renz, M., Schaefer, L., and Abdelilah-Seyfried, S. (2013). Unilateral dampening of Bmp activity by nodal generates cardiac left-right asymmetry. *Dev. Cell* *24*, 660–667.
- Wagenvoort, C.A. (1970a). The pathology of primary pulmonary hypertension. *J. Pathol.* *101*.
- Wagenvoort, C.A. (1970b). Morphologic changes in intrapulmonary veins. *Hum. Pathol.* *1*, 205–213.
- Wang, H.U., Chen, Z.F., and Anderson, D.J. (1998). Molecular distinction and angiogenic interaction between embryonic arteries and veins revealed by ephrin-B2 and its receptor Eph-B4. *Cell* *93*, 741–753.
- Wang, J., Fu, X., Yang, K., Jiang, Q., Chen, Y., Jia, J., Duan, X., Wang, E.W., He, J., Ran, P., Zhong, N., Semenza, G.L., Lu, W. (2015). Hypoxia inducible factor-1-dependent up-regulation of BMP4 mediates hypoxia-induced increase of TRPC expression in PSMCs. *Cardiovasc Res.* *107*, 108-18.
- Wiley, D.M., and Jin, S.-W. (2011). Bone Morphogenetic Protein functions as a context-dependent angiogenic cue in vertebrates. *Semin. Cell Dev. Biol.* *22*, 1012–1018.
- Wilkins, M.R., Wharton, J., Grimminger, F., and Ghofrani, H.A. (2008). Phosphodiesterase inhibitors for the treatment of pulmonary hypertension. *Eur. Respir. J.* *32*, 198–209.
- Winnier, G., Blessing, M., Labosky, P.A., and Hogan, B.L. (1995). Bone morphogenetic protein-4 is required for mesoderm formation and patterning in the mouse. *Genes Dev.* *9*, 2105–2116.
- Wolf, M., Boyer-Neumann, C., Parent, F., Eschwege, V., Jaillet, H., Meyer, D., Simonneau, G. (2000). Thrombotic risk factors in pulmonary hypertension. *Eur Respir J.* *2*, 395-9.
- Wong, W.K.P., Knowles, J.A., and Morse, J.H. (2005). Bone morphogenetic protein receptor type II C-terminus interacts with c-Src: implication for a role in pulmonary arterial hypertension. *Am. J. Respir. Cell Mol. Biol.* *33*, 438–446.
- Wozney, J.M., Rosen, V., Celeste, A.J., Mitsock, L.M., Whitters, M.J., Kriz, R.W., Hewick, R.M., and Wang, E.A. (1988). Novel regulators of bone formation: molecular clones and activities. *Science* *242*, 1528–1534.

- Wu, G., Chen, Y.G., Ozdamar, B., Gyuricza, C.A., Chong, P.A., Wrana, J.L., Massagué, J., and Shi, Y. (2000). Structural basis of Smad2 recognition by the Smad anchor for receptor activation. *Science* 287, 92–97.
- Xia, Y., Yu, P.B., Sidis, Y., Beppu, H., Bloch, K.D., Schneyer, A.L., and Lin, H.Y. (2007). Repulsive guidance molecule RGMA alters utilization of bone morphogenetic protein (BMP) type II receptors by BMP2 and BMP4. *J. Biol. Chem.* 282, 18129–18140.
- Yamaguchi, K., Nagai, S., Ninomiya-Tsuji, J., Nishita, M., Tamai, K., Irie, K., Ueno, N., Nishida, E., Shibuya, H., and Matsumoto, K. (1999). XIAP, a cellular member of the inhibitor of apoptosis protein family, links the receptors to TAB1-TAK1 in the BMP signaling pathway. *Embo J.* 18, 179–187.
- Yang, H.-M., Moon, S.-H., Choi, Y.-S., Park, S.-J., Lee, Y.-S., Lee, H.-J., Kim, S.-J., and Chung, H.-M. (2013). Therapeutic efficacy of human embryonic stem cell-derived endothelial cells in humanized mouse models harboring a human immune system. *Arterioscler. Thromb. Vasc. Biol.* 33, 2839–2849.
- Yang, J., Li, X., Al-Lamki, R.S., Southwood, M., Zhao, J., Lever, A.M., Grimminger, F., Schermuly, R.T., Morrell, N.W. (2010). Smad-dependent and smad-independent induction of id1 by prostacyclin analogues inhibits proliferation of pulmonary artery smooth muscle cells in vitro and in vivo. *Circ Res.* 2, 252-62.
- Yang, J., Li, X., Al-Lamki, R.S., Wu, C., Weiss, A., Berk, J., Schermuly, R.T., Morrell, N.W. (2013). Sildenafil potentiates bone morphogenetic protein signaling in pulmonary arterial smooth muscle cells and in experimental pulmonary hypertension. *Arterioscler Thromb Vasc Biol.* 1, 34-42.
- Yi, E.S., Kim, H., Ahn, H., Strother, J., Morris, T., Masliah, E., Hansen, L.A., Park, K., and Friedman, P.J. (2000). Distribution of obstructive intimal lesions and their cellular phenotypes in chronic pulmonary hypertension. A morphometric and immunohistochemical study. *Am. J. Respir. Crit. Care Med.* 162, 1577–1586.
- Yokota, Y. (2001). Id and development. *Oncogene.* 58, 8290-8.
- Yorikane, R., Sakai, S., Miyauchi, T., Sakurai, T., Sugishita, Y., and Goto, K. (1993). Increased production of endothelin-1 in the hypertrophied rat heart due to pressure overload. *FEBS Lett.* 332, 31–34.
- Yu, P.B., Deng, D.Y., Beppu, H., Hong, C.C., Lai, C., Hoyng, S.A., Kawai, N., and Bloch, K.D. (2008). Bone morphogenetic protein (BMP) type II receptor is required for BMP-mediated growth arrest and differentiation in pulmonary artery smooth muscle cells. *J. Biol. Chem.* 283, 3877–3888.
- Young, K., Tweedie, E., Conley, B., Ames, J., FitzSimons, M., Brooks, P., Liaw, L., Vary, C.P. (2015). BMP9 Crosstalk with the Hippo Pathway Regulates Endothelial Cell Matricellular and Chemokine Responses. *PLoS One.* 10, eCollection.
- Yuan, K., Orcholski, M.E., Panaroni, C., Shuffle, E.M., Huang, N.F., Jiang, X., Tian, W., Vladar, E.K., Wang, L., Nicolls, M.R., et al. (2015). Activation of the Wnt/planar cell polarity pathway is required for pericyte recruitment during pulmonary angiogenesis. *Am. J. Pathol.* 185, 69–84.
- Yuan, S., Pan, Q., Liu, W., Wu, B., Han, X., Bi, Z. (2011) Recombinant BMP 4/7 fusion protein induces differentiation of bone marrow stem cells. *J Cell Biochem.* 112,3054-60.
- Yuill, K.H., Stansfeld, P.J., Ashmole, I., Sutcliffe, M.J., and Stanfield, P.R. (2007). The selectivity, voltage-dependence and acid sensitivity of the tandem pore potassium channel TASK-1:

contributions of the pore domains. *Pflugers Arch.* *455*, 333–348.

- Yung, L.-M., Sánchez-Duffhues, G., Dijke, ten, P., and Yu, P.B. (2015). Bone morphogenetic protein 6 and oxidized low-density lipoprotein synergistically recruit osteogenic differentiation in endothelial cells. *Cardiovasc. Res.* *108*, 278–287.
- Zeller, R., López-Ríos, J., and Zuniga, A. (2009). Vertebrate limb bud development: moving towards integrative analysis of organogenesis. *Nat. Rev. Genet.* *10*, 845–858.
- Zhang, H., and Bradley, A. (1996). Mice deficient for BMP2 are nonviable and have defects in amnion/chorion and cardiac development. *Development* *122*, 2977–2986.
- Zhang, J., and Li, L. (2005). BMP signaling and stem cell regulation. *Dev. Biol.* *284*, 1–11.
- Zhang, Y.W., Yasui, N., Ito, K., Huang, G., Fujii, M., Hanai, J., Nogami, H., Ochi, T., Miyazono, K., and Ito, Y. (2000). A RUNX2/PEBP2alpha A/CBFA1 mutation displaying impaired transactivation and Smad interaction in cleidocranial dysplasia. *Proc. Natl. Acad. Sci. U.S.a.* *97*, 10549–10554.
- Zhang, Y.E. (2009). Non-Smad pathways in TGF-beta signaling. *Cell Res.* *19*, 128–139.
- Zhao, G.-Q. (2003). Consequences of knocking out BMP signaling in the mouse. *Genesis* *35*, 43–56.
- Zhong, T.P., Rosenberg, M., Mohideen, M.A., Weinstein, B., and Fishman, M.C. (2000). gridlock, an HLH gene required for assembly of the aorta in zebrafish. *Science* *287*, 1820–1824.



**Titre : Anomalies structurales et fonctionnelles de l'arbre vasculaire pulmonaire au cours de l'hypertension pulmonaire post-embolique et de l'hypertension artérielle pulmonaire**

**Mots clés :** hypertension pulmonaire, artères, veines

**Résumé :** La physiopathologie des hypertensions pulmonaires (HP) reste encore imparfaitement comprise. Plusieurs mécanismes interviennent dans le développement et la progression du remodelage vasculaire pulmonaire. Les perturbations de communications intercellulaires et l'activation de certaines voies de signalisation sont des phénomènes importants contribuant à l'accumulation excessive de cellules au sein de la paroi des petites artères pulmonaires. Par ailleurs, des facteurs génétiques et environnementaux peuvent prédisposer ou faciliter la progression de ce remodelage vasculaire.

L'existence de modifications des micro-vaisseaux pulmonaires pré- et post-capillaires et bronchiques dans l'hypertension pulmonaire post-embolique et l'hypertension artérielle pulmonaire représente un aspect nouveau de ces deux maladies et permettra d'améliorer sur le long terme la prise en charge de ces patients. Ces altérations vasculaires sont aussi présentes dans deux modèles animaux d'étude d'hypertension pulmonaire, validant la pertinence d'approfondir nos connaissances au travers de ces outils expérimentaux.

**Title : Structural and functional changes of the arterial bed in chronic post-embolic pulmonary hypertension (CTEPH) and in pulmonary arterial hypertension (PAH): pathobiological insights through correlation of molecular and morphologic features.**

**Keywords :** pulmonary hypertension, arteries, veins

**Abstract :** The pathophysiology of pulmonary hypertension (PH) remains unclear. Different mechanisms are involved in the vascular remodeling in PH. The disruption of cellular interactions and the activation of specific signalling pathways contribute to the development and progression of the structural changes in small pulmonary arteries. Moreover, environmental and genetic factors may predispose to this vascular disease.

The alterations of pulmonary micro-vessels and of bronchial circulation in chronic thromboembolic disease and in pulmonary arterial hypertension represent a new finding in such diseases, with potential implications in the management of patients. Pulmonary microvascular changes and bronchial circulation remodeling are also identified in selected animal models of PH.

