

Sorbonne Université

Ecole Doctorale Cerveau Cognition Comportement (ED3C)

Laboratoire ICM / Equipe de recherche ARAMIS & FrontLab

Imagerie cérébrale multimodale pour l'étude des aphasies primaires progressives

Par Alexandre ROUTIER

Spécialité : Neurosciences

Dirigée par Marc TEICHMANN

et co-encadrée par Olivier COLLIOT et Marie-Odile HABERT

Présentée et soutenue publiquement le 3 Décembre 2018

Composition du jury :

Rapporteurs : **Jérôme HODEL** (PU-PH, HDR)
Florence LE JEUNE (PU-PH, HDR)

Examineurs : **Aurélié KAS** (PU-PH, HDR)
Serge BELLIARD (PH)

Directeur de thèse : **Marc TEICHMANN** (PH, HDR)

Co-encadrants : **Olivier COLLIOT** (CR, HDR)
Marie-Odile HABERT (MCU-PH)

Remerciements

Coïncidence ou non, je suis arrivé à l'ICM le lundi 3 décembre 2012 et je me retrouve exactement 6 années plus tard pour présenter ce travail de thèse. Ces années n'auraient pu se faire sans un cadre humain solide. Je remercie toutes les personnes qui m'ont soutenu durant ces années.

Je tiens tout d'abord à exprimer mes remerciements à l'ensemble de mes encadrants Marc Teichmann, Olivier Colliot et Marie-Odile Habert. Merci Marc de m'avoir proposé cette thèse pluridisciplinaire et de m'avoir eu comme premier doctorant. J'espère sincèrement que nous aurons l'occasion de continuer à collaborer après cette thèse. Merci Olivier de m'avoir su m'épauler dans ce travail ambitieux, de m'avoir fait rencontrer Marc et ton sens des rapports humains. Merci Marie-Odile pour ta bienveillance et d'avoir toujours su te montrer disponible. Chacun à leurs manières, leurs soucis du détail et leurs capacités à remettre en perspective les résultats obtenus et les développements effectués ont permis de concrétiser cette thèse.

Mes remerciements vont également à l'ensemble des membres du jury. Je souhaite tout particulièrement remercier Jérôme Hodel et Florence Le Jeune de m'avoir fait l'honneur d'être rapporteurs de ce travail. Je remercie aussi chaleureusement Serge Belliard et Aurélie Kas d'avoir accepté de faire partie de mon jury de thèse.

Merci à Stanley et à la plate-forme du CATI pour m'avoir permis de faire une transition du cœur biomécanique lors de mon stage de fin d'études au monde des neurosciences en arrivant à l'ICM.

Je tiens également à remercier Martina Sundqvist, Justine Mertz et Clara Sanches avec qui j'ai pu partager des moments de collaborations agréables et fructueux.

Mes remerciements vont bien évidemment à l'ensemble des membres de l'équipe ex-Cogimage / Aramis que j'ai eu la chance de rencontrer ces 6 dernières années. Merci aux différents chercheurs, collaborateurs et administratifs participant au succès de l'équipe : Nino & ses conseils avisés à toute heure du jour et de la nuit (encore félicitations pour ton poste !), les presque inséparables Fabrizio & Mario, Marie, Stéphane, Benjamin, Emmanuelle M, Laurent, Corinne.

Ces années m'ont fait voir plusieurs générations d'étudiants, postdocs et d'ingénieurs. Que ce soit les étudiants actuels avec Jorge Libre (tu m'attends 5 secondes ?), Hao Niúbī, Jérémy-rc, le Club des filles italiennes (Catalina, Giulia, Manonita, Simona & Tiziana) Alex Pim Pam Poum, Igor de Pretto, Élina Dominion--Dixit, Raphaël Laser, Maxime l'In-soumis, Fanny, Pascal & sa curiosité, Johann, Wen, les « anciens » étudiants avec Pietro & sa petite famille, Barbara Causette, JB, Calamity Claire, Takoua, Thomas S, Martina, Shark Thomas & son compère Alex M, Pablo, Paul, Sinead, Alex P, Alexis M, les ingénieurs avec Michael Bichon, Benoît (enfin disponible pour une partie !), Sabrina (Grazie mille), Arnaud M & V, Clémentine, Juliana ou les postdocs avec Ana F & son infini gentillesse, Marie-Constance a.k.a. MCC, François & ses sessions de go et ukulélé, Tristan, Herr Alexis G, Vincent, Xavier, Federico, Susovan, beaucoup d'années ont passé mais la bonne humeur et la sympathie restent inchangées. Et mention spéciale pour mes voisins de dos qui se sont succédés et qui se reconnaîtront.

Bien évidemment, je n'oublie pas mes camarades labellisés « CATI » disséminés un peu partout en Île-de-France : merci à Thomas E qui m'a évité (entre autres) de développer une phobie administrative, Ludo, Hugo D, Sonia, Chabha, Ali, Robin, Emmanuelle G., Maxime, Kelly, Mathieu, Catherine, Hugo B, David, Clara F, Johanne.

Je remercie aussi les membres de l'équipe Frontlab qui m'auront adopté pendant cette thèse. Je remercie particulièrement Richard, Lara, Toni, Bénédicte, Michel et Emmanuelle pour leurs retours durant les séminaires d'équipe. Je remercie également les étudiants du FrontLab que j'ai pu côtoyer même si cela n'était que quelques heures par semaines : Justine, Clara S, Chris, Chloé et Marcela. Merci également aux autres personnes que j'ai pu rencontrer en dehors du Frontlab et d'Aramis : Ana N, Emilie, Julie, Baptiste mais aussi Priska & mes camarades d'apprentissage de setienta complicado et autres pas espagnols.

Je tiens également à remercier mes amis proches, Pierre P pour m'avoir fait découvrir la Martinique et la Guyane (prêt pour de nouvelles aventures !), mes anciens collocs Jérémie & Grég, mon Pierreuh & Angélique mais aussi la team « GM » : Anne-So, Coco & Hélène, Lucien & Maud, Max & Zélie, Nico & Philippine et M. PriPri. Et un merci tout particulier à mes coach sportifs Pierreuh & Florian pour la séance de footing hebdomadaire me permettant d'accomplir mon premier marathon.

Je tenais particulièrement à remercier Anne Bertrand qui nous a malheureusement quittés cette année. Sa bonne humeur contagieuse, ses nombreux conseils et sa gentillesse ont grandement contribué au succès de cette thèse.

Enfin, je souhaiterais remercier l'ensemble de ma famille et plus particulièrement mes parents pour leur soutien et la confiance qu'ils me témoignent ainsi qu'à mes « frangins ».

Merci à tous.

Table des matières

Remerciements	i
Table des matières	iii
Chapitre 1 Introduction	1
Chapitre 2 Analyse d'images cérébrales des maladies neurodégénératives	5
2.1 Principales techniques d'imagerie médicale	5
2.2 Imagerie anatomique.....	7
2.3 Imagerie de diffusion	10
2.4 Imagerie par tomographie par émission de positons (TEP)	12
Chapitre 3 Les APP : aspects cliniques, neuropathologiques et anatomiques	17
3.1 Aspects historiques, cliniques et neuropathologiques.....	17
3.2 Altérations en imagerie des APP	21
3.3 Base de données de la thèse : la cohorte 'CAPP'	27
3.4 Objectifs de la thèse	27
Chapitre 4 Caractérisation en imagerie multimodale des APP	29
4.1 Résumé de l'article publié	29
4.2 Article (en anglais).....	32
4.2.1 Introduction.....	32
4.2.2 Methods.....	33
4.2.3 Results.....	39
4.2.4 Discussion.....	49
4.3 Matériel supplémentaire de l'article publié.....	53
Chapitre 5 Réseaux sous-corticaux des processus sémantiques	55
5.1 Résumé de l'article soumis.....	55
5.2 Article (en anglais).....	57
5.2.1 Introduction.....	57

5.2.2	Materials and methods	59
5.2.3	Results.....	64
5.2.4	Discussion.....	70
5.3	Appendice : identification et construction de l’atlas des voies de la sémantique	76
Chapitre 6	Outils logiciels pour l’analyse d’images cérébrales multimodales	79
6.1	Résumé de l’article soumis.....	80
6.2	Article (en anglais).....	81
6.2.1	Introduction.....	81
6.2.2	Clinica overview.....	83
6.2.3	Clinica environment	84
6.2.4	Image processing pipelines (clinica run).....	87
6.2.5	Statistics and machine learning.....	92
6.2.6	Clinica utilities.....	93
6.2.7	Usage example	95
6.2.8	Discussion.....	98
Chapitre 7	Conclusion et perspectives.....	101
	Liste des Figures	107
	Liste des Tables	111
	Publications et communications scientifiques	113
	Bibliographie.....	115

Chapitre 1 Introduction

L'aphasie primaire progressive (APP) désigne un groupe de maladies neurodégénératives rares affectant de manière sélective l'hémisphère dominant du langage (généralement gauche). L'APP touche environ 6000 patients en France. La maladie débute souvent avant l'âge de 65 ans.

La classification de référence des APPs, datant de 2011, distingue trois variantes principales. L'APP sémantique (aussi appelée démence sémantique) se caractérise par une érosion du sens des mots, l'APP logopénique se définit par un trouble lexical (manque du mot) mais aussi une diminution de la mémoire de travail verbale et l'APP dite non fluente ou agrammatique se caractérise par une atteinte de certains processus syntaxiques et phonologiques.

A cette stratification phénotypique s'ajoute l'hétérogénéité des processus pathologiques sous-jacents incluant les dégénérescences lobaires fronto-temporales (DLFT), elles-mêmes pouvant être dues à une pathologie tau ou TDP-43, la pathologie Alzheimer, ainsi que d'autres lésions histologiques plus rares (par exemple des corps de Lewy). Enfin, il existe des formes familiales : les principales mutations concernent les gènes codant pour la progranuline, la protéine Tau associée au microtubules (MAPT) ou encore la protéine C9orf72. À ce jour, aucun traitement curatif n'est disponible.

Les méthodes de neuroimagerie ont permis depuis plusieurs décennies l'exploration *in vivo* et non invasive du cerveau humain. En particulier, l'imagerie par résonance magnétique (IRM) et la tomographie par émission de positons (TEP) permettent la visualisation anatomique et fonctionnelle du cerveau. La généralisation de ces techniques d'imagerie a rendu possible l'étude de la variabilité anatomique et fonctionnelle dans différentes populations. Cela inclut la comparaison statistique entre une population saine et une population de patients et la corrélation de ces données d'imagerie avec par exemple des données cognitives, comportementales ou génétiques.

L'hétérogénéité complexe des APP tant au niveau clinique, anatomique que biologique représente un défi important pour la classification des patients et incite à mettre en place des analyses multimodales des différentes formes d'APP afin de fournir une classification plus précise et objective et des outils diagnostiques intégratifs. Cette complexité ouvre

en même temps la voie vers une utilisation des APP comme modèles lésionnels pour l'exploration de l'anatomie des processus du langage. Dans cette thèse, nous nous intéressons principalement à l'analyse transversale d'images multimodales (IRM anatomique, IRM de diffusion, TEP) pour l'étude des APP. Pour ce faire, nous nous appuyons sur le programme hospitalier de recherche clinique (PHRC) 'CAPP'. Ce protocole de recherche est le résultat d'une collaboration de 13 centres experts en France qui a permis le recrutement d'une grande cohorte de patients APP au stade débutant de la maladie.

Nous nous concentrons d'abord sur la caractérisation en neuroimagerie multimodale des trois variantes d'APP. Pour ce faire, nous utilisons différentes modalités d'imagerie afin d'extraire des mesures représentant des marqueurs d'altérations structurales (IRM anatomique), microstructurelles (IRM de diffusion) et métabolique (imagerie TEP). Ces marqueurs de chaque modalité d'imagerie vont nous permettre d'identifier les motifs d'altérations apparaissant dans les trois variantes d'APP. Ils vont aussi nous permettre d'étudier les points communs et différences entre les différentes variantes.

Par la suite, nous nous intéressons à la compréhension des liens entre les altérations du cerveau et les déficits langagiers en utilisant l'APP sémantique comme modèle lésionnel. En particulier, nous avons cherché à comprendre les interactions entre des processus sémantiques spécifiques et des mesures d'intégrité de certains faisceaux de fibres de la substance blanche connectant les lobes temporaux antérieurs implémentant le système sémantique et des aires corticales implémentant des représentations modulaires comme celles contenues par exemple dans le lexique. L'identification de ces connexions chez les sujets sains se fait en utilisant des méthodes de tractographie à partir d'IRM de diffusion. L'atrophie étant très prononcée dans l'APP sémantique, les méthodes de tractographie dans ce groupe de patients peuvent être problématiques. Il est alors préférable de passer par une étape de création d'un atlas de ces connexions à partir de sujets sains pour ensuite les transposer aux faisceaux de fibres dans l'APP variante sémantique afin d'extraire les mesures d'intégrité de ces connexions.

Ces deux études ont nécessité le développement d'outils d'analyse d'images spécifiques. En effet, différents outils développés par la communauté sont disponibles dans les bibliothèques d'analyse d'images (par exemple, *SPM* - www.fil.ion.ucl.ac.uk/spm/, *FreeSurfer* - surfer.nmr.mgh.harvard.edu/, *FSL* - fsl.fmrib.ox.ac.uk/fsl/ ...) et permettent de réaliser différents traitements (par exemple, prétraitements, recalage, tractographie...). Ces outils constituent des « briques » dont l'assemblage en vue d'une étude particulière s'avère complexe. Nous nous sommes donc attachés à développer des chaînes de traitement complètes combinant ces outils, qui soient totalement automatisées et facilement mobilisables sur des cohortes de patients. En particulier, nous avons développé des chaînes de traitement pour l'IRM anatomique et l'IRM de diffusion. Une grande partie de ces développements ont été intégrés dans la plate-forme logicielle *Clinica* qui vise à faciliter les études de recherche

clinique. Un des objectifs du logiciel *Clinica* est de faciliter la pérennisation des développements méthodologiques en s'appuyant sur des standards d'organisation de données de neuroimagerie mais aussi en proposant de nouveaux standards d'organisation pour les différentes données traitées. Cela permet à terme de faciliter l'analyse multimodale d'imagerie du cerveau via des chaînes de traitement automatique mais aussi le partage des données issues de ce travail de thèse avec des collaborateurs.

* *

*

Le manuscrit de thèse contient un chapitre méthodologique sur l'analyse d'images cérébrales (Chapitre 2), un chapitre bibliographique sur les APP (Chapitre 1), trois chapitres de contributions originales (Chapitres 4, 5 et 6) et un chapitre de conclusion/perspectives (Chapitre 7).

Le **Chapitre 2** présente une introduction aux principales techniques d'imagerie médicale avant de décrire les méthodologies les plus fréquemment utilisées pour l'analyse des données de neuroimagerie.

Dans le **Chapitre 3**, nous présentons la description clinique des variantes d'APP puis nous présentons ensuite une étude bibliographique des altérations en neuroimagerie des APP avant d'exposer les objectifs de cette thèse.

Le **Chapitre 4** est consacré à l'étude en neuroimagerie multimodale des trois principales variantes d'APP au stade débutant de la maladie. En utilisant l'IRM anatomique, l'IRM de diffusion et la TEP-FDG, nous caractérisons les altérations structurales, micro-structurales et métaboliques dans chacune des variantes d'APP.

Le **Chapitre 5** s'intéresse à l'exploration des réseaux sous-corticaux sous-tendant les processus sémantiques en utilisant l'APP sémantique comme modèle lésionnel. En particulier, nous étudions les relations entre des mesures d'intégrité de certains faisceaux de la substance blanche et des scores sémantiques de tâches verbales et non-verbales. Ce travail a été réalisé dans le cadre d'une collaboration avec Martina Sundqvist durant son stage de Master 2.

Le **Chapitre 6** présente les outils logiciels d'analyse d'IRM développés dans cette thèse et intégrés dans la plate-forme logicielle *Clinica*. Une grande partie des développements méthodologiques et des résultats obtenus dans les deux chapitres précédents ont été obtenus avec ce logiciel.

Le **Chapitre 7** conclut cette thèse en rappelant les principaux résultats obtenus et présente les perspectives de recherche.

Chapitre 2 Analyse d'images cérébrales des maladies neurodégénératives

Quelle que soit la technique d'imagerie utilisée, l'analyse d'images pour l'étude des maladies neurodégénératives peut se décomposer en trois grandes étapes. La première étape nécessite l'acquisition *in vivo* d'images du cerveau. Ensuite, on va extraire de ces données de neuroimagerie des mesures quantitatives décrivant le cerveau. Enfin, il est possible d'analyser ces descripteurs du cerveau en utilisant par exemple des méthodes statistiques telles que des comparaisons de groupe ou des corrélations.

Ce chapitre est présenté de la manière suivante : après une présentation des principales techniques d'imagerie médicale (section 2.1), les méthodes d'analyse d'IRM anatomique (section 2.2), d'IRM de diffusion (section 2.3), et de TEP (section 2.4) sont ensuite exposées. Pour de plus amples détails, le lecteur pourra se référer à (Cuingnet, 2011) pour l'IRM anatomique, (Besson, 2014) pour l'IRM de diffusion, et (Burgos, 2016; Roman Jimenez, 2016) pour l'imagerie TEP.

2.1 Principales techniques d'imagerie médicale

Diverses méthodes de neuroimagerie nous permettent d'observer la structure du cerveau tandis que d'autres nous permettent d'observer l'activité ou la fonction du cerveau.

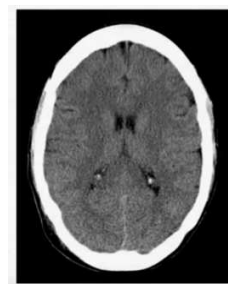La tomодensitométrie (TDM), aussi appelée CT-scan (*computerized tomography*), est un type d'imagerie structurelle. Cette méthode d'imagerie mesure l'absorption des rayons X par les tissus pour ensuite générer une image 3D du cerveau. La résolution des images TDM n'est pas très élevée mais elles permettent de visualiser des changements structurels majeurs tels que des tumeurs. Cependant, la TDM ne fournit pas une bonne différenciation des tissus mous, tels que la substance grise et la substance blanche du cerveau.

L'imagerie par résonance magnétique (IRM) (*Magnetic resonance imaging, MRI*) nécessite l'application d'une combinaison de champs magnétiques et d'impulsions de radiofréquence au cerveau. Les atomes d'hydrogènes répondent aux champs magnétiques et aux impulsions de radiofréquence en émettant une énergie. La machine IRM mesure ensuite cette

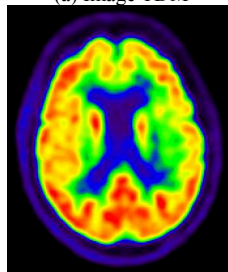
énergie et peut localiser de quelle partie du cerveau provient cette dernière. Par la suite, on utilise cette information pour reconstruire une image du cerveau avec une haute résolution spatiale. Il est à noter que, en appliquant des paramètres particuliers de ces champs magnétiques et d'impulsions de radiofréquences, on peut définir des séquences IRM particulières qui vont donner des images fournissant des informations particulières sur le cerveau.

La tomographie par émission de positons (TEP) (*Positron emission tomography*, PET ou PET scan) est une méthode d'imagerie fonctionnelle et permet de mesurer l'activité métabolique ou moléculaire du cerveau grâce aux émissions produites par les positons issus d'un produit radioactif injecté au préalable. Le traceur radioactif va émettre des positons qui vont entrer en collision avec les électrons du tissu du cerveau, et s'annihiler en émettant des photons gamma qui seront détectés par le scanner TEP. Une méthode de reconstruction permet ensuite d'obtenir une image 3D.

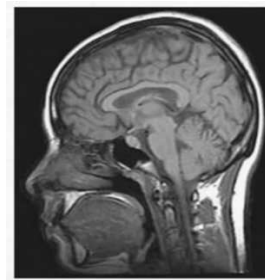
L'IRM fonctionnelle ou IRMf est un type d'acquisition IRM qui permet d'étudier les différentes réponses que le sang oxygéné et non oxygéné va effectuer par rapport aux champs magnétiques et aux impulsions de radiofréquence. L'IRMf utilise ce que l'on appelle un contraste dépendant du niveau d'oxygène sanguin (*blood-oxygen-level dependent*, *BOLD*) afin d'identifier les changements du flux sanguin dans le cerveau et, en conséquent, les régions du cerveau les plus actives. L'IRMf permet d'imager la fonction cérébrale sans avoir à injecter aucune substance au sujet.



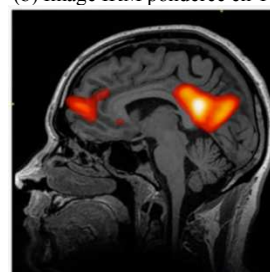
(a) Image TDM



(c) Image TEP obtenues avec le radiotracer 18F-fluoro-déoxy-glucose.



(b) Image IRM pondérée en T1



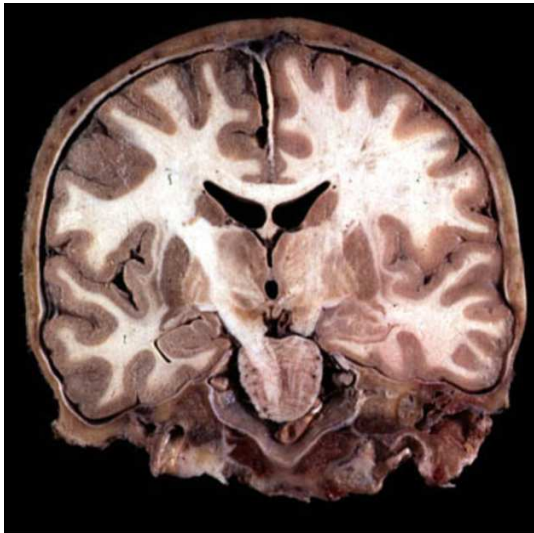
(d) Carte d'activation d'IRM fonctionnelle superposée à la T1.

Figure 2:1 Visualisation de différentes méthodes d'imagerie du cerveau. (a) TDM, (b) Séquence IRM anatomique avec pondération en T1, (c) Image TEP avec traceur radioactif au 18F-fluoro-déoxy-glucose (FDG) et (d) Carte d'activation d'IRM fonctionnelle surposée sur l'IRM anatomique

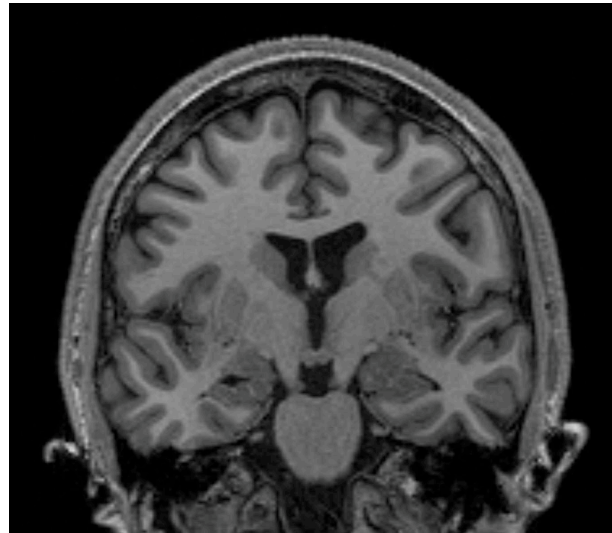
Dans le cadre de cette thèse, nous nous intéresserons à deux séquences spécifiques d'IRM, à savoir l'IRM anatomique pondérée en T1 et l'IRM de diffusion, ainsi qu'à l'imagerie TEP utilisant comme radiotracteur le 18F-Fluoro-déoxy-glucose (FDG). En particulier, les sous-sections suivantes présenteront un aperçu des méthodes d'analyses de ces modalités d'imagerie.

2.2 Imagerie anatomique

L'IRM pondérée en T1, aussi appelée IRM anatomique ou IRM T1, est une séquence d'acquisition IRM permettant d'étudier la morphologie cérébrale du sujet. Cette séquence IRM donne un aspect visuel similaire à ce que l'on observe dans les coupes anatomiques obtenues par dissection (voir Figure 2:2) avec une précision spatiale de l'ordre du millimètre. Les images pondérées en T1 permettent de délimiter clairement les tissus et les principales structures anatomiques du cerveau, telles que le cortex. Dans le cadre des maladies neurodégénératives et donc en particulier des APP, elle permet de mesurer l'atrophie des structures anatomiques du cerveau.



(a) Coupe coronale



(b) Coupe coronale d'une image IRM

Figure 2:2 Visualisation de coupe coronale d'un cerveau (a) après dissection (b) en utilisant une IRM anatomique avec pondération en T1.

(La figure (a) provient du cours de D.Hasboun.)

Afin d'étudier quantitativement les altérations dans une population d'étude (par exemple un groupe de sujets atteints d'une maladie neurodégénérative), il est souvent nécessaire de passer par une étape d'extraction de mesures quantitatives issues des données d'imagerie avant de pouvoir les comparer lors d'une analyse statistique.

Dans le cadre de l'IRM anatomique, les descripteurs de cette modalité d'imagerie peuvent être un ensemble de points représentant des repères anatomiques, de courbes représentant des sillons (Mangin et al., 2004), ou encore des surfaces délimitant les frontières de structures anatomiques (comme la frontière cortex/substance blanche ou cortex/liquide cérébrospinal) (Dale et al., 1999) ou des images de densité de tissu (substance grise, substance blanche) (Ashburner and Friston, 2005). Pour étudier l'atrophie, les deux types d'analyse les plus couramment utilisées sont les suivantes :

- Approche voxelique utilisant les segmentations probabilistes de la substance grise. Nous aurons alors une information de concentration de substance grise dans chaque voxel de l'image.
- Approche surfacique utilisant des cartes d'épaisseur corticale en chaque sommet du cortex représenté sous la forme d'une surface. Cette carte d'épaisseur corticale est calculée pour chaque sujet en mesurant la distance entre la frontière substance grise/substance blanche et la frontière substance grise/liquide cérébro-spinal (Fischl and Dale, 2000).

Dans la suite de ce travail, nous avons privilégié une approche surfacique. Elle a l'avantage de pouvoir étudier spécifiquement l'atrophie, indépendamment d'éventuels changements de forme de la surface corticale. Par ailleurs, divers outils et méthodes permettent d'automatiser l'extraction de surfaces pour calculer par la suite les cartes d'épaisseur corticale. Nous pouvons citer par exemple FreeSurfer (Fischl, 2012), CIVET (MacDonald et al., 2000), ANTs (Tustison et al., 2014) ou encore CAT12 (Dahnke et al., 2013).

À cette étape d'extraction de mesures va s'ajouter la mise en correspondance de ces données dans un référentiel commun pour chaque sujet : on parle alors de normalisation. Cette étape consiste en la définition d'une transformation (non-linéaire) de toutes les images (par ex. de segmentation de substance grise) ou cartes (par ex. d'épaisseur corticale) dans un espace commun à tous les sujets de telle sorte que le i -ème voxel ou sommet d'un sujet donné (de la carte d'épaisseur corticale) corresponde au i -ème voxel ou sommet des autres sujets. En particulier : dans le cadre des images, l'approche la plus commune est l'utilisation d'une image de référence, comme l'atlas de l'Institut Neurologique de Montréal (*Montreal Neurological Hospital, MNI*). Pour les données d'épaisseur corticale, la normalisation intersujet est dirigée par les motifs de plissement de la surface représentant la substance blanche vers un atlas surfacique appelé *FsAverage* pour FreeSurfer.

Avant d'effectuer les analyses statistiques, une étape de lissage de ces mesures normalisées doit être effectuée pour deux principales raisons. La première est pour atténuer les potentielles erreurs de normalisation entre les données. La seconde raison est pour renforcer l'hypothèse de distribution gaussienne des données pour les analyses statistiques.

La dernière étape concerne l'analyse statistique. On utilise, classiquement, des tests univariés en chaque point d'intérêt (voxel ou sommet) afin de détecter des différences significatives entre les groupes étudiés ou des corrélations significatives au sein d'un groupe. On applique habituellement le modèle linéaire général (*General Linear Model, GLM*) qui permet de faire une variété de différents tests statistiques incluant ceux mentionnés précédemment. Des centaines de milliers de tests sont effectués simultanément en chaque voxel de l'image ou sommet de la surface ce qui est connu sous le nom de problème des comparaisons multiples. Pour résoudre ce problème, diverses méthodes ont été proposées comme le taux de fausse découverte (*false discovery rate, FDR*) (Benjamini and Yekutieli, 2001) ou la théorie des champs aléatoires (*random field theory, RFT*) (Worsley et al., 1999) avec correction *family-wise error (FWE)* pour les pics (*peaks*) ou correction au cluster. Dans la suite de la thèse, nous avons privilégié l'utilisation de la *RFT* avec correction *FWE* pour les pics.

2.3 Imagerie de diffusion

L'IRM de diffusion (Le Bihan & Breton, 1986) permet d'observer l'organisation *in vivo* des faisceaux de fibres de la substance blanche. Cette technique d'acquisition non invasive est sensible au mouvement Brownien des molécules d'eau et permet de mesurer l'amplitude de la diffusion de l'eau selon différentes directions.

La diffusion des molécules d'eau n'étant pas libre dans le cerveau mais restreinte par la structure cellulaire des tissus, la trajectoire des molécules d'eau va être une mesure indirecte de la structure interne des tissus et en particulier des faisceaux de fibres de la substance blanche. En l'absence de contraintes, le mouvement des molécules d'eau va s'effectuer de manière aléatoire dans toutes les directions : on dit alors que la diffusion est isotrope. Par opposition, lorsque le mouvement est contraint dans les faisceaux de fibres, la diffusion est anisotrope.

L'amplitude de la diffusion et l'anisotropie vont dépendre de nombreux paramètres (par exemple le diamètre et densité des fibres, la présence de myéline dans l'axone, etc.). Pour mesurer l'amplitude et la direction de cette diffusion, il est nécessaire d'acquérir plusieurs images pondérées en diffusion (*Diffusion Weighted Image, DWI*) avec plusieurs gradients de direction (souvent appelée *b-vector* ou *b-vec*) et une diffusion pondérée *b* (appelée valeur *b* ; *b-value* ou *b-val* en anglais).

Ce coefficient de pondération *b* va refléter la force et la durée du gradient de direction appliquée et va avoir une influence sur le rapport signal sur bruit (*signal-to-noise ratio, SNR*) de l'image. Plus la valeur *b* est élevée, plus l'acquisition sera sensible à la diffusion d'eau mais plus le SNR sera faible. Les valeurs typiques de la valeur *b* sont comprises entre 1000 et 3000 s/mm^2 . La Figure 2:3 montre l'influence du coefficient de pondération *b* sur la séquence d'IRM de diffusion.

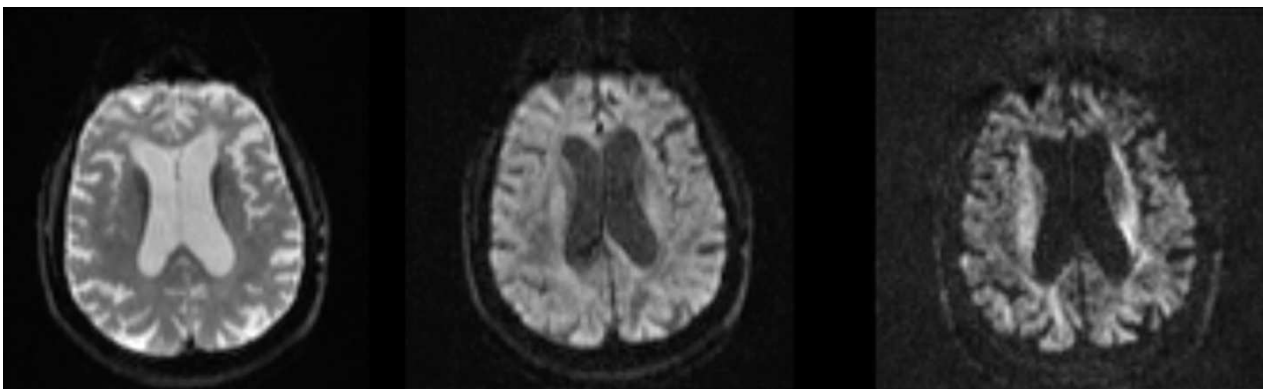


Figure 2:3 Exemples d'images IRM de diffusion en coupe axiale avec différentes pondérations de diffusion *b* (0, 700 et 2200 s/mm^2). Plus la valeur de diffusion de pondération va être élevée, plus l'acquisition sera sensible au mouvement de l'eau au détriment d'un faible rapport signal sur bruit.

Afin d'acquérir ces différents volumes DWI dans un temps raisonnable, on a recours aux séquences d'imagerie écho-planar (*Echo Planar Imaging, EPI*) réputées pour fournir des acquisitions rapides avec un SNR relativement élevé. Cependant, ces séquences induisent des distorsions géométriques et pertes de signal au niveau des interfaces air/os ou tissus/air en particulier au niveau des sinus : on parle de susceptibilité magnétique. Ces inhomogénéités peuvent être mesurées au moyen d'acquisition d'une carte champ (*fieldmap*) et cette carte champ peut ensuite être utilisée pour compenser ces artéfacts. À ces artéfacts vont s'ajouter ceux liés aux gradients de diffusion (on parle alors de courants de Foucault) mais aussi aux potentiels mouvements du sujet pendant l'acquisition. Par opposition, l'IRM anatomique ne présente que des inhomogénéités de contraste (aussi présents en IRM de diffusion). Ces inhomogénéités de contraste vont se traduire par la présence d'une ombre sur l'image et sont, en général, automatiquement corrigées par les logiciels standards de neuroimagerie tels que FreeSurfer (Fischl, 2012) via l'algorithme N3 (Sled et al., 1998), FSL (Jenkinson et al., 2012; Zhang et al., 2001), SPM (Ashburner and Friston, 1998, p. 199; Frackowiak et al., 1997) ou ANTs (Tustison et al., 2014) via N4ITK (Tustison et al., 2010).

Lorsque ce travail préliminaire de correction d'artéfacts est effectué, on peut appliquer des modèles mathématiques aux volumes DWI afin d'en extraire une représentation du processus de diffusion et de sa structure sous-jacente. Un des premiers modèles de modélisation de diffusion de l'eau est celui du tenseur de diffusion (*diffusion tensor imaging, DTI*) (Basser et al., 1994) qui cherche à représenter un ellipsoïde en chaque voxel de l'image. De cette modélisation, il est possible d'extraire des scalaires représentant des mesures d'intégrité des faisceaux de fibres de la substance blanche. Les mesures les plus connues sont l'anisotropie fractionnelle (*fractional anisotropy, FA*), la diffusivité moyenne (*mean diffusivity, MD*), la diffusivité axiale (*axial diffusivity, AD*) et la diffusivité radiale (*radial diffusivity, RD*) qui sont représentées en Figure 2:4. Une valeur nulle de FA va indiquer une diffusivité isotrope tandis qu'une haute valeur va indiquer que la diffusion se fait selon une direction privilégiée. La MD va quant à elle mesurer l'amplitude globale de la diffusion des molécules d'eau. La diffusivité axiale évalue la diffusion dans la direction principale du tenseur, elle est sensible à l'intégrité de l'axone. La diffusivité radiale mesure la diffusion dans le plan orthogonal à cette direction principale, elle est notamment sensible à l'intégrité de la myéline.

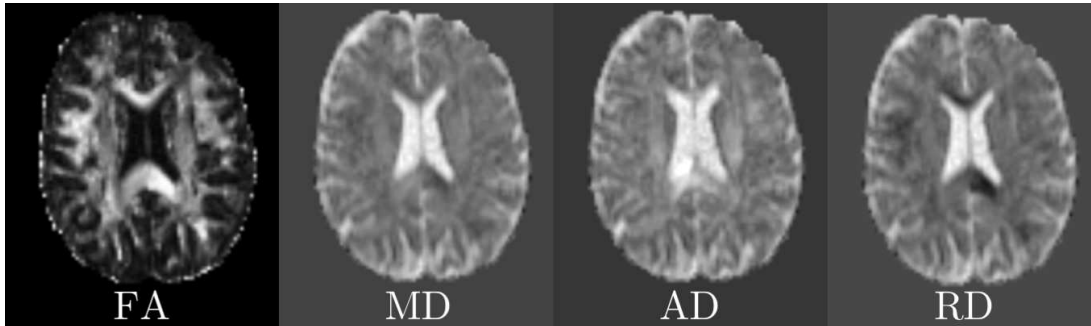


Figure 2:4 Visualisation en coupe axiale des différentes cartes issues du tenseur de diffusion. De gauche à droite : anisotropie fractionnelle (*FA*), diffusivité moyenne (*MD*), diffusivité axiale (*AD*) et diffusivité radiale (*RD*).

À ce jour, il n'y a pas de consensus sur la meilleure méthode pour effectuer une analyse quantitative des données de diffusion. Les méthodes existantes peuvent se regrouper en trois grandes catégories : l'analyse par région d'intérêt, l'analyse voxel-à-voxel (ainsi qu'une approche de la même famille mais analysant seulement le « squelette » des fibres, dénommée Tract-Based Spatial Statistics (Smith et al., 2006)) et la tractographie permettant de modéliser en 3D les faisceaux de fibres. Étant donné la connaissance de faisceaux de la substance blanche impliqués dans les fonctions langagières, nous allons privilégier une approche par région d'intérêt. Pour obtenir un cadre commun à tous les sujets, les cartes de FA de chaque individu sont normalisées vers un atlas de FA contenant des faisceaux labellisés. Plus particulièrement, on utilise l'atlas de JHU (Mori et al., 2005) contenant 20 faisceaux de la substance blanche. On calculera ensuite la valeur moyenne au sein de chaque région de l'atlas pour chacune des mesures (*FA*, *MD*, *RD*, *AD*).

Les statistiques vont pouvoir s'effectuer en appliquant un *GLM* comme expliqué dans la section précédente. Pour corriger les comparaisons multiples, on appliquera plutôt une correction de Bonferroni pour cette approche par région d'intérêt.

2.4 Imagerie par tomographie par émission de positons (TEP)

La TEP est une technique d'imagerie nécessitant l'injection d'une substance contenant un isotope radioactif et qui émet des positons. La substance est ensuite distribuée partout dans le corps du sujet par la circulation du sang et va s'accumuler dans des régions cibles. Les positons émis par l'isotope radioactif se combinent avec les électrons présents dans le tissu et s'annihilent. Chaque annihilation va produire deux photons avec la même orientation mais de direction opposée qui vont être détectés dans le scanner.

L'imagerie TEP permet de mesurer la concentration de l'isotope radioactif qui va refléter l'activité fonctionnelle dans le cerveau. Le traceur le plus utilisé en imagerie TEP est

le 18F-Fluoro-déoxy-glucose, abrégé en 18F-FDG, qui permet de mesurer l'activité métabolique du cerveau, ce qui sera étudié dans cette thèse. De nombreux autres traceurs sont aussi disponibles. Même si les autres traceurs ne seront pas étudiés dans ce manuscrit, il faut souligner l'existence de traceurs permettant de quantifier l'accumulation de plaques amyloïdes comme le composé Pittsburgh B (*Pittsburgh compound B, 11C-PIB*) ou le florbetapir (18F-AV-45) (Martersteck et al., 2016; Santos-Santos et al., 2018; Whitwell et al., 2013) ou encore de traceurs pour quantifier l'accumulation de la protéine Tau comme le flortaucipir (connu sous le nom de AV1451) (Makaretz et al., 2017; Xia et al., 2017). Ces traceurs sont utilisés dans l'étude de la maladie d'Alzheimer, or la variante logopénique de l'APP a souvent pour substrat pathologique une maladie d'Alzheimer (Matías-Guiu et al., 2015a; Teichmann et al., 2013a).

Une des contraintes lors d'une acquisition TEP est la dégradation de l'image par un phénomène appelé effet de volume partiel induit par la faible résolution du scanner (de l'ordre de 5 à 7 mm). Le système d'imagerie TEP est modélisé par la convolution d'une image avec une fonction d'étalement de point (*point spread function, PSF*) donnée par le scanner. Cette convolution entraîne donc un étalement du signal dans l'image induisant des structures aux frontières floues et une baisse de contraste dans l'image que l'on peut observer en Figure 2:5.

Différentes approches ont été développées pour réduire ces effets de volume partiel, typiquement à travers l'utilisation d'images structurelles comme l'IRM anatomique. Ces méthodes de correction de volume partiel (*partial volume correction, PVC*) réduisent ces effets de volume partiel en compensant les effets de la résolution du scanner. Diverses méthodes de *PVC* et leurs implémentations existent dans la littérature telles que la méthode de Müller-Gärtner (Muller-Gartner et al 1992), de matrice de transfert géométrique (*geometric transfer matrix, GTM*) (Rousset et al 1998) ou son extension symétrique (*symmetric GTM, sGTM*) (Sattarivand et al., 2012), Yang itérative (Erlandsson et al 2012) ou encore de correction voxel-à-voxel par région d'intérêt (*region-based voxel-wise correction, RBV*) (Thomas et al 2011). C'est avec cette dernière méthode que les données de la thèse seront prétraitées.

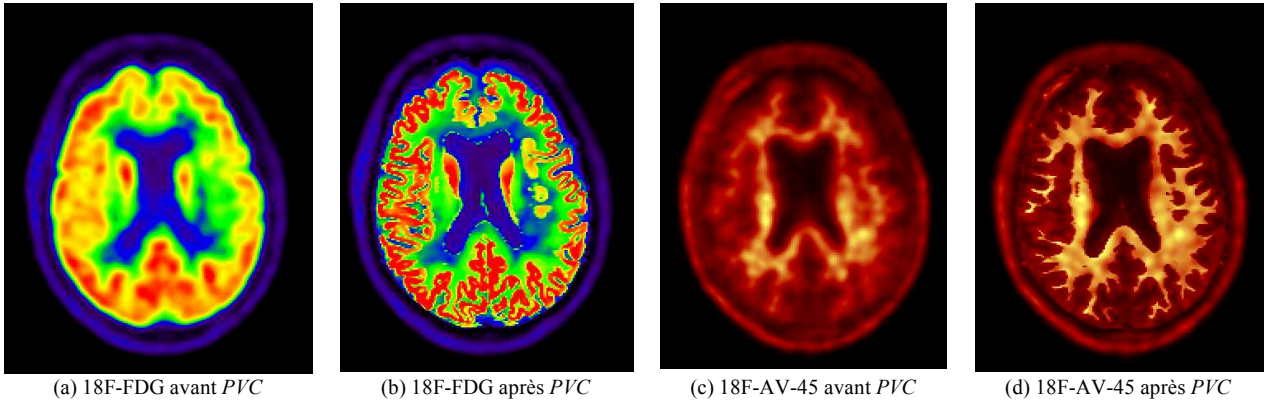


Figure 2:5 Exemples d'images TEP en coupe axiale avec différents radiotraceur avant et après correction de volume partiel (*PVC*) (a) Image TEP avec radiotraceur au 18F-Fluoro-déoxy-glucose (18F-FDG), (b) Image (a) après *PVC*, (c) Image TEP avec radiotraceur florbetapir (18F-AV-45) et (d) Image (c) après *PVC*.

Pour tenir compte de la variabilité individuelle physiologique, on ajoute une étape de normalisation en intensité de la fixation du traceur radioactif. L'index le plus couramment utilisé est la valeur de fixation normalisée par la dose injectée et le poids du patient (*standardized uptake value, SUV*). La fixation du traceur radioactif dépendant de différents paramètres physiologiques (par exemple la glycémie du participant ou son débit sanguin cérébral), on privilégie l'utilisation d'un ratio ou *SUVR*. Ce calcul permet de s'affranchir de la variation individuelle des données physiologiques du participant en divisant le *SUV* en chaque voxel de l'image par le *SUV* d'une région de référence. Le choix de la région de référence dans la procédure de la normalisation dépend du choix du traceur. En TEP-FDG, la structure du pont dans le tronc cérébral est classiquement utilisée pour l'étude des pathologies neurodégénératives corticales. Cette région n'est en principe pas affectée par ces maladies (Buchert et al., 2005) et sera utilisée dans cette thèse.

Une fois ces cartes de *SUVR* normalisées spatialement dans le même référentiel (MNI), on peut appliquer la même méthodologie qu'en IRM anatomique en lissant les cartes de *SUVR* avant d'effectuer des GLM en chaque voxel puis en corrigeant les statistiques en utilisant la *RFT* avec correction *FWE* pour le pic.

Chapitre 3 Les APP : aspects cliniques, neuropathologiques et anatomiques

L'objectif de ce chapitre est de présenter la problématique dans laquelle ce travail de thèse se situe ainsi qu'un état de l'art des résultats actuels des altérations en imagerie cérébrale dans les APP. Dans la section 3.1, nous présenterons en premier lieu les APP et leurs profils cliniques. La section 3.2 présente une bibliographie sur les résultats en imagerie des altérations dans les APP. La cohorte d'étude 'CAPP' est ensuite présentée en section 3.3. La section 3.4 conclut ce chapitre en exposant les principaux objectifs de la thèse.

3.1 Aspects historiques, cliniques et neuropathologiques

La première observation d'un patient ayant des antécédents cliniques de déficits langagiers progressifs fut faite en 1892 par Arnold Pick (Pick, 1892). Outre ces déficits langagiers, ce patient présentait des troubles légers de la mémoire et un dysfonctionnement social progressif. À peu près à la même époque, Paul Sérieux (Sérieux et al., 1897) décrivit une femme qui présentait une perte progressive de compréhension des mots et chez qui, contrairement au patient de Pick, la mémoire et l'intelligence étaient initialement préservées. À la mort de cette patiente en 1897, Jules Déjerine examina son cerveau, découvrant la perte neuronale et l'atrophie corticale dans les régions temporales bilatérales (Sérieux et al., 1897). Cette patiente fut considérée comme l'exemple prototypique le plus proche du syndrome maintenant connu sous le nom d'APP (Mesulam, 2007).

Dans la littérature moderne, la première description d'une série de cas d'APP fut publiée en 1982 par Marsel Mesulam (Mesulam, 1982). Le trouble était caractérisé par une « aphasia progressive sans démence généralisée » (*slow progressive aphasia without generalized dementia*). Les six patients rapportés présentaient des profils linguistiques très hétérogènes, qui ne correspondaient pas complètement aux modèles classiques d'aphasie vasculaire de Broca et Wernicke, suggérant ainsi l'existence de plusieurs variantes d'APP.

Au milieu des années 1970, Warrington (Warrington, 1975), suivi de Snowden (Snowden et al., 1989), Hodges et collègues (Hodges et al., 1992) ont décrit un trouble progressif du système sémantique appelé démence sémantique. En 1996, une autre forme de trouble progressif du langage, appelée « aphasie progressive non fluente » (*progressive non-fluent aphasia*) fut décrite par Grossman et collaborateurs (Grossman et al., 1996). En 2004, un troisième sous-type d'APP a été décrit par Gorno-Tempini et collègues (Gorno-Tempini et al., 2004) : la variante logopénique.

En 2011, un groupe international d'investigateurs sur les APP (Gorno-Tempini et al., 2011) a proposé de nouveaux critères incluant ces trois variantes principales :

- L'APP non fluente/agrammatique caractérisée par une atteinte de processus syntaxiques et phonologiques par atrophie du cortex frontal postéro-inférieur
- L'APP logopénique définie par un trouble lexical et une diminution de la mémoire de travail verbale par atteinte de la jonction temporo-pariétale
- L'APP sémantique (dite aussi démence sémantique) se caractérisant par une érosion du système du sens des mots au niveau du cortex temporal antérieur.

Les critères de diagnostic sont basés sur des caractéristiques cliniques, ainsi que sur des données de neuroimagerie pour permettre une classification homogène des patients.

Concernant les critères d'inclusion, les trois conditions suivantes sont requises pour le diagnostic d'APP :

- La principale caractéristique clinique est la difficulté langagière
- Ces déficits sont la principale cause des difficultés dans les activités de la vie quotidienne
- L'aphasie doit être le déficit le plus important au début des symptômes et pendant les phases initiales de la maladie

Concernant les critères d'exclusion, les quatre conditions suivantes doivent recevoir une réponse négative dans le diagnostic d'APP :

- La structure des déficits est mieux expliquée par d'autres troubles du système nerveux non dégénératifs ou des problèmes médicaux
- Les troubles cognitifs sont mieux expliqués par un diagnostic psychiatrique
- Il existe des troubles importants initiaux de la mémoire épisodique, la mémoire visuelle et dans les capacités visuo-spatiales

- Il existe une perturbation du comportement au début des symptômes

En ce qui concerne le diagnostic clinique de la variante sémantique, le patient doit présenter les deux caractéristiques suivantes : des troubles pour la dénomination d'objets ou de personnes et des troubles de compréhension des mots isolés. Ensuite, au moins 3 des autres critères de diagnostic suivants doivent être présents :

- Perte de connaissance des objets, en particulier pour les objets peu familiers
- Dyslexie de surface (difficulté dans la lecture des mots irréguliers) ou dysgraphie de surface (difficulté dans l'écriture des mots irréguliers)
- Répétition épargnée
- Préservation de la production de la parole (syntaxe, phonologie et articulation)

L'imagerie peut servir à appuyer le diagnostic clinique. On doit alors observer au moins une de ces caractéristiques : a) atrophie prédominante du lobe temporal antérieur ; b) hypoperfusion ou hypométabolisme du cortex temporal antérieur.

Quant au diagnostic de la variante logopénique, le patient doit présenter les deux caractéristiques suivantes : manque du mot en parole spontanée et en dénomination, atteinte de la répétition de phrases. Ensuite, au moins 3 des autres critères de diagnostic suivants doivent être présents :

- Troubles de l'encodage phonologique
- Compréhension intacte de mots isolés et connaissance intacte des objets
- Articulation épargnée
- Absence d'agrammatisme franc

L'imagerie peut servir à appuyer le diagnostic clinique. On doit alors observer au moins une de ces caractéristiques : a) atrophie du cortex postérieur péricoronaire ou pariétal latéralisée à gauche ; b) hypoperfusion ou hypométabolisme du cortex postérieur péricoronaire ou pariétal latéralisée à gauche.

Enfin, le patient avec la variante non fluente/agrammatique doit présenter les deux caractéristiques suivantes pour son diagnostic : agrammatisme dans la production du langage, troubles de l'encodage phonologique et apraxie de la parole :

Ensuite, au moins 2 des autres critères de diagnostic suivants doivent être présents

:

- Troubles de la compréhension des phrases syntaxiquement complexes.
- Compréhension de mots isolés préservée
- Connaissance d'objets préservée

L'imagerie peut servir à appuyer le diagnostic clinique. On doit alors observer au moins une de ces caractéristiques : a) atrophie du cortex postérieur fronto-insulaire latéralisée à gauche ; b) hypoperfusion ou hypométabolisme du cortex postérieur fronto-insulaire latéralisée à gauche.

L'atteinte anatomique pour chaque variante d'APP est illustrée en Figure 3:1.

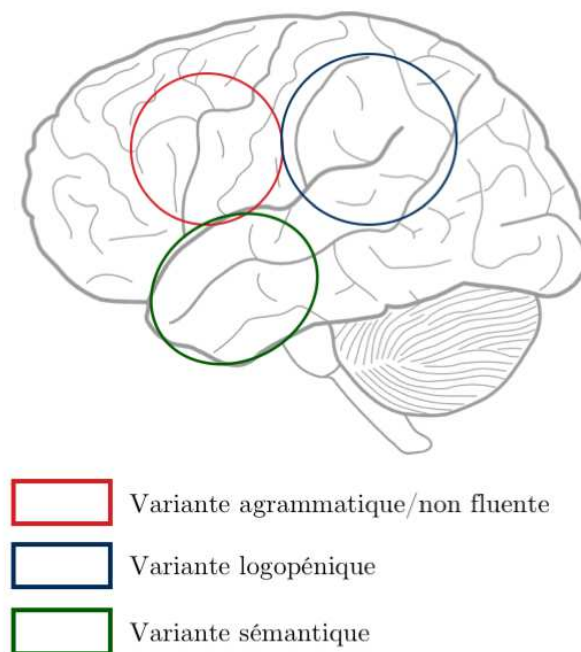


Figure 3:1 Cartographie des altérations dans les trois variantes d'APP. Figure adaptée de (Gorno-Tempini et al., 2004)

Certains patients, bien que présentant des troubles isolés du langage, ne remplissent pas les critères de diagnostic d'une des trois variantes (Harris et al., 2013). Dans ces cas, le patient peut présenter un profil mixte, répondant aux critères de deux variantes d'APP ou, au contraire, présenter des déficits langagiers ne permettant pas d'être catégorisée dans une de ces trois variantes.

Les processus neuropathologiques sous-jacents sont hétérogènes et incluent des DLFT (tauopathies, TDP-43) et la pathologie Alzheimer. Par ailleurs, il existe aussi des lésions histologiques plus rares tels que la démence à corps de Lewy (Teichmann et al., 2013b) ou la paralysie supranucléaire progressive (Rohrer et al., 2010a). Bien qu'il soit difficile de donner des chiffres exacts, chaque variante d'APP est plus fréquemment associée à

un substrat pathologique (Harris and Jones, 2014; Montembeault et al., 2018) : TDP-43 dans la variante sémantique, pathologie Alzheimer pour la variante logopénique, et tauopathies pour la variante non fluente/agrammatique.

Enfin, il existe des formes familiales associées à des mutations dans différentes gènes. Les principales mutations identifiées impliquent la progranuline (Cioffi et al., 2016), la protéine Tau associée aux microtubules - MAPT, la protéine encodée par le gène TARDBP ou encore la protéine C9orf72 (Le Ber et al., 2013).

3.2 Altérations en imagerie des APP

Les papiers utilisés pour cette section ainsi que les informations sur leurs cohortes d'études sont détaillés dans la Table 3:1 ci-dessous :

Table 3:1 Vue d'ensemble des papiers en imagerie étudiant les aphasies primaires progressives.

Papier	T1	DWI	FDG	PIB	fMRI	Trans-versal	Longi-tudinal	Informations APP-S	Informations APP-L	Informations APP-G
[Acosta-Cabronero, 2011]				-	-		-	10 (Age=62.5±6.5, DD inconnu)	-	-
[Agosta, 2010]			-	-			-	5 (Age=62.6; DD= 6.2)	-	-
[Agosta, 2013]	-		-	-	-		-	13 (Age=66 ± 8; DD=3.8±1.7)	-	13 (Age=69 ± 7; DD=2.1±1.3)
[Botha, 2015]			-	-	-		-	9 (Age=66.3 ± 6.4; DD= 5.4±3.7)	52 (Age=66.3 ± 8.5; DD= 3.4±1.4)	12 (Age=67.7±7.0; DD= 2.5±1.2)
[Catani, 2013]			-	-	-		-	8 (Age=57±4.3, DD=4.1±1.7)	9 (Age=65±7, DD=3.6±1.9)	14 (Age=65.3±8.8, DD=3.9±1.3)
[Cerami, 2017]	-	-		-	-		-	11	17	19
[Galantucci, 2011]	-		-	-	-		-	9 (Age=62.5±7.6, DD=5.8±3.5)	9 (Age=61.6±6.7, DD=4.1±2.1)	9 (Age=66.6±5.2, DD=4.1±1.7)
[Gorno-Tempini, 2004]		-	-	-	-		-	10	10	11
[Grossman, 2013]			-	-			-	-	-	15 (Age=69.7±11.7)
[Lehmann, 2013]		-	-		-		-	-	12 (Age=61.4±7.0; DD=4.5±2.0)	-
[Madhavan, 2013]	-	-		-	-		-	-	27 (Age=65±10; DD=3.4±1.5)	-
[Mandelli, 2014]			-	-	-		-	8	8	9
[Mandelli, 2016]			-	-			-	-	-	34
[Mahoney, 2013]			-	-	-		-	10 (Age=63.4± 6.7; DD=5.0±2.0)	10 (Age=67.0±6.1; DD=4.0±1.4)	13 (Age=65.7±9.4; DD=3.3±1.2)
[Matias-Guiu, 2015a]	-	-		-	-		-	4	19	10
[Matias-Guiu, 2015b]	-	-		-	-		-	-	16	-
[Mesulam, 2012]		-	-	-	-		-	4	6	-
[Moodley, 2015]		-		-	-		-	4 (Age=69.5±4.0)	-	4 (Age=73.3±12.7)
[Ossenkoppele, 2015]		-	-	-	-		-	-	74 (41 / CDR<0.5, 33 / CDR=1)	-
[Rohrer, 2011]		-	-	-	-		-	9 (Age=62.3±9.0; DD=5.3±1.2)	N=9; Age=64.1±7.4; DD=4.2±0.9	14 (Age=71.8±6.8; DD=5.3±2.1)
[Rohrer, 2013]		-	-	-	-		-	-	N=21; Age=64.4±7.1; 4.6±1.6	-
[Schwindt, 2014]			-	-	-		-	9 (Age=67.6±7.6; 6.4±2.7)	-	-
[Spinelli, 2017]		-	-	-	-		-	29 (Age=64.7±6.7; AAO=59.6±7.2)	11 (Age=66.8±8.6; AAO=63.0±7.9)	25 (Age=68.6±7.6; AAO=64.4±7.5)
[Tetzloff, 2018]			-	-	-		-	-	-	11
[Tu, 2016]			-	-	-		-	15	12	-
[Whitwell, 2010]			-	-	-		-	4	-	7
[Whitwell, 2013]		-		-	-		-	-	33 (16 Amyloid-, 17 Amyloid+)	-
[Whitwell, 2015]				-	-		-	-	26 (6 Amyloid+, 20 Amyloid-)	-

APP-S = variante sémantique d'APP ; APP-L variante logopénique d'APP ; APP-G = variante agrammatique/non fluente d'APP ; DD = Disease duration (durée d'évolution de la maladie).

L'atrophie des lobes temporaux antérieurs est la signature typique de la variante sémantique d'APP (Acosta-Cabronero et al., 2011; Gorno-Tempini et al., 2004; Mack et al., 2015; Rohrer et al., 2012) et cette atrophie prédomine dans l'hémisphère gauche. Il a par ailleurs été décrit que l'atrophie peut s'étendre vers le cortex orbitofrontal (Mesulam et al., 2012). Quant aux zones d'hypométabolisme, elles vont habituellement correspondre aux régions atrophiées (Acosta-Cabronero et al., 2011; Moodley et al., 2015). La littérature décrivant les altérations dans la substance blanche (voir Table 3:2) est consistante concernant l'implication des faisceaux unciné et longitudinal inférieur (Acosta-Cabronero et al., 2011; Botha et al., 2015; Schwindt et al., 2013) qui se projettent dans les lobes temporaux antérieurs. De manière analogue à l'atrophie et l'hypométabolisme, les atteintes microstructurales prédominent aussi dans l'hémisphère gauche (Tu et al., 2016). Par ailleurs, l'implication du faisceau arqué gauche (qui connecte les aires de Broca et de Wernicke) et du faisceau inférieur fronto-occipital gauche a aussi été décrite (Mandelli et al., 2014).

Table 3:2 Altérations en imagerie de diffusion (pour les principaux faisceaux de fibres) dans la variante sémantique de l'APP. Lorsque l'auteur est en gras, cela indique des changements significatifs. Les résultats non significatifs sont reportés en gris.

Variante sémantique d'APP	FA	MD	AD	RD
Faisceau unciné gauche	[Agosta, 2010] [Galantucci, 2011] [Catani, 2013] [Mahoney, 2013] [Mandelli, 2014] [Tu, 2016]	[Agosta, 2010] [Galantucci, 2011] [Mahoney, 2013] [Mandelli, 2014]	[Agosta, 2010] [Galantucci, 2011] [Mahoney, 2013] [Mandelli, 2014] [Tu, 2016]	[Agosta, 2010] [Galantucci, 2011] [Mahoney, 2013] [Catani, 2013] [Mandelli, 2014] [Tu, 2016]
Faisceau unciné droit	[Galantucci, 2011] [Mahoney, 2013] [Tu, 2016]	[Galantucci, 2011] [Mahoney, 2013]	[Galantucci, 2011] [Mahoney, 2013] [Tu, 2016]	[Galantucci, 2011] [Mahoney, 2013] [Tu, 2016]
Faisceau longitudinal inférieur gauche	[Agosta, 2010] [Galantucci, 2011] [Mahoney, 2013] [Mandelli, 2014] [Tu, 2016]	[Agosta, 2010] [Galantucci, 2011] [Mahoney, 2013] [Mandelli, 2014]	[Agosta, 2010] [Galantucci, 2011] [Mahoney, 2013] [Mandelli, 2014] [Tu, 2016]	[Agosta, 2010] [Galantucci, 2011] [Mahoney, 2013] [Mandelli, 2014] [Tu, 2016]
Faisceau longitudinal inférieur droit	[Galantucci, 2011] [Mahoney, 2013] [Tu, 2016]	[Galantucci, 2011]	[Galantucci, 2011] [Mahoney, 2013] [Tu, 2016]	[Galantucci, 2011] [Mahoney, 2013] [Tu, 2016]
Faisceau longitudinal supérieur gauche	[Galantucci, 2011] [Mahoney, 2013] [Tu, 2016]	[Galantucci, 2011]	[Galantucci, 2011] [Mahoney, 2013] [Tu, 2016]	[Galantucci, 2011] [Mahoney, 2013] [Tu, 2016]
Faisceau longitudinal supérieur droit	[Galantucci, 2011] [Mahoney, 2013] [Tu, 2016]	[Galantucci, 2011] [Mahoney, 2013]	[Galantucci, 2011] [Mahoney, 2013] [Tu, 2016]	[Galantucci, 2011] [Mahoney, 2013] [Tu, 2016]
Faisceau occipito-frontal inférieur gauche	[Mandelli, 2014]	[Mandelli, 2014]	[Mandelli, 2014]	[Mandelli, 2014]
Faisceau frontal aslant gauche	[Catani, 2013]			[Catani, 2013]
Faisceau arqué gauche	[Galantucci, 2011] [Mandelli, 2014]	[Galantucci, 2011] [Mandelli, 2014]	[Galantucci, 2011] [Mandelli, 2014]	[Galantucci, 2011] [Mandelli, 2014]
Faisceau arqué droit	[Galantucci, 2011]	[Galantucci, 2011]	[Galantucci, 2011]	[Galantucci, 2011]

La variante logopénique est caractérisée par l'atrophie de la jonction temporo-pariétale gauche (Gorno-Tempini et al., 2004). Certaines études ont aussi mis en évidence l'extension de cette atrophie dans les régions temporales antérieures (Cerami et al., 2017; Ossenkoppele et al., 2015; Spinelli et al., 2017; Whitwell et al., 2015). L'hypométabolisme est observé à la jonction temporo-pariétale gauche et dans le cortex inférieur, médial et supérieur en région temporale postérieure (Cerami et al., 2017). Dans certaines études (Lehmann et al., 2013; Madhavan et al., 2013; Whitwell et al., 2015), ces atteintes peuvent s'étendre à des régions frontales ainsi qu'à l'hémisphère droit. Concernant les faisceaux de la substance blanche (voir Table 3:3), les études mettent en évidence l'implication du faisceau longitudinal inférieur gauche (Galantucci et al., 2011; Mahoney et al., 2013). L'altération du faisceau longitudinal supérieur gauche a aussi été décrite (Galantucci et al., 2011) ainsi que celle du faisceau inférieur fronto-occipital gauche (Botha et al., 2015). Pour des patients avec une

durée d'évolution de la maladie assez élevée, ces altérations peuvent être bi-latérales et toucher le faisceau unciné (Mahoney et al., 2013).

Table 3:3 Altérations en imagerie de diffusion (pour les principaux faisceaux de fibres) dans la variante logopénique de l'APP. Lorsque l'auteur est en gras, cela indique des changements significatifs. Les résultats non significatifs sont reportés en gris.

Variante logopénique d'APP	FA	MD	AD	RD
Faisceau unciné gauche	[Galantucci, 2011] [Mahoney, 2013] [Mandelli, 2014] [Tu, 2016]	[Galantucci, 2011] [Mahoney, 2013] [Mandelli, 2014]	[Galantucci, 2011] [Mahoney, 2013] [Mandelli, 2014] [Tu, 2016]	[Galantucci, 2011] [Mahoney, 2013] [Mandelli, 2014] [Tu, 2016]
Faisceau unciné droit	[Galantucci, 2011] [Mahoney, 2013] [Tu, 2016]	[Galantucci, 2011] [Mahoney, 2013]	[Galantucci, 2011] [Mahoney, 2013] [Tu, 2016]	[Galantucci, 2011] [Mahoney, 2013] [Tu, 2016]
Faisceau longitudinal inférieur gauche	[Galantucci, 2011] [Mahoney, 2013] [Mandelli, 2014] [Tu, 2016]	[Galantucci, 2011] [Mahoney, 2013] [Mandelli, 2014]	[Galantucci, 2011] [Mahoney, 2013] [Mandelli, 2014] [Tu, 2016]	[Galantucci, 2011] [Mahoney, 2013] [Mandelli, 2014] [Tu, 2016]
Faisceau longitudinal inférieur droit	[Galantucci, 2011] [Mahoney, 2013] [Tu, 2016]	[Galantucci, 2011] [Mahoney, 2013]	[Galantucci, 2011] [Mahoney, 2013] [Tu, 2016]	[Galantucci, 2011] [Mahoney, 2013] [Tu, 2016]
Faisceau longitudinal supérieur gauche	[Galantucci, 2011] [Mahoney, 2013] [Tu, 2016]	[Galantucci, 2011] [Mahoney, 2013]	[Galantucci, 2011] [Mahoney, 2013] [Tu, 2016]	[Galantucci, 2011] [Mahoney, 2013] [Tu, 2016]
Faisceau longitudinal supérieur droit	[Galantucci, 2011] [Mahoney, 2013] [Tu, 2016]	[Galantucci, 2011] [Mahoney, 2013]	[Galantucci, 2011] [Mahoney, 2013] [Tu, 2016]	[Galantucci, 2011] [Mahoney, 2013] [Tu, 2016]
Faisceau occipito-frontal inférieur gauche	[Mandelli, 2014]	[Mandelli, 2014]	[Mandelli, 2014]	[Mandelli, 2014]
Faisceau frontal aslant gauche	[Catani, 2013]		[Catani, 2013]	

La variante non fluente/agrammatique d'APP est associée à une atrophie de l'aire de Broca (Gorno-Tempini et al., 2004; Mack et al., 2015; Mesulam et al., 2012) bien que d'autres régions anatomiques dans le lobe frontal aient été également décrites (Botha et al., 2015; Mesulam et al., 2012; Rohrer et al., 2012) ainsi que le cortex insulaire (Spinelli et al., 2017). Quant aux altérations hypométaboliques, elles ont été observées dans le gyrus frontal inférieur, le gyrus frontal médial ainsi que l'aire motrice supplémentaire (Cerami et al., 2017; Matías-Guiu et al., 2015). Contrairement aux deux autres variantes, la littérature concernant les altérations microstructurelles est plus rare et souvent discordante (voir Table 3:4). Parmi les faisceaux ayant des connexions dans le lobe frontal gauche, les différentes études mettent en évidence l'implication du faisceau longitudinal supérieur (Galantucci et al., 2011), du faisceau unciné (Mahoney et al., 2013), du tract frontal *aslant* (Catani et al., 2013) ou du faisceau inférieur fronto-occipital (Mandelli et al., 2014).

Table 3:4 Altérations en imagerie de diffusion (pour les principaux faisceaux de fibres) dans la variante non fluente de l'APP. Lorsque l'auteur est en gras, cela indique des changements significatifs. Les résultats non significatifs sont reportés en gris.

Variante non fluente d'APP	FA	MD	AD	RD
Faisceau unciné gauche	[Galantucci, 2011] [Catani, 2013] [Mahoney, 2013] [Mandelli, 2014]	[Galantucci, 2011] [Mahoney, 2013] [Mandelli, 2014]	[Galantucci, 2011] [Mahoney, 2013] [Mandelli, 2014]	[Galantucci, 2011] [Catani, 2013] [Mahoney, 2013] [Mandelli, 2014]
Faisceau unciné droit	[Galantucci, 2011] [Mahoney, 2013]	[Galantucci, 2011] [Mahoney, 2013]	[Galantucci, 2011] [Mahoney, 2013]	[Galantucci, 2011] [Mahoney, 2013]
Faisceau longitudinal inférieur gauche	[Galantucci, 2011] [Mahoney, 2013]	[Galantucci, 2011] [Mahoney, 2013]	[Galantucci, 2011] [Mahoney, 2013]	[Galantucci, 2011] [Mahoney, 2013]
Faisceau longitudinal inférieur droit	[Galantucci, 2011] [Mahoney, 2013]	[Galantucci, 2011] [Mahoney, 2013]	[Galantucci, 2011] [Mahoney, 2013]	[Galantucci, 2011] [Mahoney, 2013]
Faisceau longitudinal supérieur gauche	[Galantucci, 2011] [Mahoney, 2013]	[Galantucci, 2011] [Mahoney, 2013]	[Galantucci, 2011] [Mahoney, 2013]	[Galantucci, 2011] [Mahoney, 2013]
Faisceau longitudinal supérieur droit	[Galantucci, 2011] [Mahoney, 2013]	[Galantucci, 2011] [Mahoney, 2013]	[Galantucci, 2011] [Mahoney, 2013]	[Galantucci, 2011] [Mahoney, 2013]
Faisceau occipito-frontal inférieur gauche	[Mandelli, 2014]	[Mandelli, 2014]	[Mandelli, 2014]	[Mandelli, 2014]
Faisceau frontal aslant gauche	[Catani, 2013]			[Catani, 2013]

Cette littérature d'imagerie présente cependant différentes faiblesses. En effet, les études précédentes ont souvent impliqué des tailles d'échantillon assez faibles de patients (Acosta-Cabronero et al., 2011; Agosta et al., 2010; Mandelli et al., 2014; Matías-Guiu et al., 2015; Moodley et al., 2015; Whitwell et al., 2010). On note aussi l'utilisation de statistiques non corrigées dans un certain nombre d'études (Gorno-Tempini et al., 2008; Matías-Guiu et al., 2015) ce qui peut conduire à une inflation de faux positifs. De plus, plusieurs études ont porté sur des groupes de patients à un stade avancé en termes de durée d'évolution de la maladie ce qui peut mener à des profils mixtes ou non purs d'APP (Agosta et al., 2015; Galantucci et al., 2011; Whitwell et al., 2010). Pour dépasser ces limitations, il apparaît nécessaire d'étudier une grande cohorte de patients au stade débutant. Il est en outre important de suivre une approche statistique rigoureuse, en particulier de systématiquement corriger pour les comparaisons multiples.

3.3 Base de données de la thèse : la cohorte ‘CAPP’

Le protocole de recherche ‘CAPP’ « Caractérisation linguistique, anatomique/métabolique et biologique des différentes formes d’APP : vers le rationnel pour des essais pharmacologiques et des rééducations du langage ciblées » est destinée à caractériser les APP dans une approche transversale et longitudinale, d’un point de vue cognitif/linguistique, anatomique, métabolique et biologique afin de proposer un rationnel pour des rééducations du langage ainsi que pour des essais pharmacologiques.

Le protocole ‘CAPP’ a permis le recrutement de 91 patients au stade débutant de la maladie ainsi que de 23 sujets sains appariés en âge. Ces patients ont été inclus dans 13 centres experts en France (Paris, Rennes, Montpellier, Grenoble, Lille, Rouen, Toulouse, Limoges, Amiens, Nantes, Angers, Saint-Étienne et Dijon). Le protocole comprend trois visites de recherche espacées de 9 mois (M0, M9 et M18) incluant trois modules d’exploration :

- Module cognition (visites M0, M9 et M18) : tronc commun orthophonique et neuropsychologique, batterie sémantique et paradigmes psycholinguistiques
- Module imagerie (visites M0 et M18) : IRM anatomique, IRM de diffusion, IRM fonctionnelle de repos et imagerie TEP-FDG.
- Module biologie. Une ponction lombaire est effectuée pour l’étude des biomarqueurs Alzheimer dans le liquide céphalo-rachidien (LCR). On réalise également un dosage plasmatique de la progranuline, un génotypage de l’APOE et on recherche des mutations du gène PGRN.

3.4 Objectifs de la thèse

Malgré une littérature grandissante sur les altérations en neuroimagerie dans les APP, peu d’études ont utilisé simultanément l’IRM anatomique, l’IRM de diffusion et l’imagerie TEP-FDG pour localiser les motifs d’atrophie, d’hypométabolisme ou d’altérations de la substance blanche. Il n’y a actuellement qu’une seule étude utilisant ces trois modalités pour la variante sémantique d’APP (Acosta-Cabrero et al., 2011), une pour la variante logopénique (Whitwell et al., 2015) et une pour la variante non fluente/agrammatique (Tetzloff et al., 2018). A l’inverse, aucune étude n’a porté simultanément sur les trois variantes et en utilisant des différentes modalités d’imagerie. Une caractérisation multimodale des différentes variantes d’APP reste donc à réaliser.

Par ailleurs, l’identification des atteintes anatomiques des APP ouvre de nouvelles perspectives quant à l’identification des réseaux du langage. L’utilisation de la variante sémantique comme modèle lésionnel a permis d’identifier le rôle des lobes temporaux antérieurs

dans la mémoire sémantique (Patterson et al., 2007a). Toutefois, nous connaissons encore mal comment certaines représentations (lexicales, formes de visages/objets) implémentés par des régions corticales postérieures sont transmis au système sémantique dans les lobes temporaux antérieurs.

Le premier objectif était de développer, puis d'appliquer des techniques d'analyses d'imagerie multimodale (IRM anatomique, IRM de diffusion, TEP) pour fournir une caractérisation intégrative des atteintes cérébrales dans les APP.

Le deuxième objectif était d'étudier les réseaux des processus sémantiques en utilisant le modèle lésionnel de l'APP sémantique et l'analyse de corrélations entre déficits sémantiques et intégrité des faisceaux de la substance blanche en IRM de diffusion.

Enfin, nous avons accordé une importance particulière au fait que les outils d'analyse d'images développés dans cette thèse puissent être réutilisés facilement par d'autres chercheurs ou cliniciens. Pour cette raison, une grande partie de ces développements ont été intégrés dans la plate-forme logicielle *open source Clinica*.

Chapitre 4 Caractérisation en imagerie multimodale des APP

Ce chapitre a fait l'objet d'une publication sous la forme d'un article de journal dans *Frontiers in Neurology* en 2018 :

- **Structural, microstructural and metabolic alterations in Primary Progressive Aphasia variants.** Routier A., Habert M.-O., Bertrand A., Kas A., Sundqvist M., Mertz J., David P.-M., Bertin H., Belliard S., Pasquier F., Bennys K., Martinaud O., Fretcharry-Bouyx F., Moreaud O., Godefroy O., Pariente J., Puel M., Couratier P., Boutoleau-Bretonniere C., Laurent B., Migliaccio R., Dubois B., Colliot O., Teichmann M., on behalf of the CAPP Study Group (2018) *Frontiers in Neurology* 9:766.

La première section est un résumé en français de l'article publié. Les sections suivantes reprennent le texte (en anglais) de l'article. Après une discussion de la littérature de neuroimagerie dans les APP et de sa problématique en section 4.2.1, la population d'étude et la méthodologie utilisée pour analyser notre cohorte sont décrites en section 4.2.2. Les résultats sont ensuite présentés en section 4.2.3 avant d'être discutés en section 4.2.4.

4.1 Résumé de l'article publié

Diverses études de neuroimagerie utilisant l'IRM ou l'imagerie TEP ont décrit les altérations du cerveau dans chacune des trois variantes d'APP. Cependant, seulement trois études ont combiné l'IRM anatomique, l'imagerie de diffusion et l'imagerie TEP (Acosta-Cabronero et al., 2011; Tetzloff et al., 2018; Whitwell et al., 2015) mais elles n'étaient focalisées que sur une seule des trois variantes. Par ailleurs, plusieurs études précédentes exploraient des cohortes de petite taille et/ou utilisaient des statistiques non corrigées (ce qui peut conduire à une inflation de faux positifs) et/ou incluaient des patients à un stade relativement avancé de la maladie.

Pour dépasser ces limitations, nous avons exploré une grande cohorte de patients atteints d'APP sémantique, logopénique et non fluente/agrammatique au stade débutant de la maladie ($N = 86$) et de 23 témoins sains appariés. Nous avons extrait des mesures d'épaisseur corticale via l'IRM de pondération T1, de métabolisme via l'imagerie TEP-FDG et des mesures de l'intégrité des faisceaux de la substance blanche via l'imagerie du tenseur de diffusion (anisotropie fractionnelle et diffusivité moyenne). Ces mesures ont servi à identifier les altérations cérébrales corticales et sous-corticales, et à confronter ces altérations entre les différentes modalités d'imagerie et les différentes variantes d'APP.

Dans la variante sémantique, nous avons trouvé un amincissement du cortex et un hypométabolisme dans les cortex temporaux antérieurs, avec une prédominance dans l'hémisphère gauche. Ces altérations s'étendaient vers les régions temporales postérieures et touchaient les faisceaux se projetant sur les lobes temporaux antérieurs : le faisceau longitudinal inférieur, le faisceau unciné et les faisceaux se projetant ou étant à proximité des cortex temporaux postérieurs : le faisceau longitudinal supérieur et le faisceau fronto-occipital inférieur. Dans la variante logopénique, l'hypométabolisme était plus étendu que la diminution d'épaisseur corticale affectant principalement la jonction temporo-pariétale gauche et s'étendant vers les régions corticales temporales antérieures. Les altérations métaboliques et des fibres de la substance blanche étaient cohérentes compte tenu des altérations du faisceau longitudinal supérieur et inférieur gauche et du faisceau fronto-occipital inférieur gauche. Dans la variante non fluente/agrammatique, les zones de réduction d'épaisseur corticale et d'hypométabolisme étaient localisées dans le cortex frontal gauche, mais l'aire de Broca n'était affectée qu'en TEP. Les altérations métaboliques et des fibres de la substance blanche étaient cohérentes comme en témoignait l'endommagement du faisceau unciné gauche se connectant à l'aire de Broca.

Nos résultats fournissent une vue d'ensemble et statistiquement robuste des altérations cérébrales dans les trois variantes principales d'APP au stade débutant de la maladie, ce qui a des implications à la fois pour le diagnostic et la classification. Ces résultats démontrent que dans les variantes logopéniques et sémantiques, les lésions cérébrales présentent un chevauchement non négligeable dans les régions temporales, alors qu'elles sont sensiblement distinctes dans la variante non fluente/agrammatique (régions frontales). Les variantes sémantique et logopénique diffèrent principalement en ce qui concerne les épices de l'atteinte situés respectivement dans les régions temporales antérieures et postérieures. Ces résultats indiquent également que les réseaux frontaux (syntaxe combinatoire/phonologie) et les réseaux temporaux (représentations stockées lexicales et sémantiques) constituent des entités anatomo-fonctionnelles distinctes présentant une vulnérabilité différentielle aux processus dégénératifs dans les variantes de l'aphasie. Enfin, l'identification de régions et réseaux endommagés spécifiques pourrait ouvrir la voie à des approches de stimulation transcrânienne en indiquant la cible d'entrée dans le système langagier endommagé.

La suite de ce chapitre contient l'article publié dans *Frontiers in Neurology* (Routier et al., 2018).

4.2 Article (en anglais)

4.2.1 Introduction

Primary Progressive Aphasia (PPA) is a group of neurodegenerative diseases affecting language abilities. PPA have been classified into three main variants (Gorno-Tempini et al., 2011): the semantic variant (sv-PPA) characterized by the impairment of the representations of word meanings, the logopenic variant (lv-PPA) surfacing with lexical disorder and a decrease of verbal short-term memory, and the non-fluent/agrammatic variant (nfv-PPA) characterized by phonological/phonetic and syntactic disorders. Several neuroimaging studies have explored the brain alterations in the three PPA variants. Cortical atrophy in sv-PPA is located in anterior temporal lobes with left predominance (Acosta-Cabronero et al., 2011; Gorno-Tempini et al., 2004; Mack et al., 2015; Rohrer et al., 2012), and metabolic alterations of the cortex on FDG-PET usually overlap with these temporal regions (Acosta-Cabronero et al., 2011; Moodley et al., 2015). White matter damage involves the uncinate fasciculus and the inferior longitudinal fasciculus bilaterally (Galantucci et al., 2011; Mahoney et al., 2013). One study also found alterations of the left arcuate fasciculus and the left inferior fronto-occipital fasciculus (Mandelli et al., 2014). Lv-PPA is associated with cortical atrophy of the left temporo-parietal junction (Gorno-Tempini et al., 2004) extending in some studies to more anterior temporal regions (Cerami et al., 2017; Ossenkoppele et al., 2015; Spinelli et al., 2017; Whitwell et al., 2015). Hypometabolism is observed in the left temporo-parietal junction, and in left inferior, middle and superior-posterior temporal cortices (Cerami et al., 2017), which, in some studies, can extend to left prefrontal regions and to the right hemisphere (Lehmann et al., 2013; Madhavan et al., 2013; Whitwell et al., 2015). White matter alterations involve the left arcuate fasciculus/superior longitudinal fasciculus (Galantucci et al., 2011; Mahoney et al., 2013) and the left inferior longitudinal fasciculus (Mandelli et al., 2014). Nfv-PPA patients exhibit atrophy in left frontal regions although specific anatomical areas vary from study to study (Botha et al., 2015; Mesulam et al., 2012; Rohrer et al., 2012). Hypometabolism is found in the inferior frontal gyrus, the middle frontal gyrus and in the supplementary motor area (Cerami et al., 2017; Matías-Guiu et al., 2015b). White matter alterations involve the left superior longitudinal fasciculus (Galantucci et al., 2011). Involvement of the left uncinate fasciculus (Mahoney et al., 2013), the frontal aslant tract (Catani et al., 2013) or the left inferior frontal-occipital fasciculus (Mandelli et al., 2014) has also been described.

Despite the growing body of literature on brain damage in PPA only few studies combined MRI-T1, FDG-PET and MRI-diffusion-weighted-imaging to assess atrophy patterns, metabolic profiles and tract alterations in the three PPA variants. There is currently only one multimodal study on sv-PPA (Acosta-Cabronero et al., 2011), one on lv-PPA (Whitwell et al., 2015) and one on nfv-PPA (Tetzloff et al., 2018) but no investigation has

directly compared the three PPA variants. In addition, previous studies often involved small sample sizes (Acosta-Cabronero et al., 2011; Agosta et al., 2010; Mandelli et al., 2014; Matías-Guiu et al., 2015b; Moodley et al., 2015; Whitwell et al., 2010), uncorrected statistics (Gorno-Tempini et al., 2008; Matías-Guiu et al., 2015b) or cluster-level corrections (Whitwell et al., 2015) which are known to result in inflated false positives (Eklund et al., 2016; Scarpazza et al., 2015). Finally, several investigations explored PPA patients at advanced disease stages in terms of disease duration which can lead to mixed and non-pure PPA types (Agosta et al., 2015a; Galantucci et al., 2011; Whitwell et al., 2010). Thus, a comprehensive multimodal imaging investigation on a large PPA cohort including the three main variants is needed to provide a reliable and full-blown picture of brain damage. The present investigation addressed these issues studying structural (cortical thickness), microstructural (tract parameters) and metabolic alterations in a large population of early-stage patients of the three PPA variants using structural MRI, diffusion-weighted imaging (DWI) and FDG-PET imaging, while applying a rigorously corrected statistical approach.

4.2.2 Methods

4.2.2.1 Participants

Participants were consecutively recruited and included within the French multicenter investigation on primary progressive aphasia (“PHRC-CAPP”). The PPA variant diagnoses were established by expert neurologists following the current international diagnostic criteria (M. L. Gorno-Tempini et al., 2011). PPA variant diagnosis was exclusively based on language disorders, which allowed for characterizing, diagnosing and distinguishing the three main variants. The cognitive and language data of all PPA cases were revised and categorized by the investigators of the twelve centers of the “PHRC-CAPP” investigation to provide a precise and reliable PPA variant diagnosis, based on the international consensus criteria (M. L. Gorno-Tempini et al., 2011). In addition, all the data and the PPA variant classifications were subsequently checked by the principal investigator/coordinator of the “PHRC-CAPP” (M.T.).

One hundred and fourteen participants were included (47 sv-PPA, 28 lv-PPA, 16 nfv-PPA and 23 healthy controls). PPA patients were at an early stage of the disease as reflected by aphasia severity scores ≥ 3 (normal = 5) in the Boston Diagnostic Aphasia Examination (Mazaux and Orgogozo, 1982). Patients did not present any neurological/psychiatric disease other than PPA. All participants were native French speakers. The French multicenter investigation “PHRC-CAPP” from which the patients were recruited is an investigation promoted, funded and monitored by the “Assistance Publique des Hôpitaux de Paris” (AP-HP). Accordingly, and in line with French legislation, the investigation was therefore approved by an ethics committee of Paris and informed written consent was obtained from the participants.

4.2.2.2 Image acquisition

Imaging was conducted at twelve sites across France. Imaging centers belong to the harmonized national network of the *Centre d'Acquisition et de Traitement d'Images* (CATI) (<http://cati-neuroimaging.com>) (Habert et al., 2016; Operto et al., 2016). MRI and FDG-PET sequences were harmonized by the CATI in order to minimize differences between centers. The CATI performs onsite visits for the setup of imaging protocols and regular follow-up. Systematic quality checks of acquired images were performed by the CATI using a dedicated software program with quantitative and qualitative indices, which allowed checking for (1) protocol consistency, (2) presence and localization of artifacts and (3) overall image quality.

T1-weighted images were acquired with a 3D gradient echo sequence (240×256 acquired matrix; voxel size = 1.0 x 1.0 x 1.0 mm³; inversion time = 900 ms; repetition time 2,300 ms; echo time = 2.98 ms; flip angle = 9°). Diffusion-weighted images (DWI) were acquired using an echo-planar imaging sequence (EPI) (128×128 acquired matrix, voxel size: 2.0×2.0×2.0mm³). Seventy separate images were extracted from each DWI scan: ten T2-weighted images with no dedicated diffusion sensitization (b0 images) and sixty diffusion-weighted images (b=1500 s/mm²). A fieldmap image was acquired to correct for geometrical distortions induced by the EPI sequence.

FDG-PET scans were obtained 30 minutes after injection of 2 MBq/kg of 2-deoxy-2-(18F)fluoro-D-glucose (with a minimum dose of 125 MBq and a maximum dose of 250 MBq). PET acquisitions consisted of 3 x 5 minutes frames. Images were reconstructed using a conventional 3D iterative algorithm, with a post-reconstruction filter in a 128*128 matrix. Acquisition parameters were harmonized for 12 different scanners. Voxel size range from 2 to 3.27 mm. Attenuation, scatter and random coincidence corrections were integrated in the reconstruction. Algorithms with spread function modeling were discarded, even if available. Finally, frames were realigned, averaged and quality-checked by the CATI.

One hundred and one participants had both T1 MRI and FDG-PET that passed the quality control procedure (41 sv-PPA, 26 lv-PPA, 12 nv-PPA patients and 22 healthy controls). This population formed the T1-PET cohort for which demographical information is summarized in Table 4:1. Seventy-seven participants had both T1 and diffusion MRI of sufficient quality (32 sv-PPA, 19 lv-PPA, 6 nv-PPA patients and 18 healthy controls). This population formed the T1-DWI cohort for which demographical information is summarized in Table 4:1. Age, gender, years of education and disease duration did not differ between the groups (univariate ANOVAs using post-hoc analysis with Tukey's test for continuous variables, Chi-square test for categorical variables). In summary, a total number of 86 patients (45 sv-PPA, 28 lv-PPA, 13 nv-PPA) and of 23 healthy controls was included in the study.

The inclusion centers of the participants and their recruitment volume is summarized in the Supplementary Table.

Table 4:1 Demographic information and standard cognitive/language assessment of the T1-PET and the T1-DWI cohorts. Values are presented as means \pm standard deviations.

T1-PET cohort

Demographics	Controls	sv-PPA	lv-PPA	nfv-PPA	
Number of subjects	22	41	26	12	
Gender (male/female)	11F/11M	21F/20M	11F/15M	7F/5M	
Handedness (right/left)	1L/21R	1L/40R	4L/22R	1L/11R	
Symptom duration (years)	////	2.63 \pm 1.72	2.58 \pm 1.69	2.50 \pm 1.89	
Age (years)	65.86 \pm 7.61	66.41 \pm 6.62	68.54 \pm 5.35	68.42 \pm 5.51	
Years of education	13.00 \pm 2.11	11.98 \pm 4.96	12.85 \pm 4.43	11.58 \pm 3.68	
Cognitive/language assessment					Normal threshold
MMSE	27.55 \pm 1.41	24.73 \pm 2.52*	24.88 \pm 3.61	24.67 \pm 2.98	≥ 27
FAB	17.00 \pm 0.85	14.78 \pm 1.79	13.46 \pm 2.78*	11.17 \pm 4.91* ^{sv}	≥ 16
MDRS	141.23 \pm 2.50	117.66 \pm 12.10	120.58 \pm 15.08	111.58 \pm 17.75	≥ 137
Language tests					Normal threshold
Severity of aphasia (BDAE)	5.00 \pm 0.00	3.66 \pm 0.47*	3.58 \pm 0.57*	3.33 \pm 0.47*	> 4
Single-word comprehension (BDAE)	71.68 \pm 0.55	61.37 \pm 7.89* ^{lv,nfv}	69.50 \pm 2.96	68.58 \pm 5.31	≥ 68
Sentence repetition (BDAE)	15.86 \pm 0.34	14.66 \pm 1.76	10.92 \pm 4.16* ^{sv}	14.25 \pm 1.69*	≥ 14
DO80 – Global (Picture naming)	79.68 \pm 0.55	43.46 \pm 19.89* ^{lv,nfv}	65.46 \pm 14.46	75.25 \pm 3.17	≥ 75
DO80 – Number of non-answers	0.05 \pm 0.21	17.80 \pm 14.67* ^{nfv}	11.46 \pm 14.89	3.92 \pm 3.20	////
DO80 - Phonemic paraphasias	0.00 \pm 0.00	0.22 \pm 0.61	0.96 \pm 1.53	4.67 \pm 1.97*	////
DO80 - Semantic paraphasias	0.05 \pm 0.21	11.22 \pm 9.14* ^{lv,nfv}	2.42 \pm 1.96	0.42 \pm 0.49	////
Letter fluency (“P” / 2 min)	25.36 \pm 7.06	11.44 \pm 5.64*	13.27 \pm 8.00*	8.92 \pm 5.28*	≥ 15
Category fluency (“fruits” / 2 min)	21.55 \pm 5.09	8.17 \pm 4.67*	9.62 \pm 5.21*	9.67 \pm 5.39*	≥ 15

T1-DWI cohort

Demographics	Controls	sv-PPA	lv-PPA	nfv-PPA	
Number of subjects	18	32	19	6	
Gender (male/female)	11F/7M	14F/18M	9F/10M	3F/3M	
Handedness (right/left)	0L/18R	1L/31R	4L/15R	1L/5R	
Symptom duration (years)	////	2.56±1.60	2.26±1.48	1.83±1.07	
Age (years)	64.67±6.18	66.91±6.82	68.53±6.53	70.50±5.62	
Years of education	13.06±2.15	12.62±5.15	14.42±4.18	12.67±2.43	
Cognitive/language assessment					Normal threshold
MMSE	27.56±1.34	24.81±2.58*	25.21±2.89	25.67±3.09	≥ 27
FAB	17.06±0.85	14.66±1.93	13.58±2.62*	13.00±3.65	≥ 16
MDRS	141.28±2.68	119.38±11.69	121.53±12.37	121.33±20.19	≥ 137
Language tests					Normal threshold
Severity of aphasia (BDAE)	5.00±0.00	3.69±0.46*	3.68±0.46*	3.50±0.50*	≥ 4
Single-word comprehension (BDAE)	71.67±0.58	61.28±7.88 ^{*,lv,nfv}	70.16±2.74	70.83±0.90	≥ 68
Sentence repetition (BDAE)	15.89±0.31	14.78±1.76	11.53±3.90 ^{*,sv}	13.90±1.38*	≥ 14
DO80 - Global (Picture naming)	79.61±0.59	42.25±19.14 ^{*,lv,nfv}	65.74±13.85	76.00±3.61	≥ 75
DO80 - Number of non-answers	0.06±0.23	18.50±14.30 ^{*,nfv}	11.47±14.36	3.17±3.62	////
DO80 - Phonemic paraphasias	0.00±0.00	0.25±0.66	0.63±1.27	5.17±2.11 ^{*,sv}	////
DO80 - Semantic paraphasias	0.06±0.23	12.12±9.90 ^{*,lv,nfv}	2.58±2.09	0.00±0.00	////
Letter fluency ("P" / 2 min)	24.78±6.71	11.62±5.76*	12.32±5.55*	11.17±4.74*	≥ 15
Category fluency ("fruits" / 2 min)	20.78±4.96	8.00±5.07*	10.05±5.85*	12.00±6.43*	≥ 15

F = female; M = male; L = left-handed; R = right-handed. MMSE = Mini-Mental State Examination; FAB = Frontal Assessment Battery; MDRS = Mattis Dementia Rating Scale; BDAE = Boston Diagnostic Aphasia Evaluation; DO80 = picture naming test. The 'Normal threshold' column shows available normative scores of the used standard tests, corresponding to the age and to the years of education for each of the four participant groups. Asterisks denote statistically significant differences with respect healthy controls ($P < 0.05$). Superscript letters denote statistically significant differences relative to the ^{sv} semantic, ^{lv} logopenic and ^{nfv} non-fluent variants ($P < 0.05$). Univariate ANOVAs using post-hoc analysis with Tukey's test were used to compare the different groups.

4.2.2.3 Cognitive assessment

The general cognitive assessment included the Mini Mental State Examination (Folstein et al., 1975), the Mattis Dementia Rating Scale (Mattis, 1976) and the Frontal Assessment Battery (Dubois et al., 2000). The language assessment was based on the Boston Diagnostic Aphasia Evaluation (Mazaux and Orgogozo, 1982) including an evaluation of the severity of aphasia, taking into account spontaneous speech and the description of the ‘cookies theft picture’, a sentence repetition task, and a single-word comprehension task requiring pointing to pictures upon auditory word presentation. We also applied a picture naming test (DO80) (Deloche et al., 1997), and a verbal fluency test comprising phonemic and category fluency (Cardebat et al., 1990). We assessed differences between the four groups using univariate ANOVAs and differences for each possible pair of groups using post-hoc analysis with Tukey's test. Significance levels were set at $P < 0.05$. Cognitive/language scores for the T1-PET cohort and the T1-DWI cohort, along with the statistical test results, are presented in Table 4:1. ANOVA showed significant differences for all scores except the MDS. The three PPA groups did not differ regarding the severity of aphasia. Impairment for the different scores was consistent with the typical patterns expected for the three PPA variants.

4.2.2.4 Structural MRI analyses

Structural T1 MRI data were studied with surface-based cortical thickness analysis using the following procedure, based on FreeSurfer and SurfStat software. T1-weighted images were processed using t1-freesurfer-cross-sectional pipeline of the *Clinica* (www.clinica.run) platform. This pipeline is a wrapper of different tools of the FreeSurfer image analysis software (stable version 5.3; surfer.nmr.mgh.harvard.edu) (Fischl, 2012). Briefly, the processing pipeline included non-uniformity and intensity correction, skull stripping, grey/white matter segmentation, reconstruction of the cortical surface, cortical thickness estimation and spatial normalization onto the FreeSurfer surface template (FsAverage). After segmentation, all datasets were checked visually for segmentation errors (errors of GM/WM and GM/CSF boundaries).

Each patient group was compared to the group of healthy controls using surface-based analysis of cortical thickness using the statistics-surfstat command of Clinica. More precisely, a point-wise, vertex-to-vertex model based on the Matlab SurfStat toolbox (www.math.mcgill.ca/keith/surfstat/) was used to analyze cortical thickness. The data were smoothed using a Gaussian kernel with a full width at half maximum (FWHM) set to 20 mm. Statistical analysis was performed using general linear model with age and sex as covariates. Statistics were corrected for multiple comparisons using the random field theory for non-isotropic images (Worsley et al., 1999) with family-wise error correction at the vertex level. A statistical threshold of $P < 0.05$ corrected for multiple comparisons was applied.

4.2.2.5 Diffusion MRI analyses

Diffusion MRI data were studied using region-of interest analysis of diffusion tensor imaging (DTI) metrics, using the following procedure that combines tools from FSL and ANTs software. Preprocessing of diffusion data was performed with Clinica. First, we aligned for each subject all raw DWI volumes to the average b0 image (DWI volume with no diffusion sensitization) with 6 degrees of freedom to correct for head motion, and the diffusion weighted directions were appropriately updated as recommended by (Leemans and Jones, 2009a). A registration with 12 degrees of freedom was used to correct for eddy current distortions. These registrations were done using the FSL flirt tool (www.fmrib.ox.ac.uk/fsl). To correct for EPI-induced susceptibility artifacts, the fieldmap image was used as proposed by (Peter Jezzard and Balaban, 1995) with the FSL prelude/fugue tools. Finally, the DWIs were corrected for non-uniform intensity using ANTs N4 bias correction algorithm (Tustison and Avants, 2013). A single multiplicative bias field from the averaged b0 image was estimated, as suggested by (Jeurissen et al., 2014a).

A diffusion tensor model was fitted at each voxel to calculate Fractional Anisotropy (FA) and Mean Diffusivity (MD) maps. We then assessed the integrity of a set of anatomical white matter tracts defined in the *JHU* white-matter tractography atlas (Mori et al., 2005). This atlas contains 20 white matter tract labels that were identified probabilistically by averaging the results of deterministic tractography run on 28 subjects. Several thresholds of these probabilistic tracts are proposed (0%, 25%, 50%). After visual inspection, the 25% threshold was selected which was neither too noisy (compared to the 0 % threshold) nor too selective (compared to the 50% threshold). For each subject, the FA map of the subject was registered onto the FA map of the *JHU* atlas template with the ANTs SyN algorithm (Avants et al., 2008). Then, the estimated non-linear deformation was applied to the MD maps so that both the FA and MD maps of each subject were put into correspondence with the atlas. The implementation of these different steps is available in the *dwi-processing-dti* pipeline of Clinica.

Differences in tract integrity (FA and MD measures in each tract) between each PPA variant and healthy controls were assessed using general linear model with age and sex as covariates. Statistics were corrected for multiple comparisons using the Bonferroni correction and a statistical threshold of $P < 0.05$ corrected for multiple comparisons was applied.

4.2.2.6 FDG-PET analysis

A voxel-based analysis of PET data from the three PPA variants and the healthy controls was performed using a pipeline developed by the CATI and SPM software. PET volumes were co-registered to their corresponding MRI volumes. MRI volumes were segmented into grey matter, white matter and cerebrospinal fluid probability maps using SPM12

(www.fil.ion.ucl.ac.uk/spm). We then applied a partial volume effect correction algorithm that performs a region-based voxel-wise (RBV) correction of the entire image (Thomas et al., 2011), using the anatomical parcellation of MRI scans and an accurate measure of the point spread function of the PET scanners. MRI volumes were spatially normalized to MNI space. PET co-registered images were spatially normalized applying the transformation parameters of MRI normalization. The PET images in the MNI space were then intensity normalized according to a reference region to obtain a standardized uptake value ratio (SUVR) map. The reference region was the pons, which is a known region to be preserved in Alzheimer’s Disease and shown to adequately reflect inter-individual variability (Buchert et al., 2005). In particular, we used the pons region obtained after erosion from Pickatlas (fmri.wfubmc.edu/software/pickatlas).

Finally, we performed a voxel-based analysis with SPM12. The normalized data were smoothed with an isotropic Gaussian kernel of 8 mm. Statistical analysis was performed using general linear model with age and sex as covariates. An explicit FDG-PET mask was created (Ridgway et al., 2009) by merging the different regions of the AAL2 atlas (Rolls et al., 2015). Statistics were corrected for multiple comparisons with family-wise error (FWE) correction at the peak level. A statistical threshold of $P < 0.05$ FWE corrected was applied and significant clusters containing more than 100 voxels were taken into consideration.

4.2.3 Results

4.2.3.1 Structural alterations of the cortex

Results from group comparisons for cortical thickness with vertex-level correction are illustrated in Figure 4:1 (red/yellow colormap). Sv-PPA showed reduction of cortical thickness in the anterior temporal lobes predominating in the left hemisphere. Cortical thickness alterations extended towards left posterior temporal regions. Lv-PPA demonstrated small clusters of thickness reduction in the left middle posterior temporal gyrus and the left anterior temporal cortex. In nv-PPA cortical thinning was located in the left premotor cortex, the left supplementary motor area and the left primary motor area.

We also assessed a cluster-level correction which is known to be less conservative than vertex-level correction. A statistical threshold of $P < 0.001$ was first applied and a threshold of $P < 0.05$ corrected for multiple comparisons was then applied at the cluster level. The results are displayed in Figure 4:1 (blue colormap). With cluster-level correction, cortical thickness reductions were more widespread in the three PPA variants: lv-PPA showed two clusters including the left temporal-parietal junction and the left anterior temporal cortex, sv-PPA exhibited clusters including large regions of the temporal lobes and

some small portions the inferior frontal gyrus, nfv-PPA showed clusters including frontal regions and some portions of the temporal and parietal lobes.

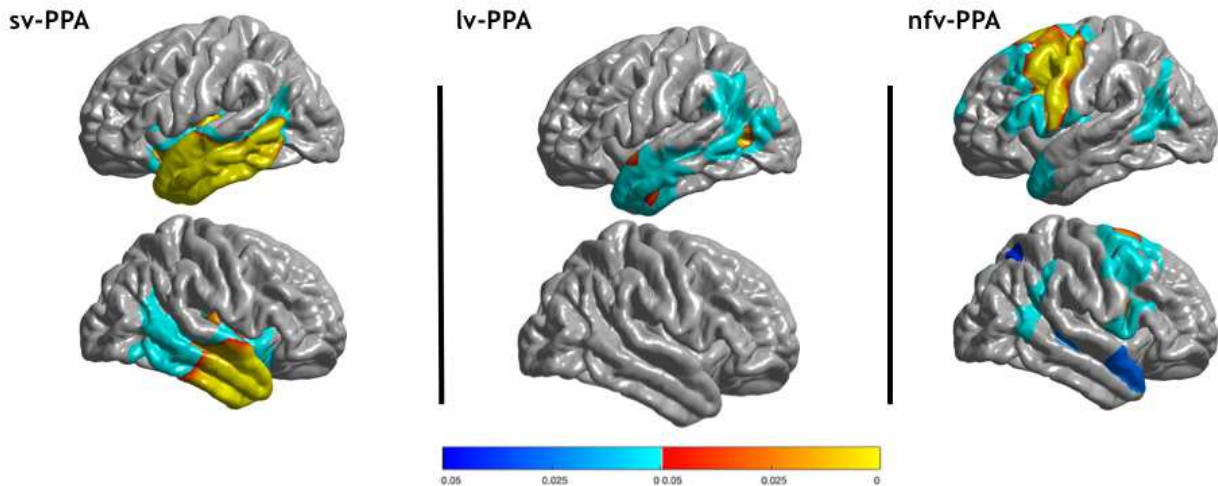


Figure 4:1 Areas of significantly reduced cortical thickness in sv-PPA, lv-PPA and nfv-PPA, compared to healthy controls. Corrected p-values at the vertex-level and the cluster-level are displayed with red/yellow and blue colors, respectively.

4.2.3.2 Metabolic alterations of the cortex

Results from group comparisons for FDG-PET metabolism are illustrated in Figure 4:2. Sv-PPA patients showed bilateral left-predominant hypometabolism in the anterior temporal cortices, extending to the left cingulate and towards middle/posterior temporal regions. Lv-PPA patients showed alterations in the left temporal-parietal junction and left inferior, middle and superior temporal regions extending towards anterior temporal cortices. Nfv-PPA patients demonstrated hypometabolism in regions of the left inferior frontal gyrus (including the pars opercularis/triangularis of Broca's area [Brodmann area 44/45]), of the middle frontal gyrus and the supplementary motor area. Results with less severe cluster-level corrections are shown in the Supplementary Figure.

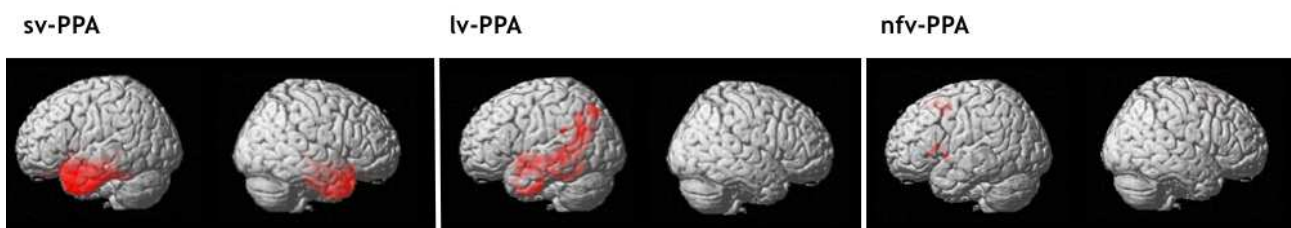


Figure 4:2 Areas of significant hypometabolism in sv-PPA, lv-PPA and nfv-PPA, compared to healthy controls. The maps display p-values, corrected for multiple comparisons using peak-level FWE correction ($P < 0.05$).

4.2.3.3 Microstructural tract alterations

Results from group comparisons for microstructural white matter tract alterations are illustrated in Figure 2:3, and p-values for MD and FA abnormalities are presented in Table 4:2. Sv-PPA showed bilateral alterations in tracts making connections with the anterior temporal cortex: the left and right inferior longitudinal fasciculus (ILF) for MD, and the left and right uncinate fasciculus (UF) for FA and MD. We also found alterations in tracts connecting or passing close to posterior temporal regions: the left superior longitudinal fasciculus (SLF) for FA and the left inferior frontal-occipital fasciculus (IFOF) for FA, respectively. In addition, the right anterior thalamic radiations (ATR) were altered for FA measures. Lv-PPA patients had alterations of the left SLF for MD and FA, the left IFOF for FA and MD, and the left ILF for MD. In addition, the forceps major was altered for FA, and the ATR were bilaterally altered for MD measures. Nfv-PPA patients demonstrated alterations for MD of the left UF, the left ATR and the temporal part of the right SLF.

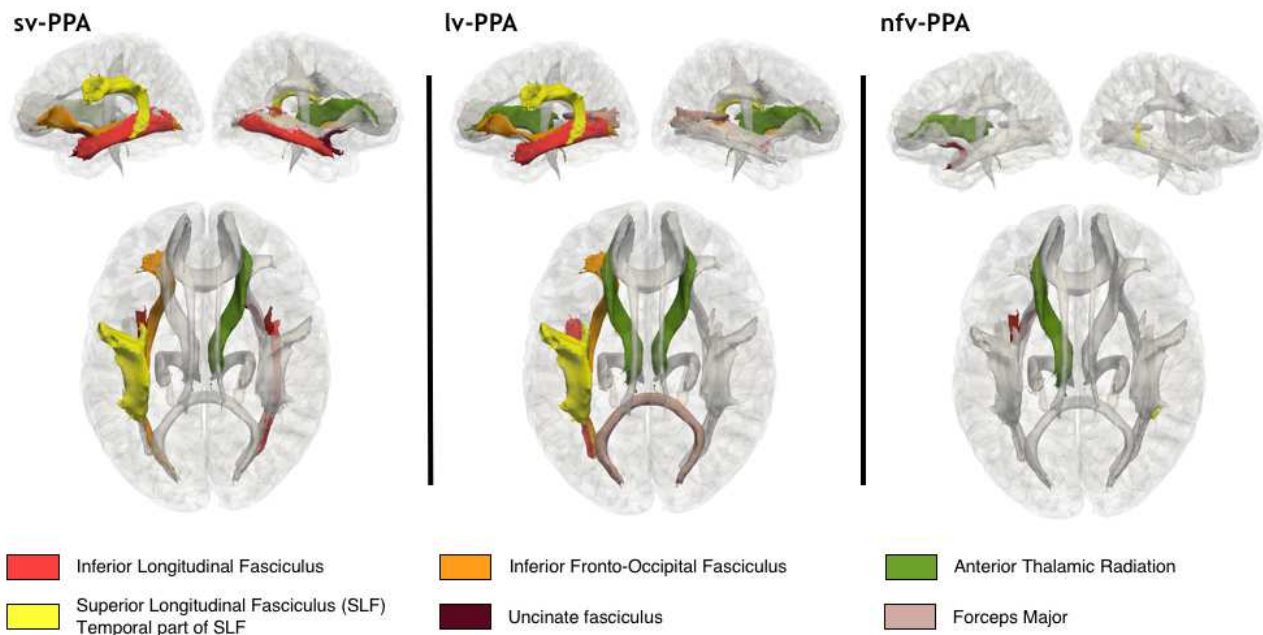


Figure 4:3 Alterations of white matter tracts in sv-PPA, lv-PPA, and nfv-PPA, compared to healthy controls. Colored tracts are altered for FA and/or MD measures at Bonferroni corrected p-values < 0.05.

Table 4:2 Alterations of white matter tracts for each DTI metric (FA and MD) in sv-PPA, lv-PPA and nfv-PPA compared to healthy controls. Mean DTI metric, Bonferroni corrected p-values and T values are displayed. Mean diffusivity values are measured in $\text{mm}^2/\text{s} \times 10^{-3}$.

Results for FA				
Tracts	HC	sv-PPA	lv-PPA	nfv-PPA
L-ILF	0.372	0.348 (p=1, T=-1.53)	0.358 (p=1, T=-1.00)	0.357 (p=1, T=-0.62)
R-ILF	0.402	0.384 (p=1, T=-1.16)	0.392 (p=1, T=-0.43)	0.396 (p=1, T=-0.14)
L-SLF	0.377	0.340 (p=0.0085, T=-3.81)	0.338 (p=0.0225, T=-3.59)	0.343 (p=0.81, T=-2.21)
R-SLF	0.405	0.371 (p=0.19, T=-2.72)	0.370 (p=0.143, T=-2.89)	0.376 (p=1, T=-1.72)
L-TP-SLF	0.470	0.424 (p=0.12, T=-2.89)	0.398 (p=0.0273, T=-3.52)	0.455 (p=1, T=-0.28)
R-TP-SLF	0.478	0.438 (p=0.51, T=-2.32)	0.463 (p=1, T=0.19)	0.492 (p=1, T=1.93)
L-UF	0.363	0.283 (p=8.96e-05, T=-5.20)	0.325 (p=0.36, T=-2.51)	0.321 (p=0.92, T=-2.15)
R-UF	0.391	0.318 (p=0.0060, T=-3.92)	0.376 (p=1, T=-0.78)	0.354 (p=1, T=-1.74)
L-IFOF	0.435	0.384 (p=0.0182, T=-3.56)	0.392 (p=0.0103, T=-3.87)	0.424 (p=1, T=-0.50)
R-IFOF	0.437	0.401 (p=0.075, T=-3.07)	0.407 (p=0.302, T=-2.58)	0.424 (p=1, T=-0.59)
L-ATR	0.375	0.340 (p=0.35, T=-2.47)	0.344 (p=0.0955, T=-3.05)	0.353 (p=1, T=-1.26)
R-ATR	0.356	0.325 (p=0.0147, T=-3.63)	0.325 (p=0.156, T=-2.85)	0.316 (p=0.94, T=-2.14)
FM	0.529	0.510 (p=1, T=-0.91)	0.470 (p=0.0244, T=-3.56)	0.478 (p=1, T=-1.66)
Fm	0.374	0.338 (p=0.23, T=-2.65)	0.347 (p=1, T=-2.04)	0.345 (p=1, T=-1.33)
L-CST	0.535	0.5192 (p=1, T=-1.23)	0.523 (p=1, T=-1.45)	0.524 (p=1, T=-0.56)
R-CST	0.548	0.5305 (p=1, T=-1.62)	0.524 (p=0.30, T=-2.57)	0.495 (p=1, T=-2.09)
L-CCG	0.422	0.364 (p=0.14, T=-2.81)	0.354 (p=0.87, T=-2.12)	0.343 (p=1, T=-1.15)
R-CCG	0.360	0.323 (p=0.93, T=-2.06)	0.326 (p=1, T=-1.11)	0.343 (p=1, T=0.17)
L-CH	0.358	0.338 (p=0.14, T=-0.43)	0.323 (p=0.16, T=-2.84)	0.322 (p=1, T=-1.17)
R-CH	0.370	0.323 (p=0.054, T=-3.18)	0.327 (p=0.33, T=-2.54)	0.316 (p=1, T=-1.64)

Results for MD

Tracts	HC	sv-PPA	lv-PPA	nfv-PPA
L-ILF	1.03	1.26 (p=0.0018, T=4.30)	1.15 (p=0.0012, T=4.61)	1.16 (p=0.34, T=2.62)
R-ILF	1.02	1.21 (p=0.0183, T=3.56)	1.08 (p=1, T=2.02)	1.09 (p=1, T=1.62)
L-SLF	1.04	1.09 (p=1, T=1.11)	1.11 (p=0.0208, T=3.61)	1.16 (p=0.14, T=3.02)
R-SLF	1.00	1.01 (p=1, T=-0.32)	1.05 (p=0.075, T=3.14)	1.13 (p=0.68, T=2.30)
L-TP-SLF	1.06	1.10 (p=1, T=1.56)	1.13 (p=0.81, T=2.15)	1.17 (p=1, T=2.07)
R-TP-SLF	1.05	1.09 (p=1, T=1.69)	1.09 (p=0.012, T=2.95)	1.14 (p=0.0259, T=3.76)
L-UF	1.09	1.54 (p=6.08e-06, T=5.98)	1.23 (p=0.33, T=2.54)	1.30 (p=0.0067, T=4.34)
R-UF	1.08	1.41 (p=0.022, T=3.49)	1.15 (p=1, T=1.58)	1.22 (p=0.45, T=2.49)
L-IFOF	1.13	1.19 (p=1, T=1.41)	1.21 (p=0.0236, T=3.57)	1.21 (p=0.82, T=2.20)
R-IFOF	1.08	1.15 (p=0.71, T=2.19)	1.14 (p=0.705, T=2.22)	1.14 (p=1, T=1.87)
L-ATR	1.02	1.20 (p=0.78, T=2.14)	1.20 (p=0.0043, T=4.17)	1.32 (p=0.0143, T=4.01)
R-ATR	1.04	1.23 (p=0.26, T=2.60)	1.21 (p=0.0183, T=3.66)	1.33 (p=0.25, T=2.76)
FM	1.29	1.33 (p=1, T=0.65)	1.42 (p=0.07, T=3.16)	1.39 (p=1, T=1.28)
Fm	1.08	1.08 (p=1, T=-0.45)	1.16 (p=0.409, T=2.46)	1.21 (p=0.26, T=2.74)
L-CST	1.16	1.23 (p=1, T=0.58)	1.22 (p=0.507, T=2.36)	1.01 (p=1, T=1.26)
R-CST	1.16	1.15 (p=1, T=-0.34)	1.19 (p=1, T=1.19)	2.41 (p=1, T=1.35)
L-CCG	1.06	1.06 (p=1, T=-0.12)	1.09 (p=1, T=1.66)	1.12 (p=1, T=2.06)
R-CCG	0.975	0.990 (p=1, T=-0.03)	1.02 (p=0.319, T=2.56)	1.05 (p=1, T=1.83)
L-CH	1.03	1.21 (p=1, T=1.81)	1.17 (p=0.064, T=3.20)	1.23 (p=0.077, T=3.29)
R-CH	1.04	1.17 (p=0.82, T=2.12)	1.07 (p=1, T=0.52)	1.14 (p=1, T=1.77)

L = left; R = right; ILF = Inferior Longitudinal Fasciculus; SLF = Superior Longitudinal Fasciculus; TP-SLF = Temporal Part of the SLF; UF = Uncinate Fasciculus; IFOF = Inferior Fronto-Occipital Fasciculus; ATR = anterior thalamic radiations; CST = Corticospinal Tract; CCG = Cingulum (Cingulate Gyrus); CH = Cingulum (Hippocampus); FM = Forceps Major; Fm = Forceps minor. Significant p-values are indicated in bold.

4.2.3.4 Alterations across imaging modalities

We then aimed at visually comparing the spatial extent of alterations found in the three imaging modalities. To that purpose, we superimposed the areas of significant alterations for the three modalities on the single-subject MNI template (also known as Colin27 template). Mapping of FDG-PET and DWI tracts was straightforward since results are in the MNI space. To map cortical thickness alterations, the areas were transported from the FsAverage template to the single-subject MNI. To this end, we combined different tools from FreeSurfer to transport vertices of cortical alterations (`mri_label2label` command) and to generate the corresponding volume (`mri_label2label` and `mri_aparc2aseg` commands). One should note that some authors have compared imaging modalities through the comparison of corresponding Z-scores (Chételat et al., 2008) or using Cohen’s kappa scores (Moodley et al., 2015), but such procedures rely on the computation of single-subject voxel-based statistics which have been shown to result in high false positive rates (Scarpazza et al., 2015). We therefore used only group-level statistics with well-established and robust procedures.

The obtained visualization for sv-PPA is illustrated in Figure 4:4A. Alterations are highly coherent for the three modalities. The spatial extent of cortical thickness and metabolic alterations was similar: the anterior temporal lobes with left predominance extending towards middle/posterior temporal regions. Furthermore, FA/MD alterations involved tracts projecting to the hypometabolic and atrophic cortical areas: the ILF and UF projecting to the anterior temporal lobe, the SLF projecting to the posterior temporal cortex, and the IFOF passing close to posterior temporal regions. The right ATR were altered without corresponding areas of atrophy or hypometabolism.

Visualization for the lv-PPA group is presented in Figure 4:4B. PET alterations were more extensive than cortical thickness reductions when using the peak-level correction for both modalities (extensive cortical thickness alterations were only visible at the cluster-level). In particular, hypometabolism of the left temporal-parietal junction extended towards the left anterior temporal lobe. PET and tract measures displayed coherent alterations, i.e. hypometabolism in the left temporal-parietal junction and alterations of the SLF projecting to posterior temporal regions, and of the IFOF and ILF bordering this region. Finally, the forceps major, the left and right ATR were altered without corresponding to areas of hypometabolism.

Visualization for the nfv-PPA group is displayed in Figure 4:4C. Cortical thickness and PET alterations were both located in the left frontal cortex but they showed little overlap. Overlap was found in small regions of the primary motor cortex, the premotor cortex and the supplementary motor area. Alterations of the primary motor and premotor cortex were more extensive on cortical thickness than on metabolic data. On the other hand, cortical

alterations of Broca's area were found only on PET. Coherent abnormalities of tract parameters were found in the left UF connecting Broca's area with the anterior temporal cortex. Furthermore, alterations were found in the temporal part of the right SLF which does not connect with atrophic or hypometabolic areas.

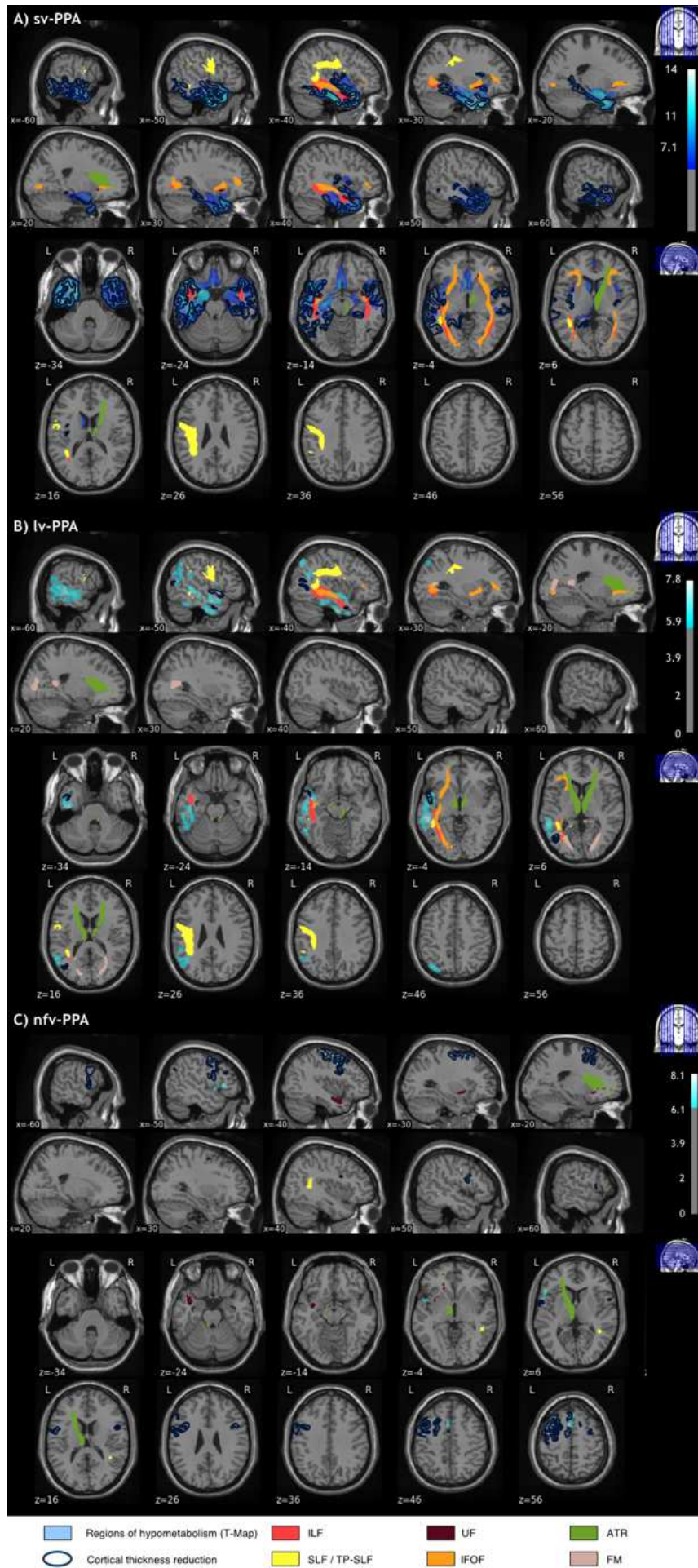


Figure 4:4 Alterations across the three imaging modalities (T1-cortical thickness, FDG-PET, DWI-tracts) in A) sv-PPA B) lv-PPA C) nfv-PPA patients, compared to healthy controls. Significantly altered areas correspond to a corrected p-value of 0.05 for all modalities. The correction for multiple comparisons used FWE at vertex-level for T1, FWE at peak-level for PET and Bonferroni for DWI.

4.2.3.5 Alterations across PPA variants

In order to appreciate similarities and differences between the three PPA variants, their corresponding multimodal visualizations were displayed side-by-side (Figure 4:5). Sv-PPA and lv-PPA patients shared several alterations. Even though PET alterations have different epicenters (the left anterior temporal lobe for sv-PPA and the left temporal-parietal junction for lv-PPA), hypometabolism in lv-PPA extended towards the anterior temporal lobe, and hypometabolism/atrophy in sv-PPA extended to middle/posterior temporal cortices. Moreover, they shared common tract alterations with respect to the SLF, IFOF, and ILF. Sv-PPA and nfv-PPA patients shared no brain alterations except damage to the left UF. Finally, there were no common brain alterations in lv-PPA and nfv-PPA patients.

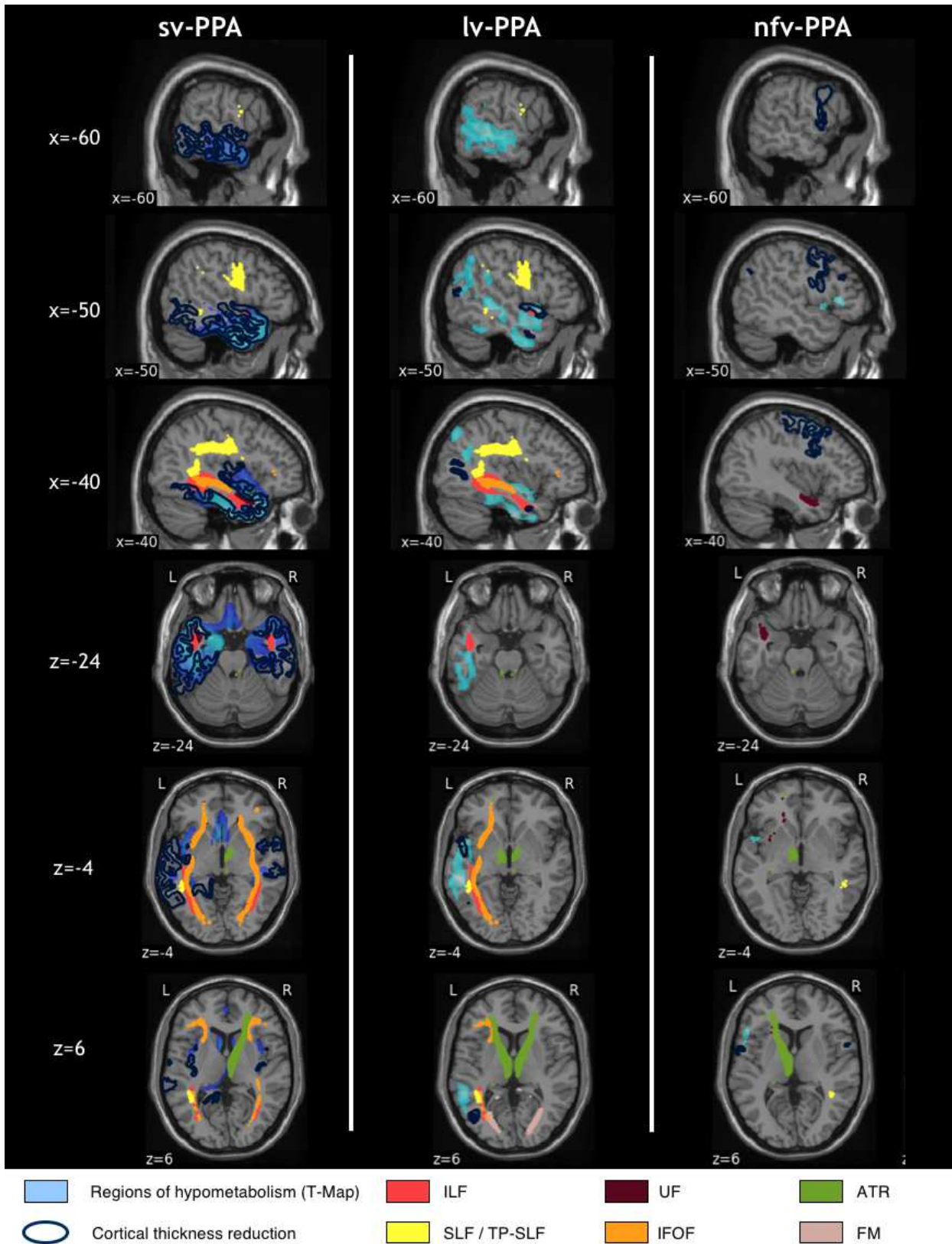


Figure 4:5 Side-by-side visualization of multimodal alterations in sv-PPA, lv-PPA and nfv-PPA, compared to healthy controls. Significantly altered areas correspond to a corrected p-value of 0.05 for all modalities. The correction for multiple comparisons used FWE at the vertex-level for T1, FWE at peak-level for PET and Bonferroni for DWI.

4.2.4 Discussion

This multimodal imaging study combined structural MRI, diffusion MRI and FDG-PET in a large cohort of the three early-stage main variants of PPA to identify cortical and sub-cortical brain alterations, and to confront them across imaging modalities and PPA variants. Rigorous statistical procedures allowed for a robust demonstration of commonalities and differences between cortical thickness, metabolic and microstructural tract alterations, and of cerebral damage between PPA variants.

Brain damage predominated in the left hemisphere across imaging modalities and PPA variants. In sv-PPA, alterations were highly coherent for the three imaging modalities showing cortical thinning and hypometabolism in anterior temporal cortices, with left hemisphere predominance, extending towards more posterior left temporal regions, and affecting tracts projecting to the anterior temporal lobes: the ILF and UF (Catani et al., 2002a), and tracts projecting to or passing nearby the posterior temporal cortex: the SLF and the IFOF (Catani et al., 2002a). In lv-PPA, metabolic PET alterations were more extensive than cortical thickness reductions affecting mainly the left temporal-parietal junction and extending towards more anterior left temporal cortices. PET and tract data displayed coherent alterations given the damage to the left SLF, left IFOF and left ILF. In nfv-PPA, both cortical thickness and metabolic PET findings demonstrated alterations in left frontal cortices which were more extensive for cortical thickness reduction. Thickness reduction affected mainly the premotor cortex and motor areas whereas metabolic alterations were primarily found in Broca's area, in addition to motor and premotor regions. Tract alterations were coherent with PET findings as reflected by damage to the left UF which connects Broca's area with the anterior temporal cortex (Catani et al., 2002a; Friederici et al., 2006). Finally, some additional tracts were altered without corresponding to areas of hypometabolism or atrophy in each PPA variant (ATR, forceps major).

Regarding the analysis across PPA variants, our findings demonstrate that sv-PPA and lv-PPA patients share numerous cortical and tract alterations but they differ by distinct epicenters of cortical damage which is located in left anterior temporal regions in sv-PPA and in posterior temporal and posterior-inferior parietal regions in lv-PPA. Furthermore, damage to the UF is specific to sv-PPA. In contrast, brain damage in nfv-PPA is substantially distinct from sv-PPA and lv-PPA, with the exception of damage to the left UF which is altered in both nfv-PPA and sv-PPA.

Our results are consistent with numerous findings of the literature but they crucially validate, enrich and extend them by providing a comprehensive picture of brain damage applying three-modal imaging with rigorous statistics to a large cohort of the three PPA main variants assessed in early disease stages. In sv-PPA, structural and metabolic alterations of the anterior temporal cortex, implementing semantics (Patterson et al., 2007b), is

in line with most previous studies (e.g. Gorno-Tempini et al., 2004; Acosta-Cabronero et al., 2011; Moodley et al., 2015). However, the extension of cortical damage towards the left anterior cingulate has not been reported. The involvement of middle/posterior temporal cortices, implementing lexical representations (Graves et al., 2010, 2008a; Kotz et al., 2002a) has only been reported in smaller scale studies involving more advanced patients (Acosta-Cabronero et al., 2011; Mesulam et al., 2012). On the other hand, we did not find alterations of the orbitofrontal cortex which have been reported by Mesulam et al. (2012). Furthermore, findings regarding tract alterations in sv-PPA are inconsistent across the literature which primarily highlighted damage to the ILF and the UF which project to anterior temporal cortices (Acosta-Cabronero et al., 2011; Botha et al., 2015; Schwindt et al., 2013) whereas some investigations reported alterations of the SLF and the IFOF which run in the posterior temporal lobe (Galantucci et al., 2011; Mandelli et al., 2014). Our large-cohort and statistically stringent approach clarifies this situation by showing damage to all four tracts, i.e. tracts connecting with anterior temporal cortices on the one side, and tracts connecting or passing nearby altered posterior temporal cortices, on the other side.

In lv-PPA, our findings are in line with numerous studies showing cortical damage to the temporal-parietal junction (e.g., Gorno-Tempini et al., 2004; Cerami et al., 2017). However, early-stage extension to more anterior temporal cortices has not been evidenced in large-scale PPA studies but only in investigations which did not correct PET data for atrophy (Whitwell et al., 2015, 2013) or which explored more advanced stages of lv-PPA (Lehmann et al., 2013; Madhavan et al., 2013; Whitwell et al., 2013). On the other hand, several studies found atrophy or hypometabolism extending to frontal regions and/or the right hemisphere (Botha et al., 2015; Cerami et al., 2017; Lehmann et al., 2013; Madhavan et al., 2013; Rohrer et al., 2013; Whitwell et al., 2015). However, lv-PPA patients had longer disease duration in these studies. Besides, our findings in lv-PPA also show that metabolic alterations are more extensive than structural alterations, which is in line with clinical experience and with the results of one investigation conducted by (Whitwell et al., 2015). In addition, our findings show that tract alterations are not limited to the SLF and the ILF (e.g., Galantucci et al. (2011)) but that they also involve the left IFOF. This finding is coherent with the fact that the IFOF runs nearby posterior temporal cortices and the temporal-parietal junction (Catani et al., 2002a). The only study which has suggested alterations of the IFOF (Botha et al., 2015) was not based on the current diagnostic criteria of lv-PPA (M. L. Gorno-Tempini et al., 2011) given that it started before the publication of them. Furthermore, the patient population had a longer symptom duration than those of our study, and displayed diffuse cortical damage.

In nv-PPA the thinning of left motor and premotor cortices is consistent with previous studies (Mesulam et al., 2012; Rohrer et al., 2010b). However, our results show that metabolic PET is required in early stages of the disease to reliably demonstrate damage to

Broca's area which crucially contributes to syntactic processing (e.g., Pallier et al., 2011) and phonological encoding (e.g., Papoutsis et al., 2009), specifically altered in nfv-PPA. This differential sensitivity of cortical thickness and metabolic PET assessments has not been reliably demonstrated in previous studies given that the two investigations using PET and MRI either included small patient samples (Moodley et al., 2015) or did not directly compare PET and cortical thickness data in early stages of nfv-PPA (Tetzloff et al., 2018). In previous studies, alterations of Broca's area were observed using structural MRI (Mack et al., 2015; Mesulam et al., 2012; Tetzloff et al., 2018; Zahn et al., 2005) but alterations in temporal or parietal regions were also detected. Only Spinelli et al. (2017) found atrophy in Broca's area together with motor and premotor cortices which may indicate that atrophy of Broca's area appears after that of motor and premotor cortices. Regarding tract alterations in early stage nfv-PPA, we only found alterations in the UF while alterations of the SLF were reported in a previous study (Galantucci et al., 2011). This discrepancy might be explained by the very small number of nfv-PPA patients explored with DWI in our study or by different disease stages.

Regarding alterations across PPA variants, our findings indicate that sv-PPA and lv-PPA affect similar brain structures whereas nfv-PPA demonstrates a substantially distinct anatomical pattern. Thus, brain language networks appear to have differential vulnerability to degenerative processes as a function of the initial cortical site. Networks in frontal regions dedicated to combinatorial operations of syntax and phonological assembly (Friederici et al., 2006; Pallier et al., 2011; Papoutsis et al., 2009) are primarily affected by nfv-PPA whereas language networks in temporal regions dedicated to stored lexical and semantic information (Graves et al., 2010, 2008a; Kotz et al., 2002a; Lau et al., 2013; Papoutsis et al., 2009; Patterson et al., 2007b) are affected by both lv-PPA and sv-PPA. Hence, the classification of lv-PPA versus sv-PPA can be difficult and lead to a non-negligible number of so-called 'mixed' or 'unclassifiable' PPA cases (Mesulam and Weintraub, 2014; Wicklund et al., 2014). To address this issue and differentiate lv-PPA from sv-PPA peak alterations of cortical thinning and/or hypometabolism as well as the intensity of lexical versus semantic impairment should be carefully evaluated.

It should be noted that anterior temporal anatomical/metabolic damage extension in lv-PPA and posterior temporal damage extension in sv-PPA might be interpreted as a clinical-imaging discrepancy. However, it has been shown that even early stage lv-PPA patients have subtle semantic disorders when tested with psycholinguistic paradigms (Sanches et al., 2018), which is coherent with our imaging findings revealing the involvement of anterior portions of the temporal lobe contributing to semantics. Likewise, sv-PPA patients have, in addition to semantic breakdown, lexical disorders as revealed by psycholinguistic testing (Sanches et al., 2018; Wilson et al., 2017), which is coherent with our imaging findings

revealing the involvement of posterior portions of the temporal lobe implementing the mental lexicon.

Our study was devoted to group comparisons and not individual classification of patients. Nevertheless, our results may still bring interesting information on the respective usefulness of MRI and FDG-PET in the diagnosis of PPA variants. Our findings suggest different conclusions according to each PPA variant. In the sv-PPA variant, the ability of both modalities to detect alterations seems comparable which is supported by previous studies (Acosta-Cabronero et al., 2011). In lv-PPA, PET imaging is overall more sensitive than structural MRI to detect alterations, a conclusion supported also by other studies (Madhavan et al., 2013; Whitwell et al., 2015). In nfv-PPA, both modalities allowed to detect alterations but pointed to different anatomical areas, alterations of Broca's area being only detected with PET. Overall, our findings support those of Matias-Guiu et al. (2017) reporting higher diagnostic accuracy for lv-PPA and nfv-PPA using FDG-PET imaging when compared to results of Sajjadi et al. (2017) using structural MRI.

The main limitation of our study is the smaller sample size for the nfv-PPA variant (12 patients for T1-PET and 6 patients in the DWI cohort). This has led to reduced statistical power to detect alterations in this patient group. It is thus likely that additional alterations exist in nfv-PPA. This is particularly true for white matter alterations such as, for instance, tracts connecting frontal areas of atrophy. The unbalanced sample size between PPA variants may have led to detect only effects of large size in the nfv-PPA group while effects of smaller size could be detected for sv-PPA and lv-PPA. This should lead us to interpret with caution the very limited overlap that we observed between nfv-PPA and the other two variants.

The full-blown and statistically robust picture of brain alterations in early-stage PPA variants revealed by our findings enriches knowledge in the PPA field and potentially provides clues for future therapeutic strategies. The identification of the different cortical and sub-cortical structures specifically altered in PPA might open an avenue for trans-cranial brain stimulation approaches, such as Transcranial Magnetic Stimulation (TMS) or transcranial Direct Current Stimulation (tDCS), which interact with cortical regions and related language networks. In this vein, our detailed findings could indicate the appropriate entry into the damaged language system and thus provide valuable cortical target sites for TMS or tDCS trials in the different variants of PPA.

4.3 Matériel supplémentaire de l'article publié

Supplementary Table: Repartition of participants across centers for the T1-PET the T1-DWI cohorts.

T1-PET Cohort

	Amiens	Angers	Grenoble	Lille	Limoges	Montpellier	Nantes	Paris	Rennes	Rouen	Saint-Etienne	Toulouse
nfv-PPA	1	1	0	1	0	3	0	2	2	1	0	1
lv-PPA	1	2	3	3	0	1	2	8	0	1	2	3
sv-PPA	2	4	3	1	4	1	1	17	4	3	0	1
Controls	0	0	0	3	0	1	0	16	0	2	0	0
Total	4	7	6	8	4	6	3	43	6	7	2	5

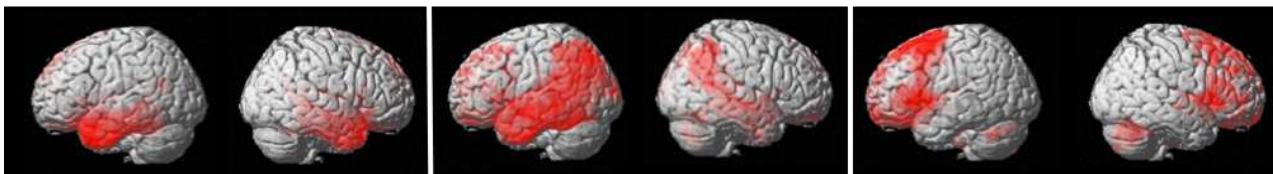
T1-DWI Cohort

	Amiens	Grenoble	Lille	Limoges	Montpellier	Paris	Rennes	Rouen	Toulouse
nfv-PPA	0	0	0	0	2	1	2	1	0
lv-PPA	0	3	2	0	1	8	1	1	3
sv-PPA	1	3	0	3	0	16	6	2	1
Controls	0	0	1	0	0	15	0	2	0
Total	1	6	3	3	3	41	9	6	4

sv-PPA

lv-PPA

nfv-PPA



Supplementary Figure: Areas of significant hypometabolism in sv-PPA, lv-PPA and nfv-PPA, compared to healthy controls. The maps display p-values, corrected for multiple comparisons using cluster correction and a FWHM (Full Width at Half Maximum) at 8 mm.

Chapitre 5 Réseaux sous-corticaux des processus sémantiques

Ce chapitre fait actuellement l'objet d'une soumission sous la forme d'un article de journal :

- **The subcortical module-hub network of semantics revealed by semantic dementia.** Sundqvist M*, Routier A.*, Dubois B., Colliot O., Teichmann M. *Submitted.*

* : co-premiers auteurs

La première section est un résumé en français de l'article soumis. Les sections suivantes contiennent le texte (en anglais) de l'article soumis. Après un état de l'art sur la sémantique et son implémentation dans le cerveau (section 5.2.1), la population d'étude et la méthodologie utilisée pour analyser notre cohorte sont décrites en section 5.2.2. Les résultats sont ensuite présentés en section 5.2.3 avant d'être discutés en section 5.2.4.

5.1 Résumé de l'article soumis

Les neurosciences cognitives explorant l'architecture de la sémantique ont montré que des concepts supra-modaux cohérents sont implémentés dans les lobes temporaux antérieurs, mais on ignore comment et où l'information modulaire implémentée par les régions corticales postérieures (modules des représentations lexicales, des formes des visages/objets) est transmise aux lobes temporaux antérieurs. La variante sémantique de l'APP, affectant sélectivement des processus sémantiques au stade débutant de la maladie, a permis l'identification du rôle des lobes temporaux antérieurs. L'utilisation des APP comme modèle lésionnel nous permettra d'explorer les réseaux sous-corticaux de ces processus sémantiques.

Dans la présente étude, nous avons étudié les relations entre la sémantique verbale et non-verbale et l'intégrité de voies spécifiques de la substance blanche dans l'hémisphère gauche et droit. Pour ce faire, des données d'IRM anatomique et de diffusion ainsi que des tests évaluant les capacités verbales et non-verbales ont été acquis auprès de 28 patients présentant la variante sémantique de l'APP et 19 témoins sains appariés. Nous avons étudié

les voies de la substance blanche reliant les cortex du lobe temporal antérieur au lobe occipital (faisceau longitudinal inférieur), au lobe frontal (faisceau unciné) ainsi que les connexions entre le lobe temporal antérieur et les aires implémentant le lexique, et les représentations des formes des visages/objets (cortex temporal postérieur, *visual word form area*, *VWFA*, *fusiform face area*, *FFA*) en utilisant des méthodes de tractographie. Pour chaque faisceau de fibres, nous avons étudié les différences d'intégrité des voies entre les patients présentant la variante sémantique de l'APP et les sujets sains ainsi que les corrélations entre l'intégrité des faisceaux et les capacités sémantiques verbales et non-verbales.

Les résultats de tractographie ont révélé trois connexions clés reliant les lobes temporaux antérieurs et les régions corticales implémentant le lexique et la forme des visages/objets. Les analyses de corrélations entre les mesures d'intégrité de ces faisceaux et les scores sémantiques ont montré que ces trois faisceaux de fibres sont liés au transfert des représentations verbales et non-verbales vers le système sémantique dans les lobes temporaux antérieurs gauche et droite, respectivement. Ces trois connexions clés étaient affectées sur le plan fonctionnel et microstructurel chez les patients APP sémantiques, tandis que les dommages aux voies non spécifiques des modules se projetant sur les lobes temporaux antérieurs (faisceau longitudinal inférieur, faisceau unciné) avaient peu ou pas d'impact sur les déficits sémantiques verbaux ou non-verbaux.

Nos résultats identifient les composantes majeures du réseau sous-cortical de la sémantique et indiquent que la distinction sémantique gauche verbale versus droite non-verbale est favorisée par les traitements latéralisés. Ils corroborent les affirmations des modèles cognitifs avançant des liens directs entre les représentations modulaires et sémantiques. Nos résultats montrent également que les lésions des faisceaux dans l'APP sémantique ne se limitent pas au faisceau longitudinal inférieur et au faisceau unciné, mais qu'elles affectent les trois faisceaux modalités-spécifiques.

La section suivante contient le contenu de l'article soumis (Sundqvist et al., Submitted).

5.2 Article (en anglais)

5.2.1 Introduction

A core issue of cognitive neurosciences is to understand how and where the meaning of words, faces and objects of the surrounding world is extracted and conflated into coherent concepts. Much work has been done to identify the cortical regions underpinning semantics and most authors currently advocate that the implementation of abstract concepts is subtended by a supra-modal hub situated in the anterior temporal lobes (ATL) (Patterson et al., 2007a; Rice et al., 2015). However, it is largely unknown how modality-specific information, such as for example word forms or face and object representations implemented by remote brain modules, is conveyed to the anterior temporal hub. Semantic Dementia (SD), affecting selectively semantic processing in its early stage, has initially allowed for the identification of the crucial role of the ATL (Patterson et al., 2007a) and it might be an appropriate model for investigating the unsolved module-to-hub network issue.

SD is a neurodegenerative condition characterized by multi-modal semantic deficits surfacing with single-word comprehension deficits, anomia, and face and object recognition difficulties (Gorno-Tempini et al., 2011). It is associated with bilateral damage to the ATL including both cortical and subcortical structures of this region (Mummery et al., 2000). Multiple anatomo-functional studies on SD have stressed the link between ATL atrophy and breakdown of semantics (Bozeat et al., 2000; Iaccarino et al., 2015; Mesulam et al., 2013; Mion et al., 2010; Snowden et al., 2004), indicating that the ATL constitute a bilaterally distributed hub subtending semantic computations which might bind modality-specific information into coherent supra-modal concepts (Binney et al., 2012; Lambon Ralph et al., 1999; Patterson et al., 2007a; Rice et al., 2015). This view was also strengthened by investigations using inhibitory transcranial stimulation over the ATL inducing multi-modal semantic impairment in healthy adults (Pobric et al., 2010, 2007). Accordingly, a meta-analysis of functional MRI and PET investigations in healthy adults has shown that semantic tasks independently from the modality of stimuli input (verbal or non-verbal) generated bilateral activation of the ATL cortices (Rice et al., 2015). However, such research did not explore how modality-specific information is conveyed to the semantic hub, and whether subcortical fiber connections linking specific brain modules to the ATL are involved in semantic processes. Furthermore, it is unclear whether such connections might play a core role regarding the distinct processing of verbal versus non-verbal/visual information given that several authors, criticizing the bilateral multi-modal view, have attributed this distinction directly to left versus right ATL roles (Gainotti, 2013; Mesulam et al., 2013; Snowden et al., 2004).

The existence of multiple connections to the ATL dedicated to semantics is suggested by numerous findings indicating a semantic network including multiple cortical areas. For example, (Damasio et al., 2004) have shown that semantic tasks such as picture naming

depend, in addition to the ATL, on remote cortical regions such as the posterior inferior cortices of the temporal lobe. Likewise, Binder *et al.* (2009) and Vandenberghe *et al.* (2013) have identified various cortical regions, such as the left ventral occipital-temporal junction, the superior temporal gyrus, the left middle temporal gyrus and the left inferior frontal gyrus, contributing to verbal and non-verbal semantics. Most of these non-ATL regions have been shown to be involved in modality-specific processing of words or faces or visual objects. In particular, the mid-posterior region of the right fusiform gyrus is specifically dedicated to the processing of faces and the cortical region has been referred to as the ‘fusiform face area’ (FFA) (Kanwisher *et al.*, 1997). The FFA and its vicinity have subsequently been shown to be also critical for the processing of well-known visual objects other than faces (Gauthier *et al.*, 2000; Gerlach *et al.*, 1999; Tarr and Gauthier, 2000; Xu, 2005). Regarding language, the left mid/posterior region of the fusiform gyrus has been reported to selectively underpin the representations of written words and the cortical region has been referred to as the ‘visual word form area’ (VWFA) (Cohen *et al.*, 2000). In addition, several authors have demonstrated that posterior parts of the left superior/middle temporal cortices subtend more generally lexical processing of both phonological and orthographic word forms (Graves *et al.*, 2008b; Kotz *et al.*, 2002b; Race and Hillis, 2015). However, the anatomo-functional connectivity between such modular cortical regions and the ATL has not been explored given that previous research was mostly anatomically-driven. This research has identified ATL connections to remote regions, which are not involved in modular language/object/face representations, such as the inferior longitudinal fasciculus (ILF) linking the ATL and the occipital lobe (Catani *et al.*, 2003) and the uncinate fasciculus linking the ATL and the lateral/medial inferior frontal cortex (Catani *et al.*, 2002b). The roles of these tracts in semantics remain unclear given contradicting findings. Most imaging studies in healthy adults have suggested a semantic-related function of the so-called ‘ventral stream’ tracts including the ILF and the uncinate fasciculus (Friederici and Gierhan, 2013; Hickok and Poeppel, 2004; Parker *et al.*, 2005; Saur *et al.*, 2010, 2008) but per-operative brain stimulation studies have not confirmed their semantic involvement (e.g., Mandonnet *et al.*, 2007; Duffau, 2008).

The aim of the present study was to investigate the subcortical network of semantics, presumably linking the ATL and modality-specific regions, and to clarify the semantic role of the ILF and the uncinate fasciculus, by uniquely combining diffusion MRI and semantic assessments of verbal and non-verbal/visual stimuli in a large cohort of SD patients and healthy controls. We more specifically explored with probabilistic fiber tracking in healthy controls whether the ATL are connected to three modality-specific regions: the FFA, the VWFA and lexical-related posterior parts of the left superior/middle temporal cortices. We then studied whether these anatomical connections are altered in SD, and whether they genuinely subtend semantics by conducting correlation analyses between tract parameters and scores of semantic tasks assessing verbal and non-verbal/visual stimuli (words, faces,

visual objects). Finally, we evaluated via correlation analyses the putative semantic roles of the ILF and the uncinate fasciculus.

5.2.2 Materials and methods

5.2.2.1 Participants

Twenty-eight SD patients and 19 healthy controls were recruited from a French multicenter investigation on primary progressive aphasia (“PHRC-CAPP”) including the semantic dementia variant. Diagnosis was established by expert neurologists following the international diagnostic criteria of Gorno-Tempini *et al.*, (2011): progressive alteration of single-word comprehension, word finding and object knowledge, without agrammatism or motor speech disorders. All SD patients also responded to the imaging-supported criteria for SD diagnosis showing atrophy and hypometabolism of the ATL on MRI and FDG-PET (Gorno-Tempini *et al.*, 2011). They were at an early stage of the disease as reflected by aphasia severity scores ≥ 3 (normal = 5) in the Boston Diagnostic Aphasia Examination (Mazaux & Orgogozo, 1982). Patients did not present any neurological/psychiatric disease other than SD. The 19 healthy controls were matched with the patients for age, handedness and level of education (all $F_s < 1$). All participants were native French speakers. The local ethics committee approved the study and informed written consent was obtained from the participants. Demographical information is summarized in Table 5:1.

Table 5:1 Demographical characteristics of SD patients and healthy controls (means \pm standard deviations)

	sv-PPA	Healthy controls
Number of subjects	28	19
Sex (women/men)	13/15	11/8
Age (years)	67.6 \pm 7.3	64.8 \pm 6.0
Years of education	13.18 \pm 5.2	13.00 \pm 2.1
Handedness (right/left)	27/1	19/0
Symptom duration (years)	2.6 \pm 1.6	-
Age at disease onset	65.0 \pm 7.3	-

5.2.2.2 Cognitive assessment

Standard cognitive/language assessment

The general cognitive assessment included the Mini Mental State Examination (Folstein et al., 1975), the Mattis Dementia Rating Scale (Mattis, 1976), and the Frontal Assessment Battery (Dubois et al., 2000). The language assessment was based on the Boston Diagnostic Aphasia Evaluation (Mazaux & Orgogozo, 1982) including an evaluation of the severity of aphasia, a sentence repetition task, and a single-word comprehension task. We also applied a picture naming test (DO80; Deloche *et al.*, 1997), and a verbal fluency test comprising phonemic and category fluency (Cardebat et al., 1990).

Semantic tasks

Semantic performance was assessed by three tasks tapping both the processing of verbal and non-verbal/visual stimuli (words, visual objects, famous faces): 1) A familiarity judgment and semantic matching task manipulating famous and non-famous people in a verbal version (names) and a non-verbal/visual version (black and white photographs) (SemPer battery; (Laisney et al., 2009)). The task was subdivided into three parts: a) ‘familiarity judgment’, b) matching with the professional domain, c) matching with subcategories of the professional domain. 2) A semantic matching task including a verbal version (written words) and a non-verbal/visual version (line drawings) (Pyramids and Palm Trees Test; (Howard et al., 1992)). 3) A second semantic matching task with verbal stimuli (written words) and of non-verbal/visual stimuli (line drawings) (BECS-GRECO; (Merck et al., 2011)). This task also included a supplementary condition of semantic matching in the non-verbal modality, referred to as ‘identity matching’, manipulating semantic/functional ‘identity’ and physical but non-semantic similarity.

In each participant, we identified a composite semantic score for both verbal and non-verbal/visual modalities by calculating mean values derived from the percentage of correct responses of the three tasks and their respective verbal or non-verbal/visual modalities. The three tasks are summarized in Table 5:2.

Table 5:2 The three semantic tasks tapping verbal and non-verbal/visual modalities.

Verbal modality	Non-verbal/visual modality
SemPer battery	
Familiarity judgment: names	Familiarity judgment: faces
Semantic matching: names – profession	Semantic matching: faces – profession
Semantic matching: names – sub-categories within the professional domain	Semantic matching: faces – sub-categories within the professional domain
Pyramids and Palm Trees Test	
Semantic matching: words	Semantic matching: pictures
BECS-GRECO battery	
Semantic matching: words	Semantic matching: pictures
-	‘Identity’ matching

5.2.2.3 Imaging

MRI acquisitions and cognitive assessments were conducted within a one-month interval for all participants. They underwent whole-brain MRI scanning on 3-Tesla scanners at seven acquisition sites across France. Diffusion-weighted images (DWI) were acquired using an echo-planar imaging sequence (EPI) (128×128 acquired matrix, voxel size: 2.0×2.0×2.0mm³). Seventy separate images were extracted from each DWI scan: ten T2-weighted images with no dedicated diffusion sensitization (b0 images) and sixty diffusion-weighted images (b=1500 s/mm²). A fieldmap image was acquired to correct for geometrical distortions induced by the EPI sequence. Additionally, T1-weighted images were acquired with a 3D gradient echo sequence (240×256 acquired matrix; voxel size = 1.0×1.0×1.0 mm³ (slice thickness = 1mm); inversion time = 900 ms; repetition time 2,300 ms; echo time = 2.98 ms; flip angle = 9°).

Identification of cortical regions of interest for subsequent fiber tracking

We manually delineated the ATL and the cortical regions implementing modality-specific representations (FFA, VWFA, lexical-related posterior parts of the left superior/middle temporal cortices). All cortical regions of interest were drawn on the FsAverage template using the FreeSurfer toolbox Tksurfer (surfer.nmr.mgh.harvard.edu/fswiki/TkSurfer) and then mapped onto each individual subject. The regions were defined according to the results of the functional neuroimaging literature. For all regions, their spatial extent was slightly enlarged compared to the results of group-wise functional neuroimaging imaging studies in order to account for inter-individual differences. We first delineated the ATL following the

meta-analysis study of Rice et al. (2015). This region encompassed the most anterior regions of the temporal lobe, and anterior portions of the superior temporal gyrus, the middle temporal gyrus, the inferior temporal gyrus, the fusiform gyrus and the parahippocampal gyrus. We then identified the FFA and the VWFA as the right and left mid-posterior portion of the fusiform gyrus, respectively, based on previous functional MRI studies (Cohen et al., 2000; Davies-Thompson et al., 2016; Kanwisher et al., 1997; Kanwisher and Yovel, 2006). The lexical-related temporal area was defined as a region encompassing the posterior parts of the superior temporal and middle temporal gyri in the left hemisphere according to previous imaging results (Graves et al., 2008; Kotz et al., 2002; Race and Hillis, 2015). The identified cortical regions are illustrated in Figure 5:1.

These regions of interest were then mapped onto each individual subject. To that purpose, T1-weighted images were processed using FreeSurfer image analysis software (stable version 5.3; surfer.nmr.mgh.harvard.edu). Briefly, the processing pipeline included non-uniformity and intensity correction, skull stripping, grey/white matter segmentation, reconstruction of the cortical surface and segmentation of cortical structures. After segmentation, all datasets were checked visually for segmentation errors (errors of GM/WM and GM/CSF boundaries).

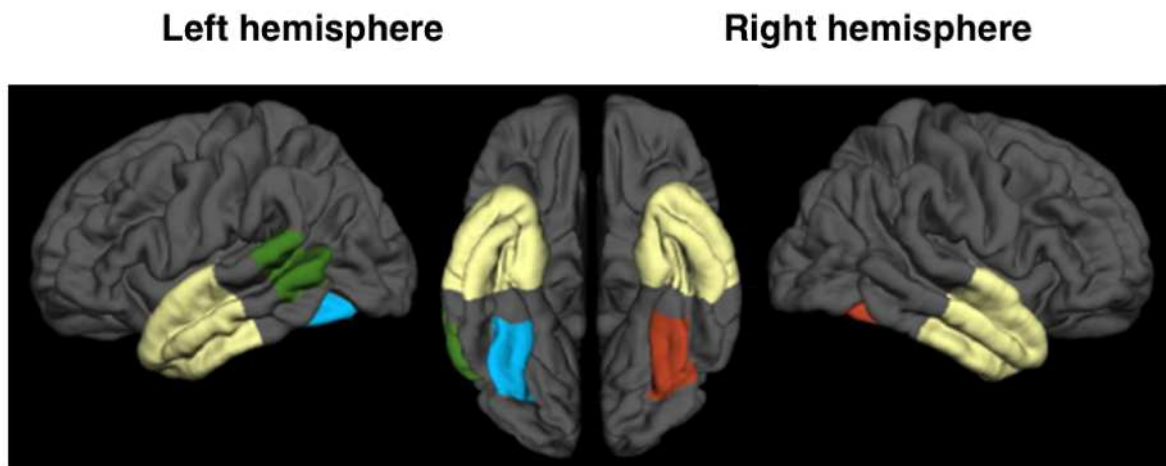


Figure 5:1 Cortical regions of the semantic ATL hub (yellow) and of the three modality-specific areas: FFA (red), VWFA (blue), lexical-related area in posterior left superior/middle temporal cortices (green).

Fiber tracking

First, we aligned for each subject all raw DWI volumes to the average b0 image (DWI volume with no diffusion sensitization) with 6 degrees of freedom to correct for head motion, and the diffusion weighted directions were appropriately updated as recommended by Leemans and Jones (2009). A registration with 12 degrees of freedom was used to correct for eddy current distortions. These registrations were done using the FSL flirt tool (www.fmrib.ox.ac.uk/fsl). To correct for EPI-induced susceptibility artifacts, the fieldmap image was used as proposed by (P. Jezzard and Balaban, 1995) with the FSL prelude/fugue tools. Finally, the DWIs were corrected for non-uniform intensity using ANTs N4 bias correction algorithm (Tustison and Avants, 2013). A single multiplicative bias field from the averaged b0 image was estimated, as suggested by Jeurissen et al. (2014). The DWI dataset was up-sampled at 1mm in order to improve the registration between the T1-weighted image and the DWI. A diffusion tensor model was fitted at each voxel to calculate Fractional Anisotropy (FA) and Mean Diffusivity (MD) maps.

We studied the following white matter tracks connected to the ATL. The ILF and the uncinate fasciculus were explored in both hemispheres. Language-related tracts connecting the ATL to the VWFA and the ATL to the lexical area in posterior parts of the left superior/middle temporal cortex were explored in the left hemisphere. Tracts connecting the ATL to the FFA were explored in the right hemisphere.

The ILF and the uncinate fasciculus were defined using the JHU white-matter tractography atlas (Mori et al., 2005). Each tract of the JHU atlas is defined as the probabilistic average of 28 normal subjects. Several thresholds of these probabilistic tracts are proposed (0%, 25%, 50%). After visual inspection, the 25% threshold was selected which was neither too noisy (compared to the 0 % threshold) nor too selective (compared to the 50% threshold). For each subject, the FA map of the subject was registered onto the FA map of the JHU atlas template with the ANTs SyN algorithm (Avants et al., 2008). Then, the estimated non-linear deformation was applied to the MD maps so that both the FA and MD maps of each subject were put into correspondence with the atlas.

Tracts connecting the ATL to modality-specific cortices (FFA, VWFA, lexical-related regions of the posterior temporal cortex) were identified by building a customized atlas of these tracts using fiber tracking. As fiber tracking might not be reliable in patients with severe atrophy we performed tractography in healthy controls in order to build the customized atlas, which was subsequently mapped onto each SD patient. Fiber tracking was performed as follows with the MRtrix software package (Brain Research Institute, Melbourne, Australia) (Tournier et al., 2012) (www.mrtrix.org/). First, the fiber orientation distribution (FOD) was computed at highly anisotropic voxels ($FA > 0.7$) to determine the response function, which was used for constrained spherical deconvolution to accurately estimate the

FOD (Tournier et al., 2007). Then, fibers were generated with a probabilistic tracking algorithm that samples FOD at each step (Behrens et al., 2003). The algorithm generated 1.000.000 fibers of minimum length 20 mm. Default tracking parameters were used (step size of 0.5 mm, minimum radius of curvature of 1 mm and FOD cutoff of 0.1). All voxels in the 1-mm dilated white matter mask (obtained from the registered T1 image) were used as seeds. For each control subject, fibers passing through both the ATL and the FFA were selected thus forming an ‘ATL-FFA tract’. Similarly, fibers passing through both the ATL and the VWFA formed the ‘ATL-VWFA tract’. Finally, fibers passing through both the ATL and the lexical-related posterior temporal cortices (‘Lexicon Area’) formed the ‘ATL-LA tract’. A track-density image (see Calamante et al., 2010) representing the density of fibers was generated for each tract. In order to normalize the track-density images onto the JHU atlas, the non-linear deformation described in the previous paragraph was applied to the track-density images. The normalized track-density images of all healthy controls were averaged, empirically thresholded at 10% and binarized to obtain the final white matter tract masks. Visualization of these masks is presented in Figure 5:3. Finally, for each participant, the average FA and MD value was computed within each of the studied tracts.

5.2.2.4 Statistical analysis

Regarding semantic performance, we compared both verbal and non-verbal/visual composite scores of SD patients and healthy controls using two-sample one-tailed Welch’s t-tests. Within each group (SD, controls) we also compared verbal and non-verbal/visual performance using paired two-tailed Welch’s t-tests. Statistical analyses were conducted using R (version 3.1.1) (R Core Team, 2013). Correction for multiple comparisons was performed using the Bonferroni procedure. All analyses were controlled for the effect of age and educational level. Regarding imaging data, we assessed differences in tract integrity (FA and MD measures in each tract) between SD patients and healthy controls using two-sample one-tailed Welch’s t-tests. Finally, we analyzed the relationship between semantic scores (verbal and non-verbal/visual) and tract parameters using Spearman’s rank correlations. Correction for multiple comparisons was performed using the Bonferroni procedure. In all analyses, the statistical significance threshold was set to $p < 0.05$.

5.2.3 Results

5.2.3.1 Standard cognitive/language tests

Patients had a typical profile of SD showing impaired single-word comprehension, category fluency and picture naming contrasting with largely spared sentence repetition and letter fluency. Performance of SD patients and healthy controls are illustrated in Table 5:3.

5.2.3.2 Semantic tasks

The analyses of composite semantic scores in the verbal and non-verbal/visual modalities showed that SD patients performed poorer in both the verbal (patients: 69.36% correct \pm 13.12, controls: 97.6% correct \pm 2.13, $t(29) = -11.17$, $p < 0.001$) and the non-verbal/visual modality (patients: 72.81% correct \pm 10.78, controls: 96.55% correct \pm 3.39, $t(34) = -10.89$, $p < 0.001$). There was no difference between scores of the verbal and non-verbal/visual modality in SD patients ($t(27) = 1.65$, $p = 0.55$) or healthy controls ($t(18) = 1.63$, $p = 0.60$). Results are illustrated in Figure 5:2.

Table 5:3 Results of the standard cognitive/language assessment in SD patients and healthy controls (means \pm standard deviations).

	SD patients	Controls	Normal threshold	p-value
Cognitive tests				
MMSE	24.96 \pm 2.7	27.56 \pm 1.8	≥ 27	< 0.001
FAB	14.54 \pm 1.8	17.11 \pm 0.8	≥ 16	< 0.001
MDRS	118.75 \pm 11.9	140.00 \pm 3.9	≥ 137	< 0.001
Visuospatial abilities				
Visual gnosis evaluation	35.43 \pm 1	35.44 \pm 0.9		0.96
Benton face recognition	44.21 \pm 9.1	47.61 \pm 4.1		0.09
Executive functions				
Raven Progressive Matrices	30.61 \pm 4.3	31.68 \pm 3.4		0.34
Trail Making Test (in sec)	140.54 \pm 77.4	90.66 \pm 30.9		< 0.01
Memory				
Digit span	10.14 \pm 2.6	9 \pm 3.1		0.20
Language tests				
Severity of aphasia	3.89 \pm 0.57	5 \pm 0	≥ 4	< 0.001
Single-word comprehension	61.32 \pm 8.3	71.63 \pm 0.6	≥ 68	< 0.001
Word repetition	9.93 \pm 0.3	10 \pm 0		0.16
Sentence repetition	14.96 \pm 1.5	15.84 \pm 0.4		< 0.01
Word reading	29.60 \pm 0.1	30 \pm 0		< 0.05
Orofacial praxis	4.68 \pm 0.9	5 \pm 0		0.06
Syntax				
MT86	35.89 \pm 3.5	37.3 \pm 1.3		0.05
Picture naming				
DO80	43.51 \pm 20	79.61 \pm 0.6		< 0.001
DO80 - semantic paraphasias	9.11 \pm 6.4	0.33 \pm 0.5		< 0.001
Verbal Fluency				
Letter ("P" in 2 min)	11.57 \pm 5.9	25.31 \pm 7.1	≥ 15	< 0.001
Category ("fruits" in 2 min)	8.14 \pm 4.88	21.36 \pm 5.6	≥ 15	< 0.001

MMSE = Mini-Mental State Examination, FAB = Frontal Assessment Battery, MDRS = Mattis Dementia Rating Scale.

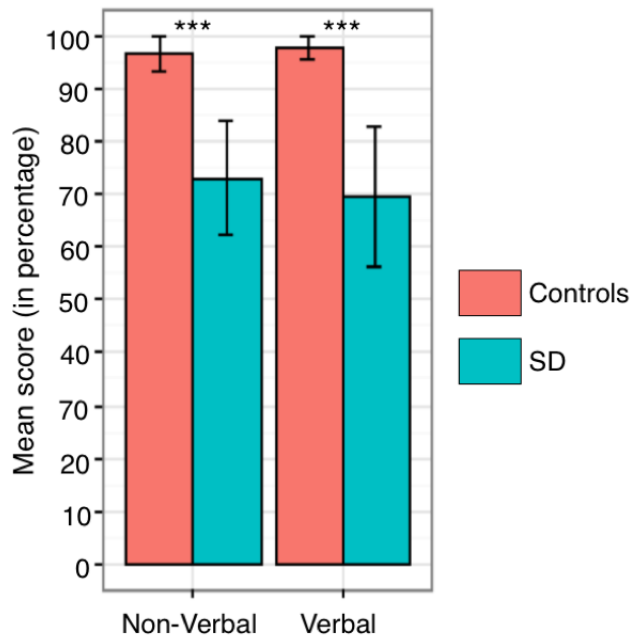


Figure 5:2 Semantic performance for verbal and non-verbal/visual modalities in SD patients and healthy controls (mean values \pm standard deviations).

5.2.3.3 Imaging

Fiber tracking in healthy controls

We found a dense set of fibers connecting the ATL to the FFA and the VWFA, following the ventral part of the right and left temporal lobe, respectively, and to the lexical-related left posterior temporal regions ('Lexicon Area') following more dorsal parts of the left temporal lobe. We will refer to the fiber bundles as the 'ATL-FFA tract', the 'ATL-VWFA tract', and the 'ATL-LA tract'. Furthermore, we identified the left and right ILF and uncinate fasciculus. The tracts are illustrated in Figure 5:3.

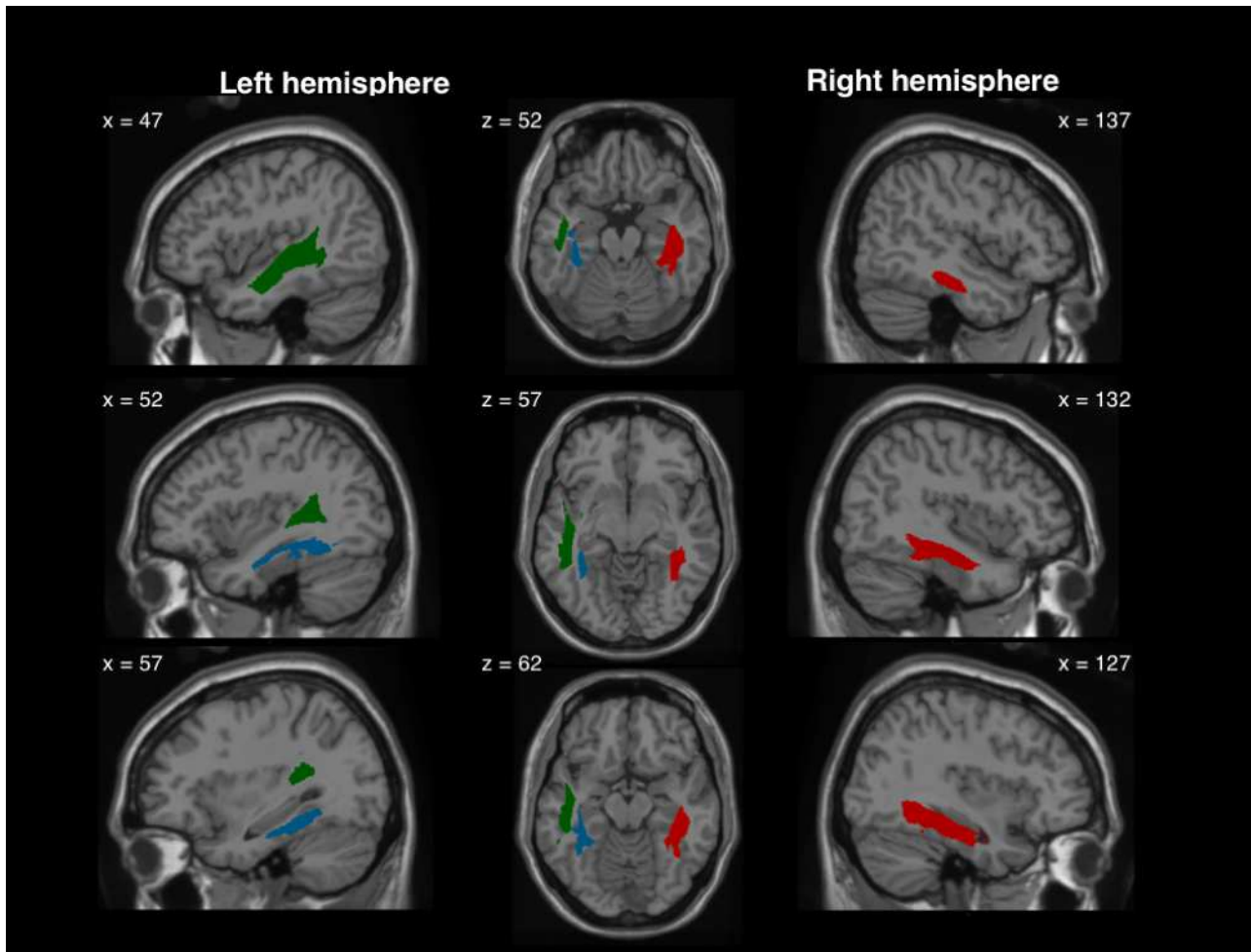


Figure 5:3 Tracts connecting the ATL to the FFA (red), the VWFA (blue), and to the lexical-related posterior temporal cortices (green).

Comparisons of tract integrity between SD patients and healthy controls

There were significant tract alterations in SD patients for MD measures regarding the uncinate fasciculus (bilaterally), the ILF (bilaterally), the ‘ATL-LA tract’, and the ‘ATL-VWFA tract’. For FA measures we found significant differences only for the uncinate fasciculus (bilaterally) and the ‘ATL-VWFA tract’. MD therefore appeared to be more sensitive than FA to white-matter changes, which has already been reported in previous tractography studies on SD (Agosta et al., 2010). Thus, we used MD measures for the subsequent correlation analyses with semantic scores. Results are summarized in Table 5:4.

Table 5:4 Comparisons of tract integrity parameters (MD, FA) in SD patients and healthy controls (mean values \pm standard deviations). MD is expressed in mm^2/s

	Parameter	Tract	SD patients	Controls	Welch's t-test
Left hemisphere	FA	Uncinate fasciculus	0.25 \pm 0.04	0.33 \pm 0.04	t(38) = -5.84, P < 0.001
		ILF	0.32 \pm 0.03	0.33 \pm 0.04	t(38) = -0.76, P = 1.000
		ATL-VWFA tract	0.20 \pm 0.03	0.22 \pm 0.02	t(45) = -3.32, P = 0.014
		ATL-Lexicon tract	0.31 \pm 0.03	0.34 \pm 0.03	t(42) = -2.72, P = 0.076
	MD	Uncinate fasciculus	1.20 \pm 0.21	0.78 \pm 0.03	t(29) = 10.53, P < 0.001
		ILF	0.92 \pm 0.15	0.73 \pm 0.03	t(29) = 6.50, P < 0.001
		ATL-VWFA tract	1.23 \pm 0.31	0.75 \pm 0.04	t(28) = 8.00, P < 0.001
		ATL-Lexicon tract	0.92 \pm 0.13	0.74 \pm 0.03	t(31) = 7.15, P < 0.001
Right hemisphere	FA	Uncinate fasciculus	0.31 \pm 0.06	0.35 \pm 0.05	t(43) = -3.15, P = 0.023
		ILF	0.37 \pm 0.05	0.37 \pm 0.03	t(45) = -0.08, P = 1.000
		ATL-FFA tract	0.28 \pm 0.05	0.28 \pm 0.03	t(43) = -0.12, P = 1.000
	MD	Uncinate fasciculus	0.97 \pm 0.30	0.73 \pm 0.30	t(30) = 42.40, P = 0.002
		ILF	0.80 \pm 0.13	0.69 \pm 0.13	t(33) = 40.40, P = 0.002
		ATL-FFA tract	0.81 \pm 0.77	0.73 \pm 0.77	t(27) = 60, P = 1.000

Corrected p-values < 0.05 are indicated in bold.

Relationship between tract parameters and semantic performance

The results of the correlations analyses using composite semantic scores for the verbal and non-verbal/visual task modalities and tract parameters (MD) are summarized in Table 5:5. Non-verbal/visual semantic scores were significantly correlated with MD measures of all explored tracts in the right hemisphere: the uncinate fasciculus, the ILF and the 'ATL-FFA tract'. Verbal semantic scores were significantly correlated to MD measures of two left hemisphere tracts: the 'ATL-VWFA tract' and the 'ATL-LA tract'. No correlations were found between non-verbal/visual semantic scores and the left hemisphere tracts or verbal semantic scores and the right hemisphere tracts.

Table 5:5 Results of correlation analyses using composite semantic verbal and non-verbal/visual scores and tract measures of MD

Semantic modality	Tracts	Left hemisphere		Right hemisphere	
		Rho	p-value	Rho	p-value
Verbal	Uncinate fasciculus	-0.11	1	-0.45	0.299
	ILF	-0.54	0.068	-0.40	0.633
	ATL-VWFA tract	-0.64	0.007	//	//
	ATL-FFA tract	//	//	-0.55	0.050
	ATL-Lexicon tract	-0.58	0.029	//	//
Non-verbal/visual	Uncinate fasciculus	0.23	1	-0.67	0.002
	ILF	-0.18	1	-0.61	0.012
	ATL-VWFA tract	-0.24	1	//	//
	ATL-FFA tract	//	//	-0.75	< 0.001
	ATL-Lexicon tract	-0.30	1	//	//

Rho = correlation coefficient. Corrected p-values < 0.05 are indicated in bold.

5.2.4 Discussion

The present investigation explored a large population of SD patients and healthy controls to identify the subcortical network of semantics essential for conveying modality-specific information from posterior cortices to the supra-modal hub in the ATL. We first delineated three well-documented modality-specific cortices and performed probabilistic fiber tracking in healthy controls to identify the tracts connecting these cortical regions to the ATL. In a second step, we analyzed the alterations of these tracts in SD, and conducted correlations analyses with tract parameters and semantic scores of verbal and non-verbal/visual tasks to investigate the semantic roles of the different tracts. Finally, we evaluated the putative semantic functions of the ILF and the uncinate fasciculus which have been shown to project to the ATL.

Our results reveal the existence of several tracts projecting from cortical modules to the semantic ATL hub: the ‘ATL-FFA tract’, the ‘ATL-VWFA tract’, and the ‘ATL-LA tract’. Our findings show that all tracts, except the ‘ATL-FFA tract’, are microstructurally altered in SD, and that they subservise specific semantic functions related to the transfer of verbal information to the left ATL (‘ATL-VWFA tract’, ‘ATL-LA tract’) and of non-verbal/visual information to the right ATL (‘ATL-FFA tract’). Furthermore, the semantic roles of the ILF and the uncinate fasciculus appear to be restricted to non-verbal/visual operations in the right hemisphere. These findings have implications at multiples levels: anatomically, they enrich the knowledge of the subcortical network converging onto the ATL; neuro-cognitively, they elucidate major components of the semantic network conveying modality-specific information to the supra-modal hub of semantics; finally, regarding SD, they highlight

wide-spread microstructural and functional damage to the semantic network extending beyond the ILF and the uncinate fasciculus.

5.2.4.1 Anatomical connections between the ATL and remote cortices

Since fiber tracking techniques exist numerous imaging studies have identified the major structural connections inter-linking grey matter regions, but most of these studies were anatomically-driven and did not build on cognitive/functional models. They have identified some tracts probably contributing to language or semantic processing including the ILF, the superior longitudinal fasciculus comprising the arcuate, the uncinate fasciculus and the inferior frontal-occipital fasciculus (Duffau, 2008; Friederici and Gierhan, 2013; Mandonnet et al., 2007; Saur et al., 2010, 2008). However, there is still a huge gap between the complexity and multitude of language/semantic processes and the relatively small number of explored tracts. Regarding semantics, the core computations are claimed to be implemented by the supra-modal ATL hub but structural connections between the ATL and remote modality-specific cortices have not been investigated. Only two ATL connections, the ILF and the uncinate fasciculus, have been highlighted, yet without considering whether they might connect the ATL to cortical input modules for semantics. The same holds for a less documented tract referred to as the middle longitudinal fasciculus (Makris et al., 2016, 2013, p. 201, 2009).

We addressed these open issues in healthy adults by exploring ATL tracts specifically connecting modality-specific cortices, along with the two well-documented ATL connections. Unsurprisingly, we bilaterally identified the ILF and the uncinate fasciculus which respond to the usual anatomical descriptions of these tracts (Catani et al., 2003, 2002b). However, the real novelty of our tracking study was the identification of tracts connecting the ATL to three modular cortical regions which implement i) written word forms: the ‘ATL-VWFA tract’, ii) abstract lexical representations: the ‘ATL-LA tract’, and iii) faces/visual object representations: the ‘ATL-FFA tract’. Previous tracking studies did not provide evidence for these tracts probably because they did not explicitly search such connections given that they were hardly based on a cognitive semantic-driven approach. Furthermore, previous studies in healthy adults often checked connectivity findings from animals/primates which do not have a human-like semantic processing system. There are, however, two exceptions. First, connections between the VWFA and the ATL have been identified by Bouhali et al. (2014), but this investigation did not check for their semantic role. Second, fiber tracing studies on the macaque monkey have identified the so-called middle longitudinal fasciculus (MLF) which might eventually overlap with our ‘ATL-LA tract’. However, there are only few investigation in human adults confirming the existence of the MLF, and its involvement in semantics is still debated (Jouen et al., 2018; Makris et al., 2017, 2013, 2009). Furthermore,

there is currently no published atlas for the MLF which makes it difficult to know whether this tract corresponds to, or partly overlaps with our ‘ATL-LA tract’.

In summary, the present tracking findings in healthy adults enrich and extend the results of previous studies by providing evidence for the existence of an anatomical ATL network, connecting the ATL to specific remote cortices involved in cognitive modules that require subsequent semantic processing.

5.2.4.2 Semantic roles of ATL tracts

A major issue was to check whether the ‘ATL-FFA tract’, the ‘ATL-VWFA tract’, and the ‘ATL-LA tract’ play a genuine role in semantic processing. Our correlation analyses bear on this issue indicating that the three tracts are related to semantic processes, and that the left hemispheric ‘ATL-VWFA tract’ and ‘ATL-LA tract’ specifically convey modular language information to the semantic hub whereas the right hemispheric ATL-FFA transfers information of face and visual object representations. Such connections between language and non-language/visual modules and the semantic system are consistent with cognitive models of language and object processing. In language, the majority of psycholinguistic models assume that the mental lexicon and the semantic system are directly linked (Caramazza, 1997; Indefrey and Levelt, 2004; Levelt et al., 1999), which allows for the extraction of the meaning from word forms during language perception, and the access to semantically appropriate word forms during language production. These cognitive links between word forms and semantic representations are materialized by two tracts identified in our study: the ‘ATL-LA tract’ and the ‘ATL-VWFA tract’ connecting the ATL to posterior temporal cortices implementing the mental lexicon (e.g., (Graves et al., 2008b, 2007; Kotz et al., 2002b; Race and Hillis, 2015)) and to the mid-posterior region of the left fusiform gyrus implementing orthographical word forms (Cohen et al., 2002; McCandliss et al., 2003). A similar architecture holds for visual object recognition in cognitive models which state the existence of a repertory of visual object/face forms, referred as to the ‘structural description system’ (Gerlach et al., 1999; Lloyd-Jones and Humphreys, 1997). This formal repertory is assumed to be linked to the semantic system allowing for the extraction of object/face meanings. Such cognitively modeled links are, at least partly, embodied by the ‘ATL-FFA tract’ connecting the ATL to the mid-posterior region of the right fusiform gyrus implementing face and object forms (Gerlach et al., 1999; Kanwisher et al., 1997; Tarr and Gauthier, 2000; Xu, 2005). Our findings represent an important step revealing the existence of anatomo-functional connections linking modules to the semantic hub system and, more generally, providing anatomical evidence corroborating major cognitive models. The identified tracts materializing module-to-semantic connections also enrich previous anatomical investigations which have explored multiple connections between the rostral temporal lobe and remote temporal, parietal and

frontal regions, yet without assessing their specific roles in semantics (Binney et al., 2012; Jouen et al., 2018; Pascual et al., 2015). Furthermore, our results are in line with several authors suggesting that semantic processing is subserved by a ventral stream pathway including the ILF, the uncinate fasciculus (e.g., Saur et al., 2008, 2010) and the inferior fronto-occipital pathway (Duffau, 2008; Duffau et al., 2005; Mandonnet et al., 2007), while identifying the critical module-semantic hub tracts within this ventral stream, and assigning specific semantic roles to them.

These findings open an avenue for future research that need to replicate our findings in large settings of other patient populations using, in addition to correlation analyses, disruption of these tracts to further substantiate their causative role in semantics. Likewise functional connectivity studies based on MRI resting-state might confirm and enrich the existence of the semantic roles of the ‘ATL-FFA’, the ‘ATL-VWFA’ and the ‘ATL-LA tract’. Another important issue will be to explore whether the bilateral ATL hub represents a unified system dedicated to supra-modal semantics or whether there is a left versus right specialization. In particular, left versus right hemisphere module-hub tracts, such as those evidenced in the present study, might provide input for verbal versus non-verbal/visual semantic computations in the left and right ATL, respectively. Providing evidence for this assumption would strengthen the claim of several authors positing that verbal semantics is primarily processed in the left temporal pole whereas visual non-verbal semantics might be computed in the right temporal pole (Gainotti, 2013; Mesulam et al., 2013; Snowden et al., 2004).

Regarding the semantic functions of the ILF and the uncinate fasciculus our results suggest that their semantic contribution is restricted to their right hemisphere fiber bundles, and that their semantic roles in conveying non-verbal/visual information to the ATL hub are less salient than the role of the ‘ATL-FFA tract’. Accordingly, only the right hemisphere ILF and uncinate fasciculus were correlated with semantic performance restricted to non-verbal/visual task modalities, and the correlation coefficients were numerically lower than the coefficient for the ‘ATL-FFA tract’. In the literature, the exact semantic roles of the ILF and the uncinate fasciculus are not fully elucidated because prior studies provided partially contradicting results regarding a potential semantic function of these tracts, or did not contrast verbal and non-verbal modalities (Duffau, 2008; Friederici and Gierhan, 2013; Mandonnet et al., 2007). Further work needs also to explore whether fibers especially of the ILF are potentially intermingled with fibers of the ‘ATL-FFA tract’, or with left hemispheric fibers of the ‘ATL-VWFA’ or the ‘ATL-LA tract’. Such intermingled fiber trajectories might explain the inconsistent results of studies having investigated the semantic function of the ILF. Regarding the uncinate fasciculus, which links the ATL to prefrontal cortices, it remains unclear how it contributes to semantic processing given that prefrontal regions do not implement modular information. It might be that parts of the uncinate fasciculus constitute

output channels conveying semantic information from the ATL to the prefrontal cortex, which subserves semantic-dependant decision making and reasoning (Shallice and Cipolotti, 2018). Conversely, it has suggested the uncinate fasciculus might be involved in modulating conceptual representations in the ATL by cognitive control mechanisms issued from the inferior prefrontal cortex (Harvey et al., 2013; Saur et al., 2010).

5.2.4.3 ATL tracts and SD

Our results showing damage to the ILF and the uncinate fasciculus are in line with several previous tracking studies in SD (Agosta et al., 2015b, 2013; Galantucci et al., 2011). The present study, in addition, demonstrates that white matter tract damage in SD extends beyond these two well-documented connections towards semantic module-to-hub tracts such as the ‘ATL-VWFA’ and the ‘ATL-LA’ tract. Such a wide-spread ATL network damage is in line with a recent imaging study in SD (Collins et al., 2017) exploring the functional connectivity between the ATL and multiple brain regions, yet without focusing on cortical modules. Hence, it appears that the degenerative process in SD, which primarily affects the ATL (Gorno-Tempini et al., 2004; M L Gorno-Tempini et al., 2011), spreads insidiously to more posterior regions through the progressive erosion of the entire subcortical network of semantics. As a consequence, semantic breakdown in SD patients is caused by both, damage to the ATL and to tracts conveying modality-specific information which needs to be processed in the ATL cortices. It is however unclear whether the degenerative process selectively affects semantic-related networks or whether there is a general breakdown of various networks, shown to converge onto distinct sub-portions of the ATL (Papinutto et al., 2016).

5.2.4.4 Conclusion

Our findings reveal crucial components of the subcortical network of semantics by providing evidence for three tracts and their function in conveying modality-specific verbal and non-verbal information to the supra-modal semantic hub in the ATL. They enrich and extend the knowledge of the architecture of semantics and satisfy fundamental claims of cognitive processing models positing links between modular representations and the semantic system. Our results also indicate that SD, like most degenerative conditions, is a network disease eroding in addition to the ATL almost the entire network of verbal and non-verbal semantics. Hence both cortical and specific subcortical imaging markers might be useful for monitoring disease evolution, indicating prognostic factors, and evaluating the potential efficacy of future therapy trials in SD. Our findings also open a route for future studies investigating whether the left versus right ATL cortices impact distinct modality-related computations of

semantics, or whether a functional lateralization of the ATL system is primarily linked to the lateralized fiber connections with left and right hemisphere modules.

5.3 Appendice : identification et construction de l'atlas des voies de la sémantique

Une étape importante de cet article consiste en l'identification des connexions entre le lobe temporal antérieur et les aires du lexique, de la FFA et de la VWFA. Ces faisceaux de connexion ne sont pas présents dans les atlas de la substance blanche existants. Pour étudier ces connexions, nous avons donc fait appel aux outils de tractographie. La tractographie consiste en l'estimation et la modélisation des faisceaux de fibres de la substance blanche en chaque voxel de l'image.

La tractographie nécessite d'abord une estimation correcte de l'orientation des fibres en chaque voxel de l'image. Comme il est expliqué dans le Chapitre 2, le modèle de tenseur de diffusion va représenter un ellipsoïde en chaque voxel de l'image. Cependant, en présence de régions avec des croisements de fibres, le modèle de DTI ne permet pas de représenter ces orientations multiples (il suppose une direction unique). Pour y remédier, diverses méthodes ont été proposées pour estimer plusieurs directions en chaque voxel : on pourra citer par exemple les méthodes de QBI (*Q-ball imaging*) (Tuch, 2004), DSI (*diffusion spectrum imaging*) (Wedeen et al., 2008) ou CHARMED (*composite hindered and restricted model of diffusion*) (Assaf and Basser, 2005). Dans le cadre de cette thèse, nous avons utilisé la méthode de déconvolution sphérique contrainte (Descoteaux et al., 2009; Tournier et al., 2007) dont l'implémentation est proposée dans le logiciel MRtrix (Tournier et al., 2012). La Figure 5:4 illustre ces différences dans une région où les fibres se croisent.

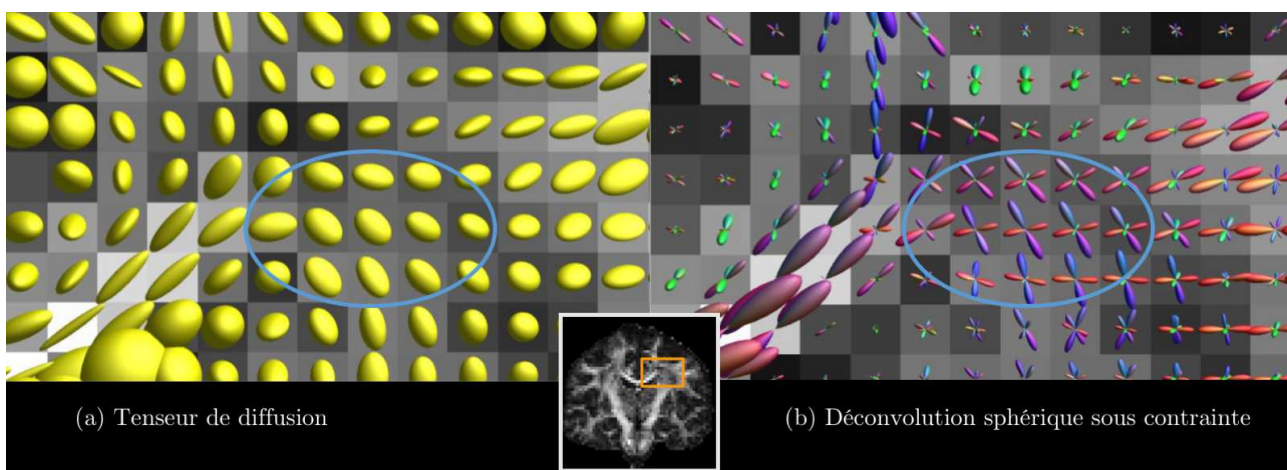


Figure 5:4 Estimations de l'orientation des fibres par (a) la méthode du tenseur de diffusion (b) la méthode de déconvolution sphérique contrainte (CSD). Cette figure met en évidence la situation où le tenseur de diffusion ne permet pas de modéliser correctement la direction des fibres dans les zones de croisement. La méthode du tenseur de diffusion ne permet de modéliser qu'une direction par voxel tandis que la méthode CSD parvient à en modéliser plusieurs. Image provenant du cours « The Do's and Don'ts of tractography » de J.D. Tournier.

À partir de cette information de propagation des fibres dans chaque voxel de l'image, il va être possible d'utiliser des algorithmes de tractographie pour intégrer cette information locale en lignes de courants (*streamlines*) représentant les faisceaux de fibre de la substance blanche. Sans entrer dans les détails concernant les différentes méthodes de tractographie (déterministe/probabiliste) selon le modèle de diffusion utilisé, nous avons utilisé l'algorithme probabiliste de MRtrix (Behrens et al., 2003) avec les paramètres par défaut.

La tractographie a permis l'identification des faisceaux de la substance blanche associée aux voies sémantiques. Toutefois, la tractographie peut ne pas être fiable sur des patients présentant une atrophie importante. Pour extraire ces connexions dans le groupe de patients avec la variante sémantique d'APP, nous avons effectué la tractographie sur les sujets sains afin de construire un atlas personnalisé qui a ensuite été appliqué au groupe de patients. Pour construire l'atlas, les différentes étapes (illustrées en Figure 5:5) sont les suivantes :

- Premièrement, une tractographie probabiliste sur tout le cerveau a été effectuée sur les différents sujets sains (étape a) de la Figure 5:5).
- À l'aide des aires corticales en Figure 5:1, les fibres furent sélectionnées pour représenter les connexions (étape b) de la Figure 5:5).
- Ensuite, une image représentant la densité de fibres dans chaque voxel appelée *track-density image* (Calamante et al., 2010) a été générée pour chaque connexion partant de l'ATL (étape c) de la Figure 5:5).
- Pour permettre la comparaison de ces images, la carte de FA de chaque individu a été normalisée vers un atlas de FA et nous avons appliqué cette transformation à ces images de densité de fibres (étape d) de la Figure 5:5).
- Puis, nous avons moyenné ces images et avons choisi un seuil de 10% de fibres (seuil déterminé empiriquement par différents essais). La binarisation du résultat final est illustrée dans la Figure 5:3 dans les sections précédentes.

Enfin, la moyenne de FA et MD a été calculée dans chacun de ces tracts pour chaque participant.

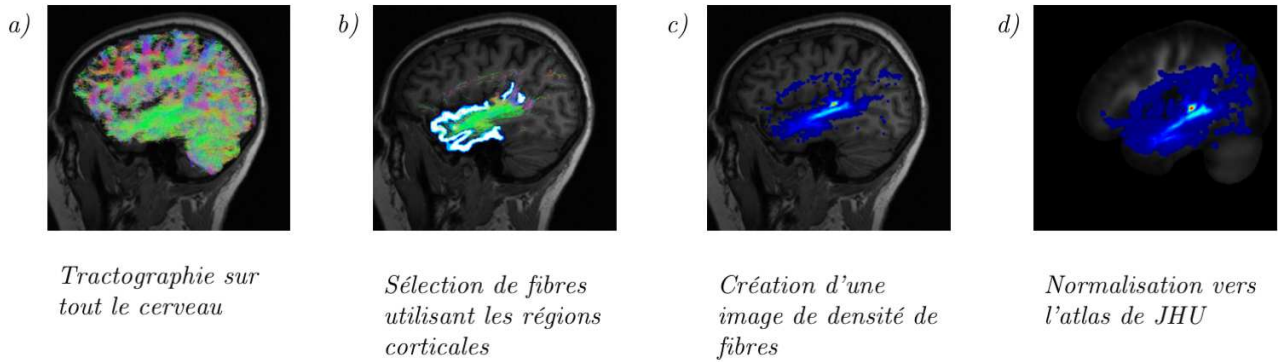


Figure 5:5 Représentation schématique de la création du masque de faisceaux de fibres entre le lobe temporal antérieur gauche et de l'aire corticale du lexique pour un sujet sain. Après une tractographie sur tout le cerveau (a), les fibres sont sélectionnées en choisissant celles connectant le lobe temporal antérieur et l'aire corticale du lexique (b). Une représentation de la densité de fibres de ces connexions est ensuite générée (c). Enfin, l'image de densité de fibres est transformée vers l'atlas de JHU en appliquant la déformation estimée lors de la normalisation de la carte d'anisotropie fractionnelle du participant vers l'atlas de JHU (d).

Chapitre 6 Outils logiciels pour l'analyse d'images cérébrales multimodales

Les études réalisées dans cette thèse ont nécessité le développement d'outils spécifiques d'analyse d'images. J'ai en particulier développé des outils pour l'analyse d'IRM anatomique et de diffusion. Afin de rendre ces outils facilement utilisables par d'autres chercheurs ou cliniciens, ils ont été intégrés au sein de la plate-forme logicielle *Clinica* (www.clinica.run) développée dans l'équipe ARAMIS. Le logiciel *Clinica* rassemble les contributions de différents chercheurs, post-doctorants, ingénieurs, doctorants et stagiaires de l'équipe. Il est disponible en open source. Mes contributions au logiciel sont les outils d'analyse d'IRM anatomique, d'IRM de diffusion, d'analyse statistique ainsi qu'au modèle d'architecture des chaînes de traitement et de stockage des données.

Afin de valoriser ce travail, nous avons écrit un article décrivant le logiciel. Cet article est actuellement soumis :

- **Clinica: an open source software platform for reproducible clinical neuroscience studies.** A. Routier, N. Burgos, J. Guillon, J. Samper-González, J. Wen, S. Bottani, A. Marcoux, M. Bacci, S. Fontanella, T. Jacquemont, P. Gori, A. Guyot, P. Lu, M. Diaz Melo, E. Thibeau—Sutre, T. Moreau, M. Teichmann, M.-O. Habert, S. Durrleman, O. Colliot. *Submitted.*

Ce chapitre est organisé de la façon suivante. La première section fournit un résumé en français de l'article. Les sections suivantes reprennent le texte (en anglais) de l'article soumis. La section 6.2.1 présente les motivations qui ont présidé au développement de *Clinica*. Puis, une vue d'ensemble du logiciel est donnée en section 6.2.2. L'environnement logiciel et les prérequis nécessaires sont ensuite expliqués en section 6.2.3 avant de présenter l'ensemble des pipelines d'analyse d'image, de statistiques/apprentissage automatique, et utilitaires facilitant l'utilisation de *Clinica* (sections 6.2.4 à 6.2.6). Un cas d'utilisation de *Clinica* est détaillé section 6.2.7. La section 6.2.8 contient la discussion.

6.1 Résumé de l'article soumis

Clinica, www.clinica.run, est une plateforme logicielle open source permettant la réalisation d'études cliniques de neuroscience et reproductibles. L'objectif de *Clinica* est de permettre aux chercheurs ou cliniciens de passer moins de temps sur la gestion et le traitement des données, d'effectuer des évaluations reproductibles de leurs méthodes et de partager facilement des données et des résultats au sein de leur institution et avec des collaborateurs externes.

Clinica repose sur le standard BIDS (*Brain imaging data structure*) pour l'organisation des données cliniques ou de neuroimagerie. *Clinica* est écrit en Python et repose sur des outils conçus par la communauté de neuroimagerie pour créer des pipelines complexes permettant d'analyser les données de neuroimagerie. Il fournit également des convertisseurs de cohortes publiques de neuroimagerie en BIDS (actuellement ADNI, AIBL et OASIS), des analyses statistiques et des algorithmes d'apprentissage automatique. Actuellement, *Clinica* peut traiter les données d'IRM pondérée en T1, d'IRM par diffusion et de TEP. Les données extraites de ces chaînes de traitement se présentent sous la forme de mesures complexes et variées : elles incluent par exemple des images représentant des segmentations labellisées ou des cartes de tissus, des maillages, des données surfaciques telles que des cartes d'épaisseur corticale ou encore des données scalaires (par exemple volumes, moyennes régionales).

Clinica fournit un ensemble de spécifications pour l'organisation des résultats des traitements appelé CAPS (*Clinica Processed Structure*) qui partage la même philosophie que BIDS. L'organisation standardisée des fichiers de neuroimagerie bruts et traités facilite l'exécution de pipelines et l'intégration des données traitées dans des analyses statistiques ou d'apprentissage automatique. Cela simplifie également l'enchaînement des pipelines et leur automatisation. Une vue d'ensemble des fonctionnalités de *Clinica* est donnée en Figure 6:1 tandis que la liste des chaînes de traitement est disponible en Figure 6:2.

Les utilisateurs visés par *Clinica* sont les neuroscientifiques et les cliniciens menant des études de recherche clinique en neurosciences faisant appel à l'imagerie multimodale, ainsi que de chercheurs développant des algorithmes avancés d'apprentissage automatique.

La section suivante contient le contenu de l'article soumis (Routier et al., Submitted).

6.2 Article (en anglais)

6.2.1 Introduction

Neuroimaging plays an important role in clinical neuroscience studies. While the meaning of clinical neuroscience studies may vary, we use it to refer to studies involving human participants (i.e. patients with neurological and psychiatric diseases and control subjects) explored with multimodal data (neuroimaging, clinical and cognitive evaluations, genetic data...) and most often involving longitudinal follow-up. Carrying out such studies involves many data analysis steps including image preprocessing, extraction of image-derived measurements and statistical analysis thus requiring a wide range of expertise. A similar situation is faced by researchers in machine learning for neuroimaging: various steps are needed to extract features that are then fed to advanced learning algorithms.

The first issue met when working on clinical studies concerns the organization of neuroimaging datasets within or between laboratories. The lack of a standardized structure makes arduous the sharing or reuse of data. This is true for in-house, but also for publicly available neuroimaging datasets. Another consequence of the lack of standard is the difficulty to apply automatic pipelines (e.g. extraction of neuroimaging features, statistical analysis or machine learning) and to perform quality assurance. The second issue faced by researchers processing data from clinical studies is related to the high number of software packages, such as FreeSurfer (Fischl, 2012), FSL (Jenkinson et al., 2012) or SPM (Friston et al., 2007), that exist in the community. Researchers have to understand the methodology behind each tool (e.g. segmentation, registration, etc.) and master them from a programming perspective before being able to combine them and develop image processing pipelines. Moreover, such “handicraft” approach makes it difficult to transmit tools and knowledge, and to merge and share results of several studies due to the heterogeneous organization of outputs. Finally, the difficulty to access or share both raw and processed neuroimaging data hinders the reproducibility of neuroimaging studies (Poline et al., 2012).

Major progresses have been made in the last years to ease neuroimaging studies. First, difficulties related to the heterogeneity of image processing tools have been partly handled by the Nipype (Neuroimaging in Python – Pipelines and Interfaces) software package (Gorgolewski et al., 2011). Nipype is an open-source Python project that provides a uniform environment facilitating interaction between neuroimaging software tools or algorithms, regardless of their programming language, within a single workflow. Later, the issues related to the organization of the clinical and imaging data have been tackled by the Brain Imaging Data Structure (BIDS) (Gorgolewski et al., 2016), a new standard from the community for the community. The BIDS standard is based on a file hierarchy rather than on a database management system, thus facilitating its deployment in any environment. Thanks to its clear and simple way to describe neuroimaging and behavioral data, the BIDS standard

has been easily adopted by the neuroimaging community. Organizing a dataset following the BIDS hierarchy simplifies the execution of neuroimaging software tools, resulting in user-friendly software. For instance, BIDS Apps (Gorgolewski et al., 2017) provides a set of pipelines for the processing of neuroimaging data that follows a BIDS hierarchy. Currently, it mainly wraps neuroimaging software from the community into a Docker image and can be using a single command line.

Nevertheless, carrying out a multimodal neuroimaging study remains challenging due to the know-how necessary to grasp each modality and tool involved. While technical implementation has been facilitated by Nipype, the development of a pipeline still needs substantial programming skills and time to master both the neuroimaging software tools and Nipype. While the BIDS standard is being adopted by the scientific community, public neuroimaging datasets do not yet provide a BIDS version of their data, and tools to curate and convert these datasets into BIDS are lacking. Besides, performing a single or multimodal neuroimaging study will also require methodological expertise. For instance, classification of healthy subjects with patients having a neurodegenerative disease using fluorodeoxyglucose positron emission tomography (FDG-PET) will involve notions of registrations between FDG-PET and T1-weighted magnetic resonance imaging (MRI), tissue segmentation of T1-weighted MRI, partial volume correction, normalization into a referential space, as well as tools to perform classifications on the resulting features. Moreover, these different steps need to be chained from one to another and the absence of data organization for processed neuroimaging data makes analysis of data more complex. Finally, these neuroimaging features generated by the pipelines need to be correctly connected to statistical or machine learning frameworks.

Clinica (www.clinica.run) aims to make clinical research studies easier and pursues the community effort of reproducibility. Clinica relies on tools written by the scientific community and provides converters of public neuroimaging datasets to BIDS, complex processing pipelines, standardized organization for processed files, statistical analysis and machine learning algorithms.

The target audience is mainly of two types. First, neuroscientists or clinicians conducting clinical neuroscience studies involving multimodal imaging, typically not experts in image processing for all of the involved imaging modalities or in statistical analysis. They will benefit from a unified set of tools covering the complete set of steps involved in a study (from raw data to statistical analysis). Second, researchers developing advanced machine learning algorithms, typically not experts in brain image analysis. They will benefit from standardized and fully automatic feature extraction methods, tools to convert public datasets into BIDS, and baseline classification algorithms to which they could compare their results. Overall, we hope that Clinica will allow them to spend less time on data management and

processing, to perform reproducible evaluations of their methods, and to easily share data and results within their institution and with external collaborators.

6.2.2 Clinica overview

Clinica is an open source software platform for reproducible clinical neuroimaging studies. It can take as inputs different neuroimaging modalities. Currently, handled modalities are anatomical MRI, diffusion MRI, or positron emission tomography (PET). Clinica provides complex processing pipelines that involve the combination of different software packages. Clinica is currently relying on FreeSurfer (Fischl, 2012), FSL (Jenkinson et al., 2012), SPM, ANTs (stnava.github.io/ANTs/), MRtrix3 (Tournier et al., 2012), and PETPVC (Thomas et al., 2016). Features extracted by the different pipelines can be used as inputs of statistical analysis, which relies on SurfStat (Worsley et al., 2009), or machine learning analysis, which relies on Scikit-learn (Pedregosa et al., 2011).

Input neuroimaging data are expected to follow the BIDS data structure (Gorgolewski et al., 2016), as explained in section 0. Since this new standard has only recently been adopted by the community, not all public neuroimaging datasets are yet proposed in BIDS format. To facilitate the adoption of BIDS, Clinica curates several neuroimaging datasets publicly available and provides tools to convert them into the BIDS format.

Processed data are organized following the ClinicaA Processed Structure (CAPS) format, detailed in section 6.2.3.3, which shares the same philosophy as BIDS. Finally, it also provides a set of tools to handle input and output data generated by Clinica thus facilitating data management or connection to statistics or machine learning analysis.

The main functionalities of Clinica are described in the paper, but for further details the reader can refer to the documentation available on the website (www.clinica.run/doc). For each pipeline, the reader will find a description of its functionalities, a list of the tools on which it relies, an example showing how to run the pipeline, and a description of the outputs generated. The documentation of a pipeline can have several levels of reading, which are respectively targeting people new or familiar with neuroimaging and machine learners.

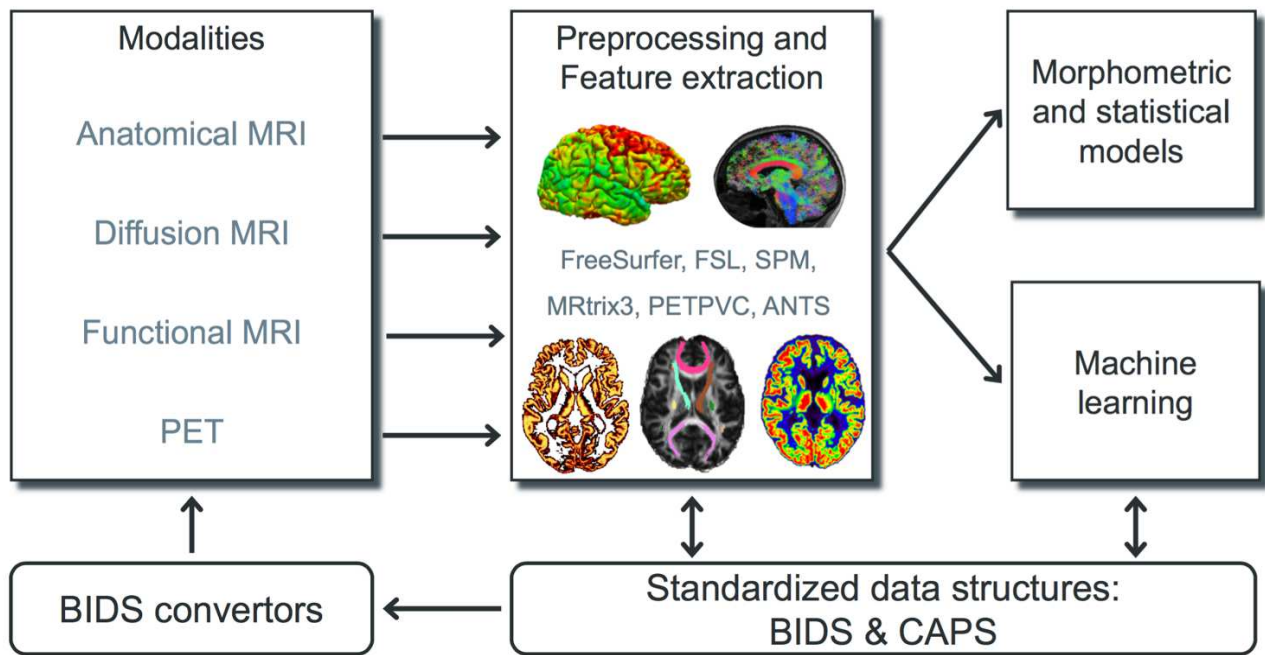


Figure 6:1 Overview of Clinica’s functionalities. Clinica provides complex processing pipelines for MRI and PET images that involve the combination of different software packages, and whose outputs can be used for statistical or machine learning analysis. Clinica expects data to follow the Brain Imaging Data Structure (BIDS). Output data are stored using the ClinicA Processed Structure (CAPS). Finally, it provides tools to convert public neuroimaging datasets into the BIDS format.

6.2.3 Clinica environment

6.2.3.1 Software architecture of Clinica

The core of Clinica is written in Python and relies on the neuroimaging Nipype framework (Gorgolewski et al., 2011) to create pipelines.

Clinica provides conda packages which are hosted on the Anaconda cloud: the installation of Clinica can be simply done by typing `conda install -c aramislab clinica` through the terminal. The user currently needs to install the third-party software (FreeSurfer, SPM, etc.) in order to execute the pipelines.

The main usage of Clinica is through command line, which is facilitated by the support of autocompletion. The commands are gathered into four main categories. The first category of command line (`clinica run`) allows the user to run the different pipelines on neuroimaging datasets following a BIDS or CAPS hierarchy. The `clinica convert` category allows the conversion of publicly available neuroimaging datasets into a BIDS hierarchy. To help with the data management, the `clinica iotools` category comprise a set of tools that allows the user to handle BIDS and CAPS datasets, including generating lists of subjects

or merging all tabular data into a single TSV file for analysis with external statistical software packages. Finally, the last category (**clinica generate**) is dedicated to developers and currently generates the skeleton for a new pipeline. Examples of command line can be found in Table 6:1.

Table 6:1 Categories of command line

Category of command line	Description	Example usage
run	Run pipelines on BIDS or CAPS datasets. The full list of pipelines is available in section 6.2.4 .	<code>clinica run pet-surface bids_directory caps_directory --pet_tracer fdg</code>
convert	Convert public neuroimaging datasets into BIDS. The list of the public datasets can be found in section 6.2.6.1 .	<code>clinica convert adni-to-bids dataset_directory clinical_data_directory bids_directory</code>
iotools	Set of tools to handle BIDS and CAPS datasets. The list of the I/O tools can be found in section 6.2.6.2 .	<code>clinica iotools merge-tsv --caps_directory bids_directory my_population.tsv</code>
generate	(For developers) Generate the skeleton source code for a new pipeline.	<code>clinica generate template "Modality My pipeline" pipeline_folder</code>

6.2.3.2 Input data with the BIDS standard

When dealing with multiple datasets, it is difficult to automate the execution of neuroimaging pipelines since their organization may vary from each other or within each other. If we consider neuroimaging datasets involving many participants, the lack of a clear structure will necessitate a large amount of time to curate these databases and make them easily usable. Besides, large databases are often associated with database management systems, which involve additional technical and financial resources to be maintained.

BIDS (Gorgolewski et al., 2016) is a community standard enabling the storage of multiple neuroimaging modalities and behavioral data. The BIDS standard provides a unified structure and makes easier the development and distribution of code that uses neuroimaging

datasets. Moreover, the BIDS format is based on a file hierarchy rather than on a database management system thus avoiding the installation and maintenance of additional software. As a result, BIDS can be easily deployed in any environment. The specification is intentionally based on simple file formats and folder structures to reflect current lab practices, which makes it accessible to a wide range of scientists coming from different backgrounds. People not familiar with the BIDS format can see an example of a BIDS folder in Figure 6:3 .

For these reasons, we also adopted this standard and Clinica expects that the input data are BIDS-compliant for the execution of pipelines. Note that Clinica expects input datasets to have at least one **session** folder (while this is optional in BIDS). If the user has a cross-sectional dataset, he only needs to include a session folder (named for instance **ses-M0**). In a future release, such special case will be handled automatically.

6.2.3.3 Input/Output data with the CAPS structure

Clinica has its own specifications for storing processed data, called CAPS (ClinicA Processed Structure). Processed data include: image-valued scalar fields (segmentation labels, tissue maps, ...), meshes, mesh-valued scalar fields (e.g. cortical thickness maps), deformation fields, scalar outputs (e.g. volumes, regional averages) ... Carrying out a neuroimaging study often involves the combination of different pipelines or the chaining of a pipeline to another one. This is the case for multimodal studies where processed outputs from a modality will be inputs for another pipeline, but it is also true for studies involving a single modality: features extracted from one or several pipelines are usually connected to statistical or machine learning frameworks. Finally, a standardized organization for processed data will ease the access and sharing of data thus improving the reproducibility of neuroimaging studies.

The CAPS format defines a hierarchy for the Clinica processed data. The idea is to include in a single folder all the results generated by the different pipelines and to organize the data following the main patterns of the BIDS specification. CAPS folders are kept separate from the raw data. Indeed, when processing data, it is very common to have the raw dataset located on a separated storage or read-only storage while ongoing processed data are located on a separate location or on a faster data storage.

Another notion we often meet in neuroimaging studies is the notion of group, e.g. template creation from a set of subjects or statistical analysis of a population of study. To handle these situations, we simply add a level to the CAPS folder hierarchy. While pipeline outputs for individuals are stored in the **subjects** folder, results of group studies are stored in the **groups** folder together with the set of participants involved. For instance, an **AD** group label could be used when a template is created for a group of Alzheimer's disease patients. Any time this **AD** template is used, the **group_label** is provided to identify the pipeline

outputs obtained for this group. The group **HCvsAD** could be used as **group_label** for a statistical group comparison between healthy controls (**HC**) and Alzheimer's disease patients. An illustration showing the chaining of pipelines and the creation of a group ID can be found in section 6.2.7.

Of note, there exists an ongoing initiative called BIDS-derivatives that aim to provide a BIDS standard for processed data. However, these specifications are not yet finalized and, in their current state, several outputs needed by Clinica are not covered or well adapted. Of importance, the notion of group does not exist yet. Nonetheless, we made humble contributions to BIDS-derivatives and we aim to increasingly contribute. Ultimately, the two specifications will probably converge.

6.2.4 Image processing pipelines (clinica run)

This section gives a brief description of the different pipelines currently provided by Clinica as well as the types of features Clinica can produce. An illustrative summary of the pipelines can be found in Figure 6:2 .

For technical details, we will refer to the wiki available on the Clinica website (clinica.run/doc) where a longer description of each pipeline is provided.

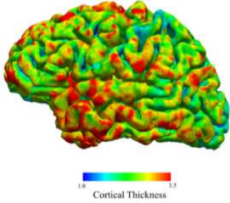
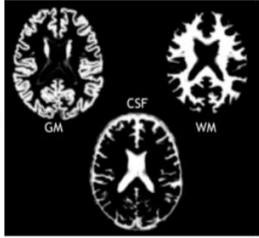
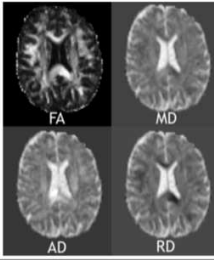
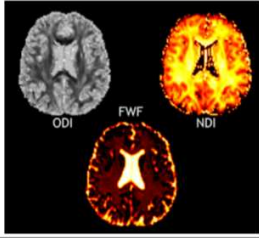
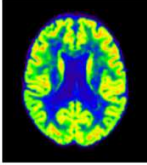
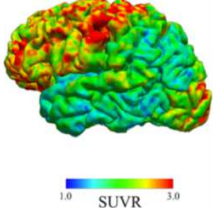
ANATOMICAL MRI	<p>t1-freesurfer-* Cortical surface, cortical thickness, subcortical structures Dependencies: FreeSurfer</p> <ul style="list-style-type: none"> • Surface-based features (Cortical Thickness) • Regional features (Cortical Thickness) using atlases (Desikan, Destrieux) 	<p>t1-volume-* Tissue segmentation (GM, WM, CSF), normalization to standard space (MNI) Dependencies: SPM, CAT12</p> <ul style="list-style-type: none"> • Voxel-based features (GM, WM, CSF) • Regional features (GM) using atlases (AAL2, AICHA, Hammers, LPBA40, Neuromorphometrics) 
DIFFUSION MRI	<p>dwi-preprocessing-*; dwi-processing-dti: Diffusion tensor imaging (DTI), extraction of FA, MD, AD & RD and normalization to standard space (MNI) Dependencies: FSL, ANTs, MRtrix3</p> <ul style="list-style-type: none"> • Voxel-based features (FA, MD, AD, RD) • Regional features (FA, MD, AD, RD) using atlases (JHU DTI81, JHUTracts) 	<p>dwi-preprocessing-*; dwi-processing-noddi Neurite orientation dispersion and density imaging (NODDI), extraction of NDI ODI, FWF and normalization to standard space (MNI) Dependencies: FSL, ANTs, NODDI Matlab Toolbox</p> <ul style="list-style-type: none"> • Voxel-based features (NDI ODI, FWF) • Regional features (NDI ODI, FWF) using atlases (JHU DTI81, JHUTracts) 
PET	<p>pet-volume Registration to T1 MRI, partial volume correction, intensity normalization, spatial normalization to standard space (MNI) Dependencies: SPM, PETPVC, CAT12</p> <ul style="list-style-type: none"> • Voxel-based features (FDG, Amyloid) • Regional features (FDG, Amyloid) using atlases (AAL2, AICHA, Hammers, LPBA40, Neuromorphometrics) 	<p>pet-surface Projection of PET acquisition into surface of the cortex Dependencies: FreeSurfer, FSL, SPM, PETPVC</p> <ul style="list-style-type: none"> • Surface-based features (FDG, Amyloid) • Regional features (FDG, Amyloid) using atlases (Desikan, Destrieux) 

Figure 6:2 List of the pipelines currently available in Clinica with their dependencies and outputs. Explanations regarding the atlases can be found in section 6.2.4.4. GM: grey matter; CSF: cerebrospinal fluid; WM: white matter; FA: fractional anisotropy; MD: mean diffusivity; AD: axial diffusivity; RD: radial diffusivity; NDI: neurite density index; ODI: orientation dispersion index; FWF: free water fraction.

6.2.4.1 Anatomical MRI

FreeSurfer-based processing (t1-freesurfer-*)

The **t1-freesurfer-*** pipeline is mainly a wrapper of the **recon-all** tool of the FreeSurfer software (surfer.nmr.mgh.harvard.edu) (Fischl, 2012). It performs segmentation of subcortical structures (Fischl et al., 2004, 2002), extraction of cortical surfaces, cortical thickness estimation (Fischl and Dale, 2000), spatial normalization onto the FreeSurfer surface template (FsAverage) (Fischl et al., 1999), and parcellation of cortical regions using the Desikan and Destrieux atlases (Fischl et al., 2004). Its main outputs are: 1) surface-based cortical thickness features; 2) regional statistics (e.g. regional volume, mean cortical thickness) stored as TSV files.

Processing of T1-weighted MRI images for volume analyses using SPM (t1-volume-*)

The **t1-volume-*** pipelines extract voxel-based anatomical features from T1-weighted MR images. Specifically, it performs segmentation of tissues (GM, WM, CSF), normalization to MNI space and computation of regional measures using atlases. Its main outputs are voxel-based maps of tissue density and average measures within cortical regions.

To that purpose, the pipeline wraps the Segmentation, Run Dartel and Normalise to MNI Space routines implemented in SPM (www.fil.ion.ucl.ac.uk/spm/). First, the Unified Segmentation procedure (Ashburner and Friston, 2005) is used to simultaneously perform tissue segmentation, bias field correction and spatial normalization of the input image. Next, a group template is created using DARTEL, an algorithm for diffeomorphic image registration (Ashburner, 2007), from the subjects' tissue probability maps on the native space, usually gray matter, white matter and CSF, obtained at the previous step. The DARTEL to MNI method (Ashburner, 2007) is then applied, providing a registration of the native space images into the MNI space.

6.2.4.2 Diffusion MRI (DWI)

DWI pre-processing (dwi-preprocessing-*)

The **dwi-preprocessing-*** pipelines correct DWI datasets for motion, eddy current, magnetic susceptibility and bias field distortions, assuming that the data have been acquired using an EPI sequence.

Due to the heterogeneity in acquisitions of fieldmaps and techniques to correct magnetic susceptibility distortions, several pipelines are proposed. Currently, Clinica can handle multi-shell acquisitions with opposite phase encoded directions, DWI datasets with fieldmap data containing a phase difference image and at least one magnitude image (case 1 in the BIDS specifications (bids.neuroimaging.io/), section 8.3.5), and DWI datasets with no extra data which is the case of the public Alzheimer's Disease Neuroimaging Initiative (ADNI) (adni.loni.usc.edu/) dataset for instance.

These pipelines are prerequisites for the **dwi-processing-*** pipelines.

Computation of DTI, DTI-scalar maps (FA, MD, AD, RD) and ROI analysis (dwi-processing-dti)

The **dwi-processing-dti** pipeline extracts voxel-based features from diffusion tensor imaging (DTI), namely the fractional anisotropy (FA), mean diffusivity (MD), axial diffusivity (AD) and radial diffusivity (RD) using MRtrix3 (Tournier et al., 2012). Then, the DTI-derived scalar maps (FA, MD, AD, RD) are normalized with ANTs (Avants et al., 2008) onto an FA-atlas with labelled tracts.

6.2.4.3 PET

Processing of PET images for volume analyses (pet-volume)

The **pet-volume** pipeline extracts voxel-based features from PET data. Currently, Clinica is supporting amyloid and ^{18}F -fluorodeoxyglucose (FDG) PET data but other tracers will be added in the future. Specifically, it performs intra-subject registration of the PET image into the space of the subject's T1-weighted MRI image using SPM (www.fil.ion.ucl.ac.uk/spm/). Optionally, partial volume correction (PVC) can be applied thanks to the PETPVC toolbox (Thomas et al., 2016). Then, inter-subject spatial normalization of the PET image into MNI space is performed based on the DARTEL deformation model of SPM (Ashburner, 2007) and intensity normalization is done using the average PET uptake in a reference region resulting in a standardized uptake value ratio (SUVR) map.

Processing of PET images for surface analyses (pet-surface)

The **pet-surface** pipeline extracts the PET signal and projects it onto the cortical surface. More precisely, it performs co-registration of PET and T1-weighted MRI, intensity normalization, partial volume correction (PVC) with the PETPVC toolbox (Thomas et al., 2016),

robust projection of the PET signal onto the subject's cortical surface, parcellation of the cortical regions using the Desikan and Destrieux atlases and spatial normalization onto the FreeSurfer (Fischl, 2012) surface template (FsAverage). Its main outputs are: 1) surface-based PET signal features; 2) regional statistics (mean PET signal) stored as TSV files.

6.2.4.4 List of atlases available in Clinica

Depending on the modality studied and the type of analysis (voxel-based or surface-based), different atlases can be used to generate regional features. These atlases are briefly listed below and the reader can refer to the documentation available on the website (www.clinica.run/doc) for further details.

When performing volumetric processing of T1 and PET images, as done in the **t1-volume-*** and **pet-volume** pipelines, atlases defined in MNI space containing regions covering the whole cortex and the main subcortical structures available are used, currently AAL2 (Tzourio-Mazoyer et al., 2002), AICHA (Joliot et al., 2015), Hammers (Gousias et al., 2008; Hammers et al., 2003), LPBA40 (Shattuck et al., 2008), and Neuromorphometrics (www.neuromorphometrics.com).

When processing DWI images, as done in the **dwi-processing-dti** pipeline, the JHU DTI81 (Hua et al., 2008; Wakana et al., 2007) and (Mori et al., 2005) atlases, defined in MNI space, are used. JHU DTI81 contains 48 white matter tract labels and JHUT-racts[0|25|50] contains 20 white matter probabilistic tract labels thresholded at 0%, 25% and 50%.

Finally, surface atlases are used when processing T1-weighted MRI (respectively PET images) with the **t1-freesurfer-*** (respectively **pet-surface**) pipelines. Currently, Clinica provides the Desikan-Killiany (Desikan et al., 2006) atlas, which divides the cerebral cortex into gyri and contains 34 regions per hemisphere, and the Destrieux (Destrieux et al., 2010) atlas, which divides the cerebral cortex into gyri and sulci and contains 74 regions per hemisphere.

6.2.4.5 Clinica command line arguments

For each pipeline, the command line interface will require a set of arguments which can be compulsory or optional. The number of mandatory arguments was kept as small as possible, to ease the use by beginners. This set of arguments is gathered into four categories.

First, the user will be asked to provide the Clinica mandatory arguments. These arguments are in general the BIDS directory, the CAPS directory and/or the Group ID, which were described in the Clinica environment section.

Then, several options are common to every pipeline: the Clinica standard options. For instance, we can run a pipeline on a subset of participants and sessions by specifying a TSV file. Moreover, it is possible to specify the number of cores of your machine used to run pipelines in parallel thanks to the Nipype engine (Gorgolewski et al., 2011). A working directory can be specified for each pipeline. This directory gathers all the inputs and outputs of the different steps of the pipeline, which is very useful for debugging. It is especially useful in case a pipeline execution crashes to relaunch it with the exact same parameters, allowing the execution to continue from the last successfully executed node.

Other parameters, specific to each pipeline, are gathered in the category “Optional parameters”. For instance, when applying a smoothing with a specific full width at half maximum (FWHM), this parameter can be specified.

Finally, advanced parameters for users with good knowledge of the pipeline itself or of the software behind the pipeline will be gathered in the category ‘Advanced pipeline options’.

6.2.5 Statistics and machine learning

6.2.5.1 Statistics

Surface-based mass-univariate analysis with SurfStat (statistics-surface)

The **statistics-surface** command performs statistical analysis on surface-based features using the general linear model (GLM). To that aim, the pipeline relies on the Matlab toolbox SurfStat (www.math.mcgill.ca/keith/surfstat/) designed for statistical analyses of univariate and multivariate surface and volumetric data using the GLM (Worsley et al., 2009). Surface-based measurements are analyzed on the FsAverage surface template from FreeSurfer and the pipeline can handle cortical thickness from the **t1-freesurfer-cross-sectional** pipeline or PET measurements from the **pet-surface** pipeline.

Currently, statistical analysis includes group comparison and correlation.

6.2.5.2 Machine Learning

Classification based on machine learning

Clinica provides a modular way to perform classification based on machine learning. To build its own classification pipeline, the user can combine three modules based on the scikit-learn library (Pedregosa et al., 2011):

- Input module. The user can select the inputs from the features available in the CAPS directory, such as gray matter maps obtained from T1-weighted MR images, or SUVR maps obtained from FDG PET images.
- Algorithm module. The user can choose between different classifiers, currently support vector machine, logistic regression and random forest.
- Validation module. Several cross-validation (CV) methods are available: k-fold CV, repeated k-fold CV and repeated hold-out CV.

Note that no command line interface is available for these specific tools.

More details regarding the different modules and a description of the way they can be used to perform reproducible evaluation of classification methods in Alzheimer's disease can be found in (Samper-González et al., 2018).

6.2.6 Clinica utilities

6.2.6.1 Conversion of neuroimaging datasets into a BIDS hierarchy (clinica convert)

Clinica provides tools to curate several publicly available neuroimaging datasets and automatically convert them into the BIDS standardized data structure. This section explains what the user needs to download prior to running the converter and the rationale on the selection of data when multiple acquisitions are performed. For all converters, the user only needs to download the dataset and all subsequent conversion steps are performed automatically (no user intervention is required). For further details, the reader can refer to (Samper-González et al., 2018).

Conversion of the ADNI dataset to BIDS (adni-to-bids)

The ADNI to BIDS converter requires the user to have downloaded all the ADNI study data (tabular data in CSV format) and the imaging data of interest. Note that the downloaded files must be kept exactly as they were downloaded. The imaging modalities currently being

converted to BIDS include T1-weighted, DWI, FDG PET and AV45 PET. Regarding the T1 scans, Gradwarp and B1-inhomogeneity corrected images are selected when available as these corrections can be performed in a clinical setting, otherwise the original image is selected. 1.5 T images are preferred for ADNI 1 since they are available for a larger number of patients. Regarding the FDG and AV45 PET scans, the images co-registered and averaged across time frames are selected. Note that a future version of the converter will officially include resting-state fMRI. Clinical data are also converted to BIDS. They include data that do not change over time, such as the subject's sex, education level or diagnosis at baseline, as well as session-dependent data, such as the clinical scores. The clinical data being converted are defined in a spreadsheet that is available with the code of the converter. The user can easily modify this file if he/she wants to convert additional clinical data.

Conversion of the AIBL dataset to BIDS (aibl-to-bids)

The AIBL to BIDS converter requires the user to have downloaded the AIBL non-imaging data (tabular data in CSV format) and the imaging data of interest. For each AIBL participant, the only T1w MR image available per session is converted, as well as the Florbetapir, PiB and Flutemetamol PET images (only one image per tracer is available for each session). As for the ADNI converter, clinical data converted to BIDS are defined in a spreadsheet available with the code of the converter, which the user can modify.

Conversion of the OASIS dataset to BIDS (oasis-to-bids)

The OASIS to BIDS converter requires the user to have downloaded the OASIS-1 imaging data and the associated CSV file. For each subject, among the multiple T1w MR images available, we select the average of the motion-corrected co-registered individual images resampled to 1 mm isotropic voxels. The clinical data are converted as described in the previous section.

Syntax to run the converters

After having downloaded the clinical and imaging data of one of these studies, the conversion of a dataset into BIDS is performed using the following syntax:

```
clinica convert <dataset>-to-bids dataset_directory clinical_data_directory bids_directory
```

where <dataset>-to-bids can be adni-to-bids, aibl-to-bids or oasis-to-bids.

6.2.6.2 Data handling tools (clinica iotools)

We also propose a set of tools that allows the user to handle BIDS and CAPS datasets. For the moment, there are three types of utility:

- **check-missing-modalities**: This command checks missing modalities in a BIDS directory.
- **create-subjects-visits**: This command generates a list of subjects with their sessions based on a BIDS directory and stores the outputs into a TSV file.
- **merge-tsv**: This command merges all the tabular data including the clinical data of a BIDS directory and the regional features from CAPS directory (e.g. mean GM density in AAL2 atlas, mean FA in JHUDTI81 atlas, etc.) into a single TSV file. This file can then be easily plugged into machine learning tools via Clinica or other statistical/machine learning software packages.

6.2.7 Usage example

In this section, we propose to show how Clinica can be used to perform a group comparison of FDG-PET data projected on the cortical surface between patients with Alzheimer's disease and healthy controls from the ADNI database. An illustrative summary of this example can be found in Figure 6:3 .

To download the ADNI dataset, it is necessary to register to the LONI Image & Data Archive (ida.loni.usc.edu), a secure research data repository, and request access to the ADNI dataset through the submission of an online application form. Both the imaging and clinical data needs to be downloaded, each to a folder that we will call **imaging_data_dir** and **clinical_data_dir**, respectively. The following command can be used to convert the T1 and FDG-PET data of the ADNI dataset into BIDS:

```
clinica convert adni-to-bids imaging_data_dir clinical_data_dir ADNI_BIDS --modalities T1 PET_FDG
```

where the **ADNI_BIDS** folder contains the conversion of ADNI into BIDS. We can now start processing the data. First, we need to execute the FreeSurfer pipeline to extract cortical surfaces from each anatomical image. To do so, we simply need to type on the terminal the following command:

```
clinica run t1-freesurfer-cross-sectional ADNI_BIDS ADNI_CAPS
```

where the output data will be stored in the **ADNI_CAPS** folder. After visual inspection of the generated outputs, the FDG-PET data can be projected onto the cortex. The command line will be:

```
clinica run pet-surface ADNI_BIDS ADNI_CAPS -pet_tracer fdg
```

Finally, we can perform group comparison of cortical FDG-PET data after having checked the outputs. The demographic information of the population studied will be stored in a TSV file, looking like as follows:

participant_id	session_id	group	age	sex
sub-ADNI094S2201	ses-M00	HC	63.7	Female
sub-ADNI098S4018	ses-M00	HC	76.1	Male
sub-ADNI023S4020	ses-M00	HC	66.5	Male
sub-ADNI031S4021	ses-M00	HC	66.5	Male
sub-ADNI094S1397	ses-M00	AD	55.1	Female
sub-ADNI094S1402	ses-M00	AD	69.3	Male
sub-ADNI128S1409	ses-M00	AD	65.9	Male
sub-ADNI128S1430	ses-M00	AD	83.4	Female
...				

where participants with Alzheimer's disease (respectively healthy controls) have the **AD** label (respectively **HC** label) in the **group** column. We will call this file **ADvsHC_participants.tsv**. Using age and sex as covariates, the command line will be:

```
clinica run statistics-surface ADNI_CAPS \
    ADvsHC_participants.tsv "1 + age + sex + group" "group" "%s %s %s %s %f" \
    ADvsHC group_comparison -feature_type pet_fdg_projection
```

The results of the statistical analysis will be stored in the **ADNI_CAPS/groups/group-ADvsHC** folder.

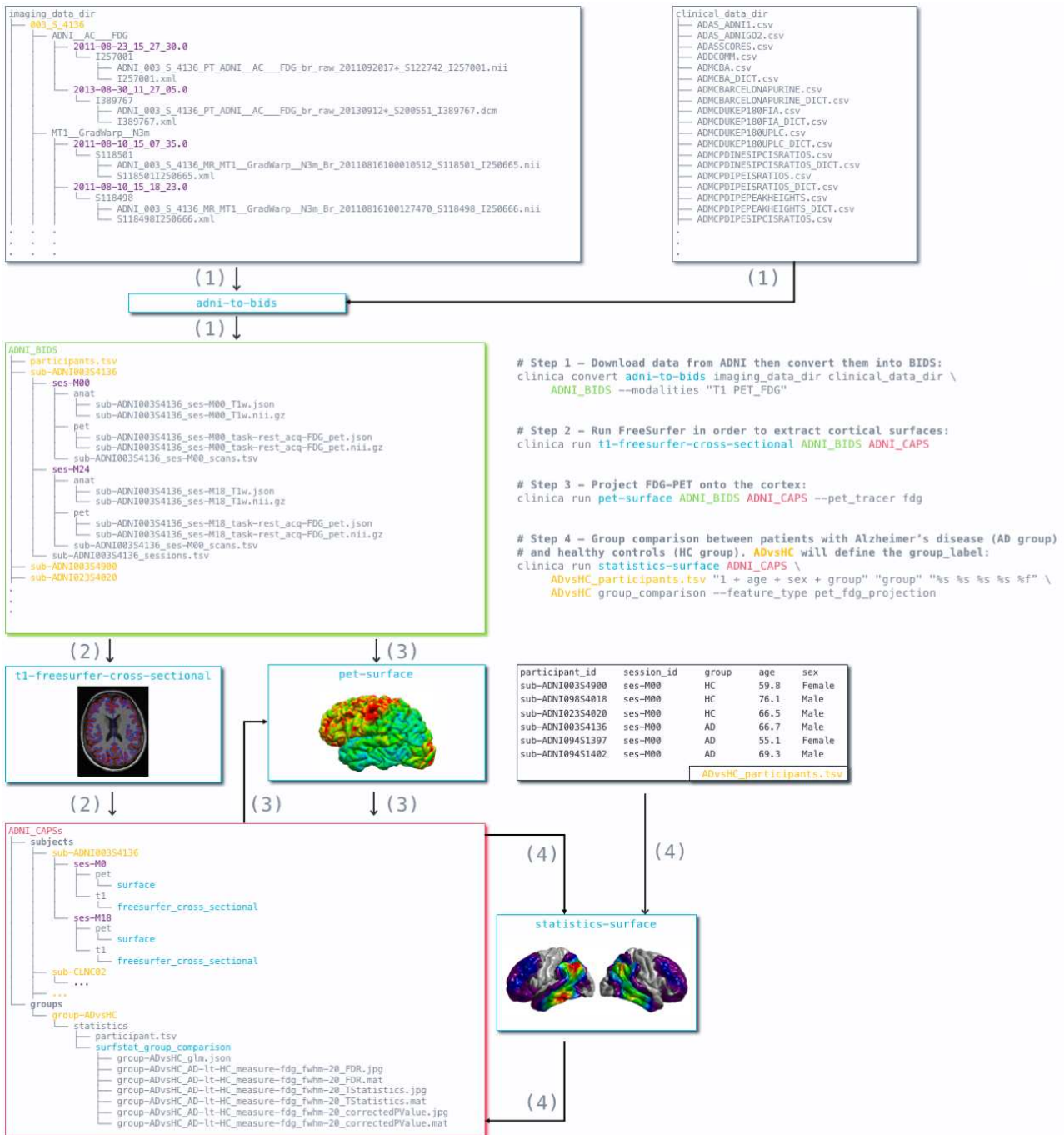


Figure 6:3 Diagram of the execution of three pipelines in Clinica after conversion of ADNI database into BIDS. First, clinical and neuroimaging data are downloaded from the ADNI website and data are converted into BIDS with the `adni-to-bids` tool from Clinica (1). Estimation of the cortical and white surface is then produced by the `t1-freesurfer-cross-sectional` pipeline in a single command line (2). Afterwards, FDG-PET data can be projected on the subject's cortical surface and normalized to the FsAverage template from FreeSurfer using the `pet-surface` pipeline (3). Finally, a TSV file with demographic information of the population studied is given to the `statistics-surface` pipeline to generate the results of the group comparison (4).

6.2.8 Discussion

We proposed a software platform that aims at making clinical neuroscience easier and more reproducible. Clinica automates the processing of complex pipelines involving several neuroimaging modalities (currently, anatomical MRI, diffusion MRI and PET data) as well as statistics and machine learning tools. Additionally, Clinica provides tools to convert public neuroimaging datasets focused on Alzheimer's disease (ADNI, AIBL and OASIS) into the BIDS standard, and tools to handle BIDS and CAPS datasets. The use of the BIDS standard as the only assumption on the data and the unified command line interface across the pipelines ease the processing automation. The image analysis automation is also improved by the use of the CAPS hierarchy, which facilitates the chaining of pipelines. The target audience of Clinica is neuroscientists or clinicians conducting clinical neuroscience studies involving multimodal imaging, and researchers developing advanced machine learning algorithms.

Clinica has been used in numerous situations within our team. It was first used in the context of a clinical research study exploring early structural and microstructural changes in presymptomatic C9orf72 carriers (Bertrand et al., 2018). Gray matter volumes and DTI-based measurements were obtained using the **t1-freesurfer-cross-sectional** and **dwi-processing** pipelines, and used as features of a group comparison between presymptomatic C9orf72 carriers and healthy subjects. Clinica was the support of a fully reproducible evaluation of classification methods in Alzheimer's disease (Samper-González et al., 2018). Anatomical MRI and FDG-PET features were extracted with the **t1-volume-*** and **pet-volume** pipelines from images of three publicly available datasets (AIBL, ADNI and OASIS). The influence of different modalities, preprocessing, feature types (regional or voxel-based features), classifiers, training set sizes and datasets on the classification performances were assessed. The code to reproduce the experiments is available at gitlab.icm-institute.org/aramislab/AD-ML. Finally, the machine learning modules of Clinica were used for the evaluation of imaging biomarkers (Burgos et al., 2017).

Clinica has also recently been used outside of the team in the context of the development of a new imaging biomarker for the classification of Alzheimer's disease (Toro et al., 2018). The authors used the OASIS to BIDS converter, generated voxel-based features of gray matter, white matter and CSF using the **t1-volume-*** pipeline, and exploited the machine learning modules.

Other frameworks exist for the processing of neuroimaging data involving MRI and/or PET data such as BCBtoolkit (Foulon et al., 2018), BIDS Apps (Gorgolewski et al., 2017), BrainSuite (brainsuite.org), BrainVISA (brainvisa.info/), DTI-TK (dti-tk.sourceforge.net) or Pypes (Savio et al., 2017). In this variety of frameworks, some of them can propose a graphical user interface (GUI), a command line interface, wrap existing software, propose new methods or automate the processing of BIDS datasets. Though Clinica does not

provide GUI for the moment, we also aim to provide a platform where new methodological developments requiring specific processed data can be easily run by a new user and, as a result, can be easier to reproduce. This is the case for the recent **pet-surface** pipeline (Marcoux et al., Submitted) where this new method of PET data projection needed accurate segmentations of the pial and white surfaces obtained by FreeSurfer (Fischl, 2012) from the **t1-freesurfer** pipeline. Efforts were made to simplify as much as possible the Clinica command line interface, which is feasible mainly thanks to the standard organization of data. As a result, assuming visual inspection on the processed data, the reproducibility on this paper can be summarized into 4 command lines as illustrated in section 6.2.7. For note, the chaining aspect of the pipelines was found recently on a limited number of pipelines in the BIDS-Apps version of BrainSuite and this is likely to be more present in BIDS Apps with the advent of BIDS-derivatives.

A limitation of Clinica is that it is currently operating system dependent, which is not the case of Docker-based frameworks like BIDS Apps. Another limitation is that, even though the core of Clinica is easy to install with Conda, the user has to download and install the third-party software packages prior to running any pipeline. To solve this issue, we aim to provide very soon a container image of Clinica using Docker, with the aim to improve the reproducibility of neuroimaging studies (Glatard et al., 2017; Gorgolewski et al., 2017). We will then work with Singularity to import the Docker image and enable the use of Clinica on high performance computers.

We aim to add several functionalities to Clinica. As statistical tools are currently limited to the analysis of surface data, we will develop a pipeline for the statistical analysis of volume data. Both traceability and quality control are essential to ensure objective and reproducible neuroimaging studies and will be added to Clinica. Clinica currently focuses on cross-sectional analyses while many neuroimaging studies are longitudinal. New pipelines supporting longitudinal analysis of data will be also developed.

Chapitre 7 Conclusion et perspectives

L'objectif de cette thèse était le développement, puis l'application de méthodes d'imagerie multimodale pour l'étude des APP. Tout d'abord, nous avons pour objectif de caractériser les altérations cérébrales en imagerie multimodale dans les trois variantes d'APP sur une large cohorte de patients au stade débutant de la maladie. Dans une seconde partie, nous avons utilisé l'imagerie de diffusion et le modèle lésionnel de l'APP sémantique pour étudier les réseaux sous-corticaux liés aux processus sémantiques. Enfin, nous avons développé différents outils d'analyse d'images cérébrales que nous avons diffusés à la communauté.

Nous avons d'abord combiné trois modalités d'imagerie pour étudier les motifs d'altérations dans les trois variantes d'APP au stade débutant de la maladie. Cette étude a plusieurs forces méthodologiques : une grande cohorte de patients et l'utilisation d'un cadre statistique rigoureux. Elle fournit une caractérisation complète des différentes formes d'APP pour trois types d'altérations majeures mesurables en imagerie cérébrale. Notre étude vient à la fois confirmer certains résultats de la littérature tout en apportant des éléments nouveaux. Classiquement, nous avons trouvé que les altérations étaient prédominantes dans l'hémisphère gauche quelle que soit la modalité d'imagerie ou la variante d'APP. Dans la variante sémantique d'APP, les altérations des lobes temporaux antérieurs, implémentant la sémantique, étaient concordantes (atrophie, hypométabolisme et faisceaux projetés). Nous avons indiqué que l'atteinte du cortex cingulaire antérieur gauche n'a pas été rapportée précédemment. Toutefois, nous nous sommes trop avancés puisque cette atteinte a été décrite dans ces publications antérieures aux critères de diagnostic de 2011 (Desgranges et al., 2007) ou des publications utilisant la dénomination démence sémantique (La Joie et al., 2014). Nous avons trouvé des altérations de la région postérieure du gyrus temporal moyen, impliquée dans les représentations lexicales, au stade débutant de la maladie. Les faisceaux à proximité de cette région se retrouvent par ailleurs altérés. Dans la variante logopénique, l'hypométabolisme était plus étendu que l'atrophie de la jonction temporo-pariétale gauche. Par ailleurs, nous avons clarifié qu'au stade débutant de la maladie, l'hypométabolisme s'étendait vers les régions corticales temporales antérieures, ce qui n'était pas démontré dans la littérature. De plus, les altérations des faisceaux de la substance blanche étaient cohérentes avec les altérations métaboliques. Dans la variante non fluente/agrammatique, l'atrophie est présente dans les cortex moteur et prémoteur. En revanche, seule l'imagerie TEP-FDG a permis de montrer des altérations dans l'aire de Broca au stade débutant de la maladie. La

comparaison avec la littérature semble indiquer que l’atrophie dans l’aire de Broca apparaît après celle des cortex moteur et prémoteur. L’altération du faisceau unciné observée en IRM de diffusion est cohérente avec les résultats d’hypométabolisme puisque qu’il connecte l’aire de Broca. Concernant les points communs et les différences entre les variantes d’APP, les variantes logopéniques et sémantiques présentent des motifs d’altérations similaires mais avec des épices différents (lobe temporal antérieur pour la variante sémantique, jonction temporo-pariétale pour la variante logopénique) tandis que la variante non fluente présente des motifs très différents des deux autres formes. En conséquent, les réseaux langagiers présentent des vulnérabilités différentes en fonction de la variante d’APP : les réseaux frontaux dédiés aux opérations combinatoires de la syntaxe et de l’assemblage phonologique sont principalement affectés par la variante non fluente d’APP tandis que les réseaux du langage des régions temporales dédiés au stockage des représentations lexicales et sémantiques sont affectés dans les variantes logopéniques et sémantiques d’APP. Toutefois, la limitation principale de cette étude concerne le faible nombre de patients présentant la variante non fluente/agrammatique d’APP. Cela a diminué la puissance statistique pour cette variante particulière et a par conséquent pu empêcher la découverte de nouvelles altérations.

Par la suite, nous nous sommes intéressés à la compréhension des liens entre les altérations du cerveau et les déficits langagiers en étudiant les processus sémantiques. Les résultats de tractographie ont révélé l’existence de connexions-clés entre les lobes temporaux antérieurs (*ATL*) et des modules corticaux implémentant les représentations lexicales (faisceau ‘*ATL-VWFA*’, faisceau ‘*ATL-temporal postérieur*’) et les représentations des visages/objets (faisceau ‘*ATL-FFA*’). L’utilisation d’une approche cognitive/fonctionnelle de la sémantique a par ailleurs mis en évidence l’implication de ces connexions dans les processus sémantiques corroborant les modèles cognitifs avançant des connexions directes entre les représentations sémantiques et les représentations modulaires. Nos résultats montrent par ailleurs que les altérations dans la variante sémantique d’APP ne se limitent pas au faisceau unciné et au faisceau longitudinal inférieur mais s’étendent aussi aux faisceaux connectant l’*ATL* avec la *VWFA* et l’aire du lexique. Bien que le faisceau ‘*ATL-FFA*’ ne soit pas altéré, ce dernier est important pour le transfert de la sémantique non-verbale. Une des limitations est l’utilisation de deux approches méthodologiques différentes pour étudier les altérations microstructurelles : l’utilisation de l’atlas de JHU pour les faisceaux unciné et longitudinal inférieur d’une part et l’atlas personnalisé pour les connexions partant des lobes temporaux antérieurs d’autre part. Cependant, l’approche que nous avons suivie pour créer l’atlas personnalisé est très similaire à celle utilisée dans la construction de l’atlas JHU. Cela devrait permettre de limiter les biais.

Une grande partie des outils méthodologiques concernant le pré-traitement, l’extraction de mesures issues de l’IRM, la normalisation de ces mesures dans un référentiel de travail

ainsi que l'analyse statistique a été intégrée dans la plate-forme logicielle *Clinica*. Cela facilitera la réutilisation de ces outils par d'autres chercheurs ou cliniciens, étudiant différentes pathologies neurologiques ou psychiatriques. Le logiciel est distribué en *open source*. *Clinica* est d'ailleurs d'ores et déjà utilisé par d'autres chercheurs, dans le cadre d'autres études cliniques telles que la recherche de biomarqueurs d'imagerie chez des patients présentant des formes génétiques de DLFT (Bertrand et al., 2018; Wen et al., 2018) ou sur l'aide au diagnostic de la maladie d'Alzheimer (Samper-González et al., 2018). *Clinica* permet de simplifier l'automatisation des chaînes de traitement de données de neuroimagerie afin de faciliter leur analyse ultérieure. Bien que des efforts et des améliorations aient été apportés pour la simplification de l'installation de *Clinica*, une des contraintes actuelles concerne la nécessité pour l'utilisateur de devoir installer les logiciels tiers pour que *Clinica* soit pleinement fonctionnel. Cela peut représenter un frein quant à son déploiement. Toutefois, notre équipe travaille actuellement à différentes solutions techniques pour faciliter cette étape d'installation.

* *

*

Les perspectives de cette thèse sont nombreuses.

Dans les chapitres précédents, nous nous sommes intéressés à trois modalités d'imagerie comprenant l'IRM anatomique, de diffusion et l'imagerie TEP-FDG mais nous n'avons pas utilisé l'IRM fonctionnelle au repos. Cette modalité d'imagerie étant disponible dans le protocole de recherche 'CAPP', une prolongation immédiate de ce travail de thèse serait d'utiliser les données d'IRMf au repos pour enrichir la compréhension des altérations dans les trois variantes d'APP par l'étude de la connectivité fonctionnelle. Des résultats récents sur la variante non fluente/agrammatique d'APP (Bonakdarpour et al., 2017) ont mis en évidence une diminution de la connectivité fonctionnelle entre le gyrus frontal inférieur et la partie postérieure du gyrus temporal médian chez des patients faiblement atrophés. D'autre part, l'utilisation de l'IRMf au repos permettrait d'enrichir l'étude des réseaux de la sémantique que nous avons menée en IRM de diffusion.

En comparant les altérations entre les différentes variantes d'APP, nous avons montré que les variantes logopéniques et sémantiques présentaient un chevauchement des altérations en région temporale gauche au stade débutant de la maladie ce qui peut rendre le diagnostic difficile. Par ailleurs, il a été montré que la variante logopénique avec une pathologie Alzheimer présenterait des altérations cérébrales plus étendues (Matías-Guiu et al., 2015a; Teichmann et al., 2013a). Cette hétérogénéité au niveau clinique, anatomique et biologique représente un défi important pour la classification des patients (Mesulam and Weintraub, 2014). Une étude récente s'est intéressée au diagnostic des APP en appliquant des

méthodes de clustering basées sur l'imagerie TEP-FDG (Matias-Guiu et al., 2018). Les auteurs ont distingué trois sous-groupes pour la variante non fluente/agrammatique, deux sous-groupes au sein de la variante logopénique et aucune subdivision de la variante sémantique. Les trois sous-groupes pour la variante non fluente/agrammatique pourraient expliquer les discordances vis-à-vis des altérations des faisceaux de la substance blanche dans la littérature (faisceau frontal *aslant*, faisceau unciné, faisceau arqué) tandis que les deux sous-groupes pour la variante logopénique pourraient être associés à l'existence ou non d'une pathologie Alzheimer sous-jacente. Cependant, cette étude ne porte que sur une modalité d'imagerie. Une perspective est de développer des outils d'apprentissage automatique non supervisé prenant en compte des données multimodales (clinique, différentes modalités d'imagerie cérébrale, biologie). Cela pourrait être une étape importante dans la perspective d'un raffinement de la classification des APP. En outre, le développement de classifieurs automatiques pourrait déboucher à terme sur de nouveaux outils de diagnostic assisté par ordinateur pour les cliniciens. Il s'agit d'un thème actif dans la recherche sur la maladie d'Alzheimer (Cuingnet et al., 2013) mais encore insuffisamment développé dans le cas des APP.

Nous avons vu un exemple d'étude où des corrélations entre des déficits langagiers et des données de neuroimagerie ont permis l'identification des structures cérébrales impliquées dans ces processus langagiers. D'autres questions neuroscientifiques peuvent être adressées grâce au modèle lésionnel des APP avec par exemple la mise en lumière de l'implication du faisceau frontal *aslant* dans la fluence verbale (Catani et al., 2013). D'autres études sont envisageables. Une collaboration est actuellement en cours avec Justine Mertz qui s'intéresse aux erreurs de lecture et d'écriture dans les trois formes d'APP. Des études de corrélation entre différents types d'erreur dans les processus de lecture et d'écriture (mots réguliers, mots irréguliers et non mots) avec les données d'imagerie pour identifier les régions cérébrales impliquées sont en cours d'investigation.

Une autre perspective concerne l'étude de la dynamique temporelle de progression des altérations dans les APP (Leyton et al., 2013; Mandelli et al., 2016; Rohrer et al., 2013; Tetzloff et al., 2018). En effet, l'étude 'CAPP' comprend un suivi sur 18 mois et notamment 2 visites pour l'imagerie cérébrale et 3 pour les évaluations cognitives/langagières. L'exploitation de ces données offre des perspectives nombreuses. Tout d'abord, elle permettrait de comparer les profils d'évolutions pour les trois variantes d'APP et les différentes modalités d'imagerie, dans l'esprit de l'étude présentée au Chapitre 4 mais avec la composante temporelle. Nous pourrions ainsi par exemple étudier si les différentes variantes d'APP ont tendance à converger en termes d'altérations au cours de la maladie ou, au contraire, à diverger. Il a été montré que la variante logopénique présentait un déclin cognitif plus rapide que les autres variantes d'APP (Leyton et al., 2013). Il serait donc intéressant d'étudier l'influence des paramètres biologiques et cliniques sur la vitesse de progression des différents types d'altérations cérébrales (anatomiques, microstructurelles, métaboliques et fonctionnelles).

Cela pourrait déboucher à terme sur de nouveaux outils pour obtenir des marqueurs pronostiques pour les APP.

Liste des Figures

Figure 2:1 Visualisation de différentes méthodes d'imagerie du cerveau. (a) TDM, (b) Séquence IRM anatomique avec pondération en T1, (c) Image TEP avec traceur radioactif au 18F-fluoro-déoxy-glucose (FDG) et (d) Carte d'activation d'IRM fonctionnelle surposée sur l'IRM anatomique.....	6
Figure 2:2 Visualisation de coupe coronale d'un cerveau (a) après dissection (b) en utilisant une IRM anatomique avec pondération en T1.....	8
Figure 2:3 Exemples d'images IRM de diffusion en coupe axiale avec différentes pondérations de diffusion b (0, 700 et 2200 s/mm ²). Plus la valeur de diffusion de pondération va être élevée, plus l'acquisition sera sensible au mouvement de l'eau au détriment d'un faible rapport signal sur bruit.....	10
Figure 2:4 Visualisation en coupe axiale des différentes cartes issues du tenseur de diffusion. De gauche à droite : anisotropie fractionnelle (FA), diffusivité moyenne (MD), diffusivité axiale (AD) et diffusivité radiale (RD).....	12
Figure 2:5 Exemples d'images TEP en coupe axiale avec différents radiotraceur avant et après correction de volume partiel (PVC) (a) Image TEP avec radiotraceur au 18F-Fluoro-déoxy-glucose (18F-FDG), (b) Image (a) après PVC , (c) Image TEP avec radiotraceur florbetapir (18F-AV-45) et (d) Image (c) après PVC	14
Figure 3:1 Cartographie des altérations dans les trois variantes d'APP. Figure adaptée de (Gorno-Tempini et al., 2004).....	20
Figure 4:1 Areas of significantly reduced cortical thickness in sv-PPA, lv-PPA and nfv-PPA, compared to healthy controls. Corrected p-values at the vertex-level and the cluster-level are displayed with red/yellow and blue colors, respectively.....	40
Figure 4:2 Areas of significant hypometabolism in sv-PPA, lv-PPA and nfv-PPA, compared to healthy controls. The maps display p-values, corrected for multiple comparisons using peak-level FWE correction ($P < 0.05$).....	40
Figure 4:3 Alterations of white matter tracts in sv-PPA, lv-PPA, and nfv-PPA, compared to healthy controls. Colored tracts are altered for FA and/or MD measures at Bonferroni corrected p-values < 0.05	41
Figure 4:4 Alterations across the three imaging modalities (T1-cortical thickness, FDG-PET, DWI-tracts) in A) sv-PPA B) lv-PPA C) nfv-PPA patients, compared to healthy controls. Significantly altered areas correspond to a corrected p-value of 0.05 for all modalities. The	

- correction for multiple comparisons used FWE at vertex-level for T1, FWE at peak-level for PET and Bonferroni for DWI..... 47
- Figure 4:5 Side-by-side visualization of multimodal alterations in sv-PPA, lv-PPA and nfv-PPA, compared to healthy controls. Significantly altered areas correspond to a corrected p-value of 0.05 for all modalities. The correction for multiple comparisons used FWE at the vertex-level for T1, FWE at peak-level for PET and Bonferroni for DWI. 48
- Figure 5:1 Cortical regions of the semantic ATL hub (yellow) and of the three modality-specific areas: FFA (red), VWFA (blue), lexical-related area in posterior left superior/middle temporal cortices (green). 62
- Figure 5:2 Semantic performance for verbal and non-verbal/visual modalities in SD patients and healthy controls (mean values \pm standard deviations). 67
- Figure 5:3 Tracts connecting the ATL to the FFA (red), the VWFA (blue), and to the lexical-related posterior temporal cortices (green). 68
- Figure 5:4 Estimations de l'orientation des fibres par (a) la méthode du tenseur de diffusion (b) la méthode de déconvolution sphérique contrainte (CSD). Cette figure met en évidence la situation où le tenseur de diffusion ne permet pas de modéliser correctement la direction des fibres dans les zones de croisement. La méthode du tenseur de diffusion ne permet de modéliser qu'une direction par voxel tandis que la méthode CSD parvient à en modéliser plusieurs. Image provenant du cours « The Do's and Don'ts of tractography » de J.D. Tournier. 76
- Figure 5:5 Représentation schématique de la création du masque de faisceaux de fibres entre le lobe temporal antérieur gauche et de l'aire corticale du lexique pour un sujet sain. Après une tractographie sur tout le cerveau (a), les fibres sont sélectionnées en choisissant celles connectant le lobe temporal antérieur et l'aire corticale du lexique (b). Une représentation de la densité de fibres de ces connections est ensuite générée (c). Enfin, l'image de densité de fibres est transformée vers l'atlas de JHU en appliquant la déformation estimée lors de la normalisation de la carte d'anisotropie fractionnelle du participant vers l'atlas de JHU (d). 78
- Figure 6:1 Overview of Clinica's functionalities. Clinica provides complex processing pipelines for MRI and PET images that involve the combination of different software packages, and whose outputs can be used for statistical or machine learning analysis. Clinica expects data to follow the Brain Imaging Data Structure (BIDS). Output data are stored using the Clinica Processed Structure (CAPS). Finally, it provides tools to convert public neuroimaging datasets into the BIDS format..... 84
- Figure 6:2 List of the pipelines currently available in Clinica with their dependencies and outputs. Explanations regarding the atlases can be found in section 6.2.4.4. GM: grey matter; CSF: cerebrospinal fluid; WM: white matter; FA: fractional anisotropy; MD: mean diffusivity; AD: axial diffusivity; RD: radial diffusivity; NDI: neurite density index; ODI: orientation dispersion index; FWF: free water fraction. 88
- Figure 6:3 Diagram of the execution of three pipelines in Clinica after conversion of ADNI database into BIDS. First, clinical and neuroimaging data are downloaded from the ADNI

website and data are converted into BIDS with the **adni-to-bids** tool from Clinica (1). Estimation of the cortical and white surface is then produced by the **t1-freesurfer-cross-sectional** pipeline in a single command line (2). Afterwards, FDG-PET data can be projected on the subject's cortical surface and normalized to the FsAverage template from FreeSurfer using the **pet-surface** pipeline (3). Finally, a TSV file with demographic information of the population studied is given to the **statistics-surface** pipeline to generate the results of the group comparison (4). 97

Liste des Tables

Table 3:1 Vue d'ensemble des papiers en imagerie étudiant les aphasies primaires progressives.	22
Table 3:2 Altérations en imagerie de diffusion (pour les principaux faisceaux de fibres) dans la variante sémantique de l'APP. Lorsque l'auteur est en gras, cela indique des changements significatifs. Les résultats non significatifs sont reportés en gris.	24
Table 3:3 Altérations en imagerie de diffusion (pour les principaux faisceaux de fibres) dans la variante logopénique de l'APP. Lorsque l'auteur est en gras, cela indique des changements significatifs. Les résultats non significatifs sont reportés en gris.	25
Table 3:4 Altérations en imagerie de diffusion (pour les principaux faisceaux de fibres) dans la variante non fluente de l'APP. Lorsque l'auteur est en gras, cela indique des changements significatifs. Les résultats non significatifs sont reportés en gris.	26
Table 4:1 Demographic information and standard cognitive/language assessment of the T1-PET and the T1-DWI cohorts. Values are presented as means \pm standard deviations.	35
Table 4:2 Alterations of white matter tracts for each DTI metric (FA and MD) in sv-PPA, lv-PPA and nvf-PPA compared to healthy controls. Mean DTI metric, Bonferroni corrected p-values and T values are displayed. Mean diffusivity values are measured in $\text{mm}^2/\text{s} \times 10^{-3}$	42
Table 5:1 Demographical characteristics of SD patients and healthy controls (means \pm standard deviations).....	59
Table 5:2 The three semantic tasks tapping verbal and non-verbal/visual modalities.	61
Table 5:3 Results of the standard cognitive/language assessment in SD patients and healthy controls (means \pm standard deviations).	66
Table 5:4 Comparisons of tract integrity parameters (MD, FA) in SD patients and healthy controls (mean values \pm standard deviations). MD is expressed in mm^2/s	69
Table 5:5 Results of correlation analyses using composite semantic verbal and non-verbal/visual scores and tract measures of MD.....	70
Table 6:1 Categories of command line.....	85

Publications et communications scientifiques

Articles de journaux (publiés)

- (Routier et al., 2018) : **A. Routier**, M.-O. Habert, A. Bertrand, A. Kas, M. Sundqvist, J. Mertz, P.-M. David, H. Bertin, S. Belliard, F. Pasquier, K. Bennys, O. Martinaud, F. Fretcharry-Bouyx, O. Moreaud, O. Godefroy, J. Pariente, M. Puel, P. Couratier, C. Boutoleau-Bretonniere, B. Laurent, R. Migliaccio, B. Dubois, O. Colliot, M. Teichmann, on behalf of the CAPP Study Group (2018) *Structural, microstructural and metabolic alterations in Primary Progressive Aphasia variants*. *Frontiers in Neurology* 9:766.
- (Sanches et al., 2018) : C. Sanches, **A. Routier**, O. Colliot, M. Teichmann (2018) *The structure of the mental lexicon: what primary progressive aphasia reveals*. *Neuropsychologia* 109, 107–115.
- (Mendes et al., 2018) : A. Mendes, A. Bertrand, F. Lamari, O. Colliot, **A. Routier**, O. Godefroy, F. Etcharry-Bouyx, O. Moreaud, F. Pasquier, P. Couratier, K. Bennys, M. Vercelletto, O. Martinaud, B. Laurent, J. Pariente, M. Puel, S. Epelbaum, S. Belliard, T. Kaaouana, L. Fillon, M. Chupin, B. Dubois, M. Teichmann, On behalf of the PHRC “CAPP” Study Group. *Cerebral microbleeds and CSF Alzheimer biomarkers in primary progressive aphasia*. 2018. *Neurology* 90, e1057–e1065.

Articles de journaux (soumis)

- (Routier et al., Submitted) : **A. Routier**, N. Burgos, J. Guillon, J. Samper-González, J. Wen, S. Bottani, A. Marcoux, M. Bacci, S. Fontanella, T. Jacquemont, P. Gori, A. Guyot, P. Lu, M. Diaz Melo, E. Thibeau—Sutre, T. Moreau, M. Teichmann, M.-O. Habert, S. Durrleman, O. Colliot. *Clinica: an open source software platform for reproducible clinical neuroscience studies*. Submitted.

- (Sundqvist et al., Submitted) : M. Sundqvist*, A. Routier*, B. Dubois, O. Colliot, M. Teichmann. *The subcortical module-hub network of semantics revealed by semantic dementia*. Submitted.

* : co-premiers auteurs

Communications avec actes

- **A. Routier**, M.-O. Habert, A. Bertrand, A. Kas, P.-M. David, H. Bertin, O. Godfroy, F. Etcharry-Bouyx, O. Moreaud, F. Pasquier, P. Couratier, K. Bennys, C. Boutoleau Bretoniere, O. Martinaud, B. Laurent, J. Pariente, M. Puel, S. Belliard, R. Migliaccio, B. Dubois, O. Colliot, M. Teichmann. *Structural, microstructural and metabolic alterations in Primary Progressive Aphasia variants*. OHBM 2018 - Organization for Human Brain Mapping.
- **A. Routier**, J. Guillon, N. Burgos, J. Samper-González, J. Wen, S. Fontanella, S. Bottani, T. Jacquemont, A. Marcoux, P. Gori, P. Lu, T. Moreau, M. Bacci, S. Durleman, O. Colliot. *Clinica: an open source software platform for reproducible clinical neuroscience studies*. OHBM 2018 - Organization for Human Brain Mapping.

Vulgarisation scientifique

J'ai participé à la préparation et présentation de jeux sur l'analyse de données de cerveau. J'étais présent aux événements suivants :

- Salon culture et jeux mathématiques, Mai 2016, Place Saint-Sulpice, Paris, France.
- Fête de la science, Octobre 2017, Institut du Cerveau et de la Moelle Epinière (ICM), Paris, France.

Bibliographie

- Acosta-Cabronero, J., Patterson, K., Fryer, T.D., Hodges, J.R., Pengas, G., Williams, G.B., Nestor, P.J., 2011. Atrophy, hypometabolism and white matter abnormalities in semantic dementia tell a coherent story. *Brain* 134, 2025–2035. <https://doi.org/10.1093/brain/awr119>
- Agosta, F., Ferraro, P.M., Canu, E., Copetti, M., Galantucci, S., Magnani, G., Marcone, A., Valsasina, P., Sodero, A., Comi, G., Falini, A., Filippi, M., 2015. Differentiation between Subtypes of Primary Progressive Aphasia by Using Cortical Thickness and Diffusion-Tensor MR Imaging Measures. *Radiology* 276, 219–227. <https://doi.org/10.1148/radiol.15141869>
- Agosta, F., Galantucci, S., Canu, E., Cappa, S.F., Magnani, G., Franceschi, M., Falini, A., Comi, G., Filippi, M., 2013. Disruption of structural connectivity along the dorsal and ventral language pathways in patients with nonfluent and semantic variant primary progressive aphasia: a DT MRI study and a literature review. *Brain Lang* 127, 157–166. <https://doi.org/10.1016/j.bandl.2013.06.003>
- Agosta, F., Henry, R.G., Migliaccio, R., Neuhaus, J., Miller, B.L., Dronkers, N.F., Brambati, S.M., Filippi, M., Ogar, J.M., Wilson, S.M., Gorno-Tempini, M.L., 2010. Language networks in semantic dementia. *Brain* 133. <https://doi.org/10.1093/brain/awp233>
- Ashburner, J., 2007. A fast diffeomorphic image registration algorithm. *NeuroImage* 38, 95–113. <https://doi.org/10.1016/j.neuroimage.2007.07.007>
- Ashburner, J., Friston, K., 1998. MRI sensitivity correction and tissue classification. *Neuroimage* 7.
- Ashburner, J., Friston, K.J., 2005. Unified segmentation. *NeuroImage* 26, 839–851. <https://doi.org/10.1016/j.neuroimage.2005.02.018>
- Assaf, Y., Basser, P.J., 2005. Composite hindered and restricted model of diffusion (CHARMED) MR imaging of the human brain. *Neuroimage* 27, 48–58. <https://doi.org/10.1016/j.neuroimage.2005.03.042>
- Avants, B.B., Epstein, C.L., Grossman, M., Gee, J.C., 2008. Symmetric diffeomorphic image registration with cross-correlation: Evaluating automated labeling of elderly and neurodegenerative brain. *Medical Image Analysis, Special Issue on The Third International Workshop on Biomedical Image Registration – WBIR 2006* 12, 26–41. <https://doi.org/10.1016/j.media.2007.06.004>
- Basser, P.J., Mattiello, J., LeBihan, D., 1994. MR diffusion tensor spectroscopy and imaging. *Biophys. J.* 66, 259–267. [https://doi.org/10.1016/S0006-3495\(94\)80775-1](https://doi.org/10.1016/S0006-3495(94)80775-1)

- Behrens, T.E.J., Woolrich, M.W., Jenkinson, M., Johansen-Berg, H., Nunes, R.G., Clare, S., Matthews, P.M., Brady, J.M., Smith, S.M., 2003. Characterization and propagation of uncertainty in diffusion-weighted MR imaging. *Magn Reson Med* 50, 1077–1088. <https://doi.org/10.1002/mrm.10609>
- Benjamini, Y., Yekutieli, D., 2001. The control of the false discovery rate in multiple testing under dependency. *Ann. Statist.* 29, 1165–1188. <https://doi.org/10.1214/aos/1013699998>
- Bertrand, A., Wen, J., Rinaldi, D., Houot, M., Sayah, S., Camuzat, A., Fournier, C., Fontanella, S., Routier, A., Couratier, P., Pasquier, F., Habert, M.-O., Hannequin, D., Martinaud, O., Caroppo, P., Levy, R., Dubois, B., Brice, A., Durrleman, S., Colliot, O., Le Ber, I., Predict to Prevent Frontotemporal Lobar Degeneration and Amyotrophic Lateral Sclerosis (PREV-DEMALS) Study Group, 2018. Early Cognitive, Structural, and Microstructural Changes in Presymptomatic C9orf72 Carriers Younger Than 40 Years. *JAMA Neurol* 75, 236–245. <https://doi.org/10.1001/jama-neurol.2017.4266>
- Besson, P., 2014. Étude des modifications de connectivité cérébrale structurale dans l'épilepsie (Ph.D. thesis). Université Lille 2.
- Binder, J.R., Desai, R.H., Graves, W.W., Conant, L.L., 2009. Where Is the Semantic System? A Critical Review and Meta-Analysis of 120 Functional Neuroimaging Studies. *Cereb Cortex* 19, 2767–2796. <https://doi.org/10.1093/cercor/bhp055>
- Binney, R.J., Parker, G.J.M., Lambon Ralph, M.A., 2012. Convergent connectivity and graded specialization in the rostral human temporal lobe as revealed by diffusion-weighted imaging probabilistic tractography. *J Cogn Neurosci* 24, 1998–2014. https://doi.org/10.1162/jocn_a_00263
- Bonakdarpour, B., Rogalski, E.J., Wang, A., Sridhar, J., Mesulam, M.M., Hurley, R.S., 2017. Functional Connectivity is Reduced in Early-stage Primary Progressive Aphasia When Atrophy is not Prominent. *Alzheimer Dis Assoc Disord* 31, 101–106. <https://doi.org/10.1097/WAD.000000000000193>
- Botha, H., Duffy, J.R., Whitwell, J.L., Strand, E.A., Machulda, M.M., Schwarz, C.G., Reid, R.I., Spsychalla, A.J., Senjem, M.L., Jones, D.T., Lowe, V., Jack, C.R., Josephs, K.A., 2015. Classification and clinicoradiologic features of primary progressive aphasia (PPA) and apraxia of speech. *Cortex* 69, 220–236. <https://doi.org/10.1016/j.cortex.2015.05.013>
- Bouhali, F., Thiebaut de Schotten, M., Pinel, P., Poupon, C., Mangin, J.-F., Dehaene, S., Cohen, L., 2014. Anatomical connections of the visual word form area. *J. Neurosci.* 34, 15402–15414. <https://doi.org/10.1523/JNEUROSCI.4918-13.2014>
- Bozeat, S., Lambon Ralph, M.A., Patterson, K., Garrard, P., Hodges, J.R., 2000. Non-verbal semantic impairment in semantic dementia. *Neuropsychologia* 38, 1207–1215.
- Buchert, R., Wilke, F., Chakrabarti, B., Martin, B., Brenner, W., Mester, J., Clausen, M., 2005. Adjusted scaling of FDG positron emission tomography images for statistical

- evaluation in patients with suspected Alzheimer's disease. *J Neuroimaging* 15, 348–355. <https://doi.org/10.1177/1051228405280169>
- Burgos, N., 2016. Image Synthesis for the Attenuation Correction and Analysis of PET/MR Data (Ph.D. thesis). University College London.
- Burgos, N., Samper-González, J., Bertrand, A., Habert, M.-O., Ourselin, S., Durrleman, S., Cardoso, M.J., Colliot, O., 2017. Individual Analysis of Molecular Brain Imaging Data Through Automatic Identification of Abnormality Patterns, in: Cardoso, M.J., Arbel, T., Gao, F., Kainz, B., van Walsum, T., Shi, K., Bhatia, K.K., Peter, R., Vercauteren, T., Reyes, M., Dalca, A., Wiest, R., Niessen, W., Emmer, B.J. (Eds.), *Molecular Imaging, Reconstruction and Analysis of Moving Body Organs, and Stroke Imaging and Treatment*. Springer International Publishing, Cham, pp. 13–22. https://doi.org/10.1007/978-3-319-67564-0_2
- Calamante, F., Tournier, J.-D., Jackson, G.D., Connelly, A., 2010. Track-density imaging (TDI): super-resolution white matter imaging using whole-brain track-density mapping. *Neuroimage* 53, 1233–1243. <https://doi.org/10.1016/j.neuroimage.2010.07.024>
- Caramazza, A., 1997. How Many Levels of Processing Are There in Lexical Access? *Cognitive Neuropsychology* 14, 177–208. <https://doi.org/10.1080/026432997381664>
- Cardebat, D., Doyon, B., Puel, M., Goulet, P., Joanette, Y., 1990. [Formal and semantic lexical evocation in normal subjects. Performance and dynamics of production as a function of sex, age and educational level]. *Acta Neurol Belg* 90, 207–217.
- Catani, M., Howard, R.J., Pajevic, S., Jones, D.K., 2002. Virtual in vivo interactive dissection of white matter fasciculi in the human brain. *Neuroimage* 17, 77–94.
- Catani, M., Jones, D.K., Donato, R., Ffytche, D.H., 2003. Occipito-temporal connections in the human brain. *Brain* 126, 2093–2107. <https://doi.org/10.1093/brain/awg203>
- Catani, M., Mesulam, M.M., Jakobsen, E., Malik, F., Martersteck, A., Wieneke, C., Thompson, C.K., Thiebaut de Schotten, M., Dell'Acqua, F., Weintraub, S., Rogalski, E., 2013. A novel frontal pathway underlies verbal fluency in primary progressive aphasia. *Brain* 136, 2619–2628. <https://doi.org/10.1093/brain/awt163>
- Cerami, C., Dodich, A., Greco, L., Iannaccone, S., Magnani, G., Marcone, A., Pelagallo, E., Santangelo, R., Cappa, S.F., Perani, D., 2017. The Role of Single-Subject Brain Metabolic Patterns in the Early Differential Diagnosis of Primary Progressive Aphasias and in Prediction of Progression to Dementia. *Journal of Alzheimer's Disease* 55, 183–197. <https://doi.org/10.3233/JAD-160682>
- Chételat, G., Desgranges, B., Landeau, B., Mézenge, F., Poline, J.B., de la Sayette, V., Viader, F., Eustache, F., Baron, J.-C., 2008. Direct voxel-based comparison between grey matter hypometabolism and atrophy in Alzheimer's disease. *Brain* 131, 60–71. <https://doi.org/10.1093/brain/awm288>
- Cioffi, S.M.G., Galimberti, D., Barocco, F., Spallazzi, M., Fenoglio, C., Serpente, M., Arcaro, M., Gardini, S., Scarpini, E., Caffarra, P., 2016. Non Fluent Variant of Primary Progressive Aphasia Due to the Novel GRN g.9543delA(IVS3-2delA) Mutation. *Journal of Alzheimer's Disease* 54, 717–721. <https://doi.org/10.3233/JAD-160185>

- Cohen, L., Dehaene, S., Naccache, L., Lehéricy, S., Dehaene-Lambertz, G., Hénaff, M.A., Michel, F., 2000. The visual word form area: spatial and temporal characterization of an initial stage of reading in normal subjects and posterior split-brain patients. *Brain* 123 (Pt 2), 291–307.
- Cohen, L., Lehéricy, S., Chochon, F., Lemer, C., Rivaud, S., Dehaene, S., 2002. Language-specific tuning of visual cortex? Functional properties of the Visual Word Form Area. *Brain* 125, 1054–1069.
- Collins, J.A., Montal, V., Hochberg, D., Quimby, M., Mandelli, M.L., Makris, N., Seeley, W.W., Gorno-Tempini, M.L., Dickerson, B.C., 2017. Focal temporal pole atrophy and network degeneration in semantic variant primary progressive aphasia. *Brain* 140, 457–471. <https://doi.org/10.1093/brain/aww313>
- Cuingnet, R., 2011. Contributions à l'apprentissage automatique pour l'analyse d'images cérébrales anatomiques (Ph.D. thesis). Université Paris Sud 11.
- Cuingnet, R., Glaunès, J.A., Chupin, M., Benali, H., Colliot, O., 2013. Spatial and Anatomical Regularization of SVM: A General Framework for Neuroimaging Data. *IEEE Transactions on Pattern Analysis and Machine Intelligence* 35, 682–696. <https://doi.org/10.1109/TPAMI.2012.142>
- Dahnke, R., Yotter, R.A., Gaser, C., 2013. Cortical thickness and central surface estimation. *Neuroimage* 65, 336–348. <https://doi.org/10.1016/j.neuroimage.2012.09.050>
- Dale, A.M., Fischl, B., Sereno, M.I., 1999. Cortical Surface-Based Analysis: I. Segmentation and Surface Reconstruction. *NeuroImage* 9, 179–194. <https://doi.org/10.1006/nimg.1998.0395>
- Damasio, H., Tranel, D., Grabowski, T., Adolphs, R., Damasio, A., 2004. Neural systems behind word and concept retrieval. *Cognition* 92, 179–229. <https://doi.org/10.1016/j.cognition.2002.07.001>
- Davies-Thompson, J., Johnston, S., Tashakkor, Y., Pancaroglu, R., Barton, J.J.S., 2016. The relationship between visual word and face processing lateralization in the fusiform gyri: A cross-sectional study. *Brain Res.* 1644, 88–97. <https://doi.org/10.1016/j.brainres.2016.05.009>
- Deloche, G., Metz-Lutz, M., Kremin, H., 1997. Test de dénomination orale de 80 images, in: Editions du Centre de Psychologie Appliquée CDP. Paris.
- Descoteaux, M., Deriche, R., Knosche, T.R., Anwander, A., 2009. Deterministic and Probabilistic Tractography Based on Complex Fibre Orientation Distributions. *IEEE Transactions on Medical Imaging* 28, 269–286. <https://doi.org/10.1109/TMI.2008.2004424>
- Desgranges, B., Matuszewski, V., Piolino, P., Chételat, G., Mézenge, F., Landeau, B., de la Sayette, V., Belliard, S., Eustache, F., 2007. Anatomical and functional alterations in semantic dementia: A voxel-based MRI and PET study. *Neurobiology of Aging* 28, 1904–1913. <https://doi.org/10.1016/j.neurobiolaging.2006.08.006>

- Desikan, R.S., Ségonne, F., Fischl, B., Quinn, B.T., Dickerson, B.C., Blacker, D., Buckner, R.L., Dale, A.M., Maguire, R.P., Hyman, B.T., Albert, M.S., Killiany, R.J., 2006. An automated labeling system for subdividing the human cerebral cortex on MRI scans into gyral based regions of interest. *NeuroImage* 31, 968–980. <https://doi.org/10.1016/j.neuroimage.2006.01.021>
- Destrieux, C., Fischl, B., Dale, A., Halgren, E., 2010. Automatic parcellation of human cortical gyri and sulci using standard anatomical nomenclature. *Neuroimage* 53, 1–15. <https://doi.org/10.1016/j.neuroimage.2010.06.010>
- Dubois, B., Slachevsky, A., Litvan, I., Pillon, B., 2000. The FAB: a Frontal Assessment Battery at bedside. *Neurology* 55, 1621–1626.
- Duffau, H., 2008. The anatomo-functional connectivity of language revisited. New insights provided by electrostimulation and tractography. *Neuropsychologia* 46, 927–934. <https://doi.org/10.1016/j.neuropsychologia.2007.10.025>
- Duffau, H., Gatignol, P., Mandonnet, E., Peruzzi, P., Tzourio-Mazoyer, N., Capelle, L., 2005. New insights into the anatomo-functional connectivity of the semantic system: a study using cortico-subcortical electrostimulations. *Brain* 128, 797–810. <https://doi.org/10.1093/brain/awh423>
- Eklund, A., Nichols, T.E., Knutsson, H., 2016. Cluster failure: Why fMRI inferences for spatial extent have inflated false-positive rates. *Proc Natl Acad Sci U S A* 113, 7900–7905. <https://doi.org/10.1073/pnas.1602413113>
- Fischl, B., 2012. FreeSurfer. *NeuroImage*, 20 years of fMRI 62, 774–781. <https://doi.org/10.1016/j.neuroimage.2012.01.021>
- Fischl, B., Dale, A.M., 2000. Measuring the thickness of the human cerebral cortex from magnetic resonance images. *PNAS* 97, 11050–11055. <https://doi.org/10.1073/pnas.200033797>
- Fischl, B., Salat, D.H., Busa, E., Albert, M., Dieterich, M., Haselgrove, C., van der Kouwe, A., Killiany, R., Kennedy, D., Klaveness, S., Montillo, A., Makris, N., Rosen, B., Dale, A.M., 2002. Whole Brain Segmentation: Automated Labeling of Neuroanatomical Structures in the Human Brain. *Neuron* 33, 341–355. [https://doi.org/10.1016/S0896-6273\(02\)00569-X](https://doi.org/10.1016/S0896-6273(02)00569-X)
- Fischl, B., Salat, D.H., van der Kouwe, A.J.W., Makris, N., Ségonne, F., Quinn, B.T., Dale, A.M., 2004. Sequence-independent segmentation of magnetic resonance images. *NeuroImage, Mathematics in Brain Imaging* 23, S69–S84. <https://doi.org/10.1016/j.neuroimage.2004.07.016>
- Fischl, B., Sereno, M.I., Dale, A.M., 1999. Cortical Surface-Based Analysis: II: Inflation, Flattening, and a Surface-Based Coordinate System. *NeuroImage* 9, 195–207. <https://doi.org/10.1006/nimg.1998.0396>
- Folstein, M.F., Folstein, S.E., McHugh, P.R., 1975. “Mini-mental state”. A practical method for grading the cognitive state of patients for the clinician. *J Psychiatr Res* 12, 189–198.

- Foulon, C., Cerliani, L., Kinkingnéhun, S., Levy, R., Rosso, C., Urbanski, M., Volle, E., Thiebaut de Schotten, M., 2018. Advanced lesion symptom mapping analyses and implementation as BCBtoolkit. *GigaScience* 7. <https://doi.org/10.1093/gigascience/giy004>
- Frackowiak, R.S.J., Friston, K.J., Frith, C., Dolan, R., Mazziotta, J.C. (Eds.), 1997. *Human Brain Function*. Academic Press USA.
- Friederici, A.D., Bahlmann, J., Heim, S., Schubotz, R.I., Anwander, A., 2006. The brain differentiates human and non-human grammars: Functional localization and structural connectivity. *Proc Natl Acad Sci U S A* 103, 2458–2463. <https://doi.org/10.1073/pnas.0509389103>
- Friederici, A.D., Gierhan, S.M.E., 2013. The language network. *Curr. Opin. Neurobiol.* 23, 250–254. <https://doi.org/10.1016/j.conb.2012.10.002>
- Friston, K., Ashburner, J., Kiebel, S., Nichols, T., Penny, W., 2007. *Statistical Parametric Mapping*. Elsevier. <https://doi.org/10.1016/B978-0-12-372560-8.X5000-1>
- Gainotti, G., 2013. Laterality effects in normal subjects' recognition of familiar faces, voices and names. Perceptual and representational components. *Neuropsychologia* 51, 1151–1160. <https://doi.org/10.1016/j.neuropsychologia.2013.03.009>
- Galantucci, S., Tartaglia, M.C., Wilson, S.M., Henry, M.L., Filippi, M., Agosta, F., Dronkers, N.F., Henry, R.G., Ogar, J.M., Miller, B.L., Gorno-Tempini, M.L., 2011. White matter damage in primary progressive aphasia: a diffusion tensor tractography study. *Brain* 134, 3011–3029. <https://doi.org/10.1093/brain/awr099>
- Gauthier, I., Tarr, M.J., Moylan, J., Anderson, A.W., Skudlarski, P., Gore, J.C., 2000. Does visual subordinate-level categorisation engage the functionally defined fusiform face area? *Cogn Neuropsychol* 17, 143–164. <https://doi.org/10.1080/026432900380544>
- Gerlach, C., Law, I., Gade, A., Paulson, O.B., 1999. Perceptual differentiation and category effects in normal object recognition: a PET study. *Brain* 122 (Pt 11), 2159–2170.
- Glatard, T., Kiar, G., Aumentado-Armstrong, T., Beck, N., Bellec, P., Bernard, R., Bonnet, A., Camarasu-Pop, S., Cervenansky, F., Das, S., da Silva, R.F., Flandin, G., Girard, P., Gorgolewski, K.J., Guttman, C.R.G., Hayot-Sasson, V., Quirion, P.-O., Rioux, P., Rousseau, M.-E., Evans, A.C., 2017. Boutiques: a flexible framework for automated application integration in computing platforms. *arXiv:1711.09713 [cs]*.
- Gorgolewski, K., Burns, C.D., Madison, C., Clark, D., Halchenko, Y.O., Waskom, M.L., Ghosh, S.S., 2011. Nipype: A Flexible, Lightweight and Extensible Neuroimaging Data Processing Framework in Python. *Front. Neuroinform.* 5. <https://doi.org/10.3389/fninf.2011.00013>
- Gorgolewski, K.J., Alfaro-Almagro, F., Auer, T., Bellec, P., Capotă, M., Chakravarty, M.M., Churchill, N.W., Cohen, A.L., Craddock, R.C., Devenyi, G.A., Eklund, A., Esteban, O., Flandin, G., Ghosh, S.S., Guntupalli, J.S., Jenkinson, M., Keshavan, A., Kiar, G., Liem, F., Raamana, P.R., Raffelt, D., Steele, C.J., Quirion, P.-O., Smith, R.E., Strother, S.C., Varoquaux, G., Wang, Y., Yarkoni, T., Poldrack, R.A., 2017. BIDS apps: Improving ease of use, accessibility, and reproducibility of neuroimaging data

- analysis methods. *PLOS Computational Biology* 13, e1005209. <https://doi.org/10.1371/journal.pcbi.1005209>
- Gorgolewski, K.J., Auer, T., Calhoun, V.D., Craddock, R.C., Das, S., Duff, E.P., Flandin, G., Ghosh, S.S., Glatard, T., Halchenko, Y.O., Handwerker, D.A., Hanke, M., Keator, D., Li, X., Michael, Z., Maumet, C., Nichols, B.N., Nichols, T.E., Pellman, J., Poline, J.-B., Rokem, A., Schaefer, G., Sochat, V., Triplett, W., Turner, J.A., Varoquaux, G., Poldrack, R.A., 2016. The brain imaging data structure, a format for organizing and describing outputs of neuroimaging experiments. *Scientific Data* 3, 160044. <https://doi.org/10.1038/sdata.2016.44>
- Gorno-Tempini, M.L., Brambati, S.M., Ginex, V., Ogar, J., Dronkers, N.F., Marcone, A., Perani, D., Garibotto, V., Cappa, S.F., Miller, B.L., 2008. The logopenic/phonological variant of primary progressive aphasia. *Neurology* 71, 1227–1234. <https://doi.org/10.1212/01.wnl.0000320506.79811.da>
- Gorno-Tempini, M.L., Dronkers, N.F., Rankin, K.P., Ogar, J.M., Phengrasamy, L., Rosen, H.J., Johnson, J.K., Weiner, M.W., Miller, B.L., 2004. Cognition and Anatomy in Three Variants of Primary Progressive Aphasia. *Ann Neurol* 55, 335–346. <https://doi.org/10.1002/ana.10825>
- Gorno-Tempini, M. L., Hillis, A.E., Weintraub, S., Kertesz, A., Mendez, M., Cappa, S.F., Ogar, J.M., Rohrer, J.D., Black, S., Boeve, B.F., Manes, F., Dronkers, N.F., Vandenberghe, R., Rascovsky, K., Patterson, K., Miller, B.L., Knopman, D.S., Hodges, J.R., Mesulam, M.M., Grossman, M., 2011. Classification of primary progressive aphasia and its variants. *Neurology* 76, 1006–1014. <https://doi.org/10.1212/WNL.0b013e31821103e6>
- Gousias, I.S., Rueckert, D., Heckemann, R.A., Dyet, L.E., Boardman, J.P., Edwards, A.D., Hammers, A., 2008. Automatic segmentation of brain MRIs of 2-year-olds into 83 regions of interest. *NeuroImage* 40, 672–684. <https://doi.org/10.1016/j.neuroimage.2007.11.034>
- Graves, W.W., Desai, R., Humphries, C., Seidenberg, M.S., Binder, J.R., 2010. Neural Systems for Reading Aloud: A Multiparametric Approach. *Cereb Cortex* 20, 1799–1815. <https://doi.org/10.1093/cercor/bhp245>
- Graves, W.W., Grabowski, T.J., Mehta, S., Gordon, J.K., 2007. A neural signature of phonological access: distinguishing the effects of word frequency from familiarity and length in overt picture naming. *J Cogn Neurosci* 19, 617–631. <https://doi.org/10.1162/jocn.2007.19.4.617>
- Graves, W.W., Grabowski, T.J., Mehta, S., Gupta, P., 2008a. Left posterior superior temporal gyrus participates specifically in accessing lexical phonology. *J Cogn Neurosci* 20, 1698–1710. <https://doi.org/10.1162/jocn.2008.20113>
- Graves, W.W., Grabowski, T.J., Mehta, S., Gupta, P., 2008b. The left posterior superior temporal gyrus participates specifically in accessing lexical phonology. *J Cogn Neurosci* 20, 1698–1710. <https://doi.org/10.1162/jocn.2008.20113>

- Habert, M.-O., Marie, S., Bertin, H., Reynal, M., Martini, J.-B., Diallo, M., Kas, A., Network, the C.N.M., Trébossen, R., 2016. Optimization of brain PET imaging for a multicentre trial: the French CATI experience. *EJNMMI Phys* 3, 6. <https://doi.org/10.1186/s40658-016-0141-8>
- Hammers, A., Allom, R., Koeppe, M.J., Free, S.L., Myers, R., Lemieux, L., Mitchell, T.N., Brooks, D.J., Duncan, J.S., 2003. Three-dimensional maximum probability atlas of the human brain, with particular reference to the temporal lobe. *Human Brain Mapping* 19, 224–247. <https://doi.org/10.1002/hbm.10123>
- Harris, J.M., Gall, C., Thompson, J.C., Richardson, A.M.T., Neary, D., du Plessis, D., Pal, P., Mann, D.M.A., Snowden, J.S., Jones, M., 2013. Classification and pathology of primary progressive aphasia. *Neurology* 81, 1832–1839. <https://doi.org/10.1212/01.wnl.0000436070.28137.7b>
- Harris, J.M., Jones, M., 2014. Pathology in Primary Progressive Aphasia Syndromes. *Curr Neurol Neurosci Rep* 14, 466. <https://doi.org/10.1007/s11910-014-0466-4>
- Harvey, D.Y., Wei, T., Ellmore, T.M., Hamilton, A.C., Schnur, T.T., 2013. Neuropsychological evidence for the functional role of the uncinate fasciculus in semantic control. *Neuropsychologia* 51, 789–801. <https://doi.org/10.1016/j.neuropsychologia.2013.01.028>
- Hickok, G., Poeppel, D., 2004. Dorsal and ventral streams: a framework for understanding aspects of the functional anatomy of language. *Cognition* 92, 67–99. <https://doi.org/10.1016/j.cognition.2003.10.011>
- Howard, D., Patterson, K.E., Company, T.V.T., 1992. The pyramids and palm trees test : a test of semantic access from words and pictures. Bury St Edmunds : Thames Valley Test Company.
- Hua, K., Zhang, J., Wakana, S., Jiang, H., Li, X., Reich, D.S., Calabresi, P.A., Pekar, J.J., van Zijl, P.C.M., Mori, S., 2008. Tract probability maps in stereotaxic spaces: Analyses of white matter anatomy and tract-specific quantification. *NeuroImage* 39, 336–347. <https://doi.org/10.1016/j.neuroimage.2007.07.053>
- Iaccarino, L., Crespi, C., Della Rosa, P.A., Catricalà, E., Guidi, L., Marcone, A., Tagliavini, F., Magnani, G., Cappa, S.F., Perani, D., 2015. The semantic variant of primary progressive aphasia: Clinical and neuroimaging evidence in single subjects. *PLoS ONE* 10, 1–17. <https://doi.org/10.1371/journal.pone.0120197>
- Indefrey, P., Levelt, W.J.M., 2004. The spatial and temporal signatures of word production components. *Cognition* 92, 101–144. <https://doi.org/10.1016/j.cognition.2002.06.001>
- Jenkinson, M., Beckmann, C.F., Behrens, T.E.J., Woolrich, M.W., Smith, S.M., 2012. FSL. *Neuroimage* 62, 782–790. <https://doi.org/10.1016/j.neuroimage.2011.09.015>
- Jeurissen, B., Tournier, J.-D., Dhollander, T., Connelly, A., Sijbers, J., 2014. Multi-tissue constrained spherical deconvolution for improved analysis of multi-shell diffusion MRI data. *NeuroImage* 103, 411–426. <https://doi.org/10.1016/j.neuroimage.2014.07.061>

- Jezzard, Peter, Balaban, R.S., 1995. Correction for geometric distortion in echo planar images from B0 field variations. *Magnetic Resonance in Medicine* 34, 65–73. <https://doi.org/10.1002/mrm.1910340111>
- Jezzard, P., Balaban, R.S., 1995. Correction for geometric distortion in echo planar images from B0 field variations. *Magn Reson Med* 34, 65–73.
- Joliot, M., Jobard, G., Naveau, M., Delcroix, N., Petit, L., Zago, L., Crivello, F., Mellet, E., Mazoyer, B., Tzourio-Mazoyer, N., 2015. AICHA: An atlas of intrinsic connectivity of homotopic areas. *Journal of Neuroscience Methods* 254, 46–59. <https://doi.org/10.1016/j.jneumeth.2015.07.013>
- Jouen, A.L., Ellmore, T.M., Madden-Lombardi, C.J., Pallier, C., Dominey, P.F., Ventre-Dominey, J., 2018. Beyond the word and image: II- Structural and functional connectivity of a common semantic system. *Neuroimage* 166, 185–197. <https://doi.org/10.1016/j.neuroimage.2017.10.039>
- Kanwisher, N., McDermott, J., Chun, M.M., 1997. The fusiform face area: a module in human extrastriate cortex specialized for face perception. *J. Neurosci.* 17, 4302–4311.
- Kanwisher, N., Yovel, G., 2006. The fusiform face area: a cortical region specialized for the perception of faces. *Philos Trans R Soc Lond B Biol Sci* 361, 2109–2128. <https://doi.org/10.1098/rstb.2006.1934>
- Kotz, S.A., Cappa, S.F., von Cramon, D.Y., Friederici, A.D., 2002a. Modulation of the lexical-semantic network by auditory semantic priming: an event-related functional MRI study. *Neuroimage* 17, 1761–1772.
- Kotz, S.A., Cappa, S.F., von Cramon, D.Y., Friederici, A.D., 2002b. Modulation of the lexical-semantic network by auditory semantic priming: an event-related functional MRI study. *Neuroimage* 17, 1761–1772.
- La Joie, R., Landeau, B., Perrotin, A., Bejanin, A., Egret, S., Pélerin, A., Mézenge, F., Belliard, S., de La Sayette, V., Eustache, F., Desgranges, B., Chételat, G., 2014. Intrinsic connectivity identifies the hippocampus as a main crossroad between Alzheimer’s and semantic dementia-targeted networks. *Neuron* 81, 1417–1428. <https://doi.org/10.1016/j.neuron.2014.01.026>
- Laisney, M., Eustache, F., Desgranges, B., Libbey, J., Revue, E., 2009. Évaluation de la mémoire sémantique relative aux personnes célèbres - SemPer Assessment of semantic memory for famous people - SemPer. *Revue de neuropsychologie* 1, 175–183. <https://doi.org/10.3917/rne.012.0175>
- Lambon Ralph, M.A., Graham, K.S., Patterson, K., Hodges, J.R., 1999. Is a picture worth a thousand words? Evidence from concept definitions by patients with semantic dementia. *Brain Lang* 70, 309–335. <https://doi.org/10.1006/brln.1999.2143>
- Lau, E.F., Gramfort, A., Hämäläinen, M.S., Kuperberg, G.R., 2013. Automatic Semantic Facilitation in Anterior Temporal Cortex Revealed through Multimodal Neuroimaging. *J Neurosci* 33, 17174–17181. <https://doi.org/10.1523/JNEUROSCI.1018-13.2013>

- Le Ber, I., Camuzat, A., Guillot-Noel, L., Hannequin, D., Lacomblez, L., Golfier, V., Puel, M., Martinaud, O., Deramecourt, V., Rivaud-Pechoux, S., Millecamps, S., Vercelletto, M., Couratier, P., Sellal, F., Pasquier, F., Salachas, F., Thomas-Antérion, C., Didic, M., Pariente, J., Seilhean, D., Ruberg, M., Wargon, I., Blanc, F., Camu, W., Michel, B.-F., Berger, E., Sauvée, M., Thauvin-Robinet, C., Mondon, K., Tournier-Lasserre, E., Goizet, C., Fleury, M., Viennet, G., Verpillat, P., Meininger, V., Duyckaerts, C., Dubois, B., Brice, A., 2013. C9ORF72 repeat expansions in the frontotemporal dementias spectrum of diseases: a flow-chart for genetic testing. *J. Alzheimers Dis.* 34, 485–499. <https://doi.org/10.3233/JAD-121456>
- Leemans, A., Jones, D.K., 2009a. The B-matrix must be rotated when correcting for subject motion in DTI data. *Magnetic Resonance in Medicine* 61, 1336–1349. <https://doi.org/10.1002/mrm.21890>
- Leemans, A., Jones, D.K., 2009b. The B-matrix must be rotated when correcting for subject motion in DTI data. *Magn Reson Med* 61, 1336–1349. <https://doi.org/10.1002/mrm.21890>
- Lehmann, M., Ghosh, P.M., Madison, C., Laforce, R., Corbetta-Rastelli, C., Weiner, M.W., Greicius, M.D., Seeley, W.W., Gorno-Tempini, M.L., Rosen, H.J., Miller, B.L., Jagust, W.J., Rabinovici, G.D., 2013. Diverging patterns of amyloid deposition and hypometabolism in clinical variants of probable Alzheimer’s disease. *Brain* 136, 844–858. <https://doi.org/10.1093/brain/aws327>
- Levelt, W.J., Roelofs, A., Meyer, A.S., 1999. A theory of lexical access in speech production. *Behav Brain Sci* 22, 1–38; discussion 38-75.
- Lloyd-Jones, T.J., Humphreys, G.W., 1997. Perceptual differentiation as a source of category effects in object processing: evidence from naming and object decision. *Mem Cognit* 25, 18–35.
- MacDonald, D., Kabani, N., Avis, D., Evans, A.C., 2000. Automated 3-D extraction of inner and outer surfaces of cerebral cortex from MRI. *Neuroimage* 12, 340–356. <https://doi.org/10.1006/nimg.1999.0534>
- Mack, J.E., Chandler, S.D., Meltzer-Asscher, A., Rogalski, E., Weintraub, S., Mesulam, M.-M., Thompson, C.K., 2015. What do pauses in narrative production reveal about the nature of word retrieval deficits in PPA? *Neuropsychologia* 77, 211–222. <https://doi.org/10.1016/j.neuropsychologia.2015.08.019>
- Madhavan, A., Whitwell, J.L., Weigand, S.D., Duffy, J.R., Strand, E.A., Machulda, M.M., Tosakulwong, N., Senjem, M.L., Gunter, J.L., Lowe, V.J., Petersen, R.C., Jr, C.R.J., Josephs, K.A., 2013. FDG PET and MRI in Logopenic Primary Progressive Aphasia versus Dementia of the Alzheimer’s Type. *PLOS ONE* 8, e62471. <https://doi.org/10.1371/journal.pone.0062471>
- Mahoney, C.J., Malone, I.B., Ridgway, G.R., Buckley, A.H., Downey, L.E., Golden, H.L., Ryan, N.S., Ourselin, S., Schott, J.M., Rossor, M.N., Fox, N.C., Warren, J.D., 2013. White matter tract signatures of the progressive aphasias. *Neurobiol Aging* 34, 1687–1699. <https://doi.org/10.1016/j.neurobiolaging.2012.12.002>

- Makretz, S.J., Quimby, M., Collins, J., Makris, N., McGinnis, S., Schultz, A., Vasdev, N., Johnson, K.A., Dickerson, B.C., 2017. Flortaucipir tau PET imaging in semantic variant primary progressive aphasia. *J Neurol Neurosurg Psychiatry* jnnp-2017-316409. <https://doi.org/10.1136/jnnp-2017-316409>
- Makris, N., Papadimitriou, G.M., Kaiser, J.R., Sorg, S., Kennedy, D.N., Pandya, D.N., 2009. Delineation of the Middle Longitudinal Fascicle in Humans: A Quantitative, In Vivo, DT-MRI Study. *Cereb Cortex* 19, 777–785. <https://doi.org/10.1093/cercor/bhn124>
- Makris, N., Preti, M.G., Asami, T., Pelavin, P., Campbell, B., Papadimitriou, G.M., Kaiser, J., Baselli, G., Westin, C.F., Shenton, M.E., Kubicki, M., 2013. Human middle longitudinal fascicle: variations in patterns of anatomical connections. *Brain Struct Funct* 218, 951–968. <https://doi.org/10.1007/s00429-012-0441-2>
- Makris, N., Zhu, A., Papadimitriou, G.M., Mouradian, P., Ng, I., Scaccianoce, E., Baselli, G., Baglio, F., Shenton, M.E., Rathi, Y., Dickerson, B., Yeterian, E., Kubicki, M., 2016. Mapping temporo-parietal and temporo-occipital cortico-cortical connections of the human middle longitudinal fascicle in subject-specific, probabilistic, and stereotaxic Talairach spaces. *Brain Imaging and Behavior*. <https://doi.org/10.1007/s11682-016-9589-3>
- Mandelli, M.L., Caverzasi, E., Binney, R.J., Henry, M.L., Lobach, I., Block, N., Amirbekian, B., Dronkers, N., Miller, B.L., Henry, R.G., Gorno-Tempini, M.L., 2014. Frontal White Matter Tracts Sustaining Speech Production in Primary Progressive Aphasia. *J Neurosci* 34, 9754–9767. <https://doi.org/10.1523/JNEUROSCI.3464-13.2014>
- Mandonnet, E., Nouet, A., Gatignol, P., Capelle, L., Duffau, H., 2007. Does the left inferior longitudinal fasciculus play a role in language? A brain stimulation study. *Brain* 130, 623–629. <https://doi.org/10.1093/brain/awl361>
- Mangin, J.-F., Rivière, D., Cachia, A., Duchesnay, E., Cointepas, Y., Papadopoulos-Orfanos, D., Scifo, P., Ochiai, T., Brunelle, F., Régis, J., 2004. A framework to study the cortical folding patterns. *Neuroimage* 23 Suppl 1, S129-138. <https://doi.org/10.1016/j.neuroimage.2004.07.019>
- Marcoux, A., Burgos, N., Bertrand, A., Teichmann, M., Routier, A., Wen, J., Samper-González, J., Bottani, S., Durrleman, S., Habert, M.-O., Colliot, O., Submitted. An Automated Pipeline for the Analysis of PET Data on the Cortical Surface.
- Martersteck, A., Murphy, C., Rademaker, A., Wieneke, C., Weintraub, S., Chen, K., Mesulam, M.-M., Rogalski, E., 2016. Is in vivo Amyloid Distribution Asymmetric in Primary Progressive Aphasia? *Ann Neurol* 79, 496–501. <https://doi.org/10.1002/ana.24566>
- Matias-Guiu, J.A., Cabrera-Martín, M.N., Matías-Guiu, J., Carreras, J.L., 2017. FDG-PET/CT or MRI for the Diagnosis of Primary Progressive Aphasia? *American Journal of Neuroradiology* 38, E63–E63. <https://doi.org/10.3174/ajnr.A5255>
- Matías-Guiu, J.A., Cabrera-Martín, M.N., Moreno-Ramos, T., Valles-Salgado, M., Fernandez-Matarrubia, M., Carreras, J.L., Matías-Guiu, J., 2015a. Amyloid and FDG-PET

- study of logopenic primary progressive aphasia: evidence for the existence of two subtypes. *J. Neurol.* 262, 1463–1472. <https://doi.org/10.1007/s00415-015-7738-z>
- Matías-Guiu, J.A., Cabrera-Martín, M.N., Pérez-Castejón, M.J., Moreno-Ramos, T., Rodríguez-Rey, C., García-Ramos, R., Ortega-Candil, A., Fernandez-Matarrubia, M., Oreja-Guevara, C., Matías-Guiu, J., Carreras, J.L., 2015b. Visual and statistical analysis of ¹⁸F-FDG PET in primary progressive aphasia. *Eur. J. Nucl. Med. Mol. Imaging* 42, 916–927. <https://doi.org/10.1007/s00259-015-2994-9>
- Matias-Guiu, J.A., Díaz-Álvarez, J., Ayala, J.L., Risco-Martín, J.L., Moreno-Ramos, T., Pytel, V., Matias-Guiu, J., Carreras, J.L., Cabrera-Martín, M.N., 2018. Clustering Analysis of FDG-PET Imaging in Primary Progressive Aphasia. *Front. Aging Neurosci.* 10. <https://doi.org/10.3389/fnagi.2018.00230>
- Mattis, S., 1976. Mental status examination for organic mental syndrome in elderly patients, in: Bellak, L., Karasu, T.B. (Eds.), . Grune & Stratton, New York, pp. 77–121.
- Mazaux & Orgogozo, 1982. Boston Diagnostic Aphasia Examination ; Version française.
- Mazaux, J.M., Orgogozo, J.M., 1982. Echelle d'évaluation de l'aphasie adaptée du Boston diagnostic aphasia examination. EAP Editions Psychotechniques, Paris.
- McCandliss, B.D., Cohen, L., Dehaene, S., 2003. The visual word form area: expertise for reading in the fusiform gyrus. *Trends Cogn. Sci. (Regul. Ed.)* 7, 293–299.
- Mendes, A., Bertrand, A., Lamari, F., Colliot, O., Routier, A., Godefroy, O., Etcharry-Bouyx, F., Moreaud, O., Pasquier, F., Couratier, P., Bennys, K., Vercelletto, M., Martinaud, O., Laurent, B., Pariente, J., Puel, M., Epelbaum, S., Belliard, S., Kaaouana, T., Fillon, L., Chupin, M., Dubois, B., Teichmann, M., On behalf of the PHRC “CAPP” Study Group, 2018. Cerebral microbleeds and CSF Alzheimer biomarkers in primary progressive aphasias. *Neurology* 90, e1057–e1065. <https://doi.org/10.1212/WNL.0000000000005165>
- Merck, C., Charnallet, A., Auriacombe, S., Belliard, S., Hahn-Barma, V., Kremin, H., Lemesle, B., Mahieux, F., Moreaud, O., Palisson, D.P., Roussel, M., Sellal, F., Siegwart, H., 2011. La batterie d'évaluation des connaissances sémantiques du GRECO (BECS-GRECO) : validation et données normatives. *Revue de neuropsychologie* 3, 235. <https://doi.org/10.3917/rne.034.0235>
- Mesulam, M.-M., 2007. Primary progressive aphasia: a 25-year retrospective. *Alzheimer Dis Assoc Disord* 21, S8–S11. <https://doi.org/10.1097/WAD.0b013e31815bf7e1>
- Mesulam, M.M., 1982. Slowly progressive aphasia without generalized dementia. *Ann. Neurol.* 11, 592–598. <https://doi.org/10.1002/ana.410110607>
- Mesulam, M.-M., Weintraub, S., 2014. Is it time to revisit the classification guidelines for primary progressive aphasia? *Neurology* 82, 1108–1109. <https://doi.org/10.1212/WNL.0000000000000272>
- Mesulam, M.M., Wieneke, C., Hurley, R., Rademaker, A., Thompson, C.K., Weintraub, S., Rogalski, E.J., 2013. Words and objects at the tip of the left temporal lobe in primary progressive aphasia. *Brain* 136, 601–618. <https://doi.org/10.1093/brain/aws336>

- Mesulam, M.-M., Wieneke, C., Thompson, C., Rogalski, E., Weintraub, S., 2012. Quantitative classification of primary progressive aphasia at early and mild impairment stages. *Brain* 135, 1537–1553. <https://doi.org/10.1093/brain/aws080>
- Mion, M., Patterson, K., Acosta-cabronero, J., Pengas, G., Izquierdo-garcia, D., Hong, Y.T., Fryer, T.D., Williams, G.B., Hodges, J.R., Nestor, P.J., Way, R., 2010. What the left and right anterior fusiform gyri tell us about semantic memory 3256–3268. <https://doi.org/10.1093/brain/awq272>
- Montembeault, M., Brambati, S.M., Gorno-Tempini, M.L., Migliaccio, R., 2018. Clinical, Anatomical, and Pathological Features in the Three Variants of Primary Progressive Aphasia: A Review. *Front. Neurol.* 9. <https://doi.org/10.3389/fneur.2018.00692>
- Moodley, K.K., Perani, D., Minati, L., Della Rosa, P.A., Pennycook, F., Dickson, J.C., Barnes, A., Contarino, V.E., Michopoulou, S., D’Incerti, L., Good, C., Fallanca, F., Vanoli, E.G., Ell, P.J., Chan, D., 2015. Simultaneous PET-MRI Studies of the Concordance of Atrophy and Hypometabolism in Syndromic Variants of Alzheimer’s Disease and Frontotemporal Dementia: An Extended Case Series. *J. Alzheimers Dis.* 46, 639–653. <https://doi.org/10.3233/JAD-150151>
- Mori, S., Wakana, S., Nague-Poetscher, L., van Zijl, P., 2005. *MRI Atlas of Human White Matter*. Elsevier, Amsterdam.
- Mummery, C.J., Patterson, K., Price, C.J., Ashburner, J., Frackowiak, R.S.J., Hodges, J.R., 2000. A voxel-based morphometry study of semantic dementia: Relationship between temporal lobe atrophy and semantic memory. *Ann Neurol.* 47, 36–45. [https://doi.org/10.1002/1531-8249\(200001\)47:1<36::AID-ANA8>3.0.CO;2-L](https://doi.org/10.1002/1531-8249(200001)47:1<36::AID-ANA8>3.0.CO;2-L)
- Operto, G., Chupin, M., Batrancourt, B., Habert, M.-O., Colliot, O., Benali, H., Poupon, C., Champseix, C., Delmaire, C., Marie, S., Rivière, D., Péligrini-Issac, M., Perlberg, V., Trebossen, R., Bottlaender, M., Frouin, V., Grigis, A., Orfanos, D.P., Dary, H., Fillon, L., Azouani, C., Bouyahia, A., Fischer, C., Edward, L., Bouin, M., Thoprakarn, U., Li, J., Makkaoui, L., Poret, S., Dufouil, C., Bouteloup, V., Chételat, G., Dubois, B., Lehericy, S., Mangin, J.-F., Cointepas, Y., CATI Consortium, 2016. CATI: A Large Distributed Infrastructure for the Neuroimaging of Cohorts. *Neuroinformatics* 14, 253–264. <https://doi.org/10.1007/s12021-016-9295-8>
- Ossenkoppele, R., Cohn-Sheehy, B.I., La Joie, R., Vogel, J.W., Möller, C., Lehmann, M., van Berckel, B.N.M., Seeley, W.W., Pijnenburg, Y.A., Gorno-Tempini, M.L., Kramer, J.H., Barkhof, F., Rosen, H.J., van der Flier, W.M., Jagust, W.J., Miller, B.L., Scheltens, P., Rabinovici, G.D., 2015. Atrophy Patterns in Early Clinical Stages Across Distinct Phenotypes of Alzheimer’s Disease. *Hum Brain Mapp* 36, 4421–4437. <https://doi.org/10.1002/hbm.22927>
- Pallier, C., Devauchelle, A.-D., Dehaene, S., 2011. Cortical representation of the constituent structure of sentences. *Proc Natl Acad Sci U S A* 108, 2522–2527. <https://doi.org/10.1073/pnas.1018711108>
- Papinutto, N., Galantucci, S., Mandelli, M.L., Gesierich, B., Jovicich, J., Caverzasi, E., Henry, R.G., Seeley, W.W., Miller, B.L., Shapiro, K.A., Gorno-Tempini, M.L., 2016. Structural connectivity of the human anterior temporal lobe: a diffusion magnetic

- resonance imaging study. *Hum Brain Mapp* 37, 2210–2222. <https://doi.org/10.1002/hbm.23167>
- Papoutsis, M., de Zwart, J.A., Jansma, J.M., Pickering, M.J., Bednar, J.A., Horwitz, B., 2009. From Phonemes to Articulatory Codes: An fMRI Study of the Role of Broca's Area in Speech Production. *Cereb Cortex* 19, 2156–2165. <https://doi.org/10.1093/cercor/bhn239>
- Parker, G.J.M., Luzzi, S., Alexander, D.C., Wheeler-Kingshott, C.A.M., Ciccarelli, O., Lambon Ralph, M.A., 2005. Lateralization of ventral and dorsal auditory-language pathways in the human brain. *Neuroimage* 24, 656–666. <https://doi.org/10.1016/j.neuroimage.2004.08.047>
- Pascual, B., Masdeu, J.C., Hollenbeck, M., Makris, N., Insausti, R., Ding, S.-L., Dickerson, B.C., 2015. Large-scale brain networks of the human left temporal pole: a functional connectivity MRI study. *Cereb. Cortex* 25, 680–702. <https://doi.org/10.1093/cercor/bht260>
- Patterson, K., Nestor, P.J., Rogers, T.T., 2007. Where do you know what you know? The representation of semantic knowledge in the human brain. *Nat Rev Neurosci* 8, 976–987. <https://doi.org/10.1038/nrn2277>
- Pedregosa, F., Varoquaux, G., Gramfort, A., Michel, V., Thirion, B., Grisel, O., Blondel, M., Prettenhofer, P., Weiss, R., Dubourg, V., Vanderplas, J., Passos, A., Cournapeau, D., Brucher, M., Perrot, M., Duchesnay, É., 2011. Scikit-learn: Machine Learning in Python. *Journal of Machine Learning Research* 12, 2825–2830.
- Pobric, G., Jefferies, E., Ralph, M.A.L., 2010. Amodal semantic representations depend on both anterior temporal lobes: evidence from repetitive transcranial magnetic stimulation. *Neuropsychologia* 48, 1336–1342. <https://doi.org/10.1016/j.neuropsychologia.2009.12.036>
- Pobric, G., Jefferies, E., Ralph, M.A.L., 2007. Anterior temporal lobes mediate semantic representation: mimicking semantic dementia by using rTMS in normal participants. *Proc. Natl. Acad. Sci. U.S.A.* 104, 20137–20141. <https://doi.org/10.1073/pnas.0707383104>
- Poline, J.-B., Breeze, J.L., Ghosh, S.S., Gorgolewski, K., Halchenko, Y.O., Hanke, M., Helmer, K.G., Marcus, D.S., Poldrack, R.A., Schwartz, Y., Ashburner, J., Kennedy, D.N., 2012. Data sharing in neuroimaging research. *Front. Neuroinform.* 6. <https://doi.org/10.3389/fninf.2012.00009>
- R Core Team, 2013. R: A Language and Environment for Statistical Computing. R Foundation for Statistical Computing, Vienna, Austria.
- Race, D.S., Hillis, A.B., 2015. Naming, in: Toga, A.W. (Ed.), *Brain Mapping*. Academic Press, Waltham, pp. 671–675. <https://doi.org/10.1016/B978-0-12-397025-1.00066-X>
- Rice, G.E., Lambon Ralph, M.A., Hoffman, P., 2015. The Roles of Left Versus Right Anterior Temporal Lobes in Conceptual Knowledge: An ALE Meta-analysis of 97 Functional Neuroimaging Studies. *Cereb. Cortex* 25, 4374–4391. <https://doi.org/10.1093/cercor/bhv024>

- Ridgway, G.R., Omar, R., Ourselin, S., Hill, D.L.G., Warren, J.D., Fox, N.C., 2009. Issues with threshold masking in voxel-based morphometry of atrophied brains. *Neuroimage* 44, 99–111. <https://doi.org/10.1016/j.neuroimage.2008.08.045>
- Rohrer, J.D., Caso, F., Mahoney, C., Henry, M., Rosen, H.J., Rabinovici, G., Rossor, M.N., Miller, B., Warren, J.D., Fox, N.C., Ridgway, G.R., Gorno-Tempini, M.L., 2013. Patterns of longitudinal brain atrophy in the logopenic variant of primary progressive aphasia. *Brain Lang* 127, 121–126. <https://doi.org/10.1016/j.bandl.2012.12.008>
- Rohrer, J.D., Clarkson, M.J., Kittus, R., Rossor, M.N., Ourselin, S., Warren, J.D., Fox, N.C., 2012. Rates of hemispheric and lobar atrophy in the language variants of frontotemporal lobar degeneration. *J. Alzheimers Dis.* 30, 407–411. <https://doi.org/10.3233/JAD-2012-111556>
- Rohrer, J.D., Paviour, D., Bronstein, A.M., O’Sullivan, S.S., Lees, A., Warren, J.D., 2010a. Progressive supranuclear palsy syndrome presenting as progressive nonfluent aphasia: A neuropsychological and neuroimaging analysis. *Movement Disorders* 25, 179–188. <https://doi.org/10.1002/mds.22946>
- Rohrer, J.D., Rossor, M.N., Warren, J.D., 2010b. Syndromes of nonfluent primary progressive aphasia. *Neurology* 75, 603–610. <https://doi.org/10.1212/WNL.0b013e3181ed9c6b>
- Rolls, E.T., Joliot, M., Tzourio-Mazoyer, N., 2015. Implementation of a new parcellation of the orbitofrontal cortex in the automated anatomical labeling atlas. *NeuroImage* 122, 1–5. <https://doi.org/10.1016/j.neuroimage.2015.07.075>
- Roman Jimenez, G., 2016. Analyse des images de tomographie par émission de positons pour la prédiction de récurrence du cancer du col de l’utérus (Ph.D. thesis). Université Rennes 1.
- Routier, A., Burgos, N., Guillon, J., Samper-González, J., Wen, J., Marcoux, A., Bacci, M., Fontanella, S., Jacquemont, T., Gori, P., Guyot, A., Lu, P., Mauricio, D.M., Thi-beau—Sutre, E., Moreau, T., Teichmann, M., Habert, M.-O., Durrleman, S., Colliot, O., Submitted. Clinica: an open source software platform for reproducible clinical neuroscience studies.
- Routier, A., Habert, M.-O., Kas, A., Sundqvist, M., Mertz, J., David, P.-M., Bertin, H., Belliard, S., Pasquier, F., Bennys, K., Martinaud, O., Fretcharry-Bouyx, F., Moreaud, O., Godefroy, O., Pariente, J., Puel, M., Couratier, P., Boutoleau-Bretonniere, C., Laurent, B., Migliaccio, R., Dubois, B., Bertrand, A., Colliot, O., Bertrand, A., 2018. Structural, microstructural and metabolic alterations in Primary Progressive Aphasia variants. *Front. Neurol.* 9. <https://doi.org/10.3389/fneur.2018.00766>
- Sajjadi, S.A., Sheikh-Bahaei, N., Cross, J., Gillard, J.H., Scoffings, D., Nestor, P.J., 2017. Can MRI Visual Assessment Differentiate the Variants of Primary-Progressive Aphasia? *AJNR Am J Neuroradiol* 38, 954–960. <https://doi.org/10.3174/ajnr.A5126>
- Samper-González, J., Burgos, N., Bottani, S., Fontanella, S., Lu, P., Marcoux, A., Routier, A., Guillon, J., Bacci, M., Wen, J., Bertrand, A., Bertin, H., Habert, M.-O., Durrleman, S., Evgeniou, T., Colliot, O., 2018. Reproducible evaluation of classification

- methods in Alzheimer's disease: Framework and application to MRI and PET data. *NeuroImage*. <https://doi.org/10.1016/j.neuroimage.2018.08.042>
- Sanches, C., Routier, A., Colliot, O., Teichmann, M., 2018. The structure of the mental lexicon: What primary progressive aphasia reveals. *Neuropsychologia* 109, 107–115. <https://doi.org/10.1016/j.neuropsychologia.2017.12.018>
- Santos-Santos, M.A., Rabinovici, G.D., Iaccarino, L., Ayakta, N., Tammewar, G., Lobach, I., Henry, M.L., Hubbard, I., Mandelli, M.L., Spinelli, E., Miller, Z.A., Pressman, P.S., O'Neil, J.P., Ghosh, P., Lazaris, A., Meyer, M., Watson, C., Yoon, S.J., Rosen, H.J., Grinberg, L., Seeley, W.W., Miller, B.L., Jagust, W.J., Gorno-Tempini, M.L., 2018. Rates of Amyloid Imaging Positivity in Patients With Primary Progressive Aphasia. *JAMA Neurol*. <https://doi.org/10.1001/jamaneurol.2017.4309>
- Saur, D., Kreher, B.W., Schnell, S., Kummerer, D., Kellmeyer, P., Vry, M.-S., Umarova, R., Musso, M., Glauche, V., Abel, S., Huber, W., Rijntjes, M., Hennig, J., Weiller, C., 2008. Ventral and dorsal pathways for language. *Proceedings of the National Academy of Sciences* 105, 18035–18040. <https://doi.org/10.1073/pnas.0805234105>
- Saur, D., Schelter, B., Schnell, S., Kratochvil, D., Küpper, H., Kellmeyer, P., Kümmerer, D., Klöppel, S., Glauche, V., Lange, R., Mader, W., Feess, D., Timmer, J., Weiller, C., 2010. Combining functional and anatomical connectivity reveals brain networks for auditory language comprehension. *Neuroimage* 49, 3187–3197. <https://doi.org/10.1016/j.neuroimage.2009.11.009>
- Savio, A.M., Schutte, M., Graña, M., Yakushev, I., 2017. Pypes: Workflows for Processing Multimodal Neuroimaging Data. *Front Neuroinform* 11. <https://doi.org/10.3389/fninf.2017.00025>
- Scarpazza, C., Tognin, S., Frisciata, S., Sartori, G., Mechelli, A., 2015. False positive rates in Voxel-based Morphometry studies of the human brain: should we be worried? *Neurosci Biobehav Rev* 52, 49–55. <https://doi.org/10.1016/j.neubiorev.2015.02.008>
- Schwindt, G.C., Graham, N.L., Rochon, E., Tang-Wai, D.F., Lobaugh, N.J., Chow, T.W., Black, S.E., 2013. Whole-brain white matter disruption in semantic and nonfluent variants of primary progressive aphasia. *Hum Brain Mapp* 34, 973–984. <https://doi.org/10.1002/hbm.21484>
- Shallice, T., Cipolotti, L., 2018. The Prefrontal Cortex and Neurological Impairments of Active Thought. *Annu Rev Psychol* 69, 157–180. <https://doi.org/10.1146/annurev-psych-010416-044123>
- Shattuck, D.W., Mirza, M., Adisetiyo, V., Hojatkashani, C., Salamon, G., Narr, K.L., Poldrack, R.A., Bilder, R.M., Toga, A.W., 2008. Construction of a 3D probabilistic atlas of human cortical structures. *NeuroImage* 39, 1064–1080. <https://doi.org/10.1016/j.neuroimage.2007.09.031>
- Sled, J.G., Zijdenbos, A.P., Evans, A.C., 1998. A nonparametric method for automatic correction of intensity nonuniformity in MRI data. *IEEE Transactions on Medical Imaging* 17, 87–97. <https://doi.org/10.1109/42.668698>

- Smith, S.M., Jenkinson, M., Johansen-Berg, H., Rueckert, D., Nichols, T.E., Mackay, C.E., Watkins, K.E., Ciccarelli, O., Cader, M.Z., Matthews, P.M., Behrens, T.E.J., 2006. Tract-based spatial statistics: voxelwise analysis of multi-subject diffusion data. *Neuroimage* 31, 1487–1505. <https://doi.org/10.1016/j.neuroimage.2006.02.024>
- Snowden, J.S., Thompson, J.C., Neary, D., 2004. Knowledge of famous faces and names in semantic dementia. *Brain* 127, 860–872. <https://doi.org/10.1093/brain/awh099>
- Spinelli, E.G., Mandelli, M.L., Miller, Z.A., Santos-Santos, M.A., Wilson, S.M., Agosta, F., Grinberg, L.T., Huang, E.J., Trojanowski, J.Q., Meyer, M., Henry, M.L., Comi, G., Rabinovici, G., Rosen, H.J., Filippi, M., Miller, B.L., Seeley, W.W., Gorno-Tempini, M.L., 2017. Typical and atypical pathology in primary progressive aphasia variants. *Ann. Neurol.* 81, 430–443. <https://doi.org/10.1002/ana.24885>
- Sundqvist, M., Routier, A., Dubois, B., Colliot, O., Teichmann, M., Submitted. The subcortical module-hub network of semantics revealed by semantic dementia.
- Tarr, M.J., Gauthier, I., 2000. FFA: a flexible fusiform area for subordinate-level visual processing automatized by expertise. *Nat. Neurosci.* 3, 764–769. <https://doi.org/10.1038/77666>
- Teichmann, M., Kas, A., Boutet, C., Ferrieux, S., Nogues, M., Samri, D., Rogan, C., Dormont, D., Dubois, B., Migliaccio, R., 2013a. Deciphering logopenic primary progressive aphasia: a clinical, imaging and biomarker investigation. *Brain* 136, 3474–3488. <https://doi.org/10.1093/brain/awt266>
- Teichmann, M., Migliaccio, R., Kas, A., Dubois, B., 2013b. Logopenic progressive aphasia beyond Alzheimer’s—an evolution towards dementia with Lewy bodies. *J Neurol Neurosurg Psychiatry* 84, 113–114. <https://doi.org/10.1136/jnnp-2012-302638>
- Tetzloff, K.A., Duffy, J.R., Clark, H.M., Strand, E.A., Machulda, M.M., Schwarz, C.G., Senjem, M.L., Reid, R.I., Spsychalla, A.J., Tosakulwong, N., Lowe, V.J., Jack, J., Josephs, K.A., Whitwell, J.L., 2018. Longitudinal structural and molecular neuroimaging in agrammatic primary progressive aphasia. *Brain* 141, 302–317. <https://doi.org/10.1093/brain/awx293>
- Thomas, B.A., Cuplov, V., Bousse, A., Mendes, A., Thielemans, K., Hutton, B.F., Erlandsson, K., 2016. PETPVC: a toolbox for performing partial volume correction techniques in positron emission tomography. *Physics in Medicine and Biology* 61, 7975–7993. <https://doi.org/10.1088/0031-9155/61/22/7975>
- Thomas, B.A., Erlandsson, K., Modat, M., Thurfjell, L., Vandenberghe, R., Ourselin, S., Hutton, B.F., 2011. The importance of appropriate partial volume correction for PET quantification in Alzheimer’s disease. *Eur. J. Nucl. Med. Mol. Imaging* 38, 1104–1119. <https://doi.org/10.1007/s00259-011-1745-9>
- Toro, C., Gonzalo-Martín, C., García-Pedrero, A., Menasalvas Ruiz, E., 2018. Supervoxels-Based Histon as a New Alzheimer’s Disease Imaging Biomarker. *Sensors* 18, 1752. <https://doi.org/10.3390/s18061752>

- Tournier, J.-D., Calamante, F., Connelly, A., 2012. MRtrix: Diffusion tractography in crossing fiber regions. *Int. J. Imaging Syst. Technol.* 22, 53–66. <https://doi.org/10.1002/ima.22005>
- Tournier, J.-D., Calamante, F., Connelly, A., 2007. Robust determination of the fibre orientation distribution in diffusion MRI: non-negativity constrained super-resolved spherical deconvolution. *Neuroimage* 35, 1459–1472. <https://doi.org/10.1016/j.neuroimage.2007.02.016>
- Tu, S., Leyton, C.E., Hodges, J.R., Piguet, O., Hornberger, M., 2016. Divergent Longitudinal Propagation of White Matter Degradation in Logopenic and Semantic Variants of Primary Progressive Aphasia. *J. Alzheimers Dis.* 49, 853–861. <https://doi.org/10.3233/JAD-150626>
- Tuch, D.S., 2004. Q-ball imaging. *Magn Reson Med* 52, 1358–1372. <https://doi.org/10.1002/mrm.20279>
- Tustison, N.J., Avants, B.B., 2013. Explicit B-spline regularization in diffeomorphic image registration. *Front Neuroinform* 7, 39. <https://doi.org/10.3389/fninf.2013.00039>
- Tustison, N.J., Avants, B.B., Cook, P.A., Zheng, Y., Egan, A., Yushkevich, P.A., Gee, J.C., 2010. N4ITK: Improved N3 Bias Correction. *IEEE Transactions on Medical Imaging* 29, 1310–1320. <https://doi.org/10.1109/TMI.2010.2046908>
- Tustison, N.J., Cook, P.A., Klein, A., Song, G., Das, S.R., Duda, J.T., Kandel, B.M., van Strien, N., Stone, J.R., Gee, J.C., Avants, B.B., 2014. Large-scale evaluation of ANTs and FreeSurfer cortical thickness measurements. *Neuroimage* 99, 166–179. <https://doi.org/10.1016/j.neuroimage.2014.05.044>
- Tzourio-Mazoyer, N., Landeau, B., Papathanassiou, D., Crivello, F., Etard, O., Delcroix, N., Mazoyer, B., Joliot, M., 2002. Automated Anatomical Labeling of Activations in SPM Using a Macroscopic Anatomical Parcellation of the MNI MRI Single-Subject Brain. *NeuroImage* 15, 273–289. <https://doi.org/10.1006/nimg.2001.0978>
- Vandenberghe, R., Wang, Y., Nelissen, N., Vandenberghe, M., Dhollander, T., Sunaert, S., Dupont, P., 2013. The associative-semantic network for words and pictures: effective connectivity and graph analysis. *Brain Lang* 127, 264–272. <https://doi.org/10.1016/j.bandl.2012.09.005>
- Wakana, S., Caprihan, A., Panzenboeck, M.M., Fallon, J.H., Perry, M., Gollub, R.L., Hua, K., Zhang, J., Jiang, H., Dubey, P., Blitz, A., van Zijl, P., Mori, S., 2007. Reproducibility of quantitative tractography methods applied to cerebral white matter. *NeuroImage* 36, 630–644. <https://doi.org/10.1016/j.neuroimage.2007.02.049>
- Wedeen, V.J., Wang, R.P., Schmahmann, J.D., Benner, T., Tseng, W.Y.I., Dai, G., Pandya, D.N., Hagmann, P., D’Arceuil, H., de Crespigny, A.J., 2008. Diffusion spectrum magnetic resonance imaging (DSI) tractography of crossing fibers. *NeuroImage* 41, 1267–1277. <https://doi.org/10.1016/j.neuroimage.2008.03.036>
- Wen, J., Zhang, H., Alexander, D.C., Durrleman, S., Routier, A., Rinaldi, D., Houot, M., Couratier, P., Hannequin, D., Pasquier, F., Zhang, J., Colliot, O., Le Ber, I., Bertrand, A., 2018. Neurite density is reduced in the presymptomatic phase of C9orf72 disease.

- Journal of Neurology, Neurosurgery & Psychiatry jnnp-2018-318994.
<https://doi.org/10.1136/jnnp-2018-318994>
- Whitwell, J.L., Avula, R., Senjem, M.L., Kantarci, K., Weigand, S.D., Samikoglu, A., Edmonson, H.A., Vemuri, P., Knopman, D.S., Boeve, B.F., Petersen, R.C., Josephs, K.A., Jack, C.R., 2010. Gray and white matter water diffusion in the syndromic variants of frontotemporal dementia. *Neurology* 74, 1279–1287. <https://doi.org/10.1212/WNL.0b013e3181d9edde>
- Whitwell, J.L., Duffy, J.R., Strand, E.A., Machulda, M.M., Senjem, M.L., Schwarz, C.G., Reid, R., Baker, M.C., Perkerson, R.B., Lowe, V.J., Rademakers, R., Jack, C.R., Josephs, K.A., 2015. Clinical and neuroimaging biomarkers of amyloid-negative logopenic primary progressive aphasia. *Brain Lang* 142, 45–53. <https://doi.org/10.1016/j.bandl.2015.01.009>
- Whitwell, J.L., Lowe, V.J., Duffy, J.R., Strand, E.A., Machulda, M.M., Kantarci, K., Wille, S.M., Senjem, M.L., Murphy, M.C., Gunter, J.L., Jack, C.R., Josephs, K.A., 2013. Elevated occipital β -amyloid deposition is associated with widespread cognitive impairment in logopenic progressive aphasia. *J Neurol Neurosurg Psychiatry* 84, 1357–1364. <https://doi.org/10.1136/jnnp-2013-305628>
- Wicklund, M.R., Duffy, J.R., Strand, E.A., Machulda, M.M., Whitwell, J.L., Josephs, K.A., 2014. Quantitative application of the primary progressive aphasia consensus criteria. *Neurology* 82, 1119–1126. <https://doi.org/10.1212/WNL.0000000000000261>
- Wilson, S.M., Dehollain, C., Ferrieux, S., Christensen, L.E.H., Teichmann, M., 2017. Lexical access in semantic variant PPA: Evidence for a post-semantic contribution to naming deficits. *Neuropsychologia* 106, 90–99. <https://doi.org/10.1016/j.neuropsychologia.2017.08.032>
- Worsley, K. j., Andermann, M., Koulis, T., MacDonald, D., Evans, A. c., 1999. Detecting changes in nonisotropic images. *Human Brain Mapping* 8, 98–101. [https://doi.org/10.1002/\(SICI\)1097-0193\(1999\)8:2/3<98::AID-HBM5>3.0.CO;2-F](https://doi.org/10.1002/(SICI)1097-0193(1999)8:2/3<98::AID-HBM5>3.0.CO;2-F)
- Worsley, K., Taylor, J., Carbonell, F., Chung, M., Duerden, E., Bernhardt, B., Lyttelton, O., Boucher, M., Evans, A., 2009. SurfStat: A Matlab toolbox for the statistical analysis of univariate and multivariate surface and volumetric data using linear mixed effects models and random field theory. *NeuroImage, Organization for Human Brain Mapping 2009 Annual Meeting* 47, S102. [https://doi.org/10.1016/S1053-8119\(09\)70882-1](https://doi.org/10.1016/S1053-8119(09)70882-1)
- Xia, C., Makaretz, S.J., Caso, C., McGinnis, S., Gomperts, S.N., Sepulcre, J., Gomez-Isla, T., Hyman, B.T., Schultz, A., Vasdev, N., Johnson, K.A., Dickerson, B.C., 2017. Association of In Vivo [18F]AV-1451 Tau PET Imaging Results With Cortical Atrophy and Symptoms in Typical and Atypical Alzheimer Disease. *JAMA Neurol* 74, 427–436. <https://doi.org/10.1001/jamaneurol.2016.5755>
- Xu, Y., 2005. Revisiting the role of the fusiform face area in visual expertise. *Cereb. Cortex* 15, 1234–1242. <https://doi.org/10.1093/cercor/bhi006>

- Zahn, R., Buechert, M., Overmans, J., Talazko, J., Specht, K., Ko, C.-W., Thiel, T., Kaufmann, R., Dykieriek, P., Juengling, F., Hüll, M., 2005. Mapping of temporal and parietal cortex in progressive nonfluent aphasia and Alzheimer's disease using chemical shift imaging, voxel-based morphometry and positron emission tomography. *Psychiatry Research: Neuroimaging* 140, 115–131. <https://doi.org/10.1016/j.psychresns.2005.08.001>
- Zhang, Y., Brady, M., Smith, S., 2001. Segmentation of brain MR images through a hidden Markov random field model and the expectation-maximization algorithm. *IEEE Transactions on Medical Imaging* 20, 45–57. <https://doi.org/10.1109/42.906424>

Abstract

Progressive primary aphasia (APP) is a group of neurodegenerative diseases affecting language abilities and presenting clinical, anatomical and biological/genetic heterogeneity. We first used anatomical MRI, diffusion MRI and FDG-PET imaging to provide a complete characterization of the different forms of PPA in a large cohort of patients at early stage of the disease. This study allowed to characterize the structural, microstructural and metabolic alteration patterns in each variant of PPA and to compare these alterations between the different imaging modalities. In the second part, we used the lesional model of PPA to study the networks of semantic processes. The use of tractography and the analysis of correlations between semantic deficits and white matter integrity in diffusion MRI allowed the identification of connections involved in verbal and non-verbal processes. These studies required the development of specific image analysis tools. In particular, the development of tools for the analysis of anatomical and diffusion MRI have been integrated into the Clinica software platform to make these tools easily usable by other researchers or clinicians.

Keywords: Neuroimaging; Primary Progressive Aphasia; Anatomical MRI; Diffusion IRM; PET

Résumé

L'aphasie primaire progressive (APP) est un groupe de maladies neurodégénératives affectant les fonctions du langage et présentant une importante hétérogénéité sur le plan clinique, anatomique et biologique/génétique. Dans une première partie, nous utilisons l'IRM anatomique, l'IRM de diffusion et l'imagerie TEP-FDG pour fournir une caractérisation complète des différentes formes d'APP dans une grande cohorte de patients au stade débutant de la maladie. Cette étude a permis de caractériser les motifs d'altérations structurelles, microstructurelles et métaboliques dans chaque variante d'APP et de confronter ces altérations entre les différentes modalités d'imagerie. Dans une seconde partie, nous avons utilisé le modèle lésionnel des APP pour étudier les réseaux des processus sémantiques. L'utilisation de la tractographie et l'analyse de corrélations entre déficits sémantiques et intégrité des faisceaux de la substance blanche en IRM de diffusion ont permis l'identification de connexions impliquées dans les processus verbaux et non verbaux. Ces études ont nécessité le développement d'outils spécifiques d'analyse d'images. En particulier, le développement d'outils pour l'analyse d'IRM anatomique et de diffusion ont été intégrés au sein de la plate-forme logicielle Clinica afin de rendre ces outils facilement utilisables par d'autres chercheurs ou cliniciens.

Mots clés : Neuroimagerie ; Aphasie Primaire Progressive ; IRM anatomique ; IRM de diffusion ; TEP