



HAL
open science

Expression ectopique du gène homéotique Cdx2 dans les pathologies du système digestif

Asmaa Nair

► To cite this version:

Asmaa Nair. Expression ectopique du gène homéotique Cdx2 dans les pathologies du système digestif. Génomique, Transcriptomique et Protéomique [q-bio.GN]. Université de Strasbourg, 2018. Français. NNT : 2018STRAJ003 . tel-02003451

HAL Id: tel-02003451

<https://theses.hal.science/tel-02003451>

Submitted on 1 Feb 2019

HAL is a multi-disciplinary open access archive for the deposit and dissemination of scientific research documents, whether they are published or not. The documents may come from teaching and research institutions in France or abroad, or from public or private research centers.

L'archive ouverte pluridisciplinaire **HAL**, est destinée au dépôt et à la diffusion de documents scientifiques de niveau recherche, publiés ou non, émanant des établissements d'enseignement et de recherche français ou étrangers, des laboratoires publics ou privés.

UNIVERSITÉ DE STRASBOURG

ÉCOLE DOCTORALE des Sciences de la Vie et de la Santé

Inserm U1113 : Voies de signalisation du développement et du stress cellulaire dans les cancers digestifs et urologiques

THÈSE présentée par :

Asmaa NAIR

soutenue le : 24 Janvier 2018

pour obtenir le grade de : **Docteur de l'université de Strasbourg**

Discipline/ Spécialité : Aspects Moléculaires et Cellulaires de la Biologie

**Expression ectopique du gène homéotique Cdx2
dans les pathologies du système digestif**

THÈSE dirigée par :
Mme DULUC Isabelle

CR-HDR, INSERM U1113 **Strasbourg**

RAPPORTEURS :

M. BADO André
M. JONCKHEERE Nicolas

DR-HDR, INSERM U1149 **Paris**
CR-HDR, INSERM U1172 **Lille**

EXAMINATEUR :

Mme DONTENWILL Monique

DR-HDR, CNRS 7213 **Strasbourg**

UNIVERSITÉ DE STRASBOURG

ÉCOLE DOCTORALE des Sciences de la Vie et de la Santé

**Inserm U1113 : Voies de signalisation du développement et du stress
cellulaire dans les cancers digestifs et urologiques**

THÈSE présentée par :

Asmaa NAIR

soutenue le : **24 Janvier 2018**

pour obtenir le grade de : **Docteur de l'université de Strasbourg**

Discipline/ Spécialité : **Aspects Moléculaires et Cellulaires de la Biologie**

**Expression ectopique du gène homéotique Cdx2
dans les pathologies du système digestif**

THÈSE dirigée par :

Mme DULUC Isabelle

CR-HDR, INSERM U1113 **Strasbourg**

RAPPORTEURS :

M. BADO André

DR-HDR, INSERM U1149 **Paris**

M. JONCKHEERE Nicolas

CR-HDR, INSERM U1172 **Lille**

EXAMINATEUR :

Mme DONTENWILL Monique

DR-HDR, CNRS 7213 **Strasbourg**

Ce travail a été financé par le ministère de l'Enseignement Supérieur et de la Recherche

A ma famille.

REMERCIEMENTS

Tout d'abord je tiens à remercier Madame Monique DONTENWILL, Monsieur André BADO et Monsieur Nicolas JONCKHEERE. Je vous remercie d'avoir accepté avec enthousiasme de participer à mon jury de thèse et d'avoir consacré de votre temps à la lecture critique de ce manuscrit.

A tous les membres de l'équipe, grâce à qui j'ai pu passer ces trois années de thèse dans une ambiance et un cadre de travail privilégiés :

A Isabelle DULUC, ma directrice de thèse. Je tiens à te remercier tout d'abord d'avoir cru en moi et de m'avoir accepté en tant que stagiaire en M2. Tu m'as donné la motivation de préparer et réussir le concours de l'ED. Tu as été pendant ces années plus que ma directrice de thèse, tu as été ma maman du laboratoire, partageant beaucoup de mes moments professionnels et personnels. C'est grâce à ta bienveillance que je peux aujourd'hui écrire les remerciements de ma thèse. Je te suis profondément reconnaissant de m'avoir poussée et soutenue à terminer ce travail. Merci aussi de m'avoir transmis ton savoir scientifique, les souris n'ont plus de secret pour moi. Pour tout, merci infiniment.

A Jean-Noël, directeur du laboratoire et chef de l'équipe, qui, malgré toutes vos responsabilités et votre emploi de temps chargé, vous avez toujours été disponible pour m'apporter de bons conseils pour faire avancer le projet. Merci aussi de m'avoir permis de travailler dans les meilleures conditions et de m'avoir fait partager votre enthousiasme scientifique. Je vous souhaite le meilleur pour ce nouveau quinquennat.

A toutes l'équipe des « poulettes ». Annick, Claire, Elisabeth, Isabelle D, Isabelle Gi, Isabelle Gr, Léo, et Véro. Chacune d'entre vous a contribué à mon intégration et mon apprentissage dans le laboratoire. Vous êtes l'âme chaleureuse et le soutien inconditionnel du laboratoire. Une pensée toute particulière pour Elisabeth aux mains de fée, sans qui ce projet n'aurait jamais pu être aussi abouti, merci d'avoir toujours été aussi gentiment disponible ; pour Claire, avec qui j'ai aimé débattre de choses et d'autres, merci d'avoir partagé avec moi ta philosophie de vie et ton savoir scientifique ; pour Isabelle Gross qui a su me conseiller plus d'une fois sur mes manip.

A Ahlam, ma sœur de thèse. Heureusement que j'ai pu passer mes années de thèse avec toi. Pour toutes les fois où tu m'as aidée ou soutenue, merci du fond du cœur. Je te souhaite le meilleur Inch'Allah, tu le mérites.

A Camille, ma belle rencontre de thèse. Tu as été la première personne avec qui j'ai sympathisé au laboratoire et cette amitié se poursuit encore aujourd'hui. Tu es une personne que j'admire pour ton sérieux et ton application au travail, ta pédagogie et ton savoir et pour ta gentillesse et ta bienveillance. Ça a été un plaisir d'avoir été encadrée par toi. Tu n'as jamais été en manque de conseil ou de soutien pour m'aider pour ma thèse. Merci surtout pour tes conseils de super maman, tes merveilles peuvent être fières de leur maman.

A Susanna, ma voisine de bureau préférée. Merci à toi l'élèveuse de chats finlandaise, la Macgyver du laboratoire. Grâce à toi j'ai passé de supers moments et en plus t'as toujours su trouver solution à mes problèmes. Je te souhaite plein de réussite pour ta thèse et pour ta vie personnelle. Ne renonce jamais à tes projets !

A Emmanuelle, pour ta gentillesse et ton travail sur l'expression ectopique de Cdx2 dans l'embryon. Cela a été un plaisir de t'encadrer au cours de ton stage. Je te souhaite réussite pour ta thèse en Suisse.

A tous les autres doctorants : Emilie, Marine, Bénédicte, Yonca, Alexandre, Anaïs, Gilles et les autres. Merci à tous pour votre sympathie et pour votre participation. Je vous souhaite réussite dans vos projets professionnels et personnels.

A tous les membres de l'équipe de Christian GAIDDON. Merci pour tous vos conseils scientifiques et votre convivialité.

A Michèle, Pierre, et Solène, merci pour votre travail à l'animalerie.

Aux Dr Alina ONEA et Dr Gerlinde AVEROUS pour leur disponibilité et leur expertise pour l'analyse des lames histologiques.

A mes proches à qui je dois tout.

A mes fidèles amies, Anne-Hélène, Cindy, Hafida, Lucie et Pauline. Voilà maintenant des années que je parcours mon chemin à vos côtés. La distance n'a jamais ébranlé notre amitié, je vous ai toujours trouvées pour me soutenir ou me faire passer un bon moment. Vous êtes au top, ne changez pas !

A ma belle-famille, qui s'est toujours intéressée à mon travail et qui m'a soutenu en particulier ces derniers mois. Je suis reconnaissante de vous compter dans mes proches. Merci à tous.

A ma famille chérie, mes parents et mes frères et sœurs sans qui rien n'aurait été possible. Je crois que j'aurais besoin d'écrire une autre thèse pour vous dire à quel point vous comptez pour moi. Vous rendre fiers a été une de mes grandes motivations. Vous êtes d'un soutien INCONDITIONNEL, je remercie Dieu tous les jours de vous avoir. A mon oncle Larbi qui a suivi de loin l'avancée de mon travail. Mention spéciale pour Nadia qui n'a pas hésité une seconde à poser une semaine de congés pour m'aider à me consacrer sur ma rédaction. Un mot aussi tout particulier pour ma maman d'amour, tu es une source d'inspiration pour moi. Que Dieu te garde, tu es le pilier de notre famille.

A ma petite famille à moi, Maïssane et Guillaume. Merci à toi Guillaume, mon ninja, pour ton aide et soutien précieux, pardonne moi de ne pas les avoir toujours vus. Cette page se tourne mais une nouvelle commence déjà pour nous. A Maïssane, le bonheur de ma vie, tu es incontestablement ma plus belle réussite et c'est pour que tu sois fière de moi que j'ai fini ce travail. Une pensée aussi pour ma graine d'amour, qui a suivi au plus près mon travail des dernières semaines. Grâce à vous et pour vous j'ai surmonté beaucoup de difficultés, merci de m'avoir fait « grandir ». Je finis cette thèse plus forte et plus confiante que quand je l'ai commencée.

Qui aurait cru il y a trois ans, que je serais devenue docteur et maman. Pas moi en tout cas ! Ces dernières années ont été les plus enrichissantes de toute ma vie. A tous, merci d'avoir été mon point d'appui !

« Donnez-moi un point d'appui : je soulèverai le Monde »

Archimède

SOMMAIRE

LISTE DES ABREVIATIONS	1
INTRODUCTION	4
PARTIE I : Le système digestif chez les mammifères : de l'embryon à l'adulte	5
Chapitre 1 : Développement et histologie du système digestif	5
1. Développement de l'endoderme	6
1.1. Définition	6
1.2. Aspects généraux	7
1.3. Aspects moléculaires	8
2. Régionalisation de l'endoderme	9
3. Structure et fonction du système digestif	11
3.1. L'œsophage	12
3.2. L'estomac	13
3.3. L'intestin	16
3.4. Le foie	18
3.5. La vésicule biliaire	21
3.6. Le pancréas	22
3.7. La vessie	24
Chapitre 2 : Physiopathologie du système digestif	26
1. Métaplasies et Cancers : Généralités	26
1.2. Le concept de métaplasie	26
1.2. Définition de la métaplasie intestinale	27
1.3. Les mécanismes impliqués dans le processus métaplasique	28
2. Métaplasies et adénocarcinomes digestifs	30
2.1. L'œsophage	30
2.1.1. L'œsophage de Barrett	30
2.1.2. L'adénocarcinome de l'œsophage	36
2.2. L'estomac	37
2.2.1. La métaplasie intestinale de l'estomac	37
2.2.2. L'adénocarcinome de l'estomac	45
2.3. Le pancréas	49
2.3.1. Lésions de type intestinal du pancréas	49
2.3.2. L'adénocarcinome du pancréas	52

2.4. La vessie.....	53
2.4.1. La métaplasie intestinale de la vessie.....	53
2.4.2. L'adénocarcinome de la vessie	55
2.5. La vésicule biliaire.....	55
2.6. Le foie	56
<u>PARTIE II : LES GENES HOMEOTIQUES.....</u>	57
<u>Chapitre 1 : Généralités.....</u>	57
1. Définition et classification.....	57
2. Rôles chez l'embryon et l'adulte	60
2.1. Chez l'embryon.....	60
2.2. Chez l'adulte	61
3. Gènes homéotiques et pathologies.....	62
3.1. Les transformations homéotiques.....	62
3.2. Dans les cancers	64
<u>Chapitre 2 : le gène homéotique <i>Cdx2</i></u>	66
1. Structure.....	66
2. Rôles de CDX2.....	66
2.1. Au cours de l'embryogenèse	66
2.2. Chez l'adulte	68
3. Fonctions de CDX2.....	71
3.1. Fonctions transcriptionnelles.....	71
3.2. Fonctions non transcriptionnelles.....	73
4. Régulations de CDX2	74
4.1. Régulations transcriptionnelles.....	74
4.2. Régulations post-transcriptionnelles.....	74
4.3. Régulations post-traductionnelles.....	75
5. CDX2 et Pathologies.....	75
5.1. CDX2 est suppresseur de tumeur dans l'intestin.....	76
5.2. CDX2 est oncogène dans le système hématopoïétique.....	78
5.3. CDX2 est-il oncogène ou suppresseur de tumeur dans les métaplasies intestinales ?.....	80
5.3.1. Mécanismes de l'induction de l'expression ectopique de CDX2.....	82

OBJECTIFS	84
RESULTATS	87
OBJECTIF 1 Déterminer la fonction de CDX2 dans l'émergence des lésions métaplasiques de type intestinal dans différents organes d'origine endodermique	88
A. Validation du modèle murin d'expression ectopique de Cdx2 : le modèle Rosa26-hCdx2	89
1. Vérification de l'allèle recombinant des souris Rosa26-hCdx2	89
2. Induction de l'expression ectopique de Cdx2 dans le modèle Rosa26-hCdx2//AhCreER^T	91
3. Maintien de l'expression ectopique de Cdx2 au cours du temps	94
B. L'expression ectopique de Cdx2 provoque des lésions métaplasiques de type intestinal	96
1. L'expression ectopique de Cdx2 dans l'épithélium gastrique induit à court terme le développement de métaplasies intestinales	96
1.1 Caractérisation de l'expression ectopique de Cdx2 dans l'estomac	96
1.2 Caractérisation des métaplasies intestinales induites par Cdx2	97
2. L'expression ectopique de Cdx2 dans le pancréas exocrine induit le développement de métaplasies acino-canaliaires de type intestinal	110
2.1 Caractérisation de l'expression ectopique de Cdx2 dans le pancréas	110
2.2 Caractérisation des métaplasies acino-canaliaires induites pas Cdx2	110
OBJECTIF 2 Etudier les mécanismes du processus de trans-différenciation intestinale induit par CDX2	114
1. L'activité transcriptionnelle de Cdx2 est potentiellement effective dans des cellules hépatiques en prolifération	116
2. L'induction de la prolifération cellulaire des hépatocytes ne permet à la protéine Cdx2 de déclencher le programme de différenciation intestinale	117
2.1 Modèle de régénération hépatique suite à l'hépatectomie aux 2/3	117
2.2 Modèle de régénération hépatique suite au traitement avec un agent hépatotoxique (TAA)	120
OBJECTIF 3 Analyser l'évolution cancéreuse des lésions métaplasiques intestinales induites par CDX2	123
A. Cdx2 n'exerce pas de fonction oncogénique dans les lésions métaplasiques	124
1. Evolution spontanée des métaplasies intestinales de l'estomac	124
2. Evolution spontanée des métaplasies acino-canaliaires du pancréas	125
B. Evolution des MI dans un contexte génétique de prédisposition cancéreuse intestinale	127
1. Cdx2 sensibilise les métaplasies intestinales de l'estomac à la cancérogenèse induite par la perte de fonction d'Apc	128
2. Cdx2 ne sensibilise pas les métaplasies acino-canaliaires du pancréas à une cancérogenèse induite par la perte de fonction d'Apc	129

DISCUSSION / PERSPECTIVES	131
I. <i>Cdx2</i>, un gène essentiel au développement de lésions métaplasiques intestinales dans l'estomac et le pancréas	132
A. CDX2 induit la modification d'expression de facteurs régulateurs dans l'estomac et le pancréas	134
B. Le processus de trans-différenciation intestinale induit par CDX2 est dépendant du contexte cellulaire	136
C. Un nouveau modèle pertinent de lésions métaplasiques de type intestinal chez la souris	138
II. <i>Cdx2</i> n'exerce pas de fonction oncogénique mais sensibilise à la cancérogenèse les lésions métaplasiques complètement intestinalisées	138
 CONCLUSION GENERALE	 143
 ANNEXES	 144
Annexe 1 Rôle de l'expression ectopique de <i>Cdx2</i> lors de l'établissement de l'axe céphalo-caudal de l'embryon de souris	145
I. Contexte	146
II. Contribution au projet et résumé des principaux résultats obtenus	147
III. Discussion et perspectives	148
IV. Conclusion générale	149
Annexe 2 Etude de la régulation d'un variant d'épissage alternatif de <i>Cdx2</i> , <i>miniCdx2</i>	150
I. Contexte	151
II. Contribution au projet et résumé des principaux résultats obtenus	151
III. Conclusion	152
 MATERIELS & METHODES	 168
I. Matériels	169
1. Lignée cellulaire	169
2. Souris transgéniques	169
3. Sondes nucléotidiques / Anticorps / Plasmides	170
II. Méthodes	173
1. Méthodes relatives à l'expérimentation animale	173
2. Techniques de biologie moléculaire	175
3. Techniques de biologie cellulaire	176
4. Techniques d'immunohistologie	177
5. Méthode statistique	179

BIBLIOGRAPHIE

180

PUBLICATIONS & COMMUNICATIONS

200

TABLE DES ILLUSTRATIONS

INTRODUCTION

Figure 1 : Etapes principales de l'embryogenèse.....	6
Figure 2 : Lignage des territoires chez l'embryon de souris.....	7
Figure 3 : Bourgeons du foie, du pancréas et de la vésicule biliaire au stade embryonnaire.....	8
Figure 4 : Représentation schématique de la formation des organes dérivés de l'endoderme.....	9
Figure 5 : Modèle de la régionalisation de l'endoderme intestinal.....	10
Figure 6 : Représentation de la structure de la paroi digestive.....	12
Figure 7 : Histologie de l'épithélium de l'œsophage chez la souris et l'homme.....	13
Figure 8 : Anatomie et organisation de l'estomac humain et murin.....	14
Figure 9 : Organisation et renouvellement cellulaire de l'épithélium intestinal et colique.....	16
Figure 10 : Anatomie du foie humain et de souris.....	19
Figure 11 : Structure d'un lobule hépatique.....	20
Figure 12 : Histologie de la vésicule biliaire.....	22
Figure 13 : Représentation schématique de la structure du pancréas.....	23
Figure 14 : Histologie du pancréas chez l'homme et la souris.....	23
Figure 15 : Histologie de l'urothélium.....	25
Figure 16 : Caractéristiques histopathologiques de la séquence Œsophage de Barrett >Adénocarcinome.....	31
Figure 17 : Illustrations d'un œsophage normal comparé à un Œsophage de Barrett.....	33
Figure 18 : Caractéristiques histopathologiques de la séquence épithélium gastrique normal > métaplasie intestinale > Adénocarcinome.....	38
Figure 19 : Caractéristiques histopathologiques de la métaplasie intestinale de l'estomac de « type complet/type incomplet ».....	40
Figure 20 : Caractéristiques histopathologiques de la métaplasie intestinale de l'estomac « types I et III »..	41
Figure 21 : Schéma représentant un modèle révisé de l'évolution du processus métaplasique vers le développement de l'adénocarcinome gastrique.....	45
Figure 22 : Caractéristiques histopathologiques de TIPMP de type intestinal.....	50
Figure 23 : Caractéristiques histopathologiques de métaplasie intestinale de la vessie.....	54
Figure 24 : Caractéristiques histopathologiques de métaplasie intestinale dans la vésicule biliaire.....	55
Figure 25 : Structure tridimensionnelle de l'homéodomaine.....	58

Figure 26 : Représentation schématique des clusters Hox et ParaHox chez la souris.....	59
Figure 27 : Colinéarité spatiale de l'expression des gènes <i>Hox</i>	60
Figure 28 : Expression des gènes <i>Hox</i> chez l'adulte.	62
Figure 29 : Relation entre l'expression des gènes <i>Hox</i> , le développement de l'épithélium et la carcinogénèse	65
Figure 30 : Schéma de la protéine CDX2 humaine.....	66
Figure 31 : Phénotype des souris hétérozygotes <i>Cdx2</i> ^{+/-}	68
Figure 32 : Expression de CDX2 chez l'adulte sain.....	69
Figure 33 : Phénotype de la perte de fonction mosaïque de CDX2 dans l'intestin adulte (souris <i>AhCre</i> ^{ERT} / <i>Cdx2</i> ^{flox/flox}).....	70
Figure 34 : Profil d'expression de la protéine CDX2 dans les CCR humains.....	76
Figure 35 : Expression de <i>Cdx2</i> dans les leucémies myéloïdes aiguës.....	79
Figure 36 : Expression ectopique de <i>Cdx2</i> dans divers organes d'origine endodermique chez l'homme.....	80

RESULTATS

Figure 37 : Construction génétique des souris Rosa26-h <i>Cdx2</i>	90
Figure 38 : Induction de l'expression de <i>Cdx2</i> dans les souris Rosa26-h <i>Cdx2</i> // <i>AhCreER</i> ^T	92
Figure 39 : Immunomarquage de <i>Cdx2</i> dans les tissus de souris contrôles et doubles transgéniques (DT) <i>Rosa26-hCdx2</i> // <i>AhCreER</i> ^T un jour après le traitement BN+TAM.....	94
Figure 40 : Immunomarquage de <i>Cdx2</i> chez les souris Rosa26-h <i>Cdx2</i> // <i>AhCreER</i> ^T , 12 mois après l'induction de <i>Cdx2</i>	95
Figure 41 : Analyse histologique d'estomac de souris contrôle et doubles transgéniques (DT) Rosa26- <i>hCdx2</i> // <i>AhCreER</i> ^T au cours du temps.....	98
Figure 42 : Analyses fonctionnelles d'estomac de souris contrôle et doubles transgéniques (DT) Rosa26- <i>hCdx2</i> // <i>AhCreER</i> ^T	100
Figure 43 : Analyse immunohistochimique du marqueur de différenciation gastrique SOX2 et du marqueur de cellules souches intestinales OLFM4 dans l'estomac de souris contrôle et doubles transgéniques (DT) Rosa26- <i>hCdx2</i> // <i>AhCreER</i> ^T au cours du temps	102
Figure 44 : Caractérisation de fragments d'épithélium gastrique de souris contrôle (CTL) et doubles transgéniques (DT) cultivés <i>ex vivo</i>	104
Figure 45 : Analyse des lésions métaplasiques exprimant du polypeptide spasmodique ou Tff2 dans l'estomac de souris contrôle (CTL) et doubles transgéniques (DT) Rosa26-h <i>Cdx2</i> // <i>AhCreER</i> ^T	106
Figure 46 : Analyse de l'expression relative de l'ARNm de <i>Cdx2</i> humain (<i>hCdx2</i>) issu du locus Rosa26- <i>hCdx2</i> et de l'ARNm <i>Cdx2</i> murin (<i>mCdx2</i>) dans les estomacs de souris contrôle et doubles transgéniques (DT) Rosa26-h <i>Cdx2</i> // <i>AhCreER</i> ^T au cours du temps.	108

Figure 47 : Analyse de l'expression relative de l'ARNm du gène Flt3 en aval du gène Cdx2 dans les estomacs de souris contrôle et doubles transgéniques (DT) Rosa26-hCdx2//AhCreER ^T .	109
Figure 48 : Analyses histologiques et fonctionnelles de pancréas de souris contrôle et doubles transgéniques (DT) Rosa26-hCdx2//AhCreER ^T au stade « 4 mois après l'induction de Cdx2 ».	112
Figure 49 : Analyse immunohistochimique de l'expression ectopique de Cdx2 dans l'œsophage, la vessie, le foie et la vésicule biliaire de souris contrôle et doubles transgéniques (DT).	115
Figure 50 : Expression relative de l'ARNm des marqueurs intestinaux Muc2 et LI-Cadhérine dans les cellules HepG2 transfectées par le plasmide d'expression pFlag-Cdx2 comparativement aux cellules transfectées par le vecteur vide contrôle.	117
Figure 51 : Analyse immunohistochimique de la régénération hépatique suite à l'hépatectomie aux 2/3 chez la souris double transgénique (DT).	119
Figure 52 : Analyse immunohistochimie de la régénération hépatique induite au thioacétamide (TAA) chez les souris contrôle (CTL) et doubles transgéniques (DT) Rosa26-hCdx2//AhCreER ^T .	122
Figure 53 : Analyse moléculaire de l'évolution spontanée des métaplasies intestinales d'estomac des souris doubles transgéniques (DT) Rosa26-hCdx2//AhCreER ^T au stade « 12 mois après l'induction de Cdx2 ».	125
Figure 54 : Analyse moléculaire de l'évolution spontanée des métaplasies acino-canalaire du pancréas des souris doubles transgéniques (DT) Rosa26-hCdx2//AhCreER ^T au stade « 12 mois après l'induction de Cdx2 ».	126
Figure 55 : Analyses histologique et moléculaire de l'évolution des métaplasies intestinales de l'estomac des souris triples transgéniques (TT) Rosa26-hCdx2//AhCreER ^T //APC ^{Δ14/+} au stade « 8 mois après l'induction de Cdx2 ».	129
Figure 56 : Analyse moléculaire de l'évolution des métaplasies acino-canalaire du pancréas des souris triples transgéniques (TT) Rosa26-hCdx2//AhCreER ^T //APC ^{Δ14/+} au stade « 8 mois après l'induction de Cdx2 ».	130
 MATERIELS & METHODES	
Tableau 1 : Oligonucléotide et conditions de PCR utilisés pour le génotypage des souris et le séquençage d'ADN.	170
Tableau 2 : Références des Sondes Taqman utilisées pour la PCR quantitative.	171
Tableaux 3 : Anticorps et conditions utilisés pour l'immunohistochimie (IHC) et l'immunofluorescence (IF).	171
Tableau 4 : Plasmides d'expression utilisés pour les transfections transitoires.	172
Figure 57 . Schéma de l'anatomie du foie de souris et positionnement des fils de soie pour les ligatures.	174

LISTE DES ABBREVIATIONS

ADNc : Acide désoxyribonucléique complémentaire

Ah : Aryl hydrocarbon

AOM : Azoxyméthane

APC: Adenomatous polyposis coli

ARNm : Acide ribonucléique messenger

ASBT: Apical sodium-dependent transporter

BMP: Bone morphogenetic protein

CBC : Crypt-base columnar cells

CCR : Cancer colorectal

CDH1: Cadherin 1

CDKN2A: Cyclin dependent kinase inhibitor 2A

CDX: Caudal-type homeobox

COX: Cyclooxygenase

Cre : Cyclization recombinase ou Causes recombination

ER^T : Estrogen Receptor T

Fabp2 : Fatty acid-binding protein 2

FGF : Fibroblast growth factor

FOXA2: Forkhead box A2

FXR: Farnesoid X-activated receptor

GATA: Glutamyl-tRNA amidotransferase

GLUT2: Glucose transporter 2

GNAS: Guanine nucleotide binding protein, alpha stimulating

HES1: Hairy and enhancer of split-1

HHEX: Hematopoietically expressed homeobox

HLX: H2.0 like homeobox

HNF: Hepatocyte nuclear factor

HOX: Homeobox protein

IGF : Insulin-like growth factor

IRS2 : Insulin receptor substrate 2

K-RAS: ou Ki-Ras : Kirsten rat sarcoma viral oncogene

KRT : Keratin

LGR5: Leucine-rich repeat-containing G protein-coupled receptor 5

MATH1: Meprin-associated traf homology

MCN : Mucinous cystic neoplasm

MGMT: O-6-methylguanine-DNA methyltransferase

MI : Métaplasie intestinale

MLH1: mutL homolog 1

Muc : Mucine

NFKB: Nuclear factor kappa B

NGN3: Neurogenin 3

OB : Œsophage de Barrett

PanIN : Pancreatic intraepithelial neoplasia

Pb : paire de bases

PCNA: Proliferating cell nuclear antigen

PCR: Polymerase chain reaction

PDX1: Pancreatic and duodenal homeobox 1

PGE2: Prostaglandine E2

RT: Reverse transcription

RUNX: Runt related transcription factor 1

SED : Système endocrinien diffus

SFRP: Secreted frizzled-related protein

SG : Survie globale

SHH: Sonic hedgehog

SMAD: Mothers against decapentaplegic homolog

SOX: Sry-related HMG box

SP : Spasmolytic polypeptide

SPEM : Spasmolytic polypeptide-expressing metaplasia

TAA : Thioacétamide

TBX: T-box protein

TFF: Trefoil factor

TGF: Transforming growth factor

TIPMP : Tumeurs intra-canaliaires papillaires mucineuses du pancréas

TNF: Tumor necrosis factor

Wnt : Wingless- related integration site

INTRODUCTION

INTRODUCTION

PARTIE I : Le système digestif chez les mammifères : de l'embryon à l'adulte

Chapitre 1 : Développement et histologie du système digestif

L'ontogenèse est l'ensemble des phases qui se succèdent de l'œuf fécondé à l'adulte en capacité de se reproduire. L'embryogenèse correspond aux stades précoces du développement. Suite à la fécondation de l'œuf, on retrouve trois phases successives (**Figure 1**) :

- La **segmentation** ou clivage au cours de laquelle a lieu une multiplication cellulaire aboutissant à la formation d'un germe appelé **blastula**.
- On retrouve ensuite l'étape cruciale de **gastrulation**, au cours de laquelle sont mises en place l'organisation et l'identité tissulaire de l'individu par rapport aux axes de polarité (antéro-postérieur, dorso-ventral et droite-gauche). Cette phase est caractérisée par l'organisation progressive des **trois feuillets embryonnaires** à partir de mouvements cellulaires morphogénétiques permettant de définir et de polariser les axes et enfin de répartir les cellules dans l'embryon en fonction de leur détermination cellulaire.
- Suite à l'étape de gastrulation, se forment des tissus de plus en plus spécialisés jusqu'à aboutir à des organes fonctionnels, c'est la phase d'**organogenèse**.

INTRODUCTION

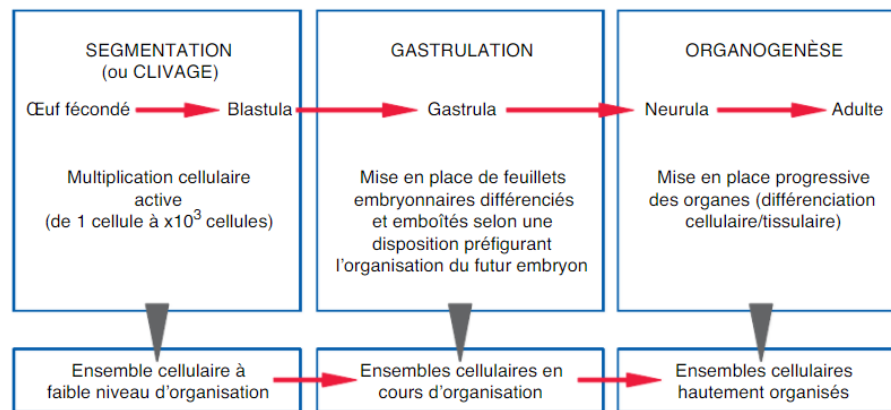


Figure 1 : Etapes principales de l'embryogenèse.

Les stades précoces du développement correspondent à l'embryogenèse, période durant laquelle on distingue classiquement, en sus de l'étape initiale de la fécondation, trois phases successives qui sont la segmentation (aussi appelée clivage), la gastrulation et l'organogenèse (Foucrier et al., 2013).

1. Développement de l'endoderme

1.1. Définition

L'**endoderme** (entoblaste, endoblaste ou encore péricisperme) est l'un des 3 feuillets embryonnaires chez les Métazoaires dits triploblastiques, qui se met en place au cours de l'étape de gastrulation. L'endoderme est le feuillet interne, par opposition à l'ectoderme qui est le feuillet externe et au mésoderme qui correspond au feuillet moyen de l'embryon.

L'endoderme apparaît environ 6 jours après la fécondation chez la souris et 15 jours chez l'homme. De l'endoderme dérive :

- **l'épithélium du tube digestif** (bouche, oropharynx, œsophage, estomac, intestin)
- **l'épithélium des glandes associées au tube digestif** (pancréas, foie, vésicule biliaire)
- **l'épithélium des branchies et des voies respiratoires** (nez, nasopharynx, trachée, bronches, arbre pulmonaire)
- **le tissu glandulaire des glandes dérivées de l'épithélium du pharynx** (thyroïde, parathyroïdes, thymus, amygdales)
- **l'épithélium de la vessie.**

INTRODUCTION

1.2. Aspects généraux

A l'issue de l'étape de segmentation, la blastula est constituée, comprenant une couche externe de cellules (le trophoctoderme), une cavité (le blastocèle) et la masse cellulaire interne. Les cellules du trophoctoderme sont à l'origine d'annexes embryonnaires telles que le trophoblaste qui donnera notamment le placenta. Les cellules de la masse interne au contact avec le blastocèle se différencient en hypoblaste (ou endoderme primitif) et les cellules plus superficielles constituent l'épiblaste (ou ectoderme primitif) (**Figure 2**) (Foucrier et al., 2013).

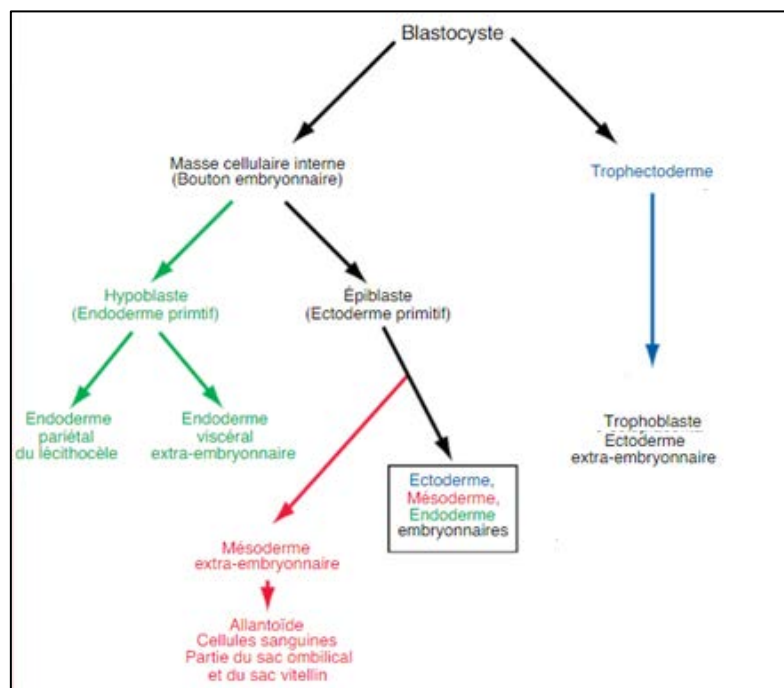


Figure 2 : Lignage des territoires chez l'embryon de souris

Le blastocyste est composé des cellules de la masse interne, qui forment le bouton embryonnaire et donnent naissance à l'embryon proprement dit et à quelques annexes embryonnaires et des cellules périphériques, appelées cellules du trophoctoderme, à l'origine des structures extra-embryonnaires comme le placenta ou le cordon ombilical. De la masse cellulaire interne dérivent l'hypoblaste et l'épiblaste subdivisé en différents domaines, précurseurs notamment des trois feuillets embryonnaires (ecto-, méso- et endoderme) (Foucrier et al., 2013).

La gastrulation commence par l'apparition d'une **ligne primitive à la surface de l'épiblaste**. Le feuillet endodermique envahit la ligne primitive et s'étend progressivement de part et d'autre de cette ligne. L'endoderme donne alors d'un côté l'endoderme embryonnaire qui formera l'épithélium du système digestif et respiratoire, et de l'autre, l'endoderme extra embryonnaire qui constituera la vésicule vitelline et l'allantoïde, structures impliquées dans l'absorption des nutriments vers l'embryon et les échanges gazeux (Slack, 2004).

INTRODUCTION

La fermeture de l'endoderme pour donner un tube clos se fait le long de l'axe antéro-postérieur. Par la suite, le tube se régionalise et génère différents bourgeons qui donneront **le foie, le pancréas** ou encore **la vésicule biliaire**. Postérieurement à la future région de l'estomac, des bourgeons épithéliaux sont formés, envahissant le mésoderme adjacent, pour former **le foie**. Le foie reste connecté à l'intestin au niveau du canal hépatique. De la même manière, le pancréas et la vésicule biliaire se forment à partir de bourgeons endodermiques au niveau de la future anse duodénale (**Figure 3**). L'ébauche de la **vessie** se fait à partir de l'intestin postérieur au niveau du cloaque, une région commune aux voies digestives et urogénitales (Tachdjian et al., 2016).

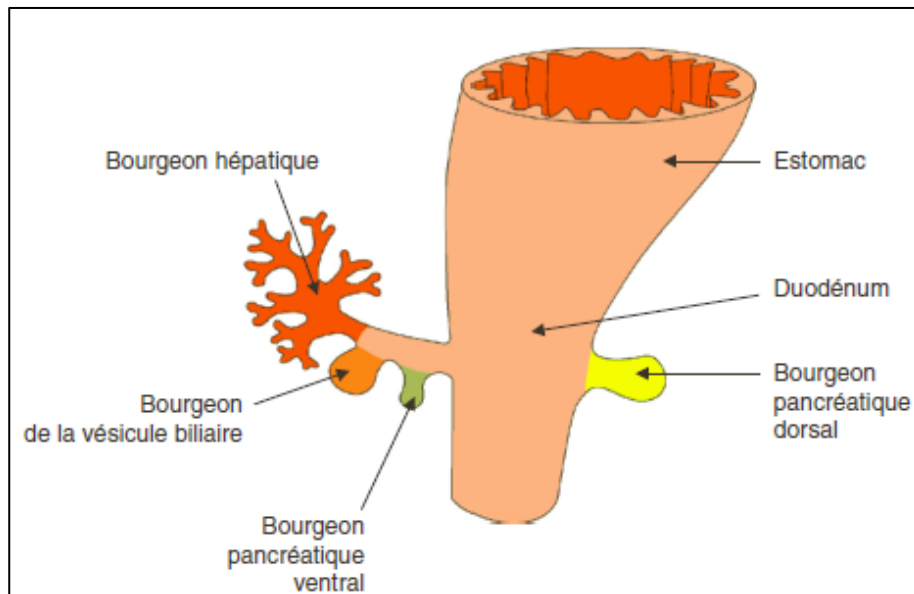


Figure 3 : Bourgeons du foie, du pancréas et de la vésicule biliaire au stade embryonnaire.

Les bourgeons embryonnaires hépatique, pancréatiques et de la vésicule biliaire se développent à partir de la paroi du duodénum au niveau de l'intestin antérieur (Tachdjian et al., 2016).

1.3. Aspects moléculaires

Le développement des organes à partir de l'endoderme nécessite différents processus contrôlés par de nombreux facteurs de croissance tels que FGF (Fibroblast Growth Factor), BMP (Bone Morphogenic Protein), Wnt, l'acide rétinoïque (AR), Nodal, Sonic Hedgehog (SHH) ou encore les facteurs homéotiques.

Pour exemple, **le facteur Nodal** (membre de la superfamille des Transforming Growth Factor β) est nécessaire pour initier le développement et le modelage de l'endoderme et du mésoderme. La signalisation nodale favorise l'expression de facteurs de transcription dans

INTRODUCTION

l'endoderme tels que FOXA2, SOX17 et GATA4-6. Ces facteurs sont impliqués dans la séparation de l'endoderme et du mésoderme, l'engagement des cellules vers un destin endodermique et la régionalisation de l'endoderme (**Figure 4**) (Stainier 2002 ; Zorn & Wells 2007). L'expression de Nodal est maintenue notamment par la signalisation Wnt3 (Ben-Haim et al., 2006).

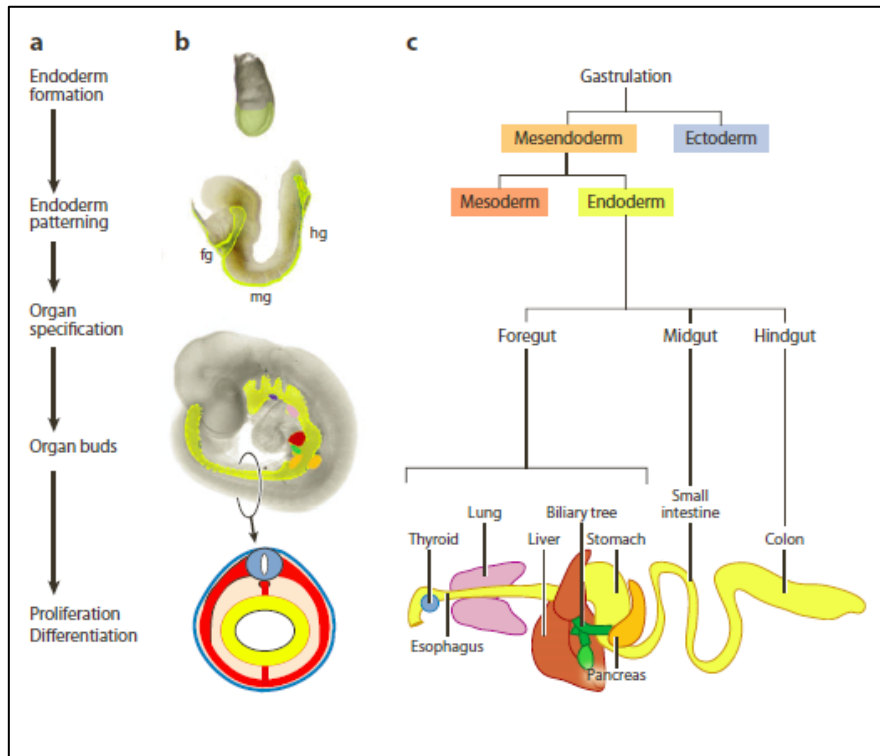


Figure 4 : Représentation schématique de la formation des organes dérivés de l'endoderme.

(a) (b) Etapes majeures illustrées de la formation des organes dérivés de l'endoderme (jaune) (c) Devenir du lignage cellulaire endodermique au niveau du tractus gastro-intestinal (Zorn & Wells, 2009).

2. Régionalisation de l'endoderme

Comme décrit précédemment, l'endoderme est modelé par une série de signaux de facteur de croissance (incluant les facteurs FGF, Wnt et BMP) en provenance du mésoderme environnant qui subdivise progressivement l'endoderme le long de l'axe antéro-postérieur (**Figure 5**).

Dans la moitié antérieure de l'embryon, on retrouve les facteurs de transcription HHEX, SOX2 et FOXA2. Ces facteurs sont nécessaires pour le développement de l'intestin antérieur (foregut) qui formera **l'épithélium de l'œsophage** et de **l'estomac** (Martinez

INTRODUCTION

Barbera et al., 2000). Les facteurs SHH et SOX2 sont nécessaires pour un développement correct de l'œsophage et pour établir la limite avec l'estomac (Que et al., 2007).

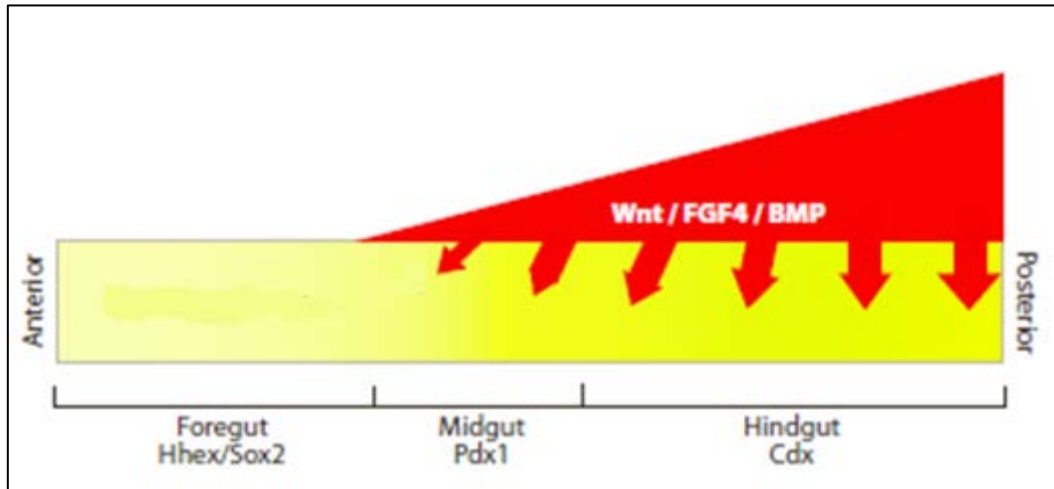


Figure 5 : Modèle de la régionalisation de l'endoderme intestinal.

La détermination de l'axe antéro-postérieur de l'endoderme intestinal (en jaune) est dictée par plusieurs voies de signalisation, en particulier les voies Wnt, FGF4 et BMP, activées de manière graduelle dans le mésoderme (en rouge) pour réprimer l'identité de l'intestin antérieur et favoriser le devenir de l'intestin postérieur (Zorn & Wells, 2009).

La spécification de l'estomac nécessite également le facteur de transcription BARX1, localisé dans le mésenchyme du futur estomac, dans lequel il active l'expression des antagonistes de Wnt : SFRP1 et 2. Ceux-ci inhibent localement la signalisation de Wnt pour réprimer les gènes *Cdx* et permettent la différenciation de l'estomac (Kim et al., 2005).

Dans la moitié postérieure, **les gènes homéotiques de type Caudal *Cdx1*, *2* et *4*** sont requis pour définir **l'intestin moyen (midgut)**, qui donnera **l'épithélium du duodénum, jéjunum et iléon**, et **l'intestin postérieur (hindgut)** pour **l'épithélium du côlon**. (Chawengsaksophak et al., 2004 ; Kinkel et al., 2008). Par exemple, la fonction de CDX2 dans l'endoderme est nécessaire pour initier le programme intestinal et supprimer le programme antérieur (Gao et al., 2009). L'expression de FGF4 dans le mésoderme favorise l'expression des CDX dans l'endoderme postérieur et réprime l'expression des gènes antérieurs *Hhex* et *Foxa2* (Dessimoz et al., 2006 ; Haremaki et al., 2003 ; Wells & Melton 2000). Ces fonctions de CDX2 au cours de l'embryogenèse sont détaillées dans le chapitre 2 de la partie II.

Les facteurs de transcription hépatique tels que **HNF4A**, **TBX3** et **HLX**, favorisent la croissance et la **différenciation des bourgeons du foie**. Les hépatoblastes sont bipotents et ceux qui sont localisés près du mésenchyme de la veine porte constituent des cellules

INTRODUCTION

épithéliales biliaires grâce à un signal Notch, alors que ceux qui sont plus profonds dans le parenchyme deviennent des hépatocytes (Zorn & Wells, 2009).

Dans les **bourgeons pancréatiques**, les progéniteurs expriment le facteur homéotique **PDX1** (Sherwood et al., 2009). Le développement pancréatique nécessite une signalisation de **l'acide rétinoïque** (Molotkov et al., 2005 ; Stafford & Prince 2002). La signalisation **Wnt** est requise pour l'expansion du **pancréas exocrine** (Murtaugh et al., 2005 ; Wells et al., 2007), alors que la signalisation **Notch-Delta** par l'intermédiaire du facteur de transcription **NGN3** est nécessaire pour le développement du **pancréas endocrine**.

3. Structure et fonction du système digestif

Le système digestif est constitué du tube digestif à proprement dit, allant de la cavité buccale à l'anus, comprenant notamment l'œsophage, l'estomac et l'intestin et les glandes annexes au tube digestif telles que le pancréas, le foie et la vésicule biliaire.

L'appareil digestif a pour rôle principal **la digestion** : de fragmenter mécaniquement et chimiquement les aliments ingérés, de les digérer enzymatiquement et d'absorber les nutriments et enfin d'éliminer les déchets. Le système digestif a également une fonction de **défense physique et immunitaire**, ainsi que des **caractéristiques endocrines** avec la sécrétion d'hormones à travers le système endocrinien diffus (SED) qui regroupe des cellules endocrines dispersées dans la muqueuse du tractus digestif. Ces cellules sont impliquées notamment dans la synthèse et la libération d'hormones sous forme d'amines biogènes.

Le tube digestif présente une structure de base commune, constituée de cinq couches successives (de l'extérieur vers la lumière) : une séreuse, une musculuse, une sous muqueuse, une musculaire muqueuse et une muqueuse formée d'un épithélium et d'un tissu conjonctif de soutien appelé lamina propria ou encore chorion. Ces différentes couches tissulaires assurent les fonctions de motricité, d'innervation, de vascularisation, d'absorption des nutriments et d'immunité (**Figure 6**) (Tachdjian et al., 2016).

INTRODUCTION

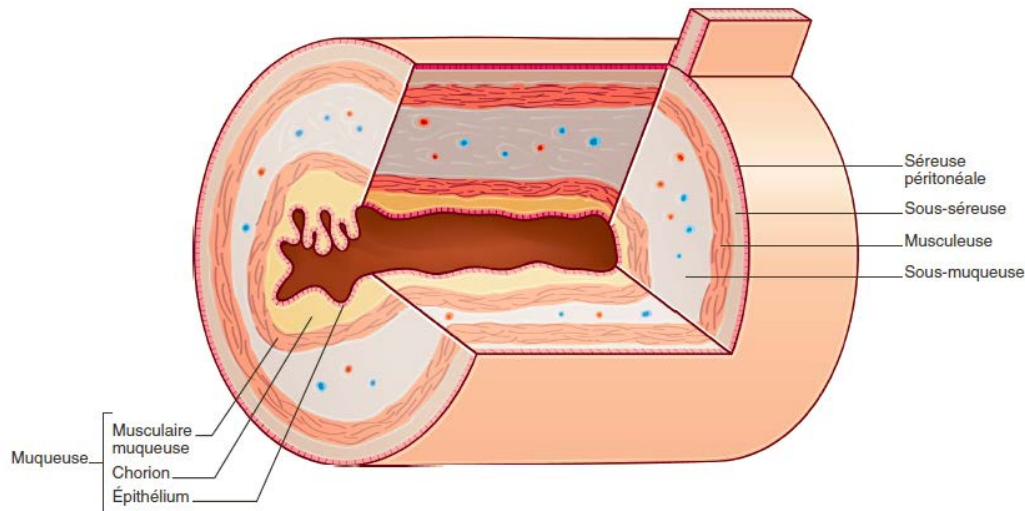


Figure 6 : Représentation de la structure de la paroi digestive.

L'intestin est constitué d'une cavité centrale appelée « lumière » entourée d'une paroi comportant, de la lumière vers l'extérieur du tube: la muqueuse, formée d'un épithélium reposant sur un tissu conjonctif de soutien, la lamina propria (ou chorion); la sous-muqueuse composée du réseau sanguin, lymphatique et nerveux; la musculaire comportant les muscles lisses; la sous-séreuse et la séreuse péritonéale (d'après CDU-HGE, 2014).

3.1. L'œsophage

L'œsophage est situé au niveau de la trachée. Son rôle est d'assurer le transport du bol alimentaire de la bouche à l'estomac.

La muqueuse de l'œsophage est constituée d'un **épithélium pavimenteux pluristratifié** appelé **épithélium malpighien** ou encore **épithélium squameux**. Cet épithélium est organisé en **cellules basales** et **supra-basales**. Chez la souris adulte, l'épithélium est formé par 4 à 6 couches de cellules avec une seule couche de cellules basales tandis que chez l'humain, l'épithélium squameux contient 20 à 30 couches de cellules avec plusieurs couches de cellules basales. De plus, l'épithélium squameux chez les rongeurs est recouvert d'une couche de kératine qui n'est pas retrouvé chez l'homme (**Figure 7**) (Treuting & Dintzis, 2012).

L'épithélium œsophagien est un tissu à auto-renouvellement rapide (8 jours). Ce renouvellement est assuré par des cellules souches qui ne sont pas clairement définies. Cependant, une sous population de cellules exprimant les marqueurs **KRT14**, **CD49F** et **P63** a été identifiée permettant le développement de sphères d'œsophage *in vitro*. De plus, elles seraient localisées au niveau basal (Jeong et al., 2016).

INTRODUCTION

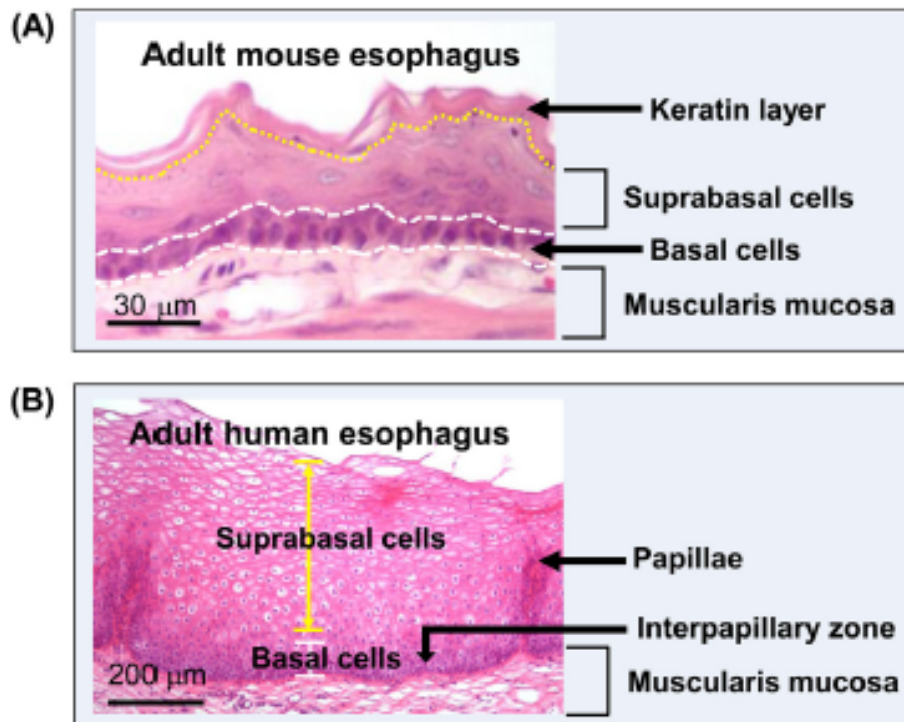


Figure 7 : Histologie de l'épithélium de l'œsophage chez la souris et l'homme.

(A) L'épithélium squameux stratifié (4-6 cellules) kératinisé de l'œsophage adulte de souris. (B) L'épithélium squameux stratifié (30-40 cellules) non kératinisé de l'œsophage adulte humain. L'épithélium se compose de cellules basales (cellules indifférenciées) et de cellules supra-basales (différenciées) à la fois chez la souris et chez l'homme (Zhang et al., 2017).

3.2. L'estomac

L'estomac est situé entre l'œsophage et le duodénum. Il a un rôle de brassage et de transformation mécanique et chimique des aliments en chyme.

L'estomac est divisé en **5 régions** : le cardia, le fundus, le corps, l'antrum et le pylore qui donne sur le duodénum (**Figure 8**). L'estomac de la souris présente la particularité d'être divisé en 2 parties : le pré-estomac et l'estomac proprement dit. La région du pré-estomac est bordée par une **muqueuse squameuse kératinisée**, qui représente environ les deux tiers de l'organe, alors que l'estomac proprement dit est composé d'un **épithélium glandulaire cylindrique simple**. L'estomac chez l'homme est également tapissé d'un épithélium glandulaire cylindrique simple.

La muqueuse de l'estomac est caractérisée par la présence de **glandes tubuleuses**. Il existe trois types de glandes : les **glandes cardiales**, les **glandes du corps** ou glandes « gastriques vraies » et les **glandes pyloriques**. Les glandes cardiales et pyloriques sont

INTRODUCTION

tapissées d'un épithélium de cellules à mucus sécrétant surtout de la mucine 6 (MUC6) et du lysozyme. Au niveau du pylore sont également retrouvées les cellules G, du système endocrinien diffus (SED), qui sécrètent la gastrine.

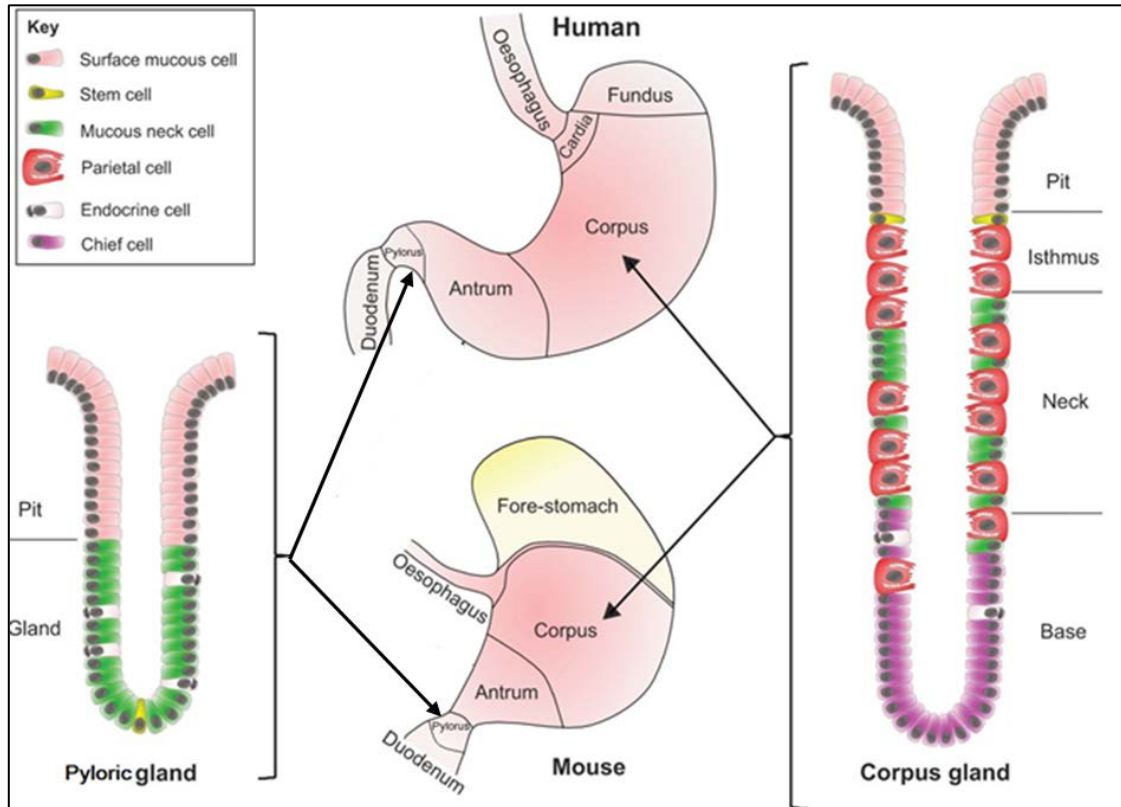


Figure 8 : Anatomie et organisation de l'estomac humain et murin.

L'estomac est divisé en 5 régions de la fin de l'oesophage au duodénum : le cardia, le fundus, le corps, l'antrum et le pylore chez l'homme. La souris possède en plus un pré-estomac kératinisé. Plusieurs divisions sont présentes au niveau des glandes gastriques: la crypte (pit), l'isthme (isthmus), le collet (neck) et la base. Les cellules différenciées sont réparties tout le long de la glande. Les cellules souches se situent plus spécifiquement au niveau de l'isthme (Burkitt et al., 2017).

Les glandes du corps qui sont les plus nombreuses, sont des glandes tubuleuses droites divisées en 3 segments : **l'isthme, le collet et la base**. Différents types cellulaires sont retrouvés (**Figure 8**) :

- Les cellules principales

Elles sont retrouvées essentiellement dans le fond des glandes. Ce sont des cellules exocrines qui sécrètent la **leptine** et le **pepsinogène**, forme inactive de la pepsine. Ce pepsinogène est transformé en pepsine dans la lumière de l'estomac au contact de l'acidité gastrique.

INTRODUCTION

- Les cellules pariétales ou cellules bordantes

Elles sont réparties sur la glande, entre les cellules à mucus. Elles permettent **la sécrétion de l'acide chlorhydrique** (HCl) après stimulation par la gastrine. Cette production d'acidité a une action bactéricide et permet la dénaturation des protéines ingérées, ainsi que l'activation de la pepsine afin de dégrader les protéines du bol alimentaire. Ces cellules sont également impliquées dans la sécrétion du **facteur intrinsèque** qui se lie à la vitamine B12 et permet son absorption au niveau de l'intestin.

- Les cellules à mucus

Elles sont localisées au niveau de l'isthme et du collet. Elles produisent deux types de mucines (MUC5AC et MUC6) mais aussi des facteurs TFF notamment TFF1 et 2 qui s'associent aux mucines pour former le mucus. Ce mucus permet la protection de l'épithélium de l'acidité gastrique.

- Les cellules endocrines

- **les cellules G**, localisées préférentiellement au niveau des glandes pyloriques. Elles sont à l'origine de la synthèse de gastrine
- **les cellules D** qui libèrent la somatostatine, qui a une action d'inhibition de sécrétion hormonale
- **les cellules ECL** qui synthétisent et sécrètent l'histamine après stimulation par la gastrine. Ceci permet de réguler l'acidité de l'estomac.

La durée de vie des cellules épithéliales gastriques est de 3 à 6 jours. L'auto-renouvellement de l'épithélium de l'estomac repose sur l'activité des **cellules souches multipotentes** localisées au niveau de l'isthme. Actuellement, deux populations distinctes de cellules souches ont été rapportées. On retrouve les cellules **SOX2+** exprimées préférentiellement dans les glandes du corps et de l'antrum et les cellules **LGR5+** retrouvées au niveau des glandes de l'antrum et du pylore mais pas du corps (Kim et al., 2016). Le suivi de la lignée **SOX2+** *in vivo* montre que ces cellules peuvent générer tous les types de cellules épithéliales gastriques (Arnold et al., 2011). Cependant, les caractérisations des cellules souches épithéliales gastriques ne sont pas encore clairement précisées.

En plus du renouvellement des progéniteurs multipotents, les cellules épithéliales de l'estomac peuvent également être reconstituées par dé-différenciation de cellules qui semblent être en

INTRODUCTION

phase terminale. Par exemple, les cellules situées à la base des **glandes Troy+** représentent une réserve de cellules souches latentes (Stange et al., 2013).

3.3. L'intestin

L'intestin commence après la région pylorique de l'estomac et se poursuit jusqu'à l'anus. Il est divisé en 2 régions distinctes : **l'intestin grêle** (duodénum, jéjunum, iléon) qui assure la digestion et l'absorption des nutriments, et **le gros intestin** (caecum, côlons proximal et distal, rectum) qui a pour rôle de déshydrater, de stocker et d'évacuer les résidus non digérés par l'intestin grêle.

Le rôle essentiel d'absorption de l'intestin est assuré grâce à un système d'amplification de surface. En effet la muqueuse de l'intestin grêle forme des grands replis transversaux appelés valvules conniventes, et des replis présentant une alternance d'expansions (les villosités) et d'invagination (les cryptes) de la muqueuse. Le côlon est dépourvu de villosités mais présente de profondes glandes, équivalentes aux cryptes de l'intestin grêle (**Figure 9**).

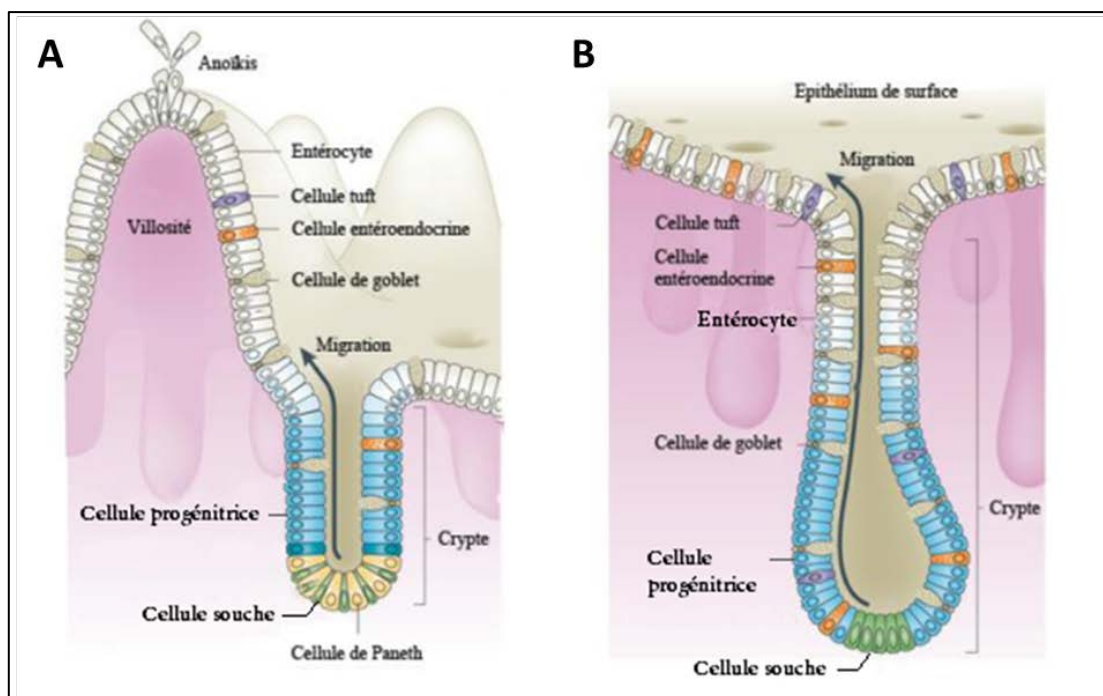


Figure 9 : Organisation et renouvellement cellulaire de l'épithélium intestinal et colique.

Les cellules différenciées, situées au niveau de la villosité et les cellules prolifératives, localisées au niveau de la crypte de l'intestin grêle (A) ou au niveau des glandes du côlon (B). Les cellules souches migrent vers la surface et se différencient progressivement en cellules matures assurant leur fonction respective, avant de mourir par anoïkis (mort cellulaire par perte d'adhésion) et d'être éliminées dans la lumière intestinale (Adapté de Barker, 2014).

INTRODUCTION

La muqueuse de l'intestin est recouverte d'un **épithélium cylindrique monostratifié** composé de cellules appartenant à deux types de lignages :

- **Absorbant** avec les entérocytes (grêle) et colonocytes (côlon)
- **Sécréteur** avec les cellules caliciformes, les cellules de Paneth, les cellules entéro-endocrines et les cellules à touffes

- Les entérocytes/colonocytes

Les **entérocytes** dans l'intestin grêle (80% des cellules épithéliales), et **colonocytes** dans le côlon (50% des cellules épithéliales), permettent l'absorption des nutriments grâce à leur bordure en brosse de **microvillosités** au pôle apical. Ces cellules synthétisent des enzymes digestives telles que la sucrase isomaltase ou la phosphatase alcaline ancrées dans la membrane des microvillosités.

- Les cellules caliciformes

Les **cellules caliciformes** ou « **cellules à mucus** » ou « **cellules en gobelet** » représentent près de 5% des cellules épithéliales de l'intestin grêle et jusqu'à 16% des cellules épithéliales du côlon distal. Ces cellules possèdent des grains de sécrétion de mucines au niveau apical. Les mucines sécrétées sont les mucines MUC1, 2,3 et 4, MUC2 étant la plus exprimée. Les mucines composent le mucus qui forme une couche protectrice pour l'épithélium intestinal. Les cellules caliciformes produisent également les facteurs TFF qui constituent aussi le mucus et qui ont rôle réparateur de la muqueuse. TFF3 est le facteur préférentiellement exprimé dans l'intestin (Kim & Ho, 2010 ; Specian & Oliver, 1991).

- Les cellules entéro-endocrines

Les **cellules entéro-endocrines** représentent une très faible proportion des cellules de l'épithélium intestinal (<1%) (Noah et al., 2011). Elles sécrètent différentes hormones régulant notamment le métabolisme ou la motilité telles que la sécrétine, la cholécystokinine (CCK) ou la motiline (Gunawardene et al., 2011).

- Les cellules de Paneth

Les **cellules de Paneth** sont situées à la base des cryptes de l'intestin grêle et sont absentes dans le côlon. Elles interviennent dans le maintien de la flore intestinale et la réponse immunitaire en sécrétant le lysozyme et le TNF α . Elles participent également à la niche et au maintien des cellules souches intestinales.

INTRODUCTION

- Les cellules à touffes

Les **cellules à touffes** ou « **Tuft cells** » ne représentent qu'une très faible proportion des cellules épithéliales de l'intestin (0.4%). Ces cellules jouent un rôle dans la défense contre les parasites et auraient un rôle dans l'inflammation en exprimant notamment les cyclo-oxygénases COX1 et COX2 (Gerbe et al., 2012). Des études récentes ont mis en évidence l'importance de ces cellules dans l'initiation des réponses immunitaires de type 2 induites par une infection parasitaire, qui serait relayée par la production d'IL-25 (Gerbe et al., 2016).

L'épithélium intestinal est un tissu avec un renouvellement cellulaire très important (3 à 5 jours), à l'exception des cellules de Paneth, qui ont une durée de vie d'environ 8 semaines (Ireland et al., 2005). La muqueuse intestinale est organisée fonctionnellement selon un **axe crypto-villositaire**. Les **cryptes** constituent le compartiment de **prolifération**, dans lesquelles sont localisées les **cellules souches** (dites CBC ou LGR5+) et les cellules de Paneth, (Barker et al., 2007). Après multiplication des cellules, celles-ci migrent vers les **villosités**, qui constituent le compartiment de **différenciation**, et dans lesquelles, elles acquièrent leur propriété cellulaire intestinale, à l'exception des cellules de Paneth qui restent au fond de la crypte. Les cellules qui arrivent au sommet des villosités meurent par **anoïkis** (mort cellulaire induite par la perte d'adhésion) (**Figure 9**).

3.4. Le foie

Le foie est situé dans la cavité abdominale sous le diaphragme. Chez l'homme, le foie est composé de 4 lobes incomplètement séparés, généralement présentés comme 2 lobes, le lobe gauche et le lobe droit. Chez la souris, **4 lobes** sont distingués : le droit, le médian, le gauche et le caudé. Le lobe médian est le plus volumineux (**Figure 10**).

INTRODUCTION

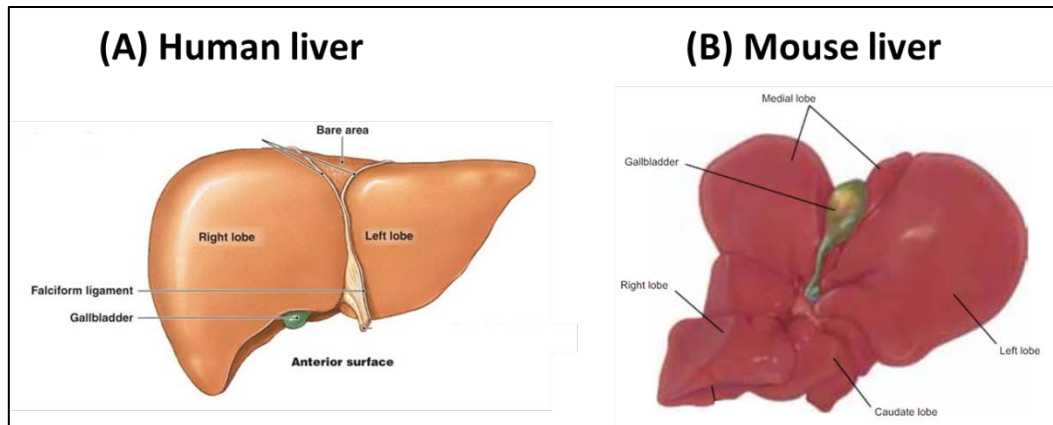


Figure 10 : Anatomie du foie humain et de souris.

(A) Le foie humain possède 4 lobes, incomplètement séparés, présentés comme 2 lobes, le lobe gauche et le lobe droit (le plus volumineux). (<http://thesistut.com/liver-segmental-anatomy.html>). (B) Le foie de souris présente 4 lobes : le lobe gauche, droit (hémisectionné), médian (le plus volumineux) et caudé. La vésicule biliaire est localisée au niveau central de l'isthme du lobe médian (Treuting & Dintzis, 2012).

Le foie est considéré comme une glande digestive avec un fonctionnement complexe. Ses rôles sont donc diversifiés, avec une **fonction dite exocrine** de sécrétion de la bile, un émulsifiant des graisses qui facilite leur digestion. Ce liquide est sécrété en continu par le foie. La moitié est stockée dans la vésicule biliaire, l'autre est déversée directement dans le duodénum. De par sa propriété d'interface entre le système sanguin et le tube digestif, le foie a également un rôle dans le **métabolisme des glucides et des lipides** mais aussi dans la **détoxification** de l'organisme.

Le foie est organisé **en lobules**. Le lobule a une structure hexagonale constituée d'hépatocytes (80% des cellules hépatiques), de cellules de Kupffer (macrophages), de vaisseaux sanguins et de canaux biliaires. Les hépatocytes sont organisés en travées qui partent du centre où se trouve la veine centrolobulaire. Ces travées d'hépatocytes sont séparées par des capillaires sanguins appelés sinusoides. A chaque extrémité du lobule se trouve un espace porte composé par une **triade** : artère hépatique, veine porte et canal biliaire (**Figure 11**) (Tachdjian et al., 2016).

INTRODUCTION

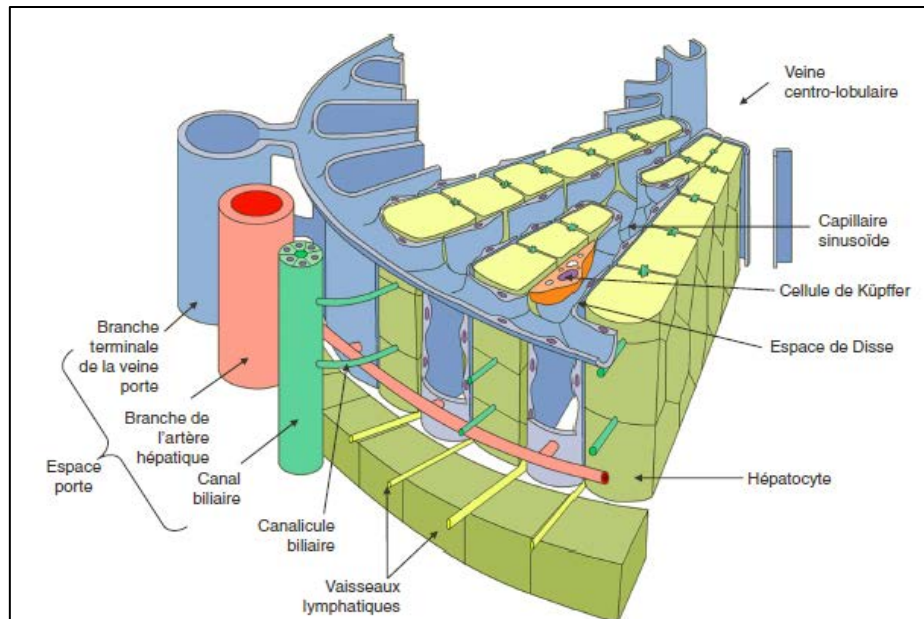


Figure 11 : Structure d'un lobule hépatique.

Le lobule hépatique est l'unité structurale du foie. Le lobule a une structure hexagonale constituée de travées de cellules, les hépatocytes. Ces travées partent du centre du lobule où se trouve la veine centrolobulaire et sont orientées radialement. À chacun des six pôles du lobule se trouve un espace porte composé d'une branche de l'artère hépatique, une branche de la veine porte et d'un conduit biliaire interlobulaire (Tachdjian et al., 2016).

- Propriété de régénération

Le foie présente la capacité de se régénérer suite à des lésions causées par l'exposition à des agents cytotoxiques (agents pharmaceutiques, polluants environnementaux, toxines endogènes...). La **régénération** du foie est un processus complexe qui n'est pas encore clairement défini. La majorité de la régénération du foie se fait par la **prolifération des hépatocytes**. Cependant, les cellules progénitrices hépatiques **bipotentes** ou « **cellules ovales** » peuvent être également impliquées dans ce processus (Apte, 2015).

Ces cellules ovales ont été décrites à l'origine dans des modèles de carcinogénèse chez le rat. (Farber et al., 1956). Elles tiennent leur nom de leur forme ovale. Ces cellules progénitrices bipotentes peuvent se différencier en **hépatocytes** ou **cholangiocytes** (cellule épithéliale du canal biliaire). Elles seraient localisées à l'extrémité des ramifications des canaux biliaires, à l'interface entre le canalicule biliaire et le canal biliaire appelé aussi passage de Hering (Theise et al., 1999). Généralement, leur identification dans le foie se fait à l'aide des marqueurs c-kit, CD34, Ov6, CK19 ou encore chromogranine A. Cependant aucun

INTRODUCTION

de ces marqueurs n'est réellement univoque. En effet, ces marqueurs ne sont pas spécifiques aux cellules souches ovales (Guettier, 2005).

Pour explorer les **mécanismes de la régénération hépatique**, il existe 2 types de modèles animaux : les modèles de lésion chirurgicale et les modèles de lésion chimique.

Le modèle le plus employé pour étudier la régénération du foie chez les rongeurs est la technique d'ablation chirurgicale ou « **hépatectomie partielle** ». Cette méthode a été détaillée dès 1931 par Higgins et Anderson et reste à ce jour encore la procédure la plus utilisée dans ce but. En dehors de la régénération après résection chirurgicale, le foie est également capable de se régénérer après une **lésion chimique** induite par des agents tels que le tétrachlorure de carbone (CCl₄) ou thioacétamide (TAA). Ces agents sont des hépatotoxiques puissants agissant au niveau centrolobulaire. Leur administration chez le rat et la souris conduit dans un premier temps à une stéatose et une nécrose centrolobulaires suivies d'une fibrose (Chen et al., 2008 ; Fujii et al., 2010). Les protocoles de ces techniques sont détaillés dans le chapitre « Matériels et Méthodes ».

Il existe des différences fondamentales dans la façon dont le foie se régénère après une hépatectomie et la régénération du foie après une lésion chimique. Notamment, la prolifération des cellules progénitrices après une lésion chimique n'est pas retrouvée après une lésion chirurgicale. Ces cellules se comportent comme des cellules souches facultatives puisqu'elles prolifèrent dans certaines situations très spécifiques d'agression hépatique au cours desquelles la prolifération hépatocytaire est inhibée ou retardée (Guettier, 2005).

3.5. La vésicule biliaire

La vésicule biliaire est un « renflement » des voies biliaires. Cette poche est localisée sur la face inférieure du lobe droit du foie chez l'homme et au niveau central du foie chez la souris (**Figure 10**). Elle a pour fonction principale de stocker et de concentrer **la bile**.

La muqueuse de la vésicule biliaire est formé d'un **épithélium cylindrique simple** composé notamment de cellules semblables aux cellules entéro-endocrines de l'intestin (**Figure 12**).

INTRODUCTION

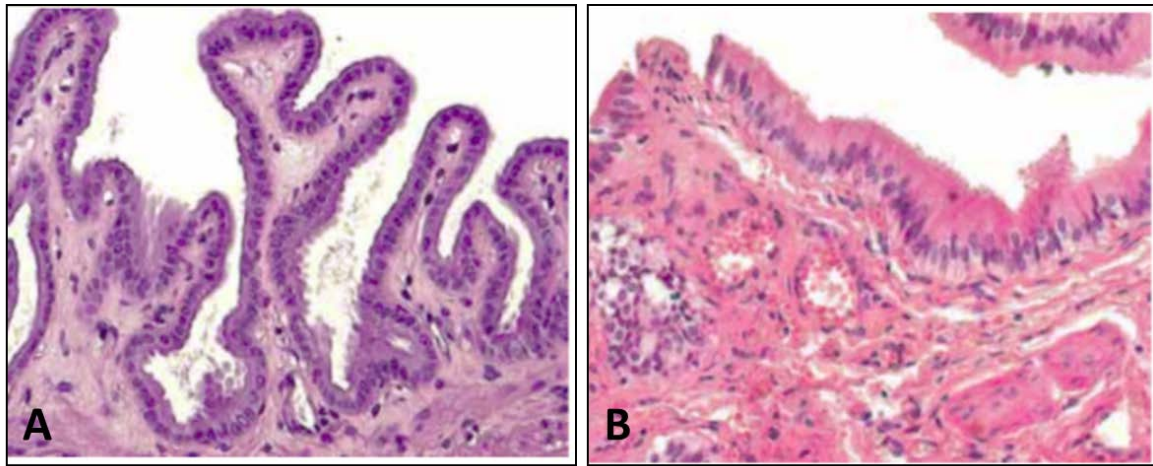


Figure 12 : Histologie de la vésicule biliaire.

(A) Histologie de la vésicule biliaire de souris composé d'un épithélium simple à cellules cylindriques basses. (B) Histologie de la vésicule biliaire humaine composé d'un épithélium simple à cellules cylindriques hautes (Adapté de Treuting & Dintzis, 2012).

Il existe très peu d'informations concernant le processus d'auto-renouvellement de l'épithélium biliaire. Une équipe a isolé une population de cellules épithéliales EpCAM+, CD44+, CD13+, présentant des caractéristiques de cellules souches à partir de vésicule biliaire foetale humaine (Manohar et al., 2015).

3.6. Le pancréas

Le pancréas est situé derrière l'estomac chez l'homme et le long de l'intestin chez la souris. Le pancréas est une glande amphicrine possédant **une partie endocrine** et une **partie exocrine (Figure 13)**.

En fonction de l'espèce, le pancréas se présente sous forme «**mésentérique**» ou «**compacte**» (**Figure 14**). Le type mésentérique, qui est retrouvé chez les rongeurs, correspond à une dispersion diffuse du pancréas dans le mésentère duodénal. La forme compacte est retrouvée chez l'homme.

INTRODUCTION

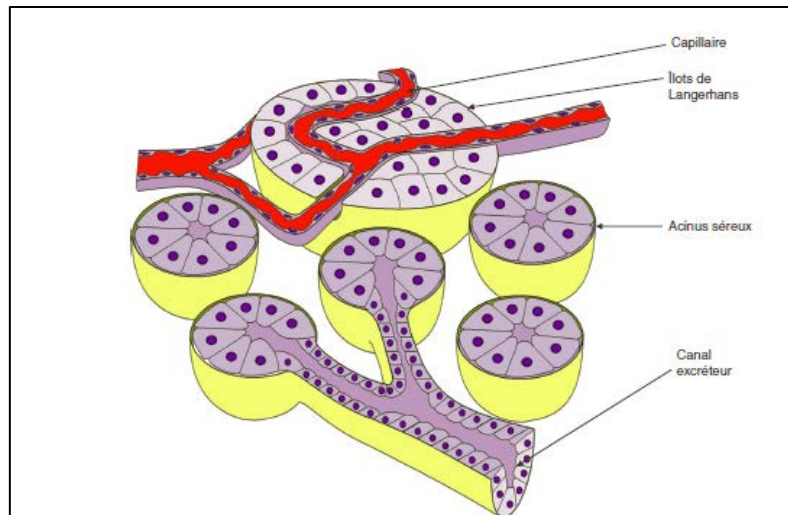


Figure 13 : Représentation schématique de la structure du pancréas.

Le pancréas est constitué d'acini séreux (fonction exocrine) et d'îlots de Langerhans (fonction endocrine) (Tachdjian et al., 2016).

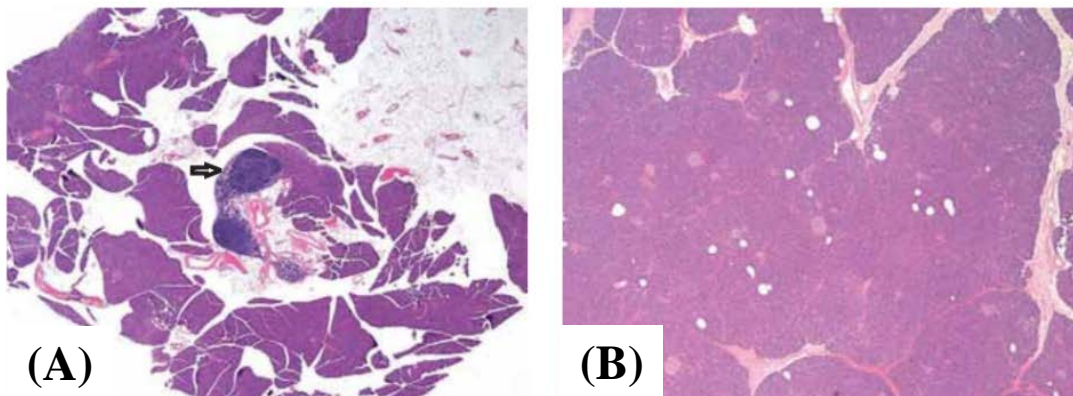


Figure 14 : Histologie du pancréas chez l'homme et la souris.

(A) Pancréas diffus chez la souris adulte. Les lobules sont dispersés et séparés par du mésentère et des agrégats lymphoïdes (flèche). (B) Pancréas compact chez l'homme adulte. La structure du pancréas est plus dense que celui de souris (Adapté de Treuting & Dintzis, 2012).

- Le pancréas exocrine

Le pancréas **exocrine** est la partie la plus volumineuse du pancréas. Il est impliqué dans la production et la sécrétion du **suc pancréatique** qui neutralise l'acidité gastrique et facilite la digestion.

L'unité structurelle est le lobule formé de grappes d'acini sécréteurs et de canaux excréteurs (**Figure 13**). Les **cellules acineuses** présentent au pôle apical des grains de zymogène contenant les enzymes digestives. Les canaux commencent à l'intérieur des acini centraux et forment un réseau canalaire de plus en plus large (canal intralobulaire → canal interlobulaire → canal pancréatique principal (canal de Wirsung)). Les canaux sont tapissés d'un

INTRODUCTION

épithélium simple d'abord cubique au niveau du canal intralobulaire et devenant cylindrique au niveau des canaux interlobulaire et principal. Ces conduits excréteurs du suc pancréatique permettent son acheminement vers le duodénum.

- Le pancréas endocrine

La partie **endocrine** du pancréas ne représente que 1 à 2% de la masse pancréatique. Elle se présente sous forme **d'îlots de Langerhans** dispersés dans le pancréas exocrine.

Chaque îlot est constitué de 5 types cellulaires : les cellules β , qui sécrètent l'insuline (70 % des cellules) situées au centre des îlots ; les cellules α , qui sécrètent le glucagon (20 % des cellules), à la périphérie des îlots ; les cellules δ , qui sécrètent la somatostatine (5 à 10 % des cellules), réparties de façon aléatoire ; les cellules PP (1 à 2 % des cellules), qui sécrètent le polypeptide pancréatique.

Les cellules souches pancréatiques sont encore méconnues. Des études chez la souris de traçage cellulaire ont démontré que les cellules exprimant le facteur de transcription homéotique **Pdx1** (Pdx1+) génèrent les acini, les canaux et le tissu endocrine du pancréas (Gu et al., 2002). Cependant, la localisation *in vivo* et les caractéristiques moléculaires de ces cellules n'ont pas été clairement établies. Des expériences ont suggéré la possibilité que les cellules souches pancréatiques soient localisées dans l'épithélium des canaux (Bonner-Weir et al., 2000).

3.7. La vessie

La vessie appartient au système urinaire. Cependant, comme pour le tractus digestif, l'origine embryologique de son épithélium est l'endoderme. La vessie est située ventralement au côlon. Elle a pour rôle de stocker l'urine produite par les reins.

Pour assurer cette fonction, la vessie est formée d'un **épithélium de transition polymorphe pseudotratifié** (3 à 5 niveaux de cellules chez la souris, et 6 à 8 couches chez l'homme) appelé aussi urothélium. Ce type d'épithélium est adapté pour subir un important étirement et résister à la toxicité de l'urine. En effet, les cellules épithéliales de l'urothélium ont la capacité de moduler leur hauteur en fonction du degré de distension de la vessie : plus la vessie est pleine, plus les cellules s'aplatissent (**Figure 15**).

INTRODUCTION

Contrairement à d'autres tissus épithéliaux tels que l'intestin, le temps de renouvellement de l'urothélium est plutôt faible. D'importants niveaux de prolifération sont observés dans les cas d'une lésion épithéliale, d'un cancer ou d'une infection urinaire (Shin et al., 2011).

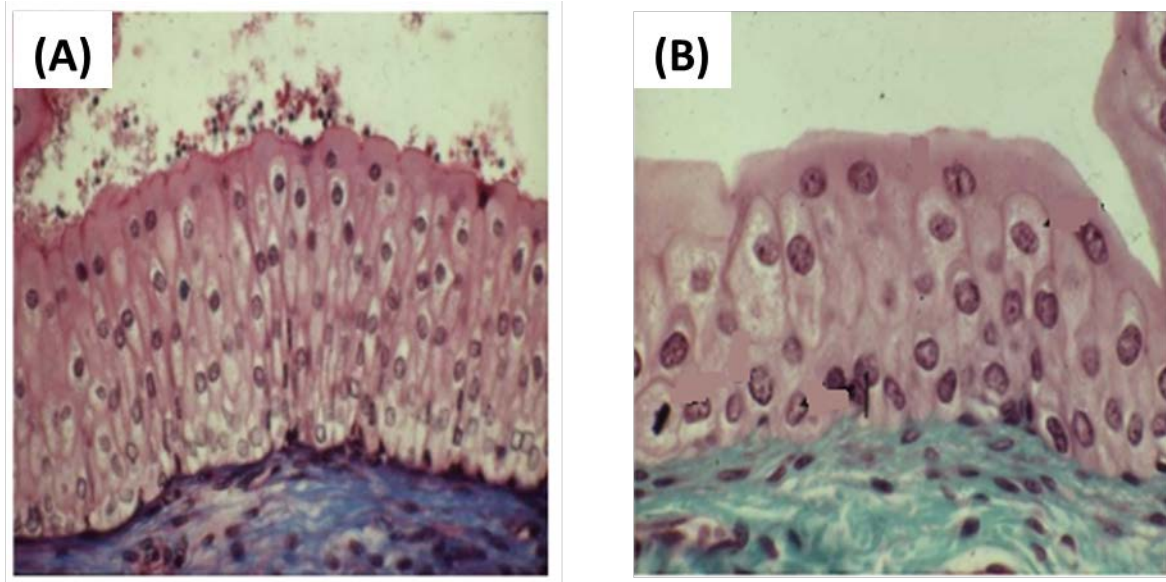


Figure 15 : Histologie de l'urothélium.

L'épithélium vésical est un épithélium pseudostratifié, de transition car la hauteur épithéliale varie selon le contenu de la vessie. Lorsque la vessie est vide (A), les cellules deviennent étroites et hautes, ce qui augmente l'épaisseur épithéliale. Lorsque la vessie est remplie (B), les cellules ont tendance à s'aplatir (<https://www.slideshare.net/mutangachuk/systeme-urinaire>).

Différentes origines de cellules souches de l'urothélium ont été proposées dans la littérature. On retrouve le possible recrutement de cellules souches de moëlle osseuse suite à une lésion de l'urothélium mais aussi des cellules souches retrouvées dans l'urine, vraisemblablement d'origine rénale, qui peuvent se différencier en cellules urothéliales (Smolar et al., 2016).

INTRODUCTION

Chapitre 2 : Physiopathologie du système digestif

Différents types de pathologies sont décrits au niveau du système digestif selon leur étiologie. Les maladies inflammatoires, telles que les maladies inflammatoires chroniques de l'intestin ou encore les hépatites, sont très fréquemment observées. Les cancers sont également une maladie qui touche tous les organes du système digestif et c'est sur cette catégorie de pathologies que repose mon sujet de thèse. Enfin, il est également retrouvé des maladies infectieuses et génétiques de l'appareil digestif.

1. Métaplasies et Cancers : Généralités

1.2. Le concept de métaplasie

L'Institut National du Cancer définit la **métaplasie** comme étant « la transformation d'un type cellulaire différencié en un autre type cellulaire différencié, qui ne se forme normalement pas dans le tissu dans lequel il se trouve ». Ce processus a lieu durant la vie post-natale, par opposition à l'hétéroplasie qui se développe au cours du développement embryonnaire.

En pathologie humaine, la métaplasie se développe en général dans des contextes où l'environnement cellulaire normal a été modifié (traumatisme chronique, infection chronique, stimulation hormonale anormale). Ces modifications provoquent souvent une réponse inflammatoire ainsi qu'un processus de régénération continue, à l'origine de l'émergence de cellules métaplasiques, qui présentent un phénotype souvent mieux adapté pour résister au nouvel environnement. En théorie, cette transformation du tissu peut être réversée si l'environnement cellulaire normal est rétabli. Or, il est très rare de détecter de manière précoce l'apparition de la métaplasie chez l'homme, les changements sont donc souvent permanents (Stairs et al., 2010).

Les métaplasies surviennent le plus souvent dans les épithélia, mais il est possible d'en rencontrer dans les tissus d'origine mésodermique, telles que la métaplasie fibreuse au niveau de tissus osseux (Boyce et al., 1993).

La métaplasie se produit généralement entre des types de cellules qui proviennent de régions embryonnaires voisines. Ainsi, la métaplasie se distingue du tissu environnant par la

INTRODUCTION

présence d'un ou de quelques facteurs de transcription impliqués dans la détermination des types de tissus pendant le développement.

La métaplasie n'est pas une lésion cancéreuse en tant que telle, mais leur présence est associée à un risque accru de cancer comme dans les poumons ou les ovaires. Dans d'autres organes, elle est clairement **considérée comme pré-cancéreuse**, comme dans l'œsophage ou l'estomac selon une **séquence anatomo-pathologique métaplasie-dysplasie-néoplasie** (Correa, 1992 ; Shaheen et al., 2000).

Actuellement, les mécanismes moléculaires et cellulaires à l'origine de la métaplasie ne sont pas clairement déterminés.

1.2. Définition de la métaplasie intestinale

La métaplasie la plus connue du système digestif est la **métaplasie intestinale** (MI). La **MI**, où un épithélium de type intestinal est observé ectopiquement dans d'autres tissus d'origine endodermique, peut être observée dans un certain nombre d'organes du système digestif et non digestifs, tels que l'œsophage, l'estomac, le pancréas la vésicule biliaire ou encore la vessie. L'expression du gène *Cdx2* spécifiant l'identité intestinale, a été détectée dans tous ces cas.

Histologiquement, la métaplasie intestinale peut présenter les différents types cellulaires intestinaux (entérocytes, cellules à mucus, cellules de Paneth et cellules entéroendocrines) ; **les cellules à mucus** étant celles le plus fréquemment retrouvées et utilisées pour détecter et caractériser la MI (Gutiérrez-González & Wright, 2008).

Bien que la MI soit considérée comme une lésion bénigne et soit typiquement asymptomatique, elle est une lésion cliniquement importante en pathologie humaine. En effet, la MI augmente la susceptibilité à la carcinogenèse selon la séquence pathologique métaplasie-dysplasie-adénocarcinome et est maintenant considérée comme une lésion pré-néoplasique dans l'œsophage et l'estomac (Correa, 1992 ; Shaheen et al., 2000).

INTRODUCTION

1.3. Les mécanismes impliqués dans le processus métaplasique

i. Cellules à l'origine des MI

Plusieurs hypothèses ont été proposées pour définir l'origine cellulaire de la métaplasie.

Hypothèse 1. Les principales observations désignent les **cellules souches multipotentes** du tissu comme la cible initiale du processus.

Premièrement, la métaplasie émerge souvent des unités prolifératives du tissu. En effet, la destruction du tissu, antérieure à la formation des MI, crée un espace pour la génération de nouvelles structures prolifératives ayant subi une conversion clonale. De plus, la régénération de l'épithélium et donc sa prolifération est souvent associée au processus de métaplasie (Mosnier, 2012).

Hypothèse 2. Certaines études désignent même l'implication de **cellules souches indifférenciées** « **embryonnaire-like** » qui sont recrutées lors du processus de métaplasie. En effet, l'infection de souris par *Helicobacter felis* induit le recrutement des cellules souches dérivées de la moelle osseuse pour repeupler la muqueuse gastrique détruite par l'infection (Houghton et al., 2004).

Hypothèse 3. Certains admettent que la métaplasie apparaît suite à un **processus de trans-différenciation**, c'est-à-dire la transformation d'une cellule différenciée en un autre type de cellule différenciée. Il n'est pas connu si le mécanisme de trans-différenciation nécessite un passage par un état dédifférencié des cellules épithéliales. En effet, cet état est difficilement observable surtout si la trans-différenciation est rapide. Il y a alors une coexistence des marqueurs des deux types de cellules (Slack, 2001). Même s'il paraît plus simple de reprogrammer une cellule souche plutôt qu'une cellule différenciée, la réalité indique que la cellule différenciée serait **plastique**. En effet, l'état différencié d'une cellule serait plutôt le résultat de la surexpression de rares gènes spécifiques de différenciation que de l'expression différentielle des gènes. Ainsi, la perturbation de ces gènes spécifiques peut être suffisante pour reprogrammer la cellule différenciée.

INTRODUCTION

ii. Théorie homéotique dans le mécanisme des MI

La métaplasie peut apparaître suite à un profil modifié d'expression de gènes, qui déterminent l'identité des tissus pendant le développement embryonnaire. Ces gènes sont **les gènes homéotiques** dont l'expression ectopique (ou la répression) durant la vie post-natale peut être responsable du développement de la métaplasie. De plus, la métaplasie se produit généralement entre les types de cellules qui proviennent de territoires voisins de l'embryon en développement (Stairs, 2010).

L'intervention des gènes homéotiques dans la métaplasie intestinale chez l'homme est illustrée par l'expression constante du **gène homéotique déterminant de la différenciation intestinale, *Cdx2***, gène sur lequel sont basés mes travaux. La métaplasie résulterait de la reprogrammation de ce gène homéotique dans les cellules progénitrices ou souches des unités structurales prolifératives (Mosnier, 2012).

iii. Rôle de l'inflammation dans la formation des MI

Il ressort clairement de la recherche sur les métaplasies intestinales que **l'inflammation** joue un rôle essentiel, tant dans leur formation que dans leur progression vers l'adénocarcinome. Des études récentes se sont portées sur le rôle des cytokines sécrétées dans le microenvironnement, ainsi que des événements de signalisation induits dans l'épithélium en réponse à ces cytokines. Ce type de réponse immunitaire peut déclencher des événements de signalisation qui entraînent une métaplasie de l'épithélium avant l'apparition du cancer (de Visser et al., 2005).

Un autre aspect de l'activation du système immunitaire, avec des implications importantes pour l'induction de la métaplasie et du cancer, est l'augmentation de **la production de radicaux libres** hautement réactifs tels que les espèces réactives de l'oxygène (ROS) et les espèces réactives de l'azote (RNS). ROS et RNS sont générées dans les mitochondries et les peroxysomes des cellules inflammatoires et épithéliales. Ces agents contribuent au **stress oxydatif dans le microenvironnement** (Federico et al., 2007).

Dans le contexte d'une inflammation chronique, l'exposition prolongée à ces radicaux libres peut endommager les protéines, les lipides et l'ADN. Ainsi les dommages causés à l'ADN, s'ils ne sont pas réparés par la cellule, peuvent conduire à des modifications d'expression de gènes, puis à l'induction de la métaplasie et finalement à l'émergence d'adénocarcinomes.

INTRODUCTION

2. Métaplasies et adénocarcinomes digestifs

2.1. L'œsophage

2.1.1. L'œsophage de Barrett

i. Généralités

L'œsophage de Barrett (OB) ou endobrachyoesophage (EBO) a été décrit pour la première fois en 1957 par Norman Rupert Barrett et correspond à un changement phénotypique de l'épithélium squameux stratifié de l'œsophage en un **épithélium glandulaire de type intestinal** (Barrett, 1957). L'œsophage de Barrett est considéré comme un cas de **métaplasie intestinale**. Les quatre types de cellules intestinales (entérocytes, cellules à mucus, cellules de Paneth et cellules entéroendocrines) peuvent être représentés dans l'OB, mais les cellules de Paneth sont plus rarement trouvées.

La métaplasie intestinale de l'œsophage de Barrett est une pathologie importante, car elle est considérée comme le principal facteur de risque pour **l'adénocarcinome de l'œsophage**. Le taux de progression de l'OB en adénocarcinome a été estimé à 0,5 à 1% par année, avec une incidence par année de 6-7 cas pour 1000 personnes (Paulson et al., 2004 ; Reid et al., 2010). En d'autres termes, le risque de survenue d'adénocarcinome de l'œsophage est augmenté de 30 à 125 fois quand il y a présence de la métaplasie de Barrett (Shaheen et al., 2000). La séquence de progression de l'OB en cancer est la suivante : OB non dysplasique > OB avec dysplasie de bas grade > OB avec dysplasie de haut grade > adénocarcinome (**Figure 16**).

INTRODUCTION

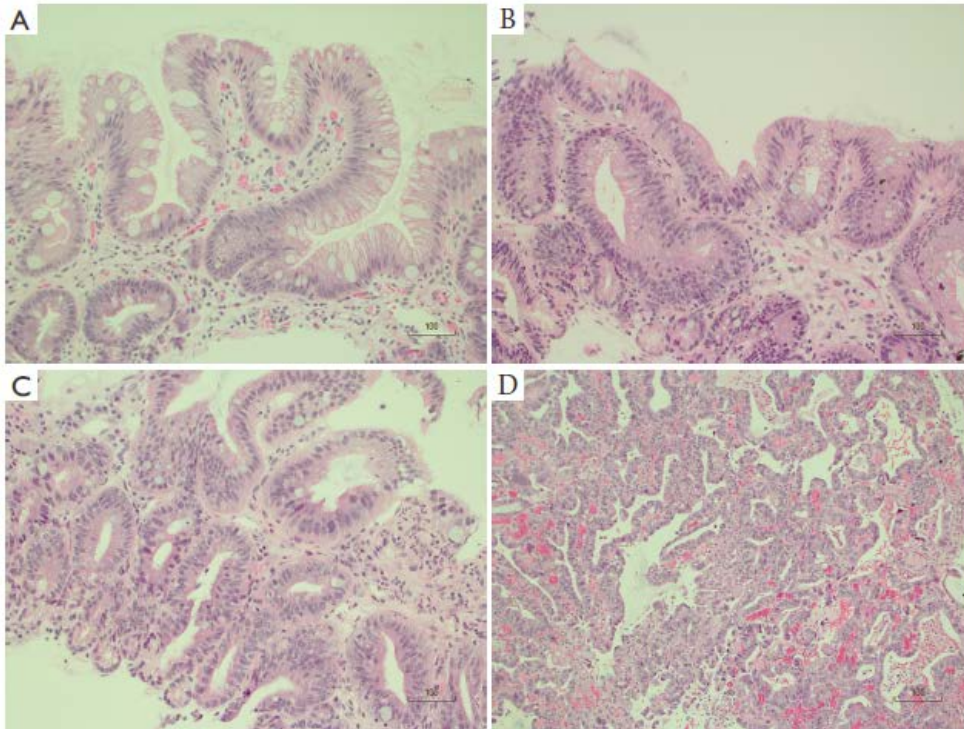


Figure 16 : Caractéristiques histopathologiques de la séquence (Œsophage de Barrett >Adénocarcinome.
(A) Œsophage de Barrett sans dysplasie (B) Œsophage de Barrett avec dysplasie de bas grade (C) Œsophage de Barrett avec dysplasie de haut grade (D) Œsophage de Barrett avec adénocarcinome (Jain et al., 2017).

S'agissant d'une affection intrinsèquement asymptomatique, l'épidémiologie de l'œsophage de Barrett n'est pas connue avec précision. L'OB est très répandu dans la population générale et sa prévalence a tendance à augmenter. L'OB est plus fréquent dans les pays développés, affectant 2% de la population adulte en général (Bennett et al., 2015). L'OB est souvent détecté par hasard à la suite d'un examen endoscopique. De 1 à 6 % des sujets faisant une endoscopie ont un OB (Shaheen et al., 2009). De plus, la plupart des patients atteints meurent avec cette lésion sans avoir été diagnostiqué, on retrouve alors un pourcentage de cas 21 fois plus élevé à la suite d'autopsie (Cameron et al., 1990).

L'œsophage de Barrett est associé à des **symptômes de reflux gastro-oesophagien** chronique, comme les brûlures d'estomac et la régurgitation provoquant, suite aux remontées acides du suc gastrique, une œsophagite qui serait à l'origine des métaplasies intestinales (Eisen et al., 1997). Les autres facteurs de risque sont le sexe masculin, le tabagisme et l'obésité (Mansour et al., 2017).

INTRODUCTION

Trois stratégies sont d'usage courant pour la prise en charge de l'œsophage de Barrett. La principale est la mise en place de protocoles de surveillance fréquente pour détecter les signes histologiques d'une progression vers le cancer. Les stratégies pharmacologiques pour supprimer la production d'acide, habituellement avec des inhibiteurs de la pompe à protons (IPP), constituent actuellement le pilier du traitement médical pour les patients. Bien que les IPP fournissent un traitement efficace pour les symptômes de reflux et l'œsophagite, une restauration complète de la muqueuse n'est pas observée (Garcia-Rodriguez et al., 2006). L'utilisation de techniques ablatives pour traiter la métaplasie de Barrett, comme la thérapie photodynamique et l'ablation par radiofréquence, est de plus en plus répandue, mais se limite au traitement de la métaplasie dysplasique. L'ablation par radiofréquence démontre les meilleurs taux de réussite pour traiter la dysplasie et provoque la régénération de la muqueuse squameuse normale (Shaheen et al., 2009).

ii. Caractéristiques histopathologiques de l'OB

L'œsophage de Barrett se produit à la jonction gastro-œsophagienne (ou cardia) qui s'étend dans l'œsophage à partir cette jonction. Le BE se caractérise non seulement d'un point de vue histologique avec une « intestinalisation » morphologique apparente de l'épithélium squameux, mais aussi par des changements fonctionnels avec l'expression de protéines intestinales telles que la villine, la sucrase isomaltase, la mucine MUC2 et les facteurs de transcription spécifiques de l'intestin CDX1 et CDX2 (Morales et al., 2002). La condition anatomologique *sine qua non* pour établir le diagnostic de la métaplasie de Barrett est la présence de cellules caliciformes productrices de mucine, observées par coloration au bleu alcian (**Figure 17**) (Guillem et al., 2005).

INTRODUCTION

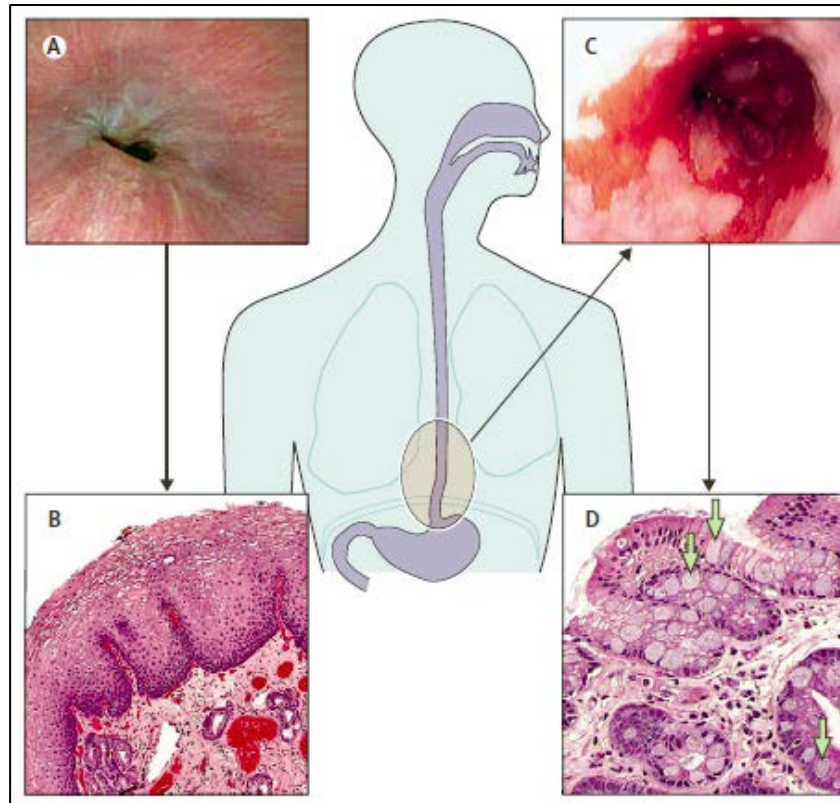


Figure 17 : Illustrations d'un œsophage normal comparé à un Œsophage de Barrett.

(A) Coelioscopie de la jonction gastro-oesophagienne d'apparence normale (B) Histologie de muqueuse squameuse normale d'oesophage (C) Coelioscopie d'oesophage de Barrett montrant des trainées radiales à la jonction gastro-oesophagienne. (D) Histologie d'oesophage de Barrett avec cellules en gobelet (flèches) (Shaheen et al., 2009).

L'œsophage de Barrett est classifié selon son étendue, on retrouve alors des OB dits courts ou longs. Le segment court a une longueur maximale de moins de 3 cm, alors que le segment long a une longueur supérieure à 3 cm. Le segment long présente un risque plus élevé de développement d'adénocarcinome. Ainsi, la longueur du segment est corrélée au risque de progression vers la néoplasie (Schoofs et al., 2017).

iii. Caractéristiques moléculaires de l'OB

- Rôle de l'inflammation

L'exposition de l'épithélium œsophagien **aux sels acides et biliaries** en raison du reflux gastro-œsophagien est un facteur important dans la pathogenèse de l'OB. L'exposition acide de l'épithélium œsophagien entraîne au moins une perte partielle de la fonction de barrière de l'épithélium vis-à-vis du milieu luminal, ce qui accroît sa **perméabilité** (Orlando et al., 2008). Cette perméabilité accrue peut être responsable de la réponse inflammatoire initiale

INTRODUCTION

observée dans la maladie de reflux, avec la présence des **cytokines dans le microenvironnement** de l'OB telles que IL1 β , IL4, IL6, IL8, TNF α et IFN γ (Moons et al., 2005). La signalisation des cytokines dans les cellules épithéliales de l'œsophage peut jouer un rôle essentiel dans les étapes initiales du processus de trans-différenciation de l'OB.

Les **prostaglandines** sont des lipides qui, dans le contexte de l'inflammation, activent les événements de signalisation qui mènent à des réactions de **réparation tissulaire**. Elles sont produites par les **cyclooxygénases** (COX1 et COX2) qui initient la conversion de l'acide arachidonique en prostaglandine. La prostaglandine E2 (PGE 2) est la prostaglandine la plus abondante dans l'OB. Elle stimule l'angiogenèse, augmente la prolifération cellulaire et la migration, et inhibe l'apoptose. L'expression de COX2 semble être directement liée au reflux acide car son niveau d'expression est corrélé positivement à la quantité de reflux acide (Hamoui et al., 2004).

Il a été établi que les cytokines et l'activité prostaglandine stimulent l'induction du facteur NF κ B dans de nombreux types de cellules. NF κ B est important pour l'induction transcriptionnelle du facteur intestinal CDX2, facteur ayant un rôle majeur dans le développement de la métaplasie intestinale dans l'œsophage comme décrit ci-dessous (Kim et al., 2002).

- L'implication du facteur homéotique intestinal CDX2

Une expression ectopique de CDX2 est retrouvée dans 100% des biopsies d'œsophage de Barrett (Eda et al., 2003) (**Figure 36**). Cette expression se localise aussi bien dans l'œsophage de Barrett qu'à sa périphérie dans l'épithélium normal, chez un tiers des patients, suggérant que son expression précède le changement de phénotype (Moons et al., 2004). Il semble donc probable que CDX2 ait un rôle primordial dans le développement de l'œsophage de Barrett.

iv. Modèles animaux d'œsophage de Barrett

Les modèles animaux d'œsophage de Barrett sont difficiles à générer. Cela s'explique en partie par les différences histologiques entre l'œsophage de souris et de l'homme. Dans l'œsophage de la souris, la transition de l'épithélium squameux à l'épithélium cylindrique gastrique se produit dans l'estomac, alors que chez l'homme cette jonction a lieu dans l'œsophage. En outre, l'épithélium œsophagien est kératinisé chez la souris mais pas chez

INTRODUCTION

l'homme. La présence de cette kératinisation rend la muqueuse de l'œsophage plus résistante aux agressions et donc au développement de métaplasies intestinales.

Jusqu'à récemment, il n'existait que deux modèles permettant de générer un œsophage de Barrett *in vivo*. Premièrement, le modèle d'OB provoqué par l'induction d'un reflux chez l'animal par **intervention chirurgicale**. Cette technique a été développée chez le chien, le rat et la souris (Bremner et al., 1970 ; Buttar et al., 2001 ; Miyashita et al., 2006).

Un autre modèle de souris d'OB a été généré en 2012 : **le modèle ED-L2/IL-1 β** qui permet une surexpression de l'interleukine-1 β (IL-1 β), **une cytokine pro-inflammatoire** retrouvée augmentée chez les patients atteints d'OB. Ces souris développent une métaplasie entre 12 et 15 mois et un petit pourcentage de souris progresse vers une dysplasie de haut grade ou vers un adénocarcinome (Quante et al., 2012). Les composants du reflux gastroœsodéal, en particulier les acides biliaires non conjugués tels que le désoxycholate, induisent des dommages à l'ADN et peuvent contribuer au développement de OB. Étant donné que la souris ED-L2/IL-1 β développent spontanément un OB qui progresse tardivement en cancer, le désoxycholate a été utilisé pour accélérer la progression de la maladie (Quante et al., 2012).

Jusqu'à très récemment, aucun modèle d'expression ectopique de CDX2 ne permettait le développement d'un œsophage de Barrett chez la souris. En effet, la surexpression de CDX2 dans l'œsophage de souris sous le promoteur de la cytokératine 14 (K14) ne permet pas le développement d'une métaplasie intestinale (Kong et al., 2011). Cependant, la surexpression du régulateur du cycle cellulaire cycline D1 et des agents déméthylants en plus de l'expression ectopique de CDX2 provoque l'expression de gènes intestinaux dans les cellules œsophagiennes immortalisées (Kong et al., 2009). De plus, la co-expression de BMP4 et de CDX2 dans des lignées cellulaires épithéliales d'œsophage induit l'expression de gènes intestinaux. De manière intéressante, la surexpression de BMP4 dans l'épithélium œsophagien de la souris conduit à la transformation de l'épithélium squameux en épithélium cylindrique mais sans apparition de marqueurs intestinaux (Mari et al., 2014). Ces résultats suggèrent donc que l'expression ectopique de CDX2 n'était pas suffisante pour induire un œsophage de Barrett et qu'il était nécessaire de transformer au préalable la morphologie de l'épithélium pour induire un phénotype intestinal.

De très récents travaux, publiés en octobre 2017, ont permis d'identifier **une nouvelle population de cellules progénitrices basales** situées au niveau de la zone de transition squameuse (épithélium œsophagien)–cylindrique (épithélium gastrique). Ces cellules basales

INTRODUCTION

de transition expriment à la fois les marqueurs squameux (p63⁺ KRT5⁺) et le marqueur cylindrique (KRT7⁺). La surexpression de CDX2 sous le promoteur de la cytokératine 5 (KRT5) ou 7 (KRT7) inducible à la doxycycline et/ou au tamoxifène dans ces cellules basales induit le développement d'un œsophage de Barrett à la jonction gastro-oesophagienne environ 8 semaines après l'induction ectopique de CDX2 (Jiang et al., 2017). Ceci démontre que **l'expression ectopique de CDX2** au niveau des cellules à l'origine de l'œsophage de Barrett est suffisante pour déclencher son développement.

2.1.2. L'adénocarcinome de l'œsophage

L'adénocarcinome de l'œsophage (ACE) est un carcinome à différenciation glandulaire. Comme décrit précédemment, le facteur étiologique le plus important de l'ACE est l'œsophage de Barrett dans le contexte du reflux gastro-œsophagien.

Concernant l'épidémiologie, l'incidence à l'échelle mondiale en 2008 était de 480 000 cas, touchant plus d'hommes (400 000 cas) que de femmes (80 000) (Ferlay et al., 2010). Ce cancer est de mauvais pronostic avec une survie à 5 ans de 13,9% en France (Anderson et al., 2015).

i. Caractéristiques histopathologiques

La majorité des adénocarcinomes œsophagiens apparaissent dans l'œsophage distal. Histologiquement, ce sont des tumeurs formant des glandes avec un profil de croissance tubulaire, papillaire ou tubulopapillaire. Des foyers d'œsophage de Barrett avec une dysplasie de haut grade sont généralement observés dans l'épithélium adjacent à la tumeur. Les tumeurs montrent des degrés variables de différenciation en fonction de la quantité de glandes. L'atypie nucléaire suit généralement le degré de différenciation. Les tumeurs bien différenciées montrent plus de 95% de formation de glandes, les tumeurs modérément différenciées montrent une formation de 50 à 95% de glandes et des tumeurs mal différenciées montrent une formation de glandes <50% (**Figure 16**) (Jain & Dhingra, 2017).

ii. Caractéristiques moléculaires

Plusieurs dérégulations sont retrouvées dans la progression de l'œsophage de Barrett vers l'adénocarcinome.

INTRODUCTION

Tout d'abord, les voies et processus cellulaires impliqués dans l'émergence de l'œsophage de Barrett sont conservés dans l'adénocarcinome. A l'exception du facteur homéotique CDX2 dont l'expression est moins fréquemment détectée dans les adénocarcinomes (Guo et al., 2004). De plus, la signalisation Wnt qui n'est pas impliquée dans le développement de l'OB, constitue un facteur important dans sa progression vers le cancer. Cela est mis en évidence par l'augmentation progressive de **la signalisation Wnt** dans la séquence métaplasie-dysplasie-carcinome, avec la mutation du gène suppresseur de tumeur *Apc*. Autre différence, l'activité de la voie de signalisation de l'acide rétinoïque est augmentée dans l'OB, en revanche, l'activation de cette voie réduit la progression de l'adénocarcinome (Schoofs et al., 2017).

Les dérégulations les plus fréquemment retrouvées au niveau de l'adénocarcinome de l'œsophage sont des altérations du suppresseur de tumeur **p53**, dans 60% des cas (Ireland et al., 1997 ; Gregson et al., 2016) ainsi que l'hyperméthylation du promoteur du gène *CDKN2A* codant pour le suppresseur de tumeur **p16** (Klump et al., 1998 ; Gregson et al., 2016).

iii. Modèle animal d'adénocarcinome de l'œsophage

Le modèle principal d'adénocarcinome de l'œsophage est le modèle ED-L2/IL-1 β décrit précédemment (p.35) (Quante et al., 2012).

2.2. L'estomac

2.2.1. La métaplasie intestinale de l'estomac

i. Généralités

La métaplasie intestinale (MI) de l'estomac est définie histologiquement par la présence de cellules de type intestinal dans l'épithélium gastrique associée le plus souvent à une gastrite chronique. La MI augmente la susceptibilité à la carcinogenèse via une séquence : **gastrite non-atrophique > gastrite atrophique > métaplasie > dysplasie > adénocarcinome**. Elle est donc considérée comme une lésion pré-néoplasique (**Figure 18**) (Correa, 1992).

INTRODUCTION

Les facteurs de risque identifiés pour la MI incluent l'**infection à *Helicobacter pylori*** qui est la cause majeure de MI, l'apport élevé en sel, le tabagisme, la consommation d'alcool et le reflux biliaire chronique (Correa, 2010).

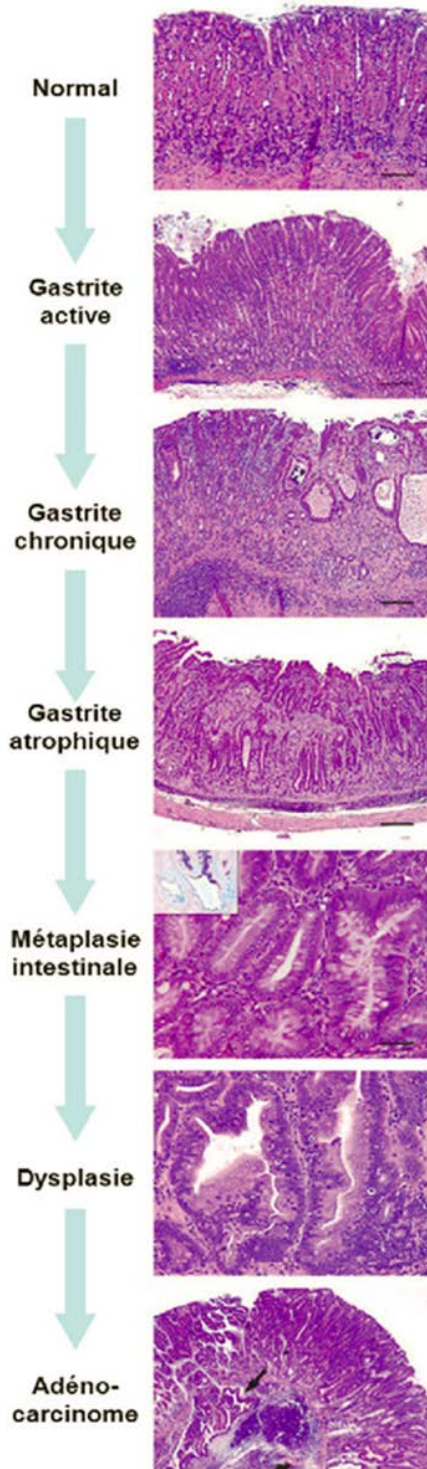


Figure 18 : Caractéristiques histopathologiques de la séquence épithélium gastrique normal > métaplasie intestinale > Adénocarcinome.

De haut en bas **Normal** : histologie de la muqueuse fundique normale; **Gastrite active** : infiltration de polynucléaires et lymphocytes dans la muqueuse; **Gastrite chronique** : inflammation modérée à sévère avec atypies de l'épithélium et des dilatations; **Gastrite atrophique** : inflammation chronique avec fibrose locale et perte des cellules pariétales et principales; **Métaplasie intestinale** : métaplasie de l'épithélium gastrique en un épithélium de phénotype intestinal, caractérisée par des cellules de type entérocytes et calciformes productrices de mucus acide de type intestinal; **Dysplasie** : dysplasie de haut grade caractérisée par des glandes de taille et forme irrégulières, branchées, marquées par des atypies cellulaires et nucléaires; **Adénocarcinome** : néoplasie gastrique intra-épithéliale envahissant ici la sous-muqueuse (flèche) (Varon & Mégraud, 2013).

INTRODUCTION

Helicobacter pylori est une bactérie pathogène (bactérie Gram- de forme hélicoïdale, munie de 4 à 6 flagelles, de l'ordre des Campylobactéries) qui colonise principalement l'estomac humain. **Principale cause des cancers gastriques**, elle a été classée comme carcinogène de classe I par l'OMS en 1994. Cette bactérie, non invasive, survit et se multiplie dans le mucus et à la surface de l'épithélium gastrique, grâce à la production d'une uréase qui lui permet de neutraliser l'acidité du mucus dans son microenvironnement. L'infection est chronique et perdure tout au long de la vie en absence d'éradication. La prévalence mondiale de l'infection à *H.pylori* est de plus de 50% (WGO Global Guideline, 2010). En France, la prévalence de l'infection est en décroissance, avec près de 50 % de sujets infectés chez les plus de 60 ans, environ 25 % dans la population adulte, et de quelques pourcents chez les enfants (Varon & Mégraud, 2013).

ii. Caractéristiques histopathologiques de la MI de l'estomac

Sur le plan histologique, la métaplasie intestinale se caractérise par la présence de différents types de cellules intestinales, y compris les cellules en gobelet, les cellules absorbantes et les cellules de Paneth. Les glandes gastriques métaplasiques présentent aussi une réorganisation, avec le changement de localisation de la zone proliférative de la région de l'isthme à la base de la glande comme dans les cryptes des glandes intestinales (Sakagami et al., 1984).

- Classification des MI de l'estomac

Il existe plusieurs classifications de la métaplasie intestinale dans l'estomac

Classification « type complet/type incomplet » : Initialement, Kawachi et al., ont proposé une classification en type complet et incomplet dépendant de la présence ou non de cellules Paneth (**Figure 19**) (Kawachi et al., 1974).

INTRODUCTION

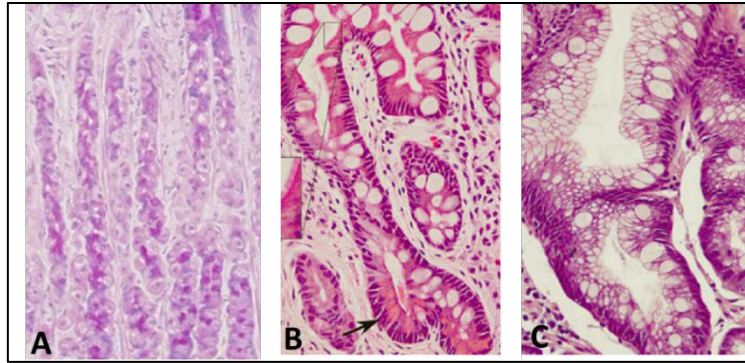


Figure 19 : Caractéristiques histopathologiques de la métaplasie intestinale de l'estomac de « type complet/type incomplet ».

(A) Epithélium gastrique normal (B) Métaplasie intestinale de type complet avec cellules en gobelet bien définies et cellules de Paneth (flèche) (C) Métaplasie intestinale de type incomplet avec cellules en gobelet de taille et forme variables et sans cellules de Paneth (Correa et al., 2010).

Une classification qui prend en compte les propriétés intestinales et gastriques est couramment plus utilisée. On retrouve **le type complet** ou entièrement « **intestinalisé** » caractérisé par la perte de mucines gastriques (MUC5AC, MUC6) et le gain de la mucine intestinale MUC2, et **le type incomplet** avec des glandes mixtes, gastriques et intestinales se caractérisant par le maintien des marqueurs de mucine gastrique, ainsi que le gain de la mucine intestinale MUC2 (Reis et al., 1999).

Classification à trois niveaux (types I, II et III) : Une méthode initiale de classification basée sur la morphologie cellulaire et le type de mucines sécrété, identifie trois classes distinctes de MI : **le type I** contenant des cellules absorbantes, des cellules de Paneth et des cellules à mucus sécrétant des sialomucines (mucines neutres) ; **le type II** contenant des cellules absorbantes et des cellules à mucus sécrétant des sialomucines ; et **le type III**, des cellules absorbantes et des cellules à mucus sécrétant des sulfomucines (mucines acides) (Jass et al., 1979) (**Figure 20**).

L'importance clinique de la classification entre le type complet et incomplet reste incertaine. Cependant, certaines études suggèrent que la métaplasie de type incomplet est associée à un plus fort risque de cancer que la métaplasie de type complet (Kinoshita et al., 2017).

INTRODUCTION

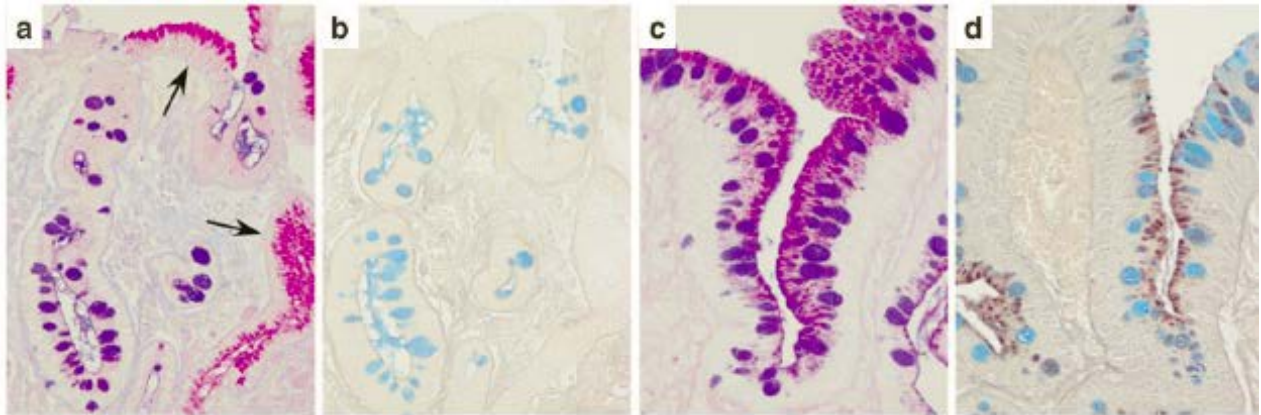


Figure 20 : Caractéristiques histopathologiques de la métaplasie intestinale de l'estomac « types I et III ».

(a) (c) Coloration au bleu alcian et acide periodique de Schiff. Les mucines neutres de type gastrique (sialomucines) sont colorées en magenta (flèches montrant épithélium normal) et les mucines acides de type intestinal (sulfomucines) en bleu ou violet si mélangées avec mucines neutres. (b) (d) Coloration au bleu alcian HID (high iron diamine). Les mucines neutres (sialomucines) sont colorées en bleu et les mucines acides (sulfomucines) en marron.

iii. Caractéristiques moléculaires de la MI de l'estomac

- Rôle de l'inflammation induite à l'infection *H.pylori*

L'infection à *Helicobacter pylori* induit une **réponse inflammatoire de type Th1** (IFN γ , IL-1 β , IL-8 et TNF α). Cette réponse immune provoque une atrophie des cellules épithéliales gastriques et donc une augmentation de l'apoptose engendrant une **hyperprolifération** cellulaire compensatrice et une altération de la différenciation à l'origine de la métaplasie (Moss et al., 1996). De plus, la production de la cyclooxygénase 2 (COX2), de la NO synthase et de radicaux libres, suite à l'infection et à la réponse immune Th1 induisent des erreurs génératrices de **mutations** durant les mitoses (Touati et al., 2003).

- L'implication du facteur intestinal CDX2

CDX2 est un facteur essentiel à la différenciation intestinale. Ce facteur, qui n'est pas exprimé dans l'épithélium gastrique normal, est fortement exprimé dans 85% des MI de l'estomac. Les niveaux d'expression de CDX2 les plus élevés ont été observés dans les MI associées à une gastrite atrophique chronique. En outre, cette expression ectopique CDX2 peut être détectée dans la gastrite chronique avant même le développement de la métaplasie, et cette expression précède celle des autres marqueurs intestinaux. Ces faits suggèrent que l'expression ectopique de CDX2 peut déclencher l'initiation et le développement de la MI dans l'estomac (Bai et al., 2002). Des études suggèrent que les facteurs responsables de l'activation du gène *Cdx2* dans l'estomac sont entre autres des altérations mésenchymateuses

INTRODUCTION

induites par la réponse inflammatoire à *H. pylori* dans le mésenchyme (Eda et al., 2002). *In vitro*, l'infection induit une transition épithélio-mésenchymateuse avec notamment une perturbation du complexe E-cadhérine/ β -caténine entraînant l'accumulation nucléaire de la β -caténine qui est capable de réguler le promoteur de *Cdx2* (Murata-Kamiya et al., 2007).

- L'implication du facteur SOX2

Le facteur de transcription SOX2 régule l'expression des **marqueurs de différenciation gastrique** tel que MUC5AC (Li et al., 2004). SOX2 joue également un rôle important dans le maintien d'un phénotype gastrique dans les carcinomes gastriques, ainsi que dans les tissus normaux. Ce facteur est **dérégulé dans les métaplasies intestinales** avec une transcription diminuée, qui disparaît à mesure que la MI progresse d'un type mixte gastrique/intestinal à un type complètement intestinal. **Le profil d'expression de SOX2 montre alors une corrélation inverse avec celui de CDX2** (Tsukamoto et al., 2005).

- L'implication de la voie Sonic Hedgehog (SHH)

Dans l'estomac normal, des niveaux élevés de SHH sont retrouvés dans les cellules pariétales, avec une forte corrélation entre l'expression SHH et la différenciation des glandes. Cependant, l'expression de SHH est perdue dans la gastrite atrophique (Buettner et al., 2004) et dans la MI de l'estomac (Van den Brink et al., 2002). Donc, **la perte de SHH peut être un changement précoce** qui se produit dans la muqueuse avant le développement de la MI. De plus, l'expression de SHH semble impliquée dans l'activation de CDX2. En effet, la ré-expression de SHH est associée à une réduction de l'expression de *Cdx2* après l'éradication d'*Helicobacter pylori* et avant le développement de la MI (Shiotani et al., 2007).

- Les mutations génomiques

Des mutations inactivatrices des suppresseurs de tumeurs **p53 ou APC**, ou encore activatrices de l'oncogène **K-RAS**, sont détectées dans la métaplasie intestinale de l'estomac (Unger et al., 2003).

INTRODUCTION

iv. Modèles animaux de MI de l'estomac

Avant les travaux présentés dans ce manuscrit, il existait deux modèles de souris transgéniques basés sur l'expression ectopique de CDX2 développant des métaplasies intestinales dans l'estomac. D'autres modèles de souris développant des métaplasies intestinales non basés sur une expression ectopique de Cdx2 ont également été générés et sont décrits ci-dessous dans la partie « Modèles animaux d'adénocarcinome gastrique » (p.47).

- Modèle Foxa3/Cdx2

Dans ce modèle, les éléments cis- régulateurs de **Foxa3** (Hnf3 γ) ont été utilisés pour induire l'expression ectopique de CDX2 dans la muqueuse gastrique de souris transgéniques au stade embryonnaire précoce (Silberg et al., 2002). L'analyse histologique a montré la présence de cellules à mucus de type intestinal sécrétant des mucines sulfatées, ce qui indique le développement d'une **métaplasie intestinale de type III** dans la muqueuse gastrique des souris Foxa3/Cdx2. D'autres marqueurs intestinaux ont été détectés dans l'épithélium de l'estomac des souris Foxa3/Cdx2 tels que la phosphatase alcaline, la villine, la mucine MUC2 et le facteur TFF3.

La principale limitation de ce modèle est le stade de l'induction ectopique de CDX2 dans l'estomac, qui a lieu au cours de l'embryogenèse et non chez la souris adulte. En effet, les éléments de Foxa3 sont actifs dans l'estomac du fœtus. Cette expression précoce de CDX2 limite la pertinence du modèle, d'une part parce que dans la pathologie humaine l'apparition de CDX2 dans l'estomac a lieu chez l'adulte, et d'autre part parce que cette expression anormale de CDX2 dans l'endoderme antérieur peut en influencer la détermination cellulaire. Il s'agit donc plutôt d'un modèle d'hétéroplasie que de métaplasie.

- Modèle H⁺/K⁺ ATPase-Cdx2

Dans ce second modèle, l'expression de CDX2 est sous le contrôle du promoteur de l'enzyme **ATPase H⁺/K⁺** spécifique à l'estomac, qui permet une expression ectopique de CDX2 spécifiquement dans **les cellules pariétales**. Chez les souris âgées d'environ un mois, tous les types cellulaires de la muqueuse gastrique, à l'exception des cellules entérochromaffines, ont été remplacés par une métaplasie intestinale formée de cellules caliciformes, de cellules entéroendocrines et de cellules absorbantes exprimant la phosphatase alcaline mais pas de cellules de Paneth (Mutoh et al., 2002). Le promoteur de l'ATPase H⁺/K⁺ s'active progressivement durant le stade nourrisson. Le modèle des souris ATPase-Cdx2 représente donc un modèle imparfait de MI, comme le modèle Foxa3/Cdx2.

INTRODUCTION

Les souris H^+/K^+ ATPase-Cdx2 développent spontanément mais tardivement un adénocarcinome de type intestinal dans l'estomac (souris âgées de 80-100 semaines) contrairement aux souris Foxa3/Cdx2 dont la métaplasie intestinale ne progresse pas vers la néoplasie (Mutoh et al., 2004). Ces tumeurs ont été caractérisées par des niveaux élevés de p53 et β -caténine intranucléaires. Ces souris ont également été croisées avec des souris transgéniques présentant des mutations dans les gènes *p53* ou *Apc*. Ceci a eu pour conséquence une accélération de la tumorigénèse gastrique, ayant lieu à 8 mois contre 24 mois chez les souris H^+/K^+ ATPase-Cdx2 (Mutoh et al., 2004).

v. Métaplasie alternative dans l'estomac : la SPEM

Plus récemment, une deuxième lésion métaplasique a été décrite dans l'estomac, appelée « **métaplasie pseudopylorique** », « **métaplasie mucineuse** » ou plus couramment « **métaplasie exprimant le polypeptide spasmodique** » (SPEM) de par sa **surexpression caractéristique du polypeptide spasmodique SP (ou TFF2)**, qui joue un rôle dans la protection et la réparation de la muqueuse. Cette métaplasie est associée à la **perte de cellules pariétales** (atrophie) et se développe de façon caractéristique dans le fond de l'estomac de souris infectées par *Helicobacter felis*. Également observée chez l'homme, cette métaplasie est depuis peu également considérée comme une lésion précancéreuse pouvant conduire au développement de l'adénocarcinome gastrique (Goldenring et al., 2010).

La perte de cellules pariétales en association avec l'inflammation, conduit à l'apparition de SPEM à la base des glandes à partir de **la trans-différenciation des cellules principales**, en un type de lignée gastrique qui prédispose à la cancérogenèse. Cette métaplasie est caractérisée par **l'expression de marqueurs atypiques de la muqueuse gastrique tels que HE4**, mais également de **MIST1** suggérant qu'elle serait bien issue de la trans-différenciation des cellules principales qui l'expriment normalement.

Avec une inflammation chronique persistante, la métaplasie intestinale se développerait dans la lumière des glandes développant une SPEM. Progressivement, la SPEM régresse en faveur de la métaplasie intestinale. Actuellement, il n'est pas déterminé si le cancer gastrique se développe à partir de la SPEM, de la métaplasie intestinale ou de cellules générées lors de la transformation de la SPEM en métaplasie intestinale (**Figure 21**) (Goldenring et al., 2010).

INTRODUCTION

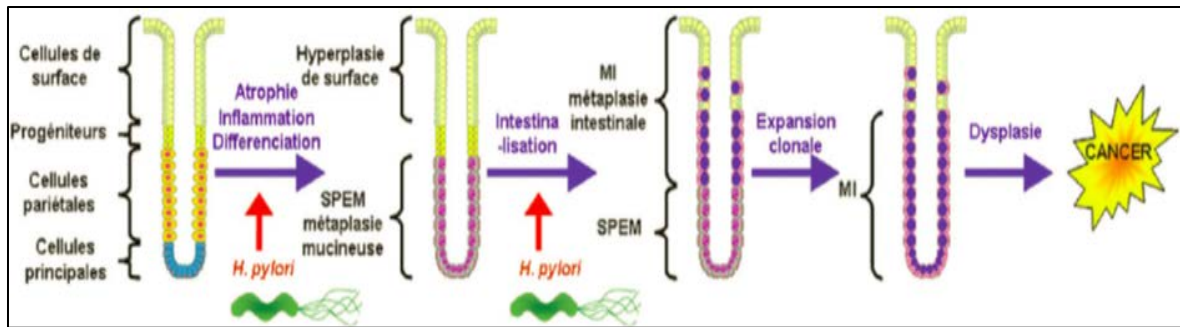


Figure 21 : Schéma représentant un modèle révisé de l'évolution du processus métaplasique vers le développement de l'adénocarcinome gastrique.

L'inflammation induite par l'infection à *H. pylori* provoque la perte des cellules pariétales qui conduit à l'évolution de métaplasie de type SPEM à la base des glandes à partir de la trans-différenciation des cellules principales. Avec une inflammation chronique persistante, la métaplasie intestinale se développe au niveau luminal des glandes de type SPEM. Au fil du temps, la métaplasie intestinale s'impose sur la métaplasie de type SPEM. Le cancer gastrique se manifeste par la suite dans la muqueuse métaplasique (Varon & Mégraud, 2013).

Deux modèles de SPEM ont été obtenus en utilisant les agents chimiques DMP-777 et I-635, des **protonophores** spécifiques des cellules pariétales. Ces traitements permettent l'induction de SPEM après une atrophie aiguë des cellules pariétales, avec une absence d'infiltration inflammatoire significative pour le traitement DMP-777 contrairement au traitement I-635 qui présente des infiltrations inflammatoires au niveau de la muqueuse gastrique (Nam et al., 2010).

2.2.2. L'adénocarcinome de l'estomac

i. Généralités

L'adénocarcinome de l'estomac est une **tumeur épithéliale maligne de la muqueuse de l'estomac présentant une différenciation glandulaire**. Avec environ 6500 nouveaux cas par an, le cancer de l'estomac se situe au cinquième rang des cancers en France. Sa fréquence a diminué durant les dernières années. Son âge moyen de survenue est de 70 ans avec une forte prépondérance masculine. Deux types d'adénocarcinomes gastriques peuvent être distingués selon leur localisation : **les adénocarcinomes du cardia et les adénocarcinomes de l'estomac distal**. L'adénocarcinome du cardia a une incidence qui reste stable ou en légère augmentation. Il se développe indépendamment de l'infection par *H. pylori* et serait favorisé par le reflux gastro-œsophagien. L'adénocarcinome de l'estomac distal a une incidence qui diminue nettement et est lié à la gastrite atrophique induite par *H. pylori*. Le pronostic du

INTRODUCTION

cancer de l'estomac est lié aux résultats de la chirurgie (existence ou non de tumeur résiduelle et extension ganglionnaire) (Michel et al., 2017).

ii. Caractéristiques histopathologiques

Les adénocarcinomes gastriques sont histologiquement très hétérogènes.

La classification de Lauren est la plus couramment utilisée. Elle distingue deux catégories :

- **la forme intestinale bien différenciée**, caractérisée par des cellules néoplasiques formant des structures glandulaires, dérivant en général de la métaplasie intestinale,
- **la forme diffuse**, non intestinale, caractérisée par une prolifération cellulaire en amas non organisés, infiltrant de façon diffuse le mur gastrique.

La forme intestinale est la forme la plus fréquente dans les zones à forte incidence d'adénocarcinome gastrique, en Asie notamment (Aparicio et al., 2003).

iii. Caractéristiques moléculaires de l'adénocarcinome de type intestinal

Les caractéristiques moléculaires retrouvées dans la métaplasie intestinale restent vérifiées dans l'adénocarcinome de type intestinal. A l'exception de l'expression de CDX2, qui est moins élevée dans le carcinome que dans la métaplasie intestinale (Park et al., 2010).

Le développement de l'adénocarcinome gastrique résulte principalement de l'accumulation de mutations générées par l'inflammation causée par l'infection chronique à *H.pylori*.

Les altérations génétiques incluent des mutations « gain de fonction » des oncogènes **c-MYC, PCNA, KRAS, c-ErbB2, FGFR2, et c-MET** et des mutations « perte de fonction » des suppresseurs de tumeur **TP53, APC, CDH1, SMAD4 et RUNX3**. On retrouve aussi fréquemment une **inactivation par hyperméthylation** de certains gènes tels que p16, MLH1, MGMT et RUNX3 (Skierucha et al., 2016).

Une surexpression de **c-ErbB2** au sein des tumeurs gastriques peut être retrouvée et permet, lorsqu'elle est détectée, de proposer un traitement anticancéreux basé sur l'utilisation d'anticorps anti-Her2 (herceptine, Trastuzumab®) habituellement adopté pour des patients atteints de carcinomes mammaires Her2+ (<https://www.snfge.org/content/2-cancer-de-lestomac>).

INTRODUCTION

vi. Modèles animaux d'adénocarcinome de type intestinal

Différents modèles murins induisant le développement d'adénocarcinomes selon la **séquence pathologique métaplasie >adénocarcinome** ont été générés :

- Modèle d'infection à *Helicobacter felis*

Helicobacter felis colonise facilement l'estomac de la souris contrairement à *H.pylori*. *H. felis* est capable d'induire **une gastrite sévère et une atrophie** chez la souris. A plus long terme 80% des souris développent une métaplasie intestinale qui progresse en dysplasie puis en cancer invasif après 18 mois au niveau de la jonction gastro-oesophagienne (Fox et al., 2002). La tumorigénèse est accélérée en 9 mois en combinaison avec l'administration du composé chimique carcinogène MNU (N-Méthyl-N-nitrosourée) utilisé comme cancérogène gastrique dans les modèles de souris (Tomita et al., 2011).

- Modèle transgénique INS-GAS

Les souris transgéniques **INS-GAS** sont constituées par le promoteur de l'insuline en amont de la séquence codante de la gastrine humaine. Ces souris INS-GAS développent une métaplasie intestinale et le développement d'un cancer gastrique invasif dans le corps de l'estomac des souris âgées de 20 mois. L'infection des souris INS-GAS par *H. felis* entraîne un développement accéléré du cancer (<12 mois) (Wang et al., 2000).

- Modèle transgénique H^+/K^+ -ATPase-IL-1 β

Les souris **H^+/K^+ -ATPase-IL-1 β** surexpriment l'interleukine IL-1 β spécifiquement dans les cellules pariétales de l'estomac, une cytokine pro-inflammatoire induite par l'infection par *H. pylori* chez l'homme. Ces souris présentent une inflammation gastrique spontanée et une progression lente vers l'atrophie gastrique, la métaplasie intestinale et le cancer gastrique (après plus de 18 mois).

- Modèles transgéniques basés sur la mutation activatrice de K-RAS

Des mutations activatrices de l'oncogène K-RAS ont été trouvées dans des cas de cancers gastriques humains (0-18%) (Ushijima et al., 2004).

Pour analyser la fonction de K-RAS sur l'apparition du cancer de l'estomac chez la souris, le promoteur de la kératine K19, qui est actif dans la zone de prolifération des glandes gastriques, a été utilisé pour diriger l'expression du mutant constitutivement actif KRAS-V12. Ces souris **K19/KRAS** développent une atrophie des cellules pariétales, qui progresse en

INTRODUCTION

métaplasie intestinale et en dysplasie mais sans apparition d'adénocarcinome (Okumura et al., 2010).

Très récemment, il a été généré un nouveau modèle de souris quadruples transgéniques d'adénocarcinome gastrique présentant une expression du mutant constitutivement actif **KRAS-V12** (souris **LSL-KrasG12D**) combinée avec la perte de l'E-cadhérine (souris **Cdh1flox/flox**) et la perte de p53 (souris **Trp53flox/flox**) spécifiquement dans la lignée cellulaire pariétale gastrique grâce à la souris **ATP-4b-Cre**. Ce modèle induit le développement rapide (3 semaines après l'induction du système Cre) d'adénocarcinomes gastriques à la fois de type diffus et de type intestinal, devenant invasifs à partir de 9 semaines (Till et al., 2017).

- Modèle K19-Wnt1/C2mE

Les activations oncogènes de la β -caténine ont été trouvées dans environ 20% des cancers gastriques avec très peu de mutation du gène *Apc* (Ushijima et al., 2004).

Les souris **K19-Wnt1**, présentant une induction de Wnt1 dans les cellules progénitrices de l'estomac, développent spontanément des lésions préneoplasiques dans la muqueuse gastrique (Oshima et al., 2006). Ces souris ont été croisées avec les souris **K19-C2mE** qui surexpriment à la fois la cyclooxygénase COX-2 et la prostaglandine E synthase (PGES) dans les cellules épithéliales gastriques. Ces souris **K19-Wnt1/C2mE** développent des lésions hyperplasiques, des métaplasies intestinales et des tumeurs dans l'estomac glandulaire (Oshima et al., 2004).

- Modèle RUNX3^{-/-}

Un modèle de souris basée sur l'extinction du facteur **RUNX3** a été généré en 2011. RUNX3 est un membre de la famille de gènes RUNX qui régule la transcription des gènes *Smad* et la signalisation du TGF- β . RUNX3 est fréquemment inactivé dans le cancer gastrique et serait considéré comme suppresseur de tumeur du cancer gastrique (Ito et al., 2011). Les souris invalidées pour RUNX3 ont montré une perte des cellules principales et le développement de **métaplasie de type SPEM** associée à un développement d'une pseudométaplasie intestinale exprimant les facteurs intestinaux CDX2 et MUC2 mais sans présence de cellules intestinales telles que les cellules en gobelet. De plus, ces souris ont montré une plus grande sensibilité à au développement d'adénocarcinome par traitement au composé chimique carcinogène MNU (N-Méthyl-N-nitrosourée) en comparaison aux souris sauvage RUNX3^{+/+} (Ito et al., 2011).

INTRODUCTION

2.3. Le pancréas

2.3.1. Lésions de type intestinal du pancréas

Contrairement à l'œsophage et l'estomac, le pancréas ne développe pas de métaplasie intestinale au sens strict, c'est-à-dire la présence de tous les types de cellules intestinales n'est pas détectée. Cependant, un certain nombre de lésions précurseurs de l'adénocarcinome de pancréas contiennent des cellules présentant une différenciation de type intestinal : les tumeurs intra-canaliaires papillaires mucineuses du pancréas (TIPMP ou IPMN : intraductal papillary mucinous neoplasm), les cystadénomes mucineux (MCN : mucinous cystic neoplasm) et les lésions néoplasiques intra-épithéliales non invasives (PanIN : pancreatic intraepithelial neoplasia).

i. Les tumeurs intra-canaliaires papillaires mucineuses du pancréas (TIPMP)

Les TIPMP sont des lésions pancréatiques kystiques montrant une incidence croissante ces dernières années. Les TIPMP sont des tumeurs se développant principalement au niveau de **l'épithélium du canal excréteur principal**. Elles sont généralement **papillaires et mucosécrétantes**, ce qui entraîne une dilatation kystique des canaux. Les TIPMP sont considérées comme des précurseurs de carcinomes invasifs : **les adénocarcinomes canaliaires du pancréas**. Environ un tiers des patients atteints de TIPMP sont associés à un carcinome invasif. Sur la base de leurs caractéristiques histologiques et immunohistochimiques, 4 sous-types sont décrits : **les types intestinal, pancréatique, oncocytaire et gastrique** (Distler, 2014).

Le type intestinal dont voici la description détaillée, est le type se rapprochant le plus de la métaplasie intestinale.

- Caractéristiques histopathologiques de TIPMP de type intestinal

Les TIPMP de type intestinal sont caractérisées par de grandes cellules cylindriques avec des noyaux allongés (similaires à l'adénome villositaire colorectal). Ces lésions présentent fréquemment une dysplasie modérée ou sévère ainsi qu'une expression du facteur de différenciation intestinal CDX2 et de la mucine intestinale MUC2 (**Figure 22**).

INTRODUCTION

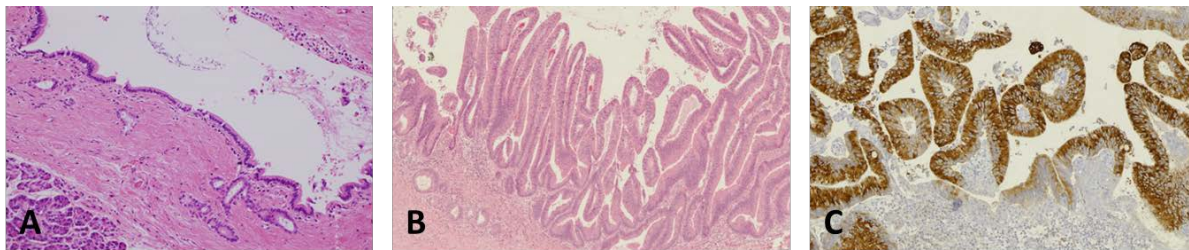


Figure 22 : Caractéristiques histopathologiques de TIPMP de type intestinal.

(A) HE Epithélium canalaire normal. (B) HE de TIPMP de sous-type intestinal avec dysplasie modérée présentant une architecture papillaire et des noyaux allongés. (C) IHC@Muc2 de TIPMP (Adapté de Distler, 2014).

- Caractéristiques moléculaires TIPMP de type intestinal

Des études ont identifié de nombreuses altérations génétiques dans les TIPMP qui sont également retrouvés dans l'adénocarcinome du pancréas, telles que des mutations de l'oncogène **K-RAS** et des suppresseurs de tumeur **p16** (gène *CDKN2A*), **p53** et **SMAD4** (Fritz et al., 2009). Des mutations du locus *GNAS*, gène qui code pour la sous-unité alpha activatrice de la protéine G sont également retrouvées dans les TIPMP, particulièrement dans le sous-type intestinal. Plus de 96% des TIPMP ont soit une mutation *KRAS*, soit une mutation du locus *GNAS* et plus de la moitié d'entre eux comportent les deux mutations (Furukawa et al., 2011).

En outre, d'autres études ont mis en évidence des hyperméthylations des gènes *CDKN2A* (protéine p16) et *SOX17*. Ces hyperméthylations sont associés à une augmentation de la dysplasie (Hong et al., 2012).

ii. Les cystadénomes mucineux (MCN)

Les MCN du pancréas sont les lésions précurseurs les plus rares du cancer du pancréas. La prévalence précise de MCN est difficile à évaluer. La grande majorité des MCN est asymptomatique et est détecté accidentellement. Environ un tiers des MCN évolue en adénocarcinome canalaire. Le pronostic pour les patients atteints de MCN non invasif est très favorable (survie à cinq ans proche de 100%), et pour les patients qui subissent une résection de MCN invasif, le taux de survie à cinq ans atteint 60% (Cripa et al., 2008).

- Caractéristiques histopathologiques des MCN

Les MCN sont des lésions kystiques tapissées par un épithélium mucosécrétant qui ne se développent pas au niveau des canaux pancréatiques (Matthaei et al., 2011).

INTRODUCTION

Le revêtement épithélial d'une MCN se compose de cellules cylindriques avec un degré de dysplasie variable. Les cellules épithéliales des MCN présentent une différenciation intestinale avec un marquage positif pour la mucine intestinale Muc2 mais aucune expression du facteur CDX2 n'est décrite.

- Caractéristiques moléculaires de MCN

Des mutations KRAS ont été détectées dans les MCN associées une dysplasie de bas grade et avec une fréquence accrue dans les cas avancés, tandis que des mutations de *p53*, *p16* et *SMAD4* ont été principalement observées dans les dysplasies de haut grade et les carcinomes invasifs (Yonezawa et al., 2008). Aucune mutation du gène *GNAS* n'est signalée dans les MCN. Etant proche histologiquement des TIPMP de type intestinal, la mutation *GNAS* est utilisée comme marqueur pour différencier une TIPMP d'un MCN.

iii. Les lésions néoplasiques intra-épithéliales non invasives (PanIN)

Les PanIN sont les lésions néoplasiques les plus importantes et les plus connues de l'adénocarcinome canalaire du pancréas. Ce sont des **lésions non invasives de dysplasie épithéliale des cellules bordant les canaux excréteurs**. Elles sont composées de cellules cylindriques avec des quantités variables de mucus et présentent des atypies cytologiques et architecturales (Distler, 2014). Il existe de très rares cas de PanIN présentant un type intestinal (~1%). En général, les marqueurs de différenciation intestinale CDX2 et MUC2 sont négatifs dans ces lésions et dans les adénocarcinomes qui en résultent. L'expression de CDX2 et de MUC2 permettent donc la distinction entre les PanIN et les TIPMP (Adsay et al., 2002).

INTRODUCTION

2.3.2. L'adénocarcinome du pancréas

i. Généralités

L'adénocarcinome du pancréas est la tumeur pancréatique la plus fréquente, représentant 90% des tumeurs pancréatiques. En France, son incidence est d'environ 12000 nouveaux cas par an, en forte augmentation depuis 1980. Son pronostic reste très sombre avec une survie globale (SG) à 5 ans inférieure à 5 % (Malvezzi et al., 2015). Actuellement, la résection chirurgicale reste la seule option de traitement curatif. Cependant, seulement 30 à 40% des patients présentent une tumeur résécable au moment du diagnostic, qui reste tardif, du fait du développement asymptotique de la tumeur.

L'adénocarcinome canalaire du pancréas résulte de la **transformation maligne des cellules de l'épithélium des canaux excréteurs du pancréas exocrine**, suite à des agressions tissulaires et/ou des mutations d'oncogènes et/ou de gènes suppresseurs de tumeurs telles que l'activation de l'oncogène **KRAS** (90% des cas) et l'inactivation des suppresseurs de tumeur **p16, p53 et SMAD4** (Kamisawa et al., 2016).

ii. Modèles animaux transgéniques de tumeurs pancréatiques

Etant donné que la mutation activatrice de l'oncogène KRAS est l'altération génétique la plus fréquente associée au cancer du pancréas, la plupart des modèles de souris génétiquement modifiés sont basés sur cette mutation.

- Modèle LSL-KrasG12D

Ce modèle comprend une construction Lox-Stop-Lox (LSL) insérée dans le locus du gène *Kras* permettant, après excision des sites Lox par une Cre recombinase, d'induire une substitution de l'acide aminé glycine en acide aspartique au niveau du codon 12 de la protéine KRAS. Cette mutation induit une activation constitutive des voies de signalisation en aval de ras impliquées notamment dans la prolifération.

Afin de cibler l'expression du mutant KRAS dans les cellules progénitrices pancréatiques, les souris **LSL-KrasG12D** sont généralement croisées avec les souris Pdx1-Cre.

Ces souris expriment dès le stade embryonnaire E8,5 le mutant KRASG12D et développent systématiquement vers l'âge de 6 mois des lésions de type PanIN mais le taux de progression

INTRODUCTION

de ces lésions en adénocarcinome est très faible. La survie moyenne de ces souris est de 16 mois (Hingorani et al., 2003).

- Modèle PDX1-Cre::Kras G12D::Smad4flox/flox

Le gène suppresseur de tumeur *Smad4* code pour un facteur de transcription qui est un régulateur central de **la voie du TGF- β** . L'inactivation de ce gène est fréquente dans l'adénocarcinome du pancréas. **La combinaison de la mutation KrasG12D avec l'invalidation de SMAD4** dans les cellules épithéliales du pancréas entraîne le développement accéléré (à partir de 4 semaines) de **métaplasies acino-canaliaires**. Ces lésions ressemblent au TIPMP et correspondent à une transformation des acini en structures canaliaires, associée à de la fibrose et de l'inflammation. Ces souris ne présentent qu'une progression maligne pancréatique modérée (Bardeesy et al., 2006).

2.4. La vessie

2.4.1. La métaplasie intestinale de la vessie

i. Généralités

Des lésions de type métaplasie intestinale peuvent se former au niveau de l'urothélium de la vessie. La métaplasie intestinale de la vessie est rarement détectée, souvent associée à un contexte d'inflammation chronique et des symptômes d'hématurie (sang dans les urines). Cette lésion est découverte dans 70 à 90% des vessies autopsiées.

Contrairement aux métaplasies intestinales de l'œsophage ou de l'estomac qui sont établies comme étant des lésions précurseurs d'adénocarcinomes, celles de la vessie suscitent la controverse concernant sa nature pré-cancéreuse. En effet, certaines études associent la métaplasie intestinale à 10-40% des cas déclarés d'adénocarcinome, alors que d'autres n'ont pas pu établir que la métaplasie intestinale augmente le risque de la survenue de cancer (Smith et al., 2008 ; Parakh et al., 2013).

ii. Caractéristiques histopathologiques des MI vésicales

La métaplasie intestinale de la vessie consiste en le **remplacement de l'urothélium par des foyers de cellules de morphologie intestinale cylindrique** et la présence de cellules à

INTRODUCTION

mucus au niveau des nids de von Brunn (îlots de cellules urothéliales de surface pouvant présenter de petites cavités kystiques). Des cellules de Paneth peuvent également être observées. 83% des métaplasies intestinales de la vessie sont positives pour CDX2.

Un marquage positif de la **cytokératine 20** est également caractéristique de la lésion MI (**Figure 23**) (Parakh et al., 2013).

iii. Caractéristiques moléculaires des MI vésicales

Certaines observations moléculaires confirment l'hypothèse selon laquelle la métaplasie intestinale est une lésion précurseur et pourrait être un marqueur dans le développement de l'adénocarcinome de la vessie. En effet, la métaplasie est souvent associée à une expression nucléaire de la **β -caténine**, suggérant une activité constitutive de la voie oncogénique Wnt (Bryan et al., 2003). De plus, un raccourcissement important des télomères des cellules métaplasiques pouvant induire une instabilité génomique a été mis en évidence (Morton et al., 2007).

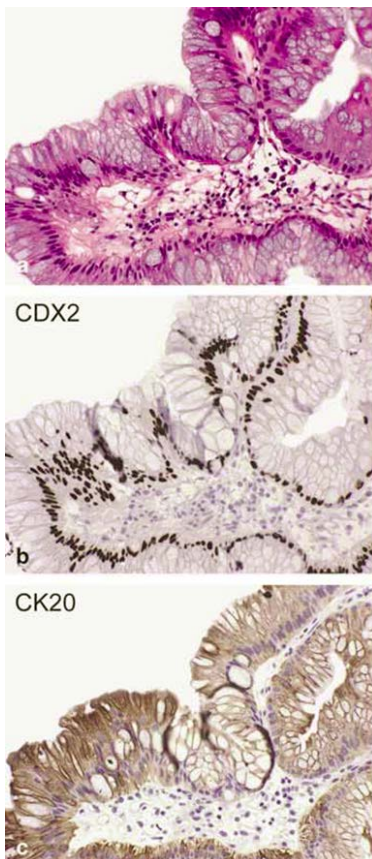


Figure 23 : Caractéristiques histopathologiques de métaplasie intestinale de la vessie.

La métaplasie intestinale (a) présente une coloration nucléaire positive pour CDX2 (b) et une coloration cytoplasmique positive pour CK20 (c) (Sung et al., 2006).

INTRODUCTION

2.4.2. L'adénocarcinome de la vessie

L'adénocarcinome de la vessie est une forme rare de cancer de la vessie. L'adénocarcinome primitif de la vessie est dérivé de l'urothélium de la vessie mais montre un phénotype glandulaire. Plusieurs types histologiques sont décrits, dont le type intestinal. Ce type est composé de glandes intestinales présentant une atypie nucléaire, similaire à l'adénocarcinome colorectal (Dadhania et al., 2015). Des foyers de métaplasie intestinale sont souvent retrouvés en périphérie de la tumeur. Cependant, la séquence métaplasie-adénocarcinome n'est pas établie.

2.5. La vésicule biliaire

La métaplasie intestinale est retrouvée dans environ 20% des vésicules biliaires, caractérisée par l'apparition de foyers d'épithélium de type intestinal fortement délimité, en alternance des cellules cylindriques normales de la vésicule biliaire (**Figure 24**). Une **expression ectopique de marqueurs intestinaux CDX2 et MUC2 est caractéristique de ces métaplasies**. Le développement de ces lésions est associé à une inflammation chronique induite par des calculs biliaires, qui est retrouvée chez tous les patients présentant une MI (Sakamoto et al., 2009).

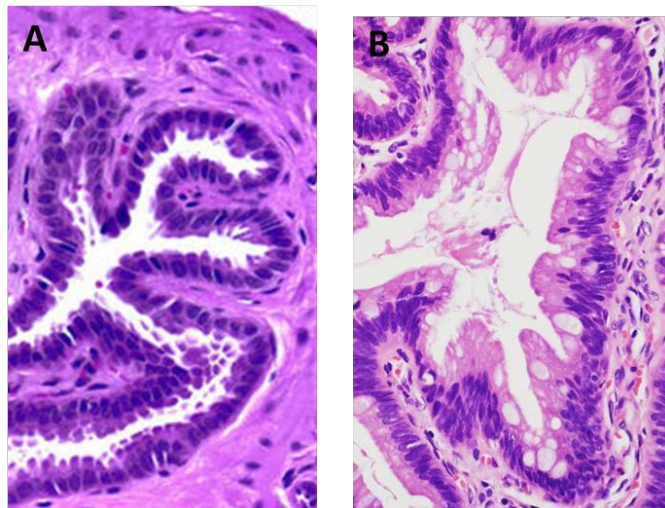


Figure 24 : Caractéristiques histopathologiques de métaplasie intestinale dans la vésicule biliaire.
(A) Muqueuse normale (B) Métaplasie de type intestinal avec la présence de cellules en gobelet (Parakh, 2013).

INTRODUCTION

Plusieurs études ont également rapporté une corrélation entre la MI et la dysplasie de la vésicule biliaire (Mukhopadhyay et al., 2005). En outre, il existe des similitudes dans les profils histochimiques de la métaplasie intestinale et de l'adénocarcinome, ce qui soutient la théorie selon laquelle le carcinome de la vésicule biliaire proviendrait de la MI (Sai et al., 2001). Une expression ectopique de CDX2 a également été rapportée dans 40% des adénocarcinomes de la vésicule biliaire, avec une fréquence corrélée avec le niveau de différenciation de la tumeur (Wu et al., 2005).

2.6. Le foie

A ce jour, aucun cas de métaplasie intestinale n'a été rapporté dans le foie humain. Cependant, des études chez le rat ont mis en évidence le développement de MI suite à l'exposition à des cancérigènes du foie. Ainsi, l'exposition au 2-acétylamino-fluorène pendant 2 semaines associée à une hépatectomie partielle induit la prolifération des cellules souches ovales et l'apparition de métaplasies intestinales 3 semaines après le début de l'expérimentation. Cette métaplasie évolue fréquemment en **cholangiofibrose** (fibrose au niveau des canaux biliaires) (Tatematsu et al., 1985). De même, l'exposition chronique à court terme des rats au furane induit le développement de MI pouvant évoluer en cholangiofibrose. Contrairement aux lésions métaplasiques induites par l'exposition au 2-acétylamino-fluorène, celles induites par le furane évoluent préférentiellement en hépatocarcinome au bout de 16 mois (Elmore et al., 1993).

Cependant, chez l'homme, il n'a jamais été décrit de lésions métaplasiques intestinales à l'origine de cancer du foie.

INTRODUCTION

PARTIE II : LES GENES HOMEOTIQUES

Chapitre 1 : Généralités

1. Définition et classification

Les gènes homéotiques sont définis selon différents critères :

i. D'un point de vue fonctionnel :

Ce sont des gènes dits « **architectes** » ou « **maîtres** » en raison de **leur rôle majeur dans la mise en place du plan d'organisation au cours du développement embryonnaire**. Ils permettent de régionaliser et de définir l'identité des différents segments d'un être vivant. De par ces fonctions embryonnaires, un gène homéotique est défini par rapport au phénotype qui est généré lorsqu'il est muté. En effet la mutation d'un gène homéotique induit une **homéose**, correspondant au remplacement d'un organe ou d'un segment par un autre. On parle alors de **transformation homéotique** (Lewis, 1978; Stein et al., 1996). C'est cette observation qui a permis d'identifier originellement les gènes homéotiques chez la drosophile. Les mutations les plus connues sont celles de : *Antennapedia*, où des pattes se sont formées à la place des antennes et *Ultrabithorax* qui conduit à la transformation d'une partie de l'haltère du segment thoracique T3 en aile caractéristique du segment T2 et donc à l'obtention d'une mouche mutante à deux paires d'ailes. Ces mutations sont détaillées p.63.

ii. D'un point de vue structural :

Les gènes homéotiques codent pour des facteurs de transcription dont la particularité est de posséder un domaine appelé **homéodomaine** rendant la protéine capable de se lier à l'ADN afin de réguler l'expression de ses gènes cibles. Ce domaine est hautement conservé au cours de l'évolution et la séquence nucléotidique qui en est à l'origine est appelée « homéoboîte » (en anglais homeobox). **L'homéodomaine est constitué de 60 acides aminés** et organisé en **trois hélices alpha** de type **hélice-tour-hélice** permettant l'interaction avec la double hélice de l'ADN au niveau d'un site consensus riche en A et T, généralement situé en amont du gène cible (**Figure 25**) (Qian et al., 1989).

Bien que tous les gènes homéotiques chez les animaux possèdent un homéodomaine, tous les gènes possédant un homéodomaine ne sont pas forcément des gènes homéotiques au sens

INTRODUCTION

fonctionnel, c'est-à-dire que leur mutation n'induit pas de phénotype homéotique. C'est le cas du gène *Bicoïd* chez la drosophile ou *Pax* chez les vertébrés, qui sont des gènes du développement, mais pas des gènes homéotiques.

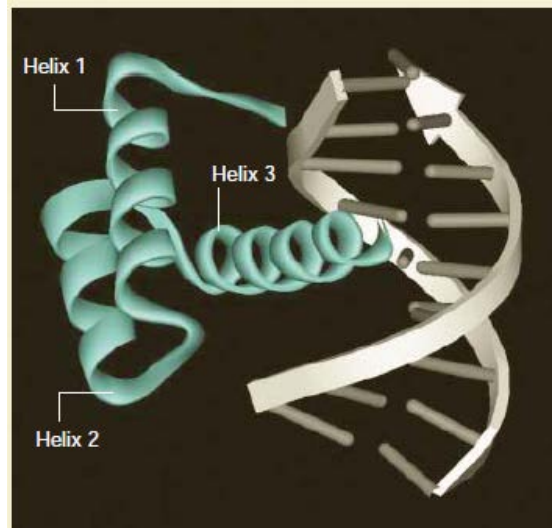


Figure 25 : Structure tridimensionnelle de l'homéodomaine.

Représentation schématique des 3 hélices α de l'homéodomaine du gène *Engrailed* interagissant avec l'ADN (Abate-Shen, 2002).

- Les « clusters » des gènes Hox et paraHox

L'analyse génétique des mutations homéotiques observées chez la drosophile a mis en évidence que les gènes impliqués dans ces transformations étaient répartis en deux complexes sur le même chromosome : Antennapedia (ANT-C) et Bithorax (BX-C), correspondant en réalité à la fragmentation en 2 parties d'un seul complexe original. Huit gènes homéotiques sont comptabilisés chez la drosophile.

Chez les mammifères, il existe 2 familles de gènes homéotiques, les **gènes Hox** et les gènes **ParaHox** organisés en cluster ou dispersés dans le génome.

Chez l'homme, comme chez la souris, on retrouve **39 gènes du type Hox**, regroupés en 4 clusters (A, B, C et D), et 6 gènes du type ParaHox *Gsx1*, *Gsx2*, *Pdx1*, *Cdx1*, *Cdx2* et *Cdx4*.

Les gènes *Gsx1*, *Pdx1* et *Cdx2* sont regroupés en cluster et *Gsx2*, *Cdx1* et *Cdx4* dispersés sur des chromosomes différents (**Figure 26**) (Holland et al., 2001 ; Garcia-Fernández et al., 2005).

Cette distribution ordonnée au sein des clusters Hox et paraHox est soumise à une règle de colinéarité spatiale et temporelle. Spatiale car l'ordre des gènes sur le chromosome correspond à leur expression le long de l'axe antéro-postérieur, de telle sorte que plus le gène est localisé en 5' dans un complexe, plus son domaine d'expression est caudal. Temporelle car

INTRODUCTION

plus un gène est localisé en 5' dans le complexe, plus son expression est tardive dans l'embryon (**Figure 27**).

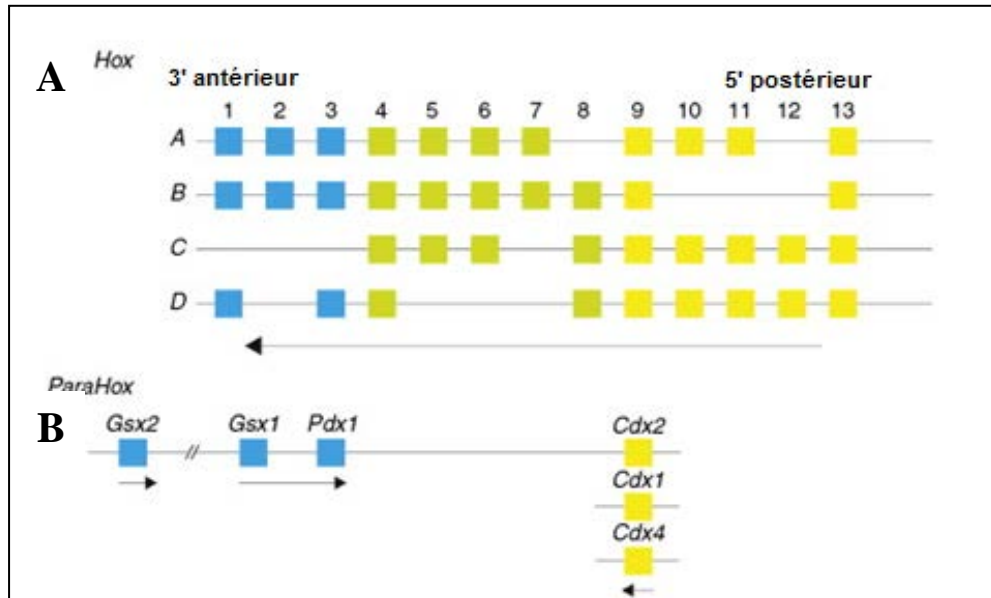


Figure 26 : Représentation schématique des clusters Hox et ParaHox chez la souris.

(A) Les 39 gènes *Hox* sont organisés en 4 clusters (A, B, C et D) sont localisés sur 4 chromosomes différents (B) Les 6 gènes *ParaHox* sont situés sur 3 chromosomes différents, le cluster comprenant les gènes *Gsx1*, *Gsx2*, *Pdx1* et *Cdx2* étant localisé sur un même chromosome. Contrairement à la souris, le gène *Gsx2* est situé sur un autre chromosome chez l'homme (Adapté de Young & Deschamps, 2009).

Une autre caractéristique est appliquée aux gènes homéotiques : la règle de prévalence postérieure. Lorsque plusieurs gènes homéotiques sont exprimés, l'identité d'un segment donné est dictée par celui dont le domaine d'expression est le plus postérieur, c'est-à-dire localisé le plus en 5' sur le chromosome (Duboule, 1991).

INTRODUCTION

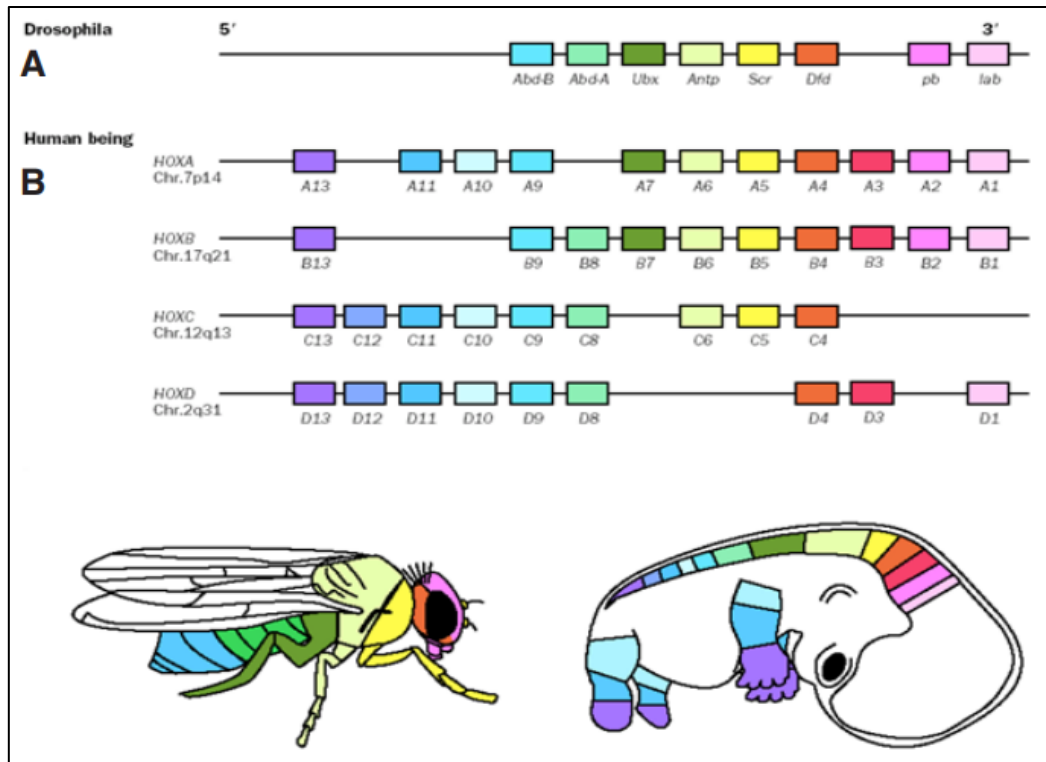


Figure 27 : Colinéarité spatiale de l'expression des gènes *Hox*.

Localisation chromosomique des gènes *Hox* chez la drosophile (A) et chez l'embryon humain (B) et leur expression relative le long de l'axe antero-postérieur (Durstion et al., 2011).

2. Rôles chez l'embryon et l'adulte

2.1. Chez l'embryon

Les gènes homéotiques ont un rôle prédominant au cours du développement : au moment de la **gastrulation pour l'établissement du plan axial** de l'embryon, mais aussi au cours de **l'organogenèse** pour la formation des organes le long des axes de l'embryon.

Leur activation permet donc le contrôle temporel et spatial de la formation et de la régionalisation des tissus. Les gènes homéotiques assurent la spécificité des différents segments en respectant les principes de colinéarité spatiotemporelle et de prévalence postérieure, décrits précédemment. La destinée des cellules est conditionnée par la combinaison des gènes homéotiques qu'elles expriment. Cette combinaison établit un code qui va renseigner la cellule sur sa position dans l'embryon ainsi que le programme génétique correspondant à cette position.

INTRODUCTION

Par exemple, les embryons de vertébrés se développent d'une manière progressive : les structures antérieures sont formées en premier, puis de plus en plus de structures postérieures sont ajoutées. La fonction des gènes homéotiques est donc essentielle à la coordination de cette structuration antéro-postérieure. Pour exemple, chez la souris l'inactivation du gène *Hoxb4*, qui détermine la deuxième vertèbre cervicale (l'axis), transforme cette dernière en première vertèbre cervicale (l'atlas) (Ramirez-Solis et al., 1993).

2.2. Chez l'adulte

Chez l'adulte, l'expression des gènes homéotiques est souvent maintenue. Leur fonction chez l'adulte est moins établie que chez l'embryon mais il semble que leur conservation chez l'adulte participe au **maintien de l'identité cellulaire**. En effet, les gènes homéotiques codent pour des facteurs de transcription qui régulent l'expression de gènes cibles impliqués dans l'adhésion, la prolifération et la différenciation cellulaires.

Un exemple de cette continuité identitaire, le gène paraHox *Cdx2* qui détermine l'identité intestinale au cours du développement, assure également le maintien de cette identité au niveau de l'épithélium intestinal adulte. Ces fonctions de CDX2 sont détaillées dans le chapitre 2.

De plus, la règle de colinéarité spatiale s'applique également chez l'adulte le long de l'axe antéro-postérieur. En effet, au niveau du cerveau postérieur, ce sont les gènes *Hox* situés dans la partie 3' du chromosome qui sont exprimés, alors qu'au niveau du rectum, ce sont les gènes positionnés en 5'. Ce gradient d'expression antéro-postérieur est également retrouvé au niveau du tractus digestif (**Figure 28**) (Morgan, 2006).

INTRODUCTION




Figure 28 : Expression des gènes *Hox* chez l'adulte.

Chaque case représente le niveau d'expression des différents gènes *Hox* dans les tissus adultes selon l'axe antéro-postérieur. (Les gènes HOX équivalents provenant des différents clusters sont comptés ensemble. Ainsi, par exemple, «HOX4» se réfère à l'expression combinée de HOXA4, HOXB4, HOXC4 et HOXD4) (Morgan, 2006).

3. Gènes homéotiques et pathologies

3.1. Les transformations homéotiques

Comme décrit précédemment, les gènes homéotiques sont des facteurs clés pour spécifier et maintenir l'identité des organes tout au long de la vie. Ainsi, la mutation d'un gène homéotique, au cours de l'embryogenèse ou du processus de régénération chez l'adulte, peut générer une transformation partielle ou totale de l'organe dont l'identité est déterminée par ce gène. Ce phénomène est appelé **transformation homéotique** ou encore **homéose**,

INTRODUCTION

terme proposé en 1894 par Bateson pour définir le remplacement d'une structure différenciée par une structure homologue présente sur une autre partie du corps. Ces substitutions sont bien connues chez les insectes, en particulier chez la drosophile, chez qui trois types de transformations homéotiques ont été observées :

- Les mutations à proprement dites :

- Les mutations «**perte de fonction**» où l'expression du gène est fortement diminuée ou absente. C'est le cas de la mutation du gène *Ultrabithorax* (ou *Ubx*) suite à laquelle le troisième segment thoracique (T3) et le premier segment abdominal (A1) se développent avec les caractéristiques du second segment thoracique (T2) (Lewis, 1978).

- Les mutations «**gain de fonction**» qui correspondent à une expression ectopique du gène. Comme pour la mutation du gène *Antennapedia* (ou *Antp*) qui entraîne l'apparition de pattes à la place des antennes (Wakimoto & Kaufman, 1981). Contrairement à ce que l'on peut penser, le gène *Antp* n'est pas normalement exprimé dans la tête mais exprimé au niveau des segments thoraciques postérieurs. Son rôle normal est de réprimer le développement de structures de type « tête » au niveau de ces segments thoraciques. Suite à la mutation, *Antp* se retrouve exprimé de manière ectopique dans la tête, spécifiquement au niveau des antennes. Ainsi l'identité « tête » est réprimée et il se développe alors des pattes à la place des antennes (Lapesant, 1990).

- Les phénocopies

Les **phénocopies** sont des anomalies du développement embryonnaire induites par l'environnement mais qui provoquent des changements de phénotype similaires aux mutations génétiques (Slack, 1985)

- La trans-détermination et la trans-différenciation

Le processus de **trans-différenciation** se définit par la transformation d'un type de cellule différenciée en un autre type de cellule différenciée et **la trans-détermination** comme la transformation des cellules souches d'un tissu en cellules souches d'un autre tissu.

Une trans-détermination peut avoir lieu au cours d'une régénération. Suite à l'implantation de portions de disque imaginal (bourgeon larvaire) chez la mouche adulte, il arrive que l'état déterminé du fragment de disque soit modifié pendant les cycles répétés de régénération. Par exemple, un disque génital peut former des structures de pattes ou d'antenne (Slack, 1985).

INTRODUCTION

Chez l'homme, il existe également des phénomènes de trans-détermination/trans-différenciation. Ces anomalies sont moins spectaculaires que chez la drosophile. La plupart des transformations se produisent dans **les tissus avec un renouvellement cellulaire important** tels que le système gastro-intestinal. Ces transformations correspondent à des lésions présentant une différenciation incorrecte et inappropriée dans un organe. Par exemple, le changement d'un épithélium différencié en un autre épithélium différencié. Ces lésions sont appelées hétéroplasies lorsqu'elles apparaissent pendant l'embryogenèse et métaplasies lorsqu'elles surviennent dans la vie postnatale. Ces lésions sont plus amplement détaillées à partir dans la partie I Chapitre 2.

3.2. Dans les cancers

Une expression dérégulée des gènes homéotiques est souvent retrouvée dans les cancers. Notamment dans les tumeurs solides comme les carcinomes et dans les leucémies qui présentent une forte dérégulation des gènes *Hox* tels que *HoxA9* et des gènes *Cdx* avec une expression ectopique de *Cdx2* dans les leucémies aiguës (Scholl 2007).

Plusieurs mécanismes sont à l'origine de ces dérégulations, tels que la perte d'hétérozygotie, la duplication des gènes, l'hyperméthylation du promoteur ou la désacétylation des histones.

Il existe deux types de dérégulation des gènes homéotiques dans les cancers (**Figure 29**) :

- La plus fréquente est le cas où les gènes exprimés normalement au cours du développement embryonnaire sont ré-exprimés dans les cellules malignes. L'expression de ces gènes est dite alors « ectopique » car ne correspondant pas à leur expression normale chez l'adulte. Par exemple la surexpression de HOXA1 et HOXB9 dans le cancer du sein (Hayashida et al., 2010). Dans cette situation d'expression ectopique, le gène homéotique agit comme **un oncogène**, en stimulant la prolifération et la survie des cellules, et en modifiant leur différenciation.
- L'autre situation est le cas où le gène homéotique, normalement exprimé dans les cellules différenciées d'un tissu, voit son expression diminuée ou perdue dans la tumeur. Par exemple, la perte d'expression d'HOXA5 et HOXA9 est un événement fréquent dans le cancer du sein (Teo et al., 2016). Dans cette situation, le gène homéotique agit comme **un suppresseur de tumeur**. En effet la perte d'expression de ces gènes induit une **dédifférenciation** des cellules

INTRODUCTION

qui favorise leur développement tumoral, sans toutefois être à l'origine du déclenchement du processus tumoral.

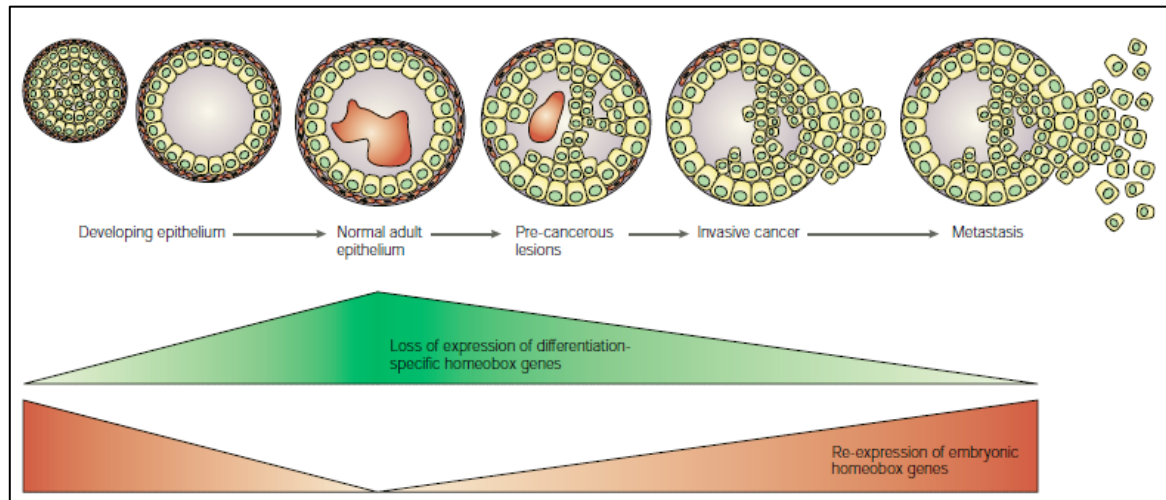


Figure 29 : Relation entre l'expression des gènes *Hox*, le développement de l'épithélium et la carcinogénèse.

La relation entre l'expression des gènes à homéoboite, le développement épithélial et la carcinogénèse. Les gènes *Hox* qui sont normalement exprimés dans les tissus indifférenciés en développement mais pas chez l'adulte sont souvent ré-exprimés dans le cancer (en rouge). À l'inverse, les gènes *Hox* exprimés dans les tissus différenciés sont souvent perdus au cours du processus cancéreux (en vert) (Abate-Shen, 2002).

Cependant, les gènes homéotiques ne se comportent pas comme des oncogènes et suppresseur de tumeurs « classiques ». Premièrement, leur gain ou leur perte de fonction n'est pas suffisant pour l'initiation de la tumorigénèse. Etant des régulateurs d'un équilibre entre prolifération et différenciation, leur dérégulation favorise l'un ou l'autre des processus. Deuxièmement, ils présentent des caractéristiques « tissus-spécifiques », ce qui n'est pas le cas des oncogènes ou les suppresseurs de tumeurs «classiques», qui sont souvent dérégulés dans de nombreux types de tumeurs (Abate-Shen, 2002).

De plus, il est intéressant de noter également que deux gènes, bien qu'appartenant à un même cluster de gènes *Hox*, tels que *Hoxa1* et *Hoxa5* peuvent exercer **deux fonctions opposées**, oncogène ou suppresseur de tumeur, au sein d'un même tissu, la glande mammaire. De manière encore plus remarquable, un même gène peut également être à la fois oncogène et suppresseur de tumeur suite à sa dérégulation. C'est le cas du gène *Cdx2* dont l'expression est perdue dans les cancers colorectaux et qui y agit comme gène suppresseur de tumeur. A l'inverse, CDX2 exerce une fonction d'oncogène suite à son expression ectopique dans les cellules hématopoïétiques des leucémies aiguës. C'est sur cette dualité de fonction de CDX2 que repose mon travail de thèse.

INTRODUCTION

Chapitre 2 : le gène homéotique *Cdx2*

1. Structure

Le gène *Cdx2*, situé sur le chromosome 13 chez l'homme et sur le chromosome 5 chez la souris, est constitué de **trois exons** séparés par deux introns et s'étend sur 7.2 kb.

La protéine correspondante est constituée de 313 acides aminés et inclut trois domaines fonctionnels (**Figure 30**) :

- **Le domaine de transactivation** situé dans l'extrémité N-terminale, qui module l'activité transcriptionnelle de la protéine CDX2 sur ses gènes cibles grâce notamment à un site de phosphorylation (Rings et al., 2001).
- **L'homéodomaine** situé dans la partie centrale, qui est un domaine très conservé au cours de l'évolution et qui permet la liaison de CDX2 au promoteur de ses gènes cibles.
- **Le domaine de stabilisation** situé dans l'extrémité C-terminale, qui comprend quatre sérines importantes pour la stabilité de la protéine et dont la phosphorylation entraîne un signal de dégradation par le protéasome (Gross et al., 2005).

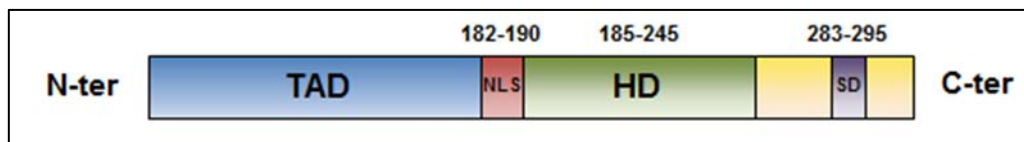


Figure 30 : Schéma de la protéine CDX2 humaine.

La protéine CDX2 de 313 acides aminés est composée d'un domaine de transactivation (TAD), d'un signal de localisation nucléaire (NLS), d'un homéodomaine (HD), et d'un domaine de stabilisation (SD) dans la partie C-terminale (Adapté de Renouf et al., 2012).

2. Rôles de CDX2

2.1. Au cours de l'embryogenèse

i. CDX2 participe à la spécification du trophoctoderme

Chez la souris, CDX2 apparaît dans la **morula** dès le stade 8 cellules (E3,5), son expression se restreint ensuite dans les cellules les plus externes du blastocyste qui formeront la partie extra-embryonnaire, le **trophoctoderme** (Beck et al., 1995). *Cdx2* est indispensable à

INTRODUCTION

la détermination et au maintien du trophoctoderme. En effet, les embryons de souris invalidés totalement pour CDX2 (Cdx2^{-/-}) sont létaux dû à un défaut d'implantation des embryons (Chawengsaksophak et al., 1997 ; Strumpf et al., 2005).

ii. CDX2 participe à l'établissement de l'axe antéro-postérieur

L'expression de CDX2 se poursuit pendant la **gastrulation**, à partir du stade E8,5, au niveau des trois feuilletts embryonnaires selon un **gradient antéro-postérieur d'expression**. En effet, CDX2 est retrouvé uniquement dans la **partie postérieure** de l'embryon (Beck et al., 1995). CDX2 intervient dans **l'élongation postérieure** de l'embryon et la **détermination de l'axe antéro-postérieur**. Son rôle est essentiel comme le démontre le phénotype des embryons Cdx2^{+/-} qui sont viables et qui présentent différentes anomalies du squelette telles que l'antériorisation des vertèbres thoraciques associé à des malformations des côtes et une queue raccourcie (**Figure 31**) (Chawengsaksophak et al., 1997).

CDX2 assure l'établissement de l'axe antéro-postérieur en régulant différentes voies de signalisation telles que la voie Wnt et la voie de l'acide rétinoïque en inhibant notamment l'expression de CYP26A qui participe à la dégradation de l'acide rétinoïque (Savory et al., 2009 ; Young et al., 2009). CDX2 régule également l'expression de gènes *Hox* (van den Akker et al., 2002, Neijts et al., 2017).

iii. Cdx2 détermine l'identité intestinale de l'endoderme

À partir du stade E12.5, l'expression de CDX2 se restreint progressivement à **l'endoderme médian et postérieur de l'intestin** (Beck et al., 1995). La spécification de l'expression de CDX2 dans l'intestin est assurée par la coopération entre les facteurs HNF α , GATA6, Tcf4 et la β -caténine (Benahmed et al., 2008).

Outre les anomalies du squelette, les souris Cdx2^{+/-} présentent également des anomalies au niveau distal du tube digestif. En effet, la perte mosaïque de CDX2 est associée au développement **d'hétéroplasties de type gastro-œsophagien dans le caecum et le côlon proximal**, qui témoignent d'une transformation homéotique de l'intestin (**Figure 31**) (Beck et al., 1999).

Ces données suggèrent que le gène *Cdx2* participe à la **détermination de l'identité intestinale de l'endoderme postérieur**. Afin de démontrer clairement ce rôle, plusieurs

INTRODUCTION

études d'invalidation conditionnelle du gène dans l'endoderme ont été réalisées. L'invalidation conditionnelle de CDX2 après la gastrulation aux stades E9 et E11, au niveau de l'endoderme intestinal entraîne une transformation du tissu intestinal en un type gastrique associé à des défauts morphologiques de l'intestin entraînant la létalité des embryons (Gao et al., 2009; Grainger et al., 2010 ; Stringer et al., 2012).

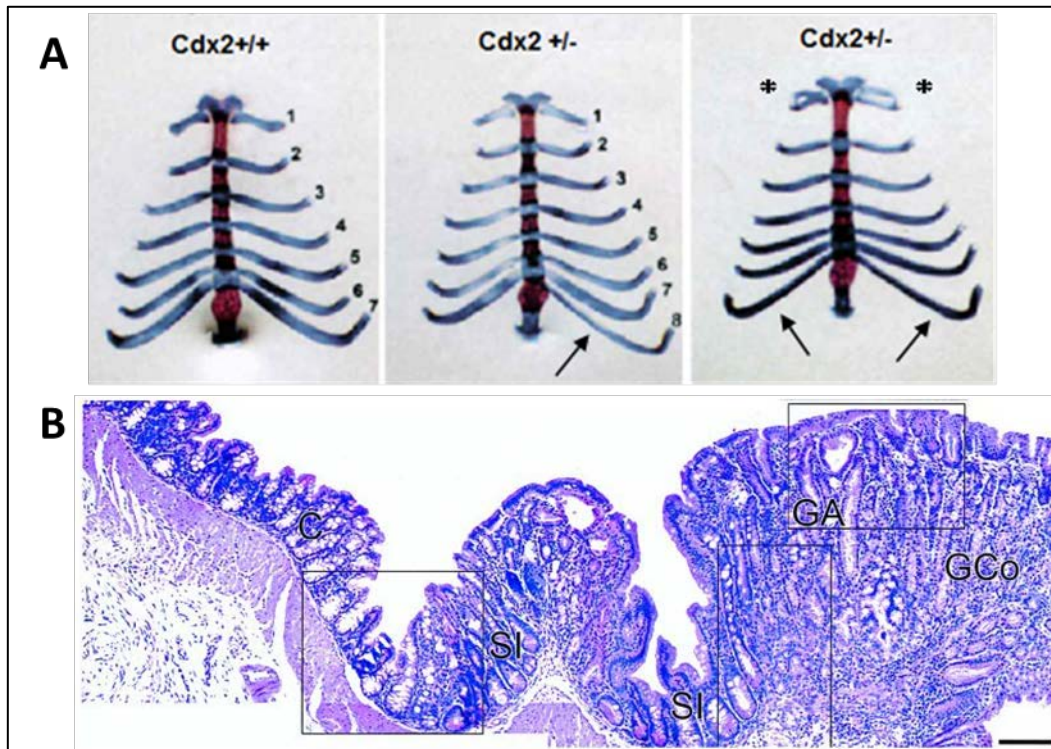


Figure 31 : Phénotype des souris hétérozygotes $Cdx2^{+/-}$.

(A) Anomalies du squelette axial, caractérisées par la présence de côtes surnuméraires (flèches) ou par des fusions partielles entre deux paires de côtes (astérisques) (Chawengsaksophak et al., 1997). (B) Histologie d'une hétéroplasie gastro-oesophagienne du côlon proximal d'une souris $Cdx2^{+/-}$ caractérisée par des structures gastriques (GA: Antre gastrique; GCo: Corpus gastrique) séparées de la muqueuse colique saine (C: Côlon) par un épithélium de transition de type « intestin grêle » (SI: Intestin grêle) (Beck et al., 1999).

2.2. Chez l'adulte

Chez l'adulte en condition physiologique, CDX2 est spécifiquement exprimé au niveau de l'épithélium intestinal selon un gradient d'expression croissant du duodénum vers le côlon proximal, puis décroissant au niveau du côlon distal (**Figure 32**) (James et al., 1994 ; Benahmed et al., 2008).

INTRODUCTION

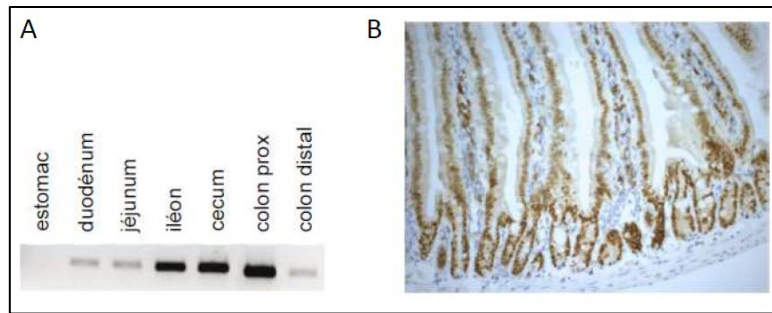


Figure 32 : Expression de CDX2 chez l'adulte sain.

(A) Expression de CDX2 le long du tractus digestif de la souris analysée par RT-PCR. (B) Expression de CDX2 le long de l'axe cryptovillositaire d'intestin grêle analysée par immunohistochimie (Benahmed et al., 2008).

De plus, CDX2 s'exprime tout le long de l'axe crypto-villositaire, au niveau des cellules différenciées des villosités, et dans une moindre mesure dans les cellules souches des cryptes. Cependant, CDX2 ne s'exprime pas dans les cellules de Paneth (Silberg et al., 2000).

CDX2 est un **régulateur majeur de l'homéostasie de l'épithélium intestinal**. En effet, l'épithélium intestinal est un tissu en constant renouvellement qui nécessite un équilibre entre les processus de prolifération, de différenciation et de mort cellulaire. CDX2 a un rôle essentiel dans le maintien de cet équilibre. Les différentes fonctions de CDX2 ont principalement été mises en évidence à l'aide de différents modèles murins de perte et de gain de fonction du gène :

1°) L'inactivation conditionnelle du gène *Cdx2* dans l'intestin chez la souris, grâce au modèle ***Cdx2^{flox/flox} :: VilCreERT2***, a pour conséquence la perte de la différenciation intestinale au profit d'une différenciation gastrique de l'épithélium. Ceci conduit au décès des animaux au bout de 2-3 semaines par défaut de la fonction digestive (Hryniuk et al., 2012 ; Verzi et al., 2011).

2°) Afin de dépasser le stade de la létalité et d'étudier les conséquences de la perte de CDX2 à long terme, un modèle d'inactivation mosaïque de CDX2 dans l'intestin a été développé : le modèle ***Cdx2^{flox/flox} :: AhCreERT***. Dans ce modèle, l'épithélium intestinal présente une réduction de la prolifération cellulaire dans les cryptes ainsi qu'une perte de différenciation intestinale au profit d'une différenciation de type gastrique. Ce phénotype est progressivement perdu dû au renouvellement de l'épithélium à partir des cellules souches ayant échappées à l'inactivation de CDX2. Cependant, quelques cryptes invalidées pour CDX2 persistent sous la

INTRODUCTION

forme de cystes présentant une perte d'expression de marqueurs intestinaux au profit de marqueurs gastriques et une prolifération cellulaire réduite (**Figure 33**) (Stringer et al., 2012).

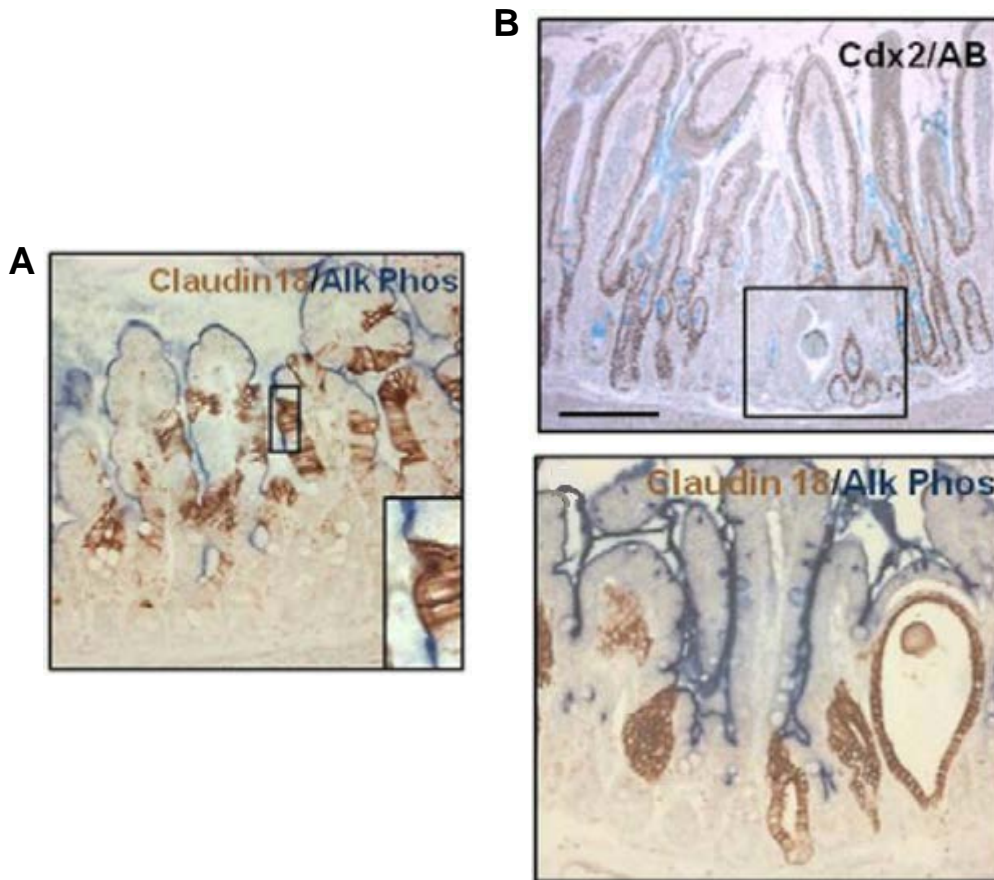


Figure 33 : Phénotype de la perte de fonction mosaïque de CDX2 dans l'intestin adulte (souris $AhCre^{ERT}/Cdx2^{flox/flox}$). (A) Une semaine après invalidation de CDX2: Trans-différenciation gastrique illustrée par l'expression du marqueur gastrique CLAUDINE18 et perte d'expression du marqueur intestinal phosphatase alcaline dans les régions villositaires de l'intestin grêle. (B) Huit semaines après l'invalidation: Apparition de vésicules cystiques qui n'expriment pas CDX2 (image du haut, encadré) avec expression de CLAUDINE18 et perte de phosphatase alcaline (image du bas) (Stringer et al., 2012).

3°) Enfin, CDX2 a également été invalidé de manière « mosaïque » dans les cellules souches actives de l'intestin, positives au marqueur $Lgr5$ ($Lgr5^+$), grâce au modèle $Cdx2^{flox/flox}::Lgr5CreERT2$ (Stringer et al., 2012). Ces souris présentent un phénotype similaire à celui des souris $Cdx2^{flox/flox}::AhCreERT$, ce qui démontre le rôle essentiel de $Cdx2$ dans les cellules souches. De plus, ces cellules souches $Lgr5^+$ invalidées pour CDX2, isolées puis mises dans un milieu de culture adapté au développement des organoïdes, sont incapables de former des organoïdes intestinaux. Les structures obtenues sont anormales et dépourvues en cellules de Paneth, ce qui empêche leur maintien en culture en raison d'une capacité réduite des cellules souches à proliférer. Cependant, ces structures sont capables de former des « mini-estomacs » dans un milieu adapté à la formation d'organoïdes d'estomac,

INTRODUCTION

suggérant que les cellules souches déficientes en CDX2 présentent une identité gastrique (Simmini et al., 2014).

4°) Si la perte de fonction de CDX2 conduit à une perte de l'identité intestinale, sa surexpression dans l'intestin des souris transgéniques *promVilline-Cdx2* induit à l'inverse une maturation précoce de l'épithélium, associée à une désorganisation des cryptes marquée par la perte des cellules de Paneth et une augmentation des cellules à mucus (Crissey et al., 2011). Ce phénotype conduit à la mort des souris au moment du sevrage en raison d'un défaut d'absorption des nutriments.

En conclusion, ces expériences démontrent que *Cdx2* est un gène essentiel de l'homéostasie dans l'intestin adulte, qui est impliqué principalement dans quatre fonctions cruciales :

- **Détermination de l'identité intestinale des cellules souches**
- **Participation à l'organisation cellulaire de la niche des cellules souches**
- **Régulation de la prolifération cellulaire**
- **Induction de la différenciation terminale des cellules matures**

3. Fonctions de CDX2

La protéine CDX2 exerce une fonction principale de facteur de transcription en régulant l'expression de nombreux gènes impliqués dans le maintien de l'homéostasie intestinale. Cependant, CDX2 peut également contrôler l'expression de gènes et l'activité de protéines indépendamment de ses propriétés transcriptionnelles, notamment par des interactions avec différents partenaires protéiques.

3.1. Fonctions transcriptionnelles

CDX2 active l'expression de gènes spécifiques en se fixant par son homéodomaine sur une séquence promotrice du gène cible au niveau d'un site consensus riche en AT : A/CTTTATATA/G (Margalit et al., 1993). Les sites auxquels CDX2 se fixe sont préférentiellement localisés près des sites de fixation pour les facteurs GATA (riches en motif GATA) dans les cellules en prolifération et près des sites de fixation pour les facteurs HNF4 (riches en motif HNF4) dans les cellules différenciées (Verzi et al., 2010). Ainsi CDX2

INTRODUCTION

régule l'expression de gènes différents en fonction du contexte cellulaire, selon que la cellule est proliférative ou différenciée.

La caractérisation de ses cibles a mis en évidence que CDX2 est susceptible de se lier à plus de 16 000 sites génomiques dans la cellule intestinale et de contrôler aussi bien l'expression de gènes impliqués dans la différenciation que dans la prolifération cellulaires (Verzi et al., 2010). Il a également été montré que la protéine CDX2 est déjà en place sur les promoteurs de ces gènes cibles dans les cellules souches intestinales même si les gènes correspondants ne sont pas encore exprimés dans ces cellules (San Roman et al., 2015). Cdx2 serait donc un élément marquant les zones de la chromatine « autorisées » à être activées dans l'épithélium intestinal.

- CDX2 et différenciation cellulaire

CDX2 est déterminant pour le devenir des cellules progénitrices en stimulant l'expression du gène *Math1* dans les cellules du lignage sécréteur. Dans les cellules du lignage absorbant, c'est la dérégulation de MATH1 par HES1 qui permet leur différenciation en cellules absorbantes (Mutoh et al., 2006).

Parmi les gènes cibles de CDX2 impliqués dans **la différenciation terminale** des cellules épithéliales matures, il se trouve notamment : ceux codant pour des **enzymes digestives** telles que la saccharase isomaltase (Suh et al., 1994) ou la lactase (Troelsen et al., 1997), pour des **transporteurs** tels que GLUT2 (Uesaka et al., 2004) ou ASBT (Ma et al., 2012), pour des **mucines** telles que MUC2 (Yamamoto et al., 2003) ou MUC4 (Jonckheere et al., 2007), pour des **récepteurs membranaires** tels que FXR (Modica et al., 2014) ou IRS2 (Modica et al., 2009), ou encore pour des **protéines d'adhésion** cellulaire telles que la LI-cadhérine (Hinoi et al., 2002), la E-cadhérine (Keller et al., 2004) ou la Claudine-2 (Sakaguchi et al., 2002).

- CDX2 et prolifération cellulaire

CDX2 participe également à la régulation de l'expression de gènes impliqués dans la **prolifération** cellulaire. En effet, CDX2 est capable d'inhiber la voie Wnt en stimulant l'expression de la protocadhérine MUCDHL, qui interagit avec la β -caténine pour inhiber son activité transcriptionnelle (Hinkel et al., 2012). De plus, le gène IRS2 (insulin receptor

INTRODUCTION

substrate-2) qui empêche l'activation d'Erk1/2 et la prolifération cellulaire induites par IGF-1 est aussi une cible transcriptionnelle de CDX2 (Modica et al., 2009).

3.2. Fonctions non transcriptionnelles

Outre le mode d'action transcriptionnel de la protéine CDX2, il existe également des mécanismes **d'action non-transcriptionnels** de la protéine, basés notamment sur l'interaction avec différents facteurs.

En effet, cette protéine est capable d'inhiber par interaction le **complexe KU70/80**, impliqué dans la **réparation de l'ADN de type non-homologous end joining** (NHEJ) qui est une réparation non fidèle des cassures double brin de l'ADN (Renouf et al., 2012). Par ailleurs, une autre étude a mis en évidence que CDX2 est capable d'interagir avec le facteur de transcription homéotique **HOXB7** qui stimule la réparation de type NHEJ (Soret et al., 2016). Par ces interactions, CDX2 inhibe l'activité de réparation de l'ADN par la machinerie NHEJ, ce qui favorise **l'apoptose** des cellules.

D'autres mécanismes ont été décrits, illustrant la **fonction anti-proliférative de CDX2**, telles que l'interaction avec la β -caténine qui empêche l'activation de la voie Wnt, ou encore la stabilisation de p27Kip1, un inhibiteur de Cdk, dont CDX2 empêche l'ubiquitination et donc sa dégradation (Guo et al., 2010 ; Aoki et al., 2011).

L'interaction de CDX2 avec un autre facteur de transcription peut aussi favoriser l'activité transcriptionnelle de celui-ci, comme c'est le cas avec **SMAD3**, un modulateur de la voie du TGF- β (Calon et al., 2007). Il peut également inhiber la fonction transcriptionnelle d'un facteur de transcription comme cela a été démontré dans le cas de NFkB et de la régulation de COX2 (Mutoh et al., 2007).

Enfin, j'ai participé à un travail sur l'épissage alternatif de Cdx2 qui montre que cette protéine homéotique est également un **régulateur non-transcriptionnel de la machinerie d'épissage** (cf Annexe 2, Balbinot et al, 2017).

INTRODUCTION

4. Régulations de CDX2

Pour assurer les fonctions complexes de CDX2 chez l'embryon et chez l'adulte, une régulation fine de ce facteur est nécessaire, basée sur des mécanismes à la fois transcriptionnels, post- transcriptionnels et post-traductionnels

4.1. Régulations transcriptionnelles

L'expression de CDX2 est régulée au niveau transcriptionnel par l'intermédiaire de plusieurs éléments de son promoteur dont une région de 250pb éloignée d'environ 9kb du site d'initiation de la transcription. Cet élément contient notamment des éléments de réponse au complexe β -caténine/Tcf4 et aux facteurs de transcription HNF4alpha et GATA6, qui stimule l'expression de CDX2 (Benahmed et al., 2008 ; Boyd et al., 2009 ; Saandi et al., 2013) ; A noter que chez l'embryon la région promotrice de CDX2 est située 5kb en amont du site d'initiation de la transcription, et non pas à 9kb. En effet, à partir de la mi-gestation jusqu'au stade adulte, l'expression spécifique de CDX2 dans l'intestin nécessite une région de promoteur plus étendue.

Il a été aussi montré que CDX2 est capable de **stimuler sa propre transcription** en se fixant sur son promoteur (Xu et al., 1999 ; Barros et al., 2011).

La transcription de CDX2 peut aussi être modulée par des **éléments du microenvironnement** de la cellule, tels que le butyrate (Domon-Dell et al., 2002), la laminine-1 (Lorentz et al., 1997) qui stimulent l'expression de CDX2 *in vitro*, ou encore le collagène I qui inhibe son expression (Brabletz et al., 2004).

4.2. Régulations post-transcriptionnelles

Plusieurs types de régulation post-transcriptionnelles de CDX2 ont été décrits.

Premièrement, au niveau de **l'épissage alternatif de l'ARN transcrit de CDX2**, un variant de la protéine CDX2 a été mis en évidence. Ce variant est obtenu suite à un changement de phase de lecture et aboutissant à un homéodomaine tronqué, ce qu'il le rend inactif sur les cibles transcriptionnelles de CDX2 (Witek et al., 2014). Notre équipe a également identifié un nouveau variant dominant négatif sur l'activité transcriptionnelle de CDX2, mini-CDX2, sur lequel j'ai mené des travaux détaillés en annexes (cf Annexe 2, Balbinot et al., 2017).

INTRODUCTION

L'ARN messenger de CDX2 est aussi modulé par **MEX3A** de la famille des protéines de liaison à l'ARN qui est exprimé spécifiquement dans les cellules souches intestinales. MEX3A réprime la traduction de l'ARNm de CDX2 en se fixant sur la région 3' UTR (Pereira et al., 2013).

Enfin, plusieurs **microARNs** (miARNs) interférant l'expression de CDX2 ont été découverts tels que les miARN miR-9, miR-16 et miR-22 induits par CDX1 *in vitro* (Tagawa et al., 2012). Ainsi, CDX1 peut indirectement induire la dégradation de CDX2.

4.3. Régulations post-traductionnelles

La stabilité et la demi-vie de CDX2 sont régulées par des modifications post-traductionnelles.

On retrouve la **phosphorylation de CDX2** au niveau des Serines 281 à 293 par la kinase CDK2 ou encore par ERK1/2 dont le site de phosphorylation n'est pas connu, qui entraîne l'ubiquitination de CDX2 et sa dégradation par le protéasome (Gross et al., 2005 ; Krueger et al., 2009).

A l'inverse, la phosphorylation de CDX2 peut être empêchée par l'inhibiteur de Cdk **p27Kip1** (Boulanger et al., 2005).

L'activité transcriptionnelle de CDX2 peut aussi être contrôlée par **phosphorylation de la Serine 60** du domaine de transactivation par la voie des **MAPKinases**. Cette phosphorylation inhibe l'activité transcriptionnelle de CDX2 dans les cellules des cryptes intestinales (Rings et al., 2001). En revanche, la phosphorylation de la protéine CDX2 sur un site non déterminé par la MAPK p38 stimule son activité transcriptionnelle dans les cellules différenciées (Houde et al., 2001).

5. CDX2 et Pathologies

Chez l'adulte, CDX2 est exprimé de façon physiologique dans l'épithélium intestinal. Cependant, dans les cancers colorectaux (CCR) son expression est diminuée ou hétérogène et il y exerce une fonction « **suppresseur de tumeur** ». De manière remarquable, CDX2 peut aussi être anormalement exprimé en dehors de l'intestin dans plusieurs cas pathologiques. Cette expression ectopique de CDX2, dans les tissus qui ne l'expriment normalement pas, est considérée comme oncogène dans certains cas.

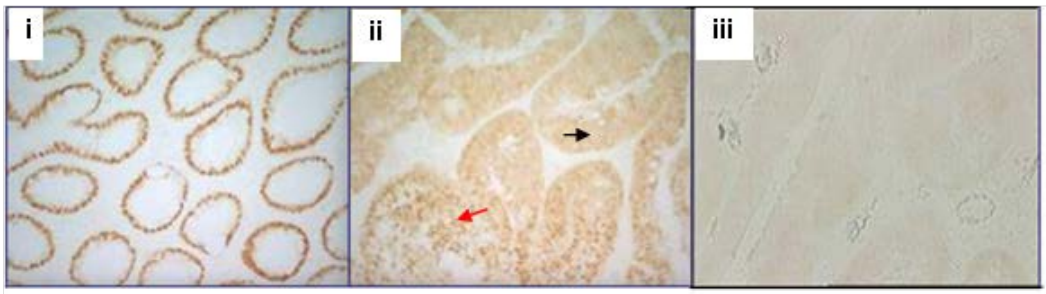
INTRODUCTION

5.1. CDX2 est suppresseur de tumeur dans l'intestin

Comme décrit précédemment, une expression dérégulée des gènes homéotiques est souvent observée dans les cancers. Le gène homéotique *Cdx2* répond à cette caractéristique : son expression est réduite ou hétérogène dans les cellules tumorales des cancers colorectaux (CCR) (**Figure 34**) (Subtil et al., 2007). On observe une hétérogénéité d'expression de CDX2 entre les patients.

Dans les **CCR dits différenciés**, le profil d'expression de CDX2 dans les tumeurs est assez typique, avec une expression maintenue au **centre de la tumeur** et une forte réduction dans les cellules invasives aux **marges de la tumeur**, s'accompagnant d'une dédifférenciation. Cependant, cette perte d'expression de CDX2 est rétablie au niveau des **métastases**, présentant un phénotype semblable à celui de la tumeur primaire. (Brabletz et al., 2004). Globalement, la réduction d'expression de CDX2 dans les CCR est associée à un mauvais pronostic et une survie plus faible chez les patients (De Sousa E Melo et al., 2013 ; Marisa et al., 2013 ; Bae et al., 2015 ; Dalerba et al., 2016).

A



B

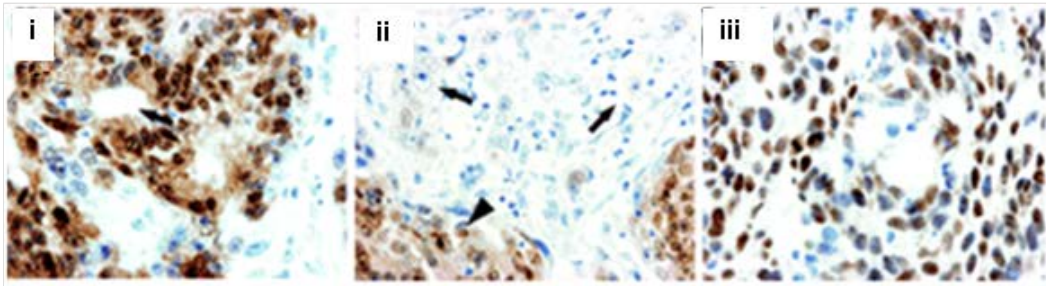


Figure 34 : Profil d'expression de la protéine CDX2 dans les CCR humains

(A) Expression hétérogène de CDX2 dans les CCR. (i) Dans la muqueuse colique saine, CDX2 est exprimé dans le noyau des cellules épithéliales. (ii) Dans une tumeur colorectale moyennement différenciée, l'expression de CDX2 est conservée mais hétérogène, avec une localisation nucléaire (flèche rouge) et cytoplasmique (flèche noire) de la protéine. (iii) Dans les tumeurs non différenciées, l'expression de CDX2 est perdue (Subtil et al., 2007). (B) Perte d'expression de CDX2 dans les cellules invasives du front tumoral. (i) La partie centrale des tumeurs colorectales est caractérisée par des structures tubulaires (flèche) et une expression conservée de CDX2. (ii) Dans les cellules invasives du front tumoral, l'expression de CDX2 est perdue (flèches), contrairement aux cellules du centre de la tumeur où CDX2 est exprimé (tête de flèche). (iii) Dans une métastase hépatique, CDX2 est ré-exprimé (Brabletz et al., 2004).

INTRODUCTION

Une forte diminution de l'expression de CDX2 est le plus souvent retrouvée dans les CCR de haut grade présentant une hyperméthylation des îlots CpG des promoteurs (de type CIMP) ainsi qu'une instabilité microsatellitaire (de type MSI) (De Sousa E Melo et al., 2013 ; Kim et al., 2013).

Les mécanismes moléculaires à l'origine de ce profil d'expression ne sont pas clairement établis. La réduction d'expression de CDX2 est rarement associée à des mutations du gène (Yagi et al., 1999). Des réarrangements chromosomiques au niveau du locus de Cdx2 ont été décrits (Subtil et al., 2007). La dérégulation de CDX2 dans les CCR est souvent provoquée par une régulation négative des voies d'expression du gène, par exemple par la voie Ras (Lorentz et al., 1999), la voie PI3K/Akt via le facteur de transcription NF-κB (Kim et al., 2002) ou encore par la voie Wnt via le facteur de transcription SOX9 (Blache et al., 2004; da Costa et al., 1999).

L'ensemble de ces données obtenues dans les CCR chez l'homme suggèrent que CDX2 exercerait une **fonction suppresseur de tumeurs dans le côlon**.

Dans l'objectif d'étudier l'impact de la réduction d'expression de CDX2 sur l'initiation et la progression de tumeurs intestinales, différents modèles animaux ont été développés.

- Le modèle de souris Cdx2^{+/-} traitées à l'AOM

Les souris **hétérozygotes Cdx2^{+/-}** présentent une expression de CDX2 réduite de moitié dans l'épithélium intestinal. Ces souris présentent, dans la région périphérique du caecum, des **hétéroplasies de type gastro-oesophagien** mais ces lésions n'évoluent en cancer (Chawengsaksophak et al., 1997 ; Beck et al., 1999). Ainsi la diminution d'expression de CDX2 seule, est insuffisante pour initier le processus tumoral. En revanche lorsque cette perte d'expression est associée à un traitement à l'azoxyméthane (AOM), un agent chimique carcinogène qui initie la tumorigénèse, les souris développent dans le côlon distal des tumeurs, **plus nombreuses et plus précoces** que celles des souris sauvages (Bonhomme et al., 2003). Ces tumeurs, correspondant à des adénocarcinomes, présentent une expression de CDX2 diminuée et hétérogène.

L'activité anti-tumorale de CDX2 pourrait reposer en partie sur sa capacité à réguler le processus apoptotique. En effet, il a été montré que l'épithélium intestinal des souris Cdx2^{+/-} est plus **résistant à l'apoptose** induite par irradiation (Bonhomme et al., 2003).

INTRODUCTION

- Le modèle de souris $Cdx2+/-::Apc^{+\Delta 716}$

Ce modèle associe la diminution d'expression de CDX2 à un contexte génétique de prédisposition au cancer, la **mutation $Apc^{+\Delta 716}$** . Les souris $Cdx2+/-::Apc^{+\Delta 716}$ développent plus de polypes adénomateux au niveau du côlon distal que les souris $Apc^{+\Delta 716}$.

Dans ces tumeurs, la réduction de l'expression de CDX2 induit une dérégulation du cycle cellulaire par l'activation de la voie mTOR, avec une diminution de la phase G1 et une entrée précoce des cellules intestinales en phase S. Ceci conduit à une instabilité chromosomique et donc la génération de mutations et de translocations oncogéniques (Aoki et al., 2003). CDX2 s'opposerait donc au développement tumoral en contrôlant le cycle cellulaire et la stabilité génomique.

Ainsi, ces résultats mettent en évidence **une fonction suppresseur de tumeurs de CDX2 dans l'intestin, en ce sens qu'une l'altération de l'expression de CDX2 n'induit pas l'initiation tumorale, mais facilite le développement de tumeurs intestinales en régulant l'apoptose, la prolifération ou encore en maintenant l'intégrité génomique.**

5.2. CDX2 est oncogène dans le système hématopoïétique

Bien que l'expression de CDX2 soit spécifique de l'épithélium intestinal chez l'adulte, une expression anormale, dite **ectopique** a été mise en évidence dans une grande majorité des cellules de **leucémies aiguës**. Dans les phases pré-leucémiques et dans les leucémies chroniques, CDX2 n'est pas exprimé, suggérant sa participation spécifiquement dans les pathologies aiguës (Riedt et al., 2009).

Aussi bien dans les leucémies aiguës myéloïdes (AML) que lymphoïdes (ALL), l'expression ectopique de CDX2 est retrouvée dans plus de 80% des cas, tout type génétique confondu, et est associée à un mauvais pronostic (**Figure 35**) (Scholl et al., 2007 ; Thoene et al., 2009).

INTRODUCTION

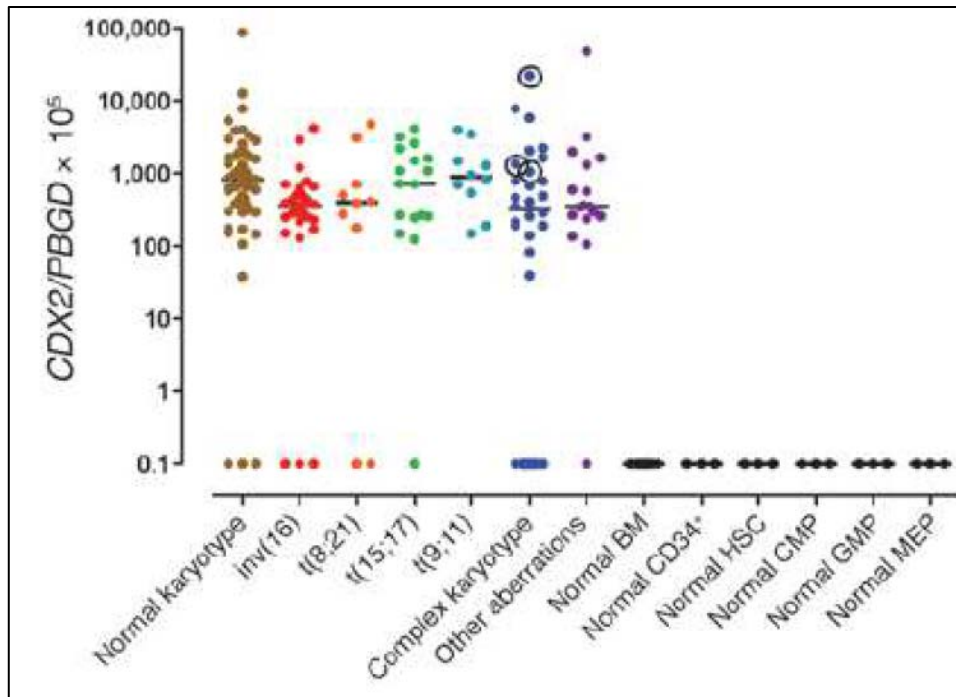


Figure 35 : Expression de *Cdx2* dans les leucémies myéloïdes aiguës.

Expression de *Cdx2* dans des leucémies myéloïdes aiguës de différents caryotypes comparée à l'expression dans les cellules hématopoïétiques saines (Scholl et al., 2007).

Cette expression ectopique de CDX2 est monoallélique, et n'est associée ni à des mutations du gène *Cdx2* ou de son promoteur, ni à une amplification du gène, ni à des méthylations aberrantes de son promoteur (Fröhling et al., 2007 ; Scholl et al., 2007 ; Thoene et al., 2009).

In vitro, CDX2 augmente le **pouvoir clonogénique** et la **croissance des précurseurs hématopoïétiques**. *In vivo*, la greffe de cellules de moëlle osseuse exprimant CDX2 à des souris irradiées conduit à l'apparition de leucémies aiguës dans les 4 mois suivant la greffe (Scholl et al., 2007 ; Rawat et al., 2012).

Au niveau moléculaire, l'activité leucémogène de CDX2 repose sur la perturbation de l'expression des gènes ***Hox* leucémogènes tels que *Hoxb8*** ou encore l'inhibition du facteur de transcription **KLF4**, protéine en doigt de zinc impliquée dans l'hématopoïèse (Faber et al., 2013; Morris et al., 2015).

L'ensemble de ces résultats indique donc que CDX2 exerce **une fonction oncogénique dans le contexte ectopique des cellules hématopoïétiques**.

De manière intéressante, la **dualité de fonction de CDX2** dans l'intestin et le tissu hématopoïétique peut s'expliquer en partie par les différences de partenaires de CDX2 entre

INTRODUCTION

ces deux tissus. En effet, alors que la protéine Cdx2 interagit avec le complexe Ku70/80 dans les cellules intestinales afin d'inhiber la réparation non fidèle des cassures double brin de l'ADN de type NHEJ, expliquant en partie sa fonction suppresseur de tumeurs dans l'intestin, cette interaction n'a pas lieu dans les cellules leucémiques (Renouf et al., 2012).

5.3. CDX2 est-il oncogène ou suppresseur de tumeur dans les métaplasies intestinales ?

Chez l'homme, une expression anormale de CDX2 en dehors de l'épithélium intestinal a été décrite dans les **métaplasies intestinales d'organes d'origine endodermique**. Ainsi, on retrouve une expression ectopique de CDX2 dans les métaplasies intestinales apparaissant dans divers organes, mais aussi dans les adénocarcinomes qui en dérivent, de l'œsophage (Eda et al., 2003), de l'estomac (Bai et al., 2002), de la vésicule biliaire (Kozuka & Hachisuka, 1984), de la vessie (Steininger et al., 2005) et du pancréas (Albores-Saavedra et al., 2007) (**Figure 36**).

En plus de cette observation clinique, il a été démontré que l'expression ectopique de CDX2 provoque le développement de métaplasies intestinales dans l'estomac dans deux modèles de souris transgéniques décrits précédemment (p.43) (Mutoh et al., 2002; Silberg et al., 2002). Ainsi, l'expression de CDX2 est suffisante pour induire une différenciation intestinale à l'épithélium d'origine endodermique monostratifié de l'estomac.

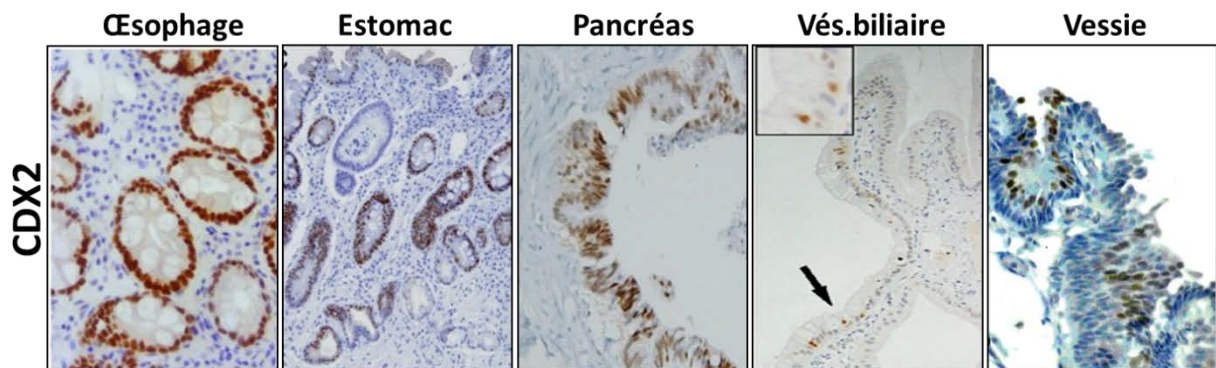


Figure 36 : Expression ectopique de Cdx2 dans divers organes d'origine endodermique chez l'homme.

Analyse immunohistochimique de l'expression nucléaire de Cdx2 dans l'épithélium de l'œsophage (Barros et al., 2016), de l'estomac (Lee et al., 2012), les canaux pancréatiques (Xiao et al., 2014), de la vésicule biliaire (Sakamoto et al., 2007) et de la vessie (Steininger et al., 2005).

INTRODUCTION

Cependant, l'expression ectopique de CDX2 dans l'épithélium squameux de l'œsophage chez des souris transgéniques ne provoque que des modifications phénotypiques mineures n'atteignant pas le stade de la métaplasie (Kong et al., 2011).

A l'inverse, l'expression ectopique de CDX2 dans une population de cellules progénitrices basales (p63+ KRT5+ KRT7+) situées au niveau de la zone de transition squameuse (épithélium œsophagien) – cylindrique (épithélium gastrique) dans un nouveau modèle décrit p.35 est suffisante au développement d'un œsophage de Barrett (Jiang et al., 2017).

Ainsi, la surexpression de CDX2 dans deux types de populations différentes de l'œsophage n'aboutit pas aux mêmes modifications histologiques et fonctionnelles.

Ceci suggère que la **transformation phénotypique induite par l'expression de CDX2 dépend du contexte cellulaire et/ou morphologique** par un mécanisme qui reste encore à élucider.

Etant donné que les métaplasies intestinales sont considérées comme des lésions précancéreuses évoluant en adénocarcinome et que CDX2 semble nécessaire à leur apparition, il semble donc que CDX2 exerce une fonction oncogénique lorsqu'il est exprimé de manière ectopique mais cette caractéristique reste controversée.

En faveur du rôle oncogénique, Mutoh et al. ont rapporté une évolution des métaplasies en adénocarcinomes dans leur modèle transgénique exprimant CDX2 dans l'estomac, progression qui n'a cependant pas été retrouvée dans le modèle développé par Silberg et al.

En défaveur du rôle oncogénique dans l'estomac, plusieurs études montrent que l'expression ectopique de CDX2 dans l'estomac diminue au stade adénocarcinome par rapport au stade métaplasie et que plus cette réduction est importante et plus l'adénocarcinome est de mauvais pronostic (Seno et al., 2002; Zhang et al., 2009; Park et al., 2010). Ainsi, CDX2 serait nécessaire à l'émergence des métaplasies intestinales, qui ne sont pas des lésions cancéreuses en tant que telles, mais une fois le processus cancéreux engagé, CDX2 semble jouer **le rôle d'un gène suppresseur de tumeurs comme dans l'intestin**.

INTRODUCTION

5.3.1. Mécanismes de l'induction de l'expression ectopique de CDX2

Parmi les mécanismes moléculaires proposés pour expliquer la régulation de l'expression ectopique de CDX2, on retrouve de nombreux facteurs de l'inflammation, qui est très souvent associée au processus de métaplasie. Le facteur de transcription NF- κ B est un régulateur clé de l'inflammation et jouant un rôle dans la cancérogenèse. Les cibles en aval de NF- κ B sont impliquées dans une multitude de processus qui contribuent au développement du cancer (Kundu et al., 2008). Il a été montré que le gène *Cdx2* est un gène cible de NF κ B, qui participe à sa régulation dans l'œsophage de Barrett. (Kim et al., 2002 ; Kazumori et al., 2005). D'autres études mettent en évidence un lien entre le système immunitaire inné et la régulation CDX2. Dans les cholangiocytes, les PAMPs (motifs moléculaires associés aux pathogènes) tels que le LPS (lipopolysaccharide), induisent l'expression de CDX2 et de MUC2 via un mécanisme indépendant de NF- κ B (Zen et al., 2002 ; Ikeda et al., 2007 ; Ikeada et al., 2008). Les PAMP sont reconnus par les PRRs (récepteurs de reconnaissance de motifs moléculaires) tels que les TLR (Toll-like récepteurs) et activent le système immunitaire inné.

Dans les métaplasies intestinales de l'estomac, le membre de la superfamille des TGF β , BMP4 a été identifié comme un inducteur possible de l'expression ectopique du gène *Cdx2*. Une étude dans des cellules AGS, une lignée cellulaire humaine d'adénocarcinome gastrique de type intestinal montre que l'ajout de BMP4 augmente les niveaux d'expression de CDX2. De plus, l'inhibition du facteur SMAD4, induit la réduction des taux de CDX2. Ces observations suggèrent donc que BMP4 régule l'expression de CDX2 via le transducteur de signal SMAD4 (Barros et al., 2008).

D'autres voies de signalisation peuvent induire l'expression ectopique de CDX2. On retrouve la signalisation de l'acide rétinoïque, qui est impliquée dans le développement de l'œsophage de Barrett. Cette signalisation induirait indirectement l'expression de CDX2 par l'activation de la PI3Kinase, qui activerait à son tour le facteur NF κ B et ainsi la transcription de CDX2 (Chang et al., 2007). La signalisation Sonic Hedgehog (SHH), qui est diminuée dans les métaplasies intestinales de l'estomac, est aussi associée à l'expression ectopique de *Cdx2*. Cette relation entre SHH et CDX2 est également soutenue par le phénotype des souris invalidées pour SHH, qui présentent une différenciation intestinale dans leur épithélium gastrique (Ramalho-Santos et al., 2000).

INTRODUCTION

Les facteurs HNF4 α , β -caténine, TCF4, et GATA6 sont également capables de stimuler l'activité du promoteur de CDX2 dans des cellules gastriques (Benahmed et al., 2008). De plus, CDX2 peut être aussi régulé par les voies SHP-2 / ERK / MAPK et JAK / STAT activées par l'IL-6 pro-inflammatoire dans des cellules gastriques (Cobler et al., 2014).

Une **autorégulation** de CDX2 a été décrite dans les métaplasies intestinales de l'estomac et dans une lignée cellulaire d'adénocarcinome œsophagien humain (Kazumori et al., 2009 ; Barros et al., 2011). CDX2 peut donc réguler positivement sa propre activité.

La **méthylation du promoteur de CDX2** est un phénomène observé dans les cancers colorectaux (Kawai et al., 2005). Dans les métaplasies intestinales (MI) de l'œsophage et l'estomac, CDX2 n'échappe pas à cette **modification épigénétique**. Dans l'estomac, une étude indique une **déméthylation** significative du promoteur de CDX2 dans des échantillons cliniques de MI et cette déméthylation serait favorisée par l'inhibition du facteur gastrique SOX2 (Niu et al., 2017). De manière intéressante, d'autres études mettent en évidence une **hyperméthylation** du promoteur de CDX2 dans les cancers (Guo et al., 2007 ; Kameoka et al., 2015), ce qui est en corrélation avec la diminution d'expression de CDX2 observée dans les cancers. Il a été montré que les facteurs alimentaires et l'exposition à l'acide biliaire peuvent induire la déméthylation du promoteur de CDX2 dans l'œsophage et l'estomac et ainsi activer l'expression ectopique de CDX2 (Marchetti et al., 2003 ; Yuasa et al., 2005).

OBJECTIFS

OBJECTIFS

Parmi les cancers, les cancers du système digestif occupent une place prépondérante en termes d'incidence, de récurrence et de mortalité. L'étude de la physiopathologie de ces maladies a mis en évidence de **nouvelles formes de lésions décrites comme une étape précédant le cancer**. Certaines de ces lésions précancéreuses sont appelées « **métaplasies** », lorsque qu'elles correspondent à la transformation d'un tissu différencié en un autre tissu différencié. Chez l'homme, la métaplasie la plus fréquente du système digestif est la **métaplasie intestinale**, qui est essentiellement décrite dans l'estomac et l'œsophage mais aussi dans le pancréas, la vésicule biliaire ou encore la vessie. Cette lésion correspond à une trans-différenciation partielle ou complète de l'épithélium normal de l'organe en un épithélium de type intestinal.

L'importance pathologique et les mécanismes moléculaires sous-jacents de ces lésions métaplasiques ne sont pas clairement définis. De manière intéressante, les métaplasies intestinales s'accompagnent d'une **expression anormale dite ectopique du gène homéotique *Cdx2***. Le facteur de transcription homéotique CDX2 joue un rôle essentiel dans la détermination de l'identité intestinale et la régulation de l'homéostasie intestinale. Son expression se restreint à l'épithélium intestinal chez l'adulte. Les études menées au laboratoire suggèrent que CDX2 exerce une fonction suppresseur de tumeurs et de métastases dans l'intestin (Bonhomme et al., 2003 ; Gross et al., 2008).

Paradoxalement, l'expression ectopique de CDX2, en dehors de l'intestin, au niveau des métaplasies intestinales, suggère un rôle oncogénique de CDX2 dans ces lésions précancéreuses.

A partir de cette problématique, plusieurs modèles murins ont été développés (Mutoh et al., 2002 ; Silberg et al., 2002) pour identifier le rôle de l'expression ectopique de CDX2 dans l'apparition des lésions métaplasiques et leur évolution en cancer. Cependant, **ces modèles ne permettent pas de conclure clairement sur la potentielle fonction oncogénique de CDX2 et sur les mécanismes moléculaires et cellulaires responsables du processus de trans-différenciation à l'origine du développement des métaplasies**. En effet, ces modèles conduisent à l'expression ectopique de *Cdx2* au cours de processus développementaux (développement embryonnaire –Silberg et al., 2002) ou postnatal (Mutoh et al., 2002) et non dans les organes adultes, ce qui correspond à des lésions hétéroplasiques plutôt qu'à des lésions métaplasiques.

Mon sujet de thèse s'est inscrit dans cette problématique, selon trois objectifs complémentaires :

Objectif 1 : Déterminer la fonction de CDX2 dans l'émergence des lésions métaplasiques de type intestinal dans différents organes d'origine endodermique.

Objectif 2 : Etudier les mécanismes du processus de trans-différenciation intestinale induit par CDX2.

Objectif 3 : Analyser l'évolution cancéreuse des lésions métaplasiques intestinales induites par CDX2. Le corollaire est de définir la fonction pro-oncogénique ou non de CDX2 en situation ectopique.

Dans le but de répondre à ces objectifs, notre équipe a développé un modèle murin original de gain de fonction inductible et conditionnel de CDX2: **la souris Rosa26-hCdx2**. Ce modèle constitue la base des travaux de ma thèse pour **l'étude des conséquences pathologiques et moléculaires de l'expression ectopique de CDX2 dans le système digestif chez l'adulte.**

RESULTATS

OBJECTIF 1

**Déterminer la fonction de Cdx2 dans l'émergence
des lésions métaplasiques de type intestinal**

RESULTATS – OBJECTIF 1

Afin de déterminer le rôle de Cdx2 dans l'apparition des métaplasies intestinales, nous avons généré **un modèle murin dans le but de permettre l'expression ectopique de Cdx2 dans divers organes digestifs au stade adulte**. Nous avons dans un premier temps validé ce modèle d'induction conditionnelle de Cdx2 et ensuite étudié les conséquences physiopathologiques de l'expression ectopique de Cdx2.

A. Validation du modèle murin d'expression ectopique de Cdx2 : le modèle *Rosa26-hCdx2*

Le premier objectif de ce projet a été de valider le modèle de souris *Rosa26-hCdx2* que nous avons développé en partenariat avec la Clinique de la Souris dans le but de disposer **d'un modèle d'induction conditionnelle de l'expression de Cdx2** dans les cellules exprimant la Cre recombinase. Il s'agissait pour cela de vérifier dans un premier temps la construction de la lignée murine recombinante *Rosa26-hCdx2* puis dans un second temps de valider le modèle d'expression conditionnelle de Cdx2 dans différents organes d'origine endodermique, principalement du tractus digestif.

1. Vérification de l'allèle recombinant des souris *Rosa26-hCdx2*

La génération des souris *Rosa26-hCdx2* a été confiée à l'Institut Clinique de la Souris (ICS, Illkirch). Cette étape a consisté à construire un allèle recombinant comprenant la cassette d'expression conditionnelle de Cdx2 insérée dans le premier intron **du locus *Rosa26***, qui produit un ARN ubiquitaire non codant (**Figure 37**). Cette cassette contient (i) à son extrémité 5' un site accepteur d'épissage, (ii) un fragment excisable comprenant la séquence codante du gène de résistance à la Néomycine et un site de polyadénylation, le tout flanqué de 2 sites LoxP, (iii) **l'ADNc codant pour Cdx2 humain**, de 1088pb, fusionné à son extrémité 5' à une étiquette Flag (iv) le site de polyadénylation du gène de l'hormone de croissance (GH).

La production de ce modèle comprenait plusieurs étapes : la construction du transgène, son insertion par recombinaison homologue dans le locus *Rosa26* de cellules souches embryonnaires (ES), la réimplantation des cellules ES recombinantes dans des blastocystes, implantées dans des femelles pseudo-gestantes et générant des souris recombinantes,

RESULTATS – OBJECTIF 1

nommées **Rosa26-hCdx2**. Afin de vérifier la recombinaison homologue dans ces souris, l'ADN génomique a été extrait d'un fragment de queue d'une souris recombinante pour amplification par PCR à l'aide des oligonucléotides Mfq1 et Er1 situés respectivement en amont du site LoxP distal et en aval de la séquence Flag dans l'ADNc de Cdx2. Le fragment de PCR obtenu, de taille attendue, a été séquencé (GATC Biotech). Les résultats du séquençage ont confirmé que les souris Rosa26-hCdx2 portaient bien dans le premier intron du locus Rosa26, la séquence d'ADN complémentaire codant pour la protéine Cdx2 humaine fusionnée à une étiquette Flag, précédée par une cassette « floxée » (**Résultat non illustré**).

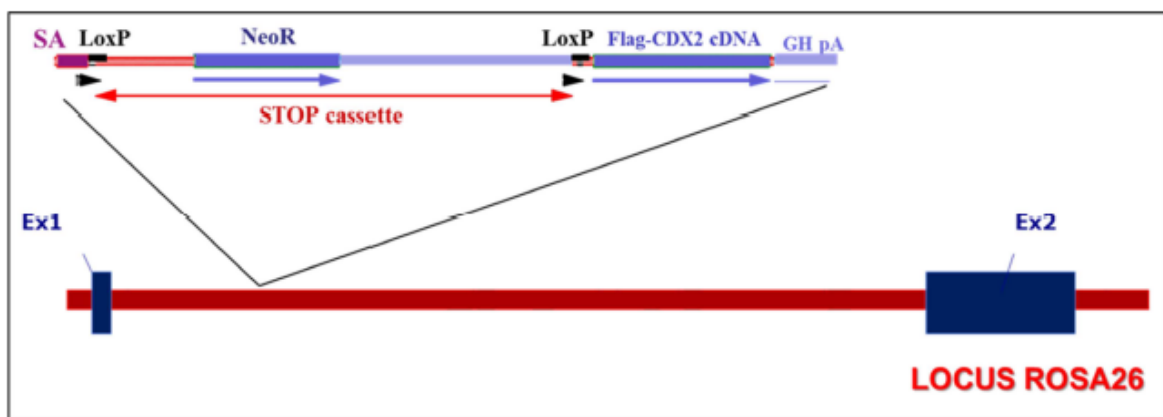


Figure 37 : Construction génétique des souris Rosa26-hCdx2.

Le segment d'ADN inséré par recombinaison homologue dans l'intron-1 du gène Rosa26 comprend un site accepteur d'épissage (SA), une cassette STOP de transcription flanquée de sites de recombinaison LoxP et incluant la séquence codante pour le gène de résistance à la Néomycine, la séquence d'ADN complémentaire codant pour la protéine Cdx2 humaine fusionnée en 5' à une étiquette Flag et le site de polyadénylation du gène de l'hormone de croissance (GH pA). La présence de la recombinaison Cre éliminera la région de la cassette située entre les 2 sites LoxP, conduisant à la synthèse d'un ARNm codant pour la protéine de fusion Flag-Cdx2 qui sera alors traduite.

2. Induction de l'expression ectopique de Cdx2 dans le modèle Rosa26-hCdx2//AhCreER^T

L'induction de l'expression de Cdx2 chez les souris Rosa26-hCdx2 nécessite la présence de la recombinaise Cre active. Pour cela, les souris Rosa26-hCdx2 ont été croisées avec des souris AhCreER^T qui produisent la Cre de façon conditionnelle dans de nombreux organes digestifs. Cette lignée de souris transgénique permet l'induction spatiale et temporelle de la recombinaise CreER^T qui excise les séquences entre deux sites LoxP. L'expression de la protéine de fusion CreER^T est sous le contrôle du promoteur du gène *CYP1A1*, activé par le xénobiotique lipophile **β -naphthoflavone** dans l'épithélium de plusieurs organes du tractus digestif : l'intestin, l'œsophage, l'estomac, le pancréas, la vésicule biliaire et le foie (Ireland et al., 2004). Le β -naphthoflavone se lie aux récepteurs des aryl-hydrocarbures cytoplasmiques (**Ah**), ce qui induit leur translocation nucléaire et leur fixation aux éléments de réponse aux xénobiotiques (XRE) présents sur le promoteur du gène *CYP1A1*. Ceci permet la transcription de CreER^T. La protéine synthétisée s'accumule alors dans le cytoplasme. Dans la protéine de fusion CreER^T, la recombinaise Cre est liée au **domaine de liaison au ligand** (LBD) du récepteur des œstrogènes muté de la souris. Cette protéine reste cytoplasmique en l'absence de ligand. Lorsqu'il est injecté aux souris, le **tamoxifène**, un analogue synthétique des œstrogènes, se lie au LBD. La protéine CreER^T est alors transférée dans le noyau et peut induire la recombinaison génétique entre deux séquences LoxP. La mutation introduite dans le LBD confère la sélectivité de reconnaissance vis-à-vis du tamoxifène afin que les œstrogènes endogènes n'activent pas le système (**Figure 38**).

RESULTATS – OBJECTIF 1

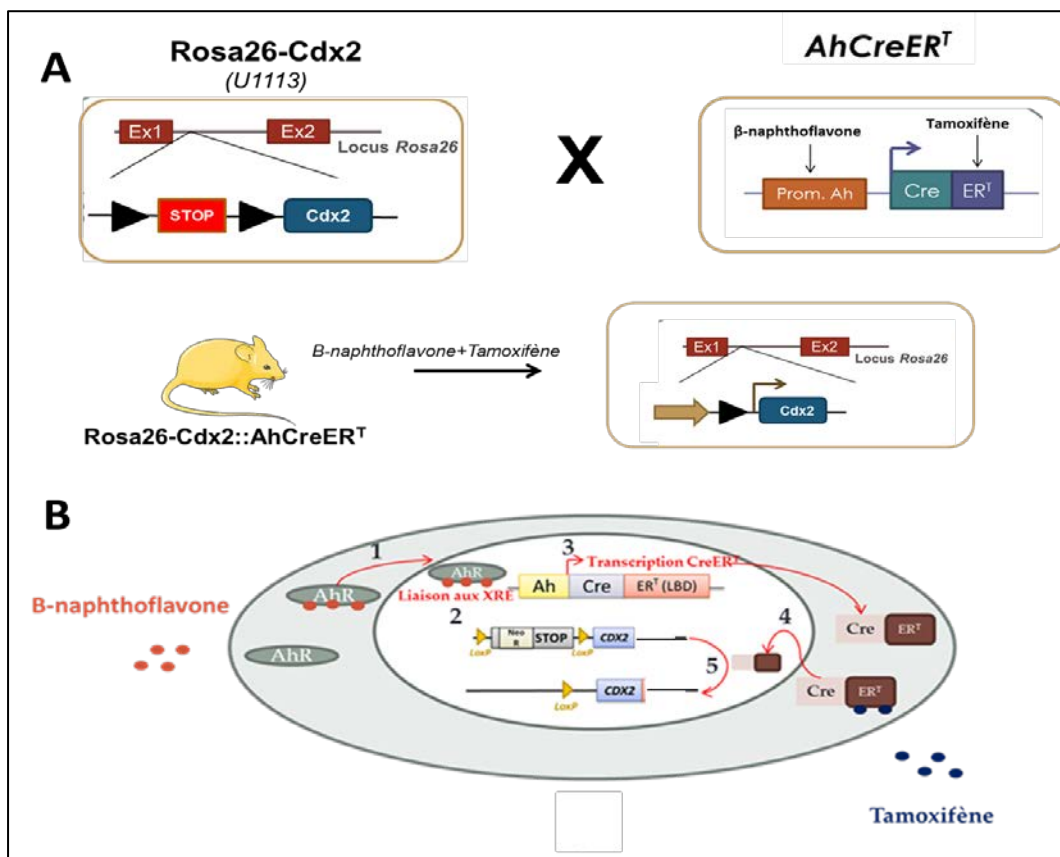


Figure 38 : Induction de l'expression de Cdx2 dans les souris Rosa26-hCdx2//AhCreER^T.

A. Les souris sont croisées pour obtenir des souris Rosa26-hCdx2::AhCreER^T qui reçoivent des injections intrapéritonéales de β-naphthoflavone et de Tamoxifène permettant d'induire l'expression ectopique de Cdx2.

B. Le traitement des souris au β-naphthoflavone permet la translocation nucléaire des récepteurs Ah après liaison du β-naphthoflavone (1) pour lier les éléments de réponse aux xénobiotiques (XRE) (2) ce qui induit la transcription de la CreER^T (3) qui s'accumule dans le cytoplasme. L'administration simultanée de tamoxifène qui se fixe sur la partie ER^T de la protéine de fusion CreER^T permet sa translocation dans le noyau (4) pour induire la recombinaison entre les sites loxP du locus Rosa26-hCdx2.

Le génotypage par PCR des souris issues de ce croisement a permis d'identifier les animaux **double transgéniques (DT) Rosa26-hCdx2//AhCreER^T**. A l'âge de 2-3 mois, ces souris ont été traitées par une injection quotidienne pendant 4 jours consécutifs de β-naphthoflavone et de tamoxifène (BN+TAM). Les souris « contrôles » sont des souris Rosa26-hCdx2 ou AhCreER^T traitées de la même manière ou bien des souris DT non traitées au tamoxifène.

Afin de vérifier le fonctionnement du système Cre-Lox dans notre modèle, c'est-à-dire la synthèse de Cdx2 dans des organes autres que l'intestin, les souris ont été sacrifiées le lendemain de la dernière injection de BN+TAM, pour effectuer des prélèvements d'organes. Les organes prélevés et inclus en bloc de paraffine ont été les suivants : **l'œsophage**,

RESULTATS – OBJECTIF 1

l'estomac, le foie, le pancréas, la vésicule biliaire, la vessie et le rein. Une révélation immunohistologique a été réalisée sur les coupes histologiques de ces organes avec un anticorps anti-Cdx2 pour rechercher et localiser la présence de cette protéine. Chez les souris « contrôles » (n= 15), aucun immunomarquage de la protéine Cdx2 n'a été observé en dehors de l'expression endogène dans l'épithélium intestinal, confirmant qu'il n'y a pas de recombinaison spontanée au niveau du locus Rosa26-hCdx2 en l'absence de CreER^T (**Figure 39**). En revanche, chez les souris DT (n=17) traitées avec BN+TAM, les résultats de l'immunomarquage montrent une **induction de l'expression ectopique de Cdx2 dans les cellules épithéliales de l'œsophage, de la partie kératinisée et glandulaire de l'estomac, du foie, du pancréas exocrine et des canaux pancréatiques, de la vésicule biliaire et de la vessie (Figure 39)**. Cependant, cette expression n'est pas retrouvée dans toutes les cellules épithéliales en raison du mosaïcisme du promoteur Ah. Dans le rein, où le promoteur du transgène Ah n'est pas actif, aucun marquage de Cdx2 n'a été observé (**Figure 39B**). De même, aucune expression anormale de Cdx2 n'apparaît dans les cellules non-épithéliales des différents organes digestifs que nous avons analysés (**Figure 39**).

RESULTATS – OBJECTIF 1

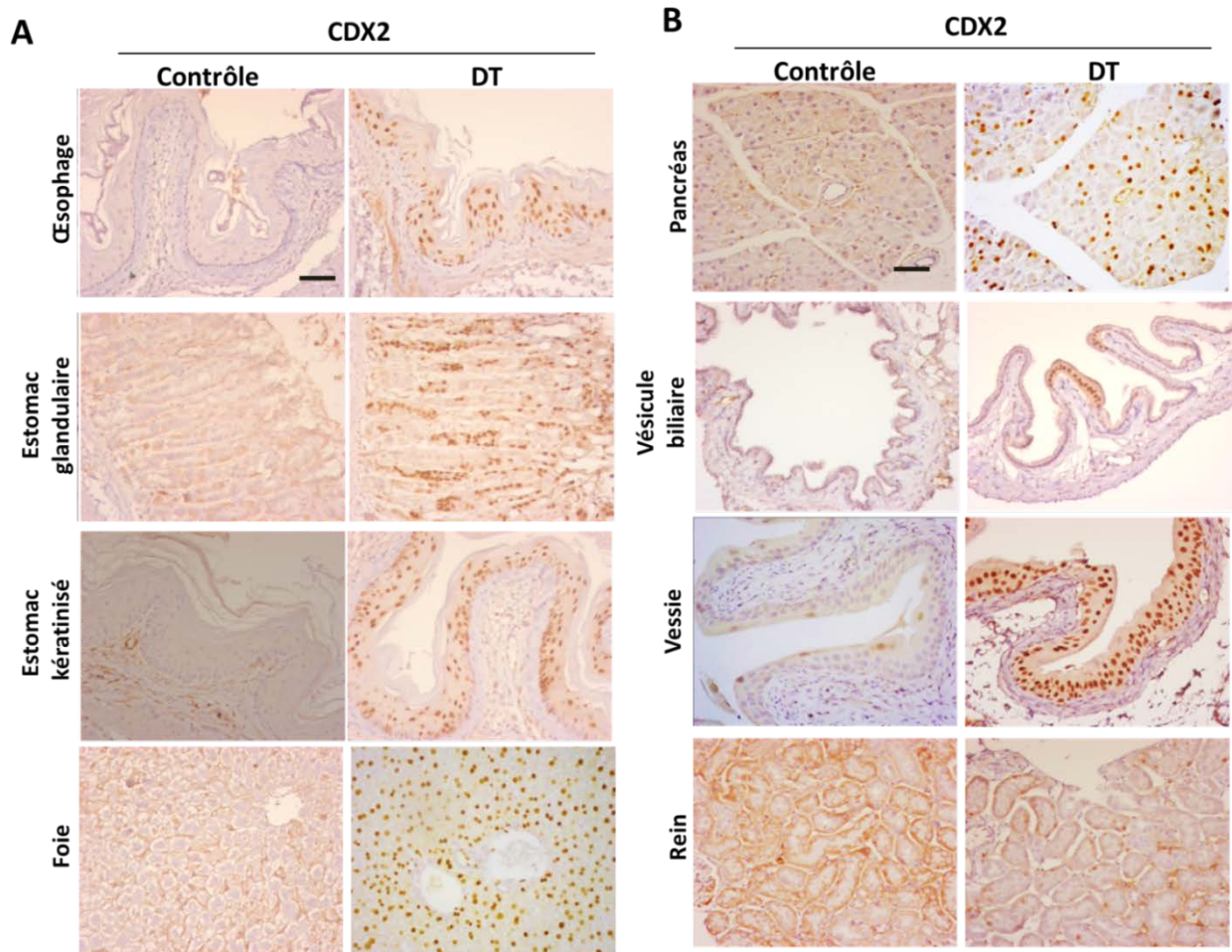


Figure 39 : Immunomarquage de Cdx2 dans les tissus de souris contrôles et doubles transgéniques (DT) Rosa26-hCdx2//AhCreER^T un jour après le traitement BN+TAM.

A. L'immunomarquage de Cdx2, par l'anticorps anti-Cdx2, est négatif pour l'oesophage, l'estomac et le foie de la souris contrôlée. Le marquage de Cdx2 est positif et nucléaire dans l'épithélium de l'oesophage, l'estomac kératinisé et glandulaire et le foie de la souris DT.

B. L'immunomarquage de Cdx2 est négatif pour le pancréas, la vésicule biliaire, la vessie et le rein de la souris contrôlée. Le marquage de Cdx2 est positif et nucléaire dans le pancréas exocrine, la vésicule biliaire et la vessie de la souris DT. Le rein est négatif pour l'expression de Cdx2. La barre d'échelle correspond à 50μm.

3. Maintien de l'expression ectopique de Cdx2 au cours du temps

Les résultats précédents montrant une expression ectopique de Cdx2 dès la fin du traitement, nous avons voulu déterminer la cinétique d'induction de l'expression ectopique de Cdx2 et son maintien dans le temps. Pour cela, les souris doubles transgéniques (DT) Rosa26-hCdx2//AhCreER^T et contrôles traitées comme précédemment ont été sacrifiées à différents stades : 1 jour (n=2), 1 semaine (n=2), 4 semaines (n=1), 9 semaines (n=1), 4 mois (n=1) et > 12 mois (n=13). L'expression de Cdx2 a été analysée par immunohistochimie avec l'anticorps

RESULTATS – OBJECTIF 1

anti-Cdx2. Globalement, les résultats montrent que **l'expression ectopique de Cdx2 est induite rapidement** (dès 1 jour après l'administration de BN+TAM) **et qu'elle maintenue à long terme**, jusqu'à 14 mois après l'induction de la Cre recombinase, **dans tous les organes** : œsophage, estomac, foie, vésicule biliaire, pancréas et vessie.

Ces résultats ont cependant mis en évidence **deux cas de figures** : (i) **dans les organes à renouvellement cellulaire lent** comme le foie, l'expression ectopique de Cdx2 est maintenue de façon homogène durant les 12 mois dans toutes les cellules différenciées qui étaient en place au moment de l'induction ; (ii) **dans les organes à renouvellement cellulaire rapide** comme l'œsophage et l'estomac, l'expression est aussi maintenue et reste hétérogène (**Figure 40**). Le maintien de l'expression ectopique de Cdx2 à long terme dans ces organes indique que l'événement de recombinaison a touché **des cellules souches** ; cependant le mosaïcisme révèle qu'une proportion seulement de l'ensemble des cellules souches est atteinte.

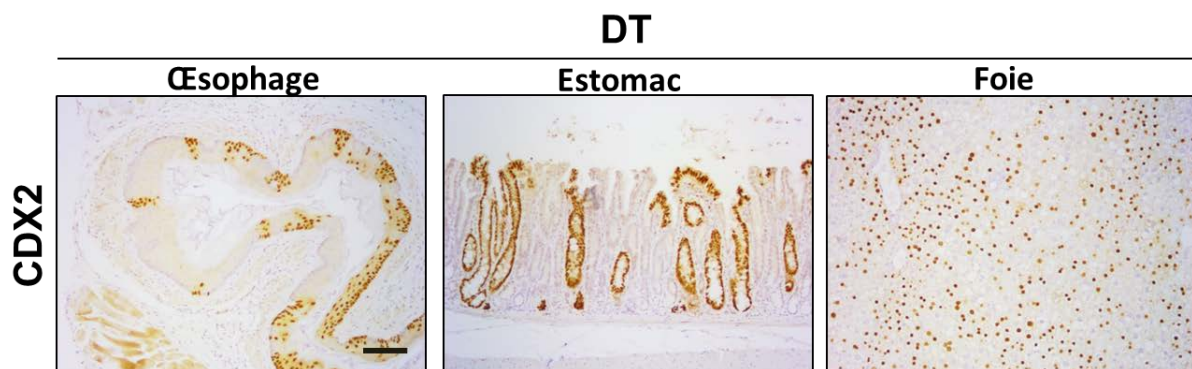


Figure 40 : Immunomarquage de Cdx2 chez les souris Rosa26-hCdx2//AhCreERT, 12 mois après l'induction de Cdx2. Les souris doubles transgéniques (DT) Rosa26-hCdx2//AhCreERT présentent une expression mosaïque maintenue de Cdx2 à long terme dans les épithélia de l'œsophage, l'estomac et le foie. La barre d'échelle correspond à 100µm.

Conclusion A

L'ensemble de ces résultats démontre que **le système d'induction conditionnelle de Cdx2 dans le modèle murin Rosa26-hCdx2//AhCreERT est fonctionnel** : il permet une expression ectopique précoce de la protéine Cdx2 dès le jour suivant la fin du traitement et son maintien à long terme dans l'épithélium de divers organes d'origine endodermique chez la souris adulte. **Ceci valide ce modèle pour les études de physiopathologie de l'expression ectopique de Cdx2 chez la souris adulte.**

B. L'expression ectopique de Cdx2 provoque des lésions métaplasiques de type intestinal

Les conséquences physiopathologiques de l'expression ectopique de Cdx2 dans l'estomac des souris doubles transgéniques DT comparativement aux souris Ctrl ont été évaluées à **différents stades après l'induction de Cdx2** : 24 heures (n=1), 48 heures (n=1), 1 semaine (n=1), 4 semaines (n=1), 9 semaines (n=1), 4 mois (n=1) et plus de 12 mois (n=13).

1. L'expression ectopique de Cdx2 dans l'épithélium gastrique induit à court terme le développement de métaplasies intestinales

1.1 Caractérisation de l'expression ectopique de Cdx2 dans l'estomac

Une analyse immunohistologique a été réalisée sur les coupes d'estomac aux différents stades pour rechercher et localiser la présence de la protéine Cdx2. Chez les souris DT traitées par BN et TAM, les résultats de l'immunomarquage montrent que la protéine Cdx2 s'exprime de manière hétérogène, spécifiquement dans **l'épithélium gastrique**, à la fois dans la partie kératinisée et la partie glandulaire (**Figure 39A**). Cette expression est retrouvée de manière précoce (dès 1 jour) et se maintient jusqu'au dernier stade étudié (> 12 mois) (**Figure 39A et 40**). Chez les souris contrôles, aucun immunomarquage de la protéine Cdx2 n'est observé dans l'estomac (**Figure 39A**). Ces analyses immunohistologiques de l'expression de Cdx2 ont également été confirmées par des analyses de RT-qPCR de l'expression relative de l'ARNm de Cdx2 humain issu du locus Rosa26-hCdx2 dans les estomacs de souris contrôle et DT (**Figure 46**). Nous avons également évalué le niveau d'expression de Cdx2 ectopique dans l'estomac glandulaire des souris DT en comparaison avec l'expression physiologique de Cdx2 dans l'intestin par RT-qPCR dans l'estomac de souris DT (n=3) et dans un caecum contrôle (n=1), segment de l'intestin qui exprime le plus Cdx2. Les résultats montrent que le taux de l'ARNm de Cdx2 est environ 35 fois moins important dans l'estomac des souris DT que dans le caecum (**Résultat non illustré**).

RESULTATS – OBJECTIF 1

1.2 Caractérisation des métaplasies intestinales induites par Cdx2

- **Cdx2 provoque le remodelage progressif de l'épithélium gastrique**

Au stade d'1 semaine après l'induction de Cdx2, aucune modification structurale significative n'a été observée. Au stade **4 semaines**, on constate **l'apparition de structures cystiques** dans lesquelles s'expriment spécifiquement Cdx2 au niveau de l'estomac glandulaire ainsi que l'allongement des glandes. Ces modifications démontrent le début **d'un remodelage des glandes gastriques**. En effet, avec le temps, les glandes gastriques évoluent en glandes de type intestinal présentant un **allongement** de ces dernières et l'apparition de **cellules à mucus**. Les glandes adoptent ainsi une morphologie proche des villosités de l'intestin, du stade 4 à 14 mois après l'induction de Cdx2. De plus, l'immuno-marquage avec un anticorps anti-phospho-Histone 3 permettant de localiser les cellules mitotiques en métaphase, met en évidence **un changement de localisation de la zone proliférative**, qui passe progressivement de la zone intermédiaire du collet au fond des glandes exprimant Cdx2. Cette localisation de la zone de prolifération évoque celle de l'intestin. Aucune modification structurale n'a été observée chez les souris contrôles (**Figure 41**). Ces résultats suggèrent que **l'expression ectopique de Cdx2 dans l'estomac provoque un remodelage progressif de l'épithélium gastrique chez les souris DT vers une morphologie de type intestinal**.

RESULTATS – OBJECTIF 1

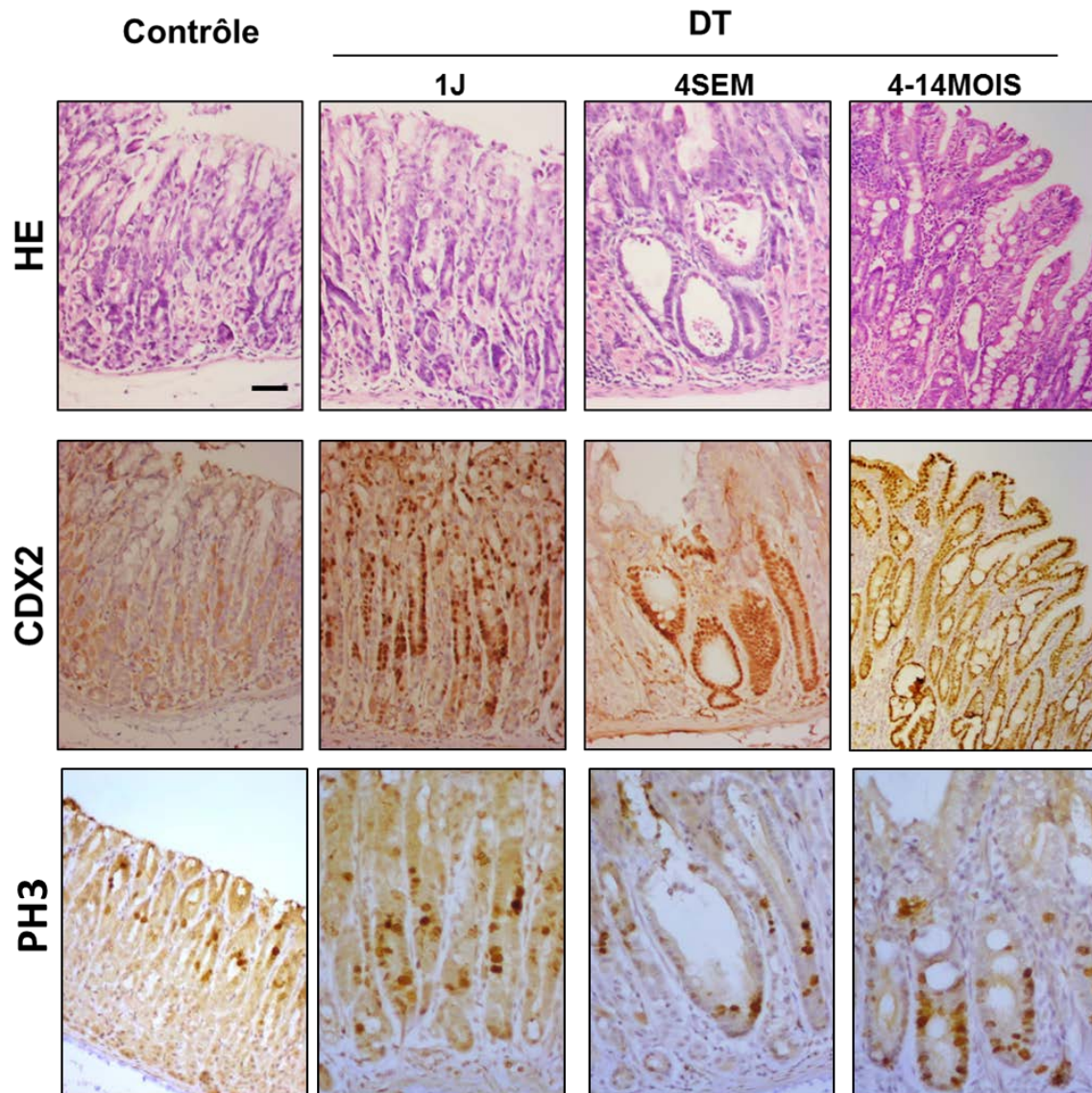


Figure 41 : Analyse histologique d'estomac de souris contrôle et doubles transgéniques (DT) Rosa26-hCdx2//AhCreER^T au cours du temps.

La coloration histologique (HE) a été réalisée à 4 stades différents. Des modifications structurales sont observées dès 4 semaines après l'induction de Cdx2 chez les souris DT qui évoluent et se maintiennent au cours de 4 à 14 mois après l'induction de Cdx2. L'immunomarquage de Cdx2 est positif aux différents stades chez les souris DT. Le marquage nucléaire de la phospho-histone 3 (PH3) qui identifie les cellules en métaphase et est localisé au niveau du collet des glandes gastriques chez le contrôle alors qu'il est progressivement localisé à la base des glandes chez les souris DT. La barre d'échelle correspond à 50µm.

RESULTATS – OBJECTIF 1

- **Cdx2 induit une trans-différenciation intestinale complète**

Nous avons également recherché les éventuelles modifications fonctionnelles de l'expression ectopique de Cdx2 dans l'estomac des souris DT.

Les résultats d'immunomarquage dans l'estomac glandulaire montrent **l'apparition très précoce des marqueurs intestinaux, qui sont également des cibles transcriptionnelles de Cdx2 : Phosphatase Alcaline** (dès le stade 1 jour) et **Muc2** (dès le stade 1 semaine) dans les zones où CDX2 est exprimé. Leur expression augmente et se maintient dans le temps. L'expression de ces marqueurs démontre la présence des 2 lignages absorbant et sécréteur de l'intestin dans l'estomac des souris DT, contrairement à l'estomac des souris contrôles (**Figure 42A**). De plus, l'analyse de l'expression de lysozyme (marqueur des cellules de Paneth) et de chromogranine A (marqueur des cellules entéro-endocrines) indiquent la présence de ces deux types cellulaires intestinaux dans l'estomac DT (**Figure 42B**). Les résultats de RT-qPCR de la quantité relative de l'ARNm de Muc2 et de Fabp2 montrent également l'augmentation de ces marqueurs intestinaux dans les estomacs des souris DT en comparaison aux estomacs des souris contrôles et confirment donc **un gain de différenciation intestinale induit par Cdx2 (Figure 42C)**.

Parallèlement à ce gain de différenciation intestinale, on observe **une perte de différenciation gastrique**. L'analyse immunohistochimique des marqueurs gastriques **ATPase**, marqueur des cellules pariétales et **Claudine 18**, marqueur des jonctions serrées gastriques, montre une perte totale d'expression de ces protéines dans les zones exprimant Cdx2 et les marqueurs intestinaux (**Figure 6A**).

Ces résultats indiquent qu'il s'est opéré une trans-différenciation de l'épithélium gastrique des souris DT en épithélium intestinal. Cette trans-différenciation est le signe d'**un développement de métaplasies intestinales**.

RESULTATS – OBJECTIF 1

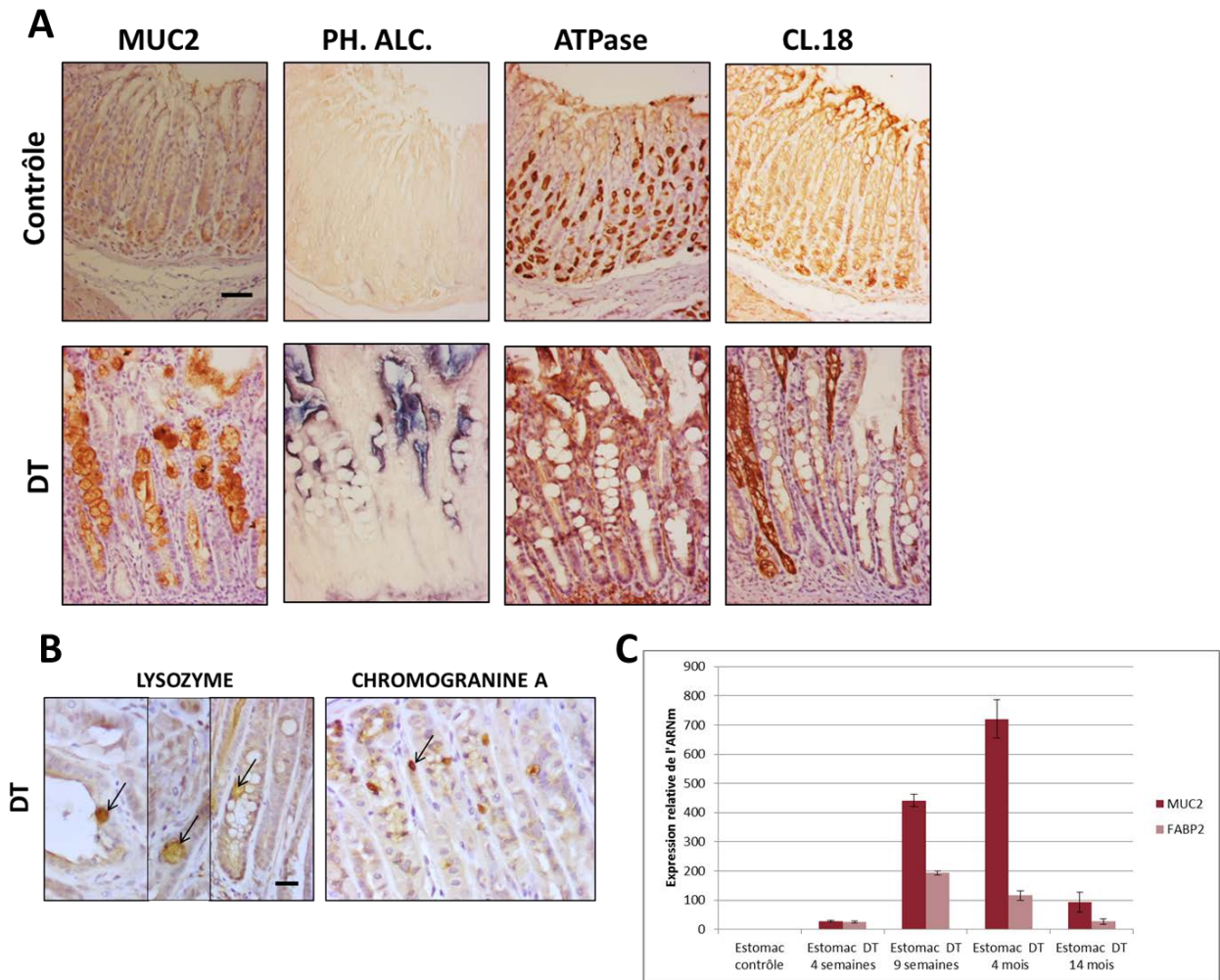


Figure 42 : Analyses fonctionnelles d'estomac de souris contrôles et doubles transgéniques (DT) Rosa26-hCdx2//AhCreER^T

A. L'expression de marqueurs intestinaux et gastriques a été analysée par immunohistochimie chez les souris contrôles et DT. Le marquage membranaire de la phosphatase alcaline (PH.ALC.) et le marquage cytoplasmique de la mucine 2 (MUC2) sont détectés chez les souris DT. Ces marqueurs sont négatifs chez les souris contrôles. L'expression cytoplasmique de l'ATPase H/K, qui est un marqueur des cellules pariétales gastriques, disparaît chez les souris DT. Il en est de même pour le marqueur membranaire général des cellules épithéliales gastriques, la Claudine 18 (CL18). La barre d'échelle correspond à 50µm.

B. L'analyse des marqueurs de cellules de Paneth et de cellules entéro-endocrines a été analysée par immunohistochimie chez les souris DT. Le marquage cytoplasmique du lysozyme (flèches) indique la présence de cellules de Paneth dans l'estomac DT. Le marquage cytoplasmique de la chromogranine A (flèches) indique la présence de cellules entéro-endocrines dans l'estomac DT. La barre d'échelle correspond à 20µm.

C. L'expression relative de l'ARNm des marqueurs intestinaux MUC2 et FABP2 a été analysée par RT-qPCR dans les estomacs contrôles et DT à 4 différents stades (n=1 souris pour les stades 4, 9 semaines et 4 mois) (n=2 souris pour le stade 14 mois). Ces marqueurs sont augmentés à tous les stades par rapport au contrôle. Ces analyses ont été réalisées en triplicat pour chaque stade. Les résultats représentent la moyenne +/- l'écart standard sur la moyenne (ESM).

RESULTATS – OBJECTIF 1

Pour caractériser au niveau moléculaire ces métaplasies intestinales, nous avons analysé l'expression de facteurs décrits comme ayant un rôle dans l'apparition de ces lésions.

Premièrement, **le facteur de transcription Sox2**, qui est essentiel pour la différenciation épithéliale gastrique. Il a été décrit une régulation négative de ce facteur dans les métaplasies intestinales qui se développent chez la souris et chez l'homme après une infection à *Helicobacter* (Tsukamoto et al., 2004). Son profil d'expression est alors inversement corrélé à celui de Cdx2. Sa dérégulation est donc associée à la conversion de la muqueuse gastrique en métaplasie intestinale.

Dans l'estomac des souris contrôles, Sox2 s'exprime dans l'épithélium normal dans la moitié inférieure des glandes gastriques. L'analyse immunohistochimique de Sox2 dans l'estomac des souris DT montre une perte progressive de ce facteur. En effet, 1 semaine après l'induction de Cdx2, son expression devient diffuse et diminue. 4 à 14 mois après l'induction de Cdx2, son expression est complètement perdue au niveau des métaplasies intestinales bien développées (**Figure 43A**). Ces résultats indiquent une perte de SOX2 et de la différenciation gastrique, inversement corrélée au gain de CDX2 et et la différenciation intestinale.

Nous avons également recherché **une activation du facteur intestinal Olfm4** dans les métaplasies intestinales, dont l'expression est augmentée dans les métaplasies intestinales chez l'homme et la souris (Jang et al., 2015). Cette glycoprotéine est considérée comme **un marqueur des cellules souches de l'intestin grêle de souris** (Schuijers et al., 2014).

L'analyse immunohistochimique d'Olfm4 dans l'estomac des souris DT montre une apparition précoce de ce facteur, dès 48 heures après l'induction de Cdx2, contrairement à l'estomac contrôle qui n'en exprime pas. L'expression d'Olfm4 augmente et se maintient dans le temps, préférentiellement à la base des glandes, suggérant une modification de localisation des cellules souches qui se trouvent normalement dans la moitié de la glande vers la base des glandes, comme les cellules souches de l'intestin localisées au niveau des cryptes à la base des villosités (**Figure 43B**). Ce résultat est en accord avec la relocalisation basale du compartiment des cellules prolifératives.

Ces résultats démontrent d'une part, qu'il y a bien, dans le modèle des souris Rosa26-hCdx2//AhCreER^T, **une perte du caractère gastrique en faveur d'un caractère intestinal au niveau des métaplasies intestinales** et d'autre part, que le développement de métaplasies

RESULTATS – OBJECTIF 1

intestinales est associé à des mécanismes moléculaires décrits dans les métaplasies intestinales de l'estomac chez l'homme.

En conclusion, l'expression ectopique de Cdx2 dans l'estomac induit un processus de trans-différenciation intestinale de l'épithélium gastrique à l'origine du développement de zones de métaplasie intestinale de type complet dans l'estomac glandulaire des souris DT.

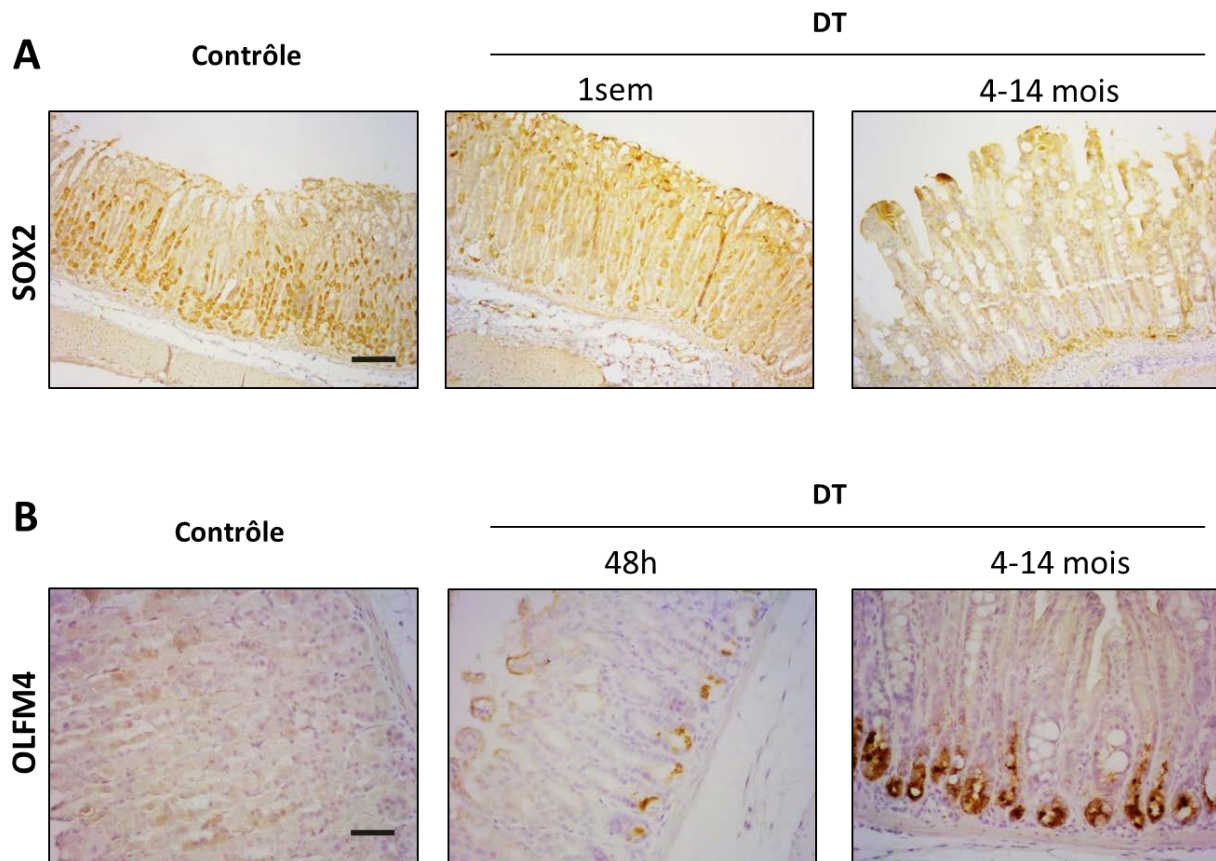


Figure 43 : Analyse immunohistochimique du marqueur de différenciation gastrique SOX2 et du marqueur de cellules souches intestinales OLFM4 dans l'estomac de souris contrôles et doubles transgéniques (DT) Rosa26-hCdx2//AhCreER^T au cours du temps

A. L'immunomarquage de SOX2 indique une expression nucléaire et localisée dans la moitié inférieure dans l'estomac contrôlé. Cette expression se diffuse et diminue chez les souris DT 1 semaine après l'induction de Cdx2. L'expression de SOX2 est complètement perdue aux stades 4 à 14 mois après l'induction de Cdx2 au niveau des métaplasies intestinales. La barre d'échelle correspond à 100µm.

B. L'immunomarquage d'OLFM4 est cytoplasmique et positif dès 48heures après l'induction de Cdx2 dans l'estomac DT, avec une expression localisée à la base des glandes. Son expression augmente aux stades 4 à 14 mois après l'induction de Cdx2 au niveau des métaplasies intestinales. L'immunomarquage d'OLFM4 est négatif dans l'estomac contrôlé. La barre d'échelle correspond à 50µm.

RESULTATS – OBJECTIF 1

- **Cdx2 déclenche un processus de trans-différenciation intestinale clonal et cellule-autonome**

Afin de démontrer l'acquisition du caractère intestinal des cellules souches provenant de la métaplasie intestinale de l'estomac, nous avons réalisé des expériences de culture *ex vivo* de glandes épithéliales gastriques provenant des souris contrôles et DT. Ces glandes ont été cultivés dans le milieu de culture destiné spécifiquement à la culture d'organoïdes d'intestins (et non d'organoïdes d'estomac) (Mahé et al., 2013).

Dans ce milieu de culture, les glandes gastriques des souris Ctrl évoluent en structures sphériques à simple paroi. Ces structures ne développent pas de bourgeons typiques des organoïdes intestinaux. Les cultures des glandes gastriques issues des souris DT s'organisent en **organoïdes** et présentent **deux types de structures** : d'une part des **structures sphériques** semblables à celles obtenues à partir des souris Ctrl et des structures sphériques à double paroi et d'autre part des structures présentant des **bourgeoisements**, ressemblant à ceux qui se forment typiquement dans les organoïdes intestinaux issus de l'intestin grêle (**Figure 44A**). Les structures sphériques ainsi que les structures bourgeonnantes peuvent être repiquées en culture ; leur phénotype reste stable.

La caractérisation par immunofluorescence des structures sphériques provenant des souris contrôles et DT montre qu'elles n'expriment pas Cdx2 mais qu'elles expriment la Cld18, marqueur spécifique de l'épithélium gastrique (**Figure 44B**). En revanche, **les structures bourgeonnantes des DT expriment Cdx2 dans la totalité des cellules qui les constituent**. Elles présentent également une différenciation intestinale avec **l'expression du marqueur intestinal Muc2**, ainsi **qu'une perte d'expression du marqueur gastrique Claudine18 (Figure 44C)**.

Ces résultats montrent que **les lésions métaplasiques qui se développent dans l'estomac des souris DT permettent de produire *ex vivo* des structures analogues du point de vue de leur structure et de leur composition cellulaire aux organoïdes intestinaux**. Il y a bien **un maintien *ex vivo* en culture des cellules souches de type intestinal provenant de la métaplasie induite par Cdx2**. De plus, les structures produites *ex vivo* sont **clonales** puisqu'elles sont soit de type gastrique et n'expriment pas Cdx2, soit de type intestinal et expriment dans leur totalité Cdx2. En conclusion, **Cdx2 induit un processus de trans-différenciation intestinale chez la souris qui est cellule-autonome** car

RESULTATS – OBJECTIF 1

les cellules gastriques dans lesquelles l'expression de Cdx2 est induite acquièrent intrinsèquement le caractère intestinal.

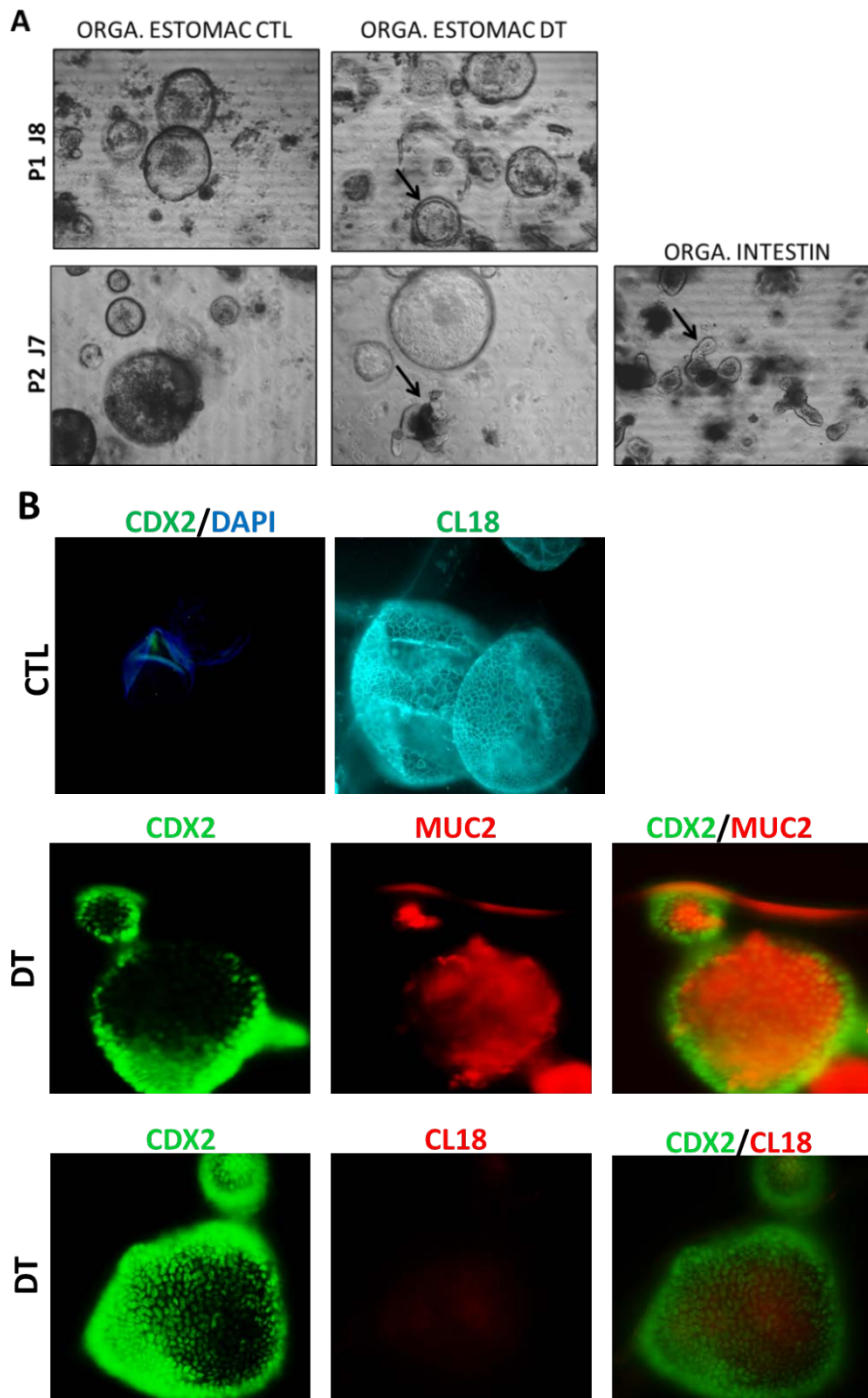


Figure 44 : Caractérisation des organoïdes gastriques de souris contrôles (CTL) et doubles transgéniques (DT).

A. Photographies de la mise en culture des glandes gastriques au passage 1 jour 8 (P1 J8) et au passage 2 jour 7 (P2 J7). Les glandes CTL adoptent une morphologie sphérique à simple paroi et les fragments d'estomac DT adoptent une morphologie sphérique à simple paroi et à double paroi (flèche) au passage 1. Certains fragments d'estomac DT bourgeonnent (flèche) au passage 2 comme les organoïdes d'intestin (flèche).

B. Analyse d'immunofluorescence de l'expression de Cdx2 dans les structures sphériques d'estomac CTL. Les structures sphériques CTL expriment le marqueur gastrique Claudine 18 (CL18) mais pas Cdx2.

C. Analyse d'immunofluorescence de la co-expression de Cdx2 et des marqueurs Muc2 et Claudine18 (CL18). Les structures bourgeonnantes DT co-expriment Cdx2 et le marqueur cytoplasmique intestinal Muc2 alors que le marqueur membranaire gastrique CL18 n'est pas exprimé dans ces structures bourgeonnantes DT exprimant Cdx2.

RESULTATS – OBJECTIF 1

- **Le développement de métaplasies intestinales est associé à celui de métaplasies de type SPEM**

Il a été décrit récemment l'existence d'une autre lésion métaplasique dans l'estomac (Goldenring et al., 2010). Cette lésion est appelée **métaplasie de type SPEM** pour « Spasmolytic Polypeptide Expressing Metaplasia » de par la surexpression caractéristique du **polypeptide spasmolytique** ou Tff2, qui est un facteur impliqué dans la protection et la réparation de la muqueuse gastro-intestinale. Cette métaplasie se développe à la base des glandes gastriques, à partir de **la trans-différenciation des cellules principales suite à la perte de cellules pariétales provoquée par une inflammation chronique**. Il a été proposé chez l'homme, que suite à une inflammation persistante de la muqueuse gastrique, une métaplasie intestinale pourrait se développer au niveau apical des glandes développant une SPEM. Ainsi, **la métaplasie de type SPEM régresserait progressivement en faveur d'une métaplasie intestinale**. La lésion métaplasique de type SPEM est donc considérée par certains auteurs comme **une lésion précurseur de la métaplasie intestinale**.

Nous avons donc recherché dans l'estomac des souris Rosa26-hCdx2//AhCreER^T, s'il y avait un développement de cette métaplasie de type SPEM en association avec la métaplasie intestinale. L'analyse immunohistochimique du facteur Tff2 montre une **surexpression de ce facteur à la base des glandes de l'estomac des souris DT** contrairement à l'estomac des souris Ctrl qui présentent une faible expression diffuse de Tff2. Cette surexpression n'est pas retrouvée 1 semaine après l'induction de Cdx2 mais apparaît après 4 semaines, avec une augmentation et un maintien d'expression sur au moins 12 mois. De manière remarquable, dans les zones où la métaplasie intestinale est bien développée, on ne détecte pas d'expression de Tff2 (**Figure 45A**).

Ces résultats suggèrent qu'il se produit **un développement de métaplasie de type SPEM dans l'estomac des souris DT qui coexiste avec la métaplasie intestinale** mais avec une prédominance pour la métaplasie intestinale. De plus, l'analyse de co-marquage de Cdx2 et Tff2 montrent que les cellules exprimant Tff2 n'expriment pas Cdx2, suggérant que Cdx2 n'est pas à l'origine directe de la surexpression de ce facteur dans l'estomac des souris DT (**Figure 45B**).

RESULTATS – OBJECTIF 1

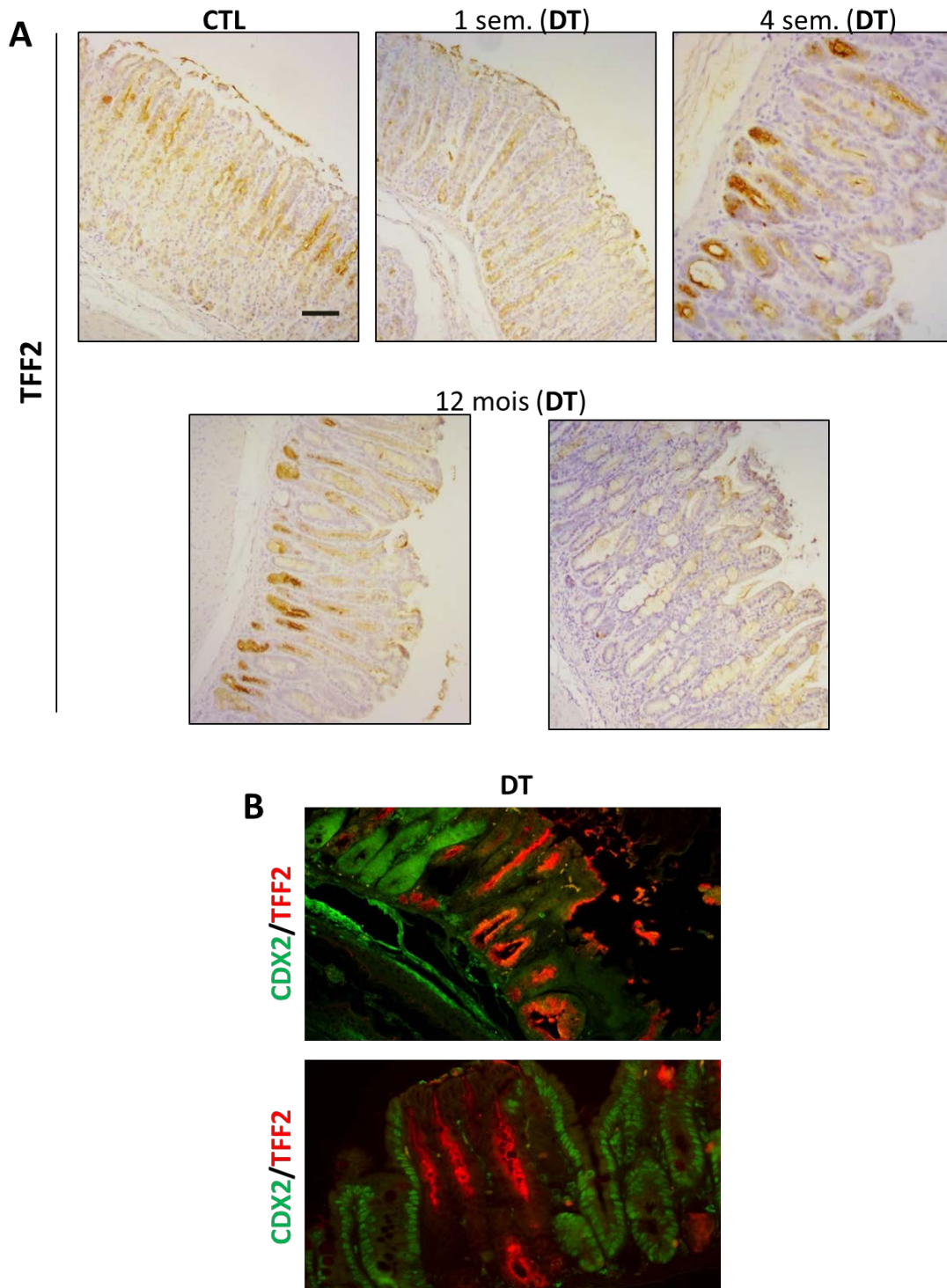


Figure 45 : Analyse des lésions métaboliques exprimant du polypeptide spasmodique ou Tff2 dans l'estomac de souris contrôlée (CTL) et doubles transgéniques (DT) Rosa26-hCdx2//AhCreER^T.

A. Analyse immunohistochimique de Tff2 dans l'estomac de souris CTL et DT au cours du temps. Une expression cytoplasmique et diffuse de Tff2 est retrouvée dans l'estomac contrôlé et l'estomac DT au stade « 1 semaine après l'induction de Cdx2 ». Une surexpression de Tff2 est retrouvée à la base des glandes de 4 semaines à 12 mois après l'induction de Cdx2 dans les estomacs DT. L'expression de Tff2 est perdue dans les zones de métabolisations intestinales bien développées au stade 12 mois. La barre d'échelle correspond à 100µm.

B. Analyse d'immunofluorescence de la co-expression de Cdx2 et Tff2. Les régions exprimant Tff2 n'expriment pas Cdx2 dans l'estomac DT.

RESULTATS – OBJECTIF 1

En conclusion, **l'expression ectopique de Cdx2 dans l'estomac des souris Rosa26-hCdx2//AhCreER^T induit un développement de métaplasies intestinales associé à celui de métaplasies de type SPEM**, celles-ci semblant correspondre à un **processus secondaire** en réaction au développement des métaplasies intestinales.

- **Mécanismes moléculaires associés au développement des métaplasies**

Il a été rapporté récemment que la protéine Cdx2 est capable de se fixer sur le promoteur du gène *Cdx2* dans les métaplasies intestinales de l'estomac chez l'homme et pourrait donc stimuler sa propre expression (Barros et al., 2011). Cette observation nous a amenés à étudier chez les souris doubles transgéniques Rosa26-hCdx2//AhCreER^T si la protéine Cdx2 humaine produite au niveau du locus Rosa26 recombinant était capable d'induire l'expression de la protéine Cdx2 endogène murine. L'expression relative de l'ARNm de chaque espèce a été analysée par RT-qPCR à l'aide de sondes Taqman spécifiques des séquences des gènes *Cdx2* humain et de souris dans l'estomac des souris DT, 4 semaines, 9 semaines et 4 mois après l'induction au BN+TAM. La spécificité des sondes a été vérifiée en utilisant respectivement des ARNm issus de cellules humaines AGS exprimant et des ARNm issus de caecum de souris (**Résultats non illustrés**).

Les résultats indiquent que la muqueuse gastrique des souris DT exprime l'ARNm du transgène (de *Cdx2* humain) jusqu'à 14 mois après l'induction (**Figure 46**). L'ARNm de *Cdx2* murin est également détecté dans ces mêmes échantillons d'estomac DT, contrairement à ceux de l'estomac contrôle. L'ARNm de *Cdx2* endogène est exprimé 10 à 20 fois moins que l'ARNm de *Cdx2* recombinant du locus Rosa26 (**Figure 46**). Ainsi, **l'expression de Cdx2 humain déclencherait la transcription du gène murin endogène**. Ces résultats nous permettent de confirmer **un mécanisme d'autorégulation de Cdx2 dans ce modèle murin d'expression ectopique**.

RESULTATS – OBJECTIF 1

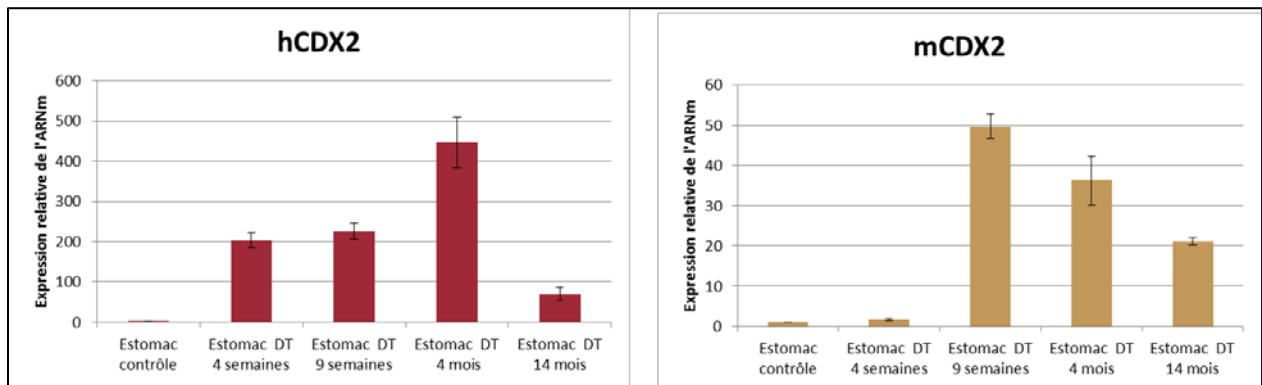


Figure 46 : Analyse de l'expression relative de l'ARNm de *Cdx2* humain (hCdx2) issu du locus *Rosa26-hCdx2* et de l'ARNm *Cdx2* murin (mCdx2) dans les estomacs de souris contrôle et doubles transgéniques (DT) *Rosa26-hCdx2//AhCreER^T* au cours du temps.

Ces transcrits ont été analysés par RT-qPCR à partir d'ARN extraits d'estomac contrôle et DT à 4 différents stades (n=1 souris pour les stades 4, 9 semaines et 4 mois) (n=2 souris pour le stade 14 mois). L'ARNm de *Cdx2* recombinant (hCdx2) et de *Cdx2* endogène (mCdx2) sont augmentés à tous les stades par rapport au contrôle. Ces analyses ont été réalisées en triplicat pour chaque stade. Les résultats représentent la moyenne +/- l'écart standard sur la moyenne (ESM).

Le mécanisme d'autorégulation de *Cdx2*, nous a amenés à déterminer si *Cdx2* active uniquement son propre gène ou une région plus large comprenant le gène *Cdx2* et des gènes voisins. En amont de la séquence génomique de *Cdx2*, se trouve le gène *Urad* qui code pour une enzyme impliquée dans le catabolisme de la purine, puis le gène *Flt3* qui code pour un récepteur de tyrosine kinase dont l'activation stimule la prolifération cellulaire (**Figure 47A**). Ce récepteur exerce un rôle oncogénique dans les leucémies myéloïdes aiguës (Gilliland & Griffin, 2002).

Les analyses de RT-qPCR montrent une augmentation d'environ 10 fois de l'ARNm de *Flt3* dans l'estomac des souris DT (n=3) en comparaison avec l'estomac des souris contrôles (n=2) (**Figure 47B**). En revanche, aucune activation du gène *Urad* n'a été détecté dans l'estomac des souris DT (**Résultat non illustré**).

Ce résultat indique que l'auto-activation du locus *Cdx2* dans les métaplasies intestinales de l'estomac n'affecte pas le gène voisin le plus proche, mais pourrait néanmoins avoir un impact sur un gène proche impliqué dans la prolifération cellulaire.

RESULTATS – OBJECTIF 1

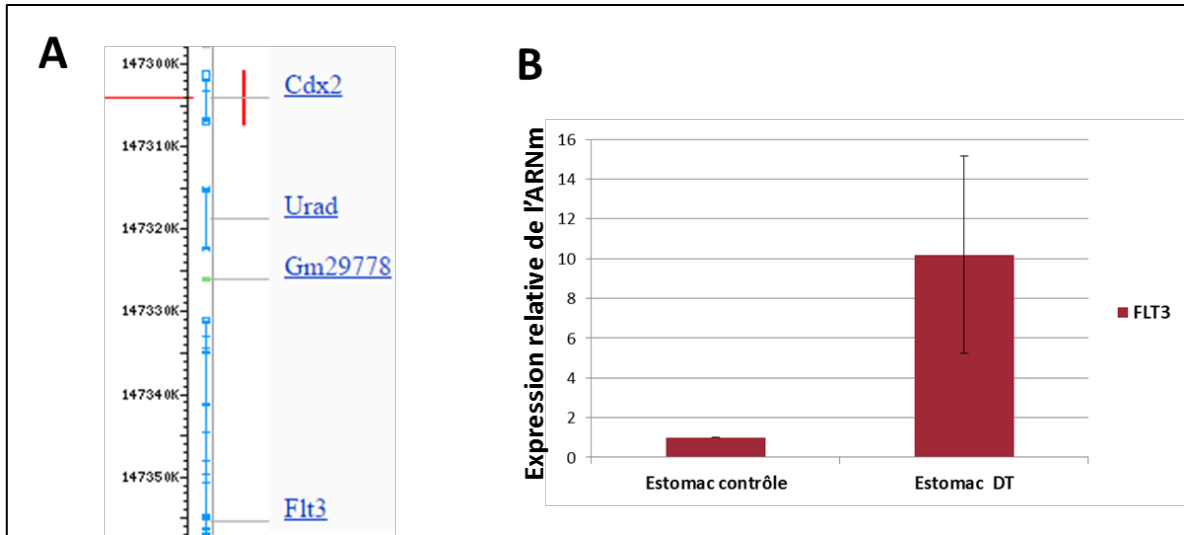


Figure 47 : Analyse de l'expression relative de l'ARNm du gène *Flt3* en aval du gène *Cdx2* dans les estomacs de souris contrôle et doubles transgéniques (DT) *Rosa26-hCdx2//AhCreERT*.

A. Schéma de la localisation génomique du gène *Flt3* par rapport au gène *Cdx2*.

B. Ce transcrit a été analysé par RT-qPCR à partir d'ARN extraits d'estomac contrôle (n=2 souris) et DT (n=3 souris). Son expression relative est augmentée environ 10 fois dans les estomacs DT par rapport aux estomacs contrôles. Ces analyses ont été réalisées en duplicat. Les résultats représentent la moyenne +/- l'écart standard sur la moyenne (ESM).

2. L'expression ectopique de Cdx2 dans le pancréas exocrine induit le développement de métaplasies acino-canaliaires de type intestinal

Les conséquences physiopathologiques de l'expression ectopique de Cdx2 dans le pancréas des souris doubles transgéniques Rosa26-hCdx2//AhCreER^T ont été évaluées à différents stades après l'induction de Cdx2 : 4 mois (n=1) et > 12 mois (n=13).

2.1 Caractérisation de l'expression ectopique de Cdx2 dans le pancréas

L'analyse immunohistologique de Cdx2 a été réalisée sur les coupes de pancréas aux différents stades après l'induction de Cdx2. Chez les souris Ctrl, aucun immunomarquage de la protéine Cdx2 n'est observé dans le pancréas (**Figure 48A**). Chez les souris DT traitées par BN+TAM, les résultats de l'immunomarquage montrent que la protéine Cdx2 s'exprime de manière hétérogène, spécifiquement dans le pancréas exocrine, au niveau des acini et des cellules épithéliales canaliaires (**Figure 39B**). Cette expression est maintenue jusqu'aux derniers stades étudiés (> 12 mois). Nous avons évalué le niveau d'expression de Cdx2 induit dans le pancréas des souris DT en comparaison au niveau d'expression physiologique de Cdx2 dans l'intestin. Les analyses par RT-qPCR de la quantité relative de l'ARNm de Cdx2 dans le pancréas de souris DT (n=4) et dans le caecum contrôle (n=1), segment de l'intestin qui exprime le plus Cdx2, montrent une quantité de l'ARNm de Cdx2 environ 60 fois moins importante dans le pancréas des souris DT que dans le caecum (**Résultat non illustré**).

2.2 Caractérisation des métaplasies acino-canaliaires induites par Cdx2

L'analyse histologique (coloration de Harris hématoxyline/éosine) révèle que l'expression ectopique de Cdx2 induit d'importantes modifications architecturales du pancréas exocrine. En effet, on constate, dès le stade 4 mois, **l'apparition d'une métaplasie acino-canaliaire** qui correspond à une involution canaliaire des acini, c'est-à-dire à une perte des acini, remplacés par des structures canaliaires (**Figure 48A**). Le parenchyme excréteur est remplacé par des **structures canaliaires** associées à un **infiltrat inflammatoire** et une **adipose**. On observe de rares acini persistants.

Nous avons recherché ensuite si ces transformations structurales s'accompagnaient d'une différenciation intestinale. Les analyses immuno-enzymologiques et immunohistochimiques montrent que ces métaplasies acino-canaliaires présentent des cellules en gobelet sécrétant du

RESULTATS – OBJECTIF 1

mucus au sein des structures canalaire, positif au marquage de la mucine intestinale Muc2. L'enzyme intestinale Phosphatase alcaline est également exprimée dans les canaux pancréatiques (**Figure 48B**). **Ces lésions métaplasiques présentent donc les deux types de lignage absorbant et sécréteur de l'intestin.** En revanche, l'analyse des marqueurs chromogranine A et lysozyme n'a pas mis en évidence la présence de cellules de Paneth ou de cellules entéro-endocrines dans la métaplasie acino-canaire (**Résultats non illustrés**).

Nous avons également analysé si cette trans-différenciation intestinale était associée à une perte de différenciation pancréatique. L'expression du facteur de transcription homéotique Pdx1, régulateur du développement embryonnaire et de la différenciation pancréatique, a donc été étudiée. Dans le pancréas des souris contrôles, ce facteur est localisé principalement dans les îlots de Langerhans. En revanche, dans le pancréas des souris DT, 4 et 12 mois après l'induction de Cdx2, une expression ectopique nucléaire de Pdx1 est détectée dans les structures canalaire de la métaplasie acino-canaire (**Figure 48B**). **Ce résultat suggère un maintien de la différenciation pancréatique au niveau des lésions métaplasiques, le processus de trans-différenciation intestinal, induit par Cdx2 dans le pancréas, n'est donc pas complet.**

De manière intéressante, la glycoprotéine Olfactomedine 4 (Olfm4), qui est considérée comme un marqueur des cellules souches de l'intestin grêle chez la souris (Schuijers et al., 2014), est également exprimée dans les cellules canalaire pancréatiques et les cellules β . Le facteur Olfm4 est considéré chez l'homme comme un biomarqueur des lésions précancéreuses pancréatiques telles que les tumeurs intra-canalaire papillaires mucineuses (TIPMP) (Cuoghi et al., 2011). Son expression est également augmentée dans l'adénocarcinome canalaire du pancréas (Kobayashi et al., 2007).

L'analyse de l'expression de ce facteur par immunomarquage sur les coupes de pancréas des souris DT montre une surexpression d'Olfm4 au niveau des canaux de la métaplasie, suggérant d'une part **le développement d'une lésion de type TIPMP** et d'autre part **l'apparition de cellules souches de type intestinal (Figure 48C)**.

Les différentes analyses des pancréas DT n'ont pas mis en évidence de modification du pancréas endocrine.

RESULTATS – OBJECTIF 1

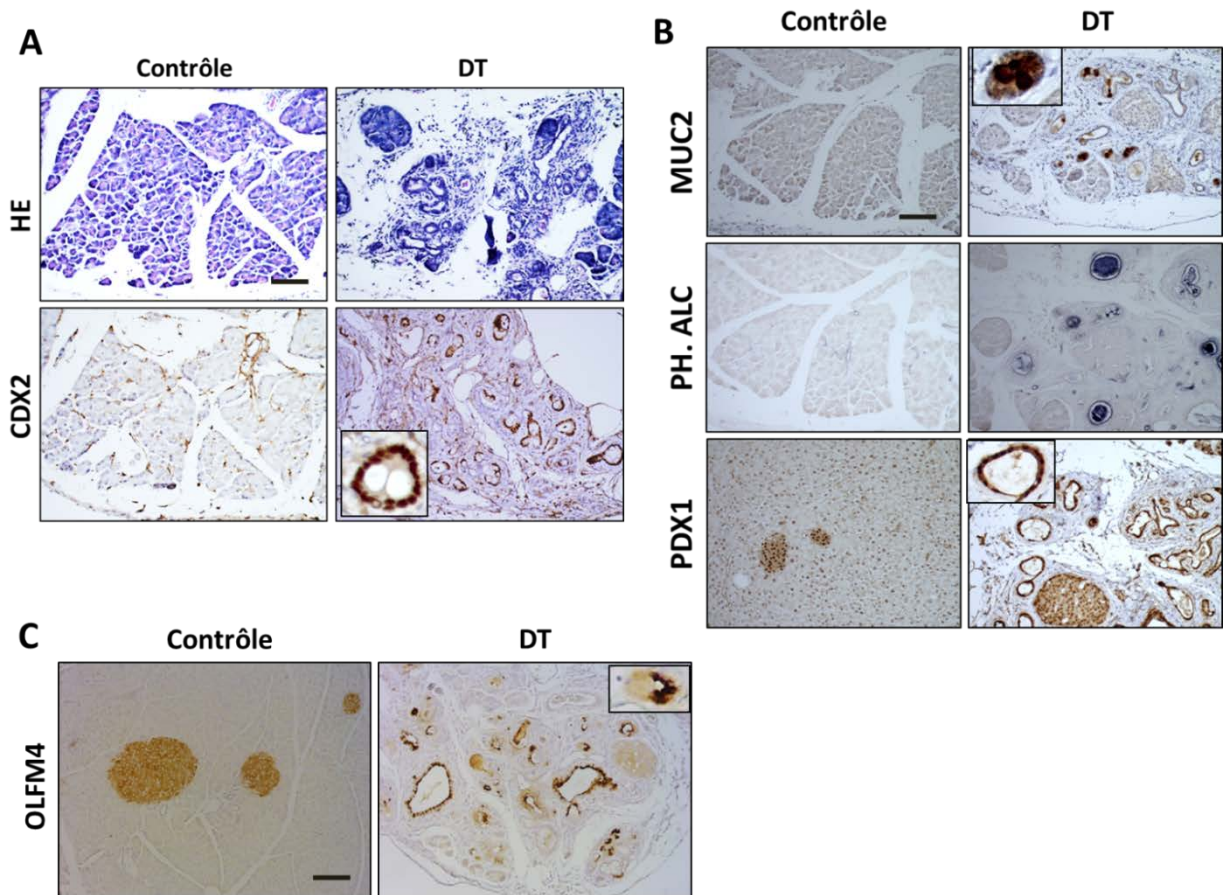


Figure 48 : Analyses histologiques et fonctionnelles de pancréas de souris contrôle et doubles transgéniques (DT) *Rosa26-hCdx2//AhCreERT* au stade « 4 mois après l'induction de *Cdx2* ».

A. La coloration histologique (HE) indique des modifications structurales de type métaplasie acino-canaulaire dans le pancréas DT. L'immunomarquage de CDX2, qui est nucléaire, est positif au niveau des cellules épithéliales des canaux de la métaplasie du pancréas DT et négatif dans le pancréas contrôle. La barre d'échelle correspond à 100 μ m.

B. L'immunomarquage cytoplasmique de marqueur intestinal Mucine 2 (MUC2) est négatif dans le pancréas contrôle, tandis qu'il est positif dans le pancréas DT. De même pour l'immunomarquage membranaire du marqueur intestinal phosphatase alcaline (PH.ALC.) L'étude de la différenciation pancréatique est réalisée par marquage de PDX1, il est nucléaire et préférentiellement exprimé dans les îlots de Langerhans des souris contrôles, mais également dans la métaplasie acino-canaulaire du pancréas DT. La barre d'échelle correspond à 100 μ m.

C. L'immunomarquage cytoplasmique du marqueur OLFM4 est positif dans les îlots de Langerhans des souris contrôles ainsi que dans les canaux de la métaplasie acino-canaulaire des souris DT. La barre d'échelle correspond à 100 μ m.

Conclusion B

En conclusion, l'expression ectopique de Cdx2 induit un processus de trans-différenciation intestinale précoce, complet, clonal et cellule autonome de l'épithélium gastrique à l'origine du développement de zones de métaplasie intestinale de type complète dans l'estomac glandulaire des souris Rosa26-hCdx2//AhCreER^T.

De plus, l'expression ectopique de Cdx2 dans le pancréas des souris DT déclenche un processus de trans-différenciation incomplet, conduisant à l'apparition de lésions métaplasiques de type intestinal avec la transformation du pancréas exocrine en structures canalaire. Ce phénotype avec présence de cellules productrices de mucus au sein de la métaplasie acino-canaire rappelle les tumeurs intra-canaire papillaires mucineuses (TIPMP) débutantes de type intestinal observées chez l'homme.

OBJECTIF 2

Etudier les mécanismes du processus de trans-différenciation intestinale induit par Cdx2

RESULTATS – OBJECTIF 2

Nous venons de décrire que dans le modèle murin Rosa26-hCdx2//AhCreER^T, l'expression ectopique de Cdx2 induite dans un grand nombre d'organes du système digestif d'origine endodermique permet le développement de **métaplasies de type intestinal** dans l'épithélium de l'estomac et du pancréas. En revanche, malgré une expression ectopique de CDX2 importante et maintenue dans le temps y compris chez les souris âgées, aucune conséquence morphologique ou fonctionnelle n'a été constatée dans les autres organes : œsophage, foie, vésicule biliaire et vessie (**Figure 49**). A noter qu'un cas possible de trans-différenciation intestinale transitoire a été observé dans la vésicule biliaire mais qui n'a pas été confirmé chez les autres souris (**Résultat non illustré**), suggérant que les conditions d'induction de CDX2 dans cet organe ne permettent pas d'induire un processus de trans-différenciation efficace.

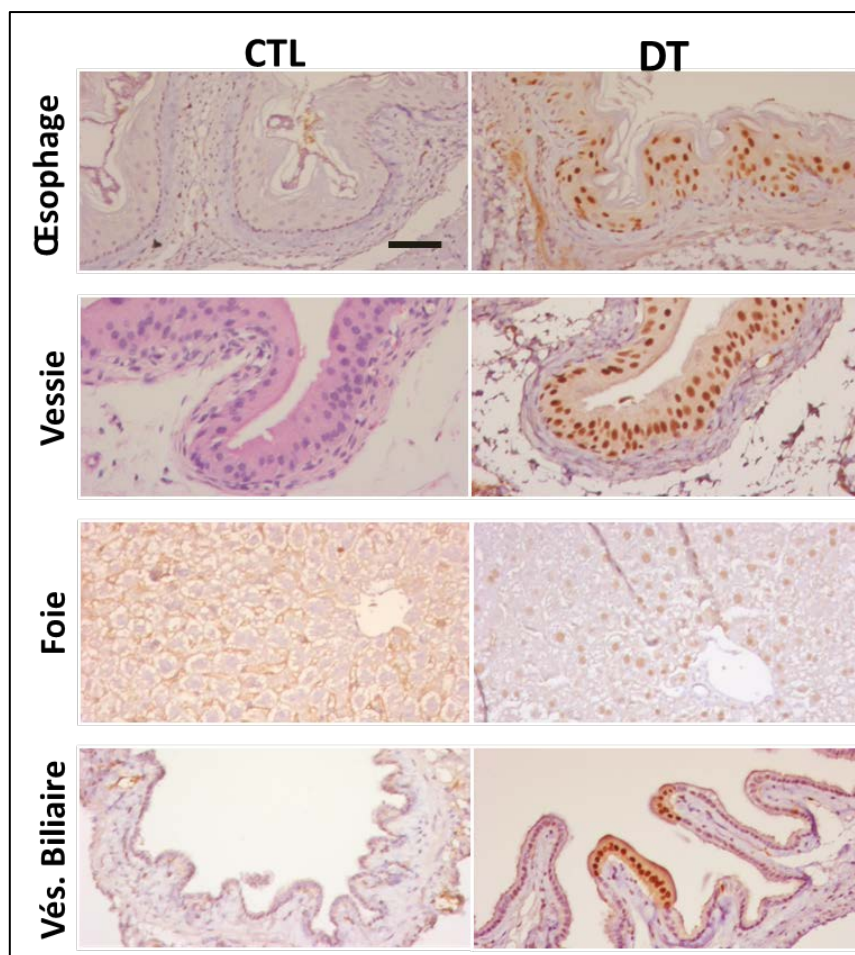


Figure 49 : Analyse immunohistochimique de l'expression ectopique de Cdx2 dans l'œsophage, la vessie, le foie et la vésicule biliaire de souris contrôle et doubles transgéniques (DT).

Une expression nucléaire de Cdx2 est retrouvée dans l'œsophage, la vessie, le foie et la vésicule biliaire DT qui ne présentent cependant pas de modifications histologiques et/ou fonctionnelles comparé à l'œsophage, la vessie, le foie et la vésicule biliaire CTL qui n'expriment pas Cdx2. La barre d'échelle correspond à 50µm.

RESULTATS – OBJECTIF 2

Cette observation indique que la capacité de Cdx2 à dicter l'identité intestinale dans les organes digestifs non intestinaux dépend du contexte cellulaire.

De manière intéressante, le délai d'apparition des métaplasies intestinales semble corrélé au taux de renouvellement cellulaire de l'organe qui les produit. En effet, le foie qui est un organe quiescent, ne présente pas de trans-différenciation intestinale tandis que l'estomac, qui se caractérise par un renouvellement cellulaire rapide, et le pancréas pour lequel le renouvellement cellulaire est lent, développent respectivement des métaplasies intestinales rapidement (1 jour dans l'estomac) ou plus tardivement (2 mois dans le pancréas).

Sur la base de ces observations, nous avons émis **l'hypothèse que la capacité de Cdx2 à induire une trans-différenciation de type intestinal dépend de la prolifération des cellules** dans lesquelles l'expression de ce gène homéotique est induite. Pour aborder cette problématique, nous avons choisi **le foie comme organe modèle** et entrepris des expériences de **régénération hépatique**. En effet, le foie possède la capacité unique de se régénérer après une lésion, réactivant ainsi transitoirement la prolifération cellulaire.

L'objectif de cette étude était de déterminer le pouvoir de trans-différenciation intestinale de Cdx2 dans les cellules du foie qui ont proliféré lors de la régénération hépatique.

1. L'activité transcriptionnelle de Cdx2 est potentiellement effective dans des cellules hépatiques en prolifération

Dans un premier temps, j'ai testé *in vitro* la capacité de la protéine Cdx2 à induire une différenciation intestinale dans une lignée cellulaire en culture d'hépatocarcinome humain. Il s'agit de la lignée HepG2, bien différenciée, dont les cellules sont polarisées et qui n'expriment pas Cdx2. Pour cela, les cellules HepG2 ont été transfectées, soit avec un vecteur d'expression de Cdx2 (pFlag-Cdx2) dans lequel est inséré la séquence de l'ADNc de Cdx2 humain dans le vecteur pFlag-CMVTM-2, soit avec le vecteur contrôle pFlag-CMVTM-2, pendant 48 heures. Les résultats de RT-qPCR ont montré, dans les cellules exprimant Cdx2, une importante induction des marqueurs intestinaux Muc2 et LI-cadhérine, qui sont des cibles transcriptionnelles de Cdx2 (**Figure 50**). Ainsi, **l'activité transcriptionnelle de Cdx2 est fonctionnelle dans une lignée cancéreuse des cellules hépatiques, et permet d'induire une différenciation de type intestinal.**

Suite à ces résultats encourageants *in vitro*, nous avons testé notre hypothèse chez la souris, en utilisant différents **modèles expérimentaux de régénération hépatique**.

RESULTATS – OBJECTIF 2

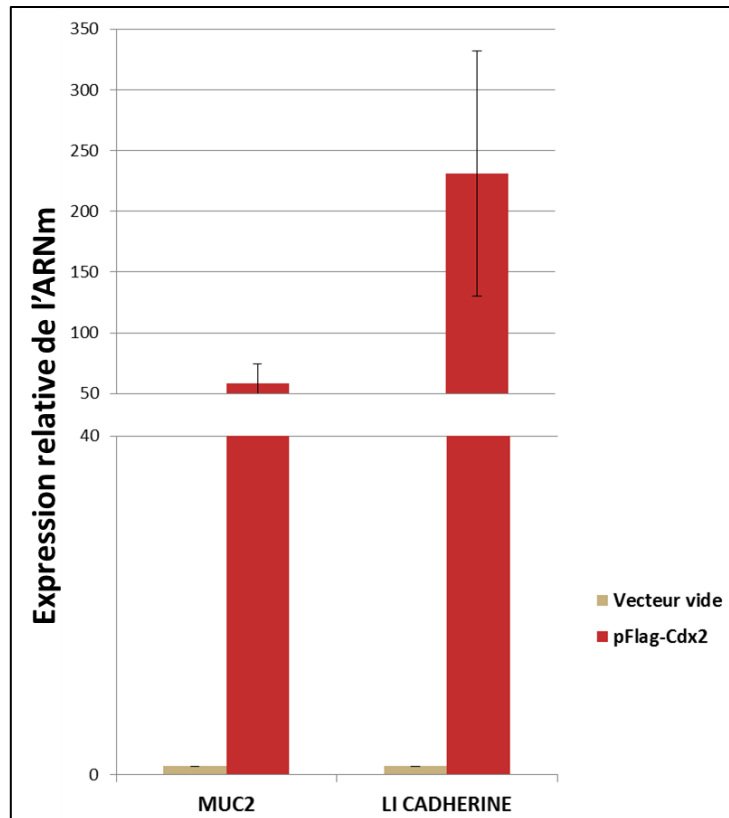


Figure 50 : Expression relative de l'ARNm des marqueurs intestinaux Muc2 et LI-Cadhérine dans les cellules HepG2 transfectées par le plasmide d'expression pFlag-Cdx2 comparativement aux cellules transfectées par le vecteur vide contrôle.

Ces transcrits ont été analysés par RT-qPCR à partir d'ARN extraits des cellules transfectées pendant 48 heures (n=3 transfections). Ces analyses ont été réalisées en duplicat pour chaque transfection. Les résultats représentent la moyenne +/- l'écart standard sur la moyenne (ESM).

2. L'induction de la prolifération cellulaire des hépatocytes ne permet à la protéine Cdx2 de déclencher le programme de différenciation intestinale

2.1 Modèle de régénération hépatique suite à l'hépatectomie aux 2/3.

Les hépatocytes sont des cellules hautement différenciées, quiescentes mais susceptibles de se diviser pour assurer le renouvellement complet du parenchyme hépatique, qui s'opère en un an chez l'homme. La prolifération des hépatocytes peut également compenser la perte de tissu hépatique, suite à des atteintes lésionnelles, jusqu'à ce que la masse initiale du foie soit rétablie. **Le modèle d'hépatectomie partielle au 2/3 est le modèle expérimental le plus couramment utilisé pour induire une régénération hépatique chez l'animal.** Après cette chirurgie, les hépatocytes subissent 1 à 2 cycles de division cellulaire (Fausto, 2004).

RESULTATS – OBJECTIF 2

Nous avons appliqué technique chirurgicale d'hépatectomie au 2/3 chez les souris doubles transgéniques Rosa26-hCdx2//AhCreER^T et Ctrl afin d'analyser la capacité de Cdx2 à induire une trans-différenciation de type intestinal dans les hépatocytes ayant proliféré à la suite de la chirurgie. L'hépatectomie partielle a été réalisée sur 3 souris DT chez lesquelles l'expression de Cdx2 a été préalablement induite par injection de BN+TAM 1 mois avant l'étape chirurgicale et sur 2 souris Ctrl. Les lobes de foie réséqués ont été prélevés pour les analyses du foie « avant régénération ».

Deux semaines après l'ablation des 2/3 du foie sont nécessaires chez la souris pour la régénération complète de l'organe. Au cours de cette période régénération du foie, les souris ont été injectées de nouveau par une injection IP de BN+TAM quotidienne pendant 2 jours, afin de garantir l'induction de l'expression de Cdx2 dans les hépatocytes en prolifération. Le foie régénéré des souris CTL et DT a été prélevé 15 jours après l'opération.

L'examen morphologique du foie a confirmé la régénération hépatique. De plus, nous avons analysé la prolifération des hépatocytes. La révélation immunohistochimique du marqueur de prolifération Ki67 met bien en évidence une **augmentation du nombre de cellules prolifératives** dans le foie lors de la régénération en comparaison avec le foie quiescent avant régénération (**Figure 51A**). Parallèlement, l'expression de Cdx2 est bien retrouvée dans les hépatocytes après régénération comme dans les hépatocytes des pièces chirurgicales réséquées, ce qui montre que l'expression ectopique de Cdx2 est maintenue dans les hépatocytes ayant proliféré chez les souris DT (**Figure 51A**). Cependant, malgré un renouvellement des hépatocytes exprimant Cdx2, nous n'avons pas mis en évidence de différenciation intestinale dans le foie après régénération. En effet, aucune cellule ne présentait la morphologie d'un type cellulaire intestinal dans le foie des souris DT hépatectomisées, et les cibles transcriptionnelles intestinales de Cdx2, telles que Muc2 et Phosphatase alcaline, n'ont pu être détectées ni par immunohistochimie (**Figure 51B**), ni par RT-qPCR (**Résultats non illustrés**).

Ces résultats indiquent que **la réactivation de la prolifération des hépatocytes n'est pas suffisante pour induire une trans-différenciation intestinale des cellules exprimant Cdx2**.

Sur la base de ces résultats, nous avons émis une autre hypothèse : si Cdx2 a la capacité d'induire une trans-différenciation de type intestinal dans le foie, celle-ci passerait, non par les hépatocytes différenciés, mais par **les cellules souches bi-potentes** ou **cellules ovales**, capables de produire à la fois des hépatocytes et des cholangiocytes. Pour tester cette hypothèse, nous avons développé **un modèle de régénération hépatique faisant intervenir ces cellules souches**

RESULTATS – OBJECTIF 2

bipotentes (les cellules ovales chez la souris) : le modèle de régénération induite par le traitement hépatotoxique au thioacétamide (TAA).

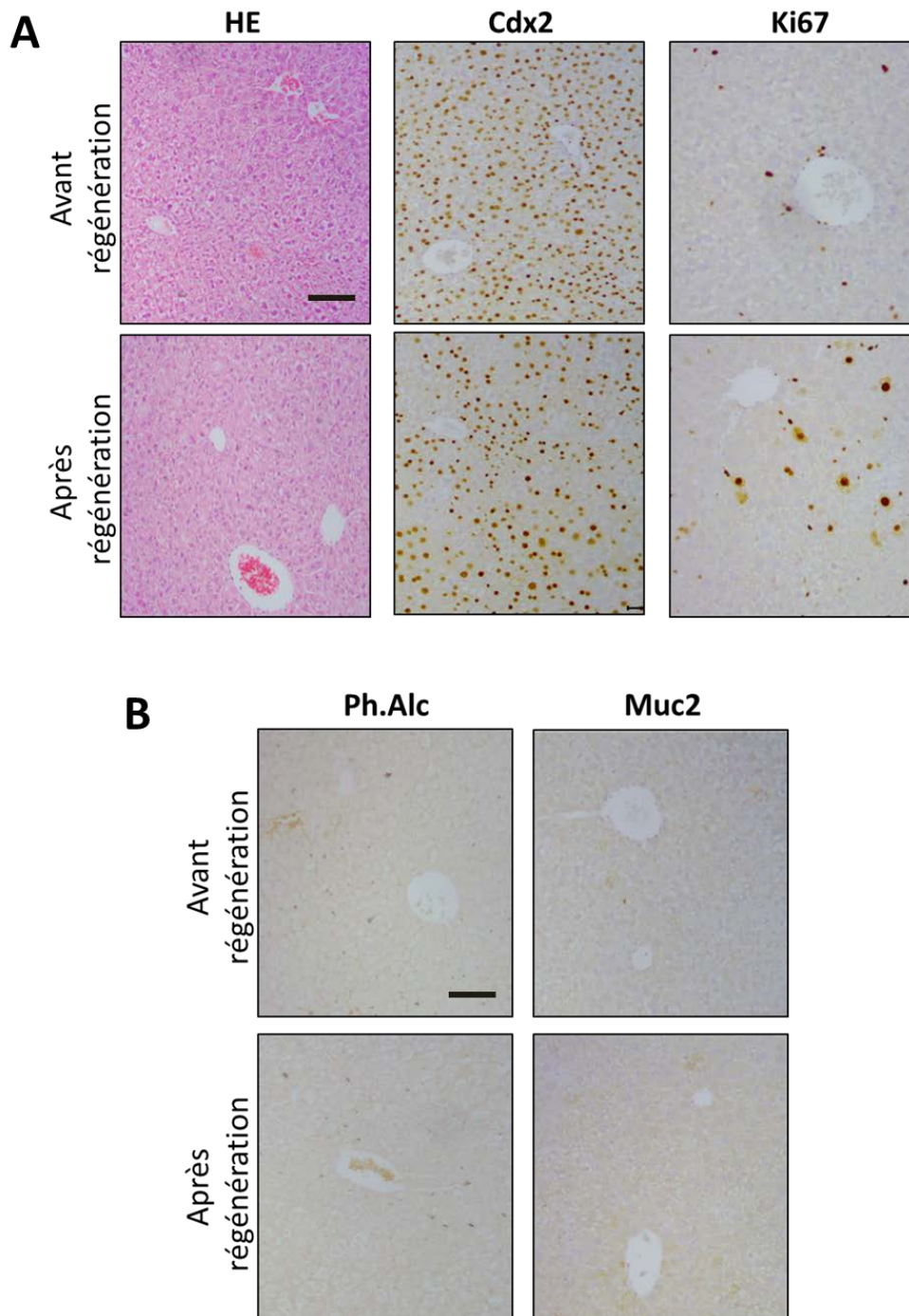


Figure 51 : Analyse immunohistochimique de la régénération hépatique suite à l'hépatectomie aux 2/3 chez la souris double transgénique (DT).

A. L'histologie (HE) n'a pas mis en évidence de modifications structurales significatives. L'expression nucléaire de Cdx2 est bien retrouvée avant et après la régénération hépatique. Une augmentation des cellules positives pour le marqueur de prolifération Ki67 est observée après régénération. La barre d'échelle correspond à 100 μ m.

B. L'expression cytoplasmique des marqueurs intestinaux Muc2 et Phosphatase Alcaline (Ph.Alc) est négative avant et après régénération. La barre d'échelle correspond à 100 μ m.

RESULTATS – OBJECTIF 2

2.2 Modèle de régénération hépatique suite au traitement avec un agent hépatotoxique (TAA)

Les **cellules ovales** ont été décrites initialement chez le rat, dans des modèles de carcinogénèse chimique, mais aussi plus récemment chez la souris (Petersen et al., 2003). Elles se comportent comme des **cellules souches facultatives** puisqu'elles prolifèrent dans certaines situations très spécifiques d'agression hépatique au cours desquelles la prolifération hépatocytaire est inhibée ou retardée. Ce type de régénération a lieu suite à l'exposition à d'agents hépatotoxiques comme le TAA. Les cellules ovales sont des **cellules souches bipotentes** capables de générer des hépatocytes et les cellules épithéliales des canaux biliaires. Il est décrit également que les cellules ovales résultent de l'expansion de précurseurs qui persistent à l'état de vestige dans le foie adulte au niveau des canaux biliaires (Theise et al., 1999).

Pour notre expérience, 4 souris Rosa26-hCdx2//AhCreER^T et 2 souris contrôles ont subi un protocole d'injection au TAA décrits p.179, à raison de deux injections de TAA par semaine pendant 4 semaines, en supplément d'une injection quotidienne pendant 2 jours de BN+TAM toutes les 2 semaines, dans le but d'induire l'expression de CDX2 au cours de la prolifération attendue des cellules ovales. Au cours du traitement, 2 souris Rosa26-hCdx2//AhCreER^T et un contrôle sont décédés, vraisemblablement en raison d'une hépatite fulminante due au TAA. Les analyses ont donc été poursuivies sur les 2 souris DT et un contrôle. Le foie des souris traitées a été prélevé une semaine après la fin du traitement au TAA.

Les résultats de cette étude ont montré que le traitement au TAA a été efficace chez les souris DT Rosa26-hCdx2//AhCreER^T et chez la souris contrôle, puisque une importante inflammation associée à une nécrose a été observée au niveau anatomo-pathologique ainsi qu'une hyperprolifération, localisées à proximité et dans les structures canalaire (**Figure 52A**).

Les cellules ovales sont difficiles à visualiser sur des coupes histologiques en raison de l'absence de marqueurs spécifiques utilisables dans nos conditions d'immunohistochimie. Nous avons utilisé un anticorps dirigé contre le marqueur OVA6, mais il n'a pas permis d'obtenir de résultat concluant. Cependant, l'analyse immunohistologique différentielle du foie des souris DT traitées ou non au TAA nous a permis de conclure que les cellules ovales bipotentes ont bien été engagées dans un processus de prolifération par le traitement au TAA. En effet, dans le foie des souris DT non traitées au TAA, l'induction de l'expression de Cdx2 suite à l'administration de BN+TAM est mise en

RESULTATS – OBJECTIF 2

évidence uniquement dans les hépatocytes et non dans les cellules épithéliales des canaux biliaires. Ceci indique que, dans ces conditions, l'induction de Cdx2 cible **les hépatocytes matures** et non les cellules ovales bipotentes, comme nous l'avons déjà décrit précédemment. En revanche, dans les souris DT traitées au TAA et au BN+TAM, l'expression ectopique de Cdx2 a été détectée à la fois dans **des hépatocytes** et dans **des cellules épithéliales biliaires (Figure 52B)**. Ceci implique **que le traitement au TAA a activé la prolifération des cellules ovales dans lesquelles l'induction secondaire de l'expression de Cdx2 par le BN+TAM a été efficace pour donner des cellules épithéliales hépatiques et biliaires exprimant Cdx2.**

Nous avons ensuite analysé les conséquences de ce mode de régénération hépatique dans le foie exprimant Cdx2. Les analyses histologiques n'ont pas permis de mettre en évidence des cellules présentant la morphologie de cellules épithéliales de type intestinal. De plus, les marqueurs intestinaux de différenciation Muc2 et Phosphatase alcaline n'ont pas été détectés dans le foie des souris DT traitées au TAA, que ce soit au niveau des hépatocytes ou au niveau des cellules épithéliales biliaires exprimant Cdx2 (**Figure 52B**). En revanche, les canaux biliaires exprimant CDX2 des souris DT traitées au TAA uniquement, présentent également une expression ectopique de la protéine Olfm4, protéine des cellules souches/progénitrices des cryptes intestinales. Son activation dans les cellules épithéliales biliaires exprimant Cdx2 peut ainsi suggérer un processus de dédifférenciation hépatique précédant une éventuelle trans-différenciation intestinale, qui n'a pas été observée dans les temps de notre expérience suggérant que d'autres mécanismes moléculaires entrent en jeu pour induire une trans-différenciation intestinale.

Conclusion

En conclusion, nos expériences nous ont permis de démontrer que l'expression ectopique seule de Cdx2 dans le foie n'induit pas de trans-différenciation histologique ou fonctionnelle de type intestinal dans cet organe. Cependant, l'induction du processus de régénération hépatique mobilisant les cellules souches ovales bipotentes suite au traitement au thioacétamide semble avoir permis à Cdx2 d'initier un processus de dédifférenciation hépatique mais sans aboutir à une trans-différenciation intestinale complète dans le foie de notre modèle Rosa26-hCdx2//AhCreER^T après un mois de traitement au TAA. Ce résultat suggère que la prolifération cellulaire est nécessaire pour potentialiser l'effet de Cdx2 mais insuffisante pour déclencher un programme de différenciation intestinale.

RESULTATS – OBJECTIF 2

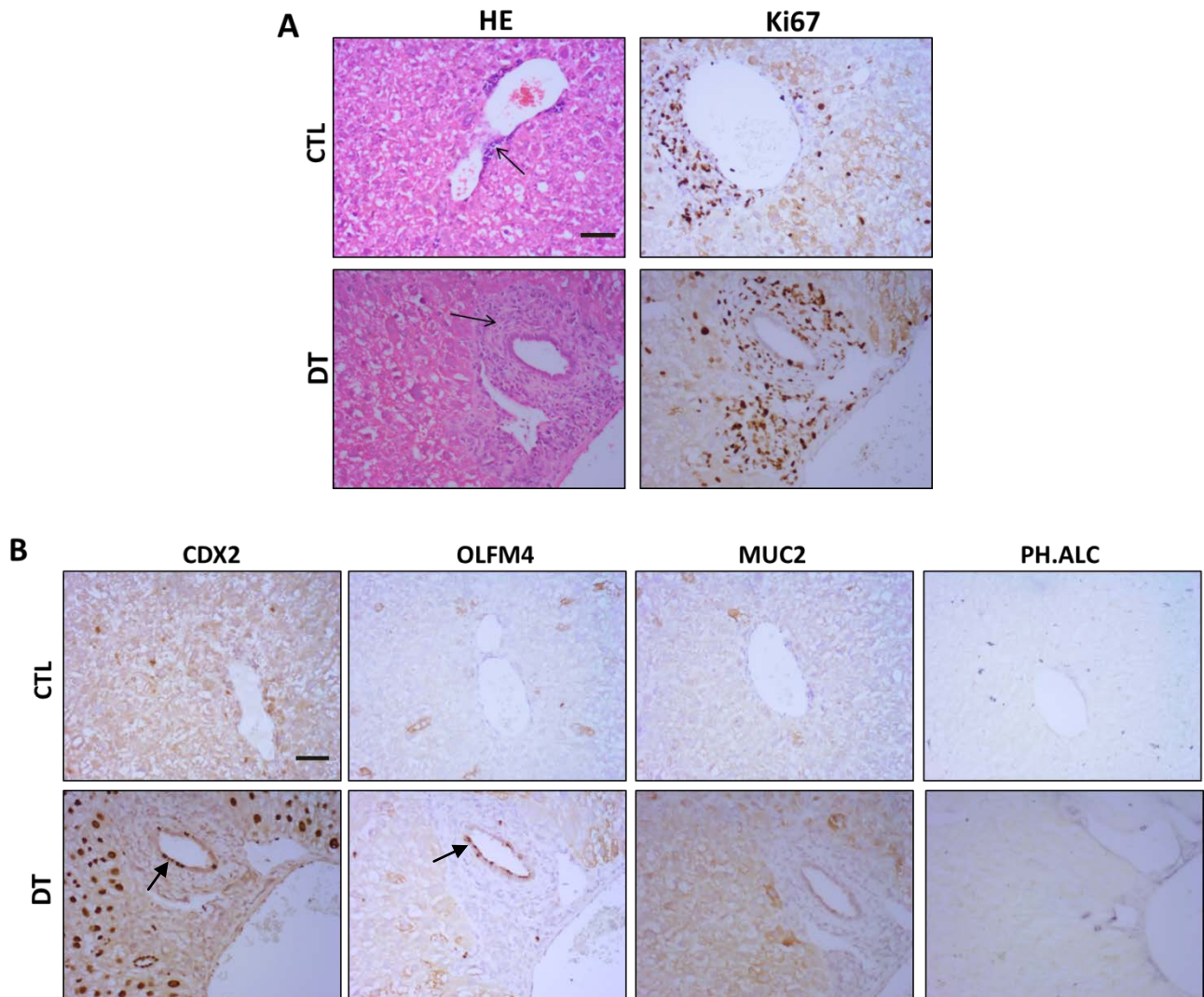


Figure 52 : Analyse immunohistochimie de la régénération hépatique induite au thioacétamide (TAA) chez les souris contrôle (CTL) et doubles transgéniques (DT) $Rosa26-hCdx2//AhCreER^T$.

A. L'histologie (HE) met en évidence une inflammation aux bords des canaux (flèches) associée à une augmentation du facteur prolifération Ki67. La barre d'échelle correspond à 50 μ m.

B. L'expression nucléaire de Cdx2 est négative dans le foie CTL et positif dans les hépatocytes et les canaux biliaires du foie DT. L'expression cytoplasmique du marqueur intestinal Olfm4 est négative dans le foie CTL et positif dans les canaux biliaires du foie DT. L'expression cytoplasmique des marqueurs Muc2 et Phosphatase alcaline (PH.ALC) est négative dans les foies CTL et DT. La barre d'échelle correspond à 50 μ m.

OBJECTIF 3

Analyser l'évolution cancéreuse des lésions métaplasiques intestinales induites par Cdx2

RESULTATS – OBJECTIF 3

Les métaplasies intestinales étant considérées comme des lésions précancéreuses, donc pouvant évoluer spontanément en adénocarcinomes chez l'homme, nous avons entrepris de déterminer l'importance pathologique des métaplasies intestinales développées dans le modèle des souris Rosa26-hCdx2//AhCreER^T et de définir le rôle de Cdx2 dans leur évolution à long terme.

Aucune évolution néoplasique n'ayant été constatée 4 mois après l'induction de Cdx2, nous avons étudié si ces lésions évoluaient spontanément en tumeur néoplasique en laissant vieillir les souris. Les organes de 13 souris ont été prélevés 12 à 14 mois après l'induction de Cdx2, ce qui correspond à des animaux âgés.

A. Cdx2 n'exerce pas de fonction oncogénique dans les lésions métaplasiques.

1. Evolution spontanée des métaplasies intestinales de l'estomac

12 mois après l'induction de Cdx2, toutes les souris DT présentent une métaplasie intestinale massive dans la muqueuse gastrique. Environ 1/3 des souris DT (soit 4/13 souris) développent à long terme des **pseudopolypes associés à un infiltrat lymphocytaire et une dilatation kystique de certaines glandes métaplasiques** mais sans caractéristique néoplasique, comme l'attestent les analyses anatomopathologiques (**Figure 53**).

D'un point de vue moléculaire, l'immunomarquage du marqueur de prolifération Ki67 montre chez les souris DT une hyperprolifération. Cependant, ces structures ne présentent pas d'hyperactivation de la voie oncogénique Wnt/ β -caténine, puisque la β -caténine reste exclusivement associée à la membrane plasmique sans signe de translocation cytoplasmique ou nucléaire (**Figure 53**).

En conclusion, ces résultats suggèrent qu'il **n'y a pas d'évolution néoplasique spontanée des lésions métaplasiques intestinales de l'estomac induites par l'expression ectopique de Cdx2.**

RESULTATS – OBJECTIF 3

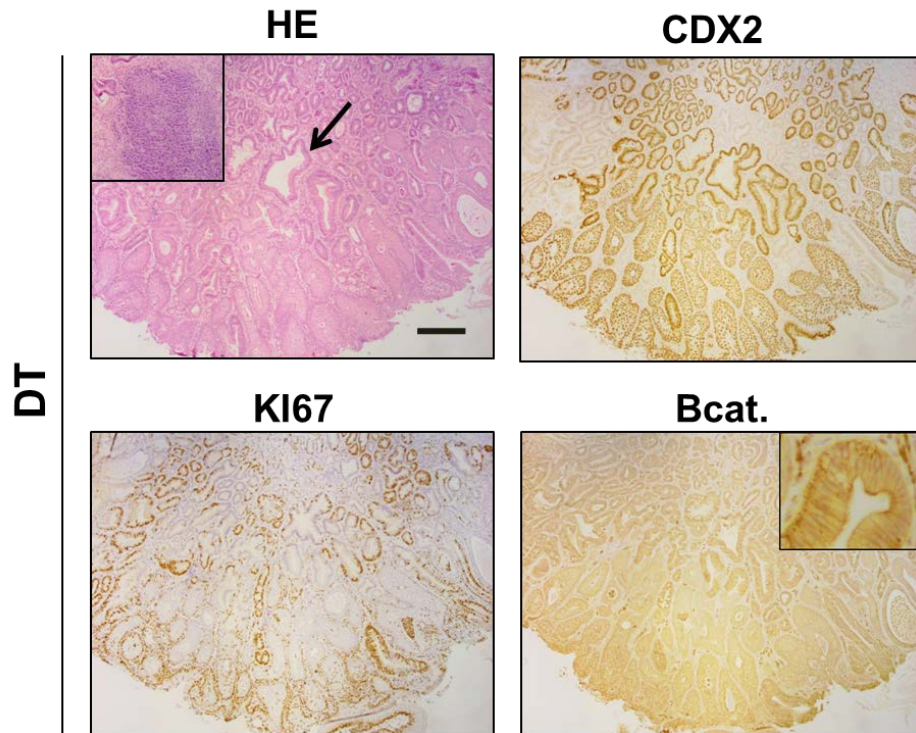


Figure 53 : Analyse moléculaire de l'évolution spontanée des métaplasies intestinales d'estomac des souris doubles transgéniques (DT) *Rosa26-hCdx2//AhCreER^T* au stade « 12 mois après l'induction de *Cdx2* ».

La coloration histologique (HE) indique le développement de pseudopolype associé à un infiltrat inflammatoire (encadré) et la présence de glandes kystiques (flèche). Une expression nucléaire de *Cdx2* est retrouvée au niveau de ces lésions associée à une augmentation du facteur de prolifération *Ki67* et une expression membranaire (encadré) de la β -caténine (*Bcat.*). La barre d'échelle correspond à 200 μ m.

2. Evolution spontanée des métaplasies acino-canaliaires du pancréas

12 mois après l'induction de *Cdx2*, la structure du pancréas exocrine évolue. En effet, la caractérisation anatomopathologique de la métaplasie acino-canalaire montre qu'elle est associée à une adipose pancréatique importante qui se développe au dépend du parenchyme excréteur (**Figure 54**). Comme aux stades précédents, des cellules en gobelet sont présentes et fonctionnelles (sécrétant du mucus contenant *Muc2*) au sein des structures canaliaires. Des formes apoptotiques et des cellules prolifératives sont identifiables dans les zones de métaplasie acino-canalaire, certaines d'entre elles présentant quelques irrégularités nucléaires sans dégénérescence maligne.

Cette analyse a été confirmée par une analyse immunohistochimique. L'immunomarquage avec un anticorps anti-*Ki67* a été utilisé afin de localiser les cellules prolifératives. Dans le pancréas des souris Ctrl, quelques rares cellules prolifératives sont marquées dans le pancréas exocrine et endocrine. Dans le pancréas des souris âgées DT exprimant *Cdx2*, des cellules

RESULTATS – OBJECTIF 3

prolifératives sont ponctuellement retrouvées au niveau des zones de métaplasie acino-canalaire (**Figure 54**).

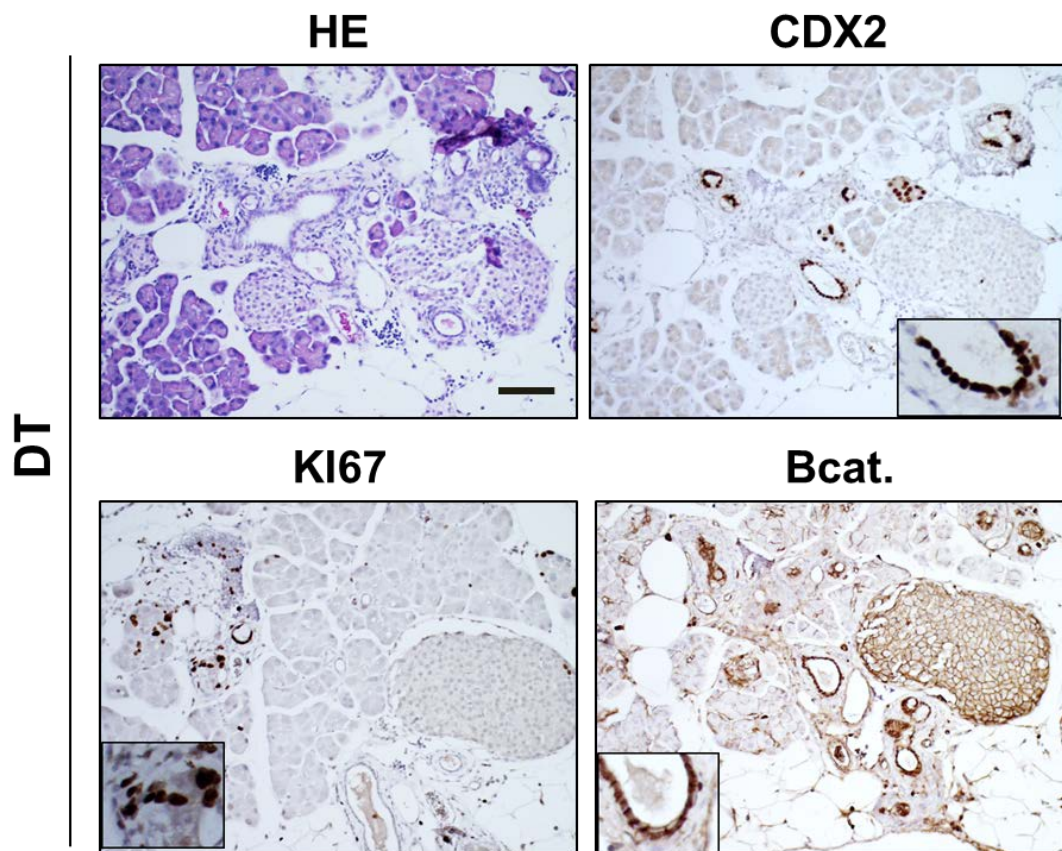


Figure 54 : Analyse moléculaire de l'évolution spontanée des métaplasies acino-canalaire du pancréas des souris doubles transgéniques (DT) Rosa26-hCdx2//AhCreER^T au stade « 12 mois après l'induction de Cdx2 ».

La coloration histologique (HE) indique un maintien des métaplasies acino-canalaire associées à une adipeuse. Une expression nucléaire de Cdx2 est retrouvée au niveau des cellules épithéliales des canaux de la métaplasie associée à une augmentation du facteur de prolifération Ki67 et de la β -caténine (Bcat.). La barre d'échelle correspond à 100 μ m.

Parallèlement, nous avons étudié le niveau d'activation de la voie Wnt/ β -caténine en analysant la localisation cellulaire de β -caténine. Dans le pancréas des souris Ctrl, l'immunomarquage montre que cette protéine est exclusivement membranaire. Les souris DT, présentent une augmentation de l'immunomarquage au niveau de la métaplasie acino-canalaire ; cependant, aucune expression cytoplasmique ou nucléaire de la β -caténine n'a été mise en évidence (**Figure 54**).

RESULTATS – OBJECTIF 3

Conclusion A

Les lésions métaplasiques intestinales induites par l'expression ectopique de Cdx2 dans l'estomac et le pancréas des souris Rosa26-hCdx2//AhCreER^T ne présentent pas de caractéristiques précancéreuses, puisqu'elles n'évoluent pas spontanément en cancer. **Cdx2 n'exercerait donc pas de fonction oncogénique dans ces organes**, du moins chez la souris puisque l'expression ectopique de Cdx2 dans les métaplasies n'est pas suffisante à l'initiation tumorale dans ces organes.

B. Evolution des MI dans un contexte génétique de prédisposition cancéreuse intestinale

Puisque les lésions métaplasiques qui se développent dans l'estomac et le pancréas des souris Rosa26-hCdx2//AhCreER^T ne présentent pas d'évolution maligne spontanée à long terme, nous avons étudié leur évolution dans **un contexte génétique de prédisposition tumorale de l'intestin**. Pour ce faire, les souris Rosa26-hCdx2//AhCreER^T ont été croisées avec **des souris APC^{Δ14/+} qui constituent un modèle classique de cancérogenèse intestinale sporadique associée à l'activation de la voie Wnt/β-caténine**

Ce modèle est basé sur la perte de fonction du suppresseur de tumeurs APC (Adenomatous Polyposis Coli). Les cellules des souris hétérozygote APC^{Δ14/+} synthétisent la protéine APC sauvage à partir de l'allèle (+) et une protéine tronquée instable par délétion de l'exon 14 (allèle Δ14). La perte sporadique de l'allèle (+) (perte d'hétérozygotie) provoque l'activation constitutive de la voie Wnt/β-caténine et le développement spontané de **polypes adénocarcinomeux dans l'intestin grêle et le côlon chez la souris**, mimant ainsi la Polypose Adénomateuse Familiale (PAF), syndrome fortement associé au développement de cancers colorectaux chez l'homme (Colnot et al., 2004).

Ce modèle murin a été choisi bien qu'il n'ait pas été décrit à ce jour dans le cadre de la cancérogenèse gastrique ou pancréatique car des adénocarcinomes gastriques ont été rapportés dans un modèle analogue, les souris Apc^{+/^{min}} (Tomita et al., 2007). De plus, **la mutation APC est une mutation retrouvée dans 3 à 15% des cancers gastriques chez l'homme**, surtout dans les types intestinaux (Lin et al., 2015). En revanche, cette mutation n'est pas un évènement significatif dans le développement de l'adénocarcinome du pancréas chez l'homme (White et al., 2012).

RESULTATS – OBJECTIF 3

Nous avons donc étudié l'évolution des lésions métaplasiques de l'estomac et du pancréas dans le contexte pro-oncogénique Apc muté chez les souris triples transgéniques (TT) Rosa26-hCdx2//AhCreER^T//APC^{Δ14/+} (n=7) que nous avons obtenues après croisements des souris DT avec les souris APC^{Δ14/+}, par rapport aux souris contrôles APC^{Δ14/+} (n=8), huit mois après l'administration de BN+TAM soit huit mois après l'induction de CDX2.

1. Cdx2 sensibilise les métaplasies intestinales de l'estomac à la cancérogenèse induite par la perte de fonction d'Apc

Les analyses anatomopathologiques de l'estomac des souris triples transgéniques Rosa26-hCdx2//AhCreER^T//APC^{Δ14/+} montrent **qu'elles développent statistiquement plus d'adénocarcinomes *in situ* que les souris contrôles APC muté.**

Toutes les souris Rosa26-hCdx2//AhCreER^T//APC^{Δ14/+} (n=7/7 souris) développent de 1 à 3 tumeurs dans l'estomac, contrairement aux souris contrôles APC^{Δ14/+} (n=8) qui ne développent pas ou peu de tumeur (une tumeur) (**Figure 55A**). Les analyses n'ont pas mis en évidence de localisation préférentielle pour le développement des tumeurs des souris Rosa26-hCdx2//AhCreER^T//APC^{Δ14/+}, en revanche les tumeurs des souris APC^{Δ14/+} se développent principalement dans les régions postérieures de l'antre ou proches du pylore.

Les analyses moléculaires montrent que ces tumeurs présentent une expression hétérogène de Cdx2, une **hyperprolifération** caractérisée par l'augmentation du nombre des cellules positives pour le facteur de prolifération Ki67 ainsi **qu'une activation de la voie oncogénique Wnt** caractérisée par une expression cytoplasmique ou nucléaire de la β-caténine (**Figure 55B**).

De manière remarquable, les adénocarcinomes apparaissent au voisinage de métaplasies intestinales positives pour le marqueur Muc2 et de métaplasies de type SPEM positives pour le marqueur Tff2 (**Figure 55B**). **Ce résultat suggère donc que ce sont les lésions métaplasiques qui ont évolué en adénocarcinomes.** Cependant, nos résultats actuels ne permettent pas de déterminer si l'une ou l'autre ou les deux types de lésions métaplasiques sont à l'origine de ces tumeurs.

RESULTATS – OBJECTIF 3

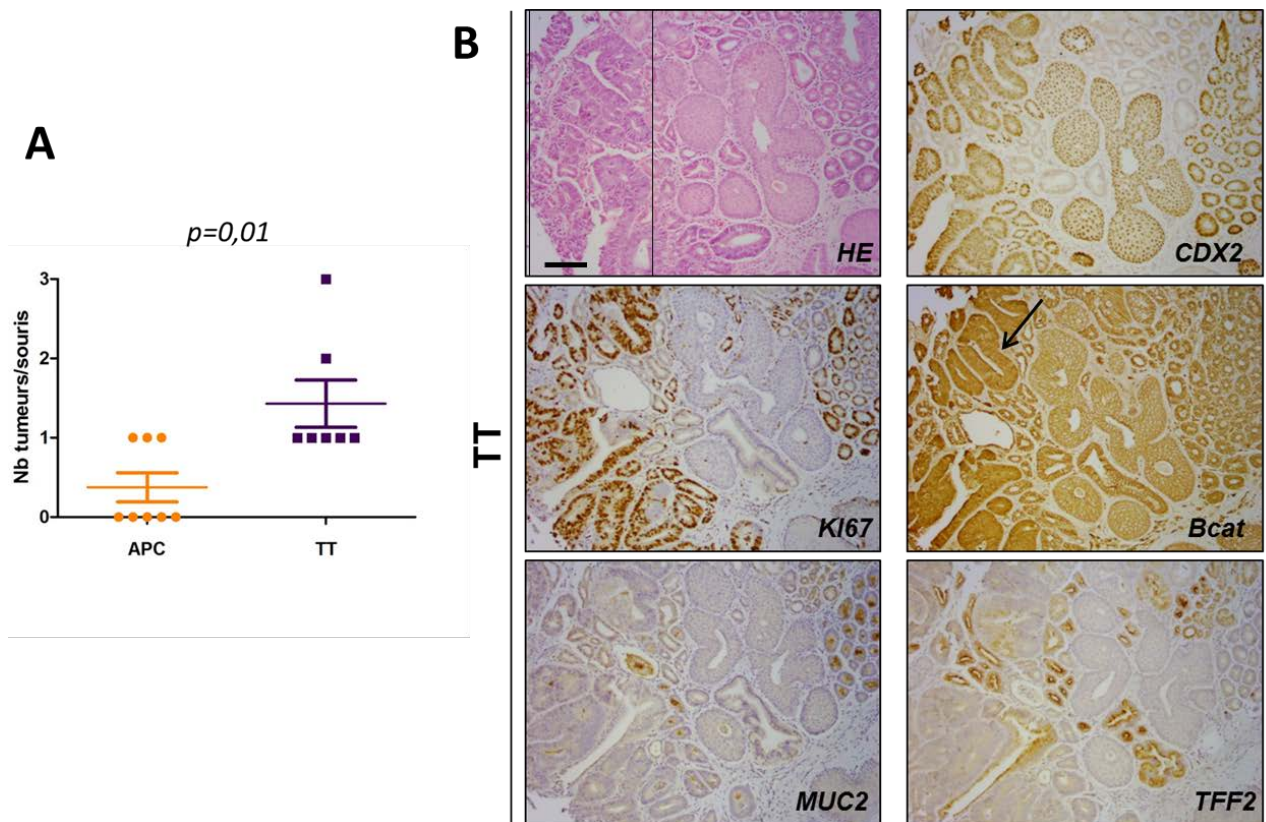


Figure 55 : Analyses histologique et moléculaire de l'évolution des métaplasies intestinales de l'estomac des souris triples transgéniques (TT) *Rosa26-hCdx2//AhCreER^T//APC^{Δ14/+}* au stade « 8 mois après l'induction de CDX2 ».

Les analyses ont été réalisées sur une cohorte de souris *APC^{Δ14/+}* (n=8) et de souris TT (n=7).

A. Comptage des tumeurs dans l'estomac a montré une différence statistiquement significative ($p=0.01$) entre les souris *APC^{Δ14/+}* ($n=0,4 \pm 0,5$) et les souris TT ($n=1,4 \pm 0,8$).

B. La coloration histologique (HE) indique le développement d'adénocarcinomes *in situ* (encadré). Une expression hétérogène de Cdx2 est retrouvée au niveau de la tumeur associée à une augmentation du facteur de prolifération Ki67 et une expression cytoplasmique et nucléaire (flèche) de la β -caténine (Bcat.). L'immunomarquage de la mucine intestinale MUC2 et du facteur TFF2 est positif au voisinage de la tumeur. La barre d'échelle correspond à 100 μ m.

2. Cdx2 ne sensibilise pas les métaplasies acino-canalaire du pancréas à une cancérogenèse induite par la perte de fonction d'Apc

Les analyses anatomopathologiques du pancréas des souris triples transgéniques (TT) *Rosa26-hCdx2//AhCreER^T//APC^{Δ14/+}* n'ont pas mis en évidence une évolution tumorale chez les souris 8 mois après l'administration de BN+TAM. Ces analyses sont corrélées aux analyses moléculaires d'immunohistochimie. En effet, comme chez les souris doubles transgéniques *Rosa26-hCdx2//AhCreER^T*, les TT présentent une hyperprolifération localement dans les métaplasies acino-canalaire, caractérisée par l'augmentation des cellules positives pour le facteur de prolifération Ki67. Cependant aucun signe d'hyperactivation de la voie oncogénique Wnt/ β -caténine n'a été détecté, comme en témoigne l'absence de translocation cytoplasmique ou nucléaire de la β -caténine (**Figure 56**).

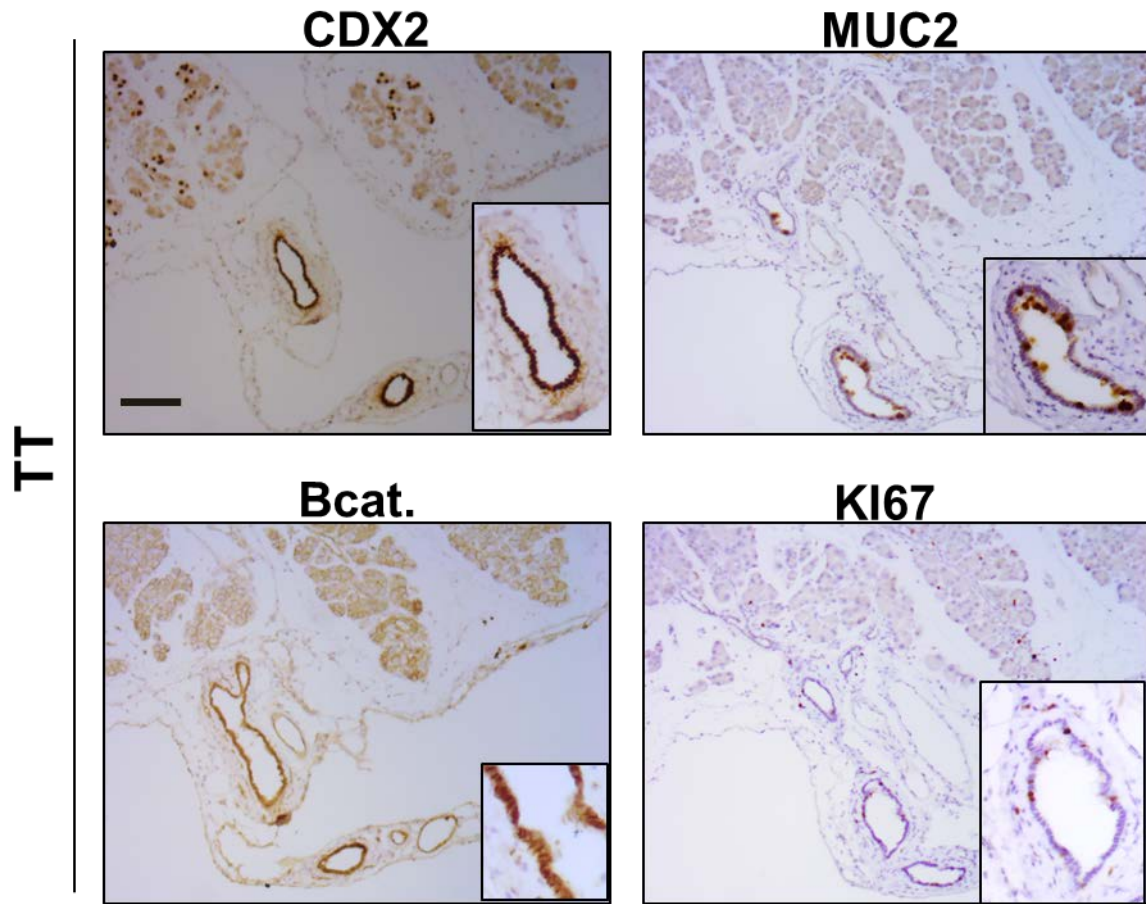


Figure 56 : Analyse moléculaire de l'évolution des métaplasies acino-canalaire du pancréas des souris triples transgéniques (TT) *Rosa26-hCdx2//AhCreERT//APC^{Δ14/+}* au stade « 8 mois après l'induction de *Cdx2* ».

La métaplasie acino-canalaire est maintenue chez les souris TT avec une expression nucléaire de *Cdx2* (encadré) et une expression cytoplasmique du marqueur intestinal *Muc2* (encadré) au niveau des cellules épithéliales des canaux de la métaplasie. Une expression membranaire de la β -caténine (*Bcat.*) (encadré) est détectée ainsi que la présence ponctuelle de cellules positives au marqueur de prolifération *Ki67* (encadré) dans la métaplasie. La barre d'échelle correspond à 100 μ m.

Conclusion B

Les lésions métaplasiques de l'estomac, qui présentent une trans-différenciation intestinale complète, ont la capacité d'évoluer en adénocarcinomes lorsqu'elles sont associées l'activation oncogénique de la voie *Wnt*/ β -caténine. En revanche, les lésions métaplasiques du pancréas qui présentent une trans-différenciation intestinale incomplète, ne sensibilisent pas à la tumorigénèse induite par cette voie.

En conclusion, l'expression ectopique de *Cdx2* sensibilise à une cancérogenèse de type intestinal les lésions métaplasiques intestinales complètes de l'estomac mais pas les lésions métaplasiques intestinales incomplètes du pancréas.

DISCUSSION / PERSPECTIVES

DISCUSSION

L'identité intestinale de la partie postérieure de l'endoderme est déterminée au cours du développement embryonnaire par le **gène homéotique *Cdx2***. Le maintien de cette identité chez l'adulte nécessite une expression constante de ce gène dans l'épithélium intestinal. De plus, ce facteur de transcription est essentiel dans le contrôle de **l'homéostasie intestinale**, et sa réduction d'expression est associée au développement de cancers colorectaux (Verzi et al., 2011 ; Sakamoto et al., 2017), suggérant **une fonction suppresseur de tumeur de CDX2 dans l'intestin**.

Bien que l'expression de CDX2 soit spécifique de l'épithélium intestinal chez l'adulte, **une expression anormale dite ectopique** a été mise en évidence dans de nombreuses **pathologies précancéreuses ou cancéreuses**. On le retrouve exprimé notamment dans un certain nombre d'organes d'origine endodermique tels que l'œsophage ou l'estomac, au niveau de lésions appelés **métaplasies intestinales** (Bai et al., 2002 ; Eda et al., 2003). Ces lésions étant considérées comme précancéreuses, une fonction pro-oncogénique de CDX2 en situation ectopique a donc été suggérée. Cependant, l'expression de *Cdx2* diminue dans les adénocarcinomes gastriques par rapport à la métaplasie associée, et son niveau corrèle avec la survie des patients (Liu et al., 2007 ; Masood et al., 2016), ce qui pourrait aussi suggérer que CDX2, bien qu'exprimé de manière ectopique dans ces cancers, puisse y jouer la fonction de suppresseur de tumeurs comme dans le côlon.

Ainsi, le rôle de CDX2 dans l'apparition des métaplasies intestinales et leur évolution en cancer est encore controversé.

Mes travaux de thèse visaient à éclaircir le rôle de CDX2 dans ces situations pathologiques, à partir d'un **modèle murin original d'expression ectopique de CDX2**.

I. *Cdx2*, un gène essentiel au développement de lésions métaplasiques intestinales dans l'estomac et le pancréas

A l'aide du modèle original *Rosa26-hCdx2//AhCreER^T*, que nous avons généré au laboratoire, permettant l'expression ectopique de CDX2 dans divers organes d'origine endodermiques, nous avons mis en évidence que l'expression ectopique de ce facteur **dans les épithélia gastrique et exocrine du pancréas** induit systématiquement le développement de **lésions métaplasiques présentant une différenciation intestinale**. Cependant, ce n'est pas

DISCUSSION

le cas d'autres organes qui montraient également une expression ectopique de CDX2 mais ne développaient pas spontanément de métaplasie dans nos conditions expérimentales (œsophage, foie, vessie et vésicule biliaire).

Dans l'estomac, ces lésions ont été identifiées comme étant **des métaplasies intestinales complètes** (présence des 4 types cellulaires intestinaux) **multifocales** associées à des foyers de **métaplasies de type SPEM**, caractérisées par la surexpression du polypeptide spasmodolytique (SP ou TFF2). Cependant les mécanismes d'apparition de ces métaplasies SPEM dans notre modèle restent à éclaircir. En effet, leur présence n'a été diagnostiquée à l'heure actuelle que par l'analyse du facteur **TFF2**. Or, de nouveaux marqueurs spécifiques de SPEM ont été récemment découverts tels que **CD44** et **SOX9** (Serizawa et al., 2015 ; Hayakawa et al., 2017). L'analyse de ces marqueurs dans l'estomac de notre modèle permettrait de caractériser la nature exacte de ces lésions associées aux métaplasies intestinales. De plus, il reste aussi à déterminer si ces deux types de lésions ont une origine cellulaire commune ou si elles se développent indépendamment à partir de différents types cellulaires. En effet, les SPEM ont été décrites dans littérature comme se développant initialement à la métaplasie intestinale dans un contexte de perte des cellules pariétales gastriques (Goldenring et al., 2010). Cependant dans notre modèle, les métaplasies intestinales semblent se développer conjointement. Deux hypothèses sont possibles, soit l'expression ectopique de CDX2 induit directement le développement de métaplasies intestinales et de SPEM, soit elle induit initialement les métaplasies intestinales, ce qui a pour conséquence une perte des cellules pariétales gastriques à l'origine de l'apparition des métaplasies SPEM. Par une approche de co-marquage CDX2/TFF2, les résultats montrent que les cellules positives pour TFF2 n'expriment pas CDX2. Ainsi, l'expression de CDX2 n'est pas directement à l'origine de l'activation de ce facteur. Ceci suggère que le développement de métaplasies intestinales complètes dans l'estomac de notre modèle induit l'émergence de lésions métaplasiques de type SPEM suite à la perte des cellules pariétales. Cette conclusion sera vérifiée par une approche de « lineage tracing » (permettant de suivre le devenir des cellules induites pour CDX2 grâce à un traceur fluorescent « tomato » conjointement exprimé à CDX2 lors de la recombinaison des sites lox par le Cre) à l'aide des souris Rosa26-hCdx2//AhCreER^T/RosaCAG^{tdTomato} afin de confirmer (ou d'infirmer) que les cellules SPEM dérivent de cellules n'ayant pas initialement exprimé CDX2.

DISCUSSION

Dans le pancréas exocrine, l'expression ectopique de CDX2 a provoqué l'apparition **d'une métaplasie acino-canalaire**. En plus de la trans-différenciation des cellules acineuses en cellules canalaire, CDX2 a également induit **une différenciation intestinale** dans ces lésions avec l'activation de ses gènes cibles *Muc2* ou encore *Phosphatase Alcaline* mais sans conférer une identité intestinale complète, sur la base que les quatre types cellulaires intestinaux ne sont pas tous présents. De manière remarquable, des résultats obtenus par notre équipe grâce à un modèle d'expression ectopique d'un variant d'épissage alternatif de CDX2 (appelé miniCDX2) dans le pancréas exocrine, ont également mis en évidence l'émergence de métaplasies acino-canalaire mais ne présentant pas de différenciation intestinale (résultats non publiés). En outre, miniCDX2 est un variant dominant négatif capable de se fixer sur les promoteurs cibles de CDX2 mais sans pouvoir activer leur transcription et miniCDX2 exerce les mêmes fonctions non-transcriptionnelles que CDX2 (voir Annexe 2, Balbinot et al., 2017). Ces résultats sur miniCDX2 suggèrent que la capacité de CDX2 à induire une métaplasie acino-canalaire dans le pancréas ne serait pas liée à son activité transcriptionnelle. En revanche, la trans-différenciation intestinale engendrée dans les métaplasies est dépendante de la fonction transcriptionnelle de CDX2, c'est pourquoi elle n'est pas observée dans les métaplasies surexprimant miniCDX2.

A. CDX2 induit la modification d'expression de facteurs régulateurs dans l'estomac et le pancréas

Dans les années 1980, Slack a suggéré que la métaplasie intestinale apparaissait suite à un profil modifié d'expression de gènes régulateurs, qui déterminent l'identité des tissus pendant le développement embryonnaire et qui maintiennent cette identité dans le tissu adulte (Slack, 1980). Les résultats obtenus dans notre modèle *Rosa26-hCdx2//AhCreER^T* soutiennent cette théorie.

Premièrement, **dans l'estomac** de notre modèle murin, l'induction de CDX2 a provoqué la perte d'expression du facteur de transcription **SOX2**, un membre de la famille de facteurs de transcription SOX (SRY-related HMG Box). SOX2 est un facteur clé de la détermination de l'identité de l'endoderme antérieur (Que et al., 2007). À l'âge adulte, SOX2 est exprimé dans les cellules épithéliales de l'estomac et est absent dans celles de l'intestin. De plus, SOX2 participe à la différenciation de toutes les lignées cellulaires gastriques et à la

DISCUSSION

régulation des gènes spécifiques de l'estomac, suggérant une contribution cruciale à **la différenciation gastrique** (Tani et al., 2007 ; Park et al., 2015).

Dans les métaplasies intestinales qui sont observées chez l'homme, **les profils d'expression de SOX2 et CDX2 sont inversement corrélés**. De ce point de vue, nos résultats obtenus à partir de notre modèle murin sont conformes à la description de ces gènes. Cependant, dans la pathologie humaine, il a été montré que c'est la dérégulation de SOX2 qui est à l'origine de l'activation de CDX2. En effet, il est décrit dans la littérature que l'expression de SOX2 est fortement réprimée à la fois par l'infection à *H. pylori* et la voie des facteurs de croissance BMP (Camilo et al., 2012) et que cette répression favorise la déméthylation du promoteur de *Cdx2* et donc son activation (Niu et al., 2017). Or dans notre modèle murin, nous savons que l'activation de CDX2 est l'évènement premier et donc que c'est CDX2 qui inhibe l'expression de SOX2 dans l'estomac. CDX2 semble donc capable également de réguler SOX2 par des mécanismes moléculaires directs ou indirects qui restent encore à définir.

Dans le pancréas de notre modèle, l'induction de CDX2 a également perturbé le profil d'expression du gène homéotique *Pdx1*, à l'origine du développement de **métaplasies acino-canaliaires**. PDX1 est un déterminant de la différenciation pancréatique chez l'embryon et chez l'adulte. Il a été montré que les canaux pancréatiques émergent de cellules exprimant PDX1 alors que la différenciation des acini au cours du développement semble être régulée par le facteur de transcription PTF1A (également connu sous le nom de p48) (Burlison et al., 2008). De manière intéressante, l'induction de l'expression de PDX1 dans le domaine de PTF1A chez l'embryon entraîne le remplacement des acini par des structures de type canaliaires (Kawaguchi et al., 2002). PDX1 favoriserait donc directement l'émergence de métaplasies acino-canaliaires.

Dans ce sens, une surexpression de PDX1 a été observée dans les métaplasies acino-canaliaires de notre modèle murin en réponse à l'induction de CDX2 dans les acini et les cellules épithéliales canaliaires. CDX2 semble donc réguler l'expression de PDX1 dans l'épithélium pancréatique adulte de notre modèle selon des mécanismes qui restent à déterminer. Nous pouvons néanmoins dire que ces mécanismes ne semblent pas reposer directement sur les fonctions transcriptionnelles de CDX2 puisque la surexpression de miniCDX2, dépourvu d'activité transcriptionnelle, induit également une métaplasie acino-canaliaire. Néanmoins, il est intéressant de noter que dans les glandes de Brünner, qui

DISCUSSION

ressemblent beaucoup à des structures pancréatiques, la surexpression de miniCDX2 stimule l'expression de PDX1 (Balbinot et al., 2017).

B. Le processus de trans-différenciation intestinale induit par CDX2 est dépendant du contexte cellulaire

Dans notre modèle murin Rosa26-hCdx2//AhCreER^T, nous avons pu mettre en évidence que l'expression ectopique de CDX2 provoque **un processus de trans-différenciation différent d'un organe à l'autre**. Ce processus est rapide et complet dans l'estomac, plus tardif et incomplet dans le pancréas, possiblement initié dans le foie après régénération hépatique et absent dans l'œsophage et la vessie. De manière intéressante, le seul modèle actuellement décrit d'expression ectopique de CDX2 dans l'œsophage ayant permis le développement de métaplasie intestinale dans cet organe, est un modèle induisant la surexpression de CDX2 dans une population de cellules progénitrices basales situées au niveau de la zone de transition squameuse œso-gastrique (Jiang et al., 2017). Ces observations montrent que la capacité de CDX2 à convertir un type cellulaire en un type intestinal est dépendant du contexte dans lequel se situent les cellules. En particulier, **la prolifération cellulaire** semble nécessaire pour initier ce processus de trans-différenciation. **L'environnement tissulaire** (autres types cellulaires, facteurs de croissance, éléments de la matrice extracellulaire, etc) doit y jouer également un rôle essentiel.

Les métaplasies apparaissent généralement dans les tissus qui ont été soumis à un traumatisme ou à la suite d'une infection induisant une inflammation chronique. Ces phénomènes entraînent une régénération continue et donc une prolifération des cellules, qui peut être à l'origine de modifications génétiques et épigénétiques perturbant l'expression de gènes régulateurs de l'identité du tissu et entraînant donc leur possible **reprogrammation**. De plus, il est suggéré qu'une trans-différenciation d'un tissu peut nécessiter la dédifférenciation de la cellule qui prolifère par la suite en tant que **cellule progénitrice** intermédiaire, avant de se différencier en un autre type cellulaire (Sisakhtnezhad & Matin, 2012).

Pour tester l'hypothèse selon laquelle la capacité de CDX2 à induire une trans-différenciation intestinale dans un organe est **dépendante de l'état prolifératif de cet organe**, nous avons réalisé des expériences de régénération hépatique dans **le foie** de notre modèle murin exprimant CDX2 dans les cellules de cet organe. Ces expériences avaient pour

DISCUSSION

but de réactiver la **prolifération** des **hépatocytes** et/ou des **cellules souches ovales bipotentes** du foie.

La régénération hépatique à partir des hépatocytes grâce à l'hépatectomie partielle n'a pas entraîné de trans-différenciation intestinale dans ces cellules exprimant CDX2. En revanche, la régénération hépatique à partir d'une lésion chimique induite par un traitement chimique au thioacétamide a mis en évidence une expression du marqueur **Olfactomedine 4** (OLFM4) dans les canaux biliaires du foie des souris exprimant CDX2 mais pas chez les souris contrôle. Ce marqueur étant retrouvé dans les cellules souches de l'intestin grêle chez la souris (Schuijers et al., 2014), ce résultat suggère qu'un processus de **dédifférenciation** des canaux biliaires hépatiques a été initié dans les cellules en prolifération exprimant CDX2 mais sans aboutir à une trans-différenciation intestinale plus avancée, dans nos conditions expérimentales. Il est possible que CDX2 perturbe le programme cellulaire des cellules hépatiques en entrant en compétition avec d'autres facteurs de différenciation tels que les facteurs HNF, expliquant l'apparition d'un marqueur de cellules souches de type intestinal, mais sans être actif de manière transcriptionnelle, ou que la durée de l'expérience (4 semaines de traitement suivi d'une semaine avant le prélèvement) ne suffise pas à observer les potentiels changements du programme cellulaire déclenchés par CDX2. C'est pourquoi, nous n'avons pas mis en évidence des marqueurs de différenciation intestinale. Ceci pourrait aussi être dû à un remodelage insuffisant de l'hétérochromatine, ce qui empêcherait CDX2 d'accéder à ses cibles transcriptionnelles dans le contexte physiologique de l'organe, alors que nous avons vu que CDX2 est capable de transcrire ses cibles intestinales dans une lignée de cellules d'hépatocarcinome HepG2.

Pour tester cette dernière hypothèse, des expériences d'immuno-précipitation de chromatine seront réalisées afin d'étudier si la protéine CDX2 présente dans le noyau des hépatocytes des souris Rosa26-hCdx2//AhCreER^T est capable ou non de se fixer à la chromatine de promoteurs intestinaux tels que les promoteurs des gènes MUC2 et saccharase-isomaltase. Parallèlement, une étude systématique (sur l'ensemble du foie) et à plus long terme (2-3 mois après le traitement des animaux par le TAA sera réalisée pour rechercher si les cellules des canaux biliaires exprimant CDX2 sont capables d'induire non seulement l'expression du marqueur des cellules souches OLFM4 mais également celle de marqueurs de différenciation intestinale tels que MUC2 et la phosphatase alcaline.

DISCUSSION

Enfin, nous n'avons pas pu valider si notre traitement chimique induisait la réactivation des cellules souches ovales du foie, comme il est suggéré dans la littérature, du fait de la difficulté de sa détection immunologique dans les conditions expérimentales entre nos mains. Il serait important de confirmer leur activation car les cellules souches sont désignées comme la cible du processus de trans-différenciation chez la souris (Slack, 2001), bien que chez l'homme ces cellules ne sont pas décrites.

C. Un nouveau modèle pertinent de lésions métaplasiques de type intestinal chez la souris

Notre modèle murin $Rosa26-hCdx2//AhCreER^T$ constitue un nouveau modèle de métaplasies intestinales complètes induites par l'expression ectopique de CDX2 dans l'estomac. En effet, les deux modèles d'expression ectopique de CDX2 dans l'estomac développés par Mutoh et al. et Silberg et al. n'induisent que des métaplasies intestinales incomplètes sans présence de cellules de Paneth (Mutoh et al., 2002 ; Silberg et al., 2002). De plus, nos zones de métaplasies intestinales sont également associées à des régions surexprimant le facteur TFF2, suggérant le développement de métaplasie de type SPEM, qui reste cependant à confirmer. Si cela est confirmé, notre modèle serait **le premier modèle dans lequel ces deux lésions métaplasiques coexisteraient**, ce qui permettra d'évaluer l'importance physiopathologiques et déterminer les mécanismes moléculaires sous-jacents de ces deux lésions considérées comme précancéreuses.

Enfin, notre modèle a également permis de mettre en évidence pour la première fois **le rôle causal de CDX2 dans l'apparition de métaplasies acino-canalaires dans le pancréas exocrine**. Chez l'homme, la classification des lésions précurseurs de l'adénocarcinome du pancréas considère la métaplasie acino-canalaire comme une lésion précancéreuse. Elle est observée dans la pancréatite chronique mais la séquence moléculaire de cette lésion n'est pas complètement connue : notre modèle pourrait permettre de mieux la caractériser. Ceci pourrait être fait parallèlement à une analyse du profil d'expression de CDX2 dans des échantillons humains de pancréatite chronique, afin de mieux comprendre son rôle.

DISCUSSION

II. Cdx2 n'exerce pas de fonction oncogénique mais sensibilise à la cancérogénèse les lésions métaplasiques complètement intestinalisées

L'analyse de **l'évolution à long terme** des lésions métaplasiques chez les souris âgées issues de notre modèle Rosa26-hCdx2//AhCreER^T n'a pas mis en évidence de transformation néoplasique spontanée des lésions de l'estomac et du pancréas.

En revanche, lorsqu'elles sont placées dans un contexte génétique de prédisposition à la cancérogénèse intestinale Apc^{+/ Δ 14}, les lésions métaplasiques intestinales de l'estomac présentent des zones adénocarcinomeuses situées à proximité immédiate des zones métaplasiques de type intestinal et de type SPEM. Les souris Rosa26-hCdx2//AhCreER^T//Apc^{+/ Δ 14} développent par ailleurs des tumeurs dans l'estomac en plus grand nombre et de manière plus fréquente que les souris contrôles Apc^{+/ Δ 14}. Cependant, les pancréas des souris Rosa26-hCdx2//AhCreER^T//Apc^{+/ Δ 14} n'ont pas présenté de lésions néoplasiques à partir de la métaplasie acino-canalaire à ce jour.

Plusieurs conclusions peuvent être émises suite à ces résultats.

1) Premièrement, **CDX2 n'agit pas comme un oncogène** à proprement parlé **dans les organes d'origine endodermique**. Lorsqu'il est exprimé dans les lésions métaplasiques de type intestinal, son expression n'est pas suffisante pour initier la tumorigénèse. Cette conclusion est contraire au rôle de CDX2 dans **le système hématopoïétique**, où il exerce **une fonction oncogénique** clairement établie (Scholl et al., 2007). En effet, notre équipe a développé, parallèlement au modèle murin d'expression ectopique de CDX2 dans les épithélia digestifs, un modèle d'expression ectopique de CDX2 dans les cellules souches hématopoïétiques, basé sur les souris Rosa26-hCdx2. Les résultats préliminaires démontrent que l'induction de CDX2 dans les cellules hématopoïétiques a pour conséquence l'émergence d'une leucémie de type aiguë myéloblastique (données non publiées). Il serait donc intéressant de comparer le profil transcriptomique des lésions métaplasiques et des leucémies de ces deux modèles afin de déterminer les différentes perturbations moléculaires induites par l'expression ectopique de CDX2 pouvant expliquer les fonctions différentes et antagonistes de CDX2 dans ces deux tissus.

De plus, CDX2 est d'autant moins oncogénique que plusieurs études associent l'expression de CDX2 à un **bon pronostic** chez les patients atteints de cancer dérivant de

DISCUSSION

lésions métaplasiques. Ainsi, CDX2 agit comme un marqueur de bons résultats clinique chez les patients atteints de cancer gastrique (Wang, 2012). De la même manière, l'expression de CDX2 dans les adénocarcinomes pancréatiques est également associée à un meilleur pronostic de survie chez les patients (Matsumoto, 2004). Cette étude concorde avec une étude clinique rétrospective menée dans notre équipe sur des échantillons humains d'adénocarcinomes du pancréas dont les résultats préliminaires suggèrent qu'il existe bien un lien entre l'expression de CDX2 dans l'adénocarcinome pancréatique et la survie, l'expression ectopique de CDX2 semblant être un facteur de bon pronostic, notamment pour la survie sans récurrence (données B. Caron).

Un autre aspect des résultats obtenus au cours de ma thèse peut être discuté. Cet aspect concerne la signification pathologique des lésions métaplasiques qui se développent chez les souris exprimant CDX2 de manière ectopique. En effet, dans les concepts actuels, la métaplasie intestinale est considérée comme une authentique lésion précancéreuse. Cependant, il est estimé dans certaines études que **seulement 8% environ des patients présentant une métaplasie intestinale développent un adénocarcinome gastrique** (Whiting et al., 2002 ; Uemura et al., 2011). De plus, notre modèle développe des métaplasies intestinales de type complet dans l'estomac, or la métaplasie intestinale complète est associée à un risque de cancer gastrique encore plus faible que la métaplasie intestinale incomplète (Pittanayon et al., 2017). En considérant qu'une faible proportion de lésions métaplasiques évoluent spontanément en cancer, notre cohorte de souris Rosa26-hCdx2//AhCreER^T (n=13) pourrait donc être insuffisante pour observer ce phénomène. Il est donc prévu d'augmenter le nombre de souris afin de conclure sur l'évolution physiopathologique spontanée des lésions métaplasiques de l'estomac.

Concernant, les **métaplasies acino-canalaire du pancréas** de notre modèle murin, la pertinence pathologique de ces lésions n'est pas clairement établie. En effet, chez l'homme, la classification des lésions précurseurs de l'adénocarcinome du pancréas considère la métaplasie acino-canalaire comme une lésion précancéreuse mais ceci n'a pas été démontré expérimentalement. De plus, il est à noter que l'expression de CDX2 dans le pancréas diffère entre l'homme et la souris. En effet, chez l'homme, une expression normale de CDX2 est détectée dans les cellules de l'épithélium canalaire et les cellules centro-acineuses, alors que chez la souris, l'expression de CDX2 n'est pas détectée physiologiquement dans le pancréas.

DISCUSSION

Cette information est donc importante à considérer pour les études translationnelles sur le rôle de CDX2 dans la physiopathologie du pancréas entre l'homme et la souris.

2) Deuxièmement, nos travaux indiquent que **l'expression ectopique CDX2 sensibilise les lésions métaplasiques intestinales complètes de l'estomac à une tumorigénèse intestinale** lorsqu'elles sont placées dans un contexte génétique de prédisposition à la cancérogénèse intestinale $Apc^{+\Delta14}$, mais pas les lésions métaplasiques intestinales incomplètes du pancréas. Ces résultats suggèrent qu'une intestinalisation complète d'un épithélium par CDX2 est nécessaire pour faire évoluer une lésion métaplasique vers une carcinogénèse intestinale. Cependant, il est possible que les lésions métaplasiques incomplètes du pancréas qui apparaissent plus tardivement que les métaplasies intestinales de l'estomac, évoluent vers une forme néoplasique aussi plus tardivement dans notre modèle. De plus, la morphologie du pancréas de souris présente la particularité d'être organisée de manière diffuse le long de l'intestin et non de manière compacte comme chez l'homme. Ainsi, il faudrait prélever tout le pancréas afin de l'analyser dans sa totalité à un stade ultérieur à celui effectué dans nos analyses actuelles pour conclure sur l'absence ou la présence de tumeurs. Enfin, une nouvelle étude de l'évolution des métaplasies acino-canaliaires du pancréas est en cours, dans laquelle un modèle plus pertinent pour l'étude de la cancérogénèse pancréatique a été généré : le modèle $Rosa26-hCdx2//AhCreER^T//Rosa26-G12D-Kras$. Les souris $Rosa26-G12D-Kras$ développent des **PanIN** (lésions dysplasiques bordant les canaux excréteurs) lorsque la forme activée de *Kras* est exprimée dans le pancréas exocrine (Hingorani 2004). Ce modèle permettra de conclure si CDX2 accélère et/ou potentialise le développement d'adénocarcinome canalaire pancréatique.

Concernant **les adénocarcinomes gastriques** qui se développent dans notre modèle $Rosa26-hCdx2//AhCreER^T//Apc^{+\Delta14}$, il serait également intéressant de déterminer à partir de quelles lésions métaplasiques ils dérivent. En effet, les tumeurs apparaissent à la fois au voisinage de métaplasie intestinale et de métaplasie de type SPEM. Or, il n'est encore connu chez l'homme si le cancer gastrique se développe à partir de la métaplasie intestinale et/ou de la SPEM. Pour répondre à cette problématique, nous établissons actuellement un modèle quadruple transgénique : $Rosa26-hCdx2//AhCreER^T//Apc^{+\Delta14}//RosaCAG^{tdTomato}$ qui nous permettra de tracer les cellules défloxeées, qui exprimeront conjointement *Cdx2* et le traceur fluorescent Tomato et de visualiser leur devenir au sein des lésions. Ainsi, nous pourrons d'une part déterminer clairement si les métaplasies de type SPEM dérivent directement de

DISCUSSION

cellules exprimant CDX2 et d'autre part analyser si les tumeurs dérivent de la métaplasie intestinale et/ou de la SPEM.

Enfin, nos travaux nous amènent également à proposer une nouvelle évaluation moléculaire des métaplasies intestinales. Nos résultats démontrent que les lésions métaplasiques de l'estomac évoluent en cancer lorsqu'elles sont associées à **une mutation du gène *Apc***. De manière intéressante, il est décrit qu'environ 8% des métaplasies intestinales chez l'homme évolue en cancer gastrique et que 4% à 15% des cancers gastriques présentent une mutation du gène *Apc* (Lin et al., 2015). Il est donc possible que **la proportion précancéreuse de métaplasies intestinales présente une prédisposition génétique de type mutation APC**. Cette hypothèse pourrait être étudiée en analysant le statut du gène *Apc* d'un grand nombre de métaplasies intestinales et de tumeurs gastriques. Si elle est vérifiée la recherche d'une mutation du gène *Apc* dans les biopsies de patients atteints de métaplasies intestinales et/ou de tumeurs de l'estomac pourrait indiquer leur potentiel précancéreux et ainsi contribuer à établir un diagnostic d'un sous-type de métaplasies intestinales chez l'homme.

CONCLUSION GENERALE

Au terme de ces trois années de thèse, j'ai contribué de façon significative à l'étude *in vivo* de l'expression ectopique du gène homéotique intestinal *Cdx2*, qui est impliqué chez l'homme dans de nombreuses lésions précancéreuses et cancéreuses. Les travaux effectués ont permis de montrer, grâce à un nouveau modèle murin pertinent d'expression ectopique de CDX2, que cette expression est à l'origine du développement de lésions métaplasiques intestinales dans l'estomac et le pancréas mais pas de leur évolution spontanée cancéreuse. CDX2 exercerait donc une fonction non oncogénique dans les organes non intestinaux d'origine endodermique, comme dans l'intestin, contrairement à ce qui a été suggéré. Cependant ce facteur de transcription sensibiliserait les métaplasies intestinales à un processus tumoral de type colorectal dans un contexte génétique de voie Wnt/ β caténine activée.

De plus, j'ai initié des travaux qui ont permis de mieux comprendre le mécanisme de trans-différenciation à l'origine du développement des métaplasies intestinales, en mettant en évidence notamment l'importance de la régénération dans le processus de reprogrammation cellulaire. Tout ce travail assurera ainsi, une meilleure compréhension du rôle de CDX2, afin d'évaluer son facteur pronostic au niveau de ces lésions précancéreuses que sont les métaplasies intestinales chez l'homme. Enfin, notre modèle pourrait servir de rationnel pour des études translationnelles ultérieures visant à caractériser les mécanismes moléculaires sous-jacents au développement et à l'évolution des lésions métaplasiques intestinales en vue de proposer de nouvelles approches thérapeutiques ciblées, dans la perspective de la médecine personnalisée.

ANNEXES

Annexe 1

Rôle de l'expression ectopique de Cdx2 lors de l'établissement de l'axe céphalo-caudal de l'embryon de souris

ANNEXE 1

Le modèle d'expression ectopique Rosa26-hCdx2 a aussi été utilisé dans une étude du rôle de Cdx2 dans la détermination de l'axe céphalo-caudal au cours du développement embryonnaire. L'équipe a initié cette étude, à laquelle j'ai participé, pendant ma thèse. Une étudiante de M2 a poursuivi le sujet.

I. Contexte

Au cours de l'embryogénèse, Cdx2 participe à **la mise en place de l'axe céphalo-caudal (CC) et l'élongation de la partie postérieure de l'embryon.** De nombreuses études, utilisant des modèles de perte de fonction de Cdx2, associée à la perte de fonction des gènes paralogues *Cdx1* et *Cdx4*, ont mis en évidence des altérations de l'axe CC et du squelette au niveau du domaine d'expression de Cdx2 (Chawengsaksophak et al., 1997 ; van der Akker, 2002). En revanche, le développement de la partie céphalique est indépendant de Cdx2, qui ne s'exprime pas dans cette partie de l'embryon.

Dans ce contexte, ce projet visait à étudier les conséquences morphologiques et moléculaires de l'expression ectopique de Cdx2 lors de l'établissement de l'axe CC de l'embryon de souris par une approche originale de gain de fonction du gène dans la région antérieure de l'embryon où Cdx2 n'est pas physiologiquement actif.

L'objectif étant de répondre aux questions suivantes :

- *Quels phénotypes présentent les embryons exprimant de manière ectopique Cdx2 en position antérieure au cours du développement embryonnaire et plus particulièrement au moment de la gastrulation, étape clé dans la mise en place des axes de l'organisme, notamment l'axe CC ?*
- *Quelles sont les conséquences moléculaires de cette expression ectopique de Cdx2 au cours du développement embryonnaire ?*

Afin de déterminer le rôle de Cdx2 dans le processus de l'établissement de l'axe CC chez l'embryon par une approche de gain de fonction, nous avons choisi de faire exprimer de manière ectopique Cdx2 dans le territoire d'expression du facteur de transcription Sox2, qui s'exprime au moment de la gastrulation au niveau de l'épiblaste puis du neurectoderme et de l'endoderme antérieur.

ANNEXE 1

Pour ce faire, les souris Rosa26-hCdx2 ont été croisées avec des souris Sox2-Cre (Jackson Lab ref.008454 - B6.Cg-Tg(Sox2-cre)1Amc/J) ou Sox2-CreER^{T2} (Jackson Lab ref.017593 - B6;129S-Sox2tm1(cre/ERT2)Hoch/J).

Les résultats de cette étude (travaux en cours) ont montré que l'expression ectopique de Cdx2 au moment de la gastrulation dans **la région céphalique perturbe considérablement le développement de la tête en interférant avec le programme ontogénétique antérieur et en induisant l'expression de plusieurs éléments du programme postérieur.**

II. Contribution au projet et résumé des principaux résultats obtenus

Au début de ma thèse, ce projet a été initié en croisant les souris Rosa26-hCdx2 avec les souris Sox2-Cre qui expriment la recombinaison Cre dans tout l'épiblaste dès le stade E3.5 (Hayashi et al., 2002) permettant donc l'expression ectopique de Cdx2 au niveau antérieur des embryons.

Les prélèvements des embryons doubles transgéniques (DT) Rosa26-hCdx2//Sox2-Cre, chez les femelles gestantes issues de croisements Rosa26-hCdx2 x Sox2-Cre ont été réalisés aux stades embryonnaires E9.5 et E11.5. L'analyse phénotypique a montré que les embryons prélevés à E9.5 étaient vivants mais présentaient une morphologie sévèrement altérée sans polarité CC identifiable. Les embryons DT prélevés à E11.5 présentaient également une morphologie altérée et étaient tous abortifs.

Du fait de la létalité embryonnaire précoce, le projet n'a pas été poursuivi et a été repris au cours de ma troisième année de thèse par une étudiante de Master 2, avec qui j'ai participé aux analyses moléculaires.

Pour éviter la létalité des embryons, le projet a été poursuivi à l'aide d'un modèle murin d'induction conditionnelle de Cdx2 : les souris Rosa26-hCdx2//Sox2-CreER^{T2}. L'induction de l'expression de Cdx2 a été réalisée par une injection unique de β -naphthoflavone et Tamoxifène (BN+TAM) aux femelles gestantes porteuses d'embryons au stade E6.5. L'analyse morphologique des embryons entre E9.5 et E15.5 a montré que **l'induction de Cdx2 dans l'épiblaste antérieur lors de la gastrulation altère gravement la morphogénèse de la tête.**

Les analyses moléculaires de l'expression de gènes par RT-qPCR ont mis en évidence des perturbations d'expression de facteurs de transcription (*Sox2*, *Sox9*, *Otx2*, *Lhx1*) et de

ANNEXE 1

molécules de plusieurs voies de signalisation (*Wnt3A*, *Sfrp1*, *Bmp4*, *Smad7*, *Inhha*, *Cyp26a1*) impliqués dans la mise en place du tube neural, dans le devenir des cellules de la crête neurale et dans la morphogénèse de la tête (Chatzi et al., 2013 ; Gupta & Sen, 2016, Tam et al., 2016), ainsi qu'une surexpression de facteurs de transcription (*Cdx4*, *Hoxb7* Et *Hoxa9*) impliqués dans le développement de la partie postérieure.

III. Discussion et perspectives

En conclusion, **l'expression ectopique du gène homéotique postérieur *Cdx2* dans l'épiblaste antérieur lors de la gastrulation entraîne des perturbations profondes du programme de développement morphogénétique de la tête**, notamment un défaut d'induction de la plaque neurale du prosencéphale. Ces perturbations miment les anomalies de l'holoprosencéphalie (HPE), une pathologie du développement crânio-facial observée chez l'homme.

Cette pathologie est caractérisée par des défauts complexes de morphogénèse du prosencéphale et de la masse fronto-nasale. Il existe différents types d'HPE (ex : cyclopie, proboscis), de gravité variable, souvent létaux in utéro tandis que les formes les plus légères sont viables à la naissance et concernent par exemple les fentes labio-palatines « bec de lièvre ». Il s'agit d'anomalies rares à la naissance (1/15 000) mais dont la mise en évidence par les échographies et l'analyse des produits d'avortement montre qu'elles correspondent à un événement fréquent, puisqu'elles touchent 1/250 conceptions.

Les causes identifiées de l'HPE chez l'homme sont multifactorielles : elles sont génétiques dues à des mutations de gènes (ex : *Shh*, *Zic2*, *Fgf8*, *Six3*), des réarrangements chromosomiques ou d'aneuploïdies (ex : trisomie 13) ou dues à des agents tératogènes (ex : alcool, acide rétinoïque). Bien que l'expression ectopique de *Cdx2* n'ait pas été décrite dans l'encéphale d'embryons humains atteints de HPE, les souris *Rosa26-hCdx2//Sox2-CreER^{T2}* pourrait reproduire certains processus des pathologies du développement crânio-facial comme l'HPE. Il est intéressant de remarquer qu'une trisomie partielle de la zone q11-14 du chromosome 13 incluant le gène *Cdx2* (13q12) récapitule certaines caractéristiques de l'HPE (Choi et al., 2002 ; Dubourg et al., 2016).

IV. Conclusion générale

L'ensemble de ce travail a mis en évidence l'importance du facteur de transcription Cdx2 dans le contrôle de la régionalisation de l'organisme, montrant aussi la nécessité d'une expression strictement régulée.

Ce phénomène d'expression ectopique pourrait être à l'origine de malformations tératogènes létales, passées inaperçues, du fait qu'elles ne résultent pas d'atteintes génétiques (mutations, réarrangements chromosomiques).

Ces travaux font l'objet d'une publication en préparation.

Annexe 2

Etude de la régulation d'un variant d'épissage alternatif de Cdx2, miniCdx2

I. Contexte

De précédents travaux réalisés dans notre équipe ont mis en évidence plusieurs mécanismes de régulation du gène *Cdx2* incluant des mécanismes transcriptionnels (Benahmed et al., 2008) et des modifications post-traductionnelles permettant la régulation de l'activité et la demi-vie de la protéine Cdx2 (Gross et al., 2005).

Dernièrement, un mécanisme original de régulation post-transcriptionnelle de Cdx2 a été démontré au laboratoire. Celui-ci repose sur **la production d'un variant de Cdx2, minicdx2, par un processus d'épissage alternatif du pré-messager au niveau d'un site donneur d'épissage qui chevauche le codon d'initiation de la traduction de Cdx2**. Il en résulte la synthèse d'une protéine de plus petite taille que la protéine Cdx2 de 313 acides aminés dite « full length », dont la traduction est initiée à partir d'un codon alternatif situé en amont de celui initiant la traduction de la protéine Cdx2.

La protéine minicdx2 comporte le même domaine de liaison à l'ADN (homéodomaine) et le même domaine C-terminal que Cdx2, mais le domaine de transactivation de 185 acides aminés est remplacé par une petite séquence peptidique de 12 acides aminés. Cette configuration de structure renvoie minicdx2 à **un rôle de dominant négatif** sur les cibles transcriptionnelles de Cdx2. En effet, minicdx2 est capable de se fixer sur les gènes cibles de Cdx2 mais sans pouvoir activer leur transcription, entraînant alors une compétition avec Cdx2 pour sa fixation sur ses gènes cibles. Cependant, minicdx2 exerce les mêmes fonctions non-transcriptionnelles que Cdx2 (stabilisation de p27Kip1 ; inhibition de la réparation de type NHEJ de l'ADN par interaction avec le complexe Ku70/80) (Renouf et al., 2012).

Concernant le profil d'expression du variant minicdx2, cette protéine est préférentiellement exprimée dans le noyau des cellules de la base des cryptes de l'épithélium intestinal, alors que Cdx2 est également exprimé au niveau des villosités. De plus, l'ARNm minicdx2 est 5 à 20 fois moins abondant que l'ARNm Cdx2 le long de l'intestin de souris.

II. Contribution au projet et résumé des principaux résultats obtenus

Sur la base de précédents travaux, il a été fortement suggéré que l'épissage alternatif du pré-messager est régulé. En effet, les protéines Cdx2 et minicdx2 possèdent un profil d'expression distinct le long de de l'axe antéro-postérieur et crypto-villositaire de l'intestin. De plus, les lésions hétéroplasiques qui se développent dans l'intestin des souris *Cdx2^{+/-}* se

ANNEXE 2

caractérisent par une perte d'expression de Cdx2 alors que l'expression de minicdx2 y est maintenue.

Afin d'étudier le mécanisme de régulation de l'épissage alternatif, un système rapporteur plasmidique a été développé par l'équipe. Celui-ci comporte, en aval du promoteur CMV, les 3 exons du gène *Cdx2* ainsi que l'intron1, au niveau duquel à lieu l'épissage alternatif, et une séquence Flag en C-terminal permettant la quantification relative, par western-blot à l'aide d'un anticorps anti-Flag, des deux protéines produites.

Ma contribution à ce projet a permis de montrer, **à l'aide du système rapporteur d'épissage, que les protéines Cdx2 et minicdx2 sont des régulateurs négatifs de la synthèse du variant minicdx2 et qu'elles sont capables d'interagir physiquement et de manière indépendante de l'ARN avec les facteurs d'épissage ASF/SF2 et SRp30c.** En particulier, Cdx2 renforce l'interaction entre les facteurs SRp30c et ASF/SF2 afin d'inhiber l'effet stimulateur du facteur SRp30c sur l'épissage alternatif.

III. Conclusion

Nos résultats montrent que le contrôle de Cdx2 fait également intervenir un mécanisme de régulation post-transcriptionnelle par production d'un variant d'épissage alternatif, minicdx2, à partir d'un codon alternatif d'initiation de la traduction. Ce travail vient compléter les mécanismes transcriptionnel et post-traductionnel déjà mis en évidence dans notre laboratoire et corrobore une autre étude récente qui a identifié un autre variant d'épissage de Cdx2, Cdx2A/S, qui est inactif sur les cibles transcriptionnelles de Cdx2 et qui stimule *in vitro* et *in vivo* l'épissage de mini-gènes (Witek et al., 2014).

Globalement, ce travail a permis de mettre en lumière le mécanisme par lequel est contrôlée la synthèse d'un variant d'épissage alternatif de Cdx2, minicdx2, qui régule l'activité de Cdx2 en exerçant des fonctions à la fois antagonistes et similaires à celles de Cdx2 et qui régule négativement sa propre production. Ce mécanisme sera donc pris en compte pour les futures études fonctionnelles de ce gène.

ANNEXE 2

Ces travaux ont fait l'objet d'une publication acceptée en 2017 :

Balbinot C, Vanier M, Armant O, Nair A, Penichon J, Soret C, Martin E, Saandi T, Reimund JM, Deschamps J, et al. Fine-tuning and autoregulation of the intestinal determinant and tumor suppressor homeobox gene CDX2 by alternative splicing. *Cell Death Differ.* 2017 Dec;24(12):217

Fine-tuning and autoregulation of the intestinal determinant and tumor suppressor homeobox gene *CDX2* by alternative splicing

Camille Balbinot^{1,5}, Marie Vanier^{1,5}, Olivier Armant^{2,6}, Asmaa Nair¹, Julien Penichon¹, Christine Soret¹, Elisabeth Martin¹, Thoueiba Saandi¹, Jean-Marie Reimund¹, Jacqueline Deschamps³, Felix Beck⁴, Claire Domon-Dell¹, Isabelle Gross¹, Isabelle Duluc^{1,5} and Jean-Noël Freund^{*,1,5}

On the basis of phylogenetic analyses, we uncovered a variant of the *CDX2* homeobox gene, a major regulator of the development and homeostasis of the gut epithelium, also involved in cancer. This variant, mini*CDX2*, is generated by alternative splicing coupled to alternative translation initiation, and contains the DNA-binding homeodomain but is devoid of transactivation domain. It is predominantly expressed in crypt cells, whereas the *CDX2* protein is present in crypt cells but also in differentiated villous cells. Functional studies revealed a dominant-negative effect exerted by mini*CDX2* on the transcriptional activity of *CDX2*, and conversely similar effects regarding several transcription-independent functions of *CDX2*. In addition, a regulatory role played by the *CDX2* and mini*CDX2* homeoproteins on their pre-mRNA splicing is displayed, through interactions with splicing factors. Overexpression of mini*CDX2* in the duodenal Brunner glands leads to the expansion of the territory of these glands and ultimately to brunneroma. As a whole, this study characterized a new and original variant of the *CDX2* homeobox gene. The production of this variant represents not only a novel level of regulation of this gene, but also a novel way to fine-tune its biological activity through the versatile functions exerted by the truncated variant compared to the full-length homeoprotein. This study highlights the relevance of generating protein diversity through alternative splicing in the gut and its diseases.

Cell Death and Differentiation (2017) 24, 2173–2186; doi:10.1038/cdd.2017.140; published online 1 September 2017

The intestinal epithelium is a complex cellular system in constant renewal whose dynamic homeostasis involves multiple and complementary factors and pathways.^{1,2} Among them, the homeotic transcription factor *CDX2* has a central role during embryogenesis to determine the intestinal identity of the presumptive midgut/hindgut endoderm,^{3,4} and throughout adulthood for intestinal epithelium homeostasis to organize the stem cell niche, to provide tissue identity to the stem cells, and to regulate cell proliferation and differentiation.^{5–8} *CDX2* gene expression and function need to be tightly regulated, because both loss and overexpression are lethal.^{8,9} *CDX2* is also relevant in gut pathologies, since its strong decay in human colon cancer correlates with poor evolution,^{10,11} while functional studies have attributed a tumor suppressor role in the gut.^{12–15}

Alternative splicing of pre-messenger RNA is an important facet of RNA metabolism to generate protein diversity^{16,17} involved in every biological process from embryonic development to tissue homeostasis, and also in diseases.^{18,19} However, it remains largely underrated because most of the splicing variants are only identified by their sequence without knowledge on their function. Alternative splicing is poorly

documented in the gut. Here, we discovered a splicing variant of *CDX2* and we unveiled its original function.

Results

The *CDX2* homeobox gene encodes an alternative mRNA variant, mini*CDX2*. To search for novel transcript isoforms in the mouse intestine, 490 million paired-end reads were generated from three independent RNA samples of the cecum. They corresponded to 16 822 consistently expressed genes (>10 normalized reads in all replicates), and represented 43% of all annotated genes in the mouse genome including, for instance, 98% of the intestinal stem cells markers.²⁰ The comparison to the reference transcripts annotation identified 4799 novel possible exon–exon junctions in 1802 genes (Supplementary Table 1). This highlights the potential of alternative splicing to generate protein diversity in the gut.

Among those genes is *CDX2*, a homeobox gene containing three exons (Figure 1A). Exploring its functional structure by RT-PCR and northern blot in human colon cancer cell lines and mouse intestine identified the variant referred to as

¹Université de Strasbourg, Inserm, UMR_S1113, FMTS, Strasbourg 67000, France; ²Karlsruhe Institute of Technology, Institute of Toxicology and Genetics, Postfach 3640, Karlsruhe 76021, Germany; ³Hubrecht Institute, Developmental Biology and Stem Cell Research, Uppsalalaan 8, Utrecht 3584 CT, The Netherlands and ⁴Barts and The London School of Medicine and Dentistry, London E1 2ES, UK

*Corresponding author: J-N Freund, Université de Strasbourg, Inserm, UMR_S1113, FMTS, 3 Avenue Molière, Strasbourg 67200, France. Tel: +33 3 88 27 77 27; Fax: +33 3 88 26 35 38; E-mail: jean-noel.freund@inserm.fr

⁵These authors contributed equally to this work.

⁶Current address: Institut de Radioprotection et de Sûreté Nucléaire (IRSN), PRP-ENV/SERIS/LECO, Cadarache, Saint-Paul-lez-Durance 13115, France.

Received 18.5.17; revised 23.7.17; accepted 25.7.17; Edited by D Aberdam; published online 01.9.17

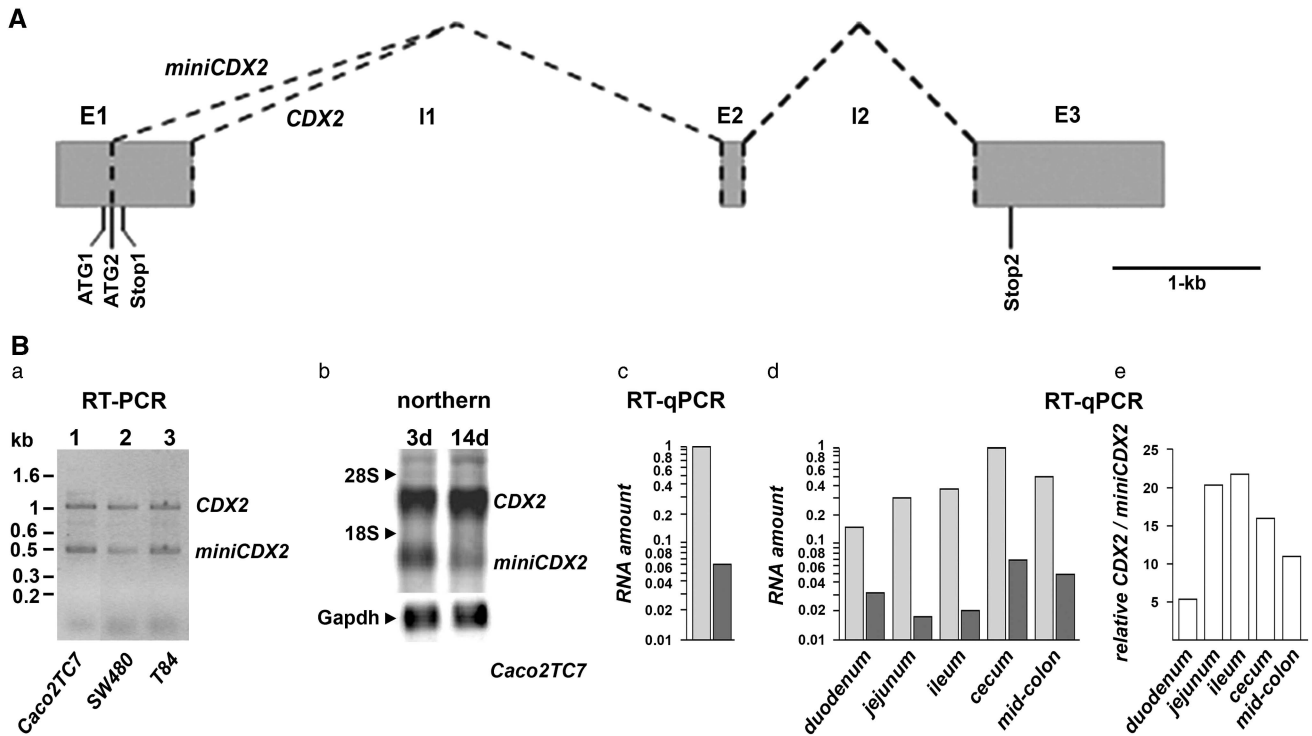


Figure 1 Alternative splicing at the *CDX2* locus. (A) *CDX2* gene map. E1–3: exon-1 to -3; I1 and 2: intron-1 and -2; dotted lines represent the spliced regions to produce, respectively, the *CDX2* and *miniCDX2* mRNAs. The translation start codons ATG₁ and ATG₂, and the stop codons Stop₁ and Stop₂ are indicated. (B) Expression of the *miniCDX2* transcript. (a) RT-PCR on intestinal cell lines with the primers CDX21F/CCR hybridizing, respectively, upstream of ATG₁ in the exon-1 and downstream of Stop₂ in the exon-3. The two bands correspond to the *CDX2* and *miniCDX2* transcripts. (b) Northern blot of polyA RNA (10 μ g per lane) from Caco2TC7 cells cultured for 3 days and 14 days revealing the *CDX2* and *miniCDX2* mRNAs. (c) RT-qPCR quantification of *CDX2* (light gray) and *miniCDX2* mRNA (dark gray) in 3 days Caco2TC7 cells (semi-logarithmic scale). (d) RT-qPCR of *CDX2* (light gray) and *miniCDX2* mRNA (dark gray) along the murine gut (semi-logarithmic scale); *CDX2* was arbitrary set at 1 in the cecum. (e) *CDX2* / *miniCDX2* mRNA ratio along the mouse intestine

miniCDX2 (Figure 1B). The level of this variant was far below that of the *CDX2* mRNA (15-times less abundant) in proliferating Caco2TC7 cells (3 days in culture) and further decreased in differentiated cells (14 days in culture). The *miniCDX2* mRNA was up to 20-times less abundant than the *CDX2* mRNA along the murine intestine.

MiniCDX2 corresponds to an evolutionary-conserved alternative splicing variant. The production of the *miniCDX2* variant involves a canonical GU splicing donor site within the exon-1, instead of the standard donor site at the end of the exon used to produce the *CDX2* mRNA (Supplementary Figure S1). Remarkably, the alternative donor site overlaps the translation initiation codon of the *CDX2* protein in the *CDX2* mRNA (referred thereafter to as AUG₂) that is therefore destroyed in the *miniCDX2* mRNA. Yet, the *CDX2* gene sequence contains one additional AUG located 29 pb upstream of AUG₂. This AUG, referred to as AUG₁, is out-of-frame with AUG₂ but in-frame with the open reading frame of exon-2 and -3 in the *miniCDX2* transcript. AUG₁ is preceded by GGCAGC and AUG₂ by GCCACC, both being consistent with a consensus Kozak box (GNCANCAUG).²¹ The *CDX2* mRNA, but not the *miniCDX2* variant, additionally contains a translation stop codon (Stop₁) located four nucleotides downstream of AUG₂, thus in-frame with AUG₁.

Strikingly, the motif composed of (i) the GU splicing donor site overlapping the AUG₂ start codon of the *CDX2* protein, (ii) the putative upstream start site AUG₁ and (iii) the stop codon Stop₁ in-frame with AUG₁, is evolutionary-conserved in vertebrates from coelacanth to human, including marsupials, birds, reptiles, amphibians, the bichir (the most basal extant ray-finned fish) and the bowfin (the immediate outgroup to teleost fish) (Figure 2A; Supplementary Figure S2). However, it is found neither in *CDX1*-type genes (except for *Cdx1b* in teleost fishes like *Danio rerio*, see 'Discussion'), nor in *CDX4*-type genes.

The *miniCDX2* variant encodes a truncated form of the *CDX2* homeoprotein. To study the translational activity of the upstream AUG₁ and to compare it with AUG₂ used for *CDX2* translation, reporter plasmids were constructed in which the 5'-untranslated sequence of the *CDX2* gene ending at ATG₂ (pATG1-ATG2) or ATG₁ (pATG1) was linked to the Luciferase coding sequence (Figure 2Ba). The translation activity of AUG₂ used for *CDX2* synthesis was verified by the production of Luciferase in HCT116 cells transfected with pATG1-ATG2 that recapitulates the configuration of the *CDX2* mRNA in which AUG₂ is in-frame and AUG₁ out-of-frame with the reporter sequence. Interestingly, pATG1 ending at ATG₁ and recapitulating the *miniCDX2* configuration produced an even higher luciferase activity than pATG1-ATG2. This activity was abolished by mutating ATG₁

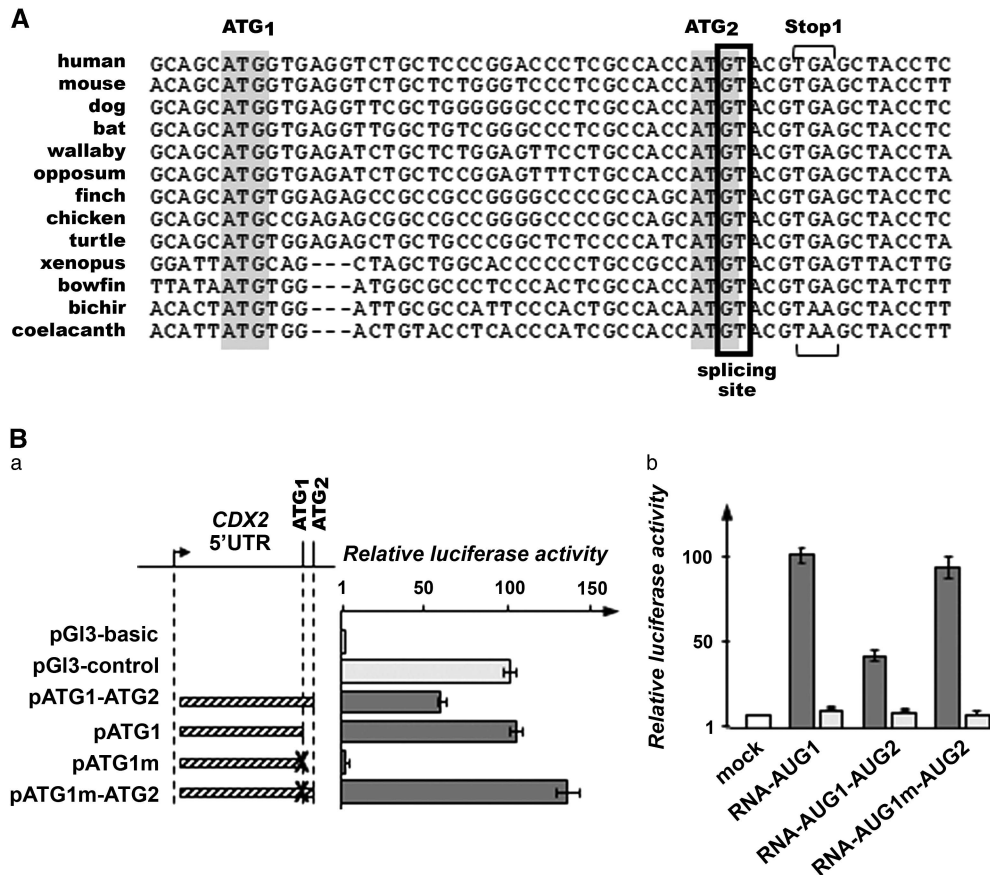


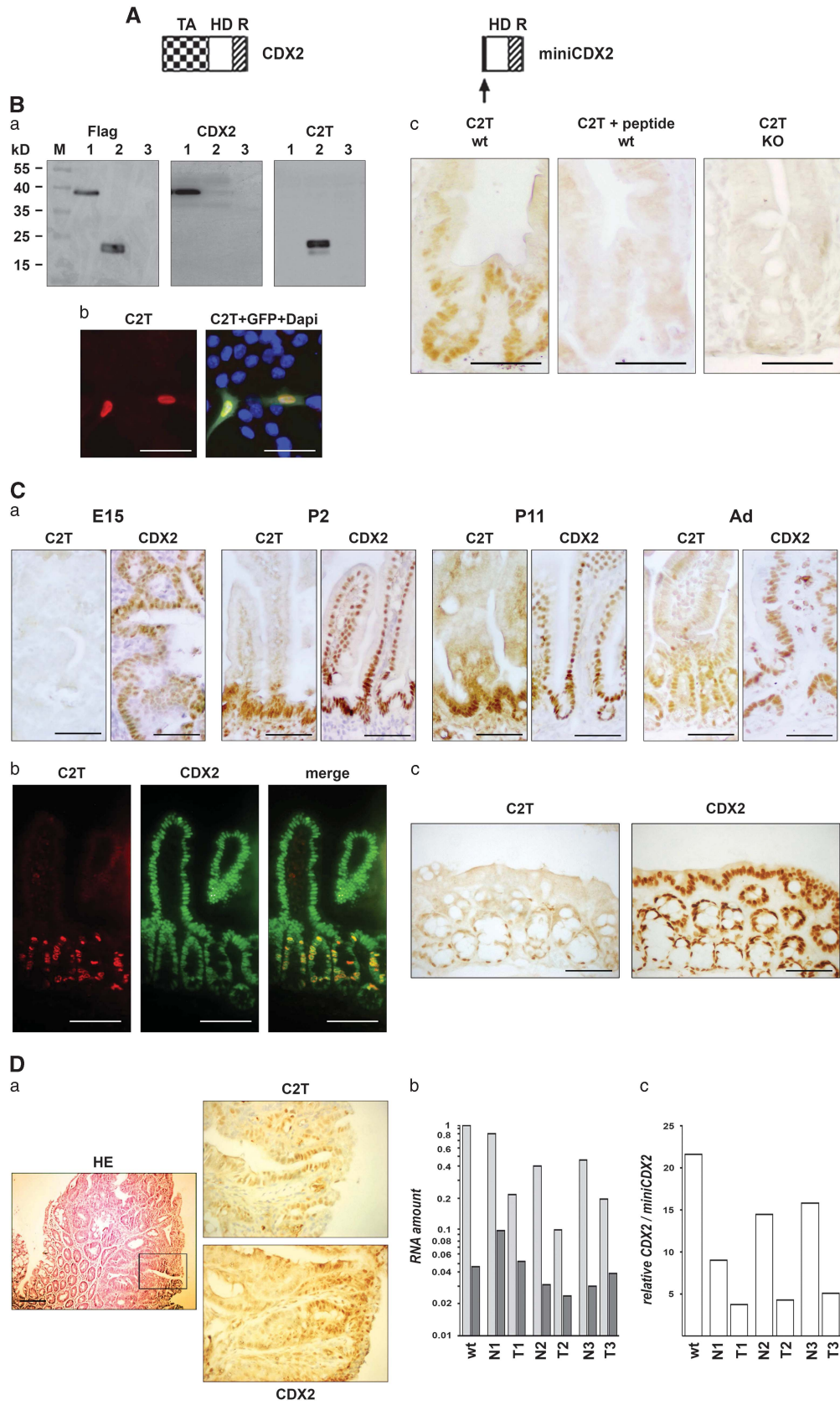
Figure 2 Functionality of the conserved alternative splicing/translation motif of the *CDX2* locus. (A) The conserved motif found in *CDX2*-type genes (see also the Supplementary Figure 2). (B) (a) Luciferase activity in human colon cancer HCT116 cells transfected with the indicated reporter plasmids; X designates the mutation of ATG₁ into TAG in pATG1m and in pATG1m-ATG2; pG13-control was set to 100 and pG13-basic gave background activity. (b) Luciferase activity in HCT116 cells transfected with *in vitro*-transcribed polyadenylated RNA without (light gray) or with m7G cap (dark gray). Data are given as mean \pm S.D. for triplicates

into TAG in pATG1m, while changing ATG₁ into TAG in pATG1m-ATG2 increased luciferase compared to pATG1-ATG2. Thus, AUG₁ is translationally active and, in the context of the *CDX2* mRNA, it partially hinders the translational activity of AUG₂.

In the *CDX2* mRNA, the AUG₂ start codon used for the CDX2 protein is preceded by the translationally competent AUG₁. Ribosomes generally start translation at the first AUG after cap-dependent scanning of the 5'-untranslated region, but can skip it for a second site by leaky scanning²² or reach an internal codon using a cap-independent internal ribosome entry site.²³ To compare the cap-dependency of AUG₁ and AUG₂, uncapped and m7G-capped reporter RNAs named RNA_{AUG1} and RNA_{AUG1-AUG2} were *in vitro* transcribed from PCR templates derived from pATG1 and pATG1-ATG2, respectively, and transfected in HCT116 cells. Luciferase activity was higher for capped *versus* uncapped RNA_{AUG1}, and for capped *versus* uncapped RNA_{AUG1-AUG2}. Moreover, destroying AUG₁ in RNA_{AUG1m-AUG2} increased luciferase compared to RNA_{AUG1-AUG2} (Figure 2Bb). Thus, the activity of AUG₂, like AUG₁, is cap-dependent, suggesting that ribosomes reach AUG₂ for CDX2 translation by leaky scanning through AUG₁.

The sequence of the splicing mRNA variant predicts the production of a CDX2-related homeoprotein, miniCDX2, in which a 12-aa N-terminus segment replaces the 181-aa transactivation domain (Figure 3A, Supplementary Figure S1). An antibody, C2T, was raised against this 12-aa segment and validated using expression plasmids (Figure 3Ba), peptide competition and conditional *CDX2* knockout mice (Figure 3Bc). Consistent with the presence of the DNA-binding homeodomain, the miniCDX2 protein produced by pFlag-miniCDX2-transfected HCT116 cells was nuclear (Figure 3Bb). Compared to CDX2 present in almost every intestinal crypt and villous epithelial cell from embryos to adults, miniCDX2 was not detected in the embryonic gut, it appeared perinatally at the level of the intervillous epithelium at the origin of the crypts (Figure 3Ca), and remained expressed throughout adult life in the small intestinal crypts and in the bottom of the colonic glands (Figures 3Ca and c). Crypt cells co-expressed miniCDX2 and CDX2 (Figure 3Cb).

In small intestinal tumors of *Apc*^{D14/+} mice, CDX2 expression is known to become reduced and heterogeneous. Interestingly, miniCDX2 was also expressed heterogeneously and in the same tumor regions as CDX2 (Figure 3Da). Moreover, RT-qPCR showed that the ratio between the *CDX2*



and *miniCDX2* transcripts decreased in these tumors compared to the normal mucosa ($P < 0.05$) (Figures 3Db and c).

Opposite and similar molecular functions of miniCDX2 compared to CDX2. We next addressed the molecular functions of miniCDX2 compared to CDX2. As a transcription factor, the CDX2 protein activates a large number of downstream genes including the sucrase–isomaltase (*SI*) gene. In HCT116 cells transfected with pFlag-CDX2 or pFlag-miniCDX2, the CDX2 protein, but not miniCDX2, stimulated the level of *SI* mRNA and the activity of the *SI* gene promoter assayed using the *SI* luciferase reporter; moreover, miniCDX2 dose-dependently abolished the stimulatory effect of CDX2 (Figures 4Aa and b). Chromatin immunoprecipitation (ChIP) revealed the ability of miniCDX2 to bind the same chromatin targets as CDX2, for example, the *SI*, *Li-cadherin* and *Muc2* promoters (Figure 4Ac), and to reduce the binding of CDX2 to the *SI* promoter (Figure 4Ad). Thus, miniCDX2 is transcriptionally inefficient, but acts as a dominant-negative regulator of the transcriptional activity of CDX2 by DNA-binding competition.

CDX2 exerts broader functions than regulating transcription through DNA binding.²⁴ For instance, it can bind β -catenin to prevent its interaction with Tcf4, thus impeding Wnt/ β -catenin signaling.²⁵ Indeed, CDX2 opposed the stimulation of the *Mmp7* mRNA, a Wnt target, and the activity of the TOP-Flash Wnt reporter by β -catenin/Tcf4 (Figures 4Ba and b). Unlike CDX2, miniCDX2 failed to interfere with the β -catenin/Tcf4 stimulation of *Mmp7* mRNA and TOP-Flash activity. In addition, it failed to relieve the inhibitory effect of CDX2 on β -catenin/Tcf4 (Figures 4Ba and b), and did neither interact with β -catenin nor prevent β -catenin/Tcf4 interaction (Figures 4Bc and d). Thus, contrary to its dominant-negative effect on the CDX2 transcriptional activity, miniCDX2 is neutral with respect to the inhibitory function exerted by CDX2 on β -catenin/Tcf4 signaling.

CDX2 also exerts transcription-independent functions including the increase of P27^{KIP1} to compromise cell proliferation.²⁶ Like CDX2, miniCDX2 increased the level of P27^{KIP1} protein without changing its mRNA (Figures 4Ca and b) and it reduced cell growth in a colony formation assay (Figure 4Cc). The CDX2 protein has also been reported to inhibit double-stranded DNA breaks repair in HCT116 cells by interacting with the KU70/80 complex.²⁷ Here, we extended these observations by showing in SW480 colon cancer cells

that miniCDX2, like CDX2, also co-immunoprecipitated with KU70/80 proteins, and hampered DNA repair activity (Figures 4Da and b).

Thus, miniCDX2 fine-tunes the activity of CDX2 in that it exerts similar and/or different effects with respect to the multifaceted functions of the full-length homeoprotein: it is dominant-negative on the transcriptional activity of CDX2, it is neutral as regards the inhibitory role of CDX2 on β -catenin/Tcf4 interaction, and it exerts similar transcription-independent effects as CDX2 on cell growth inhibition by P27^{KIP1} and on double-stranded DNA break repair through KU70/80.

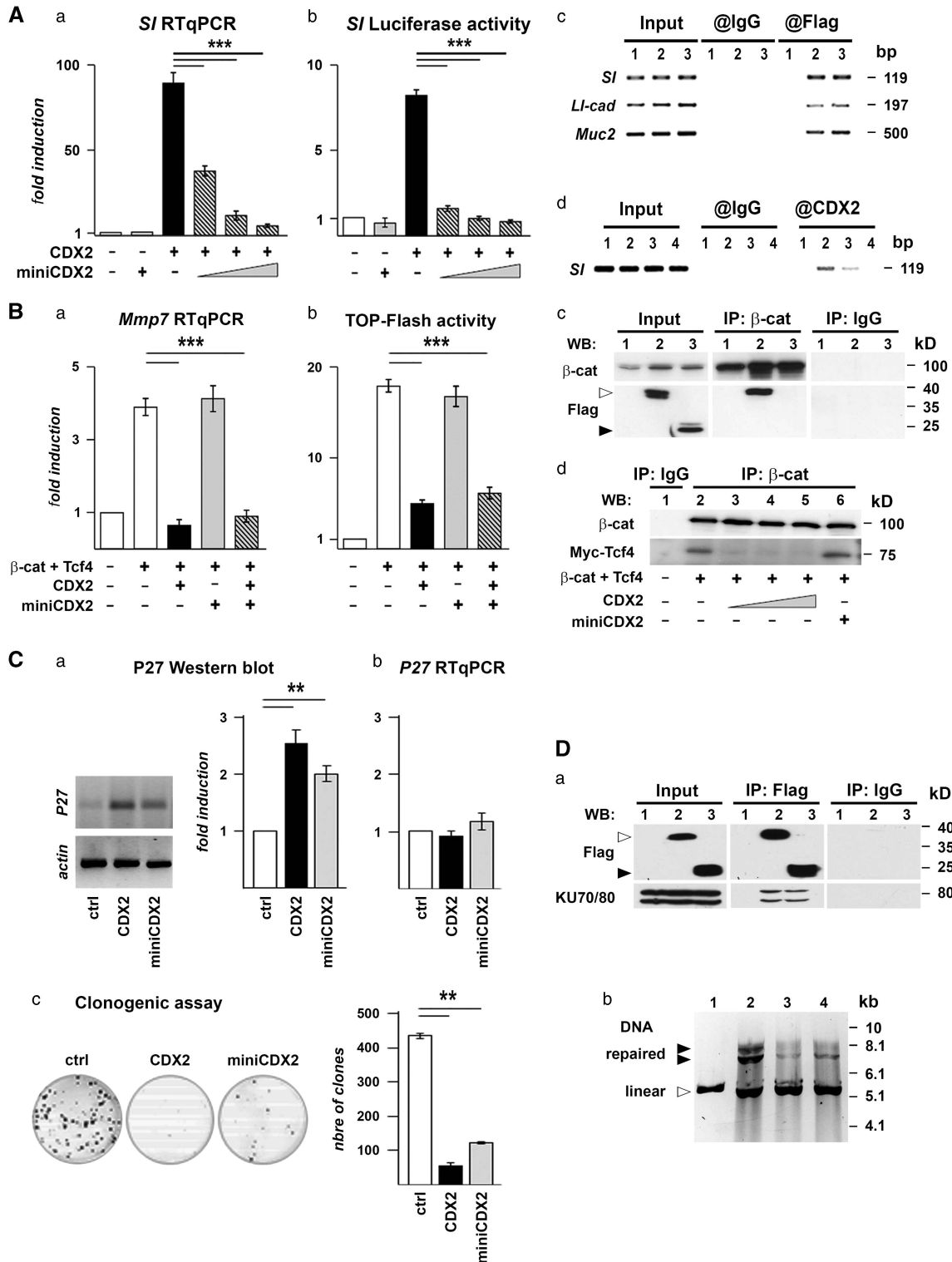
MiniCDX2 participates in the control of intestinal homeostasis. We next explored the role of miniCDX2 *in vivo* in mice using a gain-of-function approach. For this purpose, transgenic *jojo-Flag-miniCDX2* mice were generated, allowing inducible expression of the Flag-miniCDX2 protein (Figure 5A). Crossing *jojo-Flag-miniCDX2* and *Sox2Cre* mice to broadly express Flag-miniCDX2 in the zygote caused embryonic death, which is reminiscent of the lethality resulting from *CDX2* knockout (0 living double-transgenics over 80 descendants). In the adult gut of *jojo-Flag-miniCDX2* mice (three independent founders), GFP immunostaining used to trace the activity of the CAG promoter revealed only very few villi with transgene expression (< 1%, Supplementary Figure S3Ba). Consequently, *jojo-Flag-miniCDX2::VilCre* mice generated to target the intestinal epithelium showed only rare villi with Flag-miniCDX2 expression. In those villi with a sustained expression of Flag-miniCDX2, intestinal alkaline phosphatase was lost, whereas gastric Claudin-18 was turned on (Figure 5B), without apparent change in CDX2. This reproduced the differentiation switch induced by targeted *CDX2* knockout in the gut,²⁸ indicating that miniCDX2 is able to antagonize the transcriptional potential of CDX2 *in vivo*.

Brunner's glands (BGs) are glandular structures connected to the crypts of the floor of the proximal duodenum. They express both CDX2 and miniCDX2 at low levels (not shown). Interestingly, the CAG promoter is active in the BGs of *jojo-Flag-miniCDX2* mice, as revealed by GFP immunostaining, thus allowing a widespread expression of Flag-miniCDX2 in the BGs of *jojo-Flag-miniCDX2::VilCre* mice (Supplementary Figures S3Bb and C). Noteworthy, these mice exhibited a 2.5-fold enlargement of the territory of the BGs (Figure 5C).

Figure 3 Protein expression of the miniCDX2 variant. (A) Structure of the CDX2 and miniCDX2 proteins: TA, transactivation domain; HD, DNA-binding homeodomain; R, regulatory domain. The arrow points to the 12-aa Nter peptide of miniCDX2. (B) The C2T antibody raised against the 12-aa Nter peptide of miniCDX2. (a) HCT116 cells transfected with the plasmid pFlag-CDX2 (lane 1), pFlag-miniCDX2 (lane 2) or the empty vector pFlag-CMV2 (lane 3) were analyzed by western blot with Flag, CDX2 or C2T antibodies. The Flag antibody reveals both Flag-CDX2 and Flag-miniCDX2 proteins, whereas the CDX2 and C2T antibodies, respectively, detect Flag-CDX2 and Flag-miniCDX2. (b) HCT116 cells co-transfected with pFlag-miniCDX2 and pEGFP showed nuclear localization of Flag-miniCDX2 (Flag antibody, red). Bars: 10 μ m. (c) Validation of the C2T antibody in mouse intestinal sections: nuclear immunostaining in the crypt epithelium of wild-type mice; loss of staining when C2T is preincubated with an excess of immunogenic peptide; absence of immunostaining in the intestinal epithelium of conditional knockout (KO) *Cdx2^{fl/fl}::AhCre^{ERT2}* mice.⁷ Bars: 50 μ m. (C) Immunostaining pattern of the miniCDX2 (C2T antibody) and CDX2 proteins in the small intestine of E15 mouse embryos, and of post-natal day 2 (P2) and day 11 (P11) suckling and adult (Ad) mice. (b) Co-immunofluorescence detection of the miniCDX2 (C2T) and CDX2 proteins in the small intestine of adult mice. Bars: 100 μ m. (c) Immunostaining of the miniCDX2 (C2T) and CDX2 proteins in the proximal colon of adult mice. Bars: 50 μ m. Higher magnification pictures are given in the Supplementary Figure S3A. (D) MiniCDX2 expression in tumors of the proximal ileum of *Apc^{d14/+}* mice. (a) HE staining and C2T and CDX2 immunostaining. The region boxed in HE is shown in the immunohistochemistry pictures. Bars: 100 μ m. (b) RT-qPCR quantification of *CDX2* (light gray) and *miniCDX2* mRNA (dark gray) (semi-logarithmic scale) in wild-type ileum (wt), in three ileal tumors of *Apc^{d14/+}* mice (*Apc* T1-3) and in the adjacent normal mucosa (*Apc* N1-3); data are related to the amount of *CDX2* mRNA arbitrary set at 1 in the wild-type ileum. (c) Ratio between the *CDX2* and *miniCDX2* transcripts

This was accompanied by a higher expression of *PDX1*, an important regulator of BG morphogenesis²⁹ (Figure 5D) without change in cell proliferation and differentiation, as assessed by the absence of significant phospho-histone-3 labeling, and by the staining of neutral mucins (Figure 5E).

To address the consequence of the overgrowth of the BGs, mice were left to age until 18–24 months ($n=19$). Fifty percent (10/19) of *jojo-Flag-miniCDX2::VilCre* mice developed one to two polyps in the pyloric region (Figure 6A), in contrast to control *jojo-Flag-miniCDX2* animals (1/12). These polyps



exhibited low- to high-grade dysplasia, without sign of neoplasia. As illustrated in Figures 6A and B, they were formed by expanded BGs extending even under the gastric mucosa, covered by disorganized crypts from the overlying duodenal epithelium, and by a surface epithelium with foregut-type properties, exhibiting gastric Claudin-18 expression and occasionally P63-positive squamous stratified epithelium. Phospho-histone-3 proliferating cells concentrated in the

disorganized crypt area. Consistent with the absence of neoplastic area, there was no evidence of β -catenin cytoplasmic/nuclear translocation. BGs produce EGF while adenomas develop after deletion of the EGF-receptor inhibitor *Lrig1*.³⁰ RT-qPCR revealed a 4–18 times higher level of EGF mRNA in the polyps of *jojo-Flag-miniCDX2::VilCre* mice compared to the duodenal mucosa of control animals ($n = 3$). Linked to that, the disorganized crypt area showed elevated levels of

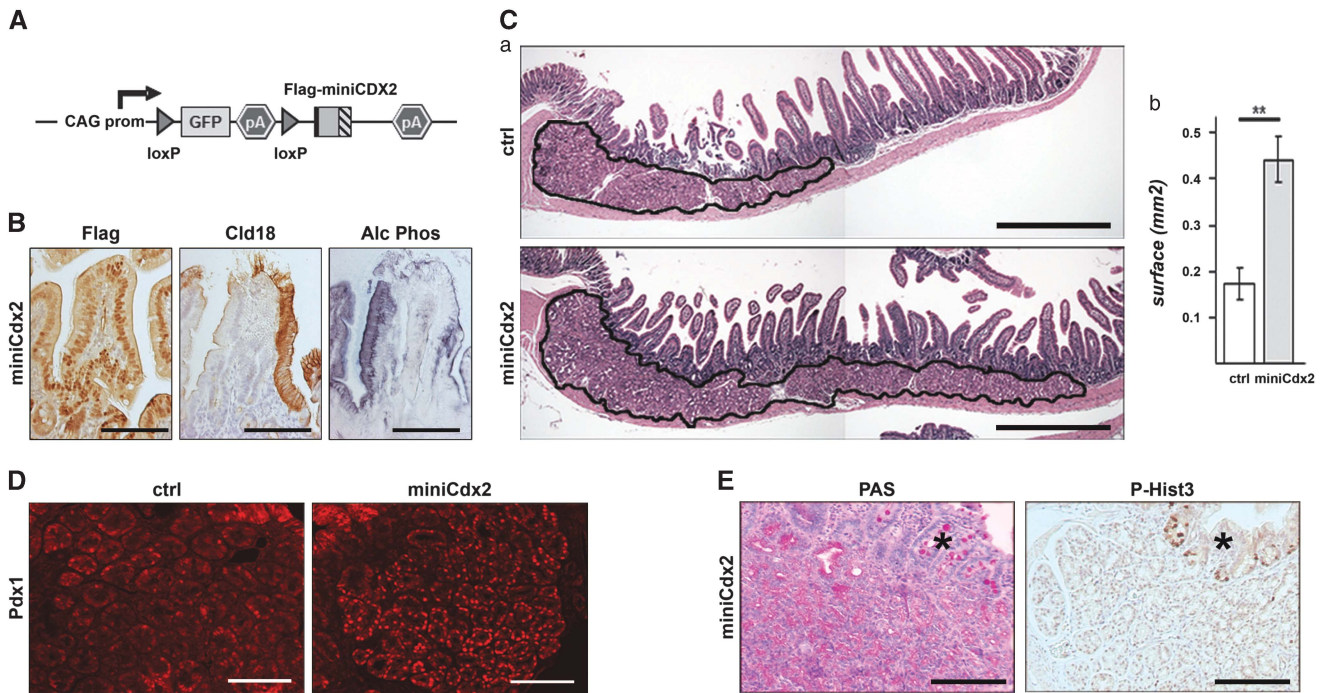


Figure 4 Molecular functions of miniCDX2 compared to CDX2. (A) Effect of miniCDX2 on the transcriptional activity of the CDX2 protein. (a) RT-qPCR quantification of the *Sl* RNA and (b) pSI-luc luciferase activity in HCT116 cells transfected either with pFlag-miniCDX2 or pFlag-CDX2 or pFlag-CDX2 together with increasing amounts of pFlag-miniCDX2; data are given as mean \pm S.D. for triplicates (** $P < 0.001$). (c) ChIP with anti-Flag or IgG in HCT116 cells transfected with pFlag-CMV2 (lane 1), pFlag-CDX2 (lane 2) or pFlag-miniCDX2 (lane 3); co-precipitated DNA was PCR-amplified with primers of the *Sl*, *Ll-cadherin* and *Muc2* promoters. (d) ChIP with anti-CDX2 or IgG in HCT116 cells transfected either with pFlag-CMV2 (lane 1) or pFlag-CDX2 (lane 2) or pFlag-CDX2 together with a threefold molar excess of pFlag-miniCDX2 (lane 3) or pFlag-miniCDX2 (lane 4); co-precipitated DNA was PCR-amplified with primers of the *Sl* promoter. (B) Effect on miniCDX2 on β -catenin/Tcf4 signaling. (a) RT-qPCR quantification of the *Mmp7* RNA and (b) TOP-Flash luciferase activity in HEK293 cells transfected with pS33A- β -catenin, pMyc-Tcf4, pFlag-CDX2 and/or pFlag-miniCDX2; data are given as mean \pm S.D. for triplicates (** $P < 0.001$). (c) Proteins from cells transfected either with pS33A- β -catenin alone (lane 1), or pS33A- β -catenin together with pFlag-CDX2 (lane 2), or pS33A- β -catenin together with pFlag-miniCDX2 (lane 3) were immunoprecipitated with anti- β -catenin or IgG, and analyzed by western blot with anti- β -catenin and with anti-Flag to reveal Flag-CDX2 (\triangleright) and Flag-miniCDX2 (\blacktriangleright). (d) Proteins from cells transfected with pS33A- β -catenin and pMyc-Tcf4 together with increasing amounts of pFlag-CDX2 or pFlag-miniCDX2 were immunoprecipitated with anti- β -catenin, and analyzed by western blot with anti- β -catenin and anti-Myc to check the β -catenin/Tcf4 interaction. (C) Effect of miniCDX2 on P27^{KIP1}. (a) Representative western blot and quantification and (b) RT-qPCR quantification of P27^{KIP1} protein and RNA in HCT116 cells transfected either with pFlag-CMV2 (*ctrl*) or pFlag-CDX2 or pFlag-miniCDX2. (c) Representative pictures and quantification of clonogenic assays on HCT116 cells transfected either with pFlag-CMV2 (*ctrl*) or pFlag-CDX2 or pFlag-miniCDX2. Data are means \pm S.D. for triplicates (** $P < 0.01$). (D) Effect of miniCDX2 on double-strand break DNA repair. (a) Proteins from cells transfected either with pFlag-CMV2 (lane 1), pFlag-CDX2 (lane 2) or pFlag-miniCDX2 (lane 3) were immunoprecipitated with anti-Flag or IgG, and analyzed by western blot with anti-Flag and anti-KU70/80 to check the interaction of Flag-CDX2 (\triangleright) or Flag-miniCDX2 (\blacktriangleright) with the KU70/80 complex. (b) For DNA repair assays, linearized plasmid pcDNA3 (lane 1) was incubated with nuclear extracts of SW480 cells transfected with pFlag-CMV2 (lane 2), pFlag-CDX2 (lane 3) or pFlag-miniCDX2 (lane 4), and then separated by electrophoresis on an agarose gel. The linear and repaired (circular and/or concatemers) plasmid forms are indicated

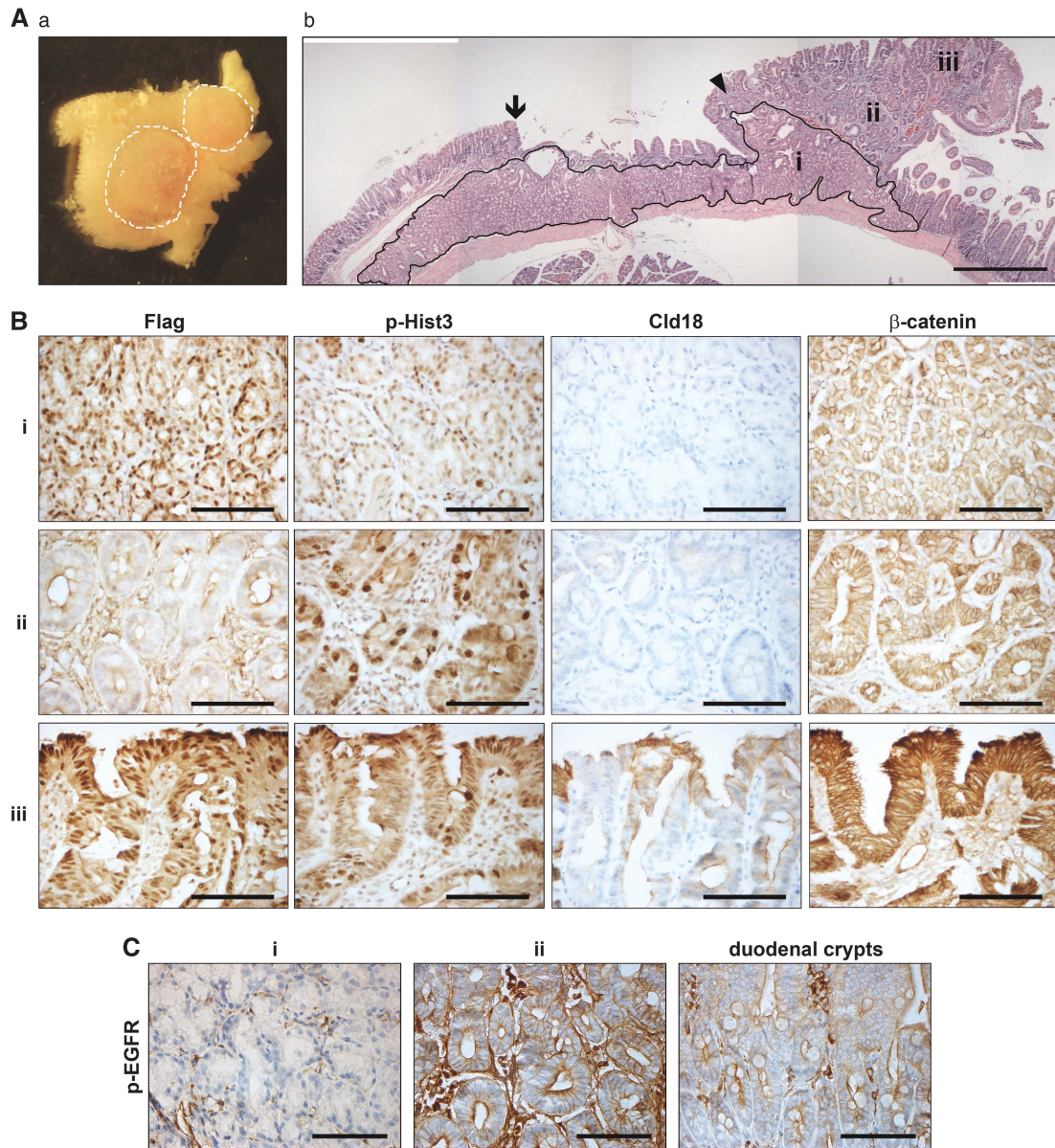


Figure 6 Duodenal lesions in aged *jojo-Flag-miniCDX2::VilCre* mice. **(A)** (a) Macroscopic view of two adjacent polyps grown in the duodenal region of a 18-month-old *jojo-Flag-miniCDX2::VilCre* mouse. (b) Histology of a polyp near the gastric-intestinal boundary (arrow); (i), (ii) and (iii), respectively, designate the expanded territory of Brunner's glands (encircled), the hyper-proliferating crypts and the surface area. The arrowhead locates squamous stratified epithelium. Bar: 500 μm . **(B)** Immunostaining of Flag-miniCDX2, phospho-histone-3, Claudin-18 and β -catenin in the regions (i), (ii) and (iii) of the duodenal polyp. Bars: 50 μm . **(C)** Phospho-EGFR immunodetection in the regions (i) and (ii) of the polyps, and in normal adjacent duodenal crypts. Bars: 50 μm

membranous phospho-EGF-receptor, as compared to normal adjacent duodenal crypts (Figure 6C). Thus, the miniCDX2-driven expansion of BGs leads to the overproduction of EGF that activates the EGFR and makes hyperproliferate the overlying duodenal crypts, ultimately forming polyps.

Autoregulation of the *CDX2* pre-mRNA splicing. *Cdx2*^{+/-} mice develop cecal heteroplasias exhibiting a shift toward a foregut-type differentiation.³ These lesions are devoid of CDX2 protein even though one gene copy is preserved. Since miniCDX2 overexpression also induces foregut-type transdifferentiation, this prompted us to look for miniCDX2 in the heteroplasias of *Cdx2*^{+/-} mice. Unlike CDX2 present in

the normal cecal epithelium but absent in the heteroplastic glands, miniCDX2 was detected not only in the normal epithelium but also in the heteroplastic structures, indicating a splicing shift in favor of *miniCDX2* in the heteroplasias (Figure 7a). This opens the possibility that the balance between both splicing forms might be regulated and depend on the CDX2 protein itself.

To investigate the mechanism of pre-mRNA splicing, we constructed the plasmid eC211 overlapping the exon-1, intron-1 and the fused exon-2/-3 of the *CDX2* gene, and having a Flag sequence preceding the Stop codon in exon-3 (Figure 7b). In HCT116 cells, eC211 encoded both CDX2-Flag and miniCDX2-Flag variants identified using Flag, CDX2

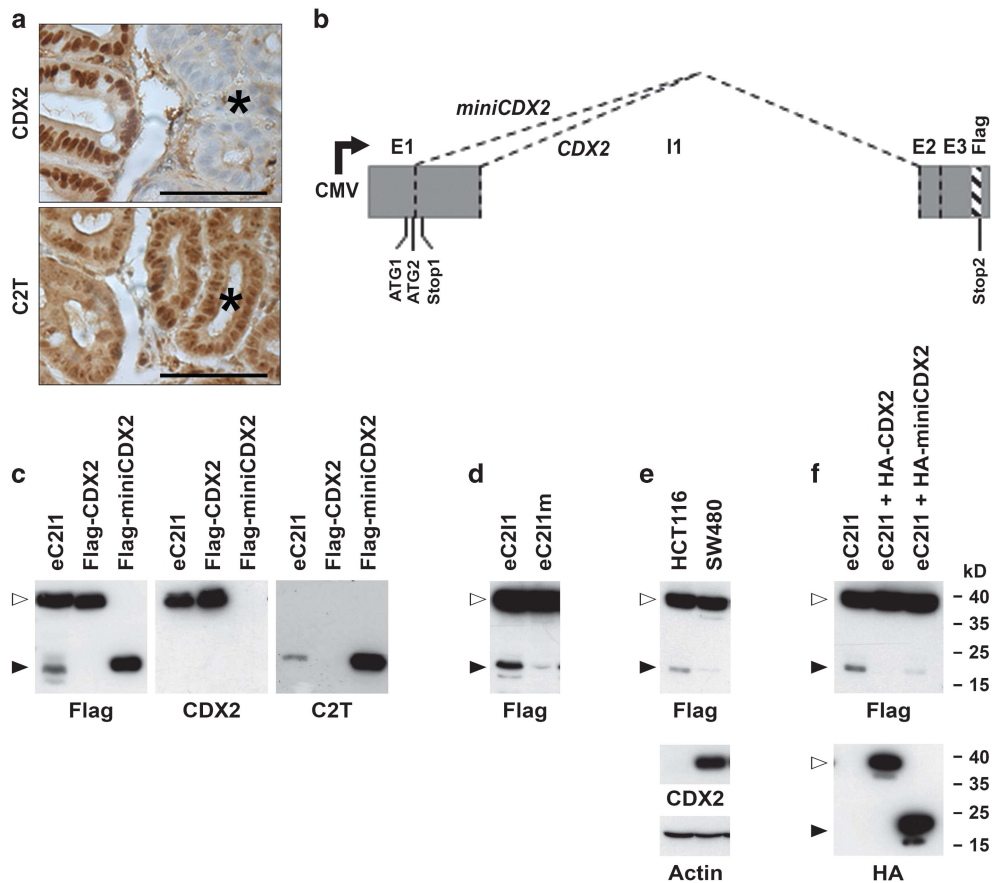


Figure 7 Autoregulation of the *CDX2* pre-mRNA splicing. (a) Immunodetection of the CDX2 and miniCDX2 (C2T antibody) proteins at the border between normal cecal epithelium and heteroplasia (asterisk) in *Cdx2*^{+/−} mice. Bars: 50 μ m. (b) Map of the eC211 reporter plasmid. (c) Production of the two protein variants CDX2-Flag (\blacktriangleright) and miniCDX2-Flag (\blacktriangleleft) from the reporter plasmid eC211. HCT116 cells were transfected either with the plasmids eC211, pFlag-CDX2 or pFlag-miniCDX2, and the proteins were revealed using anti-Flag, anti-CDX2 and anti-miniCDX2 (C2T) antibodies, respectively. (d) HCT116 cells transfected with the plasmid eC211 or with the mutant form eC211m. (e) Inverse correlation between the production of miniCDX2-Flag and the endogenous level of CDX2 in HCT116 and SW480 colon cancer cell lines. Upper panel: HCT116 and SW480 transfected with eC211. Lower panel: endogenous level of expression of CDX2 protein in HCT116 and SW480 cells related to actin. (f) HCT116 cells transfected with eC211 and either the control empty plasmid, or the plasmids encoding pHA-CDX2 or pHA-miniCDX2. The lower panel confirms the expression of HA-CDX2 and HA-miniCDX2 in these cells, using anti-HA antibody

and C2T antibodies (Figure 7c). Mutating the GT alternative splicing donor site into GA to give eC211m compromised the production of miniCDX2-Flag (Figure 7d). Thus, eC211 represents an appropriate reporter system of the alternative splicing of the *CDX2* pre-mRNA.

Interestingly, transfecting eC211 in HCT116 and SW480 cells produced different rates of miniCDX2-Flag protein, inversely related to the respective endogenous level of CDX2 in these cells (Figure 7e). To address a possible role of the CDX2 protein in regulating its pre-mRNA splicing, HCT116 cells were co-transfected with eC211 and the plasmid encoding HA-CDX2. HA-CDX2 reduced the amount of miniCDX2-Flag produced by eC211, and this effect was also recapitulated by the transcription-deficient protein HA-miniCDX2 (Figure 7f). Thus, the CDX2 and miniCDX2 proteins exert a similar inhibitory effect on the alternative splicing leading to the *miniCDX2* variant, through a transcription-independent mechanism.

The sequence around the alternative splicing donor site of the *CDX2* pre-mRNA revealed several putative splicing factors

binding elements conserved in human and mouse (Supplementary Figure 4), in particular for the SRp30c and ASF/SF2 factors expressed in intestinal cell lines (Figure 8A). In transfected HCT116 cells, His-ASF/SF2 inhibited the splicing leading to miniCDX2-Flag, whereas His-SRp30c stimulated it; in addition, the stimulatory effect exerted by His-SRp30c was abolished by His-ASF/SF2 (Figure 8Ba). Of note, CDX2 also counteracted the effect of SRp30c (Figure 8Bb). Co-immunoprecipitation (coIP) was performed to investigate possible interactions between these factors. In transfected HCT116 cells, His-SRp30c co-immunoprecipitated with His-ASF/SF2 (Figure 8Ca). A similar result was obtained with the endogenous SRp30c and ASF/SF2 proteins, and the amount of co-precipitated material increased by RNase treatment, indicating an RNA-independent interaction (Figure 8Cb). Interestingly, HA-CDX2 also interacted with the endogenous ASF/SF2 (Figure 8Da) and SRp30c proteins (Figure 8Ea), and the amount of complex increased by RNase treatment. HA-miniCDX2 gave the same results, showing that the transactivation domain and activity of CDX2 is dispensable

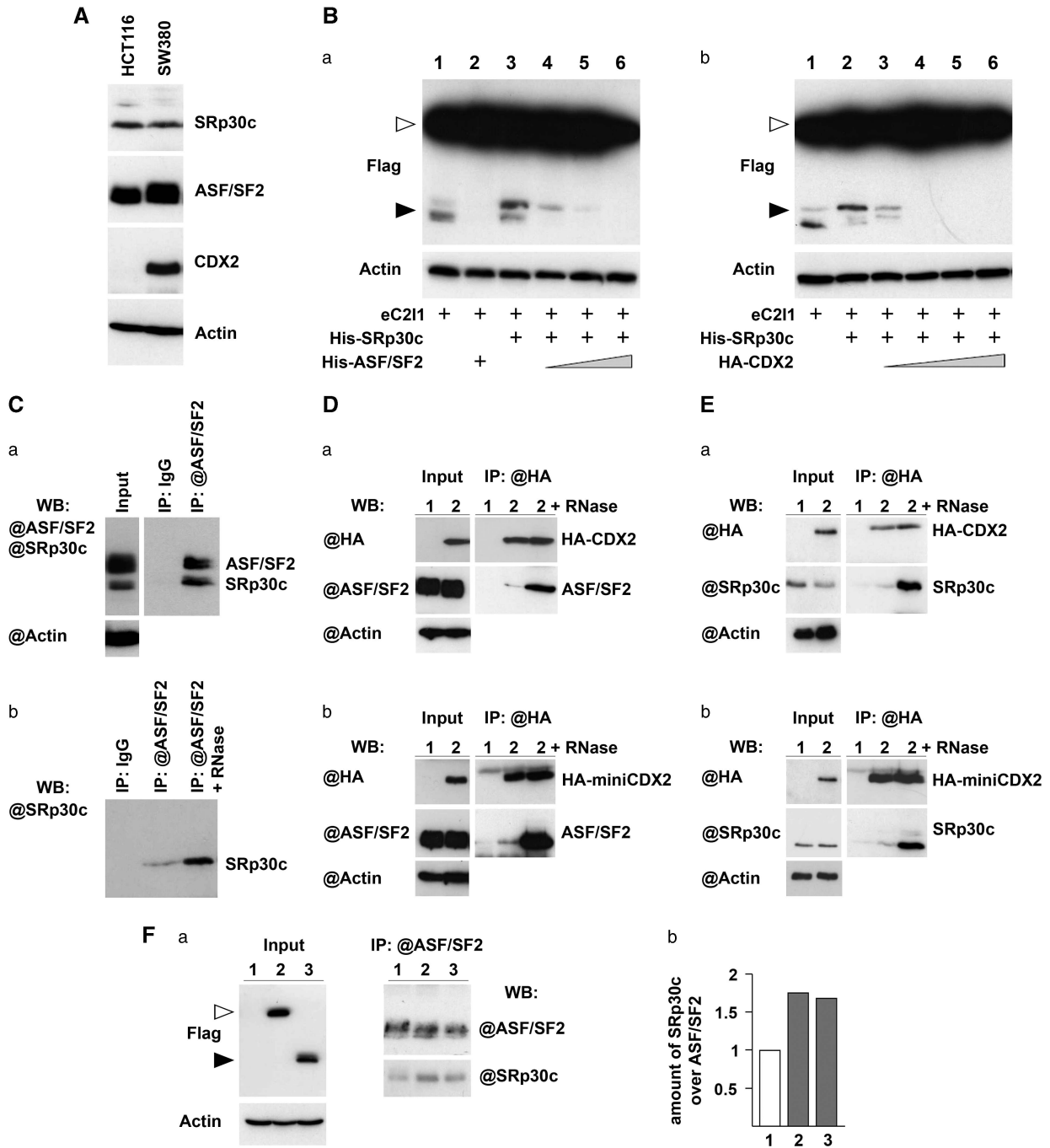


Figure 8 Mechanism of regulation of the *CDX2* pre-mRNA splicing. (A) Expression of the splicing factors ASF/SF2 and SRp30c in HCT116 and SW480 colon cancer cells. (B) Impact of ASF/SF2, SRp30c and CDX2 on the reporter plasmid eC211. HCT116 cells were transfected with eC211 and the expression plasmids for the indicated proteins, and the two splicing variants CDX2-Flag (▷) and miniCDX2-Flag (▶) were detected with anti-Flag antibody. (C) Interaction between ASF/SF2 and SRp30c. (a) HCT116 cells were transfected with the plasmids encoding His-ASF/SF2 and His-SRp30c. After immunoprecipitation with anti-ASF/SF2 antibody or with IgG, the proteins were revealed with anti-ASF/SF2 and anti-SRp30c antibodies. (b) Endogenous proteins of HCT116 cells were immunoprecipitated with IgG or with anti-ASF/SF2 antibody without or with pre-treatment with RNase, and revealed with anti-SRp30c antibody. (D) Interaction between ASF/SF2 and CDX2 or miniCDX2. (a) HCT116 cells were transfected with the control plasmids pCMV2-Flag (lane 1) or pHA-CDX2 (lane 2). Protein extracts immunoprecipitated with anti-HA beads, and revealed with anti-HA and anti-ASF/SF2 antibodies. (b) Same as (a) with pHA-miniCDX2 instead of pHA-CDX2. (E) Interaction between SRp30c and CDX2 or miniCDX2. Same as (D) except that protein detection used anti-SRp30c instead of anti-ASF2/SF2 antibody. (F) Effect of CDX2 and miniCDX2 on the interaction between ASF/SF2 and SRp30c. (a) HCT116 cells were transfected with the control plasmid pCMV2-Flag (lane 1), with pHA-CDX2 (lane 2) or pHA-miniCDX2 (lane 3). Cell extracts were immunoprecipitated with anti-ASF/SF2 antibody, and revealed with anti-ASF/SF2 and anti-SRp30c antibodies. (b) Quantification of immunoprecipitated SRp30c relative to ASF/SF2

for its interaction with splicing factors (Figures 8Db). Hence, we investigated the impact of CDX2 and miniCDX2 on the ASF/SF2 / SRp30c complex. For this purpose, cells were transfected either with the control plasmid or pHA-CDX2 or pHA-miniCDX2, and nuclear extracts were processed for immunoprecipitation with anti-ASF/SF2 antibody. As shown in Figure 8F, the amount of SRp39c co-immunoprecipitated with ASF/SF2 increased in the presence of HA-CDX2 or HA-miniCDX2, respectively, by 1.7- and 1.6-fold compared to the control. Thus, CDX2 and miniCDX2 stimulate the SRp30c/ASF/SF2 interaction, which subsequently hampers the selection of the alternative splicing donor site used to produce the *miniCDX2* splicing variant.

Discussion

This work reports a number of novel exon–exon junctions for genes expressed in the gut, which deserves future studies of the relevance of RNA splicing in intestinal development, homeostasis and disease. Focusing on the homeobox gene *CDX2*, a major regulator of gut ontogenesis and function,^{4,8,28} we identified the miniCDX2 variant, resulting from the combination of alternative pre-mRNA splicing and alternative translation initiation. This variant fine-tunes CDX2 activity through versatile functions regarding the full-length homeoprotein: miniCDX2 antagonizes the transcriptional activity of CDX2 by DNA-binding competition, it is neutral with respect to the inhibitory function exerted by CDX2 on β -catenin/Tcf4 signaling, and it has the same activities as CDX2 on cell proliferation, DNA repair and RNA splicing through P27, KU70/80 and splicing factors, respectively. The production of miniCDX2 is based on a conserved sequence motif among *CDX2* paralog in vertebrates, that is absent in other members of the caudal family, with the exception of *Cdx1b* in teleost fishes. Interestingly, in teleosts, the *CDX2*-type gene has been lost and replaced by a duplicated version of *CDX1* (*Cdx1b* in *D. rerio*), which is functionally equivalent to the mammalian *CDX2* gene for intestinal development.³¹ Thus, *Cdx1b*, unlike *Cdx1a*, may have acquired a similar motif as *CDX2*, although being a gene of the *CDX1* type. The conserved motif of the *CDX2*-type genes has implications for translation initiation. Indeed, in the context of the *CDX2* mRNA, the AUG₂ codon used for CDX2 translation is preceded by the upstream and out-of-frame AUG₁ that could potentially initiate the synthesis of a 13-aa peptide. Although the existence of this peptide remains elusive, short upstream open reading frames are relatively frequent and can control the translation of the downstream open reading frame or even be involved in diseases.³²

In the gut, both the loss or the excessive expression of CDX2 are lethal,^{8,9} highlighting the need for a precise regulation of the activity of the gene. Previous studies have already reported transcriptional^{33,34} and post-translational levels of regulation.^{35,36} This study adds a novel post-transcriptional level of regulation through the production of the variant miniCDX2 that fine-tunes the activity of CDX2. Another variant of CDX2 has been reported, CDX2-A/S, described as a regulator of splicing.³⁷ The present study further uncovers that the transcription factor CDX2 and its variant miniCDX2 also act as splicing regulators through a

non-transcriptional mechanism involving their interaction with splicing factors. This involvement in pre-mRNA splicing might considerably broaden the sphere of activity of the *CDX2* homeobox gene. Interestingly, miniCDX2 is expressed in the crypts, like the S60-phosphorylated form of CDX2 characterized by a reduced transcriptional activity.³⁶ This suggests that combined mechanisms act to prevent excessive activity of the CDX2 homeoprotein in stem/progenitor cells and hence the premature cell differentiation known to result from excessive CDX2 in the crypts.⁹

CDX2 has a role in the patterning of the intestine.³⁸ Here, overexpressing miniCDX2 leads to extend the BG territory, which is accompanied by an increase of *PDX1*, a homeobox gene of the *paraHox* cluster, like *CDX2*, involved in BG morphogenesis.²⁹ This suggests that *PDX1*, together with the *CDX2*/miniCDX2 balance, participate in shaping the gastric-intestinal boundary, in that the BG territory would depend on a low activity of CDX2 in the proximal small intestine, whereas miniCDX2 overexpression, through DNA-binding competition with CDX2, would allow extending the territory of these glands. In the long term, miniCDX2 overexpression in the BGs leads to brunneroma in which the production of EGF is increased and activates the EGFR in the overlaying crypts. Interestingly, these polyps exhibit gastric-type differentiation and even squamous stratified differentiation, but do not spontaneously progress in cancer, like most brunneroma in man. In line with this, the foregut-type heteroplasia developing in the cecum of *Cdx2*^{+/-} mice³ and the cecal gastric-type lesions generated by conditional *Cdx2* knockout in the adult gut²⁸ also fail to spontaneously progress to malignancy. Thus, the overexpression of the dominant-negative variant miniCDX2 and the loss of function of CDX2 do not represent oncogenic events *per se*. Yet, CDX2 has a tumor suppressor activity in the gut, as assessed by model studies in mice^{12,13} and observations made in colon cancer patients.^{10,39} Here, the data showing a modified *CDX2*/miniCDX2 ratio in favor of miniCDX2 in intestinal cancer open the possibility that miniCDX2, through its dominant-negative effect exerted on the tumor suppressor CDX2, may contribute to disease progression.

Here, we uncovered and characterized an original variant of the *CDX2* homeobox gene, which is a major player of intestinal morphogenesis, homeostasis and also involved in gut cancer. The production of this variant represents not only a novel level of regulation of this gene, but also a new way to fine-tune its biological activity through the versatile functions exerted by the truncated variant compared to the full-length homeoprotein. As in the case of another important transcription factor, SOX9,⁴⁰ this study highlights the relevance of generating protein diversity through alternative splicing in the gut and its diseases.

Materials and Methods

Mice and generation of transgenic animals. Mice were handled according to the protocol approved by the Committee on the Ethics of Animal Experiments of the University of Strasbourg (CREMEAS, C2EA-35) under the permit number AL/43/50/02/13.

To generate *jojo-Flag-miniCDX2* mice, the Flag-miniCDX2 sequence of plasmid pFlag-miniCDX2 (see below) was PCR-amplified using the primers AAAAGTC GACTACCATGGACTACAAAGACGATGA/AAAAGTCGACTCAGCCTGGAATTGCTC TGCCG containing each a Sall restriction site. The resulting Sall fragment was inserted in the XhoI site of the vector *jojo*⁴¹ to get plasmid *jojo-Flag-miniCDX2*. The

eluted 8010 bp Sall fragment containing the transgene was injected in mouse eggs at the Mouse Clinic Institute (Illkirch, France). Mice were PCR-genotyped with primers 39/hC2E3R (AGTCATAGCTGTCCTCTTC/TCAGCCTGGAATTGCTCTGC).

Cdx2^{-/-},⁴² *VilCre*⁴³ and *Apc*^{Δ14/+} mice⁴⁴ have been described. *Sox2Cre* mice were obtained from The Jackson Laboratory (Charles River, L'Arbresle, France).

Cell lines and colony formation assays. Human colon cancer cell lines Caco2TC7,⁴⁵ HCT116,⁴⁶ SW480⁴⁷ and T84,⁴⁸ and human embryonic kidney cells HEK293⁴⁹ were grown as recommended. Colony formation assays were performed on HCT116 cells transfected with the indicated plasmids, as previously described.³⁵

Plasmids

pFlag-CDX2 and pFlag-miniCDX2: RNA extracted from Caco2TC7 cells was subjected to RT-PCR using Platinum TaqPCRx DNA polymerase (Promega Inc., Madison, WI, USA) with the primers AAAAAAGCTTTACGTGAGCTACCTCTGGACAAGG and AAAATCTAGATCAGCCTGGAATTGCTCTGC to amplify the human CDX2 coding sequence, and with the primers AAAAAAGCTTGAGGTC TGCTCCCGGACCCTGCG and AAAATCTAGATCAGCCTGGAATTGCTCTGC to amplify the miniCDX2 coding sequence. PCR fragments were inserted in pCRII-TOPO (TA cloning kit, Life Technologies Invitrogen, Villebon sur Yvette, France), giving, respectively, pCRII-TOPO-CDX2 and pCRII-TOPO-miniCDX2. These plasmids were cut with HindIII and the fragments inserted in the HindIII site of pFlag-CMV2 (Sigma-Aldrich, St. Louis, MO, USA) to get the plasmids pFlag-CDX2 and pFlag-miniCDX2, respectively.

pATG1-ATG2 and pATG1m-ATG2: To construct pATG1-ATG2, the 5'-untranslated region of the mouse *Cdx2* gene up to the codon ATG₂ was PCR-amplified from pSL1190-9.47³³ with the primers TTTTAAGCTTAAGGCCGCTGGC CTGGGACTCCGCGA/TTTCCATGGTGGCGAGGACCCAGAGCAGA containing, respectively, HindIII and NcoI sites. The PCR fragment was cut with HindIII and NcoI, and inserted in the corresponding sites of pGI3-control (Promega Inc.) to give pATG1-ATG2. pATG1m-ATG2 was derived from pATG1-ATG2 by site-directed mutagenesis using the Quick Change IIXL Site Directed Mutagenesis Kit (BD Biosciences, San Jose, CA, USA) with the primer TCAACGTTTGTCCCCAGACA CCTAGGTGAGGTCGTCTGGGT to change the ATG₁ start codon into TAG.

pATG1 and pATG1m: Plasmid pATG1 containing the 5'-untranslated region of the murine *Cdx2* gene up to the codon ATG₁ was constructed as above by PCR amplification with the primers TTTTAAGCTTAAGGCCGCTGGCCTGGGACTCCG CGA and TTTCCATGGTGTCTGGGACAAACGTTGT in which the sequence was changed for one nucleotide to create a NcoI cloning site. After insertion of the PCR fragment in the HindIII and NcoI sites of pGI3-control, the correct sequence was restored by point mutagenesis with the primer TTTGTCCCCAGACAGCATGG AAGACGCCAAAACAT to give pATG1. pATG1m was derived from pATG1 by mutation with the primer TTTGTCCCCAGACAGCATGGAAAGACGCCAAAACAT to change the ATG₁ start codon into TAG.

eC211 and eC211m: The human *CDX2* minigene overlapping the exon-1, the intron-1 and the fused exon-2/3 and having the Flag coding sequence inserted before the Stop codon in the exon-3 was sequentially constructed using three overlapping fragments generated by PCR using Platinum TaqPCRx DNA Polymerase (Life Technologies Invitrogen): the fragment A and B were, respectively, amplified by PCR from human genomic DNA with the primers Af (GTTTA AACTTAAGCTTGTCCGACGCGCCAGCCTGT)/Ar (TCACAGGTCAGAGGTTCCAGAG), and with the primers Bf (CTCTGAACCTCTGACCTGTGA)/Br (TCCGTGTACAC CACTCGATATT); the fragment C was amplified from pFlag-CDX2 DNA using the primers Cf (AGTGGTGTACACGGACCACC) and Cr (GCCCTCTAGACTCGAGTC ACTTGTCTGTCATCGTCTTTGTAGTCTCTGGGTGACGGTGGGGTTTA). Af contains 15 nucleotides complementary to the cloning site of the vector pcDNA4/TO, followed by 20 nucleotides complementary to the 5' extremity of the *CDX2* gene; Cr contains 15 nucleotides complementary to the cloning site of pcDNA4/TO, followed by a translation Stop codon, 24 nucleotides complementary to the Flag sequence and 20 nucleotides complementary to the *CDX2* gene; the primers Ar/Bf are partially complementary over 15 nucleotides, as the primers Br/Cf. The three PCR fragments A, B and C and the vector pcDNA4/TO cut with HindIII and XhoI were purified by agarose gel electrophoresis, mixed and incubated with the In-Fusion HD Cloning kit (Clontech Laboratories, Inc., Mountain View, CA, USA). The resulting plasmid eC211 was verified by sequencing. eC211m was derived from eC211 using the primer ACCCTCGCCACCATGAACGTGAGCTACCTCC to change the GT splicing site into GA.

Other plasmids were: pS33A-β-catenin encoding activated β-catenin,⁵⁰ pcDNA3-TCF4E-myc encoding Myc-tagged Tcf4,⁵¹ the reporter plasmids TOPFlash,⁵²

pSI-Luc,⁵³ pHIS-SRp30c and pHIS-ASF/SF2,⁵⁴ and commercially-available pEGFP (Clontech Laboratories Inc.), pGI3-basic, pGI3-control, pRL-Null (Promega Inc.) and pCMV-Flag2 (Sigma-Aldrich).

Antibodies. The antibody against the miniCDX2 protein was obtained by immunizing rabbits with the synthetic peptide MVRSAAGPSPP-cysteine coupled to KLH (Eurogentech SA, Seraing, Belgium). C2T anti-peptide antibody was purified by affinity chromatography. The peptide was reduced by TCEP (Tris-(2-carboxyethyl) phosphine) using Immobilized TCEP-Disulfide Reducing gel (Pierce Biotechnology, Rockford, IL, USA). Reduced peptide of 2.5 mg were incubated with 2 ml sulfonyl-agarose (SulfoLink Trial kit, Pierce Biotechnology) during 1 h and the affinity gel was equilibrated in Tris 50 mM/NaCl 0.15 M pH 7.3 buffer. Rabbit immune serum of 2 ml were passed through the affinity column, washed with Tris 50 mM/NaCl 0.15–0.5 M pH 7.3. Specific immunoglobulins were eluted with glycine 0.2 M pH 2.7 and neutralized with 50 μl Tris buffer 1 M pH 8. The C2T antibody raised against the Nter part of miniCDX2 was used at 15 μg/ml.

Commercial antibodies were against: actin (clone C4, Millipore, St. Quentin-en-Yvelines, France), ASF/SF2 (sc-33652, Santa Cruz Biotechnology Inc., Santa Cruz, CA, USA), β-catenin (mouse clone 14, BD Transduction Lab, San Jose, CA, USA), CDX2 (mouse clone 392M, BioGenex, San Ramon, CA, USA), Claudin-18 (Life Technologies Invitrogen), Flag (mouse clone M2, Sigma-Aldrich), GFP (BD Biosciences, Franklin Lakes, NJ, USA), HA (clone 3F10, Roche Applied Science, Meylan, France), KU70 (rabbit clone EPR4027, Abcam, Cambridge, MA, USA), KU80 (rabbit clone EPR3468, Abcam), Myc (mouse clone 9E10, Santa Cruz Biotechnology Inc.), p27KIP1 (mouse clone 57, BD Transduction Lab), PDX1 (rabbit, Abcam ab47267), phospho-EGFR (Cell Signaling Technology, Ozyme, Montigny-le-Bretonneux, France), phospho-histone-3 (Ser10 mitosis marker, Millipore Upstate, Saint-Quentin Yvelines, France) and SRp30c (sc-134046, Santa Cruz Biotechnology Inc.).

Cellular RNA preparation and *in vitro* RNA transcription. RNA was prepared using TRI Reagent (Life Technologies Ambio, Villebon sur Yvette, France) and treated with DNase (RQ1 RNase-free DNase, Promega Inc.).

For *in vitro* transcription of capped and uncapped RNA, DNA templates were amplified using Platinum TaqPCRx DNA polymerase from the plasmids pATG1, pATG1-ATG2, pATG1m-ATG2 and pGL3-control with Tption-*f*/Tption-*r* (TTTTTTTTTT TTAATACGACTCACTATAGGGAGAAGGCCCTAGGCTTTTGCAAAAAGCTT/(T)₄₂CACT GCATCTAGTTGTG) containing, respectively, the T7 promoter and polydT sequences. After purification (QIAquick PCR Purification kit, Qiagen, Venio, The Netherlands), 1 μg of each PCR fragment was *in vitro* transcribed with or without m7G(5')ppp(5')G RNA Cap (S1404S, BioLabs, Ipswich, MA, USA) in the ratio of 1 GTP/4 GTPcap, in 25 μl using HiScribe T7 *in vitro* Transcription kit (BioLabs). After treatment with DNase (RQ1 RNase-free DNase, Promega Inc.), RNAs were precipitated in NH₄-acetate 2.5 M on ice, washed in 70% ethanol and solubilized in 5 μl RNase-free water.

RNaseq analysis. RNA integrity was checked on nano RNA chips with a Bioanalyzer 2100 (Agilent Technologies, Santa Clara, CA, USA) and no sign of RNA degradation was detected. Total RNA of 1 μg was used to construct the mRNAseq libraries with Illumina's TruSeq RNA sample kit following manufacturer's instructions (Illumina, San Diego, CA, USA). Libraries were validated and quantified on DNA1000 chips and a Bioanalyzer 2100 (Agilent Technologies, Les Ulis, France). Paired-end reads of 50 bp were obtained with a HiSeq1000 by multiplexing three libraries on one lane. Demultiplexing and generation of raw fastq files were performed with CASAVA v1.7. Mapping against the reference mouse genome GRCm38 was performed with tophat 2.0.11 and bowtie2 using the options -b2-sensitive -a 5 -p 5 -library-type fr-unstranded -r 180 -mate-std-dev 80. Quantification of the reads was performed with HTSeq and DESeq2 using the reference gene annotation from ensembl v75. Genes with > 10 normalized reads in the three replicates as given in DESeq2 were considered as significantly detected. *De novo* transcripts assembly was performed with cufflinks v2.2.1 with the options -u -library-type fr-firststrand, and providing the reference genome fasta file and gene annotation from ensembl v75. Search of novel exon-exon junctions was made with cuffcompare and consensus novel junctions found in all biological triplicates obtained with bedtools. The resulting bed file was then imported in R as a Grange object for gene annotation.

Northern blots, RT-PCR and RT-qPCR. PolyA+ RNA (PolyAtract System, Promega Inc.) was separated by electrophoresis on 2% agarose/2 M formaldehyde

gels (10 μ g polyadenylated RNA/lane) and transferred to nylon membranes. Hybridization and revelation was performed as described⁵⁵ with 100 ng/ml of DIG-labeled antisense cRNA probe. This probe overlapped the 3'-untranslated region of the exon-3 of the human *CDX2* gene, and was *in vitro* transcribed by T7 RNA polymerase from plasmid pCRII-TOPO-miniCDX2 linearized with BsrGI. A DIG-labeled human GAPDH probe was used for normalization.

Reverse transcription was performed with 2 μ g RNA using SuperScript II Reverse Transcriptase (Life Technologies, Invitrogen) and Oligo(dT)12-18 primer (Invitrogen).

RT-PCR used 1/10th of the RT solution. Concomitant amplification of the two splicing forms of the human *CDX2* gene was performed with primers CDX21F/CCR (GCAGCTCCAGCGTCGGTC/TCAGCGCTGGAATTGCTCTGC) for 35 cycles (30 s at 95 °C, 30 s at 55 °C and 1.5 min at 68 °C). Specific amplification of the mouse *CDX2* mRNA and *miniCDX2* mRNA, respectively, used the primer pairs mhC2F1/mhC2E3r (CCCTCGCCACCATTGACG/CTCTGCGGTTCTGAAACCA) and mhC2Tqf (CCCTCGCCACCATTGAAAA)/mhC2E3r.

For RT-qPCR, 2 μ g of mouse intestinal RNA, of RNA from human colon biopsies or from human colon cancer Caco2TC7 cells were reverse transcribed in 20 μ l using the AMV Reverse Transcriptase kit (Life Technologies, Invitrogen) and oligo-dT. RT-qPCR was performed on 1 μ l of RT reaction in 20 μ l using Syber Green PCR Master Mix (Life Technologies Applied Biosystems, Villebon sur Yvette, France) and 7500 Real-time PCR System (Life Technologies Applied Biosystems). For mouse RNA, the cycles were 95 °C 15 s, 57 °C 1 min, with the primers: CCCTCGCCACCATTGAAAA/GTGATGTATCGACTAAAGTG for *miniCDX2*, CTAGGAAGCCAAGTGA AAC/GTGATGTATCGACTAAAGTG for *CDX2* and CCCACAACCTCTCCATTCT/GCAGGAGTGATAGGGGTCAT for *TBP*. For Caco2TC7 cell RNA, the cycles were 95 °C 15 s, 68 °C 1 min with the primers: CCCTCGCCACCATTGAAAA/GCCTCTCAGAGAGCCCCAGCGTGG for *miniCDX2*, CTCGGCAGCCAAGTGA AAC/GTGATGTATCGACTGTAGTG for *CDX2* and TGCACAGGAGCCAAGAGTGAA/CACATCACAGCTCCCCACCA for *TBP*.

Quantification of the *Sl*, *MMP7*, *P27KIP1*, *EGF* and *TBP* transcripts was performed by RT-qPCR using diluted RT products (5–10 \times) mixed with TaqMan Master Mix, gene-specific TaqMan probe and the primers sets (TaqMan Gene Expression assays, Life Technologies Applied Biosystems): *Sl*, Hs00356112_m1; *MMP7*, Hs01042795_m1; *P27KIP1*, Hs01597588_m1; *EGF*, Hs01099999_m1; *TBP*, Hs99999910_m1.

Analysis of the results (triplicates) was performed with the 7500 software v2.0.1 (Life Technologies Applied Biosystems) using the relative $\Delta\Delta$ Ct quantification method.

DNA and RNA transfections and luciferase assays. Plasmid DNA transfection was performed during 48 h with JetPEI (Polyplus Transfection, Illkirch, France). RNA transfection was performed for 3 h with 100–500 ng of *in vitro*-transcribed RNA (see below) using 0.25–1.25 μ l TransIT mRNA and 0.375–1.875 μ l of boost (Mirus Bio, Madison, WI, USA) on cells at 80% confluence. Firefly and Renilla luciferase activities were measured at least three times in triplicate using a dual reporter luciferase assay (Promega Inc.) in cell extracts prepared 48 h after DNA transfection or 3 h after RNA transfection. Means are given \pm S.D.

Immunostaining. Immunohistochemical staining and/or immunofluorescence detection were performed on paraffin-embedded tissue sections.³³ Histochemical staining used the Vectastain ABC kit (Vector Labs, Peterborough, UK) and DAB 0.3 mg/ml/H₂O₂ 0.03%. Double-immunofluorescence staining used secondary Alexa488-labeled anti-mouse antibody and Alexa688-labeled anti-rabbit antibody (Life Technologies Invitrogen) coupled to fluorescence amplification with the TSA Fluorescent Plus System (Perkin Elmer, Waltham, MA, USA).

Co-immunoprecipitations and western blots. Transfected cells were lysed in buffer containing 50 mM Tris buffer pH 7.4, 150 mM NaCl, 1 mM EDTA and protease inhibitor cocktail (Roche Diagnostic, Mannheim, Germany). The buffer additionally contained 1% Triton X-100 for β -catenin and Flag immunoprecipitation, or 1% Triton X-100 and 1% NP-40 for ASF/SF2 immunoprecipitation, or 1% NP-40 for HA immunoprecipitation. Lysates were cleared by centrifugation at 12 000 \times g for 20 min at 4 °C, and the protein extracts were then treated with 1 μ l of 0.1 mg/ml RNaseA for 30 min on ice when indicated. Immunoprecipitation was performed using 1 mg of lysate supernatant incubated overnight at 4 °C with gentle rocking in 1 ml of lysis buffer with the appropriate antibody: anti-Flag antibody (5 μ g of clone M2, Sigma-Aldrich), anti- β -catenin antibody (1 μ g of clone 14, BD Biosciences), anti-HA antibody (20 μ l of agarose beads coupled to clone 3F10, Roche Applied Science) and anti-ASF/SF2 antibody (3 μ g of sc-33652, Santa Cruz Biotechnology Inc.). After adding 25 μ l of Protein-G-agarose beads (Roche Applied

Science) for 2 h at 4 °C, the beads were washed in lysis buffer. The immunoprecipitated material was eluted using SDS-PAGE sample loading buffer and analyzed by western blots performed as described.³⁵

Chromatin immunoprecipitations. Transfected HCT116 cells were fixed with 1% (v/v) formaldehyde for 10 min at RT and quenched with 0.125 M glycine for 5 min. ChIPs were carried out using the EZ-Magna ChIP G Chromatin Immunoprecipitation kit (Upstate Millipore, Billerica, MA, USA). Sheared cross-linked chromatin from \sim 10⁶ cells was incubated overnight at 4 °C with 1 μ g of normal mouse IgG (Upstate Millipore) or the appropriate antibody. Input corresponds to non-immunoprecipitated sheared cross-linked chromatin from 10⁵ cells. PCR analysis was performed with 1/25th of immunoprecipitated DNA as template. The primers used for PCR amplification of three human targets of the *CDX2* protein were: *Sl* promoter GGCTGTAAGGGTGAATAA/GCCTGTTCTTCTTGCTATGTTG; *Muc2* promoter: GTGTGTTGGCATTGAGGTA/AGGGTAGGAGGGCAGGAAG; *Li-cad* promoter: TTTCAAAGCAGGCACAGCC/AGTGGTCGAGACTCTTGCTAC.

In vitro DNA repair assays. Cell-free extracts were prepared as follows. A total of 3 \times 10⁷ transfected cells were washed in cold PBS, suspended in four packed cell volumes of cold hypotonic lysis buffer (10 mM Tris-HCl pH 7.6, 1 mM DTT, 5 mM MgCl₂, 1 mM EDTA and protease inhibitors), incubated for 40 min on ice and disrupted using a Dounce homogenizer (40 strokes). Sucrose was added to reach 250 mM. Extracts were centrifuged 10 min at 1000 \times g to discard cell debris and washed again in hypotonic lysis buffer containing 250 mM sucrose. Nuclear pellet was then suspended in two volumes of nuclear extraction buffer (20 mM Tris-HCl pH 7.6, 1 mM DTT, 2 mM EDTA, 20% glycerol, 500 mM NaCl and protease inhibitors) and incubated for 30 min on ice. Nuclear extracts were clarified by 30 min centrifugation at 21 000 \times g and dialyzed overnight against 20 mM Tris-HCl pH 7.6, 1 mM EDTA, 1 mM DTT, 20% glycerol, 25 mM NaCl and 0.2 mM PMSF.

End-joining reaction was performed in 30 μ l by incubating 50 ng of BamHI-linearized pcDNA3 plasmid with 5 mg of nuclear extract for 1 h at 25 °C in 50 mM Tris-HCl pH 7.6, 5 mM MgCl₂, 1 mM ATP, 1 mM DTT, 50 mM dNTP, 80 mM NaCl and protease inhibitors. Reaction was stopped by RNase treatment (0.25 mg/ml of RNase for 10 min at 37 °C), followed by proteinase K (0.5% SDS, 50 mM EDTA and 1 mg/ml of proteinase K at 37 °C for 1 h). DNA was purified by phenol and chloroform extraction, recovered by ethanol precipitation and analyzed by electrophoresis on a 0.85% agarose gel.

Statistical analyses. Experiments were performed in at least three independent biological replicates in triplicates. *P*-value calculation indicated significant differences tested by the Wilcoxon–Mann–Whitney test.

Conflict of Interest

The authors declare no conflict of interest.

Acknowledgements. This work was supported by the INSERM (France) and the Fondation ARC (grants 3759 and 4872). CB, AN and CS were funded by the MRES (France). CB and CS were further supported by the Ligue Contre le Cancer, and TS by the Worldwide Cancer Research, UK (08-0199). We thank Dr. MA Birling and the Mouse Clinic Institute for generating the *jojo-Flag-miniCdx2* mice, Professor MP Chenard (CHU de Strasbourg, France) for pathological evaluation of the mice, Dr. S Robine (CNRS, UMR 144, Institut Curie, Paris) for the *VilCre* mice, Professor B Chabot (Université de Sherbrooke) for the plasmids pHis-SRp30c and pHis-ASF/SF2, and Dr. JF Launay (Inserm U682, Strasbourg) for help in C2T antibody purification. The data described here have been deposited in the GEO data base under the access code GSE89992. The Genbank accession number of human miniCDX2 is KJ531444.

1. Clevers H. The intestinal crypt, a prototype stem cell compartment. *Cell* 2013; **154**: 274–284.
2. Li H, Jasper H. Gastrointestinal stem cells in health and disease: from flies to humans. *Dis Model Mech* 2016; **9**: 487–499.
3. Beck F, Chawengsaksophak K, Waring P, Playford RJ, Furness JB. Reprogramming of intestinal differentiation and intercalary regeneration in *cdx2* mutant mice. *Proc Natl Acad Sci USA* 1999; **96**: 7318–7323.
4. Gao N, White P, Kaestner KH. Establishment of intestinal identity and epithelial-mesenchymal signaling by *Cdx2*. *Dev Cell* 2009; **16**: 588–599.

5. San Roman AK, Tovaglieri A, Breault DT, Shivdasani RA. Distinct processes and transcriptional targets underlie CDX2 requirements in intestinal stem cells and differentiated villus cells. *Stem Cell Rep* 2015; **5**: 673–681.
6. Simmini S, Bialecka M, Huch M, Kester L, van de Wetering M, Sato T *et al*. Transformation of intestinal stem cells into gastric stem cells on loss of transcription factor Cdx2. *Nat Commun* 2014; **5**: 5728.
7. Stringer EJ, Duluc I, Saandi T, Davidson I, Bialecka M, Sato T *et al*. Cdx2 determines the fate of postnatal intestinal endoderm. *Dev Camb Engl* 2012; **139**: 465–474.
8. Verzi MP, Shin H, Ho L-L, Liu XS, Shivdasani RA. Essential and redundant functions of caudal family proteins in activating adult intestinal genes. *Mol Cell Biol* 2011; **31**: 2026–2039.
9. Crissey MAS, Guo R-J, Funakoshi S, Kong J, Liu J, Lynch JP. Cdx2 levels modulate intestinal epithelium maturity and Paneth cell development. *Gastroenterology* 2011; **140**: 517–528.e8.
10. Bae JM, Lee TH, Cho N-Y, Kim T-Y, Kang GH. Loss of CDX2 expression is associated with poor prognosis in colorectal cancer patients. *World J Gastroenterol* 2015; **21**: 1457–1467.
11. De Sousa E, Melo F, Wang X, Jansen M, Fessler E, Trinh A *et al*. Poor-prognosis colon cancer is defined by a molecularly distinct subtype and develops from serrated precursor lesions. *Nat Med* 2013; **19**: 614–618.
12. Aoki K, Tamai Y, Horike S, Oshima M, Taketo MM. Colonic polyposis caused by mTOR-mediated chromosomal instability in Apc Δ 716 Cdx2 \pm compound mutant mice. *Nat Genet* 2003; **35**: 323–330.
13. Bonhomme C, Duluc I, Martin E, Chawengsaksophak K, Chenard M-P, Kedinger M *et al*. The Cdx2 homeobox gene has a tumour suppressor function in the distal colon in addition to a homeotic role during gut development. *Gut* 2003; **52**: 1465–1471.
14. Gross I, Duluc I, Benameur T, Calon A, Martin E, Brabletz T *et al*. The intestine-specific homeobox gene Cdx2 decreases mobility and antagonizes dissemination of colon cancer cells. *Oncogene* 2008; **27**: 107–115.
15. Hryniuk A, Grainger S, Savory JGA, Lohnes D. Cdx1 and Cdx2 function as tumor suppressors. *J Biol Chem* 2014; **289**: 33343–33354.
16. Kelemen O, Convertini P, Zhang Z, Wen Y, Shen M, Falaleeva M *et al*. Function of alternative splicing. *Gene* 2013; **514**: 1–30.
17. Nilsen TW, Graveley BR. Expansion of the eukaryotic proteome by alternative splicing. *Nature* 2010; **463**: 457–463.
18. Chepelev I, Chen X. Alternative splicing switching in stem cell lineages. *Front Biol* 2013; **8**: 50–59.
19. Cieply B, Carstens RP. Functional roles of alternative splicing factors in human disease. *Wiley Interdiscip Rev RNA* 2015; **6**: 311–326.
20. Muñoz J, Stange DE, Schepers AG, van de Wetering M, Koo B-K, Itzkovitz S *et al*. The Lgr5 intestinal stem cell signature: robust expression of proposed quiescent ‘+4’ cell markers. *EMBO J* 2012; **31**: 3079–3091.
21. Kozak M. An analysis of 5'-noncoding sequences from 699 vertebrate messenger RNAs. *Nucleic Acids Res* 1987; **15**: 8125–8148.
22. Kozak M. Pushing the limits of the scanning mechanism for initiation of translation. *Gene* 2002; **299**: 1–34.
23. Stoneley M, Spencer JP, Wright SC. An internal ribosome entry segment in the 5' untranslated region of the mt gene. *Oncogene* 2001; **20**: 893–897.
24. Freund JN, Duluc I, Reimund JM, Gross I, Domon-Dell C. Extending the functions of the homeotic transcription factor Cdx2 in the digestive system through nontranscriptional activities. *World J Gastroenterol* 2015; **21**: 1436–1443.
25. Guo R-J, Funakoshi S, Lee HH, Kong J, Lynch JP. The intestine-specific transcription factor Cdx2 inhibits beta-catenin/TCF transcriptional activity by disrupting the beta-catenin-TCF protein complex. *Carcinogenesis* 2010; **31**: 159–166.
26. Aoki K, Kakizaki F, Sakashita H, Manabe T, Aoki M, Taketo MM. Suppression of colonic polyposis by homeoprotein CDX2 through its nontranscriptional function that stabilizes p27Kip1. *Cancer Res* 2011; **71**: 593–602.
27. Renouf B, Soré C, Saandi T, Delalande F, Martin E, Vanier M *et al*. Cdx2 homeoprotein inhibits non-homologous end joining in colon cancer but not in leukemia cells. *Nucleic Acids Res* 2012; **40**: 3456–3469.
28. Stringer EJ, Duluc I, Saandi T, Davidson I, Bialecka M, Sato T *et al*. Cdx2 determines the fate of postnatal intestinal endoderm. *Development* 2012; **139**: 465–474.
29. Offield MF, Jetton TL, Labosky PA, Ray M, Stein RW, Magnuson MA *et al*. PDX-1 is required for pancreatic outgrowth and differentiation of the rostral duodenum. *Development* 1996; **122**: 983–995.
30. Powell AE, Wang Y, Li Y, Poulin EJ, Means AL, Washington MK *et al*. The pan-ErbB negative regulator Lrig1 is an intestinal stem cell marker that functions as a tumor suppressor. *Cell* 2012; **149**: 146–158.
31. Flores MV, Hall CJ, Davidson AJ, Singh PP, Mahagaonkar AA, Zon LI *et al*. Intestinal differentiation in zebrafish requires Cdx1b, a functional equivalent of mammalian Cdx2. *Gastroenterology* 2008; **135**: 1665–1675.
32. Wethmar K, Smink JJ, Leutz A. Upstream open reading frames: molecular switches in (patho)physiology. *BioEssays News Rev Mol Cell Dev Biol* 2010; **32**: 885–893.
33. Benahmed F, Gross I, Gaunt SJ, Beck F, Jehan F, Domon-Dell C *et al*. Multiple regulatory regions control the complex expression pattern of the mouse Cdx2 homeobox gene. *Gastroenterology* 2008; **135**: 1238–1247.
34. Saandi T, Baraille F, Derbal-Wolfrom L, Cattin AL, Benahmed F, Martin E *et al*. Regulation of the tumor suppressor homeogene Cdx2 by HNF4alpha in intestinal cancer. *Oncogene* 2013; **32**: 3782–3788.
35. Gross I, Lhermitte B, Domon-Dell C, Duluc I, Martin E, Gaidon C *et al*. Phosphorylation of the homeotic tumor suppressor Cdx2 mediates its ubiquitin-dependent proteasome degradation. *Oncogene* 2005; **24**: 7955–7963.
36. Rings EH, Boudreau F, Taylor JK, Moffett J, Suh ER, Traber PG. Phosphorylation of the serine 60 residue within the cdx2 activation domain mediates its transactivation capacity. *Gastroenterology* 2001; **121**: 1437–1450.
37. Wittek ME, Snook AE, Lin JE, Blomain ES, Xiang B, Magee MS *et al*. A novel CDX2 isoform regulates alternative splicing. *PLoS ONE* 2014; **9**: e104293.
38. Grainger S, Savory JGA, Lohnes D. Cdx2 regulates patterning of the intestinal epithelium. *Dev Biol* 2010; **339**: 155–165.
39. Dalerba P, Sahoo D, Paik S, Guo X, Yothers G, Song N *et al*. CDX2 as a prognostic biomarker in stage II and stage III colon cancer. *N Engl J Med* 2016; **374**: 211–222.
40. Abdel-Samad R, Zalzali H, Rammah C, Giraud J, Naudin C, Dupasquier S *et al*. MiniSOX9, a dominant-negative variant in colon cancer cells. *Oncogene* 2011; **30**: 2493–2503.
41. Collombat P, Hecksher-Sorensen J, Krull J, Berger J, Riedel D, Herrera PL *et al*. Embryonic endocrine pancreas and mature beta cells acquire alpha and PP cell phenotypes upon Arx misexpression. *J Clin Invest* 2007; **117**: 961–970.
42. Chawengsaksophak K, James R, Hammond VE, Kontgen F, Beck F. Homeosis and intestinal tumours in Cdx2 mutant mice. *Nature* 1997; **385**: 84–87.
43. El Marjou F, Janssen KP, Chang BH, Li M, Hindie V, Chan L *et al*. Tissue-specific and inducible Cre-mediated recombination in the gut epithelium. *Genesis* 2004; **39**: 186–193.
44. Colnot S, Niwa-Kawakita M, Hamard G, Godard C, Le Plénier S, Houbron C *et al*. Colorectal cancers in a new mouse model of familial adenomatous polyposis: influence of genetic and environmental modifiers. *Lab Invest* 2004; **84**: 1619–1630.
45. Chantret I, Rodolosse A, Barbat A, Dussaux L, Brot-Laroche E, Zweibaum A *et al*. Differential expression of sucrase-isomaltase in clones isolated from early and late passages of the cell line Caco-2: evidence for glucose-dependent negative regulation. *J Cell Sci* 1994; **107**: 213–225.
46. Brattain MG, Fine WD, Khaled FM, Thompson J, Brattain DE. Heterogeneity of malignant cells from a human colonic carcinoma. *Cancer Res* 1981; **41**: 1751–1756.
47. Leibovitz A, Stinson JC, McCombs WB III, McCoy CE, Mazur KC, Mabry ND. Classification of human colorectal adenocarcinoma cell lines. *Cancer Res* 1976; **36**: 4562–4569.
48. Murakami H, Masui H. Hormonal control of human colon carcinoma cell growth in serum-free medium. *Proc Natl Acad Sci USA* 1980; **77**: 3464–3468.
49. Graham FL, Smiley J, Russell WC, Nairn R. Characteristics of a human cell line transformed by DNA from human adenovirus type 5. *J Gen Virol* 1977; **36**: 59–74.
50. Aberle H, Bauer A, Stappert J, Kispert A, Kemler R. Beta-catenin is a target for the ubiquitin-proteasome pathway. *EMBO J* 1997; **16**: 3797–3804.
51. Tetsu O, McCormick F. Beta-catenin regulates expression of cyclin D1 in colon carcinoma cells. *Nature* 1999; **398**: 422–426.
52. van de Wetering M, Cavallo R, Dooijes D, van Beest M, van Es J, Loureiro J *et al*. Armadillo coactivates transcription driven by the product of the Drosophila segment polarity gene dTCF. *Cell* 1997; **88**: 789–799.
53. Rodolosse A, Chantret I, Lacasa M, Chevalier G, Zweibaum A, Swallow D *et al*. A limited upstream region of the human sucrase-isomaltase gene confers glucose-regulated expression on a heterologous gene. *Biochem J* 1996; **315**: 301–306.
54. Paradis C, Cloutier P, Shkreta L, Toutant J, Klarskov K, Chabot B. hnRNP I/PTB can antagonize the splicing repressor activity of SRp30c. *RNA* 2007; **13**: 1287–1300.
55. Lefebvre O, Sorokin L, Kedinger M, Simon-Assmann P. Developmental expression and cellular origin of the laminin alpha2, alpha4, and alpha5 chains in the intestine. *Dev Biol* 1999; **210**: 135–150.

Supplementary Information accompanies this paper on *Cell Death and Differentiation* website (<http://www.nature.com/cdd>)

MATERIELS & METHODES

I. Matériels

1. Lignée cellulaire

La lignée cellulaire cancéreuse HepG2 a été dérivée d'un carcinome hépatocellulaire hépatique (ATCC® HB-8065™).

Les cellules ont été cultivées dans un milieu Dulbecco's modified Eagle's medium (DMEM, Invitrogen) supplémenté en sérum de veau fœtal (SVF, Invitrogen) et en pénicilline-streptomycine et gentamycine (DMEM 4,5g/l glucose qsp 200 ml + 20 ml SVF + 2 ml penicilline-streptomycine + 160 µl gentamicine).

2. Souris transgéniques

- **Souris Rosa26-hCdx2**

Cette lignée de souris a été développée par le laboratoire en collaboration et générée l'Institut Clinique de la Souris (ICS, Illkirch). Un fragment d'ADN de 1008 pb contenant l'ADNc codant pour CDX2 humain a été insérée par recombinaison homologue dans le premier intron du locus Rosa26, qui produit un ARN ubiquitaire non codant. La séquence de *Cdx2* est précédée par un site accepteur d'épissage suivi d'une cassette excisable comprenant la séquence codante du gène de résistance à la Néomycine flanquée de sites LoxP. Le site de polyadénylation du gène de l'hormone de croissance (GH) est inséré en aval de la séquence codante pour *Cdx2* (**Figure 37 p.90**).

- **Souris AhCreER^T**

Cette lignée de souris transgénique permet l'induction conditionnelle (spatiale et temporelle) de la recombinaise CreERT qui excise les séquences entre deux sites LoxP. L'expression de la protéine de fusion CreERT est sous le contrôle du promoteur du gène *CYP1A1*, activé par les xénobiotiques lipophiles tels que le β -naphthoflavone. Ce promoteur est actif dans l'épithélium de plusieurs organes d'origine endodermique, principalement du tractus digestif : l'intestin, l'œsophage, l'estomac, le pancréas, la vésicule biliaire et le foie (Ireland et al., 2004). Suite à l'administration de tamoxifène (TAM), un analogue synthétique des

MATERIELS & METHODES

œstrogènes, la protéine de fusion CreERT synthétisée et accumulée dans le cytoplasme, est transloquée dans le noyau où elle provoque la recombinaison entre les sites LoxP.

- **Souris APC^{+/ Δ 14}**

Ce modèle est basé sur la perte de fonction du suppresseur de tumeur APC par délétion de l'exon 14 et une perte d'hétérozygotie du gène *Apc*, provoquant un phénotype de Polypose Adénomateuse Familiale (PAF) avec le développement spontané de polypes intestinaux et coliques chez la souris (Colnot et al., 2004).

3. Sondes nucléotidiques / Anticorps / Plasmides

❖ **Tableau 1 :** Oligonucléotides (Invitrogen) et conditions de PCR utilisés pour le génotypage des souris et le séquençage d'ADN

Utilisation	Amorces	Séquence 5'-3'	Taille amplicon	Dénaturation	Hybridation	Elongation	Nb de cycles
Séquençage	Rosa Mq1 F	GTGGTTTGTCCAA ACTCATCA					
	Rosa Er1 R	GAGGTAGCTCAC GTAAAGCTTGTCG					
Génotypage	Rosa Mq1 F	GTGGTTTGTCCAA ACTCATCA	325 pb	95°C, 30sec	62°C, 40sec	72°C, 1min	34
	Rosa Er2 R	CACGTGGTAACC GCCGTAGTC					
	AhCreERT F	GCCTGGTCTGGAC ACAGTCC	400pb	95°C, 30sec	60°C, 45sec	72°C, 1min	33
	AhCreERT R	GGTTCAGCATCCA ACAAGGC					
	APC delta 14-13s	CTAGTACTTTTCA GACGTCATG	250pb	95°C, 30sec	55°C, 30sec	72°C, 25sec	35
	APC delta 14-int	CAATATAATGAG CTCTGGGCC					
	LGR5F	CTGCTCTCTGCTC CCAGTCT	300pb (sauvage) 175pb (recombinant)	95°C, 30sec	65°C, 1min	72°C, 35sec	35
	LGR5R	ATACCCCATCCCT TTTGAGC					
LGR5 μ R	GAACTTCAGGGT CAGCTTGC						

MATERIELS & METHODES

- ❖ **Tableau 2 :** Références des Sondes Taqman utilisées pour la PCR quantitative (Applied Biosystems)

ADNc ciblé	Référence Applied
hCdx2	Hs00230919_m1
mCdx2	Mm00432449_m1
mTBP	Mm00446973_m1
hTBP	Hs999999910_m1
mMucine2	Mm01276696_m1
hMucine2	Hs03005094_m1
mFabp2	Mm00433188_m1
hLI Cadherine	Hs00184865_m1
mFlt3	Mm00439016_m1

- ❖ **Tableaux 3 :** Anticorps et conditions utilisés pour l'immunohistochimie (IHC) et l'immunofluorescence (IF).

- **Anticorps primaires**

Anticorps	Espèce	Fournisseur	Utilisation : Dilution
@ATPase H ⁺ /K ⁺	Souris	MBL	IHC : 1/500
@CDX2	Souris	Biogenex	IF : 1/250
@CDX2	Lapin	Abcam (ab76541)	IHC : 1/10000
@Chromogranine A	Lapin	Immunostar (20086)	IHC : 1/500
@Claudine 18	Lapin	Invitrogen	IHC : 1/500 IF : 1/250

MATERIELS & METHODES

@Mucine 2	Lapin	Santa Cruz	IHC : 1/1000 IF : 1/500
@Ki67	Lapin	Thermo Scientific (RM9106-S)	IHC : 1/500
@β-caténine	Souris	BD Biosciences (610154)	IHC : 1/500
@Tff2	Lapin	Anticorps Produit (Karam et al., 2004)	IHC : 1/500 IF : 1/500
@Sox2	Souris	R&D System (MAB 2018)	IHC : 1/500
@Olfm4	Lapin	Cell Signaling (39141)	IHC : 1/500
@Pdx1	Lapin	Abcam (ab47267)	IHC : 1/1000
@Lysozyme	Lapin	DAKO (A099)	IHC : 1/500
@PH3	Lapin	Millipore (O6-570)	IHC : 1/1000

- **Anticorps secondaires**

Spécificité	Hôte	Fluorochrome	Fournisseur	Dilution
Souris	Chèvre	AlexaFluor-488	Molecular Probes	1/200
Souris	Chèvre	AlexaFluor-568	Molecular Probes	1/200
Lapin	Chèvre	AlexaFluor-488	Molecular Probes	1/200
Lapin	Chèvre	AlexaFluor-568	Molecular Probes	1/200

- ❖ **Tableau 4 : Plasmides d'expression utilisés pour les transfections transitoires**

Plasmide	ADNc	Vecteur	Fournisseur
pFlag-CDX2	Cdx2 humain	pFlag-CMV TM -2	U1113
pFlag-CMVTM-2	-	pFlag-CMV TM -2	U1113

II. Méthodes

1. Méthodes relatives à l'expérimentation animale

Les souris sont hébergées et manipulées conformément à la réglementation en vigueur (Dir2010/63/EU) pour l'expérimentation animale. Le projet a reçu le numéro d'autorisation APAFIS n°2015060918174517.

- **Induction de l'expression nucléaire de la recombinaise CreER^T**

Chez les souris transgéniques portant l'allèle AhCreER^T âgées de 6-12 semaines, l'expression nucléaire de la recombinaise CreER^T est induite par une injection intrapéritonéale quotidienne pendant 4 jours d'un volume de 160µL contenant 1,6mg de β-naphthoflavone (Sigma) et 1,6 mg tamoxifène (Sigma), dilué dans de l'huile de maïs (Sigma).

- **Hépatectomie partielle au 2/3**

Le protocole d'hépatectomie a été adapté à partir de la technique décrite de Mitchell & Willenbring, 2008. La chirurgie est réalisée sous anesthésie gazeuse induite par isoflurane (2%) administré sous masque. Une petite incision (1cm) est réalisée à partir du processus xiphoïde afin de sortir le foie. Les lobes médian et gauche sont ensuite ligaturés séparément à l'aide de fils de soie non résorbables. La ligature du lobe gauche se fait à la base du lobe et celle du lobe médian au niveau de la fente du lobe afin d'éviter l'obstruction de la veine cave (**Figure 57**). Les lobes sont par la suite réséqués en coupant postérieurement aux sutures. Enfin, les muscles abdominaux et la peau sont suturés indépendamment. Un antalgique (Ketofen 1% 5µL/10g de souris) est administré en sous-cutanée au début de l'opération, puis 4h après l'opération et renouvelée une fois par jour pendant 2 jours.

MATERIELS & METHODES

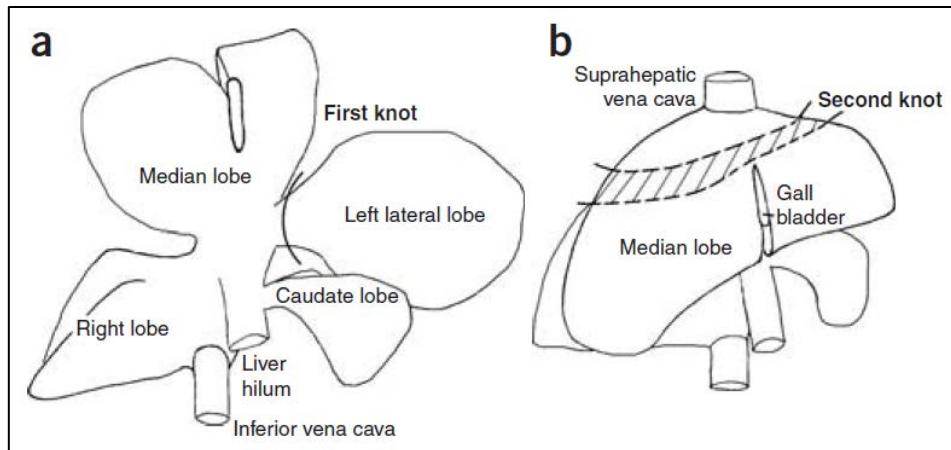


Figure 57 : Schéma de l'anatomie du foie de souris et positionnement des fils de soie pour les ligatures.

(a) Le fils de suture de la première ligature doit être positionné à la base du lobe gauche (b) la deuxième ligature doit se situer au niveau de la zone pointillée, au-dessus de la fente de vésicule biliaire mais pas trop proche de la veine cave supra-hépatique (Mitchell & Willenbring, 2008).

- **Traitement des souris au thioacétamide (TAA)**

Afin de provoquer *in vivo* des lésions hépatiques susceptibles de déclencher une prolifération de cellules progénitrices, nous avons administré aux souris un composé chimique hépatotoxique décrit dans la littérature : le thioacétamide (TAA) (Fujii et al., 2010).

Les souris contrôles (n=3) et doubles transgéniques Rosa26-hCdx2//AhCreER^T (n=4) ont reçu une série d'injections intrapéritonéales de thioacétamide (TAA) à 200mg/kg à raison de deux injections par semaine pendant 4 semaines, en alternance d'une injection quotidienne pendant 2 jours de BN+TAM toutes les 2 semaines (Adapté de Hong et al., 2016). Le foie de ces souris a été prélevé une semaine après la fin du traitement au TAA.

MATERIELS & METHODES

2. Techniques de biologie moléculaire

- **Génotypage par PCR**

Afin de déterminer le génotype des souris, un segment de 0,2cm de queue de souris âgée d'une semaine a été prélevé et lysé dans 200µL de DirectPCRLysis Reagent (Viagen) contenant de la protéinase K (50 µg/mL) (Sigma). Les tubes sont agités et incubés toute la nuit à 55°C puis la protéinase K est inactivée à 85°C pendant 45min. La réaction de génotypage par PCR a été réalisée immédiatement à partir de cette solution : 2µL de matrice ADN sont ajoutés à 10µL de la Taq polymérase 2x Hot-GoldStar (Eurogentec). Les conditions de PCR sont décrites dans le tableau 1 ; la réaction de PCR est réalisée dans un thermocycleur iCycler (Bio Rad). Les fragments d'ADN amplifiés sont déposés sur gel d'agarose 2% contenant du BET (0,1µg/mL) (Euromedex) et séparés par électrophorèse à 90V. Les fragments sont visualisés sous ultraviolets (AlphaImager MINI, Protein Simple). La détermination de la taille des fragments d'ADN se fait grâce au marqueur de poids moléculaire Fast DNA Ladder (Biolabs).

- **Extraction des ARN**

Extraction à partir de cellules. Les cellules HepG2 sont rincées dans du PBS puis lysées 5min à température ambiante dans 1mL de réactif TRI-Reagent à base de phénol (Ambion).

Extraction à partir de tissus de souris. Les échantillons de tissus sont broyés à l'aide d'un homogénéiseur (Kinematica) dans un volume de TRI-Reagent adapté à la taille de l'échantillon (1mL/250mg tissu).

Après ajout de 200µL de chloroforme et agitation vigoureuse, les homogénats sont incubés 15 minutes à température ambiante et centrifugés (12000g, 15min, 4°C) afin de séparer la phase aqueuse contenant les ARN, des phases intermédiaire et organique contenant l'ADN et les protéines. Les ARN sont précipités avec 500µL d'isopropanol. Après centrifugation (12000g, 8min, 4°C), les culots d'ARN sont lavés deux fois à l'éthanol 75%, séchés et repris dans de l'eau ultrapure autoclavée. La qualité et la concentration en ARN sont déterminées en mesurant les rapports de densités optiques à 260/280nm et 260/230nm à l'aide d'un spectrophotomètre Nanodrop 1000 (Thermo Scientific).

MATERIELS & METHODES

- **Synthèse d'ADNc par transcription réverse**

Les ARN extraits sont rétro-transcrits en ADNc en utilisant le kit Cloned AMV Reverse Transcriptase (Invitrogen). Pour une réaction de transcription réverse, 2 μ g d'ARN sont utilisés. Les ARN sont incubés avec 1 μ L d'oligodT (25 pmoles/ μ L), 2 μ L de chaque dNTP (10mM) dans un volume d'eau autoclavée de 14 μ L à 65°C pendant 5min pour dénaturer l'ARN puis refroidi sur glace pour laisser les amorces s'hybrider à l'ARN. Les autres composants de la réaction de rétro-transcription sont ensuite ajoutés à la réaction : 4 μ L de tampon 5X, 1 μ L de DTT à 0.1M et 1 μ L de réverse transcriptase AMV (15 unités/ μ L). La réaction de transcription réverse est réalisée à 45°C pendant 70min, puis l'enzyme est inactivée à 85°C pendant 5sec.

- **PCR quantitative relative**

La PCR quantitative relative est réalisée à l'aide du kit TaqMan Gene expression Assay (Applied Biosystems) et de sondes Taqman. La réaction de PCR contient 9 μ L d'ADNc dilué 10 fois, 10 μ L de TaqMan PCR Master Mix et 0,2 μ L de sondes TaqMan. Des contrôles négatifs de RT-qPCR sans ADNc sont également réalisés. Après dénaturation à 95°C (10min), 40 cycles d'amplification (15sec à 95°C, 1min à 60°C) sont effectués et les mesures à chaque cycle sont prises à l'aide de l'appareil 7500 Real-Time PCR System (Applied Biosystems). La quantification a été réalisée suivant la méthode relative de $\Delta\Delta C_t$.

3. Techniques de biologie cellulaire

- **Transfection cellulaire à la Lipofectamine™ 3000 (ThermoFischer)**

Les cellules HepG2 sont transfectées 24 heures après ensemencement. Pour un puits de plaque 6 puits, une solution de 2,5 μ g d'ADN de plasmide et 5 μ g de P3000™ Reagent sont dilués dans 125 μ L final de milieu de culture DMEM (Dulbecco's Modified Eagle Medium) High Glucose (Dutscher). Après homogénéisation, 3,75 μ L de Lipofectamine™ 3000, dilués dans 125 μ L final de milieu DMEM, sont ajoutés au mix d'ADN. La solution est incubée 5

MATERIELS & METHODES

minutes à température ambiante puis répartie dans le puits. Les cellules sont ensuite incubées à 37°C, 5%CO₂ pendant 48 heures avant l'extraction des ARN.

- **Culture d'organoïdes gastriques et intestinaux**

Les organoïdes gastriques et intestinaux ont été mis en culture à partir d'estomac et de jéjunum de souris contrôle simple transgénique (n=1) et double transgénique Rosa26-hCdx2//AhCreER^T (n=1).

Après le sacrifice des souris par dislocation cervicale, l'estomac et le jéjunum de chaque souris ont été recueillis, rincés avec du PBS, ouverts latéralement, grattés délicatement avec une lamelle de verre sur la face interne afin d'éliminer les villosités. Les segments de tissus sont coupés en fragments de 4 mm et lavés cinq fois dans du PBS sous forte agitation. Les fragments d'estomac et de jéjunum sont ensuite transférés dans des tubes contenant une solution préchauffée d'extraction de cellules épithéliales (Zeineldin & Neufeld, 2012) et incubées pendant 3 minutes à 37 ° C. Après un mélange vigoureux, les cryptes isolées ont été cultivées dans des gouttes de Matrigel®™ (Becton Dickinson) en présence du milieu de culture IntestiCult™ Organoid Growth (STEMCELL) à 37°C, 5% CO₂. Le milieu est changé tous les 2-3 jours et les organoïdes sont passés toutes les semaines en fractionnant les organoïdes pour éliminer les cellules mortes et relancer la culture d'organoïdes.

4. Techniques d'immunohistologie

- **Immunohistochimie**

Les échantillons de tissus de souris prélevés sont fixés dans la paraformaldéhyde (PAF) à 4% dans du PBS de 2h à 4h suivant le volume de l'échantillon. Après des passages successifs dans des bains d'alcool à concentrations croissantes (70%, 95%, 100%) suivis d'un bain de toluène par un automate d'inclusion (Leica TP1020). Les prélèvements sont inclus en bloc de paraffine, puis coupés au microtome (Leica RM2145) en sections de 6µm. Après application sur lame et séchage en incubateur à 37°C pendant une nuit, les tissus sont déparaffinés dans des bains de toluène puis des bains d'alcool de concentrations décroissantes.

MATERIELS & METHODES

Les sections sont colorées à l'Hématoxyline/Eosine (noyau bleu, cytoplasme rose) pour les analyses histologiques.

Les échantillons sont déparaffinés puis démasqués, les lames sont placées dans un bain de citrate de sodium 10 mM à pH 6 pendant 10 min au micro-onde 800 W pour démasquer les sites antigéniques. Après perméabilisation dans une solution de PBS + Triton 0,1% + NGS (Normal Goat Serum) (ou BSA (Bovine serum albumin) selon l'anticorps secondaire) pendant 2h, l'anticorps primaire est incubé à 4°C pendant 12h. Les lames sont rincées puis l'anticorps secondaire biotinylé est incubé 1h à température ambiante. Après lavage dans une solution de PBS + Triton 0,1%, les peroxydases endogènes sont inactivées par un traitement à H₂O₂ 0,5% pendant 30min et le signal est amplifié par l'ajout du complexe streptavidine-biotine (ABC Kit, Biovalley) pendant 1h. La révélation de l'activité peroxydase est réalisée avec de la Diamine Benzidine (coloration brune) dilué au 1/10 dans du PBS + 0,03% H₂O₂ de 2 à 6min. Une contre-coloration à l'hématoxyline de Harris pendant 3 sec est réalisée afin de mettre en évidence l'histologie.

La phosphatase alcaline endogène est révélée par coloration enzymatique. Les coupes sont placées 2x5min dans la solution de tampon (100mM NaCl, 50mM MgCl₂, 100mM Tris pH9,5, 0,1% Tween 20) et incubées 10min avec les substrats BCIP (5-bromo-4-chloro-3-indolyl-phosphate) et NBT (Nitro Blue Tetrazolium) de l'enzyme, qui sont prêts à l'emploi (SIGMA). Les images ont été obtenues à divers grossissements au microscope optique (Axiophot, ZEISS) et par une caméra digitale (Cmos sensor, Aptina).

- **Immunofluorescence**

Les analyses d'immunofluorescence ont été réalisées sur les organoïdes d'estomac et de jéjunumensemencés en Matrigel dans des chambres de culture sur lame (Laptech) après 7 jours de culture.

Les organoïdes sont d'abord fixés dans la paraformaldéhyde 4% du (PHEM 1% : 60mM PIPES, 25mM HEPES, 10mM EGTA, 4mM acétate) et 0,1% de Triton pendant 30 minutes puis lavés au PBS 1X (3x sans incubation). L'autofluorescence des organoïdes a été désactivée par une solution de quenching au chlorure d'ammonium 50mM pendant 30 minutes suivie d'un lavage au PBS 1X (3x sans incubation). Les organoïdes sont ensuite perméabilisés avec une solution Triton x100 0,5% - PBS 1X pendant 30 minutes suivi d'un lavage au PBS 1X (3x sans incubation). Après un blocage à la BSA 5% - PBS 1X pendant 1

MATERIELS & METHODES

heure à 37°C et un lavage au PBS 1X (3x sans incubation), les organoïdes sont incubés avec les anticorps primaires dilués dans du PBS 1X, dans un premier temps, 2 heures à température ambiante puis toute la nuit à 4°C. Puis, ils ont rincés au PBS 1X (3x 10min), incubés 2 heures à 37°C avec l'anticorps secondaire dilué au 1/200^{ème} dans du PBS 1X, rincés au PBS 1X (3x 10min), marqués au DAPI 1/20000^{ème} (Sigma-Aldrich) 10 minutes à 37°C. Après le retrait de la chambre, les lames sont rincées rapidement à l'eau distillée puis montées avec la lamelle avec de la résine ProLong® Gold Antifade (Thermo Fischer) et laissées sécher pendant 24 heures. Les images ont été obtenues à divers grossissements au microscope à fluorescence (Provis AX60, OLYMPUS) et par une caméra digitale (ProgRes MFcool, JENOPTIK).

5. Méthode statistique

Les résultats sont exprimés par leur moyenne et l'erreur standard sur la moyenne, ils ont été comparés par un test de Mann Whitney. Une valeur de $p < 0,05$ a été considérée comme statistiquement significative. L'analyse statistique a été réalisée avec le logiciel GraphPad Prism5.02.

BIBLIOGRAPHIE

BIBLIOGRAPHIE

- A -

- Abate-Shen C. Deregulated homeobox gene expression in cancer: cause or consequence?. *Nat Rev Cancer*. 2002 Oct;2(10):777-85. PubMed PMID: 12360280.
- Adsay NV, Merati K, Andea A, Sarkar F, Hruban RH, et al. The dichotomy in the preinvasive neoplasia to invasive carcinoma sequence in the pancreas: differential expression of MUC1 and MUC2 supports the existence of two separate pathways of carcinogenesis. *Mod Pathol*. 2002 Oct;15(10):1087-95. PubMed PMID: 12379756.
- Albores-Saavedra J, Simpson K, Dancer YJ, Hruban R. Intestinal type adenocarcinoma: a previously unrecognized histologic variant of ductal carcinoma of the pancreas. *Ann Diagn Pathol*. 2007 Feb;11(1):3-9. PubMed PMID: 17240300.
- Anderson LA, Tavilla A, Brenner H, Luttmann S, Navarro C, et al. Survival for oesophageal, stomach and small intestine cancers in Europe 1999-2007: Results from EURO CARE-5. *Eur J Cancer*. 2015 Oct;51(15):2144-2157. PubMed PMID: 26421818.
- Aoki K, Kakizaki F, Sakashita H, Manabe T, Aoki M, et al. Suppression of colonic polyposis by homeoprotein CDX2 through its nontranscriptional function that stabilizes p27Kip1. *Cancer Res*. 2011 Jan 15;71(2):593-602. PubMed PMID: 21224344.
- Aoki K, Tamai Y, Horiike S, Oshima M, Taketo MM. Colonic polyposis caused by mTOR-mediated chromosomal instability in *Apc*⁺/*Delta*716 *Cdx2*^{+/-} compound mutant mice. *Nat Genet*. 2003 Dec;35(4):323-30. PubMed PMID: 14625550.
- Arnold K, Sarkar A, Yram MA, Polo JM, Bronson R, et al. Sox2(+) adult stem and progenitor cells are important for tissue regeneration and survival of mice. *Cell Stem Cell*. 2011 Oct 4;9(4):317-29. PubMed PMID: 21982232; NIHMSID: NIHMS328957; PubMed Central PMCID: PMC3538360.

- B -

- Bae JM, Lee TH, Cho NY, Kim TY, Kang GH. Loss of CDX2 expression is associated with poor prognosis in colorectal cancer patients. *World J Gastroenterol*. 2015 Feb 7;21(5):1457-67. PubMed PMID: 25663765; PubMed Central PMCID: PMC4316088.
- Bai YQ, Yamamoto H, Akiyama Y, Tanaka H, Takizawa T, et al. Ectopic expression of homeodomain protein CDX2 in intestinal metaplasia and carcinomas of the stomach. *Cancer Lett*. 2002 Feb 8;176(1):47-55. PubMed PMID: 11790453.
- Balbinot C, Vanier M, Armant O, Nair A, Penichon J, et al. Fine-tuning and autoregulation of the intestinal determinant and tumor suppressor homeobox gene CDX2 by alternative splicing. *Cell Death Differ*. 2017 Dec;24(12):2173-2186. PubMed PMID: 28862703; PubMed Central PMCID: PMC5686355.
- Bardeesy N, Cheng KH, Berger JH, Chu GC, Pahler J, et al. Smad4 is dispensable for normal pancreas development yet critical in progression and tumor biology of pancreas cancer. *Genes Dev*. 2006 Nov 15;20(22):3130-46. PubMed PMID: 17114584; PubMed Central PMCID: PMC1635148.
- Barker N, van Es JH, Kuipers J, Kujala P, van den Born M, et al. Identification of stem cells in small intestine and colon by marker gene *Lgr5*. *Nature*. 2007 Oct 25;449(7165):1003-7. PubMed PMID: 17934449.
- Barker, N. (2014). Adult intestinal stem cells: critical drivers of epithelial homeostasis and regeneration. *Nat. Rev. Mol. Cell Biol*. 15, 19–33.
- BARRETT NR. The lower esophagus lined by columnar epithelium. *Surgery*. 1957 Jun;41(6):881-94. PubMed PMID: 13442856.
- Barros R, Pereira B, Duluc I, Azevedo M, Mendes N, et al. Key elements of the BMP/SMAD pathway co-localize with CDX2 in intestinal metaplasia and regulate CDX2 expression in human gastric cell lines. *J Pathol*. 2008 Aug;215(4):411-20. PubMed PMID: 18498120.
- Barros R, da Costa LT, Pinto-de-Sousa J, Duluc I, Freund JN, et al. CDX2 autoregulation in human intestinal metaplasia of the stomach: impact on the stability of the phenotype. *Gut*. 2011 Mar;60(3):290-8. PubMed PMID: 21148572; PubMed Central PMCID: PMC3034084.

BIBLIOGRAPHIE

- Barros R, Pereira D, Callé C, Camilo V, Cunha AI, et al. Dynamics of SOX2 and CDX2 Expression in Barrett's Mucosa. *Dis Markers*. 2016;2016:1532791. PubMed PMID: 27766003; PubMed Central PMCID: PMC5059566.
- Beck F, Erler T, Russell A, James R. Expression of Cdx-2 in the mouse embryo and placenta: possible role in patterning of the extra-embryonic membranes. *Dev Dyn*. 1995 Nov;204(3):219-27. PubMed PMID: 8573715.
- Beck F, Chawengsaksophak K, Waring P, Playford RJ, Furness JB. Reprogramming of intestinal differentiation and intercalary regeneration in Cdx2 mutant mice. *Proc Natl Acad Sci U S A*. 1999 Jun 22;96(13):7318-23. PubMed PMID: 10377412; PubMed Central PMCID: PMC22083.
- Ben-Haim N, Lu C, Guzman-Ayala M, Pescatore L, Mesnard D, et al. The nodal precursor acting via activin receptors induces mesoderm by maintaining a source of its convertases and BMP4. *Dev Cell*. 2006 Sep;11(3):313-23. PubMed PMID: 16950123.
- Benahmed F, Gross I, Gaunt SJ, Beck F, Jehan F, et al. Multiple regulatory regions control the complex expression pattern of the mouse Cdx2 homeobox gene. *Gastroenterology*. 2008 Oct;135(4):1238-1247, 1247.e1-3. PubMed PMID: 18655789.
- Bennett C, Moayyedi P, Corley DA, DeCaestecker J, Falck-Ytter Y, et al. BOB CAT: A Large-Scale Review and Delphi Consensus for Management of Barrett's Esophagus With No Dysplasia, Indefinite for, or Low-Grade Dysplasia. *Am J Gastroenterol*. 2015 May;110(5):662-82; quiz 683. PubMed PMID: 25869390; NIHMSID: NIHMS689524; PubMed Central PMCID: PMC4436697.
- Blache P, van de Wetering M, Duluc I, Domon C, Berta P, et al. SOX9 is an intestine crypt transcription factor, is regulated by the Wnt pathway, and represses the CDX2 and MUC2 genes. *J Cell Biol*. 2004 Jul 5;166(1):37-47. PubMed PMID: 15240568; PubMed Central PMCID: PMC2172132.
- Bonhomme C, Duluc I, Martin E, Chawengsaksophak K, Chenard MP, et al. The Cdx2 homeobox gene has a tumour suppressor function in the distal colon in addition to a homeotic role during gut development. *Gut*. 2003 Oct;52(10):1465-71. PubMed PMID: 12970140; PubMed Central PMCID: PMC1773830.
- Bonner-Weir S, Taneja M, Weir GC, Tatkiewicz K, Song KH, et al. In vitro cultivation of human islets from expanded ductal tissue. *Proc Natl Acad Sci U S A*. 2000 Jul 5;97(14):7999-8004. PubMed PMID: 10884429; PubMed Central PMCID: PMC16659.
- Boulanger J, Vézina A, Mongrain S, Boudreau F, Perreault N, et al. Cdk2-dependent phosphorylation of homeobox transcription factor CDX2 regulates its nuclear translocation and proteasome-mediated degradation in human intestinal epithelial cells. *J Biol Chem*. 2005 May 6;280(18):18095-107. PubMed PMID: 15741163.
- Boyce AM, Collins MT. Fibrous Dysplasia/McCune-Albright Syndrome. Adam MP, Ardinger HH, Pagon RA, Wallace SE, Bean LJH, et al, editors. Seattle (WA): University of Washington, Seattle; 1993.
- Boyd M, Bressendorff S, Møller J, Olsen J, Troelsen JT. Mapping of HNF4alpha target genes in intestinal epithelial cells. *BMC Gastroenterol*. 2009 Sep 17;9:68. PubMed PMID: 19761587; PubMed Central PMCID: PMC2761415.
- Brabletz T, Spaderna S, Kolb J, Hlubek F, Faller G, et al. Down-regulation of the homeodomain factor Cdx2 in colorectal cancer by collagen type I: an active role for the tumor environment in malignant tumor progression. *Cancer Res*. 2004 Oct 1;64(19):6973-7. PubMed PMID: 15466189.
- Bremner CG, Lynch VP, Ellis FH Jr. Barrett's esophagus: congenital or acquired? An experimental study of esophageal mucosal regeneration in the dog. *Surgery*. 1970 Jul;68(1):209-16. PubMed PMID: 10483471.
- Bryan RT, Nicholls JH, Harrison RF, Jankowski JA, Wallace DM. The role of beta-catenin signaling in the malignant potential of cystitis glandularis. *J Urol*. 2003 Nov;170(5):1892-6. PubMed PMID: 14532801.
- Buettner M, Dimmler A, Magener A, Brabletz T, Stolte M, et al. Gastric PDX-1 expression in pancreatic metaplasia and endocrine cell hyperplasia in atrophic corpus gastritis. *Mod Pathol*. 2004 Jan;17(1):56-61. PubMed PMID: 14631368.
- Burkitt MD, Duckworth CA, Williams JM, Pritchard DM. Helicobacter pylori-induced gastric pathology: insights from in vivo and ex vivo models. *Dis Model Mech*. 2017 Feb 1;10(2):89-104. PubMed PMID: 28151409; PubMed Central PMCID: PMC5312008.
- Burlison JS, Long Q, Fujitani Y, Wright CV, Magnuson MA. Pdx-1 and Ptf1a concurrently determine fate specification of pancreatic multipotent progenitor cells. *Dev Biol*. 2008 Apr 1;316(1):74-86. PubMed PMID: 18294628; NIHMSID: NIHMS45967; PubMed Central PMCID: PMC2425677.

BIBLIOGRAPHIE

- Buttar NS, Wang KK, Sebo TJ, Riehle DM, Krishnadath KK, et al. Extent of high-grade dysplasia in Barrett's esophagus correlates with risk of adenocarcinoma. *Gastroenterology*. 2001 Jun;120(7):1630-9. PubMed PMID: 11375945.

- C -

- Calon A, Gross I, Lhermitte B, Martin E, Beck F, et al. Different effects of the Cdx1 and Cdx2 homeobox genes in a murine model of intestinal inflammation. *Gut*. 2007 Dec;56(12):1688-95. PubMed PMID: 17595234; PubMed Central PMCID: PMC2095714.
- Cameron AJ, Zinsmeister AR, Ballard DJ, Carney JA. Prevalence of columnar-lined (Barrett's) esophagus. Comparison of population-based clinical and autopsy findings. *Gastroenterology*. 1990 Oct;99(4):918-22. PubMed PMID: 2394347.
- Camilo V, Barros R, Sousa S, Magalhães AM, Lopes T, et al. Helicobacter pylori and the BMP pathway regulate CDX2 and SOX2 expression in gastric cells. *Carcinogenesis*. 2012 Oct;33(10):1985-92. PubMed PMID: 22791809.
- Chang CL, Lao-Sirieix P, Save V, De La Cueva Mendez G, Laskey R, et al. Retinoic acid-induced glandular differentiation of the oesophagus. *Gut*. 2007 Jul;56(7):906-17. PubMed PMID: 17185354; PubMed Central PMCID: PMC1994378.
- Chatzi C, Cunningham TJ, Duester G. Investigation of retinoic acid function during embryonic brain development using retinaldehyde-rescued Rdh10 knockout mice. *Dev Dyn*. 2013 Sep;242(9):1056-65. PubMed PMID: 23765990; NIHMSID: NIHMS538584; PubMed Central PMCID: PMC3877746.
- Chawengsaksophak K, de Graaff W, Rossant J, Deschamps J, Beck F. Cdx2 is essential for axial elongation in mouse development. *Proc Natl Acad Sci U S A*. 2004 May 18;101(20):7641-5. PubMed PMID: 15136723; PubMed Central PMCID: PMC419659.
- Chawengsaksophak K, James R, Hammond VE, Köntgen F, Beck F. Homeosis and intestinal tumours in Cdx2 mutant mice. *Nature*. 1997 Mar 6;386(6620):84-7. PubMed PMID: 9052785.
- Chen TM, Subeq YM, Lee RP, Chiou TW, Hsu BG. Single dose intravenous thioacetamide administration as a model of acute liver damage in rats. *Int J Exp Pathol*. 2008 Aug;89(4):223-31. PubMed PMID: 18422601; PubMed Central PMCID: PMC2525782.
- Choi, K.C., Shin, H.S., Park, Y.E., Seo, J.L., Lee, S.W., Ro, E.S., and Kim, Y.P. Partial Trisomy 13 (Patau Syndrome): An Autopsy Report. *Korean J. Pathol*. 2002. 36, 338–340.
- Cobler L, Pera M, Garrido M, Iglesias M, de Bolós C. CDX2 can be regulated through the signalling pathways activated by IL-6 in gastric cells. *Biochim Biophys Acta*. 2014 Sep;1839(9):785-92. PubMed PMID: 24953186.
- Colnot S, Niwa-Kawakita M, Hamard G, Godard C, Le Plenier S, et al. Colorectal cancers in a new mouse model of familial adenomatous polyposis: influence of genetic and environmental modifiers. *Lab Invest*. 2004 Dec;84(12):1619-30. PubMed PMID: 15502862.
- Correa P. Human gastric carcinogenesis: a multistep and multifactorial process--First American Cancer Society Award Lecture on Cancer Epidemiology and Prevention. *Cancer Res*. 1992 Dec 15;52(24):6735-40. PubMed PMID: 1458460.
- Correa P, Piazuelo MB, Wilson KT. Pathology of gastric intestinal metaplasia: clinical implications. *Am J Gastroenterol*. 2010 Mar;105(3):493-8. PubMed PMID: 20203636; NIHMSID: NIHMS209513; PubMed Central PMCID: PMC2895407.
- Crippa S, Salvia R, Warshaw AL, Domínguez I, Bassi C, et al. Mucinous cystic neoplasm of the pancreas is not an aggressive entity: lessons from 163 resected patients. *Ann Surg*. 2008 Apr;247(4):571-9. PubMed PMID: 18362619; NIHMSID: NIHMS517373; PubMed Central PMCID: PMC3806104.
- Crissey MA, Guo RJ, Funakoshi S, Kong J, Liu J, et al. Cdx2 levels modulate intestinal epithelium maturity and Paneth cell development. *Gastroenterology*. 2011 Feb;140(2):517-528.e8. PubMed PMID: 21081128; NIHMSID: NIHMS253661; PubMed Central PMCID: PMC3031739.

BIBLIOGRAPHIE

- Cuoghi A, Farina A, Z'graggen K, Dumonceau JM, Tomasi A, et al. Role of proteomics to differentiate between benign and potentially malignant pancreatic cysts. *J Proteome Res.* 2011 May 6;10(5):2664-70. PubMed PMID: 21425880.

- D -

- da Costa LT, He TC, Yu J, Sparks AB, Morin PJ, et al. CDX2 is mutated in a colorectal cancer with normal APC/beta-catenin signaling. *Oncogene.* 1999 Sep 2;18(35):5010-4. PubMed PMID: 10490837.
- Dadhania V, Czerniak B, Guo CC. Adenocarcinoma of the urinary bladder. *Am J Clin Exp Urol.* 2015;3(2):51-63. PubMed PMID: 26309895; PubMed Central PMCID: PMC4539107.
- Dalerba P, Sahoo D, Paik S, Guo X, Yothers G, et al. CDX2 as a Prognostic Biomarker in Stage II and Stage III Colon Cancer. *N Engl J Med.* 2016 Jan 21;374(3):211-22. PubMed PMID: 26789870; NIHMSID: NIHMS763005; PubMed Central PMCID: PMC4784450.
- De Sousa E Melo F, Wang X, Jansen M, Fessler E, Trinh A, et al. Poor-prognosis colon cancer is defined by a molecularly distinct subtype and develops from serrated precursor lesions. *Nat Med.* 2013 May;19(5):614-8. PubMed PMID: 23584090.
- de Visser KE, Korets LV, Coussens LM. De novo carcinogenesis promoted by chronic inflammation is B lymphocyte dependent. *Cancer Cell.* 2005 May;7(5):411-23. PubMed PMID: 15894262.
- Dessimoz J, Opoka R, Kordich JJ, Grapin-Botton A, Wells JM. FGF signaling is necessary for establishing gut tube domains along the anterior-posterior axis in vivo. *Mech Dev.* 2006 Jan;123(1):42-55. PubMed PMID: 16326079.
- Distler M, Aust D, Weitz J, Pilarsky C, Grützmann R. Precursor lesions for sporadic pancreatic cancer: PanIN, IPMN, and MCN. *Biomed Res Int.* 2014;2014:474905. PubMed PMID: 24783207; PubMed Central PMCID: PMC3982269.
- Domon-Dell C, Wang Q, Kim S, Keding M, Evers BM, et al. Stimulation of the intestinal Cdx2 homeobox gene by butyrate in colon cancer cells. *Gut.* 2002 Apr;50(4):525-9. PubMed PMID: 11889074; PubMed Central PMCID: PMC1773166.
- Duboule D. Patterning in the vertebrate limb. *Curr Opin Genet Dev.* 1991 Aug;1(2):211-6. PubMed PMID: 1688004.
- Dubourg C, Carré W, Hamdi-Rozé H, Mouden C, Roume J, et al. Mutational Spectrum in Holoprosencephaly Shows That FGF is a New Major Signaling Pathway. *Hum Mutat.* 2016 Dec;37(12):1329-1339. PubMed PMID: 27363716.
- Durston AJ, Jansen HJ, In der Rieden P, Hooiveld MH. Hox collinearity - a new perspective. *Int J Dev Biol.* 2011;55(10-12):899-908. PubMed PMID: 22252486.

- E -

- Eda A, Osawa H, Yanaka I, Satoh K, Mutoh H, et al. Expression of homeobox gene CDX2 precedes that of CDX1 during the progression of intestinal metaplasia. *J Gastroenterol.* 2002;37(2):94-100. PubMed PMID: 11871772.
- Eda A, Osawa H, Satoh K, Yanaka I, Kihira K, et al. Aberrant expression of CDX2 in Barrett's epithelium and inflammatory esophageal mucosa. *J Gastroenterol.* 2003;38(1):14-22. PubMed PMID: 12560917.
- Eisen GM, Sandler RS, Murray S, Gottfried M. The relationship between gastroesophageal reflux disease and its complications with Barrett's esophagus. *Am J Gastroenterol.* 1997 Jan;92(1):27-31. PubMed PMID: 8995932.
- Elmore LW, Sirica AE. "Intestinal-type" of adenocarcinoma preferentially induced in right/caudate liver lobes of rats treated with furan. *Cancer Res.* 1993 Jan 15;53(2):254-9. PubMed PMID: 7678071.

- F -

- Faber K, Bullinger L, Ragu C, Garding A, Mertens D, et al. CDX2-driven leukemogenesis involves KLF4 repression and deregulated PPAR γ signaling. *J Clin Invest.* 2013 Jan;123(1):299-314. PubMed PMID: 23202735; PubMed Central PMCID: PMC3533294.
- FARBER E. Similarities in the sequence of early histological changes induced in the liver of the rat by ethionine, 2-acetyl-amino-fluorene, and 3'-methyl-4-dimethylaminoazobenzene. *Cancer Res.* 1956 Feb;16(2):142-8. PubMed PMID: 13293655.

BIBLIOGRAPHIE

- Fausto N. Liver regeneration and repair: hepatocytes, progenitor cells, and stem cells. *Hepatology*. 2004 Jun;39(6):1477-87. PubMed PMID: 15185286.
- Federico A, Morgillo F, Tuccillo C, Ciardiello F, Loguercio C. Chronic inflammation and oxidative stress in human carcinogenesis. *Int J Cancer*. 2007 Dec 1;121(11):2381-6. PubMed PMID: 17893868.
- Ferlay J, Shin HR, Bray F, Forman D, Mathers C, et al. Estimates of worldwide burden of cancer in 2008: GLOBOCAN 2008. *Int J Cancer*. 2010 Dec 15;127(12):2893-917. PubMed PMID: 21351269.
- Fox JG, Sheppard BJ, Dangler CA, Whary MT, Ihrig M, et al. Germ-line p53-targeted disruption inhibits helicobacter-induced premalignant lesions and invasive gastric carcinoma through down-regulation of Th1 proinflammatory responses. *Cancer Res*. 2002 Feb 1;62(3):696-702. PubMed PMID: 11830522.
- Fritz S, Fernandez-del Castillo C, Mino-Kenudson M, Crippa S, Deshpande V, et al. Global genomic analysis of intraductal papillary mucinous neoplasms of the pancreas reveals significant molecular differences compared to ductal adenocarcinoma. *Ann Surg*. 2009 Mar;249(3):440-7. PubMed PMID: 19247032; NIHMSID: NIHMS517401; PubMed Central PMCID: PMC3957431.
- Fröhling S, Scholl C, Bansal D, Huntly BJ. HOX gene regulation in acute myeloid leukemia: CDX marks the spot?. *Cell Cycle*. 2007 Sep 15;6(18):2241-5. PubMed PMID: 17881901.
- Fujii T, Fuchs BC, Yamada S, Lauwers GY, Kulu Y, et al. Mouse model of carbon tetrachloride induced liver fibrosis: Histopathological changes and expression of CD133 and epidermal growth factor. *BMC Gastroenterol*. 2010 Jul 9;10:79. PubMed PMID: 20618941; PubMed Central PMCID: PMC2912240.
- Furukawa T, Hatori T, Fujita I, Yamamoto M, Kobayashi M, et al. Prognostic relevance of morphological types of intraductal papillary mucinous neoplasms of the pancreas. *Gut*. 2011 Apr;60(4):509-16. PubMed PMID: 21193453.
- Furukawa T, Kuboki Y, Tanji E, Yoshida S, Hatori T, et al. Whole-exome sequencing uncovers frequent GNAS mutations in intraductal papillary mucinous neoplasms of the pancreas. *Sci Rep*. 2011;1:161. PubMed PMID: 22355676; PubMed Central PMCID: PMC3240977.

- G -

- Gao N, White P, Kaestner KH. Establishment of intestinal identity and epithelial-mesenchymal signaling by Cdx2. *Dev Cell*. 2009 Apr;16(4):588-99. PubMed PMID: 19386267; NIHMSID: NIHMS99471; PubMed Central PMCID: PMC2673200.
- García Rodríguez LA, Lagergren J, Lindblad M. Gastric acid suppression and risk of oesophageal and gastric adenocarcinoma: a nested case control study in the UK. *Gut*. 2006 Nov;55(11):1538-44. PubMed PMID: 16785284; PubMed Central PMCID: PMC1860118.
- Garcia-Fernández J. The genesis and evolution of homeobox gene clusters. *Nat Rev Genet*. 2005 Dec;6(12):881-92. PubMed PMID: 16341069.
- Gerbe F, Legraverend C, Jay P. The intestinal epithelium tuft cells: specification and function. *Cell Mol Life Sci*. 2012 Sep;69(17):2907-17. PubMed PMID: 22527717; PubMed Central PMCID: PMC3417095.
- Gerbe F, Sidot E, Smyth DJ, Ohmoto M, Matsumoto I, et al. Intestinal epithelial tuft cells initiate type 2 mucosal immunity to helminth parasites. *Nature*. 2016 Jan 14;529(7585):226-30. PubMed PMID: 26762460.
- Gilliland DG, Griffin JD. The roles of FLT3 in hematopoiesis and leukemia. *Blood*. 2002 Sep 1;100(5):1532-42. PubMed PMID: 12176867.
- Goldenring JR, Nam KT, Wang TC, Mills JC, Wright NA. Spasmolytic polypeptide-expressing metaplasia and intestinal metaplasia: time for reevaluation of metaplasias and the origins of gastric cancer. *Gastroenterology*. 2010 Jun;138(7):2207-10, 2210.e1. PubMed PMID: 20450866; NIHMSID: NIHMS234572; PubMed Central PMCID: PMC3769643.
- Grainger S, Savory JG, Lohnes D. Cdx2 regulates patterning of the intestinal epithelium. *Dev Biol*. 2010 Mar 1;339(1):155-65. PubMed PMID: 20043902.
- Gregson EM, Bornschein J, Fitzgerald RC. Genetic progression of Barrett's oesophagus to oesophageal adenocarcinoma. *Br J Cancer*. 2016 Aug 9;115(4):403-10. PubMed PMID: 27441494; PubMed Central PMCID: PMC4985359.

BIBLIOGRAPHIE

- Gross I, Lhermitte B, Domon-Dell C, Duluc I, Martin E, et al. Phosphorylation of the homeotic tumor suppressor Cdx2 mediates its ubiquitin-dependent proteasome degradation. *Oncogene*. 2005 Dec 1;24(54):7955-63. PubMed PMID: 16027724.
- Gross, I., Duluc, I., Benameur, T., Calon, A., Martin, E., Brabletz, T., Kedinger, M., Domon-Dell, C., and Freund, J.-N. (2008). The intestine-specific homeobox gene Cdx2 decreases mobility and antagonizes dissemination of colon cancer cells. *Oncogene* 27, 107–115
- Gu G, Dubauskaite J, Melton DA. Direct evidence for the pancreatic lineage: NGN3+ cells are islet progenitors and are distinct from duct progenitors. *Development*. 2002 May;129(10):2447-57. PubMed PMID: 11973276.
- Guettier C. [Which stem cells for adult liver?]. *Ann Pathol*. 2005 Feb;25(1):33-44. PubMed PMID: 15981930.
- Guillem PG. How to make a Barrett esophagus: pathophysiology of columnar metaplasia of the esophagus. *Dig Dis Sci*. 2005 Mar;50(3):415-24. PubMed PMID: 15810619.
- Gunawardene AR, Corfe BM, Staton CA. Classification and functions of enteroendocrine cells of the lower gastrointestinal tract. *Int J Exp Pathol*. 2011 Aug;92(4):219-31. PubMed PMID: 21518048; PubMed Central PMCID: PMC3144510.
- Guo M, House MG, Suzuki H, Ye Y, Brock MV, et al. Epigenetic silencing of CDX2 is a feature of squamous esophageal cancer. *Int J Cancer*. 2007 Sep 15;121(6):1219-26. PubMed PMID: 17534889.
- Guo RJ, Suh ER, Lynch JP. The role of Cdx proteins in intestinal development and cancer. *Cancer Biol Ther*. 2004 Jul;3(7):593-601. PubMed PMID: 15136761.
- Guo RJ, Huang E, Ezaki T, Patel N, Sinclair K, et al. Cdx1 inhibits human colon cancer cell proliferation by reducing beta-catenin/T-cell factor transcriptional activity. *J Biol Chem*. 2004 Aug 27;279(35):36865-75. PubMed PMID: 15215241.
- Guo RJ, Funakoshi S, Lee HH, Kong J, Lynch JP. The intestine-specific transcription factor Cdx2 inhibits beta-catenin/TCF transcriptional activity by disrupting the beta-catenin-TCF protein complex. *Carcinogenesis*. 2010 Feb;31(2):159-66. PubMed PMID: 19734199; PubMed Central PMCID: PMC2812568.
- Gupta S, Sen J. Roof plate mediated morphogenesis of the forebrain: New players join the game. *Dev Biol*. 2016 May 15;413(2):145-52. PubMed PMID: 27012761.
- Gutiérrez-González L, Wright NA. Biology of intestinal metaplasia in 2008: more than a simple phenotypic alteration. *Dig Liver Dis*. 2008 Jul;40(7):510-22. PubMed PMID: 18400571.

- H -

- Hamoui N, Peters JH, Schneider S, Uchida K, Yang D, et al. Increased acid exposure in patients with gastroesophageal reflux disease influences cyclooxygenase-2 gene expression in the squamous epithelium of the lower esophagus. *Arch Surg*. 2004 Jul;139(7):712-6; discussion 716-7. PubMed PMID: 15249402.
- Haremakei T, Tanaka Y, Hongo I, Yuge M, Okamoto H. Integration of multiple signal transducing pathways on Fgf response elements of the *Xenopus* caudal homologue *Xcad3*. *Development*. 2003 Oct;130(20):4907-17. PubMed PMID: 12930781.
- Hayakawa Y, Fox JG, Wang TC. Isthmus Stem Cells Are the Origins of Metaplasia in the Gastric Corpus. *Cell Mol Gastroenterol Hepatol*. 2017 Jul;4(1):89-94. PubMed PMID: 28560293; PubMed Central PMCID: PMC5440357.
- Hayashi S, Lewis P, Pevny L, McMahon AP. Efficient gene modulation in mouse epiblast using a Sox2Cre transgenic mouse strain. *Mech Dev*. 2002 Dec;119 Suppl 1:S97-S101. PubMed PMID: 14516668.
- Hayashida T, Takahashi F, Chiba N, Brachtel E, Takahashi M, et al. HOXB9, a gene overexpressed in breast cancer, promotes tumorigenicity and lung metastasis. *Proc Natl Acad Sci U S A*. 2010 Jan 19;107(3):1100-5. PubMed PMID: 20080567; PubMed Central PMCID: PMC2824265.
- Hingorani SR, Petricoin EF, Maitra A, Rajapakse V, King C, et al. Preinvasive and invasive ductal pancreatic cancer and its early detection in the mouse. *Cancer Cell*. 2003 Dec;4(6):437-50. PubMed PMID: 14706336.
- Hinkel I, Duluc I, Martin E, Guenot D, Freund JN, et al. Cdx2 controls expression of the protocadherin *Mucdhl*, an inhibitor of growth and β -catenin activity in colon cancer cells. *Gastroenterology*. 2012 Apr;142(4):875-885.e3. PubMed PMID: 22202456.

BIBLIOGRAPHIE

- Hinoi T, Lucas PC, Kuick R, Hanash S, Cho KR, et al. CDX2 regulates liver intestine-cadherin expression in normal and malignant colon epithelium and intestinal metaplasia. *Gastroenterology*. 2002 Nov;123(5):1565-77. PubMed PMID: 12404231.
- Holland PW. Beyond the Hox: how widespread is homeobox gene clustering?. *J Anat*. 2001 Jul-Aug;199(Pt 1-2):13-23. PubMed PMID: 11523814; PubMed Central PMCID: PMC1594991.
- Hong F, Si C, Gao P, Cederbaum AI, Xiong H, et al. The role of CYP2A5 in liver injury and fibrosis: chemical-specific difference. *Naunyn Schmiedebergs Arch Pharmacol*. 2016 Jan;389(1):33-43. PubMed PMID: 26363552; NIHMSID: NIHMS722849; PubMed Central PMCID: PMC4703559.
- Hong SM, Omura N, Vincent A, Li A, Knight S, et al. Genome-wide CpG island profiling of intraductal papillary mucinous neoplasms of the pancreas. *Clin Cancer Res*. 2012 Feb 1;18(3):700-12. PubMed PMID: 22173550; NIHMSID: NIHMS344276; PubMed Central PMCID: PMC3271174.
- Houde M, Laprise P, Jean D, Blais M, Asselin C, et al. Intestinal epithelial cell differentiation involves activation of p38 mitogen-activated protein kinase that regulates the homeobox transcription factor CDX2. *J Biol Chem*. 2001 Jun 15;276(24):21885-94. PubMed PMID: 11283019.
- Houghton J, Stoicov C, Nomura S, Rogers AB, Carlson J, et al. Gastric cancer originating from bone marrow-derived cells. *Science*. 2004 Nov 26;306(5701):1568-71. PubMed PMID: 15567866.
- Hryniuk A, Grainger S, Savory JG, Lohnes D. Cdx function is required for maintenance of intestinal identity in the adult. *Dev Biol*. 2012 Mar 15;363(2):426-37. PubMed PMID: 22285812..

- I -

- Ikeda H, Sasaki M, Ishikawa A, Sato Y, Harada K, et al. Interaction of Toll-like receptors with bacterial components induces expression of CDX2 and MUC2 in rat biliary epithelium in vivo and in culture. *Lab Invest*. 2007 Jun;87(6):559-71. PubMed PMID: 17417665.
- Ikeda H, Sasaki M, Ohira S, Ishikawa A, Sato Y, et al. Tumor necrosis factor-alpha induces the aberrant expression of mucus core protein-2 in non-neoplastic biliary epithelial cells via the upregulation of CDX2 in chronic cholangitis. *Hepatol Res*. 2008 Oct;38(10):1006-17. PubMed PMID: 18507686.
- Ireland AP, Clark GW, DeMeester TR. Barrett's esophagus The significance of p53 in clinical practice. *Ann Surg*. 1997 Jan;225(1):17-30. PubMed PMID: 8998117; PubMed Central PMCID: PMC1190601.
- Ireland H, Houghton C, Howard L, Winton DJ. Cellular inheritance of a Cre-activated reporter gene to determine Paneth cell longevity in the murine small intestine. *Dev Dyn*. 2005 Aug;233(4):1332-6. PubMed PMID: 15937933.
- Ireland H, Kemp R, Houghton C, Howard L, Clarke AR, et al. Inducible Cre-mediated control of gene expression in the murine gastrointestinal tract: effect of loss of beta-catenin. *Gastroenterology*. 2004 May;126(5):1236-46. PubMed PMID: 15131783.
- Ito K, Chuang LS, Ito T, Chang TL, Fukamachi H, et al. Loss of Runx3 is a key event in inducing precancerous state of the stomach. *Gastroenterology*. 2011 May;140(5):1536-46.e8. PubMed PMID: 21277301.
- Ito K. RUNX3 in oncogenic and anti-oncogenic signaling in gastrointestinal cancers. *J Cell Biochem*. 2011 May;112(5):1243-9. PubMed PMID: 21465522.

- J -

- Jain S, Dhingra S. Pathology of esophageal cancer and Barrett's esophagus. *Ann Cardiothorac Surg*. 2017 Mar;6(2):99-109. PubMed PMID: 28446998; PubMed Central PMCID: PMC5387146.
- James, R., Erler, T., and Kazenwadel, J. (1994). Structure of the murine homeobox gene cdx-2. Expression in embryonic and adult intestinal epithelium. *J. Biol. Chem*. 269, 15229–15237.
- Jang BG, Lee BL, Kim WH. Olfactomedin-related proteins 4 (OLFM4) expression is involved in early gastric carcinogenesis and of prognostic significance in advanced gastric cancer. *Virchows Arch*. 2015 Sep;467(3):285-94. PubMed PMID: 26070873.
- Jass JR, Filipe MI. A variant of intestinal metaplasia associated with gastric carcinoma: a histochemical study. *Histopathology*. 1979 May;3(3):191-9. PubMed PMID: 468122.

BIBLIOGRAPHIE

- Jeong Y, Rhee H, Martin S, Klass D, Lin Y, et al. Identification and genetic manipulation of human and mouse oesophageal stem cells. *Gut*. 2016 Jul;65(7):1077-86. PubMed PMID: 25897018.
- Jiang M, Li H, Zhang Y, Yang Y, Lu R, et al. Transitional basal cells at the squamous-columnar junction generate Barrett's oesophagus. *Nature*. 2017 Oct 26;550(7677):529-533. PubMed PMID: 29019984.
- Jonckheere N, Vincent A, Perrais M, Ducourouble MP, Male AK, et al. The human mucin MUC4 is transcriptionally regulated by caudal-related homeobox, hepatocyte nuclear factors, forkhead box A, and GATA endodermal transcription factors in epithelial cancer cells. *J Biol Chem*. 2007 Aug 3;282(31):22638-50. PubMed PMID: 17553805.

- K -

- Kameoka Y, Kitazawa R, Ariasu K, Tachibana R, Mizuno Y, et al. Reactivation of CDX2 in Gastric Cancer as Mark for Gene Silencing Memory. *Acta Histochem Cytochem*. 2015 Aug 27;48(4):115-24. PubMed PMID: 26379313; PubMed Central PMCID: PMC4564377.
- Kamisawa T, Wood LD, Itoi T, Takaori K. Pancreatic cancer. *Lancet*. 2016 Jul 2;388(10039):73-85. PubMed PMID: 26830752.
- Karam SM, Tomasetto C, Rio MC. Trefoil factor 1 is required for the commitment programme of mouse oxyntic epithelial progenitors. *Gut*. 2004 Oct;53(10):1408-15. PubMed PMID: 15361486; PubMed Central PMCID: PMC1774219.
- Kawachi T, Kogure K, Tanaka N, Tokunaga A, Sugimura T. Studies of intestinal metaplasia in the gastric mucosa by detection of disaccharidases with "Tes-Tape". *J Natl Cancer Inst*. 1974 Jul;53(1):19-30. PubMed PMID: 4835098.
- Kawaguchi Y, Cooper B, Gannon M, Ray M, MacDonald RJ, et al. The role of the transcriptional regulator Ptf1a in converting intestinal to pancreatic progenitors. *Nat Genet*. 2002 Sep;32(1):128-34. PubMed PMID: 12185368.
- Kawai H, Tomii K, Toyooka S, Yano M, Murakami M, et al. Promoter methylation downregulates CDX2 expression in colorectal carcinomas. *Oncol Rep*. 2005 Mar;13(3):547-51. PubMed PMID: 15706431.
- Kazumori H, Ishihara S, Rumi MA, Kadowaki Y, Kinoshita Y. Bile acids directly augment caudal related homeobox gene Cdx2 expression in oesophageal keratinocytes in Barrett's epithelium. *Gut*. 2006 Jan;55(1):16-25. PubMed PMID: 16118348; PubMed Central PMCID: PMC1856383.
- Kazumori H, Ishihara S, Kinoshita Y. Roles of caudal-related homeobox gene Cdx1 in oesophageal epithelial cells in Barrett's epithelium development. *Gut*. 2009 May;58(5):620-8. PubMed PMID: 19136512.
- Keller MS, Ezaki T, Guo RJ, Lynch JP. Cdx1 or Cdx2 expression activates E-cadherin-mediated cell-cell adhesion and compaction in human COLO 205 cells. *Am J Physiol Gastrointest Liver Physiol*. 2004 Jul;287(1):G104-14. PubMed PMID: 14977637.
- Kim BM, Buchner G, Miletich I, Sharpe PT, Shivdasani RA. The stomach mesenchymal transcription factor Barx1 specifies gastric epithelial identity through inhibition of transient Wnt signaling. *Dev Cell*. 2005 Apr;8(4):611-22. PubMed PMID: 15809042.
- Kim JH, Rhee YY, Bae JM, Cho NY, Kang GH. Loss of CDX2/CK20 expression is associated with poorly differentiated carcinoma, the CpG island methylator phenotype, and adverse prognosis in microsatellite-unstable colorectal cancer. *Am J Surg Pathol*. 2013 Oct;37(10):1532-41. PubMed PMID: 24025523.
- Kim S, Domon-Dell C, Wang Q, Chung DH, Di Cristofano A, et al. PTEN and TNF-alpha regulation of the intestinal-specific Cdx-2 homeobox gene through a PI3K, PKB/Akt, and NF-kappaB-dependent pathway. *Gastroenterology*. 2002 Oct;123(4):1163-78. PubMed PMID: 12360479.
- Kim TH, Shivdasani RA. Stomach development, stem cells and disease. *Development*. 2016 Feb 15;143(4):554-65. PubMed PMID: 26884394; PubMed Central PMCID: PMC4760317.
- Kim YS, Ho SB. Intestinal goblet cells and mucins in health and disease: recent insights and progress. *Curr Gastroenterol Rep*. 2010 Oct;12(5):319-30. PubMed PMID: 20703838; PubMed Central PMCID: PMC2933006.
- Kinkel MD, Eames SC, Alonzo MR, Prince VE. Cdx4 is required in the endoderm to localize the pancreas and limit beta-cell number. *Development*. 2008 Mar;135(5):919-29. PubMed PMID: 18234725.

BIBLIOGRAPHIE

- Kinoshita H, Hayakawa Y, Koike K. Metaplasia in the Stomach-Precursor of Gastric Cancer?. *Int J Mol Sci.* 2017 Sep 27;18(10)PubMed PMID: 28953255; PubMed Central PMCID: PMC5666745.
- Klump B, Hsieh CJ, Holzmann K, Gregor M, Porschen R. Hypermethylation of the CDKN2/p16 promoter during neoplastic progression in Barrett's esophagus. *Gastroenterology.* 1998 Dec;115(6):1381-6. PubMed PMID: 9834265.
- Kobayashi D, Koshida S, Moriai R, Tsuji N, Watanabe N. Olfactomedin 4 promotes S-phase transition in proliferation of pancreatic cancer cells. *Cancer Sci.* 2007 Mar;98(3):334-40. PubMed PMID: 17270022.
- Kong J, Crissey MA, Funakoshi S, Kreindler JL, Lynch JP. Ectopic Cdx2 expression in murine esophagus models an intermediate stage in the emergence of Barrett's esophagus. *PLoS One.* 2011 Apr 6;6(4):e18280. PubMed PMID: 21494671; PubMed Central PMCID: PMC3071814.
- Kong J, Nakagawa H, Isariyawongse BK, Funakoshi S, Silberg DG, et al. Induction of intestinalization in human esophageal keratinocytes is a multistep process. *Carcinogenesis.* 2009 Jan;30(1):122-30. PubMed PMID: 18845559; PubMed Central PMCID: PMC2722140.
- Kozuka S, Hachisuka K. Incidence by age and sex of intestinal metaplasia in the gallbladder. *Hum Pathol.* 1984 Aug;15(8):779-84. PubMed PMID: 6745917.
- Krueger F, Madeja Z, Hemberger M, McMahon M, Cook SJ, et al. Down-regulation of Cdx2 in colorectal carcinoma cells by the Raf-MEK-ERK 1/2 pathway. *Cell Signal.* 2009 Dec;21(12):1846-56. PubMed PMID: 19686845; NIHMSID: NIHMS732147; PubMed Central PMCID: PMC4625762.
- Kundu JK, Surh YJ. Inflammation: gearing the journey to cancer. *Mutat Res.* 2008 Jul-Aug;659(1-2):15-30. PubMed PMID: 18485806.

- L -

- Lee BH, Kim N, Lee HS, Kang JM, Park HK, et al. The Role of CDX2 in Intestinal Metaplasia Evaluated Using Immunohistochemistry. *Gut Liver.* 2012 Jan;6(1):71-7. PubMed PMID: 22375174; PubMed Central PMCID: PMC3286742.
- Lepesant JA. [Homeotic genes]. *Reprod Nutr Dev.* 1990;Suppl 1:9s-26s. PubMed PMID: 1976313.
- Lewis EB. A gene complex controlling segmentation in *Drosophila*. *Nature.* 1978 Dec 7;276(5688):565-70. PubMed PMID: 103000.
- Li XL, Eishi Y, Bai YQ, Sakai H, Akiyama Y, et al. Expression of the SRY-related HMG box protein SOX2 in human gastric carcinoma. *Int J Oncol.* 2004 Feb;24(2):257-63. PubMed PMID: 14719100.
- Lin Y, Wu Z, Guo W, Li J. Gene mutations in gastric cancer: a review of recent next-generation sequencing studies. *Tumour Biol.* 2015 Sep;36(10):7385-94. PubMed PMID: 26364057.
- Liu Q, Teh M, Ito K, Shah N, Ito Y, et al. CDX2 expression is progressively decreased in human gastric intestinal metaplasia, dysplasia and cancer. *Mod Pathol.* 2007 Dec;20(12):1286-97. PubMed PMID: 17906616.
- Lorentz O, Duluc I, Arcangelis AD, Simon-Assmann P, Kedinger M, et al. Key role of the Cdx2 homeobox gene in extracellular matrix-mediated intestinal cell differentiation. *J Cell Biol.* 1997 Dec 15;139(6):1553-65. PubMed PMID: 9396760; PubMed Central PMCID: PMC2132620.

- M -

- Ma L, Jüttner M, Kullak-Ublick GA, Eloranta JJ. Regulation of the gene encoding the intestinal bile acid transporter ASBT by the caudal-type homeobox proteins CDX1 and CDX2. *Am J Physiol Gastrointest Liver Physiol.* 2012 Jan 1;302(1):G123-33. PubMed PMID: 22016432.
- Mahe MM, Aihara E, Schumacher MA, Zavros Y, Montrose MH, et al. Establishment of Gastrointestinal Epithelial Organoids. *Curr Protoc Mouse Biol.* 2013 Dec 19;3(4):217-40. PubMed PMID: 25105065; NIHMSID: NIHMS557832; PubMed Central PMCID: PMC4120977.
- Malvezzi M, Bertuccio P, Rosso T, Rota M, Levi F, et al. European cancer mortality predictions for the year 2015: does lung cancer have the highest death rate in EU women?. *Ann Oncol.* 2015 Apr;26(4):779-86. PubMed PMID: 25623049.

BIBLIOGRAPHIE

- MaManohar R, Li Y, Fohrer H, Guzik L, Stolz DB, et al. Identification of a candidate stem cell in human gallbladder. *Stem Cell Res.* 2015 May;14(3):258-69. PubMed PMID: 25765520; NIHMSID: NIHMS663391; PubMed Central PMCID: PMC4439375.
- Mansour NM, Groth SS, Anandasabapathy S. Esophageal Adenocarcinoma: Screening, Surveillance, and Management. *Annu Rev Med.* 2017 Jan 14;68:213-227. PubMed PMID: 27618753.
- Marchetti M, Caliot E, Pringault E. Chronic acid exposure leads to activation of the cdx2 intestinal homeobox gene in a long-term culture of mouse esophageal keratinocytes. *J Cell Sci.* 2003 Apr 15;116(Pt 8):1429-36. PubMed PMID: 12640028.
- Margalit Y, Yarus S, Shapira E, Gruenbaum Y, Fainsod A. Isolation and characterization of target sequences of the chicken CdxA homeobox gene. *Nucleic Acids Res.* 1993 Oct 25;21(21):4915-22. PubMed PMID: 7909943; PubMed Central PMCID: PMC311406.
- Mari L, Milano F, Parikh K, Straub D, Everts V, et al. A pSMAD/CDX2 complex is essential for the intestinalization of epithelial metaplasia. *Cell Rep.* 2014 May 22;7(4):1197-210. PubMed PMID: 24794431.
- Marisa L, de Reyniès A, Duval A, Selves J, Gaub MP, et al. Gene expression classification of colon cancer into molecular subtypes: characterization, validation, and prognostic value. *PLoS Med.* 2013;10(5):e1001453. PubMed PMID: 23700391; PubMed Central PMCID: PMC3660251.
- Martinez Barbera JP, Clements M, Thomas P, Rodriguez T, Meloy D, et al. The homeobox gene Hex is required in definitive endodermal tissues for normal forebrain, liver and thyroid formation. *Development.* 2000 Jun;127(11):2433-45. PubMed PMID: 10804184.
- Masood MA, Loya A, Yusuf MA. CDX2 as a prognostic marker in gastric cancer. *Acta Gastroenterol Belg.* 2016 Apr-Jun;79(2):197-200. PubMed PMID: 27382937.
- Matsumoto K, Mizoshita T, Tsukamoto T, Ogasawara N, Hirata A, et al. Cdx2 expression in pancreatic tumors: Relationship with prognosis of invasive ductal carcinomas. *Oncol Rep.* 2004 Dec;12(6):1239-43. PubMed PMID: 15547744.
- Matthaei H, Schulick RD, Hruban RH, Maitra A. Cystic precursors to invasive pancreatic cancer. *Nat Rev Gastroenterol Hepatol.* 2011 Mar;8(3):141-50. PubMed PMID: 21383670; NIHMSID: NIHMS341833; PubMed Central PMCID: PMC3236705.
- Mitchell C, Willenbring H. A reproducible and well-tolerated method for 2/3 partial hepatectomy in mice. *Nat Protoc.* 2008;3(7):1167-70. PubMed PMID: 18600221.
- Miyashita T, Ohta T, Fujimura T, Ninomiya I, Fushida S, et al. Duodenal juice stimulates oesophageal stem cells to induce Barrett's oesophagus and oesophageal adenocarcinoma in rats. *Oncol Rep.* 2006 Jun;15(6):1469-75. PubMed PMID: 16685381.
- Modica S, Morgano A, Salvatore L, Petruzzelli M, Vanier MT, et al. Expression and localisation of insulin receptor substrate 2 in normal intestine and colorectal tumours Regulation by intestine-specific transcription factor CDX2. *Gut.* 2009 Sep;58(9):1250-9. PubMed PMID: 19221108.
- Modica S, Cariello M, Morgano A, Gross I, Vegliante MC, et al. Transcriptional regulation of the intestinal nuclear bile acid farnesoid X receptor (FXR) by the caudal-related homeobox 2 (CDX2). *J Biol Chem.* 2014 Oct 10;289(41):28421-32. PubMed PMID: 25138215; PubMed Central PMCID: PMC4192494.
- Molotkov A, Molotkova N, Duester G. Retinoic acid generated by Raldh2 in mesoderm is required for mouse dorsal endodermal pancreas development. *Dev Dyn.* 2005 Apr;232(4):950-7. PubMed PMID: 15739227.
- Moons LM, Kusters JG, Bultman E, Kuipers EJ, van Dekken H, et al. Barrett's oesophagus is characterized by a predominantly humoral inflammatory response. *J Pathol.* 2005 Nov;207(3):269-76. PubMed PMID: 16177953.
- Moons LM, Bax DA, Kuipers EJ, Van Dekken H, Haringsma J, et al. The homeodomain protein CDX2 is an early marker of Barrett's oesophagus. *J Clin Pathol.* 2004 Oct;57(10):1063-8. PubMed PMID: 15452161; PubMed Central PMCID: PMC1770465.
- Morales CP, Souza RF, Spechler SJ. Hallmarks of cancer progression in Barrett's oesophagus. *Lancet.* 2002 Nov 16;360(9345):1587-9. PubMed PMID: 12443613.
- Morgan R. Hox genes: a continuation of embryonic patterning?. *Trends Genet.* 2006 Feb;22(2):67-9. PubMed PMID: 16325300.

BIBLIOGRAPHIE

- Morris VA, Cummings CL, Korb B, Boaglio S, Oehler VG. Deregulated KLF4 Expression in Myeloid Leukemias Alters Cell Proliferation and Differentiation through MicroRNA and Gene Targets. *Mol Cell Biol.* 2015 Dec 7;36(4):559-73. PubMed PMID: 26644403; PubMed Central PMCID: PMC4751692.
- Morton MJ, Zhang S, Lopez-Beltran A, MacLennan GT, Eble JN, et al. Telomere shortening and chromosomal abnormalities in intestinal metaplasia of the urinary bladder. *Clin Cancer Res.* 2007 Oct 15;13(20):6232-6. PubMed PMID: 17947491.
- Mosnier JF. [Digestive metaplasia: biology and physiopathology]. *Ann Pathol.* 2012 Nov;32(5 Suppl):S67-9. PubMed PMID: 23127944.
- Moss SF, Calam J, Agarwal B, Wang S, Holt PR. Induction of gastric epithelial apoptosis by *Helicobacter pylori*. *Gut.* 1996 Apr;38(4):498-501. PubMed PMID: 8707076; PubMed Central PMCID: PMC1383103.
- Mukhopadhyay S, Landas SK. Putative precursors of gallbladder dysplasia: a review of 400 routinely resected specimens. *Arch Pathol Lab Med.* 2005 Mar;129(3):386-90. PubMed PMID: 15737036.
- Murata-Kamiya N, Kurashima Y, Teishikata Y, Yamahashi Y, Saito Y, et al. *Helicobacter pylori* CagA interacts with E-cadherin and deregulates the beta-catenin signal that promotes intestinal transdifferentiation in gastric epithelial cells. *Oncogene.* 2007 Jul 12;26(32):4617-26. PubMed PMID: 17237808.
- Murtaugh LC, Law AC, Dor Y, Melton DA. Beta-catenin is essential for pancreatic acinar but not islet development. *Development.* 2005 Nov;132(21):4663-74. PubMed PMID: 16192304.
- Mutoh H, Hakamata Y, Sato K, Eda A, Yanaka I, et al. Conversion of gastric mucosa to intestinal metaplasia in Cdx2-expressing transgenic mice. *Biochem Biophys Res Commun.* 2002 Jun 7;294(2):470-9. PubMed PMID: 12051735.
- Mutoh H, Sakurai S, Satoh K, Tamada K, Kita H, et al. Development of gastric carcinoma from intestinal metaplasia in Cdx2-transgenic mice. *Cancer Res.* 2004 Nov 1;64(21):7740-7. PubMed PMID: 15520178.
- Mutoh H, Sakamoto H, Hayakawa H, Arao Y, Satoh K, et al. The intestine-specific homeobox gene Cdx2 induces expression of the basic helix-loop-helix transcription factor Math1. *Differentiation.* 2006 Jul;74(6):313-21. PubMed PMID: 16831200. Gerbe F, Sidot E, Smyth DJ, Ohmoto M, Matsumoto I, et al. Intestinal epithelial tuft cells initiate type 2 mucosal immunity to helminth parasites. *Nature.* 2016 Jan 14;529(7585):226-30. PubMed PMID: 26762460.

- N -

- Nam KT, Lee HJ, Sousa JF, Weis VG, O'Neal RL, et al. Mature chief cells are cryptic progenitors for metaplasia in the stomach. *Gastroenterology.* 2010 Dec;139(6):2028-2037.e9. PubMed PMID: 20854822; NIHMSID: NIHMS249085; PubMed Central PMCID: PMC2997152.
- Neijts R, Amin S, van Rooijen C, Deschamps J. Cdx is crucial for the timing mechanism driving colinear Hox activation and defines a trunk segment in the Hox cluster topology. *Dev Biol.* 2017 Feb 15;422(2):146-154. PubMed PMID: 28041967.
- Niu H, Jia Y, Li T, Su B. SOX2 Inhibition Promotes Promoter Demethylation of CDX2 to Facilitate Gastric Intestinal Metaplasia. *Dig Dis Sci.* 2017 Jan;62(1):124-132. PubMed PMID: 27913994.
- Noah TK, Donahue B, Shroyer NF. Intestinal development and differentiation. *Exp Cell Res.* 2011 Nov 15;317(19):2702-10. PubMed PMID: 21978911; NIHMSID: NIHMS328537; PubMed Central PMCID: PMC3210330.

- O -

- Okumura T, Ericksen RE, Takaishi S, Wang SS, Dubeykovskiy Z, et al. K-ras mutation targeted to gastric tissue progenitor cells results in chronic inflammation, an altered microenvironment, and progression to intraepithelial neoplasia. *Cancer Res.* 2010 Nov 1;70(21):8435-45. PubMed PMID: 20959488; NIHMSID: NIHMS236226; PubMed Central PMCID: PMC2970750.
- Orlando RC. Pathophysiology of gastroesophageal reflux disease. *J Clin Gastroenterol.* 2008 May-Jun;42(5):584-8. PubMed PMID: 18364588.
- Oshima H, Matsunaga A, Fujimura T, Tsukamoto T, Taketo MM, et al. Carcinogenesis in mouse stomach by simultaneous activation of the Wnt signaling and prostaglandin E2 pathway. *Gastroenterology.* 2006 Oct;131(4):1086-95. PubMed PMID: 17030179.

BIBLIOGRAPHIE

- Oshima H, Oshima M, Inaba K, Taketo MM. Hyperplastic gastric tumors induced by activated macrophages in COX-2/mPGES-1 transgenic mice. *EMBO J.* 2004 Apr 7;23(7):1669-78. PubMed PMID: 15014433; PubMed Central PMCID: PMC391075.

- P -

- Park DY, Srivastava A, Kim GH, Mino-Kenudson M, Deshpande V, et al. CDX2 expression in the intestinal-type gastric epithelial neoplasia: frequency and significance. *Mod Pathol.* 2010 Jan;23(1):54-61. PubMed PMID: 19820687.
- Park YH, Kim N. Review of atrophic gastritis and intestinal metaplasia as a premalignant lesion of gastric cancer. *J Cancer Prev.* 2015 Mar;20(1):25-40. PubMed PMID: 25853101; PubMed Central PMCID: PMC4384712.
- Paulson TG, Reid BJ. Focus on Barrett's esophagus and esophageal adenocarcinoma. *Cancer Cell.* 2004 Jul;6(1):11-6. PubMed PMID: 15261138.
- Pereira B, Sousa S, Barros R, Carreto L, Oliveira P, et al. CDX2 regulation by the RNA-binding protein MEX3A: impact on intestinal differentiation and stemness. *Nucleic Acids Res.* 2013 Apr;41(7):3986-99. PubMed PMID: 23408853; PubMed Central PMCID: PMC3627580.
- Petersen BE, Grossbard B, Hatch H, Pi L, Deng J, et al. Mouse A6-positive hepatic oval cells also express several hematopoietic stem cell markers. *Hepatology.* 2003 Mar;37(3):632-40. PubMed PMID: 12601361.
- Pittayanon R, Rerknimitr R, Klaikaew N, Sanpavat A, Chaithongrat S, et al. The risk of gastric cancer in patients with gastric intestinal metaplasia in 5-year follow-up. *Aliment Pharmacol Ther.* 2017 Jul;46(1):40-45. PubMed PMID: 28449219.

- Q -

- Qian YQ, Billeter M, Otting G, Müller M, Gehring WJ, et al. The structure of the Antennapedia homeodomain determined by NMR spectroscopy in solution: comparison with prokaryotic repressors. *Cell.* 1989 Nov 3;59(3):573-80. PubMed PMID: 2572329.
- Quante M, Bhagat G, Abrams JA, Marache F, Good P, et al. Bile acid and inflammation activate gastric cardia stem cells in a mouse model of Barrett-like metaplasia. *Cancer Cell.* 2012 Jan 17;21(1):36-51. PubMed PMID: 22264787; NIHMSID: NIHMS343509; PubMed Central PMCID: PMC3266546.
- Quante M, Abrams JA, Lee Y, Wang TC. Barrett esophagus: what a mouse model can teach us about human disease. *Cell Cycle.* 2012 Dec 1;11(23):4328-38. PubMed PMID: 23095673; PubMed Central PMCID: PMC3552915.
- Que J, Okubo T, Goldenring JR, Nam KT, Kurotani R, et al. Multiple dose-dependent roles for Sox2 in the patterning and differentiation of anterior foregut endoderm. *Development.* 2007 Jul;134(13):2521-31. PubMed PMID: 17522155; NIHMSID: NIHMS436015; PubMed Central PMCID: PMC3625644.

- R -

- Ramalho-Santos M, Melton DA, McMahon AP. Hedgehog signals regulate multiple aspects of gastrointestinal development. *Development.* 2000 Jun;127(12):2763-72. PubMed PMID: 10821773.
- Ramírez-Solis R, Zheng H, Whiting J, Krumlauf R, Bradley A. Hoxb-4 (Hox-26) mutant mice show homeotic transformation of a cervical vertebra and defects in the closure of the sternal rudiments. *Cell.* 1993 Apr 23;73(2):279-94. PubMed PMID: 8097432.
- Rawat VP, Humphries RK, Buske C. Beyond Hox: the role of ParaHox genes in normal and malignant hematopoiesis. *Blood.* 2012 Jul 19;120(3):519-27. PubMed PMID: 22547580; PubMed Central PMCID: PMC3448567.
- Reid BJ, Li X, Galipeau PC, Vaughan TL. Barrett's oesophagus and oesophageal adenocarcinoma: time for a new synthesis. *Nat Rev Cancer.* 2010 Feb;10(2):87-101. PubMed PMID: 20094044; NIHMSID: NIHMS200752; PubMed Central PMCID: PMC2879265.
- Reis CA, David L, Correa P, Carneiro F, de Bolós C, et al. Intestinal metaplasia of human stomach displays distinct patterns of mucin (MUC1, MUC2, MUC5AC, and MUC6) expression. *Cancer Res.* 1999 Mar 1;59(5):1003-7. PubMed PMID: 10070955.

BIBLIOGRAPHIE

- Renouf B, Soret C, Saandi T, Delalande F, Martin E, et al. Cdx2 homeoprotein inhibits non-homologous end joining in colon cancer but not in leukemia cells. *Nucleic Acids Res.* 2012 Apr;40(8):3456-69. PubMed PMID: 22189105; PubMed Central PMCID: PMC3333856.
- Riedt T, Ebinger M, Salih HR, Tomiuk J, Handgretinger R, et al. Aberrant expression of the homeobox gene CDX2 in pediatric acute lymphoblastic leukemia. *Blood.* 2009 Apr 23;113(17):4049-51. PubMed PMID: 19218548.
- Rings EH, Boudreau F, Taylor JK, Moffett J, Suh ER, et al. Phosphorylation of the serine 60 residue within the Cdx2 activation domain mediates its transactivation capacity. *Gastroenterology.* 2001 Dec;121(6):1437-50. PubMed PMID: 11729123.

- S -

- Saandi T, Baraille F, Derbal-Wolfrom L, Cattin AL, Benahmed F, et al. Regulation of the tumor suppressor homeogene Cdx2 by HNF4 α in intestinal cancer. *Oncogene.* 2013 Aug 8;32(32):3782-8. PubMed PMID: 22986531.
- Sai K, Kajiwara H. An immunohistochemical study of metaplastic endocrine cells in human gallbladder cancer. *J Hepatobiliary Pancreat Surg.* 2001;8(5):453-60. PubMed PMID: 11702256.
- Sakagami Y, Inaguma Y, Sakakura T, Nishizuka Y. Intestine-like remodeling of adult mouse glandular stomach by implanting of fetal intestinal mesenchyme. *Cancer Res.* 1984 Dec;44(12 Pt 1):5845-9. PubMed PMID: 6498844.
- Sakaguchi T, Gu X, Golden HM, Suh E, Rhoads DB, et al. Cloning of the human claudin-2 5'-flanking region revealed a TATA-less promoter with conserved binding sites in mouse and human for caudal-related homeodomain proteins and hepatocyte nuclear factor-1 α . *J Biol Chem.* 2002 Jun 14;277(24):21361-70. PubMed PMID: 11934881.
- Sakamoto H, Mutoh H, Ido K, Satoh S, Kumagai M, et al. Intestinal metaplasia in gallbladder correlates with high amylase levels in bile in patients with a morphologically normal pancreaticobiliary duct. *Hum Pathol.* 2009 Dec;40(12):1762-7. PubMed PMID: 19716161.
- Sakamoto H, Mutoh H, Ido K, Satoh K, Hayakawa H, et al. A close relationship between intestinal metaplasia and Cdx2 expression in human gallbladders with cholelithiasis. *Hum Pathol.* 2007 Jan;38(1):66-71. PubMed PMID: 16996572.
- Sakamoto N, Feng Y, Stolfi C, Kurosu Y, Green M, et al. BRAF^{V600E} cooperates with CDX2 inactivation to promote serrated colorectal tumorigenesis. *Elife.* 2017 Jan 10;6PubMed PMID: 28072391; PubMed Central PMCID: PMC5268782.
- San Roman AK, Tovaglieri A, Breault DT, Shivdasani RA. Distinct Processes and Transcriptional Targets Underlie CDX2 Requirements in Intestinal Stem Cells and Differentiated Villus Cells. *Stem Cell Reports.* 2015 Nov 10;5(5):673-81. PubMed PMID: 26489894; PubMed Central PMCID: PMC4649135.
- Savory JG, Bouchard N, Pierre V, Rijli FM, De Repentigny Y, et al. Cdx2 regulation of posterior development through non-Hox targets. *Development.* 2009 Dec;136(24):4099-110. PubMed PMID: 19906845.
- Scholl C, Bansal D, Döhner K, Eiwen K, Huntly BJ, et al. The homeobox gene CDX2 is aberrantly expressed in most cases of acute myeloid leukemia and promotes leukemogenesis. *J Clin Invest.* 2007 Apr;117(4):1037-48. PubMed PMID: 17347684; PubMed Central PMCID: PMC1810574.
- Schoofs N, Bisschops R, Prenen H. Progression of Barrett's esophagus toward esophageal adenocarcinoma: an overview. *Ann Gastroenterol.* 2017;30(1):1-6. PubMed PMID: 28042232; PubMed Central PMCID: PMC5198232.
- Schuijers J, van der Flier LG, van Es J, Clevers H. Robust cre-mediated recombination in small intestinal stem cells utilizing the olf4 locus. *Stem Cell Reports.* 2014 Aug 12;3(2):234-41. PubMed PMID: 25254337; PubMed Central PMCID: PMC4175542.
- Seno H, Oshima M, Taniguchi MA, Usami K, Ishikawa TO, et al. CDX2 expression in the stomach with intestinal metaplasia and intestinal-type cancer: Prognostic implications. *Int J Oncol.* 2002 Oct;21(4):769-74. PubMed PMID: 12239615.

BIBLIOGRAPHIE

- Serizawa T, Hirata Y, Hayakawa Y, Suzuki N, Sakitani K, et al. Gastric Metaplasia Induced by *Helicobacter pylori* Is Associated with Enhanced SOX9 Expression via Interleukin-1 Signaling. *Infect Immun*. 2015 Dec 7;84(2):562-72. PubMed PMID: 26644382; PubMed Central PMCID: PMC4730566.
- Shaheen NJ, Crosby MA, Bozyski EM, Sandler RS. Is there publication bias in the reporting of cancer risk in Barrett's esophagus?. *Gastroenterology*. 2000 Aug;119(2):333-8. PubMed PMID: 10930368.
- Shaheen NJ, Sharma P, Overholt BF, Wolfsen HC, Sampliner RE, et al. Radiofrequency ablation in Barrett's esophagus with dysplasia. *N Engl J Med*. 2009 May 28;360(22):2277-88. PubMed PMID: 19474425.
- Sherwood RI, Chen TY, Melton DA. Transcriptional dynamics of endodermal organ formation. *Dev Dyn*. 2009 Jan;238(1):29-42. PubMed PMID: 19097184; NIHMSID: NIHMS283445; PubMed Central PMCID: PMC3756511.
- Shin K, Lee J, Guo N, Kim J, Lim A, et al. Hedgehog/Wnt feedback supports regenerative proliferation of epithelial stem cells in bladder. *Nature*. 2011 Apr 7;472(7341):110-4. PubMed PMID: 21389986; NIHMSID: HHMIMS454811; PubMed Central PMCID: PMC3676169.
- Shiotani A, Iishi H, Uedo N, Ishiguro S, Tatsuta M, et al. Evidence that loss of sonic hedgehog is an indicator of *Helicobacter pylori*-induced atrophic gastritis progressing to gastric cancer. *Am J Gastroenterol*. 2005 Mar;100(3):581-7. PubMed PMID: 15743355.
- Silberg DG, Sullivan J, Kang E, Swain GP, Moffett J, et al. Cdx2 ectopic expression induces gastric intestinal metaplasia in transgenic mice. *Gastroenterology*. 2002 Mar;122(3):689-96. PubMed PMID: 11875002.
- Silberg DG, Swain GP, Suh ER, Traber PG. Cdx1 and cdx2 expression during intestinal development. *Gastroenterology*. 2000 Oct;119(4):961-71. PubMed PMID: 11040183.
- Simmini S, Bialecka M, Huch M, Kester L, van de Wetering M, et al. Transformation of intestinal stem cells into gastric stem cells on loss of transcription factor Cdx2. *Nat Commun*. 2014 Dec 11;5:5728. PubMed PMID: 25500896; PubMed Central PMCID: PMC4284662.
- Sisakhtnezhad S, Matin MM. Transdifferentiation: a cell and molecular reprogramming process. *Cell Tissue Res*. 2012 Jun;348(3):379-96. PubMed PMID: 22526624.
- Skierucha M, Milne AN, Offerhaus GJ, Polkowski WP, Maciejewski R, et al. Molecular alterations in gastric cancer with special reference to the early-onset subtype. *World J Gastroenterol*. 2016 Feb 28;22(8):2460-74. PubMed PMID: 26937134; PubMed Central PMCID: PMC4768192.
- Slack JM, Tosh D. Transdifferentiation and metaplasia--switching cell types. *Curr Opin Genet Dev*. 2001
- Slack JM. Homoeotic transformations in man: implications for the mechanism of embryonic development and for the organization of epithelia. *J Theor Biol*. 1985 Jun 7;114(3):463-90. PubMed PMID: 3927066.
- Slack JM. A serial threshold theory of regeneration. *J Theor Biol*. 1980 Jan 7;82(1):105-40. PubMed PMID: 7401653.
- Smith AK, Hansel DE, Jones JS. Role of cystitis cystica et glandularis and intestinal metaplasia in development of bladder carcinoma. *Urology*. 2008 May;71(5):915-8. PubMed PMID: 18455631.
- Smolar J, Salemi S, Horst M, Sulser T, Eberli D. Stem Cells in Functional Bladder Engineering. *Transfus Med Hemother*. 2016 Sep;43(5):328-335. PubMed PMID: 27781020; PubMed Central PMCID: PMC5073506.
- Soret C, Martin E, Duluc I, Dantzer F, Vanier M, et al. Distinct mechanisms for opposite functions of homeoproteins Cdx2 and HoxB7 in double-strand break DNA repair in colon cancer cells. *Cancer Lett*. 2016 May 1;374(2):208-15. PubMed PMID: 26902420.
- Specian RD, Oliver MG. Functional biology of intestinal goblet cells. *Am J Physiol*. 1991 Feb;260(2 Pt 1):C183-93. PubMed PMID: 1996606.
- Stafford D, Prince VE. Retinoic acid signaling is required for a critical early step in zebrafish pancreatic development. *Curr Biol*. 2002 Jul 23;12(14):1215-20. PubMed PMID: 12176331.
- Stainier DY. A glimpse into the molecular entrails of endoderm formation. *Genes Dev*. 2002 Apr 15;16(8):893-907. PubMed PMID: 11959838.
- Stairs DB, Kong J, Lynch JP. Cdx genes, inflammation, and the pathogenesis of intestinal metaplasia. *Prog Mol Biol Transl Sci*. 2010;96:231-70. PubMed PMID: 21075347.

BIBLIOGRAPHIE

- Stange DE, Koo BK, Huch M, Sibbel G, Basak O, et al. Differentiated Troy+ chief cells act as reserve stem cells to generate all lineages of the stomach epithelium. *Cell*. 2013 Oct 10;155(2):357-68. PubMed PMID: 24120136; NIHMSID: NIHMS595690; PubMed Central PMCID: PMC4094146.
- Stein S, Fritsch R, Lemaire L, Kessel M. Checklist: vertebrate homeobox genes. *Mech Dev*. 1996 Mar;55(1):91-108. PubMed PMID: 8734502.
- Steininger H, Mueller H, Marquardt L. Aberrant expression of CDX2 in metaplastic and inflammatory epithelium of the urinary bladder. *Am J Surg Pathol*. 2005 Sep;29(9):1252. PubMed PMID: 16096418.
- Stringer EJ, Duluc I, Saandi T, Davidson I, Bialecka M, et al. Cdx2 determines the fate of postnatal intestinal endoderm. *Development*. 2012 Feb;139(3):465-74. PubMed PMID: 22190642; PubMed Central PMCID: PMC3252350.
- Strumpf D, Mao CA, Yamanaka Y, Ralston A, Chawengsaksophak K, et al. Cdx2 is required for correct cell fate specification and differentiation of trophoblast in the mouse blastocyst. *Development*. 2005 May;132(9):2093-102. PubMed PMID: 15788452.
- Subtil C, Gu erin E, Schneider A, Chenard MP, Martin E, et al. Frequent rearrangements and amplification of the CDX2 homeobox gene in human sporadic colorectal cancers with chromosomal instability. *Cancer Lett*. 2007 Mar 18;247(2):197-203. PubMed PMID: 16730885.
- Suh E, Chen L, Taylor J, Traber PG. A homeodomain protein related to caudal regulates intestine-specific gene transcription. *Mol Cell Biol*. 1994 Nov;14(11):7340-51. PubMed PMID: 7935448; PubMed Central PMCID: PMC359269.
- Sung MT, Lopez-Beltran A, Eble JN, MacLennan GT, Tan PH, et al. Divergent pathway of intestinal metaplasia and cystitis glandularis of the urinary bladder. *Mod Pathol*. 2006 Nov;19(11):1395-401. PubMed PMID: 16951671.

- T -

- Tagawa T, Haraguchi T, Hiramatsu H, Kobayashi K, Sakurai K, et al. Multiple microRNAs induced by Cdx1 suppress Cdx2 in human colorectal tumour cells. *Biochem J*. 2012 Nov 1;447(3):449-55. PubMed PMID: 22849325.
- Tam PP, Fossat N, Wilkie E, Loebel DA, Ip CK, et al. Formation of the Embryonic Head in the Mouse: Attributes of a Gene Regulatory Network. *Curr Top Dev Biol*. 2016;117:497-521. PubMed PMID: 26969997.
- Tani Y, Akiyama Y, Fukamachi H, Yanagihara K, Yuasa Y. Transcription factor SOX2 up-regulates stomach-specific pepsinogen A gene expression. *J Cancer Res Clin Oncol*. 2007 Apr;133(4):263-9. PubMed PMID: 17136346.
- Tatematsu M, Kaku T, Medline A, Farber E. Intestinal metaplasia as a common option of oval cells in relation to cholangiofibrosis in liver of rats exposed to 2-acetylaminofluorene. *Lab Invest*. 1985 Apr;52(4):354-62. PubMed PMID: 2858600.
- Teo WW, Merino VF, Cho S, Korangath P, Liang X, et al. HOXA5 determines cell fate transition and impedes tumor initiation and progression in breast cancer through regulation of E-cadherin and CD24. *Oncogene*. 2016 Oct 20;35(42):5539-5551. PubMed PMID: 27157614; NIHMSID: NIHMS751186; PubMed Central PMCID: PMC5073039.
- Theise ND, Saxena R, Portmann BC, Thung SN, Yee H, et al. The canals of Hering and hepatic stem cells in humans. *Hepatology*. 1999 Dec;30(6):1425-33. PubMed PMID: 10573521.
- Thoene S, Rawat VP, Heilmeyer B, Hoster E, Metzeler KH, et al. The homeobox gene CDX2 is aberrantly expressed and associated with an inferior prognosis in patients with acute lymphoblastic leukemia. *Leukemia*. 2009 Apr;23(4):649-55. PubMed PMID: 19158837.
- Till JE, Yoon C, Kim BJ, Roby K, Addai P, et al. Oncogenic KRAS and p53 Loss Drive Gastric Tumorigenesis in Mice That Can Be Attenuated by E-Cadherin Expression. *Cancer Res*. 2017 Oct 1;77(19):5349-5359. PubMed PMID: 28760854; NIHMSID: NIHMS896438; PubMed Central PMCID: PMC5626624.
- Tomita H, Takaishi S, Menhenniott TR, Yang X, Shibata W, et al. Inhibition of gastric carcinogenesis by the hormone gastrin is mediated by suppression of TFF1 epigenetic silencing. *Gastroenterology*. 2011 Mar;140(3):879-91. PubMed PMID: 21111741; NIHMSID: NIHMS258016; PubMed Central PMCID: PMC3049860.
- Tomita H, Yamada Y, Oyama T, Hata K, Hirose Y, et al. Development of gastric tumors in Apc(Min/+) mice by the activation of the beta-catenin/Tcf signaling pathway. *Cancer Res*. 2007 May 1;67(9):4079-87. PubMed PMID: 17483318.

BIBLIOGRAPHIE

- Touati E, Michel V, Thiberge JM, Wuscher N, Huerre M, et al. Chronic *Helicobacter pylori* infections induce gastric mutations in mice. *Gastroenterology*. 2003 May;124(5):1408-19. PubMed PMID: 12730880.
- Troelsen JT, Mitchelmore C, Spodsberg N, Jensen AM, Norén O, et al. Regulation of lactase-phlorizin hydrolase gene expression by the caudal-related homeodomain protein Cdx-2. *Biochem J*. 1997 Mar 15;322 (Pt 3):833-8. PubMed PMID: 9148757; PubMed Central PMCID: PMC1218263.
- Tsukamoto T, Inada K, Tanaka H, Mizoshita T, Mihara M, et al. Down-regulation of a gastric transcription factor, Sox2, and ectopic expression of intestinal homeobox genes, Cdx1 and Cdx2: inverse correlation during progression from gastric/intestinal-mixed to complete intestinal metaplasia. *J Cancer Res Clin Oncol*. 2004 Mar;130(3):135-45. PubMed PMID: 14655050.

- U -

- Uemura N, Okamoto S, Yamamoto S, Matsumura N, Yamaguchi S, et al. *Helicobacter pylori* infection and the development of gastric cancer. *N Engl J Med*. 2001 Sep 13;345(11):784-9. PubMed PMID: 11556297.
- Uesaka T, Kageyama N, Watanabe H. Identifying target genes regulated downstream of Cdx2 by microarray analysis. *J Mol Biol*. 2004 Mar 26;337(3):647-60. PubMed PMID: 15019784.
- Unger Z, Molnár B, Prónai L, Szaleczky E, Zágoni T, et al. Mutant p53 expression and apoptotic activity of *Helicobacter pylori* positive and negative gastritis in correlation with the presence of intestinal metaplasia. *Eur J Gastroenterol Hepatol*. 2003 Apr;15(4):389-93. PubMed PMID: 12655259.
- Ushijima T, Sasako M. Focus on gastric cancer. *Cancer Cell*. 2004 Feb;5(2):121-5. PubMed PMID: 14998488.

- V -

- van den Akker E, Forlani S, Chawengsaksophak K, de Graaff W, Beck F, et al. Cdx1 and Cdx2 have overlapping functions in anteroposterior patterning and posterior axis elongation. *Development*. 2002 May;129(9):2181-93. PubMed PMID: 11959827.
- van den Brink GR, Hardwick JC, Nielsen C, Xu C, ten Kate FJ, et al. Sonic hedgehog expression correlates with fundic gland differentiation in the adult gastrointestinal tract. *Gut*. 2002 Nov;51(5):628-33. PubMed PMID: 12377798; PubMed Central PMCID: PMC1773421.
- Verzi MP, Shin H, Ho LL, Liu XS, Shivdasani RA. Essential and redundant functions of caudal family proteins in activating adult intestinal genes. *Mol Cell Biol*. 2011 May;31(10):2026-39. PubMed PMID: 21402776; PubMed Central PMCID: PMC3133364.
- Verzi MP, Shin H, He HH, Sulahian R, Meyer CA, et al. Differentiation-specific histone modifications reveal dynamic chromatin interactions and partners for the intestinal transcription factor CDX2. *Dev Cell*. 2010 Nov 16;19(5):713-26. PubMed PMID: 21074721; NIHMSID: NIHMS248550; PubMed Central PMCID: PMC3001591.

- W -

- Wakimoto BT, Kaufman TC. Analysis of larval segmentation in lethal genotypes associated with the antennapedia gene complex in *Drosophila melanogaster*. *Dev Biol*. 1981 Jan 15;81(1):51-64. PubMed PMID: 6780397.
- Wang TC, Dangler CA, Chen D, Goldenring JR, Koh T, et al. Synergistic interaction between hypergastrinemia and *Helicobacter* infection in a mouse model of gastric cancer. *Gastroenterology*. 2000 Jan;118(1):36-47. PubMed PMID: 10611152.
- Wang XT, Wei WY, Kong FB, Lian C, Luo W, et al. Prognostic significance of Cdx2 immunohistochemical expression in gastric cancer: a meta-analysis of published literatures. *J Exp Clin Cancer Res*. 2012 Nov 26;31:98. PubMed PMID: 23181722; PubMed Central PMCID: PMC3533813.
- Wells JM, Melton DA. Early mouse endoderm is patterned by soluble factors from adjacent germ layers. *Development*. 2000 Apr;127(8):1563-72. PubMed PMID: 10725233.
- Wells JM, Esni F, Boivin GP, Aronow BJ, Stuart W, et al. Wnt/beta-catenin signaling is required for development of the exocrine pancreas. *BMC Dev Biol*. 2007 Jan 12;7:4. PubMed PMID: 17222338; PubMed Central PMCID: PMC1783845.

BIBLIOGRAPHIE

- White BD, Chien AJ, Dawson DW. Dysregulation of Wnt/ β -catenin signaling in gastrointestinal cancers. *Gastroenterology*. 2012 Feb;142(2):219-32. PubMed PMID: 22155636; NIHMSID: NIHMS350220; PubMed Central PMCID: PMC3285553.
- Whiting JL, Sigurdsson A, Rowlands DC, Hallissey MT, Fielding JW. The long term results of endoscopic surveillance of premalignant gastric lesions. *Gut*. 2002 Mar;50(3):378-81. PubMed PMID: 11839718; PubMed Central PMCID: PMC1773155.
- Witek ME, Snook AE, Lin JE, Blomain ES, Xiang B, et al. A novel CDX2 isoform regulates alternative splicing. *PLoS One*. 2014;9(8):e104293. PubMed PMID: 25101906; PubMed Central PMCID: PMC4125279.
- Wu XS, Akiyama Y, Igari T, Kawamura T, Hiranuma S, et al. Expression of homeodomain protein CDX2 in gallbladder carcinomas. *J Cancer Res Clin Oncol*. 2005 May;131(5):271-8. PubMed PMID: 15645288.

- X -

- Xiao W, Hong H, Awadallah A, Zhou L, Xin W. Utilization of CDX2 expression in diagnosing pancreatic ductal adenocarcinoma and predicting prognosis. *PLoS One*. 2014;9(1):e86853. PubMed PMID: 24489794; PubMed Central PMCID: PMC3906088.
- Xu F, Li H, Jin T. Cell type-specific autoregulation of the Caudal-related homeobox gene *Cdx-2/3*. *J Biol Chem*. 1999 Nov 26;274(48):34310-6. PubMed PMID: 10567407.

- Y -

- Yagi OK, Akiyama Y, Yuasa Y. Genomic structure and alterations of homeobox gene CDX2 in colorectal carcinomas. *Br J Cancer*. 1999 Feb;79(3-4):440-4. PubMed PMID: 10027310; PubMed Central PMCID: PMC2362430.
- Yamamoto H, Bai YQ, Yuasa Y. Homeodomain protein CDX2 regulates goblet-specific MUC2 gene expression. *Biochem Biophys Res Commun*. 2003 Jan 24;300(4):813-8. PubMed PMID: 12559945.
- Yonezawa S, Higashi M, Yamada N, Goto M. Precursor lesions of pancreatic cancer. *Gut Liver*. 2008 Dec;2(3):137-54. PubMed PMID: 20485640; PubMed Central PMCID: PMC2871636.
- Young T, Deschamps J. Hox, Cdx, and anteroposterior patterning in the mouse embryo. *Curr Top Dev Biol*. 2009;88:235-55. PubMed PMID: 19651307.
- Yuasa Y, Nagasaki H, Akiyama Y, Sakai H, Nakajima T, et al. Relationship between CDX2 gene methylation and dietary factors in gastric cancer patients. *Carcinogenesis*. 2005 Jan;26(1):193-200. PubMed PMID: 15498792.

- Z -

Zeineldin M, Neufeld K. Isolation of Epithelial Cells from Mouse Gastrointestinal Tract for Western Blot or RNA Analysis. *Bio Protoc*. 2012 Feb 10;2(22)PubMed PMID: 27148556; NIHMSID: NIHMS770268; PubMed Central PMCID: PMC4852866.

- Zen Y, Harada K, Sasaki M, Tsuneyama K, Katayanagi K, et al. Lipopolysaccharide induces overexpression of MUC2 and MUC5AC in cultured biliary epithelial cells: possible key phenomenon of hepatolithiasis. *Am J Pathol*. 2002 Oct;161(4):1475-84. PubMed PMID: 12368220; PubMed Central PMCID: PMC1867307.
- Zhang X, Tsukamoto T, Mizoshita T, Ban H, Suzuki H, et al. Expression of osteopontin and CDX2: indications of phenotypes and prognosis in advanced gastric cancer. *Oncol Rep*. 2009 Mar;21(3):609-13. PubMed PMID: 19212618.
- Zhang Y, Jiang M, Kim E, Lin S, Liu K, et al. Development and stem cells of the esophagus. *Semin Cell Dev Biol*. 2017 Jun;66:25-35. PubMed PMID: 28007661; NIHMSID: NIHMS840225; PubMed Central PMCID: PMC5474349.
- Zorn AM, Wells JM. Molecular basis of vertebrate endoderm development. *Int Rev Cytol*. 2007;259:49-111. PubMed PMID: 17425939.

BIBLIOGRAPHIE

- Zorn AM, Wells JM. Vertebrate endoderm development and organ formation. *Annu Rev Cell Dev Biol.* 2009;25:221-51. PubMed PMID: 19575677; NIHMSID: NIHMS195472; PubMed Central PMCID: PMC2861293.

BIBLIOGRAPHIE

Ouvrages

- Apte U.M. Liver Regeneration : Basic Mechanisms, Relevant Models and Clinical Applications (1st Edition). Academic Press (2015)
- Foucrier J., Franquinet R., Vervoort M. Atlas d'Embryologie descriptive (3e édition). Dunod (2013)
- Slack J. Biologie du développement (1ère édition). De Boeck Supérieur (2004)
- Tachdjian G., Brisset S., Courtot A.M, Schoëvaërt D., Tosca L. Embryologie et Histologie Humaines. Elsevier Masson (2016)
- Treuting P. & Dintzis S. Comparative Anatomy and Histology : A Mouse and Human Atlas (1st Edition). Academic Press (2011)

Sites internet

- CDU-HGE (2014) En ligne https://www.snfge.org/sites/default/files/SNFGE/Formation/chap-9_fondamentaux-pathologie-digestive_octobre-2014.pdf
- Michel P., Buecher B., Chapelle N., Dubreuil O, Meilleroux J., Granger V., Fares N., Baumann A., Benhaim L., Lefort C., Pezet D., Vendrely V., Zaanani A. « Cancer de l'estomac » Thésaurus National de Cancérologie Digestive. (2017). En ligne <http://www.tncd.org>
- Parakh R. Bladder Metaplasia. (2013) En ligne <http://www.pathologyoutlines.com/topic/bladderintestinalmetaplasia.html>

Autres documents

- Aparicio T., Yacoub M., Karila-Cohen P., René E. Adénocarcinome gastrique : notions fondamentales, diagnostic et traitement. EMC-Chirurgie 1 47–66. (2004)
- Varon C. & Mégraud F. Infection à Helicobacter pylori et cancer gastrique. Revue Francophone Des Laboratoires. N°456. (2013)

PUBLICATIONS & COMMUNICATIONS

- **Publications**

Balbinot C*, Vanier M*, Armant O, **Nair A**, Penichon J, et al. Fine-tuning and autoregulation of the intestinal determinant and tumor suppressor homeobox gene CDX2 by alternative splicing. *Cell Death Differ.* 2017 Dec;24(12):2173-2186.

**contribution équivalente*

- **Communications**

A. Nair, B. Caron, E. Martin, J.-M. Reimund, J.-N. Freund, I. Duluc. Physiopathologie de l'expression ectopique du gène homéotique *cdx2* : étude chez la souris. **Communication orale**, CECED (Club d'Etude des Cellules Epithéliales Digestives), aux Journées Francophones d'Hépatogastroentérologie et d'Oncologie Digestive (JFHOD), Paris 23-24 Mars 2017.

Benedicte Caron, **Asmaa Nair**, Gerlinde Averous, Marlene Nguimpi-Tambou, Isabelle Duluc, Pietro Addeo, Philippe Bachellier, Duclos Bernard, Jean-Noel Freund, Jean-Marie Reimund. *Cdx2* is a biomarker of better prognosis in pancreatic ductal adenocarcinoma (pda), *Gastroenterology*, 2017, Volume 152, Issue 5, S275 - S276
Résumé du poster présenté au forum Digestive Disease Week® (DDW), Avril 2017, Chicago, USA

Balbinot C, **Nair A**, Vanier M, Duluc I, Freund J-N. Epissage alternatif du gène homéotique *Cdx2* : fonction et autorégulation. **Communication orale**, - XXXIV^{ième} congrès du Club d'Etude des Cellules Epithéliales Digestives (CECED), Lille, 10-11 mars 2016

A. Nair, E. Martin, J-N. Freund, I. Duluc. *Physiopathologie de l'expression ectopique du gène homéotique Cdx2*. **Communication orale**, - 3èmes Journées Scientifiques de la Fédération de Médecine Translationnelle de Strasbourg (FMTS), Strasbourg ; 16-17 avril 2015

Expression ectopique du gène homéotique *Cdx2* dans les pathologies du système digestif

Résumé :

Le facteur de transcription homéotique CDX2 est spécifiquement exprimé dans l'épithélium intestinal où il maintient l'identité, contrôle l'homéostasie et exerce une fonction suppresseur de tumeurs. Chez l'homme, une expression ectopique (hors de l'intestin) de CDX2 peut survenir, dans les métaplasies intestinales d'organes digestifs, considérées comme pré-cancéreuses.

Ce travail de thèse visait à étudier les conséquences physiopathologiques de l'expression ectopique de CDX2. Nous avons développé et validé un modèle murin d'induction conditionnelle de CDX2 dans plusieurs organes digestifs. Nos résultats montrent que cette expression est dépendante du contexte cellulaire, et induit des métaplasies intestinales seulement dans l'estomac et le pancréas. Ces métaplasies n'évoluent pas spontanément en cancer. Cependant, CDX2 sensibilise ces lésions métaplasiques à l'apparition de tumeurs intestinales dans l'estomac placé dans un contexte où le gène *Apc* est muté.

Globalement, ces résultats montrent que CDX2 est essentiel au développement de métaplasies intestinales mais n'exercerait pas de fonction oncogénique en situation ectopique.

Mots clés : *Cdx2, métaplasie intestinale, cancer, trans-différenciation*

Abstract :

The intestine-specific homeotic transcription factor CDX2 is required throughout life for intestinal homeostasis, the maintenance of intestinal identity and has tumor suppressor activity. In Human, ectopic expression of the gene *Cdx2* is observed in several digestive organs as in intestinal metaplasia which is considered as pre-cancerous lesion.

This work aimed to investigate the pathophysiological consequences and molecular mechanisms of ectopic expression of CDX2. We created and validated a conditional murine model of CDX2 induction in several digestive organs. Ectopic CDX2 causes intestinal metaplasias only in the stomach and the pancreas which do not spontaneously evolve to cancer, depending on cellular context. However, CDX2 promotes intestinal carcinogenesis in complete intestinal metaplasia of the stomach.

Collectively, these results show that CDX2 is essential for the development of intestinal metaplasia but has no oncogenic function in ectopic situation.

Key words: *Cdx2, intestinal metaplasia, cancer, transdifferentiation*