HAL open science

Caractérisation d'un explant de peau humaine par microscopie 3D et application à la dermo-cosmétique

Sophie Abadie

To cite this version:

Sophie Abadie. Caractérisation d'un explant de peau humaine par microscopie 3D et application à la dermo-cosmétique. Dermatologie. Université Paul Sabatier - Toulouse III, 2018. Français. NNT : 2018TOU30012 . tel-02058710

HAL Id: tel-02058710

https://theses.hal.science/tel-02058710

Submitted on 6 Mar 2019

HAL is a multi-disciplinary open access archive for the deposit and dissemination of scientific research documents, whether they are published or not. The documents may come from teaching and research institutions in France or abroad, or from public or private research centers.

L'archive ouverte pluridisciplinaire **HAL**, est destinée au dépôt et à la diffusion de documents scientifiques de niveau recherche, publiés ou non, émanant des établissements d'enseignement et de recherche français ou étrangers, des laboratoires publics ou privés.

Université Fédérale
Toulouse Midi-Pyrénées

THÈSE

En vue de l'obtention du

DOCTORAT DE L'UNIVERSITÉ DE TOULOUSE

Délivré par :

Université Toulouse 3 Paul Sabatier (UT3 Paul Sabatier)

Présentée et soutenue par :
Sophie ABADIE

le 14/02/2018

Titre :

Caractérisation d'un explant de peau humaine par microscopie 3D et application à la dermo-cosmétique

---

École doctorale et discipline ou spécialité :
ED BSB : Biotechnologies

Unité de recherche :
ITAV / Syntivia

Directeur/trice(s) de Thèse :
Pr. Bernard DUCOMMUN
Dr. Philippe BEDOS
Dr. Jacques ROUQUETTE

Jury :
Dr. Michel SIMON, président du jury
Pr. Bernard DUCOMMUN, examinateur
Dr. Philippe COCHARD, examinateur
Dr. Muriel CARIO-ANDRE, rapporteur
Dr. Romain DEBRET, rapporteur
Dr. Marie-Laure FOLLET-GUEYE, rapporteur

Je tiens tout d'abord à remercier Bernard Ducommun pour m'avoir accueillie au sein de l'ITAV, pour son suivi, son exigence, ses conseils au cours de ma thèse et aussi pour ses commandes de poulets.

Merci à Philippe Bedos pour avoir initié et insisté pour ce projet ainsi que d'avoir cru en moi. Merci pour ta confiance et mon intégration dans la société Syntivia et pour les blagues de chimiste.

Je remercie tout particulièrement Jacques Rouquette qui m'a supporté au quotidien. Merci pour nos échanges, tes conseils, ton implication, ta pédagogie, ton aide, le rugby pour me venger et tout ce qui fait de toi le meilleur encadrant de thèse.

J'exprime toute ma gratitude à Michel Simon pour avoir accepté d'être le président de mon jury de thèse ainsi que pour ses conseils. Je remercie chaleureusement mes rapporteurs Muriel Cario-Andre, Romain Debret et Marie-Laure Follet-Gueye ainsi que mes examinateurs Bernard Ducommun et Philippe Cochard. Je remercie Karl Lintner pour son intérêt et ses conseils avisés sur le projet. Merci à Alain Jauneau et Karine Groenen Serrano d'avoir accepté d'être mon comité de thèse.

La réussite de cette thèse vient de votre encadrement juste ainsi que de mes nombreux collègues.

Merci à Marine de tout cœur pour ton implication, ton encouragement et pour ton aide scientifique et amicale pailleté ; Sarah pour avoir pensé au remerciement ainsi que ton humeur de chat chinois qui pédale dans la cave avec moi et pour nos trajets ; Céline pour tes blagues, ta bonne humeur, le cha cha cha des tons et tes conseils de chimiste; Claire pour tes conseils en biologie, marketing, anglais et ton sourire ; Tony pour ta gentillesse, tes explications de chimiste et tes pâtisseries ; Laure pour toutes les lois diverses et variées et Orianne pour les conseils ADN.

Merci à la direction de Sollice Biotech d'avoir accepté le projet et à Emilie pour nous faire découvrir l'extraction végétale et Clémence la formulation. Un grand Merci à la société Genoskin fournisseur officiel numéro 1 de peau de vielle ou pas. Merci à Pascal pour ces nombreux conseils et pour les parties de rugby ; Claire pour avoir partagé les galères de thèse, les soirées et les balades à poney ; Anthony pour tes conseils et ta gentillesse ; Emelyne pour ta disponibilité pour toutes les commandes et toute l'équipe souriante et disponible de Genoskin.

Merci à mes collègues de Bureau, Martine pour les photos, les paniers, ton caractère unique et tout ton savoir ; Lise pour les séries et les nombreux papotages et Théo pour ton sourire journalier.
Merci à mes collègues d'imagerie, Corinne pour ton soutien, tes conseils scientifiques et de tour operateur ; Lise pour le partage du Macro-Spim ; Mathieu pour ton secours informatique et Aurore pour ton œil de physicienne.
Merci à tous ceux qui m'ont aidé de prêt ou de loin, Valérie pour tes conseils, Odile pour la biologie, Ludivine pour le défilé de mode et ton sourire, Mathieu avec ton superbe protocole, Rémi pour la vie du laboratoire, Camille pour les papiers, Yann pour l'informatique, la team mathématique et tant d'autres.
Mes remerciements s'adressent donc à toutes les personnes de l'ITAV privé et publique pour leur savoir vivre et leur présence au quotidien.

Je remercie chaleureusement mon entourage personnel pour leur encouragement et leur soutien. Un merci particulier à mon chéri pour son aide et pour me supporter au quotidien. Un grand merci à ma mère prodigue fétiche multifonction et fan inconditionnelle. Et quand même merci à mes animaux, licorne, poney, chevaux, chèvre, chiens, poules and Co pour leurs écoutes attentives sans réponses.

Un beau projet cette thèse !

Liste des abréviations 7

Liste des figures 10

Liste des tableaux 12

INTRODUCTION GENERALE 13

CHAPITRE I. La peau humaine 15

I.1 La structure générale 15

I.1.1 Les annexes cutanées 15

I.1.1.1 Le follicule pileux 15

I.1.1.2 Les glandes sébacées 16

I.1.1.3 Les glandes sudoripares apocrines 17

I.1.1.4 Les glandes sudoripares eccrines 17

I.1.2 L'hypoderme 17

I.1.3 Le derme 17

I.1.4 La jonction dermo-épidermique 18

I.1.5 L'épiderme 19

I.1.5.1 La couche basale 19

I.1.5.2 La couche épineuse 20

I.1.5.3 La couche granuleuse 21

I.1.5.4 La couche cornée 21

I.2 Les fonctions physiologiques de la peau 22

I.2.1 La gestion de l'hydratation 23

I.2.2 La régulation thermique 23

I.2.3 Un organe sensoriel 24

I.2.4 La résistance aux chocs physiques 25

I.2.5 Une barrière protectrice 25

CHAPITRE II. Le vieillissement cutané 26

II.1 Les différents types de vieillissement cutané 26

II.1.1 Le vieillissement chronologique 26

II.1.2 Le vieillissement extrinsèque 28

II.1.2.1 L'intoxication tabagique 28

II.1.2.2 La pollution 28

II.1.2.3 L'exposition aux UV et photovieillissement 29

II.2 Les effets biochimiques et tissulaires 30
II.2.1 Les effets communs du vieillissement cutané 30
II.2.1.1 L'accumulation d'espèces réactives de l'oxygène 30
II.2.1.2 Les altérations de l'ADN 31
II.2.1.3 La glycosylation spontanée, non enzymatique des protéines 31
II.2.1.4 L'oxydation des protéines 32
II.2.1.5 La dégradations des fibres dermiques 32
II.2.1.6 La lipoperoxydation 32
II.2.2 Les altérations spécifiques du vieillissement chronologique 32
II.2.3 Les altérations spécifiques du vieillissement extrinsèque 35
II.2.3.1 Les effets du tabac 35
II.2.3.2 Les effets de la pollution 36
II.2.3.3 Les effets des UV 37
II.2.3.3.1 La création de photoproduits et d'altération de l'ADN 37
II.2.3.3.2 Les altérations des kératinocytes 39
II.2.3.3.3 La dégradation de la matrice extracellulaire 39
II.3 Les systèmes de défenses endogènes 40
II.3.1 Les molécules antioxydantes 40
II.3.2 Le piégeage des ions métalliques 42
II.3.3 La réparation de l'ADN 43
II.3.4 La sénescence et la mort cellulaire 44
II.3.5 Systèmes de défense endogène contre les UV : La mélanogénèse 45
II.4 Les traitements préventifs et curatifs 46
II.4.1 Les traitements spécifiques du vieillissement chronologique 47
II.4.1.1 Traitement préventif : L'hygiène de vie 47
II.4.1.2 Les traitements curatifs anti-âge et oestrogénothérapie 47
II.4.1.3 Les traitements chirurgicaux 48
II.4.2 Les traitements spécifiques du vieillissement extrinsèque 48
II.4.3 Les traitements spécifiques du photovieillissement 49
II.4.3.1 Hygiène et mode de vie : la prévention 49
II.4.3.2 Les produits solaires 49
II.5 Les maladies liées au vieillissement prématuré 51
II.6 L'épidémiologie du vieillissement cutané 52

CHAPITRE III. L'absorption cutanée 54

III.1 Introduction et définitions 54

III.2 Les différentes voies de pénétration 56

III.3 Les facteurs influençant l'absorption cutanée 57

III.4 L'évaluation de la pénétration d'un composé 60

III.4.1 La cellule de diffusion 60

III.4.2 L'imagerie 61

III.4.3 La technique du tape-stripping 62

CHAPITRE IV. Les techniques d'études de la peau 63

IV.1 Les modèles biologiques cutanés 63

IV.1.1 Les modèles cutanés *in vivo* 63

IV.1.1.1 Le modèle animal 64

IV.1.1.2 Les études cliniques sur volontaires 65

IV.1.2 Les modèles cutanés *in vitro* 66

IV.1.2.1 La culture cellulaire en monocouche 66

IV.1.2.2 Les substituts de peaux 67

IV.1.3 Les modèles cutanés *ex vivo* : l'explant de peau 69

IV.1.4 Le choix du modèle cutané 70

IV.2 L'imagerie 71

IV.2.1 L'imagerie en 2D de la peau 71

IV.2.1.1 La préparation de l'échantillon 71

IV.2.1.2 La microscopie optique champ large 72

IV.2.1.3 La microscopie électronique à transmission 73

IV.2.2 L'imagerie en 3D de la peau 74

IV.2.2.1 La préparation de l'échantillon 75

IV.2.2.1.1 La transparisation 75

IV.2.2.1.2 L'autofluorescence et marquage spécifique 77

IV.2.2.2 La Tomographie à Cohérence Optique 78

IV.2.2.3 La microscopie confocal 78

IV.2.2.4 La microscopie biphotonique 79

IV.2.2.5 La microscopie à feuille de lumière 80

OBJECTIFS DE LA THESE 82

PARTIE 1 - Caractérisation d'un explant de peau humaine par microscopie 3D 83

I. Observation de peaux saines et pathologiques par LSFM 83

II. Article I : 3D Imaging of Cleared Human Skin Biopsies Using Light-Sheet Microscopy 85

III. Résultats complémentaires : Observation des altérations de la peau induites par un stress extérieur 104

III.1 Dommages causés par une brûlure 105

III.2 Détérioration de la peau par un détergent 107

III.3 Effet d'une irradiation UVB et UVA sur explant de peau 109

IV. Conclusion et discussion partie 1 111

- Est-il possible d'observer un explant de peau en 3D et en profondeur grâce à la méthodologie développée ? 111
- Cette méthodologie est-elle adaptée pour évaluer les effets des agressions extérieures ? 113

PARTIE 2 - Caractérisation et protection des effets des UVA sur un modèle de peau *ex*-vivo 116

I. Détermination de la dose d'irradiation du modèle « explant UVA » 117

II. Etude des effets des UVA et de sa protection sur explant de peau 122

III. Article 2 : A skin explant model to evaluate protective effect of dermo-cosmetic compounds against uva damage 123

IV. Résultats complémentaires 143

IV.1 Etude de l'épiderme 143

IV.1.1 Analyse de l'épaisseur de l'épiderme 143

IV.1.2 Observation de protéines de la différenciation épidermique 144

IV.2 Analyse du Derme 148

IV.2.1 Observation de la structure du derme 148

IV.2.1.1 Analyse par microscopie champ large 148

IV.2.1.2 Analyse par microscopie biphotonique 150

IV.2.1.3 Analyse ultrastructurale 151

IV.2.2 Analyse de l'activité enzymatique des protéases du derme 153

V. Conclusion et discussion partie 2 154

- Les caractéristiques du modèle « explant UVA » sont-elles Comparables au photovieillissement *in vivo* ? 154
- Quels sont les avantages et les inconvénients du modèle cutané d'explant de peau humaine ? 158
- Le modèle est-il adapté pour cribler l'effet de nouvelles molécules ? 158
- Quel est l'apport de la microscopie 3D dans l'analyse ? 159
- Quelles sont les perspectives d'utilisation de cette méthodologie ? 160

PERSPECTIVES GENERALES 162

MATERIELS ET METHODES 164

I. Explant de peau humaine 164

II. Dommages extérieurs appliqués sur les explants 164

II.1 Brulure à l'eau chaude 164

II.2 Exposition au SDS 164

II.3 Exposition unique aux UVA 165

II.4 Exposition unique aux UVB 165

II.5 Irradiation répétée aux UVA 165

II.6 Exposition aux ROS par réaction enzymatique 166

III. Traitements 166

III.1 Traitement par la protection solaire 166

III.2 Traitement par les molécules de la société Syntivia 167

III.3 Mesure de l'absorbance des molécules 167

IV. Méthode de transparisation et imagerie 3D 167

IV.1 Coloration avant transparisation 167

IV.2 Transparisation 168

IV.3 Immunomarquage 3D 168

IV.4 Microscopie à feuille de lumière (LSFM) 168

IV.5 Analyse de l'épiderme et du derme par microscopie confocale et biphotonique 169

IV.6 Analyse d'image en 3D 169

IV.7 Réversion de la transparisation 169

V. Méthode sur coupe de paraffine 170

V.1 Inclusion en paraffine 170

V.2 Coloration histologique 170

V.3 Immunomarquage 2D 171

V.4 Essai Tunel 172

VI. Méthode sur cryocoupe : Zymographie in situ 172

VII. Microscopie électronique à transmission 172

VIII. Analyses statistiques 173

REFERENCES 174

Résumé / Abstract

2D, 3D	Deux Dimensions, Trois Dimensions
ACTH	AdrenoCorticoTropic Hormone
ADN	Acide DésoxyriboNucléique
AP-1	Activator Protein-1
AhR	Arylhydrocarbone
AMM	Autorisation de Mise sur le Marché
AMPc	Adénosine MonoPhosphate cycline
ARE	Antioxydant Responsive Element
ARNm	ARN messager
BER	Base Excision Repair
Bp	Biphoton
CDB	Cassure Double-Brin
CMTMR	5and6-4chlorométhylbenzoylaminotetramethyl-Rhodamine
COL	Collagène
CPD	Cyclobutane Dimères de Pyrimidine
CSB	Cassure Simple-Brin
CUBIC	*Clear,* Unobstructed Brain/Body Imaging Cocktails and Computational analysis
DBE	DiBenzylEther
DCM	Dichloromethane
EGF	Epidermal Growth Factor
ELISA	Enzyme-Linked ImmunoSorbent Assay
ELN	Elastine
GFP	Green Fluorescence Protein
HPLC	High Pressure Liquid Chromatography
HREM	High-Resolution Episcopic Microscopy
IL	Interleukine
INV	Involucrine
IP	Indice Protection
JED	Jonction dermo-epidermique

KRT	Kératines
kDa	kilodalton
L-DOPA	L-Dopamine
LOR	Loricrine
LOX	Lysyl oxidase
LOXL	Lysyl oxidase-like
LSFM	Light Sheet Fluorescence Microsocpy
MAPK	Mitogen-Activated Protein Kinase
MC	Microscope Confocale
MEC	Matrice ExtraCellulaire
MED	Minimale Erythema Dose
MET	Microscopie Electronique à Transmission
MITF	MIcrophthalmia-associated Transcription Factor
MMP	Matrix Metalloproteinase
MSH-α	Melanocyte Stimulating Hormone alpha
NER	Nucleotide Excision Repair
NFκB	Nuclear Factor kappa B
NHEJ	Non Homologous End-Joining
NHEK	Normal Human Epidermal Keratinocyte
NMF	Natural Moisturizer factor
O2	Oxygène
O2°-	Anion superoxyde
$^{1}O2$	Oxygène singulet
OCT	Tomographie à cohérence optique
°OH	Radical hydroxyle
O/W	Oil in water
PAM	Peptide antimicrobien
Pb	Paire de bases
pH	Potentiel hydrogène

POMC	Proopiomélanocortine
qPCR	Quantitative Polymerase Chain Reaction
RAR, RXR	Retinoic Acid Receptor, Retinoic X Receptor
RHE	Reconstructed Human Epidermis
RI	Refractive Idex
ROS	Reactive Oxygen Species
RT	Rétrotranscription
SeeDB	See Deep Brain
SASP	Senescence-Associated Secretory Phenotype
SBC	SunBurn Cell
SDS	Sodium Dodecyl Sulfate
SED	Standard Erythema Dose
SPF	Sun Protect Factor
SPIM	Single Plane Illumination
SPRR	Small Proline-Rich protein
SOD	SuperOxyde Dismutase
TCR	Transcription-Coupled Repair
TEWL	TransEpithelial Water Loss
TGF	Transforming Growth Factor
THF	TetraHydroFuran
TIMP	Tissue Inhibitor of MetalloProteinase
TNF	Tumour Necrosis Factor
TTD	Trichothiodystrophie
TUNEL	TUnel deoxynucleotidyl transferase-mediated dUTP-biotin Nick End Labeling
UCA	Urocanic Acide
UV	Ultraviolet
VEGF	Vascular Endothelial Growth Factor
W/O	Water in oil
XPD, XPB	Xeroderma pigmentosum gène groupe D ou B

Figure 1 : Anatomie générale de la peau 15

Figure 2 : Structure du follicule pileux 16

Figure 3 : Structure et interactions moléculaires de la jonction dermo-épidermique 18

Figure 4 : Structure et composition protéique de l'épiderme 19

Figure 5 : Caractéristiques du vieillissement chronologique 27

Figure 6 : Espèces réactives de l'oxygène 31

Figure 7 : Comparaison de l'épiderme (a) d'une peau jeune et (b) d'une peau âgée 33

Figure 8 : Comparaison du microrelief entre une peau jeune et une peau âgée 33

Figure 9 : Remodelage de la matrice extracellulaire avec l'âge 34

Figure 10 : Effets délétères observés dans les peaux de fumeurs 35

Figure 11 : Les effets délétères des UV sur la peau 37

Figure 12 : Absorption de rayons UV par les chromophores 38

Figure 13 : Induction de dommages de l'ADN par les UV 39

Figure 14 : Les caractéristiques d'une cellule sénescente 44

Figure 15 : Activation de la mélanogénèse par les UV 45

Figure 16 : Processus de pénétration d'un composé dans la peau 55

Figure 17 : Les différentes voies de pénétration d'une molécule dans l'épiderme 56

Figure 18 : Schéma d'une cellule de diffusion 61

Figure 19 : Exemple de modèles cutanés *in vivo* 63

Figure 20 : Différents modèles cutanés *in vitro* 66

Figure 21 : Formation d'un épiderme reconstruit 68

Figure 22 : Modèle Nativeskin® 70

Figure 23 : Microcopie électronique à transmission du collagène. 74

Figure 24 : Observation par OCT de la peau de l'avant bras 78

Figure 25 : Schéma de comparaison entre la microscopie un photon du MC et de l'optique non linéaire du BP 80

Figure 26 : Principe de la microscopie à feuille de lumière 81

Figure 27 : Observation d'une brûlure à l'eau chaude sur explant de peau par LSFM 106

Figure 28 : Observation d'un explant de peau traité au SDS par LSFM 108

Figure 29 : Observation d'un explant irradié aux UVB ou UVA par LSFM 110

Figure 30 : Marquage cytoplasmique et nucléaire d'un explant de peau par LSFM 112

Figure 31 : Méthodologie d'acquisition par LSFM pour observer la peau humaine 115

Figure 32 : Observation histologique et lésions de l'ADN sur un explant irradié une fois aux UVA 119

Figure 33 : Observation histologique et lésions de l'ADN sur un explant irradié 3 fois aux UVA 120

Figure 34 : Observation histologique et lésions de l'ADN sur un explant irradié 4 fois aux UVA 121

Figure 35 : Quantification de l'épaisseur de l'épiderme 144

Figure 36 : Détection de la cytokératine 5 145

Figure 37 : Détection de l'involucrine 146

Figure 38 : Détection de la loricrine 147

Figure 39 : Analyse de la structure du derme 148

Figure 40 : Observation du collagène I et de l'élastine 149

Figure 41 : Visualisation du collagène et des fibres élastiques par BP *in situ* 150

Figure 42 : Analyse du derme par MET 152

Figure 43 : Zymographie *in situ* des protéases de la peau 154

Figure 44 : Quantification du nombre d'assises de l'épiderme 157

Tableau 1 : Comparaison entre cornification et apoptose 22

Tableau 2 : Exemple d'antioxydants endogènes 41

Tableau 3 : Catégorie d'indice de protection solaire 50

Tableau 4 : Comparaison de l'épaisseur de la peau entre espèces 64

Tableau 5 : Comparaison des modèles cutanés 71

Tableau 6 : Comparaison des méthodes de transparisation 77

Tableau 7 : Excitation et émission caractéristique des fluorophores majeurs de la peau 77

Tableau 8 : Exemple d'études des UVA sur modèles cutanés et volontaires dans la littérature 118

Tableau 9 : Protocoles d'irradiation testés sur explant de peau 118

Tableau 10 : Récapitulatif des donneurs 165

La peau protège le corps des agressions extérieures grâce à sa structure tridimensionnelle particulière. Organisée en une superposition de strates de cellules, elle constitue la première barrière protectrice de l'organisme. Au cours de la vie, la peau se détériore de manière chronologique mais aussi à cause de stress extérieurs. En effet le corps est exposé à la pollution, aux agressions physiques et chimiques ainsi qu'aux rayonnements solaires majoritairement (UV, visible et infrarouge). D'un point de vue clinique, les dommages sont visibles, par l'apparition ou l'accentuation des rides et des tâches de pigmentation de la peau.

Les ultraviolets (UV) du soleil, constitués d'UVA et d'UVB, vont pénétrer dans la peau, et générer des lésions de l'ADN (cassures doubles et simple brin, modification de base, etc.) directement ou par l'intermédiaire d'espèces réactives de l'oxygène (ROS). Les cellules vont alors activer leur système de défense antioxydante et leur système de réparation des lésions de l'ADN. L'homéostasie du tissu est altérée à cause des dommages sur les macromolécules du tissu (protéines, lipides, glucides et ADN).

A l'inverse des UVB, l'implication spécifique des UVA dans la détérioration de la peau est peu définie. En effet le fort pouvoir énergétique des UVB, fait de lui le premier facteur d'intérêt.

Cependant, les UVA semblent impliqués dans le vieillissement prématuré de la peau ainsi que dans les cancers cutanés, faisant de lui un facteur préoccupant pour la santé humaine.

Pour répondre à cette problématique, l'industrie pharmaceutique et dermo-cosmétique souhaitent améliorer la prévention et les soins en développant des produits adaptés contre les méfaits des UVA. Avant d'effectuer des tests sur volontaires, il est nécessaire de mettre en place des modèles cutanés pour des études *in vitro* ainsi que de développer des techniques d'analyse de la peau.

Nos travaux de thèse se proposent de répondre en partie à ce besoin, par la caractérisation d'un modèle d'explant de peau humaine soumise à des agressions cutanées. Nous avons plus particulièrement développé un protocole et une approche permettant d'étudier les effets des UVA ainsi que ceux d'agents apportant une protection sur la peau. La méthode mise au point consiste à irradier un explant avec des UVA pendant plusieurs jours afin de se rapprocher des conditions naturelles d'expositions. Nous proposons une approche originale d'analyse de ce tissu par microscopie en 3 dimensions (3D), plus particulièrement par de la microscopie à feuille de lumière, Light-sheet Fluorescence microscopy (LSFM).

Dans l'introduction de ce mémoire, je développerai la structure et les fonctions de la peau. Je mettrai plus particulièrement en avant les différents types de vieillissement cutané et notamment ceux causés par les UV. Je décrirai ensuite l'absorption cutanée permettant de comprendre les différentes possibilités de traitement de la peau. Je terminerai cette introduction par la présentation des modèles cutanés et des différentes techniques d'imageries existantes.

Dans la **première partie** des résultats expérimentaux, je présenterai l'adaptation de la LSFM à l'étude des structures de la peau humaine en 3D. J'exposerai ensuite son utilisation pour observer l'impact morphologique d'agressions extérieures et d'une pathologie épidermique.
A partir des observations obtenues, la **seconde partie** portera sur l'étude approfondie des effets des UVA sur un explant de peau humaine. Je développerai plus particulièrement leur impact sur l'intégrité de l'épiderme et notamment sur les lésions de l'ADN des kératinocytes. L'application d'une protection solaire servira de référence dans le but de valider la méthode d'évaluation de l'effet protecteur de molécules contre les UVA. Je terminerai par la présentation de résultats permettant d'illustrer l'utilisation de ce modèle pour évaluer le pouvoir protecteur de nouvelles molécules.

Le mémoire se conclura sur la présentation des perspectives générales du projet.

CHAPITRE I. La peau humaine

La peau est l'organe les plus lourds du corps humain, soit 15% du poids total d'un adulte. La peau est constituée de l'hypoderme, du derme et de l'épiderme à sa surface (Figure 1). Ces différentes strates de cellules sont complétées par un système sensoriel, vasculaire et d'annexes cutanées liées à la pilosité de la peau. Sa structure complexe lui permet de remplir de multiples fonctions telles que la thermorégulation, le maintien de l'hydratation du corps, la propriété sensorielle et la protection de l'organisme contre l'environnement extérieur.

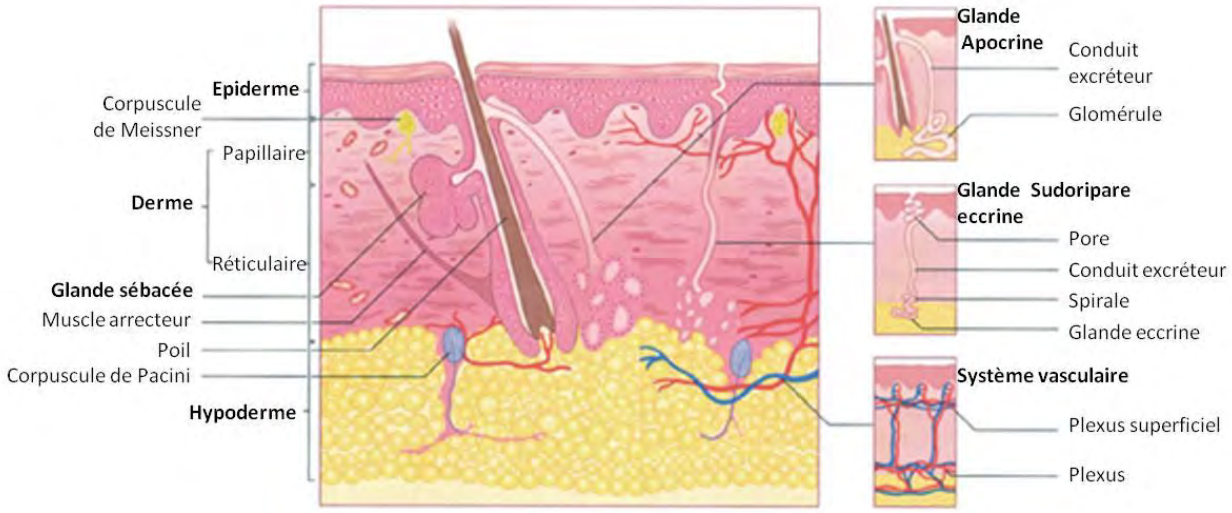

Figure 1 : Anatomie générale de la peau. (Adapté de Andrews' Diseases of the Skin: Clinical Dermatology (10th ed., p. 1), by W.D. James, T.G. Berger, and D.M. Elston, 2006, Philadelphia: Elsevier Saunders.)

I.1 La structure générale

I.1.1 Les annexes cutanées

Les annexes regroupent les glandes cutanées et les phanères (poil et ongles). Les glandes cutanées regroupent les glandes sébacées et les glandes sudoripares apocrines et eccrines. Elles sont insérées dans le derme.

I.1.1.1 Le follicule pileux

Le follicule pileux est composé du poil, de sa gaine épithéliale et du muscle arrecteur.

Nous retrouvons à la base du poil une cavité avec un tissu conjonctif très vascularisé, la papille folliculaire intégrée au sein du bulbe pileux. Il est constitué de cellules matricielles qui vont proliférer et progresser vers la surface de la peau pour donner les kératinocytes de la tige pilaire et la gaine épithéliale interne. Il y a également la gaine externe (*infundibulum*) qui dérive

d'une invagination tubulaire de l'épiderme et qui s'étend profondément dans le derme (Figure 2).

Le muscle arrecteur du poil est un muscle lisse qui est oblique. Sa partie inférieure s'insère sur la lame basale du follicule et sa partie supérieure sur la jonction dermo-épidermique. La contraction de ce muscle provoque la verticalisation du poil, connu sous le nom d'horripilation. Sous ce muscle nous trouvons une zone primordiale du poil, le bulge, où les cellules souches du poil sont stockées. La gaine du poil est reliée aux glandes sébacées et aux glandes sudoripares apocrines (Shimomura and Christiano, 2010).

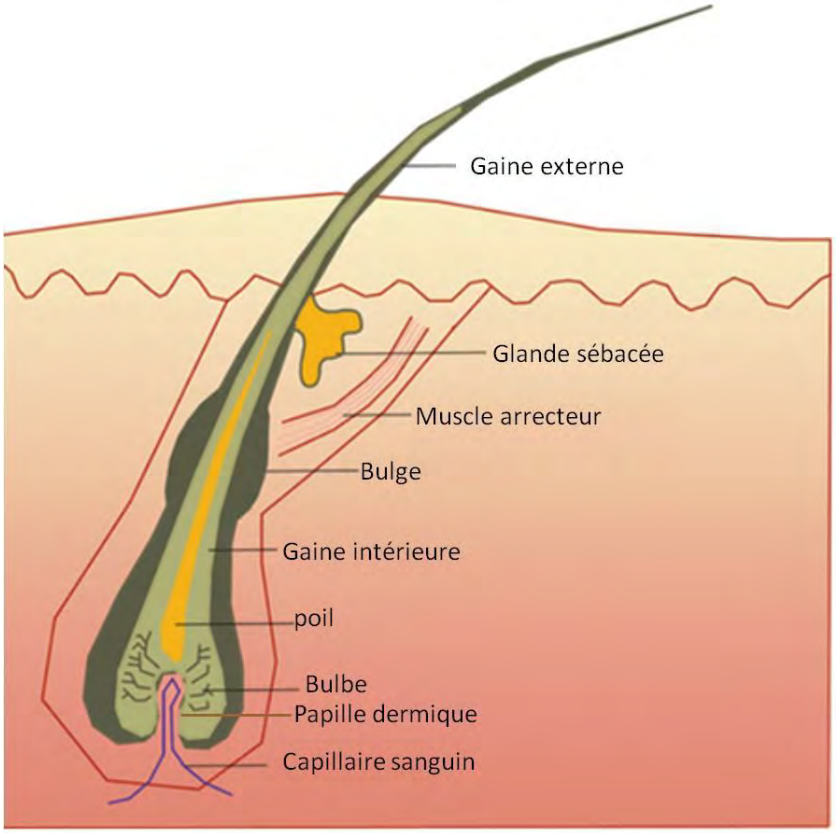

Figure 2 : Structure du follicule pileux. (Erdoğan, 2017)

I.1.1.2 Les glandes sébacées

Les glandes sébacées sont le plus souvent annexées au poil. Les cellules qui constituent la partie sécrétrice sont appelées sébocytes. Ils se différencient de la périphérie de la glande vers son centre, se chargent alors progressivement de lipides et augmentent en volume. Le noyau devient pycnotique (condensation de la chromatine), la cellule est éliminée en totalité avec son produit de sécrétion. Le sébum riche en lipides (cholestérol, triglycérides, acides gras) va alors être sécrété vers la surface de l'épiderme pour former un film de protection contre le dessèchement de la peau et les infections bactériennes. La sécrétion est contrôlée par les hormones sexuelles (Mauro, 2008).

I.1.1.3 Les glandes sudoripares apocrines

Les glandes sudoripares apocrines sont annexées à la gaine du follicule pileux. Elles sont principalement situées dans la région axillaire et pubienne. Elles produisent et excrètent un soluté riche en protéines. Elles interviennent dans la thermorégulation du corps.

I.1.1.4 Les glandes sudoripares eccrines

Les glandes sudoripares eccrines sont réparties sur toute la surface de la peau et impliquées dans la régulation de la température. Chez l'homme, nous en comptons entre 2 à 5 millions (Cui and Schlessinger, 2015; Gray, 1918). Elles sont composées de cellules glandulaires cylindriques formant un conduit permettant d'excréter principalement de l'eau, des minéraux, du lactate et de l'urée. La portion sécrétrice se situe dans la partie profonde du derme alors que la partie excrétrice chemine dans le derme puis l'épiderme perpendiculairement à la surface de la peau et se termine par un pore (Kolarsick et al., 2011a).

I.1.2 L'hypoderme

L'hypoderme est un tissu sous-cutané conjonctif lâche, richement vascularisé et innervé. C'est la couche la plus profonde et son épaisseur varie selon la zone du corps. Il est composé d'adipocytes organisés en lobules maintenus par un tissu conjonctif. Ces cellules permettent le stockage de graisses, principalement des triglycérides et acides gras, servant de réserves énergétiques à l'organisme (Driskell et al., 2014).

I.1.3 Le derme

Le derme est un tissu conjonctif vascularisé, dense et élastique de 1 à 2 mm. Il est composé principalement de fibroblastes qui sécrètent une matrice extracellulaire (MEC).

Cette matrice est constituée de fibres (collagène et élastine principalement) baignant dans un liquide interstitiel (glycoaminoglycanes, eau, etc.). Pour assurer un équilibre entre la synthèse et la dégradation de cette matrice, les fibroblastes vont synthétiser des enzymes connus sous le nom de métalloprotéinases (MMP) qui vont pouvoir dégrader ces fibres. Elles vont également produire des inhibiteurs de ces enzymes, tissue inhibitor of metalloproteinases (TIMPs), pour créer un équilibre afin de répondre au besoin de l'organisme. Le derme s'organise en deux parties (i) le derme réticulaire, plus épais, est constitué d'un réseau volumineux de collagène de type I et de fibres élastiques matures. Il sert d'hébergement aux annexes cutanées et intervient dans l'absorption des chocs ; (ii) le derme papillaire situé directement sous l'épiderme. Il est

composé principalement de collagène de type I et III, de fines fibres oxytalanes et de fibrillines 1 et 2, perpendiculaire à l'épiderme (Debelle and Alix, 1999). Cette matrice riche en fibroblastes et en cellules immunitaires sert de support aux fibres nerveuses, capillaires sanguins et lymphatiques constituant un tissu nourricier pour l'épiderme (Naylor et al., 2011).

I.1.4 La jonction dermo-épidermique

La jonction dermo-épidermique (JED) se situe entre le derme et l'épiderme. Elle sert de support mécanique pour l'adhérence de l'épiderme au derme ; elle permet de déterminer la polarité des kératinocytes basaux ; elle contrôle les échanges moléculaires et cellulaires entre le derme et l'épiderme et enfin, elle sert de support pour les kératinocytes lors de la cicatrisation cutanée.

Elle comprend (i) la membrane cytoplasmique des cellules basales de l'épiderme (kératinocytes) qui est relié aux structures sous-jacentes par des hémidesmosomes, (ii) la *lamina lucida* traversée par des laminines qui relient les cellules au derme, (iii) la *lamina densa* constitué de lamines, collagène IV et protéoglycanes et (iiii) la zone fibrillaire qui contient des filaments d'ancrage de collagène de type VII (Figure 3) (Breitkreutz et al., 2009; Simpson et al., 2011).

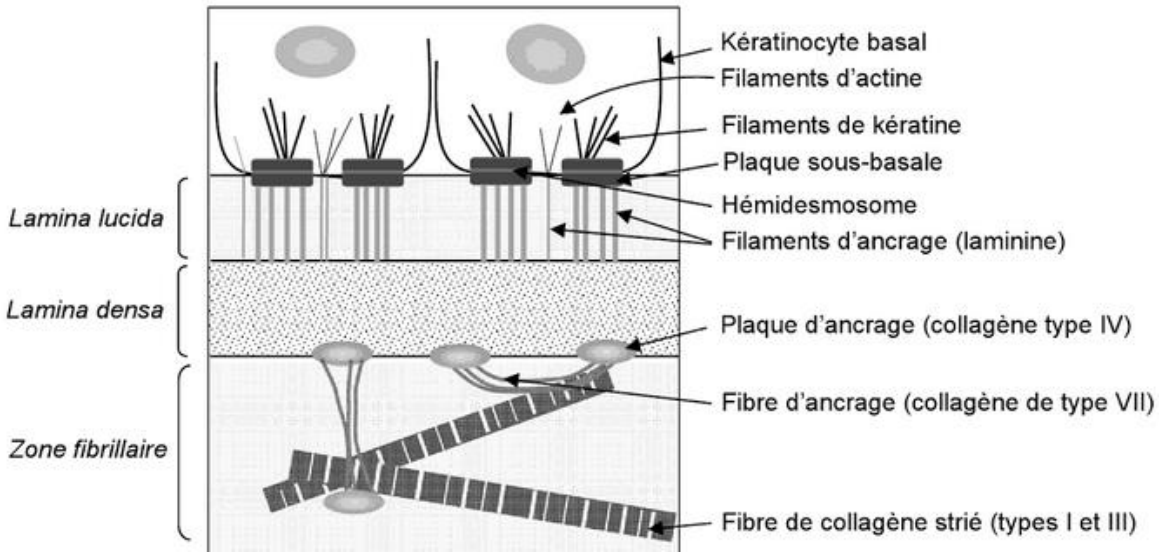

Figure 3 : Structure et interactions moléculaires de la jonction dermo-épidermique. (MÉLISSOPOULOS and LEVACHER, 2012)

I.1.5 L'épiderme

L'épiderme est un épithélium pluristratifié, kératinisé et avascularisé dont l'épaisseur varie de 0,05 mm à 1,5 mm. Il est principalement composé de kératinocytes qui vont se renouveler en permanence à partir d'une assise germinative basale. Ces cellules suivent un programme de différenciation jusqu'à aboutir à la formation d'une barrière composée de cellules mortes anucléées et aplaties en 14 jours. L'évolution de ces cellules mortes jusqu'à leur élimination prendra 14 jours de plus. Au cours de ce processus, leur morphologie évolue et va se distinguer en 4 couches (Figure 4) (Laplante, 2002).

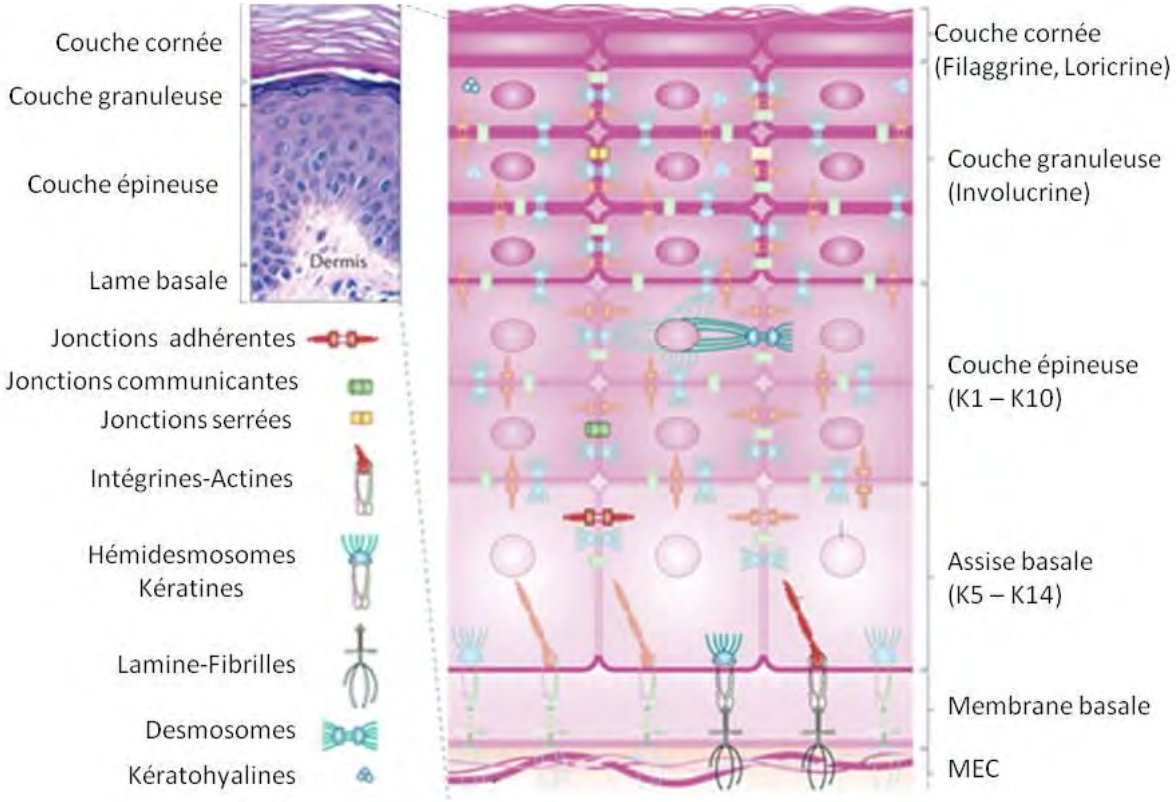

Figure 4 : Structure et composition protéique de l'épiderme (Simpson et al., 2011)

I.1.5.1 La couche basale

La couche basale ou strate germinative est composée d'une seule assise de kératinocytes mitotiquement actifs. Ces cellules ont la capacité de se diviser afin d'assurer le renouvellement cellulaire de l'épiderme. Les cellules filles se différencient pour donner les strates supérieures de l'épiderme. Elles ont une forme cubique qui exprime spécifiquement les kératines 5 et 14, et des laminines, fibrilles et intégrines qui permettent de relier les kératinocytes aux hémidesmosomes de la jonction dermo-épidermique et les jonctions adhérentes aux desmosomes des cellules adjacentes.

La couche basale est constituée de mélanocytes qui représentent 5% de la population cellulaire épidermique. Ils sont spécialisés dans la synthèse de mélanine, pigment naturel de la peau et des poils, dont ce processus est appelé la mélanogénèse.

La mélanine est issue de la conversion de la L-tyrosine en L-3,4-dihydroxyphénylalanine (L-DOPA) qui est oxydée en dopaquinone. Ces étapes sont catalysées par la tyrosinase.

A partir de cette étape nous distinguons deux types de mélanines (i) l'eumélanine de couleur noir-brun et (ii) la pheumélanine de couleur jaune-rouge.

Les prolongements dendritiques des mélanocytes transfèrent la mélanine aux kératinocytes voisins sous forme d'organites appelés mélanosomes. La mélanine a pour fonction de protéger le matériel génétique des noyaux des kératinocytes contre les rayonnements ultraviolets (Wulf et al., 2004a).

Cette pigmentation de la peau et des poils définit la réactivité de la peau au soleil et est classée par phototype (Del Bino and Bernerd, 2013; Fitzpatrick, 1988):

-Phototype 1 : Peau très claire avec taches de rousseur et cheveux blonds ou roux.

-Phototype 2 : Peau claire et cheveux blonds ou châtains.

-Phototype 3 : Peau claire et cheveux châtains.

-Phototype 4 : Peau mate et cheveux châtains ou bruns.

-Phototype 5 : Peau foncée et cheveux bruns.

-Phototype 6 : Peau noire et cheveux bruns.

I.1.5.2 La couche épineuse

La couche épineuse ou *stratum spinosum* est composée de 5 à 6 assises cellulaires. Elle doit son nom à l'aspect « épineux » que prennent les kératinocytes du fait de la présence de nombreux desmosomes reliés entre eux par des tonofilaments (filaments intermédiaires de kératines 1 et 10). Les protéines de la plaque desmosomiales et les éléments du cytosquelette sont contrôlés par des kinases et phosphatases membranaires qui dépendent des ions calcium. Cette structure permet une grande résistance mécanique. Ces cellules de forme polyédrique évoluent vers une forme plus aplatie et élargie.

I.1.5.3 La couche granuleuse

La couche granuleuse ou *stratum granulosum* est constituée de 1 à 3 assises de kératinocytes s'aplatissant avec un noyau ovale. Il y a deux types de granulations, (i) les grains de kératohyaline contenant la profilaggrine et (ii) les corps lamellaires d'Odland provenant de l'appareil de Golgi contenant différents lipides et enzymes. La différenciation des kératinocytes est contrôlée par l'augmentation de la concentration en calcium, induisant l'activation des protéines responsable de la différenciation terminale de l'épiderme dépendantes du calcium (Rinnerthaler et al., 2015a).

I.1.5.4 La couche cornée

La couche cornée est la couche la plus superficielle de l'épiderme et comporte entre 20 à 30 assises cellulaires. Elle est formée de cellules anucléées, aplaties, appelées cornéocytes. Ces kératinocytes sont considérés comme « morts » car ils ont perdu leurs noyaux et leurs organites. La membrane plasmique disparaît aussi pour laisser place à une coque protéique (composé de la loricrine et des protéines riches en prolines) extrêmement rigide appelée enveloppe cornée. Cette enveloppe sert également de support d'ancrage aux corps lamellaires qui vont déverser leur contenu lipidique dans l'espace intercornéocytaire, servant alors de ciment intercellulaire pour consolider la cohésion des cellules. Son revêtement lipidique (provenant des corps lamellaires et des annexes de la peau) va aussi protéger la peau des bactéries et maintenir son hydratation.

Le cytoplasme des cornéocytes se compose d'un maillage dense en kératines maintenues ensemble par les sous-unités de la filaggrine. Grâce à l'action des transglutaminases, le cytosquelette va être lié de façon covalente à l'enveloppe cornée, jouant ainsi un rôle de résistance mécanique majeur (Simpson et al., 2011).

Ce processus de changements morphologiques est appelé cornification. Longtemps comparé à l'apoptose, ces deux processus de mort cellulaire comportent des similarités (Tableau 1).

Leurs différences majeures résident dans (i) la dégradation de l'ADN, (ii) les protéines activées pour le mécanisme de mort cellulaire et (iii) l'élimination des cellules effectuées ici par desquamation permet de maintenir l'épaisseur de l'épiderme constante (Candi et al., 2005; Lippens et al., 2005). Lors de la desquamation, les cornéodesmosomes, jonctions intercellulaires des cornéocytes, sont dégradés par des enzymes, les kalikréines qui proviennent des corps lamellaires. Par frictions mécaniques, les cellules sont alors décollées.

Points communs	**Cornification**	**Apoptose**
	Elimination des cellules sans altération tissulaire	
	Désintégration de l'ADN du noyau	
Différences	**Cornification**	**Apoptose**
Elimination des cellules	Desquamation	Phagocytose
Elimination des organelles	Lyse	Encapsulation
Noyau	Non	Oui
Fragmentation/condensation de l'ADN	Non	Oui
Terminal deoxynucleotidyl transferase dUTP nick end labelling (TUNEL)	TUNEL -	TUNEL +
Durée du processus	14 jours	20 min
Activation par le calcium	Crucial	Facultative
Enzymes activées	Transglutaminases	Caspase Calpaïnes
Substrats des enzymes	Loricrine Kératines Filaggrine Involucrine …	pRb ICAD Vinculine PARP…

Tableau 1 : Comparaison entre cornification et apoptose

I.2 Les fonctions physiologiques de la peau

La description anatomique de la peau amène naturellement à présenter sa fonction essentielle de barrière physique, mécanique, chimique et immunologique.

La peau intervient dans le maintien de l'homéostasie du corps au niveau de son hydratation et de sa régulation thermique. La peau va également être un des supports d'interaction avec l'environnement par sa fonction sensorielle très sensible. Sa fonction principale est de former une barrière contre l'environnement extérieur pour protéger l'organisme.

I.2.1 La gestion de l'hydratation

L'eau est le constituant majoritaire de notre organisme et représente 60% du poids corporel d'un adulte. La régulation de l'hydratation de la peau est principalement assurée par le derme et la couche cornée.

Le derme intervient dans l'hydratation de la peau en stockant l'eau. L'eau provenant du système vasculaire va se lier à des macromolécules, telles que les protéoaminoglycanes et l'acide hyaluronique, qui constituent la substance fondamentale du derme. Le derme va alors retenir l'eau comme une éponge (Lee et al., 2016).

Les lipides (céramides, acide gras et cholestérol) présents dans l'espace inter-cornéocytaire forme un film hydrophobe. Ce film protecteur évite la dessiccation de la peau. Néanmoins la barrière hydrique de la couche cornée n'est pas absolue, il existe une perte trans-épidermique/insensible en eau minime, qui peut être augmentée lors de certaines pathologies (psoriasis, xérose et dermatite atopique) (Draelos, 2012).

Une partie de l'eau est attirée et retenue dans les cornéocytes grâce à un phénomène d'osmose et d'attraction par des éléments hygroscopiques intracellulaires regroupés sous le nom de facteur naturel d'hydratation ou Natural Moisturizing Factor (NMF). Ils proviennent de la dégradation de la filaggrine, présente dans la partie supérieure de la couche cornée. La filaggrine est protéolysée, pour donner d'une part des acides aminés, les NMF, qui permettent l'hydratation des couches superficielles de l'épiderme par la rétention d'eau. D'autre part l'acide urocanique qui absorbe les rayons UV (Bonté, 2011; Schwartz, 2016).

I.2.2 La régulation thermique

L'organisme doit maintenir une température interne de 37°C. La peau intervient comme premier acteur dans l'homéostasie thermique et produit ou évacue la chaleur. Les échanges thermiques entre notre organisme et l'environnement s'effectuent selon 4 mécanismes ; (i) le rayonnement de photons infrarouges, (ii) la conduction d'énergie thermique, (iii) la convection représentée par un brassage continuel de l'air sur la peau et (iv) l'évaporation hydrique. Par conséquent des mécanismes biologiques au sein des cellules vont être activés pour répondre au besoin thermique de l'organisme selon l'environnement extérieur. La régulation de la température est médiée par le système vasculaire du derme et les annexes. Par exemple lors d'une chaleur excessive, les glandes sudoripares eccrines sécrètent et excrètent la sueur de façon continue après stimulation du système nerveux sympathique par l'hypothalamus (Dreno

et al., 2014). L'hypoderme va lui aussi jouer un rôle dans le maintien de la température du corps en servant d'isolant thermique (Alexander et al., 2015).

I.2.3 Un organe sensoriel

La peau est un organe tactile grâce à son importante innervation. La peau réagit à de nombreux évènements/stimuli pour en informer le cerveau et conduire l'individu à des réactions adaptées à son environnement. Le rôle sensoriel de la peau s'exprime au travers de (Dreno et al., 2014). :

- la sensibilité tactile ; La mécanoception désigne le système mécanorécepteur qui donne la capacité de percevoir le toucher par détection de vibration et de pression.
- la sensibilité aux phénomènes physico-chimiques (chaud, froid) ; Les thermorécepteurs interviennent dans la régulation de la température du corps par l'intermédiaire de la vascularisation du corps médié par le thalamus.
- la sensibilité nociceptive ; Les nocicepteurs sont les récepteurs à la douleur qui réagissent aux pincements, piqures, températures supérieures à 45°C ou inférieures à -20°C et aux algogènes.

La réponse à ces stimuli est médiée par différents types cellulaires.

Les disques de Merkel sont situés dans la couche basale de l'épiderme et dans la gaine externe du poil. Les cellules de Merkel sont des cellules ovales contenant (i) des filaments de kératines pour se lier aux kératinocytes environnant, (ii) quelques organites comme les ribosomes et (iii) un grand nombre de granules neurosécrétoires dans lesquels sont stockés des neuromédiateurs. Elles sont associées à des fibres nerveuses qui vont enregistrer les vibrations à l'intérieur de l'épiderme. Les mécanismes précis de neurotransmission sont encore peu connus (Boulais and Misery, 2007).

Les corpuscules de Meissner sont localisés au niveau de la papille dermique et rattachés à l'assise basale. Ils sont constitués d'un empilement de cellules de Schwann, sensibles aux vibrations à adaptation moyenne.

Les corpuscules de Pacini sont composés d'une fibre nerveuse entourée par les prolongements de cellules de Schwann en lamelles concentriques. Il est sensible aux pressions et vibrations, à adaptation rapide. Il se situe dans le derme.

Les corpuscules de Ruffini se situent dans le derme. Ils sont encapsulés et contiennent de nombreuses fibres de collagène et sont impliqués dans la perception de la pression et de la température (Zimmerman et al., 2014).

I.2.4 La résistance aux chocs physiques

La peau est exposée quotidiennement à des agressions physiques telles que des coupures, piqures, déformations, chocs, écrasements etc.... Grâce à sa couche cornée résistante et extensible, la peau réagit comme un bouclier. Les propriétés élastiques du derme permettent l'extension et l'élasticité de la peau. L'hypoderme joue le rôle d'amortisseur et absorbe les chocs.

I.2.5 Une barrière protectrice

L'épiderme et notamment la couche cornée, sert de barrière vis-à-vis de l'environnement extérieur protégeant ainsi les organes internes. L'enveloppe cornée, la cohésion et le ciment lipidique entre les cornéocytes forme une barrière protectrice contre les agressions extérieures comme la pollution, les produits chimiques, les allergènes, les pathogènes ou bien les rayonnements solaires (Park, 2015).

La peau empêche la pénétration d'agents infectieux (virus, champignons, bactéries) grâce à son pH acide et grâce à des protéines antimicrobiennes (PAM) (Wiesner and Vilcinskas, 2010). La plus connu est la psoriasine dont l'expression est modifiée dans deux pathologies de la peau très répandues, la dermatite atopique et le psoriasis (Gläser et al., 2011).

En cas de pénétration de pathogène, la peau possède un système de défense grâce à des cellules immunitaires résidantes dans l'épiderme et le derme. Nous trouvous notamment des cellules présentatrices d'antigènes, tel que les cellules de Langerhans et les cellules dendritiques. Celles ci vont interagir avec les lymphocytes T au sein du système lymphatique pour éliminer le pathogène de manière spécifique (Richmond and Harris, 2014).

CHAPITRE II. Le vieillissement cutané

Au cours de la vie, la peau est détériorée par deux phénomènes concomitants : D'une part par la détérioration naturelle et programmée, appelée vieillissement chronologique ou intrinsèque, qui est lié au passage du temps. D'autre part, par les dommages induits par des facteurs environnementaux (pollution, tabac, ultraviolets (UV), etc.) qui accélèrent le processus de vieillissement chronologique. Quand ces atteintes sont chroniques, on parle de vieillissement dit extrinsèque ou pour des expositions répétées aux soleils, de photovieillissement.

II.1 Les différents types de vieillissement cutané

II.1.1 Le vieillissement chronologique

Le vieillissement chronologique ou intrinsèque est lié à l'âge et à l'hérédité. Il atteint tout le corps, mais il est plus particulièrement visible sur la peau. Avec le temps, le matériel génétique des cellules est altéré (raccourcissement des télomères, mutations, modifications épigénétiques). La machinerie cellulaire est sollicitée tout au long de la vie. Avec l'âge, elle va s'affaiblir, ce qui entraine des défauts de communication intercellulaire, un dysfonctionnement des mitochondries, la diminution de la division cellulaire et d'autres phénomènes résumés en Figure 5 (Lopez-Torres et al., 1994).

Le vieillissement chronologique est caractérisé par un phénomène de détérioration génétique programmé. L'ADN de chaque espèce a une constitution spécifique et un niveau de réplication cellulaire déterminant son espérance de vie. Cette théorie découle d'observations de cultures cellulaires. Des fibroblastes et des kératinocytes en culture ont montré que l'espérance de vie des cellules est inversement proportionnelle à l'âge des donneurs (Gilchrest and Yaar, 1992; Thivolet and Schmitt, 1993). On peut ainsi corréler l'âge du donneur et la capacité de prolifération des cellules. Cette limite dépend du raccourcissement des télomères entrainant un ralentissement de la réplication. On appelle ce phénomène la limite de Hayflick (Hayflick, 1985). Les télomères, région terminale des chromosomes, sont composés de nucléotides répétés (TTAGGG) dont le rôle est de protéger l'ADN des chromosomes. La réplication des télomères est médiée par la télomèrase, qui est seulement exprimée dans les cellules germinales, hématopoïétiques et les cellules souches. Elle est faiblement exprimée dans les kératinocytes mitotiques et pas du tout dans les fibroblastes. Par conséquent, lors de chaque division cellulaire une partie du chromosome n'est pas répliquée par l'ADN polymérase.

Le télomère est alors raccourci de quelques bases (Sugimoto et al., 2006). A terme, le chromosome atteint une taille critique induisant l'entrée en sénescence réplicative (Buckingham and Klingelhutz, 2011).

Le génome et les marqueurs épigénétiques (méthylation/acétylation, modifications post-traductionnelles des histones, petits et longs ARN non codant, etc.) déterminent en partie le vieillissement chronologique. Ces marqueurs sont impliqués dans l'homéostasie de la cellule, dans l'expression de gènes et dans le remodelage de la chromatine. Au cours du temps, ces marqueurs épigénétiques subissent des altérations qui vont entrainer un mauvais fonctionnement de la cellule (Grönniger et al., 2010; Huidobro et al., 2013).

Au niveau protéique, on observe une diminution de la biosynthèse des protéines, des dysfonctionnements des mitochondries et des modifications de l'activité enzymatique entrainant l'accumulation d'espèces réactives de l'oxygène (Reactive oxygene species, ROS) (Höhn et al., 2017).

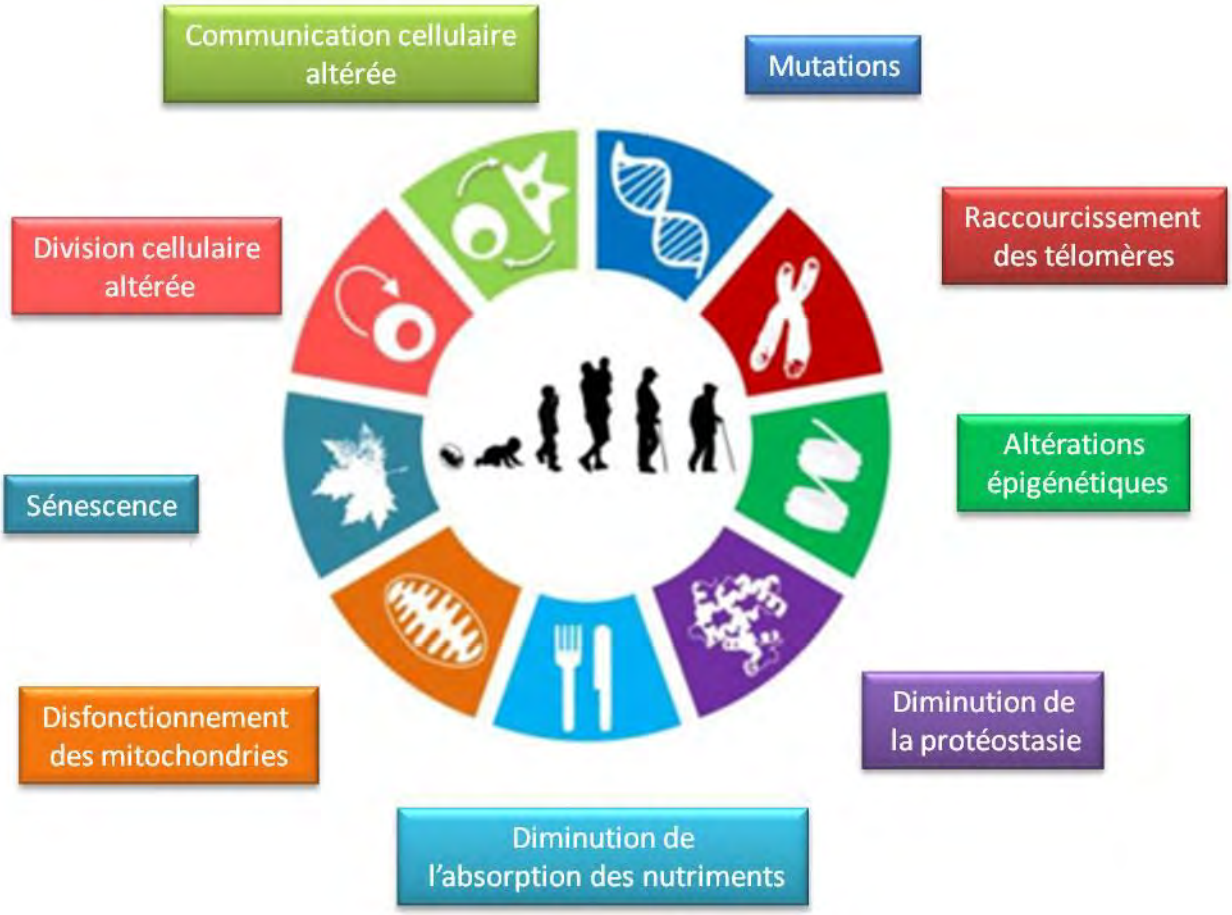

Figure 5 : Caractéristiques du vieillissement chronologique (adapté de (Lopez-Torres et al., 1994)

II.1.2 Le vieillissement extrinsèque

Certains facteurs environnementaux tels que le rayonnement solaire et la pollution ou comportementaux notamment, comme le tabac mais aussi une mauvaise hygiène alimentaire et le stress, favorisent le vieillissement cutané (Krutmann et al., 2014). Quand ces agressions sont chroniques, nous parlons de vieillissement extrinsèque qui amplifie le phénomène de vieillissement chronologique que nous venons de voir.

Le rayonnement solaire, et notamment les UV, est le principal facteur et est défini comme un vieillissement cutané spécifique : le photovieillissement, que j'aborderai plus en détails.

II.1.2.1 L'intoxication tabagique

Le tabac est le principal facteur comportemental ayant des effets néfastes sur la peau. En plus d'avoir un impact sur l'organisme en général, la consommation de tabac est associée à de multiples altérations dermatologiques. Le tabac est un facteur causant des défauts de cicatrisation, certains cancers et un vieillissement prématuré de la peau. La fumée, qui est directement en contact avec la peau, et la nicotine en sont les principaux responsables (Bernhard et al., 2007).

II.1.2.2 La pollution

Depuis quelques années, le terme « vieillissement environnemental » a fait son apparition. Il est le résultat de la pollution atmosphérique. La composition atmosphérique a évolué considérablement au cours des deux derniers siècles à cause de la pollution urbaine, de l'industrie et de l'agriculture. Les principaux polluants de l'air sont : l'ozone, le dioxyde d'azote, les particules en suspension, le dioxyde de souffre, les benzènes et les hydrocarbures. Les risques causés par la pollution varient selon le climat, la concentration, la durée d'exposition, l'absorption cutanée et la sensibilité des personnes (Krutmann et al., 2014). L'absorption percutanée des polluants par l'organisme dépend du polluant et de la taille de celui-ci. Le développement de modèles pour évaluer cette absorption est nécessaire pour évaluer les effets délétères et mettre en place des moyens préventifs.

II.1.2.3 L'exposition aux UV et photovieillissement

Le rayonnement solaire est indispensable à la vie. Certaines longueurs d'onde de ce rayonnement, ont des effets bénéfiques (fixation de la vitamine D, antidépresseur) mais aussi des effets néfastes par les UV principalement (brûlure, dégradation des cellules, etc.). Les effets négatifs à court terme sont les coups de soleil, les phénomènes de photosensibilisation à des molécules endogènes, la dégradation de la matrice extracellulaire et à plus long terme le vieillissement accéléré de la peau et l'induction de cancers cutanées. Le photovieillissement est aussi appelé vieillissement actinique (rayon en grec ancien). Les infrarouges et les rayons gamma participent également à ce vieillissement mais à un degré moindre (Schroeder et al., 2008). Je présenterai donc ici seulement l'effet des UV sur la peau.

Le rayonnement solaire est composé d'infrarouges, du spectre visible, des rayons gamma/X et des ultraviolets (UV). Il existe trois types d'UV : (i) les **UVC** (200-280nm), stoppés par la couche d'ozone de la stratosphère ; (ii) les **UVB** (280-320 nm) qui pénètrent jusque dans l'épiderme et qui représentent 5% des UV totaux (UVR) ; et (iii) les **UVA** (UVA2=320-340nm ; UVA1=340-400nm) qui pénètrent jusqu'au derme et qui composent 95% des UV. L'énergie des UV est exprimée en W/cm^2, J/m^2 ou J/cm^2(IARC, 1992).

La dose délétère pour la peau humaine est définie selon une unité de mesure appelé dose standard érythémateuse (standard erythema dose, SED) fixée à 100 J/m^2 UVR. La SED permet de définir la dose érythémateuse minimale (Minimal erythema dose, MED) tolérée par un individu (Robyn et al., 2006). La dose supportée par le corps humain varie principalement selon le phototype de la peau, définit par l'échelle de Fitzpatrick (Saint-Léger, 2015). Pour les phototypes clairs, la MED est proche de 3 SED et de 7 SED pour les phototypes mats.

Selon nos activités la SED à laquelle nous sommes exposées varie. Par exemple un employé de bureau, qui s'expose au soleil uniquement le week-end ou en vacances, reçoit chaque année l'équivalent de 200 SED alors que un travailleur extérieur reçoit entre 400 et 800 SED chaque année (Elvea Pharma).

L'exposition UV varie selon l'heure de la journée, la saison, l'altitude, la latitude géographique, le temps et la réflexion de surface (IARC, 1992). En moyenne, la quantité d'UVA est 10 fois plus importante que les UVB dans le rayonnement global solaire. Mais en termes d'effets biologiques, il faut 1000 fois plus d'UVA que d'UVB pour induire un érythème (Parrish et al., 1981). La MED pour les UVB est de 30 mJ/cm^2 et de 50 J/cm^2 pour les UVA1 (Tewari et al., 2013).

II.2 Les effets biochimiques et tissulaires

II.2.1 Les effets communs du vieillissement cutané

II.2.1.1 L'accumulation d'espèces réactives de l'oxygène

L'accumulation et la production d'espèces réactives de l'oxygène intervient dans tous types de vieillissements cutanés et plus particulièrement dans le photovieillissement.

Pour le vieillissement intrinsèque, le ralentissement et la dégradation du fonctionnement des cellules induisent une accumulation de ROS. Ce phénomène est expliqué par la diminution de nos systèmes de défense antioxydante vis-à-vis des radicaux libres et par un dysfonctionnement de la chaine de transport des électrons de la mitochondrie, du peroxysome et du réticulum endoplasmique (Rinnerthaler et al., 2015b).

Les irradiations UVA/UVB forment des molécules électroniquement excitées, dites triplets, qui sont susceptibles de participer à des transferts de charge (type I) ou des transferts d'énergie (type II) pouvant activer l'oxygène ou la NADPH-déshydrogénase au niveau de la mitochondrie, créant alors des ROS. Les ROS sont des petites molécules qui ont un électron non apparié ou qui génèrent un dérivé de l'oxygène hautement réactif. Les ROS réagissent avec les lipides, les protéines et l'ADN entrainant des lésions au sein des cellules.

Les principaux radicaux libres sont présentés dans la figure 6 (Gardès-Albert et al., 2003; Kammeyer and Luiten, 2015):

-l'anion superoxyde ($O_2^{\cdot -}$) est formé par la captation d'un électron par le dioxygène. Il est produit au cours de réactions enzymatiques survenant sur la chaine respiratoire, soit comme conséquence de l'action de différents facteurs exogènes (radiations, produits chimiques). C'est un radical à la fois réducteur et oxydant.

-le peroxyde d'hydrogène (H_2O_2) formé par dismutation du radical superoxyde, et joue un rôle majeur dans le stress oxydant en réagissant avec des ions ferreux.

-le radical hydroxyle (HO.) ; les ions ferriques transforment le peroxyde d'hydrogène en radical hydroxyle. La cible privilégiée de ces radicaux est la membrane plasmique, riche en acides gras polyéthyléniques insaturés qui sont oxydés par les ROS en radical péroxyle.

-le radical péroxyle ($ROO^{\cdot}$) est un radical secondaire issu de l'oxydation de substrat comme les lipides (R.), initiés par $^1O_2$ et HO. Il altère les structures, fonctions et potentiels de membranes

des mitochondries, les flux ioniques de la cellule, l'activation de récepteurs et les membranes cytoplasmiques.

-l'oxygène singulet ($^1O_2$) provient de l'excitation du dioxygène par les UVA. Il cible principalement les membranes, les protéines et l'ADN.

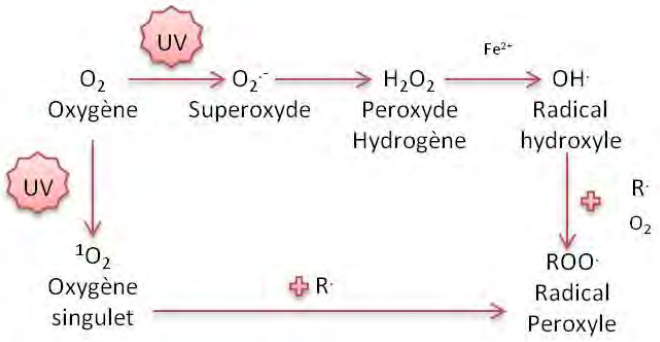

Figure 6: Espèces réactives de l'oxygène adapté de (Ruttkay-Nedecky et al., 2013)

II.2.1.2 Les altérations de l'ADN

Les radicaux libres génèrent un stress oxydatif au niveau de l'ADN génomique ou mitochondrial créant des altérations de l'ADN simple ou double brins. Ces lésions peuvent être restaurées par des mécanismes de réparation de l'ADN (II.3.2) mais lorsque cela n'est pas possible, les mutations induites peuvent entrainer l'apoptose ou conduire à la transformation cellulaire (Wei, 1998; Yaar et al., 2002). Les principaux types de cassures observés sont les coupures des chaînes nucléotidiques (simple ou double brins), des adduits covalents et la modification, suppressions ou mutation de bases azotées et des nucléotides (D'Orazio et al., 2013; Schuch et al., 2017).

II.2.1.3 La glycosylation spontanée, non enzymatique des protéines

D'après la réaction de Maillard, une molécule de sucre et un groupement aminé réagissent pour former une base de Schiff. Il y a alors création d'une liaison cétoamine par glyco-oxydation (qui constitue le produit de glycosylation). Finalement les molécules glyqués créent des liaisons irréversibles (AGE, Avanced Glycation End products). C'est un phénomène spontané qui s'accumule avec le temps.

Au niveau de la peau, les molécules les plus touchées sont les protéoglycanes, le collagène, l'élastine et les glycoprotéines du derme, entrainant une rigidification des fibres et une perte de souplesse de la peau (Jeanmaire et al., 2001).

II.2.1.4 L'oxydation des protéines

Les ROS peuvent altérer directement les protéines des cellules. Ils oxydent les groupements thiols (cystéines) qui se traduisent par la formation de ponts disulfures et les groupements carboxyles (lysine, arginine, proline et thréonine). La modification d'acides aminés induit des défauts fonctionnels des protéines et des enzymes (Kammeyer and Luiten, 2015; Sander et al., 2002).

II.2.1.5 La dégradations des fibres dermiques

Avec le temps, les ROS vont réagir avec les groupements sulfures ou liaisons insaturées des protéines. Au niveau du derme, ils entrainent une dépolymérisation du collagène, de l'élastine et de l'acide hyaluronique. Ils activent également la voie des MAP kinases par l'intermédiaire d'AP-1 ou la voie de signalisation de l'arylhydrocarbone (AhR) qui active les métalloprotéinases (MMP) (Rittié and Fisher, 2002). Les MMP sont des enzymes qui dégradent les fibres de la matrice extracellulaire. De plus, les ROS induisent la forme lattente, inactive, de TGF-β entrainant la diminution de la synthèse de collagène I et III (Beylot, 2016). Tous ces processus expliquent la détérioration générale du derme au cours du temps ou lors d'une exposition répétée à des polluants ou UV.

II.2.1.6 La lipoperoxydation

La lipoperoxydation correspond à l'oxydation de lipides, comme l'acide arachidonique ou linoléique, par les radicaux hydroxyles, péroxyles et hydroperoxyles. L'action des radicaux libres sur les lipides des membranes des cellules entraine un défaut d'intégrité des cellules. Cette oxydation est notamment visible par l'accumulation d'un pigment, la Lipofuscine provoquant l'apparition de taches brunes chez les personnes âgées (Niki, 2015; Skoczyńska et al., 2017).

II.2.2 Les altérations spécifiques du vieillissement chronologique

Des analyses morphométriques et histologiques de la peau ont montré qu'il y avait une diminution de l'épaisseur de l'épiderme avec l'âge (Figure 7). Une perte par décennie de 7,2% chez l'homme et 5,7% chez la femme a été quantifiée (Branchet et al., 1990). Cette diminution provient du ralentissement du renouvellement cellulaire de la couche basale se répercutant au niveau des kératinocytes différenciés. Les kératinocytes sont moins sensibles aux facteurs de croissance mais à l'inverse leur sensibilité aux inhibiteurs de croissance tel que l'interféron

gamma (IFN-γ) est augmentée. Les kératinocytes montrent un processus altéré de différenciation terminale. (Gilchrest and Yaar, 1992) Au niveau de la couche basale, une diminution du nombre de mélanocytes de 10 à 20% par décennie dès 30 ans est observée (Yaar et al., 2002).

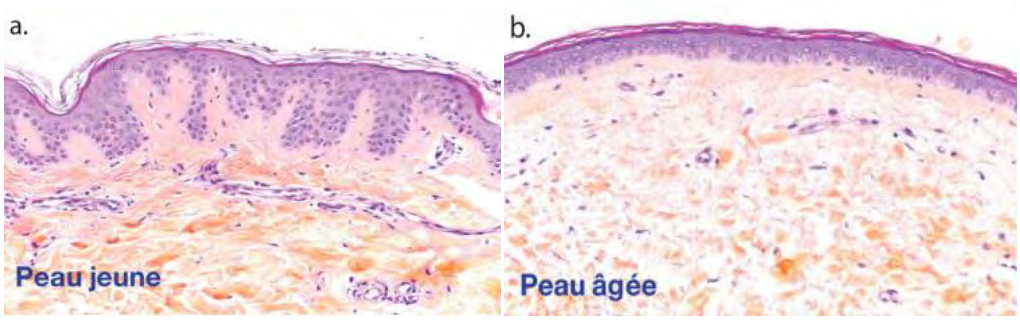

Figure 7: Comparaison de l'épiderme (a) d'une peau jeune et (b) d'une peau âgée.(Beylot, 2009)

Par ailleurs, la composition des lipides de la couche cornée varie et leur quantité diminue (Denda et al., 1993). D'un point de vue clinique la peau est amincie et plus déshydratée.

Chez le sujet âgé, le microrelief cutané montre une accentuation des sillons principaux et une diminution de leur densité. Une des caractéristiques est l'orientation monodirectionnelle de ces rides (Figure 8). Le réseau secondaire tend à disparaître et la surface cutanée est plate entre les lignes primaires (Lagarde et al., 2005b).

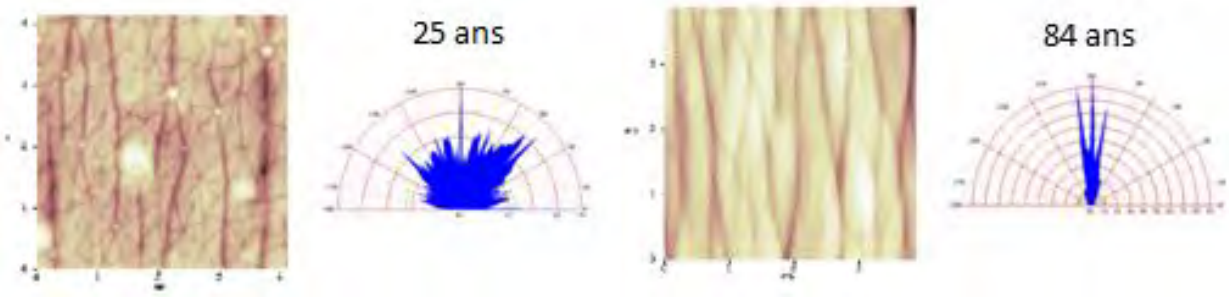

Figure 8: Comparaison du microrelief entre une peau jeune et une peau âgée (Latreille et al., 2004)**.**

Avec l'âge, la jonction dermo-épidermique s'aplatit (Figure 7). Ceci est lié à la diminution des fibres d'élastine du derme papillaire et à une altération de l'expression des intégrines, du collagène IV et de la laminine 5 qui forment les hémidesmosomes. L'aplatissement de la membrane basale ainsi que la diminution des fibrilles d'ancrage sont responsables d'une diminution de la cohésion dermo-épidermique (Beylot, 2009).

Au cours du vieillissement, un déséquilibre de trois paramètres, intervenant dans l'homéostasie du derme, est observé : (i) la synthèse de macromolécules de la matrice extracellulaire, (ii) les protéinases qui dégradent cette matrice et (iii) les inhibiteurs de ces enzymes. L'activité des métalloprotéinases MMP1, MMP2 et MMP3 est augmentée au cours du vieillissement chronologique. Ces enzymes sont responsables de la dégradation des fibres de collagène et d'élastine du derme. Leur inhibiteur, TIMP1, diminue dans les cellules sénescentes (Hornebeck, 2003). De manière concomitante, la synthèse des pro-collagènes de types I et III diminue (Figure 9) (Rittié and Fisher, 2002).

Au niveau clinique, l'affaissement du derme entraîne : (i) une accentuation des rides principales (Leveque et al., 1984) ; (ii) la perte de l'élasticité et (iii) une diminution de la résistance aux pressions mécaniques de la peau en raison de la rigidification de la peau (Ortonne, 2003).

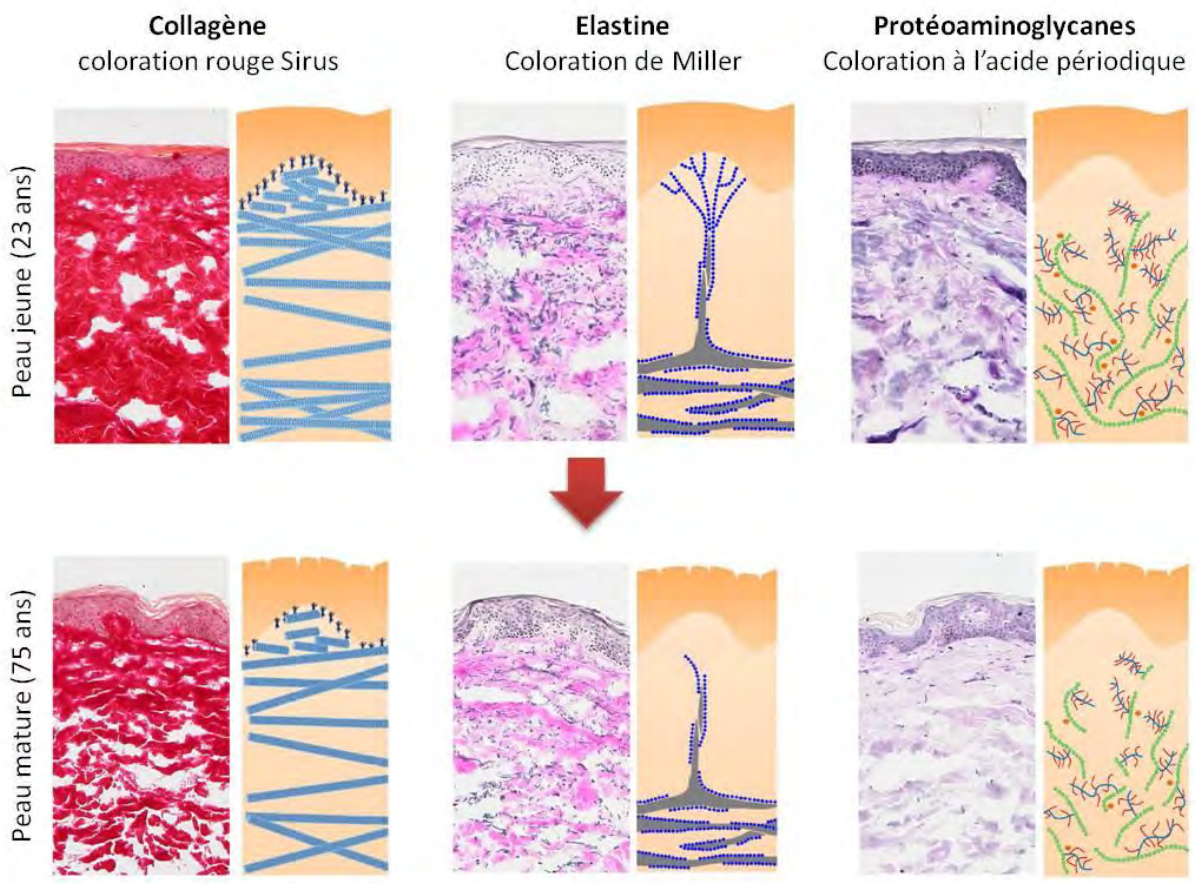

Figure 9: Remodelage de la matrice extracellulaire avec l'âge (Naylor et al., 2011)

Lors du vieillissement de la peau, le nombre de glandes eccrines et apocrines diminue (environ 0.25% par an après 25 ans). Il y a une réduction de la densité par unité de surface de follicules pileux du cuir chevelu. L'excrétion de sébum et de sueur diminue avec l'âge, de même que la perception sensorielle et la thermorégulation (Fenske and Lober, 1986).

II.2.3 Les altérations spécifiques du vieillissement extrinsèque

II.2.3.1 Les effets du tabac

Au niveau du derme, un phénomène d'élastose est détecté. Il correspond à l'accumulation de l'élastine en amas sous forme fragmentée, qui en altère l'élasticité (Morita, 2007). La consommation de tabac augmente la production de radicaux libres qui vont dégrader les fibres du derme (comme décrit en II.1.1.4).

D'un point de vue biochimique, l'intoxication tabagique modifie le derme en causant un phénomène de pontage (cross-linking). Il y a création de liaisons covalentes entre les chaînes de collagène. L'élastose additionnée au cross-linking du collagène engendre une rigidification de la peau (Figure 10) (Morita, 2007).

Au niveau vasculaire, la nicotine induit une diminution de la perfusion cutanée en favorisant l'augmentation d'un vasoconstricteur puissant, la vasopressine sérique (Black et al., 2001; Schaller et al., 1984). L'altération de la vascularisation du derme diminue l'hydratation générale et retarde la cicatrisation de la peau.

La peau des fumeurs a un teint grisâtre et des rides profondes avec souvent des kystes et des comédons (Ernster et al., 1995). Les rides péribuccales sont très marquées et plus nettement sur la lèvre inférieure.

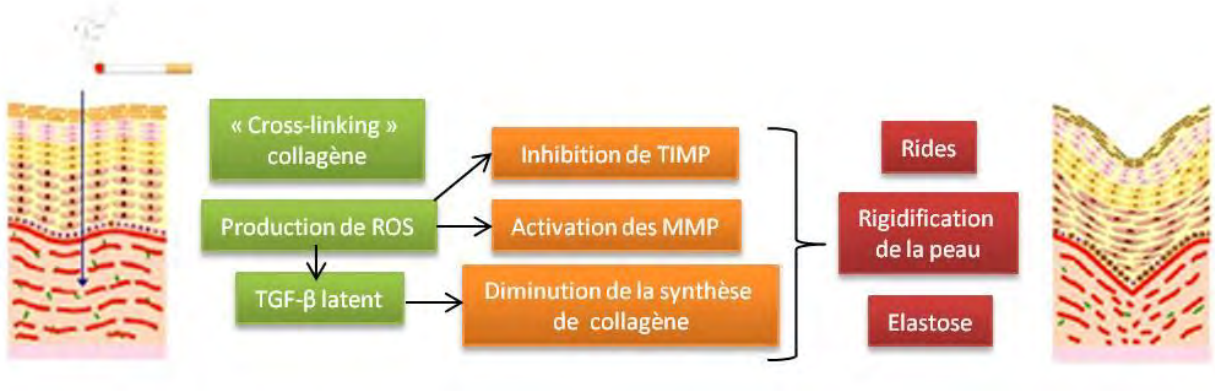

Figure 10: Effets délétères observés dans les peaux de fumeurs (d'après (Morita, 2007))

II.2.3.2 Les effets de la pollution

Des mécanismes variés interviennent dans le vieillissement des différents composés cutanés comme les processus oxydatifs, la glycation des protéines, la protéolyse non contrôlée et les lésions de l'ADN. Les agressions environnementales amplifient ces processus.

Les métaux contenus dans la pollution urbaine comme le plomb, le zinc, l'aluminium, le mercure, le chrome, le nickel, le cadmium et le béryllium interfèrent avec le métabolisme enzymatique cellulaire et cause des lésions de l'ADN par des phénomènes d'oxydation (Valacchi et al., 2012). L'ozone est plus particulièrement impliqué dans la peroxydation des lipides du *stratum corneum* qui fragilise la barrière de la peau. L'ozone engendre également une déplétion des vitamines E et C. Après une exposition deux fois supérieure à la normale comme dans la ville de mexico, le taux de vitamine E dans la couche cornée est diminué de 25%. L'ozone agit donc directement en créant des ROS réagissant avec les macromolécules (protéines, lipides, ADN) de la peau (comme nous l'avons vu au chapitre II.1.3).

Au niveau immunitaire, la stimulation continue par les agressions cutanées causées par des produits ou polluants initie un processus inflammatoire chronique et prédispose à des réactions d'intolérances (Mancebo and Wang, 2015).

Les effets cliniques spécifiques du vieillissement extrinsèque causé par la pollution sont difficiles à dissocier des autres facteurs du vieillissement.

Les particules fines associées aux hydrocarbures cycliques ainsi que les gaz rejetés par l'industrie sont acides et irritants. Les poussières chimiques ou naturelles (spores de champignon par exemple) peuvent déclencher des allergies de la peau. Certaines particules d'origine industrielle ou automobile peuvent être cancérigènes. Les dermatologues observent une augmentation de l'irritation cutanée liée au mode de vie urbain.

Les gaz rejetés par l'industrie, tels que l'ozone ou les oxydes d'azote, déclenchent des réactions d'irritation et des troubles respiratoires.

De façon générale, la pollution induit une acidification des couches supérieures et une modification des lipides de surface entrainant une diminution de l'hydratation. Il touche plus particulièrement les zones exposées comme les membres et le visage (Boisnic and Branchet, 2005a)

II.2.3.3 Les effets des UV

Les UVA et les UVB déclenchent de nombreuses réactions moléculaires toxiques pour les cellules. Elles sont communes aux vieillissements chronologique ou extrinsèque. Néanmoins la création de photoproduits, la production de ROS, la dégradation de l'ADN, et l'activation des MMP sont particulièrement importantes dans le photovieillissement (Figure 11).

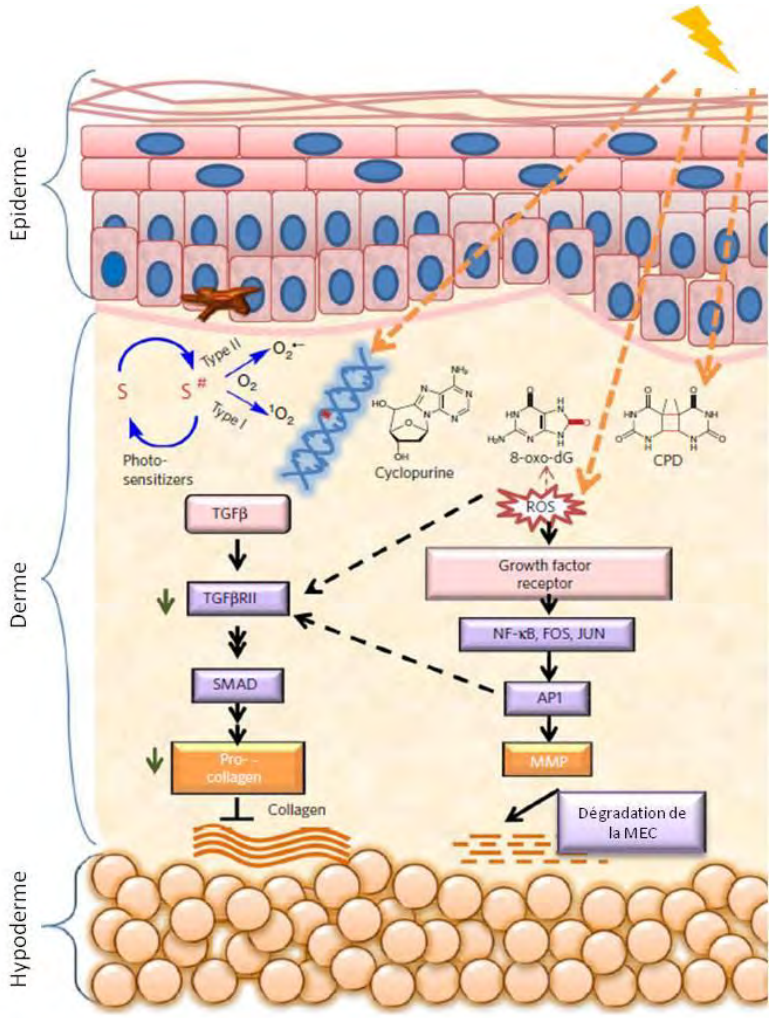

Figure 11: Les effets délétères des UV sur la peau (Natarajan et al., 2014)

Les UV induisent des cassures de l'ADN, la formation de photoproduits et la production de ROS qui activent (i) le recepteur au TGF-βII inhibant la production de pro-collagène, et (ii) la voie Nf-κb, FOS, JUN, et AP1 activant les MMP qui dégradent la matrice extracellulaire.

II.2.3.3.1 La création de photoproduits et d'altération de l'ADN

La formation de photoproduits résulte de l'absorption de photons par des molécules. L'ADN, le tryptophane, l'histidine et la cystéine sont les cibles les plus sensibles. En absorbant l'énergie, ces molécules deviennent instables. Il y a formation de réactions photochimiques qui produisent des ROS ou entrainent des modifications de la structure moléculaire des

chromophores qui eux même détériorent d'autres molécules par transfert d'énergie pour revenir dans un état stable. Il peut y avoir dissipation de cette énergie par émission de fluorescence (Figure 12). Par exemple, lors d'une irradiation UVA ou UVB, les lésions oxydatives photo-induites peuvent être des oxydations de bases telles que la 8-hydroxy-2'-deoxyguanine ou la 5-hydroxy-2'-desoxycytosine (Bykov and Hemminki, 1996).

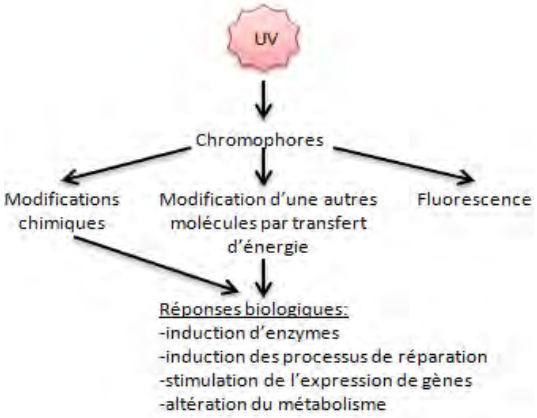

Figure 12: Absorption de rayons UV par les chromophores (Amarenco et al., 2001)

Les lésions de L'ADN les plus courantes, causées par ces photoproduits (ainsi que les ROS qui en résultent), sont des cassures simples et doubles brins de l'ADN, des dimères cyclobutane de pyrimidine (CPD), des pyrimidines-6-4-pyrimidone (6-4-PP) ou une absorption directe des photons par les bases (Figure 13).

Les UVA génèrent des photoproduits de manière indirecte via les ROS à la différence des UVB qui ciblent directement l'ADN.

Ces modifications de l'ADN perturbent fortement le fonctionnement de la cellule et peuvent induire sa mort ou des mutations qui déclenche les processus impliqués dans l'apparition de tumeurs. La nature de ces processus dépend de la longueur d'onde (Douki et al., 2007).

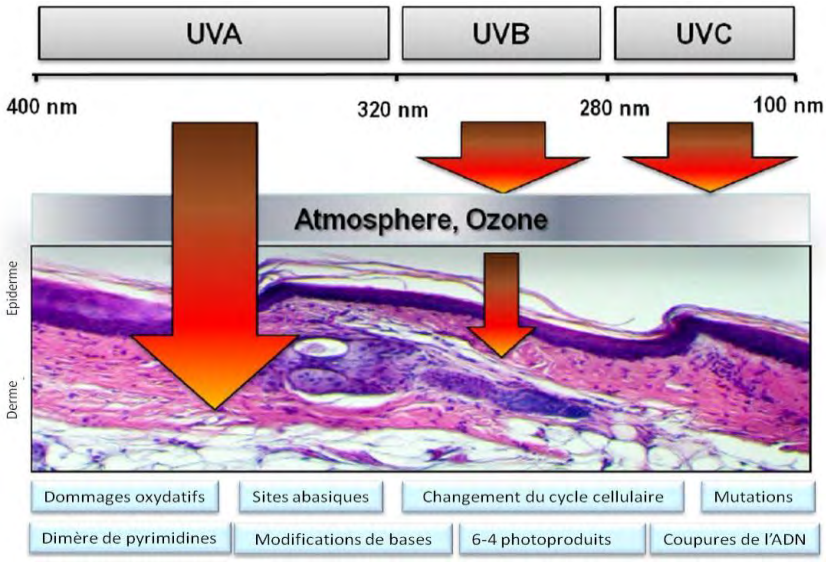

Figure 13: Induction de dommages de l'ADN par les UV (D'Orazio et al., 2013)

II.2.3.3.2 Les altérations des kératinocytes

Immédiatement après une irradiation d'UVA ou d'UVB, il y a l'apparition de cellules « coup de soleil » ou « sunburn cell » (SBC). Elles sont caractérisées par une condensation du noyau afin de protéger le matériel génétique de la cellule (noyau pycnotique). Elles sont le signe de l'apoptose. Les cellules endommagées sont éliminées par apoptose. La protéine p53 joue un rôle central en intervenant dans les processus de réparation de l'ADN, l'arrêt du cycle cellulaire et l'apoptose (Bayerl et al., 1995).

L'épiderme subit une désorganisation des couches conduisant à la formation de parakératose (couche cornée nucléé). Cette désorganisation est associée à un défaut de différenciation visible sur 2 à 3 jours par la détection de la kératine 10, la loricrine et la filaggrine. Un système de compensation est déclenché et entraine un épaississement de l'épiderme par une augmentation de la prolifération (Rabe et al., 2006).

Les UV déclenchent également une modification de la pigmentation en induisant la mélanogénèse et le transfert de mélanine. Il en résulte une augmentation du volume cellulaire et du nombre de dendrites des mélanocytes. Ce phénomène est visible par un brunissement de la peau selon le phototype. Dans le cas des UVA, la pigmentation est immédiate à cause de l'oxydation de la mélanine (quelques minutes à 2 heures) suivi par une pigmentation persistante causée par une néomélanogénèse. Les UVB induisent une pigmentation à la suite d'un érythème avec apparition d'un bronzage retardé entre 3 à 6 jours après exposition causé par une néomélanogénèse. La pigmentation initiale est rétablie au bout de 1 mois. Hyperpigmentation de la peau permet de protéger les noyaux des UV dont le mécanisme cellulaire est décrit en II.3.5. D'un point de vue clinique, une forte irradiation cause un érythème correspondant à une réaction inflammatoire. Par exemple pour une peau de phototype 1, l'érythème provoqué par les UVA est immédiat et persiste 4h. Après exposition à des UVB, érythème peut durer jusqu'à 1 semaine alors que pour la lumière visible et les infrarouges il est immédiat et dure environ 1 heure (Sklar et al., 2013). Quand l'exposition est chronique, il y a apparition de rides, la peau est déshydratée et présente un aspect jaunâtre et rugueux expliquant le terme de vieillissement accéléré. Les membres et le visage sont plus particulièrement touchés (Chen et al., 2014; D'Orazio et al., 2013).

II.2.3.3.3 La dégradation de la matrice extracellulaire

Les dégâts sur le derme sont causés par les UVA. Pour le collagène, les facteurs de transcription NF-κb et AP1 sont activés par la voie MAP kinase. AP-1 intervient dans l'activation du

promoteur des MMP et dans l'inhibition de la synthèse de pro-collagène I. Il y a donc à la fois une activation des enzymes de dégradation du collagène et une baisse de sa production.

De plus, il y a une diminution de l'expression de TGF-β2 et de son récepteur, impliqué dans la néo-synthèse du collagène. La matrice extracellulaire du derme est dégradée. La peau a un aspect tombant et ridé causé par l'affaissement du derme (Rabe et al., 2006).

Après 15 minutes d'exposition, les médiateurs de l'inflammation, l'interleukine-1 et le TNF-α, sont activés au sein des kératinocytes et des fibroblastes. Les ROS inhibent les phosphatases contrôlant les récepteurs de ces cytokines, déclenchant les voies métaboliques de dégradation des fibres du derme. Avec l'âge la quantité d'élastine diminue, en revanche avec le photovieillissement l'élastine fragmentée s'accumule en amas au sein du derme et appelée l'élastose solaire. Ce phénomène est causé par l'activation de MMP12 responsable de la dégradation de l'élastine. En parallèle L'activité des enzymes responsables de l'assemblage de l'élastine (LOX, LOXL) est diminuée. Après irradiation, la néo-synthèse d'élastine est par conséquent incomplète. La néo-synthèse de fibres d'élastines non fonctionnelle est notamment décrite dans la littérature. L'accumulation de cycle avec la diminution de la synthèse de fibres fonctionnelles et l'augmentation de fibres non fonctionnelles explique ce phénotype et la perte d'élasticité de la peau (Weihermann et al., 2017).

II.3 Les systèmes de défenses endogènes

La peau possède ses propres moyens de défenses contre les effets négatifs du vieillissement chronologique ou des agressions extérieures. Les cellules vont combattre les ROS par l'activation de molécules antioxydantes et le piégeage des ions métalliques, catalyseur de cette réaction. Des mécanismes de réparation de l'ADN ainsi que la sénescence ou la mort de cellule vont être activés pour préserver l'intégrité de l'ADN.

II.3.1 Les molécules antioxydantes

L'oxydation des composants de la peau par les ROS est l'une des premières sources de dégradation des cellules. La peau possède des antioxydants endogènes permettant de combattre ce phénomène. Les cellules régulent la concentration en radicaux oxygénés grâce à l'activité de systèmes enzymatiques antioxydants et à la présence d'antioxydants non enzymatiques (Tableau 2). Le principe de ces molécules va être de piéger ces radicaux libres par une réaction chimique transformant les ROS en molécules inertes.

Antioxydants enzymatiques	Antioxydants non enzymatiques
Superoxyde dismutase (SOD)	L-ascorbate (Vitamine C)
Catalase	α-tocophénol (vitamine E)
Glutathion-peroxydase/ réductase	Ubiquinone (coenzyme Q10)
Thioredoxine-peroxydase/ réductase	Glutathion
Manganese-superoxyde dismutase (MnSOD)	Metallothionéine

Tableau 2 : Exemple d'antioxydants endogènes

Les enzymes antioxydantes les plus connues sont la superoxyde dismutase (SOD), la catalase, la glutathion-peroxydases/réductase et la thioredoxine-peroxydases/réductase. La SOD catalyse la réduction de l'anion superoxyde ($O_2^{\cdot -}$) en peroxyde d'hydrogène (H_2O_2). La SOD est localisée dans le cytosol et dans le noyau (SOD1), au sein des mitochondries (SOD2) mais également dans l'espace extracellulaire (SOD3). La catalase réduit le peroxyde d'hydrogène en eau. La catalase est fortement exprimée dans la couche cornée au niveau du peroxysome et du cytoplasme (Natarajan et al., 2014). La glutathion-peroxydase et la thioredoxine-peroxidase sont des enzymes fonctionnant en couple d'oxydo-réduction. La glutathion-peroxydase assure comme la catalase l'élimination de l'H_2O_2 par son groupement thiol. Elle intervient aussi dans la régénération de la vitamine E et du rétinol, antioxydant. La glutathion-réductase permet de recycler cette enzyme en réagissant avec le NADPH. La thioredoxine-peroxydase réduit l'H_2O_2 et les alkylperoxydes en formant des ponts disulfures entre les résidus de cystéine. La thioredoxine-réductase réduit la thioredoxine-peroxydase grâce à un transfert d'électron au $NADP^+$, et la régénère (Godic et al., 2014). En réponse au ROS, notamment lors d'irradiation UV, la peau a développé un complexe antioxydant le manganèse-superoxyde dismutase (MnSOD) présent dans les mitochondries. Il réduit l'anion superoxyde en peroxyde d'hydrogène lui-même régénéré en eau ou en oxygène par la Glutathion peroxidase (Pandel et al., 2013).

Les vitamines C, E et le coenzyme Q10, sont les principaux antioxydants non enzymatiques. La vitamine C est un antioxydant hydrophile, donneur d'électron. En présence de ROS, elle va s'oxyder pour former « l'acide semi-dehydroascorbique ». L'avantage de ce radical est qu'il est stable et non réactif. L'apport en vitamine C provient de l'alimentation car les primates ne la synthétisent pas (Rinnerthaler et al., 2015c). La vitamine E (α-tocophérol) est un antioxydant lipophile protégeant de la lipoperoxydation. Pour cela elle réduit les radicaux peroxydes et hydroperoxide. La vitamine E perd un proton et se transforme en radical non réactif (tocophéroxyle) qui sera par la suite éliminé par l'acide ascorbique. Nous retrouvons cette vitamine dans les membranes cellulaires. Il peut être apporté également par un apport en huile

végétale. L'ubiquinone (coenzyme Q10), liposoluble, est impliqué dans la chaine respiratoire permettant le transport des électrons, responsable de la production d'énergie par la mitochondrie. L'ubiquinone est réduite en ubisemiquinone et ubiquinol par les complexes I et II puis oxydée par le complexe III. Son implication dans la chaine de transport des électrons de la mitochondrie et donc des ROS, la classe comme un antioxydant. La glutathion est un tripeptide situé dans le cytosol. Il intervient dans la réduction du peroxyde d'hydrogène en eau. Malheureusement avec l'âge l'activité de ces antioxydants diminue. C'est pour cela que l'utilisation d'antioxydants exogènes est conseillé avec l'âge, en application topique ou systémique (Ganceviciene et al., 2012; Rinnerthaler et al., 2015c).

II.3.2 Le piégeage des ions métalliques

Comme mentionné en II.2.1.1, les ions ferriques libres sont une menace pour la cellule car ils entraînent la production de ROS néfastes, conduisant à sa mort. Par conséquent, les cellules doivent stocker les ions de fer. Ce stockage de fer est réalisé par la ferritine. La protéine se compose de 24 sous-unités formant une sphère qui entoure le fer. La ferritine est principalement stockée dans le cytosol, bien que des formes mitochondriales et nucléaires soient également connus. La ferritine semble être un outil important dans la régulation de l'équilibre d'oxydoréduction notamment après irradiation UV. Les plus fortes concentrations de la ferritine dans la peau se trouvent dans la couche basale. Après irradiation UV, en particulier UVA, les niveaux de la ferritine dans le derme ainsi que l'épiderme, augmentent fortement (Rinnerthaler et al., 2015c). Lors d'une irradiation aux UVA, en réponse au stress oxydant, le gène de l'hème oxygénase est activé dans les fibroblastes. Elle engendre une augmentation du taux de ferritine qui stocke les ions métalliques et ainsi limite la production de radicaux hydroxyl (Applegate et al., 1998; Seité et al., 2004). L'hème oxygénase est régulée par NRF2/Keap1. A l'état inactif, ce complexe est localisé dans le cytoplasme. Keap1 capte les signaux de stress oxydant grâce à ses cystéines, et NRF2 est libérée pour être transloquée au noyau et activée le promoteur « Antioxydant Responsive Element, ARE ». Il y a ainsi activation de plusieurs enzymes antioxydantes dont la hème oxygénase (Schäfer and Werner, 2015). L'irradiation UV induit également la transcription de métallothionéines. Ces petites protéines modulent les mouvements des ions cuivre et zinc dans le noyau. Elles régulent les potentiels redox qui sont modifiés par les ROS. Elles agissent comme des antioxydants avec leurs groupements thiols qui piègent les métaux limitant ainsi la formation de radicaux hydroxyles (Anstey et al., 1996).

II.3.3 La réparation de l'ADN

Il existe différents mécanismes de réparation de l'ADN plus ou moins spécifiques des lésions :

Par excision de nucléotides (Nucleotide Exision Repair ou NER); Ce système de réparation prend en charge la plupart des lésions dues aux rayons UV et notamment les adduits et les dimères de thymine. La lésion est reconnue par un complexe protéique (XPC/hHR23B). Les brins de l'ADN sont séparés au niveau de la lésion par l'interaction de la protéine XPA, un facteur de transcription (TFIIH) et une endonucléase. Une double incision de chaque côté est effectuée puis la brèche est prise en charge par les polymérases δ et ε. La liaison des nouveaux nucléotides est finalisée par l'ADN ligase I (Schuch et al., 2017).

Par excision de bases (Base Exision repair ou BER); Cette réparation s'applique aux cassures simple brin et aux petites modifications de bases azotées (base oxydée). Il prend en charge les dommages spontanés de l'ADN mais aussi les lésions de l'ADN créés par les ROS. Il est donc très efficace contre la mutagénèse spontanée et celle induite par des photoproduits. Le dommage est reconnu par la poly ADP ribose polymérase. Cette voie multi-enzymatique débute par l'action d'ADN glycosylases qui clivent les liens glycosidiques entre le sucre et la base azotée et créent un site abasique très instable. Il y a alors formation d'une cassure simple brin par élimination de la base. La polymérase β et une ADN ligase connectent les extrémités (Kassam and Rainbow, 2009).

Par réparation des doubles cassures de l'ADN par recombinaison non homologue ou homologue ; Les cassures doubles brins (CDB) provoquées directement ou indirectement par les UV sont très génotoxiques, non réparées elles sont létales. La lésion est reconnue par le complexe MRN (Mre11-Rad50-Nbs1) qui se lie à l'ADN et maintient les deux extrémités cohésives. Cette reconnaissance est essentielle pour initier la réparation et la signalisation du dommage. Une endonucléase digère l'un des deux brins et initie la résection. Si la résection est inhibée la réparation est prise en charge par la recombinaison non homologue (non homologous end-joining, NHEJ). Après rupture des brins, il y a reconnaissance par les protéines Ku et recrutement de la DNA-PK qui a une fonction kinase. Cette kinase phosphoryle le résidu sérine 139 du variant X de l'histone H2A (ɣ-H2Ax). La phosphorylation de l'histone entraine une distorsion de l'ADN qui pousse le complexe DNA-PK à s'éloigner du site de la cassure (Rothkamm and Löbrich, 2003). Les extrémités simples brins sont re-liguées par des ligases (XRCC4 et ligase 4) (Dai et al., 2003). Dans le cas où la résection est étendue, les CDB sont réparées par recombinaison homologue afin de préserver l'information génétique. La protéine

hRad52-Rab51 attire un duplex d'ADN homologue double brins au niveau de la cassure. Il y a alors neo-synthèse et ligation des brins (Rass et al., 2012).

II.3.4 La sénescence et la mort cellulaire

Lors du vieillissement cutané, des mutations ou des dégradations de l'ADN apparaissent. L'accumulation de ces lésions peut entrainer l'apparition de maladies en particulier des cancers. Si la réparation n'a pas été possible, les cellules de la peau vont alors entrer en sénescence ou mourir. La sénescence correspond à la sortie irréversible du cycle cellulaire. L'arrêt du cycle cellulaire est médié par p53/p21 ou p16/Rb/E2F, « checkpoint » du cycle cellulaire (Höhn et al., 2017). La cellule se modifie et présente alors un phénotype spécifique sénescent (senescence-associated secretory phenotype, SASP), puis est éliminée par apoptose ou autophagie (Vicencio et al., 2008). Ce mécanisme empêche la propagation de cellules endommagées. Avec l'âge le nombre de cellules sénescentes augmente et contribue au vieillissement (Ghosh and Capell, 2016)(Figure 14).

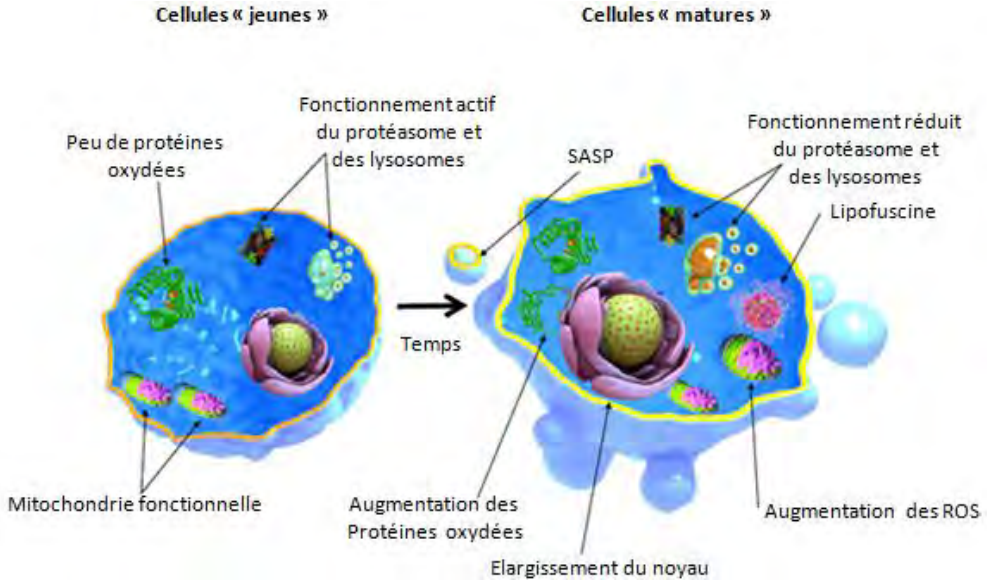

Figure 14: Les caractéristiques d'une cellule sénescente (Höhn et al., 2017)

Lors du photovieillissement, lorsque tous les systèmes de défenses, d'arrêt du cycle cellulaire et de réparation n'ont pas permis de restaurer les altérations de la cellule, la dernière alternative est l'élimination des cellules endommagées par un processus de mort cellulaire, l'apoptose. Les lésions induisent l'activation de la transcription de p53, qui entraine l'expression de BAX, facteur pro-apoptotique. Il est localisé dans la membrane externe des mitochondries pour induire la libération du cytochrome C et de facteurs de l'induction de l'apoptose. Les caspases, protéases à cystéine, sont activées et entrainent la fragmentation de l'ADN. La cellule est par la suite éliminée par exocytose (Batista et al., 2009; Polefka et al., 2012; Svobodova et al., 2006)

II.3.5 Systèmes de défense endogène contre les UV : La mélanogénèse

Les mécanismes de défense de l'organisme contre le photovieillissement sont les mêmes que pour le vieillissement chronologique et extrinsèque. En plus de l'activation des antioxydants endogènes (présentés en II.3.1) et des systèmes de réparation de l'ADN (présentés en II.3.3) deux mécanismes sont plus particulièrement activés lors du photovieillissement, les voies impliquées dans la pigmentation et le piégeage des ions métalliques.

Sous l'effet des UV, la synthèse de mélanine et la quantité de mélanine transférée aux kératinocytes sont augmentées. La mélanine est un pigment naturel de la peau qui absorbe les UV et peut également agir comme un piégeur de radicaux. Dans les kératinocytes, la mélanine se positionne autour du noyau afin de protéger le génome des effets délétères des UV (Yamaguchi et al., 2006). Les UV stimulent directement les mélanocytes et les kératinocytes pour activer la mélanogénèse notamment par l'activation du facteur USF-1 *via* p38 (Corre et al., 2004) ou de la pro-opiomelanocortine (POMC) via p53 (Figure 15). Les activateurs de la mélanogénèse tels que l'alpha melanocyte stimulating hormone (α-MSH), l'hormone adrénocorticotrope (ACTH) et β-endorphine activent leurs récepteurs, les mélanocortines de type 1. L'AMP cyclique est alors augmentée et elle stimule l'expression de la microphthalmia associated transcription factor (MITF) responsable de la conversion de la tyrosine en L-DOPA (L-3,4-dihydraxyphénylalanine) par la tyrosinase. La L-DOPA est ensuite oxydée en dopaquinone pour être transformée en phéomélanine et plus particulièrement eumélanine. La mélanine est ensuite transférée aux keratinocytes *via* les mélanosomes au sein de leurs dendrites (Tran et al., 2008).

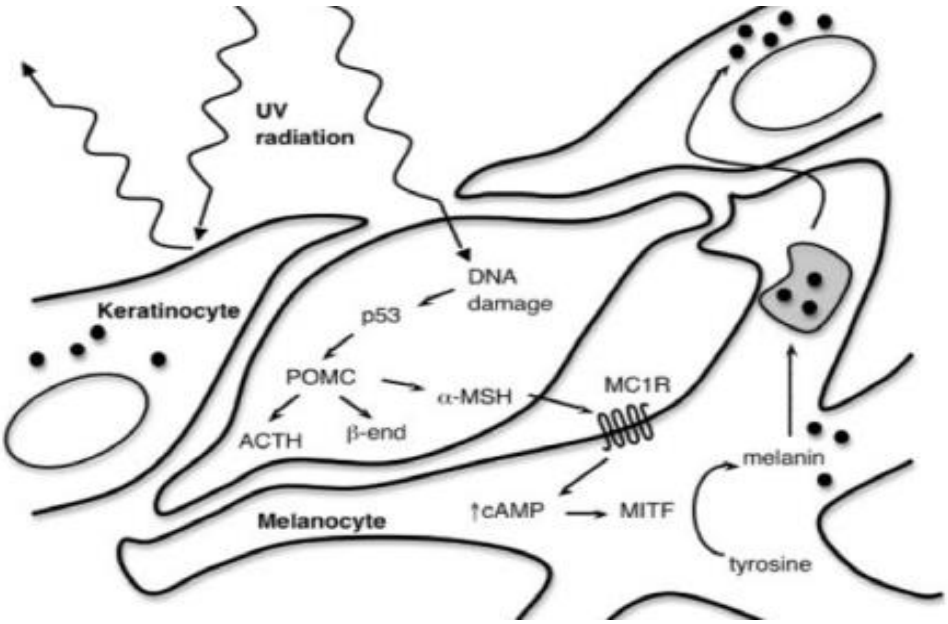

Figure 15 : Activation de la mélanogénèse par les UV (Tran et al., 2008)

II.4 Les traitements préventifs et curatifs

Pour prévenir et traiter le vieillissement cutané, des produits hydratants, antioxydants ou anti-âges ont été développés par les industriels. Ils permettent de renforcer les défenses naturelles ou agissent sur des processus qui limitent la dégénérescence de la peau. Ces produits doivent être appliqués quotidiennement et sur du long terme par voie topique. Il est possible de prendre également des compléments alimentaires ou des aliments naturellement riches en antioxydants par voie orale. L'effet bénéfique se produit sur tout l'organisme mais est particulièrement visible sur la peau (Gramza-Michałowska and Człapka-Matyasik, 2011; Mennen et al., 2002).

L'hydratation est le premier geste de prévention. Cela consiste à préserver la peau de la déperdition en eau. Pour cela il faut préserver les lipides de la couche cornée ainsi que la production du facteur naturel de l'hydratation (NMF). Les huiles végétales (huile argan ou karité par exemple) forment un film lipidique sur la peau qui préserve les lipides de la couche cornée et évitent la perte insensible en eau. Il est également possible d'utiliser des produits stimulant la production de NMF (Hashizume, 2004).

L'utilisation d'antioxydants permet de limiter le stress oxydant et donc la dégradation des cellules de la peau. Avec l'âge la quantité et l'activité des antioxydants naturels de la peau diminuent. Il est donc intéressant de combler cette déficience par un apport exogène. En voici quelques exemples :

-Les polyphénols, présent dans l'extraction de raisin ou de the vert ont la capacité de piéger les radicaux libres (Camouse et al., 2009; Ganceviciene et al., 2012).

-La vitamine E est un piégeur de radicaux libres qui réagit particulièrement avec l'oxygène singulet. Elle est impliquée dans la stabilité des membranes cellulaires en inhibant l'oxydation des lipides.

-Les dérivés de vitamine A, les rétinoïdes, sont impliqués dans le contrôle de la prolifération cellulaire. Ils vont pouvoir palier à la diminution du potentiel proliératif des kératinocytes basaux par la modification de la voie EGF et ses récepteurs spécifiques RAR ET RXR. Ils agissent sur la fonction barrière en activant les transglutaminase épidermique. Ils vont également agir sur la synthèse de collagène des fibroblastes par la régulation négative du facteur de transcription AP-1 (Dreyfus, 1995).

- La vitamine B3 a une activité anti-glycante, pro-collagène et pro-pigmentante.

- La vitamine C est impliquée dans la synthèse du collagène. Pour cela elle inhibe la MMP1 et NF-κb et stimule TIMP1. L'utilisation en application topique de la vitamine C est controversée car sa dégradation est très rapide (Stojiljković et al., 2014).

II.4.1 Les traitements spécifiques du vieillissement chronologique

Le meilleur traitement du vieillissement chronologique est l'application de produit préventif anti-âge et une hygiène de vie limitant les stress oxydants. Les produits dits anti-âge ont un effet sur le long terme en modifiant la composition physico-chimique de la peau et en réduisant les effets du vieillissement.

II.4.1.1 Traitement préventif : L'hygiène de vie

Il a été démontré que la restriction calorique sur des souris retardait le processus de vieillissement. La restriction calorique influence le métabolisme hormonal, le stress oxydant, les processus de réparation de l'ADN et la signalisation apoptotique. L'effet bénéfique est ici généralisé sur tout l'organisme (Lee et al., 1999). La littérature rapporte que l'exercice et une alimentation équilibré aide à retarder le vieillissement global de l'organisme, visible sur la peau (Hammar and Östgren, 2013; Ristow and Schmeisser, 2011).

II.4.1.2 Les traitements curatifs anti-âge et oestrogénothérapie

Pour réparer la peau, les industriels ont développé des produits en formulation contenant des « actifs » agissant sur les voies de signalisation altérées lors du vieillissement cutané et ainsi améliorer les signes de l'âge. La plupart de ces composés interviennent dans le comblement des rides par la stimulation de la production de la matrice extracellulaire.

Pour les femmes, il est possible d'utiliser l'oestrogénothérapie substitutive. Le taux d'œstrogène diminuant avec l'âge (en particulier à la ménopause) est associé à une multitude de changements cutanés. Des études sur des souris ont montré que des traitements avec des hormones de croissance et de mélatonine semblent avoir des effets bénéfiques sur les signes de l'âge. Ces hormones agiraient sur la réduction de l'oxydation et de l'apoptose (Fernández-Tresguerres Hernández, 2004). Ce traitement augmente l'épaisseur cutanée, stimule la synthèse de collagène, d'acide hyaluronique et des fibres élastiques. Ce type de traitement est administré par voie orale, topique ou percutanée (Bensaleh et al., 2006). Ce traitement hormonal a également des effets bénéfiques sur l'atrophie urogénitale, ostéoporose et les dysfonctionnements psycologiques et sensoriels (Wines and Willsteed, 2001).

II.4.1.3 Les traitements chirurgicaux

De manière plus radicale, il est possible de traiter la détérioration de la peau par des techniques dites chirurgicales. Voici les principales :

- L'injection de toxine botulique (botox) ; Cette technique utilise la toxine botulique purifiée de la bactérie *Clostridium Botulinium*. Cette bactérie est connue pour causer une paralysie musculaire flasque (à l'inverse de la toxine tétanique). La toxine va bloquer la transmission neuromusculaire en inhibant les neurones moteurs. Cette propriété a été déviée et adaptée à la cosmétique. A faible dose, la toxine est injectée localement dans les muscles responsables des traits/rides d'expression. La contraction de ces muscles est inhibée, il n'y a donc pas la formation de ride. Son effet dure 3 à 4 mois car de nouvelles terminaisons nerveuses vont se reformer.
- L'injection d'acide hyaluronique ; Il est injecté dans la peau, de manière localisée, au niveau des rides du visage. L'acide hyaluronique est le principal constituant du liquide interstitiel du derme. La peau paraît alors re-pulpée. Le produit se résorbe graduellement avec le temps (Marconnet, 2015).
- L'exfoliation profonde ; Le principe de l'exfoliation profonde est de dégrader les couches supérieures de l'épiderme (couche cornée et granuleuse) par un traitement chimique (acide glycolique, par exemple). La peau est alors lissée et apparait plus jeune. Cette pratique est effectuée par un médecin.
- Le traitement au laser ; Cette technique permet de corriger les rides fines et de stimuler la synthèse du derme. Un laser à CO_2 ou Erbium est utilisé. Le laser va éliminer les cellules mortes de la peau et lisser la surface de celle-ci. Cette technique est également utilisée sur les défauts de pigmentation et les cicatrices (Haedersdal, 1999).
- La chirurgie esthétique ; Le lifting de la peau concerne principalement le visage et l'abdomen. L'intervention est réalisée sous anesthésie locale ou générale. Le but est de tendre la peau en éliminant le surplus. L'effet est ici permanent (Beylot, 2016).

II.4.2 Les traitements spécifiques du vieillissement extrinsèque

Le meilleur traitement est évidemment de limiter l'exposition de la peau à la pollution et au tabac. Il est possible d'utiliser des produits dermatologiques préventifs ou curatifs anti-âge et surtout antioxydants (Puri et al., 2017).

L'augmentation de la pollution a créé un nouveau marché dans l'industrie dermo-cosmétique avec l'apparition de produit « détox » et de produit anti-pollution. Cette tendance est apparue

en Asie. Cette catégorie de produit représente en 2016, 1% des produits lancés sur le marché mondial des actifs. Les voies métaboliques ciblées sont souvent les mêmes que pour lutter sur le photovieillissement. Les stratégies mises en place visent la réduction des ROS, la préservation du derme, la limitation de l'inflammation cutanée et le renforcement de la barrière épidermique (Balmer, 2017; Berthon et al., 2017; Portugal-Cohen et al., 2017).

II.4.3 Les traitements spécifiques du photovieillissement

Le meilleur traitement du photovieillissement est la prévention axée sur la réduction des risques d'expositions en surveillant l'exposition de la peau tout au long de la vie et en se protégeant avec des produits solaires. Comme pour le vieillissement chronologique, il est possible de protéger ou traiter la peau avec des antioxydants exogènes. Les enzymes antioxydantes endogènes et les vitamines contenues dans la peau jouent un rôle protecteur (piégeage de radicaux) contre les dommages oxydatifs généré par les irradiations UV.

II.4.3.1 Hygiène et mode de vie : la prévention

La prévention repose sur l'association d'un ensemble de mesures permettant de protéger la peau du soleil par un mode de vie adapté. La photoprotection est d'autant plus efficace qu'elle débute tôt dans la vie. Il est recommandé :

- d'éviter des expositions excessives entre 12 et 16 heures
- de se protéger avec des vêtements (chapeau et manches longues)
- d'éviter des expositions aux UV artificiels (cabines de bronzage)
- d'appliquer régulièrement des produits de protection solaire efficaces sur l'ensemble du spectre UV sur les zones exposées tout au long de l'année.

II.4.3.2 Les produits solaires

Il existe aujourd'hui un grand nombre de produits solaires permettant de protéger la peau contre les UVB et UVA. La plupart sont composés d'écrans physiques et de filtres chimiques :

- les écrans solaires décrits comme inorganiques, physiques ou minéraux contiennent classiquement du dioxyde de titane ou de l'oxyde de zinc. Ce sont des substances opaques et inertes qui se présentent sous forme d'une fine poudre blanche avec un fort pouvoir couvrant. Ces composants très stables réfléchissent et difractent les rayons UV.
- les filtres solaires dits organiques sont des substances chimiques caractérisées par la présence de doubles liaisons conjuguées. Ils absorbent les photons incidents et les libèrent sous forme de

chaleur. Ils couvrent de plus large gamme de longueurs d'ondes (UVA et UVB) (Martini and Seiller, 2006). Ces produits solaires permettent de prévenir l'apparition de grains de beauté pouvant se transformer en mélanomes, l'accélération du vieillissement et une détérioration des tissus.

Pour évaluer l'effet protecteur d'un produit solaire, il faut tenir compte de son facteur de protection solaire (Solar Protect Factor, SPF) ou indice de protection solaire (IP). C'est une méthode de référence qui mesure le niveau de protection d'une irradiation UV avec 2 mg/cm^2 de produit sur des volontaires (méthode COLIPA). Cette protection s'exprime sous forme d'indice numérique de 6 à 50+ (Tableau 3). Il correspond à la MED d'une peau protégée sur la MED d'une peau non protégée. Par exemple pour un IP de 30, il faudra 30 fois plus de temps pour provoquer un érythème que sans protection solaire. Pour une protection optimale, les produits solaires sont composés de filtres contre les UVA et parfois même avec des ingrédients hydratants ou antioxydants.

Cette protection sera dépendante du type de peau, de la zone protégée et de l'activité physique de la personne (Fourtanier et al., 2006).

IP	Catégorie de protection	Type de peau	Ensoleillement index UV
< 9	Non protecteur	Déconseillé	
De 9 à 14	Faible	Peaux mates	Ensoleillement faible index 1/2
De 16 à 24	Moyenne	Peaux mates	Ensoleillement modéré index 3/4
De 25 à 39	Forte	Tous types de peau	Ensoleillement fort index 5/8
> 40	Très forte	Peaux sensibles	Ensoleillement extrême index 9+

Tableau 3 : Catégorie d'indice de protection solaire

II.5 Les maladies liées au vieillissement prématuré

Des maladies causées par des modifications génétiques peuvent avoir des signes cliniques comparables aux peaux matures et entrainent ainsi un vieillissement prématuré.

Comme les laminopathies font partie des maladies rares se traduisant par un vieillissement prématuré généralisé. La plus connue est la Progéria (syndrome de Hutchinson-Gilford). Les patients atteints par cette maladie ont une mutation d'un gène de la lamine A ou C, filament nucléaire intermédiaire. Lorsque la mutation survient, le gène produit une protéine tronquée, baptisée Progérine, qui s'accumule dans le noyau et entraine des dysfonctionnements. Cette

maladie se traduit par une mortalité précoce et un aspect physique de personnes âgées (McKenna et al., 2015).

Nous retrouvons aussi des affections rares du tissu conjonctif comme le Cutis laxa. Cette maladie se traduit par une peau ridée, abondante et qui pend. La peau perd de son élasticité car des gènes, comme la fibuline ou l'élastine, sont altérés. Ces modifications causent également des atteintes au niveau des viscères, du squelette, des poumons et au niveau cardiovasculaire (Mohamed et al., 2011; Van Maldergem and Loeys, 1993)

Les mutations induites par les UV sur l'ADN ont été décrites comme facteurs déclenchant l'apparition de cancers cutanés. Les deux principaux sont :

-les carcinomes qui se développent à partir des kératinocytes. Ils sont eux même divisés en deux catégories. Les carcinomes basocellulaires qui se développent à partir des cellules basales de l'épiderme. Ils se présentent sous la forme de petits nodules perlés sur la peau.

Les carcinomes spinocellulaires proviennent des kératinocytes différenciés. Ils se développent suite à une lésion précancéreuse comme les kératoses actiniques, les radiodermites, les brûlures et les plaies chroniques. Ils se présentent sous forme d'une macule érythémateuse rosée ou brune (Elsner et al., 2013).

-les mélanomes sont des cancers qui se développent à partir des mélanocytes. Ils se manifestent sous forme d'une petite tache pigmentée asymétrique et irrégulière (Pfeifer and Besaratinia, 2012).

Les UV induisent des lésions de l'ADN qui nécessitent l'intervention de systèmes de réparation de l'ADN. Les conséquences de la non fonctionnalité de l'une des protéines du NER conduit à l'apparition de trois syndromes rares :

-Le *Xeroderma Pigmentosum* est une maladie génétique entraînant une dégénération progressive de la peau, causée par l'accumulation de dommages. Cette maladie est caractérisée par une extrême sensibilité aux UV et par une augmentation du risque de cancer. La peau est très sèche, fine et présente de nombreuses taches pigmentées comme les personnes âgées. Elle est causée par des mutations de 8 gênes (XPA à XPG (ERCC5), XPV).

-Le syndrome de Cockayne est une maladie pléiotropique se caractérisant par une photosensibilité et des retards physiques et mentaux. Ces malades souffrent de défaut du squelette et du visage. Elle provient de la mutation de ERCC6, ERCC8 et de la voie de réparation couplée avec TCR (transcription coupled repair).

-la trichothiodystrophie (TTD) est une maladie rare (1 naissance sur 1 million) dont la voie NER ne peut réparer les lésions de l'ADN causés par les UV. Ce phénotype résulte de la mutation de XPB ou XPD hélicases. Les personnes souffrent alors de photosensitivité. Ce syndrome se caractérise par une diminution des résidus soufrés dans la kératine, ce qui engendre des ongles et des cheveux cassants. Ces malades présentent souvent de l'eczéma, une ichtyose, un retard de croissance et des troubles neurologiques (Krieger and Berneburg, 2012).

II.6 L'épidémiologie du vieillissement cutané

Nous sommes tous touchés par le vieillissement cutané chronologique. En Europe le nombre de personnes âgées va tripler et passer de 18 millions en 2004 à 50 millions en 2051. L'avancé de la médecine et l'augmentation de l'espérance de vie en sont responsables. L'espérance de vie en Europe est de 77,9 ans pour les hommes et 83,3 ans pour les femmes (INED, 2015). Le vieillissement démographique a un impact direct sur l'économie et en particulier sur l'industrie cosmétique avec le développement de nombreux produits anti-âge. L'industrie dermo-cosmétique est un secteur d'activité en perpétuelle évolution, en 2016 le marché cosmétique mondial est estimé à 205 milliards d'euros. Le marché est réparti avec 39,9% en Asie et Pacifique, 24,8% en Amérique du nord, 19,3% en Europe de l'ouest, 10% en Amérique latine et 8,9% pour le reste du monde. Les soins de la peau suivis par le soin des cheveux et le maquillage sont les produits les plus consommés (rapport d'activité l'Oréal, 2016).

De nombreuses études ont montré que les rides prématurées sont associées au tabagisme. Il existe des preuves que plus un individu fume, plus l'effet du vieillissement prématuré est visible. Une étude, dans laquelle a été évalué l'âge des fumeurs et des non-fumeurs, a indiqué que les fumeurs avaient en moyenne 2,7 ans de plus que leur âge réel, alors que les non-fumeurs avaient 0,7 ans en moins que leur âge réel. Une étude a examiné l'effet de l'association de la cigarette et de la lumière du soleil, afin d'évaluer l'importance relative de chacune de ces expositions dans le développement des rides. Les résultats de cette étude suggèrent que le tabagisme peut être un facteur plus important dans le développement des rides que l'exposition au soleil. Les individus exposés à la fois à la fumée de tabac et à la lumière du soleil sont plus prématurément ridés que les individus exposés à la fumée de tabac ou à la lumière du soleil uniquement. Une étude a révélé que les fumeurs étaient 5,8 fois plus susceptibles de développer des rides que les non-fumeurs (vmc, 2009).

La pollution est au 13ème rang dans les causes de mortalité. La pollution de l'air, notamment les particules fines, est une des causes de l'augmentation de la mortalité mondiale. L'Organisation Mondiale de la Santé considère que les particules de 10µm (PM10) ne doivent pas excéder 25 µg/m^3 en moyenne chaque année. Pour les particules de 2.5µm (PM2.5), il ne faut pas excéder 10 µg/m^3. La concentration de PM10 est nettement plus élevée dans les zones urbaines que dans les zones rurales (Kim et al., 2016). Une étude sur 400 femmes caucasiennes, de 70 à 80 ans, a évalué l'influence de la pollution de l'air sur le vieillissement de la peau. L'exposition à la pollution atmosphérique est significativement corrélée aux signes du vieillissement cutané en particulier aux taches pigmentaires. L'exposition aux PM2.5 et aux particules provenant de la circulation (PM10) a été associée à 20% de plus de taches pigmentaires sur le front et les joues (Vierkötter et al., 2010)

Les UV sont impliqués dans l'apparition de cancer cutanée mais c'est seulement à partir des années 1930 que la propriété carcinogène du rayonnement UV est reconnue.

Les carcinomes basocellulaires (assise basale) et spinocellulaires (couche intermédiaire) sont des cancers des kératinocytes. Ce sont les cancers cutanés les plus répandus. Il y a environ 70 à 80 nouveaux cas par tranche de 100 000 habitants repérés par an, soit chaque année environ 40 à 50 000 nouveaux cas pour l'ensemble de la population française.

Le mélanome est une tumeur maligne des mélanocytes. Actuellement, ce cancer frappe 8 à 10 personnes sur 100 000 par an, ce qui signifie entre 5 à 6 000 nouveaux cas par an en France. Les femmes ont un risque légèrement supérieur (60% des cas) (Dermato-info.fr, 2017).

L'exposition au soleil est un effet de mode qui a débuté avec la banalisation des congés payés au début du 20ème siècle en Europe. Le teint halé est alors signe de bonne santé et est valorisé par la presse occidentale. Le soleil a des effets bénéfiques pour l'assimilation de vitamines et le bien-être psychologique mais également des effets néfastes. Des campagnes de prévention (1993) sont alors lancées pour sensibiliser aux effets néfastes du soleil et indiquer les bonnes précautions à prendre (Beck and Gautier, 2010).

CHAPITRE III. L'absorption cutanée

III.1 Introduction et définitions

La barrière cutanée n'est pas absolue, elle est perméable à certaines substances selon leur conformation, taille et composition chimique ; c'est l'absorption cutanée.

En dermo-cosmétique, l'absorption se limite à l'épiderme car un cosmétique est décrit (dans le règlement du 30 novembre 2009 article L5131.1 du code de la santé publique) comme : *« On entend par produit cosmétique toute substance ou mélange destiné à être mise en contact avec les diverses parties superficielles du corps humain, notamment l'épiderme, les systèmes pileux et capillaires, les ongles, les lèvres et les organes génitaux externes, ou avec les dents et les muqueuses buccales, en vue, exclusivement ou principalement de les nettoyer, de les parfumer, d'en modifier l'aspect, de les protéger, de les maintenir en bon état ou de corriger les odeurs corporelles. ».* Cette propriété est utilisée pour protéger la peau contre les dégradations qu'elle subit ou pour améliorer son aspect extérieur.

En dermatologie ou médecine, on parle d'absorption percutanée. L'absorption percutanée correspond au transfert d'une substance à travers la peau depuis le milieu extérieur jusqu'au sang. En effet, un médicament est lui définit comme (L5111-1) : *« toute substance ou composition présentée comme possédant des propriétés curatives ou préventives à l'égard de maladies humaines ou animales, ainsi que toute substance ou composition pouvant être utilisée chez l'homme ou chez l'animal ou pouvant leur être administrée, en vue d'établir un diagnostic médical ou de restaurer, corriger ou modifier leurs fonctions physiologiques en exerçant une action pharmacologique, immunologique ou métabolique ».*

Cette propriété est utilisée afin de traiter la peau contre des pathologies. L'absorption percutanée résulte de deux phénomènes, (i) de la pénétration de la molécule au sein de la peau par diffusion passive et (ii) de sa résorption par la circulation sanguine ou lymphatique du derme papillaire (Figure 16). La couche cornée va être la première barrière de diffusion d'une molécule. Il existe trois voies de pénétration au travers de l'épiderme pour atteindre le derme (voir III.2).

La pénétration de molécules est facilitée grâce à l'utilisation d'excipients ou de formulations spécifiques. La pénétration du composé dépend de la loi de diffusion passive qui est définit par la loi de Fick. Elle dépend de la concentration de la substance des deux cotés de la membrane et de la constante de perméabilité de la peau (Boudry et al., 2008).

La frontière entre le médicament et les produits dermo-cosmétiques est étroite. La différence se situe au niveau de l'efficacité thérapeutique pour un individu malade en pharmacologie et une efficacité physiologique au niveau superficiel pour les cosmétiques.

De ce fait, les produits dermo-cosmétiques ne sont pas soumis à une autorisation de mise sur le marché (AMM) mais les fabricants sont dans l'obligation de fournir un dossier scientifique prouvant les allégations du produit. De plus, ces produits sont soumis à un examen toxicologique avant toute mise sur le marché ou test sur volontaires. Ces lois ont ouvert un marché de l'ingénierie tissulaire cutanée et du développement de test *in vitro.*

En France, l'agence nationale de sécurité du médicament et des produits de santé et la direction générale de la consommation, de la concurrence et de la répression des fraudes veillent au bon respect des lois. Au niveau européen, les institutions qui s'occupent de la réglementation des cosmétiques sont la commission européenne et le conseil européen.

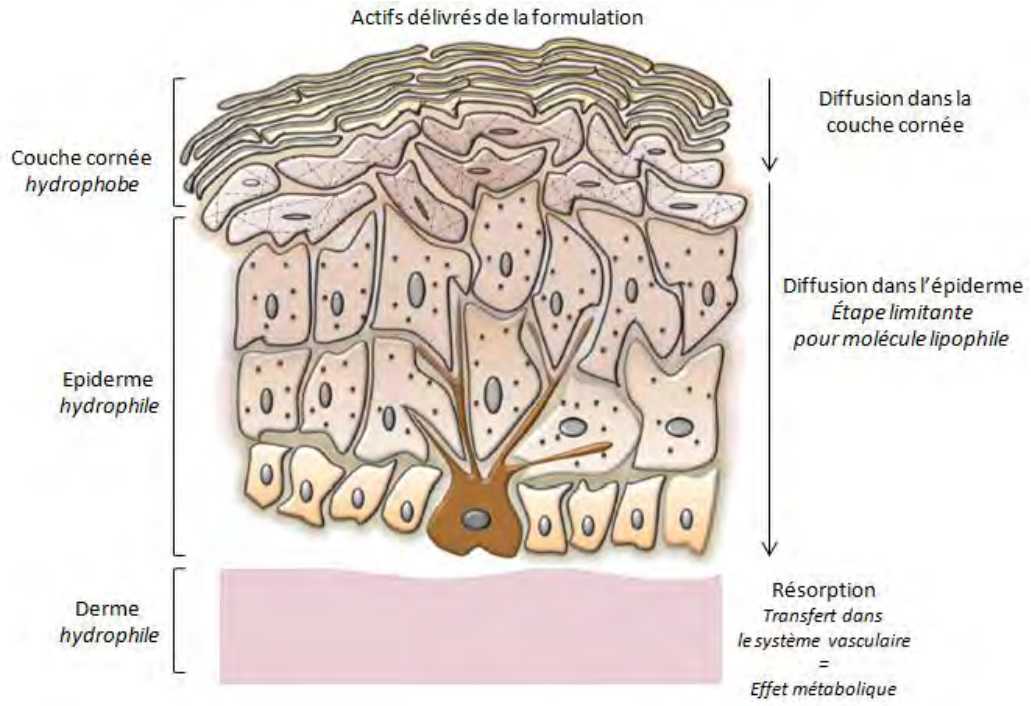

Figure 16 : Processus de pénétration d'un composé dans la peau

III.2 Les différentes voies de pénétration

Il existe trois types de voies de pénétration au sein de l'épiderme et plus particulièrement de la couche cornée. Le plus souvent, la pénétration cutanée est la résultante de trois modes de pénétration (figure 17) (Dragicevic and Maibach, 2015; Volz et al., 2015).

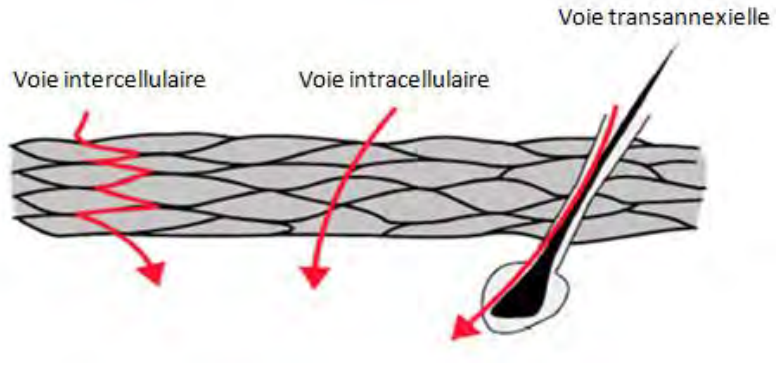

Figure 17: Les différentes voies de pénétration d'une molécule dans l'épiderme (d'après(Volz et al., 2015))

La voie intercellulaire correspond à la diffusion du composé entre les cellules au sein des lipides des espaces inter-cornéocytaires. Les petites molécules passent prioritairement par cette voie. L'orientation des bicouches lipidiques de l'enveloppe cornée délimite des zones lipophiles et hydrophiles qui influencent la pénétration du composé. Pour aider la pénétration de molécule par cette voie, des produits chimiques, peuvent être utilisés pour déstabiliser cette cohésion et fluidifier les lipides pour favoriser la pénétration du composé.

La voie de pénétration intracellulaire correspond à la diffusion passive d'un actif qui va se propager à travers les cellules de la couche cornée puis de l'épiderme. Cette voie a souvent été favorisée étant donnée la faible surface relative de l'espace intercellulaire (5% de la couche cornée). La pénétration d'un composé par cette voie est tout de même limitée, du fait du nombre de cornéocytes à traverser. Nous comptons en moyenne une quinzaine de couches de cornéocytes séparés entre eux de quelques nm.

La voie transannexielle correspond à la pénétration de composés par le follicule pileux et les glandes sudoripares. La répartition des follicules pilosébacés est de 400 à 600 unités/cm^2 et de 120 à 620 unités/cm^2 pour les glandes sudoripares selon les zones du corps. La voie par les follicules pileux permet la diffusion rapide de composés lipophiles. En effet, ces actifs vont se mélanger au sébum et pénétrer directement jusqu'au derme. Les glandes sudoripares constituent des pores hydrophiles. Cette voie est privilégiée par les ions, les grosses molécules, les électrolytes et les molécules très polaires (Lademann et al., 2011).

III.3 Les facteurs influençant l'absorption cutanée

L'absorption cutanée est dépendante de la physiologie de la peau, des caractéristiques chimiques de la molécule d'intérêt, des conditions d'applications, de l'utilisation d'excipients et de la formulation du produit.

Les principaux facteurs limitant la pénétration d'un composé sont les caractéristiques physiologiques de la peau (Boudry et al., 2008):

- L'âge ; la peau des enfants et des personnes âgées laisse pénétrer une quantité plus importante de molécules due à la finesse leurs couches épidermiques, à l'absence de glandes sébacées et à une faible hydratation.
- Le pH de la peau ; il conditionne l'ionisation et la capacité d'absorption des actifs. Ce pH est variable selon la zone du corps, la sécrétion de sueur et de sébum.
- L'intégrité de la peau ; une peau avec la fonction barrière lésée (brulure, eczéma, psoriasis,…) favorisera la pénétration de molécules exogènes.

Les caractéristiques chimiques de la molécule influence sa pénétration au sein de la peau selon :

- La taille et poids moléculaire (<500 Da)
- Le coefficient de partage eau-lipide
- L'ionisation en fonction du pH
- La concentration appliquée
- La solubilité

L'étude de l'impact de ces différents facteurs a permis de mettre en évidence des conditions optimales pour favoriser la pénétration cutanée : (i) un coefficient de partage adapté compris entre -1 et 4 ; (ii) un point de fusion en dessous de 200°C ; (iii) un poids moléculaire inférieur à 500 $g.mol^{-1}$ (Benson, 2005; Magnusson et al., 2004).

La connaissance des modalités de diffusion et d'absorption des substances exogènes (biologiques, chimiques, physiques) à travers la peau et des particularités dynamiques, cinétiques et quantitatives de cette diffusion cutanée permet de définir la stratégie de traitement.

La procédure d'application du produit influence l'efficacité de sa pénétration, elle est modifiée selon (Boudry et al., 2008) :

- La zone d'application ; la couche cornée n'a pas la même épaisseur sur tout le corps. Par exemple, la peau est plus kératinisée et épaisse au niveau des paumes des mains et des pieds. D'autres zones, comme la région rétro-auriculaire qui est deux fois plus perméable et les zones pileuses vont à l'inverse favoriser la pénétration d'actif.
- L'effet occlusif ; il augmente l'hydratation de la peau, la température du *stratum corneum*, le débit sanguin et l'effet réservoir. Il peut être obtenu à des degrés divers (très occlusif ou légère respiration cellulaire) par des pansements avec des corps gras par exemple.
- La dose et la durée de contact ; en général, la quantité appliquée est comprise entre 1 et 5 mg/cm^2 pour une formulation solide et une quantité supérieure à 10 $\mu l/cm^2$ pour un liquide. Le temps dépend de l'étude mais il est souvent fixé à 24 heures.

Les excipients sont des molécules qui permettent de faciliter la diffusion de molécule à travers les membranes biologiques. Ces produits doivent respecter quelques propriétés ; Ils ne doivent pas (i) être toxiques, irritants ou allergènes ; (ii) avoir des effets pharmacologiques ou cibler des récepteurs biologiques ; (iii) causer des défauts de la barrière sur une longue période et ils doivent (vi) être compatibles avec d'autres excipients ou formules (Lane, 2013).

Les excipients les plus couramment utilisés sont :

- L'eau ; la couche cornée contient généralement 15 à 20 % d'eau. L'application d'un produit aqueux de manière occlusive va entrainer un équilibre osmotique et limiter la perte insensible en eau. La création de cet équilibre, va augmenter le coefficient de diffusion et va permettre aux actifs lipophiles ou hydrophiles de pénétrer la couche cornée.
- Les sulphoxides (comme le Dimethylsulphoxide, DMSO) est considéré comme un solvant polaire aprotique universel. Le DMSO va dénaturer les protéines de la couche cornée et modifier les kératines intercellulaires. La déstabilisation de la cohésion des cornéocytes va permettre aux molécules hydrophiles ou lipophiles de pénétrer. Par contre, une utilisation à forte dose entraine des érythèmes et dénature les protéines de la peau.
- Les alcools et les glycols (comme le propylène glycol ou glycérol); souvent utilisés en complément avec l'eau, ils permettent une absorption rapide de la molécule ($1 mg.cm^2/h$). Ils provoquent un gonflement des cornéocytes et affectent leur structure en solubilisant les lipides. Ils servent également à solubiliser l'actif. Ils sont notamment utilisés comme vecteur pour la diffusion d'hormones.

-Les acides gras ; l'absorption percutanée peut être augmentée avec l'emploi de divers acides gras comme l'acide oléique. Ils modifient et interagissent avec les lipides de la couche cornée pour faciliter la pénétration de molécules.

- Les surfactants ; les actifs lipophiles sont très solubles dans les surfactants. Ils solubilisent également les membranes des cornéocytes et augmentent ainsi la diffusion de produits. Ils peuvent être irritants à forte dose. (Williams and Barry, 2004)

- Les tensioactifs ; Ils permettent la dispersion de corps gras dans l'eau grâce a une conformation amphiphile. Ils forment des interfaces de types micellaires entre les liquides non miscibles, entre un solide et un liquide ou entre un gaz et un liquide.

- Les nanoparticules ; ce sont des sphères ou capsules de taille nanométrique composées de polymères (polycaprolactone, poly (D, L)lactique, etc.) ou de lipides. Ce type de formulation présente plusieurs avantages : (i) leur taille lui permet de pénétrer les membranes des cellules plus facilement ; (ii) leur stabilité va permettre de conserver l'actif ; (iii) la libération de l'actif peut être contrôlée ou diffusée par la dégradation de ces capsules.

- Les liposomes ; Ce sont des vésicules formées par des bicouches lipidiques concentriques de quelques µm. Elles vont emprisonner, au milieu de la vésicule, des composés aqueux. Elles permettent une diffusion passive et continue de l'actif au travers des bicouches lipidiques du liposome. Ils peuvent également fusionner avec les membranes des cellules et libérer l'actif directement dans la cellule (Lorin et al., 2004)

L'un des objectifs principaux d'une formulation est d'assurer la biodisponibilité d'une molécule. Il a été démontré que la formulation influence le profil de pénétration. Elle doit également assurer la stabilité du produit, éviter les contaminations bactériennes, garantir l'innocuité du produit et assurer un confort d'application. Le défi majeur des formulations cosmétiques est de faire coexister dans un même système des substances qui n'ont pas les mêmes caractéristiques de solubilité. Il existe différents types de formulation, les plus courantes sont :

- Les émulsions ; selon leur consistance, sont classées comme formulation liquide (lotion) ou semi-solide (crème). Une émulsion est un système hétérogène de deux liquides non miscibles. Il y a une phase liquide en gouttelette (0.15 à 100µm) appelée phase dispersée, dans un autre liquide qui est définit comme la phase continue. L'émulsion est caractérisée par un équilibre hydrophile et lipophile. Il existe des émulsions avec de l'huile dispersée dans de l'eau (oil-in-water, o/w) et l'inverse avec de l'eau dispersée dans de l'huile (water-in-oil, w/o). Pour stabiliser ces émulsions, des émulsifiants, le plus souvent des tensioactifs comme décrits ci-

dessus, des polymères ou des gélatines sont utilisés. Ils agissent en réduisant les tensions entre les phases (Otto et al., 2009).

- Les gels ; ils sont formés d'un solvant liquide piégé par un composé organique ou minéral formant un réseau. C'est une formulation molle et élastique facile à manipuler.
- Les huiles ; Il s'agit d'une forme galénique très ancienne. Elles sont d'origines végétales, minérales ou animales. Elles créent un film lipidique sur la peau qui permet de limiter la déshydratation et renforce l'effet barrière de la peau. Conjuguées à des actifs, elles délivreront les molécules au sein de la peau par pénétration intercellulaire ou à travers les annexes de la peau.

III.4 L'évaluation de la pénétration d'un composé

L'évaluation de la pénétration cutanée peut être réalisée par différentes méthodes. Elle sera choisie en fonction du type d'étude et des précisions attendues. L'étude *in vivo* non invasive est idéale, elle est néanmoins réglementée et difficile à mettre en place. Pour pallier à cela, des études *in vitro* sur des échantillons de peaux humaines ou animales ont été développées.

III.4.1 La cellule de diffusion

L'étude de pénétration transcutanée est souvent effectuée à l'aide d'un système de cellule de diffusion. La plus connue est la cellule de Franz (figure 18). Elle comprend deux compartiments, le compartiment donneur séparé du compartiment receveur par la peau. Le compartiment donneur reçoit la formulation contenant l'actif. Des prélèvements successifs dans le compartiment receveur permettent d'établir, au cours du temps, le profil cinétique de passage. En fin d'expérience, la quantité d'actif qui n'a pas pénétrée dans la peau est mesurée : dans la distribution dans les assises cutanées (stratum corneum, épiderme et derme) et dans le compartiment récepteur. Ces données permettent d'établir un bilan massique et un profil de distribution. L'avantage de la cellule de Franz est qu'elle permet une analyse quantitative par High Performance Liquid Chromatography (HPLC). L'inconvénient est que la voie de pénétration du composé ne peut être définie (Ruela et al., 2016).

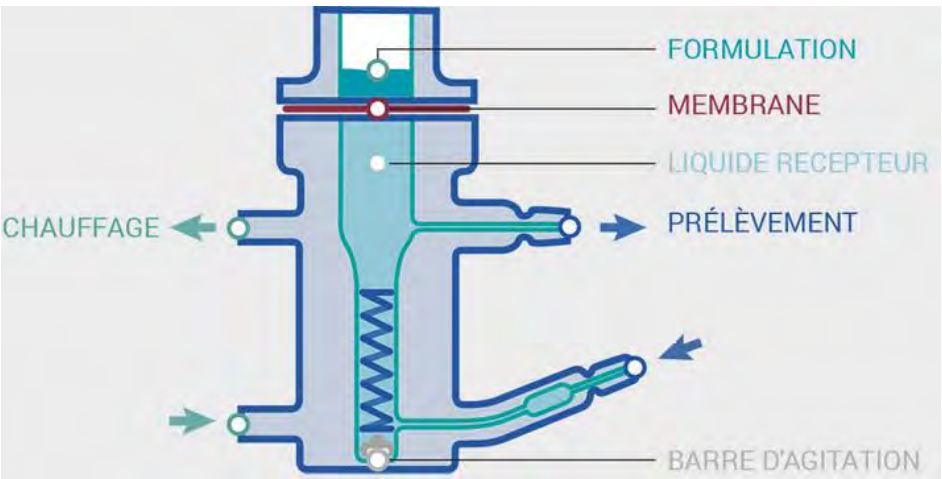

Figure 18 : Schéma d'une cellule de diffusion (Laboratoire Biogalenys®)

III.4.2 L'imagerie

L'autre moyen est l'utilisation de microscope. Il existe une multitude de microscopes permettant d'observer les structures. La fluorescence, facilement détectable, grâce à un microscope confocal ou biphotonique, est généralement utilisée pour étudier la peau *in vivo* ou *in vitro* (Seto et al., 2012). De plus, des méthodes de marquages spécifiques permettent d'observer les composants de la peau. En revanche, il est difficile de suivre visuellement la pénétration de molécule au sein de la peau.

Trois stratégies sont possibles, soit il faut :

(i) Tracer la molécule par de la fluorescence ou de la radioactivité.

(ii) Utiliser les propriétés optiques des molécules comme l'autofluorescence.

(iii) Utiliser des microscopes détectant les composants chimiques d'une molécule, comme la spectrométrie Raman qui permet de détecter et suivre une molécule. Cette technologie est basée sur la modification de la fréquence de la lumière selon le milieu. Une source lumineuse monochromatique de type infrarouge excite le tissu qui émet une vibration, traduit en un spectre spécifique des composants de la peau ou d'une molécule. Cette méthode est non invasive. Elle peut être utilisée sur des coupes de peau congelée, sur des explants ou *in vivo*. En revanche la résolution des images est faible (Franzen and Windbergs, 2015).

III.4.3 La technique du tape-stripping

Pour évaluer la pénétration d'un composé *in vivo*, il est possible d'utiliser la technique du tape stripping. Après l'application du composé sur la peau, un décollement des cornéocytes est effectué sur toute l'épaisseur de la couche cornée grâce à des films adhésifs. La substance est extraite et quantifié par HPLC dans chacune des couches. Mais cette technique ne permet pas de définir la voie de pénétration du composé (Escobar-Chávez et al., 2008).

CHAPITRE IV. Les techniques d'études de la peau

Les restrictions éthiques limitent les études sur des animaux ou sur des volontaires. Des modèles cutanés *in vitro* ont donc été développés. Ils vont de la simple culture cellulaire en monocouche à la reconstruction de peau en 3D jusqu'à l'utilisation d'explants cutanés. Pour analyser l'organisation structurale ou l'expression de protéines de ces modèles, il est nécessaire d'avoir recours à diverses techniques d'imageries.

IV.1 Les modèles biologiques cutanés

Le développement de l'ingénierie tissulaire de la peau a été motivé dans un premier temps par la nécessité de traiter les grands brulés. Les modèles *in vitro* ont également montré leurs atouts pour analyser et expliquer des mécanismes physiologiques cutanés à partir de peaux saines mais aussi pathologiques. L'obligation de répondre à la règlementation européenne qui interdit de réaliser des tests d'efficacités de produits cosmétiques sur les animaux a participé également à leur essor. Pour l'industrie dermo-cosmétiques, ces modèles cutanés permettent d'évaluer, en amont des tests sur volontaires, l'effet de nouvelles molécules (formulées ou non) sans problème éthique.

IV.1.1 Les modèles cutanés *in vivo*

L'observation *in vivo* de la peau est possible sur des modèles animaux. Les plus utilisé sont les rongeurs, les chiens et les porcs. La peau humaine peut être étudiée *In vivo* sur des volontaires (Figure 19).

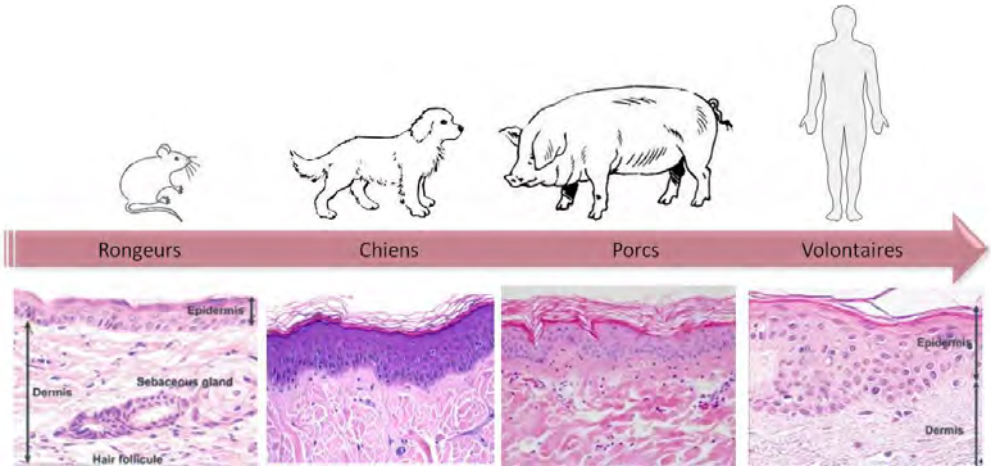

Figure 19 : Exemple de modèles cutanés *in vivo*

Les modèles cutanés *in vivo* regroupent les modèles animaux et les volontaires humains. Ces colorations sur coupes de peau montrent que les constituants majeurs sont similaires mais que l'épaisseur de l'épiderme varie beaucoup entre les espèces.

IV.1.1.1 Le modèle animal

Depuis 2013, la mise en application du nouveau règlement cosmétique (règlement européen n°1223/2009), interdit l'expérimentation animale pour le développement de produits cosmétiques en Europe. Il est toutefois encore possible d'utiliser des modèles animaux pour tester l'efficacité de nouveaux traitements dermatologiques.

Les rongeurs tels que les souris, les rats et les cochons d'Inde sont les espèces les plus utilisées. Les inconvénients majeurs de ces modèles sont que la peau de rongeurs est beaucoup plus fine et qu'elle présente une densité pileuse plus importante que celle humaine (tableau 4).

Espèces et site anatomique	Couche cornée (µm)	Epiderme (µm)	Peau totale (mm)
Souris (dos)	5	13	0.8
Porc (dos)	26	66	3.4
Porc (oreille)	10	50	1.3
Homme (avant-bras)	17	36	1.5
Homme (pied)	500 à 1000	-	1.5

Tableau 4: Comparaison de l'épaisseur de la peau entre espèces (Boudry et al., 2008)

L'avantage du modèle murin est de pouvoir réaliser des études sur un nombre important de sujets. Ce modèle est notamment utilisé pour l'étude des cancers cutanés qui sont difficiles à recréer sur d'autres modèles (Youssef et al., 2010).

Le modèle canin, est plus particulièrement la race Beagle, est utilisé pour étudier la dermatite atopique. Ces chiens développent spontanément et fréquemment cette pathologie d'origine environnementale et multigénétique. Ainsi ces chiens peuvent être utilisés pour tester des traitements et pour mieux comprendre cette maladie qui a une incidence très importante dans les pays industrialisés (Ka et al., 2014; Kim et al., 2015).

Un autre modèle animal très utilisé pour l'étude de la peau est le porc et plus particulièrement l'oreille de cochon. C'est la peau qui structurellement se rapproche le plus de la peau humaine. Nous retrouvons une épaisseur, une composition lipidique, un système immunitaire, un nombre de glandes sudoripares et une quantité similaire de poils entre les deux espèces. Les différences majeures entre la peau humaine et porcine sont la vascularisation et le nombre de glandes eccrines. Elle est principalement utilisée pour des études de pénétration transcutanée et pour l'évaluation de la toxicité de molécules. Elle est également adaptée à l'étude de la cicatrisation, d'infections cutanées et des effets d'irradiations (Summerfield et al., 2015).

IV.1.1.2 Les études cliniques sur volontaires

Après examen toxicologique et évaluation de l'effet d'un produit, il est nécessaire d'effectuer différents essais sur des volontaires humains pour garantir son innocuité. Pour évaluer l'efficacité d'un produit, des techniques d'imagerie (présentées en IV.2) et de biométrologie permettent d'établir les caractéristiques physico-chimiques et mécaniques de la peau après l'application d'un produit cosmétique. Voici quelques-unes des techniques de biométrologie :

- La prise d'empreinte (moulage) ou la projection de franges (analyse de la déformation d'un réseau de franges lumineuse) permettent de réaliser une image en 3D de la zone traitée ou contrôle. La profondeur des rides avant et après traitement est comparée. Cette technique est particulièrement utilisée pour évaluer l'efficacité des produits anti-âge (Lagarde et al., 2005a).
- Pour évaluer l'hydratation, un cornéomètre permet de mesurer la teneur en eau de la couche cornée grâce à une sonde placée sur une zone traitée. La sonde mesure la capacitance diélectrique, c'est à dire la capacité de la peau à stocker une charge électrique et donc sa conductivité. Plus la couche cornée est hydratée plus sa conductivité est élevée (Clarys et al., 2012).
- Pour estimer l'intégrité de la fonction barrière et l'hydratation de la peau, une mesure de la perte insensible en eau (ou trans epidermal water loss, TEWL) est effectuée grâce à une sonde. La sonde forme une chambre cylindrique au contact de la peau pour mesurer un gradient de vapeur d'eau entre deux capteurs. La TEWL évalue la diffusion passive de l'eau à travers la couche cornée (exprimée en $g/m^2/h$). Si la couche cornée est altérée, la valeur du TEWL augmente (Mayrovitz et al., 2013).
- L'élasticité de la peau est mesurée à l'aide d'appareils (cutomètre) qui appliquent de façon contrôlée soit une torsion soit une succion par aspiration sur la peau. La capacité de la peau à revenir à sa position initiale est observée et permet ainsi d'évaluer son élasticité (Stroumza et al., 2015; Woo et al., 2014).
-L'échographie, basée sur l'utilisation d'ultrasons, permet de mesurer l'épaisseur cutanée et la fermeté par analyse de la densité (Alfageme Roldán, 2014; Kleinerman et al., 2012). Néanmoins ces études posent des problèmes de coût et surtout d'éthique car lors des tests cliniques, il y a peu de recul sur le produit utilisé et il n'est pas envisageable d'effectuer des biopsies pour analyser la peau plus en profondeur. Seules des analyses non ou peu invasives peuvent être réalisées chez l'homme. Par conséquent des modèles cutanés *in vitro* sont actuellement en développement.

IV.1.2 Les modèles cutanés *in vitro*

Les modèles cutanés *in vitro* se déclinent du plus simple avec la culture de cellule en monocouche (ou feuillet cellulaire) jusqu'à la reconstruction de la peau en 3D par un échafaudage du derme à l'épiderme. Il est possible d'utiliser directement des biopsies de peaux (ou explants) maintenues en survie en dehors du corps humains (Figure 20).

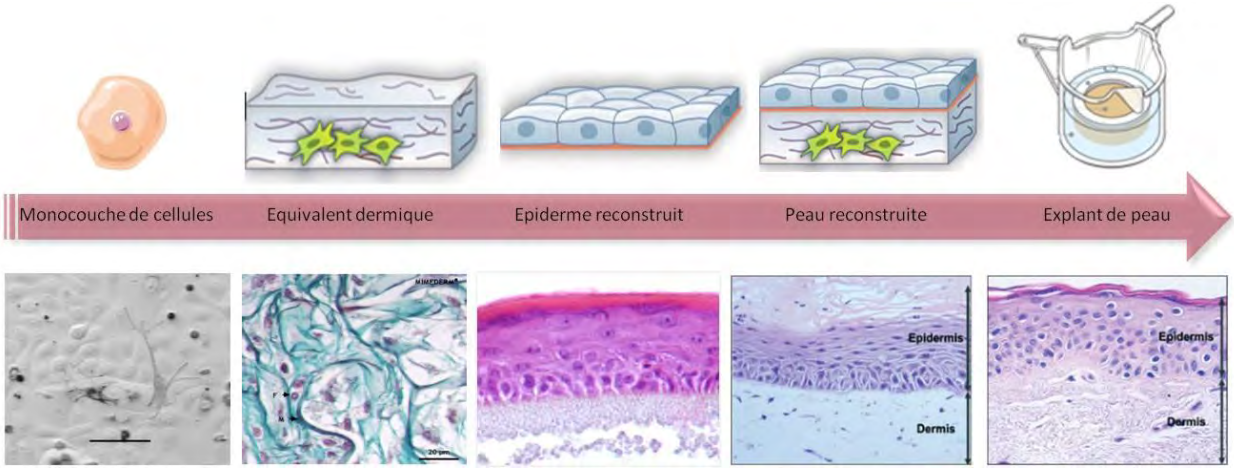

Figure 20 : Différents modèles cutanés *in vitro*

IV.1.2.1 La culture cellulaire en monocouche

C'est le modèle cutané le plus ancien. Les cellules sont cultivées en monocouche immergées dans des boites de cultures, le plus classiquement en atmosphère Air/CO_2 5%, à 37°C, dans un environnement saturé en eau (Humidité relative >95%). Les cellules sont issues de lignées tumorales humaines ou animales provenant de banques de cellules commerciales ou académiques. Des cellules primaires isolées directement de peaux humaines, saines ou pathologiques, peuvent également être utilisées. Ces cellules proviennent de biopsies issues de déchets de chirurgie plastique. Ce modèle a de multiples applications dont l'étude de l'expression de facteurs, gènes ou de protéines à l'échelle cellulaire. L'avantage du modèle des cellules en monocouche immergées est qu'il peut facilement être utilisé pour une multitude de tests de biologie cellulaire ou moléculaire. De plus, ce type de modèle est peu couteux et il est facile à mettre en œuvre. L'inconvénient majeur est que son organisation spatiale ainsi que sa diversité cellulaire sont très éloignées de celle de la peau *in vivo*. Néanmoins, des modèles en monocouche de co-culture ont aussi été développés par exemple fibroblastes/kératinocytes, ou kératinocytes/mélanocytes (Brohem et al., 2011; Rasmussen et al., 2013).

IV.1.2.2 Les substituts de peaux

Historiquement les substituts de peau ont été développés pour la reconstruction tissulaire des grands brulés. Le premier modèle a été proposé en 1971 par Karasek et Charleton puis développé par Bell en 1979 (Bell et al., 1983). La production de ces substituts consiste dans un premier temps à ensemencer des fibroblastes dans une matrice 3D de collagène. Des kératinocytes sont ensuite ensemencés sur la surface de l'équivalent dermique. Les kératinocytes vont se multiplier puis se différencier après passage à l'interface air-liquide. Une peau reconstruite est obtenue (Braye et al., 2005).

A partir de ce modèle plusieurs substituts de peaux ont vu le jour. Il en existe trois grands types : (i) ceux avec uniquement des composants dermiques ; (ii) ceux avec des composants épidermiques uniquement (épiderme reconstruit) et (iii) ceux avec les composants épidermiques et dermiques (peaux reconstruites). Le but ultime étant d'obtenir un modèle au plus proche du vivant.

Les équivalents dermiques sont composés d'une matrice poreuse à base de collagène ou d'un mélange de collagène-glycosaminoglycanes-chitosane. Cette structure 3D permet l'adhésion, la prolifération et la migration des fibroblastes en 5 à 7 jours. Les cellules vont synthétiser toutes les molécules présentes dans la matrice extracellulaire comme le collagène, la fibronectine et les laminines ainsi que des facteurs de croissance afin de mimer un derme. Leur durée de vie est de 1 à 3 semaines (André et al., 2005). Ce modèle permet d'étudier l'effet d'un produit sur la synthèse protéique des fibroblastes et leur capacité à former la matrice extracellulaire. Il est également utilisé pour évaluer un effet sur l'élasticité et la contraction du derme. L'avantage de ce modèle est qu'il est facile à produire, peu couteux et reproductible. Sa diversité cellulaire ainsi que sa représentation d'un derme *in vivo* est limitée.

Les épidermes reconstruits (Reconstructed Human Epidermis, RHE) utilisent des kératinocytes primaires ou transformés de peaux humaines. Les cellules sont ensemencées dans un insert et forme la première couche de l'épiderme. Les kératinocytes se différencient jusqu'à la formation de la couche cornée grâce à la création d'une interface air-liquide et une modification du gradient de calcium dans le milieu (Figure 21).

Les RHE sont adaptés à l'étude des marqueurs de la différenciation de l'épiderme et de sa cohésion car ils expriment les principaux marqueurs de la différenciation comme la filaggrine, la loricrine, l'involucrine et les kératines 10 et 14. La formation d'une couche cornée complète et

fonctionnelle permet également de tester des produits pharmacologiques ou dermo-cosmétiques (Mathes et al., 2014).

La structure est comparable à l'épiderme *in vivo*, il est donc possible d'ajouter des produits dans le milieu de culture ou en application topique. En revanche il n'y a pas de desquamation. Il est facile à mettre en œuvre et le modèle est reproductible, néanmoins il nécessite une quinzaine de jours pour être produit. Il peut donc être facilement utilisé pour du criblage et l'évaluation de la toxicité de produits (Jung et al., 2014). Ce modèle reste couteux et est incomplet au niveau de la diversité cellulaire.

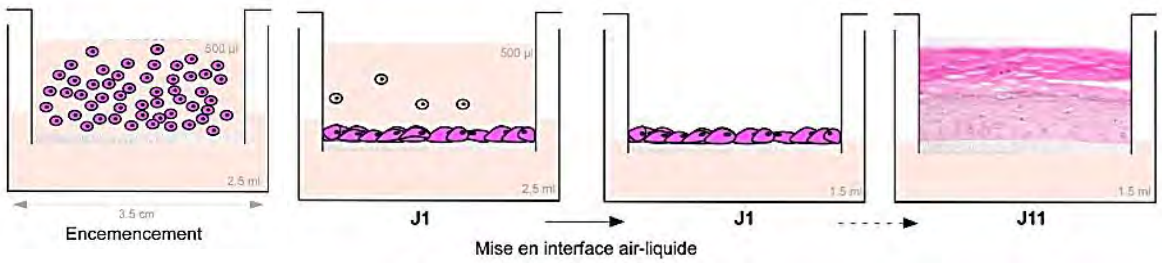

Figure 21: Formation d'un épiderme reconstruit (Pendaries et al., 2014)

Les peaux reconstruites sont composées d'un équivalent dermique et d'un épiderme reconstruit pour former toutes les strates de la peau. A partir de 2 semaines de culture la couche cornée s'épaissit faute de desquamation (comme dans le cas des RHE). La division et la différenciation des cellules sont ralenties. Par conséquent, la peau n'est plus représentative d'une peau *in vivo*. Ce modèle permet d'étudier les interactions cellules/matrices, fibroblastes/kératinocytes ou encore les protéines de l'épiderme ou de la jonction dermo-épidermique.

L'avantage de ce modèle est de mimer l'architecture naturelle et complète de la peau. Par contre la diversité cellulaire n'est pas représentative de la peau naturelle, puisqu'il ne présente pas de système vasculaire, immunitaire et sensoriel fonctionnels. Pour pallier à cet inconvénient, il est possible d'ajouter d'autres types cellulaires comme des mélanocytes ou des cellules de Langerhans pour se rapprocher de l'environnement cellulaire naturel (Chioni and Grose, 2008).

A partir de la méthodologie des peaux reconstruites, des modèles pathologiques ont aussi été développés. Il est possible de reconstruire des peaux à partir de cellules de patients (Barker et al., 2004) ou à partir de cellules transformées qui vont exprimer le phénotype à étudier. Des traitements avec des facteurs de croissance ou certaines interleukines (IL) permettent

également de mimer des pathologies cutanées. Par exemple, un traitement avec un cocktail de IL-1α, TNF-α, IL-6 et IL-22 induit un phénotype semblable à celui observé chez les patients atteints de psoriasis (Tjabringa et al., 2008).

Avec les peaux reconstruites mais aussi les RHE, il est possible d'étudier les effets de dommages extrinsèques comme les brûlures, l'irritation ou les irradiations, par exemple. Les effets des UVA et des UVB ont notamment été étudiés sur ce type de modèle. Des chercheurs ont montré que l'impact au niveau génique et protéique est similaire au photovieillissement observé *in vivo* (Bernerd and Asselineau, 1997; Marionnet et al., 2014). L'avantage des RHS est de reproduire une structure proche de celle *in vivo,* de permettre d'étudier *in vitro* la physiologie cutanée et d'évaluer les effets d'agents pharmacologiques ou cosmétiques. Un inconvénient majeur est qu'il faut au moins deux semaines pour le produire.

Afin de réduire le temps de cette procédure, le « bioprinting » a été adapté à la création de substitut de peau. Le principe de la technique repose sur l'échafaudage de couches de cellules déposées par une imprimante 3D. Une des méthodes consiste à intercaler une couche de collagène et de fibroblastes puis des couches de kératinocytes. Par la suite, la peau mature afin de reconstruire la couche cornée. L'inconvénient est qu'il faut coupler les cellules avec des hydrogels pour recréer l'environnement cellulaire physiologique et que cette technique est adaptée pour des tissus peu complexes (André et al., 2005; Ng et al., 2016).

IV.1.3 Les modèles cutanés *ex vivo* : l'explant de peau

L'explant de peau humain est le modèle le plus complet structurellement. Il consiste à maintenir en vie une biopsie issue de chirurgie plastique provenant de zones différentes (souvent abdominoplastie) et de donneurs variés (homme/femme, jeune/mature, phototype clair/foncé). Ce modèle est commercialisé par plusieurs sociétés et se présente sous différents formats de culture. Lors de ces travaux nous avons utilisé le modèle Nativeskin® (Figure 22) commercialisé par la société française Genoskin® (Descargues, 2013). La biopsie de peau est incluse dans une matrice nutritive contenue dans un insert de culture. Cet insert est disposé dans une plaque 12 puits contenant du milieu de culture alimentant en nutriments la peau via la matrice. Ce modèle est viable 7 jours après exérèse.

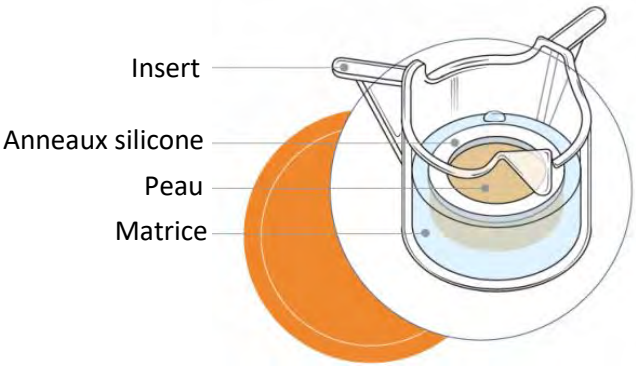

Figure 22: Modèle Nativeskin® (Descargues, 2013)

Ce modèle permet d'étudier la physiologie de la peau saine ou de patient. De plus, la couche cornée étant intègre, l'explant est adapté à l'appilcation de traitement topique. Il est également utilisé pour observer l'effet d'agressions extérieures de la peau.

L'avantage ici est que le modèle est identique à la peau *in vivo* d'un point de vue structural et métabolique. L'absence du système vasculaire et sensoriel fonctionnels reste néanmoins une différence majeure. Cependant, ce modèle ne peut être utilisé que pendant une durée limitée et ils présentent une grande variabilité de réponse entre les donneurs, limitant la reproductibilité et la répétabilité des tests. Enfin il est soumis à des réglementations éthiques strictes pour son approvisionnement.

IV.1.4 Le choix du modèle cutané

Le choix d'un modèle d'étude se fait en fonction de plusieurs critères :

- l'objectif de l'étude
- la réglementation éthique
- son approvisionnement et sa production
- sa reproductibilité et la possibilité de criblage
- la pertinence physiologique du modèle
- et la possibilité d'application topique

Le tableau 5 répertorie ces critères pour les modèles présentés précédemment.

	Cellules monocouche	Epiderme reconstruit	Equivalent dermique	Peau reconstruite	Explant de peau	Modèles animaux	Volontaires
Ethique	+	+	+	+	+	--	---
Production	facile	moyen	moyen	moyen	facile	moyen	moyen
Reproductibilité	+++	-	-	-	-	+	-
Structure 3D	-	+	+	++	+++	++	+++
Diversité cellulaire	-	-	-	+	+++	+++	+++
Fonction barrière	-	++	-	++	+++	+++	+++
Modification génique	+	+	+	+	-	+	-
Application topique	-	++	-	++	+++	+++	+++
Coût (estimation à l'unité HT)	Ampoule 500 €	60 €	-	100 €	200 €	10 € une souris 1€/sem l'entretien	Rémunéra-tion autour de 100€

Tableau 5 : Comparaison des modèles cutanés

IV.2 L'imagerie

Afin d'étudier les modèles présentés précédemment, il existe de nombreuses méthodes qui déterminent la composition de la peau (protéomique, génomique, métabolomique) et à différentes échelles et sensibilités (nano, micro ou macroscopique). Un grand nombre d'affection de la peau se manifestent par des modifications structurelles identifiables par imagerie. Le choix de la technique et du microscope se fait en fonction de la résolution souhaitée, de l'échelle d'observation et de la cible que l'on souhaite étudier.

IV.2.1 L'imagerie en 2D de la peau

IV.2.1.1 La préparation de l'échantillon

En histologie, l'observation structurelle de la peau est réalisée sur coupe après coloration. L'échantillon peut être une biopsie, un explant ou un substitut de peau. Il doit être inclus dans un bloc rigide avant d'être coupé. Il existe deux méthodes :

-soit par congélation ; l'échantillon congelé est inclus dans un gel qui se solidifie lorsque la température est négative. Il est coupé en section fines, de 5 à 10 µm, grâce à un cryostat.

-Soit en paraffine ; la peau, une fois fixée et déshydratée, est incluse dans de la paraffine qui se solidifie à température ambiante. Le bloc contenant l'échantillon est coupé en fines sections de 5µm à 10µm d'épaisseur à l'aide d'un microtome.

Les coupes ainsi obtenues sont déposées sur des lames et elles peuvent être traitées pour faire apparaitre des structures ou des protéines cibles. Des colorations spécifiques permettent d'observer la structure et la composition de la peau. La plus connue est la coloration hématoxyline et éosine (HE). L'hématoxyline basique colore les composants acides majoritairement les acides nucléiques. L'éosine, acide, cible les composants basiques comme la matrice extracellulaire. De nombreuses colorations permettant de révéler les composants de la peau ont été développées : Fontana-Masson (la mélanine), rouge Sirus ou trichrome de Masson (le collagène), l'orcéine (l'élastine), le bleu alcian et la coloration de Hale (les glycosaminoglycanes) et le Red oil O (les lipides).

Pour révéler des protéines cibles, il est possible de réaliser un immunomarquage sur ces coupes. Cette méthode consiste à utiliser un anticorps qui va cibler un épitope de la protéine d'intérêt. Un deuxième anticorps couplé à une enzyme qui catalyse une réaction colorée par dégradation de son substrat (immunohistochimie) ou à un fluorophore (immunofluorescence), reconnaît et se fixe sur le premier anticorps afin de le visualiser. Quelque que soit la technique, le résultat peut être observé par un microscope à champs large, confocal ou biphotonique.

IV.2.1.2 La microscopie optique champ large

La microscopie champ large en fond clair (visible) est un instrument optique permettant de voir une image agrandie d'un objet. En biologie, elle permet d'observer des échantillons fixés ou vivants en 2D. Cette technique permet d'imager de nombreux types d'échantillon mais les petits objets sont souvent transparents sans contraste. Même s'il est possible de les marquer avec des colorants, la détection est souvent peu spécifique. L'avantage de ce microscope est qu'il est facile à utiliser et peu couteux.

En dermatologie, ce microscope couplé à une coloration sur coupe de peau est très utilisée pour observer la morphologie globale de la peau et établir un diagnostic. En partant de ce principe, une méthode permettant d'obtenir une reconstruction 3D de l'échantillon à été développée, le High-Resolution Episcopic Microscopy (HREM). Cette technique consiste à inclure un échantillon dans une résine qui est sectionnée par un microtome. Après chaque

coupe, une photo de l'échantillon au sein du bloc est prise. Ainsi après alignement de la série d'image, on obtient la visualisation de l'échantillon en 3D. L'avantage est de pouvoir observer la peau en 3D mais cette technique est très longue (6h d'acquisition pour un échantillon de 4mm de diamètre)(Geyer et al., 2015).

Sur ces mêmes échantillons, il est possible d'observer des signaux de fluorescence et notamment des marquages spécifiques, on parle alors de microscope à épifluorescence. Un photon va exciter les fluorophores de l'échantillon. Pour passer de l'état excité à l'état de repos, la molécule va émettre un photon.

Sur la peau, la microscopie à épifluorescence est surtout utilisée sur des coupes préalablement marquées afin de localiser spécifiquement certaines protéines.

IV.2.1.3 La microscopie électronique à transmission

La microscopie électronique à transmission (MET) est une technique de microscopie où un faisceau d'électrons traverse un échantillon très mince. Les interactions entre les électrons et l'échantillon donnent alors une image, dont la résolution peut atteindre 0,1 nanomètre (Jensen, 2012).

Elle est utilisée pour étudier l'ultrastructure des cellules en haute résolution. Après des coupes ultra fines de l'échantillon fixés (entre 50-250 nm) et un traitement de contraste, il est possible d'observer les différentes organites des cellules, les interactions cellule-cellule et l'effet de stimuli extérieurs à l'échelle nanométrique (Hughes et al., 2014).

Pour la peau, cette technique est surtout utilisée pour observer l'ultrastructure des différentes couches de l'épiderme et les interactions entre les kératinocytes. L'utilisation de la MET permet d'étudier les interactions cellulaire notamment celles assurant la cohésion des cellules (cornéodesmosomes, desmosomes, hémidesmosomes) (Van den Bergh et al., 1997). La MET est aussi très utilisée pour identifier les petits organites des kératinocytes tels que les corps lamellaires ou les grains de Kératohyalines qui sont difficilement repérables avec d'autres techniques de microscopie (Jahn et al., 1988). Ce microscope sert également à étudier la pigmentation avec l'observation des mélanosomes et le transfert de mélanine (Ebanks et al., 2011). La MET est également utilisée pour observer en détail les composants de la JED. Il est, par exemple, possible de comparer l'état de la JED pour différencier une peau jeune d'une peau mature (Lavker et al., 1987). Cette technique permet d'analyser la dégradation des fibres de la matrice extracellulaire. En histologie à l'échelle microscopique, il est parfois difficile d'observer la dégradation du collagène et de l'élastine à cause de leur forte densité dans le derme. En

MET, il est possible d'observer la désorganisation et la fragmentation de ces fibres notamment après une irradiation solaire connue pour créer des dommages dans le derme (Figure 23) (Fourtanier et al., 2006). L'observation de ces structures permet notamment d'étudier le phénotype de certaines pathologies de la peau (Dermatite atopique) (Pendaries et al., 2014).

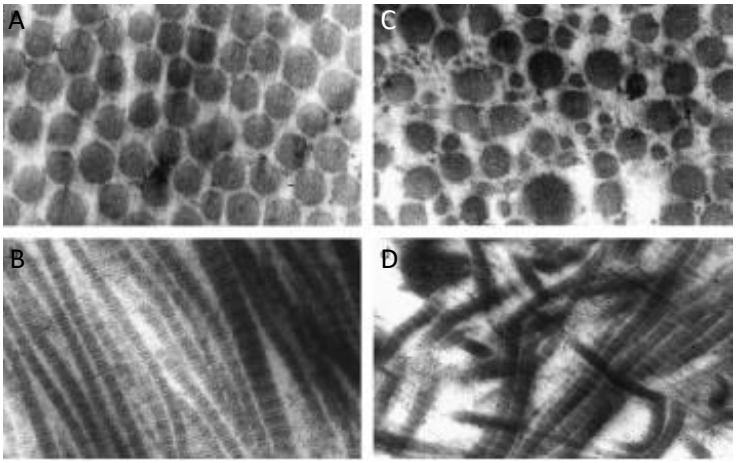

Figure 23 : Microcopie électronique à transmission du collagène.

(A, B) Collagène d'une peau non exposée. (C, D) collagène d'une peau exposée aux UV

IV.2.2 L'imagerie en 3D de la peau

Pour observer la structure de la peau en 3D et directement sur une biopsie, la préparation de l'échantillon avant acquisition a été adaptée aux techniques de microscopies en profondeur. Le principe repose sur la réalisation de coupes optiques effectuées par le microscope sur toute l'épaisseur de l'échantillon. A l'inverse de la microscopie en 2D qui repose sur l'observation de coupe physique et détruit celui-ci. Le nombre d'acquisitions de l'échantillon sont alors illimité avec le sectionnement optique. L'alignement de cette série de coupes optiques permet de reconstruire l'échantillon en 3D et ainsi observer la peau dans son ensemble. Il est nécessaire pour effectuer des coupes optiques que les photons traversent la peau et que la diffraction soit limitée. En raison de la complexité de la peau (différence de densité, couches successives), il est indispensable d'améliorer la pénétration des photons. Les paragraphes suivants décrivent une méthode permettant d'amélioration la pénétration de la lumière ainsi que les principaux microscopes à sectionnement optique qui peuvent être utilisés.

Le choix de du microscope est effectuée en fonction de la résolution et de l'échelle d'observation souhaitée ainsi que la thématique biologique étudiée.

IV.2.2.1 La préparation de l'échantillon

IV.2.2.1.1 La transparisation

Pour observer un organe entier en 3D, la pénétration de la lumière doit être accrue. La peau est un tissu opaque qui limite son exploration *in situ*. La lumière est réfléchie ou absorbée par la composition complexe du tissu. Seule la méthode de transparisation permet de rendre un échantillon fixé transparent et ainsi d'augmenter la profondeur de pénétration de la lumière. La méthode repose sur l'homogénéisation des indices de réfraction (Refractive Index, RI) en solubilisant les lipides et en retirant l'eau des tissus par déshydratation et en les remplaçant par un autre composé chimique avec un indice de réfraction plus proche des composants de l'échantillon. La technique utilisée doit préserver la structure 3D et la fluorescence du tissu. Il existe de nombreux protocoles basés sur l'utilisation :

De solvants organiques :

- **Transparisation de Murray** ; en 1914 Werner Spalteholzd (Spalteholz, 1914a) décrit son utilisation du Benzyl Alcool et du Benzyl Benzoate (BABB, RI 1.55) pour transpariser un tissu. Cette technique a été proposée en 2007 pour son application prometteuse sur des cerveaux de souris (Dodt et al., 2007). L'échantillon fixé est déshydraté avec de l'éthanol ou du méthanol. Le solvant organique, ici le BABB, va homogénéiser les indices de réfraction. Cette méthode est robuste, rapide, facile et stable mais toxique. L'observation de certain fluorophore tel que la GFP (Green Fluorescence Protein) endogène est difficile car l'éthanol élimine sa fluorescence et elle a besoin de molécule d'eau pour fluorescer.

- **3DISCO**, cette méthode a été adaptée pour observer des cerveaux de souris exprimant la GFP (Erturk, 2012). La déshydratation et la solubilisation des lipides sont effectuées avec du tetrahydrofurane (THF), suivi par un bain au dichlorométhane (DCM) et au Dibenzyl Ether (DBE) (RI 1.56) pour homogénéiser l'indice de réfraction. L'utilisation du THF à la place de l'éthanol permet de conserver la fluorescence de la GFP. Cette méthode permet une bonne transparisation du tissu et la préservation de la fluorescence. Elle est facile et adaptable à une multitude d'organes mais ses solvant sont très toxiques (Ertürk et al., 2014; Renier et al., 2014a).

De solvants aqueux :

Ils augmentent l'indice de réfraction du tissu et sont moins toxiques. L'eau est remplacée par diffusion passive par un composant aqueux avec un indice de réfraction supérieur à 1,45 (Seo et al., 2016):

- **SeeDB** (See Deep Brain); cette méthode utilise du fructose pour remplacer les molécules d'eau. Des cerveaux de rongeur sont transparents en quelques jours. Pour améliorer la transparisation, il est possible de coupler le fructose avec de l'urée (FRUIT) (Hou et al., 2015; Ke et al., 2013a).
- **Clear T2** ; ce protocole est basé sur l'utilisation de la formamide qui crée des liaisons covalentes au sein du tissu et du polypropylène glycol qui permet de conserver la fluorescence du tissu (Kuwajima et al., 2013a).
- **Scale A2** ; un mélange hydrophile de triton, glycérol et urée a été développé pour transpariser des cerveaux. Cette technique est très efficace mais l'urée dénature les protéines et rend l'échantillon fragile et difficile à manipuler (Hama et al., 2011a).
- **CUBIC** (clear, unobstructed brain imaging cocktails and computational analysis); cette méthode est basée sur un mélange d'urée, d'amino alcool et de détergent. L'amino alcool décolore le sang et rend l'échantillon plus transparent. Les détergents permettent de solubiliser les lipides (Susaki et al., 2015).

D'un hydrogel :

- **CLARITY** ; cette technique est basée sur le remplacement des lipides par l'acrylamide qui polymérise pour former un hydrogel. Pour accélérer le processus de transparisation, l'échantillon est placé dans un champ électrique (électrophorèse). Cette méthode permet de conserver la fluorescence et de transpariser efficacement (Tomer et al., 2014).

Nous retrouvons des essais de transparisation de la peau (RI autour de 1.41) essentiellement avec les méthodes utilisant des solvants aqueux pour augmenter la profondeur d'acquisition par microscopie confocale ou biphotonique. Mais la transparisation est très limitée (Cicchi et al., 2005; Genina et al., 2010a) .

Afin de visualiser spécifiquement des structures, il est possible de coupler ces techniques avec des marquages spécifiques (marquage par des sondes fluorescentes ou immunofluorescentes). Ces techniques de marquage sont limitées par la pénétration de l'élément fluorescent dans le tissu (Tableau 6).

	BABB	3DISCO	SeeDB	CLEART2	SCALE A2	CUBIC	CLARITY
Année de développement	2007	2012	2013	2012	2011	2014	2013
coût	faible	faible	faible	faible	faible	faible	élevé
Agent transparisant	BABB	Benzyl Ether	Fructose	Formamide	urée	Urée Amino alcool Détergent	SDS Formamide Acrylamide
transparisation	bonne	bonne	moyenne	moyenne	bonne	moyenne	bonne
Durée de la transparisation	2 jours	2 jours	Quelques jours	1 jour	1 mois	2 semaines	2 semaines
Compatibilité avec immunomarquage	compatible	compatible	compatible	limité	limité	Non testé	compatible

Tableau 6: Comparaison des méthodes de transparisation (Renier et al., 2014a; Yang et al., 2014a)

IV.2.2.1.2 L'autofluorescence et marquage spécifique

Pour imager la structure de la peau *in vivo* ou une biopsie, aucun marquage n'est nécessaire. L'autofluorescence naturelle de la peau permet d'obtenir un contraste. Ceci est possible grâce à des protéines endogènes qui émettent de la fluorescence après excitation à différentes longueurs d'ondes (tableau 7).

Fluorophores endogènes	Longueur d'onde d'excitation	Longueur d'onde d'émission
Collagène	730-880 (BP)	365-440
Elastine	360 ; 760-830 (BP)	475-575
Kératine	375 ; 750-800 (BP)	430; 450-500
Mélanine	330-380 ; 730-830 (BP)	550

Tableau 7 : Excitation et émission caractéristique des fluorophores majeures de la peau (Roberts et al., 2011)

L'autofluorescence des fibres de la matrice extracellulaire, le collagène et l'élastine, permet de visualiser le derme et l'orientation des fibres. Au niveau de l'épiderme, la mélanine dans la couche basale et les kératines des kératinocytes différenciés sont visualisables. Cette propriété de la peau permet d'observer spécifiquement certains de ses composants.

Pour visualiser les composants non autofluorescents, *in vitro* il est possible d'effectuer des marquages spécifiques avec des sondes fluorescentes permettant de distinguer les structures.

Nous pouvons identifier les noyaux grâce à des marqueurs nucléaires (DAPI, Hoetch, Draq 5, etc.), le cytoplasme des cellules (DiI, DiO, CMTMR, etc..) ou les membranes cytoplasmiques (Cellmask®). L'avantage des marquages est de pouvoir balayer une gamme plus large d'éléments et une grande variété spectrale.

IV.2.2.2 La tomographie à cohérence optique

La tomographie à Cohérence Optique (OCT) a été utilisée pour la première fois pour localiser les lésions de la rétine et de la cornée (huang 1991). Puis cette technique a été adaptée pour la dermatologie (Schmitt, Yadlowsky et al. 1995). L'échantillon est scanné en tranche avec un laser infrarouge (600 à 1300 nm). Le détecteur analyse la réflexion de la lumière qui varie selon la composition du tissu. Sa résolution axiale est de quelques µm. Cette technique est adaptée pour l'observation des tissus épais comme la peau et on peut imager de 0,5 à 1 mm de profondeur. L'avantage de cette technique est qu'il n'est pas nécessaire de traiter l'échantillon pour l'observer et qu'elle est non invasive. L'inconvénient est que la résolution est faible (résolution axiale à 14 µm).

Nous pouvons détecter la couche cornée, l'épiderme, les annexes et le derme papillaire *in vivo* (Figure 24) ou sur une biopsie. Il est notamment utilisé en dermatologie pour mesurer la taille des tumeurs (Aspres et al., 2003a; Welzel et al., 1997).

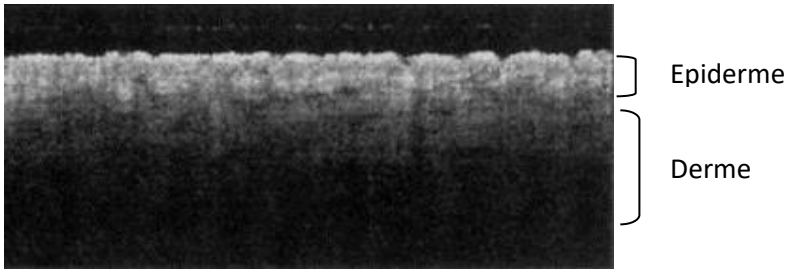

Figure 24: Observation par OCT de la peau de l'avant-bras (Welzel et al., 1997)

IV.2.2.3 Le microscope confocal

Le microscope confocal (MC) scanne l'échantillon par balayage laser point par point pour reconstruire le plan d'une coupe. Le principe du MC repose sur l'utilisation d'un diaphragme « pinhole » qui contrôle la résolution axiale en sélectionnant les photons provenant uniquement du plan focal. La fluorescence émise est sélectionnée pour obtenir une image précise et éliminer le bruit de fond (fluorescence hors du plan focal). La microscopie confocale permet d'observer des échantillons avec une bonne résolution (résolution axiale : 0,5 µm ;

résolution latérale : 140 nm). Pour obtenir une reconstruction en 3D de l'échantillon, il faut acquérir une série de coupes optiques du spécimen sur l'axe Z. L'alignement de cette série d'image permet de visualiser l'échantillon en 3D. Elle peut être utilisée sur des tissus vivants *in vivo* ou *ex vivo*, et sur tissus fixés coupés ou entiers. Cette détection sélective demande donc beaucoup de temps et provoque un photo-blanchiment et des photo-dommages de l'échantillon. Par ailleurs la forte absorption de la lumière par les tissus dans les UV (100 à 400 nm) et le visible (400 à 750 nm) et les différences d'indice de réfraction créent des aberrations sphériques, diffractent la lumière et limitent la profondeur d'acquisition (200 µm) (Alvarez-Román et al., 2004). Pour la peau *in vivo*, le MC est surtout utilisé pour observer l'organisation des composants à fort grossissement avec une bonne résolution. Cette technique permet, grâce à la kératine et à la mélanine, qui sont autofluorescentes, de distinguer le cytoplasme fluorescent et les noyaux non fluorescent des kératinocytes, et ainsi obtenir un contraste pour observer à l'échelle cellulaire, les différentes couches de la peau jusqu'à une profondeur de 500 µm soit jusque dans le derme. Le MC est utilisé pour caractériser certaines pathologies cutanées comme des tumeurs (Agozzino et al., 2016). *In vitro*, il permet de localiser des protéines d'intérêts avec précision (Cannistraci et al., 2007; Kassar et al., 2008).

IV.2.2.4 La microscopie biphotonique

La microscopie biphotonique (BP) repose sur l'excitation d'une molécule avec deux photons simultanément dans un volume focal restreint (Figure 25). Cette excitation biphotonique est possible grâce à une source laser à impulsion ultra rapide (<1ps). L'échantillon est scanné par balayage laser, point par point pour reconstruire une coupe optique. Cette technique utilise l'excitation infrarouge (700-1100 nm) qui est moins diffusée et absorbée par les tissus, ce qui permet une meilleure pénétration de la lumière dans l'échantillon (500 à 1000µm). L'acquisition d'une série de coupes optiques permet de visualiser les échantillons en 3D.

Elle peut être utilisée *in vivo* ou *in vitro*, et sur tissus fixés coupés ou entiers.

L'avantage de cette microscopie est que toute la fluorescence émise est récoltée (pas de diaphragme) et spécifique car elle provient du point focal ce qui augmente le rapport signal/bruit. De plus, l'excitation d'un seul point permet de limiter la photo-toxicité et le photo-blanchiment (König, 2008a; Roberts et al., 2011). L'inconvénient de ce microscope est l'élévation de la température à cause des infrarouges et l'effet potentiellement destructeur à cause de la puissance laser. En dermatologie, la BP est notamment utilisée pour observer les composants autofluorescents et l'organisation du tissu *in vivo* à une grande profondeur

(Koenig, 2012a). Il existe des protéines endogènes de la peau capables d'émettre de la fluorescence après excitation biphotonique (voir tableau 7). Nous peuvons ainsi observer les kératines et les principales fibres de la matrice extracellulaire (Koehler et al., 2008).

En microscopie biphotonique, on retrouve un processus non-linéaire appelé génération de seconde harmonique (Second Harmonic Generation, SHG). Certains composants de l'échantillon génèrent des photons dont la fréquence est la moitié de celle de la fréquence d'excitation. Il n'y a pas d'absorption d'énergie dans ce processus limitant ainsi les dommages thermiques et de photoblanchiment (Houle, 2013). Cette propriété est utilisée sur la peau pour l'analyse spécifique des fibres de collagènes (Schanne-Klein and Strupler, 2007).

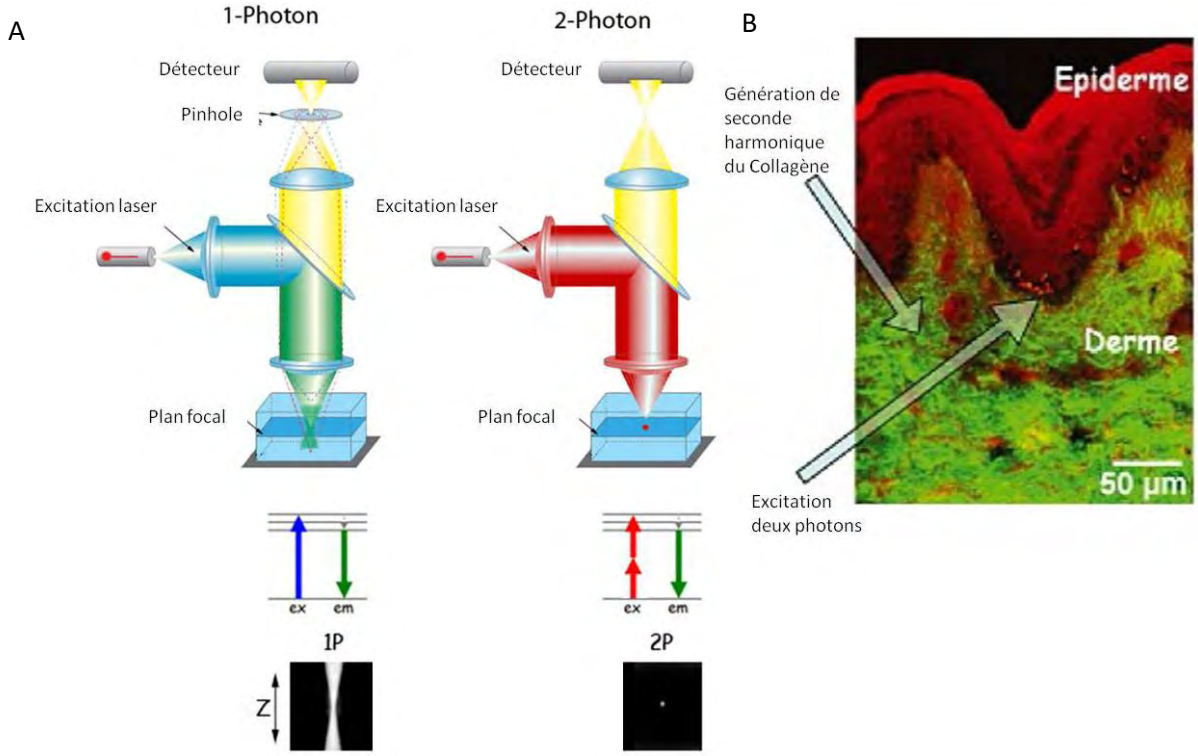

Figure 25 : La microscopie biphotonique.

Schéma de comparaison entre la microscopie un photon du MC et l'excitation 2 photons du BP (Duke university, 2017). (B) Observation de la peau par BP (Schanne-Klein and Strupler, 2007).

IV.2.2.5 La microscopie à feuille de lumière

Pour avoir une information en 3D de la peau, la microscopie confocale et biphotonique sont utilisées. Ces techniques ont une excellente résolution mais leur champ d'acquisition, leur vitesse ainsi que leur profondeur d'acquisition sont limitées. Par conséquent, l'intérêt pour une technologie alternative à sectionnement optique, combinant rapidité d'acquisition, résolution cellulaire et application à de gros échantillons est important. La microscopie à feuille de lumière

(LSFM) semble être une voie prometteuse. Cette technique permet d'acquérir des échantillons vivants mais transparent ou des échantillons fixés transparisés.

Cette technologie a été développée il y a une centaine d'année par Siedentopf et Zgigmondy (Siedentorpf and Zsigmondy, 1903) qui ont eu l'idée d'illuminer leur échantillon (particule d'or) par le coté avec une fine feuille de lumière et de récolter la fluorescence à 90° du plan focal (Figure 26). La dissociation des trajets optiques d'illumination et de détection, permet d'illuminer l'ensemble du plan optique, mais pas les autres plans de l'échantillon. La feuille de lumière cible un plan focal du tissu permettant une bonne résolution et peu de bruit de fond. Depuis une vingtaine d'années, cette microscopie a été « redécouverte » notamment grâce à Stelzer (Stelzer, 2014). Pour obtenir une série de coupes optiques, l'échantillon est déplacé sur l'axe Z sur toute son épaisseur. Il est ainsi possible d'observer chaque coupe du tissu ou de reconstruire en 3D l'échantillon par des rendus volumiques. Les longueurs d'ondes d'excitations ne sont limitées que par le laser utilisé. Cette technologie est actuellement très utilisée pour observer des embryons, des organes de petits animaux ou des animaux entiers comme le Zebrafish et la larve de *C.elegans*. (Feuchtinger et al., 2016a).

L'avantage de cette technique est de pouvoir imager des échantillons de grande taille (1 cm^3). L'acquisition est rapide, ce qui limite le photo-blanchiment de l'échantillon.

Sur l'homme, le LSFM a seulement été utilisé pour analyser les systèmes nerveux, vasculaire et musculaire d'un embryon (Belle et al., 2017). Ces nombreux avantages, nous ont conduits à adapter le LSFM à l'exploration de la peau humaine. Au sein de notre laboratoire nous possédons deux types de LSFM. Le SPIM permet d'imager des petits organismes vivants ou fixés (du µm au mm). Le MacroSPIM est adapté à l'acquisition d'échantillon fixé du µm au cm comme les organes de petits animaux, les embryons ou biopsies.

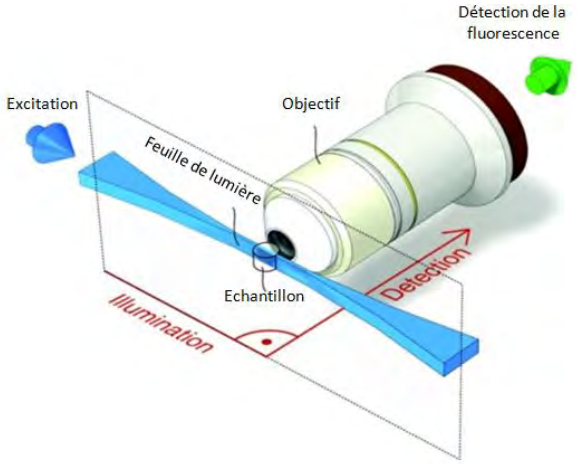

Figure 26: Principe de la microscopie à feuille de lumière adapté de (Huisken and Stainier, 2009a)

L'objectif de nos travaux de thèse a été d'étudier *in vitro* les effets des UVA sur la peau humaine et d'évaluer les effets d'actifs protecteurs. Pour cela nous avons développé un modèle cutané qu'il a fallu caractériser.

Notre premier objectif a été d'observer le modèle cutané choisi, l'explant de peau humaine, par microscopie à feuille de lumière. Le but était d'évaluer l'utilisation de cette technologie pour étudier la morphologie de la peau en 3D. Dans un second temps, nous avons utilisé cette approche pour examiner les changements morphologiques causés par des agressions extérieures de l'environnement (brûlure, exposition à des produits chimiques et des irradiations UV.

Le second objectif a été de nous intéresser aux effets d'une irradiation répétée aux UVA sur explant de peau et aux effets protecteurs de produits dermo-cosmétiques développés par la société Syntivia. Une protection solaire a permis de valider la réponse du modèle à un traitement. Cette méthodologie a été utilisée pour évaluer l'action protectrice de nouvelles molécules de la famille de la vitamine B6.

PARTIE 1 - Caractérisation d'un explant de peau humaine par microscopie 3D

Comme mentionné en introduction, il existe de multiples techniques permettant d'observer la peau en 2D ou en 3D (Cf. IV.2). Ces dernières se limitent à une profondeur d'environ 500 µm, et ne permettent pas d'observer la stratification complexe de la peau dans son ensemble. Pour cela, il faudrait être capable d'observer la peau en 3D avec une profondeur et un champ d'acquisition de plusieurs millimètres.

Au vue des propriétés du LSFM (Colombelli and Lorenzo, 2014a), cette technique semble tout à fait adaptée à ce défi. Le laboratoire possède un LSFM adapté à l'observation de gros échantillons (mm-cm) comme les explants de peau humaine. Notre objectif a donc été de développer une méthodologie de préparation de la peau compatible avec cette technologie et de l'appliquer pour étudier les effets d'agressions extérieures de la peau (brûlure, irritation et irradiation).

I. Observation de peaux saines et pathologiques par LSFM

Que ce soit pour l'étude de pathologie ou de dommages causés par l'environnement extérieur, l'analyse structurale est primordiale. L'histologie est la méthode de référence. Cette méthode permet d'avoir accès à des informations cellulaires et morphologiques. Cette méthode est facile à mettre en place mais elle demande plusieurs jours de préparation et il est nécessaire d'effectuer des coupes physiques de l'échantillon. L'échantillon est alors endommagé de manière irréversible. L'autre inconvénient est que pour visualiser le tissu dans son ensemble, il est nécessaire d'effectuer de nombreuses coupes qui demandent beaucoup de temps.

Dans l'objectif d'avoir accès à des informations sur l'ensemble du tissus, en 3D et rapidement, il est possible d'utiliser des microscopes à sectionnement optique en profondeur. Conventionnellement la microscopie confocale et biphotonique sont privilégiées. Ces techniques permettent d'observer la peau avec un fort grossissement et une bonne résolution. Par contre, le champ d'acquisition est limité et l'utilisation d'un puissant laser induit un photo-blanchiment des fluorophores endogènes ou exogènes. De plus, le temps d'acquisition est long car l'image est scannée point par point. La microcopie à feuille de lumière semble donc être une voie prometteuse pour l'exploration de la peau en 3D. Cette technique permet d'effectuer une série de coupe optique sur un champ large et très rapidement grâce à une caméra grand champ. La fluorescence des tissus est préservée car la feuille de lumière illumine seulement le

plan focal de l'échantillon. L'acquisition est rapide pour une profondeur d'acquisition de plusieurs millimètres. En revanche, cette technique n'a encore jamais était utilisé sur de la peau humaine.

Par conséquent, nous avons mis au point une méthodologie permettant d'observer la peau *ex vivo* par cette technique. Notre objectif est d'utiliser cette technique pour observer l'effet de dommages extérieurs sur explant de peau en 3D.

Dans un premier temps, nous avons donc mis au point la méthodologie qui a fait l'objet d'un article (Cf. II)

Afin de permettre à la feuille de lumière de pénétrer dans la biopsie, plusieurs techniques de transparisation ont été testées. La méthode de transparisation de Murray a été la plus efficace. L'autofluorescence de la peau a été exploitée pour faire apparaitre les différentes strates. Cette étude a démontré que la couche cornée et le derme étaient facilement identifiables et que leur fluorescence variait selon la longueur d'onde d'excitation. L'observation en 3D de la peau a permis d'observer la biopsie dans son ensemble. De plus, nous avons montré la possibilité d'imager les différentes annexes de la peau en 3D tel que les glandes sébacées, sudoripares, les poils et les vaisseaux sanguins. Nous avons également comparé la morphologie d'une peau psoriasiforme à celle d'une peau saine. Nous avons pu mesurer l'épaisseur et le volume de l'épiderme afin d'étudier l'hyperplasie du tissu grâce au LSFM couplé à un logiciel de reconstruction 3D.

Cette étude a démontré la possibilité d'utiliser le LSFM pour observer les structures principales de la peau à l'échelle macroscopique. Son utilisation en complément de l'histologie semble apporter un réel avantage dans l'observation et la quantification du volume de certaines structures. De plus, cette méthode est suffisamment sensible pour observer des changements morphologiques dus à des pathologies et ouvre ainsi de nouvelles perspectives d'analyse en dermatologie et pour l'analyse des altérations de la peau qui est développée dans les résultats complémentaires (Cf. III).

II. Article I: 3D Imaging of Cleared Human Skin Biopsies Using Light-Sheet Microscopy

Soumis dans Skin Research and Technology le 26 septembre 2017

Accepté le 1 janvier 2018

3D Imaging of Cleared Human Skin Biopsies Using Light-Sheet Microscopy: A New Way to Visualize In-Depth Skin Structure

Sophie Abadie[1, 2*], Claire Jardet[3*], Julien Colombelli[4], Benoît Chaput[5], Anthony David[3], Jean-Louis Grolleau[5], Philippe Bedos[1], Valérie Lobjois[2], Pascal Descargues[3] and Jacques Rouquette[2].

* These authors contributed equally to this work

[1] Syntivia, Toulouse, France

[2] ITAV, University de Toulouse, CNRS, Toulouse, France

[3] Genoskin, Toulouse, France

[4] Advanced Digital Microscopy, Institute for Research in Biomedicine (IRB Barcelona), the Barcelona Institute of Science and Technology, Barcelona, Spain

[5] Service de chirurgie plastique et reconstructrice, CHU de Toulouse Rangueil, Toulouse, France

Short title: 3D Imaging of Cleared Human Skin Using Light-Sheet Microscopy

ABSTRACT

Background: Human skin is composed of the superimposition of tissue layers of various thicknesses and components. Histological staining of skin sections is the benchmark approach to analyse the organisation and integrity of human skin biopsies; however, this approach does not allow 3D tissue visualisation. Alternatively, confocal or two-photon microscopy is an effective approach to perform fluorescent-based 3D imaging. However, owing to light scattering, these methods display limited light penetration in depth. The objectives of this study were therefore to combine optical clearing and light-sheet fluorescence microscopy (LSFM) to perform in-depth optical sectioning of 5 mm-thick human skin biopsies and generate 3D images of entire human skin biopsies.

Materials and Methods: A benzyl alcohol and benzyl benzoate solution (BABB) was used to successfully optically clear entire formalin fixed human skin biopsies, making them transparent. In-depth optical sectioning was performed with LSFM on the basis of tissue-autofluorescence observations. 3D image analysis of optical sections generated with LSFM was performed by using the Amira® software.

Results: This new approach allowed us to observe *in situ* the different layers and compartments of human skin, such as the stratum corneum, the dermis and epidermal appendages. With this approach, we easily performed 3D reconstruction to visualise an entire human skin biopsy. Finally, we demonstrated that this method is useful to visualise and quantify histological anomalies, such as epidermal hyperplasia.

Conclusion: The combination of optical clearing and LSFM has new applications in dermatology and dermatological research by allowing 3D visualisation and analysis of whole human skin biopsies.

Keys words: Human skin, 3D microscopy, autofluorescence, skin pathology

INTRODUCTION

Human skin is a large opaque organ covering the body that provides an efficient barrier to the external environment. It has 3D organisation and is composed by the superposition of three layers: a stratified cellular epidermis, a dermis made of connective tissue, and a subcutaneous tissue composed of fat cells. Skin appendages are organised in a perpendicular plane to these layers, originating from the dermis or the hypodermis and connecting to the epidermis. These include sweat glands, sebaceous glands and hair follicles. An erector pili muscle is also attached to several hair follicles and is responsible for hair erection. Finally, the skin is also connected by nervous, vascular and lymphatic systems also organised in a perpendicular plane to the skin surface.

Histological examination of human skin is the gold standard approach to analyse the morphology of this tissue. Nevertheless, this method only allows 2D observation of thin tissue sections with a microscope, making 3D structure extrapolation very difficult. The technique of high-resolution episcopic microscopy (HREM) enables the combination of histology and digital volume to study the 3D structure (Geyer et al., 2015). Alternatively, several technologies are used to perform high-resolution imaging of whole tissue, such as confocal and two-photon microscopies (Decencière et al., 2013). The main advantage of these techniques is to enable skin imaging in its native state without previous fixation, sectioning or staining steps (Aspres et al., 2003b; Longo et al., 2014). Two-photon microscopy has emerged as a useful non-invasive technique for skin imaging, as it generates 3D data of the epidermis and superficial dermis structure with subcellular resolution when images are acquired from the skin surface (Cullander, 1998; Koenig, 2012b). One major feature is second-harmonic generation, which enables the non-invasive imaging of skin by allowing the visualisation of endogenous sources of contrast, such as collagen in the dermis (Baldeweck et al., 2012; El Madani et al., 2012).

Both confocal and two-photon microscopies share similar limitations in penetration depth (about 500 µm) owing to light scattering. Furthermore, these imaging approaches are known to cause photobleaching, thereby limiting their use in the analysis of large 3D objects. Light-sheet fluorescence microscopy (LSFM), by contrast, is an attractive option. This approach has been shown to be a powerful technique to study functional neural connections in mice and has been adapted to the study of other small animals (Colombelli and Lorenzo, 2014b; Tomer et al., 2015). The principle of LSFM is to illuminate a single planar portion of the sample with a sheet-shaped beam of light. Detection of the emitted signal is performed perpendicularly to the illumination plane. This imaging configuration limits photobleaching by minimizing the energy

load of the excitation light to one plane of the sample and enables fast imaging by simultaneous sampling of an entire plane that can be visualised with cameras. Volumetric data can be acquired by performing acquisition at different depths (z-scanning) and a 3D reconstruction is possible (Becker et al., 2013).

However, light-sheet penetration is also limited by scattering within biological specimens. Chemical processing techniques have been developed to render tissues transparent and enable deep imaging by LSFM (Keller and Dodt, 2012). Optical clearing with benzyl alcohol and benzyl benzoate (BABB) was first used to study whole organs (Spalteholz, 1914b). It relies on the homogenization of all refractive indices of a tissue by replacing components of low-refractive index, such as water, by an oil-like medium that has a refractive index closer to that of proteins and lipids. Thus, light scattering is strongly reduced thereby leading to a strong improvement of in-depth light penetration. Different protocols, such as CLARITY, Sca/e, SeeDB, ClearT, CUBIC, di-benzyl ether (DBE), and BABB (also called Murray's clearing), have been developed to clear tissues or whole small organisms (Feuchtinger et al., 2016b; Yang et al., 2014b).

Here, BABB-based optical clearing was successfully used to make formalin-fixed human skin biopsies transparent. LSFM was then used to perform 3D imaging of entire (8mm diameter; 5mm depth) cleared human skin biopsies. Through our work, it was shown that auto-fluorescence obtained at several excitation wavelengths may be useful to identify skin layers, including stratum corneum, papillary and reticular dermis, and skin appendages including hair follicles and sweat glands, or blood vessels. With an adapted software, 3D images of these *in situ* skin components were generated. LSFM of cleared-human skin is therefore a promising approach for imaging the different components or pathological features of human skin in 3D.

MATERIALS AND METHODS

Human skin tissue

Normal human skin samples were collected by Genoskin from donors who underwent abdominoplasty procedures and had given informed consent. The pathological skin biopsy was also obtained by Genoskin from unused material from the dermatology department from hospital with the informed consent of the patient. Full ethical approval for the study protocol was obtained from the local research ethics committee, and authorisation was given from the French Ministry of Research (AC-2011-1443). All studies were conducted according to the Declaration of Helsinki protocols. The experiments in this study were conducted on a cohort of

7 skin donors, all women aged between 32 and 42 years. Skin samples were collected immediately after surgery and stored at 4°C until processed.

On the day following surgery and skin sample collection, hypodermis excision was performed and 8 mm diameter round biopsies were punched. Human skin biopsies were then immediately fixed in 10% neutral-buffered formalin (Sigma) for 24 hours at room temperature (RT).

Skin optical clearing

Formalin-fixed skin biopsies were progressively dehydrated with successive immersions in ethanol or THF solutions of increasing concentration. For clearing, the samples were then transferred into BABB solution (one part benzyl alcohol and two parts benzyl benzoate, Sigma, St Louis, MO), and incubated for 2 days.

For clearing with DBE, samples were then incubated in 100% dichloromethane (Sigma) for 30 minutes or until they sank. Finally, samples were transferred to a DBE solution (Sigma) and incubated for 2 days.

Reversion of skin optical clearing for histological analysis

BABB-cleared skin biopsies were progressively rehydrated with successive immersions in ethanol solutions of decreasing concentration (95% 2 hours and 70% overnight) at RT under stirring conditions. Samples were then newly dehydrated and processed for paraffin-wax embedding.

Histological analysis

Biopsies were embedded in paraffin, and cross sections of 5 µm thickness were prepared using a Microtome (Leica, Germany). Haematoxylin and eosin (H&E) staining was performed to assess skin structure. Transmitted-light images of the staining were taken with an optical microscope (Leica DMi1) and a Leica MC170HD camera connected to a computer with Leica Application Suite (LAS®) for image capture.

Samples imaging

Optical clearing assessment

Human skin biopsies were immersed in PBS, BABB or DBE, according to their optical clearing condition, in a petri dish placed above a grid pattern. The biopsy was positioned with the epidermis on top. Images were taken for each condition under cold light illumination using a macroscope (Macrofluo, Leica Microsystems Gmbh, Wetzlar-Germany) with Leica MetaVue Software.

Light-sheet Fluorescence Microscopy (LSFM)

LSFM with a fixed magnification (as described in ref (Colombelli and Lorenzo, 2014b)) and LSFM with macroscope detection were used. Prior to dehydration and optical clearing, skin biopsies were moulded in a cylindrical agarose plug made of 1% low-melting point agarose. Agarose-embedded samples were then optically cleared with BABB according to the previously described protocol. Cleared samples were placed in a quartz chamber filled with BABB. Imaging was performed similarly to a classical LSFM set up(Huisken and Stainier, 2009b) (with horizontal illumination and detection arms. Light-sheet excitation at 405, 488, 561 or 642 nm was performed by focusing a splitted collimated beam with a cylindrical lens of 50 mm focal length. Detection was recorded through a Nikon AZ100M macroscope body laid horizontally in order to image through the quartz chamber, fitted a 2x lens, a LB10 motorised filter wheel (Sutter city country) and an ORCA Flash4.0 CMOS camera (Hamamatsu, Japan). The sample and chamber were moved through the stationary light-sheet to perform 3D imaging with precision motors (M112 series from Physik instrumente, Karlsruhe Germany).

Image processing and analysis

Images were processed with the open-source image-processing Fiji package 1.6.0. Fiji plugins (VSNR developing by P. Weiss) were developed to remove optical aberration caused by the light-sheet(Fehrenbach et al., 2012). Human skin 3D volume rendering and orthoslice were performed with the Amira ® (FEI Visualization Sciences Group, Hillsborough, OR, USA).

RESULTS AND DISCUSSION

Optical clearing of human skin biopsies

Many different clearing techniques have been developed, mostly on mouse embryos or brain (Chung et al., 2013; Hama et al., 2015; Ke et al., 2013b; Kuwajima et al., 2013b; Zhang et al., 2015). They all have different advantages and disadvantages. For instance, clearing with BABB enables complete tissue transparency and, therefore, in-depth imaging of large samples but may cause tissue shrinkage (Becker et al., 2013). In this study, we used both BABB and DBE optical clearing methods to clear formalin-fixed human skin biopsies. These two clearing agents are known to be particularly efficient at clearing thick tissues and to substantially increase the imaging depth (Genina et al., 2010b). BABB optical clearing was performed after complete dehydration of human skin biopsies with ethanol whereas optical clearing with DBE was performed after dehydration with either ethanol or tetrahydrofuran (THF). Human skin biopsies were then left for 2 days in clearing solvents. Macroscopic images of skin biopsies (Figure 1A)

were taken above a grid pattern to assess the skin biopsies transparency. Although all tested conditions reduced human skin opacity, only the ethanol–BABB condition gave a complete clearing of human skin biopsies, as shown in Figure 1B. Interestingly, transparency occurred faster in THF–DBE (Figure 1C) and ethanol–DBE (Figure 1D) than with BABB, but remained incomplete (data not shown). In addition to these clearing conditions, we also tested Sca/eA2, a urea-based method (Hama et al., 2011b) that was reported to be compatible with aqueous solutions, thereby offering the advantage of a better preservation of fluorescence signals and therefore enabling the use of fluorescently-labelled antibodies directed against specific biomarkers (Yushchenko and Schultz, 2013). However, this technique failed to clear the samples, even after prolonged immersion of several months (data not shown).

Observation of autofluorescent skin structures by LSFM

Human skin contains natural fluorophores that can be used as a potential source of fluorescent contrast for imaging without requiring the use of exogenous contrast agents. These fluorescent molecules include NAD(P)H, melanin, flavins, keratin, porphyrins, collagen and elastin (König, 2008b; Patalay et al., 2011). They emit different wavelengths and confer the autofluorescence properties of skin. Human skin biopsies, optically cleared with BABB, were imaged at 4.2X (Figure 2A) and 6X (Figure 2C) magnifications. We first evaluated the relevance of human skin autofluorescence imaging with light-sheet microscopy to visualise its structure and different compartments. An excitation with a 561 nm excitation laser and an emission filter at 568 longpass (568LP) nm was tested. In parallel, conventional histology with haematoxylin and eosin (H&E) staining was performed on formalin-fixed and paraffin-embedded human skin cross-sections from another donor (Figure 2B and 2D) to enable comparison with an optical section with light-sheet excitation. A bright line is visible at the top of skin (Figure 2A and 2C, arrow heads) that corresponds to the stratum corneum identified with H&E staining (Figure 2B and 2D, arrow heads). Bright fluorescence in this compartment should be attributed to the presence of keratin in this skin layer (Patalay et al., 2011), which is coherent with previous studies reporting stratum corneum autofluorescence using confocal microscopy (König, 2008b). A grey area composed of heterogeneous fluorescent fibres was also easily observed (Figure 2A, **). When compared with H&E staining, this part corresponds with the extracellular matrix fibres of the dermis (Figure 2B, **). The papillary dermis, showing thin fibres perpendicular to the epidermis, is also detected (Figure 2C and 2D, **). Just below, the reticular dermis with large fibres parallel to the epidermis is clearly visible (Figure 2C and 2D, ***). These results are

coherent with previous studies reporting that autofluorescence of the skin dermis is mainly attributed to collagen and elastin fibres (Balu et al., 2013; König et al., 2014).

Interestingly, we found that the epidermis of cleared skin biopsies is not autofluorescent (Figure 2A and 2C, *). This dark region has a similar shape to the epidermis stained with H&E staining, where all different layers of the epidermis were detected with the purple staining of cells nuclei (Figure 2B and 2D, *). Previous studies reported fluorescence of the epidermis attributed to keratin, NAD(P)H, melanin or flavins depending on the epidermis layer (König et al., 2014; Nehal et al., 2008). However, those different fluorophores are not excited at the wavelength used here, or with low power, potentially explaining the absence of fluorescence in this experiment.

In order to detect autofluorescence in the epidermis cleared human skin biopsies were imaged at four excitation wavelengths in the same plane (Figure 3). Both the *stratum corneum* and dermis were visualised when excited with a 405 nm excitation and detection with a 447/60 nm emission filter; however, this was with a low and rapidly decreasing resolution in depth (Figure 3A). This phenomenon is caused by strong skin absorption at the short 405 nm wavelengths and a reduced light diffusion in skin. Thus, imaging deeper components of the skin is wavelength-dependent.

Both 488 and 561 nm excitations and 525/50 nm and 568LP nm emission filters, respectively, enabled an increased imaging depth (Figure 3B and 3C). Interestingly, *stratum corneum* autofluorescence was stronger at 561 nm, whereas dermis extracellular matrix produced stronger autofluorescence when excited at 488 nm, which is consistent with elastin and collagen fibres emission peaks (König, 2008b).

The epidermis displayed no autofluorescence with any of the excitation wavelengths tested, which is surprising given the presence of natural fluorophores in this layer that could emit in those spectra: flavins are reported to emit at ~530 nm, whereas melanin has a broad spectrum of autofluorescence from ultraviolet to near infrared (Patalay et al., 2011; Periasamy and Clegg, 2009). At a 642 nm excitation with a 647LP nm emission filter, only the *stratum corneum* produced strong autofluorescence owing to the high concentration of keratin (Figure 3D).

In conclusion, different autofluorescent emissions can be used to observe different skin compartments or layers. Given these results, acquisition depth and autofluorescence contrasts between different skin components were optimal with wavelengths of 488 or 561 nm to analyse the dermis and global skin structure. With a 642 nm excitation and a 647LP nm

emission filter, the high autofluorescence of *stratum corneum* can be used to analyse the micro-relief of skin.

Imaging of a whole human skin biopsy in 3D

In order to characterize whole human skin biopsies using LSFM, z-stacks of BABB-cleared biopsies were acquired at a 488 nm excitation. A z-stack of 585 optical sections was acquired, covering a depth of 1.7 mm over an 8mm diameter skin biopsy. 3D visualisation was performed with Amira® software to combine volume rendering and orthogonal views at different depths of the acquisition (Figure 4A). Interestingly, the volume rendering option led us to nicely observe the relief of the skin surface (Figure 4B). Furthermore, the organisation and the density of the extracellular matrix fibres are clearly visible with this representation (Figure 4C and 4D). As shown in Figure 4D and 4E, we easily identified a hair follicle that was localised ~1 mm inside the skin biopsy. This penetration ability provides an advantage of LSFM compared with other techniques commonly used to study the skin, such as confocal or multiphoton microscopy (Baldeweck et al., 2012; Rossetti et al., 2013). Classical histology enables the observation of all skin components in a given cross section. Sample preparation for the analysis of whole skin biopsies is time consuming because the whole skin sample has to be sliced, and each section must be analysed individually after staining with an optical microscope. Even with HREM, despite a convincing 3D reconstruction, the time of acquisition is very long (6 hours per sample for HREM data generation). Furthermore, the same structures are visible by comparing LSFM-based fluorescence images to histological sections, and a single acquisition enables the exploration of the whole biopsy. The major advantage is that after acquisition we can observe the skin morphology and all skin components in their environment in 3D (Supplementary video 1).

Imaging of human skin appendages in 3D

The capability of visualizing autofluorescence of human skin appendages and perform volume rendering with LFSM was also characterised. 3D images obtained using LFSM was compared with the structure observed on skin cross sections stained with H&E (Figure 5). Optical sectioning with LSFM was performed with fixed magnification lens of 5X or 10X.

Human skin biopsies were either optically cleared using ethanol–BABB as previously described and placed in a BABB-filled quartz chamber to allow for LSFM imaging (Figure 5B, 5E, 5H and

5K) or H&E staining was performed on 5 µm-thick formalin-fixed human skin cross sections (Figure 5A, 5D, 5G and 5J).

First, sweat glands (Figure 5B) are characterised by strong autofluorescent dots organised in interlaced ducts, with a non-fluorescent cavity in their centre (arrowheads), which forms a complex net surrounded by a non-fluorescent region. This glomerulus is reminiscent of the sweat-gland structure observed on H&E sections (Figure 5A), indicating that sweat glands are identifiable using their autofluorescence upon excitation with lasers (supplementary video 2).

On another optical sectioning acquisition (Figure 5E), we observed a sebaceous gland with a thin autofluorescent net circling non-autofluorescent alveoli, forming an acinar structure, corresponding to the membrane and cytoplasm of sebum-containing secretory cells respectively as seen on H&E-stained skin samples (Figure 5D).

We also compared LSFM imaging of hair follicle bulbs (Figure 5H) with the H&E-stained structure (Figure 5G). A dermal papilla located at the centre of the bulb does not emit any fluorescence. The hair shaft surrounding the upper part of the dermal papilla displays strong autofluorescence signal, whereas the inner root sheath is characterised by weak autofluorescence.

The structure of blood vessels of the cutaneous plexus is also observable using autofluorescence using LSFM (Figure 5J), and it could be compared with the H&E-stained structure (Figure 5K). Concentric layers of endothelial cells and smooth muscle are characterised by autofluorescence surrounding the lumen, which does not emit any fluorescence.

Volume reconstructions performed on z-stacks of each above-mentioned skin appendage enabled 3D visualisation of their complete structure (Figure 5C, 5F, 5I and 5L). 3D volume reconstruction of sebaceous gland (Figure 5F) allows the calculation of the volume and size of this appendage, which is an advantage of this technique. The 3D volume reconstruction of blood vessels allows the exploration of vessel lumen and observation of the diameter and the relief of this structure.

We were therefore able to identify human skin sweat glands, sebaceous glands and hair follicles found in the dermal compartment of human skin, as well as blood vessels using their endogenous fluorescence. In-depth imaging of these appendages enabled 3D visualisation of their whole structure. This provides a great advantage of this approach to other existing techniques: so far, no other imaging technique has been described to enable the rapid imaging of skin appendages in 3D. By contrast, histological approaches are commonly used, but with a

medium resolution, and only provide 2D views of a slice of the appendage. With LSFM, it is possible to observe the human skin appendages in a complete 3D way.

Imaging and quantification of epidermal hyperplasia

Finally, the use of optical clearing coupled with LSFM to visualise and analyse skin morphological changes found in a psoriasiform skin lesion from a female patient was also investigated. After LSFM imaging, the cleared skin biopsy was progressively rehydrated to wash out BABB and then subject to histological processing to obtain paraffin block. As a control, a normal human skin presenting no sign of pathology was also observed. H&E staining, performed on 5 µm-thick skin cross sections, revealed characteristics that are specific to the pathological skin (Figure 6B) compared with normal skin (Figure 6A). Psoriasiform epidermis has a thickened structure with focal parakeratosis, agranulosis spongiosis, and numerous inflammatory infiltrates are observed in the dermis (Figure 6B). Volume rendering performed on a z-stack acquisition of the normal skin (Figure 6C) or pathological skin (Figure 6D) enabled the visualisation of the differences in epidermis structure and thickness between the two conditions using LSFM. Visualisation of any intra-epidermal changes was limited by the absence of autofluorescence of this skin compartment. However, this limitation could be overcome by combining skin autofluorescence imaging with the use of more specific fluorescent staining, such as nuclear probes (Renier et al., 2014b). Segmentation of the epidermis alone was performed on each z-stack acquisition (Figure 6C and 6D) to enable further quantitative analysis of changes in thickness between the two conditions. With similar area, epidermis volumes and thicknesses was measured on one donor. The volume of pathological skin epidermis (0.092 mm^3) is almost twice as large as that of healthy skin (0.053 mm^3): the control skin had a thickness of 117.9 µm, and the pathological skin had a thickness of 203.7 µm. These measurements show the epidermal modifications associated with this psoriasis on a large, complete surface, rather than individual thin sections as with classical histology. Overall, imaging of a pathological skin autofluorescence using LSFM enabled the identification of morphological features associated with the pathology in 3D and in a whole biopsy. Moreover, this technique enabled processing of the whole sample in one single acquisition without requiring any additional sampling or staining, and allowed for the three-dimensional reconstruction of pathology-associated defects such as epidermal thickness, enabling their complete visualisation and localisation within the skin. Furthermore, this analysis technique was shown to be compatible with further conventional histological characterisation, as

standard histological slicing and staining procedures could be applied on the previously cleared sample.

CONCLUSION

This study showed the advantages of exploring human skin using 3D imaging by LSFM of optically cleared biopsies. This approach allowed for the 3D in-depth visualisation of different skin compartments and appendages, both at the macroscopic and cellular levels, with high resolution, on the basis of the natural autofluorescence of these structures, enabling their volume visualisation and reconstruction. Overall, this work brings new perspectives in dermatological research to study normal skin morphology and analyse morphological changes associated with skin pathologies, including epidermal hyperplasia found in psoriasiform skin lesions.

CONFLICT OF INTEREST

The authors declare no conflict of interest

ACKNOWLEDGMENT

The authors would like to thank Karl Lintner and Talal Al Saatti for their help with this manuscript.

REFERENCES

Abraham, J.P., Plourde, B., Vallez, L., Stark, J., and Diller, K.R. (2015). Estimating the time and temperature relationship for causation of deep-partial thickness skin burns. Burns J. Int. Soc. Burn Inj. *41*, 1741–1747.

Aspres, N., Egerton, I.B., Lim, A.C., and Shumack, S.P. (2003). Imaging the skin. Australas. J. Dermatol. *44*, 19–27.

Baldeweck, T., Tancrède, E., Dokladal, P., Koudoro, S., Morard, V., Meyer, F., Decencière, E., and Pena, A.-M. (2012). In vivo multiphoton microscopy associated to 3D image processing for human skin characterization. A. Periasamy, K. König, and P.T.C. So, eds. p. 82263O.

Balu, M., Kelly, K.M., Zachary, C.B., Harris, R.M., Krasieva, T.B., König, K., and Tromberg, B.J. (2013). Clinical studies of pigmented lesions in human skin by using a multiphoton tomograph. pp. 858812-858812–858816.

Becker, K., Jährling, N., Saghafi, S., and Dodt, H.-U. (2013). Ultramicroscopy: light-sheet-based microscopy for imaging centimeter-sized objects with micrometer resolution. Cold Spring Harb. Protoc. *2013*, 704–713.

Belle, M., Godefroy, D., Couly, G., Malone, S.A., Collier, F., Giacobini, P., and Chédotal, A. (2017). Tridimensional Visualization and Analysis of Early Human Development. Cell *169*, 161–173.e12.

Chung, K., Wallace, J., Kim, S.-Y., Kalyanasundaram, S., Andalman, A.S., Davidson, T.J., Mirzabekov, J.J., Zalocusky, K.A., Mattis, J., Denisin, A.K., et al. (2013). Structural and molecular interrogation of intact biological systems. Nature *497*, 332–337.

Colombelli, J., and Lorenzo, C. (2014a). Chapter 8 - Light Sheet Fluorescence Microscopy Applications for Multicellular Systems. In Fluorescence Microscopy, (Boston: Academic Press), pp. 109–120.

Colombelli, J., and Lorenzo, C. (2014b). Light Sheet Fluorescence Microscopy Applications for Multicellular Systems. In Fluorescence Microscopy, (Elsevier), pp. 109–120.

Cullander, C. (1998). Light microscopy of living tissue: the state and future of the art. J. Investig. Dermatol. Symp. Proc. Soc. Investig. Dermatol. Inc Eur. Soc. Dermatol. Res. *3*, 166–171.

Decencière, E., Tancrède-Bohin, E., Dokládal, P., Koudoro, S., Pena, A.-M., and Baldeweck, T. (2013). Automatic 3D segmentation of multiphoton images: a key step for the quantification of human skin. Skin Res. Technol. Off. J. Int. Soc. Bioeng. Skin ISBS Int. Soc. Digit. Imaging Skin ISDIS Int. Soc. Skin Imaging ISSI *19*, 115–124.

El Madani, H.A., Tancrède-Bohin, E., Bensussan, A., Colonna, A., Dupuy, A., Bagot, M., and Pena, A.-M. (2012). In vivo multiphoton imaging of human skin: assessment of topical corticosteroid-induced epidermis atrophy and depigmentation. J. Biomed. Opt. *17*, 026009.

Fehrenbach, J., Weiss, P., and Lorenzo, C. (2012). Variational algorithms to remove stationary noise: applications to microscopy imaging. IEEE Trans. Image Process. Publ. IEEE Signal Process. Soc. *21*, 4420–4430.

Feuchtinger, A., Walch, A., and Dobosz, M. (2016). Deep tissue imaging: a review from a preclinical cancer research perspective. Histochem. Cell Biol. *146*, 781–806.

Genina, E.A., Bashkatov, A.N., and Tuchin, V.V. (2010). Tissue optical immersion clearing. Expert Rev. Med. Devices *7*, 825–842.

Geyer, S.H., Tinhofer, I.E., Lumenta, D.B., Kamolz, L.-P., Branski, L., Finnerty, C.C., Herndon, D.N., and Weninger, W.J. (2015). High-resolution episcopic microscopy (HREM): A useful technique for research in wound care. Ann. Anat. - Anat. Anz. *197*, 3–10.

Hama, H., Kurokawa, H., Kawano, H., Ando, R., Shimogori, T., Noda, H., Fukami, K., Sakaue-Sawano, A., and Miyawaki, A. (2011). Scale: a chemical approach for fluorescence imaging and reconstruction of transparent mouse brain. Nat. Neurosci. *14*, 1481–1488.

Hama, H., Hioki, H., Namiki, K., Hoshida, T., Kurokawa, H., Ishidate, F., Kaneko, T., Akagi, T., Saito, T., Saido, T., et al. (2015). ScaleS: an optical clearing palette for biological imaging. Nat. Neurosci. *18*, 1518–1529.

Huisken, J., and Stainier, D.Y.R. (2009). Selective plane illumination microscopy techniques in developmental biology. Dev. Camb. Engl. *136*, 1963–1975.

Jung, K.-M., Lee, S.-H., Jang, W.-H., Jung, H.-S., Heo, Y., Park, Y.-H., Bae, S., Lim, K.-M., and Seok, S.H. (2014). KeraSkin™-VM: A novel reconstructed human epidermis model for skin irritation tests. Toxicol. In Vitro *28*, 742–750.

Ke, M.-T., Fujimoto, S., and Imai, T. (2013). SeeDB: a simple and morphology-preserving optical clearing agent for neuronal circuit reconstruction. Nat. Neurosci. *16*, 1154–1161.

Keller, P.J., and Dodt, H.-U. (2012). Light sheet microscopy of living or cleared specimens. Curr. Opin. Neurobiol. *22*, 138–143.

Koenig, K. (2012). Hybrid multiphoton multimodal tomography of in vivo human skin. IntraVital *1*, 11–26.

König, K. (2008). Clinical multiphoton tomography. J. Biophotonics *1*, 13–23.

König, K., Weinigel, M., Breunig, H.G., and Uchugonova, A. (2014). Quantitative multiphoton imaging. A. Periasamy, P.T.C. So, and K. König, eds. p. 894804.

de Koning, H.D., van den Bogaard, E.H., Bergboer, J.G.M., Kamsteeg, M., van Vlijmen-Willems, I.M.J.J., Hitomi, K., Henry, J., Simon, M., Takashita, N., Ishida-Yamamoto, A., et al. (2012). Expression profile of cornified envelope

structural proteins and keratinocyte differentiation-regulating proteins during skin barrier repair: Structural protein expression upon artificial barrier disruption. Br. J. Dermatol. *166*, 1245–1254.

Kuwajima, T., Sitko, A.A., Bhansali, P., Jurgens, C., Guido, W., and Mason, C. (2013). ClearT: a detergent- and solvent-free clearing method for neuronal and non-neuronal tissue. Development *140*, 1364–1368.

Li, W., Germain, R.N., and Gerner, M.Y. (2017). Multiplex, quantitative cellular analysis in large tissue volumes with clearing-enhanced 3D microscopy (C e 3D). Proc. Natl. Acad. Sci. *114*, E7321–E7330.

Longo, C., Rajadhyaksha, M., Ragazzi, M., Nehal, K., Gardini, S., Moscarella, E., Lallas, A., Zalaudek, I., Piana, S., Argenziano, G., et al. (2014). Evaluating ex vivo fluorescence confocal microscopy images of basal cell carcinomas in Mohs excised tissue. Br. J. Dermatol. *171*, 561–570.

Moore, P.N. (2002). A fundamental investigation of surfactant-induces skin irritation.

Nehal, K.S., Gareau, D., and Rajadhyaksha, M. (2008). Skin imaging with reflectance confocal microscopy. Semin. Cutan. Med. Surg. *27*, 37–43.

Patalay, R., Talbot, C., Alexandrov, Y., Munro, I., Neil, M.A.A., König, K., French, P.M.W., Chu, A., Stamp, G.W., and Dunsby, C. (2011). Quantification of cellular autofluorescence of human skin using multiphoton tomography and fluorescence lifetime imaging in two spectral detection channels. Biomed. Opt. Express *2*, 3295–3308.

Periasamy, A., and Clegg, R.M. (2009). FLIM Microscopy in Biology and Medicine (CRC Press).

Plichta, J.K., Droho, S., Curtis, B.J., Patel, P., Gamelli, R.L., and Radek, K.A. (2014). Local Burn Injury Impairs Epithelial Permeability and Antimicrobial Peptide Barrier Function in Distal Unburned Skin*. Crit. Care Med. *42*, e420–e431.

Renier, N., Wu, Z., Simon, D.J., Yang, J., Ariel, P., and Tessier-Lavigne, M. (2014). iDISCO: a simple, rapid method to immunolabel large tissue samples for volume imaging. Cell *159*, 896–910.

Rittié, L., Sachs, D.L., Orringer, J.S., Voorhees, J.J., and Fisher, G.J. (2013). Eccrine Sweat Glands are Major Contributors to Reepithelialization of Human Wounds. Am. J. Pathol. *182*, 163–171.

Rossetti, F.C., Depieri, L.V., and Badra Bentley, M.V.L. (2013). Confocal Laser Scanning Microscopy as a Tool for the Investigation of Skin Drug Delivery Systems and Diagnosis of Skin Disorders. In Confocal Laser Microscopy - Principles and Applications in Medicine, Biology, and the Food Sciences, N. Lagali, ed. (InTech), p.

Semlin, L., Schäfer-Korting, M., Borelli, C., and Korting, H.C. (2011). In vitro models for human skin disease. Drug Discov. Today *16*, 132–139.

Spalteholz, W. (1914). Über das Durchsichtigmachen von menschlichen und tierischen Präparaten und seine theoretischen Bedingungen, nebst Anhang: Über Knochenfärbung. (Leipzig: S. Hirzel).

Tomer, R., Lovett-Barron, M., Kauvar, I., Andalman, A., Burns, V.M., Sankaran, S., Grosenick, L., Broxton, M., Yang, S., and Deisseroth, K. (2015). SPED Light Sheet Microscopy: Fast Mapping of Biological System Structure and Function. Cell *163*, 1796–1806.

Torre, C., and Cardellini, C. (1980). Ultrastructural aspects of electric burn in man. Boll. Della Soc. Ital. Biol. Sper. *56*, 905–911.

Yang, B., Treweek, J.B., Kulkarni, R.P., Deverman, B.E., Chen, C.-K., Lubeck, E., Shah, S., Cai, L., and Gradinaru, V. (2014). Single-Cell Phenotyping within Transparent Intact Tissue through Whole-Body Clearing. Cell *158*, 945–958.

Yushchenko, D.A., and Schultz, C. (2013). Tissue clearing for optical anatomy. Angew. Chem. Int. Ed Engl. *52*, 10949–10951.

Zhang, Y., Zhang, C., Zhong, X., and Zhu, D. (2015). Quantitative evaluation of SOCS-induced optical clearing efficiency of skull. Quant. Imaging Med. Surg. *5*, 136–142.

FIGURE LEGENDS

Figure 1. Comparison of different clearing techniques on human skin biopsies clearing.

8 mm formalin-fixed human skin biopsies were observed in (A) PBS, or in (B–D) clearing solution. In (B), the sample was dehydrated using ethanol and cleared with BABB. In (C), the sample was dehydrated using THF and clearing with DBE. In (D), the sample was dehydrated using ethanol and cleared with DBE. Images were taken under cold light illumination above a grid pattern, 48 hours after immersion in the clearing solution using a macroscope (Leica). Scale bars: 2 mm.

Figure 2. Imaging of BABB-cleared human skin by LSFM

Human skin structure was observed (A and C) on an optical cross section (Slice at 270 µm depth) by LSFM (excitation 561 nm, 568 LB emission filter) and (B and D) using H&E staining, to compare LSFM imaging with classical techniques. Images A and B were taken using 4.2X magnification; images C and D were taken using 6X magnification. and (Arrowhead: stratum corneum; *epidermis; **papillary dermis; ***reticular dermis. All samples were independent). Scale bars: 200 µm.

Figure 3. Skin autofluorescence observed with different excitation wavelengths.

An optical cross section, of 480 µm in depth, from a 600 µm Z-stack of BABB cleared human skin biopsy imaged with LSFM is shown with (A) excitation: 405 nm, emission filter: 447/60 nm; (B) excitation: 488 nm, emission filter: 525/50 nm; (C) excitation: 561 nm, emission filter: 568LP nm: and (D) excitation: 642 nm, emission filter: 647LP nm. Scale bars: 500µm.

Figure 4. Volume rendering of human skin

(A) Methodology to obtain volume rendering with LSFM. A 1.7 mm Z-stack of a human skin biopsy was imaged with LSFM using an excitation laser of 488 nm and emission filter of 525/50 nm and a 2X lens; the final magnification was 1.5X. Volume rendering of Z-stack acquisition obtained using Amira® software. (B) Slice at 0µm, (C) 460 µm, (D) 1200 µm and (E) 1400 µm depth is shown. Scale bar: 1000µm.

Figure 5. 3D Imaging of human skin appendages

Sweat glands (A–C) , sebaceous glands (D–F), hair follicle bulbs (G–I) and the cutaneous plexus (J–L) were observed using H&E staining performed on skin cross-sections (for A, D, G and J) or optical sections of autofluorescence skin extracted from Z-stacks acquired with LSFM (B, E, H and K). Volume reconstructions of human skin appendages were performed with Amira® software (C, F, I and L). (A, B): Arrows and arrowheads point to sweat ducts and conduit holes, respectively. (D, E): * and arrowheads show the cytoplasm and membranes of sebum-secretory cells, respectively. (G, H): *, ** and arrows show dermal papilla, hair shaft and inner root sheath, respectively. (J, K): *, arrows and arrowheads point to the lumen, smooth muscle and endothelium of blood vessels, respectively. Scale bars 200 µm.

Figure 6. Imaging and analysis of epidermal hyperplasia found in psoriasiform skin lesion

H&E staining was performed on a paraffin-embedded skin cross section of (A) normal skin and (B) pathological skin. The same samples were also imaged using LSFM (laser excitation 488 nm, emission filter 525/50 nm. 2X magnification). The volume rendering of the normal skin control (C) and pathological skin (D) was performed using Amira® software (Thermo fisher scientific, FEI). After epidermis segmentation, the volume (E) and the thickness (F) were measured. Scale bars : 100µm.



Figure 1.

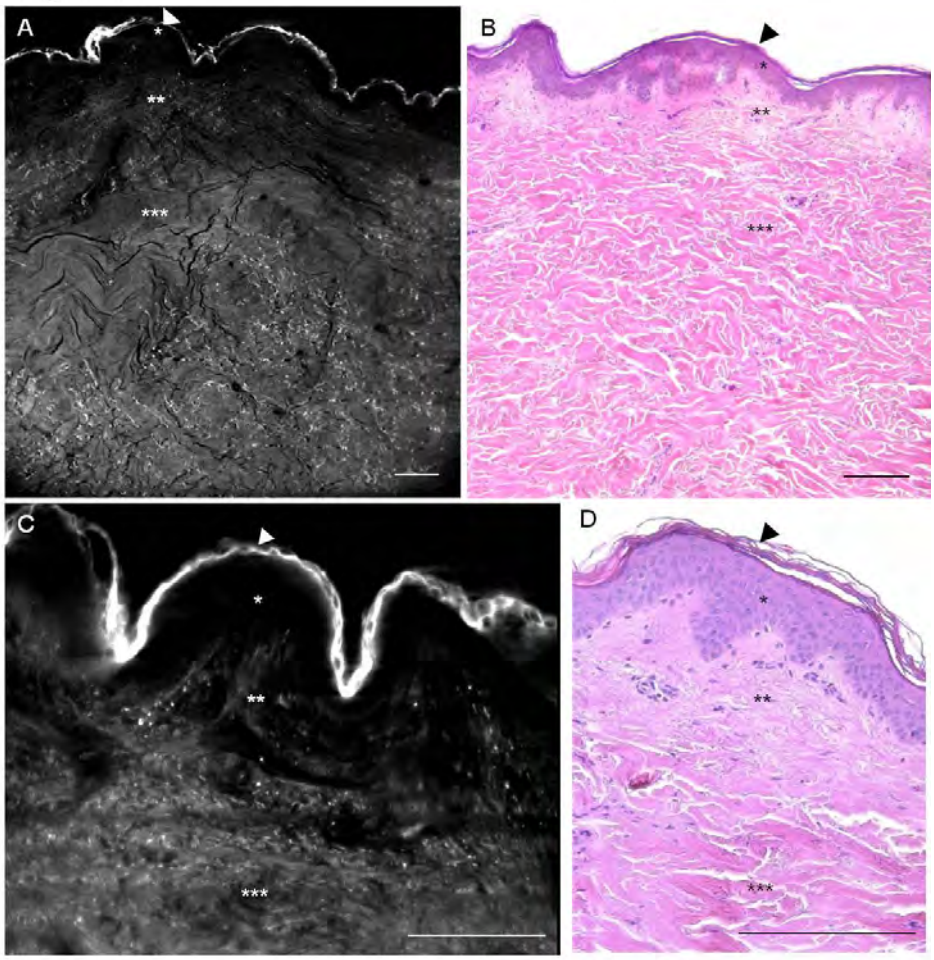

Figure 2.

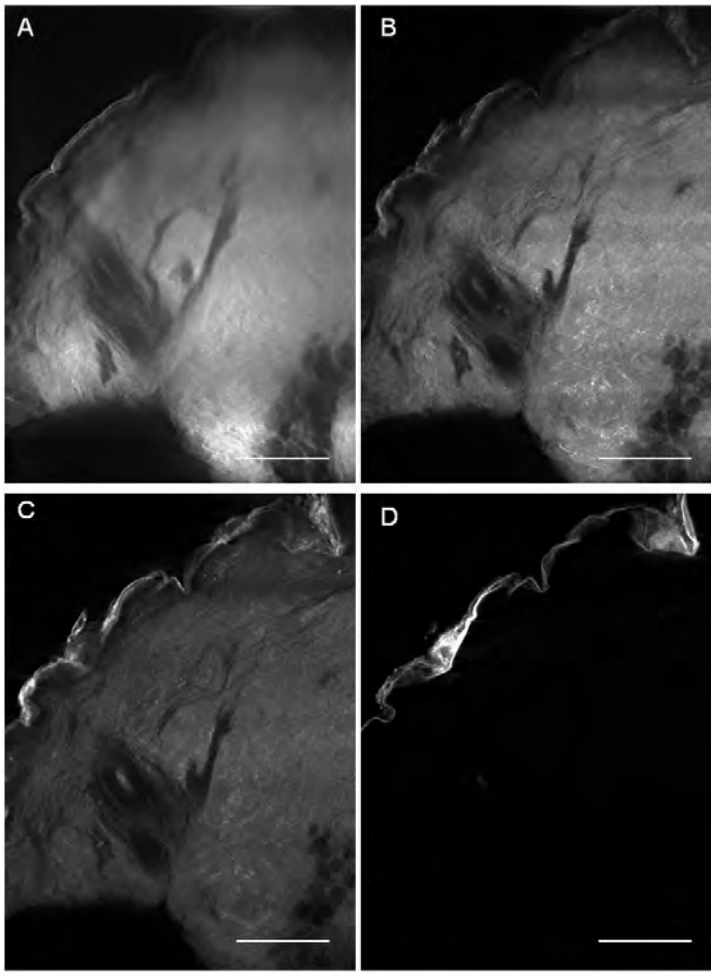

Figure 3.



Figure 4.

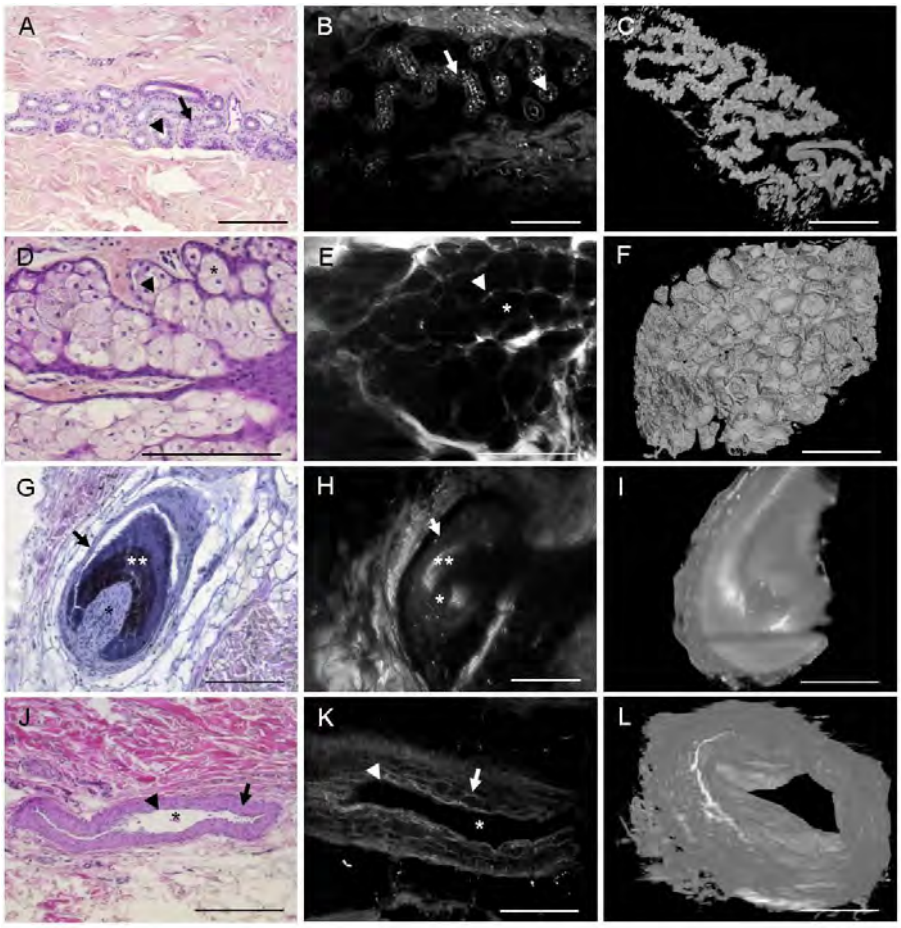

Figure 5.

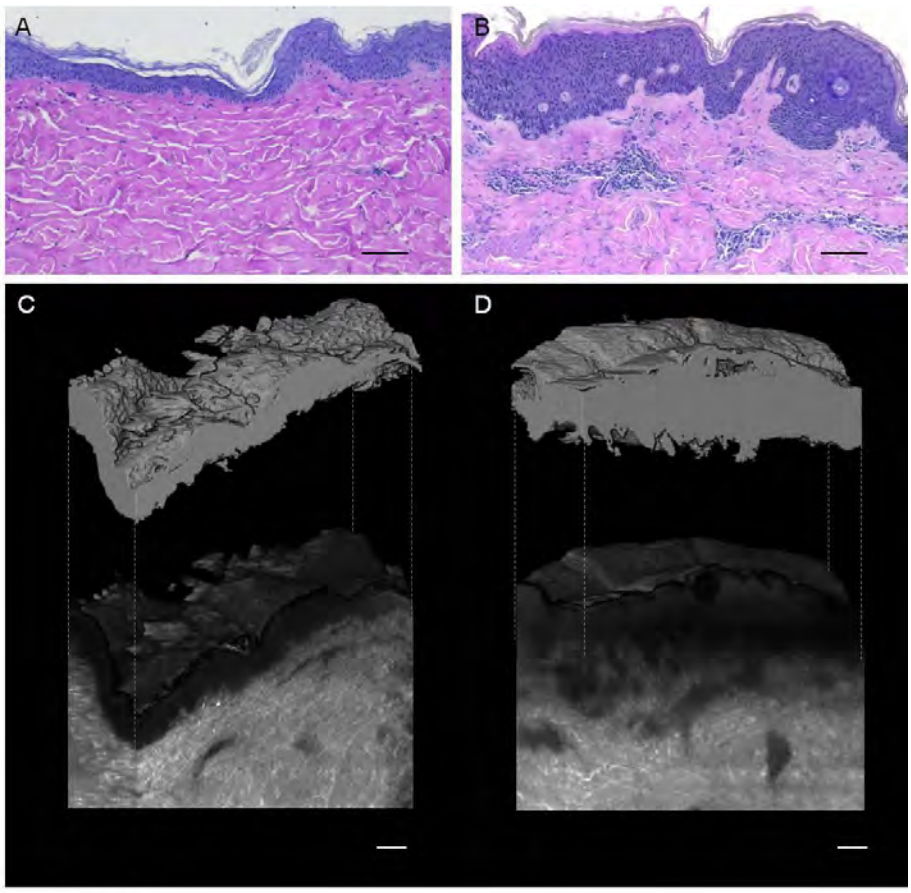

Figure 6.

III. Résultats complémentaires : Observation des altérations de la peau induites par un stress extérieur

Le travail décrit dans l'article ci-dessus, a démontré qu'en combinant transparisation et imagerie par microscopie à feuille de lumière, il est possible d'analyser en profondeur les différentes structures de la peau en 3D. Au quotidien, ces structures sont détériorées par des agressions répétées qu'elles soient physiques, chimiques ou causées par le rayonnement solaire. Les agressions physiques sont caractérisées par une coupure de la peau ou son arrachement. Les dommages résultant de l'exposition aux agents chimiques tels que les détergents, les produits corrosifs que l'on retrouve par exemple dans les produits ménagers, ou encore la pollution et le tabac se manifestent par la perturbation de la couche cornée. Par ailleurs, l'exposition répétée aux UV du soleil se caractérise par une diminution et une désorganisation de l'épiderme mais aussi un affaissement du derme. De façon générale, ces agressions induisent de profondes modifications morphologiques de la peau.

Nous avons choisi ici d'étudier les effets d'une brûlure et de l'exposition à un détergent, aux UVA et aux UVB.

Des explant de peaux, Nativeskin®, ont été exposés à un stress et fixés à la formaline. Une moitié est incluse en paraffine, coupée en section de 5µm puis colorée à l'HE pour obtenir des coupes histologiques comme référence. L'autre moitié est déshydratée et transparisée pour être observée par LSFM. Les expériences ont été effectuées sur un donneur pour chaque type d'agressions.

III.1 Dommages causés par une brûlure

La gravité d'une brûlure est en général classifiée en degrés de brûlure et dépend de la zone touchée et de son étendue. Nous distinguons (i) la brûlure superficielle ou premier degré se manifestant sous forme d'un érythème avec destruction partielle de l'épiderme ; (ii) la brûlure profonde ou second degré détruisant tout l'épiderme et le début du derme et (iii) la brûlure totale ou troisième degré conduisant à la destruction complète de l'épiderme et du derme (Abraham et al., 2015; Plichta et al., 2014).

Afin d'induire expérimentalement une brûlure de premier degré, une goutte d'eau bouillante a été déposée sur un explant. La peau est laissée une heure à l'incubateur avant prélèvement.

La coupe histologique (Figure 27A) tout comme la coupe optique par LSFM (Figure 27C) montrent que l'explant brûlé par de l'eau bouillante présente une topologie différente d'un l'explant non brûlé. Après brûlure, il y a une augmentation de la hauteur des crêtes épidermiques ainsi qu'un aplatissement de la jonction dermo-épidermique. La peau semble s'être rétractée et le diamètre de la biopsie a rétrécie (Figure 27A). Par ailleurs, les coupes histologiques, nous montrent que les noyaux des kératinocytes présentent une forme ovoïde surtout dans les couches inférieures (Figure 27B). Par contre, le derme ne semble pas être affecté. Pour aller plus loin dans l'analyse, le rendu volumique (Figure 27D) de la peau brûlée ou non, nous a permis d'observer que la modification de l'épiderme est visible sur toute la biopsie. Au vue de cette modification topographique, nous avons mesuré l'épaisseur de l'épiderme de l'échantillon brûlé ou contrôle (Figure 27D). La quantification montre une épaisseur moyenne de 56,36 µm pour la peau non lésée et de 112,9 µm pour la peau brûlée. Le volume de l'épiderme, mesuré grâce au logiciel Amira®, de la peau brulée est deux fois plus importante (Figure 27 tableau). Ce phénomène est probablement causée par la rétraction de la peau en réaction à la chaleur, qui a entrainé un étirement de la jonction dermo-épidermique et une augmentation de la taille des crêtes du microrelief.

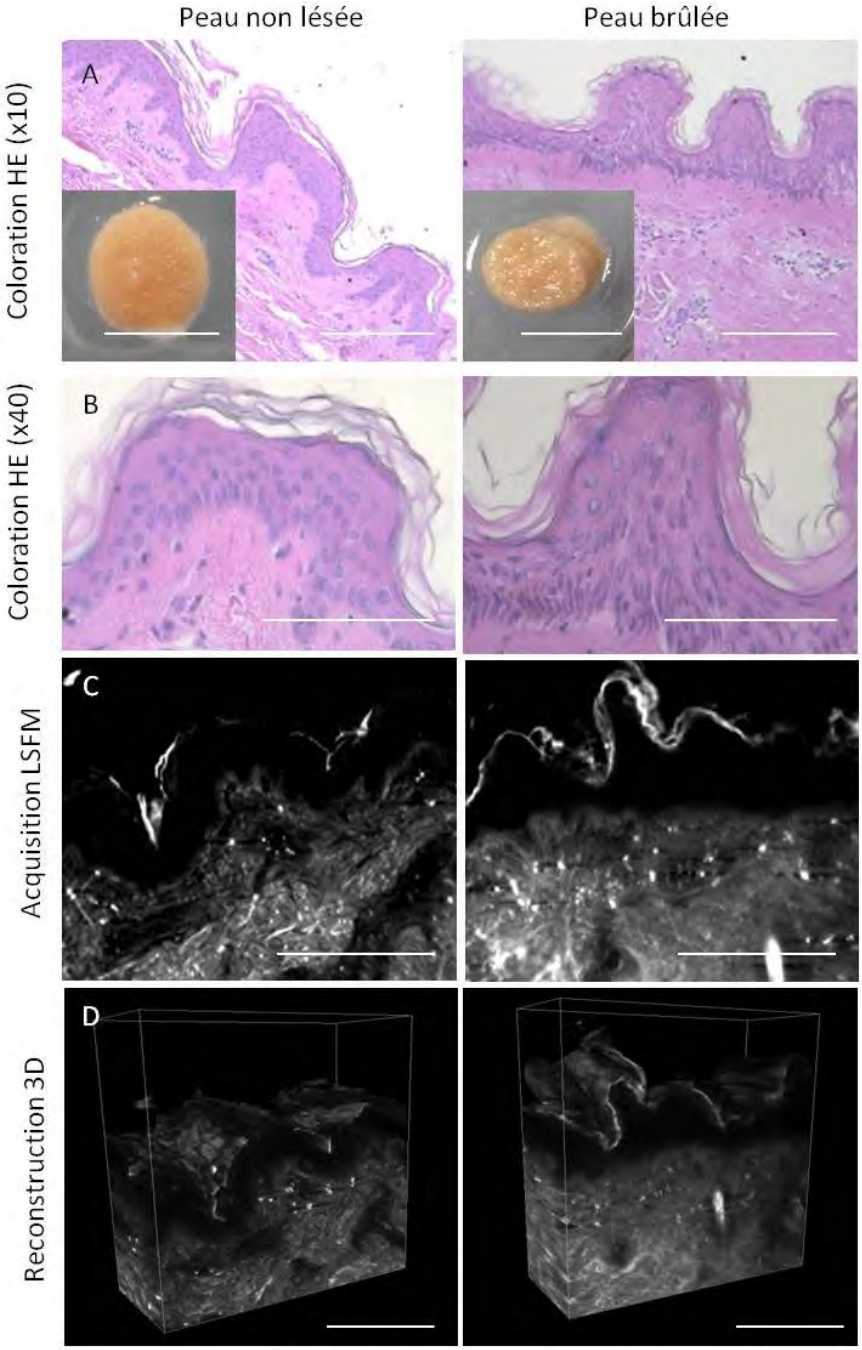

	Peau non lésée	Peau brulée
Epaisseur de l'épiderme (µm)	56.36	112.9
Volume de l'épiderme (µm³)	9643361	15396220
Diamètre de la biopsie (cm)	0.95	0.70

Figure 27 : Observation d'une brûlure à l'eau chaude sur explant de peau

(A) Image d'une coloration HE sur coupe (x10) et photo des biopsies (barre d'échelle 1cm), (B) Image d'une coloration HE sur coupe (x40), (C) Section optique par MacroSPIM (X10), (D) reconstruction 3D d'une acquisition de 200µm de profondeur d'une peau non lésée ou brulé à l'eau bouillante (Barre d'échelle 200µm). Tableau des mesures de l'épaisseur (100 mesures effectuées sur des images de coloration HE), du volume de l'épiderme (une zone analysée) et du diamètre de la biopsie de peau non lésée ou brulée.

III.2 Détérioration de la peau par un détergent

La peau est régulièrement exposée à des détergents ou des surfactants. En effet, ces produits chimiques sont utilisés dans les savons et les produits ménagers. Généralement l'exposition à de fortes concentrations de surfactants entraîne une irritation cutanée. Les surfactants interagissent avec les lipides de l'épiderme (solubilisation des lipides) et induisent des défauts de la barrière cutanée. Cela entraine une augmentation du TEWL et la pénétration de molécules exogènes. D'un point de vue structural, la peau est rugueuse, asséchée et la couche cornée est amincie après exposition au produit. Pour compenser cette perturbation, les kératinocytes prolifèrent pour reconstituer la couche cornée, aboutissant par la suite à un épaississement de celle-ci. On voit notamment apparaitre un phénomène de parakératose résultant de la différenciation accélérée des kératinocytes. Dans des cas sévères d'exposition, l'irritation conduit à l'apparition de rougeurs et à un recrutement des cellules immunitaires. Les personnes sujettes à la dermatite atopique sont d'autant plus sensibles à ces produits (Moore, 2002).

Les effets des surfactants sur la peau sont donc très étudiés afin de définir les concentrations non toxiques. Les modèles de peau reconstruite et d'explants sont notamment utilisés pour tester l'irritation de la peau. On utilise communément le sodium dodecyl sulfate (SDS) comme surfactant anionique (Jung et al., 2014; de Koning et al., 2012; Semlin et al., 2011)

Au vue de ces études, nous avons voulu évaluer si notre approche d'imagerie 3D permet d'évaluer l'effet du SDS sur des explants. Pour cela, un explant de peau humaine a été exposé une nuit à du SDS à 20%. Avant fixation une empreinte en silicone de la surface est effectuée.

Les colorations histologiques à l'HE (Figure 28A) montrent une suppression quasi-totale de la couche cornée pour la peau exposée au SDS. Les couches plus profondes de l'épiderme et du derme ne semblent pas impactées. Nous avons ensuite examiné les échantillons par LSFM (Figure 28B, 28C). En comparaison avec la peau non traitée, un décollement et une perturbation structurale de la couche cornée est visible sur toute la biopsie traitée au SDS. Pour compléter cette analyse, une empreinte de la surface de chaque biopsie a été effectuée (Figure 28D). Nous observons que le SDS a entrainé une modification de la surface de la peau en réduisant le nombre de sillon et en lissant le microrelief.

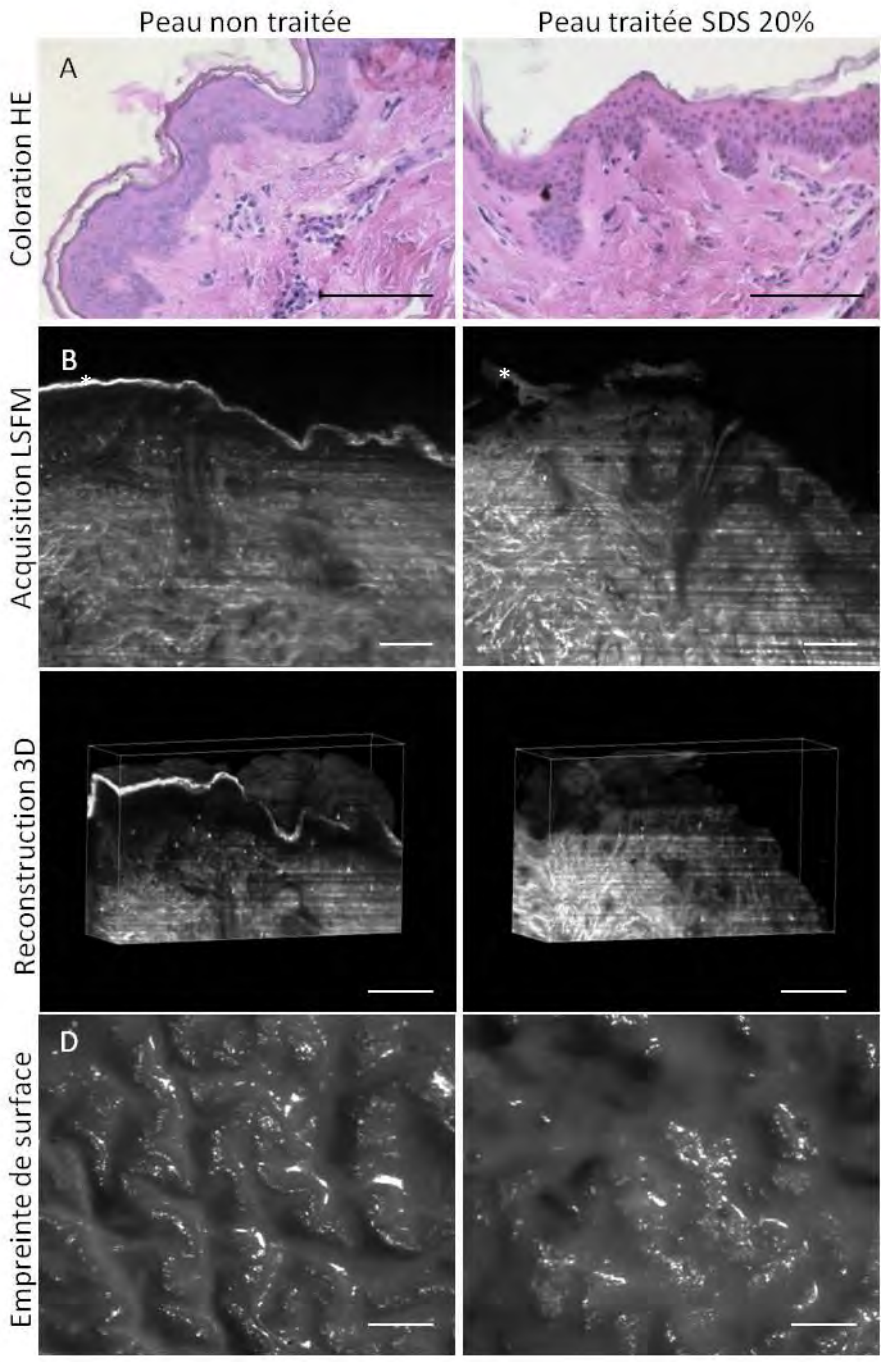

Figure 28 : Observation d'un explant de peau traité au SDS

(A)Image d'une coloration HE sur coupe (x20), (B) Section optique par LSFM (X10),

(C) reconstruction 3D d'une acquisition d'une peau non traitée ou exposée une nuit à du SDS 20%.

(D) empreinte de surface d'explant de peau non traitée ou exposée au SDS (X0.75). (* : Couche cornée ; barre d'échelle 100µm)

III.3 Effet d'une irradiation UVB et UVA sur explant de peau

Le principal facteur environnemental contribuant à la dégradation de la peau est le rayonnement UV. Ces agressions génèrent des radicaux libres qui endommagent les protéines de l'épiderme et du derme. Lorsque les cellules deviennent incapables de se défendre face aux effets délétères des UV, des signes visibles de la déstructuration morphologique (rides, tâches) de la peau apparaissent.

De la même façon que pour les agressions induites par une brûlure ou un détergent, nous avons voulu évaluer si avec notre méthode d'imagerie, permettait d'observer des modifications structurales d'un explant de peau irradié par des UVB ou des UVA.

La dose UVB a été définit grâce a la bibliographie qui rapporte que la MED est de 30 mJ/cm² (phototype I/II) (Seité et al., 2010; Tewari et al., 2013).Nous avons effectué une cinétique d'irradiation de 0, 50 et 500 mJ/cm^2 d'UVB. Seule la dose de 500 mJ/cm^2 a induit une modification de la structure de la peau.

Après une irradiation aux UVB de 500 mJ/cm^2, la morphologie générale est bien conservée. Nous notons tout de même que l'épiderme de la peau irradiée aux UVB semble aminci que ce soit sur les coupes histologiques (Figure 29A) ou sur les coupes optiques par LSFM (Figure 29B).

La dose UVA a été définit grâce a la bibliographie qui rapporte que ma MED est à 50 J/cm² (phototype I/II) (Seité et al., 2010; Tewari et al., 2013).Nous avons effectué une cinétique d'irradiation unique de 0, 20, 60 et 80 J/cm^2 d'UVA. Seuls les résultats sur la plus forte dose sont représentés dans la figure 29)

Après exposition aux UVA, nous n'avons pas observé de modifications de la morphologie détectables que ce soit sur les coupes histologique (Figure 29C) ou sur les coupes optiques obtenus par LSFM (Figure 29D).

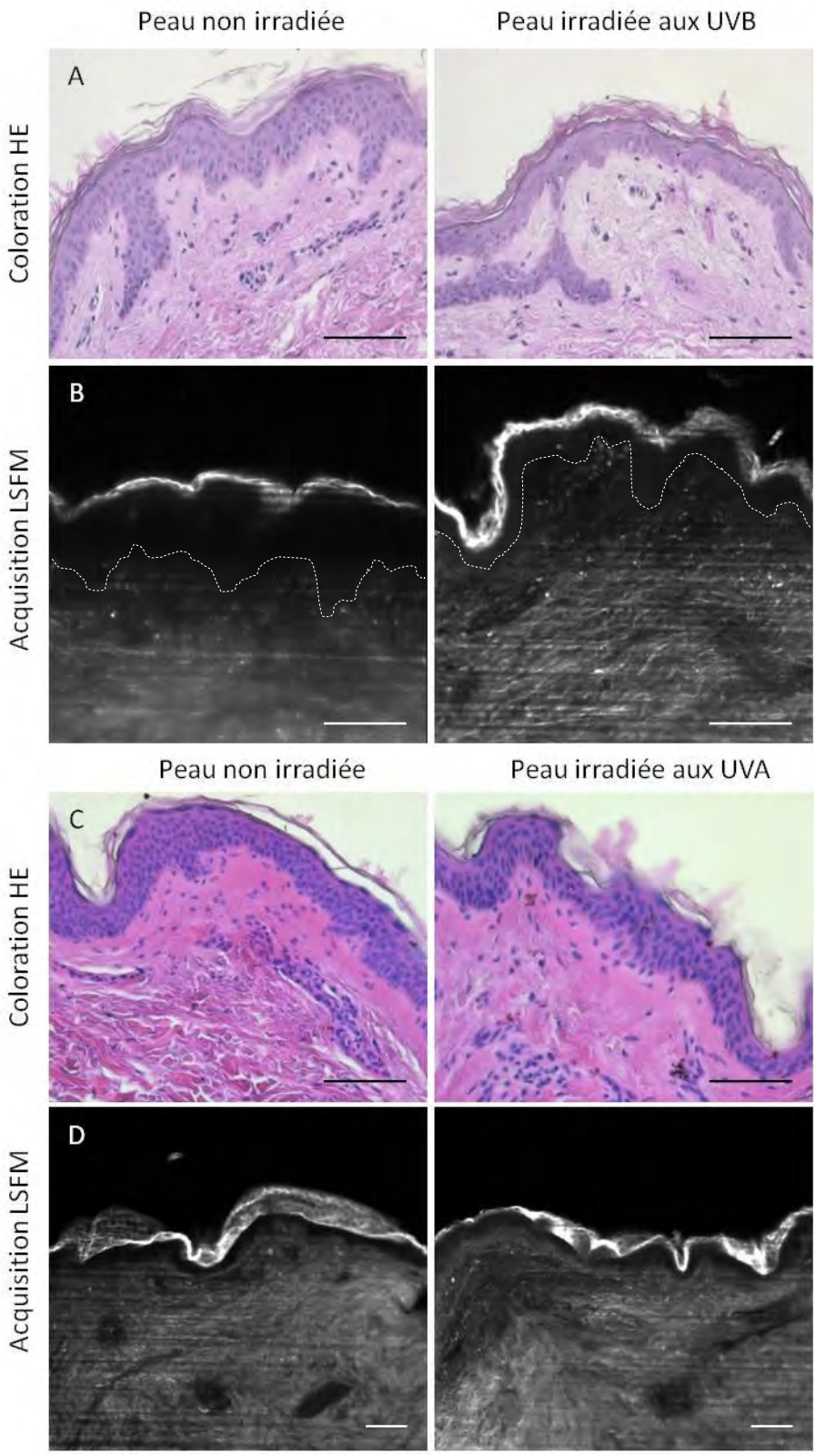

Figure 29 : Observation d'un explant irradié aux UVB ou UVA

(A) Image d'une coloration HE sur coupe (x20), (B) Section optique par LSFM d'une peau non irradiée ou exposée une fois à 500mJ/cm2 d'UVB (X10).

(C) Image d'une coloration HE sur coupe (x20), (D) Section optique par LSFM d'une peau non irradiée ou exposée une fois à 80J/cm2 d'UVA (X10). (Ligne pointillée : jonction dermo-épidermique ; barre d'échelle 100µm)

IV. Conclusion et discussion partie 1

La peau est la première barrière qui protège l'organisme de l'environnement extérieur grâce à sa structure pluristratifiée. Lors de pathologies ou d'agressions extérieures la morphologie de la peau est modifiée. Pour prévenir et comprendre ces dommages, il est nécessaire de mieux les caractériser. Dans cet objectif, nous avons choisi d'utiliser l'explant de peau et la microscopie à feuille de lumière. Nous avons dû mettre au point une méthodologie permettant d'atteindre cet objectif.

- **Est-il possible d'observer un explant de peau en 3D et en profondeur grâce à la méthodologie développée ?**

Nous avons mis en place une méthodologie permettant d'observer en 3D des explants de peau humaine grâce à la combinaison d'une technique de transparisation de tissu et l'utilisation de la microscopie à feuille de lumière.

Pour que la feuille de lumière traverse un échantillon opaque comme la peau, il est nécessaire de passer par une étape de transparisation. Le but est de rendre l'échantillon transparent par homogénéisation des indices de réfraction, évitant ainsi la diffusion de la lumière. Nous avons évalué plusieurs techniques de transparisation, et montré que la meilleure méthode pour la peau est celle de Murray.

Les acquisitions des différentes structures par LSFM ont montré que la couche cornée, le derme et les annexes étaient identifiables par cette technique uniquement grâce à l'autofluorescence naturelle de celle-ci. En revanche, l'épiderme ne présente pas de signal d'autofluorescence, quelle que soit la longueur d'onde d'excitation utilisée. Pour pallier à ce problème, il est possible de marquer les constituants des cellulaires tels que le cytoplasme ou les noyaux avant transparisation (Figure 30). Comme le montre cet exemple, un marquage cytoplasmique avec du CMTMR permet de mettre en évidence l'épiderme (Figure 30A, 30C). Ce type de marquage permet de délimiter facilement l'épiderme pour le segmenter et ainsi pouvoir en extraire des mesures volumiques. Un marquage nucléaire comme ici avec de l'iodure de propidium permet d'appréhender le nombre de couches épidermiques, les fibroblastes et aussi les cellules épithéliales des vaisseaux sanguins en 3D au sein de la biopsie (Figure 30B, 30D).

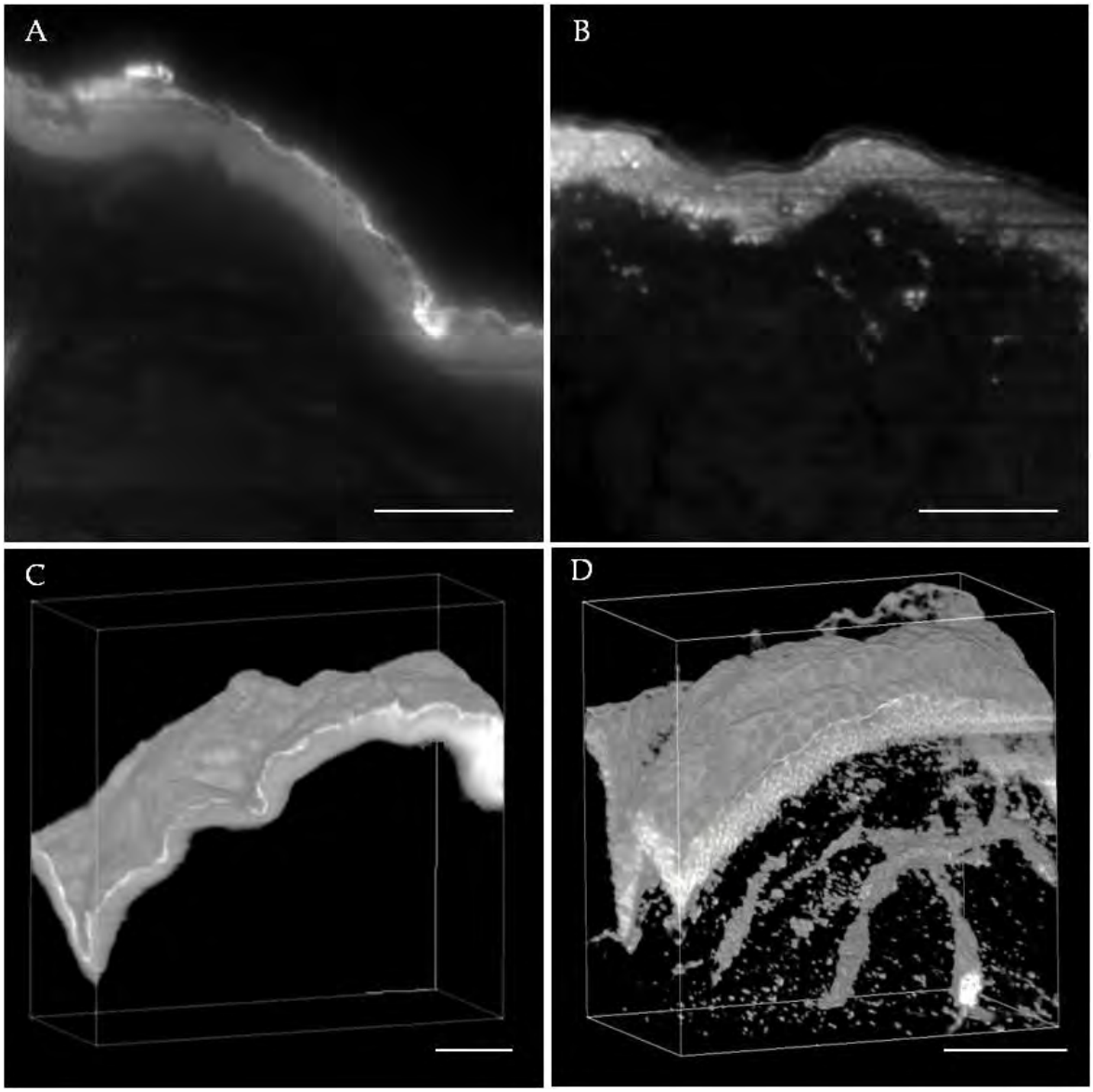

Figure 30 : Marquage cytoplasmique et nucléaire d'un explant de peau par LSFM

(A) Section optique par LSFM d'un explant de peau marqué au CMTMR (x4.5), (B) ou à l'iodure de propidium (IP, X10). Reconstruction 3D de l'épiderme après (C) marquage cytoplasmique (CMTMR) ou (D) marquage nucléaire (IP). (Barre d'échelle 200µm)

La reconstruction 3D permet de visualiser facilement la morphologie du tissu sur tout l'échantillon. Nous pouvons ainsi évaluer l'aspect homogène (ou non) des composants de la peau comme les fibres de la matrice, les poils et les glandes sudoripares et sébacées. Les segmentations réalisées sur les rendus volumiques permettent de quantifier des volumes de certains constituants grâce aux différents contrastes de fluorescence. L'analyse d'une peau psoriasiforme avec hyperplasie illustre cet avantage (figure 6 de l'article). De plus des échantillons déjà inclus en paraffine peuvent être déparaffinés pour être visualisés par LSFM.

Nous pourrions donc envisager d'utiliser cette méthode, en complément de l'histologie, pour caractériser des pathologies cutanées.

Par exemple, cette méthodologie pourrait être exploitée dans le cas :

- De pathologies des annexes de la peau : En comparaison avec l'histologie, une acquisition avec le LSFM permet d'observer les glandes sébacées, par exemple, dans leur globalité. Il est alors possible de caractériser et mesurer le volume de ces annexes (Rittié et al., 2013).
- D'étude de modèle en onco-dermatologie : il serait envisageable de mesurer le volume de tumeurs présentes au sein du modèle cutané et ainsi étudier son organisation spatial dans l'ensemble du tissu.

En comparaison avec l'histologie, méthode de référence, cette méthodologie demande moins d'étapes de préparation du tissu et ne dénature pas la structure de la peau par des sections physiques. De gros échantillons peuvent être imagés, plusieurs fois, sans destruction du tissu. De plus l'échantillon peut être utilisé, après dé-transparisation, pour d'autres techniques d'imagerie. Cette méthodologie a pour avantage de pouvoir extraire des données numériques en 3D, de visualiser des coupes optiques du tissu rapidement et dans sa globalité.

En revanche cette technique présente quelques limites. Avec le LSFM que nous possédons, il est difficile d'avoir des informations nettes et de bonne résolution à fort grossissement. Cet inconvénient restreint les applications de cette technique. Il est difficile de voir des dommages ou des effets de traitement au niveau de la cellule actuellement. Afin de pallier à ça, il faudrait développer la détection en 3D de protéines spécifiques afin d'aller plus loin qu'une analyse structurale du tissu. Aujourd'hui les études publiées, utilisant le LSFM pour étudier des organismes, utilisent des marquages spécifiques, souvent par immunomarquage, qui ciblent leur protéine d'intérêt, permettant ainsi d'approfondir l'utilisation de cette microscopie (Belle et al., 2017; Li et al., 2017).

- **Cette méthodologie est-elle adaptée pour évaluer les effets des agressions extérieures ?**

Nous avons voulu évaluer si cette méthodologie était applicable à l'observation de dommages extérieurs appliqués sur la peau. Nous avons choisi d'étudier les effets d'une brûlure à l'eau bouillante, d'un détergent et d'une irradiation aux UVB et aux UVA sur des explants.

Les observations réalisées, ont montré qu'une brûlure à l'eau bouillante entraine une augmentation des crêtes épidermiques et un aplatissement de la jonction dermo-épidermique.

L'exposition au SDS induit une détérioration de la couche cornée. L'irradiation aux UVB semble quand a elle provoquer une modification de l'épaisseur de l'épiderme.

Si celle-ci sont minimes ou au niveau cellulaire, comme dans le cas de notre protocole d'irradiation aux UVA, aucun effet n'a été observé par microscopie à feuille de lumière.

Dans le cas de la brûlure à l'eau bouillante, l'utilisation d'un modèle cutané semble induire un biais. *In vivo* suite à une brûlure, l'épaisseur de la peau est plutôt diminuée et le macro-relief lissé. Ici nous observons l'inverse. Sous l'effet de la chaleur l'épiderme de la biopsie semble s'être rétracté sur lui-même et par conséquent avoir étiré la jonction dermo-épidermique et entrainé un l'allongement des noyaux. Ce phénomène est ici possible car la peau n'est pas maintenue au sein d'un tissu et donc sous tension. L'analyse histologique montre que le phénotype observé semble ressembler à une brûlure électrique (Torre and Cardellini, 1980).

De manière générale l'observation en 3D permet d'explorer sur tout l'échantillon, rapidement, des altérations morphologiques importantes et de mesurer le volume de certaines structures.

En conclusion nous avons montré que la méthodologie d'imagerie que nous avons développée (Figure 31) permet d'observer des modifications tissulaires importantes avec une visualisation en 3D et ainsi étudier et quantifier des paramètres sur une peau saine, pathologique ou endommagée.

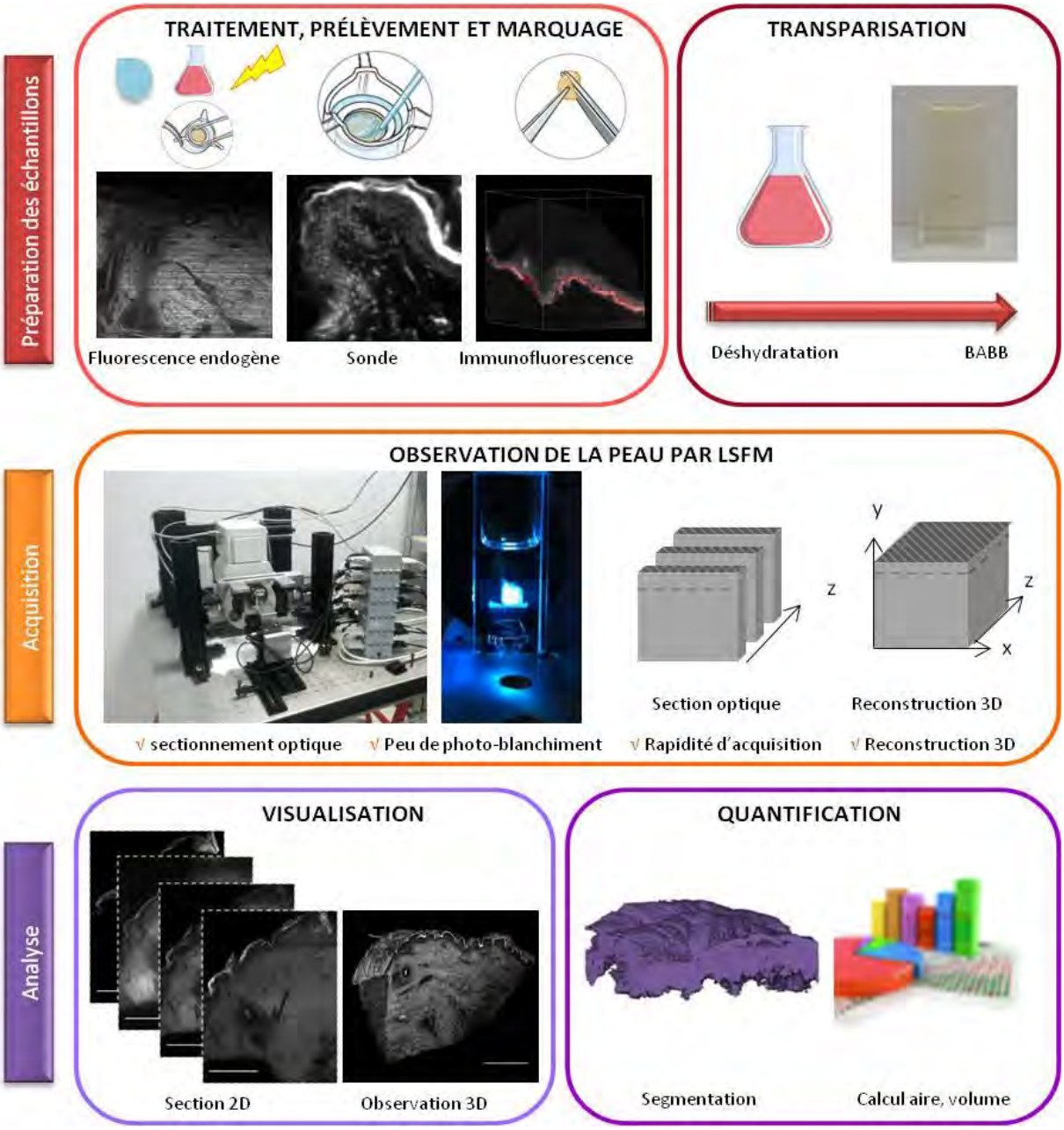

Figure 31 : Méthodologie d'acquisition par LSFM pour observer la peau humaine

PARTIE 2 - Caractérisation et protection des effets des UVA sur un modèle de peau *ex-vivo*

La première partie des résultats a décrit l'utilisation d'une nouvelle technique d'imagerie pour observer les changements structuraux sur des explants de peaux lésées à la suite d'une pathologie ou à un dommage extérieur. L'analyse d'un échantillon par cette technique après une irradiation unique avec des UVA ne montre pas de lésions macroscopiques observables. Ce résultat soulève des questionnements sur la sensibilité de ce modèle cutané, sur la dose d'irradiation, sur la cinétique de prélèvement du tissu et sur la sensibilité de la technique de microscopie utilisée. Des études ont montré l'implication des UV comme facteurs déclenchants ou aggravants dans les cancers cutanés (Hermanns-Lê et al., 2005). Les UVA sont également impliqués dans le vieillissement extrinsèque de la peau. Ils causent de multiples dommages dans le derme et l'épiderme, au niveau macromoléculaire et cellulaire, l'ensemble se répercutant sur l'aspect morphologique (Rittié and Fisher, 2002).

Dans la société actuelle où l'apparence occupe une place importante, les cosmétiques anti-âge suscitent un intérêt grandissant des consommateurs et donc des industriels. L'utilisation topique de crèmes anti-âge fait partie des gestes quotidiens visant à retarder voire faire régresser les signes cutanés liés au vieillissement de la peau. Pour évaluer et démontrer l'efficacité des crèmes anti-âge, de nombreuses méthodes cliniques, instrumentales et de nouveaux modèles cutanés ont été développés.

Notre objectif a été de mettre au point un modèle cutané *ex vivo* mimant le phénotype du photovieillissement *in vivo*. Nous avons choisi de nous concentrer sur l'implication des UVA dans ce processus car l'étude de leurs effets sur explants de peau semble être un vrai challenge au vue du nombre restreint de publications sur le sujet. L'approche expérimentale consiste à appliquer une irradiation répétée d'UVA sur des explants (« explant UVA »). Pour étudier ces effets délétères, des méthodes de biologie tissulaire (culture d'explants, histologie, marquage sur coupes) ou moléculaire classiques ont été utilisées. Nous avons exploité les avantages de la microscopie 3D et l'observation *in situ* décrit précédemment pour développer une approche originale d'étude de notre modèle.

Afin de nous assurer de la pertinence du modèle, nous avons validé l'effet d'une protection de référence : une protection solaire SPF30. Enfin, nous avons pu évaluer l'utilisation et la sensibilité du modèle « explant UVA » pour caractériser l'effet de nouveaux produits dermo-cosmétiques.

I. Détermination de la dose d'irradiation du modèle « explant UVA »

Dans le but d'étudier les effets des UVA sur un explant de peau, il a fallu définir la dose, la durée d'irradiation ainsi que la cinétique de prélèvement des explants.

Dans les études *in vivo*, la MED est utilisée. Elle est définie par l'apparition d'un érythème. Dans les modèles d'explants, il n'est pas possible de visualiser un érythème car la peau n'est pas vascularisée. Par conséquent la dose biologique efficace est utilisée (biological efficience dose, BED). La BED est la dose minimale pour laquelle un changement morphologique est induit sans entrainer la mort du tissu (Bernerd and Asselineau, 1997).

La BED choisie dépend de l'objectif de l'étude et du modèle cutané utilisé. Ces derniers vont définir plusieurs contraintes :

(i) la répétition de l'exposition *in vivo* ; nous savons que la peau subit des expositions répétées qui induisent des dommages importants mais elle ne doit pas entrainer la mort cellulaire.

(ii) l'application à la dermo-cosmétique ; le modèle étant destiné à évaluer l'effet d'actifs, il faut prévoir un temps pour des pré et/ou post-traitements par rapport à l'irradiation.

(iii) les limites du modèle ; le modèle Nativeskin® est viable 7 jours, le plus souvent provenant de donneurs féminins et issus d'abdominoplastie.

(iv) la cinétique de prélèvement ; nous savons que les lésions de l'ADN et la production de ROS apparaissent immédiatement après une irradiation UVA. En revanche, pour observer la plupart des effets sur les macromolécules, il est nécessaire d'attendre 24 à 48 heures.

Il a donc fallu définir une dose permettant une exposition répétée (> à 2 irradiations), prévoir 48h de pré et post traitement et 7 jours d'expérimentation. L'ensemble de ces contraintes a conditionné le protocole expérimental : soit 3 jours d'irradiation et 48h de pré et post traitement ou 4 à 5 jours d'irradiation et 24h de pré et post traitement.

Pour définir la dose d'irradiation aux UVA, nous nous sommes basés sur les études bibliographiques déjà réalisées sur des modèles cutanés complexes ou sur volontaires (tableau 8). La littérature montre que la dose efficace se situe entre 50 et 70 J/cm^2 avec un prélèvement immédiat pour l'observation de ROS ou de lésions de l'ADN et 24h pour des études morphologiques.

Référence	Modèle cutané	Dose UVA (J/cm²)	Nombre de jours d'irradiation	Prélèvement post irradiation	Objectifs des études
(Rezvani et al., 2007)	RHE	10	1 fois	24h ou 1h	Mesure d'activité d'enzyme antioxydante et lésions de l'ADN
(Marionnet et al., 2014)	RHS	40	1 fois	8, 24h, 48h	Analyse expression génique et lésions de l'ADN
(Seité et al., 2004)	RHS	70	1 fois	24h	Etude de la peroxidation des lipides
(Bernerd and Asselineau, 1998)	RHS	25	1 fois	48h	Etude du derme, de la différenciation et de l'apoptose
(Mouret et al., 2006)	explant	100	1 fois	12, 24, 36, 48 h	Etude des photoproduits
(Mouret et al., 2011)	explant	400	1 fois	12, 14, 16h	Quantification des CPD
(Seité et al., 2000)	volontaire	25 / 50	8 fois sur 2 semaines	24h	Etude de P53 et de produits solaires
(Seité et al., 2003)	volontaire	50	1 fois	24h	Etude des cellules de Langerhans
(Seité et al., 2004)	volontaire	25 / 50	1 fois	24h	Etude de la peroxidation des lipides
(Seité and Fourtanier, 2008)	volontaire	11	5 fois sur 6 semaines	72h	Mesure de la pigmentation et la morphométrie de l'épiderme

Tableau 8 : Exemple d'études des UVA sur modèles cutanés et volontaires dans la littérature

Au vue de ces données et des contraintes mentionnées précédemment, nous avons testé 3 protocoles (Tableau 9). Le protocole 1, avec une seule irradiation, nous a permis de définir la dose induisant des dommages (BED) dès la première irradiation. Puis en fonction de la BED définie, et sachant que nous souhaitions évaluer une irradiation répétée, nous avons testé les protocoles 2 et 3 en tenant compte de la durée de vie du modèle et de la durée d'éventuels pré ou post-traitements. Les explants irradiés sont comparés avec une peau contrôle non irradiée. Pour définir la toxicité de la dose, la morphologie de la peau et le nombre de cassures de l'ADN des kératinocytes ont été analysés respectivement grâce à une coloration HE et grâce à un immunomarquage anti-ɣ-H2Ax. L'histone H2A phosphorylée en position ɣ intervient dans la reconnaissance des doubles cassures de l'ADN et sert donc de marqueur.

	Dose d'irradiation (J/cm²)	Nombre d'irradiation	Temps de prélèvement
Protocole 1	20, 60, 80	1	immédiatement
Protocole 2	60	3	24 h
Protocole 3	60	4	24 h

Tableau 9 : Protocoles d'irradiation testés sur explant de peau

Pour le protocole 1, un explant de peau a été irradié avec une exposition unique de 0, 20, 60 ou 80 J/cm^2 d'UVA. L'explant a été prélevé immédiatement après l'irradiation, puis traité pour effectuer une coloration HE et un immunomarquage ɣ-H2Ax suivant le protocole décrit dans la section matériels et méthodes. L'analyse morphologique montre que, quelle que soit la dose utilisée, les peaux ne présentent pas d'anomalie structurale détectable en HE (Figure 32A). En revanche, à partir d'une dose à 60J/cm^2 d'UVA, de nombreux noyaux présentent un marquage positif à ɣ-H2Ax (Figure 32B). La quantification du pourcentage de noyaux marqués (Figure 32C), montre que le nombre de noyaux positifs augmentent proportionnellement à la dose d'UVA appliquée. La BED pour une irradiation semble donc se situé à 60 J/cm^2, première dose significativement différente du témoin.

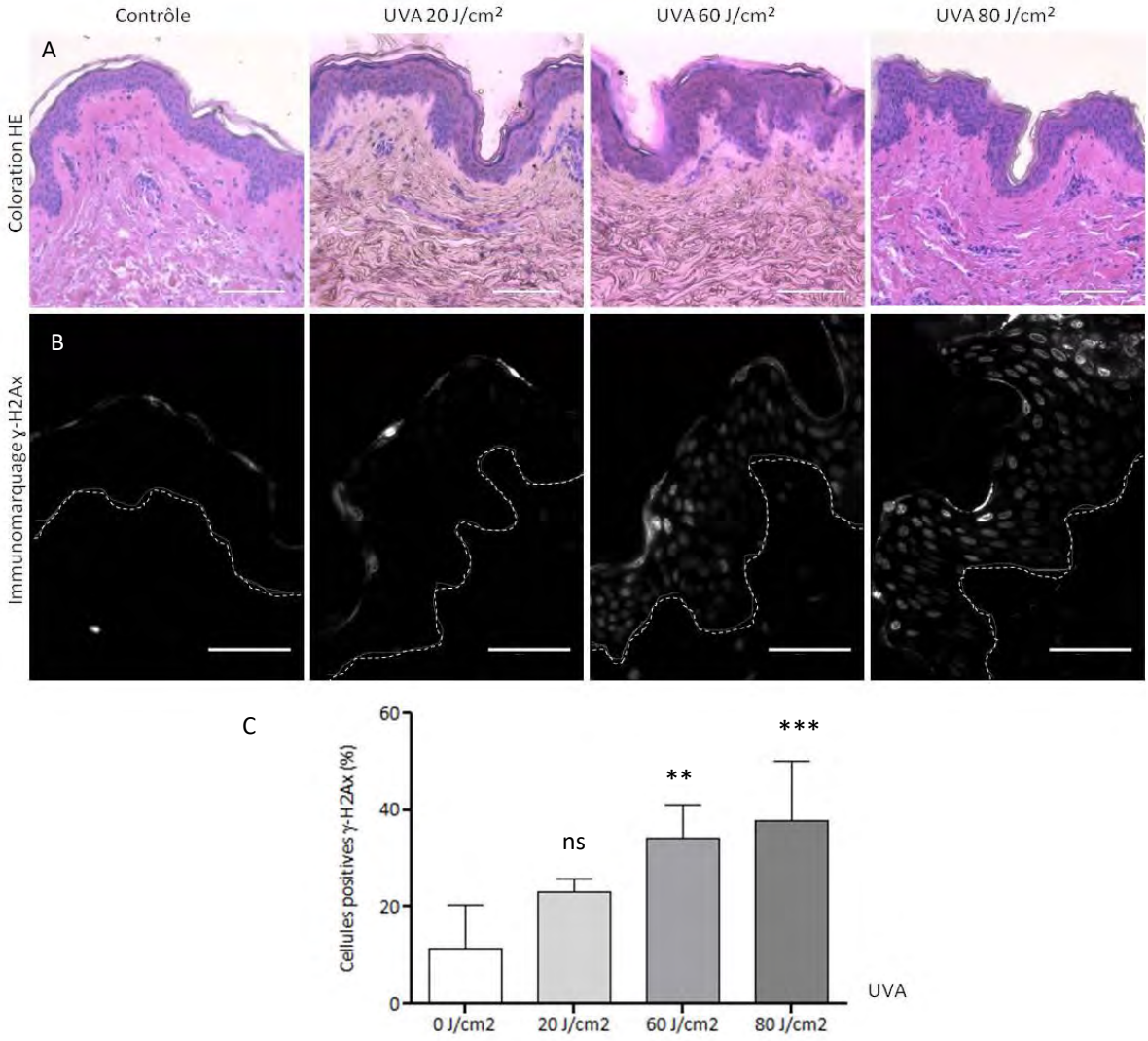

Figure 32 : Observation histologique et lésions de l'ADN sur un explant irradié une fois aux UVA

(A) Images représentatives d'une coloration HE (X20), (B) et d'un immunomarquage ɣ-H2Ax (X40) sur une coupe d'explant de peau contrôle, irradié avec 20, 60 ou 80 J/cm^2 d'UVA (barre d'échelle 100µm, ligne pointillé=JED). (C) Pourcentage de noyaux positifs au marquage ɣ-H2Ax (5 photos analysées sur 1 donneur de 33 ans, n=5, ns=non significatif, ** p-value<0.005, *** p-value<0.0005)

En suivant le protocole 2, un explant de peau a été irradié à une dose de 60 J/cm^2 d'UVA, une fois par jour, pendant 3 jours. Les échantillons ont été prélevés 24 heures après l'irradiation. Les explants ont été analysés comme précédemment.

L'analyse des colorations HE (Figure 33A) indique que la peau irradiée présente des lésions de l'épiderme par rapport au témoin. Nous observons l'apparition de noyaux pycnotiques dit SBC et une désorganisation des kératinocytes au sein des couches les plus différenciées. La condensation de la chromatine entraîne l'apparition de vacuole entre les cellules. Il n'y a pas d'altération du derme. L'observation (Figure 33B) et la quantification du nombre de noyaux positifs au marquage ɣ-H2Ax (Figure 33C), montrent une augmentation des cassures doubles brins de l'ADN dans l'épiderme de l'échantillon irradié (34,8%). Nous notons également l'apparition de noyaux positifs dans le derme supérieur.

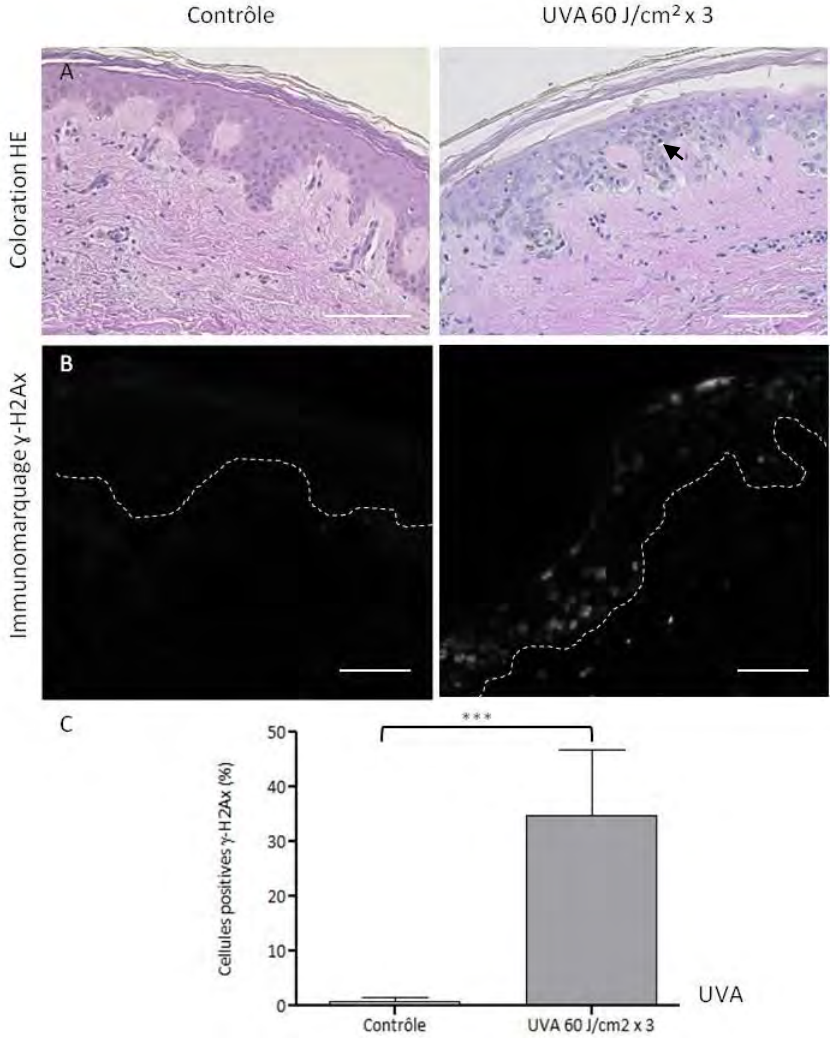

Figure 33 : Observation histologique et lésions de l'ADN sur un explant irradié 3 fois aux UVA

(A) Images représentatives d'une coloration HE (flèche noire = SBC), (B) et d'un immunomarquage ɣ-H2Ax sur un explant de peau contrôle ou irradié 3 fois avec 60 J/cm^2 d'UVA (X20, barre d'échelle 100µm). (C) Pourcentage de noyaux positifs au marquage ɣ-H2Ax (10 photos analysées sur 1 donneur de 54 ans, n=10).

Pour le protocole 3, un explant de peau a été irradié avec 60 J/cm^2 d'UVA, une fois par jour, pendant 4 jours. Les échantillons ont été prélevés 24 heures après l'irradiation. Les explants ont été analysés comme précédemment.

Les coupes histologiques de la peau irradiée révèlent une modification de l'épiderme similaire à celle décrite avec le protocole 2 (Figure 34A). L'analyse des doubles cassures de l'ADN par la détection de ɣ-H2Ax montre un taux important de noyaux marqués dans l'épiderme (41%) (Figure 34B, 34C). Des noyaux marqués ɣ-H2Ax sont également présent dans tout le derme.

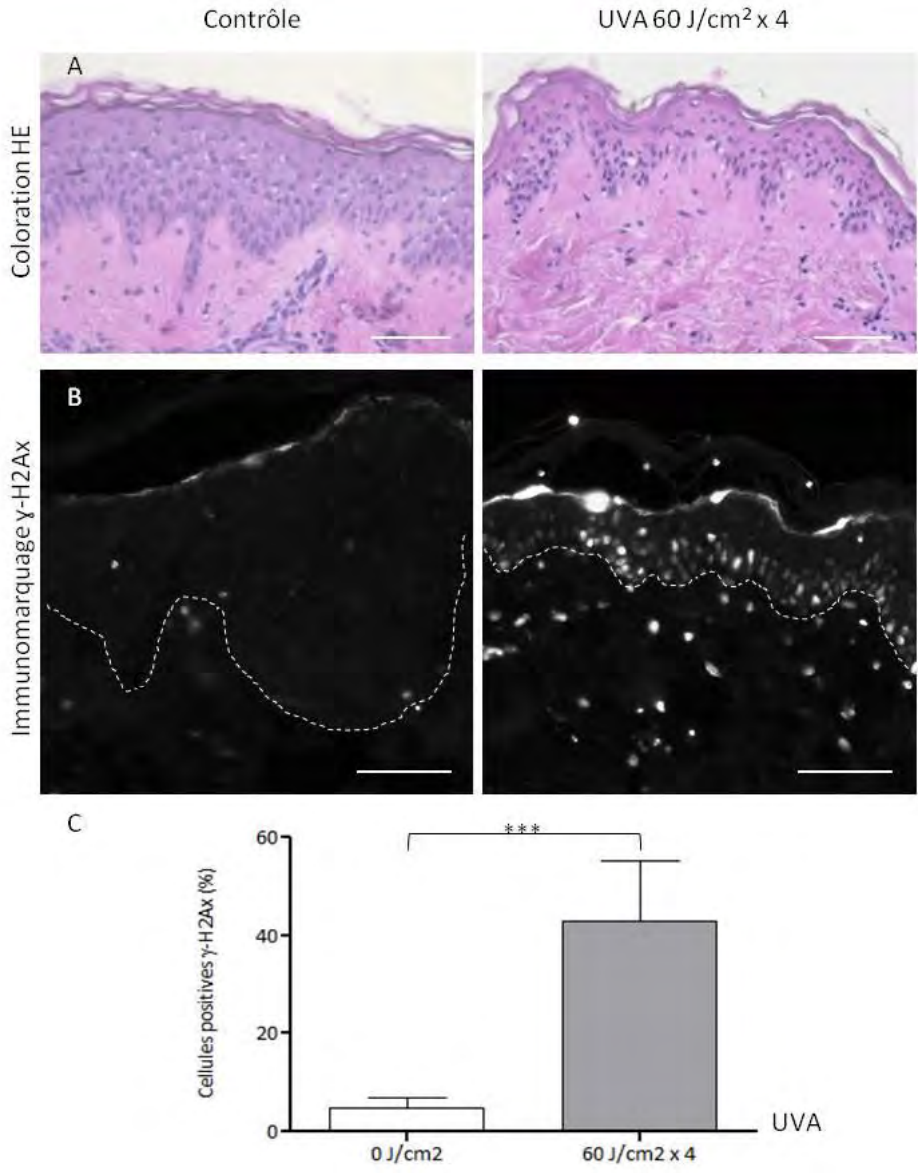

Figure 34: Observation histologique et lésions de l'ADN sur un explant irradié 4 fois aux UVA

(A) Images représentatives d'une coloration HE, (B) et d'un immunomarquage ɣ-H2Ax sur un explant de peau contrôle ou irradié 4 fois avec 60 J/cm^2 d'UVA (X20, barre d'échelle 100µm). (C) Pourcentage de noyaux positifs au marquage ɣ-H2Ax (5 photos analysées sur 1 donneur de 29 ans, n=5).

L'analyse des résultats obtenus avec les 3 protocoles expérimentés, nous permet de définir les meilleures conditions expérimentales. Le protocole 1 n'induit pas de modifications structurales et ne présente donc qu'un intérêt limité. Le protocole 2 induit des dommages importants et quantifiables. Le protocole 3 présente le même type d'effet que le protocole 2 mais avec un nombre et une étendue des lésions beaucoup plus importante. Nous avons donc choisi de poursuivre notre étude avec le protocole 2 moins délétère que le 3 afin de garantir la viabilité de l'échantillon. Il sera cité comme « explant UVA » par la suite.

II. Etude des effets des UVA et de sa protection sur explant de peau

Le photovieillissement causé par les UV se caractérise au niveau moléculaire par la création de modifications et de cassures de l'ADN. Ces lésions de l'ADN sont causées directement par les UV ou de manières indirectes par l'intermédiaire de ROS ou de photoproduits. Ces dégâts entraînent un vieillissement cutané accéléré. Ils peuvent induire l'apparition de cancers cutanés en générant des mutations de l'ADN. Ces mutations, notamment au niveau de pro-oncogène ou des anti oncogène comme p53, entrainent un dysfonctionnement de ola cellule aboutissant par un e division cellulaire anarchique (Amaro-Ortiz et al., 2014; Hermanns-Lê et al., 2005). Afin de trouver des produits protecteurs sur le photovieillissement, il est nécessaire de développer des modèles cutanés. Le but de cette étude a donc été d'élaborer une méthode permettant de mimer le phénotype d'une peau irradiée sur explant de peau humaine et de tester l'effet de nouveaux protecteurs. Cette étude a fait l'objet d'un article soumis dans Experimental Dermatology (Cf. II.1). L'objectif est de caractériser plus en détail le modèle « explant UVA » avec le protocole d'irradiation choisi sur un nombre plus important de donneurs (n=10).

L'analyse morphologique des peaux exposées aux UVA a montré une nette désorganisation de la structure de l'épiderme et l'apparition d'un nombre important de SBC. Cette observation est corroborée par l'apparition de doubles cassures de l'ADN et par l'induction de l'apoptose dans les kératinocytes.

L'utilisation d'une protection de référence, un protecteur solaire SPF30, permettra de valider la possibilité d'utiliser le modèle pour évaluer l'effet de nouvelles molécules protectrices contre les UVA.

Dans cet objectif nous avons criblé une librairie de 5 molécules et défini en analysant la morphologie de l'explant, les cassures de l'ADN des kératinocytes, l'absorption des UVA par ces molécules et leur effet protecteur. Nous nous sommes intéressé au mécanisme d'action d'une

de ces molécules : SV27 et avons étudié l'activité de la molécule via la synergie de ces deux synthons chimiques.

Mimant en partie le photovieillissement, le modèle « explant UVA » peut permettre d'identifier de nouveaux protecteurs solaires et actifs anti-âges. Cette étude propose au secteur de la dermo-cosmétique un nouveau modèle pour développer des traitements innovants. Afin d'aller plus loin dans l'analyse du modèle, des résultats complémentaires (Cf. II.2), analysant l'organisation de l'épiderme ainsi que la dégradation du derme, ont été réalisés.

III. Article 2 : A skin explant model to evaluate the protective effect of dermo-cosmetic compounds against uva damage

Soumis dans Experimental Dermatology le 15/12/2017.

Sophie Abadie[1, 2], Philippe Bedos[2], Bernard Ducommun[1,3], Jacques Rouquette[1]

[1] ITAV, Université de Toulouse, CNRS, UPS, Toulouse, France.

[2] Syntivia, Toulouse, France

[3] CHU de Toulouse, France.

ABSTRACT

The main function of skin is to protect the body from external aggressions. Over time, normal skin aging and deterioration are accelerated by external stresses such as smoking, pollution, chemical products and, in particular, Ultraviolet light (UV). UV damage is the major cause of both premature aging and carcinoma. UVA or UVB are responsible for changes in the epidermis such as DNA damage, apoptosis and morphological modifications.

The aim of this study is to elaborate a cutaneous model to test the effectiveness of new products against UVA. The model is based on human skin explants irradiated several times with UVA. First, we were able to observe and measure deleterious effects: epidermal disruption and thinning, vacuolization, and the appearance of pycnotic nuclei. We demonstrated that repeated UVA irradiation of skin explants results in a significant increase of DNA double-strand breaks and apoptotic pathways. Sunscreen-protected controls validated the effective response of skin explants to appropriate protection. Second, the model served to evaluate the effectiveness of new dermo-cosmetic molecules, discriminating among existing and promising ones. Given this major public health issue, many companies are now developing protective dermo-cosmetics. Thus, the skin explant model might be of major relevance to validate new compounds.

Keys words: Human skin, cutaneous model, Ultraviolet, DNA damages, anti-aging actives

INTRODUCTION

The main function of skin is to protect the body against external aggressions. Its specific structure, organized in superposed layers, provides an effective outermost biological barrier(Kolarsick et al., 2011b). Over time skin deteriorates in a process called intrinsic skin aging. This phenomenon is accelerated by external stresses such as smoking, pollution, chemical products, and particularly UV irradiation, which constitute extrinsic aging.

Solar UV rays are constituted by UVC (100–290 nm) —stopped by the ozone layer— and UVB (290–320 nm, 5-10% of total UV) and UVA (320–400 nm, 90-95% of total UV), penetrating the ozone layer. UVB rays are directly absorbed by the epidermis and induce DNA damage on keratinocytes, such as formation of mutagenic DNA pyrimidine dimers and DNA photoproducts(Tewari et al., 2013). UVA rays, which can reach the deep dermis, are characterized by the generation of reactive oxygen species (ROS) which then lead to oxidative stress causing DNA damage similar to UVB and DNA strand breaks(Schuch et al., 2017). If the dose of UV exceeds a damage response threshold, keratinocytes activate apoptotic pathways identified by chromatin condensation resulting in pycnotic nuclei known as sunburn cells (SBC)(Bayerl et al., 1995). Both UVA and UVB are also responsible for pigmentation, photoaging, photoimmunosuppression and photocarcinogenesis(D'Orazio et al., 2013).

Since UVB are more energetic than UVA, their impact has been extensively studied and described (Calapre et al., 2016; Del Bino et al., 2004; Lee et al., 2002; Portugal-Cohen et al., 2011) . But the penetration properties of UVA, and their greater proportion, make them a dangerous factor whose deleterious effects have long been underestimated (Bernerd and Asselineau, 1998; Douki et al., 2007; Mouret et al., 2011).

In this context many companies have been developing dermatological products to protect skin against UVA. To evaluate the effectiveness of these products, volunteers are traditionally irradiated by solar UV, UVB or UVA, and the minimal erythema dose is used as the indicator of UV sensitivity, expressed in Joules/cm^2. This dose varies according to individual, phototype, UV source and body site(Seité et al., 2010).

To avoid volunteer testing, cutaneous models make it possible to study UVA effects and test dermatological products. The simplest one is a two-dimensional (2D) cell culture, but which lacks the complexity of three-dimensional (3D) skin structure and environment (Adler et al., 2011).

A more satisfactory model has been developed corresponding to reconstructed epidermis or reconstructed skin. Models are formed by human keratinocytes cultured in conditions at the

air–liquid interface to create a stratified epithelium during the time course of around 14 days. For reconstructed skin, the keratinocyte differentiating process and its environment are preserved thanks to the integration of a matrix representing dermis. This model is reproducible and can be used in toxicology screening(Fentem and Botham, 2002). Because cells can be genetically modified before epidermis reconstruction(Mathes et al., 2014), the model can also be used for studying skin diseases and these treatments. It has already been used to study the effect of UVA where as *in vivo,* ROS, DNA damage, fibroblast apoptosis and lipid peroxidation were found. Links between observed UVA-induced impact and clinical consequences of exposure were proven. These molecular events thus confirm the contribution of UVA to long-term harmful effects of UV exposure and underscore the need for adequate UVA photoprotection(Marionnet et al., 2014).

However, this model is expensive and its 3D structure does, nonetheless, differ slightly from human skin(Van Gele et al., 2011). Its complex 3D architecture has led to the development of sophisticated tissue-engineered skin equivalents, using human skin explants. Following abdominoplasty surgery, skin is harvested and maintained alive for seven days under specific culture conditions(Descargues, 2013). Native 3D structure, appendages, cellular environment and metabolism are conserved. The skin barrier being complete(Dreno et al., 2014), the model allows for topical application of dermo-cosmetic products.

In this paper, our aim is to develop a model to test the protective effects of both sunscreen and new anti-UVA dermo-cosmetic treatments on *ex vivo* human skin explants. The use of this model not only avoids human volunteers contribution but makes it possible to consider optimal concentrations of effective dermo-cosmetics.

MATERIALS AND METHODS

Human skin tissue collection

Human skin explants (Nativeskin®) were obtained from the GENOSKIN company (Toulouse). Experiments in this study were conducted using explant from a population of 10 skin donors, all women, aged between 27 and 66 years as indicated by supplier.

UVA irradiation

UVA irradiation at 60J/cm^2 was applied to skin samples once a day for three days. Samples were collected 24 hours after the last irradiation. The control sample was a human skin explant that was not irradiated.

Chemicals

The SPF 30 sunscreen (Syntivia) was applied on the surface of the explant to protect irradiated explants during and after exposure. It is composed of 24.5% solar filter (octocylène, butyl methoxydibenzoylmethane, ethylhexylsalicylate, homomenthylsalicylate, ethylhexylmethoxycinnamate), sunflower oil and Aerosil® 200 (Sigma). The control and irradiated skin were treated with sunflower oil and Aerosil® 200.

The compounds of the Syntivia library were diluted with DMSO (Dimethylsulfoxide, Sigma) at a concentration of 0.9M. These solutions were diluted at 0.9 mM with Carbopol ULTREZ 10® 0.5% (Lubrizol). The control and irradiated skin were treated with Carbopol ULTREZ 10® 0.5% and 0.1% DMSO, pH8.

Histological analysis

Human skin biopsies were fixed in 4% neutral-buffered formalin (Sigma) at room temperature (RT) 24h after the last irradiation. Skin explants were dehydrated, paraffin-embedded and cross-sections 5 µm thick were prepared using a Microtome (Leica, Germany).

Hematoxylin and eosin (HE) staining was performed to identify skin components. Transmitted-light images of the staining were acquired with an optical microscope (Leica DMi1) and a Leica MC170HD camera, using Leica Application Suite (LAS®) for image capture. Sunburn cells were counted and compared to the total number of nuclei in each image. The percentage of positively-labeled cells was determinated from five images for each of the 10 donors for control and irradiated skin (n=50), and from 5 donors for SPF30 sunscreen-protected irradiated skin (n=25).

ɣ-H2Ax immunostaining

Paraffined skin sections were deparaffinized and hydrated. Sections were blocked with PBS containing 2% bovine serum albumin and incubated with primary antibodies anti-ɣ-H2Ax (Cell signaling) overnight at 4°C. A secondary antibody, Alexa Fluor 594 anti-Rabbit (Invitrogen Life Technologies), was then added. Nuclei were stained with 4,6-diamidino-2-Phenylidole (DAPI,

Sigma-Aldrich) and slides were observed with a Leica DM5000B fluorescence microscope. The percentage of positive cells was determinated from 10 images for each of the 10 donors for controls and irradiated skin (n=100), and from five donors for SPF30 sunscreen-protected irradiated skin (n=50).

TUNEL assay

Human skin sections were deparaffinized and rehydrated with PBS. Tissue sections were permeabilized with proteinase K (20µg/ml) for 30 minutes at 37°C, washed with PBS, and incubated with TdT buffer (Invitrogen) for 10 minutes at RT. They were then incubated with dUTP 16 biotin (Roche) and TdT recombinant enzyme (Invitrogen) for 1 hour at 37°C. Finally, staining was revealed by Streptavidin TRITC (Invitrogen), and nuclei were localized by DAPI staining. The percentage of TUNEL-positive cells was calculated for 10 images in all experimental conditions for three donors (n=30).

Measure of compounds absorbance at UVA wavelength

Absorption of compounds at a concentration of 0.9mM at UVA wavelength (365 nm) was measured by a UV-visible spectrophotometer (Pharmacia Biotech Ultrospec 3000).

ROS production: hypoxanthine and xantine oxydase

To expose the human skin explants to ROS, hypoxanthine (9mg) and xanthine oxydase (4.45U/ml) suspended in 40µl of distilled water were applied on the explant surface once a day for three days. Samples were collected 24 hours after the last exposure. To block ROS activity, 100mM of Trolox was added to the enzymatic reaction.

Statistical analysis

Data represent the mean ± standard deviation. Significant differences between averages were analyzed with a Student t-test at a p-value of 5% (*p-value<0.5, **p-value<0.05, ***p-value<0.005, ns=non significant).

RESULTS

UVA irradiation causes epidermal disruption

We first examined the effect of UVA exposure on the integrity and organization of skin explants. Following three days of UVA irradiation at 60J/cm2 with or without SPF30 sunscreen treatment (Figure 1A), major changes were observed for the epidermis alone in comparing skin controls to irradiated skin. A disorganization of the stratum was observed, characterized by a modification of cell cohesion and superposition. Moreover, the thickness of the epidermis decreased. Chromatin condensation within the nuclei of the keratinocytes in the superior stratum is characterized by small dark nuclei, and results in what are known as sunburn cells (SBC). When skin was protected by SPF30 sunscreen, the phenotype is similar to controls, demonstrating the effectiveness of the latter. Degradation of nuclei after UVA irradiation showed a significant increase of SBC (36%) when compared to controls (2.9%) or with sunscreen (7%) (Figure 1B).

UVA irradiation induces double-strand DNA breaks resulting in keratinocyte apoptosis

It is known that UVA causes DNA strand breaks(Marionnet et al., 2014). Histone H2AX becomes phosphorylated on serine 139 (γ-H2AX) in response to DNA damage that involves formation of DNA double-strand breaks. This histone is commonly used as a sensitive marker of DNA double-strand breaks(Barnes et al., 2010a; Oh et al., 2011). In order to detect DNA breaks, phosphorylated H2Ax (ɣ-H2Ax) immunostaining was performed on paraffin skin sections (Figure 2A). The percentage of stained positive nuclei was determined (Figure 2B). On skin control sections, only 1.6% of nuclei presented staining. A result similar to skin protected by SPF30 sunscreen (3.8%). On the irradiated skin sections, we detected a significant increase in positive ɣ-H2Ax stained nuclei (32.1%) in all layers of the epidermis (Figure 2B). The results showed a significantly higher percentage of positive cells in irradiated skin compared to controls.

Moreover, it is known that the appearance of sunburn cells imply the beginning of the apoptosis process. To confirm the occurrence of this biological mechanism, a TUNEL assay was performed (Figure 2A), and the percentage of stained positive nuclei determined (Figure 2B). On irradiated skin, many nuclei (19%) in the intermediary epidermis layers were positive with TUNEL staining, revealing apoptotic cells. For SPF30 protected skin, the percentage was similar to controls (2.2% and 1.4%, respectively).

These first results have shown that our model reproduces similar damage than *in vivo* on DNA integrity and epidermal organization.

A cutaneous model to explore the effect of new protective compounds against UVA.

To validate this model, we evaluated molecules of the pyridoxamine family from the Syntivia chemical library. These compounds are composed of a molecule of pyridoxamine and a molecule of different acids. We first determined the effective dose of the product, testing an increasing concentration of molecule.

This test was done with SV27 molecule because it has shown promising results at the genomic level. We found that a concentration of 0.9mM of SV27 protected both the morphology and the nucleus of keratinocytes (Supplementary Figure S1, S2).

Consequently, to compare to SV27, SV31, SV37, SV229 or SV313 molecules at 0.9mM were applied before, during and after irradiation of 60J/cm2 (once a day for three days). Samples were collected 24 hours after the last irradiation and were embedded in paraffin and sectioned to observe skin morphology by HE is staining (Figure 3A). ɣ-H2Ax-immunostaining revealed DNA damage (Figure 3A).

On irradiated and treated skin with SV31, epidermis morphology was protected from deleterious UVA effects. With SV27 and SV37, protection was partial since few pycnotic nuclei appeared. When skin samples were treated with SV229 or SV313, epidermis organization was greatly modified compared to control.

To study DNA break protection, we observed (Figure 3A) and analyzed the percentage of ɣ-H2Ax positive cells (Figure 3B). The number of positive nuclei between controls (2.7%) and SV31 treated irradiated skin (4.4%) was comparable, but significantly different compared to irradiated skin (20.7%). A slight increase of positive cells was observed with SV27 (8.6%) or SV37 (6.5%) treatments. But for SV229 and SV313, there was no protective effect even if DNA damage was lower than for irradiated skin, but it is not significant.

Sunscreens protect by forming a UVA filter absorbing radiation. We wanted to examine whether compounds from the pyridoxamine family acted the same way. To do so, UV absorption was determined among different compound compared to SPF30 sunscreen (Figure 3C). For each molecule, we measured absorption by spectophotometry after excitation at 365nm (UVA wavelength). To establish the range of absorption, we used water (0.376 absorption) as one extreme and SPF30 sunscreen (>3) as the other. For SV27, we observed a

low level of absorption (0.856) at UVA wavelength. For the other molecules, there was no absorption. The effect of pyridoxamine compounds is not due to UVA filtering.

SV27 effect depends on two-synthons coupling

We wanted to better understand the protective effect of SV27, questioning whether the efficacy resulted from the synergetic two-synthons coupling.

This compound is composed of a molecule of pyridoxamine and a molecule of caffeic acid (Figure 4A). In observing the absorption of these two synthons, caffeic acid was seen to absorb at UVA wavelength (Figure 4B). We hypothesized then, those caffeic acid impacts the properties of SV27. To validate this, we analyzed, skin morphology with HE staining and DNA damage with ɣ-H2Ax immunostaining (Figure 4C) after UVA irradiation on skin protected by SV27, caffeic acid or pyridoxamine.

With SV27 treatment, epidermal morphology remained normal. Irradiated skin samples treated only with caffeic acid or Pyridoxamine presented many pycnotic nuclei, vacuolizations as well as a disorganization of epidermal layers. ɣ-H2Ax immunostaining revealed a great number of positive nuclei and, therefore, quantitatively confirmed DNA lesions (Figure 4C and Figure 4D). With SV27 the level of DNA damage was greater (8.6%) than controls (2.7%) but less than in irradiated skin (20.7%). The percentage of positive cells was similar between untreated and irradiated skin (20.7%), to skin treated with caffeic acid (19%) or pyridoxamine (16%), thus indicating that two-synthons coupling was required to achieve efficacy of SV27.

Discussion

Protecting skin from solar irradiation has long been a challenge, given of the latter's involvement in skin cancer and extrinsic aging which accelerates chronological aging. Since 2013, the European Union has banned animal testing(Adler et al., 2011). In the same spirit, seeking to limit human volunteer testing has made it more than ever necessary to develop cutaneous models. Recent advances in tissue engineering have resulted in such skin models and skin disease models to test bacterial infection, psoriasis, irritant and allergic contact dermatitis and melanoma (Mathes et al., 2014).

In our research to provide a solution for photodamage, particularly of UVA origin, human skin explants, rather than volunteers or even the best skin equivalents, offer study conditions as close as possible to *in vivo*, preserving skin structure and metabolism. UVA irradiation was chosen, rather than UVB, because of its greater penetration depth into the skin, moreover their greater proportion, make them a dangerous factor whose deleterious effects have long been underestimated as well as its lesser known effects (Amaro-Ortiz et al., 2014). A repeated UVA irradiation protocol made it possible to evaluate protection from external damage by topical application of dermo-cosmetic products (anti-aging or UV filters).

The initial effect identified is nuclear damage caused directly by UVA or indirectly by ROS. In the first case, DNA condensation, appearing as SBC and pycnotic nuclei, the first step in the apoptotic(Lippens et al., 2005) process, specifically indicates UV damage(D'Orazio et al., 2013). This damage is confirmed by an increase of positive cells with the Tunel assay on irradiated skin. The external DNA perturbations can be measured by detecting histone 2AX phosphorylation (γ-H2AX) which shows DNA double-strand breaks in keratinocytes in all layers of the epidermis. These results suggest that the model reproduces similar nuclear damage to that described *in vivo*(Barnes et al., 2010b; Oh et al., 2011) .

In the second case, ROS is also seen to play a role, as *in* vivo, in the UVA damage process. To more specifically test these deleterious effects, we used the hypoxanthine complex, where the latter is digested by xanthine oxydase (HX-XO), producing superoxide anions, hydroxyl radicals, and H2O2 (Dowell et al., 1993). HX-XO was applied to human skin explants to be as close as possible of the irradiation conditions. Morphology and DNA double-strand breaks were observed (Figure S3). In human skin exposed to HX-XO, the presence of SBC and the thinning of the epidermis, as in irradiated skin, were visible. As before, DNA damage was observed by detecting phosphorylated H2Ax in irradiated skin (36%), as well as in HX-XO skin (16%), there

are many positive nuclei. Moreover, with an O2 scavenger (Trolox treatment) confirmed that the visible effect on skin was caused by ROS and not by application of enzymatic system. Indeed, when we applied HX-XO and Trolox to the skin, the general structure was preserved, and there were few DNA breaks (6%). These results show, then, that both ROS and UVA create similar deleterious effects on human skin explants.

Strategies to fight photo-aging are based on prevention, sun avoidance, protective clothing, and sunscreens. The latter are divided into chemical agents, which absorb specific photons of UV light, and physical agents (sunblock), which reflect or scatter radiation. Considering both agents together make it possible to calculate the sun protection factor (SPF)(Fourtanier et al., 2006; Rabe et al., 2006). Our model of UVA photo-damage was tested and validated by applying an SPF 30 protective treatment before, during and after irradiation. Our results proved its effectiveness, along with the pertinence of the model in evaluating solar protection.

The second way to fight photo-aging is the use of specific preventive anti-aging products. After UVA irradiation, biological defects observed in human skin explants show some characteristics of this extrinsic aging phenomenon (Fenske and Lober, 1986; Naylor et al., 2011). Consequently, we wanted to explore whether our model of UVA irradiation of human skin explants would also be appropriate to test potential preventive effects of anti-aging dermo-cosmetic treatments.

We evaluated five compounds in the pyridoxamine family (Syntivia). It is known that pyridoxamine (vitamin B6) plays a crucial role as an essential cofactor in several metabolic transformations of amino acids. It is described as a scavenger candidate against glycation of proteins involved in skin aging (Von zglinicki, 2003; Wang et al., 2015). All five compounds were coupled with an acid to reinforce the beneficial effect of pyridoxamine.

Analysis of skin morphology and quantification of DNA strand breaks were used to determine the effective concentration. It tests with the SV27 molecule because it has shown promising results at the genomic level. Protection of epidermis layers and a low rate of DNA damage were visible at 0.9mM (Figure S1, S2), giving the optimal concentration. We also showed the great sensitivity of our model, able to test the effects of different molecule concentrations.

Among the four other compounds tested at the same concentration as SV27 to compare. SV31 offered very effective protection, Sv27 and SV37 less so, and both SV229 and SV313 were ineffective. This experiment thus proves that our method can discriminate the effectiveness among new compounds with a fully *in vitro* test. These compounds, with their chemical

conformations as tested, can act as UV filters by absorption, ROS scavenging or activation of biological defenses against UVA.

In testing UVA absorption, only SV27 absorbed at UVA wavelength. We therefore analyzed therefore this molecule in detail to understand its effectiveness by decomposing the protective effect of the two synthons (pyridoxamine and caffeic acid) that make up SV27. Despite the high absorption of caffeic acid, skin is protected only when both synthons are present. Consequently, the action of compounds like SV27 is not only linked to absorption of UVA wavelength but also to potential biological effects, such as scavenger effects and induction of biological pathways. There may well be activation of natural antioxidants like vitamins (Stojiljković et al., 2014), glutathione, superoxide dismutase, and catalase which capture deleterious free radicals and limit cell degradation(Ortonne, 2003; Pandel et al., 2013; Zouboulis and Makrantonaki, 2011).

All of these results confirm that human skin explants exposed to UVA irradiation can mimic some of the phenomena observed in human skin. Explants do have limitations, however, such as loss of vascular and nervous systems, inter-donor variability, and availability. But their highly contextual 3D nature facilitates the study of biological processes, helping to solve the problem of external aggressions. Skin explants represent an increasingly valuable model, thanks to their 3D conformation, by making it possible to study genetic and molecular consequences resulting from the influence of exogenously added factors such as external damage and topical treatments(Lebonvallet et al., 2010). They also replicate multiple aspects of *in vivo* skin biology due to the presence of all cell types as well as the natural microenvironment and the preservation of signaling pathways. In studying dermatological processes and their treatments implementing 3D skin models into routine applications for drug development, developing effective methods for their analyses and obtaining reliable readouts are crucial.

ACKNOWLEDGMENTS

The authors would like to thank Celine Damez for her help in producing compounds. We thank Marine Norlund and Gail Taillefer for their critical reading. Sophie Abadie was supported by an ANRT CIFRE fellowship. The present study was financially supported by the CNRS and the University of Toulouse and by grants from the Région Occitanie/Pyrénées-Méditerranée, IBiSA and Toulouse Métropole. This work was supported by the ITAV imaging core facility part of the TRI-Genotoul facilities.

CONFLICT OF INTERESTS

The authors have declared no conflicting interests.

REFERENCES

[1] P. A. J. Kolarsick, M. A. Kolarsick, C. Goodwin, *J. Dermatol. Nurses Assoc.* **2011**, *3*, 203.
[2] A. Tewari, M. M. L. Grage, G. I. Harrison, R. Sarkany, A. R. Young, *Photochem Photobiol Sci* **2013**, *12*, 95.
[3] A. P. Schuch, N. C. Moreno, N. J. Schuch, C. F. M. Menck, C. C. M. Garcia, *Free Radic. Biol. Med.* **2017**, *107*, 110.
[4] C. Bayerl, S. Taake, I. Moll, E. G. Jung, *Photodermatol. Photoimmunol. Photomed.* **1995**, *11*, 149.
[5] J. D'Orazio, S. Jarrett, A. Amaro-Ortiz, T. Scott, *Int. J. Mol. Sci.* **2013**, *14*, 12222.
[6] M. Portugal-Cohen, Y. Soroka, M. Frušić-Zlotkin, L. Verkhovsky, F. M. Brégégère, R. Neuman, et al., *Exp. Dermatol.* **2011**, *20*, 749.
[7] L. Calapre, E. S. Gray, S. Kurdykowski, A. David, P. Hart, P. Descargues, et al., *BMC Dermatol.* **2016**, *16*.
[8] J. H. Lee, H. T. An, J. H. Chung, K. H. Kim, H. C. Eun, K. H. Cho, *Photodermatol. Photoimmunol. Photomed.* **2002**, *18*, 253.
[9] S. Del Bino, C. Vioux, P. Rossio-Pasquier, A. Jomard, M. Demarchez, D. Asselineau, et al., *Br. J. Dermatol.* **2004**, *150*, 658.
[10] S. Mouret, P. Bogdanowicz, M.-J. Haure, N. Castex-Rizzi, J. Cadet, A. Favier, et al., *Photochem. Photobiol.* **2011**, *87*, 109.
[11] T. Douki, M.-T. Leccia, J.-C. Béani, S. Mouret, J. Cadet, A. Favier, *médecine/sciences* **2007**, *23*, 124.
[12] F. Bernerd, D. Asselineau, *Cell Death Differ.* **1998**, *5*.
[13] S. Seité, A. Fourtanier, D. Moyal, A. R. Young, *Br. J. Dermatol.* **2010**, *163*, 903.
[14] S. Adler, D. Basketter, S. Creton, O. Pelkonen, J. van Benthem, V. Zuang, et al., *Arch. Toxicol.* **2011**, *85*, 367.
[15] J. H. Fentem, P. A. Botham, *Altern. Lab. Anim. ATLA* **2002**, *30 Suppl 2*, 61.
[16] S. H. Mathes, H. Ruffner, U. Graf-Hausner, *Adv. Drug Deliv. Rev.* **2014**, *69–70*, 81.
[17] C. Marionnet, C. Pierrard, C. Golebiewski, F. Bernerd, *PLoS ONE* **2014**, *9*, e105263.
[18] M. Van Gele, B. Geusens, L. Brochez, R. Speeckaert, J. Lambert, *Expert Opin. Drug Deliv.* **2011**, *8*, 705.
[19] P. Descargues, Système permettant la maintenace en survie et le transport de biopsies de peau et ses applications **2013**.
[20] B. Dreno, E. Araviiskaia, E. Berardesca, T. Bieber, J. Hawk, M. Sanchez-Viera, et al., *J. Eur. Acad. Dermatol. Venereol.* **2014**, *28*, 1409.
[21] K.-S. Oh, M. Bustin, S. J. Mazur, E. Appella, K. H. Kraemer, *DNA Repair* **2011**, *10*, 5.
[22] L. Barnes, M. Dumas, M. Juan, E. Noblesse, A. Tesniere, S. Schnebert, et al., *Photochem. Photobiol.* **2010**, *86*, 933.
[23] A. Amaro-Ortiz, B. Yan, J. A. D'Orazio, *Mol. Basel Switz.* **2014**, *19*, 6202.
[24] S. Lippens, G. Denecker, P. Ovaere, P. Vandenabeele, W. Declercq, *Cell Death Differ.* **2005**, *12*, 1497.
[25] L. Barnes, M. Dumas, M. Juan, E. Noblesse, A. Tesniere, S. Schnebert, et al., *Photochem. Photobiol.* **2010**, *86*, 933.
[26] F. J. Dowell, C. A. Hamilton, J. McMurray, J. L. Reid, *J. Cardiovasc. Pharmacol.* **1993**, *22*, 792.
[27] J. H. Rabe, A. J. Mamelak, P. J. S. McElgunn, W. L. Morison, D. N. Sauder, *J. Am. Acad. Dermatol.* **2006**, *55*, 1.
[28] A. Fourtanier, F. Bernerd, C. Bouillon, L. Marrot, D. Moyal, S. Seite, *Photodermatol. Photoimmunol. Photomed.* **2006**, *22*, 22.
[29] N. A. Fenske, C. W. Lober, *J. Am. Acad. Dermatol.* **1986**, *15*, 571.
[30] E. C. Naylor, R. E. B. Watson, M. J. Sherratt, *Maturitas* **2011**, *69*, 249.
[31] T. Von zglinicki, *Aging at the Molecular Level*, kluwer academic publishers, 2003.
[32] S.-C. Wang, H.-X. Ji, C.-L. Hsiao, T.-C. Wang, Y.-R. Syu, C.-E. Miao, et al., *In Vivo* **2015**, *29*, 379.
[33] D. Stojiljković, D. Pavlović, I. Arsić, *Acta Fac. Medicae Naissensis* **2014**, *31*.
[34] C. C. Zouboulis, E. Makrantonaki, *Clin. Dermatol.* **2011**, *29*, 3.
[35] R. Pandel, B. Poljšak, A. Godic, R. Dahmane, *ISRN Dermatol.* **2013**, *2013*, 1.
[36] J.-P. Ortonne, *Presse Med* **2003**, *32*, 1474.
[37] N. Lebonvallet, C. Jeanmaire, L. Danoux, P. Sibille, G. Pauly, L. Misery, *Eur. J. Dermatol. EJD* **2010**, *20*, 671.

LEGENDS

Figure 1: Morphological modifications of skin after UVA irradiation

(A) Representative images of HE acquired from sections of paraffin-embedded human skin control explants, after UVA irradiation, or after UVA irradiation with SPF30 sunscreen (X40, scale bars 100µm, $^{+}$ stratum corneum, $^{++}$epidermis, $^{+++}$ dermis).

(B) Percentage of sunburn cells. For controls and UVA samples, 5 images analyzed for 10 donors (n=50), for SPF30-protected UVA samples, 5 images analyzed for five donors (n=25). ***P-value<0.0005.

Figure 2: DNA damage and apoptosis detection in epidermis after UVA irradiation

(A) Representative images of ɣ-H2Ax immunostaining and Tunel assay performed on paraffin-embedded sections of control explants, after UVA irradiation, or after UVA irradiation with SPF30 sunscreen (X20, Scale bars 100µm, *epidermis, Dotted line represent the dermo-epidermal junction, **dermis).

(B) Percentage of positive cells of ɣ-H2Ax immunostaining. For controls and UVA samples, 10 images analyzed for 10 donors (n=100), for SPF30-protected UVA samples, 10 images analyzed for 5 donors (n=50). Percentage of positive cells of TUNEL assay calculated for all samples, in 10 images analyzed for 3 donors (n=30). ***P-value<0.0005.

Figure 3: Validation of UVA-explants to explore the effect of potential protective compounds against UVA

(A) Representative images of HE staining and ɣ-H2Ax immunostaining on sections of paraffin-embedded human skin control explants, after UVA irradiation, or after UVA + 0.9mM SV27, UVA + 0.9mM SV31, UVA + 0.9mM SV37, UVA + 0.9mM SV229 and UVA + 0.9mM SV313 (Scale bars 100µm, dotted line represent the dermo-epidermal junction).

(B) Percentage of ɣ-H2Ax positive cells calculated for all samples, in 10 images analyzed for one donor (n=10) (Ns = non significant, **p-value<0.005, ***P-value<0.0005 compared to UVA skin).

(C) Absorbance of dermo-cosmetic compounds at UVA wavelength (365nm) with a UV-visible spectrophotometer.

Figure 4: SV27 protective effect

(A) Schema of SV27 synthesis. (B) Absorbance at 365nm wavelength with a UV-visible spectrophotometer. (C) HE staining and ɣ-H2Ax immunostaining performed on sections of paraffin-embedded human skin explants UVA + 0.9mM SV27, UVA + 0.9mM caffeic acid and UVA + 0.9mM pyridoxamine (Scale bars 100µm, dotted line represent the dermo-epidermal junction). (D) Percentage of ɣ-H2Ax positive cells calculated for all samples, in 10 images analyzed for one donor (n=10) (Ns = non significant, *p-value<0.05, **p-value<0.005, ***P-value<0.0005 compared to UVA skin).

Figure S1: Concentration-dependent SV27 protective effect on skin morphology

HE performed on sections of paraffin-embedded human skin control explants, or after UVA irradiation, or after UVA irradiation and 9mM, 3mM, 0.9mM, 0.3mM, 0.09mM, 0.03mM, and 0.009mM of SV27. (X40, Scale bars 100µm).

Figure S2: Effective concentration of SV27 protecting against DNA damage

(A) ɣ-H2Ax immunostaining performed on sections of paraffin-embedded human skin control explants, or with UVA irradiation, or with UVA irradiation and 9mM, 3mM, 0.9mM, 0.3mM, 0.09mM, 0.03mM, 0.009mM of SV27 (X20, Scale bars 100µm,*epidermis, Dotted line is dermo-epidermal junction, **dermis). (B) Percentage of positive cells quantified for all samples, in 10 images analyzed for one donor (n=10). Ns = non significant, ***P-value<0.0005 compared to UVA skin).

Figure S3: Deleterious effects of ROS compared to UVA irradiation

(A) Representative images of HE staining and ɣ-H2Ax immunostaining performed on sections of paraffin-embedded human skin control explants, with UVA irradiation, or with hypoxanthine and xanthine oxydase +/- Trolox at 100mM (Scale bars 100µm, *epidermis, dotted line is dermo-epidermal junction, **dermis). (B) Percentage of positive cells with ɣ-H2Ax staining quantified for all samples, in 10 images analyzed for 2 donors (n=20). ***P-value<0.0005.

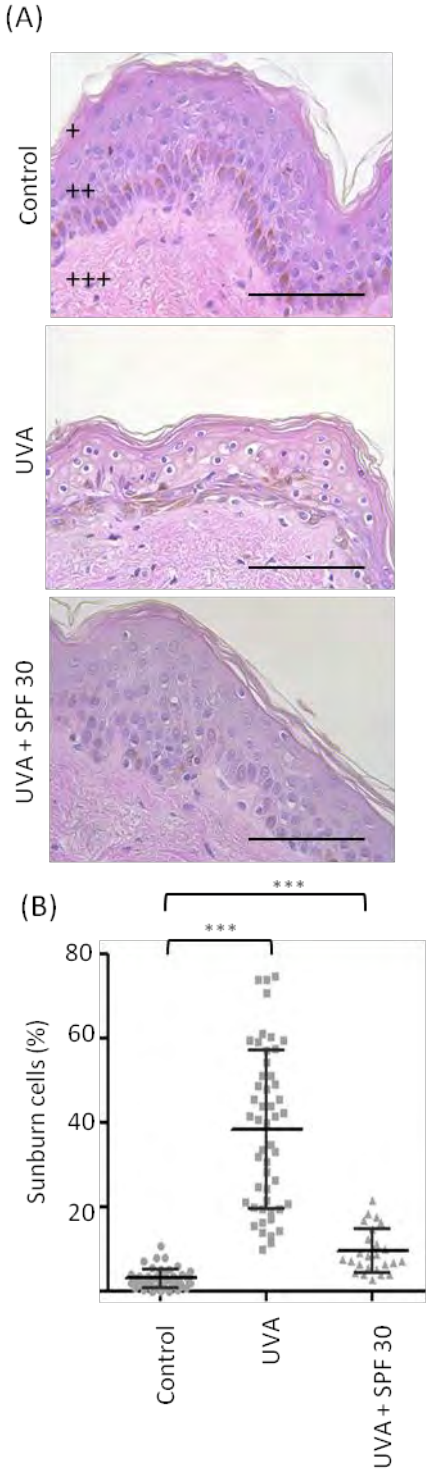

Figure 1.

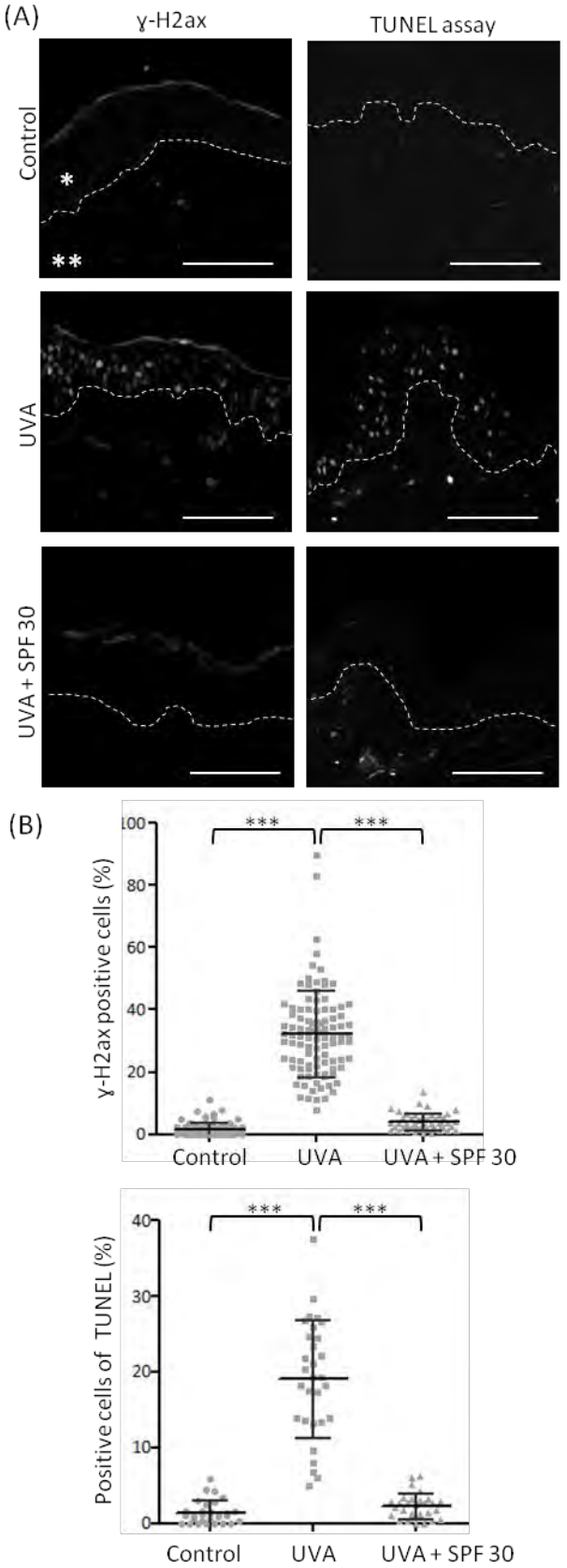

Figure 2.

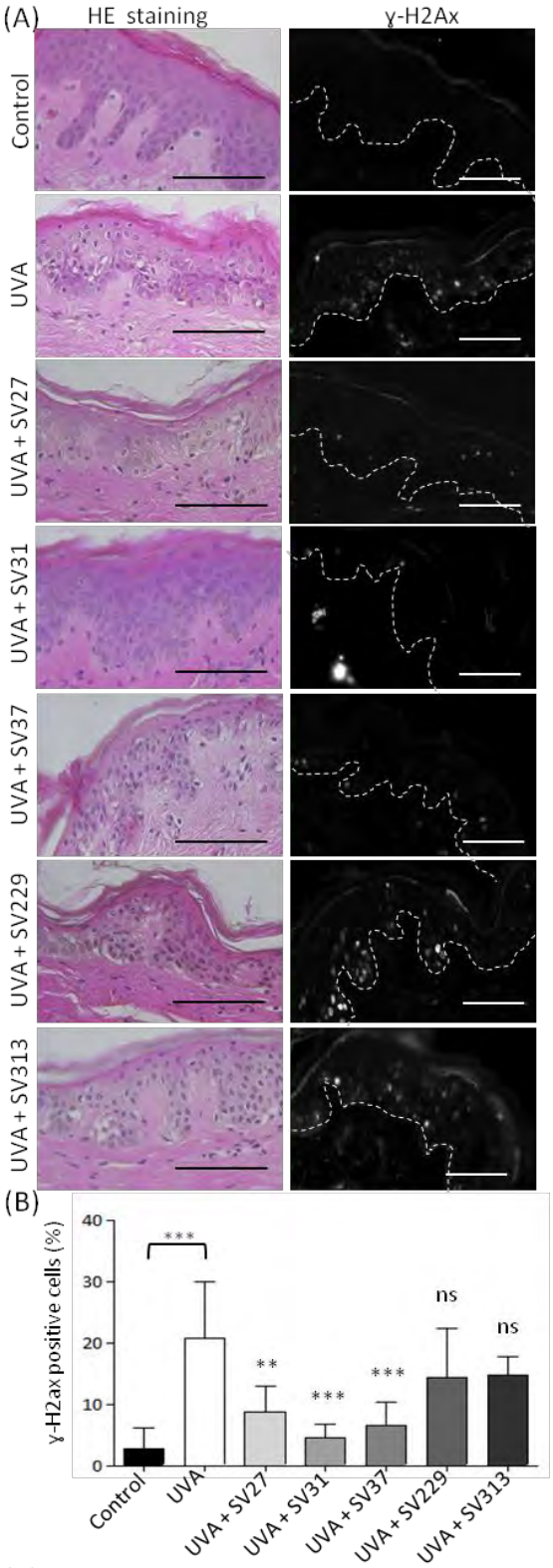

(C)

Products	Absorbance at 365nm
Water	0.376
SPF 30	>3
SV27	0.856
SV31	0.475
SV37	0.523
SV229	0.578
SV313	0.630

Figure 3.

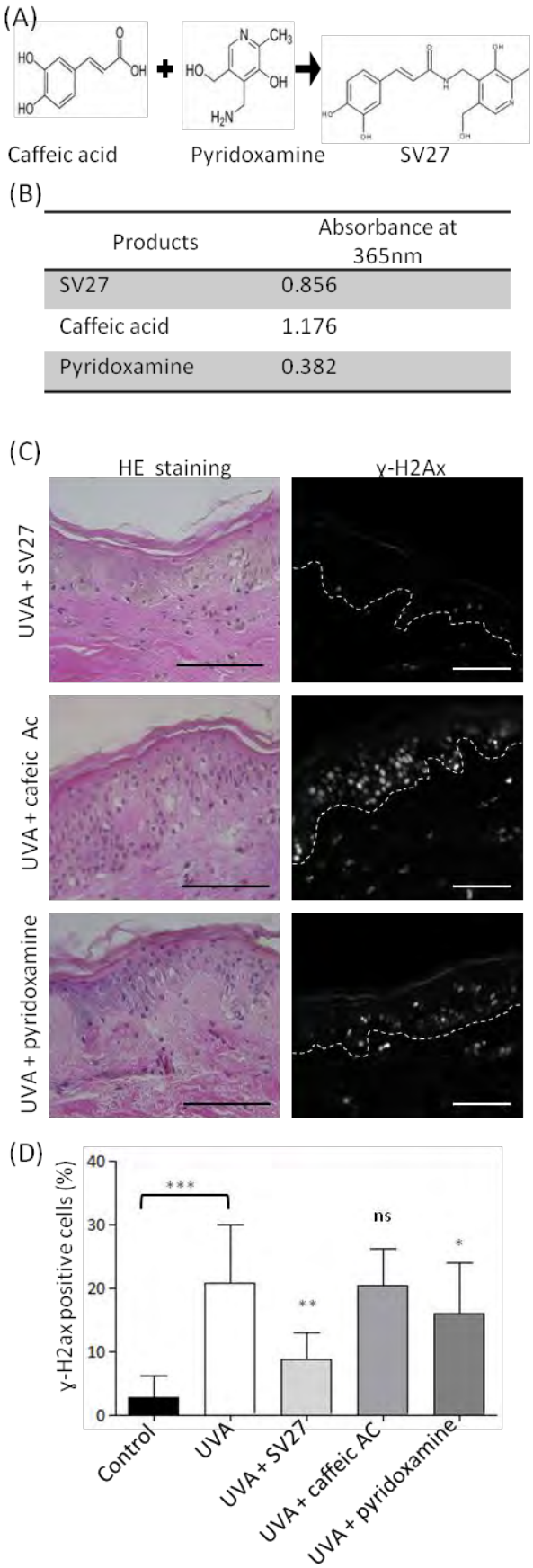

Products	Absorbance at 365nm
SV27	0.856
Caffeic acid	1.176
Pyridoxamine	0.382

Figure 4.

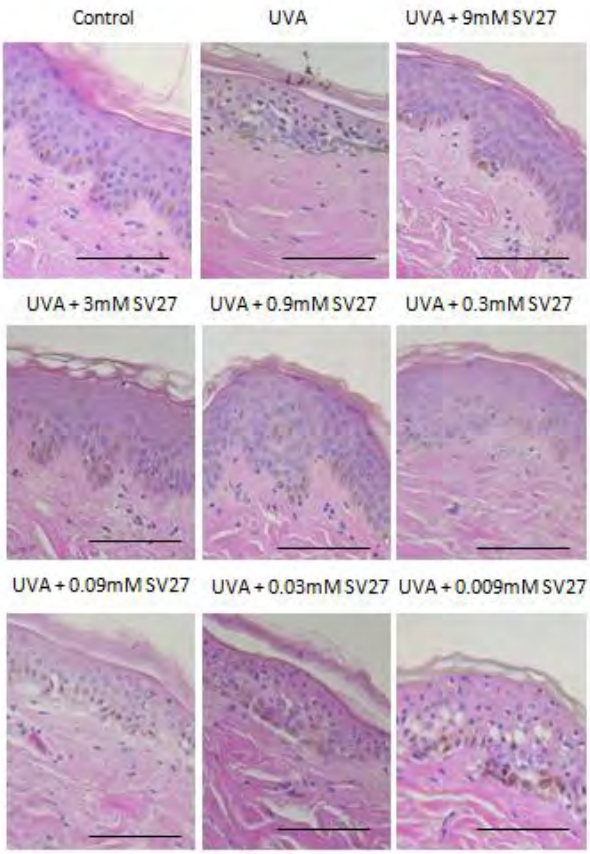

Figure S1.

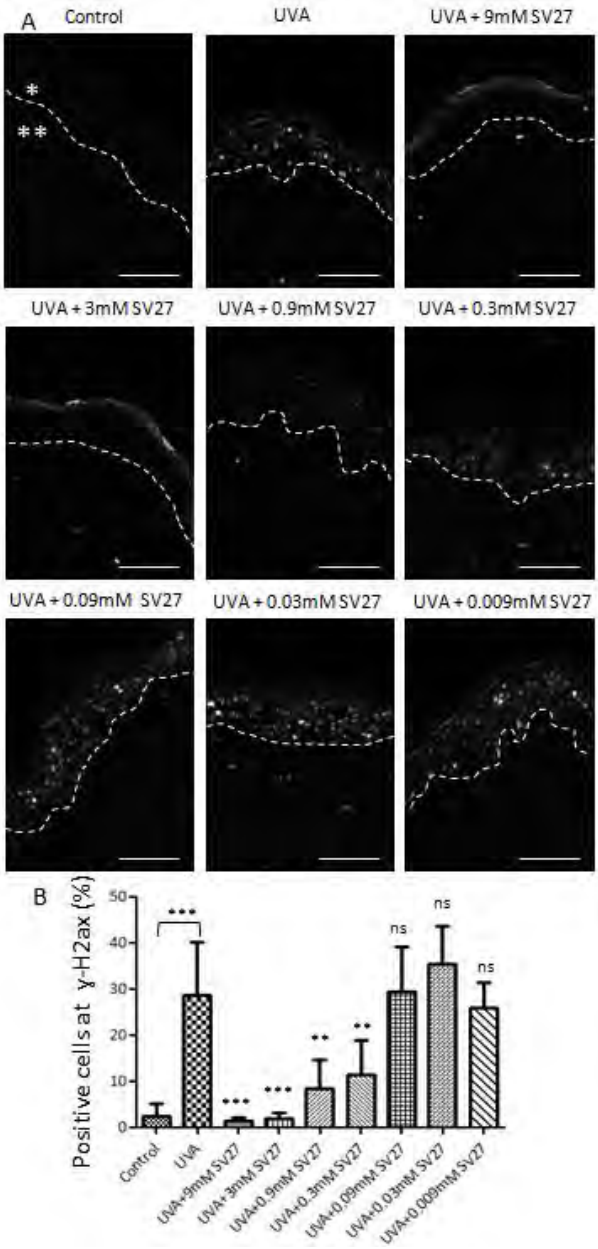

Figure S2.

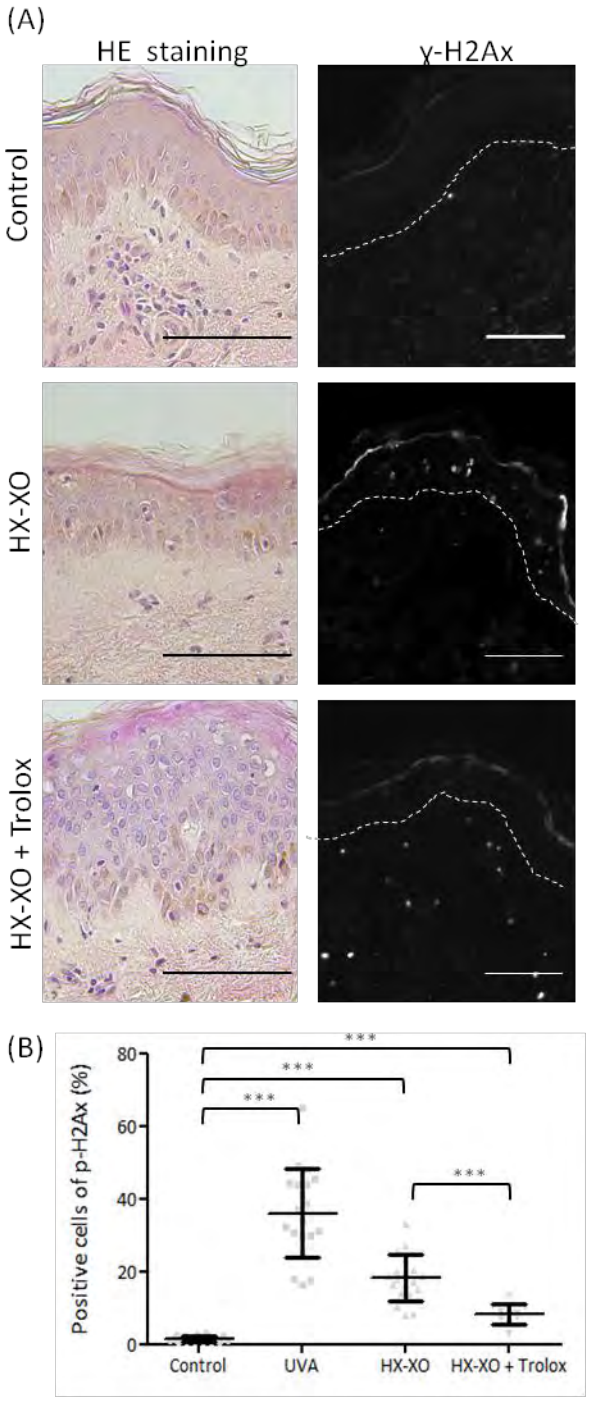
(A)
HE staining
γ-H2Ax
Control
HX-XO
HX-XO + Trolox
(B)
Positive cells of p-H2Ax (%)
80
60
40
20
0
***
***
***
***
Control
UVA
HX-XO
HX-XO + Trolox

Figure S3.

IV. Résultats complémentaires

Nous avons étudié l'effet d'irradiations répétées sur l'intégrité des noyaux des kératinocytes l'épiderme. L'application d'un protecteur solaire SPF30 a permis de valider l'utilisation du modèle pour étudier la protection de la peau contre les UVA. Nos résultats ont montré que cette méthodologie permet de discriminer l'effet protecteur de nouveaux actifs.

Pour aller plus loin dans la caractérisation du modèle, nous avons également étudié l'effet des UVA sur les modifications structurelles de l'épiderme et du derme.

IV.1 Etude de l'épiderme

Lors d'une irradiation UV de la peau, la première structure touchée est l'épiderme. Sa stratification complexe lui permet de protéger les couches sous-jacentes des agressions extérieures. Comme décrit dans l'introduction, l'épiderme va subir des dommages au niveau de sa structure et de la différenciation épidermique. L'objectif a été d'examiner si le modèle « d'explant UVA » présentait ces mêmes caractéristiques.

IV.1.1 Analyse de l'épaisseur de l'épiderme

L'analyse histologique de l'épiderme précédemment menée a montré que les UVA créaient des lésions de l'ADN mais aussi une diminution de son épaisseur (publication 2). Pour quantifier cette observation, nous avons mesuré l'épaisseur de l'épiderme de 10 donneurs. Les explants ont été prélevés 24 heures après la dernière irradiation et fixés. Les échantillons ont été marqués avec une sonde cytoplasmique le CMTMR (5-6-4-chloromethyl-benzoyl-amino-tetramethylrhodamine), puis transparisés et observés par microscopie confocale. Une série de coupes optiques a été acquise de la couche cornée jusqu'à la lame basale. La segmentation de l'épiderme sur toute l'acquisition a été réalisée grâce au logiciel Amira® (Figure 35A) et ainsi la mesure du volume de l'épiderme a permis d'en extraire son épaisseur (Figure 35B).

L'épaisseur de l'épiderme contrôle, non irradié, est en moyenne de 81,6 µm et de 85,7 µm pour l'explant protégé par la protection solaire SPF30. L'épaisseur de l'épiderme exposés aux UVA est significativement inférieure à celle de l'explant témoin et protégé (p-value<0.0005). Elle mesure en moyenne de 62,78 µm. Les UVA semblent donc entraîner une diminution de l'épaisseur de l'épiderme.

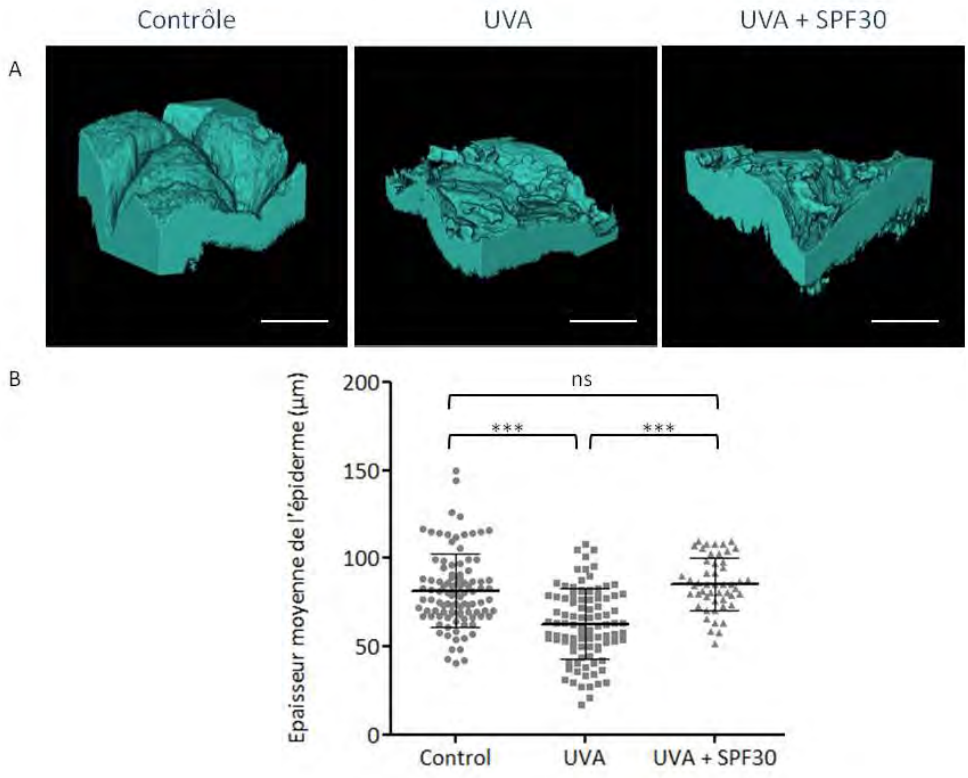

Figure 35 : Quantification de l'épaisseur de l'épiderme

(A) Images représentatives d'une segmentation de l'épiderme et (B) quantification de l'épaisseur sur des explants de peau exposés ou non aux UVA et traités ou non par un produit solaire SPF30. (x20, barre d'échelle 100µm ; quantification sur 10 acquisitions sur 10 donneurs (n=100) ; ***p-value<0.0005 et ns p-value non significative).

IV.1.2 Observation de protéines de la différenciation épidermique

L'accumulation des micro-agressions induites par les UVA au niveau de l'ADN et des protéines peut altérer la capacité proliférative et la différenciation des kératinocytes et ainsi expliquer les changements morphologiques (Bacqueville, 2014).

Nous avons souhaité étudier l'effet des UVA sur la différenciation épidermique en analysant par imagerie l'expression de 3 protéines impliquées dans chacune des strates de différenciation de l'épiderme ; la cytokératine 5 (KRT5) dans la couche lllbasale ; l'involucrine (INV) dans la couche granuleuse et la loricrine (LOR) dans la couche cornée. Leur localisation a été visualisée par un immunomarquage sur coupe 2D (10 donneurs) mais également en 3D directement sur la biopsie grâce à l'utilisation du LSFM (1 donneur). Après exposition aux UVA, chaque échantillon a été coupé en deux et fixé. Une partie a été incluse en paraffine pour effectuer un immunomarquage sur lame et l'autre moitié a été marquée par les mêmes anticorps mais directement sur la biopsie puis transparisée pour être imagée par LSFM.

Un immunomarquage de la protéine KRT5 a été effectué sur des coupes de peau contrôle, irradiée aux UVA avec ou sans protection solaire SPF30 (Figure 36A). Le marquage de la protéine est localisé au niveau du cytoplasme des kératinocytes de la couche basale de l'épiderme. La fluorescence de la protéine, reflétant son expression au sein du tissu à un moment donné, est équivalente pour les trois conditions. Cette technique permet de visualiser seulement une coupe au sein d'une biopsie de 8mm de diamètre. Pour savoir si cette observation est extrapolable à tout l'échantillon, nous avons observé le marquage sur tout le tissu en couplant l'immunomarquage et l'imagerie 3D en profondeur par LSFM (Figure 36B). Le marquage de KRT5 est localisé dans la couche basale et est visible sur toute l'épaisseur de la biopsie comme le montre les reconstructions 3D (photo représentative d'une partie de la biopsie). Par conséquent les UVA ne semblent pas entrainer une modification de la KRT5.

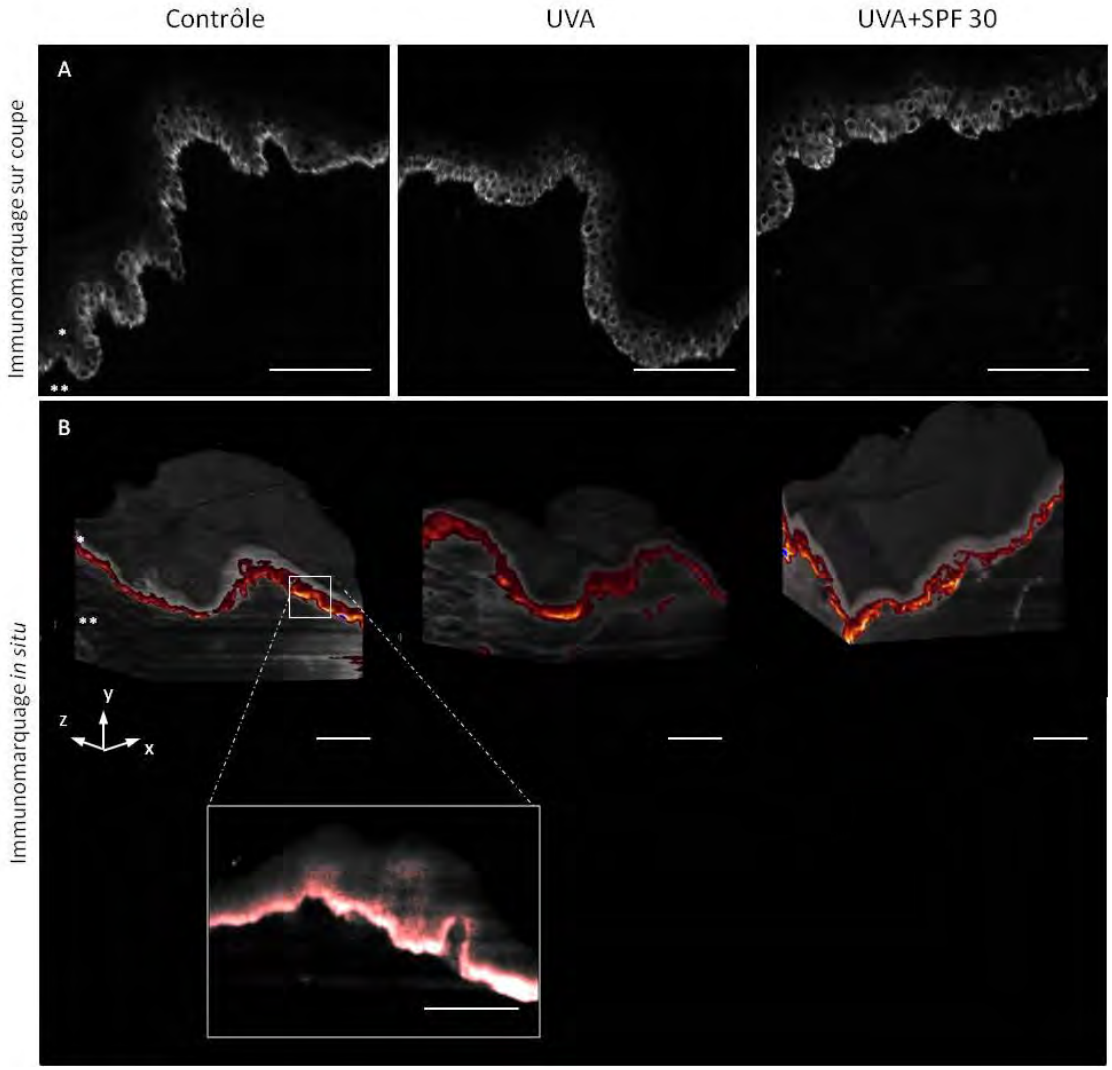

Figure 36 : Détection de la cytokératine 5

(A) Images représentatives d'un immunomarquage anti-KRT5 sur une coupe (x20) et (B) *in situ* avec reconstruction 3D et zoom du marquage en rouge, sur un explant de peau contrôle, ou irradié aux UVA avec ou sans SPF30 (x10 ; barre d'échelle 100µm ; * épiderme ; **derme).

Comme pour la KRT5, nous avons analysé le marquage de l'involucrine qui est impliquée dans la différenciation terminale et intermédiaire de l'épiderme.

Sur les coupes en paraffine (Figure 37A), l'immunomarquage de l'involucrine est localisé dans le cytoplasme des kératinocytes de la couche épineuse jusqu'au début de la couche cornée dans l'échantillon contrôle. L'intensité du marquage forme un gradient avec une fluorescence accrue dans les couches supérieures. L'intensité du marquage de l'involucrine est nettement diminuée dans les échantillons exposés aux UVA. Le marquage est présent de manière hétérogène dans certaines zones de l'épiderme. Les explants protégés par le photoprotecteur SPF30 présentent un marquage équivalent à l'échantillon témoin.

La visualisation 3D (Figure 37B) montre un marquage intense (jaune) au niveau des couches terminales sur l'ensemble de la biopsie contrôle et de la biopsie protégée par le SPF30. L'explant irradié présente un marquage plus intense au niveau des parties inférieures des crêtes épidermiques. Une irradiation répétée aux UVA semble donc altérer l'expression et la localisation de l'involucrine.

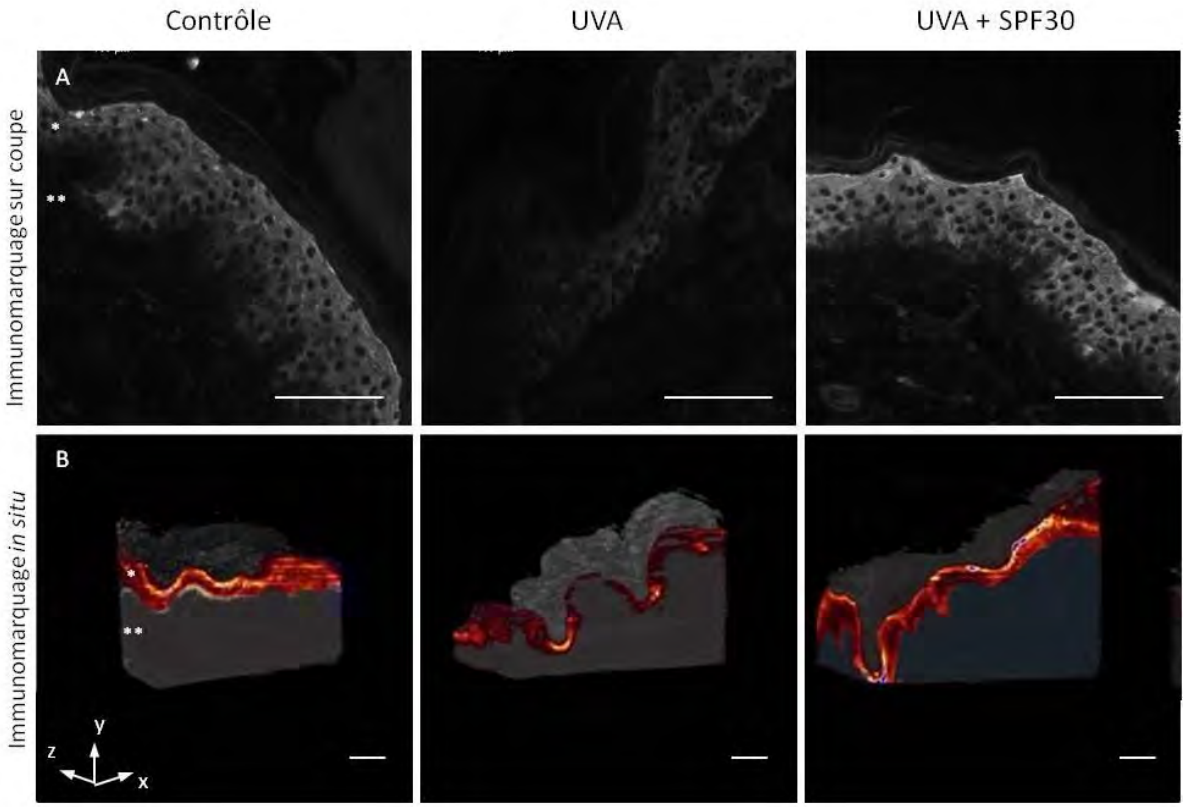

Figure 37 : Détection de l'involucrine

(A) Images représentatives d'un immunomarquage anti-INV sur une coupe (x20) et (B) *in situ* avec reconstruction 3D du marquage en rouge, sur un explant de peau contrôle, ou irradié aux UVA avec ou sans SPF30 (x10 ; barre d'échelle 100µm ; * épiderme ; **derme).

Afin d'observer l'effet des UVA sur la différenciation terminale, nous avons analysé la localisation de la loricrine. La loricrine est située dans la couche cornée, sous forme d'un marquage linéaire discontinu. Ce marquage ne permet pas d'apprécier s'il est similaire entre les échantillons (Figure 38A).

L'immunomarquage *in situ* (Figure 38B) montre que le signal est réparti de manière hétérogène sur toute la couche cornée. Dans la peau irradiée, le nombre de zones ne présentant pas le marquage loricrine semble augmenté. L'explant protégé est comparable au témoin. L'analyse 3D montre que l'irradiation répété aux UVA semble impacter la loricrine.

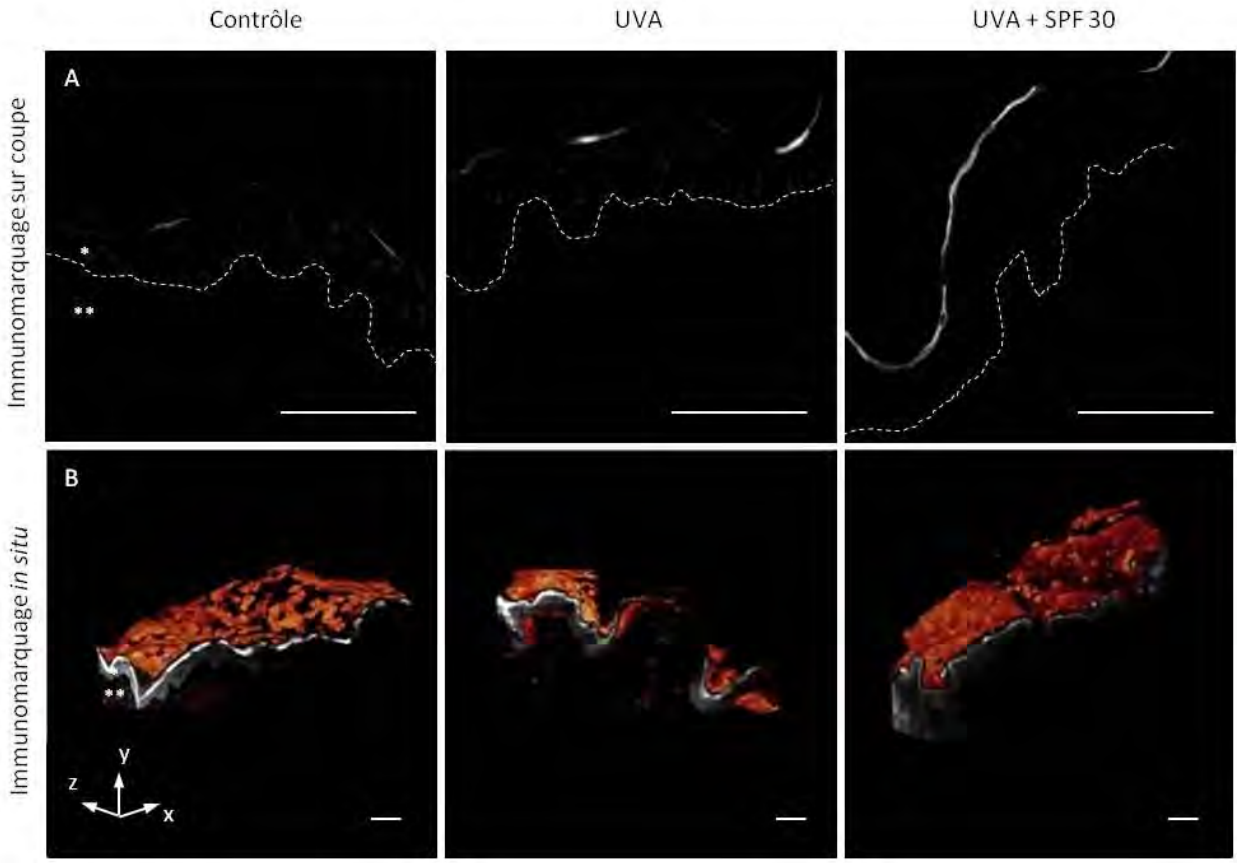

Figure 38 : Détection de la loricrine

(A) Images représentatives d'un immunomarquage anti-LOR sur une coupe (x20) et (B) *in situ* avec reconstruction 3D du marquage en rouge, sur un explant de peau contrôle, ou irradié aux UVA avec ou sans SPF30 (x10; barre d'échelle 100µm; * épiderme ; **derme).

En conclusion nous avons pu observer que les UVA semblaient altérer les protéines des couches supérieures de l'épiderme.

IV.2 Analyse du Derme

Au niveau moléculaire, le photovieillissement se caractérise par une accumulation d'élastine désorganisée appelée élastose solaire et une altération de la matrice extracellulaire avec la dégradation du collagène I par l'activation des MMP (Naylor et al., 2011).

Pour identifier ces changements morphologiques, nous avons réalisé sur coupes de peau une coloration histologique et des immunomarquages de protéines d'intérêts du derme. Nous avons également examiné l'organisation de la matrice extracellulaire par microscopie biphotonique pour observer la biopsie sans l'altérer par sectionnement optique. De plus, une analyse ultra structurale de l'aspect des fibres a été réalisée en MET. Enfin, pour vérifier l'activation des protéases responsables de la dégradation de la matrice, nous avons effectué un test de zymographie *in situ*.

IV.2.1 Observation de la structure du derme

II.2.1.1 Analyse par microscopie champ large

Une coloration histologique HE et Trichrome de Masson a été réalisée sur des coupes de peau contrôle ou irradiées de 10 donneurs (Figure 39). Nous avons observé le derme papillaire, situé juste en dessous de l'épiderme, et qui est plus susceptible d'être touché par le rayonnement.

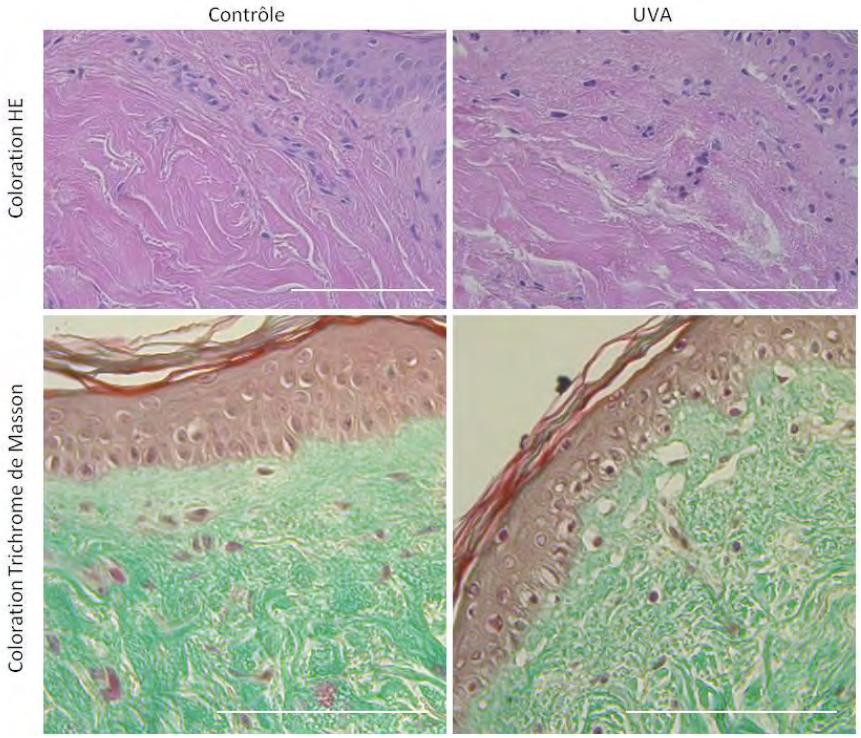

Figure 39 : Analyse de la structure du derme

Images représentatives d'une coloration histologique HE et d'une coloration Trichrome de masson d'un échantillon contrôle ou irradié aux UVA (barre d'échelle 100µm).

Avec la coloration HE, La densité, la cohésion, l'orientation et la répartition des fibres marquées en roses, majoritairement de collagène I, ne présentent aucune différence entre les échantillons contrôles et irradiés. La répartition et la densité des fibroblastes semblent équivalentes dans les deux conditions. Avec la coloration Trichrome de Masson, qui marque spécifiquement en vert les fibres de collagène, nous n'observons pas de différences au niveau de l'intensité de la coloration. En revanche l'apparition de trou dans le derme est visible.

Afin d'analyser spécifiquement la répartition des fibres de collagène I (COL1) et d'élastine (ELN), constituants majeurs de la matrice extracellulaire, des immunomarquages sur des coupes ont été réalisés (Figure 40).

Comme illustré sur ces images représentatives, la répartition de la fluorescence du marquage du collagène I et de l'élastine est équivalente dans l'explant contrôle et irradié au niveau du derme papillaire et réticulaire. L'intensité de fluorescence est comparable.

Ces observations ne révèlent pas de changements du collagène 1 et de l'élastine dans le derme suite à une irradiation répétée d'UVA sur les explants de peau.

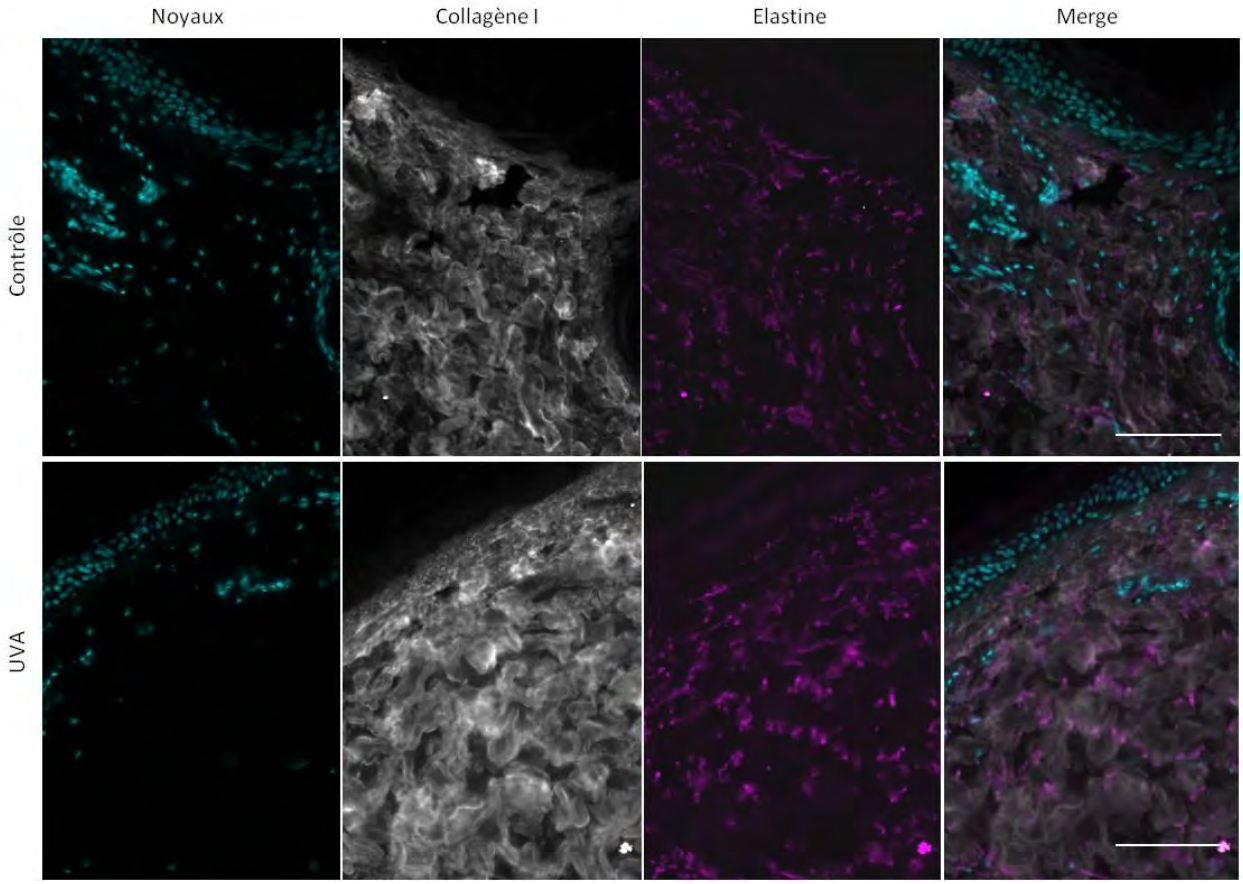

Figure 40 : Observation du collagène I et de l'élastine

Images représentatives d'un immunomarquage anti-COL I et anti-ELN sur coupe de peau contrôle ou irradiée aux UVA (X20, barre d'échelle 100µm).

II.2.1.2 Analyse par microscopie biphotonique

Pour confirmer notre première analyse, les explants contrôles et irradiés ont été observés par microscopie biphotonique. Comme décrit dans l'introduction, le collagène et les fibres élastiques sont autofluorescents lors d'une excitation biphotonique et génèrent un signal de seconde harmonique. Elles sont ainsi spécifiquement détectables.

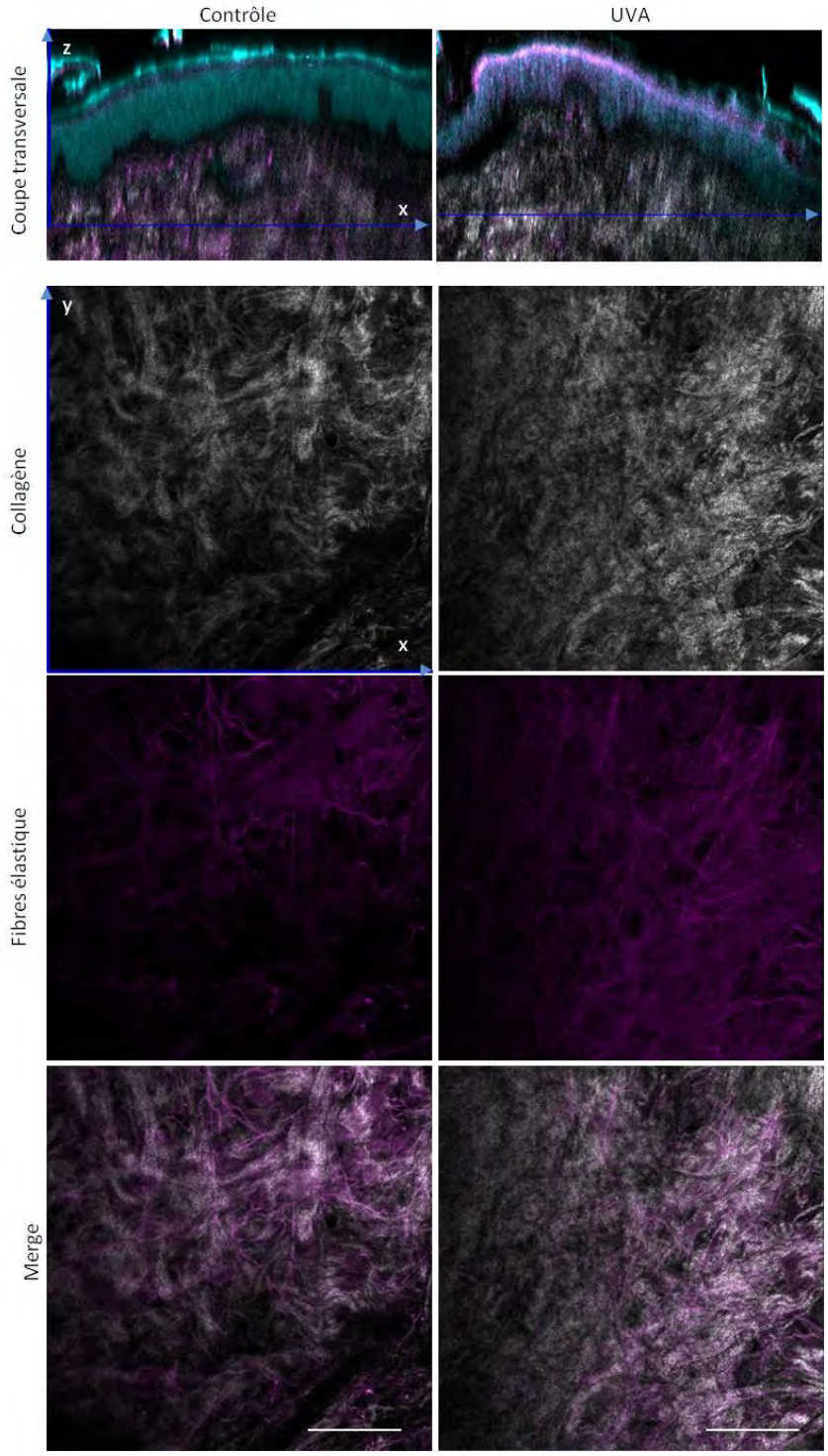

Figure 41 Visualisation du collagène et des fibres élastiques par BP *in situ*

Images représentatives d'une coupe optique à 200 µm de profondeur au sein d'un explant contrôle ou irradié aux UVA transparisés (X20, barre d'échelle 100µm, bleu= épiderme, rose= fibres élastiques, gris=collagène).

Les biopsies ont été fixées puis transparisées. Une série de coupes optiques allant de la couche cornée au derme réticulaire a été réalisée et a permis d'observer les fibres. Pour visualiser les fibres élastiques, une excitation laser à 760 nm et pour le collagène à 800 nm, avec un filtre émission BP 390-465 IR a été utilisée (Figure 41).

La figure 41 montre une coupe optique représentative de l'échantillon à une profondeur de 200 µm depuis la couche cornée (signalée par la ligne bleue sur la coupe transversale).

La distribution du collagène (gris) entre les deux échantillons ne semble pas différente. Les fibres présentent une structure intègre, non fragmentée et une répartition de la fluorescence homogène. Il n'y a pas d'accumulation, ou de variation de l'intensité de fluorescence entre le témoin et la peau irradiée au niveau des fibres élastiques. Comme précédemment, nous n'observons pas de changements structuraux significatifs dans le derme suite à une irradiation répétée aux UVA.

II.2.1.3 Analyse ultrastructurale

Il est décrit dans la littérature que les UVA ont des effets notoires sur le derme. Dans le modèle « explant UVA », nous n'observons pas de modifications à l'échelle de la microscopie photonique. Pour vérifier cette constatation, nous avons utilisé la technique de MET permettant d'observer des structures à l'échelle nanométrique. Le but a été de voir si l'intégrité des fibres de la matrice est conservée après exposition.

Cette analyse a été réalisée sur un donneur. Un explant témoin et un explant irradié ont été fixés et traités pour être imagés par MET. Comme contrôle positif, nous avons traité un explant avec de la dispase afin d'avoir un échantillon présentant des lésions des fibres de la matrice suite à une dégradation enzymatique (Figure 42). En effet, la dispase digère les collagènes IV en priorité de la lame basale (Kitano and Okada, 1983; Takami et al., 1996).

L'analyse du derme de l'échantillon contrôle par MET montre une forte concentration en fibres de collagène. Les fibres sont jointives et forment une structure homogène compacte. Dans l'explant traité à la dispase, les fibres ont subi des dommages. Nous retrouvons quelques fibres rattachées au niveau de la JED (flèche blanche). Au niveau du derme papillaire, la densité de fibres est nettement inférieure à l'échantillon témoin. Au grossissement x1500, les fibres sembles disloquées et plus denses aux électrons.

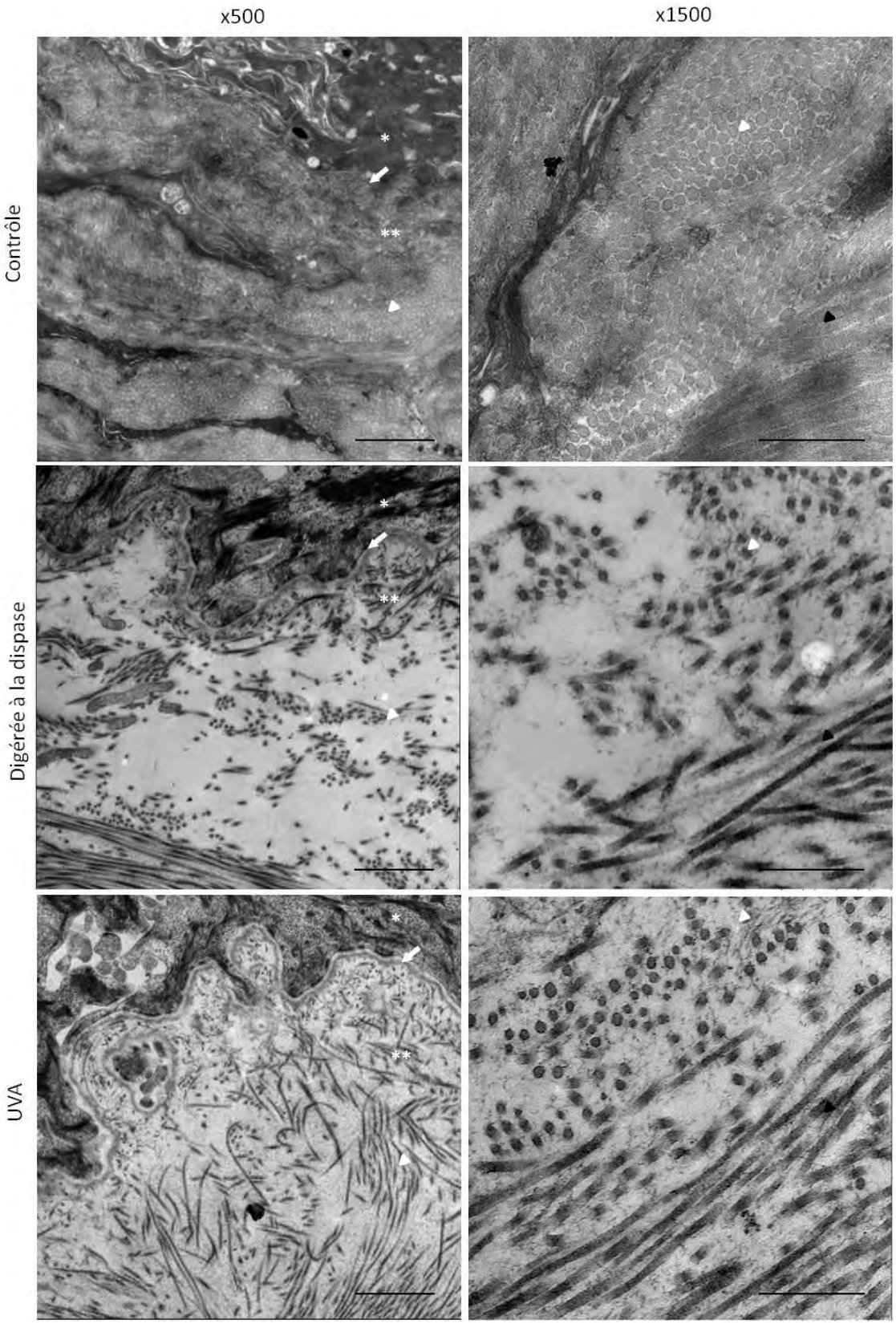

Figure 42 : Analyse du derme par MET

Images représentatives d'une coupe ultrafine d'un explant de peau contrôle, ou digéré à la dispase ou irradié aux UVA (Pour X500 barre d'échelle 1µm ; pour x1500 barre d'échelle à 500 nm ; * kératinocytes basaux ; flèche blanche JED ; **derme ; tête de flèche blanche fibre en coupe transversale ; tête de flèche noire fibre en coupe longitudinale).

Dans la peau irradiée aux UVA, au grossissement x500, les fibres du derme papillaire apparaissent fragmentées et petites, le long de la jonction dermo-épidermique. La densité des fibres est plus faible que dans l'explant contrôle. Au niveau du derme réticulaire, les fibres sont dispersées et non cohésives. Au grossissement x1500, la coupe transversale des fibres (tête de flèche blanche) montre des fibres plus denses aux électrons, disséminées et qui semblent altérées. Nous observons de nombreux petits filaments qui se décollent de la fibre principale. L'échantillon irradié présente un phénotype proche de celui digéré à la dispase.

Cette analyse par MET montre qu'à l'échelle ultrastructurale l'irradiation a des effets délétères sur les fibres du derme.

II.2.2 Analyse de l'activité enzymatique des protéases du derme

De nombreuses études ont démontré que les UV induisent l'activation des enzymes MMP, protéase du derme, par la voie AP-1. Les UVA pénétrant jusqu'au derme sont impliqués dans ce processus.

Nous avons voulu savoir si ces enzymes sont activées dans le modèle « explant UVA ». En revanche l'utilisation d'un explant de peau limite les techniques d'analyses des activités enzymatiques par rapport à la culture cellulaire. Sa conformation 3D réduit l'accessibilité du substrat au sein du tissu qui doit être vivant pour conserver l'activité enzymatique. Nous avons donc utilisé la méthode de zymographie *in situ* sur cryocoupe. L'inconvénient de cette technique est qu'elle ne permet pas de cibler spécifiquement les MMP mais les protéases globales de la peau (élastases, collagènases, etc….).

Les explants ont été prélevés 24 heures après exposition aux UVA et congelés à sec à -80°C. Des cryocoupes ont été réalisées et la sonde, révélant l'activité des enzymes, a été déposée sur les coupes. La sonde devient fluorescente si elle est clivée par les protéases. Plus l'activité enzymatique est forte, plus la fluorescence détectée sera intense. L'étude a été réalisée sur 3 donneurs. Les explants protégés par la protection SPF30 ont servi de référence.

Dans l'explant témoin, la fluorescence est détectée dans l'épiderme et dans le derme. Dans le derme, la fluorescence est localisée plus particulièrement au niveau des fibres de la matrice. Dans la peau irradiée, une nette augmentation de la fluorescence est visible au niveau de l'épiderme et du derme. L'explant avec la protection solaire présente le même phénotype que l'explant contrôle. Cette expérience nous montre que lors d'une irradiation répétée aux UVA l'activité générale des protéases de l'épiderme et du derme est augmentée (Figure 43).

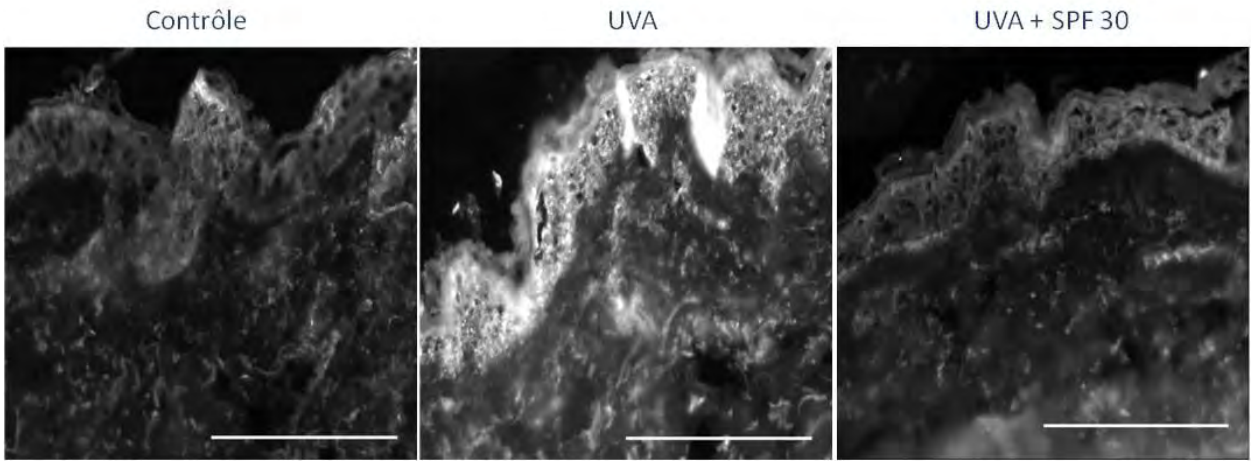

Figure 43 : Zymographie *in situ* des protéases de la peau

Images représentatives de zymographie *in situ* réalisée sur une coupe d'un explant de peau contrôle, irradié aux UVA avec ou sans protection solaire SPF30 (x20, barre d'échelle 100µm).

V. Conclusion et discussion partie 2

Les effets délétères causés par les UVA sur la peau contribuent au photovieillissement et aux cancers cutanés (Wulf et al., 2004b). Mon travail de thèse a porté sur le développement d'un modèle cutanée permettant d'étudier les effets des UVA sur la peau humaine et de tester l'efficacité de certains produits pharmaceutiques et dermo-cosmétiques.

Pour cela, nous avons mis au point une méthodologie basée sur une irradiation répétée d'UVA sur un explant de peau. Pour analyser l'impact des UVA, des techniques d'imagerie classique ainsi qu'une méthode de transparisation des échantillons associé au LSFM ont été utilisées pour obtenir des informations *in situ* en 3D.

- **Les caractéristiques du modèle « explant UVA » sont-elles comparables au photovieillissement *in vivo* ?**

Le développement d'un modèle cutané a pour objectif de recréer au plus près les conditions physiologiques pour limiter les tests sur animaux et sur volontaires. Dans cet objectif, nous avons choisi de travailler sur un explant de peau. L'avantage de ce modèle est de présenter l'organisation et l'environnement naturel de la peau et de permettre l'application topique de produits. L'inconvénient du modèle est que les techniques d'analyse au niveau protéique sont limitées par rapport aux modèles 2D ou 3D moins complexes.

Cet explant a été irradié à 60 J/cm^2 d'UVA, une fois par jour, durant 3 jours. Soit une dose totale de 180 J/cm^2 d'UVA. La dose totale d'UVA correspond à un jour d'irradiation aux UVA en juin dans le sud-ouest de la France (Chaillol, 2011). Une autre publication rapporte que 1 MED est

de 50 J/cm2 d'UVA pour une peau de phototype I/II (Tewari et al., 2013). La dose journalière appliquée sur notre modèle est par conséquent moyenne.

Sur le modèle d'explant comme *in vivo*, les irradiations répétées d'UVA ont entrainé l'apparition de SBC. Le test TUNEL montre que les cellules entrent en apoptose avec la dose d'irradiation appliquée dans notre cas. Il est décrit que si la dose UV dépasse un seuil de réponse aux dommages, les kératinocytes activent les voies apoptotiques comme nous l'avons visualisé avec l'apparition de noyaux pycnotiques, les SBC. L'apparition de SBC peut être corrélée avec la détection de nombreuses cassures de l'ADN expliquant l'apoptose et la modification des noyaux (D'Orazio et al., 2013). La détection de l'histone H2Ax phosphorylée a permis de montrer la création de cassures doubles brins par les UVA comme cela a été rapporté *in vivo* (Barnes et al., 2010a; Oh et al., 2011). Dans le but de mieux connaitre ce modèle, il serait intéressant de pouvoir définir plus précisément les autres types de cassure de l'ADN créé spécifiquement par les UVA. Nous pourrions proposer de détecter par immunofluorescence les dimères de pyrimidine ou la 8-oxo-desoxyguanine.

Pour aller plus loin dans l'analyse de l'implication des ROS dans ces dommages comme *in vivo*, nous avons montré que la production de ROS par une méthode enzymatique (HX-XO) recrée les mêmes effets qu'une irradiation répétée d'UVA. Pour établir le lien entre les effets observés et la production de ROS, il faudrait pouvoir observer les ROS dans les explants. Il existe des sondes qui deviennent fluorescentes après clivage par les ROS. Cependant cette technique est difficile à mettre en place sur un explant vivant car la sonde doit pénétrer au sein de la biopsie pour être clivée par les ROS endogènes, avant son observation sur coupe ou par LSFM. Cette technique a déjà été mise au point sur épiderme reconstruit (Marionnet et al., 2014). Nous pourrions également exploiter l'émission de photon spontanément émis par la peau humaine en fonction de la quantité de ROS par l'observation grâce à une caméra CCD ultra-sensible (Prasad and Pospišil, 2011).

Dans ce même objectif, nous pourrions envisager de doser par spectrométrie l'activité enzymatique d'antioxydant (SOD, catalase, GSH) par clivage d'un substrat coloré. L'inconvénient de cette technique est, comme précédemment, l'accessibilité du substrat à l'enzyme endogène au sein de la biopsie.

Nous avons également étudié l'impact des irradiations sur l'organisation de l'épiderme et sur les protéines de la différenciation épidermique. L'analyse histologique nous permet de dire que l'irradiation a causé une modification des couches de l'épiderme. L'imagerie 3D en profondeur, nous a permis de quantifier une diminution de l'épaisseur de l'épiderme.

Pour définir l'effet des UVA sur les protéines de l'épiderme, nous nous sommes appuyés sur la visualisation par immunomarquage sur coupes et sur biopsies entières de 3 protéines impliquées dans la différenciation épidermique. Les résultats ont montré que la kératine 5 n'était pas affectée par les UVA. En revanche, la détection du marquage de l'involucrine et de la loricrine paraissent diminuée dans les peaux irradiées. Les UVA, par un effet indirect, semblent avoir un effet délétère sur les protéines impliquées dans la différenciation tardive de l'épiderme. Ce résultat pourrait être expliqué par le masquage de l'épitope de la protéine reconnu par l'anticorps, à cause d'une dégradation de la protéine causée indirectement par les UVA, ou par « cross-linking » de la protéine à une autre protéine (Simon and Green, 1985). Ces hypothèses pourraient être vérifiées en observant si le profil moléculaire de la protéine par western blot et évaluer si la protéine est intacte ou modifiée.

L'altération de ces protéines après irradiation UVA est peu décrite dans la bibliographie. Des publications montrent notamment sur peau humaine qu'avec les UVB, l'involucrine et la loricrine sont surexprimées 24 à 48 h après l'exposition et reviennent à un taux normal à 72 h. Ce phénomène pourrait être expliqué par un mécanisme compensatoire de la peau pour se protéger et aussi éliminer les SBC (Del Bino et al., 2004; Lee et al., 2002). Une autre étude sur kératinocytes irradiés aux UVB montre une diminution de l'involucrine et une augmentation des kératines 1 et 10 (Moravcová et al., 2013). Ces deux études sont un exemple de point de vue divergent sur ce sujet. L'effet des UV sur les protéines impliquées dans la différenciation épidermique semble donc à éclaircir. Dans ce but, nous pourrions analyser d'autres protéines impliquées dans la différenciation comme la kératine 14 localisée dans la couche basale comme la kératine 5, les kératines 1 et 10 en complément de l'involucrine, et la filaggrine localisée comme la loricrine dans la couche cornée. Nous pourrions ainsi mieux caractériser l'impact des UVA sur la différenciation.

Par contre dans le vieillissement chronologique, une diminution de l'expression de protéines de la différenciation des kératinocytes et de l'épaisseur de l'épiderme a été décrite. Ce phénomène est notamment impliqué dans la déshydratation de la peau (Boisnic and Branchet, 2005b). Par conséquent le modèle « explant UVA » semble présenter, pour ces points, les caractéristiques du vieillissement chronologique et non du photovieillissement.

Nous pouvons émettre les hypothèses suivantes concernant la diminution de l'épaisseur de l'épiderme : une disparition des cellules par apoptose, une diminution de la différenciation et du renouvellement cellulaire sur 5 jours, l'aplatissement des cellules causé par la déshydratation, une diminution de la taille des cellules causée par la rétraction des noyaux.

La diminution du nombre d'assises épidermiques (Figure 44) et la diminution de la détection de l'involucrine et de la loricrine semblent nous orienter vers les deux premières hypothèses.

Afin de vérifier cela, il serait intéressant d'analyser le renouvellement cellulaire, par exemple avec la détection en immunomarquage de KI-67, marqueur de la prolifération cellulaire.

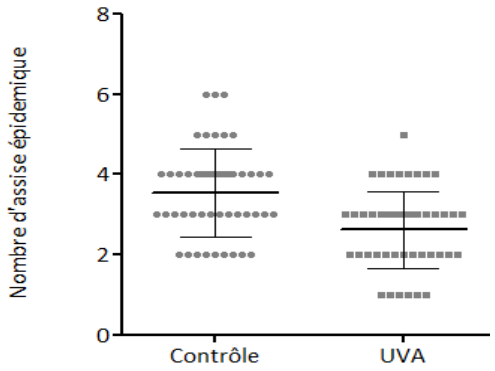

Figure 44 : Quantification du nombre d'assise de l'épiderme

Quantification du nombre d'assise épidermique sur des colorations HE d'explant de peau contrôle ou exposé aux UVA (50 mesures effectuées sur 10 images ; n=50).

L'activation de la voie AP-1 dans la dégradation du derme est une des caractéristiques des UVA (Natarajan et al., 2014). Dans le but de vérifier si nous retrouvions cette caractéristique dans le modèle « explant UVA », nous avons imagé avec différents microscopes l'organisation du derme. Des altérations de l'ultrastructure des fibres de la matrice ont pu être visualisées. Cette observation est corroborée par les résultats de zymographie *in situ* qui révèle une augmentation de l'activité des protéases du derme. Ce résultat indique que notre modèle, comme *in vivo*, présente une dégradation du derme (Rittié and Fisher, 2002). Par contre dans notre cas ces modifications ne sont pas visibles à l'échelle microscopique. Cette observation peut être expliquée par le prélèvement précoce de l'échantillon après irradiation. En effet, nous pouvons nous demander si les fibres ont le temps en 24h de se déliter entièrement. Afin de définir si comme *in vivo*, la voie AP-1 est activée, nous pouvons envisager de détecter par western blot ou q-PCR l'expression de ce facteur de transcription.

- **Quels sont les avantages et les inconvénients du modèle cutané d'explant de peau humaine ?**

Les résultats ont montré que le modèle « explant UVA » avait des caractéristiques proches du photovieillissement *in vivo*. L'utilisation comme modèle cutané de l'explant de peau, permet de disposer d'un système biologique comparable à la peau *in vivo*. La durée d'observation et de traitement possible est cependant limitée à 7 jours. Comme le montre nos résultats, cette limite de temps ne permet pas d'observer la dégradation des fibres du derme à l'échelle microscopique mais également l'effet des UVA sur un cycle complet de différenciation épidermique (21 jours). Sa durée de vie limitée permet cependant de suivre l'évolution du modèle après un dommage et d'étudier des mécanismes de réparations naturels sur du court terme seulement.

L'explant permet d'avoir accès à des informations de la couche cornée à l'hypoderme, qui associé à l'imagerie en profondeur, permet d'avoir une représentation 3D d'une peau humaine dans son ensemble. Par contre la complexité 3D et la densité tissulaire du modèle restreint les techniques biologiques d'analyse comme le montrent nos difficultés à visualiser les ROS. L'utilisation d'explants issus d'abdominoplastie, nous a permis de travailler sur une zone cutanée peu soumise au vieillissement extrinsèque (UV, pollution, etc.) du donneur. Les effets observés ici sont donc causés seulement par l'irradiation *in vitro*.

- **Le modèle est-il adapté pour cribler l'effet de nouvelles molécules ?**

Afin de tester si la méthode permet d'évaluer l'effet d'un produit, nous avons utilisé une protection solaire SPF30. Les résultats ont montré que la protection était efficace sur l'épiderme. Le modèle peut donc évaluer l'effet protecteur de produits anti-UV.

Suite à cette démonstration, nous avons testé l'effet de 5 nouveaux produits issus de la chimiothèque de la société Syntivia. Ces produits sont composés d'une molécule de Pyridoxamine (vitamine B6) et d'un acide. Ces synthons ont été choisi car comme pour la vitamine B6, ils ont des propriétés antioxydantes. Pour évaluer leurs effets, nous avons examiné la morphologie et quantifié le nombre de cassures de l'ADN d'un explant irradié avec les actifs formulés. Trois produits se sont montrés efficaces. Le modèle a donc permis de cribler les molécules permettant de protéger la peau des UVA. Il serait maintenant intéressant d'utiliser le modèle « explant UVA » pour explorer la voie d'action de ces molécules. Elles peuvent agir en induisant (i) l'activation de mécanisme de défense ; (ii) en réduisant les ROS par leur groupement chimique ou (iii) en agissant comme filtre. Au cours de cette étude,

l'absorption des UVA des 5 molécules de la chimiothèques ont été testés. Et aucune d'entre elle n'a montré un pouvoir absorbant semblable à une protection solaire. Seule la molécule SV27 semble avoir une légère absorption à cette longueur d'onde. Afin d'identifier le groupement de la molécule qui confère cette propriété, nous avons évalué l'effet protecteur des deux synthons isolés de la molécule (la pyridoxamine et l'acide caféique). Les résultats ont montrés que l'acide caféique avait des propriétés absorbantes mais que seul il ne permettait pas de protéger la peau des lésions. L'analyse a démontré que SV27 est efficace seulement grâce à la synergie des deux synthons.

L'explant UVA permet d'évaluer le pouvoir protecteur d'un produit anti-UV et de discriminer l'efficacité de nouveaux actifs préventifs.

La suite de l'étude envisagée pour ces molécules portera sur 3 aspects :

- L'évaluation de leur pouvoir curatif en appliquant la molécule seulement après irradiation,
- La détermination de l'effet de la formulation sur l'efficacité de la molécule grâce à la sensibilité du modèle,
- L'étude des voies métaboliques activées par ces actifs en regardant différentes voies de défense, par exemple par l'activation d'antioxydants, d'anti-inflammatoires, de checkpoints du cycle cellulaire, des mitochondries ou du protéasome (Nichols and Katiyar, 2010; Rezvani et al., 2007; Rinnerthaler et al., 2015b; Seité et al., 2000).

- **Quel est l'apport de la microscopie 3D dans l'analyse ?**

Pour aller plus loin dans l'analyse de l'explant, nous avons mis au point une méthodologie permettant d'observer la peau *in situ* par microscopie 3D en profondeur (microscopie confocale, biphotonique et LSFM). Comparé à des techniques 2D, cette approche permet de visualiser dans un temps très court des centaines de coupes, qui sont ici optiques et non physiques. Nous pouvons ainsi évaluer si une caractéristique structurale est présente dans tout l'échantillon. L'observation au sein de la biopsie permet de voir les composants tels que la couche cornée, les kératinocytes, la matrice extracellulaire du derme et les annexes, dans leur environnement physiologique. Dans le même objectif, la reconstruction 3D et la segmentation réalisée à l'aide du logiciel Amira® pour quantifier l'épaisseur de l'épiderme démontre l'avantage de cette méthodologie comparé aux techniques classiques en 2D.

La mise au point d'un protocole d'immunomarquage en 3D permet d'aller plus loin dans l'analyse de la localisation de protéines d'intérêt. Nous pouvons ainsi évaluer si la répartition est homogène dans un échantillon de 8mm, et pas seulement sur 5µm d'épaisseur de tissu.

Nous souhaiterions appliquer cette technique pour la détection d'autres protéines de la différenciation épidermique mais aussi pour visualiser la répartition des cassures de l'ADN ou de cellules apoptotiques.

- **Quelles sont les perspectives d'utilisation de cette méthodologie ?**

Nos travaux de thèse ont montré l'intérêt et les multiples applications du LSFM pour étudier la peau en 3D. La création d'un modèle d'analyse des effets des UVA sur la peau humaine prouve que la méthodologie utilisée permet de détecter l'efficacité de produits dermo-cosmétiques. La suite du projet sera d'étudier la pénétration de ces molécules dermo-cosmétiques dans la peau par LSFM.

Actuellement pour évaluer la pénétration d'un produit, il est possible d'utiliser une cellule de diffusion (Vicentini et al., 2008), la technique du tape stripping (Lademann et al., 2011) ou l'imagerie avec notamment la microcopie confocale (Prow et al., 2012). Mais elle comporte plusieurs inconvénients décrit précédemment (Chapitre III.4.2 et Chapitre IV2.2.3).

Nous envisageons d'utiliser notre méthodologie (explant de peau, application topique et LSFM) dans cet objectif.

Cette étude est possible sous certaines conditions. Il faut que le composé suivi soit fluorescent pour être suivi par LSFM, résistant au solvant utilisé pour la transparisation, de petite taille ou compatible avec l'épiderme pour qu'il pénètre dans la peau.

Nous savons que l'efficacité et la pénétration d'un produit dépend de l'actif, de l'excipient et de la formulation. L'idée est donc de rendre un de ces facteurs fluorescents pour le suivre par LSFM au sein de la peau.

Plusieurs publications rapportent le suivi d'émulsions ou de liposomes dans des biopsies de peau. Le principe repose sur l'encapsulation d'un composé fluorescent, nile red ou fluorescéine, déposé sur la peau. La pénétration est suivie grâce à la fluorescence des capsules observée par microscopie sur coupe de peau (Hung et al., 2015; Milara et al., 2015; Sakata et al., 2014). Il est possible d'appliquer cette même stratégie mais en observant les capsules fluorescentes par LSFM au sein de la biopsie en 3D.

La stratégie consistant à suivre la formulation ou l'excipient (fluorescent) ne permet pas de rapporter la pénétration de la molécule mais seulement de la formulation (Seto et al., 2012).

Dans ce cas-là, il faut que l'actif soit lié à la formule ou lui-même fluorescent. Deux stratégies sont envisageables.

Il est possible d'étudier la pénétration de molécules naturellement autofluorescente. Par exemple la curcumine et la Quercétine sont des antioxydants utilisés pour traiter la peau et sont autofluorescentes (Nifli et al., 2007; Vidlářová et al., 2016). Nous pouvons suivre alors leur pénétration par microscopie classique. Il serait intéressant de voir si ces composés sont observables par LSFM et s'ils protègent la peau des UVA par exemple.

L'autre possibilité est de rendre la molécule fluorescente. Pour cela, il est possible de coupler la molécule à un fluorophore. Cette technique a déjà été utilisée avec le LSFM pour le suivi de la pénétration d'un traitement anticancéreux au sein d'une tumeur de souris (Feuchtinger et al., 2016a). La méthode consiste à coupler un Alexa-NHS® (N-hydroxysuccinimide, NHS) par la réaction d'un ester avec un résidu de lysine de l'anticancéreux. L'avantage de l'Alexa est qu'il est connu pour résister à la transparisation. La molécule couplée à l'Alexa est injectée dans la tumeur. Le tissu est prélevé, fixé et transparisé par la méthode de Murray. La pénétration de la molécule fluorescente est suivie par une série de coupes optiques réalisées par LSFM. L'autofluorescence naturelle de la tumeur permet de visualiser la structure du tissu. Les résultats ont montrés que le traitement est plus important en périphérie de la tumeur et à proximité des zones fortement vascularisées (Dobosz et al., 2014). La reconstruction 3D permet d'appréhender la pénétration du composé dans l'ensemble du tissu et d'évaluer si celle-ci est homogène.

Cette méthode semble la plus prometteuse pour suivre un composé dans la peau par LSFM afin de compléter notre étude de l'effet de produits contre les UVA.

Les résultats ont montrés que le modèle « explant UVA » reconstitue en partie les caractéristiques du photovieillissement permettant d'évaluer l'effet protecteur de nouveaux actifs dermo-cosmétiques et de nouvelles protections solaires.

PERSPECTIVES GENERALES

Les travaux réalisés au cours de cette thèse ont permis de mettre au point une nouvelle méthode de visualisation 3D de la morphologie globale de biopsies de peaux humaines grâce à une approche couplant transparisation et LSFM. L'étude des effets des UV sur un explant de peau a permis de développer un nouveau modèle de photovieillissement pour l'évaluation de l'efficacité de nouveaux composés actifs.

Les développements méthodologiques que nous avons réalisés au cours de cette thèse, tant en ce qui concerne l'imagerie 3D de la peau que l'utilisation des explants pour étudier les effets d'agressions extérieures, ouvrent ainsi de multiples perspectives d'applications pour l'industrie dermo-cosmétique.

En effet l'image est aujourd'hui devenue un élément incontournable pour l'industrie dermo-cosmétique. Elle illustre le rationnel scientifique à l'appui d'un argumentaire commercial. Elle raconte l'histoire d'un produit ou d'un ingrédient actif en un coup d'œil. Elle est ainsi le complément indispensable et visuel à la présentation de résultats chiffrés.

Dans l'avenir, nous pourrons exploiter les perspectives que ces travaux ont ouvertes dans plusieurs axes thématiques et sur différents types de questionnements. En voici quelques exemples.

- Exploration des annexes dans des pathologies cutanées : De nombreuses affections cutanées (acné, séborrhée, etc...) ont des effets notoires sur les annexes de la peau. L'avantage de l'imagerie par le LSFM est d'identifier rapidement sur l'ensemble d'une biopsie, la répartition, le nombre et les distances entre ces annexes. La segmentation en 3D peut s'appliquer à la mesure de la taille des annexes affectées. Que ce soit pilaire ou capillaire, l'observation de l'insertion et de la formation du poil par cette technique permettra de donner une nouvelle dimension à son exploration.

- Etude des processus de cicatrisation : L'aspect morphologique de la cicatrisation est généralement étudié *in vivo* ou *ex vivo* grâce à l'histologie. Elle permet d'avoir une information en 2D au niveau d'une zone donnée mais pas dans sa globalité. L'imagerie 3D pourrait permettre de visualiser la blessure en profondeur et de mieux comprendre et explorer la régénération du tissu. Les méthodologies que nous avons mises au point ouvrent des

perspectives pour étudier les fibroses apparaissant lors de mauvaises cicatrisations. La prochaine étape à atteindre sera de pouvoir observer en temps réel un échantillon vivant. Actuellement cette perspective dans le cas de la peau est limitée par son opacité à la lumière.

- Etude du vieillissement cutané : Le microrelief et le derme sont affectés par le vieillissement cutané. Il engendre l'apparition de rides, marqueur de l'âge. Depuis toujours l'Homme cherche à retarder les signes du vieillissement visible en particulier par l'utilisation de cosmétiques. Nos travaux pourront être utilisés pour observer et comprendre ces signes. Nous pourrons notamment observer en 3D, l'orientation, la taille, le nombre par unité de surface et la nature des fibres du derme sur toute leur longueur. Afin d'atteindre cet objectif, il sera nécessaire de développer des techniques d'analyse d'image permettant de détecter et quantifier précisément les fibres individuellement. Cette analyse permettra d'évaluer et d'imager précisément les affections du derme en 3D et en profondeur. Quant à l'analyse du microrelief, celle-ci sera facilitée par une acquisition rapide, avec une bonne résolution, sur la totalité de la surface de la biopsie. Nous pourrons ainsi mesurer et visualiser l'anisotropie des ridules de la peau. Toutes ces approches permettront de mieux comprendre les signes du vieillissement cutané et de concevoir les cosmétiques efficaces de demain.

I. Explant de peau humaine

Des explants de peau issus de chirurgies plastiques abdominales ont été collectés par la société Genoskin® après consentement écrit des donneurs. La biopsie cutanée pathologique a également été obtenue par la société Genoskin® à partir de matériel non utilisé du service de dermatologie de l'hôpital avec le consentement éclairé du patient. L'approbation éthique du protocole d'étude a été obtenue auprès du comité local d'éthique de la recherche, et l'autorisation a été donnée par le ministère français de la Recherche (AC-2011-1443). Toutes les études ont été menées conformément aux protocoles de la Déclaration d'Helsinki.

La peau a été prélevée immédiatement après la chirurgie et conservée à 4°C jusqu'à son utilisation. Le jour suivant la chirurgie et la collecte, l'excision de l'hypoderme a été réalisé et des biopsies rondes de 8 mm de diamètre ont été prélevées. Elles ont été disposées dans un insert et une matrice nutritive a été ajoutée. Les inserts ont été disposés dans des plaques 12 puits avec un milieu de culture adapté. Les explants ont ensuite été exposés à des dommages/traitements ou non. Pour chaque test, les biopsies ont ensuite été coupées en deux ; une moitié a été fixée dans du formol neutre tamponné à 10% (Sigma) pendant 24 h (heures) à température ambiante (TA), pour ensuite être transparisée, ou pour être inclus en paraffine. L'autre moitié a été congelée à sec à -80°C pour être conservée.

II. Dommages extérieurs appliqués sur les explants

II.1 Brulure à l'eau chaude

Un explant de peau d'une femme de 29 ans a été exposé à une goutte d'eau bouillante puis incubé 1h dans un incubateur afin de rétablir l'homéostasie du tissu. La peau a ensuite été comparée avec une biopsie non brûlée du même donneur.

II.2 Exposition au SDS

Un explant de peau d'une femme de 45 ans a été exposé une nuit à 200µl de SDS (Sigma) 20% dans un incubateur à 37°C, 5% CO_2. Cet explant a été comparé à un contrôle exposé à 200µl de PBS. Une empreinte de la peau en silicone a été réalisée avant fixation de la biopsie. Pour cela, une goutte de silicone dentaire (twinsil®, picodent) a été déposée sur la peau puis enlevée après solidification. L'image de l'empreinte a été réalisée avec un macroscope (X0.75 ; Macrofluo, Leica Microsystems Gmbh).

II.3 Exposition unique aux UVA

Un explant de peau d'une femme de 33 ans, phototype 2, a été exposé à des rayonnements d'UVA de 20, 60, 80 J/cm^2 (irradiateur Biolink-365nm, distance lampe biopsie 16 cm, durée de l'irradiation 1h30, 4h et 5h30. L'enceinte ne dépasse pas les 36°C). La biopsie contrôle a été disposée dans le même irradiateur mais protégée par un film d'aluminium. Les inserts contenant les peaux sont disposé dans un puits contenant du PBS (Phosphate buffer salin). La peau a ensuite été prélevée immédiatement après l'irradiation.

II.4 Exposition unique aux UVB

Un explant de peau d'une femme de 45 ans phototype 2 a été exposé à un rayonnement d'UVB de 500 mJ/cm^2 (irradiateur Biolink-312nm, distance lampe biopsie 16cm, durée de l'irradiation 2 minutes). La biopsie contrôle a été disposée dans le même irradiateur mais protégée par un film d'aluminium. Les inserts contenant les peaux sont disposé dans un puits contenant du PBS. La peau a été prélevée 24h après irradiation.

II.5 Irradiation répétée aux UVA

Protocole 2 – modèle « explant UVA » :

Une irradiation d'UVA à 60 J/cm^2 a été appliquée sur les explants une fois par jour durant trois jours (irradiateur Biolink-365nm, distance lampe biopsie 16cm, durée de l'irradiation 4 heures). Les inserts contenant les peaux sont disposé dans un puits contenant du PBS. Les échantillons ont été prélevés 24h après la dernière irradiation. L'échantillon témoin a été protégé par un film d'aluminium lors de l'irradiation. Les expériences de caractérisation du modèle ont été menées sur une population de 10 donneurs féminin, âgées de 27 à 66 ans et de phototype 2 (échelle de Fitzpatick) (Tableau 10). Les biopsies sont issues d'abdominoplastie.

Protocole 3 :

Une irradiation d'UVA à 60 J/cm^2 a été appliquée sur les explants de peau une fois par jour pendant quatre jours (irradiateur Biolink-365nm). L'étude a été réalisée sur un donneur féminin de 29 ans de phototype 2. Les échantillons ont été prélevés 24h après la dernière irradiation. L'échantillon témoin est un explant protégé par un film d'aluminium lors des irradiations.

Donneurs	Sexe	Age	Phototype	Chirurgie
D2	F	27	2	Abdomen
D10	F	30	2	Abdomen
D8	F	32	2	Abdomen
D6	F	41	2	Abdomen
D4	F	43	2	Abdomen
D9	F	46	2	Abdomen
D5	F	54	2	Abdomen
D1	F	54	2	Abdomen
D3	F	65	2	Abdomen
D7	F	66	2	Abdomen

Tableau 10 : Récapitulatif des donneurs

II.6 Exposition aux ROS par réaction enzymatique

Pour exposer les explants cutanés aux ROS, de l'hypoxanthine (9 mg) et de la xanthine oxydase (4,45 U/ml) en suspension dans 40 µl d'eau distillée ont été appliqués, sur la surface de la peau, une fois par jour pendant trois jours. Les échantillons ont été prélevés 24h après la dernière exposition. Pour bloquer l'activité des ROS, 100 mM de Trolox ont été ajoutés lors de la réaction enzymatique. L'analyse histologique et des cassures de l'ADN ont été effectuées sur 10 photos de 2 donneurs (n=20).

III. Traitements

III.1 Traitement par la protection solaire

10 µl d'un écran solaire SPF30, développé par la société Syntivia, a été appliqué pour protéger les explants pendant et après les expositions. La protection solaire est composée d'Octocrylène, de Butylmethoxydibenzoylmethane, d'Ethylhexylsalicylate, d'Homomenthyl salicylate et d'Ethylhexylmethoxycinnamate (24.5%) diluée dans de l'huile de tournesol et de l'Aerosil 200® pour gélifier la solution. Les échantillons contrôles et les échantillons irradiés ont été traités avec 10 µl d'huile de tournesol et d'Aerosil 200®.

III.2 Traitement par les molécules de la société Syntivia

Test de la dose efficace :

La molécule SV27 a été diluée dans du DMSO pour obtenir une gamme de dilution de 3, 0.9, 0.3, 0.09, 0.03, et 0.009 M. Chaque solution a été diluée 1000 fois dans du Carbopol ULTREZ 10® 0.5% pour obtenir une solution à 3, 0.9, 0.3, 0.09, 0.03, et 0.009 mM. L'étude a été réalisée sur des explants provenant d'un donneur féminin de 45 ans.

Test de l'efficacité des nouvelles molécules :

Les molécules SV27, SV31, SV37, SV229 et SV313 ainsi que l'acide caféique et la Pyridoxamine ont été diluées avec du DMSO pour obtenir une solution à 0.9 M. Chaque solution est diluée 1000 fois dans du Carbopol ULTREZ 10® 0.5% pour obtenir une solution à 0.9 mM. L'étude a été réalisée sur des explants provenant d'un donneur féminin de 51 ans.

Les formulations avec du Carbopol® ont été gélifiées par l'ajout de 3 gouttes d'hydroxyde de potassium (KOH). 20µl de la formulation ont été ajouté 24h avant, pendant et 24h après l'irradiation L'échantillon contrôle et l'échantillon irradié ont été traités avec 20 µl de Carbopol ULTREZ 10® 0.5% et 0.1% de DMSO.

III.3 Mesure de l'absorbance des molécules

L'absorption des substances actives à la longueur d'onde des UVA (365 nm) a été mesurée par un spectrophotomètre UV-visible (Pharmacia Biotech Ultrospec 3000) à une concentration de 0,9 mM.

IV. Méthode de transparisation et imagerie 3D

IV.1 Coloration avant transparisation

Les explants fixés ont été lavés 5 minutes dans un bain de PBS. La biopsie a été placée dans un tube eppendorf avec une solution de CMTMR® (invitrogen) à 5µM ou dans de l'Iodure de Propidium au 1/200 et incubée 2 heurs a température ambiante. L'échantillon a été ensuite rincé au PBS avnat d'être transparisé

IV.2 Transparisation

Les explants fixés ont été inclus dans un cylindre d'agarose 1% pour faciliter la manipulation de l'échantillon. Les échantillons ont été progressivement déshydratées dans des bains de concentration croissante d'éthanol (30%, 50%, 70%, 90% et 100% ; une demi-journée par bain sous agitation à TA) ou de THF (50%, 70%, 90% et 100% ; 2h par bain sous agitation à TA).

Les échantillons ont ensuite été transférés dans une solution de BABB (un volume d'alcool benzylique et deux volumes de benzyle benzoate, Sigma), et incubés pendant 2 jours à TA.

Pour transpariser avec du DBE (DiBenzylEther, Sigma), les échantillons ont été incubés dans 100% de dichlorométhane (DCM, Sigma) pendant 30 minutes ou jusqu'à ce que l'échantillon coule. Pour finir, les échantillons ont été transférés dans une solution de DBE et incubés pendant 2 jours à TA. Les biopsies cutanées ont été imagées pour chaque condition de transparisation (PBS, BABB et DBE) à l'aide d'un macroscope (Macrofluo, Leica Microsystems Gmbh, Wetzlar-Allemagne) piloté par le logiciel Leica MetaVue. La biopsie a été positionnée avec l'épiderme sur le dessus dans une boîte de Pétri placée au-dessus d'un motif en grille.

IV.3 Immunomarquage 3D

Les échantillons fixés ont été incubés 2 jours, à TA sous agitation, dans une solution de perméabilisation et de blocage avec 0.2% de gélatine de porc, 0.5% de triton, 0.05% de tween 20, 1% de sérum de chèvre et 0.05% d'azide de sodium. Les explants ont ensuite été incubés 8 jours à 37°C sous agitation avec l'anticorps primaire (anti-décorine, anti-loricrine, ou anti-cytokératine 5). Après 6h de lavage dans du PBS, les échantillons ont été incubés avec l'anticorps secondaire couplé à un Alexa fluor 647® pendant 2 jours à 37°C sous agitation. Les peaux ont été lavées 6h dans du PBS puis transparisées par la technique de Murray. Les observations ont été réalisées sur un seul donneur.

IV.4 Microscopie à feuille de lumière (LSFM)

Les échantillons transparisés ont été placés dans une cuve en quartz contenant du BABB.

L'échantillon a été illuminé par un faisceau collimaté transformé en feuille de lumière par une lentille cylindrique de 50 mm. Quatre longueurs d'ondes d'excitation différentes ont été utilisées : 405, 488, 561 ou 642 nm associées à des filtres d'émissions (roue filtrante motorisée LB10, Sutter city country). La fluorescence de la biopsie a été collectée à 90° par un macroscope Nikon AZ100M, équipé d'une lentille 2x, et d'une caméra CMOS ORCA Flash4.0 (Hamamatsu, Japon). Des acquisitions jusqu'à un grossissement X10 grâce au zoom du macroscope ont été

réalisées. La cuve a été déplacée à travers la feuille de lumière avec des moteurs de précision (série M112 de Physik instrumente, Karlsruhe Allemagne) pour effectuer une série d'image.

IV.5 Analyse de l'épiderme et du derme par microscopie confocale et biphotonique

Les échantillons fixés ont été incubés 2h avec 5µM de CMTMR à TA à l'obscurité. Les échantillons ont été rincés dans du PBS puis déshydratés pour être transparisés. L'échantillon a été disposé dans une cupule avec du BABB. Une lamelle a été ajoutée sur le dessus du dispositif afin d'utiliser un objectif X20 à immersion à eau. Un microscope confocal (Zeiss LSM510 NLO) a été utilisé pour imager l'épiderme des explants grâce à un laser d'excitation de 543 nm et un filtre d'émission BP-560-615 nm.

L'épaisseur de l'épiderme a été extraite à partir du volume de l'épiderme grâce au logiciel Amira® (FEI Visualization Sciences Group, Hillsborough, OR, USA) sur 10 acquisitions de 420 X 420 µm. L'analyse a été effectuée sur 10 acquisitions sur 10 donneurs (n = 100).

Le derme a été observé grâce à une excitation biphotonique de 760 ou 800 nm et un filtre d'émission BP-390-465 nm pour les fibres élastiques et le collagène respectivement sur ces explants (Zeiss LSM510 NLO).

IV.6 Analyse d'image en 3D

Les images ont été traitées avec le package open-source Fiji 1.6.0. Le plugin Fiji, nommé VSNR développé par P. Weiss, a été utilisé pour éliminer les aberrations optiques causées par la feuille de lumière. Les rendus volumiques 3D ont été réalisés avec le logiciel Amira® (FEI) par l'alignement de toutes les coupes optiques sur une profondeur d'acquisition définie. Les segmentations ont été réalisées avec ce même logiciel sur les rendus volumiques avec la sélection de la zone d'intérêt par l'intensité de fluorescence.

IV.7 Réversion de la transparisation

Les biopsies de peau transparisées par la méthode de Murray ont été réhydratées progressivement avec des bains de concentration décroissante d'éthanol (95%, 2 heures et 70% pendant une nuit) à TA sous agitation. Les échantillons ont ensuite été inclus en paraffine.

V. Méthode sur coupe de paraffine

V.1 Inclusion en paraffine

Les échantillons fixés ont été mis dans une cassette histologique. Ils ont été déshydratés par un bain d'éthanol à 70% pendant 1h ; puis d'éthanol à 90% pendant 2h ; et d'éthanol à 100% pendant 3h avec un changement des solutions à chaque heure. Les échantillons déshydratés ont été incubés 2h dans du xylène. Ils ont ensuite été plongés dans 3 bains successifs de paraffine à 60°C, une nuit puis deux fois 1h.

Dans une station d'inclusion, les échantillons ont été disposés au fond d'un moule et de la paraffine a été coulée dessus puis refroidie afin de former un bloc rigide. Des coupes de 5µm d'épaisseur de la biopsie ont été réalisées avec un microtome (Microm-HM-340E). Les coupes ont été disposées sur des lames et séchées à TA une nuit.

V.2 Coloration histologique

Hématoxyline éosine :

Une coloration à l'hématoxyline et à l'éosine (HE) a été réalisée pour évaluer la structure de la peau et les SBC. Les lames avec les coupes ont été incubées 20min dans une étuve à 60°C. Les lames ont été déparaffinées par 2 bains de xylène de 4 min (minutes) et réhydratées dans 2 bains d'éthanol 100%, 1 bain d'éthanol 95% pendant 3 min puis dans de l'eau distillé. Une goutte d'hématoxyline a été déposée sur chaque coupe, et incubée 3min. La lame a été rincée en suivant 3min à l'eau. En suivant, une goutte d'éosine a été déposée sur chaque coupe, et incubée 30 secondes puis rincée à l'éthanol 95%. Les lames ont ensuite été déshydratées dans 2 bains d'éthanol 100% pendant 30 secondes et dans 2 bains de xylène pendant 30 secondes. Des lamelles ont été collées sur les lames avec le milieu de montage Eukitt® (MMfrance).

Les photos de la coloration ont été réalisées grâce à un microscope optique en lumière transmise (Leica DMi1) et une caméra Leica MC170HD pilotée par le logiciel Leica Application Suite (LAS®) pour la capture d'image.

Les cellules ayant des noyaux pycnotiques (SBC) ont été comptées et comparées au nombre total de noyaux dans chaque image. L'analyse a été effectuée sur 5 images et 10 donneurs pour les peaux contrôles et irradiées (n=50) et sur 5 donneurs pour la peau irradiée et traité avec la protection solaire SPF30 (n=25).

Trichome de Masson :

Une coloration de trichrome de Masson a été réalisée pour évaluer la présence de collagène. Les lames avec les coupes ont été incubées 20min dans une étuve à 60°C. Les lames ont été déparaffinées par 2 bains de xylène de 4 min (minutes) et réhydratées dans 2 bains d'éthanol 100%, 1 bain d'éthanol 95% pendant 3 min puis dans de l'eau distillé. Une goutte d'hématoxyline de Mayer a été déposée sur chaque coupe, et incubée 10 minutes. La lame a été rincée en suivant 3min à l'eau. En suivant, une goutte de Fushine Ponceau a été déposée sur chaque coupe, et incubée 5 minutes puis rincée l'eau. Les lames ont été plongées dans un bain d'acide phosphomolybdique durant 3 minutes puis colorées au vert lumière 5 minutes et rincées à l'acide acétique 1%. Elles ont ensuite été déshydratées dans 2 bains d'éthanol 100% pendant 30 secondes et dans 2 bains de xylène pendant 30 secondes. Des lamelles ont été collées sur les lames avec le milieu de montage Eukitt® (MMfrance).

Les photos de la coloration ont été réalisées grâce à un microscope optique en lumière transmise (Leica DMi1) et une caméra Leica MC170HD pilotée par le logiciel Leica Application Suite (LAS®) pour la capture d'image.

V.3 Immunomarquage 2D

Les coupes de peau ont été déparaffinées et hydratées. Une étape de démasquage avec un bain de tampon citrate pH6 chauffé à 90°C pendant 45 minutes au bain marie a été effectuée pour améliorer l'accécibilité à l'antigène. Les coupes ont été bloquées avec du PBS contenant 2% de sérum albumine bovine puis incubées avec les anticorps primaires (anti-ɣ-H2Ax, anti-décorine, anti-loricrine, anti-cytokératine 5, anti-collagène 1 ou anti-élastine) pendant une nuit à 4°C. Après lavage des lames, l'anticorps secondaire spécifique couplé à un Alexa Fluor 594® (Invitrogen Life Technologies), a été ajouté sur les coupes et incubé 1h à TA. Les noyaux ont été colorés avec du 4,6-diamidino-2-phénylidole (DAPI, Sigma-Aldrich) et les lames ont été observées avec un microscope à fluorescence Leica DM5000B avec un objectif X20 ou X40.

Les cellules positives dans l'épiderme au marquage ɣ-H2Ax ont été comptées et comparées au nombre total de noyaux (marqué au DAPI) dans chaque image. L'analyse a été effectuée sur 10 images et 10 donneurs pour les peaux contrôles et irradiées (n=100) et sur 5 donneurs pour la peau irradiée avec la protection solaire SPF30 (n=50).

V.4 Essai Tunel

Des coupes de peau humaine ont été déparaffinées et réhydratées avec du PBS. Les sections ont été perméabilisées avec la protéinase K (20 µg/ml) pendant 30 min à 37° C. Ensuite, les coupes ont été lavées avec du PBS et incubées avec le tampon TdT (Invitrogen) pendant 10 minutes à TA. Elles ont ensuite été incubées avec de la biotine dUTP 16 (Roche) et l'enzyme recombinante TdT (Invitrogen) pendant 1h à 37°C. Enfin, l'insertion des dUTP biotine a été révélée par la Streptavidine TRITC (Invitrogen), et les noyaux ont été localisés par coloration DAPI. Les échantillons ont été observés en utilisant un microscope à fluorescence Leica DM5000B.

Les cellules marquées ont été comptées et comparées au nombre total de noyaux (marqué au DAPI) dans chaque image. L'analyse a été effectuée sur 10 images et 3 donneurs (n = 30).

VI. Méthode sur cryocoupe : Zymographie in situ

Les moitiés explants de 3 donneurs ont été congelées, puis coupées en section de 5 µm d'épaisseur grâce à un cryostat (Leica CM1950). Les coupes ont été réhydratées dans un bain de PBS, 5 min. La sonde Caseine Enzcheck à 200 µg/ml a été ajoutée sur chaque échantillon et incubée une nuit à 37°C. Elles ont ensuite été rincées avec du PBS et les noyaux ont été colorés au DAPI. Le montage entre lame et lamelle a été réalisé grâce au milieu de montage Dako®. Les coupes ont été observées avec un microscope à fluorescence Leica DM5000B avec un objectif X20 ou X40.

VII. Microscopie électronique à transmission

Nous avons observé par MET une peau témoin, une peau irradiée et une peau digérée à la dispase. Pour cela la peau a été exposée pendant une nuit à de la dispase à 2 mg/ml.

Les peaux ont été fixées avec une solution à 2% glutaraldéhyde et 0.1M de tampon phosphate, une nuit à 4°C. Les échantillons ont été rincés avec le tampon phosphate et post fixés avec une solution de 250 mM de saccharose et 0.05M de tampon phosphate pendant 1h à l'obscurité à TA. Les peaux ont été déshydratées par bain de concentration croissante d'éthanol. Le tissu a ensuite été inclus dans une résine EMbeb 812 resin® (Electron micrsocopy sciences).

Enfin, l'échantillon a été coupé en section de 70 nm d'épaisseur et monté sur une grille de cuivre revêtue de Collodion 100 avant coloration à l'acétate d'uranyle à 3% dans 50% d'éthanol et du citrate de plomb de Reynold. Les échantillons ont été imagés avec un microscope électronique à transmission Hitachi HT7700 à une tension d'accélération de 80 kV au centre de microscopie électronique appliquée à la biologie.

VIII. Analyses statistiques

Les données représentent la moyenne ± l'écart-type. Les différences significatives entre les moyennes ont été analysées avec un test de Student à une valeur p de 5% (* p-value <0,05, ** p-value <0,005, *** p-value <0,0005, ns = non significatif).

Abraham, J.P., Plourde, B., Vallez, L., Stark, J., and Diller, K.R. (2015). Estimating the time and temperature relationship for causation of deep-partial thickness skin burns. Burns J. Int. Soc. Burn Inj. *41*, 1741–1747.

Adler, S., Basketter, D., Creton, S., Pelkonen, O., van Benthem, J., Zuang, V., Andersen, K.E., Angers-Loustau, A., Aptula, A., Bal-Price, A., et al. (2011). Alternative (non-animal) methods for cosmetics testing: current status and future prospects-2010. Arch. Toxicol. *85*, 367–485.

Agozzino, M., Gonzalez, S., and Ardigò, M. (2016). Reflectance Confocal Microscopy for Inflammatory Skin Diseases. Actas Dermo-Sifiliográficas *107*, 631–639.

Alexander, C.M., Kasza, I., Yen, C.-L.E., Reeder, S.B., Hernando, D., Gallo, R.L., Jahoda, C.A.B., Horsley, V., and MacDougald, O.A. (2015). Dermal white adipose tissue: a new component of the thermogenic response. J. Lipid Res. *56*, 2061–2069.

Alfageme Roldán, F. (2014). Ultrasound skin imaging. Actas Dermosifiliogr. *105*, 891–899.

Alvarez-Román, R., Naik, A., Kalia, Y.., Fessi, H., and Guy, R.. (2004). Visualization of skin penetration using confocal laser scanning microscopy. Eur. J. Pharm. Biopharm. *58*, 301–316.

Amarenco, P., Cacoub, P., Drouet, L., and Vahanian, A. (2001). Athérothrombose (John Libbey Eurotext).

Amaro-Ortiz, A., Yan, B., and D'Orazio, J.A. (2014). Ultraviolet radiation, aging and the skin: prevention of damage by topical cAMP manipulation. Mol. Basel Switz. *19*, 6202–6219.

André, V., Grenier, S., Pivard, F., and Perrier, E. (2005). Les modèles cellulaires 3D : un accès puissant à la physiologie cutanée et aux développements innovants de principes actifs cosmétiques. Pathol. Biol. *53*, 618–626.

Anstey, A., Marks, R., Long, C., Navabi, H., Pearse, A., Wynford-Thomas, D., and Jasani, B. (1996). In Vivo Photoinduction of Metallothionein in Human Skin by Ultraviolet Irradiation. J. Pathol. *178*, 84–88.

Applegate, L.A., Scaletta, C., Panizzon, R., and Frenk, E. (1998). Evidence That Ferritin is UV Inducible in Human Skin: Part of a Putative Defense Mechanism. J. Invest. Dermatol. *111*, 159–163.

Aspres, N., Egerton, I.B., Lim, A.C., and Shumack, S.P. (2003a). Imaging the skin. Australas. J. Dermatol. *44*, 19–27.

Aspres, N., Egerton, I.B., Lim, A.C., and Shumack, S.P. (2003b). Imaging the skin. Australas. J. Dermatol. *44*, 19–27.

Bacqueville, D. (2014). Effets biologiques du rayonnement solaire sur la peau.

Baldeweck, T., Tancrède, E., Dokladal, P., Koudoro, S., Morard, V., Meyer, F., Decencière, E., and Pena, A.-M. (2012). In vivo multiphoton microscopy associated to 3D image processing for human skin characterization. A. Periasamy, K. König, and P.T.C. So, eds. p. 82263O.

Balmer, E. (2017). - Les cosmétiques "anti-pollution", un avenir sans nuage? Voix Nord.

Balu, M., Kelly, K.M., Zachary, C.B., Harris, R.M., Krasieva, T.B., König, K., and Tromberg, B.J. (2013). Clinical studies of pigmented lesions in human skin by using a multiphoton tomograph. pp. 858812-858812–858816.

Barker, C.L., McHale, M.T., Gillies, A.K., Waller, J., Pearce, D.M., Osborne, J., Hutchinson, P.E., Smith, G.M., and Pringle, J.H. (2004). The Development and Characterization of an In Vitro Model of Psoriasis. J. Invest. Dermatol. *123*, 892–901.

Barnes, L., Dumas, M., Juan, M., Noblesse, E., Tesniere, A., Schnebert, S., Guillot, B., and Molès, J.-P. (2010a). γH2AX, an Accurate Marker That Analyzes UV Genotoxic Effects on Human Keratinocytes and on Human Skin. Photochem. Photobiol. *86*, 933–941.

Barnes, L., Dumas, M., Juan, M., Noblesse, E., Tesniere, A., Schnebert, S., Guillot, B., and Molès, J.-P. (2010b). γH2AX, an Accurate Marker That Analyzes UV Genotoxic Effects on Human Keratinocytes and on Human Skin.

Photochem. Photobiol. *86*, 933–941.

Batista, L.F.Z., Kaina, B., Meneghini, R., and Menck, C.F.M. (2009). How DNA lesions are turned into powerful killing structures: insights from UV-induced apoptosis. Mutat. Res. *681*, 197–208.

Bayerl, C., Taake, S., Moll, I., and Jung, E.G. (1995). Characterization of sunburn cells after exposure to ultraviolet light. Photodermatol. Photoimmunol. Photomed. *11*, 149–154.

Beck, françois, and Gautier, A. (2010). Baromètre cancer.

Becker, K., Jährling, N., Saghafi, S., and Dodt, H.-U. (2013). Ultramicroscopy: light-sheet-based microscopy for imaging centimeter-sized objects with micrometer resolution. Cold Spring Harb. Protoc. *2013*, 704–713.

Bell, E., Sher, S., Hull, B., Merrill, C., Rosen, S., Chamson, A., Asselineau, D., Dubertret, L., Coulomb, B., Lapiere, C., et al. (1983). The reconstitution of living skin. J. Invest. Dermatol. *81*, 2s–10s.

Belle, M., Godefroy, D., Couly, G., Malone, S.A., Collier, F., Giacobini, P., and Chédotal, A. (2017). Tridimensional Visualization and Analysis of Early Human Development. Cell *169*, 161–173.e12.

Bensaleh, H., Belgnaoui, F.Z., Douira, L., Berbiche, L., Senouci, K., and Hassam, B. (2006). Peau et ménopause. Ann. Endocrinol. *67*, 575–580.

Benson, H.A.E. (2005). Transdermal drug delivery: penetration enhancement techniques. Curr. Drug Deliv. *2*, 23–33.

Bernerd, F., and Asselineau, D. (1997). Successive alteration and recovery of epidermal differentiation and morphogenesis after specific UVB-damages in skin reconstructed in vitro. Dev. Biol. *183*, 123–138.

Bernerd, F., and Asselineau, D. (1998). UVA exposure of human skin reconstructed in vitro induces apoptosis of dermal fibroblasts: subsequent connective tissue repair and implications in photoaging. Cell Death Differ. *5*.

Bernhard, D., Moser, C., Backovic, A., and Wick, G. (2007). Cigarette smoke – an aging accelerator? Exp. Gerontol. *42*, 160–165.

Berthon, J.-Y., Nachat-Kappes, R., Bey, M., Cadoret, J.-P., Renimel, I., and Filaire, E. (2017). Marine algae as attractive source to skin care. Free Radic. Res. *51*, 555–567.

Beylot, C. (2009). Vieillissement cutané : aspects cliniques, histologiques et physiopathologiques. /data/revues/01519638/v136sS6/S015196380972530X/.

Beylot, C. (2016). Vieillissement cutané - vieillissement facial global : orientation thérapeutique. EMC - Cosmétologie Dermatol. Esthét. *11*.

Black, C.E., Huang, N., Neligan, P.C., Levine, R.H., Lipa, J.E., Lintlop, S., Forrest, C.R., and Pang, C.Y. (2001). Effect of nicotine on vasoconstrictor and vasodilator responses in human skin vasculature. Am. J. Physiol. Regul. Integr. Comp. Physiol. *281*, R1097-1104.

Boisnic, S., and Branchet, M.-C. (2005a). Vieillissement cutané environnemental. EMC - Dermatol.-Cosmétologie *2*, 242–247.

Boisnic, S., and Branchet, M.-C. (2005b). Vieillissement cutané chronologique. EMC - Dermatol.-Cosmétologie *2*, 232–241.

Bonté, F. (2011). Skin moisturization mechanisms: New data. Ann. Pharm. Fr. *69*, 135–141.

Boudry, I., Trescos, Y., Vallet, V., Cruz, C., and Lallement, G. (2008). Méthodes et modèles d'étude de l'absorption percutanée des composés organophosphorés. Pathol. Biol. *56*, 292–299.

Boulais, N., and Misery, L. (2007). Merkel cells. J. Am. Acad. Dermatol. *57*, 147–165.

Branchet, M.C., Boisnic, S., Frances, C., and Robert, A.M. (1990). Skin thickness changes in normal aging skin. Gerontology *36*, 28–35.

Braye, F., Hautier, A., Bouez, C., and Damour, O. (2005). Les substituts cutanés reconstruits en laboratoire : application au traitement des brûlés. Pathol. Biol. *53*, 613–617.

Breitkreutz, D., Mirancea, N., and Nischt, R. (2009). Basement membranes in skin: unique matrix structures with diverse functions? Histochem. Cell Biol. *132*, 1–10.

Brohem, C.A., da Silva Cardeal, L.B., Tiago, M., Soengas, M.S., de Moraes Barros, S.B., and Maria-Engler, S.S. (2011). Artificial skin in perspective: concepts and applications. Pigment Cell Melanoma Res. *24*, 35–50.

Buckingham, E.M., and Klingelhutz, A.J. (2011). The role of telomeres in the ageing of human skin. Exp. Dermatol. *20*, 297–302.

Bykov, V.J., and Hemminki, K. (1996). Assay of different photoproducts after UVA, B and C irradiation of DNA and human skin explants. Carcinogenesis *17*, 1949–1955.

Calapre, L., Gray, E.S., Kurdykowski, S., David, A., Hart, P., Descargues, P., and Ziman, M. (2016). Heat-mediated reduction of apoptosis in UVB-damaged keratinocytes in vitro and in human skin ex vivo. BMC Dermatol. *16*.

Camouse, M.M., Domingo, D.S., Swain, F.R., Conrad, E.P., Matsui, M.S., Maes, D., Declercq, L., Cooper, K.D., Stevens, S.R., and Baron, E.D. (2009). Topical application of green and white tea extracts provides protection from solar-simulated ultraviolet light in human skin. Exp. Dermatol. *18*, 522–526.

Candi, E., Schmidt, R., and Melino, G. (2005). The cornified envelope: a model of cell death in the skin. Nat. Rev. Mol. Cell Biol. *6*, 328–340.

Cannistraci, C., Lesnoni La Parola, I., Cardinali, G., Bolasco, G., Aspite, N., Stigliano, V., and Picardo, M. (2007). Co-localization of IgA and TG3 on healthy skin of coeliac patients. J. Eur. Acad. Dermatol. Venereol. JEADV *21*, 509–514.

Chaillol, I. (2011). Mesure de l'exposition au rayonnement ultraviolet solaire pour les études épidémiologiques. Université Claude Bernard-Lyon I.

Chen, H., Weng, Q.Y., and Fisher, D.E. (2014). UV Signaling Pathways within the Skin. J. Invest. Dermatol. *134*, 2080–2085.

Chioni, A.-M., and Grose, R. (2008). Organotypic modelling as a means of investigating epithelial-stromal interactions during tumourigenesis. Fibrogenesis Tissue Repair *1*, 8.

Chung, K., Wallace, J., Kim, S.-Y., Kalyanasundaram, S., Andalman, A.S., Davidson, T.J., Mirzabekov, J.J., Zalocusky, K.A., Mattis, J., Denisin, A.K., et al. (2013). Structural and molecular interrogation of intact biological systems. Nature *497*, 332–337.

Cicchi, R., Sampson, D., Massi, D., and Pavone, F. (2005). Contrast and depth enhancement in two-photon microscopy of human skin ex vivo by use of optical clearing agents. Opt. Express *13*, 2337–2344.

Clarys, P., Clijsen, R., Taeymans, J., and Barel, A.O. (2012). Hydration measurements of the stratum corneum: comparison between the capacitance method (digital version of the Corneometer CM 825®) and the impedance method (Skicon-200EX®). Skin Res. Technol. Off. J. Int. Soc. Bioeng. Skin ISBS Int. Soc. Digit. Imaging Skin ISDIS Int. Soc. Skin Imaging ISSI *18*, 316–323.

Colombelli, J., and Lorenzo, C. (2014a). Chapter 8 - Light Sheet Fluorescence Microscopy Applications for Multicellular Systems. In Fluorescence Microscopy, (Boston: Academic Press), pp. 109–120.

Colombelli, J., and Lorenzo, C. (2014b). Light Sheet Fluorescence Microscopy Applications for Multicellular Systems. In Fluorescence Microscopy, (Elsevier), pp. 109–120.

Corre, S., Primot, A., Sviderskaya, E., Bennett, D.C., Vaulont, S., Goding, C.R., and Galibert, M.-D. (2004). UV-

induced expression of key component of the tanning process, the POMC and MC1R genes, is dependent on the p-38-activated upstream stimulating factor-1 (USF-1). J. Biol. Chem. *279*, 51226–51233.

Cui, C.-Y., and Schlessinger, D. (2015). Eccrine sweat gland development and sweat secretion. Exp. Dermatol. *24*, 644–650.

Cullander, C. (1998). Light microscopy of living tissue: the state and future of the art. J. Investig. Dermatol. Symp. Proc. Soc. Investig. Dermatol. Inc Eur. Soc. Dermatol. Res. *3*, 166–171.

Dai, Y., Kysela, B., Hanakahi, L.A., Manolis, K., Riballo, E., Stumm, M., Harville, T.O., West, S.C., Oettinger, M.A., and Jeggo, P.A. (2003). Nonhomologous end joining and V(D)J recombination require an additional factor. Proc. Natl. Acad. Sci. U. S. A. *100*, 2462–2467.

Debelle, L., and Alix, A.J. (1999). The structures of elastins and their function. Biochimie *81*, 981–994.

Decencière, E., Tancrède-Bohin, E., Dokládal, P., Koudoro, S., Pena, A.-M., and Baldeweck, T. (2013). Automatic 3D segmentation of multiphoton images: a key step for the quantification of human skin. Skin Res. Technol. Off. J. Int. Soc. Bioeng. Skin ISBS Int. Soc. Digit. Imaging Skin ISDIS Int. Soc. Skin Imaging ISSI *19*, 115–124.

Del Bino, S., and Bernerd, F. (2013). Variations in skin colour and the biological consequences of ultraviolet radiation exposure. Br. J. Dermatol. *169 Suppl 3*, 33–40.

Del Bino, S., Vioux, C., Rossio-Pasquier, P., Jomard, A., Demarchez, M., Asselineau, D., and Bernerd, F. (2004). Ultraviolet B induces hyperproliferation and modification of epidermal differentiation in normal human skin grafted on to nude mice. Br. J. Dermatol. *150*, 658–667.

Denda, M., Koyama, J., Hori, J., Horii, I., Takahashi, M., Hara, M., and Tagami, H. (1993). Age- and sex-dependent change in stratum corneum sphingolipids. Arch. Dermatol. Res. *285*, 415–417.

Dermato-info.fr, C. de rédaction S. (2017). Site grand public de la Société Française de Dermatologie.

Descargues, P. (2013). Système permettant la maintenace en survie et le transport de biopsies de peau et ses applications.

Dobosz, M., Ntziachristos, V., Scheuer, W., and Strobel, S. (2014). Multispectral Fluorescence Ultramicroscopy: Three-Dimensional Visualization and Automatic Quantification of Tumor Morphology, Drug Penetration, and Antiangiogenic Treatment Response. Neoplasia N. Y. N *16*, 1–13.

Dodt, H.-U., Leischner, U., Schierloh, A., Jährling, N., Mauch, C.P., Deininger, K., Deussing, J.M., Eder, M., Zieglgänsberger, W., and Becker, K. (2007). Ultramicroscopy: three-dimensional visualization of neuronal networks in the whole mouse brain. Nat. Methods *4*, 331–336.

D'Orazio, J., Jarrett, S., Amaro-Ortiz, A., and Scott, T. (2013). UV Radiation and the Skin. Int. J. Mol. Sci. *14*, 12222–12248.

Douki, T., Leccia, M.-T., Béani, J.-C., Mouret, S., Cadet, J., and Favier, A. (2007). Effets néfastes du rayonnement UVA solaire : de nouveaux indices dans l'ADN. médecine/sciences *23*, 124–126.

Dowell, F.J., Hamilton, C.A., McMurray, J., and Reid, J.L. (1993). Effects of a xanthine oxidase/hypoxanthine free radical and reactive oxygen species generating system on endothelial function in New Zealand white rabbit aortic rings. J. Cardiovasc. Pharmacol. *22*, 792–797.

Draelos, Z. (2012). Aquaporins. J. Clin. Aesthetic Dermatol. *5*, 53–56.

Dragicevic, nina, and Maibach, H.I. (2015). Percutaneous penetration enhancers chemical methods in penetration en hancement (Dragicevic nina; Maibach Howard I.).

Dreno, B., Araviiskaia, E., Berardesca, E., Bieber, T., Hawk, J., Sanchez-Viera, M., and Wolkenstein, P. (2014). The science of dermocosmetics and its role in dermatology. J. Eur. Acad. Dermatol. Venereol. *28*, 1409–1417.

Dreyfus, J.C. (1995). Acide rétinoïque et vieillissement cutané.

Driskell, R.R., Jahoda, C.A.B., Chuong, C.-M., Watt, F.M., and Horsley, V. (2014). Defining dermal adipose tissue. Exp. Dermatol. *23*, 629–631.

Duke university (2017). Introduction to Microscopy | Duke Light Microscopy Core Facility.

Ebanks, J.P., Koshoffer, A., Wickett, R.R., Schwemberger, S., Babcock, G., Hakozaki, T., and Boissy, R.E. (2011). Epidermal Keratinocytes from Light vs. Dark Skin Exhibit Differential Degradation of Melanosomes. J. Invest. Dermatol. *131*, 1226–1233.

El Madani, H.A., Tancrède-Bohin, E., Bensussan, A., Colonna, A., Dupuy, A., Bagot, M., and Pena, A.-M. (2012). In vivo multiphoton imaging of human skin: assessment of topical corticosteroid-induced epidermis atrophy and depigmentation. J. Biomed. Opt. *17*, 026009.

Elsner, P., Blome, O., and Diepgen, T.L. (2013). UV-induced occupational skin cancer: possibilities of secondary individual prevention in the "Dermatologist's Procedure." J. Dtsch. Dermatol. Ges. J. Ger. Soc. Dermatol. JDDG *11*, 625–630.

Elvea Pharma Se protéger du soleil et des rayons U.V | elvesun UNITEA.

Erdoğan, B. (2017). Anatomy and Physiology of Hair. In Hair and Scalp Disorders, Z. Kutlubay, and S. Serdaroglu, eds. (InTech), p.

Ernster, V.L., Grady, D., Miike, R., Black, D., Selby, J., and Kerlikowske, K. (1995). Facial wrinkling in men and women, by smoking status. Am. J. Public Health *85*, 78–82.

Ertürk, A., Lafkas, D., and Chalouni, C. (2014). Imaging Cleared Intact Biological Systems at a Cellular Level by 3DISCO. J. Vis. Exp.

Escobar-Chávez, J.J., Merino-Sanjuán, V., López-Cervantes, M., Urban-Morlan, Z., Piñón-Segundo, E., Quintanar-Guerrero, D., and Ganem-Quintanar, A. (2008). The tape-stripping technique as a method for drug quantification in skin. J. Pharm. Pharm. Sci. Publ. Can. Soc. Pharm. Sci. Soc. Can. Sci. Pharm. *11*, 104–130.

Fehrenbach, J., Weiss, P., and Lorenzo, C. (2012). Variational algorithms to remove stationary noise: applications to microscopy imaging. IEEE Trans. Image Process. Publ. IEEE Signal Process. Soc. *21*, 4420–4430.

Fenske, N.A., and Lober, C.W. (1986). Structural and functional changes of normal aging skin. J. Am. Acad. Dermatol. *15*, 571–585.

Fentem, J.H., and Botham, P.A. (2002). ECVAM's activities in validating alternative tests for skin corrosion and irritation. Altern. Lab. Anim. ATLA *30 Suppl 2*, 61–67.

Fernández-Tresguerres Hernández, J.A. (2004). [Effects of hormones on aging of the CNS, the immune system and the skin in rats]. An. R. Acad. Nac. Med. (Madr.) *121*, 157-176; discussion 176-179.

Feuchtinger, A., Walch, A., and Dobosz, M. (2016a). Deep tissue imaging: a review from a preclinical cancer research perspective. Histochem. Cell Biol. *146*, 781–806.

Feuchtinger, A., Walch, A., and Dobosz, M. (2016b). Deep tissue imaging: a review from a preclinical cancer research perspective. Histochem. Cell Biol. *146*, 781–806.

Fitzpatrick, T.B. (1988). The validity and practicality of sun-reactive skin types I through VI. Arch. Dermatol. *124*, 869–871.

Fourtanier, A., Bernerd, F., Bouillon, C., Marrot, L., Moyal, D., and Seite, S. (2006). Protection of skin biological targets by different types of sunscreens. Photodermatol. Photoimmunol. Photomed. *22*, 22–32.

Franzen, L., and Windbergs, M. (2015). Applications of Raman spectroscopy in skin research — From skin physiology and diagnosis up to risk assessment and dermal drug delivery. Adv. Drug Deliv. Rev. *89*, 91–104.

Ganceviciene, R., Liakou, A.I., Theodoridis, A., Makrantonaki, E., and Zouboulis, C.C. (2012). Skin anti-aging strategies. Dermatoendocrinol. *4*, 308–319.

Gardès-Albert, M., Bonnefont-Rousselot, D., Abedinzadeh, Z., and Jore, D. (2003). Espèces réactives de l'oxygène. L'actualité Chim. 91.

Genina, E.A., Bashkatov, A.N., and Tuchin, V.V. (2010a). Tissue optical immersion clearing. Expert Rev. Med. Devices *7*, 825–842.

Genina, E.A., Bashkatov, A.N., and Tuchin, V.V. (2010b). Tissue optical immersion clearing. Expert Rev. Med. Devices *7*, 825–842.

Geyer, S.H., Tinhofer, I.E., Lumenta, D.B., Kamolz, L.-P., Branski, L., Finnerty, C.C., Herndon, D.N., and Weninger, W.J. (2015). High-resolution episcopic microscopy (HREM): A useful technique for research in wound care. Ann. Anat. - Anat. Anz. *197*, 3–10.

Ghosh, K., and Capell, B.C. (2016). The Senescence-Associated Secretory Phenotype: Critical Effector in Skin Cancer and Aging. J. Invest. Dermatol. *136*, 2133–2139.

Gilchrest, B.A., and Yaar, M. (1992). Ageing and photoageing of the skin: observations at the cellular and molecular level. Br. J. Dermatol. *127*, 25–30.

Gläser, R., Köten, B., Wittersheim, M., and Harder, J. (2011). Psoriasin: key molecule of the cutaneous barrier? J. Dtsch. Dermatol. Ges. J. Ger. Soc. Dermatol. JDDG *9*, 897–902.

Godic, A., Poljšak, B., Adamic, M., and Dahmane, R. (2014). The role of antioxidants in skin cancer prevention and treatment. Oxid. Med. Cell. Longev. *2014*, 860479.

Gramza-Michałowska, A., and Człapka-Matyasik, M. (2011). Evaluation of the antiradical potential of fruit and vegetable snacks. Acta Sci. Pol. Technol. Aliment. *10*, 63–72.

Gray, H. (1918). The Organs of the Senses and the Common Integument. 2. The Common Integument. Gray, Henry. 1918. Anatomy of the Human Body.

Grönniger, E., Weber, B., Heil, O., Peters, N., Stäb, F., Wenck, H., Korn, B., Winnefeld, M., and Lyko, F. (2010). Aging and chronic sun exposure cause distinct epigenetic changes in human skin. PLoS Genet. *6*, e1000971.

Haedersdal, M. (1999). Cutaneous side effects from laser treatment of the skin: skin cancer, scars, wounds, pigmentary changes, and purpura--use of pulsed dye laser, copper vapor laser, and argon laser. Acta Derm. Venereol. Suppl. (Stockh.) *207*, 1–32.

Hama, H., Kurokawa, H., Kawano, H., Ando, R., Shimogori, T., Noda, H., Fukami, K., Sakaue-Sawano, A., and Miyawaki, A. (2011a). Scale: a chemical approach for fluorescence imaging and reconstruction of transparent mouse brain. Nat. Neurosci. *14*, 1481–1488.

Hama, H., Kurokawa, H., Kawano, H., Ando, R., Shimogori, T., Noda, H., Fukami, K., Sakaue-Sawano, A., and Miyawaki, A. (2011b). Scale: a chemical approach for fluorescence imaging and reconstruction of transparent mouse brain. Nat. Neurosci. *14*, 1481–1488.

Hama, H., Hioki, H., Namiki, K., Hoshida, T., Kurokawa, H., Ishidate, F., Kaneko, T., Akagi, T., Saito, T., Saido, T., et al. (2015). ScaleS: an optical clearing palette for biological imaging. Nat. Neurosci. *18*, 1518–1529.

Hammar, M., and Östgren, C.J. (2013). Healthy aging and age-adjusted nutrition and physical fitness. Best Pract. Res. Clin. Obstet. Gynaecol. *27*, 741–752.

Hashizume, H. (2004). Skin Aging and Dry Skin. J. Dermatol. *31*, 603–609.

Hayflick, L. (1985). Theories of biological aging. Exp. Gerontol. *20*, 145–159.

Hermanns-Lê, T., Pierard, C., and Pierard, G. (2005). Photobiologie cutanée. Rev. Médicale Liège *60*, 42–7.

Höhn, A., Weber, D., Jung, T., Ott, C., Hugo, M., Kochlik, B., Kehm, R., König, J., Grune, T., and Castro, J.P. (2017). Happily (n)ever after: Aging in the context of oxidative stress, proteostasis loss and cellular senescence. Redox Biol. *11*, 482–501.

Hornebeck, W. (2003). Down-regulation of tissue inhibitor of matrix metalloprotease-1 (TIMP-1) in aged human skin contributes to matrix degradation and impaired cell growth and survival. Pathol. Biol. *51*, 569–573.

Hou, B., Zhang, D., Zhao, S., Wei, M., Yang, Z., Wang, S., Wang, J., Zhang, X., Liu, B., Fan, L., et al. (2015). Scalable and DiI-compatible optical clearance of the mammalian brain. Front. Neuroanat. *9*, 19.

Houle, M.-A. (2013). Microscopie à génération de seconde harmonique appliquée à l'imagerie de l'ostéo-arthrite. Université du Québec, Institut national de la recherche scientifique.

Hughes, L., Hawes, C., Monteith, S., and Vaughan, S. (2014). Serial block face scanning electron microscopy--the future of cell ultrastructure imaging. Protoplasma *251*, 395–401.

Huidobro, C., Fernandez, A.F., and Fraga, M.F. (2013). Aging epigenetics: Causes and consequences. Mol. Aspects Med. *34*, 765–781.

Huisken, J., and Stainier, D.Y.R. (2009a). Selective plane illumination microscopy techniques in developmental biology. Dev. Camb. Engl. *136*, 1963–1975.

Huisken, J., and Stainier, D.Y.R. (2009b). Selective plane illumination microscopy techniques in developmental biology. Dev. Camb. Engl. *136*, 1963–1975.

Hung, C.-F., Chen, W.-Y., Hsu, C.-Y., Aljuffali, I.A., Shih, H.-C., and Fang, J.-Y. (2015). Cutaneous penetration of soft nanoparticles via photodamaged skin: Lipid-based and polymer-based nanocarriers for drug delivery. Eur. J. Pharm. Biopharm. *94*, 94–105.

IARC (1992). SOLAR AND ULTRAVIOLET RADIATION.

Jahn, H., Nielsen, E.H., Elberg, J.J., Bierring, F., RØNne, M., and Brandrup, F. (1988). Ultrastructure of psoriatic epidermis. APMIS *96*, 723–731.

Jeanmaire, C., Danoux, L., and Pauly, G. (2001). Glycation during human dermal intrinsic and actinic ageing: an in vivo and in vitro model study. Br. J. Dermatol. *145*, 10–18.

Jensen, E.C. (2012). Types of imaging, Part 1: Electron microscopy. Anat. Rec. Hoboken NJ 2007 *295*, 716–721.

Jung, K.-M., Lee, S.-H., Jang, W.-H., Jung, H.-S., Heo, Y., Park, Y.-H., Bae, S., Lim, K.-M., and Seok, S.H. (2014). KeraSkin^{TM}-VM: A novel reconstructed human epidermis model for skin irritation tests. Toxicol. In Vitro *28*, 742–750.

Ka, D., Marignac, G., Desquilbet, L., Freyburger, L., Hubert, B., Garelik, D., and Perrot, S. (2014). Association between passive smoking and atopic dermatitis in dogs. Food Chem. Toxicol. *66*, 329–333.

Kammeyer, A., and Luiten, R.M. (2015). Oxidation events and skin aging. Ageing Res. Rev. *21*, 16–29.

Kassam, S.N., and Rainbow, A.J. (2009). UV-inducible base excision repair of oxidative damaged DNA in human cells. Mutagenesis *24*, 75–83.

Kassar, S., Charfeddine, C., Zribi, H., Tounsi-Kettiti, H., Bchetnia, M., Jerbi, E., Cassio, D., Mokni, M., Abdelhak, S., Ben Osman, A., et al. (2008). Immunohistological study of involucrin expression in Darier's disease skin. J. Cutan. Pathol. *35*, 635–640.

Ke, M.-T., Fujimoto, S., and Imai, T. (2013a). SeeDB: a simple and morphology-preserving optical clearing agent for neuronal circuit reconstruction. Nat. Neurosci. *16*, 1154–1161.

Ke, M.-T., Fujimoto, S., and Imai, T. (2013b). SeeDB: a simple and morphology-preserving optical clearing agent for neuronal circuit reconstruction. Nat. Neurosci. *16*, 1154–1161.

Keller, P.J., and Dodt, H.-U. (2012). Light sheet microscopy of living or cleared specimens. Curr. Opin. Neurobiol. *22*, 138–143.

Kim, H.-J., Ahrens, K., Park, H.-M., and Marsella, R. (2015). First report in a dog model of atopic dermatitis: expression patterns of protease-activated receptor-2 and thymic stromal lymphopoietin. Vet. Dermatol. *26*, 180–185, e36-37.

Kim, K.E., Cho, D., and Park, H.J. (2016). Air pollution and skin diseases: Adverse effects of airborne particulate matter on various skin diseases. Life Sci. *152*, 126–134.

Kitano, Y., and Okada, N. (1983). Separation of the epidermal sheet by dispase. Br. J. Dermatol. *108*, 555–560.

Kleinerman, R., Whang, T.B., Bard, R.L., and Marmur, E.S. (2012). Ultrasound in dermatology: principles and applications. J. Am. Acad. Dermatol. *67*, 478–487.

Koehler, M.J., Hahn, S., Preller, A., Elsner, P., Ziemer, M., Bauer, A., König, K., Bückle, R., Fluhr, J.W., and Kaatz, M. (2008). Morphological skin ageing criteria by multiphoton laser scanning tomography: non-invasive in vivo scoring of the dermal fibre network. Exp. Dermatol. *17*, 519–523.

Koenig, K. (2012a). Hybrid multiphoton multimodal tomography of in vivo human skin. IntraVital *1*, 11–26.

Koenig, K. (2012b). Hybrid multiphoton multimodal tomography of in vivo human skin. IntraVital *1*, 11–26.

Kolarsick, P.A., Kolarsick, M.A., and Goodwin, C. (2011a). Anatomy and physiology of the skin. J. Dermatol. Nurses Assoc. *3*, 203–213.

Kolarsick, P.A.J., Kolarsick, M.A., and Goodwin, C. (2011b). Anatomy and Physiology of the Skin: J. Dermatol. Nurses Assoc. *3*, 203–213.

König, K. (2008a). Clinical multiphoton tomography. J. Biophotonics *1*, 13–23.

König, K. (2008b). Clinical multiphoton tomography. J. Biophotonics *1*, 13–23.

König, K., Weinigel, M., Breunig, H.G., and Uchugonova, A. (2014). Quantitative multiphoton imaging. A. Periasamy, P.T.C. So, and K. König, eds. p. 894804.

de Koning, H.D., van den Bogaard, E.H., Bergboer, J.G.M., Kamsteeg, M., van Vlijmen-Willems, I.M.J.J., Hitomi, K., Henry, J., Simon, M., Takashita, N., Ishida-Yamamoto, A., et al. (2012). Expression profile of cornified envelope structural proteins and keratinocyte differentiation-regulating proteins during skin barrier repair: Structural protein expression upon artificial barrier disruption. Br. J. Dermatol. *166*, 1245–1254.

Krieger, L., and Berneburg, M. (2012). [Pigmentary lesions in patients with increased DNA damage due to defective DNA repair]. Ann. Dermatol. Venereol. *139 Suppl 3*, S78-82.

Krutmann, J., Liu, W., Li, L., Pan, X., Crawford, M., Sore, G., and Seite, S. (2014). Pollution and skin: From epidemiological and mechanistic studies to clinical implications. J. Dermatol. Sci. *76*, 163–168.

Kuwajima, T., Sitko, A.A., Bhansali, P., Jurgens, C., Guido, W., and Mason, C. (2013a). ClearT: a detergent- and solvent-free clearing method for neuronal and non-neuronal tissue. Dev. Camb. Engl. *140*, 1364–1368.

Kuwajima, T., Sitko, A.A., Bhansali, P., Jurgens, C., Guido, W., and Mason, C. (2013b). ClearT: a detergent- and solvent-free clearing method for neuronal and non-neuronal tissue. Development *140*, 1364–1368.

Lademann, J., Richter, H., Schanzer, S., Knorr, F., Meinke, M., Sterry, W., and Patzelt, A. (2011). Penetration and storage of particles in human skin: Perspectives and safety aspects. Eur. J. Pharm. Biopharm. *77*, 465–468.

Lagarde, J. m., Rouvrais, C., and Black, D. (2005a). Topography and anisotropy of the skin surface with ageing. Skin Res. Technol. *11*, 110–119.

Lagarde, J.M., Rouvrais, C., and Black, D. (2005b). Topography and anisotropy of the skin surface with ageing.

Skin Res. Technol. *11*, 110–119.

Lane, M.E. (2013). Skin penetration enhancers. Int. J. Pharm. *447*, 12–21.

Laplante (2002). Mécanismes de réépithélialisation des plaies cutanées : expression des protéines de stress chez la souris et analyse à l'aide d'un nouveau modèle tridimensionnel humain développé par génie tissulaire.

Latreille, J., Mauger, E., Guinot, C., Zahouani, H., Guehenneux, S., Ambroisine, L., and Tschachler, E. (2004). RECHERCHE DE VALEURS DE REFERENCE DU MICRO-RELIEF CUTANE EN FONCTION DE L'AGE DES SUJETS.

Lavker, R.M., Zheng, P., and Dong, G. (1987). Aged skin: a study by light, transmission electron, and scanning electron microscopy. J. Invest. Dermatol. *88*.

Lebonvallet, N., Jeanmaire, C., Danoux, L., Sibille, P., Pauly, G., and Misery, L. (2010). The evolution and use of skin explants: potential and limitations for dermatological research. Eur. J. Dermatol. EJD *20*, 671–684.

Lee, C.K., Klopp, R.G., Weindruch, R., and Prolla, T.A. (1999). Gene expression profile of aging and its retardation by caloric restriction. Science *285*, 1390–1393.

Lee, D.H., Oh, J.-H., and Chung, J.H. (2016). Glycosaminoglycan and proteoglycan in skin aging. J. Dermatol. Sci. *83*, 174–181.

Lee, J.H., An, H.T., Chung, J.H., Kim, K.H., Eun, H.C., and Cho, K.H. (2002). Acute effects of UVB radiation on the proliferation and differentiation of keratinocytes. Photodermatol. Photoimmunol. Photomed. *18*, 253–261.

Leveque, J.L., Corcuff, P., Rigal, J. de, and Agache, P. (1984). In vivo studies of the evolution of physical properties of the human skin with age. Int. J. Dermatol. *23*, 322–329.

Li, W., Germain, R.N., and Gerner, M.Y. (2017). Multiplex, quantitative cellular analysis in large tissue volumes with clearing-enhanced 3D microscopy (C e 3D). Proc. Natl. Acad. Sci. *114*, E7321–E7330.

Lippens, S., Denecker, G., Ovaere, P., Vandenabeele, P., and Declercq, W. (2005). Death penalty for keratinocytes: apoptosis versus cornification. Cell Death Differ. *12*, 1497–1508.

Longo, C., Rajadhyaksha, M., Ragazzi, M., Nehal, K., Gardini, S., Moscarella, E., Lallas, A., Zalaudek, I., Piana, S., Argenziano, G., et al. (2014). Evaluating ex vivo fluorescence confocal microscopy images of basal cell carcinomas in Mohs excised tissue. Br. J. Dermatol. *171*, 561–570.

Lopez-Torres, M., Shindo, Y., and Packer, L. (1994). Effect of Age on Antioxidants and Molecular Markers of Oxidative Damage in Murine Epidermis and Dermis. J. Invest. Dermatol. *102*, 476–480.

Lorin, A., Flore, C., Thomas, A., and Brasseur, R. (2004). Les liposomes: description, fabrication et applications. Biotechnol. Agron. Société Environ. *8*, 163–176.

Magnusson, B.M., Pugh, W.J., and Roberts, M.S. (2004). Simple rules defining the potential of compounds for transdermal delivery or toxicity. Pharm. Res. *21*, 1047–1054.

Mancebo, S.E., and Wang, S.Q. (2015). Recognizing the impact of ambient air pollution on skin health. J. Eur. Acad. Dermatol. Venereol. JEADV *29*, 2326–2332.

Marconnet, julie (2015). L'acide hyaluronique en cosmétique: application à la préventiondu vieillissemnt de la peau.

Marionnet, C., Pierrard, C., Golebiewski, C., and Bernerd, F. (2014). Diversity of Biological Effects Induced by Longwave UVA Rays (UVA1) in Reconstructed Skin. PLoS ONE *9*, e105263.

Martini, M., and Seiller, monique (2006). Actifs et additifs en cosmétologie.

Mathes, S.H., Ruffner, H., and Graf-Hausner, U. (2014). The use of skin models in drug development. Adv. Drug

Deliv. Rev. *69–70*, 81–102.

Mauro, theodora (2008). Biology of Eccrine and Apocrine Glands (New york).

Mayrovitz, H.N., Bernal, M., Brlit, F., and Desfor, R. (2013). Biophysical measures of skin tissue water: variations within and among anatomical sites and correlations between measures. Skin Res. Technol. Off. J. Int. Soc. Bioeng. Skin ISBS Int. Soc. Digit. Imaging Skin ISDIS Int. Soc. Skin Imaging ISSI *19*, 47–54.

McKenna, T., Sola Carvajal, A., and Eriksson, M. (2015). Skin Disease in Laminopathy-Associated Premature Aging. J. Invest. Dermatol. *135*, 2577–2583.

MÉLISSOPOULOS, A., and LEVACHER, C. (2012). La peau (2e ed.) (Lavoisier).

Mennen, L.I., de Courcy, G.P., Guilland, J.-C., Ducros, V., Bertrais, S., Nicolas, J.-P., Maurel, M., Zarebska, M., Favier, A., Franchisseur, C., et al. (2002). Homocysteine, cardiovascular disease risk factors, and habitual diet in the French Supplementation with Antioxidant Vitamins and Minerals Study. Am. J. Clin. Nutr. *76*, 1279–1289.

Milara, J., Serrano, G., Almudever, P., Serrano, J.-M., Torrens, A., ExpóSito, I., and Cortijo, J. (2015). Phosphatidylcholine liposomes as carriers to improve topical ascorbic acid treatment of skin disorders. Clin. Cosmet. Investig. Dermatol. 591.

Mohamed, M., Kouwenberg, D., Gardeitchik, T., Kornak, U., Wevers, R.A., and Morava, E. (2011). Metabolic cutis laxa syndromes. J. Inherit. Metab. Dis. *34*, 907–916.

Moore, P.N. (2002). A fundamental investigation of surfactant-induces skin irritation.

Moravcová, M., Libra, A., Dvořáková, J., Víšková, A., Muthný, T., Velebný, V., and Kubala, L. (2013). Modulation of keratin 1, 10 and involucrin expression as part of the complex response of the human keratinocyte cell line HaCaT to ultraviolet radiation. Interdiscip. Toxicol. *6*, 203–208.

Morita, A. (2007). Tobacco smoke causes premature skin aging. J. Dermatol. Sci. *48*, 169–175.

Mouret, S., Baudouin, C., Charveron, M., Favier, A., Cadet, J., and Douki, T. (2006). Cyclobutane pyrimidine dimers are predominant DNA lesions in whole human skin exposed to UVA radiation. Proc. Natl. Acad. Sci. *103*, 13765–13770.

Mouret, S., Bogdanowicz, P., Haure, M.-J., Castex-Rizzi, N., Cadet, J., Favier, A., and Douki, T. (2011). Assessment of the Photoprotection Properties of Sunscreens by Chromatographic Measurement of DNA Damage in Skin Explants. Photochem. Photobiol. *87*, 109–116.

Natarajan, V.T., Ganju, P., Ramkumar, A., Grover, R., and Gokhale, R.S. (2014). Multifaceted pathways protect human skin from UV radiation. Nat. Chem. Biol. *10*, 542–551.

Naylor, E.C., Watson, R.E.B., and Sherratt, M.J. (2011). Molecular aspects of skin ageing. Maturitas *69*, 249–256.

Nehal, K.S., Gareau, D., and Rajadhyaksha, M. (2008). Skin imaging with reflectance confocal microscopy. Semin. Cutan. Med. Surg. *27*, 37–43.

Ng, W.L., Wang, S., Yeong, W.Y., and Naing, M.W. (2016). Skin Bioprinting: Impending Reality or Fantasy? Trends Biotechnol. *34*, 689–699.

Nichols, J.A., and Katiyar, S.K. (2010). Skin photoprotection by natural polyphenols: Anti-inflammatory, anti-oxidant and DNA repair mechanisms. Arch. Dermatol. Res. *302*, 71.

Nifli, A.-P., Theodoropoulos, P.A., Munier, S., Castagnino, C., Roussakis, E., Katerinopoulos, H.E., Vercauteren, J., and Castanas, E. (2007). Quercetin Exhibits a Specific Fluorescence in Cellular Milieu: A Valuable Tool for the Study of Its Intracellular Distribution. J. Agric. Food Chem. *55*, 2873–2878.

Niki, E. (2015). Lipid oxidation in the skin. Free Radic. Res. *49*, 827–834.

Oh, K.-S., Bustin, M., Mazur, S.J., Appella, E., and Kraemer, K.H. (2011). UV-induced histone H2AX phosphorylation and DNA damage related proteins accumulate and persist in nucleotide excision repair-deficient XP-B cells. DNA Repair *10*, 5–15.

Ortonne, J.-P. (2003). Le vieillissement cutané et sa prévention. Presse Med *32*, 1474–82.

Otto, A., Du Plessis, J., and Wiechers, J.W. (2009). Formulation effects of topical emulsions on transdermal and dermal delivery. Int. J. Cosmet. Sci. *31*, 1–19.

Pandel, R., Poljšak, B., Godic, A., and Dahmane, R. (2013). Skin Photoaging and the Role of Antioxidants in Its Prevention. ISRN Dermatol. *2013*, 1–11.

Park, K. (2015). Role of Micronutrients in Skin Health and Function. Biomol. Ther. *23*, 207–217.

Parrish, J.A., Zaynoun, S., and Anderson, R.R. (1981). Cumulative Effects of Repeated Subthreshold Doses of Ultraviolet Radiation. J. Invest. Dermatol. *76*, 356–358.

Patalay, R., Talbot, C., Alexandrov, Y., Munro, I., Neil, M.A.A., König, K., French, P.M.W., Chu, A., Stamp, G.W., and Dunsby, C. (2011). Quantification of cellular autofluorescence of human skin using multiphoton tomography and fluorescence lifetime imaging in two spectral detection channels. Biomed. Opt. Express *2*, 3295–3308.

Pendaries, V., Malaisse, J., Pellerin, L., Le Lamer, M., Nachat, R., Kezic, S., Schmitt, A.-M., Paul, C., Poumay, Y., Serre, G., et al. (2014). Knockdown of filaggrin in a three-dimensional reconstructed human epidermis impairs keratinocyte differentiation. J. Invest. Dermatol. *134*, 2938–2946.

Periasamy, A., and Clegg, R.M. (2009). FLIM Microscopy in Biology and Medicine (CRC Press).

Pfeifer, G.P., and Besaratinia, A. (2012). UV wavelength-dependent DNA damage and human non-melanoma and melanoma skin cancer. Photochem. Photobiol. Sci. Off. J. Eur. Photochem. Assoc. Eur. Soc. Photobiol. *11*, 90–97.

Plichta, J.K., Droho, S., Curtis, B.J., Patel, P., Gamelli, R.L., and Radek, K.A. (2014). Local Burn Injury Impairs Epithelial Permeability and Antimicrobial Peptide Barrier Function in Distal Unburned Skin*. Crit. Care Med. *42*, e420–e431.

Polefka, T.G., Meyer, T.A., Agin, P.P., and Bianchini, R.J. (2012). Effects of solar radiation on the skin. J. Cosmet. Dermatol. *11*, 134–143.

Portugal-Cohen, M., Soroka, Y., Frušić-Zlotkin, M., Verkhovsky, L., Brégégère, F.M., Neuman, R., Kohen, R., and Milner, Y. (2011). Skin organ culture as a model to study oxidative stress, inflammation and structural alterations associated with UVB-induced photodamage: Skin organ culture and photodamage. Exp. Dermatol. *20*, 749–755.

Portugal-Cohen, M., Oron, M., Cohen, D., and Ma'or, Z. (2017). Antipollution skin protection – a new paradigm and its demonstration on two active compounds. Clin. Cosmet. Investig. Dermatol. *10*, 185–193.

Prasad, A., and Pospišil, P. (2011). Two-dimensional imaging of spontaneous ultra-weak photon emission from the human skin: role of reactive oxygen species. J. Biophotonics *4*, 840–849.

Prow, T.W., Monteiro-Riviere, N.A., Inman, A.O., Grice, J.E., Chen, X., Zhao, X., Sanchez, W.H., Gierden, A., Kendall, M.A.F., Zvyagin, A.V., et al. (2012). Quantum dot penetration into viable human skin. Nanotoxicology *6*, 173–185.

Puri, P., Nandar, S.K., Kathuria, S., and Ramesh, V. (2017). Effects of air pollution on the skin: A review. Indian J. Dermatol. Venereol. Leprol. *83*, 415.

Rabe, J.H., Mamelak, A.J., McElgunn, P.J.S., Morison, W.L., and Sauder, D.N. (2006). Photoaging: Mechanisms and repair. J. Am. Acad. Dermatol. *55*, 1–19.

Rasmussen, C., Thomas-Virnig, C., and Allen-Hoffmann, B.L. (2013). Classical human epidermal keratinocyte cell culture. Methods Mol. Biol. Clifton NJ *945*, 161–175.

Rass, E., Grabarz, A., Bertrand, P., and Lopez, B.-S. (2012). Réparation des cassures double-brin de l'ADN, un mécanisme peut en cacher un autre : la ligature d'extrémités non homologues alternative. Cancer/Radiothérapie *16*, 1–10.

Renier, N., Wu, Z., Simon, D.J., Yang, J., Ariel, P., and Tessier-Lavigne, M. (2014a). iDISCO: a simple, rapid method to immunolabel large tissue samples for volume imaging. Cell *159*, 896–910.

Renier, N., Wu, Z., Simon, D.J., Yang, J., Ariel, P., and Tessier-Lavigne, M. (2014b). iDISCO: a simple, rapid method to immunolabel large tissue samples for volume imaging. Cell *159*, 896–910.

Rezvani, H.R., Cario-Andre, M., Pain, C., Ged, C., and Taieb, A. (2007). Protection of normal human reconstructed epidermis from UV by catalase overexpression. Cancer Gene Ther. *14*, 174.

Richmond, J.M., and Harris, J.E. (2014). Immunology and Skin in Health and Disease. Cold Spring Harb. Perspect. Med. *4*, a015339–a015339.

Rinnerthaler, M., Streubel, M.K., Bischof, J., and Richter, K. (2015a). Skin aging, gene expression and calcium. Exp. Gerontol. *68*, 59–65.

Rinnerthaler, M., Bischof, J., Streubel, M.K., Trost, A., and Richter, K. (2015b). Oxidative Stress in Aging Human Skin. Biomolecules *5*, 545–589.

Rinnerthaler, M., Bischof, J., Streubel, M., Trost, A., and Richter, K. (2015c). Oxidative Stress in Aging Human Skin. Biomolecules *5*, 545–589.

Ristow, M., and Schmeisser, S. (2011). Extending life span by increasing oxidative stress. Free Radic. Biol. Med. *51*, 327–336.

Rittié, L., and Fisher, G.J. (2002). UV-light-induced signal cascades and skin aging. Ageing Res. Rev. *1*, 705–720.

Rittié, L., Sachs, D.L., Orringer, J.S., Voorhees, J.J., and Fisher, G.J. (2013). Eccrine Sweat Glands are Major Contributors to Reepithelialization of Human Wounds. Am. J. Pathol. *182*, 163–171.

Roberts, M.S., Dancik, Y., Prow, T.W., Thorling, C.A., Lin, L.L., Grice, J.E., Robertson, T.A., König, K., and Becker, W. (2011). Non-invasive imaging of skin physiology and percutaneous penetration using fluorescence spectral and lifetime imaging with multiphoton and confocal microscopy. Eur. J. Pharm. Biopharm. *77*, 469–488.

Robyn, lucas, Mcmichael, T., Smith, wayne, and armstrong, bruce (2006). Solar ultraviolet radiation: Global burden of disease from solar ultraviolet radiation.

Rossetti, F.C., Depieri, L.V., and Badra Bentley, M.V.L. (2013). Confocal Laser Scanning Microscopy as a Tool for the Investigation of Skin Drug Delivery Systems and Diagnosis of Skin Disorders. In Confocal Laser Microscopy - Principles and Applications in Medicine, Biology, and the Food Sciences, N. Lagali, ed. (InTech), p.

Rothkamm, K., and Löbrich, M. (2003). Evidence for a lack of DNA double-strand break repair in human cells exposed to very low x-ray doses. Proc. Natl. Acad. Sci. U. S. A. *100*, 5057–5062.

Ruela, A.L.M., Perissinato, A.G., Lino, M.E. de S., Mudrik, P.S., and Pereira, G.R. (2016). Evaluation of skin absorption of drugs from topical and transdermal formulations. Braz. J. Pharm. Sci. *52*, 527–544.

Ruttkay-Nedecky, B., Nejdl, L., Gumulec, J., Zitka, O., Masarik, M., Eckschlager, T., Stiborova, M., Adam, V., and Kizek, R. (2013). The Role of Metallothionein in Oxidative Stress. Int. J. Mol. Sci. *14*, 6044–6066.

Saint-Léger, D. (2015). The colour of the human skin: fruitful science, unsuitable wordings. Int. J. Cosmet. Sci. *37*, 259–265.

Sakata, O., Fujii, M., Koizumi, N., Nakade, M., Kameyama, K., and Watanabe, Y. (2014). Effects of oils and emulsifiers on the skin penetration of stearyl glycyrrhetinate in oil-in-water emulsions. Biol. Pharm. Bull. *37*, 486–489.

Sander, C.S., Chang, H., Salzmann, S., Müller, C.S.L., Ekanayake-Mudiyanselage, S., Elsner, P., and Thiele, J.J. (2002). Photoaging is associated with protein oxidation in human skin in vivo. J. Invest. Dermatol. *118*, 618–625.

Schäfer, M., and Werner, S. (2015). Nrf2—A regulator of keratinocyte redox signaling. Free Radic. Biol. Med. *88*, 243–252.

Schaller, M.D., Waeber, B., Nussberger, J., Bussien, J.P., Hofbauer, K.G., and Brunner, H.R. (1984). [Role of vasopressin in reducing the cutaneous blood flow induced by cigarette smoke]. Schweiz. Med. Wochenschr. *114*, 1844–1845.

Schanne-Klein, M.-C., and Strupler, M. (2007). Génération de second harmonique optique par le collagène fibrillaire. Images Phys. 81.

Schroeder, P., Haendeler, J., and Krutmann, J. (2008). The role of near infrared radiation in photoaging of the skin. Exp. Gerontol. *43*, 629–632.

Schuch, A.P., Moreno, N.C., Schuch, N.J., Menck, C.F.M., and Garcia, C.C.M. (2017). Sunlight damage to cellular DNA: Focus on oxidatively generated lesions. Free Radic. Biol. Med. *107*, 110–124.

Schwartz, J. (2016). Exogenous Factors in Skin Barrier Repair. J Drugs Dermatol.

Seité, S., and Fourtanier, A.M.A. (2008). The benefit of daily photoprotection. J. Am. Acad. Dermatol. *58*, S160–S166.

Seité, S., Moyal, D., Verdier, M.P., Hourseau, C., and Fourtanier, A. (2000). Accumulated p53 protein and UVA protection level of sunscreens. Photodermatol. Photoimmunol. Photomed. *16*, 3–9.

Seité, S., Zucchi, H., Moyal, D., Tison, S., Compan, D., Christiaens, F., Gueniche, A., and Fourtanier, A. (2003). Alterations in human epidermal Langerhans cells by ultraviolet radiation: quantitative and morphological study. Br. J. Dermatol. *148*, 291–299.

Seité, S., Popovic, E., Verdier, M.P., Roguet, R., Portes, P., Cohen, C., Fourtanier, A., and Galey, J.B. (2004). Iron chelation can modulate UVA-induced lipid peroxidation and ferritin expression in human reconstructed epidermis. Photodermatol. Photoimmunol. Photomed. *20*, 47–52.

Seité, S., Fourtanier, A., Moyal, D., and Young, A.R. (2010). Photodamage to human skin by suberythemal exposure to solar ultraviolet radiation can be attenuated by sunscreens: a review: Suberythemal exposure of human skin. Br. J. Dermatol. *163*, 903–914.

Semlin, L., Schäfer-Korting, M., Borelli, C., and Korting, H.C. (2011). In vitro models for human skin disease. Drug Discov. Today *16*, 132–139.

Seo, J., Choe, M., and Kim, S.-Y. (2016). Clearing and Labeling Techniques for Large-Scale Biological Tissues. Mol. Cells *39*, 439–446.

Seto, J.E., Polat, B.E., VanVeller, B., Lopez, R.F.V., Langer, R., and Blankschtein, D. (2012). Fluorescent penetration enhancers for transdermal applications. J. Controlled Release *158*, 85–92.

Shimomura, Y., and Christiano, A.M. (2010). Biology and Genetics of Hair. Annu. Rev. Genomics Hum. Genet. *11*, 109–132.

Siedentorpf, H., and Zsigmondy, R. (1903). Über Sichtbarmachung und Groessenbestimmung ultramikroskopischer Teilchen, mit besonderer Anwendung auf Goldrubinglaesern. Ann. Phys. 1–39.

Simon, M., and Green, H. (1985). Enzymatic cross-linking of involucrin and other proteins by keratinocyte particulates in vitro. Cell *40*, 677–683.

Simpson, C.L., Patel, D.M., and Green, K.J. (2011). Deconstructing the skin: cytoarchitectural determinants of epidermal morphogenesis. Nat. Rev. Mol. Cell Biol. *12*, 565–580.

Sklar, L.R., Almutawa, F., Lim, H.W., and Hamzavi, I. (2013). Effects of ultraviolet radiation, visible light, and infrared radiation on erythema and pigmentation: a review. Photochem Photobiol Sci *12*, 54–64.

Skoczyńska, A., Budzisz, E., Trznadel-Grodzka, E., and Rotsztejn, H. (2017). Melanin and lipofuscin as hallmarks of skin aging. Postepy Dermatol. Alergol. *34*, 97–103.

Spalteholz, w (1914a). Über das Durchsichtigmachen von menschlichen und tierischen Päparaten.

Spalteholz, W. (1914b). Über das Durchsichtigmachen von menschlichen und tierischen Präparaten und seine theoretischen Bedingungen, nebst Anhang: Über Knochenfärbung. (Leipzig: S. Hirzel).

Stelzer, E.H.K. (2014). Light-sheet fluorescence microscopy for quantitative biology. Nat. Methods *12*, nmeth.3219.

Stojiljković, D., Pavlović, D., and Arsić, I. (2014). Oxidative Stress, Skin Aging and Antioxidant Therapy / Oksidacioni Stres, Starenje Kože I Antioksidaciona Terapija. Acta Fac. Medicae Naissensis *31*.

Stroumza, N., Bosc, R., Hersant, B., Hermeziu, O., and Meningaud, J.-P. (2015). Intérêt du cutomètre pour l'évaluation de l'efficacité des traitements cutanés en chirurgie plastique et maxillo-faciale. Rev. Stomatol. Chir. Maxillo-Faciale Chir. Orale *116*, 77–81.

Sugimoto, M., Yamashita, R., and Ueda, M. (2006). Telomere length of the skin in association with chronological aging and photoaging. J. Dermatol. Sci. *43*, 43–47.

Summerfield, A., Meurens, F., and Ricklin, M.E. (2015). The immunology of the porcine skin and its value as a model for human skin. Mol. Immunol. *66*, 14–21.

Susaki, E.A., Tainaka, K., Perrin, D., Yukinaga, H., Kuno, A., and Ueda, H.R. (2015). Advanced CUBIC protocols for whole-brain and whole-body clearing and imaging. Nat. Protoc. *10*, 1709–1727.

Svobodova, A., Walterova, D., and Vostalova, J. (2006). Ultraviolet light induced alteration to the skin. Biomed. Pap.-Palacky Univ. Olomouc *150*, 25.

Takami, Y., Matsuda, T., Yoshitake, M., Hanumadass, M., and Walter, R.J. (1996). Dispase/detergent treated dermal matrix as a dermal substitute. Burns *22*, 182–190.

Tewari, A., Grage, M.M.L., Harrison, G.I., Sarkany, R., and Young, A.R. (2013). UVA1 is skin deep: molecular and clinical implications. Photochem Photobiol Sci *12*, 95–103.

Thivolet, J., and Schmitt, D. (1993). Biologie de la peau (John Libbey Eurotext).

Tjabringa, G., Bergers, M., van Rens, D., de Boer, R., Lamme, E., and Schalkwijk, J. (2008). Development and Validation of Human Psoriatic Skin Equivalents. Am. J. Pathol. *173*, 815–823.

Tomer, R., Ye, L., Hsueh, B., and Deisseroth, K. (2014). Advanced CLARITY for rapid and high-resolution imaging of intact tissues. Nat. Protoc. *9*, 1682–1697.

Tomer, R., Lovett-Barron, M., Kauvar, I., Andalman, A., Burns, V.M., Sankaran, S., Grosenick, L., Broxton, M., Yang, S., and Deisseroth, K. (2015). SPED Light Sheet Microscopy: Fast Mapping of Biological System Structure and Function. Cell *163*, 1796–1806.

Torre, C., and Cardellini, C. (1980). Ultrastructural aspects of electric burn in man. Boll. Della Soc. Ital. Biol. Sper. *56*, 905–911.

Tran, T.N., Schulman, J., and Fisher, D.E. (2008). UV and pigmentation: molecular mechanisms and social controversies. Pigment Cell Melanoma Res. *21*, 509–516.

Valacchi, G., Sticozzi, C., Pecorelli, A., Cervellati, F., Cervellati, C., and Maioli, E. (2012). Cutaneous responses to environmental stressors. Ann. N. Y. Acad. Sci. *1271*, 75–81.

Van Gele, M., Geusens, B., Brochez, L., Speeckaert, R., and Lambert, J. (2011). Three-dimensional skin models as

tools for transdermal drug delivery: challenges and limitations. Expert Opin. Drug Deliv. *8*, 705–720.

Van Maldergem, L., and Loeys, B. (1993). FBLN5-Related Cutis Laxa. In GeneReviews®, M.P. Adam, H.H. Ardinger, R.A. Pagon, S.E. Wallace, L.J. Bean, K. Stephens, and A. Amemiya, eds. (Seattle (WA): University of Washington, Seattle), p.

Van den Bergh, B. a. I., Swartzendruber, D.C., Bos-van der Geest, A., Hoogstraate, J.J., Schrijvers, A.H.G.J., Boddé, H.E., Junginger, H.E., and Bouwstra, J.A. (1997). Development of an optimal protocol for the ultrastructural examination of skin by transmission electron microscopy. J. Microsc. *187*, 125–133.

Vicencio, J.M., Galluzzi, L., Tajeddine, N., Ortiz, C., Criollo, A., Tasdemir, E., Morselli, E., Ben Younes, A., Maiuri, M.C., Lavandero, S., et al. (2008). Senescence, apoptosis or autophagy? When a damaged cell must decide its path--a mini-review. Gerontology *54*, 92–99.

Vicentini, F., Simi, T., Delciampo, J., Wolga, N., Pitol, D., Iyomasa, M., Bentley, M., and Fonseca, M. (2008). Quercetin in w/o microemulsion: In vitro and in vivo skin penetration and efficacy against UVB-induced skin damages evaluated in vivo. Eur. J. Pharm. Biopharm. *69*, 948–957.

Vidlářová, L., Romero, G.B., Hanuš, J., Štěpánek, F., and Müller, R.H. (2016). Nanocrystals for dermal penetration enhancement – Effect of concentration and underlying mechanisms using curcumin as model. Eur. J. Pharm. Biopharm. *104*, 216–225.

Vierkötter, A., Schikowski, T., Ranft, U., Sugiri, D., Matsui, M., Krämer, U., and Krutmann, J. (2010). Airborne Particle Exposure and Extrinsic Skin Aging. J. Invest. Dermatol. *130*, 2719–2726.

vmc (2009). How smocking affects skin health.

Volz, P., Boreham, A., Wolf, A., Kim, T.-Y., Balke, J., Frombach, J., Hadam, S., Afraz, Z., Rancan, F., Blume-Peytavi, U., et al. (2015). Application of Single Molecule Fluorescence Microscopy to Characterize the Penetration of a Large Amphiphilic Molecule in the Stratum Corneum of Human Skin. Int. J. Mol. Sci. *16*, 6960–6977.

Von zglinicki, T. (2003). Aging at the Molecular Level.

Wang, S.-C., Ji, H.-X., Hsiao, C.-L., Wang, T.-C., Syu, Y.-R., Miao, C.-E., Hou, L.-L., Lin, S.-S., Chang, W.-S., and Tsai, C.-W. (2015). Protective Effects of Pyridoxamine Against UVC-induced Programmed Cell Death in HaCaT Cells. In Vivo *29*, 379–383.

Wei, Q. (1998). Effect of Aging on DNA Repair and Skin Carcinogenesis: A Minireview of Population-Based Studies. J. Investig. Dermatol. Symp. Proc. *3*, 19–22.

Weihermann, A.C., Lorencini, M., Brohem, C.A., and de Carvalho, C.M. (2017). Elastin structure and its involvement in skin photoageing. Int. J. Cosmet. Sci. *39*, 241–247.

Welzel, J., Lankenau, E., Birngruber, R., and Engelhardt, R. (1997). Optical coherence tomography of the human skin. J. Am. Acad. Dermatol. *37*, 958–963.

Wiesner, J., and Vilcinskas, A. (2010). Antimicrobial peptides: the ancient arm of the human immune system. Virulence *1*, 440–464.

Williams, A.C., and Barry, B.W. (2004). Penetration enhancers. Adv. Drug Deliv. Rev. *56*, 603–618.

Wines, N., and Willsteed, E. (2001). Menopause and the skin. Australas. J. Dermatol. *42*, 149–160.

Woo, M.S., Moon, K.J., Jung, H.Y., Park, S.R., Moon, T.K., Kim, N.S., and Lee, B.C. (2014). Comparison of skin elasticity test results from the Ballistometer(®) and Cutometer(®). Skin Res. Technol. Off. J. Int. Soc. Bioeng. Skin ISBS Int. Soc. Digit. Imaging Skin ISDIS Int. Soc. Skin Imaging ISSI *20*, 422–428.

Wulf, H.C., Sandby-Møller, J., Kobayasi, T., and Gniadecki, R. (2004a). Skin aging and natural photoprotection. Micron *35*, 185–191.

Wulf, H.C., Sandby-Møller, J., Kobayasi, T., and Gniadecki, R. (2004b). Skin aging and natural photoprotection. Micron *35*, 185–191.

Yaar, M., Eller, M.S., and Gilchrest, B.A. (2002). Fifty years of skin aging. In Journal of Investigative Dermatology Symposium Proceedings, (Elsevier), pp. 51–58.

Yamaguchi, Y., Takahashi, K., Zmudzka, B.Z., Kornhauser, A., Miller, S.A., Tadokoro, T., Berens, W., Beer, J.Z., and Hearing, V.J. (2006). Human skin responses to UV radiation: pigment in the upper epidermis protects against DNA damage in the lower epidermis and facilitates apoptosis. FASEB J. Off. Publ. Fed. Am. Soc. Exp. Biol. *20*, 1486–1488.

Yang, B., Treweek, J.B., Kulkarni, R.P., Deverman, B.E., Chen, C.-K., Lubeck, E., Shah, S., Cai, L., and Gradinaru, V. (2014a). Single-cell phenotyping within transparent intact tissue through whole-body clearing. Cell *158*, 945–958.

Yang, B., Treweek, J.B., Kulkarni, R.P., Deverman, B.E., Chen, C.-K., Lubeck, E., Shah, S., Cai, L., and Gradinaru, V. (2014b). Single-Cell Phenotyping within Transparent Intact Tissue through Whole-Body Clearing. Cell *158*, 945–958.

Youssef, K.K., Van Keymeulen, A., Lapouge, G., Beck, B., Michaux, C., Achouri, Y., Sotiropoulou, P.A., and Blanpain, C. (2010). Identification of the cell lineage at the origin of basal cell carcinoma. Nat. Cell Biol. *12*, 299–305.

Yushchenko, D.A., and Schultz, C. (2013). Tissue clearing for optical anatomy. Angew. Chem. Int. Ed Engl. *52*, 10949–10951.

Zhang, Y., Zhang, C., Zhong, X., and Zhu, D. (2015). Quantitative evaluation of SOCS-induced optical clearing efficiency of skull. Quant. Imaging Med. Surg. *5*, 136–142.

Zimmerman, A., Bai, L., and Ginty, D.D. (2014). The gentle touch receptors of mammalian skin. Science *346*, 950–954.

Zouboulis, C.C., and Makrantonaki, E. (2011). Clinical aspects and molecular diagnostics of skin aging. Clin. Dermatol. *29*, 3–14.

La peau joue le rôle de barrière, participe à l'homéostasie générale de l'organisme et à la régulation de la perte d'eau trans-épidermique grâce à un échafaudage de couches de cellules. Avec le temps et l'exposition à des agressions extérieures chroniques telles que le tabac, la pollution et les UV, la peau se détériore. On parle de vieillissement cutané chronologique, extrinsèque et de photovieillissement. Le photovieillissement contribue à l'accélération du vieillissement chronologique et à l'induction de cancers cutanés. Les UVA et les UVB sont responsables de la production d'espèces réactives de l'oxygène qui sont impliquées dans la création de dommages à l'ADN et de modifications morphologiques de la peau. Afin de protéger l'organisme de ces altérations, les industriels cherchent à créer de nouveaux produits protecteurs. Pour répondre à cette problématique, il est nécessaire de développer de nouveaux outils et des modèles cutanés d'évaluation avant de tester sur volontaires ou pour éviter les tests sur animaux.

Dans cet objectif, ces travaux de thèse se proposent dans un premier temps de caractériser un modèle cutané, l'explant de peau humaine, grâce à une nouvelle méthodologie d'imagerie couplant transparisation et microscopie à feuille de lumière (LSFM). Nos résultats montrent qu'il est possible d'imager des biopsies entières en 3D par sectionnement optique, rapidement et avec une bonne résolution. Il est également possible d'observer les composants majeurs de la peau et de ses annexes, pour étudier des pathologies ou les effets d'agressions extérieures comme les UV.

Dans un second temps, nous avons choisi de mettre en place un modèle cutané permettant d'étudier les effets des UVA dans le photovieillissement et de tester l'effet de nouvelles molécules protectrices. Nos résultats montrent qu'une irradiation répétée d'UVA sur un explant de peau provoque l'apparition de cellules apoptotiques et des cassures de l'ADN. L'épaisseur de l'épiderme est diminuée et des immunomarquages *in situ* observés par LSFM montrent une modification de la localisation de deux protéines impliquées dans la différenciation tardive de l'épiderme. L'analyse de l'ultrastructure du derme montre une altération des principales fibres de la matrice extracellulaire. L'utilisation d'une protection solaire SPF30 a permis de valider la réponse du modèle à un traitement et de tester ainsi une librairie de molécules protectrices.

En conclusion, Nos travaux ont permis d'observer pour la première fois la peau par LSFM et démontrer les multiples applications de cette méthodologie en dermatologie. Le modèle « explant UVA », mimant le photovieillissement, permet d'identifier de nouveaux protecteurs solaires et actifs anti-UVA.

Skin plays the role of a barrier, contributing to the general homeostasis of the body and regulating transepidermal water loss thanks to many cell layers. Over time and with chronic external aggressions such as the tobacco, the pollution and the UV, skin deteriorates. The terms chronological, extrinsic skin aging and photoaging are used. Photoaging is involved in particular in the acceleration of chronological aging and in the induction of skin cancer. UVA and UVB are responsible for producing reactive oxygen species that are involved in DNA damages and morphological modifications of skin. To protect the body against these changes, industrials are working to create new protective products. To further this pursuit, it is necessary to develop new tools and cutaneous models before testing on volunteers or animals.

To this end, this thesis first aim to characterize a cutaneous model, the human skin explant, thanks to new imaging methodology coupling clearing and light sheet fluorescence microscopy (LSFM). These results show that it was possible to observe, by optical section, entire 3D biopsies, quickly and with a good resolution. It is thus possible to visualize the major components of skin and these appendages, to study pathologies and external aggressions effect such as UV.

Subsequently, we choose to create a cutaneous model making it possible to study the effects of UVA in photoaging and to test the protective effect of new molecules. These results show that repeated UVA irradiation of a skin explant cause apoptotic cells and DNA strand breaks. The thickness of the epidermis decreased and LSFM *In situ* immunolabeling reveal the modified location of two proteins involved in late differentiation of the epidermis. Analysis of dermis ultrastructure shows a change in the main fibers of the extracellular matrix. The use of SPF30 sunscreen allowed us to validate the model's response to treatment and to test protective molecules.

In conclusion, own research has made it possible, for the first, to observe skin by LSFM and to demonstrate the many applications of this methodology in dermatology. The "UVA explant" model, miming photoaging, allows researchers to identify new sunscreens and anti-UVA actives.