HAL
open science

Dispositif d'aiguille fibrée pour la spectroscopie de fluorescence endogène de lésions mammaires et pulmonaires ex vivo et in vivo ; vers le développement d'une méthode d' histopathologie in situ

Alexis Toullec

To cite this version:

Alexis Toullec. Dispositif d'aiguille fibrée pour la spectroscopie de fluorescence endogène de lésions mammaires et pulmonaires ex vivo et in vivo ; vers le développement d'une méthode d' histopathologie in situ. Autre. Université Paris Saclay (COmUE), 2018. Français. NNT : 2018SACLS154 . tel-02062546

HAL Id: tel-02062546

https://theses.hal.science/tel-02062546v1

Submitted on 9 Mar 2019

HAL is a multi-disciplinary open access archive for the deposit and dissemination of scientific research documents, whether they are published or not. The documents may come from teaching and research institutions in France or abroad, or from public or private research centers.

L'archive ouverte pluridisciplinaire **HAL**, est destinée au dépôt et à la diffusion de documents scientifiques de niveau recherche, publiés ou non, émanant des établissements d'enseignement et de recherche français ou étrangers, des laboratoires publics ou privés.

université PARIS-SACLAY

NNT : 2018SACLS154

Thèse de doctorat

UNIVERSITÉ PARIS SUD
Comprendre le monde, construire l'avenir

Dispositif d'aiguille fibrée pour la spectroscopie de fluorescence endogène de lésions mammaires et pulmonaires *ex vivo* et *in vivo*; vers le développement d'une méthode d'histopathologie *in situ*

Thèse de doctorat de l'Université Paris-Saclay
Préparée à L'Université Paris-Sud

École doctorale n°571 : Sciences chimiques : Molécules, Matériaux, Instrumentation et Biosystèmes (2MIB)

Spécialité de doctorat: Chimie

Thèse présentée et soutenue à Orsay, le 06 Juillet 2018, par

Alexis TOULLEC

Jury :

Pr. Claire Smadja PU - Université Paris-Saclay	Président
Pr. Alain Luciani PU-PH - Université Paris-Est Créteil	Rapporteur
Dr. Georges Wagnières MER - Ecole Polytechnique Fédérale de Lausanne	Rapporteur
Pr. Xavier-Benoit D'journo PU-PH - Aix-Marseille Université	Examinateur
Dr. Corinne Laplace-Builhé IR - Université Paris-Saclay	Examinateur
Dr. Marie-Pierre Fontaine-Aupart DR - Université Paris-Saclay	Directrice de thèse
Pr. René Farcy PU - Université Paris-Saclay	Invité

Remerciements

Je souhaiterais remercier tout d'abord le Pr. Claire SMADJA pour l'honneur qu'elle me fait de présider ce jury de thèse. Merci également de continuer à suivre et soutenir les étudiants du Master 2 BPTI de la Faculté de Pharmacie de Chatenay-Malabry. Par la même occasion, je souhaiterais remercier les enseignants du Master et en particulier le Pr. Myriam TAVERNA.

Par la suite, je souhaiterais remercier les rapporteurs de ce travail de thèse, le Pr. Alain Luciani et le Dr. Georges Wagnières. Merci pour le temps consacré à ces rapports et pour vos critiques constructives.

Merci au Pr. Xavier-Benoit D'JOURNO d'avoir accepté d'examiner ce travail. Merci de m'avoir accueilli avec gentillesse au sein de votre bloc opératoire. J'en profite pour remercier l'ensemble du personnel de l'hôpital Nord de Marseille et en particulier les Drs. GUST et De LESQUEN, avec qui j'ai eu le plaisir de travailler et échanger.

Sincères remerciements au Dr Corinne LAPLACE-BUILHE d'avoir accepté de participer à ce jury de thèse. Merci pour votre accueil au sein de votre plateforme et le temps que vous avez consacré à nos réunions de travail. Merci à votre collègue Frédéric DE LEEUW pour le soutien technique lors des expériences de microscopie confocale.

Je souhaiterais adresser des remerciements particuliers à ma directrice de thèse, le Dr Marie-Pierre FONTAINE-AUPART pour m'avoir permis de réaliser cette thèse dans son équipe. Merci pour son accompagnement, son soutien, et le temps passé à la relecture de ce manuscrit. Merci également de m'avoir permis de concilier une vie de famille avec une vie de thésard.

Des remerciements chaleureux au Pr. René FARCY qui, à travers ses travaux, m'a permis de réaliser cette thèse. Merci René pour m'avoir transmis la passion de ton métier et pour les journées passionnantes au 503 pour mieux comprendre le dispositif.

Je remercie M. Bernard BOURGUIGON pour m'avoir accueilli au sein de l'ISMO et permis de réaliser cette thèse dans les meilleures conditions. C'est également tout le personnel administratif que je souhaite remercier. Merci aux autres membres de l'ISMO avec qui j'ai pu travailler, en particulier Rachel MEALLET-RENAULT et Farah SAVINA lors des expériences de spectroscopie.

Je tiens à remercier l'ensemble des médecins avec qui j'ai eu le plaisir de collaborer lors de ces différentes études et en particulier le Dr Marie-Christine MATHIEU. Merci à tous les radiologues qui m'ont accueilli au sein de leur service à Lyon, Lille, Marseille, Bordeaux, Rennes ou encore à Paris.

Merci à l'ensemble des doctorants et stagiaires que j'ai pu côtoyer, et en particulier Rym et Gianluca. Promis, nous retournerons bientôt tous ensemble aux écuries !

Je remercie chaleureusement l'équipe de NM sans qui cette aventure n'aurait pas eu la même saveur : Pascale, Charlotte, Micky, Pauline, Sela, Amélie et surtout mes deux acolytes, Raf et Toto. Merci et bon courage à tous les stagiaires que j'ai pu croiser.

Je remercie l'ensemble de mes amis d'ici et d'ailleurs, du lycée, de pharma, de Rennes, Brest et autres. Je les remercie de m'avoir soutenu lors de ces 3 années (et un peu plus…) à coups de « Alors, quand est-ce que tu la rends ? » ; et je remercie aussi ceux qui n'ont pas encore compris ce que je faisais…Promis, ça viendra !

Je souhaiterais vivement remercier ma belle-famille pour tout son soutien moral et pratique en ayant accepté de garder si souvent Félix durant ces derniers mois afin que je puisse avancer sereinement.

Je remercie bien entendu ma famille, mes tantes, oncles, et cousins pour leur soutien et leurs petits mots d'encouragement.

Merci à ma sœur Lucie, toujours présente malgré les kilomètres qui nous séparent, merci pour tes textos réguliers et motivants !

Cette thèse n'aurait jamais pu voir le jour sans le soutien indéfectible de mes parents qui sont toujours derrière moi à me soutenir et m'encourager. Merci pour toute l'énergie que vous avez dépensée pour me permettre d'en arriver là aujourd'hui. Je ne vous serais jamais assez reconnaissant pour tout ce que vous avez fait.

Enfin, merci à Violette pour tout son amour, sa patience et son soutien moral ces dernières années. Merci d'avoir cru en moi et de m'avoir poussé à donner le maximum. Merci également de m'avoir offert le plus beau fils du monde. Cette thèse est aussi la tienne.

À mon fils, Félix

Table des Matières

Remerciements i

Table des Matières iii

Préambule 1

1 Introduction 3

1.1 Le cancer : Définition et épidémiologie 3

1.2 L'imagerie et son application dans le cancer mammaire et pulmonaire 5

1.2.1 Anatomie mammaire et pulmonaire et physiopathologie des cancers associés 6

1.2.2 Dépistage du cancer du sein et du poumon 9

1.2.3 L'imagerie par rayons X et ses dérivés 10

1.2.4 L'échographie et ses dérivés 12

1.2.5 L'imagerie par résonance magnétique 13

1.2.6 L'imagerie optique 14

1.2.7 Classification des lésions cancéreuses mammaires et pulmonaires 17

1.2.8 Biopsie et analyse histopathologique 19

2 Vers le développement d'un dispositif clinique de mesure et d'analyse spectrale *in situ* de la fluorescence tissulaire 23

2.1 Le premier prototype 23

2.2 Evolutions techniques : Vers le passage au dispositif clinique 25

2.2.1 Montage optique tout-fibré 25

2.2.2 Travail de la structure du faisceau en sortie d'aiguille 27

2.2.3 Fabrication et Calibration de l'aiguille fibrée et du montage optique 27

3 Utilisation du dispositif expérimental dans l'aide au diagnostic des tumeurs mammaires et pulmonaires *ex vivo et in vivo* 33

4 Etude exploratoire de biomarqueurs endogènes impliqués dans la fluorescence des lésions cancéreuses mammaires 81

5 Conclusion générale et perspectives 93

6 Bibliographie 97

Table des illustrations 105

Annexe 109

La spectroscopie de fluorescence 109

Valorisation scientifique 113

Préambule

Le troisième Plan Cancer lancé en 2013 désigne la précocité du diagnostic et l'innovation comme des enjeux majeurs. Malgré l'essor des modalités et des performances de l'imagerie médicale, il reste des défis à relever pour l'aide au diagnostic et pour optimiser le recourt à la biopsie.

L'imagerie de fluorescence est apparue depuis une vingtaine d'années comme une méthode d'histopathologie originale et prometteuse pour l'aide au diagnostic. Les avantages revendiqués à termes sont non négligeables : pas de prélèvement tissulaire, méthode minimalement invasive, rapide et reproductible. Historiquement, cette technique a été éprouvée pour des mesures *ex vivo* puis pour l'imagerie par endoscopie permettant l'analyse des lésions de surface de certains organes comme le poumon.

Il manquait un dispositif donnant accès à des mesures à l'intérieur même des lésions qu'elles soient en surface ou en profondeur des organes pleins.

C'est sur ce principe que repose le système Probea développé par la société Nodea Medical. Il s'agit d'un dispositif original d'aiguille fibrée de faible calibre pour une analyse spectrale de la fluorescence endogène de lésions *ex vivo* / *in vivo* et *in situ*. Ce travail de thèse décrit les différentes évolutions du dispositif pour son utilisation en routine clinique (Chapitre 2). Sa première utilisation, dans le cadre d'essais précliniques, a permis d'explorer des lésions mammaires et pulmonaires *ex vivo* dans le cadre de collaboration respectivement avec le service d'anatomopathologie de l'Institut Gustave Roussy de Villejuif et le service de chirurgie thoracique de l'hôpital Nord de Marseille. Ces travaux font l'objet des articles 1 et 2 du chapitre 3. Les premiers résultats encourageants obtenus sur des pièces opératoires mammaires ont conduit à une utilisation du dispositif Probea dans le cadre d'une étude clinique multicentrique (7 centres) pour l'aide au diagnostic des cancers du sein. Des résultats partiels sont présentés dans le chapitre 3 dont une partie à fait l'objet de la publication n°3.

La cessation d'activité de la société Nodea Medical a marqué l'arrêt de l'étude clinique (Chapitre 3). Cependant cette expérience a montré l'adhésion de la communauté médicale pour l'utilisation d'un tel dispositif d'aide au diagnostic et ainsi motiver la poursuite de cette thèse pour optimiser le dispositif et l'analyse des données. Ainsi, une étude a été entreprise sur des tumeurs mammaires afin d'identifier les entités tissulaires majeures à l'origine des signatures spectrales obtenues avec notre dispositif fibré. L'imagerie spectrale en microscopie confocale et seconde harmonique (SHG) en multiphoton, ont été mises en œuvre afin d'établir une cartographie des biomarqueurs endogènes des tissus mammaires. Les résultats ont été confrontées aux résultats obtenues avec le dispositif d'aiguille fibrée (Chapitre 4).

Ce manuscrit est introduit par un premier chapitre présentant l'état de l'art concernant les pathologies mammaires et pulmonaires et les techniques d'imagerie pour les diagnostiquer. A l'issu de ce travail exploratoire nous poserons les performances, les limites et les perspectives de développement souhaitable pour aboutir à un dispositif d'histopathologie *in situ* robuste

1 Introduction

1.1 Le cancer : Définition et épidémiologie

Selon l'Organisation Mondiale de la Santé, le terme général de «cancer» s'applique à un grand groupe de maladies pouvant toucher n'importe quelle partie de l'organisme avec comme caractéristique principale la prolifération rapide de cellules anormales. On parle aussi de tumeurs malignes ou de néoplasmes dans le cas des tumeurs solides.

Une définition plus exhaustive proposée en 2011 par Hanahan et Weinberg (1) décrit les principales caractéristiques propres aux cellules malignes et à leurs environnements, parmi lesquelles figurent notamment l'induction de l'angiogenèse, la résistance à l'apoptose, l'échappement au système immunitaire (Figure 1).

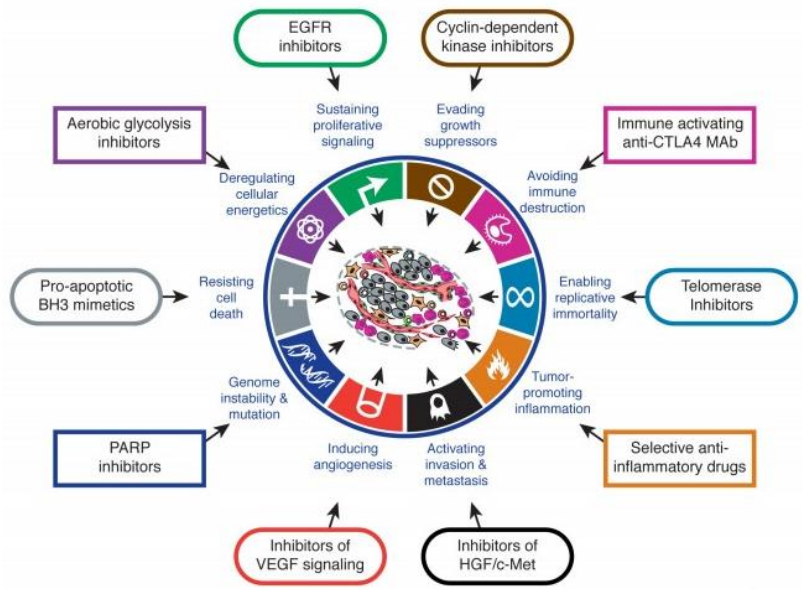

Figure 1 : Principales caractéristiques des cancers et traitements potentiels associés. D'après (1)

Chacune de ces caractéristiques physiologiques, immunologiques et génétiques constituent une potentielle cible thérapeutique dans le traitement des cancers.

Les projections depuis 2015 (2) estiment le nombre de nouveaux cas de cancer à environ 380.000 par an en France métropolitaine pour près de 150.000 décès. Des disparités de survie existent entre les cancers avec notamment le cancer du pancréas qui présente un mauvais pronostic à 5 ans (~10%) alors que ceux de la prostate (chez l'homme) et de la thyroïde (chez la femme) présentent un taux de survie de près de 95%. Le taux de mortalité par cancer diminue globalement dans la population française (avec une incidence ayant tendance à se stabiliser) (Figure 2), il reste cependant plus élevé chez l'homme mais engage une plus

forte diminution de son incidence suite à la baisse de la consommation tabagique et alcoolique chez ces derniers.

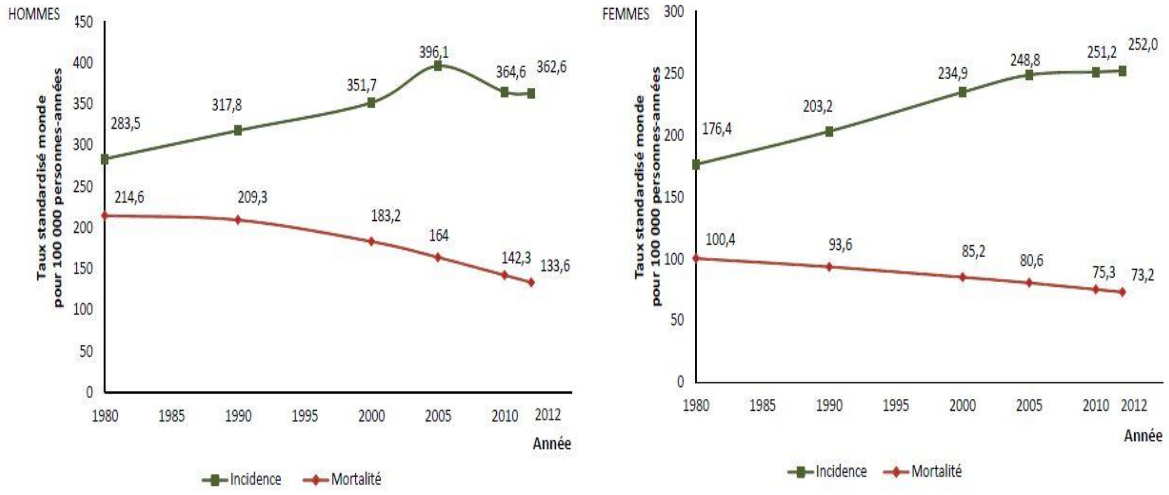

Figure 2 : Évolution de l'incidence et de la mortalité « Tous cancers » selon le sexe de 1980 à 2012 en France métropolitaine. D'après (2).

Comme nous le montre la Figure 3, les deux cancers qui nous intéressent dans ce travail de thèse figurent parmi les plus fréquents en France. Dans ce contexte, le cas du cancer du poumon est particulièrement intéressant. En effet, le taux d'incidence a tendance à se stabiliser (et baisser en terme de mortalité) chez l'homme alors que chez la femme ce taux augmente drastiquement avec une augmentation de près de 5% par an, s'accompagnant également d'une hausse de la mortalité. Ce chiffre est essentiellement à mettre en relation avec l'augmentation de la consommation tabagique chez la femme. Les projections le positionnent désormais comme étant la première cause de décès par cancer (2). Concernant le cancer du sein, l'incidence est en baisse depuis 2005 (-1,5 % par an). La mortalité quant à elle diminue de façon moins franche et est d'environ 1,5 % par an depuis 1995.

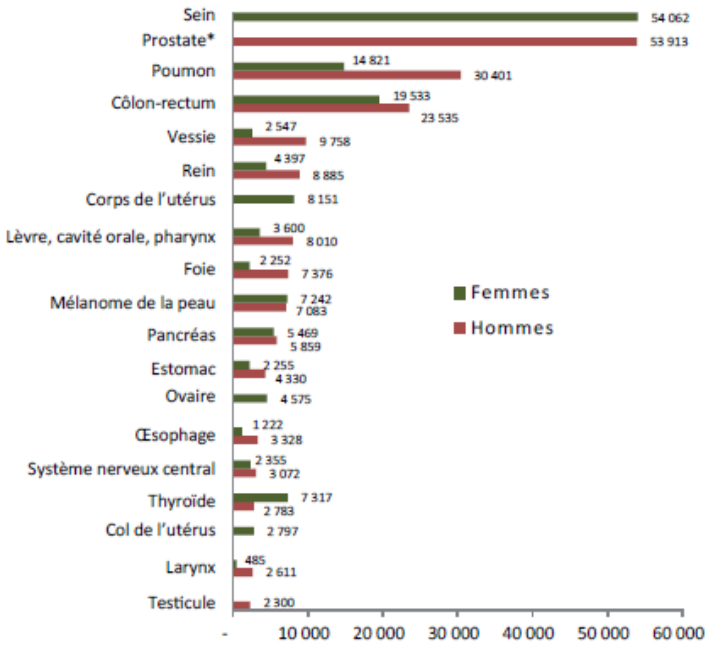

Figure 3 : Classement des tumeurs solides par incidence estimée en 2015 en France. D'après (3).

L'engagement de l'État dans la lutte contre le cancer coïncide avec le lancement du Premier Plan Cancer (2003-2007) sous la présidence de Jacques Chirac. Celui-ci se développe selon 4 axes: la prévention, le dépistage, la formation, la qualité des soins et la recherche. Dans la continuité de ce premier plan suivront un deuxième (2009-2013) puis un troisième plan (2014-2019), montrant la nécessité de poursuivre l'effort engagé. Le troisième plan a notamment comme objectif de favoriser les diagnostics précoces ainsi qu'accélérer et accompagner les innovations thérapeutiques au bénéfice du patient. En France, les actions du Plan Cancer sont principalement mises en place au sein des 20 centres de lutte contre le cancer qui assurent des missions de soin, de recherche et d'enseignement. Des structures associatives et étatiques comme la Ligue contre le Cancer ou l'Institut National du Cancer participent activement à ces programmes du Plan Cancer.

Le dépistage et le diagnostic des cancers ont évolué au fil des années en parallèle des avancées technologiques et médicales. Le dosage sanguin (NFS, numération formule sanguine) est un examen systématiquement pratiqué lors de la recherche d'un cancer et/ou de son suivi. Il permet notamment de mettre en lumière les baisses en hématies et/ou leucocytes et ainsi de repérer d'éventuelles atteintes hématopoïétiques. Le prélèvement sanguin peut également permettre le dosage de marqueurs sériques tumoraux. Le dosage de ces molécules circulantes (CA 15-3, ACE, PSA) rend possible non seulement la détection mais également le suivi de l'évolution d'un cancer (présence de métastases). Récemment, la technologie de cytopathologie sanguine ISET a démontré une sensibilité très élevée dans la détection de ces cellules cancéreuses circulantes (CCC), notamment dans le cancer du poumon, même si la méthodologie employée reste discutable selon les experts (biais de sélection des patients) (4). Il n'en reste pas moins une preuve de concept importante dans l'utilité de détection de ces cellules circulantes.
L'imagerie médicale est quant à elle un maillon essentiel dans le dépistage des cancers. Historiquement, l'invention du microscope a permis à l'anatomiste allemand Müller de décrire le cancer comme une maladie « cellulaire ». Ainsi, l'analyse cytologique, qui correspond à l'analyse de cellules isolées au microscope, est une démarche encore largement employée notamment dans le cas du cancer de la vessie ou du col de l'utérus (frottis). Dans le cancer du sein et du poumon, la cytologie n'est que rarement usitée au profit de la biopsie, qui correspond à une analyse morphologique du tissu et qui tend à être plus sensible et moins «praticien dépendante». L'analyse moléculaire de la biopsie permet en outre de réaliser des dosages de marqueurs tumoraux cellulaires importants impliqués par exemple dans la croissance cellulaire (EGFR, HER2-Neu, K-ras), l'apoptose (p53, Fas), la prolifération cellulaire (Ki67) ou encore l'angiogenèse (VEGF). Ces deux méthodes seront abordées plus tard dans ce manuscrit.

1.2 L'imagerie et son application dans le cancer mammaire et pulmonaire

L'avènement de l'imagerie médicale coïncide avec la découverte des rayons X par le physicien allemand Wilhelm Röntgen en 1896 (Prix Nobel en 1901). L'intérêt en médecine fait très vite son chemin et Antoine Béclère, chef de service à l'hôpital parisien Tenon, réalise les premières radiographies pulmonaires de dépistage de la tuberculose en 1897 (Figure 4). Lors de la Première Guerre Mondiale, Marie Curie développera les voitures radiologiques. L'imagerie médicale offre désormais de plus en plus de modalités en permettant l'imagerie morphologique (rayons X, ultrasons, IRM), fonctionnelle (écho-doppler, IRM) et moléculaire (TEP) sous des coupes planaires, 2D, 3D ou multimodales.



Figure 4 : A gauche : Première radiologie pratiquée par A. Béclère. A droite : Voiture radiologique développée lors de la première guerre mondiale (source: Gallica.fr).

Après des rappels anatomique et physiologique du sein et du poumon nous développerons les différents types de tumeurs développées au niveau de ces organes. L'imagerie a apporté de nombreuses évolutions pour dépister et diagnostiquer ces tumeurs, nous aborderons les différents principes physiques et les différentes modalités de ces techniques ainsi que leurs applications respectives dans le diagnostic et le suivi des cancers mammaires et pulmonaires.

1.2.1 Anatomie mammaire et pulmonaire et physiopathologie des cancers associés

Le sein, situé au contact du muscle pectoral, est composé d'une glande mammaire, de fibres de soutien (ligaments de Cooper) et de tissu graisseux (adipeux). L'ensemble est recouvert par la peau (Figure 5). La quantité de chacune de ces composantes est variable d'une femme à l'autre. La glande mammaire est traversée par des nerfs, des vaisseaux sanguins et lymphatiques. Elle est divisée en 15 à 20 sections que l'on appelle lobes, eux-mêmes composés de lobules. Ceux-ci sont reliés à des canaux galactophores qui se rejoignent sous le mamelon. On peut également observer des chaînes de ganglions lymphatiques (axillaire, supraclaviculaire, infraclaviculaire, mammaire interne) assurant le rôle de filtre contre les pathogènes. Le cancer du sein peut se développer tant au niveau d'un lobule (cancer lobulaire) que d'un canal galactophore (cancer canalaire). Par ailleurs ils peuvent soit se cantonner à leur site initial (cancer *in situ*) ou envahir les tissus adjacentes (cancer invasif) voir se disséminer via les ganglions lymphatiques (chaine de ganglions axillaires) conduisant à des métastases (foie, poumon, os…).
Histologiquement, une tumeur est constituée de cellules néoplasiques proliférative caractérisant la nature de la tumeur mais aussi d'un stroma dérivé de tissu conjonctif et de vaisseaux sanguins qui vont déterminer les caractéristiques de la croissance tumorale (néoangiogenèse).
On ne parle pas d'un, mais de cancers du sein au pluriel (Figure 5), ces derniers seront classés en fonction de leurs aspects macroscopiques (organes et tissus atteints par le cancer), microscopiques (aspects des cellules cancéreuses, expression de récepteurs à leurs surfaces) et en fonction de leurs capacités à développer des métastases.

- Les cancers du sein non-invasifs, ou *in situ*: Ils représentent 25% des cas (5). Les cellules cancéreuses ne migrent pas et n'infiltrent pas les tissus avoisinants. Le carcinome canalaire *in situ* (CCIS) est le plus fréquent.

- Les cancers du sein invasifs, ou infiltrants sont majoritaires : Ils représentent les 75% restants (5).

Les plus répandus sont les carcinomes canalaires infiltrants (CCI) et plus rarement les carcinomes lobulaires infiltrants (CLI).

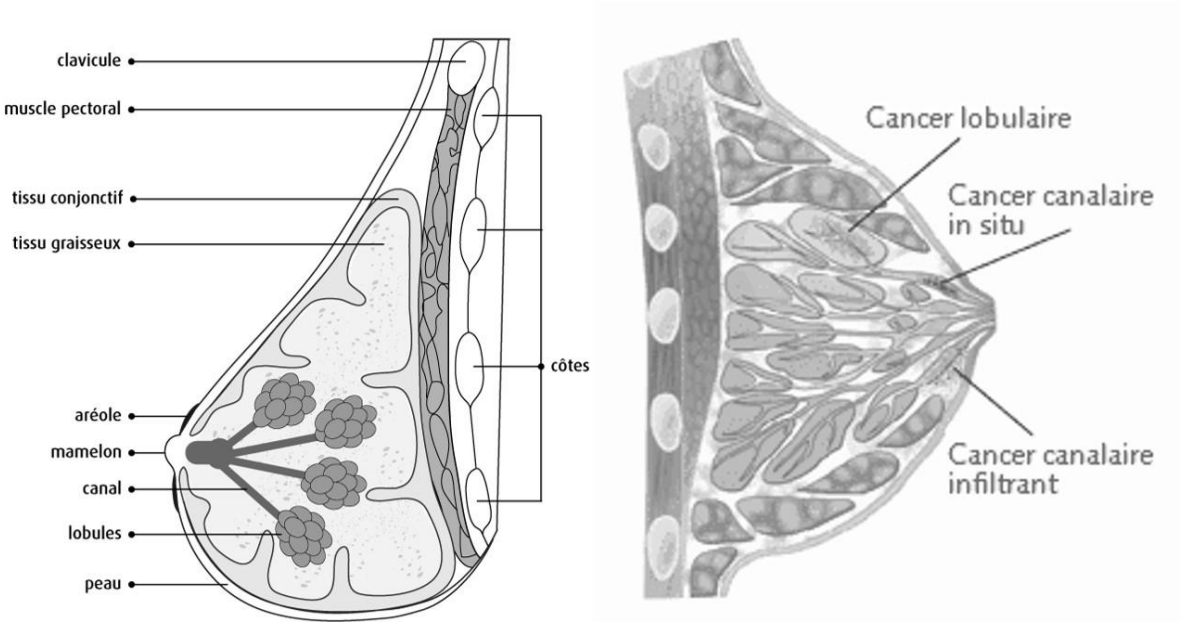

Figure 5 : A gauche : Anatomie mammaire. A droite : Schéma simplifié de la localisation des tumeurs mammaires.

Les causes du cancer du sein peuvent être multiples mais l'impact est différent. Severi et Baglietto ont réalisé une revue recensant les facteurs de risques et les facteurs protecteurs impactant le développement du cancer du sein (6). Parmi les facteurs de risques liés à la patiente, nous pouvons citer :

L'âge : 3 cancers du sein sur 4 se déclarent après 50 ans. Ce cancer s'avère rare chez les femmes de moins de 35 ans et exceptionnel avant l'âge de 20 ans. Ces données ont permis de définir que le dépistage systématique était indispensable chez les femmes de plus de 50 ans (concerne environ 1 femme sur 10 après 60 ans).

Les antécédents familiaux : 20 à 30% des cancers du sein se produisent chez des femmes (moins de 60 ans) ayant des antécédents familiaux (mère, sœur…).

La prédisposition génétique : 5 à 10% des cancers sont liés à une mutation génétique d'un ou de deux des gènes BRCA1 (Breast Cancer 1) et BRCA2 (Breast Cancer 2). Ils constituent 65% des formes héréditaires du cancer du sein. D'autres mutations sur ATM et p53 sont également rapportées. Dans les cas de mutation, un dépistage d'oncogénétique permet d'identifier, de suivre, et de conseiller les femmes présentant un fort risque.

Les antécédents personnels : Une femme qui a eu un cancer du sein présente 4 à 5 fois plus de risques d'en déclarer un second. Par ailleurs, les seins présentant une densité mammaire importante, une hyperplasie mammaire atypique ou une pathologie mammaire bénigne proliférante sont plus sujets au développement d'un cancer.

Les facteurs externes ou environnementaux ont également un impact sur le développement possible du cancer du sein. Le recours à une contraception orale ou un traitement hormonal substitutif semblerait être un facteur aggravant (7). Les expositions aux radiations ionisantes (avant 20 ans) et au diethylstilbestrol (*in utero*) influencent l'apparition d'un cancer. Enfin les consommations de tabac et d'alcool ont été identifiées comme deux autres facteurs aggravants.

Les poumons font partie intégrante de l'appareil respiratoire (avec les voies aériennes supérieures et la trachée). Situés au sein de la cage thoracique et séparés par le médiastin, chaque poumon se divise en lobes ; trois lobes (supérieur, moyen, inférieur) pour le poumon droit et deux lobes (supérieur et inférieur) pour le poumon gauche. Les lobes sont séparés par une scissure et chaque lobe est divisé en plusieurs segments. Un lobe constitue une unité anatomique tandis qu'un segment constitue une unité fonctionnelle (Figure 6).

Histologiquement la muqueuse bronchique est divisée en plusieurs couches. On distingue d'une part l'épithélium respiratoire reposant sur un chorion fibro-élastique (structure riche en fibre d'élastine), le chorion, visible en coloration orcéine sépare la muqueuse de la sous-muqueuse. Cette dernière est composée de cellules glandulaires. Au niveau des bronches on retrouve des structures comparables. Une structure simplifiée de l'épithélium bronchique est également présentée (Figure 6).

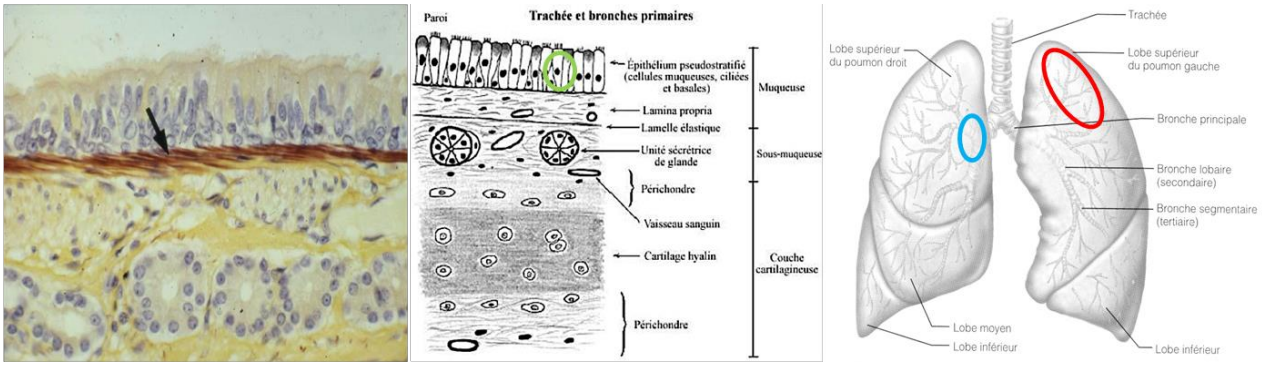

Figure 6 : A gauche : Photographie mettant en évidence des fibres élastiques au sein de la muqueuse bronchique - grossissement x40 (source : Atlas d'histologie humaine et animale - Université de Namur). Au centre : Schéma simplifié de l'épithélium bronchique. Cercle vert : localisation des cellules neuroendocrine au sein de l'épithélium bronchique. (source : Université de Montréal). A droite : Représentation de l'arbre trachéo-bronchique et des lobes pulmonaires. Cercle bleu : localisation des carcinomes épidermoïdes. Cercle rouge : localisation des adénocarcinomes.

L'expression « cancer du poumon » constitue, comme pour le sein, un abus de langage car il existe aussi plusieurs cancers du poumon. On parlera également plus facilement de cancer broncho-pulmonaire car le point de départ des tumeurs primitives pulmonaires est souvent d'origine bronchique.

La classification retenue par l'OMS est basée sur les critères histologiques de la tumeur. Deux groupes se distinguent :

- Les cancers bronchiques à petites cellules (CBPC) représentant environ 15% des cancers bronchiques. Ces cancers sont de type neuroendocrine, c'est à dire qu'ils se développent à partir des cellules neuroendocrines de l'épithélium pulmonaire (Figure 6).
- Les cancers bronchiques non à petites cellules (CBNPC) représentant environ 80% des cancers bronchiques. Les CBNPC sont subdivisés en trois sous catégories. Les adénocarcinomes (ADK) (45%), les carcinomes épidermoïdes (CE) (30-35%) et les carcinomes à grandes cellules (5-10%). Ces cancers trouvent leur origine au niveau de l'épithélium pulmonaire avec une localisation plutôt périphérique pour les ADK alors que les CE se retrouvent au niveau des bronches lobaires ou segmentaires (Figure 6).

Il existe également des formes de cancer plus rares comme les carcinoïdes, les sarcomes et les formes non caractérisées.

L'étiologie de ces cancers fait apparaitre le rôle prépondérant du **tabagisme** (actif ou passif). Près de 90% des cancers pulmonaires lui sont imputés. Le risque de développer une telle pathologie est fonction de la précocité du début du tabagisme mais aussi de la quantité consommée. L'arrêt du tabac permet de réduire le risque mais ne permet pas de revenir au risque encouru par un non-fumeur (8).
Les facteurs externes ou environnementaux comme les expositions professionnelles à l'amiante (5x plus de risque de développer un cancer), aux radiations ionisantes (radiologie, industrie nucléaire), charbons et composés de l'industrie chimique (arsenic, chrome, silice…) sont reconnues comme des facteurs de risque du cancer du poumon. D'autres expositions à des produits chimiques de l'environnement comme le radon (présent dans l'air et le sol) ou la pollution atmosphérique (ozone, dioxyde d'azote), sont aussi des facteurs à prendre en considération.

1.2.2 Dépistage du cancer du sein et du poumon

Suite à une expérimentation dans les années 1980, le dépistage du cancer du sein s'est généralisé en 2003-2004. Il affichait en 2015, en France, un taux de participation, chez les femmes de 50 à 74 ans, d'un peu plus de 50% (2,5 millions de femme dépistées) (2) auquel s'ajoute 10 à 15% des femmes (notamment les femmes jeunes) qui au titre d'une démarche individuelle demandent ce dépistage (9). Les femmes présentant un risque (très) élevé ne participent pas à ce programme et bénéficient d'un suivi plus personnalisé (suivi gynécologique, examen spécifique, oncogénétique).
Pour la période 2013-2014, ce programme a permis de détecter environ 60% des nouveaux cas de cancer du sein (~37.000 cas). Plusieurs essais internationaux (menées depuis les années 60), méta-analyses et revues s'accordent et estiment une réduction de la mortalité de 15 à 20% (10) grâce au dépistage du cancer du sein. Cependant, il existe des controverses sur l'utilité de ce dépistage organisé. La principale critique se cristallise autour des risques de surdiagnostic. Selon les études, le surdiagnostic est estimé entre 1 à 10% (1 décès évité pour 3 cas de surdiagnostic)(10). Le risque de cancer radio-induit par la mammographie est avéré mais faible ; 1 à 10 pour 100.000 patientes ayant suivi le programme pendant 10 ans. Celui-ci est contrôlé par le délai de deux ans recommandé entre deux mammographies. Le taux de cancers de « l'intervalle », c'est-à-dire les cancers développés entre deux mammographies, est estimé à moins de 2 pour 1000. Cependant, aucune étude récente n'existe pour confirmer ce taux.

Près de 75% des cancers broncho-pulmonaires sont détectés à un stade avancé ou métastasique. En effet, les symptômes ne sont généralement pas spécifiques et n'apparaissent qu'à un stade avancé du développement de la tumeur. Ces symptômes englobent la toux, l'hémoptysie, la dyspnée ou encore les douleurs thoraciques pour le versant respiratoire, mais peuvent également rassembler des symptômes extra-thoraciques (dégradation de l'état général notamment).
A ce jour il n'existe pas de dépistage organisé du cancer du poumon comme il en existe dans le cas du sein. Cependant la généralisation de la radiographie dans la recherche de la tuberculose (médecine du travail) a permis d'augmenter la détection de ces lésions pulmonaires. L'étude menée par la National Lung Screening Trial en 2013 a posé les premières bases pour la mise en place d'un dépistage du cancer du poumon par scanner basse dose (voir ci-après pour la définition de l'examen) en comparaison de la radiographie pulmonaire (11). En effet, cette étude d'envergure (près de 54000 participants) a démontré une diminution de près de 20% de la mortalité spécifique. En France, les conclusions d'un groupe de travail préconisent la mise en place de ce type de dépistage mais sur une population particulière regroupant les

hommes et femmes de 50 à 74 ans fumant au moins 30 paquet-année (1 paquet de cigarettes par jour depuis au moins 30 ans) (12).

1.2.3 L'imagerie par rayons X et ses dérivés

Physiquement, le principe repose sur l'atténuation d'un faisceau de rayon X par les structures à analyser. L'ensemble permet une impression sur un film photographique où l'on distingue les zones en contraste. Dans le cas de l'imagerie par rayons du sein on parlera de mammographie. Aujourd'hui, celle-ci est dite numérique (numérisation des clichés radiographiques) et à tendance à remplacer la mammographie conventionnelle (photographique). C'est un examen rapide (temps d'acquisition d'une image de l'ordre de 0,02 à 3 secondes suivant la zone) avec une résolution spatiale d'environ 1 mm (examen 2D).
Le scanner repose sur le même principe physique mais permet, par reconstruction d'images en coupes, d'imager en 3D avec une résolution d'environ 1x1x1mm mais avec un temps d'acquisition par image plus long (20-30 secondes). Les rayons X sont environ 100 fois plus énergétiques que les UV (10 eV *vs* 100-1000 eV)(annexe Figure 36).Ces deux examens présentent le désavantage d'émettre des radiations ionisantes, ainsi la répétition des examens peut s'avérer néfaste aussi bien pour les patients que pour les radiologues avec notamment des effets délétères possibles sur l'ADN (cancers radio-induits) même à basse dose (13).

La mammographie est apparue dès 1913 avec les premières radiographies de pièce de mastectomie par le chirurgien allemand Salomon. La première mammographie de patiente a quant à elle eu lieu en 1927 (14), et le premier appareil (appelé à l'époque sénographe) ne sera commercialisé en France qu'en 1967 par la Compagnie générale de radiologie (Figure 7).

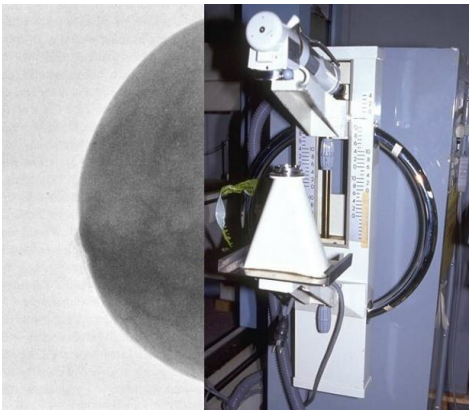

Figure 7 : A gauche : Premier cliché mammographique (14). A droite : Sénographe de la Compagnie Générale de Radiologie (Collection muséologique Universcience).

La technique de mammographie constitue essentiellement une méthode de dépistage plutôt que de diagnostic. En effet, elle permet une détection précoce de la lésion mammaire mais ne préjuge pas toujours de son caractère bénin ou malin. L'étude randomisée J-Start conduite par Ohuchi *et al.* (15) a démontré une sensibilité de la mammographie seule d'environ 80% (Intervalle de confiance à 95% : 70-83%).
Aujourd'hui, la tomosynthèse se démocratise et peut s'apparenter à une mammographie en 3D. L'appareil peut s'orienter de 15 à 45° autour de la patiente afin d'offrir au radiologue des clichés de meilleure résolution. L'angiomammographie est également une technique en plein essor. Par le biais d'un produit de contraste iodé, cette dernière permet à la fois une visualisation plein champ du sein (imagerie

morphologique) et d'autre part la néoangiogenèse des cancers du sein (imagerie fonctionnelle). Les études récentes, réalisés à l'institut Gustave Roussy, montrent que l'utilisation de l'angiomammographie présentait une sensibilité et une spécificité plus importantes dans le dépistage des tumeurs (78% vs 71%). Certaines lésions mammaires présentent des microcalcifications, fruits de la dégradation des cellules. Ces microcalcifications ne sont visibles qu'en mammographie, ce qui en fait donc la technique de choix pour le diagnostic de ce type de lésions (CCIS notamment). Ainsi la radiographie pourra servir de guide à une biopsie dans ces cas précis de cancers avec microcalcifications, on parlera alors de biopsie sous stéréotaxie.

En cas de suspicion de cancer broncho-pulmonaire, la première étape consiste en une radiographie pulmonaire. En pratique, lors de la radiographie pulmonaire, deux clichés sont réalisés afin de déterminer la présence ou non d'une (ou plusieurs) opacité(s) anormale(s). Toutefois, cet examen ne renseigne pas sur le caractère bénin ou malin de la lésion observée. Par ailleurs, il est possible que la lésion n'apparaisse par sur le cliché radiologique en fonction de son emplacement ou de sa taille au sein du poumon. Ainsi, par la suite, il peut être demandé un scanner thoracique (aussi appelé tomodensitométrie – TDM) qui permet de repérer la taille et la localisation des nodules, même de très petite taille (inférieure ou égale à 3 millimètres). Les scanner dits « basse dose » permet de généraliser l'utilisation de cet examen car ils diminuent fortement la dose de rayons reçue par le patient.
Pour poursuivre l'exploration de ses nodules pulmonaires, un TEP scanner (tomographie par émission de positons couplée à un scanner) pourra être demandé. Cet examen correspond à une scintigraphie effectuée après avoir injecté un traceur faiblement radioactif: le fluorodéoxyglucose (en abrégé [18F]-FDG). Ce traceur, semblable au sucre, va se fixer au niveau des cellules cancéreuses et émettre, de façon temporaire, des rayonnements que l'on peut suivre dans l'organisme du patient grâce à une caméra TEP. Un TEP-scanner est réalisé lorsqu'une intervention chirurgicale est envisagée afin de fournir des informations supplémentaires, sur le métabolisme de la lésion notamment, et ainsi confirmer ou infirmer la nécessité du geste. Le TEP-scanner a démontré des performances diagnostic importantes avec près de 95% de sensibilité et 80% de spécificité. Cependant plusieurs limites existent dans la généralisation de cette démarche, au premier rang duquel le coût du dispositif. Il faut aussi considérer les faux négatifs de la technique essentiellement dus aux lésions de faible métabolisme comme les tumeurs carcinoïdes et les faux positifs sont dus à l'hyperfixation du glucose par des pathologies autres que tumorales (hyperfixations musculaires, gastriques, digestives, pathologies infectieuses) (16).

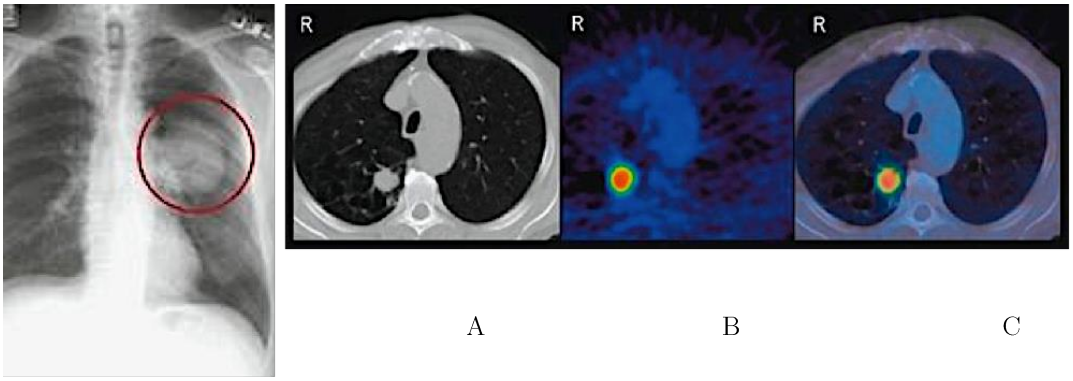

Figure 8 : Clichés d'un nodule suspect par les techniques de radiographie, de scanner, de PET et de PET-Scan. A gauche, cliché d'une radiographie du thorax faisant apparaître une tache blanchâtre suspecte (zone entourée). A droite, le cliché A correspond à une image scannographique de cette masse. Le cliché B illustre le même nodule en vue PET. Le cliché C correspond à un cliché de PET-Scan. (source : Ligue pulmonaire suisse)

1.2.4 L'échographie et ses dérivés

- Échographie

L'échographie fait suite à l'invention du sonar par Paul Langevin (1915). L'utilisation des ultrasons en médecine, a commencé en 1952, lorsque le Britannique J.J. Wild et l'Américain J.M. Reid présentent les premières images de sections 2D d'un sein obtenues à l'aide d'ultrasons (17).
Le principe de l'échographie repose sur la propagation des ondes ultrasonores (1-15 MHz) au sein des tissus et est donc directement corrélée aux propriétés mécaniques de ces dernières, comme la densité ou l'élasticité qui vont influer sur la vitesse de propagation de l'onde ultrasonore (faible dans l'air, moyenne dans la graisse, forte dans l'os par exemple). La sonde échographique agit comme émetteur et récepteur de ces ondes ultrasonores. Généralement, la résolution spatiale des systèmes échographique est de l'ordre du millimètre. La technique permet ainsi la détection d'anomalies morphologiques, anomalies qui apparaissent sous forme de masses noires ou grises (Figure 9).

Figure 9 : Image d'un nodule suspect à l'échographie (d'après (13))

L'échographie est très couramment utilisée en sénologie mais présente également des limites. Etant moins standardisée dans la pratique que la mammographie, celle-ci reste donc « opérateur dépendant » aussi bien en termes de réalisation que d'interprétation (18,19). Par ailleurs, les microcalcifications mammaires ne sont pas toujours visibles en échographie, ce qui constitue une limite de la méthode dans la détection (20). Enfin le diagnostic par échographie sur des seins volumineux, adipeux ou denses peut être difficile (21,22). L'examen échographique se pose donc comme un examen très sensible mais assez peu spécifique (45-93%) (23). La combinaison mammographie-échographie permet, en partie, de pallier les limites des deux méthodes. L'étude d'Ohuchi *et al.* montre une sensibilité combinée significativement supérieure à la mammographie seule (91,1% vs 77%) cependant la spécificité reste inférieure (87,7% vs 91,4%) (15) causant une augmentation du nombre de faux positifs.
L'échographie est une technique de choix pour le guidage des microbiopsies et/ou macrobiopsies (voir §1.2.8)

L'utilisation de l'échographie au niveau de la sphère pulmonaire est limitée. En effet, l'air pulmonaire est une limite physique pour la diffusion des ondes ultrasonores. Les premières indications ont été dirigées vers les pathologies pleurales (épanchements…). Elle peut également servir de guide lors de certaines biopsies.

- Elastographie

Cette technique permet une approche fonctionnelle de l'échographie en analysant la déformation et l'élasticité des lésions par des ondes ultrasonores. En règle générale, les lésions malignes sont peu élastiques et peu déformables, par comparaison avec les lésions bénignes comme les adénofibromes. L'élastographie du sein parait surtout intéressante pour les lésions classées ACR4a et ACR3 (voir §1.2.7), pour diminuer le nombre de biopsies/cytoponctions souvent inutiles. Il existe plusieurs méthodes d'élastographie. D'une part, l'élastographie statique qui applique une contrainte en continue au milieu, on parle alors de strain élastographie/free hand (méthode qualitative) par opposition à l'élastographie impulsionnelle (shear wave) qui va appliquer une onde ultrasonore focalisée à différentes profondeurs. Pour cette dernière, la compression du tissu génère des ondes de cisaillement. La propagation des ondes de cisaillement est mesurée en temps réel et l'élasticité est déduite de la vitesse des ondes de cisaillement. Il s'agit ici d'une analyse quantitative. L'entreprise Echosens™ fut la première à développer un élastographe, le FibroScan, pour le diagnostic non-invasif des maladies hépatiques chroniques, la fibrose et la stéatose hépatiques.
Il existe actuellement plusieurs élastographes sur le marché permettant d'explorer plusieurs régions du corps et développés par les entreprises : Siemens™, Toshiba™, Hitachi™, Philips™, General Electrics Healthcare™.
Supersonic Imaging™ est la première à avoir développé un élastographe spécifique à la sénologie, l'Aixplorer®, avec une qualité d'image supérieure. L'Aixplorer® propose aujourd'hui différentes applications cliniques en plus du sein : thyroïde, abdomen, foie, musculo-tendineux, prostate, gynécologie et obstétrique.
Malgré des avantages certains, il apparaît aussi quelques limites à la méthode se rapprochant de celles de l'échographie tels que la densité mammaire ou la profondeur de la lésion. Une autre limite est que l'examen élastographique reste opérateur-dépendant du fait de la pression plus ou moins faible appliquée par le praticien lors de sa mesure. Le coût de l'équipement quant à lui reste élevé.

- Photoaccoustique

Le principe est basé sur l'absorption d'une onde électromagnétique, principalement par des molécules comme l'hémoglobine ou la mélanine, et son énergie est convertie en chaleur. Il en résulte une dilatation thermique transitoire des tissus environnants par l'augmentation locale de la température, ce qui génère une onde acoustique par le tissu concerné. La survenue d'une tumeur s'accompagne, du fait de la néoangiogenèse, d'une concentration en hémoglobine plus importante et donc des signaux également plus important. Couplée à la tomographie, cette technique se positionne comme une amélioration de l'imagerie échographique. De récents travaux ont également démontré l'intérêt de la technique de la photoaccoustique dans l'évaluation des marges d'exérèse lors des chirurgies mammaires (24).
A notre connaissance il n'existe pas d'application de la photoaccoustique au niveau pulmonaire.

1.2.5 L'imagerie par résonance magnétique

Les développements conjoints de E.M Purcell et F. Bloch (tous deux prix Nobel) sur la résonance magnétique nucléaire (RMN) ont conduit au développement de l'IRM. La technique se base sur l'analyse des signaux de RMN des protons de l'eau au sein de l'organisme. Ceux-ci sous l'action d'un champ magnétique (exprimé en Tesla) vont émettre une réponse directement proportionnelle à leur concentration. La différence de répartition de l'eau entre les tumeurs et le tissu normal permet l'utilisation de cette

technique pour le diagnostic. L'ajout d'agent de contraste (comme le gadolinium) permet d'augmenter significativement l'intensité et la sensibilité des signaux, en modifiant les temps de relaxation des molécules d'eau, et donc d'augmenter le contraste des images (Figure 10). Compte tenu du fait que l'IRM soit dépourvue d'irradiation, il peut permettre des examens répétés. La possibilité de s'affranchir de produit de contraste peut s'avérer utile dans le cas des femmes enceintes, enfants et insuffisants rénaux par exemple. L'IRM mammaire est indiquée notamment pour la caractérisation des tumeurs des femmes à haut risque de cancer, 1) pour compléter la mammographie et/ou l'échographie si celles-ci n'ont pas été concluantes, 2) dans le bilan d'extension de la tumeur et 3) pour évaluer la réponse aux thérapies néoadjuvantes (chimiothérapie réalisée avant une opération chirurgicale).

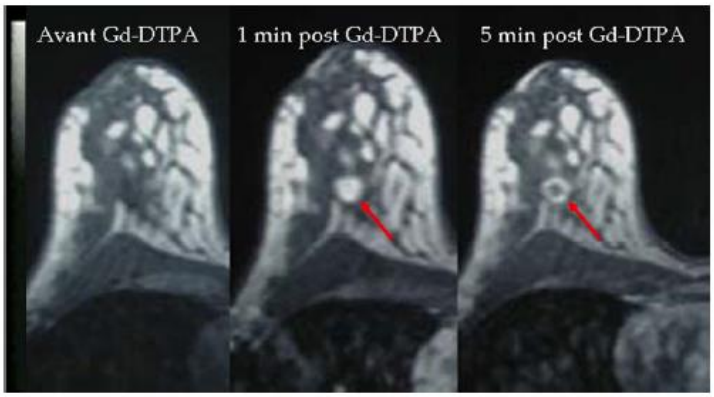

Figure 10 : Clichés IRM montrant l'évolution de la détection avant et après injection de gadolinium. D'après (20)

De la même manière que l'échographie, l'IRM ne possède que peu d'indications en pathologie thoracique car elle ne permet pas d'imager de façon fiable le parenchyme pulmonaire. Cependant elle revêt un intérêt particulier dans les pathologies pleurales, médiastinales et vasculaires thoracique (25).

L'ensemble des méthodes que nous venons de documenter (rayons X, échographie, IRM) sont complémentaires et permettent de dresser d'une part le bilan diagnostique (révéler et identifier la lésion et sa localisation), le bilan d'extension (étendue et stade du cancer) et élaborer un plan de traitement. En complément de ces méthodes de diagnostic est apparue plus récemment l'imagerie optique encore souvent au stade du développement mais prometteuse pour le futur

1.2.6 L'imagerie optique

- Optical coherent tomography (OCT)

L'OCT se rapproche aussi de l'échographie, cependant à l'inverse de celle-ci qui utilise plutôt les ultrasons, l'OCT se base sur la réflexion de la lumière au sein d'un matériel opaque comme la surface d'une tumeur. Il n'est pas rare d'entendre parler «d'échographie optique». La profondeur de pénétration est assez faible du fait de l'absorption et de la diffusion de cette lumière. L'utilisation optimale de cette technique réside dans les premiers millimètres de la lésion à investiguer avec une bonne résolution micrométrique (10-20µm)(26).

Comme l'imagerie photoaccoustique, l'OCT a démontré son intérêt dans l'aide au diagnostic, l'évaluation des marges d'exérèse (26,27) ou l'aide au guidage des biopsies mammaires (28,29) et pulmonaires (*ex vivo* (30)*)*

La société française LLtech fait partie des sociétés ayant développé un dispositif d'OCT plein champ dans ses applications (27,31).

Plusieurs variantes de l'OCT sont en développement pour apporter des informations supplémentaires à l'image déjà obtenue : l'optical coherent elastography (élasticité) ou l'optical coherent angiography (vascularisation) par exemple.

- Endoscopie

L'endoscopie consiste à l'introduction dans l'organisme d'une sonde, couplant une source lumineuse et une caméra, afin de pouvoir explorer, par réflexion de la lumière, la surface des organes internes. Les endoscopes peuvent être soit rigides pour l'exploration de la vessie par exemple, soit souples (et donc constitués de fibres optiques) et permettent l'exploration des organes creux comme le poumon, on parlera alors de bronchoscopie. Cependant, l'utilisation d'un bronchoscope, du fait de son diamètre (3-5mm), se limite à la visualisation de la trachée et des bronches principales. Des technologies couplant endoscopie et échographie (échoendoscopie bronchique ou EBUS) ont été développées et permettent notamment le bilan d'extension ganglionnaire des cancers broncho-pulmonaires ou le guidage des biopsies. Afin de permettre une exploration plus en profondeur (au niveau alvéolaire), les endomicroscopes ont été développés. Ceux-ci utilisent une diode laser comme source lumineuse et focalise le signal dans une fibre optique de faible calibre (300 µm). L'endomicroscope confocal développé par Mauna Kea Technologie a montré une sensibilité de détection augmentée (près de 95%). Cependant, le champ d'investigation (600µmx500µm) ainsi que la profondeur de visualisation permise par le mode confocal (0 à 50µm) limitent l'investigation de la lésion dans sa totalité (32–34). De plus ces systèmes nécessitent l'apport d'un produit de contraste. Pour améliorer la visualisation des lésions en profondeur, des systèmes multiphotons sont en développement et permettent une exploration jusqu'à 300 µm de profondeur (35).
Des études ont démontré l'intérêt de coupler bronchoscopie et fluorescence (Tableau 1) pour améliorer la sensibilité de détection des lésions cancéreuses pulmonaires.

Tableau 1 : Méta-analyse des études cliniques présentant les techniques de bronchoscopie de fluorescence dans la détection des cancers pulmonaires.

Study Condition	**Method**	**Sensitivity**	**Specificity**
Chen et al. (2011) detection of lung cancer and preneoplastic lesions (36) / 14 studies	AFB WLB	90% 66%	56% 69%
Sun et al. (2011) Detection of intraepithelial neoplasia and invasive cancer (37) / 21 studies	AFB + WLB	85%	61%
Chiyo et al. (2005) Detecting preinvasive lesions (n=32 with 62 lesions) (38)	LIFE AFI	97% 80%	37% 83%
Lee et al. (2007) Detection of preneoplastic lesions (n=48 with 126 endobronchial biopsies) (39)	AFB imaging with SAFE 3000	86%	94%

Lee et al. (2009) Detection of high-grade and moderate dysplasia (n=738 with 3,362 biopsies) (40)	Autofluorescence imaging using ONCO-life colour fluorescence ratio	85% specificity	80 to 88%
Zeng et al. (2008) Clinical lung cancer detection (n=22). (41)	Combined imaging using AFB + WLB	>80%	>80%
Barchuk et al. (2011) Detection of central lung cancer (n=171) (42)	AFB + spectroscopy	95%	80%

AFB : Autofluorescence bronchoscopy ; WLB : White light bronchoscopy ; TBLB : Transbronchial lung biopsy ; LIFE : Light induced fluorescence endoscopy – ( )

Une méta analyse conduite par (36) nous montre que la détection des lésions néoplasiques est plus efficace par la technique d'autofluorescence en comparaison d'une technique classique en lumière blanche. Une autre méta analyse réalisée entre 1990 et 2010 par (37) propose la combinaison entre la lumière blanche et l'autofluorescence pour la détection des lésions pulmonaires intraépithéliales. Cette association augmente significativement la sensibilité de la détection mais pas la spécificité.
Les autres études présentées dans ce tableau prouvent la puissance d'un système combinant l'autofluorescence et la lumière blanche mais toujours avec un déficit de spécificité du système.
Il serait donc intéressant de développer de nouvelle approches, notamment spectrales, afin de contourner ces limites.

- La biopsie optique

Lors d'un processus cancéreux, les tumeurs qui se développent vont induire, de par leurs propriétés intrinsèques, plusieurs modifications biologiques (annexe) impactant des molécules endogènes fluorescentes (fluorophores endogènes).
Contrôler la fluorescence de ces molécules *ex vivo* puis *in vivo* pourrait informer sur la nature des modifications biologiques qui surviennent lors du développement d'un cancer (43,44)
L'apport de la spectroscopie d'autofluorescence en oncologie a, de ce fait, été largement étudié démontrant principalement un intérêt dans le diagnostic du cancer mais également dans l'identification des limites d'exérèse lors d'une chirurgie.

Afin de pouvoir recueillir ces spectres de fluorescence, la « biopsie optique » est apparue depuis une vingtaine d'années et se définit comme une méthode d'analyse par spectroscopie (fluorescence, Raman).
L'objectif des études menées est de pouvoir développer, à termes, des dispositifs *in vivo* avec des avantages revendiqués non négligeables: pas de tissu prélevé, minimalement invasive, rapide et reproductible.
Les premiers travaux concernant ont été réalisés par Alfano *et al* en 1984 qui a pu mesurer la fluorescence endogène de reins et de vessies chez le rat *ex vivo* (45).

Dans le cas du cancer du sein certains travaux ont montré que la spectroscopie de fluorescence et particulièrement l'évaluation du ratio NADH/FAD pourrait être une méthodologie efficace pour classer les cancers du sein en fonction de l'expression des récepteurs hormonaux à la membrane des cellules tumorales et aider ainsi à la surveillance de la réponse des patients aux traitements (46,47).

Le développement du cancer a été identifié comme une cause de la modification de la matrice extracellulaire dont fait partie l'élastine (48,49). Les travaux réalisés par (50) ont mis en évidence que les structures élastiques étaient modifiées dans le cas de pathologies pulmonaires comme la bronchopneumopathie chronique obstructive (BPCO), l'emphysème ou le cancer. L'autofluorescence de l'élastine serait due aux liaisons formées par la desmosine et l'isodesmosine qui permettent un pontage entre les molécules de tropoélastine (51). De par ces modifications en terme de structure et de concentration l'élastine apparaît être un bon marqueur du cancer broncho-pulmonaire (51).
L'addition de la spectroscopie permet de pallier la faiblesse en termes de spécificité des systèmes endoscopiques couplant lumière blanche et autofluorescence. Ainsi, (42) et (52) ont montré qu'en utilisant la spectroscopie de fluorescence la sensibilité était supérieure à 90% et la spécificité de 80% et 91% respectivement.
La spectroscopie d'autofluorescence n'est pas la seule technique existante. En effet, il existe d'autres approches spectrales pour l'aide au diagnostic. La technique utilisant le déplacement de Stokes, ou Stokes Shift Spectra (S3), permet de mesurer de manière simple la contribution d'une ou plusieurs biomolécules d'intérêt dans un tissu, en combinant l'absorption et l'émission de ces biomolécules. Cette approche a déjà montré un intérêt dans la détection des tumeurs mammaires (53,54). La spectroscopie de diffusion, quant à elle, permet de détecter les altérations architecturales des cellules et notamment de leurs noyaux. Dès le stade précancéreux, cette technique a démontré son intérêt dans le cancer de la prostate (55) ou dans celui du col de l'utérus (56). La spectroscopie Raman permet d'apprécier les modifications vibrationnelles des molécules d'intérêt, et ainsi de discriminer les différents états physiologiques induits par les tumeurs bénignes ou malignes. L'application dans le cancer du sein a également été démontrée dans l'aide au diagnostic (57) et pour l'évaluation des marges d'exérèse (58). (59,60) ont démontré que la spectroscopie Raman permettait de faire la distinction entre le tissu pulmonaire sain et le tissu pulmonaire tumoral. L'étude montre une différence significative entre les spectres du tissu bronchique normal et les spectres obtenus dans des adénocarcinomes. (61) quant à eux ont identifié la spectroscopie de fluorescence comme outil de différenciation entre tissu sain et nécrotique. Enfin la spectroscopie de fluorescence résolue en temps permettant l'analyse des propriétés de diffusion des biomolécules d'intérêt à l'intérieur du tissu a été étudié dans le cas des tumeurs mammaires (62).

1.2.7 Classification des lésions cancéreuses mammaires et pulmonaires

Dans le cas des cancers mammaires, l'utilisation de ces méthodes d'imagerie mammographique et échographique permet de classer les lésions selon les recommandations BI-RADS (Breast Imaging-Reporting And Data System) de l'American College of Radiology (ACR). La classification BI-RADS se détermine en fonction de plusieurs critères de forme, d'échogénicité, de présence ou non de microcalcifications (Tableau 2). La conduite à tenir est prise en fonction de ce classement.

Tableau 2 : Classification BI-RADS de l'American College of Radiology (adapté de (19))

Classification ACR	Imagerie	Probabilité de cancer	Conduite à tenir
0	Imagerie incomplète		Complément d'examen
1	Normal	0%	Retour au dépistage
2	Anomalie bénigne	0%	Retour au dépistage

3	Anomalie probablement bénigne	<2%	Suivi régulier
4	Anomalie suspecte nécessitant une biopsie	2-90%	Biopsie
5	Anomalie fortement suspecte de cancer	>90%	Biopsie
6	Cancer prouvé à la biopsie	100%	Chirurgie (si applicable)

Malgré des techniques d'imagerie de plus en plus fiables, l'analyse histopathologique de la lésion suspecte (réalisée à partir d'une biopsie qui sera définie ci-après) est le seul examen permettant d'affirmer ou d'infirmer le caractère cancéreux de la lésion.
Le diagramme ci-dessous résume la classification et la conduite à tenir (Figure 11):

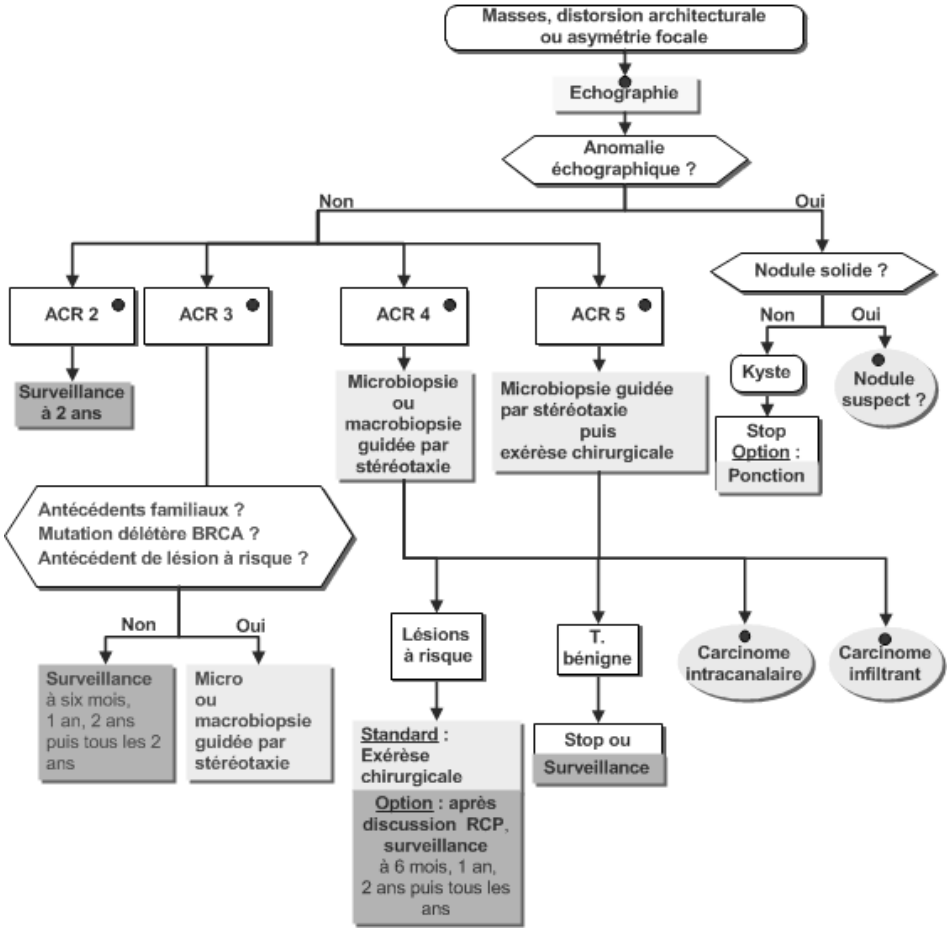

Figure 11: Prise en charge d'une lésion suspecte à la mammographie (source : Oncologik)

Dans le cas des cancers broncho-pulmonaires, l'analyse des images scanner apporte le plus d'informations. Le radiologue s'attardera dans un premier temps sur les critères de taille, car la taille d'un nodule pulmonaire est corrélée à sa probabilité de malignité (1% de malignité pour des nodules dont la taille est inférieure à 5 mm alors que ce taux passe à 15% pour des nodules de taille supérieure à 10 mm)(63). Par la suite, l'analyse du nodule comprendra l'étude de sa densité, dite en « verre dépoli », semi solide ou solide (voir définition ci-après), ces deux premiers types présentant de plus forts risques de malignité (64).

Pour les nodules de taille supérieure à 5 mm, la suite de la prise en charge prendra en compte le volume estimé du nodule, son temps de doublement volumique (problématique s'il est inférieur à 400 jours)(63). Malgré ces critères, il restera des nodules dits indéterminés dont la prise en charge sera discutée en réunion de comité pluridisciplinaire. Ces réunions regroupent l'ensemble des praticiens (radiologues, oncologues, chirurgiens…) autours de cas cliniques. La suite des examens/traitements, et notamment la réalisation de biopsies, est décidée lors de ces réunions.

Tableau 3 : Prise en charge d'un nodule pulmonaire. D'après (65).

	< 5 mm	**5-10 mm**	**> 10 mm**
Verre dépoli pur	Pas de surveillance (sauf si nodules multiples : 1 TDM / an pendant 2-4 ans)	TDM à 3 mois (± après ATB) : - si stable à 3 mois : 1 TDM / an pendant 3-5 ans - si croissance ≥ 2mm ou apparition d'une composante solide : RCP[a]	
Semi-solide *(mesurer le diamètre de la composante solide)*	TDM à 3 mois (± après ATB) : - si stable à 3 mois et composante solide ≤ 5 mm : 1 TDM / an pendant 3-5 ans - si croissance ≥ 2mm ou composante solide > 5 mm : RCP		
Solide *(sans critère de bénignité[b])*	- si taille < 3mm ou pas de FDR[c] : arrêt de la surveillance - si taille = 3-5 mm et FDR[c] : TDM à 1 an	Contrôle à 3 mois et mesure de volume[d] à J_0 et J_{90} : - si TDD ≥ 400j : TDM à 1 an - si TDD < 400j : RCP	RCP

Comme pour le sein le diagnostic définitif de cancer sera apporté par un examen anatomopathologique.

1.2.8 Biopsie et analyse histopathologique

Une biopsie consiste à prélever un fragment de tissu au niveau de la zone suspecte.
Concernant le sein, il existe deux types de biopsie : la microbiopsie (dans le cas de masse suspecte) et la macrobiopsie (en cas de foyers de microcalcifications) toutes deux guidées par l'imagerie (mammographie ou stéréotaxie, échographie, IRM). Au moyen d'une aiguille creuse de calibre 14 Gauge pour la microbiopsie et de 8 à 10 Gauge en cas de macrobiopsie, le radiologue va pouvoir réaliser le plus souvent trois prélèvements dans la lésion.
Pour les cancers broncho-pulmonaires, les biopsies pourront être réalisées via une fibroscopie pulmonaire, une biopsie transpariétale (à travers les côtes) via un guidage sous scanner ou encore une chirurgie à visée diagnostique (biopsie extemporanée).
Cet examen histologique est basé principalement sur la coloration trichromatique HES permettant la coloration des noyaux cellulaires (hématoxyline), le cytoplasme (éosine) et les fibres de collagène (safran). L'examen histopathologique de la biopsie va permettre l'infirmation ou la confirmation du diagnostic avec l'étiologie du cancer en cas de malignité. L'histologie permet dans le cas de résections chirurgicales d'évaluer les marges d'exérèse. Lorsqu'il est réalisé immédiatement (extemporanée), le temps de l'examen anatomopathologique est d'environ 15 minutes. Ce temps relativement court de l'étude histologique

extemporanée ne doit pas faire oublier que, le plus souvent, le diagnostic définitif d'un cancer peut prendre plusieurs semaines (suivant les centres) générant de l'anxiété et du stress chez les patients.
Dans le cancer du sein, certains centres experts ont démontré l'efficacité du modèle de diagnostic en un jour (one stop breast clinic) en tant que méthode précise, rapide et moins couteuse (66).
Cet examen histopathologique pourra être complété par d'autres examens (immunohistochimie notamment) afin d'affiner le diagnostic et dans un second temps, une évaluation pronostique de réponse à certains traitements (typage moléculaire de la tumeur).

Si l'objectif du dépistage est de détecter les lésions malignes de façon précoce, le dépistage mammographique reste à ce jour associé à un taux assez élevé de biopsies, voire chirurgies, inutiles pour lésions bénignes initialement classées BI-RADS 4 ou 5 (67). Les patientes BI-RADS 3 sont plus généralement surveillées échographiquement pendant deux ans puisque seules 2% auront un cancer (19). Ainsi dans le cas du cancer du sein, un test simple, effectué en temps réel, et qui pourrait optimiser le recourt à la biopsie (dans le cas des BI-RADS 4 et 5) serait d'un grand intérêt.
Dans le cas des cancers broncho-pulmonaire l'intérêt de la biopsie est de pouvoir typer et évaluer le stade d'évolution de la tumeur (et a fortiori des pronostics de survie). Celui est caractérisé par la classification TNM (Tumor-Node-Metastasis) (Tableau 4). La lettre « T » désigne la taille de la tumeur, le « N » renseigne sur l'envahissement des ganglions lymphatiques et le « M » signale la présence ou l'absence de métastases.

Tableau 4 : Classification TNM pulmonaire

Stades	Description	Survie à 5 ans
Stade 1a	T1 N0 M0	> 70%
Stade 1b	T2 N0 M0	60%
Stade 2a	T1 N1 M0 ou	50%
Stade 2b	T2 N1 M0 (pas d'atteinte médiastinale)	30-40%
Stade 2b	T3, N0-N1,M0	30-40%
Stade 3a	Atteinte extra-pulmonaire (T3 N0 M0 ou T3 N1 M0, T3 N2 M0, T2 N2 M0)	10-30%
Stade 3b	T1-4 N3 M0, T4 et N1-3 M0	< 10%
Stade 4	Atteinte métastatique	< 5%

L'une des difficultés rencontrées par les radiologues, au moment de la réalisation d'une biopsie pulmonaire, fait référence à des lésions dites en « verre dépoli » (Figure 12)

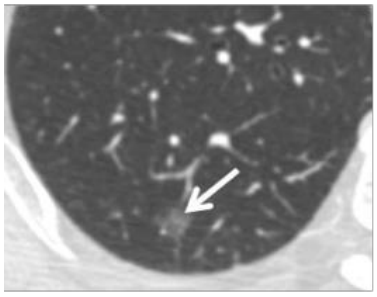

Figure 12 : Image scanner d'une lésion en "verre dépoli". La flèche désigne la zone gris clair qui correspond à la lésion. (source : Imagerie médical sud 77)

Non seulement ces lésions sont difficilement décelables à l'imagerie, mais leur ponction s'avère complexe du fait de leur nature et de leur structure tissulaire (68).
Les effets indésirables de la biopsie pulmonaire ne sont pas rares. Une étude de 2013 menée par (69) dresse une liste des effets indésirables et du taux de mortalité engendré par les différentes techniques de biopsie. Les données sont regroupées dans le tableau suivant (Tableau 5).

Tableau 5 : Effets indésirables des différentes techniques de biopsie pulmonaire. D'après (69)

Procédure	**Mortalité**	**Pneumothorax**
Biopsie transpariétale	-	15 to 44%
Biopsie extemporanée	0.5 to 5.3%	-
Biopsie par fibroscopie	-	1.2 to 6%

Il apparaît clairement que l'un des risques majeurs lors d'une biopsie est le pneumothorax mettant en communication la plèvre et le milieu extérieur. La conséquence directe est l'affaissement du poumon causant des problèmes respiratoires et hémodynamiques graves pouvant entrainer la mort (surtout en cas de pneumothorax bilatéral). Le pneumothorax est visible sur les clichés radiologiques, comme le montre la Figure 13. Il apparait au niveau du cliché sous forme d'une zone noire (désignée par la flèche blanche) qui correspond à l'entrée de l'air entre le poumon et la plèvre. Cette photographie montre que le poumon droit est compressé en comparaison du poumon gauche.

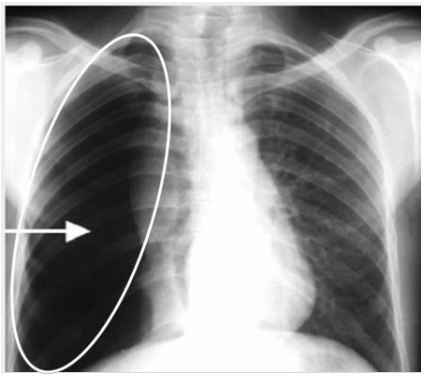

Figure 13 : Radiographie thoracique d'un pneumothorax du poumon droit (cercle blanc).

2

Vers le développement d'un dispositif clinique de mesure et d'analyse spectrale *in situ* de la fluorescence tissulaire

Comme nous l'avons expliqué au préalable, l'imagerie par rayons X, l'échographie et la biopsie présentent des limites incitant au développement de techniques complémentaires pour aider au diagnostic des lésions suspectes à l'imagerie. C'est pourquoi, en concertation avec le corps médical et en particulier les radiologues, il a été décidé de développer, techniquement et cliniquement, une aiguille fibrée permettant l'analyse *in situ* et en temps réel des spectres de la fluorescence endogène des tumeurs. Les premiers développements de ce dispositif ont été détaillés dans la thèse de Lama Alchab (70) et seront rappelés au début de ce chapitre puis nous détaillerons l'évolution de ce dispositif pour passer du prototype au dispositif pour les essais cliniques.
Nous devions répondre aux contraintes suivantes : Concevoir un dispositif ambulatoire minimalement invasif pouvant fonctionner sans aucun réglage tant optique qu'électronique pour une facilité et une rapidité d'utilisation et d'un coût raisonnable en vue d'une future commercialisation.

2.1 Le premier prototype

- Schéma de principe

Le dispositif était constitué d'un faisceau laser bleu (405 nm) émis d'une diode laser collimatée sur un objectif de microscope (x10) via un cube séparateur (Figure 14). Le faisceau était ensuite injecté dans une fibre optique dont l'extrémité était insérée dans le canal d'une aiguille tranchante de faible diamètre (23G) qui constitue « l'aiguille fibrée » (Figure 15). La face de sortie de la fibre est biseautée de façon à épouser le biseau de l'aiguille. L'angle de la pointe est typiquement de 15°. Le tissu biologique est excité à 405 nm et le signal de fluorescence est collecté dans la même fibre par rétrodiffusion. Ce signal est séparé du faisceau incident (405 nm), filtré (filtre passe-haut 480 nm-700 nm) puis réinjecté via un objectif de microscope dans une seconde fibre couplée à un spectromètre.

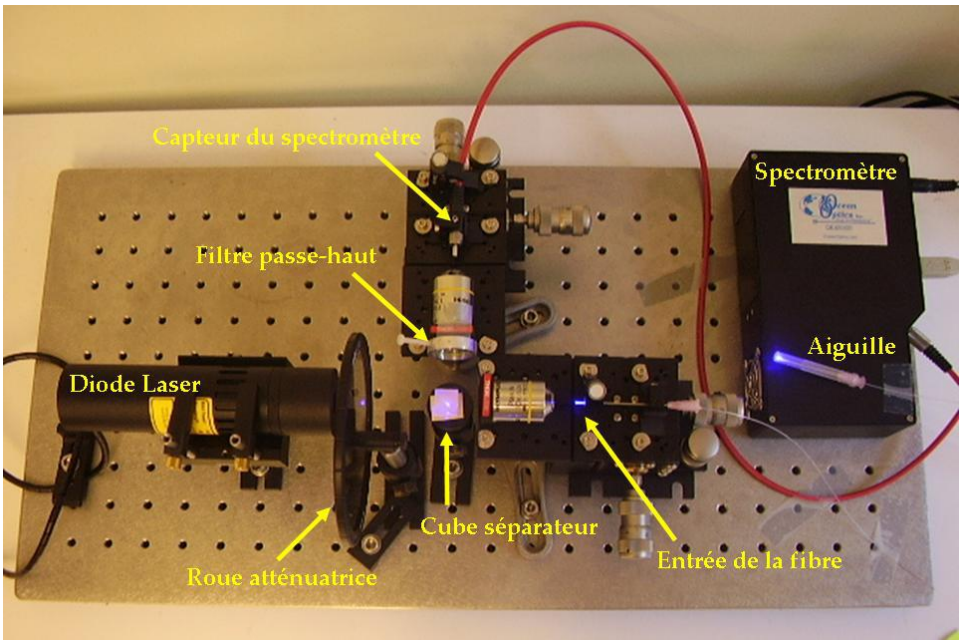

Figure 14 : Vue d'ensemble du prototype. D'après (71).

Les fibres optiques utilisées étaient des fibres multimodes silice/silice de 365 µm de diamètre de cœur et une ouverture numérique proche de 0,22. La colle utilisée pour tenir la fibre dans l'aiguille était biocompatible.

Le spectromètre utilisé était le modèle QE65000 d'Ocean Optics ayant une haute résolution spectrale. L'originalité du dispositif résidait essentiellement dans le développement et la conception de l'aiguille fibrée. Cette aiguille a d'ailleurs fait l'objet d'un dépôt de brevet (72).

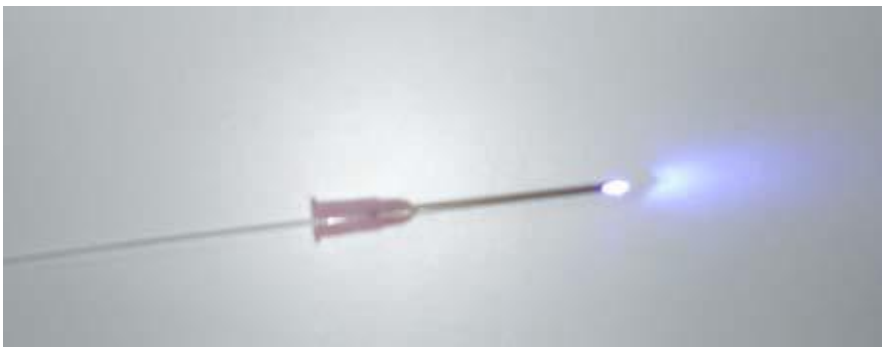

Figure 15 : Premier prototype d'aiguille fibrée

Le volume d'interaction aiguille/tissu a été estimé à environ 2 mm^3, mais peut varier en fonction de la nature du tissu.

- <u>Choix de la diode laser à 405 nm</u>

Différents points ont guidés le choix de la longueur d'onde d'émission de la diode laser (405 nm) (70). En tout premier lieu il n'était pas question d'envisager une excitation en dessous de 360 nm, celle-ci étant potentiellement mutagène. Le second critère a reposé sur les données expérimentales qui ont montré que la fluorescence tissulaire excitée à 405 nm était plus importante qu'avec une excitation à

375 nm ou 458 nm. Enfin nous nous sommes positionnés dans un contexte d'industrialisation; il existait des diodes lasers émettant à 405 nm peu encombrantes et peu couteuses (diode utilisée dans les blueray).

- Test sur fantômes / biopsies congelées

Des mesures sur des « fantômes » (milieu denses) et sur des biopsies mammaires congelées ont montré une bonne concordance entre les spectres de fluorescence mesurés avec notre dispositif et ceux obtenus par un microscope confocal de fluorescence dans la bande 480 nm-700 nm.

2.2 Evolutions techniques : Vers le passage au dispositif clinique

2.2.1 Montage optique tout-fibré

Le prototype avait deux inconvénients rédhibitoires, son poids (plus de 30 kg avec les platines optiques) et surtout la nécessité, après chaque déplacement de l'appareil, de devoir le régler de nouveau, chose irréalisable par le personnel médical; il y avait très souvent besoin de repositionner des fibres par rapport aux objectifs de microscopes.

La solution à ce double problème a été le montage dit « tout fibré » tel qu'illustré Figure 16. L'ensemble cube séparateur, filtres, objectifs de microscope a été remplacé par un multiplexeur (n°2-Figure 16). Cet élément est depuis plusieurs années d'utilisation courante dans le domaine des télécommunications à 1,5 µm. Actuellement, il est possible d'avoir recours à ce type de solution pour des longueurs d'ondes dans le domaine du visible à des coûts raisonnables et même inférieurs à celui des platines optiques et des composants externes. Le multiplexeur est tout fibré, scellé dans un bloc de résine et il permet une stabilité mécanique du montage. Il présente en revanche un inconvénient dû à des substances fluorescentes le constituant, provoquant un artefact dans l'émission de fluorescence vers 460 nm (Figure 17).

Le montage est le suivant:

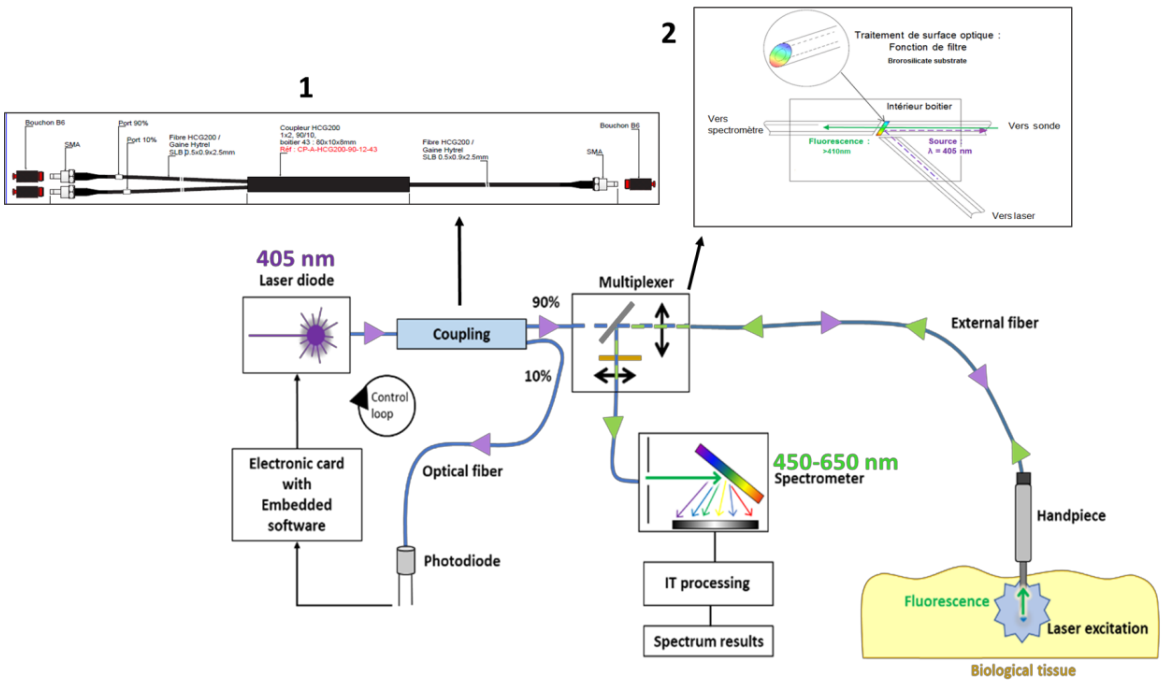

Figure 16 : Schéma du set-up "clinique"

L'évolution du dispositif comprend l'ajout d'un coupleur (n°1-Figure 16) qui permet d'assurer une puissance laser constante dans la fibre indépendamment des fluctuations de puissance de la diode laser au cours du temps (phase de chauffage, vieillissement du composant etc.). Une fraction de la puissance du laser est prélevée par le coupleur (environ 10%), cette fraction est mesurée par une photodiode et le signal de la photodiode est injecté dans une boucle d'asservissement. Celle-ci est calibrée lors de la fabrication du dispositif à l'aide d'un puissance-mètre en sortie de faisceau à la fabrication du dispositif.

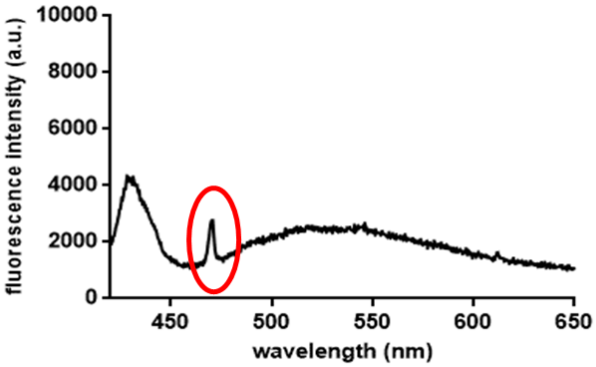

Figure 17 : Artefact du au multiplexeur visible sur la prise de fond du dispositif (cercle rouge).

Ce multiplexeur présente aussi l'avantage de transmettre un signal plus important que le système de multiplexage externe mis en place sur le premier prototype (moins de perte de signal).
Ce gain en flux sur le signal a permis de remplacer le spectromètre QE65000 par le modèle USB 2000+, beaucoup moins couteux (ce qui est favorable pour un dispositif commercial). Cependant, ce spectromètre génère plus de bruit et surtout présente une moins bonne sensibilité pour les signaux inférieurs à 500 nm comme le montrent les sensibilités relatives des barrettes CCD des deux spectromètres présentées dans la figure suivante.

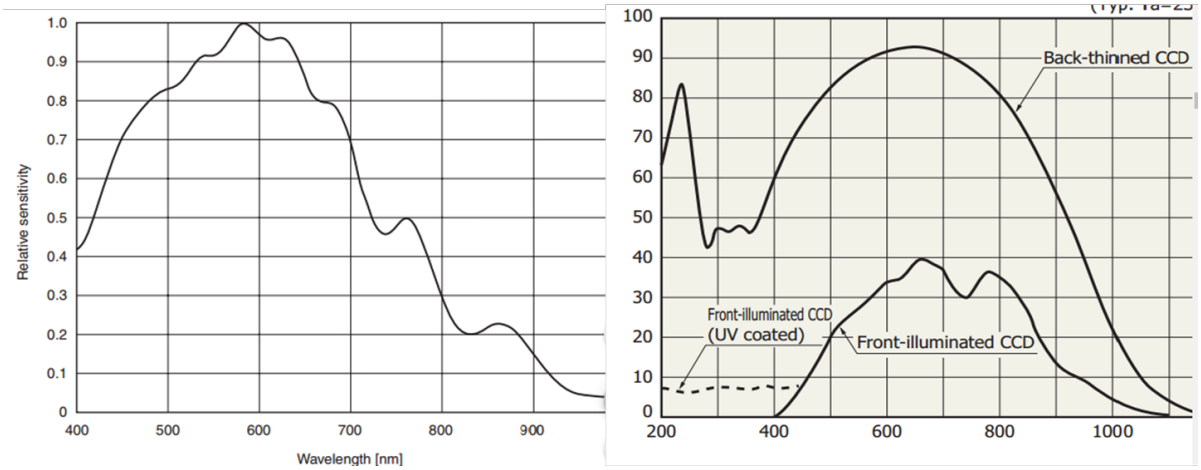

Figure 18 : Sensibilité relative des deux spectromètres USB2000 (à gauche) et QE65000 (à droite)

Le gain en flux apporté par le système a été mis à profit pour réduire le diamètre de l'aiguille à 25G et d'utiliser des fibres de diamètre de cœur de 200 µm.
Autre avancée majeure, le poids est passé de quelques dizaines de kg à quelques centaines de grammes.

2.2.2 Travail de la structure du faisceau en sortie d'aiguille

L'aiguille était initialement polie avec une granulométrie inférieure au micromètre. Dans cette configuration, il y a une succession de réflexions totales du faisceau lumineux sur la face de sortie de la fibre comme montré sur la Figure 19. Ainsi, au bout de quelques réflexions le faisceau s'éloignera des conditions de réflexion totale et sortira tangentiellement à la face de sortie de la fibre de la fibre au niveau de la pointe de l'aiguille Ce type de sortie du faisceau n'est pas idéal car, dans un soucis de calibration, nous nous devons de pouvoir assurer une distance reproductible entre la zone de sortie du faisceau et le matériel de calibration qui sera utilisé (voir paragraphe suivant). Or la longueur de l'aiguille n'est pas un paramètre parfaitement maitrisé en série ce qui occasionnerait un nombre de réflexions différent entre les aiguilles et donc des potentiels défauts de calibration.
Un inconvénient supplémentaire des aiguilles fortement polies est l'adhérence des cellules sur la face de sortie de la fibre par effet ventouse, ce qui pollue l'aiguille dès son entrée dans le tissu.

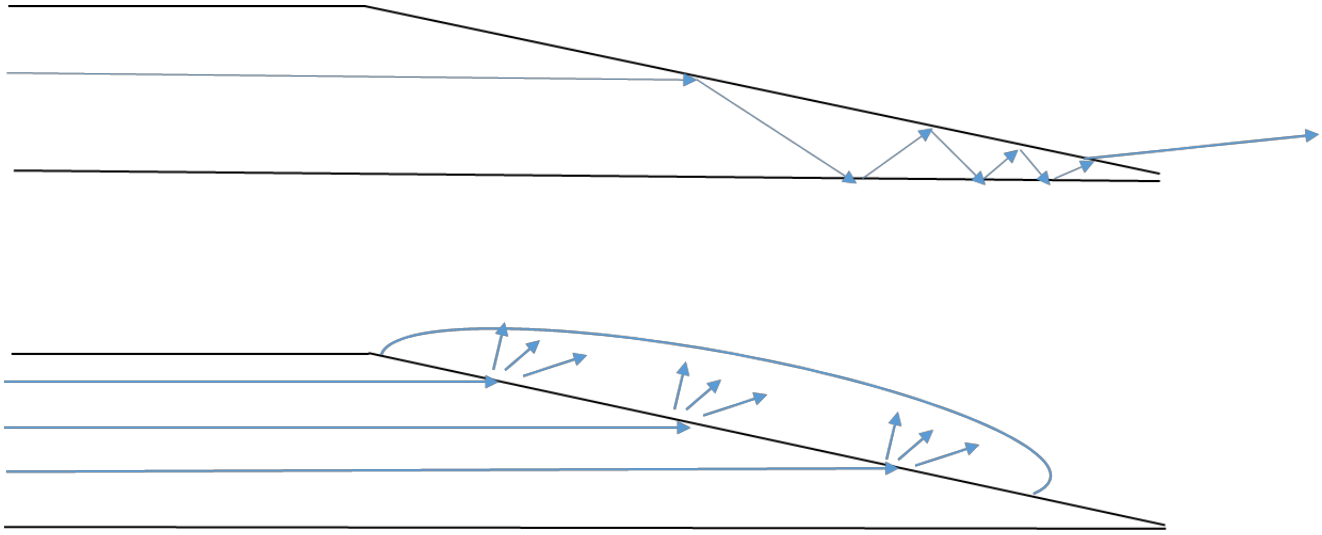

Figure 19 : Schéma de la caustique du faisceau sortant de l'aiguille à une granulométrie inférieure au micron (en haut) et à 5 microns (en bas).

La solution retenue pour s'assurer en priorité de la reproductibilité des aiguilles a été de polir l'aiguille à une granulométrie de 5 µm, ce qui rend la surface diffusante et permet un éclairement réparti sur toute la surface de l'aiguille (Figure 19). La sortie latérale de la lumière va permettre une calibration individuelle des aiguilles comme nous allons le voir au paragraphe suivant.

2.2.3 Fabrication et Calibration de l'aiguille fibrée et du montage optique

- <u>Fabrication de l'aiguille fibrée</u>

La fabrication de l'aiguille en « série » a été pensée afin de répondre à plusieurs exigences à la fois réglementaires (dans l'optique d'une utilisation en situation clinique) et pratiques :

- Règlementaires :
  - NF EN ISO 10993-1 : Evaluation biologique des dispositifs médicaux – Partie 1 : évaluation et essais au sein d'un processus de gestion du risque.

        - NF EN ISO 11135-1 2007 : Stérilisation des produits de santé – Oxyde d'éthylène – Partie 1 : exigences de développement, de validation et de contrôle de routine d'un processus de stérilisation pour des dispositifs médicaux.
    - Pratiques :
        - Connectique
        - Diamètre réduit
        - Matériau malléable
        - Biocompatibilité / stérilisation
        - Pénétration tissulaire / biseau
        - Calibration

L'aiguille fibrée est composée de plusieurs éléments permettant chacun de répondre aux exigences citées ci-dessus. Afin que l'aiguille soit connectée à la pièce à main (pièce que saisira le radiologue), un connecteur SMA à usage unique a été ajouté à la fin d'une canule de 25G/23G contenant la fibre optique. A la suite de ce connecteur, nous trouvons un petit tube en silicone monté sur cette canule. Ce dernier a un double rôle, d'une part il assure la protection du sertissage du connecteur SMA sur la canule, d'autre part il offre une sécurité afin que l'aiguille ne soit pas introduite trop en profondeur chez le patient. La canule est composée d'inox 316L de qualité médicale et biocompatible. Comme nous l'avons indiqué, cette canule est biseautée à 15° afin d'assurer un tranchant de l'aiguille et donc une meilleure pénétration tissulaire. Le process de fabrication de l'aiguille peut être résumé de la façon suivante (Figure 20).

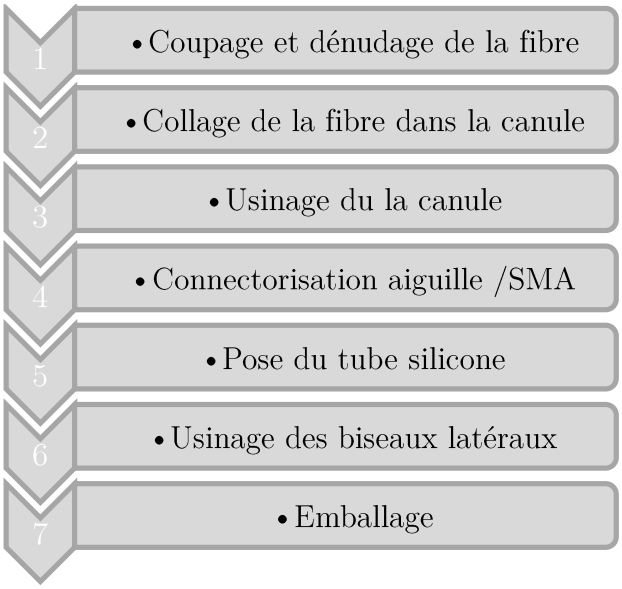

Figure 20 : Process simplifié de fabrication de l'aiguille fibrée

Pour satisfaire aux exigences de stérilité l'ensemble a subi une stérilisation à l'oxyde d'éthylène qui n'a d'ailleurs engendré aucune modification de la fluorescence.
L'aiguille utilisée lors des essais précliniques et cliniques est schématisée de la façon suivante (Figure 21):



Figure 21 : A gauche : schéma technique de l'aiguille. Au centre : biseau de l'aiguille. A droite : Vue d'ensemble de l'aiguille.

- <u>Calibration des aiguilles</u>

Il était nécessaire de calibrer chaque aiguille (lors de la fabrication en usine) et de les contrôler par la suite (en amont des examens) afin d'assurer des résultats reproductibles en terme de sensibilité de recueil des spectres de fluorescence.

Afin de maintenir la stérilité de l'aiguille, il n'était pas possible de calibrer les aiguilles en utilisant un liquide (d'indice proche des tissus). En effet en amont de l'examen il aurait fallu contrôler la calibration dans ce même liquide, affectant ainsi la stérilité. Nous avons donc dû mettre en place un système de calibration spécifique pouvant être stérilisé avec l'aiguille et pouvant être utilisé dans l'air. Le principe utilisé a été le suivant: l'aiguille a été centrée dans un capuchon fluorescent de calibration dont la fluorescence est reproductible et proche de l'émission maximale de la fluorescéine (~ 530 nm). Le centrage de l'aiguille dans ce système de calibration a été assuré par un capuchon de centrage et l'ensemble était soutenu par un capuchon de plus grande taille.

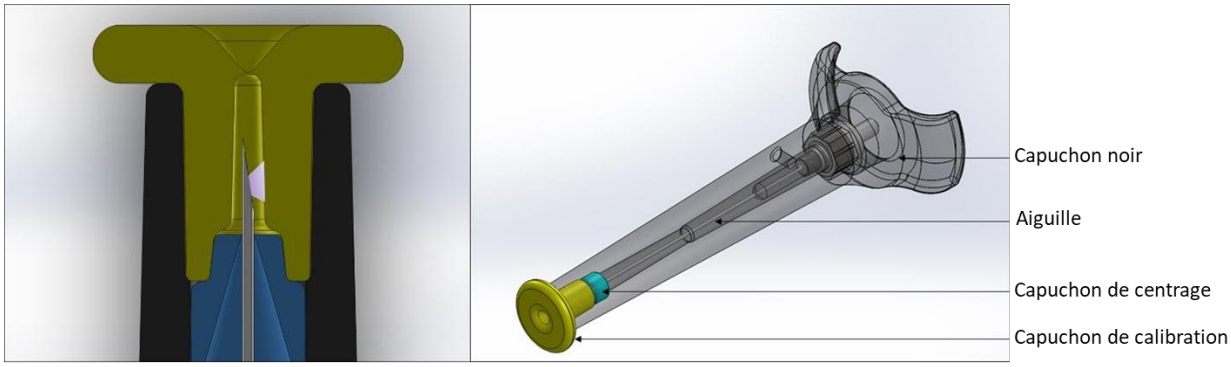

Figure 22 : Représentation du système utilisé lors de la calibration de l'aiguille. A gauche : Visualisation de la direction du faisceau lumineux éclairant le capuchon de calibration en sortie de l'aiguille fibrée. A droite : Vue d'ensemble du système de calibration.

L'exactitude de la mesure de fluorescence du capuchon de calibration est un élément essentiel dans la précision des résultats du dispositif et pourra être influencé par:

1. La position du biseau au niveau du capuchon jaune (taille de l'aiguille) (§ 2.2.2)
2. La reproductibilité de la caustique de l'aiguille (§ 2.2.2)
4. Le centrage de l'aiguille dans le capuchon transparent (Figure 22).

La valeur nominale de la fluorescence de ce capuchon de calibration à une puissance donnée (5mW en sortie de diode laser - défini par une consigne) est fixée à 15000 u.a de fluorescence à 530 nm dans l'air. Cette valeur a été prise sur un lot d'aiguilles étalons. Bien entendu cette valeur est conditionnée au fait que l'ensemble des dispositifs soit équivalent « optiquement », c'est-à-dire de sensibilité égale, ce point sera abordé ci-après.
Il convenait, en amont, de montrer que le comportement de ces aiguilles dans l'air était corrélable à son comportement dans l'eau (pour se rapprocher des conditions tissulaires). En d'autres termes, si la valeur nominale du capuchon de calibration varie à la hausse dans l'air pour une aiguille varie-t-il de la même façon dans l'eau (~ tissu) et inversement.

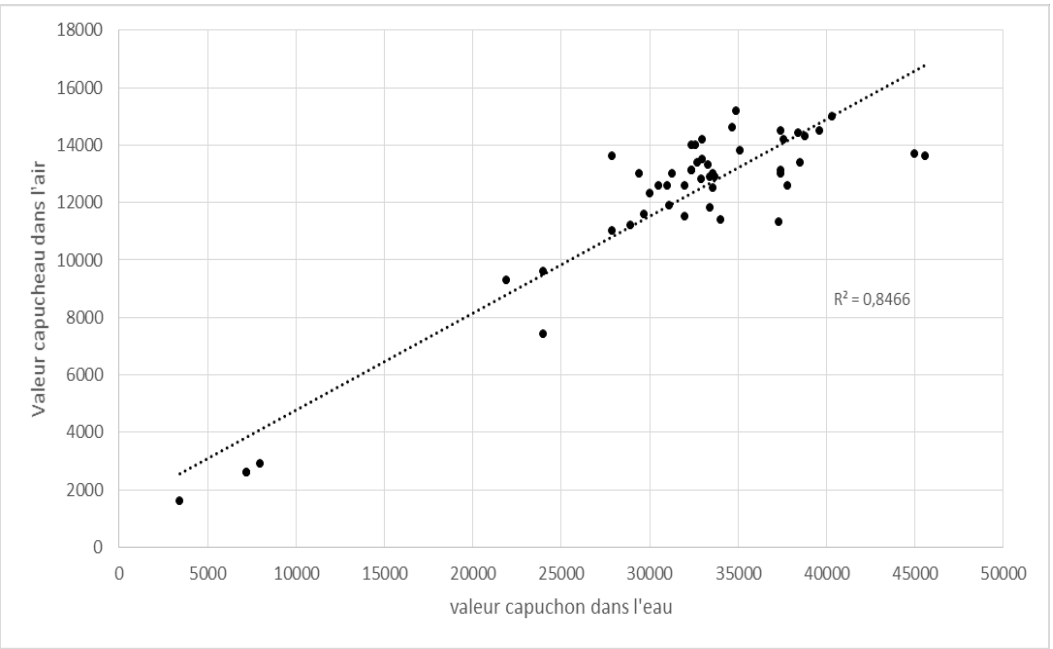

Figure 23 : Corrélation air/eau pour la calibration

Nous remarquons ici qu'il existe une relation quasiment linéaire entre la valeur de la fluorescence du capuchon dans l'eau et dans l'air. Ainsi nous pouvons sérieusement supposer que des mesures de calibration dans l'air sont suffisantes pour détecter d'éventuelles aiguilles défectueuses. Ces mesures de fluorescence du capuchon de calibration dans l'air ont ensuite été intégrées au numéro de série de chacune des aiguilles. C'est à l'aide de ce numéro de série, signant la fluorescence au moment de la fabrication en usine, et la mesure de contrôle en amont de l'examen que nous pouvons évaluer une éventuelle « déviation » de l'aiguille dans le temps. Une variation de ±20% à cette valeur nominale est jugée acceptable et un coefficient était appliqué directement via le logiciel afin de « corriger » l'aiguille. Toute aiguille présentant une dispersion de la fluorescence supérieure à 20% est directement rejetée.

- <u>Calibration des montages optiques en sensibilité</u>

L'objectif de cette calibration est d'assurer une reproductibilité en sensibilité des montages optiques utilisés (essentiellement en « clinique »). En effet, les différents éléments du système optique ont des caractéristiques qui peuvent varier d'un composant à l'autre. Cette calibration permet donc une

uniformisation des résultats donnés par le dispositif. Cette calibration, comme dans le cas des aiguilles, a été effectuée en comparaison d'un montage optique étalon et consiste à générer un ratio qui ramène l'ensemble de nos signaux à ceux obtenus sur le montage étalon selon la formule suivante.

$$Ratio\ (\lambda) = \frac{Spectre\ Etalon\ (\lambda)}{Spectre\ dispositif\ \text{à}\ étalonner(\lambda)} \qquad \text{(Eq. 1)}$$

Les spectres sont générés par une lampe de calibration permettant d'obtenir un spectre d'intensité non nulle dans notre gamme de longueur d'onde d'intérêt (420 nm-750 nm). Afin de prendre en compte l'usure des outils de calibration (lampes, fibres…), deux spectromètres « clones » de l'étalon ont été mis en place. Grâce à ce ratio, ils présentent la même sensibilité que l'étalon et il est désormais possible d'observer la variation de l'étalon au cours du temps.

$$Variation\ (\lambda) = \frac{Spectre\ Etalon\ (\lambda)}{Spectre\ Clone\ (\lambda)} \qquad \text{(Eq. 2)}$$

Au final, on en déduit :

$$Ratio\ (\lambda) = \frac{Spectre\ Etalon\ \ (\lambda)}{Variation(\lambda)\ x\ Dispositif\ \text{à}\ étalonner(\lambda)} \qquad \text{(Eq. 3)}$$

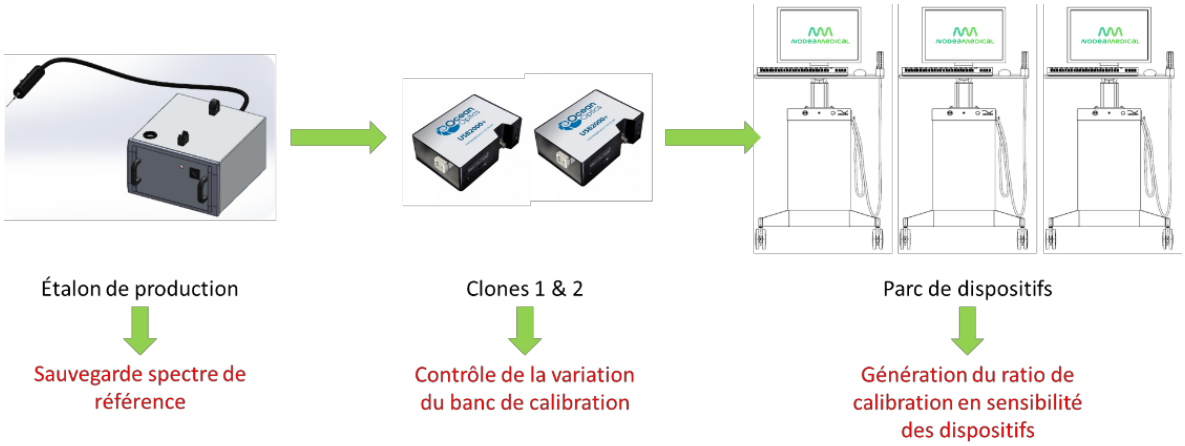

Figure 24 : Principe du clonage des dispositifs

La troisième composante importante du dispositif est le logiciel de recueil de la fluorescence. Celui-ci a été conçu afin de permettre un recueil et une analyse des spectres de fluorescence tissulaire en temps réel. Au cours des différentes études ce logiciel a évolué et permet définir le nombre de spectres recueillis par mesure (temps d'intégration) ainsi que le pas de longueur d'onde. Ces paramètres sont décrits plus spécifiquement dans le « Matériel et Méthode » des articles présentés dans cette thèse.

- Correction des variations intrinsèques de fluorescence

Les poussières et les résidus de colle issus de la fabrication de l'aiguille fibrée peuvent engendrer une fluorescence parasite. Comme le montre la Figure 25, cette fluorescence parasite à tendance à diminuer dans un premier temps, car ces résidus sont photo-détruits, puis se stabiliser. Nous avons voulu prendre en compte ce phénomène et induire une correction de ce signal parasite.
Il a donc fallu évaluer cette décroissance de fluorescence qui peut être décrite par la formule suivant.

$$I(t) = A.e^{-B(t)} + K \qquad \text{(Eq. 4)}$$

Chaque aiguille possède le même type de variation aux coefficients A et B près.
L'idée est de venir calculer A et B grâce à une mesure à deux instants t1 = 10 s et t2 = 30 s. afin de prédire la variation par la résolution d'un système d'équation à deux inconnues.
Sur la figure ci-dessus, on remarque que le photoblanchiment a chuté de 250 u.a au bout de 4 minutes (vert) contre 1600 u.a lorsqu'il n'est pas corrigé (rouge). La correction permet de gagner un facteur 6 sur la précision de la mesure. Une chute de 250 u.a ou même 300 u.a est acceptable. En effet, une telle variation n'est pas considérée comme significative devant le bruit du spectromètre qui est de 150 u.a. De plus, le laser reste allumé au maximum 2 minutes (cumulées) pendant un examen, ce qui diminue l'erreur de correction.

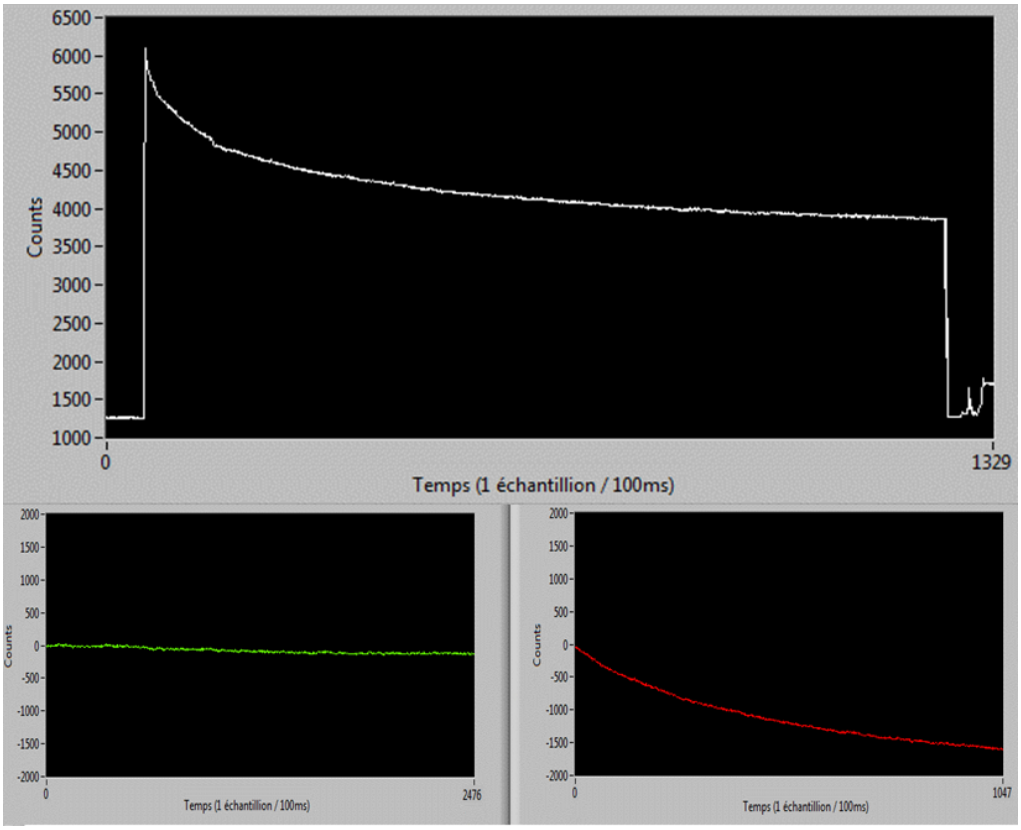

Figure 25 : En haut : Courbe caractéristique de la décroissance exponentielle. En bas gauche : signal corrigée. En bas droite : signal non corrigé.

3

Utilisation du dispositif expérimental dans l'aide au diagnostic des tumeurs mammaires et pulmonaires *ex vivo et in vivo*

Les travaux fondateurs de Lama Alchab (70,73) ont permis d'obtenir des résultats prometteurs dans l'utilisation du dispositif d'aiguille fibrée pour discriminer par spectroscopie de fluorescence des lésions bénignes et malignes provenant de biopsies mammaires congelées.
Les étapes suivantes, du cahier des charges, pour valider notre dispositif et notre méthode d'analyse spectrale *in situ* de tumeurs étaient :
- de faire évoluer le design du dispositif pour le rendre compatible avec une utilisation auprès des patients, conviviale pour les praticiens et d'un cout raisonnable tel que décrit dans le chapitre 2,
- de poursuivre les travaux initiaux sur des pièces opératoires mammaires non congelées (étude préclinique),
- d'étendre la démarche à une étude clinique multicentres,
- de valider notre approche d'aide au diagnostic des tumeurs mammaires à d'autres tumeurs telles celles du poumon ou du foie.

L'étude préclinique a pu être développée grâce à une collaboration, avec l'institut Gustave Roussy et l'institut Mutualiste Montsouris de Paris, qui nous a permis d'avoir accès à de nombreuses pièces opératoires issues des chirurgies mammaires (tumorectomies ou mastectomies). Dans le cadre de cette première utilisation de notre dispositif d'aiguille fibrée sur des pièces opératoires directement en sortie de bloc opératoire, nous n'avons sélectionné que des pathologies nodulaires (bénignes et malignes) afin de pouvoir les observer plus facilement macroscopiquement.
Cette étude dite préclinique *ex vivo* a permis de mettre en évidence une différence de fluorescence entre les nodules bénins de type fibroadénome ou tumeur phyllode de grade 1 et les nodules malins de type CCI (carcinome canalaire infiltrant) et CLI (carcinome lobulaire infiltrant). Ce travail a fait l'objet d'un premier article (article 1) publié dans la revue European Radiology.

Sur la base de ces résultats, l'étude clinique multicentres (10 centres) a pu être engagée.

Il s'agissait alors d'utiliser le dispositif clinique non plus sur des pièces opératoires, mais dans les conditions visées, c'est-à-dire directement dans le sein des femmes, sous guidage échographique. La réalisation de cette étude *in vivo* a conduit à des modifications du dispositif clinique (chapitre 2) telles que le remplacement du spectrophotomètre, l'amélioration de l'acquisition des mesures en termes de résolution spectrale (un point tous les 5 nm au lieu de 20 nm), la définition du nombre de mesure à effectuer mais aussi la modification de la taille des aiguilles dans certains cas. Le recrutement en termes de pathologies a aussi été élargi par rapport à l'étude préclinique conduisant à poser des limites d'utilisation de notre dispositif clinique.
Si l'on se limite aux lésions de type papillomes et aux carcinomes lobulaires invasifs rapportés dans l'article 2 (Proceeding of SPIE), nous pouvons confirmer que notre dispositif expérimental permet de discriminer *in vivo* les lésions bénignes et malignes. Au contraire, si l'on s'intéresse à l'ensemble des cas de notre étude clinique (200), les performances du dispositif clinique ne sont plus aussi tranchées.
Une partie de ce chapitre est consacré (i) à une étude critique de l'algorithme de traitement des données développé par la société Nodea Medical et (ii) à une démonstration à travers l'analyse de deux pathologies mammaires les plus répandues (les fibroadénomes pour les lésions bénignes et les carcinomes canalaires infiltrants pour les lésions malignes) des limites d'utilisation du dispositif clinique.

Parallèlement aux études préclinique et clinique réalisées sur le sein, nous avons répondu au dernier point de notre cahier des charges en nous intéressant aux lésions pulmonaires. Nous avons relevé dans le chapitre 1 introductif que l'aide au diagnostic des tumeurs broncho-pulmonaires est un véritable besoin pour les radiologues et les chirurgiens. En effet, les procédures mises en jeu à l'heure actuelle pour ce diagnostic peuvent ne pas être sans risque (pneumothorax lors de la biopsie transpariétale par exemple), longues (attente de l'histologie finale lors d'une biopsie extemporanée) ou encore couteuses (TEP scanner). Dans le cadre d'une collaboration avec le service de chirurgie thoracique de l'hôpital Nord de Marseille, nous avons pu tester notre dispositif clinique au sein de lésions broncho-pulmonaires bénignes et malignes directement au bloc opératoire après la résection chirurgicale. Cette étude a fait l'objet de l'article publié dans PlosOne (article 3) et a permis d'estimer une première performance diagnostic de la technique dans le cas de lésions broncho-pulmonaires.

Article

Preclinical ex vivo evaluation of the diagnostic performance of a new device for *in situ* label-free fluorescence spectral analysis of breast masses

European Radiology – 2018

European Radiology
https://doi.org/10.1007/s00330-017-5228-7

BREAST

Preclinical ex vivo evaluation of the diagnostic performance of a new device for in situ label-free fluorescence spectral analysis of breast masses

Marie-Christine Mathieu[1] · Alexis Toullec[2] · Charlotte Benoit[3] · Richard Berry[4] · Pierre Validire[4] · Pauline Beaumel[3] · Yves Vincent[5] · Pierre Maroun[1] · Philippe Vielh[1] · Lama Alchab[2] · René Farcy[6] · Hélène Moniz-Koum[3] · Marie-Pierre Fontaine-Aupart[2] · Suzette Delaloge[1] · Corinne Balleyguier[1]

Received: 18 April 2017 / Revised: 7 November 2017 / Accepted: 30 November 2017
© European Society of Radiology 2018

Abstract

Objectives To assess the diagnostic performance of a new device for in situ label-free fluorescence spectral analysis of breast masses in freshly removed surgical specimens, in preparation for its clinical development.

Methods Sixty-four breast masses from consenting patients who had undergone either a lumpectomy or a mastectomy were included. Label-free fluorescence spectral acquisitions were obtained with a 25G fibre-containing needle inserted into the mass. Data from benign and malignant masses were compared to establish the most discriminating thresholds and measurement algorithms. Accuracy was verified using the bootstrap method.

Results The final histological examination revealed 44 invasive carcinomas and 20 benign lesions. The maximum intensity of fluorescence signal was discriminant between benign and malignant masses ($p < .0001$) whatever their sizes. Statistical analysis indicated that choosing five random measurements per mass was the best compromise to obtain high sensitivity and high negative predictive value with the fewest measurements. Thus, malignant tumours were identified with a mean sensitivity, specificity, negative and positive predictive value of 98.8%, 85.4%, 97.2% and 93.5%, respectively.

Conclusion This new in situ tissue autofluorescence evaluation device allows accurate discrimination between benign and malignant breast masses and deserves clinical development.

Key Points

- *A new device allows in situ label-free fluorescence analysis of ex vivo breast masses*
- *Maximum fluorescence intensity discriminates benign from malignant masses ($p < .0001$)*
- *Five random measurements allow a high negative predictive value (97.2%)*

Keywords Fresh breast mass · Optical imaging · Real-time diagnosis · Endogenous fluorescence · Minimally invasive device

Marie-Christine Mathieu and Alexis Toullec contributed equally to this work.

Electronic supplementary material The online version of this article (https://doi.org/10.1007/s00330-017-5228-7) contains supplementary material, which is available to authorized users.

✉ Marie-Christine Mathieu
Marie-Christine.MATHIEU@gustaveroussy.fr

[1] Gustave Roussy, 114 rue Edouard Vaillant, 94805 Villejuif, France

[2] Institut des Sciences Moléculaires d'Orsay (ISMO), CNRS, Univ. Paris-Sud, Université Paris-Saclay, F-91405 Orsay, France

[3] Nodea Medical, 1 mail du Pr Georges Mathé, 94800 Villejuif, France

[4] Institut Mutualiste Montsouris, 42 Boulevard Jourdan, 75014 Paris, France

[5] Hôpital Privé d'Antony, 1 Rue Velpeau, 92160 Antony, France

[6] Laboratoire Aimé Cotton, Université Paris-Sud, ENS Cachan, CNRS, Université Paris-Saclay, 91405 Orsay Cedex, France

Published online: 05 January 2018

Introduction

Breast imaging identifies suspicious breast masses, classified as BI-RADS 4 or 5, which normally require image-guided biopsy and histological diagnosis. However, mammographic screening is associated with high false-positive findings, with up to 70% of identified suspicious masses being ultimately benign [1, 2]. Alternative techniques need to be developed to help the reclassification of theses lesions.

Tissue autofluorescence is the natural emission of light by endogenous fluorophores in cells (NAD(P)H, flavins, etc.) or stroma (elastin and collagen), which is observable without injecting exogenous products [3]. In oncology, the differential expression between endogenous fluorophores in cancerous and non-cancerous lesions reflects in situ metabolic and/or structural changes.

Several applications of a fluorescence system included in an endoscopic device were reported for the surface screening of different organs such as lung, cervix, colon or oesophagus [4–7]. Alfano and co-workers were the first to investigate spectral label-free fluorescence on ex vivo breast surgical specimens showing significant differences between benign and malignant masses [8–10]. Other studies conducted by Gupta et al. [11], Majumder et al. [12], Palmer et al. [13] or more recently Chowdary et al. [14] confirmed these results. Another technique called diffuse reflectance spectroscopy (DRS) (quantification of reflected light under ultraviolet/visible excitation) used alone or in combination with fluorescence permits also to differentiate malignant from benign masses on breast biopsies ex vivo [15]. To our knowledge none of these techniques have been used in vivo.

In this context, a minimally invasive medical device, named Probea®, was developed with the aim of evaluating intranodular fluorescence signal, in order to discriminate benign and malignant lesions of both superficial and in-depth organs. Probea® consists of a 405-nm laser diode transmitting light through a fibre-containing needle to excite tissues surrounding the needle tip and provide real-time autofluorescence spectral analysis of lesions from 460 nm to 650 nm. A preliminary qualitative study was performed on frozen breast biopsy samples from seven patients [16]. More recently, it was reported that Probea® was able to distinguish ex vivo non-small cell lung cancers from non-tumorous lesions to facilitate the diagnosis of lung cancer [17].

The purpose of this preclinical study was to assess the diagnostic performance of Probea® on fresh ex vivo surgical specimens bearing breast masses, in order to determine relevant parameters to best discriminate between benign and malignant breast masses.

Materials and methods

Materials

This prospective study was approved by our institutional review board. All patients gave a written informed consent allowing the use of their removed tissue for this research. This study was performed on fresh surgical specimens between November 2012 and June 2014 in six centres or hospitals (Table S1). Inclusion criteria were untreated occult or palpable masses of any size (5–85 mm in the study) requiring excisional surgery. A series of 79 consecutive masses in 78 patients were considered. However, 15 masses were excluded because of prototype technical issues ($n = 7$) or uncertain mass location ($n = 8$). Finally, 64 masses from 63 patients (one patient with two lesions) were evaluated.

For the purpose of the study, all histological analyses of surgical specimens were made by a senior experienced pathologist (M.C.M.), in accordance with the World Health Organization classification [18].

Instrumentation and experimental protocol

The Probea® experimental device has been extensively described [16]. For this study, a miniaturized model more suited to clinical application was designed. Briefly, light excitation

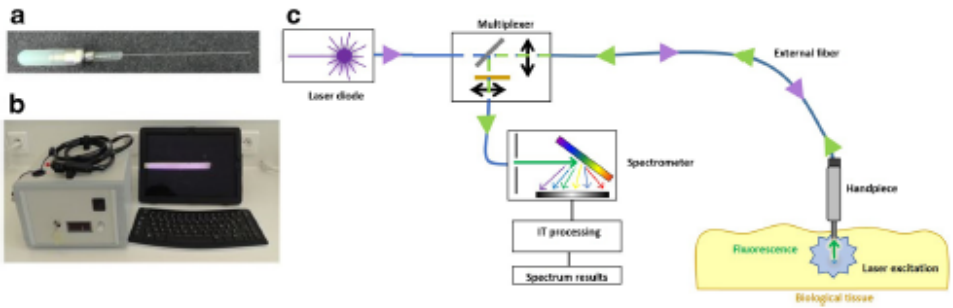

Fig. 1 Probea®. **a** 25-Gauge fibre-containing needle. **b** Preclinical device. **c** Experimental set-up. Adapted from [16]

Eur Radiol

Table 1 Patient and lesion characteristics

Benign lesions		Malignant lesions	
Nb of lesions	20	Nb of lesions	44
Nb of autofluorescence measurements	146	Nb of autofluorescence measurements	345
Nb of patients	20	Nb of patients	43
Age range (mean)	16–65 (38)	Age range (mean)	36-88 (60)
BMI range (mean) (NA)	15.8-34.6 (23.3) (1)	BMI range (mean)	17.5–39.5 (25.3)
Nb of postmenopausal patients (NA)	3 (0)	Nb of postmenopausal patients (NA)	28 (1)
BI-RADS classification	*n*	BI-RADS classification	*n*
BI-RADS 2	1 (5%)	BI-RADS 2	0
BI-RADS 3	4 (20%)	BI-RADS 3	1 (2.3%)
BI-RADS 4	10 (50%)	BI-RADS 4	17 (38.6%)
BI-RADS 5	0	BI-RADS 5	21 (47.7%)
NA	5 (25%)	NA	5 (11.4%)
Preoperative diagnosis	*n*	Preoperative diagnosis	*n*
None	2 (10%)	None	1 (2.3%)
Fine needle aspiration biopsy	1 (5%)	Fine needle aspiration biopsy	11 (25%)
Core biopsy	16 (80%)	Core biopsy	32 (72.7%)
NA	1 (5%)	NA	0
Type of surgery	*n*	Type of surgery	*n*
Lumpectomy	20 (100%)	Lumpectomy	26 (59%)
Mastectomy	0	Mastectomy	18 (41%)
Lesion size		Lesion size	
Range (mean) (median)	18–85 (35) (30) mm	Range (mean) (median)	5–60 (22) (19) mm
Histological type	*n*	Histological type	*n*
Fibroadenoma	15 (75%)	Invasive ductal carcinoma	38 (86.3%)
Grade 1 phyllode tumour	3 (15%)	Invasive lobular carcinoma	4 (9.1%)
Cyst	1 (5%)	Adenoid cystic carcinoma	1 (2.3%)
Radial scar	1 (5%)	Mucinous carcinoma	1 (2.3%)
		Grade	*n*
		1	10 (22.7%)
		2	21 (47.7%)
		3	9 (20.5%)
		NA	4 (9.1%)
		Mitosis activity	*n*
		1	20 (45.5%)
		2	9 (20.5%)
		3	13 (29.5%)
		NA	2 (4.5%)
		Ki67 expression % range (mean)	2–70 (23)
		NA	22
		Receptor status	
		ER positive	37 (84.1%)
		PR positive	32 (72.7%)
		HER2 positive	4 (9.1%)

BMI body mass index, *ER* oestrogen receptor, *HER2* human epidermal growth factor 2 receptor, *NA* not available, *PR* progesterone receptor

Springer

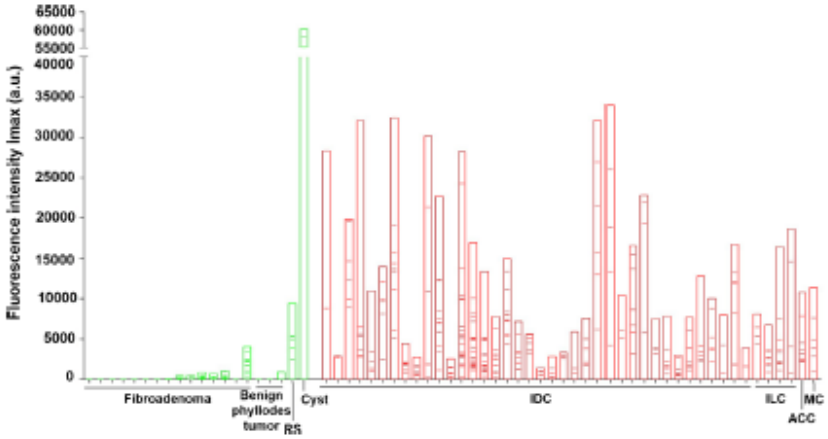

Fig. 2 Imax autofluorescence intensity displayed by lesions, according to lesion type. Each bar indicates Imax autofluorescence intensity of a lesion. Symbols within bars correspond to autofluorescence intensity obtained for each measurement performed in the lesion. Benign masses (green bars): fibroadenoma: $n = 105$ measurements in 15 masses, benign phyllode tumour: $n = 31$ measurements in 3 masses, RS: $n = 6$ measurements in 1 mass, cyst: $n = 4$ measurements in 1 mass. Malignant masses (red bars): IDC: $n = 303$ measurements in 38 masses, ILC: $n = 28$ measurements in 4 masses, ACC: $n = 8$ measurements in 1 mass, MC: $n = 6$ measurements in 1 mass. ACC adenoid cystic carcinoma, IDC invasive ductal carcinoma, ILC invasive lobular carcinoma, MC mucinous carcinoma, RS radial scar

and capture of the autofluorescence signals from tissue were achieved by the same optical fibre (HCP 200 multi-mode fibre, SEDI-ATI, France) inserted in a 25-gauge needle and separated through a multiplexer (SEDI-ATI, France) (Fig. 1c). Fluorescence signal was then directed to a spectrometer equipped with a charge-coupled device detector (QE 65000, Ocean Optics). The custom-made ProbeaSoft® software processed the autofluorescence spectral analysis in real time from 460 nm to 650 nm and allowed 20 spectra to be recorded per second. This enable a precise quantification of autofluorescence intensities at the expense of the spectral resolution (20 nm increments), by comparison to the prototype previously described [16]. The 405-nm excitation wavelength was chosen as the best compromise for (1) excitation of both cellular (NADH, FAD) and tissular (collagen, elastin) endogenous fluorophores and (2) patient safety considerations. Indeed, the needle laser output power was set at 1 mW (verified before each experiment), thus fulfilling the laser specifications required for a class 2 laser [19].

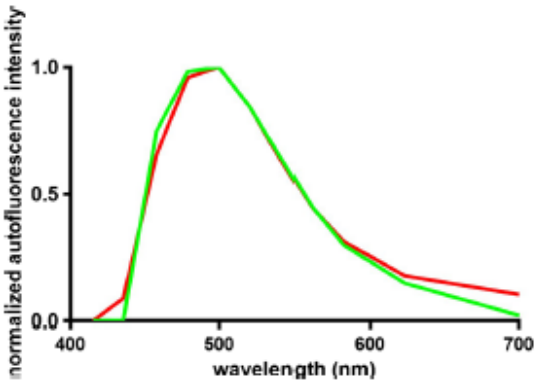

Fig. 3 Example of normalized autofluorescence spectra obtained from a fibroadenoma and an invasive carcinoma. Fibroadenoma (green line), lesion size 28 mm, and a moderately differentiated invasive ductal carcinoma (red line), lesion size 14 mm, were removed from a 33-year-old and a 49-year-old woman, respectively

Before any experiment on breast masses, the Probea® device was calibrated using reference materials. Once the laser was heated ensuring a stable signal over time, the background signal was recorded and subtracted from each spectral acquisition. All experiments were performed using the same device. Intranodular measurements with Probea® were performed as soon as possible after surgery. A measurement consisted in inserting the needle inside the mass and recording fluorescence for at least 5 s after the needle was positioned to collect 100 fluorescence spectra. Measurement areas were identified by the senior pathologist in order to have representative data for each lesion. To optimize future clinical practice, the number of measurements per mass varied. Thus, 1–6 measurements were performed in 16 masses (about 1 min examination time), 7–10 measurements in 36 masses (about 1.5–2 min examination time) and more than 10 measurements in 12 masses (about 2–2.5 min examination time) regardless of tumour size. For each measurement, the spectrum exhibiting the maximum intensity (Imax) in arbitrary units (a.u.) was selected for statistical analysis.

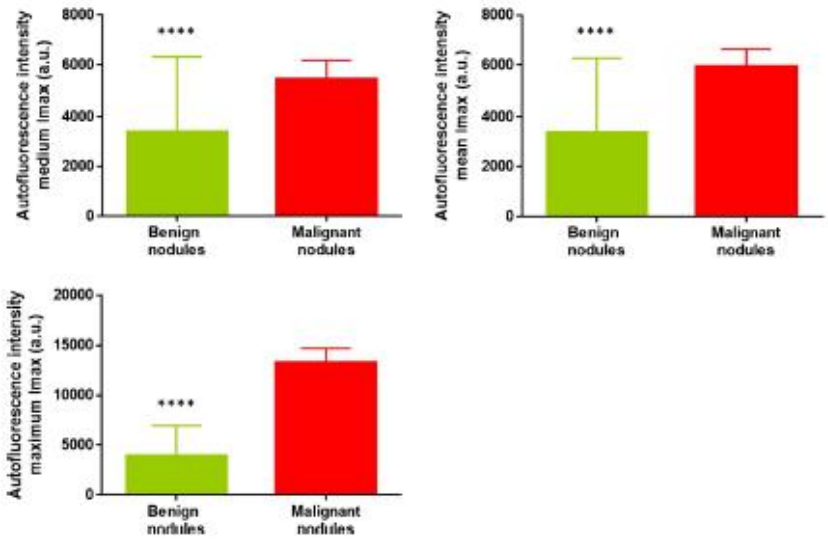

Fig. 4 Median, mean and maximal Imax values in benign and malignant nodules. Benign masses (green bars): $n = 20$ (fibroadenoma: $n = 15$, benign phyllode tumour: $n = 3$, radial scar: $n = 1$, cyst: $n = 1$). Malignant masses (red bars): $n = 44$ (invasive ductal carcinoma: $n = 38$, invasive lobular carcinoma: $n = 4$, adenoid cystic carcinoma: $n = 1$, mucinous carcinoma: $n = 1$)

Statistical analyses

To identify the most relevant parameter(s) to discriminate between benign and malignant masses, a Fisher test was performed on the 64 masses, using minimal, median, mean and maximal values of Imax among the different measurements performed per mass. The results are presented as means and a $p < .05$ was considered significant.

A receiver operating characteristic (ROC) curve was then used to determine the optimum autofluorescence intensity thresholds for identification of carcinomas with the highest possible sensitivity and negative predictive values (NPV). The bootstrap method was also performed to check the accuracy of the chosen Imax threshold. The method was applied to 1000 bootstrap samples. In order to determine the optimal number of measurements, 1–6 measurements were randomly chosen from all those performed per mass and this random selection was repeated 50 times. The corresponding sensitivity, specificity, positive predictive values (PPV) and NPV were calculated using the fluorescence intensity thresholds defined above.

Statistical analyses were performed using SAS V9.4 software (2013, SAS).

Results

Autofluorescence analysis

Histological analysis revealed that masses were benign lesions in 20 cases and invasive carcinomas in 44 cases (Table 1).

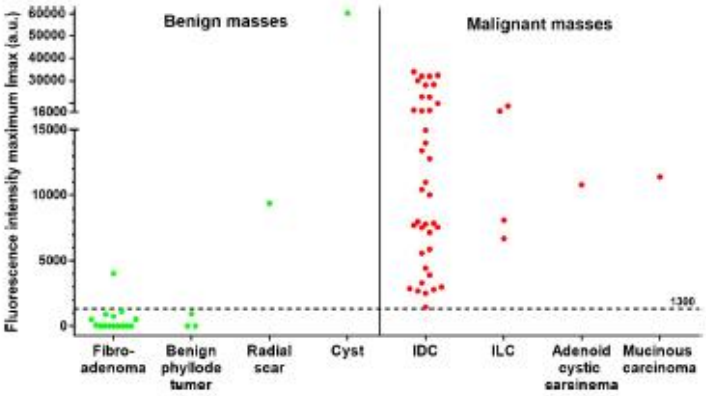

Fig. 5 Distribution of maximum Imax values in benign and malignant masses. Benign masses (green dots): fibroadenoma: $n = 15$, benign phyllode tumour: $n = 3$, radial scar: $n = 1$, cyst: $n = 1$. Malignant masses (red dots): IDC: $n = 38$, ILC: $n = 4$, adenoid cystic carcinoma: $n = 1$, mucinous carcinoma: $n = 1$. IDC invasive ductal carcinoma, ILC invasive lobular carcinoma

Table 2 Diagnostic performance based on maximum intensity values for the absence of autofluorescence and the 1300-a.u. threshold

					p value
Absence of autofluorescence	TP = 44	TN = 10	FP = 10	FN = 0	< .001
	Se = 100%	Sp = 50%	NPV = 100%	PPV = 81.5%	
Threshold of 1300 a.u.	TP = 44	TN = 17	FP = 3	FN = 0	< .001
	Se = 100%	Sp = 85%	NPV = 100%	PPV = 93.6%	

Values were calculated from the maximum Imax obtained per mass considering the whole range of measurements. An absence of autofluorescence indicated that the maximum intensity measured in the mass was equal to 0

TP true positive, *TN* true negative, *FP* false positive, *FN* false negative, *Se* sensitivity, *Sp* specificity, *NPV* negative predictive value, *PPV* positive predictive value

The autofluorescence intensity signals appeared different between benign and malignant masses (Fig. 2). Benign lesions exhibited no or very low fluorescence signal, whereas for malignant ones, at least one Imax measurement was higher than 1300 a.u. It is noteworthy that both benign and malignant cases displayed intra- and inter-mass heterogeneous Imax (Fig. 2). With the spectral resolution of this prototype (20 nm increments), the emission wavelength associated with the Imax value was similar for both benign and malignant masses (~500 nm, $p = 1$) (Fig. 3).

Relevant parameters to identify benign and malignant masses

To determine the most relevant parameters to distinguish between benign and malignant lesions, median, mean and maximum Imax values per mass were analysed (Fig. 4). These three values were significantly lower for benign masses compared to carcinomas ($p < .0001$). However, the most relevant parameter to discriminate benign from malignant tumours was the maximum Imax value. It was constantly higher than 1300 a.u. for all carcinomas (44 cases) and less than 1100 a.u. for 17/20 cases (i.e. 14 fibroadenomas and 3 benign phyllode tumours) of benign masses including 10 non-fluorescent cases (Fig. 5). Only one fibroadenoma and two specific benign lesions, respectively a radial scar and a cyst, displayed high autofluorescence intensities.

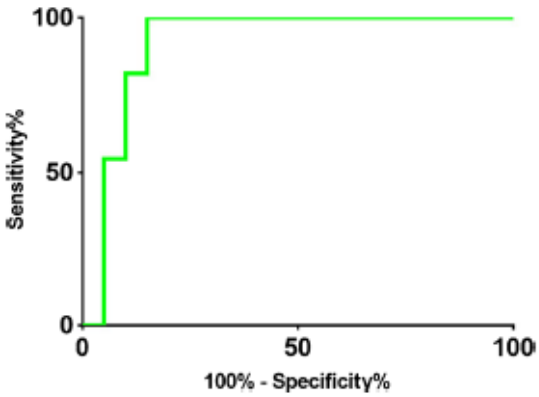

Fig. 6 ROC curve performance for the maximum Imax

The maximum threshold of 1300 a.u. allowed us to identify benign and malignant tumours with sensitivity, specificity, NPV and PPV of 100%, 85%, 100% and 93.6% respectively (Table 2), and with an AUC of 0.92 (Fig. 6). This threshold was thus retained for further analyses and was validated with the bootstrap method indicating its relevance in 99% of the 1000 samples generated.

Diagnostic performance of Probea®

To be suitable for clinical practice, the device must be able to discriminate between benign and malignant masses with the fewest measurements possible. Optimization of this parameter was performed using both experimental and statistical approaches. The number of measurements performed per mass did not significantly modify the maximal Imax value observed in benign lesions ($p = .43$) and carcinomas ($p = .82$; data not shown). The diagnostic performance of Probea® was evaluated after selecting 50 random Imax samples of 1–6 measurements per mass. When the number of measurements was increased, sensitivity and NPV increased, while specificity and PPV slightly decreased (Table 3). Five measurements appeared to be optimal, providing a mean sensitivity of 98.8% and a mean NPV of 97.2%, associated with a mean specificity of 85.4% and a mean PPV of 93.5%.

Discussion

In this preclinical study, we have demonstrated that ex vivo autofluorescence analysis of breast masses using the Probea® device allows the discrimination of benign from malignant ones. The best parameter was the maximum fluorescence intensity. Furthermore, we showed that five measurements per mass were necessary but also sufficient to reach 98.8% sensitivity and an NPV of 97.2%.

The substantial difference in autofluorescence intensities between benign and malignant masses supports previous

Table 3 Diagnostic performance based on maximum Imax values per mass for the 1300-a.u. threshold

50 random sampling	*N*	Se Mean (min–max)	Sp Mean (min–max)	NPV Mean (min–max)	PPV Mean (min–max)	*p* value
1 measurement	53	79 (67–89)	88.8 (82–94)	67 (54–79)	93.7 (89–97)	< .001
2 measurements	53	78.9 (64–92)	88 (82–94)	66.8 (54–83)	93.3 (89–97)	< .001
3 measurements	53	95.6 (89–100)	86.5 (82–88)	90.7 (79–100)	93.7 (92–95)	< .001
4 measurements	53	98.2 (92–100)	85.8 (82–88)	95.9 (83–100)	93.7 (92–95)	< .001
5 measurements	48	98.8 (94–100)	85.4 (82–88)	97.2 (88–100)	93.5 (92–95)	< .001
6 measurements	36	99.5 (97–100)	81.9 (79–86)	98.7 (92–100)	93 (92–94)	< .001

50 random samples of one to six measurements were drawn. The diagnostic performance was calculated using the 1300-a.u. threshold. Only masses from which at least five measurements ($n = 53$) were initially made were included in the random sample of one to four measurements, whereas masses from which at least six ($n = 48$) and seven measurements were made ($n = 36$) were retained for the random sample of five and six measurements, respectively

Se sensitivity, *Sp* specificity, *NPV* negative predictive value, *PPV* positive predictive value

results obtained on frozen breast samples [16], indicating that carcinomas emit a stronger autofluorescence signal than healthy tissues. The fluorescence variations may be explained by changes in stromal and/or cellular fluorophore expression. In the case of collagen, non-fluorescent types constitute the stromal fibres of benign breast masses [20], which is in agreement with the absence or low autofluorescence signal observed for most of the benign masses. By comparison, the main stromal fluorophore expressed in malignant lesions is type I collagen, which is highly fluorescent and overexpressed, especially in invasive ductal carcinomas [21]. Besides collagen, elastin is also reported to accumulate around breast ducts in invasive carcinomas inducing streaks [20] and most likely contributes to the high fluorescence emission measured in malignant lesions. Cellular fluorophores may also be considered, especially nicotinamide adenine dinucleotide (NAD, maximum emission wavelength 470 nm) and flavin adenine dinucleotide (FAD, maximum emission wavelength 530 nm), as porphyrins from blood do not have to be considered in this ex vivo study. However, the maximum emission observed at 500 nm for all the spectra as well as the absence or low signals detected in benign lesions preclude, or at least minimize, the contribution of both NAD and FAD to the high autofluorescence intensity signals observed in carcinomas with Probea®. Nevertheless, their involvement cannot be excluded, as previous studies have described increased NAD and FAD ratio in breast tumours [20, 22, 23]. A greater spectral sensitivity of the Probea® device will be required to confirm this hypothesis.

Nevertheless, atypical cases of strong fluorescence signals were found in three benign lesions: one fibroadenoma, one radial scar and one cyst. In the case of fibroadenoma, it has been shown that such benign tumours can evolve over time and express an increased fibrosis density composed of type I collagen [20]. As for the radial scar, elastin fluorescence emission may explain the high fluorescence signal, as a high concentration of this fluorophore is found at its centre. The high fluorescence signal emitted by a cyst has not yet been reported. It contained a thick green material consisting of secretions and degenerated cells whose fluorescence emission specificities are not known.

This study highlighted several benefits of the Probea® system by comparison to previous reports [15, 24, 25]. First, we observed discrimination of the fluorescence spectra between benign and malignant breast lesions as for an ultraviolet excitation from 280 nm to 360 nm; undoubtingly, the 405-nm excitation light used with the Probea® system is less damaging for both patients and radiologists [16]. The other great advance concerns the design of the medical device that can be directly transposed to in vivo measurements. It was developed, on the basis of the same technique as fine needle aspiration, by inserting a unique optical fibre in a thin needle (25G) to allow the penetration of full organ nodules for a specific real-time autofluorescence assessment. This is a promising method in the perspective of using the Probea® medical device for in vivo discrimination between benign and malignant masses.

However a number of issues must be taken into account for the device's future clinical development. The version of the ProbeaSoft® software used in this study offered a fine temporal resolution with the acquisition of 20 spectra per second that was preferred to a high spectral resolution. This allowed us to accurately quantify autofluorescence intensities, which appeared to be a strong parameter to discriminate between benign masses and carcinomas [16]. However, a better spectral resolution, to improve spectrum accuracy, might increase the discrimination between these lesions [16] and give additional parameters to reclassify benign fluorescent tumours. Moreover, during clinical practice, the fluorescence measurement from breast masses may be modified by an absorbing component (haemoglobin) or needle contamination during breast penetration. The ProbeaSoft® software is currently undergoing improvement to take these artefacts into consideration without diminishing the temporal

performance of the system. Another point concerns the parameters defined to discriminate benign from malignant masses that are established on the basis of the results of histological analysis on the whole tumour, which may constitute a bias. This issue will be addressed in a two-arm clinical study. In the clinical study, only one puncture through the skin will be performed and the needle will be moved in different directions in the mass under ultrasound control to make the measurements, which is more suitable for clinical practice.

Another point concerns the gold standard used to compare our technique. Our technique has been compared to the histological analysis of the whole tumour. Considering a future clinical study, the sensitivity and specificity of label-free fluorescence have to be compared with those of core needle biopsy.

Patient recruitment also must be improved in the future. In this preclinical study, sampling of both benign and malignant lesions was limited and concerned only lesions requiring surgery. Extending our study to a wider range of lesions will be necessary in the clinical trial to confirm the present results. Another weak point of this study concerns the mean age and menopausal status, different between patients presenting benign and malignant masses. This is in relation to the different incidence of benign and malignant lesions in women [26]. A larger series of patients will be needed to analyse the mean age effect of the fluorescence response of breast tissues.

In summary, with a fibre-containing needle thinner than those used for fine-needle aspiration biopsy, Probea® is an easy-to-use, minimally invasive device that delivers in real time reliable autofluorescence spectral measurements using quantifiable parameters, regardless of the person performing the procedure. The high NPV of the procedure is a promising result that will enable real-time identification of benignity/malignity of breast masses.

Acknowledgements We would like to thank the various biological resource centres for providing the paraffin blocks required for a centralized histological review.

We would also like to thank Lionel Auffray from the Fluids, Automatic and Thermal Systems Laboratory for his engineering expertise, particularly in high-quality 3D printing and Yuki Takahashi for editing this manuscript.

Funding This study has received funding by Nodea Medical.

Compliance with ethical standards

Guarantor The scientific guarantor of this publication is MC Mathieu, MD

Conflict of interest The authors of this manuscript declare relationships with the following companies: Nodea Medical.

Statistics and biometry MedPass International (France) kindly provided statistical analysis for this manuscript.

Informed consent Written informed consent was obtained from all subjects (patients) in this study.

Ethical approval Institutional review board approval was obtained.

Methodology
- prospective
- observational
- multicentre study

References

1. Raza S, Odulate A, EMW O et al (2010) Using real-time tissue elastography for breast lesion evaluation our initial experience. J Ultrasound Med 29:551–563
2. Delaloge S, Bonastre J, Borget I et al (2016) The challenge of rapid diagnosis in oncology: diagnostic accuracy and cost analysis of a large-scale one-stop breast clinic. Eur J Cancer 66:131–137
3. Wagnieres G, Star W (1998) In vivo fluorescence spectroscopy and imaging for oncological applications. Photochem Photobiol 68: 603–632
4. Vo-Dinh T, Panjehpour M (1995) In vivo cancer diagnosis of the esophagus using differential normalized fluorescence (DNF) indices. Lasers Surg Med 16:41–47
5. Lane P, Lam S, Follen M, MacAulay C (2012) Oral fluorescence imaging using 405-nm excitation, aiding the discrimination of cancers and precancers by identifying changes in collagen and elastic breakdown and neovascularization in the underlying stroma. Gend Med 9:S78–S82.e8
6. McAlpine JN, El Hallani S, Lam SF et al (2011) Autofluorescence imaging can identify preinvasive or clinically occult lesions in fallopian tube epithelium: a promising step towards screening and early detection. Gynecol Oncol 120:385–392
7. Chen W, Gao X, Tian Q, Chen L (2011) A comparison of autofluorescence bronchoscopy and white light bronchoscopy in detection of lung cancer and preneoplastic lesions: a meta-analysis. Lung Cancer 73:183–188
8. Alfano R, Tata D, Cordero J et al (1984) Laser induced fluorescence spectroscopy from native cancerous and normal tissue. IEEE J Quantum Electron 20:1507–1511
9. Tang GC, Pradhan A, Alfano RR (1989) Spectroscopic differences between human cancer and normal lung and breast tissues. Lasers Surg Med 9:290–295
10. Yang Y, Katz A, Celmer EJ et al (1997) Fundamental differences of excitation spectrum between malignant and benign breast tissues. Photochem Photobiol 66:518–522
11. Gupta PK, Majumder SK, Uppal A (1997) Breast cancer diagnosis using N2 laser excited autofluorescence spectroscopy. Lasers Surg Med 21:417–422
12. Majumder SK, Gupta PK, Jain B, Uppal A (1999) UV excited autofluorescence spectroscopy of human breast tissue for discriminating cancerous tissue from benign tumor and normal tissue. Lasers Life Sci 8:249–264
13. Palmer GM, Zhu C, Breslin TM et al (2003) Comparison of multiexcitation fluorescence and diffuse reflectance spectroscopy for the diagnosis of breast cancer (March 2003). IEEE Trans Biomed Eng 50:1233–1242
14. Chowdary MVP, Mahato KK, Kumar KK et al (2009) Autofluorescence of breast tissues: evaluation of discriminating algorithms for diagnosis of normal, benign, and malignant conditions. Photomed Laser Surg 27:241–252
15. Volynskaya Z, Haka AS, Bechtel KL et al (2008) Diagnosing breast cancer using diffuse reflectance spectroscopy and intrinsic fluorescence spectroscopy. J Biomed Opt 13:024012

16. Alchab L, Dupuis G, Balleyguier C et al (2010) Towards an optical biopsy for the diagnosis of breast cancer in vivo by endogenous fluorescence spectroscopy. J Biophotonics 3:373–384
17. Gust L, Toullec A, Benoit C et al (2015) Pulmonary endogenous fluorescence allows the distinction of primary lung cancer from the perilesional lung parenchyma. PLoS One 10:e0134559
18. Sinn H-P, Kreipe H (2013) A brief overview of the WHO classification of breast tumors, 4th edition, focusing on issues and updates from the 3rd edition. Breast Care 8:149–154
19. International Electrotechnical Commission (2014) IEC 60825-1 / Safety of laser products – Part 1: Equipment classification and requirements. Int Stand
20. Thomsen S, Tatman D (1998) Physiological and pathological factors of human breast disease that can influence optical diagnosisa. Ann N Y Acad Sci 838:171–193
21. Peyrol S, Raccurt M, Gerard F et al (1997) Lysyl oxidase gene expression in the stromal reaction to in situ and invasive ductal breast carcinoma. Am J Pathol 150:497–507
22. Zhu C, Palmer GM, Breslin TM et al (2008) Diagnosis of breast cancer using fluorescence and diffuse reflectance spectroscopy: a Monte-Carlo-model-based approach. J Biomed Opt 13:034015
23. Alfano RR, Pradhan A, Tang GC, Wahl SJ (1989) Optical spectroscopic diagnosis of cancer and normal breast tissues. J Opt Soc Am B 6:1015–1023
24. Sordillo LA, Sordillo PP, Budansky Y et al (2014) Differences in fluorescence profiles from breast cancer tissues due to changes in relative tryptophan content via energy transfer: tryptophan content correlates with histologic grade and tumor size but not with lymph node metastases. J Biomed Opt 19:125002
25. Pu Y, Wang W, Yang Y, Alfano RR (2013) Native fluorescence spectra of human cancerous and normal breast tissues analyzed with non-negative constraint methods. Appl Opt 52:1293–1301
26. Onstad M, Stuckey A (2013) Benign breast disorders. Obstet Gynecol Clin N Am 40:459–473

Article

25 gauge fibered needle for label-free fluorescence analysis of breast masses: a first in vivo study

Proceeding of SPIE – Optical Fibers and Sensors for Medical Diagnostics and Treatment - 2018

PROCEEDINGS OF SPIE

SPIEDigitalLibrary.org/conference-proceedings-of-spie

25 gauge fibered-needle for label-free fluorescence analysis of breast masses: a first in vivo study

Alexis Toullec, Marie-Christine Mathieu, Charlotte Benoit, René Farcy, Christophe Tourasse, et al.

Alexis Toullec, Marie-Christine Mathieu, Charlotte Benoit, René Farcy, Christophe Tourasse, Martine Boisserie-Lacroix, Marie-Pierre Fontaine-Aupart, Suzette Delaloge, Corinne Balleyguier, "25 gauge fibered-needle for label-free fluorescence analysis of breast masses: a first in vivo study," Proc. SPIE 10488, Optical Fibers and Sensors for Medical Diagnostics and Treatment Applications XVIII, 1048810 (14 February 2018); doi: 10.1117/12.2286902

SPIE.

Event: SPIE BiOS, 2018, San Francisco, California, United States

Downloaded From: https://www.spiedigitallibrary.org/conference-proceedings-of-spie on 3/2/2018 Terms of Use: https://www.spiedigitallibrary.org/terms-of-use

25 Gauge fibered-needle for label-free fluorescence analysis of breast masses: a first *in vivo* study.

Alexis Toullec*[a], Marie-Christine Mathieu[b], Charlotte Benoit[c], René Farcy[d], Christophe Tourasse[e], Martine Boisserie-Lacroix[f], Marie-Pierre Fontaine-Aupart[a], Suzette Delaloge[b], Corinne Balleyguier[b]

[a]Institut des Sciences Moléculaires d'Orsay, Rue André Rivière, 91405 Orsay, France ;
[b]Gustave Roussy, 114 Rue Edouard Vaillant, 94800 Villejuif, France ;
[c]Nodea Medical, 1 Mail du Professeur Georges Mathé, 94800 Villejuif France ;
[d]Laboratoire Aimé Cotton, Rue du Belvédère, 91400 Orsay, France ;
[e]Hôpital Privé Jean Mermoz, 55 Avenue Jean Mermoz, 69008 Lyon, France ;
[f]Institut Bergonié, 229 Cours de l'Argonne, 33000 Bordeaux, France.

ABSTRACT

Breast lesions diagnosis and characterization need additional cost-effective techniques to avoid unnecessary invasive procedures, such as core needle biopsies, in the case of benign tumors. Endogenous fluorescence is an effective method to highlight *in situ* metabolic and/or structural changes between cancerous and non-cancerous lesions. In this context, we developed an original set-up, consisting of a 405 nm laser diode transmitting light through a 25 Gauge (0.45 mm x 50mm) 14° sharp fibered needle to excite intranodular fluorophores around the needle tip and providing real-time label-free fluorescence spectral analysis of lesions from 450 nm to 650 nm. The objective was to help radiologists to classify suspicious masses *in vivo* and in real-time within the lesion. We reported the results of spectral differences between 14 invasive lobular carcinomas and 6 intraductal papilloma enrolled in a clinical study.

1. INTRODUCTION

Breast cancer is the most frequent women cancer with about 1,67 million cases per year and the second in terms of cancer death in developed regions[1]. Recent studies showed that mammographic breast cancer screening programs permit about 20% reduction in breast cancer mortality[2,3]. However it can increase the rate of false positives leading to unnecessary biopsies and anxiety for women waiting for final histological examination (few days to few weeks). Alternatives methods or work organization are required. Some studies showed that one-stop breast clinic could provide a fast, accurate and cost effective diagnosis[4] in one day. Additional techniques were developed to reduce the false positive rate such as elastography[5] coupled with ultrasound (US) for example. Endogenous fluorescence of tumors, first explored by Alfano et *al*[6], is now a well-known approach for cancer diagnosis, especially for organs that can be investigated through endoscopy such as lung, cervix, colon or esophagus [7-10]. The purpose of this study is to present the use of a minimally invasive set-up in order to evaluate *in vivo* intranodular label-free fluorescence and particularly its use in breast cancer. Proof of concept [11] and preclinical studies [12,13] were already performed revealing a significant endogenous fluorescence difference between benign and malignant masses. We have now enough knowledge for an *in vivo* application.

2. MATERIALS AND METHODS

2.1 Instrumentation

As previously described[11,12], the main part of our device was the sterile and disposable fibered needle closely designed with radiologists. In order to ensure a good penetration of biological tissues, commercial stainless steel biocompatible

Optical Fibers and Sensors for Medical Diagnostics and Treatment Applications XVIII, edited by Israel Gannot
Proc. of SPIE Vol. 10488, 1048810 · © 2018 SPIE · CCC code: 1605-7422/18/$18 · doi: 10.1117/12.2286902

25 Gauge cannula (0.45mm diameter, 50mm length) was processed in order to create a sharped and 14° beveled needle (figure 1). A multimode optical fiber (200µm core, 0.37 NA, non-toxic, biocompatible, SEDI-ATI, France) was then inserted in the needle and adhesively bonded with a biocompatible glue. The whole was polished at a specific grain size.

Figure 1 : Beveled 25 Gauge needle

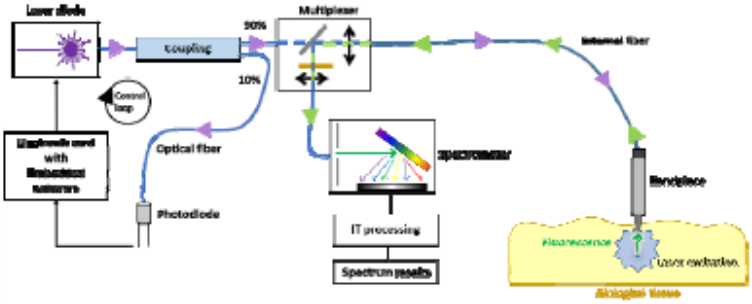

Figure 2 : Optical set-up

The optical set-up was schematically represented in figure 2 and optimized in terms of experimental simplicity and cost-effectiveness as described in [11,13]. The fluorescence excitation was achieved using a 405nm laser diode (maximal available power: 5mW): 90% of this laser beam was conducted through the optical fiber. Label-free fluorescence signal was captured by the same optical fiber and separated from the incident beam through a multiplexer (SEDI-ATI, France) including a dichroic mirror for the light separation of excitation and emission. This "all fibered optical multiplexer" had a high optical efficiency necessary to collect low levels of fluorescence, but introduced an artefact due to internal fluorescence at 475 nm as observed in figure 10in the case of low fluorescence signal. The fluorescence emission was directed to a spectrometer (USB2000+, Ocean Optics, USA) equipped with a 25 µm-wide slit and CCD detector (ILX511, Sony) and analyzed by an homemade software. Compared to previous version[13], the software was improved, allowing each 30 ms the recording of 600 spectral values for one spectrum ranging from 450 nm to 650 nm. Depending on the operator, 200 to 250 spectra were acquired for each measurement as illustrated in figure 3. To ensure a constant output power of the laser diode a control loop coupling a photodiode and an electronic card was implemented, using the 10% branch (figure 2). The disposable needle and the optical set-up were connected using a SMA connector adjusted at the end of the cannula. Output power at the end of the fibered probe was evaluated at 1 mW and considered as safe for patients and radiologists[11,14].

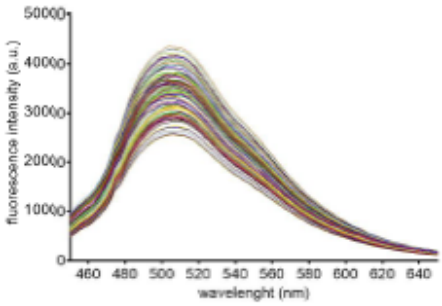

Figure 3 : Typical set of spectra captured during a measurement

2.2 Patients

To assess the *in vivo* ability of this set-up to accurately predict the malignancy of breast nodules, a multicenter, national, prospective and non-randomized clinical trial, has been launched. The study was approved by the regulatory and ethical French authorities. All participants accrued into the clinical trial have given a written informed consent.

To be enrolled in the study, patients must be adult women capable of reading, writing and understanding the French language and be registered in a health care system. They also have to present one or several suspicious breast nodules never investigated and requiring a biopsy (the gold standard to have access to the final diagnosis), because classified BI-RADS 4 or 5 according to breast US[15].

Women having a chemotherapy treatment and/or underwent ipsilateral surgical intervention, ongoing anticoagulant therapy, pregnancy or breast feeding cannot be enrolled into the study.

Among the whole population of investigated nodules, we chose to present the study of 20 cases selected after histological diagnosis: 14 malignant tumors that are invasive lobular carcinomas (ILC) (10% of malignant masses)[16] and 6 benign papilloma (10% of benign masses)[16].

2.3 Protocol

Local lidocaine patches and/or nitrous oxide were proposed to patients before the penetrance of the needle through the skin. Intradermal local anesthesia was not permitted.

The procedure was designed to characterize the tissue endogenous fluorescence by performing intranodular measurements in order to sample the whole mass after a unique skin passage. For nodules from 5 to 10 mm, two trajectories (T1 and T2) distant from about 3 mm were realized. For each trajectory, one or two measurements were performed: M1, M2, respectively in nodule center and in its inner edge (figure 4). For nodules sizing more than 10 mm, a third trajectory including 2 measurements was realized using the same protocol as T1 and T2 (figure 4). To confirm the intranodular location of the needle, both orthogonal and axial ultrasound images were acquired (figure 5).

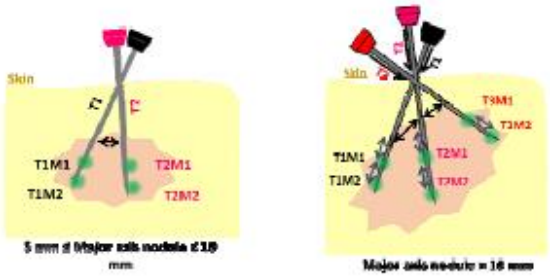

Figure 4 : Measurements protocol for intranodular endogenous fluorescence assessment. Left: nodule with a major axis comprised between 5 and 10 mm. Right: nodule strictly sizing more than 10 mm.

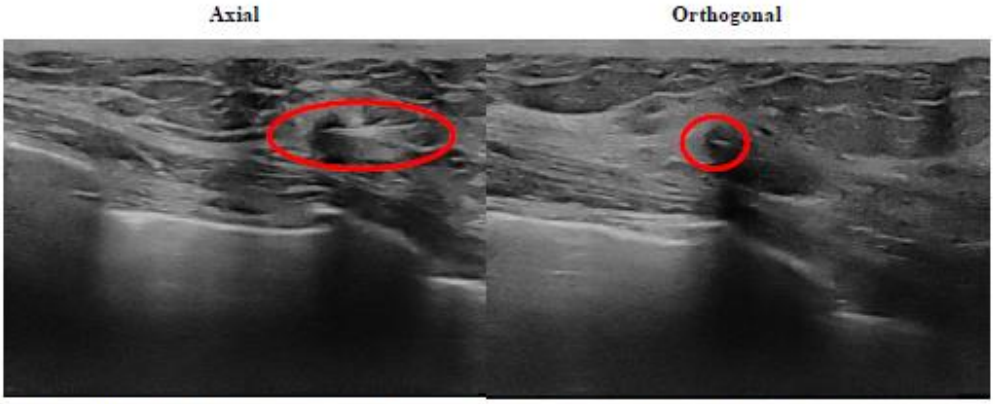

Figure 5 : Needle (red line) inserted in a typical intralobular carcinoma in axial and orthogonal plans during ultrasound examination

After performing these label-free fluorescence measurements, an US-guided core needle biopsy of the investigated nodule was also performed. Histological examination of biopsies samples was the gold standard and was realized by experimented pathologists.

3. RESULTS

3.1 Set-up characterization

Cary Eclipse spectrophotometer (Agilent, USA) was used as a "gold standard" to validate the fluorescence signal obtained with the Ocean Optics spectrometer associated with our fiber-optic probe on a set of reference dyes diluted in ethanol (fluorescein, coumarine 480, rhodamine 590 and rhodamine 640) (Exciton, USA) (figure 6). Similar spectra and detection threshold were obtained with the two systems for fluorophores used in the visible spectral range (500-650 nm) which constitutes a first validation of our set-up.
By contrast, the maximum emission of coumarine 480 appeared red shifted of 20 nm using the fiber-optic probe as compared to the Cary spectrometer. This was explained by an advanced characterization of the Ocean optic spectrometer that revealed a drastic decrease of its sensitivity (more than the manufacturer's data) for wavelength under 500 nm. Applying numerical compensation would introduce noise and non-reproducible measurements and was not applied in the context of this study.

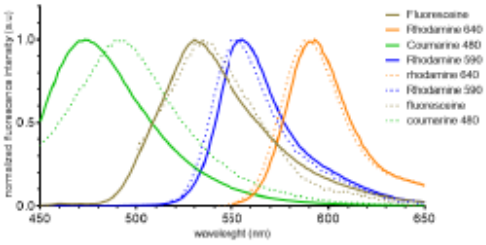

Figure 6 : Normalized fluorescence spectra of reference dyes. Solid line: spectra measured with Cary Eclipse; Dotted line: spectra measured with Ocean Optics spectrometer associated with the fibered probe.

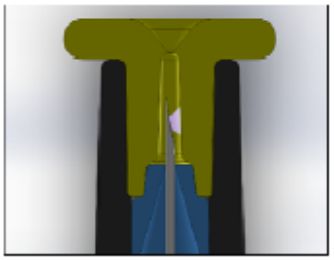

Figure 7 : Calibration with the needle lighting the yellow cap

To minimize variability in the measurements, each single-use needle were calibrated using a calibration yellow cap (figure 7). This cap have a fixed fluorescence intensity of ≈ 15,000 arbitrary units (a.u.) at 530 nm under a 5mW laser diode output power. This wavelength was chosen considering the optimal sensitivity of the CCD array (ILX511, Sony) of the spectrometer between 500 nm and 600 nm. Needles presenting less of 20% deviation of this value were accepted whereas needles presenting up to 20% deviation were rejected. This control was made twice, before sterilization and before *in-vivo* measurements. A correction coefficient were applied before use to all accepted needles to reach the targeted value of 15,000 a.u at 530 nm.

Each medical enter implicated in the study were equipped with a device that's why good reproducibility of the spectrometers were assessed using a control deuterium/halogen lamp (Ocean Optics, USA) and compared to a standard spectrometer. To reach the same sensitivity a ratio could be applied if necessary.

3.2 *In vivo* measurements

All the 20 cases of breast tumors were technically exploitable. The 14 cases of ILC were analyzed corresponding to 58 measurements (one high-sizing nodule) but 4 measurements were excluded due to too low signals with a high signal to noise ratio or a procedure issue. For the papilloma (all of small size), the 24 corresponding measurements were all analyzed.

Figure 8 presents averaged normalized fluorescence emission spectra for ILC (two groups of spectra) and papilloma respectively. We can observed an overall fluorescence intensity of the malignant tumors (ILC) approximately ten times higher than the one of the non-tumor samples (papilloma).

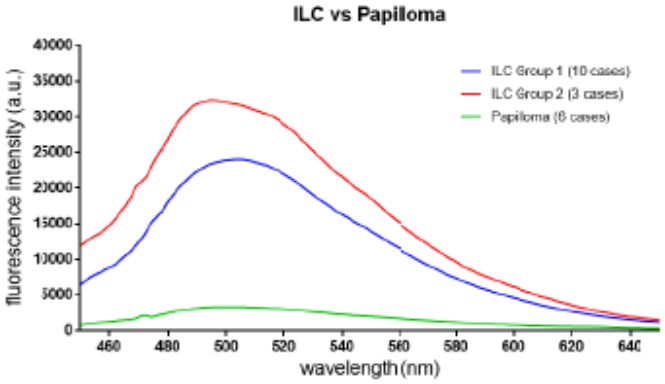

Figure 8 : Averaged fluorescence spectra for ILC (two groups) and papilloma

We must keep in mind that these values were averaged but in each case, a dependence of the signal intensity with the position of the optical probe in the sample was observed (figure 8). This signal heterogeneity inter and intramasses was revealed by the high standard deviation much more pronounced for ILC cases than for papilloma (figure 9). However, more than half of the individual measurements in 12/14 ILC showed overall fluorescence intensities above 10 000 a.u; whereas no measurement showed such a fluorescence in the papilloma population. Higher fluorescence intensity of malignant tumors constitute an optical signature of malignancy so far. Besides inter-patients variability for ILC tumors, two distinct spectra populations were observed (figure 8). In 10 cases, a single band centered at 505 nm was observed while in 3 cases the maximum emission was blue shift to 490 nm with a shoulder at 510 nm and can be attributed to the heterogeneity of breast tissue. Such a variability was not observed for the benign tumors.

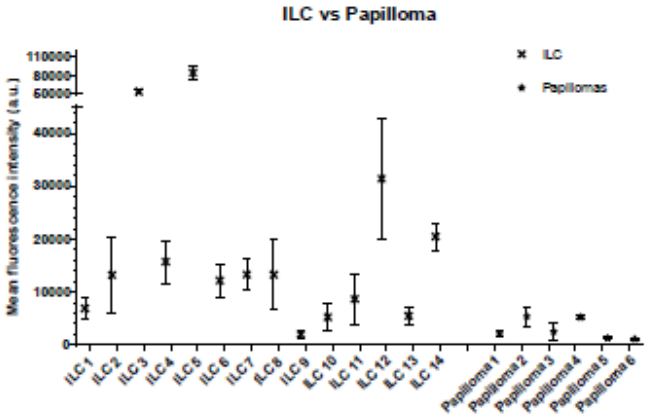

Figure 9 : Mean fluorescence intensity and the corresponding deviation in ILC and papilloma

During a measurement, the fluorescence is not constant and decreases along time as for a photobleaching effect. This drop of fluorescence was evaluated in each case of ILC and papilloma; it was less than 25% of the first spectra for the 14 ILC whereas all papilloma display a higher photobleaching (>25%) (figure 10).

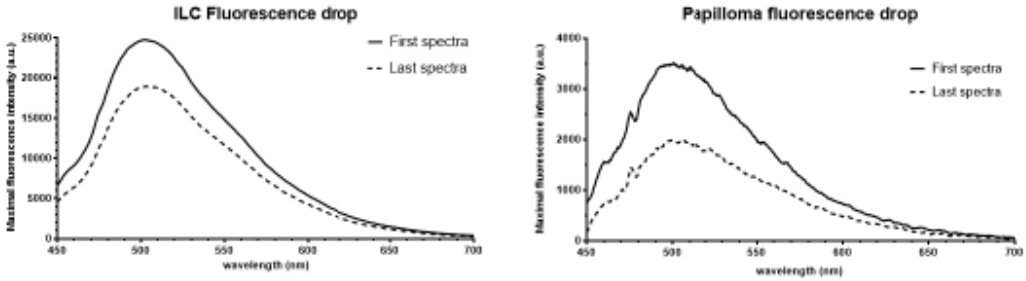

Figure 10 : Photobleaching amplitude in ILC and papilloma

4. DISCUSSION

We reported here the first *in vivo* application of our fiber-optics probe set-up to induce label free fluorescence of breast tissues and provide a technique of discrimination between malignant and benign masses by studying in real-time their emission spectra. For this purpose, and compared to the pre-clinical study analyzing label-free fluorescence of *ex vivo* breast masses[11,13], several updates were applied. First, the laser diode and the spectrometer were replaced in order to reach a cost effective device. Then new features were implemented (electronic card with embedded software) to reach a constant power of the device. A new software was developed and thus the spectral resolution during acquisition was significantly improved. Finally, the ergonomics of the device and especially the handpiece bearing the fibered-needle was designed to ensure an easy-to-use device. Moreover, the manufacturing and calibration of the fibered-needle were updated and standardized. To conclude all regulatory requirements concerning sterilization and safety were reached.

Supporting previous results obtained on frozen breast samples[11] and on *ex vivo* fresh breast masses[13], the present study undoubtedly and quantitatively demonstrated that *in vivo* acquisition of fluorescence spectra acquired in malignant nodules are both more intense (factor ~ 8-10) and less photobleached by comparison with spectra benign ones. For both ILC and papilloma, the spectra display emission maxima ranging between 490–520 nm and cover every time ~ 90-nm-wide bandwidth. Such spectra in terms of maximum emission and broad half bandwidth, were in agreement with the contribution of several endogenous stromal (collagen, elastin) and/or cellular (nicotinamide adenine dinucleotide (NAD), and flavin adenine dinucleotide (FAD)) fluorophores. Their quantitative contribution is now under investigation using combination of second harmonic generation (SHG) and confocal spectral imaging. However, considering that ILC are composed of an abundant, fibrous and thick stroma, it can be reasonably hypothesized that collagen and elastin (overexpressed in carcinoma)[17,18], most likely contribute to the high fluorescence emission. The cellular fluorophores may also be considered. However, the low photobleaching effect detected in ILC minimize the contribution of the highly photosensitive NAD and FAD to the fluorescence intensity signals observed in such carcinomas. By contrast, they contribute much to the fluorescence signal measured in papilloma (higher photobleaching) in agreement with the less content of stromal fluorophores (collagen, elastin) in these benign tumors[19]. This result highlights the benefit of the new software developed to obtain a thinner spectral acquisition, now able to quantify the signal drop during measurements that could constitute a new signature for pathology identification.

However a number of issues must be taken into account to optimize the future clinical development. First, the sensitivity of the spectrometer is not optimal for near ultraviolet wavelength so the device was considered as not suited for quantitative fluorescence analysis for wavelength below 480 nm. A better near-UV spectral resolution, might improve spectrum accuracy in this spectral range and increase the discrimination between malignant and benign lesions, that may lead to additional parameters identification for a better nodule diagnosis.
A second important issue concerns the standardization of the procedure. In the present study, one case of ILC (ILC9, figure 9) appears like a papilloma in terms of maximum fluorescence intensity. The procedure for the acquisition of the

corresponding axial and orthogonal ultrasound images (figure 11) does not allow to validate the intranodular location of the needle and thus the accuracy of fluorescence measurements.

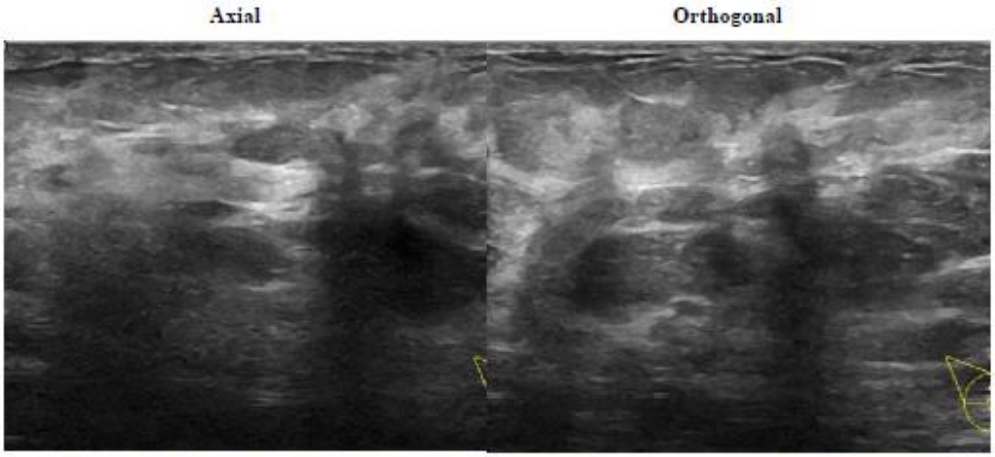

Figure 11 : Axial and orthogonal ultrasound examination with a non-visible needle. Typical case of ILC 9 exhibiting an abnormal low fluorescence signal.

A standardized protocol will be needed in order to avoid measurement failure and to ensure an optimal patient care. In the perspective of a future commercialization of the device, these issues will have to be fixed.

In conclusion these first *in vivo* results with our fiber-optic probe set up- are very promising in term of optical signature of breast cancer. We have evidenced higher fluorescence intensity and systematic less photobleaching for tumoral tissue compared with benign one, which constitutes a double signature. These data have been obtained from the analysis of 14 cases of ILC and 6 cases of papilloma that constitute an essential background that of course will have to be confirmed on a larger number of samples and other breast pathologies. This is the purpose of the clinical study under investigation to update each criteria distinguishing malignant from benign pathologies.

5. REFERENCES

[1] International Agency for Research on Cancer (IARC)., "Cancer today," <http://gco.iarc.fr/today/fact-sheets-cancer/>.

[2] Independent UK Panel on Breast Cancer Screening., "The benefits and harms of breast cancer screening: an independent review," Lancet Lond. Engl. 380(9855), 1778–1786 (2012).

[3] Lauby-Secretan, B., Scoccianti, C., Loomis, D., Benbrahim-Tallaa, L., Bouvard, V., Bianchini, F. and Straif, K., "Breast-Cancer Screening — Viewpoint of the IARC Working Group," N. Engl. J. Med. **372**(24), 2353–2358 (2015).

[4] Delaloge, S., Bonastre, J., Borget, I., Garbay, J.-R., Fontenay, R., Boinon, D., Saghatchian, M., Mathieu, M.-C., Mazouni, C., Rivera, S., Uzan, C., André, F., Dromain, C., Boyer, B., Pistilli, B., Azoulay, S., Rimareix, F., Bayou, E.-H., Sarfati, B., et al., "The challenge of rapid diagnosis in oncology: Diagnostic accuracy and cost analysis of a large-scale one-stop breast clinic," Eur. J. Cancer Oxf. Engl. 1990 **66**, 131–137 (2016).

[5] Berg, W. A., Cosgrove, D. O., Doré, C. J., Schäfer, F. K. W., Svensson, W. E., Hooley, R. J., Ohlinger, R., Mendelson, E. B., Balu-Maestro, C., Locatelli, M., Tourasse, C., Cavanaugh, B. C., Juhan, V., Stavros, A. T., Tardivon, A., Gay, J., Henry, J.-P., Cohen-Bacrie, C. and BE1 Investigators., "Shear-wave elastography improves the specificity of breast US: the BE1 multinational study of 939 masses," Radiology **262**(2), 435–449 (2012).

[6] Alfano, R., Tata, D., Cordero, J., Tomashefsky, P., Longo, F. and Alfano, M., "Laser induced fluorescence spectroscopy from native cancerous and normal tissue," IEEE J. Quantum Electron. **20**(12), 1507–1511 (1984).

[7] Vo-Dinh, T. and Panjehpour, M., "In vivo cancer diagnosis of the esophagus using Differential Normalized Fluorescence (DNF) Indices," Lasers Surg. Med. **16**(1), 41–47 (1995).

[8] Lane, P., Lam, S., Follen, M. and MacAulay, C., "Oral Fluorescence Imaging Using 405-nm Excitation, Aiding the Discrimination of Cancers and Precancers by Identifying Changes in Collagen and Elastic Breakdown and Neovascularization in the Underlying Stroma," Gend. Med. **9**(1, Supplement), S78–S82.e8 (2012).

[9] McAlpine, J. N., El Hallani, S., Lam, S. F., Kalloger, S. E., Luk, M., Huntsman, D. G., MacAulay, C., Gilks, C. B., Miller, D. M. and Lane, P. M., "Autofluorescence imaging can identify preinvasive or clinically occult lesions in fallopian tube epithelium: A promising step towards screening and early detection," Gynecol. Oncol. **120**(3), 385–392 (2011).

[10] Chen, W., Gao, X., Tian, Q. and Chen, L., "A comparison of autofluorescence bronchoscopy and white light bronchoscopy in detection of lung cancer and preneoplastic lesions: A meta-analysis," Lung Cancer **73**(2), 183–188 (2011).

[11] Alchab, L., Dupuis, G., Balleyguier, C., Mathieu, M.-C., Fontaine-Aupart, M.-P. and Farcy, R., "Towards an optical biopsy for the diagnosis of breast cancer in vivo by endogenous fluorescence spectroscopy," J. Biophotonics 3(5–6), 373–384 (2010).

[12] Gust, L., Toullec, A., Benoit, C., Farcy, R., Garcia, S., Secq, V., Gaubert, J.-Y., Trousse, D., Orsini, B., Doddoli, C., Moniz-Koum, H., Thomas, P. A. and D'journo, X. B., "Pulmonary Endogenous Fluorescence Allows the Distinction of Primary Lung Cancer from the Perilesional Lung Parenchyma," PLoS ONE **10**(8), e0134559 (2015).

[13] Mathieu, M.-C., Toullec, A., Benoit, C., Berry, R., Validire, P., Beaumel, P., Vincent, Y., Maroun, P., Vielh, P., Alchab, L., Farcy, R., Moniz-Koum, H., Fontaine-Aupart, M.-P., Delaloge, S. and Balleyguier, C., "Preclinical ex vivo evaluation of the diagnostic performance of a new device for in situ label-free fluorescence spectral analysis of breast masses," Eur. Radiol. (2018).

[14] International Electrotechnical Commission., "IEC 60825-1 / Safety of laser products – Part 1: Equipment classification and requirements," Int. Stand.(Edition 3.0) (2014).

[15] Inter-, S., Berg, W. a, Campassi, C., Langenberg, P. and Sexton, M. J., "Breast Imaging Reporting and Data System," 1769–1777 (2000).

[16] "WHO Classification of Tumours of the Breast. Fourth Edition - WHO - OMS -.", <http://apps.who.int/bookorders/WHP/detart1.jsp?sesslan=1&codlan=1&codcol=70&codcch=4004> (23 January 2018).

[17] Thomsen, S. and Tatman, D., "Physiological and Pathological Factors of Human Breast Disease That Can Influence Optical Diagnosisa," Ann. N. Y. Acad. Sci. **838**(1), 171–193 (1998).

[18] Peyrol, S., Raccurt, M., Gerard, F., Gleyzal, C., Grimaud, J. A. and Sommer, P., "Lysyl oxidase gene expression in the stromal reaction to in situ and invasive ductal breast carcinoma.," Am. J. Pathol. **150**(2), 497–507 (1997).

[19] "IARC Publications - Pathology and Genetics of Tumours of the Breast and Female Genital Organs.", <http://www.iarc.fr/en/publications/pdfs-online/pat-gen/bb4/> (22 January 2018).

Discrimination du caractère bénin / malin par analyse des signaux de fluorescence *in vivo* dans les nodules mammaires : Limites de l'étude clinique

- Evaluation des performances de l'examen mis en œuvre utilisant le dispositif d'aiguille fibrée

La société Nodea Médical s'était engagée pour l'aide au diagnostic des tumeurs mammaires, à développer un examen pour une utilisation *in vivo* tel que décrit dans l'article de (74). Celui-ci devait se positionner après l'échographie et en amont de la microbiopsie. L'objectif était d'obtenir au minimum 95% de sensibilité et 80% de spécificité, correspondant pour la sensibilité aux performances diagnostiques de la microbiopsie et de son analyse histopathologique considérée comme le « gold standard » pour cette étude. Leur revendication était, à terme, d'éviter une grande partie des biopsies inutiles. L'objectif est de ne pas avoir plus de faux négatifs que la biopsie en tolérant de l'ordre de 20% de faux positifs. L'examen proposé au moyen d'une aiguille de 25G était moins invasif que la microbiopsie (14G) et avait l'avantage de pouvoir donner un résultat en temps réel.

La sensibilité de la microbiopsie est de 95% et sa spécificité varie entre 95% et 99% selon les études. Les faux positifs et les faux négatifs de cet examen considéré comme référence vont affecter les résultats de l'étude, et l'obtention de 95% de sensibilité est un objectif en soi techniquement délicat, même pour un examen quasi parfait. Nous n'aurons pas besoin de rediscuter ce point dans la mesure où les performances obtenues sont restés éloignées de celles de la biopsie.

Dans un premier temps, les performances de l'examen avec le dispositif d'aiguille fibrée ont été déterminées en considérant que cet examen se suffisait à lui-même pour discriminer le caractère bénin / malin d'une lésion, et donc sans faire appel aux critères échographiques ou mammographiques. Pour ce faire les données cumulées de 260 patientes recrutées dans une étude clinique ont été prises en compte.

En se basant sur les résultats de l'étude préclinique (détermination d'un seuil d'intensité maximale de fluorescence pour discriminer les nodules malins et les nodules bénins (75)) et en utilisant les 60 premiers cas de l'étude clinique, un algorithme de traitement des données a été développé par la société Nodea Medical et mis à l'épreuve par une société d'Assistance à la Recherche Clinique (CRO) en l'appliquant en aveugle sur les 200 autres cas.

Rappelons qu'il s'agissait d'une étude clinique et qu'ainsi les pathologies rencontrées étaient beaucoup plus diversifiées que celles de l'étude préclinique qui se limitaient à des nodules opérés. Ainsi, de multiples tentatives de construction de cet algorithme ont été déployées, jusqu'à faire appel au « deep-learning » pour le mettre au point mais malgré tous ces efforts, les meilleures performances obtenues pour l'examen utilisant le dispositif d'aiguille fibrée, ont été une sensibilité de 80% et une spécificité de 60%. On était loin de l'objectif souhaité (celui de la sensibilité de l'histologie à partir de biopsies), ce qui a contraint la société Nodea Medical à interrompre la poursuite de son activité, cet objectif étant le principal intérêt des investisseurs en termes de marché.

- Analyse des raisons de l'échec de l'algorithme d'analyse des données cliniques

Il convient a posteriori de comprendre les raisons de cet échec. Notre approche sera de considérer quelques pathologies qui suffiront à expliquer les mauvais résultats des algorithmes développés.

Parmi les pathologies rencontrées dans l'étude clinique, nous avons rapporté dans l'article 2, les cas des carcinomes lobulaires (pathologie maligne) versus papillome (pathologie bénigne), que nous avons pu

différencier grâce aux mesures spectrales de fluorescence utilisant le dispositif clinique (amplitude des signaux et taux de photoblanchiement).

Cependant, il ne s'agit pas des pathologies les plus courantes. En effet, dans les cas malins, le Carcinome Canalaire Infiltrant (CCI) est la pathologie la plus courante (dans notre étude clinique, il s'agit de 101 cas sur 200) alors que le fibroadénome est le principal représentant des pathologies bénignes (60 sur 200 cas dans notre étude). Ces chiffres montrent bien la prévalence de ces deux pathologies et ce sont elles qui ont provoqué la majeure partie des cas de confusion lors de l'analyse des données de l'étude clinique.

Nous nous limiterons ici à l'étude des mesures de la fluorescence de ces deux pathologies, suffisante pour expliquer l'échec de la discrimination du caractère « bénin-malin » par analyse des signaux de fluorescence *in vivo* des nodules mammaires.

Nous n'avons pas retrouvé *in vivo* les différences franches et reproductibles entre les CCI et les fibroadénomes comme lors de l'étude préclinique (75): ainsi des CCI présentaient une fluorescence faible comparable à ce que l'on attendait dans les fibroadénomes et inversement des fibroadénomes montraient des zones de forte fluorescence. La Figure 26 illustre quelques données représentatives : pour deux cas de CCI, le signal de fluorescence le plus intense des 6 mesures faites est de 900-1000 u.a et 2500 u.a. respectivement (patientes 1 et 2). Concernant les fibroadénomes (patientes 3 et 4) de tailles variables (9mm et 17 mm) nous mesurons dans chaque cas une fluorescence élevée (~ 14000) et aussi dans un cas isolé (patiente 3) une déformation du spectre (maxima à 500nm et 515 nm).

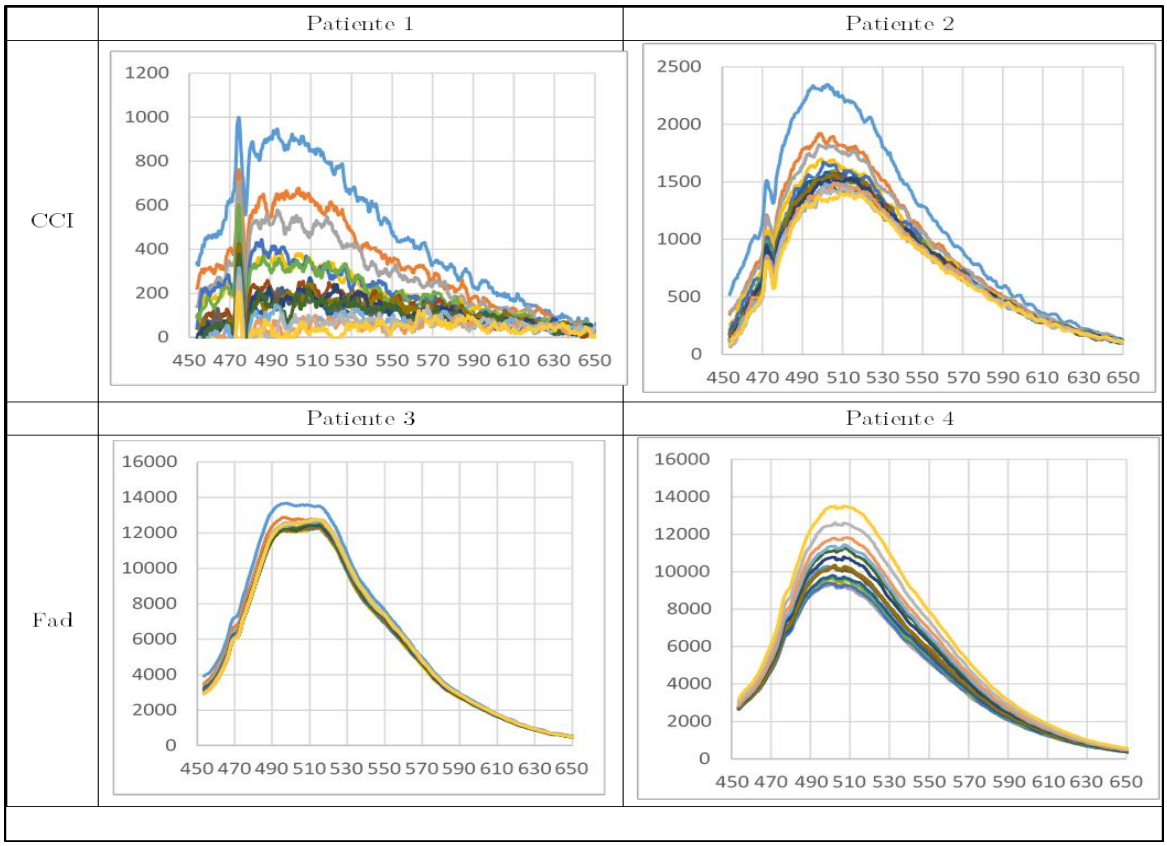

Figure 26 : Exemples de spectres représentatifs des cas de confusion dans l'analyse des données par l'algorithme développé par la société Nodea Medical.

Face à cette disparité des mesures de fluorescence, nous avons considéré tous les cas de CCI et de fibroadénomes de notre étude clinique et classé l'intensité de fluorescence en 6 niveaux:

- Très fort : supérieur à 20 000 u.a.
- Fort : entre 10000 u.a. et 20000 u.a.
- Moyen fort : entre 5000 et 10 000 u.a.
- Moyen faible : entre 2500 et 5000 u.a.
- Faible : entre 1000 et 2500 u.a.
- Très faible : inférieur à 1000 u.a.

Les résultats selon ce classement sont rassemblés dans le Tableau 6.

Tableau 6 : Répartition des fibroadénomes et des CCI en fonction de leurs intensités de fluorescence

Pathologie	Très fort	Fort	Moyen fort	Moyen faible	Faible	Très faible
Nombre de cas						
CCI	16	23	22	20	19	1
Fibroadénome	5	14	13	16	8	4
% des cas						
CCI	16%	22,5%	21,5%	20%	19%	1%
Fibroadénome	8%	23%	21%	27%	14%	7%

Nous voyons que le problème majeur est l'hétérogénéité des mesures en termes d'intensité de fluorescence. A partir des données « patientes » mises à notre disposition, données échographiques (taille du nodule, forme, aspect des contours, échogénicité etc.), histologie, âge de la patiente etc. nous avons regardé s'il n'était pas possible d'appliquer des critères supplémentaires à l'intensité de fluorescence pour classer les pathologies et si nos difficultés ne touchaient par exemple que des cas non ambigus à l'échographie (classé ACR5). Il s'est trouvé que nos difficultés étaient réparties indépendamment du classement ACR.
Nous avons également regardé si les fibroadénomes ne pouvaient pas avoir des comportements différents suivant leur description histopathologique.
Ainsi 23 cas de fibroadénomes ont été identifiés de façon plus descriptive dans les rapports histopathologiques :

- Adénofibrome intracanaliculaire (12 cas)
- Adénofibrome ancien hyalinisé (3 cas)
- Fibroadénome tubuleux (1 cas)
- Adénofibrome adénosique (4 cas)
- Adénofibrome et hyperplasie canalaire sans atypie (2 cas)
- Adénofibrome involutif collagénique (1 cas)

Nous avons alors reclassés les intensités de fluorescence en fonction des sous types histologiques des fibroadénomes (Tableau 7).

Tableau 7 : Répartition des intensités de fluorescence des sous-types histologiques de fibroadénomes

Pathologie détaillée du fibroadénome	Très fort	Fort	Moyen fort	Moyen faible	Faible	Très faible
Nombre de cas						
Intracanaliculaire	1	2	3	4	2	0
hyalinisé	2	1	0	0	0	0
Tubuleux	0	1	0	0	0	0
adénosique	1	0	0	2	1	0
Avec hyperplasie sans atypie	0	2	0	0	0	0
Involutif collagénique	0	1	0	0	0	0

Il apparait que même à l'intérieur de la sous-pathologie « Adénofibrome Intracaniculaire » identifiée pour 12 cas, on ne trouve pas une intensité de fluorescence stable. Pour les fibroadénomes hyalinisés la fluorescence est toujours forte, mais le nombre de cas reste restreint.

La question que l'on se pose alors est : pourquoi cette contradiction entre les résultats des études clinique et préclinique ? Même si la sensibilité du spectrophotomètre du dispositif clinique est moins bonne, cela ne ferait que modifier le seuil de fluorescence, et n'aurai pas d'incidence sur la discrimination entre lésions bénignes et malignes. Par ailleurs il n'est jamais à exclure qu'une mesure soit réalisée en dehors de la tumeur (défaut de guidage sous échographie par exemple), ou également qu'aucune zone maligne fluorescente n'ait été rencontrée sur le trajet de l'aiguille fibrée. Ces défauts de mesure sont possibles dans une routine d'examens et font partie des limites globales de la technique.
Les conditions qui diffèrent entre les études précliniques et cliniques sont :

1. le passage du *ex vivo* au *in vivo*
2. le passage d'un seul centre (Institut Gustave Roussy) à plusieurs centres
3. le fait que les tumeurs bénignes analysée pendant l'étude préclinique l'étaient à l'issue d'une opération chirurgicale, contrairement à l'étude clinique où les lésions bénignes sont toutes « biopsiées » mais ne seront pas toute opérées
4. la statistique du nombre de cas par pathologies

L'absence de fluorescence dans un CCI peut s'expliquer par un stade avancé de nécrose de la tumeur. Si l'on considère la classification du Tableau 6 et que l'on rassemble les « intensités faibles et très faibles », au maximum 20% des CCI seraient dans ce cas. Il aurait été possible d'analyser des CCI nécrosés lors de l'étude préclinique mais la statistique de cas plus faible et le fait que cette étude soit monocentrique peuvent être évoqués.
Les variations d'intensité de fluorescence des fibroadénomes ont été mesurées entre différents cas mais il est aussi fréquent sur plusieurs mesures, à des positions différentes dans un même nodule, de trouver des disparités avec des mesures de forte fluorescence juxtaposées à des mesures de faible fluorescence. Or l'aiguille fibrée n'explore pas tout le nodule, mais seulement 4 ou 6 points de mesures selon sa taille et sa structure. La structure d'un fibroadénome est très hétérogène. Ainsi sonder des zones non fluorescente (la

graisse par exemple) à coté de zones plus fluorescentes (microcalcifications comme nous le verrons au chapitre suivant) n'est pas surprenant.

Ce qui l'est est plutôt la faiblesse générale de la fluorescence des fibroadénomes de l'étude préclinique. Nous avons réalisé une étude de la fluorescence des fibroadénomes en fonction de leurs tailles et toujours selon la classification précédente (Tableau 8).

Tableau 8 : Répartition des intensités de fluorescence des fibroadénomes en fonction de leur taille

Intensité de fluorescence	Très fort	Fort	Moyen fort	Moyen faible	faible	Très faible
Nombre de Fad	5	14	13	16	8	4
Taille de chaque Fad (mm)	13 ; 7 ; 15 ; 12 ; 7	8 ; 16 ; 25 ; 6 ; 9 ; 11 ; 16 ; 18 ; 9 ; 10 ; 12 ; 11 ; 17 ; 23	18 ;20 ;13 ;9 ; 10 ;10 ;11 ;9 ; 14 ;26 ;23 ;20 ;12	30 ; 17 ; 8 ; 22 ; 10 ; 7 ; 20 ; 10 ; 25 ; 6 ; 33 ; 8 ; 20 ; 18 ; 12 ; 21	55 ; 25 ; 9 ; 17 ; 10 ; 5 ; 16 ; 13	40 ; 31 ; 10 ; 8

Nous pouvons observer que seuls les fibroadénomes avec une taille supérieure à 30 mm présentent une faible ou très faible fluorescence. Nous pouvons poser comme hypothèse que les fibroadénomes opérés sont en général ceux de grande taille pour des raisons de gêne (douleurs, esthétique). A contrario, les fibroadénomes de très forte fluorescence n'ont pas de taille supérieure à 15mm. Cela peut provenir du fait que ce sont des fibroadénomes anciens dont la taille se résorbe et qui se hyalinisent.

Des tests de mesures de la fluorescence directement sur des microbiopsies nous auraient permis d'éviter le biais de sélection induit par des mesures réalisées directement après la chirurgie. Ceci a été envisagé mais rapidement abandonné du fait du volume de matière trop faible des microbiopsies pour positionner correctement l'aiguille. De plus, nous n'avions pas techniquement la possibilité d'examiner toutes les microbiopsies d'une patiente, et n'avions pas le moyen de tracer la microbiopsie ayant servie à poser le diagnostic.

- Discussion

Ces éléments montrent clairement que dans le cadre des nodules mammaires, la fluorescence n'est pas apte à elle seule à faire une distinction bénin/malin qui soit pertinente au vu des performances des techniques actuellement en cours. Elle n'a donc pas sa place dans un examen en amont de la biopsie.
D'autres facteurs vont également à l'encontre de son utilisation. Le chemin pris par les aiguilles pour atteindre les tumeurs (qui pour des raisons de sécurité ne peut aller en direction des poumons) est long même si la tumeur est près de la surface. L'aiguille de 25G est fine et à tendance à plier surtout si la tumeur est résistante à la pénétration. Dans le cadre de l'étude clinique multicentrique, de nombreuses

aiguilles de 25G ont été remplacées par des aiguilles de 23G, certains radiologues souhaitaient même du 21G. A partir du moment où le diamètre de l'aiguille se rapproche de celui de l'aiguille servant à pratiquer l'anesthésie préliminaire à la microbiopsie, l'intérêt minimal invasif de notre technique et de réduction de la douleur s'estompe.

Article

Pulmonary endogenous fluorescence allows the distinction of primary lung cancer from perilesional lung parenchyma

Plos One – 2015

PLOS | ONE

RESEARCH ARTICLE

Pulmonary Endogenous Fluorescence Allows the Distinction of Primary Lung Cancer from the Perilesional Lung Parenchyma

Lucile Gust[1☯], Alexis Toullec[2☯], Charlotte Benoit[2], René Farcy[3], Stéphane Garcia[4], Veronique Secq[4], Jean-Yves Gaubert[5], Delphine Trousse[1], Bastien Orsini[1], Christophe Doddoli[1], Helene Moniz-Koum[2], Pascal Alexandre Thomas[1], Xavier Benoit D'journo[1]*

1 Department of Thoracic Surgery and Diseases of the Oesophagus, North Hospital, Aix-Marseille University, Marseille, France, **2** Nodea Medical, Villejuif, France, **3** LAC, Paris-Sud XI University, Laboratoire Aimé Cotton, Bat.505, Orsay, France, **4** Department of Pathology, North Hospital, Aix-Marseille University, Marseille, France, **5** Department of Radiology, Timone Hospital, Aix-Marseille University, Marseille, France

☯ These authors contributed equally to this work.
* Xavier.Djourno@ap-hm.fr

OPEN ACCESS

Citation: Gust L, Toullec A, Benoit C, Farcy R, Garcia S, Secq V, et al. (2015) Pulmonary Endogenous Fluorescence Allows the Distinction of Primary Lung Cancer from the Perilesional Lung Parenchyma. PLoS ONE 10(8): e0134559. doi:10.1371/journal.pone.0134559

Editor: Sunil Singhal, University of Pennsylvania, UNITED STATES

Received: October 29, 2014

Accepted: July 11, 2015

Published: August 5, 2015

Copyright: © 2015 Gust et al. This is an open access article distributed under the terms of the Creative Commons Attribution License, which permits unrestricted use, distribution, and reproduction in any medium, provided the original author and source are credited.

Data Availability Statement: All relevant data are within the paper and its Supporting information files.

Funding: NODEA MEDICAL has provided financial support for the material (autofluoresence) used in the trial. The funder provided support in the form of salaries for authors Alexis Toullec, Charlotte Benoit and Helene Moniz-Koum, but did not have any additional role in the study design, data collection and analysis, decision to publish, or preparation of the manuscript. The specific roles of these authors are articulated in the 'author contributions' section.

Abstract

Background

Pre-therapeutic pathological diagnosis is a crucial step of the management of pulmonary nodules suspected of being non small cell lung cancer (NSCLC), especially in the frame of currently implemented lung cancer screening programs in high-risk patients. Based on a human *ex vivo* model, we hypothesized that an embedded device measuring endogenous fluorescence would be able to distinguish pulmonary malignant lesions from the perilesional lung tissue.

Methods

Consecutive patients who underwent surgical resection of pulmonary lesions were included in this prospective and observational study over an 8-month period. Measurements were performed back table on surgical specimens in the operative room, both on suspicious lesions and the perilesional healthy parenchyma. Endogenous fluorescence signal was characterized according to three criteria: maximal intensity (Imax), wavelength, and shape of the signal (missing, stable, instable, photobleaching).

Results

Ninety-six patients with 111 suspicious lesions were included. Final pathological diagnoses were: primary lung cancers (n = 60), lung metastases of extra-thoracic malignancies (n = 27) and non-tumoral lesions (n = 24). Mean Imax was significantly higher in NSCLC targeted lesions when compared to the perilesional lung parenchyma (p<0,0001) or non-tumoral lesions (p<0,0001). Similarly, photobleaching was more frequently found in NSCLC than in perilesional lung (p<0,0001), or in non-tumoral lesions (p<0,001). Respective

Competing Interests: Alexis Toullec, Charlotte Benoit and Helene Moniz-Koum are employees of the commercial funder of the study. NODEA MEDICAL is a start-up in biotechnology born of the research in medical instrumentation, developing a new method of cancer diagnosis measuring tissue fluorescence: PROBEA® (patent°W02011010063). This does not alter the authors' adherence to PLOS ONE policies on sharing data and materials.

associated wavelengths were not statistically different between perilesional lung and either primary lung cancers or non-tumoral lesions. Considering lung metastases, both mean Imax and wavelength of the targeted lesions were not different from those of the perilesional lung tissue. In contrast, photobleaching was significantly more frequently observed in the targeted lesions than in the perilesional lung ($p \leq 0{,}01$).

Conclusion

Our results demonstrate that endogenous fluorescence applied to the diagnosis of lung nodules allows distinguishing NSCLC from the surrounding healthy parenchyma and from non-tumoral lesions. Inconclusive results were found for lung metastases due to the heterogeneity of this population.

Introduction

For early stages non small cell lung cancer (NSCLC) or solitary pulmonary metastasis, surgical resection is usually recommended, though stereotactic radiotherapy or radiofrequency ablation can be seen as valid alternative treatment options [1,2]. In all cases, however, pre-treatment histology is mandatory. Depending on the size and location of the targeted lesion, tissue diagnosis can be achieved through various minimally invasive investigations such as echo-guided transbronchial and CT scan-guided needle biopsies, or thoracoscopic wedge resections. Each procedure, however, encompasses several technical difficulties and limitations. Moreover, those procedures are time-consuming, have an economic impact and more importantly, can lead to substantial morbidity and even mortality [3]. As a result, innovative methods aiming at improving their accuracy still need to be developed. In particular, a precise *in vivo* localization of the targeted lesion remains critical. The clinical relevance of this statement is all the more obvious that the number of small lung opacities is expected to increase dramatically as the result of the worldwide implementation of low-dose CT-scan lung cancer screening programs for high-risk patients [4,5].

Auto-fluorescence is the property of specific endogenous molecules, such as elastin, to send a fluorescent signal after being excited with another luminous signal of lesser wavelength [6]. To the best of our knowledge, such strategy has never been assessed in the setting of lung malignancies.

In this prospective and observational trial, we hypothesized that assessment of endogenous fluorescence in lung tissue with a simple embedded system would be able to distinguish malignant lesions from the surrounding healthy lung parenchyma.

Methods

The experimental protocol was approved by the ethic committee of the French Society of Thoracic and Cardiovascular Surgery (CERC-SFCTV-2014-1-17-19-9-42-DJXa).

A written informed consent was obtained in all enrolled patients.

Study design

Over an 8-month period, all consecutive patients referred to our department for surgical management of suspected or known primary or secondary pulmonary malignancies were prospectively included. Exclusion criteria were: lesions less than 5mm wide, previous chemotherapy

and carcinoid tumours. Technical problems during the experiment also led to exclusion from the trial.

Measurements were done by the same observer in the operating room, back table, immediately after lung resection, respecting asepsis requirements. Spectroscopic measurements were performed on the surgical specimen before sending it to the Pathology department for examination. Measures were performed on both atypical (wedge) and on anatomical lung resections (lobectomy or pneumonectomy). The information obtained with these measurements did not alter the patients' management.

On each sample, five spectroscopic measurements were performed on the targeted lesions, five on deflated perilesional lung tissue, and, when possible, 5 more on perilesional ventilated lung tissue, in order to mimic the usual state of the lung during bronchoscopic or CT-scan guided procedures. Nodule location was assessed through surgical specimen palpation. When possible, a tissue sample of the targeted lesion was removed, with a biopsy punch wrapping the needle, at the site of the fifth measurement, for further pathological examination.

Description of the device

The main goal was to characterize the endogenous fluorescence of pulmonary cancerous lesions, whether primary or secondary. In order to achieve it, the Probea prototype (patent n °W02011010063), previously described by Alchab et al [7], was used. The prototype is composed of two distinct parts. The disposable part is a 25-Gauge needle containing an optical fiber connected to a fixed fluorescence data processing system. A laser diode in the fixed part of the device produces a 405nm-blue light that is brought into contact with cells through the fibered needle. Once excited, endogenous fluorophores contained in the cells emit fluorescence that is gathered by the fibered needle and analyzed with a specific software (ProbeaSoft). This software allowed the recording of 25 fluorescence intensities second with an acquisition time of 4ms for each measurement. The laser light was set at 405nm, which corresponds to the best compromise between an innocuous stimulation of the tissue for patient safety (wavelength above 360 nm) and the optimal one to excite most endogenous fluorophores.

Needles were disinfected with the same protocol between each surgical specimen. Four consecutive one minute-baths were applied: 1) RBS (2%, Carl Roth, Germany); 2) RBS 2%; 3) ethanol; 4) water. Finally, to eliminate all remaining particles potentially compromising the following measurements, the laser remained activated through the needle during fifteen minutes.

Before each series of measurements on surgical samples, Probea was calibrated with the following process: control of the laser beam output power, assessment of the fluorescence of reference colored materials, and record of background signal measured in a dark chamber in order to subtract it from the fluorescence measurements.

Spectroscopic measurements

Analysis of the fluorescent signals were based on three criteria's:

1. Maximal fluorescence intensity measured ($Imax_{(\lambda)}$ arbitrary unit, a.u) corresponding to the highest intensity value for each measurement.
2. Emission wavelength (nm) at which this maximal intensity was emitted.
3. Shapes of signals: instable, no fluorescence, stable and photobleaching (Fig 1).

Based on these characteristics we evaluated the signal emitted by lung tissue on:

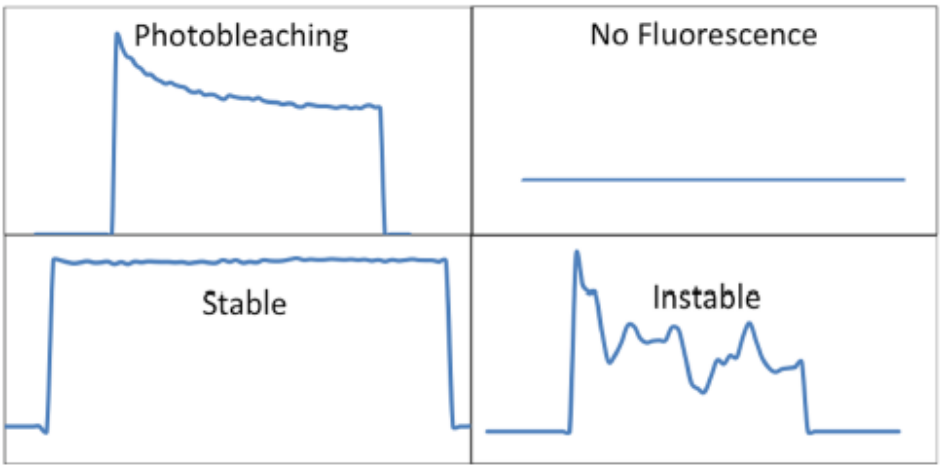

Fig 1. Shape of fluorescent signals.

doi:10.1371/journal.pone.0134559.g001

- The mean maximal fluorescence intensity or Imax (Mean value of the Imax of the five measurements performed on each sample)
- The mean emission wavelength associated with maximal intensity
- The shape of the signals.

Two investigators, including the observer performing the measurements, reviewed all spectra independently. When agreement was not reached concerning the shape of the signal, a third investigator acted as an arbitrator.

Statistical Analysis

Data were analyzed using the SPSS 17.0 package (SPSS, Chicago, IL). The results were expressed as the mean ± standard deviation (SD) or median (range) for quantitative variables and as percentage for qualitative variables. The Mann-Whitney test was used for non-parametric variables. The Pearson $\chi 2$ or Fischer exact test were applied for qualitative variables.

Results

Patients

We performed measurements on 129 patients who presented 146 lung lesions. Thirty-three patients were excluded: 8 for documented technical problems with the device, 6 who had carcinoid tumours, 14 who received previous chemotherapy and 5 who had lesions less than 5mm wide.

Fluorescence was measured on 96 patients who presented 111 lesions. Measurements on the targeted nodule were obtained in all patients. Measurements on peripheral lung tissue were unavailable for 2 patients. Measurements on inflated peripheral lung tissue could be performed for 41 patients (205 measurements), 5 of them associated with a benign lesion, 32 with a primary lung cancer and 4 with metastases.

Pathological reports of the 96 patients are summarized in Fig 2 (and S1 Fig). Eighty-four lesions were pre-operatively suspected of NSCLC. The diagnosis was confirmed for 60 of them

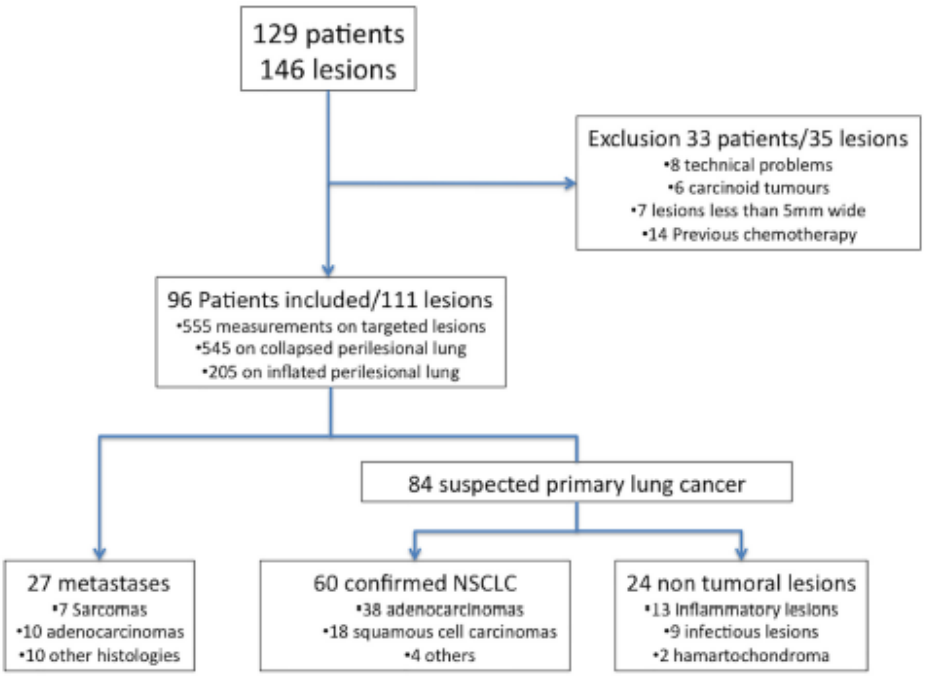

Fig 2. Flowchart.

doi:10.1371/journal.pone.0134559.g002

(38 adenocarcinoma, 18 squamous cell carcinoma, 3 undifferentiated cancer and one large cell neuroendocrine carcinoma). Concerning the 24 non-malignant lesions, histologies were miscellaneous including infectious and inflammatory lesions or benign tumours. Twenty-seven lesions were diagnosed as metastases on final pathological examination.

Suspected or known primary lung cancer. There was no statistical difference on clinical data between patients with a non-malignant lesion when compared to patients presenting with a NSCLC (Table 1).

In ultimately proven NSCLC patients, mean Imax was of 4485 ± 2477 (range 45–17755) in the targeted lesion, whereas it was of 2228,27 ±1896 (range 45–10255) in the perilesional lung parenchyma. For the 32 samples for which inflation of perilesional lung was possible, mean Imax was of 1721,7 ± 1455 (range 0–5313). In non malignant lesions, mean Imax was of 1691 ± 1143 (range 211–4835) in the targeted lesion, whereas it was of 2191,25 ±2022,4 (range 0–7538) in the collapsed perilesional lung, and of 890 ± 755 (range 174–1785) in the inflated perilesional lung, when available (Table 2 and Fig 3). Mean Imax of the perilesional lung was not statistically different whether it was associated with non-malignant lesion or a NSCLC (Fig 4).

Mean Imax of NSCLC was significantly higher than Imax of the perilesional lung ($p<0,0001$) (Table 2). Mean Imax of NSCLC was significantly higher than Imax of non-malignant lesions as well ($p<0,0001$) (Fig 4).

No statistical difference was found between the respective mean Imax values of non-malignant lesions and their perilesional lung parenchyma (Table 2).

PLOS | ONE

Diagnosis of Primary Lung Cancer with Endogenous Fluorescence

Table 1. Patients' characteristics.

	Non-tumoral lesions	NSCLC	Statistical analysis[a]	Lung Metastases	Statistical analysis[b]
Number of patients	22	57		17	
Mean Age	65	63	0,7	64	0,6
Sexe					
Female	8 (33%)	17 (27%)	0,7	9 (53%)	0,08
Male	14 (67%)	40 (73%)	0,8	8 (47%)	0,08
BMI	25,7	25,2	0,7	24,5	0,8
Smokers	18 (82%)	51 (89%)	0,8	8 (47%)	<0,001
Non-Smokers	4 (18%)	6 (11%)	0,5	8 (47%)	<0,001
Smoking status Unknown	0	0		1 (6%)	
Number of Lesions	24	60		27	
Number of surgical resections	23	59		26	
Non anatomical	18 (78,3%)	2 (3,4%)	<0,0001	15 (58%)	<0,0001
Open surgery	7	1		8	
Video assisted surgery	11	1		7	
Anatomical resection	5 (21,7%)	48 (81,4%)	<0,0001	11 (42%)	<0,001
Open surgery	1	17		4	
Video assisted surgery	4	31		7	
Pneunomectomy or enlarged resection	0	9 (15,3%)	0,1	0	0,06
pTNM status					
Stage I	NA	36 (63%)	NA	NA	NA
IA		20			
IB		16			
Stage II	NA	12 (21%)	NA	NA	NA
IIA		4			
IIB		8			
Stage IIIA	NA	8 (14%)	NA	NA	NA
Unavailable		1			
Post-operative treatment	No	19 (33%)		4 (24%)	
Mean time of follow-up (days)	45	71		41	

[a]. Comparison of NSCLC with non-tumoral lesions using the Pearson χ^2 or the Fischer exact test when necessary. Statistical significance p<0,05.
[b]. Comparison of NSCLC with lung metastases using the Pearson χ^2 or the Fischer exact test when necessary. Statistical significance p<0,05.
NA: Not applicable. NSCLC: Non Small Cell Cancer.

doi:10.1371/journal.pone.0134559.t001

Table 2. Comparison of Imax of perilesional lung and their associated lesions.

	Perilesional lung tissue	Associated lesion	statistical analysis[a]
Non tumoral lesions n = 24	[b]2191,25 (± 1706,21)	1691 (± 1143,63)	p = 0,7
NSCLC n = 60	[b]2228,27 (± 2022,4) [c]1721,7 (±1455)	4485 (± 2477,29)	p<0,0001 p< 0,0001
Lung Metastases n = 27	[b]2160,8 (± 1896,46)	1982,26 (± 2118,46)	p = 0,3

[a]. Mann-Whitney test, SPSS 17.0 package (SPSS, Chicago, IL). Statistical significance defined as p<0,05.
[b]. Deflated Perilesional tissue.
[c]. Inflated Perilesional tissue, 32 samples available.
NSCLC: Non Small Cell Lung Cancer.

doi:10.1371/journal.pone.0134559.t002

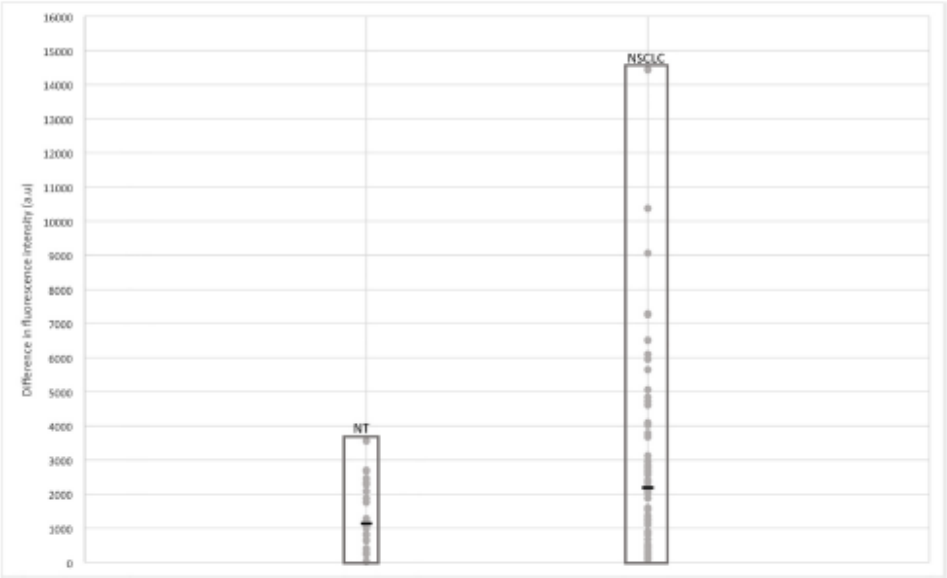

Fig 3. Difference of Mean Imax in absolute value of non-tumoural lesions and non small cell lung cancer with the associated perilesional lung parenchyma. Each dot was calculated with the mean Imax of the five measurements performed on the non-tumoural lesions (n = 24) and NSCLC (n = 60). The black bar corresponds to the median value of each subgroup. NSCLC: Non Small Cell Lung Cancer. NT: Non tumoural.

doi:10.1371/journal.pone.0134559.g003

Regarding the shape of signals, photobleaching was the main signal in NSCLC. It was significantly more frequent in NSCLC (43,7%), than in perilesional lung tissues (17,2%, p<0,0001) (Table 3). On the other hand, all other types of signals were significantly less frequent in NSCLC than in the perilesional lung (Fig 5). Regarding signal shapes, no difference was found between non-malignant lesions and the perilesional lung (Table 3 and Fig 5).

	Patients with		
	Non tumoural lesions	Primitive lung cancer	Metastasis
Targeted lesion	1691 (SD 1143,63)	4485 (SD 2477,29)	1982,26 (SD 2118,46)
Peripheral lung tissue	2191,25 (SD 2022,4)	2228,27 (SD 1896,46)	2160,8 (SD 1706,21)

Targeted lesion: NS; p<0,0001; p<0,001

Peripheral lung tissue: NS; NS; NS

Fig 4. (A) Comparison of mean Imax of the targeted lesions. (B) Comparison of mean Imax of perilesional lung in the different populations. Mean Imax was calculated with the mean Imax of each lesion: 60 NSCLC, n = 24 non-tumoral lesions, 27 metastases. Mean Imax of perilesional lung was calculated separately for each population. Statistical analysis were realised with the Mann-Whitney test, SPSS 17.0 package (SPSS, Chicago, IL). Statistical significance defined as p<0,05. NSCLC: Non Small Cell Lung Cancer. SD: Standard Derivation.

doi:10.1371/journal.pone.0134559.g004

PLOS | ONE

Diagnosis of Primary Lung Cancer with Endogenous Fluorescence

Table 3. Shape of Fluorescent signals in the perilesional lung and the associated targeted lesions. NSCLC: Non Small Cell Lung Cancer. PB: Photobleaching.

	Perilesional lung[a] n = 545	Non tumoral lesions n = 120	NSCLC[b] n = 300	Lung Metastases n = 135
PB	94 (17,2%)	27 (22,5%)§§§	131 (43,7%)***	41 (30,4%)§§/**
No fluorescence	116 (21,3%)	31 (25,8%)§§	45 (15%)*	28 (20,7%)
Stable	116 (21,3%)	24 (20%)§	34 (11,3%)**	24 (17,8%)
Instable	219 (40,2%)	38 (31,7%)	90 (30%)**	42 (41,1%)

[a]. Comparison of the percentage of each shape between perilesional lung parenchyma and targeted lesions. Statistical analysis using the Pearson χ^2. statistical significance defined as * p<0,01, ** p<0,001, ***p<0,0001.

[b]. Comparison of the percentage of each shape between NSLC and non-tumoral lesions and lung metastases. Statistical analysis using the Pearson χ^2. Statistical significance defined as §p = 0,02, §§p<0,01, §§§p<0,001.

doi:10.1371/journal.pone.0134559.t003

Photobleaching was statistically more frequent in NSCLC than in non-malignant lesions (p<0,001). Though signals with either a stable shape or no fluorescence were significantly less frequent in NSCLC than in non-malignant lesions (p = 0,02 and p<0,01, respectively), no statistical difference was found for instable signals.

Mean wavelength was of 506 ± 8 nm in NSCLC, (range 498–543), 506 ±10 nm in non-malignant lesions (range 496–535). Overall mean wavelength was of 506 ±10 nm in perilesional lung (range 480–543). No difference was found between wavelength in targeted lesions and corresponding the perilesional lung.

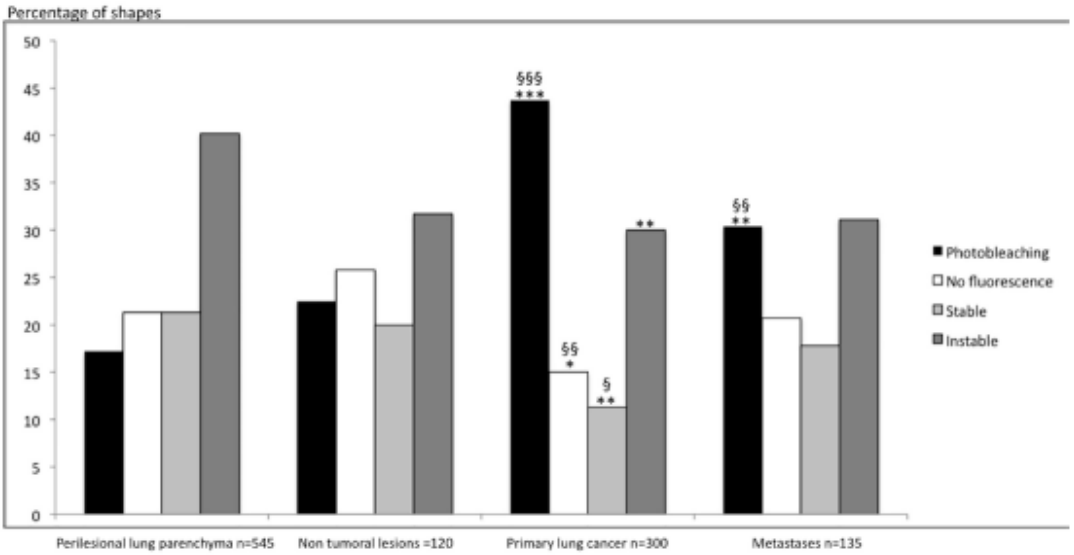

Fig 5. Percentage of shapes of Fluorescent Signals observed in perilesional lung parenchyma, NSCLC, non-tumoral lesions and lung metastases. Comparison of the percentage of each shape between perilesional lung and targeted lesions. Statistical analysis using the Pearson χ^2 test. Statistical significance defined as * p<0,01, ** p<0,001, ***p<0,0001. Comparison of the percentage of each shape between NSCLC and non-tumoral lesions and lung metastases. Statistical analysis using the Pearson χ^2. Statistical significance defined as §p = 0,02, §§p<0,01, §§§p<0,001. NSCLC: Non Small Cell Lung Cancer.

doi:10.1371/journal.pone.0134559.g005

Table 4. Sensitivity and specificity for primary lung cancer. The sensitivity and specificity were respectively of 77% and 92%. The positive and negative predictive values were respectively of 96 and 61%. NSCLC: Non Small Cell Lung Cancer. PB: Photobleaching.

Definitive Pathology	Imax<3800 and/or PB<7500	Imax≥3800 and/or PB≥7500	
Non-tumoral	22	2	24
NSCLC	14	46	60
	36	48	

doi:10.1371/journal.pone.0134559.t004

Based on our results, we have drawn the following algorithm including both Imax and shape of signals:

- When mean Imax was higher than 3800, and/or the sum of Imax of signals with photobleaching was higher than 7500, targeted lesions were predicted as NSCLC.
- When targeted lesions did not answer those requirements, the lesions were predicted to be non-tumoral lesions.

Based on this algorithm, among the 24 non-tumoral lesions, 22 were well classified. Among the 60 NSCLC, 46 lesions respected the algorithm (Table 4). The sensitivity and specificity were respectively of 77% and 92%, and the positive predictive and negative predictive values were respectively of 96% and 61%.

Regarding pathological findings, the state of the underlying tissue did not seem to influence the Imax value. The main difference between non-tumoral lesions and primary lung cancer seemed to be fibrosis and necrosis more often found in NSCLC (Table 5 and S1 Fig).

Metastases. There were 10 metastases of adenocarcinomas, 7 metastases of sarcomas and 10 metastases of various histologies. Statistical difference was not achieved when comparing sex ratio between patients operated on for lung metastases versus patients operated on for a NSCLC, though there were significantly more smokers in this last group when compared to patients with lung metastases ($p<0,001$) (Table 1).

Mean Imax in metastases was of 1982,26 ±2118 (range 299–7539) whereas it was of 2160 ± 1706 (range 210–7644) in the perilesional lung (Fig 6). No statistical difference was found between metastases and either the perilesional lung, or non-malignant lesions (Fig 3). Main statistical difference in Imax was found between metastases and NSCLC, with a higher Imax in primary lung cancer (Fig 3).

Regarding signal shapes, photobleaching was statistically more frequent in metastases (30,4%) than in the perilesional lung (17,2%, $p<0,001$). There was no statistical difference between other shapes of signal (Table 3 and Fig 5). Photobleaching was significantly less frequent in metastases than in NSCLC ($p<0,01$). No significant difference was found between

Table 5. Comparison of pathological findings between the non-tumoral lesions and NSCLC. NSCLC: Non Small Cell Lung Cancer.

		Non-tumoral lesion n = 24	NSCLC n = 60	Statistical analysis*
Targeted lesion	Inflammation	13	35	0,077
	Necrosis	4	31	0,015
	Fibrosis	6	40	p<0,001
Surrounding tissue	Emphysema	13	40	0,186

*. Comparison of pathological characteristic between non-tumoral lesion and NSCLC using the Pearson χ^2 or the Fischer exact test when necessary. Statistical significance $p<0,05$.

doi:10.1371/journal.pone.0134559.t005

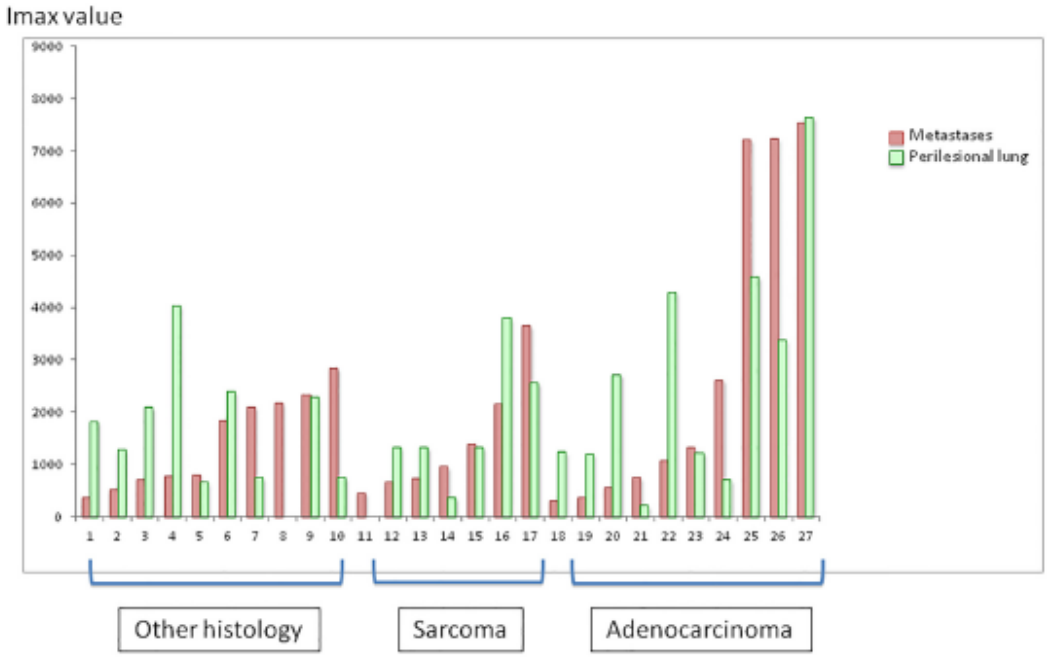

Fig 6. Mean Imax of lung metastases and associated perilesional lung. Mean Imax was calculated using the Imax of the 5 measurements performed on Metastases (n = 27) and perilesional lung parenchyma (n = 25).

doi:10.1371/journal.pone.0134559.g006

other shapes of signal, when metastases were compared to NSCLC. Neither photobleaching nor other shapes of signal showed statistical difference between metastases and non-malignant lesions.

The average wavelength was of 504±12 nm (range 498–547) in metastases and was not significantly different from the wavelength in the perilesional lung (506 ± 8 nm; range 497–525).

Discussion

Auto-fluorescence has been used for several years as a diagnostic tool in lung cancer [8,9]. Tumoral bronchial epithelium is known to present with less fluorescence than normal bronchial epithelium, and those characteristics are used both in staging, follow-up and treatment of bronchial lung cancer [10]. Moreover, though less widely studied and still belonging to experimental protocols, auto-fluorescence of body fluids is an interesting field of research, whether it is applied to lung cancer or other cancer types [11]. Furthermore other studies are ongoing using the fluorescence properties of malignant lesions, but always after injection of an enhancing exogenous product [12–14]. In the literature, numerous side effects are reported when fluorescent tumour-specific contrast agents are used. If side effects of fluorescent contrast agent are admitted during the treatment, they are not acceptable during the pre-therapeutic period when a diagnosis must be obtained, which is the main goal of the Probea device. As an example, during surgery, the use of fluorescent markers such as methylene blue can induce tissue necrosis [15]. In photodynamic therapy, photosensitizing agents such as porphyrins or ALA are used, and can be involved in a major side effect, photosensitivity, lasting 4 to 6 weeks. If patients do

not avoid sunlight during this period, they suffer from photosensitivity dermatitis, show local redness, swelling and noticeable scurf [16]. Furthermore, the specificity of these fluorescent agents is reported as low, and do not encourage their use currently [17–19]. Auto-fluorescence of lung tissue, normal or malignant, without adjunction of any product, has not been described outside of the bronchial tree. Endogenous fluorescence has its own limits, but also has the enormous advantage of no toxicity for the patient, which fully justifies its use in a diagnostic approach, as a supplementary tool of those currently used.

We chose not to study NSCLC with pre-operative chemotherapy because of the potential modifications of structure in malignant lesions subsequent to this treatment. Moreover, those lesions did not match the goal of our study from a clinical point of view. For similar reasons we did not include carcinoid tumours. Those tumours are uncommon, and usually have an indolent evolution. The design of the study did not plan the inclusion of enough carcinoid tumours to characterize specifically their fluorescence signal.

Endogenous fluorophores, naturally present in tissues, could be the mirror of biological modifications caused by cancer development. Hanahan and Weinberg described that cancer causes changes in both structural proteins of the extracellular matrix and cellular metabolism [20]. These phenomena may induce changes in NADPH and FAD expression, involved in cellular metabolism, and in concentrations of structural proteins such as collagen and elastin, leading to modified auto-fluorescence signals. The lung is an elastic organ composed of 28% of elastin fibers that presents a maximal excitation wavelength of 375nm (300–410 nm) and a maximal emission wavelength of 520nm [21]. Richard and Muraka identified that bonds created between desmosin and isodesmosin in tropoelastin fibers are responsible for elastin fluorescence. The authors have shown that modifications on elastin concentration and structure could be good markers to evaluate biological changes [22]. We hypothesized that modifications of elastin fibers, in either structure or concentration, were responsible for the difference of fluorescence seen between perilesional lung, non-malignant lesions, metastases and NSCLC. Furthermore, other studies have demonstrated that fluorescence was different between necrotic and healthy tissue [23]. This is coherent with our results, where among our samples of NSCLC, the most common histological finding associated with lack of fluorescence was necrosis (S1 Fig).

We found that spontaneous fluorescence of NSCLC, regardless of the histological subtype, was higher than either perilesional lung or non-malignant lesions. Those results contrast with what was reported in auto-fluorescence bronchoscopy of malignant lesions [8,9]. Lack of fluorescence compared to normal bronchial epithelium is, in part, a consequence of the absorption of excitation and fluorescence light by the cancerous lesion, secondary to the more important thickness of its epithelium [10]. Contrary to what was done in bronchoscopy studies, we did not use probes to measure the fluorescence, but needles directly inserted in the tumoral stroma. Thus the targets of our measurements were different, which could explain the difference in our results.

For NSCLC, our results suggest that endogenous fluorescence differs according to the histological sub-type. For squamous cell carcinomas, signals presented a higher Imax than adenocarcinomas, but the shape of signals seemed to be more instable. We hypothesized that the differences observed in the signal shapes were secondary to the more frequent presence, and in a more abundant way, of necrosis in squamous cell carcinomas.

Regarding subclasses of adenocarcinoma, we had 7 ground-glass lesions on pre-operative CT-scan, with a total or partial aspect of ground-glass opacity. Five of these lesions were predicted to be primary lung cancer based on our algorithm and were finally confirmed as true adenocarcinoma with a lepidic contingent on pathological reports. The other two samples predicted as non-tumoral were confirmed as true non malignant lesions on the final pathological

report. Because the number of ground-glass opacities are expected to increase with low dose CT-scan lung cancer screening program, these findings represent a promising result for further investigations, taking into account that 90% of these lesions remain benign.

Though not available for all samples, Imax in the inflated perilesional lung was lower than in the collapsed perilesional lung. We speculate that when tested in conditions where the lung is ventilated, for example during percutaneous biopsies, the difference in fluorescent signals between primary lung tumours and the perilesional lung would increase.

We did not find any difference between signals in lung metastases and the perilesional lung, except in the shapes of signals where photobleaching was more frequent in metastases, though statistical significance was not achieved. Our population consisted of a huge range of several types of metastases, and this heterogeneity could explain why we were unable to show any difference in Imax with the perilesional lung parenchyma. When taken separately, metastases of sarcoma and adenocarcinoma (excluding metastases of colorectal cancer) seemed to have fluorescence signals similar to those found in primary lung cancer, associating photobleaching and high Imax. In contrast, metastases of colorectal cancer seemed to have a specific signal, associating low Imax and photobleaching (data not shown). Unfortunately, our sample size was not sufficient enough to allow statistical analysis for each subtype of metastases.

Our current results deserve several points of discussion. First, without injection of any product, we were able to describe a fluorescence signal specific of NSCLC. After stimulation with the laser beam, the returning signal was in favour of a primary lung cancer when a high Imax and photobleaching were associated. On the contrary, when a low Imax and another shape of signal were associated a non-malignant lesion was suspected. Basically, these results constitute a benchmark for other *in vivo* investigations in lung cancer detection. In this context using the Probea device, which distinguishes NSCLC both from peripheral tissue and non-malignant lesions, accuracy of percutaneous and bronchoscopic biopsies could be improved, resulting in less useless surgical procedures. Furthermore, this device could be an asset in therapeutic management as well, when percutaneous radiofrequency pulmonary ablation is chosen, to control the residual tumoral margin at the end of the procedure. The Probea device needs further testing in *in-vivo* conditions, to evaluate its clinical relevance, and its benefit in association with the current diagnostic procedures in lung cancer.

Secondly, in the current context of increasing isolated pulmonary nodules found at low-dose CT-scan screening in patients with a high risk of lung cancer, improvement of diagnostic tools is required. Earlier detection of lung cancer allows better outcome while decreasing cancer-related death [24]. But it also leads to an increase in potentially harmful pulmonary investigations, such as CT-scan-guided biopsies, bronchoscopic biopsies and even surgery. For example, during the study undergone by the US National Lung Screening Trial Research Team, up to 25% of futile surgical procedures were performed [5]. This is particularly true for ground-glass lesions. Currently, only clinical and imaging criteria (CT-scan and PET-scan) are used to estimate the probability of a lung cancer [25]. Harders et al compared results of CT-scan and PET-FDG in the characterization of pulmonary lesions [26]. They found that the accuracy of both modalities were similar with a sensitivity and specificity of 97% and 47% for the PET-scan, and a positive predictive value and negative predictive value of 89% and 79%. In their study PET-FDG had a false-positive rate of 53%. Thus, a high number of these pulmonary nodules, after clinical and imaging evaluation, need further investigations including biopsies [3, 25]. In the present study, the device Probea has demonstrated a high predictive positive value of 96%, and mild negative predictive value of 61%. The negative predictive value of Probea is less that the one found with PET-scan, though it was not the goal to oppose the two techniques but merely to determine if Probea, after PET evaluation, may be an asset to confirm the diagnostic of cancer. In the setting of cancer detection rather than a screening context, the high

positive predictive value of the Probea device seems to be of interest to help the clinician to obtain a pathological diagnosis mostly in association with others existing imaging exams.

The invasive procedures currently used to make the proof of a NSCLC are both time-consuming and expensive and carry a substantial risk of adverse events [3,5, 25]. Our current data have to be confirmed on an *in vivo* model before its acceptance in what constitutes the current tools for the diagnostic of lung cancer.

In conclusion, our results provide the first data available on the endogenous fluorescence of pulmonary tissue in a human *ex vivo* model. Our results suggest that endogenous fluorescence applied to the diagnosis of lung nodules, allows differentiating NSCLC from the surrounding healthy lung and from non-malignant lesions. Interesting results were found for metastases, but the heterogeneity of this population requires further investigations. Potential clinical utilisations of this embedded detection are numerous in the fields of surgery, endoscopy and radiology in association with the current invasive diagnostic techniques.

Supporting Information

S1 Fig. Definitive pathological characteristics in the targeted lesions and their associated perilesional lung. NSCLC: Non Small Cell Lung Cancer. SCC: Squamous Cell Carcinoma. (DOCX)

Author Contributions

Conceived and designed the experiments: LG AT CB JYG HMK XBDJ. Performed the experiments: LG. Analyzed the data: LG AT CB HMK XBDJ. Contributed reagents/materials/analysis tools: RF SG VS JYG DT BO CD PAT XBDJ. Wrote the paper: LG AT CB RF HMK PAT XBDJ. Conception of the prototype: RF.

References

1. Ferlay J, Steliarova-Foucher E, Lortet-Tieulent J, Rosso S, Coebergh JW, Comber H et al. (2013) Cancer incidence and mortality patterns in Europe: estimates for 40 countries in 2012. Eur J Cancer 49 (6):1374–403. doi: 10.1016/j.ejca.2012.12.027 PMID: 23485231
2. Lim E, Baldwin D, Beckles M, Duffy J, Entwisle J, Faivre-Finn C et al. (2010) Guidelines on the radical management of patients with lung cancer. Thorax 65 Suppl 3:iii1–27. doi: 10.1136/thx.2010.145938 PMID: 20940263
3. Gould MK, Donington J, Lynch WR, Mazzone PJ, Midthun DE, Naidich DP et al. (2013) Evaluation of individuals with pulmonary nodules: when is it lung cancer? Diagnosis and management of lung cancer, 3rd ed: American College of Chest physicians evidence-based clinical practice guidelines. Chest 143 (5 Suppl):e93S–120S. doi: 10.1378/chest.12-2351 PMID: 23649456
4. National Lung Screening Trial Research team, Church TR, Black WC, Aberle DR, Berg CD, Clingan KL et al. (2013) Results of initial low-dose computed tomographic screening for lung cancer. N Engl J Med 23; 368(21):1980–91.
5. Infante M, Cavuto S, Lutman FR, Brambilla G, Chiesa G, Ceresoli G et al. (2009) A randomized study of lung cancer screening with spiral computed tomography: three-year results from the DANTE trial. Am J Respir Crit Care Med 1; 180(5): 445–53.
6. Ramanujam N. (2000) Fluorescence spectroscopy of neoplastic and non-neoplastic tissues. Neoplasia 2(1–2):89–117. PMID: 10933071
7. Alchab L, Dupuis G, Balleyguier C, Mathieu MC, Fontaine-aupart MP, Farcy R. (2009) Towards an optical biopsy for the diagnosis of breast cancer in vivo by endogenous fluorescence spectroscopy. J. Biophoton 3: 373–384.
8. Moghissi K, Dixon K, Stringer MR. (2008) Current indications and future perspective of fluorescence bronchoscopy: A review study. Photodiagnosis and Photodynamic therapy 5, 238–246. doi: 10.1016/j.pdpdt.2009.01.008 PMID: 19356663

9. Wisnivesky JP, Yung RC, Mathur PN, Zulueta JJ. Diagnostic and Treatment of Bronchial Intraepithelial Neoplasia and Early Lung Cancer of the Cantral Airways. (2013) Chest 143(5 Suppl):e253S–77S. doi: 10.1378/chest.12-2358 PMID: 23649442
10. Hüttenberger D, Gabrecht T, Wagnieres G, Weber B, Linder A, Foth HJ et al. (2008) Autofluorescence detection of tumors in the human lung-Spectroscopical measeruments in situ, in an in vivo model and in vitro. Photodiagnosis and Photodynamic Therapy 5, 139–147. doi: 10.1016/j.pdpdt.2008.05.002 PMID: 19356645
11. Al-Salhi M, Masilamani V, Vijmasi T, Al-Nachawati H, VijayaRaghavan AP. (2011) Lung Cancer Detection by Native Fluorescence Spectra of Body Fluids-A Preliminary Study. J Fluoresc 21:637–645. doi: 10.1007/s10895-010-0751-9 PMID: 20957416
12. Figueiredo JL, Alencar H, Weissleder R, Mahmood U. (2006) Near infrared thoracoscopy of tumoral protease activity for improved detection of peripheral lung cancer. Int. J. Cancer 118,2672–2677. PMID: 16380983
13. Khullar O, Frangioni JV, Grinstaff M, Colson YL. (2009) Image-guided Sentinel Lymph Node Mapping and Nanotechnology-Based Nodal Treatment in Lung Cancer using Invisible Near-Infrared Fluorescent Light. Semin Thorac Cardiovsc Surg 21(4):309–315.
14. Gilmore DM, Khullar OV, Jaklitsch MT, Chirieac LR, Frangioni JV, Colson YL. (2013) Identification of Metastatic Nodal Disease in a Phase I Dose escalation trial of Intraoperative Sentinel Lymph Node Mapping in NSCLC using Near-Infrared Imaging. J Thorac Cardiovasc Surg 146(3): 562–570. doi: 10.1016/j.jtcvs.2013.04.010 PMID: 23790404
15. Chi C, Du Y, Ye J, Kou D, Qiu J, Wang J et al. (2014) Intra-operative Imaging-guided Surgery: Form Current Fluorescent Molecular Imaging methods to Future Multi-Modality Imaging Technology. Theranostic 4(11):1072–1084.
16. Cai XJ, Li WM, Zhang LY, Wang XW, Luo RC, Li LB (2013). Photodynamic therapy for intractable bronchial lung cancer. Photodiagnosis Thotodyn Ther 10(4): 672–2.
17. Motomura K, Inaji H, Komoike Y, Hasegawa Y, Kasugai T, Noguchi S et al. (2001) Combination technique is superior to dye alone in identification of the sentinel node in breast cancer patients. J Surg Oncol 76: 95–99. PMID: 11223834
18. Radovanovic Z, Golubovic A, Pizak A, Stojiljkovic B, Radovanovic D (2004) Blue dye versus combined blue dye-radioactive tracer technique in detection of sentinel lymph node in breast cancer. Eur J Surg Oncol J Eur Soc Surg Oncol Br Assoc Surg Oncol 30: 913–917.
19. Morcos SK (2003) Review article: Effects of radiographic contrast media on the lung. Br J Radiol 76: 290–295. PMID: 12763943
20. Hanahan D, Weinberg RA (2011). Hallmarks of cancer: the next generation. Cell 144, 646–674. doi: 10.1016/j.cell.2011.02.013 PMID: 21376230
21. Thiberville L, Moreno-Swirc S, Vercauteren T, Peltier E, Cave C, Bourg Heckly G (2007). In vivo imaging of the bronchial wall microstructure using fibered confocal fluorescence microscopy. Am J Respir Crit Care Med 1; 175(1):22–31. PMID: 17023733
22. Richards-Kortum R, Sevick-Muraca E. (1996) Quantitative optical spectroscopy for tissue diagnosis. Annu Rev Phys Chem 47, 555–606. PMID: 8930102
23. Spliethoff JW, Evers DJ, Klomp HM, van Sandick JW, Nachabe R et al. (2013) Improved identification of peripheral lung tumors by using diffuse reflectance and fluorescence spectroscopy. Lung Cancer 80 (2): 165–71. doi: 10.1016/j.lungcan.2013.01.016 PMID: 23402823
24. National Lung Screening Trial Research team, Aberle DR, Adams AM, Berg CD, Black WC, Clapp JD et al. (2011) Reduced lung-cancer mortality with low-dose computed tomographic screening. N Engl J Med 4; 365(5):395–409. doi: 10.1056/NEJMoa1102873 PMID: 21714641
25. McWilliams A, Tammemagi MC, Mayo JR, Roberts H, Liu G, Soghrati K et al. (2013) Probability of cancer in pulmonary nodules detected on first screening CT. N Engl J Med 5; 369(10): 910–9. doi: 10.1056/NEJMoa1214726 PMID: 24004118
26. Harders SW, Madsen HH, Hjorthaug K, Arveschoug AK, Rasmussen TR, Meldgaard P et al. (2012) Characterization of pulmonary lesions in patients with suspected lung cancer: computed tomography versus [^{18}F]-fluorodeoxyglucose-positron emission tomography/computed tomography. Cancer Imaging 16; 12:437–46 PMID: 23092816

4

Etude exploratoire de biomarqueurs endogènes impliqués dans la fluorescence des lésions cancéreuses mammaires

Dans ce chapitre, le travail, présenté sous la forme d'un article en préparation, résume les résultats préliminaires entrepris sur des tumeurs mammaires afin d'identifier les entités tissulaires majeures à l'origine des signatures spectrales obtenues avec notre dispositif fibré. L'imagerie spectrale en microscopie confocale et seconde harmonique (SHG) en multiphoton, ont été mises en œuvre afin d'établir une cartographie des biomarqueurs endogènes des tissus mammaires. Nous avons confronté ces résultats aux données obtenues avec le dispositif d'aiguille fibrée afin de pouvoir positionner notre dispositif d'aiguille fibrée non seulement comme une aide au diagnostic, mais aussi comme une méthode prometteuse pour l'histopathologie *in situ*.

Article

Imagerie et analyse spectrale de coupes histologiques mammaires par microscopie confocale et de génération de seconde harmonique: vers l'identification des signatures spectrales de fluorescence endogène

En préparation

Imagerie et analyse spectrale de coupes histologiques mammaires par microscopie confocale et de génération de seconde harmonique: vers l'identification des signatures spectrales de fluorescence endogène

Alexis Toullec,[a] Charlotte Benoit,[b] Jean-François Denier,[c] Corinne Laplace-Buihlé,[d] Frédéric de Leeuw,[d] René Farcy,[e] Marie-Pierre Fontaine-Aupart,[a] Christophe Tourasse,[f]

[a] Paris Saclay University, Paris Sud University, Institut des Sciences Moléculaires d'Orsay, Rue André Rivière, 91405, Orsay, France
[b] Nodea Medical, 1 Mail du Professeur Georges Mathé, 94800, Villejuif, France
[c] Technipath, A.C Path, 41 Allée des Cyprès, 69760, Limonest, France
[d] Paris Saclay University, Plateforme Imagerie et Cytométrie, 114 rue Edouard Vaillant, 94805, Villejuif, France
[e] Université Paris-Saclay, Université Paris-Sud, Laboratoire Aimé Cotton, ENS Cachan, 91405 Orsay Cedex, France
[f] Service de Radiologie, Hôpital Privé Jean Mermoz, 55 avenue Jean Mermoz, 69008, Lyon, France

Introduction

Les microcalcifications sont communes dans le sein et sont le résultat des sécrétions cellulaires ou de la calcification de débris cellulaires. Leur présence peut aussi signer la présence d'un cancer sous-jacent, comme dans 90% des carcinomes canalaires in situ (CCIS). Usuellement elles sont repérables par mammographie et leur aspect, leur nombre et leur distribution doivent être pris en compte dans la recherche d'un cancer du sein (76).

Dans l'article 1 (75), nous avons montré l'intérêt de notre dispositif clinique pour discriminer, par mesure spectrale de la fluorescence endogène, les lésions malignes des lésions bénignes nodulaires du sein (fibroadénomes et carcinomes canalaires infiltrants).

Dans cette dernière partie du travail de thèse, nous décrivons l'analyse d'un autre type de tumeur maligne, les carcinomes canalaires *in situ* (CCIS) issus de macrobiopsies (biopsies de calibre important). Les résultats ont été comparés à la même lésion bénigne qu'est le fibroadénome (Fad). Cependant un point spécifique a été considéré concernant la présence ou pas de microcalcifications.

L'autre objectif complémentaire majeur de cette étude a été d'identifier les entités tissulaires/cellulaires à l'origine des signatures spectrales de fluorescence. Pour ce faire nous avons couplé l'imagerie de fluorescence résolue spectralement avec la microscopie de génération de seconde harmonique (SHG pour second harmonic generation). Les résultats obtenus ont été confrontés à ceux obtenus avec notre dispositif d'aiguille fibrée.

Matériels et Méthodes

- Le dispositif clinique

Le dispositif clinique et son aiguille fibrée ont été détaillés dans le Chapitre 2. Dans cette étude, le système est équipé d'une aiguille fibrée de 25 Gauge à usage unique. Chaque mesure d'acquisition des données spectrales de fluorescence dure ~ 5 secondes permettant l'acquisition de 250-300 spectres. Les données sont analysées dans le domaine spectral 450 à 750nm avec un pas de mesure pour chaque spectre de 5nm.

- Recueil des macrobiopsies et protocole d'étude

Cette étude prospective et observationnelle (sans modification de la prise en charge de la patiente) a été approuvé par un comité d'éthique. Seules les femmes dont la prise en charge thérapeutique nécessitait la réalisation d'une macrobiopsie ont été incluses dans l'étude. Les macrobiopsies ont été réalisées par un radiologue à l'aide d'une aiguille de calibre 8-gauge (Mammotome, Devicor) (Figure *27*A). Le nombre variable de biopsies (3-12) a été décidé par le radiologue dans le but de recueillir suffisamment de tissu pour retirer la lésion, effectuer les mesures de fluorescence et assurer une bonne évaluation histologique de la lésion.

Après la procédure de biopsie, chaque échantillon a été radiographié et les zones contenant des microcalcifications ont été repérées afin d'identifier une potentielle pathologie mammaire sous-jacente (Figure *27*B). Les mesures de fluorescence ont ensuite été effectuées dans la lésion au moyen de notre dispositif d'aiguille fibrée. Le biseau de l'aiguille est apposé par le radiologue au niveau des zones d'intérêts des macrobiopsies (zone lésionnelle ou zone contenant des microcalcifications) (Figure *27*C). Les macrobiopsies ont ensuite été fixées au formol et adressés au service d'anatomopathologie pour la préparation et la lecture de coupes histologiques (Figure *27*D). L'une a été colorée (coloration HES) pour assurer la présence de la lésion (fibroadénome, microcalcifications). Deux autres coupes, prélevées dans des plans immédiatement sur et sous-jacents et non colorées, ont aussi été réalisées pour les mesures d'imagerie de fluorescence pratiquées au niveau de la zone suspecte identifiée en radiologie.

Tous les échantillons ont été encrés et à l'aide des microcalcifications présentes, une corrélation parfaite entre la radiographie, l'histologie et la mesure de fluorescence est possible.

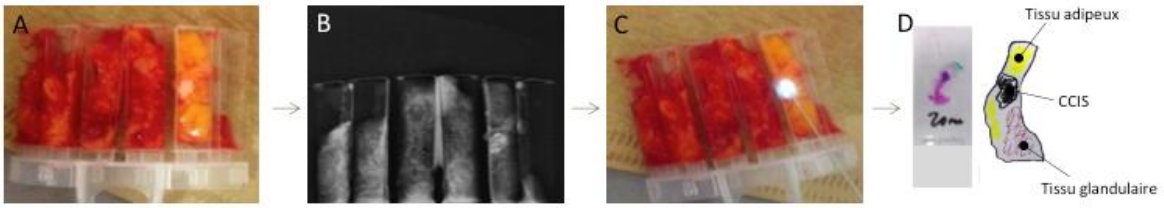

Figure 27 *: A) Macrobiopsies individualisées. B) Radiographie des prélèvements. C) Analyse spectroscopique de l'autofluorescence des prélèvements via l'aiguille fibrée. D) Exemple de coupe histologique analysée par l'anatomopathologiste. Corrélation parfaite des zones de mesures de chaque macrobiopsie quelques soit la méthode.*

Nos explorations se sont concentrées sur les macrobiopsies de 7 patientes. Dans le cas des Fad, 2 lésions avec microcalcifications (total n=7 mesures) et 1 lésion sans microcalcifications (n=5 mesures) ont été considérées. Tous les CCIS de l'étude présentent des microcalcifications (4 CCIS pour un total de n=7 mesures).

- Etude en microscopie confocale de fluorescence et SHG

Les mesures de microscopie confocale de fluorescence et de SHG ont été réalisées avec le dispositif SP8 (Leica) installé sur la plateforme d'imagerie et cytométrie (PFIC) (Centre de recherche de l'institut Gustave Roussy). Afin de se rapprocher des conditions expérimentales du dispositif clinique, nous avons sélectionné (i) la diode laser à 405 nm pour l'excitation des échantillons, (ii) un objectif sec 10x (ouverture numérique de 0,40) permettant d'acquérir des images de 512 x 512 pixels correspondant à une dimension de 1,16 x 1,16 mm chacune, très proche de la surface d'interaction du dispositif de l'aiguille fibrée avec l'échantillon. Les images ont été acquises avec une résolution de 12 bits. Chaque représentation est la moyenne de 3 mesures. Les spectres d'émission de fluorescence ont été mesurés dans le domaine spectral 415 nm à 650 nm avec un pas de mesure de 5 nm (comme avec le dispositif clinique).

- Les fluorophores endogènes

Afin de corréler les mesures spectrales de fluorescence de tumeurs mammaires réalisées avec le dispositif clinique et le microscope confocal, une étude préalable a été menée avec les fluorophores endogènes isolés. Le NADH (Nicotinamide adénine dinucléotide, Sigma) et le FAD (Flavine adénine dinucléotide, Sigma) (Sigma) ont été mis en solution dans du tampon PBS. L'élastine (Sigma) a été utilisée sous forme de poudre. Le collagène de type I a été extrait d'un tendon de queue de rat afin de garder sa structuration in vivo.

Résultats

- Spectroscopie de fluorescence des fluorophores endogènes

La Figure 28 illustre les spectres de fluorescence des composés FAD, NADH, Elastine, et collagène de type I mesurée avec notre dispositif clinique et avec le microscope confocal SP8 considéré comme mesure de référence.

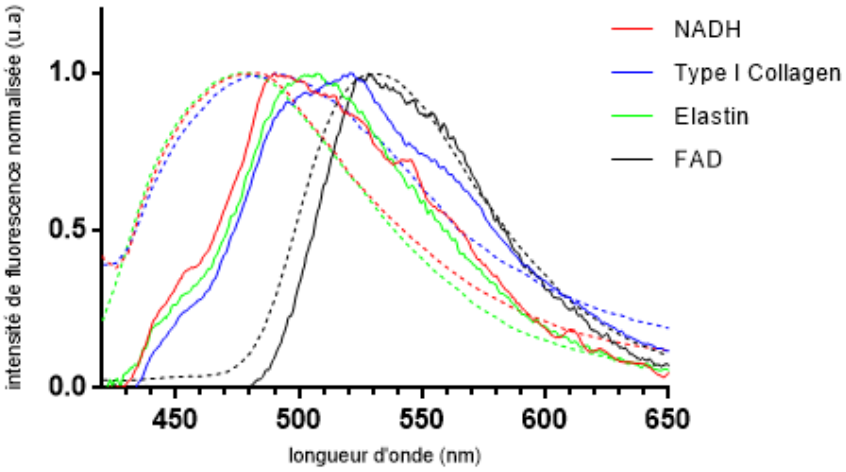

Figure 28 : Comparaison des spectres d'émission de fluorescence réalisés avec le microscope confocal (trait pointillé) et avec le dispositif clinique (trait plein).

Nous pouvons remarquer une bonne superposition des spectres du FAD mesurés avec les deux systèmes. Concernant le NADH, le collagène et l'élastine, on observe un déplacement systématique ~20 nm vers les

plus grandes longueurs d'onde lorsque les spectres sont mesurée avec le dispositif clinique par rapport au microscope confocal. Plus précisément, les maxima d'émission du NADH et de l'élastine subissent un déplacement batochrome de 470 nm à 490 nm ; Concernant le collagène le maximum d'émission est déplacé de 490 nm à 510 nm.
Ces résultats sont à mettre en relation avec la sensibilité du spectromètre USB 2000 qui équipe le dispositif clinique et dont la sensibilité diminue fortement pour les longueurs d'ondes inférieures à 500 nm (§ 2.2.1). Ainsi les maxima d'émission de fluorescence ne sont pas exacts dans ce domaine spectrale mais les différences entres fluorophores restent conservées.

- Mesures avec le dispositif expérimental clinique.

La Figure 29 illustre d'une part les spectres normalisés au sein des Fad et des CCIS et d'autre part les intensités de fluorescence moyenne par pathologie ± écart type.

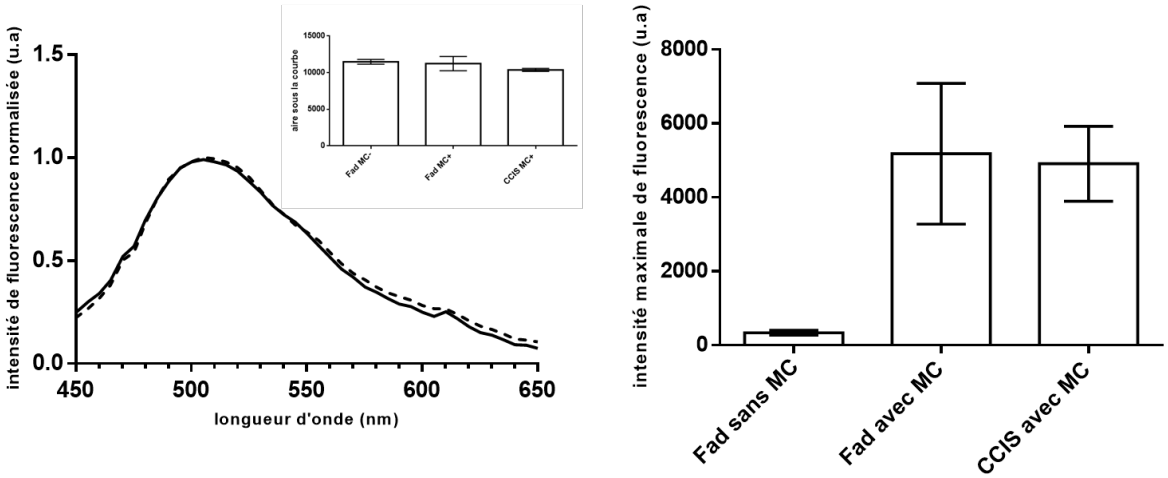

Figure 29 : Figure de gauche : Comparaison des spectres de fluorescence moyennés et normalisés, sur l'ensemble des mesures, par pathologie (Fad MC+, Fad MC-, CCIS) : CCIS : trait plein ; Fad : pointillés. Insert : Comparaison des aires sous la courbe moyennes en fonction des pathologies. Figure de droite : Comparaison des intensités moyenne mesurées au maximum d'émission de fluorescence en fonction de la pathologie. MC : microcalcifications

Spectralement il n'existe pas de différences significatives des maxima d'émission entre les Fad (avec ou sans microcalcifications) et les CCIS. L'aire sous la courbe des différentes pathologies indique qu'il y a peu de dispersion dans les mesures effectuées. Au contraire l'intensité de fluorescence moyenne des Fad sans MC est significativement différente des Fad avec microcalcifications et des CCIS.

- Mesures par microscopie confocale et génération de seconde harmonique

Les résultats ont été regroupés par pathologie dans la Figure 30.

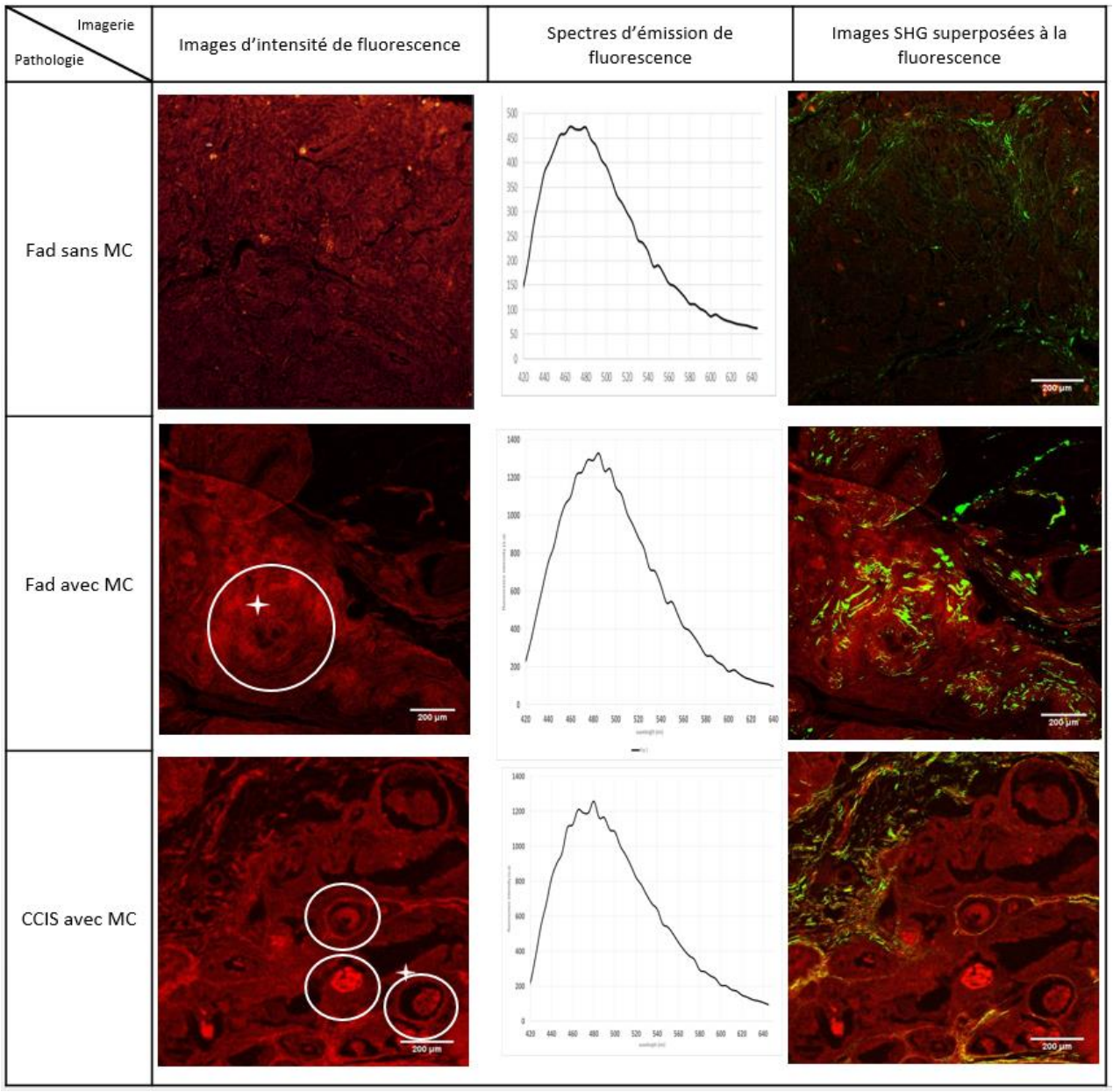

Figure 30 : Images représentatives de coupes histologiques de Fad sans et avec microcalcifications et de CCIS obtenues en microscopie confocale de fluorescence et SHG. Les zones de microcalcifications sont repérées par des cercles. Toutes les images ont été réalisées dans les mêmes conditions d'excitation (puissance de la diode laser à 405 nm) et de détection (tension du photomultiplicateur) afin de pouvoir être comparées qualitativement et quantitativement. Les spectres correspondent à une mesure de l'ensemble du plan focal.

L'observation des images d'intensité des spectres de fluorescence confirme les données obtenues avec le dispositif clinique, à savoir une intensité du signal fortement augmenté pour les Fad avec microcalcifications et les CCIS par rapport aux Fad sans microcalcifications. Par ailleurs, les microcalcifications (repérés par des cercles) ne génèrent pas ponctuellement une intensité de fluorescence plus élevée mais c'est leur environnement tissulaire étendu qui est beaucoup plus fluorescent. De même

pour chacune des images SHG, on n'observe pas de signal spécifiquement localisé au niveau de microcalcifications.

Les mesures spectrales, ont été moyennées par pathologie et les spectres résultants (Figure 31) permettent de révéler que ceux correspondants aux Fad avec microcalcifications et aux CCIS sont similaires tant en intensité qu'en position du maximum d'émission (480 nm). Le maximum d'émission des Fad sans microcalcifications est quant à lui centré à 470 nm et le signal global de fluorescence ~2,5 fois plus faible que pour les deux autres pathologies Il est intéressant de souligner que la résolution spectrale du microscope confocal permet de mettre en évidence un déplacement spectral d'une dizaine de nanomètres entre Fad sans et avec microcalcifications qui n'avait pas été identifié avec le dispositif clinique. Par ailleurs, on retrouve la différence ~20 nm entre les maxima d'émission mesurés avec les deux dispositifs.

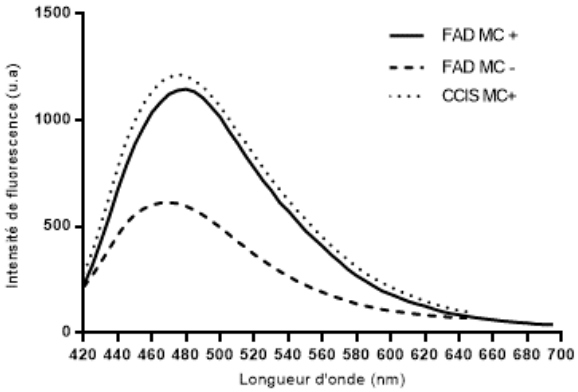

Figure 31 : Spectres d'émission de fluorescence moyennés sur l'ensemble des mesures pour chacune des pathologies.

Ces données d'imagerie ont été complétées par une quantification du collagène (Figure 32). Il apparait que les zones tissulaires au voisinage des microcalcifications (délimitées par les traits bleus) sont très riches en collagène.

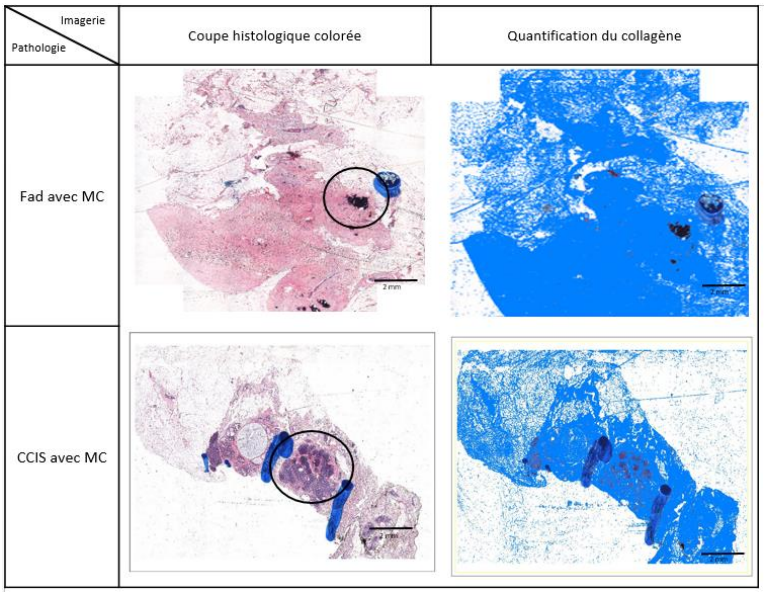

Figure 32 : Quantification du collagène sur des lames colorées de Fad et CCIS avec microcalcifications

Discussion

L'objectif de cette partie du travail de thèse était d'une part, de mener une étude comparative des spectres d'émission de fluorescence endogène de prélèvements mammaires correspondant à des Fad avec et sans microcalcifications et des lésions malignes non nodulaires que sont les CCIS et d'autre part, d'identifier les signatures spectrales obtenues.

En premier lieu, à partir des spectres de fluorescence des composés isolés NADH, FAD, élastine et collagène nous avons pu confirmer le manque de sensibilité du spectromètre USB 2000 du dispositif clinique dans le domaine spectral en dessous de 500 nm. Il s'ensuit un décalage bathochrome des maxima d'émission ~20 nm mais aussi l'impossibilité de révéler le déplacement spectral d'une dizaine de nanomètres révélé par microscopie confocale (Figure 31). Il s'agit d'un effet certes peu important mais corrélé aux variations de la concentration en collagène mesurées par ailleurs : plus celle-ci sera importante plus le maximum du spectre de fluorescence sera décalé vers les plus grandes longueurs d'onde (Figure 28).

Si l'on considère dans leur ensemble les résultats portant sur la quantification du collagène à partir de coupes histologiques, les images d'intensité et les spectres de fluorescence, il est incontestable que le collagène contribue significativement à l'augmentation du signal de fluorescence observée pour les pathologies Fad avec microcalcifications et les CCIS. Par ailleurs si l'on considère les données des mesures en SHG, qui ne révèlent aucune différence significative selon les pathologies étudiées, ce collagène « surproduit » n'est donc pas de structure fibrillaire et non centrosymétrique comme le collagène de type I.

Le collagène est un composant majeur de la matrice extracellulaire (MEC) des tissus mammaires et constitue avec les cellules, le tissu conjonctif. Dans des contextes pathologiques comme les CCIS, le microenvironnement des lésions est un site d'inflammation importante connue pour favoriser la synthèse de collagène et diminuer sa dégradation. Il y a ainsi apparition d'une fibrose importante en bon accord avec une augmentation du signal de fluorescence. Dans le cas des fibroadénomes, nous pouvons émettre l'hypothèse que les microcalcifications déclenchent aussi un processus d'inflammation en obstruant les canaux galactophores.

D'autres facteurs sont aussi à considérer pour expliquer l'augmentation du signal de fluorescence dans le cas des CCIS et en présence de microcalcifications. Le processus d'inflammation mentionné ci-dessus va induire le recrutement de cellules immunitaires sur le site de la lésion. Le métabolisme de ces cellules va être activé ce qui peut conduire à une augmentation de la concentration des entités cellulaires NADH et/ou FAD (77). Cependant les spectres de fluorescence des coupes histologiques incluent les contributions de plusieurs fluorophores endogènes et seule leur déconvolution peut permettre d'être plus spécifique dans l'identification des signatures spectrales ; ces déconvolutions spectrales sont en cours actuellement.
D'un point de vue plus médical, on pourra regretter que le nombre de cas analysés dans cette étude soit trop limité quel que soit la pathologie. Poursuivre le travail sur un nombre plus important de cas est nécessaire pour confirmer ces résultats préliminaires. Si tel était le cas, la fluorescence élevée des lésions bénignes avec microcalcifications, feraient apparaitre des « faux positifs » dans le diagnostic des lésions.

5

Conclusion générale et perspectives

Face aux enjeux du cancer et de son dépistage/diagnostic, de nouvelles méthodes sont nécessaires pour surmonter les écueils existants. Dans le cas du cancer du sein, de trop nombreuses biopsies sont encore réalisées sur des lésions bénignes, alors que les enjeux dans le cas du cancer du poumon concernent l'aide à la biopsie pré (guidage) et peropératoire (temps de la biopsie extemporanée). L'utilisation de la spectroscopie de fluorescence n'est pas nouvelle dans le diagnostic du cancer mais était jusqu'alors plus souvent utilisée dans le cas d'organes creux accessibles par endoscopie. L'originalité de ce travail réside dans le développement technique et clinique d'une aiguille fibrée permettant l'analyse *in situ* et en temps réel de la fluorescence endogène des tumeurs.

Les résultats fondateurs obtenus dans le cadre de la thèse de Lama Alchab (70,73) ont permis de montrer des niveaux d'intensité de fluorescence trois à cinq fois supérieurs au sein de tumeurs mammaires malignes en comparaison de lésions bénignes. De plus, un décalage spectral de 15-20 nm vers l'infrarouge était observé dans le cas de ces lésions malignes. Ces résultats obtenus sur des biopsies congelées étaient donc à confirmer *ex vivo* sur des pièces opératoires.

Pour ce faire, le dispositif a été amélioré au fil des études précliniques et clinique. Les évolutions concernent le polissage de l'aiguille fibrée et le passage en « tout fibré » qui ont permis d'améliorer la sensibilité du dispositif clinique et diminuer drastiquement le poids et l'encombrement du dispositif pour sa transposition en milieu médical. D'autre part, les aiguilles fibrées stériles ont été conçues pour une utilisation à usage unique. Leur calibration a également été améliorée afin de toutes les standardiser par rapport à un étalon. Le « bruit de fond » du dispositif, du en particulier au photoblanchiment parasite et progressif du système optique et de l'aiguille, a été évalué et compensé par le logiciel de traitement du signal. Ainsi nous avons pu standardiser la mesure quel que soit le dispositif clinique utilisé

La collaboration avec l'institut Gustave Roussy et l'Institut Mutualiste Montsouris et en particulier leurs services d'anatomopathologie, nous ont donné accès à de nombreuses pièces opératoires directement issues de la chirurgie. Cette étude préclinique *ex vivo* a démontré des résultats similaires en terme d'intensité de fluorescence en comparant CCI et fibroadénomes, deux des lésions les plus répandues dans les cancers mammaires. Des résultats préliminaires d'une autre étude préclinique *ex vivo*, ont montré des différences similaires d'intensité de fluorescence entre CCIS et fibroadénomes sans microcalcifications. En ce sens, ces données confirment les conclusions antérieures (73). Cependant le décalage spectral ~ 20 nm discriminant les lésions malignes et bénignes n'a pas été observé avec le nouveau dispositif clinique d'aiguille fibrée. Dans le cadre de l'étude préclinique (article 1) la résolution temporelle et le nombre de spectres acquis

par seconde ont été privilégiés à la résolution spectrale (spectres acquis par pas de 20 nm), ce qui peut expliquer qu'un déplacement spectral de quelques nanomètres n'ait pu être observé. Dans le cadre de l'étude clinique (article 2) le spectromètre a été changé pour répondre au cahier des charges d'un dispositif industriel (coût à minimiser). Nous avons pu quantifier que la perte de sensibilité de ce détecteur en dessous de 500 nm était un inconvénient pour nos mesures (maxima des spectres d'émission entre 470-510 nm révélés par microscopie confocale) et justifier que des déplacements spectraux relativement faibles dans ce domaine ne puissent pas être caractérisés.
Le même type d'étude exploratoire a pu être mené sur des tumeurs broncho-pulmonaires avec le service de chirurgie thoracique de l'hôpital Nord de Marseille. Comme pour les lésions du sein, nous avons identifié des différences d'intensité de fluorescence entre tumeurs bénignes et malignes.

Les performances diagnostiques revendiquées, *ex vivo* sur des pièces opératoires (article 1 et 3) apparaissaient donc prometteuses et nous verrons un peu plus tard que des perspectives existent dans ce domaine d'étude. Cependant, nous aurions du, dès cette étape, être plus nuancés dans nos conclusions. Si l'on se réfère au sein (l'organe pour lequel nous avons accumulé le plus de données), l'échantillonnage concernant les fibroadénomes n'était pas représentatif de la diversité de cette pathologie. La suite des travaux en recherche et développement réalisés dans le cadre de cette thèse ont permis de montrer que des zones riches en microcalcifications, autour de lésions bénignes comme les fibroadénomes étaient aussi très fluorescentes et ont conduit à des « faux positifs ».

Cependant, la société Nodea Medical a estimé ces études précliniques suffisamment convaincantes pour mettre en place une première étude clinique pour l'aide au diagnostic des lésions mammaires. Dans ce cadre, le nombre de mesures idéal a été défini et le protocole de l'examen a été affiné afin de limiter les gestes du radiologue, et notamment les passages de la peau, pour un meilleur confort des patientes.

Une sélection des pathologies telles que rapportées dans l'article 2 (CLI et les papillomes) a permis de confirmer de nouveau que le seul critère d'intensité de fluorescence pouvait permettre de discriminer lésions bénignes et malignes. Cependant en étendant notre analyse à un plus grand nombre de pathologies, nous avons pu faire le constat que cette différence n'était pas retrouvée. Cela a également touché les CCI et les fibroadénomes, les pathologies recrutées pour l'étude préclinique. Nous avons analysé un certain nombre de points différenciant les mesures *ex vivo* sur pièces opératoires et *in vivo* avec pour seul guide l'image échographique. Cette étude clinique nous a permis de conclure en l'état actuel du développement de la technique, que celle-ci ne pouvait pas, même en association avec l'échographie, permettre une discrimination « robuste » entre lésions bénignes et malignes.

Dans le cadre de ce travail de thèse, nous avons pu initier l'identification des signatures spectrales de fluorescence endogène de lésions mammaires, par comparaison de mesures d'imagerie d'intensité et spectrale de fluorescence en microscopie confocale et SHG, et les mesures spectrales obtenues avec le dispositif d'aiguille fibrée. Nous avons pu montrer que le collagène, contribuait significativement à ce signal. Dans l'environnement d'un tissu sans lésion, il est aussi présent sous forme structurée non centrosymétrique (tel le collagène de type 1) comme le révèle la spectroscopie SHG. En cas d'inflammation tissulaire (lésion cancéreuse et/ou formation de microcalcifications), nous avons pu mettre en évidence une

surproduction de collagène mais non structuré en fibrille (pas d'augmentation du signal SHG). Il est assuré par nos résultats (position des maxima d'émission) que d'autres fluorophores endogènes contribuent aux signatures spectrales de fluorescence endogène mesurées. Seule une déconvolution spectrale pourra permettre d'être plus spécifique dans l'identification des signatures spectrales ce qui est en cours actuellement.

Malgré la cessation d'activité de la société Nodea Medical et les limites d'utilisation du dispositif clinique d'aiguille fibrée que nous avons pu relever *in vivo*, son utilisation *ex vivo* a toutefois démontré des potentialités. En premier lieu, la communauté médicale a accueilli de manière enthousiaste ce dispositif clinique d'aiguille fibrée essentiellement pour son caractère « temps réel » et sa facile d'utilisation au bloc opératoire ou dans une salle de radiologie.

Il est possible de faire évoluer le dispositif pour le rendre plus perfectible en terme de résolution spectrale. Nous avons aujourd'hui clairement établi que les signatures spectrales des lésions mammaires tant *ex vivo* qu'*in vivo* présentaient des maxima de fluorescence entre 470 nm-510 nm. Ainsi en équipant notre système d'un spectromètre ayant une bonne résolution dans ce domaine spectral (comme c'était le cas pour les travaux fondateurs de Lama Alchab), il n'y a rien qui s'oppose à révéler les déplacements spectraux de quelques dizaines de nanomètres. L'observation d'un tel effet pourrait être un facteur de discrimination de la nature des lésions comme il était reporté auparavant (73). Par ailleurs, l'identification des signatures spectrales de fluorescence positionne le dispositif comme un outil prometteur pour de l'histopathologie *in situ*. Celle-ci pourrait être réalisée en cours d'intervention chirurgicale et ainsi rendre le geste opératoire plus performant, ou encore dans les laboratoires d'anatomopathologie en support de l'examen histologique pour renforcer la pertinence du diagnostic. Des travaux exploratoires sur les pathologies hépatiques sont également en cours.

6

Bibliographie

1. Hanahan D, Weinberg RA. Hallmarks of cancer: the next generation. Cell. 2011;144(5):646–674.

2. Estimation nationale de l'incidence et de la mortalité par cancer en France entre 1980 et 2012 - Partie 1 - Tumeurs solides - Institut National Du Cancer. http://www.e-cancer.fr/Expertises-et-publications/Catalogue-des-publications/Estimation-nationale-de-l-incidence-et-de-la-mortalite-par-cancer-en-France-entre-1980-et-2012-Partie-1-Tumeurs-solides.

3. Projection de l'incidence et de la mortalité par cancer en France métropolitaine en 2015 - Rapport technique - Ref : RAINCMETRO15 | Institut National Du Cancer. http://www.e-cancer.fr/Expertises-et-publications/Catalogue-des-publications/Projection-de-l-incidence-et-de-la-mortalite-par-cancer-en-France-metropolitaine-en-2015-Rapport-technique. Accessed May 8, 2018.

4. Ilie M, Hofman V, Long-Mira E, et al. "Sentinel" Circulating Tumor Cells Allow Early Diagnosis of Lung Cancer in Patients with Chronic Obstructive Pulmonary Disease. PLOS ONE. 2014;9(10):e111597.

5. Ligue contre le cancer. Les types de cancer du sein. https://www.ligue-cancer.net/localisation/sein. Accessed March 3, 2016.

6. Severi G, Baglietto L. Breast cancer risk factors: a review of the evidence. Natl Breast Ovarian Cancer Cent. 2009;http://canceraustralia.gov.au/sites/default/files/publications/breast-cancer-risk-factors-review-evidence/pdf/rfrw-breast-cancer-risk-factors-a-review-of-the-evidence_1.15.pdf.

7. Nkondjock A, Ghadirian P. [Risk factors and risk reduction of breast cancer]. Med Sci MS. 2005;21(2):175–180.

8. Peto R, Darby S, Deo H, Silcocks P, Whitley E, Doll R. Smoking, smoking cessation, and lung cancer in the UK since 1950: combination of national statistics with two case-control studies. BMJ. 2000;321(7257):323–329.

9. HAS. La participation au dépistage du cancer du sein des femmes de 50 à 74 ans en France. 2011 Novhttp://www.has-sante.fr/portail/ jcms/c_1194998/fr/la-participation-au-depistage-du-cancer-du-sein-desfemmes- de-50-a-74-ans-en-france.

10. INCa. Performance de la mammographie dans le dépistage organisé des cancers du sein - Complément année 2012 et 1er semestre 2013. Collection Appui à la décision/Dépistage et détection précoce. 2015 Nov.

11. Team TNLSTR. Results of Initial Low-Dose Computed Tomographic Screening for Lung Cancer. N Engl J Med. 2013;368(21):1980–1991.

12. Couraud S, Cortot AB, Greillier L, et al. From randomized trials to the clinic: is it time to implement individual lung-cancer screening in clinical practice? A multidisciplinary statement from French experts on behalf of the French intergroup (IFCT) and the groupe d'Oncologie de langue francaise (GOLF). Ann Oncol Off J Eur Soc Med Oncol. 2013;24(3):586–597.

13. Brenner DJ. Radiation Risks Potentially Associated with Low-Dose CT Screening of Adult Smokers for Lung Cancer. Radiology. 2004;231(2):440–445.

14. Zweifel P, Payr E. Die Klinik der bösartigen Geschwülste. 1927. p. 58.

15. Ohuchi N, Suzuki A, Sobue T, et al. Sensitivity and specificity of mammography and adjunctive ultrasonography to screen for breast cancer in the Japan Strategic Anti-cancer Randomized Trial (J-START): a randomised controlled trial. The Lancet. 2016;387(10016):341–348.

16. TEP-TDM pour l'exploration du nodule pulmonaire solitaire : acquis et perspectives - EM|consulte. http://www.em-consulte.com/rmr/article/237460. Accessed May 8, 2018.

17. Wild JJ, Reid JM. Application of echo-ranging techniques to the determination of structure of biological tissues. Science. 1952;115(2983):226–230.

18. Baker JA, Kornguth PJ, Soo MS, Walsh R, Mengoni P. Sonography of solid breast lesions: observer variability of lesion description and assessment. AJR Am J Roentgenol. 1999;172(6):1621–1625.

19. Hong AS, Rosen EL, Soo MS, Baker JA. BI-RADS for sonography: positive and negative predictive values of sonographic features. AJR Am J Roentgenol. 2005;184(4):1260–1265.

20. Balu-Maestro C, Chapellier C, Ben Taaritt I, Fournol M. [Ultrasound examination of breast microcalcifications: luxury or necessity?]. J Radiol. 2006;87(12 Pt 1):1849–1858.

21. Maestro-Balu C. Les seins denses : apport de l'échographie ? 26è Journ SFSPM Nancy2004. 2004;

22. Tardivon A, El Khoury C, Meunier M, Thibault F, Neuenschwander S. Les seins denses: Les pièges radiologiques. XXVIe Journ Société Fr Sénologie Pathol Mammaire Nancy. 2004;

23. Skaane P. Ultrasonography as adjunct to mammography in the evaluation of breast tumors. Acta Radiol Suppl. 1999;420:1–47.

24. Wong TTW, Zhang R, Hai P, et al. Fast label-free multilayered histology-like imaging of human breast cancer by photoacoustic microscopy. Sci Adv. 2017;3(5):e1602168.

25. Lederlin M, Corneloup O, Latrabe V, Montaudon M, Laurent F. IRM et thorax. Rev Mal Respir. 2010;27(4):395–402.

26. Nguyen FT, Zysk AM, Chaney EJ, et al. Intraoperative Evaluation of Breast Tumor Margins with Optical Coherence Tomography. Cancer Res. 2009;69(22):8790–8796.

27. Assayag O, Antoine M, Sigal-Zafrani B, et al. Large field, high resolution full-field optical coherence tomography: a pre-clinical study of human breast tissue and cancer assessment. Technol Cancer Res Treat. 2014;13(5):455–468.

28. Goldberg BD, Iftimia NV, Bressner JE, et al. Automated algorithm for differentiation of human breast tissue using low coherence interferometry for fine needle aspiration biopsy guidance. J Biomed Opt. 2008;13(1):014014.

29. Iftimia NV, Mujat M, Ustun T, Ferguson RD, Danthu V, Hammer DX. Spectral-domain low coherence interferometry/optical coherence tomography system for fine needle breast biopsy guidance. Rev Sci Instrum. 2009;80(2):024302.

30. Hariri LP, Mino-Kenudson M, Lanuti M, Miller AJ, Mark EJ, Suter MJ. Diagnosing lung carcinomas with optical coherence tomography. Ann Am Thorac Soc. 2015;12(2):193–201.

31. Benoit a la Guillaume E, Martins F, Boccara C, Harms F. High-resolution handheld rigid endomicroscope based on full-field optical coherence tomography. J Biomed Opt. 2016;21(2):026005.

32. Fuchs FS, Zirlik S, Hildner K, Schubert J, Vieth M, Neurath MF. Confocal laser endomicroscopy for diagnosing lung cancer in vivo. Eur Respir J. 2013;41(6):1401–1408.

33. Yserbyt J, Dooms C, Ninane V, Decramer M, Verleden G. Perspectives using probe-based confocal laser endomicroscopy of the respiratory tract. Swiss Med Wkly. 2013;143:w13764.

34. Salaün M, Bourg-Heckly G, Thiberville L. Endomicroscopie confocale en pneumologie : de la bronche à l'alvéole. Rev Mal Respir. 2010;27(6):579–588.

35. Ducourthial G, Leclerc P, Mansuryan T, et al. Development of a real-time flexible multiphoton microendoscope for label-free imaging in a live animal. Sci Rep. 2015;5:18303.

36. Chen W, Gao X, Tian Q, Chen L. A comparison of autofluorescence bronchoscopy and white light bronchoscopy in detection of lung cancer and preneoplastic lesions: a meta-analysis. Lung Cancer Amst Neth. 2011;73(2):183–188.

37. Sun J, Garfield DH, Lam B, et al. The value of autofluorescence bronchoscopy combined with white light bronchoscopy compared with white light alone in the diagnosis of intraepithelial neoplasia and invasive lung cancer: a meta-analysis. J Thorac Oncol Off Publ Int Assoc Study Lung Cancer. 2011;6(8):1336–1344.

38. Chiyo M, Shibuya K, Hoshino H, et al. Effective detection of bronchial preinvasive lesions by a new autofluorescence imaging bronchovideoscope system. Lung Cancer Amst Neth. 2005;48(3):307–313.

39. Lee P, Brokx HAP, Postmus PE, Sutedja TG. Dual digital video-autofluorescence imaging for detection of pre-neoplastic lesions. Lung Cancer. 2007;58(1):44–49.

40. Lee P, van den Berg RM, Lam S, et al. Color fluorescence ratio for detection of bronchial dysplasia and carcinoma in situ. Clin Cancer Res Off J Am Assoc Cancer Res. 2009;15(14):4700–4705.

41. Zeng H, Fawzy YS, Short MA, et al. Combining field imaging endoscopy with point analysis spectroscopy for improving early lung cancer detection. Conf Proc Annu Int Conf IEEE Eng Med Biol Soc IEEE Eng Med Biol Soc Annu Conf. 2008;2008:1849–1850.

42. Barchuk AA, Arsen'ev AI, Levchenko EV, et al. [Use of autofluorescence bronchoscopy and spectrometry in the diagnosis of central lung cancer]. Vopr Onkol. 2011;57(4):448–453.

43. Chance B, Williamson J, Jamieson D, Schoener B. Properties and kinetics of reduced pyridine nucleotide fluorescence of the isolated and in vivo rat heart. Biochem Z. 1965;341:357–377.

44. Palmer GM, Keely PJ, Breslin TM, Ramanujam N. Autofluorescence spectroscopy of normal and malignant human breast cell lines. Photochem Photobiol. 2003;78(5):462–469.

45. Alfano R, Tata D, Cordero J, Tomashefsky P, Longo F, Alfano M. Laser induced fluorescence spectroscopy from native cancerous and normal tissue. IEEE J Quantum Electron. 1984;20(12):1507–1511.

46. Ostrander JH, McMahon CM, Lem S, et al. Optical redox ratio differentiates breast cancer cell lines based on estrogen receptor status. Cancer Res. 2010;70(11):4759–4766.

47. Walsh A, Cook RS, Rexer B, Arteaga CL, Skala MC. Optical imaging of metabolism in HER2 overexpressing breast cancer cells. Biomed Opt Express. 2012;3(1):75–85.

48. Liotta LA. Tumor Invasion and Metastases—Role of the Extracellular Matrix: Rhoads Memorial Award Lecture. Cancer Res. 1986;46(1):1–7.

49. Werb Z. ECM and cell surface proteolysis: regulating cellular ecology. Cell. 1997;91(4):439–442.

50. Shifren A, Mecham RP. The stumbling block in lung repair of emphysema: elastic fiber assembly. Proc Am Thorac Soc. 2006;3(5):428–433.

51. Richards-Kortum R, Sevick-Muraca E. Quantitative optical spectroscopy for tissue diagnosis. Annu Rev Phys Chem. 1996;47:555–606.

52. Short MA, Lam S, McWilliams AM, Ionescu DN, Zeng H. Using laser Raman spectroscopy to reduce false positives of autofluorescence bronchoscopies: a pilot study. J Thorac Oncol Off Publ Int Assoc Study Lung Cancer. 2011;6(7):1206–1214.

53. Alfano RR, Yang Y. Stokes shift emission spectroscopy of human tissue and key biomolecules. IEEE J Sel Top Quantum Electron. 2003;9(2):148–153.

54. Stokes shift emission spectroscopy for detection of disease and physiological state of specimen. 2003.https://patents.google.com/patent/US7192783B2/en. Accessed April 20, 2018.

55. Montironi R, Filho AL, Santinelli A, et al. Nuclear changes in the normal-looking columnar epithelium adjacent to and distant from prostatic intraepithelial neoplasia and prostate cancer. Virchows Arch. 2000;437(6):625–634.

56. Drezek R, Guillaud M, Collier T, et al. Light scattering from cervical cells throughout neoplastic progression: influence of nuclear morphology, DNA content, and chromatin texture. J Biomed Opt. 2003;8(1):7–16.

57. Haka AS, Shafer-Peltier KE, Fitzmaurice M, Crowe J, Dasari RR, Feld MS. Diagnosing breast cancer by using Raman spectroscopy. Proc Natl Acad Sci. 2005;102(35):12371–12376.

58. Haka AS, Volynskaya Z, Gardecki JA, et al. In vivo Margin Assessment during Partial Mastectomy Breast Surgery Using Raman Spectroscopy. Cancer Res. 2006;66(6):3317–3322.

59. Huang Z, McWilliams A, Lui H, McLean DI, Lam S, Zeng H. Near-infrared Raman spectroscopy for optical diagnosis of lung cancer. Int J Cancer J Int Cancer. 2003;107(6):1047–1052.

60. Magee ND, Villaumie JS, Marple ET, Ennis M, Elborn JS, McGarvey JJ. Ex vivo diagnosis of lung cancer using a Raman miniprobe. J Phys Chem B. 2009;113(23):8137–8141.

61. Spliethoff JW, Evers DJ, Klomp HM, et al. Improved identification of peripheral lung tumors by using diffuse reflectance and fluorescence spectroscopy. Lung Cancer Amst Neth. 2013;80(2):165–171.

62. Glassman WS, Steinberg M, Alfano R. Time Resolved and Steady State Fluorescence Spectroscopy from Normal and Malignant Cultured Human Breast Cell Lines. Lasers Life Sci. 1994;6:91–98.

63. Horeweg N, Scholten ET, de Jong PA, et al. Detection of lung cancer through low-dose CT screening (NELSON): a prespecified analysis of screening test performance and interval cancers. Lancet Oncol. 2014;15(12):1342–1350.

64. Henschke CI, Yankelevitz DF, Mirtcheva R, et al. CT screening for lung cancer: frequency and significance of part-solid and nonsolid nodules. AJR Am J Roentgenol. 2002;178(5):1053–1057.

65. Lederlin M, Revel M-P, Khalil A, Ferretti G, Milleron B, Laurent F. Prise en charge du nodule pulmonaire en 2013. J Radiol Diagn Interv. 2013;94(11):1084–1098.

66. Delaloge S, Bonastre J, Borget I, et al. The challenge of rapid diagnosis in oncology: Diagnostic accuracy and cost analysis of a large-scale one-stop breast clinic. Eur J Cancer Oxf Engl 1990. 2016;66:131–137.

67. Berg WA, Gutierrez L, NessAiver MS, et al. Diagnostic accuracy of mammography, clinical examination, US, and MR imaging in preoperative assessment of breast cancer. Radiology. 2004;233(3):830–849.

68. Travis WD, Brambilla E, Noguchi M, et al. International association for the study of lung cancer/american thoracic society/european respiratory society international multidisciplinary classification of lung adenocarcinoma. J Thorac Oncol Off Publ Int Assoc Study Lung Cancer. 2011;6(2):244–285.

69. Czarnecka K, Yasufuku K. Interventional pulmonology: focus on pulmonary diagnostics. Respirol Carlton Vic. 2013;18(1):47–60.

70. Alchab L. Vers de nouvelles méthodes de diagnostic du cancer du sein par autofluorescence induite par laser [Thèse de doctorat]. [France]: Université Paris-Sud; 2009.

71. Farcy R, Benoit C, Moustie R, et al. Aiguille fibrée pour l'aide au diagnostic du cancer du sein par fluorescence endogène. Photoniques. 2015;(79):22–25.

72. Farcy RA, Chab LA, Dupuis G, Fontaine-Aupart M-P. Sharp fibrous needle probe for the in-depth optical diagnostics of tumours by endogenous fluorescence. US20120116234A1. May 10, 2012;https://patents.google.com/patent/US20120116234/en. Accessed March 28, 2018.

73. Alchab L, Dupuis G, Balleyguier C, Mathieu M-C, Fontaine-Aupart M-P, Farcy R. Towards an optical biopsy for the diagnosis of breast cancer in vivo by endogenous fluorescence spectroscopy. J Biophotonics. 2010;3(5–6):373–384.

74. Toullec A, Mathieu M-C, Benoit C, et al. 25 gauge fibered-needle for label-free fluorescence analysis of breast masses: a first in vivo study. Opt Fibers Sens Med Diagn Treat Appl XVIII. International Society for Optics and Photonics; 2018. p. 1048810https://www.spiedigitallibrary.org/conference-proceedings-of-spie/10488/1048810/25-gauge-fibered-needle-for-label-free-fluorescence-analysis-of/10.1117/12.2286902.short. Accessed April 19, 2018.

75. Mathieu MC, Toullec A, Benoit C, et al. Preclinical ex vivo evaluation of the diagnostic performance of a new device for in situ label-free fluorescence spectral analysis of breast masses. Eur Radiol. 2018;http://europepmc.org/abstract/med/29305733. Accessed April 19, 2018.

76. Rao AA, Feneis J, Lalonde C, Ojeda-Fournier H. A Pictorial Review of Changes in the BI-RADS Fifth Edition. RadioGraphics. 2016;36(3):623–639.

77. Liu TF, Brown CM, El Gazzar M, et al. Fueling the flame: bioenergy couples metabolism and inflammation. J Leukoc Biol. 2012;92(3):499–507.

78. Valeur B. Invitation à la fluorescence moléculaire. De Boeck Supérieur; 2004.

79. Wagnières GA, Star WM, Wilson BC. In vivo fluorescence spectroscopy and imaging for oncological applications. Photochem Photobiol. 1998;68(5):603–632.

Table des illustrations

Figure 1 : Principales caractéristiques des cancers et traitements potentiels associés. D'après (1) 3
Figure 2 : Évolution de l'incidence et de la mortalité « Tous cancers » selon le sexe de 1980 à 2012 en France métropolitaine. D'après (2)..... 4
Figure 3 : Classement des tumeurs solides par incidence estimée en 2015 en France. D'après (3). 4
Figure 4 : A gauche : Première radiologie pratiquée par A. Béclère. A droite : Voiture radiologique développée lors de la première guerre mondiale (source: Gallica.fr)..... 6
Figure 5 : A gauche : Anatomie mammaire. A droite : Schéma simplifié de la localisation des tumeurs mammaires. 7
Figure 6 : A gauche : Photographie mettant en évidence des fibres élastiques au sein de la muqueuse bronchique - grossissement x40 (source : Atlas d'histologie humaine et animale - Université de Namur). Au centre : Schéma simplifié de l'épithélium bronchique. Cercle vert : localisation des cellules neuroendocrine au sein de l'épithélium bronchique. (source : Université de Montréal). A droite : Représentation de l'arbre trachéo-bronchique et des lobes pulmonaires. Cercle bleu : localisation des carcinomes épidermoïdes. Cercle rouge : localisation des adénocarcinomes. 8
Figure 7 : A gauche : Premier cliché mammographique (14). A droite : Sénographe de la Compagnie Générale de Radiologie (Collection muséologique Universcience). 10
Figure 8 : Clichés d'un nodule suspect par les techniques de radiographie, de scanner, de PET et de PET-Scan. A gauche, cliché d'une radiographie du thorax faisant apparaître une tache blanchâtre suspecte (zone entourée). A droite, le cliché A correspond à une image scannographique de cette masse. Le cliché B illustre le même nodule en vue PET. Le cliché C correspond à un cliché de PET-Scan. (source : Ligue pulmonaire suisse).....11
Figure 9 : Image d'un nodule suspect à l'échographie (d'après (13)) 12
Figure 10 : Clichés IRM montrant l'évolution de la détection avant et après injection de gadolinium. D'après (20).....14
Figure 11: Prise en charge d'une lésion suspecte à la mammographie (source : Oncologik).....18
Figure 12 : Image scanner d'une lésion en "verre dépoli". La flèche désigne la zone gris clair qui correspond à la lésion. (source : Imagerie médical sud 77).....21
Figure 13 : Radiographie thoracique d'un pneumothorax du poumon droit (cercle blanc).....21
Figure 14 : Vue d'ensemble du prototype. D'après (71).....24
Figure 15 : Premier prototype d'aiguille fibrée 24
Figure 16 : Schéma du set-up "clinique" 25
Figure 17 : Artefact du au multiplexeur visible sur la prise de fond du dispositif (cercle rouge).....26
Figure 18 : Sensibilité relative des deux spectromètres USB2000 (à gauche) et QE65000 (à droite).....26
Figure 19 : Schéma de la caustique du faisceau sortant de l'aiguille à une granulométrie inférieure au micron (en haut) et à 5 microns (en bas). 27
Figure 20 : Process simplifié de fabrication de l'aiguille fibrée.....28
Figure 21 : A gauche : schéma technique de l'aiguille. Au centre : biseau de l'aiguille. A droite : Vue d'ensemble de l'aiguille.....29

Figure 22 : Représentation du système utilisé lors de la calibration de l'aiguille. A gauche : Visualisation de la direction du faisceau lumineux éclairant le capuchon de calibration en sortie de l'aiguille fibrée. A droite : Vue d'ensemble du système de calibration.....29
Figure 23 : Corrélation air/eau pour la calibration.....30
Figure 24 : Principe du clonage des dispositifs 31
Figure 25 : En haut : Courbe caractéristique de la décroissance exponentielle. En bas gauche : signal corrigée. En bas droite : signal non corrigé. 32
Figure 26 : Exemples de spectres représentatifs des cas de confusion dans l'analyse des données par l'algorithme développé par la société Nodea Medical. 60
Figure 27 : A) Macrobiopsies individualisées. B) Radiographie des prélèvements. C) Analyse spectroscopique de l'autofluorescence des prélèvements via l'aiguille fibrée. D) Exemple de coupe histologique analysée par l'anatomopathologiste. Corrélation parfaite des zones de mesures de chaque macrobiopsie quelques soit la méthode. 86
Figure 28 : Comparaison des spectres d'émission de fluorescence réalisés avec le microscope confocal (trait pointillé) et avec le dispositif clinique (trait plein). 87
Figure 29 : Figure de gauche : Comparaison des spectres de fluorescence moyennés et normalisés, sur l'ensemble des mesures, par pathologie (Fad MC+, Fad MC-, CCIS) : CCIS : trait plein ; Fad : pointillés. Insert : Comparaison des aires sous la courbe moyennes en fonction des pathologies. Figure de droite : Comparaison des intensités moyenne mesurées au maximum d'émission de fluorescence en fonction de la pathologie. MC : microcalcifications.....88
Figure 30 : Images représentatives de coupes histologiques de Fad sans et avec microcalcifications et de CCIS obtenues en microscopie confocale de fluorescence et SHG. Les zones de microcalcifications sont repérées par des cercles. Toutes les images ont été réalisées dans les mêmes conditions d'excitation (puissance de la diode laser à 405 nm) et de détection (tension du photomultiplicateur) afin de pouvoir être comparées qualitativement et quantitativement. Les spectres correspondent à une mesure de l'ensemble du plan focal. 89
Figure 31 : Spectres d'émission de fluorescence moyennés sur l'ensemble des mesures pour chacune des pathologies. 90
Figure 32 : Quantification du collagène sur des lames colorées de Fad et CCIS avec microcalcifications.91
Figure 33 : Portrait de Monardes 109
Figure 34 : Diagramme simplifié de Jablonski. D'après (78).....110
Figure 35 : Illustration du déplacement de Stokes (d'après (26)). La molécule X absorbe les photons à la longueur d'onde maximale d'absorption λ_{amax} et réémet des photons de fluorescence à une longueur d'onde λ_{fmax}.....110
Figure 36 : Spectre électromagnétique (d'après (27)). Le spectre visible s'étend de 380 à 750nm. Les zones adjacentes sont constituées par les rayons ultraviolets et infrarouges. 111
Figure 37 : Spectre d'excitation (A) et d'émission (B) des principaux fluorophores endogènes (d'après (79)) 111

Tableau 1 : Méta-analyse des études cliniques présentant les techniques de bronchoscopie de fluorescence dans la détection des cancers pulmonaires.....15

Tableau 2 : Classification BI-RADS de l'American College of Radiology (adapté de (19)).....17
Tableau 3 : Prise en charge d'un nodule pulmonaire. D'après (65).....19
Tableau 4 : Classification TNM pulmonaire.....20
Tableau 5 : Effets indésirables des différentes techniques de biopsie pulmonaire. D'après (69) 21
Tableau 6 : Répartition des fibroadénomes et des CCI en fonction de leurs intensités de fluorescence....61
Tableau 7 : Répartition des intensités de fluorescence des sous-types histologiques de fibroadénomes 62
Tableau 8 : Répartition des intensités de fluorescence des fibroadénomes en fonction de leur taille 63

Annexe

La spectroscopie de fluorescence

La fluorescence est un principe physique dont la première observation en pharmacologie remonte en 1565 avec les travaux de Monardes (Figure 33) qui décrira l'opalescence bleue d'une infusion de *Lignum nephriticum* (bois mexicain utilisé dans les troubles rénaux).

Figure 33 : Portrait de Monardes

Le concept physique de fluorescence quant à lui apparaît en 1852 suite aux travaux de Georges Stokes (le terme fluorescence apparaîtra en 1853 avec ce même Stokes). Ce dernier prouvera la relation existante entre la lumière absorbée et la fluorescence résultante (émission de lumière par des solutions de sulfate de quinine sous excitation UV). La loi de Planck-Einstein démontre le caractère énergétique (énergie électromagnétique) d'un photon. L'énergie d'un photon est inversement proportionnelle à sa longueur d'onde.

$$E = \frac{hc}{\lambda} \qquad \text{(Eq. 1)}$$

avec $h : constante\ de\ Planck; c : vitesse\ de\ la\ lumière; \lambda : longueur\ d'onde$

Une compréhension plus profonde du phénomène de fluorescence, et notamment celui de fluorescence moléculaire fait apparaître le rôle des états électroniques des molécules excitées. Le physicien polonais Jablonski a proposé un diagramme permettant de lier les transitions entre les différents états électroniques d'une molécule et le phénomène de fluorescence (Figure 34).

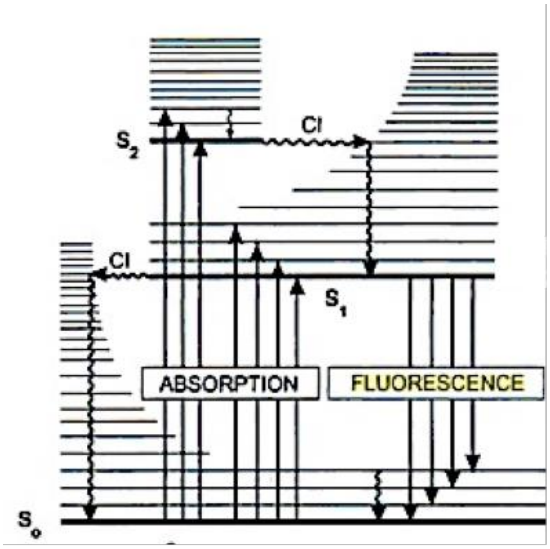

Figure 34 : Diagramme simplifié de Jablonski. D'après (78)

Sous une lumière excitatrice, les molécules passent d'un état fondamental non excité (état électronique singulet S_0) vers un état excité (état singulet S_1, S_2, S_n). Lors du phénomène de fluorescence, la molécule excitée va tout d'abord se relaxer vers l'état singulet excité de plus faible énergie (S_1) par le phénomène de conversion interne. Par la suite, la relaxation de la molécule du niveau S_1 vers le niveau S_0 pourra s'accompagner de l'émission de photons : c'est le phénomène de fluorescence.

Du fait des phénomènes de dissipation d'énergie dans les états excités, l'énergie émise est plus faible que l'énergie mise en jeu lors de l'excitation. Ainsi, la longueur d'onde d'émission sera plus élevée que la longueur d'onde d'excitation illustrant le déplacement de Stokes (Fig. 2-3).

$$\lambda exc < \lambda em \qquad \text{(Eq. 2)}$$

La spectroscopie de fluorescence correspond à l'étude de l'émission de fluorescence lors d'une interaction lumière-matière (spectre, durée de vie…).

En spectroscopie de fluorescence, le spectre d'émission obtenu est de la forme $I = f(\lambda)$ ce qui signifie que, pour une longueur d'onde donnée, il existe une intensité de fluorescence donnée. Ce spectre est le plus souvent continu (Figure 35). D'après la règle dite de Kasha (que nous ne développerons pas ici) l'énergie d'excitation n'influence pas l'allure du spectre.

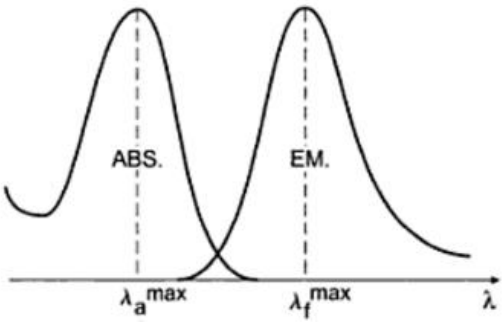

Figure 35 : Illustration du déplacement de Stokes (d'après (26)). La molécule X absorbe les photons à la longueur d'onde maximale d'absorption λ_{amax} et réémet des photons de fluorescence à une longueur d'onde λ_{fmax}

L'étude des molécules organiques (et plus largement les études dans le domaine biologique) est généralement effectuée dans le domaine spectrale UV-Visible (Figure 36)

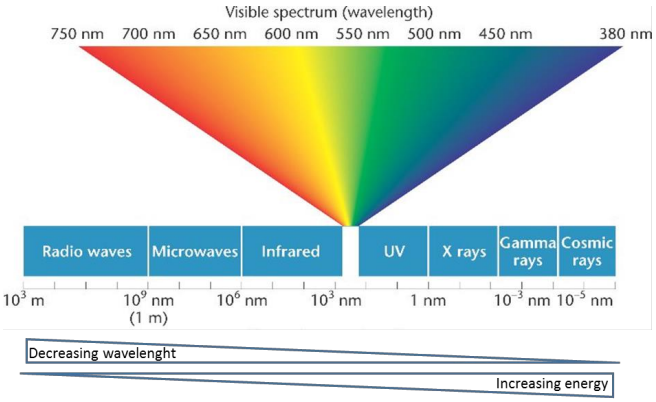

Figure 36 : Spectre électromagnétique (d'après (27)). Le spectre visible s'étend de 380 à 750nm. Les zones adjacentes sont constituées par les rayons ultraviolets et infrarouges.

Dans la plupart des cas, l'obtention d'un signal de fluorescence nécessite l'apport de fluorochromes (aussi appelés marqueurs fluorescents ou fluorophores).

A l'instar de la fluorescence induite par des fluorophores d'origine exogène, l'autofluorescence est une fluorescence d'origine endogène.

Les fluorophores endogènes sont ainsi responsables de la fluorescence *in situ*. Le nicotinamide adenine dinucléotide (phosphate) (NADH/NADPH), la flavine adenine phosphate.(FAD), le rétinol, le collagène et l'élastine sont parmi les molécules les plus connus et les plus référencés dans la littérature. Comme tous les fluorophores (quelle que soit leur origine) ces derniers possèdent une longueur d'onde maximum d'absorption et d'émission (λexc *et* λem). La plupart de ces fluorophores peuvent, soit être impliqués dans les réactions enzymatiques du métabolisme cellulaire (NADPH, FAD), soit être des protéines qui constituent la matrice extracellulaire présente dans la structure des tissus (collagène, élastine) (Figure 37).

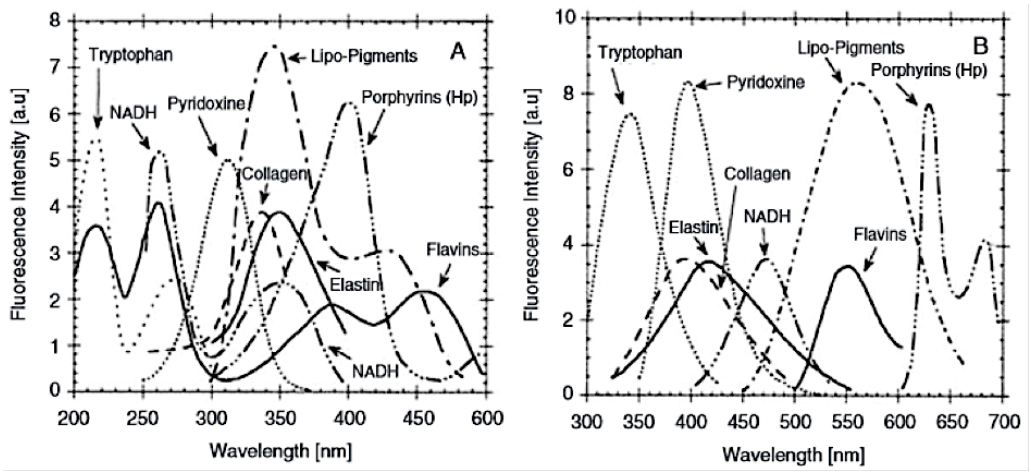

Figure 37 : Spectre d'excitation (A) et d'émission (B) des principaux fluorophores endogènes (d'après (79))

Valorisation scientifique

Publications

- Gust L, **Toullec A**, Benoit C, et al. Pulmonary Endogenous Fluorescence Allows the Distinction of Primary Lung Cancer from the Perilesional Lung Parenchyma. PLoS ONE. 2015.
- Farcy R, Benoit C, **Toullec A**, et al. Aiguille fibrée pour l'aide au diagnostic du cancer du sein par fluorescence endogène. Photoniques. 2015.
- Mathieu M-C, **Toullec A**, Benoit C, et al. Preclinical ex vivo evaluation of the diagnostic performance of a new device for in situ label-free fluorescence spectral analysis of breast masses. Eur Radiol. 2018.
- **Toullec A**, Benoit Charlotte et al. Towards the development of an extemporaneous label-free fluorescence device: a multimodal comparative study. *In preparation.*

Proceeding

- **Toullec A** et al. 25 gauge fibered-needle for label-free fluorescence analysis of breast masses: a first in vivo study, Proceeding of SPIE, 2018.

Posters

- Mathieu, M.-C., Moniz-Koum, H., Vincent, Y., **Toullec, A.**, et al. Initial ex-vivo study of the ability of an in situ fluorescence spectroscopy probe to distinguish benign from malignant breast tissues, Cancer Res. **73**(24 Supplement), (2013).
- L. Gust, **A. Toullec**, C. Benoit, et al. Détection des cancers pulmonaires par autofluorescence endogène ; étude préliminaire sur un modèle humain ex vivo. Congrès de la Société Française de Chirurgie Thoracique et Cardio-Vasculaire 2015, Marseille.

Conférences

- Moniz-Koum H, Mathieu M-C, **Toullec A** et al. L'analyse par fluorescence endogène: Technologie innovante en pathologie mammaire. Journées Françaises de Radiologie 2013, Paris.
- JY Gaubert, **A Toullec**, et al. Biopsie optique : Une nouvelle perspective dans la caractérisation des tumeurs. Journées Françaises de Radiologie 2015, Paris.
- JY Gaubert, L Gust, **A Toullec**, et al. Mesure en temps réel de la fluorescence endogène des tissus : un nouvel outil pour distinguer les nodules pulmonaires tumoraux primitifs des lésions non tumorales ? Journées Françaises de Radiologie 2015, Paris.
- Gaubert, J., Gust, L., **Toullec, A.** et al. Analyse de la fluorescence endogène des tissus en temps réel : une nouvelle possibilité pour distinguer les tumeurs pulmonaires primitives des lésions non tumorales ?, Rev. Mal. Respir. **33**, A215 (2016).
- **Toullec, A**, Benoit, C et al. Autofluorescence Spectral Analysis: A new way to help the diagnosis of suspect nodules. Congrès National d'Imagerie du Vivant, 2016, Paris.
- **Toullec, A.,** et al. 25 gauge fibered-needle for label-free fluorescence analysis of breast masses: a first in vivo study. SPIE Photonics West, 2018, San Francisco.

ÉCOLE DOCTORALE
Sciences chimiques : molécules, matériaux, instrumentation et biosystèmes

Titre : Dispositif d'aiguille fibrée pour la spectroscopie de fluorescence endogène de lésions pulmonaires et mammaires *ex vivo* et *in vivo*; vers le développement d'une méthode d'histopathologie in situ

Mots clés : aide au diagnostic, cancer, imagerie photonique, dispositif médical, sein, poumon

Résumé : Le troisième Plan Cancer lancé en 2013 désigne la précocité du diagnostic comme l'un des enjeux majeurs pour l'amélioration de la prise en charge des patients. Malgré l'essor des modalités et des performances de l'imagerie médicale, il reste des défis à relever pour l'aide au diagnostic et optimiser le recourt à la biopsie.
L'imagerie photonique et spécialement la fluorescence résolue spectralement a déjà été éprouvée pour la caractérisation *ex vivo* des tumeurs mammaires et pulmonaires, sans agent de contraste ou traitement des échantillons. Notre objectif est de caractériser les capacités d'un dispositif médical innovant, que nous avons développé, utilisant une aiguille fibrée de faible calibre pour l'analyse spectrale de la fluorescence endogène de ces lésions *in situ*.
Nos premiers travaux dans le cadre d'études précliniques et cliniques ont montré des différences significatives de signatures spectrales entre tumeurs bénignes et malignes *ex vivo et in vivo* mais également mis en évidence les limites d'utilisation du dispositif, en termes de spécificité, pour certains types de lésions.
Une étude secondaire a été entreprise sur des tumeurs mammaires afin d'identifier les entités tissulaires majeures à l'origine des signatures spectrales obtenues avec notre dispositif fibré. L'imagerie spectrale en microscopie confocale et seconde harmonique (SHG) en multiphoton, ont été mises en œuvre afin d'établir une cartographie des biomarqueurs endogènes des tissus mammaires. Nous avons confronté ces résultats aux données obtenues avec le dispositif d'aiguille fibrée afin de pouvoir positionner notre dispositif non seulement comme une aide au diagnostic mais aussi comme une méthode prometteuse pour l'histopathologie *in situ*.

Title : Fibered needle device for endogenous fluorescence spectroscopy of lung and mammary lesions *ex vivo* and *in vivo*; towards the development of an *in situ* histopathology method

Keywords : diagnosis aid, cancer, photonic imaging, medical device, breast, lung

Abstract : The third Cancer Plan, launched in 2013, identifies early diagnosis as one of the major challenges for improving patient care. Despite the growth in medical imaging modalities and performance, challenges remain in diagnosis aid and optimizing the use of biopsy.
Photonic imaging and especially spectrally resolved fluorescence has already been tested for the ex vivo characterization of breast and lung tumors, without contrast agent or sample processing. Our goal is to characterize the capabilities of an innovative medical device, that we developed, using a low-caliber fibered needle for the spectral analysis of the endogenous fluorescence of these lesions in situ.
Our early work in preclinical and clinical studies showed significant differences in spectral signatures between benign and malignant tumors ex vivo and in vivo and highlighted the limits of the device, in terms of specificity, for some types of lesions.
Another study was conducted on mammary tumors to identify the major tissue entities at the origin of the spectral signatures obtained with our fibered device. Spectral imaging in confocal and second harmonic microscopy (SHG) under multiphotonic excitation, has been implemented in order to establish a mapping of endogenous biomarkers of mammary tissues. We compare theses results with the data obtained with the fibered needle device to position it, not only as an aid to diagnosis, but also as a promising method for *in situ* histopathology.

Université Paris-Saclay
Espace Technologique / Immeuble Discovery
Route de l'Orme aux Merisiers RD 128 / 91190 Saint-Aubin, France