



**HAL**  
open science

## Synthèse de travaux en embolisation

Pascal Chabrot

► **To cite this version:**

Pascal Chabrot. Synthèse de travaux en embolisation. Médecine humaine et pathologie. Université d'Auvergne - Clermont-Ferrand I, 2011. Français. NNT : 2011CLF1MM15 . tel-02062639

**HAL Id: tel-02062639**

**<https://theses.hal.science/tel-02062639>**

Submitted on 9 Mar 2019

**HAL** is a multi-disciplinary open access archive for the deposit and dissemination of scientific research documents, whether they are published or not. The documents may come from teaching and research institutions in France or abroad, or from public or private research centers.

L'archive ouverte pluridisciplinaire **HAL**, est destinée au dépôt et à la diffusion de documents scientifiques de niveau recherche, publiés ou non, émanant des établissements d'enseignement et de recherche français ou étrangers, des laboratoires publics ou privés.



Année 2010

N° d'ordre:

## Ecole Doctorale des Sciences de la Vie et la Santé

### Thèse

Présentée à l'Université d'Auvergne

pour l'obtention du grade de Docteur  
(décret du 5 juillet 1984)

Spécialité: Radiologie et imagerie médicale

Soutenu le 26 Octobre 2011

par

**Pascal CHABROT**

---

Embolisation: synthèse de travaux

---

#### **Jury:**

**Professeur Jean-Marc Garcier** (Université d'Auvergne)

président

**Professeur Denis Krause** (Université de Bourgogne)

rapporteur

**Professeur Jean-Pierre Pruvo** (Université de Lille 2)

rapporteur

**Professeur Louis Boyer** (Université d'Auvergne)

directeur

**Professeur Gilles Soulez** (Université de Montréal)

**Professeur Armand Abergel** (Université d'Auvergne)

A Cécile, Maxime et Antoine c'est à vous que ce travail aura le plus coûté. Votre amour est la plus grande source d'équilibre.

A Michèle et Jean, vous m'avez toujours donné la chance de croire.

A Evelyne et Pascal, votre constant soutien est un trésor précieux.

## REMERCIEMENTS

### **A notre président de jury, monsieur le Professeur Jean-Marc Garcier:**

Jean-Marc, pédagogue investi et anatomiste convaincu, tu as contribué largement à la formation du radiologue et de l'enseignant que je souhaite devenir. Je te remercie sincèrement d'avoir accepté de présider le jury de ce travail de synthèse.

### **A notre directeur de thèse, monsieur le Professeur Louis Boyer:**

Cher maître, vous êtes à l'origine de mon orientation radiologique, à la base de la spécialisation vers l'interventionnel, et la pierre angulaire de ce travail. Votre passion, votre rigueur et votre investissement sont une richesse pour l'école de radiologie, et un bien précieux pour ma pratique quotidienne.

### **Au jury:**

#### **- Messieurs les Professeurs Denis Krause et Jean-Pierre Pruvo:**

Vous avez accepté de réaliser l'analyse préalable de ce travail et de siéger dans ce jury malgré des contraintes professionnelles lourdes. Votre engagement pour la spécialité, votre disponibilité et votre sagesse sont pour nous un exemple de savoir-être.

#### **- Messieurs les Professeurs Armand Abergel et Gilles Soulez:**

Armand, tu es l'initiateur et le moteur de notre axe de recherche en pathologie hépatique. Ta rigueur et ton écoute apportent un cadre indispensable à l'énergie d'un groupe naissant, base d'un travail collaboratif radio-clinique fort.

Gilles, ton esprit d'analyse et ton optimisme inébranlable m'ont appris à croire en la recherche. Ce travail matérialise une partie de l'année québécoise pour laquelle je te dois une reconnaissance scientifique et clinique profonde.

## REMERCIEMENTS

A Pierre, Patrizio et Francois, pour leur aide précieuse durant les phases de recherche.

A mes collègues, l'équilibre entre pratique clinique et activité de recherche n'est possible qu'avec l'adhésion de tous.

A Danièle et Isabelle, pour leur contribution majeure dans la rédaction et la mise en forme des manuscrits.

## TABLE DES MATIERES

RESUME	P. 5
INTRODUCTION	P. 6
1 <sup>ère</sup> PARTIE: LES AGENTS D'EMBOLISATION	P. 7
2 <sup>ème</sup> PARTIE: TRAVAUX ORIGINAUX DE LABORATOIRE	P. 23
- Développement d'un hydrogel sclérosant	
- Interaction parenchymateuse: pharmacocinétique des chimio-embolisations hépatiques	
3 <sup>ème</sup> PARTIE: TRAVAUX CLINIQUES ORIGINAUX	
- Pathologies utérines	P. 33
o Embolisation pré-opératoire des fibromes utérins	
o Fertilités après embolisation des hémorragies du post-partum	
o Facteurs de récurrences après embolisation d'une hémorragie du post-partum	
o Embolisation et anomalies d'insertion placentaire	
- Pathologies urologiques	P. 43
o Embolisation des varicocèles	
o Embolisation palliative des tumeurs rénales	
o Embolisation des angiomyolipomes	
o Embolisations des anévrismes artériels rénaux	
o Embolisation des priapismes	
- Pathologies tumorales hépatiques	P. 53
o Morbi-mortalité immédiate après chimio-embolisation hépatique	
o Embolisation portale droite pré-opératoire par Amplatzer Plug	
- Pathologies spléniques	P. 59
o Embolisation des hypersplénismes sur hypertension portale	
o Embolisation artérielle des lésions spléniques traumatiques	
CONCLUSION	P. 65
REFERENCES	P. 66
PUBLICATIONS ANNEXÉES	P. 71

L'embolisation occupe une part croissante de l'activité de la radiologie interventionnelle endovasculaire. Les agents d'embolisation sont nombreux, présentent des propriétés variables et permettent d'obtenir une hémostase, un hémodétournement ou réaliser le vecteur d'une thérapie ciblée. Notre travail se décompose en trois parties visant successivement à un état de l'art des agents d'embolisation disponibles, puis des travaux originaux de laboratoire, et enfin l'analyse rétrospective de diverses études radio-cliniques constituées dans notre centre.

La première partie basée sur une analyse de la littérature constitue un chapitre introductif dans lequel sont évalués les caractéristiques techniques, les avantages et limites des agents d'embolisation utilisés en pratique clinique courante.

Le deuxième volet repose sur des travaux fondamentaux sur l'animal réalisés dans le laboratoire de cathétérisme expérimental de l'ISIT (Professeurs Boyer et Lusson) à la faculté de Médecine de Clermont-Ferrand, et dans le laboratoire des biomatériaux endovasculaires de l'université de Montréal (Professeur Lerouge et Soulez). Dans une première série d'expérimentation nous avons participé à Montréal au développement d'un agent d'embolisation qui combine les avantages d'un gel (solidification au contact du sang) et d'un sclérosant (destruction des cellules endothéliales). Le gel ainsi mis au point a fait l'objet d'un dépôt de brevet. Il pourrait permettre de prévenir et/ou traiter les fuites observées dans le traitement par endoprothèse des anévrismes de l'aorte.

Dans un deuxième protocole expérimental nous avons analysé à Clermont-Ferrand l'interaction entre agent d'embolisation et chimiothérapie en étudiant les modifications pharmacocinétiques observées en fonction de la voie d'administration et de l'association à une embolisation partielle ou complète de l'artère hépatique sur un modèle porcin.

Le troisième volet repose sur des travaux cliniques originaux analysant rétrospectivement divers points sensibles en embolisation parenchymateuse. Cette partie s'appuie sur des collaborations multidisciplinaires fortes en pathologies gynécologiques, urologiques, hépatiques et spléniques.

Il faut signaler enfin, la parution prévue pour le premier trimestre 2012 de l'ouvrage "Embolisation" (350 pages, Springer Ed., P. Chabrot et L. Boyer). Une version anglaise de ce livre suivra courant 2012.

## INTRODUCTION

L'embolisation prend une part croissante dans la prise en charge de pathologies diversifiées. L'évolution constante des matériaux élargit ses champs d'application.

Le premier objectif de notre travail était de réaliser à partir de travaux cliniques originaux une analyse rétrospective de questions concrètes, sensibles, en embolisation parenchymateuse viscérale.

Parallèlement trois études fondamentales ont été conduites pour mieux faire face à des limites des produits disponibles, rencontrées en clinique. Notre activité de recherche clinique a pris place dans le service de radiologie viscérale et vasculaire du CHU de Clermont-Ferrand, où l'activité de cathétérisme interventionnel fait l'objet d'une dynamique clinique et académique reconnue, dans le cadre de collaborations multidisciplinaires étroites.

Les travaux fondamentaux ont été conduits dans le laboratoire de cathétérisme expérimental (Professeurs Boyer et Lusson) de l'Equipe de Recherche en Imagerie Médicale EA 3295 (Professeur Boire) à la Faculté de Médecine de Clermont-Ferrand et dans le Laboratoire des Biomatériaux Endovasculaires de l'Université de Montréal (Professeur Lerouge) sous la direction du Professeur Soulez.

Dans la première partie de cette thèse, nous avons analysé les caractéristiques des différents d'agents d'embolisation utiles en pratique clinique.

Notre deuxième partie rapporte les résultats de travaux récents de laboratoire. Nous avons participé au développement d'un agent liquide gélifiant aux propriétés sclérosantes sur deux modèles animaux, en vue d'améliorer la prise en charge des endofuites après traitement des anévrismes aortiques par endoprothèses couvertes.

Au-delà d'une occlusion inerte, les agents d'embolisation sont utilisés comme vecteur thérapeutique, notamment pour les chimio-embolisations hépatiques. L'analyse des interactions entre parenchymes et agents d'embolisation nous a amenés à réévaluer la pharmacocinétique du cisplatine lors de chimiothérapies hépatiques sur un modèle porcin, tandis que des dispositifs onéreux sont aujourd'hui largement diffusés par les industriels.

Nos travaux de recherche clinique font l'objet de la troisième partie, concernant les embolisations en pathologies utérines, urinaires, hépatiques et spléniques.

La thématique générale de l'embolisation parenchymateuse centre globalement nos préoccupations d'enseignement : nous avons préparé parallèlement à cette thèse et en collaboration avec le Professeur Boyer un manuel d'embolisation à la demande des éditions Springer, qui devrait paraître au printemps 2012.



## 1<sup>ère</sup> partie : LES AGENTS D'EMBOLISATION

Le perfectionnement des agents d'embolisation, du matériel de cathétérisme et la diffusion de la technique confortent la place de l'embolisation au cœur de la prise en charge thérapeutique multidisciplinaire de diverses pathologies. La connaissance et la maîtrise de gammes variées de matériels sont nécessaires pour sa mise en œuvre, fréquemment dans le cadre de l'urgence, la décision technique la plus difficile en pratique étant de choisir pour chaque situation l'agent adéquat.

Ce chapitre vise à exposer les caractéristiques propres aux divers agents d'embolisation, pour dégager les éléments de l'agent idéal.

### I - Classification et indication

On distingue d'une part les agents d'embolisation dits temporaires, des agents d'embolisation dits permanents et d'autre part les agents d'embolisation ayant pour cible les gros vaisseaux, des agents d'embolisation destinés aux petits vaisseaux (tableau 1).

Certains agents causent une obstruction mécanique qui induit la formation d'un thrombus ; certains provoquent aussi une réaction inflammatoire dans et autour du vaisseau ; les sclérosants provoquent la destruction de l'endothélium.

Tableau 1: les agents d'embolisation selon la cible et la durée

	Petits vaisseaux	Gros vaisseaux et cavités
Temporaire	Gélatine résorbable	Gélatine résorbable (torpille)
Définitif	Particules Colles biologiques Onyx Sclérosants	Coils Plugs Thrombine

Le choix d'un agent d'embolisation varie en fonction de l'anatomie de la cible, de l'interaction souhaitée avec le parenchyme environnant et de la pérennité de l'occlusion souhaitée. Il doit ainsi répondre à 3 questions :

- 1 - l'occlusion souhaitée est-elle temporaire ou définitive?
- 2 - quel niveau sur l'arbre vasculaire : tronculaire ou parenchymateuse?
- 3 - souhaite-t-on conserver la viabilité des tissus d'aval?

La balance sécurité/efficacité doit être systématiquement analysée. Le coût est enfin un paramètre à prendre en compte.

Les caillots autologues (lyse trop rapide pour obtenir un succès clinique), les ballons largables (risque de migration avec la déflation) et les produits de contraste chauffés (qui provoquaient notamment des douleurs sévères), sont aujourd'hui très rarement utilisés.

Des fragments de guide ou de matériel de suture ont été parfois employés pour des anévrysmes ou faux anévrysmes volumineux. Ils ont l'avantage de leur faible coût, mais ils ne peuvent pas être utilisés seuls leur largage est imprécis, non contrôlé et leur repositionnement très difficile. Nous n'y avons pas recours.

## **II - La gélatine résorbable**

### 1 - Caractéristiques techniques

La gélatine résorbable est issue de gélatine porcine purifiée (Gelfoam ®, Pharmacia & Upjohn ; Gelitaspon ®, Gelita Medical ; Curaspon ®, Curamedical...).

Elle assure une occlusion temporaire par obstruction mécanique et adhésion plaquettaire. Résorbée en 3 à 4 semaines, la gélatine permet une recanalisation après 3 semaines à 3 mois, la faisant utiliser largement en pré-opératoire ou en cas de saignements (traumatismes, hémorragies digestives, hémorragies de la délivrance ...).

### 2 - Avantages

La gélatine a l'avantage principal d'être d'utilisation simple, permettant une occlusion rapide des vaisseaux de petits et moyens calibres même en cas de trouble de la coagulation. Elle peut ainsi compléter l'embolisation réalisée avec des agents mécaniques définitifs qui nécessitent le plus souvent un bilan de coagulation favorable (plugs, coils).

Disponible en conditionnement variable et conformable lors de la préparation, la viscosité du mélange injecté est facilement adaptée au flux du vaisseau cible.

Le caractère temporaire de l'occlusion permet de faire face à des situations aiguës (traumatismes) et d'envisager une restitution *ad integrum* une fois l'hémostase obtenue.

Certains ont utilisé la capacité d'absorption de la gélatine pour associer des principes actifs comme des antibiotiques (embolisations spléniques) ou des cytotoxiques (chimio-embolisation).

Le coût limité et la stabilité de son conditionnement représentent des éléments qui contribuent largement à sa diffusion.

### 3 - Limites

Une présentation en poudre est proposée, elle permet une préparation rapide, mais expose au risque de nécrose parenchymateuse du fait d'une embolisation distale. Cette présentation ne doit pas être considérée comme résorbable.

La gélatine est utilisée après avoir été découpée et associée à une solution de contraste diluée. Le mélange ainsi obtenu est instable et les fragments de tailles irrégulières. Contrairement aux éléments calibrés comme les particules, le diamètre du vaisseau-cible n'est que grossièrement évalué.

### 4 - Perspectives

Afin de préciser le calibre du vaisseau-cible plusieurs fabricants s'efforcent de développer des microsphères résorbables (dont certaines en gélatine) dont la taille et le temps de résorption sont variables.

## **III - Les microparticules**

A l'origine utilisées dans les malformations artério-veineuses, les traumatismes vasculaires et les tumeurs [2-3], les particules permettent d'obtenir une dévascularisation parenchymateuse distale. Elles peuvent être injectées par un cathéter ou un microcathéter dans le flux. Elles sont caractérisées essentiellement par leur taille, leur composition et leur revêtement. Ces 2 dernières propriétés influencent élasticité, rigidité, agrégabilité et modalités d'interaction avec le parenchyme adjacent (réaction inflammatoire d'intensité variable).

L'occlusion survient par obstacle mécanique, thrombus de stase et réaction inflammatoire. Cette occlusion du lit capillaire distal peut induire ischémie tissulaire et nécrose.

### 1 - Caractéristiques techniques

#### - Composition

Historiquement les particules étaient dérivées des éponges hémostatiques chirurgicales de Poly Vinyl Alcool (PVA). Leur découpe produisait des éléments de formes variables et irrégulières. L'agrégation des particules entre elles était alors importante, ne permettant pas de connaître la taille de l'agrégat finalement injecté et conduisant à des embolisations plus proximales que ne laissait envisager la taille des vaisseaux-cibles [1].

Une première évolution a consisté en la calibration de ces particules (Contour ®, Boston Scientific) pour obtenir des fourchettes de variation de calibres par tranche de 200µ. Puis sont apparues des particules sphériques, en PVA (Contour SE ®, Boston Scientific; Bead Block ®, Terumo Biocompatible) et en tris acryl (Embosphère ® et Embogold ®, Biosphere Medical) permettant, du fait d'une moindre adhésion, une embolisation plus distale. Ces particules calibrées sont devenues des produits de première intention.

Plus récemment ont été développées des sphères d'hydrogel de calibre fixe (variation inférieure à 5% du calibre nominal) et recouvertes d'un polymère (Polyzen-F), limitant d'autant leur agrégation (Embozen ®, CeloNova).

Tableau 2 : Caractéristiques des microparticules disponibles

Microparticules	Composition	Diamètres (µm)	Présentation	Coloration
PVA Foam ®	Particules PVA	90-2800	Flacon 1 ml	Non
BeadBlock ®	Sphères PVA	100-1200	Seringue 1 ou 2 ml	Colorées
Contour ®	Particules PVA	45-1180	Flacon 1 ou 2ml	Non
Contour SE ®	Sphères PVA	100-1200	Seringue 1 ou 2ml	Non
Embosphère ®	Sphères tris-acryl	40-900	Flacon ou seringue	Non
Embogold ®	Sphères tris-acryl	40-1200	Seringue 1 ou 2ml	Colorées
Embozen ®	Hydrogel	40-1300	Seringue 1 ou 2 ml	Colorées

- Elasticité, rigidité

L'**élasticité** représente la capacité de la particule à retrouver sa forme initiale après avoir subi une contrainte de déformation (comme l'injection par un microcathéter). La **rigidité** représente la capacité de la sphère à conserver sa forme malgré une compression.

La rigidité et l'élasticité des particules de PVA (Contour SE®) sont plus limitées que celles des tris-acryl (Embosphère ®), ce qui se traduit en pratique par une pénétration plus distale des particules de PVA déformées notamment lors de l'injection dans un microcathéter. Ainsi, pour un niveau d'embolisation souhaité équivalent, le calibre des tris-acryl choisi doit être inférieur à celui des PVA [4-5]. De même, le diamètre de sphères d'hydrogel-polyzène doit être choisi, pour un niveau d'occlusion équivalent, supérieur à celui de particules en tris-acryl.

- Interactions avec le parenchyme adjacent

L'intensité de la réponse inflammatoire qui conditionne la survenue du syndrome post-embolisation varie selon l'extension de la nécrose, la nature et la taille des particules. Les particules inférieures à 300µ entraînent une inflammation significativement plus intense. Au delà de 500 µ il n'est plus observé d'influence de taille [2]. Après embolisation par PVA est

observée une réaction inflammatoire aiguë générée par les polynucléaires neutrophiles (plus marquée avec les particules que les sphères), laissant progressivement place à une réaction à un corps étranger avec prédominance de cellules géantes. Lors d'embolisation par sphères de tris-acryl, l'inflammation initiale est limitée, remplacée par une réaction lymphocytaire retardée plus intense [3].

La composition des microsphères permet la combinaison avec d'autres agents thérapeutiques (cytotoxiques, anti-inflammatoires). L'association à l'embolisation permet une délivrance ciblée et progressive de l'agent concerné. Différentes modalités de fixation sont utilisées: **liaison ionique** entre une particule chargée positivement et la doxorubicine négative (DC Bead ®, Terumo Biocompatible), **liaison hydrophile** passive entre l'ibuprofen et les BeadBlock ou **combinaison des deux** (Hépasphere ®). Il en résulte des capacités de fixation et des cinétiques de relargage variables en fonction de la particule et de l'agent lié. Les microparticules peuvent aussi être chargées par des isotopes (Yttrium 90), rendant possible une radiothérapie sélective *in situ*.

## 2 - Avantages

La calibration des particules assure une bonne maîtrise de la cible. Le choix doit cependant tenir compte de la compressibilité et de la résistance à la déformation qui conditionnent le calibre réel de la particule après son injection par un microcathéter.

Dirigées par le flux sanguin, les particules permettent une exclusion parenchymateuse distale en utilisant des calibres croissants.

Le développement de liaisons à des produits actifs (cytotoxiques, anti-inflammatoires) leur confère des propriétés de vecteur de thérapie ciblée. La nécrose du parenchyme est associée à une diffusion progressive du produit lié.

## 3 - Limites

Les microparticules ne doivent pas être utilisées en cas de communications artérioveineuses directes. De même, le choix d'un calibre inférieur au vaisseau-cible expose à une embolisation accidentelle en aval de la lésion (comme dans les shunts intra-tumoraux lors d'embolisation de parenchymes tumoraux, les anastomoses ovariennes lors d'embolisation de fibrome ou les artères centrales de la moëlle lors d'embolisation d'hémoptysies).

Le risque de reflux expose à des embolisation hors-cible. Leur injection doit être prudente, sécurisée par un contrôle régulier du flux résiduel. Les contrôles en fin de procédure se font le plus souvent par des injections globales, les opacifications sélectives à l'injecteur automatique exposant à des pressions intravasculaires trop importantes.

Le coût des particules chargées représente un frein majeur à leur utilisation, alors que le bénéfice clinique reste encore non démontré.

#### 4 - Perspectives

Une extension très prometteuse de l'utilisation des particules chargées pourrait être l'implantation de cellules dans des organes pathologiques, telle qu'on peut déjà l'effectuer avec la transplantation hépatique d'îlots de Langerhans par le cathétérisme percutané de la veine porte pour certains diabètes de type I.

La connaissance des interactions particules-tissus reste limitée. Le matériel d'embolisation constitue un corps étranger induisant une réaction inflammatoire jusque là sans doute trop sous estimée. Elle provoque la libération de médiateurs et un remodelage pariétal vasculaire, aboutissant à un certain passage extravasculaire et stimulant l'angiogenèse. Elle évolue vers une intolérance (inflammation chronique, immunité), modifie l'environnement des matériels résorbables et peut enfin limiter la diffusion des drogues portées par les particules chargées. L'évaluation anatomopathologique ne peut être que tardive : les progrès de la biologie moléculaire permettront sans doute d'appréhender plus précocement ces phénomènes d'intolérance et faire évoluer les matériaux d'embolisation, notamment les particules chargées.

### **IV - Les agents liquides**

#### ***A - Les colles biologiques***

##### 1 - Caractéristiques techniques

Les colles biologiques ont été utilisées initialement pour l'embolisation de malformations artério-veineuses cérébrales.

Le poly-éthylène-glycol et les aldéhydes utilisés en chirurgie n'ont que de très rares applications endovasculaires [4]. L'utilisation en embolisation est dominée par les cyanoacrylates (Trufill ®, Cordis; Histoacryl ® Bbraun; Glubran2 ®, GEM; Neuracryl, Prohold Technologies). Ils sont constitués par une molécule d'éthylène associée à un groupe cyanogène et un ester. En fonction de l'ester associé, plusieurs agents ont été initialement déclinés (isobutyl, n-butyl, 2 hexyl cyanoacrylate); la description de sarcomes chez l'animal a conduit à abandonner le groupe isobutyl. Le contact de substances ioniques (sérum salé, eau, plasma, cellules sanguines, épithélium) initie la polymérisation à partir des groupes éthylènes, en libérant de l'énergie sous forme de chaleur. Une réaction inflammatoire accompagne la polymérisation. La longueur de la chaîne hydrocarbonée augmente proportionnellement la vitesse de polymérisation et diminue l'importance de la réaction exothermique et la toxicité cellulaire. Ainsi le Glubran ®, comparativement à l'Histoacryl ®, polymérise plus lentement, apparaît moins douloureux à l'injection et entraîne une réaction inflammatoire moins marquée

[5]. Malgré une réaction exothermique du Glubran moins marquée ( $<45^{\circ}$ ), la réduction de la douleur reste limitée [6].

Pour permettre la visibilité lors de l'injection, les colles peuvent être associées à des poudres métalliques (tantale ou tungstène), ou à des huiles radio-opaques (Lipiodol ®, Guerbet ou Ethiodol ®, Savage Laboratories) [7]. Ces huiles radio-opaques permettent aussi de ralentir la vitesse de polymérisation de façon linéaire. In vitro, les vitesses de polymérisation avec un ratio colle/lipiodol entre 1/1 et 1/4 s'échelonnent entre 1 et 4 secondes.

L'injection entraîne une réponse inflammatoire aiguë du vaisseau et du tissu périvasculaire, évoluant vers un granulome chronique organisé à un mois. L'embolisation peut être définitive si elle occupe la totalité du volume artériel. La colonisation par des néocapillaires au sein des vaisseaux embolisés a été décrite [5-6].

## 2 - Avantages

La polymérisation rapide de la colle au contact du sang réalise de véritables sutures endovasculaires. La forme liquide ouvre l'accès à des cibles qui ne pourraient être atteintes par des coils, tout en conservant une diffusion limitée contrairement aux particules. Ainsi les colles sont largement utilisées dans les exclusions de malformations vasculaires, le contrôle du flux et de l'espace de diffusion en représentant alors les éléments fondamentaux.

La viscosité est inversement proportionnelle à la quantité de Lipiodol associée. Ainsi un mélange isovolume (un volume de lipiodol pour un volume de colle) permet de faire face à des flux relativement rapides. Dans des cavités turbulentes, l'utilisation préalable d'un coil perturbe le flux et facilite l'injection de colle au sein du sac.

Comparativement à l'Onyx ®, le coût limité favorise son emploi notamment dans les lésions volumineuses.

## 3 - Limites

Comparativement aux autres agents d'embolisation la courbe d'apprentissage des colles est plus grande, avec des risques de complications importants en cas d'utilisation inappropriée : occlusion ou encollage du cathéter, diffusion excessive ou reflux incontrôlé. Par ailleurs, la polymérisation au contact des substances ioniques comme le sérum physiologique et l'utilisation de Lipiodol imposent une préparation minutieuse et spécifique (rinçage au sérum glucosé ou dextrosé, seringues et robinets lipio-résistants).

La réaction exothermique à la polymérisation est généralement douloureuse, nécessitant une sédation profonde ou une anesthésie générale.

## ***B - L'éthylène vinyl alcool (Onyx®, eV3)***

### 1 - Caractéristiques techniques

L'éthylène vinyl alcool (EVA) est un copolymère qui, associé au diméthyl sulfoxyde (DMSO) produit une solution non adhésive aux propriétés de polymérisation progressive au contact des matériels ioniques et du sang. L'Onyx se solidifie de la périphérie vers le centre, et réalise progressivement un moulage de la cavité ("cast"). Différentes concentrations en EVA sont disponibles (Onyx 18, 20, 34) de viscosité progressivement croissante. Afin de contrôler l'injection sous fluoroscopie la poudre de tantalum est associée assurant la radio-opacité.

### 2 - Avantages

L'Onyx conjugue les avantages d'un agent liquide (facilité d'injection dans des conditions de cathétérisme difficiles, possibilité d'exclusion des vaisseaux efférents à la cible) à ceux d'un gel (utilisable dans des flux rapides).

La polymérisation progressive de la périphérie vers le centre constitue une enveloppe externe qui retient le "cast" ainsi formé et sécurise l'injection.

### 3 - Limites

L'Onyx ne présente pas de propriété adhésive ou inflammatoire contrairement aux colles et sclérosants. Des recanalisation à long terme ont ainsi été décrites entre le cast et la paroi vasculaire.

L'association à la poudre de tantale, qui permet d'obtenir la radio-opacité à l'injection, constitue un élément limitant le contrôle des lésions par scanner.

## ***C - Les sclérosants***

Les sclérosants regroupent l'alcool absolu et les détergents. Le sérum salé hypertonique et le glycérol n'ont actuellement plus d'application en embolisation. Les mécanismes d'action sont variables (altération membranaire des cellules endothéliales, dénaturation des protéines de surface, destruction de la matrice extracellulaire), mais ces agents reposent sur un principe commun : la destruction de l'endothélium responsable de l'occlusion vasculaire. Le mécanisme est plus ou moins intense et peut provoquer la destruction des tissus avoisinants. La concentration de l'agent et le temps de contact sont les éléments déterminants de l'intensité de la réaction. L'utilisation des détergents est limitée par la toxicité directe et systémique et les difficultés de contrôler l'espace de diffusion.



## **1 - L'alcool absolu**

### 1 - Caractéristiques techniques

L'alcool absolu ou éthanol a une toxicité directe très importante sur l'endothélium, qui conduit à une thrombose et une nécrose transmurale rapide et étendue aux tissus adjacents. Cette propriété est largement utilisée pour les destructions tumorales par voie endovasculaire ou percutanée mais le risque pour les tissus adjacents est d'autant plus marqué.

### 2 - Avantages

Les propriétés sclérosantes intenses de l'alcool ont permis son indication dans la destruction des lésions tumorales, des malformations artério-veineuses ou l'affaissement des lésions kystiques récidivantes.

### 3 - Limites

L'injection est douloureuse et le recours à l'anesthésie générale fréquent, surtout chez l'enfant. Des anti-inflammatoires sont souvent administrés dans les suites immédiates de l'alcoolisation de lésions profondes.

Le risque de nécrose des tissus périvasculaires concerne notamment le risque de nécrose cutanée lors du traitement des malformations artério-veineuses superficielles et le risque de complication neurologique en cas de proximité de gros troncs nerveux.

La toxicité systémique (hémolyse, toxicité rénale et vasoconstriction artérielle pulmonaire) est fréquente au delà d'un volume de 1ml/kg de poids corporel [8]. Ce risque de complications locorégionales et générales exige une grande maîtrise de la technique. Les injections sont fractionnées et lentes : pas plus de 0,1ml/kg par injection, espacées de 10 minutes, sans dépasser un volume total de 1ml/kg [8].

Lors du traitement de malformations vasculaires volumineuses le monitoring invasif de la tension pulmonaire est recommandé du fait du risque élevé d'hypertension artérielle pulmonaire (HTAP) sévère, même si son utilité reste controversée [8]. Lorsqu'elle est observée précocement, la survenue d'une HTAP (augmentation de 50% de la pression initiale ou augmentation supérieure à 10 mm Hg) impose l'arrêt de toute injection. L'injection intraveineuse de sildenafil (Viagra ®) a été décrite comme efficace pour la prise en charge initiale de l'HTAP [9].

## 2 - Les détergents

### 1 - Caractéristiques techniques

Le **sodium tetradecil sulfate (STS)**, l'**aetoxysclerol** et l'**ethanolamine oleate** sont les trois principaux détergents. Ils interagissent avec les éléments figurés du sang et l'endothélium pour entraîner une occlusion vasculaire et une fibrose perivasculaire [10-11]. Ces détergents nécessitent un temps de contact prolongé avec l'endothélium, ils sont indiqués dans des lésions à flux lents. Comparativement à l'alcool, la réaction inflammatoire et la destruction tissulaire sont moins marquées, mais la réaction fibreuse est plus intense.

Le **STS** (Sotradecol ®, AngioDynamics ; Trombovar ®, Kreussler Co.) est un acide gras synthétique largement utilisé depuis les années 1940 dans le traitement des incompétences valvulaires veineuses des membres inférieurs.

Disponible dilué à 1 et 3%, les concentrations utiles sont de 0,1 à 3% en fonction du volume et du flux de la lésion. Les volumes maximaux conseillés sont de 4 ml de STS 3% et 10 ml de STS 1%.

Des nécroses cutanées ont été observées avec des concentrations « thérapeutiques » en cas d'injection extravasculaire (0,5 ml de STS 1%). Des hyperpigmentations ont été fréquemment rapportées mais semblent liées à des concentrations inappropriées. De rares complications hémolytiques et allergiques ont été décrites [12].

L'**aetoxysclerol** ou **polydocanol** est un polymère d'uréthane initialement employé comme anesthésique local et depuis les années 1960 comme sclérosant des télangiectasies et varices de moyen à gros calibre. Les concentrations utiles varient de 0,3 à 3% en fonction de la taille et du flux des vaisseaux. La dose maximale recommandée est d'environ 2mg/kg de poids corporel (soit 10 à 20 ml de solution à 3%) [12-13].

Les hyperpigmentations et hémolyses sont moins fréquentes qu'avec les autres sclérosants.

L'aetoxysclerol apparaît moins sclérosant *in vitro* que les autres détergents, sans qu'une différence d'efficacité ait pu être identifiée faute d'étude comparative [12, 14].

L'**ethanolamine oleate** (**Neosclerol** ®; **Ethamolin** ®) est un acide gras insaturé thrombogène largement utilisé pour la sclérothérapie des varices œsophagiennes. La dose maximale recommandée est de 0,4ml/kg.

Il présente peu de toxicité locale. Mais il expose aux mêmes complications générales (hémolyse et toxicité rénale) que les autres détergents alors que des chocs cardiogéniques, oedèmes pulmonaires et coagulation intravasculaire disséminée (CIVD) ont été rapportés.

## 2 - Avantages

Le pouvoir sclérosant des détergents est plus faible que celui de l'alcool absolu, leur utilisation en est facilitée.

Une mousse est obtenue par mélange du sclérosant avec de l'air ou plus rarement du CO<sub>2</sub>. Sous cette forme, le temps et la surface de contact avec l'endothélium vasculaire sont augmentés tout en diminuant la posologie d'au moins 60%.

## 3 - Limites

Le risque de diffusion en dehors de la zone-cible est une préoccupation majeure, imposant une grande rigueur pour la cartographie initiale, la vérification de la position intravasculaire et l'absence de drainage aberrant ; les injections en hyperpression sont proscrites.

Lors d'injections échoguidées pour le traitement de malformations veineuses superficielles, la mousse vient progressivement masquer les zones résiduelles, imposant la fragmentation du traitement en plusieurs sessions.

## **V-Les agents mécaniques**

### ***A - Les coils ou microspires***

#### 1 - Caractéristiques techniques

Les coils sont des spires délivrées par un cathéter diagnostique sélectif à trou distal, ou par un microcathéter, dans des vaisseaux de plus de 2 mm. La plupart sont associés à des fibres synthétiques tressées sur la spire, qui favorisent la thrombose.

Ils permettent l'embolisation d'un tronc artériel, d'un anévrisme ou d'une cavité. Leur utilisation a été décrite initialement dans le cadre d'embolisations proximales (artères rénales, hépatiques, spléniques ou iliaques internes [2-3]). L'embolisation en aval est obtenue par une occlusion mécanique du vaisseau ou de l'anévrisme, associée à un effet thrombogène du matériel : les coils ralentissent le flux et permettent d'obtenir une occlusion vasculaire sans nécrose d'aval dans des circulations non terminales.

Les coils sont caractérisés par leur composition, leur revêtement, leur forme, leur dimension (longueur, diamètre en expansion) et leur modalité de largage.

- **Composition et revêtement** : ces spires peuvent être en acier, platine ou alliage.

Les coils en acier inoxydable (Stainless Steel ® Cook) sont plus opaques et présentent une force radiale plus importante, mais causent des artefacts sévères en IRM et ne sont pas compatibles avec selon les instructions d'utilisation.

Les coils en platine sont plus souples. L'emploi d'un super-alliage (Iconel ®) confère aux coils MReye ® Cook une force radiale supérieure au platine tout en restant compatible avec l'IRM.

- **La forme** : destinées à occuper un vaisseau ou une cavité (sac anévrysmal, faux anévrysmes, ...) les spires peuvent avoir des formes de complexité variable, plane (linéaire, en J, en cercle, en trèfle...) ou tridimensionnelle, formant une véritable charpente au sein d'une cavité avant de réaliser un remplissage par packing.

- **Les dimensions** : outre la taille du cathéter nécessaire (microcathéter ou cathéter sélectif), les coils sont caractérisés par leur longueur et leur diamètre en expansion. L'importance du volume à exclure incite à choisir des longueurs plus importantes. Le diamètre est adapté au vaisseau-cible : un surdimensionnement majoré pour les veines (120% pour les artères et 130 à 150% pour les veines) permet d'avoir une plus grande force radiale et une meilleure stabilité. Le risque de cet "over-sizing" est de ne pas obtenir le repliement de la spire contrainte dans un vaisseau de petit calibre. Ce choix de la taille est évidemment déterminant pour le résultat.

- **Les modalités de largage** : les coils sont délivrés à partir d'un cathéter ou microcathéter à trou distal. Les cathéters multiperforés sont proscrits : le coil pourrait sortir par un orifice latéral.

Le mécanisme de largage peut être simple : coils poussés par guide ou "flushés" au sérum physiologique à l'aide d'une seringue luer-lock (1 à 3 ml) (avec une précision de pose aléatoire), ou plus complexe : largage contrôlé soit par un dispositif mécanique (principe tenon-mortaise) (IDC ®, Cook...), soit par un mécanisme piézo-électrique à l'aide d'un dispositif externe (Azur ®, Terumo; Axium ®, eV3, GDC ®, Boston Scientific...).

Les coils à largage contrôlé présentent les avantages d'un positionnement très précis et d'être repositionnables, mais avec un délai limité pour les coils fibrés et hydrocoils, qui peuvent se coincer dans le cathéter après expansion. Un inconvénient important est leur prix.

## 2 - Avantages

D'utilisation simple, de calibre et de forme variable, les coils sont largement utilisés pour les embolisations tronculaires ou les cavités. Des formes tridimensionnelles sont disponibles pour assurer la charpente du remplissage d'un anévrysmes afin d'en respecter le collet. Les coils à largage contrôlé ont l'avantage important d'être repositionnables et peuvent être employés dans des situations difficiles. Schématiquement le choix d'un coil repose sur :

1 - le calibre du vaisseau à exclure : sous-dimensionné il expose au risque de migration, surdimensionné il reste linéaire ; des coils flux-dépendants flushés par du sérum

dans des microcathéters permettent l'occlusion très distale de petites artères dans des territoires où l'utilisation d'agents liquides n'est pas possible.

2 - le volume à exclure : mieux vaut prendre de grandes longueurs pour des volumes élevés.

3 - les coils en platine ont une force radiale inférieure aux coils métalliques: un over-sizing est donc souhaitable (de l'ordre de 20% pour les artères, et 30 à 40% pour les veines).

Dans certains gros vaisseaux la stabilisation du premier coil ne peut être obtenue qu'après mise en place d'un système d'ancrage préalable. Cette situation amène souvent à préférer, quand c'est possible, l'utilisation de plugs d'occlusion. Le développement de coils à largage contrôlé de calibre 0.035 (IDC ®, Boston Scientific) pourrait être une alternative.

Dans de petits vaisseaux, une fois la cible atteinte avec un microcathéter, "flusher" les coils avec du sérum physiologique permet de gagner du temps.

La protection du largage peut être assurée par l'inflation d'un ballon d'occlusion en amont, intéressante notamment en cas de haut débit. La sûreté du "coiling" repose aussi sur l'aptitude à récupérer par voie endovasculaire les coils migrés accidentellement.

L'ajout d'additif (hydrogel ou coils fibrés) a permis de raccourcir le temps de thrombose et d'augmenter la densité du remplissage. Les coils Azur® Terumo sont recouverts d'un polymère d'hydrogel, qui possède des propriétés d'expansion d'un facteur 4 ou 5 en milieu aqueux.

### 3 - Limites

La part essentielle de l'embolisation par coil repose sur le caractère mécanique de l'obstruction vasculaire. Donc une attention particulière doit être portée à la densité du remplissage afin de diminuer le risque de reperméabilisation.

Le suivi scannographique après embolisation est perturbé par les artefacts de durcissement que génèrent les coils.

### ***B - Les plugs: Amplatzer ® Vascular plug (AVP)***

Initialement utilisés pour la fermeture de septa atriaux ou de canaux artériels, les AVP assurent aussi l'occlusion percutanée de vaisseaux de calibre important ainsi que de communications artério-veineuses à haut débit, avec un seul dispositif. Les aléas de largage sont ainsi limités et le coût final souvent réduit. Les AVP constituent un obstacle au flux sanguin qui va progressivement entraîner la thrombose de la cage et l'exclusion du vaisseau d'aval.

## 1 - Caractéristiques techniques

Les plugs sont constitués d'un treillis en nitinol auto expansible vissé à l'extrémité d'un guide.

Quatre générations se sont succédées en Europe ; les 3 premières versions exigent des cathéters-guide de calibre conséquent.

- le plug 1 : composé d'une pièce cylindrique, disponible de 4 à 16 mm par paliers de 2 mm, nécessitant des lumières internes de 4 à 6 Fr.

- le plug 2 : composé de 2 disques (proximal et distal) de part et d'autre du cylindre central, disponible jusqu'à 22 mm, permettant des temps de thrombose plus rapides et l'occlusion de vaisseaux de plus grande taille, mais avec une plus grande longueur d'implantation. Les profils d'introduction nécessitent des lumières internes de 4 à 7 Fr.

- le plug 3 : composé lui aussi de 2 disques et d'un cylindre mais de forme elliptique, il est destiné aux vaisseaux de morphologie complexe (lumière interne nécessaire : 4 à 7 Fr),

- le plug 4 : de forme biconique, disponible de 4 à 8 mm, il a l'avantage d'être délivré à partir d'une sonde de 4 ou 5 Fr avec un diamètre interne de 0,038 inch non hydrophile (Imager II 5Fr, Boston Scientific ; Tempo et Tempo Aqua 4Fr, Cordis ; Impress 5Fr, Merit), permettant de l'amener jusque dans de petits vaisseaux.

Comparativement au plug 1, les plugs 2 et 3 aboutissent à une occlusion plus rapide, avec une extension pour les gros vaisseaux (plug 2) ou sinueux (plug 3).

## 2 - Avantages

Les AVP autorisent de réaliser une occlusion rapide d'un gros tronc même dans des situations de débit élevé. Le dispositif est repositionnable, ce qui lui confère sécurité et facilité d'utilisation.

La radio-opacité du nitinol est satisfaisante, sans générer d'artefact lors du suivi TDM.

## 3 - Limites

La navigabilité jusqu'à la cible et le calibre des cathéters nécessaires constituent la limite principale à l'utilisation des AVP, même si une réduction des profils d'introduction est obtenue avec les AVP de nouvelle génération.

Avec les AVP, l'occlusion vasculaire après thrombose de la cage de nitinol survient en 5 à 10 minutes. Ces délais peuvent être augmentés en cas de coagulopathie.

## **VI - La thrombine**

Initialement la thrombine a été employée en application locale pour accélérer l'hémostase durant certaines chirurgies ou pour réduire l'incidence des hématomes chez les patients sous anticoagulants (chambre implantable ou stimulateur cardiaque). Elle a aussi été utilisée pour l'exclusion des faux anévrysmes fémoraux compliquant les cathétérismes.

### 1 - Caractéristiques techniques

D'origine humaine ou dérivée de prothrombine bovine (D Stat ® Flowable Hemostat, Vascular Solutions), la thrombine accélère l'agrégation plaquettaire. Une fois activée, elle permet la conversion du fibrinogène en fibrine qui initie la formation du clou plaquettaire. Son action n'est pas inhibée par l'héparine *in vitro*.

La thrombine est utilisée en injection percutanée directe pour accélérer la thrombose de faux anévrysmes aux points de ponction. Elle est aussi intéressante en cas d'endofuite après traitement par endoprothèse couverte, en injection percutanée intra sacculaire extra prothétique.

### 2 - Avantages

Une solution de collagène est souvent associée pour favoriser la formation d'une matrice de soutien à l'agrégation plaquettaire. Mais cette association limite l'échogénicité de la solution et rend plus difficiles, les procédures échoguidées.

### 3 - Limites

La coagulation se fait brutalement après un délai variable, l'injection doit donc être progressive et séquentielle.

L'injection intra-vasculaire est contre-indiquée du fait du risque de troubles de coagulation disséminés. Des réactions d'hypersensibilité ont été rapportées. L'injection de thrombine bovine expose à l'apparition d'anticorps ayant une action croisée sur le facteur V et pouvant conduire à un déficit en facteur V. Dans la mesure du possible, ces injections doivent donc être limitées.

## **Conclusion**

L'agent idéal doit permettre l'exclusion vasculaire sans risque pour les structures adjacentes. Le rapport bénéfice-risque repose sur un compromis entre:

- radio-opacité
- facilité d'utilisation

- fiabilité de délivrance
- capacité à atteindre le vaisseau cible ou la vascularisation distale
- possibilité de recapture ou d'extraction en cas de mauvais positionnement
- occlusion rapide, d'une durée adaptée à l'indication
- biocompatible
- coût limité.

Cet agent universel n'est toujours pas disponible. Le choix du matériel reste une étape fondamentale dans les procédures d'embolisation et le développement de nouveaux agents une importante piste de recherche.



Dans le premier paragraphe nous avons évoqué la grande variété des agents d'embolisation. Pour chaque indication le choix du matériel à utiliser répond à un compromis bénéfico-risque. Si certaines procédures sont maintenant standardisées, d'autres laissent encore place à l'amélioration des matériaux utilisés. Dans la première partie de ce chapitre nous exposerons le travail d'évaluation du développement d'un nouvel agent d'embolisation destiné à prévenir et/ou traiter les endofuites après traitement endovasculaire des anévrysmes de l'aorte.

A côté de leurs propriétés d'occlusion, les agents d'embolisation peuvent être utilisés pour leur interaction avec le parenchyme adjacent ou comme vecteur thérapeutique. Dans la deuxième partie de ce chapitre nous développerons le travail effectué sur l'analyse de la cinétique du cisplatine en fonction des modalités d'injection et d'embolisation dans le cadre des chimio-embolisations hépatiques.

### **I - Développement d'un hydrogel sclérosant**

Le premier projet était réalisé à Montréal au sein de l'équipe de recherche du service de radiologie interventionnelle du CHU sous la direction du Professeur Gilles Soulez et du laboratoire d'étude des biomatériaux endovasculaires de l'Université de Montréal dirigés par le Professeur Sophie Lerouge. Il était soutenu par une bourse de recherche de la Société Française de Radiologie et des fonds de la Société Canadienne des Maladies du Cœur et des Vaisseaux.

Le choix de développer un nouvel agent d'embolisation reposait sur les difficultés rencontrées actuellement dans le traitement des endofuites. L'utilisation d'agents mécaniques comme les coils pour exclure les portes d'entrées présente un risque de récurrence important. L'utilisation d'agents liquides comme les cyanoacrylates est parfois difficile avec un risque de diffusion et d'embolisation hors-cible exposant à une embolisation artérielle à destination médullaire. L'Onyx, récemment employé, est coûteux alors que des récurrences ont été décrites dans le traitement des anévrysmes intracrâniens.

Les endofuites doivent être considérées comme des malformations artério-veineuses, leur exclusion implique en théorie le traitement d'un nidus, des vaisseaux afférents et efférents. L'agent doit donc avoir une diffusion progressive tout en étant restreint dans l'espace de diffusion. Un agent liquide durcissant au contact du sang permet de répondre à ces impératifs. Dans des travaux initiaux l'équipe du Professeur Soulez a démontré le rôle de la

destruction de l'endothélium par un procédé mécanique ou chimique dans la prévention des récurrences [15-17].

La phase de développement était étudiée par Jean-Michel Coutu et Ahmed Fatimi étudiants en post-doctorat sous la direction de Sophie Lerouge. L'hydrogel était formé par association de chitosan (polysaccharide naturel biocompatible aux propriétés de gélification modulables par déacétylation) et de sodium tetradecyl sulfate (STS) (agent détergent largement utilisé dans les scléroses veineuses). Deux phases expérimentales ont été suivies : une étude préliminaire sur un modèle d'oreille de lapin et une étude d'efficacité sur un modèle d'anévrisme iliaque de chien.

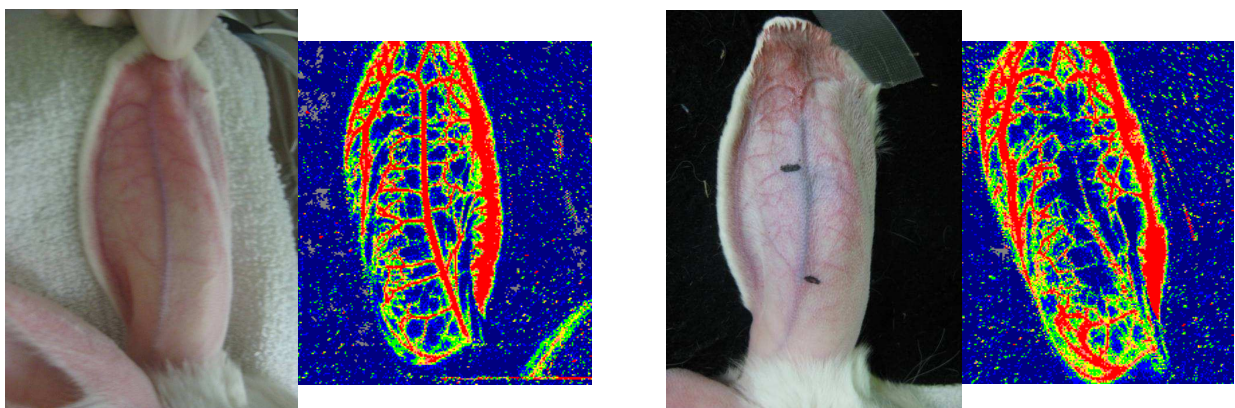
### 1- Embolisation et désendothélialisation par chitosan et STS : étude préliminaire

L'objectif de ce travail était de comparer l'embolisation et la destruction endothéliale obtenue après chitosan seul (Ch), chitosan + STS1% (Ch-S1) et chitosan + STS3% (Ch-S3).

#### - Protocole expérimental

A partir d'un modèle maîtrisé par l'équipe [18], nous avons procédé à l'embolisation de l'artère centrale de l'oreille chez 15 lapins. Une oreille était systématiquement embolisée par Ch, dans l'autre était injectée du sérum salé (n=3), du Ch-S1 (n=6), ou du Ch-S3 (n=6). Après injection d'un volume constant de 0,6 ml de solution, nous avons comparé la longueur d'embolisation obtenue et le pourcentage de recanalisation après 30 jours (J). Une analyse de la microcirculation par laser doppler était faite à J1, J7, J14 et J30. Une évaluation histologique comparait la désendothélialisation, la réaction inflammatoire et l'apparition de néo-vaisseaux.


Figures 1: analyse macroscopique et laser doppler à J0 et J30



## - Résultats

Les longueurs d'occlusion initiale étaient significativement plus élevées avec l'augmentation de concentration de STS : Ch-S3 > Ch-S1 > Ch.

La recanalisation complète après injection de sérum salé était systématiquement observée à J7. Les taux de reperméabilisation des autres groupes ne présentaient pas de différence significative. L'évaluation de la microcirculation par laser doppler objective une hypervascularisation à J7 rapportée au pic inflammatoire et la persistance à J30 d'une hypervascularisation plus marquée dans le groupe Ch.



L'analyse histologique confirme une désendothélialisation dans les 3 groupes, s'accompagnant d'une réaction cellulaire endovasculaire plus marquée dans le groupe Ch. Au sein de cette organisation cellulaire des néo-vaisseaux sont fréquemment observés.

## - Conclusion

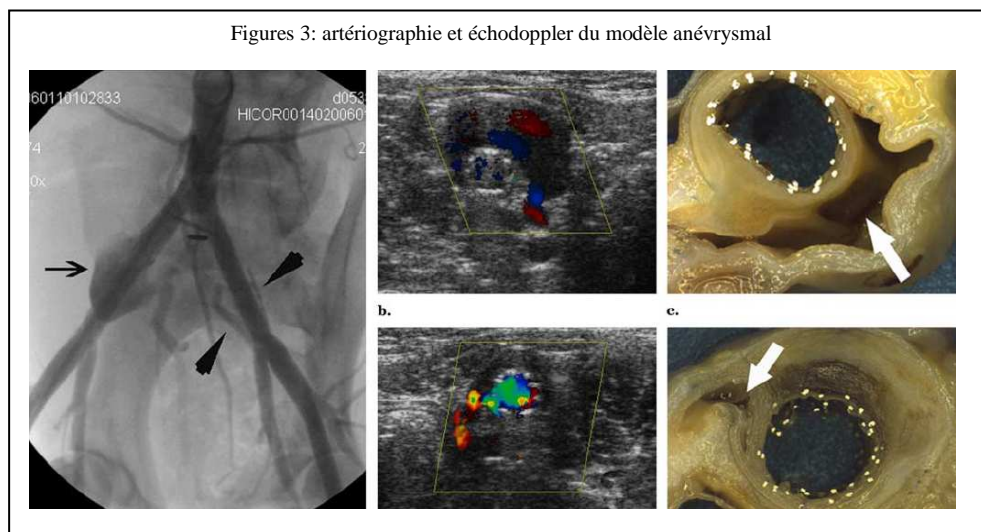
Dans ce travail préliminaire, une destruction endothéliale était obtenue indifféremment avec les trois hydrogels. L'analyse laser doppler identifie un deuxième pic d'hypervascularisation à J30 notamment dans le groupe Ch, qui pourrait correspondre aux néo-vaisseaux intravasculaire observés en histologie.

## 2 - Embolisation d'un modèle canin d'endofuite de type I

Après avoir confirmé la faisabilité de l'embolisation et la désendothélialisation par Ch et Ch-STS, nous souhaitons analyser la faisabilité d'une embolisation de sac anévrysmal dans des conditions de flux et de radio-opacité se rapprochant de la pratique clinique. L'objectif de ce travail était de comparer l'efficacité d'une embolisation d'endofuite de type I par chitosan seul versus chitosan associé au STS3% sur un modèle canin d'anévrysme iliaque bilatéral.

### - Protocole expérimental

Les anévrysmes étaient réalisés chirurgicalement des deux côtés chez 3 chiens (20-25 kg), selon un modèle préalablement validé par l'équipe, sur l'artère iliaque externe à l'aide d'un patch veineux prélevé sur une des veines jugulaires [19-20]. Une branche iliaque interne était implantée sur le sac anévrysmal pour favoriser le développement ultérieur des endofuites. Après une période de convalescence de trois mois les anévrysmes étaient couverts par un stent-graft V12 (Atrium, Oakville Canada) implanté par voie carotidienne. Une endofuite de type I était créée par dilatation au ballon entre le stent et la paroi artérielle au collet proximal. Après contrôle de l'endofuite le sac anévrysmal était embolisé par Ch ou Ch-S3. Le suivi des anévrysmes comprenait un doppler à J3, J30 et J90 et une artériographie avant sacrifice à J90.



### - Résultats

Le suivi écho-doppler a confirmé le développement satisfaisant des 6 anévrysmes avant embolisation. L'implantation des endoprothèses couvertes et la création d'endofuites ont été possibles chez les 3 animaux sans complication per-procédure. La viscosité de l'hydrogel permettait l'injection par un microcathéter avant de gélifier dans le sac anévrysmal et à l'origine de la collatérale efférente.

En fin de procédure, 5 des 6 endofuites étaient considérées comme exclues, seule persistait une fuite de type I minime, après embolisation par Ch qui avait alors été respectée du fait d'un risque embolique rétrograde.

Au terme des trois mois, de suivi les 3 endofuites traitées par Ch-S3 étaient exclues, alors que deux des trois endofuites traitées par Ch étaient perméables, sans toutefois de modification des calibres anévrysmaux.

L'analyse histologique confirmait les deux endofuites. Les anévrysmes traités par Ch étaient marqués par une réaction fibreuse intravasculaire, alors que les anévrysmes traités par Ch-S3 étaient entourés d'une réaction inflammatoire plus sévère avec micro-abcès.

#### - Conclusion

Ce travail montre la capacité du Ch-S3 à obtenir une exclusion complète et durable du sac anévrysmal malgré la création d'endofuite. La toxicité de l'adjonction du STS est importante et sa concentration pourrait être réduite dans des travaux ultérieurs.

### 3- Conclusion et perspectives

Ces deux travaux expérimentaux sur l'animal confirment la possibilité d'obtenir une désendothélialisation à partir de l'association par chitosan et STS. En l'absence de STS l'apparition de néo-vaisseaux dans la lumière des vaisseaux embolisés expose au risque de recanalisation à long terme.

Sous la forme testée les temps de gélifications restent prolongés, ce qui permet d'obtenir une bonne diffusion du gel mais favorise la migration. Des analyses complémentaires sont nécessaires pour optimiser la pente de gélification.

La toxicité observée après adjonction du STS 3% dans le modèle canin incite à revoir la concentration de STS dans le mélange final.

## II - Pharmacocinétique du cisplatine dans les chimio-embolisations hépatiques

Dans ce deuxième volet expérimental nous avons souhaité étudier l'impact de l'embolisation lorsqu'elle est utilisée comme vecteur thérapeutique. Sous l'impulsion du Professeur Armand Abergel un groupe de travail a été constitué sur la thématique du carcinome hépato-cellulaire (CHC) associant hépatologues (Dr. Bouculat et Dr. Guibert, Pr. Abergel), chirurgiens (Dr. Buc et Pr. Pezet), anatomo-pathologistes (Pr. Dechelotte), biologistes (Dr. Léger-Enreille), pharmacocinéticiens (Pr. Cardot) et radiologues interventionnels (Dr. Cassagnes, Dr. Chabrot, Pr. Boyer). Avant d'être adoptée comme une option palliative dans les CHC non résécables, chez les patients à fonction hépatique conservée, l'intérêt de la chimio-embolisation a longtemps été débattu. Les travaux de Lo et L Lovet ont suffi à valider cette option thérapeutique [21-22]. Le développement des particules chargées de chimiothérapie (DcBead®, Terumo ou Hépasphère®, Biosphère Medical) a relancé les discussions sur les modifications de la pharmacocinétique des cytotoxiques après embolisation.

L'objectif de notre travail était d'étudier sur un modèle porcin de foie sain la cinétique d'élimination hépatique et plasmatique du cisplatine en fonction de la voie d'injection (intraveineuse ou intra-artérielle hépatique) et de l'embolisation par gélatine résorbable.

### - Protocole expérimental

Les expérimentations étaient faites sous la direction du Pr. Abergel au laboratoire de cathétérisme expérimental (ERIM EA 3295 Pr. Boire). Le modèle porcin a été choisi du fait d'une anatomie comparée hépatique et vasculaire permettant un cathétérisme similaire à celui de la pratique humaine et à d'une physiologie évaluée par des paramètres biologiques de routine. Le choix de l'agent de chimiothérapie s'est porté sur le cisplatine du fait d'une large diffusion en pratique clinique et de la maîtrise des techniques de dosage par les biologistes.

Une première phase concernait une étude de toxicité pour des posologies croissantes de cisplatine administrées par voie intra-artérielle hépatique avant de comparer les voies intraveineuse et intra-artérielle hépatique. Ce travail a fait l'objet de la thèse d'exercice du Dr. Francois Bouculat.

Une deuxième phase comparait l'embolisation partielle ou complète de l'artère hépatique par gélatine résorbable. Ce deuxième volet a fait l'objet de la thèse d'exercice du Dr. Pierre Guibert. Notre étude rapporte les résultats de ces deux phases et bénéficie d'une collaboration multidisciplinaire établie.

#### - Étude de toxicité préliminaire

Les paramètres cliniques, biologiques et histologiques de trois cochons recevant respectivement 1, 4 et 8 mg/kg de poids corporel de cisplatine injectés par voie intra-artérielle hépatique ont été enregistrés sur 24h pour évaluer la toxicité hépatique et rénale.

Aux doses de 4 et 8 mg/kg de cisplatine les toxicités rénale et hépatiques sont sévères responsables d'une insuffisance hépato-cellulaire et d'un retard d'élimination lié à l'insuffisance rénale.

Après injection de 1mg/kg, une augmentation modérée des enzymes hépatiques est observée sans modification de la créatininémie. Le cisplatine est totalement éliminé du compartiment plasmatique à 24h.

La dose utilisée dans la suite des expérimentations était de 1 mg/kg, conforme aux données bibliographiques.

#### - Étude de la pharmacocinétique

Vingt-quatre cochons ont été répartis en 4 groupes en fonction des modalités d'administration : injection intraveineuse (IV, n=6), intra-artérielle hépatique sans embolisation (IAH, n=6), intra-artérielle après embolisation partielle de l'artère hépatique (IAH-eP, n=6) et intra-artérielle après embolisation totale de l'artère hépatique (IAH-eT, n=6).

La chimiothérapie intra-artérielle hépatique était réalisée à partir d'un cathétérisme par voie fémorale et après embolisation de l'artère gastro-duodénale pour protéger d'une diffusion extra-hépatique.

Les prélèvements veineux étaient réalisés à partir d'un cathéter tunnelisé implanté dans la veine fémorale controlatérale à t=0 (fin d'injection), 2, 5, 10, 20, 40 minutes et 1, 2, 4, et 24 heures après embolisation.

Les prélèvements tissulaires étaient faits par ponction écho-guidée à l'aiguille automatique (2 à 3 biopsies par prélèvement) à 30 minutes, 1, 2, et 24 heures après embolisation.

La quantification du platine libre (forme active du cisplatine) était obtenue par spectrophotométrie d'absorption.

#### - Résultats

La chimiothérapie a été administrée chez les 24 cochons. Deux sont décédés à la 4<sup>ème</sup> heure : un choc hémorragique sur l'abord artériel et une détresse respiratoire par déconnexion de la sonde d'intubation. Deux heures après le contrôle artériographique retrouvait la persistance d'un flux

dans l'artère hépatique chez un cochon du groupe embolisation totale et l'occlusion de l'artère hépatique chez deux cochons du groupe embolisation partielle.

L'analyse plasmatique permet d'observer :

- des concentrations maximales moyennes ( $C_{max}$ ) plus élevées après injection intra-artérielle comparativement à la voie IV ou embolisation :

$$C_{max} : IHA > IV > IHA-eP > IHA-eT$$

- une élimination plasmatique ( $T_{1/2}$ ) plus rapide après embolisation comparativement à IV et IHA:

$$T_{1/2} : IHA-eT < IHA-eP^* < IV < IHA \quad (* : p=0,99)$$

- une exposition plasmatique ( $AUC_{24}$ ) inférieure pour les groupes embolisés comparativement à IHA et IV :

$$AUC_{24} : IHA-eT < IHA-eP < IHA < IV^* \quad (* : p=0,79)$$

L'analyse tissulaire permet d'observer :

- des  $C_{max}$  supérieures après IHA comparativement aux groupes IV et embolisations :

$$C_{max} : IHA > IV > Pe^* > Te^{**} \quad (*p=0,36 ; **p=0,3)$$

- des  $T_{1/2}$  : plus importantes dans les groupes embolisations qu'après IV et IHA :

$$T_{1/2} : IHA-Te > IHA-Pe > IV^* > IHA^{**} \quad (*p=0,31 ; **p=0,59)$$

- une exposition hépatique plus importante après embolisations comparativement aux groupes IHA et IV :

$$AUC_{\infty} : IHA-eT > IHA-eP > IHA > IV$$

A partir des paramètres pharmacocinétiques disponibles, une modélisation des courbes plasmatiques et tissulaires hépatiques a été réalisée. Les courbes plasmatiques répondent à un modèle bi-compartmental pour la composante plasmatique avec une phase de diffusion rapide et une phase d'élimination lente. En revanche, la composante tissulaire ne répond à aucune modélisation : le foie ne peut être classé comme central ou périphérique dans le modèle bi-compartmental et ne répond pas à un modèle tri-compartmental. Ces observations suggèrent l'existence d'un transport actif spécifique.

L'analyse histologique objective une réponse inflammatoire modérée quel que soit le groupe, par contre la nécrose est d'autant plus intense que l'embolisation est complète.

- Conclusion et perspectives



L'injection intra-artérielle augmente la concentration tissulaire maximale de cisplatine comparativement à l'injection intraveineuse. L'embolisation réduit l'exposition plasmatique, augmente l'exposition hépatique et provoque une nécrose parenchymateuse. Ces observations pourraient se traduire en clinique par une moindre toxicité systémique et une plus grande efficacité hépatique.

Ce travail représente une étape initiale dans l'analyse fondamentale de la chimio-embolisation hépatique. Notre modèle connaît plusieurs limites qui peuvent faire l'objet de modifications pour disposer d'un modèle pharmacocinétique robuste:

- Les prélèvements plasmatiques et tissulaires initiaux sont en nombre insuffisants pour évaluer la phase de captation hépatique. La capacité de fixation hépatique est dépassée par l'injection en bolus et l'exposition hépatique totale rend compte de la recirculation du cisplatine dans la circulation générale. L'embolisation apparaît comme un frein à la captation hépatique après recirculation.

- Les prélèvements tissulaires doivent être prolongés dans le temps. Dans notre étude la concentration hépatique à 24 heures représente jusqu'à 67% de la concentration maximale. La cinétique de décroissance n'est donc analysable que par une extrapolation de l'aire sous la courbe de  $t_0$  à l'infini.

- Enfin ce modèle reste une analyse des conditions physiologiques sur foie sain, mais ne donne pas accès aux modifications propres aux lésions tumorales hypervasculaires.

A partir des ces éléments préliminaires, la captation tissulaire en fonction de la sélectivité de l'injection de cisplatine et de l'embolisation va être analysée.

Le souci constant de structurer et développer l'activité de cathétérisme, sous l'impulsion du Professeur Boyer, nous a conduits à entreprendre une série de travaux originaux sur l'embolisation parenchymateuse. Cette activité est établie dans le cadre de collaborations multidisciplinaires fortes entre anesthésistes-réanimateurs, gastro-entérologues, chirurgiens digestifs, cardiaques, gynécologues-obstétriciens et urologues, radiothérapeutes et radiologues interventionnels. Cette base clinique forte a permis la constitution de groupes de réflexion qui ont encadré ces recherches.

Ce travail de synthèse nous a amenés à participer à la rédaction du guide des bonnes pratiques en radiologie interventionnelle vasculaire sous l'égide de la Société Française d'Imagerie Cardio-Vasculaire, à faire partie du groupe de travail SFICV-Société Française de Radiologie - Haute Autorité de Santé sur le guide du bon usage des examens radiologiques sur les embolisations des hémorragies du post-partum. La préparation en collaboration avec le Professeur Boyer du manuel d'embolisation a contribué à structurer notre travail. Nous développerons respectivement nos contributions en embolisations parenchymateuses utérines, urologiques, hépatiques et spléniques.

## I - Embolisation en pathologies utérines

En pathologie utérine, nous sommes attachés à préciser la place de l'embolisation dans la prise en charge des fibromes utérins, des hémorragies du post-partum et des anomalies d'insertion placentaires.

### 1 - Embolisation pré-opératoire des fibromes utérins

L'embolisation artérielle utérine constitue une alternative à l'hystérectomie pour le traitement des fibromes interstitiels symptomatiques résistants au traitement médical. Le devenir gestationnel après embolisation soulève des réserves malgré des résultats encourageants, amenant certains auteurs et recommandations internationales à limiter ce traitement aux femmes sans désir de grossesse. Parallèlement des techniques chirurgicales conservatrices se sont développées, le volume et le nombre des fibromes en constituent les principales limites de cette technique. L'embolisation pré-opératoire a ainsi été proposée pour faciliter la chirurgie et limiter le recours à l'hystérectomie radicale.

Notre travail a porté sur 22 patientes traitées par embolisation pré-opératoire. Il avait pour objectifs principaux d'évaluer l'apport de l'embolisation : 1 - dans la diminution des pertes sanguines, 2 - dans la facilitation de la résection chirurgicale. Les objectifs secondaires étaient d'évaluer : 1- l'efficacité d'un agent d'embolisation temporaire, 2 - la chronologie d'une séquence embolisation-chirurgie rapprochées, 3 - la dose délivrée.

## CLINICAL INVESTIGATION

# Preoperative Uterine Artery Embolization (PUAE) Before Uterine Fibroid Myomectomy

E. Dumousset, P. Chabrot, B. Rabischong, N. Mazet, S. Nasser, C. Darcha, J.M. Garcier, G. Mage, L. Boyer

### *Purpose :*

To evaluate the potential of uterine artery embolization to minimize blood loss and facilitate easier removal of fibroids during subsequent myomectomy.

### *Methods :*

This retrospective study included 22 patients (median age 37 years), of whom at least one fibroid (mean diameter 85.6 mm) and had undergone preoperative uterine artery embolization (PUAE) with resorbable gelatin sponge.

*Results :*

No complication or technical failure of embolization was identified. Myomectomies were performed during laparoscopy (12 cases) and laparotomy (9 cases). One hysterectomy was performed. The following were noted : easier dissection of fibroids (mean 5.6 per patient, range 1-30) ; mean intervention time 113 min (range 25-210 min) ; almost bloodless surgery, with a mean peroperative blood loss of 90 ml (range 0-806 ml) ; mean hemoglobin pretherapeutically 12.3 g/dl (range 5.9-15.2 g/dl) and post-therapeutically 10.3 g/dl (range 5.6-13.3 g/dl), with no blood transfusion needed. Patients were discharged on day 4 on average and the mean sick leave was 1 month.

*Conclusion :*

Preoperative embolization is associated with minimal intraoperative blood loss. It does not increase the complication rate or impair operative dissection, and improves the chances of performing conservative surgery.

- diminution des pertes sanguines

Les pertes sanguines étaient estimées à 90 ml (0 à 806 ml) responsables d'une variation du taux d'hémoglobine à 48 heures de 1,71 g/dl (0,1 à 4,1 g/dl) sans recours transfusionnel. Comparativement les pertes sanguines moyennes enregistrées lors des myomectomies s'échelonnent entre 150 et 390 ml par laparotomie [23-24] et 100 ml par laparoscopie [25-27]. Les transfusions érythrocytaires étaient nécessaires dans 2 à 7 % des cas chirurgicaux [25-28]. Le risque hémorragique est majoré si une ouverture de la cavité utérine est nécessaire, ce qui reste l'option préférée pour des fibromes multiples et volumineux [29].

**L'embolisation pré-opératoire diminue les pertes sanguines périopératoires et le recours aux transfusions de culots globulaires.**

- facilitation de la résection chirurgicale

La durée moyenne d'intervention était de 113 minutes (25 à 200 min) pour l'exérèse de 5,6 fibromes en moyenne (1 à 30) d'un poids moyen de 326 g (71 à 916 g). 10 patientes qui ont été traitées par laparoscopie, 9 par laparotomie et 1 patiente a nécessité le recours à une hystérectomie.

Le taux d'hystérectomie après embolisation est inférieur à 1 %, en dessous des séries laparoscopiques dont le taux apparaît toutefois en diminution avec la diffusion de la technique: 15 % en 1993 (réf. 32) et inférieur à 5 % en 2007 [30].

**Selon notre équipe chirurgicale, l'embolisation a simplifié l'exérèse en facilitant l'énucléation et l'hémostase. Un traitement coelioscopique a pu être réalisé chez 3 patientes ne répondant pas aux critères de Dubuisson [31].**

- efficacité d'un agent temporaire

Vingt-et-une des 22 patientes ont été traitées exclusivement par un agent résorbable. L'analyse histologique systématique des pièces opératoires a documenté des lésions de fibrose chez 95 % des patientes, de nécrose : 82 %, lésions vasculaires : 50 %. Il n'a pas été enregistré d'embolisations hors cible, notamment pas de nécrose ovarienne.

**La gélatine résorbable injectée en fragments apparaît fiable et efficace dans les embolisations pré-opératoires des fibromes utérins.**

- chronologie embolisation-chirurgie

Le délai séparant l'embolisation de la chirurgie est à prendre en compte : l'embolisation est responsable d'un œdème péri-lésionnel qui faciliterait l'exérèse et inciterait à retarder l'intervention pour bénéficier de cet effet tissulaire. En revanche, la réalisation rapide de la chirurgie simplifie la gestion de la douleur et le retentissement sur la qualité de vie qui encadre le geste.

**La séquence embolisation-chirurgie couplée le même jour ou différée à 24 heures paraît efficace sur le plan de l'ischémie utérine. Le contrôle de la douleur post-embolisation est alors géré par un protocole simple, intégré à la prise en charge pré-opératoire.**

- dose délivrée

Un cathétérisme bilatéral permet d'obtenir une réduction significative de la dose délivrée [32] qui a pu être estimée à moins 30 % lors des mesures sur fantôme. La durée moyenne de scopie dans notre étude était de 20,5 minutes (3,9 à 47,8 min) et la dose délivrée de 25400 cGy/cm<sup>2</sup> (11722 à 41913 cGy/cm<sup>2</sup>). Comparativement, dans une étude d'embolisation exclusive, Bratby rapporte des durées de scopie de 16,6 minutes et une dose délivrée de 4577 cGy/cm<sup>2</sup>. Les tailles et le nombre des fibromes apparaissent toutefois inférieurs à ceux que nous avons rapportés, les embolisations étant réalisées à visée exclusive.

**Les temps de scopie et les doses délivrées se situent dans les normes recommandées mais sont supérieures aux données rapportées dans les embolisations exclusives. Ces résultats, toutefois pondérés par les différences de population, nous ont conduits à renforcer les mesures de vigilance en radioprotection des patientes.**

## 2 - Suites gynéco-obstétricales après embolisation pour hémorragie du post-partum

L'hémorragie du post-partum reste la première cause de mortalité maternelle dans les pays occidentaux. L'embolisation par gélatine résorbable, lorsqu'elle est disponible, est le traitement de première intention des hémorragies du post-partum survenant après un accouchement par voie basse résistant aux traitements conventionnels (incluant révision utérine et réparation des plaies génitales). La gélatine résorbable a montré son efficacité dans les hémorragies sur atonie utérine, mais le devenir gynécologique et obstétrical après une première embolisation est peu documenté.

Les objectifs principaux de notre travail étaient d'évaluer la fonction ovarienne et la trophicité utérine, la fertilité et le déroulement de grossesses ultérieures après une première embolisation pour hémorragie du post-partum.

Eur Radiol (2009) 19: 481–487  
DOI 10.1007/s00330-008-1140-5

VASCULAR-INTERVENTIONAL

G. Gaia  
P. Chabrot  
L. Cassagnes  
A. Calcagno  
D. Gallot  
R. Botchorishvili  
M. Canis  
G. Mage  
L. Boyer

### **Menses recovery and fertility after artery embolization for PPH: a single-center retrospective observational study**

*Purpose* : To evaluate long-term effects of arterial embolization (AE) for postpartum haemorrhage (PPH) on menses recovery and subsequent pregnancies.

*Methods* : One hundred thirteen consecutive patients, recruited from 1999 to 2006, who had undergone AE for severe PPH were evaluated in a retrospective monocentric study. As embolization agents, pledgests of absorbable gelatine sponge (Curaspon®) were used in 106 cases, Curaspon powder in 3 cases, and inert microparticles in 4 cases. In 111/113 cases (98.1 %), AE was successful in controlling PPH. In two cases (1.7 %), the AE was unsuccessful and required a total abdominal post embolization hysterectomy. Concerning fertility, 6 patients were lost to follow-up and 107 were available.

*Results*: The average time to follow-up was  $46.4 \pm 21.8$  months. Of the 107 patients, 99 had recovery of menses (92.5 %). Of the 107 (61 %) patients, 66 reported regular menstruation with normal delay after the delivery. Thirty-three patients (31 %) reported subjective changes in the frequency and amount of menses. Six patients (5.6 %) had documented amenorrhea after AE and developed diffuse uterine synechiae at the hysteroscopic investigation. Out of 29 patients who desired and attempted conception, 18 patients (62 %) reported a total of 19 pregnancies at the end of the follow-up. One miscarriage at 12 weeks of gestation was reported. The 18 pregnancies at term were uneventful until delivery, but 3 cases of further PPH (15 %) occurred due to abnormal placentation requiring a further AE. All full-term new-borns were healthy.

*Conclusion*: AE is a feasible, safe, and reproducible technique to control PPH, allowing a very high resumption of menses and subsequent pregnancies; in these cases, considering the elevated incidence of further PPH due to abnormal placentation; an accurate ultrasonographic monitoring during pregnancy seems appropriate.

#### - Fonction ovarienne et trophicité utérine

Cent sept des 113 patientes ont pu être réévaluées : 92,5 % rapportaient une reprise des menstruations. 33 patientes décrivaient une modification de leur cycle, dont 23 oligoménorrhées et 6 aménorrhées. L'exploration hystéroscopique documentait chez ces patientes des synéchies diffuses. Trois des 6 patientes avaient été embolisées par des agents complémentaires : poudre de curaspon (2 patientes), microparticules (1 patiente).

**L'embolisation par gélatine résorbable découpée permet de préserver la trophicité utérine. L'utilisation d'agents pénétrants, notamment la poudre de curaspon, expose à un risque important de nécrose utérine. Sur la base de ces résultats et sur des expériences partagées par d'autres équipes françaises, nous avons cessé d'utiliser cette présentation dans les embolisations temporaires. Les microparticules restent réservées aux anomalies d'insertion placentaire.**

#### - Fertilité et déroulement des grossesses

Vingt-neuf femmes présentaient un désir de grossesse et 18 (62 %) ont pu être enceintes après un délai moyen de 11 mois (6 à 36 mois), dont une grossesse après procréation médicalement assistée. Une des 19 grossesses a conduit à une fausse couche. Sur les 18 grossesses menées à terme, 3 (15 %) se sont compliquées d'une nouvelle hémorragie du post-partum, alors qu'une anomalie d'insertion placentaire était systématiquement observée.

**Avec un taux de fertilité de 62 %, un risque de fausse couche de 5, 5 %, l'embolisation par gélatine résorbable nous est apparue efficace pour préserver la fertilité. Le risque élevé d'anomalies d'insertion placentaire chez ces patientes nécessite néanmoins un suivi spécifique en cas de nouvelle grossesse.**

### 3 - Facteurs prédictifs de récurrence après embolisation pour hémorragie du post-partum

L'embolisation artérielle utérine s'est progressivement imposée comme alternative à l'hystérectomie d'hémostases dans la prise en charge des hémorragies du post-partum (HPP) grave. La technique est aujourd'hui relativement standardisée avec des taux de succès élevés. Les récurrences après embolisation sont peu documentées, souvent se limitant à des revues de cas.

L'objectif principal de notre travail était d'évaluer d'éventuels facteurs prédictifs de récurrence après embolisation pour hémorragies du post-partum grave sur une cohorte de 148 patientes embolisées dans notre institution.

#### **Recurrent bleeding within 24 hours after uterine artery embolization for severe post partum hemorrhage : are there predictive factors?**

Journal:	<i>CardioVascular &amp; Interventional Radiology</i>
Manuscript ID:	CVR-2011-0036.R1
Manuscript Type:	Clinical Investigation

**Purpose:** To retrospectively identify predictive factors of recurrent bleeding within 24 hours after uterine artery embolization (UAE) for post partum haemorrhage (PPH).  
**Materials and methods:** 194 patients benefited from UAE for PPH between August 1999 and April 2009 in our institution. Twelve patients suffered from recurrent bleeding within the next 24 hours, making a second attempt at UAE necessary, which was successful in ten cases. In two cases haemostatic hysterectomy was performed. Epidemiological, gynaeco-obstetrical, anatomical and biological data were analysed  
**Results:** Complete data was available for 148 of the 194 (76%) included patients; Sixty four (43%) were primiparous, 18 (12,2%) had a placenta accreta, 21 (14%) suffered from a coagulopathy and 28 (18.9%) presented with an anatomical variant of the uterine arterial vasculature. Mean age and pregnancy term were similar in both recurring and non-recurrent bleeding groups. After multivariate analysis, three criteria have emerged as risk factors of recurrent bleeding: primiparity (10 patients, 83%; OR=18,84; p=0,014), coagulation disorders (6 patients, 50% ; OR=12,08 ; p=0,006) and anatomical variant of the uterine arterial vasculature (OR=9,83 ; p=0,003).  
**Conclusion:** Search for uterine collaterals is mandatory prior to UAE for PPH. Primiparity and coagulation disorders increase the risk of recurrent bleeding after UAE for PPH.



#### - Facteurs prédictifs de récurrences

Une analyse rétrospective de 148 patientes embolisées entre août 1999 et avril 2009 a donné lieu à une analyse statistique multi variée pour permettre l'évaluation des paramètres maternels, obstétricaux, et radiologiques.

Une récurrence hémorragique était observée dans les 24 premières heures pour 12 des 148 patientes (5,2 %). 2 patientes ont été traitées par hystérectomie d'hémostase et les 10 autres ré-embolisées avec succès.

L'analyse multi variée a relevé 3 facteurs indépendants statistiquement liés à un risque de récurrence :

- la primiparité (OR : 18,8 ; p = 0,014),
- un trouble de l'hémostase (OR : 12,8 ; p = 0,006),
- l'existence d'une variante anatomique vasculaire (OR : 9,8 ; p = 0,003).

Les variations de vascularisation concernées l'origine de l'artère utérine ou le développement de collatéral issu principalement des artères ovariennes ou des artères du ligament (branche de l'artère iliaque externe).

En revanche les anomalies d'insertion placentaire reconnu comme facteur favorisant l'hémorragie du post-partum n'apparaissaient pas significativement liées à une récurrence après embolisation (OR : 1,5 ; p = 0,621).

**Après analyse multi-variée la primiparité, les troubles de l'hémostase, et les variations de la vascularisation utérine représentent 3 facteurs indépendants de risque des récurrences après embolisation pour hémorragie du post-partum grave.**

#### 4 - Embolisation des anomalies d'insertion placentaire

L'incidence des anomalies d'insertion placentaire est en augmentation avec l'accroissement du taux de césariennes [33] et augmente le risque de mortalité maternelle et d'hémorragie du post-partum [34].

A côté du traitement radical reposant sur l'hystérectomie, certains traitements conservateurs ont été développés pour limiter le risque hémorragique et préserver la fertilité. L'embolisation artérielle utérine a été proposée en alternative à l'hystérectomie d'hémostase devant la découverte per césarienne d'une anomalie d'insertion. Les taux d'échec sont alors plus élevés que lors des embolisations sur atonie utérine. Lorsqu'elles ont été diagnostiquées en période anténatale, les anomalies d'insertion placentaire peuvent faire l'objet d'une embolisation préventive au décours immédiat de la césarienne.

Les objectifs principaux de notre travail étaient d'évaluer l'efficacité des embolisations curatives et préventives en cas d'anomalies d'insertion placentaire. L'objectif secondaire était d'évaluer la spécificité de cette embolisation, en comparaison aux HPP sur atonie utérine.

## Placenta Accreta: Management with Uterine Artery Embolization in 17 Cases

Abdoulaye N. Diop, MD, Pascal Chabrot, MD, Armelle Bertrand, MD, Jean M. Constantin, MD, Lucie Cassagnes, MD, Brigitte Storme, MD, Denis Gallot, MD, PhD, and Louis Boyer, MD, PhD

J Vasc Interv Radiol 2010; 21:644-648

**PURPOSE:** To report on the management of placenta accreta with uterine artery embolization (UAE) and to analyze the outcomes.

**MATERIALS AND METHODS:** A retrospective study was performed over a 128-month period of all women with placenta accreta who underwent UAE in a single center. Seventeen patients were included, and they were further divided into two groups: a preventive group (diagnosis was made in the prenatal period,  $n = 6$ ) and a curative group (diagnosis was made during delivery,  $n = 11$ ). The mean patient age was 34.6 years  $\pm$  5.5 in the preventive group and 31.4 years  $\pm$  4.3 in the curative group. The mean term of pregnancy was 35 weeks  $\pm$  2 of amenorrhea in the preventive group and 38 weeks  $\pm$  2 in the curative group.

**RESULTS:** The primary success of embolization was 100% in both groups. In the preventive group, massive bleeding occurred in a patient 2 days after unsuccessful manual placenta delivery resulted in an hysterectomy; in a second case, delayed bleeding (2 months after the procedure) was controlled with a second embolization. There were no episodes of repeat bleeding in the curative group. In the preventive group, two patients presented with uterine scarring, with synechiae in one and endometrial atrophy in the other. In the curative group, one patient presented with secondary amenorrhea. The delay before embolization was significantly different in the two groups (23.3 minutes  $\pm$  5.1 in the preventive group vs 73 minutes  $\pm$  44.7 in the curative group,  $P < .01$ ), and total blood loss was 0.7 L  $\pm$  0.8 in the preventive group and 2.6 L  $\pm$  1.2 in the curative group ( $P < .01$ ).

**CONCLUSIONS:** Prenatal diagnosis of placenta accreta permits its preventive management, which reduces time to embolization and blood loss.

#### - Efficacité des embolisations préventives

Onze patientes ont été prises en charge pour HPP compliquant une anomalie d'insertion non diagnostiquée. Les pertes sanguines moyennes ont été évaluées à 2,6 +/- 1,2 litres et 7 patientes avaient été transfusées avant embolisation. Le délai moyen avant embolisation était de 73 +/- 44 min. La durée moyenne de la procédure était de 77 +/- 40 min.

L'embolisation était réalisée par gélatine résorbable chez 8 patientes, associée à des microparticules chez 3 patientes devant la persistance d'une extravasation malgré la gélatine.

L'exclusion de la vascularisation artérielle utérine était obtenue pour les 11 patientes. Deux ont nécessité un soutien transfusionnel après embolisation, mais aucune procédure d'hémostase complémentaire n'a été nécessaire.

#### - Efficacité des embolisations curatives

Six patientes ont été traitées par embolisation préventive au décours immédiat de la césarienne pour des anomalies d'insertion placentaire diagnostiquées en période anténatale. Les pertes sanguines moyennes étaient évaluées à 800 +/- 700 ml et une patiente avait été transfusée. Le délai moyen avant embolisation était de 23 +/- 5 min et la durée de la procédure 80 +/- 50 mn. L'embolisation était réalisée par gélatine résorbable seule chez 2 patientes, associée à des microparticules pour 3 patientes, et à des coils chez une patiente pour une plaie artérielle per-opératoire.

Un résultat angiographique immédiat jugé satisfaisant était observé pour les 6 patientes. Aucune transfusion n'a été nécessaire après l'embolisation. Deux jours après l'embolisation chez la première patiente, une tentative de délivrance placentaire a abouti à la réalisation d'une hystérectomie d'hémostase pour syndrome hémorragique sévère. Cette observation a conduit à attendre ensuite une élimination placentaire spontanée, survenant dans un délai moyen de 4 +/- 1,9 mois. Chez une patiente cette expulsion s'est compliquée d'une hémorragie retardée 2 mois après l'accouchement et nécessitant un deuxième geste d'embolisation.

**L'embolisation artérielle utérine nous est apparue efficace dans la prise en charge curative ou préventive des hémorragies du post-partum compliquant une anomalie d'insertion placentaire. Lorsqu'un diagnostic anténatal de l'anomalie d'insertion est réalisé, la procédure d'embolisation permet de limiter les pertes sanguines et le recours aux transfusions et diminue le temps d'accès à la procédure d'hémostase.**

### - Spécificités de l'embolisation des anomalies d'insertion placentaire

L'analyse des données épidémiologiques nous a permis d'observer la présence constante d'antécédents de gestes endo-utérins, reconnus comme facteurs de risque d'anomalies d'insertion (antécédent de césarienne, curetage, hémorragie du post-partum). Sept des 11 patientes dont le diagnostic n'avait pas été porté avant la césarienne présentaient à l'échographie un doute sur le caractère recouvrant du placenta.

Lorsque le diagnostic est connu, les introducteurs fémoraux (4 Fr) sont insérés avant la césarienne et occlus par un obturateur pour accélérer la prise en charge post-opératoire. Aucune complication au point de ponction n'a été observée. Le délai d'embolisation après césarienne a été réduit à 23 minutes.

Comparativement à la cohorte générale d'hémorragies du post-partum suivies dans le service [35-36], le recours aux microparticules est plus fréquent. Pour limiter le risque ischémique, notamment ovarien, un calibre supérieur à 700 microns a systématiquement été utilisé. Ce choix d'agent d'embolisation nous a permis de réduire le taux de récurrence habituellement évalué de 0 à 20% dans la littérature [37].

**Ces données nous amènent à considérer qu'une attention particulière doit être portée dans le suivi anténatal chez les patientes aux antécédents de gestes endo-utérins, notamment en cas de suspicion échographique de placenta recouvrant. Dans le cas particulier des anomalies d'insertion le recours aux microparticules est plus fréquent. Le risque d'ischémie ovarienne nous fait choisir des diamètres supérieurs à 700 microns. La nécessité d'une coordination chirurgicale et radiologique vis-à-vis de ces patientes nous a conduits à prévoir avec les obstétriciens leur prise en charge dans le cadre d'un projet de salle hybride radio-chirurgicale.**

La publication de ce travail et la bonne collaboration gynéco-radiologique nous ont conduits à la rédaction d'une lettre à l'éditeur et d'un commentaire dans des revues obstétricales internationales de premier plan [38-39].

## II - Embolisations en pathologies urologiques

### 1 - Embolisation des varicocèles

L'embolisation est aujourd'hui devenue le traitement de première intention des varicocèles symptomatiques. Le choix de l'agent d'embolisation reste encore débattu. L'utilisation de sclérosants ou de colles liquides permettrait pour certains de limiter les récurrences, mais présente à des risques de migrations distales et complications testiculaires. Les agents d'embolisation (coils) éventuellement associés à de la gélatine résorbable limitent les complications mais exposeraient aux récurrences.

L'objectif principal de notre travail était de comparer rétrospectivement l'efficacité des pratiques de 2 équipes utilisant chacune un seul type d'agent : embolisation par colle ou par coils et Curaspon®. Les objectifs secondaires étaient de comparer les voies d'abord (fémorale et jugulaire) et le coût des procédures (hospitalisation de jour ou complète).

### **Embolisation percutanée de varicocèles : étude rétrospective bi-centrique comparant colle et coils chez 112 patients**

Manuscript Number: JRADIO-D-11-00083

Title: Embolisation percutanée de varicocèles : étude rétrospective bi-centrique comparant colle et coils chez 112 patients

Article Type: Article original

Khaled Lacheheb; Pascal Chabrot; Lucie Cassagnes; Philippe Bouillet; Laurent Guy; Aurélien Descazeaux; Antoine Maubon

**Objectifs** : comparer rétrospectivement les résultats du traitement endovasculaire percutané de varicocèles dans deux centres : l'un ayant recours à la colle biologique, l'autre aux coils métalliques.

**Patients et méthodes** : 112 patients ont été inclus au total : 40 dans le centre 1 (dont une récurrence après chirurgie), en ayant recours à la voie jugulaire et à une colle biologique (Histoacryl®) ; 72 dans le centre 2 (dont 19 récurrences après chirurgie), en utilisant un accès veineux fémoral et des coils métalliques complétés de gélatine résorbable. La comparaison portait sur indication, technique, durée de traitement, complications, irradiation, coût, efficacité thérapeutique.

**Résultats** : on ne retenait pas de différence significative entre les deux groupes pour les indications, la durée des procédures, l'irradiation, les résultats immédiats (succès et complications), la satisfaction des patients. Parmi ceux qui n'avaient jamais été opérés auparavant, la différence des récurrences (5,1 % vs 17 %) n'était pas non plus significative. Mais le coût du traitement différait entre les deux centres (831 euros en hospitalisation de jour, contre 2 724 en hospitalisation complète).

**Conclusion** : Coils et Histoacryl® ne présentent pas dans notre expérience de différence significative d'efficacité ; la morbidité de l'embolisation par colle en ambulatoire n'est pas majorée, à un coût moindre.

#### - Efficacité des différents agents d'embolisation

Les 2 techniques permettaient d'obtenir un succès initial de 100 % chez les patients non opérés. Le taux de récurrence était de 5,1 % (2 sur 39) après embolisation par Histoacril®, et 17 % (9 sur 53) après embolisation par coils. Le taux de complication immédiate était équivalent dans les 2 groupes, mais la faible prévalence de ces complications ne permettait pas d'effectuer une comparaison formelle sur ces faibles effectifs.

**Comparée à l'Histoacril ®, le taux de récurrence à distance après embolisation par coils apparaissait supérieur, même si statistiquement cette différence n'était pas formellement significative (p=0.0611).**

#### - Comparaison de la voie d'abord

Les durées de procédure, les temps de scopie et les succès techniques étaient comparables par abord jugulaire écho-guidé (6 Fr) ou abord fémoral (4 ou 5 Fr). Aucune complication au point de ponction n'a été rapportée dans les 2 groupes.

**Il n'a pas été mis en évidence de différence d'efficacité ou de complication selon l'abord jugulaire écho-guidé ou fémoral sans repérage.**

#### - Comparaison des coûts

Les coûts moyens du consommable étaient évalués à 453 euros lors d'une embolisation par Histoacril® et 177 euros pour une embolisation par coils. Les coûts d'hospitalisation s'élèvent à 2724 euros en hospitalisation complète (48 heures) et 831 euros en hospitalisation de jour.

**L'embolisation par coils encadrée d'une hospitalisation de 48 heures était plus coûteuse qu'une embolisation par colle en ambulatoire, malgré la différence du coût lié aux consommables.**

## 2 – Embolisation palliative des tumeurs du rein

L'embolisation des tumeurs rénales a été initialement proposée dans un contexte pré-opératoire pour limiter les pertes sanguines notamment lorsqu'il existait un envahissement de la veine rénale ou de la veine cave inférieure. Le développement des techniques d'imagerie a permis d'augmenter la détection des tumeurs de petite taille, accessibles à une tumorectomie ou une radiofréquence. Actuellement un tiers des cancers du rein sont encore diagnostiqués au stade métastatique en Europe [40]. Pour certains, l'altération de l'état général contre indique la chirurgie. Les thérapies ciblées ont montré une efficacité sur le contrôle carcinologique chez les patients répondeurs, il persiste une altération de la qualité de vie des formes symptomatiques : hématurie, douleurs lombaires, syndromes paranéoplasiques (fièvre au long court, hypercalcémie, polyglobulie).

L'objectif principal de notre travail était d'évaluer l'efficacité immédiate et à moyen terme de l'embolisation palliative sur le contrôle des symptômes.

L'objectif secondaire était d'analyser l'impact de l'embolisation sur le parenchyme rénal (fonction rénale et hypertension artérielle).

Int Urol Nephrol (2007) 39:47–50  
DOI 10.1007/s11255-006-9072-y

ORIGINAL PAPER

## **Palliative transarterial embolization of renal tumors in 20 patients**

**Laurent Guy · Agaïcha T. Alfidja · Pascal Chabrot ·  
Anne Ravel · Jean-Paul Boiteux · Louis Boyer**

### *Objectives:*

The aim of this study is to evaluate immediate technical and clinical results of palliative transarterial renal embolization in patients with symptomatic renal tumors.

### *Methods*

Parenchymal embolization of 20 renal tumors was performed in 20 symptomatic patients with haematuria and/or lumbar pain and/or paraneoplastic syndrome. Seven patients were inoperable because of poor general condition, and 15 patients had metastatic lesions.

### *Results:*

Immediate technical success was observed, with post-infarction pain in all patients requiring analgesia in 12 cases (which was successful in 90 %) ; 8 patients had transitory fever. With a median follow up of 8.1 (range 4-27) months, recurrent haematuria was noted in two patients for which partial embolization was initially chosen; pain did not recur in ant patients.

### *Conclusions:*

Palliative embolization of advanced symptomatic renal tumors is easy to accomplish with low morbidity. It helps to alleviate invalidating symptoms in a multidisciplinary management of advanced renal tumors.

#### - Efficacité des embolisations palliatives

Vingt patients ont été traités par embolisation pour une tumeur rénale étendue symptomatique : hématurie (n=11), douleur lombaire (n=5), syndrome paranéoplasique (n=4). L'embolisation était réalisée par gélatine résorbable et coils pour les 4 premiers patients puis par microparticules parfois complétées par une embolisation proximale (gélatine ou coils) pour les 16 patients suivants.

Un succès technique était atteint pour l'ensemble des 20 patients. Après un suivi moyen de 8,1 mois (3 à 27 mois) 17 patients sont décédés dont 14 dans les 6 premiers mois.

Le contrôle des syndromes paranéoplasiques était obtenu pour l'ensemble des 4 patients sans récurrence durant le suivi.

L'hématurie était contrôlée chez 10 des 11 patients, de façon immédiate pour 7 d'entre eux ou retardée dans les 3 premiers jours pour les 3 derniers. 2 patients ont présenté des hématuries récurrentes traitées favorablement par répétition des embolisations : une récurrence à 2 mois pour le premier patient et 2 récurrences à 12 et 18 mois pour le second. Les nouvelles procédures d'embolisation objectivaient le développement d'afférences tumorales initialement négligées.

**L'embolisation palliative apparaît efficace pour traiter les symptômes des tumeurs rénales évoluées ou chez les patients contre-indiqués à une chirurgie. Le contrôle de l'hématurie repose sur l'exclusion tumorale la plus complète possible pouvant être faite par répétition des embolisations lors des récurrences hémorragiques.**

#### - Impact sur le parenchyme rénal

Trois patients ont présenté une aggravation d'une hypertension artérielle préexistante durant les 48 premières heures, qui pourrait cependant être rapportée aux modifications thérapeutiques encadrant le geste. Aucune hypertension réno-vasculaire n'a été observée dans les suites de l'embolisation.

Il n'a pas été enregistré de variation de la fonction rénale après embolisation, notamment chez le seul patient affecté d'une insuffisance rénale préexistante (tumeur rénale bilatérale).

**Chez des patients à l'espérance de vie limitée (14 patients décédés dans les 6 premiers mois) il n'a pas été observé de conséquence fonctionnelle rénale après l'embolisation.**



### 3 - Embolisation des angiomyolipomes rénaux

L'angiomyolipome (AML), tumeur mixte vasculaire, musculaire et graisseuse, représente 1 à 3 % des tumeurs solides du rein. Le risque de rupture hémorragique est proportionnel à la taille de la tumeur et à l'importance de la composante vasculaire, incluant des micro- anévrysmes. L'embolisation est classiquement proposée dans le traitement préventif des ruptures des AML supérieurs à 4 cm et pour faire face à un syndrome hémorragique rétropéritonéal sur rupture d'AML.

Les objectifs de notre travail étaient de rapporter nos résultats techniques immédiats d'embolisation, le suivi à moyen terme des AML traités et le retentissement parenchymateux après embolisation curative pour rupture hémorragique (groupe 1 : n=11) et embolisation préventive programmée (groupe 2 : n=9).

ARTICLE ORIGINAL

## Embolisation préventive et en urgence des angiomyolipomes : notre expérience<sup>☆</sup>

Preventive and emergency embolization of angiomyolipomas: Our experience

G. Stoica<sup>a,\*,c</sup>, C. Kheir<sup>b</sup>, A. Schöenig<sup>a</sup>, P. Chabrot<sup>b,c</sup>,  
L. Cassagnes<sup>b</sup>, A. Ravel<sup>b</sup>, J.-P. Boiteux<sup>a,c</sup>, L. Guy<sup>a,c</sup>,  
L. Boyer<sup>b,c</sup>

#### Objectif :

Présenter notre expérience de l'embolisation en urgence ou programmée des angiomyolipomes.

#### Patients et méthodes :

Étude rétrospective (1999—2009) incluant 20 patients, parmi lesquels cinq avaient une hypothyroïdie. Groupe I: embolisation en urgence: 11 patients âgés de  $61,4 \pm 15,6$  ans; AML de  $8,2 \pm 2,8$  cm présentant une hémorragie rétropéritonéale par rupture spontanée étaient traités par embolisation. Deux étaient en choc hémorragique. Une transfusion de 3,4 culots/patient a été faite chez cinq patients. Groupe II: embolisation préventive: neuf patients, âgés de  $58,3 \pm 15,2$  ans, tous asymptomatiques, porteurs d'AML de  $5,2 \pm 2,2$  cm traités par embolisation unilatérale.

#### Résultats:

Groupe I: l'embolisation a été efficace chez 100 % des patients. Aucun incident per opératoire. À un mois, la réduction du volume tumoral était de 40 %. À huit mois, un patient a subi une néphrectomie à cause d'une nouvelle rupture, et un autre, une deuxième embolisation à 14 mois. Le résultat technique était maintenu après 18 mois dans 83 % des cas. Deux patients ont développé une HTA contrôlée par monothérapie et cinq avaient des séquelles rénales ischémiques limitées. Groupe II : aucun incident per opératoire et aucune complication post-opératoire. Un mois après embolisation, la réduction du volume tumoral était de 23 %. Après 24 mois, les patients étaient asymptomatiques. Une seule ré-embolisation a été faite à 20 mois (duplicité artérielle). Des séquelles rénales ischémiques limitées ont été rapportées chez un seul patient, mais aucune insuffisance rénale.

#### - Résultats techniques immédiats

Après restauration hémodynamique, les 11 patients du groupe 1 ont pu être embolisés. Le foyer hémorragique a été exclu dans 100 % des cas. Aucun geste d'hémostase complémentaire (ré-embolisation ou chirurgie) n'a été nécessaire en péri-procédure. Dans le groupe 2, l'exclusion tumorale a été jugée satisfaisante pour l'ensemble des patients, sans complication.

#### - Suivi à moyen terme des AML

La réduction du volume tumoral après embolisation était plus importante dans le groupe 1 (40% versus 23%). Cette réduction tumorale plus marquée dans le groupe embolisé en urgence peut résulter : 1- d'une prédominance de la composante vasculaire dans les tumeurs embolisées en urgence, 2- d'un sacrifice parenchymateux plus important lorsque l'embolisation est réalisée en urgence. La prédominance vasculaire expose à un risque hémorragique plus important mais diminue plus de taille après embolisation. Trois patients (2 du groupe 1, 1 du groupe 2) ont eu besoin d'un traitement complémentaire pour progression lésionnelle. Pour l'un d'entre eux il s'est agi d'une récurrence hémorragique à 8 mois après embolisation, ayant nécessité un traitement chirurgical. Les 2 autres patients ont pu faire l'objet d'une nouvelle embolisation avec un bon résultat technique.

**La comparaison des résultats techniques initiaux et de la réduction de volume tumoral permet de penser que, même devant un syndrome hémorragique actif, l'embolisation permet un contrôle tumoral satisfaisant. Les risques de progression tumorale et de récurrence hémorragique imposent un suivi iconographique régulier, idéalement réalisé par IRM.**

#### - Retentissement parenchymateux rénal

Une cicatrice ischémique parenchymateuse était évaluée sur un scanner de contrôle à 1 mois. Dans le groupe 1, 5 des 11 patients avaient une cicatrice ischémique qui restait toutefois inférieure à 10 %. Dans le groupe 2, seul 1 des 9 patients présentait une cicatrice de moins de 5 %. Dans les deux groupes, ces variations morphologiques sont restées sans traduction fonctionnelle : les variations de créatininémie après embolisation n'objectivaient pas d'altération de la fonction rénale. Une hypertension artérielle, qui est restée bien contrôlée médicalement, a été démasquée dans les suites de l'embolisation chez deux patients du groupe 1.

**Même si elles restent limitées et sans traduction sur la fonction rénale les cicatrices parenchymateuses sont plus importantes dans le groupe des patients embolisés en urgence.**

#### 4 - Exclusion des anévrismes artériels rénaux

Du fait d'une incidence faible comprise entre 0,01 et 0,1 %, la prise en charge des anévrismes artériels rénaux reste discutée. Le plus souvent l'indication thérapeutique repose sur des recommandations générales dont l'argumentaire est basé sur les résultats rapportés sur d'autres territoires d'anévrismes viscéraux [41].

L'objectif principal de notre travail était d'évaluer les résultats des patients traités par voie endovasculaire pour un anévrisme artériel rénal.

#### **ENDOVASCULAR TREATMENT OF 8 RENAL ARTERY ANEURYSMS.**

A. Abdel-Kerim, P. Chabrot, L. Cassagnes, A. Alfidja, C. Gageanu, E. Dumousset, A. Ravel, L. Boyer.

Acta Radiologica, 2011 *in press*

**Purpose:** To evaluate the angiographic and clinical results after endovascular treatment (EVT) of 8 renal artery aneurysms.

**Methods:** From January 2000 to June 2011, 18 patients presented with 18 renal artery aneurysms. One was classified as Rundback type 1, 15 were type 2 and 2 aneurysms were type 3. Endovascular treatment was considered unsafe in 10 cases (all were Rundback type 2), were referred to surgery. The remaining 8 aneurysms were treated endovascularly during 9 sessions. Among these, 4 patients were asymptomatic, 3 were hypertensive and one presented with ipsilateral flank pains. Aneurysmal sac diameter varied between 12 to 50 mm. EVT included selective coil embolisation in 5 cases, covered stents in 2 cases and parent artery occlusion in one.

**Results:** Follow-up with CT angiography was obtained in all endovascularly treated aneurysms (range, 6–54 months; mean, 15 months). Complete durable occlusion was achieved in all aneurysms except one, which showed re-expansion after 20 months and was retreated with covered stent implantation. Clinically silent, branch occlusion occurred after 4 procedures with subsequent limited (less than 25 %) ischemic parenchymal loss. All patients were discharged with preserved renal function. Clinical improvement was noted in all symptomatic patients.

**Conclusion:** Endovascular treatment of renal artery aneurysms is an adequate treatment and can be proposed, if feasible, as first step.

#### - Faisabilité

Entre janvier 2000 et juin 2011, 18 patients ont été explorés pour prise en charge d'un anévrisme artériel rénal. A partir d'un angioscanner et/ou artériographie sélective, l'angioarchitecture était jugée non favorable pour 10 d'entre eux (efférence depuis le sac anévrisimal, proximité d'une bifurcation, amputation parenchymateuse supérieure à 50 %).

Une embolisation a été mise en œuvre pour 8 patients présentant un anévrisme sacciforme non calcifié de 19 mm de diamètre moyen (12 à 50 mm).

**Après un bilan initial exhaustif incluant un angioscanner de bonne qualité et/ou une artériographie sélective nous avons retenu un nombre important de contres indications à l'exclusion percutanée basé sur le risque d'infarctus parenchymateux rénal.**

### - Résultats

L'anévrisme était considéré exclu pour les 8 patients embolisés (2 stents couverts, 5 packings, et 1 plug excluant le vaisseau porteur).

Chez les 4 patients symptomatiques (hypertension, douleurs lombaires) une normalisation des chiffres tensionnels et la disparition du tableau algique lombaire étaient observées dans la première semaine.

Après un suivi moyen de 15 mois (6 à 54 mois) nous avons noté une seule croissance anévrismale à 20 mois de l'exclusion initiale par recanalisation d'un packing par coil. Celle-ci a pu être traitée avec succès par exclusion du collet à l'aide d'une endoprothèse couverte.

Une cicatrice de nécrose parenchymateuse apparaissait sur les contrôles scannographiques chez 4 patients : 2 couvertures de branches segmentaires ; une par débord d'une boucle de coil et une sur probable complication thrombo-embolique retardée.

Il n'a en revanche pas été noté d'altération de la fonction rénale.

**Chez les patients minutieusement sélectionnés un résultat angiographique et clinique est le plus souvent obtenu. Le packing des anévrysmes à collet large expose au risque de récurrence et incite à la réalisation de techniques de remodelage.**

## 5 - Embolisation des priapismes à haut débit

Les priapismes sont définis par une érection persistante au delà de 4 heures en dehors de désir ou stimulation. Deux entités sont distinguées :

- les priapismes à bas débit résultants d'une obstruction au retour veineux. Ils sont douloureux, exposent au risque d'ischémie caverneuse et représentent une urgence urologique;
- les priapismes à haut débit liés à la persistance d'un apport artériel souvent secondaire à un traumatisme. Ils sont indolores et n'entraînent pas de risque ischémique. Dans cette dernière forme, l'embolisation des artères pudendales a pu être proposée pour exclure les fistules artério-caverneuses tout en préservant la fonction érectile. Les données bibliographiques se limitent à des séries courtes [42].

L'objectif de notre travail était d'évaluer les résultats techniques immédiats et le suivi fonctionnel après embolisation bilatérale des artères pudendales par gélatine résorbable.

### **Treatment of High Flow Priapism with Embolization using Gelfoam in 5 patients**

Bellini R.<sup>1</sup>, Chabrot P.<sup>1</sup>, Guy L.<sup>2</sup>, Cassagnes L.<sup>1</sup>, Nasser S.<sup>1</sup>, Diop A.<sup>1</sup>, Favrolt G.<sup>1</sup>, Dumoussset E.<sup>1</sup>, Ravel A.<sup>1</sup>, Boyer L.<sup>1</sup>

#### **Purpose:**

Retrospective review of 5 cases of high flow priapism treated in one hospital with arterial embolization using gelfoam, and long term follow up of the erectile function.

#### **Material and Methods:**

Between 1998 and 2006, we reviewed 5 patients who were treated for high flow priapism with super selective embolization. Trauma was responsible for the priapism in four patients and no cause was found in the fifth. All patients underwent diagnostic angiography that demonstrated arterio-cavernous fistula, and then each identified fistula was embolized using gelfoam. The patients were then re-examined by an urologist at 1 month (4 to 6 weeks, mean: 4,5weeks); and a long term follow up evaluation using the international index of the erectile function (IIEF-5) was conducted.

#### **Results:**

All 5 patients presented a successful post procedure detumescence, without any recurrence of high flow priapism at the mid term. At the end of the follow up (1 to 11 years, mean: 6.5 years), one patient was lost for follow up, and among 3 out of the other 4 patients presented with a normal erectile function meaning a 75% rate of erectile function preservation.

#### **Conclusion:**

This technique in our hospital is currently the first line therapeutic option, with an immediate effectiveness, and an optimal preservation of the erectile function.

#### - Efficacité immédiate de l'embolisation

Cinq patients âgés en moyenne de 22,4 ans (13 à 33 ans) étaient adressés pour un priapisme à haut débit évoluant depuis un délai moyen de 6,8 jours (5 à 10 jours) survenant dans un contexte traumatique pour 4 d'entre eux. Les injections artérielles sélectives documentaient l'origine de la fistule, issue de l'artère caverneuse (3 patients) ou de la distalité de l'artère pudendale gauche (2 patients). L'exclusion par gélatine résorbable a pu être réalisée pour les 5 patients, avec un bon résultat angiographique immédiat. Une embolisation bilatérale était systématiquement réalisée devant l'importance des anastomoses droites-gauches. L'efficacité clinique initiale était obtenue après un délai moyen d'une heure. Dans la littérature un taux de récurrence de 30 à 40 % a été rapporté avec des agents résorbables : caillot autologue [43-45] ou gélatine résorbable [46-47]. Dans notre courte série aucune récurrence n'a été observée durant un suivi clinique moyen de 6,5 ans (1 à 11 ans) après embolisation par gélatine résorbable.

**L'embolisation par gélatine résorbable seule est efficace pour exclure les fistules artério-caverneuses à l'origine des priapismes à haut débit. Le caractère non douloureux et le moindre risque évolutif comparés au priapisme d'origine veino-occlusif permettent de réaliser ce geste dans l'environnement le plus favorable. Une cartographie initiale exhaustive permet de déterminer l'origine de la fistule, l'embolisation bilatérale est systématique.**

#### - Évaluation de la fonction érectile

Un patient perdu de vue n'a pas pu être examiné. Trois des 4 patients suivis ont retrouvé une fonction érectile satisfaisante, évaluée par l'index international de fonction érectile (IIEF-5) [48]. Pour 2 d'entre eux la récupération fonctionnelle était retardée après résorption d'un hématome caverneux (7 mois) et prise en charge d'un syndrome anxio-dépressif sévère (21 mois).

**L'embolisation bilatérale des artères pudendales par gélatine résorbable a permis de maintenir une fonction érectile chez 3 des 4 patients. Cette récupération peut être retardée et doit être idéalement encadrée dans un milieu urologique spécialisé.**

### III - Embolisation en pathologies hépatiques

En pathologie hépatique, une part importante de notre activité repose sur la prise en charge des tumeurs du foie. La chimio-embolisation hépatique et l'embolisation portale pré-opératoire sont les deux procédures les plus courantes dans le service à partir d'indications validées en réunion de concertation pluridisciplinaire. La tolérance des chimio-embolisations et l'efficacité des embolisations portales pré-opératoires sont nos deux axes de travail.

#### 1- Morbi-mortalité immédiate des chimio-embolisations hépatiques

La prise en charge palliative des carcinomes hépato-cellulaires (CHC) non résécables par chimio-embolisation lipiodolée (CHEL) a été précocement proposée par le groupe de travail sur les cancers du foie de notre institution à partir des résultats favorables publiés par Llovet et Lo [21-22]. A côté de l'amélioration de la survie ou de la qualité de vie rapportées dans la littérature il nous est apparu important d'évaluer le taux de complications immédiates et la tolérance des CHEL selon une procédure standardisée reproductible entre les opérateurs. Le cytotoxique employé était une anthracycline (Theprubicine, Doxorubicine, ou Farmorubicine) injecté après émulsion avec du Lipiodol® de façon globale dans l'artère hépatique propre ou à l'origine des artères hépatiques droite et gauche, suivi de l'injection de gélatine résorbable. Trois cures sont initialement programmées, espacées de 6 semaines. Une exploration TDM après chaque cure juge la progression tumorale. La thrombose porte complète et les patients Child C représentent les contre-indications retenues en réunion de concertation pluridisciplinaire.

L'objectif principal de notre travail était de rapporter la morbi-mortalité immédiate des patients porteurs d'un CHC traités par CHEL à partir d'une analyse rétrospective de 124 patients pris en charge par notre équipe (276 cures). La toxicité était gradée selon les "National Cancer Common Toxicity Criteria".

#### - Mortalité

Quatre patients (3,17%) sont décédés dans les 30 jours suivant une cure: 2 insuffisances hépato-cellulaires, 1 choc septique compliquant une aplasie et 1 œdème aigu du poumon (OAP). Les caractéristiques des 4 patients sont rapportées dans le tableau 1.

- Les 2 insuffisances hépato-cellulaires étaient observées après une et deux cures chez des patients initialement Child A avec un volume tumoral inférieur à 50% du foie total.
- Le patient décédé d'un choc septique en cours d'aplasie, 2 semaines après sa deuxième cure de Theprubicine, avait présenté un tableau septique sur neutropénie à une semaine de sa première cure. L'intercure était de 6 semaines et le deuxième traitement effectué à posologie complète.

En l'absence de mesure spécifique après le premier épisode d'infection sur neutropénie sévère, ce décès est considéré comme évitable.

- Le dernier décès était observé le soir même de l'embolisation. L'autopsie objectivait comme seul élément un OAP lésionnel, sans embol artériel pulmonaire de Lipiodol ou gélatine résorbable.

**Avec un taux de mortalité de 3,2%, nos résultats apparaissent au dessus des seuils rapportés dans les recommandations internationales. Le volume tumoral et le score de Child élevé, facteurs de risques reconnus dans la littérature, ne sont pas en cause dans les deux décès par insuffisance hépato-cellulaire.**

#### - Morbidité

##### • Toxicité hépatique

Une insuffisance hépatocellulaire était observée chez 4 patients (tableau 2). Deux étaient résolutive à l'arrêt du traitement, les 2 autres ayant conduit au décès. Une élévation transitoire des enzymes hépatiques apparaissait chez 60 patients, intense (grade 3-4) chez 29. Il n'y a pas eu de complication biliaire, d'abcès hépatique ou splénique.

Un patient a présenté un épisode d'hématémèse par rupture de varice œsophagienne à 48h de sa première cure. Le suivi n'a pas objectivé de thrombose porte.

##### • Toxicité rénale

Un protocole d'hyperhydratation était systématiquement instauré lors de l'hospitalisation. Une altération de la fonction rénale survenait chez deux patients: aggravation d'une insuffisance rénale pré-existante pour le premier et syndrome hépato-rénal pour le deuxième.

##### • Toxicité hématologique

Quatorze patients ont subi une toxicité hématologique prédominant sur la lignée granuleuse plus rarement sur les plaquettes. Neuf d'entre elles étaient de grade 3 ou 4 et compliquées d'un syndrome fébrile. Un patient est décédé d'un choc septique en cours d'aplasie.

##### • Toxicité cardiaque

Un patient est décédé dans un tableau de défaillance cardiaque le soir même de sa 1<sup>ère</sup> cure, l'autopsie a révélé un OAP lésionnel. Ce patient sans d'antécédents cardio-vasculaires n'avait pas reçu d'anthracyclines auparavant.



Deux patients ont présenté un sub-OAP dans les suites immédiates de leur première cure, résolutif sous traitement symptomatique. Chez ces patients âgés de 72 et 74 ans le traitement a été interrompu.

- Syndrome post-embolisation

Un syndrome post-embolisation (nausées, douleurs abdominales +/- vomissements) était observé chez 91 patients (72,2%) mais répondait favorablement à un traitement symptomatique dans les 48 heures sans prolonger l'hospitalisation.

- Complications vasculaires

Six hématomes au point de ponction étaient à déplorer sur 280 procédures (2,1%), un seul nécessitait une transfusion.

Une seule complication de l'abord artériel survenait : dissection iliaque rétrograde, spontanément résolutive.

Chez 6 patients des lésions artérielles intra-hépatiques (tableau 3) sont apparues en cours de traitement ont concerné concernant l'artère hépatique propre (n=5), ou la branche droite (n=2) ou gauche (n=3).

Onze patients avaient initialement des anomalies veineuses portes (9 thromboses partielles du tronc porte, 2 occlusions de branches sectorielles). Ils ont pu être traités sans difficulté. Aucune thrombose porte n'est apparue dans le suivi.

**Malgré la réalisation d'une chimio-embolisation globale le taux de complication hépatique et la sévérité du syndrome post-embolisation restent inférieurs aux recommandations de la Society of Interventional Radiology. La toxicité rénale reste rare, prévenue par une hydratation adaptée à la fonction cardiaque. La toxicité hématologique n'est pas rare malgré l'administration loco-régionale et nécessite d'être prise en compte durant l'intercure. La toxicité cardiaque est moins fréquente que lors des administrations systémiques mais ne doit pas écarter les mesures de précaution (évaluation de la fonction cardiaque chez les sujets à risque, respect des doses cumulées). La fréquence de la toxicité artérielle nous a conduits à réaliser un travail spécifique en cours de rédaction.**

## 2 - Embolisation portale pré-opératoire par plug

La résection chirurgicale reste le traitement de référence des tumeurs primitives ou secondaires du foie. Pour un grand nombre de patients la maladie carcinologique est découverte à un stade avancé, ne permettant pas de concevoir une chirurgie d'exérèse. Chez certains, la chirurgie est contre-indiquée du fait d'un volume hépatique jugé insuffisant après une chirurgie étendue.

L'embolisation portale pré-opératoire des segments hépatiques à réséquer permet une réorientation du flux portal à destination du futur foie restant (FFR). Il en résulte une hypertrophie des segments préservés et une augmentation de la réserve hépatique. Le nombre de patients éligibles à une résection hépatique est augmenté, le taux de complication post-opératoire diminue.

Actuellement, les colles de cyanoacrylate sont les agents d'embolisation les plus utilisés avec une occlusion rapide et durable pour un coût limité. Il n'existe cependant aucun consensus quant au choix du matériel d'embolisation [49-50]. Les Amplatzer ® Vascular Plugs (AVP) sont apparus récemment et rendent possible une exclusion rapide de gros troncs vasculaires à partir d'un dispositif repositionnable.

Les objectifs principaux de notre travail étaient d'évaluer les résultats techniques immédiats et les variations du volume hépatique après embolisation portale par AVP.

Les objectifs secondaires étaient de juger du taux de reperméabilisation à un mois, du taux d'opérabilité et de la progression tumorale des patients embolisés par AVP.

## Embolisation portale préopératoire par Amplatzer® Vascular Plugs (AVP) : 17 patients

Preoperative portal vein embolization with Amplatzer® vascular plugs (AVP): A review of 17 cases

A.-C. Kalenderian<sup>a,\*</sup>, P. Chabrot<sup>b</sup>, E. Buc<sup>b</sup>,  
L. Cassagnes<sup>b</sup>, A. Ravel<sup>b</sup>, D. Pezet<sup>b</sup>, L. Boyer<sup>b</sup>

<sup>a</sup> Service radiologie A, pôle d'imagerie, CHU Gabriel-Montpied, BP 69, 58, rue Montalembert, 63003 Clermont-Ferrand cedex 1, France

<sup>b</sup> Service radiologie B, pôle d'imagerie, CHU Gabriel-Montpied, BP 69, 58, rue Montalembert, 63003 Clermont-Ferrand cedex 1, France

### MOTS CLÉS

Embolisation  
portale ;  
Amplatzer® Vascular  
Plug (AVP) ;  
Futur foie restant  
(FFR)

**Résumé** Notre objectif était d'évaluer l'efficacité et les particularités techniques inhérentes à l'emploi d'Amplatzer® Vascular Plugs (AVP) pour l'embolisation porte préopératoire. De 2005 à 2009, nous avons implanté 48 AVP type I dans le système veineux portal de 17 patients (51–83 ans) prévus pour une hépatectomie étendue, dont le volume du futur foie restant (FFR) était jugé insuffisant (FFR < 35–40% du foie total en cas d'hépatopathie sous-jacente, < 25–30% en cas de foie sain). Les AVP étaient utilisés seuls ( $n=7$ ) ou couplés à d'autres agents d'embolisation (coils :  $n=5$ , microparticules :  $n=1$ , gélatine résorbable :  $n=4$ ). La faisabilité technique était de 100% et le succès immédiat de 94,1% (une embolisation incomplète de la segmentaire du VIII). Les tolérances clinique et biologique étaient respectivement de 94,1% et 100%. Le taux de repermeabilisation lors du contrôle TDM post-embolisation réalisé à cinq semaines (2–22) était de 11,7%. Les complications, majeure (une thrombose de la branche portale gauche dans les suites d'une embolisation portale droite) et mineure (une fistule porto-sus-hépatique), s'élevaient à 11,7%. La croissance du FFR était de +13 à +285 cm<sup>3</sup> (moyenne +122 cm<sup>3</sup>), soit +4,98 à +78,51% (moyenne +33,3%) (CHC : moyenne +30,7%, métastases : moyenne +19,7%). Le taux d'opérabilité était de 94,1% (exclusion de deux patients : insuffisance de croissance du FFR, apparition d'une carcinose péritonéale). Les AVP nous apparaissent comme des dispositifs fiables et efficaces pour l'embolisation porte préopératoire, avec une morbidité faible et une croissance du FFR satisfaisante.

© 2011 Publié par Elsevier Masson SAS.

### - Faisabilité de l'embolisation par plug

L'embolisation était réalisée par voie percutanée chez 15 patients (12 abord gauche et 3 abord droit) et combinée radio-chirurgicalement chez 2 patients (1 abord porte par laparotomie, 1 abord mésentérique par laparoscopie). Elle a pu être faite pour l'ensemble des patients. Une exclusion complète était obtenue pour :

- 9 sur 10 embolisations droites exclusives,
- 4 sur 7 embolisations droites étendues au segment IV.

**La faisabilité de l'embolisation par plug apparaît satisfaisante. Les difficultés résident dans l'abord du système porte (2 recours à des procédures combinées radio-chirurgicales) et dans l'accès à la branche segmentaire du IV lorsque son cathétérisme est nécessaire.**

A la lumière de ce travail une attention particulière a été portée à la disposition de la branche segmentaire du IV sur la cartographie veineuse porte pré-procédure et la généralisation de l'utilisation des micro-cathéters pour permettre son exclusion le plus souvent par coils.

#### - Variation de volume hépatique après embolisation

Le volume moyen du FFR a été évalué à 369 cm<sup>3</sup> (189 à 604 cm<sup>3</sup>) avant embolisation et 451 cm<sup>3</sup> (227 à 767 cm<sup>3</sup>) après. L'augmentation de volume était plus prononcée chez les patients atteints initialement de CHC (30,7 %) que chez les patients porteurs de métastases (19,7 %).

#### - Taux de reperméabilisation

L'embolisation exigeait en moyenne 3 plugs (1 à 5) par patient. Les AVP étaient utilisés seuls ou en association avec d'autres agents (particules, gélatine résorbable ou coils).

Après une exclusion initiale confirmée par la portographie de contrôle, une reperméabilisation survenait chez 11,7 % des patients (10,8% des plugs implantés).

Cette reperméabilisation était observée en cas d'implantation d'un unique AVP dans la branche portale droite (1 patient sur 2) ou lors de l'utilisation des AVP sans agent complémentaire (6 patients sur 12).

**La reperméabilisation est plus fréquemment observée en cas d'embolisation exclusive par AVP, d'autant qu'une embolisation proximale est réalisée.**

#### - Opérabilité après embolisation

Le taux d'opérabilité était de 94,1 % (16 sur 17). Pour 8 des 16 patients, le planning opératoire a dû être modifié du fait de la progression tumorale sur le FFR (7 patients) ou d'un volume final insuffisant (1 patient).

L'hépatectomie droite, initialement envisagée, était alors associée à une métastasectomie gauche, une radio-fréquence gauche et 2 résections extra-hépatiques (diaphragme, surrénale). Pour l'un des patients, l'hépatectomie initialement prévue a dû être remplacée par une tumorectomie droite du fait d'un volume final insuffisant.

#### - Progression tumorale

La comparaison des scanners pré et post-embolisation objective une progression tumorale de 11,2 % (de 69,5 à 214 %) sur l'ensemble des patients. Cette progression est majoritaire chez des patients porteurs de métastases (+ 41,1 %) alors qu'une décroissance du volume tumoral est observée chez des patients atteints de CHC (- 9 % : - 69 à + 42 %).

**La progression tumorale est plus importante dans le groupe des patients porteurs de métastases. L'augmentation du volume tumoral a conduit à un geste chirurgical complémentaire chez 4 patients et contre-indiqué l'hépatectomie chez 2 patients.**

#### IV - Embolisation en pathologies spléniques

Les embolisations parenchymateuses ou artérielles spléniques ont connu un important développement au début des années 80, avant d'être limitées par des taux de complications importants [51]. L'embolisation parenchymateuse partielle, initiée par Spigos, l'usage précoce des antibiotiques, la généralisation de la vaccination anti-pneumococcique et des drainages percutanés ont permis de mieux contrôler les complications septiques [52].

A côté des embolisations d'hémostase qui rendent possibles le traitement conservateur des traumatismes spléniques [53], les indications de réduction parenchymateuse sont multiples. Nous avons ainsi rapporté notre expérience de la prise en charge des hypersplénismes sur hypertension portale et des traumatismes spléniques.

##### 1 - Hypersplénisme sur hypertension portale

Décrite initialement avant le développement de la technique du TIPS (shunt porto-cave transhépatique), la réduction parenchymateuse splénique permettrait de réduire les récurrences hémorragiques sur rupture de varice, d'améliorer les synthèses protéiques hépatiques et réduirait l'intensité des encéphalopathies hépatiques chez les patients affectés de dérivations spléno-rénales importantes.

L'objectif principal de notre travail était d'évaluer chez les patients affectés d'hypertension portale l'efficacité et les complications des embolisations parenchymateuses en fonction du volume infarci.

Title: Hypersplénisme par hypertension portale : Evaluation rétrospective de 17 patients traités par embolisation splénique

Article Type: Article original

Keywords: embolisation splénique; hypersplénisme; hypertension portale; efficacité; complications; thrombopénie

Order of Authors: Antoine PETERMANN, interne; Pascal CHABROT; Lucie CASSAGNES; Eric DUMOUSSET; Agaicha ALFIDJA; Chrsitian GAGEANU; Anne RAVEL; Armand ABERGEL; Louis BOYER

Manuscript Region of Origin: FRANCE

Abstract: OBJECTIF: L'objectif de cette étude a été d'analyser rétrospectivement l'efficacité et la morbidité de l'embolisation artérielle splénique pour hypersplénisme par hypertension portale (HTP), en fonction du volume de parenchyme splénique embolisé et de la nature de l'hypertension portale (HTP par bloc intrahépatique vs. HTP segmentaire).

MATERIEL ET METHODE: Dix-sept patients ayant un hypersplénisme secondaire à une hypertension portale (HTP) (bloc intra-hépatique, n=14 ; HTP segmentaire, n = 3) traités par embolisation de l'artère splénique ont été inclus rétrospectivement. L'estimation du volume splénique embolisé était effectuée par TDM 1 mois après l'embolisation. Une évaluation clinique et la numération plaquettaire étaient réalisées à 7 jours, 1 mois et 6 mois après l'embolisation.

RESULTATS : Dans le groupe HTP par bloc intra-hépatique, le volume moyen de parenchyme splénique embolisé représentait 63% du volume splénique initial (extrêmes : 30-95%). Le taux de plaquettes sanguin augmentait en moyenne de 232% à 6 mois. Tous les patients ayant moins de 80 000 plaquettes/ml à 6 mois avaient un volume d'embolisation < 50%. Dans le groupe HTP segmentaire, le volume moyen de parenchyme embolisé représentait 62% du volume splénique initial (extrêmes : 20-95%), la symptomatologie hémorragique a disparu chez tous ces patients, et le taux de plaquettes devenait supérieur à 80000/ml. Six patients (6/17, 35%) avaient des complications, 2 mineures et 4 majeures : 2 abcès spléniques, une détresse respiratoire avec décompensation ascitique, et une pancréatite avec décompensation ascitique. Cinq des 6 complications étaient observées chez des patients ayant un volume de parenchyme splénique embolisé >70%.

CONCLUSION: Nos résultats montrent que l'embolisation splénique de plus de 50% du parenchyme est efficace dans le traitement des hypersplénismes par hypertension portale, mais est associée à une morbidité non négligeable si elle dépasse 70%.

#### - Efficacité de l'embolisation sur hypertension portale (HTP)

Dix-sept des 18 patients ont pu être embolisés. Le volume moyen de parenchyme dévascularisé était de 63 % (30% à 95 %), sans différence selon l'étiologie de l'hypertension portale (bloc intra-hépatique ou HTP segmentaire). Le taux moyen d'augmentation des numérations plaquettaires était de 232 % à 6 mois dans les blocs intra-hépatiques. Pour trois patients, une récurrence de thrombopénie survenait ; le volume de parenchyme exclu par embolisation était inférieur à 40 % sur le scanner volumétrique à 1 mois. Une procédure complémentaire était faite chez 2 patients avec résultat biologique favorable.

**Sous réserve d'un volume embolisé supérieur à 40 % l'embolisation parenchymateuse splénique permet une correction transitoire de la thrombopénie.**

### - Complications des embolisations sur HTP

En dehors d'un syndrome post-embolisation systématiquement observé, le taux de complications graves était de 23,5 % (4 sur 17) comprenant :

- 2 abcès spléniques : le volume de parenchyme infarci était de 35 et 80 %, le matériel d'embolisation respectivement utilisé était des microparticules seules ou en association avec de la gélatine résorbable;

- 2 pancréatites : le volume embolisé était de 70 et 80 %, le matériel utilisé correspondait à des microparticules de 300 à 750 microns associées à des gélatines résorbables.

Malgré la faible taille de l'effectif, notre expérience rejoint celle des autres auteurs avec un volume seuil de 70% au delà duquel le taux de complications apparaît nettement majoré : s'élevant à 57 % (4 sur 7 patients), alors que pour des volumes inférieurs le taux de complications était de 18 % (2 sur 11).

**Le taux de complications graves augmente avec le volume embolisé. Le seuil de 70 % nous semble la limite maximale. Toutefois l'évaluation quantitative du volume infarci en cours de procédure reste difficile à appréhender en artériographie conventionnelle. Cette indication spécifique nous est apparue comme une voie d'évaluation des acquisitions scanner-like (Carm-CT); mais les difficultés de réalisation et la faible qualité des images obtenues avec le système que nous utilisons depuis 2005 constituent jusqu'ici une limite dans notre équipe.**

## 2 - Lésions traumatiques spléniques

Initialement proposée en pédiatrie, la prise en charge conservatrice des traumatismes spléniques est aujourd'hui largement répandue. L'embolisation permet de réduire les échecs des traitements médicaux pour des lésions à risque. L'indication repose sur la synthèse des données cliniques et scannographiques. La pertinence et la reproductibilité des seuls critères TDM ont souvent été débattues. La technique même de l'embolisation fait l'objet de discussions. A côté d'une embolisation tronculaire par coils proposée historiquement, les possibilités de cathétérisme distal et le développement des nouveaux agents d'embolisation conduisent à proposer des embolisations parenchymateuses ciblées.

L'objectif principal de notre travail était de rapporter les résultats des embolisations artérielles spléniques pour lésion traumatique dans notre équipe.

Les objectifs secondaires étaient de comparer la morbi-mortalité des patients traités par embolisation à une cohorte de patients opérés durant la même période pour traumatisme splénique et d'évaluer la répercussion de la courbe d'apprentissage des opérateurs.

### **Management of splenic arterial trauma by embolization: retrospective analysis of 39 patients.**

M-A. Touret, P. Chabrot, I. Dahou, L. Cassagnes, E. Dumoussset, E. Buc, P. Perreault, L. Boyer

#### **Purpose:**

To report initial results of embolization in splenic arterial trauma.

#### **Patients and method:**

We retrospectively assessed the data of the 39 patients treated by embolization for a splenic injury in our institution between January 2000 and December 2007. Population was defined by traumatic mechanism, hemodynamic parameters, transfusion requirements, Injury Severity Score (ISS), CT findings according to American Association for the Surgery of the Trauma (AAST) classification. Technical success and clinical evolution were compared regarding to the modality of treatment, proximal (PE) or distal (DiE) embolisation, delay of embolisation: early (EE) or delayed (DeE) and period of embolization: initial (IE) (before 2005) or recent (RE). These results were compared to the data of 18 patients treated by surgery during the same period

#### **Results:**

39 patients (44,1 y.o.) were embolized: 23 patients before and 15 after the 24<sup>th</sup> hour following a blunt splenic trauma. 35 distal embolizations were performed. In 4 cases, failures of distal intervention lead to proximal embolization. 35 patients conserved a hemodynamic stability, 1 respond to resuscitation and 3 were in shock at the beginning of the procedure. An arterial blush was seen in 29 patients, and AAST score was 2 to 5 in 2, 25, 11 and 1 patient respectively.

In the embolization group immediate technical success was obtained in all except one patient (97,4%). Clinical evolution leads to secondary surgery in 3 patients (initial clinical success 89,7%). Three (7,7%) patients died before 30 days after embolization (2 severe head trauma, 1 pulmonary embolism). Two severe (5,2%) and 10 minor (25,8%) complications were observed. Two patients suffered from delayed complications.

In the surgery group an immediate total splenectomy was performed in all patients. Clinical success was observed in (88,9%) patients but none of them conserved splenic function.

#### **Conclusion:**

In hemodynamically stable patients embolization of grade II AAST splenic injury with arterial blush, grade III and IV with and without blush is safe and effective. In regards to the morbi-mortality rates distal embolization could be proposed in first intention.



### - Résultats immédiats

Trente-neuf patients ont été embolisés pour lésions traumatiques : 35 étaient hémodynamiquement stables, 1 répondait au remplissage vasculaire et 3 d'entre eux présentaient une altération de l'hémodynamique lors de la procédure d'embolisation. Les lésions étaient classées selon l'American Association for the Surgery of Trauma (AAST).

Trente-cinq embolisations distales étaient réalisées dont une associée à une embolisation proximale.

Quatre embolisations proximales étaient effectuées après échec de l'embolisation distale.

L'embolisation a pu être faite chez 38 des 39 patients (97,4 %). Un patient a été transféré directement de la salle d'angiographie au bloc opératoire du fait d'une rupture splénique per-embolisation, stabilisée par une embolisation tronculaire par coils. Une splénectomie était secondairement nécessaire chez 2 autres patients pour altération clinique et/ou scannographique malgré l'embolisation.

Une lésion associée a pu être traitée par voie endovasculaire dans le même temps chez 5 patients (2 embolisations iliaques internes, une embolisation rénale, une endoprothèse couverte sous-clavière pour dissection traumatique et une prothèse thoracique pour rupture de l'isthme).

**Avec un succès technique et clinique immédiat de 97,4% et 89,7% l'embolisation artérielle splénique apparaît comme un traitement efficace pour des lésions de grade 2 associées à une extravasation artérielle, de grade AAST 3-4, chez les patients hémodynamiquement stables ou répondants au remplissage vasculaire.**

### - Morbi-mortalité

Trois patients sont décédés dans les 30 jours (2 traumatismes crâniens graves, une embolie pulmonaire). Le taux de complication après embolisation était de 30,8 % (12 patients) : 2 complications étaient majeures (une pancréatite aiguë Balthazar E, un abcès splénique nécessitant un drainage percutané) et 9 sont restées mineures.

### - Pourcentage du sauvetage parenchymateux

Le volume splénique infarci était complet pour un patient, supérieur à 50 % pour un autre et inférieur à 25 % pour 27 patients. Deux patients présentaient des complications tardives séquellaires de l'embolisation (pancréatite sévère compliquée, asplénie sur nécrose complète).

Sur les 13 patients pris en charge chirurgicalement durant cette période aucune technique conservatrice n'a été mise en œuvre (spléno-graphie, filet, packing).

**Avec une morbidité propre limitée, l'embolisation artérielle splénique permet dans la grande majorité des cas de préserver la fonction splénique.**

- Courbe d'apprentissage

La période d'analyse de notre étude correspond à la mise en place de l'astreinte de radiologie interventionnelle vasculaire et l'intégration d'opérateurs moins expérimentés. Nous avons procédé à une comparaison des taux de succès et de complication en fonction de la première et deuxième moitié de l'analyse. Ainsi les taux de succès techniques, cliniques et la morbi-mortalité de ces 2 périodes apparaissent comparables et soulignent un bon encadrement de la courbe d'apprentissage.

Ce manuscrit représente la synthèse des travaux de recherche fondamentale et clinique menés depuis 5 ans.

- Le projet de développement d'un hydrogel sclérosant fait l'objet d'un dépôt de brevet sur le continent Américain.

- L'évaluation de la cinétique du cisplatine constitue la première étape de l'évaluation fondamentale des chimio-embolisations hépatiques et de la réponse tumorale. Cette thématique constitue une axe individualisé au sein de notre unité de recherche en cours de restructuration (dossier de création d'UMR CNRS en cours: Image Science for Interventional Techniques). Ce projet impulsé par le Professeur Abergel a permis de fédérer une équipe multidisciplinaire associant cliniciens et fundamentalistes.

- Les études rétrospectives cliniques ont dégagé les points forts ou limites de notre activité et ont servi de base à la rédaction d'un ouvrage sur l'embolisation à paraître au printemps 2012. Les publications gynécologiques nous ont conduits à participer aux groupes de travail de la SFICV et de l'HAS sur les recommandations du traitement des hémorragies du post-partum.

## RÉFÉRENCES

1. Laurent, A., Microspheres and nonspherical particles for embolization. *Tech Vasc Interv Radiol*, 2007. 10(4): 248-56.
2. Stampfl, S., Bellemann, N., Stampfl, U., et al., Inflammation and recanalization of four different spherical embolization agents in the porcine kidney model. *J Vasc Interv Radiol*, 2008. 19(4): 577-86.
3. Siskin, G.P., Dowling, K., Virmani, R., et al., Pathologic evaluation of a spherical polyvinyl alcohol embolic agent in a porcine renal model. *J Vasc Interv Radiol*, 2003. 14(1): 89-98.
4. Vidal, V., Rolland, P.H., Daniel, L., et al., Effectiveness of endovascular embolization with a collagen-based embolic agent (Marsembol) in an animal model. *J Vasc Interv Radiol*, 2010. 21(9): 1419-23.
5. Levrier, O., Mekkaoui, C., Rolland, P.H., et al., Efficacy and low vascular toxicity of embolization with radical versus anionic polymerization of n-butyl-2-cyanoacrylate (NBCA). An experimental study in the swine. *J Neuroradiol*, 2003. 30(2): 95-102.
6. Heye, S., Maleux, G. and Wilms, G., Pain experience during internal spermatic vein embolization for varicocele: comparison of two cyanoacrylate glues. *Eur Radiol*, 2006. 16(1): 132-6.
7. Cromwell, L.D. and Kerber, C.W., Modification of cyanoacrylate for therapeutic embolization: preliminary experience. *AJR Am J Roentgenol*, 1979. 132(5): 799-801.
8. Mitchell, S.E., Shah, A.M. and Schwengel, D., Pulmonary artery pressure changes during ethanol embolization procedures to treat vascular malformations: can cardiovascular collapse be predicted? *J Vasc Interv Radiol*, 2006. 17(2 Pt 1): 253-62.
9. Sidi, A., Naik, B., Urdaneta, F., et al., Treatment of ethanol-induced acute pulmonary hypertension and right ventricular dysfunction in pigs, by sildenafil analogue (UK343-664) or nitroglycerin. *Ann Card Anaesth*, 2008. 11(2): 97-104.
10. Griffin, D.J., Oke, E.J., Cho, K.J., et al., Chemical ablation of the canine kidney using sodium tetradecyl sulfate (Sotradecol). A histopathologic study. *Invest Radiol*, 1986. 21(3): 217-20.
11. Mac Gowan, W.A., Holland, P.D., Browne, H.I., et al., The local effects of intra-arterial injections of sodium tetradecyl sulphate (S.T.D) 3 per cent. An experimental study. *Br J Surg*, 1972. 59(2): 101-4.
12. Duffy, D.M., Sclerosants: a comparative review. *Dermatol Surg*, 2010. 36 Suppl 2: 1010-25.
13. Sadic, N., *Manual of sclerotherapy*. Lippincott Williams & Wilkins. 2000.

14. Tan, K.T., Kirby, J., Rajan, D.K., et al., Percutaneous sodium tetradecyl sulfate sclerotherapy for peripheral venous vascular malformations: a single-center experience. *J Vasc Interv Radiol*, 2007. 18(3): 343-51.
15. Soulez, G., Lerouge, S., Darsaut, T., et al., Role of the endothelial lining in endoleak formation and persistence after endovascular repair of aneurysm. *J Vasc Interv Radiol*, 2008. 19(7): 1070-8.
16. Raymond, J., Guilbert, F., Metcalfe, A., et al., Role of the endothelial lining in recurrences after coil embolization: prevention of recanalization by endothelial denudation. *Stroke*, 2004. 35(6): 1471-5.
17. Raymond, J., Sauvageau, E., Salazkin, I., et al., Role of the endothelial lining in persistence of residual lesions and growth of recurrences after endovascular treatment of experimental aneurysms. *Stroke*, 2002. 33(3): 850-5.
18. Raymond, J., Metcalfe, A., Salazkin, I., et al., Temporary vascular occlusion with poloxamer 407. *Biomaterials*, 2004. 25(18): 3983-9.
19. Lerouge, S., Endothelial ablation combined with embolization in the prevention of endoleaks in after endovascular aneurysm repair: an animal study. *J Vasc Interv Radiol*, 2010: Submitted.
20. Raymond, J., Berthelet, F., Desfaits, A.C., et al., Cyanoacrylate embolization of experimental aneurysms. *AJNR Am J Neuroradiol*, 2002. 23(1): 129-38.
21. Llovet, J.M., Evidence-based medicine in the treatment of hepatocellular carcinoma. *J Gastroenterol Hepatol*, 2002. 17 Suppl 3: S428-33.
22. Lo, C.M., Ngan, H., Tso, W.K., et al., Randomized controlled trial of transarterial lipiodol chemoembolization for unresectable hepatocellular carcinoma. *Hepatology*, 2002. 35(5): 1164-71.
23. Starks, G.C., CO2 laser myomectomy in an infertile population. *J Reprod Med*, 1988. 33(2): 184-6.
24. Friedman, A.J., Lobel, S.M., Rein, M.S., et al., Efficacy and safety considerations in women with uterine leiomyomas treated with gonadotropin-releasing hormone agonists: the estrogen threshold hypothesis. *Am J Obstet Gynecol*, 1990. 163(4 Pt 1): 1114-9.
25. Nezhat, C., Nezhat, F., Silfen, S.L., et al., Laparoscopic myomectomy. *Int J Fertil*, 1991. 36(5): 275-80.
26. Dubuisson, J.B., Lecuru, F., Foulot, H., et al., Myomectomy by laparoscopy: a preliminary report of 43 cases. *Fertil Steril*, 1991. 56(5): 827-30.
27. Hasson, H.M., Rotman, C., Rana, N., et al., Laparoscopic myomectomy. *Obstet Gynecol*, 1992. 80(5): 884-8.

28. Friedman, A.J., Barbieri, R.L., Doubilet, P.M., et al., A randomized, double-blind trial of a gonadotropin releasing-hormone agonist (leuprolide) with or without medroxyprogesterone acetate in the treatment of leiomyomata uteri. *Fertil Steril*, 1988. 49(3): 404-9.
29. Gavai, M., Hupuczi, P. and Papp, Z., [Abdominal myomectomy as an alternative to hysterectomy: analysis of 504 cases]. *Orv Hetil*, 2006. 147(21): 971-8.
30. Gavai, M., Berkes, E., Lazar, L., et al., Factors affecting reproductive outcome following abdominal myomectomy. *J Assist Reprod Genet*, 2007. 24(11): 525-31.
31. Dubuisson, J.B., Chapron, C., Fauconnier, A., et al., Laparoscopic myomectomy and myolysis. *Curr Opin Obstet Gynecol*, 1997. 9(4): 233-8.
32. Bratby, M.J., Ramachandran, N., Sheppard, N., et al., Prospective study of elective bilateral versus unilateral femoral arterial puncture for uterine artery embolization. *Cardiovasc Intervent Radiol*, 2007. 30(6): 1139-43.
33. Clouqueur, E., Rubod, C., Paquin, A., et al., [Placenta accreta: diagnosis and management in a French type-3 maternity hospital]. *J Gynecol Obstet Biol Reprod (Paris)*, 2008. 37(5): 499-504.
34. Gilbert, L., Porter, W. and Brown, V.A., Postpartum haemorrhage--a continuing problem. *Br J Obstet Gynaecol*, 1987. 94(1): 67-71.
35. Boulleret, C., Chahid, T., Gallot, D., et al., Hypogastric arterial selective and superselective embolization for severe postpartum hemorrhage: a retrospective review of 36 cases. *Cardiovasc Intervent Radiol*, 2004. 27(4): 344-8.
36. Gaia, G., Chabrot, P., Cassagnes, L., et al., Menses recovery and fertility after artery embolization for PPH: a single-center retrospective observational study. *Eur Radiol*, 2009. 19(2): 481-7.
37. Pelage, J.P. and Limot, O., [Current indications for uterine artery embolization to treat postpartum hemorrhage]. *Gynecol Obstet Fertil*, 2008. 36(7-8): 714-20.
38. Chabrot, P., Diop, A.N., Boyer, L., et al., Maternal outcome after conservative treatment of placenta accreta. *Obstet Gynecol*, 2010. 116(5): 1219-20; author reply 1220-1.
39. Gallot, D., Chabrot, P., Vendittelli, F., et al., [Response of D. Gallot et al to the article of J.-P. Pelage and O. Limot. Role of arterial embolization in the care of serious hemorrhages immediately postpartum. *Gynecol Obstet Fertil* 2008;36:714-20]. *Gynecol Obstet Fertil*, 2009. 37(5): 459-60.
40. Franklin, J.R., Figlin, R., Rauch, J., et al., Cytoreductive surgery in the management of metastatic renal cell carcinoma: the UCLA experience. *Semin Urol Oncol*, 1996. 14(4): 230-6.

41. Hirsch, A.T., Haskal, Z.J., Hertzler, N.R., et al., ACC/AHA Guidelines for the Management of Patients with Peripheral Arterial Disease (lower extremity, renal, mesenteric, and abdominal aortic): a collaborative report from the American Associations for Vascular Surgery/Society for Vascular Surgery, Society for Cardiovascular Angiography and Interventions, Society for Vascular Medicine and Biology, Society of Interventional Radiology, and the ACC/AHA Task Force on Practice Guidelines (writing committee to develop guidelines for the management of patients with peripheral arterial disease)--summary of recommendations. *J Vasc Interv Radiol*, 2006. 17(9): 1383-97; quiz 1398.
42. Kuefer, R., Bartsch, G., Jr., Herkommer, K., et al., Changing diagnostic and therapeutic concepts in high-flow priapism. *Int J Impot Res*, 2005. 17(2): 109-13.
43. Kress, O., Heidenreich, A., Klose, K.J., et al., Superselective embolization with coils in high-flow priapism. *Cardiovasc Intervent Radiol*, 2002. 25(4): 326-9.
44. Marotte, J.B., Brooks, J.D., Sze, D., et al., Juvenile posttraumatic high-flow priapism: current management dilemmas. *J Pediatr Surg*, 2005. 40(4): E25-8.
45. O'Sullivan, P., Browne, R., McEniff, N., et al., Treatment of "high-flow" priapism with superselective transcatheter embolization: a useful alternative to surgery. *Cardiovasc Intervent Radiol*, 2006. 29(2): 198-201.
46. Savoca, G., Pietropaolo, F., Scieri, F., et al., Sexual function after highly selective embolization of cavernous artery in patients with high flow priapism: long-term followup. *J Urol*, 2004. 172(2): 644-7.
47. Lazinger, M., Beckmann, C.F., Cossi, A., et al., Selective embolization of bilateral arterial cavernous fistulas for posttraumatic penile arterial priapism. *Cardiovasc Intervent Radiol*, 1996. 19(4): 281-4.
48. Rosen, R.C., Cappelleri, J.C., Smith, M.D., et al., Development and evaluation of an abridged, 5-item version of the International Index of Erectile Function (IIEF-5) as a diagnostic tool for erectile dysfunction. *Int J Impot Res*, 1999. 11(6): 319-26.
49. Yoo, H., Ko, G.Y., Gwon, D.I., et al., Preoperative portal vein embolization using an amplatzer vascular plug. *Eur Radiol*, 2009. 19(5): 1054-61.
50. Avritscher, R., Duke, E. and Madoff, D.C., Portal vein embolization: rationale, outcomes, controversies and future directions. *Expert Rev Gastroenterol Hepatol*, 2010. 4(4): 489-501.
51. Vujic, I. and Lauver, J.W., Severe complications from partial splenic embolization in patients with liver failure. *Br J Radiol*, 1981. 54(642): 492-5.
52. Spigos, D.G., Jonasson, O., Mozes, M., et al., Partial splenic embolization in the treatment of hypersplenism. *AJR Am J Roentgenol*, 1979. 132(5): 777-82.

53. Lee, C.M., Leung, T.K., Wang, H.J., et al., Evaluation of the effect of partial splenic embolization on platelet values for liver cirrhosis patients with thrombocytopenia. *World J Gastroenterol*, 2007. 13(4): 619-22.



- Développement d'un hydrogel sclérosant

• "Embolization and endothelial ablation with chitosan and sotradecol sulfate: preliminary results in an animal model", Society of Interventional Radiology\*, Tampa USA 2010

**P. Chabrot**, P. Delli-Fraigne, A. Fatimi, F. Mainguette, A. Rivard, S. Lerouge, G. Soulez

=> Actuellement soumis à Journal of endovascular Therapy

- Pharmacocinétique du cisplatine après chimio-embolisation hépatique sur modèle porcin:

• "Cisplatin pharmacokinetics in normal swine treated with trans-arterial chemo-embolization", CIRSE\*, Valencia Spain 2010

**P. Chabrot**, P. Guibert, L. Cassagnes, F. Bouculat, A. Leger-Enreille, A. Abergel, L. Boyer

=> Actuellement soumis à CardioVascular and Interventional Radiology

\*: Lors de leurs présentations au SIR et au CIRSE ces deux travaux ont fait l'objet d'un avis de publication favorable dans Journal of Vascular and Interventional Radiology et dans CardioVascular Interventional Radiology.

- Embolisation en pathologies utérines

• "Preoperative uterine artery embolization (PUAE) before uterine fibroid myomectomy." Cardiovasc Intervent Radiol, 2009. 31(3): 514-520.

E. Dumoussat, **P. Chabrot**, B. Rabischong, N. Mazet, S. Nasser, C. Darcha, J. M. Garcier, G. Mage and L. Boyer

• "Menses recovery and fertility after artery embolization for PPH: a single-center retrospective observational study." Eur Radiol, 2009. 19(2): p. 481-7.

G. Gaia, **P. Chabrot**, L. Cassagnes, A. Calcagno, D. Gallot, R. Botchorishvili, M. Canis, G. Mage and L. Boyer

• "Placenta accreta: management with uterine artery embolization in 17 cases." J Vasc Interv Radiol, 2010 21(5): 644-648.

A. N. Diop, **P. Chabrot**, A. Bertrand, J. M. Constantin, L. Cassagnes, B. Storme, D. Gallot and L. Boyer

• "Recurrent Bleeding Within 24 Hours After Uterine Artery Embolization for Severe Postpartum Hemorrhage: Are There Predictive Factors?" Cardiovasc Intervent Radiol, 2011, *in press*

S. Bros, **P. Chabrot**, A. Kastler, L. Ouchchane, L. Cassagnes, D. Gallot and L. Boyer

• "Maternal outcome after conservative treatment of placenta accreta". Obstet Gynecol, 2010. 116(5): p. 1219-20; author reply 1220-1

**P. Chabrot**, A. N. Diop, L. Boyer and D. Gallot

- Embolisation en pathologies urinaires

- "Embolisation percutanée de varicocèles : étude rétrospective bi-centrique comparant colle et coils: 112 patients." Journal de Radiologie, 2011 in press  
K. Lacheheb, **P. Chabrot**, L. Cassagnes, P. Bouillet, L. Guy, A. Descazeaux, A. Maubon, L. Boyer
- "Palliative transarterial embolization of renal tumors in 20 patients." Int Urol Nephrol, 2007. 39(1): p. 47-50.  
L. Guy, A. T. Alfidja, **P. Chabrot**, A. Ravel, J. P. Boiteux and L. Boyer
- "Endovascular treatment of 8 renal aneurysm." Acta Radiologica, 2011 in press  
A. Abdel-Kerim, **P. Chabrot**, L. Cassagnes, A. Alfidja, C. Gageanu, E. Dumousset, A. Ravel, L. Boyer.
- "Preventive and emergency embolization of angiomyolipomas: Our experience." Prog Urol, 2011. 21(8): p. 514-20.  
G. Stoica, C. Kheir, A. Schoenig, **P. Chabrot**, L. Cassagnes, A. Ravel, J. P. Boiteux, L. Guy and L. Boyer
- "Treatment of High Flow Priapism with Embolization using Gelfoam in 5 patients." soumis  
R. Bellini, **P. Chabrot**, L. Guy, L. Cassagnes, S. Nasser, A. Diop, G. Favrolt, E. Dumousset, A. Ravel, L. Boyer

- Embolisation en pathologies hépatiques

- "Immediate toxicity and procedure related mortality rate of transarterial chemoembolisation (TACE) with anthracyclin in 126 patients." CardioVascular and Interventional Radiology, Lisboa 2009 => refusé à JVIR, en cours de révision pour CVIR  
A. Joubert, **P. Chabrot**, L. Cassagnes, P. Guibert, E. Buc, P. Perreault, A. Abergel, L. Boyer
- "Embolisation porte pré-opératoire par Amplatzer vascular plugs: 17 patients." Journal de Radiologie 2011, in press  
A-C. Kalenderian, **P. Chabrot**, E. Buc, L. Cassagnes, A.T. Alfidja, C. Gageanu, A. Ravel, L. Boyer

- Embolisation en pathologies spléniques

- "Embolisation spléniques des hypersplénismes sur hypertension portale." Journal de Radiologie 2011, *in press* (présenté au CIRSE 2010)  
A. Petermann, **P. Chabrot**, L. Cassagnes, A.T. Alfidja, M.-A. Touret, C. Gageanu, A. Abergel, L. Boyer
- "Arterial embolization for the treatment of traumatic splenic injuries", soumis à CVIR  
M-A Touret, **P. Chabrot**, I. Dahou, E. Buc, L. Cassagnes, E. Dumousset, P. Perreault, L. Boyer

- Synthèse

- "Embolisation" Springer Ed, *in press*  
**P. Chabrot**, L. Boyer