



THÈSE DE DOCTORAT DE L'ÉTABLISSEMENT UNIVERSITÉ BOURGOGNE FRANCHE-COMTÉ
PRÉPARÉE À L'UFR SCIENCES MÉDICALES ET PHARMACEUTIQUES

École doctorale n°554
Environnements-Santé

Doctorat de Biochimie et biologie moléculaire

Par

Alice BARAQUIN

**Échinococcose alvéolaire : viabilité parasitaire
et évaluation de nouveaux biomarqueurs pour le diagnostic
et le suivi des patients**

Thèse présentée et soutenue à Besançon le 27 Février 2019

Composition du jury :

Pr. Carine TRUYENS

Dr. Jean-Mathieu BART

Pr. Martine WALLON

Pr. Renaud PIARROUX

Pr. Frédéric GRENOUILLET

Rapporteur

Rapporteur

Examinatrice

Examinateur

Directeur de Thèse

Financement

Cette thèse, inscrite à l'École Doctorale Environnements-Santé n°554, a été financée par une bourse du Conseil Régional de Franche-Comté ainsi que par le Centre National de Référence des Échinococcoses (janvier 2016 – décembre 2018). Elle a été réalisée au sein de l'Unité Mixte de Recherche UBFC/CNRS Chrono-Environnement (UMR 6249).



Le programme Hospitalier de Recherche Clinique EchinoVista (Échinococcose alvéolaire : viabilité parasitaire et suivi du traitement par albendazole), ainsi que la plateforme EPIGENExp (EPIgenetics and GENe EXPression) ont permis la réalisation des analyses décrites dans ce manuscrit.



Remerciements

Un jour, quelqu'un m'a dit que chaque thèse est différente. Après trois ans (et quelques mois) en doctorat, je ne peux qu'acquiescer. Cependant, quelques points communs peuvent être relevés : la thèse est une aventure personnelle, qui conduit à un certain dépassement de soi, mais qui est en même temps impossible à faire seul(e). Je voudrais donc remercier toutes les personnes, sans qui cette thèse ne serait pas ce qu'elle est aujourd'hui, et d'avance mille excuses à tous ceux que j'ai oubliés au moment de rédiger cette page, mais qui n'en sont pas moins importants.

Tout d'abord, je tiens à adresser mes sincères remerciements à l'ensemble des membres du jury de m'avoir fait l'honneur d'accepter de juger mes travaux de recherche, et tout particulièrement le Professeur Carine Truyens et le Docteur Jean-Mathieu Bart, d'avoir acceptés d'être rapporteurs. Je vous remercie d'accorder votre attention et votre expertise à ce travail. Je tiens également à remercier vivement le Professeur Renaud Piarroux et le Professeur Martine Wallon d'avoir accepté de faire partie du jury.

Je voudrais remercier le Professeur Frédéric Grenouillet, qui m'a proposé de faire cette thèse en 2015. Je me souviens encore du jour où je suis allée accepter, pensant que c'était la chance de ma vie. En trois ans, j'ai plusieurs fois infiniment regretté et béni ce jour... Arrivant à la fin, je ne regrette pas de l'avoir fait, donc merci beaucoup pour cette opportunité, même si cela n'a pas été facile tous les jours.

J'adresse mes sincères remerciements aux Professeurs Renaud Piarroux, Pierre Flori, et Jean-Luc Prétet, ainsi qu'au Docteur Francis Raoul, membres de mon comité suivi de thèse. C'est un moment tellement utile, qui oblige à analyser le travail réalisé, et à le soumettre au point de vue de chercheurs extérieurs. Merci pour ces échanges riches qui m'ont permis de progresser.

Je remercie aussi l'équipe du CNR Échinococcoses, et son responsable le Professeur Laurence Millon, pour leur accueil au sein de cette structure et le financement de la de la thèse, conjointement avec la Région Franche-Comté. Que les élus de la Région soient ici remerciés de leur soutien à la Recherche institutionnelle.

Je suis reconnaissante à l'équipe de Direction et à l'ensemble des membres de l'UMR 6249 Chrono-Environnement pour leur accueil et la mise à disposition du matériel informatique pendant la thèse. Merci notamment pour la sauvegarde automatique sur serveur du travail, vraiment appréciable.

Merci également aux membres de l'École Doctorale Environnements-Santé. J'ai eu la chance de faire partie des doctorants élus au Conseil : cette expérience a été très enrichissante, j'ai pu faire partie du jury du concours, discuter et voter le règlement,... Merci aux Directeurs de cette École, à l'écoute de nos propositions pour essayer d'améliorer les choses, et aussi aux secrétaires, Martine Gautheron, Corinne Aquilina et Josette Théry, pour leur efficacité, leur rapidité à répondre aux questions, leur aide quand on "ne rentre pas dans les cases" prévues par ADUM. Merci à tous les doctorants rencontrés au cours des réunions ou des événements de l'ED.

Cette thèse n'aurait pas démarré sans le Professeur Christiane Mougin, qui m'a encouragée à reprendre mes études, et m'a permis de suivre les cours de M1 de Biologie Moléculaire de la Cellule. Merci pour cette opportunité, vos encouragements, et votre aide pour démarrer les cours. Les choses sont allées ensuite un peu plus loin que ce que j'avais prévu à l'époque...

Je remercie l'équipe de Biochimie de la Bouloie, particulièrement les Docteurs Eric Hervouet et Paul Peixoto, pour leur accueil dans leur laboratoire et la collaboration qui a permis un travail sur l'ADN libre circulant avec les techniques les plus récentes. Merci pour vos précieuses réflexions, depuis la mise au point jusqu'à l'écriture de l'article.

L'échange d'idées et la réflexion commune sont précieux en recherche. Je remercie les Docteurs Gérald Umhang et Franck Boué du LNR *Echinococcus* spp., ainsi que le Professeur Solange Bresson-Hadni et le Docteur Carine Richou qui suivent les patients, pour les échantillons indispensables et les réunions scientifiques que nous avons eues.

La formation est également très importante en recherche. Merci au Professeur Bruno Gottstein, et à toute son équipe (dont les Docteurs Britta Lundström-Stadelmann et Gahlia Boubacker), pour leur accueil parfait durant 10 jours. C'était très intéressant.

Je tiens à remercier le service d'Anatomie et Cytologie Pathologiques, plus particulièrement la Tumorothèque avec Franck, Marthe, Lucie, Stéphane, Prudence... pour les échantillons nécessaires aux validations des techniques. C'est toujours très agréable de passer vous voir.

Je voudrais remercier tous les membres de la Plateforme de Génétique Moléculaire des Cancers : Les Professeurs Christiane Mougin et Jean-Luc Prétet, les Docteurs Sandrine Magnin et David Guénat, mais aussi Mesdames Evelyne Chézy, Laurence Madoz, Lise Rognon, Pascale Viala et Sandra Breuillot. J'ai commencé à développer mes compétences en biologie moléculaire avec vous, et si vous avez le courage de lire toutes les pages qui suivent : vous verrez que vous retrouvez beaucoup de référence à la cancérologie ! Merci pour les discussions scientifiques et le soutien amical.

Je remercie le Docteur Carmela Chateau, pour sa grande rigueur dans les corrections d'articles, mais aussi sa gentillesse et sa disponibilité de tous les jours... de la semaine et du week-end ! J'ai hâte de vous voir "en vrai" pour vous remercier.

Je remercie les différentes personnes rencontrées à la fac, je ne peux pas tout écrire, mais je n'oublie pas : Benoît (grâce notamment à qui j'ai écrit ma thèse en \LaTeX), Steffi (tu es large, ça va le faire !), Clothilde, Adeline (merci beaucoup pour tous tes conseils), Coralie, Audrey (merci de m'avoir sauvé avec mes gammes ARN), Sandra, Loïs, Arnaud, Hélène, Catherine, Vahideh, Anne, Julie... Merci pour les conseils, les discussions, pour tout ce que j'ai appris sur des sujets scientifiques... ou pas ! Je retiendrai particulièrement la découverte des calculs de distance, où il ne faut pas se limiter aux distances euclidiennes, et encore moins aux espaces à 2 dimensions. Merci aussi pour la bonne humeur quotidienne, et le soutien dans les moments difficile. Je n'oublie pas ceux qui ont quitté le laboratoire avant moi : Mallory, Paolo, Marie, Thérèse, Bénédicte..., et bonne chance aux petits nouveaux pour la suite : Charlotte, Alexandre, Malik...

Je voudrais également remercier les techniciens du CHU, des différents services (Sérologies infectieuses, Parasitologie-Mycologie, Biologie Cellulaire et Moléculaire, Plateforme de Génétique Moléculaire des Cancers), pour leur soutien, leurs coups de pouce pour les mises au point de techniques, leurs conseils. Florence, Lise, Evelyne, Audrey, Karine, Sylvie, Cédric et tous mes collègues : je ne vous oublie pas, et je suis très contente de vous retrouver bientôt. Je me suis définie pendant toutes mes formations doctorales, par "en vrai, je suis technicienne de laboratoire, mais je fais une thèse en ce moment" !

Plus personnellement, je tiens à remercier mes amis : je vais enfin avoir du temps ; ma famille, pour le soutien pendant cette thèse mais aussi tout le reste de mon parcours scolaire. Merci à Jean-François pour le soutien psychologique (ainsi que pour les lessives, les courses, les repas, le baby-sitting...). Merci à Mathilde qui a une place particulière, qui a tellement grandi durant ces trois années, et qui m'a permis de ne pas être "que" en thèse durant trois ans.

Sommaire

Financement	iii
Remerciements	v
Sommaire	ix
Liste des figures	xii
Liste des tableaux	xiv
1 Introduction générale	1
1.1 Contexte	1
1.2 Présentation du parasite et de la pathologie	3
1.2.1 Historique	3
1.2.2 Description du parasite	4
1.2.2.1 Systématique	4
1.2.2.2 Morphologie	6
1.2.2.3 Cycle parasitaire	10
1.2.2.4 Caractéristiques génétiques	12
1.2.3 L'échinococcose alvéolaire, une des échinococcoses	13
1.2.3.1 Les différentes formes humaines	13
1.2.3.2 Prévalence / incidence	15
1.2.3.3 Ressemblances et différences entre EA et EK	18
1.2.4 Diagnostic de l'EA	18
1.2.4.1 Point de départ du diagnostic	19
1.2.4.2 Examen clinique	20
1.2.4.3 Imagerie	21
1.2.4.4 Sérologie	23
1.2.4.5 Biopsie	27
1.2.5 Traitement et suivi de l'EA	28

1.3	Objectifs	31
2	Travaux personnels	33
2.1	ADN libre circulant	33
2.1.1	Synthèse bibliographique	33
2.1.1.1	Présentation	33
2.1.1.2	Utilisation de l'ADN circulant en clinique	35
2.1.2	Matériels et méthodes	36
2.1.2.1	Cohorte EchinoVista	36
2.1.2.2	Les techniques	37
2.1.2.3	Démarche expérimentale	39
2.1.3	Résultats	39
2.1.3.1	Mise au point de l'extraction de l'ADN circulant	39
2.1.3.2	Choix des cibles	42
2.1.3.3	Article "ADN libre circulant chez les patients atteints d'EA"	43
2.1.3.4	Conclusion et perspectives	51
2.2	ARN de viabilité	54
2.2.1	Synthèse bibliographique	54
2.2.1.1	Les paramètres de viabilité actuellement disponibles	54
2.2.1.2	Étude directe, par analyse des ARN, de la viabilité parasitaire	55
2.2.1.3	Les protéines 14-3-3	57
2.2.1.4	L'hétérogénéité lésionnelle	59
2.2.2	Matériels et méthodes	60
2.2.2.1	Démarche expérimentale	60
2.2.2.2	Échantillons	61
2.2.2.3	Extraction ADN-ARN	62
2.2.2.4	Design des amorces	62
2.2.2.5	RT et qPCR	64
2.2.3	Résultats	65
2.2.3.1	Validation <i>in vitro</i> des amorces	65
2.2.3.2	Vérification des performances des qPCR p53	66
2.2.3.3	Estimation de la proportion de cellules parasitaires	66
2.2.3.4	Étude des transcrits	68
2.2.4	Discussion	69
3	Valorisation de travaux sur l'échinococcose	75

3.1	Evaluation d'un test sérologique de l'échinococcose kystique	75
3.1.1	Introduction	75
3.1.2	Contexte et données disponibles	77
3.1.3	Objectifs	77
3.1.4	Méthodologie	78
3.1.5	Article « Evaluation à grande échelle d'un test de diagnostic rapide pour l'échinococcose kystique humaine »	78
3.1.6	Principaux résultats	85
4	Discussion et conclusion générales	87
4.1	Sérologie	88
4.2	ADN libre circulant	90
4.3	ARN de viabilité	92
A	Protocole EchinoVista pour les patients "non opérés"	95
B	Protocole EchinoVista pour les patients "opérés"	99
C	Alignement des protéines 14-3-3	103
	Bibliographie	105

Liste des figures

1.1	Classification des taxons d' <i>Echinococcus</i> spp.	5
1.2	Schéma du ver adulte d' <i>Echinococcus</i> spp.	6
1.3	Schéma comparatif de la morphologie générale de différentes espèces d' <i>Echinococcus</i> spp. au stade adulte (THOMPSON et al., 2001).	8
1.4	Schéma du métacestode d' <i>E. multilocularis</i> représentant les multiples vésicules infiltrant le tissu de l'hôte intermédiaire (THOMPSON, 2017).	9
1.5	Photographie en microscopie électronique d'une section de vésicule de métacestode (VUITTON et al., 2010b).	9
1.6	Cycle parasitaire classique d' <i>E. multilocularis</i> (DAVIDSON et al., 2012).	11
1.7	Distribution mondiale de l'EA (TORGERSON et al., 2010).	16
1.8	Situation actuelle de l'EA dans les pays européens.	17
1.9	Aspect échographique d'une lésion d'EA (BRESSON-HADNI et al., 2009).	21
1.10	Tomodensitométrie couplée à la tomographie par émission de positons d'une EA (BRESSON-HADNI et al., 2014b).	22
1.11	Aspect de l'imagerie par résonance magnétique de l'EA (BRESSON-HADNI et al., 2009)	23
1.12	Schéma des principales techniques de sérologie utilisées pour le diagnostic de l'EA.	25
1.13	Observation microscopique d'une lésion d'EA (BRESSON-HADNI et al., 2009).	28
2.1	Schéma de la technique de PCR digitale en émulsion.	38
2.2	Schéma synoptique de la recherche d'ADN libre circulant chez les patients atteints d'EA.	40
2.3	Comparaison des quantifications en ddPCR de chacune des cibles obtenues avec deux trousse d'extraction différentes.	41
2.4	Schéma synoptique de l'étude de la viabilité parasitaire.	60
2.5	Modélisation de l'écart de Cq en fonction de la proportion d'ADN parasite dans l'échantillon murin.	67

2.6	Modélisation de l'écart de Cq en fonction de la proportion d'ADN parasitaire dans l'échantillon humain.	67
2.7	Résultats des qPCR pour les souris.	69
2.8	Résultats des qPCR pour les lésions humaines.	70
C.1	Représentation graphique de l'alignement multiple des différentes séquences des protéines 14-3-3 d' <i>E. multilocularis</i>	103
C.2	Alignement de la protéine 14-3-3 β/α et de deux protéines homologues déposées.	104

Liste des tableaux

1.1	Espèces du genre <i>Echinococcus</i> , hôtes principaux et infections humaines (à partir de LYMBERY (2017) et THOMPSON (2017)	7
1.2	Points communs et différences entre EA et EK	19
2.1	Résultats obtenus en qPCR avec 0,3 ng de différents ADN de parasite.	42
2.2	Aperçu de méthodes publiées pour la détection d'ADNlc parasitaire dans les cas de schistosomiasés.	52
2.3	Les protéines 14-3-3 chez <i>E. multilocularis</i>	57
2.4	Séquences des amorces	64
2.5	Performances des PCR p53 Souris-Parasite	66
2.6	Performances des PCR p53 Homme-Parasite	66
2.7	Pourcentage de cellules parasitaires dans les différents échantillons murins et humains	68
2.8	Performances des qPCR pour l'étude de la viabilité	68
A.1	Protocole de prélèvements et d'imageries prévu pour les patients non opérés inclus dans le PHRC EchinoVista.	95
B.1	Protocole de prélèvements et d'imageries prévu pour les patients opérés inclus dans le PHRC EchinoVista.	99

Chapitre 1

Introduction générale

1.1 Contexte

Echinococcus multilocularis est un parasite appartenant aux Plathelminthes, l'embranchement des vers plats. Il est l'agent étiologique de l'échinococcose alvéolaire (EA), maladie touchant principalement le foie des patients infectés. Malgré sa cause parasitaire, l'EA est souvent comparée à une tumeur maligne, du fait de ses caractéristiques et de la formation possible de nouvelles lésions, appelées métastases, sur des organes distants de la lésion primaire (BRESSON-HADNI et al., 2014a). L'EA a une faible incidence mais il s'agit d'une pathologie grave, entraînant annuellement la perte d'environ 666.000 années de vie corrigées de l'incapacité (DALY)¹ (TORGERSON et al., 2010). *Echinococcus granulosus*, très proche d'*E. multilocularis*, est quant à lui responsable de l'échinococcose kystique (EK). La maladie est comparable à une tumeur bénigne, dont les organes touchés sont généralement le foie et/ou le poumon. Des lésions multiples et des métastases sont régulièrement observées dans cette pathologie. Malgré une incidence de l'EK beaucoup plus élevée, la charge mondiale de morbidité est évaluée à 184.000 DALY (TORGERSON et al., 2015), le taux de mortalité de cette pathologie étant plus faible que celui de l'EA.

Globalement, *E. granulosus* est présent sur tous les continents, tandis qu'*E. multilocularis* est restreint à l'hémisphère nord, avec une répartition inégale selon les régions (DEPLAZES et al., 2017). En France, la plupart des cas sont diagnostiqués en Franche-Comté, ce qui explique l'investissement des médecins et chercheurs de la région dans la prise en charge de cette affection rare mais très sévère. Depuis 1995, un consortium de services du CHRU de Be-

1. DALY : somme des années de vie potentielle perdues en raison d'une mortalité prématurée et des années de vie productives perdues en raison d'incapacités.

sançon et d'unités de recherche de l'Université de Bourgogne Franche-Comté est mandaté par l'OMS comme « Centre collaborateur pour la prévention et le traitement des échinococcoses humaines » ; ce centre est aujourd'hui dirigé par le Professeur Laurence Millon. Plus récemment, en 2012, l'unité de Parasitologie du CHRU a été désignée comme Centre National de Référence de l'Échinococcose alvéolaire (CNR-EA) après appel d'offre de l'Institut national de Veille Sanitaire (InVS), devenu aujourd'hui Santé Publique France. Suite au dernier appel à candidatures, de septembre 2016, le domaine de compétences du CNR-EA s'est élargi, il est ainsi devenu le CNR pour les Échinococcoses, également sous la responsabilité du Professeur Millon. En tant que CNR, il doit répondre à 4 missions fixées par Santé Publique France :

- l'expertise concernant la biologie et la pathologie de l'agent infectieux, ainsi que le développement, l'optimisation, la validation et la diffusion d'examens de biologie médicale ;
- le conseil scientifique ou technique auprès des organismes d'état et des professionnels de santé ;
- la contribution à la surveillance épidémiologique, notamment en tenant le registre national recensant les patients diagnostiqués ;
- l'alerte en cas de risque ou de menace pour la population.

C'est dans ce contexte d'expertise de la maladie, puis de développement et de diffusion d'examens de biologie médicale, que s'inscrit le travail présenté dans cette thèse. En effet, l'EA, comme l'EK, est caractérisée par une longue période d'incubation asymptomatique entre l'infection d'un patient par les œufs du parasite et les premiers symptômes cliniques. Concernant le diagnostic des échinococcoses, la stratégie mise en place pour l'EA nécessite la combinaison des résultats de l'imagerie, de l'examen clinique et de la sérologie pour obtenir une sensibilité diagnostique satisfaisante. Malgré une combinaison similaire, le diagnostic de l'EK présente une sensibilité moindre, notamment pour les formes extra-hépatiques.

Lors du diagnostic de l'EA, le traitement de première intention est la chirurgie si la lésion est résécable complètement. Dans le cas contraire, un traitement médicamenteux par albendazole est débuté. Cette molécule, considérée comme un parasitostatique¹, a de nombreux effets secondaires, notamment hépatiques et hématologiques. Du fait du caractère uniquement parasitostatique de l'albendazole, le traitement est prescrit au long cours, potentiellement « à vie ». Pourtant, chez certains patients, la viabilité du parasite régresserait suffisamment pour envisager un arrêt de ce traitement. La durée nécessaire de traitement des patients atteints d'échinococcose alvéolaire est évaluée aujourd'hui par des marqueurs indirects. Il serait donc souhaitable de développer de nouveaux marqueurs d'évolution (ou de régression de la mala-

1. Parasitostatique : qui entraîne l'arrêt de la progression de la parasitose, plutôt que la mort du parasite.

die) évaluant directement la viabilité parasitaire, afin de valider les critères de jugement (imagerie, biomarqueurs) utilisés aujourd'hui, ou éventuellement de mettre en place de nouveaux critères pour préciser la décision d'arrêt de traitement par albendazole.

Après un état des lieux sur les connaissances actuelles concernant différents aspects de l'échinococcose alvéolaire, les deux axes étudiés durant cette thèse sont développés. Le premier est un travail sur l'ADN libre circulant, tandis que le second porte sur l'étude de certains ARN de pièces opératoires de patients. La partie suivante comprend un travail complémentaire effectué, permettant la diffusion de l'évaluation d'un test de diagnostic rapide de l'EK. Il s'agit d'une valorisation de résultats obtenus antérieurement par l'équipe, et pouvant notamment avoir un impact sur le diagnostic différentiel en laboratoire entre l'EA et l'EK. Enfin, les différents résultats sont synthétisés dans la dernière partie afin d'étudier les perspectives possibles.

1.2 Présentation du parasite et de la pathologie

1.2.1 Historique

Une revue récente très complète rappelle toutes les étapes de la compréhension des différentes formes d'échinococcose (ECKERT et al., 2017). L'échinococcose kystique était connue depuis l'Antiquité et appelée « hydatidose » du fait des vésicules remplies de liquide clair observées chez les animaux atteints. La littérature scientifique rapporte ensuite les mêmes observations chez des patients, notamment aux XVI^{ème} et XVII^{ème} siècles. C'est à la fin du XVII^{ème} siècle que les observations montrèrent des « créatures » vivantes dans les vésicules et en 1801, Carl Asmund Rudolphi créa le terme « *Echinococcus* » en zoologie.

L'échinococcose alvéolaire a, quant à elle, été décrite initialement comme un cancer colloïde du foie en 1852, par le pathologiste allemand Ludwig Bühl ; les lésions d'EA ont ensuite été étudiées par Rudolph Ludwig Virchow. Dès 1855, il publia un rapport détaillé de ses observations et preuves de plusieurs cas de lésions multiloculaires, dont la nature fut identifiée comme une lésion aberrante due à *Echinococcus* sp., l'agent responsable de l'hydatidose (TAPPE et al., 2007).

Deux formes de l'échinococcose furent ainsi reconnues au milieu du XIX^{ème} siècle : l'EK, causée par le parasite *E. granulosus*, et l'EA causée par la parasite appelé aujourd'hui *E. multilocularis*. Le nombre d'espèces différentes causant ces deux formes de pathologie fit

débat pendant de nombreuses années (ECKERT et al., 2017). En 1928, Adolf Posselt publia ses résultats d'expériences (nourrissage de chiens avec des lésions humaines de foie) du début du XX^{ème} siècle, montrant que le parasite causant l'EA était une espèce distincte de celle de l'EK, du fait des caractéristiques morphologiques différentes des vers adultes, mais aussi de l'histologie différente des formes larvaires et de signes cliniques différents.

La compréhension du cycle parasitaire d'*E. granulosus* se fit en plusieurs étapes, durant la deuxième moitié du XIX^{ème} siècle. En 1851, Gottlob Friedrich Heinrich Küchenmeister découvrit que l'ingestion de métacestodes par des renards permettait le passage du stade larvaire au stade adulte d'un *Taenia* sp.. L'année suivante, le Professeur von Siebold infecta des porcelets avec des œufs de « *Taenia echinococcus* » obtenus à partir d'un chien. Il détecta des vésicules dans le foie de ces porcelets. Ensuite, le cycle d'*E. multilocularis* fut complètement élucidé avec des études en Alaska sur l'EA des Inuits (RAUSCH et al., 1951). Il fut ensuite démontré, par Johannes Vogel, que ce parasite était bien le même que celui étudié en Allemagne un siècle plus tôt (ECKERT et al., 2017).

De nos jours, l'échinococcose, regroupant les différentes formes de la maladie, est un problème de santé publique, affectant plus d'un million de personnes (WORLD HEALTH ORGANIZATION et al., 2011) à travers le monde (DEPLAZES et al., 2017)

1.2.2 Description du parasite

1.2.2.1 Systématique

Les *Echinococcus* spp. sont des parasites appartenant à l'embranchement des Plathelminthes, c'est-à-dire des vers plats (Figure 1.1), (BEAUMONT et al., 2004 ; THOMPSON, 2017).

La classe des Cestodes comprend des parasites du tube digestif des vertébrés, dont le plus connu est *Taenia saginata*, ou Ténia du Bœuf, dont la forme à l'état adulte vit dans l'intestin de l'Homme et peut atteindre plusieurs mètres de long. Comme tous les Eucestodes, le ver adulte des *Echinococcus* spp. comprend 3 régions distinctes : le scolex qui est l'organe de fixation, le cou et enfin le strobile qui est formé par un nombre plus ou moins important de segments ou proglottis (Figure 1.2). Le cycle de vie parasitaire des Cestodes implique le passage par 2 ou 3 hôtes. Ces parasites sont adaptés à leurs hôtes et présentent donc un degré assez élevé de spécificité parasitaire afin de mener le cycle complet.

Les Cestodes sont répartis en 9 ordres, dont les Cyclophyllidiens. La classification des Cestodes tient compte de la forme et de la structure du scolex, du nombre de proglottis dans le

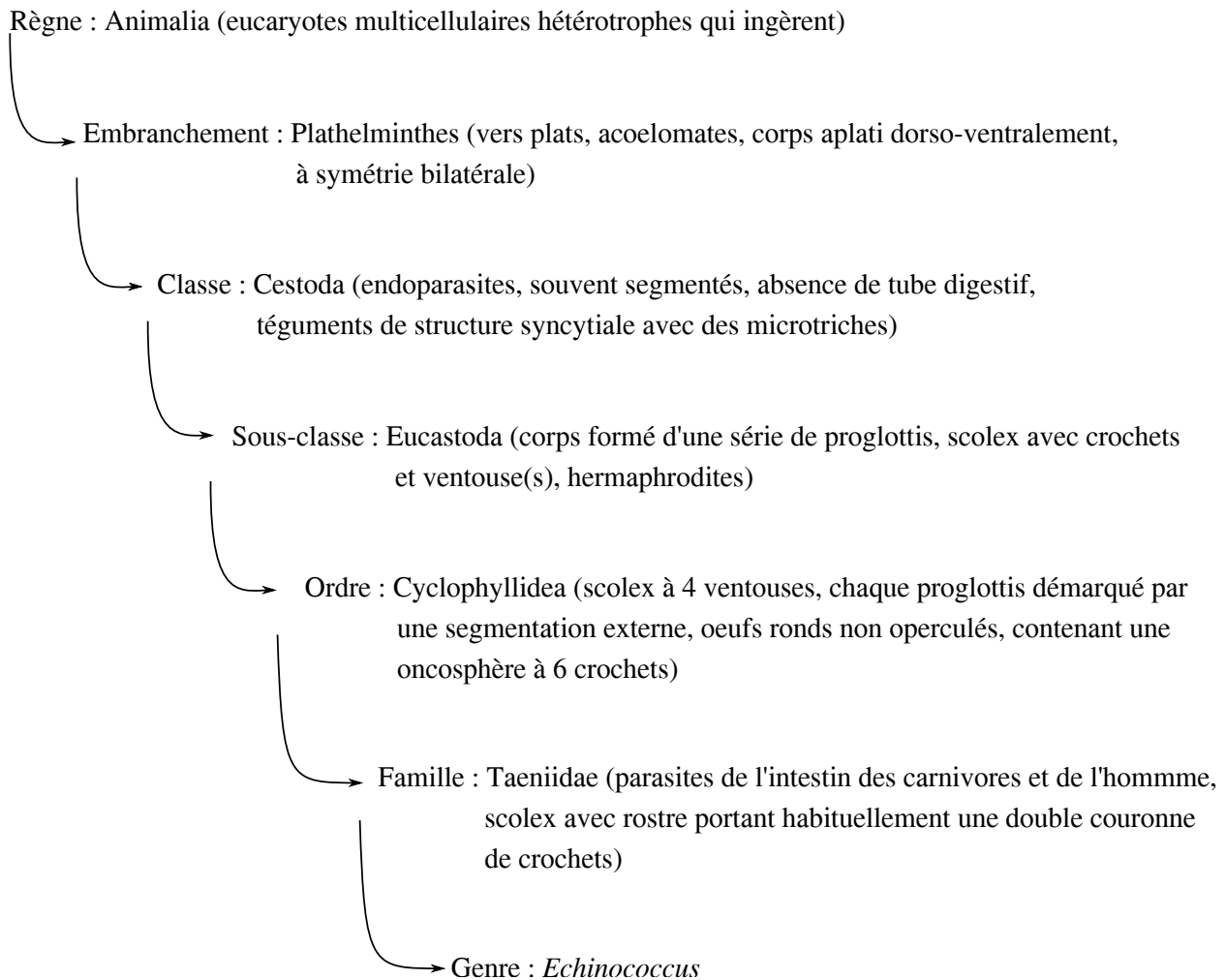


FIGURE 1.1 – Classification des taxons d'*Echinococcus* spp.

strobile, de l'organisation de l'appareil reproducteur et des caractéristiques des cycles parasitaires. Les Cyclophyllidiens ou Tétracestodes possèdent 4 ventouses sur le scolex, qui peuvent être pourvues ou non de crochets. Le rostre, partie antérieure du scolex, peut porter lui aussi une couronne de crochets.

Dans la famille des Taeniides, l'hôte intermédiaire est un vertébré et le rostre porte habituellement une double couronne de crochets.

Le genre *Echinococcus* présente une multiplication asexuée à l'état larvaire, ce qui compense la production réduite de cucurbitains (proglottis mûrs, remplis d'œufs) par les adultes.

Le genre *Echinococcus* a regroupé pendant un temps plus d'une dizaine d'espèces, comptant pour certaines des sous-espèces. Le nombre d'espèces distinctes reconnues a ensuite for-

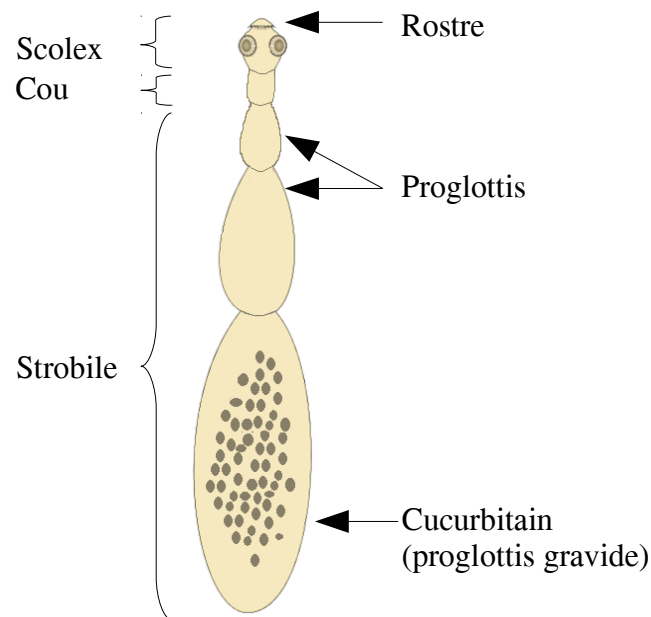


FIGURE 1.2 – Schéma du ver adulte d'*Echinococcus* spp.

tement diminué. Après de nombreuses discussions et révisions, encore débattues (LYMBERG et al., 2015a; LYMBERG et al., 2015b; NAKAO et al., 2015; ROMIG et al., 2015), actuellement, 9 (LYMBERG, 2017; NAKAO et al., 2013), ou 10 espèces (THOMPSON, 2017) sont différenciées. Le cas d'*E. granulosus sensu lato* est par exemple encore sujet à controverse : ce parasite, responsable de l'EK, s'est révélé être un complexe d'espèces. Mais selon les auteurs, 4 ou 5 espèces sont identifiées. Quelques caractéristiques pour chacune d'elles sont regroupées dans le tableau 1.1.

Les deux espèces les plus connues, car les plus rencontrées en pathologie (DEPLAZES et al., 2017), sont *E. granulosus* (Batsch, 1786) et *E. multilocularis* (Leuckart, 1863). *Echinococcus ortleppi*, *E. canadensis*, *E. vogeli*, et *E. oligarthra* sont aussi impliqués dans des cas humains. *Echinococcus canadensis* regroupe différents génotypes historiques, que certains auteurs recommandent de séparer en deux espèces distinctes : *E. canadensis* et *E. intermedius*. Enfin, il semblerait que les humains ne soient pas susceptibles d'être infectés par *E. equinus*, *E. felidis*, et *E. shiquicus* (DEPLAZES et al., 2017).

1.2.2.2 Morphologie

Les vers adultes d'*Echinococcus* spp. sont de petite taille (quelques millimètres seulement, Figure 1.3) par rapport aux autres vers des Taeniides (THOMPSON et al., 2001). Le scolex est

TABLE 1.1 – Espèces du genre *Echinococcus*, hôtes principaux et infections humaines (à partir de LYMBERY (2017) et THOMPSON (2017)). HI = Hôtes intermédiaires ; HD = Hôtes définitifs.

	Ancienne appellation	HI principaux	HD principaux	Maladie humaine
<i>E. multilocularis</i>		Rongeur	Renard, chien	EA
<i>E. granulosus</i> (<i>sensu stricto</i>)	<i>E. granulosus sensu lato</i> génotypes G1-G3	Mouton, bovin	Chien	EK
<i>E. canadensis</i> *	<i>E. granulosus sensu lato</i> génotypes G6-G10	Cochon, chameau, cervidé	Chien, loup	EK
<i>E. ortleppi</i>	<i>E. granulosus sensu lato</i> génotype G5	Bovin	Chien	EK
<i>E. vogeli</i>		Paca	Chien de brousse	Échinococcose polykystique
<i>E. oligarthra</i>		Agouti	Félin sauvage	Échinococcose polykystique
<i>E. equinus</i>	<i>E. granulosus sensu lato</i> génotype G4	Cheval, équidé	Chien	?
<i>E. felidis</i>	Souche du lion	Phacochère	Lion	?
<i>E. shiquicus</i>		Pika	Renard tibétain	?

*La subdivision d'*E. canadensis* en deux espèces - *E. intermedius* pour les génotypes G6, G7 et *E. canadensis* pour les génotypes G8, G10 - est contestée par certains auteurs.

l'organe de fixation du ver dans l'intestin de l'hôte définitif, et ce, grâce à quatre ventouses et deux couronnes de crochets. Le strobile, c'est-à-dire le corps des vers, est composé de plusieurs segments, les proglottis, dont le dernier est responsable de la libération des œufs.

Les œufs mesurent entre 30 et 50 µm. Ils renferment l'embryon hexacanthé (possédant 3 paires de crochets), appelé oncosphère, qui est entouré de plusieurs enveloppes, plus ou moins épaisses (ŚWIDERSKI et al., 2017). L'embryophore est l'enveloppe qui assure majoritairement

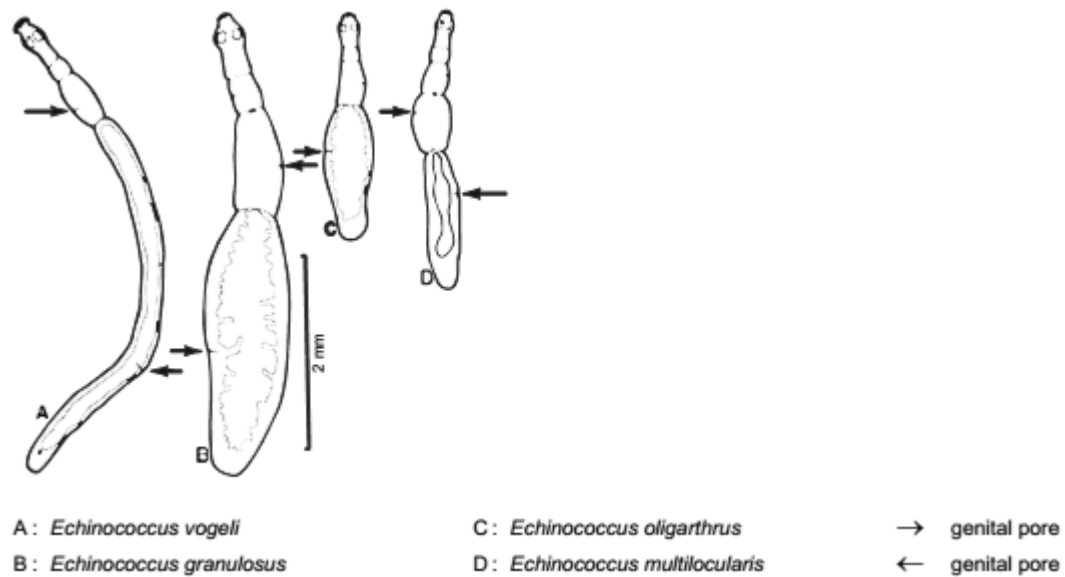


FIGURE 1.3 – Schéma comparatif de la morphologie générale de différentes espèces d'*Echinococcus* spp. au stade adulte (THOMPSON et al., 2001).

le rôle de barrière physique, protégeant l'oncosphère. Ces multiples enveloppes confèrent un caractère résistant aux œufs (FEDERER et al., 2015). Ils peuvent ainsi persister totalement viables dans l'environnement pendant plusieurs semaines, voire plusieurs mois (VEIT et al., 1995). Ils sont donc contaminants pendant toute cette durée.

Le stade suivant l'oncosphère est le métacestode, le stade larvaire du parasite (Figure 1.4). Ce stade de développement du parasite est la forme présente chez l'humain atteint d'échinococcose.

Le métacestode prolifère par bourgeonnement, puis se vésiculise, ce qui engendre une structure infiltrante, pseudo-tumorale, composée de multiples cavités dans le tissu de l'hôte intermédiaire (THOMPSON, 2017). C'est à l'intérieur de ces vésicules que le protoscolex, forme infectante du parasite, est retrouvé.

La vésicule de métacestode comprend deux membranes : la membrane germinative, qui est un syncytium, entourée d'une cuticule acellulaire, également appelée membrane anhiste (Figure 1.5). Les protoscolex sont les formes fertiles de la larve : ils sont formés par bourgeonnement de la membrane germinative, à l'intérieur des vésicules. Chacune des membranes a une fonction et une composition qui lui sont propres. La membrane germinative interne comprend des cellules souches, permettant notamment la génération complète de nouvelles vésicules (SPILOTIS et al., 2008). Cette couche est responsable de la croissance des vésicules, mais aussi de la synthèse de la couche externe acellulaire. Cette dernière couche est

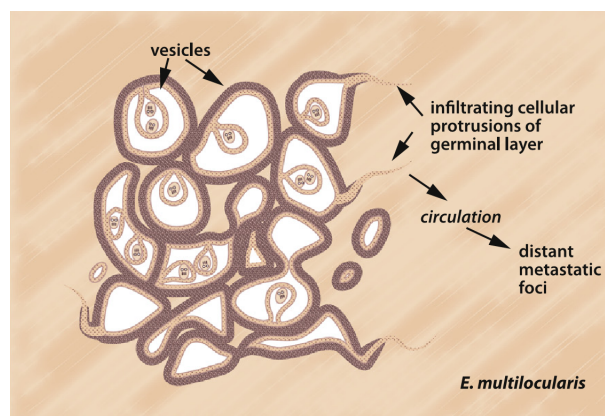


FIGURE 1.4 – Schéma du métacestode d’*E. multilocularis* représentant les multiples vésicules infiltrant le tissu de l’hôte intermédiaire (THOMPSON, 2017).

caractéristique du genre *Echinococcus*, composée de mucines¹ fortement glycosylées (DÍAZ et al., 2011). Au contact du tissu de l’hôte, elle protège le métacestode des attaques de son système immunitaire (DÍAZ et al., 2015). L’intégrité de la cuticule est nécessaire au caractère infectieux du métacestode (GOTTSTEIN et al., 2002).

Des protubérances de la membrane germinative à travers la cuticule permettent l’infiltration du parasite dans le tissu de l’hôte et la formation de nouvelles vésicules, d’abord au niveau du premier tissu infecté (souvent le tissu hépatique), puis des tissus avoisinants, voire même dans certains cas, au niveau de tissus à distance de la lésion primaire (ECKERT et al., 2004; THOMPSON, 2017).

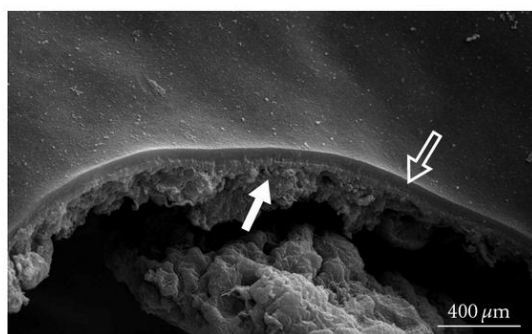


FIGURE 1.5 – Photographie en microscopie électronique d’une section de vésicule de métacestode. La flèche pleine indique la membrane interne germinative et la flèche vide indique la cuticule acellulaire (VUITTON et al., 2010b).

1. Mucines : glycoprotéines, très riches en sucres. Chez l’être humain, ces protéines sont les molécules principales du mucus qui tapisse les voies aériennes et digestives pour protéger l’épithélium.

Ces protubérances de la membrane germinative à travers la cuticule sont spécifiques de la croissance d'*E. multilocularis*, par rapport aux autres espèces du genre. Ainsi, le métacestode d'*E. granulosus* se développe dans la plupart des cas comme une vésicule remplie de liquide, qui grossit de manière concentrique (NUNNARI et al., 2012). Comme pour tous les métacestodes d'*Echinococcus* spp., la membrane germinative et la cuticule sont présentes. En revanche, cette dernière est beaucoup plus épaisse que celle d'*E. multilocularis*, et sa composition, notamment en mucines, est en partie commune (DÍAZ et al., 2011 ; DÍAZ et al., 2015).

1.2.2.3 Cycle parasitaire

Les *Echinococcus* spp. sont des parasites dixènes, c'est-à-dire qu'ils ont besoin de deux hôtes différents pour accomplir leur cycle (Figure 1.6), sur un système proie/prédateur. L'hôte définitif abrite le ver (la forme adulte), tandis que l'hôte intermédiaire abrite le métacestode (ROMIG et al., 2017).

Le cycle parasitaire d'*E. multilocularis* fait intervenir les trois formes parasitaires décrites précédemment (l'œuf, le métacestode et le ver adulte). Le cycle classique est qualifié de sylvestre, car il fait intervenir le renard et un petit rongeur, comme le campagnol. Mais le parasite n'est pas spécifique de ces deux espèces d'hôte, et d'autres espèces sont plus ou moins régulièrement impliquées.

Le ver adulte, via les crochets de son scolex, est fixé dans l'intestin d'un carnivore (renard, mais aussi chien, éventuellement chat (UMHANG et al., 2015), ou d'autres espèces sauvages, comme le chacal doré ou le loup (OKSANEN et al., 2016)). Il relargue des milliers d'œufs, qui sont libérés dans l'environnement en même temps que les fèces. Les œufs sont ingérés par les hôtes intermédiaires, principalement des petits rongeurs comme *Microtus arvalis* (le campagnol des champs) et *Arvicola scherman* (le campagnol fouisseur, anciennement appelé *Arvicola terrestris*) (BEERLI et al., 2017). Lorsque l'œuf atteint l'estomac et l'intestin, l'oncosphère est libérée de l'embryophore par le pH acide et les sels biliaries. L'oncosphère est alors activée. Cette dernière passe la barrière intestinale et se retrouve dans la circulation sanguine ou lymphatique, ce qui permet son transport à travers l'organisme. Lorsque l'oncosphère atteint un site adéquat, la plupart du temps le foie, le parasite passe au stade métacestode. Les protoscolex se développent assez rapidement (deux ou trois mois après l'infection chez les hôtes intermédiaires naturels) dans les vésicules de métacestode (ECKERT et al., 2004). Le développement du métacestode affaiblit progressivement l'hôte qui devient une proie plus facile pour le carnivore. La prédation permet de compléter le cycle : le protoscolex ingéré s'évagine dans le tube digestif de l'hôte définitif, devient un ver adulte et se fixe à la muqueuse

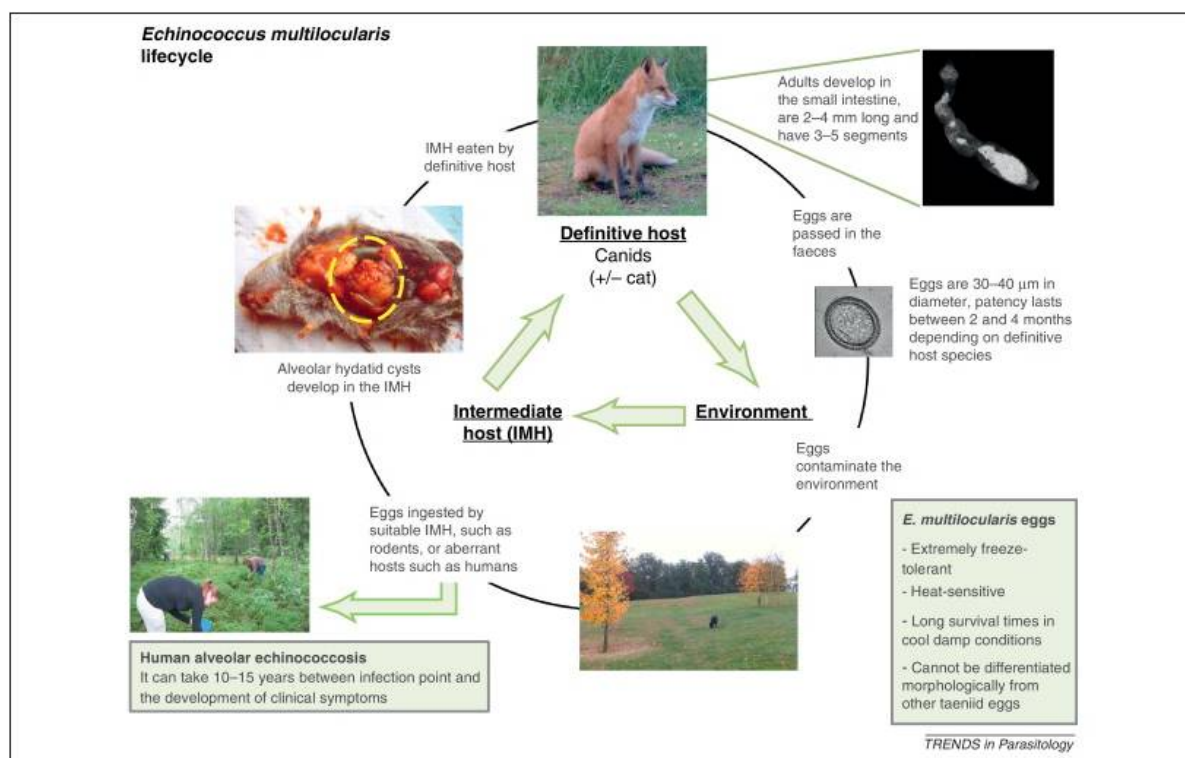


FIGURE 1.6 – Cycle parasitaire classique d'*E. multilocularis* (DAVIDSON et al., 2012).

intestinale.

L'Homme est un hôte intermédiaire accidentel, suite à l'ingestion d'œufs disséminés dans l'environnement : contact avec un animal au pelage souillé, ingestion de végétaux contaminés non cuits (baies, végétaux, ...) (DEPLAZES et al., 2017 ; PIARROUX et al., 2013). C'est un hôte aberrant au sein de ce cycle. Il présente (i) une résistance au développement du parasite grâce à sa réponse immunitaire (GOTTSTEIN et al., 2015) et (ii) très peu de vésicules de métacystode infectantes, c'est-à-dire contenant des protoscolex (RICKEN et al., 2017). Le délai entre l'ingestion d'œufs et les premiers symptômes est de plusieurs années. Des études épidémiologiques à large échelle (BARTHOLOMOT et al., 2002 ; ROMIG et al., 1999), recensées dans la revue de GOTTSTEIN et al. (2015), ont permis d'établir que sur 100 personnes ingérant un œuf d'*E. multilocularis*, une seule développera une EA (forme évolutive). Parmi les 99 personnes restantes, 80 % auront une forme abortive précoce, c'est-à-dire qu'il n'y aura aucune lésion visible sur le foie mais que la sérologie à la recherche d'anticorps spécifiques sera positive, et 20 % présenteront une forme abortive tardive, caractérisée par une lésion calcifiée visible à l'imagerie.

D'autres espèces animales ont déjà été décrites comme hôtes intermédiaires aberrants, tels que le chien (habituellement connu comme hôte définitif), le singe ou le cochon (ECKERT

et al., 2004). Les métacestodes peuvent alors présenter un aspect atypique, ne pas développer de protoscolex, ou encore donner une lésion abortive.

Le cycle d'*E. granulosus* est sur le même schéma (ROMIG et al., 2017). Le ver adulte réside dans l'intestin d'un chien ou d'un autre canidé. Les œufs sont relargués avec les fèces. Ces œufs sont ingérés par l'hôte intermédiaire, habituellement un animal de rente (mouton, chèvre, porc, ou bovin), chez qui le parasite va passer au stade métacestode. Lors du développement de la vésicule de métacestode, la membrane germinative bourgeonne pour former de nouvelles capsules à l'intérieur desquelles se développent des protoscolex. Lorsque les nouvelles capsules se détachent complètement de la membrane germinative, elles sont appelées vésicules filles. Les vésicules filles à l'extérieur du premier métacestode sont à l'origine des kystes multiples. Les organes préférentiels de développement sont le foie, comme pour *E. multilocularis*, mais aussi le poumon. L'ingestion de l'organe contaminé par l'hôte définitif permet de compléter le cycle. Le protoscolex s'évagine, s'attache à la muqueuse intestinale et se développe en ver adulte. Dans ce cycle, comme dans celui d'*E. multilocularis*, l'Homme est un hôte intermédiaire accidentel.

1.2.2.4 Caractéristiques génétiques

L'ADN mitochondrial d'*E. multilocularis* (NC_000928.2) a été séquencé en 2002 (NAKAO et al., 2002). Il comporte 13738 pb, avec 36 gènes codant 12 protéines impliquées dans la phosphorylation oxydative, 2 ARN ribosomiaux et 22 ARN de transfert.

L'étude des ADN mitochondriaux des différentes espèces d'*Echinococcus* spp. a montré que le gène Nad5 (NADH deshydrogénase, sous-unité 5), était le gène le plus polymorphique (NAKAO et al., 2007 ; ROELFSEMA et al., 2016) au sein des espèces de ce genre.

L'ADN nucléaire (de la souche JAVA05/1) n'a été séquencé que plus récemment par l'Institut Wellcome Trust Sanger (TSAI et al., 2013), grâce à une combinaison de différentes technologies de séquençage (capillaire, shotgun, Roche 454 et Illumina). Cette combinaison des différentes technologies et de leurs avantages respectifs a permis d'obtenir un génome de bonne qualité (AURY et al., 2008). Les fragments génomiques sont disponibles sous le numéro d'accèsion CBLO000000000.2. L'assemblage des fragments est au stade « scaffold », et est disponible avec le numéro d'accèsion Genbank GCA_000469725.3. La longueur totale du génome avoisine 115 millions de paires de bases (114 963 228 pb exactement) avec 9 chromosomes et 10345 gènes. La qualité de l'assemblage obtenu peut être appréciée par l'indicateur N50¹, qui est de 13,8 Mb pour l'assemblage d'*E. multilocularis*. De plus, ce projet

1. N50 : mesure de la fragmentation du génome assemblé. Les scaffolds sont triés du plus grand au plus

a permis de confirmer la séquence de l'ADN mitochondrial publié précédemment, qui était identique à 99,9 % (TSAI et al., 2013).

Le même Institut a séquencé le génome d'*E. granulosus*, dont l'assemblage s'est appuyé, notamment pour les séquences répétées, sur l'assemblage déjà réalisé pour *E. multilocularis* (TSAI et al., 2013). Pour comparaison, le N50 de l'assemblage est de 5,2 Mb. La taille du génome est de 114,9 Mb, avec 10231 gènes.

1.2.3 L'échinococcose alvéolaire, une des échinococcoses

Par convention, l'échinococcose est le terme désignant la maladie se développant au détriment d'un tissu de l'hôte intermédiaire, due au stade métacestode d'*Echinococcus* sp.. L'échinococcose est incluse dans la liste des maladies tropicales négligées prioritaires depuis 2005 (WHO, 2013), pour lesquelles l'Organisation Mondiale de la Santé prône des efforts concertés pour leur prévention, leur contrôle et leur élimination.

1.2.3.1 Les différentes formes humaines

Parmi les 9 espèces reconnues dans le genre *Echinococcus* (LYMBERY, 2017), plusieurs sont impliquées en pathologie humaine et conduisent à différentes formes cliniques. L'échinococcose kystique, principalement due à *E. granulosus*, est la forme la plus répandue. D'autres espèces sont aussi responsables de cette forme de l'échinococcose : *E. canadensis* ou *E. ortleppi*. Le métacestode se développe principalement au niveau du foie (dans un peu moins de 80 % de cas), mais aussi du poumon (environ 20 %) ou d'autres organes (PAWLOWSKI et al., 2001). La structure vésiculaire kystique, remplie d'un liquide clair sous pression, grandit mais entraîne une réaction inflammatoire limitée, entourée par du tissu conjonctif de l'hôte. Des protoscolex peuvent se former à l'intérieur d'une vésicule. Comme décrit dans le cycle parasitaire d'*E. granulosus*, des vésicules filles se forment, à l'intérieur, mais peuvent aussi être à l'extérieur. Il y a alors formation de multiples kystes chez le patient. La plupart des patients ont un kyste unique, mais 20 % des cas présentent des kystes multiples dans plusieurs organes (KERN et al., 2017). Une fissure ou une rupture du métacestode a pour conséquence une dissémination des protoscolex et donc de la maladie à travers l'organisme (NUNNARI et al., 2012), mais peut aussi être responsable d'un choc anaphylactique (TINSLEY et al., 2013).

petit. Le N50 est la longueur du dernier scaffold obtenu lorsque les scaffolds déjà parcourus couvrent au moins la moitié du génome. Plus le N50 est élevé, moins le génome est fragmenté.

L'échinococcose alvéolaire, due à *E. multilocularis*, est beaucoup moins fréquente, mais en raison du caractère invasif des métacestodes (ECKERT et al., 2004), est souvent comparée à un cancer infiltrant du foie - du fait des symptômes qu'elle engendre et des stades de développement de la maladie - et a des conséquences beaucoup plus graves pour les patients. Après l'ingestion de l'œuf du parasite et l'établissement de la larve dans le foie, l'EA est en effet caractérisée par une longue période d'incubation asymptomatique chez le sujet immunocompétent, suivie d'une maladie invasive d'évolution lente. Il y a quelques années, une équipe a reconstruit numériquement et tridimensionnellement la croissance larvaire d'*E. multilocularis* dans le foie humain (TAPPE et al., 2010). Des séries de coupes de tissus hépatiques fixés au formol et inclus en paraffine ont été réalisées, à partir de pièces opératoires de patients atteints d'EA assez avancée. Les coupes ont été colorées et photographiées. Les structures parasitaires, reconstruites à partir des plans numériques, ont révélé au centre des lésions de larges vésicules interconnectées, tandis qu'à la périphérie, la structure parasitaire se présentait plutôt comme un réseau de racines : des vésicules interconnectées par de fines tubules s'étendant dans le tissu de l'hôte. Le parasite se développe à partir de la lésion initiale, qui est, dans la grande majorité des cas, dans le foie (NUNNARI et al., 2012). Comme décrit précédemment, le métacestode forme des vésicules infiltrantes dans le tissu, puis dans les tissus avoisinants, et peut même métastaser dans des organes à distance, tels que le poumon, le cerveau ou les os (PIARROUX et al., 2011). Les cas avec des métastases représentent environ 5 % de cette cohorte de 362 patients. La possibilité de formation de métastases est aussi illustrée avec la mise en place d'une classification standardisée des cas d'EA. Dans cette étude, 222 cas européens et asiatiques ont été décrits par des experts. La présence de métastases est rapportée 18 fois, soit 8 % des cas (KERN et al., 2006).

A côté de ces deux principales échinococcoses, l'échinococcose polykystique est due à *E. vogeli* et dans une moindre mesure à *E. oligarthra* (MORO et al., 2009). Cette dernière forme est rencontrée en Amérique du Sud, région de présence des hôtes de ces deux espèces. Les caractéristiques de la maladie sont intermédiaires entre l'EK et l'EA. De larges kystes remplis de liquide contiennent les protoscolex et se propagent de l'organe initial (souvent le foie) aux organes avoisinants (D'ALESSANDRO, 1997).

Le tableau 1.1, présenté page 7, récapitule l'ensemble des espèces d'*Echinococcus* spp. reconnues, leurs hôtes définitifs et intermédiaires, ainsi que la forme d'échinococcose dont elles sont responsables. Pour certaines espèces, reconnues plus récemment, le caractère infectieux pour l'Homme, n'est pas encore établi.

1.2.3.2 Prévalence / incidence

Le parasite *Echinococcus multilocularis* est présent uniquement dans l'hémisphère Nord (DEPLAZES et al., 2017). Sa persistance dans l'environnement nécessite la présence des hôtes pour la réalisation du cycle complet ainsi que des conditions climatiques favorables. Les œufs disséminés dans l'environnement étant par exemple sensibles à la dessiccation, leur persistance nécessite un certain degré d'humidité. En revanche, les basses températures ne sont pas un obstacle à la survie des œufs dans l'environnement, comme en témoigne la survenue de cas chez les Inuits en Alaska (WILSON et al., 1992).

L'EA nécessite bien sûr la présence d'œufs d'*E. multilocularis*, forme infectieuse pour l'Homme, mais aussi des pratiques permettant l'ingestion des œufs. Certaines populations, du fait de leur mode de vie, sont ainsi plus à risque que d'autres (CONRATHS et al., 2017). Dans cette méta-analyse sur les facteurs de risque potentiels associés à l'EA, les auteurs ont montré que les propriétaires de chiens, les personnes possédant un jardin, ou encore les agriculteurs présentaient un risque d'infection plus élevé. De plus, les personnes avec un système immunitaire affaibli, présentent aussi un risque plus élevé de développer une EA. Le système immunitaire ne remplit alors pas, de fait, son rôle de protection, normalement efficace dans la grande majorité des cas (voir paragraphe sur le cycle parasitaire 1.2.2.3). Ils représentent 18 % des nouveaux diagnostics (depuis 2002) en France (CHAUCHET et al., 2014).

Selon les estimations il y a environ 18000 nouveaux cas d'EA par an au niveau mondial (TORGERSON et al., 2010), ce qui classe cette pathologie dans les maladies rares. La combinaison d'un réservoir animal plus ou moins infecté, et de modes de vie plus ou moins à risque, entraîne une incidence de l'EA différente selon les régions (Figure 1.7). Globalement, la Chine, la Turquie, la Russie et l'Europe centrale sont les quatre grandes régions principalement touchées (DEPLAZES et al., 2017). La Chine compte à elle seule 90 % des cas, avec 16000 nouveaux cas annuels (TORGERSON et al., 2010).

En Europe, le réseau d'EurEchinoReg (European Echinococcosis Registry) a permis le recensement et l'harmonisation de l'enregistrement des cas d'EA. L'Autriche, la Belgique, la France, l'Allemagne, la Grèce, la Grande-Bretagne, l'Italie, les Pays-Bas, la Suisse, la Pologne, la République Tchèque et la Turquie ont participé à ce réseau (KERN et al., 2003). De 1982 à 2000, 559 cas ont été enregistrés sur la base du volontariat des patients, dont 42 % ont été diagnostiqués en France. L'Allemagne et la Suisse représentent ensuite chacun plus de 20 % des cas. À l'époque, aucun cas autochtone n'avait été recensé pour les Pays-Bas, la République Tchèque, la Slovaquie, l'Italie ou le Royaume-Uni. Cependant, la recherche active d'EA en cas de lésions hépatiques et/ou de symptômes cohérents en République Tchèque

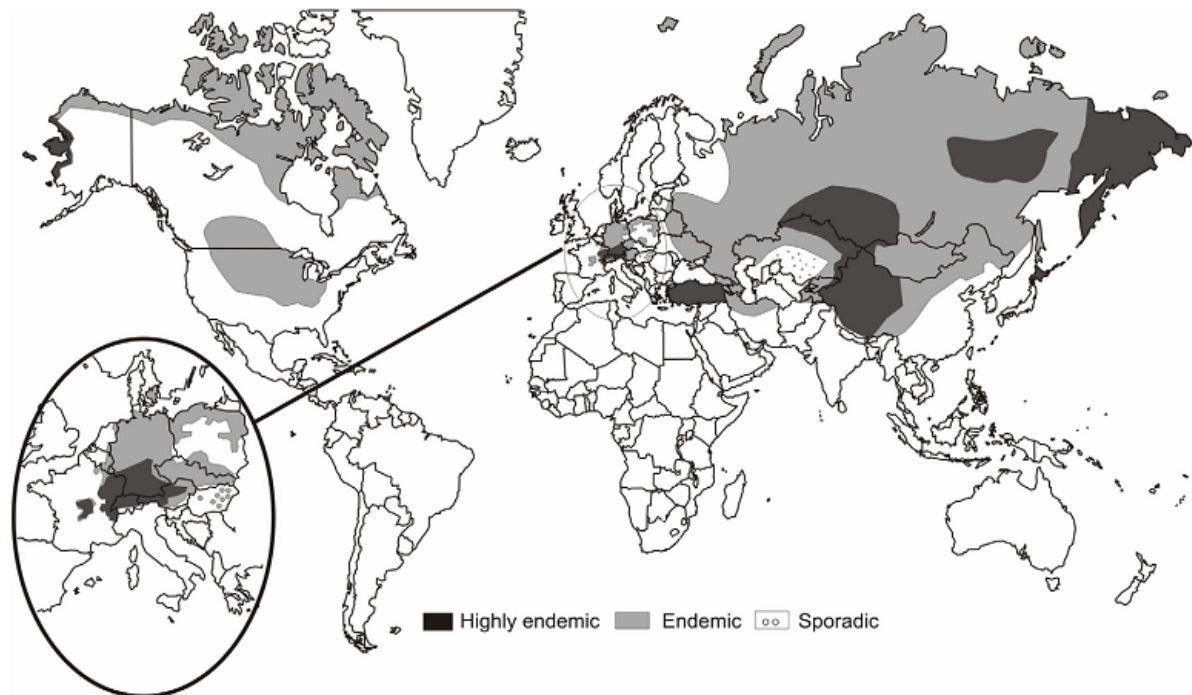


FIGURE 1.7 – Distribution mondiale de l’EA (TORGERSON et al., 2010).

à partir de 1998, après la description du parasite chez des renards, a par exemple permis le diagnostic des deux premiers cas en 2007 (KOLÁŘOVÁ et al., 2015). Depuis, des cas d’EA ont également été diagnostiqués aux Pays-Bas, en Slovaquie... Un changement de pratiques dans le dépistage de la maladie, une amélioration du diagnostic et un intérêt plus grand pour l’EA sont des facteurs qui contribuent à l’augmentation du nombre de cas diagnostiqués en Europe (VUITTON et al., 2015). Dans cette revue épidémiologique de VUITTON et al. (2015), la situation de l’EA en Europe entre 1995 et 2015 est étudiée. Trois types de pays sont différenciés (Figure 1.8. Certains n’ont encore jamais eu de cas d’EA autochtones confirmés recensés (comme la Grande-Bretagne, la Finlande, l’Albanie...). Selon KERN et al. (2003), un cas a été recensé en Grèce entre 1996 et 2000, mais la dernière revue sur la distribution de l’EA ne valide pas ce cas du fait d’un manque de documentation sur l’origine du patient (DEPLAZES et al., 2017). La deuxième catégorie regroupe des pays recensant l’infection alors qu’ils n’étaient pas connus pour être en zone d’endémie avant 1995, comme la Lituanie qui a connu une forte augmentation au cours des deux dernières décennies, ou comme l’exemple de la République Tchèque cité plus haut. La Suède a aussi connu récemment ses premiers cas humains d’EA (WAHLSTRÖM et al., 2015). Enfin des pays de la zone endémique historique ont connu une augmentation de l’incidence. La zone d’endémie historique - est de la France, Suisse, sud de l’Allemagne et Autriche - s’étend vers le nord, l’est et l’ouest. .

Grand Est. En Franche-Comté, l'incidence annuelle moyenne dépasse ainsi 0,25/100 000 habitants (GRENOUILLET et al., 2013a).

Le parasite *E. granulosus* est quant à lui présent sur tous les continents, à l'exception de l'Antarctique (GROSSO et al., 2012). Comme pour l'EA, l'EK nécessite la présence du parasite dans le réservoir animal et des pratiques permettant la perpétuation du cycle principal chien/mouton, ainsi que le passage à l'Homme (POSSENTI et al., 2016). L'incidence annuelle mondiale est de 188 000 cas et la prévalence est de plus d'un million de cas (WORLD HEALTH ORGANIZATION, 2017). Le bassin méditerranéen, la Chine, la Russie et la Turquie sont particulièrement touchés par l'EK (DEPLAZES et al., 2017).

En France, pour évaluer l'incidence de l'EK, due à *E. granulosus sensu lato*, une étude rétrospective a récemment été menée (CAUTEREN et al., 2016). Environ 2600 nouveaux patients ont été identifiés sur une période de 10 ans (2005-2014), ce qui donne une incidence annuelle de 0,42/100 000 habitants. La Corse et la région Provence Alpes Côte d'Azur sont les régions les plus touchées (0,85/100 000 habitants).

1.2.3.3 Ressemblances et différences entre EA et EK

Différents aspects de l'EA ont été abordés dans les paragraphes précédents. Le tableau 1.2 récapitule quelques uns des points communs et des différences entre les deux pathologies.

1.2.4 Diagnostic de l'EA

Il y a quelques années, un consensus d'experts a synthétisé les critères pour le diagnostic et les modalités pour le traitement de l'EA (BRUNETTI et al., 2010). Le diagnostic est basé sur la combinaison des résultats de l'examen clinique, de techniques d'imagerie et de la sérologie. Un patient avec un examen clinique en faveur d'une EA dans une zone d'endémie, combiné à une technique d'imagerie ou une sérologie positive est un cas possible. Le cas devient probable avec la combinaison de résultats positifs en imagerie et en sérologie. Enfin, le cas est confirmé s'il y a une détection directe du parasite dans un prélèvement : observation histopathologique compatible, ou examen de biologie moléculaire positif pour l'amplification d'une séquence spécifique du parasite.

TABLE 1.2 – Points communs et différences entre EA et EK

	EA	EK
Agent étiologique	<i>E. multilocularis</i>	<i>E. granulosus sensu lato</i>
Hôte définitif	Renard, chien, ou carnivores sauvages	Chien, ou autre canidé
Hôte intermédiaire	Campagnols, petits rongeurs	Bétail (ovins, bovins...), camélidés, cervidés
Répartition géographique	Hémisphère nord	Tous les continents
Mode d'infection humaine	Ingestion d'œufs	
Phase asymptomatique	5-15 ans	
Croissance du métacestode	Multiplication de vésicules en réseau	Vésicule initiale, qui grossit, vésicules filles possibles
Organe touché	Foie très majoritairement	Foie, poumon
Métastases	<10 %	20 %
Incidence mondiale annuelle	18 000 cas	188 000 cas
Incidence annuelle en France	30 cas	260 cas
Pertes annuelles mondiales en DALY	666 000	184 000

1.2.4.1 Point de départ du diagnostic

L'EA est une maladie au développement lent, du fait du système immunitaire du patient. Il s'écoule en moyenne entre 5 et 15 ans entre l'infection et l'apparition des premiers symptômes qui conduisent à un premier examen clinique (BRESSON-HADNI et al., 2014b). Le diagnostic est alors tardif, longtemps associé à un mauvais pronostic, notamment à cause du temps laissé au parasite pour se développer : la lésion est alors de grande taille et/ou a envahi des vaisseaux et des structures adjacentes, entraînant des complications.

Le diagnostic de l'EA peut aussi être posé de manière plus précoce, suite à une découverte fortuite, grâce à une échographie abdominale réalisée pour un autre motif, comme un trauma-

tisme ou un bilan biologique hépatique perturbé. Cette part de découverte fortuite a beaucoup augmenté, passant de 25 % au début des années 90 à 50 % entre 2003 et 2013, grâce à la multiplication des examens d'imagerie mais aussi à la sensibilisation des médecins en zone d'endémie (BRESSON-HADNI et al., 2000; CNR-EA, 2017; GRENOUILLET et al., 2013a).

Les patients immunodéprimés ont quant à eux des parcours diagnostiques particuliers. Ils représentent 18 % des cas nouvellement diagnostiqués (CHAUCHET et al., 2014). Le délai diagnostique (entre le premier symptôme / la première imagerie et le diagnostic) est augmenté pour la moitié des cas des patients immunodéprimés, du fait d'une présentation clinique inhabituelle, d'une imagerie inhabituelle, d'une sérologie faussement négative, d'infections opportunistes concomitantes... Dans cette série, la découverte fortuite de l'EA, par une imagerie par exemple, représente plus de la moitié des 50 cas de patients immunodéprimés (patients atteints d'un cancer solide ou d'hémopathie maligne, ou encore ceux ayant bénéficié d'une transplantation -d'organe ou de moelle osseuse-). Des laparotomies ou des bilans biologiques hépatiques ont également permis des diagnostics d'EA dans cette cohorte.

1.2.4.2 Examen clinique

Dans 97 % des cas, la lésion primaire d'EA touche le foie (KERN et al., 2003). Pendant la phase asymptomatique, les bilans biologiques standards sont habituellement normaux. Le bilan hépatique peut être perturbé si les lésions ont une extension biliaire. Une hyperéosinophilie modérée est retrouvée dans 10 % des cas, mais peut exceptionnellement être majeure. Dans 80 % des cas, il existe une hypergammaglobulinémie polyclonale supérieure à 30 g/L, alors que les valeurs normales sont entre 6 et 12 g/L (VUITTON et al., 2010a).

Classiquement, les symptômes révélateurs sont une hépatomégalie (20 % des cas), de consistance dure, irrégulière; un ictère, mais ce symptôme est de moins en moins fréquent (<20 % des cas); et des douleurs abdominales (25-30 % des cas) (BRESSON-HADNI et al., 2014b).

Les symptômes liés à la compression ou à l'envahissement vasculaire ou biliaire peuvent aussi être un mode de révélation. Les infections biliaires ou les abcès intraparasitaires sont plus rares du fait des diagnostics plus précoces. Ils sont dus à la présence de calculs intra-hépatiques et/ou à l'infection par des bactéries ou levures de la zone centrale nécrosée de la lésion.

La présentation clinique peut être totalement erratique : asthénie, vomissements, ou encore une toux chronique ont été décrits pour 17 patients parmi une cohorte de 387 (PIARROUX et al., 2011).

Le parasite peut, à partir de la lésion hépatique primitive, s'étendre et toucher les organes voisins, comme le diaphragme puis le poumon, ou vers le péritoine et les autres viscères abdominaux. Dans l'étude de PIARROUX et al. (2011), parmi les 327 patients avec des lésions hépatiques non abortives, 58 cas (18 %) présentaient une extension aux organes voisins.

Les métastases, dues à la migration d'éléments parasitaires dans les vaisseaux sanguins ou lymphatiques, permettent de révéler la maladie dans 5 % des cas (BRESSON-HADNI et al., 2014a). Elles sont retrouvées dans les poumons, la rate, plus rarement dans le cerveau ou les os (PIARROUX et al., 2011). D'autres localisations ont été exceptionnellement décrites, et peuvent être à l'origine d'un retard dans le processus de diagnostic. Les symptômes dépendent alors de la localisation des métastases.

Des formes extra-hépatiques pures, dont les symptômes sont très divers et fonction de la localisation anatomique des lésions, sont également décrites. Elles représentent par exemple 14 patients sur les 387 (moins de 4 %) d'une étude de PIARROUX et al. (2011).

1.2.4.3 Imagerie

L'échographie abdominale est un des éléments clés du diagnostic (Figure 1.9). Elle permet la visualisation de la lésion qui a un aspect typique - structure hétérogène, plutôt hyperéchogène aux contours mal définis - dans environ 75 % des cas (BRESSON-HADNI et al., 2014b). Cette technique est aussi utilisée dans le cas de dépistage de masse (BARTHOLOMOT et al., 2002; ROMIG et al., 1999).

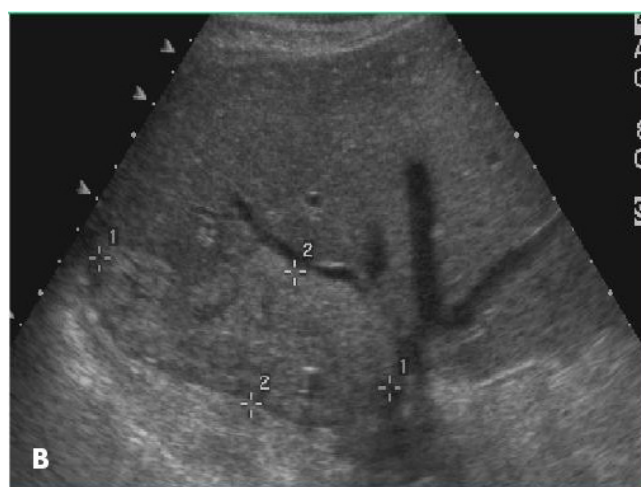

FIGURE 1.9 – Aspect échographique d'une lésion d'EA. La masse parasitaire est limitée par les + et envahit la paroi d'une veine hépatique (BRESSON-HADNI et al., 2009).

La tomodensitométrie (ou TDM), appelée communément scanner, permet notamment de mieux voir les lésions calcifiées, mais aussi d'apprécier leur topographie exacte (Figure 1.10 B). L'injection de ^{18}F -fluorodéoxyglucose, localisé ensuite par la tomographie à émission de positons (TEP, Figure 1.10 A), permet de visualiser l'activité métabolique périlésionnelle (Figure 1.10 C) et ainsi d'estimer la viabilité des lésions (REUTER et al., 1999). La TEP-TDM doit, de plus, cibler les régions thoracique et cérébrale au moment du diagnostic, à la recherche d'éventuelles métastases (VUITTON et al., 2010a). Il a été montré que la lecture de la TEP-TDM devait se faire à 1h et 3h pour augmenter la sensibilité du résultat dans le cas de l'EA (CAODURO et al., 2013). La seconde lecture a changé l'interprétation du résultat dans plus de 30 % des cas (120 TEP-TDM inclus dans l'étude) : des résultats négatifs ou douteux à 1h sont devenus douteux ou clairement positifs à 3h.

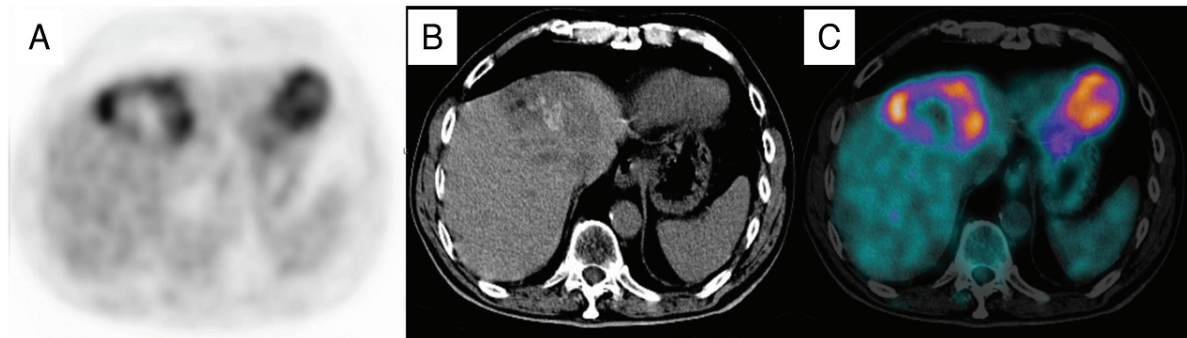


FIGURE 1.10 – Tomodensitométrie couplée à la tomographie par émission de positons d'EA. A : Image obtenue après injection de ^{18}F -fluorodéoxyglucose par tomographie. B : tomodensitométrie avec lésion hypodense. C : Fusion des deux images où la couronne hypermétabolique apparaît en périphérie de la lésion (BRESSON-HADNI et al., 2014b).

L'imagerie par résonance magnétique (IRM) permet d'analyser les constituants des lésions parasitaires. L'aspect pathognomonique de l'EA est la visualisation de multiples vésicules en hypersignal en pondération T2, notamment des petites de moins d'un centimètre (Figure 1.11). Il y a quelques années, une classification a été proposée selon les composants de la lésion (multiples petits kystes avec ou sans composante solide, composante solide avec gros kystes irréguliers,...) (KODAMA et al., 2003).

Récemment les résultats d'IRM et de TEP-TDM ont été mis en parallèle : une corrélation entre la présence de micro-kystes et une TEP-TDM positive a été clairement mise en évidence (AZIZI et al., 2015).

Les techniques d'imagerie permettent de caractériser le stade d'avancement de l'EA. Cette caractérisation est inspirée de la catégorisation TNM en oncologie. Le système PNM (P = masse parasitaire dans le foie, N = envahissement des organes voisins, M = présence de méta-

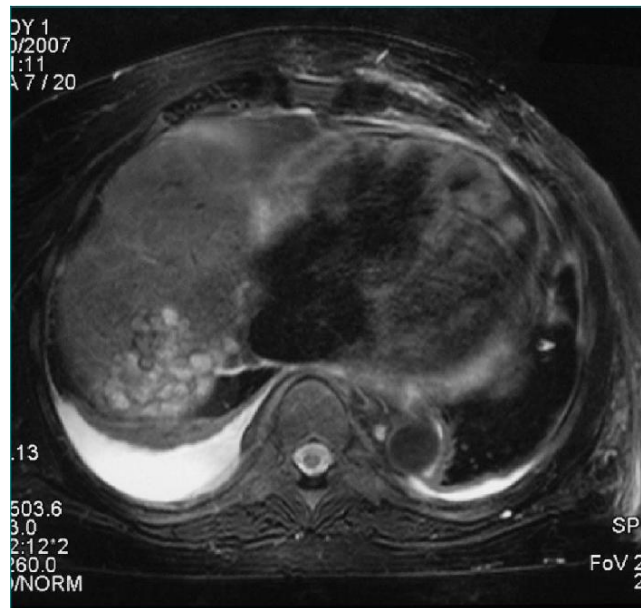

FIGURE 1.11 – Aspect de l'imagerie par résonance magnétique de l'EA. Dans ce cas, la lésion est dite en "rayon de miel" ou en "grappe de raisin", ce qui correspond aux multiples vésicules parasitaires (BRESSON-HADNI et al., 2009).

stase) permet ainsi une classification standardisée de l'avancement de la maladie (KERN et al., 2006).

La réalisation des différentes techniques d'imagerie, complémentaires entre elles, nécessite bien sûr l'accès à ces équipements, ainsi que des médecins formés à la lecture des résultats.

1.2.4.4 Sérologie

La sérologie est basée sur la détection de l'affinité entre un antigène et un anticorps. Dans le cas de l'EA, elle permet la détection de biomarqueurs spécifiques mais indirects de la maladie : les anticorps du patient dirigés contre un ou des antigène(s) d'*E. multilocularis*. En conséquence de la présence du parasite dans l'organisme, la réponse immunitaire de l'hôte entraîne la production d'anticorps dirigés contre les antigènes parasitaires. Le consensus international pour le diagnostic et le traitement de l'EA recommande un dépistage des anticorps par une technique très sensible ; suivi d'une confirmation par un test spécifique (BRUNETTI et al., 2010).

Afin d'augmenter la sensibilité de la phase de dépistage, en France, la Nomenclature des Actes de Biologie Médicale permet le remboursement du dépistage par au moins deux techniques parmi l'électrosynérèse, l'hémagglutination sensibilisée, la technique immunoenzymatique, l'immunofluorescence, ou l'immuno-diffusion double. Le diagnostic de l'EA

doit comprendre au moins un test avec un antigène de l'espèce *E. multilocularis*. Le test de confirmation remboursable est à choisir parmi une des techniques suivantes : coélectrosynérèse avec sérum de référence positif, immuno-électrophorèse (IEP) ou western blot (CAISSE NATIONALE DE L'ASSURANCE MALADIE DES TRAVAILLEURS SALARIÉS, 2017). La Haute Autorité de Santé a recommandé, depuis juillet 2017, de n'utiliser que l'ELISA et l'hémagglutination indirecte pour le dépistage, suivie d'un western blot pour la confirmation (HAS, 2017). Les principes des techniques les plus usitées sont illustrés par la Figure 1.12.

L'hémagglutination indirecte est basée sur l'agglutination d'hématies sur lesquelles des antigènes parasitaires ont été chimiquement fixés (hématies sensibilisées). Les sérums de patients sont dilués en cascade dans les puits d'une plaque, dans lesquels les hématies sensibilisées sont ajoutées. Si les anticorps spécifiques sont présents, les cellules s'agglutinent et forment un voile qui tapisse le puits. Dans le cas d'absence d'anticorps spécifiques, les hématies restées libres roulent sur le fond du puits et forment un culot.

L'ELISA (enzyme-linked immunosorbent assay), indirect dans le cas du diagnostic de l'EA, permet la détection d'anticorps spécifiques, grâce à des antigènes parasitaires adsorbés dans les puits d'une plaque. Les sérums de patients sont ajoutés dans les puits ; si des anticorps spécifiques sont présents, ils se fixent sur les antigènes. Après lavage pour éliminer les anticorps non spécifiques, un anticorps anti-immunoglobuline G (anti-IgG), couplé à une enzyme (comme la phosphatase alcaline, largement utilisée) est ajouté. Certains ELISA sont réalisés grâce à la protéine A, au lieu d'un anti-IgG. Cette dernière est un composant de la paroi des staphylocoques, qui se lie aux IgG. Un dernier lavage élimine les anticorps ou la protéine A non fixés. Les anticorps du patient sont enfin révélés grâce à l'ajout d'un substrat qui est dégradé, si l'enzyme est présente dans le puits, en un produit coloré. L'intensité de la réaction est proportionnelle à la quantité d'enzyme, donc d'anticorps fixés. Cette relation n'est linéaire que dans une certaine gamme de concentrations d'anticorps.

L'IEP fait partie des techniques d'immuno-précipitation en gel d'agar, qui ne sont plus recommandées par la HAS depuis 2017, mais elle a été longtemps utilisée pour le sérodiagnostic de l'échinococcose. Le mélange d'antigènes est séparé dans une première étape grâce à un courant électrique. Le sérum du patient est déposé dans une gouttière : antigènes et anticorps diffusent alors de façon passive et forment des arcs de précipitation lorsque les concentrations relatives sont proches du point d'équivalence.

Le western blot, également appelé immunoblot, consiste à séparer des protéines grâce à une électrophorèse en gel. Les protéines ainsi séparées sont transférées sur une membrane. Les sérums de patients sont mis en contact avec cette membrane. Les anticorps spécifiques se

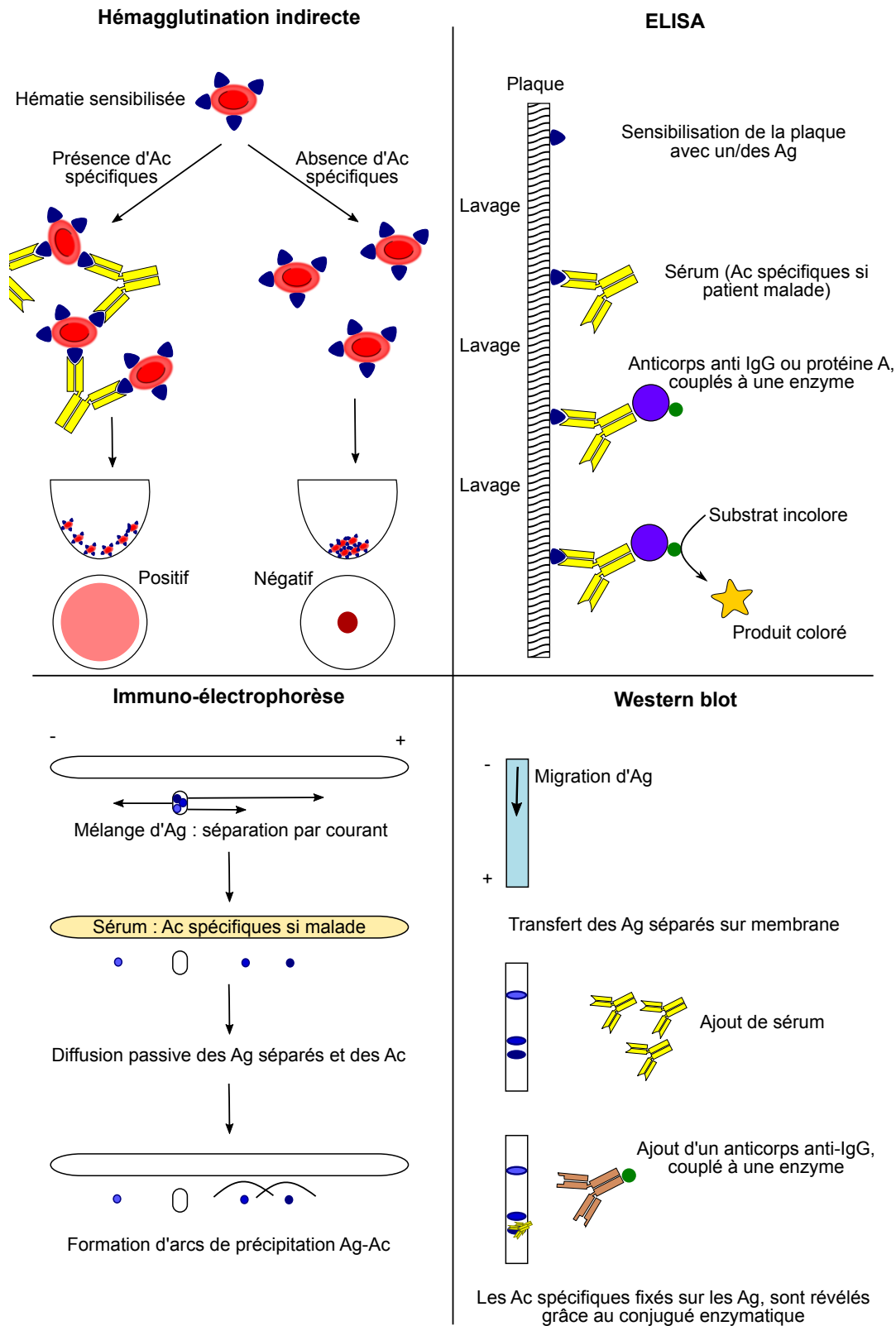


FIGURE 1.12 – Schéma des principales techniques de sérologie utilisées pour le diagnostic de l'EA. Les anticorps jaunes représentent des anticorps, développés par les patients, en réponse à la présence d'*E. multilocularis* dans leur organisme. Les antigènes parasitaires sont en bleu, la protéine A en violet, les enzymes en vert, et les anticorps anti-IgG en brun.

fixent sur les protéines antigéniques, puis ils sont révélés grâce à un anticorps anti-IgG couplé à une enzyme. Cette dernière dégrade un substrat en un produit coloré.

Il existe donc plusieurs techniques pour détecter les anticorps du patient dirigés contre les antigènes parasitaires, et selon les fournisseurs, les antigènes utilisés dans les tests sont différents. Une revue de 2007 a recensé tous les antigènes utilisés pour l'immunodiagnostic de l'EA (CARMENA et al., 2007). Les antigènes purifiés ou recombinants ont été développés pour augmenter la spécificité. Le très connu antigène Em2 provient de la cuticule du métacestode, il est de nature majoritairement glycosidique. L'antigène EmII/3-10, ainsi que le fragment Em18 issu d'une dégradation protéique du premier (SAKO et al., 2002), sont aussi utilisés pour le diagnostic de l'EA. Les antigènes Em2 et EmII/3-10, puis les antigènes Em2 et Em18 depuis 2010, sont combinés dans la trousse ELISA Em2^{plus}, largement utilisée comme technique de première intention en sérologie pour l'EA. La spécificité et la sensibilité varient en fonction des antigènes et des techniques choisies (CARMENA et al., 2007). De plus, étant donné que les réactions croisées sont connues en sérologie parasitaire (ITO et al., 2003 ; KERN et al., 2017), le choix de la cohorte pour l'évaluation du test est crucial : les performances d'un test donné varient aussi selon les patients inclus. Ainsi, l'inclusion dans la cohorte de patients atteints de pathologies dues à des parasites phylogénétiquement proches, augmente le risque de réactions croisées et donc de diminution de la spécificité. Ce dernier point a été récemment illustré dans une revue sur les performances des tests de diagnostic rapide dans le cas de la sérologie de l'EK (TAMAROZZI et al., 2017).

Dans le cadre du diagnostic sérologique de l'EA, il est possible d'utiliser un test basé sur les antigènes d'*E. granulosus*, comme c'est le cas avec le test d'hémagglutination utilisé au CNR Échinococcoses (GRENOUILLET et al., 2013a). Les réactions croisées sont dues aux ressemblances entre les protéines de différents parasites. Ainsi, par exemple, il existe différentes isoformes de la protéine B chez *E. granulosus*, et chacune des isoformes a plus de 90 % d'homologie avec la protéine correspondante chez *E. multilocularis*. Ces réactions croisées, bien connues en sérologie parasitaire, sont parfois considérées comme délétères car faisant diminuer la spécificité d'un test. Dans d'autres cas, elles sont au contraire mises à profit avec l'utilisation d'un antigène hétérologue, c'est-à-dire un antigène issu d'une autre espèce. Ainsi, l'utilisation d'antigènes hétérologues (issus d'*E. granulosus*) peut permettre d'augmenter la sensibilité de la phase de dépistage de la sérologie EA, en élargissant le panel d'antigènes utilisés, et donc la probabilité de détecter les anticorps d'un patient souffrant d'EA. Les antigènes d'*E. granulosus* utilisés dans le diagnostic sérologique proviennent majoritairement du fluide hydatique, avec notamment la détection des antigènes 5 et B (CARMENA et al., 2006). Selon les trousse, les antigènes peuvent être du fluide vésiculaire brut, du fluide vésiculaire plus ou

moins purifié et enrichi en fraction B et/ou 5 (MANZANO-ROMÁN et al., 2015).

Dans le cadre du diagnostic sérologique de l'EA, il est possible d'utiliser un test basé sur les antigènes d'*E. granulosus*, comme c'est le cas avec le test d'hémagglutination utilisé au CNR Échinococcoses (GRENOUILLET et al., 2013a).

En plus des problèmes de sensibilité/spécificité connus en sérologie parasitaire, les patients immunodéprimés constituent une population avec un fort taux de résultats faussement négatifs, du fait de leur moindre capacité de synthèse d'anticorps. Dans l'étude de CHAUCHET et al. (2014), 14 % des patients immunodéprimés présentaient ainsi une sérologie faussement négative versus 1 % des patients immunocompétents.

1.2.4.5 Biopsie

Les limites de la sérologie – marqueur indirect, nécessité que le patient produise des anticorps, réactions croisées – sont levées dans le cas de l'analyse d'une biopsie. La réalisation d'une biopsie permet l'analyse directe du parasite. Cet échantillon est souvent obtenu lors de l'intervention chirurgicale si elle est indiquée (BRESSON-HADNI et al., 2009), mais peut aussi être l'origine de l'identification d'une EA lorsque cette pathologie n'avait pas été évoquée au diagnostic différentiel (BULAKCI et al., 2016 ; ITO et al., 2010).

L'identification directe peut se faire par l'observation microscopique par un anatomo-pathologiste. La biopsie ou la pièce opératoire, fraîche ou fixée au formol et incluse en paraffine, est colorée puis observée au microscope. Les lésions d'EA sont caractérisées par des vésicules multiples (les métacestodes qui se multiplient) : la zone centrale des lésions volumineuses contient généralement de la nécrose et des vésicules de grande taille, tandis que la zone périphérique contient les éléments parasitaires plus récents, avec des vésicules plus petites. La cuticule est positive à la coloration PAS¹ (BRESSON-HADNI et al., 2014b). Dans l'étude de BULAKCI et al. (2016), sur les 28 patients ayant bénéficié d'une biopsie, toutes les observations microscopiques ont ainsi révélé des membranes positives à la coloration PAS. La membrane germinative interne contient des noyaux arrondis ou aplatis, mais l'observation de protoscolex est rare chez les humains (RICKEN et al., 2017). Il est possible d'observer, autour des vésicules, une zone granulomateuse, dont l'infiltrat cellulaire est important, accompagnée d'une fibrose (Figure 1.13). Des zones de calcifications peuvent aussi être présentes (BULAKCI et al., 2016).

1. PAS : Periodic acid Schiff. La réaction à l'acide périodique de Schiff permet de mettre en évidence les polysaccharides. Cette coloration est très utilisée dans les laboratoires d'anatomie et cytologies pathologiques.

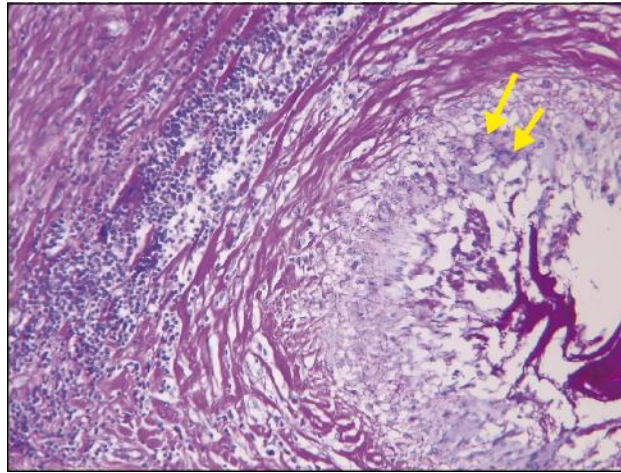


FIGURE 1.13 – Observation microscopique d’une lésion d’EA. De droite à gauche : Lumière de la vésicule, cuticule positive à la coloration PAS, cellules épithélioïdes et cellules géantes (flèches jaunes), fibrose et infiltrat lymphocytaire (BRESSON-HADNI et al., 2009).

D’autre part, l’identification parasitaire directe peut se faire grâce à un examen de biologie moléculaire. Après extraction de l’ADN, une PCR suivie d’un séquençage permet d’identifier l’espèce (GEORGES et al., 2004 ; GRENOUILLET et al., 2013b ; T. LI et al., 2008).

La limite de cet examen direct réside dans l’invasivité du geste : si la lésion est opérable, l’échantillon est disponible. En revanche, pour les patients où la chirurgie n’est pas indiquée (voir paragraphe sur le traitement 1.2.5), cela nécessite une ponction. Même si elle n’engendre pas de vraies métastases ou de choc anaphylactique, comme cela peut être le cas avec un kyste hydatique, cette ponction peut être à l’origine d’une dissémination du parasite sur le trajet de l’aiguille (VUITTON et al., 2010a).

1.2.5 Traitement et suivi de l’EA

Suite au diagnostic, les décisions thérapeutiques nécessitent des réunions de concertation pluridisciplinaire, avec les compétences conjointes d’hépatologues, de radiologues, de chirurgiens, de biologistes et de pharmacologues, appuyés si besoin par un Centre Expert (BRESSON-HADNI et al., 2014b ; BRUNETTI et al., 2010).

Si la lésion est découverte assez tôt, et si la localisation le permet, une chirurgie radicale est proposée : la totalité de la lésion est réséquée. Cette chirurgie radicale est le traitement de choix pour l’EA. La chirurgie doit s’accompagner d’au moins deux ans de traitement par dérivés benzimidazolés pour éviter une rechute, et d’au moins 10 ans de suivi. Un suivi par

imagerie est recommandé, incluant la TEP-TDM (BRUNETTI et al., 2010; REUTER et al., 1999).

Pour environ deux tiers des patients, ce type de chirurgie n'est pas possible du fait de l'extension de la maladie ou de la localisation (BRESSON-HADNI et al., 2014b; KERN et al., 2003). Un traitement médical par dérivés benzimidazolés (la molécule de première intention est l'albendazole) est alors requis, exposant le patient au risque d'effets secondaires, notamment hépatiques ou hématologiques. Le traitement se fait au long cours, souvent « à vie », du fait que les concentrations *in vivo* atteignables sont considérées comme uniquement parasitostatiques. Des récurrences de l'EA ont en effet déjà été décrites après l'arrêt du traitement (AMMANN et al., 1994). L'albendazole agit en se fixant la tubuline β , empêchant sa polymérisation et la formation des microtubules (SILES-LUCAS et al., 2018). Cela réduit l'absorption du glucose (INGOLD et al., 1999). L'albendazole est prescrit à une posologie de 10-15 mg/kg/j, en deux prises, au cours d'un repas riche en graisse pour augmenter l'absorption de la molécule. La biodisponibilité varie d'un individu à l'autre, mais il est possible d'ajuster la dose prescrite, grâce au dosage plasmatique du métabolite actif, le sulfoxide d'albendazole (Asox). La concentration cible d'Asox est entre 0,65 et 3 $\mu\text{mol/L}$, 4h après la prise d'une dose (BRUNETTI et al., 2010).

Du fait des risques de réactions secondaires, le suivi (qui comprend des examens cliniques, radiologiques et biologiques) est assez lourd. En effet, selon le consensus des experts internationaux de l'EA, publié par l'équipe de BRUNETTI et al. (2010), après la mise en place du traitement, des consultations sont nécessaires toutes les deux semaines pendant 3 mois, puis mensuellement pendant la première année de traitement, et enfin tous les trois mois durant tout le traitement. Des examens d'imagerie, dont des TEP-TDM (lecture à 1h et 3h) devraient aussi être régulièrement réalisés (BRUNETTI et al., 2010; CAODURO et al., 2013).

Le problème majeur dans le suivi des patients est d'estimer la viabilité parasitaire afin d'arrêter le traitement médicamenteux, s'il n'y a pas de risque de récurrence. L'antigène Em18 a été proposé pour le suivi sérologique des patients (FUJIMOTO et al., 2005; TAPPE et al., 2009). Ces articles montrent qu'une dizaine de mois après une résection complète, la sérologie Em18 se révèle négative. Il a été montré récemment sur 11 patients, que des résultats négatifs en TEP-TDM, couplés à une sérologie négative des anticorps anti-Em18, pouvaient être un bon indicateur pour l'arrêt du traitement (AMMANN et al., 2015). Aucun de ces 11 patients n'a montré de récurrence pendant le suivi (médiane du suivi : 70 mois). La durée du traitement avant l'arrêt est extrêmement variable dans cette étude (34 à 276 mois), du fait notamment du mode d'inclusion des patients, qui comprend un groupe de patients déjà traités au long cours au moment de l'étude. L'ajout de la sérologie Em18 à la TEP-TDM, recommandée

dans le consensus des experts en 2010, pour le suivi des patients, suscite déjà l'intérêt des laboratoires. Une trousse pour la détection des anticorps anti-Em18 par ELISA est désormais commercialisée depuis 2017 par la firme Bordier (Crissier, Suisse).

Une revue récente, regroupant l'ensemble des connaissances sur le diagnostic en laboratoire des *Echinococcus* spp., synthétise notamment l'utilité, les inconvénients et les perspectives des différentes natures de biomarqueurs pour le suivi de l'EA (SILES-LUCAS et al., 2017). La détection des anticorps anti-Em18 par ELISA est bien sûr présentée dans cette revue, mais d'autres biomarqueurs ont également des avantages :

- La détection d'antigènes spécifiques du parasite pourrait être un atout pour les patients en situation d'immunodépression. Cependant, aucune preuve de ce concept, pourtant jugé comme réaliste il y a quelques années (GOTTSTEIN et al., 2014), n'a été publié pour le diagnostic de l'EA.
- La détection de cytokines dans le sérum des patients pourrait être davantage étudiée dans les cas d'EA. L'EA est certes une maladie « immunologiquement » complexe, mais des recherches, qui nécessitent d'être validées, montrent que certaines cytokines varient chez les patients traités et guéris d'une EK, et ce plus rapidement que les taux d'anticorps. La recherche pourrait aussi s'orienter vers la mesure *in vitro* de la prolifération des cellules mononucléées sanguines périphériques après stimulation antigénique ou la mesure de certaines cytokines produites par ces cellules, après stimulation par des antigènes. Ces mesures sont basées sur le principe suivant lequel les cellules déjà sensibilisées à un antigène se multiplient plus vite ou produisent des concentrations plus élevées de cytokines lorsqu'elles sont ré-exposées aux mêmes antigènes. Cette idée a été par exemple exploitée avec succès dans le cas du diagnostic de la tuberculose latente par le test IGRA (Interféron Gamma Release Assay).
- La détection directe, par microscopie ou PCR, de matériel parasitaire a l'avantage d'être spécifique. Cependant, elle présente l'inconvénient d'être invasive s'il faut prélever un échantillon dans la lésion, et ne peut donc être recommandée sous cette forme pour le suivi régulier des patients inopérables. D'autres natures d'échantillon, comme le sang, sont donc à étudier.

Le besoin de nouveaux biomarqueurs de viabilité parasitaire, et/ou la validation sur un nombre suffisant de patients, ont été soulignés pour le suivi des patients avec une EA (GOTTSTEIN et al., 2014).

1.3 Objectifs

La confirmation d'un cas EA nécessite à l'heure actuelle une observation directe du parasite, soit classiquement par un anatomo-pathologiste qui obtient une observation microscopique compatible avec la présence du parasite dans le tissu, soit à l'aide d'outils de biologie moléculaire à la recherche d'une séquence spécifique du parasite. Dans les deux cas, cela requiert un échantillon du tissu lésé, donc un geste invasif. Concernant le suivi d'une EA inopérable, les marqueurs de viabilité parasitaire sont indirects, évaluant la réponse de l'hôte.

L'objectif principal de ce travail est d'évaluer de nouveaux biomarqueurs, permettant d'améliorer le diagnostic et le suivi des patients atteints d'EA. Pour cela, nous avons travaillé sur plusieurs axes :

- l'évaluation de l'utilisation de l'ADN libre circulant parasitaire comme marqueur direct. Ce marqueur permettrait de confirmer un cas d'EA grâce à une simple prise de sang. Cet axe s'est articulé autour de plusieurs problématiques : valider la présence d'ADN libre circulant parasitaire dans les cas d'EA, puis étudier les éventuelles variations de concentrations de cet ADN après la mise en place du traitement afin d'identifier des sous-groupes de patients chez lesquels le traitement serait plus ou moins efficace.
- l'évaluation de la viabilité parasitaire sur des pièces opératoires de patients grâce à l'étude de l'ARN spécifique, afin de corrélérer cette viabilité au moment de l'opération avec les marqueurs indirects utilisés actuellement (sérologie Em18 et TEP-TDM). Il s'agit de valider biologiquement et objectivement des biomarqueurs indirects qui ont été testés en clinique de façon empirique. Les marqueurs indirects seraient ainsi validés pour les patients inopérables.
- l'analyse et la mise en forme de travaux antérieurs effectués par l'équipe sur des biomarqueurs de l'échinococcose, utilisables pour le diagnostic, afin de pouvoir diffuser à la communauté scientifique les résultats et les conclusions.

Chapitre 2

Travaux personnels

2.1 ADN libre circulant

2.1.1 Synthèse bibliographique

2.1.1.1 Présentation

Le fait que l'ADN soit le support de l'information génétique a été découvert en 1944. La structure en double hélice de l'ADN a été élucidée en 1953, ce qui a valu à deux des chercheurs à l'origine de cette découverte, un prix Nobel de Médecine en 1963 (James Watson et Francis Crick).

Classiquement, il est dit que l'ADN est situé dans les cellules. Les cellules eucaryotes contiennent de l'ADN nucléaire et de l'ADN mitochondrial. Mais l'ADN peut aussi être extracellulaire, ce qui qualifie l'ADN libéré par les cellules, qu'il soit d'origine nucléaire ou mitochondrial. L'ADN extracellulaire circulant désigne la part qui est dans les fluides circulants corporels, notamment le sang. Nous le désignerons par « ADNlc », pour ADN libre circulant.

Dès 1948, de l'ADNlc a été identifié dans le sang humain par Mendel et Metais, mais cette découverte est passée assez inaperçue (THIERRY et al., 2016). Plusieurs années plus tard, LEON et al. (1977) ont montré que la moitié des patients avec un cancer présentaient plus d'ADNlc que les témoins, ouvrant ainsi la voie à l'utilisation de l'ADNlc en clinique.

Étant donné son potentiel en oncologie, l'ADNlc fait l'objet de nombreuses recherches. Il est présent chez tous les sujets, mais son origine n'est pas complètement établie. Plusieurs

processus semblent pouvoir en être à l'origine, dont l'apoptose, la nécrose, mais aussi la sécrétion active par la cellule (THIERRY et al., 2016). Dans le sang des patients atteints de tumeurs solides, il a été montré qu'une part de l'ADNlc était d'origine tumorale (DIAZ et al., 2014; JAHR et al., 2001).

Il est présent en faible concentration chez les témoins sains (environ 1-50 ng/mL de plasma (FLEISCHHACKER et al., 2007)), et de nombreux facteurs peuvent entraîner une augmentation de sa concentration, comme l'activité physique (BEITER et al., 2011), une maladie auto-immune (JOHANNA et al., 2011), ou encore un cancer (FLEISCHHACKER et al., 2007). La quantité d'ADNlc a été le sujet de nombreux articles discordants, vraisemblablement du fait des conditions pré-analytiques et analytiques influençant fortement le résultat (BRONKHORST et al., 2015; DEVONSHIRE et al., 2014; GINKEL et al., 2017; PAGE et al., 2013). Ainsi, la coagulation de l'échantillon dans un tube sec entraîne un relargage de l'ADN des globules blancs, qui augmente faussement la concentration d'ADNlc dans le sérum (TABACK et al., 2004). La nature de l'échantillon (sérum / plasma) influence donc le résultat. De même, le temps entre le prélèvement et l'extraction ou la congélation est important : il a été montré, grâce à la quantification (par PCR en temps réel) d'ADNlc d'origine foetale chez des femmes, que la demi-vie de cet ADNlc était d'environ 16 min (LO et al., 1999). Cette demi-vie courte a été confirmée plus récemment et avec une technique plus sensible (NGS : Next Generation Sequencing, ou séquençage haut débit), sur des femmes ayant subi une césarienne (YU et al., 2013). Les résultats ont montré une cinétique de disparition plus ou moins rapide de l'ADNlc, en deux phases, avec une demi-vie de 1h pour la première phase, et une absence totale de détection de l'ADNlc foetal au bout de 1 à 2 jours.

Il a aussi été montré que l'ADNlc était sous forme fragmentée : des xénogreffes de lignées tumorales humaines sur des souris ont permis de différencier l'ADNlc d'origine tumorale de l'ADNlc des cellules saines de souris. Les deux ADN présentaient des tailles différentes, mais toutes les deux étaient inférieures à 200 pb. La même équipe a montré avec des patients atteints de mélanome et des sujets sains que l'ADNlc des patients atteints de mélanome était de taille plus courte (145 pb) que les sujets sains (165 pb) (UNDERHILL et al., 2016). Cette taille inférieure à 200 pb est compatible avec l'hypothèse de l'origine apoptotique de l'ADNlc. La présence protectrice des histones lors de la fragmentation de l'ADN par les nucléases entrainerait une libération des nucléosomes dans le milieu extracellulaire (SNYDER et al., 2016).

2.1.1.2 Utilisation de l'ADN circulant en clinique

Depuis une dizaine d'années, les thérapies ciblées ont révolutionné le devenir des patients en oncologie. Cependant, l'hétérogénéité tumorale, l'apparition de mutations à l'origine de résistance contre ces thérapies ciblées, ou encore l'utilisation rationnelle de ces thérapies coûteuses sont autant de nouveaux challenges à relever. L'analyse de l'ADNlc est alors apparue comme une alternative peu invasive par rapport à la biopsie de la tumeur initiale ou de ses localisations métastatiques, permettant notamment des prélèvements répétés dans le cadre du suivi de l'apparition de résistance (HEITZER et al., 2015).

De nombreuses études cliniques sur l'ADNlc sont publiées en oncologie, mais l'ADNlc est aussi exploré en infectiologie. Différents essais pour le diagnostic d'infections parasitaires ont été tentés, avec différentes techniques de biologie moléculaire et sur différents échantillons (plasma, sérum, urine, crachat...) (WEERAKOON et al., 2016). La présence d'ADNlc a été montrée dans les cas d'EK, mais uniquement si le kyste présentait des fissures (CHAYA et al., 2014). Aucune étude concernant l'ADNlc dans le cas de l'EA n'est recensée dans la revue de WEERAKOON et al. (2016).

En revanche, l'ADNlc a été plus largement étudié dans les cas de schistosomiasis (WEERAKOON et al., 2016). Les schistosomiasis sont des maladies causées par des espèces du genre *Schistosoma*, dont les principales sont *S. mansoni*, *S. japonicum* et *S. haematobium*. L'Homme est l'hôte définitif du parasite, dont les larves pénètrent la peau. Elles se développent dans l'organisme et passent au stade adulte. Les vers adultes vivent dans les vaisseaux sanguins et les femelles pondent leurs œufs. Les œufs sont disséminés dans l'environnement via les urines ou les selles selon les espèces. Plusieurs techniques ciblant différentes régions ont été développées, permettant le diagnostic, mais aussi la vérification de l'efficacité thérapeutique (WICHMANN et al., 2009). L'utilisation de l'ADNlc pour cette pathologie permet d'améliorer le diagnostic, notamment durant la phase précoce de l'infection (WEERAKOON et al., 2015).

L'idée d'étudier l'ADNlc dans les cas d'EA a déjà été suggérée il y a quelques années (GOTTSTEIN et al., 2014). De plus, le développement de la pathologie, par infiltration, rappelle celui des cancers hépatocellulaires. La formation possible de métastases sur des organes à distance montre que des composants parasitaires doivent circuler. Au niveau microscopique, des petites particules d'*E. multilocularis*, inférieures à 1 μm , ont été décrites dans le tissu environnant la lésion à quelques millimètres de la lésion, mais aussi dans un ganglion lymphatique (BARTH et al., 2012). Le nombre de ces petites particules est augmenté dans les deux mois suivant la mise en place du traitement par albendazole (RICKEN et al., 2017). D'autre part, l'observation de la morphologie des vésicules d'*E. multilocularis* (voir paragraphe 1.2.2.2)

montre des protubérances de la membrane cellulaire germinative, à travers la cuticule, rendant théoriquement possible le passage dans la circulation sanguine de contenus cellulaires, par exemple suite à la nécrose ou à l'apoptose des cellules après la mise en place du traitement.

2.1.2 Matériels et méthodes

Le travail sur l'ADNlc d'*E. multilocularis* a fait l'objet d'une publication, qui est insérée dans la partie Résultats qui suit. Pour compléter l'article, des informations plus générales, ainsi que des précisions supplémentaires, sont apportées dans ce Matériels et méthodes ainsi que dans les premiers paragraphes de la partie Résultats.

2.1.2.1 Cohorte EchinoVista

L'étude EchinoVista (Echinococcose alvéolaire : viabilité parasitaire et suivi du traitement par albendazole) est une étude multicentrique française, débutée en 2011 (Agrément n° 2011-A00627-34; Essai clinique n° NCT02876146). Les CHU de Besançon, Dijon, Lyon, Nancy, Reims et Strasbourg pouvaient inclure les patients volontaires au moment du diagnostic d'une EA ou ceux devant bénéficier d'un traitement chirurgical. La phase d'inclusion est terminée (dernière inclusion en mai 2016), mais la phase de suivi est encore en cours. Au total, 52 patients, dont 32 à Besançon, ont été inclus ; un suivi standardisé durant 4 années suit l'inclusion.

L'objectif principal de ce Programme Hospitalier de Recherche Clinique était l'analyse exploratoire de l'intérêt des biomarqueurs biologiques et d'imagerie évaluant la viabilité des lésions d'EA, et ce, afin de permettre une prise en charge optimale des patients traités par albendazole. Pour les patients opérés, les recommandations actuelles préconisent deux ans de traitement après la chirurgie radicale (voir paragraphe sur le traitement et le suivi de l'EA 1.2.5). Il s'agissait de valider un arrêt plus précoce de ce traitement, c'est-à-dire après un an. Concernant les patients non opérés, il s'agissait de proposer un arrêt standardisé après 4 années de traitement, si les marqueurs indirects actuels étaient négatifs.

De plus, l'étude EchinoVista avait aussi comme objectif d'évaluer l'intérêt d'autres marqueurs biologiques ou d'imagerie pour améliorer le diagnostic et le suivi des patients. Pour cela, une bibliothèque de sérums prélevés au moment du diagnostic, puis lors des différentes visites de suivi pendant 4 ans, est constituée. Des examens d'imagerie sont effectués à des temps pré-définis durant l'étude. Enfin, les pièces opératoires sont conservées, le cas échéant. Le protocole prévu par l'étude EchinoVista est synthétisé dans le tableau A.1 donné en annexe.

2.1.2.2 Les techniques

La PCR classique - appelée PCR en point final - de première génération, consistait à amplifier une séquence grâce à deux amorces spécifiques et la succession des cycles de températures. L'observation du résultat qualitatif se fait après la migration du produit de PCR sur gel d'agarose.

La PCR en temps réel, ou PCR quantitative (qPCR) est la seconde génération. Elle est maintenant une technique de laboratoire bien connue, permettant la quantification d'une séquence d'acides nucléiques. Grâce à l'ajout d'une (ou deux) sonde(s) ou d'un agent intercalant fluorescent, il est possible d'analyser quantitativement la présence d'un gène ou de son message. Les principes de base de cette PCR, ainsi que les chimies employées pour la fluorescence et les stratégies de quantification sont détaillés dans une revue synthétisant tous les aspects de la qPCR (TSE et al., 2003). Le principe d'amplification reste le même que pour la première génération, mais au lieu d'être en point final, le résultat est obtenu grâce à la mesure de la fluorescence à chaque cycle. Le résultat (C_q pour Cycle de quantification, selon les recommandations de nomenclature (BUSTIN et al., 2009), mais parfois appelé C_p ou C_t) est le nombre de cycles à partir duquel la mesure de la fluorescence donne une valeur significativement différente du bruit de fond. Il s'agit d'un résultat quantitatif relatif, par rapport à une gamme étalon de concentration connue.

Enfin, la PCR digitale est une technologie plus récente, qui permet une quantification absolue de la cible, sans avoir recours à une courbe d'étalonnage. Cette technique émergente permet une quantification beaucoup plus juste pour les faibles concentrations. Il s'agit de partitionner le mix PCR, afin que chaque division contienne au maximum une copie d'ADN. Comme en qPCR, le mix contient un agent intercalant, ou une (ou deux) sonde(s) spécifique(s) de la séquence cible. Si le partitionnement est réalisé grâce à l'émulsion du mix dans une phase hydrophobe (huile), il s'agit d'une PCR digitale en émulsion (ddPCR pour droplet digital PCR), illustrée par la figure 2.1. Outre l'émulsion, le partitionnement du mix PCR peut être basé sur des micropuces contenant des microchambres, ou sur des microbilles magnétiques recouvertes d'amorces spécifiques (PEREZ-TORALLA et al., 2015). Après les cycles PCR, chaque division créée est lue afin d'identifier les gouttes positives et négatives. Le nombre de gouttes positives correspond au nombre de cibles dans le mix initial (PINHEIRO et al., 2012). La lecture de la fluorescence en point final permet d'éviter les problèmes liés à la présence d'inhibiteurs qui peuvent augmenter le C_q, ou les variations aléatoires de C_q dues aux faibles concentrations de la séquence cible.

Une qPCR, technique de référence pour la quantification des acides nucléiques, et une

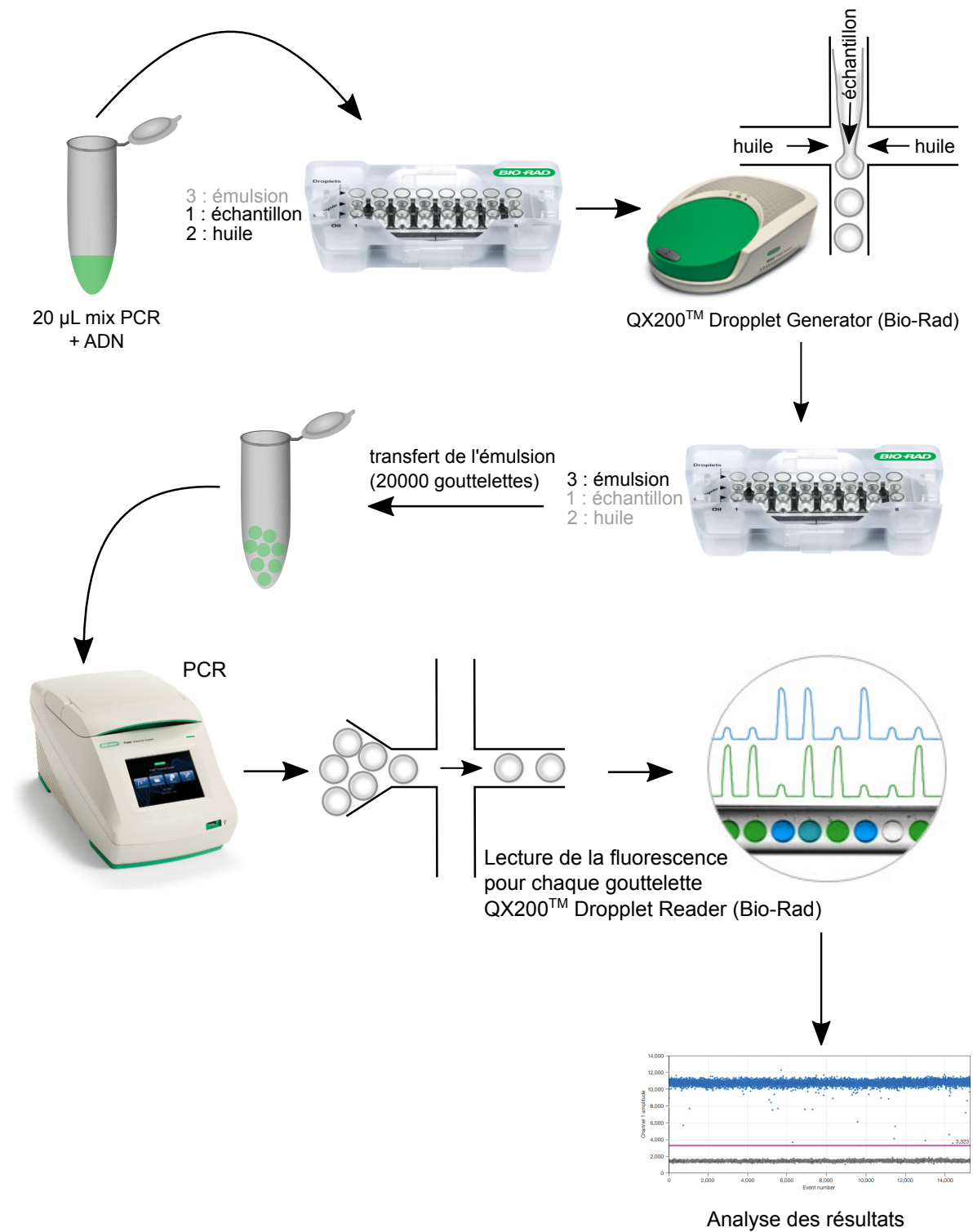


FIGURE 2.1 – Schéma de la technique de PCR digitale en émulsion (ddPCR = droplet digital PCR)

ddPCR, technique innovante appropriée pour les faibles concentrations, ont été développées et mises en œuvre pour la recherche de l'ADNlc dans les cas d'EA.

2.1.2.3 Démarche expérimentale

Deux phases se sont succédées (voir Figure 2.2) : la première a consisté à travailler à partir d'un sérum de donneur sain, enrichi en ADN libre fragmenté, afin d'imiter au mieux la réalité de l'ADN circulant. La seconde a permis de tester les conditions validées sur un modèle animal puis sur les échantillons d'une cohorte de patients, au moment du diagnostic de l'EA et 1 à 3 mois après la mise en place du traitement.

La première phase a permis la validation de différents paramètres pour rendre la technique la plus sensible possible. La recherche de cibles potentielles a d'abord été réalisée *in silico*. La cible doit satisfaire plusieurs critères : (i) séquence répétée, (ii) séquence stable parmi les individus, (iii) séquence spécifique du parasite. Plusieurs cibles ont été sélectionnées avec ces critères : trois cibles répétées nucléaires (U1snRNA (BRETAGNE et al., 1991), EmsB (VALLOT et al., 2015), et un fragment du contig 726 du génome d'*E. multilocularis*) et une cible mitochondriale (Nad5 (ROELFSEMA et al., 2016)). Trois trousse d'extraction ont été comparées : QIAamp DNA Blood Mini kit (Qiagen), Qiagen circulating DNA kit et le MagNA Pure Compact NA Isolation Kit I- Large Volume (Roche) sur le MagNA Pure Compact Instrument (Roche). La trousse avec le meilleur rendement pour les courts fragments a été sélectionnée. Les deux techniques décrites précédemment ont été développées et mises en œuvre sur l'ensemble des échantillons : la qPCR et la ddPCR.

2.1.3 Résultats

2.1.3.1 Mise au point de l'extraction de l'ADN circulant

Parmi les trois trousse testées, les concentrations en ADN obtenues étaient plus faibles avec la trousse QIAamp DNA Blood Mini kit. Une différence éventuelle de rendement par rapport aux autres trousse ne compense pas le faible volume de sérum qu'il est possible d'extraire (200 μ L normalement, 400 μ L avec une étape supplémentaire versus 1 mL pour les deux autres trousse).

Pour la suite, seules les trousse Qiagen circulating DNA et MagNA Pure Compact NA Isolation Kit I- Large Volume seront comparées.

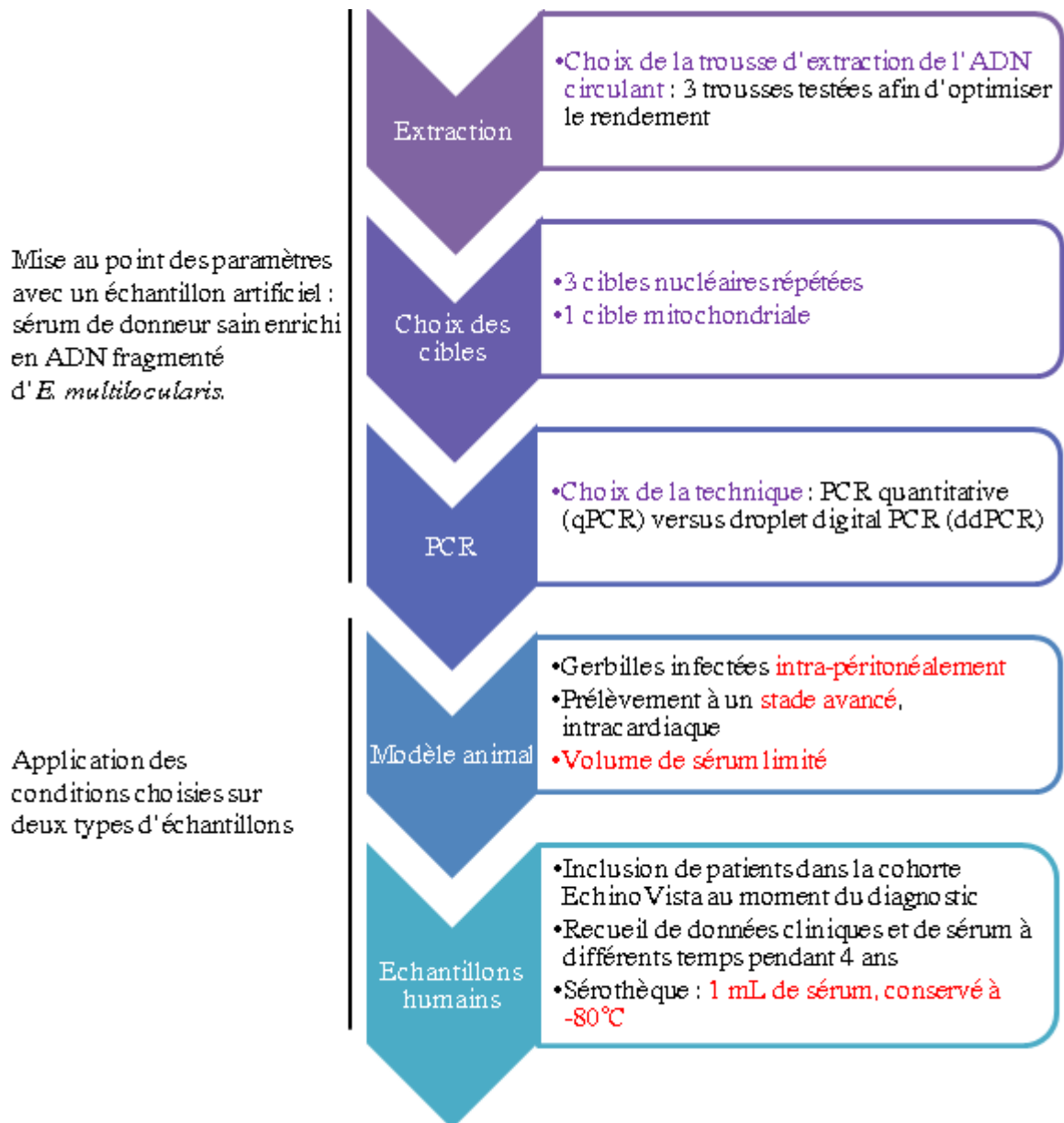


FIGURE 2.2 – Schéma synoptique de la recherche d'ADN libre circulant chez les patients atteints d'EA. Les paramètres inscrits en violet ont été optimisés afin que la technique soit le plus sensible possible, alors que les paramètres inscrits en rouge étaient des facteurs limitants, non modifiables dans cette étude.

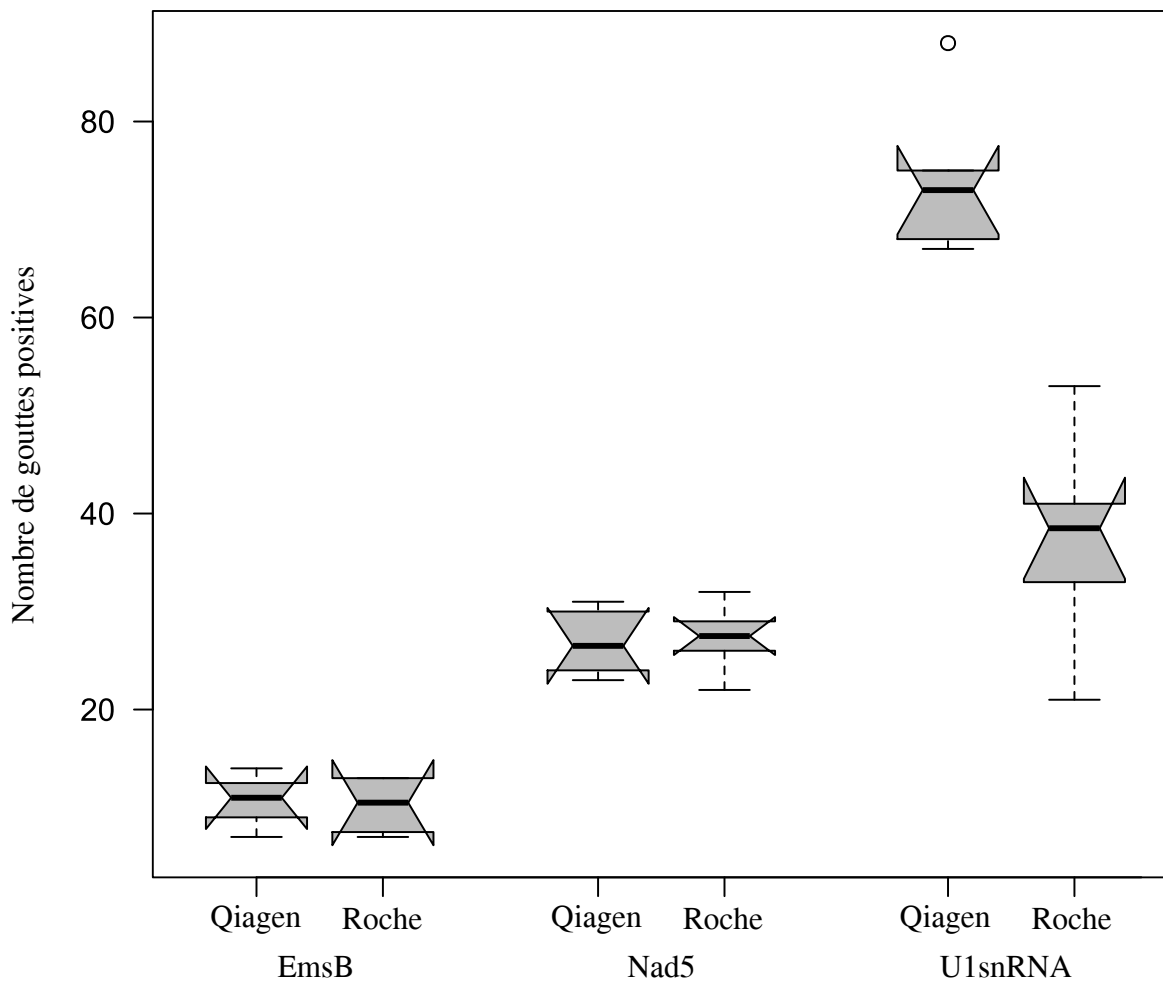


FIGURE 2.3 – Comparaison des quantifications en ddPCR de chacune des cibles obtenues avec deux trousse d'extraction différentes.

Un sérum enrichi en ADN fragmenté (pour reproduire les conditions de l'ADNlc) à la concentration de 3.10^{-3} ng/mL a été utilisé. La figure 2.3 compare le nombre de gouttes positives obtenues en ddPCR selon l'extraction pour trois cibles différentes. Le resserrement des boîtes à moustache indique l'intervalle de confiance à 95 % de la médiane. Deux des cibles ne montrent pas de différence en fonction de l'extraction, mais la trousse Qiagen circulating DNA a un meilleur rendement pour U1snRNA.

2.1.3.2 Choix des cibles

Grâce à l'analyse *in silico*, quatre cibles potentielles ont été retenues. Les essais *in vitro* sur de l'ADN fragmenté ont montré que les amorces ciblant EmsB présentaient une sensibilité moindre que celles ciblant U1snRNA. Les amorces ciblant le contig 726 se sont révélées non spécifiques. Ces essais ont validé les amorces ciblant U1snRNA et Nad5.

Les résultats de spécificité pour les deux couples d'amorces retenus sont donnés dans le tableau 2.1 et sont discutés dans l'article, où ils figurent parmi les données supplémentaires. Les ADN ont été testés en duplicat.

TABLE 2.1 – Résultats obtenus en qPCR avec 0,3 ng de différents ADN de parasite.

ADN parasitaire	Nad5 (Cq)	U1snRNA (Cq)
<i>Echinococcus multilocularis</i>	21,20	19,16
<i>Taenia mustelae</i>	-	-
<i>Taenia mustelae</i>	39,20	-
<i>Taenia polyacantha</i>	-	-
<i>Taenia polyacantha</i>	-	-
<i>Taenia taeniaformis</i>	-	-
<i>Taenia teaniaformis</i>	-	-
<i>Taenia taeniaformis</i>	-	-
<i>Taenia hydatigena</i>	-	-
<i>Taenia hydatigena</i>	-	-
<i>Taenia hydatigena</i>	-	-
<i>Echinococcus granulosus</i>	-	-
<i>Echinococcus granulosus</i>	-	-
<i>Echinococcus granulosus</i>	-	-
<i>Echinococcus ortleppi</i>	-	-
<i>Echinococcus canadensis</i>	-	34,42
<i>Echinococcus canadensis</i>	-	33,41
<i>Echinococcus canadensis</i>	-	34,80
<i>Echinococcus canadensis</i>	-	-
<i>Echinococcus canadensis</i>	-	34,11

2.1.3.3 Article "ADN libre circulant chez les patients atteints d'EA"

Titre : Circulating cell-free DNA in patients with alveolar echinococcosis

Auteurs : Alice Baraquin, Eric Hervouet, Carine Richou, Pierre Flori, Paul Peixoto, Amel Azizi, Eric Delabrousse, Oleg Blagosklonov, Gerald Umhang, Solange Bresson-Hadni, Benoit Valot, Frédéric Grenouillet, and the EchinoVista study group.


Journal : Molecular and Biochemical Parasitology

Accepté : 16 avril 2018



Contents lists available at ScienceDirect

Molecular & Biochemical Parasitology

journal homepage: www.elsevier.com/locate/molbiopara

Circulating cell-free DNA in patients with alveolar echinococcosis

Alice Baraquin^a, Eric Hervouet^{b,c}, Carine Richou^d, Pierre Flori^{e,f}, Paul Peixoto^{b,c}, Amel Azizi^g, Eric Delabrousse^g, Oleg Blagosklonov^h, Gerald Umhangⁱ, Solange Bresson-Hadni^j, Benoit Valot^a, Frédéric Grenouillet^{a,k,*}, EchinoVista study group¹

^a Chrono-environnement, UMR UBFC/CNRS 6249 aff. INRA, University of Bourgogne/Franche-Comté, Besançon, France

^b Interactions Hôte-Greffon-Tumeur, Ingénierie Cellulaire et Génique, UMR INSERM/UBFC/EFS-BFC 1098, University of Bourgogne/Franche-Comté, Besançon, France

^c EPIGENExp (EPIgenetics and GENE EXPRESSION Technical Platform), Besançon, France

^d Hepatology Department, University Hospital, Besançon, France

^e EA-3064 GIMAP Groupe Immunité des Muqueuses et Agents Pathogènes, Faculté de médecine Jacques Lisfranc, Saint-Etienne, France

^f Pôle de Biologie-Pathologie, Parasitology and Mycology Laboratory, University Hospital, Saint Etienne, France

^g Radiology Department, University Hospital, Besançon, France

^h Department of Nuclear Medicine, University Hospital, Besançon, France

ⁱ ANSES LRFSN, Wildlife surveillance and eco-epidemiology unit, National Reference Laboratory for Echinococcus spp., Malzéville, France

^j Visceral, Digestive and Oncologic Department, University Hospital, Besançon, France

^k Department of Parasitic and Fungal Serologies, University Hospital, Besançon, France



ARTICLE INFO

Keywords:

Alveolar echinococcosis
Circulating cell-free DNA
Digital PCR
Biomarker

ABSTRACT

Alveolar echinococcosis (AE) is a parasitic disease, due to *Echinococcus multilocularis*. Often compared to liver cancer, it develops by infiltration from its primary site to the surrounding tissue, and can then metastasize to other organs. Detection of circulating cell-free DNA (ccfDNA) is a useful analytical tool in oncology, for diagnosis, prognosis, and therapy monitoring. This study sought to investigate the presence of ccfDNA in patients with AE, and its potential usefulness for the evaluation of treatment efficiency. To achieve these aims, a quantitative PCR and a droplet digital PCR were developed to detect *E. multilocularis* ccfDNA. An AE animal model identified, for the first time, the presence of large quantities of ccfDNA. Samples from patients with AE (n = 31) were then analyzed twice, at diagnosis, and after three months of chemotherapy: about 25% were positive, almost always with very low concentrations of ccfDNA. These results confirmed that *E. multilocularis* produces ccfDNA, as solid tumors do, but detection may not yet be sufficient for AE diagnosis nor for the evaluation of treatment efficiency, due to the low levels of ccfDNA detected in patient serum.

1. Introduction

Human echinococcoses are diseases caused by the presence in a tissue (mainly the liver) of a flatworm of the genus *Echinococcus* at the metacestode stage [1]. In the six species involved in human pathology, parasitic larval development is not always identical, leading to varying degrees of disease severity [2].

Among echinococcoses, alveolar echinococcosis (AE) due to *E. multilocularis* is particularly severe. It affects people in the northern hemisphere, with greater frequency in specific regions [3]. Due to its symptoms and development stages, it can be compared to a slow-

growing liver cancer [4]. The metacestode develops by infiltration from its primary establishment to the surrounding tissue. During development of the infection, parasitic lesions can then metastasize to other organs [5].

Diagnosis of AE is mainly based on clinical findings, imaging techniques, and the detection of specific antibodies by serology [6]. Sometimes, infection may be diagnosed and/or confirmed by histopathology and/or PCR on core-needle biopsy specimens [6,7]. Methods based directly on parasite identification are particularly relevant in immunocompromised patients, who now represent 18% of newly diagnosed patients [8]. The first-choice treatment is surgery, but about 2/

* Corresponding author at: Chrono-environnement, UMR UBFC/CNRS 6249 aff. INRA, University of Bourgogne/Franche-Comté, Besançon, France.

E-mail address: fgrenouillet@chu-besancon.fr (F. Grenouillet).

¹ The EchinoVista study group (in alphabetical order, by city): Sophie Felix, Bruno Heyd, Georges Manton, Vincent Di Martino, Damien Montange, Claire Vanlemmens, Dominique Angèle Vuitton, Delphine Weil-Verhoeven (University Hospital Besançon), Pascal Chavanet, Frédéric Dalle, Sandrine Gohier, Anne Minello, Lionel Piroth (University Hospital Dijon); Jérôme Dumortier, Jean-Yves Mabrut, Martine Wallon (HCL Lyon); Emilia Frentiu, Marie Machouart, Jérôme Watelet (University Hospital Nancy); Cathy Chemla, Thomas Feron, Alexandra Heurge-Berlot, Daniele Sommacale, Gerard Thieffin (University Hospital Reims); Ahmed Abou-Bacar, Julie Brunet, Ermano Candolfi, Yves Hansmann, Nicolas Lefebvre (University Hospital Strasbourg).

<https://doi.org/10.1016/j.molbiopara.2018.04.004>

Received 28 February 2018; Received in revised form 10 April 2018; Accepted 16 April 2018

Available online 18 April 2018

0166-6851/ © 2018 Elsevier B.V. All rights reserved.

3 of patients are inoperable because of the stage and/or site of their lesion. For these cases, chemotherapy is used, based on a benzimidazole compound, generally albendazole. Due to the parasitostatic rather than parasitocidal effect of albendazole, treatment is lengthy, potentially lifelong, frequently with side effects, often hepatic. Regular medical and laboratory checks are therefore necessary [1,6].

For some patients, benzimidazole compounds are parasitocidal, and render the parasite totally nonviable [9,10]. Drugs can then be stopped. Parasitic viability is monitored by 18-fluoro-deoxyglucose positron emission tomography, combined with computed tomography, and/or magnetic resonance imaging [11], and by anti-Em18 serology [12,13]. However, these biomarkers, recommended by the World Health Organization, are indirect and evaluate the patient's immune response. The need for direct biomarkers was underlined several years ago [14], in order to allow treatment to cease as soon as possible, without fear of recurrence.

The idea of detecting and quantifying circulating DNA in patients with active lesions before and after treatment has already been suggested [14]. Since its discovery in 1948, many applications based on circulating cell-free DNA (ccfDNA) have been developed, mainly in oncology [15–17]. Using ccfDNA can also have applications in the diagnosis of infections [18]. From a simple blood test, ccfDNA may allow diagnosis, prognosis, therapy monitoring, and/or patient follow-up.

The detection and potential quantification of ccfDNA could be useful for AE diagnosis and treatment, as this pathology presents some similarities with liver tumors. Sensitive techniques are required to investigate this issue, as the amount of ccfDNA present in patient samples is often very small. We therefore compared a quantitative real-time PCR (qPCR), and a newer technology, the droplet digital PCR (ddPCR). ddPCR allows absolute quantification, without calibration curves, and with more precision, especially for low-concentration samples [19,20]. This technique is used more and more frequently for the detection of tumor ccfDNA.

The aim of our study was to validate a molecular biology technique for the detection and quantification of *E. multilocularis* ccfDNA. The protocol was performed first on an animal model of AE, and then on patients with AE, both at the time of diagnosis and a few months after the beginning of the treatment, to verify the presence of ccfDNA in AE, and also to investigate the effect of treatment on the amount of ccfDNA present in patients.

2. Materials and methods

2.1. Samples

2.1.1. Animal blood samples

All experiments concerning live Mongolian jirds (*Meriones unguiculatus*) were carried out at the University of Saint Etienne, France (establishment approval no. C18-0801), within the framework of the national legislation governing animal experimentation. The protocol was approved by the governmental Commission for Animal Experimentation (approval no. 01536.01).

After intraperitoneal infection with *E. multilocularis*, the parasite develops in the abdominal cavity, as previously described [21]. When the cysts reached about 20 g, the animals (n = 9) were killed and the maximum possible volume of blood was collected in a plain tube by intra-cardiac puncture.

2.1.2. Human blood samples

The French multicentric study, EchinoVista (Viability In parasites and long-term Survey of Treatment by Albendazole) began in 2011 (approval n° 2011-A00627-34; Clinical Trials n° NCT02876146). In this study, blood samples were collected in plain tubes before treatment, at diagnosis (n = 31), and 1 month and/or 3 months after diagnosis (n = 26), from patients newly diagnosed with AE. The following clinical characteristics were determined at diagnosis: (i) the PNM stage

(with primary parasitic lesion, neighboring organ involvement, and number of metastases) [22]; (ii) the Kodama classification, based on magnetic resonance imaging (MRI) [23]; (iii) the level of parasite viability, based on the Kodama MRI, the 18-fluoro-deoxyglucose positron emission tomography combined with computed tomography (acquisition after 1 and 3 h) [24], and the specific detection of anti-Em18 antibodies (*Echinococcus multilocularis* Em18 ELISA kit, Bordier Affinity Products SA, Crissier, Switzerland).

Blood samples from healthy blood donors (n = 36) were also obtained from the French Blood Establishment.

2.2. ccfDNA extraction from blood samples

Blood samples were centrifuged, within 8 h after collection, at 600 g for 10 min, at 15 °C, and serum was carefully removed, then transferred into plain polypropylene tubes. The serum samples were stored at –80 °C, then thawed at room temperature, before the second centrifugation at 20,000 g for 10 min. Then DNA was extracted from a supernatant volume of about 1 mL with a QIAamp® Circulating Nucleic Acid Kit (Qiagen, Hilden, Germany) according to the manufacturer's protocol. Circulating DNA was eluted in 50 µL of buffer solution.

During protocol development, two other kits were tested (Qiamp DNA Blood mini kit – Qiagen, and MagNA Pure Compact Nucleic Acid Isolation Kit I, Large Volume with the MagNA Pure Compact Instrument – Roche) but gave lower yields, particularly for one of the targets described below (results not shown).

2.3. Positive fragmented-DNA control

An *in vitro* culture of *E. multilocularis* metacystodes (isolate H95, kindly provided by the Institute of Parasitology, Bern, Switzerland) was performed over four weeks, as previously described [25]. The culture medium was removed and metacystodes were washed three times with PBS (10 mM, pH 7.4). The metacystodes were mechanically broken by pipetting and passing the material twice through an 18 G needle. Centrifugation was performed for 2 min at 1000 g, and the supernatant (containing the vesicular fluid with culture-medium components) was discarded. The DNA of *E. multilocularis* was extracted from the pellet (vesicle membranes) with the NucleoSpin® Tissue kit (Macherey-Nagel, Hoerd, France), according to the manufacturer's recommendations.

The DNA concentration was measured using the Qubit™ 2.0 fluorimeter (Life Technologies, Carlsbad, California, USA) with the Qubit™ dsDNA HS Assay Kit (Life Technologies).

As ccfDNA is highly fragmented, 150 ng of isolated DNA was sheared with a focused-ultrasonicator M220 (Covaris, Woburn, Massachusetts, USA) running the following program: peak incident power of 75 W, duty factor of 10%, and 200 cycles per burst for 10 min. A positive control was thus obtained, at a concentration of 1 ng/µL, with fragments 100–200 pb long. The length was visualized with an agarose gel stained with ethidium bromide.

2.4. Design of primers

Two targets were selected: nuclear (U1 snRNA – GenBank accession M73768.1) and mitochondrial (Nad5 – GenBank accession AB018440.2). Primers and probes, described in Table 1, were designed using the Primer3 system [26] from the Benchling platform (<https://benchling.com/>).

Two other repetitive genomic targets (in the conserved flanking sequence of EmsB microsatellite, and in a sequence of the contig 726, position 171–465), also tested, were less sensitive and/or specific (results not shown).

2.5. qPCR

The qPCR was assayed in a final volume of 20 µL, with 10 µL of

Table 1
PCR primers and probes.

Name	Sequence (5'–3')
U1 snRNA-Fw	TAGGTGGGAGTAGAGTGCAGGT
U1 snRNA-Pb	VIC-GCGTGTGAGGAGTAGGGTGCCT-TAMRA
U1 snRNA-Rv	CCACGTCCTTCTGCCTTTCTA
Nad5-Fw	GATTATTGGAGGCTATGCGGGC
Nad5-Pb	FAM-CCCTACTCCAGTTAGTTCTTTGGTGC-TAMRA
Nad5-Rv	ACAAACCAACACCCAGCAGCAA

Takyon™ No ROX Probe 2X MasterMix UNG (Eurogentec, Seraing, Belgium), 300 nM of each primer, 250 nM of Taqman probe, and 8 µL of DNA extract, in an LC96 (Roche Diagnostics, Meylan, France) real-time PCR System. The thermal cycling conditions were: 2 min at 50 °C, 3 min at 95 °C, 50 cycles of 10 s at 95 °C, and 45 s at 60 °C.

To evaluate the simplex- and duplex-qPCR performances, triplicates of ten-fold serial dilutions of the positive control were analyzed. To assess the specificity of the PCR, 0.3 ng samples of DNA from other parasitic larvae (provided by the ANSES-Nancy biobank) were analyzed.

2.6. Droplet digital PCR

For ddPCR, each 20 µL reaction mixture contained 10 µL of ddPCR™ Supermix for Probes with dUTP (Bio-Rad, Marnes-La-Coquette, France), 300 nM of each primer, 200 nM of each probe described above, and 8 µL of DNA. The reaction mixture was mixed with 70 µL of droplet generation oil via microfluidics in the Droplet Generator (Bio-Rad). The 40 µL of water-in-oil droplets thus obtained was transferred to a 96-well ddPCR plate, which was heat-sealed with a foil plate seal (Bio-Rad) and placed on a thermocycler for PCR amplification, using the following conditions: 2 min at 50 °C, 10 min at 95 °C, followed by 40 cycles (with ramping speed at 2 °C s⁻¹) of 30 s at 94 °C, and 60 s at 60 °C, followed by a 10 min hold at 98 °C. The PCR products were stored at 4 °C upon completion of PCR. The plate was transferred, within 24 h, to a Droplet Reader (Bio-Rad) for automatic measurement of fluorescence in each droplet, with the Absolute quantification (ABS) setting.

2.7. Data analysis

The qPCR curve analysis used the LightCycler® 96 software, version 1.1.0.1320 (Roche Diagnostics) with the absolute quantification (Abs Quant) setting. The default parameters were used for U1 snRNA. A minimum slope of 0.05 for the amplification curves of Nad5 was required for results to be positive. Due to the low elution volume, qPCR was only performed in duplicate. For a result to be considered positive, both wells must be positive, with a Cq < 39.5.

The ddPCR data were analyzed with the QuantaSoft™ software (Bio-Rad). If a well contained < 10,000 accepted droplets, a second analysis was performed. The positive control sample was used in each run to verify assay performance and facilitate thresholding in fluorescence values. Samples with below the minimum number of positive droplets were considered negative and reported as 0. The copy number per µL of DNA extract (x) was calculated by $x = -\ln\left(\frac{N_{neg}}{N_{tot}}\right) \times 1000 \times d$ with N_{neg} = number of negative droplets; N_{tot} = number of accepted droplets; and d = dilution of the DNA extract in the reaction mixture.

False positive droplets were observed in no-template control wells from time to time. They could not be distinguished from true positives based on fluorescence data. To fit the number of false-positive droplets to the Poisson distribution, analyses were performed with R version 3.4.1 (URL <https://www.R-project.org/>, R Foundation for Statistical Computing, Vienna, Austria.), with the additional package MASS [27]. The method of maximum likelihood was used to estimate the lambda parameter of the distribution. The minimum number of positive

Table 2

Performance of the simplex and duplex qPCR obtained with 3 assays for each concentration of a ten-fold serial dilution of the positive control.

Gene name	Simplex qPCR		Duplex qPCR	
	Nad5	U1 snRNA	Nad5	U1 snRNA
Slope	−3.2420	−3.3287	−3.2740	−3.5650
Efficiency	2.03	2.00	2.02	1.91
R ²	0.98	0.96	0.99	0.98

droplets required for one sample was determined so that samples would be true positives with $\alpha = 0.001$.

Pearson correlation was performed on the positive patient results to test the correlation between the two techniques.

3. Results

3.1. Performance of the techniques

The aim was to detect *E. multilocularis* DNA by qPCR, and we first selected two targets: U1 snRNA, a repetitive nuclear gene, and Nad5, a mitochondrial gene. Both the qPCR simplex assays showed good linearity ($R^2 > 0.96$) and efficiency, and were multiplexed without loss of performance. The values are grouped in Table 2.

Specificity of the primers was assessed with 19 DNA samples from 7 different parasite species. All DNA tested are listed in the supplementary data. One of the two samples of *Taenia mustelae* showed a positive result (Cq = 39.2) with the Nad5 target. The same quantity of *E. multilocularis* DNA showed a strong positive result much earlier (Cq = 21.2). Five samples of *E. canadensis* were tested, and four of them were positive for the U1 snRNA target, with Cq between 33.4 and 34.8. We were not able to align the PCR product of U1 snRNA with the genome of *E. canadensis* (GCA_900004735.1, scaffold level). The other DNA samples tested, from *Taenia* or *Echinococcus spp.*, were negative with both targets.

Concerning the ddPCR, the minimum required number of positive droplets for a sample to be considered positive (for each target) was determined by fitting the number of positive droplets from 64 negative samples (36 samples with DNA from healthy donors and 28 samples with molecular-biology-grade water) to a Poisson distribution. Samples are true positives with at least 4 positive droplets ($\alpha = 0.0002$) for Nad5, or with at least 3 positive droplets ($\alpha = 0.0002$) for U1 snRNA.

3.2. Animal samples

With qPCR, of the 9 samples, 6 were positive for parasitic circulating DNA with the two targets (Nad5 and U1 snRNA), and 3 were positive only with U1 snRNA. With ddPCR, 8 were positive for both targets, and 1 was positive only for U1 snRNA. For all samples, U1 snRNA showed lower Cq and a higher number of positive droplets than Nad5.

The results obtained with the two techniques were compared with the Pearson correlation coefficient (Fig. 1). The correlation is significant ($P = 4.10^{-8}$) for Nad5 (Fig. 1A) and for U1 snRNA ($P = 3.10^{-5}$, Fig. 1B).

3.3. Patient samples

At time of diagnosis, 7 out of 31 patients were positive with qPCR and 7 were positive with ddPCR. Only 4 patients were positive with both techniques. Patient B29 was strongly positive, compared to the others. One to three months after the beginning of the treatment, 7 out of 26 patients were positive, including 6 who were positive with both techniques. Once again, patient B29 showed higher concentrations than the other patients. The results for each patient are detailed in Table 3.

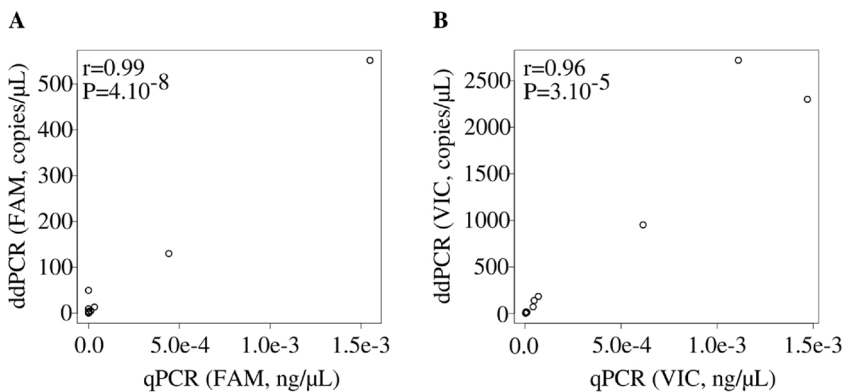


Fig. 1. Correlation between measurements of ccfDNA concentrations for Mongolian jird samples. The Pearson correlation coefficient and associated P-value show a significant correlation between the two techniques for Nad5 (FAM-labeled probe, Fig. 1A), and for U1 snRNA (VIC-labeled probe, Fig. 1B). Note that a different scale is used in each diagram.

The positive results obtained were compared with the Pearson correlation coefficient (Fig. 2). The correlation is not significant ($P = 0.15$) for Nad5 (Fig. 2A), whereas there is good correlation between qPCR and ddPCR for U1 snRNA (Fig. 2B). Concerning Nad5, several patients were positive with one technique and negative with the other. The ccfDNA concentrations analyzed with Nad5 were very low, compared to those found with U1 snRNA.

No correlation between clinical characteristics and the amount of ccfDNA was found with a linear model ($P > 0.05$). Likewise, no special feature was found for patient B29.

4. Discussion

Studies of ccfDNA have shown its usefulness, especially in oncology, for monitoring cancer progression, and for identifying cancer subtypes by specific circulating DNA biomarkers. There are fewer articles about ccfDNA and infectious diseases in the literature [18], and their results are more or less conclusive. Although ccfDNA has already been suggested as a potential lead for AE, to improve diagnosis, and/or follow-up of patients [14], this study is the first to test this hypothesis.

Keeping in mind the characteristics of ccfDNA (low concentration [28], and short fragments [17,29]), we tried to quantify ccfDNA in patients with AE. For that purpose, we (i) used fragmented control DNA; (ii) designed primers for short targets; (iii) developed two sensitive quantitative techniques: qPCR, a well-known technique, and ddPCR, a more recent technology. Two targets were selected: a nuclear repeated target (in order to improve detection sensitivity), and a mitochondrial target (in this case, the number of mitochondria per cell enhances sensitivity).

The specificity of the primers was assessed with DNA from other parasites. The positive results obtained with the DNA from *E. canadensis* are not surprising if we take into account the recent genome sequencing of this species, which is not so genetically distant from *E. multilocularis* [30]. As *E. canadensis* is not endemic in the EchinoVista study area, it should not be present in our cohort of AE patients.

The first analyses, with the positive control and the Mongolian jird samples, showed a higher sensitivity with U1 snRNA than with Nad5 target. Nevertheless, we decided to use both these targets for the patient samples, because results may be different depending on the parasitic strain or metabolic activity [31]. Furthermore, the complementarity of genomic and mitochondrial targets has been demonstrated for the invasive aspergillosis diagnosis [32].

As patient samples are precious and limited material, we began with an animal model, for which all samples were positive with at least one target. The success of this animal model proves that parasitic ccfDNA can be detected in intermediate hosts infected with AE. Rodents are often used as the model for intermediate host in the case of AE [33,34]. Nevertheless, the positive result of ccfDNA presence in all samples needs to be qualified. These samples are from Mongolian jirds with very advanced echinococcosis, which does not exactly reproduce the real-life

method of oral contamination [35]. Intraperitoneal infection leads to the development of liver lesions, involving peripheral tissue, but also intraperitoneal lesions, which are rarely observed with natural oral contamination.

After this first successful detection of parasitic ccfDNA in Mongolian jirds, the next logical step in our study was the analysis of human AE samples. At diagnosis, the qPCR on the 31 patient samples produced 7 positive results (23%), as did the ddPCR (also 23%). However, only 3 of these positives were identified by both methods, while each method identified another 4 positive results, giving an overall total of 11 results (35%) positively identified. Similar results were obtained during treatment, with 6 positive results (23%) out of the 26 patient samples, for both qPCR and ddPCR, with another positive result identified by each method, i.e. an overall total of 8 positives (31%). Although the results obtained during treatment are slightly more coherent than at diagnosis, there is still no real difference between the two methods. All the samples that are identified as positive with one method and negative with the other present very low concentrations of ccfDNA. Such low concentrations are coherent with the random sampling of DNA templates while pipetting a volume of DNA extract. This type of sub-sampling error is much greater at low concentrations [36]. To avoid errors of this nature, it would be necessary to sample a much greater volume of serum, but the EchinoVista biobank contains only a limited amount of serum from each patient, corresponding to the routine conditions of a serology laboratory.

The patient clinical characteristics (PNM stage, Kodama's MRI classification, and parasite viability) did not show any significant relationship with the amount of circulating DNA detected. The reduced size of the cohort and the number of variables obviously limit the relevance of the statistical analysis.

Extracellular vesicles from tumors are a recognized source of ccfDNA [17]. As AE is often compared to a liver tumor that may metastasize [37], the proportion of patients positive for ccfDNA is disappointing. In a recent study [38], it was shown that cestodes do secrete extracellular vesicles. However, the study did not test these vesicles for the presence of DNA. Furthermore, in contrast with *Taenia crassiceps* and *Mesocostoides corti*, *E. multilocularis* vesicles were not found in the culture medium, but remained in the interface of the germinal and laminated layers [38]. As the laminated layer maintains the integrity of the parasite, it is therefore presumed that the quantity of compounds released will be even lower for *E. multilocularis* than for other cestodes.

The patient samples were analyzed not only at diagnosis, but also after a few months of treatment. One hypothesis is that treatment may disturb the integrity of the metacestodes, causing them to release more compounds, including DNA. In contrast, an alternative hypothesis is that the efficacy of the treatment would lead to a decrease in the amount of ccfDNA, as described in oncology and for leishmaniasis [16,39]. However, the very low quantities of ccfDNA found in our study in AE patients do not allow us to differentiate between these opposing hypotheses, and more investigation into the origin and structure of

Table 3
Results and clinical data for each patient.

Patient characteristics				Diagnosis characteristics				M3 or M1 characteristics							
Id	Surgery	Time period for surgery	Em18 serology	PNM stage	Kodama	PET	qPCR (FAM)	qPCR (VIC)	ddPCR (FAM)	ddPCR (VIC)	M3/M1	qPCR (FAM)	qPCR (VIC)	ddPCR (FAM)	ddPCR (VIC)
B1	No		neg	P1N0M0	IV	neg	0	0	0	0	M3	0	0	0,00	0,00
B2	No		pos	P1N0M0	III	pos	0	0	0	0	M3	0	0	0,00	0,00
B3	Yes	13,3	pos	P4N0M0	II	pos	0	3,56E-07	0	1,21	M3	0	1,42E-06	0,00	3,01
B4	No		neg	P1N0M0	IV	neg	0	0	0	0	M3	0	0	0,00	0,00
B5	No		pos	P3N0M0	III	pos	0	0	0	0,68	M3	0	1,52E-06	1,07	2,89
B6	No		pos	P3N0M0	III	pos	0	0	0,72	6,08	M3	0	1,79E-06	0,82	6,26
B7	Yes	0,3	pos	P2N0M0	III	NA	0	1,88E-06	0	1,12	NA	0	0	0,00	0,00
B8	Yes	0,5	pos	P1N0M0	III	pos	0	0	0	0	M1	0	0	0,00	0,00
B9	Yes	3,0	pos	P1N0M0	III	pos	0	0	0	0	M1	0	0	0,00	0,00
B10	No		pos	P1N0M0	II	pos	0	0	0	0	NA	0	0	0,00	0,00
B11	Yes	3,3	pos	P1N0M0	III	pos	0	0	0	0	M3	0	0	0,00	0,00
B12	No		neg	P1N0M0	II	pos	0	0	0	0	NA	0	0	0,00	0,00
B13	Yes	5,0	pos	P2N0M0	II	pos	0	3,68E-07	0	0	NA	0	0	0,00	0,00
B14	No		pos	P1N0M0	III	pos	0	0	0	0	M1	0	0	0,00	0,00
B15	Yes	4,1	pos	P1N0M0	II	pos	3,53E-07	0	0	0	M3	0	0	0,00	0,00
B16	No		pos	P2N0M0	II (segment IV/V); IV (segment VI)	pos (segment IV/V); neg (segment VI)	0	0	0	0	M3	0	0	0,00	0,00
B17	No		pos	P1N0M0	III	pos	0	0	0	0	M3	0	0	0,00	0,00
B18	No		pos	P2N0M0	III	neg	0	0	0	0	M3	0	0	0,00	0,00
B19	No		neg	P1N0M0	III	weakly pos	0	0	0	0	M3	0	0	0,00	0,00
B20	Yes	11,7	pos	P2N0M0	III	pos	2,69E-07	0	0	0	M3	0	0	0,00	0,00
B21	No		pos	P4N0M0	III	pos	0	0	0	0	M3	0	0	0,00	0,00
B22	No		pos	P2N0M0	III	pos	0	0	0	0	M3	0	0	0,00	0,00
B23	No		pos	P1N0M0	III	pos	0	0	0	0	NA	0	0	0,00	0,00
B24	No		pos	P3N0M0	III	pos	0	1,42E-07	0	0	M3	0	0	0,00	0,50
B25	Yes	17,2	pos	P1N0M0	III	pos	0	0	0	0	M3	0	0	0,00	0,00
B26	Yes	1,8	neg	P2N0M0	III (segment VI); IV (segment IV)	pos (segment VI); neg (segment IV)	0	0	0	0	M1	0	0	0,00	0,00
B27	No		pos	P2N0M0	II	pos	0	0	0	0	M3	0	0	0,00	0,00
B29	No		pos	P3N0M0	III	pos	4,75E-06	2,36E-05	0,85	25,94	M1	2,73E-06	1,26E-05	1,87	20,07
B28	Yes	3,6	pos	P1N0M0	III	pos	0	0	0,66	0,49	M3	0	5,89E-07	0,00	2,02
B30	No		pos	P4N1M1	III	pos	0	0	0,66	2,48	M3	3,70E-07	0	0,00	0,00
B31	No		pos	P3N0M0	III	pos	0	0	0	0	M3	1,18E-06	2,64E-06	0,00	4,71

Id: individual identification of each patient.

Surgery: Yes, if the patient had had curative surgery.

Time period for surgery: number of months from diagnosis to surgery.

Em18 serology: specific detection of anti-Em18 antibodies (*Echinococcus multilocularis* Em18 ELISA kit, Bordier Affinity Products SA, Crissier, Switzerland).

PNM stage: primary parasitic lesion, neighboring organ involvement, and number of metastases.

PET: 18-fluoro-deoxyglucose positron emission tomography combined with computed tomography (acquisition after 1 and 3 h).

qPCR (FAM): ng of DNA per µL of DNA extract with Nad5 target.

ddPCR (VIC): ng of DNA per µL of DNA extract with U1 snRNA target.

ddPCR (FAM): copies/µL of DNA extract for Nad5 target.

ddPCR (VIC): copies/µL of DNA extract for U1 snRNA target.

M3/M1: if available, a sample obtained 3 months after diagnosis was analysed. Otherwise, a sample obtained one month after diagnosis was used.

NA: Not available.

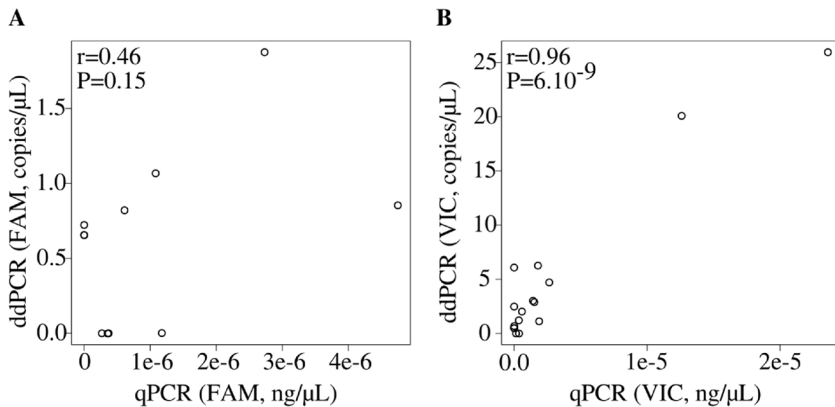


Fig. 2. Correlation between measurements of ccfDNA concentrations for positive patients. The Pearson correlation coefficient and associated P-value show a significant correlation between the two techniques for U1 snRNA (VIC-labeled probe, Fig. 1B), but not for Nad5 (FAM-labeled probe, Fig. 1A). Note that a different scale is used in each diagram.

ccfDNA is necessary.

In oncology, it is recommended to extract ccfDNA from plasma, and not from serum, because a release of DNA from white blood cells may occur with the lysis of these cells during blood clotting [40,41]. As the released wild-type DNA dilutes the mutated potentially present tumor ccfDNA, the percentage of mutated DNA may then be below the detection threshold of the technique. In our case, we sought a specific parasite sequence, so using serum should not be a source of false negatives. However, using serum from a sample that has undergone centrifugation eliminates the possibility of finding circulating germinative cells. The circulation of germinative cells at the origin of metastasis formation in AE is a lead that has already been mentioned, but not confirmed as yet [42,43]. The development of extraction from whole blood combined with the protocol presented here could allow this hypothesis to be explored.

Not only could the nature of the sample influence the result, but also more broadly all pre-analytical conditions. This critical point in the analysis of degraded and low-level DNA has been studied extensively in oncology [44,45]. It should also be studied in the case of alveolar echinococcosis, for example through the analysis of fresh samples, without the freezing/thawing process that could reduce the amount of DNA present.

5. Conclusion

This study identified the presence of ccfDNA in cases of AE for the first time, in an animal model and in human samples. However, ccfDNA cannot yet be used for the diagnosis of AE, or to evaluate the effects of short-term treatment, given the extremely low concentrations of ccfDNA detected in AE patients. High throughput sequencing of ccfDNA could be useful in the future to determine whether some specific parasitic sequences are preferentially released, and could help to better understand the origin of the ccfDNA, and thus the physiopathology of AE.

Conflicts of interest

None.

Acknowledgments

The authors are grateful to all the biologists, radiologists, and clinicians who participated in the diagnosis of patients and/or in the collection of clinical data. This work would not have been possible without the support of the EPIGENExp service. AB's work was partially supported by grants from the Region Bourgogne Franche-Comté Regional Council and from the University Hospital of Besançon. This work was funded by the Programme Hospitalier de Recherche Clinique du Ministère des Affaires Sociales, de la Santé et de la Ville 2011-

A00627-34. We are also sincerely grateful to Dr Carmela Chateau Smith for editorial assistance. We also thank the two anonymous reviewers for their most helpful and judicious comments.

References

- [1] P. Kern, A. Menezes da Silva, O. Akhan, B. Müllhaupt, K.A. Vizcaychipi, C. Budke, D.A. Vuitton, The echinococcoses: diagnosis, clinical management and burden of disease, *Adv. Parasitol.* 96 (2017) 259–369, <http://dx.doi.org/10.1016/bs.apar.2016.09.006>.
- [2] M. Nakao, A. Lavikainen, T. Yanagida, A. Ito, Phylogenetic systematics of the genus *Echinococcus* (Cestoda: Taeniidae), *Int. J. Parasitol.* 43 (2013) 1017–1029, <http://dx.doi.org/10.1016/j.ijpara.2013.06.002>.
- [3] P. Deplazes, L. Rinaldi, C.A. Alvarez Rojas, P.R. Torgerson, M.F. Harandi, T. Romig, D. Antolova, J.M. Schurer, S. Lahmar, G. Cringoli, J. Magambo, R.C.A. Thompson, E.J. Jenkins, Global distribution of alveolar and cystic echinococcosis, *Adv. Parasitol.* 95 (2017) 315–493, <http://dx.doi.org/10.1016/bs.apar.2016.11.001>.
- [4] J. Eckert, P. Deplazes, Biological, epidemiological, and clinical aspects of echinococcosis, a zoonosis of increasing concern, *Clin. Microbiol. Rev.* 17 (2004) 107–135, <http://dx.doi.org/10.1128/CMR.17.1.107-135.2004>.
- [5] G. Nunnari, M.R. Pinzone, S. Gruttadauria, B.M. Celesia, G. Madeddu, G. Malaguarnera, P. Pavone, A. Cappellani, B. Cacopardo, Hepatic echinococcosis: clinical and therapeutic aspects, *World J. Gastroenterol.* 18 (2012) 1448–1458, <http://dx.doi.org/10.3748/wjg.v18.i13.1448>.
- [6] E. Brunetti, P. Kern, D.A. Vuitton, Expert consensus for the diagnosis and treatment of cystic and alveolar echinococcosis in humans, *Acta Trop.* 114 (2010) 1–16, <http://dx.doi.org/10.1016/j.actatropica.2009.11.001>.
- [7] M. Bulakci, M. Ilhan, S. Bademler, E. Yilmaz, M. Gulluoglu, A. Bayraktar, M. Asik, R. Guloglu, Efficacy of ultrasound-guided core-needle biopsy in the diagnosis of hepatic alveolar echinococcosis: a retrospective analysis, *Parasite* 23 (2016) 19, <http://dx.doi.org/10.1051/parasite/2016019>.
- [8] A. Chauchet, F. Grenouillet, J. Knapp, C. Richou, E. Delabrousse, C. Dentan, L. Millon, V. Di Martino, R. Contreras, E. Deconinck, O. Blagosklonov, D.A. Vuitton, S. Bresson-Hadni, Increased incidence and characteristics of alveolar echinococcosis in patients with immunosuppression-associated conditions, *Clin. Infect. Dis.* 59 (2014) 1095–1104, <http://dx.doi.org/10.1093/cid/ciu520>.
- [9] R.W. Ammann, K.D.M. Stumpe, F. Grimm, P. Deplazes, S. Huber, K. Bertogg, D.R. Fischer, B. Müllhaupt, Outcome after discontinuing long-term benzimidazole treatment in 11 patients with non-resectable alveolar echinococcosis with negative FDG-PET/CT and Anti-EmIL/3-10 serology, *PLoS Negl. Trop. Dis.* 9 (2015) e0003964, <http://dx.doi.org/10.1371/journal.pntd.0003964>.
- [10] J.F. Wilson, R.L. Rausch, B.J. McMahon, P.M. Schantz, Parasitocidal effect of chemotherapy in alveolar hydatid disease: review of experience with mebendazole and albendazole in Alaskan Eskimos, *Clin. Infect. Dis.* 15 (1992) 234–249.
- [11] S. Bresson-Hadni, E. Delabrousse, O. Blagosklonov, B. Bartholomot, S. Koch, J.-P. Miguët, G. André Manton, D. Angèle Vuitton, Imaging aspects and non-surgical interventional treatment in human alveolar echinococcosis, *Parasitol. Int.* 55 (2006) S267–S272, <http://dx.doi.org/10.1016/j.parint.2005.11.053>.
- [12] Y. Fujimoto, A. Ito, Y. Ishikawa, M. Inoue, Y. Suzuki, M. Ohhira, T. Ohtake, Y. Kohgo, Usefulness of recombinant Em18-ELISA to evaluate efficacy of treatment in patients with alveolar echinococcosis, *J. Gastroenterol.* 40 (2005) 426–431, <http://dx.doi.org/10.1007/s00535-004-1559-7>.
- [13] D. Tappe, Y. Sako, S. Itoh, M. Frosch, B. Grüner, P. Kern, A. Ito, Immunoglobulin G subclass responses to recombinant Em18 in the follow-up of patients with alveolar echinococcosis in different clinical stages, *Clin. Vaccine Immunol.* 17 (2010) 944–948, <http://dx.doi.org/10.1128/CVI.00026-10>.
- [14] B. Gottstein, J. Wang, O. Blagosklonov, F. Grenouillet, L. Millon, D.A. Vuitton, N. Müller, *Echinococcus metacestode*: in search of viability markers, *Parasite* 21 (2014), <http://dx.doi.org/10.1051/parasite/2014063>.
- [15] L.A. Diaz, A. Bardelli, Liquid biopsies: genotyping circulating tumor DNA, *J. Clin. Oncol.* 32 (2014) 579–586, <http://dx.doi.org/10.1200/JCO.2012.45.2011>.
- [16] E. Heitzer, P. Ulz, J.B. Geigl, Circulating tumor DNA as a liquid biopsy for cancer, *Clin. Chem.* 61 (2015) 112–123, <http://dx.doi.org/10.1373/clinchem.2014>.

- 222679.
- [17] A.R. Thierry, S. El Messaoudi, P.B. Gahan, P. Anker, M. Stroun, Origins, structures, and functions of circulating DNA in oncology, *Cancer Metastasis Rev.* 35 (2016) 347–376, <http://dx.doi.org/10.1007/s10555-016-9629-x>.
- [18] K.G. Weerakoon, D.P. McManus, Cell-free DNA as a diagnostic tool for human parasitic infections, *Trends Parasitol.* 32 (2016) 378–391, <http://dx.doi.org/10.1016/j.pt.2016.01.006>.
- [19] B.J. Hindson, K.D. Ness, D.A. Masquelier, P. Belgrader, N.J. Heredia, A.J. Makarewicz, L.J. Bright, M.Y. Lucero, A.L. Hiddessen, T.C. Legler, T.K. Kitano, M.R. Hodel, J.F. Petersen, P.W. Wyatt, E.R. Steenblock, P.H. Shah, L.J. Bousse, C.B. Troup, J.C. Mellen, D.K. Wittmann, N.G. Erndt, T.H. Cauley, R.T. Koehler, A.P. So, S. Dube, K.A. Rose, L. Montesclaros, S. Wang, D.P. Stumbo, S.P. Hodges, S. Romine, F.P. Milanovich, H.E. White, J.F. Regan, G.A. Karlin-Neumann, C.M. Hindson, S. Saxonov, B.W. Colston, High-throughput droplet digital PCR system for absolute quantitation of DNA copy number, *Anal. Chem.* 83 (2011) 8604–8610, <http://dx.doi.org/10.1021/ac202028g>.
- [20] L.B. Pinheiro, V.A. Coleman, C.M. Hindson, J. Herrmann, B.J. Hindson, S. Bhat, K.R. Emslie, Evaluation of a droplet digital polymerase chain reaction format for DNA copy number quantification, *Anal. Chem.* 84 (2012) 1003–1011, <http://dx.doi.org/10.1021/ac202578x>.
- [21] G. Boubaker, A. Hemphill, C.O. Huber, M. Spiliotis, H. Babba, B. Gottstein, Prevention and immunotherapy of secondary murine alveolar echinococcosis employing recombinant EmP29 antigen, *PLoS Negl. Trop. Dis.* 9 (2015), <http://dx.doi.org/10.1371/journal.pntd.0003795>.
- [22] P. Kern, H. Wen, N. Sato, D.A. Vuitton, B. Gruener, Y. Shao, E. Delabrousse, W. Kratzer, S. Bresson-Hadni, WHO classification of alveolar echinococcosis: principles and application, *Parasitol. Int.* 55 (2006) S283–S287, <http://dx.doi.org/10.1016/j.parint.2005.11.041>.
- [23] Y. Kodama, N. Fujita, T. Shimizu, H. Endo, T. Nambu, N. Sato, S. Todo, K. Miyasaka, Alveolar echinococcosis: MR findings in the liver, *Radiology* 228 (2003) 172–177, <http://dx.doi.org/10.1148/radiol.2281020323>.
- [24] A. Azizi, O. Blagosklonov, A. Lounis, L. Berthet, D.-A. Vuitton, S. Bresson-Hadni, E. Delabrousse, Alveolar echinococcosis: correlation between hepatic MRI findings and FDG-PET/CT metabolic activity, *Abdom. Imaging* 40 (2015) 56–63, <http://dx.doi.org/10.1007/s00261-014-0183-0>.
- [25] B. Stadelmann, T. Küster, S. Scholl, F. Barna, C. Kropf, J. Keiser, D.W. Boykin, C.E. Stephens, A. Hemphill, In vitro efficacy of dicationic compounds and mefloquine enantiomers against echinococcus multilocularis metacestodes, *Antimicrob. Agents Chemother.* 55 (2011) 4866–4872, <http://dx.doi.org/10.1128/AAC.00478-11>.
- [26] A. Untergasser, I. Cutcutache, T. Koressaar, J. Ye, B.C. Faircloth, M. Remm, S.G. Rozen, Primer3—new capabilities and interfaces, *Nucleic Acids Res.* 40 (2012) e115, <http://dx.doi.org/10.1093/nar/gks596>.
- [27] W.N. Venables, B.D. Ripley, *Modern Applied Statistics with S-Plus*, fourth edition, Springer, New York, 2002.
- [28] B. Taback, S.J. O'Day, D.S.B. Hoon, Quantification of circulating DNA in the plasma and serum of cancer patients, *Ann. N. Y. Acad. Sci.* 1022 (2004) 17–24, <http://dx.doi.org/10.1196/annals.1318.004>.
- [29] H.R. Underhill, J.O. Kitzman, S. Hellwig, N.C. Welker, R. Daza, D.N. Baker, K.M. Gligorich, R.C. Rostomily, M.P. Bronner, J. Shendure, Fragment length of circulating tumor DNA, *PLoS Genet.* 12 (2016), <http://dx.doi.org/10.1371/journal.pgen.1006162>.
- [30] L.L. Maldonado, J. Assis, F.M.G. Araújo, A.C.M. Salim, N. Macchiaroli, M. Cucher, F. Camicia, A. Fox, M. Rosenzvit, G. Oliveira, L. Kamenetzky, The *Echinococcus canadensis* (G7) genome: a key knowledge of parasitic plathyhelminth human diseases, *BMC Genomics* 18 (2017), <http://dx.doi.org/10.1186/s12864-017-3574-0>.
- [31] P. Mishra, D.C. Chan, Metabolic regulation of mitochondrial dynamics, *J. Cell Biol.* 212 (2016) 379–387, <http://dx.doi.org/10.1083/jcb.201511036>.
- [32] L. Millon, F. Grenouillet, F. Legrand, S. Loewert, A.P. Bellanger, H. Gbaguidi-Haore, E. Scherer, T. Henon, P. Rohrlisch, E. Deconinck, Ribosomal and mitochondrial DNA target for real-time PCR diagnosis of invasive aspergillosis, *J. Clin. Microbiol.* 49 (2011) 1058–1063, <http://dx.doi.org/10.1128/JCM.01904-10>.
- [33] T. Küster, C. Hermann, A. Hemphill, B. Gottstein, M. Spiliotis, Subcutaneous infection model facilitates treatment assessment of secondary alveolar echinococcosis in mice, *PLoS Negl. Trop. Dis.* 7 (2013), <http://dx.doi.org/10.1371/journal.pntd.0002235>.
- [34] D. Gorgas, N. Marreros, R. Rufener, A. Hemphill, B. Lundström-Stadelmann, To see or not to see: non-invasive imaging for improved readout of drug treatment trials in the murine model of secondary alveolar echinococcosis, *Parasitology* 144 (2017) 937–944, <http://dx.doi.org/10.1017/S0031182017000051>.
- [35] J. Matsumoto, H. Kouguchi, Y. Oku, K. Yagi, Primary alveolar echinococcosis: course of larval development and antibody responses in intermediate host rodents with different genetic backgrounds after oral infection with eggs of *Echinococcus multilocularis*, *Parasitol. Int.* 59 (2010) 435–444, <http://dx.doi.org/10.1016/j.parint.2010.06.003>.
- [36] M.C. Strain, S.M. Lada, T. Luong, S.E. Rought, S. Gianella, V.H. Terry, C.A. Spina, C.H. Woelk, D.D. Richman, Highly precise measurement of HIV DNA by droplet digital PCR, *PLoS One* 8 (2013) e55943, <http://dx.doi.org/10.1371/journal.pone.0055943>.
- [37] M. Piarroux, R. Piarroux, R. Giorgi, J. Knapp, K. Bardonnnet, B. Sudre, J. Watelet, J. Dumortier, A. Gérard, J. Beytout, A. Abergel, G. Manton, D.A. Vuitton, S. Bresson-Hadni, Clinical features and evolution of alveolar echinococcosis in France from 1982 to 2007: results of a survey in 387 patients, *J. Hepatol.* 55 (2011) 1025–1033, <http://dx.doi.org/10.1016/j.jhep.2011.02.018>.
- [38] M.E. Ancarola, A. Marcilla, M. Herz, N. Macchiaroli, M. Pérez, S. Asurmendi, K. Brehm, C. Poncini, M. Rosenzvit, M. Cucher, Cestode parasites release extracellular vesicles with microRNAs and immunodiagnostic protein cargo, *Int. J. Parasitol.* 47 (2017) 675–686, <http://dx.doi.org/10.1016/j.ijpara.2017.05.003>.
- [39] J. Disch, M.C. Oliveira, M. Orsini, A. Rabello, Rapid clearance of circulating *Leishmania* kinetoplast DNA after treatment of visceral leishmaniasis, *Acta Trop.* 92 (2004) 279–283, <http://dx.doi.org/10.1016/j.actatropica.2004.08.002>.
- [40] J.H. van Ginkel, D.A. van den Broek, J. van Kuik, D. Linders, R. de Weger, S.M. Willems, M.M.H. Huibers, Preanalytical blood sample workup for cell-free DNA analysis using droplet digital PCR for future molecular cancer diagnostics, *Cancer Med.* 6 (2017) 2297–2307, <http://dx.doi.org/10.1002/cam4.1184>.
- [41] R.E. Board, V.S. Williams, L. Knight, J. Shaw, A. Greystoke, M. Ranson, C. Dive, F.H. Blackhall, A. Hughes, Isolation and extraction of circulating tumor DNA from patients with small cell lung cancer, *Ann. N. Y. Acad. Sci.* 1137 (2008) 98–107, <http://dx.doi.org/10.1196/annals.1448.020>.
- [42] M. Spiliotis, S. Lechner, D. Tappe, C. Scheller, G. Krohne, K. Brehm, Transient transfection of *Echinococcus multilocularis* primary cells and complete in vitro regeneration of metacestode vesicles, *Int. J. Parasitol.* 38 (2008) 1025–1039, <http://dx.doi.org/10.1016/j.ijpara.2007.11.002>.
- [43] U. Koziol, K. Brehm, Recent advances in *Echinococcus* genomics and stem cell research, *Vet. Parasitol.* 213 (2015) 92–102, <http://dx.doi.org/10.1016/j.vetpar.2015.07.031>.
- [44] A.J. Bronkhorst, J. Aucamp, P.J. Pretorius, Cell-free DNA: preanalytical variables, *Clin. Chim. Acta* 450 (2015) 243–253, <http://dx.doi.org/10.1016/j.cca.2015.08.028>.
- [45] J.H. van Ginkel, D.A. van den Broek, J. van Kuik, D. Linders, R. de Weger, S.M. Willems, M.M.H. Huibers, Preanalytical blood sample workup for cell-free DNA analysis using droplet digital PCR for future molecular cancer diagnostics, *Cancer Med.* 6 (2017) 2297–2307, <http://dx.doi.org/10.1002/cam4.1184>.

2.1.3.4 Conclusion et perspectives

Notre étude avait pour but de vérifier la présence d'ADNlc chez les patients dans les cas d'EA. Pour cela plusieurs étapes ont été réalisées. La première a consisté à dessiner des amorces permettant une technique sensible et spécifique. Nous avons été surpris lorsque nous avons vu que les ADN extraits d'*E. granulosus sensu stricto* étaient négatifs, mais pas ceux provenant d'*E. canadensis*. Mais la récente publication du génome d'*E. canadensis* a révélé qu'il y avait moins de polymorphismes ponctuels entre *E. canadensis* et *E. multilocularis*, qu'entre *E. canadensis* et *E. granulosus sensu stricto* (MALDONADO et al., 2017). L'arbre phylogénétique basé sur l'analyse de ces polymorphismes montre ainsi qu'*E. canadensis* est plus proche d'*E. multilocularis* que d'*E. granulosus sensu stricto*.

Les résultats de notre travail montrent *in vivo*, d'abord sur modèle animal, puis sur une cohorte de patients, qu'*E. multilocularis* produit de l'ADNlc chez l'hôte intermédiaire, comme le font les tumeurs solides. Notre étude valide pour la première fois la possibilité de détecter la présence de cet ADNlc parasitaire dans le sérum de patients atteints d'EA. Seule une partie des patients analysés a montré des résultats positifs et dans la grande majorité des cas, avec une très faible concentration. Même si la technique n'est pas utilisable en l'état, après optimisation, elle pourrait devenir un nouvel outil diagnostique ou de suivi au cours de l'EA.

Afin d'améliorer la technique, l'impact des différentes conditions pré-analytiques pourraient être évaluées, et ce, dès le prélèvement. Le travail à partir d'une bibliothèque contenant des échantillons rétrospectifs comporte l'avantage de connaître le devenir des patients et de pouvoir étudier la cinétique de biomarqueurs, en revanche cet aspect d'optimisation des conditions pré-analytiques est rendu impossible. L'utilisation d'un échantillon frais au lieu d'un échantillon congelé, le volume de sérum, le choix entre plasma et sérum, ne peuvent par exemple pas être étudiés. Sur le modèle de l'oncologie, la standardisation des conditions pré-analytiques permettra d'être dans les conditions optimales : avec des concentrations plus importantes, le pourcentage d'erreur aléatoire sera moins important. Dans les cas de schistosomiasis, l'étude de l'ADNlc est un outil précieux, notamment pour les infections précoces (WEERAKOON et al., 2015). La littérature montre diverses techniques appliquées avec une sensibilité bien meilleure que la nôtre. Les volumes, majoritairement de sérum, sont très variables. Les cibles choisies sont répétées pour augmenter la sensibilité. Le problème du volume d'ADN est abordé dans deux articles. L'un teste plusieurs volumes de sérum pour augmenter la sensibilité au maximum sans que des inhibiteurs de PCR viennent interférer (WICHMANN et al., 2009). La seconde équipe travaille avec 2 mL de sérum habituellement, le seul patient de la cohorte présentant un résultat faussement négatif est celui dont seul 1 mL de sérum était disponible (CNOPS et al., 2013). Quelques publications sont synthétisées dans le tableau 2.2.

TABLE 2.2 – Aperçu de méthodes publiées pour la détection d'ADN/c parasitaire dans les cas de schistosomiases.

Réf	Parasite	Cible	Volume (Éch)	Technique	Remarque
CNOPS et al. (2013)	<i>S. haematobium</i>	Gène Dral	2 mL (S)	qPCR	12 patients, 1 faux négatif (volume 1 mL)
KATO-HAYASHI et al. (2013)	<i>S. haematobium</i>	Cytochrome oxydase I	140 µL (S)	Séquence-capture PCR +, PCR classique -	1 patient
J.-J. GUO et al. (2012)	<i>S. japonicum</i>	Rétrotransposon SjCHGCS 19	200 µL (S)	Nested PCR	97 % de sensibilité, 43 patients
J. XU et al. (2010)	<i>S. japonicum</i>	Rétrotransposon SjR2	200 µL (S)	PCR LAMP	97 % de sensibilité, 30 patients
KATO-HAYASHI et al. (2015)	<i>S. japonicum</i>	Cytochrome oxydase I	140 µL (S)	PCR + gel	100 % sensibilité, 68 patients
WICHMANN et al. (2009)	<i>S. mansoni</i>	Séquence répétée en tandem de 121bp	10 mL (P)	qPCR	Gamme de volumes de sérum, 100 % de sensibilité
PONTES et al. (2002)	<i>S. mansoni</i>	Séquence répétée en tandem de 121bp	100 µL (S)	PCR + gel	2 patients avec 96 et 216 œufs/g de selles
WICHMANN et al. (2013)	<i>S. mansoni</i>	Séquence répétée en tandem de 121bp	2 mL (S)	qPCR	95 % de sensibilité, 38 patients

S = sérum ; P = plasma

Avec des concentrations plus importantes d'ADNlc, il sera peut-être possible d'analyser statistiquement les résultats, afin de trouver des caractéristiques cliniques communes entre les patients présentant ou non de l'ADNlc au moment du diagnostic, ou de constater une augmentation ou une diminution de la concentration après la mise en place du traitement.

Une autre source potentielle d'ADNlc pourrait être le recueil d'urines. Résidues de la filtration du sang par les reins, les urines peuvent être une source pour l'analyse de l'ADNlc présent dans la circulation sanguine (SU et al., 2004). Cette étude a montré que les urines contenaient deux grandes classes d'ADN : des fragments courts (150-250 pb), et des fragments dont les longueurs sont plus hétérogènes (supérieur à 1000 pb). L'ADN provenant de la filtration du sang se trouve dans la première catégorie, tandis que les ADN longs proviennent de cellules du tractus urinaire. Cette source d'échantillon éviterait la prise de sang.

Plus fondamentalement, une analyse en NGS (Next Generation Sequencing), afin d'évaluer la couverture du génome parasitaire ou la taille des fragments, permettrait d'approfondir les connaissances sur l'origine de la présence de cet ADNlc : par libération passive suite à la mort de cellules parasitaires, où tout le génome serait représenté de manière équivalente, ou suite à une sécrétion active, où certaines parties seraient sur-représentées (VAN DER VAART et al., 2008). Le NGS présente l'avantage de pouvoir travailler à partir de courts fragments.

Enfin, il pourrait être intéressant d'appliquer les conditions pré-analytiques optimales à l'analyse d'échantillons obtenus sur des patients atteints d'EK. Une seule publication fait référence à l'ADNlc dans cette pathologie, mais la technique employée est assez peu sensible (PCR classique avec analyse du produit de PCR sur gel d'agarose), avec une cible assez longue (450 pb), et n'a révélé d'ADNlc que dans le sérum (et pas les urines) des 5 patients qui présentaient une fissure du kyste (CHAYA et al., 2014). Une technique plus sensible et une cible réduite permettraient de se mettre dans des conditions plus compatibles avec la recherche d'ADNlc.

2.2 ARN de viabilité

2.2.1 Synthèse bibliographique

2.2.1.1 Les paramètres de viabilité actuellement disponibles

À ce jour, l'étude de l'ADNlc au cours de l'EA n'a pas permis de valider son utilisation pour le diagnostic ou le suivi des patients, du fait des concentrations très faibles observées. Seule une partie des patients présentait des concentrations détectables avec le protocole mis en place. Les analyses statistiques n'ont pas permis de mettre en évidence de liens entre la viabilité parasitaire et la présence ou non d'ADNlc. Les paramètres utilisés pour estimer la viabilité ont été le résultat de la sérologie Em18 au moment du diagnostic, l'évolution de la sérologie Em18 au cours du suivi, ainsi que le résultat de la TEP-TDM. Ces marqueurs sont ceux utilisés actuellement pour estimer la viabilité parasitaire, et recommandés par l'OMS.

L'utilité du suivi du taux d'anticorps anti-Em18 a été admise dans le suivi des patients atteints d'une EA. Ce taux d'anticorps anti-Em18 diminue significativement après une chirurgie radicale, et *a contrario*, en cas de récurrence, ce taux augmente (FUJIMOTO et al., 2005). Cette étude ne comprenait que 7 patients, dont un seul avec une récurrence. Sur une cohorte plus importante (n = 28 patients), TAPPE et al. (2009) ont montré que le résultat de la sérologie Em18 était le reflet du stade PNM au moment du diagnostic, que son taux diminuait après une chirurgie radicale, et dans une moindre mesure au cours du traitement par benzimidazolés. Cependant, sur les 12 patients ayant bénéficié d'une chirurgie radicale, 5 n'ont jamais eu de sérologie Em18 négative au cours du suivi (1,5-5,5 ans). La TEP-TDM a aussi montré son intérêt pour le suivi des patients atteints d'EA, même si l'examen nécessite l'usage de composés radioactifs (REUTER et al., 1999). Depuis, le 18 F-fluorodeoxyglucose est l'unique molécule validée pour la visualisation des lésions d'EA et il est admis que la lecture doit être double (à 1h et 3h) pour ne pas créer de faux négatifs (CAODURO et al., 2013).

La combinaison de la sérologie Em18 et de la TEP-TDM est aujourd'hui utilisée pour estimer la viabilité parasitaire, et éventuellement décider d'un arrêt du traitement (AMMANN et al., 2015; BRUNETTI et al., 2010). Dans l'étude d'AMMANN et al. (2015), 11 patients, présentant ces deux paramètres négatifs, ont arrêté le traitement. La durée de traitement était très variable (entre 34 et 276 mois). Aucune récurrence n'a été détectée durant le suivi, après l'arrêt du traitement, qui a duré entre 16 et 82 mois.

Le consensus international d'experts a recommandé une durée de deux ans de traitement

après une chirurgie radicale, et "à vie" pour les cas inopérables (BRUNETTI et al., 2010). Pourtant les différentes études citées ci-dessus montrent empiriquement que dans certains cas, un arrêt du traitement peut se faire, sans qu'il y ait récurrence. S'ils ont fait l'objet d'une validation clinique empirique, ces marqueurs n'ont jamais fait l'objet d'une validation biologique objective au niveau cellulaire et moléculaire.

2.2.1.2 Étude directe, par analyse des ARN, de la viabilité parasitaire

Afin d'étudier la viabilité, la quantification d'ARN est une solution. Cela est basé sur le fait qu'une cellule viable synthétise de l'ARN, nécessaire à son fonctionnement, et que ces ARN ont des demi-vies assez courtes (de quelques minutes à quelques jours pour les plus longues chez les eucaryotes). Ils ne persistent que peu de temps après la mort de la cellule, tandis que les molécules ADN sont plus stables.

La quantification des ARN par rétro-transcriptions, suivies de PCR quantitatives (RT-qPCR) a déjà été utilisée dans le cadre de l'estimation de la viabilité d'agents pathogènes parasitaires d'origine alimentaire : *Cryptosporidium parvum*, *Giardia duodenalis* et *Toxoplasma gondii*. Les avantages et inconvénients de cette méthode ont été synthétisés dans une revue récente (ROUSSEAU et al., 2018). La quantification des ARN présente l'avantage d'être facile à standardiser, sensible grâce au nombre de copies dans une cellule, spécifique grâce au choix des amorces, et applicable sur des échantillons complexes grâce à l'étape d'extraction des acides nucléiques. La principale limite relevée dans cette synthèse est le problème de stabilité des ARN, qui peuvent persister après la mort du parasite, entre 24 et 48h pour un ARNm, et plus de 48h pour un ARNr. Cette persistance de l'ARNm a aussi été décrite pour *Plasmodium* chez *Anopheles* (HABTEWOLD et al., 2015). Des oocinètes de deux espèces de *Plasmodium* ont été injectés - vivants ou tués par chauffage - dans l'hémolymphe de moustiques. Les extractions ARN ont été réalisées à partir des moustiques à 0, 3, 6, 12, 18, 24 et 48 h post-injection. Les RT-qPCR ont été positives jusqu'à 18 ou 24 h selon l'espèce du parasite. Cette stabilité peut entraîner des faux positifs (persistance de l'ARN) dans le cadre d'un traitement pour lequel les effets attendus sont à court terme (comme la détection de micro-organismes viables par RT-qPCR, après traitement à visée aseptique, d'une denrée dans l'industrie agro-alimentaire). En revanche, dans le cadre de l'EA, les délais sont beaucoup plus longs. Il n'est pas attendu d'effets immédiats du traitement, considéré comme parasitostatique. Ainsi, les délais entre les suivis itératifs clinico-biologiques des patients (incluant les sérologies Em18 ou les TEP-TDM) sont comptés en mois, ce qui laisserait le temps aux ARN des cellules parasitaires mortes d'être dégradés.

Dans la littérature, différents transcrits d'*E. multilocularis* ont été analysés pour estimer la viabilité parasitaire. Dans sa thèse, SCHUBERT (2015) a travaillé *in vitro* sur le développement de nouveaux inhibiteurs du développement des métacestodes. Des RT-qPCR ont permis la quantification de l'ARNm des cibles thérapeutiques. Les ARN messagers (ARNm) du gène *elp*, codant la protéine EmII/3-10, ont servi pour la normalisation. Le gène *elp* a également été choisi par KOZIOL et al. (2014) dans leur travail de caractérisation des cellules souches de métacestode (voir 1.2.2.2).

Ces cellules souches de la membrane germinative sont fondamentales dans le développement et la prolifération des métacestodes (KOZIOL et al., 2014; KOZIOL et al., 2015). L'expression de certains gènes y est particulière. Par exemple, *E. multilocularis* possède 10 gènes codant la β -tubuline (TSAI et al., 2013), qui est la protéine cible de l'albendazole (voir 1.2.5). Parmi ces dix gènes, trois sont exprimés dans les cellules souches âgées de deux jours, appelées β -tubuline 1, 2 et 3 (KOZIOL et al., 2015). La présence d'une tyrosine en position 200, au lieu d'une phénylalanine, a été associée avec une résistance aux benzimidazolés (ROBINSON et al., 2004). Parmi les 3 tubulines β exprimées dans les cellules souches, la β -tubuline 2 possède cette mutation. Ces trois tubulines sont également les tubulines les plus exprimées dans les vésicules de métacestode. La β -tubuline 2 est la β -tubuline la plus exprimée, quel que soit le stade étudié (cellules primaires de 2 ou 11 jours, vésicules de métacestode avec ou sans capsules prolifères, protoscolex activé par le pH et la pepsine ou non activé, ver adulte pré-gravide ou gravide) (TSAI et al., 2013). Le ver est le stade qui comprend l'expression du plus grand nombre de β -tubulines différentes.

Pour évaluer la viabilité et le développement parasitaire d'*E. multilocularis*, MATSUMOTO et al. (2006) ont, quant à eux, utilisé la quantification de deux ARNm, dont un transcrit (référence GenBank de l'ARNm : U63643) d'une protéine 14-3-3. *In vitro*, des vésicules ont été cultivées en présence ou non de nitaxozanide. Les vésicules en présence de traitement présentaient une diminution du taux de 14-3-3, corrélée à la perte de viabilité. *A contrario*, des souris nude chez qui le parasite prolifère rapidement, présentaient des taux de 14-3-3 plus élevés que les souris sauvages, chez lesquelles le système immunitaire ralentit la progression parasitaire. Dans cette étude, le transcrit de l'actine β , malgré des variations significatives dans les conditions expérimentales, a été utilisé comme référence.

2.2.1.3 Les protéines 14-3-3

Les protéines 14-3-3 sont une famille de protéines, conservées entre tous les organismes eucaryotes. Il s'agit de protéines dépourvues d'activités enzymatiques, mais capables de se dimériser et de moduler l'activité des cibles auxquelles elles se lient. L'importance de ces protéines chez les parasites a été synthétisée il y a déjà quelques années (SILES-LUCAS et al., 2003). Comme chez l'Humain, il existe plusieurs isoformes de la protéine 14-3-3 chez *E. multilocularis*, qui sont désignées par des lettres grecques (β/α , γ ...). Elles entrent en interaction avec des centaines de protéines phosphorylées, et interviennent dans un grand nombre de régulations : cycle cellulaire, réplication et transcription d'ADN, apoptose, etc.

En 1998, il avait déjà été montré que l'ARNm codant une protéine 14-3-3 était sur-exprimé au stade métacyste par rapport au stade adulte du parasite (SILES-LUCAS et al., 1998). La même étude avait montré que la localisation de la protéine était limitée à la membrane germinative alors que la cuticule en était dépourvue. Il avait alors été suggéré que la protéine 14-3-3 avait un rôle dans la capacité de croissance du métacyste d'*E. multilocularis*. La séquence de la protéine avait été déposée sous le numéro d'accèsion Q24902.

Aujourd'hui, une recherche informatique dans la base de données Uniprot (disponible à l'adresse <https://www.uniprot.org/>) permet de mettre en évidence différentes protéines 14-3-3 chez *E. multilocularis* (voir tableau 2.3).

TABLE 2.3 – Les protéines 14-3-3 chez *E. multilocularis*.

Identifiant	Source	Gene ID	Nom de la protéine
A0A087W1V5	TSAI et al. (2013)	EmuJ_000231300	protéine 14-3-3 ϵ
A0A068Y0C2	TSAI et al. (2013)	EmuJ_000314100	protéine 14-3-3 γ
A0A068Y354	TSAI et al. (2013)	EmuJ_000364000	protéine 14-3-3 β/α
A0A068Y704	TSAI et al. (2013)	EmuJ_000789700	protéine 14-3-3
A0A068YL65	TSAI et al. (2013)	EmuJ_001060100	protéine 14-3-3 ζ/δ
A0A068Y0R4	TSAI et al. (2013)	EmuJ_001192500	protéine 14-3-3
Q24902.3	SILES-LUCAS et al. (1998)	N/A	protéine 14-3-3 homologue 1
Q8MM75	NUNES et al. (2004)	N/A	protéine 14-3-3 homologue 2

N/A : Non applicable

Les six protéines avec des identifiants de gènes (EmuJ_XXX), proviennent du séquençage complet du génome de 2013 et de l'annotation automatique des gènes (TSAI et al., 2013). Les deux autres protéines proviennent d'auteurs ayant travaillé sur les protéines 14-3-3 chez *E. multilocularis* (NUNES et al., 2004; SILES-LUCAS et al., 1998). Un alignement multiple des huit séquences a été réalisé avec l'outil MAFFT v.7 (<https://mafft.cbrc.jp/alignment/server/>). Une représentation graphique de l'alignement global est donné dans l'Annexe C, figure C.1.

Les deux séquences des protéines homologues 1 et 2 sont très proches de la protéine 14-3-3 β/α . L'alignement de ces trois séquences est montré dans la figure C.2 de l'annexe. Six protéines distinctes de la famille 14-3-3 seront donc considérées chez *E. multilocularis*.

D'après les données de RNA-seq de TSAI et al. (2013), 4 transcrits différents sont présents au stade métacestode d'*E. multilocularis* : ϵ , β/α , ζ/δ et la protéine 14-3-3 codée par EmuJ_001192500. Selon les données, le transcrit β/α est le plus abondant, suivi de près par les transcrits de EmuJ_001192500. Au cours de travaux préliminaires de notre thèse, une analyse par spectrométrie de masse en tandem (Plate-forme d'Analyse Protéomique Paris Sud-Ouest PAPPISO) a été effectuée (résultats non publiés). Le séquençage des protéines présentes dans le fluide vésiculaire et dans les membranes de métacestodes cultivés *in vitro* a également révélé la présence de ces 4 isoformes des protéines 14-3-3. Là encore, les deux protéines citées ci-dessus étaient les plus abondantes.

Même si dans la discussion du travail de MATSUMOTO et al. (2006), l'expression des transcrits 14-3-3 ζ est évoquée chez le métacestode d'*E. multilocularis* et chez les cellules tumorales, l'ARNm quantifié pour estimer la viabilité parasitaire (U63643) correspond à l'ARNm de la protéine 14-3-3 homologue 1, donc à l'isoforme β/α . Selon les données de TSAI et al. (2013), le transcrit 14-3-3 β/α , est le plus présent des 4 au stade métacestode. Quant à l'isoforme ζ évoquée, elle a été étudiée dans plusieurs cancers (KIM et al., 2018; M. LI et al., 2018; NEAL et al., 2009). Le rôle et les conséquences de la sur-expression de cette isoforme dans les pathologies cancéreuses semblent complexes. Dans le cas des stades précoces de cancers du sein, NEAL et al. (2009) montrent que sa sur-expression confère un mauvais pronostic aux patients et est associée à un plus grand risque de développer des métastases. De plus, la sur-expression entraîne une croissance indépendante de l'ancrage des cellules mammaires MCF10A, ainsi qu'une résistance à l'apoptose. De même, KIM et al. (2018) suggèrent que la protéine 14-3-3 ζ pourrait jouer un rôle dans la progression des cancers de l'ovaire car son expression est corrélée avec des stades avancés de la maladie et un mauvais pronostic. Dans la synthèse de YANG et al. (2012) sur la protéine 14-3-3 ζ comme cible des thérapies anti-cancéreuses, cette isoforme est reliée à l'adhérence et à la progression cellulaire. En revanche, dans l'étude de M. LI et al. (2018), l'expression de cette isoforme pourrait servir comme indicateur de la survie globale des patients avec un adénocarcinome du poumon réséqué.

En conclusion, l'ARNm de la protéine 14-3-3 β/α est le plus étudié chez *E. multilocularis* et le plus présent. Mais l'isoforme ζ peut également être intéressante.

2.2.1.4 L'hétérogénéité lésionnelle

Le développement du métacestode a été décrit dans le paragraphe 1.2.2.2. La figure 1.4 montre sa structure infiltrante à l'intérieur du tissu de l'hôte intermédiaire. Le parasite est entouré d'un granulome inflammatoire, riche en cellules de l'hôte. Du fait de sa conformation infiltrante, irrégulière, la lésion parasitaire et le tissu de l'hôte sont intimement mêlés. Le tissu parasitaire et celui de l'hôte ne peuvent donc pas être séparés pour l'analyse des ARN parasitaires.

De plus, BREHM et al. (2017) rappellent que dans les infections anciennes, la plupart des vésicules de métacestode ont cessé de croître et peuvent même se nécroser. *In vivo*, seul le tissu parasitaire périphérique est actif et en phase de croissance. Alors que dans un tissu nécrosé, les ARN sont dégradés, les cellules en croissance en contiennent. L'emplacement du fragment de la lésion qui sera analysé apparaît donc comme un point crucial pour l'étude de la viabilité parasitaire par analyse des ARN.

Afin d'estimer la viabilité parasitaire, il apparaît donc nécessaire de se placer en périphérie des lésions, tout en ayant assez de cellules parasitaires, parmi les cellules de l'hôte. De plus, la cuticule des métacestodes, acellulaire, n'apportera aucune information quant à la viabilité de la lésion par quantification de l'ARN. Pour estimer la proportion de cellules parasitaires dans l'échantillon extrait, des qPCR peuvent permettre d'estimer la quantité relative de chacun des organismes. Cette approche a déjà été utilisée sur des xénogreffes de tumeurs humaines sur des souris, afin de vérifier que le micro-environnement de la tumeur n'a pas été envahi par les cellules murines (ALCOSER et al., 2011). Dans cet exemple, les auteurs ont réussi à trouver une région commune aux deux espèces sur le gène PTGER2 (un récepteur de la prostaglandine). Le couple d'amorces est donc commun pour les deux espèces, qui sont différenciées en PCR duplex, grâce à deux sondes fluorescentes internes, spécifiques de chacune des espèces. Malheureusement, ce gène n'est pas présent chez *E. multilocularis* et son utilisation ne pourra donc pas être étendue à notre étude.

Le gène idéal pour estimer la proportion de cellules parasitaires devrait être présent chez les trois espèces : *E. multilocularis*, *M. musculus* et *H. sapiens*, afin de pouvoir servir pour le modèle animal puis pour l'étude des patients. Le nombre de copies dans le génome devra être connu afin de pouvoir calculer le nombre de cellules. Il faudrait un gène suffisamment conservé entre les espèces, pour pouvoir utiliser le même couple d'amorces, et ainsi avoir la même efficacité de PCR entre les espèces. Mais il faudrait aussi des différences dans la séquence entre les amorces, afin de pouvoir discriminer les espèces entre elles grâce à l'ajout de sondes fluorescentes.

2.2.2 Matériels et méthodes

2.2.2.1 Démarche expérimentale

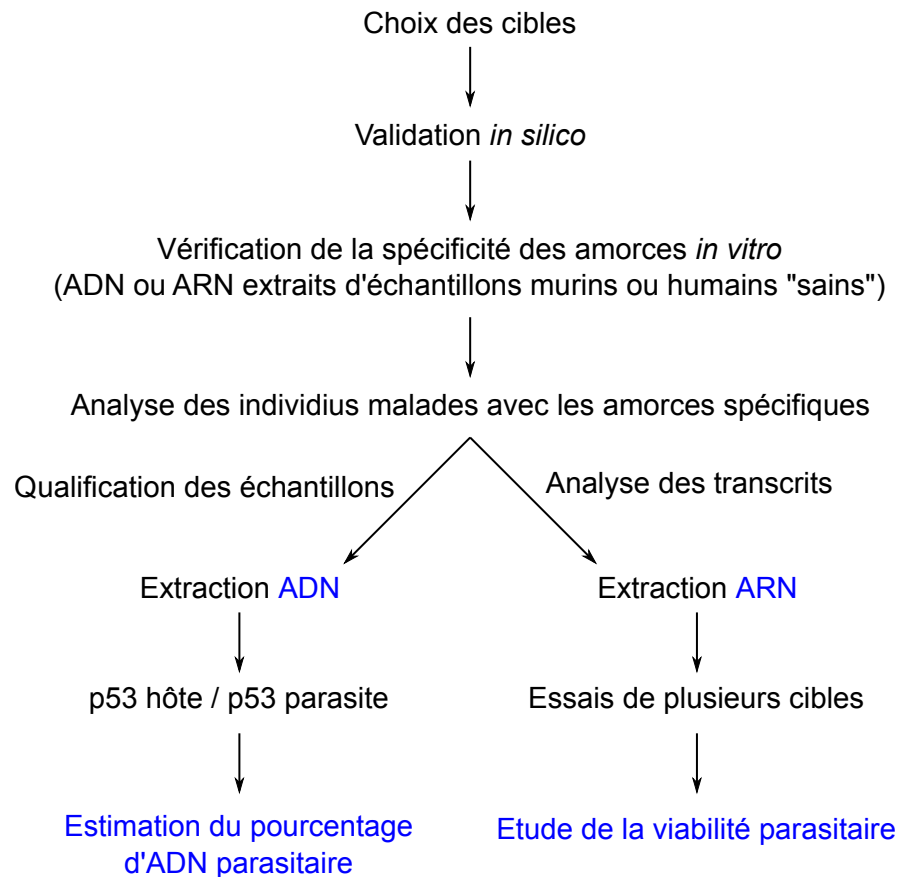


FIGURE 2.4 – Schéma synoptique de l'étude de la viabilité parasitaire, par étude de transcrits.

Ce travail est une première étape dans l'étude de la viabilité parasitaire sur des pièces opératoires de patients. Dans cet objectif, nous avons choisi de quantifier des ARN parasites. De plus, le développement par infiltration du parasite implique une étroite intrication entre les cellules de l'hôte et celles du parasite. Pour déterminer la proportion de cellules parasites dans l'échantillon, nous avons donc mis au point une qPCR permettant la quantification relative du nombre de copies ADN du gène p53. L'analyse de la proportion de cellules parasites et de leur viabilité est permise grâce à une extraction permettant de purifier séquentiellement l'ADN et l'ARN. Les étapes sont synthétisées dans la figure 2.4.

2.2.2.2 Échantillons

Toutes les expériences sur animaux et les protocoles de soin ont été réalisés selon la législation française concernant l'expérimentation animale.

Trois souris saines, surnuméraires du protocole 2015-005OA4PR réalisé à l'UFR Sciences Médicales et Pharmaceutiques de l'Université de Franche-Comté, ont été euthanasiées et le foie a été prélevé et immédiatement plongé dans du RNAlater (Qiagen, Hilden, Allemagne) selon les recommandations du fournisseur.

Trois souris ont été infectées par injection intra-péritonéale de broyat de métacestode (ANSES Laboratoire de la Rage et de la Faune Sauvage, Laboratoire National de Référence des *Echinococcus* spp., Nancy). Après développement du parasite dans la cavité abdominale (environ 4,5 mois), les souris ont été euthanasiées. Le matériel parasitaire a été prélevé et immédiatement plongé dans du RNAlater.

Trois patients opérés du foie pour un problème hépatique non infectieux ont donné leur consentement pour qu'une partie de la pièce opératoire soit utilisée à des fins de recherche (Tumorothèque régionale de Franche-Comté - BB-0033-00024). Environ 200 mg ont été prélevés à la marge de la pièce opératoire et mis dans le RNAlater, dans les 20 min suivant l'exérèse.

Trois lésions (deux lésions de l'épiploon et une de la rate) d'un patient (T.I.), opéré pour une EA disséminée (lésions sur le foie - non disponible -, la rate, et l'épiploon), ont été conservées dans du RNAlater. Ce patient a reçu un traitement d'un mois d'albendazole, mais une cytolyse majeure a imposé l'arrêt du traitement. Il a été opéré trois mois après l'arrêt du traitement. Au cours du suivi pré-opératoire, une extension de la lésion de la rate avait été visualisée (TEP-TDM positive), conduisant à l'intervention chirurgicale.

Tous les échantillons en RNAlater ont ensuite été conservés 24 à 48h au réfrigérateur avant d'être congelés à -80°C.

Un ADN de chacune des espèces a servi de témoin. Concernant la souris, il a été extrait à partir du foie d'une souris saine. Concernant *E. multilocularis*, l'ADN a été extrait à partir des membranes de métacestodes cultivés *in vitro* et débarrassés du fluide vésiculaire. Enfin, le contrôle ADN humain non-méthylé (Qiagen, Hilden, Allemagne) a été utilisé.

2.2.2.3 Extraction ADN-ARN

Dans la mesure du possible, deux fois 50 à 100 mg de chaque échantillon ont été broyés dans un mortier à l'aide d'azote liquide puis traités avec 1 mL de Trizol (Qiagen). Ensuite, l'extraction des ARN et de l'ADN a été réalisée selon le protocole du fournisseur légèrement modifié.

Brièvement, après 5 min d'incubation avec le Trizol, 200 µL de chloroforme ont été ajoutés. Après 10 min d'incubation, les échantillons ont été centrifugés 15 min, à 12000 g et à 4 °C. La phase supérieure permet l'extraction des ARN tandis que l'interphase et la phase inférieure permettent l'extraction des ADN.

Un volume de 500 µL d'isopropanol a été ajouté à la phase contenant les ARN. Le contenu a été mélangé délicatement par inversion du tube puis incubé 10 min à température ambiante. Après une centrifugation de 10 min à 12000 g et à 4°C, le surnageant a été éliminé. Un millilitre d'éthanol 75 % a été ajouté pour laver le culot, avant de centrifuger 5 min, 7500 g, 4°C. Cette étape de lavage du culot a été répétée une seconde fois. Le culot a ensuite été séché puis repris à l'aide de 40 µL d'eau de qualité biologie moléculaire. Une incubation 15 min à 55 °C a permis de complètement dissoudre le culot.

À partir de l'interphase et de la phase inférieure, complètement débarrassées de toute trace de phase supérieure, l'ADN a été extrait. Un volume de 300 µL d'éthanol absolu a été ajouté et le tout a été homogénéisé par inversion du tube. Après 3 min d'incubation à température ambiante, l'ADN a été précipité par centrifugation (5 min, 2000 g, 4° C). Le surnageant a été éliminé et le culot a été lavé trois fois grâce à 1 mL de citrate de sodium 0,1 M dans de l'éthanol 10 % pendant 30 min. Chaque lavage a été suivi d'une centrifugation de 5 min, 2000 g, à 4° C. Après le dernier lavage, le surnageant est éliminé et 2 mL d'éthanol 75 % ont été ajoutés. Après 10-20 min, une nouvelle centrifugation a été réalisée dans les mêmes conditions. Après élimination de l'éthanol, le culot a été séché. Un volume de 300 µL de tampon d'élution (Tris-Cl 10 mM, EDTA 0,5 M; pH 9) a été ajouté. Une nuit sur une table d'agitation à 4°C a permis la solubilisation de l'ADN dans le tampon. Afin d'éliminer le matériel insoluble, une dernière centrifugation (10 min, 12000 g, 4°C) a été réalisée et le surnageant a été transféré dans un nouveau tube.

2.2.2.4 Design des amorces

Différentes pistes ont été envisagées pour trouver le gène idéal, dont les caractéristiques ont été définies précédemment, afin de déterminer la proportion de cellules parasitaires dans le fragment analysé. Le gène de l'actine, des enzymes de la glycolyse, ou le gène du récepteur de

la sérotonine découvert il y a quelques années chez *E. multilocularis* (CAMICIA et al., 2013) ont été testés *in silico* et alignés avec leurs homologues humains et murins respectifs. Malgré ces nombreuses recherches, il ne nous a pas été possible de trouver le gène idéal commun aux trois espèces (Homme, Souris et *E. multilocularis*), afin d'amplifier avec un seul couple d'amorces les trois espèces et de les différencier avec des sondes fluorescentes.

Afin de déterminer la proportion de chacune des espèces dans les échantillons analysés, un couple d'amorces spécifique de chacune des espèces a été dessiné sur le gène p53. Le gène p53 présente deux copies dans le génome diploïde de l'Homme, de la souris, mais aussi d'*E. multilocularis* (CHENG et al., 2015). La protéine P53 est un facteur de transcription, qui se fixe de manière spécifique sur des régions régulatrices de gènes. Le niveau d'expression de P53 dans une cellule en situation normale est assez faible. En cas de stress cellulaire (erreurs lors de la synthèse de l'ADN, défauts dans le métabolisme cellulaire), la quantité de P53 augmente dans la cellule. La protéine P53 active alors la transcription de différents gènes, ce qui conduit à l'arrêt du cycle cellulaire (afin de permettre à la cellule d'effectuer ses mécanismes de réparation) ou à l'apoptose. La protéine P53 est généralement nommée « gardienne du génome ». Les amorces, dont les séquences sont présentées dans le tableau 2.4, ont été dessinées avec Primer3.

Les différentes amorces identifiées dans la littérature afin d'étudier la viabilité d'*E. multilocularis* ont été utilisées dans notre étude :

- les amorces ciblant la β -tubuline 2 et elp, utilisées dans la thèse de SCHUBERT (2015) ;
- les amorces ciblant l'actine et 14-3-3 β/α , utilisées dans l'étude de MATSUMOTO et al. (2006). Les amorces ciblant l'actine ont été dessinées avant le séquençage du génome complet, en prenant la séquence de l'actine d'*E. granulosus*. Un nucléotide a été changé dans notre étude pour correspondre à la séquence publiée récemment par TSAI et al. (2013).

De plus, deux couples d'amorces ont été dessinés au cours de ce travail : l'un ciblant 14-3-3 ζ/δ et l'autre une séquence de la grande sous-unité (LSU : large subunit) de l'ARN ribosomal (ARNr). Cette dernière cible devrait être très sensible du fait de la quantité d'ARNr présent dans les cellules. La proportion d'ARNr représente en effet environ 80 % des ARN totaux d'une cellule, alors que les ARNm représentent moins de 5 %.

Les différentes séquences sont regroupées dans le tableau 2.4.

La spécificité des amorces ciblant des transcrits parasites a été validée *in silico* avec MFEprimer 3.0, disponible en ligne à l'adresse <http://mfepimer3.igenetech.com/> (QU et al., 2012). Il s'agit d'un algorithme permettant de vérifier la spécificité d'amorces vis-à-vis de

TABLE 2.4 – Séquences des amorces

Nom	Séquence 5'-3'
beta-tub2-Fw	AACCAGTCGTGGTAGTCAGC
beta-tub2-Rv	AACAGCTCTTGTATGGCGGT
elp-Fw	AATAAGGTCAGGGTGACTAC
elp-Rv	TTGCTGGTAATCAGTCGATC
actin-Matsumoto-Fw	CGTGATCTCACCGACTGG
actin-Matsumoto-Rv	CTCCAGAGAGGAGCTAGTG
14-3-3-Matsumoto-Fw	GATAGTACTCTCATCATGCAG
14-3-3-Matsumoto-Rv	CTCAATCAGAACCACGACAG
14-3-3-zeta/delta-Fw	TCCAATTCGTCTTGGTCTCGCT
14-3-3-zeta/delta-Rv	AATCGTCGTTGGCACTGTCAAC
ARNrLSU-Fw	GACGGTGGTGTATCAGTCGGA
ARNrLSU-Rv	ATTTGACAGATGTACCGCCCA
p53-Em-Fw	ACATCCTCGCAGAACACCGTTA
p53-Em-Rv	GTGACGAAGAAACTGCTGCTCC
p53-Hs-Fw	AGTGGCGTGATCTTGGCTTACT
p53-Hs-Rv	CATGAACCTGTGGTCCCAGCTA
p53-Mm-Fw	CTCCTCCCCAGCATCTTATCCG
p53-Mm-Rv	GGCGAAAAGTCTGCCTGTCTTC

bases de données d'ADNg ou d'ARN, en prenant en compte des principes de thermodynamique.

2.2.2.5 RT et qPCR

Les ADN et ARN extraits ont été dosés au spectrophotomètre (Thermo Scientific™ Nano-Drop™ One, Wilmington, DE, États-Unis).

Les ADN complémentaires (ADNc) ont été synthétisés à partir de 2 µg d'ARN, avec le kit Maxima First Strand cDNA Synthesis Kit with dsDNase (Thermo Scientific™, Vilnius, Lituanie), selon les recommandations du fournisseur excepté l'étape de digestion de l'ADN qui a été prolongée à 5 min. Pour chaque RT réalisée, un contrôle "NRT" a été réalisé, consistant à réaliser toutes les étapes et à ajouter tous les réactifs de la RT, sauf l'ajout de l'enzyme reverse transcriptase.

Les qPCR ont été réalisées sur l'ADNc ou l'ADN extrait. Les PCR ont été réalisées dans un volume final de 20 µL, dont 10 µL de PowerSYBR® Green PCR master Mix (Life Technologies™, Warrington, Royaume-Uni), les amorces à 300 nM chacune, l'échantillon et de l'eau de qualité biologie moléculaire. Les cycles PCR ont été réalisés sur le système de détection PCR temps réel 7500 Fast Real-Time PCR System (Applied Biosystems®, Foster

City, États-Unis) selon le protocole suivant : une dénaturation initiale de 10 min à 95°C suivie de 40 cycles de 15 sec à 95°C et 1 min à 60°C. Les résultats exprimés en unités de fluorescence en fonction du nombre de cycles PCR sont analysés grâce au logiciel 7500 v2.3. Chaque échantillon a été amplifié en duplicat.

Les performances des PCR p53 ont été vérifiées grâce à des dilutions en cascade au 10^{ème} des trois ADN témoins. Les qPCR ont été réalisées en duplicat sur chaque ADN isolé ou sur des mélanges. Pour estimer la proportion de cellules parasites dans les échantillons, des mélanges des ADN hôte et parasite ont été effectués. Pour cela, un nombre constant de copies de génome de l'hôte est déposé, auquel est ajouté un pourcentage choisi de génome parasite, calculé grâce à la concentration de l'échantillon et à la taille du génome de chacune des espèces. Chaque pourcentage a été analysé en triplicat.

Concernant les qPCR sur les ADNc, sur le modèle de MATSUMOTO et al. (2006), les performances ont été vérifiées grâce à des dilutions des produits de PCR préalablement amplifiés, purifiés et dosés. Le nombre de copies a été calculé grâce à la longueur de l'amplimère. Les dilutions, de $2 \cdot 10^5$ à $2 \cdot 10^1$ copies, ont été analysées en triplicat.

2.2.3 Résultats

2.2.3.1 Validation *in vitro* des amorces

À partir des ADN disponibles de chacune des espèces, la spécificité des amorces p53 a été vérifiée *in vitro*, entre la souris et le parasite, puis entre l'Homme et le parasite.

Après une extraction ARN et une synthèse des ADNc à partir des trois échantillons de foies sains de souris et des trois échantillons de foies humains sans pathologies infectieuses, la spécificité des amorces ciblant théoriquement uniquement des transcrits parasites a été vérifiée. Les amorces ARNrLSU se sont révélées non spécifiques (amplifiant de l'ADNc humain et murin), ainsi que les amorces ciblant l'actine dans le cas des échantillons humains. Les amorces ARNrLSU n'ont donc pas été utilisées pour l'analyse de la viabilité parasite. Les amorces ciblant les transcrits de l'actine ont été testées dans le cas du modèle animal, mais pas pour les échantillons humains.

2.2.3.2 Vérification des performances des qPCR p53

Des dilutions en cascade au 10^{ème} des ADN de chacune des espèces ont été effectuées. Les ADN ont été analysés purs ou dans un mélange hôte-parasite afin de vérifier les performances des qPCR. Les résultats sont regroupés dans le tableau 2.5.

TABLE 2.5 – Performances des PCR p53 Souris-Parasite

Cible	1 ADN seul		Mélange d'ADN	
	Souris	Parasite	Souris	Parasite
Pente	-3,2202	-3,6124	-3,4820	-3,6657
Efficacité	2,04	1,89	1,94	1,87
R ²	0,9880	0,9987	0,9836	0,9978

La complexification de l'échantillon en mélangeant les ADN n'a pas diminué les performances des qPCR qui ont gardé des linéarités et des efficacités satisfaisantes. Le même travail a ensuite été réalisé pour le couple Homme-parasite.

TABLE 2.6 – Performances des PCR p53 Homme-Parasite

Cible	1 ADN seul		Mélange d'ADN	
	Homme	Parasite	Homme	Parasite
Pente	-3,8584	-3,8331	-3,7609	-3,6702
Efficacité	1,82	1,82	1,84	1,87
R ²	0,9935	0,9961	0,9925	0,9951

Pour le système Homme-parasite, les efficacités sont supérieures à 1,8 et le coefficient de corrélation est supérieur à 0,99. Le mélange des ADN ne modifie pas les performances des PCR. Les résultats sont regroupés dans le tableau 2.6.

2.2.3.3 Estimation de la proportion de cellules parasitaires

Les génomes de la souris et du parasite étant de tailles très différentes, les concentrations des extraits témoins ont été mesurées par spectrophotomètre, puis les nombres de copies de génome ont été calculés. Une quantité constante d'ADN de souris a ensuite été déposée, et de l'ADN d'*E. multilocularis* a été ajouté dans des proportions fixées de 1 % à 75 % de la quantité totale des ADN. La figure 2.5 représente les différences de Cq entre la souris et le parasite pour les différentes proportions d'ADN parasitaire. La distribution des points a été modélisée par une fonction logarithme, dont le coefficient de corrélation est de 0,98.

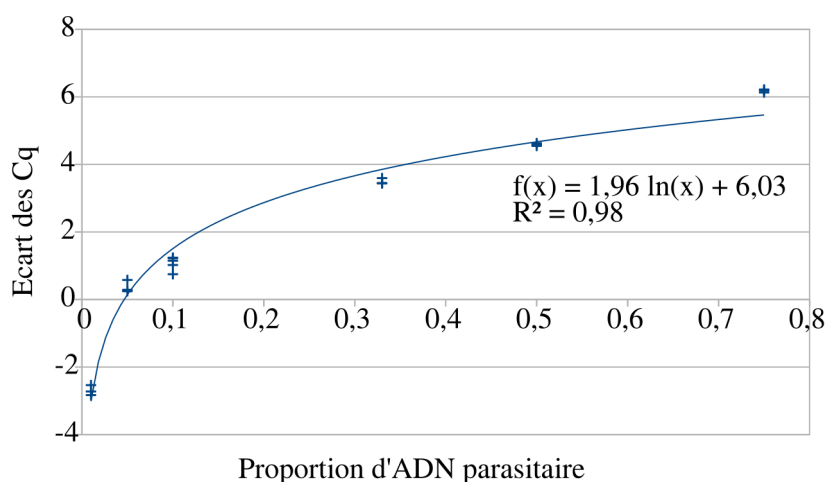


FIGURE 2.5 – Modélisation de l'écart de Cq en fonction de la proportion d'ADN parasitaire dans l'échantillon murin.

Sur le même modèle, les essais ont été réalisés pour les ADN de l'Homme et du parasite, avec des pourcentages variant de 1 à 50 %. Les résultats obtenus sont représentés dans la figure 2.6.

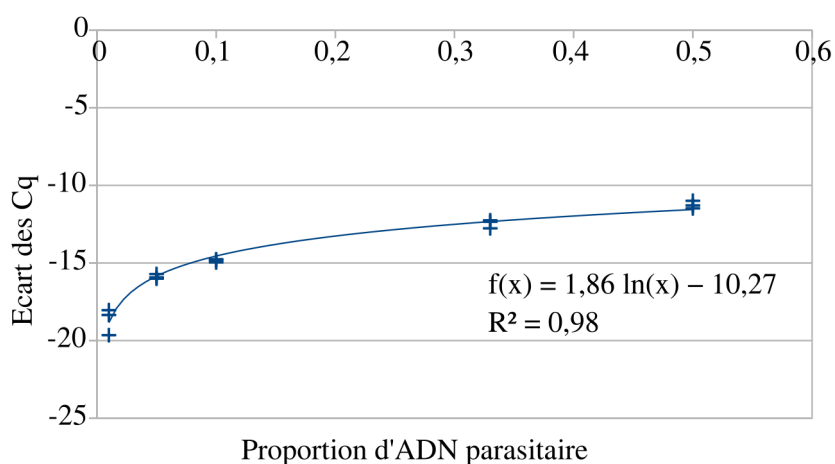


FIGURE 2.6 – Modélisation de l'écart de Cq en fonction de la proportion d'ADN parasitaire dans l'échantillon humain.

Les échantillons des trois souris infectées et des trois lésions humaines ont ensuite été analysés. Pour les trois souris (14460, 14461 et 2018-0015), deux fragments (E1 et E2) ont pu être extraits pour chacune. En revanche, la taille des lésions disponibles pour le patient T.I. était limitée. Un seul extrait a pu être réalisé pour les deux lésions de l'épiploon (Épiploon 1 et Épiploon 2). Concernant la lésion de la rate, deux fragments (Rate E1 et E2) ont été analysés. Les pourcentages de cellules parasites calculés grâce aux courbes présentées précédemment

sont regroupés dans le tableau 2.7. Dans tous les cas, les cellules parasitaires ne représentent qu'une minorité de l'échantillon qui a été extrait.

TABLE 2.7 – Pourcentage de cellules parasitaires dans les différents échantillons murins et humains

	% de cellules parasitaires dans le fragment analysé	
	E1	E2
Souris 14460	0,92	0,17
Souris 14461	0,01	<ld
Souris 2018-0015	0,55	0,58
Épiploon 1	<ld	-
Épiploon 2	9,13	-
Rate	2,94	7,54

<ld : inférieur à la limite de détection. Les PCR p53 hôte sont positives mais pas les PCR p53 *E. multilocularis*. - : absence d'échantillon.

E1 : 1^{er} fragment analysé ; E2 : 2^{ème} fragment analysé

2.2.3.4 Étude des transcrits

Les performances des qPCR ont été tout d'abord vérifiées à l'aide des gammes de produits de PCR dilués. Les résultats sont synthétisés dans le tableau 2.8. Les efficacités sont entre 1,76 et 1,93 ; tous les carrés des coefficients de corrélation sont supérieurs à 0,99.

TABLE 2.8 – Performances des qPCR pour l'étude de la viabilité

	β -tubuline 2	elp	actine	14-3-3 β/α	14-3-3 ζ/δ
Pente	-3,5215	-3,9076	-3,5445	-3,5011	-4,0913
Efficacité	1,92	1,80	1,91	1,93	1,76
R ²	0,9995	0,9962	0,9988	0,9992	0,9990

Parallèlement à l'extraction d'ADN, qui a permis l'estimation du pourcentage de cellules parasitaires, l'extraction de l'ARN a été réalisée. Concernant les souris infectées, les qPCR ont été réalisées pour les 5 cibles, pour les deux fragments extraits, en duplicat. La figure 2.7 montre l'estimation du nombre de copies de chacune des cibles, à chaque fois pour les deux fragments analysés. Tous les extraits sont positifs, avec de grande variation selon les cibles et selon le fragment analysé.

Sur trois lésions humaines disponibles, seule la lésion de la rate était en quantité suffisante pour faire deux extractions sur 50-100 mg de tissu. Les deux lésions d'épiploon n'ont été extraites qu'une seule fois. Les qPCR pour les 4 cibles spécifiques ont été réalisées en duplicat.

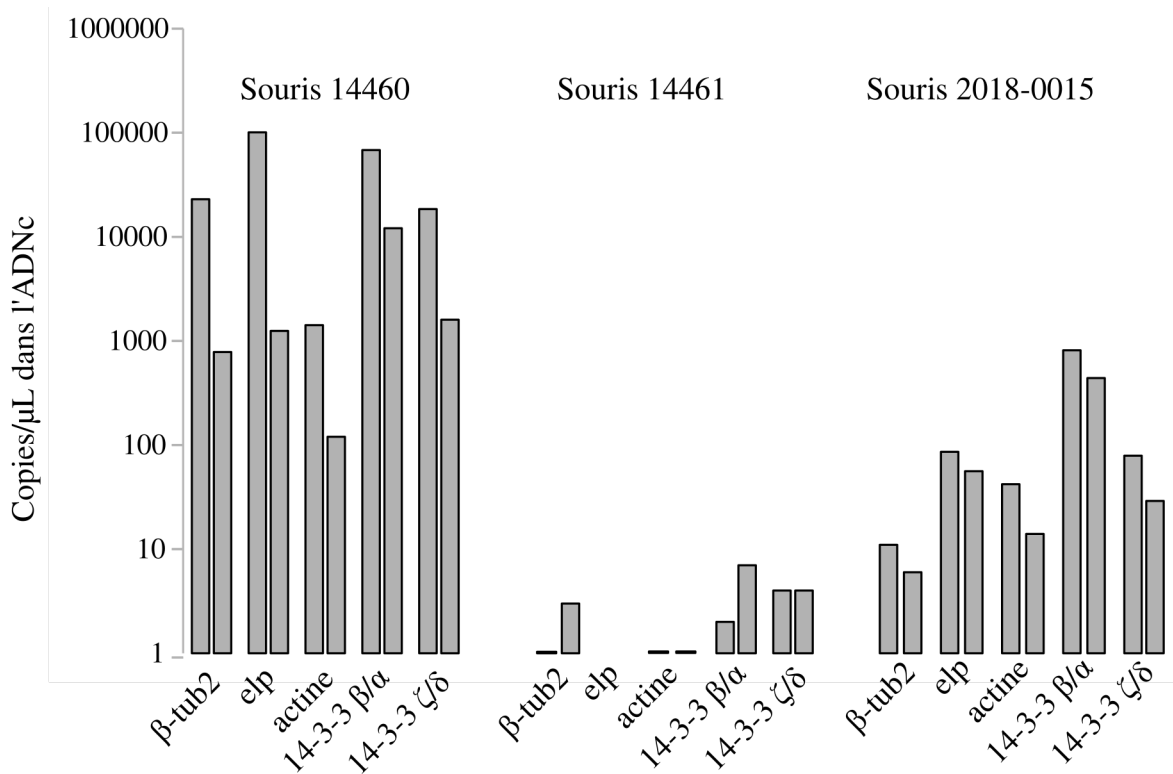


FIGURE 2.7 – Résultats des qPCR pour les souris. Pour chaque souris, les deux fragments ont été analysés pour les 5 cibles.

Les résultats sont présentés dans la figure 2.8 en copies par microlitre d'ADNc. Les trois lésions ont présenté des résultats positifs.

2.2.4 Discussion

Le traitement de choix de l'échinococcose alvéolaire est la chirurgie radicale (BRUNETTI et al., 2010). En effet, le traitement médicamenteux repose sur les dérivés benzimidazolés (albendazole le plus souvent), qui sont considérés comme uniquement parasitostatiques dans la plupart des cas (AMMANN et al., 1994). Cependant ces traitements entraînent des effets secondaires, un suivi assez lourd, et un coût. De plus, des effets parasitocides du traitement ont déjà été rapportés, ce qui laisse la possibilité de prévoir, dans certains cas, des arrêts de traitement (AMMANN et al., 2015).

Afin de pouvoir arrêter le traitement le plus précocement possible, des biomarqueurs sont utilisés : la recherche d'anticorps anti-Em18 et la TEP-TDM. Ces biomarqueurs, validés empiriquement par l'utilisation en clinique, n'ont pas encore été évalués biologiquement, au niveau cellulaire et moléculaire. Nous avons donc voulu étudier la viabilité parasitaire grâce à

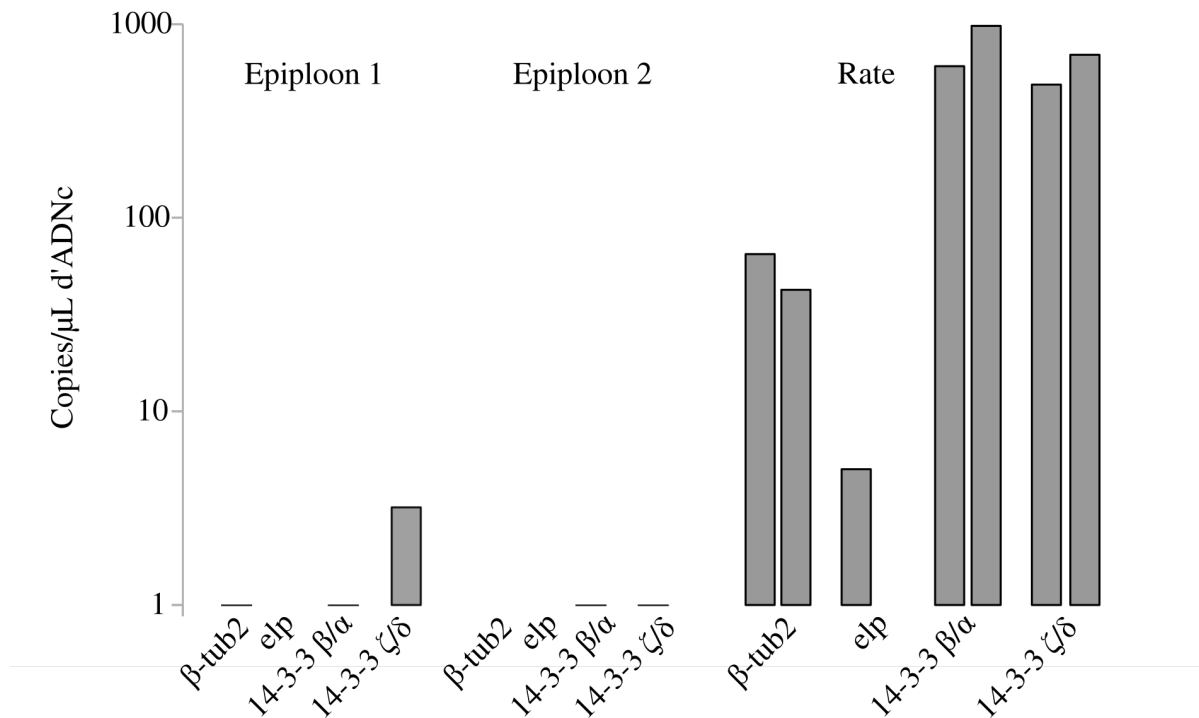


FIGURE 2.8 – Résultats des qPCR pour les lésions humaines.

la quantification de transcrits parasites dans les lésions, d'abord d'un modèle animal, afin de valider l'approche, puis dans les lésions de pièces opératoires d'un patient.

D'autres méthodes que la quantification de transcrits existent pour évaluer la viabilité des cellules d'*E. multilocularis*. Selon WILSON et al. (1992), la meilleure technique pour estimer la viabilité, et la seule directe, consiste à injecter du matériel parasite frais du patient à des campagnols et à observer l'éventuel développement. Cette technique nécessite d'avoir accès au matériel parasite du patient, donc à la réalisation d'un geste invasif dans la cas des patients inopérables. De plus, étant donné l'hétérogénéité de la lésion et le caractère biologique du test, trois campagnols étaient habituellement testés à chaque fois. Toutes ces contraintes rendent impossible l'utilisation de ce test, aussi bien sur nos échantillons conservés en RNA-later et congelés, que sur de plus larges cohortes, ou même en routine hospitalière.

Depuis l'article de WILSON et al. (1992), une technique de culture *in vitro* des métacystodes a été mise au point (SPILIOTIS et al., 2004) à partir du matériel parasite prélevé sur des rongeurs, infectés par injection intra-péritonéale. La même équipe a ensuite montré la possibilité de régénérer des vésicules complètes à partir de cellules germinales (SPILIOTIS et al., 2008). Ce protocole prouverait la présence de cellules germinales viables chez le patient, capables de former de nouvelles vésicules, s'il était mis au point à partir des lésions humaines.

Les méthodes décrites sont cependant très longues : il est par exemple nécessaire de cultiver les vésicules de métacestode pendant trois mois en présence d'hépatocytes de rat avant de passer à l'étape en conditions axéniques sans cellules d'hôte, puis de passer à l'étape de génération de nouvelles vésicules. De telles cultures *in vitro* sont, de plus, très sensibles. Elles demandent de la technicité et des prélèvements frais.

Il existe une méthode d'évaluation de la viabilité par détection de l'incorporation d'un nucléotide modifié, le 5-bromo-2'-deoxyuridine (BrdU). Seules les cellules viables, synthétisant de l'ADN, incorporent ce nucléotide (CARBAJO et al., 1992). Cette technique mesure les cellules proliférant (en phase S du cycle cellulaire), mais pas l'ensemble des cellules viables. De plus, cette méthode repose d'abord sur une culture cellulaire de matériel, ce qui pose le problème du mélange des cellules parasitaires et de l'hôte, ces dernières étant en large majorité.

D'autres méthodes existent pour déterminer la viabilité. Les méthodes d'exclusion d'un colorant (bleu Trypan, iodure de propidium...) reposent sur l'intégrité de la membrane cellulaire (STROBER, 2001). Il est considéré que la cellule est viable si sa membrane est intègre, tandis qu'une membrane perméable, c'est-à-dire laissant pénétrer le colorant à l'intérieur de la cellule, sera le témoin d'une cellule non viable. Cette théorie a cependant des contre-exemples, avec des cellules mortes comprenant une membrane non perméable ; tandis que des cellules viables peuvent avoir une membrane perméable qui sera réparée par les mécanismes cellulaires (CANGELOSI et al., 2014). Ces méthodes d'exclusion d'un colorant, rapides et peu coûteuses, sont classiquement utilisées sur des organismes unicellulaires ou des cellules en suspension. Il a été montré que ce principe pouvait être adapté à un tissu (NATH et al., 2005). Cependant le tissu (les glandes salivaires de chironomes, un insecte comparable au moustique) comprenait environ 22 cellules, qui sont en mono-couche. Pour des tissus plus complexes, il s'agit de séparer d'abord les cellules pour obtenir des cellules en suspension (ANNARATONE et al., 2013). Dans notre cas, plusieurs problèmes se posent : le taux de mortalité avec la conservation de plusieurs mois dans du RNAlater congelé à -80°C, le taux de mortalité associé à la mise en suspension des cellules, et enfin la reconnaissance des cellules parasitaires isolées dans une suspension de cellules humaines.

L'amplification d'ADN, après un traitement par propidium monoazide (PMA), des cellules peut aussi servir de marqueur de viabilité (CANGELOSI et al., 2014). Comme l'exclusion des colorants, cette méthode est basée sur la capacité des membranes à ne pas laisser pénétrer un produit dans la cellule. Si les membranes sont perméables, le PMA se lie à l'ADN grâce à une photo-activation. Le PMA lié à l'ADN perturbe l'amplification. Cette technique est appelée PCR de viabilité, ou PMA-PCR. Elle présente l'avantage d'être spécifique des cellules parasitaires grâce au choix des amorces, mais aussi les mêmes inconvénients que les méthodes

d'exclusion d'un colorant. En outre, la PMA-PCR a été comparée à la RT-qPCR dans le cadre de la détection de la viabilité d'oocystes de *Cryptosporidium* dans l'eau (LIANG et al., 2012). Suite à certains traitements de désinfection appliqués aux échantillons (peroxyde d'hydrogène, ammonium, conservation de plusieurs mois au réfrigérateur), la PMA-PCR a été incapable de détecter la perte de viabilité des oocystes, comme après le traitement à l'ammoniac. La RT-qPCR s'est également montrée beaucoup plus sensible, dans le cas de la perte de viabilité suite à la conservation des oocystes à long terme au réfrigérateur.

Pour estimer la viabilité, la technique au MTT (bromure de 3-(4,5-diméthylthiazol-2-yl)-2,5-diphényl tétrazolium) est connue depuis les années 80. Ce produit ajouté au milieu de culture des cellules est réduit par les enzymes mitochondriales en formazan, et précipite en un composé coloré (M. XU et al., 2015). La quantité de précipité est proportionnelle au nombre de cellules vivantes et à leur activité mitochondriale. Après un temps d'incubation, les cellules et le précipité sont dissous par un composé organique. Le dosage se fait simplement par lecture de l'absorbance avec un spectrophotomètre. Le mélange de cellules humaines et parasitaires rend cette technique impossible à utiliser sur nos échantillons.

La quantification de cibles ARN parasitaires nous a donc semblé le plus approprié pour évaluer la viabilité de pièces opératoires de patients conservées en RNAlater. C'est aussi la méthode choisie par MATSUMOTO et al. (2006). *In vitro* et *in vivo* sur modèle murin, la quantification d'ARNm a été utilisée pour évaluer la viabilité d'*E. multilocularis*. Les deux cibles définies par Matsumoto et al. ont été utilisées dans notre laboratoire pour une première étude sur des pièces opératoires de patients (Fatima MIRZABAYLI, « Viabilité parasitaire et lésions d'échinococcose alvéolaire humaine », Mémoire de Master 2 Recherche, sous la direction de Frédéric Grenouillet, 2015, 29 pages, non publié). Sur les 80 échantillons provenant de 11 patients différents, seuls 6 échantillons ont présenté des résultats positifs en qPCR. Les 6 échantillons provenaient de 2 patients avec des traitements pré-opératoires très courts. Un troisième patient de la cohorte avait eu un traitement très court, du fait d'une intolérance aux benzimidazolés, mais présentait des résultats en qPCR négatifs. Ces résultats négatifs avaient été imputés à un problème d'extraction et/ou de rétro-transcription, d'où notre choix de l'utilisation d'un modèle animal afin de valider le protocole. Nous avons donc choisi de conserver, dans notre travail, les deux couples utilisés par MATSUMOTO et al. (2006), mais aussi d'ajouter au panel d'autres cibles citées dans la littérature, l'expression des gènes parasitaires pouvant être modifiée selon l'hôte. De plus, nous avons tenté de dessiner une cible sur ARNr afin d'augmenter la sensibilité, mais notre essai s'est révélé non spécifique vis-à-vis du tissu de l'hôte et donc non utilisable.

Pour les mêmes raisons d'hétérogénéité lésionnelle que précédemment évoqué pour la

méthode d'injection à des campagnols, nous avons extrait deux fragments par lésion chez les souris, et dans la mesure du possible, pour le patient. De plus, afin de vérifier la présence de cellules parasitaires dans l'échantillon extrait, nous avons mis au point des PCR sur le gène p53, gène présent chez les espèces étudiées. Dans tous les cas, les cellules de l'hôte sont largement majoritaires dans les échantillons de souris. Pourtant, les lésions suite à une injection intrapéritonéale sont facilement visualisables à l'œil nu. Les pourcentages semblent supérieurs dans le cas des échantillons humains. Cependant, l'ADN humain qui a servi pour la réalisation de la gamme de différence de Cq, était un ADN commercial ; alors que les deux autres (murin et parasite) ont été extraits au laboratoire. Il est donc possible qu'une différence dans la qualité des échantillons ait faussement augmenté le pourcentage de cellules parasitaires dans l'échantillon humain en donnant des Cq plus précoces que les ADN extraits manuellement. La gamme pour la proportion de cellules parasitaires dans un échantillon humain nécessiterait donc d'être validée avec deux échantillons (parasite et humain) provenant du même type d'extraction.

Parmi les cibles testées, les transcrits du gène 14-3-3 β/α se sont révélés être globalement la cible la plus sensible. Les résultats ont été positifs pour cette cible, même sur des échantillons qui étaient sous la limite de détection concernant la proportion de cellules parasitaires. Cette cible pourrait donc être retenue pour analyser la présence d'ARN dans les lésions de l'ensemble des pièces opératoires disponibles dans la cohorte EchinoVista. Il pourrait également être intéressant de tenter un nouveau design d'amorces ciblant l'ARN ribosomal.

L'analyse des transcrits parasitaires est un marqueur direct de la viabilité d'*E. multilocularis* sur tissu parasité. Notre travail a permis de tester une extraction séquentielle ARN-ADN et de valider l'approche grâce au modèle animal, témoin positif de viabilité parasitaire. Nous avons ensuite testé notre protocole sur trois lésions d'un patient. Ce patient a été choisi car il n'avait eu qu'un traitement par albendazole très court (1 mois), trois mois avant la chirurgie. Il présentait de multiples lésions sur différents organes. Certaines lésions avaient, de plus, montré une extension par imagerie durant le suivi pré-opératoire. Le matériel parasitaire est donc considéré comme viable et a servi de témoin positif dans notre étude.

La suite de notre travail consisterait à appliquer le protocole à l'analyse des pièces opératoires des patients de la cohorte EchinoVista. Cependant, les pièces opératoires de cette cohorte risquent de comporter des limites. Étant donné le caractère invasif du geste, les échantillons disponibles ne concernent que les patients opérés (1/3 des patients de la cohorte), donc initialement jugés opérables (Protocole en annexe dans le tableau B.1). Seules certaines parties du foie sont représentées dans les échantillons disponibles. De même, des lésions trop étendues ou avec des métastases ne sont pas opérables, donc non disponibles.

Pour conclure, cette étude exploratoire de différents transcrits parasitaires a permis de montrer, *via* la PCR p53, que la proportion de cellules parasitaires était très faible dans les échantillons. Cependant, la technique a permis de détecter des ARN parasitaires sur des échantillons avec ces faibles proportions de cellules parasitaires. La cible *14-3-3* β/α serait la meilleure candidate pour l'analyse directe de la viabilité des lésions humaines.

Chapitre 3

Valorisation de travaux sur l'échinococcose

3.1 Evaluation d'un test sérologique de l'échinococcose kystique

3.1.1 Introduction

L'EK touche tous les continents (DEPLAZES et al., 2017), plus d'un million de personnes sont infectées, avec une incidence annuelle de 50 nouveaux cas pour 100 000 personnes dans certaines régions endémiques (WORLD HEALTH ORGANIZATION, 2017). Les retombées économiques sont importantes, avec un coût global estimé à environ 2 milliards de dollars, du fait du coût des traitements mais aussi des pertes économiques dans le secteur de l'élevage (WORLD HEALTH ORGANIZATION et al., 2011).

Il y a quelques années, comme pour l'EA, un consensus d'experts a établi les critères pour le diagnostic et le traitement de l'EK (BRUNETTI et al., 2010). Le diagnostic est basé sur l'examen clinique, les techniques d'imagerie et la sérologie. La sérologie permet la détection de biomarqueurs spécifiques mais indirects de la maladie : des anticorps dirigés contre les antigènes d'*E. granulosus*. Un patient avec un examen clinique compatible avec une EK dans une zone d'endémie, combiné à une technique d'imagerie ou une sérologie positive est un cas possible. Le cas devient probable avec la combinaison de l'imagerie et de la sérologie positives. Enfin, le cas est confirmé notamment s'il y a une détection directe du parasite dans

un prélèvement : observation microscopique des protoscolex ou des crochets, ou examen de biologie moléculaire positif pour l'amplification d'une séquence spécifique du parasite. Le cas peut aussi être confirmé avec certains aspects d'imagerie spécifiques de l'EK (BRUNETTI et al., 2010).

Les symptômes de l'EK ne sont pas pathognomoniques, l'imagerie peut être douteuse ou inaccessible selon la zone d'habitation du patient, la sérologie peut donc avoir une place importante dans le processus diagnostique. De nombreux tests sont disponibles sur le marché, avec différentes techniques (ELISA, hémagglutination, immunochromatographie, western blot) et différents antigènes permettant la détection des anticorps (CARMENA et al., 2006). La sensibilité et la spécificité varient selon les tests et selon les études réalisées (CHEN et al., 2015; DELGADO et al., 2010; LIANCE et al., 2000; MANZANO-ROMÁN et al., 2015; SANTIVANEZ et al., 2015; TAMAROZZI et al., 2016; TAMER et al., 2015; WANG et al., 2013).

Différents antigènes sont utilisés pour le diagnostic de l'EK dans les trousse commerciales. Le fluide hydatique, contenu dans les kystes, est la principale source historique d'antigènes pour la détection des anticorps de patients. C'est un mélange complexe de protéines, de sucres et de sels, provenant à la fois du métabolisme du parasite, mais aussi de composants internalisés de l'hôte. Le problème majeur avec cette source antigénique est le manque de standardisation. En effet, il est récupéré sur des kystes d'animaux ou de patients infectés : de nombreux paramètres font varier sa composition. Le génotype du parasite, l'espèce de l'hôte, l'âge du kyste, ou encore la présence ou non de protoscolex sont cités dans la littérature (AHN et al., 2015b; SILES-LUCAS et al., 2017). Dans l'étude de LORENZO et al. (2005), plusieurs lots de liquide hydatique provenant de bovins et d'ovins étaient comparés : pour obtenir des sensibilité et des spécificités constantes, il a été nécessaire de faire largement varier la valeur seuil des ELISA.

Deux antigènes principaux ont été décrits dans ce fluide hydatique. L'antigène 5 est une protéine d'environ 400 kDa. L'antigène B est aussi une protéine, composée de sous-unités de 8 kDa. Elle est codée par une famille multigénique et il existe 5 isoformes, notées de 1 à 5. Certains kits utilisent l'une et/ou l'autre des protéines sous forme plus ou moins purifiée à partir du liquide hydatique. Pour augmenter la standardisation des techniques, des antigènes recombinants de ces protéines ou d'autres ont été produits. L'ensemble des antigènes natifs, purifiés ou recombinants utilisés a récemment été synthétisé par SILES-LUCAS et al. (2017).

Quel que soit l'antigène utilisé, le diagnostic sérologique présente un taux de faux négatifs plus élevé que celui de l'EA (15-20 % pour les kystes hépatiques, 30 % pour les kystes pulmonaires). En cas de résultats négatifs à l'ELISA et à l'HAI, mais avec des données cliniques

et radiologiques très en faveur d'une échinococcose, la HAS recommande donc la réalisation d'un western blot, malgré le dépistage négatif (HAS, 2017).

3.1.2 Contexte et données disponibles

De nouveaux tests sérologiques pour le diagnostic de l'échinococcose sont régulièrement mis sur le marché. La société espagnole Vircell a développé un test de diagnostic rapide de l'échinococcose kystique : VIRapid® HYDATIDOSIS, basé sur l'antigène 5/B.

Les performances du test annoncées par le fournisseur sont excellentes, aussi bien en terme de sensibilité que de spécificité. Deux articles ont également évalué les performances du test (TAMAROZZI et al., 2016; TAMER et al., 2015). Dans les trois cas, la cohorte de patients inclus est uniquement rétrospective, et ne comprend aucun patient atteint d'EA. Seule l'étude de TAMER et al. (2015) a inclus des patients souffrant d'autres pathologies parasitaires (leishmaniose, toxoplasmose et tæniase).

Récemment, il a été souligné l'importance de la phase d'évaluation des tests de diagnostic rapide de l'EK, souvent utilisés dans des zones où les laboratoires sont peu équipés (TAMAROZZI et al., 2017). Selon les auteurs, l'évaluation devrait inclure des tests de spécificité avec des patients souffrant d'infections à helminthes, connues pour provoquer des réactions croisées en sérologie, ainsi que des patients avec des infections non-parasitaires mais dont les caractéristiques peuvent interférer sur les performances du test (présence d'auto-anticorps par exemple). La même équipe recommande de plus, l'évaluation en conditions réelles, sur une cohorte prospective.

Le test VIRapid® HYDATIDOSIS a été réalisé en parallèle des techniques habituelles du laboratoire de sérologie du CHRU de Besançon. Pour 339 patients (une cohorte rétrospective et une cohorte prospective), nous disposons donc des résultats des techniques de première, et seconde intention le cas échéant, ainsi que du résultat du test de diagnostic rapide.

3.1.3 Objectifs

L'objectif du travail était d'analyser les résultats bruts disponibles au laboratoire, afin d'évaluer les performances du test (sensibilité, spécificité, rapports de vraisemblance positif et négatif), dans une optique de valorisation et de diffusion à la communauté scientifique.

3.1.4 Méthodologie

L'analyse des résultats du test de diagnostic rapide a été réalisée à l'aide du logiciel R version 3.2.3 (URL <https://www.Rproject.org/>, R Foundation for Statistical Computing, Vienne, Autriche), ainsi que du package pROC version 1.8 (ROBIN et al., 2011) pour les calculs d'intervalles de confiance, basés sur la méthode de bootstrap. L'intérêt de cette méthode est qu'elle ne nécessite pas de connaître la distribution de la population.

Ces performances ont ensuite été comparées aux performances de la trousse commerciale *Echinococcus granulosus* ELISA (Bordier Affinity Products, Crissier, Switzerland), utilisée comme test de première intention au laboratoire. Pour cela, le test de McNemar pour données appariées (comparaison de la sensibilité et de la spécificité) ainsi que le test des rangs de Spearman (corrélation entre l'intensité de la bande du test rapide et la valeur de l'ELISA) ont été mis en œuvre.

3.1.5 Article « Evaluation à grande échelle d'un test de diagnostic rapide pour l'échinococcose kystique humaine »

Titre : Large-scale evaluation of a rapid diagnostic test for human cystic echinococcosis

Auteurs : Alice Baraquin, Houria Zait, Florence-Elisabeth Grenouillet, Elise Moreau, Bous-sad Hamrioui, Frédéric Grenouillet

Journal : Diagnostic Microbiology and Infectious Disease (DMID)

Accepté : 4 juin 2017



Contents lists available at ScienceDirect

Diagnostic Microbiology and Infectious Disease

journal homepage: www.elsevier.com/locate/diagmicrobio

Large-scale evaluation of a rapid diagnostic test for human cystic echinococcosis



Alice Baraquin^a, Houria Zait^b, Florence-Elisabeth Grenouillet^c, Elise Moreau^c,
Boussad Hamrioui^b, Frédéric Grenouillet^{a,c,*}

^a Chrono-environnement, UMR UBFC/CNRS 6249 aff. INRA, University of Bourgogne/Franche-Comté, Besançon, France

^b Parasitology & Mycology Department, Mustapha University Hospital, Algiers, Algeria

^c Parasitology & Mycology Department, French National Reference Center for Alveolar Echinococcosis and WHO Collaborating Center for Prevention and Treatment of Human Echinococcosis, University Hospital, Besançon, France

ARTICLE INFO

Article history:

Received 14 March 2017

Received in revised form 1 June 2017

Accepted 4 June 2017

Available online 10 June 2017

Keywords:

Cystic echinococcosis

Hydatidosis

Diagnosis

Rapid diagnostic test

ABSTRACT

Cystic echinococcosis (CE) is a neglected zoonotic disease, diagnosed through clinical findings, imaging techniques, and serology, for which many serological tests are available. Here we report a rapid unit assay, the immunochromatographic VIRapid® HYDATIDOSIS test (Vircell, Granada, Spain), potentially suitable for laboratories in low-prevalence or poorly equipped areas. This test was evaluated with a large retrospective cohort (224 sera), including patients suffering from CE or from other parasitic or liver diseases. The test was also assessed in routine conditions with a prospective cohort (115 sera) in areas where both cystic and alveolar echinococcoses have been diagnosed. Its performance (in terms of sensitivity, specificity, and both positive and negative likelihood ratios) was similar to an ELISA based on a crude antigen. Our study shows that this test performs adequately in the diagnostic process, when used with caution, especially regarding cross-reactivity with other parasitic diseases.

© 2017 Elsevier Inc. All rights reserved.

1. Introduction

Human echinococcoses are caused by the larval stage of parasites belonging to the genus *Echinococcus*. The main forms are cystic echinococcosis (CE, also called hydatidosis) due to *E. granulosus sensu lato*, and alveolar echinococcosis (AE) due to *E. multilocularis*. The definitive hosts of the parasite are carnivores, principally dogs for CE, and foxes for AE. Humans are infected through ingestion of parasite eggs. Living in rural endemic areas with the presence of free-roaming dogs (for CE) and/or foxes (for AE), and being a dog owner are among the parameters that lead to a higher risk of human infection (Deplazes et al., 2017; Piarroux et al., 2013; Possenti et al., 2016).

Echinococcoses are chronic, complex and neglected diseases that mainly affect the liver and/or lungs. They represent a public health problem, affecting more than one million people (World Health Organization and World Organisation for Animal Health, 2011). *Echinococcus granulosus sensu lato* has a worldwide distribution, with the highest prevalence of CE in the Mediterranean region, China and South America. *Echinococcus multilocularis* is limited to the northern hemisphere, with central Europe, Turkey, Russia, and China being the main regions affected (Deplazes et al., 2017). In several vast regions of the

world, such as Turkey, Russia and China, the 2 species are co-endemic, thus making differential diagnosis more difficult.

Both cystic and alveolar echinococcoses are complicated to treat, sometimes requiring extensive surgery and/or prolonged drug therapy (Brunetti et al., 2010; Nunnari et al., 2012). In both CE and AE, infection is followed by a long asymptomatic incubation period, which can last several years before diagnosis and/or occurrence of symptoms. The *E. multilocularis* metacestode develops as a slowly growing, infiltrative, tumor-like mass lesion, with a primary lesion able to spread by infiltration and metastasis. When symptomatic, patients generally present with icterus, abdominal pain and/or hepatomegaly. Development of *E. granulosus sensu lato* larvae leads to single, or sometimes multiple, well-delimited fluid-filled cysts. Secondary cysts in other organs or tissues result from spontaneous or trauma-induced primary cyst rupture. Clinical symptoms usually occur when the cyst compresses or ruptures into neighboring structures. Because of the potentially long clinical latency, diagnosis may be fortuitous, during examination by ultrasound and/or other imaging techniques, or can occur at a later stage, when symptoms are present. Early diagnosis and prompt treatment are essential to treat these diseases efficiently.

Diagnosis is based on clinical findings, imaging techniques (ultrasonography is typically used; conventional radiography, computed axial tomography and/or magnetic resonance imaging may also be required in certain cases), and serology (Brunetti et al., 2010). PCR-based

* Corresponding author. Tel.: +33-3-70-63-23-54; fax: +33-3-70-63-21-27.

E-mail address: fgrenouillet@chu-besancon.fr (F. Grenouillet).

methods are also available for the molecular detection of the parasite and can be very helpful (Grenouillet et al., 2013; Siles-Lucas et al., 2017). Depending on the prevalence of the disease and the resources available in a given region, the radiologist may be more or less experienced in recognizing echinococcosis lesions (Bartholomot et al., 2002; Romig et al., 1999), while laboratories in the region may be more or less well equipped to perform serological analysis. For the 2 diagnoses, many different suppliers produce serological tests, belonging to 3 different categories: ELISA, indirect hemagglutination, and western blot. The performance (sensitivity and specificity) of these tests depends on the antigen used (crude antigen or recombinant protein) (Carmena et al., 2006, 2007), the disease stage, the site of the lesion, the number and size of lesion(s), and any anthelmintic treatments (Lissandrin et al., 2016; Manzano-Román et al., 2015; Wang et al., 2013). The characteristics of the lesions have a higher impact on diagnosis performance for CE. Without clear clinical images and/or the possibility of confirming the diagnosis with serology, echinococcosis can be underdiagnosed or misdiagnosed, leading to inadequate patient management (Stojkovic et al., 2015). In the differential diagnosis of echinococcosis, a misdiagnosis, especially of neoplasm or of CE in AE patients, has serious consequences for the patient.

Developing accurate and sensitive rapid diagnostic tests (RDT) based on immunochromatography could solve these problems of laboratory and/or equipment availability (notably for field use), by facilitating rapid individual testing in low-prevalence areas (where laboratories have few serology requests), and speedy confirmation of results from another technique. In this way, the immunochromatographic test VIRapid® HYDATIDOSIS (Viracell, Granada, Spain) has been developed, based on an HPLC-purified *E. granulosus* 5/B enriched antigen. This test is a rapid-to-apply solution with easy-to-read results. The supplier advertises excellent performance, with 94.7% sensitivity and 99.5% specificity, but only blood donors and highly immunoreactive CE patients were tested (Delgado et al., 2010). Two previous studies have described the performance of this RDT in different contexts (Tamarozzi et al., 2016; Tamer et al., 2015). In Tamarozzi et al., which tested 190 sera, the control group was patients with non-parasitic hepatic cysts, and in Tamer et al., which tested 84 sera, the control group was healthy donors and patients with other parasitic diseases. However, no previous study has included patients with alveolar echinococcosis, nor prospectively assessed this test.

The aim of our study is therefore to evaluate the performance of the RDT from Viracell, with a large panel of patients, including a retrospective panel of well-defined sera, and a prospective cohort representative of *Echinococcus* serologies, routinely performed in a laboratory for a variety of reasons in an endemic area of AE, with a lower frequency of CE infection.

2. Material and methods

2.1. Clinical specimens

This study included 2 cohorts of patients: a retrospective panel of sera from patients with well-defined diagnoses, and a prospective serum panel. All sera were collected at diagnosis, thus excluding sera for serological follow-up of patients.

2.1.1. Retrospective cohort

A total of 224 serum samples was included:

- 94 sera from patients with confirmed (n = 66) or probable CE (n = 28), and 25 sera from patients with confirmed or probable AE, according to WHO criteria (Brunetti et al., 2010). Clinical and epidemiological characteristics of CE patients are given in the supplementary data file;
- 43 sera from patients with other parasitic diseases (final diagnosis of patients), comprised of 8 cases of hepatic amebiasis, 5 of

strongyloidiasis, 1 *Loa loa* filariasis, 3 neurocysticercosis, 13 toxocariasis, 5 schistosomiasis, and 8 hepatic fasciolosis;

- 55 sera from patients with non-parasitic hepatic diseases, comprised of 13 cases of hepatic carcinoma, 19 of cirrhosis, 9 auto-immune hepatitis, 6 Caroli diseases, and 8 of other liver diseases (bacterial liver abscess, simple hepatic cyst or angioma);
- 7 sera with rheumatoid factor.

Probable cases of echinococcoses are patients with positive serology and imaging. Confirmed cases will have a positive histopathological and/or a molecular diagnosis but may be from patients with negative serology (Brunetti et al., 2010). All other definitive diagnoses, i.e. for diseases other than CE or AE, were based on several criteria (gold-standard laboratory techniques, physical examination and/or imaging techniques). Patient serum samples were obtained from the Parasitology & Mycology Department, University Hospital of Besançon, France, and from the Parasitology & Mycology Department of Mustapha University Hospital, Algiers, Algeria.

2.1.2. Prospective cohort

Over a period of 4 months, at the University Hospital of Besançon, France, all patients with an echinococcosis analysis request, and with no pre-existing echinococcosis diagnosis were recruited, thus reaching a total of 115 patients.

2.2. Serology analysis

2.2.1. Standard laboratory diagnostics

Samples from both cohorts were analyzed with 3 first-line tests: indirect hemagglutination (Fumouze, Levallois Perret, France) with a lowered cut-off of ≥ 80 (Bart et al., 2007); *Echinococcus granulosus* ELISA (Bordier Affinity Products, Crissier, Switzerland) with a lowered cut-off OD ratio of 0.9; and Em2plus ELISA (Bordier Affinity Products) with a lowered cut-off OD ratio of 0.6. Apart from the modified cut-offs, all tests were performed according to the manufacturer's recommendations. If at least one first-line test was positive or equivocal, an immunoblot test (*Echinococcus* Western Blot IgG, LDBIO Diagnostic, Lyon, France) was used to confirm the positive result, as proposed in French National Health Ministry recommendations (available on the website from French National Health Insurance at http://www.codage.ext.cnamts.fr/f_mediam/fo/nabm/DOC043.pdf) and WHO-IWGE guidelines (Brunetti et al., 2010). The combination of the tests and the use of lowered cut-off values, for IHA (Bart et al., 2007) as well for *Echinococcus granulosus* and Em2plus ELISA (unpublished data) optimize the sensitivity of first-line analyses. A positive immunoblot is then required to confirm a positive sample or eliminate a false positive sample.

2.2.2. Rapid diagnostic test

The VIRapid® HYDATIDOSIS (Viracell, Granada, Spain) test was performed according to the manufacturer's recommendations, and each test was read independently by 2 different operators. The test line intensity was assessed by comparison with the intensity card supplied in each kit. Five levels of color intensity can be read, ranging from 0 to 3. The cut-off value is 0.5. If the Viracell test was equivocal (a faint band, but lower than 0.5, was present), a second test was performed.

2.3. Data analysis

For both cohorts, sensitivity and specificity were calculated, followed by positive [LR⁺ = sensitivity/(1 – specificity)] and negative [LR⁻ = (1 – sensitivity)/specificity] likelihood ratios. Concerning the retrospective cohort, 2 cases were considered: a diagnosis of echinococcosis (cystic or alveolar), and then a specific diagnosis of CE only (i.e., a patient presenting with AE and testing positive would be considered a false positive). All analyses used R version 3.2.3 (URL <https://www.R-project.org/>, R Foundation for Statistical Computing, Vienna, Austria.),

with the additional package pROC version 1.8 (Robin et al., 2011), using a bootstrap method for the 95% confidence intervals.

3. Results

A total of 339 serum samples was analyzed to evaluate the Vircell RDT. In all 339 cases, the control band was present on the RDT and the reading of the intensity was the same for the 2 operators. If the test line was present but lower than 0.5 (equivocal test), a second test was performed. In all cases (20 cases in the retrospective cohort and 11 cases in the prospective cohort), the second test led to the same negative result (no test line or lower than 0.5).

The retrospective cohort comprised 224 sera, while the prospective cohort comprised 115 sera. Results for ELISA and RDT tests for the 2 cohorts are shown in Fig. 1A and B. Results for each individual serum sample with the diagnostic tests conducted are available in the supplementary data.

Of the 94 CE patients in the retrospective cohort (Fig. 1A), 73 sera tested positive with the RDT, while 20 of the 25 AE sera also tested positive. False positive results were noted for parasitic diseases (2 out of 3 for cysticercosis and 4 out of 8 for fasciolosis), but also for non-parasitic diseases (1 out of 13 for hepatic carcinoma, 3 out of 19 for cirrhosis, 1 out of 9 for auto-immune hepatitis, and 2 out of 6 of for Caroli disease). Among the 94 CE patients, 41 were from Algeria. A Chi-squared test showed that there is no significant difference ($P = 0.13$) between the percentage of ELISA-positive sera from France and from Algeria.

Among the 115 patients in the prospective cohort (Fig. 1B), only 3 cases of CE and 12 of AE were identified, based on clinical findings, imaging techniques, and serological data (a positive first-line test confirmed by a positive immunoblot test). The RDT identified all 3 CE sera, but also identified 9 AE cases, while the ELISA test identified only 2 CE sera and 11 AE cases. The remaining 100 patients were diagnosed as negative for echinococcosis. Among these cases, 11 sera tested positive with the RDT, but negative with immunoblot: 2 were cases of systematic screening for AE (serology request for patient with a high risk for AE but without specific symptoms), 3 for investigation of hypereosinophilia (no ultrasonographic lesions), and 6 for investigation of lesions previously detected by imaging techniques. For diseases other than echinococcoses, however, the RDT produced nearly 4 times more false positives than ELISA.

Test performances for the 2 cohorts (A and B) are shown in Table 1. Performance for echinococcosis was calculated for both cohorts, but CE performance could only be calculated for the retrospective cohort, as

there were only 3 CE cases in the prospective cohort. For the retrospective cohort, sensitivity, specificity, LR^+ and LR^- for the RDT were 77.7%, 74.6%, 3.1 and 0.30, respectively. For the broader diagnosis of echinococcosis in the retrospective cohort, values for specificity (87.6%) and LR^+ (6.3) increased, while LR^- decreased to 0.25. Very similar values were obtained for echinococcosis in the prospective cohort (specificity: 89%; LR^+ : 7.3; LR^- : 0.22). Sensitivity and specificity were compared between the 2 tests using the McNemar's test for paired data. Only the specificity in the prospective cohort gave a significant P value ($P = 0.02$), showing a significant difference between the RDT and the ELISA.

Boxplots in Fig. 2 were used for descriptive comparison of ELISA index distribution across RDT intensity. Overall, there is a positive correlation between ELISA OD values and the semi-quantitative readings of RDT intensity, with a Spearman's rank correlation coefficient of 0.71.

4. Discussion

Many commercial serological tests are available from different suppliers for the diagnosis of CE and/or AE. This study evaluates the performance of the immunochromatographic test VIRapid® HYDATIDOSIS in an area where *E. multilocularis* is endemic, but of low prevalence for *E. granulosus*. This test has previously been assessed in 2 differently designed studies.

An even higher result (96.8%) than the 94.7% sensitivity advertised by the supplier was obtained by the first study (Tamer et al., 2015), whereas the second (Tamarozzi et al., 2016) detected 74.1% sensitivity, close to the 77.7% obtained in our study. This difference in sensitivity is probably explained by the selection process for the CE serum samples. Active cysts (stages CE1 to CE3b) give more true positives than inactive cysts (CE4 and CE5 stages) in serology (Lissandrin et al., 2016; Wang et al., 2013). The study conducted by Tamarozzi et al. also showed a cyst-stage dependent sensitivity (89.2% for active cysts versus 47.6% for inactive cysts). Unfortunately, the cyst stage is not available for the samples in our study because it requires an experienced ultrasonographer, which is rarely the case outside referral centers and university hospitals, in low-prevalence areas like ours. Other factors can explain variation in sensitivity, such as cyst location (Wang et al., 2013) or the number of CE lesions (Lissandrin et al., 2016).

Regarding specificity, no studies were able to retrieve the excellent 99.5% value advertised by the supplier: Tamarozzi et al. obtained 96%, Tamer et al. 87.5%, while we observed a much lower specificity of 74.6%. Patient selection for the negative control group is probably a key factor. The supplier included only healthy donors, while Tamarozzi

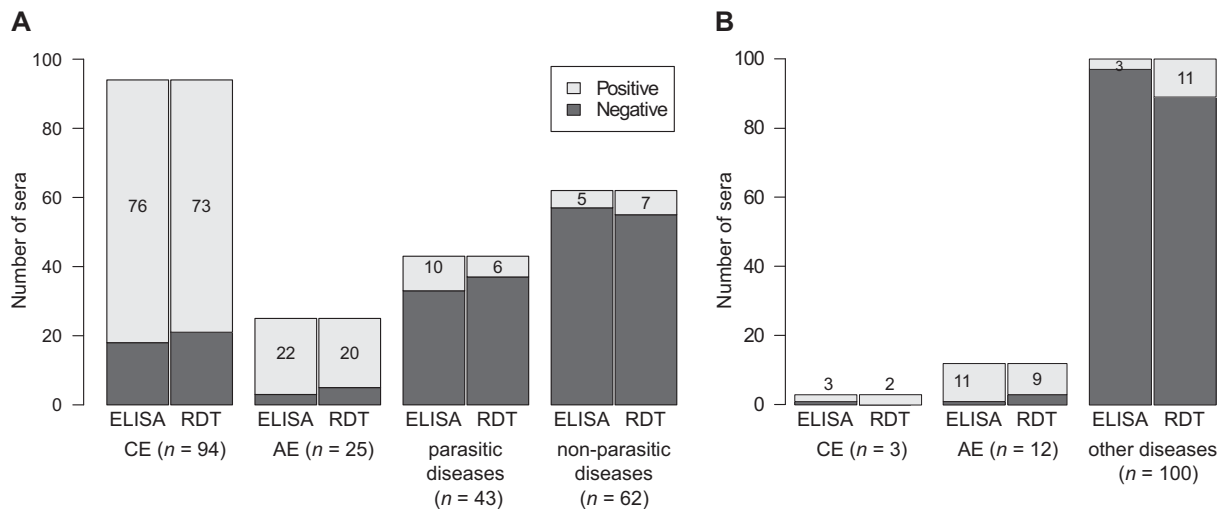


Fig. 1. Characteristics of sera included in both cohorts (A: retrospective, n = 224; B: prospective, n = 115) and results obtained with an *Echinococcus granulosus* ELISA (Bordier Affinity Products) and with the Vircell RDT. The number of positive sera with the corresponding test is indicated in the gray area of each bar. CE = cystic echinococcosis; AE = alveolar echinococcosis; ELISA = enzyme-linked immunosorbent assay; RDT = rapid diagnostic test.

Table 1

Test performances: sensitivity, specificity, and positive and negative likelihood ratios. For each parameter, 2 cases were considered: diagnosis of echinococcosis (a positive serum sample from an AE patient is a true positive) or specific diagnosis of CE (a positive serum sample from an AE patient is a false positive).

		A: retrospective cohort n = 224		B: prospective cohort n = 115	
		ELISA	RDT	ELISA	RDT
Sensitivity % [95% CI]	Echinococcosis	82.3 [75.6–89.1]	78.2 [70.6–84.8]	86.7 [66.7–100.0]	80.0 [60.0–100.0]
	CE	80.9 [73.4–88.3]	77.7 [69.1–86.2]	ND	ND
Specificity % [95% CI]	Echinococcosis	85.7 [79.0–91.4]	87.6 [80.9–93.3]	97.0 [93.0–100.0]*	89.0 [83.0–95.0]*
	CE	71.5 [63.8–79.2]	74.6 [66.9–81.5]	ND	ND
LR ⁺	Echinococcosis	5.8 [3.6–10.4]	6.3 [3.7–12.7]	28.9 [9.5–∞]	7.3 [3.5–20]
	CE	2.8 [2.0–4.2]	3.1 [2.1–4.7]	ND	ND
LR ⁻	Echinococcosis	0.21 [0.12–0.31]	0.25 [0.16–0.36]	0.14 [0–0.36]	0.22 [0–0.48]
	CE	0.27 [0.15–0.42]	0.30 [0.17–0.46]	ND	ND

CE = cystic echinococcosis; 95% CI = 95% confidence interval; ND = not determined (too few CE cases). * $P = 0.02$ (McNemar's test); the only significant difference between all sensitivities and specificities.

et al. selected non-parasitic hepatic cysts. Tamer et al. included 15 taeniasis (the same family as *Echinococcus*) and obtained 4 false positives. The phylogenetically more distant parasites (*Toxoplasma* and *Leishmania*) were less problematic in the Tamer et al. study. By including AE cases, we addressed the issue underlined by Tamarozzi et al., but, cross-reactivity decreased the specificity of the test, as expected. This cross-reactivity between 2 species of the genus *Echinococcus* has previously been reported for other techniques in many studies (Carmena et al., 2006; Ito et al., 2003). In our study, we assessed a large cohort of control patients with other parasitic diseases, including AE. This approach led to a much lower specificity (74.6%), which was, however, significantly increased (87.6%) when the broader diagnosis of echinococcosis was considered, instead of the narrower CE diagnosis. Similar results concerning specificity were observed for both ELISA and RDT. Even if these techniques lead to the primary diagnosis of echinococcosis, the final differential diagnosis between CE and AE, based mainly on imaging techniques and immunoblot results, is necessary for optimal management of patients (Kern et al., 2017).

In our study, 2 out of 3 cysticercosis cases tested positive with the RDT. The causative agent of cysticercosis belongs to the same family of Taeniidae as *Echinococcus*. Although cross-reactivity with antibodies in

sera from patients with schistosomiasis was reported in the review by Carmena et al. (2006), in our study, all 5 samples were negative. Concerning fasciolosis, 4 out of 8 cases were false positives. This cross-reaction was not described by Carmena et al. (2006), but of all the studies based on native, recombinant and synthetic AgB peptides, only one included patients with fasciolosis. This type of cross-reactivity was, however, described in a Turkish study (Kaya et al., 2012), where an indirect immunofluorescence assay for *E. granulosus* on patients with fasciolosis obtained false positive results. Cross-reactivity is a well-known problem in parasitic serology, and several non-parasitic diseases also produced false positives, especially cirrhosis and Caroli disease. This rare disorder can be a differential diagnosis for type 1 lesions (Kantarci et al., 2012).

Sensitivity and specificity comparisons between different studies show that the selection procedure for inclusion in the retrospective cohort is crucial: in our study, several parasitic diseases of known cross-reactivity with CE were present in the retrospective cohort, notably 25 AE cases. To avoid selection bias at enrollment, we also evaluated the RDT with a prospective cohort. Over a 4-month period, all patients with an echinococcosis analysis request and without a pre-existing diagnosis of echinococcosis were recruited. This cohort represents the routine conditions of a laboratory receiving an echinococcosis analysis request, often without any clinical information or imaging results. The 3 CE cases were correctly identified with the RDT, whereas a false negative result occurred with ELISA. However, 9 out of 12 AE cases were also identified as positive with the RDT. The number of false positives (11 cases in this cohort, where imaging techniques are not systematically used, or do not show a lesion) underlines the fact that it is more appropriate to perform a serological test if a lesion has been observed (Torgerson and Deplazes, 2009). Indeed, because of the low prevalence of echinococcosis, ultrasound imaging followed by serology enhances the number of true positives. Thus, for example, in endemic areas, some people may be in contact with eggs, develop an immune response, but may have an abortive echinococcosis (Bresson-Hadni et al., 1994; Moro et al., 2005).

Other RDT are available and evaluated in the literature. For example, the ADAMU-CE test (ICST Co. Ltd., Saitama, Japan), was assessed with 50 CE patients and 88 control samples (Santivañez et al., 2015). In terms of sensitivity, no statistically significant difference was found with an ELISA test using the same antigen. Cross-reactivity also occurred with AE in their study. More globally, the studies on RDT for CE diagnosis were recently reviewed by Tamarozzi et al. (2017). The RDT have comparable sensitivity and specificity to the routine tests, and both are influenced by the antigen used, the site and the stage of the cyst, the antibody isotype detected (IgG +/– IgE), and the selection of positive and control samples. This review also suggests how further evaluation of diagnostic tests should be performed.

Another crucial item when evaluating the performances of a test is the choice of the gold standard to classify patients infected with *Echinococcus*. Should we include confirmed CE cases and/or probable CE cases,

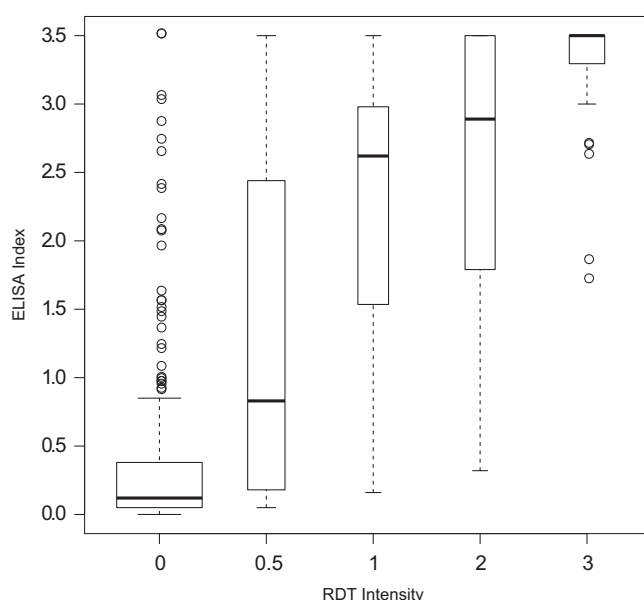


Fig. 2. Boxplots of ELISA index distribution across intensities obtained with the RDT, according to the manufacturer's recommendations with the intensity card. Boxes span the first quartile to the third quartile (the interquartile range, IQR). Bold lines represent medians. The whiskers extend to the most extreme data point, which is no more than $1.5 \times$ IQR from the box. Data either $1.5 \times$ IQR or more above the third quartile or $1.5 \times$ IQR or more below the first quartile (outliers) are displayed as hollow circles. ELISA = enzyme-linked immunosorbent assay; RDT = rapid diagnostic test.

or cases based only on imaging data? A confirmed case requires a biopsy of the lesion and demonstration of protoscolexes with direct microscopy, or a DNA analysis (Brunetti et al., 2010). A biopsy can be very useful to diagnose AE (Bulakci et al., 2016), but can be deleterious due to the risk of dissemination if CE is present (Brunetti et al., 2010). Imaging by an experienced ultrasonographer could be the best criterion to classify patients (Bartholomot et al., 2002; Tamarozzi et al., 2016). Here, we included confirmed and probable CE cases (according to the WHO-IWGE classification), based on imaging data and a positive immunoblot test. This can lead to a bias, compared to an imaging-based definition, with overrepresentation of immunoreactive patients in our “Cystic echinococcosis patients” group. On the other hand, the use of imaging criteria alone could also lead to cases being classified as echinococcosis in the absence of parasitic lesions. Although the study designs were different, we obtained a similar result for sensitivity (77.7% in the retrospective cohort) to the 74.1% observed by Tamarozzi et al. (2016).

We decided to calculate LR^+ and LR^- instead of positive and negative predictive values (PPV and NPV) to evaluate and compare the performances of the RDT and ELISA, because disease prevalence biases predictive values (Simel et al., 1991). The RDT produces LR^+ and LR^- values quite similar to those of ELISA for the retrospective cohort, but slightly less efficient for the prospective cohort. It “failed” to identify some AE cases (identifying only 9 out of 12), but it is marketed for the detection of CE, which it accomplished successfully in all 3 cases present in the prospective cohort. The University Hospital Besançon recommends using 3 first-line methods, for increased sensitivity, and an immunoblot test for confirmation in the case of a positive result (Brunetti et al., 2010). Current French recommendations require at least 2 first-line tests. The RDT evaluated here is therefore perfectly suitable as a first-line test, particularly when the approved laboratory procedure can be carried out. The test is sufficiently sensitive to detect echinococcosis, and an immunoblot test for confirmation (where possible) should differentiate between CE and AE cases (Liance et al., 2000).

To conclude, this rapid diagnostic test is able to give a speedy result with minimal laboratory equipment. Our study confirms the performances of this test, on 2 large but different cohorts, with different population patterns. In the case of a complete laboratory process, this RDT can be one of the first-line tests, especially for laboratories with few requests for echinococcosis analysis. This RDT is efficient for routine diagnosis, even if cross-reactivity with other parasitic diseases (especially AE), and variables influencing serological response intensity must be taken into account. However, all these limitations apply equally to all other serological approaches. In low-resource areas, this RDT combined with analysis by an experienced ultrasonographer can easily confirm a CE diagnosis with very little equipment. Nevertheless, this proposed screening approach has not yet been implemented and assessed in areas where CE is highly endemic.

Conflicts of Interest

The manufacturer (Vircell) provided the RDT kits analyzed here, but did not participate in any phase of the study, from its design to the analysis of the results, the conclusions reported here, or the writing of the manuscript. The authors have no relevant affiliations or financial involvement with any organization or entity with a financial interest in or financial conflict with the subject matter or materials discussed in the manuscript. This includes employment, consultancies, honoraria, stock ownership or options, expert testimony, grants or patents received or pending, or royalties.

Acknowledgments

The authors are grateful to the biologists, radiologists and clinicians who participated in the diagnosis of patients and/or in the collection of clinical data, especially Dr. Sylvie Lechat (Charleville-Mezieres). The authors also wish to thank all co-workers at the WHO-Collaborating

Center on Prevention and Treatment of Human Echinococcosis, and the French National Center for Alveolar Echinococcosis, especially Dr. Carine Richou, Prof. Solange Bresson-Hadni and Prof. Laurence Millon. We thank Dr. Benoit Valot and Dr. Maxime Desmarests for statistical advices. AB work was supported by grants from Region Bourgogne Franche-Comté and from French National Reference Center for Alveolar Echinococcosis. We are also sincerely grateful to Dr. Carmela Chateau Smith for editorial assistance.

Appendix A. Supplementary data

Supplementary data to this article can be found online at <http://dx.doi.org/10.1016/j.diagmicrobio.2017.06.002>.

References

- Bart J-M, Piarroux M, Sako Y, Grenouillet F, Bresson-Hadni S, Piarroux R, et al. Comparison of several commercial serologic kits and Em18 serology for detection of human alveolar echinococcosis. *Diagn Microbiol Infect Dis* 2007;59:93–5. <http://dx.doi.org/10.1016/j.diagmicrobio.2007.03.018>.
- Bartholomot G, Vuitton DA, Harraga S, Shi DZ, Giraudoux P, Barnish G, et al. Combined ultrasound and serologic screening for hepatic alveolar echinococcosis in central China. *Am J Trop Med Hyg* 2002;66:23–9.
- Bresson-Hadni S, Laplante JJ, Lenys D, Rohmer P, Gottstein B, Jacquier P, et al. Seroepidemiologic screening of *Echinococcus multilocularis* infection in a European area endemic for alveolar echinococcosis. *Am J Trop Med Hyg* 1994;51:837–46.
- Brunetti E, Kern P, Vuitton DA. Expert consensus for the diagnosis and treatment of cystic and alveolar echinococcosis in humans. *Acta Trop* 2010;114:1–16. <http://dx.doi.org/10.1016/j.actatropica.2009.11.001>.
- Bulakci M, Ilhan M, Bademler S, Yilmaz E, Gulluoglu M, Bayraktar A, et al. Efficacy of ultrasound-guided core-needle biopsy in the diagnosis of hepatic alveolar echinococcosis: a retrospective analysis. *Parasite* 2016;23:19. <http://dx.doi.org/10.1051/parasite/2016019>.
- Carmena D, Benito A, Eraso E. Antigens for the immunodiagnosis of *Echinococcus granulosus* infection: an update. *Acta Trop* 2006;98:74–86. <http://dx.doi.org/10.1016/j.actatropica.2006.02.002>.
- Carmena D, Benito A, Eraso E. The immunodiagnosis of *Echinococcus multilocularis* infection. *Clin Microbiol Infect* 2007;13:460–75. <http://dx.doi.org/10.1111/j.1469-0691.2007.01665.x>.
- Delgado J, Soriano F, Camacho A, Rojas J, Mendoza J, Rojas A. Evaluation of a new immunochromatographic assay for the detection of antibodies *Echinococcus granulosus*. *Clin Microbiol Infect* 2010;16(Suppl. 2):S634.
- Deplazes P, Rinaldi L, Alvarez Rojas CA, Torgerson PR, Harandi MF, Romig T, et al. Global distribution of alveolar and cystic *Echinococcosis*. *Adv Parasitol* 2017;95:315–493. <http://dx.doi.org/10.1016/bs.apar.2016.11.001>.
- Grenouillet F, Frider B, Alvarez Rodriguez J, Amante M, Pestalardo ML, Cazorla A, et al. Molecular diagnosis of polycystic *Echinococcosis* due to *Echinococcus vogeli* in a Paraguayan immigrant in Argentina. *J Clin Microbiol* 2013;51:3151–3. <http://dx.doi.org/10.1128/JCM.00871-13>.
- Ito A, Sako Y, Yamasaki H, Mamuti W, Nakaya K, Nakao M, et al. Development of Em18-immunoblot and Em18-ELISA for specific diagnosis of alveolar echinococcosis. *Acta Trop* 2003;85:173–82. [http://dx.doi.org/10.1016/S0001-706X\(02\)00221-8](http://dx.doi.org/10.1016/S0001-706X(02)00221-8).
- Kantarci M, Bayraktutan U, Karabulut N, Aydinli B, Oglu H, Yuce I, et al. Alveolar Echinococcosis: Spectrum of findings at cross-sectional imaging. *Radiographics* 2012;32:2053–70. <http://dx.doi.org/10.1148/rg.327125708>.
- Kaya M, Bestas R, Girgin S, Cicek M, Kaplan MA. Increased anti-*Echinococcus granulosus* antibody positivity in *Fasciola hepatica* infection. *Turk J Gastroenterol* 2012;23:339–43. <http://dx.doi.org/10.4318/tjg.2012.0354>.
- Kern P, Menezes da Silva A, Akhan O, Müllhaupt B, Vizcaychipi KA, Budke C, et al. The Echinococcoses: diagnosis, clinical management and burden of disease. *Adv Parasitol* 2017;96:259–369. <http://dx.doi.org/10.1016/bs.apar.2016.09.006>.
- Liance M, Janin V, Bresson-Hadni S, Vuitton D-A, Houin R, Piarroux R. Immunodiagnosis of *Echinococcus* infections: confirmatory testing and species differentiation by a new commercial western blot. *J Clin Microbiol* 2000;38:3718–21.
- Lissandrin R, Tamarozzi F, Piccoli L, Tinelli C, De Silvestri A, Mariconti M, et al. Factors influencing the serological response in hepatic echinococcosis infection. *Am J Trop Med Hyg* 2016;94:166–71. <http://dx.doi.org/10.4269/ajtmh.15-0219>.
- Manzano-Román R, Sánchez-Ovejero C, Hernández-González A, Casulli A, Siles-Lucas M. Serological diagnosis and follow-up of human cystic *Echinococcosis*: a new hope for the future? *Biomed Res Int* 2015;2015. <http://dx.doi.org/10.1155/2015/428205>.
- Moro PL, Garcia HH, Gonzales AE, Bonilla JJ, Verastegui M, Gilman RH. Screening for cystic echinococcosis in an endemic region of Peru using portable ultrasonography and the enzyme-linked immunoelectrotransfer blot (EITB) assay. *Parasitol Res* 2005;96:242–6.
- Nunnari G, Pinzone MR, Gruttadauria S, Celesia BM, Madeddu G, Malaguarnera G, et al. Hepatic echinococcosis: clinical and therapeutic aspects. *World J Gastroenterol* 2012;18:1448–58. <http://dx.doi.org/10.3748/wjg.v18.i13.1448>.

- Piarroux M, Piarroux R, Knapp J, Bardonnat K, Dumortier J, Watelet J, et al. Populations at risk for alveolar Echinococcosis, France. *Emerg Infect Dis* 2013;19:721–8. <http://dx.doi.org/10.3201/eid1905.120867>.
- Possenti A, Manzano-Román R, Sánchez-Ovejero C, Boufana B, Torre GL, Siles-Lucas M, et al. Potential risk factors associated with human cystic Echinococcosis: systematic review and meta-analysis. *PLoS Negl Trop Dis* 2016;10:e0005114. <http://dx.doi.org/10.1371/journal.pntd.0005114>.
- Robin X, Turck N, Hainard A, Tiberti N, Lisacek F, Sanchez J-C, et al. pROC: an open-source package for R and S+ to analyze and compare ROC curves. *BMC Bioinformatics* 2011;12:77. <http://dx.doi.org/10.1186/1471-2105-12-77>.
- Romig T, Krätzer W, Kimmig P, Frosch M, Gaus W, Flegel WA, et al. An epidemiologic survey of human alveolar echinococcosis in southwestern Germany. Römerstein study group. *Am J Trop Med Hyg* 1999;61:566–73.
- Santivañez SJ, Rodríguez ML, Rodríguez S, Sako Y, Nkouawa A, Kobayashi Y, et al. Evaluation of a new immunochromatographic test using recombinant antigen B8/1 for diagnosis of cystic echinococcosis. *J Clin Microbiol*. 2015;53:3859–63. <http://dx.doi.org/10.1128/JCM.02157-15>.
- Siles-Lucas M, Casulli A, Conraths FJ, Müller N. Laboratory diagnosis of Echinococcus spp. in human patients and infected animals. *Adv Parasitol* 2017;96:159–257. <http://dx.doi.org/10.1016/bs.apar.2016.09.003>.
- Simeel DL, Samsa GP, Matchar DB. Likelihood ratios with confidence: sample size estimation for diagnostic test studies. *J Clin Epidemiol* 1991;44:763–70. [http://dx.doi.org/10.1016/0895-4356\(91\)90128-V](http://dx.doi.org/10.1016/0895-4356(91)90128-V).
- Stojkovic M, Mickan C, Weber T, Junghans T. Pitfalls in diagnosis and treatment of alveolar echinococcosis: a sentinel case series. *BMJ Open Gastroenterol* 2015;2. <http://dx.doi.org/10.1136/bmjgast-2015-000036>.
- Tamarozzi F, Covini I, Mariconti M, Narra R, Tinelli C, De Silvestri A, et al. Comparison of the diagnostic accuracy of three rapid tests for the Serodiagnosis of hepatic cystic Echinococcosis in humans. *PLoS Negl Trop Dis* 2016;10. <http://dx.doi.org/10.1371/journal.pntd.0004444>.
- Tamarozzi F, Mariconti M, Covini I, Brunetti E. Rapid diagnostic tests for the serodiagnosis of human cystic echinococcosis. *Bull Soc Pathol Exot*. 2017;110:20–30. <http://dx.doi.org/10.1007/s13149-017-0548-z>.
- Tamer GS, Dündar D, Uzuner H, Baydemir C. Evaluation of Immunochromatographic test for the detection of antibodies against Echinococcosis granulosis. *Med Sci Monit* 2015;21:1219–22. <http://dx.doi.org/10.12659/MSM.893155>.
- Torgerson PR, Deplazes P. Echinococcosis: diagnosis and diagnostic interpretation in population studies. *Trends Parasitol* 2009;25:164–70. <http://dx.doi.org/10.1016/j.pt.2008.12.008>.
- Wang J, Gao C, Steverding D, Wang X, Shi F, Yang Y. Differential diagnosis of cystic and alveolar echinococcosis using an immunochromatographic test based on the detection of specific antibodies. *Parasitol Res* 2013;112:3627–33. <http://dx.doi.org/10.1007/s00436-013-3550-9>.
- World Health Organization (WHO), World Organisation for Animal Health. Report of the WHO informal working group on cystic and alveolar echinococcosis surveillance, prevention and control. http://apps.who.int/iris/bitstream/10665/44785/1/9789241502924_eng.pdf, 2011. [accessed April 18, 2016].

3.1.6 Principaux résultats

Ce travail a permis l'évaluation d'un test disponible commercialement : une cohorte rétrospective de patients, avec des diagnostics connus a permis d'évaluer les performances (sensibilité et spécificité), notamment en terme de réactions croisées, connues en sérologie parasitaire. Une cohorte prospective a ensuite permis d'évaluer le test en conditions réelles, d'un laboratoire situé en zone d'endémie pour l'EA, mais de faible prévalence pour l'EK.

Ce test de diagnostic rapide n'a pas des performances statistiquement différentes de celles d'un test ELISA commercialisé et utilisé couramment. Il offre l'avantage de nécessiter très peu d'équipement et d'être utilisable à l'unité.

L'offre de techniques et d'antigènes pour le diagnostic de l'EK est assez large. La détection des anticorps (marqueur indirect de l'EK) est importante dans le processus diagnostic. Cette détection d'anticorps dépend de la technique et de l'antigène choisi par le laboratoire. Dans le cas précis de la sérologie de l'EK, des facteurs comme la viabilité des kystes (LISSANDRIN et al., 2016; WANG et al., 2013), leur localisation (WANG et al., 2013) ou leur nombre (LISSANDRIN et al., 2016) entrent en jeu. Malgré le nombre important d'antigènes déjà testés, il reste toujours un pourcentage assez important de réactions sérologiques faussement négatives.

D'autres biomarqueurs que les anticorps du patient pourraient être envisagés afin d'améliorer le diagnostic en laboratoire. La détection de cytokines semble peu prometteuse car l'absence de production d'anticorps a été reliée à l'absence de cytokines chez les patients (RIGANÒ et al., 1998). La détection d'antigènes circulants en revanche pourrait augmenter la sensibilité de la recherche d'anticorps (BARBIERI et al., 1994). Enfin, la recherche de matériel parasitaire pour une analyse de biologie moléculaire ou un examen par un anatomo-pathologiste nécessite une intervention invasive. Cependant, l'ADNlc pourrait être une source de matériel parasitaire obtenu par une simple prise de sang, limitant grandement l'invasivité du geste. La recherche d'ADNlc dans les cas d'EK n'a été réalisée que par une équipe, avec une cible ADN assez longue (CHAYA et al., 2014). Le potentiel de l'ADNlc dans les cas d'EK reste donc à évaluer.

Chapitre 4

Discussion et conclusion générales

L'échinococcose est une maladie dont les premiers cas décrits remontent à l'Antiquité. Affectant plus d'un million de personnes dans le monde, l'EK est la plus courante des échinococcoses. L'EA affecte quant à elle un peu moins de 20 000 nouvelles personnes par an. Ces maladies ont été classées comme maladies négligées par l'OMS (WHO, 2013). L'objectif principal de ce travail de thèse était d'améliorer les connaissances sur différents biomarqueurs, disponibles sur le marché ou évoqués dans la littérature, et ce, afin d'améliorer le diagnostic et le suivi des patients atteints d'EA.

La diversité des biomarqueurs encore explorés aujourd'hui (anticorps spécifiques divers, cytokines, ADNlc...) par les équipes travaillant sur l'échinococcose - pour le diagnostic et/ou le suivi - montre que les solutions existantes sont améliorables, et que des solutions performantes et validées manquent encore (GOTTSTEIN et al., 2014; GOTTSTEIN et al., 2015; SILES-LUCAS et al., 2017). Par exemple, en utilisant les résultats de la TEP-TDM comme le meilleur reflet de la viabilité parasitaire, AZIZI et al. (2015) ont montré que la positivité en TEP-TDM était corrélée avec la présence de microkystes en IRM. Cela leur permet de suggérer de remplacer la TEP-TDM et l'injection de composés radioactifs par une IRM, un examen non invasif, sans rayonnement ionisant, plus accessible pour le suivi des patients. Avant de l'utiliser comme marqueur de viabilité des lésions, des études sur des cohortes de patients plus importantes seront nécessaires, notamment sur les lésions sans microkystes, qui n'étaient représentées que par 6 patients des 42 de cette série princeps. De plus, l'IRM n'y a été corrélée à la viabilité que par un marqueur indirect (TEP-TDM). Une validation complémentaire vis-à-vis d'autres marqueurs (anticorps anti Em18 par exemple) serait pertinente.

Comme le soulignent GOTTSTEIN et al. (2014), plusieurs biomarqueurs ont paru prometteurs dans des études pilotes, mais aucun n'a été suffisamment validé pour être recommandé. L'une des raisons de ce manque de validation provient vraisemblablement de l'incidence de

cette maladie. Ainsi, l'incidence annuelle de l'EA est d'environ 30 cas en France, majoritairement en Franche-Comté, mais tout de même répartis dans plusieurs Centres Hospitaliers. Les patients diagnostiqués n'étant pas tous volontaires pour entrer dans des études, les cohortes publiées sont régulièrement de taille réduite. Le nombre de patients est encore plus problématique lorsqu'il s'agit de comparer des patients atteints d'EA avec des caractéristiques différentes (AMMANN et al., 2015 ; FUJIMOTO et al., 2005 ; GEORGES et al., 2004 ; RICKEN et al., 2017 ; SANTOS et al., 2013 ; VALOT et al., 2017). La solution est de passer par des études multicentriques, comme EchinoVista, ce qui demande un certain travail en amont, mais permet d'avoir des cohortes de patients plus importantes.

4.1 Sérologie

Le diagnostic de l'EA est assez satisfaisant, grâce à la combinaison de l'examen clinique, de l'imagerie qui a un rôle prépondérant, et de la sérologie (BRUNETTI et al., 2010).

La sérologie permet la recherche d'anticorps spécifiques dirigés contre des antigènes du parasite. Les antigènes utilisés sont divers (CARMENA et al., 2007), ainsi que les techniques employées, qui sont cependant limitées, en France, par la Nomenclature des Actes de Biologie Médicale (CAISSE NATIONALE DE L'ASSURANCE MALADIE DES TRAVAILLEURS SALARIÉS, 2017).

La première condition *sine qua non* à une sérologie correcte est bien sûr la production d'anticorps par le patient, dirigés contre le pathogène. Les patients immunodéprimés, ou bénéficiant d'un traitement immunomodulateur, constituent donc une population avec un risque élevé de résultats faussement négatifs, et en conséquence, avec un délai de diagnostic retardé (CHAUCHET et al., 2014). Ceci est d'autant plus pertinent que désormais, 18 % des diagnostics d'EA surviennent en contexte d'immunodépression.

Une autre limite de la sérologie est la présence de protéines communes entre les parasites et les réactions croisées que cela engendre. Ces réactions croisées sont d'autant plus présentes que les parasites sont phylogénétiquement proches. Notre travail sur l'évaluation d'un test de diagnostic rapide pour l'EK a illustré cette problématique, soulignée dans une synthèse récente sur les tests de diagnostic rapide de l'EK (TAMAROZZI et al., 2017). Le fournisseur a développé une trousse commerciale, facilement utilisable sur le terrain avec peu d'équipement, en annonçant d'excellentes performances (94,7 % de sensibilité et 99,5 % de spécificité). Ce type de dispositif peut être très utile, connaissant la répartition mondiale de l'échinococcose (DEPLAZES et al., 2017). Cependant, ce test, comme les autres techniques de sérologie, est

sujet au manque de spécificité. Le choix des patients ou sujets sains inclus dans la cohorte évaluant la spécificité est donc crucial. Notre travail a permis d'évaluer en conditions réelles ce test, du point de vue d'un laboratoire en zone d'endémie de l'EA, avec une faible incidence d'EK.

Si en conditions réelles (cohorte prospective) et en conditions maîtrisées (cohorte rétrospective avec diagnostics connus) les performances du test n'étaient pas celles annoncées par le fournisseur, elles étaient tout de même tout à fait comparables à celles d'autres tests nécessitant plus de technicité. Sans atteindre les performances annoncées par le fournisseur, et connaissant les limites (notamment son manque de spécificité vis-à-vis de l'EA, afin de ne pas sous-diagnostiquer cette pathologie en l'absence d'imagerie facilement accessible), ce test de diagnostic rapide peut tout à fait avoir sa place dans la démarche diagnostique d'un laboratoire.

Outre le diagnostic, la recherche d'anticorps est aussi utilisée pour le suivi du patient. Le suivi des anticorps anti-Em18 a été proposé (FUJIMOTO et al., 2005 ; TAPPE et al., 2009) et est de plus en plus admis. Néanmoins, certains patients ne présentent jamais de résultats négatifs, malgré une chirurgie radicale, ce qui justifie d'évaluer d'autres biomarqueurs. D'autres anticorps que les anticorps anti-Em18 ont été proposés pour le suivi des patients atteints d'EA et l'estimation de la viabilité lésionnelle. Dans l'étude de HUANG et al. (2014), les patients ont été classés en trois groupes (guéris, stables, et EA active) selon la combinaison de l'examen clinique, de l'imagerie et de la sérologie. La combinaison de la recherche des sous-types d'IgG (IgG1, IgG2 et IgG3) permet de distinguer les trois groupes de patients par ELISA. Les IgG4 ne permettent pas de faire la différence entre les patients stables et ceux avec une EA active. Les antigènes utilisés étaient ceux du surnageant de vésicules d'*E. multilocularis* soniquées. Cependant, la recherche des différents sous-types d'IgG ne semble pas être dans les habitudes des laboratoires de sérologie (GOTTSTEIN et al., 2015).

L'antigène B3 a aussi été récemment proposé comme spécifique d'une EA active (AHN et al., 2015a). Selon les auteurs, les patients avec une EA précoce (n=48, P1 ou P2 du stade PNM) ou évoluée (n=40, P3 ou P4 du stade PNM) présentent des anticorps dirigés contre cette protéine (sensibilité 90,9 %). Cette sérologie est de plus très spécifique vis-à-vis d'autres maladies parasitaires testées. Les patients ont ensuite été traités 6 à 12 mois par albendazole, puis suivis par échographie pendant 6 à 24 mois. Des sérums (n=33) ont été collectés durant le suivi post-traitement, et tous se sont révélés négatifs pour la recherche des anticorps anti-B3. Les auteurs concluent que ces anticorps sont spécifiques de métacestodes viables. Les délais de traitement annoncés semblent donc très courts pour que, de manière surprenante, aucun métacestode ne reste viable. En effet, des cas de récurrence ont déjà été décrits après de plus longues périodes (AMMANN et al., 1994), des métacestodes étaient encore viables après

15 mois de traitement par mébendazole ou après 3 et 9 mois de traitement par albendazole (WILSON et al., 1992).

Dernièrement, VALOT et al. (2017) ont eu une vision exhaustive du problème de recherche des anticorps pour le suivi des patients grâce à une démarche de protéomique. Des patients ont été classés en trois groupes : "guéris" (n=2), "répondeurs" (n=4) et "non-répondeurs" (n=5) au traitement. Les protéines du fluide vésiculaire, réagissant avec les anticorps des patients de ces trois groupes ont été comparées par spectrométrie de masse. Les effectifs sont réduits, mais cela a permis de détecter que les patients non-répondeurs présentaient des taux d'anticorps plus élevés dirigés contre 9 protéines. Cette approche permet d'identifier les anticorps potentiellement intéressants, sans *a priori*. Il faudra néanmoins les tester sur de plus larges cohortes de patients cliniquement bien catégorisés, afin d'évaluer leur sensibilité et leur spécificité.

L'identification de nouveaux antigènes pour l'analyse de la réponse immunitaire des patients atteints d'échinococcose est un réel challenge dans le cas de l'EK. Si de nombreux antigènes, extraits puis purifiés, ou recombinants, ont été évalués (tels antigène B, antigène 5, et différents peptides issus de ces protéines) (CARMENA et al., 2006), peu avaient réellement montré un potentiel pour évaluer la viabilité et l'évolutivité de l'infection (SILES-LUCAS et al., 2017). L'évaluation récente de sous-fractions de l'antigène B (B2t, 2B2t) a néanmoins récemment montré l'intérêt de ces antigènes pour suivre certaines sous-populations de patients infectés (HERNÁNDEZ-GONZÁLEZ et al., 2018). La mise en évidence d'antigènes circulants chez les patients atteints d'EK pourrait être aussi une alternative (GOTTSTEIN et al., 2014). Pour le diagnostic, l'antigène B circulant a ainsi été détecté, aussi bien chez des patients séro-négatifs (J. LI et al., 2014), que séropositifs (KHANBABAIE et al., 2019).

Cette approche pourrait aussi permettre de résoudre le problème des patients recevant des traitement immuno-modulateurs, en particulier dans le cadre de l'EA. Enfin, la place potentielle de la détection d'antigènes circulants dans le suivi des patients reste à évaluer, pour l'EK, mais aussi pour l'EA. Dans ce cas, tous les biomarqueurs directs, antigène ou autre, seraient donc intéressants à tester, afin d'évaluer la viabilité parasitaire.

4.2 ADN libre circulant

L'ADNlc fait l'objet de très nombreuses publications en cancérologie, beaucoup moins en parasitologie (WEERAKOON et al., 2016). La présence d'ADNlc avait été recherchée dans le cas de l'EK (CHAYA et al., 2014), mais n'avait pas encore été étudiée dans les cas

d'EA, malgré une suggestion de le faire (GOTTSTEIN et al., 2014). Ce biomarqueur potentiel présente l'avantage d'être un marqueur direct du parasite.

Notre travail a permis de mettre en évidence, pour la première fois, la présence d'ADNlc parasitaire chez les patients atteints d'EA (BARAQUIN et al., 2018). Sur la cohorte étudiée (n=31), au moment du diagnostic et quelques mois après la mise en place du traitement, environ 25 % des échantillons étaient positifs, et dans la plupart des cas, avec des concentrations d'ADNlc très faibles. Nous avons tenté de relier les concentrations d'ADNlc avec certains paramètres des patients, notamment ceux utilisés pour estimer la viabilité parasitaire (résultat de la sérologie Em18, résultat de la TEP-TDM, ainsi que le stade PNM). Aucune corrélation ne s'est révélée significative. Nous pensons que notre technique n'est pas assez sensible : la part aléatoire des résultats, due à l'analyse d'un sous-volume de l'extrait, est trop importante par rapport à la concentration obtenue dans l'extrait. Une des solutions à envisager est l'extraction d'un plus grand volume de sérum, sur le modèle de ce qui se pratique en cancérologie. Plus largement, tout un travail est à réaliser afin de déterminer tous les paramètres optimaux des conditions pré-analytiques (BRONKHORST et al., 2015 ; GINKEL et al., 2017).

Afin d'être le plus sensible possible, nous avons cherché des séquences répétées dans le génome d'*E. multilocularis*. Nous avons tenté les séquences répétées dans le génome nucléaire, ainsi qu'une séquence mitochondriale. Cependant, à l'heure actuelle, le mode de dissémination de l'ADNlc parasitaire est inconnu. Une sur-représentation de certaines séquences pourrait jouer en faveur de la sensibilité de la technique de détection. Pour cela, une analyse par NGS pourrait être réalisée, afin de détecter sans *a priori*, les séquences parasitaires présentes. Pour obtenir ces résultats, le nombre de nucléotides lus nécessitera d'être important, à cause de la présence normale d'ADNlc humain. De plus, le génome humain étant plus long que celui d'*E. multilocularis*, potentiellement plus de séquences lues seront d'origine humaine.

Une autre source possible d'ADNlc est le recueil des urines, résidus de la filtration du sang par les reins. Cet échantillon a déjà été utilisé pour d'autres pathologies (SU et al., 2004 ; WEERAKOON et al., 2016) et présente l'avantage d'être totalement non-invasif, contrairement à la prise de sang. La présence d'ADNlc, dans le sang ou les urines, mériterait également d'être à nouveau exploré dans les cas d'EK, avec une cible réduite et une technique plus sensible, que dans la première étude menée par CHAYA et al. (2014).

Nous avons cherché de l'ADNlc parasitaire dans le sang des patients, mais une autre piste serait éventuellement l'ARN circulant, et plus particulièrement les micro-ARN¹. En cancérologie, les vésicules extracellulaires sont reconnues comme source d'ADN se retrouvant libre

1. Micro-ARN : ARN court de 19 à 24 nucléotides, non codant, impliqué dans la régulation de l'expression de gènes en inhibant la traduction ou en provoquant la dégradation des transcrits.

dans la circulation sanguine (THIERRY et al., 2016). Il a été montré que les cestodes produisent ce type de vésicules (ANCAROLA et al., 2017). Le contenu des vésicules des métacestodes d'*E. multilocularis* n'a pas pu être analysé dans cette étude, car elles sont restées, *in vitro*, « bloquées » entre les deux membranes, germinative et laminée, des vésicules. *A contrario*, le contenu des vésicules larguées dans le milieu de culture de *Taenia crassiceps* et *Mesocostoides corti* a révélé des micro-ARN, ainsi que des protéines. Dans ce travail, la présence d'ADN dans les vésicules n'a pas été recherchée. *In vivo*, la membrane germinale d'*E. multilocularis* présente des protubérances à travers la cuticule (THOMPSON, 2017). Les vésicules pourraient donc être quand même excrétées hors du métacestode et se retrouver ainsi dans la circulation sanguine.

Des études récentes ont montré que des micro-ARN, de l'hôte et du parasite, pouvaient être détectés dans le sang des patients infectés par des helminthes (CAI et al., 2016). L'ARN est certes plus sensible à la dégradation que l'ADN, mais grâce aux développements techniques récents (DANIELSON et al., 2017), il peut être étudié. Des micro-ARN, spécifiques du parasite, sont détectables dans le sérum des souris infectées par *E. multilocularis* (X. GUO et al., 2017). Comme lors de nos études, le modèle animal utilisé par X. GUO et al. (2017) a été infecté par injection intra-péritonéale. Il serait très intéressant de rechercher la présence des trois micro-ARN parasitaires majeurs de cette étude, détectés chez toutes leurs souris infectées, dans des échantillons de patients.

Si les micro-ARN parasitaires sont naturellement une piste attractive, ceux synthétisés par l'hôte pourraient également être informatifs. Ainsi, chez des patients atteints d'EK, des différences dans les quantités de micro-ARN des réponses immunitaires de l'hôte ont été révélées entre les kystes actifs et non-actifs (MARICONTI et al., 2018). Dans la même optique, sur modèles murins, certains micro-ARN circulants de l'hôte reflètent la progression de l'infection causée par *Schistosoma japonicum* (CAI et al., 2015).

4.3 ARN de viabilité

Les biomarqueurs utilisés actuellement pour le suivi des patients (TEP-TDM et anticorps anti-Em18) sont indirects, mesurant la réponse immunitaire de l'hôte. Concernant les patients inopérables, les résultats sont utilisés pour envisager un arrêt des traitements médicamenteux, non dénués d'effets secondaires et coûteux. Nous avons donc voulu quantifier des ARN parasitaires obtenus à partir de lésions, afin d'étudier la viabilité parasitaire de façon directe. Les pièces opératoires provenaient de la cohorte EchinoVista, conservées dans du RNAlater

et congelées. Nous avons choisi la quantification des transcrits parasitaires comme méthode la plus facilement réalisable, étant donné la nature des échantillons. Nous nous sommes basés sur le fait qu'une cellule vivante synthétise des ARN, nécessaire à son fonctionnement. Cet ARN est moins stable dans le temps que les ADN, la disparition des ARN permettant alors de différencier les cellules vivantes des cellules mortes (LIANG et al., 2012).

Les lésions provoquées par *E. multilocularis* sont hétérogènes, avec une croissance vers l'extérieur, alors que le centre de la lésion peut être nécrosé (BREHM et al., 2017; TAPPE et al., 2010). Nous avons donc choisi de nous placer en périphérie des lésions pour analyser la viabilité. Afin de s'assurer que nous avons suffisamment de cellules parasitaires dans notre extrait, nous avons analysé la proportion de chacun des deux ADN. Ce travail a montré que la proportion de cellules parasitaires, que ce soit dans l'échantillon murin après injection intra-péritonéale, ou dans les échantillons humains, était largement minoritaire par rapport aux cellules de l'hôte. Cela est cohérent avec les travaux de TAPPE et al. (2010) qui décrivent la périphérie de la lésion comme de fines tubulures qui s'infiltrent dans le tissu de l'hôte.

Nous avons analysé les transcrits de 6 gènes différents, précédemment décrits dans la littérature ou dessinés spécifiquement pour notre étude (MATSUMOTO et al., 2006; SCHUBERT, 2015). Le couple d'amorces ciblant les transcrits de la protéine 14-3-3 β/α est très intéressant, se montrant très sensible avec nos échantillons, choisis comme témoins positifs (souris non traitées, patiente avec échinococcose évolutive). Notre approche pourrait ensuite être appliquée aux échantillons de la cohorte EchinoVista, afin de corréliser ces résultats de viabilité directe aux résultats de sérologie Em18 et de TEP-TDM.

Nous avons mis au point une technique d'extraction permettant l'extraction de l'ADN et de l'ARN sur tissus congelés en RNAlater. Cette technique permet également d'obtenir les micro-ARN, qui sont dans la fraction ARN. Nous avons choisi d'analyser les ARN parasitaires afin d'analyser directement la viabilité. D'autres auteurs se sont intéressés aux micro-ARN de l'hôte dans les tissus, en réponse à une infection par les helminthes. Les travaux récents dans ce domaine ont été synthétisés par CAI et al. (2016). La quantification des micro-ARN dans le tissu hépatique durant une schistosomiase active, chez un modèle souris, a montré une dérégulation, signature du développement de la maladie hépatique (CAI et al., 2013) : la phase précoce de l'infection ne montre pas de dérégulation majeure, la phase intermédiaire est caractérisée par la sur-expression de plusieurs micro-ARN régulant l'inflammation après la reconnaissance d'un pathogène, enfin la phase tardive est caractérisée par un nombre encore plus important de micro-ARN sur-exprimés, dont certains impliqués dans la fibrose. Par analogie, il pourrait donc être intéressant d'étudier, sur modèle animal, les différences au niveau des transcrits (ARN ou micro-ARN) à différents stades de développement de la maladie, ainsi

que dans les extraits ARN des pièces opératoires de la cohorte EchinoVista.

Les échinococcoses demeurent des infections négligées, ainsi reconnues par l'Organisation Mondiale de la Santé. L'amélioration des connaissances sur les mécanismes immunologiques et physiopathologiques conduisant à la résistance ou à la susceptibilité face à la maladie, sont nécessaires afin d'améliorer le diagnostic et surtout le suivi des patients.

Annexe A

Protocole EchinoVista pour les patients "non opérés"

TABLE A.1 – Protocole de prélèvements et d'imageries prévu pour les patients non opérés inclus dans le PHRC EchinoVista. En violet, les échantillons de produits sanguins ou leurs dérivés disponibles.

Temps	Prélèvement	But	Imagerie
Diagnostic	Tubes secs	Sérologie échinococcose ; Bilan hépatique* ; Biothèque -80°C (sérum)	Échographie, IRM, TEP-TDM
	Tube héparine	Biothèque -80°C (plasma)	
	Tube EDTA	Numération-formule sanguine ; Biothèque -80°C (sang et plasma)	
J15	Tube sec	ASAT/ALAT	
	Tube héparine	Dosage albendazole sulfoxide	
	Tube EDTA	Numération-formule sanguine	
M1	Tubes secs	Sérologie échinococcose ; Bilan hépatique ; Biothèque -80°C (sérum)	
	Tube EDTA	Numération-formule sanguine	
	Tube héparine	Dosage albendazole sulfoxide	
J45	Tube sec	ASAT/ALAT	
	Tube EDTA	Numération-formule sanguine	
M2	Tube sec	Bilan hépatique	
	Tube EDTA	Numération-formule sanguine	

Temps	Prélèvement	But	Imagerie
J75	Tube sec	ASAT/ALAT	
	Tube EDTA	Numération-formule sanguine	
M3	Tubes secs	Sérologie échinococcose ; Bilan hépatique ; Biothèque -80°C (sérum)	
	Tube EDTA	Numération-formule sanguine	
	Tube héparine	Dosage albendazole sulfoxide	
M4	Tube sec	ASAT/ALAT	
	Tube EDTA	Numération-formule sanguine	
M5	Tube sec	ASAT/ALAT	
	Tube EDTA	Numération-formule sanguine	
M6	Tubes secs	Sérologie échinococcose ; Bilan hépatique ; Biothèque -80°C (sérum)	
	Tube EDTA	Numération-formule sanguine	
	Tube héparine	Dosage albendazole sulfoxide	
M7	Tube sec	ASAT/ALAT	
	Tube EDTA	Numération-formule sanguine	
M8	Tube sec	ASAT/ALAT	
	Tube EDTA	Numération-formule sanguine	
M9	Tubes secs	Bilan hépatique ; Biothèque -80°C (sérum)	
	Tube EDTA	Numération-formule sanguine	
	Tube héparine	Dosage albendazole sulfoxide	
M10	Tube sec	ASAT/ALAT	
	Tube EDTA	Numération-formule sanguine	
M11	Tube sec	ASAT/ALAT	
	Tube EDTA	Numération-formule sanguine	
M12	Tubes secs	Sérologie échinococcose ; Bilan hépatique ; Biothèque -80°C (sérum)	IRM, TEP-TDM
	Tube EDTA	Numération-formule sanguine	
	Tube héparine	Dosage albendazole sulfoxide	
M15	Tube sec	ASAT/ALAT	
	Tube EDTA	Numération-formule sanguine	
M18	Tubes secs	Sérologie échinococcose ; Bilan hépatique ; Biothèque -80°C (sérum)	
	Tube EDTA	Numération-formule sanguine	
	Tube héparine	Dosage albendazole sulfoxide	

Annexe A. Protocole EchinoVista pour les patients "non opérés"

Temps	Prélèvement	But	Imagerie
M21	Tube sec	ASAT/ALAT	
	Tube EDTA	Numération-formule sanguine	
M24	Tubes secs	Sérologie échinococcose ; Bilan hépatique ; Biothèque -80°C (sérum)	IRM, TEP-TDM
	Tube EDTA	Numération-formule sanguine	
	Tube héparine	Dosage albendazole sulfoxide	
M27	Tube sec	ASAT/ALAT	
	Tube EDTA	Numération-formule sanguine	
M30	Tubes secs	Sérologie échinococcose ; Bilan hépatique ; Biothèque -80°C (sérum)	
	Tube EDTA	Numération-formule sanguine	
	Tube héparine	Dosage albendazole sulfoxide	
M33	Tube sec	ASAT/ALAT	
	Tube EDTA	Numération-formule sanguine	
M36	Tubes secs	Sérologie échinococcose ; Bilan hépatique ; Biothèque -80°C (sérum)	IRM, TEP-TDM
	Tube EDTA	Numération-formule sanguine	
	Tube héparine	Dosage albendazole sulfoxide	
M39	Tube sec	ASAT/ALAT	
	Tube EDTA	Numération-formule sanguine	
M42	Tubes secs	Sérologie échinococcose ; Bilan hépatique ; Biothèque -80°C (sérum)	
	Tube EDTA	Numération-formule sanguine	
	Tube héparine	Dosage albendazole sulfoxide	
M45	Tube sec	ASAT/ALAT	
	Tube EDTA	Numération-formule sanguine	
M48	Tubes secs	Sérologie échinococcose ; Bilan hépatique ; Biothèque -80°C (sérum)	IRM, TEP-TDM
	Tube EDTA	Numération-formule sanguine	
	Tube héparine	Dosage albendazole sulfoxide	

*Bilan hépatique : dosages ASAT/ALAT, PAL, GGT, bilirubine totale

ASAT/ALAT : aspartate aminotransférase et alanine aminotransférase, deux enzymes classiquement dosées et utilisées comme biomarqueurs d'une cytolysé hépatique. PAL (phosphatase alcaline) et GGT (γ glutamyl-transpeptidase) : deux enzymes utilisées comme biomarqueurs d'une cholestase. Bilirubine totale : signe d'une cholestase, cause de l'ictère

Annexe B

Protocole EchinoVista pour les patients "opérés"

TABLE B.1 – Protocole de prélèvements et d'imageries prévu pour les patients opérés, inclus dans le PHRC EchinoVista. En violet, les échantillons de produits sanguins ou leurs dérivés disponibles.

Temps	Prélèvement	But	Imagerie
Pré-chirurgie	Tubes secs	Sérologie échinococcose; Bilan hépatique* ; Biothèque -80°C (sérum)	Échographie, IRM, TEP-TDM
	Tube héparine	Dosage albendazole sulfoxide; Biothèque -80°C (plasma)	
	Tube EDTA	Numération-formule sanguine; Biothèque -80°C (sang et plasma)	
Per-opératoire	Tube héparine	Dosage albendazole sulfoxide	
M1	Tubes secs	Sérologie échinococcose; Bilan hépatique ; Biothèque -80°C (sérum)	
	Tube EDTA	Numération-formule sanguine	
	Tube héparine	Dosage albendazole sulfoxide	
M3	Tubes secs	Sérologie échinococcose; Bilan hépatique ; Biothèque -80°C (sérum)	
	Tube EDTA	Numération-formule sanguine	
	Tube héparine	Dosage albendazole sulfoxide	

Temps	Prélèvement	But	Imagerie
M6	Tubes secs	Sérologie échinococcose ; Bilan hépatique ; Biothèque -80°C (sérum)	
	Tube EDTA	Numération-formule sanguine	
	Tube héparine	Dosage albendazole sulfoxide	
M9	Tubes secs	Bilan hépatique ; Biothèque -80°C (sérum)	
	Tube EDTA	Numération-formule sanguine	
	Tube héparine	Dosage albendazole sulfoxide	
M12	Tubes secs	Sérologie échinococcose ; Bilan hépatique ; Biothèque -80°C (sérum)	IRM, TEP-TDM
	Tube EDTA	Numération-formule sanguine	
	Tube héparine	Dosage albendazole sulfoxide	
M15	Tube sec	ASAT/ALAT	
	Tube EDTA	Numération-formule sanguine	
M18	Tubes secs	Sérologie échinococcose ; Bilan hépatique ; Biothèque -80°C (sérum)	
	Tube EDTA	Numération-formule sanguine	
	Tube héparine	Dosage albendazole sulfoxide	
M21	Tube sec	ASAT/ALAT	
	Tube EDTA	Numération-formule sanguine	
M24	Tubes secs	Sérologie échinococcose ; Bilan hépatique ; Biothèque -80°C (sérum)	IRM, TEP-TDM
	Tube EDTA	Numération-formule sanguine	
	Tube héparine	Dosage albendazole sulfoxide	
M30	Tubes secs	Sérologie échinococcose ; Bilan hépatique ; Biothèque -80°C (sérum)	
	Tube EDTA	Numération-formule sanguine	
	Tube héparine	Dosage albendazole sulfoxide	
M36	Tubes secs	Sérologie échinococcose ; Bilan hépatique ; Biothèque -80°C (sérum)	IRM, TEP-TDM
	Tube EDTA	Numération-formule sanguine	
	Tube héparine	Dosage albendazole sulfoxide	
M42	Tubes secs	Sérologie échinococcose ; Bilan hépatique ; Biothèque -80°C (sérum)	
	Tube EDTA	Numération-formule sanguine	
	Tube héparine	Dosage albendazole sulfoxide	

Temps	Prélèvement	But	Imagerie
M48	Tubes secs	Sérologie échinococcose; Bilan hépatique; Biothèque -80°C (sérum)	IRM, TEP-TDM
	Tube EDTA	Numération-formule sanguine	
	Tube héparine	Dosage albendazole sulfoxide	

*Bilan hépatique : dosages ASAT/ALAT, PAL, GGT, bilirubine totale

ASAT/ALAT : aspartate aminotransférase et alanine aminotransférase, deux enzymes classiquement dosées et utilisées comme biomarqueurs d'une cytolysse hépatique. PAL (phosphatase alcaline) et GGT (γ glutamyl-transpeptidase) : deux enzymes utilisées comme biomarqueurs d'une cholestase. Bilirubine totale : signe d'une cholestase, cause de l'ictère

Annexe C

Alignement des protéines 14-3-3

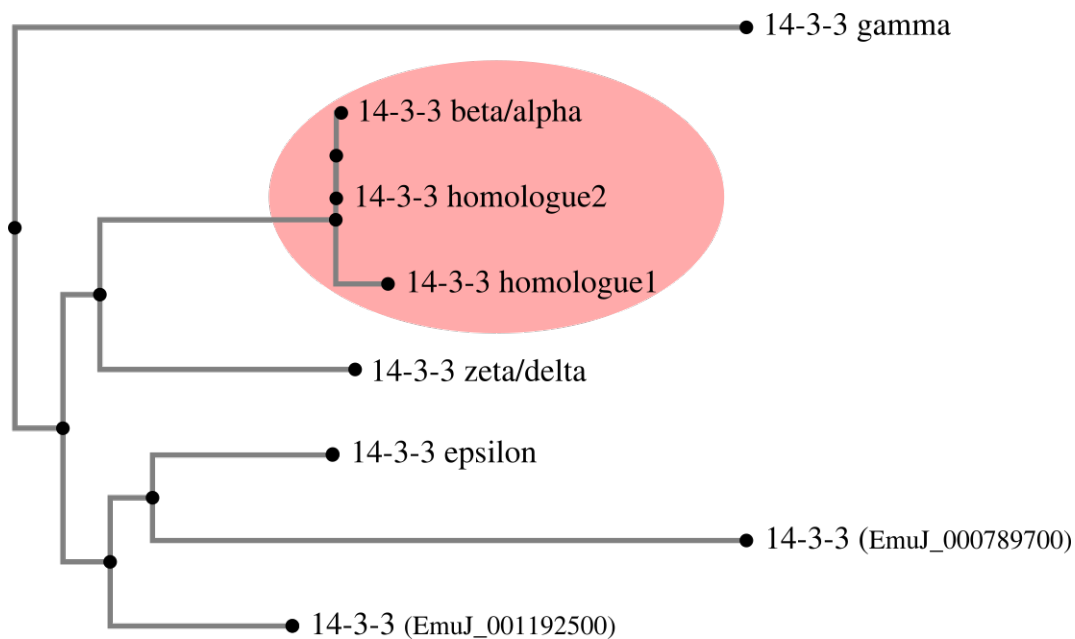


FIGURE C.1 – Représentation graphique de l'alignement multiple des différentes séquences des protéines 14-3-3 d'*E. multilocularis*, programme en ligne MAFFT, version 7.408, <https://mafft.cbrc.jp/alignment/server/>. Le cercle rouge montre le groupe comprenant la protéine 14-3-3 β/α , dont la séquence a été prédite *in silico* à partir des données de séquençage du génome, les deux protéines 14-3-3 homologues, dont les transcrits ont été séquencés lors d'expériences de laboratoire.

```

CLUSTAL format alignment by MAFFT (v7.408)

beta:alpha      MAAITSWITDSGCKDHASLVSIAKLAEQAERYEDMAVAMKTIAEMGNELNNEERNLLSVA
homologue2      MAAITSWITDSGCKDHASLVSIAKLAEQAERYEDMAVAMKTIAEMGNELNNEERNLLSVA
homologue1      MSRLAE-CTISDTVD--ELVQRAKLAEQAERYDDMAGACKTMAEMGNELNNEERNLLSVA
                *: ::. * *. * .** .*****:*** * **:*****

beta:alpha      YKNVVGARRSSWRIMSSIAKKQAGTPLADQTDIYLKKVEEELTKICNDVLALLSKNLITE
homologue2      YKNVVGARRSSWRIMSSIAKKQAGTPLADQTDIYLKKVEEELTKICNDVLALLSKNLITE
homologue1      YKNVLGARRSSWRIMSSIAKKQAGTPLADQTDIYLKKVEEELIPICNDVLA-LPVLPIITE
                ****:***** ***** * . ***

beta:alpha      KIGAEAKIFYYKMMGDYRYRLAEVQEGEQNDKSTEAAEEAYQKATSLAEAEHSVTHPIRL
homologue2      KIGAEAKIFYYKMMGDYRYRLAEVQEGEQNDKSTEAAEEAYQKATSLAEAEHSVTHPIRL
homologue1      KIGAEAKIFYYKMMGDYRYRLAEVQEGEQNDKSTEAAEEANQKATSLAEAEHSVTHPIRL
                *****

beta:alpha      GLALNFSVFYYEIKNMPEKACSLAKAAFDAITEVDSIKDETYKDSTLIMQLLRDNLTV-
homologue2      GLALNFSVFYYEIKNMPEKACSLAKAAFDAITEVDSIKDETYKDSTLIMQLLRDNLTLW
homologue1      GLALNFSVFYYEIKNMPEKACSLAKAAFDAITEVDSIKDETYKDSTLIMQLLRDNLTLW
                *****:

beta:alpha      --ALELRV
homologue2      NSECETDS
homologue1      NSECETDS
                *
    
```

FIGURE C.2 – Alignement de la protéine 14-3-3 β/α et de deux protéines homologues déposées, programme en ligne MAFFT, version 7.408, <https://mafft.cbrc.jp/alignment/server/>.

Bibliographie

- AHN, C.-S., CAI, H., KIM, J.-G., HAN, X., MA, X., BAE, Y.-A., YANG, H.-J., KANG, I., WANG, H. et KONG, Y. « An Echinococcus multilocularis Antigen B3 Proteoform That Shows Specific Antibody Responses to Active-Stage Alveolar Echinococcosis ». *Journal of Clinical Microbiology* 53.10 (2015), p. 3310–3317.
- AHN, C.-S., HAN, X., BAE, Y.-A., MA, X., KIM, J.-T., CAI, H., YANG, H.-J., KANG, I., WANG, H. et KONG, Y. « Alteration of immunoproteome profile of Echinococcus granulosus hydatid fluid with progression of cystic echinococcosis ». *Parasites & Vectors* 8 (2015).
- ALCOSER, S. Y., KIMMEL, D. J., BORGEL, S. D., CARTER, J. P., DOUGHERTY, K. M. et HOLLINGSHEAD, M. G. « Real-time PCR-based assay to quantify the relative amount of human and mouse tissue present in tumor xenografts ». *BMC Biotechnology* 11 (2011), p. 124.
- AMMANN, R. W., ILITSCH, N., MARINCEK, B. et FREIBURGHHAUS, A. U. « Effect of chemotherapy on the larval mass and the long-term course of alveolar echinococcosis ». *Hepatology* 19.3 (1994), p. 735–742.
- AMMANN, R. W., STUMPE, K. D. M., GRIMM, F., DEPLAZES, P., HUBER, S., BERTOGG, K., FISCHER, D. R. et MÜLLHAUPT, B. « Outcome after Discontinuing Long-Term Benzimidazole Treatment in 11 Patients with Non-resectable Alveolar Echinococcosis with Negative FDG-PET/CT and Anti-EmII/3-10 Serology ». *PLOS Negl Trop Dis* 9.9 (2015), e0003964.
- ANCAROLA, M. E., MARCILLA, A., HERZ, M., MACCHIAROLI, N., PÉREZ, M., ASURMENDI, S., BREHM, K., PONCINI, C., ROSENZVIT, M. et CUCHER, M. « Cestode parasites release extracellular vesicles with microRNAs and immunodiagnostic protein cargo ». *International Journal for Parasitology* 47.10 (2017), p. 675–686.
- ANNARATONE, L., MARCHIÒ, C., RUSSO, R., CIARDO, L., RONDON-LAGOS, S. M., GOIA, M., SCALZO, M. S., BOLLA, S., CASTELLANO, I., VERDUN DI CANTOGNO, L., BUSOLATI, G. et SAPINO, A. « A Collection of Primary Tissue Cultures of Tumors from

- Vacuum Packed and Cooled Surgical Specimens : A Feasibility Study ». *PLoS ONE* 8.9 (2013).
- AURY, J.-M., CRUAUD, C., BARBE, V., ROGIER, O., MANGENOT, S., SAMSON, G., POULAIN, J., ANTHOUARD, V., SCARPELLI, C., ARTIGUENAVE, F. et WINCKER, P. « High quality draft sequences for prokaryotic genomes using a mix of new sequencing technologies ». *BMC Genomics* 9 (2008), p. 603.
- AZIZI, A., BLAGOSKLONOV, O., LOUNIS, A., BERTHET, L., VUITTON, D.-A., BRESSON-HADNI, S. et DELABROUSSE, E. « Alveolar echinococcosis : correlation between hepatic MRI findings and FDG-PET/CT metabolic activity ». *Abdominal Imaging* 40.1 (2015), p. 56–63.
- BARAQUIN, A., HERVOUET, E., RICHOU, C., FLORI, P., PEIXOTO, P., AZIZI, A., DELABROUSSE, E., BLAGOSKLONOV, O., UMHANG, G., BRESSON-HADNI, S., VALOT, B. et GRENOUILLET, F. « Circulating cell-free DNA in patients with alveolar echinococcosis ». *Molecular and Biochemical Parasitology* 222 (2018), p. 14–20.
- BARBIERI, M., SEVERI, M. A., PÍREZ, M. I., BATTISTONI, J. et NIETO, A. « Use of specific antibody and circulating antigen serum levels in the hydatid immunodiagnosis of asymptomatic population ». *International Journal for Parasitology* 24.7 (1994), p. 937–942.
- BARTH, T. F. E., HERRMANN, T. S., TAPPE, D., STARK, L., GRÜNER, B., BUTTENSCHOEN, K., HILLENBRAND, A., JUCHEMS, M., HENNE-BRUNS, D., KERN, P., SEITZ, H. M., MÖLLER, P., RAUSCH, R. L., KERN, P. et DEPLAZES, P. « Sensitive and Specific Immunohistochemical Diagnosis of Human Alveolar Echinococcosis with the Monoclonal Antibody Em2G11 ». *PLoS Neglected Tropical Diseases* 6.10 (2012).
- BARTHOLOMOT, G., VUITTON, D. A., HARRAGA, S., SHI, D. Z., GIRAUDOUX, P., BARNISH, G., WANG, Y. H., MACPHERSON, C. N. L. et CRAIG, P. S. « Combined ultrasound and serologic screening for hepatic alveolar echinococcosis in central China. » *The American Journal of Tropical Medicine and Hygiene* 66.1 (2002), p. 23–29.
- BEAUMONT, A. et CASSIER, P. *Biologie animale*. 3^{ème} édition. T. Tome 1. 2 t. Sciences Sup. Dunod, 2004. 459 p.
- BEERLI, O., GUERRA, D., BALTRUNAITE, L., DEPLAZES, P. et HEGGLIN, D. « *Microtus arvalis* and *Arvicola scherman* : Key Players in the *Echinococcus multilocularis* Life Cycle ». *Frontiers in Veterinary Science* 4 (2017).
- BEITER, T., FRAGASSO, A., HUDEMANN, J., NIESS, A. M. et SIMON, P. « Short-Term Treadmill Running as a Model for Studying Cell-Free DNA Kinetics In Vivo ». *Clinical Chemistry* 57.4 (2011), p. 633–636.

- BREHM, K. et KOZIOL, U. « Echinococcus–Host Interactions at Cellular and Molecular Levels ». *Advances in Parasitology*. and Echinococcosis, Part A 95 (2017). Sous la dir. de R. C. A. THOMPSON, P. DEPLAZES et A. J. LYMBERY, p. 147–212.
- BRESSON-HADNI, S., CHAUCHET, A., VUITTON, D. A., GRENOUILLET, F., KNAPP, J., RICHOU, C., DELABROUSSE, E., BLAGOSKLONOV, O., KOCH, S., MANTION, G. A., HEYD, B. et MILLON, L. « Échinococcose alvéolaire ». *Hépatologie* 9.4 (2014), p. 1–18.
- BRESSON-HADNI, S., BARTHOLOMOT, B., MIGUET, J.-P., MANTION, G. et VUITTON, D.-A. « L'échinococcose alvéolaire hépatique ». *Hépto-Gastro & Oncologie Digestive* 4.2 (2000), p. 151–64.
- BRESSON-HADNI, S., GRENOUILLET, F., CHAUCHET, A., RICHOU, C., KNAPP, J., DELABROUSSE, É., ADRIAN-FÉLIX, S., BLAGOSKLONOV, O., VUITTON, D.-A. et MILLON, L. « Diagnostic de l'échinococcose alvéolaire ». *Revue Francophone des Laboratoires* 464 (2014), p. 69–79.
- BRESSON-HADNI, S., RICHOU, C., DELABROUSSE, E., VUITTON, D. A., MILLON, L., BLAGOSKLONOV, O. et MANTION, G. « L'échinococcose alvéolaire ». *Hépto-Gastro & Oncologie Digestive* 16.2 (2009), p. 111–128.
- BRETAGNE, S., ROBERT, B., VIDAUD, D., GOOSSENS, M. et HOUIN, R. « Structure of the *Echinococcus multilocularis* U1 snRNA gene repeat ». *Molecular and Biochemical Parasitology* 46.2 (1991), p. 285–292.
- BRONKHORST, A. J., AUCAMP, J. et PRETORIUS, P. J. « Cell-free DNA : Preanalytical variables ». *Clinica Chimica Acta* 450 (2015), p. 243–253.
- BRUNETTI, E., KERN, P. et VUITTON, D. A. « Expert consensus for the diagnosis and treatment of cystic and alveolar echinococcosis in humans ». *Acta Tropica* 114.1 (2010), p. 1–16.
- BULAKCI, M., ILHAN, M., BADEMLER, S., YILMAZ, E., GULLUOGLU, M., BAYRAKTAR, A., ASIK, M. et GULOGLU, R. « Efficacy of ultrasound-guided core-needle biopsy in the diagnosis of hepatic alveolar echinococcosis : a retrospective analysis ». *Parasite* 23 (2016), p. 19.
- BUSTIN, S. A., BENES, V., GARSON, J. A., HELLEMANS, J., HUGGETT, J., KUBISTA, M., MUELLER, R., NOLAN, T., PFAFFL, M. W., SHIPLEY, G. L., VANDESOMPELE, J. et WITWER, C. T. « The MIQE Guidelines : Minimum Information for Publication of Quantitative Real-Time PCR Experiments ». *Clinical Chemistry* 55.4 (2009), p. 611–622.
- CAI, P., GOBERT, G. N. et MCMANUS, D. P. « MicroRNAs in Parasitic Helminthiases : Current Status and Future Perspectives ». *Trends in Parasitology* 32.1 (2016), p. 71–86.

- CAI, P., GOBERT, G. N., YOU, H., DUKE, M. et MCMANUS, D. P. « Circulating miRNAs : Potential Novel Biomarkers for Hepatopathology Progression and Diagnosis of Schistosomiasis Japonica in Two Murine Models ». *PLoS Neglected Tropical Diseases* 9.7 (2015).
- CAI, P., PIAO, X., LIU, S., HOU, N., WANG, H. et CHEN, Q. « MicroRNA-Gene Expression Network in Murine Liver during *Schistosoma japonicum* Infection ». *PLoS ONE* 8.6 (2013).
- CAISSE NATIONALE DE L'ASSURANCE MALADIE DES TRAVAILLEURS SALARIÉS. *Biologie médicale - Nomenclature des actes*. L'assurance Maladie - Nomenclatures. 2017. URL : http://www.codage.ext.cnamts.fr/codif/nabm//telecharge/index_tele.php?p_site=AMELI (visité le 21/03/2018).
- CAMICIA, F., HERZ, M., PRADA, L. C., KAMENETZKY, L., SIMONETTA, S. H., CUCHER, M. A., BIANCHI, J. I., FERNÁNDEZ, C., BREHM, K. et ROSENZVIT, M. C. « The nervous and pre-nervous roles of serotonin in *Echinococcus* spp. » *International Journal for Parasitology* 43.8 (2013), p. 647–659.
- CANGELOSI, G. A. et MESCHKE, J. S. « Dead or Alive : Molecular Assessment of Microbial Viability ». *Applied and Environmental Microbiology* 80.19 (2014), p. 5884–5891.
- CAODURO, C., POROT, C., VUITTON, D. A., BRESSON-HADNI, S., GRENOUILLET, F., RICHOU, C., BOULAHDOUR, H. et BLAGOSKLONOV, O. « The Role of Delayed 18F-FDG PET Imaging in the Follow-up of Patients with Alveolar Echinococcosis ». *Journal of Nuclear Medicine* 54.3 (2013), p. 358–363.
- CARBAJO, S., GONZALEZ DEL POZO, F. et CARBAJO-PEREZ, E. « Quantification of the cellular proliferation on freshly dispersed cells from rat anterior pituitaries after in vivo and in vitro labelling with bromodeoxyuridine ». *The Histochemical Journal* 24.3 (1992), p. 137–143.
- CARMENA, D., BENITO, A. et ERASO, E. « The immunodiagnosis of *Echinococcus multilocularis* infection ». *Clinical Microbiology and Infection* 13.5 (2007), p. 460–475.
- CARMENA, D., BENITO, A. et ERASO, E. « Antigenes for the immunodiagnosis of *Echinococcus granulosus* infection : An update ». *Acta Tropica* 98.1 (2006), p. 74–86.
- CAUTEREN, D. van, MILLON, L., VALK, H. de et GRENOUILLET, F. « Retrospective study of human cystic echinococcosis over the past decade in France, using a nationwide hospital medical information database ». *Parasitology Research* 115.11 (2016), p. 4261–4265.
- CHAUCHET, A., GRENOUILLET, F., KNAPP, J., RICHOU, C., DELABROUSSE, E., DENTAN, C., MILLON, L., DI MARTINO, V., CONTRERAS, R., DECONINCK, E., BLAGOSKLONOV, O., VUITTON, D. A. et BRESSON-HADNI, S. « Increased Incidence and Characteristics of Alveolar Echinococcosis in Patients With Immunosuppression-Associated Conditions ». *Clinical Infectious Diseases* 59.8 (2014), p. 1095–1104.

- CHAYA, D. et PARIJA, S. C. « Performance of polymerase chain reaction for the diagnosis of cystic echinococcosis using serum, urine, and cyst fluid samples ». *Tropical Parasitology* 4.1 (2014), p. 43–46.
- CHEN, X., CHEN, X., LU, X., FENG, X. et WEN, H. « The production and comparative evaluation of native and recombinant antigens for the fast serodiagnosis of cystic echinococcosis with dot immunogold filtration assay ». *Parasite Immunology* 37.1 (2015), p. 10–15.
- CHENG, Z., ZHU, S., WANG, L., LIU, F., TIAN, H., PENGSAKUL, T. et WANG, Y. « Identification and characterisation of Emp53, the homologue of human tumor suppressor p53, from *Echinococcus multilocularis* : its role in apoptosis and the oxidative stress response ». *International Journal for Parasitology* 45.8 (2015), p. 517–526.
- CNOPS, L., SOENTJENS, P., CLERINX, J. et VAN ESBROECK, M. « A *Schistosoma haematobium*-Specific Real-Time PCR for Diagnosis of Urogenital Schistosomiasis in Serum Samples of International Travelers and Migrants ». *PLoS Neglected Tropical Diseases* 7.8 (2013).
- CNR-EA. *Rapport annuel d'activité 2017 - année d'exercice 2016*. 2017. URL : https://cnr-echinococcoses-ccoms.univ-fcomte.fr/IMG/pdf/rap_act_annee_d_exercice_2016.pdf (visité le 05/03/2018).
- CONRATHS, F. J., PROBST, C., POSSENTI, A., BOUFANA, B., SAULLE, R., LA TORRE, G., BUSANI, L. et CASULLI, A. « Potential risk factors associated with human alveolar echinococcosis : Systematic review and meta-analysis ». *PLoS Neglected Tropical Diseases* 11.7 (2017).
- D'ALESSANDRO, A. « Polycystic echinococcosis in tropical America : *Echinococcus vogeli* and *E. oligarthrus* ». *Acta Tropica*. Advances in Clinical Management of Cystic Echinococcosis, Part 2 67.1 (1997), p. 43–65.
- DANIELSON, K. M., RUBIO, R., ABDERAZZAQ, F., DAS, S. et WANG, Y. E. « High Throughput Sequencing of Extracellular RNA from Human Plasma ». *PLoS ONE* 12.1 (2017).
- DAVIDSON, R. K., ROMIG, T., JENKINS, E., TRYLAND, M. et ROBERTSON, L. J. « The impact of globalisation on the distribution of *Echinococcus multilocularis* ». *Trends in Parasitology* 28.6 (2012), p. 239–247.
- DELGADO, J., SORIANO, F., CAMACHO, A., ROJAS, J., MENDOZA, J. et ROJAS, A. « Evaluation of a new immunochromatographic assay for the detection of antibodies *Echinococcus granulosus*. » European Congress of Clinical Microbiology and Infectious Diseases. T. 16. Vien, 2010, S634.
- DEPLAZES, P., RINALDI, L., ALVAREZ ROJAS, C. A., TORGERSON, P. R., HARANDI, M. F., ROMIG, T., ANTOLOVA, D., SCHURER, J. M., LAHMAR, S., CRINGOLI, G., MAGAMBO,

- J., THOMPSON, R. C. A. et JENKINS, E. J. « Global Distribution of Alveolar and Cystic Echinococcosis ». *Advances in Parasitology* 95 (2017), p. 315–493.
- DEVONSHIRE, A. S., WHALE, A. S., GUTTERIDGE, A., JONES, G., COWEN, S., FOY, C. A. et HUGGETT, J. F. « Towards standardisation of cell-free DNA measurement in plasma : controls for extraction efficiency, fragment size bias and quantification ». *Analytical and Bioanalytical Chemistry* 406.26 (2014), p. 6499–6512.
- DÍAZ, A., CASARAVILLA, C., IRIGOÍN, F., LIN, G., PREVIATO, J. O. et FERREIRA, F. « Understanding the laminated layer of larval *Echinococcus* I : structure ». *Trends in Parasitology* 27.5 (2011), p. 204–213.
- DÍAZ, A., FERNÁNDEZ, C., PITTINI, Á., SEOANE, P. I., ALLEN, J. E. et CASARAVILLA, C. « The laminated layer : Recent advances and insights into *Echinococcus* biology and evolution ». *Experimental Parasitology*. Special Issue on Hydra 2014 - Molecular and Cellular Biology of Helminth Parasites VIII 158 (2015), p. 23–30.
- DIAZ, L. A. et BARDELLI, A. « Liquid Biopsies : Genotyping Circulating Tumor DNA ». *Journal of clinical oncology* 32.6 (2014), p. 579–586.
- ECKERT, J. et THOMPSON, R. C. A. « Historical Aspects of Echinococcosis ». *Advances in Parasitology*. and Echinococcosis, Part A 95 (2017). Sous la dir. de R. C. A. THOMPSON, P. DEPLAZES et A. J. LYMBERY, p. 1–64.
- ECKERT, J. et DEPLAZES, P. « Biological, Epidemiological, and Clinical Aspects of Echinococcosis, a Zoonosis of Increasing Concern ». *Clinical Microbiology Reviews* 17.1 (2004), p. 107–135.
- FEDERER, K., ARMUA-FERNANDEZ, M. T., HOBY, S., WENKER, C. et DEPLAZES, P. « In vivo viability of *Echinococcus multilocularis* eggs in a rodent model after different thermotreatments ». *Experimental Parasitology* 154 (Supplement C 2015), p. 14–19.
- FLEISCHHACKER, M. et SCHMIDT, B. « Circulating nucleic acids (CNAs) and cancer—A survey ». *Biochimica et Biophysica Acta (BBA) - Reviews on Cancer* 1775.1 (2007), p. 181–232.
- FUJIMOTO, Y., ITO, A., ISHIKAWA, Y., INOUE, M., SUZUKI, Y., OHHIRA, M., OHTAKE, T. et KOHGO, Y. « Usefulness of recombinant Em18-ELISA to evaluate efficacy of treatment in patients with alveolar echinococcosis ». *Journal of Gastroenterology* 40.4 (2005), p. 426–431.
- GEORGES, S., VILLARD, O., FILISETTI, D., MATHIS, A., MARCELLIN, L., HANSMANN, Y. et CANDOLFI, E. « Usefulness of PCR Analysis for Diagnosis of Alveolar Echinococcosis with Unusual Localizations : Two Case Studies ». *Journal of Clinical Microbiology* 42.12 (2004), p. 5954–5956.

- GINKEL, J. H. van, BROEK, D. A. van den, KUIK, J. van, LINDERS, D., WEGER, R. de, WILLEMS, S. M. et HUIBERS, M. M. H. « Preanalytical blood sample workup for cell-free DNA analysis using Droplet Digital PCR for future molecular cancer diagnostics ». *Cancer Medicine* 6.10 (2017), p. 2297–2307.
- GOTTSTEIN, B., DAI, W., WALKER, M., STETTLER, M., MÜLLER, N. et HEMPHILL, A. « An intact laminated layer is important for the establishment of secondary *Echinococcus multilocularis* infection ». *Parasitology Research* 88.9 (2002), p. 822–828.
- GOTTSTEIN, B., WANG, J., BLAGOSKLONOV, O., GRENOUILLET, F., MILLON, L., VUITTON, D. A. et MÜLLER, N. « *Echinococcus* metacestode : in search of viability markers ». *Parasite* 21 (2014).
- GOTTSTEIN, B., WANG, J., BOUBAKER, G., MARINOVA, I., SPILIOTIS, M., MÜLLER, N. et HEMPHILL, A. « Susceptibility versus resistance in alveolar echinococcosis (larval infection with *Echinococcus multilocularis*) ». *Veterinary Parasitology*. Special Issue : Plenary papers presented at the ESCCAP Echinococcus 2014 scientific meeting Held at the Lithuanian Academy of Sciences, Vilnius, Lithuania 213.3 (2015), p. 103–109.
- GRENOUILLET, F., CHAUCHET, A., RICHOU, C., VUITTON, D., KNAPP, J., MILLON, L. et BRESSON-HADNI, S. « Échinococcose alvéolaire : épidémiologie, surveillance et prise en charge ». *Journal des Anti-infectieux* 15.4 (2013), p. 204–214.
- GRENOUILLET, F., FRIDER, B., ALVAREZ RODRIGUEZ, J., AMANTE, M., PESTALARDO, M. L., CAZORLA, A., BRESSON-HADNI, S. et MILLON, L. « Molecular Diagnosis of Polycystic Echinococcosis Due to *Echinococcus vogeli* in a Paraguayan Immigrant in Argentina ». *Journal of Clinical Microbiology* 51.9 (2013), p. 3151–3153.
- GROSSO, G., GRUTTADURIA, S., BIONDI, A., MARVENTANO, S. et MISTRETTA, A. « World-wide epidemiology of liver hydatidosis including the Mediterranean area ». *World Journal of Gastroenterology : WJG* 18.13 (2012), p. 1425–1437.
- GUO, J.-J., ZHENG, H.-J., XU, J., ZHU, X.-Q., WANG, S.-Y. et XIA, C.-M. « Sensitive and Specific Target Sequences Selected from Retrotransposons of *Schistosoma japonicum* for the Diagnosis of Schistosomiasis ». *PLoS Neglected Tropical Diseases* 6.3 (2012).
- GUO, X. et ZHENG, Y. « Expression profiling of circulating miRNAs in mouse serum in response to *Echinococcus multilocularis* infection ». *Parasitology* 144.8 (2017), p. 1079–1087.
- HABTEWOLD, T., GROOM, Z., DUCHATEAU, L. et CHRISTOPHIDES, G. K. « Detection of viable plasmodium ookinetes in the midguts of anopheles coluzzi using PMA-qrtPCR ». *Parasites & Vectors* 8 (2015).
- HAS. *Actualisation des actes de biologie médicale relatifs au diagnostic des échinococcoses larvaires*. 2017.

- HEITZER, E., ULZ, P. et GEIGL, J. B. « Circulating Tumor DNA as a Liquid Biopsy for Cancer ». *Clinical Chemistry* 61.1 (2015), p. 112–123.
- HERNÁNDEZ-GONZÁLEZ, A., SÁNCHEZ-OVEJERO, C., MANZANO-ROMÁN, R., GONZÁLEZ SÁNCHEZ, M., DELGADO, J. M., PARDO-GARCÍA, T., SORIANO-GÁLVEZ, F., AKHAN, O., CRETU, C. M., VUTOVA, K., TAMAROZZI, F., MARICONTI, M., BRUNETTI, E., VOLA, A., FABIANI, M., CASULLI, A. et SILES-LUCAS, M. « Evaluation of the recombinant antigens B2t and 2B2t, compared with hydatid fluid, in IgG-ELISA and immunostrips for the diagnosis and follow up of CE patients ». *PLoS Neglected Tropical Diseases* 12.9 (2018).
- HUANG, X., GRÜNER, B., LECHNER, C. J., KERN, P. et SOBOSLAY, P. T. « Distinctive cytokine, chemokine, and antibody responses in *Echinococcus multilocularis*-infected patients with cured, stable, or progressive disease ». *Medical Microbiology and Immunology* 203.3 (2014), p. 185–193.
- INGOLD, K., BIGLER, P., THORMANN, W., CAVALIERO, T., GOTTSTEIN, B. et HEMPHILL, A. « Efficacies of Albendazole Sulfoxide and Albendazole Sulfone against In Vitro-Cultivated *Echinococcus multilocularis* Metacestodes ». *Antimicrobial Agents and Chemotherapy* 43.5 (1999), p. 1052–1061.
- ITO, A., AGVAANDARAM, G., BAT-OCHIR, O.-E., CHULUUNBAATAR, B., GONCHIGSENGHE, N., YANAGIDA, T., SAKO, Y., MYADAGSUREN, N., DORJSUREN, T., NAKAYA, K., NAKAO, M., ISHIKAWA, Y., DAVAAJAV, A. et DULMAA, N. « Histopathological, Serological, and Molecular Confirmation of Indigenous Alveolar Echinococcosis Cases in Mongolia ». *The American Journal of Tropical Medicine and Hygiene* 82.2 (2010), p. 266–269.
- ITO, A., SAKO, Y., YAMASAKI, H., MAMUTI, W., NAKAYA, K., NAKAO, M. et ISHIKAWA, Y. « Development of Em18-immunoblot and Em18-ELISA for specific diagnosis of alveolar echinococcosis ». *Acta Tropica. New dimensions in Hydatidology in the New Millennium* 85.2 (2003), p. 173–182.
- JAHR, S., HENTZE, H., ENGLISCH, S., HARDT, D., FACKELMAYER, F. O., HESCH, R.-D. et KNIPPERS, R. « DNA Fragments in the Blood Plasma of Cancer Patients : Quantitations and Evidence for Their Origin from Apoptotic and Necrotic Cells ». *Cancer Research* 61.4 (2001), p. 1659–1665.
- JOHANNA, A., YU-YANG, H., MONIKA, M., DUHM, B., LUDWIG, E., MANUELA, F., BEATE, T. et M, S. K. « Analysing cell-free plasma DNA and SLE disease activity ». *European Journal of Clinical Investigation* 41.6 (2011), p. 579–583.
- KATO-HAYASHI, N., LEONARDO, L. R., AREVALO, N. L., TAGUM, M. N. B., APIN, J., AGSOLID, L. M., CHUA, J. C., VILLACORTE, E. A., KIRINOKI, M., KIKUCHI, M., OHMAE, H., HARUKI, K. et CHIGUSA, Y. « Detection of active schistosome infection by cell-free

- circulating DNA of *Schistosoma japonicum* in highly endemic areas in Sorsogon Province, the Philippines ». *Acta Tropica*. Progress in research and control of helminth infections in Asia 141 (2015), p. 178–183.
- KATO-HAYASHI, N., YASUDA, M., YUASA, J., ISAKA, S., HARUKI, K., OHMAE, H., OSADA, Y., KANAZAWA, T. et CHIGUSA, Y. « Use of Cell-Free Circulating Schistosome DNA in Serum, Urine, Semen, and Saliva To Monitor a Case of Refractory Imported Schistosomiasis Hematobia ». *Journal of Clinical Microbiology* 51.10 (2013), p. 3435–3438.
- KERN, P., MENEZES DA SILVA, A., AKHAN, O., MÜLLHAUPT, B., VIZCAYCHIPI, K. A., BUDKE, C. et VUITTON, D. A. « The Echinococcoses : Diagnosis, Clinical Management and Burden of Disease ». *Advances in Parasitology* 96 (2017), p. 259–369.
- KERN, P., WEN, H., SATO, N., VUITTON, D. A., GRUENER, B., SHAO, Y., DELABROUSSE, E., KRATZER, W. et BRESSON-HADNI, S. « WHO classification of alveolar echinococcosis : Principles and application ». *Parasitology International*. Taeniasis/cysticercosis and echinococcosis with focus on Asia and the Pacific 55 (Supplement 2006), S283–S287.
- KERN, P., BARDONNET, K., RENNER, E., AUER, H., PAWLOWSKI, Z., AMMANN, R. W., VUITTON, D. A. et KERN, P. « European Echinococcosis Registry : Human Alveolar Echinococcosis, Europe, 1982–2000 ». *Emerging Infectious Diseases* 9.3 (2003), p. 343–349.
- KHANBABAIE, S., RIAZI, M., CHANG, C. H., YUNUS, M. H. et NOORDIN, R. « Lateral flow dipstick antigen assay for human cystic echinococcosis ». *Acta Tropica* 190 (2019), p. 171–176.
- KIM, H.-J., SUNG, S. H., KIM, C. Y., BAE, M. K., CHO, M. S., KIM, Y. H., KIM, S. C. et JU, W. « 14-3-3 ζ Overexpression is Associated with Poor Prognosis in Ovarian Cancer ». *Yonsei Medical Journal* 59.1 (2018), p. 51–56.
- KODAMA, Y., FUJITA, N., SHIMIZU, T., ENDO, H., NAMBU, T., SATO, N., TODO, S. et MIYASAKA, K. « Alveolar Echinococcosis : MR Findings in the Liver ». *Radiology* 228.1 (2003), p. 172–177.
- KOLÁŘOVÁ, L., MATĚJŮ, J., HRDÝ, J., KOLÁŘOVÁ, H., HOZÁKOVÁ, L., ŽAMPACHOVÁ, V., AUER, H. et STEJSKAL, F. « Human Alveolar Echinococcosis, Czech Republic, 2007–2014 ». *Emerging Infectious Diseases* 21.12 (2015), p. 2263–2265.
- KOZIOL, U. et BREHM, K. « Recent advances in *Echinococcus* genomics and stem cell research ». *Veterinary Parasitology*. Special Issue : Plenary papers presented at the ESCCAP 2014 scientific meeting 213.3 (2015), p. 92–102.
- KOZIOL, U., RAUSCHENDORFER, T., ZANON RODRÍGUEZ, L., KROHNE, G. et BREHM, K. « The unique stem cell system of the immortal larva of the human parasite *Echinococcus multilocularis* ». *EvoDevo* 5 (2014), p. 10.

- LEON, S. A., SHAPIRO, B., SKLAROFF, D. M. et YAROS, M. J. « Free DNA in the Serum of Cancer Patients and the Effect of Therapy ». *Cancer Research* 37.3 (1977), p. 646–650.
- LI, J., ZHANG, W., LIN, R., WANG, H., LI, L., WANG, J., MCMANUS, D. P. et WEN, H. « Circulating Antigen B in cystic echinococcosis patients antibody-negative against hydatid cyst fluid antigens. Proceedings of Innovation for the Management of Echinococcosis, March 27–29, 2014, Besançon, France ». *Parasite* 21 (2014), p. 19.
- LI, M., LU, H., LIU, X., MENG, Q., ZHAO, Y., CHEN, X., HU, J., LIU, W. et CAI, L. « Overexpression of 14-3-3 ζ in lung tissue predicts an improved outcome in patients with lung adenocarcinoma ». *Oncology Letters* 16.1 (2018), p. 1051–1058.
- LI, T., ITO, A., NAKAYA, K., QIU, J., NAKAO, M., ZHEN, R., XIAO, N., CHEN, X., GIRAUDOUX, P. et CRAIG, P. S. « Species identification of human echinococcosis using histopathology and genotyping in northwestern China ». *Transactions of the Royal Society of Tropical Medicine and Hygiene* 102.6 (2008), p. 585–590.
- LIANCE, M., JANIN, V., BRESSON-HADNI, S., VUITTON, D.-A., HOUIN, R. et PIARROUX, R. « Immunodiagnosis of *Echinococcus* Infections : Confirmatory Testing and Species Differentiation by a New Commercial Western Blot ». *Journal of Clinical Microbiology* 38.10 (2000), p. 3718–3721.
- LIANG, Z. et KEELEY, A. « Comparison of propidium monoazide-quantitative PCR and reverse transcription quantitative PCR for viability detection of fresh *Cryptosporidium* oocysts following disinfection and after long-term storage in water samples ». *Water Research* 46.18 (2012), p. 5941–5953.
- LISSANDRIN, R., TAMAROZZI, F., PICCOLI, L., TINELLI, C., DE SILVESTRI, A., MARICONTI, M., MERONI, V., GENCO, F. et BRUNETTI, E. « Factors influencing the serological response in hepatic *Echinococcus granulosus* infection ». *The American journal of tropical medicine and hygiene* 94.1 (2016), p. 166–171.
- LO, Y. M. D., ZHANG, J., LEUNG, T. N., LAU, T. K., CHANG, A. M. Z. et HJELM, N. M. « Rapid Clearance of Fetal DNA from Maternal Plasma ». *The American Journal of Human Genetics* 64.1 (1999), p. 218–224.
- LORENZO, C., FERREIRA, H. B., MONTEIRO, K. M., ROSENZVIT, M., KAMENETZKY, L., GARCÍA, H. H., VASQUEZ, Y., NAQUIRA, C., SÁNCHEZ, E., LORCA, M., CONTRERAS, M., LAST, J. A. et GONZÁLEZ-SAPIENZA, G. G. « Comparative Analysis of the Diagnostic Performance of Six Major *Echinococcus granulosus* Antigens Assessed in a Double-Blind, Randomized Multicenter Study ». *Journal of Clinical Microbiology* 43.6 (2005), p. 2764–2770.
- LYMBERG, A. J. « Phylogenetic Pattern, Evolutionary Processes and Species Delimitation in the Genus *Echinococcus* ». *Advances in Parasitology*. and Echinococcosis, Part A 95

- (2017). Sous la dir. de R. C. A. THOMPSON, P. DEPLAZES et A. J. LYMBERY, p. 111–145.
- LYMBERY, A. J., JENKINS, E. J., SCHURER, J. M. et THOMPSON, R. C. A. « *Echinococcus canadensis*, *E. borealis*, and *E. intermedius*. What's in a name ? » *Trends in Parasitology* 31.1 (2015), p. 23–29.
- « Response to Nakao et al. – is *Echinococcus intermedius* a valid species ? » *Trends in Parasitology* 31.8 (2015), p. 343–344.
- MALDONADO, L. L., ASSIS, J., ARAÚJO, F. M. G., SALIM, A. C. M., MACCHIAROLI, N., CUCHER, M., CAMICIA, F., FOX, A., ROSENZVIT, M., OLIVEIRA, G. et KAMENETZKY, L. « The *Echinococcus canadensis* (G7) genome : a key knowledge of parasitic platyhelminth human diseases ». *BMC Genomics* 18 (2017), p. 204.
- MANZANO-ROMÁN, R., SÁNCHEZ-OVEJERO, C., HERNÁNDEZ-GONZÁLEZ, A., CASULLI, A. et SILES-LUCAS, M. « Serological Diagnosis and Follow-Up of Human Cystic Echinococcosis : A New Hope for the Future ? » *BioMed Research International* 2015 (2015).
- MARICONTI, M., VOLA, A., MANCIULLI, T., GENCO, F., LISSANDRIN, R., MERONI, V., ROSENZVIT, M., TAMAROZZI, F. et BRUNETTI, E. « Role of microRNAs in host defense against *Echinococcus granulosus* infection : a preliminary assessment ». *Immunologic Research* (2018).
- MATSUMOTO, J., MÜLLER, N., HEMPHILL, A., OKU, Y., KAMIYA, M. et GOTTSTEIN, B. « 14-3-3- and II/3-10-gene expression as molecular markers to address viability and growth activity of *Echinococcus multilocularis* metacestodes ». *Parasitology* 132.1 (2006), p. 83–94.
- MORO, P. et SCHANTZ, P. M. « Echinococcosis : a review ». *International Journal of Infectious Diseases* 13.2 (2009), p. 125–133.
- NAKAO, M., MCMANUS, D. P., SCHANTZ, P. M., CRAIG, P. S. et ITO, A. « A molecular phylogeny of the genus *Echinococcus* inferred from complete mitochondrial genomes ». *Parasitology* 134 (Pt 5 2007), p. 713–722.
- NAKAO, M., LAVIKAINEN, A. et HOBERG, E. « Is *Echinococcus intermedius* a valid species ? » *Trends in Parasitology* 31.8 (2015), p. 342–343.
- NAKAO, M., LAVIKAINEN, A., YANAGIDA, T. et ITO, A. « Phylogenetic systematics of the genus *Echinococcus* (Cestoda : Taeniidae) ». *International Journal for Parasitology. Zoonoses Special Issue* 43.12 (2013), p. 1017–1029.
- NAKAO, M., YOKOYAMA, N., SAKO, Y., FUKUNAGA, M. et ITO, A. « The complete mitochondrial DNA sequence of the cestode *Echinococcus multilocularis* (Cyclophyllidea : Taeniidae) ». *Mitochondrion* 1.6 (2002), p. 497–509.

- NATH, B. B., BABREKAR, A. A. et PARTHASARATHY, B. « Assessment of Cell Viability in Intact Glandular Tissue in *Chironomus ramosus* using Dye-exclusion and Colorimetric Assays ». *Cytotechnology* 49.1 (2005), p. 59–65.
- NEAL, C. L., YAO, J., YANG, W., ZHOU, X., NGUYEN, N. T., LU, J., DANES, C. G., GUO, H., LAN, K.-H., ENSOR, J., HITTELMAN, W., HUNG, M.-C. et YU, D. « 14-3-3ζ Overexpression Defines High Risk for Breast Cancer Recurrence and Promotes Cancer Cell Survival ». *Cancer research* 69.8 (2009), p. 3425–3432.
- NUNES, C. P., ZAHA, A., GOTTSTEIN, B., MÜLLER, N. et SILES-LUCAS, M. d. M. « 14-3-3 gene characterization and description of a second 14-3-3 isoform in both *Echinococcus granulosus* ». *Parasitology Research* 93.5 (2004), p. 403–409.
- NUNNARI, G., PINZONE, M. R., GRUTTADAURIA, S., CELESIA, B. M., MADEDDU, G., MALAGUARNERA, G., PAVONE, P., CAPPELLANI, A. et CACOPARDO, B. « Hepatic echinococcosis : Clinical and therapeutic aspects ». *World Journal of Gastroenterology* 18.13 (2012), p. 1448–1458.
- OKSANEN, A., SILES-LUCAS, M., KARAMON, J., POSSENTI, A., CONRATHS, F. J., ROMIG, T., WYSOCKI, P., MANNOCCI, A., MIPATRINI, D., LA TORRE, G., BOUFANA, B. et CASULLI, A. « The geographical distribution and prevalence of *Echinococcus multilocularis* in animals in the European Union and adjacent countries : a systematic review and meta-analysis ». *Parasites & Vectors* 9 (2016).
- PAGE, K., GUTTERY, D. S., ZAHRA, N., PRIMROSE, L., ELSHAW, S. R., PRINGLE, J. H., BLIGHE, K., MARCHESE, S. D., HILLS, A., WOODLEY, L., STEBBING, J., COOMBES, R. C. et SHAW, J. A. « Influence of Plasma Processing on Recovery and Analysis of Circulating Nucleic Acids ». *PLoS ONE* 8.10 (2013).
- PAWLOWSKI, Z., ECKERT, J., VUITTON, D., AMMANN, R., KERN, P., CRAIG, P., DAR, F., DE ROSA, F., FILICE, C., GOTTSTEIN, B., GRIMM, F., MACPHERSON, C., SATO, N., TODOROV, T., UCHINO, J., SINNER, W. von et WEN, H. « Echinococcosis in Humans : clinical aspects, diagnosis, and treatment ». *Manual on Echinococcosis in Humans and Animals : A Public Health Problem of Global Concern*. Sous la dir. de J. ECKERT, M. GEMMELL, F. MESLIN et Z. PAWLOWSKI. Paris : World Organisation for Animal Health et World Health Organization (OIE/WHO), 2001. Chap. 2, p. 20–72.
- PEREZ-TORALLA, K., PEKIN, D., BARTOLO, J.-F., GARLAN, F., NIZARD, P., LAURENT-PUIG, P., BARET, J.-C. et TALY, V. « PCR digitale en micro-compartiments - I. Détection sensible de séquences d'acides nucléiques rares ». *médecine/sciences* 31.1 (2015), p. 84–92.
- PIARROUX, M., PIARROUX, R., GIORGI, R., KNAPP, J., BARDONNET, K., SUDRE, B., WALETEL, J., DUMORTIER, J., GÉRARD, A., BEYTOUT, J., ABERGEL, A., MANTION, G.,

- VUITTON, D. A. et BRESSON-HADNI, S. « Clinical features and evolution of alveolar echinococcosis in France from 1982 to 2007 : Results of a survey in 387 patients ». *Journal of Hepatology* 55.5 (2011), p. 1025–1033.
- PIARROUX, M., PIARROUX, R., KNAPP, J., BARDONNET, K., DUMORTIER, J., WATELET, J., GERARD, A., BEYTOUT, J., ABERGEL, A., BRESSON-HADNI, S. et GAUDART, J. « Populations at Risk for Alveolar Echinococcosis, France ». *Emerging Infectious Diseases* 19.5 (2013), p. 721–728.
- PINHEIRO, L. B., COLEMAN, V. A., HINDSON, C. M., HERRMANN, J., HINDSON, B. J., BHAT, S. et EMSLIE, K. R. « Evaluation of a Droplet Digital Polymerase Chain Reaction Format for DNA Copy Number Quantification ». *Analytical Chemistry* 84.2 (2012), p. 1003–1011.
- PONTES, L. A., DIAS-NETO, E. et RABELLO, A. « Detection by polymerase chain reaction of *Schistosoma mansoni* DNA in human serum and feces ». *The American Journal of Tropical Medicine and Hygiene* 66.2 (2002), p. 157–162.
- POSSENTI, A., MANZANO-ROMÁN, R., SÁNCHEZ-OVEJERO, C., BOUFANA, B., TORRE, G. L., SILES-LUCAS, M. et CASULLI, A. « Potential Risk Factors Associated with Human Cystic Echinococcosis : Systematic Review and Meta-analysis ». *PLOS Neglected Tropical Diseases* 10.11 (2016), e0005114.
- QU, W., ZHOU, Y., ZHANG, Y., LU, Y., WANG, X., ZHAO, D., YANG, Y. et ZHANG, C. « MFEprimer-2.0 : a fast thermodynamics-based program for checking PCR primer specificity ». *Nucleic Acids Research* 40 (Web Server issue 2012), W205–W208.
- RAUSCH, R. et SCHILLER, E. L. « Hydatid Disease (Echinococcosis) in Alaska and the Importance of Rodent Intermediate Hosts ». *Science* 113.2925 (1951), p. 57–58.
- REUTER, S., SCHIRRMESTER, H., KRATZER, W., DREWECK, C., RESKE, S. N. et KERN, P. « Pericystic Metabolic Activity in Alveolar Echinococcosis : Assessment and Follow-Up by Positron Emission Tomography ». *Clinical Infectious Diseases* 29.5 (1999), p. 1157–1163.
- RICKEN, F. J., NELL, J., GRÜNER, B., SCHMIDBERGER, J., KALTENBACH, T., KRATZER, W., HILLENBRAND, A., HENNE-BRUNS, D., DEPLAZES, P., MOLLER, P., KERN, P. et BARTH, T. F. E. « Albendazole increases the inflammatory response and the amount of Em2-positive small particles of *Echinococcus multilocularis* (spems) in human hepatic alveolar echinococcosis lesions ». *PLoS Neglected Tropical Diseases* 11.5 (2017).
- RIGANÒ, R., PROFUMO, E., IOPPOLO, S., NOTARGIACOMO, S., TEGGI, A. et SIRACUSANO, A. « Cytokine patterns in seropositive and seronegative patients with *Echinococcus granulosus* infection ». *Immunology Letters* 64.1 (1998), p. 5–8.

- ROBIN, X., TURCK, N., HAINARD, A., TIBERTI, N., LISACEK, F., SANCHEZ, J.-C. et MÜLLER, M. « pROC : an open-source package for R and S+ to analyze and compare ROC curves ». *BMC Bioinformatics* 12 (2011), p. 77.
- ROBINSON, M. W., MCFERRAN, N., TRUDGETT, A., HOEY, L. et FAIRWEATHER, I. « A possible model of benzimidazole binding to β -tubulin disclosed by invoking an inter-domain movement ». *Journal of Molecular Graphics and Modelling* 23.3 (2004), p. 275–284.
- ROELFSEMA, J. H., NOZARI, N., PINELLI, E. et KORTBEEK, L. M. « Novel PCRs for differential diagnosis of cestodes ». *Experimental Parasitology* 161 (2016), p. 20–26.
- ROMIG, T., DEPLAZES, P., JENKINS, D., GIRAUDOUX, P., MASSOLO, A., CRAIG, P. S., WASSERMANN, M., TAKAHASHI, K. et RUE, M. de la. « Ecology and Life Cycle Patterns of *Echinococcus* Species ». *Advances in Parasitology*. and Echinococcosis, Part A 95 (2017). Sous la dir. de R. C. A. THOMPSON, P. DEPLAZES et A. J. LYMBERY, p. 213–314.
- ROMIG, T., EBI, D. et WASSERMANN, M. « Taxonomy and molecular epidemiology of *Echinococcus granulosus sensu lato* ». *Veterinary Parasitology*. Special Issue : Plenary papers presented at the ESCCAP Echinococcus 2014 scientific meeting Held at the Lithuanian Academy of Sciences, Vilnius, Lithuania 213.3 (2015), p. 76–84.
- ROMIG, T., KRATZER, W., KIMMIG, P., FROSCH, M., GAUS, W., FLEGEL, W. A., GOTTSTEIN, B., LUCIUS, R., BECKH, K. et KERN, P. « An epidemiologic survey of human alveolar echinococcosis in southwestern Germany. Römerstein Study Group. » *The American Journal of Tropical Medicine and Hygiene* 61.4 (1999), p. 566–573.
- ROUSSEAU, A., CARBONA, S. L., DUMÈTRE, A., ROBERTSON, L. J., GARGALA, G., ESCOTTEBINET, S., FAVENNEC, L., VILLENA, I., GÉRARD, C. et AUBERT, D. « Assessing viability and infectivity of foodborne and waterborne stages (cysts/oocysts) of *Giardia duodenalis*, *Cryptosporidium* spp., and *Toxoplasma gondii* : a review of methods ». *Parasite* 25 (2018), p. 14.
- SAKO, Y., NAKAO, M., NAKAYA, K., YAMASAKI, H., GOTTSTEIN, B., LIGHTTOWERS, M. W., SCHANTZ, P. M. et ITO, A. « Alveolar Echinococcosis : Characterization of Diagnostic Antigen Em18 and Serological Evaluation of Recombinant Em18 ». *Journal of Clinical Microbiology* 40.8 (2002), p. 2760–2765.
- SANTIVANEZ, S. J., RODRIGUEZ, M. L., RODRIGUEZ, S., SAKO, Y., NKOUAWA, A., KOBAYASHI, Y., SOTOMAYOR, A. L., PERALTA, J. E., VALCARCEL, M., GONZALEZ, A. E., GARCIA, H. H. et ITO, A. « Evaluation of a New Immunochromatographic Test Using Recombinant Antigen B8/1 for Diagnosis of Cystic Echinococcosis ». *Journal of Clinical Microbiology* 53.12 (2015), p. 3859–3863.

- SANTOS, G. B., ESPÍNOLA, S. M., FERREIRA, H. B., MARGIS, R. et ZAHA, A. « Rapid detection of *Echinococcus* species by a high-resolution melting (HRM) approach ». *Parasites & Vectors* 6 (2013), p. 327.
- SCHUBERT, A. « Protein kinases as targets for the development of novel drugs against alveolar echinococcosis ». Thèse de doct. Würzburg : Julius-Maximilians-Universität, 2015. 110 p.
- SILES-LUCAS, M., CASULLI, A., CONRATHS, F. J. et MÜLLER, N. « Laboratory Diagnosis of *Echinococcus* spp. in Human Patients and Infected Animals ». *Advances in Parasitology* 96 (2017), p. 159–257.
- SILES-LUCAS, M., CASULLI, A., CIRILLI, R. et CARMENA, D. « Progress in the pharmacological treatment of human cystic and alveolar echinococcosis : Compounds and therapeutic targets ». *PLoS Neglected Tropical Diseases* 12.4 (2018).
- SILES-LUCAS, M., FELLEISEN, R. S. J., HEMPHILL, A., WILSON, W. et GOTTSTEIN, B. « Stage-specific expression of the 14-3-3 gene in *Echinococcus multilocularis* ». *Molecular and Biochemical Parasitology* 91.2 (1998), p. 281–293.
- SILES-LUCAS, M. et GOTTSTEIN, B. « The 14-3-3 protein : a key molecule in parasites as in other organisms ». *Trends in Parasitology* 19.12 (2003), p. 575–581.
- SNYDER, M. W., KIRCHER, M., HILL, A. J., DAZA, R. M. et SHENDURE, J. « Cell-free DNA comprises an in vivo nucleosome footprint that informs its tissues-of-origin ». *Cell* 164.0 (2016), p. 57–68.
- SPILIOTIS, M., LECHNER, S., TAPPE, D., SCHELLER, C., KROHNE, G. et BREHM, K. « Transient transfection of *Echinococcus multilocularis* primary cells and complete in vitro regeneration of metacestode vesicles ». *International Journal for Parasitology* 38.8 (2008), p. 1025–1039.
- SPILIOTIS, M., TAPPE, D., SESTERHENN, L. et BREHM, K. « Long-term in vitro cultivation of *Echinococcus multilocularis* metacestodes under axenic conditions ». *Parasitology Research* 92.5 (2004), p. 430–432.
- STROBER, W. « Trypan Blue Exclusion Test of Cell Viability ». *Current Protocols in Immunology* 21.1 (2001), A.3B.1–A.3B.2.
- SU, Y.-H., WANG, M., BRENNER, D. E., NG, A., MELKONYAN, H., UMANSKY, S., SYNGAL, S. et BLOCK, T. M. « Human Urine Contains Small, 150 to 250 Nucleotide-Sized, Soluble DNA Derived from the Circulation and May Be Useful in the Detection of Colorectal Cancer ». *The Journal of Molecular Diagnostics* 6.2 (2004), p. 101–107.
- ŚWIDERSKI, Z., MIQUEL, J., AZZOUZ-MAACHE, S. et PÉTAVY, A.-F. « Origin, differentiation and functional ultrastructure of egg envelopes in the cestode *Echinococcus multilocularis* Leuckart, 1863 (Cyclophyllidea : Taeniidae) ». *Parasitology Research* 116.7 (2017), p. 1963–1971.

- TABACK, B., O'DAY, S. J. et HOON, D. S. B. « Quantification of circulating DNA in the plasma and serum of cancer patients ». *Annals of the New York Academy of Sciences* 1022 (2004), p. 17–24.
- TAMAROZZI, F., MARICONTI, M., COVINI, I. et BRUNETTI, E. « Rapid diagnostic tests for the serodiagnosis of human cystic echinococcosis ». *Bulletin de la Société de pathologie exotique* 110.1 (2017), p. 20–30.
- TAMAROZZI, F., COVINI, I., MARICONTI, M., NARRA, R., TINELLI, C., DE SILVESTRI, A., MANZONI, F., CASULLI, A., ITO, A., NEUMAYR, A. et BRUNETTI, E. « Comparison of the Diagnostic Accuracy of Three Rapid Tests for the Serodiagnosis of Hepatic Cystic Echinococcosis in Humans ». *PLoS Neglected Tropical Diseases* 10.2 (2016).
- TAMER, G. S., DÜNDAR, D., UZUNER, H. et BAYDEMIR, C. « Evaluation of Immunochromatographic Test for the Detection of Antibodies against *Echinococcus granulosus* ». *Medical Science Monitor : International Medical Journal of Experimental and Clinical Research* 21 (2015), p. 1219–1222.
- TAPPE, D. et FROSCH, M. « Rudolf Virchow and the Recognition of Alveolar Echinococcosis, 1850s ». *Emerging Infectious Diseases* 13.5 (2007), p. 732–735.
- TAPPE, D., FROSCH, M., SAKO, Y., ITOH, S., GRÜNER, B., REUTER, S., NAKAO, M., ITO, A. et KERN, P. « Close relationship between clinical regression and specific serology in the follow-up of patients with alveolar echinococcosis in different clinical stages ». *The American Journal of Tropical Medicine and Hygiene* 80.5 (2009), p. 792–797.
- TAPPE, D., ZIDOWITZ, S., DEMMER, P., KERN, P., BARTH, T. F. E. et FROSCH, M. « Three-Dimensional Reconstruction of *Echinococcus multilocularis* Larval Growth in Human Hepatic Tissue Reveals Complex Growth Patterns ». *The American Journal of Tropical Medicine and Hygiene* 82.1 (2010), p. 126–127.
- THIERRY, A. R., EL MESSAOUDI, S., GAHAN, P. B., ANKER, P. et STROUN, M. « Origins, structures, and functions of circulating DNA in oncology ». *Cancer Metastasis Reviews* 35.3 (2016), p. 347–376.
- THOMPSON, R. C. A. « Biology and Systematics of *Echinococcus* ». *Advances in Parasitology*. and Echinococcosis, Part A 95 (2017). Sous la dir. de R. C. A. THOMPSON, P. DEPLAZES et A. J. LYMBERY, p. 65–109.
- THOMPSON, R. C. A. et MCMANUS, D. P. « Aetiology : parasites and life-cycles. » *WHO/OIE Manual on Echinococcosis in Humans and Animals : a Public Health Problem of global Concern*. OIE. Paris : Eckert, Gemmell, Meslin & Pawlowski eds, 2001, p. 1–19.
- TINSLEY, B., ABBARA, A., KADABA, R., SHETH, H. et SANDHU, G. « Spontaneous Intra-peritoneal Rupture of a Hepatic Hydatid Cyst with Subsequent Anaphylaxis : A Case Report ». *Case Reports in Hepatology* 2013 (2013).

- TORGERSON, P. R., DEVLEESSCHAUWER, B., PRAET, N., SPEYBROECK, N., WILLINGHAM, A. L., KASUGA, F., ROKNI, M. B., ZHOU, X.-N., FÈVRE, E. M., SRIPA, B., GARGOURI, N., FÜRST, T., BUDKE, C. M., CARABIN, H., KIRK, M. D., ANGULO, F. J., HAVELAAR, A. et SILVA, N. de. « World Health Organization Estimates of the Global and Regional Disease Burden of 11 Foodborne Parasitic Diseases, 2010 : A Data Synthesis ». *PLoS Medicine* 12.12 (2015).
- TORGERSON, P. R., KELLER, K., MAGNOTTA, M. et RAGLAND, N. « The Global Burden of Alveolar Echinococcosis ». *PLoS Neglected Tropical Diseases* 4.6 (2010).
- TSAI, I. J., ZAROWIECKI, M., HOLROYD, N., GARCIARRUBIO, A., SÁNCHEZ-FLORES, A., BROOKS, K. L., TRACEY, A., BOBES, R. J., FRAGOSO, G., SCIUTTO, E., ASLETT, M., BEASLEY, H., BENNETT, H. M., CAI, X., CAMICIA, F., CLARK, R., CUCHER, M., DE SILVA, N., DAY, T. A., DEPLAZES, P., ESTRADA, K., FERNÁNDEZ, C., HOLLAND, P. W. H., HOU, J., HU, S., HUCKVALE, T., HUNG, S. S., KAMENETZKY, L., KEANE, J. A., KISS, F., KOZIOL, U., LAMBERT, O., LIU, K., LUO, X., LUO, Y., MACCHIAROLI, N., NICHOL, S., PAPS, J., PARKINSON, J., POUCHKINA-STANTCHEVA, N., RIDDIFORD, N., ROSENZVIT, M., SALINAS, G., WASMUTH, J. D., ZAMANIAN, M., ZHENG, Y., CAI, J., SOBERÓN, X., OLSON, P. D., LACLETTE, J. P., BREHM, K. et BERRIMAN, M. « The genomes of four tapeworm species reveal adaptations to parasitism ». *Nature* 496.7443 (2013), p. 57–63.
- TSE, C. et CAPEAU, J. « Quantification des acides nucléiques par PCR quantitative en temps réel ». *Annales de Biologie Clinique* 61.3 (2003), p. 279–293.
- UMHANG, G., FORIN-WIART, M.-A., HORMAZ, V., CAILLOT, C., BOUCHER, J.-M., POULLE, M.-L. et FRANCK, B. « *Echinococcus multilocularis* detection in the intestines and feces of free-ranging domestic cats (*Felis s. catus*) and European wildcats (*Felis s. silvestris*) from northeastern France ». *Veterinary Parasitology* 214.1 (2015), p. 75–79.
- UNDERHILL, H. R., KITZMAN, J. O., HELLWIG, S., WELKER, N. C., DAZA, R., BAKER, D. N., GLIGORICH, K. M., ROSTOMILY, R. C., BRONNER, M. P. et SHENDURE, J. « Fragment Length of Circulating Tumor DNA ». *PLoS Genetics* 12.7 (2016), e1006162.
- VALOT, B., KNAPP, J., UMHANG, G., GRENOUILLET, F. et MILLON, L. « Genomic characterization of EmsB microsatellite loci in *Echinococcus multilocularis* ». *Infection, Genetics and Evolution* 32 (2015), p. 338–341.
- VALOT, B., ROGNON, B., PRENEL, A., BARAQUIN, A., KNAPP, J., ANELLI, M., RICHOU, C., BRESSON-HADNI, S., GRENOUILLET, F., WANG, J., VUITTON, D. A., GOTTSTEIN, B. et MILLON, L. « Screening of antigenic vesicular fluid proteins of *Echinococcus multilocularis* as potential viability biomarkers to monitor drug response in alveolar echinococcosis patients ». *PROTEOMICS – Clinical Applications* 11.11 (2017), p. 1700010.

- VAN DER VAART, M. et PRETORIUS, P. J. « A Method for Characterization of Total Circulating DNA ». *Annals of the New York Academy of Sciences* 1137.1 (2008), p. 92–97.
- VEIT, P., BILGER, B., SCHAD, V., SCHÄFER, J., FRANK, W. et LUCIUS, R. « Influence of environmental factors on the infectivity of *Echinococcus multilocularis* eggs ». *Parasitology* 110 (Pt 1) (1995), p. 79–86.
- VUITTON, D. A., DEMONMEROT, F., KNAPP, J., RICHOU, C., GRENOUILLET, F., CHAUCHET, A., VUITTON, L., BRESSON-HADNI, S. et MILLON, L. « Clinical epidemiology of human AE in Europe ». *Veterinary Parasitology*. Special Issue : Plenary papers presented at the ESCCAP Echinococcus 2014 scientific meeting Held at the Lithuanian Academy of Sciences, Vilnius, Lithuania 213.3 (2015), p. 110–120.
- VUITTON, D. A., BRESSON-HADNI, S., GIRAUDOUX, P., BARTHOLOMOT, B., LAPLANTE, J.-J., DELABROUSSE, E., BLAGOSKLONOV, O. et MANTION, G. « Échinococcose alvéolaire : d'une maladie rurale incurable à une infection urbaine sous contrôle ? » *La Presse Médicale* 39.2 (2010), p. 216–230.
- VUITTON, D. A. et GOTTSTEIN, B. « *Echinococcus multilocularis* and its intermediate host : a model of parasite-host interplay ». *Journal of Biomedicine & Biotechnology* 2010 (2010), p. 923193.
- WAHLSTRÖM, H., ENEMARK, H. L., DAVIDSON, R. K. et OKSANEN, A. « Present status, actions taken and future considerations due to the findings of *E. multilocularis* in two Scandinavian countries ». *Veterinary Parasitology*. Special Issue : Plenary papers presented at the ESCCAP 2014 scientific meeting 213.3 (2015), p. 172–181.
- WANG, J.-y., GAO, C.-h., STEVERDING, D., WANG, X., SHI, F. et YANG, Y.-t. « Differential diagnosis of cystic and alveolar echinococcosis using an immunochromatographic test based on the detection of specific antibodies ». *Parasitology Research* 112.10 (2013), p. 3627–3633.
- WEERAKOON, K. G., GOBERT, G. N., CAI, P. et MCMANUS, D. P. « Advances in the Diagnosis of Human Schistosomiasis ». *Clinical Microbiology Reviews* 28.4 (2015), p. 939–967.
- WEERAKOON, K. G. et MCMANUS, D. P. « Cell-Free DNA as a Diagnostic Tool for Human Parasitic Infections ». *Trends in Parasitology* 32.5 (2016), p. 378–391.
- WHO. *World Health Assembly adopts resolution on neglected tropical diseases*. WHO. 2013. URL : http://www.who.int/neglected_diseases/WHA_66_seventh_day_resolution_adopted/en/ (visité le 05/02/2018).
- WICHMANN, D., PANNING, M., QUACK, T., KRAMME, S., BURCHARD, G.-D., GREVELDING, C. et DROSTEN, C. « Diagnosing Schistosomiasis by Detection of Cell-Free Parasite DNA in Human Plasma ». *PLoS Neglected Tropical Diseases* 3.4 (2009).

- WICHMANN, D., POPPERT, S., VON THIEN, H., CLERINX, J., DIECKMANN, S., JENSENIUS, M., PAROLA, P., RICHTER, J., SCHUNK, M., STICH, A., ZANGER, P., BURCHARD, G. D. et TANNICH, E. « Prospective European-wide multicentre study on a blood based real-time PCR for the diagnosis of acute schistosomiasis ». *BMC Infectious Diseases* 13 (2013), p. 55.
- WILSON, J. F., RAUSCH, R. L., MCMAHON, B. J. et SCHANTZ, P. M. « Parasitocidal effect of chemotherapy in alveolar hydatid disease : review of experience with mebendazole and albendazole in Alaskan Eskimos ». *Clinical Infectious Diseases* 15.2 (1992), p. 234–249.
- WORLD HEALTH ORGANIZATION. *Echinococcosis - Fact sheet*. WHO. 2017. URL : <http://www.who.int/mediacentre/factsheets/fs377/en/> (visité le 20/02/2018).
- WORLD HEALTH ORGANIZATION et WORLD ORGANISATION FOR ANIMAL HEALTH. *Report of the WHO Informal Working Group on cystic and alveolar echinococcosis surveillance, prevention and control, with the participation of the Food and Agriculture Organization of the United Nations and the World Organisation for Animal Health*. Genève, Suisse : World Health Organization, 2011. 20 p.
- XU, J., RONG, R., ZHANG, H. Q., SHI, C. J., ZHU, X. Q. et XIA, C. M. « Sensitive and rapid detection of *Schistosoma japonicum* DNA by loop-mediated isothermal amplification (LAMP) ». *International Journal for Parasitology* 40.3 (2010), p. 327–331.
- XU, M., MCCANNA, D. J. et SIVAK, J. G. « Use of the viability reagent PrestoBlue in comparison with alamarBlue and MTT to assess the viability of human corneal epithelial cells ». *Journal of Pharmacological and Toxicological Methods* 71 (2015), p. 1–7.
- YANG, X., CAO, W., ZHANG, L., ZHANG, W., ZHANG, X. et LIN, H. « Targeting 14-3-3zeta in cancer therapy ». *Cancer Gene Therapy* 19.3 (2012), p. 153–159.
- YU, S. C. Y., LEE, S. W. Y., JIANG, P., LEUNG, T. Y., CHAN, K. C. A., CHIU, R. W. K. et LO, Y. M. D. « High-Resolution Profiling of Fetal DNA Clearance from Maternal Plasma by Massively Parallel Sequencing ». *Clinical Chemistry* 59.8 (2013), p. 1228–1237.

Titre : Échinococcose alvéolaire : viabilité parasitaire et évaluation de nouveaux biomarqueurs pour le diagnostic et le suivi des patients.

Mots clés : Echinococcose alvéolaire, *Echinococcus multilocularis*, Biomarqueurs, Acides nucléiques

Résumé : Le parasite *Echinococcus multilocularis* cause l'échinococcose alvéolaire (EA), infection fatale si non prise en charge. Le traitement médical, pour les patients inopérables, est uniquement parasitostatique, et présente des effets secondaires. Néanmoins, chez certains patients, la viabilité du parasite régresserait suffisamment pour envisager un arrêt de ce traitement. Actuellement, les biomarqueurs pour estimer la viabilité parasitaire ne sont qu'indirects, évaluant la réponse immunitaire du patient. Trois études ont été menées, visant à évaluer des biomarqueurs, innovants ou déjà disponibles sur le marché.

Nous avons étudié la présence d'ADN libre circulant (ADNlc), au moment du diagnostic, mais aussi quelques mois après la mise en place du traitement. Notre étude valide pour la première fois la présence d'ADNlc dans les cas d'EA, sur modèle animal puis sur des échantillons de patients. Même si la méthode n'est pas encore utilisable en diagnostic ou en suivi, c'est un point de départ vers l'utilisation de l'ADNlc pour la prise en charge de l'EA.

De plus, nous avons mené une étude exploratoire sur des lésions parasitaires chez la souris et chez un patient ayant reçu un traitement médicamenteux très court. A partir d'un même échantillon, nous avons analysé l'ADN, afin d'estimer la proportion de cellules parasitaires, et nous avons quantifié différents transcrits parasitaires, afin d'estimer la viabilité du parasite de manière directe. Cet axe a permis de choisir la cible la plus transcrite : elle pourrait être utilisée sur une cohorte plus large, puis corrélée avec les biomarqueurs indirects utilisés aujourd'hui.

Enfin, nous avons évalué un test de diagnostic rapide de l'échinococcose kystique, présentant de fortes réactions croisées en cas d'EA.

Ces travaux ouvrent de nouvelles perspectives, principalement pour améliorer le suivi des patients atteints d'EA.

Title: Alveolar echinococcosis: parasite viability and evaluation of new biomarkers for patient diagnosis and follow-up.

Keywords: Alveolar echinococcosis, *Echinococcus multilocularis*, Biomarkers, Nucleic acids

Abstract: The parasite *Echinococcus multilocularis* is the causative agent of alveolar echinococcosis (AE), a fatal infection if not adequately managed. Medical treatment, for inoperable patients, is only parasitostatic, with many side effects. Nevertheless, in some patients, the viability of the parasite could regress sufficiently for treatment to be stopped. Currently, biomarkers for estimating parasite viability are only indirect, evaluating the immune response of the patient. Three studies were conducted to evaluate biomarkers that are innovative or already available on the market.

We investigated the presence of circulating cell-free DNA (ccfDNA) at diagnosis, and after a few months of treatment. For the first time, our study identified the presence of ccfDNA in cases of AE, in an animal model and in human samples. Although the method cannot yet be used for diagnosis or follow-up, it is a starting-point for the use of ccfDNA in the management of AE.

In addition, we conducted an exploratory study of parasitic lesions in mice, and in a patient who had only received medical treatment for a very short time. We analyzed DNA to estimate the proportion of parasite cells present in each sample. We then quantified different parasite transcripts from each sample, in order to directly estimate parasite viability. This approach allowed us to identify the most abundantly transcribed gene, which could potentially be used to study a larger cohort, in order to correlate results with the indirect biomarkers used today.

Finally, we evaluated a rapid diagnostic test for cystic echinococcosis, which produces strong cross-reactions in the case of AE infection.

This work opens new perspectives, mainly to improve the follow-up of patients with AE.