



HAL
open science

**Prise en charge des thymomes chez l'homme :
développement de cultures de cellules épithéliales
dérivées de tumeurs pour la compréhension des
dérégulations de la cellule tumorale**

Jean-Michel Maury

► **To cite this version:**

Jean-Michel Maury. Prise en charge des thymomes chez l'homme : développement de cultures de cellules épithéliales dérivées de tumeurs pour la compréhension des dérégulations de la cellule tumorale. Biologie cellulaire. Université de Lyon, 2019. Français. NNT : 2019LYSE1063 . tel-02319150

HAL Id: tel-02319150

<https://theses.hal.science/tel-02319150>

Submitted on 17 Oct 2019

HAL is a multi-disciplinary open access archive for the deposit and dissemination of scientific research documents, whether they are published or not. The documents may come from teaching and research institutions in France or abroad, or from public or private research centers.

L'archive ouverte pluridisciplinaire **HAL**, est destinée au dépôt et à la diffusion de documents scientifiques de niveau recherche, publiés ou non, émanant des établissements d'enseignement et de recherche français ou étrangers, des laboratoires publics ou privés.



N°d'ordre NNT : 2019LYSE1063

THESE de DOCTORAT DE L'UNIVERSITE DE LYON

Opérée au sein de
L'Université Claude Bernard Lyon 1

Ecole Doctorale N° 341
Evolution, écosystèmes, microbiologie, modélisation (E2M2)

Soutenue publiquement le 23/05/2019, par :

Jean-michel MAURY

**PRISE EN CHARGE DES THYMOMES CHEZ L'HOMME :
DEVELOPPEMENT DE CULTURES DE CELLULES EPITHELIALES
DERIVEES DE TUMEURS POUR LA COMPREHENSION DES
DEREGULATIONS DE LA CELLULE TUMORALE**

Devant le jury composé de :

Pr Thierry BERGHMANS, rapporteur

Pr Alexis CORTOT, rapporteur examinateur

Pr Laurent GREILLIER , rapporteur, examinateur

Dr Sylvie GAZZERI, examinatrice

Pr Germain Gillet, examinateur

Dr Caroline LEROUX, directrice de thèse

Pr Nicolas GIRARD, co-directeur de thèse

Président de l'Université

Président du Conseil Académique

Vice-président du Conseil d'Administration

Vice-président du Conseil Formation et Vie
Universitaire

Vice-président de la Commission Recherche

Directrice Générale des Services

M. le Professeur Frédéric FLEURY

M. le Professeur Hamda BEN
HADID

M. le Professeur Didier REVEL

M. le Professeur Philippe
CHEVALIER

M. Fabrice VALLÉE

Mme Dominique
MARCHAND

COMPOSANTES SANTE

Faculté de Médecine Lyon Est – Claude
Bernard

Faculté de Médecine et de Maïeutique Lyon
Sud – Charles Mérieux

Faculté d'Odontologie

Institut des Sciences Pharmaceutiques et
Biologiques

Institut des Sciences et Techniques de la
Réadaptation

Département de formation et Centre de
Recherche en Biologie Humaine

Directeur : M. le Professeur
G.RODE

Directeur : Mme la Professeure
C. BURILLON

Directeur : M. le Professeur D.
BOURGEOIS

Directeur : Mme la Professeure
C. VINCIGUERRA

Directeur : M. X. PERROT

Directeur : Mme la Professeure
A-M. SCHOTT

COMPOSANTES ET DEPARTEMENTS DE SCIENCES ET TECHNOLOGIE

Faculté des Sciences et Technologies

Département Biologie

Département Chimie Biochimie

Département GEP

Directeur : M. F. DE MARCHI

Directeur : M. le Professeur F.
THEVENARD

Directeur : Mme C. FELIX

Département Informatique

Département Mathématiques

Département Mécanique

Département Physique

UFR Sciences et Techniques des Activités
Physiques et Sportives

Observatoire des Sciences de l'Univers de
Lyon

Polytech Lyon

Ecole Supérieure de Chimie Physique
Electronique

Institut Universitaire de Technologie de Lyon
1

Ecole Supérieure du Professorat et de
l'Education

Institut de Science Financière et
d'Assurances

Directeur : M. Hassan
HAMMOURI

Directeur : M. le Professeur S.
AKKOUICHE

Directeur : M. le Professeur G.
TOMANOV

Directeur : M. le Professeur H.
BEN HADID

Directeur : M. le Professeur J-C
PLENET

Directeur : M. Y.VANPOULLE

Directeur : M. B. GUIDERDONI

Directeur : M. le Professeur
E.PERRIN

Directeur : M. G. PIGNAULT

Directeur : M. le Professeur C.
VITON

Directeur : M. le Professeur A.
MOUGNIOTTE

Directeur : M. N. LEBOISNE

REMERCIEMENTS

Je tiens tout d'abord à remercier les membres de mon jury pour m'avoir fait l'honneur de juger et d'évaluer mon travail ainsi que pour leur présence en ce jour d'évaluation. Je remercie les professeurs **Thierry BERGHMANS**, **Alexis CORTOT** et **Laurent GREILLIER** pour avoir lu en profondeur ce manuscrit avec un regard critique, avisé et constructif. Je remercie également le **Dr Sylvie GAZZERI** et le **Pr Germain GILLET** pour avoir accepté de participer à l'évaluation de mon travail.

Il s'agit maintenant de maintenir son rôle de chirurgien indélicat, agricole mais avant tout poète à ses heures perdues pour rédiger une « bafouille » personnalisée à l'encontre des membres de l'IVPC.

Au **Dr Caroline LEROUX**, par où commencer ? Bon je sais, grâce à moi, tu as maintenant beaucoup plus de cheveux blancs et d'ulcères gastriques. Une pensée pour ta résilience mise régulièrement à rude épreuve pour la gestion d'un quadra de surcroît chirurgical qui n'en fait qu'à sa tête et reviens vers toi en disant l'air penaud **bon ok, t'as raison, faisons comme cela...** Merci pour ta patience et ton encadrement. Grâce à tes conseils, je sais enfin comment ouvrir correctement ma boîte mail, utiliser Word, Excel, Powerpoint et Prism. Je sais faire une sauvegarde sur un disque dur externe et j'ai bien compris pourquoi il faut bien remplir (et ce de façon lisible) son cahier de labo.... (Zut, comment j'ai fait ça déjà ???!!?!). Je sais maintenant qu'il ne faut pas insulter ses cellules lorsqu'elles sortent de l'étuve ; c'est mauvais pour la croissance tout ça ! J'ai enfin compris que chercheur c'est un **vrai métier** (avec un grand V et un grand M) qui nécessite du courage (allez, j'attaque le 115^{eme} western blot) et beaucoup beaucoup beaucoup de patience (ça va marcher, ça va marcher) de questionnement (et M.... ça marche pas) et de remise en question permanente (bon, cette fois ci ça va marcher, peut être que si je dance sur un pied et que je me teint en blonde ça va marcher). Grâce à toi je sais que **même un résultat négatif c'est avant tout un résultat !!!!!!!** Je sais aussi à quoi servent tous ces stylos et ces post It de toutes les couleurs.... Ça fait beaucoup de bla bla bla pour t'adresser un véritable et sincère **MERCI !**

Au **Pr Nicolas GIRARD**, quand je suis arrivé à Lyon il y a maintenant 10 ans, tu étais aux states pour faire je ne sais quoi, une personne m'a dit : « Mr MAURY, attendez qu'il revienne et vous vous accrochez à Nicolas GIRARD comme à une locomotive ». Merci monsieur le **Pr CORDIER**. Cher Nicolas, merci de ton aide de ton soutien, même à distance, sans toi, tout cela n'aurait été possible. Merci de m'avoir ouvert les portes. Merci de tes conseils et merci pour ton attitude toujours positive (c'est bon, on va y arriver). Nous avons encore plein de bonnes choses à faire !!!!

Au **Dr Fabienne ARCHER**, cher patronne, merci d'avoir été toujours présente dans les moments de grande détresse (ça marche paaaaasssss) et de joie aussi (ça maaaarche). Merci pour ta bienveillance et tes encouragements constants. Merci pour ces soirées où seuls dans le labo, dans une pièce étroite et sans lumière, tu m'as appris à me servir d'un.... Microscope !!!!! Merci pour le café du mercredi et du jeudi matin. Merci pour ces moments de discussion dans ton bureau.

A « **LA** » **Barbara GINEYS**, je pourrais en écrire des pages, mais je ne le ferai pas ! Tu sais tout le bien que je pense de toi, Merci Barbara merci pour tout, pour tes conseils et tes trucs et astuces. Pour m'avoir appris le difficile exercice des dilutions (allez, vas-y, montre-moi comment on fait, j'te jure je ne dirai rien à Caroline). Pour toutes ces clopes partagées, pour ces Mac Do le premier mercredi du mois. Pour tous ces moments. Grace à toi, le western n'a plus de secret pour moi !!! Je ne peux pas finir ton paragraphe sans parler de ton indéfectible sœur jumelle : **Marie-pierre**. Merci MP ! Merci de ta bonne humeur !

A **Alexandra**, mon saint Bernard ! Euh Alex, c'est où ce truc ? Euh Alex, comment on fait ? Euh Alex au secours !!!! Euh Alex.....MERCI.

A **Maryline et Margaux**, mes thésardes référentes qui ont su s'accommoder du boulet deux jours par semaine.

A la merveilleuse **Claire**. Cette formidable machine de guerre sans qui ce travail n'aurait pu avancer !!! Sans toi je pense que j'aurai pu présenter ma thèse vers 2029-2030. Merci de ton aide, de ton abnégation, de ton courage, merci pour tes petits gâteaux du dernier tiroir du bureau.

A Heckel et Jeckel, **MAX** et **FRED**, les deux seuls vrai **MALES** bourrés de testostérone de cette unité. Je me suis toujours demandé pourquoi Fred avait choisi le métier de chercheur alors qu'il aurait été un excellent chauffeur routier polonais pour Mercedes. C'est vrai quoi, je n'en connais pas beaucoup des mecs capables de rouler 92 heures non-stop pour récupérer un essuie-glace !!! Que dire de Max ? Merci pour les débriefings, les conseils et la bonne humeur, merci pour ce moment !

A **Carine** sans qui le FAX serait toujours un mystère, euh en fait c'est toujours un mystère !

A **Bernard** qui se reconnaîtra. En fait pas si sûr, quelqu'un pourrait me dire qui c'est ce mec qui me dit bonjour ! Bon vent Will ! A **Mariiiiiie**, **Luluuuuuuuuuuu** et **Marlène**.

A tous les membres de l'**IVPC**. Merci.

A **Nader** et **Gabrielle**, à la fois docteurs et M2... tout est dit.

A mes collègues et amis, **Pr Francois TRONC**, **Dr Renaud GRIMA**, **Dr Gabrielle DREVET**, **Dr Lara CHALABREYSSE**, **Pr Marie BREVET**, merci pour

votre aide et votre soutien. Sans vous, le protocole SCOOTER n'aurait pas aussi bien fonctionné.

Je garde toujours le meilleur pour la fin, à **JULES** et **JIM**, dans le tourbillon de la vie. A **KIM**, **RAPHAEL** et **ROMAIN** ma famille sans qui tout cela n'est pas possible ! A mes parents et beaux-parents: Annick et Guy, Loan et Ninh. A mes grand parents : Marie-Thérèse et René, Yvette et Lucien.

Pour Lucien.

RESUME

PRISE EN CHARGE DES THYMOMES CHEZ L'HOMME : DEVELOPPEMENT DE CULTURES DE CELLULES EPITHELIALES DERIVEES DE TUMEURS POUR LA COMPREHENSION DES DEREGULATIONS DE LA CELLULE TUMORALE

Les tumeurs épithéliales thymiques (TET) humaines sont rares (250 – 300 cas/an en France). On distingue les thymomes de type A, AB ou B d'évolution lente avec une survie actuarielle > 95% à 5 ans pour les stades précoces et les carcinomes thymiques d'évolution plus sévère avec une survie actuarielle à 5 ans < 20% pour les stades IV. La pierre angulaire du traitement des TET est l'exérèse chirurgicale complète, facteur pronostique le plus significatif identifié à ce jour. Les récurrences des TET, essentiellement pleurales pour les thymomes et générales pour les carcinomes thymiques, sont de prise en charge complexe. Les avancées thérapeutiques sont limitées notamment par l'absence de modèles d'étude de la cellule épithéliale thymique tumorale.

Dans le cadre d'une prise en charge multidisciplinaire des récurrences pleurales métastatiques, nous avons développé la pleurectomie de cytoréduction associée à une chimio hyperthermie (cisplatine/ mitomycine ; 42°C) intra thoracique (CHIT) pour la prise en charge des métastases pleurales de thymome. Chez des patients sélectionnés (n=19), la médiane de survie sans récurrence était de 53 mois et les survies actuarielles à 1 an et 5 ans étaient respectivement de 93% et 86%. Cette technique chirurgicale innovante a permis de développer une alternative à la morbide pleuro pneumonectomie. L'efficacité de la CHIT pose des questions sur le rôle de l'hyperthermie et sur le type de chimiothérapie à associer. Avec pour objectif d'améliorer la prise en charge des patients, la connaissance de la biologie tumorale thymique et l'identification de potentielles cibles thérapeutiques sont des voies de recherche importantes pour améliorer la survie des patients. Nous avons développé des cultures de cellules épithéliales thymiques dérivées *in vitro* de 12 TET (11 thymomes A, AB ou B et un carcinome thymique), caractérisées par leur potentiel prolifératif et leur expression de cytokératine. La voie PI3K / Akt / mTOR joue un rôle clé dans de nombreux cancers ; plusieurs études de phases I / II ont rapporté un effet positif des inhibiteurs de mTOR pour le contrôle de l'évolution du thymome chez les patients. Nous avons mis en évidence l'expression et l'activation des effecteurs mTOR, Akt et P70S6K dans les thymomes et dans les cellules épithéliales thymiques dérivées *in vitro*. Nous avons montré l'efficacité de la rapamycine, inhibiteur de mTOR, à réduire la prolifération cellulaire (30%) sans induire de mort cellulaire.

Nos résultats suggèrent que l'activation de la voie Akt / mTOR participe à la prolifération cellulaire associée à la croissance tumorale. Nous avons établi un nouvel outil permettant l'étude de la dérégulation cellulaire au cours des thymomes. Dans un contexte de tumeurs rares, ces cellules permettront d'aborder des études mécanistiques *in vitro* et de tester l'efficacité de drogues anti tumorales.

Mots clés : tumeurs thymiques, chirurgie, plèvre, cellules épithéliales thymiques tumorales, Akt/ mTOR, rapamycine, prolifération cellulaire.

ABSTRACT

MANAGEMENT OF HUMAN THYOMAS: DEVELOPMENT OF THYMIC EPITHELIAL CELL CULTURES DERIVED FROM TUMORS FOR THE UNDERSTANDING OF TUMORAL CELLS DYSREGULATION.

Human thymic epithelial tumors (TETs) are rare (250 – 300 cases/ year in France). We distinguish thymomas (A, AB and B subtypes) with indolent evolution (5 years actuarial survival in early stages >95%) and more aggressive thymic carcinomas (5 years actuarial survival <20% in stage IV). Surgical complete resection when feasible is the corner stone of a multimodal therapy and the most significant factor on survival. Relapse of TETs principally in pleura for thymomas (75%) and general for thymic carcinomas are difficult to treat. Therapeutics advances are limited given the lack of studies models of tumoral thymic epithelial cell.

In a multidisciplinary approach for the treatment of metastatic pleural relapse of thymomas we developed an innovative surgical technique: cytoreductive pleurectomy associated with hyper thermic intra pleural chemotherapy (Cysplatin/ Mitomycin; 42°C) (ITCH). In selected patient (n=19), ITCH provides an efficient alternative to the morbid pleuro pneumonectomy. The median of free disease survival was 53 months, one year and five years actuarial survival were respectively 93% and 86%. However, the effectiveness of ITCH procedure questions on the played role of hyperthermia, on the choice of chemotherapy association. With the aim to improve TETs therapies, the knowledge of TETs biology to identify potential target therapies is currently challenging. We developed an *in vitro* study model of tumoral thymic epithelial cells derived from 12 TETs (11 A, AB and B thymomas and one thymic carcinoma) characterized by their proliferative abilities and the cytokeratin expression. The PIK3 / Akt / mTOR pathway is implicated in numerous cancers. Several phase I, II studies advocate the potential role of mTOR inhibitors in the control of the metastatic disease. We highlighted the expression and the activation of mTOR, Akt and P70S6K effectors in TETs and in thymic epithelial cells *in vitro* derived. We showed the efficacy of rapamycin (mTOR inhibitor) in the inhibition (-30%) of *in vitro* cell proliferation without cell death induction.

Our results suggest the implication of the PIK3 / Akt / mTOR pathway in the tumoral cell growth. We established a new tool to study cell dysregulation in TETs. In the context of rare tumors, these cells could allow *in vitro* mechanistic studies and test the efficacy of new anti tumoral therapies.

Key words: thymic tumors, surgery, pleura, tumoral thymic epithelial cells, Akt/ mTOR, Rapamycin, cell proliferation.

LISTE DES ABREVIATIONS

- **4E-BP1**: eukaryotic translation initiation factor 4E binding protein 1
- **AIRE** : Auto Immune Regulator
- **Akt** : serine/threonine kinase 1
- **APECED**: poly endocrinopathy candidase ectodermal dystrophy
- **APC**: WNT signaling pathway regulator
- **ASLX1**: additional sex combs like 1
- **BAP1** : BRCA associated protein 1
- **BCL2** : B Cell Lymphoma 2
- **bFGF**: basic Fibroblast Growth Factor
- **CASP-9** : CASPase 9
- **CAP** : Cisplatine, Adriamycine, Cyclophosphamide
- **CDH1** : Cadherine 1
- **CDKN2A**: Cyclin Dependant Kinase inhibitor 2A
- **c-jun**: proto-oncogen c-jun
- **c-Kit**: tyrosine-protein kinase Kit (CD117)
- **CGH** : Comparative Genomic Hybridization
- **CMH** : Complexe Majeur d'Histocompatibilité
- **DAP-K**: Death Associated Protein Kinase
- **DNMT3A**: DNA Methyl Transferase 3 alpha
- **EGF**: Epidermal Growth Factor
- **EGFR**: Epidermal Growth Factor Receptor
- **FHIT** : Fragile Histidin Triad
- **GTF2I**: General Transcription Factor II-I
- **HPP1** : Hyper Pigmentation Progressive 1
- **IGF** : Insulin Growth Factor
- **IGF-1R**: Insulin Growth Factor Receptor
- **IRM** : Imagerie par Résonance Magnétique
- **ITCH**: Intra Thoracic Chemo Hyperthermia
- **ITMIG**: International Thymic Malignancies Interest Group
- **KDM6A** : lysine demethylase 6A
- **KRAS**: V-Ki-ras2 Kirsten rat sarcoma viral oncogene homolog
- **LOH** : Lost of Heterozygosity
- **MCL1**: induced Myeloïd Leukemia Cell differentiation protein
- **MGMT**: O-6-MethylGuanine-DNA Methyl Transferase
- **MLH1** : Mult Homolog 1
- **MLL2** : Mixed-Lineage Leukemia 2
- **mTOR**: mechanistic target of rapamycin
- **PD1** : Programed cell Death 1
- **PD-L1**: Programed cell Death Ligand 1
- **PIK3**: Phosphatidylinositol 3-kinase
- **PIP3**: phosphatidyl inositol tri phosphate

- **Pp70S6K**: Phospho Ribosomal Protein S6 kinase beta-1
- **P53** : tumor protein P53
- **RGS**: regulator of G protein signaling
- **RAR β 2**: Retinoic acid receptor β 2
- **RASSF1A** : Ras Association domain Family member 1
- **SETD2** : SET Domain containing 2
- **SMARCA4**: SWI related matrix associated actin dependant regulator of chromatin subfamily A member 4
- **TDM** : Tomodensitométrie
- **TEP-18-FDG** : Topographie par Emission de Positons-18-fluorodesoxyglucose
- **TETs** : Tumeurs Epithéliales Thymiques
- **TET2** : TET methyl cytosine dioxygenase 2
- **TKIs** : Tyrosin Kinase Inhibitors
- **TRA** : Tissues Restricted Antigen
- **VEGF**: Vascular Endothelial Growth Factor
- **VEGF- R**: Vascular Endothelial Growth Factor Receptor
- **VIP** : Etoposide, Isofosfamide, Cisplatine
- **WT1** : Wilms Tumor 1
- **ZAC**: Zinc Activated ion Channel

Table des matières

.....	1
1 SYNTHÈSE BIBLIOGRAPHIQUE.....	13
1.1 LE THYMUS.....	13
1.1.1 Anatomie macroscopique et histopathologie	13
1.1.2 Fonction du thymus	15
1.2 LE THYMUS TUMORAL.....	17
1.2.1 Caractéristiques anatomopathologiques des tumeurs thymiques.....	17
1.2.2 Particularités immunologiques des tumeurs thymiques.....	19
1.3 Anomalies moléculaires des tumeurs thymiques	20
1.3.1 Altérations chromosomiques	21
1.3.2 Dérégulation des voies de signalisation	22
1.3.3 Altérations de KRAS.....	26
1.3.4 Hyper expression de IGF-1R	26
1.3.5 Mutations de GTF2I.....	27
1.3.6 Altérations du cycle cellulaire.....	28
1.3.7 Dérégulation du cycle cellulaire.....	29
1.3.8 Anomalies épigénétiques	30
1.3.9 Réponse immunitaire anti tumorale.....	31
1.3.10 Cibles thérapeutiques potentielles dans les tumeurs thymiques	33
1.4 PRISE EN CHARGE CLINIQUE DES TUMEURS THYMIQUES.....	34
2 OBJECTIFS	36
3 RESULTATS	37
3.1 Intra-thoracic Chemo-Hyperthermia for pleural recurrence of thymoma.....	37
3.1.1 Introduction	37
3.1.2 Article 1: Intra-Thoracic Chemo-Hyperthermia for pleural recurrence of thymoma	39
3.1.3 Discussion	45
3.2 Activation de la voie de signalisation Akt/ mTOR dans les cellules épithéliales thymiques tumorales dérivées de tumeurs thymiques.....	47
3.2.1 Introduction	47
3.2.2 Article 2 : Activation de la voie de signalisation Akt/ mTOR dans les cellules épithéliales tumorales dérivées de thymomes. Révisions soumises PLOS ONE	48
3.2.3 discussion	73
4 PERSPECTIVES	76
5 BIBLIOGRAPHIE	79

6	ANNEXES.....	89
6.1	ANNEXE 1 : Girard N, Maury JM, Chalabreysse L, Besse B. Tumeurs thymiques. EMC-Pneumologie 2016;13(3):1-15 [Article 6-047-D-10].....	89
6.2	ANNEXE 2 : Maury JM <i>and Al</i> : Cytoreductive pleurectomy and intra thoracic chemo hyperthermia for pleural relapse of thymomas, The Annals of Thoracic Surgery, accepté le 17/07/2018.	105
6.3	ANNEXE 3 : Maury JM, Drevet G, Tronc F, Girard N. Intra thoracic chemo hyperthermia for pleural recurrence of thymomas. J Thorac Dis 2017;9(12): E1137-E1139.	117

1 SYNTHÈSE BIBLIOGRAPHIQUE

1.1 LE THYMUS

Le thymus est un organe hématopoïétique intra thoracique, médiastinal, impliqué dans la maturation des lymphocytes T. Au cours de l'embryogenèse, le thymus se forme à partir de la troisième poche pharyngienne endoblastique. Les deux premières ébauches thymiques se forment vers la septième semaine. Elles entament une migration en position caudale et médiale pour s'arrêter en position intra thoracique retro sternale sous la glande thyroïdienne. Après fusion des deux ébauches thymiques sur la ligne médiane, le thymus devient un organe glandulaire unique polylobé. Vers la douzième semaine, le thymus est constitué et chaque lobule est séparé en deux zones distinctes (la zone corticale et la zone médullaire). Secondairement, le thymus est colonisé par des lymphocytes provenant de cellules souches dont l'origine est incertaine (foie, omentum, sac vitellin) [1]. Le thymus se développe jusqu'à puberté pour atteindre un poids maximal de 30 – 40 grammes à l'adolescence. Il subit ensuite une involution progressive. Chez l'adulte, le tissu thymique est progressivement remplacé par du tissu adipeux sans cependant disparaître complètement [2].

1.1.1 Anatomie macroscopique et histopathologie

Le thymus est contenu dans la loge thymique (Figure 1A) dans le médiastin antéro-supérieur. Il se compose de deux lobes pyramidaux latéraux unis sur la ligne médiane sauf à ses extrémités individualisant ainsi les cornes thymiques supérieures et inférieures lui conférant ainsi une forme de « H ». Il repose en arrière sur le péricarde et l'origine des gros vaisseaux intra thoraciques. Il s'étend latéralement jusqu'aux nerfs phréniques et est en contact avec les plèvres médiastinales (Figure 1B). La vascularisation thymique est assurée par des artères en provenance des artères thoraciques internes et thyroïdiennes inférieures. Le drainage veineux s'effectue par les veines thoraciques internes, les veines thyroïdiennes inférieures et le tronc veineux brachio-céphalique gauche. Le drainage lymphatique du thymus s'effectue dans les nœuds lymphatiques antérieurs transverses et thoraciques internes.

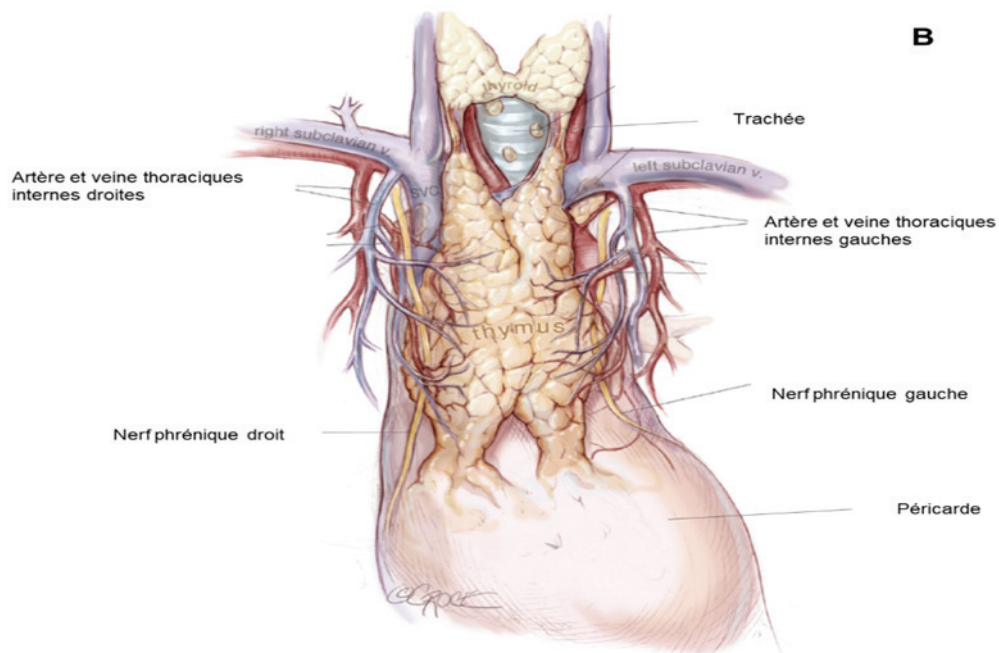
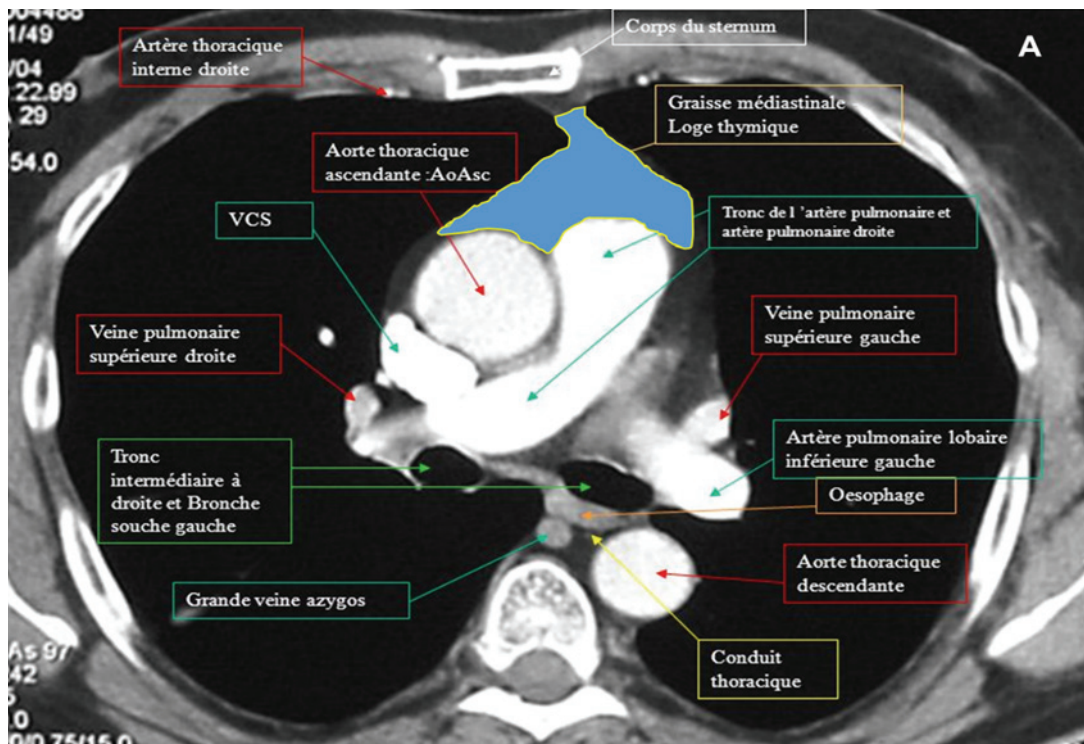


Figure 1 : (A) : Rapports anatomiques de la loge thymique en coupe TDM. (B) anatomie descriptive et rapports médiastinaux du thymus [3].

En microscopie optique, le thymus est organisé en lobules séparés par une capsule de tissu conjonctif lâche contenant les vaisseaux sanguins nourriciers. Chaque lobule est séparé en deux zones distinctes. Une zone périphérique, le cortex et une centrale, la médullaire. Au centre de la zone médullaire, il est possible d'identifier des structures lamellaires nommées corpuscules de Hassal correspondant à des cellules épithéliales dégénératives. La zone médullaire contient principalement des cellules épithéliales thymiques et des lymphocytes T. A l'inverse, la zone corticale est principalement peuplée de lymphocytes T immatures (Figure 2) [2].

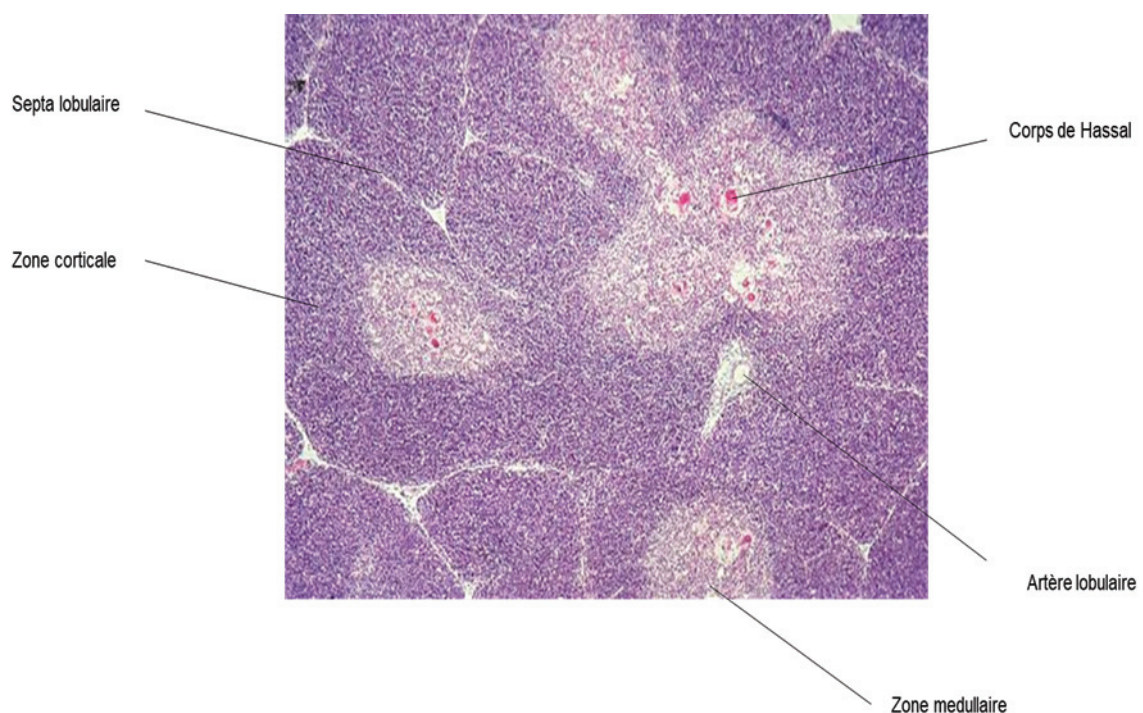


Figure 2 : coupe en microscopie optique de lobules thymiques après coloration HES (hématoxyline-éosine-safran). Permission du Dr L Chalabreysse.

1.1.2 Fonction du thymus

Le thymus est un organe clé dans sélection et la différenciation des lymphocytes T issus de la moelle. Les précurseurs hématopoïétiques lymphocytaires migrent de la moelle osseuse jusqu'au thymus cortical périphérique où ils deviennent des précurseurs lymphoïdes double négatif (DN) et subissent quatre stages de différenciations (DN 1 – 4) caractérisées par l'expression membranaire des clusters de différenciation (CD) CD44 et CD25 : **DN1** (CD44⁺ ; CD25⁻), **DN2** (CD44⁺ ; CD25⁺),

DN3 (CD44⁻; CD25⁺) et **DN4** (CD44⁻; CD25⁻). Une fois l'acquisition d'un statut double négatif, les DN4 vont exprimer le récepteur membranaire TCR (T cell Receptor) produit par réarrangements aléatoires des gènes encodant les fragments du récepteur [4]. L'expression des récepteurs CD4 et CD8 permettent le passage de DN4 à un stade double positif (DP) de thymocytes au niveau du cortex profond. Les DP thymocytes vont subir au niveau de la médulla les étapes de double sélection : positive et négative. Les DP thymocytes présentant un TCR fonctionnel vont continuer leur maturation tandis que les non fonctionnels vont être éliminés par mort cellulaire. Ces DN thymocytes vont alors subir une sélection négative apoptotique si leur TCR présente une interaction même faible avec des peptides du soi présentés par le complexe majeur d'histocompatibilité (CMH) des cellules dendritiques et des cellules épithéliales thymiques [5-7]. Les lymphocytes T immunocompétents ainsi générés peuvent alors migrer dans les organes lymphoïdes secondaires périphériques (Figure 3).

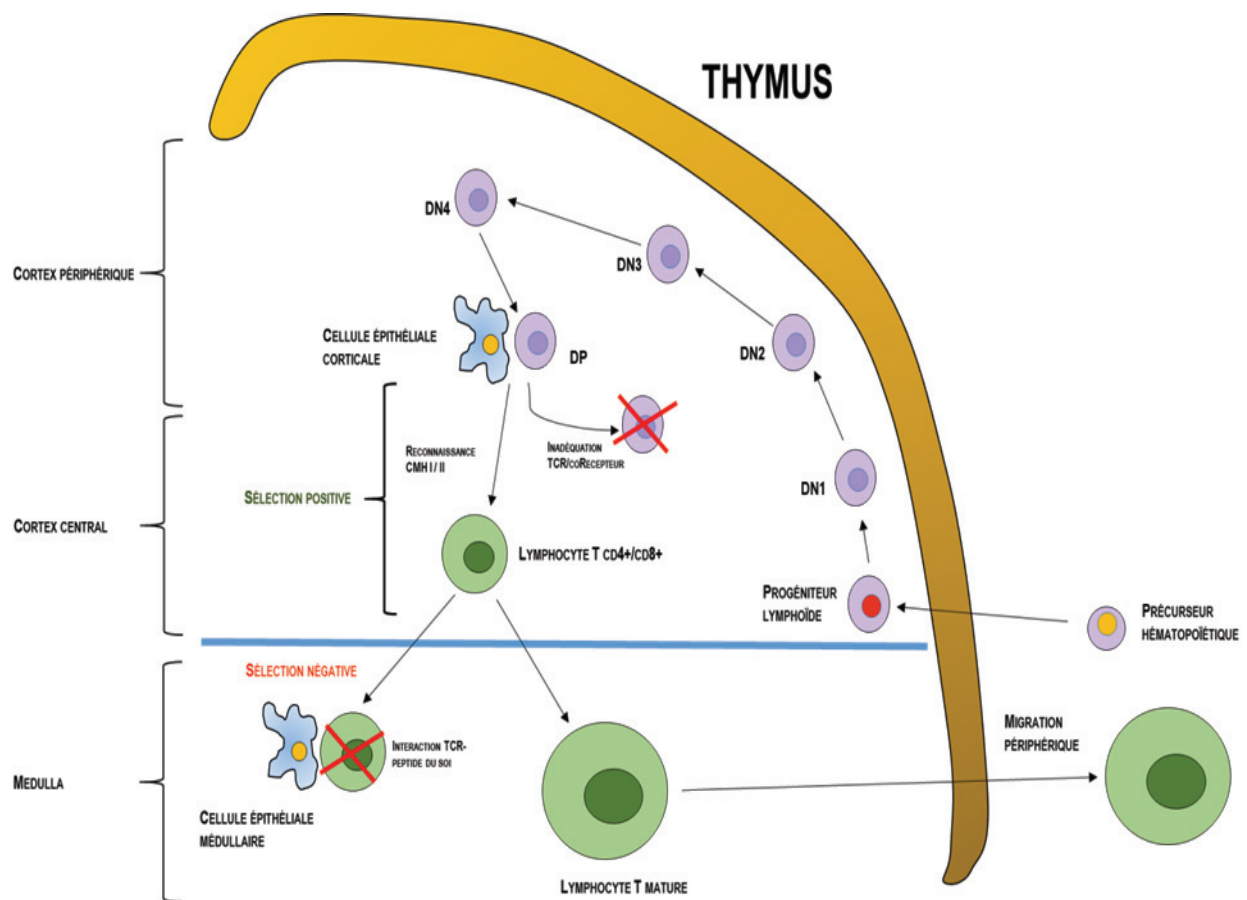


Figure 3 : Étapes thymiques de la maturation lymphocytaire T. Les progéniteurs lymphoïdes subissent une maturation corticale (DN1 à DN4). Les lymphocytes immunocompétents sont sélectionnés au sein du cortex central (sélection positive). Après migration vers la médulla, les lymphocytes auto réactifs sont éliminés (sélection négative).

1.2 LE THYMUS TUMORAL

Les tumeurs épithéliales thymiques (TET) sont des tumeurs rares dont l'incidence est estimée entre 1,3 et 3,2 cas par millions d'individus [8]. En France, 250 – 300 nouveaux cas sont diagnostiqués chaque année (Réseau tumeurs THYMIques et Cancer : RYTHMIC) [9]. Selon la classification anatomo-pathologique de l'Organisation Mondiale de la Santé (OMS) actualisée en 2015 [10-12], les TET regroupent deux principaux types de tumeurs : les thymomes (reproduisant l'architecture du thymus normal associant des cellules épithéliales thymiques tumorales et des lymphocytes normaux) et les carcinomes thymiques (présentant des caractéristiques anatomo-pathologiques communes aux autres types de carcinomes).

La prise en charge thérapeutique des TET est multidisciplinaire associant équipes chirurgicales et médicales spécialisées en oncologie thoracique, radiologues et radiothérapeutes. La pierre angulaire du traitement des TET est, quand elle est faisable, l'exérèse chirurgicale complète, R0 (exérèse complète en zone saine sans résidu tumoral microscopique résiduel) qui est le facteur pronostique le plus significatif identifié à ce jour [13-16].

Si les thymomes ont une évolution souvent indolente (survie actuarielle à 5 ans >95% pour les stades précoces), des récurrences tumorales peuvent survenir jusque chez 30% des patients ; ces récurrences sont fréquemment (75% des cas) localisées dans la plèvre. Les carcinomes thymiques ont une évolution beaucoup plus péjorative (survie actuarielle à 5 ans <20% pour les stades IV) [17-19]. Ces éléments pointent la nécessité d'une meilleure compréhension de la mécanistique tumorale.

1.2.1 Caractéristiques anatomopathologiques des tumeurs thymiques

1.2.1.1 *Thymomes*

Les thymomes sont divisés en sous-types A, AB, B1 à B3 sur la base de la ressemblance des tissus tumoraux avec les différentes zones anatomiques du thymus normal, du degré d'atypie des cellules épithéliales tumorales et de la proportion lymphocytes normaux. Les thymomes de sous-type A « médullaires » (4-

19%) sont caractérisés par la présence de cellules épithéliales fusiformes ou ovalaires régulières avec peu/pas de lymphocytes. Les thymomes de sous-type AB « mixtes » (15-43%) sont caractérisés par l'association de zones de thymome A pauvres en lymphocytes et de zones de thymome B riches en lymphocytes en proportions variables. Les thymomes de sous-type B (B1, B2 et B3) dits « corticaux » sont quant à eux caractérisés par la présence de cellules épithéliales thymiques proches du thymus normal peu abondantes dispersées, polygonales, présentant peu d'atypies avec un noyau pâle et un nucléole indistinct, associées à une population très abondante de lymphocytes immatures (6-17%). Les thymomes de sous-type B2 (18-42%) sont caractérisés par des cellules épithéliales tumorales plus nombreuses que dans le sous-type B1, à noyaux larges, vésiculeux entourées d'une population de lymphocytes immatures moindre que dans les B1. Enfin, les thymomes de sous-type B3 (7-25%) sont caractérisés par des cellules épithéliales thymiques tumorales organisées en nids, des atypies cellulaires modérées, l'absence de différenciation médullaire et des lymphocytes immatures peu nombreux (Figure 4).

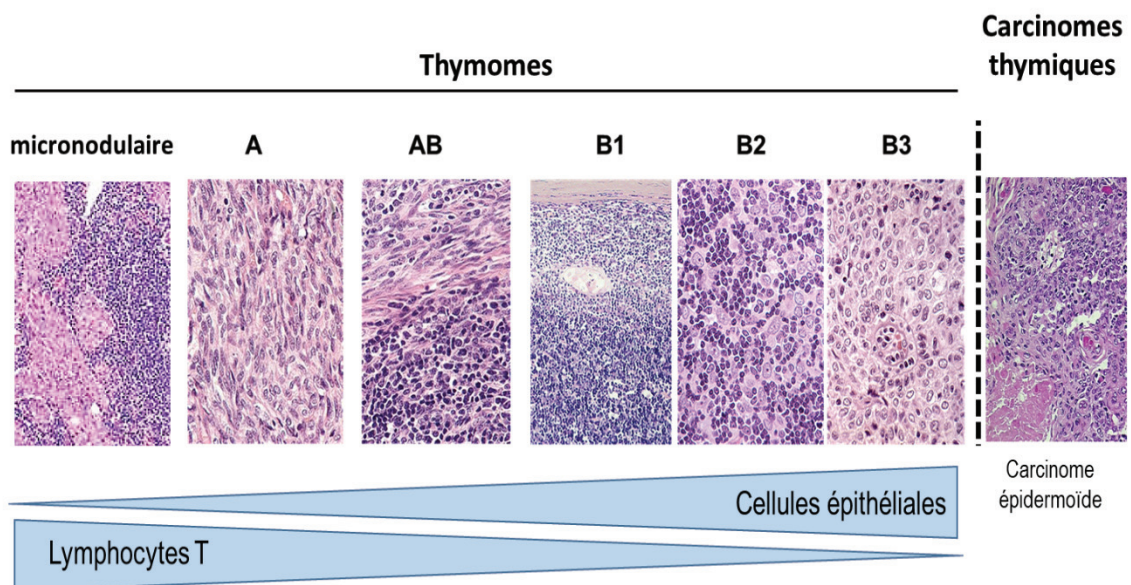


Figure 4 : Caractérisation histologique des tumeurs épithéliales thymiques. Permission du Dr L Chalabreysse.

1.2.1.2 Carcinomes thymiques

Les carcinomes thymiques, plus rares que les thymomes (incidence 0,2 - 0,5 par millions d'individus), dont le sous type principal est représenté par le carcinome épidermoïde thymique se caractérisent par la présence de cellules épithéliales tumorales avec un niveau d'atypie élevé et une perte de l'architecture lobulée (Figure 4). Les carcinomes thymiques de sous-types glandulaires, sarcomatoïdes, muco-épidermoïdes, lympho-épithéliaux sont quant à eux beaucoup plus rares [20-23].

1.2.2 Particularités immunologiques des tumeurs thymiques

Les tumeurs épithéliales thymiques sont associées chez près d'un tiers des patients à des manifestations auto-immunes [24]. Ces syndromes para-thymiques seraient liés à une dérégulation de la différenciation et de la sélection des lymphocytes T par les cellules épithéliales thymiques tumorales conduisant à l'absence de sélection négative et à l'émergence de lymphocytes T auto-réactifs [7, 25]. Le rôle physiologique de la cellule épithéliale thymique médullaire est la présentation à sa surface, de l'ensemble des antigènes tissulaires du soi sous la dépendance du facteur de transcription Auto Immune Regulator (AIRE) dans le Complexe Majeur d'Histocompatibilité (CMH) [26]. Ces interactions aboutissent à la délétion clonale des lymphocytes T immatures auto-réactifs et protègent l'organisme de manifestations auto-immunes (Figure 5). Des mutations germinales de AIRE ont été décrites et s'associent à l'APECED (Auto-immune Poly-endocrinopathy Candidase Ectodermal Dystrophy) ; une maladie auto-immune poly glandulaire et cutanée au cours de laquelle de nombreux thymomes ont pu être observés [7, 25, 27].

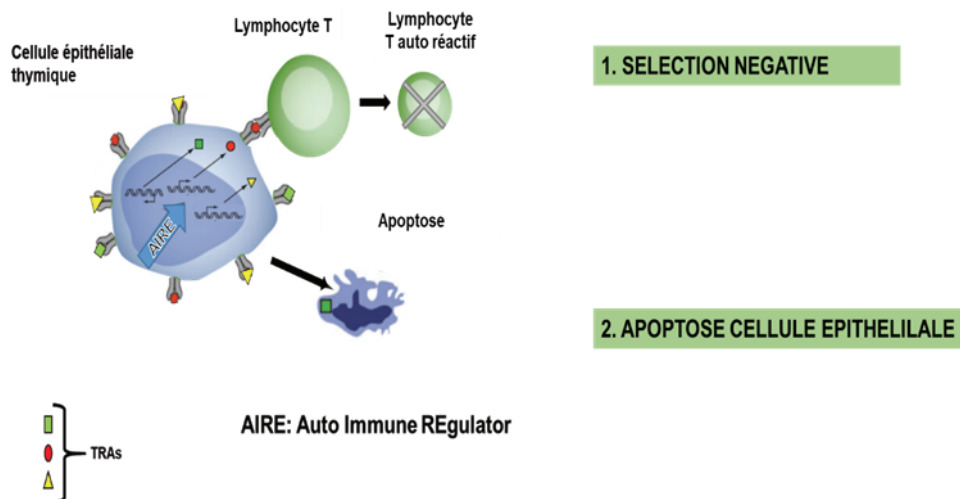


Figure 5 : Étapes clés de la délétion clonale négative aboutissant à l'élimination de lymphocytes T auto réactifs [7, 25].

Le syndrome para thymique le plus fréquemment retrouvé chez un tiers des patients est la myasthénie [28], une maladie de la jonction neuromusculaire induite par la génération d'auto-anticorps bloquants les récepteurs à l'acétylcholine, neuromédiateur fondamental de la plaque motrice musculaire. A l'inverse, seuls 10-15% des patients porteurs d'une myasthénie sont porteurs d'un thymome. Il a pu être décrit vingt-cinq autres syndromes para thymiques dont les deux plus fréquents étant : l'érythroblastopénie (10%) et l'hypo gamma globulinémie (5-10%).

1.3 Anomalies moléculaires des tumeurs thymiques

L'étude des anomalies moléculaires impliquées dans la carcinogénèse thymique est largement basée sur l'exploitation d'échantillons tumoraux pluricellulaires contenant cellules épithéliales tumorales, lymphocytes et cellules de soutien. Cette approche globale permet d'identifier de nombreuses cibles thérapeutiques potentielles ; néanmoins, il est difficile de différencier ce qui est relevant et spécifique de la cellule épithéliale tumorale [29]. Des approches ciblées de la cellule épithéliale thymique tumorale ont pu être conduites avec l'analyse de lignées cellulaires tumorales épithéliales thymiques humaines [30-34]. Ces lignées, limitées en nombre (7 décrites à ce jour) sont porteuses d'anomalies moléculaires spécifiques.

L'analyse d'échantillons tissulaires de tumeurs thymiques a permis de caractériser certaines mutations associées aux tumeurs, plus fréquentes dans les carcinomes thymiques que dans les thymomes (60% vs. 20%) [35]. Ainsi, le génotypage de 197 gènes liés au cancer dans 47 carcinomes thymiques nous indique que les mutations du gène TP53 sont observées dans 26% des cas en association avec une diminution significative de la survie globale et à une augmentation du risque de récurrences tumorales [35-37]. Une analyse de type PARADIGM (analyse du nombre de copies et de l'expression ARN) a montré une augmentation de TP53, ainsi qu'une inhibition des oncogènes MYC/Max, MYB et FOXM1 (facteur de transcription) dans les thymomes de sous-type A. un profil inverse a été mis en évidence dans les thymomes AB, B et dans les carcinomes thymiques. Ces résultats sont corrélés à l'agressivité des tumeurs de sous-type B et des carcinomes thymiques [38].

1.3.1 Altérations chromosomiques

Des instabilités chromosomiques comme des délétions et des réarrangements de la région q du chromosome 6 ont été rapportées dans de nombreuses tumeurs malignes (sein, ovaire et mélanome) [39-41]. Des instabilités ont été mises en évidence en utilisant un panel de 40 thymomes par la technique d'hybridation génomique comparative (CGH). Une perte d'hétérozygotie (LOH) a été détectée dans 24% des gènes testés (293/1253), alors qu'une instabilité microsatellites n'était identifiée que dans 2,4% des cas (39/1624) [42, 43]. Les LOH les plus fréquentes sont observées dans une zone de 0,7-Mb, encadrée par les marqueurs D6S441 et D6S290, située dans la région 25.2q du chromosome 6.

La fréquence des anomalies localisées sur le chromosome 6 augmente avec l'agressivité des tumeurs, soit environ 11% dans les thymomes de type A, et jusqu'à 26% dans les thymomes de type B3. La perte d'hétérozygotie affecte également la région 6q23.3 – 25.3 où est localisé le gène suppresseur de tumeurs ZAC (Zinc Activated ion Channel) inhibiteur *in vitro* et *in vivo* de la prolifération cellulaire [44]. Les LOH de la région 6p21 peuvent également altérer les gènes TNF- α (Tumor Necrosis Factor α), CDKN1A et du CMH (Complexe Majeur d'Histocompatibilité) de classe I et II probablement impliqués dans les phénomènes tumoraux d'échappement à la réponse immunitaire anti-tumorale [45].

Sur les profils de CGH, il a également pu être mis en évidence des gains chromosomiques (17p et 20q) dans les thymomes de type A tandis que les thymomes de type B présentent plutôt une balance chromosomique plus équilibrée (gain : 1,7/tumeur vs. Perte : 1,6/tumeur). Une altération, témoin d'un linéage commun entre les thymomes A invasifs et les thymomes de type B2, B3 a été mise en évidence avec notamment un gain localisé dans la région q du chromosome 1. Ce gain 1q pourrait être un facteur pronostic de l'agressivité des thymomes de type A [46].

1.3.2 Dérégulation des voies de signalisation

1.3.2.1 Résistance à la mort cellulaire

La protéine BCL2 (B Cell Lymphoma 2) est une protéine anti-apoptotique clé (Figure 6). Son amplification induit un blocage de la signalisation intracellulaire de l'apoptose provoquant une accumulation de cellules tumorales. Des gains du gène BCL2 ont été décrits dans 12 à 57% des thymomes, principalement dans les types A et B3. Il a également été mis en évidence une surexpression de la protéine BCL2 dans les carcinomes thymiques (dans 40 à 94% des cas) corrélée à l'augmentation de la prolifération cellulaire et l'agressivité des tumeurs [36, 47, 48]. Par ailleurs, l'inhibition des protéines BCL2 et MCL1 (Induced Myeloid Leukemia Cell differentiation protein ; appartenant à la famille des protéines BCL2) par des SiRNA (Silencing RNA) réduit la croissance cellulaire in vivo d'une lignée de cellules épithéliales thymique tumorale. Sur le plan clinique, l'hyper expression de BCL2 dans les tumeurs thymiques est un facteur de mauvais pronostic [48].

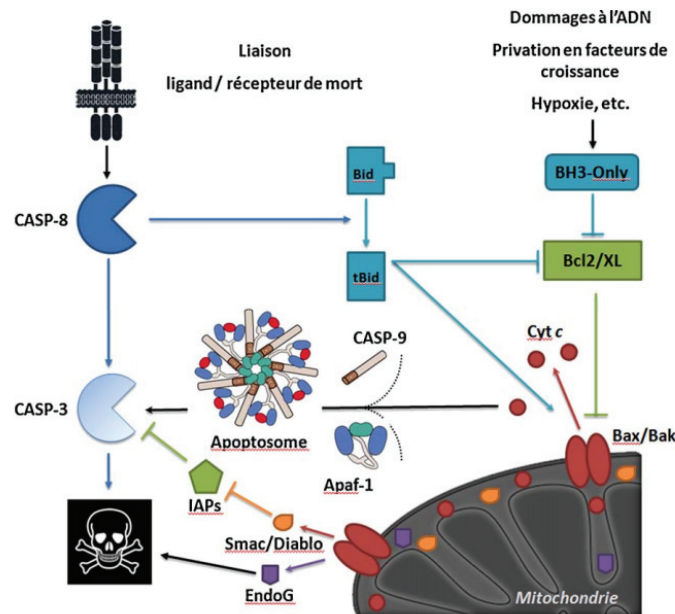


Figure 6 : Voies d'activation de l'apoptose. Deux voies majeures dans la signalisation intracellulaire de l'apoptose : la voie des récepteurs de mort (à droite) initiée par des signaux extra cellulaires (Fas ligand ou TNF- α) activant directement des protéines de la famille des caspases ainsi que la voie mitochondriale (à gauche) et la voie mitochondriale initiée par divers signaux. Les protéines de la famille BCL2 selon qu'elles soient pro ou anti-apoptotiques régule positivement ou négativement la formation de l'apoptosome induite par l'augmentation de la perméabilité membranaire mitochondriale [49].

1.3.2.2 Altérations de la voie PIK3/ Akt/ mTOR

La voie PIK3/ Akt /mTOR est impliquée dans la survie, la prolifération, la différenciation et la synthèse protéique cellulaire [50]. Elle est activée par phosphorylation lors de la liaison d'un ligand comme par exemple les facteurs de croissance IGF (insulin growth factor) ou EGF (epidermal growth factor), sur leurs récepteurs transmembranaires. Cette liaison entraîne l'homo dimérisation du récepteur et l'activation de domaines tyrosines kinases. Les protéines ainsi phosphorylées permettent un recrutement à la membrane de l'hétéro dimère PIK3 par le biais d'un site de type SH2 [51]. La protéine PIK3 sous membranaire ainsi activée entraîne la production de PIP3 (phosphatidyl Inositol-3,4,5-triphosphate) conduisant à la phosphorylation de la protéine cytosolique Akt qui à son tour phosphoryle le complexe mTOR provoquant la prolifération cellulaire via les effecteurs de P70S6K (S6 kinase beta-1) et 4E-BP1 (eukaryotic translation initiation

factor 4E binding protein 1) (Figure 6). En cancérologie, les altérations de la voie PI3K/Akt/mTOR sont fréquentes [52] et ses acteurs sont des cibles thérapeutiques prometteuses [53].

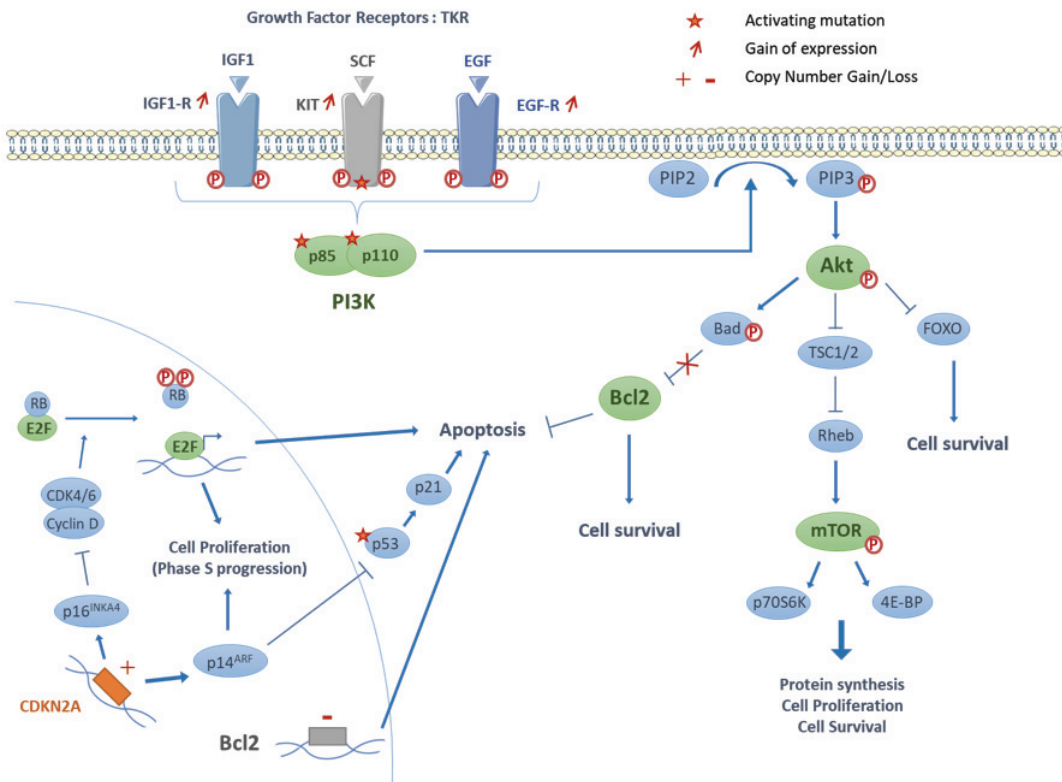


Figure 6. Interactions des voies de signalisation intra cellulaire avec la voie PI3K/ Akt/ mTOR. De nombreux stimuli extra membranaires via des liaisons Ligand-Récepteur aboutissent à l'activation de complexe PIK3. PIK3 déclenche ensuite une cascade de phosphorylations dont les intermédiaires les plus significatifs sont Akt et mTOR. mTOR, *via* l'activation de P70S6K. Akt *via* Bad, lève l'inhibition de BCL2 conduisant à une diminution de l'apoptose et à une augmentation de la survie cellulaire.

Le complexe PIK3 est composé d'une sous-unité catalytique PIK3C comprenant 4 iso formes PIK3CA, PIK3CB, PIK3CG et PIK3CD et d'une sous-unité régulatrice PIK3R1, PIK3R2, PIK3R3, PIK3R4, PIK3R5 et PIK3R6. Ces différentes sous-unités sont fréquemment mutées et/ou surexprimés dans les cancers humains [54] (Figure 7). Les mutations PIK3 sont des mutations activatrices augmentant la phosphorylation/activation d'Akt et de mTOR conduisant à une hyper activation de la voie. La mutation E545K de la sous-unité catalytique PIK3CA est identifiée dans de nombreuses néoplasies [55-58].

Une activation de PIK3CA secondaire à une mutation activatrice a été identifiée dans une lignée de cellules épithéliales tumorales thymiques dérivées d'un thymome de type AB (IU-TAB1). Des mutations de PIK3R2 ont été rapportées en cas de carcinome thymique dans une lignée primaire (MP57) et dans des échantillons tissulaires de patients, PIK3R4, prédictives de l'efficacité d'inhibiteurs spécifiques [59].

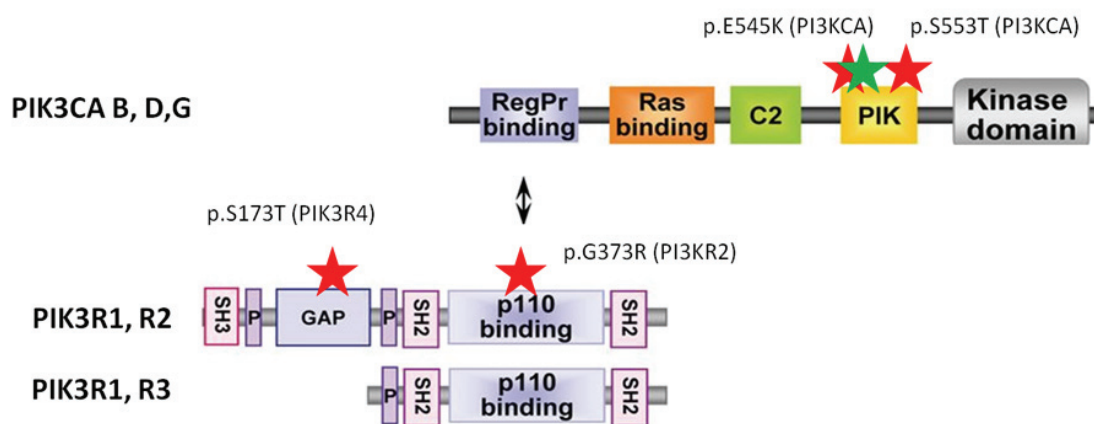


Figure 7. Mutations du complexe PIK3 dans les tumeurs épithéliales thymiques et des cellules épithéliales dérivées de ces tumeurs. Mutations dans thymomes (★) et carcinomes thymiques (★).

1.3.2.3 Mutations de c-KIT

Le récepteur de tyrosine kinase de type III, c-KIT, est impliqué dans la fertilité, homéostasie et la mélanogénèse. Il fait partie de la famille des oncogènes et joue un rôle crucial dans l'apparition de cancers [60-62].

Une hyper expression de c-KIT est observée dans moins de 5% des thymomes, surtout de type B3, et dans près de 80% carcinomes thymiques [29]. Des mutations activatrices de c-KIT ne sont retrouvées que dans 10% des cas. Dans une étude portant sur 45 tumeurs thymiques, une hyper expression de c-KIT a pu être mise en évidence dans 3/7 carcinomes thymiques, tandis qu'une mutation activatrice a été identifiée dans 2/7 cas. La première mutation était une délétion dans l'exon 11 (V560)

et la seconde est une délétion dans l'exon 14 (H697Y). Dans des modèles cellulaires et chez des patients atteints de carcinome thymique, la mutation V560 était associée à une sensibilité aux inhibiteurs de tyrosine kinase tels que le Sorafenib, l'Imatinib et le Sunitinib [29, 35, 63-67]. La présence de mutations de c-KIT n'est pas corrélée au niveau d'expression de la protéine. D'autres mutations ont été rapportées dans la littérature [65]. Par ailleurs, une activation de c-KIT entraîne une activation de la voie PIK3/ Akt/ mTOR [68].

1.3.3 Altérations de KRAS

KRAS est une protéine de type GTPase appartenant à la famille RAS ; elle joue un rôle important dans la signalisation tissulaire. Les mutations de KRAS sont rares dans les thymomes et sont plus fréquemment observées dans les carcinomes thymiques (4 à 14% des cas) et leur signification pronostique ou prédictive est inconnue [69, 70].

1.3.4 Hyper expression de IGF-1R

L'IGF-1R (insulin growth factor – 1 Receptor) est un récepteur tyrosine kinase transmembranaire participant à l'activation des voies de signalisation PI3K/Akt/mTOR, des MAP-kinases impliquées dans la survie et la prolifération cellulaire [71] (Figure 9). Une analyse de 63 tumeurs thymiques (56 thymomes et 7 carcinomes thymiques) a montré que l'expression de l'IGF-1R était significativement plus élevée dans les stades plus agressifs (III – IV, $p=0,007$) sans différence significative suivant le sous-type histologique (A vs. B ; $p=0.1$). Néanmoins, l'expression d'IGF-1R est significativement plus élevée dans les carcinomes thymiques (86 vs. 43% dans les thymomes ; $p=0,0039$) [72, 73].

Le cixutumumab, un anticorps mono clonal dirigé contre IGF-1R a été testé sur 49 patients présentant une tumeur thymique réfractaire avec des résultats modestes (phase II) [74]. Dans le groupe thymome (N=37), 5 ont eu une réponse partielle tandis que 28 ont présenté une stabilité de la maladie. Dans le groupe carcinome thymique (N=12), 7 patients n'ont pas répondu et 5 ont présenté une stabilité évolutive. Plusieurs patients du groupe thymome (N=9) ont développé des

réactions auto-immunes dont la plus fréquente était une érythroblastopénie. Le récepteur IGF-1R est impliqué dans l'activation lymphocytaire [75]. Le récepteur IGF-1R peut également après activation faciliter le recrutement à la membrane et activer Akt conduisant à l'activation de la voie PIK3/ Akt/ mTOR [76], dans des cellules de carcinome thymique [77].

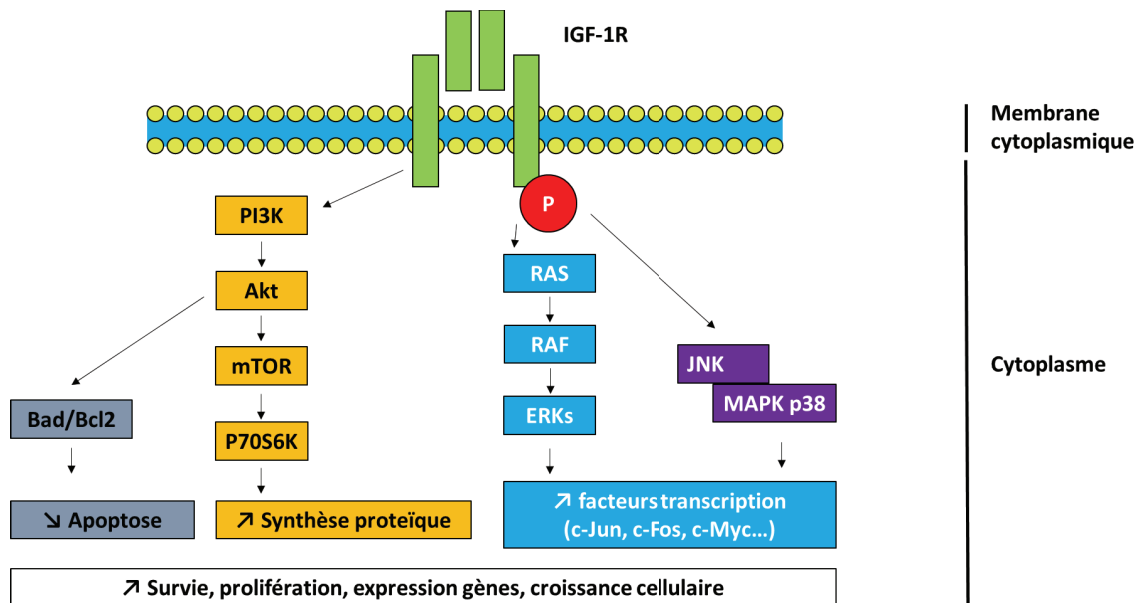


Figure 9 : Voie de signalisation médiée par l'IGF-1R. Le récepteur IGF-1R lorsqu'il est activé interagit avec de nombreuses voies de signalisation intracellulaires telles que PI3K/Akt/mTOR, RAS.

1.3.5 Mutations de GTF2I

GTF2I (general transcription factor 2I) est une protéine multifonction impliquée dans les mécanismes de prolifération cellulaire, elle interfère avec le cycle cellulaire via le facteur de transcription TF2I-I. Des analyses de séquençage [78] [38] ont mises en évidence une mutation non-sens de GTF2I (L424H) exclusivement observée dans les thymomes de faible agressivité de sous type A (82%) et AB (74%). Les mutations de GTF2I sont rares dans les carcinomes thymiques (8%). Le rôle de GTF2I dans la carcinogénèse thymique n'est pas clairement identifié. Dans une série de 296 patients, l'analyse de la survie a montré une survie supérieure chez les patients dont la tumeur portait une mutation de GTF2I, probablement du fait d'une histologie de plus faible grade : survie à 5 ans et 10 ans de respectivement 90% vs.72% et 86% vs. 56% ; p=0.002 [79] (Figure 10).

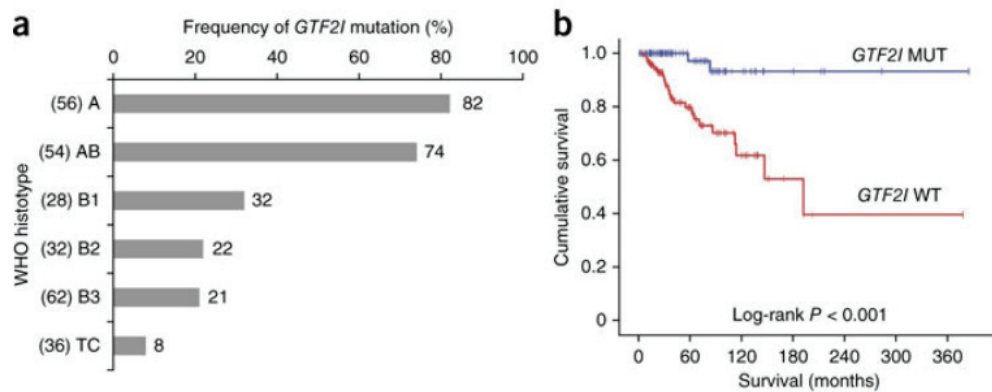


Figure 10 : Tumeurs thymiques et mutations GTF2I. (a) fréquence des mutations GTF2I par sous-type histologique. Le nombre de patients est donné entre parenthèse à coté de chaque sous-type histologique. **(b)** survie cumulée (Kaplan-Meier) démontrant une meilleure survie chez les patients mutés (MUT, ligne bleue) vs sauvage (WT, ligne rouge) ; $p < 0.001$ [78].

1.3.6 Altérations du cycle cellulaire

Le gène CDKN2A (Cyclin-Dependant Kinase Inhibitor 2A) code pour deux protéines ayant un rôle suppresseur de tumeurs par inhibition de la phase de transition G1-S et par activation de TP53 [80] (Figure 11).

Une étude de séquençage de 50 oncogènes et/ou gènes suppresseurs de tumeurs a été réalisée sur 35 carcinomes thymiques et a identifié la présence de mutation non-sens dans le gène CDKN2A dans 11% des cas et une perte de la protéine CDKN2A dans 38% des tumeurs testées. La perte de CDKN2A était associée à une diminution de l'expression de p16^{INK4a} (cyclin-dependant kinase inhibitor 2A, inhibiteur de CDK contribuant à la régulation du cycle cellulaire en inhibant la phase S) avec une survie globale plus faible [78, 81, 82]

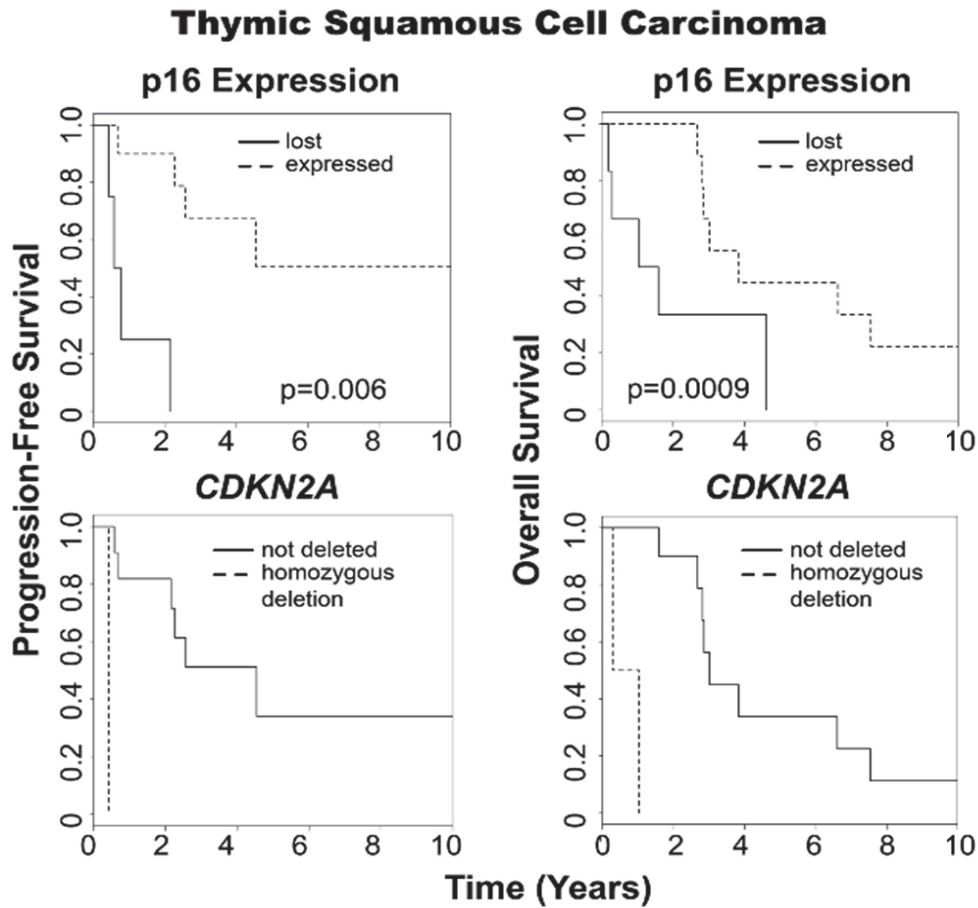


Figure 11 : La présence de mutations du gène de **CDKN2A** est corrélée à une diminution de l'expression de la protéine **p16**. Mutations de **CDKN2A** et diminution de l'expression de **p16** ont un impact négatif sur la survie sans progression et la survie globale [82].

1.3.7 Dérégulation du cycle cellulaire

L'angiogenèse est un évènement fondamental nécessaire à la croissance tumorale et la diffusion métastatique des tumeurs [83]. Le VEGF (vascular endothelial growth factor) est un acteur principal de la néo-vascularisation promouvant l'angiogenèse et stimulant la prolifération, la migration et la survie cellulaire en interagissant avec son récepteur (VEGF-R).

Les protéines VEGF-A, et les récepteurs VEGF-R1 et VEGF-R2 sont surexprimés dans les tumeurs épithéliales thymiques. La surexpression du VEGF a été retrouvée dans 63-75% des carcinomes thymiques et est corrélée à l'augmentation de la densité des néo-vaisseaux, à l'invasion de la tumeur) et à l'expression de KI-67 [84]. L'expression du ligand VEGF est rare dans les thymomes

de type A ou AB, mais augmentée dans les thymomes invasifs (5% vs. 55%). Seuls les carcinomes thymiques présentent une élévation des taux circulants sanguins de VEGF [84]. Le VEGF et le bFGF (basic fibroblast growth factor) sont aujourd'hui identifiés comme potentiels biomarqueurs de la diffusion métastatique dans les carcinomes thymiques [85].

1.3.8 Anomalies épigénétiques

Les tumeurs épithéliales thymiques présentent de nombreuses mutations de gènes de régulation épigénétiques. Ces mutations se rencontrent dans environ 38% des carcinomes thymiques et restent rares au sein des thymomes [35]. Des mutations ont ainsi pu être décrites dans des gènes impliqués dans la modification des histones comme BAP1 (BRCA associated protein 1), SETD2 (SET domain containing 2) qui possèdent un rôle suppresseur de tumeurs. Des mutations de ASXL1 (Additional sex combs like 1), régulateur de la transcription ont également été trouvées dans 4% des carcinomes thymiques testés.

Des mutations de gènes impliqués dans la méthylation de l'ADN comme DNMT3A (DNA methyl transferase 3 alpha), TET2 (TET methyl cytosine dioxygenase 2) et WT1 (Wilms tumor 1) ont pu respectivement être décrites dans 4-7% des carcinomes thymiques. De nombreux gènes impliqués dans le remodelage de la chromatine comme SMARCA4 (SWI related matrix associated actin dependant regulator of chromatin subfamily A member 4), KDM6A (lysine demethylase 6A), MLL2-3 (Mixed-Lineage Leukemia 2-3) peuvent également faire l'objet de mutations [37].

Une hyper méthylation de l'ADN a été mise en évidence au niveau des promoteurs de gènes clés impliqués dans la carcinogenèse (régulation du cycle cellulaire, adhésion cellulaire, apoptose, transduction du signal, réparation de l'ADN) dans 47% des tumeurs épithéliales thymiques : DAP-K (Death Associated Protein Kinase), MGMT (O-6-MethylGuanine-DNA Methyl Transferase), HPP1 (Hyper Pigmentation Progressive 1), CDH1 (Cadherine 1), CDKN2A, FHIT (Fragile Histidin Triad), RASSF1A (Ras Association domain Family member 1), RAR β 2 (Retinoic acid receptor β 2), APC (WNT signaling pathway regulator), MLH1 [86, 87]. L'hyper méthylation des promoteurs de DAP-K, CDKN2A, MGMT et HPP1 a été retrouvée à

des taux significativement plus élevés dans les carcinomes thymiques (83% vs. 38% dans les thymomes). L'hyper méthylation spécifique du promoteur du gène MGMT est retrouvée dans 74% des carcinomes thymiques et dans 29% des thymomes et conduit à une diminution de l'expression de la protéine MGMT par ailleurs décrite comme un facteur de mauvais pronostic en l'absence d'un traitement par agent alkylant [88].

1.3.9 Réponse immunitaire anti tumorale

PD1 est un récepteur transmembranaire préférentiellement exprimé sur les cellules immunitaires lymphocytaires. PDL1 est membre de la famille B7 du complexe majeur d'histocompatibilité impliqué dans les mécanismes de présentation de l'antigène aux cellules immunocompétentes et exprimé à la surface des cellules tumorales. La voie PD1-PDL1 est impliquée dans les mécanismes de tolérance et d'auto-immunité [89]. Le blocage de la liaison de PDL1 avec PD1 par le biais d'anticorps monoclonaux entraîne une activation de la réponse immunitaire des cellules immunocompétentes dirigée contre les cellules tumorales [90] (Figure 13).

Une analyse immuno-histochimique incluant les différents sous-types de thymomes (n=84) a pu mettre en évidence une expression de PDL1 des cellules épithéliales tumorales dans 19% (16/84). L'expression de PDL1 était plus importante pour les thymomes de sous-types B1 riches en lymphocytes normaux : 42% B1 ; 50% B1, B2, (18% pour les A, B2 et B3). Les patients dont les tumeurs thymiques exprimaient PDL1 présentaient des stades Masaoka-Koga plus avancés, là encore du fait de la corrélation entre histologie et stade au diagnostic ($p < 0.01$) [91]. L'interprétation de ces données est en outre complexe du fait de l'expression de PD-1 et PD-L1 par les cellules épithéliales thymiques non tumorales.

PDL1 est exprimé dans 88% des carcinomes thymiques ($p < 0.001$) et dans 45-75% des cellules épithéliales tumorales carcinomateuses thymiques [91-93]. L'intensité du marquage PDL1 est corrélée à l'agressivité de la tumeur [93-95].

Deux essais cliniques [96] chez des patients présentant de carcinomes thymiques avancées ont été conduits mettant en évidence des taux de réponse d'environ 30% mais avec des effets secondaires de type auto-immuns (polymyosite,

myocardite, pemphigoïde bulleuse), exacerbation de pathologies auto-immunes préexistantes.

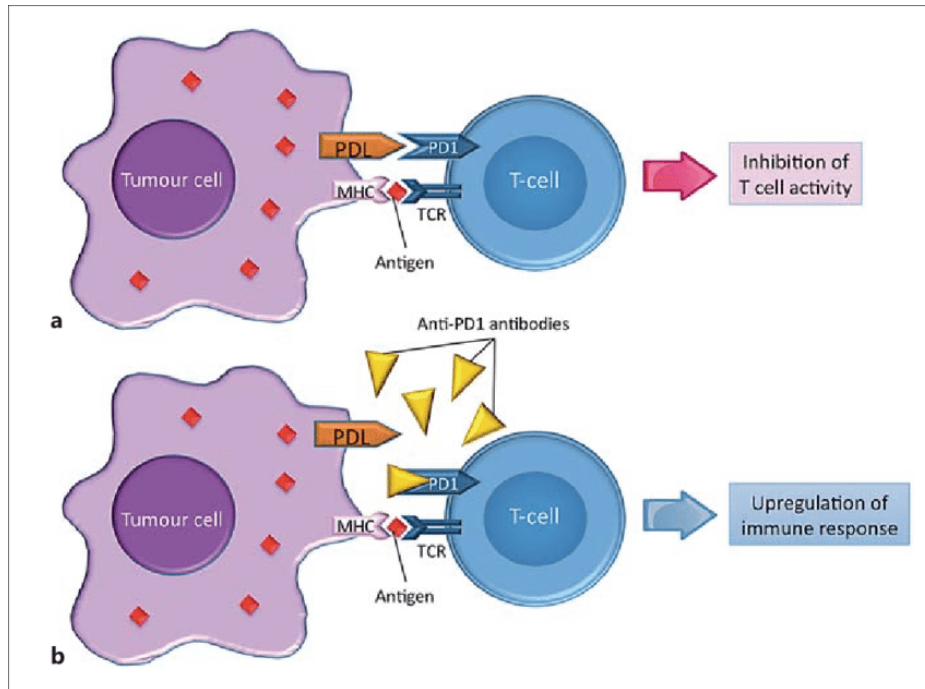


Figure 13 : mécanismes d'inhibition de la réponse immunitaire lymphocytaire T médiée par la liaison PD1 / PD-L1. La liaison PD1-PDL1 inhibe la réponse anti tumorale par l'intermédiaire de mécanismes de tolérance du soi [97].

1.3.10 Cibles thérapeutiques potentielles dans les tumeurs thymiques

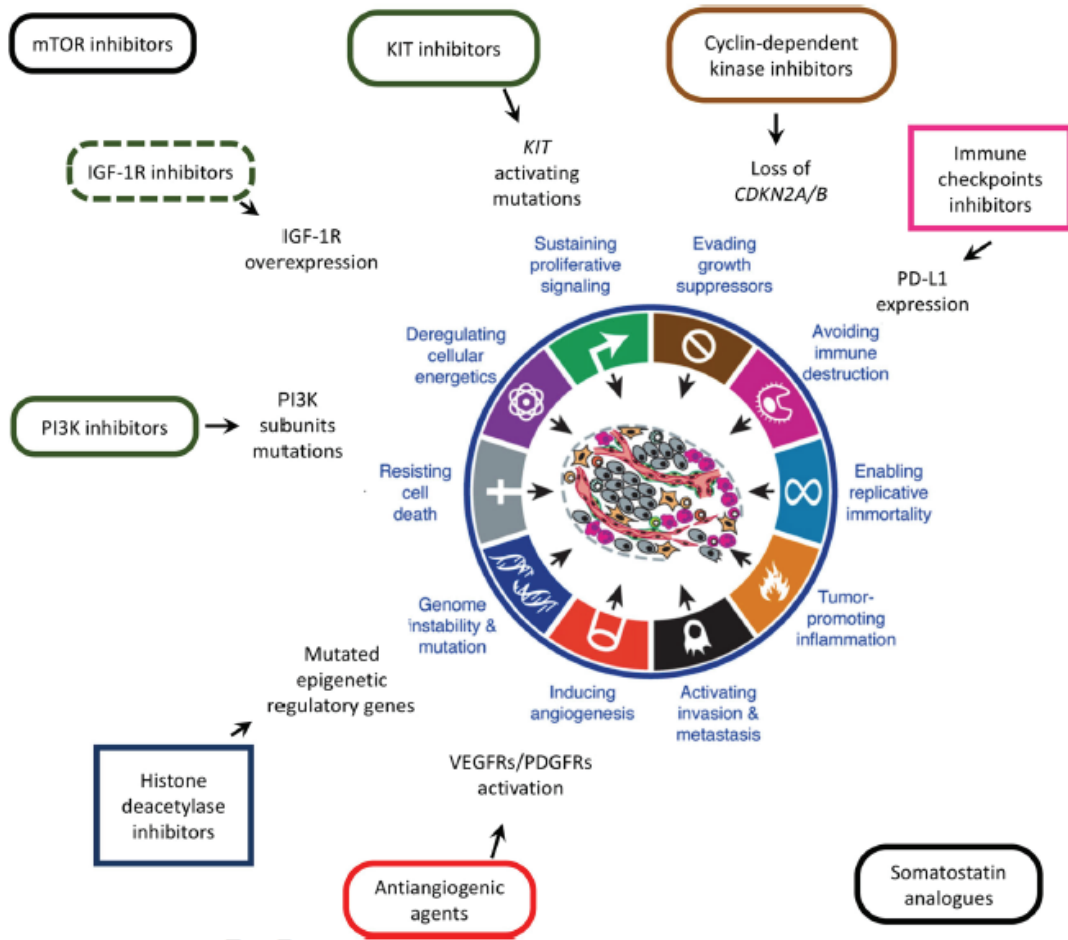


Figure 15 : Cibles thérapeutiques potentielles en carcinogènèse thymique [98].

1.4 PRISE EN CHARGE CLINIQUE DES TUMEURS THYMIQUES

La prise en charge des tumeurs du thymus repose, quand elle est possible sur la chirurgie d'exérèse complète sans résidus tumoraux microscopiques ou macroscopiques (résection R0). L'absence de résidus microscopique après chirurgie est à ce jour, en analyse multivariée sur plusieurs études rétrospectives, un facteur pronostic indépendant de survie à long terme [14, 15, 99-101].

Les différentes stratégies proposées en présence de tumeurs thymiques sont résumées dans le tableau ci-dessous (Tableau 1).

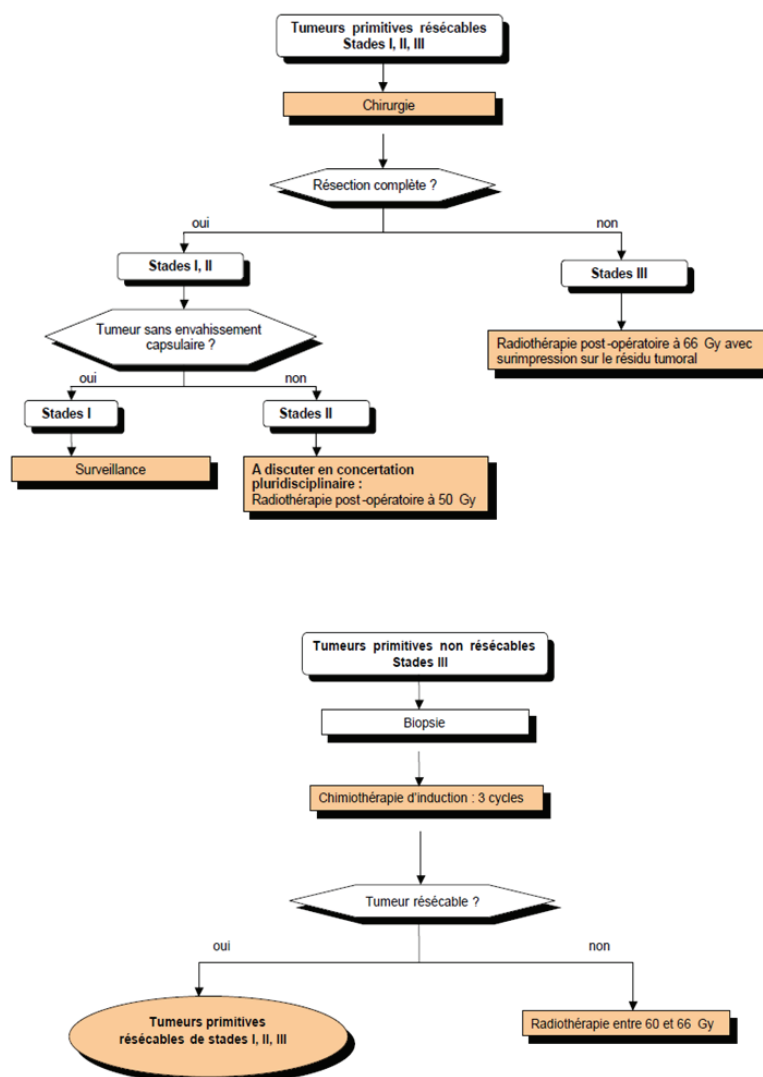


Tableau 1 : stratégies thérapeutiques proposées en présence de tumeurs thymiques, d'après le référentiel national RYTHMIC (réseau tumeurs thymiques et cancer). www.rythmic.org.

La problématique principale des tumeurs thymique repose sur la conduite à tenir en présence de tumeurs non résecables et ou métastatiques. Toutes les données actuelles de la prise en charge des tumeurs thymiques sont présentées dans l'article que nous avons publié en Annexe 1 (Girard N, Maury JM, Chalabreysse L, Besse B. Tumeurs thymiques. EMC-Pneumologie 2016).

Dans le cas particulier des récurrences pleurales de thymomes, plusieurs options sont à discuter. Si elle est techniquement possible la résection chirurgicale doit être envisagée. Les modalités techniques sont multiples (de la pleuro pneumonectomie à la tumorectomie simple) avec un impact significatif sur la survie chez des patients hyper sélectionnés [102-112]. Dans cette optique, et en partant du principe que la récurrence pleurale est une maladie métastatique pour laquelle la résection est obligatoirement incomplète (avec présence de résidus microscopiques tumoraux après chirurgie : R₁), nous avons développé une technique chirurgicale hybride associant une pleurectomie décortication associée à une chimiothérapie intra thoracique avec hyperthermie. Cette technique est décrite dans l'article présenté en Annexe 2 [113]. Cette thérapie innovante soulève cependant de nombreuses questions [114, 115] notamment sur le choix des agents anti mitotiques et sur son efficacité à long terme [116].

2 OBJECTIFS

Mon travail de thèse s'articule sur deux aspects de la prise en charge des tumeurs thymiques : Une approche clinique, en lien avec mon activité de chirurgie thoracique et mon implication dans la prise en charge globale de patients atteints de tumeurs thymiques réfractaires ; dans ce cadre j'ai pu développer et analyser les résultats d'une thérapeutique innovante : la cytoréduction chimio hyperthermie pour métastases pleurales de thymomes. Une approche translationnelle et de laboratoire, avec le développement d'un modèle cellulaire humain *in vitro* transposé d'un modèle murin [117] dans l'optique d'évaluer l'efficacité potentielle d'agents anti mitotiques sur la croissance de cellules épithéliales thymiques tumorales.

3 RESULTATS

3.1 Intra-thoracic Chemo-Hyperthermia for pleural recurrence of thymoma

3.1.1 Introduction

Les récurrences pleurales des thymomes sont rares (7 – 20%) mais caractéristiques de leur évolution [14, 111]. La plèvre représente un site de prédilection de l'atteinte métastatique (75% des cas). La chirurgie d'exérèse est un facteur prédictif majeur de survie à long terme, associée ou non à des chimiothérapies d'induction et/ou une radiothérapie post opératoire. Malheureusement, il n'existe pas de consensus sur l'approche chirurgicale qui doit être employée. De nombreuses techniques ont été décrites allant de la tumorectomie à la pleuro pneumonectomie extra pleurale [14, 103, 105, 111]. L'ITCH (intra thoracic chemo hyperthermia) est une technique chirurgicale développée initialement dans le traitement des récurrences pleurales et péritonéales des mésothéliomes [118-120] qui consiste en la réalisation d'une pleurectomie subtotale potentialisée par une chimiothérapie hyperthermique peropératoire. Nous avons donc adapté cette technique chirurgicale a la récurrence pleurale des thymomes car potentiellement efficace et moins morbide que la pleuro pneumonectomie.

Nous avons conduit une analyse rétrospective a été conduite entre 1997 et 2015 sur 19 patients consécutifs traités par cytoréduction pleurale et ITCH (Cisplatine : 50 mg/m² et mitomycine : 25 mg/m²). Huit hommes et onze femmes (Age médian : 44 ans). L'ITCH était associée à une pleurectomie isolée dans 4 cas (22%), à des wedges résections dans 14 cas (74%) et un patient a eu une pleuro pneumonectomie. Il n'y a eu aucun décès péri-opératoire, 5 patients ont présenté une complication incluant trois complications imputables à la chimiothérapie (deux insuffisances rénales aiguës spontanément réversibles et une aplasie médullaire également réversible). Les durées médianes d'hospitalisation en unité de soins intensifs et totales étaient de 1 et 10 jours. Après un suivi médian de 39 mois (range 10 – 127 mois) la médiane de survie sans récurrence était de 42 mois ; cinq patients (26%) sont décédés au cours du suivi.

Notre étude montre que l'ITCH est une option faisable et valable sur le plan carcinologique chez des patients sélectionnés. Elle permet un contrôle local et une survie prolongée avec une morbidité et une mortalité faible. Le recours à cette technique doit être discuté en réunion de concertation pluridisciplinaire dédiée et réalisée en centre expert [121, 122].



Contents lists available at ScienceDirect

Lung Cancer

journal homepage: www.elsevier.com/locate/lungcan

Intra-Thoracic Chemo-Hyperthermia for pleural recurrence of thymoma



Jean Michel Maury^{a,b,1}, Nicolas Girard^{b,c,*}, Mayeul Tabutin^{a,d}, Renaud Grima^a, Lara Chalabreysse^{b,e}, Isabelle Pavlakovic^f, Annie Sayag-Beaujard^f, Caroline Leroux^b, Pierre-Jean Souquet^g, Olivier Glehen^h, François Tronc^{a,b}

^a Department of Thoracic Surgery, Louis Pradel Hospital, Hospices Civils de Lyon, F-69677 Lyon, France

^b Université de Lyon, Université Lyon 1, INRA, UMR754, UMS 3444, SFR BioSciences, F-69007 Lyon, France

^c Department of Respiratory Medicine, Louis Pradel Hospital, Hospices Civils de Lyon, F-69677 Lyon, France

^d Department of Surgery, Centre Léon-Berard, Cancer Research Center of Lyon 28, F-69008 Lyon, France

^e Department of Pathology, Louis Pradel Hospital, Hospices Civils de Lyon, F-69677 Lyon, France

^f Department of Anesthesiology and Reanimation, Louis Pradel Hospital, Hospices Civils de Lyon, F-69677 Lyon, France

^g Department of Respiratory Medicine, Lyon Sud Hospital, Hospices Civils de Lyon, F-69495 Pierre Benite, France

^h Departement of General Surgery, Lyon Sud Hospital, Hospices Civils de Lyon, F-69495 Pierre Benite, France

ARTICLE INFO

Article history:

Received 19 September 2016

Received in revised form 19 February 2017

Accepted 21 February 2017

Keywords:

Thymoma

Surgery

Chemotherapy

Pleural recurrence

ABSTRACT

Background: Pleural recurrences are a hallmark of thymomas, and represent a challenge for multidisciplinary management. The purpose of this study was to assess the feasibility and the results in terms of morbidity, mortality and survival rates, of Intra-Thoracic Chemo-Hyperthermia (ITCH) for the treatment of pleural recurrences of thymomas.

Methods: Retrospective analysis of 19 consecutive patients between 1997 and 2015 treated by surgical cytoreduction (pleurectomy) followed by ITCH with 25 mg/m² of mitomycin, and 50 mg/m² of Cisplatin. **Results:** There were 8 men and 11 women with a median age of 44 years. ITCH was combined with pleurectomy alone in 4 (22%) patients, pleurectomy and wedge resections in 14 (74%) patients; 1 (5%) patient had a pleuropneumectomy. There were no perioperative deaths, and 5 patients (26%) presented with postoperative complication, including 3 (16%) cases related to chemotherapy (one case of reversible grade 2 bone marrow aplasia, and 2 cases of reversible, acute kidney failure). The median length of stay in intensive care unit and hospital were 1 day and 10 days, respectively. After a median follow-up period of 39 months (range 10–127 months), median disease-free survival was 42 months. Five patients (26%) died during follow-up.

Conclusions: Our data indicate that ITCH is a feasible option for selected patients with pleural recurrence of thymomas. ITCH clearly provides long local control, without major safety issues, and prolonged survival may be achieved in selected patients. This therapeutic option should be discussed at a multidisciplinary tumor board.

© 2017 Elsevier B.V. All rights reserved.

1. Introduction

Thymomas are rare thoracic malignancies that may be aggressive and difficult to treat [1–3]. Multidisciplinary collaboration between clinicians, surgeons, radiologists and pathologists is required from establishing the diagnosis to organizing the thera-

peutic strategy and evaluate the prognosis. Surgery is the mainstay of the treatment, as complete resection represents the most significant favorable prognostic factor on survival [4].

Pleural dissemination is a hallmark of thymoma; while being observed at the time of diagnosis in only 7–10% of cases – then referred as to stage IVA disease [5,6], pleural lesions occur in 75% of recurrences [7]. Re-resection is a major predictor of favorable outcome in this setting, and may be combined with chemotherapy. Surgical approaches range from single localized pleurectomy to Extra Pleural Pneumectomy (EPP) [5,6,8].

Intra-Thoracic Chemo-Hyperthermia (ITCH) was initially introduced for cytoreductive surgery of mesothelioma, leading to

* Corresponding author at: Service de Pneumologie, Hôpital Louis Pradel, F-69500, Bron Cedex, France.

E-mail address: nicolas.girard@chu-lyon.fr (N. Girard).

¹ Co-first authors.

increase local disease control while aiming at preserving the lung function [9,10]. In the setting of advanced, recurrent thymoma, those outcomes are also highly relevant, and ITCH has been considered an option in the treatment strategy [11].

Here we took advantage of our cohort of patients with thymoma recurrences and treated with ITCH, to provide an analysis of the feasibility of the procedure, and report on the outcome of patients.

2. Materials and methods

2.1. Study design

This single-institution retrospective study was conducted in the departments of Thoracic Surgery, Respiratory Medicine and Thoracic Oncology at the University Hospital of Lyon, France. The French National Cancer Institute granted our center as an expert center for the management of thymic tumors in January 2012. All patients with advanced thymic malignancies who underwent ITCH were included in this analysis. The Protocol Assessment and Review Ethics Committee of the Pilot Unit for the management of Rare Thoracic Malignancies, a French National Institute-sponsored network dedicated to the study of rare thoracic malignancies, approved the study. Given the limited amount of data in the literature, the primary objective of this analysis was to evaluate the morbidity and the mortality of ITCH, as well as survival rates.

2.2. Patients

From April 1997 to March 2015, 19 patients underwent pleural surgery with ITCH at our center; during this period, 270 patients were operated on for a thymic tumor. All patients had been included in a prospective database.

Indication of ITCH was based on surgeon's experience, and systematically discussed at an expert multi-disciplinary tumor board. Minimal selection criteria for ITCH were the following: age <75 years, presence of isolated pleural metastasis of previously surgically-removed thymoma, pleural lesions evaluated as being resectable by the surgical team, absence of extra-thoracic metastasis, cardiopulmonary function allowing carcinologic pulmonary resection if needed. Patients with thymic carcinoma were not selected for ITCH.

Histology was assessed based on the World Health Organization classification [1], and stage was assessed based on the Masaoka-International Thymic Malignancies Interest Group system.

2.3. ITCH protocol and surgical procedure

All patients had insertion of epidural catheter before general anesthesia. Surgical position was lateral decubitus with a 5th space postero-lateral thoracotomy. Maximal attempts were made to remove all macroscopic tumor lesions by mean of subtotal pleurectomy, lung wedge resections, diaphragmatic and/or pericardium resections.

Before the closure of the thoracotomy, the equipment for ITCH was inserted into the pleural cavity: 30 French silicon drainage, inflow drainage, inserted at the apex of the pleural space, and 30 French silicon drainage, inserted at the bottom. Thermic probes (Mallinckrodt, Mulhuddart Dublin, Ireland) were also inserted in the pleural space, one on the inflow, and the second one on the outflow drainage. After thoracotomy closure, inflow and outflow chest tubes were connected to a close sterile circuit where 4 liters of infusion (Travenol Laboratory, Norfolk, England) propelled by mean of a roller pump (Cobe) at the rate of 200cm³/min. The infusion contained 25 mg/m² of Mitomycin[®], for a maximum dose of 60 mg (MMC, Kyowa, Tokyo, Japan), and 50 mg/m² of cisplatin, for a maximum dose of 100 mg. This liquid was heated through a

thermic exchanger connected to a heating circuit. Intra- and extra-pleural thermic probes were connected to the thermic reader to be monitored every 10 min.

ITCH was carried out for over 90 min with a close monitoring of central temperature, respiratory and hemodynamic functions. Mean maximal inflow temperature was 42° C. At the end of the procedure, patients were transferred to the intensive care unit for respiratory tube removal, and monitoring.

2.4. Follow-up of patients

Adverse events (AEs) were recorded using the National Cancer Institute grading system [National Cancer Institute. Common Terminology Criteria for Adverse Events v.3.0 and v.4.0 (CTCAE) http://ctep.cancer.gov/protocolDevelopment/electronic_applications/ctc.htm. Accessed June 1st, 2016]. Post-operative morbidity and mortality were recorded within a 30-day period after surgery.

2.5. Statistical analyses

All patients were included in the statistical calculations. Follow-up was obtained in all cases, and was censored on August 31st, 2016. Overall survival (OS) was defined as the time elapsed between ITCH surgery and death or last date of follow-up. Disease-free survival was defined as the time elapsed between ITCH surgery and first recurrence or last date of follow-up. Survival was assessed using the Kaplan-Meier method. Statistical analyses were performed using the GraphPad PRISM software, version 6.0.

3. Results

3.1. Study population

A total of 19 patients underwent ITCH over the study period at our institution. Baseline characteristics of the patients are presented in Table 1. Median age was 44 years (21–68 years), and 8 (42%) were men. Type B2 thymoma was the most frequent subtype (53%), followed by type B3 (27%), and B1 (10%). Combination of type B2 and B3 was found in 2 (10%) of cases. All patients had a performance status of 0–1. Nine (47%) patients had a history of myasthenia gravis. Mean left ventricular ejection fraction was 66% (range 48%–72%), and mean forced expiratory volume in 1 s was 91% (range 69%–96%).

Six patients (32%) had been initially diagnosed with stage IVA disease. Median disease-free interval between surgery and recurrence was 59 months (range: 12–120 months). No patient presented with known cardiovascular disease, renal function alteration, or hepatic abnormalities. At the time of initial thymectomy, 5 (26%) patients had induction chemotherapy; in 2 (10%) thymic resection was incomplete (one R1 and one R2). Eight patients (42%) had post-operative radiotherapy. Before ITCH, 5 patients (26%) had previously been diagnosed with pleural recurrences, three of whom (16%) had more than 2 pleural lesions. All these patients had previously received chemotherapy, wedge resection, pleurodesis or/and radiotherapy before being considered for ITCH.

3.2. Intra-Thoracic Chemo-Hyperthermia procedure

Pleurectomy alone was performed in 4 patients (22%); 14 (74%) patients had pleurectomy combined with lung wedge resections, and 1 patient (5%) had an extra-pleural pneumonectomy. Seven patients (37%) had partial diaphragmatic resection without prosthetic replacement. ITCH was performed in 100% of the patients without per-operative adverse event; running course was 90 min for all patients. No episode of cardiac or respiratory distress was

Table 1
Pre-operative patients characteristics.

		n	(%)
Total		19	(100%)
Mean Age		49 ± 11 years	
Gender	Male	8	(42%)
	Female	11	(58%)
Co-morbidities			
Tobacco-smoking	Yes	3	(16%)
	No	16	(84%)
Myasthenia Gravis	Yes	5	(26%)
	No	14	(74%)
Performance status	0	10	(53%)
	1	9	(47%)
Initial characteristics of thymoma			
Stage	Stage I/II	1	(5%)
	Stage III	9	(47%)
	Stage IV	9	(47%)
Histology	A	0	(0%)
	AB	0	(0%)
	B1	2	(10%)
	B2	10	(52%)
	B3	5	(26%)
	B2/B3	2	(10%)
Initial treatment of thymoma			
Age at thymectomy		45 ± 10 years	
Disease-free interval before recurrence		59 months (Range: 12–120)	
Number of recurrences before ITCH			
		0	14 (77%)
		1	0 (0%)
		2	2 (10%)
		3	3 (16%)

observed. In patients with diaphragmatic resection, no fluids leak from the pleural space to the peritoneum was observed.

3.3. Post-operative course and safety

No postoperative mortality was recorded, and five patients (26%) presented with post-operative complications, including 2 (11%) cases related to surgery (one grade 2 pyothorax, and one grade 2 bacterial pneumonia), and in 3 (16%) cases related to ITCH (including one reversible grade 1 bone marrow aplasia, and two spontaneously reversible grade 2 acute kidney failure). The median length of stay in the Intensive Care Unit (ICU) and at the hospital were 1 (range: 1–26 days) and 10 days (range: 7–36 days), respectively (Table 2).

3.4. Outcome

After a median follow-up period of 39 months (range: 10–127 months), 14 patients were alive, 12 of them with no evidence of disease. Seven patients (37%) presented with tumor recurrence with a median disease-free survival of 53 months (Fig. 1). Two patients developed homo-lateral lymph node relapse, and were treated with radiotherapy. One patient presented with pericardial relapse, two patients with homo-lateral pleural metastasis, and one with contra-lateral pleural relapse. Overall, median homo-lateral pleural relapse disease-free survival was 41 months (range: 22–84 months). Five patients (26%) died during follow-up; median overall survival was 63 months and 1-year and 5-year survival were 93% and 86%, respectively (Fig. 1). Death was related to tumor progres-

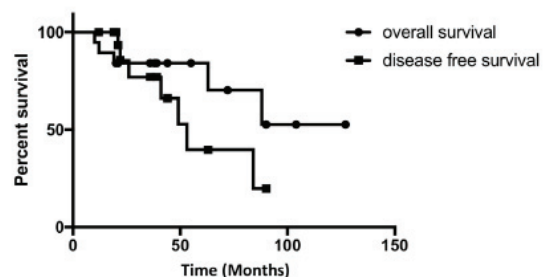


Fig. 1. Disease-free (A) and Overall Survival (B) of the 19 patients who received Intra-Thoracic Chemo-Hyperthermia.

sion in one case, to viral or bacterial infection in 3 cases, and to pulmonary embolism in one case.

4. Discussion

Here we report on the largest series of patients with pleural recurrences of thymoma, and who were treated with ITCH. While being based on a single center experience, with a limited number of patients, which is related to the rarity of the disease, our results highlight the feasibility and the safety of the procedure, and suggest prolonged disease-free and overall survival may be achieved in selected patients with aggressive, recurrent thymoma associated with pleural disease.

Table 2
Patients characteristics and Intra-Thoracic Chemo-Hyperthermia outcomes.

Patient ID	Gender	Age (years)	Myasthenia gravis	Histology	Masaoka-Koga stage	Surgical resection	Post-operative complications	ICU/Hospital stay (days)	Site of recurrence/interval (months)
1	Male	48	No	B2	IVA	Pleurectomy, Wedges	None	1/7	Pericardium/22
2	Female	59	Yes	B2	IVA	Pleurectomy, Wedges	None	4/10	/
3	Female	59	Yes	B2	III	Pleurectomy	None	5/11	Mediastinal/53
4	Female	53	No	B2	IVA	Pleurectomy, Wedges	None	26/36	Ipsilateral/49
5	Female	40	No	B2	III	Pleurectomy, Wedges	Arythmia/Aplasia	1/14	/
6	Male	42	Yes	B2-B3	III	Pleurectomy, Wedges	None	1/12	/
7	Male	29	Yes	B2-B3	IVA	Pleurectomy, Wedges	Kidney failure	1/19	Mediastinal/26
8	Male	21	Yes	B3	IVA	Pleurectomy	None	1/8	Ipsilateral/41
9	Female	68	No	B3	III	Pleurectomy	Pyothorax	1/7	Contralateral/21
10	Male	39	No	B1	III	Pleurectomy, Wedges	None	1/7	/
11	Male	60	Yes	B2	III	Pleurectomy, Wedges	None	1/17	/
12	Male	58	No	B3	IVA	Pleurectomy	Kidney failure	1/24	Ipsilateral/84
13	Female	58	Yes	B2	IIB	Pleurectomy, Wedges	None	1/17	/
14	Female	45	No	B3	IVB	Pleurectomy, Wedges	None	3/10	/
15	Female	56	Yes	B2	IVA	Pleurectomy, Wedges	None	4/7	/
16	Female	57	No	B2	III	Wedges	Pneumonia	5/14	/
17	Female	43	No	B3	III	Pneumonectomy Extra Pleural Pleurectomy, Wedges	None	1/8	/
18	Male	52	No	B1	III	Pleurectomy, Wedges	None	1/7	/
19	Female	50	Yes	B2	IVA	Pleurectomy, Wedges	None	1/8	/

Recurrences of thymic epithelial tumors have to be managed according to the same strategy as newly diagnosed tumors [1]. Complete resection of recurrent lesions represents a major predictor of favorable outcome [12–14]. In the landmark series from Regnard et al., so called “re-resection” led to 5- and 10-year survival rates of 64% and 53%, respectively [5]. A major challenge in this setting is to ensure complete re-resection, while preserving the potential need for future procedures in the context of frequent pleural and lung recurrences. In a recent pooled analysis of 18 studies reported over a 17 years’ period, 5-year survival rates after re-resection ranged from 25% to 73%. Completeness of resection was a major prognostic factor, similar to what is observed at time of initial diagnosis, with 5-year survival rates of 90% vs. 30% in case of incomplete resection [15,16].

In our series, post-operative morbidity and mortality rates were 26% and 0%. This compares favorably with figures reported in other series – mortality rates ranging from 0% to 17%, and actually mostly related to the extent of the resection. EPP may be carried out in “super-selected” patients by well-trained teams, still with a higher risk of mortality and morbidity, ranging from 0% to 17% and 20% to 47%, respectively [6,8,17]; 1-year and 5-year actuarial survival were 60%–75% and 30%–50% in those series, respectively. Taken together, the benefit-risk ratio of ITCH may be better than EPP; selection criteria are different, with EPP being reserved to cases of extensive pleural invasion which may not be considered for ITCH. How surgery followed by ITCH compares with induction systemic chemotherapy remains to be assessed.

Our data compare well with previously reported series of patients treated with ITCH for pleural recurrences of thymic malignancies. In 2013, Yellin et al. [18,19] published their results in 35 patients, including 17 *de novo* stage IVA thymomas, 14 thymomas with pleural relapse, and 4 thymic carcinomas; no systemic toxicity was reported. The 90-day mortality and morbidity rates were 3% and 12%, respectively. Actuarial survival rates at 5 and 10 years were 81%, and 73% in *de novo* stage IVA thymoma, 67% and 56% in thymomas with pleural relapse, and 0% in thymic carcinomas, respectively. In 2015, Ambrogi et al. published a series of 13 patients with no *peri*-operative death, and no reported toxicity [20]. With a mean follow-up of 64 months, 5 relapses (2 ipsilateral, 2 contralateral and 1 mediastinal nodal metastasis) were reported, with a 5-year survival rate of 92%.

In our study, 7 (37%) patients presented with thymoma recurrences after ITCH. The presence of mediastinal nodal relapse may encourage to systematically perform lymph node removal at the time of thymectomy, and during ITCH as well. However, lymph node sites to be explored are yet to be defined. Despite the lack of data available, Bhora et al. recently recommended systematic node removal in this setting [21].

In the setting of ITCH, the best chemotherapy regimen is still to be discussed. We used mitomycin (25 mg/m², maximum dose of 60 mg) and cisplatin (50 mg/m², maximum dose of 100 mg), in the context of our experience in peritoneal procedures, and in mesothelioma [11,22]. Ried et al. showed that the use of cisplatin is safe, and allows high concentration of chemotherapy to be reached in the pleural cavity [23,24]. A dose of 150 mg/m² of cisplatin may be used without increase toxicity. The choice for a second cytotoxic agent remains unclear. Yellin et al. reported the use of doxorubicin at 50–60 mg total dose [18], whereas Ambrogi et al. used lower doses of 25 mg/m² [20]. The impact on outcome is unclear given the limited number of patients.

Ultimately, there is no clear consensus for the management of stage IVA thymoma. The choice of the best therapeutic option has to be discussed in the setting of multidisciplinary expert tumor board. The surgical removal of pleural recurrence remains the best option when feasible, given a significant improvement ($p < 0.001$) in survival as compared to medical treatment, with 5-year sur-

vival rates of 75%–91% and 13%–31%, respectively [16,25]. Our data indicate that ITCH is a feasible option for selected patients with pleural recurrence of thymomas. ITCH clearly provides long local control, without major safety issues, and prolonged survival may be achieved in selected patients. This therapeutic option should be discussed in a specific multidisciplinary board.

In the setting of a rare thoracic malignancy, participation in collaborative research initiatives, including regional and international databases, is recommended, as clinical trials may not be feasible. A longitudinal analysis of treatment strategies in the setting of pleural recurrence would provide further insights in the optimal therapeutic management of patients, in the setting of multimodal treatment, and continuous assessment of patient outcome.

Conflict of interest

None.

Acknowledgment

No funding to report.

References

- [1] N. Girard, E. Ruffini, A. Marx, C. Faivre-Finn, S. Peters, ESMO guidelines committee thymic epithelial tumours: ESMO clinical practice guidelines for diagnosis, treatment and follow-up, *Ann. Oncol.* 26 (2015) v40–55.
- [2] N. Girard, Thymic epithelial tumours: from basic principles to individualised treatment strategies, *Eur. Respir. Rev.* 22 (2013) 75–87.
- [3] N. Girard, Chemotherapy and targeted agents for thymic malignancies, *Expert Rev. Anticancer Ther.* 12 (2012) 685–695.
- [4] K. Kondo, Y. Monden, Therapy for thymic epithelial tumors: a clinical study of 1,320 patients from Japan, *Ann. Thorac. Surg.* 76 (2003) 878–884.
- [5] J.F. Regnard, F. Zinzindohoue, P. Magdeleinat, L. Guibert, L. Spaggiari, P. Levasseur, Results of re-resection for recurrent thymomas, *Ann. Thorac. Surg.* 64 (1997) 1593–1598.
- [6] C.D. Wright, Pleuropneumonectomy for the treatment of Masaoka stage IVA thymoma, *Ann. Thorac. Surg.* 82 (2006) 1234–1239.
- [7] A. Modh, A. Rimmer, P.K. Allen, B. Greenfield, E.M. Marom, D. Rice, J. Huang, K.E. Rosenzweig, R. Komaki, D.R. Gomez, Treatment modalities and outcomes in patients with advanced invasive thymoma or thymic carcinoma: a retrospective multicenter study, *Am. J. Clin. Oncol.* 39 (2016) 120–125.
- [8] D. Fabre, E. Fadel, S. Mussot, O. Mercier, B. Petkova, B. Besse, J. Huang, P.G. Darveville, Long-term outcome of pleuropneumonectomy for Masaoka stage IVA thymoma, *Eur. J. Cardiothorac. Surg.* 39 (2011) e133–138.
- [9] V.W. Rusch, D. Niedzwiecki, Y. Tao, C. Menendez-Botet, A. Dnistrian, D. Kelsen, L. Saltz, M. Markman, Intrapleural cisplatin and mitomycin for malignant mesothelioma following pleurectomy: pharmacokinetic studies, *J. Clin. Oncol.* 10 (1992) 1001–1006.
- [10] M.Y. Chang, D.J. Sugarbaker, Innovative therapies: intraoperative intracavitary chemotherapy, *Thorac. Surg. Clin.* 14 (2004) 549–556.
- [11] O. Monneuse, A.C. Beaujard, B. Guibert, F.N. Gilly, P. Mulsant, P.Y. Carry, M. Benoit, O. Glehen, Long-term results of intrathoracic chemohyperthermia (ITCH) for the treatment of pleural malignancies, *Br. J. Cancer* 88 (2003) 1839–1843.
- [12] A. Sandri, G. Cusumano, F. Lococo, M. Alifano, P. Granone, S. Margaritora, A. Cesario, A. Oliaro, P. Filosso, J.F. Regnard, E. Ruffini, Long-term results after treatment for recurrent thymoma: a multicenter analysis, *J. Thorac. Oncol.* 9 (2014) 1796–1804.
- [13] M. Hamaji, M. Omasa, F. Chen, T. Yamada, M. Sato, T. Menju, T. Sato, A. Aoyama, M. Sonobe, T. Bando, H. Date, Survival and treatments in patients with incompletely resected thymoma, *Asian Cardiovasc. Thorac. Ann.* 22 (2013) 712–718.
- [14] T. Mizuno, M. Okumura, H. Asamura, K. Yoshida, H. Niwa, K. Kondo, H. Horio, A. Matsumura, K. Yokoi, Japanese association for research on thymus: surgical management of recurrent thymic epithelial tumors: a retrospective analysis based on the Japanese nationwide database, *J. Thorac. Oncol.* 10 (2015) 199–205.
- [15] S. Margaritora, A. Cesario, G. Cusumano, F. Lococo, V. Porziella, E. Meacci, A. Evoli, P. Granone, Single-centre 40-year results of redo operation for recurrent thymomas, *Eur. J. Cardiothorac. Surg.* 40 (2011) 894–900.
- [16] G. Marulli, M. Lucchi, S. Margaritora, G. Cardillo, A. Mussi, G. Cusumano, F. Carleo, F. Rea, Surgical treatment of stage III thymic tumors: a multi-institutional review from four Italian centers, *Eur. J. Cardiothorac. Surg.* 39 (2011) e1–7.
- [17] Y. Ishikawa, H. Matsuguma, R. Nakahara, H. Suzuki, A. Uti, T. Kondo, Y. Kamiyama, S. Igarashi, K. Mori, T. Kodama, K. Yokoi, Multimodality therapy for patients with invasive thymoma disseminated into the pleural cavity: the

- potential role of extrapleural pneumonectomy, *Ann. Thorac. Surg.* 88 (2009) 952–957.
- [18] A. Yellin, D.A. Simansky, R. Ben-Avi, M. Perelman, N. Zeitlin, Y. Refaely, A. Ben-Nun, Resection and heated pleural chemoperfusion in patients with thymic epithelial malignant disease and pleural spread: a single-institution experience, *J. Thorac. Cardiovasc. Surg.* 145 (2013) 83–87.
- [19] Y. Refaely, D.A. Simansky, M. Paley, M. Gottfried, A. Yellin, Resection and perfusion thermochemotherapy: a new approach for the treatment of thymic malignancies with pleural spread, *Ann. Thorac. Surg.* 72 (2001) 366–370.
- [20] M.C. Ambroggi, S. Korasidis, M. Lucchi, O. Fanucchi, S. Giarratana, F. Melfi, A. Mussi, Pleural recurrence of thymoma: surgical resection followed by hyperthermic intrathoracic perfusion chemotherapy, *Eur. J. Cardiothorac. Surg.* 49 (2016) 321–326.
- [21] F.Y. Bhora, D.J. Chen, F.C. Detterbeck, H. Asamura, C. Falkson, P.L. Filosso, G. Giaccone, J. Huang, J. Kim, K. Kondo, M. Lucchi, M. Marino, E.M. Marom, A.G. Nicholson, M. Okumura, E. Ruffini, P. Van Schil, Staging and prognostic factors committee; advisory boards: the ITMIG/IASLC thymic epithelial tumors staging project: a proposed lymph node map for thymic epithelial tumors in the forthcoming 8th edition of the TNM classification of malignant tumors, *J. Thorac. Oncol.* 9 (2014) S88–96.
- [22] M. Ried, T. Potzger, N. Braune, R. Neu, Y. Zausig, B. Schalke, C. Diez, H.S. Hofmann, Cytoreductive surgery and hyperthermic intrathoracic chemotherapy perfusion for malignant pleural tumours: perioperative management and clinical experience, *Eur. J. Cardiothorac. Surg.* 43 (2013) 801–807.
- [23] M. Ried, T. Potzger, N. Braune, C. Diez, R. Neu, Z. Sziklavari, B. Schalke, H.S. Hofmann, Local and systemic exposure of cisplatin during hyperthermic intrathoracic chemotherapy perfusion after pleurectomy and decortication for treatment of pleural malignancies, *J. Surg. Oncol.* 107 (2013) 735–740.
- [24] P.Y. Carry, A. Brachet, F.N. Gilly, A.C. Sayag, P.Y. Petit, C. Rochette, P. Mulsant, B. Guibert, G. Braillon, V. Banssillon, A new device for the treatment of pleural malignancies: intrapleural chemohyperthermia preliminary report, *Oncology* 50 (1993) 348–352.
- [25] M. Yano, H. Sasaki, S. Moriyama, Y. Hikosaka, K. Yokota, A. Masaoka, Y. Fujii, Number of recurrent lesions is a prognostic factor in recurrent thymoma, *Interact Cardiovasc. Thorac. Surg.* 13 (2011) 21–24.

3.1.3 Discussion

Les résultats de cette thérapie sur 19 patients [116] montrent des résultats encourageant en termes de survie sans récurrence et de survie à long terme. La cytoréduction pleurale était associée dans 74% des cas à des excroissances pulmonaires non anatomiques et un patient a bénéficié d'une pleuro pneumonectomie. Notre protocole d'ITCH comprenait une perfusion de 90 minutes à 42 – 43°C d'un liquide iso-osmolaire contenant 50 mg/m² de Cisplatine et 25 mg/m² de Mitomycine. Aucun décès péri-opératoire n'a été rapporté, cependant nous avons dénombré 5 complications post opératoire (26%) dont 3 étaient directement en relation à la chimiothérapie (deux insuffisance rénales aiguës spontanément résolutive après hyper hydratation et une aplasie médullaire réversible). La survie sans récurrence était de 42 mois et la survie globale à 5 ans était de 86%. Ces résultats étaient en parfaite adéquation avec les autres séries publiées [102, 107, 123, 124] (Tableau 1). Sept patients (37%) ont présenté une nouvelle récurrence (pleurale, lymphatique et péricardique).

Author	Year	Thymoma	ITCH				Outcomes				
			Drugs	Time (min)	T (°C)	Morbidity	Mortality <90 days	1 year	5 years	10 years	Median survival
Yu <i>et al.</i>	2013	4	Cisplatin 100 mg/m ²	120	41–43	1 (25%)	0	100%	NA	NA	NR
Ambrogi <i>et al.</i>	2015	13	Cisplatin 80 mg/m ² Doxorubicin 25 mg/m ²	60	42.5	5 (38%)	0	100%	92%	NA	NR
Maury <i>et al.</i>	2017	19	Cisplatin 50 mg/m ² Mitomycin 25 mg/m ²	90	42	5 (26%)	0	93%	86%	NA	63
Yellin <i>et al.</i>	2012	14	Cisplatin 100 mg/m ² Doxorubicin max 60 mg	60	45	4 (27%)	1 (7%)	100%	80.8%	72.7	184
Refaeli <i>et al.</i>	2001	9	Cisplatin 100 mg/m ²	60	41–43	4 (40%)	0	100%	100%	NA	NR
Ried <i>et al.</i>	2012	8	Cisplatin 100–150 mg/m ²	60	42	2 (25%)	0	100%	NA	NA	35

ITCH, Intra-Thoracic Chemo-Hyperthermia.

Tableau 1 : résultats de l'ITCH dans la prise en charge des métastases pleurales de thymomes.

La limite majeure de cette étude réside sur son caractère mono centrique rétrospectif rendant l'analyse compliquée. Seule une étude multicentrique contrôlée permettant de formaliser les critères de sélection pour cette technique aurait l'avantage de réunir un nombre plus important de malades et permettrait d'évaluer les bénéfices réels de cette thérapie. Il serait intéressant de pouvoir comparer les bénéfices de la cytoréduction isolée vs cytoréduction + ITCH. La rareté de ces

tumeurs rend leur prise en charge difficile à homogénéiser. C'est pourquoi, l'émergence de centres experts devient une nécessité. Dans cette optique, en France en 2012, un réseau d'expertise national a été créé : le réseau RYTHMIC (Réseau tumeurs THYMIques et Cancer). Depuis sa création, tous les patients présentant une tumeur thymique sont discutés en temps réel par le biais de réunions pluridisciplinaires en Visio conférences hebdomadaires permettant d'affiner et d'homogénéiser la prise en charge médico-chirurgicale.

L'évaluation des effets secondaires de la chimiothérapie dans cette indication reste difficile et ne permet pas de mettre en évidence de facteur de risques. Un de nos patients ayant présenté une insuffisance rénale post opératoire avait été pris en charge un an avant pour l'ablation de la tumeur primitive ayant nécessité une résection du tronc veineux innominé et du péricarde conduisant au développement d'adhérences pleurales post opératoire. Ces adhérences ayant rendue la chirurgie de cytoréduction complexe aboutissant à une plaie cardiaque suturée qui a peut être facilitée le passage systémique de la chimiothérapie locale.

Il n'existe pas de consensus sur le choix des drogues anti tumorales à utiliser. Seul le cisplatine a été utilisé dans toutes les études en raison de la preuve de d'un effet synergistique quand il est associé à l'hyperthermie [125-127]. Le choix de la seconde drogue reste controversé. Dans notre étude, l'utilisation de la mitomycine était basée sur l'expertise précédente pleurale et péritonéale [128, 129]. Cependant, il serait intéressant de réaliser d'autres études pharmacocinétiques avec de nouveaux agents anti mitotique pour augmenter l'efficacité locale.

Finalement l'évolution spontanée des lésions métastatiques de thymomes est connue pour être indolente et les malades peuvent ainsi spontanément présenter de longues survies. Au cours du suivi après ITCH nous avons rapporté que moins de 50% des malades décédaient de la maladie métastatique. Ce constat impose donc une sélection rigoureuse des candidats à cette thérapie. Une meilleure compréhension de la biologie de ces tumeurs, doit conduire à mieux formaliser l'utilisation de traitements systémiques ciblés, qui représentent une alternative ou pourraient être associés à la résection chirurgicale.

3.2 Activation de la voie de signalisation Akt/ mTOR dans les cellules épithéliales thymiques tumorales dérivées de tumeurs thymiques

3.2.1 Introduction

L'étude des tumeurs thymiques est rendue difficile par la coexistence dans les tissus de lymphocytes normaux et de cellules épithéliales thymiques tumorales lors de l'analyse d'échantillons tissulaires tumoraux, et par l'absence de modèles d'étude *in-vitro*. Dans ce contexte, notre travail a consisté en 3 étapes : nous avons d'abord développé un modèle de dérivation *in-vitro* de cellules épithéliales thymiques tumorales, puis analysé l'activation de la voie de signalisation Akt/ mTOR et enfin testé l'inhibition de la prolifération cellulaire par la rapamycine (inhibiteur de mTOR).

Entre Janvier 2015 et décembre 2017, 12 patients ont été inclus dans l'étude. Nous avons pu inclure 2 thymomes A dont une forme rare de thymome micronodulaire à stroma lymphoïde, 6 thymomes AB, un thymome B2, deux thymomes B2/B3, et un carcinome thymique.

Des cellules épithéliales thymiques ont été dérivées *in vitro* à partir de thymomes et ont été caractérisées par l'expression de la cytokératine. Nous avons étudié la dérégulation de la voie Akt/ mTOR par Immunodétection des formes activées des protéines P-Akt, P-mTOR et P-p70s6k sur tissus tumoraux totaux et cellules dérivées. Une activation de la voie Akt/ mTOR a pu être mise en évidence dans les tumeurs thymiques et les cellules épithéliales tumorales thymiques dérivées.

L'efficacité de l'inhibition de la croissance cellulaire par la rapamycine a été testée *in vitro* sur cellules dérivées. L'effet de la rapamycine (10 – 100 nM) sur la prolifération cellulaire des cellules épithéliales tumorales dérivées a mis en évidence une inhibition de la prolifération de l'ordre de 20 – 30% ($p < 0.05$). Cette inhibition de la prolifération s'accompagnait d'une diminution de l'expression des formes activées d'Akt et de mTOR.

Nous avons établi un système efficace et reproductible de dérivation *in-vitro* de cellules épithéliales thymiques tumorales. Ils montrent l'implication de la voie Akt/ mTOR comme une voie d'activation de la croissance tumorale dans la carcinogénèse

thymique. Ils confirment au niveau cellulaire l'intérêt des inhibiteurs de mTOR comme agent thérapeutique utilisable et efficace sur l'inhibition de la croissance cellulaire tumorale.

3.2.2 Article 2 : Activation de la voie de signalisation Akt/ mTOR dans les cellules épithéliales tumorales dérivées de thymomes. Révisions soumises PLOS ONE

Activation of the mTOR/ Akt pathway in thymic epithelial cells derived from thymomas

Jean-Michel Maury ^{1,2,3}, Claire Merveilleux du Vignaux ^{1,4}, Gabrielle Drevet ^{1,2}, Virginie Zarza ⁴, Lara Chalabreysse ^{3,5}, Carine Maisse-Paradisi ¹, François Tronc ², Nicolas Girard ^{1,3,6}, Caroline Leroux ¹

¹ IVPC UMR754 INRA, Univ Lyon, Université Claude Bernard Lyon 1, EPHE, Lyon, France.

² Department of thoracic surgery, lung and heart-lung transplantation, Groupement Hospitalier Est, HCL Lyon France.

³ National Expert Center for thymic malignancies, Réseau tumeurs THYMiques et Cancer (RYTHMIC).

⁴ Department of Respiratory Diseases, Groupement Hospitalier Est, HCL Lyon, France.

⁵ Department of Pathology, Groupement Hospitalier Est, HCL Lyon, France.

⁶ Institut du thorax Curie Montsouris, Institut Curie, Paris, France.

Corresponding author: caroline.leroux@univ-lyon1.fr, 33(0)4 37 28 76 20

Keywords: thymomas, primary cells, mTOR, Akt, proliferation

&: JMM and CMDV are joint first coauthors

&&: CL and NG are joint senior authors

ABSTRACT

The pathogenesis of thymic epithelial tumors remains poorly elucidated. The PI3K/Akt/mTOR pathway plays a key role in various cancers; interestingly, several phase I/II study reported a positive effect of mTOR inhibitors in disease control in thymoma patients. A major limit for deciphering cellular and molecular events leading to the transformation of thymic epithelial cells or for testing drug candidates is the lack of reliable *in vitro* cell system

We analyzed protein expression and activation of key players of the Akt/mTOR pathway namely Akt, mTOR, and P70S6K in eleven A, B and AB thymomas as well as in normal thymuses. While only Akt and phospho- Akt were expressed in normal thymuses, both Akt and mTOR were activated in thymomas. phospho- P70S6K was expressed in all thymic tumors whatever their subtypes, and absent in normal thymus. Interestingly, in primary thymic epithelial cells maintained for short period of time after their derivation from seven AB and B thymomas, we report the activation of Akt; mTOR and P70S6. Finally, we analyzed the effect of mTOR inhibitor on thymoma derived epithelial cells and showed that rapamycin (100 nM/ ml) significantly reduced cell proliferation.

Our results suggest that the activation of the Akt/ mTOR pathway might participate to the cell proliferation associated with tumor growth. Ultimately, our data enhance the potential role of thymic epithelial cells derived from tissue specimens for *in vitro* exploration of molecular abnormalities specific to rare thymic tumors.

INTRODUCTION

Thymic epithelial tumors (TETs) are rare epithelial malignancies (0.2-1.5%) of the anterior mediastinum, with an estimated incidence about 1.3-3.2 cases per million worldwide [8]. The WHO classification distinguishes thymomas and thymic carcinomas [11]. Thymomas are defined as A, AB, B1, B2, B3 sub-types according to the morphology of tumor epithelial cells, the proportion of non-tumoral thymic lymphocytes (decreasing from B1 to B3) that are associated with tumor cells, and their similarities to normal thymic architecture. Thymic carcinomas present with a high degree of epithelial cells atypia associated with a loss of normal thymic architecture.

Surgical resection is the corner stone of the multimodal treatment of thymomas [100]. Tumor stage [101] and radical complete surgical resection have been shown as independent prognosis factor of best outcome [14, 15, 99]. Advanced or metastatic cases are treated with induction chemotherapy, surgery, combined radiation-chemotherapy [121, 130-132] with variable outcomes from 12 to 60% response [133-136].

The pathogenesis of thymic epithelial tumors remains poorly elucidated. Sustained efforts have been made to characterize molecular abnormalities occurring in TETs to improve their treatment and eventually the patient prognosis. Sequencing of 197 cancer-related genes revealed the presence of non-synonymous somatic mutations in over 60% thymic carcinomas and barely 15% thymomas [35]. The most frequent mutations (26 % of thymic carcinomas) were located in the p53 tumor suppressor gene [37]. The Cancer Genome Atlas recently reported results using multi-platform omics analyses on 117 TETs, leading to define four subtypes defined by genomic hallmarks [17]; GTF2I was confirmed as an oncogene associated with type A thymoma, and mutations in HRAS, NRAS, and TP53 were identified in thymomas. A major limit of those studies was the use of tumor tissue specimens precluding specific analysis of epithelial tumor cells while lymphocytes may present with a high level of expression of genes related to carcinogenesis [36, 37, 48, 137-140]

The PI3K/Akt/mTOR pathway plays a key role in various cancers and among them thymic tumors. Mutations of genes encoding regulatory subunit of PI3K have been

reported in a tumorigenic thymic carcinoma cell line, using targeted exome sequencing, predicting the efficacy of PIK3 inhibitors [59]. Several phase I/II study of mTOR inhibitors were reported in advanced thymic epithelial tumors, reporting on high disease control rates [141-143]. Meanwhile the cellular dysregulation of the Akt/mTOR pathway has not been reported in thymomas. Using primary thymic epithelial cells derived from A, AB and B thymomas, we report the dysregulation of the Akt/mTOR pathway in thymomas and the anti-proliferative effect of rapamycin on thymic epithelial cells.

MATERIALS AND METHODS

Biological samples

Between January 2015 and December 2017, thymic samples from patients that have undergone removal surgery for thymic tumors (N=12) (Table 1) or cardiac surgery (N=2) for normal thymuses have been included in our study. Tumoral and normal tissues and their associated data (Table 1) were obtained from the CardioBiotec biobank (CRB-HCL, Hospices Civils de Lyon BB-0033-0046), a center for biological resources authorized by the French ministry of social affairs and health. Patients with thymic epithelial tumors were identified by the departments of pulmonary medicine and thoracic oncology and thoracic surgery (Groupement Hospitalier Est, HCL Lyon). All samples used in the study were collected and used in accordance with the ethical rules of the bio bank and in agreement with the French legislation. All patients signed a written informed consent.

Immediately after surgery, the thymic tumors were placed in RPMI 1640 cell medium supplemented with penicillin and streptomycin and processed in a biosafety level 2 lab in the next two hours for cell derivation or frozen in liquid nitrogen for further use.

Patient #	Age (yr)	Sex	Myasthenia gravis	Tumor size (cm)	Previous chemotherapy	Subtype ¹	Staging ²	TNM ³
3153	73	M	No	? ⁴	No	A (pleural metastasis)	IVA	T3N0M1a
3154	70	M	No	5.7	No	A (Micronodular with lymphoid stroma)	IIA	T1aN0M0
2635	57	M	No	6	No	AB	I	T1aN0M0
2646	83	F	No	5	No	AB	I	T1aN0M0
2836	46	M	No	10	No	AB	I	T1aN0M0
3147	70	M	No	11	No	AB	III	T2N0M0
3148	65	F	No	3.5	Yes ⁵	AB	I	T1aN0M0
3152	68	F	No	3.5	No	AB	I	T1aN0M0
2779	38	M	No	6.5	No	B2	IIA	T1aN0M0
3146	71	M	Yes	3.2	No	B2	IIA	T1aN0M0
3149	63	F	No	9	Yes ⁶	B2/ B3	I	T1aN0M0
3150	66	M	Yes	6	No	B2/ B3	III	T3N0M0
2637	68	M	No	7	No	Thymic carcinoma	III	T3N0M0

Table 1. Clinical features of thymomas included in the study. 1 Subtype has been defined according to the WHO classification, 2 staging according to the Masaoka-Koga classification, 3 TNM according to the ITMIG guidelines. 4 unknown, pleural metastasis; 5 received Caelyx therapy for Kaposi treatment, 6 received cisplatin, adriamycin and cyclophosphamide neo-adjuvant treatment.

Derivation of thymic epithelial cells

Thymic epithelia cells (TECs) were obtained from thymic epithelial tumors as previously described with minor modifications [144, 145]. Thymic tissues were immediately placed in ice cold RPMI 1640 medium, cut in 1- 3 mm³ pieces and transferred in "LiberaseTM (Roche) digestion solution (RPMI 1640 medium supplemented with 0.5 U/ml of LiberaseTM and 0.1% w/v DNase I) with ~ 2 ml of digestion solution/ cm³ of tissues. After 20 min incubation at 37°C under gentle agitation, supernatants were collected, mixed (v/v) with 1X PBS supplemented with 0.1 % bovine serum albumin, and 0.5 mM EDTA, and centrifuged at 480g for 10 min at 4°C. The digestion procedure was repeated 4-6 times. Cells were counted in trypan blue using a Cellometer (Nexcelon BioSciences), seeded at 2- 4.10⁶ cells/

cm² in "TEC medium" (RPMI 1640 medium supplemented with 2% Ultrosor® serum substitute (Pall corporation) and penicillin/streptomycin) and incubated at 37°C, 5% CO₂ in humid atmosphere. After 24 hours, cell culture supernatants were centrifuged at 480g for 10 min at 4°C to eliminate non-adherent cells, supplemented with an equal volume of new "TEC medium" and add to the cultured cells. Cells were checked daily and passaged at confluence with trypsin EDTA solution.

Phenotypic characterization of primary thymic epithelial cells

Primary thymic epithelial cells were cultured on treated glass slides (LabTek™, Thermo Scientific) in "TEC medium", rinsed in PBS and fixed with ice cold acetone. After 20 min rehydration in PBS, cells were incubated for one hour at room temperature with BM4048 mouse monoclonal anti-cytokeratin (Acris) or mouse monoclonal anti-vimentin (Sigma) diluted in PBS supplemented with 1% bovine serum albumin as recommended. After PBS washes, cells were incubated for one hour at room temperature with anti-mouse IgG Dylight antibodies Eurobio). Nuclei were stained with DAPI for 10 min and mounted with Fluoromount G (Electron Microscopy Sciences). Microscopic examinations were performed using an Axio-Imager Z1 epifluorescence microscope and analyzed using the Zen software (Zeiss).

Protein expression in thymic tissues and thymic epithelial cells

Proteins were prepared from thymic tissues and primary thymic epithelial cells using respectively T-PER® extraction reagent or M-PER® extraction reagent (Thermo Fisher) supplemented with "HALT protease and phosphatase inhibitor cocktail®" (Thermo Fisher) Lysates were homogenized by sonication on ice and proteins were measured from the collected supernatants. Twenty to thirty micrograms of total proteins were separated on SDS-PAGE, transferred onto PVDF membrane and used for the detection of Akt with "Akt1 Precision Ab™ antibody" (BIORAD VMA00253), phospho-Akt using "phospho-Akt (Ser 473) antibody" (Cell signaling, 9271S), mTOR using "mTOR PrecisionAb™ Antibody" (BIORAD, VPA00174), phospho mTOR using "phospho-mTOR (Ser2448) Antibody" (Cell signaling, 2971),

phospho p70S6k using "phospho-p70 S6 Kinase (Thr389) Antibody" (Cell signaling, 9205) and β -actin (Monoclonal Anti- β -Actin–Peroxidase antibody, Sigma) as recommended. Immunoreactive bands were detected with goat anti-rabbit IgG (whole molecule) - peroxidase antibodies produced in goat (Sigma) and revealed using the "Clarity Max™ Western ECL Blotting Substrate" (BIORAD) on a "ChemiDoc™ Imaging System" (BIORAD).

Thymic epithelial cells proliferation upon rapamycin exposure

Primary thymic epithelial cells (5000 cells/well) derived from thymomas, #3147 (AB), #3146 (B2) and #3149 (B2/B3) were incubated in "TEC medium" in 96 well plates for twelve hours then treated with 1, 10 or 100 nM rapamycin (Sigma). Controls with DMSO or untreated cells have been included. Proliferation was measured 24, 48 and 72 hours after rapamycin treatment with the "CellTiter-Glo® Luminescent Cell viability assay" (Promega). All tests have been repeated at least twice and performed in triplicates.

Cell death of thymic epithelial cells upon cisplatin and rapamycin exposure

Primary thymic epithelial cells (5.104 cells/well) derived from three thymomas (#3146 B2, #3147 AB and #3149 B2/B3) were incubated in "TEC medium" in 6 well plates for twelve hours then treated with 100 nM rapamycin (Sigma) or 10 μ M cisplatin (Promega). Controls with untreated cells have been included. HeLa cells treated with 10 μ M cisplatin have been used as control of induced cell death. Cell death assay was measured by flow cytometry (Becton Dickinson) 24 and 48 hours post treatment, using 10 μ g/ml propidium iodide at FACS (Becton Dickinson).

Sequencing mutation of the PI3K complex: PI3KCA and PI3KR1 and GTF2I

Mutations have been sought using primers designed in exons 1 to 21 of the PIK3CA gene (GenBank NM06218.3), exons 5 to 16 of the PIK3R1 (GenBank NM181523) gene and have been sought in 5-10 and exons 10 to 15 of the GTF2I (GenBank NM001518.4) gene (Table 2).

Table 2. Primers used to amplify GTF2i and PIK3 genes

Gene	Region	5'-3' sequence (5'- 3')
PIK3CA	Exons 1 to 4	FOR - AAGAGCCCCGAGCGTTTCT REV- TGCTTCAGCAATTACTTGTTCTGG
	Exons 4 to 11	FOR - ACCATGACTGTGTACCAGAACAA REV- ACACAATAGTGTCTGTGACTCCA
	Exons 18 to 21	FOR - AAGGAGAAATATATGATGCAGCCA REV- CCAGAGTGAGCTTTTCATTTTCTCA
PIK3R1	Exons 5 to 9	FOR - ACGTTTTGGCTGACGCTTTC REV- GGTTAATGGGTCAGAGAAGCCA
	Exons 10 to 16	FOR - ACTCTTACACTAAGGAAAGGGGGA REV- GCCTCAGGGTGGCTGAACT
GTF2I	Exons 10 to 15	FOR - TGAAGGCACAGAAATGGA REV- ACCATTCTTCCTTTACTCC

Primers were selected with PrimerBlast software. Briefly, RNAs were extracted with the "Pure Link RNA minikit" (Ambion), reverse transcribed using "iScript cDNA synthesis kit" (Bio-Rad) and amplified with "KAPA HIFI hotstart polymerase" (Clinisciences) for 35 cycles (2 min at 98°C, 15 sec at 60°C and 30 sec at 72°C) on a Mic qPCR system (BioMolecularSystem). Amplicons were controlled on agarose gel, sequenced (GTAC Biotech) and analyzed with the Vector NTI software (Invitrogen). The potential impact of discovered mutation was analyzed with the "PolyPhen-2 (Polymorphism Phenotyping v2) predictive model".

Statistical analysis

Statistical analyses (threshold of $\alpha = 0.05$) were performed using the t test with the "GraphPad Prism" (GraphPad) software. All tests were done with a significant threshold of $\alpha = 0.05$.

RESULTS

Clinical features

From January 2015 to December 2017, twelve patients (8 males and 4 females, mean age of 66.67 ± 8.99 years (46 – 83)) who have undergone surgery (Table 1) for thymic epithelial tumors (3154, 2635, 2646, 2836, 3147, 3148, 3152, 3146, 3149, 3150, 2637) or for pleural relapse of a type A thymoma removed 25 months before the surgery (3153) have been included in our study (Table 1).

Among them, patients 3148 and 3149 received chemotherapy before surgery respectively to treat cutaneous Kaposi lesions with Caelyx and initially locally advanced thymoma with cisplatin, adriamycin and cyclophosphamide. Two patients (3146 and 3150) presented myasthenia gravis and were treated with intra venous polyvalent immunoglobulins one week before surgery (table 1). According to the WHO pathological classification, tumors were of type AB for 6 patients (2635, 2646, 2836, 3147, 3148, and 3152), B2 for 3 patients 3146, 3149, 3150 and thymic carcinoma for patient 2637 (table 1). Subtype A thymic samples were from pleural metastasis in patient 3153 and micronodular thymoma with lymphoid stroma, a rare presentation of type A thymoma for patient 3154. According to the Masaoka classification, tumors were of stage I for six patients, IIA for two patients, III for three patients and IVA for one patient (table 1).

Derivation of thymic epithelial cells

Primary thymic epithelial cells were successfully derived from the twelve tumors immediately after removal and expanded in culture. Daily observation under phase microscope showed that cells had an epithelioid morphology (Fig 1). Cells proliferated, and the epithelial morphology was maintained along the study up to passages 6 to 7, corresponding to a median time in culture of 56 days. The primary thymic cells derived from the tumors expressed cytokeratin (Fig 1), a marker of epithelial cells, with a mean of 79% positive cells except for cells derived from the thymic carcinoma 2637 that were negative for cytokeratin but expressed vimentin.

To summarize, we successfully derived primary epithelial cells from thymic tumors and pleural metastasis of a type A thymoma. These cells expressed cytokeratin and were able to proliferate *in vitro* over several passages. The subsequent analyses (detection of protein as well as proliferation studies) were performed on early passages, to be as close as possible to the *in vivo* phenotype.

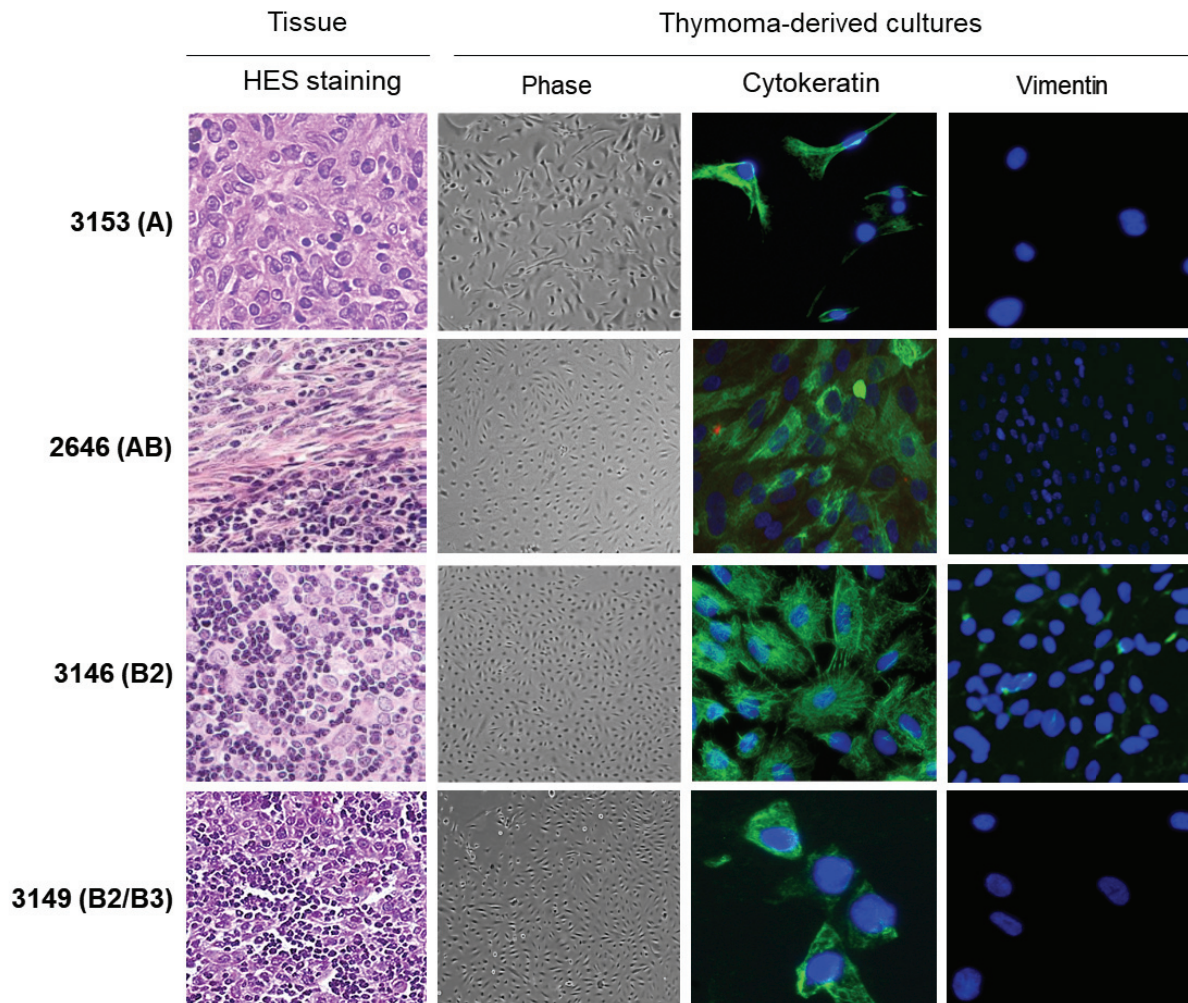


Fig 1. Primary thymic epithelial cells derived from A, AB and B thymomas. Representative cell cultures derived from patients 3153 (pleural metastasis of A thymoma), 2646 (AB thymoma), 3146 (B2 thymoma) and 3149 (B2/ B3 thymoma). HES (hematoxylin- eosin- saffron) staining were used to characterize the thymic tissues. Thymoma-derived cells were observed daily by phase microscopy and stained for their expression of cytokeratin and vimentin. Nuclei stained with DAPI (blue).

Mutations of *Pi3K* and *GTF2i* genes

A screening of PIK3 and GTF2I mutations was performed on all tumors. Among the 12 tumors, only patient 3149 (B2/ B3 thymoma) carried a non-conservative A/C transversion localized on position 56 of exon 2 of PIK3CA (Fig 2A). The mutation induced a K → Q amino-acid change, predicted as deleterious with the PolyPhen-2 prediction. We also detected a GTF2I mutation for tumor 3154, reported as a micronodular thymoma with lymphoid stroma, a rare presentation of type A thymoma (Fig 2B). The mutation located on exon 15 was associated with a non-

conservative T/A transversion leading to L→H amino-acid change in the deduced amino-acid sequence (Fig 2B).

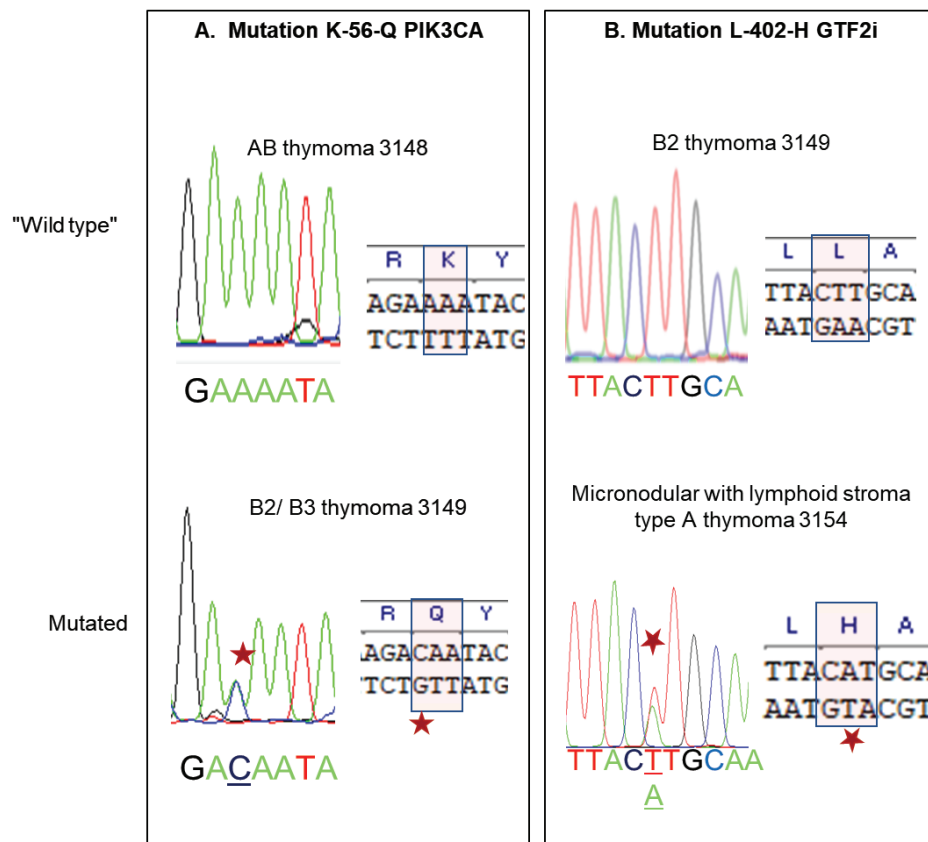


Fig 2. Mutations in PIK3CA and GTF2i. PIK3CA and GTF2i have been amplified from total RNA extracted from thymoma, sequenced and compared to reference sequences. A. C/A mutation in exon 2 of PIK3CA in B2/ B3 thymoma #3149. B. T/A mutation in exon 15 of GTF2i in micronodular with lymphoid stroma type A thymoma #3154

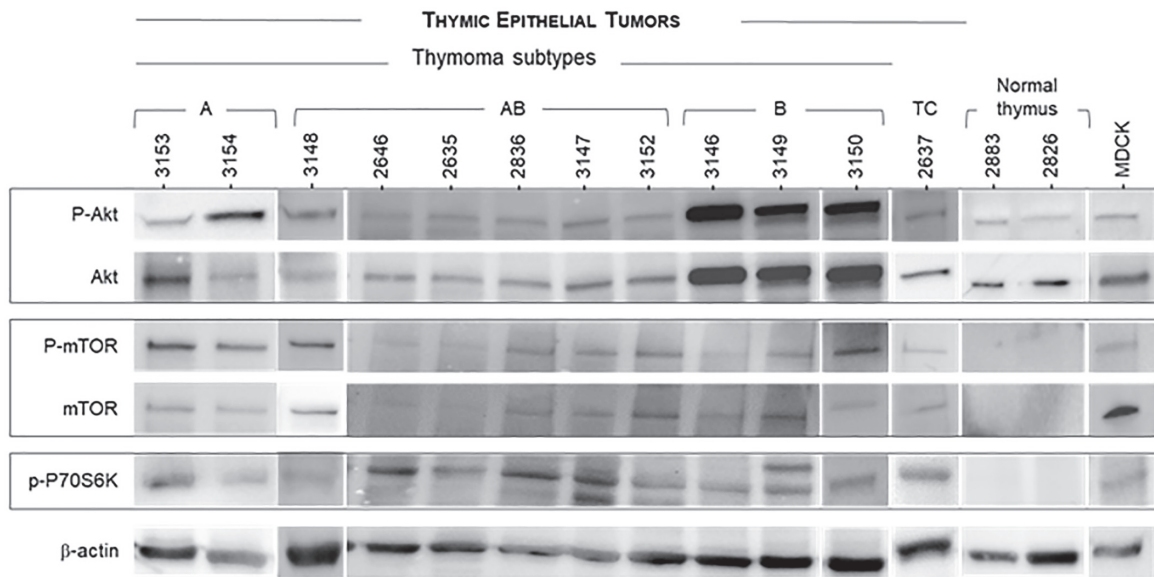
Activation of the Akt/ mTOR/ P70S6K pathway in thymomas

The Akt/ mTOR pathway is a key pathway implicated in cell proliferation. We analyzed its activation in thymomas as well as in normal thymuses from cardiac surgery. In these latter ones, only Akt and the activated phospho- Akt were expressed while mTOR, phospho-mTOR or phospho-P70S6K proteins were undetectable (Fig 3A). In thymomas, both Akt and mTOR were activated (Fig 3A), as shown by the detection of phosphorylated proteins. The protein signals have been quantified using ImageLab (Biorad) and expressed as the ratio [protein of interested/

β -actin] (Fig 3B). It suggested that B2 thymomas expressed higher level of Akt and activated phospho- Akt than A or AB subtypes (Fig 3B). A Mann and Whitney analysis showed a statistically significant overexpression of Akt in B2 vs. AB and A thymomas (respectively $p=0.0017$ and $p=0.0095$). Finally, phospho- P70S6K was expressed in all thymic tumors whatever their subtypes, and absent in normal thymus.

Overall, the Akt/ mTOR pathway was activated in A, AB and B thymomas as demonstrated by the detection of phosphorylated Akt, mTOR and P70S6K proteins, with various level of expression that probably reflected the relative frequency of tumoral and non-tumoral cells within the tumors.

A. Protein expression



B. Protein quantification

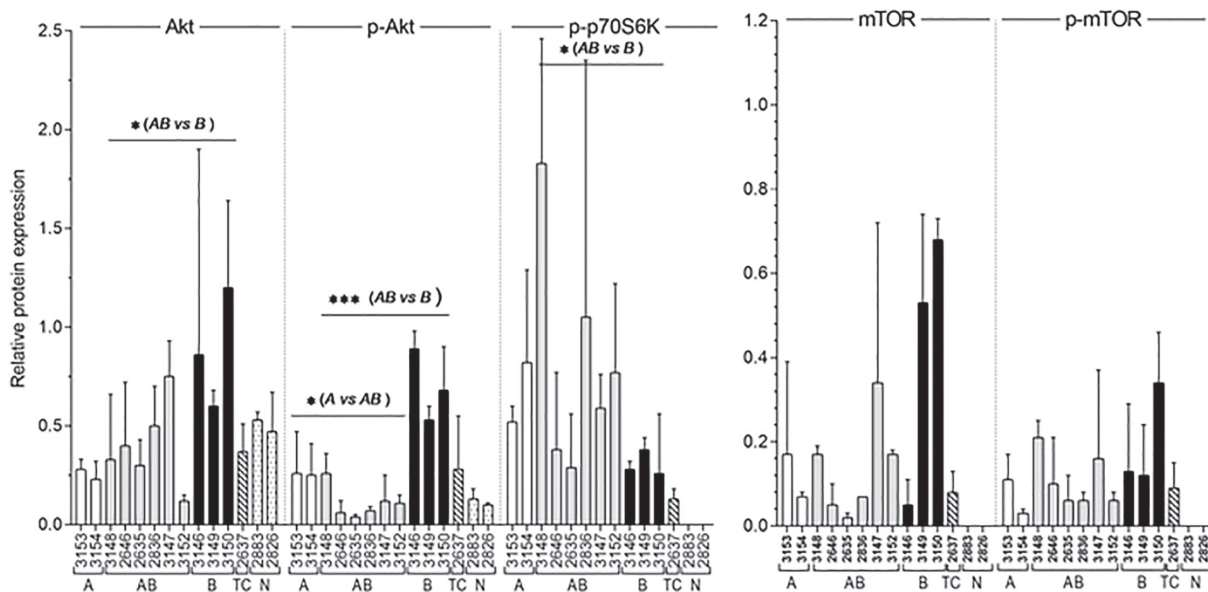
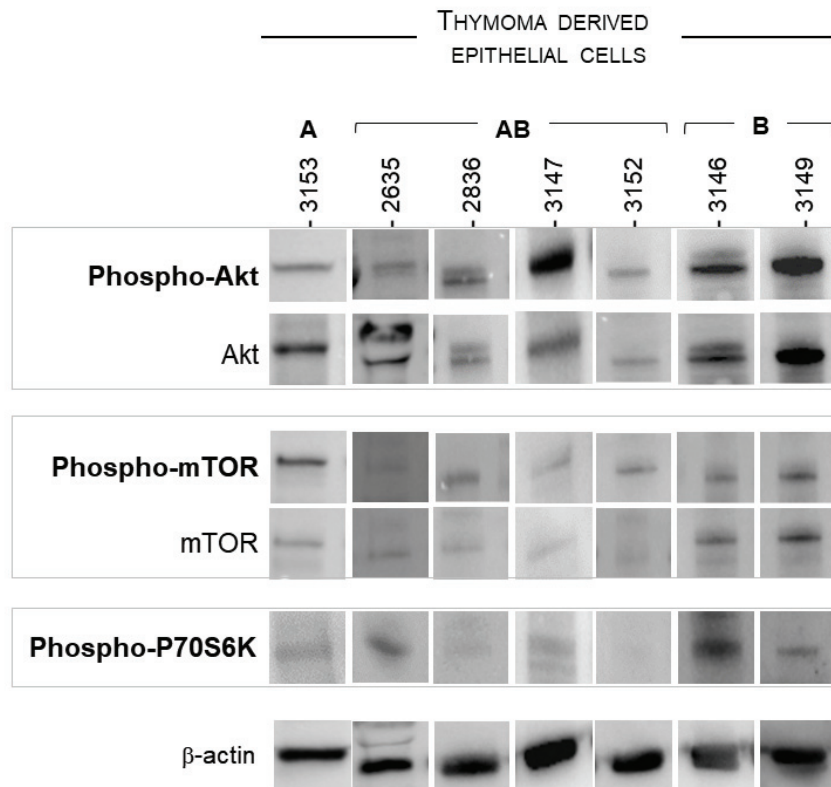


Fig 3: Activation of the Akt/ mTOR pathway in thymic epithelial tumors. A. Total and phosphorylated protein expression was analyzed using antibodies directed against total Akt and phosphorylated- Akt (P- Akt) (60 kDa), total mTOR and phosphorylated- mTOR (P- mTOR) (289 kDa), phosphorylated P70S6K (P- P70S6K) (70 kDa) and β -Actin (40 kDa). B. Protein expression (Akt, phospho- Akt, phospho- P70S6K, mTOR, phospho- mTOR) has been measured and expressed as [protein of interest/ actin] relative expression in A (white bars), AB (grey bars) and B (B2 and B2/ B3; black bars) thymomas, thymic carcinoma (TC, hatched bars) or normal thymus (N, dotted bars). Detection have been repeated at least 3 times.

Activation of the Akt/ mTOR pathway in thymic epithelial cells derived from thymomas

To determine the role of the Akt/ mTOR pathway in proliferation of tumoral thymic epithelial cells, we analyzed expression of mTOR, Akt and P70S6K in 7 independent thymoma-derived epithelial cell cultures. Interestingly, all the primary cells expressed detectable levels of phosphorylated Akt and mTOR while phospho-P70S6K was low or barely detectable except in the 3146 B2 thymoma (Fig 4). This suggests that the activation of the Akt/ mTOR pathway might participate to the cell proliferation associated with tumor growth.

A. Protein expression



B. Protein quantification

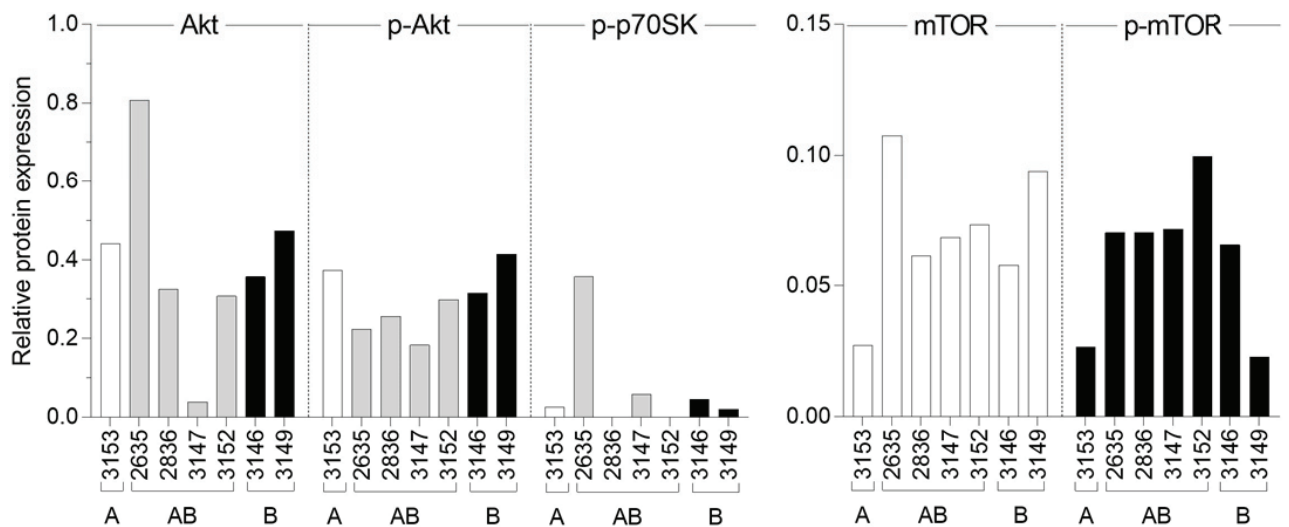
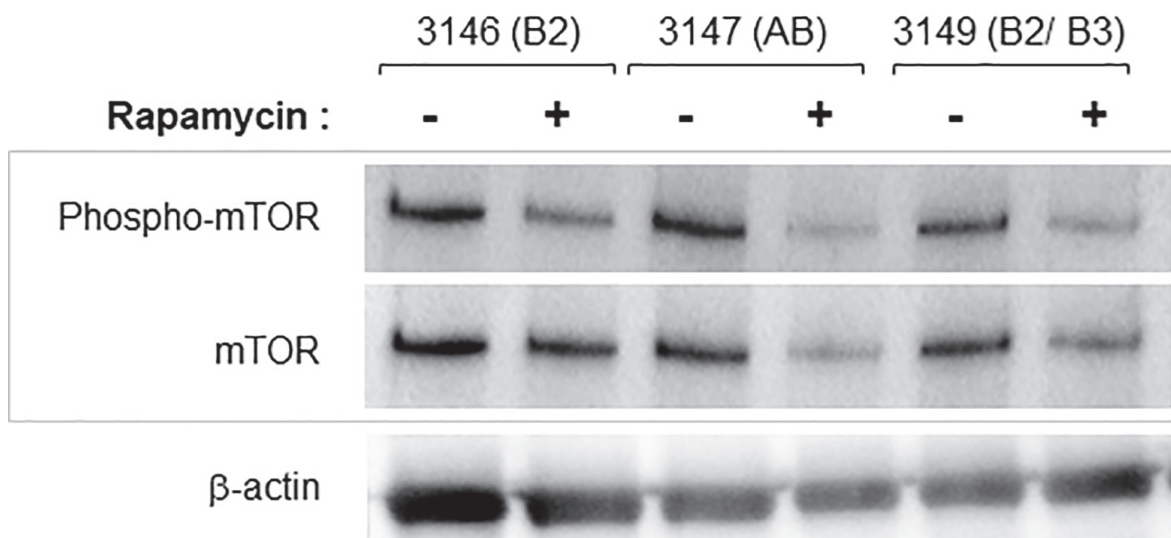


Fig 4: Activation of the Akt/ mTOR pathway in thymoma-derived thymic epithelial cells. A. Total and phosphorylated protein expression was analyzed using antibodies directed against total Akt and phosphorylated- Akt (phospho- Akt), total mTOR and phosphorylated- mTOR (phospho-mTOR), phosphorylated P70S6K (phospho- P70S6K) and β -Actin in thymic epithelia cells derived from A, AB or B2 thymomas. **B.** Protein expression has been measured and expressed as [protein of interest/ actin] relative expression in A (white bars), AB (grey bars) and B (B2 and B3; black bars) thymomas

Effects of rapamycin treatment on tumoral TECs proliferation

We analyzed the effect of rapamycin, an inhibitor of mTOR, on cell proliferation of thymic epithelial cells. We focused our analysis on cell cultures derived from AB (# 3147), B2 (# 3146) and B2/ B3 (#3149) thymomas, at early passages, because they had good proliferative abilities with ~24 hours doubling time a prerequisite for studying rapamycin inhibition over a 72-hour period. Importantly, these three thymomas and the derived thymic epithelial cells expressed mTOR and phospho-mTOR (Figures 3 and 4). We controlled the inhibition of mTOR and phospho-mTOR in cells treated for 24 hours with 100 nM rapamycin by measuring the level of protein expression and confirmed that they were significantly reduced after 48 hours with rapamycin (Fig 5).

A. Protein expression



B. Quantification

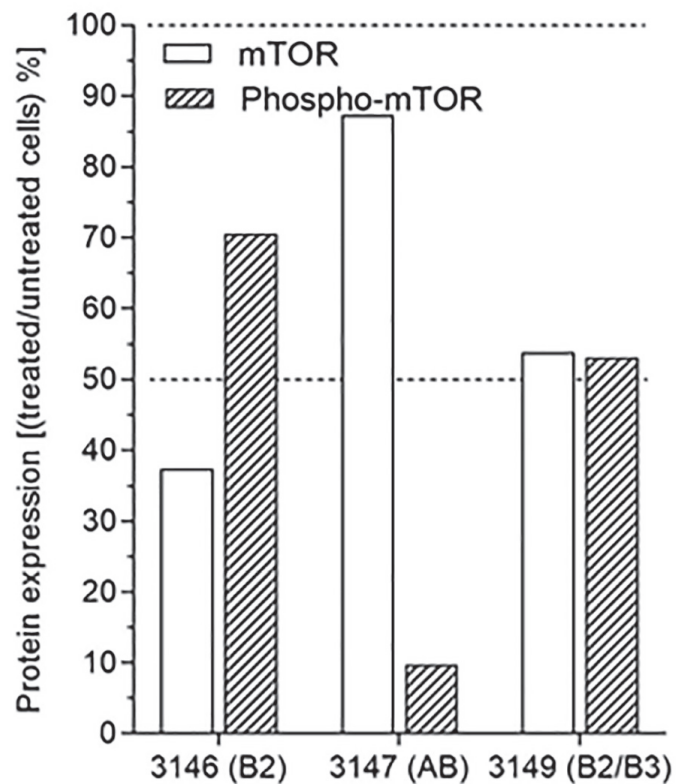
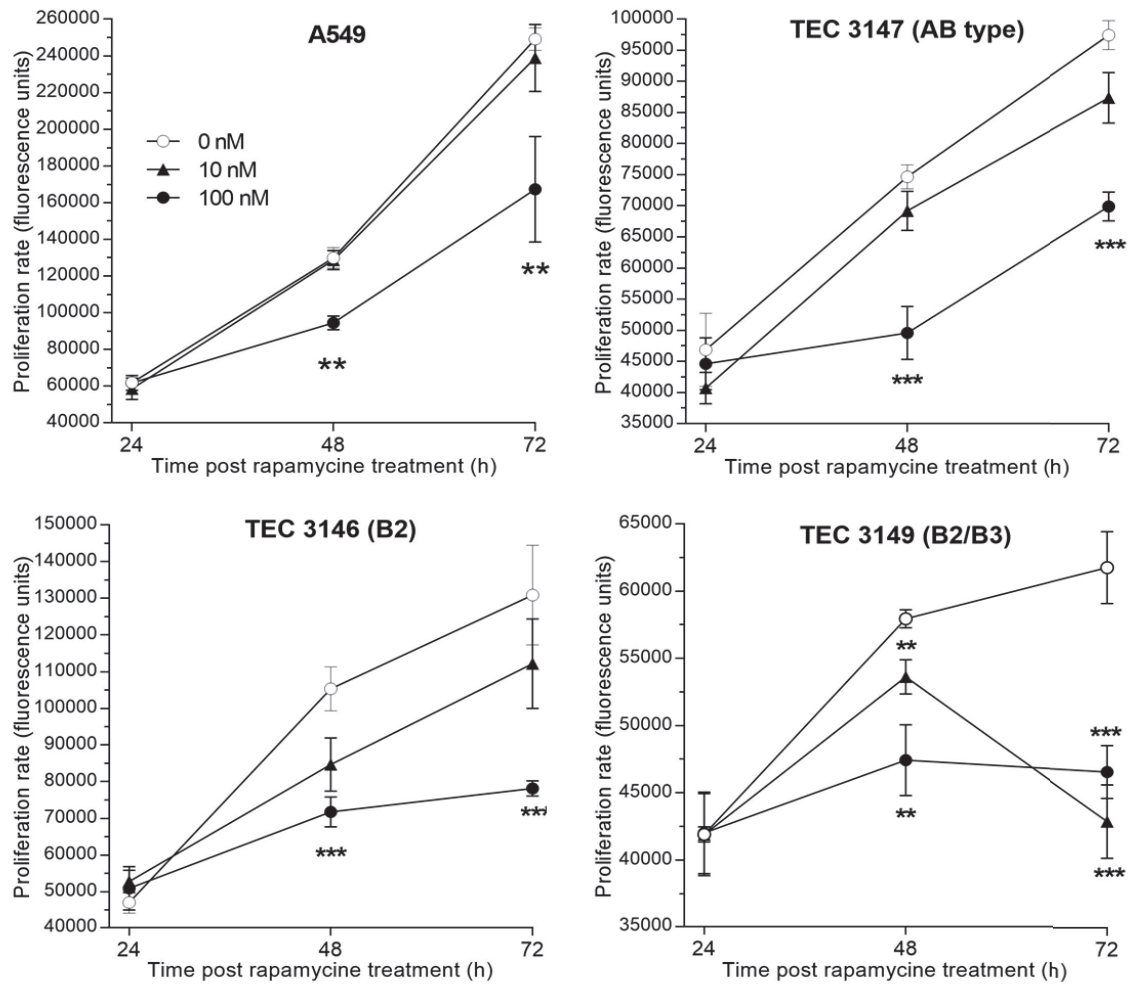


Fig 5. Inhibition of mTOR and phospho-mTOR expression upon rapamycin treatment of thymoma- derived cells. A. Expression of mTOR and phospho-mTOR proteins in thymoma-derived cells after 48 hours treatment with 100 nM rapamycin (+) or no rapamycin (-). B. Protein expression has been measured and expressed as the ratio [treated/ untreated] cells.

The proliferation rate was measured daily, in triplicates and repeated at least twice over 72-hour treatment with 1 nM, 10 nM or 100 nM rapamycin. No effect was detectable with 1 nM rapamycin but with 10 or 100 nM, the proliferation was reduced in all three primary cell cultures (Fig 5). When compared to untreated cells, 100 nM rapamycin significantly blocked cell proliferation with a decrease by 40%, 25% and 29% of the cell numbers for TECs derived from 3146, 3149 and 3147 thymomas respectively. The inhibitory effect of rapamycin was similar to what we observed (32%) in A549 cells treated with 100 nM rapamycin (fig 6).

To confirm that rapamycin efficiently inhibited cell proliferation, we measured cell death using flow cytometry in TECs treated with 100 nM rapamycin or 10 μ M cisplatin at 24- and 48-hours post-treatment. Rapamycin had no significant effect on cell death and only TECs 3147 derived from a B2 lymphoma significantly died upon cisplatin treatment (Fig 6B).

A. Cell proliferation



B. Cell death

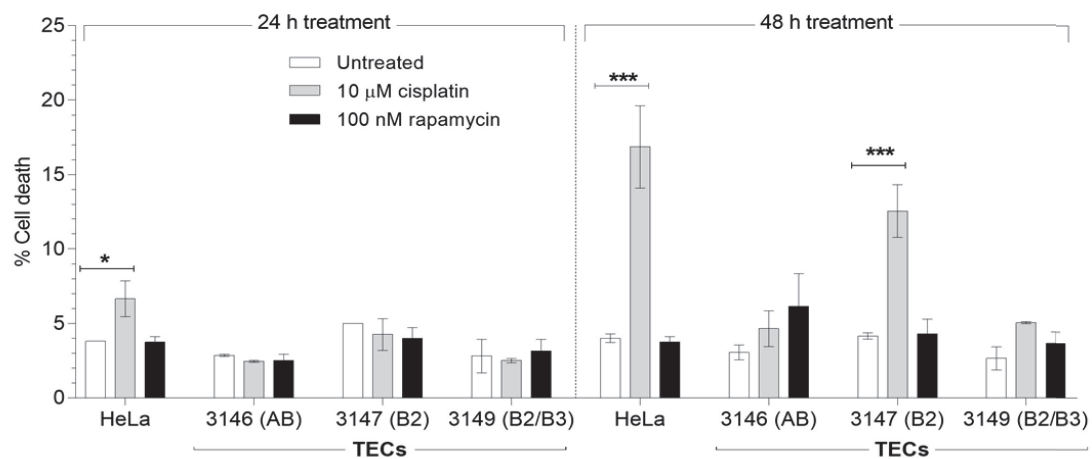


Fig 6. Proliferation and cell death of TECs upon rapamycin treatment. 1. Proliferation rate has been measured in TECs derived from AB (#3147), B2 (#3146) and B2/ B3 (#3149) thymomas after 24, 48 and 72 hours of culture with 0 nM (○), 10 nM (▲) or 100 nM (●) rapamycin. 2. Cell death was measured by flow cytometry and expressed as percentage of cell death in TECs treated for 24 or 48 hours with 100 nM rapamycin (■) or 10 μM cisplatin (■). Statistical significance ($\alpha=0.05$) with t test; ** < 0.02; *** < 0.001

DISCUSSION

Deciphering the molecular events in thymomas has remained a major challenge given the rarity of those tumors together with histological heterogeneity, precluding large genomic studies to be conducted, and the presence of lymphocytes intermixed with epithelial tumors cells in tissue specimens leading to potential misinterpretation of genomic features specifically associated with thymic carcinogenesis [29, 143, 146]. In this study, we report the feasibility of derivation of primary thymic epithelial cell cultures from type A, AB and B thymomas, their phenotypic and genetic characterization as well as the deregulation of the Akt-mTOR pathway and its impact on cell proliferation.

Previous reports of derivation of cells from thymic epithelial tumors have been made available. Most cell lines were obtained from thymic carcinoma specimens, with limited or more comprehensive subsequent molecular characterization. Besides PIK3 regulatory subunits mutations [59], copy number gain of the anti-apoptotic molecule BCL2 was observed at comparative genomic hybridization of such cell lines, while *in vitro* siRNA knockdown reduced cell proliferation, and *in vivo* exposure to a pan-BCL2 inhibitor led to an inhibition of xenograft growth, *via* a mechanism involving the PIK3/AKT/mTOR pathway [48]. Exposure of thymic carcinoma cells to HSP90 inhibitors led to cell cycle arrest and apoptosis, and blocked invasiveness, through the down regulation of HSP90 oncogenic clients, including insulin-like growth factor 1 receptor (IGF-1R), a transmembrane tyrosine kinase receptor frequently overexpressed in thymic carcinomas, CDK4, and PIK3/Akt [77]. Taken together, these data were of significant therapeutic relevance: while pictilisib is mostly developed in breast cancers, which more frequently harbor PIK3 alterations, phase II trials dedicated to thymic epithelial tumors were conducted with the IGF-1R inhibitor cixutumumab [74], the mTOR inhibitor everolimus [147] reporting on clinical antitumor activity in advanced, refractory cases. The IU-TAB-1- cell line was established from type AB thymoma, with phenotypic and molecular profiling but limited information of derivation protocol and success rate, and subsequent analysis of molecular pathways of interest [31].

In this study, we were able to derive primary thymic epithelial cells from all thirteen samples immediately after tumor removal, and successful expansion in

culture. We provide the community with a reliable protocol that worked not only for thymic carcinomas but also for thymomas which are known to have lower proliferation index associated with slow growth and better outcome. We also show the feasibility of pathway analysis on those cells, including *in vitro* exposure to mTOR inhibitor, providing with a major tool to validate finding of high-throughput tissue analyses obtained on tissue specimens.

In our study, we found that the Akt-mTOR pathway was activated in thymic epithelial tumor cells derived from type A, AB, and B thymomas specimens, with correlation with corresponding tissue specimens; proliferation of those cells was significantly reduced after exposure to rapamycin through decrease of mTOR phosphorylation. We identified for the first time PIK3CA mutation in a type B2/B3 thymoma, which may be one mechanism of Akt-mTOR pathway, among others [148]. PI3K activation was also reported to be related to overexpression of a microRNA cluster on chr19q13.42 in type A and AB thymomas, observed in IU-TAB1 cell line [149]. This alteration was also observed in the cohort of The Cancer Genome Atlas [38]. Interestingly, only one of our cases harbored a GTF2I mutations, that was associated at RPPA analysis in this cohort, with lower expression of the apoptosis, cell cycle, DNA damage response, hormone receptor signaling, breast hormone signaling, RAS/MAPK, RTK, and TSC/mTOR pathways [38]. Our findings related to the activation of the Akt-mTOR pathway in a majority of specimens from patients with thymomas are of significant clinical relevance, given the recent results of a phase II study of everolimus in advanced thymic epithelial tumors, reporting on a disease control rate of 88%, with median progression-free survival of 10.1 months and median overall survival of 25.7 months [147]. Everolimus is currently available and may represent an off-label option for refractory tumors [100].

Ultimately, our data enhance the potential role of thymic epithelial cells derived from tissue specimens for an *in vitro* exploration of molecular abnormalities specific to thymic carcinogenesis. This may be relevant in a research setting to assess the value of molecular alterations observed at high-throughput genomic profiling, and develop *in vivo* models, but also to develop approaches for precision medicine strategies at the patient individual level.

BIBLIOGRAPHY

1. de Jong WK, Blaauwgeers JL, Schaapveld M, Timens W, Klinkenberg TJ, Groen HJ: **Thymic epithelial tumours: a population-based study of the incidence, diagnostic procedures and therapy.** *Eur J Cancer* 2008, **44**(1):123-130.
2. Marx A, Strobel P, Badve SS, Chalabreysse L, Chan JK, Chen G, de Leval L, Detterbeck F, Girard N, Huang J *et al*: **ITMIG consensus statement on the use of the WHO histological classification of thymoma and thymic carcinoma: refined definitions, histological criteria, and reporting.** *J Thorac Oncol* 2014, **9**(5):596-611.
3. Girard N, Ruffini E, Marx A, Faivre-Finn C, Peters S, Committee EG: **Thymic epithelial tumours: ESMO Clinical Practice Guidelines for diagnosis, treatment and follow-up.** *Ann Oncol* 2015, **26 Suppl 5**:v40-55.
4. Masaoka A, Monden Y, Nakahara K, Tanioka T: **Follow-up study of thymomas with special reference to their clinical stages.** *Cancer* 1981, **48**(11):2485-2492.
5. Chen G, Marx A, Chen WH, Yong J, Puppe B, Stroebel P, Mueller-Hermelink HK: **New WHO histologic classification predicts prognosis of thymic epithelial tumors: a clinicopathologic study of 200 thymoma cases from China.** *Cancer* 2002, **95**(2):420-429.
6. Regnard JF, Magdeleinat P, Dromer C, Dulmet E, de Montpreville V, Levi JF, Levasseur P: **Prognostic factors and long-term results after thymoma resection: a series of 307 patients.** *J Thorac Cardiovasc Surg* 1996, **112**(2):376-384.
7. Safieddine N, Liu G, Cuningham K, Ming T, Hwang D, Brade A, Bezjak A, Fischer S, Xu W, Azad S *et al*: **Prognostic factors for cure, recurrence and long-term survival after surgical resection of thymoma.** *J Thorac Oncol* 2014, **9**(7):1018-1022.
8. Berruti A, Borasio P, Gerbino A, Gorzegno G, Moschini T, Tampellini M, Ardissoni F, Brizzi MP, Dolcetti A, Dogliotti L: **Primary chemotherapy with adriamycin, cisplatin, vincristine and cyclophosphamide in locally advanced thymomas: a single institution experience.** *Br J Cancer* 1999, **81**(5):841-845.
9. Girard N, Lal R, Wakelee H, Riely GJ, Loehrer PJ: **Chemotherapy definitions and policies for thymic malignancies.** *Journal of thoracic oncology : official publication of the International Association for the Study of Lung Cancer* 2011, **6**(7 Suppl 3):S1749-1755.
10. Loehrer PJ, Sr., Chen M, Kim K, Aisner SC, Einhorn LH, Livingston R, Johnson D: **Cisplatin, doxorubicin, and cyclophosphamide plus thoracic radiation therapy for limited-stage unresectable thymoma: an intergroup trial.** *Journal of clinical oncology : official journal of the American Society of Clinical Oncology* 1997, **15**(9):3093-3099.
11. Girard N, Merveilleux du Vignaux C: **How large databases may impact clinical practices for rare tumors-postoperative chemotherapy in thymic malignancies.** *Journal of thoracic disease* 2016, **8**(8):1863-1864.
12. Lemma GL, Lee JW, Aisner SC, Langer CJ, Tester WJ, Johnson DH, Loehrer PJ, Sr.: **Phase II study of carboplatin and paclitaxel in advanced thymoma and thymic carcinoma.** *Journal of clinical oncology : official journal of the American Society of Clinical Oncology* 2011, **29**(15):2060-2065.
13. Loehrer PJ, Sr., Kim K, Aisner SC, Livingston R, Einhorn LH, Johnson D, Blum R: **Cisplatin plus doxorubicin plus cyclophosphamide in metastatic or recurrent thymoma: final results of an intergroup trial. The Eastern Cooperative Oncology Group, Southwest Oncology Group, and Southeastern Cancer Study Group.** *Journal of clinical oncology : official journal of the American Society of Clinical Oncology* 1994, **12**(6):1164-1168.
14. Loehrer PJ, Sr., Wang W, Johnson DH, Aisner SC, Ettinger DS, Eastern Cooperative Oncology Group Phase IIT: **Octreotide alone or with prednisone in patients with advanced thymoma and thymic carcinoma: an Eastern Cooperative Oncology Group Phase II Trial.** *J Clin Oncol* 2004, **22**(2):293-299.

15. Palmieri G, Marino M, Buonerba C, Federico P, Conti S, Milella M, Petillo L, Evoli A, Lalle M, Ceribelli A *et al*: **Imatinib mesylate in thymic epithelial malignancies**. *Cancer Chemother Pharmacol* 2012, **69**(2):309-315.
16. Wang Y, Thomas A, Lau C, Rajan A, Zhu Y, Killian JK, Petrini I, Pham T, Morrow B, Zhong X *et al*: **Mutations of epigenetic regulatory genes are common in thymic carcinomas**. *Scientific reports* 2014, **4**:7336.
17. Moreira AL, Won HH, McMillan R, Huang J, Riely GJ, Ladanyi M, Berger MF: **Massively parallel sequencing identifies recurrent mutations in TP53 in thymic carcinoma associated with poor prognosis**. *J Thorac Oncol* 2015, **10**(2):373-380.
18. Druey KM: **Bridging with GAPs: receptor communication through RGS proteins**. *Science's STKE : signal transduction knowledge environment* 2001, **2001**(104):re14.
19. Hirano A, Emi M, Tsuneizumi M, Utada Y, Yoshimoto M, Kasumi F, Akiyama F, Sakamoto G, Haga S, Kajiwara T *et al*: **Allelic losses of loci at 3p25.1, 8p22, 13q12, 17p13.3, and 22q13 correlate with postoperative recurrence in breast cancer**. *Clin Cancer Res* 2001, **7**(4):876-882.
20. Penzel R, Hoegel J, Schmitz W, Blaeker H, Morresi-Hauf A, Aulmann S, Hecker E, Mechttersheimer G, Otto HF, Rieker RJ: **Clusters of chromosomal imbalances in thymic epithelial tumours are associated with the WHO classification and the staging system according to Masaoka**. *Int J Cancer* 2003, **105**(4):494-498.
21. Starostik P, Greiner A, Schultz A, Zettl A, Peters K, Rosenwald A, Kolve M, Muller-Hermelink HK: **Genetic aberrations common in gastric high-grade large B-cell lymphoma**. *Blood* 2000, **95**(4):1180-1187.
22. Khoury T, Arshad A, Bogner P, Ramnath N, Zhang S, Chandrasekhar R, Wilding G, Alrawi S, Tan D: **Apoptosis-related (survivin, Bcl-2), tumor suppressor gene (p53), proliferation (Ki-67), and non-receptor tyrosine kinase (Src) markers expression and correlation with clinicopathologic variables in 60 thymic neoplasms**. *Chest* 2009, **136**(1):220-228.
23. Petrini I, Meltzer PS, Zucali PA, Luo J, Lee C, Santoro A, Lee HS, Killian KJ, Wang Y, Tsokos M *et al*: **Copy number aberrations of BCL2 and CDKN2A/B identified by array-CGH in thymic epithelial tumors**. *Cell death & disease* 2012, **3**:e351.
24. Alberobello AT, Wang Y, Beerkens FJ, Conforti F, McCutcheon JN, Rao G, Raffeld M, Liu J, Rahhal R, Zhang YW *et al*: **PI3K as a Potential Therapeutic Target in Thymic Epithelial Tumors**. *J Thorac Oncol* 2016, **11**(8):1345-1356.
25. Kossai M, Duchemann B, Boutros C, Caramella C, Hollebecque A, Angevin E, Gazzah A, Bahleda R, Ileana E, Massard C *et al*: **Antitumor activity in advanced cancer patients with thymic malignancies enrolled in early clinical drug development programs (Phase I trials) at Gustave Roussy**. *Lung Cancer* 2015, **89**(3):306-310.
26. Zucali PA, De Pas T, Palmieri G, Favaretto A, Chella A, Tiseo M, Caruso M, Simonelli M, Perrino M, De Vincenzo F *et al*: **Phase II Study of Everolimus in Patients With Thymoma and Thymic Carcinoma Previously Treated With Cisplatin-Based Chemotherapy**. *Journal of clinical oncology : official journal of the American Society of Clinical Oncology* 2018, **36**(4):342-349.
27. Wheler J, Hong D, Swisher SG, Falchook G, Tsimberidou AM, Helgason T, Naing A, Stephen B, Janku F, Stephens PJ *et al*: **Thymoma patients treated in a phase I clinic at MD Anderson Cancer Center: responses to mTOR inhibitors and molecular analyses**. *Oncotarget* 2013, **4**(6):890-898.
28. Scorsetti M, Leo F, Trama A, D'Angelillo R, Serpico D, Macerelli M, Zucali P, Gatta G, Garassino MC: **Thymoma and thymic carcinomas**. *Critical reviews in oncology/hematology* 2016, **99**:332-350.
29. Dagogo-Jack I, Shaw AT: **Crizotinib resistance: implications for therapeutic strategies**. *Annals of oncology : official journal of the European Society for Medical Oncology* 2016, **27** Suppl 3:iii42-iii50.

30. Girard N, Shen R, Guo T, Zakowski MF, Heguy A, Riely GJ, Huang J, Lau C, Lash AE, Ladanyi M *et al*: **Comprehensive genomic analysis reveals clinically relevant molecular distinctions between thymic carcinomas and thymomas.** *Clinical cancer research : an official journal of the American Association for Cancer Research* 2009, **15**(22):6790-6799.
31. Zucali PA, Di Tommaso L, Petrini I, Battista S, Lee HS, Merino M, Lorenzi E, Voulaz E, De Vincenzo F, Simonelli M *et al*: **Reproducibility of the WHO classification of thymomas: practical implications.** *Lung Cancer* 2013, **79**(3):236-241.
32. Breinig M, Mayer P, Harjung A, Goeppert B, Malz M, Penzel R, Neumann O, Hartmann A, Dienemann H, Giaccone G *et al*: **Heat shock protein 90-sheltered overexpression of insulin-like growth factor 1 receptor contributes to malignancy of thymic epithelial tumors.** *Clin Cancer Res* 2011, **17**(8):2237-2249.
33. Rajan A, Carter CA, Berman A, Cao L, Kelly RJ, Thomas A, Khozin S, Chavez AL, Bergagnini I, Sceपुरa B *et al*: **Cixutumumab for patients with recurrent or refractory advanced thymic epithelial tumours: a multicentre, open-label, phase 2 trial.** *Lancet Oncol* 2014, **15**(2):191-200.
34. Zucali PA, De Pas T, Palmieri G, Favaretto A, Chella A, Tiseo M, Caruso M, Simonelli M, Perrino M, De Vincenzo F *et al*: **Phase II Study of Everolimus in Patients With Thymoma and Thymic Carcinoma Previously Treated With Cisplatin-Based Chemotherapy.** *Journal of clinical oncology : official journal of the American Society of Clinical Oncology* 2017:JCO2017744078.
35. Gokmen-Polar Y, Sanders KL, Goswami CP, Cano OD, Zaheer NA, Jain RK, Kesler KA, Nelson RP, Jr., Vance GH, Smith D *et al*: **Establishment and characterization of a novel cell line derived from human thymoma AB tumor.** *Lab Invest* 2012, **92**(11):1564-1573.
36. Girard N: **Chasing Therapeutic Targets in Thymic Malignancies: Finding Needles in the Haystack to Frame a Comprehensive Canvas?** *Journal of thoracic oncology : official publication of the International Association for the Study of Lung Cancer* 2016, **11**(8):1197-1200.
37. Radovich M, Solzak JP, Hancock BA, Conces ML, Atale R, Porter RF, Zhu J, Glasscock J, Kesler KA, Badve SS *et al*: **A large microRNA cluster on chromosome 19 is a transcriptional hallmark of WHO type A and AB thymomas.** *Br J Cancer* 2016, **114**(4):477-484.
38. Radovich M, Pickering CR, Felau I, Ha G, Zhang H, Jo H, Hoadley KA, Anur P, Zhang J, McLellan M *et al*: **The Integrated Genomic Landscape of Thymic Epithelial Tumors.** *Cancer cell* 2018, **33**(2):244-258 e210.

3.2.3 discussion

La caractérisation des évènements moléculaires à l'origine des tumeurs épithéliales thymiques est complexe de par leur rareté et leur spécificité tissulaires associant en majorité des cellules épithéliales thymiques tumorales et des lymphocytes normaux. Cette hétérogénéité pouvant conduire à une interprétation erronée des évènements moléculaires de la carcinogenèse thymique[29, 143, 146] en cas d'utilisation d'échantillons tissulaire, d'une part du fait de la dilution du signal spécifique des cellules tumorales lors de l'analyse génomique, et d'autre part du niveau d'expression élevée dans les lymphocytes non tumoraux. Dans cette étude, nous rapportons la faisabilité de la culture de cellules épithéliales tumorales dérivées de tumeurs thymiques (A, AB et B) et l'analyse du rôle de la dérégulation de la voie Akt-mTOR sur la prolifération cellulaire tumorale.

La dérivation de cellules issues de tumeurs thymiques a déjà été décrite. . A ce jour, six lignées tumorales épithéliales thymiques ont été décrites ; trois dérivées de carcinome thymique (une non nommée, Thy1-6 et Ty-82)[30, 32, 33] et trois dérivées de thymomes (B1, et 2 AB : IU-TAB-1, Thy0517)[30, 31, 34]. Elles ont permis de décrire la présence d'anomalies chromosomiques (translocations t15 ; 19 et q12 ; p13), de caractériser une expression de p53, de l'EGFR, de BCL2. Ces lignées ont également permis de découvrir des mutations des sous unités de régulation de PI3K[59]. Il a également pu être mis en évidence une augmentation du nombre de copies de la molécule anti apoptotique BCL2 par CGH. L'utilisation de BCL2 siRNA in vitro a conduit à la réduction de la prolifération cellulaire, de même, in vivo, l'exposition à des inhibiteurs de BCL2 diminue la croissance tumorale dans des modèles de xénogreffes murins via des mécanismes cellulaires impliquant la voie Akt-mTOR[48]. L'exposition de cellules de carcinomes thymiques à des inhibiteurs de HSP90 conduisait, dans ces cellules à un arrêt du cycle cellulaire et à l'apoptose bloquant ainsi l'invasivité tumorale via l'inhibition d'effecteurs de HSP90 comme l'IGF-1R (récepteur transmembranaire surexprimé dans les carcinomes thymiques), CDK4 et PI3K/Akt[77]. En fait, certaines de ces lignées, comme la lignée IUTAB1 issue de thymome de type AB, n'ont pas été caractérisées de façon exhaustive ; les lignées de carcinomes thymiques n'ont été utilisées que de façon ponctuelle dans des études à ce jour non reproduites.

Dans notre étude, nous avons été capables de dériver des cellules primaires à partir des treize échantillons tumoraux immédiatement après la chirurgie d'exérèse et réussi la mise en culture. Le point marquant est d'avoir pu mettre au point ce protocole principalement pour les thymomes connus pour avoir un index mitotique bas et une croissance lente. Ce modèle à l'avantage d'être reproductible, en effet, la dérivation a été efficace dans plus de 80% des procédures (13/16) et permet d'utiliser des cellules tumorales présentant des caractéristiques biologiques au plus proche de la tumeur et du patient.

Ce modèle revêt toute son importance pour l'analyse de voies métaboliques impliquées dans la tumorigénèse des tumeurs thymiques. Nous avons également montré qu'il était possible d'analyser des voies de signalisation intra cellulaires sur des cellules tumorales thymiques dérivées (incluant l'exposition in vitro aux inhibiteurs de mTOR) confirmant ainsi les données obtenues par des analyses haut débit obtenues sur tissus. Notre étude montre l'activation de la voie PIK3/ AKT/ MTOR dans les échantillons tissulaires tumoraux ; la difficulté d'interprétation de ce résultats est liée à la présence, en cas de thymome, de lymphocytes pour lesquels cette voie de signalisation peut faire l'objectif d'une activation.

Nous décrivons également l'activation de la voie Akt-mTOR dans les cellules dérivées de thymomes A, AB et B. Le niveau d'expression dans les cellules dérivées de thymomes était en fait similaire à celui observé dans les échantillons tissulaires tumoraux desquels elles étaient dérivées. L'exposition des cellules dérivées à un inhibiteur de mTOR (rapamycine) réduisait significativement la croissance cellulaire via une inhibition de P-mTOR. L'activation de PIK3 a également été précédemment rapportée comme étant en relation avec une hyper expression du cluster 19q13.42 dans des thymomes de sous-type A et AB, et également rapporté dans la lignée IU-TAB1[149] ; cette lignée est porteuse d'une mutation de PIK3, mais ne montre pas d'inhibition de sa croissance lors d'une exposition.

Nous avons pour la première fois identifié la présence d'une mutation PIK3CA dans un thymome de sous-type B2B3 potentiellement impliquée dans la dérégulation de la voir Akt-mTOR [148]. Un seul de nos échantillons était porteur d'une mutation GTF2I connue pour être associée à une diminution de l'apoptose, de la croissance

cellulaire, de la réponse aux dommages de l'ADN, de RAS/MAPK, RTK et de la voie Akt-mTOR [38].

La mise en évidence de l'activation de la voie Akt-mTOR des cellules épithéliales thymiques tumorales dans la majorité de nos échantillons dérivés de thymomes revêt une importante significativité clinique et thérapeutique démontrée dans deux études cliniques évaluant la réponse aux thérapies par inhibiteurs de mTOR dans des tumeurs thymiques réfractaires métastatiques. Ces études, utilisant principalement l'everolimus, ont pu mettre en évidence un taux de contrôle de la maladie pour près de 90% et une médiane de survie sans récurrence de 11,6 mois et de survie globale de 25,7 mois[147]. Dans ces études, aucune sélection des patients n'était effectuée, alors même que nos résultats suggèrent l'intérêt de rechercher une activation de la voie PIK3/ Akt/ mTOR, possiblement par mutation de PIK3

En conclusion, nous avons mis en place un protocole unique de dérivation de cellules épithéliales thymiques tumorales, permettant d'étudier l'effet sur la croissance cellulaire de thérapeutiques spécifiques. Notre modèle valide l'approche d'inhibition de la voie PIK3/ Akt/ mTOR.

4 PERSPECTIVES

Mon travail de thèse illustre la collaboration entre unités de recherche fondamentales et recherche clinique. Ce projet a été construit à partir du constat de la difficulté de la prise en charge médicale des tumeurs thymiques métastasées à la plèvre et des tumeurs thymiques localement avancées.

Les résultats de l'analyse rétrospective d'une série de patients présentant un thymome avec localisations secondaires pleurales isolées pris en charge par une technique chirurgicale innovante ont mis en lumière de nombreux points à approfondir.

La compréhension des mécanismes biologiques à l'origine des tumeurs épithéliales thymiques reste à ce jour parcellaire. De nombreuses analyses ont permis de caractériser différents profils moléculaires corrélés aux sous-types histologiques des tumeurs thymiques. Notre modèle de dérivation et de culture de cellules primaires issue de tumeurs thymique a été établi dans l'optique de caractériser des anomalies biologiques relevantes de la cellule épithéliale thymique tumorale en restant au plus proche de la tumeur d'origine, sans l'interférence des lymphocytes intra-tumoraux. Il a nécessité une étroite collaboration entre différents services cliniques hospitaliers (pneumologie, chirurgie thoracique, bloc opératoire et anatomopathologie). Il a été créé en adaptant un modèle de dérivation de cellules épithéliales thymiques murines [117].

Notre modèle a donc permis de confirmer *in vitro* que la voie Akt/ mTOR était activée dans les cellules épithéliales thymiques tumorales dérivées de tumeurs. Nous avons également montré que le traitement *in vitro* par un inhibiteur de mTOR (Rapamycine) diminue d'environ 30% la croissance cellulaire ($p < 0.05$) confortant *in vitro* l'utilisation de thérapies inhibitrices de mTOR.

Par le développement de la dérivation de cellules tumorales issues de tumeurs thymiques, il est maintenant possible d'envisager la mise en place de modèles *in vivo* de tumeurs thymiques sous la forme de PDX (Patient-derived xenograft). Le PDX est un modèle qui consiste à injecter des cellules tumorales dans des souris immunodéprimées (afin d'éviter un rejet des cellules humaines par l'hôte)

dans l'optique de tester de nouvelles thérapeutiques. Ce modèle permet de restituer un environnement tumoral *in vivo* (vascularisation, infiltration immunitaire, tissu conjonctif au plus proche de la tumeur originelle [150]) et évite un biais de sélection de cellules cultivées *in vitro*. Le PDX permet également de restituer un aspect tumoral tridimensionnel contrairement aux cultures monocouches. L'humanisation des PDX permet d'envisager une étude des mécanismes de réponse immunitaire impliqués potentiellement dans la carcinogenèse thymique.

La dérivation de cellules épithéliales thymiques tumorales pourrait s'intégrer dans un projet d'étude de type « AVATAR ». Le principe de l'approche « AVATAR » consiste à greffer sur des modèles PDX de souris immunodéficientes des fragments de tumeur originelle d'un patient ou des cellules tumorales dérivées permettant après croissance tumorale une caractérisation moléculaire, des tests pharmacologiques de sensibilité afin d'identifier le ou les traitements efficaces susceptibles d'être administrés au patient dont est issue la xénogreffe (Figure 1).

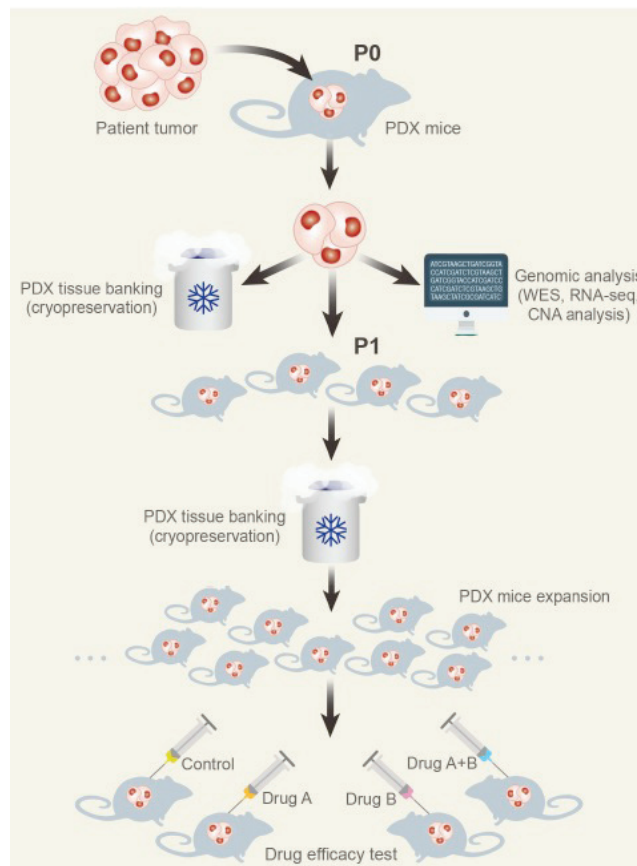


Figure 1 : Génération de modèles PDX : prélèvements de fragments tumoraux Et/ou dérivation de cellules primaires tumorales transplantées dans des souris Immunodéficientes (P0). Créations d'avatars (P1) PDX permettant des tests pharmacologiques de sensibilité aux anti-mitotiques[151].

Ce modèle a été développé initialement chez des patients atteints de carcinome pancréatique : Parmi les 15 patients dont les tumeurs ont été greffées sur souris, 11 ont pu bénéficier de traitements ciblés par les tests pharmacologiques précliniques avec 88% de rémission partielles durables [152]. D'autres études ont par la suite montré l'intérêt d'une telle procédure et, en particulier, la forte corrélation entre l'efficacité observée chez la souris et la réponse des patients atteints de cancers bronchiques non à petites cellules par les traitements ainsi identifiés [153-155].

L'approche « AVATAR » présente néanmoins l'inconvénient de ne pas permettre d'identifier pour tous les patients le ou les traitements les plus efficaces. En effet, les chances de parvenir à proposer aux patients les meilleures approches thérapeutiques dépendent de deux critères principaux, d'une part le pronostic clinique des patients (et donc leur probabilité d'être encore en vie à la fin des tests précliniques) et, d'autre part, de la probabilité pour la tumeur greffée de croître sur la souris. Dans l'hypothèse des patients atteints de CBNPC, la probabilité de survie à 1 an des patients opérés est relativement élevée, de l'ordre de 75-80% ; de plus, la probabilité de croissance sur souris est très importante, supérieure à 80%. Les tumeurs thymiques (en dehors du carcinome thymique) sont des tumeurs à croissance lente, même dans les formes métastatiques et pourraient bénéficier d'une telle approche. A ce titre, notre modèle de dérivation de cellules épithéliales tumorales et le développement de modèles « AVATAR » pourrait s'intégrer dans l'amélioration de la pratique clinique de cytoréduction chimio hyperthermie intra thoracique pour métastases pleurales de thymomes.

Il est ainsi possible d'imaginer de créer un avatar pour chaque patient pris en charge chirurgicalement d'une tumeur thymique en utilisant la dérivation cellulaire. En effet, les cellules dérivées pourraient ainsi être immortalisées et congelées au sein d'une banque pour servir lors d'une éventuelle récurrence. Il serait alors possible de comparer les cellules de la tumeur originelle avec les cellules métastatique. Les éventuelles différences mises à jour pourraient permettre de mieux comprendre les mécanismes biologiques impliqués dans la formation des métastases

5 BIBLIOGRAPHIE

1. Farley AM, Morris LX, Vroegindeweij E, Depreter ML, Vaidya H, Stenhouse FH, Tomlinson SR, Anderson RA, Cupedo T, Cornelissen JJ *et al*: **Dynamics of thymus organogenesis and colonization in early human development.** *Development* 2013, **140**(9):2015-2026.
2. Boehm T: **Thymus development and function.** *Current opinion in immunology* 2008, **20**(2):178-184.
3. Dunning J: **Video-assisted thoracoscopic microthymectomy.** *Annals of cardiothoracic surgery* 2015, **4**(6):550-555.
4. Godfrey DI, Kennedy J, Suda T, Zlotnik A: **A developmental pathway involving four phenotypically and functionally distinct subsets of CD3-CD4-CD8- triple-negative adult mouse thymocytes defined by CD44 and CD25 expression.** *Journal of immunology* 1993, **150**(10):4244-4252.
5. Merkschlagger M, Graf D, Lovatt M, Bommhardt U, Zamoyska R, Fisher AG: **How many thymocytes audition for selection?** *The Journal of experimental medicine* 1997, **186**(7):1149-1158.
6. Zerrahn J, Held W, Raulet DH: **The MHC reactivity of the T cell repertoire prior to positive and negative selection.** *Cell* 1997, **88**(5):627-636.
7. Strobel P, Murumagi A, Klein R, Luster M, Lahti M, Krohn K, Schalke B, Nix W, Gold R, Rieckmann P *et al*: **Deficiency of the autoimmune regulator AIRE in thymomas is insufficient to elicit autoimmune polyendocrinopathy syndrome type 1 (APS-1).** *The Journal of pathology* 2007, **211**(5):563-571.
8. de Jong WK, Blaauwgeers JL, Schaapveld M, Timens W, Klinkenberg TJ, Groen HJ: **Thymic epithelial tumours: a population-based study of the incidence, diagnostic procedures and therapy.** *European journal of cancer* 2008, **44**(1):123-130.
9. Hadoux J, Girard N, Besse B: **[Thymic epithelial neoplasms: updates on diagnosis, staging, biology and management in France].** *Bulletin du cancer* 2012, **99**(11):1045-1055.
10. Marx A, Chan JK, Coindre JM, Detterbeck F, Girard N, Harris NL, Jaffe ES, Kurrer MO, Marom EM, Moreira AL *et al*: **The 2015 World Health Organization Classification of Tumors of the Thymus: Continuity and Changes.** *Journal of thoracic oncology : official publication of the International Association for the Study of Lung Cancer* 2015, **10**(10):1383-1395.
11. Marx A, Strobel P, Badve SS, Chalabreysse L, Chan JK, Chen G, de Leval L, Detterbeck F, Girard N, Huang J *et al*: **ITMIG consensus statement on the use of the WHO histological classification of thymoma and thymic carcinoma: refined definitions, histological criteria, and reporting.** *J Thorac Oncol* 2014, **9**(5):596-611.
12. Rieker RJ, Hoegel J, Morresi-Hauf A, Hofmann WJ, Blaeker H, Penzel R, Otto HF: **Histologic classification of thymic epithelial tumors: comparison of established classification schemes.** *International journal of cancer* 2002, **98**(6):900-906.
13. Demirci S, Turhan K, Ozsan N, Yalman D, Cakan A, Cok G, Cagirici U, Ozkok S: **Prognostic factors for survival in patients with thymic epithelial tumors.** *The Thoracic and cardiovascular surgeon* 2011, **59**(3):153-157.
14. Regnard JF, Magdeleinat P, Dromer C, Dulmet E, de Montpreville V, Levi JF, Levasseur P: **Prognostic factors and long-term results after thymoma resection: a series of 307 patients.** *The Journal of thoracic and cardiovascular surgery* 1996, **112**(2):376-384.
15. Safieddine N, Liu G, Cuningham K, Ming T, Hwang D, Brade A, Bezjak A, Fischer S, Xu W, Azad S *et al*: **Prognostic factors for cure, recurrence and long-term survival after surgical resection of thymoma.** *Journal of thoracic oncology : official publication of the International Association for the Study of Lung Cancer* 2014, **9**(7):1018-1022.

16. Wilkins KB, Sheikh E, Green R, Patel M, George S, Takano M, Diener-West M, Welsh J, Howard S, Askin F *et al*: **Clinical and pathologic predictors of survival in patients with thymoma.** *Annals of surgery* 1999, **230**(4):562-572; discussion 572-564.
17. Detterbeck FC, Asamura H, Crowley J, Falkson C, Giaccone G, Giroux D, Huang J, Kim J, Kondo K, Lucchi M *et al*: **The IASLC/ITMIG thymic malignancies staging project: development of a stage classification for thymic malignancies.** *Journal of thoracic oncology : official publication of the International Association for the Study of Lung Cancer* 2013, **8**(12):1467-1473.
18. Okuma Y, Hosomi Y, Takagi Y, Sasaki E, Hishima T, Maeda Y, Shibuya M, Okamura T: **Clinical outcomes with chemotherapy for advanced thymic carcinoma.** *Lung cancer* 2013, **80**(1):75-80.
19. Ruffini E, Detterbeck F, Van Raemdonck D, Rocco G, Thomas P, Weder W, Brunelli A, Evangelista A, Venuta F, European Association of Thoracic Surgeons Thymic Working G: **Tumours of the thymus: a cohort study of prognostic factors from the European Society of Thoracic Surgeons database.** *European journal of cardio-thoracic surgery : official journal of the European Association for Cardio-thoracic Surgery* 2014, **46**(3):361-368.
20. Boubacar E, Atsame-Ebang G, Rabiou S, Fatimazahra A, Mazti A, Sidibe IS, Tahiri L, Hammam N, Yassine O, Mohamed S *et al*: **Thymic large cell neuroendocrine carcinoma - a rare and aggressive tumor: a case report.** *Journal of medical case reports* 2017, **11**(1):155.
21. Gomez JMD, Syed G, Co MLF, Bayoumi M, Abrams R: **A rare highly aggressive tumour: lymphoepithelioma-like thymic carcinoma.** *BMJ case reports* 2017, **2017**.
22. Kwon AY, Han J, Cho HY, Kim S, Bang H, Hyeon J: **Cytologic Characteristics of Thymic Adenocarcinoma with Enteric Differentiation: A Study of Four Fine-Needle Aspiration Specimens.** *Journal of pathology and translational medicine* 2017, **51**(5):509-512.
23. Oka S, Taira A, Shinohara S, Kuwata T, Takenaka M, Chikaishi Y, Hirai A, Uramoto H, Nishimura Y, Tanaka F: **Complete Resection of Thymic Sarcomatoid Carcinoma Through Total Aortic Arch Replacement.** *The Annals of thoracic surgery* 2016, **102**(6):e557-e559.
24. Evoli A, Lancaster E: **Paraneoplastic disorders in thymoma patients.** *Journal of thoracic oncology : official publication of the International Association for the Study of Lung Cancer* 2014, **9**(9 Suppl 2):S143-147.
25. Mathis D, Benoist C: **Aire.** *Annual review of immunology* 2009, **27**:287-312.
26. Youle RJ, Strasser A: **The BCL-2 protein family: opposing activities that mediate cell death.** *Nature reviews Molecular cell biology* 2008, **9**(1):47-59.
27. Kisand K, Boe Wolff AS, Podkrajsek KT, Tserel L, Link M, Kisand KV, Ersvaer E, Perheentupa J, Erichsen MM, Bratanic N *et al*: **Chronic mucocutaneous candidiasis in APECED or thymoma patients correlates with autoimmunity to Th17-associated cytokines.** *The Journal of experimental medicine* 2010, **207**(2):299-308.
28. Masaoka A, Yamakawa Y, Niwa H, Fukai I, Kondo S, Kobayashi M, Fujii Y, Monden Y: **Extended thymectomy for myasthenia gravis patients: a 20-year review.** *The Annals of thoracic surgery* 1996, **62**(3):853-859.
29. Girard N, Shen R, Guo T, Zakowski MF, Heguy A, Riely GJ, Huang J, Lau C, Lash AE, Ladanyi M *et al*: **Comprehensive genomic analysis reveals clinically relevant molecular distinctions between thymic carcinomas and thymomas.** *Clinical cancer research : an official journal of the American Association for Cancer Research* 2009, **15**(22):6790-6799.
30. Ehemann V, Kern MA, Breinig M, Schnabel PA, Gunawan B, Schulten HJ, Schlaeger C, Radlwimmer B, Steger CM, Dienemann H *et al*: **Establishment, characterization and drug sensitivity testing in primary cultures of human thymoma and thymic carcinoma.** *International journal of cancer* 2008, **122**(12):2719-2725.
31. Gokmen-Polar Y, Sanders KL, Goswami CP, Cano OD, Zaheer NA, Jain RK, Kesler KA, Nelson RP, Jr., Vance GH, Smith D *et al*: **Establishment and characterization of a novel cell line derived from human thymoma AB tumor.** *Laboratory investigation; a journal of technical methods and pathology* 2012, **92**(11):1564-1573.

32. Inai K, Takagi K, Takimoto N, Okada H, Imamura Y, Ueda T, Naiki H, Noriki S: **Multiple inflammatory cytokine-productive ThyL-6 cell line established from a patient with thymic carcinoma.** *Cancer science* 2008, **99**(9):1778-1784.
33. Kuzume T, Kubonishi I, Takeuchi S, Takeuchi T, Iwata J, Sonobe H, Ohtsuki Y, Miyoshi I: **Establishment and characterization of a thymic carcinoma cell line (Ty-82) carrying t(15;19)(q15;p13) chromosome abnormality.** *International journal of cancer* 1992, **50**(2):259-264.
34. Wang G, Wang Y, Zhang P, Chen Y, Liu Y, Guo F, Zhang H: **Establishment and characterization of a novel cell line derived from thymoma with myasthenia gravis patients.** *Thoracic cancer* 2015, **6**(2):194-201.
35. Wang Y, Thomas A, Lau C, Rajan A, Zhu Y, Killian JK, Petrini I, Pham T, Morrow B, Zhong X *et al*: **Mutations of epigenetic regulatory genes are common in thymic carcinomas.** *Scientific reports* 2014, **4**:7336.
36. Khoury T, Arshad A, Bogner P, Ramnath N, Zhang S, Chandrasekhar R, Wilding G, Alrawi S, Tan D: **Apoptosis-related (survivin, Bcl-2), tumor suppressor gene (p53), proliferation (Ki-67), and non-receptor tyrosine kinase (Src) markers expression and correlation with clinicopathologic variables in 60 thymic neoplasms.** *Chest* 2009, **136**(1):220-228.
37. Moreira AL, Won HH, McMillan R, Huang J, Riely GJ, Ladanyi M, Berger MF: **Massively parallel sequencing identifies recurrent mutations in TP53 in thymic carcinoma associated with poor prognosis.** *Journal of thoracic oncology : official publication of the International Association for the Study of Lung Cancer* 2015, **10**(2):373-380.
38. Radovich M, Pickering CR, Felau I, Ha G, Zhang H, Jo H, Hoadley KA, Anur P, Zhang J, McLellan M *et al*: **The Integrated Genomic Landscape of Thymic Epithelial Tumors.** *Cancer cell* 2018, **33**(2):244-258 e210.
39. Pirker C, Holzmann K, Spiegl-Kreinecker S, Elbling L, Thallinger C, Pehamberger H, Micksche M, Berger W: **Chromosomal imbalances in primary and metastatic melanomas: over-representation of essential telomerase genes.** *Melanoma research* 2003, **13**(5):483-492.
40. Theile M, Seitz S, Arnold W, Jandrig B, Frege R, Schlag PM, Haensch W, Guski H, Winzer KJ, Barrett JC *et al*: **A defined chromosome 6q fragment (at D6S310) harbors a putative tumor suppressor gene for breast cancer.** *Oncogene* 1996, **13**(4):677-685.
41. Wan M, Sun T, Vyas R, Zheng J, Granada E, Dubeau L: **Suppression of tumorigenicity in human ovarian cancer cell lines is controlled by a 2 cM fragment in chromosomal region 6q24-q25.** *Oncogene* 1999, **18**(8):1545-1551.
42. Inoue M, Marx A, Zettl A, Strobel P, Muller-Hermelink HK, Starostik P: **Chromosome 6 suffers frequent and multiple aberrations in thymoma.** *The American journal of pathology* 2002, **161**(4):1507-1513.
43. Inoue M, Starostik P, Zettl A, Strobel P, Schwarz S, Scaravilli F, Henry K, Willcox N, Muller-Hermelink HK, Marx A: **Correlating genetic aberrations with World Health Organization-defined histology and stage across the spectrum of thymomas.** *Cancer research* 2003, **63**(13):3708-3715.
44. Spengler D, Villalba M, Hoffmann A, Pantaloni C, Houssami S, Bockaert J, Journot L: **Regulation of apoptosis and cell cycle arrest by Zac1, a novel zinc finger protein expressed in the pituitary gland and the brain.** *The EMBO journal* 1997, **16**(10):2814-2825.
45. Garrido F, Ruiz-Cabello F, Cabrera T, Perez-Villar JJ, Lopez-Botet M, Duggan-Keen M, Stern PL: **Implications for immunosurveillance of altered HLA class I phenotypes in human tumours.** *Immunology today* 1997, **18**(2):89-95.
46. Zhou R, Zettl A, Strobel P, Wagner K, Muller-Hermelink HK, Zhang S, Marx A, Starostik P: **Thymic epithelial tumors can develop along two different pathogenetic pathways.** *The American journal of pathology* 2001, **159**(5):1853-1860.
47. Chen FF, Yan JJ, Jin YT, Su IJ: **Detection of bcl-2 and p53 in thymoma: expression of bcl-2 as a reliable marker of tumor aggressiveness.** *Human pathology* 1996, **27**(10):1089-1092.

48. Petrini I, Meltzer PS, Zucali PA, Luo J, Lee C, Santoro A, Lee HS, Killian KJ, Wang Y, Tsokos M *et al*: **Copy number aberrations of BCL2 and CDKN2A/B identified by array-CGH in thymic epithelial tumors.** *Cell death & disease* 2012, **3**:e351.
49. Boumela I, Guillemin Y, Guerin JF, Aouacheria A: **[The Bcl-2 family pathway in gametes and preimplantation embryos].** *Gynecologie, obstetrique & fertilité* 2009, **37**(9):720-732.
50. Liu P, Cheng H, Roberts TM, Zhao JJ: **Targeting the phosphoinositide 3-kinase pathway in cancer.** *Nature reviews Drug discovery* 2009, **8**(8):627-644.
51. Escobedo JA, Navankasattusas S, Kavanaugh WM, Milfay D, Fried VA, Williams LT: **cDNA cloning of a novel 85 kd protein that has SH2 domains and regulates binding of PI3-kinase to the PDGF beta-receptor.** *Cell* 1991, **65**(1):75-82.
52. Engelman JA, Luo J, Cantley LC: **The evolution of phosphatidylinositol 3-kinases as regulators of growth and metabolism.** *Nature reviews Genetics* 2006, **7**(8):606-619.
53. Markman B, Tao JJ, Scaltriti M: **PI3K pathway inhibitors: better not left alone.** *Current pharmaceutical design* 2013, **19**(5):895-906.
54. Thorpe LM, Yuzugullu H, Zhao JJ: **PI3K in cancer: divergent roles of isoforms, modes of activation and therapeutic targeting.** *Nature reviews Cancer* 2015, **15**(1):7-24.
55. Arcaro A, Guerreiro AS: **The phosphoinositide 3-kinase pathway in human cancer: genetic alterations and therapeutic implications.** *Current genomics* 2007, **8**(5):271-306.
56. Nawroth R, Stellwagen F, Schulz WA, Stoehr R, Hartmann A, Krause BJ, Gschwend JE, Retz M: **S6K1 and 4E-BP1 are independent regulated and control cellular growth in bladder cancer.** *PloS one* 2011, **6**(11):e27509.
57. Wendel HG, De Stanchina E, Fridman JS, Malina A, Ray S, Kogan S, Cordon-Cardo C, Pelletier J, Lowe SW: **Survival signalling by Akt and eIF4E in oncogenesis and cancer therapy.** *Nature* 2004, **428**(6980):332-337.
58. Xiao L, Wang YC, Li WS, Du Y: **The role of mTOR and phospho-p70S6K in pathogenesis and progression of gastric carcinomas: an immunohistochemical study on tissue microarray.** *Journal of experimental & clinical cancer research : CR* 2009, **28**:152.
59. Alberobello AT, Wang Y, Beerkens FJ, Conforti F, McCutcheon JN, Rao G, Raffeld M, Liu J, Rahhal R, Zhang YW *et al*: **PI3K as a Potential Therapeutic Target in Thymic Epithelial Tumors.** *J Thorac Oncol* 2016, **11**(8):1345-1356.
60. Ashman LK: **The biology of stem cell factor and its receptor C-kit.** *The international journal of biochemistry & cell biology* 1999, **31**(10):1037-1051.
61. Furitsu T, Tsujimura T, Tono T, Ikeda H, Kitayama H, Koshimizu U, Sugahara H, Butterfield JH, Ashman LK, Kanayama Y *et al*: **Identification of mutations in the coding sequence of the proto-oncogene c-kit in a human mast cell leukemia cell line causing ligand-independent activation of c-kit product.** *The Journal of clinical investigation* 1993, **92**(4):1736-1744.
62. Yavuz AS, Lipsky PE, Yavuz S, Metcalfe DD, Akin C: **Evidence for the involvement of a hematopoietic progenitor cell in systemic mastocytosis from single-cell analysis of mutations in the c-kit gene.** *Blood* 2002, **100**(2):661-665.
63. Bisagni G, Rossi G, Cavazza A, Sartori G, Gardini G, Boni C: **Long lasting response to the multikinase inhibitor bay 43-9006 (Sorafenib) in a heavily pretreated metastatic thymic carcinoma.** *Journal of thoracic oncology : official publication of the International Association for the Study of Lung Cancer* 2009, **4**(6):773-775.
64. Buti S, Donini M, Sergio P, Garagnani L, Schirosi L, Passalacqua R, Rossi G: **Impressive response with imatinib in a heavily pretreated patient with metastatic c-KIT mutated thymic carcinoma.** *Journal of clinical oncology : official journal of the American Society of Clinical Oncology* 2011, **29**(33):e803-805.
65. Schirosi L, Nannini N, Nicoli D, Cavazza A, Valli R, Buti S, Garagnani L, Sartori G, Calabrese F, Marchetti A *et al*: **Activating c-KIT mutations in a subset of thymic carcinoma and response to different c-KIT inhibitors.** *Annals of oncology : official journal of the European Society for Medical Oncology* 2012, **23**(9):2409-2414.

66. Strobel P, Hartmann M, Jakob A, Mikesch K, Brink I, Dirnhofer S, Marx A: **Thymic carcinoma with overexpression of mutated KIT and the response to imatinib.** *The New England journal of medicine* 2004, **350**(25):2625-2626.
67. Rajan A, Girard N, Marx A: **State of the art of genetic alterations in thymic epithelial tumors.** *Journal of thoracic oncology : official publication of the International Association for the Study of Lung Cancer* 2014, **9**(9 Suppl 2):S131-136.
68. Blume-Jensen P, Janknecht R, Hunter T: **The kit receptor promotes cell survival via activation of PI 3-kinase and subsequent Akt-mediated phosphorylation of Bad on Ser136.** *Current biology : CB* 1998, **8**(13):779-782.
69. Girard N: **Thymic tumors: relevant molecular data in the clinic.** *Journal of thoracic oncology : official publication of the International Association for the Study of Lung Cancer* 2010, **5**(10 Suppl 4):S291-295.
70. Girard N, Mornex F, Van Houtte P, Cordier JF, van Schil P: **Thymoma: a focus on current therapeutic management.** *Journal of thoracic oncology : official publication of the International Association for the Study of Lung Cancer* 2009, **4**(1):119-126.
71. Chitnis MM, Yuen JS, Protheroe AS, Pollak M, Macaulay VM: **The type 1 insulin-like growth factor receptor pathway.** *Clinical cancer research : an official journal of the American Association for Cancer Research* 2008, **14**(20):6364-6370.
72. Girard N, Teruya-Feldstein J, Payabyab EC, Riely GJ, Rusch VW, Kris MG, Zakowski MF: **Insulin-like growth factor-1 receptor expression in thymic malignancies.** *Journal of thoracic oncology : official publication of the International Association for the Study of Lung Cancer* 2010, **5**(9):1439-1446.
73. Haluska P, Shaw HM, Batzel GN, Yin D, Molina JR, Molife LR, Yap TA, Roberts ML, Sharma A, Gualberto A *et al*: **Phase I dose escalation study of the anti insulin-like growth factor-I receptor monoclonal antibody CP-751,871 in patients with refractory solid tumors.** *Clinical cancer research : an official journal of the American Association for Cancer Research* 2007, **13**(19):5834-5840.
74. Rajan A, Carter CA, Berman A, Cao L, Kelly RJ, Thomas A, Khozin S, Chavez AL, Bergagnini I, Scepura B *et al*: **Cixutumumab for patients with recurrent or refractory advanced thymic epithelial tumours: a multicentre, open-label, phase 2 trial.** *Lancet Oncol* 2014, **15**(2):191-200.
75. Smith TJ: **Insulin-like growth factor-I regulation of immune function: a potential therapeutic target in autoimmune diseases?** *Pharmacol Rev* 2010, **62**(2):199-236.
76. Barthel A, Okino ST, Liao J, Nakatani K, Li J, Whitlock JP, Jr., Roth RA: **Regulation of GLUT1 gene transcription by the serine/threonine kinase Akt1.** *J Biol Chem* 1999, **274**(29):20281-20286.
77. Breinig M, Mayer P, Harjung A, Goepfert B, Malz M, Penzel R, Neumann O, Hartmann A, Dienemann H, Giaccone G *et al*: **Heat shock protein 90-sheltered overexpression of insulin-like growth factor 1 receptor contributes to malignancy of thymic epithelial tumors.** *Clinical cancer research : an official journal of the American Association for Cancer Research* 2011, **17**(8):2237-2249.
78. Petrini I, Meltzer PS, Kim IK, Lucchi M, Park KS, Fontanini G, Gao J, Zucali PA, Calabrese F, Favaretto A *et al*: **A specific missense mutation in GTF2I occurs at high frequency in thymic epithelial tumors.** *Nature genetics* 2014, **46**(8):844-849.
79. Feng Y, Lei Y, Wu X, Huang Y, Rao H, Zhang Y, Wang F: **GTF2I mutation frequently occurs in more indolent thymic epithelial tumors and predicts better prognosis.** *Lung cancer* 2017, **110**:48-52.
80. Zhao R, Choi BY, Lee MH, Bode AM, Dong Z: **Implications of Genetic and Epigenetic Alterations of CDKN2A (p16(INK4a)) in Cancer.** *EBioMedicine* 2016, **8**:30-39.
81. Enkner F, Pichlhofer B, Zaharie AT, Kronic M, Holper TM, Janik S, Moser B, Schlangen K, Neudert B, Walter K *et al*: **Molecular Profiling of Thymoma and Thymic Carcinoma: Genetic**

- Differences and Potential Novel Therapeutic Targets.** *Pathology oncology research : POR* 2016.
82. Aesif SW, Aubry MC, Yi ES, Kloft-Nelson SM, Jenkins SM, Spears GM, Greipp PT, Sukov WR, Roden AC: **Loss of p16(INK4A) Expression and Homozygous CDKN2A Deletion Are Associated with Worse Outcome and Younger Age in Thymic Carcinomas.** *Journal of thoracic oncology : official publication of the International Association for the Study of Lung Cancer* 2017, **12**(5):860-871.
 83. Folkman J: **Angiogenesis: an organizing principle for drug discovery?** *Nature reviews Drug discovery* 2007, **6**(4):273-286.
 84. Tomita M, Matsuzaki Y, Edagawa M, Maeda M, Shimizu T, Hara M, Onitsuka T: **Correlation between tumor angiogenesis and invasiveness in thymic epithelial tumors.** *The Journal of thoracic and cardiovascular surgery* 2002, **124**(3):493-498.
 85. Sasaki H, Yukiue H, Kobayashi Y, Nakashima Y, Moriyama S, Kaji M, Kiriya M, Fukai I, Yamakawa Y, Fujii Y: **Elevated serum vascular endothelial growth factor and basic fibroblast growth factor levels in patients with thymic epithelial neoplasms.** *Surgery today* 2001, **31**(11):1038-1040.
 86. Chen CA, Chiang YC, Chang MC, Hu YH, You SL, Cheng YY, Chou CY, Cheng WF: **Gene methylation profiles as prognostic markers in ovarian clear cell and endometrioid adenocarcinomas.** *American journal of translational research* 2015, **7**(1):139-152.
 87. Hirose Y, Kondo K, Takizawa H, Nagao T, Nakagawa Y, Fujino H, Toba H, Kenzaki K, Sakiyama S, Tangoku A: **Aberrant methylation of tumour-related genes in thymic epithelial tumours.** *Lung cancer* 2009, **64**(2):155-159.
 88. Mokhtar M, Kondo K, Namura T, Ali AH, Fujita Y, Takai C, Takizawa H, Nakagawa Y, Toba H, Kajiura K *et al*: **Methylation and expression profiles of MGMT gene in thymic epithelial tumors.** *Lung cancer* 2014, **83**(2):279-287.
 89. Sharpe AH, Wherry EJ, Ahmed R, Freeman GJ: **The function of programmed cell death 1 and its ligands in regulating autoimmunity and infection.** *Nature immunology* 2007, **8**(3):239-245.
 90. Arasanz H, Gato-Canas M, Zuazo M, Ibanez-Vea M, Breckpot K, Kochan G, Escors D: **PD1 signal transduction pathways in T cells.** *Oncotarget* 2017, **8**(31):51936-51945.
 91. Tiseo M, Damato A, Longo L, Barbieri F, Bertolini F, Stefani A, Migaldi M, Gnetti L, Camisa R, Bordi P *et al*: **Analysis of a panel of druggable gene mutations and of ALK and PD-L1 expression in a series of thymic epithelial tumors (TETs).** *Lung cancer* 2017, **104**:24-30.
 92. Katsuya Y, Fujita Y, Horinouchi H, Ohe Y, Watanabe S, Tsuta K: **Immunohistochemical status of PD-L1 in thymoma and thymic carcinoma.** *Lung cancer* 2015, **88**(2):154-159.
 93. Padda SK, Riess JW, Schwartz EJ, Tian L, Kohrt HE, Neal JW, West RB, Wakelee HA: **Diffuse high intensity PD-L1 staining in thymic epithelial tumors.** *Journal of thoracic oncology : official publication of the International Association for the Study of Lung Cancer* 2015, **10**(3):500-508.
 94. Yokoyama S, Miyoshi H, Nakashima K, Shimono J, Hashiguchi T, Mitsuoka M, Takamori S, Akagi Y, Ohshima K: **Prognostic Value of Programmed Death Ligand 1 and Programmed Death 1 Expression in Thymic Carcinoma.** *Clinical cancer research : an official journal of the American Association for Cancer Research* 2016, **22**(18):4727-4734.
 95. Yokoyama S, Miyoshi H, Nishi T, Hashiguchi T, Mitsuoka M, Takamori S, Akagi Y, Kakuma T, Ohshima K: **Clinicopathologic and Prognostic Implications of Programmed Death Ligand 1 Expression in Thymoma.** *The Annals of thoracic surgery* 2016, **101**(4):1361-1369.
 96. Katsuya Y, Horinouchi H, Asao T, Kitahara S, Goto Y, Kanda S, Fujiwara Y, Nokihara H, Yamamoto N, Watanabe S *et al*: **Expression of programmed death 1 (PD-1) and its ligand (PD-L1) in thymic epithelial tumors: Impact on treatment efficacy and alteration in expression after chemotherapy.** *Lung cancer* 2016, **99**:4-10.
 97. Angelousi A, Chatzellis E, Kaltsas G: **New Molecular, Biological, and Immunological Agents Inducing Hypophysitis.** *Neuroendocrinology* 2018, **106**(1):89-100.

98. Merveilleux du Vignaux C, Maury JM, Girard N: **Novel Agents in the Treatment of Thymic Malignancies.** *Curr Treat Options Oncol* 2017, **18**(9):52.
99. Chen G, Marx A, Chen WH, Yong J, Puppe B, Stroebel P, Mueller-Hermelink HK: **New WHO histologic classification predicts prognosis of thymic epithelial tumors: a clinicopathologic study of 200 thymoma cases from China.** *Cancer* 2002, **95**(2):420-429.
100. Girard N, Ruffini E, Marx A, Faivre-Finn C, Peters S, Committee EG: **Thymic epithelial tumours: ESMO Clinical Practice Guidelines for diagnosis, treatment and follow-up.** *Ann Oncol* 2015, **26 Suppl 5**:v40-55.
101. Masaoka A, Monden Y, Nakahara K, Tanioka T: **Follow-up study of thymomas with special reference to their clinical stages.** *Cancer* 1981, **48**(11):2485-2492.
102. Ambrogi MC, Korasidis S, Lucchi M, Fanucchi O, Giarratana S, Melfi F, Mussi A: **Pleural recurrence of thymoma: surgical resection followed by hyperthermic intrathoracic perfusion chemotherapy**. *European journal of cardio-thoracic surgery : official journal of the European Association for Cardio-thoracic Surgery* 2016, **49**(1):321-326.
103. Fabre D, Fadel E, Mussot S, Mercier O, Petkova B, Besse B, Huang J, Dartevelle PG: **Long-term outcome of pleuropneumonectomy for Masaoka stage IVa thymoma.** *European journal of cardio-thoracic surgery : official journal of the European Association for Cardio-thoracic Surgery* 2011, **39**(5):e133-138.
104. Maury JM, Drevet G, Tronc F, Girard N: **Intra-Thoracic Chemo-Hyperthermia for pleural recurrence of thymomas.** *Journal of thoracic disease* 2017, **9**(12):E1137-E1139.
105. Moser B, Fadel E, Fabre D, Keshavjee S, de Perrot M, Thomas P, Brioude G, Van Raemdonck D, Viskens S, Lang-Lazdunski L et al: **Surgical therapy of thymic tumours with pleural involvement: an ESTS Thymic Working Group Project.** *European journal of cardio-thoracic surgery : official journal of the European Association for Cardio-thoracic Surgery* 2017.
106. Ried M, Lehle K, Neu R, Diez C, Bednarski P, Sziklavari Z, Hofmann HS: **Assessment of cisplatin concentration and depth of penetration in human lung tissue after hyperthermic exposure.** *European journal of cardio-thoracic surgery : official journal of the European Association for Cardio-thoracic Surgery* 2015, **47**(3):563-566.
107. Ried M, Potzger T, Braune N, Diez C, Neu R, Sziklavari Z, Schalke B, Hofmann HS: **Local and systemic exposure of cisplatin during hyperthermic intrathoracic chemotherapy perfusion after pleurectomy and decortication for treatment of pleural malignancies.** *Journal of surgical oncology* 2013, **107**(7):735-740.
108. Ruffini E, Filosso PL, Guerrera F, Lausi P, Lyberis P, Oliaro A: **Optimal surgical approach to thymic malignancies: New trends challenging old dogmas.** *Lung cancer* 2018, **118**:161-170.
109. Ruffini E, Filosso PL, Oliaro A: **The role of surgery in recurrent thymic tumors.** *Thoracic surgery clinics* 2009, **19**(1):121-131.
110. Wright CD: **Pleuropneumonectomy for the treatment of Masaoka stage IVA thymoma.** *The Annals of thoracic surgery* 2006, **82**(4):1234-1239.
111. Wright CD: **Stage IVA thymoma: patterns of spread and surgical management.** *Thoracic surgery clinics* 2011, **21**(1):93-97, vii.
112. Yellin A, Simansky DA, Ben-Avi R, Perelman M, Zeitlin N, Refaely Y, Ben-Nun A: **Resection and heated pleural chemoperfusion in patients with thymic epithelial malignant disease and pleural spread: a single-institution experience.** *The Journal of thoracic and cardiovascular surgery* 2013, **145**(1):83-87; discussion 87-89.
113. Maury JM, Drevet G, Collaud S, Grima R, Pavlakovic I, Rosamel P, Chalabreysse L, Girard N, Tronc F: **Cytoreductive Pleurectomy and Intra Thoracic Chemo Hyperthermia for Pleural Relapse of Thymomas.** *The Annals of thoracic surgery* 2018.
114. Marulli G, Mammana M, Comacchio GM, Rea F: **Pleural recurrences of thymoma: role and effectiveness of intrathoracic chemohyperthermia.** *Journal of thoracic disease* 2017, **9**(10):3557-3559.
115. Roden AC, Molina JR: **Editorial: pleural recurrence of thymoma-what is the value of intra-thoracic chemo-hyperthermia?** *Journal of thoracic disease* 2017, **9**(10):3583-3586.

116. Maury JM, Girard N, Tabutin M, Grima R, Chalabreysse L, Pavlakovic I, Sayag-Beaujard A, Leroux C, Souquet PJ, Glehen O *et al*: **Intra-Thoracic Chemo-Hyperthermia for pleural recurrence of thymoma**. *Lung cancer* 2017, **108**:1-6.
117. Seach N, Wong K, Hammett M, Boyd RL, Chidgey AP: **Purified enzymes improve isolation and characterization of the adult thymic epithelium**. *Journal of immunological methods* 2012, **385**(1-2):23-34.
118. Chang MY, Sugarbaker DJ: **Innovative therapies: intraoperative intracavitary chemotherapy**. *Thoracic surgery clinics* 2004, **14**(4):549-556.
119. Chang MY, Sugarbaker DJ: **Extrapleural pneumonectomy for diffuse malignant pleural mesothelioma: techniques and complications**. *Thoracic surgery clinics* 2004, **14**(4):523-530.
120. Rusch VW, Niedzwiecki D, Tao Y, Menendez-Botet C, Dnistrian A, Kelsen D, Saltz L, Markman M: **Intrapleural cisplatin and mitomycin for malignant mesothelioma following pleurectomy: pharmacokinetic studies**. *Journal of clinical oncology : official journal of the American Society of Clinical Oncology* 1992, **10**(6):1001-1006.
121. Girard N, Merveilleux du Vignaux C: **How large databases may impact clinical practices for rare tumors-postoperative chemotherapy in thymic malignancies**. *Journal of thoracic disease* 2016, **8**(8):1863-1864.
122. Imbimbo M, Maury JM, Garassino M, Girard N, Group RAW: **Mesothelioma and thymic tumors: Treatment challenges in (outside) a network setting**. *European journal of surgical oncology : the journal of the European Society of Surgical Oncology and the British Association of Surgical Oncology* 2018.
123. Refaely Y, Simansky DA, Paley M, Gottfried M, Yellin A: **Resection and perfusion thermochemotherapy: a new approach for the treatment of thymic malignancies with pleural spread**. *The Annals of thoracic surgery* 2001, **72**(2):366-370.
124. Yu L, Jing Y, Ma S, Li F, Zhang YF: **Cytoreductive surgery combined with hyperthermic intrapleural chemotherapy to treat thymoma or thymic carcinoma with pleural dissemination**. *OncoTargets and therapy* 2013, **6**:517-521.
125. Alberts DS, Peng YM, Chen HS, Moon TE, Cetas TC, Hoeschele JD: **Therapeutic synergism of hyperthermia-cis-platinum in a mouse tumor model**. *Journal of the National Cancer Institute* 1980, **65**(2):455-461.
126. Cesna V, Sukovas A, Jasukaitiene A, Naginiene R, Barauskas G, Dambrauskas Z, Paskauskas S, Gulbinas A: **Narrow line between benefit and harm: Additivity of hyperthermia to cisplatin cytotoxicity in different gastrointestinal cancer cells**. *World journal of gastroenterology* 2018, **24**(10):1072-1083.
127. Dunne M, Dou YN, Drake DM, Spence T, Gontijo SML, Wells PG, Allen C: **Hyperthermia-mediated drug delivery induces biological effects at the tumor and molecular levels that improve cisplatin efficacy in triple negative breast cancer**. *Journal of controlled release : official journal of the Controlled Release Society* 2018.
128. Monneuse O, Beaujard AC, Guibert B, Gilly FN, Mulsant P, Carry PY, Benoit M, Glehen O: **Long-term results of intrathoracic chemohyperthermia (ITCH) for the treatment of pleural malignancies**. *Br J Cancer* 2003, **88**(12):1839-1843.
129. Passot G, Vaudoyer D, Villeneuve L, Kepenekian V, Beaujard AC, Bakrin N, Cotte E, Gilly FN, Glehen O: **What made hyperthermic intraperitoneal chemotherapy an effective curative treatment for peritoneal surface malignancy: A 25-year experience with 1,125 procedures**. *Journal of surgical oncology* 2016, **113**(7):796-803.
130. Berruti A, Borasio P, Gerbino A, Gorzegno G, Moschini T, Tampellini M, Ardisson F, Brizzi MP, Dolcetti A, Dogliotti L: **Primary chemotherapy with adriamycin, cisplatin, vincristine and cyclophosphamide in locally advanced thymomas: a single institution experience**. *Br J Cancer* 1999, **81**(5):841-845.
131. Girard N, Lal R, Wakelee H, Riely GJ, Loehrer PJ: **Chemotherapy definitions and policies for thymic malignancies**. *Journal of thoracic oncology : official publication of the International Association for the Study of Lung Cancer* 2011, **6**(7 Suppl 3):S1749-1755.

132. Loehrer PJ, Sr., Chen M, Kim K, Aisner SC, Einhorn LH, Livingston R, Johnson D: **Cisplatin, doxorubicin, and cyclophosphamide plus thoracic radiation therapy for limited-stage unresectable thymoma: an intergroup trial.** *Journal of clinical oncology : official journal of the American Society of Clinical Oncology* 1997, **15**(9):3093-3099.
133. Lemma GL, Lee JW, Aisner SC, Langer CJ, Tester WJ, Johnson DH, Loehrer PJ, Sr.: **Phase II study of carboplatin and paclitaxel in advanced thymoma and thymic carcinoma.** *Journal of clinical oncology : official journal of the American Society of Clinical Oncology* 2011, **29**(15):2060-2065.
134. Loehrer PJ, Sr., Kim K, Aisner SC, Livingston R, Einhorn LH, Johnson D, Blum R: **Cisplatin plus doxorubicin plus cyclophosphamide in metastatic or recurrent thymoma: final results of an intergroup trial. The Eastern Cooperative Oncology Group, Southwest Oncology Group, and Southeastern Cancer Study Group.** *Journal of clinical oncology : official journal of the American Society of Clinical Oncology* 1994, **12**(6):1164-1168.
135. Loehrer PJ, Sr., Wang W, Johnson DH, Aisner SC, Ettinger DS, Eastern Cooperative Oncology Group Phase II: **Octreotide alone or with prednisone in patients with advanced thymoma and thymic carcinoma: an Eastern Cooperative Oncology Group Phase II Trial.** *J Clin Oncol* 2004, **22**(2):293-299.
136. Palmieri G, Marino M, Buonerba C, Federico P, Conti S, Milella M, Petillo L, Evoli A, Lalle M, Ceribelli A *et al*: **Imatinib mesylate in thymic epithelial malignancies.** *Cancer Chemother Pharmacol* 2012, **69**(2):309-315.
137. Druey KM: **Bridging with GAPs: receptor communication through RGS proteins.** *Science's STKE : signal transduction knowledge environment* 2001, **2001**(104):re14.
138. Hirano A, Emi M, Tsuneizumi M, Utada Y, Yoshimoto M, Kasumi F, Akiyama F, Sakamoto G, Haga S, Kajiwaru T *et al*: **Allelic losses of loci at 3p25.1, 8p22, 13q12, 17p13.3, and 22q13 correlate with postoperative recurrence in breast cancer.** *Clin Cancer Res* 2001, **7**(4):876-882.
139. Penzel R, Hoegel J, Schmitz W, Blaeker H, Morresi-Hauf A, Aulmann S, Hecker E, Mechttersheimer G, Otto HF, Rieker RJ: **Clusters of chromosomal imbalances in thymic epithelial tumours are associated with the WHO classification and the staging system according to Masaoka.** *Int J Cancer* 2003, **105**(4):494-498.
140. Starostik P, Greiner A, Schultz A, Zettl A, Peters K, Rosenwald A, Kolve M, Muller-Hermelink HK: **Genetic aberrations common in gastric high-grade large B-cell lymphoma.** *Blood* 2000, **95**(4):1180-1187.
141. Kossai M, Duchemann B, Boutros C, Caramella C, Hollebecque A, Angevin E, Gazzah A, Bahleda R, Ileana E, Massard C *et al*: **Antitumor activity in advanced cancer patients with thymic malignancies enrolled in early clinical drug development programs (Phase I trials) at Gustave Roussy.** *Lung Cancer* 2015, **89**(3):306-310.
142. Zucali PA, De Pas T, Palmieri G, Favaretto A, Chella A, Tiseo M, Caruso M, Simonelli M, Perrino M, De Vincenzo F *et al*: **Phase II Study of Everolimus in Patients With Thymoma and Thymic Carcinoma Previously Treated With Cisplatin-Based Chemotherapy.** *Journal of clinical oncology : official journal of the American Society of Clinical Oncology* 2018, **36**(4):342-349.
143. Wheler J, Hong D, Swisher SG, Falchook G, Tsimberidou AM, Helgason T, Naing A, Stephen B, Janku F, Stephens PJ *et al*: **Thymoma patients treated in a phase I clinic at MD Anderson Cancer Center: responses to mTOR inhibitors and molecular analyses.** *Oncotarget* 2013, **4**(6):890-898.
144. Scorsetti M, Leo F, Trama A, D'Angelillo R, Serpico D, Macerelli M, Zucali P, Gatta G, Garassino MC: **Thymoma and thymic carcinomas.** *Critical reviews in oncology/hematology* 2016, **99**:332-350.
145. Dagogo-Jack I, Shaw AT: **Crizotinib resistance: implications for therapeutic strategies.** *Annals of oncology : official journal of the European Society for Medical Oncology* 2016, **27** Suppl 3:iii42-iii50.

146. Zucali PA, Di Tommaso L, Petrini I, Battista S, Lee HS, Merino M, Lorenzi E, Voulaz E, De Vincenzo F, Simonelli M *et al*: **Reproducibility of the WHO classification of thymomas: practical implications.** *Lung cancer* 2013, **79**(3):236-241.
147. Zucali PA, De Pas T, Palmieri G, Favaretto A, Chella A, Tiseo M, Caruso M, Simonelli M, Perrino M, De Vincenzo F *et al*: **Phase II Study of Everolimus in Patients With Thymoma and Thymic Carcinoma Previously Treated With Cisplatin-Based Chemotherapy.** *Journal of clinical oncology : official journal of the American Society of Clinical Oncology* 2017:JCO2017744078.
148. Girard N: **Chasing Therapeutic Targets in Thymic Malignancies: Finding Needles in the Haystack to Frame a Comprehensive Canvas?** *Journal of thoracic oncology : official publication of the International Association for the Study of Lung Cancer* 2016, **11**(8):1197-1200.
149. Radovich M, Solzak JP, Hancock BA, Conces ML, Atale R, Porter RF, Zhu J, Glasscock J, Kesler KA, Badve SS *et al*: **A large microRNA cluster on chromosome 19 is a transcriptional hallmark of WHO type A and AB thymomas.** *Br J Cancer* 2016, **114**(4):477-484.
150. Rygaard J: **Immunobiology of the mouse mutant "Nude". Preliminary investigations.** *Acta pathologica et microbiologica Scandinavica* 1969, **77**(4):761-762.
151. Cho SY, Kang W, Han JY, Min S, Kang J, Lee A, Kwon JY, Lee C, Park H: **An Integrative Approach to Precision Cancer Medicine Using Patient-Derived Xenografts.** *Molecules and cells* 2016, **39**(2):77-86.
152. Perales-Paton J, Pineiro-Yanez E, Tejero H, Lopez-Casas PP, Hidalgo M, Gomez-Lopez G, Al-Shahrour F: **Pancreas Cancer Precision Treatment Using Avatar Mice from a Bioinformatics Perspective.** *Public health genomics* 2017, **20**(2):81-91.
153. Calles A, Rubio-Viqueira B, Hidalgo M: **Primary human non-small cell lung and pancreatic tumorgraft models--utility and applications in drug discovery and tumor biology.** *Current protocols in pharmacology* 2013, **Chapter 14**:Unit 14 26.
154. Garralda E, Paz K, Lopez-Casas PP, Jones S, Katz A, Kann LM, Lopez-Rios F, Sarno F, Al-Shahrour F, Vasquez D *et al*: **Integrated next-generation sequencing and avatar mouse models for personalized cancer treatment.** *Clinical cancer research : an official journal of the American Association for Cancer Research* 2014, **20**(9):2476-2484.
155. Malaney P, Nicosia SV, Dave V: **One mouse, one patient paradigm: New avatars of personalized cancer therapy.** *Cancer letters* 2014, **344**(1):1-12.
156. Moser B, Fadel E, Fabre D, Keshavjee S, de Perrot M, Thomas P, Brioude G, Van Raemdonck D, Viskens S, Lang-Lazdunski L *et al*: **Surgical therapy of thymic tumours with pleural involvement: an ESTS Thymic Working Group Project.** *European journal of cardio-thoracic surgery : official journal of the European Association for Cardio-thoracic Surgery* 2017, **52**(2):346-355.

6.1 ANNEXE 1 : Girard N, Maury JM, Chalabreysse L, Besse B. Tumeurs thymiques. EMC-Pneumologie 2016;13(3):1-15 [Article 6-047-D-10].



■ 6-047-D-10

Tumeurs thymiques

N. Girard, J.-M. Maury, L. Chalabreysse, B. Besse, RYTHMIC

Les tumeurs épithéliales thymiques sont des tumeurs rares, d'évolution et de pronostic variables. La classification histopathologique sépare deux principaux types tumoraux : les thymomes, qui reproduisent l'architecture du thymus normal, associant des cellules épithéliales thymiques tumorales et des lymphocytes non tumoraux, et les carcinomes thymiques. L'âge moyen au diagnostic est compris entre 50 et 60 ans. Aucun facteur étiologique, en particulier environnemental ou infectieux, n'a été identifié à ce jour. Des manifestations auto-immunes sont mises en évidence chez près d'un tiers des patients au diagnostic, la myasthénie étant la plus fréquente, avec l'érythroblastopénie et l'hypo-gamma-globulinémie. Le système de stadification le plus utilisé est celui de Masaoka, revu par Koga, mais un système tumeur, node, métastase (TNM) est actuellement en cours de développement. La première étape face à une lésion médiastinale suspecte de tumeur épithéliale thymique consiste en l'établissement du diagnostic différentiel avec les autres tumeurs du médiastin antérieur et les lésions thymiques non malignes. L'évaluation de la résectabilité représente ainsi la première étape du traitement d'une tumeur thymique ; en effet, la résection complète représente le facteur pronostique le plus constant et le plus significatif sur la survie sans progression et la survie globale des patients. Si la résection complète semble possible d'emblée, la chirurgie représente la première étape du traitement et est éventuellement complétée d'une radiothérapie postopératoire. En cas de tumeur thymique non résectable, une biopsie préthérapeutique doit être effectuée à visée diagnostique. La stratégie de traitement repose sur une chimiothérapie d'induction, suivie d'une résection chirurgicale ou d'une irradiation. Les patients restant non éligibles pour un traitement focal reçoivent une chimiothérapie exclusive. À la suite d'un appel d'offre de l'Institut national du cancer en 2010, un réseau de soins national de centres experts sur les thymomes et carcinomes thymiques a été mis en place en 2011 : le Réseau tumeurs thymiques et cancer (RYTHMIC). L'objectif du réseau est d'uniformiser la prise en charge des patients atteints de tumeur thymique, en particulier grâce à la rédaction du référentiel national et la mise en œuvre de réunions de concertation de recours.

© 2016 Elsevier Masson SAS. Tous droits réservés.

Mots-clés : Thymus ; Cancer ; Chirurgie ; Radiothérapie ; Chimiothérapie

Plan

■ Introduction	1
■ Incidence et classification anatomopathologique	2
■ Aspects cliniques et étiologiques	3
■ Aspects diagnostiques	3
Symptomatologie	3
Imagerie	3
Biologie	3
Approche diagnostique	4
Nécessité d'une biopsie préthérapeutique	5
■ Stadification tumorale	5
■ Définition de la résectabilité	5
■ Facteurs pronostiques	6
■ Prise en charge des tumeurs thymiques résectables	7
Chirurgie	7
Examen anatomopathologique	8
Radiothérapie postopératoire	9
Chimiothérapie postopératoire	9

■ Prise en charge des tumeurs thymiques avancées	10
Chimiothérapie d'induction	10
Radiothérapie	11
Chimiothérapie exclusive	11
■ Récidives	11
■ Médecine de précision	12
Ciblage de <i>KIT</i>	12
Ciblage de l'angiogenèse	12
Ciblage de mTOR	12
■ Suivi des patients	12
■ Mise en place d'un réseau de soins national	12
■ Conclusion	13

■ Introduction

Les tumeurs épithéliales thymiques sont des tumeurs rares, d'évolution et de pronostic variables^[1]. L'incidence de ces tumeurs est estimée à 300 cas annuels en France. La prise en charge

Tableau 1.
Classification histopathologique des tumeurs épithéliales thymiques.

Type	Classification OMS	Invasion (%)	Survie sans progression à 10 ans (%)
A	Cellules fusiformes ou polygonales, sans atypie Architecture organoïde reproduisant les zones médullaires Rares lymphocytes T immatures	10–40	100
AB	Thymome mixte associant zones de thymome de type A (pauvre en lymphocytes) et de type B (riche en lymphocytes) Présence de lymphocytes matures et immatures	30–40	100
B1	Architecture organoïde reproduisant les zones corticales Ratio de cellules épithéliales/lymphocytes et degré d'atypie croissant des sous-types B1 à B3 Lymphocytes immatures	45–50	85
B2		65–70	
B3		85–90	35
	Carcinome thymique : –cellules épithéliales atypiques –infiltration –absence de lymphocytes T immatures –expression fréquente de CD117/KIT et CDS	90–95	15

OMS : Organisation mondiale de la santé.

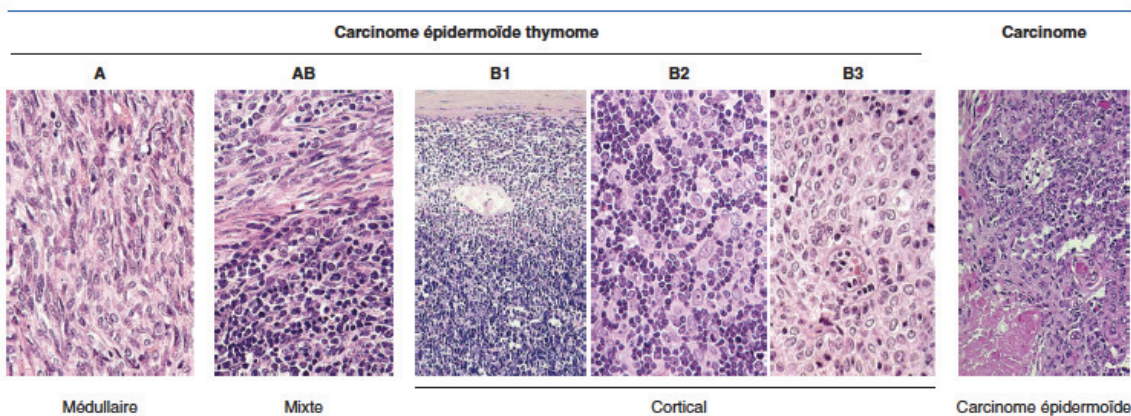


Figure 1. Classification histopathologique des tumeurs épithéliales thymiques.

repose sur un faible nombre d'études, la plupart rétrospectives, avec un niveau de preuve limité. Un référentiel de prise en charge a été développé par le Réseau tumeurs thymiques et cancer (RYTHMIC), réseau national dédié à la prise en charge et l'étude des tumeurs thymiques, mis en place par l'Institut national du cancer (INCA). Cet article présente les principes de la prise en charge des tumeurs épithéliales thymiques, sur la base de ce référentiel, en intégrant les données les plus récentes issues des bases de données internationales disponibles.

■ Incidence et classification anatomopathologique

Les tumeurs épithéliales thymiques sont des tumeurs rares ; leur incidence est estimée entre 1,3 et 3,2 cas par million d'individus^[1]. En France, entre 250 et 300 nouveaux cas sont diagnostiqués chaque année.

La classification histopathologique de l'Organisation mondiale de la santé (OMS), actualisée en 2015, sépare deux principaux types tumoraux : les thymomes, qui reproduisent l'architecture du thymus normal, associant des cellules épithéliales thymiques tumorales et des lymphocytes non tumoraux – une caractéristique unique de ces tumeurs – et les carcinomes thymiques, similaires aux carcinomes observés dans d'autres localisations anatomiques (Tableau 1) (Fig. 1)^[2,3]. Cinq sous-types de

thymomes sont décrits, sur la base de la ressemblance du tissu tumoral avec les différentes zones anatomiques du thymus normal, du degré d'atypie des cellules épithéliales tumorales et de la proportion relative du contingent de lymphocytes : types A (« médullaires »), AB (« mixtes ») et B1, B2, B3 (« corticaux »)^[2]. La reproductibilité de cette classification est imparfaite, comme le suggèrent la variabilité de fréquence de ces sous-types en fonction des séries rapportées et les quelques études de reproductibilité interobservateurs publiées^[4]. Il existe en fait une hétérogénéité tumorale, significative du fait du volume tumoral souvent important, à laquelle s'ajoute la possibilité de thymomes comportant plus d'un type histopathologique ou de type frontière^[5]. En outre, l'administration de corticoïdes ou de chimiothérapie peut conduire à une déplétion lymphocytaire intratumorale et à une modification du sous-type histologique – par exemple d'un sous-type AB ou B1, riche en lymphocytes, vers un sous-type A ou B3, à prédominance épithéliale. L'actualisation récente de la classification de l'OMS intègre la formalisation de critères de définition pour chaque sous-type tumoral^[3].

Le terme de « thymome bénin » doit être abandonné car l'évolution de ces tumeurs est caractérisée, quel que soit le sous-type histologique, par une potentielle agressivité locale, locorégionale et systémique.

Les carcinomes thymiques ont une morphologie similaire à celle de leurs homologues développés dans d'autres localisations anatomiques et sont plus rares que les thymomes, avec une incidence de 0,2 à 0,5 par million d'individus^[3]. Le sous-type

Tableau 2. Caractéristiques cliniques et anatomiques, stadification, des tumeurs épithéliales thymiques, en fonction du type histopathologique.

	Fréquence relative (%)	Classes d'âge (années) (moyenne)	Ratio homme/femme	Fréquence de la myasthénie (%)	Stade de Masaoka (%)				
					I	II	III	IVA	IVB
Type A	12 (3-26)	8-88 (64)	1/1,4	15 (0-35)	60	31	8	<1	<1
Type AB	28 (15-43)	11-89 (57)	1/1,4	20 (5-42)	67	26	6	1	1
Type B1	18 (6-53)	6-83 (50)	1/1,6	40 (5-69)	50	37	9	3	1
Type B2	26 (8-41)	4-83 (49)	1/1	50 (23-73)	32	29	28	8	3
Type B3	16 (3-35)	8-87 (55)	1/0,8	50 (25-65)	19	36	27	15	3
Carcinome	18 (1-28)	28-71 (50)	1/1	<5	10	10	45	15	20

le plus fréquent dans le thymus est le carcinome épidermoïde, mais des carcinomes de type adénocarcinome, sarcomatoïde, lymphoépithélial, mucoépidermoïde ont été décrits. Les carcinomes thymiques doivent être distingués des localisations médiastinales ou thymiques de tumeurs primitives extrathymiques, en premier lieu pulmonaires, qui représentent la cause la plus fréquente de carcinomes du médiastin antérieur. Contrairement aux thymomes, les carcinomes thymiques sont dans la majorité des cas d'emblée invasifs, avec une extension aux structures médiastinales adjacentes dans 80 % des cas au diagnostic. Compte tenu de la nature purement épithéliale de ces tumeurs, les syndromes parathymiques sont exceptionnels (voir ci-après).

Des tumeurs neuroendocrines peuvent également se développer à partir des cellules épithéliales thymiques mais ne seront pas discutées ici du fait de leur rareté et d'une stratégie de prise en charge correspondant à celle des tumeurs neuroendocrines extrathoraciques.

■ Aspects cliniques et étiologiques

L'âge moyen au diagnostic des tumeurs épithéliales thymiques est compris entre 50 et 60 ans mais ces tumeurs peuvent être observées à tout âge, en particulier chez les enfants (Tableau 2). Il n'y a pas de prédisposition liée au sexe, même si une tendance à une prépondérance féminine a été rapportée pour les sous-types A, AB et B1, et une prépondérance masculine pour les carcinomes (Tableau 2) [2,3,5-8].

Aucun facteur favorisant le développement des tumeurs épithéliales thymiques, en particulier environnemental ou infectieux, n'a été identifié à ce jour. Les données rapportant la survenue de thymome après exposition à des radiations ionisantes, chez les individus immunodéprimés, y compris le contexte d'infection par le virus de l'immunodéficience humaine, ou après transplantation d'organe solide, sont d'interprétation difficile, en particulier dans le contexte du diagnostic différentiel avec une hyperplasie thymique rebond, fréquente dans ces situations (voir ci-après).

Certaines maladies génétiques, comme la néoplasie endocrinienne multiple de type 1 (NEM 1), sont associées à une incidence plus élevée de tumeurs thymiques, de thymomes et carcinoïdes thymiques, dans un contexte familial, et d'association à des syndromes de susceptibilité au cancer [9]. En outre, les patients aux antécédents de tumeur épithéliale thymique ont un risque accru de développer des cancers extrathymiques, hématopoïétiques – lymphomes diffus à grandes cellules B et leucémies – et solides – cancers gastriques, colorectaux, pancréatiques, thyroïdiens [10]; ces associations pourraient correspondre autant à l'existence de facteurs étiologiques communs ou à un déficit des mécanismes de l'immunité antitumorale qu'à des effets indésirables des traitements mis en œuvre ou à des biais de surveillance.

■ Aspects diagnostiques

Symptomatologie

Près d'un tiers des patients atteints de tumeur épithéliale thymique sont asymptomatiques au diagnostic, situation plus fréquente en cas de tumeur de stade précoce [11]. Environ un tiers des

patients présentent des symptômes locaux liés à la compression médiastinale, comme des douleurs thoraciques, une toux et une dyspnée; environ la moitié de ces patients présentent également des signes systémiques. Plus rarement, un syndrome cave supérieur, une dysphonie ou des hémoptysies peuvent être observés, en fonction de l'invasivité de la tumeur [11]. Les signes généraux sont plus rares (moins de 10 % des patients) et plus fréquents en cas de carcinome thymique.

Imagerie

L'examen standard pour le diagnostic des tumeurs épithéliales thymiques est la tomomodensitométrie thoracique avec injection de produit de contraste iodé, permettant l'exploration de l'ensemble de la loge médiastinale antérieure et des cavités pleurales, des apex pulmonaires aux culs-de-sac costodiaphragmatiques. Dans ce contexte, l'imagerie par résonance magnétique est moins performante que la tomomodensitométrie, sauf en cas de lésion kystique ou de suspicion d'hyperplasie thymique (voir ci-après) [12].

Biologie

Des manifestations auto-immunes sont mises en évidence chez près d'un tiers des patients au diagnostic [13]. Ces syndromes « parathymiques » sont liés à la fois à une dérégulation de la différenciation des lymphocytes T par les cellules épithéliales thymiques médullaires tumorales et à l'expression aberrante d'antigènes par la tumeur [14,15]. En effet, le rôle physiologique des cellules épithéliales thymiques médullaires est la présentation, à leur surface, de l'ensemble des antigènes tissulaires du soi ou *tissue-restricted antigens* (TRAs), dans le contexte du complexe majeur d'histocompatibilité, produisant la délétion clonale des lymphocytes immatures autoréactifs, et protégeant ainsi l'organisme des phénomènes d'auto-immunité [14,15]. Un des mécanismes conduisant au développement de manifestations auto-immunes chez les patients porteurs de thymome est l'inactivation du facteur de transcription *auto-immune regulator* (AIRE), responsable de la transcription des gènes encodant ces TRAs [15,16]. Des mutations germinales inactivatrices de AIRE ont été décrites et s'associent à l'*auto-immune polyendocrinopathy-candidiases ectodermal dystrophy* (APECED), une maladie auto-immune polyglandulaire et cutanée, monogénique, au cours de laquelle des thymomes peuvent être observés [17].

La myasthénie est le syndrome parathymique le plus fréquent, retrouvée chez près d'un tiers des patients (Tableau 2) [13,18]; à l'inverse, seuls 10 à 15 % des patients porteurs d'une myasthénie sont porteurs d'un thymome, dont le diagnostic différentiel avec une simple hyperplasie thymique, fréquente dans ce contexte, requiert parfois une biopsie chirurgicale (voir ci-après). La recherche d'anticorps anti-récepteur de l'acétylcholine est systématique, en particulier avant tout geste chirurgical, du fait du risque de myasthénies paucisymptomatiques pouvant s'exacerber dans un contexte spécifique. Les myasthénies observées en association aux thymomes sont exceptionnellement séronégatives, et l'électromyogramme n'est pas nécessaire en cas de positivité des anticorps; il n'est recommandé qu'en situation de discordance entre dosage et manifestations cliniques.

Tableau 2. Caractéristiques cliniques et anatomiques, stadification, des tumeurs épithéliales thymiques, en fonction du type histopathologique.

	Fréquence relative (%)	Classes d'âge (années) (moyenne)	Ratio homme/femme	Fréquence de la myasthénie (%)	Stade de Masaoka (%)				
					I	II	III	IVA	IVB
Type A	12 (3–26)	8–88 (64)	1/1,4	15 (0–35)	60	31	8	<1	<1
Type AB	28 (15–43)	11–89 (57)	1/1,4	20 (5–42)	67	26	6	1	1
Type B1	18 (6–53)	6–83 (50)	1/1,6	40 (5–69)	50	37	9	3	1
Type B2	26 (8–41)	4–83 (49)	1/1	50 (23–73)	32	29	28	8	3
Type B3	16 (3–35)	8–87 (55)	1/0,8	50 (25–65)	19	36	27	15	3
Carcinome	18 (1–28)	28–71 (50)	1/1	<5	10	10	45	15	20

le plus fréquent dans le thymus est le carcinome épidermoïde, mais des carcinomes de type adénocarcinome, sarcomatoïde, lymphoépithélial, mucoépidermoïde ont été décrits. Les carcinomes thymiques doivent être distingués des localisations médiastinales ou thymiques de tumeurs primitives extrathymiques, en premier lieu pulmonaires, qui représentent la cause la plus fréquente de carcinomes du médiastin antérieur. Contrairement aux thymomes, les carcinomes thymiques sont dans la majorité des cas d'emblée invasifs, avec une extension aux structures médiastinales adjacentes dans 80 % des cas au diagnostic. Compte tenu de la nature purement épithéliale de ces tumeurs, les syndromes parathymiques sont exceptionnels (voir ci-après).

Des tumeurs neuroendocrines peuvent également se développer à partir des cellules épithéliales thymiques mais ne seront pas discutées ici du fait de leur rareté et d'une stratégie de prise en charge correspondant à celle des tumeurs neuroendocrines extrathoraciques.

■ Aspects cliniques et étiologiques

L'âge moyen au diagnostic des tumeurs épithéliales thymiques est compris entre 50 et 60 ans mais ces tumeurs peuvent être observées à tout âge, en particulier chez les enfants (Tableau 2). Il n'y a pas de prédisposition liée au sexe, même si une tendance à une prépondérance féminine a été rapportée pour les sous-types A, AB et B1, et une prépondérance masculine pour les carcinomes (Tableau 2) [2,3,5-8].

Aucun facteur favorisant le développement des tumeurs épithéliales thymiques, en particulier environnemental ou infectieux, n'a été identifié à ce jour. Les données rapportant la survenue de thymome après exposition à des radiations ionisantes, chez les individus immunodéprimés, y compris le contexte d'infection par le virus de l'immunodéficience humaine, ou après transplantation d'organe solide, sont d'interprétation difficile, en particulier dans le contexte du diagnostic différentiel avec une hyperplasie thymique rebond, fréquente dans ces situations (voir ci-après).

Certaines maladies génétiques, comme la néoplasie endocrinienne multiple de type 1 (NEM 1), sont associées à une incidence plus élevée de tumeurs thymiques, de thymomes et carcinoïdes thymiques, dans un contexte familial, et d'association à des syndromes de susceptibilité au cancer [9]. En outre, les patients aux antécédents de tumeur épithéliale thymique ont un risque accru de développer des cancers extrathymiques, hématopoïétiques – lymphomes diffus à grandes cellules B et leucémies – et solides – cancers gastriques, colorectaux, pancréatiques, thyroïdiens [10]; ces associations pourraient correspondre autant à l'existence de facteurs étiologiques communs ou à un déficit des mécanismes de l'immunité antitumorale qu'à des effets indésirables des traitements mis en œuvre ou à des biais de surveillance.

■ Aspects diagnostiques

Symptomatologie

Près d'un tiers des patients atteints de tumeur épithéliale thymique sont asymptomatiques au diagnostic, situation plus fréquente en cas de tumeur de stade précoce [11]. Environ un tiers des

patients présentent des symptômes locaux liés à la compression médiastinale, comme des douleurs thoraciques, une toux et une dyspnée; environ la moitié de ces patients présentent également des signes systémiques. Plus rarement, un syndrome cave supérieur, une dysphonie ou des hémoptysies peuvent être observés, en fonction de l'invasivité de la tumeur [11]. Les signes généraux sont plus rares (moins de 10 % des patients) et plus fréquents en cas de carcinome thymique.

Imagerie

L'examen standard pour le diagnostic des tumeurs épithéliales thymiques est la tomomodensitométrie thoracique avec injection de produit de contraste iodé, permettant l'exploration de l'ensemble de la loge médiastinale antérieure et des cavités pleurales, des apex pulmonaires aux culs-de-sac costodiaphragmatiques. Dans ce contexte, l'imagerie par résonance magnétique est moins performante que la tomomodensitométrie, sauf en cas de lésion kystique ou de suspicion d'hyperplasie thymique (voir ci-après) [12].

Biologie

Des manifestations auto-immunes sont mises en évidence chez près d'un tiers des patients au diagnostic [13]. Ces syndromes « parathymiques » sont liés à la fois à une dérégulation de la différenciation des lymphocytes T par les cellules épithéliales thymiques médullaires tumorales et à l'expression aberrante d'antigènes par la tumeur [14,15]. En effet, le rôle physiologique des cellules épithéliales thymiques médullaires est la présentation, à leur surface, de l'ensemble des antigènes tissulaires du soi ou *tissue-restricted antigens* (TRAs), dans le contexte du complexe majeur d'histocompatibilité, produisant la délétion clonale des lymphocytes immatures autoréactifs, et protégeant ainsi l'organisme des phénomènes d'auto-immunité [14,15]. Un des mécanismes conduisant au développement de manifestations auto-immunes chez les patients porteurs de thymome est l'inactivation du facteur de transcription *auto-immune regulator* (AIRE), responsable de la transcription des gènes encodant ces TRAs [15,16]. Des mutations germinales inactivatrices de AIRE ont été décrites et s'associent à l'*autoimmune polyendocrinopathy-candidiasis ectodermal dystrophy* (APECED), une maladie auto-immune polyglandulaire et cutanée, monogénique, au cours de laquelle des thymomes peuvent être observés [17].

La myasthénie est le syndrome parathymique le plus fréquent, retrouvée chez près d'un tiers des patients (Tableau 2) [13,18]; à l'inverse, seuls 10 à 15 % des patients porteurs d'une myasthénie sont porteurs d'un thymome, dont le diagnostic différentiel avec une simple hyperplasie thymique, fréquente dans ce contexte, requiert parfois une biopsie chirurgicale (voir ci-après). La recherche d'anticorps anti-récepteur de l'acétylcholine est systématique, en particulier avant tout geste chirurgical, du fait du risque de myasthénies paucisymptomatiques pouvant s'exacerber dans un contexte spécifique. Les myasthénies observées en association aux thymomes sont exceptionnellement séronégatives, et l'électromyogramme n'est pas nécessaire en cas de positivité des anticorps; il n'est recommandé qu'en situation de discordance entre dosage et manifestations cliniques.

Tableau 3. Manifestations auto-immunes associées aux tumeurs épithéliales thymiques

Affections neuromusculaires	Myasthénie Dystrophie myotonique Encéphalite limbique Neuropathie périphérique Neuropathie dysautonomique Neuromyotomie acquise Syndrome de Morvan (neuromyotomie et encéphalite) Syndrome de l'homme raide/encéphalomyélite progressive avec rigidité et myoclonies Ataxie cérébelleuse Polymyosite (carcinomes)
Affections hématologiques	Érythroblastopénie Anémie pernicieuse Polyglobulie Pancytopénie Anémie hémolytique Leucémies Myélome multiple
Connectivites et maladies systémiques	Lupus érythémateux disséminé Polyarthrite rhumatoïde Syndrome de Gougerot-Sjögren Sclérodémie systémique Pneumopathies interstitielles
Déficits immunitaires	Hypo-gamma-globulinémie (syndrome de Good) Lymphopénie T Néoplasie endocrinienne multiple
Affections endocriniennes	Multiple endocrine neoplasia Maladie de Cushing Thyroïdite
Affections dermatologiques	Pemphigus Lichen plan Candidose muqueuse chronique Alopecia areata
Divers	Myocardite à cellules géantes Syndrome néphrotique Colite ulcérée Ostéoarthropathie hypertrophiante

Plus de 25 autres syndromes parathymiques ont été décrits, les plus fréquents étant l'érythroblastopénie (10% des cas) et l'hypo-gamma-globulinémie (5–10% des cas) (Tableau 3). La myasthénie est souvent associée à ces autres affections auto-immunes (15 à 20% des cas), responsables du décès du patient dans 25% des cas dans certaines séries [18,19]. La thymectomie ne les améliore que de façon très inconstante, ces affections auto-immunes ne correspondant pas à des syndromes paranéoplasiques.

L'avis d'un interniste doit être sollicité en cas de manifestations parathymiques inhabituelles. En cas de myasthénie, un avis d'un neurologue référent doit être obtenu, en particulier dans le cadre de la préparation à un traitement chirurgical ; des perfusions d'immunoglobulines polyvalentes, voire des séances de plasmaphérèse, peuvent être réalisées en préopératoire. L'existence d'infections graves, répétées et/ou inhabituelles associées à une hypo-gamma-globulinémie, définit un syndrome de Good et implique un avis interniste et une supplémentation régulière en immunoglobulines.

La proposition du réseau RYTHMIC est, outre une évaluation clinique complète, en particulier neurologique, la réalisation d'un bilan biologique systématique au diagnostic de tumeur épithéliale thymique, comportant un hémogramme avec taux de

réticulocytes, une électrophorèse des protéines sériques, un dosage des anticorps antinucléaires et antirécepteurs à l'acétylcholine (les myasthénies associées aux thymomes étant presque exclusivement séropositives), et un dosage de la *thyroid stimulating hormon*. En effet, l'identification d'une affection auto-immune modifie la prise en charge diagnostique, facilitant le diagnostic différentiel lorsqu'elle est présente, et la stratégie thérapeutique, un contrôle de la symptomatologie devant être obtenu avant toute intervention.

Approche diagnostique

La première étape face à une lésion médiastinale suspecte de tumeur épithéliale thymique consiste en l'établissement du diagnostic différentiel avec les autres tumeurs du médiastin antérieur et les lésions thymiques non malignes [20]. La tomодensitométrie thoracique est l'examen clé dans ce contexte. La nécessité d'une biopsie préthérapeutique dépend en outre de la résecabilité de la tumeur [8,21–23].

Les tumeurs épithéliales thymiques représentent la première cause de masse médiastinale antérieure (35% des cas) ; les diagnostics différentiels les plus pertinents sont les lymphomes – maladie de Hodgkin et lymphomes malins non hodgkiniens – (25% des cas) et les tumeurs germinales – tératomes, séminomes, tumeurs germinales malignes non séminomateuses – (20% des cas) [20]. Les carcinomes thymiques doivent être différenciés des carcinomes bronchopulmonaires primitifs, ainsi que des entités carcino-mateuses intrathoraciques, plus rares, comme les carcinomes de la ligne médiane avec réarrangement de *NUT* [24].

Le diagnostic différentiel intègre l'anamnèse, l'examen clinique, en particulier neurologique, avec les données de l'imagerie et des tests biologiques. Ainsi, le thymome est le diagnostic le plus probable en cas de masse médiastinale associée à l'une des maladies auto-immunes citées ci-dessus ; les patients atteints de carcinome thymique présentent le plus fréquemment des symptômes non spécifiques, liés à l'envahissement tumoral local. Un lymphome doit être évoqué en premier lieu en cas d'apparition rapide de signes B, associés à des adénopathies périphériques et à une élévation du taux sérique de lactate déshydrogénase. Les tératomes ont habituellement une densité hétérogène à la tomодensitométrie, avec des remaniements adipeux, kystiques et/ou hémorragiques [25]. Les séminomes et les tumeurs germinales non séminomateuses sont souvent volumineuses, avec une croissance tumorale rapide. Un taux sérique élevé de l'hormone gonadotrophine chorionique humaine peut être observée dans les séminomes, associée à une élévation du taux d'alpha-fœto-protéine dans les tumeurs germinales non séminomateuses [20].

Le diagnostic différentiel avec une hyperplasie thymique, vraie ou lymphoïde, ou avec un thymus non hyperplasique non involué, peut être difficile. Une hyperplasie thymique vraie, « rebond », doit être envisagée après un stress, des brûlures, l'administration d'une chimiothérapie, d'une radiothérapie, d'un traitement antihormonal. Une hyperplasie lymphoïde thymique est fréquemment observée chez les patients atteints de vascularite, de connectivite, mais aussi d'hyperthyroïdie ou de myasthénie. Les caractéristiques tomодensitométriques des hyperplasies sont spécifiques, avec la mise en évidence d'une lésion médiastinale antérieure, respectant la forme bipyramidale triangulaire, symétrique du thymus normal, avec une densité homogène et une densité mixte, grasses de faible atténuation [26]. L'imagerie par résonance magnétique, utilisant des séquences en contraste de phase, peut permettre une meilleure identification de cette infiltration grasseuse microscopique typique des hyperplasies, et non observée en cas de lésion tumorale [27].

En cas d'hyperplasie thymique, l'abstention thérapeutique est la règle si la lésion a un diamètre inférieur à 30 mm, seuil au-delà duquel la possibilité d'une tumeur thymique évolutive est suffisamment élevée pour justifier une prise en charge diagnostique [28].

La tomographie par émission de positons au 18-fluorodésoxyglucose n'est généralement pas recommandée pour l'évaluation des tumeurs épithéliales thymiques. En effet, même



si le métabolisme des thymomes de type B3 et des carcinomes thymiques est généralement supérieur à celui des thymomes de plus faible grade et à celui des hyperplasies thymiques, les valeurs prédictives positives et négatives et le seuil optimal des valeurs d'absorption sont variables d'une étude à l'autre; en outre, des hyperplasies thymiques peuvent être associées à des niveaux d'hypermétabolisme élevés [29]. Une proposition est de réaliser une tomographie par émission de positons en cas de tumeur épithéliale thymique avancée ou d'histopathologie agressive, afin de mieux préciser le bilan d'extension et les cibles tumorales, et de connaître le niveau métabolique de la tumeur initiale pour mieux caractériser, ultérieurement lors du suivi oncologique, d'éventuelles lésions suspectes de récurrence.



Nécessité d'une biopsie préthérapeutique

Une biopsie préthérapeutique n'est pas nécessaire si le diagnostic de tumeur épithéliale thymique est fortement suspecté et si la résection chirurgicale est réalisable d'emblée. En revanche, la réalisation d'une biopsie – plus qu'une simple cytoponction à l'aiguille – est indispensable dans toutes les autres situations cliniques. La biopsie peut être réalisée par voie percutanée ou chirurgicale, par médiastinotomie ou minithoracotomie, avec des taux de sensibilité variables selon les études, compris entre 40 et 93 % [30]. En pratique, la rentabilité est supérieure si des biopsies multiples et profondes, plutôt que larges et/ou superficielles, sont réalisées. Les espaces pleuraux doivent être respectés pour éviter un ensemencement tumoral, en fait exceptionnellement rapporté dans cette situation.

Bien que construite sur l'analyse de pièces opératoires, la classification anatomopathologique de l'OMS est applicable aux prélèvements de petite taille, avec toutefois une représentativité faible ne permettant pas un sous-typage précis des thymomes, compte tenu de la fréquente hétérogénéité tumorale observée en cas de lésion volumineuse [30]; des discordances sur le sous-type histologique sont ainsi habituelles entre l'analyse d'une biopsie préthérapeutique et celle d'une pièce opératoire, ce d'autant qu'une influence des traitements préopératoires, corticoïdes ou chimiothérapie, est possible. Ces petites biopsies sont en revanche suffisantes pour distinguer un thymome ou un carcinome thymique d'un lymphome ou d'une autre tumeur solide.

La proposition récente de critères morphologiques et immunohistochimiques pour mieux individualiser chaque sous-type histologique a pour objectif de formaliser le diagnostic et a été intégrée dans la révision de la classification OMS [2, 3, 31]. L'évaluation de biomarqueurs immunohistochimiques est maintenant recommandée, comportant la mesure de l'expression des cytokératines et de P63 pour les cellules épithéliales thymiques normales et néoplasiques, et de l'expression du *terminal deoxynucleotidyl transferase* pour les lymphocytes T immatures (habituellement observés dans les thymomes de types AB, B1, B2, peu nombreux dans les thymomes A et B3, et absents dans carcinomes) [3]. En cas de carcinome thymique, la réalisation de marqueurs immunohistochimiques supplémentaires avec le CD5 et le CD117 est indispensable, ces protéines étant spécifiquement exprimées dans près de 80 % des cas. L'expression de ces marqueurs n'est cependant pas systématique et leur négativité ne doit pas faire exclure le diagnostic de carcinome thymique si la présentation anatomoclinique est compatible [3, 31].

Certaines tumeurs thymiques comportent plusieurs sous-types de thymome et/ou de carcinome thymique; la recommandation est de répertorier chaque composant tumoral, en mentionnant le plus important et en quantifiant par incréments de 10 % chacun d'entre eux. En cas de carcinome, cette composante est toujours mentionnée en premier. Pour les diagnostics difficiles, il est recommandé, en particulier dans le cadre du réseau RYTHMIC, de solliciter une double lecture anatomopathologique.

■ Stadification tumorale

Le système de stadification tumorale des tumeurs épithéliales thymiques prend en compte à la fois des données anatomiques

macroscopiques, peropératoires et histopathologiques microscopiques; le stade tumoral ne peut donc pas, en théorie, être déterminé avant la résection chirurgicale. Pour les thymomes, la classification la plus communément utilisée est celle de Masaoka, revue par Koga et al. [32, 33], dont la valeur pronostique sur la survie globale est très significative [7, 8, 11]. L'ITMIG a proposé, par consensus d'experts, une clarification des termes de cette classification (Tableau 4) [34]. Ainsi, l'évaluation du stade tumoral requiert un examen histopathologique complet, précisant si le thymome est complètement encapsulé, avec invasion minimale (≤ 3 mm), ou franche, avec implants (pleuraux et/ou péricardiques), avec extension pulmonaire, avec métastases ganglionnaires (dont la situation est précisée), ou avec métastases à distance (dont les sites sont précisés).

Le système de stadification de Masaoka est moins adapté au profil évolutif des carcinomes thymiques, caractérisé par de fréquentes métastases ganglionnaires médiastinales et systémiques au diagnostic.

Ainsi, l'International Association for the Study of Lung Cancer (IASLC) Staging and Prognostic Factors Committee et l'ITMIG ont proposé un système de stadification des tumeurs épithéliales thymiques de type tumeur, *node*, métastase (TNM), fondé sur l'analyse de la survie globale d'une cohorte internationale rétrospective de plus de 10 000 patients (Tableau 5) [35, 36]. L'avantage de ce système est, d'une part, son applicabilité à la fois aux thymomes et aux carcinomes thymiques, et, d'autre part, la distinction plus claire des structures anatomiques résecables des structures non résecables. Ce système IASLC/ITMIG sera très probablement intégré dans la prochaine révision de la classification TNM des tumeurs intrathoraciques, prévue en 2016, et publiée par l'Union international contre le cancer (UICC) et l'American Joint Committee on Cancer (AJCC).

Une proposition pratique est de poursuivre la stadification des tumeurs épithéliales thymiques selon le système de Masaoka-Koga, sur lequel la plupart des données de la littérature sont fondées, pour la prise en charge des patients, en particulier les décisions de traitements postopératoires, en attendant que des études évaluant l'intérêt prédictif de la classification TNM soient publiées.

Une spécificité des tumeurs thymiques est la corrélation entre le type histologique et le stade tumoral au diagnostic: ainsi, les thymomes de type A ou AB sont plus fréquemment de stade I ou II au diagnostic, alors que les thymomes B3 et les carcinomes thymiques sont plus fréquemment de stade III ou IV (Tableau 2) [37].

■ Définition de la résecabilité

L'évaluation de la résecabilité représente ainsi la première étape de la prise en charge d'une tumeur thymique; en effet, la résection complète représente le facteur pronostique le plus constant et le plus significatif sur la survie sans progression et la survie globale des patients [5-8, 18, 19, 38]. L'évaluation de la résecabilité des tumeurs thymiques est principalement basée sur l'expertise du chirurgien; il est recommandé de discuter des indications opératoires dans le cadre d'une réunion de concertation pluridisciplinaire oncologique, possiblement de recours, comme celle mise en place par le réseau RYTHMIC.

En l'absence de système de stadification clinique, l'évaluation préopératoire du stade de Masaoka-Koga est difficile, en particulier pour les tumeurs de stade précoce car, en cas de stade avancé, l'identification de lésions pleurales, péricardiques, ganglionnaires ou systémiques est facile à l'imagerie [38-40]. Les caractéristiques radiologiques associées à une invasivité tumorale et/ou de moindres chances de résection chirurgicale complète sont les suivantes: un diamètre tumoral ($> 5/7/8$ cm, selon les études), des contours lobulés ou irréguliers, la présence de calcifications, l'infiltration de la graisse périthymique, un envahissement pulmonaire, l'accolement ou une invasion vasculaire [39-41]. La classification TNM IASLC-ITMIG aide à formaliser la définition de la résecabilité des tumeurs thymiques: les structures classées T1-3 sont accessibles à une résection alors que les structures T4 étant classiquement non résecables (Tableau 5).

Tableau 4.

Système de stadification des tumeurs épithéliales thymiques (Masaoka-Koga et International Thymic Malignancy Interest Group).

[32-34]		Survie globale à 10 ans (%)	Incidence cumulée des récurrences à 10 ans (%)	
			Thymomes	Carcinome thymique
Stade I	Tumeur complètement encapsulée, macroscopiquement et microscopiquement Pas d'extension à la graisse médiastinale Ce groupe inclut les tumeurs avec invasion dans – mais pas au-delà – de la capsule, et les tumeurs sans capsule mais sans invasion des tissus périphériques	84 (81–86)	8 (7–8)	25 (22–29)
Stade IIA	Invasion microscopique transcapsulaire (≤ 3 mm, confirmation anatomopathologique)	83 (79–87)	8 (7–8)	25 (22–29)
Stade IIB	Invasion macroscopique dans la graisse péri-thymique Invasion macroscopique dans le thymus normal ou la graisse péri-thymique, confirmée à l'examen anatomopathologique Adhérences macroscopiques, sans invasion, à la plèvre médiastinale ou au péricarde. Ces adhérences peuvent rendre nécessaire la résection de ces structures lors de la chirurgie, avec confirmation anatomopathologique de l'invasion de la graisse péri-thymique, et de l'absence d'invasion de – ou au-delà de – la plèvre médiastinale ou de l'enveloppe fibreuse du péricarde	83 (79–87)	8 (7–8)	25 (22–29)
Stade III	Extension macroscopique aux organes adjacents (péricarde, gros vaisseaux, poumon) Ce groupe inclut les tumeurs avec, à l'examen anatomopathologique : une invasion microscopique de la plèvre médiastinale ou viscérale ou du péricarde, ou une invasion directe du parenchyme pulmonaire, ou une invasion du nerf phrénique ou du nerf vague, confirmée à l'examen anatomopathologique (une adhérence n'est pas suffisante), ou une invasion des gros vaisseaux, confirmée à l'examen anatomopathologique	70 (64–75)	29 (27–31)	59 (44–76)
Stade IVA	Tumeur avec implants pleuraux ou péricardiques Ces greffes correspondent à des nodules tumoraux, distincts de la tumeur principale, avec invasion de la plèvre viscérale ou pariétale, ou invasion du péricarde ou de l'épicarde	42 (26–58)	71 (34–100)	76 (58–100)
Stade IVB	Métastases ganglionnaires : médiastinales antérieures, intrathoraciques, cervicales antérieures ou inférieures, ou extrathoraciques Métastases hématogènes Ce groupe inclut les métastases extrathoraciques et extérieures à la région péri-thymique, dont les tumeurs pulmonaires sans implant pleural associé	53 (32–73)	57 (24–90)	54 (37–67)

Tableau 5.

Système de stadification des tumeurs épithéliales thymiques [32-34].

Proposition TNM, ITMIG/IASLC 2015		
T1	T1a T1b	Encapsulé ou non, extension limitée au médiastin, avec ou sans extension à la graisse médiastinale Extension à la plèvre médiastinale
T2		Invasion du péricarde (partielle ou complète)
T3		Invasion d'au moins une des structures suivantes : poumon, veine brachio-céphalique, veine cave supérieure, paroi, nerf phrénique, hile extrapéricardique, veines pulmonaires
T4		Invasion d'au moins une des structures suivantes : aorte, trachée, œsophage, artère pulmonaire, artères supra-aortiques, myocarde
N0		Absence d'adénopathie
N1		Adénopathies antérieures péri-thymiques
N2		Adénopathies profondes ou cervicales (régions 2, 4, 5, 7, 10) ou cervicales
M0		Absence de métastase pleurale, péricardique ou systémique
M1	M1a M1b	Implant pleural ou péricardique Métastase pulmonaire ou systémique
Groupe ITMIG-IASLC 2015		Masaoka/Koga/ITMIG
I	T1N0M0	I, IIA, IIB, III
II	T2N0M0	III
IIIa	T3N0M0	III
IIIb	T4N0M0	III
IVa	T1-4 N0, 1 M0, 1a	IVA, IVB
IVb	T1-4 N0-2 M0-1b	IVB

TNM : tumeur, *node*, métastase.

■ Facteurs pronostiques

Les facteurs pronostiques les plus significatifs sur la survie des patients atteints de tumeur thymique sont, par ordre de

significativité dans les séries rapportées, la complétion de la résection chirurgicale et le stade tumoral [5-7, 18, 19, 36-38] ; le rôle pronostique de l'histologie reste controversé [6]. Un élément à prendre en compte est le fait que jusqu'à 60% des patients atteints de

Tableau 6.
Stratégie de prise en charge des thymomes et carcinomes thymiques.

Stade de Masaoka-Koga	Thymome	Carcinome thymique
Stade I	Chirurgie Pas de biopsie pré-thérapeutique En cas de résection complète (R0) : pas de radiothérapie postopératoire En cas de résection incomplète (R1) : radiothérapie postopératoire (50-54 Gy)	Chirurgie Pas de biopsie préthérapeutique En cas de résection complète (R0) : option de radiothérapie postopératoire (45-50 Gy) En cas de résection incomplète (R1) : radiothérapie postopératoire (50-54 Gy)
Stade IIA	Chirurgie Pas de biopsie préthérapeutique En cas de résection complète (R0) : -type A-B2 : pas de radiothérapie postopératoire -type B3 : option de radiothérapie postopératoire (45-50 Gy) En cas de résection incomplète (R1) : radiothérapie postopératoire(50-54 Gy)	Chirurgie Pas de biopsie préthérapeutique En cas de résection complète (R0) : option de radiothérapie postopératoire (45-50 Gy) En cas de résection incomplète (R1) : -radiothérapie postopératoire (50-54 Gy) -option de chimiothérapie postopératoire
Stade IIB	Chirurgie Pas de biopsie préthérapeutique En cas de résection complète (R0) : -type A-B1 : pas de radiothérapie postopératoire -type B2-B3 : option de radiothérapie postopératoire (45-50 Gy) En cas de résection incomplète (R1) : radiothérapie postopératoire(50-54 Gy)	Chirurgie Pas de biopsie préthérapeutique En cas de résection complète (R0) : option de radiothérapie postopératoire (45-50 Gy) En cas de résection incomplète (R1) : -radiothérapie postopératoire(50-54 Gy) -option de chimiothérapie postopératoire
Stade III-IVA	Tumeur résecable (TNM I-IIIa, c'est-à-dire T3) : -chirurgie -radiothérapie postopératoire (45-50 Gy), avec boost Tumeur non résecable (TNM IIIa-B, c'est-à-dire T3-T4, IVA) : -biopsie -chimiothérapie d'induction (à base d'anthracyclines) Si la tumeur devient résecable : -chirurgie -radiothérapie postopératoire (45-50 Gy), avec boost Si la tumeur reste non résecable ou R2 : -radiothérapie (60 Gy) -option : chimio-radio-thérapie -option : chimio-radio-thérapie concomitante (platine et étoposide, 60 Gy)	Tumeur résecable (TNM I-IIIa, c'est-à-dire T3) : -chirurgie -radiothérapie postopératoire (45-50 Gy), avec boost -option : chimiothérapie postopératoire Tumeur non résecable (TNM IIIa-B, c'est-à-dire T3-T4, IVA) : -biopsie -chimiothérapie d'induction (à base d'anthracyclines) Si la tumeur devient résecable : -chirurgie -radiothérapie postopératoire (45-50 Gy), avec boost -option de chimiothérapie postopératoire Si la tumeur reste non résecable ou R2 : -radiothérapie (60 Gy) -option : chimio-radio-thérapie -option : chimio-radio-thérapie concomitante (platine et étoposide, 60 Gy)
Stade IVB	Chimiothérapie exclusive Si la tumeur devient résecable : -option de chirurgie et radiothérapie postopératoire -option de radiothérapie	Chimiothérapie exclusive

thymome ne décèdent pas de progression tumorale [42]. Le décès est en effet rapporté à une autre cause pour plus d'un tiers des patients et lié à l'évolution d'une affection auto-immune dans près de 25 % des cas, en particulier en cas de tumeur de stade précoce, et indépendamment de l'évolution tumorale. Le traitement des manifestations auto-immunes n'est pas abordé ici mais doit être intégré à la stratégie de prise en charge oncologique des patients.

■ Prise en charge des tumeurs thymiques résecables

La stratégie thérapeutique est basée sur l'évaluation initiale de la résecabilité de la tumeur. Si la résection complète semble possible d'emblée, comme c'est le cas pour des tumeurs dont le stade clinique évalué sur l'imagerie est, dans le système de Masaoka-Koga, I, II, voire III (classés stades I, II, IIIA/T3 dans le système TNM IASLC-ITMIG), la chirurgie représente la première étape du traitement et est éventuellement complétée d'une radiothérapie postopératoire (Tableau 6) (Fig. 2).

Chirurgie

La résection chirurgicale est le principal traitement des tumeurs épithéliales thymiques. L'abord chirurgical recommandé est la sternotomie médiane, permettant une exploration complète du médiastin et des cavités pleurales, l'évaluation de l'importance

de l'envahissement de la capsule, de la graisse périthymique et des structures médiastinales adjacentes, et la recherche d'implants tumoraux pleuropéricardiques, notamment au niveau des culs-de-sac costodiaphragmatiques [20-22, 43, 44]. Ces constatations peropératoires, associées à l'examen histopathologique des pièces de résection, constituent la base de la classification de Masaoka.

L'importance de la résection dépend directement de l'importance du niveau d'invasion tumorale. Pour les tumeurs de stades I et II, la procédure habituellement pratiquée est une thymectomie élargie à la graisse périthymique et médiastinale antérieure [21, 44, 45]. Les tumeurs de stades III et IV nécessitent une résection en bloc de la tumeur et des structures adjacentes envahies (poumon – habituellement avec une résection limitée – plevre, péricarde, gros vaisseaux). La résection de structures vasculaires veineuses (veine innominée et veine cave supérieure) peut être partielle avec suture, ou complète avec reconstruction prothétique. Les zones de résection incertaines doivent être repérées avec des clips afin de guider une radiothérapie postopératoire ultérieure, et repérées sur la pièce d'exérèse.

La préservation des nerfs phréniques est particulièrement cruciale chez les patients atteints de myasthénie mais augmente le risque de récurrence locale, sans modifier la survie des patients [46, 47]. En cas d'atteinte parenchymateuse pulmonaire (10 % des cas), les résections atypiques sont préférées aux lobectomies ou pneumonectomies.

L'interprétation des tranches de sections tumorales, réalisées de façon extemporanée, doit être circonspecte, avec un risque élevé de faux positifs et de faux négatifs [44].

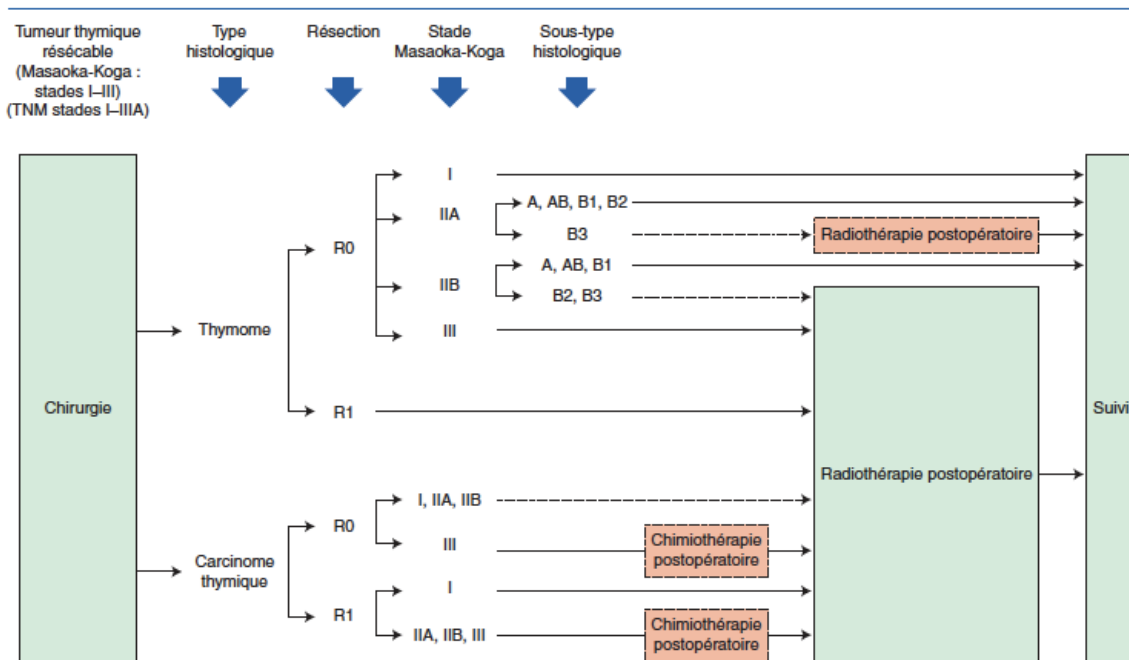


Figure 2. Stratégie de prise en charge des tumeurs thymiques résecables au diagnostic. TNM : tumeur, *node*, métastase. Les pointillés indiquent les options.

La réalisation d'un curage ganglionnaire systématique, outre la résection de toute adénopathie suspecte d'envahissement tumoral, est recommandée, bien qu'elle soit en fait rarement rapportée dans les séries chirurgicales ; le développement du système de stadification TNM IASLC-ITMIG engage à réaliser ce curage, à la fois des ganglions médiastinaux et cervicaux antérieurs^[48]. Un échantillonnage des autres régions (région paratrachéale, fenêtré aortopulmonaire, région sous-carinaire) est proposé en cas de tumeur de stade III ou IV. Un curage complet est recommandé en cas de carcinome thymique, en raison du taux élevé de propagation lymphatique (20 % contre 3 % dans les thymomes)^[44].

Pour les tumeurs de stade IVA, certaines équipes proposent une chimiothérapie-hyperthermie intrapleurale après discussion en réunion de concertation pluridisciplinaire.

Plusieurs équipes ont enfin décrit la faisabilité de la chirurgie « mini-invasive » pour le traitement des tumeurs thymiques, avec un potentiel bénéfique en termes de morbidité postopératoire et de durée de séjour hospitalier^[22, 43, 49]. Le terme de chirurgie mini-invasive regroupe une variété de techniques, de voies d'abord (transcervicale, manubriotomie, thoracoscopie) et d'équipements (chirurgie vidéoassistée, chirurgie robotique). La chirurgie vidéoassistée permettant d'utiliser des voies d'abord plus réduites peut être utilisée pour des tumeurs de petit volume et paraissant bien encapsulées à l'imagerie^[21, 43, 49]. Dans ce cas, l'orifice d'extraction doit être suffisamment élargi pour ne pas endommager ou fractionner la pièce opératoire ; l'extraction de la pièce doit être faite au travers d'un sac protecteur. La conversion vers une voie d'abord ouverte traditionnelle est nécessaire en cas de risque de résection non carcinologique (envahissement tumoral de la capsule, résection incomplète, rupture tumorale). La conversion n'est pas considérée comme une complication de la chirurgie mini-invasive, le respect des principes de chirurgie carcinologique devant primer sur l'abord opératoire. La chirurgie mini-invasive n'est pas recommandée pour les tumeurs invasives ou de stade III, compte tenu de l'absence de données de suivi à long terme.

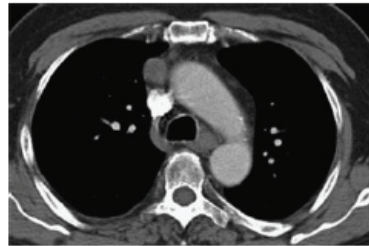


Figure 3. Observation clinique. Patient de 56 ans. Mise en évidence à la tomодensitométrie, réalisée pour des douleurs thoraciques, d'une lésion médiastinale antérieure, bien délimitée et non invasive. Le patient est opéré d'emblée. L'examen anatomopathologique a montré un thymome AB, de stade I, en résection complète. Le patient développera, deux ans après la chirurgie, une myasthénie.

Dans d'autres séries, la mortalité opératoire ne dépasse pas 3 %^[6-8, 18, 19, 44, 49]. Le taux de résection complète dépend du stade de la maladie et est proche de 100 % pour les stades I et II, d'environ 85 % pour le stade III et de 45 % pour le stade IV (Fig. 3) ; la complétion de la résection représente, après le stade tumoral, le facteur pronostique le plus significatif sur la survie globale et sans récurrence.

Examen anatomopathologique

La communication entre les chirurgiens et les pathologistes est cruciale pour l'évaluation du diagnostic et du stade tumoral^[44]. La bonne orientation de la pièce opératoire, la désignation des structures impliquées et les éventuelles zones de maladie résiduelle doivent être précisées par le chirurgien. L'utilisation d'une planche médiastinale peut être une aide.

Si la taille tumorale est suffisante, des prélèvements congelés sont effectués. Les marges chirurgicales sont encrées (utilisation possible de différentes couleurs). Après fixation, la pièce opératoire est examinée. Le nodule tumoral est mesuré et prélevé. Les recommandations statuent sur un prélèvement par centimètre de tumeur avec un minimum de cinq blocs. Les prélèvements sont repérés. Le thymus non tumoral est également prélevé, de même que les éventuels ganglions lymphatiques adressés. Si l'exérèse s'accompagne de parenchyme pulmonaire ou de péricarde, ils sont également analysés.

Radiothérapie postopératoire

Les pratiques actuelles concernant la radiothérapie médiastinale postopératoire des tumeurs thymiques sont très variables, compte tenu de l'absence d'étude randomisée, multicentrique ou même prospective. Les données récentes, issues d'analyses « poolées » d'études rétrospectives^[50] et de bases de données de grand effectif^[5-8,51-54], conduisent à une remise en cause d'une administration systématique d'une irradiation médiastinale postopératoire après résection d'une tumeur épithéliale thymique, en ne la réservant qu'aux patients à haut risque (Tableau 6)^[11,22,23,55]. Ces données suggèrent en effet :

- l'absence de bénéfice de survie avec la radiothérapie pour les patients opérés de thymome de stade I, quelle que soit la complétion de la résection, et pour les patients opérés de thymome de stades III et IV en résection complète^[7,51,52] ;
- l'absence de différence en termes de taux de récurrence après résection complète de thymome, que les patients aient reçu ou non une radiothérapie postopératoire^[50] ;
- un bénéfice de survie sans récurrence et de survie globale avec la radiothérapie postopératoire après résection d'un carcinome thymique^[7,8,53,54].

Le stade tumoral, selon Masaoka-Koga, et la complétion de la résection chirurgicale, sont ainsi les critères décisionnels les plus pertinents pour définir les indications de radiothérapie postopératoire ; l'histologie, témoin du grade et de l'agressivité tumorale, doit également être prise en compte. Il faut cependant prendre en compte le risque de biais des données actuellement disponibles, la radiothérapie postopératoire ayant probablement été administrée, dans les études rétrospectives, chez les patients à haut risque, avec une résection incomplète ou une tumeur de stade ou d'histologie plus avancés ; l'absence de bénéfice de survie de l'irradiation rapporté dans certaines séries peut alors suggérer au contraire l'intérêt de la radiothérapie pour réduire le risque de récurrence. Un dernier point à prendre en compte dans l'analyse des données disponibles est le fait que les tumeurs thymiques récidivent principalement sur des sites anatomiques extramédiastinaux (plus de 60 % des cas)^[56]. Le développement du système TNM IASLC-ITMIG conduit enfin à redéfinir les groupes de patients, en particulier sur le stade T, avec la nécessité d'évaluer le rôle de la radiothérapie dans des séries utilisant ce système, en particulier du fait du regroupement des stades de Masaoka-Koga I, IIA, IIB et certaines tumeurs de stade III dans une catégorie T1 unique.

Les indications et les modalités optimales de la radiothérapie postopératoire (doses et volumes) sont encore à définir. Les recommandations reposent sur l'accord d'experts, compte tenu de l'absence d'étude prospective d'effectif suffisant disponible dans la littérature^[57]. Il est recommandé de conduire le traitement selon une technique conformationnelle, possiblement en modulation d'intensité, avec étude des histogrammes dose-volume sur les volumes cibles et les organes critiques, en particulier le parenchyme pulmonaire, le cœur et la moelle épinière. La radiothérapie conformationnelle avec modulation d'intensité peut être considérée plus particulièrement chez les patients ayant une tumeur avec extension au péricarde. Les contraintes de doses d'irradiation sont celles de la radiothérapie thoracique externe^[57]. Le fractionnement standard est recommandé (9 à 10 Gy hebdomadaires en cinq séances). La radiothérapie doit débuter dans les deux à trois mois suivant la chirurgie.

Le volume cible comporte la totalité de la loge thymique ainsi que les éventuelles extensions tumorales (péricarde, gros vaisseaux, plèvre, parenchyme pulmonaire, etc.). Les volumes sont à définir à l'aide de l'imagerie pré- et postopératoire, et également à l'aide du compte rendu opératoire, ce qui peut être facilité par la mise en place de clips radio-opaques. La limite supérieure du champ d'irradiation se situe au niveau du défilé cervicothoracique et la limite inférieure au niveau du médiastin moyen, sauf pour les formes ectopiques. L'irradiation des creux sus-claviculaires n'est pas recommandée en l'absence d'études démontrant son utilité. Le volume cible peut englober les aires ganglionnaires envahies et/ou le site d'un implant pleural. L'irradiation prophylactique des aires supraclaviculaires est pas recommandée. L'administration d'une radiothérapie hémithoracique est déconseillée du fait du manque de preuve en termes d'efficacité et de tolérance^[58].

Les doses d'irradiation dans le cadre de la radiothérapie postopératoire des tumeurs thymiques sont très discutées. Après résection complète R0, la dose délivrée est habituellement comprise entre 45 et 50 Gy dans l'ensemble du volume cible, en fractionnement standard (1,8 à 2 Gy par séance). En cas de résection R1, les doses sont comprises entre 50 et 54 Gy, avec une surimpression au niveau des éventuels clips laissés en place lors de l'intervention pour contrôler une zone jugée douteuse par le chirurgien. Enfin, en cas de résection incomplète R2, la surimpression au niveau de la zone à risque de rechute peut atteindre 66 Gy. En cas de simple biopsie, la dose de 66 Gy est recommandée pour l'ensemble du volume cible.

Indications de la radiothérapie dans les thymomes

La radiothérapie médiastinale postopératoire n'est pas indiquée après résection complète d'un thymome de stade I dans la classification de Masaoka-Koga. Une étude randomisée ayant inclus 29 patients a en effet comparé la radiothérapie postopératoire à la chirurgie seule dans cette situation et n'a pas démontré de différence significative dans les deux groupes^[59].

La radiothérapie postopératoire n'est pas recommandée après résection complète d'un thymome de stade II. Dans la base de données de ITMIG, l'incidence cumulative des récurrences médiastinales ou extramédiastinales était de seulement 8 % à dix ans dans cette situation (Tableau 2)^[35,36]. La radiothérapie postopératoire peut être discutée comme option uniquement en cas d'histologie agressive (types B2, B3) ou d'invasion extensive de la capsule (stade IIB de Masaoka-Koga)^[60-62].

La radiothérapie postopératoire est recommandée après résection complète d'un thymome de stades III et IVA, avec pour objectif de prolonger la survie sans récurrence et la survie globale^[63].

Indications de la radiothérapie dans les carcinomes thymiques

Après résection complète d'un carcinome thymique, la radiothérapie postopératoire est une option pour les tumeurs de stade I, devrait être proposée pour les tumeurs de stade II et est recommandée pour les tumeurs de stades III et IVA^[8,53,54].

La radiothérapie postopératoire est recommandée en cas de résection R1 ou R2, à des doses totales de 50 à 54 Gy et 60 Gy, respectivement, avec une surimpression de 10 Gy dans les zones suspectes de maladie résiduelle.

Chimiothérapie postopératoire

Une chimiothérapie postopératoire n'est pas recommandée après résection R0 ou R1 d'un thymome, compte tenu de l'absence de données dans la littérature et d'un faible risque de récurrence systémique dans ces situations^[5,7,8,11,18,19,64]. En revanche, une chimiothérapie postopératoire doit être discutée en cas de carcinome thymique, dès le stade II, du fait de l'agressivité de ces tumeurs, avec un risque de récurrence élevé^[8,11,18,19,53,54], ce d'autant que les patients ont été opérés d'emblée, sans chimiothérapie d'induction (Tableau 6)^[11,18,19,53,54,64].

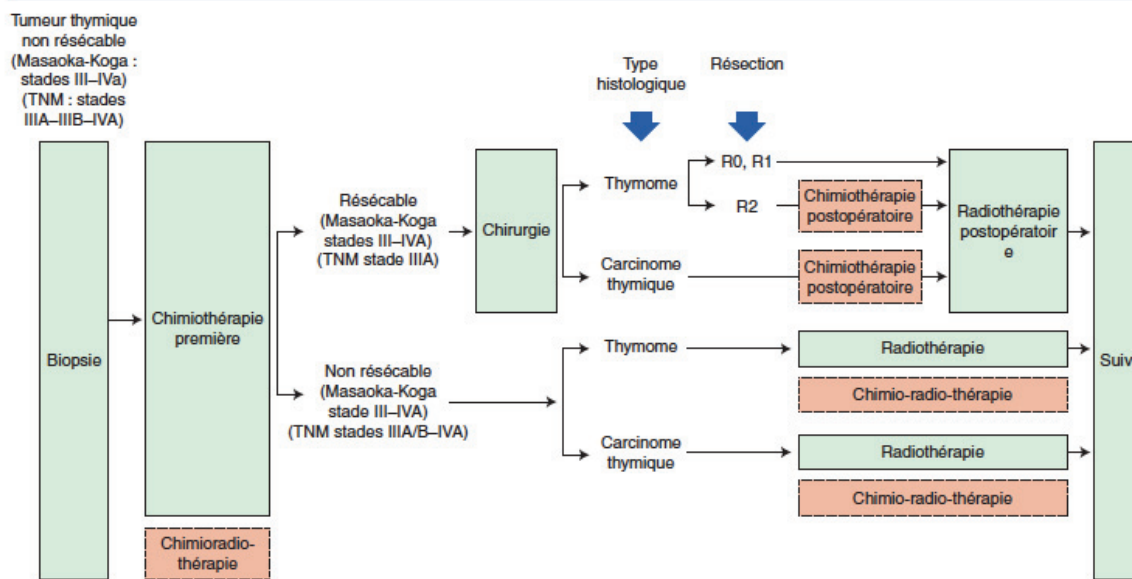


Figure 4. Stratégie de prise en charge des tumeurs thymiques non résecables au diagnostic. TNM : tumeur, nœud, métastase. Les pointillés indiquent les options.

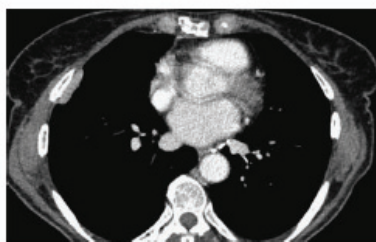

Figure 5. Observation clinique. Patiente de 71 ans. Thymome B3 opéré en résection complète cinq ans auparavant. Mise en évidence, à la tomодensitométrie systématique de suivi, d'un implant pleural droit. La patiente est réopérée. L'examen anatomopathologique a montré un aspect de thymome B3, avec une résection complète.

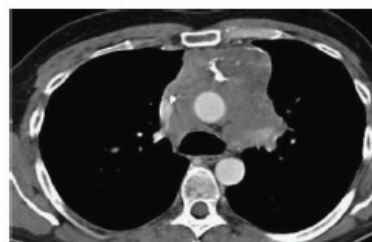

Figure 6. Observation clinique. Patient de 42 ans. Mise en évidence à la tomодensitométrie, dans un contexte de crise myasthénique aiguë, d'une lésion médiastinale antérieure invasive. Le patient a reçu une chimiothérapie par cisplatine, doxorubicine et cyclophosphamide, quatre cycles, avec une stabilité tumorale. Une radiothérapie séquentielle a été ensuite délivrée, à la dose de 60 Gy.

■ Prise en charge des tumeurs thymiques avancées

En cas de tumeur thymique non résecable au diagnostic, de stades III et IVA dans la classification de Masaoka-Koga (classées stades IIIA/T3, IIIB/T4, IVA dans le système TNM IASLC-ITMIG), une biopsie préthérapeutique doit être effectuée à visée diagnostique. La stratégie de traitement repose sur une chimiothérapie d'induction suivie d'une résection chirurgicale ou d'une irradiation, dès lors qu'une réponse tumorale suffisante est obtenue, dans une stratégie à visée curative (Fig. 4 à 6) [11, 21, 22]. Les patients restant non éligibles pour un traitement focal reçoivent une chimiothérapie exclusive.

Chimiothérapie d'induction

La chimiothérapie d'induction est ainsi la première étape du traitement des tumeurs épithéliales thymiques avancées. Parmi les différents protocoles évalués dans des études prospectives, les

associations les plus utilisées sont les combinaisons de cisplatine, d'adriamycine et de cyclophosphamide, et de platine et étoposide (Fig. 4, 5) (Tableau 7) [65-70]. Deux à quatre cycles sont habituellement administrés, avant réévaluation de la résecabilité de la tumeur. L'administration d'une chimio-radiothérapie concomitante d'emblée, avec l'association platine et étoposide, est une option en particulier pour les carcinomes thymiques [70]. Les taux de réponse à la chimiothérapie sont compris entre 70 et 80 %.

Après chimiothérapie d'induction, une résection chirurgicale, possiblement étendue, doit être proposée aux patients pour lesquels une résection complète est jugée réalisable, selon les principes évoqués ci-dessus, avec un taux de résection complète compris entre 30 et 50 % [65-71]. La chimiothérapie hyperthermique intrapleurale ainsi que la pneumonectomie extrapleurale peuvent être discutées en cas de tumeur de stade IVA [72, 73]. Une radiothérapie postopératoire est alors délivrée.

L'intérêt d'une chirurgie partielle de réduction tumorale est discuté en termes de bénéfice de survie mais peut faciliter l'administration d'une irradiation ultérieure, pour les patients

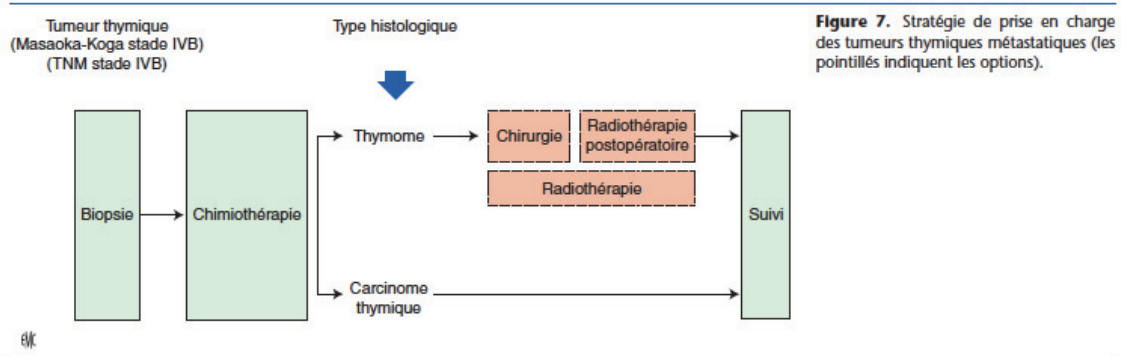


Tableau 7. Protocoles de chimiothérapie évalués dans les tumeurs épithéliales thymiques avancées.

Protocole	Agents	Doses
ADOC	Adriamycine	40 mg/m ² /3 s
	Cisplatine	50 mg/m ² /3 s
	Vincristine	0,6 mg/m ² /3 s
	Cyclophosphamide	700 mg/m ² /3 s
CAP	Cisplatine	50 mg/m ² /3 s
	Cyclophosphamide	500 mg/m ² /3 s
PE	Cisplatine	60 mg/m ² /3 s
	Étoposide	120 mg/m ² × 3/3 s
VIP	Étoposide	75 mg/m ² × 4 d/3 s
	Ifosfamide	1.2 g/m ² × 4 d/3 s
	Cisplatine	20 mg/m ² × 4 d/3 s
CODE	Cisplatine	25 mg/m ² /1 s
	Vincristine	1 mg/m ² /2 s
	Adriamycine	40 mg/m ² /2 s
	Étoposide	80 mg/m ² × 3 d/2 s
Carbo-Px	Carboplatine	AUC 5-6/3 s
	Paclitaxel	200-225 mg/m ² /3 s
CAP-GEM	Capécitabine	650 mg/m ² 2 fois/j 14 d/3 s
	Gemcitabine	1000 mg/m ² × 2 d/3 s

AUC: aire sous la courbe des concentrations plasmatiques.

atteints de thymome^[74]. Une chirurgie de réduction tumorale n'est pas conseillée en cas de carcinome thymique. Une chimio-radiothérapie associant cisplatine, étoposide et une irradiation à la dose totale de 60 Gy est une option après chirurgie de réduction tumorale R2, réalisée sans traitement d'induction.

Près de 20 à 30 % des patients ne sont pas éligibles pour la chirurgie après chimiothérapie d'induction et reçoivent une irradiation séquentielle.

Radiothérapie

Après chimiothérapie d'induction, si le patient est pas considéré comme un candidat à la chirurgie – parce qu'une résection complète semble compromise, ou en raison d'un mauvais état général ou d'une contre-indication opératoire – la stratégie repose sur une irradiation séquentielle (Fig. 6)^[65]. Chez les patients à haut risque, ou avec une réponse minimale à la chimiothérapie d'induction, la radiothérapie peut être associée à une chimiothérapie, à base de platine et d'étoposide.

Chimiothérapie exclusive

Dans les séries publiées, seuls 10 % des patients ne sont pas éligibles pour un traitement focal, chirurgie ou radiothérapie, après chimiothérapie d'induction. La chimiothérapie exclusive est alors le traitement de choix, comme pour les patients avec une tumeur métastatique d'emblée (stade IVB). L'objectif est de soulager les symptômes liés à la tumeur en produisant une réponse tumorale, alors que le bénéfice en termes de survie est incertain. Les protocoles à base de sels de platine sont recommandés (Fig. 7) (Tableau 7)^[75-81]. Aucune étude randomisée comparant plusieurs protocoles de chimiothérapie n'a été menée mais les combinaisons à base d'anthracyclines semblent produire des taux de réponse supérieurs^[75,76,81]. En France, l'association de cisplatine, adriamycine et cyclophosphamide est la plus utilisée. L'association de carboplatine et de paclitaxel est une option de première ligne pour les carcinomes thymiques^[78,80]. Les taux de réponse sont compris entre 30 et 50 %, avec une survie sans progression comprise entre cinq et dix mois. En cas de réponse majeure à la chimiothérapie, une chirurgie ou une radiothérapie peut être discutée dans de rares cas, sans bénéfice prouvé.

Les critères *response, evaluation, criteria in solid tumors (RECIST)* sont habituellement utilisés pour évaluer la réponse à la chimiothérapie; une proposition est, pour les lésions pleurales, de prendre en compte le diamètre de l'axe le plus court, pour une mesure unidimensionnelle de deux sites tumoraux, à trois niveaux différents^[82].

Récidives

La prise en charge des récurrences de tumeur épithéliale thymique repose sur une stratégie identique à celle conduite lors du traitement initial. Les récurrences, observées plus fréquemment en cas de tumeur avancée au diagnostic, de résection chirurgicale incomplète, ou chez les patients non opérés, surviennent le plus souvent dans les cinq années suivant le diagnostic^[36,38]. Près de 75 % des récurrences surviennent au niveau pleural. La « rerésection » complète de lésions récidivantes représente le facteur pronostique le plus significatif dans cette situation^[83-85] et la chirurgie est ainsi recommandée en cas de lésion récidivante résecable. En cas de thymome de type B, à prédominance lymphocytaire, l'examen anatomopathologique peut montrer une transition vers une histologie à prédominance épithéliale, du fait d'une hétérogénéité tumorale initiale, et de l'effet lymphocytaire des corticoïdes et de la chimiothérapie potentiellement administrés au préalable^[83].

En cas de récurrence non résecable, plusieurs lignes consécutives de chimiothérapie peuvent être administrées (Tableau 7). La réadministration d'un agent cytotoxique précédemment efficace doit être envisagée, en particulier en cas de la réponse antérieure, d'un délai prolongé avant la survenue de la récurrence, et, pour les anthracyclines, un état général conservé et des doses antérieurement reçues autorisant l'administration d'au moins trois cycles

supplémentaires, ce d'autant que la toxicité cardiaque peut être exacerbée chez les patients ayant antérieurement reçu une irradiation médiastinale^[86]. La participation aux essais cliniques est recommandée.

Les protocoles habituellement proposés en situation de récurrence systémique sont les associations de carboplatine et paclitaxel^[74], de platine et d'étoposide^[76]; la combinaison de capécitabine et de gemcitabine est une option thérapeutique (Tableau 7). Ces protocoles ont été évalués dans des essais de phase II dédiés.

Les options pour les lignes thérapeutiques suivantes comportent le pémétréxed^[87] et l'étoposide par voie orale. En cas d'hypermétabolisme à l'octréoscan, observé dans près de la moitié des cas de thymome, la somatostatine seule ou associée à la prednisone peut représenter une option, en particulier en l'absence d'efficacité à l'administration d'une chimiothérapie cytotoxique^[88,89].

■ Médecine de précision

Les récentes études de caractérisation moléculaire des tumeurs épithéliales thymiques indiquent l'existence de multiples aberrations chromosomiques, associées à des profils de méthylation et d'expression dérégulés sur plusieurs oncogènes, tels *CDKN2*, *MGMT*, *FOXCl*, *GTF2I*, *IGF-1R*^[90]; certaines de ces altérations, seules ou dans le cadre de signatures d'expression génique spécifiques, ont été rapportées comme étant associées à l'efficacité antitumorale de certaines thérapeutiques ciblées ou à un risque de récurrence ou de décès^[90].

Le développement d'approches de médecine de précision pour les patients atteints de tumeurs épithéliales thymiques avancées est finalement entravé par le faible nombre d'études et par les faibles effectifs inclus, limitant la possibilité d'identifier des biomarqueurs prédictifs ou pronostiques. Toutefois, la mise en évidence récente d'altérations moléculaires dans les voies de signalisation impliquant le gène *KIT*, le récepteur du facteur de croissance vasculaire (VEGFR), et la cible de la rapamycine chez les mammifères (mTOR), peut conduire à considérer – hors des autorisations de mise sur le marché – après discussion en réunion de concertation pluridisciplinaire oncologique de recours, en particulier celle mise en place par le réseau RYTHMIC, l'utilisation d'agents ciblés pour le traitement de tumeurs réfractaires.

Ciblage de *KIT*

Des mutations activatrices de *KIT*, prédictives de la réponse à des inhibiteurs de la tyrosine kinase de *KIT*, ont été identifiées dans environ 9 % des cas de carcinome thymique, correspondant à la fois à des mutations observées dans les tumeurs stromales gastro-intestinales (GIST) ou les mélanomes (V560del, L576P), ou spécifiques des carcinomes thymiques (H697Y, D820E)^[90]. Plusieurs cas de réponse clinique ont été rapportés, en situation de tumeur réfractaire, avec l'utilisation d'inhibiteurs de tyrosine kinase de *KIT*, tels l'imatinib, le sunitinib ou le sorafénib^[90]. Contrairement à celles observées dans les GIST, les mutations de *KIT* observées dans les carcinomes thymiques ne sont pas uniformément sensibles à l'imatinib, sur la base des données cliniques et précliniques disponibles. Le séquençage de *KIT* (exons 9-17) est ainsi une option en cas de carcinome thymique réfractaire, afin de proposer, après échec d'une chimiothérapie, un inhibiteur spécifique, comme le sunitinib^[91]. Il est recommandé de ne pas utiliser l'imatinib en l'absence de mutation de *KIT*, deux essais de phase II ayant rapporté l'absence de bénéfice de cet agent dans cette situation^[92,93].

Ciblage de l'angiogénèse

Ces inhibiteurs de la tyrosine kinase de *KIT* actuellement disponibles ont en outre une activité de ciblage de l'angiogénèse, par le ciblage des VEGFR contrôlant des voies de signalisation activées dans les tumeurs épithéliales thymiques, notamment en cas d'histologie et de stade plus avancés^[94,95]. Un essai de phase II a récemment démontré l'efficacité de sunitinib, en termes de taux

de réponse et de contrôle de la maladie, chez des patients porteurs de carcinome thymique et, dans une moindre mesure, de thymomes en situation de récurrence. Le sunitinib représente ainsi une option dès la seconde ligne thérapeutique, indépendamment du type histologique ou du statut *KIT*. Il n'y a pas de données cliniques suffisantes sur l'efficacité d'autres antiangiogéniques, comme l'aflibercept ou le bévécizumab.

Ciblage de mTOR

mTOR représente une cible émergente dans les tumeurs épithéliales thymiques réfractaires, après la publication de plusieurs réponses objectives avec des inhibiteurs spécifiques, dans des essais de phase précoce^[96-98].

■ Suivi des patients

Les modalités de suivi oncologique des patients atteints de tumeur épithéliale thymique après le traitement initial sont basées sur le consensus d'expert, du fait de l'absence de cohorte prospective disponible pour construire un algorithme précis. Le suivi oncologique des patients après prise en charge initiale d'une tumeur épithéliale thymique est indispensable, du fait de la possibilité d'un traitement curatif des récurrences éventuelles. Sur la base des données rétrospectives disponibles, la proposition de suivi est la suivante^[53] :

- première tomodynamométrie thoracique trois à quatre mois après la résection chirurgicale ;
- en cas de thymome de stade I ou II, après résection complète : tomodynamométrie thoracique annuelle pendant cinq ans, puis bisannuelle ;
- en cas de thymome de stade III ou IV, de carcinome thymique, ou après résection R1 ou R2 : tomodynamométrie thoracique tous les six mois pendant deux ans, puis annuelle ;
- poursuite du suivi pendant dix à 15 années.

Des tumeurs secondaires peuvent être observées lors du suivi. Parallèlement au suivi oncologique, des manifestations auto-immunes métachrones peuvent apparaître, indépendamment d'une récurrence tumorale. Les patients atteints de myasthénie clinique ou infraclinique, ou porteurs d'anticorps antirécepteurs à l'acétylcholine, doivent être informés des risques de crise myasthénique dans des situations spécifiques, telles que les stress, ou l'administration de certains médicaments.

■ Mise en place d'un réseau de soins national

À la suite d'un appel d'offre de l'INCA en 2010, un réseau de soins national de centres experts sur les thymomes et carcinomes thymiques a été mis en place en 2011 : le réseau RYTHMIC qui s'articule sur 14 centres experts, dont un centre expert national bisite (Institut Gustave-Roussy, Villejuif, et Hôpital Louis-Pradel, Lyon) et 13 centres régionaux ou interrégionaux. Le coordinateur en est le docteur Besse. L'objectif du réseau est d'uniformiser la prise en charge des patients atteints de tumeur thymique, en particulier grâce à la rédaction du référentiel national et la mise en œuvre de réunions de concertation de recours nationales (par webconférence, deux fois par mois) et régionales. La recommandation est de présenter tout nouveau dossier de tumeur thymique en réunion de recours régionale afin de valider l'attitude thérapeutique selon le référentiel national, et d'enregistrer le dossier dans la base de données nationale, hébergée par l'Intergroupe francophone de cancérologie thoracique (IFCT). Si le dossier présente des difficultés diagnostiques ou thérapeutiques, il est discuté en réunion de concertation pluridisciplinaire de recours nationale. Une relecture anatomopathologique nationale, coordonnée par le professeur Molina (Hôtel-Dieu, Paris), est organisée pour tous les cas présentés en réunion de recours nationale. Le réseau permet également la mise en œuvre d'essais thérapeutiques (dont la promotion est assurée par l'IFCT), de programmes de biologie

“ Points essentiels

- Les tumeurs épithéliales thymiques sont des tumeurs rares. La classification histopathologique de l'Organisation mondiale de la santé sépare deux principaux types tumoraux : les thymomes, qui reproduisent l'architecture du thymus normal, associant des cellules épithéliales thymiques tumorales et des lymphocytes non tumoraux – une caractéristique unique de ces tumeurs – et les carcinomes thymiques, similaires aux carcinomes observés dans d'autres localisations anatomiques.
- L'examen radiologique standard pour le diagnostic des tumeurs épithéliales thymiques est la tomographie assistée par ordinateur thoracique avec injection de produit de contraste iodé, permettant l'exploration de l'ensemble de la loge médiastinale antérieure et des cavités pleurales, des apex pulmonaires aux culs-de-sac costodiaphragmatiques.
- Des manifestations auto-immunes sont mises en évidence chez près d'un tiers des patients au diagnostic. La myasthénie est le syndrome parathymique le plus fréquent, avec l'érythroblastopénie (10 % des cas) et l'hypo-gamma-globulinémie.
- La première étape face à une lésion médiastinale suspecte de tumeur épithéliale thymique consiste en l'établissement du diagnostic différentiel avec les autres tumeurs du médiastin antérieur et les lésions thymiques non malignes. Une biopsie préthérapeutique n'est pas nécessaire si le diagnostic de tumeur épithéliale thymique est fortement suspecté et si la résection chirurgicale est réalisable d'emblée.
- Le système de stadification tumorale standard des tumeurs épithéliales thymiques est celui proposé par Masaoka et Koga. Un système TNM est actuellement en cours de développement.
- L'évaluation de la résectabilité représente la première étape de la prise en charge d'une tumeur thymique ; en effet, la résection complète représente le facteur pronostique le plus constant et le plus significatif sur la survie sans progression et la survie globale des patients.
- Si la résection complète semble possible d'emblée, comme c'est le cas pour des tumeurs dont le stade clinique évalué sur l'imagerie est, dans le système de Masaoka-Koga, I, II, voire III (classés stades I, II, IIIA/T3 dans le système TNM IASLC-ITMIG), la chirurgie représente la première étape du traitement et est éventuellement complétée d'une radiothérapie postopératoire.
- En cas de tumeur thymique non résectable au diagnostic, de stades III et IVA dans la classification de Masaoka-Koga (classées stades IIIA/T3, IIIB/T4 et IVA dans le système TNM IASLC-ITMIG), une biopsie préthérapeutique doit être effectuée, à visée diagnostique. La stratégie de traitement repose sur une chimiothérapie d'induction suivie d'une résection chirurgicale ou d'une irradiation. Les patients restant non éligibles à un traitement focal reçoivent une chimiothérapie exclusive.
- À la suite d'un appel d'offre de l'INCA en 2010, un réseau de soins national de centres experts sur les thymomes et carcinomes thymiques a été mis en place en 2011 : le réseau RYTHMIC.

moléculaire et la diffusion d'informations tant par le biais d'une formation médicale continue que de la mise en place d'un site internet dédié aux patients.

■ Conclusion

La gestion des tumeurs épithéliales thymiques est un modèle de coopération entre les cliniciens, chirurgiens, pathologistes pour établir le diagnostic, organiser la stratégie thérapeutique et évaluer le pronostic. Du fait de la rareté de ces tumeurs, la mise en place d'études collaboratives est indispensable pour mieux évaluer les prises en charges actuelles. Avec l'intégration progressive de nouvelles données cliniques, le développement des techniques chirurgicales, l'optimisation de la radiothérapie et l'émergence de nouvelles stratégies de ciblage thérapeutique, les tumeurs épithéliales thymiques représentent un modèle d'implémentation en oncologie thoracique.

Déclaration d'intérêts : les auteurs déclarent ne pas avoir de liens d'intérêts en relation avec cet article.



■ Références

- [1] de Jong WK, Blaauwgeers JL, Schaapveld M. Thymic epithelial tumors: a population-based study of the incidence, diagnostic procedures and therapy. *Eur J Cancer* 2008;**44**:123–30.
- [2] WHO histological classification of tumors of the thymus. In: Travis WB, Brambilla A, Burke AP, Marx A, Nicholson AG, editors. *World Health Organization classification of tumors. Pathology and genetics of tumors of the lung, pleura, thymus and heart*. Lyon: IARC Press; 2015, p. 183.
- [3] Marx A, Ströbel P, Badve SS. ITMIG consensus statement on the use of the WHO histological classification of thymoma and thymic carcinoma: refined definitions, histological criteria, and reporting. *J Thorac Oncol* 2014;**9**:596–611.
- [4] Rieker RJ, Hoegel J, Morresi-Hauf A, Hofmann WJ, Blaeker H, Penzel R, et al. Histologic classification of thymic epithelial tumors: comparison of established classification schemes. *Int J Cancer* 2002;**98**:900–6.
- [5] Kondo K, Monden Y. Therapy for thymic epithelial tumors: a clinical study of 1,320 patients from Japan. *Ann Thorac Surg* 2003;**76**:878–84.
- [6] Weis CA, Yao X, Deng Y. Contributors to the ITMIG Retrospective Database. The impact of thymoma histotype on prognosis in a worldwide database. *J Thorac Oncol* 2015;**10**:367–72.
- [7] Ruffini E, Deterbeck F, Van Raemdonck D, European Association of Thoracic Surgeons (ESTS) Thymic Working Group. Tumors of the thymus: a cohort study of prognostic factors from the European Society of Thoracic Surgeons database. *Eur J Cardiothorac Surg* 2014;**46**:361–8.
- [8] Orasa M, Date H, Sozu T, for the Japanese Association for Research on the Thymus. Postoperative radiotherapy is effective for thymic carcinoma but not for thymoma in stage II and III thymic epithelial tumors: The Japanese Association for Research on the Thymus Database Study. *Cancer* 2015;**121**:1008–16.
- [9] Kojima Y, Ito H, Hasegawa S, Sasaki T, Inui K. Resected invasive thymoma with multiple endocrine neoplasia type 1. *Jpn J Thorac Cardiovasc Surg* 2006;**54**:171–3.
- [10] Engels EA, Pfeiffer RM. Malignant thymoma in the United States: demographic patterns in incidence and associations with subsequent malignancies. *Int J Cancer* 2003;**105**:546–51.
- [11] Girard N, Mornex F, Van Houtte P. Thymoma: a focus on current therapeutic management. *J Thorac Oncol* 2009;**4**:119–26.
- [12] Seki S, Koyama H, Ohno Y, Nishio M, Takenaka D, Maniwa Y, et al. Diffusion-weighted MR imaging vs. multi-detector row CT: direct comparison of capability for assessment of management needs for anterior mediastinal solitary tumors. *Eur J Radiol* 2014;**83**:835–42.
- [13] Evoli A, Lancaster E. Paraneoplastic disorders in thymoma patients. *J Thorac Oncol* 2014;**9**:S143–7.
- [14] Ströbel P, Preissshofen T, Helmreich M. Pathomechanisms of paraneoplastic myasthenia gravis. *Clin Dev Immunol* 2003;**10**:7–12.
- [15] Mathis D, Benoist C. Aire. *Annu Rev Immunol* 2009;**27**:287–312.
- [16] Marx A, Hohenberger P, Hoffmann H. The autoimmune regulator AIRE in thymoma biology: autoimmunity and beyond. *J Thorac Oncol* 2010;**5**:S266–72.
- [17] Kisand K, Boe Wolff AS, Podkrajsek KT. Chronic mucocutaneous candidiasis in APECED or thymoma patients correlates with autoimmunity to Th17-associated cytokines. *J Exp Med* 2010;**207**:299–308.

- [18] Masaoka A, Yamakawa Y, Niwa H. Extended thymectomy for myasthenia gravis patients: a 20-year review. *Ann Thorac Surg* 1996;62:853-9.
- [19] Regnard JF, Magdeleinat P, Dromer C, Dulmet E, de Montpreville V, Levi JF, et al. Prognostic factors and long-term results after thymoma resection: a series of 307 patients. *J Thorac Cardiovasc Surg* 1996;112:376-84.
- [20] Carter BW, Marom EM, Detterbeck FC. Approaching the patient with an anterior mediastinal mass: a guide for clinicians. *J Thorac Oncol* 2014;9:S102-9.
- [21] Falkson CB, Bezjak A, Darling G. The management of thymoma: a systematic review and practice guideline. *J Thorac Oncol* 2009;4:911-9.
- [22] NCCN Clinical Practice Guidelines in Oncology. Thymic malignancies. V.1.2015. www.nccn.org.
- [23] Référentiel du réseau RYTHMIC. www.rythmic.org.
- [24] Evans AG, French CA, Cameron MJ. Pathologic characteristics of NUT midline carcinoma arising in the mediastinum. *Am J Surg Pathol* 2012;36:1222-7.
- [25] Ackman JB, Verzosa S, Kovach AE. High rate of unnecessary thymectomy and its cause. Can computed tomography distinguish thymoma, lymphoma, thymic hyperplasia, and thymic cysts? *Eur J Radiol* 2015;84:524-33.
- [26] Priola AM, Priola SM, Ciccone G, Evangelista A, Cataldi A, Gned D, et al. Differentiation of rebound and lymphoid thymic hyperplasia from anterior mediastinal tumors with dual-echo chemical-shift MR imaging in adulthood: reliability of the chemical-shift ratio and signal intensity index. *Radiology* 2015;274:238-49.
- [27] Henschke CI, Lee JJ, Wu N. CT screening for lung cancer: prevalence and incidence of mediastinal masses. *Radiology* 2006;239:586-90.
- [28] Kaira K, Endo M, Abe M. Biologic correlation of 2-[18F]-fluoro-2-deoxy-D-glucose uptake on positron emission tomography in thymic epithelial tumors. *J Clin Oncol* 2010;28:3746-53.
- [29] Marchevsky A, Marx A, Ströbel P. Policies and reporting guidelines for small biopsy specimens of mediastinal masses. *J Thorac Oncol* 2011;6(7 Suppl. 3):S1724-9.
- [30] Wang H, Sima CS, Beasley MB, Illei P, Saqi A, Nonaka D, et al. Classification of thymic epithelial neoplasms is still a challenge to thoracic pathologists: a reproducibility study using digital microscopy. *Arch Pathol Lab Med* 2014;138:658-63.
- [31] den Bakker MA, Roden AC, Marx A, Marino M. Histologic classification of thymoma: a practical guide for routine cases. *J Thorac Oncol* 2014;9:S125-30.
- [32] Masaoka A, Monden Y, Nakahara K, Tanioka T. Follow-up study of thymomas with special reference to their clinical stages. *Cancer* 1981;48:2485-92.
- [33] Koga K, Matsuno Y, Noguchi M. A review of 79 thymomas: modification of staging system and reappraisal of conventional division into invasive and non-invasive thymoma. *Pathol Int* 1994;44:359-67.
- [34] Detterbeck F, Nicholson AG, Kondo K, Van Schil P, Moran C. The Masaoka-Koga Stage classification for thymic malignancies: clarification and definition of terms. *J Thorac Oncol* 2011;6(7 Suppl. 3):S1710-6.
- [35] Detterbeck F. MS16.2. Towards a TNM based prognostic classification for thymic tumours. *J Thorac Oncol* 2013;8:S68.
- [36] Detterbeck FC, Stratton K, Giroux D, Staging and Prognostic Factors Committee; Members of the Advisory Boards; Participating Institutions of the Thymic Domain. The IASLC/ITMIG Thymic Epithelial Tumors Staging Project: proposal for an evidence-based stage classification system for the forthcoming (8th) edition of the TNM Classification of Malignant Tumors. *J Thorac Oncol* 2014;9:S65-72.
- [37] Erlandsson MC, Ohlsson C, Gustafsson JA, Carlsten H. Role of oestrogen receptors alpha and beta in immune organ development and in oestrogen-mediated effects on thymus. *Immunology* 2001;103:17-25.
- [38] Detterbeck F, Youssef S, Ruffini E, Okumura M. A review of prognostic factors in thymic malignancies. *J Thorac Oncol* 2011;6(7 Suppl. 3):S1698-704.
- [39] Marom EM, Milito MA, Moran CA. Computed tomography findings predicting invasiveness of thymoma. *J Thorac Oncol* 2011;6:1274-81.
- [40] Zhao Y, Chen H, Shi J, Fan L, Hu D, Zhao H. The correlation of morphological features of chest computed tomographic scans with clinical characteristics of thymoma. *Eur J Cardiothorac Surg* 2015;48:698-704.
- [41] Korst RJ, Bezjak A, Blackmon S. Neoadjuvant chemoradiotherapy for locally advanced thymic tumors: a phase II, multi-institutional clinical trial. *J Thorac Cardiovasc Surg* 2014;147:36-44.
- [42] Huang J, Detterbeck FC, Wang Z, Loehrer Sr PJ. Standard outcome measures for thymic malignancies. *J Thorac Oncol* 2011;6(7 Suppl. 3):S1691-7.
- [43] Davenport E, Malthaner RA. The role of surgery in the management of thymoma: a systematic review. *Ann Thorac Surg* 2008;86:673-84.
- [44] Detterbeck FC, Moran C, Huang J. Which way is up? Policies and procedures for surgeons and pathologists regarding resection specimens of thymic malignancy. *J Thorac Oncol* 2011;6(7 Suppl. 3):S1730-8.
- [45] Nakagawa K, Asamura H, Sakurai H. Does the mode of surgical resection affect the prognosis/recurrence in patients with thymoma? *J Surg Oncol* 2014;109:179-83.
- [46] Yano M, Sasaki H, Moriyama S. Preservation of phrenic nerve involved by stage III thymoma. *Ann Thorac Surg* 2010;89:1612-9.
- [47] Hamdi S, Mercier O, Fadel E, Mussot S, Fabre D, Ghigna MR, et al. Is sacrificing the phrenic nerve during thymoma resection worthwhile? *Eur J Cardiothorac Surg* 2014;45:e151-5.
- [48] Bhora FY, Chen DJ, Detterbeck FC. The ITMIG/IASLC thymic epithelial tumors staging project: a proposed lymph node map for thymic epithelial tumors in the forthcoming 8th Edition of the TNM Classification of Malignant Tumors. *J Thorac Oncol* 2014;9:S88-96.
- [49] Toker A, Sonett J, Zielinski M, Rea F, Tomulescu V, Detterbeck FC. Standard terms, definitions, and policies for minimally invasive resection of thymoma. *J Thorac Oncol* 2011;6(7 Suppl. 3):S1739-42.
- [50] Korst RJ, Kansler AL, Christos PJ, Mandal S. Adjuvant radiotherapy for thymic epithelial tumors: a systematic review and meta-analysis. *Ann Thorac Surg* 2009;87:1641-7.
- [51] Forquer JA, Rong N, Fakiris AJ. Postoperative radiotherapy after surgical resection of thymoma: differing roles in localized and regional disease. *Int J Radiat Oncol Biol Phys* 2010;76:440-5.
- [52] Patel S, Macdonald OK, Nagda S. Evaluation of the role of radiation therapy in the management of malignant thymoma. *Int J Radiat Oncol Biol Phys* 2012;82:1797-801.
- [53] Ahmad U, Yao X, Detterbeck F, Huang J, Antonicelli A, Filosso PL, et al. Thymic carcinoma outcomes and prognosis: results of an international analysis. *J Thorac Cardiovasc Surg* 2015;149:95-100.
- [54] Ruffini E, Detterbeck F, Van Raemdonck D. European Society of Thoracic Surgeons Thymic Working Group. Thymic carcinoma: a cohort study of patients from the European society of thoracic surgeons database. *J Thorac Oncol* 2014;9:541-8.
- [55] Girard N, Ruffini E, Faivre-Finn C, Peters S. Thymic epithelial tumours. ESMO Clinical Guidelines for diagnosis, treatment and follow-up. *Ann Oncol* 2015;26(Suppl. 5):v40-55.
- [56] Rimmer A, Gomez DR, Wu AJ. Failure patterns relative to radiation treatment fields for stage II-IV thymoma. *J Thorac Oncol* 2014;9:403-9.
- [57] Gomez D, Komaki R, Yu J. Radiation therapy definitions and reporting guidelines for thymic malignancies. *J Thorac Oncol* 2011;6(7 Suppl. 3):S1743-8.
- [58] Sugie C, Shibamoto Y, Ikeya-Hashizume C. Invasive thymoma: postoperative mediastinal irradiation, and low-dose entire hemithorax irradiation in patients with pleural dissemination. *J Thorac Oncol* 2008;3:75-81.
- [59] Zhang H, Lu N, Wang M, Gu X, Zhang D. Postoperative radiotherapy for stage I thymoma: a prospective randomized trial in 29 cases. *Chin Med J* 1999;112:136-8.
- [60] Gao L, Wang C, Fang W. Outcome of multimodality treatment for 188 cases of type B3 thymoma. *J Thorac Oncol* 2013;8:1329-34.
- [61] Utsumi T, Shiono H, Kadota Y. Postoperative radiation therapy after complete resection of thymoma has little impact on survival. *Cancer* 2009;115:5413-20.
- [62] Chen YD, Feng QF, Lu HZ. Role of adjuvant radiotherapy for stage II thymoma after complete tumor resection. *Int J Radiat Oncol Biol Phys* 2010;78:1400-6.
- [63] Weksler B, Shende M, Nason KS. The role of adjuvant radiation therapy for resected stage III thymoma: a population-based study. *Ann Thorac Surg* 2012;93:1822-8.
- [64] Attaran S, McCormack D, Pilling J, Harrison-Phipps K. Which stages of thymoma benefit from adjuvant chemotherapy post-thymectomy? *Interact Cardiovasc Thorac Surg* 2012;15:273-5.
- [65] Loehrer Sr PJ, Chen M, Kim K. Cisplatin, doxorubicin, and cyclophosphamide plus thoracic radiation therapy for limited-stage unresectable thymoma: an intergroup trial. *J Clin Oncol* 1997;15:3093-9.
- [66] Kim ES, Putnam JB, Komaki R. Phase II study of a multidisciplinary approach with induction chemotherapy, followed by surgical resection, radiation therapy, and consolidation chemotherapy for unresectable malignant thymomas: final report. *Lung Cancer* 2004;44:369-79.
- [67] Berruti A, Borasio P, Gerbino A, Gorzegno G, Moschini T, Tampellini M, et al. Primary chemotherapy with adriamycin, cisplatin, vincristine and cyclophosphamide in locally advanced thymomas: a single institution experience. *Br J Cancer* 1999;81:841-5.
- [68] Girard M, Lal R, Wakelee H. Chemotherapy definitions and policies for thymic malignancies. *J Thorac Oncol* 2011;6(7 Suppl. 3):S1749-55.
- [69] Girard N. Chemotherapy and targeted agents for thymic malignancies. *Expert Rev Anticancer Ther* 2012;12:685-95.
- [70] Wright CD, Choi NC, Wain JC. Induction chemoradiotherapy followed by resection for locally advanced Masaoka stage III and IVA thymic tumors. *Ann Thorac Surg* 2008;85:385-9.
- [71] Wright CD. Extended resections for thymic malignancies. *J Thorac Oncol* 2010;5:S344-7.

- [72] Yellin A, Simansky DA, Ben-Avi R. Resection and heated pleural chemoperfusion in patients with thymic epithelial malignant disease and pleural spread: a single-institution experience. *J Thorac Cardiovasc Surg* 2013;145:83-7.
- [73] Wright CD. Pleuropneumectomy for the treatment of Masaoka stage IVA thymoma. *Ann Thorac Surg* 2006;82:1234-9.
- [74] Hamaji M, Kojima F, Omasa M, Sozu T, Sato T, Chen F, et al. A meta-analysis of debulking surgery versus surgical biopsy for unresectable thymoma. *Eur J Cardiothorac Surg* 2015;47:602-7.
- [75] Loehrer Sr PJ, Kim K, Aisner SC, Livingston R, Einhorn LH, Johnson D, et al. Cisplatin plus doxorubicin plus cyclophosphamide in metastatic or recurrent thymoma: final results of an intergroup trial. The Eastern Cooperative Oncology Group, Southwest Oncology Group, and Southeastern Cancer Study Group. *J Clin Oncol* 1994;12:1164-8.
- [76] Giaccone G, Ardizzoni A, Kirkpatrick A. Cisplatin and etoposide combination chemotherapy for locally advanced or metastatic thymoma. A phase II study of the European Organization for Research and Treatment of Cancer Lung Cancer Cooperative Group. *J Clin Oncol* 1996;14:814-20.
- [77] Loehrer Sr PJ, Jirutek M, Aisner S. Combined etoposide, ifosfamide, and cisplatin in the treatment of patients with advanced thymoma and thymic carcinoma: an intergroup trial. *Cancer* 2001;91:2010-5.
- [78] Lemma GL, Lee JW, Aisner SC, Langer CJ, Tester WJ, Johnson DH, et al. Phase II study of carboplatin and paclitaxel in advanced thymoma and thymic carcinoma. *J Clin Oncol* 2011;29:2060-5.
- [79] Palmieri G, Merola G, Federico P. Preliminary results of phase II study of capecitabine and gemcitabine (CAP-GEM) in patients with metastatic pretreated thymic epithelial tumors (TETs). *Ann Oncol* 2010;21:1168-72.
- [80] Hirai F, Yamanaka T, Taguchi K, West Japan Oncology Group. A multicenter phase II study of carboplatin and paclitaxel for advanced thymic carcinoma: WJOG4207L. *Ann Oncol* 2015;26:363-8.
- [81] Okuma Y, Saito M, Hosomi Y, Sakuyama T, Okamura T. Key components of chemotherapy for thymic malignancies: a systematic review and pooled analysis for anthracycline-, carboplatin- or cisplatin-based chemotherapy. *J Cancer Res Clin Oncol* 2015;141:323-31.
- [82] Benveniste MF, Korst RJ, Rajan A. A practical guide from the International Thymic Malignancy Interest Group (ITMIG) regarding the radiographic assessment of treatment response of thymic epithelial tumors using modified RECIST criteria. *J Thorac Oncol* 2014;9:S119-24.
- [83] Sandri A, Cusumano G, Lococo F, Alifano M, Granone P, Margari-tora S, et al. Long-term results after treatment for recurrent thymoma: a multicenter analysis. *J Thorac Oncol* 2014;9:1796-804.
- [84] Hamaji M, Allen MS, Cassivi SD. The role of surgical management in recurrent thymic tumors. *Ann Thorac Surg* 2012;94:247-54.
- [85] Mizuno T, Okumura M, Asamura H. Japanese Association for Research on the Thymus. Surgical management of recurrent thymic epithelial tumors: a retrospective analysis based on the Japanese nationwide database. *J Thorac Oncol* 2015;10:199-205.
- [86] Lara Jr PN, Bonomi PD, Faber LP. Retreatment of recurrent invasive thymoma with platinum, doxorubicin, and cyclophosphamide. *Chest* 1996;110:1115-7.
- [87] Loehrer PJ, Yiannoutsos CT, Dropcho S. A phase II trial of pemetrexed in patients with recurrent thymoma or thymic carcinoma. *J Clin Oncol* 2006;24:7079.
- [88] Loehrer Sr PJ, Wang W, Johnson DH, Eastern Cooperative Oncology Group Phase II Trial. Octreotide alone or with prednisone in patients with advanced thymoma and thymic carcinoma: an Eastern Cooperative Oncology Group Phase II Trial. *J Clin Oncol* 2004;22:293-9.
- [89] Palmieri G, Montella L, Martignetti A, Muto P, Di Vizio D, De Chiara A, et al. Somatostatin analogs and prednisone in advanced refractory thymic tumors. *Cancer* 2002;94:1414-20.
- [90] Rajan A, Girard N, Marx A. State of the art of genetic alterations in thymic epithelial tumors. *J Thorac Oncol* 2014;9:S131-6.
- [91] Thomas A, Rajan A, Berman A. Sunitinib in patients with chemotherapy-refractory thymoma and thymic carcinoma: an open-label phase 2 trial. *Lancet Oncol* 2015;16:177-86.
- [92] Giaccone G, Rajan A, Ruijter R. Imatinib mesylate in patients with WHO B3 thymomas and thymic carcinomas. *J Thorac Oncol* 2009;4:1270-3.
- [93] Salter JT, Lewis D, Yiannoutsos C. Imatinib for the treatment of thymic carcinoma. *J Clin Oncol* 2008;26:8116.
- [94] Ströbel P, Bargou R, Wolff A, Spitzer D, Dimitrakopoulou-Strauss A, et al. Sunitinib in metastatic thymic carcinomas: laboratory findings and initial clinical experience. *Br J Cancer* 2010;103:196-200.
- [95] Lattanzio R, La Sorda R, Facciolo F. Thymic epithelial tumors express vascular endothelial growth factors and their receptors as potential targets of antiangiogenic therapy: a tissue micro array-based multicenter study. *Lung Cancer* 2014;85:191-6.
- [96] Wheler J, Hong D, Swisher SG. Thymoma patients treated in a phase I clinic at MD Anderson Cancer Center: responses to mTOR inhibitors and molecular analyses. *Oncotarget* 2013;4:890-8.
- [97] Zucali PA, De Pas TM, Palmieri G. Phase II study of everolimus in patients with thymoma and thymic carcinoma previously treated with cisplatin-based chemotherapy. *J Clin Oncol* 2014;32(Suppl.):5S.
- [98] Kossai M, Duchemann B, Boutros C, Caramella C, Hollebecque A, Angevin E, et al. Antitumor activity in advanced cancer patients with thymic malignancies enrolled in early clinical drug development programs (Phase I trials) at Gustave-Roussy. *Lung Cancer* 2015;89:306-10.

N. Girard (nicolas.girard@chu-lyon.fr).

Centre expert national pour la prise en charge des thymomes et carcinomes thymiques, Réseau tumeurs thymiques et cancer (RYTHMIC), Lyon, Villejuif, France.

Service de pneumologie, Hôpital Louis-Pradel, Hospices civils de Lyon, 28, avenue Doyen-Lépine, 69677 Bron cedex, France.

J.-M. Maury.

Centre expert national pour la prise en charge des thymomes et carcinomes thymiques, Réseau tumeurs thymiques et cancer (RYTHMIC), Lyon, Villejuif, France.

Service de chirurgie thoracique, transplantation pulmonaire et cardiopulmonaire, Hôpital Louis-Pradel, Hospices civils de Lyon, 28, avenue Doyen-Lépine, 69677 Bron cedex, France.

L. Chalabreysse.

Centre expert national pour la prise en charge des thymomes et carcinomes thymiques, Réseau tumeurs thymiques et cancer (RYTHMIC), Lyon, Villejuif, France.

Centre de pathologie-Est, Groupement hospitalier-Est, Hospices civils de Lyon, 59, boulevard Pinel, 69500 Bron, France.

B. Besse.

Centre expert national pour la prise en charge des thymomes et carcinomes thymiques, Réseau tumeurs thymiques et cancer (RYTHMIC), Lyon, Villejuif, France.

Département de médecine, Institut Gustave-Roussy, 114, rue Edouard-Vaillant, 94800 Villejuif, France.

Rythmic.

Centre expert national pour la prise en charge des thymomes et carcinomes thymiques, Réseau tumeurs thymiques et cancer (RYTHMIC), Lyon, Villejuif, France.

Toute référence à cet article doit porter la mention : Girard N, Maury JM, Chalabreysse L, Besse B, Rythmic . Tumeurs thymiques. *EMC - Pneumologie* 2016;13(3):1-15 [Article 6-047-D-10].

Disponibles sur www.em-consulte.com



Arbres
décisionnels



Iconographies
supplémentaires



Vidéos/
Animations



Documents
légaux



Information
au patient



Informations
supplémentaires



Auto-
évaluations




Cas
clinique

- 6.2 ANNEXE 2: Maury JM *and Al*: Cytoreductive pleurectomy and intra thoracic chemo hyperthermia for pleural relapse of thymomas, [The Annals of Thoracic Surgery](#), accepté le 17/07/2018.

Accepted Manuscript

Cytoreductive Pleurectomy and Intra Thoracic Chemo Hyperthermia for Pleural Relapse of Thymomas

Jean-Michel Maury, Gabrielle Drevet, Stéphane Collaud, Renaud Grima, Isabelle Pavlakovic, Pascal Rosamel, Lara Chalabreysse, Nicolas Girard, François Tronc



PII: S0003-4975(18)31305-5

DOI: [10.1016/j.athoracsur.2018.07.058](https://doi.org/10.1016/j.athoracsur.2018.07.058)

Reference: ATS 31907

To appear in: *The Annals of Thoracic Surgery*

Received Date: 31 May 2018

Revised Date: 16 July 2018

Accepted Date: 17 July 2018

Please cite this article as: Maury JM, Drevet G, Collaud S, Grima R, Pavlakovic I, Rosamel P, Chalabreysse L, Girard N, Tronc F, Cytoreductive Pleurectomy and Intra Thoracic Chemo Hyperthermia for Pleural Relapse of Thymomas, *The Annals of Thoracic Surgery* (2018), doi: <https://doi.org/10.1016/j.athoracsur.2018.07.058>.

This is a PDF file of an unedited manuscript that has been accepted for publication. As a service to our customers we are providing this early version of the manuscript. The manuscript will undergo copyediting, typesetting, and review of the resulting proof before it is published in its final form. Please note that during the production process errors may be discovered which could affect the content, and all legal disclaimers that apply to the journal pertain.

Cytoreductive Pleurectomy and Intra Thoracic Chemo Hyperthermia for Pleural Relapse of Thymomas

Running Head: Intra Thoracic Chemo Hyperthermia

Jean-Michel Maury^{1,2,3}, Gabrielle Drevet¹, Stéphane Collaud¹, Renaud Grima¹, Isabelle Pavlakovic⁴, Pascal Rosamel⁴, Lara Chalabreysse⁵, Nicolas Girard^{2,3,6}, François Tronc¹

¹Department of thoracic surgery, lung and heart-lung transplantation, Louis Pradel Hospital, HCL, F-69677 Lyon, France.

²National Expert Center for thymic malignancies: RYTHMIC

³Université de Lyon, Université Claude Bernard Lyon 1, INRA, EPHE, IVPC, Viral Infections and Comparative Pathology, UMR754, F69007 Lyon, France.

⁴Department of anesthesiology and critical care, Louis Pradel Hospital, HCL, F-69677 Lyon, France.

⁵Department of pathology, Louis Pradel Hospital, HCL, F-69677 Lyon, France.

⁶Institut du thorax Curie-Montsouris, Institut Curie, Paris, France. Department of medical oncology, Institut Curie, 26 rue d'Ulm, 75248, Paris cedex 05, France.

Corresponding author: Jean-michel Maury, MD, Department of Thoracic Surgery, Lung and Heart-Lung Transplantation, Louis Pradel Hospital, Hospices Civils de Lyon, F-69677 Lyon, France. Email: jean-michel.maury@chu-lyon.fr

Abstract

Several surgical procedures, from debulking to extra pleural pneumonectomy, may be applied for stage IVa Masaoka thymomas but their efficiency is still controversial. Case studies favored R₀ resection as the cornerstone of multimodal therapy for loco-regional metastatic extension. We report our standardized procedure associating cytoreductive surgery and intra thoracic chemo hyperthermia on a 46-years old patient presenting B2 thymoma and synchronous unilateral pleural metastasis.

Thymomas are rare thymic epithelial tumors that may be aggressive and difficult to treat. Complete R₀ surgical resection is the cornerstone of a multimodal treatment and the most significant prognostic factor¹. Patients (7-10% of cases) develop upfront or delayed pleural metastasis, and pleural surgery improve survival rate². However, there is a lack of consensus on the surgical resection extent, especially in the context of bulky pleural invasion. Pleural involvement may be considered as a metastatic disease, with a limited chance of complete resection. We previously showed the benefit of subtotal cytoreductive pleurectomy associated with Intra Thoracic Chemo Hyperthermia (ITCH)³. We here report on the complete procedure on 46 years-old women, with B2 thymoma.

Technique

All patients with advanced, recurrent thymic tumors were discussed within the RYTHMIC⁴ expert tumor board network to consensually decide for the patient care. Selected patients for ITCH procedure must be <75 years-old and presented with *de novo* pleural extension or pleural relapse of previously surgically resected thymomas. Thymic carcinomas were excluded. Patients undergone 18-FDG PET-Scan to confirm diagnosis of isolated pleural relapse. Cardiopulmonary functions were evaluated before surgery.

Case description

We here report the procedure performed on a 46 years-old women, presenting with bulbar myasthenia gravis requiring plasma replacement and treated with human immunoglobulin (Tegeline[®]). The 18-FDG PET-scan evidenced a mass of the anterior mediastinum with superior vena invasion and multiple right pleural nodes (Figure 1A, 1B). A CT-scan guided biopsy confirmed the diagnosis of B2 thymoma. The patient received neoadjuvant chemotherapy⁵ with a partial response and undergone a two-step surgery one month after the end of the treatment. For the first step, we realized enlarged thymectomy (pericardium and superior vena cava with prosthetic replacement upon median sternotomy).

The second surgical step has been performed after one month with subtotal pleurectomy associated with ITCH.

ITCH procedure

Epidural catheter was inserted before induction and the patient was monitored (central venous and radial arterial catheters). Body temperature was carefully monitored through thermal probes positioned in the esophagus and the bladder. Complete anesthesia was performed, and double lumen bronchial tube was inserted. The patient was positioned in lateral decubitus and a fifth space postero-lateral thoracotomy without muscle sparing was performed avoiding areas of separation to limit the risk of parietal toxicity during the ITCH procedure (Figure 1C). The surgery was performed on excluded lung with extra pleural dissection without opening the pleural cavity (Figure 1D). It is of importance to completely remove the pleura in contact to the phrenic muscle; the muscle fibers must be perfectly visible (Figure 1E)³. After the complete removal of the parietal pleura (Figure 2A), we performed the gross examination of the lung parenchyma (Figure 1F) and remove all lung implants using wedge resections and all lymphatic nodes. Rigorous hemostasis was performed with argon beam to avoid clot formation that may obstruct the ITCH device (CAVITHERM[®], SOFRAMEDICAL).

Chest tubes were inserted: a curved 28-30F tube medially inserted to the posterior cardio-phrenic angle (outflow) and a 28-30F tube laterally inserted to the apex (inflow) (Figure 1C). Two thermal probes were inserted next to the chest tubes to monitor local temperature. Thoracotomy was hermetically closed after restoration of the bilateral lung ventilation. Tubes and thermal probes were connected to the ICTH device. At this point, the ambient temperature of the surgical room must be set up to 18°C up to the end of the procedure. Patient was then positioned in dorsal decubitus and ice was placed around the neck to avoid cerebral hyperthermia and next to the femoral arteries. The saline isotonic solution supplemented with 5% glucose was pre-warmed to 42° C. The healthy lung was ventilated at 4 to 5 ml/kg while the lung to be treated was semi-inflated to increase the surface in contact

to the ITCH solution. The chest cavity was filled with 1.4 l/m² of solution with a continuous monitoring of the central venous pressure and of the cardiac flow to avoid hemodynamic failure secondary to intra thoracic hyper pressure. The ITCH solution flow was stabilized around 500-700 ml/min up to inflow/outflow temperature equilibrium to 41-42 °C (Figure 2B and 2C); 25 mg/m² mitomycin (max 60 mg) and 50 mg/m² cisplatin (max 100 mg) were finally injected in the sterile circuit⁶ for a 90 minutes procedure. Then, the solution was eliminated and the chest tubes were connected to pleur-evac® at -20 mm Hg.

Results

In the present example, chest tubes were removed at day six, the patient was discharged to a rehabilitation center at day 12 without post-operative complications. Pathologist examination revealed 23 pleural nodes (1 mm to 15 cm). Six months after surgery the patient was free of tumoral disease.

Comment

We report our ITCH procedure to treat a patient with pleural involvement of B2 thymoma. We previously reported the feasibility of ITCH, without significant morbidity³. This surgical procedure is useful in the context of pleural metastasis of thymoma; the main benefit for the patient is to limit mortality, morbidity and functional consequences associated with extensive surgery such as extra-pleural pneumonectomy^{7,8}. Nevertheless, ITCH may be associated with thoracic surgery-related complications or drug-related systemic complication such as reversible acute renal insufficiency (prevented by pre and post-operative hyper-hydration) and reversible bone marrow aplasia, as reported in < 5% of treated patients³.

From a treatment strategy standpoint, ITCH is feasible as multimodal therapy associating pre-operative systemic chemotherapy. From a technical standpoint, challenges include the pleura removal within the phrenic-rib angle secondary to the depth of the operating field which may require an additional lower thoracotomy possibly associated with phrenic muscle resection.

In our report, and based on our expertise (26 patients), we report the key steps to be followed for successfully performed the ICTH procedure. A multi-centric, controlled, randomized study is needed to assess the benefit of ICTH in treating relapse of thymomas, but is hardly feasible due to the rarity of this cancer.

ACCEPTED MANUSCRIPT

References

- 1 Ruffini, E. *et al.* Optimal surgical approach to thymic malignancies: New trends challenging old dogmas. *Lung cancer* **118**, 161-170, doi:10.1016/j.lungcan.2018.01.025 (2018).
- 2 Moser, B. *et al.* Surgical therapy of thymic tumours with pleural involvement: an ESTS Thymic Working Group Project. *European journal of cardio-thoracic surgery : official journal of the European Association for Cardio-thoracic Surgery* **52**, 346-355, doi:10.1093/ejcts/ezx090 (2017).
- 3 Maury, J. M. *et al.* Intra-Thoracic Chemo-Hyperthermia for pleural recurrence of thymoma. *Lung cancer* **108**, 1-6, doi:10.1016/j.lungcan.2017.02.014 (2017).
- 4 Imbimbo, M., Maury, J. M., Garassino, M., Girard, N. & Group, R. A. W. Mesothelioma and thymic tumors: Treatment challenges in (outside) a network setting. *European journal of surgical oncology : the journal of the European Society of Surgical Oncology and the British Association of Surgical Oncology*, doi:10.1016/j.ejso.2018.01.078 (2018).
- 5 Girard, N., Lal, R., Wakelee, H., Riely, G. J. & Loehrer, P. J. Chemotherapy definitions and policies for thymic malignancies. *Journal of thoracic oncology : official publication of the International Association for the Study of Lung Cancer* **6**, S1749-1755, doi:10.1097/JTO.0b013e31821ea5f7 (2011).
- 6 Maury, J. M., Drevet, G., Tronc, F. & Girard, N. Intra-Thoracic Chemo-Hyperthermia for pleural recurrence of thymomas. *Journal of thoracic disease* **9**, E1137-E1139, doi:10.21037/jtd.2017.11.70 (2017).
- 7 Fabre, D. *et al.* Long-term outcome of pleuropneumectomy for Masaoka stage IVa thymoma. *European journal of cardio-thoracic surgery : official journal of the European Association for Cardio-thoracic Surgery* **39**, e133-138, doi:10.1016/j.ejcts.2010.12.064 (2011).

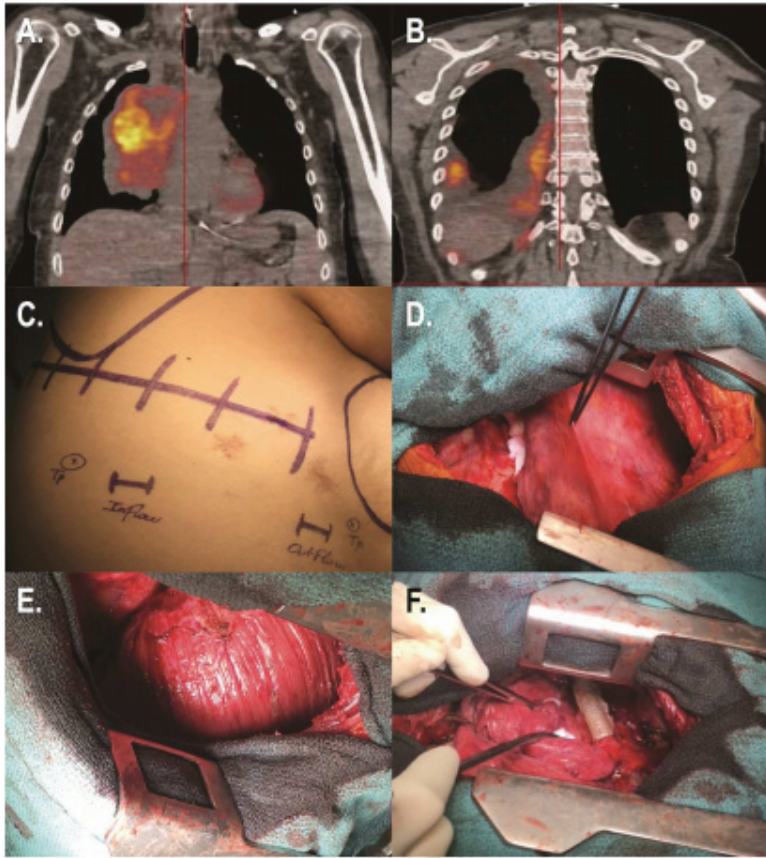
- 8 Wright, C. D. Pleuropneumectomy for the treatment of Masaoka stage IVA thymoma. *The Annals of thoracic surgery* **82**, 1234-1239, doi:10.1016/j.athoracsur.2006.05.028 (2006).

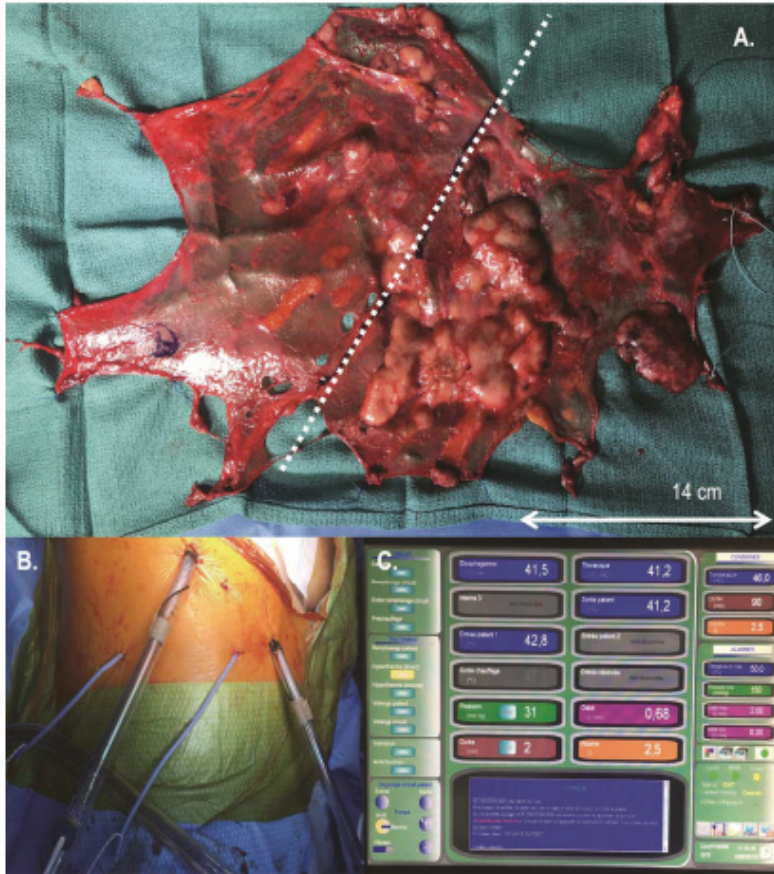ACCEPTED MANUSCRIPT

Figure Legends

Figure 1. Pre-operative 18 FDG Ct-Scan: thymoma invading the superior vena cava (A) pleural localizations (B). Procedure for ITCH: (C) skin mapping of incision. (D) extra-pleural dissection of the lung. (E) Phrenic muscle after complete pleurectomy. (F) Gross examination of lung parenchyma.

Figure 2. (A) post-operative view of the resected parietal pleura; discontinuous white line separates upper and lower half. (B) Position of thermic probes and chest drain on the chest. (C) Monitoring screen during chemo-hyperthermia, *blue*: temperature inflow, outflow and patient; *orange*: patient solution's volume. *Purple*: solution flow.





6.3 ANNEXE 3: Maury JM, Drevet G, Tronc F, Girard N. Intra thoracic chemo hyperthermia for pleural recurrence of thymomas. *J Thorac Dis* 2017;9(12): E1137-E1139.

Letter to the Editor

Intra-Thoracic Chemo-Hyperthermia for pleural recurrence of thymomas

Jean-Michel Maury^{1,2,3}, Gabrielle Drevet¹, Francois Tronc^{1,4}, Nicolas Girard^{2,4,5}

¹Department of Thoracic Surgery, Lung and Heart-Lung Transplantation, Louis Pradel Hospital, Hospices Civils de Lyon, Lyon, France; ²National Expert Center for Thymic Malignancies, Hospices Civils de Lyon, Lyon, France; ³Université de Lyon 1, INRA, UMR754, UMS344, SFR BioSciences, Lyon, France; ⁴Université Lyon, Université Claude Bernard Lyon 1, Lyon, France; ⁵Institut du Thorax Cuire-Montsouris, Institut Curie, France

Correspondence to: Jean-Michel Maury, MD, Department of Thoracic Surgery, Lung and Heart-Lung Transplantation, Louis Pradel Hospital, Hospices Civils de Lyon, F-69677 Lyon, France. Email: jean-michel.maury@chu-lyon.fr

Provenance: This is an invited article commissioned by Section Editor Dr. Jie Dai (Department of Thoracic Surgery, Shanghai Pulmonary Hospital, Tongji University, Shanghai, China).

Response to: Marulli G, Mammanna M, Comacchio GM, *et al.* Pleural recurrences of thymoma: role and effectiveness of intrathoracic chemohyperthermia. *J Thorac Dis* 2017;9:3557-9.

Roden AC, Molina JR. Editorial: pleural recurrence of thymoma—what is the value of intra-thoracic chemo-hyperthermia? *J Thorac Dis* 2017;9:3583-6.

Submitted Oct 09, 2017. Accepted for publication Oct 27, 2017.

doi: 10.21037/jtd.2017.11.70

View this article at: <http://dx.doi.org/10.21037/jtd.2017.11.70>

Thymomas are rare thymic epithelial tumors (TETs) with favorable long-term prognosis after R₀ resection surgery: 5-year overall disease-free survival is reported to range from 71% to 92% (1,2). Meanwhile, pleural relapse is a hallmark of thymoma (75% of recurrences) (3). Re-resection is a major predictor of favorable outcome in this setting and is recommended by the European Society for Medical Oncology (ESMO) and the National Comprehensive Cancer Network (NCCN). However, there is still no formal consensus on the surgical practice. Some authors advocate debulking surgery, complete re-resection, or extra pleural pneumonectomy (EPP) in selected patients associated with variable morbidity and mortality. Given indolent progression and specific localization of those recurrence, some authors advocate a new concept of radical cytoreductive surgery associated with Intra-Thoracic Chemo-Hyperthermia (ITCH) based on previous studies realized in mesothelioma.

In 2017, we published our results of ITCH in 19 patients with pleural relapse of thymoma (4). These patients underwent surgical cytoreduction: sub-total pleurectomy associated with lung wedge resection (74%; N=14), EPP (5%; N=1). Our ITCH protocol included a 90-min at 42 °C perfusion of Cisplatin (50 mg/m²) and Mitomycin (25 mg/m²). There was no peri-operative death, 5 (26%)

patients had post-operative complications. Two related with classical thoracic surgery and 3 related to systemic effects of chemotherapy (2 reversible acute kidney and 1 reversible bone marrow aplasia). The median disease-free interval and the five-year survival were respectively 42 months and 86%. Seven patients (37%) presented recurrence in pleura, mediastinal lymph nodes or pericardium. These results are fully compatible with the other published studies *Table 1* (4-9).

Some point has to be discussed. First, this is a single institution retrospective study based on a small cohort with intrinsic selection bias. Inclusion criteria's excluded ITCH for thymic carcinomas (TC) known to be more aggressive with poorer outcomes and with a trend to developed aggressive and systemic relapse on lymph nodes and solids organs. As TETs are rare tumor, an international multicentric study should be conducted to evaluate the real benefits of such therapy (surgery alone *vs.* surgery + ITCH). ITCH has to be done in expert centers involved in TET management. That is why, in France, a nationwide network for thymic malignancies was appointed in 2012 by the French National Cancer Institute, as part of its rare cancer program: RYTHMIC (Réseau tumeurs THYMIques et Cancer). Since then, all patients with a diagnosis of TETs have been discussed on real-time basis with a

Table 1 ITCH: review of international practices

Author	Year	Thymoma	ITCH				Outcomes				
			Drugs	Time (min)	T (°C)	Morbidity	Mortality <90 days	1 year	5 years	10 years	Median survival
Yu <i>et al.</i>	2013	4	Cisplatin 100 mg/m ²	120	41–43	1 (25%)	0	100%	NA	NA	NR
Ambrogi <i>et al.</i>	2015	13	Cisplatin 80 mg/m ² Doxorubicin 25 mg/m ²	60	42.5	5 (38%)	0	100%	92%	NA	NR
Maury <i>et al.</i>	2017	19	Cisplatin 50 mg/m ² Mitomycin 25 mg/m ²	90	42	5 (26%)	0	93%	86%	NA	63
Yellin <i>et al.</i>	2012	14	Cisplatin 100 mg/m ² Doxorubicin max 60 mg	60	45	4 (27%)	1 (7%)	100%	80.8%	72.7	184
Refaell <i>et al.</i>	2001	9	Cisplatin 100 mg/m ²	60	41–43	4 (40%)	0	100%	100%	NA	NR
Ried <i>et al.</i>	2012	8	Cisplatin 100–150 mg/m ²	60	42	2 (25%)	0	100%	NA	NA	35

ITCH, Intra-Thoracic Chemo-Hyperthermia.

national multidisciplinary expert tumor board. This favors multi-team discussion for innovative surgery techniques, including ITCH. Second, the analysis of adverse effect of chemotherapy is challenging on small series. Our study pointed three adverse effects of local chemotherapy without possibilities to determinate risk factors. One of the 3 patients had one year before ITCH surgery of a large thymoma with innominate vein and pericardium removal (by mean of median sternotomy). During the ITCH procedure, given post-operative adhesences, a right atrium wound was done, and repaired with classical stiches, which may facilitate systemic passage of anti-mitotic drugs. All publications referenced on ITCH relates classical complications of thoracic surgery such as prolonged air leak, hemorrhage wound complications, sepsis or cardiac atrial fibrillation. Compared to EPP, ITCH is less aggressive but cannot replace EPP which have to be discussed in high selected patients (10). Third, there is no consensus on the choice of drugs used in ITCH. A synergistic effect has been previously demonstrated with cisplatin and hyperthermia in pharmacokinetics studies. However, if cisplatin has been used by all centers involved in ITCH, the choice of a second drug was, in our study, based on the previous experiences in the treatment of peritoneal and pleural malignancies (11,12). Others authors used, doxorubicin or mitomycin. It is clear that laboratory investigations are needed to prove drug's efficacy and it's rational. TETs needs multidisciplinary approaches for the development of individualized treatment strategies (13,14).

Ultimately, the question is the value of outcomes after ITCH with thymoma relapse. It is well known that the

metastatic course of thymoma is frequently indolent and patient could have long disease survival. Median local disease-free interval were respectively 63 and 53 months in Ambrogi *et al.* (5) and in our report (4), and median overall-survival were not reached in this two studies. However, after re-relapse, all patients were treated by systemic chemotherapy, or radiotherapy, which allowed long disease control. On a total of 67 patients reported in Table 1, 17 patients died: 6 from pneumonia or sepsis, 6 from related disease, 2 from second neoplasm, 1 secondary to systemic chemotherapy toxicity, 1 from pulmonary embolism and 1 from heart failure which confirm the specific indolent evolution of metastatic thymoma. Less than 50% of patients died from metastatic thymoma.

In our opinion, ITCH is a valuable therapy in well-selected patients, and shouldn't be considered as standard but as one option that must be discussed on a multidisciplinary board in expert centers. Given the rarity of the disease, institutional experiences cannot determine the real impact of ITCH on survival and morbidity. The only consideration is that re-surgery is better than no surgery.

Acknowledgements

None.

Footnote

Conflicts of Interest: The authors have no conflicts of interest to declare.

References

- Demirci S, Turhan K, Ozsan N, et al. Prognostic factors for survival in patients with thymic epithelial tumors. *Thorac Cardiovasc Surg* 2011;59:153-7.
- Wilkins KB, Sheikh E, Green R, et al. Clinical and pathologic predictors of survival in patients with thymoma. *Ann Surg* 1999;230:562-72; discussion 572-4.
- Modh A, Rimmer A, Allen PK, et al. Treatment Modalities and Outcomes in Patients With Advanced Invasive Thymoma or Thymic Carcinoma: A Retrospective Multicenter Study. *Am J Clin Oncol* 2016;39:120-5.
- Maury JM, Girard N, Tabutin M, et al. Intra-Thoracic Chemo-Hyperthermia for pleural recurrence of thymoma. *Lung Cancer* 2017;108:1-6.
- Ambrogio MC, Korasidis S, Lucchi M, et al. Pleural recurrence of thymoma: surgical resection followed by hyperthermic intrathoracic perfusion chemotherapy dagger. *Eur J Cardiothorac Surg* 2016;49:321-6.
- Refaely Y, Simansky DA, Paley M, et al. Resection and perfusion thermochemotherapy: a new approach for the treatment of thymic malignancies with pleural spread. *Ann Thorac Surg* 2001;72:366-70.
- Ried M, Potzger T, Braune N, et al. Cytoreductive surgery and hyperthermic intrathoracic chemotherapy perfusion for malignant pleural tumours: perioperative management and clinical experience. *Eur J Cardiothorac Surg* 2013;43:801-7.
- Yellin A, Simansky DA, Ben-Avi R, et al. Resection and heated pleural chemoperfusion in patients with thymic epithelial malignant disease and pleural spread: a single-institution experience. *J Thorac Cardiovasc Surg* 2013;145:83-7; discussion 87-9.
- Yu L, Jing Y, Ma S, et al. Cytoreductive surgery combined with hyperthermic intrapleural chemotherapy to treat thymoma or thymic carcinoma with pleural dissemination. *Onco Targets Ther* 2013;6:517-21.
- Fabre D, Fadel E, Mussot S, et al. Long-term outcome of pleuropneumonectomy for Masaoka stage IVa thymoma. *Eur J Cardiothorac Surg* 2011;39:e133-8.
- Monneuse O, Beaujard AC, Guibert B, et al. Long-term results of intrathoracic chemohyperthermia (ITCH) for the treatment of pleural malignancies. *Br J Cancer* 2003;88:1839-43.
- Passot G, Vaudoyer D, Villeneuve L, et al. What made hyperthermic intraperitoneal chemotherapy an effective curative treatment for peritoneal surface malignancy: A 25-year experience with 1,125 procedures. *J Surg Oncol* 2016;113:796-803.
- Girard N, Merveilleux du Vignaux C. How large databases may impact clinical practices for rare tumors-postoperative chemotherapy in thymic malignancies. *J Thorac Dis* 2016;8:1863-4.
- Girard N, Ruffini E, Marx A, et al. Thymic epithelial tumours: ESMO Clinical Practice Guidelines for diagnosis, treatment and follow-up. *Ann Oncol* 2015;26 Suppl 5:v40-55.

Cite this article as: Maury JM, Drevet G, Tronc F, Girard N. Intra-Thoracic Chemo-Hyperthermia for pleural recurrence of thymomas. *J Thorac Dis* 2017;9(12):E1137-E1139. doi: 10.21037/jtd.2017.11.70

RESUME

PRISE EN CHARGE DES THYOMES CHEZ L'HOMME : DEVELOPPEMENT DE CULTURES DE CELLULES EPITHELIALES DERIVEES DE TUMEURS POUR LA COMPREHENSION DES DEREGULATIONS DE LA CELLULE TUMORALE

Les tumeurs épithéliales thymiques (TET) humaines sont rares (250 – 300 cas/an en France). On distingue les thymomes de type A, AB ou B d'évolution lente avec une survie actuarielle > 95% à 5 ans pour les stades précoces et les carcinomes thymiques d'évolution plus sévère avec une survie actuarielle à 5 ans < 20% pour les stades IV. La pierre angulaire du traitement des TET est l'exérèse chirurgicale complète, facteur pronostique le plus significatif identifié à ce jour. Les récurrences des TET, essentiellement pleurales pour les thymomes et générales pour les carcinomes thymiques, sont de prise en charge complexe. Les avancées thérapeutiques sont limitées notamment par l'absence de modèles d'étude de la cellule épithéliale thymique tumorale.

Dans le cadre d'une prise en charge multidisciplinaire des récurrences pleurales métastatiques, nous avons développé la pleurectomie de cytoréduction associée à une chimio hyperthermie (cisplatine/ mitomycine ; 42°C) intra thoracique (CHIT) pour la prise en charge des métastases pleurales de thymome. Chez des patients sélectionnés (n=19), la médiane de survie sans récurrence était de 53 mois et les survies actuarielles à 1 an et 5 ans étaient respectivement de 93% et 86%. Cette technique chirurgicale innovante a permis de développer une alternative à la morbide pleuro pneumonectomie. L'efficacité de la CHIT pose des questions sur le rôle de l'hyperthermie et sur le type de chimiothérapie à associer. Avec pour objectif d'améliorer la prise en charge des patients, la connaissance de la biologie tumorale thymique et l'identification de potentielles cibles thérapeutiques sont des voies de recherche importantes pour améliorer la survie des patients. Nous avons développé des cultures de cellules épithéliales thymiques dérivées *in vitro* de 12 TET (11 thymomes A, AB ou B et un carcinome thymique), caractérisées par leur potentiel prolifératif et leur expression de cytokératine. La voie PI3K / Akt / mTOR joue un rôle clé dans de nombreux cancers ; plusieurs études de phases I / II ont rapporté un effet positif des inhibiteurs de mTOR pour le contrôle de l'évolution du thymome chez les patients. Nous avons mis en évidence l'expression et l'activation des effecteurs mTOR, Akt et P70S6K dans les thymomes et dans les cellules épithéliales thymiques dérivées *in vitro*. Nous avons montré l'efficacité de la rapamycine, inhibiteur de mTOR, à réduire la prolifération cellulaire (30%) sans induire de mort cellulaire.

Nos résultats suggèrent que l'activation de la voie Akt / mTOR participe à la prolifération cellulaire associée à la croissance tumorale. Nous avons établi un nouvel outil permettant l'étude de la dérégulation cellulaire au cours des thymomes. Dans un contexte de tumeurs rares, ces cellules permettront d'aborder des études mécanistiques *in vitro* et de tester l'efficacité de drogues anti tumorales.

Mots clés : tumeurs thymiques, chirurgie, plèvre, cellules épithéliales thymiques tumorales, Akt/ mTOR, rapamycine, prolifération cellulaire.