



HAL
open science

Mise au point et évaluation microscopique d'une méthode d'obturation canalaire optimale

Davide Mancino

► **To cite this version:**

Davide Mancino. Mise au point et évaluation microscopique d'une méthode d'obturation canalaire optimale. Autre. Université de Strasbourg, 2019. Français. NNT : 2019STRAE011 . tel-02346623

HAL Id: tel-02346623

<https://theses.hal.science/tel-02346623>

Submitted on 5 Nov 2019

HAL is a multi-disciplinary open access archive for the deposit and dissemination of scientific research documents, whether they are published or not. The documents may come from teaching and research institutions in France or abroad, or from public or private research centers.

L'archive ouverte pluridisciplinaire **HAL**, est destinée au dépôt et à la diffusion de documents scientifiques de niveau recherche, publiés ou non, émanant des établissements d'enseignement et de recherche français ou étrangers, des laboratoires publics ou privés.

ÉCOLE DOCTORALE Physique et Chimie-Physique

INSERM U1121 "Biomatériaux et Bioingénierie"

THÈSE présentée par :

Davide MANCINO

soutenue le : **08 juillet 2019**

pour obtenir le grade de : **Docteur de l'université de Strasbourg**

Discipline/ Spécialité : Biomateriaux

**Mise au point et évaluation microscopique d'une
méthode d'obturation canalaire optimale**

THÈSE dirigée par :
Youssef HAÏKEL

Professeur, Université de Strasbourg

CODIRECTEUR :
Joseph HEMMERLE

Docteur, HDR, Université de Strasbourg

RAPPORTEURS :
Bernard GIUMELLI
Frédéric BUKIET

Professeur, Université de Nantes
Professeur, Université de Aix-Marseille

ÉCOLE DOCTORALE Physique et Chimie-Physique

INSERM

THÈSE présentée par :

Davide MANCINO

soutenue le : 08 juillet 2019

pour obtenir le grade de : **Docteur de l'université de Strasbourg**

Discipline/ Spécialité : Biomateriaux

**Mise au point et évaluation microscopique d'une
méthode d'obturation canalaire optimale**

THÈSE dirigée par :
Youssef HAÏKEL

Professeur, Université de Strasbourg

CODIRECTEUR :
Joseph HEMMERLE

Docteur, HDR, Université de Strasbourg

RAPPORTEURS :
Bernard GIUMELLI
Frédéric BUKIET

Professeur, Université de Nantes
Professeur, Université de Aix-Marseille

Objectifs: Évaluer la capacité de remplissage des cinq différentes techniques d'obturation canalaire dans l'obturation des canaux ovales. **Matériel et méthodes:** Un total de 220 molaires mandibulaires, avec 1 canal dans la racine distale, a été sélectionné. Chaque canal a été mise en forme jusqu'à la longueur de travail en utilisant un système mono-instrument le WaveOne Gold Primary. Les dents préparées ont été divisées au hasard en cinq groupes égaux (n = 40 par groupe) pour l'obturation: condensation à onde continue (CWC), technique avec tuteur GuttaCore (GC), technique avec tuteur Thermafil (TH), technique utilisant un cône unique (SC), condensation hydraulique à froid (CHC). Les pourcentages de GPFA, SFA et VA ainsi que la présence des matériaux d'obturation à l'intérieur des tubulis dentinaires (tag) à longueur de travail (LT) -4mm et -2 mm a été évalué à par microscopie numérique optique, microscopie électronique à balayage (SEM) et microanalyse par rayons X à dispersion d'énergie (EDX). **Analyse statistique:** Les données collectées ont été analysées avec la version 11.2 de SigmaPlot (Systat Software, Inc., San José, CA, USA). Les pourcentages de GPFA, SFA, VA correspondant aux différentes groupes ont été comparés en utilisant le test de Kruskal-Wallis avec $\alpha=0,05$. **Résultats:** à LT-4 et LT-2 mm, cette étude a montré une différence statistiquement significative en terme de capacité d'obturation pour les cinq techniques. À LT-4, les groupes GC et TH ont montré une différence statistiquement significative par rapport aux trois autres groupes en terme de GPFA et SFA. En terme de VA, il y a une différence statistiquement significative avec les groupes SC et CHC tandis qu'aucune différence n'a été démontrée entre les groupes GC, TH et CWC. À LT-2, les groupes GC et TH ont montré une différence statistiquement significative par rapport aux trois autres groupes en terme de GPFA, SFA, VA. **Conclusion:** Cette étude montre clairement que les obturations par GC et TH sont en mesure de remplir les canaux ovales d'une manière plus appropriée que les autres techniques d'obturation. Les groupes GC et TH, à LT -4 et -2mm, présentaient des tags de gutta-percha à l'intérieur des tubulis dentinaires. La présence de tags de gutta-percha à l'intérieur des tubulis dentinaires (à la place de tags de ciment beaucoup plus vulnérables) pourrait se comporter comme une barrière physique, capable de sceller les bactéries à l'intérieur des tubulis et surtout non résorbable dans le temps. **Mots-clés:** technique d'obturation avec tuteur; condensation à onde continue; capacité d'obturation; Bioceramique; canaux ovales

Objectives: Assess the filling ability in oval-shaped canals using five different filling techniques. **Materials and Methods:** 220 human mandibular first molars with one distal oval canal were selected. Distal Canals were shaped using WaveOne Gold Primary. The prepared teeth were randomly divided in four equal groups (n = 40) for obturation: Continuous Wave Condensation (CWC), GuttaCore carrier based technique (GC), Thermafil (TH) carrier based technique, Single Cone technique (SC), Cold hydraulic Condensation (CHC). The proportions of gutta-percha filled areas (GPFA), sealer filled areas (SFA), void areas (VA) and the tags into dentinal tubules at 4 mm and 2 mm were analyzed by Optical numeric microscope, SEM and EDX. **Statistical analysis:** they were compared by Kruskal-Wallis one-way ANOVA on ranks, with statistical significance set at $\alpha = 0.05$. **Results:** At 4 and 2 mm from the apex, this study discloses statistically different filling ability for the five techniques. At 4 mm from the apex, the GC et TH groups showed significantly higher PGFAs than lateral condensation and System B techniques. The GC et TH groups showed a statistically significance difference compared with the others three groups in terms of higher PGFA, lower SFA. It showed a statistically significance difference with SC and CHC groups in term of VA. At 2 mm level from the apex, the GC et TH groups showed a statistically significance difference compared with the others three groups in terms of higher PGFA, lower SFA and VA. **Conclusions:** GC obturation is able to fill oval-shaped canals in a more appropriate way than the other filling techniques. GC was the only group which showed the presence of gutta-tags at 4 and 2 mm from the apex. The gutta-percha tags could behave as a physical barrier able to entomb bacteria.

Keywords: Carrier based technique; Continuous Wave Condensation; Filling ability; Bioceramic; Oval-shaped canals

Remerciements

Je souhaite avant tout remercier très sincèrement mon directeur de thèse, le Professeur Youssef Haïkel, pour m'avoir encadré de façon bienveillante durant mes années de doctorat. Merci à vous d'avoir fait confiance au clinicien que je suis et de m'avoir accompagné dans le monde de la recherche.

Je tiens à exprimer ma sincère reconnaissance à mon co-directeur de thèse, le Dr Joseph Hemmerlé, pour votre enthousiasme sans limite concernant ce projet de recherche et pour m'avoir permis de concrétiser ces travaux.

Je tiens à remercier les membres du jury, le Professeur Bernard Giumelli et le Professeur Frédéric Bukiet, d'avoir accepté de lire et de juger ma thèse. Je leur adresse toute ma reconnaissance.

Un grand merci à tous les membres de l'unité Inserm 1121 et en particulier au docteur Najj Kharouf.

De façon plus personnelle je tiens à remercier mon ami et collègue Yann Koenig, pour son écoute.

J'aimerais remercier ma famille et en particulier mes parents auxquels je dois tout.

Je remercie Valentina, mon épouse, qui partage avec moi les petits comme les grands moments de la vie, qui me soutient et me supporte malgré toutes les contraintes.

Enfin, je remercie mes quatre enfants sans lesquelles rien ne serait pareil.

TABLE DES MATIERES

Liste des Abréviations	6
Liste des figures	7
Liste des tableaux	13
Introduction.....	14
Chapitre 1: Analyse de la littérature	18
1.1 Anatomie canalaire et rôle stratégique de la désinfection	19
1.1.1 Etanchéité coronaire contre étanchéité apicale	21
1.1.2 Essais cliniques et suivi post-opératoire	22
1.2 Désinfection canalaire et obturation, deux étapes inséparables	22
1.2.1 Nécessité de l'obturation canalaire	22
1.2.2 Aucune évidence scientifique pour choisir les matériaux d'obturation	24
1.3 Études <i>in vivo</i>	25
1.3.1 Études épidémiologiques (chirurgien-dentiste spécialiste en endodontie)	26
1.3.2 Études épidémiologiques (chirurgien-dentiste omnipraticien)	26
1.3.3 Un enjeu pour la Santé Publique	27
1.4 Etudes <i>in vitro</i>	28
1.4.1 Études sur modèle animal	29
Chapitre 2: L'obturation canalaire	30
2.1 Objectifs de l'obturation canalaire	31

2.2 Matériaux	32
2.2.1 Gutta-percha	32
2.2.2 Ciments de scellement canalaire	34
2.2.2.1 Les ciments endodontiques à base d'oxyde de zinc-eugéol	35
2.2.2.2 Les ciments endodontiques à base d'hydroxyde de calcium	36
2.2.2.3 Les ciments endodontiques à base de résine	36
2.2.2.4 Les ciments endodontiques à base de verre ionomère	37
2.2.2.5 Les ciments endodontiques à base de silicone	37
2.2.2.6 Les ciments biocéramiques	38
2.3 Techniques d'obturation canalaire	40
2.3.1 Ciment de scellement	40
2.3.2 Technique mono-cône	41
2.3.3 Condensation latérale à froid (CLC)	42
2.3.4 Condensation verticale à chaud (CWC)	43
2.3.5 Technique de condensation hydraulique à froid (CHC)	45
2.3.6 Techniques de gutta-percha préchauffée sur tuteur	46

Chapitre 3: Matériels et méthodes

Objectif du travail

3.1 Sélection des échantillons	52
3.2 Procédure de mise en forme	53
3.3 Procédure d'obturation canalaire	55
3.3.1 Groupe condensation verticale à chaud avec AH plus	55
3.3.2 Groupe GuttaCore rose avec AH plus	56
3.3.3 Groupe Thermafil avec AH plus	56
3.3.3 Groupe mono-cône avec AH plus	57

3.3.4 Groupe condensation hydraulique à froid avec Bioroot	57
3.3.5 Stockage des dents obturés	58
3.4 Tronçonnage et mesures de surface	58
3.4.1 Tronçonnage	58
3.4.2 Analyse au microscope numérique optique	58
3.4.3 Analyse au microscope électronique à balayage (MEB)	59
3.4.4 Analyse EDX	59
3.4.5 Analyses statistiques	59
Chapitre 4: Résultats	60
4.1.1 Analyse au microscope numérique optique	61
4.4.2 Analyse au microscope électronique à balayage	62
4.4.3 Analyse EDX	63
Chapitre 5: Discussion	71
Discussion	72
Chapitre 6: Conclusions	117
Conclusions	118
Références bibliographiques	122
Production scientifique réalisée dans le cadre de cette thèse	
Article 1	

Article 2

Article 3

Article 4

Liste des Abréviations

CHC : technique de condensation hydraulique à froid

CWC : condensation verticale à chaud

GC : technique de gutta-percha préchauffée sur tuteur GuttaCore

GPFA : zones canalaires remplies avec de la gutta-percha

LT : longueur de travail

RMFA : zones canalaires remplies avec le matériau de remplissage

SC : technique mono-cône

SFA : zones canalaires remplies avec le ciment

TH : technique de gutta-percha préchauffée sur tuteur Thermafil

Tag : matériau à l'intérieur des tubuli dentinaires

VA : zones canalaires restées vides

Liste des figures

Figure 1 : Tables anatomiques de W. HESS et O KELLER; A) deuxièmes molaires maxillaires; B) deuxièmes molaires mandibulaires. (courtoisie du Professeur N.PERRINI)

Figure 2 : Tables anatomiques de W. HESS et O KELLER; A) deuxième molaire mandibulaire B) deuxième molaire maxillaire (courtoisie du Professeur N.PERRINI)

Figure 3 : retraitement de 2.6 avec lésion péri-apicale, obturée avec la technique de condensation hydraulique à froid (ciment Ceraseal sealer, Metabiomed). guérison à quatre mois.

Figure 4 : Dentine radiculaire à longueur de travail - 5 mm, le diamètre des tubuli dentinaires est compris entre 3 et 5 micron. On peut observer (flèche rouge) des streptococcie fécales à l'intérieur des tubuli, après irrigation finale.

Figure 5 : Réaction d'hydratation des silicates de calcium (48)

Figure 6 : Réaction de précipitation aboutissant à la formation d'hydroxy apatite (48)

Figure 7 : microanalyse EDX du ciment AH plus, le pic palladium (Pd) est le résultat de la métallisation par pulvérisation cathodique d'or, platine, palladium.

Figure 8 : microanalyse EDX du ciment Bioroot RCS, le pic palladium (Pd) est le résultat de la métallisation par pulvérisation cathodique d'or, platine, palladium.

Figure 9 : microanalyse EDX de la GuttaCore gutta-percha, le pic palladium (Pd) est le résultat de la métallisation par pulvérisation cathodique d'or, platine, palladium.

Figure 10 : microanalyse EDX de la GuttaCore gutta-percha, le pic palladium (Pd) est le résultat de la métallisation par pulvérisation cathodique d'or, platine, palladium.

Figure 11 : microanalyse EDX du cône de gutta-percha WaveOneGold, le pic palladium (Pd) est le résultat de la métallisation par pulvérisation cathodique d'or, platine, palladium.

Figure 12 : microanalyse EDX du cône de la dentine, le pic palladium (Pd) est le résultat de la métallisation par pulvérisation cathodique d'or, platine, palladium.

Figure 13 : microanalyse EDX d'un tag de GuttaCore gutta-percha, le pic palladium (Pd) est le résultat de la métallisation par pulvérisation cathodique d'or, platine, palladium.

Figure 14 : microanalyse EDX d'un tag de Thermafil gutta-percha, le pic palladium (Pd) est le résultat de la métallisation par pulvérisation cathodique d'or, platine, palladium.

Figure 15 : A) Photo représentative d'une coupe longitudinale de la racine distale d'une première molaire mandibulaire après la procédure de mise en forme. Tous les tubuli dentinaires sont complètement bouchés; B) coupe longitudinale à 4 mm de la longueur de travail, grossissement de 1000 X, tous les tubuli dentinaires sont complètement bouchés; C) coupe longitudinale à 2 mm de la

longueur de travail, grossissement de 1000 X, tous les tubuli dentinaires sont complètement bouchés. (MEB, High vacuum).

Figure 16 : A) Photo représentative d'une coupe longitudinale de la racine distale d'une première molaire mandibulaire après la procédure de désinfection. B) coupe longitudinale à 4 mm de la longueur de travail, grossissement de 1000 X, la majorité des tubuli dentinaires ont été ouverts après la procédure de désinfection ; C) coupe longitudinale à 2 mm de la longueur de travail, grossissement de 1000 X, la majorité des tubuli dentinaires ont été ouverts après la procédure de désinfection (MEB, High vacuum)

Figure 17 : A-E: Les dents présélectionnées ont été scannées par CBCT afin de sélectionner les dents avec les paramètres morphologiques suivants:

1. Présence d'un seul canal dans la racine distale.
2. Canal distal ovale avec, entre le diamètre mésio-distal et vestibulo-lingual, un rapport ≥ 2 à 5 mm de l'apex.
3. Longueur totale du canal 10 ± 1 mm de l'orifice du canal au foramen apical.
4. Courbure radiculaire primaire comprise entre 0° et 30° en vue bucco-linguale et mésio-distale selon la méthode de Schneider. [3]
5. Rayon de courbure principal ≥ 4 mm. [4]
6. Absence de calcification intracanalair.

Figure 18 : photo au microscope optique numérique obtenue à partir des images composites prises à un grossissement de 500 X représentative des surfaces radiculaires à LT- 4 mm pour la technique

Figure 19 : photo au microscope optique numérique obtenue à partir des images composites prises à un grossissement de 500 X représentative des surfaces radiculaires à LT- 4 mm pour la technique

Figure 20 : photo au microscope optique numérique obtenue à partir des images composites prises à un grossissement de 500 X représentative des surfaces radiculaires à LT- 4 mm pour la technique GC.

Figure 21 : photo au microscope optique numérique obtenue à partir des images composites prises à un grossissement de 500 X représentative des surfaces radiculaires à LT- 4 mm pour la technique TH

Figure 22 : photo au microscope optique numérique obtenue à partir des images composites prises à un grossissement de 500 X représentative des surfaces radiculaires à LT- 4 mm pour la technique CHC.

Figure 23 : photo au microscope optique numérique obtenue à partir des images composites prises à un grossissement de 500 X représentative des surfaces radiculaires à LT- 2 mm pour la technique CWC.

Figure 24 : photo au microscope optique numérique obtenue à partir des images compostes prises à un grossissement de 500 X représentative des surfaces radiculaires à LT- 2 mm pour la technique SC.

Figure 25 : photo au microscope optique numérique obtenue à partir des images compostes prises à un grossissement de 500 X représentative des surfaces radiculaires à LT- 2 mm pour la technique GC.

Figure 26 : photo au microscope optique numérique obtenue à partir des images compostes prises à un grossissement de 500 X représentative des surfaces radiculaires à LT- 2 mm pour la technique TH.

Figure 27 : photo au microscope optique numérique obtenue à partir des images compostes prises à un grossissement de 500 X représentative des surfaces radiculaires à LT- 2 mm pour la technique CHC.

Figure 28 : micro-photo au MEB prise à un grossissement de 1000 X représentative des surfaces radiculaires à LT- 4 mm pour la technique CWC. Absence des tags de gutta-percha, de plus le diamètre de la plupart des grains de ciment est supérieur au diamètre des tubuli dentinaires. La flèche jaune indique le ciment, la rouge la gutta-percha et la bleu la dentine.

Figure 29 : micro-photo au MEB prise à un grossissement de 1000 X représentative des surfaces radiculaires à LT- 4 mm pour la technique SC. Absence des tags de gutta-percha, de plus le diamètre de la plupart des grains de ciment est supérieur au diamètre des tubuli dentinaires. La flèche jaune indique le ciment, la rouge la gutta-percha et la bleu la dentine.

Figure 30 : micro-photo au MEB prise à un grossissement de 1000 X représentative des surfaces radiculaires à LT- 4 mm pour la technique GC. Présence des tags de gutta-percha. La flèche jaune indique le ciment, la rouge la gutta-percha, la bleu la dentine et la rose les tags.

Figure 31 : micro-photo au MEB prise à un grossissement de 1000 X représentative des surfaces radiculaires à LT- 4 mm pour la technique TH. Présence des tags de gutta-percha. La flèche jaune indique le ciment, la rouge la gutta-percha, la bleu la dentine et la rose les tags

Figure 32 : micro-photo au MEB prise à un grossissement de 1000 X représentative des surfaces radiculaires à LT- 4 mm pour la technique SC. Absence des tags de gutta-percha, de plus le diamètre de la plupart des grains de ciments est supérieur au diamètre des tubuli dentinaires. La flèche jaune indique le ciment, la rouge la gutta-percha et la bleu la dentine.

Figure 33 : micro-photo au MEB prise à un grossissement de 40 X ; A) cône de gutta-percha WaveOneGold; B) GuttaCore; C) Thermafil.

Figure 34 : micro-photo au MEB prise à un grossissement de 4000 X ; A) cône de gutta-percha WaveOneGold, mauvaise amalgamation entre les différents constituants de la gutta-percha, granulométrie importante ; B et C) GuttaCore et Thermafil, excellente amalgamation entre les

différents constituants de la gutta-percha, granulométrie infiniment plus petite par rapport à la gutta-percha d'un cône WaveOneGold.

Figure 35 : micro-photo au MEB prise à un grossissement de 8000 X; A) cône de gutta-percha WaveOneGold, mauvaise amalgamation entre les différents constituants de la gutta-percha, granulométrie importante B et C) GuttaCore et Thermafil, excellente amalgamation entre les différents constituants de la gutta-percha, granulométrie infiniment plus petite par rapport à la gutta-percha d'un cône WaveOneGold.

Figure 36 : micro-photo au MEB prise à un grossissement de 16000 X; A) cône de gutta-percha WaveOneGold, mauvaise amalgamation entre les différents constituants de la gutta-percha, granulométrie importante B et C) GuttaCore et Thermafil, excellente amalgamation entre les différents constituants de la gutta-percha, granulométrie infiniment plus petite par rapport à la gutta-percha d'un cône WaveOneGold.

Figure 37 : micro-photo au MEB prise à un grossissement de 1000 X représentative des surfaces radiculaires à LT- 2 mm pour la technique CWC. Absence des tags de gutta-percha, de plus le diamètre de la plupart des grains de ciments est supérieur au diamètre des tubuli dentinaires. La flèche jaune indique le ciment, la rouge la gutta-percha et la bleu la dentine.

Figure 38 : micro-photo au MEB prise à un grossissement de 1000 X représentative des surfaces radiculaires à LT- 2 mm pour la technique CWC. Absence des tags de gutta-percha, de plus le diamètre de la plupart des grains de ciment est supérieur au diamètre des tubuli dentinaires. La flèche jaune indique le ciment, la rouge la gutta-percha et la bleu la dentine.

Figure 39 : micro-photo au MEB prise à un grossissement de 1000 X représentative des surfaces radiculaires à LT- 2 mm pour la technique GC. Présence des tags de gutta-percha. La flèche jaune indique le ciment, la rouge la gutta-percha, la bleu la dentine et la rose les tags.

Figure 40 : micro-photo au MEB prise à un grossissement de 1000 X représentative des surfaces radiculaires à LT- 2 mm pour la technique TH. Présence des tags de gutta-percha. La flèche jaune indique le ciment, la rouge la gutta-percha, la bleu la dentine et la rose les tags.

Figure 41 : micro-photo au MEB prise à un grossissement de 1000 X représentative des surfaces radiculaires à LT- 4 mm pour la technique CWC. Absence des tags de gutta-percha, de plus le diamètre de la plupart des grains de ciments est supérieur au diamètre des tubuli dentinaires. La flèche jaune indique le ciment, la rouge la gutta-percha et la bleu la dentine.

Figure 42 : micro-photo au MEB à un grossissement progressif représentative de surfaces radiculaires pour la technique GC. Présence des tags de gutta-percha.

Figure 43 : micro-photo au MEB à un grossissement progressif représentative de surfaces radiculaires pour la technique GC, montrant le remplissage uniforme et complet des tubuli dentinaires.

Figure 44 : micro-photo au MEB à un grossissement de 20000 X d'un tag de GuttaCore.

Figure 45 : micro-photo au MEB à un grossissement de 3000 X des surfaces radiculaires pour la technique GC, le joint de gutta-percha décollé artificiellement montre le remplissage uniforme et complet des tubuli dentinaires.

Figure 46 : micro-photo au MEB prise à un grossissement de 4000 X représentative des surfaces radiculaires pour la technique TH. Présence des tags de gutta-percha.

Figure 47 : micro-photo au MEB prise à un grossissement de 2500 X représentative des surfaces radiculaires pour la technique TH. Présence des tags de gutta-percha

Figure 48 : micro-photo au MEB prise à un grossissement de 1000 X représentative des surfaces radiculaires à LT – 4 mm pour la technique TH. Présence des tags de gutta-percha (flèche rose). Le ciment empêche l'infiltration de guttapercha (flèche jaune).

Figure 49 : micro-photo au MEB prise à un grossissement de 4000 X représentative des surfaces radiculaires à LT- 5 mm pour la technique TH. Présence des tags de gutta-percha

Figure 50 : micro-photo au MEB à un grossissement de 16000 X des tags de Thermafil. Présence aussi des tags de gutta-percha au niveau des communications intratubulaires (flèche rouge).

Figure 51 : micro-photo au MEB prise à un grossissement de 500 X représentative des surfaces radiculaires à LT -4 mm pour la technique TH. Présence des tags de gutta-percha dans la quasi-totalité de la circonférence canalaire

Figure 52 : Pourcentages des zones canales remplies avec de la gutta-percha en haut et avec du matériel de remplissage (RMFA) en bas, pourcentages des zones canales remplies avec le ciment (SFA), pourcentages des zones canales restées vides (VA) pour les cinq groupes d'obturation à longueur de travail - 4 mm.

Figure 53 : Pourcentages des zones canales remplies avec de la gutta-percha en haut et avec du matériel de remplissage (RMFA) en bas , pourcentages des zones canales remplies avec le ciment (SFA), pourcentages des zones canales restées vides (VA) pour les cinq groupes d'obturation à longueur de travail - 2 mm.

Liste des tableaux

Tableau I : Pourcentages des zones canalairees remplies avec de la gutta-percha (GPFA), pourcentages des zones canalairees remplies avec le ciment (SFA), pourcentages des zones canalairees restees vides (VA) pour les cinq groupes d'obturation à longueur de travail - 4 mm.

Tableau II : Pourcentages des zones canalairees remplies avec de la gutta-percha (GPFA), pourcentages des zones canalairees remplies avec le ciment (SFA), pourcentages des zones canalairees restees vides (VA) pour les cinq groupes d'obturation à longueur de travail - 2 mm.

Tableau III : Tableau récapitulatif des différences statistiquement significatives en terme de zones canalairees remplies avec de la gutta-percha (GPFA), des zones canalairees remplies avec le ciment (SFA), des zones canalairees restees vides (VA) pour les cinq groupes d'obturation à longueur de travail - 4 mm : Condensation verticale à chaud (CWC), Mono-cône (SC), GuttaCore (GC), Thermafil (TH), Condensation hydraulique à froid (CHC).

Tableau IV : Tableau récapitulatif pour les cinq groupes d'obturation à longueur de travail - 4 mm, indiquant les groupes qui présentent de la gutta-percha plastifiée et des tags de gutta-percha.

Tableau V : Tableau récapitulatif des différences statistiquement significatives en terme de zones canalairees remplies avec de la gutta-percha (GPFA), des zones canalairees remplies avec le ciment (SFA), des zones canalairees restees vides (VA) pour les cinq groupes d'obturation à longueur de travail - 2 mm : Condensation verticale à chaud (CWC), Mono-cône (SC), GuttaCore (GC), Thermafil (TH), Condensation hydraulique à froid (CHC).

Tableau VI : Tableau récapitulatif pour les cinq groupes d'obturation à longueur de travail - 2 mm, indiquant les groupes qui présentent de la gutta-percha plastifiée et des tags de gutta-percha.

Tableau VII : Pourcentages des zones canalairees remplies avec du matériel de remplissage (RMFA), pourcentages des zones canalairees remplies avec le ciment (SFA), pourcentages des zones canalairees restees vides (VA) pour les cinq groupes d'obturation à longueur de travail - 4 mm.

Tableau VIII : Pourcentages des zones canalairees remplies avec du matériel de remplissage (RMFA), pourcentages des zones canalairees remplies avec le ciment (SFA), pourcentages des zones canalairees restees vides (VA) pour les cinq groupes d'obturation à longueur de travail - 2 mm.

Mise au point et évaluation microscopique d'une méthode d'obturation canalaire optimale.

Introduction

Le succès de la thérapie endodontique repose sur le respect de la triade endodontique : désinfection, mise en forme, obturation. [1]

D'autre part différentes études concernant les traitements canalaires considèrent la préparation de la cavité d'accès, la détersion et la mise en forme comme les trois points clés dans la prévention et le traitement des maladies endodontiques [2-11], négligeant presque le rôle de l'obturation.

De plus, des études *in vivo* sur modèles animaux et des « rapports de cas » montrent la guérison péri-apicale de l'élément dentaire sans obturation canalaire définitive, mais avec une obturation coronaire étanche, laissant presque penser que l'obturation canalaire n'est pas nécessaire. [12-15]

Si l'on pense que la stérilisation d'un système canalaire infecté avec élimination de 100% des bactéries est aujourd'hui impossible, on comprend facilement que l'étape d'obturation est une étape incontournable. [16-22]

L'obturation canalaire devrait être vue comme la dernière étape du processus de désinfection pour accomplir la fonction de scellement en enfermant vivantes les bactéries résiduelles, entre les parois canalaires et le matériel d'obturation. On rappelle que les objectifs de l'obturation canalaire sont :

1. Prévenir les mouvements des bactéries ou de leurs toxines du canal radiculaire vers les tissus péri-apicaux.

2. Prévenir les mouvements des fluides tissulaires vers l'intérieur du système canalaire.
3. Sceller à l'intérieur du canal et des tubuli dentinaires les bactéries qui auraient survécu après le processus de détersion.

Il n'y a guère de doute qu'un canal radiculaire obturé de façon tridimensionnelle est nécessaire pour permettre la préservation de l'environnement créé précédemment par la mise en forme et la détersion canalaire et pour prévenir la réinfection microbienne du réseau canalaire et obtenir un succès durable. [26-33]

Pour accomplir ces trois tâches, l'obturation canalaire doit, en principe, être en mesure de remplir tout l'espace, préalablement mis en forme et détergé, du réseau pulpaire, de l'orifice canalaire jusqu'à l'apex radiculaire, y compris les volumes non instrumentés. [1-12-13,23-25]

En d'autres termes, l'obturation tridimensionnelle du réseau canalaire depuis l'orifice jusqu'à l'apex est un facteur clé de l'acte endodontique. Le but est de sceller et d'isoler l'espace canalaire des bactéries et résidus pulpaire, qui pourraient subsister même après une mise en forme et une détersion appropriées. De cette façon on diminue le risque de récontamination bactérienne du réseau canalaire préalablement obturé, soit par voie apicale soit par voie coronaire.

Donc, une obturation incomplète du système canalaire pendant le traitement endodontique pourrait être identifiée comme l'un des facteurs de pronostic négatif. [25,34-36]

Cependant, il n'y a aucune évidence scientifique, mises à part des impressions cliniques, qui prouve qu'une technique d'obturation canalaire ou un matériel donné est meilleur qu'un autre. Même Schilder disait: «Ce que l'on ôte de l'endodonte est plus important que ce que l'on peut y placer». [1]

Souvent, le clinicien choisit son système d'obturation canalaire sur la base de paramètres subjectifs comme la simplicité de mise en œuvre, la rapidité d'application et le coût [37], plutôt que sur la base de paramètres plus objectifs et mesurables.

Il paraît donc important de comprendre dans quelle mesure les matériaux ou les techniques d'obturation peuvent contribuer au succès clinique.

Dans la présente thèse, nous nous proposons, après une brève analyse de la littérature et un rappel sur les matériaux et les différentes techniques d'obturation canalaire, d'analyser micro-structurellement cinq différentes techniques d'obturation canalaire et de fournir des paramètres quantitatifs pour permettre aux cliniciens de déterminer, sur la base de paramètres moins subjectifs et plus précis de ceux dont nous disposons à ce jour, le choix d'un matériel ou d'une technique par rapport à une autre.

Plus précisément, on analysera les aspects microscopiques et chimiques des trois techniques d'obturation canalaire, que l'on peut définir comme « historiques »:

1. condensation verticale à chaud (CWC)
2. technique mono-cône (SC)
3. technique de gutta-percha préchauffée sur tuteur Thermafil (TH)

et des deux techniques plus récentes:

4. technique de gutta-percha préchauffée sur tuteur GuttaCore (GC)
5. technique de condensation hydraulique à froid (CHC)

Nous allons prendre en considération l'obturation des canaux ovales, où la tâche de l'obturation, ainsi que la tâche de la mise en forme et de la désinfection sont infiniment plus compliquées par rapport à l'obturation des canaux à section circulaire. [38-47]

Ainsi, cette étude qualitative a pour but d'évaluer les pourcentages des zones canalaires remplies avec de la gutta-percha (GPFA), les pourcentages des zones canalaires remplies avec le ciment (SFA), et les pourcentages des zones canalaires restées vides (VA), ainsi que la pénétration de la gutta-percha à l'intérieur des tubuli dentinaires dans l'obturation des canaux ovales, et ce pour les 5 techniques.

Dans le cadre de cette étude, le ciment utilisé pour les techniques d'obturation canalair CWC, SC, GC et TH a été le AH Plus. Tandis que, le ciment utilisé pour la technique CHC a été le Bioroot RCS.

L'hypothèse nulle testée était qu'il n'y avait pas de différence en termes de pourcentage de GPFA, SFA, VA et pénétration intra-tubulaire parmi les différentes techniques.

Chapitre 1: Analyse de la littérature

Chapitre 1:

Analyse de la littérature

1.1 Anatomie canalaire et rôle stratégique de la désinfection

Dès 1925 Hess et Zürcher ont montré que l'anatomie endodontique est extrêmement complexe [48] et, par conséquent, il est pratiquement impossible d'obtenir une mise en forme complète du réseau canalaire (figure 1-2).

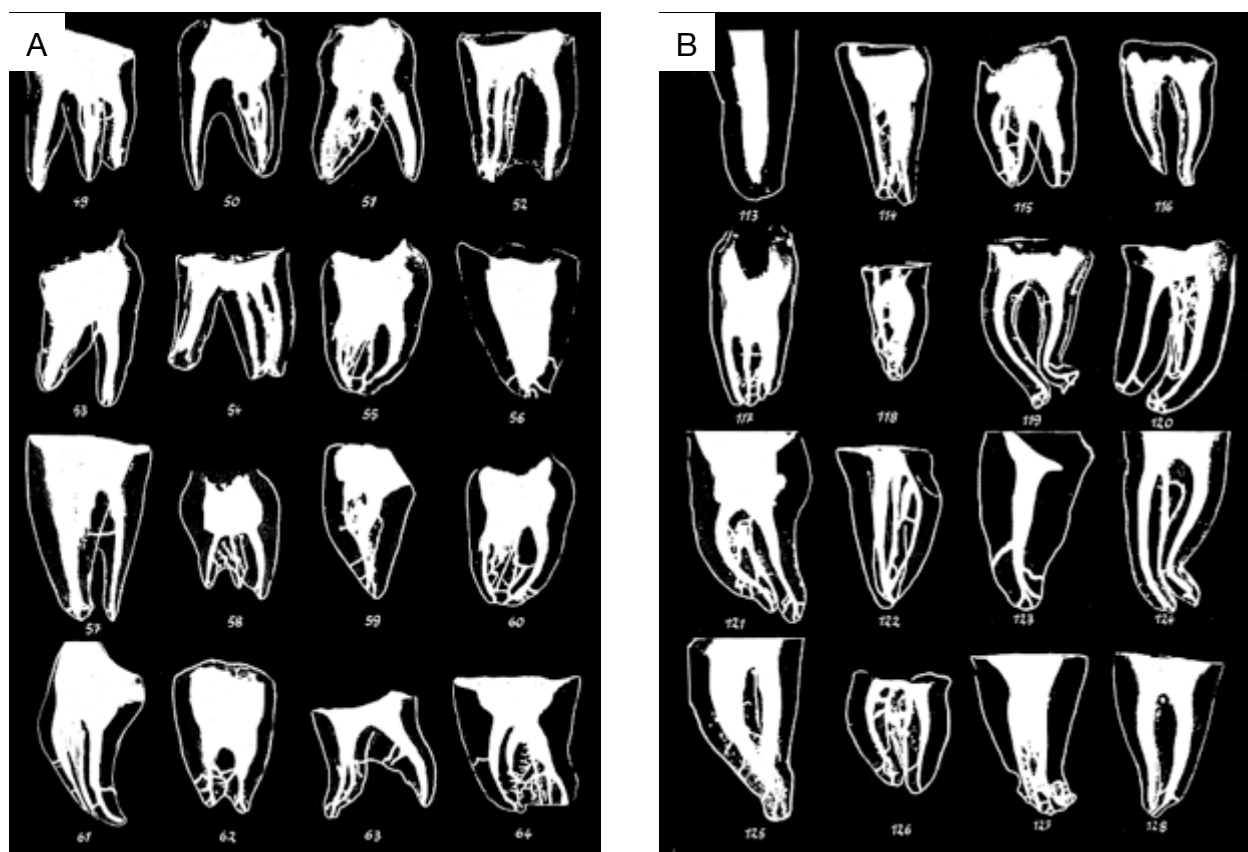


Figure 1: Tables anatomiques de W. HESS et O KELLER; A) deuxièmes molaires maxillaires; B) deuxièmes molaires mandibulaires. (courtoisie du Professeur N.PERRINI)

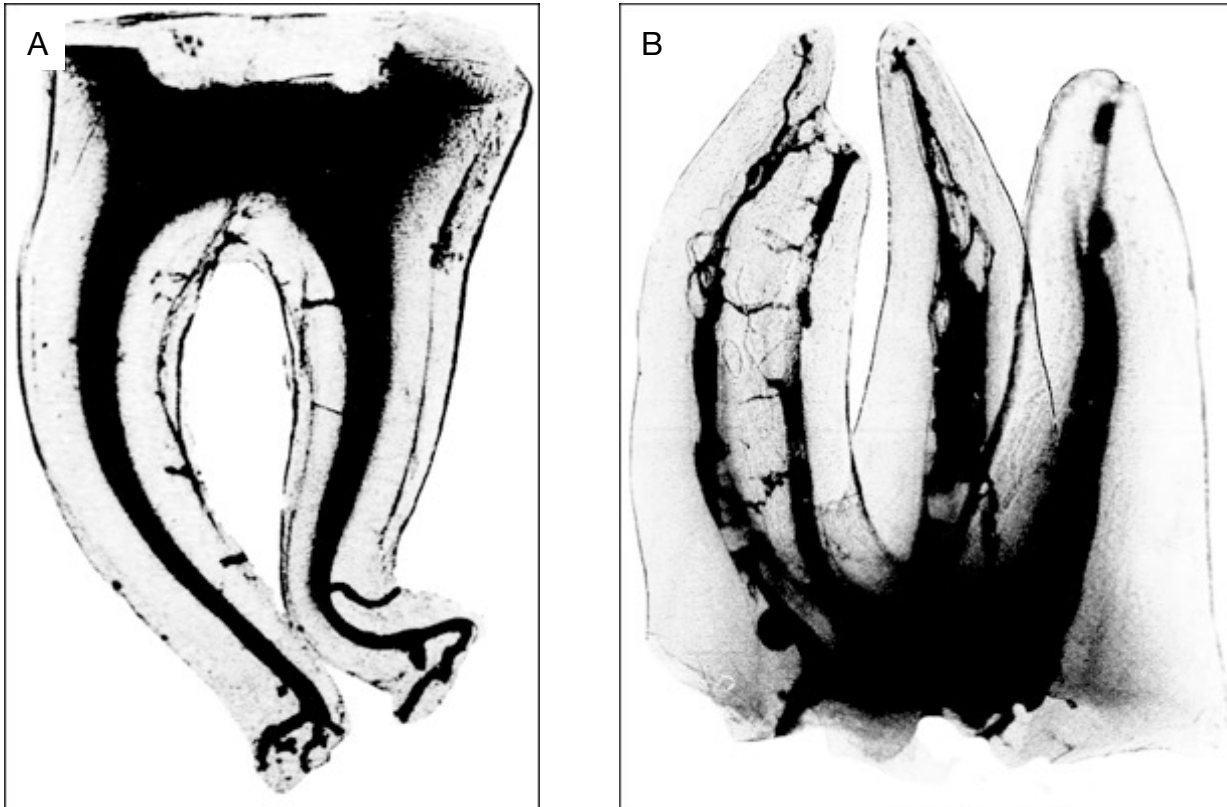
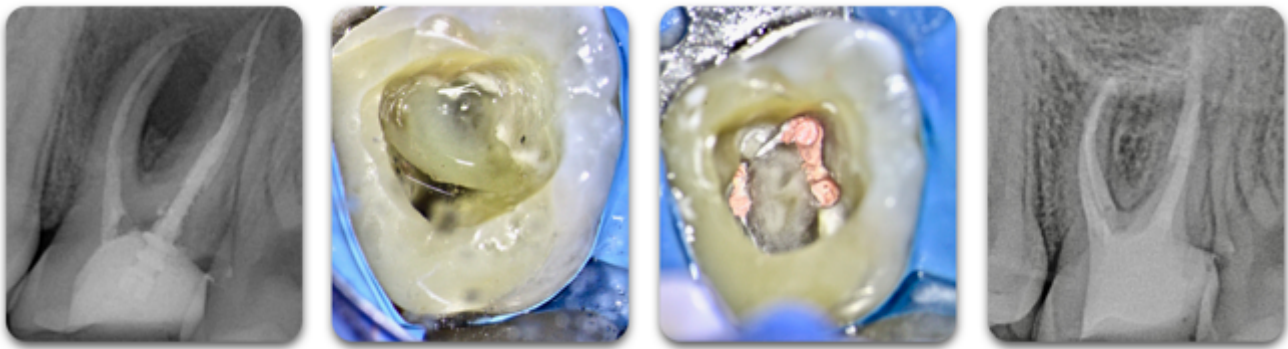


Figure 2: Tables anatomiques de W. HESS et O KELLER; A) deuxième molaire mandibulaire B) deuxième molaire maxillaire (courtoisie du Professeur N.PERRINI)

De plus, la majorité des instruments de mise en forme canalaire produisent une mise en forme circulaire, qui ne correspond pas à la section du canal qui est souvent ovale ou irrégulière. Il est facile de comprendre que la mise en forme canalaire n'est pas en mesure de toucher les 100% du volume canalaire, loin de là. [44, 46-47]

L'action de digestion chimique, de nettoyage et de désinfection des volumes canalaires non touchés par les instruments de mise en forme, qui repose sur l'utilisation séquentielle de l'EDTA et du l'NaOCl, est alors primordiale. [49-54]

C'est la raison pour laquelle différentes études concernant les thérapies canalaires considèrent la préparation de la cavité d'accès, la désinfection et la mise en forme comme les trois points clés



T=0

Intra-opératoire

Intra-opératoire

T=4 mois, guérison



Figure 3: retraitement de 2.6 avec lésion péri-apicale, obturée avec la technique de condensation hydraulique à froid (ciment Ceraseal sealer, Metabiomed). Guérison à quatre mois.

dans la prévention et le traitement de la maladie endodontique [2-11] négligeant presque le rôle de l'obturation, comme précisé plus haut.

Étant donné que les maladies de la pulpe sont essentiellement de nature infectieuse [55] le succès du traitement endodontique dépend essentiellement du contrôle de l'infection dans tout le réseau canalaire. [26, 56,57] La désinfection, dont l'objectif est d'éliminer les biofilms bactériens du canal radiculaire, aurait, donc, un rôle stratégique plus important que l'obturation canalaire. [6]

1.1.1 Etanchéité coronaire contre étanchéité apicale

Des « rapports de cas » montrent la guérison péri-apicale de l'élément dentaire sans obturation canalaire définitive, mais avec une obturation coronaire étanche, laissant penser que l'obturation canalaire n'est pas nécessaire. [14,58-60]

Il est indéniable que l'étanchéité coronaire est un élément important pour le succès endodontique [61-63], et parfois on peut assister à des guérisons sur des éléments dentaires avec des lésions péri-radicales même en absence de l'obturation canalaire définitive mais avec une restauration coronaire étanche, après une mise en forme et une détersion méticuleuses.

1.1.2 Essais cliniques et suivi post-opératoire

Les essais cliniques en endodontie nécessitent de très longues périodes de suivi si des conclusions valables doivent être générées [64] et il n'est pas suffisant de tirer des conclusions après un simple suivi à six mois (figure 3), ou alors en se basant sur quelques « rapports de cas ». Donc toute donnée doit être interprétée avec prudence. [64]

1.2 Désinfection canalaire et obturation, deux étapes inséparables

En tout cas, est-il vraiment concevable d'affronter le problème de cette façon? Est-il possible de séparer la désinfection de la mise en forme canalaire ? Et est-il vraiment important de déterminer si l'étanchéité coronaire est plus importante que l'étanchéité apicale ?

Insister sur le fait que la guérison d'un élément dentaire se produit de manière fiable en l'absence d'une obturation canalaire ou en présence d'une obturation canalaire sous un standard clinique est d'une part intellectuellement incorrect et d'autre part très simpliste, voire dangereux. [65]

1.2.1 Nécessité de l'obturation canalaire

En réalité, il ne fait guère de doute qu'un canal radiculaire obturé de façon tridimensionnelle est nécessaire pour permettre la préservation de l'environnement créé précédemment par la mise en

forme et la détersion canalaire et pour prévenir la réinfection microbienne du réseau canalaire et obtenir un succès durable. [1-12,13,23-33]

Et, bien sûr, il est nécessaire de comprendre qu'aucune technique d'obturation canalaire, ni aucun matériel « miracle » peut pallier des défauts de mise en forme ou de détersion canalaire.[64]

La mise en forme et la désinfection canalaire sont deux étapes nécessaires à la réalisation de l'acte endodontique mais, si l'on pense que la stérilisation d'un système canalaire infecté avec élimination de 100% des bactéries est aujourd'hui impossible (**figure 4**) [16-22], on comprend facilement que

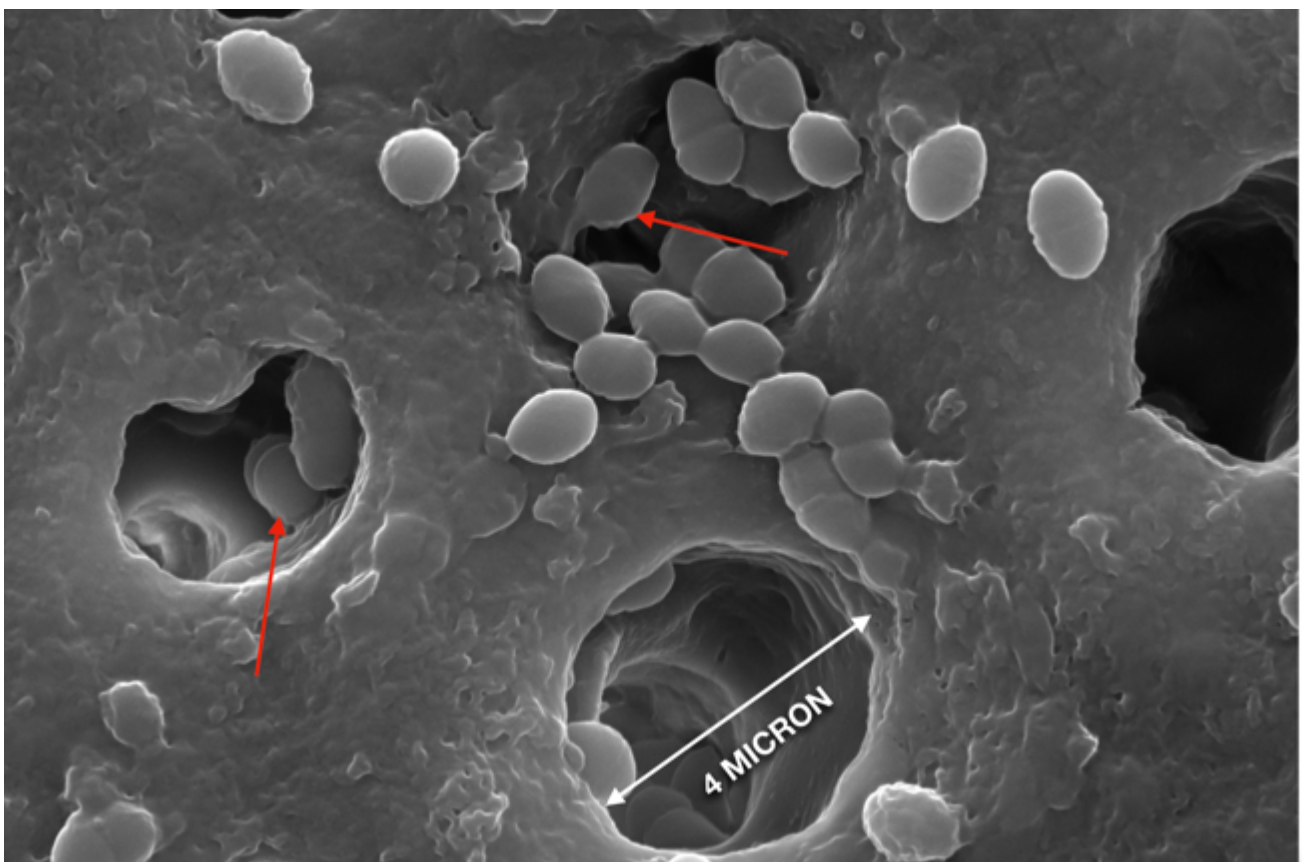


Figure 4 : Dentine radiculaire à longueur de travail - 5 mm, le diamètre des tubuli dentinaires est compris entre 3 et 5 microns. On peut observer (flèche rouge) des *streptococcies fécales* à l'intérieur des tubuli, après irrigation finale.

l'étape d'obturation est une étape incontournable. L'obturation canalair e devrait être vue comme la dernière étape du processus de désinfection pour accomplir la fonction de scellement en enfermant vivantes les bactéries résiduelles, entre les parois canalaires et le matériau d'obturation. [1,23-25]

Donc, l'obturation incomplète du système canalair e pendant le traitement endodontique pourrait être identifiée comme un facteur de pronostic négatif. Par conséquent, il est important de considérer les étapes de mise en forme, détersion et obturation canalaires comme intimement liées entre elles. En d'autres termes, le succès de la thérapie endodontique dépend d'une multitude de facteurs, parmi lesquels la préparation de la cavité d'accès, la mise en forme, la détersion, l'obturation canalaires, mais aussi la réponse immunitaire du patient. [66]

1.2.2 Aucune évidence scientifique pour choisir les matériaux d'obturation

Il paraît important de comprendre le vrai rôle des matériaux ou des techniques d'obturation dans le succès clinique. Dans le passé, les études sur les succès de la thérapie endodontique avaient rarement examiné la question de manière approfondie [67-68]. Mais, au cours des dix dernières années, de nouveaux matériaux d'obturation ont été mis sur le marché, certains d'entre eux sont des modifications de matériaux développés pour la dentisterie restauratrice et d'autres peuvent être considérés comme de nouveaux matériaux.

Mais tous les matériaux qui revendiquent avoir des capacités de scellement exceptionnelles, sont-ils vraiment supérieurs aux matériaux plus anciens ? Ces nouveaux matériaux peuvent-ils nous affranchir, au moins en partie, de l'étape de mise en forme et de détersion ? Ou, au moins, rendre l'étape d'obturation plus rapide et plus efficace ?

La promotion de ces matériaux est souvent faite par des cas cliniques de praticiens très expérimentés. Mais ces cas démontrent-ils vraiment la supériorité d'un matériau d'obturation ou d'une technique par rapport à une autre ?

Bien que des matériaux d'obturation spécifiques aient été ardemment promus, il n'existe aucune donnée scientifique, qui confirme la supériorité d'un matériau sur un autre. Ces nouveaux matériaux, qui devraient simplifier l'étape d'obturation canalaire, car utilisés pour la plupart avec la technique mono-cône, peuvent-ils réellement apporter de meilleurs résultats cliniques dans les mains d'un omnipraticien? Ou sont-ils plutôt un phénomène de mode apparu pour pallier temporairement la méconnaissance de l'anatomie endodontique et une mauvaise dextérité clinique?

Il n'y a aucune évidence scientifique, mises à part des impressions cliniques pour considérer qu'une technique d'obturation ou un matériel donné soit meilleur qu'un autre. Souvent, le clinicien choisit son système d'obturation sur la base de paramètres subjectifs comme la simplicité de mise en oeuvre, la rapidité d'application et le coût [37], plutôt que sur la base de paramètres plus objectifs et mesurables.

Regardons de plus près l'affirmation de Schilder, l'un des fondateurs de l'endodontie moderne, précédemment citée : «Ce que l'on ôte de l'endodonte est plus important que ce que l'on peut y placer». Cette affirmation résonne plus comme une provocation : d'un côté elle souligne l'importance de la diminution de la charge bactérienne à l'intérieur du canal et de l'autre l'importance de l'élimination de tout résidu pulpaire. [1]

1.3 Études *in vivo*

De nos jours, les cliniciens ont de plus en plus besoin d'appuyer leur jugement clinique sur des connaissances fondées sur des preuves scientifiques afin de pouvoir choisir la bonne technique et le bon matériau. Dans ce but, le développement de nouveaux matériaux d'obturation canalaire devrait

viser l'amélioration de la capacité et de l'efficacité du clinicien à éliminer les infections et à prévenir la récontamination.^[69,70]

Malgré la rareté des études probantes ^[71,72], les essais cliniques contrôlés randomisés restent la méthode de référence pour évaluer les résultats du traitement. Néanmoins, ils ne sont pas en mesure de déterminer si l'échec du traitement est dû au matériau ou plutôt au clinicien.

1.3.1 Études épidémiologiques (chirurgien-dentiste spécialiste en endodontie)

Différentes études épidémiologiques ont montré que le taux de succès des traitements endodontiques, exécutés selon les règles de l'art par un chirurgien-dentiste spécialiste en endodontie, est très élevé : entre 73% et 97%. ^[73-76]

On peut quand même noter que parmi les différentes études il a, en termes de résultats, une différence non négligeable, et cela dépend des critères utilisés pour définir les succès du traitement canalair.

En tout cas, même si l'on considère la fourchette basse de ces résultats, qui nous donne un taux de réussite supérieur à 70%, il est logique de supposer que l'utilisation de matériaux d'obturation classiques, à partir desquels la plupart de ces études ont été réalisées, devrait fournir une bonne étanchéité.

1.3.2 Études épidémiologiques (chirurgien-dentiste omnipraticien)

Malheureusement, les données des enquêtes mettent en évidence un écart considérable existant entre la pratique des spécialistes et la pratique des omnipraticiens, comme le confirme l'article «Prevalence of Apical Periodontitis in Root Canal-Treated Teeth From an Urban French

Population: Influence of the Quality of Root Canal Fillings and Coronal Restorations», qui conclut que, d'après les observations effectuées, seulement 19% des dents observées présentaient un traitement endodontique satisfaisant. [77]

De son côté, la Haute Autorité de Santé indique que le premier facteur associé à la présence de lésions périapicales concerne un traitement endodontique antérieur mal exécuté. [78]

Ce fait confirme les difficultés souvent rencontrées par les omnipraticiens dans la maîtrise de l'acte endodontique.

En France, comme dans beaucoup d'autres pays européens, l'endodontie n'est pas une spécialité et la majorité des procédures endodontiques sont réalisées par des chirurgien-dentistes généralistes et en particulier par de jeunes dentistes peu expérimentés.

1.3.3 Un enjeu pour la Santé Publique

Compte tenu des répercussions médicales et économiques entraînées, une amélioration de la qualité des traitements endodontiques représente un véritable enjeu pour la Santé Publique, surtout si l'on considère que presque huit millions de traitements endodontiques ont été effectués en France, rien que pour l'année 2007. À cet effet, des recommandations de bonne pratique ont été publiées par la HAS, dans l'objectif d'augmenter le taux de succès des traitements endodontiques chez les omnipraticiens et donc de réduire le risque de pathologies inflammatoires et/ou infectieuses locales ou à distance. [78]

Il est certain que l'amélioration de la qualité des traitements endodontiques passe aussi dans la recherche d'un protocole d'obturation canalaire rapide, efficace et reproductible.

À cette effet, entre 2014 et 2018, les étudiants de sixième année de la faculté de Strasbourg, ainsi que les omnipraticiens qui ont participé à la formation continue interne à la même université,

« Formation Avancée en Endodontie », répondant à un questionnaire à chaud, ont plébiscité en termes d'ergonomie l'obturation GC et CHC et SC par rapport à l'obturation CWC et TH.

En fonction de ce résultat, le présent travail évaluera, comme mesure de qualité, les pourcentages des GPFA, les pourcentages des SFA, les pourcentages des VA, ainsi que la pénétration de la gutta-percha à l'intérieur des tubuli dentinaires, dans l'obturation des canaux ovales, pour les 5 techniques.

Cela permettra aux cliniciens de déterminer, sur la base de paramètres moins subjectifs et plus précis que ceux dont nous disposons à ce jour, le choix d'un matériau ou d'une technique par rapport à une autre.

1.4 Etudes *in vitro*

Paradoxalement, quels que soit la technique ou le système utilisés pour ces matériaux classiques, la littérature regorge d'études *in vitro* contradictoires qui indiquent que les différentes approches ne procurent pas systématiquement un scellement étanche du système canalaire. [79-87]

Les études *in vitro* pour évaluer l'étanchéité aux niveaux apical et coronaire se sont révélées douteuses, sans aucun fondement scientifique, avec un manque de reproductibilité, sans aucune pertinence statistique et sans aucune corrélation entre les différents modèles de « micro-infiltration ».

Cela a conduit le Journal of Endodontics [88], puis l'International Endodontic Journal [89], à publier des déclarations de principe n'acceptant pas de futures études relatives à des évaluations comparatives de matériaux ou de techniques d'obturation canalaire qui utilisent des modèles de micro-infiltration *in vitro*.

1.4.1 Études sur modèle animal

Il est indéniable que les résultats générés par les modèles animaux *in vivo* sont plus pertinents sur le plan clinique. Mais la validité clinique du modèle canin *in vivo* est discutable, compte tenu des différences anatomiques des dimensions au niveau de l'anatomie endodontique entre les racines canines et humaines. [^{12,90-99}]

De plus, d'un point de vue éthique on peut se demander si le fait de sacrifier des chiens pour déterminer l'étanchéité des différents matériaux ou techniques est vraiment justifiable.

Chapitre 2: L'obturation canalaire

Chapitre 2:

L'obturation canalaire

2.1 Objectifs de l'obturation canalaire

Les objectifs de l'obturation canalaire sont [23]:

1. Prévenir les mouvements des bactéries ou de leurs toxines du canal radiculaire vers les tissus péri-apicaux.
2. Prévenir les mouvements des fluides tissulaires vers l'intérieur du système canalaire.
3. Sceller à l'intérieur du canal et des tubuli dentinaires les bactéries qui auraient survécu après le processus de détersion.

Pour accomplir ces trois tâches, l'obturation canalaire doit, en principe, être en mesure de remplir tout l'espace, préalablement mis en forme et détergé, du réseau pulpaire, de l'orifice canalaire jusqu'à l'apex radiculaire, y compris les volumes non instrumentés.

En d'autres termes, l'obturation tridimensionnelle du réseau canalaire de l'orifice jusqu'à l'apex est un facteur clé de l'acte endodontique pour sceller et isoler l'espace canalaire des bactéries et résidus pulpaire subsistant même après une mise en forme et une détersion appropriées, afin de diminuer le risque de recontamination bactérienne du réseau canalaire préalablement obturé, soit par voie apicale soit par voie coronaire. [1-12-13,23-25]

2.2 Matériaux

Le matériau d'obturation canalaire idéal devrait présenter les propriétés suivantes: être facile à manipuler, avec un temps de prise relativement court, adhérer à la dentine et à la gutta-percha, présenter une tension superficielle et une fluidité assurant l'obturation des canaux accessoires, des deltas apicaux et des tubuli dentinaires, être dimensionnellement stable lors de la prise pour éviter la création de vides entre la dentine et le matériau d'obturation, et insoluble dans les fluides dentinaires, être radio-opaque, être soluble dans un solvant spécifique pour permettre, en cas de besoin, le retraitement endodontique, être biocompatible et résorbable en cas d'extrusion dans le péri-apex, présenter une action bactériostatique, ne pas pigmenter les structures dentaires, être stérile ou facilement stérilisable avant utilisation. [100]

Malheureusement, le matériau d'obturation idéal n'existe pas et afin de remplir ces critères pour réaliser une obturation capable d'obturer complètement le réseau canalaire, on utilise dans la plupart des cas l'association d'un matériau de remplissage, la gutta-percha, associé à un mince film de ciment de scellement, qui joue le rôle de joint d'étanchéité entre la gutta-percha et la dentine et qui sert aussi à remplir les zones de l'endodonte non instrumentées.

2.2.1 Gutta-percha

La gutta-percha est une gomme naturelle issue initialement des feuilles des arbres de la famille des Sapotaceæ: *Palaquium oblongifolia* ou *Pallaquia gutta*. Elle est aujourd'hui d'origine synthétique. Elle a été introduite en endodontie par Bowman en 1867. C'est une molécule à haut poids moléculaire, faisant partie de la famille du caoutchouc. C'est plus précisément un polyisoprène présentant une configuration isomérique «1-4 trans» aux chaînes plus rectilignes, lui conférant plus de rigidité, et de fragilité et moins d'élasticité que le caoutchouc.

C'est un matériau isolant, non résorbable et biocompatible. Il ne présente aucune adhérence à la dentine. La gutta-percha doit donc être considérée comme un matériau de remplissage.

À l'état naturel, la gutta-percha est formée de plusieurs chaînes de polymères avec une disposition régulière. Cette configuration stéréo-isomérique est appelée la forme α . [101]

Dans sa forme naturelle la gutta-percha présente une couleur blanche et a une consistance dure et friable à l'état solide, qui la rend inutilisable en endodontie.

Pour obtenir le produit final utilisé en endodontie, le polymère de gutta-percha est soumis à plusieurs cycles d'échauffement et refroidissement et est mélangé à d'autres composés. Le produit final est composé de :

- 15-25 % de gutta-percha qui lui confère la consistance plastique;
- 60-70 % d'oxyde de zinc qui lui confère des propriétés antibactériennes ;
- 2-4 % d'agents plastifiants (résine et/ou cire) qui améliorent sa malléabilité ;
- 10-20 % de colorants (érythrosine) et de radio-opacifiants (sulfates métalliques).

Il existe plusieurs présentations commerciales de la gutta-percha à usage endodontique. Elle se présente classiquement sous forme de cônes de différentes dimensions, normalisés avec différentes conicités, ou non normalisés, existants en différentes tailles, ou encore sous forme de bâtonnets cylindriques , ou intimement collés autour d'un tuteur. Le produit final qui compose le cône est caractérisé par des chaînes de polymères complexes et désordonnées, donnant une configuration stéréo-isomérique identifiée comme la phase β .

Les deux phases, α et β ne diffèrent pas par leurs propriétés mécaniques, mais par leurs propriétés thermiques et volumétriques. En fonction de la température du matériau, les phases α et β sont interchangeables, en augmentant la température entre 42 °C et 53 °C la phase β se transforme en

phase α , entre 53 °C et 62 °C, la phase α se transforme en phase amorphe ou γ et vers 80 °C, le polymère fond totalement.

Pendant son refroidissement, la gutta-percha se cristallise à nouveau et revient à la forme β . Le passage de la phase α à la phase β s'accompagne d'une rétraction importante de la gutta-percha (environ 2 % en volume). Plus la température de chauffage sera élevée, plus la rétraction sera importante.

Bien évidemment, compte tenu des différentes formulations commerciales, les températures de transition diffèrent de plusieurs degrés en fonction du fabricant, et c'est la raison pour laquelle normalement dans la technique de condensation verticale à chaud de la gutta-percha (décrite plus loin), on est obligé, pour plastifier les cônes, d'utiliser une température de 200 °C.

Par contre le produit final qui compose la « gutta-percha » trouvée sur le tuteur Thermafil ou sur le tuteur GuttaCore possède des caractéristiques très semblables à la gutta-percha α , même s'il reste une gutta-percha β , avec, en revanche un bas poids moléculaire. La gutta-percha collée aux tuteurs est dure et friable à l'état solide, collante une fois rendue thermoplastique, caractéristique qui pourrait augmenter son étanchéité. Elle fond à une température de 50 °C, caractéristique intéressante vu que le pourcentage de rétraction au refroidissement sera infiniment mineur par rapport à une gutta-percha qui a été chauffée à 200 °C.

2.2.2 Ciments de scellement canalair

Différentes études *in vitro* ont démontré que la gutta-percha seule est incapable d'assurer le rôle qu'une obturation tridimensionnelle devrait remplir de manière satisfaisante. C'est pour cette raison qu'elle est toujours utilisée couplée avec un ciment canalair. [102-105]

Néanmoins le ciment est souvent considéré comme le maillon faible de la chaîne d'obturation. [106-109] Le ciment est en effet dégradable et il peut présenter des porosités. De plus, dans la plupart des cas, son volume initial diminue pendant sa prise et il est hydrophobe. Par conséquent afin de pérenniser l'étanchéité d'une obturation endodontique, la couche de ciment devrait se limiter à un fin film pour minimiser ces inconvénients.

Mais cette tâche peut s'avérer difficile si l'on considère que la section des cônes de gutta-percha est circulaire. Or la plupart de canaux sont ovales.

Historiquement, on distingue cinq familles de ciments canalaires :

- à base d'oxyde de zinc-eugénol ;
- à base de résine ;
- à base d'hydroxyde de calcium ;
- à base de verre ionomère ;
- à base de silicone.

À ces cinq familles historiques s'est rajouté dernièrement un sixième groupe: la famille des ciments biocéramiques.

2.2.2.1 Les ciments endodontiques à base d'oxyde de zinc-eugénol

Les ciments à base d'oxyde de zinc-eugénol sont essentiellement composés d'oxyde de zinc et d'eugénol. Leur toxicité initiale due à l'eugénol diminue et disparaît une fois la réaction de prise terminée, le temps de prise à 37 °C étant de 24 heures. De plus, une liaison chimique s'établit entre l'oxyde de zinc contenu dans la gutta-percha et l'eugénol du ciment renforçant considérablement

la stabilité du scellement. Comme la plupart des ciments, ils subissent une rétraction à la prise et ils sont solubles en libérant de l'eugénol et des ions Zn.

Le ciment de scellement le plus ancien et le plus représentatif de cette famille est le Pulp Canal Sealer (SybronEndo). À la formule de base il a été rajouté parfois soit un antiseptique, soit un anti-inflammatoire: c'est le cas de pâtes d'obturation telles que le Cortisomol (Pierre Rolland), l'Endométhasone (Septodont). Ces produits rendent en réalité les ciments hautement toxiques.

2.2.2.2 Les ciments endodontiques à base d'hydroxyde de calcium

Commercialisés sous forme pâte-pâte, le catalyseur est essentiellement composé de polyméthylène-méthyl-salicylate, tandis que la base est essentiellement composée d'oxyde de calcium et/ou d'hydroxyde de calcium.

Ils sont légèrement bactériostatiques et biocompatibles. Leur toxicité initiale diminue et disparaît une fois la réaction de prise terminée. Mais ils peuvent être à l'origine d'une inflammation apicale transitoire.

L'inconvénient majeur de cette classe de ciments reste leur résorption à long terme, qui conduit à une perte d'étanchéité. Le ciment de scellement le plus représentatif de cette famille est le Sealapex (Sybron-endo).

2.2.2.3 Les ciments endodontiques à base de résine

Il s'agit de ciments de type bakélite ou époxy. Ils sont essentiellement composés de phénol et de formol, ils présentent une bonne biocompatibilité, une bonne étanchéité, de bonnes propriétés

d'adhérence et une bonne résistance à la résorption. De plus, ils ont un effet antibactérien important. Ce sont toutefois les plus cytotoxiques parmi les différentes familles de ciments.

Cependant, ils possèdent une excellente étanchéité par rapport aux autres ciments endodontiques. Mais inexorablement, avec le temps, ils subissent des phénomènes de résorption.

Du fait de leur relative insolubilité, ils doivent être systématiquement utilisés en association avec la gutta-percha. Le ciment de scellement le plus représentatif de cette famille est le AH plus (Dentsply).

2.2.2.4 Les ciments endodontiques à base de verre ionomère

Les ciments endodontiques à base de verre ionomère sont composés essentiellement d'alumino-silicates fluorés (poudre) et de copolymères d'acide polyacrylique (liquide). Ils présentent une bonne biocompatibilité, de bonnes propriétés d'adhérence et une bonne résistance, même en faible épaisseur. Ils ont également un effet bactéricide par libération de fluorures. Cet effet décroît avec le temps. Ils ont été développés pour être utilisés en technique mono-cône, avec des couches épaisses de ciment dans le but de renforcer la racine des dents dévitalisées.

Mais la littérature n'est pas unanime, sur ce point. De plus, des inquiétudes ont été exprimées quant à la solubilité à long terme de ces ciments, dont la conséquence est une perte d'étanchéité. [72-76] Le ciment de scellement le plus représentatif de cette famille est le Kétac Endo (Espe)

2.2.2.5 Les ciments endodontiques à base de silicone

Les ciments endodontiques à base de silicone sont composés essentiellement de polydiméthylsiloxane et de gutta-percha en poudre. Pendant la réaction de prise le ciment subit

une expansion volumétrique égale à 0,2%. Ils présentent des propriétés d'adhérence limitées et une bonne solubilité à long terme. De plus ils ont un effet antibactérien important, ils sont biocompatibles et figurent parmi les ciments moins cytotoxiques. [115-119]

Malheureusement ils possèdent une étanchéité limitée par rapport aux autres ciments endodontiques. Le ciment de scellement le plus représentatif de cette famille est le GuttaFlow (Coltene)

2.2.2.6 Les ciments biocéramiques

Depuis quelques années on utilise en endodontie des nouveaux ciments: les biocéramiques. Ces ciments, pour la plupart des silicates de calcium, sans trace de métaux [120,121], de la même famille que le MTA (mineral trioxide aggregate) utilisé depuis 1980 pour la chirurgie endodontique, pour le traitement des perforations et des dents à apex ouvert, ainsi que lors de toutes les procédures de traitement de la pulpe vitale [122], sont aujourd'hui utilisés comme ciments de scellement endodontiques.

Les ciments de scellement « biocéramiques » sont commercialisés sous deux formes :

- une forme fluide, pré-mélangée et injectable (Endosequence BC sealer, Ceraseal sealer, Totalfill BC sealer, IRoot SP)
- une forme poudre + liquide à mélanger (BioRoot RCS, ProRoot canal sealer)

La réaction de prise des ciments biocéramiques, décrite par Trope *et al.*, est la suivante [123] :

- Une réaction d'hydratation des silicates de calcium en incorporant l'eau contenue dans les tubuli dentinaires pour former un gel de silicate de calcium hydraté et de l'hydroxyde de calcium (figure 5).

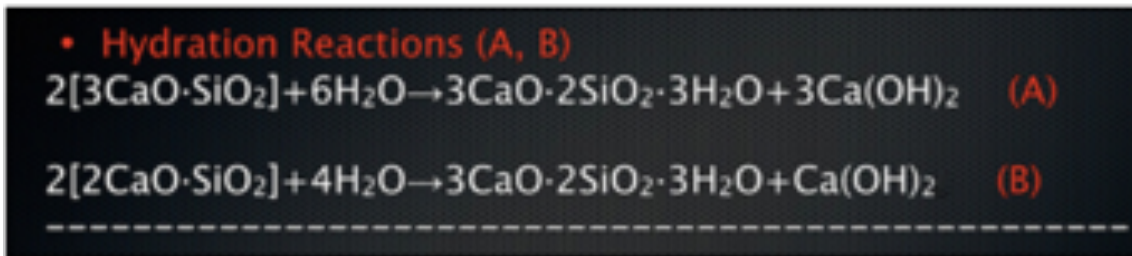


Figure 5: Réaction d'hydratation des silicates de calcium [123]

- Dans un second temps, une réaction de précipitation aura lieu entre l'hydroxyde de calcium et le phosphate présent dans le milieu environnant pour former de l'hydroxy apatite et de l'eau (figure 6).

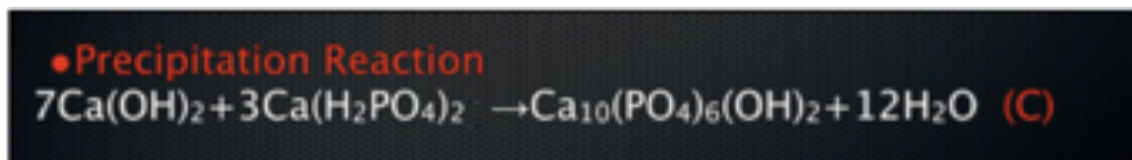


Figure 6 : Réaction de précipitation aboutissant à la formation d'hydroxy apatite [123]

Ces matériaux présentent différents avantages par rapport aux ciments conventionnels. Ils seraient notamment:

- fortement alcalins, avec un ph aux alentours de 12, qui lui confère une puissante action antibactérienne [124]
- volumétriquement stables pendant la réaction de prise. Plus exactement, après la réaction de prise, leur volume augmente de 0,1 % environ.
- biocompatibles par la présence dans leur composition de phosphate de calcium [125,126]
- hydrophiles [127]
- bioactifs, Ils stimulent le dépôt de cristaux de phosphate de calcium lorsqu'ils sont au contact des fluides dentinaires, déclenchant une réaction de minéralisation de la dentine. Ils libèrent

des ions Ca^{++} qui réagissent avec les ions phosphates dérivés des fluides tissulaires pour former des cristaux d'apatite. De plus ils activent l'expression des gènes et protéines impliqués dans l'angiogenèse et dans l'ostéogenèse au niveau des fibroblastes du ligament parodontal. [128-130]

En théorie lorsque le ciment entre en contact avec les fluides intra-tubulaires, en présence d'un hiatus, une réaction de précipitation de cristaux d'apatite pourrait améliorer l'étanchéité de l'obturation.

Pour ce qui concerne la solubilité des ciments biocéramiques, les études sont discordantes. [131-136]

La dernière étude de Poggio *et al.* à ce sujet, a conclu que le BioRoot RCS et les Total-Fill (FKG), ciments biocéramiques, présentaient une différence statistiquement significative en terme de solubilité par rapport aux autres ciments conventionnels, ce qui pourrait poser un grave problème en terme d'étanchéité. [131]

En même temps la bioactivité des ciments biocéramiques est due à leur solubilité.

2.3 Techniques d'obturation canalair

2.3.1 Ciment de scellement

Bien que les techniques d'obturation utilisant seulement un ciment de scellement canalair soient considérées par les spécialistes comme des techniques sans aucun standard de qualité, néanmoins elles sont encore utilisées par un certain nombre d'omnipraticiens. La raison est due au fait que ce type d'obturation est rapide à réaliser et économique.

Cette technique d'obturation a été préconisée pour obtenir des résultats rapides dans des canaux peu préparés, ou pas du tout préparés, sans tenir compte des principes biologiques de l'endodontie moderne. Le ciment est placé à l'intérieur du canal avec un lentulo .

Elle ne permet en aucun cas de respecter la longueur de travail, avec souvent des extrusions de ciment au-delà de l'apex; ce qui peut être problématique s'il arrive à proximité du sinus, avec un risque d'aspergillose, ou à proximité du nerf mentonnier avec possibilité de paresthésie .^[137]

Il faut aussi considérer le fait que l'utilisation d'un si grand volume de ciment entraîne la présence de multiples volumes vides et la perte de contact entre le ciment et les parois dentinaires due aussi à la contraction de polymérisation qui résulte de la réaction de prise ^[138], il est donc impossible d'obtenir un scellement tridimensionnel du *foramen apical*.

2.3.2 Technique mono-cône

La technique mono-cône utilise un cône de gutta percha et un ciment canalaire, qui est placé à l'intérieur du canal à l'aide d'un lentulo. Cette technique a été mise au point par Ingle ^[139] en 1961 pour pallier les insuffisances de l'obturation utilisant seulement un ciment de scellement canalaire.

Une fois le ciment injecté, un seul cône de gutta-percha, le maître cône, avec un volume égal à celui du dernier instrument de mise en forme, est introduit dans l'espace endodontique.

La technique mono-cône est la technique de choix pour 16% des omnipraticiens flamands ^[140], pour 49% des omnipraticiens britanniques avec plus de vingt ans d'expérience et pour 13,2% des omnipraticiens britanniques avec trois ans d'expérience ^[141] et est largement utilisée en France.

La littérature est unanime pour affirmer que la superficie des canaux non instrumentés après mise en forme varie entre 35 et 45%, d'une part du fait que les canaux sont rarement à section circulaire et de l'autre du fait de la complexité canalaire, qui présente des aires en cul-de-sac, des canaux latéraux, des isthmes, des courbures importantes, des delta apicaux. [46-48]

En utilisant cette technique la plupart du volume canalaire sera rempli par le ciment canalaire, avec les mêmes contraintes, déjà vues pour la technique utilisant le ciment seul.

2.3.3 Condensation latérale à froid (CLC)

La technique de condensation latérale à froid née de la tentative de diminuer la quantité de ciment utilisé cherche d'exploiter la malléabilité de la gutta-percha pour la mouler et l'adapter sur les parois du système canalaire préalablement préparé.

Le maître cône, ajusté à la longueur de travail et avec un diamètre apical égal au diamètre mineur du foramen apical, est badigeonné de ciment de scellement et est inséré dans le canal.

Des fouloirs manuels de différentes tailles, préalablement essayés [142-,143], nommés « spreaders », sont insérés latéralement entre la paroi du canal et le maître cône, jusqu'à arriver à longueur de travail moins 2 mm, dans le but d'adapter ce dernier à la paroi du système canalaire. Le maître cône compacté contre la paroi canalaire laisse un vide latéral qui sera comblé par des cônes accessoires, qui y sont insérés. Les cônes accessoires sont compactés, un à un, à leur tour jusqu'à l'obturation complète. Les extrémités des cônes sont alors sectionnées à l'orifice canalaire à l'aide d'un fouloir chauffant, « plugger », et la gutta-percha est condensée à l'entrée du canal jusqu'à son refroidissement.

Cette technique est sans doute la technique d'obturation qui demande le plus de temps pour une mise en œuvre correcte. Elle impose une préparation suffisamment conique pour le passage des spreaders le long des cônes de gutta jusqu'à la longueur de travail moins 2 mm. [144]

De plus pendant la manœuvre de condensation, les forces développées contre les parois canalaires peuvent porter à la fracture de la paroi radiculaire même. [145]

2.3.4 Condensation verticale à chaud (CWC)

Cette technique, inventée par Schilder [1] et modifiée par Buchanan [146], est la première à avoir l'ambition de sceller complètement tout le système canalaire, y compris les canaux latéraux.

Pour la première fois on parle d'obturation tridimensionnelle de l'espace endodontique.

Schilder fut le premier à comprendre qu'obturer des canaux, pour la plupart ovales, avec des cônes de gutta-percha à section circulaire en gardant une fine couche de ciment était tout simplement impossible, à moins de rendre, grâce à la chaleur la gutta-percha thermoplastique.

La gutta-percha chauffée aurait pu épouser la section irrégulière du canal en gardant une fine couche de ciment tout autour du canal. De plus, en raison de la nature hydraulique de la technique, elle aurait pu remplir aussi les canaux accessoires présents en créant un remplissage en trois dimensions. [1]

Les critères préalables pour utiliser cette technique en terme de mise en forme canalaire sont:

- donner au canal une conicité continue de l'apex à l'orifice canalaire [146] ;
- respecter l'anatomie canalaire;
- maintenir le *foramen apical* le plus petit possible;

On divise la technique en deux phases, celle de descente et celle de remontée.

Dans cette technique est nécessaire l'utilisation de fouloirs manuels et électriques, ou pluggers, qui doivent pouvoir descendre à 5 mm [^{1, 147}] de la longueur de travail (LT), sans toucher les parois canalaires.

Le maître cône, non normalisé ou correspondant au dernier instrument de mise en forme, ajusté à longueur de travail moins 0,5mm, est badigeonné de ciment de scellement et est inséré dans le canal. Le Plugger électrique, dont la température apicale est normalement réglée à 200°C, va sectionner le cône à l'entrée du canal. La gutta-percha est condensée à l'entrée du canal jusqu'à son refroidissement à l'aide d'un fouloir manuel.

Le Plugger électrique activé à 200°C est descendu dans le canal jusqu'à 2 mm de sa limite d'utilisation (LT-7mm), et il est amené à sa limite de profondeur (LT-5mm) avec le contacteur relâché. À LT -5mm le plugger électrique inactif est maintenu dix secondes pour compenser la contraction de la gutta-percha lors de son refroidissement. Une impulsion de chaleur est ensuite réalisée pendant une demi-seconde, permettant le détachement du fouloir de la gutta-percha et son retrait rapide. Un fouloir manuel est descendu à son tour à LT-5mm.

La phase de descente est terminée. L'espace canalaire est pour l'instant rempli de l'apex jusqu'à LT-5mm.

L'espace du canal compris entre LT-5mm et l'orifice canalaire est rempli pendant la phase de remontée, à l'aide d'injection de gutta-percha chaude, grâce à l'utilisation d'un pistolet obturateur. Des cylindres de gutta-percha sont chauffés entre 140°C et 200°C à l'intérieur du pistolet obturateur et un piston pousse la gutta-percha chaude à sortir de l'extrémité de l'aiguille, cela permet de remplir l'espace canalaire résiduel. [¹⁴⁷]

Cependant, selon les détracteurs de cette technique, logiquement, la CWC n'est pas si différente de la SC ou de la CLC. En effet une fois que la gutta-percha chauffée a refroidi, elle subit un phénomène de contraction encore plus important que le ciment [148,149], en créant aussi des vides entre la gutta-percha et le ciment.

Diverses études ont montré qu'il n'existe aucun avantage à sceller le canal radiculaire avec la CWC par rapport à la CLC. [37,150]

Cette technique demande que le canal soit préparé avec une conicité minimale de 7%, afin de permettre au plugger d'arriver à LT-5mm. Les forces développées pendant l'obturation sont très élevées et si le plugger touche les parois canalaires, elles peuvent provoquer la fracture radiculaire. [145,151-154]

2.3.5 Technique de condensation hydraulique à froid (CHC)

La CHC a été développée pour la réalisation d'une obturation tridimensionnelle. Cette technique utilise un cône de Gutta Percha couplé à l'utilisation d'un ciment biocéramique, qui est placé à l'intérieur du canal grâce à l'utilisation d'un lentulo.

Il s'agit de la même technique que celle du cône unique mise au point par Ingle [139], qui utilise cette fois un ciment biocéramique. Néanmoins, ces ciments très prometteurs peuvent-ils réhabiliter cette ancienne technique des années soixante?

Ces nouveaux ciments biocéramiques, qui devraient simplifier grandement l'étape de l'obturation canalaire, peuvent-ils apporter de meilleurs résultats cliniques dans les mains de l'omnipraticien? Ou sont-ils un phénomène de mode? Sont-ils vraiment non résorbables, sans possibilité donc d'entraîner une contamination bactérienne du canal sur la durée?

À ce jour, aucun article n'a été publié pour établir les avantages d'utiliser des ciments biocéramiques d'obturation canalaire à base de silicate tricalcique dans des études cliniques.

Cependant, Viapiana *et al.* ont établi, dans leur étude *in vitro*, en utilisant une analyse micro-CBCT, un pourcentage plus élevé des vides dans le tiers cervical du canal lorsqu'un ciment biocéramique, le BioRoot RCS était utilisé en association avec de la gutta-percha par rapport à un ciment résineux, l'AH Plus. [155] De plus, Poggio *et al.*, comparant la solubilité de différents ciments canalaires ont conclu que le BioRoot RCS et le Total-Fill (FKG), ciments biocéramiques, présentaient une différence statistiquement significative en terme de solubilité par rapport aux autres ciments conventionnels, ce qui pourrait poser un grave problème en terme d'étanchéité. [131]

Il est important de souligner que les ciments biocéramiques ont un comportement pseudo-plastique, par conséquent leur viscosité initiale élevée diminue lors d'une augmentation de vitesse de compactage. [133] De ce fait, il serait préférable de les insérer dans le canal avec un cône de gutta-percha avec des mouvements de va et vient (et non avec le lentulo) de façon à obtenir un meilleur étalement du ciment le long des parois canalaires.

2.3.6 Techniques de gutta-percha préchauffée sur tuteur

Initialement décrite par Ben Johnson en 1978 [156] et commercialisée sous le nom de Thermafil, la technique consiste en l'utilisation d'un obturateur composé d'un tuteur en plastique radio-opaque et flexible, enduit de gutta-percha à poids moléculaire réduit. [157]

Le produit final, comme dit, qui compose la « gutta-percha » qu'on trouve sur le tuteur thermafil possède des caractéristiques très semblables à celles de la gutta-percha α , même s'il reste une gutta-percha β , avec, par contre un bas poids moléculaire.

L'obturateur est préchauffé à basse température, dans un four conçu à cet effet, le termaprep, sans aucun risque de surchauffe des tissus. [157-159]

C'est la seule technique qui ait été considérée comme la véritable technique qui utilise de la gutta-percha thermoplastique aussi au niveau du tiers apical.

Dans le système Thermafil, la gutta-percha est chauffée à l'intérieur du four termaprep et arrivera en phase plastique même dans les derniers millimètres du système canalaire, car on le rappelle la gutta-percha est à la base un matériel isolant qui ne conduit pas la chaleur.

Différentes études ont démontré que le système Thermafil est capable d'obturer de manière tridimensionnelle les canaux ovales, une très fine épaisseur de ciment épouse généralement le parois du canal. [160-163]

À la place du maître cône, un vérificateur, «verifyer», en Nickel-Titane, ou le tuteur en plastique dépouillé de sa gutta-percha est essayé dans le canal, il doit s'adapter, avec une sensation de friction, à LT- 0,5mm.

L'obturateur Thermafil doit correspondre au verifyer qui s'est bloqué à la LT- 0,5mm. Le stop en silicone de l'obturateur est réglé à la LT- 0,5mm afin de ne pas avoir d'extrusion de matériel ni de risque d'obturer l'apex avec le tuteur en plastique.

Une goutte de ciment est mise en place au niveau de l'orifice canalaire à l'aide d'une pointe papier. Une deuxième pointe papier est utilisée d'une part pour éliminer l'excès de ciment et d'une autre pour étaler le ciment le long des parois canalaires. L'obturateur est mis en chauffe à l'intérieur du four, jusqu'à qu'un signal sonore indique que l'obturateur est prêt à être inséré dans le canal. L'obturateur est inséré dans le canal jusqu'à la limite visualisée par le stop en silicone. Ce mouvement de descente apicale est linéaire et lent et en général dure entre 4 et 6 secondes.

Cette technique demande que le canal ait été préparé avec une conicité minimale de 4%, de plus il est possible d'obturer aussi des canaux où est impossible d'obtenir une conicité continue de l'apex à l'orifice. Les forces développées pendant l'obturation sont très faibles. [157]

Le système Thermafil et plus généralement les systèmes sur tuteur seraient particulièrement indiqués dans l'obturation des canaux courbes et longs. [157-159]

Chu et al. dans leur essai clinique ont montré un pourcentage de succès comparable, pour les dents obturées avec le système Thermafil, par rapport aux dents obturées avec la CLC. Cependant, la CLC prenait en terme de temps en moyenne 20 minutes de plus par dent que le Thermafil. [164]

La présence d'un tuteur en plastique pourrait être un réel problème. En fait, si le clinicien effectue l'obturation canalaire sans respecter le temps de descente, qui, on le rappelle, doit être lent et durer entre 4 et 6 secondes, le résultat sera une obturation, dans le dernier millimètre, tout simplement avec le tuteur en plastique dépouillé de sa gutta-percha. Deuxièmement, la préparation de l'espace pour loger un tenon dans le canal peut s'avérer très difficile et peut entraîner une perforation postopératoire en raison d'un manque d'attention ou d'expérience du clinicien. Troisièmement, la gestion d'un retraitement d'une dent obturée avec le système Thermafil peut s'avérer impossible, si on ne connaît pas la technique à utiliser. [157-159,165-168]

Pour ces raisons, de nos jours un nouveau système commercialisé sous le nom de Guttacore, utilise un tuteur en gutta-percha rigide, qui simplifie grandement la préparation de l'espace pour un tenon ou le retraitement. [167,168]

Chapitre 3: Matériels et méthodes

Objectif du travail

Comme précisé plus haut, le travail de la présente thèse se propose d'analyser micro-structurellement cinq différentes techniques d'obturation canalaire et de fournir des paramètres quantitatifs pour permettre aux cliniciens de déterminer, sur la base de paramètres moins subjectifs et plus précis que ceux dont nous disposons à ce jour, le choix d'un matériau ou d'une technique par rapport à une autre.

Plus précisément, on analysera les aspects microscopiques et chimiques des trois techniques d'obturation canalaire définies comme « historiques » :

1. condensation verticale à chaud (CWC)
2. technique mono-cône (SC)
3. technique de gutta-percha préchauffée sur tuteur Thermafil (TH)

et des deux techniques plus récentes :

4. technique de gutta-percha préchauffée sur tuteur GuttaCore (GC)
5. technique de condensation hydraulique à froid (CHC)

dans l'obturation des canaux ovales, où la tâche de l'obturation, ainsi que la tâche de la mise en forme et de la désinfection sont infiniment plus compliquées par rapport à l'obturation des canaux à section circulaire.

Ainsi, cette étude qualitative a pour but d'évaluer les pourcentages des zones canalaires remplies avec de la gutta-percha (GPFA), les pourcentages des zones canalaires remplies avec le ciment (SFA), et le pourcentage des zones canalaires restées vides (VA), ainsi que la pénétration de la gutta-percha à l'intérieur des tubuli dentinaires dans l'obturation des canaux ovales, et ce, pour les 5 techniques.

Pour cette étude le ciment utilisé pour les techniques d'obturation canalaires CWC, SC, GC et TH était le AH Plus, tandis que le ciment utilisé pour la technique CHC était le Bioroot RCS.

L'hypothèse nulle testée était qu'il n'y avait pas de différence en terme de pourcentage de GPFA, SFA, VA et de pénétration intra-tubulaire parmi les différentes techniques.

Chapitre 3:

Matériels et méthodes

3.1 Sélection des échantillons

Des premières molaires permanentes mandibulaires fraîchement extraites avec des apex entièrement formés ont été utilisées pour conduire cette étude, en accord avec le comité d'éthique de l'école de médecine et d'odontologie et de l'hôpital universitaire de Strasbourg (protocole n° 2018-89). Un consentement éclairé écrit a été obtenu de tous les patients et toutes les procédures ont été effectuées conformément à la déclaration d'Helsinki de 1975.

Un total de 416 premières molaires mandibulaires, d'une longueur totale comprise entre 21 et 23 mm, ont été présélectionnées. Après le nettoyage de la surface radiculaire, les échantillons ont été immergés dans une solution à 1% d'hypochlorite de sodium (NaOCl) à 4° C pendant 24 heures et puis stockés dans une solution saline.

Les dents présélectionnées ont d'abord été scannées par CBCT afin de sélectionner les dents présentant les paramètres morphologiques suivants:

1. Présence d'un seul canal dans la racine distale.
2. Canal distal ovale avec, entre le diamètre mésio-distal et vestibulo-lingual, un rapport ≥ 2 à 5 mm de l'apex.
3. Longueur totale du canal 10 ± 1 mm de l'orifice du canal au foramen apical.
4. Courbure radiculaire primaire comprise entre 0 ° et 30 ° en vue bucco-linguale et mésio-distale selon la méthode de Schneider. [169]
5. Rayon de courbure principal ≥ 4 mm. [170]
6. Absence de calcification intracanalair.

Par conséquent, seules 212 premières molaires mandibulaires ont répondu aux critères d'inclusion.

La longueur de la dent a été normalisée à 18 mm en réduisant la partie coronale des dents.

3.2 Procédure de mise en forme

Les échantillons ont été montés sur protrain (Simit Dental SRL, Italie) afin de réaliser un traitement endodontique simulant une situation clinique.

Après la préparation de la cavité d'accès, tous les canaux radiculaires distaux ont été mis en forme, avec la chambre pulpaire constamment remplie d'hypochlorite de sodium à 6% pour un volume total de 2 ml. L'exploration initiale du canal a été effectuée avec une lime manuelle K 10 menée à LT + 0,5 mm. La détermination de la longueur a été obtenue à l'aide d'un localisateur d'apex (Root ZX; J Morita Co, Kyoto, Japon).

La mise en sécurité du canal a été réalisée à l'aide du ProGlider (DentsplySirona) et d'un moteur endodontique (moteur X-Smart-IQ, DentsplySirona) à 300 tr / min et à 4 Ncm, jusqu'à la longueur de travail (LT). Chaque dent a été mise en forme jusqu'à la LT en utilisant un système mono-instrumental(le WaveOne Gold Primary (DentsplySirona) (0,25 en pointe, 7% de conicité) afin de minimiser l'influence de l'opérateur pendant cette étape, et d'un moteur X-Smart-IQ en mouvement alternatif.

Pour assurer une efficacité de coupe optimale, de nouveaux instruments ont été utilisés pour la mise en forme de chaque canal.

Après 2 mouvements de va-et-vient ,le WaveOne gold primary (WOG) a été retiré , nettoyé, et le canal irrigué. Une lime manuelle K10 de perméabilité est menée à LT + 0,5 mm. Le WOG est alors remis en place dans le canal, et porté plus apicalement sans pression, jusqu'à atteindre la LT.

Ensuite, les apex de chaque racine sont séchés et scellés avec une colle cyanoacrylate pour simuler un système fermé.

Après la procédure de mise en forme, afin d'assurer un nettoyage tridimensionnel du système canalaire, 5 ml d'une solution aqueuse à 17% d'EDTA sont introduits goutte à goutte dans la chambre pulpaire puis activés intra-canalaiement de façon sonique à l'aide de l'endoactivateur (DentsplySirona) pendant 180 (+/- 10) secondes dans chaque canal. Après rinçage avec 2 ml de solution saline physiologique (pour éviter toute interaction chimique entre EDTA et NaOCl) 5 ml d'une solution aqueuse à 6% de NaOCl sont introduits goutte à goutte dans la chambre pulpaire et activés au niveau intra-canalaiement à l'aide de l'endoactivateur pendant 180 (+/- 10) secondes dans chaque canal. Encore une fois, chaque canal est rincé avec 2 ml de sérum physiologique, puis séché avec des pointes en papier stériles.

Les dents préparées ont été réparties au hasard en cinq groupes égaux (n = 40 par groupe) pour l'obturation:

1. condensation à onde continue (CWC)
2. technique avec tuteur GuttaCore (GC),
3. technique avec tuteur Thermafil (TH),
4. technique utilisant un cône unique (SC)
5. condensation hydraulique à froid (CHC)

Les 12 molaires restantes ont été utilisées comme dents de contrôle. Six ont été observées après la procédure de mise en forme (à l'aide d'une analyse MEB à 4 et 2 mm de la LT), afin de visualiser

la couche de boue dentinaire produite par l'instrumentation mécanique qui bouche toutes les entrées des tubuli dentinaires, et six après le protocole final d'irrigation, afin de vérifier si la boue dentaire produite par l'instrumentation mécanique recouvrant les entrées des tubuli dentinaires a bien été éliminée. [50-54]

3.3. Procédure d'obturation canalaire

3.3.1 Groupe condensation verticale à chaud avec AH plus

Avant de procéder à l'obturation, un fouloir manuel pré-ajusté et un plugger électrique fin ou moyen (pénétrant jusqu'à 5 mm de la LT) ont été sélectionnés. Un stop en silicone a été placé comme point de référence le long du fouloir et du plugger sélectionnés afin de s'assurer que pendant la phase de descente ni le fouloir ni le plugger ne touchent les parois dentinaires, évitant ainsi une possible fracture radiculaire.

Un cône de gutta-percha Rouge WaveOneGold a été utilisé pour obturer le canal. Si nécessaire, le cône de gutta-percha est coupé en pointe, jusqu'à ce qu'une adaptation parfaite entre le cône et le canal soit atteinte à LT -0,5 mm (contrôle radiographique).

Une goutte standardisée de ciment AH plus ($0,230 \pm 0,005$ g), mélangée selon les instructions du fabricant, est placée dans le canal radiculaire en badigeonnant les derniers 4 mm du cône avec le ciment.

Les phases de l'obturation CWC, y comprise la phase de remontée, ont été réalisées en respectant toutes les phases décrites par Buchanan, en utilisant l'Elements™ Free (Kerr Endodontics).

3.3.2 Groupe GuttaCore rose avec AH plus

Chaque canal est obturé avec un obturateur rouge WaveOne Gold (DentsplySirona) en suivant les instructions du fabricant. Après application d'une goutte standardisée (0,230 +/- 0,005 g) de ciment AH Plus (DentsplySirona) mélangé selon les instructions du fabricant, avec une pointe en papier stérile à l'entrée de chaque canal, une seconde pointe en papier stérile, portée à LT est utilisée afin de distribuer le ciment uniformément dans toutes les parois canalaires.

À l'aide des repères existants dans l'obturateur WaveOne, nous plaçons le stop en silicone en fonction de la LT établie. L'obturateur rouge waveOne Gold (DentsplySirona) est chauffé dans un four GuttaCore (DentsplySirona) jusqu'au premier signal sonore, indiquant qu'il est prêt à être utilisé. L'obturateur est directement inséré dans le canal avec une légère pression apicale, sans torsion ni forçage, jusqu'à la LT.

3.3.3 Groupe Thermafil avec AH plus

Chaque canal est obturé avec un obturateur thermafil rouge waveOne Gold (DentsplySirona) en suivant les instructions du fabricant. Après application d'une goutte standardisée (0,230 +/- 0,005 g) de ciment AH Plus (DentsplySirona), mélangée selon les instructions du fabricant avec une pointe en papier stérile à l'entrée de chaque canal, une seconde pointe en papier stérile portée à LT est utilisée pour distribuer le ciment uniformément dans toutes les parois canalaires.

À l'aide des repères existants dans l'obturateur WaveOne, le stop en silicone est placé à LT - 0,5 mm. L'obturateur rouge waveOne Gold (DentsplySirona) est alors chauffé dans un four thermaprep (DentsplySirona) jusqu'au premier signal sonore, indiquant qu'il est prêt à être utilisé. L'obturateur a ensuite été directement inséré dans le canal avec une légère pression apicale, sans torsion ni forçage, jusqu'à la LT - 0,5 mm.

3.3.3 Groupe mono-cône avec AH plus

Un cône de gutta-percha rouge WaveOneGold est utilisé pour obturer chaque canal du groupe SC. Si nécessaire, il est coupé en pointe, jusqu'à adaptation parfaite entre le cône et le canal à la longueur de travail (contrôle radiographique). Le cône de gutta-percha est badigeonné avec 2/3 d'une goutte standardisée de ciment AH plus ($0,230 \pm 0,005$ g), qui est distribué uniformément dans le canal. Le cône de gutta-percha est alors badigeonné une deuxième fois avec le dernier tiers de la goutte de ciment et introduit dans le canal.

Le cône est alors coupé au niveau de l'orifice et légèrement condensé avec un fouloir.

3.3.4 Groupe condensation hydraulique à froid avec bioroot

Un cône de gutta-percha rouge WaveOneGold est utilisé pour obturer chaque canal du groupe CHC. Le bioroot (Septodont, France), ciment canalairé faisant partie de la famille des biocéramiques, est utilisé comme ciment. Il est mélangé conformément aux instructions du fabricant. Si nécessaire, le cône de gutta-percha est coupé en pointe, jusqu'à adaptation parfaite entre le cône et le canal à la LT - 0,5 mm (contrôle radiographique).

Un deuxième cône de gutta-percha, qui a la tâche de distribuer le ciment uniformément dans le canal, est badigeonné avec 2/3 d'une goutte standardisée de Bioroot RCS ($0,230 \pm 0,005$ g). Le cône de gutta-percha, préalablement essayé, est badigeonné avec le dernier tiers de la goutte de ciment, puis il est introduit dans le canal. Le cône est alors coupé au niveau de l'orifice et légèrement condensé avec un fouloir.

3.3.5 Stockage des dents obturées

Tous les échantillons ont été conservés pendant 2 semaines à 37°C avec humidité de 100% afin de permettre aux ciments de prendre.

3.4 Tronçonnage et mesures de surface

3.4.1 Tronçonnage

Après avoir coulé les dents dans la résine Epon 812 (Euromedex, Souffelweyersheim, France), deux sections sont réalisées perpendiculairement à l'axe longitudinal de la racine distale de la première molaire mandibulaire à 2 mm et à 5 mm de la LT à l'aide d'une scie à fil (Walter EBNER, Le Locle, Suisse).

Ensuite, des papiers abrasifs de qualité 1200, 2400 et 4000 P (nombre de grains abrasifs par cm²) sont utilisés successivement pour polir la surface. Tous les échantillons ont été traités avec une solution d'acide citrique à 20% (poids / poids) pendant 2 min (Sigma-Aldrich, Darmstadt, Allemagne), ils ont été soigneusement rincés à l'eau distillée et déshydratés dans une série graduée de solutions d'éthanol.

3.4.2 Analyse au microscope numérique optique

Les échantillons ont d'abord été observés à l'aide d'un microscope numérique optique (KEYENCE, Osaka, Japon), puis analysés à l'aide du logiciel de communication VHX-5000 pour mesurer la quantité de GPFA, SFA, VA.

3.4.3 Analyse au microscope électronique à balayage (MEB) :

Les échantillons ont été préparés pour la microscopie électronique à balayage et recouverts par pulvérisation avec un alliage or-palladium (20/80% en poids) en utilisant un dispositif de pulvérisation HUMMER JR (Technics, CA, USA).

Les échantillons métallisés ont été observés avec le microscope électronique à balayage Quanta 250 FEG (FEI Company, Eindhoven, PaysBas) fonctionnant avec une tension d'accélération des électrons de 10 kV, pour déterminer s'il y avait pénétration des matériaux d'obturation à l'intérieur des tubuli dentinaires (tag).

3.4.4 Analyse EDX :

La microanalyse par rayons X à dispersion d'énergie (EDX) a été réalisée avec un spectromètre EDAX Octane Plus (AMETEK Materials Analysis Division, 91 McKee Dr, Mahwah, NJ 07430, États-Unis). Les matériaux qui arrivent à pénétrer à l'intérieur des tubuli ainsi que le GP, les tuteurs Thermafil, les tuteurs GuttaCore, le ciment AH plus, le ciment bioroot ont subi une analyse chimique. Cela nous a permis de déterminer avec précision la nature du tag.

3.4.5 Analyses statistiques

Les données collectées ont été analysées avec la version 11.2 de SigmaPlot (Systat Software, Inc., San José, CA, USA). Les pourcentages de GPFA, SFA, VA correspondant aux différents groupes ont été comparés en utilisant le test de Kruskal-Wallis avec $\alpha=0,05$.

CHAPITRE 4: RÉSULTATS

Chapitre 4:

Résultats

4.1.1 Analyse au microscope numérique optique

Pour tous les groupes, le pourcentage de GPFA, SFA et VA dans le canal à LT-5 et à LT-2 a été observé et mesuré. Toutes les mesures ont été exprimées en moyenne \pm erreur standard sur la moyenne (n = 40).

Les résultats à LT-4 du pourcentage de GPFA, SFA et VA pour les cinq groupes sont exposés dans le **tableau I**.

Group (n=40)	SFA (%)	VA (%)	GPFA (%)
Condensation verticale à chaud (CWC)	9,58 \pm 3,72	0,05 \pm 0,05	90,37 \pm 3,72
Mono-cône (SC)	33,44 \pm 10,16	5,19 \pm 7,28	61,37 \pm 11,39
GuttaCore (GC)	0,51 \pm 0,43	0,05 \pm 0,04	99,43 \pm 0,44
Thermafil (TH)	0,45 \pm 0,23	0,06 \pm 0,05	99,49 \pm 0,23
Condensation hydraulique à froid (CHC)	31,55 \pm 6,31	4,28 \pm 2,25	64,17 \pm 7,77

Tableau I: Pourcentages des zones canales remplies avec de la gutta-percha (GPFA), pourcentages des zones canales remplies avec le ciment (SFA), pourcentages des zones canales restées vides (VA) pour les cinq groupes d'obturation à longueur de travail - 4 mm.

Les résultats à LT-2 du pourcentage de GPFA, SFA et VA pour les cinq groupes sont exposés dans le **tableau II**.

Groupe (n=40)	SFA (%)	VA (%)	GPFA (%)
Condensation verticale à chaud (CWC)	19,34 ± 3,52	2,97 ± 0,90	77,69 ± 3,88
Mono-cône (SC)	19,13 ± 3,52	2,82 ± 0,95	78,05 ± 3,74
GuttaCore (GC)	0,64 ± 0,40	0,11 ± 0,06	99,25 ± 0,42
Thermafil (TH)	0,62 ± 0,48	0,12 ± 0,10	99,26 ± 0,49
Condensation hydraulique à froid (CHC)	19,99 ± 1,83	2,98 ± 0,85	77,03 ± 2,02

Tableau II: Pourcentages des zones canalaire remplies avec de la gutta-percha (GPFA), pourcentages des zones canalaire remplies avec le ciment (SFA), pourcentages des zones canalaire restées vides (VA) pour les cinq groupes d'obturation à longueur de travail - 2 mm.

4.4.2 Analyse au microscope électronique à balayage

Les analyses au MEB ont évalué la présence ou l'absence de pénétration de gutta-percha à l'intérieur des tubuli dentinaires (tag) pour chaque technique d'obturation canalaire analysée.

En ce qui concerne chaque échantillon de CWC, SC et CHC à LT-4 et à LT-2, aucun tag de guttapercha n'a été démontré. (Fig.3, 4)

En ce qui concerne les groupes GC et TH, chaque échantillon présentait des tags à l'intérieur des tubuli dentinaires.

Pour le GC à LT -4 mm et à LT -2 mm la pénétration maximale de la guttapercha était respectivement de 96 micromètres et 48 micromètres à LT-4 et LT-2 .

La pénétration maximale pour le TH était respectivement de 109 micromètres et 55 micromètres à LT -4 mm et LT -2mm.

La forme des tags pour GC et TH TG était différente; rectangulaire pour GC et circulaire pour TH.

4.4.3 Analyse EDX

Une microanalyse par Energie Dispersive de rayons X (EDX) a été effectuée sur un échantillon de:

1. AH plus (figure 7)

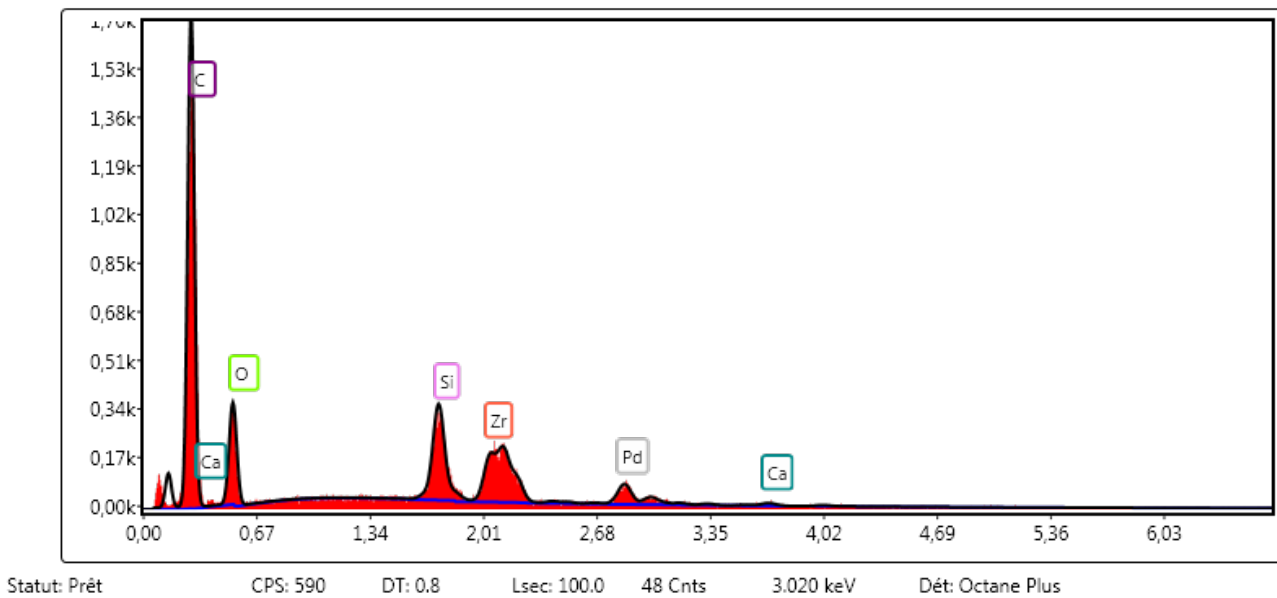


Figure 7: microanalyse EDX du ciment AH plus, le pic palladium (Pd) est le résultat de la métallisation par pulvérisation cathodique d'or, platine, palladium.

2. Bioroot RCS (figure 8)

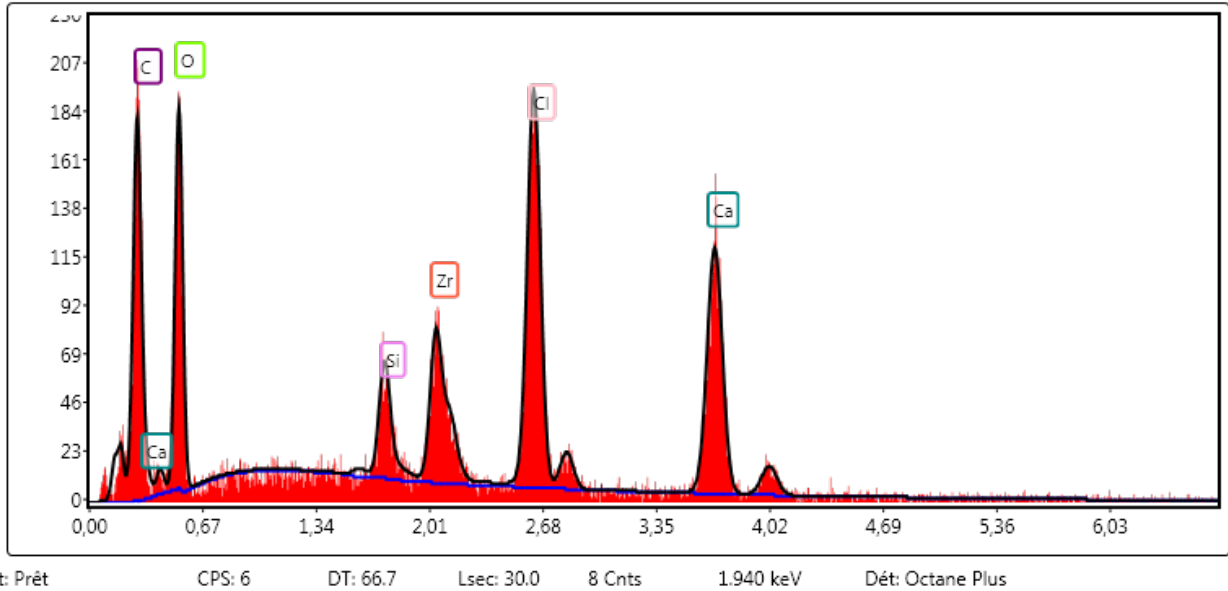


Figure 8 : microanalyse EDX du ciment Bioroot RCS, le pic palladium (Pd) est le résultat de la métallisation par pulvérisation cathodique d'or, platine, palladium.

3. GuttaCore gutta-percha (figure 9)

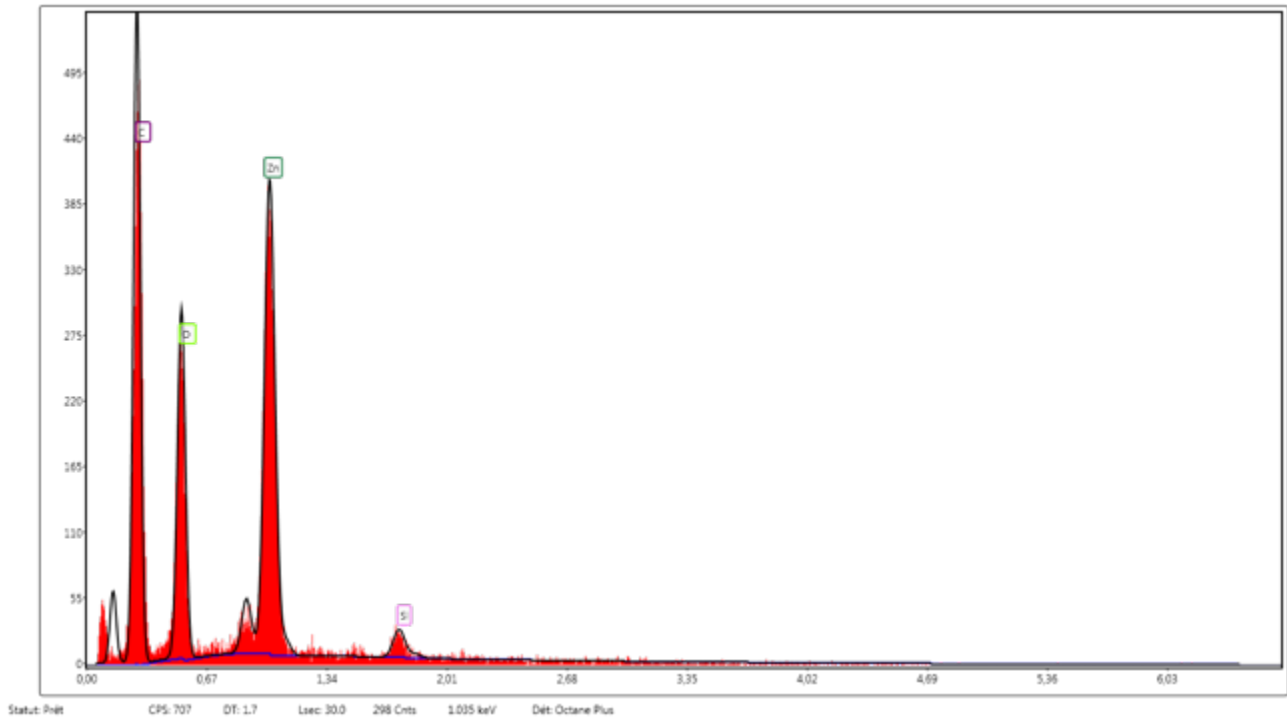


Figure 9: microanalyse EDX de la GuttaCore gutta-percha, le pic palladium (Pd) est le résultat de la métallisation par pulvérisation cathodique d'or, platine, palladium.

4. Thermafil gutta-percha (figure 10)

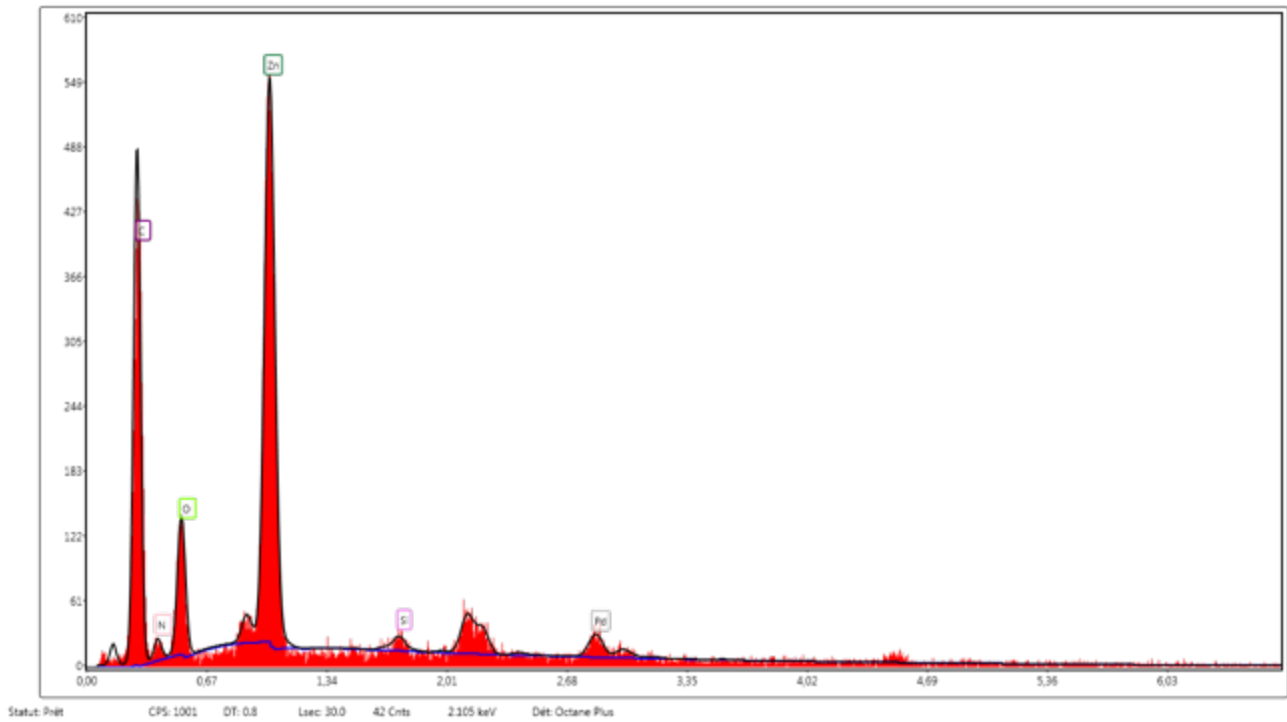


Figure 10: microanalyse EDX de la GuttaCore gutta-percha, le pic palladium (Pd) est le résultat de la métallisation par pulvérisation cathodique d'or, platine, palladium

5. Cône de gutta-percha WaveOneGold (figure 11)

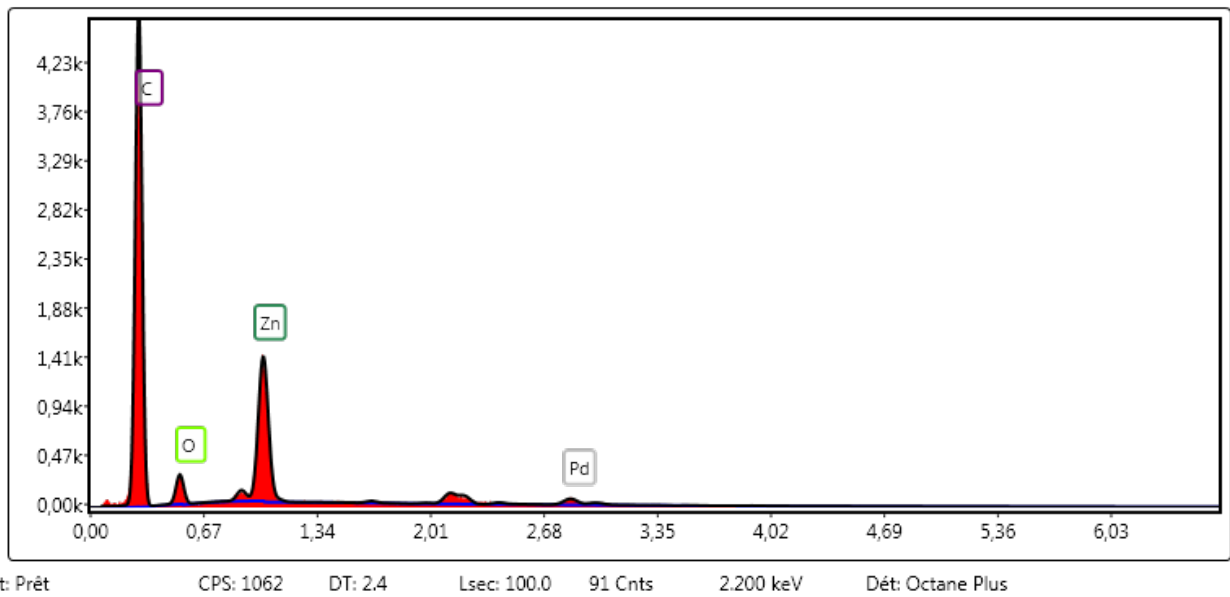


Figure 11 : microanalyse EDX du cône de gutta-percha WaveOneGold, le pic palladium (Pd) est le résultat de la métallisation par pulvérisation cathodique d'or, platine, palladium

6. Dentine (figure 12)

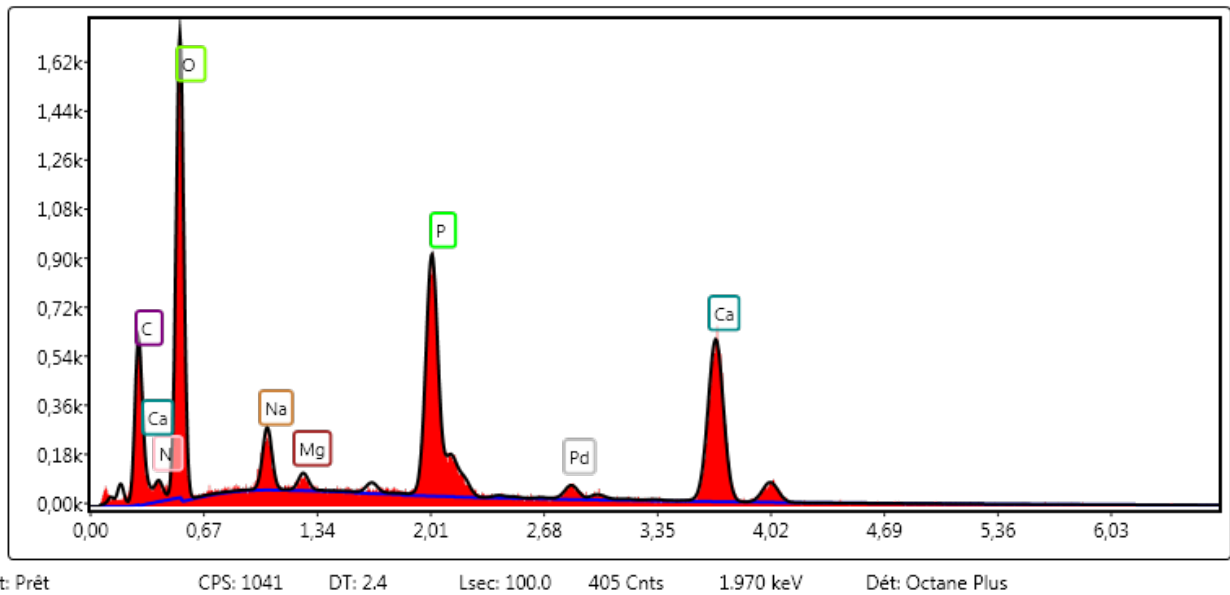


Figure 12: microanalyse EDX du cône de la dentine, le pic palladium (Pd) est le résultat de la métallisation par pulvérisation cathodique d'or, platine, palladium

Un spectre prélevé sur différents tags à LT -4 mm et à LT -2 mm pour le groupe GC (figure 13) et TH (figure 14) a été comparé au spectre de GuttaCore gutta-percha et Thermafil gutta-percha, ainsi qu'à un spectre de ciment Ah plus. L'analyse EDX nous a permis de déterminer que les tags, pour GC et TH étaient composés de gutta-percha. (Spectre EDX)

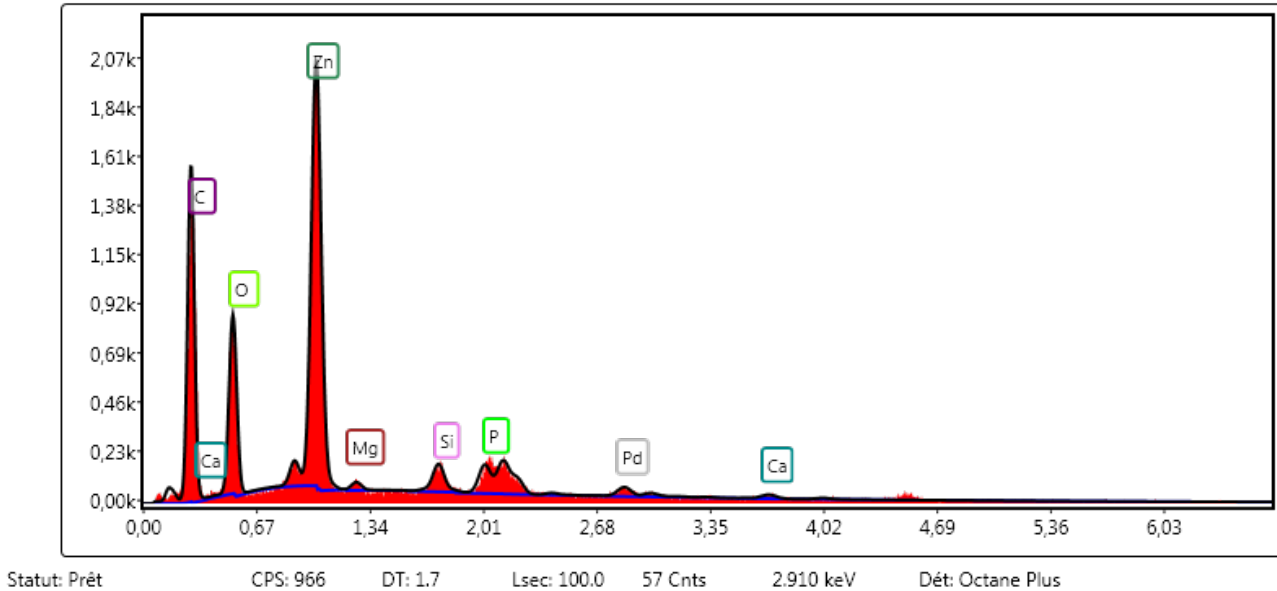


Figure 13: microanalyse EDX d'un tag de GuttaCore gutta-pecha, le pic palladium (Pd) est le résultat de la métallisation par pulvérisation cathodique d'or, platine, palladium

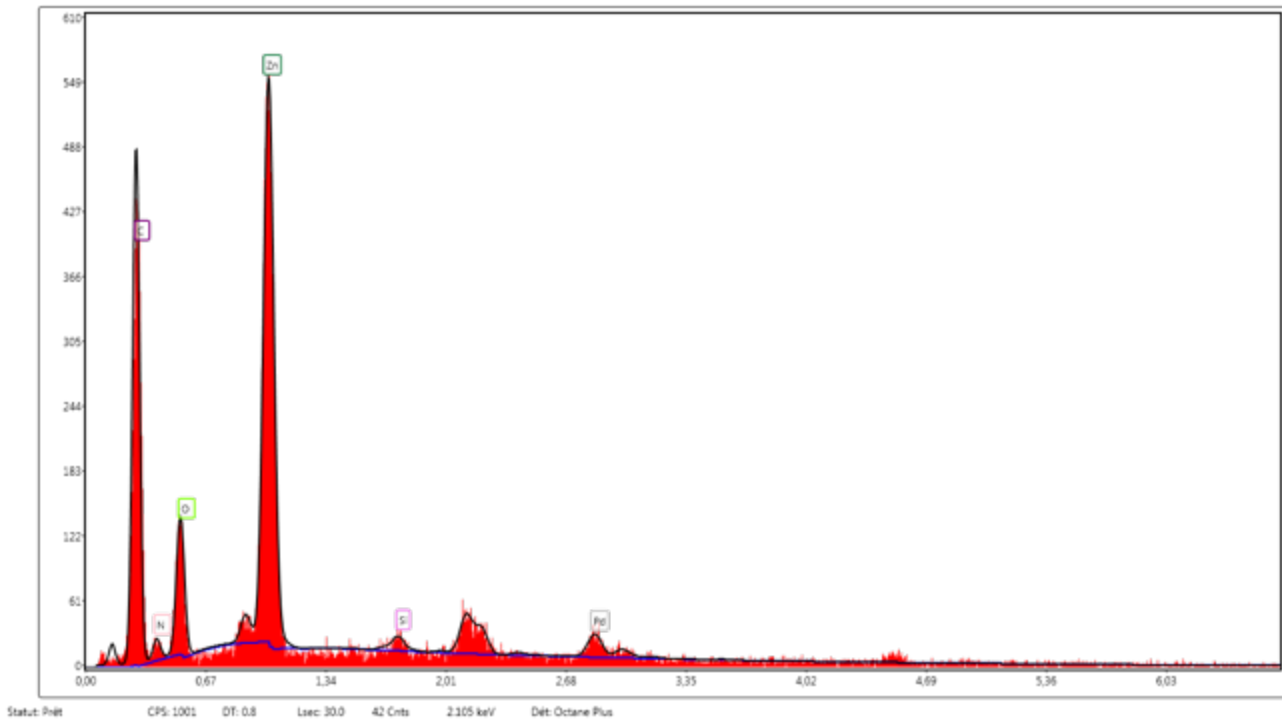


Figure 14: microanalyse EDX d'un tag de Thermafil gutta-percha, le pic palladium (Pd) est le résultat de la métallisation par pulvérisation cathodique d'or, platine, palladium

Chapitre 5: Discussion

Chapitre 5:

Discussion

La condition nécessaire pour obturer le réseau canalaire de façon tridimensionnelle est d'avoir effectué au préalable l'étape de mise en forme et de désinfection selon les règles de l'art. Évidemment, cette tâche est beaucoup plus difficile dans le cas des canaux radiculaires de forme ovale.

La mise en forme produit une couche irrégulière de matériau organique et non organique recouvrant la dentine radiculaire appelée boue dentaire, qui bouche complètement les tubuli dentinaires, comme démontré par l'analyse des six dents contrôle sectionnées avant la procédure d'irrigation et désinfection (figure 15).

Pour confirmer l'efficacité de notre protocole de désinfection, nous avons analysé 6 dents contrôle, sectionnées avant la procédure d'obturation. L'analyse MEB de ces six échantillons nous a permis de déterminer que le pourcentage de tubuli dentinaires ouverts à 4 mm et 2 mm de la LT était uniforme et égal à 94% et 83% respectivement (figure 16).




Figure 15: A) Photo représentative d'une coupe longitudinale de la racine distale d'une première molaire mandibulaire après la procédure de mise en forme. Tous les tubuli dentinaires sont complètement bouchés; B) coupe longitudinale à 4 mm de la longueur de travail, grossissement de 1000 X, tous les tubuli dentinaires sont complètement bouchés; C) coupe longitudinale à 2 mm de la longueur de travail, grossissement de 1000 X, tous les tubuli dentinaires sont complètement bouchés. (MEB, High vacuum)




Figure 16: A) Photo représentative d'une coupe longitudinale de la racine distale d'une première molaire mandibulaire après la procédure de désinfection. B) coupe longitudinale à 4 mm de la longueur de travail, grossissement de 1000 X, la majorité des tubuli dentinaires ont été ouverts après la procédure de désinfection ; C) coupe longitudinale à 2 mm de la longueur de travail, grossissement de 1000 X, la majorité des tubuli dentinaires ont été ouverts après la procédure de désinfection (MEB, High vacuum)

Dans cette étude afin de réduire les erreurs possibles, en raison du manque d'homogénéité des échantillons, la sélection de chaque échantillon a été réalisée à l'aide du CBCT (figure 17) contrairement aux autres études. [172-175]

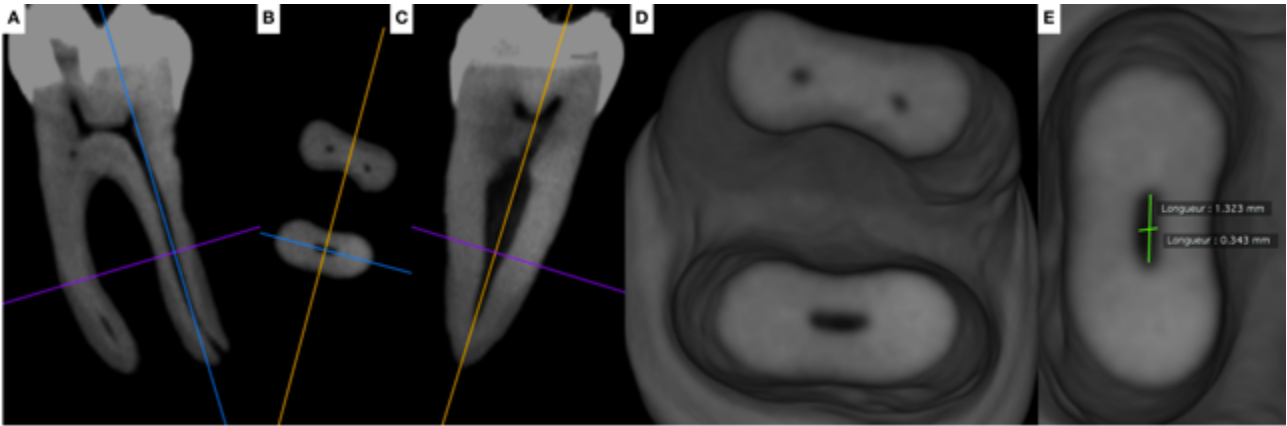


Figure 17: A-E: Les dents présélectionnées ont été scannées par CBCT afin de sélectionner les dents avec les paramètres morphologiques suivants:

1. Présence d'un seul canal dans la racine distale.
2. Canal distal ovale avec, entre le diamètre mésio-distal et vestibulo-lingual, un rapport ≥ 2 à 5 mm de l'apex.
3. Longueur totale du canal 10 ± 1 mm de l'orifice du canal au foramen apical.
4. Courbure radiculaire primaire comprise entre 0° et 30° en vue bucco-linguale et mésio-distale selon la méthode de Schneider. [169]
5. Rayon de courbure principal ≥ 4 mm. [170]
6. Absence de calcification intracanalaires.

La qualité de l'obturation canalaire a été évaluée en quantifiant le pourcentage de PGFA, de SFA, de VA ainsi que la présence des tags de gutta-percha à l'intérieur des tubuli dentinaires. Pour évaluer les pourcentages de GPFA, de SFA et de VA la qualité de la préparation des échantillons ainsi que la qualité des images sont absolument primordiales.

Pour cette raison, les surfaces ont été traitées avec des papiers abrasifs de qualité 1200, 2400 et 4000 P. Pour la même raison, nous avons utilisé un microscope optique numérique qui fait usage

des images composées prises à un grossissement de 500 X, afin de maintenir la résolution d'origine de chaque image, en sachant que pour avoir la superficie complète d'un canal à LT -4 mm, le microscope prenait au moins neuf photos (figure 18-27).

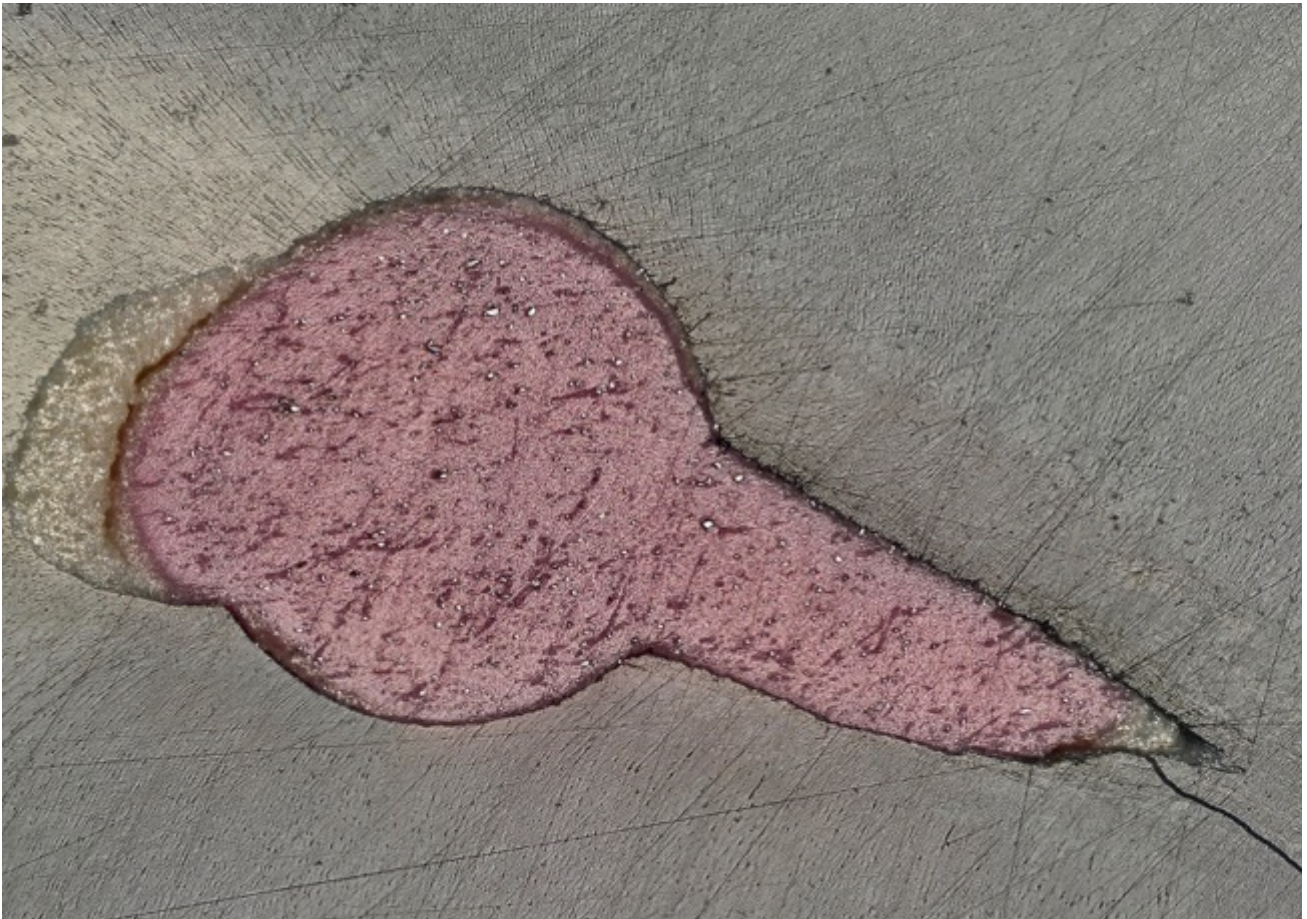

Figure 18: photo au microscope optique numérique obtenue à partir des images composées prises à un grossissement de 500 X représentative des surfaces radiculaires à LT- 4 mm pour la technique CWC

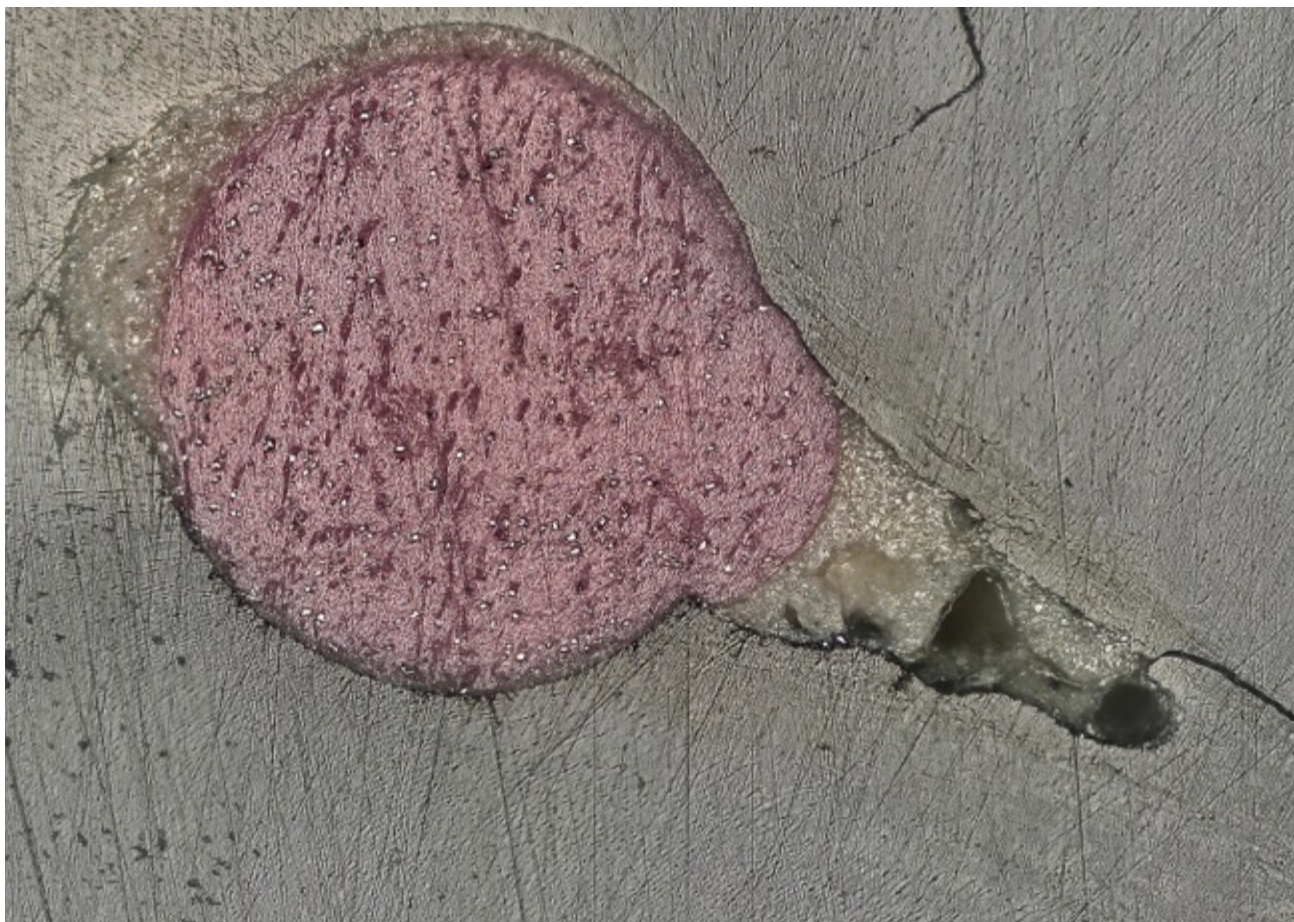

Figure 19: photo au microscope optique numérique obtenue à partir des images composées prises à un grossissement de 500 X représentative des surfaces radiculaires à LT- 4 mm pour la technique SC.

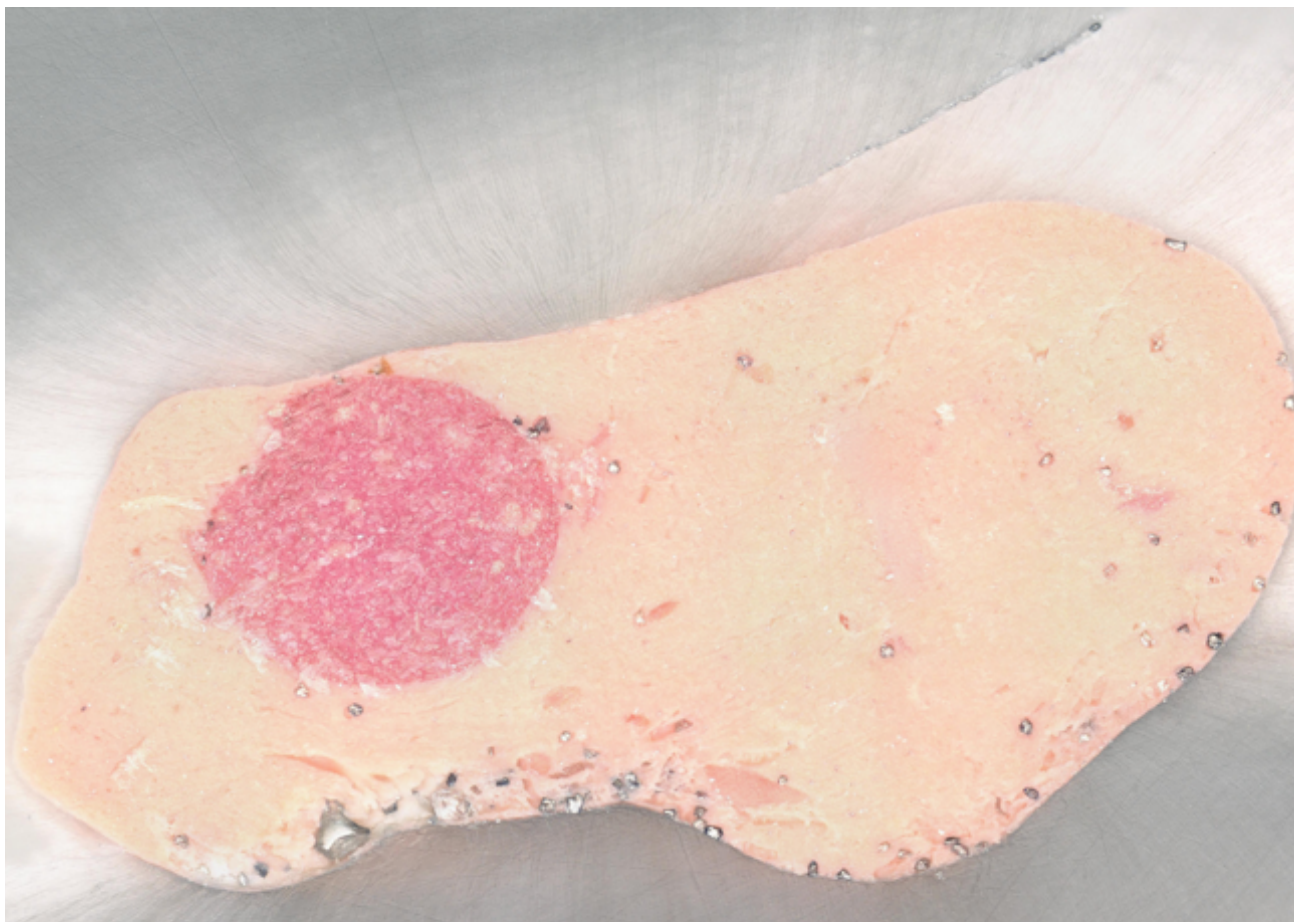

Figure 20: photo au microscope optique numérique obtenue à partir des images composées prises à un grossissement de 500 X représentative des surfaces radiculaires à LT- 4 mm pour la technique GC.

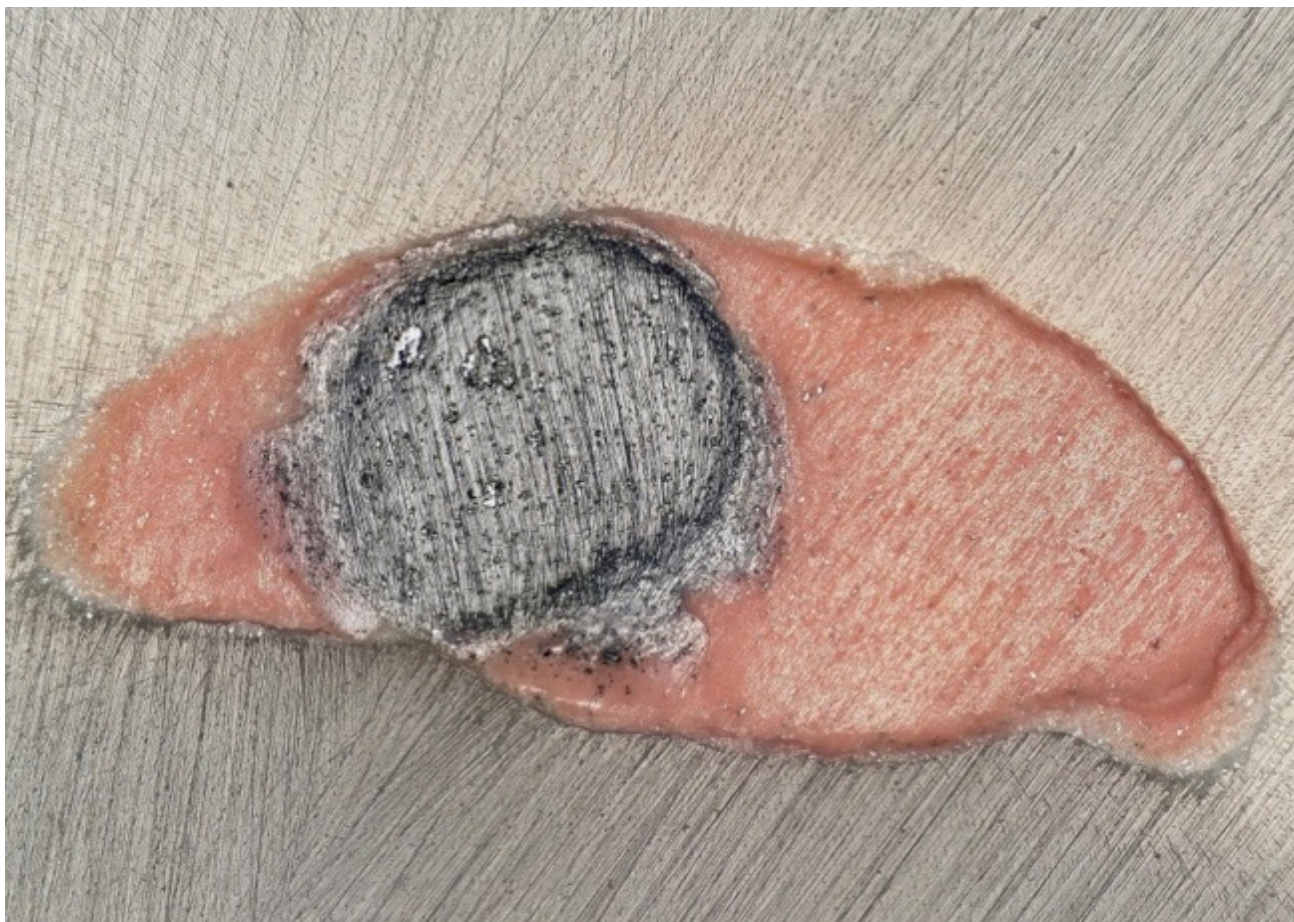


Figure 21: photo au microscope optique numérique obtenue à partir des images composites prises à un grossissement de 500 X représentative des surfaces radiculaires à LT- 4 mm pour la technique TH.



Figure 22: photo au microscope optique numérique obtenue à partir des images composées prises à un grossissement de 500 X représentative des surfaces radiculaires à LT- 4 mm pour la technique CHC.

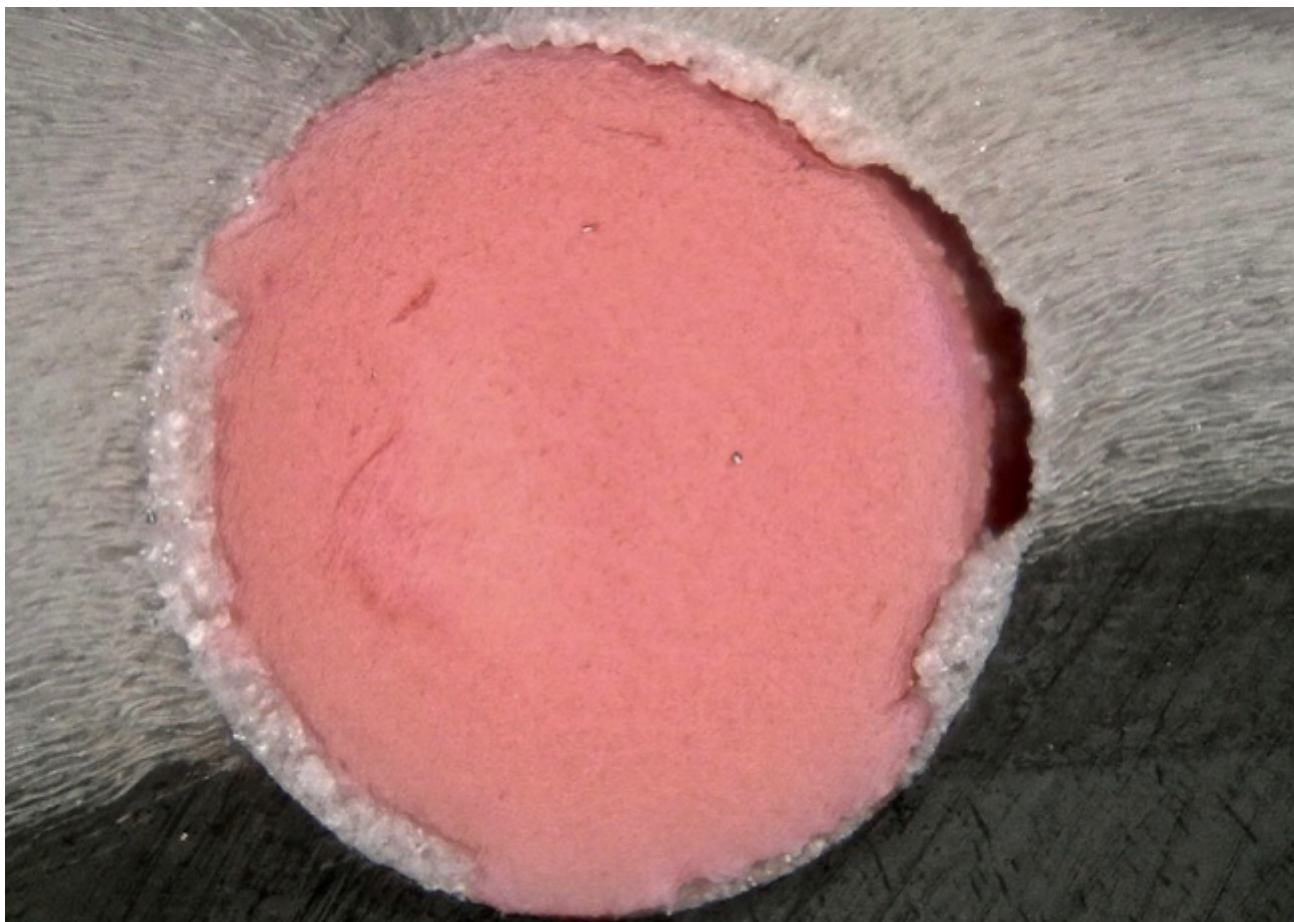

Figure 23: photo au microscope optique numérique obtenue à partir des images composées prises à un grossissement de 500 X représentative des surfaces radiculaires à LT- 2 mm pour la technique CWC.

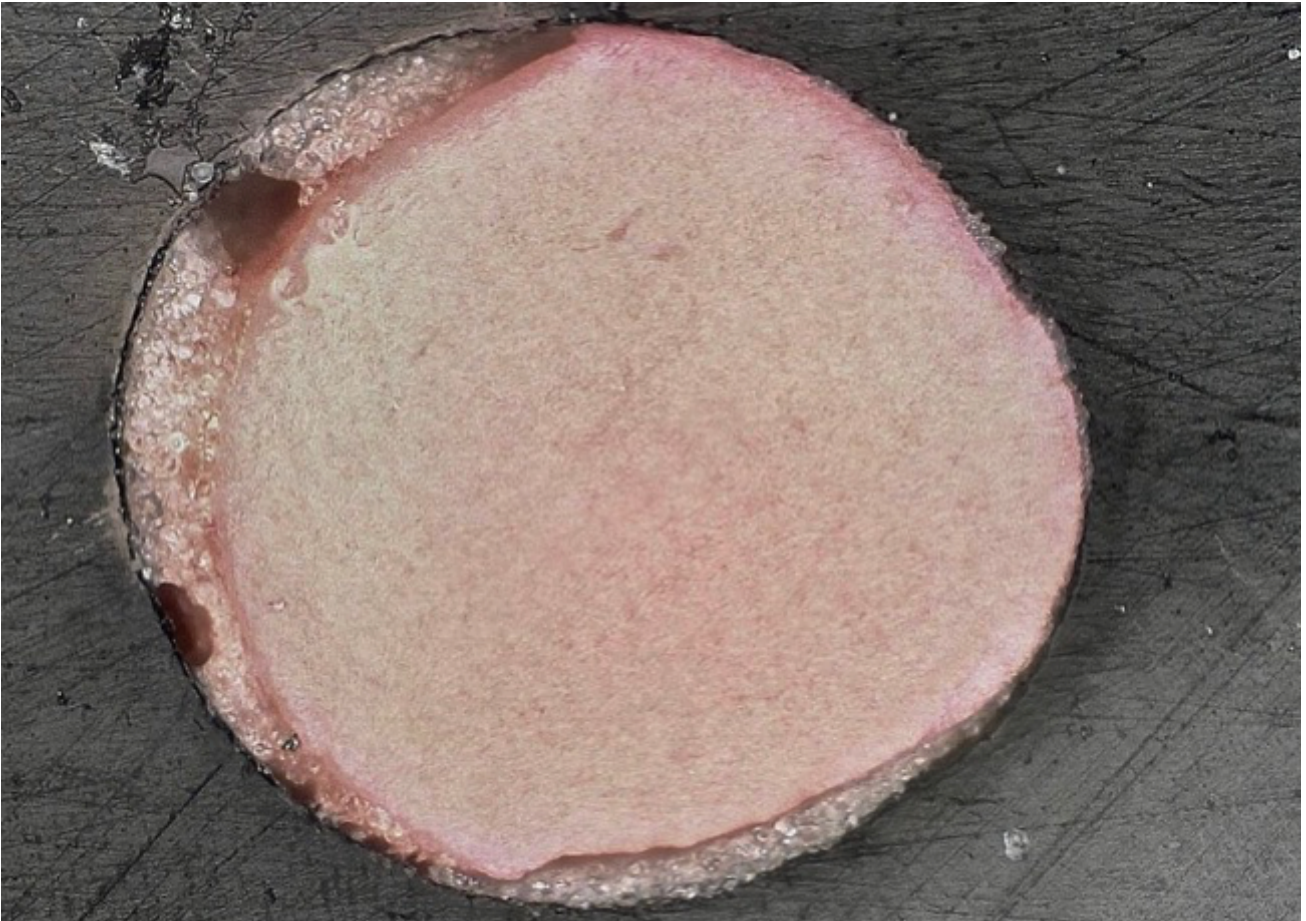


Figure 24: photo au microscope optique numérique obtenue à partir des images composées prises à un grossissement de 500 X représentative des surfaces radiculaires à LT- 2 mm pour la technique SC.

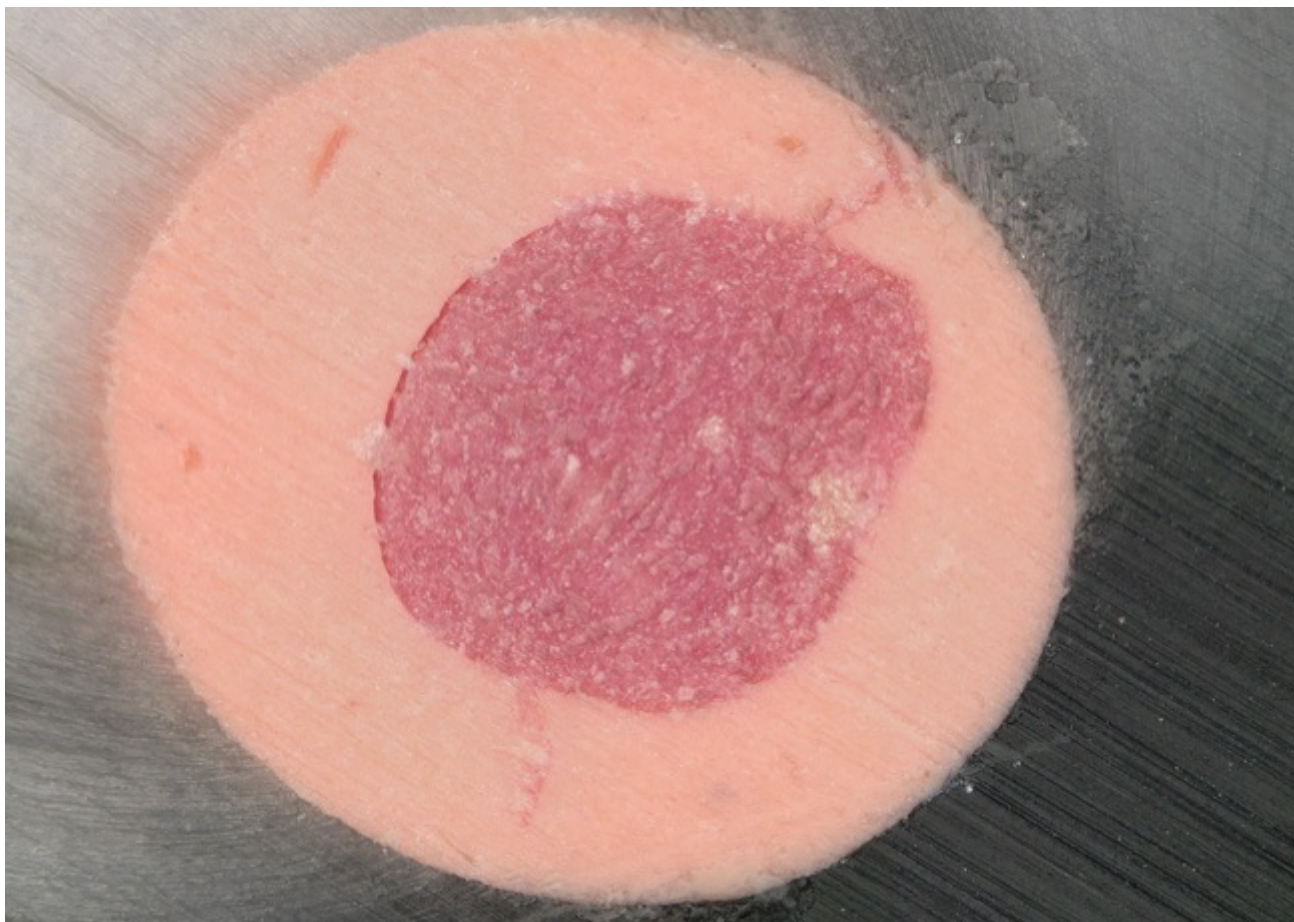


Figure 25: photo au microscope optique numérique obtenue à partir des images composées prises à un grossissement de 500 X représentative des surfaces radiculaires à LT- 2 mm pour la technique GC.

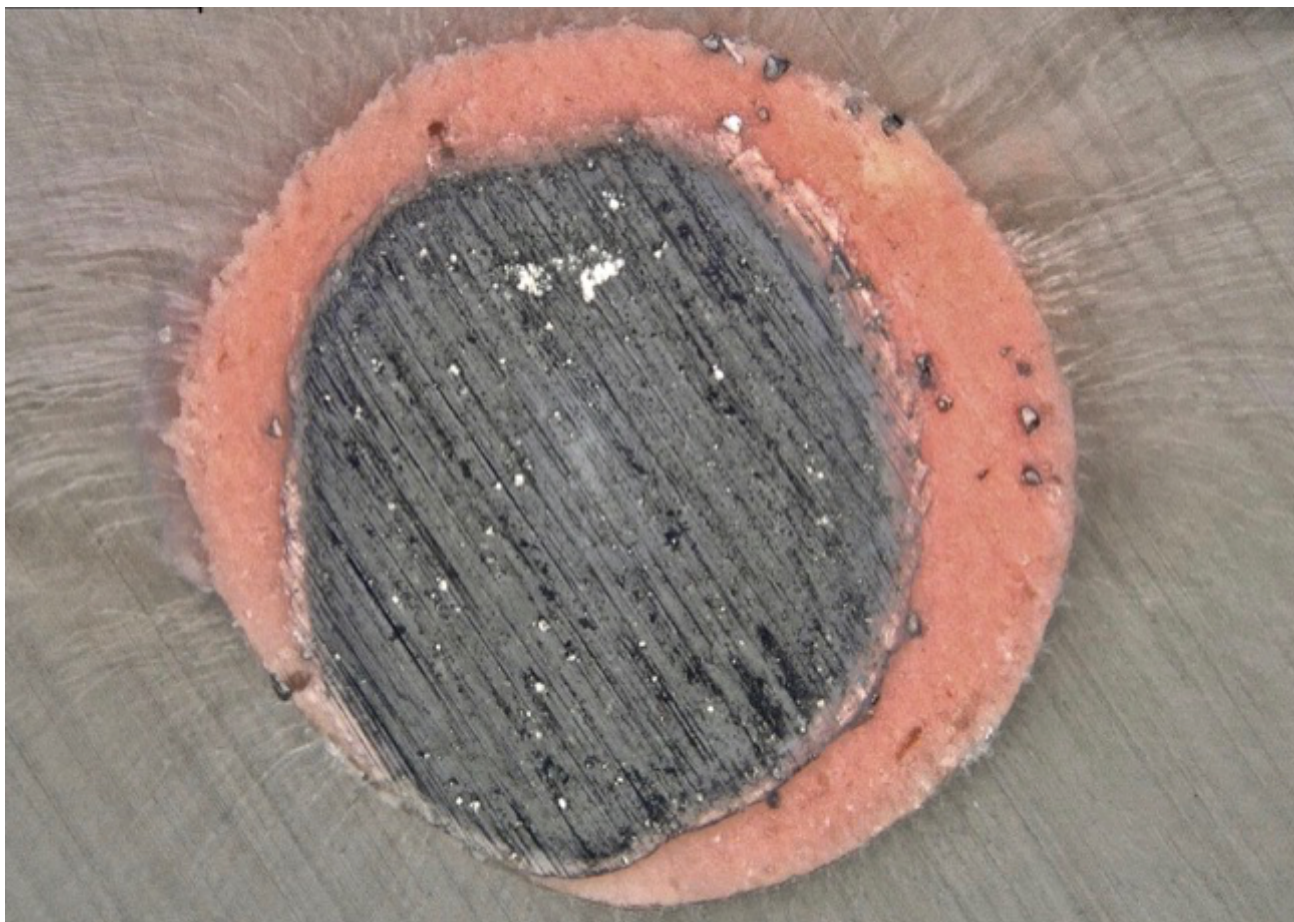


Figure 26: photo au microscope optique numérique obtenue à partir des images composées prises à un grossissement de 500 X représentative des surfaces radiculaires à LT- 2 mm pour la technique TH.



Figure 27: photo au microscope optique numérique obtenue à partir des images composées prises à un grossissement de 500 X représentative des surfaces radiculaires à LT- 2 mm pour la technique CHC.

Les échantillons ont, donc, été observés avant déshydratation à l'aide d'un microscope optique numérique et puis analysés à l'aide du logiciel de communication VHX-5000 pour mesurer la quantité de GPFA, SFA et VA.

Dans leurs études, De Deus et al. ont utilisé un microscope optique à des grossissements allant de 50 à 200 fois. [4,171]

Conformément à l'étude de Li et al [64], l'analyse MEB n'a pas été utilisée pour quantifier les GPFA, les SFA et les VA afin d'éviter les erreurs de jugement liées à la déshydratation des échantillons et à l'examen dans un environnement sous vide, créant des vides interfaciaux artéfactuels.

Par contre l'analyse MEB, avec des grossissements jusqu'à 20000 fois, a été utilisée pour mettre en évidence la pénétration du matériel d'obturation à l'intérieur des tubuli dentinaires.

De plus l'analyse EDX a été utilisée pour déterminer la composition chimique de chaque zone remplie, y compris des tags.

A 4 mm de distance de la LT, seuls les échantillons des groupes CWC, GC et TH présentaient de la gutta-percha plastifiée. Le groupe GC, conformément à l'étude de Li *et al* [64] et le groupe TH avait produit des pourcentages de GPFA nettement plus élevés et des pourcentages de SFA nettement moins élevés que les autres groupes. Aucune différence statistique n'a été trouvée pour les valeurs de VA entre les groupes GC, TH et CWC, alors que les groupes GC et TH montraient une VA significativement inférieure aux groupes SC et CHC (**Tableau III**).

Comparaison à LT -4mm (n=40 per groupe, $\alpha=0,05$)	Différence statistiquement significative		
	SFA	VA	GPFA
TH vs SC	✓	✓	✓
TH vs CHC	✓	✓	✓
TH vs CWC	✓	✗	✓
TH vs GC	✗	✗	✗
GC vs SC	✓	✓	✓
GC vs CHC	✓	✓	✓
GC vs CWC	✓	✗	✓
CWC vs CHC	✓	✓	✓
CWC vs SC	✓	✓	✓
CHC vs SC	✗	✗	✗

Tableau III: tableau récapitulatif des différences statistiquement significatives en terme de zones canalaires remplies avec de la gutta-percha (GPFA), de zones canalaires remplies avec le ciment (SFA), de zones canalaires restées vides (VA) pour les cinq groupes d'obturation à longueur de travail - 4 mm: Condensation verticale à chaud (CWC), Mono-cône (SC), GuttaCore (GC), Thermafil (TH), Condensation hydraulique à froid (CHC).

Nos analyses statistiques sont en désaccord avec l'étude de De-Deus *et Al.* [175], qui ont conclu qu'aucune des techniques d'obturation testées dans leur étude n'est en mesure d'obturer à LT - 4 mm convenablement des canaux ovales. On le rappelle dans leur étude les échantillons ont été sélectionnés par une radiographie péri-apicale, les canaux ont été mis en forme avec un diamètre à l'apex de 0,35 mm et une conicité de 6% et surtout aucun ciment canalair n'était utilisé, pour éviter les problèmes de standardisation de la quantité de ciment.

Chaque échantillon de GC et de TH présentait une masse plus homogène comprenant la gutta-percha et son tuteur avec une très fine couche de ciment placée de manière irrégulière sur les parois des canaux.

De plus, l'analyse MEB à LT -4 mm nous a permis de visualiser la présence de tags intratubulaires pour chaque échantillon des groupes GC et TH (**Tableau IV**).

	gutta-percha plastifiée à LT -4 mm	gutta-percha tags à LT - 4 mm
Condensation verticale à chaud (CWC)	✓	✗
Mono-cône (SC)	✗	✗
GuttaCore (GC)	✓	✓
Thermafil (TH)	✓	✓
Condensation hydraulique à froid (CHC)	✗	✗

Tableau IV: tableau récapitulatif pour les cinq groupes d'obturation à longueur de travail - 4 mm, indiquant les groupes qui présentent de la gutta-percha plastifiée et des tags de gutta-percha

Néanmoins, l'analyse MEB n'a pas révélé la présence de tags intra-tubulaires pour les autres groupes (figure 28-32)

Les tags de GC et TH pourraient bloquer physiquement les bactéries potentiellement présentes à l'intérieur des tubuli. Les microanalyses chimiques EDX ont révélé que le matériel à l'intérieur des tubules pour le groupe GC et TH était composé de gutta-percha.




Figure 28 : micro-photo au MEB prise à un grossissement de 1000 X représentative des surfaces radiculaires à LT- 4 mm pour la technique CWC. Absence de tags de gutta-percha, de plus le diamètre de la plupart des grains de ciment est supérieur au diamètre des tubuli dentinaires. La flèche jaune indique les ciments, la rouge la gutta-percha et la bleue la dentine.




Figure 29: micro-photo au MEB prise à un grossissement de 1000 X représentative des surfaces radiculaires à LT- 4 mm pour la technique SC. Absence de tags de gutta-percha, de plus le diamètre de la plupart des grains de ciment est supérieur au diamètre des tubuli dentinaires. La flèche jaune indique les ciments, la rouge la gutta-percha et la bleue la dentine.

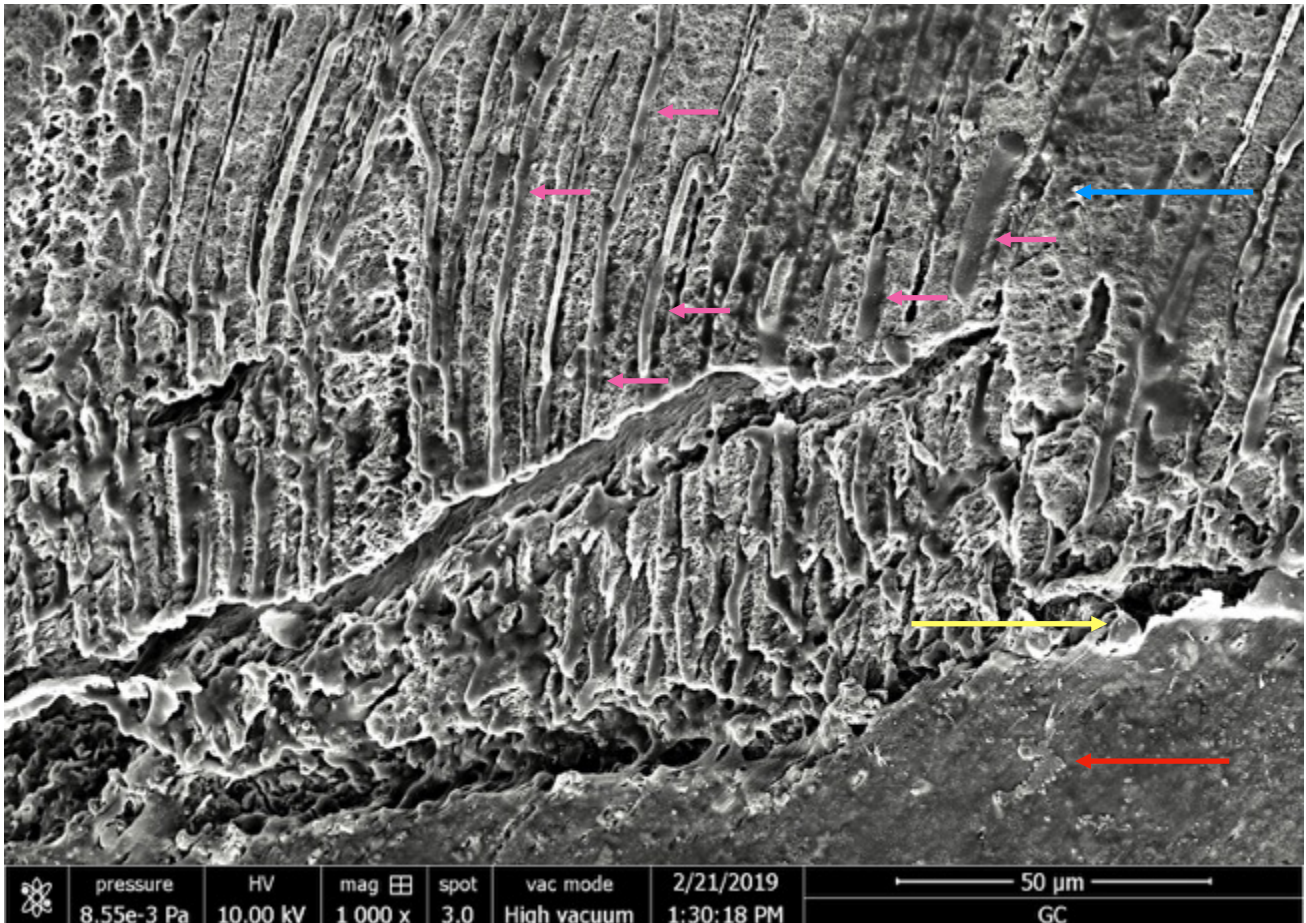


Figure 30: micro-photo au MEB prise à un grossissement de 1000 X représentative des surfaces radiculaires à LT- 4 mm pour la technique GC. Présence de tags de gutta-percha. La flèche jaune indique les ciments, la rouge la gutta-percha, la bleue la dentine et la rose les tags.




Figure 31: micro-photo au MEB prise à un grossissement de 1000 X représentative des surfaces radiculaire à LT- 4 mm pour la technique TH. Présence de tags de gutta-percha. La flèche jaune indique les ciments, la rouge la gutta-percha, la bleue la dentine et la rose les tags




Figure 32: micro-photo au MEB prise à un grossissement de 1000 X représentative des surfaces radiculaire à LT- 4 mm pour la technique SC. Absence de tags de gutta-percha, de plus le diamètre de la plupart des grains de ciment est supérieur au diamètre des tubuli dentinaires. La flèche jaune indique les ciments, la rouge la gutta-percha et la bleue la dentine.

Bien entendu, les présents résultats dépendent aussi des différents types de gutta-percha, entre celle utilisée pour les cônes et celle utilisée pour les systèmes avec tuteur .

La gutta-percha des groupes GC et TH est cassable à l'état solide, mais lorsqu'elle est réchauffée, à l'aide du four prévu à cet effet, elle devient collante et fluide. [176] La granulométrie des cristaux de gutta-percha est infiniment plus petite pour la gutta-percha du tuteur GC et du tuteur TH par rapport à la gutta-percha d'un cône WaveOneGold (figure 33-36)




Figure 33: micro-photos au MEB prises à un grossissement de 40 X; A) cône de gutta-percha WaveOneGold; B) GuttaCore; C) Thermafil




Figure 34: micro-photos au MEB prises à un grossissement de 4000 X; A) cône de gutta-percha WaveOneGold, mauvaise amalgamation entre les différents constituants de la gutta-percha, granulométrie importante B et C) GuttaCore et Thermafil, excellente amalgamation entre les différents constituants de la gutta-percha, granulométrie infiniment plus petite par rapport à la gutta-percha d'un cône WaveOneGold




Figure 35: micro-photos au MEB prises à un grossissement de 8000 X; A) cône de gutta-percha WaveOneGold, mauvaise amalgamation entre les différents constituants de la gutta-percha, granulométrie importante B et C) GuttaCore et Thermafil, excellente amalgamation entre les différents constituants de la gutta-percha, granulométrie infiniment plus petite par rapport à la gutta-percha d'un cône WaveOneGold




Figure 36: micro-photos au MEB prises à un grossissement de 16000 X; A) cône de gutta-percha WaveOneGold, mauvaise amalgamation entre les différents constituants de la gutta-percha, granulométrie importante B et C) GuttaCore et Thermoafil, excellente amalgamation entre les différents constituants de la gutta-percha, granulométrie infiniment plus petite par rapport à la gutta-percha d'un cône WaveOneGold

La fluidité de la gutta-percha GC et TH est supérieure à celle de la gutta-percha standard des cônes. En fait, la température de fusion de la gutta-percha de GC et TH est inférieure à celle de la gutta-percha des cônes.

D'autre part dans la technique CWC le fouloir électrique arrive à LT-5 mm avec une température très élevée, aux alentours de 200°C. Cela pourrait accélérer la réaction de prise du ciment, augmenter l'épaisseur du ciment ainsi que le pourcentage de contraction dû au stress de polymérisation comme cela a été décrit par Camilleri. [177]

Par conséquent, l'hypothèse nulle selon laquelle, à LT- 4 mm, il n'y a pas de différence parmi les cinq techniques utilisées pour obturer des canaux ovales, en terme des pourcentages de GPAF, SFA, VA a été rejetée.

À LT -2 mm chaque échantillon du groupe GC et TH présentait de la gutta-percha plastifiée. Évidemment, tous les échantillons de SC et de CHC ne présentaient pas de la gutta-percha plastifiée. Également, les échantillons de CWC ne présentaient pas de la gutta-percha plastifiée, donc les canaux à partir de LT -2 mm jusqu'à l'apex, par une technique mono-cône. Cela est tout à fait normal si l'on considère que la gutta-percha est un mauvais conducteur thermique. [178]

On peut donc conclure qu'en réalité les seules techniques qui puissent être considérées véritablement « à chaud » sont les techniques avec tuteur.

À LT-2 mm les groupes GC et TH présentaient un pourcentage de GPFA statistiquement supérieur et un pourcentage de SFA et VA statistiquement inférieur à ceux des trois autres groupes.

Aucune différence statistique n'a été mise en évidence parmi les trois autres groupes en terme de GPFA et de SFA. Par contre, le CHC montrait une valeur de VA statistiquement inférieure par rapport aux deux autres groupes, CWC et SC (**tableau V**).

Comparaison à LT -2mm (n=40 per groupe, $\alpha=0,05$)	Différence statistiquement significative		
	SFA	VA	GPFA
TH vs SC	✓	✓	✓
TH vs CHC	✓	✓	✓
TH vs CWC	✓	✓	✓
TH vs GC	✗	✗	✗
GC vs SC	✓	✓	✓
GC vs CHC	✓	✓	✓
GC vs CWC	✓	✓	✓
CWC vs CHC	✗	✗	✗
CWC vs SC	✗	✗	✗
CHC vs SC	✗	✗	✗

Tableau V: tableau récapitulatif des différences statistiquement significatives en terme de zones canalaires remplies avec de la gutta-percha (GPFA), des zones canalaires remplies avec le ciment (SFA), des zones canalaires restées vides (VA) pour les cinq groupes d'obturation à longueur de travail - 2 mm: Condensation verticale à chaud (CWC), Mono-cône (SC), GuttaCore (GC), Thermafil (TH), Condensation hydraulique à froid (CHC).

De plus, l'analyse au MEB a permis de visualiser à LT-2 mm la présence de tags pour les groupes GC et TH, tandis qu'aucun tag n'a été visualisé pour les autres trois groupes (figure 37-41)(tableau VI).

	gutta-percha plastifiée à LT -2 mm	gutta-percha tags à LT - 2 mm
Condensation verticale à chaud (CWC)	✘	✘
Mono-cône (SC)	✘	✘
GuttaCore (GC)	✔	✔
Thermafil (TH)	✔	✔
Condensation hydraulique à froid (CHC)	✘	✘

Tableau VI: tableau récapitulatif pour les cinq groupes d'obturation à longueur de travail - 2 mm, indiquant les groupes qui présentent de la gutta-percha plastifiée et des tags de gutta-percha

Les microanalyses chimiques ont montré que le matériau infiltré à l'intérieur de tubuli dentinaires, pour les groupes GC et TH, était de la gutta-percha.




Figure 37: micro-photo au MEB prise à un grossissement de 1000 X représentative des surfaces radiculaires à LT- 2 mm pour la technique CWC. Absence de tags de gutta-percha, de plus le diamètre de la plupart des grains de ciment est supérieur au diamètre des tubuli dentinaires. La flèche jaune indique les ciments, la rouge la gutta-percha et la bleue la dentine.




Figure 38: micro-photo au MEB prise à un grossissement de 1000 X représentative des surfaces radiculaire à LT- 2 mm pour la technique CWC. Absence de tags de gutta-percha, de plus le diamètre de la plupart des grains de ciment est supérieur au diamètre des tubuli dentinaires. La flèche jaune indique les ciments, la rouge la gutta-percha et la bleue la dentine.

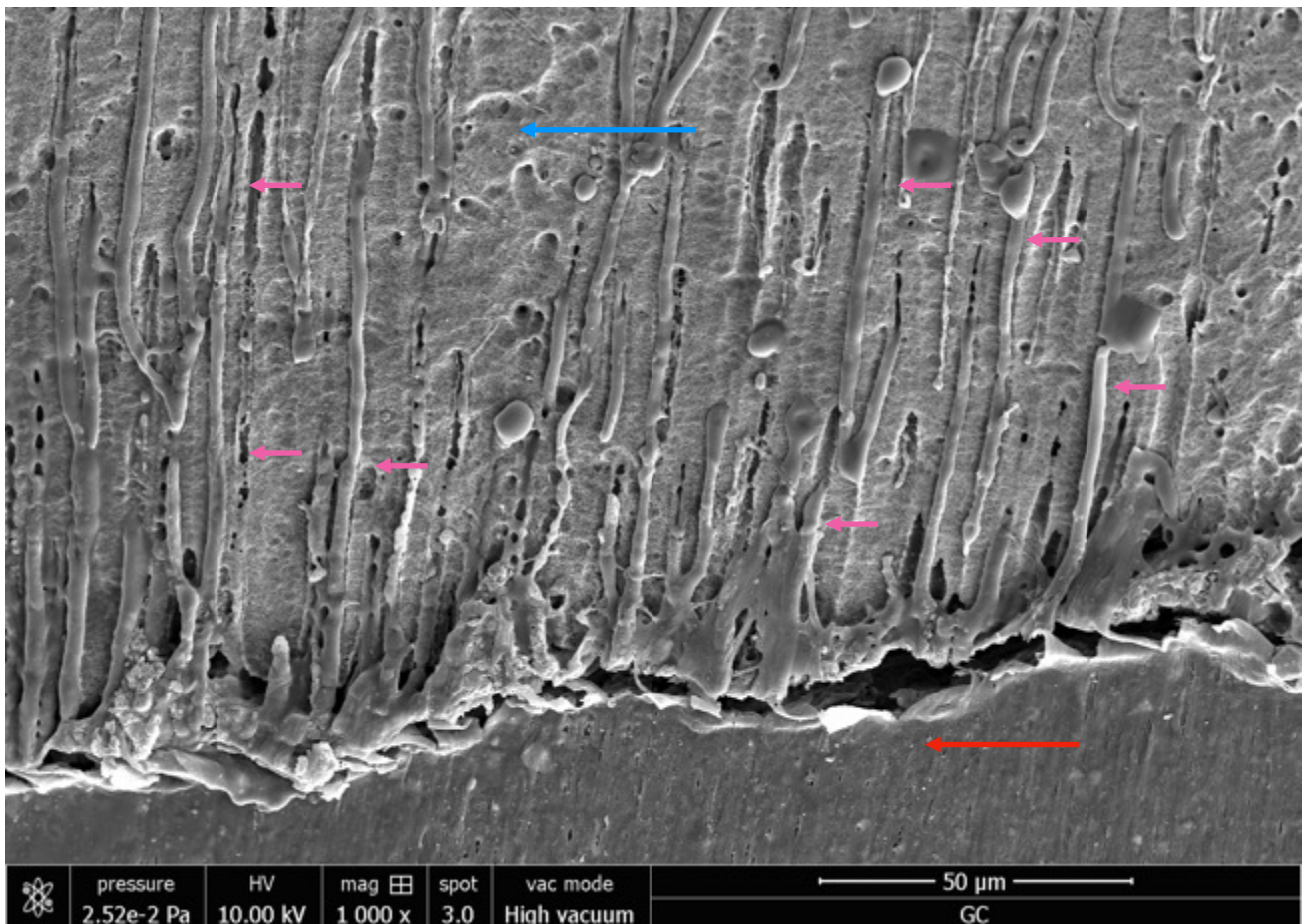


Figure 39: micro-photo au MEB prise à un grossissement de 1000 X représentative des surfaces radiculaires à LT- 2 mm pour la technique GC. Présence de tags de gutta-percha. La flèche jaune indique les ciments, la rouge la gutta-percha, la bleue la dentine et la rose les tags.

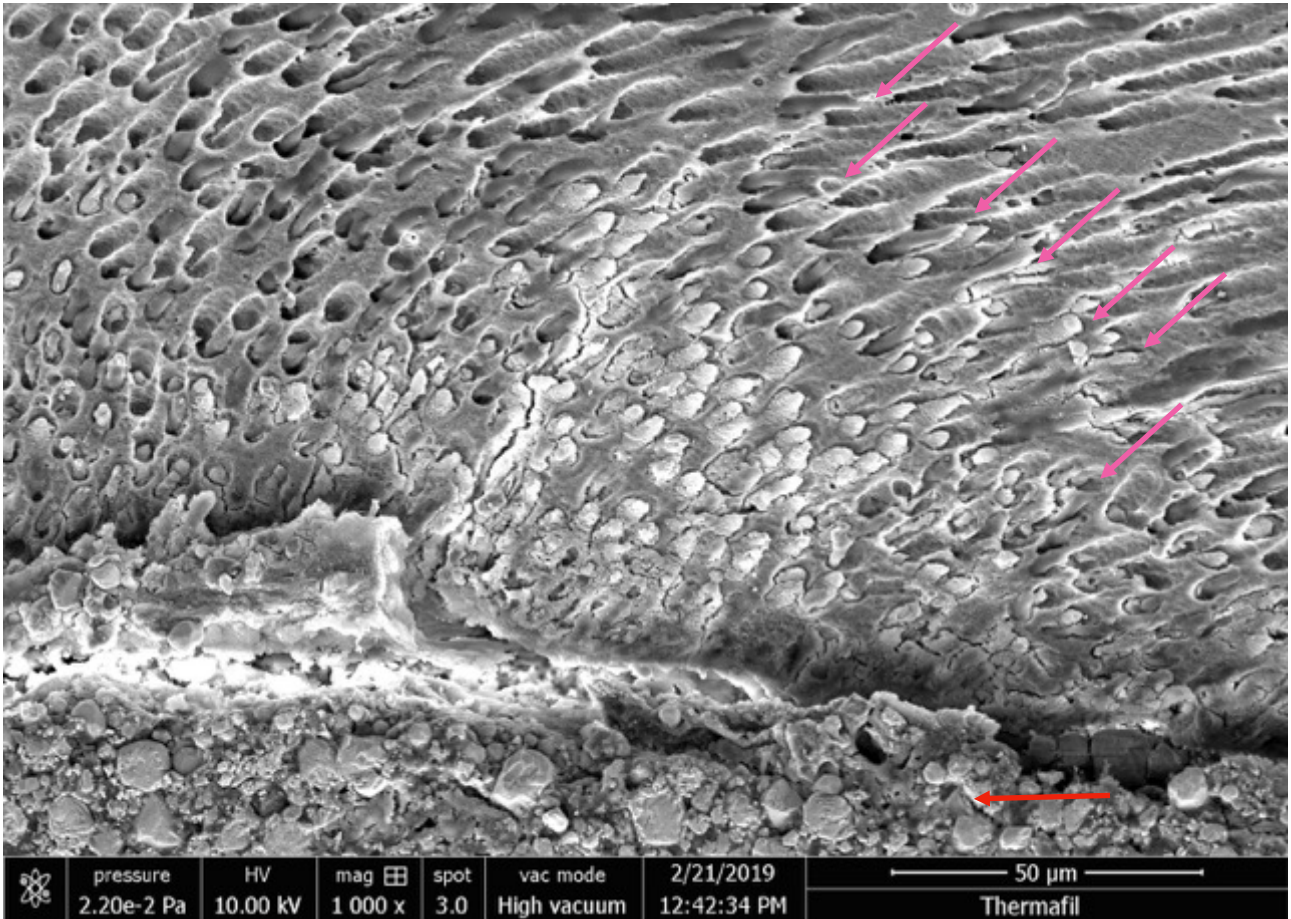


Figure 40: micro-photo au MEB prise à un grossissement de 1000 X représentative des surfaces radiculaires à LT- 2 mm pour la technique TH. Présence de tags de gutta-percha. La flèche jaune indique les ciments, la rouge la gutta-percha, la bleue la dentine et la rose les tags.




Figure 41: micro-photo au MEB prise à un grossissement de 1000 X représentative des surfaces radiculaire à LT- 4 mm pour la technique CWC. Absence de tags de gutta-percha, de plus le diamètre de la plupart des grains de ciment est supérieur au diamètre des tubuli dentinaires. La flèche jaune indique les ciments, la rouge la gutta-percha et la bleue la dentine.

Il est important de souligner que la présence de tags de gutta-percha à l'intérieur des tubuli dentinaires (à la place de tag de ciment beaucoup plus vulnérables) pourrait se comporter comme une barrière physique, capable de sceller les bactéries à l'intérieur des tubuli et surtout non résorbable dans le temps (figure 42-50).

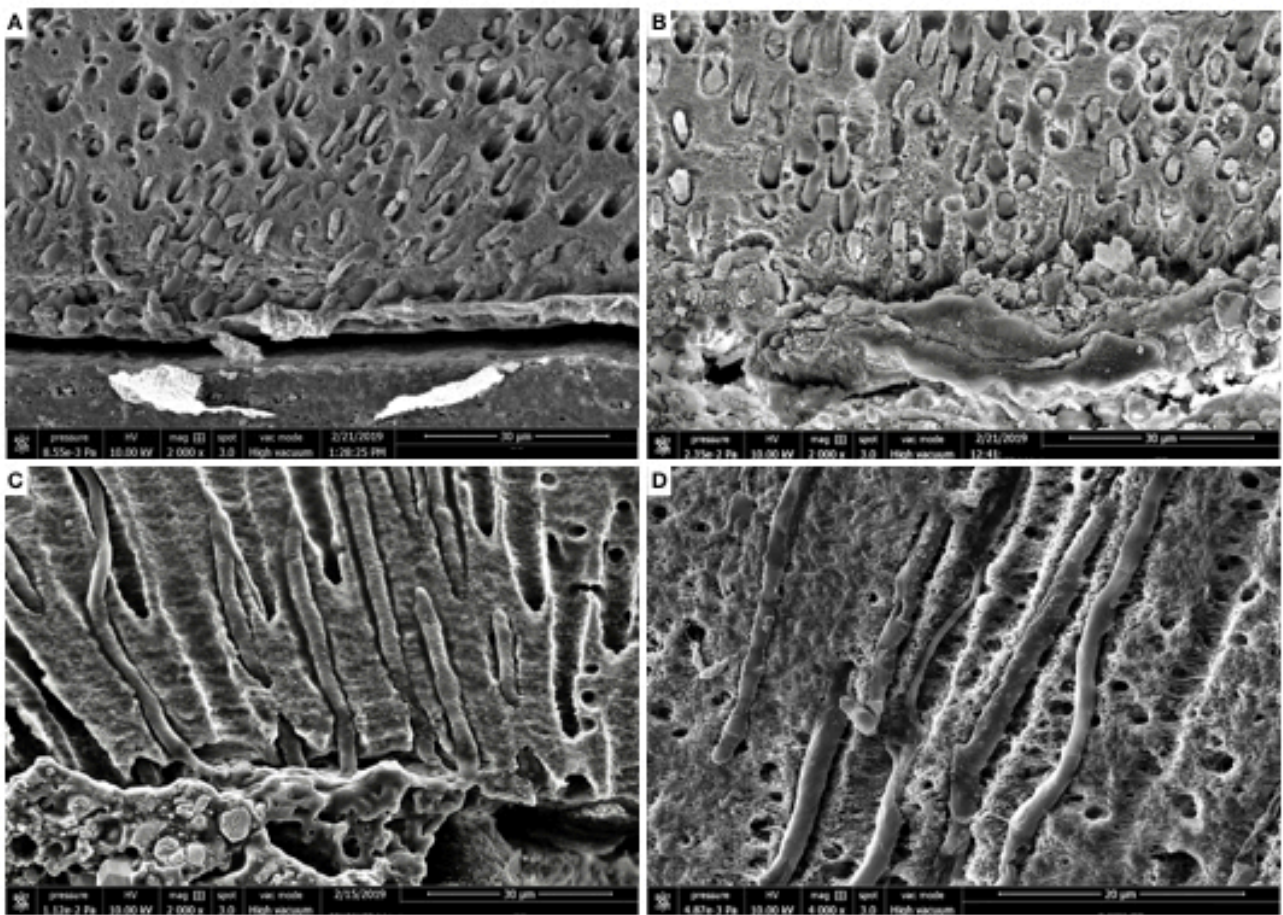


Figure 42: micro-photos au MEB à un grossissement progressif représentatives des surfaces radiculaires pour la technique GC. Présence de tags de gutta-percha.

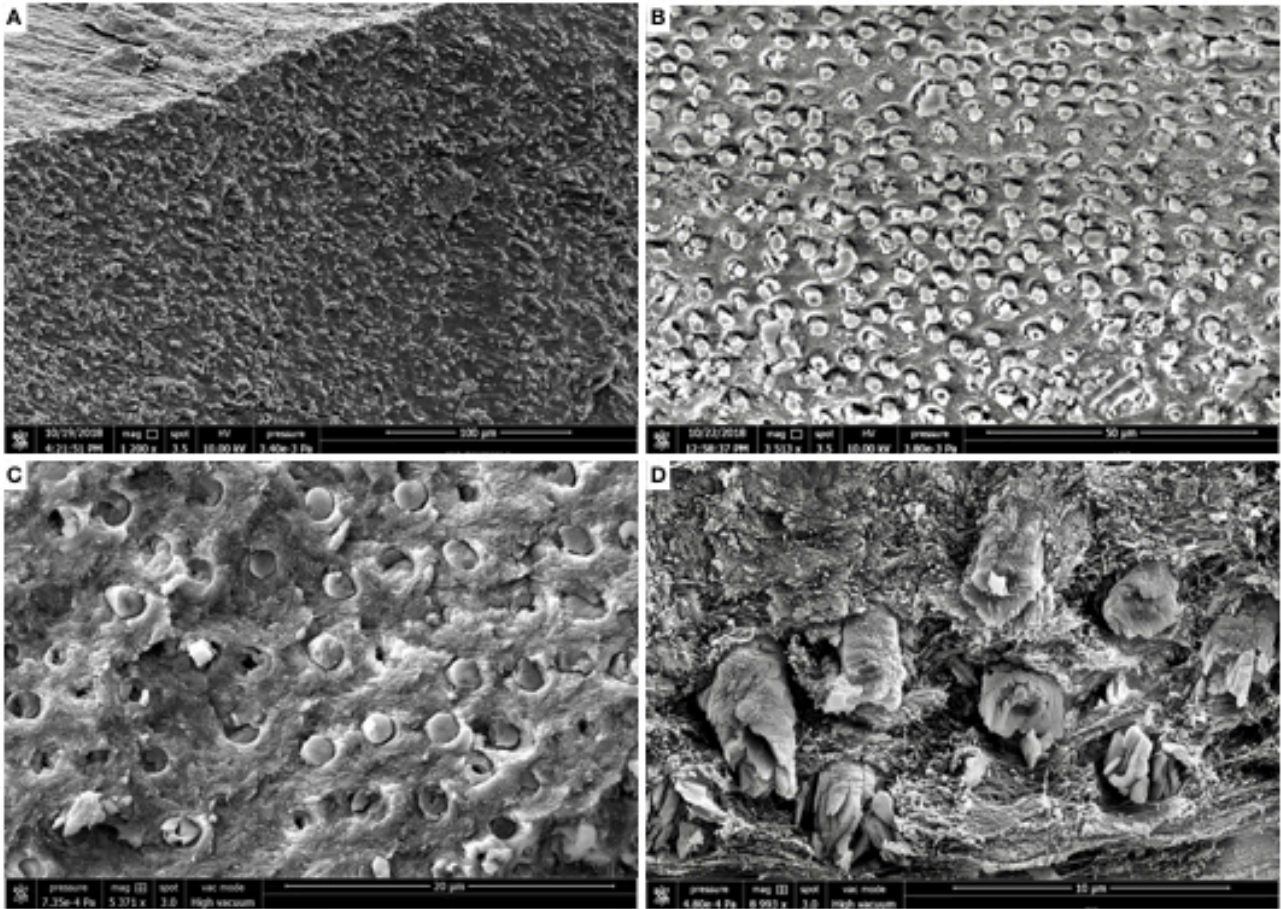


Figure 43: micro-photos au MEB à un grossissement progressif représentatives des surfaces radicaires pour la technique GC, montrant le remplissage uniforme et complet des tubuli dentinaires.

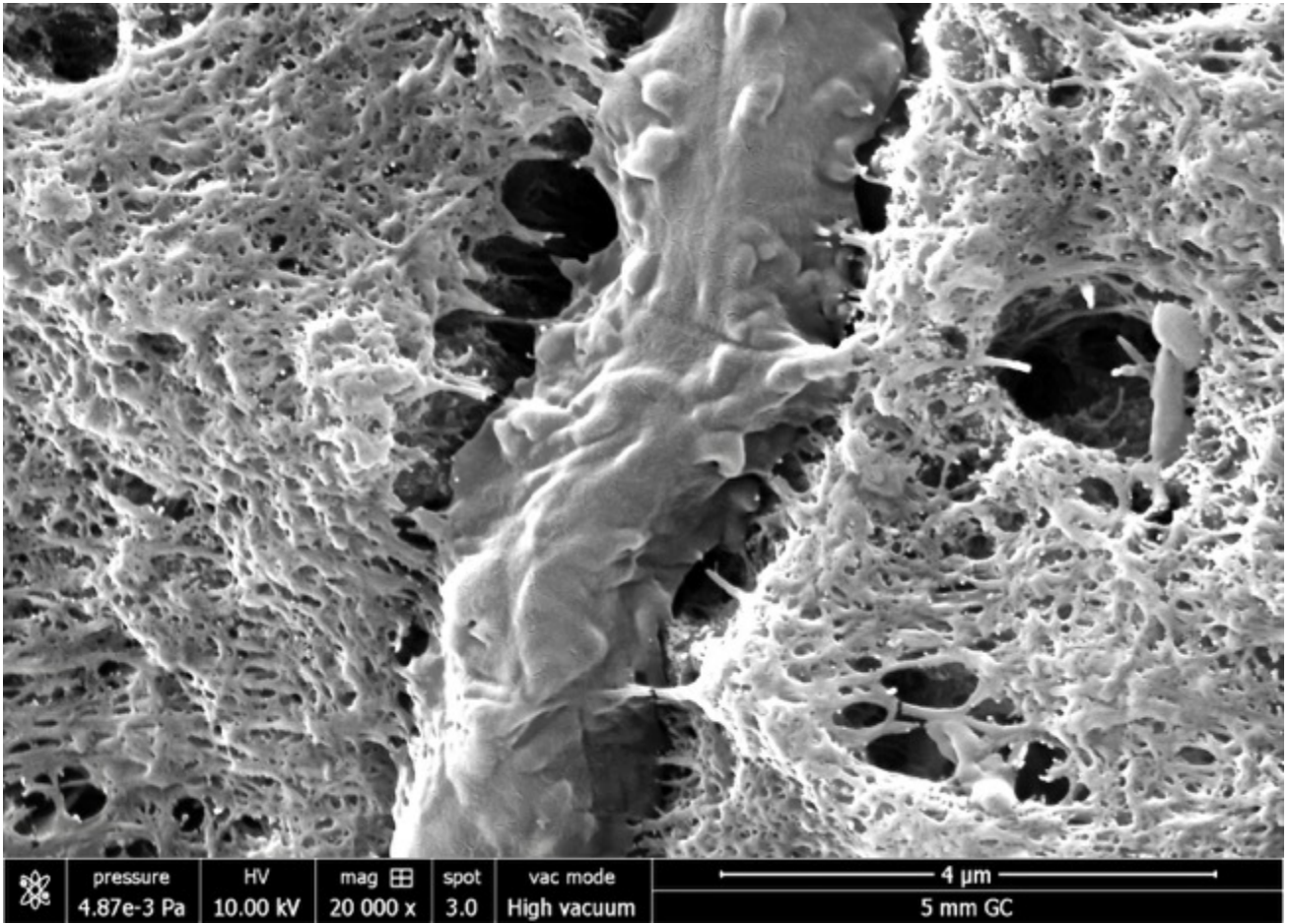


Figure 44: micro-photo au MEB à un grossissement de 20000 X d'un tag de GuttaCore.

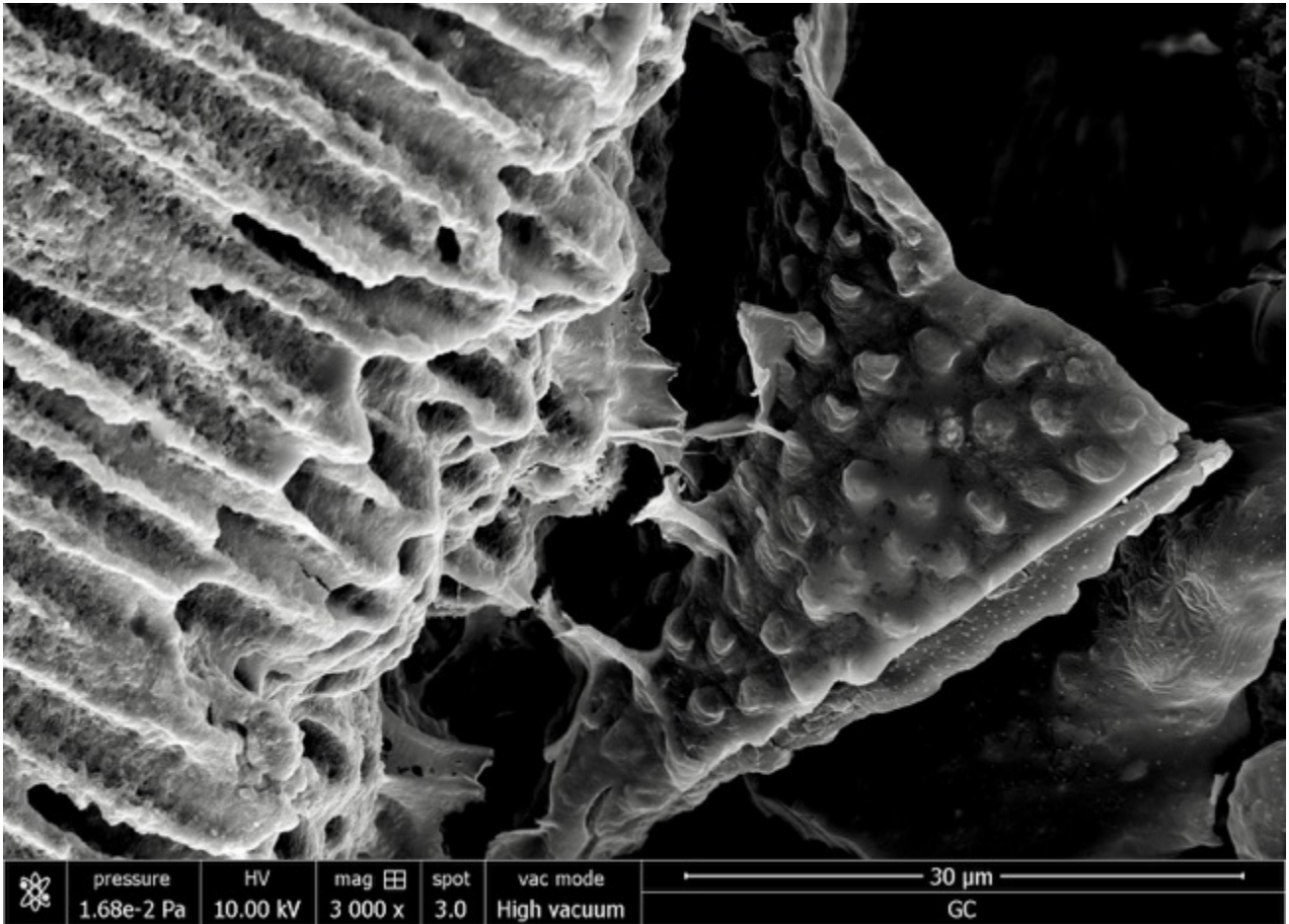


Figure 45: micro-photo au MEB à un grossissement de 3000 X des surfaces radiculaires pour la technique GC, le joint de gutta-percha décollé artificiellement montre le remplissage uniforme et complet des tubuli dentinaires.




Figure 46 :micro-photo au MEB prise à un grossissement de 4000 X représentative des surfaces radiculaires pour la technique TH. Présence de tags de gutta-percha.




Figure 47 :micro-photo au MEB prise à un grossissement de 2500 X représentative des surfaces radiculaires pour la technique TH. Présence de tags de gutta-percha




Figure 48: micro-photo au MEB prise à un grossissement de 1000 X représentative des surfaces radiculaires à LT- 4 mm pour la technique TH. Présence de tags de gutta-percha (flèche rose). Le ciment empêche l'infiltration de guttapercha (flèche jaune).




Figure 49: micro-photo au MEB prise à un grossissement de 4000 X représentative des surfaces radiculaires à LT- 5 mm pour la technique TH. Présence de tags de gutta-percha




Figure 50: micro-photo au MEB à un grossissement de 16000 X des tags de Thermafil. Présence aussi de tags de gutta-percha au niveau des communications intratubulaires (flèche rouge).




Figure 51: micro-photo au MEB prise à un grossissement de 500 X représentative des surfaces radiculaires à LT- 5 mm pour la technique TH. Présence de tags de gutta-percha dans la quasi totalité de la circonférence canalaire

Si, par contre, on interprète ces résultats sous une optique différente en considérant au lieu du pourcentage de GPFA le pourcentage des zones canales remplies avec les matériaux de remplissage (RMFA), les données pour le groupe CHC changent radicalement (figure 52, 53).

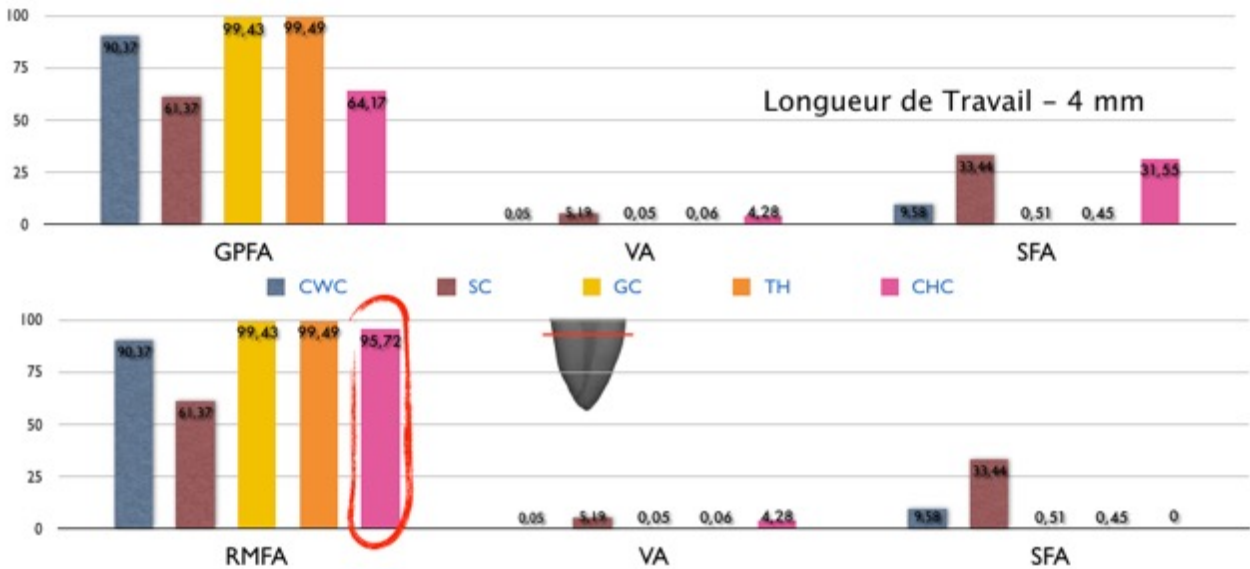


Figure 52 : Pourcentages des zones canales remplies avec de la gutta-percha en haut et avec du matériel de remplissage (RMFA) en bas, pourcentages des zones canales remplies avec le ciment (SFA), pourcentages des zones canales restées vides (VA) pour les cinq groupes d'obturation à longueur de travail - 4 mm.

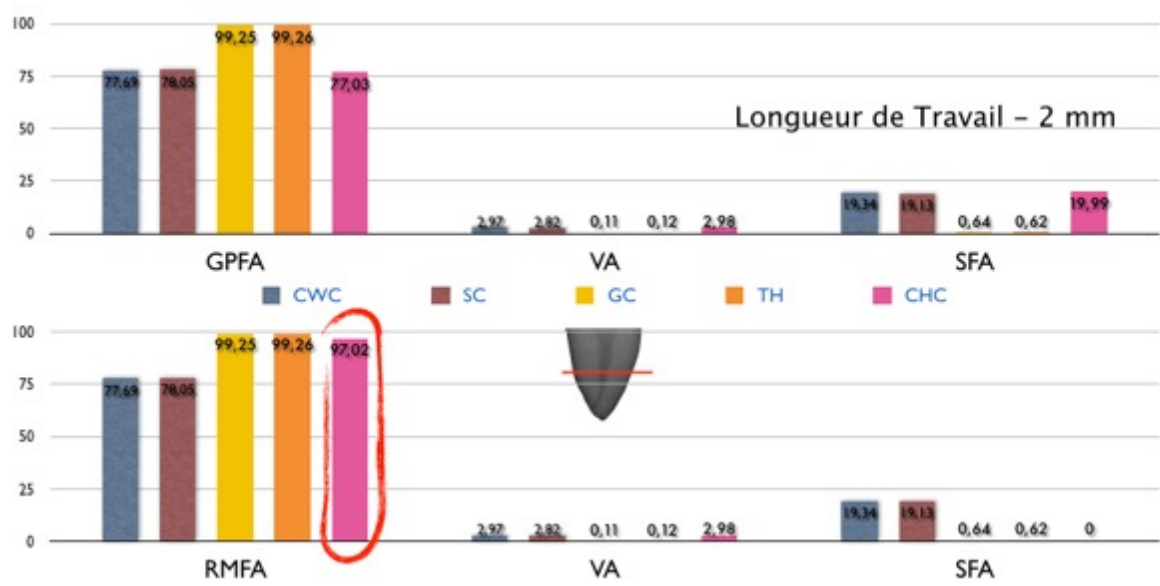


Figure 53 : Pourcentages des zones canales remplies avec de la gutta-percha en haut et avec du matériel de remplissage (RMFA) en bas, pourcentages des zones canales remplies avec le ciment (SFA), pourcentages des zones canales restées vides (VA) pour les cinq groupes d'obturation à longueur de travail - 2 mm.

En effet, de ce point de vue, pour le groupe CHC on pourrait considérer la gutta-percha et le ciment comme du matériel de remplissage. Dans ce cas de figure le groupe CHC obtiendrait un pourcentage de RMFA tout à fait comparable à ceux des groupes GC et TH, à LT-4 mm et à LT-2 mm en terme des pourcentags de RMFA. (**Tableau VII, VIII**).

Group (n=40)	SFA (%)	VA (%)	RMFA (%)
Condensation verticale à chaud (CWC)	9,58 ± 3,72	0,05 ± 0,05	90,37 ± 3,72
Mono-cône (SC)	33,44 ± 10,16	5,19 ± 7,28	61,37 ± 11,39
GuttaCore (GC)	0,51 ± 0,43	0,05 ± 0,04	99,43 ± 0,44
Thermafil (TH)	0,45 ± 0,23	0,06 ± 0,05	99,49 ± 0,23
Condensation hydraulique à froid (CHC)	0	4,28 ± 2,25	95,72 ± 2,25

Tableau VII: Pourcentages des zones canalairees remplies avec du matériel de remplissage (RMFA), pourcentages des zones canalairees remplies avec le ciment (SFA), pourcentages des zones canalairees restées vides (VA) pour les cinq groupes d'obturation à longueur de travail - 4 mm.

Groupe (n=40)	SFA (%)	VA (%)	GPFA (%)
Condensation verticale à chaud (CWC)	19,34 ± 3,52	2,97 ± 0,90	77,69 ± 3,88
Mono-cône (SC)	19,13 ± 3,52	2,82 ± 0,95	78,05 ± 3,74
GuttaCore (GC)	0,64 ± 0,40	0,11 ± 0,06	99,25 ± 0,42
Thermafil (TH)	0,62 ± 0,48	0,12 ± 0,10	99,26 ± 0,49
Condensation hydraulique à froid (CHC)	0	2,98 ± 0,85	97,02 ± 0,85

Tableau VIII: Pourcentages des zones canalairees remplies avec du matériel de remplissage (RMFA), pourcentages des zones canalairees remplies avec le ciment (SFA), pourcentages des zones canalairees restées vides (VA) pour les cinq groupes d'obturation à longueur de travail - 2 mm.

En tout cas, reste le fait que les pourcentages de VA sont statistiquement inférieurs à LT -4 mm par rapport aux groupes CWC, GC, et TH, et à LT -2 mm par rapport aux groupes GC et TH. Plus d'investigations microscopiques et cliniques seront nécessaires pour comprendre si la bioactivité des ciments biocéramiques est en mesure de contrebalancer la présence de ces surfaces de vide (VA) , en stimulant le dépôt de cristaux de phosphate de calcium et en activant l'expression des gènes et protéines impliqués dans l'angiogenèse et dans l'ostéogenèse au niveau des fibroblastes du ligament parodontal [¹²⁸⁻¹³⁰], comme différents cas cliniques sembleraient le démontrer.

Mais, évidemment, les essais cliniques en endodontie nécessitent de très longues périodes de suivi si des conclusions valables doivent être générées [⁶⁴] et il n'est pas concevable non plus de tirer des conclusions sur un modèle animal [^{12,90-99}], ou alors en se basant sur quelques «rapports de cas», ou après un simple suivi à six mois. Les données doivent être interprétées avec prudence.[⁶⁴]

Chapitre 6: Conclusions

Chapitre 6

Conclusions

L'objectif de notre travail était d'analyser de manière micro-structurale cinq différentes techniques d'obturation canalair et de fournir des données quantitatives pour permettre aux cliniciens de déterminer, sur la base de paramètres moins subjectifs et plus précis que ceux dont nous disposons à ce jour. Ce travail de thèse aidera à choisir une technique d'obturation par rapport à une autre.

Notre travail a clairement démontré que :

1) À LT - 4 mm dans l'obturation canalair des canaux ovales :

- ✓ Tous les échantillons des groupes CWC, GC et TH présentent de la gutta-percha plastifiée qui contribue à réduire la quantité de ciment à un mince film périphérique.
- ✓ Les groupes GC et TH présentent des pourcentages statistiquement supérieurs en terme de GPFA et inférieures en terme de VA par rapport aux trois autres groupes testés.
- ✓ Les groupes CWC, GC et TH présentent des pourcentages statistiquement inférieurs en terme de VA par rapport aux groupes SC et CHC.
- ✓ Tous les échantillons des groupes GC et TH présentent des tags de gutta-percha à l'intérieur des tubuli dentinaires.

2) À LT - 2 mm dans l'obturation canalair des canaux ovales :

- ✓ Seuls les échantillons des groupes GC et TH présentent de la gutta-percha plastifiée qui contribue à réduire la quantité de ciment à un fin film périphérique.
- ✓ Tous les échantillons du groupe CWC ne présentent pas de la gutta-percha plastifiée. Les canaux obturés avec la technique CWC à partir de LT - 2mm jusqu'à l'apex sont en réalité obturés par une technique mono-cône.

- ✓ À LT - 2mm seules les techniques d'obturation de gutta-percha préchauffée sur tuteur peuvent être considérées comme véritablement « à chaud ».
- ✓ Les groupes GC et TH présentent des pourcentages statistiquement supérieurs en termes de GPFA par rapport aux autres trois groupes testés.
- ✓ Les groupes GC et TH présentent des pourcentages statistiquement inférieurs en termes de SFA et VA par rapport aux groupes CWC, SC et CHC.
- ✓ Tous les échantillons des groupes GC et TH présentent des tags de gutta-percha à l'intérieur des tubuli dentinaires.

Par conséquent, l'hypothèse nulle selon laquelle, à LT - 4 mm et à LT - 2 mm, il n'y aurait pas de différence parmi les cinq techniques utilisées pour obturer des canaux ovales (en termes des pourcentages de GPFA, SFA, VA) a été rejetée.

Nos travaux montrent donc clairement que les obturations par GC et TH sont en mesure de remplir les canaux ovales d'une manière plus appropriée que les autres techniques d'obturation. Il est important de souligner qu'il s'agit de la première étude qui démontre la présence de tags de gutta-percha pour le groupe GC.

La présence de tags de gutta-percha à l'intérieur des tubuli dentinaires (à la place de tag de ciment beaucoup plus « vulnérables ») pourrait se comporter comme une barrière physique, capable de sceller les bactéries à l'intérieur des tubuli et, surtout, seraient non résorbables dans le temps.

D'autre part si l'on considère, pour le groupe CHC, la gutta-percha et le ciment biocéramique comme du matériel de remplissage, à la place du pourcentage de GPFA on pourrait considérer à la place du pourcentage de GPFA le pourcentage des aires remplies par les matériaux de remplissage (RMFA). Dans ce cas de figure le groupe CHC obtiendrait, en terme de RMFA, un résultat tout à fait comparable à celui des groupes GC et TH, à LT- 4 mm et à LT - 2 mm.

En tous les cas, il demeure que les pourcentages de VA sont statistiquement inférieurs à LT - 4 mm à ceux des groupes CWC, GC, et TH, et à LT - 2 mm à ceux des groupes GC et TH. Davantage

d'investigations microscopiques et cliniques seront bien entendu nécessaires pour comprendre si la bioactivité des ciments biocéramiques est capable de contrebalancer la présence de ces espaces vides (VA).

Références bibliographiques

1. Schilder H. Filling root canals in three dimensions. *Dent Clin North Am* 1967; 11: 723–744.
2. Krasner P, Rankow HJ. Anatomy of the pulp-chamber floor. *J Endod.* 2004; 30:5-16.
3. Boveda C, Kishen A. Contracted endodontic cavities: the foundation for less invasive alternatives in the management of apical periodontitis. *Endodontic Topics.* 2015; 33:169-86.
4. Eaton JA, Clement DJ, Lloyd A, Marchesan MA. Micro-computed tomographic evaluation of the Influence of root canal system landmarks on access outline forms and canal curvatures in mandibular molars. *J Endod.* 2015; 41:1888-91.
5. Alovisi M, Pasqualini D, Musso E, Bobbio E, Giuliano C, Mancino D. et al. Influence of contracted endodontic access on root canal geometry: an in vitro study. *J Endod.* 2018; 44:614-20.
6. Haapasalo M, Endal U, Zandi H, Coil JM. Eradication of endodontic infection by instrumentation and irrigation solutions. *Endod Topics* 2005; 10: 77–102
7. Mancino D, Kharouf N. Root canal treatment of dilacerated second maxillary premolars: Planning the shaping procedure. *J Clin Exp Dent.* 2018; 1:624-627.
8. Zehnder M, Root Canal Irrigants. *J Endod.* 2006; 32:389-98.
9. Gu LS, Kim JR, Ling J, Choi KK, Pashley DH, Tay FR. Review of Contemporary irrigant agitation techniques and devices. *J Endod.* 2009; 35:791-804.
10. Kanisavaran ZM. Chlorhexidine gluconate in endodontics: an update review. *Int Dent J.* 2008; 58:247-57.
11. Mohammadi Z, Abbott PV. The properties and applications of chlorhexidine in endodontics. *Int Endod J.* 2009; 42:288-302.
12. Sabeti MA, Nekofar M, Motahhary P, Ghandi M, Simon JH. Healing of apical periodontitis after endodontic treatment with and without obturation in dogs. *J Endod.* 2006; 32:628– 33.
13. Klevant FJH, Eggink CO. Effect of canal preparation on periapical disease. *Int Endod J* 1983; 16: 68–75.
14. Donnoley JC. Resolution of a periapical radiolucency without root canal filling. *J Endod* 1990; 16: 394–395. 10.
15. De Rossi A, Silva LA, Leonardo MR, Rocha LB, Rossi MA. Effect of rotary or manual instrumentation, with or without a calcium hydroxide/1% chlorhexidine intracanal dressing, on the healing of experimentally induced chronic periapical lesions. *Oral Surg Oral Med Oral Pathol Oral Radiol Endod* 2005; 99: 628–636.
16. Carver K, Nusstein J, Reader A, Beck M. In vivo antibacterial efficacy of ultrasound after hand and rotary instrumentation in human mandibular molars. *J Endod.* 2007; 33:1038-43.

17. Bukiet F, Couderc G, Camps J, Tassery H, Cuisinier F, About I. et al. Wetting properties and critical micellar concentration of benzalkonium chloride mixed in sodium hypochlorite. *J Endod.* 2012; 38:1525-9.
18. Park E, Shen YA, Haapasalo M. Irrigation of the apical root canal. *Endod Topics.* 2012; 27:54-73.
19. Wang Z, Shen Y, Haapasalo M. Effectiveness of endodontic disinfecting solutions against young and old *Enterococcus faecalis* biofilms in dentin canals. *J Endod.* 2012; 38:1376-9.
20. Ordinola-Zapata R, Bramante CM, Cavenago B, Graeff MS, Gomes de Moraes I, Marciano M. et al. Antimicrobial effect of endodontic solutions used as final irrigants on a dentine biofilm model. *Int Endod J.* 2012; 45:162-8.
21. Haapasalo M, Shen YA. Current therapeutic options for endodontic biofilms. *Endod Topics.* 2012; 22:79-98.
22. Haapasalo M, Qian W, Shen YA. Irrigation: beyond the smear layer. *Endod Topics.* 2012; 27:35-53.
23. Sundqvist G, Figdor D. Endodontic treatment of apical periodontitis. In: Ørstavik D, Pitt Ford TR, eds. *Essential Endodontology. Prevention and Treatment of Apical Periodontitis.* Oxford: Blackwell. 1998.
24. Ingle, JL.; Beveridge, EE.; Glick, DH.; Weichman, JA. Endodontic success & failure: the Washington Study. Chapter 1: Modern Endodontic Therapy. In: Ingle, JL.; Bakland, LK., editors. *Endodontics.* 4th ed. Williams & Wilkins; Baltimore, MD: 1994. p. 21-45.
25. Sjögren U, Hägglund B, Sundqvist G, Wing K. Factors affecting the long-term results of endodontic treatment. *J Endod.* 1990; 16:498–504.
26. Nair PN. On the causes of persistent apical periodontitis: a review. *International Endodontic Journal.* 2006; 39:249–81.
27. Sjögren U, Figdor D, Persson S, Sundqvist G. Influence of infection at the time of root filling on the outcome of endodontic treatment of teeth with apical periodontitis. *Int Endod J* 1997;30:297–306.
28. Trope M, Bergenholtz G. Microbiological basis for endodontic treatment: can a maximal outcome be achieved in one visit? *Endod Topics* 2002; 1: 40–53.
29. Dugas NN, Lawrence HP, Teplitsky PE, Pharoah MJ, Friedman S. Periapical health and treatment quality assessment of root-filled teeth in two Canadian populations. *Int Endod J* 2003; 36: 181–192.
30. Hommez GM, Coppens CR, De Moor R. Periapical health related to the quality of coronal restorations and root fillings. *Int Endod J* 2002; 35: 680–689.

31. Tronstad L, Asbjornsen K, Doving L, Pedersen I, Eriksen HM. Influence of coronal restorations on the periapical health of endodontically treated teeth. *Endod Dent Traumatol* 2000; 16: 218–221.
32. Saleh IM, Ruyter IE, Haapasalo M, Ørstavik D. Survival of *Enterococcus faecalis* in infected dentinal tubules after root canal filling with different root canal sealers in vitro. *Int Endod J* 2004; 37:193–198.
33. Wu M-K, Ozok AR, Wesselink PR. Sealer distribution in root canals obturated by three techniques. *Int Endod J* 2000; 33: 340–345.
34. Saunders WP, Saunders EM, Sadiq J, Cruickshank E. Technical standard of root canal treatment in an adult Scottish sub-population. *British Dental Journal* 1997;182, 382–6.
35. Boltacz-Rzepkowska E, Pawlicka H. Radiographic features and outcome of root canal treatment carried out in the Lodz region of Poland. *International Endodontic Journal* 2003; 36, 27–32.
36. Smith CS, Setchell DJ, Harty FJ. Factors influencing the success of conventional root canal therapy – a five-year retrospective study. *International Endodontic Journal* 1993; 26, 321–33.
37. Whitworth J. Methods of filling root canals: Principles and practices. 30 *Endod Topics* 2005;12:2-24.
38. Wu MK, Wesselink PR. A primary observation on the preparation and obturation of oval canal. *Int Endod J.* 2001;34:137-41.
39. Wu MK, Kast'áková A, Wesselink PR. Quality of cold and warm gutta-percha fillings in oval canals in mandibular premolars. *Int Endod J.* 2001;34:485-91.
40. Sluis van der LW, Wu MK, Wesselink PR. An evaluation of the quality of root fillings in mandibular incisors and maxillary and mandibular canines using different methodologies. *J Dent.* 2005;33:683-8.
41. De-Deus G, Murad C, Reis CM, Filho-Gurgel E, Coutinho-Filho T. Analysis of the sealing ability of different obturation techniques in oval-shaped canals: a study using a bacterial leakage model. *Braz Oral Res.* 2006;201:64-9.
42. De-Deus G, Audi C, Murad C, Fidel S, Sergio Fidel RS. Sealing ability of oval-shaped canals filled using the System B heat source with either gutta-percha or Resilon: an ex vivo study using a polymicrobial leakage model. *Oral Surg Oral Med Oral Pathol Oral Radiol Endod.* 2007;104:114-9.
43. De-Deus G, Murad C, Paciornik S, Reis CM, Coutinho-Filho T. The effect of the canal-filled area on the bacterial leakage of oval- shaped canals. *Int Endod J.* 2007;41:183-90.
44. De-Deus G, Reis C, Beznos D, Gruetzmacher de Abranches AM, Coutinho-Filho T, Paciornik S. Limited ability of three commonly used thermoplasticized gutta-percha techniques in filling oval-shaped canals. *J Endod.* 2008;34:1401-5.

45. Siqueira J, Rôças I, Marceliano-Alves MF, Pérez AR, Ricucci D. Unprepared root canal surface areas: causes, clinical implications, and therapeutic strategies. *Braz Oral Res.* 2018 Oct 18;32:e65.
46. Peters O, Arias A, Paqué F. A Micro-computed Tomographic Assessment of Root Canal Preparation with a Novel Instrument, TRUShape, in Mesial Roots of Mandibular Molars. *Endod.* 2015 Sep;41(9):1545-50.
47. Paqué F, Balmer M, Attin T, Peters O. Preparation of oval-shaped root canals in mandibular molars using nickel-titanium rotary instruments: a micro-computed tomography study. *J Endod.* 2010;36:703-7.
48. Hess W, Zurcher E. *The Anatomy of the Root Canals of the Teeth of the Permanent and Deciduous Dentitions.* New York : William Wood & Co. 1925; 1-39.
49. Goldman LB, Goldman M, Kronman JH, Lin PS. The efficacy of several irrigating solutions for endodontics: a scanning electron microscopic study. *Oral Surgery, Oral Medicine and Oral Pathology* 198; 52, 197–204.
50. Goldman M, Goldman LB, Cavaleri R, Bogis J, Lin PS. The efficacy of several endodontic irrigating solutions: a scanning electron microscopic study: part 2. *Journal of Endodontics* 1982;8, 487–92.
51. Baumgartner JC, Cuenin PR. Efficacy of several concentrations of sodium hypochlorite for root canal irrigation. *J Endod* 1992; 18, 605–12.
52. Baumgartner JC, Mader CL. A scanning electron microscopic evaluation of four root canal irrigation regimens. *J Endod* 1987; 13, 147–57.
53. Mader CL, Baumgartner JC, Peters DD. Scanning electron microscopic investigation of the smeared layer on root canal walls. *J Endod* 1984;10, 477–83.
54. O'Connell MS, Morgan LA, Beeler WJ, Baumgartner JC. A comparative study of smear layer removal using different salts of EDTA. *J Endod* 2000;26, 739–43.
55. Kakehashi S, Stanley HR, Fitzgerald RJ. The effects of surgical exposures of dental pulps in germfree and conventional laboratory rats. *Oral Surgery, Oral Medicine, and Oral Pathology.* 1965; 20:340–9.
56. Nair PN, Henry S, Cano V, Vera J. Microbial status of apical root canal system of human mandibular first molars with primary apical periodontitis after “one-visit” endodontic treatment. *Oral Surgery, Oral Medicine, Oral Pathology, Oral Radiology & Endodontics.* 2005; 99:231–52.
57. Wu MK, Dummer PM, Wesselink PR. Consequences of and strategies to deal with residual post- treatment root canal infection. *Int Endod J.* 2006; 39:343–56.
58. Szajkis S, Tagger M. Periapical healing in spite of incomplete root canal debridement and filling. *J Endod* 1983;9(5):203-9.

59. Whitworth J. M. Apparent periapical repair without operative intervention: a case report and discussion. *Int Endod J*. 2000; 33: 286-289.
60. Iwaya SI, Ikawa M, Kubota M, Revascularization of an immature permanent tooth with apical periodontitis and sinus tract. *Dent Traumatol* 2001;4:185-7.
61. Ray HA, Trope M. Periapical status of endodontically treated teeth in relation to the technical quality of the root filling and coronal restoration. *Int Endod J* 1995;28:12–8. 31.
62. Sidaravicius B, Aleksejuniene J, Eriksen HM. Endodontic treatment and prevalence of apical periodontitis in an adult population of Vilnius, Lithuania. *Endod Dent Traumatol* 1999;15:210-5.
63. Gillen BM, Looney SW, Gu LS, Loushine BA, Weller RN, Loushine RJ, Pashley DH, Tay FR. Impact of the quality of coronal restoration versus the quality of root canal fillings on success of root canal treatment: a systematic review and meta-analysis. *J Endod*. 2011;37:895-902.
64. Li GH, Niu LN, Zhang W, Olsen M, De-Deus G, Eid AA, Chen JH, Pashley DH, Tay FR. Ability of new obturation materials to improve the seal of the root canal system: a review. *Acta Biomater*. 2014 Mar;10:1050-1063.
65. Bergenholtz G, Spångberg L. Controversies in endodontics. *Critical Reviews in Oral Biology and Medicine*. 2004; 15:99–114.
66. Kirkevang LS, Hørsted-Bindslev P. Technical aspects of treatment in relation to treatment outcome. *Endodontic Topics*. 2002; 2:89–102.
67. De Chevigny C, Dao TT, Basrani BR, Marquis V, Farzaneh M, Abitbol S, Friedman S. Treatment outcome in endodontics: the Toronto study - phase 4: initial treatment. *J Endod*. 2008; 34:258–63.
68. Aqrabawi JA. Outcome of endodontic treatment of teeth filled using lateral condensation versus vertical compaction (Schilder's technique). *The Journal of Contemporary Dental Practice*. 2006; 7:17–24.
69. Byström A, Happonen RP, Sjögren U, Sundqvist G. Healing of periapical lesions of pulpless teeth after endodontic treatment with controlled asepsis. *Endodontics & Dental Traumatology*. 1987; 3:58–63.
70. Lin LM, Rosenberg PA, Lin J. Do procedural errors cause endodontic treatment failure? *Journal of the American Dental Association*. 2005; 136:187–93.
71. Torabinejad M, Kutsenko D, Machnick TK, Ismail A, Newton CW. Levels of evidence for the outcome of nonsurgical endodontic treatment. *Journal of Endodontics*. 2005; 31:637–46.
72. Paik S, Sechrist C, Torabinejad M. Levels of evidence for the outcome of endodontic retreatment. *J Endod*. 2004; 30:745–50.
73. Lazarski MP, Walker WA, Flores CM, Schindler WG, Hargreaves KM. Epidemiological evaluation of the outcomes of nonsurgical root canal treatment in a large cohort of insured dental patients. *J Endod*. 2001; 27:791–6.

74. Salehrabi R, Rotstein I. Endodontic treatment outcomes in a large patient population in the USA: an epidemiological study. *J Endod.* 2004; 30:846–50.
75. Ng YL, Mann V, Rahbaran S, Lewsey J, Gulabivala K. Outcome of primary root canal treatment: systematic review of the literature - part 1. Effects of study characteristics on probability of success. *Int Endod J.* 2007; 40:921–39.
76. Ricucci D, Russo J, Rutberg M, Burleson JA, Spångberg LS. A prospective cohort study of endodontic treatments of 1,369 root canals: results after 5 years. *Oral Surgery, Oral Medicine, Oral Pathology, Oral Radiology & Endodontics.* 2011; 112:825–42.
77. Tavares PB, Bonte E, Boukpassi T, Siqueira JF Jr, Lasfargues JJ. Prevalence of apical periodontitis in root canal-treated teeth from an urban French population: influence of the quality of root canal fillings and coronal restorations. *J Endod.* 2009; 35(6):810-3.
78. Haute Autorité De Santé. Traitement Endodontique, Rapport d'évaluation technologique. 2008; <http://www.has-sante.fr>.
79. Wu MK, Wesselink PR. Endodontic leakage studies reconsidered. Part I. Methodology, application and relevance. *International Endodontic Journal.* 1993; 26:37–43. [PubMed: 8473032]
80. Schuurs AH, Wu MK, Wesselink PR, Duivenvoorden HJ. Endodontic leakage studies reconsidered. Part II. Statistical aspects. *Int Endod J.* 1993; 26:44–52.
81. AliGhamdi A, Wennberg A. Testing of sealing ability of endodontic filling materials. *Endodontics & Dent Traumatology.* 1994; 10:249–55.
82. Lucena C, Lopez JM, Pulgar R, Abalos C, Valderrama MJ. Potential errors and misuse of statistics in studies on leakage in endodontics. *International Endodontic Journal.* 2013; 46:323– 31.
83. Goldman M, Simmonds S, Rush R. The usefulness of dye-penetration studies reexamined. *Oral Surgery, Oral Medicine, and Oral Pathology.* 1989; 67:327–32.
84. Spångberg LS, Acierno TG, Yongbum Cha B. Influence of entrapped air on the accuracy of leakage studies using dye penetration methods. *Journal of Endodontics.* 1989; 15:548–51.
85. Kersten HW, Moorer WR. Particles and molecules in endodontic leakage. *Int Endod J.* 1989; 22:118–24.
86. Camps J, Pashley D. Reliability of the dye penetration studies. *Journal of Endodontics.* 2003; 29:592–4.
87. Souza EM, Pappen FG, Shemesh H, Bonanato-Estrela C, Bonetti-Filho I. Reliability of assessing dye penetration along root canal fillings using methylene blue. *Australian Endodontic Journal.* 2009; 35:158–63.
88. Editorial Board of the *Journal of Endodontics.* Wanted: a base of evidence. *J Endod.* 2007; 33:1401–2.
89. De-Deus G. Research that matters - root canal filling and leakage studies. *Int Endod J.* 2012; 45:1063–4.

90. Pitt Ford TR. Relation between seal of root fillings and tissue response. *Oral Surgery, Oral Medicine, and Oral Pathology*. 1983; 55:291–4.
91. Friedman S, Torneck CD, Komorowski R, Ouzounian Z, Syrtash P, Kaufman A. In vivo model for assessing the functional efficacy of endodontic filling materials and techniques. *J Endod*. 1997; 23:557–61.
92. Leonardo MR, Almeida WA, da Silva LA, Utrilla LS. Histological evaluation of the response of apical tissues to glass ionomer and zinc oxide-eugenol based sealers in dog teeth after root canal treatment. *Endodontic & Dental Traumatology*. 1998; 14:257–61.
93. Leonardo MR, da Silva LA, Almeida WA, Utrilla LS. Tissue response to an epoxy resin-based root canal sealer. *Endodontic & Dental Traumatology*. 1999; 15:28–32.
94. Holland R, de Souza V, Nery MJ, Otoboni Filho JA, Bernabé PF, Dezan Júnior E. Reaction of dogs' teeth to root canal filling with mineral trioxide aggregate or a glass ionomer sealer. *J Endod*. 1999; 25:728–30.
95. Friedman S, Komorowski R, Maillet W, Klimaite R, Nguyen HQ, Torneck CD. In vivo resistance of coronally induced bacterial ingress by an experimental glass ionomer cement root canal sealer. *J Endod*. 2000; 26:1–5.
96. Barbosa HG, Holland R, de Souza V, Dezan EJ, Bernabé PF, Otoboni JA, et al. Healing process of dog teeth after post space preparation and exposition of the filling material to the oral environment. *Brazilian Dental Journal*. 2003; 14:103–8.
97. Leonardo MR, Flores DS, de Paula E, Silva FW, de Toledo Leonardo R, da Silva LA. A comparison study of periapical repair in dogs' teeth using RoekoSeal and AH plus root canal sealers: a histopathological evaluation. *J Endod*. 2008; 34:822–5.
98. Tanomaru JM, Leonardo MR, Silva LA, Poliselino Neto A, Tanomaru-Filho M. Histopathological evaluation of different methods of experimental induction of periapical periodontitis. *Brazilian Dental Journal*. 2008; 19:238–44.
99. Leonardo MR, Almeida WA, Ito IY, da Silva LA. Radiographic and microbiologic evaluation of posttreatment apical and periapical repair of root canals of dogs' teeth with experimentally induced chronic lesion. *Oral Surgery, Oral Medicine, and Oral Pathology*. 1994; 78:232–8
100. Grossman LI. *Endodontic Practice*. Philadelphia: Lea & Febiger, 1978.
101. E. C. Combe, B.D. Cohen and K. Cummings: Alpha and beta-forms of Gutta-percha in products for root canal filling. *Int. Endod. J* 2001; 34:447-451)
102. J Whitworth, Methods of filling root canals: principles and practices, *Endod Topics*. 12 (2005) 2–24.
103. EG Kontakiotis, MK Wu, PR Wesselink, Effect of sealer thickness on long-term sealing ability: a 2-year follow-up study, *Int Endod J*. 30 (1997) 307–12.

104. MK Wu, B Fan, PR Wesselink, Diminished leakage along root canals filled with gutta percha without sealer over time: a laboratory study, *Int Endod J.* 33 (2000) 121–5.
105. DD Peters, Two years in vitro solubility evaluation of four gutta-percha sealer obturation techniques, *J Endod.* 12 (1986) 139–45.
106. K Urban, J Neuhaus, D Donnermeyer, E Schäfer, T Dammaschke, Solubility and pH Value of 3 Different Root Canal Sealers: A Long-term Investigation, *J Endod.* 44 (2018) 1736–1740.
107. RK Prüllage, K Urban, E Schäfer, T Dammaschke, Material Properties of a Tricalcium Silicate-containing, a Mineral Trioxide Aggregate-containing, and an Epoxy Resin-based Root Canal Sealer, *J Endod.* 42 (2016) 1784–1788.
108. F Guerrero, E Berástegui, K Aspiazu, Porosity analysis of mineral trioxide aggregate Fillapex and BioRoot cements for use in endodontics using microcomputed tomography, *J Conserv Dent.* 21 (2018) 491–494.
109. EF Iglecias, LG Freire, GT de Miranda Candeiro, M Dos Santos, JH Antoniazzi, G Gavini, Presence of Voids after Continuous Wave of Condensation and Single-cone Obturation in Mandibular Molars: A Micro-computed Tomography Analysis, *J Endod.* 43 (2017) 638–642.
110. Johnson ME, Stewart GP, Nielsen CJ, Hatton JF. Evaluation of root reinforcement of endodontically treated teeth. *Oral Surg Oral Med Oral Pathol Oral Radiol Endod* 2000; 90: 360–364.
111. Lertchirakam V, Timyam A, Messer HH. Effects of root canal sealers on vertical root fracture resistance of endodontically treated teeth. *J Endod* 2002; 28: 217–219.
112. De Bruyne MAA, De Moor RJG. Review: the use of glass ionomer cements in both conventional and surgical endodontics. *Int Endod J* 2004; 37: 91–104.
113. Schäfer E, Zandbiglari T. Solubility of root-canal sealers in water and artificial saliva. *Int Endod J* 2003; 36: 660–669.
114. Carvalho-Junior JR, Guimaraes LF, Correr-Sobrinho L, Pecora JD, Sousa-Neto MD. Evaluation of solubility, disintegration, and dimensional alterations of a glass ionomer root canal sealer. *Braz Dent J* 2003; 14: 114–118.
115. Hegde V, Murkey LS. Microgap Evaluation of Novel Hydrophilic and Hydrophobic Obturating System: A Scanning Electron Microscope Study. *J Clin Diagn Res.* 2017;11:ZC75-ZC78
116. Hasheminia M, Razavian H, Mosleh H, Shakerian B. In vitro evaluation of the antibacterial activity of five sealers used in root canal therapy. *Dent Res J.* 2017;14(1):62-67.
117. Gandolfi MG, Siboni F, Prati C. Properties of a novel polysiloxane-guttapercha calcium silicate-bioglass-containing root canal sealer. *Dent Mater.* 2016;32:e113-26.
118. Bouillaguet S, Wataha JC, Lockwood PE, Galgano C, Golay A, Krejci I. Cytotoxicity and sealing properties of four classes of endodontic sealers evaluated by succinic dehydrogenase activity and confocal laser scanning microscopy. *Eur J Oral Sci* 2004; 112: 182–187.

119. Collado-González M, Tomás-Catalá CJ, Oñate-Sánchez RE, Moraleda JM, Rodríguez-Lozano FJ. Cytotoxicity of GuttaFlow Bioseal, GuttaFlow2, MTA Fillapex, and AH Plus on Human Periodontal Ligament Stem Cells. *J Endod.* 2017;43:816-822.
120. Camilleri J, Kralj P, Veber M, Sinagra E. Characterization and analyses of acid-extractable and leached trace elements in dental cements. *Int Endod J.* 2012;45(8):737-43.
121. Camilleri J, Sorrentino F, Damidot D. Characterization of un-hydrated and hydrated BioAggregate™ and MTA Angelus™. *Clin Oral Investig.* 2015;19(3):689-98.
122. Parirokh M, Torabinejad M. Mineral trioxide aggregate: a comprehensive literature review-- Part III: Clinical applications, drawbacks, and mechanism of action. *J Endod.* 2010; 36:400–13.
123. Trope M, Bunes A, Debelian G. Root filling materials and techniques: bioceramics a new hope? *Endod Top.* 2015;32(1):86-96.
124. Darvell BW, Wu RC. "MTA"-an Hydraulic Silicate Cement: review update and setting reaction. *Dental Materials.* 2011; 27:407–22.
125. AL-Haddad A, Che Ab Aziz ZA. Bioceramic-Based Root Canal Sealers: A Review. *Int J Biomater.* 2016;2016:1-10.
126. Zhang W, Li Z, Peng B. Ex vivo cytotoxicity of a new calcium silicate- based canal filling material: Cytotoxicity of iRoot SP. *Int Endod J.* 2010;43(9):769-74.
127. Camilleri J, Pitt Ford TR. Mineral trioxide aggregate: a review of the constituents and biological properties of the material. *International Endodontic Journal.* 2006; 39:747–54.
128. Camps J, Jeanneau C, El Ayachi I, Laurent P, About I. Bioactivity of a Calcium Silicate–based Endodontic Cement (BioRoot RCS): Interactions with Human Periodontal Ligament Cells In Vitro. *J Endod.* 2015;41(9):1469-73.
129. Tay FR, Pashley DH, Rueggeberg FA, Loushine RJ, Weller RN. Calcium phosphate phase transformation produced by the interaction of the Portland cement component of white mineral trioxide aggregate with a phosphate-containing fluid. *J Endod.* 2007; 33:1347–51.
130. Gandolfi MG, Taddei P, Tinti A, Prati C. Apatite-forming ability (bioactivity) of ProRoot MTA. *Int Endod J.* 2010; 43:917–20.
131. Poggio C et al. Solubility and pH of bioceramic root canal sealers: A comparative study. 2017. *J Clin Exp Dent*;9:e1189-e1194.
132. Wang Z. Bioceramic materials in endodontics. *Endod Top.* 2015;32(1):3– 30.
133. Zhou H, Shen Y, Zheng W, Li L, Zheng Y, Haapasalo M. Physical Properties of 5 Root Canal Sealers. *J O E.* 2013;39(10):1281-6.

134. Prüllage R-K, Urban K, Schäfer E, Dammaschke T. Material Properties of a Tricalcium Silicate-containing, a Mineral Trioxide Aggregate-containing, and an Epoxy Resin-based Root Canal Sealer. *J Endod*. 2016;42(12):1784-8.
135. Association AD. ANSI/ADA specification no. 57: Endodontic sealing material. Chic ADA. 2000.
136. Borges RP, Sousa-Neto MD, Versiani MA, Rached-Júnior FA, De-Deus G, Miranda CES, et al. Changes in the surface of four calcium silicate-containing endodontic materials and an epoxy resin-based sealer after a solubility test: Solubility of root canal filling materials. *Int Endod J*. 2012;45:419-28.
137. Boggia R. A single-visit treatment of septic root canals using periapically extruded endomethasone. *Br Dent J* 1983; 155: 300–305.
138. Ørstavik D, Nordahl I, Tibballs JE. Dimensional change following setting of root canal sealer materials. *Dent Mater* 2001; 17: 512–519.
139. Ingle JI. A standardised endodontic technique using newly designed instruments and filling materials. *Oral Surg* 1961; 14: 83–91.
140. Hommez GMG, De Moor RJG, Braem M. Endodontic treatment performed by Flemish dentists. Part 2. Canal Filing and decision making for referrals and treatment of apical periodontitis. *Int Endod J* 2003; 36: 344–351.
141. Seccombe GV.. What dentists do and why they do it: a survey of endodontics in the General Dental Services. PhD Thesis, University of Newcastle, UK, 2000.
142. Allison DA, Michelich RJ, Walton RE. The influence of master cone adaptation on the quality of the apical seal. *J Endod* 1981; 7: 61–65.
143. Wilson BL, Baumgartner JC. Comparison of spreader penetration during lateral compaction of .04 and .02 tapered gutta percha. *J Endod* 2003; 29: 828–831
144. Allison DA, Weber CR, Walton RE. The influence of the method of canal preparation on the quality of apical and coronal obturation. *J Endod* 1979; 5: 298–304.
145. Lertchirakam V, Palamara JEA, Messer HH. Load and strain during lateral condensation and vertical root fracture. *J Endod* 1999; 25: 99–104.
146. Ruddle CJ. Chapter 8: Cleaning and Shaping the Root Canal System. *Pathways of the Pulp*, 7th edn. St Louis: Cohen and Burns, 2002: 231–291.
147. Buchanan LS. Filling root canal systems with centered condensation: concepts, instruments and techniques. *Endod Prac* 2005; 8: 9–15.
148. Tsukada G, Tanaka T, Torii M, Inoue K. Shear modulus and thermal properties of gutta percha for root canal filling. *J Oral Rehab* 2004; 31: 1139–1144.

149. 103. Lee CQ, Chang Y, Robinson S, Hellmuth E. Dimensional stability of thermosensitive gutta percha. *J Endod* 1997; 23: 579–582.
150. Siqueira J, Rôcas I, Favieiri A, Abad E, Castro A, Gahyva S. Bacterial leakage in coronally unsealed root canals obturated with 3 different techniques. *Oral Surg Oral Med Oral Pathol Oral Radiol Endod* 2000; 90: 647–650.
151. Kim H, Lee M, Yum J, Versluis A, Lee C, Kim B. Potential relationship between design of nickel–titanium rotary instruments and vertical root fracture. *J Endod* 2010; 36: 1195–1199.
152. Adorno CG, Yoshioka T, Suda H. The effect of working length and root canal preparation technique on crack development in the apical root canal wall. *Int Endod J* 2010; 43: 321–327.
153. Zandbiglari T, Davids H, Sch€afer E. Influence of instrument taper on the resistance to fracture of endodontically treated roots. *Oral Surg Oral Med Oral Pathol Oral Radiol Endod* 2006; 101: 126–131.
154. Sathorn C, Palamara J, Messer H. A comparison of the effects of two canal preparation techniques on root fracture susceptibility and fracture pattern. *J Endod* 2005; 31: 283–287.
155. Viapiana R et al. Porosity and sealing ability of root fillings with gutta-percha and BioRoot RCS or AH Plus sealers. Evaluation by three ex vivo methods. *Int Endod J*. 2016;49:774-82.
156. Johnson WB. A new gutta-percha technique. *J Endod* 1978; 4: 184–188.
157. Cantatore G. Thermafil versus System B. *Endod Pract* 2001; 5: 30–39.
158. Behnia A, McDonald NJ. In vitro infrared thermographic assessment of root surface temperatures generated by the thermafil plus system. *J Endod* 2001; 27: 203–205.
159. Buchanan LS. ProSystem GT: design, technique, and advantages. *Endod Topics* 2005; 10: 168–175.
160. Weis MV, Parashos P, Messer HH. Effect of obturation technique on sealer cement thickness and dentinal tubule penetration. *Int Endod J* 2004; 37:653–663.
161. Jarrett IS, Marx D, Covey D, Karmazin M, Lavin M, Gound T. Percentage of canals filled in apical cross sections – an in vitro study of seven obturation techniques. *Int Endod J* 2004; 37: 392–398.
162. Gencoglu N. Comparison of 6 different gutta-percha techniques (part II): Thermafil, JS Quick-Fill, Soft Core, Microseal, System B, and lateral condensation. *Oral Surg Oral Med Oral Pathol Oral Radiol Endod* 2003; 96: 91–95.
163. Clinton K, Van Himel T. Comparison of a warm gutta-percha obturation technique and lateral condensation. *J Endod* 2001; 27: 692–695.
164. Chu CH, Lo ECM, Cheung GSP. Outcome of root canal treatment using Thermafil and cold lateral condensation filling techniques. *Int Endod J* 2005; 38: 179–185.

165. Marques-Ferreira M, Abrantes M, Ferreira HD, Caramelo F, Botelho MF, Carrilho EV. Sealing efficacy of system B versus Thermafil and Guttacore obturation techniques evidenced by scintigraphic analysis. *J Clin Exp Dent*. 2017 Jan 1;9(1):e56-e60.
166. Jindal D, Sharma M, Raisingani D, Swarnkar A, Pant M, Mathur R. Volumetric analysis of root filling with cold lateral compaction, Obtura II, Thermafil, and Calamus using spiral computerized tomography: An In vitro Study. *Indian J Dent Res*. 2017 Mar-Apr;28(2):175-180.
167. Beasley RT, Williamson AE, Justman BC, Qian F. Time required to remove guttacore, thermafil plus, and thermoplasticized gutta-percha from moderately curved root canals with protaper files. *J Endod*. 2013 Jan;39(1):125-8.
168. Nevares G, de Aluquerque DS, Bueno CE, Cunha RS. Is guttacore more easily removed from the root canal than thermafil, an ex-vivo study. *J Can Dent Assoc* 2015;81:f22.
169. Eaton JA, Clement DJ, Lloyd A, Marchesan MA. Micro-computed tomographic evaluation of the influence of root canal system 4 landmarks on access outline forms and canal curvatures in mandibular 5 molars. *J Endod* 2015;41:1888-91.
170. Gu Y, Lu Q, Wang P, Ni L. Root canal morphology of permanent three-rooted mandibular first molars: Part II--measurement of root canal curvatures. *J Endod* 2010;36:1341-6.
171. GA De-Deus, ED Gurgel-Filho, KM Magalhães, T Coutinho-Filho, A laboratory analysis of gutta-percha-filled area obtained using Thermafil, System B and lateral condensation, *Int Endod J*. 39 (2006) 378-83.
172. GA De-Deus, CM Maniglia-Ferreira, ED Gurgel-Filho, S Paciornik, AC Machado, T Coutinho-Filho, Comparison of the percentage of gutta-percha-filled area obtained by Thermafil and System B, *Aust Endod J*. 33 (2007) 55-61.
173. GA De Deus, F Martins, AC Lima, ED Gurgel-Filho, CF Maniglia, T Coutinho-Filho, Analysis of the film thickness of a root canal sealer following three obturation techniques, *Pesqui Odontol Bras*. 17 (2003) 119-25.
174. GH Li, LN Niu, LC Selem, AA Eid, et al., Quality of obturation achieved by an endodontic core-carrier system with crosslinked gutta-percha carrier in single-rooted canals, *J Dent*. 42 (2014) 1124-34.
175. De Deus G et al. Limited ability of three commonly used thermoplasticized gutta-percha techniques in filling oval-shaped canals. *J Endod* 2008 Nov;34(11):1401-1405
176. K Greco, E Carmignani, G Cantatore, The Thermafil root canal obturation system, *G Ital Endod*. 25 (2011) 97-109.
177. J Camilleri, Sealers and Warm Gutta-percha Obturation Techniques, *J Endod*. 2015;4: 72-8.
178. C Bowman, JC Baumgartner, Gutta-percha obturation of lateral grooves and depressions, *J Endod*. 28 (2002) 220-3.

Production scientifique

Microscopic and chemical assessments of the filling ability in oval-shaped root canals using two different carrier-based filling techniques

Davide Mancino, Najji Kharouf, Joseph Hemmerlé, Youssef Haïkel

Correspondence: Dr. Davide Mancino
Email: endodontiefrancaise@outlook.com

¹???, Faculty of Dental Medicine, Strasbourg University, Strasbourg, France,
²Fédération De Médecine Translationnelle De Strasbourg, Strasbourg, France

ABSTRACT

Objectives: To assess the filling ability in oval-shaped canals using two different carrier-based filling techniques. **Materials and Methods:** Twenty-four human mandibular premolars with one oval canal were selected. Canals were shaped using WaveOne Gold Primary and Proglider. Samples were divided into two groups and filled as follows: Thermafil and GuttaCore. The proportions of gutta-percha-filled areas (GPFAs), sealer-filled areas (SFAs), and void areas (VA), at 2 mm and 5 mm, were analyzed by Optical numeric microscope, scanning electron microscope, and energy-dispersive X-ray. **Statistical Analysis:** They were compared by Kruskal–Wallis one-way ANOVA on ranks, with statistical significance set at $\alpha = 0.05$. **Results:** At 2 and 5 mm distances from the apex, this study discloses no statistically different filling ability for the two techniques. Concerning each samples treated using both filling systems, the presence of tags was visualized. At working length (WL)-5, and WL-2, the maximum tag penetration depth for the GuttaCore group into the dentinal tubules was, respectively, 96 μm and 48 μm , whereas for the thermafil group was, respectively, 109, 23 μm and 55, 18 μm . **Conclusions:** Our results clearly show that Thermafil and GuttaCore can fill oval-shaped canals in appropriate way. Furthermore, we can state that the GuttaCore obturator allows to preserve the same filling ability than Thermafil obturator, in view of the fact that there was no difference, in terms of GPFA, SFA, and VA between the two different carrier-based obturation techniques.

Key words: Carrier-based techniques, filling ability, GuttaCore, oval-shaped canals, Thermafil

INTRODUCTION

A successful root canal treatment depends on appropriate access cavity preparation, suitable shaping, proper cleaning, and tridimensional filling of the root canal system.^[1-9] Although literature highlights the importance of shaping and cleaning step during the endodontic therapy, there is no evidence other than clinical feeling to support or deny any particular filling technique.^[10-14] Thus, the role played by the filling step is inevitably underestimated.

Often the choice of a filling technique is based on factors such as speed, simplicity, or economics, rather than on the endodontic anatomy or on other quantitative parameters.^[15] Without the slightest doubt, a tridimensional shaping and cleaning of the root canal system are essential requirements to perform a faultless filling.^[13,15]

This is an open access journal, and articles are distributed under the terms of the Creative Commons Attribution-NonCommercial-ShareAlike 4.0 License, which allows others to remix, tweak, and build upon the work non-commercially, as long as appropriate credit is given and the new creations are licensed under the identical terms.

For reprints contact: reprints@medknow.com

How to cite this article: Mancino D, Kharouf N, Hemmerlé J, Haïkel Y. Microscopic and chemical assessments of the filling ability in oval-shaped root canals using two different carrier-based filling techniques. Eur J Dent 2019;13:XX-XX.

DOI: 10.4103/ejd.ejd_438_18

Access this article online	
Quick Response Code: 	Website: www.eurjdent.com

1 The root canal filling should be regarded as the final
2 step of the disinfection. No cleaning technique allows
3 to eradicate 100% of bacteria present in an infected
4 root canal system.^[16-23]

5
6 The task of canal filling must allow to entomb the
7 remaining bacteria, to ensure the periapical healing as
8 long as possible.^[24] To provide a tridimensional seal,
9 the root canal filling involves the use of gutta-percha
10 in combination with a root canal sealer. The sealer is
11 used to fill the voids and gaps remaining between the
12 gutta-percha material and the root canal walls, like
13 a gasket, especially in oval- or irregular-shaped root
14 canals. On the other hand, the sealer represents the
15 weak link in the chain of root canal filling because of
16 its setting reaction with subsequent shrinkage because
17 of the presence of intrinsic porosities because of its
18 possible reabsorption over time.^[15,19] These factors
19 are likely the cause of void areas' (VA) formation
20 that, of course, constitute a relevant problem in terms
21 of sealing. Hence, the sealer thickness should be as
22 smaller as possible. In this respect warm gutta-percha
23 obturation techniques, and in particular Thermafil
24 system (DentsplySirona), have been developed to
25 perform tridimensional root canal filling with a
26 smaller sealer thickness.^[11,12] However, the presence
27 of its plastic carrier could be a real problem. First,
28 the clinicians, who lack of the basic principles for
29 use Thermafil obturator, could perform a root
30 canal filling with a naked plastic carrier in the last
31 millimeter of the canal.^[25,26] Second, the preparation
32 of the post space, if necessary, in a canal filled with
33 a Thermafil obturator could be very difficult and
34 could cause a postoperative perforation as result
35 of a lack of attention or experience on the part of
36 the clinician. Third, the retreatment management
37 in a tooth filled with a thermafil obturator could
38 be very difficult for a general practitioner. For
39 these reasons, we decided to test two different
40 techniques of carrier-based obturation: Thermafil
41 and Guttacore (DentsplySirona). Guttacore is a
42 carrier-based obturator and it has emerged as an
43 effective filling system.

44 MATERIALS AND METHODS

45 This study was revised and approved by the Ethics
46 Committee of Medical, Odontology school, and
47 Strasbourg University Hospital (protocol no. 2018-89).

48 A total of 87 mandibular first premolars, freshly
49 extracted for orthodontic reasons, with a total length
50 between 20 and 22 mm, were selected. Informed

1 consent was obtained from all patients, and all the
2 procedures were performed according to the Helsinki
3 Declaration of 1975. After debridement of the root
4 surface, specimens were immersed in a 1% sodium
5 hypochlorite (NaOCl) solution at 4°C for 24 h and
6 then stored in saline solution.

7
8 Periapical radiographs were taken, placing the
9 premolars according to their buccolingual and
10 mesiodistal diameter in order to preselect the teeth
11 with a long/short diameter ratio ≥ 1.5 at 5 mm from
12 the apex. Preselected teeth were then scanned with
13 cone-beam computed tomography (CBCT) in order
14 to select the teeth with the following morphological
15 parameters:

- 16 • Presence of one canal
- 17 • A real oval canal at 5 mm from the apex with a
18 long/short diameter ratio ≥ 1.5 at 5 mm from the
19 apex
- 20 • Canal with a total length of 10 ± 2 mm from canal
21 orifice to apical foramen
- 22 • 10° to 30° primary root curvature in buccolingual
23 and mesiodistal view according to the Schneider
24 method^[3]
- 25 • Main curvature radius ≥ 4 mm^[4]
- 26 • Therefore, only 28 mandibular first premolars
27 ensured inclusion criteria, 4 were discarded
28 because of severe calcification of the root canal,
29 leaving a total of 24 teeth
- 30 • The tooth length was standardized to 18 mm by
31 removing the coronal portion of the teeth
- 32 • Teeth having canals with apical diameters larger
33 than size 20 were discarded.

34 Shaping procedure

35 Specimens were mounted on protrain (Simit Dental SRL),
36 in order to perform endodontic therapy simulating
37 clinical situation.

38 After access cavity preparation, all root canals were
39 shaped, keeping the pulp chamber constantly flooded
40 with 6% sodium hypochlorite. An experienced
41 endodontist shaped each premolar. Canal scoutings
42 were performed with a #10 K file at a working length
43 (WL) +0.5 mm. Length determination was obtained
44 using an electronic apex locator (Root ZX; J Morita Co,
45 Kyoto, Japan). Then, the apex was dried and sealed
46 with a cyanoacrylate glue to simulate a closed system.

47 Mechanical glide path was performed using
48 ProGlider (DentsplySirona) and an endodontic engine
49 (X-Smart-IQ motor, DentsplySirona) at 300 rpm and
50 4 Ncm at the full WL.

1 Each tooth was shaped at the WL, using WaveOne
2 Gold Primary (DentsplySirona) (0.25 tip, 0.07 taper)
3 and an X-Smart-IQ motor (300 rpm, 4 Ncm).
4

5 New instruments were used to shape each premolar,
6 and instruments were removed from the canal and
7 cleaned after every two pecking motions until the
8 WL was reached.
9

10 Recapitulation was performed between each
11 instrument, taking a #10 K file to WL +0.5 mm.
12

13 After the shaping procedure, in order to assure a
14 tridimensional cleaning of the root canal system, an
15 aqueous 17% solution of EDTA was flooded into the
16 pulp chamber and was then activated using a dynamic
17 activation by endoactivator (DentsplySirona) for
18 120 s in each canal. After rinsing with physiological
19 saline, a 6% solution of NaOCl flooded into the pulp
20 chamber was activated using endoactivator for 120 s
21 in each canal. Again, each canal was rinsed using
22 physiological saline and then dried using sterile paper
23 paper points.
24

25 The prepared teeth were randomly divided in two
26 equal groups ($n = 12$ per group): Thermafil group (TG)
27 and Guttacore group (GG).
28
29

30 *Thermafil system group*

31 After application of a standardized drop
32 (0.230 ± 0.005 g) of AH Plus sealer (DentsplySirona)
33 with a coated sterile paper point at the entrance of
34 each canal, a second sterile paper point, taken to WL,
35 was used to remove any excess of sealer and smoothly
36 distribute the sealer in the whole canal system. We
37 placed the silicone stopper at the established WL on
38 the primary wave one gold thermafil.
39

40 A thermafil obturator (DentsplySirona) was heated in
41 a thermaprep plus oven until the first “beep” signal,
42 indicating it is ready for use. The obturator was then
43 directly inserted into the canal orifice with gentle
44 apical pressure, without twisting or forcing, to the WL.
45

46 *GuttaCore pink obturator group*

47 After application of a standardized drop
48 (0.230 ± 0.005 g) of AH Plus sealer (DentsplySirona)
49 with a coated sterile paper point at the entrance of
50 each canal, a second sterile paper point, taken to
51 WL, was used to remove any excess of sealer and
52 smoothly distribute the sealer in the whole canal
53 system. With the help of the calibration rings on the
54 WaveOne obturator, we placed the silicone stopper
55 at the established WL.
56
57
58

1 A waveOne gold obturator (DentsplySirona) was
2 heated in a GuttaCore Oven (DentsplySirona) until
3 the first “beep” signal, indicating it is ready for use.
4 The obturator was then directly inserted into the canal
5 orifice with gentle apical pressure, without twisting
6 or forcing, to the WL.
7

8 **Sectioning and surface measurements**

9 After embedding in Epon 812 resin (Euromedex,
10 Souffelweyersheim, France), two sections were
11 made perpendicular to the longitudinal axis of the
12 root tooth at 2 mm and 5 mm from the apex with
13 a wire saw (Walter EBNER, Le Locle, Switzerland).
14 Thereafter, 1200, 2400, and 4000 P-grade (number
15 of abrasive grains per cm²) abrasive papers were
16 used successively to polish the surface. All samples
17 were etched with a 20% (w/w) citric acid solution
18 for 2 min (Sigma-Aldrich, Darmstadt, Germany),
19 thoroughly rinsed with distilled water, and finally
20 dehydrated in a graded series of ethanol solutions.
21
22

23 **Optical numeric microscope analysis**

24 Samples were first observed using an optical numeric
25 microscope (KEYENCE, Osaka, Japon) and then
26 analyzed using the VHX-5000 Communication **AQ5**
27 software to measure the quantity of voids and sealer
28 filled areas.
29
30

31 **Scanning electron microscope analysis**

32 Specimens were prepared for scanning electron
33 microscopy (SEM) and sputter-coated with a
34 gold-palladium alloy (20/80 weight%) by using a
35 HUMMER JR sputtering device (Technics, CA, USA).
36 The coated samples were observed with a Quanta 250
37 FEG SEM (FEI Company, Eindhoven, Netherlands)
38 operating with an accelerating voltage of the electrons
39 of 10 kV.
40

41 **Energy dispersive X-ray analysis**

42 The specimens also underwent chemical analysis
43 to analyze the Guttacore™ material and the related
44 tags. Energy dispersive X-ray (EDX) microanalysis
45 was performed with an EDAX Octane Plus
46 spectrometer (AMETEK Materials Analysis Division,
47 91 McKee Dr, Mahwah, NJ 07430, USA).
48

49 **Statistical analysis**

50 Collected data were analyzed with SigmaPlot release
51 11.2 (Systat Software, Inc., San Jose, CA, USA). The
52 proportions of voids and sealer areas corresponding
53 to one of two treatments (GC or CW) were compared
54 by Kruskal-Wallis one-way ANOVA on ranks, with
55 statistical significance set at $\alpha = 0.05$.
56
57
58

RESULTS

Optical microscope observations

For both groups, the superficies of gutta-percha-filled areas (GPFAs), sealer-filled areas (SFAs), and voids, i.e., unfilled areas (VA) in the canal at WL-5 and WL-2 were observed and measured. All measurements are expressed in mean \pm standard error on the mean ($n = 12$).

At WL-5, concerning TG group, the VA was $0.22 \pm 0.001\%$, the SAF was $0.74 \pm 0.003\%$, and the GPFA was $99.04 \pm 0.02\%$. Concerning the GG, the VA was $0.20 \pm 0.001\%$, the SAF was $0.61 \pm 0.003\%$, and the GPFA was $99.19 \pm 0.003\%$.

At WL-2, concerning TG group, the VA was $0.13 \pm 0.004\%$, the SAF was $1.54 \pm 0.01\%$, and the GPFA was $98.33 \pm 0.04\%$. Concerning the GG, the VA was $0.15 \pm 0.001\%$, the SAF was $1.09 \pm 0.004\%$, and the GPFA was $98.76 \pm 0.004\%$.

Scanning electron microscope results

SEM analyses [Figures 1 and 2] confirmed the results obtained by optical microscopy. Furthermore, concerning each samples treated using both filling systems, the presence of tags was visualized [Figures 3 and 4]. At WL-5, and WL-2 the maximum tag penetration depth for the Guttacore into the dentinal tubules was, respectively, $96 \mu\text{m}$ and $48 \mu\text{m}$, whereas for the Thermafil was, respectively, $109 \mu\text{m}$, $23 \mu\text{m}$ and $55 \mu\text{m}$, $18 \mu\text{m}$. Furthermore, the shape of the tags for GG and TG was different; rectangular for GC and circular for TG.

Chemical analysis findings

A spectrum taken from a tag at WL-5 and WL-2 for the two groups was likened at a spectrum of

Thermafil [Figure 5] and Guttacore gutta-percha [Figure 6] and at a spectrum of Ah plus sealer showing their chemical analysis. This allowed us to affirm that the TG and GG tags, consists of gutta-percha.

DISCUSSION

In order to perform tridimensional filling, the essential requirements are a previous tridimensional shaping and tridimensional cleaning. Obviously, this task is much more difficult in the case of oval-shaped root canals. To fill suitably an oval-shaped root canal, the void and the sealer areas should be as small as possible, and this is possible at the condition that gutta-percha is thermoplastic.

The present study was designed to quantify the GPFA, SFA, and VA on the teeth filled using two different techniques of carrier-based obturation, Thermafil and Guttacore, with the goal to provide a measure of quality. The Thermafil obturator consists of two parts: the plastic carrier, derivative of polysulfone; and the gutta-percha, whereas Guttacore consists of a carrier manufactured from a cross-linked, thermoset elastomer of gutta-percha coated in gutta-percha. The presence of the plastic carrier in a Thermafil obturator could make a retreatment and/or the postspace preparation a difficult task.^[25,26] What's more, the clinicians who lack of the basic principles for use Thermafil obturator could perform a root canal filling with a naked plastic carrier in the last millimeter of the canal.

Indeed, the Guttacore carrier was designed to facilitate removal during retreatment and or postspace preparation by fast, simply, and safe trephining through the core.^[27-29]

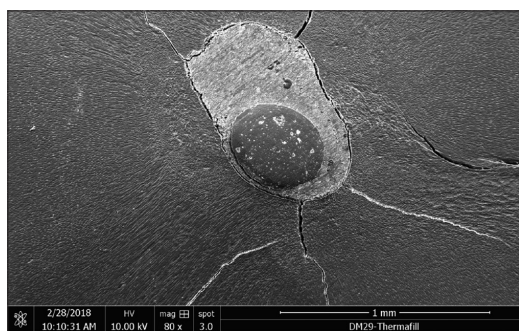


Figure 1: Scanning electron micrograph of sectioned root at 5 mm from the apex filled with Thermafil obturator

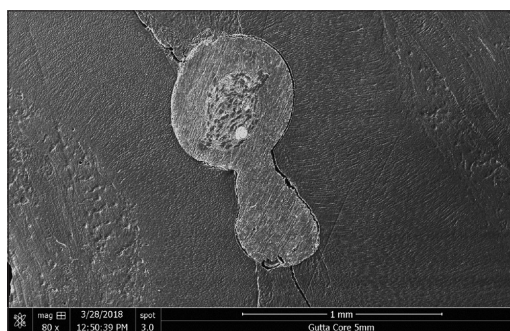


Figure 2: Scanning electron micrograph of sectioned root at 5 mm from the apex filled with Guttacore obturator




Figure 3: Scanning electron micrograph showing the penetration of the gutta-percha in the dentinal tubules on extracted tooth filled with a Thermafil obturator




Figure 4: Scanning electron micrograph showing the penetration of the gutta-percha in the dentinal tubules on extracted tooth filled with a Guttacore obturator

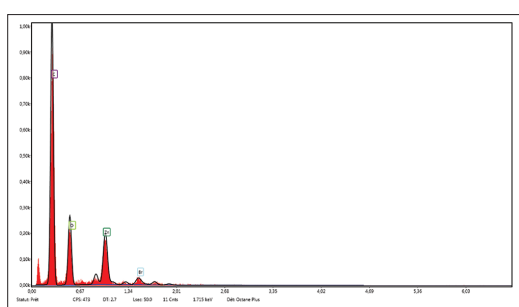


Figure 5: Energy-dispersive X-ray spectrum of the Thermafil material. Major peak can be seen indicating C and smaller peaks indicating O, Zn and Br

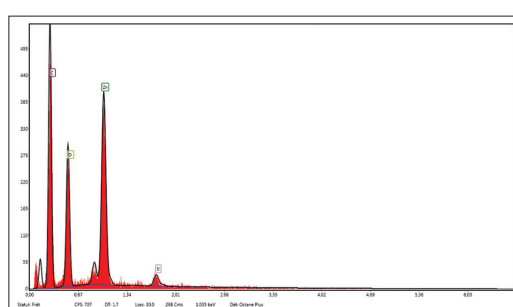


Figure 6: Energy-dispersive X-ray spectrum of the Guttacore material. Major peaks can be seen indicating C, Zn and O, and smaller peak indicating Si

Moreover, from a clinical point of view, our internal data (preclinical hands-on on different filling techniques, Strasbourg University) showed that the learning curve to master the Guttacore filling is faster than the learning curve to master the Thermafil technique, with less possibility of extrusion. In other words, the Guttacore technique is less technique sensitive and less difficult to master compared with the Thermafil technique.

To reduce the possible errors, we decided to analyze each specimen using different instruments. At first, we choose the premolars by using radiographic and CBCT control images in order to demonstrate the good sampling homogeneity.

Afterward, specimens were observed using an optical numeric microscope at a magnification of $\times 500$. They were also observed by using SEM at magnifications up to $\times 30,000$, using direct observations and not replicates. Finally, we used a last control by using EDX analyses to know exactly the composition of the different filled areas, including tags.

At 5 and 2 mm distance from the apex, each specimen of both groups showed plastified gutta-percha. No statistical difference was found for the GPFA, VA, and SAF values corresponding to the two tested thermo-plasticizing techniques.

Consequently, the null hypothesis, that there are no differences, at 5 and 2 mm from the apex, in the percentages of GPFA, VA, and SAF in oval-shaped root canals, filled by the Thermafil obturator and Guttacore obturator using AH plus sealer was accepted. SEM micrographs, at 2 and 5 mm distances from the apex, disclosed the presence of tags for the Guttacore group, filling dentinal tubules. Moreover, SEM observations revealed the presence of tags for both groups. Gutta-percha tags [Figure 7] could be able to block physically potentially remaining bacteria, so entombing them.

Chemical microanalyses allowed us to conclude that the tags of both groups were composed of gutta-percha material.




Figure 7: Scanning electron micrograph showing the external surface of guttacore with the imprint of the dentinal tubules after previous decalcification and removal of dental tissues

Of course, the present findings depend on the employed gutta-percha product qualities. Thermafil and Guttacore gutta-percha is breakable at the solid state, but it changes on gluey, swollen properties when heated. The flowability of GC gutta-percha is higher than that of the standard gutta-percha of gutta-percha cones.^[30]

At 2 and 5 mm distances from the apex, the present results reveal no statistically different filling ability for the two tested carrier-based techniques.

Moreover, at 2 and 5 mm distances from the apex, for each specimens treated using the two different filling techniques, the presence of gutta-percha tags was visualized.

Our results clearly show that the Guttacore obturation can fill oval-shaped canals in an excellent way. Hence, we can state that Guttacore system would be a filling technique less sensitive and less difficult to master compared with the Thermafil technique, preserving the same filling ability, in view of the fact that there was no difference, in terms of GPFA, SFA, and VA between the two different carrier-based obturation techniques.

Financial support and sponsorship

Nil.

Conflicts of interest

There are no conflicts of interest.

REFERENCES

1. Krasner P, Rankow HJ. Anatomy of the pulp-chamber floor. *J Endod* 2004;30:5-16.

2. Boveda C, Kishen A. Contracted endodontic cavities: The foundation for less invasive alternatives in the management of apical periodontitis. *Endod Topics* 2015;33:169-86.

3. Eaton JA, Clement DJ, Lloyd A, Marchesan MA. Micro-computed tomographic evaluation of the influence of root canal system landmarks on access outline forms and canal curvatures in mandibular molars. *J Endod* 2015;41:1888-91.

4. Alovizi M, Pasqualini D, Musso E, Bobbio E, Giuliano C, Mancino D, et al. Influence of contracted endodontic access on root canal geometry: An *in vitro* study. *J Endod* 2018;44:614-20.

5. Mancino D, Kharouf N. Root canal treatment of dilacerated second maxillary premolars: Planning the shaping procedure. *J Clin Exp Dent* 2018;10:e624-7.

6. Zehnder M. Root canal irrigants. *J Endod* 2006;32:389-98.

7. Gu LS, Kim JR, Ling J, Choi KK, Pashley DH, Tay FR, et al. Review of contemporary irrigant agitation techniques and devices. *J Endod* 2009;35:791-804.

8. Kanisavaran ZM. Chlorhexidine gluconate in endodontics: An update review. *Int Dent J* 2008;58:247-57.

9. Mohammadi Z, Abbott PV. The properties and applications of chlorhexidine in endodontics. *Int Endod J* 2009;42:288-302.

10. Wu M, van der Sluis LW, Wesslink PR. A preliminary study of the percentage of gutta-percha-filled area in the apical canal filled with vertically compacted warm gutta-percha. *Int Endod J* 2002;35:527-35.

11. De-Deus G, Gurgel-Filho ED, Magalhães KM, Coutinho-Filho T. A laboratory analysis of gutta-percha-filled area obtained using thermafil, system B and lateral condensation. *Int Endod J* 2006;39:378-83.

12. De-Deus G, Maniglia-Ferreira CM, Gurgel-Filho ED, Paciornik S, Machado AC, Coutinho-Filho T, et al. Comparison of the percentage of gutta-percha-filled area obtained by thermafil and system B. *Aust Endod J* 2007;33:55-61.

13. Ørstavik D. Materials used for root canal obturation: Technical, biological and clinical testing. *Endod Topics* 2005;12:25-38.

14. Peng L, Ye L, Tan H, Zhou X. Outcome of root canal obturation by warm gutta-percha versus cold lateral condensation: A meta-analysis. *J Endod* 2007;33:106-9.

15. Whitworth J. Methods of filling root canals: Principles and practices. *Endod Topics* 2005;12:2-24.

16. Carver K, Nussstein J, Reader A, Beck M. *In vivo* antibacterial efficacy of ultrasound after hand and rotary instrumentation in human mandibular molars. *J Endod* 2007;33:1038-43.

17. Bukiet F, Couderc G, Camps J, Tassery H, Cuisinier F, About I, et al. Wetting properties and critical micellar concentration of benzalkonium chloride mixed in sodium hypochlorite. *J Endod* 2012;38:1525-9.

18. Park E, Shen YA, Haapasalo M. Irrigation of the apical root canal. *Endod Topics* 2012;27:54-73.

19. Wang Z, Shen Y, Haapasalo M. Effectiveness of endodontic disinfecting solutions against young and old *Enterococcus faecalis* biofilms in dentin canals. *J Endod* 2012;38:1376-9.

20. Ordinola-Zapata R, Bramante CM, Cavenago B, Graeff MS, Gomes de Moraes I, Marciano M, et al. Antimicrobial effect of endodontic solutions used as final irrigants on a dentine biofilm model. *Int Endod J* 2012;45:162-8.

21. Haapasalo M, Endal U, Zandi H, Coil JM. Eradication of endodontic infection by instrumentation and irrigation solutions. *Endod Topics* 2005;10:77-102.

22. Haapasalo M, Shen YA. Current therapeutic options for endodontic biofilms. *Endod Topics* 2012;22:79-98.

23. Haapasalo M, Qian W, Shen YA. Irrigation: Beyond the smear layer. *Endod Topics* 2012;27:35-53.

24. Sundqvist G, Figdor D. Endodontic treatment of apical periodontitis. In: Ørstavik D, Pitt Ford TR, editors. *Essential Endodontology: Prevention and Treatment of Apical Periodontitis*. Oxford: Blackwell; 1998.

25. Wilcox LR. Thermafil retreatment with and without chloroform solvent. *J Endod* 1993;19:563-6.

26. Wong AW, Zhang S, Li SK, Zhang C, Chu CH. Clinical studies on core-carrier obturation: A systematic review and meta-analysis. *BMC Oral Health* 2017;17:167.

27. Beasley RT, Williamson AE, Justman BC, Qian F. Time required to remove guttacore, thermafil plus, and thermoplasticized gutta-percha from moderately curved root canals with protaper files. *J Endod* 2013;39:125-8.

Mancino, et al.: Filling ability using two carrier-based techniques

1	28. Rödiger T, Wagner J, Wiegand A, Rizk M. Efficacy of the proTaper retreatment system in removing thermafil, guttaCore or vertically compacted gutta-percha from curved root canals assessed by micro-CT. Int Endod J 2018;51:808-15.	analysis of post space preparation in root canals filled with carrier-based thermoplasticized gutta-percha. Int Endod J 2017;50:293-302.	1
2			2
3		30. Greco K, Carmignani E, Cantatore G. The Thermanfil root canal obturation system. G Ital Endod 2011;25:97-109.	3
4	29. Schroeder AA, Ford NL, Coil JM. Micro-computed tomography		4
5			5
6			6
7			7
8			8
9			9
10			10
11			11
12			12
13			13
14			14
15			15
16	Author Queries???		16
17	AQ1: Please provide department name.		17
18	AQ2: Please provide affiliation link to author names.		18
19	AQ3: Please provide complete affiliation in English.		19
20	AQ4: Kindly provide "Conclusion" part.		20
21	AQ5: Please provide manufacturer details such as company, city, state, and country name as per style.		21
22			22
23			23
24			24
25			25
26			26
27			27
28			28
29			29
30			30
31			31
32			32
33			33
34			34
35			35
36			36
37			37
38			38
39			39
40			40
41			41
42			42
43			43
44			44
45			45
46			46
47			47
48			48
49			49
50			50
51			51
52			52
53			53
54			54
55			55
56			56
57			57
58			58

Manuscript Details

Manuscript number HELIYON_2019_3863

Title Microscopic and chemical assessments of the filling ability in oval-shaped root canals using four different filling techniques.

Article type Original Research Article Abstract

Objectives: Assess the filling ability in oval-shaped canals using four different filling techniques. **Materials and Methods:** 92 human mandibular first molars with one distal oval canal were selected. Distal Canals were shaped using WaveOne Gold Primary. The prepared teeth were randomly divided in four equal groups (n = 20) for obturation: Continuous Wave Condensation (CWC), GuttaCore carrier based technique (GC), Single Cone technique (SC), Cold hydraulic Condensation (CHC). The proportions of gutta-percha filled areas (GPFA), sealer filled areas (SFA), void areas (VA) and the tags into dentinal tubules at 4 mm and 2 mm were analyzed by Optical numeric microscope, SEM and EDX. **Statistical analysis:** they were compared by Kruskal-Wallis one-way ANOVA on ranks, with statistical significance set at $\alpha = 0.05$. **Results:** At 4 and 2 mm from the apex, this study discloses statistically different filling ability for the four techniques. **Conclusions:** At 4 mm from the apex, the GC group showed a statistically significance difference compared with the others three groups in terms of higher PGFA, lower SFA. It showed a statistically significance difference with SC and CHC groups in term of VA. At 2 mm level from the apex, the GC group showed a statistically significance difference compared with the others three groups in terms of higher PGFA, lower SFA and VA. **Clinical significance:** GC obturation is able to fill oval-shaped canals in a more appropriate way than the other filling techniques. GC was the only group which showed the presence of gutta-tags at 4 and 2 mm from the apex. The gutta-percha tags could behave as a physical barrier able to entomb bacteria.

Keywords Carrier based technique; Continuous Wave Condensation; Filling ability; GuttaCore; Oval-shaped canals

Title: Microscopic and chemical assessments of the filling ability in oval-shaped root canals using four different filling techniques.

Running title: Filling ability

The full names of the authors:

Davide Mancino^{1,2}, Naji Kharouf^{1,2}, Mauro Cabiddu³, Joseph Hemmerlé^{1,2}, Youssef Haïkel^{1,2}

¹ Strasbourg University, Faculty of Dental Medicine, 8 rue Sainte Elisabeth 67000, Strasbourg, France.

² Inserm UMR_S 1121, 11 rue Humann, 67085 Strasbourg, France.

³ University of Turin, Department of Endodontics and Restorative Dentistry, Turin, Italy.

Declaration of Interest statement: The authors do not have conflict of interest and have nothing to disclose.

Name, address, telephone and e-mail address of the corresponding author:

Naji KHAROUF

1 rue Place de l'Hôpital, 67000 Strasbourg, France

0033667522841, nkharouf@unistra.fr

Keywords: Carrier based technique, Continuous Wave Condensation, Filling ability, GuttaCore, Oval-shaped canals

Microscopic and chemical assessments of the filling ability in oval-shaped root canals using four different filling techniques.

Abstract

Objectives: Assess the filling ability in oval-shaped canals using four different filling techniques.

Materials and Methods: 92 human mandibular first molars with one distal oval canal were selected. Distal Canals were shaped using WaveOne Gold Primary. The prepared teeth were randomly divided in four equal groups ($n = 20$) for obturation: Continuous Wave Condensation (CWC), GuttaCore carrier based technique (GC), Single Cone technique (SC), Cold hydraulic Condensation (CHC). The proportions of gutta-percha filled areas (GPFA), sealer filled areas (SFA), void areas (VA) and the tags into dentinal tubules at 4 mm and 2 mm were analyzed by Optical numeric microscope, SEM and EDX. Statistical analysis: they were compared by Kruskal-Wallis one-way ANOVA on ranks, with statistical significance set at $\alpha = 0.05$.

Results: At 4 and 2 mm from the apex, this study discloses statistically different filling ability for the four techniques.

Conclusions: At 4 mm from the apex, the GC group showed a statistically significance difference compared with the others three groups in terms of higher PGFA, lower SFA. It showed a statistically significance difference with SC and CHC groups in term of VA. At 2 mm level from the apex, the GC group showed a statistically significance difference compared with the others three groups in terms of higher PGFA, lower SFA and VA.

Clinical significance: GC obturation is able to fill oval-shaped canals in a more appropriate way than the other filling techniques. GC was the only group which showed the presence of gutta-tags at 4 and 2 mm from the apex. The gutta-percha tags could behave as a physical barrier able to entomb bacteria.

Keywords: Carrier based technique; Continuous Wave Condensation; Filling ability; GuttaCore; Oval-shaped canals.

1. Introduction

A successful root canal treatment depends on appropriate access cavity preparation, suitable shaping, proper cleaning and tridimensional filling of the root canal system [1-9]. Although literature highlights the importance of shaping and cleaning step during the endodontic therapy, there is no evidence other than clinical feeling to support or deny any particular filling technique [10-16]. Thus, the role played by the filling step is inevitably underestimated. Often the choice of a filling technique is based on factors like speed, simplicity or economics, rather than on the endodontic anatomy or on other quantitative parameters [17]. Without the slightest doubt, a tridimensional shaping and cleaning of the root canal system are essential requirements to perform a faultless filling [14,17].

The root canal filling should be regarded as the final step of the disinfection. No cleaning technique allows to eradicate 100 % of *bacteria* in an infected root canal system [18-25]. The task of canal filling must allow to entomb the remaining bacteria and ensure the periapical healing as long as possible [26], avoiding peri-apical and coronal leaking, along with the coronal restoration.

Historically to provide a tridimensional seal, the root canal filling involves the use of gutta-percha in combination with a root canal sealer. In spite of that, no filling technique allows to have a fully filled canal without void areas (VA), especially in oval or irregular shaped root canals [27].

The sealer plays an important role in the sealing ability of root fillings. It is used to fill the voids and gaps remaining between the gutta-percha material and the root canal walls, like a gasket, increasing the adaptation of gutta-percha [28,29]. On the other hand the sealer represents the weak link in the chain of root canal filling because of its setting reaction with subsequent shrinkage, the presence of intrinsic porosities, and its possible resorption over time [17,28-34]. As a result, the sealer-filled areas

(SFA) are more vulnerable because of their dimensional instability over time. These factors constitute a relevant problem in terms of sealing ability.

Hence, the sealer thickness should be as smaller as possible. In this respect on the one hand warm gutta-percha obturation techniques have been developed to perform tridimensional root canal filling with a smaller sealer thickness and with a minimum presence of void areas [11-14,17]. Even though Iglecias et al. [34] showed that the percentage volume of voids was similar in mesial root canals of mandibular molar teeth obturated by using the single-cone (SC) and continuous wave of condensation (CWC) obturation techniques.

On the other hand cold hydraulic condensation, using bioceramic sealers, have been developed to perform tridimensional root canal too. These materials should have exceptional dimensional stability and do not shrink upon setting. However Viapiana et al. [35] showed by using micro-computed tomography analysis, a higher percentage of voids in the cervical third when BioRoot (Septodont, Saint-Maur-des-Fossés, France) was used in

conjunction with gutta-percha compared with AH Plus sealer. Moreover Poggio et al. [36], comparing the solubility of different root canal sealers, concluded that BioRoot and Total Fill (FKG) showed a statistically difference in term of solubility than the other root canal sealers, this could be a serious problem to prevent coronal and apical leakage.

The aim of this research was to investigate microscopic and chemical assessments of the filling ability in oval-shaped root canals using four different filling technics: continuous wave condensation (CWC), GuttaCore carrier based technique (GC), Single cone (SC), Cold Hydraulic condensation (CHC).

Therefore the present study was designed to quantify the gutta-percha filled area (GPFA), the sealer filled area (SFA), the void area (VA) and the tag penetration of gutta-percha into the dentinal tubules in order to provide a measure of quality.

The null hypothesis tested was that are no differences in the percentage of GPFA, SFA, VA and tag penetration of gutta-percha among these four different filling techniques.

2. Materials and methods

Freshly extracted mandibular first permanent molars with fully formed apices were used in accordance with the Ethics Committee, of Medical, odontology school, and Strasbourg University Hospital (protocol no. 2018-89).

A total of 211 mandibular first molars, with a total length between 21 and 23 mm, were pre-selected. Written informed consent was obtained from all patients and all the procedures were performed according to the Helsinki Declaration of 1975. After debridement of the root surface, specimens were immersed in a 1 % sodium hypochlorite (NaOCl) solution at 4 °C for 24 hours and then stored in saline solution.

Pre-selected teeth were first scanned with CBCT in order to select the teeth with the following morphological parameters:

1. Presence of one canal in the distal root.
2. A canal with a long/short diameter ratio \geq of 1,5 at 4 mm from the apex.
3. Canal with a total length of 10 ± 1 mm from canal orifice to apical foramen.
4. 0° to 20° primary root curvature in buccolingual and mesio-distal view according

to the Schneider method [3].

5. Main curvature radius \geq 4 mm [4].

Then they were analyzed using numeric optical microscope (KEYENCE, Osaka, Japon) in order to select the teeth with the morphological parameter: Minor apical diameter of distal root smaller than size 25.

Therefore, only 107 mandibular first molars ensured inclusion criteria.

Of these teeth assessed for inclusion, 15 samples were discarded because of anatomic features and severe calcification of the distal root canal, leaving a total of 92 teeth.

The tooth length was standardized to 18 mm by removing the coronal portion of the teeth.

2.1. Shaping Procedure

Specimens were mounted on protrain (Simit Dental SRL, Italy), in order to perform endodontic therapy simulating clinical situation.

After access cavity preparation, all distal root canals were shaped, keeping the pulp chamber constantly flooded with 6 % sodium hypochlorite, using a total volume of 2 ml. An experienced endodontist shaped each canal. Canal scouting were performed with a # 10 K file at the working length (WL) + 0,5 mm. Length determination was obtained using the conductive protrain gel and an electronic apex locator (Root ZX; J Morita Co, Kyoto, Japan). Mechanical glide path was performed using ProGlider (DentsplySirona) and an endodontic engine (X-Smart-IQ motor, DentsplySirona) at 300 rpm and 4 Ncm at the full WL.

Each tooth was shaped with WaveOne Gold Primary files (DentsplySirona) (0.25 tip, 0.07 taper) and an X-Smart-IQ motor in reciprocation motion. To ensure optimal cutting efficacy new instruments were used to shape each canal, and instruments were removed from the canal and cleaned after every two pecking motions until the WL was reached. Recapitulation was performed between each instrument, taking a # 10 K file to WL + 0, 5 mm.

2.2. Cleaning Procedure

Then the apex of each root was dried and sealed with a cyanoacrylate glue to simulate closed system. After the shaping procedure, in order to get a tridimensional cleaning of the root canal system, a flush of 5 ml of 17 % solution of EDTA was flooded into the pulp chamber and activated using a dynamic activation by endoactivator (DentsplySirona) for 120 seconds in each canal. After rinsing with 2 ml of physiological saline, a flush of 5 ml of a 6 % solution of NaOCl flooded into the pulp chamber was activated using endoactivator for 120 seconds in each canal. Finally, each canal was rinsed with 2 ml of physiological saline and then dried with sterile paper points.

2.3. Filling Procedures

The prepared teeth were randomly divided in four equal groups ($n = 20$ per group) for obturation: Continuous Wave Condensation (CWC), GuttaCore carrier based technique (GC), Single Cone technique (SC), Cold hydraulic Condensation (CHC). The remaining 12 molars were used as control teeth, using SEM analysis at 4 and 2 mm from the WL, 6 after the shaping procedure in order to visualize the smear layer produced by the mechanical instrumentation, and 6 after the final irrigation protocol, in order to verify, using SEM analysis, if the smear layer produced by the mechanical instrumentation, covering the dentin root canal were eliminate (Figure 1 and 2) [6,37-39].

2.3.1. Continuous Wave of Condensation Group (AH plus sealer)

For each tooth, prior to perform the down-pack, a pre-fit hand plugger and heat fine or fine-medium plugger, which penetrated up to 5 mm from the WL, was selected, and a silicone stopper was placed as a reference point on the tooth in order to end the downpack before the binding point was reached.

A Red WaveOne Gold gutta-percha (GP) point was used to fill each canal of the Continuous Wave of Condensation (CWC) Group. If necessary, the gutta-percha point was trimmed back until tug-back was achieved at working length. After the radiographic check of the GP at WL, GP was shortened by 0.5 mm.

A standardized drop of AH plus sealer (0.230 +/- 0.005 g), mixed according to the manufacturer's instructions, was placed into the root canal coating the last 4 mm of a Red WaveOne Gold gutta-percha point. To perform the down-pack, and the backfilling, was used the Elements™ Free (Kerr Endodontics). The gutta-percha was down-packed to 5 mm from the working length with a heated plugger at 200 °C. All the CWC was performed following the Buchanan's procedure.

2.3.2. GuttaCore pink obturator Group (AH plus sealer)

Each canal was filled with a red WaveOne gold obturator (DentsplySirona) using the manufacturer's instruction.

After application of a standardized drop (0.230 +/- 0.005 g) of AH Plus sealer (DentsplySirona), mixed according to the manufacturer's instructions, with a coated sterile paper point at the entrance of each canal, a second sterile paper point, taken to WL was used to distribute the sealer in the whole canal system. With the help of the calibration rings on the WaveOne obturator we placed the silicone stopper at the established WL.

A red WaveOne gold obturator (DentsplySirona) was heated in a GuttaCore Oven (DentsplySirona) until the first "beep" signal. The obturator was then directly inserted into the canal orifice with gentle apical pressure, without twisting or forcing, to the working length.

2.3.3. Single cone obturator group (AH plus sealer)

A Red WaveOne Gold gutta-percha (GP) point was used to fill each canal of the SC group. If necessary, the gutta-percha point was trimmed back until tug-back was achieved at working length, checking with a radiography. The red WaveOne Gold GP point was used to coat the canal walls with 2/3 of a standardized drop of AH plus sealer (0.230 +/- 0.005 g), mixed according to the manufacturer's instructions. The GP point was recoated with the last third of the standardized drop of sealer and seated in the canal. The cone was seared off at the level of the orifice and lightly condensed with a plugger.

2.3.4. Cold Hydraulic condensation group (BioRoot sealer)

The BioRoot sealer was mixed according to manufacturer's. The red WaveOne Gold GP point was used to coat the canal walls with 2/3 of a standardized drop (0.230 +/- 0.005 g) of BioRoot sealer (Septodont, France). The GP point was recoated with the last third of the standardized drop of sealer and seated in the canal. If necessary, the gutta-percha

point was trimmed back until tug-back was achieved at working length. After the radiographic check of the GP at WL, GP was shortened by 0.5 mm. The GP point was seared off at the level of the orifice and lightly condensed with a plugger.

All specimens were stored for 2 weeks at 37°C in 100% humidity to allow the sealers to set.

2.4. Sectioning and surface measurements

After embedding in Epon 812 resin (Euromedex, Souffelweyersheim, France), two sections were made perpendicular to the longitudinal axis of the root tooth at 2 mm and 4 mm from the apex with a wire saw (Walter EBNER, Le Locle, Switzerland). Thereafter, 1200, 2400, and 4000 P-grade (number of abrasive grains per cm²) abrasive papers were used successively to polish the surface. All samples were etched with a 20 % (w/w) citric acid solution for 1 min (Sigma-Aldrich, Darmstadt, Germany) to remove the smear layer created by cutting and polishing. The polished samples were thoroughly rinsed with distilled water.

2.5. Optical numeric microscope analysis

Samples were first observed with an optical numeric microscope (KEYENCE, Osaka, Japon) then analyzed by using the VHX-5000 Communication software to measure the quantity of GPFA, SFA, VA.

2.6. SEM analysis

Specimens were dehydrated in a graded series of ethanol solutions and sputter-coated with a gold-palladium alloy (20/80 weight %) by using a HUMMER JR sputtering device (Technics, CA, USA). The coated samples were observed with a Quanta 250 FEG scanning electron microscope (FEI Company, Eindhoven, Netherlands) operating with an accelerating voltage of the electrons of 10 kV.

2.7. EDX analysis

Specimens underwent also chemical analysis to analyze the GuttaCore Obturator, WaveOne Gold GP point, AH plus sealer, root dentin, BioRoot sealer material and the related tags. Energy dispersive X-ray (EDX) microanalysis was performed with an EDAX Octane Plus spectrometer (AMETEK Materials Analysis Division, 91 McKee Dr, Mahwah, NJ 07430, USA).

2.8. Statistical analysis

Collected data were analyzed with SigmaPlot release 11.2 (Systat Software, Inc., San Jose, CA, USA). The proportions of GPFA VA and SFA corresponding to one of four treatments were compared by Kruskal-Wallis one-way ANOVA on ranks, with statistical significance set at $\alpha = 0.05$.

3. Results

3.1. Optical microscope observations

For all groups the GPFA, the SFA and the VA in the canal at WL-4 and WL-2 were observed and measured. All measurements are expressed in mean \pm standard error on the mean ($n = 20$).

At WL-4 (Figure 3), concerning CWC group the VA was (2.83 ± 0.37) %, the SFA was (10.74 ± 4.49) % and the GPFA was (86.43 ± 4.87) %. Concerning the GC group the VA was (0.28 ± 0.08) %, the SFA was (1.04 ± 0.48) % and the GPFA was (98.68 ± 0.65) %.

Concerning SC group the VA was (3.03 ± 0.39) %, the SFA was (38.54 ± 4.49) % and the GPFA was (58.43 ± 4.87) %. Concerning CHC group the VA was (7.03 ± 0.39) %, the SAF was (33.23 ± 4.49) % and the GPFA was (59.74 ± 4.87) %.

At WL-2 (Figures 4), concerning CWC group the VA of the CWC group was (2.33 ± 0.94) %, the SFA was (17.80 ± 3.28) % and the GPFA was (79.87 ± 3.85) %. Concerning the GC group, the VA was (0.10 ± 0.14) %, the SFA was (0.75 ± 0.99) % and the GPFA was (99.15 ± 0.97) %. Concerning SC group the VA was (2.18 ± 0.39) %, the SFA was (18.89 ± 4.49) % and the GPFA was (78.93 ± 4.87) %. Concerning CHC group the VA was (5.87 ± 0.41) %, the SAF was (14.09 ± 4.21) % and the GPFA was (80.04 ± 3.44) %.

3.2. Scanning electron microscope results

SEM analyses assessed the presence or the absence of intra-tubule tags for each filling technique analyzed.

Concerning each CWC, SC and CHC specimen, any tag was found whereas in each GC specimen the presence of tags was proved (Figure 5 and 6).

At WL-4 and WL-2 the maximum tag penetration depth for the GuttaCore into the dentinal tubules was respectively 96 μm and 48 μm .

3.3. Chemical analysis findings

A Spectrum of gutta-percha cone, GuttaCore obturator, AH plus sealer, BioRoot sealer and root dentin were taken (Figure 7A-E).

Moreover, a spectrum taken from a tag (Figure 7F) at WL-4 and WL-2 for the GC group was likened at a spectrum of GuttaCore gutta-percha (Figure 7B) and at a spectrum of Ah plus sealer (Figure 7C) showing their chemical analysis. This allowed us to affirm that the GG tags, consists of gutta-percha.

4. Discussion

In order to perform tridimensional canal filling, essential requirements are a previous tridimensional shaping and cleaning of the canal. Obviously, this task is much more difficult in the case of oval-shaped root canals. The control of the tridimensional cleaning was possible analyzing the six control teeth, sectioned before the filling procedure

Comparing these six samples using SEM analysis, was assessed that the percentage of open dentinal tubules at 2mm and 4 mm from the WL was uniform for each tooth and equal to 83% and 94% respectively.

In this study to reduce the possible errors, due to the lack of the specimens' homogeneity, the selection of each specimen was performed using the CBCT differently from other studies [11-14].

The present study was designed to quantify the GPFA, the SFA, the VA and to highlight the tag penetration of filling material into the dentinal tubules in order to provide a measure of quality.

Samples were first observed, before dehydration, by using an optical numeric microscope

with composition pictures taken at magnification of 500 X in order to keep the original resolution of each picture and then analyzed by using the VHX-5000 Communication software to measure the quantity of GPFA, SFA and VA. In their studies, De Deus et al. used an optical microscope at magnifications ranging from 50 up to 200 times [11,13].

In accordance with Li et al [14] the SEM analysis wasn't used to quantify GPFA, SFA and VA in order to avoid the errors of judgment related to the dehydration of the samples and the examination in a high vacuum environment creating artefactual interfacial gaps. Indeed SEM analysis, at magnifications up to 20000 times (Figure 8), was used to highlight the tag penetration of filling material into the dentinal tubules.

EDX analyses was used to determine the chemical composition of each filled area including tags.

At 4 mm distance from the WL, only the specimens of CWC and GC groups showed plastified gutta-percha. The GC group produced significantly higher GPFA, SFA than the other groups. It is in accordance with the study of Li et al [14].

No statistical difference was found for the VA values between GC and CWC group, whereas the GC groups showed significantly lower VA than SC and CHC groups. Indeed CHC showed the worst result in term of VA.

Each GC specimens presented a more homogeneous mass which included gutta-percha and the cross-linked gutta-percha carrier, with a very thin layer of sealer placed irregularly on the walls of the flatted canals. Moreover SEM micrographs, at 4 mm distances from the apex, disclosed the presence of tags for the GuttaCore group, filling dentinal tubules. Nevertheless, SEM observations did not reveal the presence of tags for the other groups. GuttaCore tags could be able to block physically potentially remaining bacteria, entombing them. Chemical microanalyses revealed that the GC group tags were composed of gutta-percha. Of course, the present findings may dependent on the employed gutta-percha product qualities (Figures 9 and 10) [40].

GC gutta-percha is breakable at the solid state, but it changes on gluey, swollen proprieties when heated [41]. The flowability of GC gutta-percha is higher than that of the standard gutta-percha of GP points. Actually, the melting temperature of GuttaCore gutta-percha is lower than that of gutta-percha of gutta-percha cones, and the high temperature of the heated plugger for the CWC group at 5 mm distance from the WL could have speeded up the sealer setting, increased the film thickness and the percentage of sealer shrinkage in accordance with Camilleri [42].

Therefore, the null hypothesis, that there are no differences, at 4 mm from the WL, in the percentages of GPAF, SFA, VA in oval-shaped root canals, filled by different filling techniques was rejected.

At 2 mm level from the apex, each specimens of GC group showed plastified gutta-percha. Obviously any specimen of SC and CHC showed plastified gutta-percha but also any specimen of CWC showed plastified gutta-percha, thus behaving as cold gutta-percha.

Gutta-percha is a poor thermal conductor [43], it is quite normal that, for the CWC, at 2 mm distance from the apex, the gutta-percha is not plastified and the apical third of the canal is

really filled by a single- cone technique.

At 2 mm, level from the apex the GC group produced significantly higher GPFA, SFA and smaller VA than the other three groups. Any statistical difference was highlighted among the others three groups in term of GPFA and SFA and VA, even if CHC showed the worst result in term of VA.

Moreover, SEM micrographs, at 2 mm level from the apex, disclosed the presence of tags for the GC group, filling dentinal tubules. Nevertheless, SEM observations did not reveal the presence of tags for the other groups. Chemical microanalyses showed that the tags of GC group were composed of gutta-percha material.

It is important to highlight that the presence of gutta-percha tags (Figures 11-13) into dentinal tubules, instead of sealer tags much more vulnerable, could behave as a physical barrier, no reabsorbable over time, able to entomb bacteria, and preventing coronal and apical leakage.

5. Conclusions

At 4 mm from the apex, the GC group showed a statistically significance difference compared with the others three groups in terms of higher PGFA, lower SFA. It showed a statistically significance difference with SC and CHC groups in term of VA. Indeed no statistical difference was found for the VA values between GC and CWC group.

At 2 mm level from the apex, the GC group showed a statistically significance difference compared with the others three groups in terms of higher PGFA, lower SFA and VA. The worst results in term of VA were obtained from the CHC group.

Moreover, the GC was the only group which showed the presence of gutta-tags at 2 and 4 mm from the apex. In other words, the present study clearly showed that the GC

obturation is able to fill oval-shaped canals in a more appropriate way than the other filling techniques.

Declaration of interest

The authors declared no conflict of interest.

References

- [1] P Krasner, HJ Rankow, Anatomy of the pulp-chamber floor, *J Endod.* 30 (2004) 5–16.
- [2] C Boveda, A Kishen, Contracted endodontic cavities: the foundation for less invasive alternatives in the management of apical periodontitis, *Endodontic Topics.* 33 (2015) 169–86.
- [3] JA Eaton, DJ Clement, A Lloyd, MA Marchesan, Micro-computed tomographic evaluation of the Influence of root canal system landmarks on access outline forms and canal curvatures in mandibular molars, *J Endod.* 41 (2015) 1888–91.
- [4] M Alovizi, D Pasqualini, E Musso, E Bobbio, et al., Influence of contracted endodontic access on root canal geometry: an in vitro study, *J Endod.* 44 (2018) 614–20.
- [5] D Mancino, N Kharouf, Root canal treatment of dilacerated second maxillary premolars: Planning the shaping procedure, *J Clin Exp Dent.* 1 (2018) 624–627.

- [6] M Zehnder, Root Canal Irrigants, *J Endod.* 32 (2006) 389–98.
- [7] LS Gu, JR Kim, J Ling, KK Choi, DH Pashley, FR Tay, Review of Contemporary irrigant agitation techniques and devices, *J Endod.* 35 (2009) 791–804.
- [8] ZM Kanisavaran, Chlorhexidine gluconate in endodontics: an update review, *Int Dent J.* 58 (2008) 247–57.
- [9] Z Mohammadi, PV Abbott, The properties and applications of chlorhexidine in endodontics, *Int Endod J.* 42 (2009) 288–302.
- [10] M Wu, Sluis LW van der, PR Wesselink, A preliminary study of the percentage of gutta-percha-filled area in the apical canal filled with vertically compacted warm gutta-percha, *Int Endod J.* 35 (2002) 527–35.
- [11] GA De-Deus, ED Gurgel-Filho, KM Magalhães, T Coutinho-Filho, A laboratory analysis of gutta-percha-filled area obtained using Thermafil, System B and lateral condensation, *Int Endod J.* 39 (2006) 378–83.
- [12] GA De-Deus, CM Maniglia-Ferreira, ED Gurgel-Filho, S Paciornik, AC Machado, T Coutinho-Filho, Comparison of the percentage of gutta-percha-filled area obtained by Thermafil and System B, *Aust Endod J.* 33 (2007) 55–61.
- [13] GA De Deus, F Martins, AC Lima, ED Gurgel-Filho, CF Maniglia, T Coutinho-Filho, Analysis of the film thickness of a root canal sealer following three obturation techniques, *Pesqui Odontol Bras.* 17 (2003) 119–25.
- [14] GH Li, LN Niu, LC Selem, AA Eid, et al., Quality of obturation achieved by an endodontic core-carrier system with crosslinked gutta-percha carrier in single-rooted canals, *J Dent.* 42 (2014) 1124–34.
- [15] D Ørstavik, Materials used for root canal obturation: technical, biological and clinical testing, *Endod Topics.* 12 (2005) 25–38.
- [16] L Peng, L Ye, H Tan, X Zhou, Outcome of root canal obturation by warm gutta-percha versus cold lateral condensation: a meta-analysis, *J Endod.* 33 (2007) 106–9.
- [17] J Whitworth, Methods of filling root canals: principles and practices, *Endod Topics.* 12 (2005) 2–24.
- [18] K Carver, Nusstein J, Reader A, Beck M, In vivo antibacterial efficacy of ultrasound after hand and rotary instrumentation in human mandibular molars, *J Endod.* 33 (2007) 1038–43. [19] F Bukiet, G Couderc, J Camps, H Tassery, et al., Wetting properties and critical micellar concentration of benzalkonium chloride mixed in sodium hypochlorite, *J Endod.* 38 (2012) 1525–9.
- [20] E Park, YA Shen, M Haapasalo, Irrigation of the apical root canal, *Endod Topics.* 27 (2012) 54–73.
- [21] Z Wang, Y Shen, M Haapasalo, Effectiveness of endodontic disinfecting solutions against young and old *Enterococcus faecalis* biofilms in dentin canals, *J Endod.* 38 (2012) 1376–9.
- [22] R Ordinola-Zapata, CM Bramante, B Cavenago, MS Graeff, et al., Antimicrobial effect of endodontic solutions used as final irrigants on a dentine biofilm model, *Int Endod J.* 45 (2012) 162–8.
- [23] M Haapasalo, U Endal, H Zandi, JM Coil, Eradication of endodontic infection by instrumentation and irrigation solutions, *Endod Topics.* 10 (2005) 77–102.

- [24] M Haapasalo, YA Shen, Current therapeutic options for endodontic biofilms, *Endod Topics*. 22 (2012) 79–98.
- [25] M Haapasalo, W Qian, YA Shen, Irrigation: beyond the smear layer, *Endod Topics*. 27 (2012) 35–53.
- [26] G Sundqvist, D Figdor, Endodontic treatment of apical periodontitis, In: D Ørstavik, TR Pitt Ford, eds. *Essential Endodontology, Prevention and Treatment of Apical Periodontitis*, Oxford: Blackwell, 1998.
- [27] A Keleş, H Alcin, A Kamalak, MA Versiani, Micro-CT evaluation of root filling quality in oval-shaped canals, *Int Endod J*. 47 (2014) 1177–84.
- [28] EG Kontakiotis, MK Wu, PR Wesselink, Effect of sealer thickness on long-term sealing ability: a 2-year follow-up study, *Int Endod J*. 30 (1997) 307–12.
- [29] MK Wu, B Fan, PR Wesselink, Diminished leakage along root canals filled with gutta percha without sealer over time: a laboratory study, *Int Endod J*. 33 (2000) 121–5.
- [30] DD Peters, Two years in vitro solubility evaluation of four gutta-percha sealer obturation techniques, *J Endod*. 12 (1986) 139–45.
- [31] K Urban, J Neuhaus, D Donnermeyer, E Schäfer, T Dammaschke, Solubility and pH Value of 3 Different Root Canal Sealers: A Long-term Investigation, *J Endod*. 44 (2018) 1736–1740.
- [32] RK Prüllage, K Urban, E Schäfer, T Dammaschke, Material Properties of a Tricalcium Silicate-containing, a Mineral Trioxide Aggregate-containing, and an Epoxy Resin-based Root Canal Sealer, *J Endod*. 42 (2016) 1784–1788.
- [33] F Guerrero, E Berástegui, K Aspiazu, Porosity analysis of mineral trioxide aggregate Fillapex and BioRoot cements for use in endodontics using microcomputed tomography, *J Conserv Dent*. 21 (2018) 491–494.
- [34] EF Iglecias, LG Freire, GT de Miranda Candeiro, M Dos Santos, JH Antoniazzi, G Gavini, Presence of Voids after Continuous Wave of Condensation and Single-cone Obturation in Mandibular Molars: A Micro-computed Tomography Analysis, *J Endod*. 43 (2017) 638–642.
- [35] R Viapiana R, AT Moinzadeh, L Camilleri, PR Wesselink, M Tanomaru Filho, J Camilleri, Porosity and sealing ability of root fillings with gutta-percha and BioRoot RCS or AH Plus sealers, Evaluation by three ex vivo methods, *Int Endod J*. 49 (2016;) 74–82.
- [36] C Poggio, A Dagna, M Ceci, MV Meravini, M Colombo, G Pietrocola, Solubility and pH of bioceramic root canal sealers: A comparative study, *J Clin Exp Dent*. 9 (2017) e1189–e1194.
- [37] D McComb, DC Smith, A preliminary scanning electron microscopic study of root canals after endodontic procedures, *J Endod*. 1 (1975) 238–42.
- [38] RM Moodnik, SO Dorn, MJ Feldman, M Levey, BG Borden, Efficacy of biomechanical instrumentation: a scanning electron microscopic study, *J Endod*. 2 (1976) 261–6.
- [39] M Torabinejad, R Handysides, AA Khademi, LK Bakland, Clinical implications of the smear layer in endodontics: a review, *Oral Surg Oral Med Oral Pathol Oral Radiol Endod*. 94 (2002) 658–66.

[40] E Combe, B Cohen, K Cummings, Alpha- and beta-forms of gutta-percha in products for root canal filling, *Int Endod J.* 34 (2001) 447–451.

[41] K Greco, E Carmignani, G Cantatore, The Thermafil root canal obturation system, *G Ital Endod.* 25 (2011) 97–109.

[42] J Camilleri, Sealers and Warm Gutta-percha Obturation Techniques, *J Endod.* 41 (2015) 72–8.

[43] C Bowman, JC Baumgartner, Gutta-percha obturation of lateral grooves and depressions, *J Endod.* 28 (2002) 220–3.

Figure Legends

Fig. 1. Representative photos of scanning electron microscopy of longitudinal sectioned root surfaces after the shaping procedure. **A** Whole canal from 0 mm until 4 mm from the WL **B** sectioned root surfaces at 4 mm level from the WL; **C** sectioned root surfaces at 2 mm level from the WL.

Fig. 2. Representative photos of scanning electron microscopy of longitudinal sectioned root surfaces after the cleaning procedure. **A** Whole canal from 0 mm until 4 mm from the WL **B** sectioned root surfaces at 4 mm level from the WL; **C** sectioned root surfaces at 2 mm level from the WL.

Fig. 3. Representative photos of numeric optical microscope of sectioned root surfaces at 4 mm level from the WL. **A** CWC; **B** GC; **C** SC; **D** CHC.

Fig. 4. Representative photos of numeric optical microscope of sectioned root surfaces at 2 mm level from the WL. **A** CWC; **B** GC; **C** SC; **D** CHC.

Fig. 5. Representative photos of scanning electron microscopy of sectioned root surfaces at 4 mm level from the WL. **A** CWC; **B** GC; **C** SC; **D** CHC.

Fig. 6. Representative photos of scanning electron microscopy of sectioned root surfaces at 2 mm level from the WL. **A** CWC; **B** GC; **C** SC; **D** CHC.

Fig. 7. Energy dispersive X-ray spectrum of **A** Gutta-percha cone; **B** GuttaCore material; **C** AH Plus sealer; **D** BioRoot sealer; **E** Dentine; **F** Tag of filling material. The palladium peak comes from the metal coating for SEM.

Fig. 8. Higher magnification (20000 X) of GuttaCore tag.


Fig. 9. Scanning electron microscopy image of gutta-percha cone, at different magnifications reveals a poor amalgamation among the different constituents.


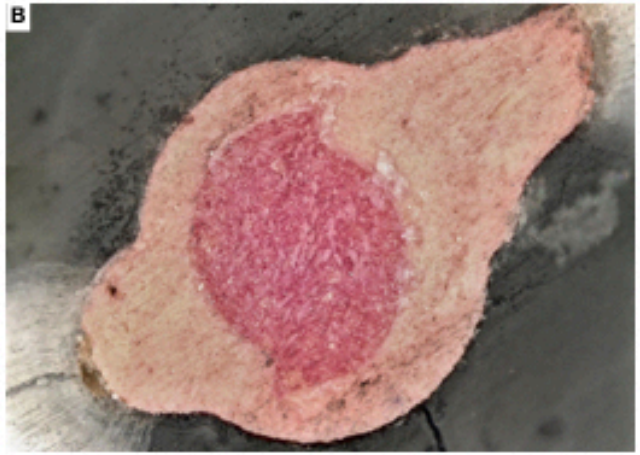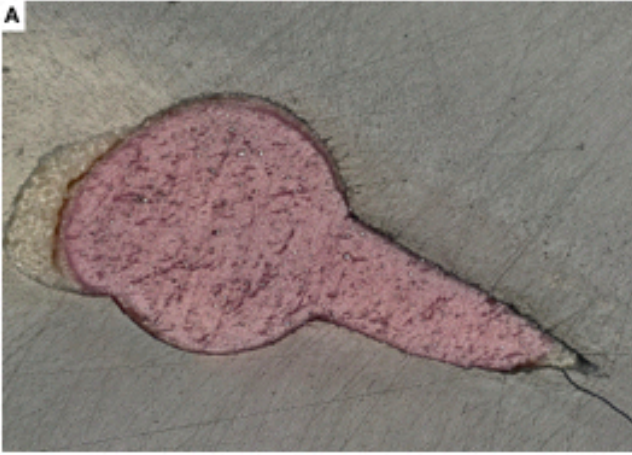
Fig. 10. Scanning electron microscopy image of GuttaCore gutta-percha, at different magnifications reveals a smaller size of the different constituents with an excellent amalgamation among them.


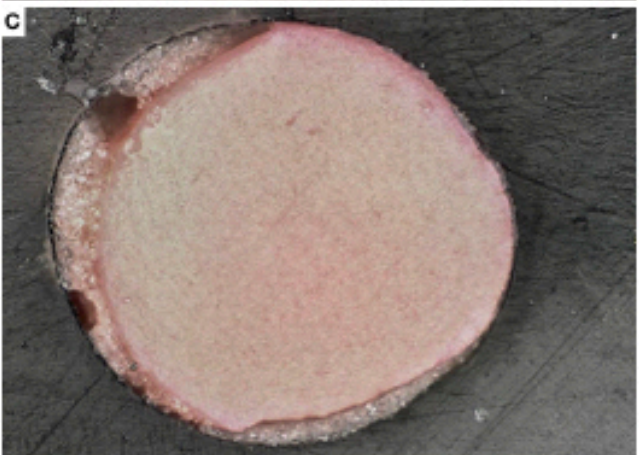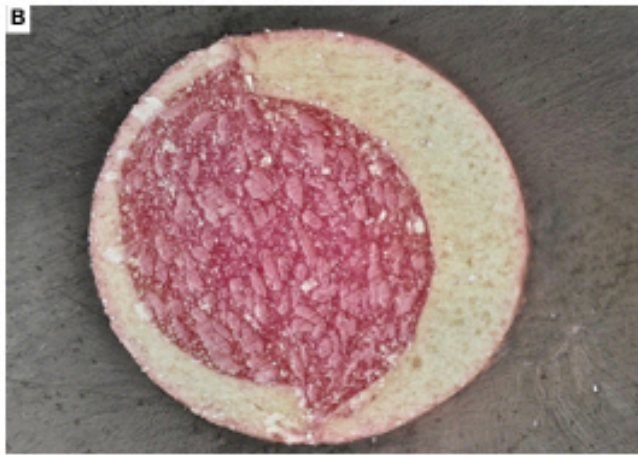
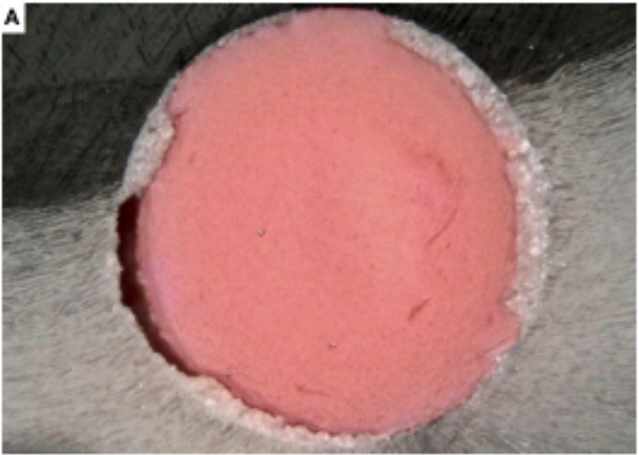
Fig. 11. Scanning electron microscopy image of GuttaCore tag at progressive magnifications.

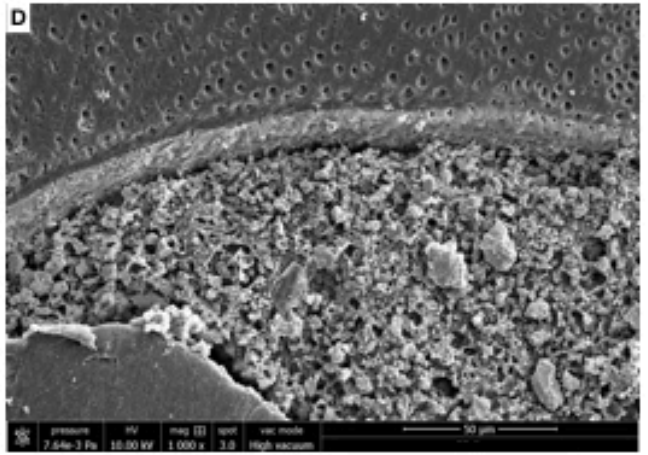
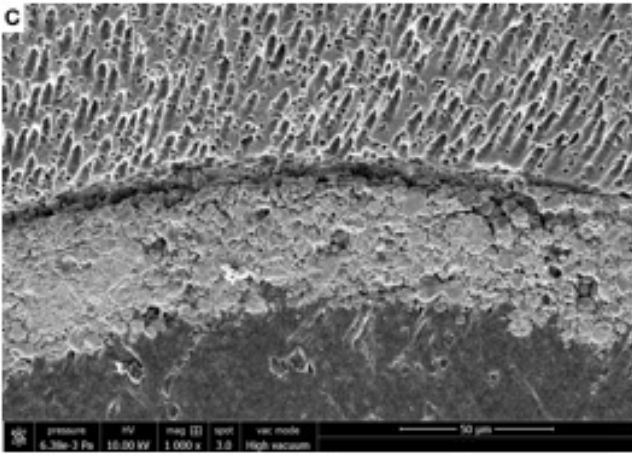
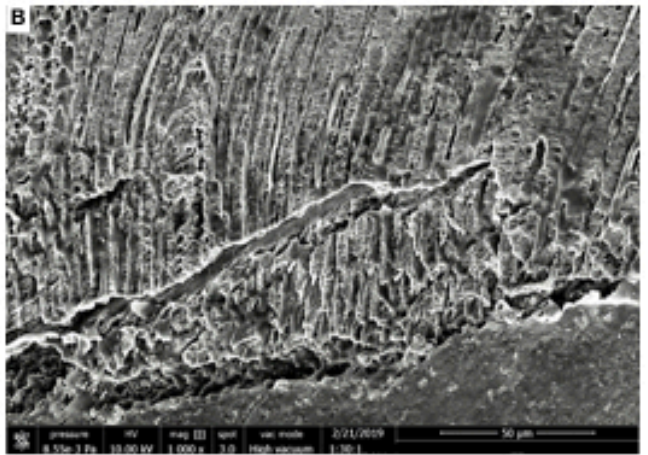

Fig. 12. Scanning electron microscopy image of GuttaCore tag at progressive magnifications, showing the uniform and complete filling of dentinal tubules.

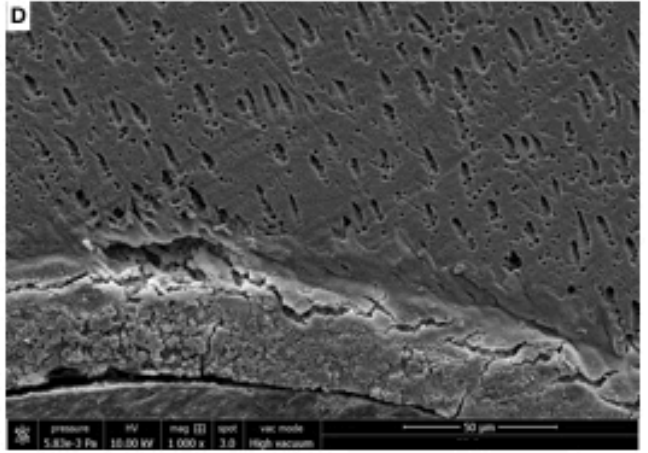

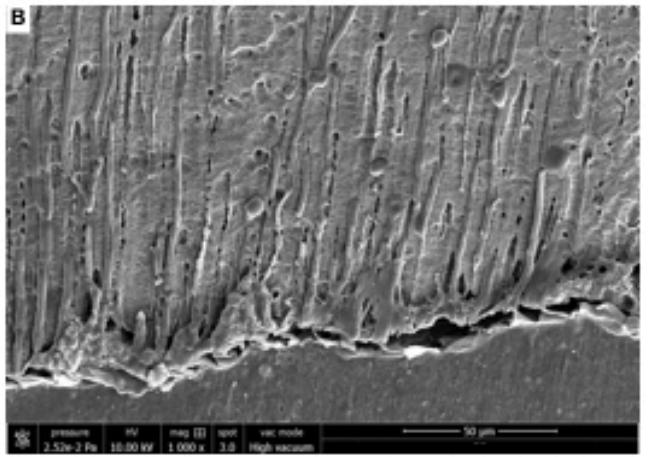
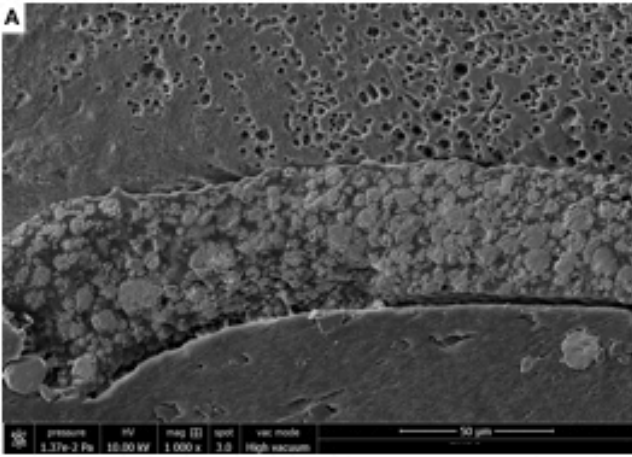
Fig. 13. Scanning electron microscopy image of an extracted tooth, filled with GuttaCore, at 4 mm level from the WL. It show the presence of a gutta-percha gasket, artificially unstuck, that filled 100% of dentinal tubules.

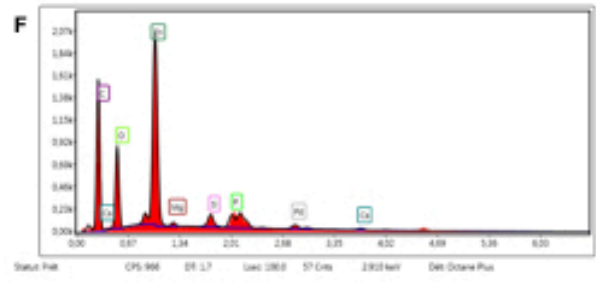
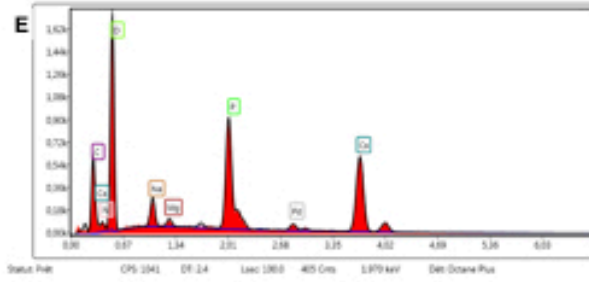
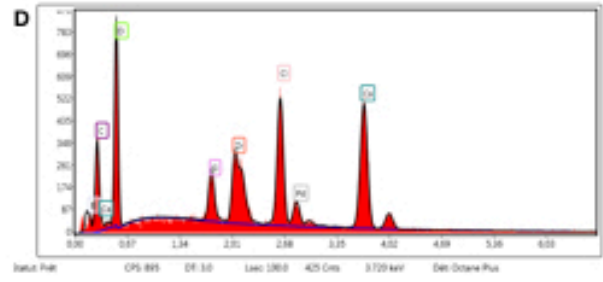
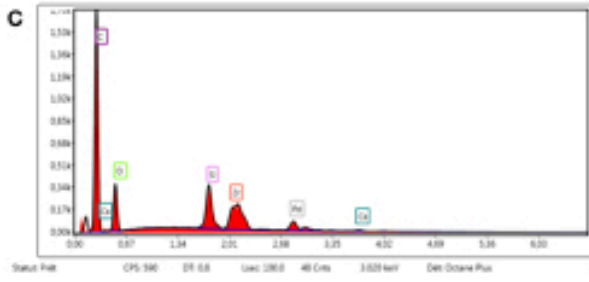
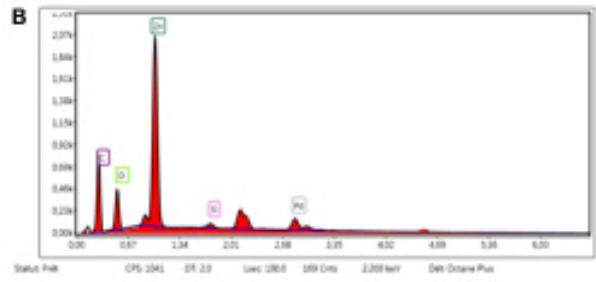
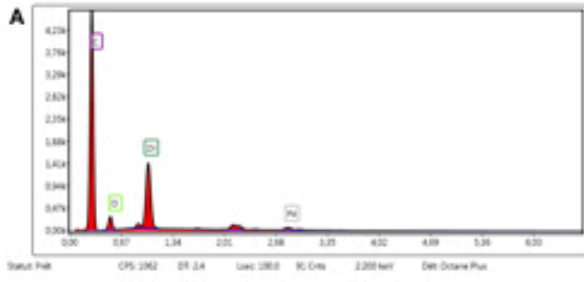


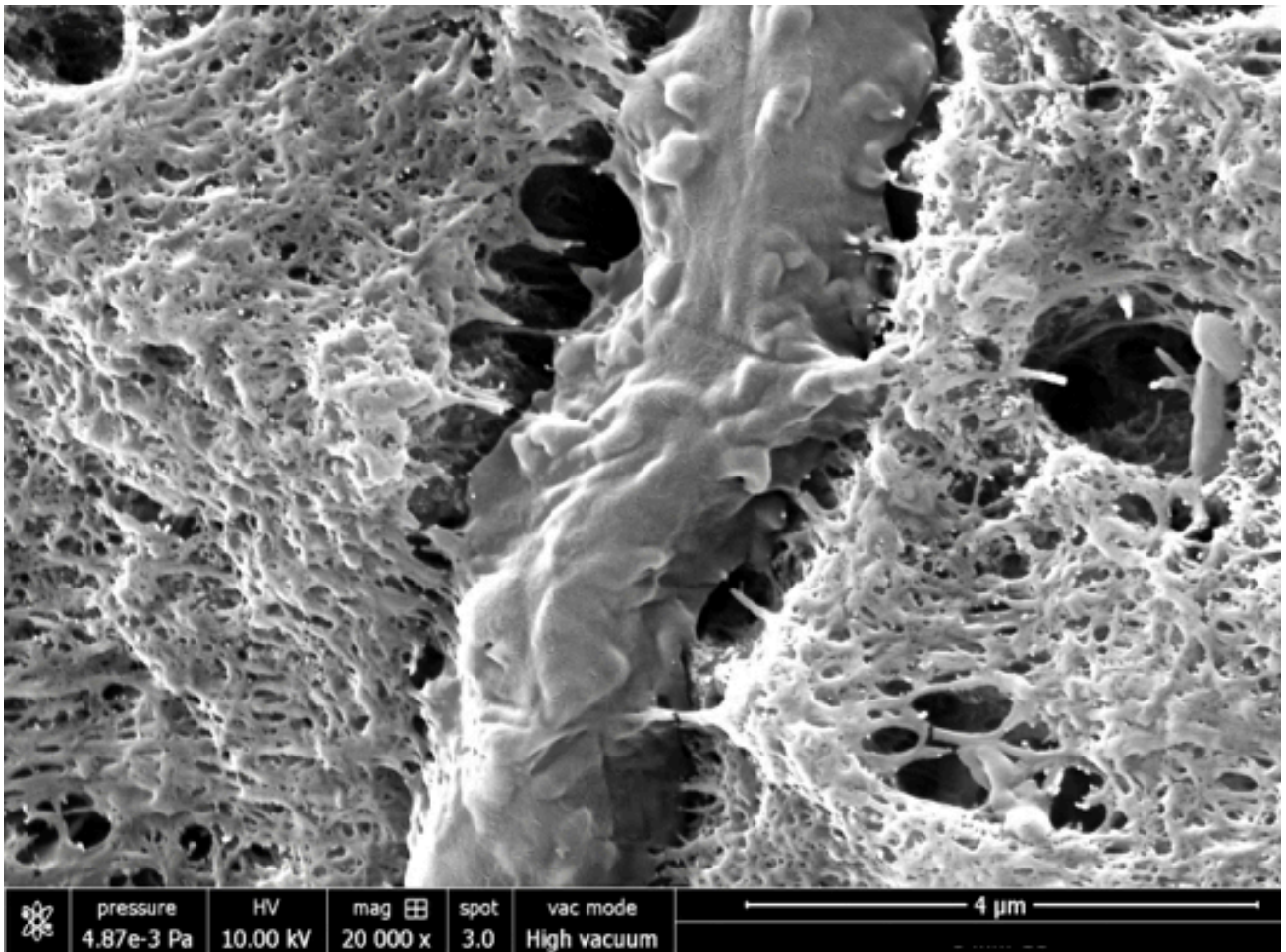




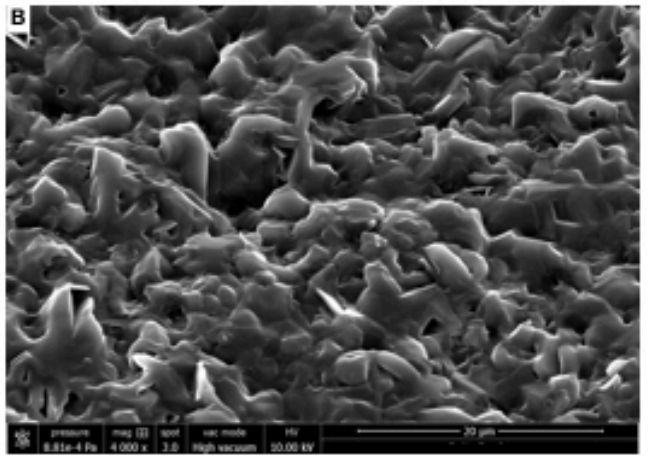










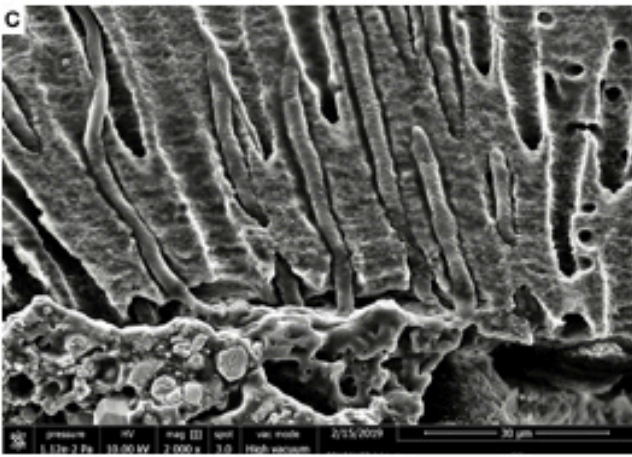
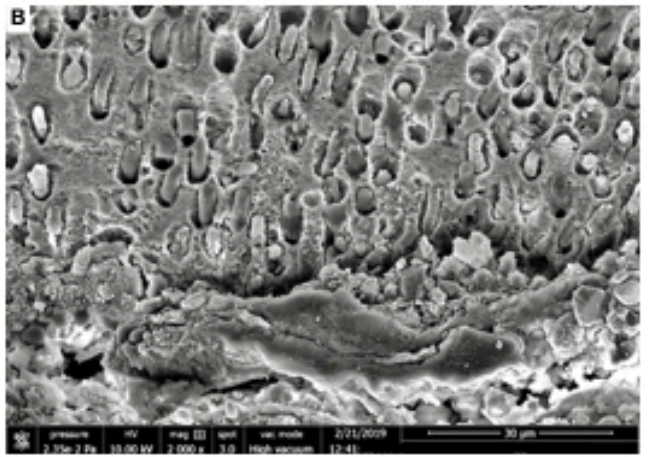
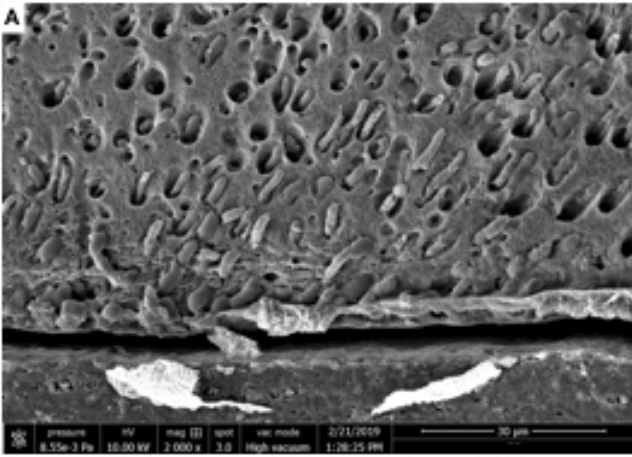







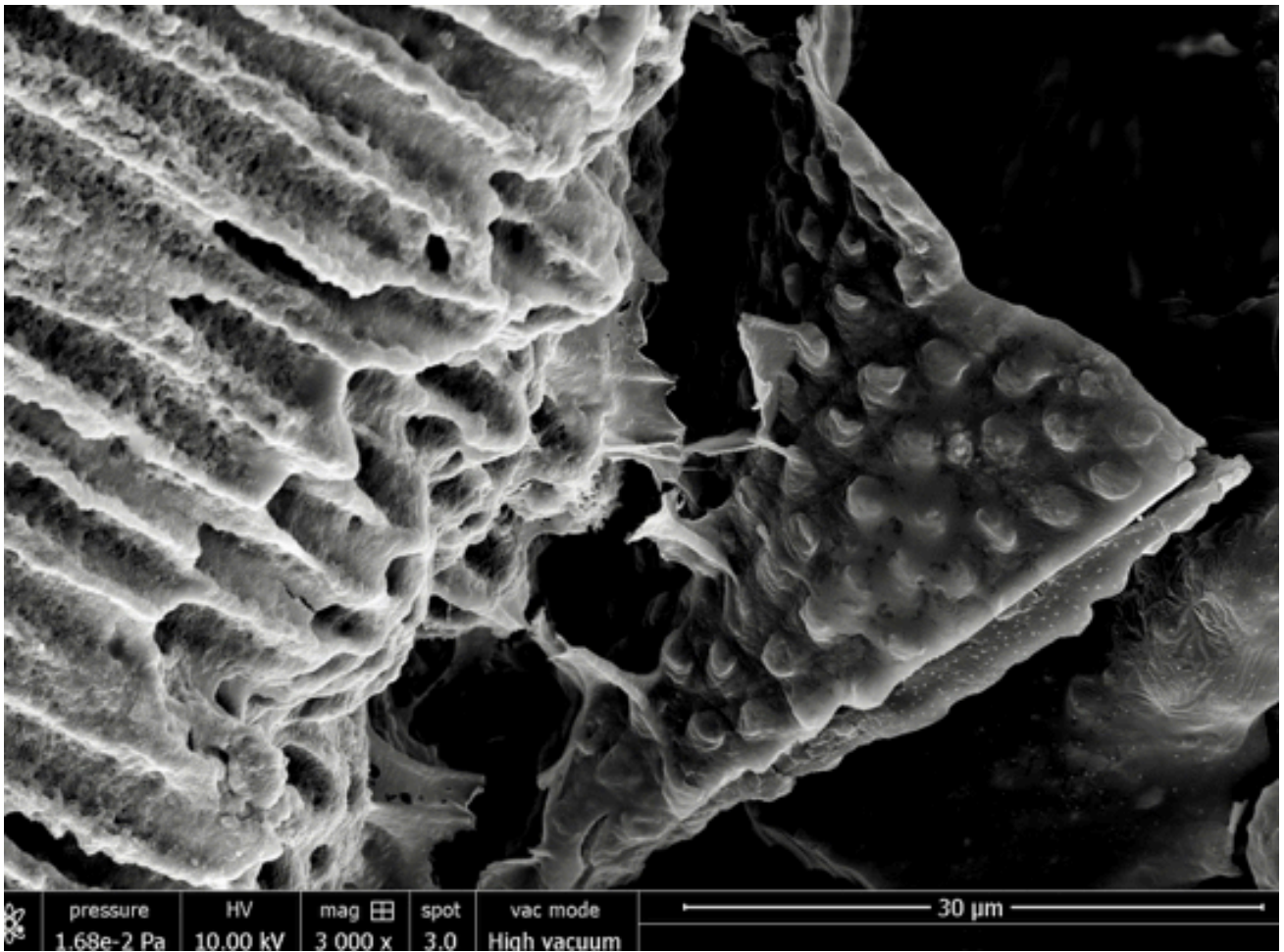
















Title: Microscopic and chemical assessments of the filling ability in oval-shaped canals using two different filling techniques.

Running title: Filling ability

The full names of the authors:

Davide Mancino^{1,2}, Naji Kharouf^{1,2}, Mauro Cabiddu³, Joseph Hemmerlé^{1,2}, Youssef Haïkel^{1,2}

¹ Strasbourg University, Faculty of Dental Medicine, 8 rue Sainte Elisabeth 67000, Strasbourg, France.

² Inserm UMR_S 1121, 11 rue Humann, 67085 Strasbourg, France.

³ University of Turin, Department of Endodontics and Restorative Dentistry, Turin, Italy.

Declaration of Interest statement: The authors do not have conflict of interest and have nothing to disclose.

Name, address, telephone and e-mail address of the corresponding author:

Naji KHAROUF

1 rue Place de l'Hôpital, 67000 Strasbourg, France

0033667522841, nkharouf@unistra.fr

Keywords: Continuous Wave Condensation, Filling ability, GuttaCore, Oval-shaped canals

Microscopic and chemical assessments of the filling ability in oval-shaped canals using two different filling techniques

Introduction

A successful root canal treatment depends on appropriate access cavity preparation, suitable shaping, proper cleaning and complete filling of the empty canal.¹ Although literature highlights the importance of shaping and cleaning step during the endodontic therapy, the filling step is less considered.²

There is still little evidence other than clinical impression to support or deny any particular filling technique. Thus the role played by the filling step is inevitably underestimated. Often the choice of a filling technique is based on factors like speed, simplicity, economics or 'how it feels in my hands', rather than on the endodontic anatomy or on other quantitative parameters.^{3,4} For sure, an adequate shaping of the root canal and its tridimensional cleaning are crucial preconditions to perform a flawless filling.

The root canal filling should be considered as the last step of the tridimensional cleaning. No cleaning technique allows to eradicate 100 % of bacteria present in an infected root canal system.⁵⁻⁷

Thereby the tridimensional root canal filling must entomb the remaining bacteria, to ensure the periapical healing as long as possible. To provide a tridimensional seal, the root canal filling involves the use of gutta-percha in combination with a root canal sealer. The sealer is used to fill the voids and gaps remaining between the gutta-percha material and the root canal walls, like a gasket, especially in oval or irregular shaped root canals.

Even with circular canals, the role played by the sealer has been demonstrated. Without the use of a sealer, the canal obturation exhibits greater leakage.^{8,9} On the other, hand the sealer represents the weak link in the chain of root canal filling because of its setting reaction with subsequent shrinkage, because of the presence of intrinsic porosities, because possible desintegration over time.¹⁰⁻¹² These last three factors are likely to cause void areas (VA) that, of course, constitute a relevant problem in terms of sealing. Moreover, the sealer thickness should be as smaller as possible. In this respect, warm gutta-percha obturation technics have been developed to perform tridimensional root canal filling with a smaller sealer thickness. The purpose of this in vitro study was to assess the filling ability in oval-shaped canals using two different thermo-plasticizing filling techniques.

Materials and methods

This study was revised and approved by the Ethics Committee, of Medical, Odontology school, and Strasbourg University Hospital (protocol no. 2018-89).

A total of 81 mandibular first molars, freshly extracted for periodontal reasons, with a total length between 22 and 24 mm, were selected. Informed consent was obtained from all patients and all the procedures were performed according to the Helsinki Declaration of 1975. After debridement of the root surface, specimens were immersed in a 1 % sodium hypochlorite (NaOCl) solution at 4 °C for 24 hours and then stored in saline solution. Periapical radiographs were taken, placing the molars according to their buccolingual and mesiodistal diameter in order to pre-select the teeth with a long/short diameter ratio \geq of 1.5 at 5 mm from the apex. Pre-selected teeth were then scanned with CBCT in order to select the teeth with the following morphological parameters:

- Presence of one canal in the distal root.
- A real oval canal at 5 mm from the apex with a long/short diameter ratio \geq of 1.5 at 5 mm from the apex.
- Canal with a total length of 12 ± 2 mm from canal orifice to apical foramen.
- 10° to 30° primary root curvature in buccolingual and mesio-distal view according to the Schneider method.¹³
- Main curvature radius ≥ 4 mm.¹⁴
- Therefore, only 33 mandibular first molars ensured inclusion criteria, 9 were discarded because of severe calcification of the root canal, leaving a total of 24 teeth.

The tooth length was standardized to 18 mm by removing the coronal portion of the teeth. Teeth having canals with apical diameters larger than size 20 were discarded.

Shaping Procedure

Specimens were mounted on protrain (Simit Dental SRL, Mantova, Italia) using a conductive protrain gel and an electronic apex locator (Root ZX; J Morita Co, Kyoto, Japan), in order to perform endodontic therapy simulating clinical situation.

After access cavity preparation, all root canals were shaped, keeping the pulp chamber constantly flooded with 6 % sodium hypochlorite. An experienced endodontist shaped each tooth. Canal scoutings were performed with a # 10 K file at a working length (WL) + 0,5 mm. Length determination was obtained using an electronic apex locator. Mechanical glide path was performed using ProGlider (DentsplySirona) and an endodontic engine (X-Smart-IQ motor, DentsplySirona) at 300 rpm and four Ncm at the full WL.

Each tooth was shaped at the WL, using WaveOne Gold Primary (DentsplySirona) (0.25 tip, 0.07 taper) and an X-Smart-IQ motor (300 rpm, 4 Ncm).

New instruments were used for each specimen, and instruments were removed from the canal and cleaned after every two pecking motions until the WL was reached.

Recapitulation was performed between each instrument, taking a # 10 K file to WL + 0, 5 mm after the shaping procedure apex was dried and sealed with a cyanoacrylate glue to simulate a closed system.

Then in order to assure a three-dimensionally cleaning of the root canal system, an aqueous 17 % solution of EDTA was flooded into the pulp chamber and was then activated using a dynamic activation by endoactivator (DentsplySirona) for 60 seconds in each canal. After rinsing with physiological saline, a 6 % solution of NaOCl flooded into the pulp chamber was activated using endoactivator for 60 seconds in each canal.¹⁵ Again, each canal was rinsed using physiological saline and then dried using sterile paper points.

The prepared teeth were randomly divided in two equal groups ($n = 12$ per group).

GuttaCore pink obturator Group

After application of a standardized drop (0.230 +/- 0.005 g) of AH Plus sealer (DentsplySirona) with a coated sterile paper point at the entrance of each canal, a second sterile paper point, taken to WL was used to remove any excess of sealer and smoothly distribute the sealer in the whole canal system. With the help of the calibration rings on the WaveOne obturator we placed the silicone stopper at the established WL.

A waveOne gold obturator (DentsplySirona) was heated in a GuttaCore Oven (GCO) (DentsplySirona) until the first "beep" signal of the GCO, indicating it is ready for use. The obturator was then directly inserted into the canal orifice with gentle apical pressure, without twisting or forcing, to the working length.

Continuous Wave of Condensation Group

For each tooth, prior to perform the down-pack, a pre-fit hand plugger and heat fine or fine- medium plugger, which penetrated up to 5 mm from the WL, was selected, and a silicone stopper was placed as a reference point on the tooth in order to end the downpack before the binding point was reached.

A Red WaveOne Gold gutta-percha (GP) point was used to fill each canal of the Continuous Wave of Condensation (CWC) Group. If necessary, the gutta-percha point was trimmed back until tug-back was achieved at working length. After the radiographic check of the GP at WL, GP is shortened by 0.5 mm.

The sealer was placed into the root canal using a Red WaveOne Gold gutta-percha point, with the last 4 mm coated with the AH plus sealer. To perform the down-pack, and the backfilling, we used the elements™ free

(Kerr Endodontics). The gutta-percha was down-packed to 5 mm from the working length with a heated plugger at 200 °C. All the CWC was performed following the Buchanan's procedure.

Sectioning and surface measurements

After embedding in Epon 812 resin (Euromedex, Souffelweyersheim, France), two sections were made perpendicular to the longitudinal axis of the root tooth at 2 mm and 5 mm from the apex with a wire saw (Walter EBNER, Le Locle, Switzerland). Thereafter, 1200, 2400, and 4000 P-grade (number of abrasive grains per cm²) abrasive papers were used successively to polish the surface. All samples were rinsed with distilled water and finally dehydrated in a graded series of ethanol solutions.

Optical numeric microscope analysis

Samples were first observed by using an optical numeric microscope (KEYENCE, Osaka, Japon) then analyzed by using the VHX-5000 Communication software to measure the quantity of voids and sealer filled areas.

SEM analysis

Specimens were prepared for scanning electron microscopy and sputter-coated with a gold-palladium alloy (20/80 weight %) by using a HUMMER JR sputtering device (Technics, CA, USA). The coated samples were observed with a Quanta 250 FEG scanning electron microscope (FEI Company, Eindhoven, Netherlands) operating with an accelerating voltage of the electrons of 10 kV.

EDX analysis

Specimens underwent also chemical analysis to analyze the GUTTACORE™ material and the related tags. Energy dispersive X-ray (EDX) microanalysis was performed with an EDAX Octane Plus spectrometer (AMETEK Materials Analysis Division, 91 McKee Dr, Mahwah, NJ 07430, USA).

Statistical analysis

Collected data were analyzed with SigmaPlot release 11.2 (Systat Software, Inc., San Jose, CA, USA). The proportions of voids and sealer areas corresponding to one of two treatments (GC or CW) were compared by Kruskal-Wallis one-way ANOVA on ranks, with statistical significance set at $\alpha = 0.05$.

Results

Optical microscope observations

CWC and GC specimens were observed at 5 mm and 2 mm distance from the apex (WL-5, WL-2). The superficies of gutta-percha filled areas (GPFA), sealer filled areas (SFA) and voids unfilled areas (VA) in the canal at WL-5 and WL-2 were observed and measured. All measurements are expressed in mean \pm standard error on the mean ($n = 12$).

At WL-5 (Figures 1), concerning the GC group the VA was (0.18 ± 0.08) %, the SFA was (0.64 ± 0.48) % and the GPFA was (99.18 ± 0.65) %. Concerning CWC group (Figure 2) the VA was (0.83 ± 0.37) %, the SAF was (12.74 ± 4.49) % and the GPFA was (86.43 ± 4.87) %.

At WL-2, the VA of the CWC group was (2.33 ± 0.94) %, the SFA was (23.80 ± 3.28) % and the GPFA was (73.87 ± 3.85) %. Concerning the GC group, the VA was (0.30 ± 0.14) %, the SFA was (1.25 ± 0.99) % and the GPFA was (98.45 ± 0.97) %.

At WL-2 the differences in the median values among the treatment groups for the VA, the SFA and the GPFA are greater than would be expected by chance; there is a statistically significant difference ($p < 0.001$).

At WL-5 the differences in the median values among the treatment groups for the SFA and the GPFA are greater than would be expected by chance; there is a statistically significant difference ($p < 0.001$). Instead, for the VA, the differences in the median values among the treatment groups are not enough to exclude the possibility that the difference is due to random sampling variability; there is no statistically significant difference ($p = 0.533$).

Electron microscope results

SEM analyses highlights the presence or the absence of intra-tubule tags. Concerning each CWC specimen any tag was found, whereas concerning each GC specimen the presence of tags was proved (Figure 3). At WL-5, the maximum tag penetration depth for the GC group into the dentinal tubules was 80 μm . At WL-2 the maximum tag penetration depth was only 40 μm .

Chemical analysis findings

A Spectrum taken from 15 tags, randomly chosen, for each sample at WL-5 and WL-2 was likened at a spectrum of Gutta-percha of GC obturator and at a spectrum of Ah plus sealer showing their chemical analysis. This allowed us to affirm that the GC tags, consists of gutta-percha.

Discussion

The quality of shaping and cleaning of the root canals are essential requirements to perform tridimensional fillings, especially in apical thirds. This task is much more difficult in the case of oval-shaped root canals. To fill suitably an oval-shaped root canal the ratio of void to sealer areas should be as small as possible, and this is possible at the condition that gutta-percha is thermoplastic.

The present study was designed to quantify the gutta-percha component and the areas of voids and sealer material with the goal to provide a measure of quality. In order to reduce the possible errors, and to confirm the robustness of the procedure we decided to analyze each specimen using different instruments. At first, we choose the teeth by using radiographic and CBCT control images. In order to demonstrate the good sampling homogeneity, it is important to note that, for both groups, the PGFA, SFA and VA findings for each specimen at 2 and 5 mm distances from the apex were very close to their median.

Afterwards specimens were observed by using an optical numeric microscope at a magnification of 500 times. They were also observed by using scanning electron microscopy (SEM) at magnifications up to 30 000 times, using direct observations and not replicates as in previous studies.¹⁶⁻¹⁸ Finally, we used a last control by using EDX analyses to know exactly the composition of the different filled areas, including tags.

At 5 mm distance from the apex, each specimen of both groups showed plastified gutta-percha. We noted a statistically significant difference for GPFA and SAF corresponding to the two tested thermo-plasticizing techniques. On the other hand, no statistical difference was found for the VA values. In the CWC group, the percentage of GPFA was smaller than in the GC group and the percentage of SAF was higher than in the GC group.

Therefore, the null hypothesis, that there are no differences in the percentages of GPAF and SAF in oval-shaped root canals, filled by the CWC and the GuttaCore using AH plus sealer was rejected. These findings become clear when you consider that at one hand the flowability of GC gutta-percha is higher than that of CW gutta-percha and, on the other hand, that the high temperature of the heated plugger for the CWC group at 5 mm distance from the apex could have speeded up the sealer setting and increased the percentage of sealer shrinkage.

At 2 mm distance from the apex, the present results revealed a statistically significant difference of the filling abilities for both tested thermo-plasticizing techniques. Consequently, the null hypothesis, that there are no differences in the percentages of GPAF, VA and SAF in oval-shape root canals, filled by the CWC and GuttaCore using AH plus sealer was rejected. At 2 mm distance any specimen of CWC show plastified gutta-

percha, thus behaving as cold gutta-percha. This means, as we know, that gutta-percha is a poor thermal conductor, and it is obvious that, for the CWC, at 2 mm distance from the apex, the gutta-percha is not plastified. Whereas the guttacore group showed higher GPFA, lower SFA and lower VA. Each specimens of GC group showed at 2 mm level from the apex plastified gutta-percha.

SEM micrographs, at 2 and 5 mm distances from the apex, disclosed the presence of tags for the guttacore group, filling dentinal tubules. Nevertheless SEM observations did not reveal the presence of tags for the CWC group (Figure 4). Guttacore tags (Figure 3), are able to block physically potentially remaining bacteria, so entombing them.

Chemical microanalyses revealed that the tags of guttacore group were composed of gutta-percha material. Of course, the present findings may dependent on the employed gutta-percha product qualities. Guttacore gutta-percha is breakable at the solid state, but it changes on gluey, swollen proprieties when heated. The flowability of GC gutta-percha is higher than that of the standard gutta-percha of gutta-percha cones. Actually, the melting temperature of guttacore gutta-percha is lower than that of gutta-percha of gutta-percha cones.

Moreover, from a clinical point of view our internal data (Preclinical hands-on on different filling techniques, Strasbourg University) showed that the learning curve to master the guttacore filling is faster than the learning curve to master the CWC. In other words, the CWC technique is more technique sensitive and more difficult to master compared with the GC technique. Finally, guttacore obturation is the first carrier based technique where the preparation of the post-space is fast and safe.

Conclusion

At 2 and 5 mm distances from the apex, the present results disclose a statistically different filling ability for the two tested thermo-plasticizing techniques.

At 5 mm distance from the apex, the GC group shows a statistically significant difference than the CWC group with higher PGFA and lower SFA. One can note that no statistically difference was observed for the VA measurements, even if the VA was lower for the GC group. However, at 2 mm distance from the apex, the GC group showed a statistically difference than the CWC group with higher PGFA, lower SFA and VA. Moreover, gutta-percha tags into dentinal tubules, highlighted for each guttacore sample, at 2 and 5 mm level could be able to block physically potentially remaining bacteria.

In other words, our results clearly show that the Guttacore obturation is able to fill oval-shaped canals in a more appropriate way than CWC.

Funding sources

None declared.

Conflict of interest

None declared.

References

1. Eaton JA, Clement DJ, Lloyd A, Marchesan MA. Micro-computed tomographic evaluation of the Influence of root canal system landmarks on access outline forms and canal curvatures in mandibular molars. *J Endod.* 2015;41:1888-91.
2. Alovisei M, Pasqualini D, Musso E, et al. Influence of contracted endodontic access on root canal geometry: an in vitro study. *J Endod.* 2018;44:614-20.
3. Burkovski A, Karl M. Lack of evidence for the necessity of root canal obturation. *Quintessence Int.* 2018;8:2-8.
4. Wu M, van der Sluis LW, Wesselink PR. A preliminary study of the percentage of gutta-percha-filled area in the apical canal filled with vertically compacted warm gutta-percha. *Int Endod J.* 2002;35:527-35.
5. Haapasalo M, Shen Y, Qian W, Gao Y. Irrigation in endodontics. *Dent Clin North Am.* 2010;54:291-312.
6. Mohammadi Z, Abbott PV. The properties and applications of chlorhexidine in endodontics. *Int Endod J.* 2009;42:288-302.
7. Siqueira JF Jr, Rôças IN, Favieri A, Lima KC. Chemomechanical reduction of the bacterial population in the root canal after instrumentation and irrigation with 1%, 2.5%, and 5.25% sodium hypochlorite. *J Endod.* 2000;26:331-4.
8. Schafer E, Olthoff G. Effect of three different sealers on the sealing ability of both thermafil obturators and cold laterally compacted Gutta-Percha. *J Endod.* 2000;28:638-642.
9. Wu MK, Van Der Sluis LW, Wesselink PR. Fluid transport along gutta-percha backfills with and without sealer. *Oral Surg Oral Med Oral Pathol Oral Radiol Endod.* 2004;97:257-62.
10. Versiani MA, Carvalho-Junior JR, Padilha MI, Lacey S, Pascon EA, Sousa-Neto MD. A comparative study of physicochemical properties of AH Plus and Epiphany root canal sealants. *Int Endod J.* 2006;39:464-71.
11. Flores DS, Rached FJ Jr, Versiani MA, Guedes DF, Sousa-Neto MD, Pécora JD. Evaluation of physicochemical properties of four root canal sealers. *Int Endod J.* 2011;44:126-135.

12. Borges RP, Sousa-Neto MD, Versiani MA, et al. Changes in the surface of four calcium silicate-containing endodontic materials and an epoxy resin-based sealer after a solubility test. *Int Endod J.* 2012;45:419-28.
13. Schneider SW. A comparison of canal preparations in straight and curved root canals. *Oral Surg Oral Med Oral Pathol.* 1971;32:271-5.
14. Pruett JP, Clement DJ, Carnes DL. Cyclic fatigue testing of nickel titanium endodontic instruments. *J Endod.* 1997;23:77-85.
- 15.** Ruddle CJ. Hydrodynamic disinfection: tsunami endodontics. *Dentistry Today* 2007;26:114-7.
16. Selem LC, Li GH, Niu LN, et al. Quality of obturation achieved by a non-gutta-percha-based root filling system in single-rooted canals. *J Endod.* 2014;40:2003-8.
17. Li GH, Niu LN, Zhang W, et al. Ability of new obturation materials to improve the seal of the root canal system: a review. *Acta Biomater.* 2014;10:1050-1063.
18. Li GH, Niu LN, Selem LC, et al. Quality of obturation achieved by an endodontic core-carrier system with crosslinked gutta-percha carrier in single-rooted canals. *J Dent.* 2014;42:1124-34.



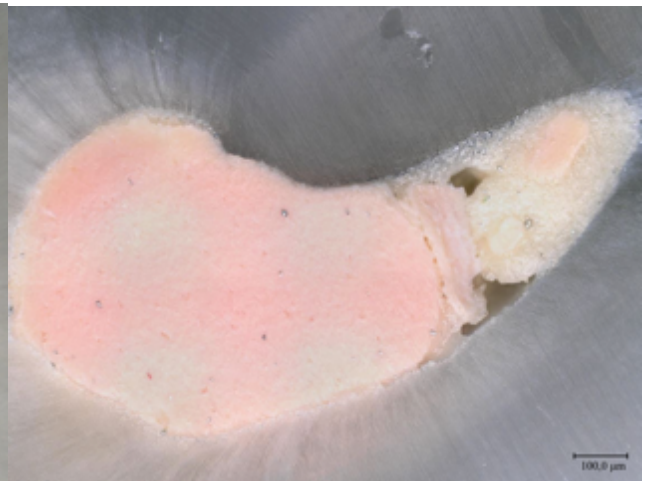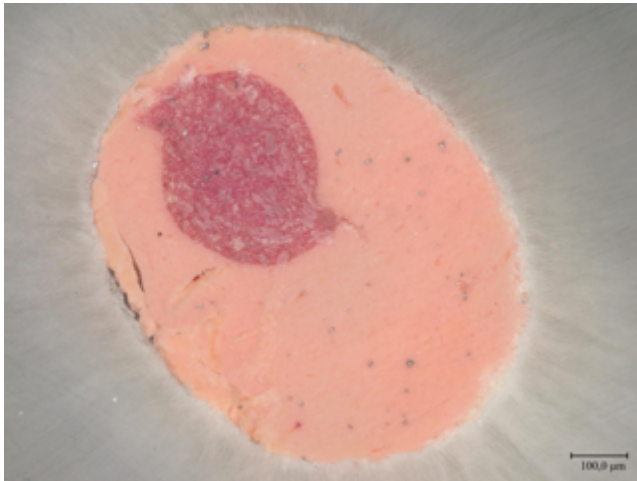
Figure Legends

Figure 1. Numeric optical image of GC filling of sectioned root surfaces at 5 mm distances from the apex.

Figure 2. Numeric optical image of CWC filling of sectioned root surfaces at 5 mm distances from the apex.

Figure 3. Higher magnification of the dentinal tubules of sectioned root surfaces in GC group at 5 mm distances from the apex. Lot of tags for the GC are observed.

Figure 4. Higher magnification of the dentinal tubules of sectioned root surfaces in CWC group at 5 mm distances from the apex. The absence of intra-tubule tags.



Title: Technical quality of root canal filling in preclinical training at Strasbourg University using two teaching protocols.

Running title: Root canal filling in preclinical training

ABSTRACT

Objectives: The aims of this study was to compare two teaching protocols according to the technical quality of root canal treatment (RCT) and the procedural errors occurred in preclinical training.

Materials and Methods: Two different groups of students were concerned. The first one (G1) performed a crown-down technique to shape the root canal systems, and cold lateral condensation technique to fill them. The second one (G2) performed a step-down technique without initial manual scouting to shape the root canal systems, and cold vertical condensation technique, to fill them. G2 used clinical operative microscope to check the access cavity preparation. **Statistical analysis:** The quality of RCTs and procedural errors were recorded and analyzed using Chi-square test and *t*-test.

Results: 468 root canals from 152 maxillary molars were treated by the G1 students: 46.6% canals were judged as acceptable. 469 root canals from 152 mandibular molars were treated by G1: 58.8% canals were judged as acceptable. 515 root canals from 156 maxillary molars were treated by G2 students: 84.1% canals were judged as acceptable. 493 root canals from 156 mandibular molars were treated by G2: 90.9% canals were judged as acceptable. Among the errors, the incidence of «ledges» and «fractured instruments» was statistically significant in G1 compared with G2, both on maxillary or on mandibular molars. **Conclusions:** The molar RCTs performed by G2, who got benefit from the new teaching protocol, resulted in a better quality of root filling and in fewer procedural errors compared to the molar RCTs performed by G1.

Keywords: canal filling, mechanical preflaring, pre-access analysis, step-down technique, vertical cold condensation

INTRODUCTION

Many epidemiological studies report a strong association between apical periodontitis and inadequate technical quality of root filling. Furthermore, they show unsatisfactory quality standards of root canal treatment carried out in general practice and in dental teaching hospitals.¹⁻⁵

In France, like in a lot of others European countries, endodontics isn't a specialty, and the majority of endodontic procedures are carried out by general practitioners (GP) and particularly by young graduated dentists. They rarely respect the basic principles to correctly perform an endodontic therapy, probably even as a result of a low standard of undergraduate training.⁶

It is crucial that undergraduate dental students may get benefit from the teaching and clinical supervision of endodontic specialists. New technologies should be used in order to train students and allow them to be able to perform regularly and correctly an endodontic therapy, even in multirooted teeth, as the ESE undergraduate curriculum guidelines recommend. You have to consider that the majority of current undergraduate students will be the GPs of tomorrow.⁶ Even though the introduction of new technologies, like surgical microscopes, apex locators, could be a serious problem in many dental universities because of the expensive materials.

This study was conducted using exclusively the radiographic analysis. Its aim was to compare two teaching protocols according to the technical quality of root canal filling and the procedural errors occurred in preclinical training. We wanted to point out if educational changes could result in higher-quality RCT in preclinical training.

MATERIALS AND METHODS

This study was revised and approved by the Ethics Committee, of Medical, Odontology school, and Strasbourg University Hospital (protocol no. 2018-89).

We investigated the quality of RCTs, on extracted molars, performed by 3rd year undergraduate dental students in preclinical training during their final exams, using two different protocols at Strasbourg University (SU).

Before the exams, the students of both groups got benefit from the same number of lectures and training courses on extracted teeth using the specific method performed in their group.

Each group had 14 training courses, 7 for mandibular and 7 for maxillary molars before passing the practical exams. Each training course lasted four hours.

For G1, these four hours were spent to perform RCTs. Whereas each training course of G2 was divided in 2 sections: three hours were spent to perform RCTs and one hour to analyze and discuss some RCTs performed during the same session.

In their preclinical training exams, G1 treated 468 maxillary molar canals and 469 mandibular molar canals using the crown-down technique for the root canal shaping and the cold lateral condensation technique (CLC) for the root canal filling, using master gutta-percha point, accessory cone and AH plus sealer. This protocol was taught by an experienced general practitioners at Strasbourg University until 2016-2017.

In their preclinical training exams, G2 treated 515 maxillary molar canals and 493 mandibular molar canals using a step-down technique without initial manual scouting for the shaping and the cold vertical condensation technique (CVC) for the root canal filling, using matched gutta-percha point and BioRoot (Septodont, Saint-Maur-des-Fossés, France) as bioceramic sealer. This second protocol was taught by an endodontic specialist at Strasbourg University in 2017-2018.

Each student had a set of new SS and NiTi instruments in order to treat a single extracted molar. All the radiographs were taken using a phosphor plate (Dürr Dental AG, Bietigheim-Bissingen, Germany). The radiographies analyzed for this study were taken by the students for their final preclinical training exams and not intentionally for this study.

The following steps were carried out using the crown-down technique^{7,8}:

1. Analysis phase: It was performed taking one pre-operative radiograph.

2. Access opening phase: it was performed using a 016 cylindric diamond bur and an Endo Z Tungsten Carbide Bur.
3. Relocating phase: It was performed systematically using SX or Gates Glidden Drills number 3, with an intentional brushing motion, without exceeding 3mm of depth.
4. Scouting phase: It was performed using K10 until to first resistance.
5. Enlargement phase: it was performed using Proper gold S1 with a brushing motion and, no deeper than the level of the penetration of the scouting file less 1mm.
6. Working length (WL) phase: It was performed using K10 until to radiographic working length.
7. Manual glide path phase: It was performed using K15 until to radiographic working length (RWL).
8. Shaping phase: It was performed using ProTaper gold instruments S1, S2, F1, F2 to radiographic working length.
9. Irrigation phase: it was performed using 2,5 % NaOCl, syringe and 27-gauge needle.
10. Intra-operative radiograph with master cones at WL.
11. Filling phase: It was performed using cold lateral technique with a master cone coated with a thin coat of AH plus sealer and medium-fine GP accessory points.
12. post-operative radiograph.

The following steps were carried out using the technique step-down technique without initial manual scouting⁹:

1. Analysis phase: It was performed taking two pre-operative radiograph.
2. Access opening phase: it was performed using a 016 cylindric diamond bur and an Endo Z Tungsten Carbide Bur.
3. Checking phase: It was performed using an operative microscope (Zumax, Jiangsu, China) to check the access cavity preparation.
4. Preflaring phase: Initial rotary preflaring until to 2/3 of estimated root canal length or until to the first impediment, using Proglider (DentsplySirona, York, USA).

5. Apical scouting phase: apical scouting until to RWL + 0,5mm using a SS K10 file (intra-operative radiograph).
6. Glide path phase: rotary glide path until to RWL, using Proglider.
7. Shaping phase: It was performed using ProTaper gold instruments and if necessary Profile (PF) 25/04 and 25/06; Basically S1, S2, F1 and PF 25/04 or PF 25/06 to RWL to shape MB canal and ML canal mandibular molars and MB1, MB2, D on maxillary molars; S1, S2, F1, F2 to RWL to shape D canal on mandibular molars and P on maxillary molars.
8. Patency phase: among each rotary instrument, with the pulp-chamber filled with 2,5 % NaOCl, a K10, used like patency-file, was taken to RWL + 0.5mm.
9. Irrigation phase: it was performed using 2,5 % NaOCl and pumping technique using GP points in an up-and-down motion at the working length, changing often the irrigant using fresh solution of NaOCl.
10. Intra-operative radiograph with gutta-percha points at WL.
11. Filling phase: it was performed using matched GP points and BioRoot bioceramic sealer.
12. Post-operative radiographs.

Radiograph assessment

All the radiographs were analyzed independently by two senior endodontists. They assessed radiographically the quality of the root filling and the possible presence of iatrogenic errors. Before the assessment, the two endodontists didn't know the protocol used by the anonymous student, with a view to objectivity. When the two examiners were in disagreement, they discussed the case, with a third endodontist, full professor at SU, to solve the problem. The technical quality of root filling and the presence of procedural errors were based on the preoperative, working length radiograph determination and post-operative radiographs [Figures 1-5]. The quality of root filling was assessed on two variables; length and density. They were classified as acceptable or unacceptable as follows¹⁰:

1. Acceptable: The filling material ends 0-2 mm short of the radiographic apex with no voids visible, no overfilling and with the absence of any procedural error.
2. Unacceptable:
 - A. Under-filled: The filling material ends more than 2 mm from the radiographic apex.
 - B. Over-filled: Materials extruded beyond the apex.
 - C. Voids presence (no adequate density): Voids are visible within or between the material and the root canal walls.

The criteria for radiographic classification of the iatrogenic errors were based on the presence of¹⁰:

1. Ledge: if the filling material was at least 1 mm shorter than the working length and deviated from the original canal shape in teeth where root canal curvature occurred.
2. Apical transportation: if the filling material was located on the outside curve of the canal at the apical third.
3. Perforation: if an extrusion of materials was detected in any area of the root (lateral wall or the foramen of the root).
4. Fractured instrument: if a fractured instrument was detected through observation of the post-operative radiograph.
5. Apical zipping: if the apical termination of the filled canal appeared as an elliptical shape transported to the outer wall.
6. Missed canal: if the filling material was not centered in the root and or there was a radiolucent space indicating presence of another canal. In these cases access cavity preparation was observed by an operative microscope (Zumax) to confirm or not the presence of an extra canal.

Statistical analysis

An analysis per canal and per tooth was performed. When one canal was evaluated below standard, the whole tooth was evaluated below standard. Chi-square test was performed to investigate the effect of the two different teaching protocols (G1 or G2) used. Data was processed using SigmaPlot (Version

11.2; Systat Software, INC., San Jose, CA). In addition, we compared the lapse to complete the RCT (Lrct) and the lapse to perform the root canal filling (Lf) of both G1 and G2, using the *t*-test. The first species risk level has been fixed to $p = 0.05$ for all tests performed.

RESULTS

At first, each canal was assessed individually to evaluate the quality of root filling and the presence of iatrogenic errors. 468 root canals from 152 maxillary molars were treated by the G1 students: 46.6 % canals were judged as acceptable, 53.4 % canals were judged as unacceptable. 469 root canals from 152 mandibular molars were treated by G1: 58.8 % canals were judged as acceptable, 41.2 % canals were judged as unacceptable. 515 root canals from 156 maxillary molars were treated by G2 students: 84.1 % canals were judged as acceptable, 15.9 % canals were judged as unacceptable. 493 root canals from 156 mandibular molars were treated by G2: 90.9 % canals were judged as acceptable, 9.1 % canals were judged as unacceptable [Figure 6]. In the present study, the technical quality of root filling per canal and per tooth was significantly higher in G2 than G1 either on maxillary molars or on mandibular molars. For both, G1 and G2, the most common procedural error was ledge, either on maxillary molars or on mandibular molars [Figure 7].

Then the quality of the root filling of each root canal was assessed per tooth, 32.2 % maxillary molars and 42.1 % mandibular molars were judged as acceptable for G1, whereas 73.7 % maxillary molars and 84 % mandibular molars were judged as acceptable for G2 [Figure 8].

Moreover, we evaluated the presence of missed canals per tooth: 27.6 % maxillary molars and 21 % mandibular molars, for G1, presented a missed canal, whereas 9 % maxillary molars and 7 % mandibular molars presented a missed canal, for G2. For G1 the Lrct was 127 and 104 minutes respectively for maxillary and mandibular molars and Lf was 54 and 51 minutes respectively for maxillary and mandibular molars. Instead for G2 the Lrct was 83 and 72 minutes respectively for

maxillary and mandibular molars and Lf was 28 and 24 minutes respectively for maxillary and mandibular molars.

DISCUSSION

RCT is one of the most common dental interventions, with 7,6 million procedures carried out just in France every year.

Considering health and economical repercussions of inadequate RCT, we can conclude that there is an urgent need to find a more suitable procedure to make routine endodontic treatment, on molar tooth, too easier, more reproducible and manageable even for GPs and for students.

Therefore, it is crucial for each university to be able to give students clinical skills to perform a good standard endodontic therapy on routine multirooted teeth. To face this challenge, it is imperative to recruit endodontic specialists to teach in the pre-clinical training and in undergraduate clinic. It is essential to use surgical microscopes because of the importance of magnification.¹¹

It is necessary for the teacher to propose different shaping techniques, in order to deal with the specificity of each endodontic anatomy. This would allow the students to choose the right sequence according to the peculiarity of every single canal.

According to previous studies, anterior or premolar teeth always have a better quality of root filling and a lower rate of procedural errors than molars.¹²⁻¹⁴ That is the reason why we decided to include only the molar teeth in our study. Thanks to the single canal analysis, we were able to evaluate which was the most difficult canal to treat: for G1 the mesiobuccal canal of maxillary and mandibular molars presented a higher rate of procedural errors; for G2 there was no statistical difference in procedural errors. This could mean that the protocol used by G2 would be able to minimize the difference in the treatment of difficult and easy canals. In other words it could mean that G2 teaching protocol would be able to uniform the canal difficult, transforming a difficult canal to an easier canal.

In the present study, the technical quality of root filling per canal and per tooth was significantly higher in G2 than in G1 either on maxillary molars or on mandibular molars. Furthermore, the frequency of voids presence, overfilling and underfilling per canal in G2 was reduced by 21.3 %, 5.2 %, and 20.2 % for maxillary molars and 16.7 %, 3.3 %, and 20.6 % for mandibular molars. First of all, the lower rate of voids presence could be explained by the use of the cold vertical condensation technic with matched gutta-percha cones and bioceramic sealer. Then the reduced wedging effect for CVC could explain the less presence of overfilling.¹⁵ Finally, the lower rate of procedural errors would explain the lower rate of underfilled canals.

After the technical quality, we assessed the presence of iatrogenic errors.

For G1 the most common procedural errors either on maxillary molars or on mandibular molars were ledges and fractured instruments. For G2 the most common procedural errors on maxillary molars were ledges and apical transportations, whereas on mandibular molars were ledges and fractured instruments.

Among these errors, the incidence of «ledges» and «fractured instruments» was statistically significant in G1, both on maxillary or on mandibular molars, whereas the incidence of «apical transportation» was statistically significant on mandibular molars.

These results might be due to the initial manual scouting in curved canals, especially if it performed by an inexperienced operator, it might more easily cause procedural errors. On the contrary, the step down technic without initial manual scouting, taught at SU for G2, could eliminate safer and more quickly the coronal and middle interferences of the root canal system, respecting the endodontic anatomy. This technic using at first a rotary NiTi glide path instrument, up to the 2/3 of the root canal length or until to the first impediment could allow an easy apical scouting of the last millimeters of endodonte. Furthermore, it increases the volume of the irrigants in the apical region, starting from the initial stages of the canal instrumentation, in order to avoid the most common procedural errors. To perform this mechanical preflaring, proglider was used instead of a classic opener. This latter with

deep taper and large tip, is less effective, considering that the opener is made to relocate and negotiate the first 2 or 3 mm of the root canal.

Hence, after the preflaring step, 10 K file worked without any coronal interference in the last 2 or 3 mm of the canal, giving a better control during the apical scouting.^{16,17}

In this way, difficult canals were scouted easily, reaching into the apex and assessing the whole shaping faster and safer.

The second, but not less important, reason was that the new teaching protocol highlighted the importance of pre-operative radiographs and pre-access analysis, in order to plan the appropriate shaping sequence in relation to the root canal anatomy.

So for G2 in case of curve canals, like ML and MB on mandibular molars and MB and D on maxillary molars, the sequence used was S1, S2, F1, PF 25/06. Yet, in case of very curve canals, the sequence used was S1, S2, followed by profile 25/04, whereas for G1 the sequence used was always the same, S1, S2, F1, F2. Moreover, G2 was taught to detect the merged canals, like MB and ML on mandibular molars or MB1 and MB2 on maxillary molars. For merged canals, after the glide path, the easier canal was shaped until working length, the other one until the merged point. This allowed to avoid apical zips or hazardous stress for the endodontic instrument.

The rate of missed canals was statistically higher for G1, in both mandibular and maxillary molars. This finding could be explained by the fact that in the new teaching protocol of G2, after the access cavity opening, the access cavity preparation was checked with a clinical operative microscope.

Finally, the Lret and the Lf were significantly shorter for G2 ($p < 0.001$) in both mandibular and maxillary molars, confirming that the new teaching protocol could facilitate the endodontic treatment of molar teeth and make them more reproducible and manageable even for a student.

Even though the results of this study are quite interesting, we have to consider that it is only an observational study on preclinical training. The higher success rate achieved for G2 could confirm that the new endodontic teaching is superior to the standard protocol. The former uses: the surgical

microscope to check the access cavity, a step-down technique without initial manual scouting for the shaping, with a different protocol according to endodontic anatomy, and a cold vertical condensation technic for the obturation. This study could prove that an endodontic treatment for molars can be reproducible even if performed by an inexperienced operator provided that he uses a strict protocol respecting the basic principles to perform correctly an endodontic therapy. In other words, the educational changes resorted at SU Department of Endodontics, allowed to improve, beyond all doubt, the quality of root canal filling. However, in order to show definitively if the new teaching protocol facilitate the endodontic treatment with a concomitant improvement in periodontal status, in the near future, we will compare the two teaching protocols in vivo, too, in Strasbourg Dental Teaching Hospital, during the students' clinical training on patients.

References

1. Peters LB, Lindeboom JA, Elst ME, Wesselink PR. Prevalence of apical periodontitis relative to endodontic treatment in an adult Dutch population: a repeated cross-sectional study. *Oral Surg Oral Med Oral Pathol Oral Radiol Endod* 2011;111:523-8.
2. Tavares PB, Bonte E, Boukpepsi T, Siqueira JF Jr, Lasfargues JJ. Prevalence of apical periodontitis in root canal-treated teeth from an urban French population: influence of the quality of root canal fillings and coronal restorations. *J Endod* 2009;35:810-3.
3. Balto H, Al Khalifah S, Al Mugairin S, Al Deeb M, Al-Madi E. Technical quality of root fillings performed by undergraduate students in Saudi Arabia. *Int Endod J* 2010;43:292-300.
4. Barrieshi-Nusair KM, Al-Omari MA, Al-Hiyasat AS. Radiographic technical quality of root canal treatment performed by dental students at the Dental Teaching Center in Jordan. *J Dent* 2004;32:301-7.
5. Ribeiro DM, Réus JC, Felipe WT, Pacheco-Pereira C, Dutra KL, Santos JN. Technical quality of root canal treatment performed by undergraduate students using hand instrumentation: a meta-analysis. *Int Endod J* 2018;5:269-283.
6. De Moor R, Hulsmann M, Kirkevang LL, Tanalp J, Whitworth J. Undergraduate curriculum guidelines for endodontology. *Inter Endod J* 2013;46:1105-14.
7. Tortini D, Colombo M, Gagliani M. Apical crown technique to model canal roots. A review of literature. *Minerva Stomatol* 2007;56:445-459.
8. Ruddle CJ. In Cohen S, Burns RC. *Pathways of the Pulp, Cleaning and shaping root canal systems*. Mosby / Harcourt, St. Louis; 2002:231-291.
9. Mancino D, Kharouf N. Root canal treatment of dilacerated second maxillary premolars: Planning the shaping procedure. *J Clin Exp Dent* 2018;10:624-7.
10. Khabbaz MG, Protogerou E, Douka E. Radiographic quality of root fillings performed by undergraduate students. *Int Endod J* 2010;43:499-508.

11. Low JF, Mohd Dom TN, Baharin SA. Magnification in endodontics: A review of its application and acceptance among dental practitioners. *Eur J Dent* 2018;12:610-616.
12. Ng YL, Mann V, Rahbaran S, Lewsey J, Gulabivala K. Outcome of primary root canal treatment: systematic review of the literature – part 2. Influence of clinical factors. *Inter Endod J* 2008;41:6-31.
13. Ng YL, Mann V, Gulabivala K. A prospective study of the factors affecting outcomes of nonsurgical root canal treatment: part 1: periapical health. *Inter Endod J* 2011;44:583-609.
14. Ng YL, Mann V, Gulabivala K. A prospective study of the factors affecting outcomes of non-surgical root canal treatment: part 2: tooth survival. *Inter Endod J* 2011;44:610-25.
15. Blum JY, Machtou P, Micallef JP. Analysis of forces developed during obturation. wedging effect: part II. *J Endod* 1998;24:223-228.
16. Alovisi M, Pasqualini D, Musso E, Bobbio E, Giuliano C, Mancino D, Scotti N, Berutti E. Influence of Contracted Endodontic Access on Root Canal Geometry: An In Vitro Study. *J Endod* 2018;44:614-620.
17. Malagnino VA, Rossi-Fedele G, Passariello P, Canullo L. Simultaneous technique' and a hybrid Microseal/PacMac obturation. *Dent Update* 2011;38:477-8,481-2,484.

Figure legends

Figure 1. Radiograph assessment for maxillary molar G1. A-D: (a) pre-operative, (b) intra-operative Working length with K file, (c) intra-operative radiograph with master cones, (d) post-operative

Figure 2. Radiograph assessment for maxillary molar G2. A-D: (a) pre-operative, (b) intra-operative Working length with K file, (c) intra-operative radiograph with master cones, (d) post-operative

Figure 3. Radiograph assessment for mandibular molar G1. A-D: (a) pre-operative, (b) intra-operative Working length with K file, (c) intra-operative radiograph with master cones, (d) post-operative

Figure 4. Radiograph assessment for mandibular molar G2. A-D: (a) pre-operative, (b) intra-operative Working length with K file, (c) intra-operative radiograph with master cones, (d) post-operative

Figure 5. Radiograph assessment for maxillary molar G2 with MB2. A-D: (a) pre-operative, (b) intra-operative Working length with K file, (c) intra-operative radiograph with master cones, (d) post-operative

Figure 6. Representative graphic of the quality of root filling per canal treated by G1 and G 2 in maxillary and mandibular molars

Figure 7. Representative graphic of the procedural errors per canal treated by G1 and G 2 in maxillary and mandibular molars

Figure 8. Representative graphic of quality of root filling per tooth treated by G1 and G 2 in maxillary and mandibular molars

