



HAL
open science

Modélisation de la reconstitution osseuse en chirurgie de l'enfant

Caroline Dissaux

► **To cite this version:**

Caroline Dissaux. Modélisation de la reconstitution osseuse en chirurgie de l'enfant. Ingénierie biomédicale. Université de Strasbourg, 2019. Français. NNT : 2019STRAD014 . tel-02416190

HAL Id: tel-02416190

<https://theses.hal.science/tel-02416190>

Submitted on 17 Dec 2019

HAL is a multi-disciplinary open access archive for the deposit and dissemination of scientific research documents, whether they are published or not. The documents may come from teaching and research institutions in France or abroad, or from public or private research centers.

L'archive ouverte pluridisciplinaire **HAL**, est destinée au dépôt et à la diffusion de documents scientifiques de niveau recherche, publiés ou non, émanant des établissements d'enseignement et de recherche français ou étrangers, des laboratoires publics ou privés.

*ÉCOLE DOCTORALE de MATHÉMATIQUES, SCIENCES DE
L'INFORMATION ET DE L'INGÉNIEUR*

ICUBE, UMR 7357 CNRS - Université de Strasbourg

THÈSE présentée par :

Caroline DISSAUX

soutenue le 23 septembre 2019

pour obtenir le grade de : **Docteur de l'université de Strasbourg**

Discipline/ Spécialité : **Biomécanique**

**Modélisation de la reconstitution osseuse
en chirurgie de l'enfant**

PRÉSIDENT DU JURY :

Monsieur Arnaud PICARD Professeur Université de Paris-Descartes

RAPPORTEURS :

Monsieur Pascal SOMMER Directeur de Recherche, CNRS, ISM, Marseille

Madame Sabine BENSAMOUN Directeur de Recherche, CNRS, BMBI, UTC, Compiègne

DIRECTEUR DE THÈSE :

Monsieur Yves RÉMOND Professeur , Université de Strasbourg, ECPM, ICUBE

EXAMINATEUR :

Monsieur Daniel GEORGE Maître de Conférences HDR, Université de Strasbourg,
Telecom Physique Strasbourg

SOMMAIRE

Chapitre I : Introduction	p1
Chapitre II : État des lieux de la greffe osseuse alvéolaire dans le cadre d'une fente labio-palatine.	p3
II.1) Embryologie	p3
II.2) Historique	p5
II.3) Objectifs de la greffe osseuse	p6
II.4) Différents « timings » opératoires	p7
a. Lors de la chirurgie primaire	p7
b. En denture mixte	p8
c. Précoce à 5 ans, en denture lactéale	p9
d. Chez l'adulte	p11
II.5) Os utilisé	p12
a. Os autologue	p13
▪ Os iliaque	p13
▪ Os tibial	p15
▪ Os calvarial	p15
▪ Os mandibulaire	p17
▪ Autres sites	p18
b. Matériaux ajoutés à la greffe d'os iliaque	p19
▪ PRP/PRF	p19
▪ Matrices	p20
c. Substituts osseux	p24
▪ Biocéramiques	p24
▪ Substituts osseux enrichis en BMP-2	p25
▪ Thérapie cellulaire	p28
d. Synthèse	p30
II.6) Technique chirurgicale	p30
▪ Prélèvement de l'os spongieux iliaque	p30
▪ Greffe osseuse alvéolaire	p32
II.7) Facteurs d'influence mécanique	p34
a. Facteurs imposés par le chirurgien : Force de compaction du greffon	p34
b. Langue	p35
c. Lèvre	p35
d. Mastication	p36
II.8) Géométrie singulière	p37

II.9) Problématiques	p38
a. Age de la réalisation de la greffe	p38
b. Rôle du périoste	p39
c. Composition du site greffé in fine	p40
d. Néoangiogénèse	p41
e. Géométrie idéale du greffon	p41
f. Influence des facteurs mécaniques appliqués au greffon et volume du greffon	p42
g. Volume de greffe nécessaire	p42
h. Influence de la muqueuse nasale	p42
Chapitre III : Os spongieux	p45
III.1) Anatomie et contenu histologique	p45
III.2) Localisations	p47
III.3) Remodelage de l'os trabéculaire	p47
III.4) Propriétés mécaniques	p48
III.5) Ostéointégration de la greffe d'os spongieux	p50
Chapitre IV : Influences mécaniques sur l'ostéogénèse	p53
IV.1) Historique et Exemples	p53
IV.2) Mécanotransduction	p54
a. Définition	p54
b. Mécanismes et voies de la mécanotransduction	p54
IV.3) Controverses et facteurs d'influence	p60
IV.4) Niveau d'étude	p68
IV.5) Angiogénèse	p70
Chapitre V : Développement d'un modèle animal	p73
V.1) Modèle animal de fente labio-palatine	p73
V.2) Essais sur le lapin (Prélèvements os autologue spongieux)	p77
V.3) Intérêt du modèle murin	p78
V.4) Intérêt du modèle sur rat nude	p79
V.5) Modèle de la chambre implantable sur la calvaria du rat	p85
V.6) Mise en place de la chambre implantable sur la calvaria du rat : technique opératoire	p87

Chapitre VI : Etude du facteur « compaction osseuse » **p91**

VI.1) Modèle de greffon osseux → Os iliaque : Problématiques	p91
VI.2) Choix de la tête fémorale et Problématiques	p92
VI.3) Orientation sur la prise osseuse au niveau de la tête fémorale	p93
VI.4) Essai avec des carottes osseuses (en rapport avec la chambre)	p96
a. Pourquoi utiliser des carottes ?	p96
b. Analyse CFU-F avec de l'os iliaque : copeaux versus carottes	p96
VI.5) Essai avec des copeaux osseux (en rapport avec le prélèvement chirurgical)	p99
a. Copeaux os iliaque versus copeaux os fémoral : analyse au microscope optique	p99
b. Problématique : Taille et variabilité des copeaux	p102
c. Analyse au microscanner	p104
d. Analyse CFU-F	p108
e. Discussion	p110
VI.6) Conception de la machine à compaction	p110
VI.7) Analyse du facteur d'influence « force de compaction »	p114
a. Description de la manipulation	p114
▪ Échantillons de gros copeaux issus des têtes fémorales	
▪ Échantillons de petits copeaux issus des têtes fémorales	
▪ Échantillons de gros copeaux issus d'os spongieux iliaque	
b. Analyse microscanner	p123
▪ Échantillons de gros copeaux issus des têtes fémorales	
▪ Échantillons de petits copeaux issus des têtes fémorales / comparatif	
▪ Échantillons de gros copeaux issus d'os spongieux iliaque	
c. Analyse CFU-F (Os fémoral)	p149
▪ Échantillons de gros copeaux issus des têtes fémorales	
▪ Échantillons de gros copeaux issus d'os iliaque	
d. Réflexion et Interprétation des résultats	p153

Chapitre VII : Conclusion et Perspectives **p157**

VII.1) Modèle in vivo	p157
VII.2) Analyse des cellules issues de la muqueuse nasale	p161
VII.3) Perspectives de modélisation	p162

Bibliographie **p167**

Annexes

p203

Annexe 1 : Document de consentement signé par le patient accordant l'utilisation de ses déchets opératoires à des fins de recherche p203

Annexe 2 : Réalisation de CFU-F à partir d'un prélèvement d'os spongieux sur tête fémorale ou à partir de l'os spongieux prélevé en iliaque. p205

Annexe 3 : Mise en culture des cellules issues de la muqueuse nasale p207

Chapitre 1 : Introduction

Les fentes labio-palatines représentent la malformation craniofaciale la plus fréquente (1/700 naissances)¹. Plusieurs temps chirurgicaux sont nécessaires dans la première année de vie de l'enfant pour fermer la fente labiale et la fente palatine.

Seule la fente alvéolaire n'est pas fermée initialement afin de ne pas entraver la croissance maxillaire². La fente alvéolaire devra être fermée par un geste associant une greffe osseuse et une gingivopériostoplastie. Comme pour la chirurgie de la lèvre et du palais, cette greffe osseuse n'est pas réalisée de façon uniforme dans l'ensemble des centres de compétence en charge du traitement des fentes labio-palatines. Bien que la greffe osseuse secondaire soit considérée comme traitement de référence de la fente alvéolaire depuis les travaux de Boyne et Sands³, les techniques peuvent différer en fonction des centres et des chirurgiens. De même un chirurgien peut obtenir des résultats inconstants malgré l'utilisation d'une seule technique.

Malgré le faible volume de la fente alvéolaire⁴, une gingivopériostoplastie seule ne peut suffire à combler le défaut osseux. La néo-ostéogénèse qui se tient lors de la greffe osseuse de la fente alvéolaire est différente de la cicatrisation fracturaire car l'os greffé est en contact avec deux surfaces corticales. Ce cas de figure ne concerne que les fentes labio-palatines. La littérature nous permettant de comprendre ce que devient réellement le greffon et comment il est intégré, est très pauvre. De plus de multiples facteurs interviennent (âge de réalisation de la greffe, adjonction de facteurs de croissance (BMP2, PRP, PRF...), force de compaction du greffon exercé par le chirurgien lors de sa mise en place, origine de l'os et densités variables) et sont probablement responsables des résultats inconstants concernant ces greffes.

Optimiser l'acte chirurgical reste un des objectifs constants dans le cas particulier de ces enfants marqués par la prise en charge de leur malformation tout au long de leur croissance et donc de leur enfance.

Optimiser signifie obtenir les meilleurs résultats anatomiques et fonctionnels en minimisant la morbidité et l'impact psychologique de chaque étape. Le cas particulier de l'enfant nous met face à des considérations éthiques majeures où aucune perte de chance n'est autorisée. Ainsi, les expérimentations in vitro et in vivo sur animal sont favorisées. Mais l'étape finale humaine manque. Modéliser l'intégration de la greffe osseuse ou du moins la reconstitution osseuse de la fente alvéolaire permettrait de se passer de cette étape humaine et d'obtenir une évaluation orientée et précise des différents facteurs pouvant influencer les résultats chirurgicaux. Avant de réaliser une modélisation, il est capital de comprendre comment une greffe osseuse autologue est intégrée au niveau du site receveur, et cela plus particulièrement dans la géométrie tout à fait exceptionnelle de la fente labio-palatine. En effet, l'os sera interposé entre deux surfaces osseuses corticalisées, sans avivement de ces-dernières, et quatre plans muqueux (muqueuse nasale en haut, palatine en bas et en arrière et gingivale vestibulaire en avant).

Cette thèse a pour objectif dans une première partie d'établir l'état des lieux sur les différentes pratiques chirurgicales concernant la greffe osseuse alvéolaire et de comprendre le mécanisme de remodelage osseux qui survient dans le cas particulier de la fente alvéolaire greffée. Dans une deuxième partie, notre attention se portera sur les caractéristiques anatomiques et biomécaniques de l'os spongieux, produit autologue de référence pour la greffe osseuse alvéolaire actuellement. Puis nous étudierons les différentes influences mécaniques connues sur l'ostéogénèse. Enfin les deux dernières parties de ce travail se porteront sur le choix du modèle expérimental de fente labio-palatine et sur l'influence directe de certains facteurs mécaniques et cellulaires pouvant influencer le résultat de la greffe et pouvant être intégrés dans un modèle biomécanique.

Comprendre ce cas particulier de greffe osseuse alvéolaire représente un véritable challenge et une étape capitale afin d'optimiser nos résultats avec l'os autologue et d'obtenir à l'avenir un substitut osseux dont nous maîtrisons les propriétés et l'intégration.

Chapitre 2 : Etat des lieux de la greffe osseuse alvéolaire dans le cadre d'une fente labio-palatine.

II.1) Embryologie

La face se forme entre la 5^{ème} et la 10^{ème} semaine de vie embryonnaire à partir de cinq bourgeons mésenchymateux primordiaux, cernant le stomodéum : un bourgeon frontal, deux bourgeons maxillaires et deux bourgeons mandibulaires.

A la 5^e semaine, le bourgeon frontal est le siège du développement des processus nasaux médial et latéral, organisés autour des placodes olfactives.

La lèvre supérieure et le prémaxillaire (palais primaire) résultent de la convergence et de la fusion du bourgeon maxillaire en dehors et des processus nasaux latéral et médial à la 7^{ème} semaine. L'absence de fusion entre ces bourgeons est à l'origine d'une fente labiale ou labio-alvéolaire (en fonction de l'atteinte du prémaxillaire).

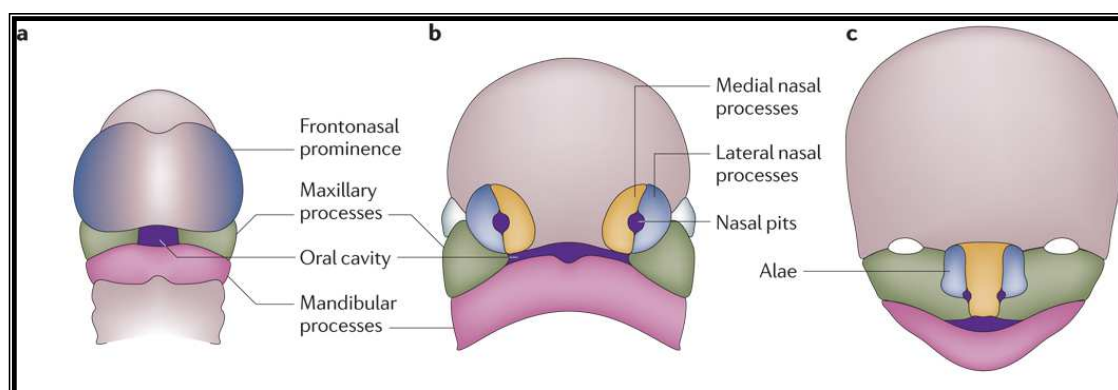


Figure 1 : Formation de la lèvre supérieure à partir de la fusion du bourgeon maxillaire et des processus nasaux latéral et médial (d'après Dixon⁵ et al.)

En arrière du palais primaire, les bourgeons maxillaires poursuivent leur fusion sur la ligne médiane par la croissance des processus palatins dès la 7^{ème} semaine. Ces processus palatins croissent initialement vers le bas avant de

pivoter vers un plan horizontal et de s'unir l'un à l'autre, de l'avant vers l'arrière, après abaissement lingual. Ils se soudent également en avant au palais primaire et cranialement avec le bord inférieur du septum nasal.

L'absence de fusion des processus palatins, entre la 7^{ème} et la 10^{ème} semaine est à l'origine de la fente palatine.

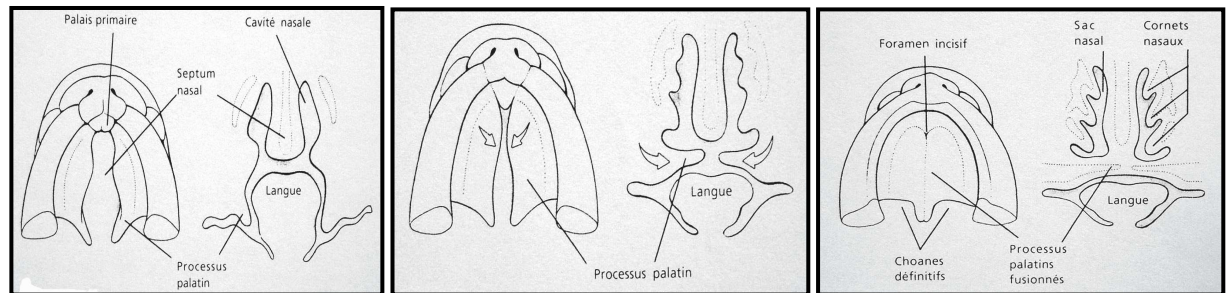


Figure 2 : Formation du palais secondaire à partir de la fusion des processus palatins dans le sens ventro-dorsal (Pavy B, Vacher C et al. EMC⁶)

Les organes dentaires issus de cellules de la crête neurale se différencient dès la 7^{ème} semaine et tous les germes sont présents à la 10^{ème} semaine.

L'alvéole provient de la formation du palais primaire. Le terme alvéole est dérivé du latin et se réfère à une petite cavité. L'alvéole dentaire est « la cavité dentaire ». L'os alvéolaire est relié aux dents par le ligament parodontal. Les dents permanentes situées au-dessus de la fente alvéolaire ne sont pas viables s'il n'y a pas un « stock » osseux adéquat placé dans la fente alvéolaire pour les accueillir. Les dents concernées sont généralement l'incisive latérale et la canine maxillaires. Ainsi si il n'y a pas d'os alvéolaire la dent définitive aura tendance à fuir le défaut osseux et fera son éruption en bord de fente. Dans un environnement précaire en os, elle deviendra mobile et tombera. Ainsi il est capital d'apporter de l'os au niveau de la fente alvéolaire.

II.2) Historique

Alors que les premières chéiloplasties, permettant de réparer le stigmate visible « la lèvre », remontent au temps d'Hippocrate en 400 avant JC⁷, la première greffe osseuse alvéolaire a été décrite beaucoup plus récemment. En 1901 Von Eiselberg⁸ utilise un lambeau ostéo-cutané pédiculé pour fermer la fente palatine et alvéolaire. La première greffe osseuse maxillaire a été attribuée à Lexer en 1908⁹. Il utilisa de l'os tibial en incluant l'enveloppe périostée. Veau¹⁰ décrivit en 1931 son échec de greffe alvéolaire en utilisant des morceaux d'os d'origine tibiale. Millard¹¹ rapporte que peu de chirurgiens s'intéressent à la greffe osseuse alvéolaire et la réalisent avant les années 1950. Entre 1950 et 1960, plusieurs chirurgiens ont tenté de réaliser ce que l'on appelle aujourd'hui la greffe osseuse alvéolaire « primaire » au cours des premiers mois de vie de l'enfant. Brauer, Cronin et Reaves¹² expliquent en 1962 l'intérêt de réaliser cette greffe de façon très précoce. Ils soumettent l'hypothèse que dans le cas d'une fente labio-palatine unilatérale totale, il est nécessaire de recréer un pont osseux entre le maxillaire du côté fente et le maxillaire du côté sain qui est porteur du septum, moteur de la croissance faciale. Ils pensent ainsi obtenir une meilleure croissance du côté fente et moins de malocclusions. De même pour une fente bilatérale, ils supposent que recréer le pont entre les deux héli-maxillaires et le prémaxillaire garantira une meilleure croissance. Cette pensée fut également suivie par Skoog en 1965¹³. L'os le plus utilisé alors était d'origine costale. L'ostéoplastie primaire connut alors son principal essor jusque dans les années 1970 où plusieurs auteurs démontrèrent qu'au lieu de favoriser la croissance, l'ostéoplastie réalisée dès les premiers mois de vie était délétère avec un taux élevé de rétromaxillie^{14,15}. En Europe d'abord puis aux Etats-Unis, les principaux centres de compétence ont ainsi opté pour la greffe osseuse dite « secondaire », entre 9 et 11 ans. La greffe osseuse secondaire a été introduite par Boyne et Sands¹⁶ (1972), puis développée par Abyholm¹⁷. Les chirurgiens abandonnèrent peu à peu l'os costal, dont le potentiel de croissance s'avérait très faible, pour des prélèvements plus aisés (os iliaque, os mandibulaire le plus fréquemment). La greffe osseuse secondaire est actuellement le traitement de référence dans le monde même si il existe encore plusieurs controverses en rapport notamment

avec l'os utilisé, la technique chirurgicale, l'adjonction de facteurs de croissance ou encore l'âge de réalisation.

II.3) Objectifs de la greffe osseuse

Avec le développement de centres de compétence aux Etats-Unis et en Europe, des objectifs de réhabilitation et des protocoles de traitement ont été mis en place. La greffe osseuse alvéolaire fait maintenant partie intégrante du protocole de chirurgie primaire de la fente labio-palatine dans les pays développés. En effet en cas d'absence de greffe osseuse, il est décrit que les patients gardent de nombreux stigmates directement liés à la fente. La lèvre et le nez manquent de support et paraissent asymétriques. La majorité des patients non greffés souffrent de parodontopathies dues à une inflammation chronique de la gencive à travers la fistule oro-nasale souvent persistante. De plus le manque osseux entraîne la plupart du temps une perte accélérée des dents bordant la fente¹⁸. Ces observations soulignent l'intérêt à courts et longs termes de réaliser la greffe. Witsenburg¹⁹ dès 1985 résume les principaux objectifs de la greffe osseuse alvéolaire : rétablir l'anatomie et la stabilité du maxillaire ; restaurer une alvéole physiologiquement normale permettant l'éruption des dents définitives ; fermer la fistule alvéolaire ; améliorer la projection nasolabiale. D'autres auteurs (Captier²⁰, Boland²¹, Caccamese²²) complètent ensuite ces principaux objectifs en précisant que la greffe facilite également la réhabilitation prothétique lorsqu'elle est nécessaire, et améliore de façon durable la fonction masticatoire et l'esthétique du patient.

II.4) Différents « timings » opératoires

II.4.a. Lors de la chirurgie primaire

Deux types d'interventions peuvent être réalisées lors de la chirurgie primaire : l'ostéoplastie primaire et la gingivoplastie primaire sans greffe osseuse.

Ces interventions sont réalisées habituellement en même temps que la chirurgie de la fente labiale (chéiloplastie) et/ou de la fente palatine, d'où leur dénomination de « primaire ».

L'ostéoplastie primaire ou greffe osseuse alvéolaire primaire a été essentiellement développée par l'équipe de Chicago (Northwestern University cleft team) mais a largement été abandonnée depuis les années 70 où la première sonnette d'alarme retentit sur l'impact sur la croissance avec un taux augmenté de rétromaxillie¹⁵. En effet la greffe d'os costal alors utilisé n'augmente pas de taille avec la croissance de la face. De plus l'os obtenu ne correspond pas à de l'os alvéolaire et les dents ne migrent pas à travers l'os costal¹¹. Certaines équipes partisans de la chirurgie « tout en un temps » (chéiloplastie, uranostaphyloraphie et greffe osseuse alvéolaire primaire) effectuent encore ces greffes osseuses très tôt dans la première année de vie sans orthopédie préalable. Ils n'ont pas montré d'impact négatif sur la croissance mais leur évaluation est limitée à des enfants âgés de 5 ans²³.

La gingivopériostoplastie primaire décrite par Skoog²⁴ en 1965 et destinée à entraîner une production d'os au niveau de la fente alvéolaire, est réalisée entre 3 et 6 mois au moment de la fermeture labiale. Millard²⁵ a décrit en 1990 une orthopédie pré-chirurgicale afin d'aligner les fragments maxillaires avant la gingivopériostoplastie. Cette gingivopériostoplastie primaire a pour but de fermer la fistule alvéolaire, unir les segments maxillaires afin de prévenir l'endognathie, et de réduire le besoin d'une greffe osseuse alvéolaire secondaire. Plusieurs études ont néanmoins montré les pauvres résultats de la gingivopériostoplastie primaire. Bien que souvent un pont osseux soit créé, le volume osseux est insuffisant et une greffe osseuse secondaire reste indispensable pour l'ensemble des auteurs²⁶⁻²⁸. De plus la méta-analyse de El-

Ashmawi²⁷ révèle que la gingiviopériostoplastie primaire fermant précocement l'espace de l'incisive latérale est néfaste pour la croissance faciale²⁷.

La plupart des centres ont donc opté pour la greffe osseuse alvéolaire dite « secondaire ». Ce terme a été choisi en opposition aux procédures primaires suscitées car ces procédures sont décalées dans le temps par rapport à la fermeture de la fente labiale et de la fente palatine. Néanmoins le terme semble mal approprié car la greffe osseuse alvéolaire fait partie intégrante du protocole de prise en charge primaire d'un enfant avec une fente labio-palatine complète ou labio-alvéolaire.

II.4.b. En denture mixte

La greffe osseuse secondaire a été introduite par Boyne et Sands¹⁶, puis développée par Abyholm¹⁷. Elle est réalisée en denture mixte, avant l'éruption de la canine soit entre 9 et 11 ans. Ainsi elle permet à la canine de réaliser son éruption à travers de l'os solide et apporte une stabilité au maxillaire. Elle constitue actuellement le Gold standard concernant l'âge de réalisation de la greffe^{20, 29-34}. Elle n'entraîne pas, par rapport à l'ostéoplastie primaire, de grandes perturbations au niveau de la croissance maxillaire^{35,36}. La croissance du maxillaire dans le sens transversal est pratiquement terminée vers l'âge de 8-9 ans donc la greffe osseuse à partir de cet âge peut être envisagée sans conséquence notable sur la croissance maxillaire dans cette dimension. Même si Enemark³⁵ décrit un retard de croissance verticale du maxillaire due à la greffe, celui-ci est minimisé par la capacité de la canine en cours d'éruption de générer de l'os alvéolaire. Turvey³⁷ et Sem³⁶ ne trouve pas de différence en termes de croissance du maxillaire quand la greffe est réalisée après 9 ans par rapport à enfant non greffé.

Pour la plupart des auteurs, c'est le stade d'éruption de la canine qui est décisif pour choisir le bon moment pour greffer et les bénéfices sont optimaux quand la greffe est réalisée après l'éruption de l'incisive latérale définitive et avant l'éruption de la canine, soit entre 9 et 11 ans.

II.4.c. Précoce à 5 ans, en denture lactéale

Alors que la tendance mondiale est de réaliser la greffe osseuse en denture mixte³⁸, la France se démarque en réalisant la greffe osseuse alvéolaire secondaire plus précocement entre 4 et 6 ans.

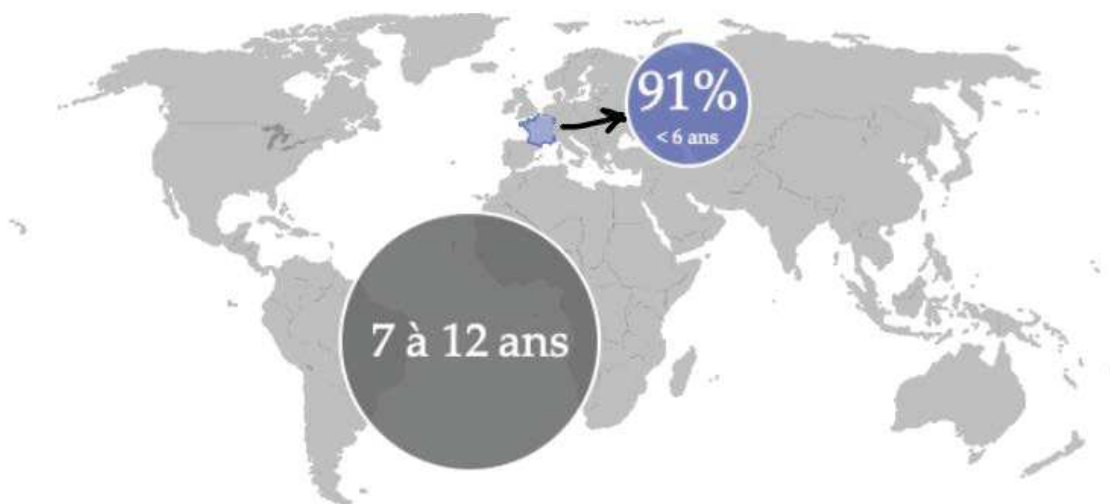


Figure 3 : Particularité française quant à l'âge de réalisation de la greffe osseuse alvéolaire³⁸

Jean-Claude Talmant³⁹ à Nantes a été un des pionniers dans la réalisation de la greffe osseuse alvéolaire secondaire « précoce », avant l'éruption des incisives centrale et latérale. Le but est d'apporter une quantité d'os suffisant pour permettre la bonne éruption de l'incisive latérale.

D'après Talmant et Lilja⁴⁰, la hauteur alvéolaire ainsi obtenue est ensuite conservée au cours de la croissance faciale. Lilja et Ozawa⁴¹ pense qu'il est nécessaire de poser l'indication d'une greffe osseuse alvéolaire en fonction du stade et des conditions d'éruption des dents adjacentes à la fente. Ainsi en cas d'agénésie de l'incisive latérale, l'âge idéal de la greffe serait entre 9 et 11 ans avant l'éruption de la canine. Par contre si l'incisive latérale est présente, il faudrait réaliser cette greffe plus tôt, en dentition lactéale avant l'éruption de l'incisive latérale qui migrerait alors dans le greffon et en consoliderait son résultat.

Talmant et maintenant la plupart des centres de compétence français vont plus loin en préconisant une greffe systématique entre l'âge de 4 et 6 ans, avant

l'éruption de l'incisive latérale si elle est présente, sinon avant celle de l'incisive centrale.

Cette greffe est réalisée après préparation de l'arcade maxillaire par orthopédie dento-faciale (pose d'un quadhélix ou disjoncteur maxillaire par l'orthodontiste).

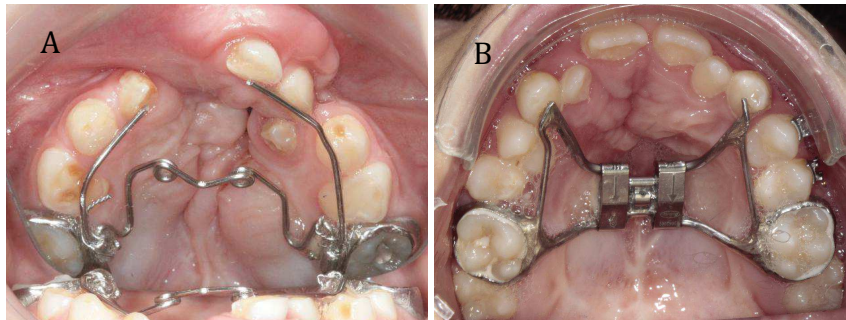
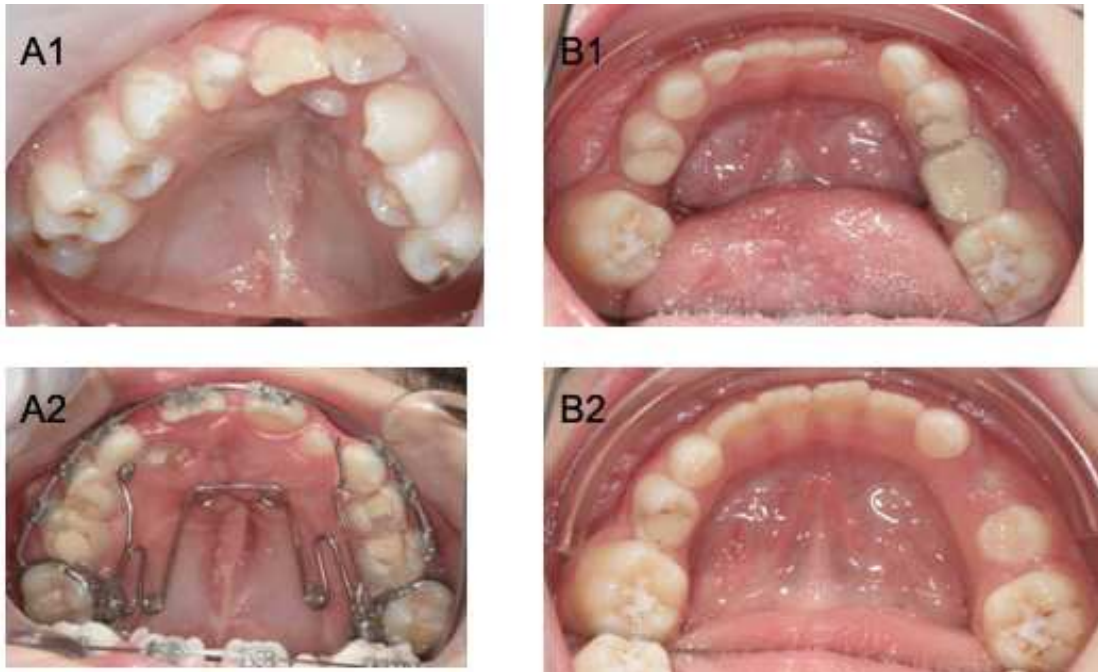


Figure 4 : Quadhélix (A) et disjoncteur maxillaire (B) (Photos B. Grollemund)

Cette préparation orthopédique est capitale afin de conserver l'espace de l'incisive latérale et d'adapter le volume des dents au volume osseux et non pas l'inverse. Sans cette préparation orthopédique, il y aurait un impact néfaste sur la croissance mais le tandem orthodontico-chirurgical entourant cette greffe osseuse secondaire dite « précoce » permet une stimulation de la croissance faciale en pré- et post-chirurgical (Fig. 5 et 6). Rétablir l'anatomie et l'unité maxillaire permet à l'orthodontiste de stimuler précocement la croissance maxillaire souvent insuffisante chez les enfants porteurs de fentes. De plus la greffe osseuse plus précoce permet de fermer plus tôt la fente alvéolaire et la phonation est ainsi améliorée (il n'existe plus de fuite nasale antérieure).

Le but de cette greffe osseuse précoce est de restaurer précocement l'anatomie mais également les fonctions : la mastication en bonne occlusion, la déglutition par un bon positionnement de la langue, la phonation (absence de déperdition nasale résiduelle et meilleure articulation).



*Figure 5 : Adaptation de l'arcade maxillaire à l'arcade mandibulaire.
 A1 et B1 : états des arcades maxillaires et mandibulaires avant expansion maxillaire et greffe osseuse alvéolaire à 5 ans
 A2 et B2 : L'arcade maxillaire a été adaptée à l'arcade mandibulaire et greffée. On voit également que l'arcade mandibulaire (B2) s'est normalisée spontanément.*



Figure 6 : Stimulation de la croissance faciale par orthopédie dento-faciale après réalisation de la greffe osseuse alvéolaire à 5 ans (Photos B. Grollemund)

II.4.d. Chez l'adulte

La greffe osseuse alvéolaire à l'âge adulte est appelée greffe osseuse tertiaire de rattrapage ou de stabilisation²⁰. Elle est réalisée en dentition définitive.

Elle restaure la continuité du maxillaire, stabilise les dents du bord de fente et prépare une réhabilitation prothétique chez des adultes n'ayant pas bénéficié dans l'enfance d'un suivi régulier.

Il n'y a pas d'âge maximum pour réaliser la greffe osseuse alvéolaire, néanmoins il semble que les résultats en termes de prise de greffe diminuent avec l'âge, (Abyholm¹⁷, Hall et Posnick⁴², Trindade-Suedam et al.⁴³). Duret⁴⁴ soutient également que les patients greffés tardivement sont généralement au stade de séquelles et le potentiel de croissance du maxillaire n'a pas été exploité. La greffe osseuse est alors associée à une moins bonne intégration, plus de remodelage et moins de gain de hauteur alvéolaire²⁹. Deux travaux^{45,46} évaluent les facteurs pouvant prédire d'éventuelles complications en cas de greffe osseuse alvéolaire. Ces deux équipes pointent l'âge comme principal facteur prédictif. E. M. Pessoa⁴⁶ soutient que les enfants âgés de 12 ans et plus ont 4 fois plus de risque de développer des complications à la suite de leur greffe osseuse.

II.5) Os utilisé

Depuis le développement de la greffe osseuse alvéolaire secondaire, de multiples produits de comblements autogènes ou non ont été utilisés. Une revue systématique de la littérature a été réalisée afin de décrire les différentes possibilités de comblement osseux et d'en évaluer leur efficacité. Cette revue, réalisée sur MEDLINE et SCIENTIFIDIRECT, s'est focalisée essentiellement sur des études apportant une analyse volumique du résultat de la greffe osseuse (par tomographie ou Cone Beam-CBCT). Afin d'avoir une description de tous les produits de comblements utilisables, certaines études n'apportant qu'une analyse en 2D ont été ajoutées mais seront précisées et font preuve d'exception. En effet, les études n'évaluant que le résultat sur radiologie standard (panoramique dentaire ou cliché rétro-alvéolaire) surestiment le plus souvent le résultat du greffon en terme de hauteur mais surtout de largeur antéro-postérieure⁴⁷.

Les critères d'inclusion des articles dans cette revue sont les suivants :

- Études portant sur des humains de tout âge,

- Greffe osseuse réalisée chez des patients porteurs de fentes labio-palatines ou labio-alvéolaires uni- ou bilatérales,
- Études randomisées, études de cohorte, études prospectives ou rétrospectives,
- Analyse 3D du résultat du greffon par CBCT ou TDM
- Résultat rapporté sous la forme d'une comparaison de volumes pré- et post-opératoires ou de pourcentage de volume osseux du greffon par rapport au volume de la fente (volume résiduel du greffon ou volume osseux résiduel).
- Analyse comparant un produit de comblement avec un groupe contrôle
- Analyse du volume osseux résiduel au moins à 3 mois post-opératoires.

Les critères d'exclusion sont :

- Études sur animaux
- Rapport d'un cas
- Pas d'analyse volumique

Cette revue se portera tout d'abord sur les matériaux de comblement osseux autogènes, puis sur les matériaux ajoutés à la greffe d'os iliaque et enfin aux substituts osseux.

II.5.a) Os autologue

Histocompatible et non immunogénique, l'os autologue réduit la réaction auto-immune contre le matériel greffé et réduit le risque de transmission infectieux.

L'os autologue peut être prélevé de sites donneurs différents de par leur viabilité cellulaire, leur vitesse et leur degré d'intégration. De plus les modalités de prélèvements et leurs complications peuvent varier en fonction du site donneur.

Os iliaque

De nombreuses études suggèrent que l'os spongieux autologue provenant de la crête iliaque antérieure est le matériel le plus communément utilisé dans le

cadre de la greffe osseuse alvéolaire secondaire. En effet il peut être prélevé de façon aisée et en abondance. De plus il autorise un travail en double équipe, l'un prélevant l'os en iliaque pendant que l'autre prépare le site de greffe osseuse en alvéolaire⁴⁸.

L'os spongieux iliaque est préféré aux prélèvements cortico-spongieux. En effet la greffe d'os spongieux est plus rapidement revascularisée en 3 semaines⁴⁹ en moyenne et apporte un potentiel important de cellules ostéoprogénitrices et de cellules pluripotentes. Ces cellules sont supposées potentialiser la néo-ostéogénèse intervenant précocement après la réalisation de la greffe⁵⁰.

L'os iliaque peut être prélevé par une voie d'abord directe ou en percutané par une tréphine. De nombreux auteurs se sont penchés sur la morbidité du site donneur de la greffe osseuse d'origine iliaque. Il est difficile d'évaluer réellement cette morbidité car elle dépend beaucoup des habitudes de chaque opérateur et de la façon dont le prélèvement est réalisé. De plus elle reste difficile à évaluer. La plus grande critique du site de prélèvement iliaque repose sur la douleur engendrée au niveau de la crête iliaque. Néanmoins plusieurs études s'accordent pour dire que cette douleur a été surestimée⁵¹⁻⁵⁴. La plupart des patients rapportent une douleur de faible intensité soulagée par des antalgiques de Palier 1. Kalk et al.⁵¹ et Eufinger et Leppänen⁵² rapportent que respectivement 26% (n=17) et 38% (n=19) de leur patients trouvent leur hanche plus douloureuse que leur bouche. Baquain et al.⁵⁵ et Matsa et al.⁵⁶ rapportent que les patients marchent dans les 24h post-opératoires, récupèrent une démarche normale en un maximum de 10 jours. Matsa précise que le prélèvement n'a pas d'impact sur la croissance au niveau de la crête. La durée d'hospitalisation initialement assez longue du temps de Bergland³³ ou Hall et Posnick⁵⁷ a été réduite à 1 à 2 jours post-opératoires plus récemment^{51,58,59}.

Le prélèvement d'os spongieux iliaque pour la greffe osseuse alvéolaire secondaire reste encore aujourd'hui le gold standard pour la plupart des auteurs^{17,33,35,51-54, 58,60-63} mais son potentiel de résorption (jusqu'à 40% en un an^{60, 64,65}) a poussé certains chirurgiens vers d'autres sites de prélèvement autogènes.

Os tibial

L'os tibial constitue une alternative à l'os iliaque car il permet de prélever de l'os spongieux. Lexer¹⁰ en 1908 utilisa de l'os tibial mais sous une version cortico-spongieuse avec son enveloppe périostée. Ce site donneur a été développé d'abord en orthopédie puis en chirurgie maxillo-faciale pour la chirurgie reconstructrice, orthognathique ou la chirurgie des fentes^{66,67}. Ce site donneur a été réservé très longtemps aux adultes. En effet prélever de l'os spongieux au niveau de l'épiphyse tibiale représente un risque de lésion du centre de croissance. Besly et Ward Booth⁶⁸ décrivent une technique permettant le prélèvement chez l'enfant. Néanmoins la quantité d'os disponible est très inférieure à celle pouvant être prélevée en iliaque. Chez l'adulte le prélèvement est limité à 25ml^{69,70}. Chez l'enfant le prélèvement peut concerner les deux jambes si une grande quantité est nécessaire^{71,72}. Ceci contrebalance la faible morbidité reportée de ce site donneur^{72,73}. De plus on demande aux patients d'éviter tout sport de contact pendant 3 mois. Le résultat de la greffe osseuse alvéolaire avec de l'os spongieux tibial semble correct et comparable à l'os iliaque mais les études disponibles n'évaluent le résultat du greffon qu'en 2 dimensions sur radiologies standards^{74,75}. Même à résultat équivalent en 2D, la morbidité de ce site en particulier chez l'enfant, n'en fait pas un premier choix.

Os calvarial

Le succès de l'os calvarial comme site donneur en chirurgie maxillo-faciale⁷⁶⁻⁷⁸ poussa les chirurgiens à l'utiliser dans les fentes^{31,79,80}. L'os calvarial représente une option séduisante au premier abord de part son origine embryologique proche du site receveur et de son ossification membraneuse comme l'os alvéolaire. Mais les greffes « onlay » d'os calvarial, dont les résultats sont très positifs, restent différentes du cas de la fente alvéolaire où il s'agit de greffon mis en « inlay ». Rosenthal et Buchman⁸⁴ ont développé les travaux d'Ozaki et al.^{81,82} et ont comparé les greffes osseuses « inlay » d'os cortical et d'os spongieux iliaque (origine endochondrale) aux greffes d'os mandibulaire (origine membraneuse) chez les lapins. Quatre défauts de taille critique ont été réalisés

sur le crâne des lapins, le premier rempli d'os iliaque cortical, le deuxième d'os iliaque spongieux, le troisième d'os cortical mandibulaire et le dernier laissé vide en contrôle. Les animaux ont été tués à 3,8 et 16 semaines pour une analyse histologique. Une étude par microscanner a également été réalisée. Les trois types de greffes inlay de cette expérience ont augmenté en termes de volume. De façon intéressante les auteurs notèrent que le meilleur résultat fut obtenu avec l'os spongieux iliaque. Cette étude permet de comprendre que les mécanismes des greffes en « inlay » sont différents de ceux en « onlay ». Ainsi si les greffes « onlay » d'os calvarial obtiennent d'excellents résultats en chirurgie maxillo-faciale reconstructrice ou pré-implantaire, le cas des fentes labio-palatines est différent : la greffe osseuse alvéolaire doit être considérée comme une greffe en « inlay » qui vient combler un défaut entre les processus alvéolaires et le bord de l'orifice piriforme et non une comme une greffe « onlay » du maxillaire. Ceci explique notamment les conclusions de plusieurs auteurs comme Sadove et al. en 1990⁸⁴, Kortebein et al.³¹ en 1991 puis La Rossa et al.³² en 1995, montrant une supériorité de greffe osseuse d'os spongieux iliaque par rapport à la greffe d'origine calvariale dans les greffes osseuses alvéolaires secondaires.

Même si de l'os spongieux comme de l'os cortical peut être prélevé sur la calvaria^{79,80,85}, le prélèvement est assez long, délicat et le rendement en os spongieux reste faible par rapport à la crête iliaque (Fig. 7). Le taux de complications varie 0.25%⁷⁷ à 5.5%⁷⁸, et sont potentiellement plus sévères que lors d'un prélèvement d'os iliaque : ostéomyélite de la calvaria, exposition de la dure-mère, hématome extradural ou sous-dural, fuite de liquide cérébro-spinal et complications neurologiques^{86,87}. De plus la possibilité de cacher la cicatrice dans les cheveux n'est pas forcément un avantage. En effet un enfant porteur d'une fente labio-palatine peut témoigner d'une appréhension certaine à avoir un acte supplémentaire sur la tête. De plus ce site ne permet pas un travail en double équipe.

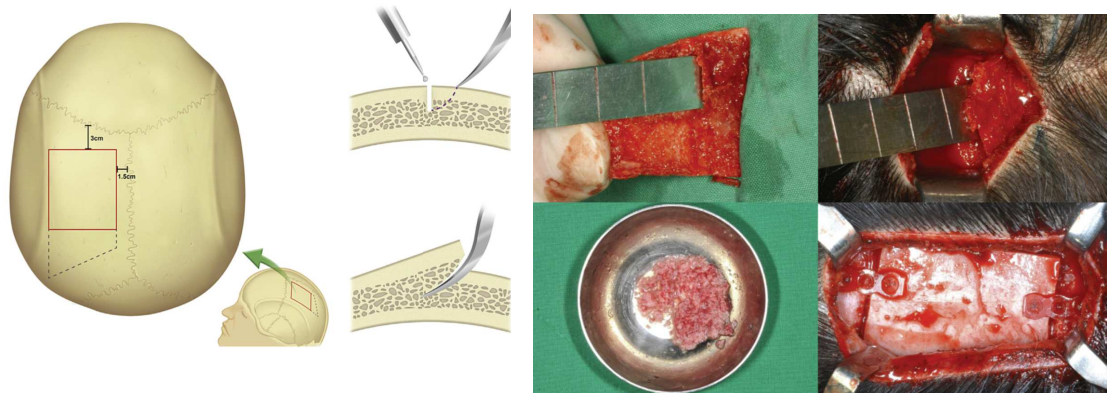


Figure 7 : Représentation schématique et peropératoire de prélèvement d'os calvarial (Han et al.⁸⁵). Un prélèvement d'os uniquement spongieux peut être réalisé et le volet de cortical sera ensuite remis en place en apposition.

Os mandibulaire

Séduisant également par sa même origine embryologique et son ossification membraneuse, l'os mandibulaire a été proposé comme site donneur par plusieurs chirurgiens.

Bosker et van Dijk en 1980 ont été les premiers à décrire l'utilisation de la symphyse mandibulaire comme site donneur pour la greffe osseuse alvéolaire³⁵. Ils publièrent leurs résultats préliminaires sur 25 cas en 1989 et confirmèrent que la symphyse mandibulaire représentait un site donneur attractif de par sa facilité d'accès et donnait de bons résultats en terme de greffon alvéolaire⁸⁸.

Ses avantages principaux sont la restriction à un seul site opératoire, une cicatrice invisible, une diminution de la douleur post-opératoire et de la durée d'hospitalisation^{89,90,91}.

Le résultat de la greffe osseuse d'origine mandibulaire est décrit par plusieurs équipes comme comparable à celui de la greffe d'origine iliaque^{89,92,93,94}. Cependant la plupart de ces études sont réalisées uniquement en deux dimensions et ne permettent pas de confirmer cette équivalence. Néanmoins la plupart des auteurs rapportent que le volume osseux obtenu à partir du prélèvement symphysaire est le plus souvent insuffisant, en particulier en cas de fente large ou de forme bilatérale^{92,95-97}. L'ajout d'allogreffe comme le béta-TCP est le plus souvent nécessaire pour obtenir un volume suffisant^{96,97}.

Il a été décrit également qu'il y a un taux plus élevé de canines incluses (31%) chez les enfants greffés à partir d'os mandibulaire comparativement avec l'os iliaque³⁵.

Les risques de ce site donneur sont principalement les potentielles lésions dentaires (risque de dévitalisation incisive, lésion des germes) en particulier quand la greffe est réalisée à un âge précoce^{35,89,90}.

De plus chez l'adulte ce prélèvement peut se compliquer d'un défaut de contour mandibulaire persistant à long terme⁹⁸.

Enfin l'impossibilité de travailler en double équipe augmente le temps opératoire.

Autres sites

Les autres sites sont représentés par l'os costal de nos jours abandonné et l'olécrâne dont l'utilisation reste anecdotique. Nadal et al. a décrit réaliser un prélèvement cortico-spongieux au niveau de l'olécrâne mais ne fournit aucune analyse tridimensionnelle de ses résultats⁹⁹.

L'os spongieux iliaque reste donc à ce jour le Gold standard des matériaux autologues dans le cas de la greffe osseuse secondaire alvéolaire chez les patients porteurs de fente. La greffe osseuse alvéolaire d'origine iliaque n'étant pas dénuée de morbidité et son résultat restant inconstant (même si supérieur aux autres zones donneuses), les chirurgiens ont cherché à potentialiser le résultat de la greffe en ajoutant certaines molécules ou produits.

II.5.b) Matériaux ajoutés à la greffe d'os iliaque (Tableau 1)

Le degré de résorption de l'os iliaque au niveau de la fente alvéolaire peut aller jusqu'à 40-50%¹⁰⁰⁻¹⁰³. Ces chiffres sont approximatifs car les auteurs n'évaluent jamais en peropératoire si l'ensemble du volume de la fente alvéolaire a bien été comblé. Néanmoins plusieurs études ont tenté d'identifier des facteurs pouvant réduire ce degré de résorption en ajoutant des concentrés plaquettaires ou des matrices à l'os iliaque.

PRP / PRF

Les protocoles de recherche cliniques se sont particulièrement intéressés ces dernières années aux colles de fibrine puis aux concentrés plaquettaires comme les membranes PRP (Platelet-Rich Plasma) et enfin les membranes de PRF (Platelet-Rich Fibrin). Ces concentrés plaquettaires de deuxième génération sont obtenus à partir de centrifugation du sang du patient. Le PRF est réalisé sur tube sec et ne nécessite ni anticoagulant, ni ajout de thrombine. Il se présente sous la forme d'une membrane de fibrine ayant piégé une grande quantité de facteurs de croissance. Le PRP est également obtenu à partir de centrifugation sanguine également mais en utilisant des kits commerciaux spéciaux. Après centrifugation sont ajoutés un anticoagulant et/ou de la thrombine afin d'obtenir le PRP qui se présente sous la forme d'un gel. Ce gel est plus ou moins liquide en fonction des kits et sa composition en facteurs de croissance est dépendante de la concentration plaquettaire initiale et du kit. Le PRP, comme le PRF, renferme divers facteurs de croissance: platelet-derived growth factor (PDGF), vascular endothelial growth factor (VEGF), transforming growth factor beta (TGF- β). Ces facteurs peuvent en théorie améliorer la cicatrisation, promouvoir la croissance osseuse, améliorer la néoangiogénèse et réduire la résorption du greffon¹⁰⁴.

Seules deux études ont trouvé une résorption diminuée de la greffe quand du PRP est ajouté à la greffe d'os spongieux iliaque. Seulement ce résultat ne concernait à chaque fois qu'une population adulte^{104,105}.

Pour une population plus jeune, aucune différence significative en termes de stabilité du greffon n'a été retrouvée entre os iliaque spongieux seul et ajout de PRP^{106,107} ou de PRF^{108,109,110}. Seule une modification de la densité osseuse a été relevée^{104,105}.

La colle de fibrine est un bio-adhésif dégradable, constitué de fibrinogène et de prothrombine qui est censé améliorer la migration cellulaire et la néoangiogénèse. Une seule étude¹¹¹ a utilisé cette colle de fibrine avec de l'os iliaque pour les greffes osseuses alvéolaires ; l'analyse bidimensionnelle ne permet pas de trouver un bénéfice à son ajout.

Matrices

Les matrices ajoutées à l'os spongieux iliaque sont de deux types : les matrices à proprement parler (« scaffolds ») et les membranes réalisant une barrière par rapport à l'environnement.

Les matrices à proprement parler peuvent être de plusieurs types : os bovin déprotéinisé (deproteinized bovine bone-DBB)¹¹⁴, matrice d'os humain déminéralisé (demineralized bone matrix-DBM)¹¹⁵, matrice de dentine déminéralisée (demineralized dentinal matrix-DDM). Dans notre revue de littérature, seule une étude par matrice est retrouvée et évalue l'efficacité de la matrice combinée avec de l'os iliaque spongieux comparativement avec l'os spongieux iliaque seul. Alors que le DBB ne semble pas apporter de bénéfice par rapport à l'os iliaque seul¹¹⁴, le DBM semble induire le succès de la greffe osseuse lorsqu'il est rajouté à l'os spongieux iliaque¹¹⁵. Cette conclusion est à nuancer car ces études ne réalisent qu'une évaluation en deux dimensions.

Les membranes « barrières » servent non seulement de matrice permettant la pousse osseuse mais bloquent également l'intrusion des tissus mous environnants, isolant et préservant ainsi le volume du greffon. On retrouve plusieurs types de ces « membranes barrières » dans la littérature : membranes d'acide polylactique-polyglycolique¹¹⁶, membrane bio-Guide¹¹⁷, matrice dermique acellulaire (ADM- Acellular dermal membrane)^{118,119}.

La matrice dermique acellulaire ou ADM est la seule membrane ayant bénéficié d'une étude volumétrique. Décrite par Clavijo-Alvarez et al. en 2010¹¹⁸, l'ADM fait partie du processus appelé « régénération osseuse guidée ». La membrane ADM est utilisée pour bloquer l'invasion des tissus environnants, autorisant ainsi les ostéoblastes d'avoir suffisamment de temps pour proliférer dans cette espace « de réserve » et ainsi générer du néo-os. Cette membrane est complètement résorbée en 4 à 6 mois. Clavijo-Alvarez et al.¹¹⁸ n'a réalisé qu'une étude clinique sur la tolérance de la membrane ADM. Il conclut à un taux équivalent de complication et d'exposition de greffe osseuse avec la matrice. Seul Xia et al. en 2016¹¹⁹ (Tableau 1) a réalisé une étude randomisée comparative avec analyse volumique entre deux groupes : un groupe de greffe osseuse alvéolaire réalisée avec ADM combiné à l'os spongieux iliaque et un autre groupe contrôle greffé avec de l'os spongieux iliaque seulement. Cette étude réalisée sur 60 patients au total a utilisé le CBCT à 1 semaine et à 3 mois post-opératoires pour évaluer le taux de résorption de la greffe osseuse. Le taux de résorption osseuse a été significativement réduit pour le groupe « ADM+ os iliaque » par rapport au groupe contrôle (31.69% versus 36.50%, $p= 0.017$). Le seul biais important de cette étude est l'âge des patients porteurs de fentes greffés, non précisé.

Commentaires	Eruption dentaire à travers la greffe	Résultats	Etude randomisée	Paramètres étudiés	Timing de l'évaluation post-op	Imagerie	Groupe contrôle	Intervention/ matériau investigué	Age des patients	Nbr de patients	Fente Uni (U) ou Bilatérale (B)	date	Auteur
Article très bien détaillé au niveau de la préparation du PRP et du nombre de plaquettes. Technique ELISA également pour évaluer taux de PDGF, VEGF, TGFbeta	/	Moins de perte de largeur antéro-post avec PRP à 6 M (16% versus 24% de la résorption en largeur antéro-post) et à 1 an (26% versus 35%) que sans Moins de diminution de hauteur (2.1 versus 1.4% à 1 an)	oui	Dimension de l'arcade dentaire (distance antéro-post et hauteur)	1M, 6M, 12M	TDM	ICBG (n=6)	PRP + ICBG (n=14)	20-30 ans	20	U	2011	Marukawa et al.
Préparation PRP pas détaillée et concentration de plaquettes initiale et finale pas précisées	/	Vol résiduel GO/ vol fente alvéolaire : 80.19% avec PRP versus 63.67% sans PRP	non	Volume résiduel de greffe	6M	TDM	ICBG (n=5)	PRP + ICBG (n=7)	16-18 ans	12	U	2004	Oyama et al.
Pas de description de la réalisation du PRP et pas de comptage des plaquettes Biais : Large palette d'âge	NC	meilleur densité 1.2 fois densité moyenne avec PRP par rapport à sans PRP. Avec PRP : à 6 M 1028+/- 11 HU versus 859 +/- 27	oui	densité osseuse	3M, 6M	Dentoscan ner	ICBG (n=10)	PRP + ICBG (n=10)	8-30 ans	20	U+B	2013	Gupta et al.
pas d'indication sur la réalisation PRP	erupton canine chez tous	Pas de différence	non	Pourcentage de néo-os formé	1M, 6M, 12M	TDM	ICBG (n=6)	PRP + ICBG (n=23)	09-10	29	U	2017	Sakio et al.

Saruhan et Ertas	2018	U+B	22	NC	PRF + Corticocancellous BG	corticocancellous BG	CBCT	6M	Pourcentage de néo-os formé	non	Pas de différence entre les 2 groupes (PRF : 68.2% +/-10 et sans PRF : 64.6% +/-9%)	NC	Bcp d'incertitudes dans cette étude, vol initial fente 0.98 cm3
Shawky et Seifeldin	2016	U	24	9-14 ans	PRF + ICBG (n=12)	ICBG (n=12)	TDM	6M	Pourcentage de néo-os formé	oui	Groupe avec PRF : 82.6% +/-3.9%, sans PRF : 68.38% +/- 6.67%	NC	Préparation PRF détaillée mais pas de concentration plaquettaire
Huang et al.	2017	U+B	20	8-25 ans	CGF + ICBG (n=11°)	ADM + ICBG (n=9)	CBCT	6M	taux de résorption osseuse et taux d'amélioration de la densité osseuse	oui	Pas de différence sur la résorption osseuse (44% ds les 2 groupes) mais augmentation de la densité osseuse dans le groupe CGF + ICBG (61.6% versus 27%)	NC	CGF équivalent à PRF. Procédure bien détaillée
Xiao et al.	2016	U	60	NC	ADM + ICBG	ICBG	CBCT	1 sem, 3M, 6M	taux de résorption osseuse	oui	ADM + ICBG : taux résorption osseuse 31.69% versus 36.50% pour ICBG. P= 0.017	NC	Biais : pas âge précisé

Tableau 1 : Matériaux ajoutés à la greffe d'os iliaque

II.5.c) Substituts osseux

Afin d'éliminer la nécessité d'un site donneur d'os autologue ainsi que leur morbidité, différents types de substituts osseux ont été développés : les biocéramiques, les substituts osseux composites enrichis en BMP-2 (Bone Morphogenic Protein-2) et la thérapie cellulaire.

Biocéramiques

Les biocéramiques utilisés dans le cadre de la greffe osseuse de la fente alvéolaire sont le Glass-bone¹²⁰, l'hydroxyapatite¹²¹ ou le β -tricalcium-phosphate¹²² (β -TCP). Ils sont marqués par une bonne biocompatibilité et un potentiel d'ostéoconduction. Dans le cadre de la fente alvéolaire, les biocéramiques ont été proposés comme substituts idéaux car ils apportent une matrice lentement résorbable et donc une stabilité pour la néostéogénèse. Cette affirmation n'est cependant que théorique car chacune de ces biocéramiques n'est représentée que par une seule étude avec une évaluation en deux dimensions. La revue de la littérature réalisée ne retrouve donc aucun bénéfice pour le moment dans l'utilisation de ces biocéramiques dans le cadre de la greffe osseuse alvéolaire.

Dans un défaut osseux de taille critique, la présence de cellules ostéoprogénitrices est relativement minimale. Ainsi les substituts osteoconducteurs seuls ne suffisent pas à produire des signaux ostéoinducteurs pour stimuler la régénération osseuse.

L'approche régénérative implique de combiner l'utilisation de biomatériaux, comme une matrice (scaffold) biodégradable, et de molécules biologiques, facteurs de croissance et/ou cellules souches. Durant la réparation osseuse classique, les cellules ostéoprogénitrices qui proviennent des cellules souches, se différencient en ostéoblastes produisant la matrice osseuse ostéoïde. La minéralisation de cette matrice avec le temps résulte en la formation d'os lamellaire. L'objectif des deux classes suivantes de substituts est de stimuler l'arrivée et l'activation des cellules ostéoprogénitrices (BMP-2) ou de directement apporter ces cellules sur site.

Substituts osseux composites enrichis en BMP-2 (Tableau 2)

Le BMP-2 (Bone Morphogenic Protein-2) est le facteur de croissance le plus connu pour favoriser la formation osseuse¹²³. Ce facteur de croissance est en général combiné à des biomatériaux de type « matrices » ou « matrices barrières » comme l'ACS (Acellular Collagen Sponge), β -TCP, Hydrogel ou encore DBM (Demineralized Bone Matrix). La concentration de BMP-2 la plus communément utilisée dans la littérature est de 1.5mg/ml¹²⁴⁻¹²⁹. En dessous de cette concentration on note un échec complet du substitut osseux¹²⁹.

BMP-2 combiné avec un biomatériau de type ACS est le plus étudié. Alors qu'Alonso et al. en 2010¹²⁴ obtient un résultat moindre avec BMP2/ACS qu'avec l'os spongieux iliaque, la plupart des études montrent une efficacité comparable à l'os spongieux iliaque en terme de régénération volumique et capacité d'éruption dentaire^{125-127, 129-131}. Ce résultat est équivalent avec d'autres supports du BMP-2^{127,129,130} comme le β -TCP, Hydrogel ou encore DBM. Seul Dickinson et al.¹²⁸ montre une légère supériorité de BMP-2/ACS par rapport à l'os iliaque mais ce résultat ne concerne qu'une population adulte de patients et non des enfants en dentition lactéale ou mixte. Seulement de nombreuses études rapportent des problèmes d'œdème important en cas d'utilisation d'un substitut osseux enrichi en BMP-2^{124,129-131} ; certaines études ont même dû abandonner son utilisation¹²⁹.

Auteurs	Année	Fente Uni (U) ou Bilatérale (B)	Nbr de patients	Age des patients	Intervention/matériau investigué	Grpe contrôle	Imagerie	Timing de l'évaluation post-op	Paramètres étudiés	Etude randomisée	Résultats	Eruption dentaire à travers la greffe	Commentaires
Alonso et al.	2010	U	16 (8 par groupe)	8-12 ans	BMP-2/ACS	ICBG	TDM	6M et 12M post-op	hauteur os greffée et défaut volumique	oui	Supériorité ICBG (85% de la hauteur atteinte versus 65% pour le substitut). Plus d'oedème avec le substitut osseux, Douleur hanche pour le groupe ICBG	Oui dans les 2 groupes	
Canan Jr et al.	2012	U	18 (6 par groupe)	8-12 ans	BMP-2/ACS	ICBG et GPP (grpe 3)	TDM	3,6 et 12M	hauteur osseuse, défaut volumique de la fente alvéolaire, volume d'os formé, vitesse de formation osseuse et densité osseuse obtenue	oui	Mêmes résultats pour ICBG et BMP-2/ACS (75%), très pauvres résultats pour GPP seule	NC	
Herford et al.	2007	U	12 (10 ds grpe BMP et 2 ICBG)	8-11 ans	BMP-2/ACS	ICBG	TDM	4M	Hauteur osseuse, volume fente alvéolaire, volume os néoformé	non	Pas de différence entre les 2 groupes	NC	
R. Trujillo et al.	2018	U+B	25	9-17 ans	rhBMP-2/betaTCP (n=9)	os mandibulaire (n=9). Os iliaque (n=6)	CBCT	6M	pourcentage d'os néoformé	non, étude rétrospective mais de cohorte	pourcentage os néoformé : 85.47% os iliaque, 80.56% symphyse, 81.22% RHBMP2-bTCP mais pas de différence significative	description prélèvement os symphyse : bloc cortico-spongieux	NC

Dickinson et al.	2008	U	21	20-50 (adultes)	BMP-2/ACS	ICBG	TDM	12M	Volume d'os néoformé, densité osseuse	oui	Supériorité BMP2/ACS par rapport ICBG (95 vers 63%)	NC
Echec avec concentration à 50microg/ml de BMP2, augmentation des doses à 250: 2 patients (59% et 33% bone filling) mais oedeme ++ et arrêt étude. ICBG (3 patients, 29%, 48%, 69%)												
Neovius et al.	2012	U	7	8-11 ans	BMP-2/Hydrogel	ICBG	TDM	6M	Volume d'os néoformé, densité osseuse	oui		NC
pas de différence entre les 2 groupes en terme de nécessité d'une nouvelle GO : 28 dans groupe ICBG versus 23. Plus de cas d'oedeme important dans groupe rhBMP2												
Hammoudeh et al.	2017	U+B	501	NC	rhBMP-2/demineralized bone matrix (n=258)	ICBG (n=243)	évaluation clinique, Rx standard	entre 2-4 ans	complications, eruption canine, nécessité nouvelle GO	non, étude rétrospective		pas de différence pour éruption canine entre les 2 groupes pas d'évaluation réelle mais tres grand nombre de cas

Tableau 2 : Substituts osseux enrichis en BMP-2

Thérapie cellulaire (Tableau 3)

L'avantage de la thérapie cellulaire est d'apporter une solution non antigénique ayant la capacité de reconstruire complètement le processus alvéolaire en termes de forme et de fonction. Les ostéoblastes autologues et les cellules souches mésenchymateuses issues de la moelle osseuse (BMMSC Bone Marrow Mesenchymal Stem Cells) sont les cellules les plus utilisées¹³²⁻¹³⁴ chez l'homme. La recherche sur la thérapie cellulaire dans la régénération osseuse s'est développée ces dernières années. Seulement la préparation et la culture des BMMSC sont souvent difficiles et délicates. Ainsi les essais cliniques sont rares. Nous n'avons relevé que trois études volumiques chez l'humain dans cette revue de la littérature. Seules deux d'entre elles expliquent réellement la préparation cellulaire^{132,134}. Ces études ne retrouvent pas de réelle différence entre le substitut de thérapie cellulaire et l'os iliaque^{132,133} mais les résultats en terme de volume osseux résiduel sont faibles comparativement aux autres études utilisant l'os autologue ou d'autres substituts osseux.

Le fait de changer de matrice/support et d'ajouter différents facteurs de croissance apportera sûrement des résultats prometteurs mais plus d'études sont nécessaires¹³⁴.

Auteurs	Année	Fente Uni (U) ou Bilatérale (B)	Nbr de patients	Age des patients	Intervention/ matériau investigué	Grpe contrôle	Imagerie	Timing de l'évaluation post-op	Paramètres étudiés	Etude randomisée	Résultats	Eruption dentaire à travers la greffe	Commentaires
Pradel and Lauer	2012	U + B	8	8-11 ans	Osteoblasts/ACS (n=4)	ICBG (n=4)	CBCT	6M	Volume fente (CBCT preop), volume os néoformé	non	Pas de différence entre les 2 groupes mais faible taux d'os néoformé dans les 2 groupes (40.9% versus 36.6% pour CIBG)	NC	
F. Du et al.	2017	U	20	8-16 ans	Bone marrow MSC (n=10)	ICBG (n=10)	TDM	6M	Pourcentage d'os néoformé	NC	Pas de différence significative : 58% dans les 2 groupes	NC	Intéressant mais n'expliquent pas comment BMMSC sont préparées. Prélévées dans même temps opératoire mais après pas de description
H. H. Al-Ahmady et al.	2018	U	20	août-15	BMMSC + nanohydroxyapatite + PRF (n=10)	ICBG (n=10)	TDM et Rx standard	12M	Pas d'évaluation volumique réelle mais juste union osseuse (pont ou pas)	oui	Union osseuse dans 90% des cas du groupe substitut versus 70% ICBG	NC	Pas de réelle évaluation volumique, précision qu'il y a moins de douleur post-op. Pas de notion sur œdème.

Tableau 3 : Articles relatant de l'utilisation de la thérapie cellulaire comme substituts

II.5.d) Synthèse

Cette revue de la littérature révèle que certains substituts osseux montrent une efficacité comparable à l'os iliaque spongieux. Seulement les études concernant ces substituts restent peu nombreuses et aucun substitut ne semble montrer une supériorité¹³⁵. Leur préparation est parfois difficile. Ainsi l'os spongieux iliaque reste encore à ce jour le Gold Standard pour la greffe osseuse alvéolaire mais la recherche tend à faire évoluer ce statut.

II.6) Technique chirurgicale

Nous ne décrivons ici que la technique chirurgicale de greffe osseuse de la fente alvéolaire avec de l'os spongieux autologue d'origine iliaque. Cette intervention est généralement réalisée à double équipe, un opérateur prélevant l'os spongieux iliaque pendant que l'autre prépare le site de la fente alvéolaire. Ainsi le temps opératoire est diminué.

Le patient est sous anesthésie générale et installé en décubitus dorsal. La crête iliaque et la tête sont champées séparément.

Prélèvement de l'os spongieux iliaque

L'opérateur réalise un dessin de son incision, à environ 1 travers de doigt au-dessus de l'épine iliaque antéro-supérieure, à 5 ans. L'incision est légèrement décalée par rapport au relief de la crête et d'une longueur de 1.5 à 2cm (*Fig. 8A*). Incision du tissu cutané puis sous-cutané jusqu'à l'enveloppe périostée. Une ligne blanche se dessine entre les insertions musculaires. Celle-ci est suivie afin de rester dans un plan de décollement le plus exsangue possible. L'hémostase se fait pas à pas. Une fois cette enveloppe périostée ouverte, l'opérateur tombe sur le cartilage de croissance. Celui-ci est incisé en U et soulevé à la manière d'un capot à charnière interne (*Fig. 8B*). L'os spongieux est situé immédiatement sous ce cartilage de croissance et est prélevé à l'aide d'une curette dont le diamètre est compris entre 4mm et 6mm (*Fig. 8C*). Des « boules » ou carottes d'os sont ainsi

prélevés comme des « boules de glace » (Fig. 9). En fonction de la curette utilisée, l'opérateur peut prélever des échantillons allant de 2 à 6mm de diamètre. Certains opérateurs préfèrent utiliser des treffines afin de carotter l'os spongieux.

Le « capot » de cartilage de croissance est ensuite repositionné et suturé au Vicryl 3.0 (Fig. 8D). Le périoste est fermé de façon étanche au Vicryl 3.0. Puis l'hémostase est vérifiée. Le tissu sous-cutané est suturé par points inversants de Monocryl 4.0 et le tissu cutané par un surjet de Monocryl 5.0.

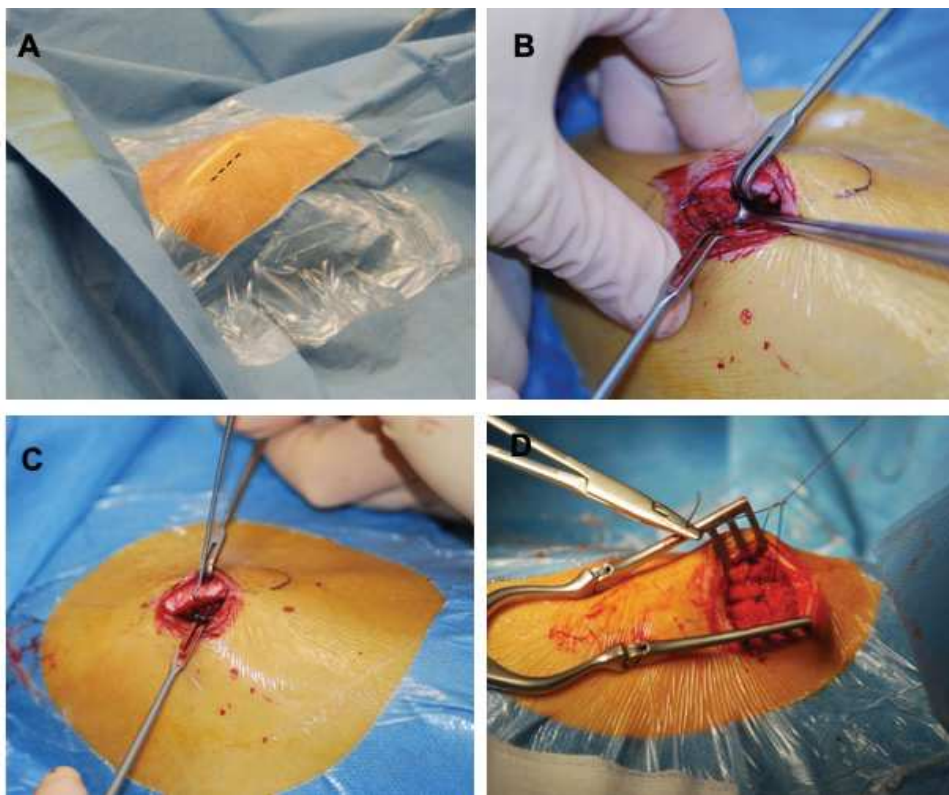


Figure 8 : Représentation per-opératoire du prélèvement d'os spongieux au niveau de la crête iliaque. (Photos C. Dissaux)

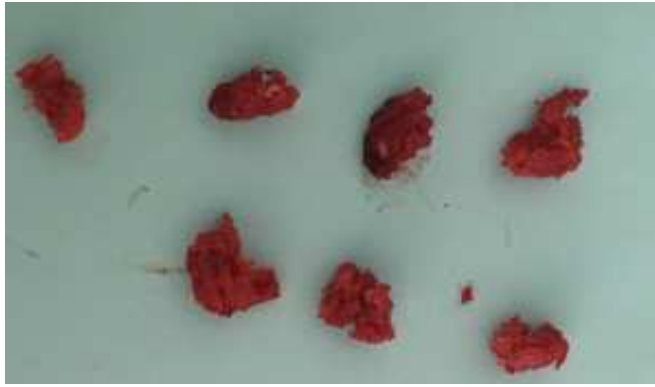

Figure 9 : Copeaux d'os spongieux obtenus après prélèvement de la crête iliaque chez l'enfant (Photos C. Dissaux)

Greffe osseuse alvéolaire

Dans le même temps, le deuxième opérateur prépare le site de la fente alvéolaire. Après infiltration vestibulaire supérieure et palatine à la Lidocaïne adrénalinée, les incisions sont réalisées au collet des dents, ne dépassant pas le milieu de la couronne de l'incisive centrale médialement. Latéralement du côté de la fente l'incision se poursuit en vestibulaire jusqu'en regard de la première molaire ou une contre-incision verticale est réalisée en respectant l'orifice du canal de Sténon. En palatin le décollement est également réalisé au collet des dents et respectent les mêmes limites latérales et médianes. Le décollement est débuté en sous-périosté de part et d'autre de la fente. Celui-ci permet d'identifier la fente alvéolaire et de placer correctement les incisions au niveau de la fente qui sépareront plan palatin et plan nasal, et permettront la suture de ces deux plans sans tension. Il faut imaginer que dans la fente alvéolaire, le plan nasal et le plan palatin sont en continuité et forment une sorte de « cheminée » dans la fente osseuse. Individualiser ces différents plans, reconstruire une anatomie en replaçant ces différents plans en bonne position permet de garantir une bonne étanchéité et ainsi un meilleur résultat de greffe osseuse.

Une fois plan nasal et palatin séparés, le plan nasal est décollé en sous-périosté, libéré puis suturé à son homologue de l'autre côté de la fente au Vicryl 4.0. Un test d'étanchéité est réalisé en instillant dans la narine côté fente du sérum physiologique au moyen d'une seringue.

Le plan de muqueuse palatine est également fermé sans tension. Le plan de muqueuse vestibulaire est préparé. Une fermeture étanche sera possible grâce à la mobilisation du lambeau de muqueuse vestibulaire rendue possible par la contre-incision postérieure verticale (lambeau de Schuckardt). On positionne ensuite les copeaux d'os iliaque qui vont reconstituer le mur palatin, le plancher de l'orifice pyriforme et l'arcade dentaire. C'est à ce moment-là que certains auteurs ajoutent du PRP ou du PRF à l'os iliaque.

Le lambeau d'avancée vestibulaire est ensuite suturé sans tension afin de garantir une couverture étanche de la greffe osseuse.

Les suites post-opératoires sont simples avec un lever dès le soir même de l'opération ou le lendemain. Une antibiothérapie par amoxicilline-acide clavulanique est donnée pendant 7 jours, associée à un traitement antalgique, des soins de bouche et une alimentation mixée trois semaines.

Le quadhélix ou disjoncteur doit être remis en post-opératoire immédiat et maintenu pendant une période minimale de 4 mois.

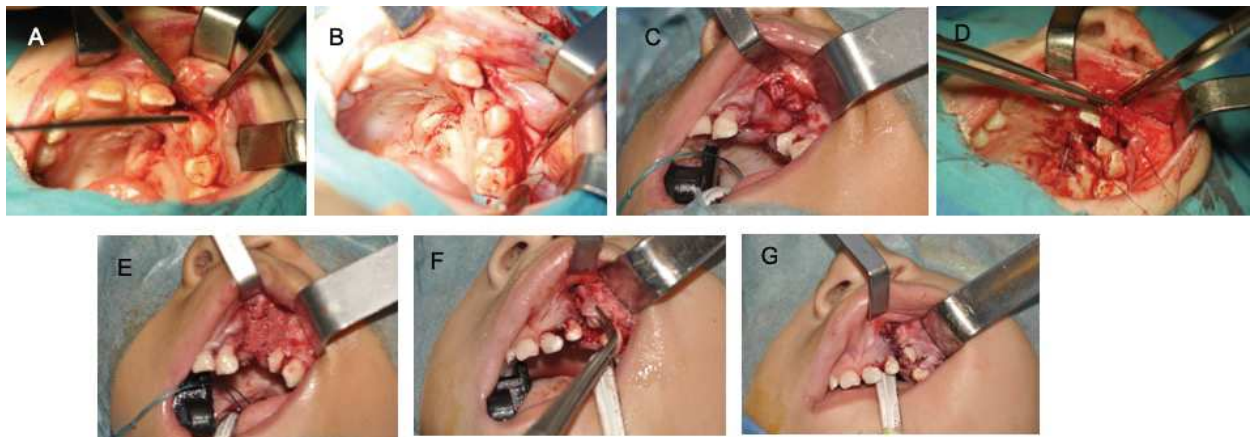


Figure 10 : Différents temps opératoires de la greffe osseuse alvéolaire (Photos C. Dissaux)

- A. Incision sulculaire (au collet des dents)*
- B. Contre-incision postérieure pour réaliser un lambeau d'avancée de la muqueuse vestibulaire*
- C. Fermeture du plan nasal*
- D. Mise en place des copeaux d'os spongieux*
- E. Greffe osseuse en place avant fermeture.*
- F. Fermeture par lambeau d'avancée de muqueuse vestibulaire*
- G. Fermeture étanche en regard de la greffe osseuse*

II.7) Facteurs d'influence mécaniques

II.7.a) Facteurs imposés par le chirurgien : force de compaction du greffon

Lors de la mise en place de l'os spongieux au niveau de la fente alvéolaire, le chirurgien vient appliquer une force variable pour impacter les copeaux et les mouler dans le volume de la fente alvéolaire. Certaines équipes n'appliquent pas de force sur les copeaux et combrent simplement le volume de la fente alvéolaire en les déposant. D'autres chirurgiens viennent appliquer une force afin de compacter les copeaux dans ce volume et en mettre le plus possible.

La force appliquée sur les copeaux en peropératoire a été évaluée dans notre étude en reproduisant l'appui réalisé en clinique contre une balance (*Fig.11*). Selon l'opérateur, la force exercée peut atteindre 50N. En règle générale, la force appliquée par le chirurgien en peropératoire est de l'ordre de 20 à 30N.

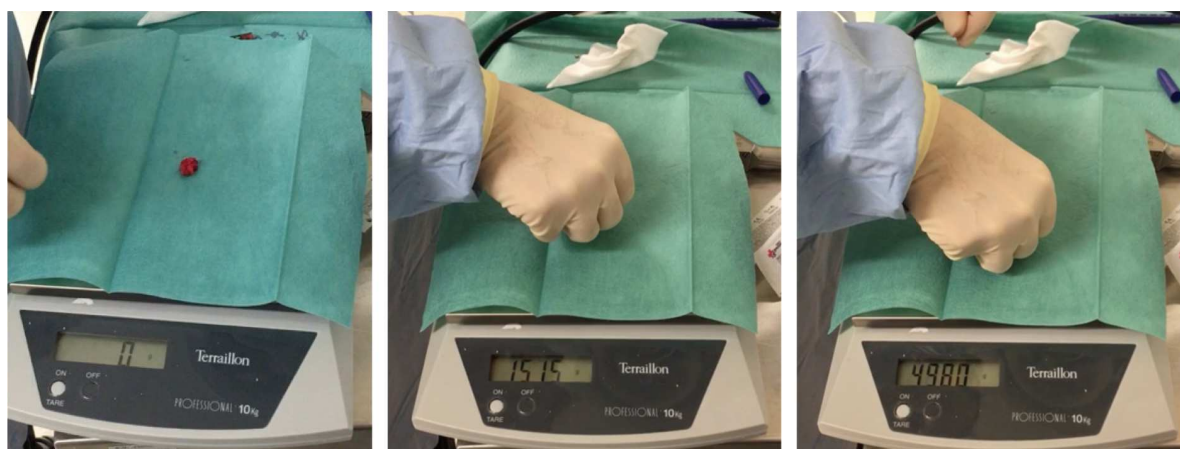


Figure 11 : reproduction et mesure de la force de compaction réalisée par le chirurgien en peropératoire contre les copeaux d'os spongieux iliaque. Cette force peut atteindre 50N.

D'autres forces sont appliquées à la greffe osseuse, une fois celle-ci mise en place. Il s'agit notamment des forces appliquées par la langue, la lèvre supérieure et la force masticatoire.

II.7.b) Langue

La déglutition commence par augmenter la surface de contact de la langue avec le palais d'avant en arrière. La base de langue se contracte vers le haut et l'arrière, poussant ainsi les liquides ou le bol alimentaire vers le pharynx. Ce type de mouvement lingual vient exercer une force considérable contre le palais et l'arcade dentaire¹³⁶.

La pression de la langue contre le palais et l'arcade dentaire est évaluée à 22 N à chaque déglutition¹³⁷⁻¹³⁸. Une personne saine déglutit environ 500 à 2000 fois en 24h¹³⁷⁻¹³⁹. On peut observer que l'énergie mécanique conférée par la langue à l'arcade dentaire est considérable et pourrait modeler la greffe osseuse. La force exercée par la langue a tendance à diminuer avec l'âge, mais les personnes plus âgées sont toujours capables d'exercer une force d'intensité autour de 20N¹⁴⁰⁻¹⁴¹.

II.7.c) Lèvre

La force exercée par la lèvre est également à prendre en compte. Déjà Bardach dès 1977¹⁴²⁻¹⁴⁴ puis en 1990¹⁴⁵ avait démontré la relation entre la lèvre trop courte d'un patient opéré d'une fente et son impact négatif sur la croissance maxillaire. Comme le muscle orbiculaire des lèvres a une fonction importante lors de la parole, de l'expression faciale, de la mastication et de la déglutition, une fonction anormale de la lèvre lors de ces fonctions peut entraîner une force supplémentaire impactant sur les structures osseuses et dentaires sous-jacentes^{146,147}. Ravera et al.¹⁴⁷ évalue l'activité électromyographique du muscle orbiculaire des lèvres et rapporte que ce muscle, au repos et lors de la déglutition de la salive, présente une activité supérieure chez les patients porteurs de fente labio-palatine comparativement aux patients contrôles sans fente. En revanche lors de la parole et de la mastication et déglutition d'une pomme l'activité est équivalente. La force exercée par la lèvre participe à la déglutition d'une façon moindre que la langue : la force exercée est d'environ 8 à 15N¹⁴⁸.

II.7.d) Mastication

La force masticatoire ne modifie pas seulement l'occlusion dentaire mais également la forme de l'arcade dentaire¹⁴⁹. Les forces masticatoires ont été évaluées au niveau incisif et molaire par Sipert et al.¹⁵⁰ et sont équivalentes entre patients avec ou sans fente (*Fig. 12*). Les seules différences dans la population masculine correspondent aux patients porteurs d'un traitement orthodontique.

Ces forces masticatoires, de l'ordre de 80-100N au niveau incisif peuvent ainsi modeler l'arcade dentaire et le site de la greffe osseuse alvéolaire, même si l'on demande au patient de ne rien mâcher pendant 4 semaines chez l'enfant et 6 semaines chez l'adulte.

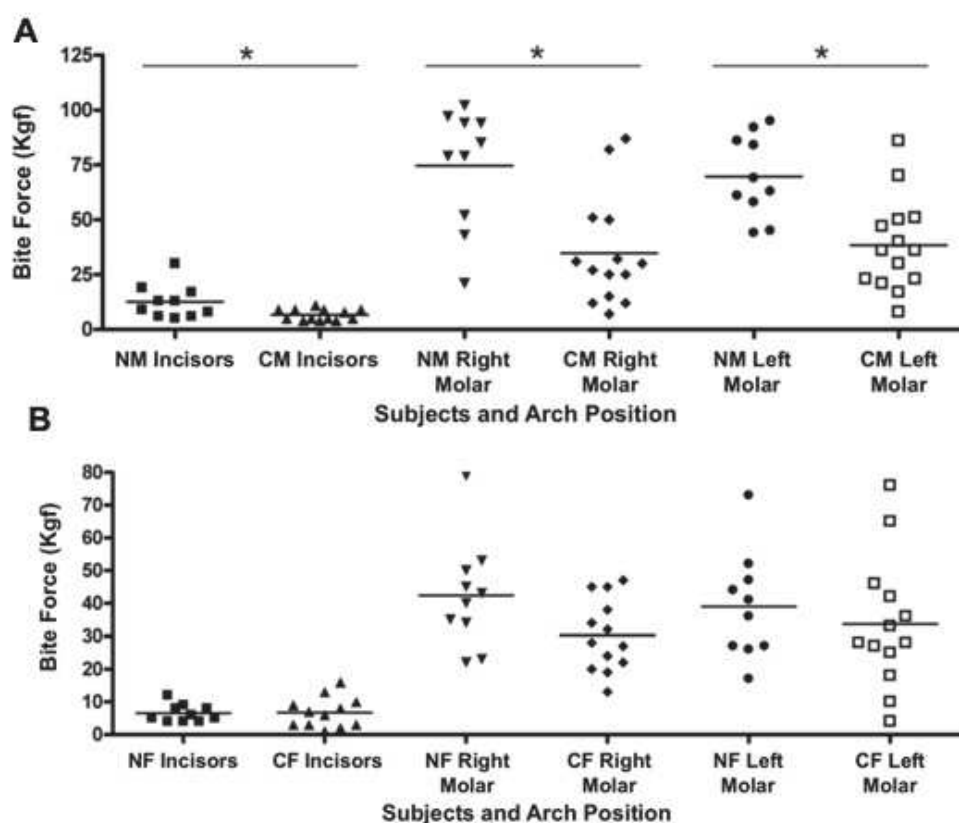


Figure 12 : Forces isométriques mesurée par gnathodynamomètre d'après Sipert et al.¹⁵⁰ (2009).

- A. Groupe masculin : NM = Non Cleft Male subject, CM = repaired Cleft lip and Palate male patients
- B. Groupe Féminin : NF= Non Cleft Female subject, CF= repaired Cleft lip and Palate female patients
- C.

II.8) Géométrie singulière

La néo-ostéogénèse qui se tient lors de la greffe osseuse alvéolaire est différente de la cicatrisation fracturaire¹⁵¹ car l'os greffé est en contact avec deux surfaces corticales et quatre surfaces muqueuses : la muqueuse vestibulaire en avant, la gencive crestale en bas, la muqueuse palatine en arrière et la muqueuse nasale en haut (Fig.13). Cette géométrie singulière n'est retrouvée dans aucun autre cas de figure en dehors de la malformation de type fente faciale. Une simple abrasion des deux surfaces corticales (qui pourraient de plus endommager les germes chez l'enfant) ne suffirait pas à engendrer une néo-ostéogénèse qui viendrait combler la fente alvéolaire, même si celle-ci est de faible volume (environ 1cm³)^{4, 152}.

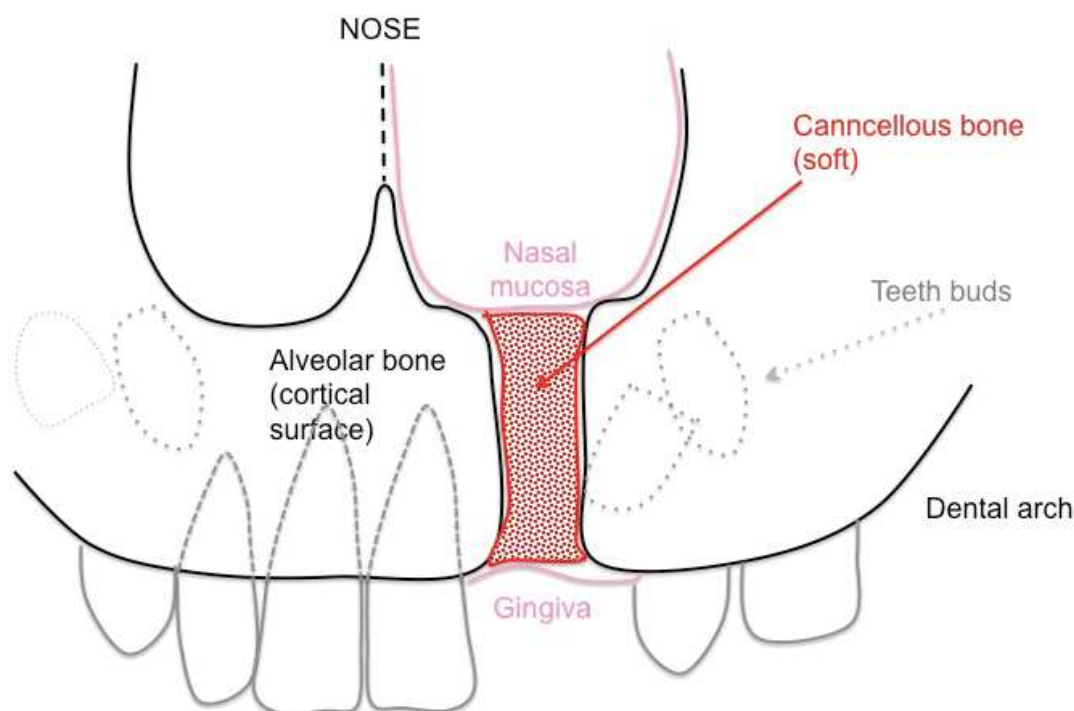


Figure 13 : Représentation schématique de la greffe osseuse alvéolaire. L'os spongieux est mis dans une cavité entre deux corticales, et quatre surfaces muqueuses (muqueuse vestibulaire en avant, gencive crestale en bas, muqueuse nasale en haut et muqueuse palatine en arrière) (Schéma C. Dissaux)

II.9) Problématiques

Malgré sa réalisation en pratique courante depuis 30 ans, les connaissances et la littérature restent pauvres quant aux mécanismes d'intégration de cette greffe osseuse dans la géométrie particulière de la fente alvéolaire et aux facteurs pouvant influencer son résultat.

Différentes problématiques sont soulevées : l'âge de réalisation de la greffe, le mécanisme d'intégration de cette greffe (ostéoconduction et/ou ostéointégration, origine des ostéoblastes retrouvés sur site, rôle et mécanisme de la néoangiogénèse, influences du périoste et des forces mécaniques appliquées au greffon).

II.9.a) Age de la réalisation de la greffe

L'âge de réalisation de la greffe et son historique ont été abordés précédemment. Les auteurs ont réalisé dans un travail préliminaire une étude comparant des enfants porteurs de fentes greffés à 5 ans et des enfants greffés à 10 ans¹⁵². Une étude sur 28 patients consécutifs a été réalisée à l'aide d'une évaluation par CBCT en pré-opératoire et à 6 mois post-opératoire. Le coefficient de greffe osseuse résiduelle a été calculée (volume de la greffe osseuse sur CBCT à 6M post-opératoire/ Volume de la fente alvéolaire). L'échantillon était uniforme entre les deux groupes. Le coefficient de greffe osseuse résiduelle était supérieur dans le groupe greffé à 5 ans par rapport au groupe greffé à 10 ans (respectivement 63.3% versus 46.2%, $p=0.012$). En prêtant attention aux résultats (*Fig.14*), les auteurs relèvent que pour la majorité des enfants greffés à 5 ans, plus de 50% du volume de la fente alvéolaire a été comblé, contrairement aux enfants greffés à 10 ans. Cette étude a une limite car elle n'a été réalisée que sur les premiers cas de greffe osseuse à 5 ans dans le département de chirurgie maxillo-faciale et plastique de Strasbourg. Une étude réalisée alors que les opérateurs auraient une expérience plus importante serait nécessaire et apporterait peut-être encore un résultat encore plus marqué.

Le meilleur résultat à 5 ans soulève notamment la question du rôle du périoste dans la réussite de cette greffe osseuse alvéolaire.

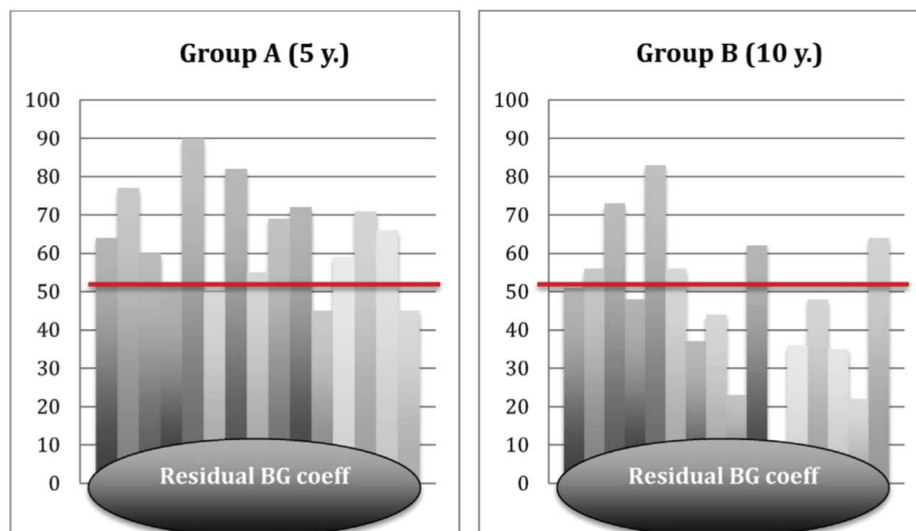


Figure 14 : Résultats du coefficient de greffe osseuse résiduelle à 6 mois selon l'étude de Dissaux et al.¹⁵²

II.9.b) Rôle du périoste

Le périoste tapisse la face profonde des muqueuses vestibulaire et palatine. Son rôle a déjà été largement démontré dans la cicatrisation fracturaire chez l'enfant^{153,154}. Même si l'intégration de la greffe osseuse alvéolaire est différente de la cicatrisation fracturaire, on ne peut méconnaître le rôle du périoste qui, bien qu'il ne suffise pas à lui seul de combler le volume de la fente alvéolaire (échec des gingivopériostoplasties seules²⁶⁻²⁸), joue un rôle important, pouvant notamment partiellement expliquer qu'une greffe osseuse secondaire pendant l'enfance apporte en général de bien meilleurs résultats qu'une greffe osseuse dite tertiaire à l'âge adulte^{20,29,45,46}.

II.9.c) Composition du site greffé in fine

Le mécanisme d'intégration de la greffe osseuse alvéolaire d'origine autologue est peu connu. S'agit-il d'une ostéo-intégration de l'os apporté et ainsi retrouve-t-on des cellules du site donneur au niveau du site receveur et dans quelle proportion ? Ou s'agit-il d'un processus d'ostéoconduction et les cellules du site donneur ne serviraient qu'à engendrer un processus d'appel cellulaire et de néo-ostéogénèse ? S'agit-il encore d'une combinaison de ces deux mécanismes et dans ce cas dans quelles proportions pour l'un et l'autre ?

La géométrie particulière de cette greffe réalise deux interfaces os cortical du site receveur/ os spongieux du site donneur. Quels mécanismes se déroulent au niveau de cette interface pour qu'in fine, si le chirurgien doit retourner plusieurs mois plus tard sur le site, aucune différence ne soit identifiable entre os greffé et os alvéolaire des bords de fente (*Fig.15*) ? Iino et al.¹⁵⁵ chez l'humain et Marx et al.¹⁵⁶ chez le chien rapportent d'ailleurs que l'os greffé est macroscopiquement et histologiquement (*Fig.16*) identique à l'os alvéolaire adjacent. Il s'agit alors d'une structure osseuse trabéculaire bien minéralisée.

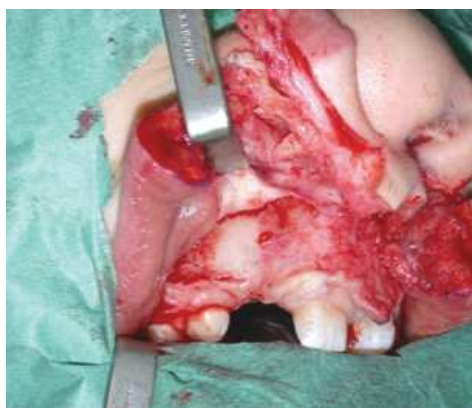

Figure 15 : Image peropératoire 6 mois après réalisation d'une greffe osseuse lors d'une reprise de cheilorhinoplastie complète. Aucune différence n'est identifiable entre os greffé et os alvéolaire des bords de fente (Photo A. Picard)

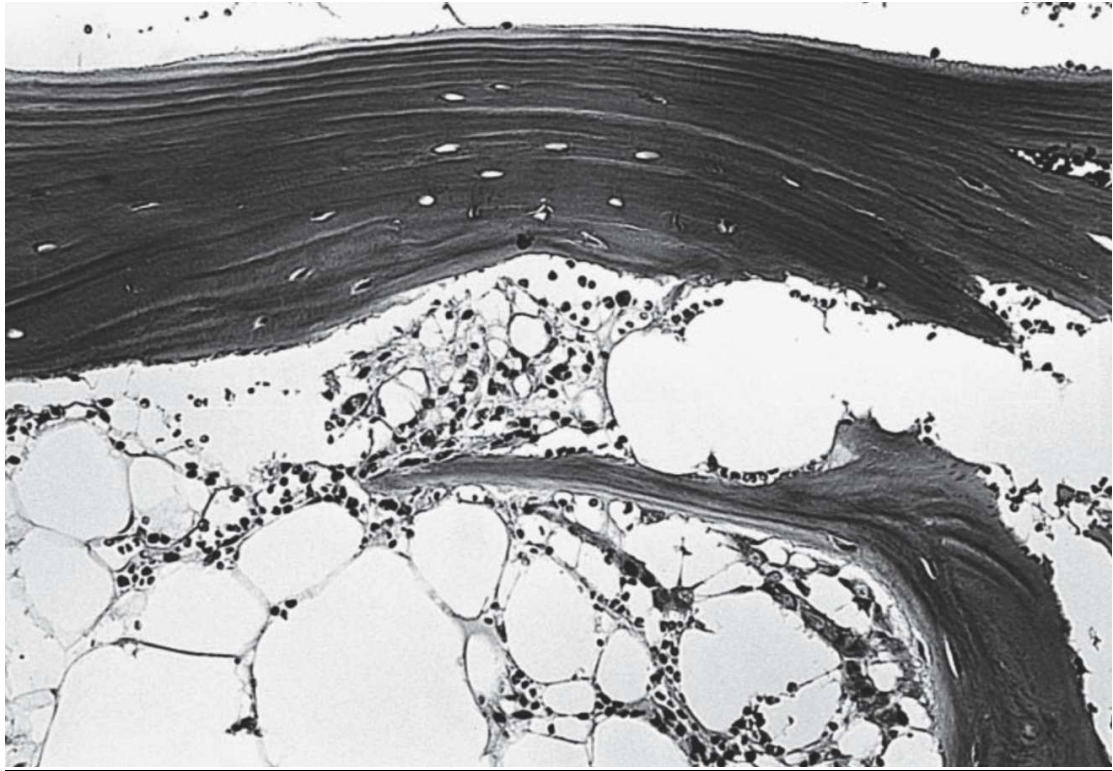


Figure 16 : Image histologique à 10 mois post-greffe osseuse alvéolaire chez un humain de 21 ans. Une structure normale d'os trabéculaire bien minéralisé avec des ostéocytes viables au niveau des lacunes, est observable.

II.9.d) Néoangiogénèse

L'apport vasculaire de la greffe osseuse alvéolaire n'a réellement jamais été étudié dans la littérature. On peut supposer qu'une grande partie provient du périoste mais le mécanisme propre de néoangiogénèse sur le site de greffe reste inconnu.

II.9.e) Géométrie idéale du greffon

De nombreux auteurs¹⁵⁷⁻¹⁶⁰ ont décrit différentes techniques de prélèvement d'os autologue, en réalisant des carottes, des copeaux de plus ou moins grande taille. Existe-t-il une façon de prélever et de préparer le greffon qui soit préférable à une autre ?

II.9.f) Influence des facteurs mécaniques appliqués au greffon et volume du greffon

Lors de la mise en place de l'os spongieux au niveau de la fente alvéolaire, le chirurgien vient appliquer une force variable pour impacter les copeaux et les mouler dans le volume de la fente alvéolaire. Certains chirurgiens viennent juste déposer les copeaux sans appliquer de force, d'autres en mettent un maximum. L'application d'une force de compaction pendant quelques secondes au moment de la mise en place de la greffe osseuse est-elle néfaste pour l'intégration de cette greffe ou au contraire permet-elle de stimuler l'ostéogénèse ?

Outre le fait de mettre une masse supérieure d'os dans la fente, les conséquences de l'application propre d'une force de compaction à un temps « t » méritent d'être élucidées.

II.9.g) Volume de greffe nécessaire

Le volume de greffe nécessaire est facile à calculer sur une imagerie tridimensionnelle préopératoire mais le volume réellement greffé et la masse d'os mise en place sont très variables. Par exemple Xiao et al.¹¹⁹ rapportent mettre entre 2 et 6cm³ d'os. Cette marge est très importante et on peut comprendre aisément que le résultat peut par conséquent varier considérablement. Faut-il mettre une quantité maximale d'os dans la fente en appliquant une force de compaction majeure ou non ? Une revascularisation d'une greffe trop compacte est-elle encore possible ?

II.9.h) Influence de la muqueuse nasale

Un dernier point particulier relatif à cette greffe réside dans le fait que son « toit » est constitué de muqueuse nasale. Cette étude portera également une attention particulière aux constituants de cette muqueuse ainsi qu'à leur rôle dans le mécanisme d'intégration de la greffe osseuse alvéolaire.

L'ensemble de ces problématiques sont à étudier lors d'études cliniques mais également d'études fondamentales, afin de mieux comprendre le mécanisme d'intégration de la greffe osseuse alvéolaire à partir d'os autologue et de pouvoir ainsi la mimer avec de nouveaux substituts osseux adaptés.

Chapitre 3 : Os spongieux

III.1) Anatomie et contenu histologique (Fig.17)

L'os spongieux est un os trabéculaire. Le tissu osseux trabéculaire est un milieu géométrique complexe. Il est constitué de travées en forme de plaques reliées entre elles et entourées par du tissu adipeux et hématopoïétique richement vascularisé. Les travées forment ainsi un réseau tridimensionnel dont l'orientation est ajustée par les sollicitations mécaniques.

L'os trabéculaire est ainsi composé de deux phases, une phase solide représentée par les travées osseuses et un fluide interstitiel visqueux.

Travées osseuses

Les travées osseuses sont constituées de fibres de collagène qui ont la même direction mais qui ne sont pas organisées sous forme de cylindre. Ces travées forment un treillis irrégulier. Elles font de 0.1 à 0.5mm d'épaisseur et leur direction varie en fonction de la contrainte mécanique. Les travées osseuses sont recouvertes d'une couche de collagène non minéralisée où des ostéoblastes actifs ou quiescents ont pris place¹⁶¹. L'espace entre les travées est variable en taille et est constitué ainsi de petites cavités remplies de moelle osseuse principalement, et contenant des cellules souches mésenchymateuses pluripotentes.

Fluide interstitiel

Les travées osseuses sont immergées dans un fluide visqueux, la moelle osseuse, qui est un mélange de sang, de graisse et de collagène. La moelle est un réservoir de nutriments et de calcium. Le renouvellement de l'os trabéculaire est plus rapide que celui de l'os cortical, ce qui lui confère un rôle majeur dans l'équilibre phosphocalcique.

Analyse microscopique (Fig. 17B)

Composé d'une phase organique (principalement formée de Collagène I) et d'une phase minérale (cristaux d'hydroxyapatite de calcium), le tissu osseux trabéculaire comporte également des cellules : ostéoblaste, ostéoclaste, ostéocyte et cellule bordante.

L'ostéoclaste mature est une cellule géante multinucléée (100 µm de diamètre en moyenne). Elle est caractérisée par sa capacité à résorber la matrice osseuse minéralisée. Les ostéoblastes matures sont des cellules cuboïdales mononucléées de 20 µm de diamètre, alignées et attachées sur la matrice osseuse et caractérisées par une activité phosphatase alcaline importante. Leur fonction principale est de synthétiser la matrice osseuse et de participer à sa minéralisation.

Un dixième environ des ostéoblastes matures se retrouvent "emmurés" dans la matrice minéralisée, au sein de logettes appelées ostéoplastes, et deviennent alors des ostéocytes. L'ostéocyte est une cellule étoilée possédant de très nombreux prolongements cytoplasmiques qui cheminent, au-delà de l'ostéoplaste, à travers un réseau de canalicules creusés dans la matrice osseuse et baignés de liquide extracellulaire. Ce réseau permet de relier les ostéocytes entre eux et aux cellules de la surface (ostéoblastes et cellules bordantes), assurant ainsi la transmission de diverses informations chimiques (ions, hormones) et mécaniques (mouvement de fluides) par le biais de jonctions communicantes intercellulaires. De ce fait, les ostéocytes sont de bons candidats au rôle de "mécanosenseur" comme nous le verrons plus loin. Ces cellules sont également capables de synthétiser certaines molécules notamment en réponse à un stimulus mécanique et de jouer un rôle dans les échanges calciques entre le tissu osseux et le sang.

Les cellules bordantes sont des ostéoblastes s'étant progressivement aplatis pour former une couche cellulaire attachée et alignée le long de surfaces osseuses dites inactives. Unies entre elles et aux ostéocytes, elles participent au réseau de communications inter-cellulaires. Les cellules bordantes sont également une source de cellules ostéoblastiques de réserve capables de se

transformer en cellules ostéogéniques sous l'action de certains stimuli comme la parathormone (PTH). Enfin, elles pourraient jouer un rôle déterminant dans la modulation de l'activité ostéoclastique en libérant lors de l'activation d'un cycle de remodelage des substances chimiotactiques reconnues par les précurseurs ostéoclastiques.

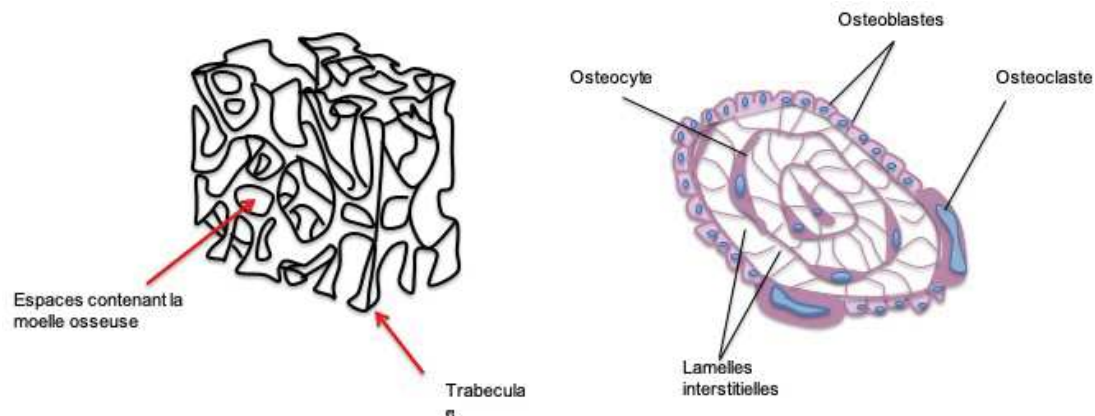


Figure 17 : Os spongieux, os trabéculaire (Dessin C. Dissaux)

- A. *Vue macroscopique*
- B. *Vue microscopique*

III.2) Localisations

L'os trabéculaire constitue la plus grande partie du tissu osseux des os courts, plats et de formes irrégulières, ainsi que la plus grande partie des corps vertébraux et des épiphyses des os longs. Il participe ainsi à la résistance aux contraintes mécaniques, notamment en compression.

III.3) Remodelage de l'os trabéculaire

Malgré une apparente «immobilité», le tissu osseux dans son environnement physiologique est en perpétuel renouvellement sous l'influence de facteurs biologiques et mécaniques¹⁶². Il s'agit du remodelage osseux.

Le remodelage osseux accomplit trois fonctions principales : l'homéostasie du calcium et du phosphate, l'adaptation du squelette à son environnement mécanique et la réparation d'éventuels dommages osseux.

Le remodelage osseux est le résultat de l'activité de multiples équipes cellulaires appelées BMU (Basal Multicellular Unit). Dans l'os trabéculaire, les BMU sont ouvertes sur la moelle. Le taux de naissance des BMU est plus important que dans l'os cortical ; ainsi l'os trabéculaire se renouvelle, chez l'humain, 5 à 8 fois plus vite que l'os cortical. Dans un BMU, le remodelage commence par une activation des cellules bordantes qui recouvrent une surface osseuse inactive. Ces cellules, tout en se rétractant, dégradent la couche collagénique sous-jacente et attirent par chimiotactisme les pré-ostéoclastes sur la zone osseuse ainsi exposée : c'est la phase d'« activation ». Ces pré-ostéoclastes fusionnent pour devenir des ostéoclastes actifs et adhérents à la surface osseuse : c'est la phase de « résorption » du minéral osseux et de la matrice organique. La phase d'« inversion » correspond au remplacement des ostéoclastes par des cellules mononuclées de type macrophagiques. Elles seraient responsables de la préparation au comblement de la lacune avec notamment le dépôt de la ligne cémentante au fond de celle-ci. Puis survient le recrutement des ostéoblastes dans cette lacune qu'ils comblent en apposant une nouvelle matrice organique, le tissu ostéoïde, qui sera ensuite minéralisé: c'est la phase de « formation ». Vient enfin une phase de « quiescence » pendant laquelle la minéralisation secondaire de la matrice est achevée.

III.4) Propriétés mécaniques

La structure même de l'os spongieux ou os trabéculaire ainsi que la dimension variable de ses trabécules rendent très difficiles les mesures de ses propriétés mécaniques. Les propriétés élastiques (Module d'Young) en compression de l'os trabéculaire ont été recensées par Goldstein¹⁶³. Le tableau 4 résume ses résultats et montre qu'il existe une très grande variabilité du module d'Young de l'os spongieux. Il existe un lien direct entre les caractéristiques mécaniques de l'os et la zone de prélèvement de l'échantillon testé, ce qui est

assez naturel pour un milieu fortement hétérogène à plusieurs échelles. De plus l'os trabéculaire est anisotrope. Par exemple la résistance à la pression est maximale suivant l'axe vertical des travées dans les vertèbres lombaires et parallèle aux systèmes trabéculaires au niveau du col fémoral.

Comme pour la plupart des matériaux poreux, plusieurs études¹⁶⁴⁻¹⁶⁶ ont montré qu'il existait un lien entre la densité osseuse et le module d'Young. Ce lien est généralisé à l'ensemble des propriétés mécaniques dans les modèles continus qui prennent en compte la densité locale comme une variable, fonction du remodelage osseux.

Composé d'une phase solide (travées osseuses) et d'une phase liquide (moelle osseuse), l'os trabéculaire présente en outre un comportement viscoélastique. Ainsi lors qu'une contrainte est appliquée, la fonction de relaxation est dépendante du niveau de la déformation.

Localisation du prélèvement de l'échantillon	Article référent	taille de l'échantillon	Module d'Young en compression (MPa)
Os iliaque	Struhl et al. (167)	cubes 6-8mm	5-282
Os fémoral (Partie proximale)	Schoenfeld et al. (168)	Cubes 8mm	20.68-965
	Brown et Ferguson (169)	Cubes 5mm	344.7 (moyenne)
	Ciarelli et al. (170)	Cubes 8mm	49-572
Os fémoral (partie distale)	Ciarelli et al. (170)	Cubes 8mm	7.6-2942
Os tibial (Partie proximale)	William et Lewis (171)	Cubes 5-6mm	10-500
	Ciarelli et al. (170)	Cubes 8mm	5-552
Corps vertébral	Struhl et al. (167)	cubes 6-8mm	10-428
	Keller et al. (172)	cubes 10mm	15-30

Tableau 4 : Caractéristiques élastiques en compression de l'os trabéculaire humain selon la revue de la littérature de Goldstein et al.¹⁶³

III.5) Ostéointégration de la greffe d'os spongieux

Historiquement la première greffe d'os spongieux chez l'humain a été réalisée en 1820 par Phillips von Walter afin de reconstruire une partie du crâne. L'utilisation de la greffe osseuse s'est indéniablement développée au cours de ces deux derniers siècles et constitue aujourd'hui une intervention chirurgicale « clé ». Malgré son utilisation dans notre pratique clinique quotidienne, la biologie et les mécanismes d'intégration de cette greffe restent peu connus. La greffe osseuse procure la fraction minérale, la fraction organique et les signaux morphogènes essentiels à l'ostéogénèse¹⁷³. La greffe d'os spongieux constitue un matériel biocompatible, ostéogénique, ostéoinducteur et ostéoconducteur. Comme « aucune greffe n'est une île » (« no graft is an island », Carmeliet¹⁷⁴, 2005), l'avantage majeur de la greffe d'os spongieux est sa revascularisation rapide, grâce à sa structure trabéculaire la rendant poreuse¹⁷⁵. Un autre avantage de l'os spongieux réside dans sa capacité d'adaptation à son site receveur¹⁷⁶.

Canady¹⁷⁷ en 1993 suppose que seulement 10% des cellules apportées par la greffe osseuse survivraient après transplantation. D'après Acocella¹⁷⁸, un ostéocyte ne peut survivre s'il se situe à plus de 0.1mm d'un vaisseau. Yano¹⁷⁹ a découvert dans son étude sur des lapins que la formation osseuse avait été observée trois semaines après l'allogreffe d'os spongieux (60.2% d'os nouvellement formé) et que l'os fibreux avait subi un remodelage en structure trabéculaire mature à 8 semaines (93% d'os nouvellement formé). Frost¹⁸⁰ dans son étude sur les singes, étudie la reconstitution d'une perte de substance maxillaire quasi complète avec de l'allogreffe spongieuse lyophilisée. La revascularisation autour des marges de la greffe est observée dès la deuxième semaine, augmente jusqu'à la huitième semaine et des signes d'hypervascularisation persistent à 6 mois. Lors d'études chez l'homme, la revascularisation complète d'un greffon d'os spongieux prend au moins 4 mois et sa transformation en os trabéculaire 8 mois.

Laird¹⁸¹ pense également qu'une greffe osseuse va majoritairement se résorber

et être remplacée par de l'os néoformé. Helms¹⁸² réalisa une revue de la littérature sur le processus d'intégration de la greffe osseuse après implantation. Il rapporte que plusieurs études décrivent que les cellules greffées deviennent des cellules ostéoblastiques ou sécrètent des facteurs induisant une néo-ostéogénèse. Plutôt que d'être directement responsables de la production de la matrice osseuse, ces cellules, via la sécrétion de signaux, joueraient un rôle de recruteurs auprès d'autres cellules afin de les attirer sur le site de greffe. Si l'on suit la pensée de ces différents auteurs, il est généralement admis qu'un maximum d'os spongieux doit être placé au niveau du site receveur afin d'apporter la plus grande quantité de cellules ostéogéniques viables. Mais plus l'on place d'os dans le site receveur, plus la densité osseuse sera importante et la greffe d'os pourrait alors devenir imperméable à la vascularisation. Le taux exact de cellules viables, tout comme la densité osseuse la plus appropriée n'est pas connue et la littérature reste muette à ce sujet. De plus mettre le plus d'os spongieux possible au niveau du site receveur implique l'application d'une force de compaction lors de la mise en place de cet os. La littérature est également très pauvre quant à la force la plus adaptée à appliquer et/ou quant aux conséquences de l'application d'une telle force sur la population cellulaire de la greffe. Seul Albert et al.¹⁸³ en 2008 étudia l'influence de la force de compaction sur la structure de la greffe osseuse en comparant différentes intensités et temps d'application de cette force. Il conclut que l'on obtient une meilleure densité osseuse avec des cycles de 20 impactions en 90 secondes mais il ne compare pas les résultats du greffon ainsi compacté in vivo après plusieurs semaines.

Il paraît donc manifeste que le processus d'intégration de la greffe osseuse n'est pas clair. Est-il comparable au processus de cicatrisation fracturaire avec des phases inflammatoire, de réparation et de remodelage ? Quel est l'impact de la force de compaction appliquée lors de la mise en place du greffon sur la densité osseuse, la porosité osseuse, la viabilité cellulaire, la capacité sécrétoire des cellules et sur le résultat de la greffe ? Quels pourraient être les interactions entre les forces locorégionales (lèvre, langue, mastication) et le greffon après sa mise en place ?

Chapitre 4 : Influences mécaniques sur l'ostéogénèse³⁶⁸

IV.1) Historique et exemples

L'influence des stimuli mécaniques sur la structure de l'os a depuis longtemps été un sujet d'intérêt scientifique. Déjà au 19^e siècle, Von Meyer¹⁸⁴ (1867) et Culmann¹⁸⁵ (1866) ont été les premiers à identifier les forces mécaniques comme responsables du remodelage du squelette.

Von Meyer identifia un réseau trabéculaire vouté dans une section sagittale de premier métatarse humain. Culmann suggéra que les réseaux de trabécules semblaient alignés selon les principales directions de contrainte générées par une charge fonctionnelle¹⁸⁶. Puis Julius Wolff¹⁸⁷ en 1892 décrivit pour la première fois l'impact des forces mécaniques externes sur le développement des os. Il affirma que la forme de l'os était directement liée aux contraintes mécaniques selon la loi de transformation osseuse de Wolff (*Wolff's law of bone transformation*). Plus tard Illizarov¹⁸⁸ en 1989 développa le principe de distraction osseuse au niveau des membres. Il fut suivi par McCarthy¹⁸⁹ en 1992 qui étendit ce principe à la sphère craniofaciale.

D'autres exemples peuvent démontrer l'influence des contraintes mécaniques sur l'os, comme la pose d'implants^{190,191}, l'orthopédie dento-faciale utilisant des appareils orthodontiques¹⁹² ou des ancrages osseux¹⁹³ ou encore des stimuli physiologiques comme la langue dans les séquences de Pierre-Robin¹⁹⁴ ou l'environnement masticatoire.

A l'inverse, il a également été démontré que les états passifs du squelette, dus à l'apesanteur, à l'immobilisation fonctionnelle ou à l'alitement prolongé entraîneraient une diminution de la formation et de la minéralisation osseuses, ainsi qu'une réduction de la synthèse protéique¹⁹⁵. Des interprétations récentes de la loi de Wolff suggèrent que la masse et l'architecture osseuses sont gouvernées par des mécanismes d'adaptation sensibles à l'environnement mécanique^{196,197}. De nos jours de plus en plus d'études ont été réalisées dans le

but de démontrer que les forces appliquées à l'os ou aux cellules ostéoprogénitrices améliorent la formation osseuse. L'ère de la mécanotransduction a ainsi débuté et nous sommes encore loin d'en avoir élucidé tous les pans.

IV.2) Mécanotransduction

VI.2.a) Définition

Pour répondre aux exigences fonctionnelles de son environnement mécanique, la masse et la géométrie de l'os sont physiquement remodelées de manière dynamique (loi de Wolff). La théorie du mécanostat (Frost^{198,199}) est un raffinement de la loi de Wolff et propose que l'os s'adapte, de manière à pouvoir fonctionner mécaniquement selon les besoins, en détectant et répondant aux contraintes mécaniques. La mécanotransduction est le processus par lequel des forces physiques sont converties en signaux biochimiques, qui sont ensuite intégrés à la réponse cellulaire²⁰⁰⁻²⁰². En d'autres termes, elle permet à une cellule de recevoir une information mécanique et d'offrir une réponse adaptée.

VI.2.b) Mécanismes et voies de la mécanotransduction

Nous commençons seulement à comprendre comme les cellules osseuses perçoivent leur environnement mécanique, comment ces signaux se traduisent en une cascade d'événements biochimiques au sein de la cellule et modifient l'expression génique ou le recrutement d'autres cellules.

L'hypothèse la plus largement répandue suggère que l'ostéocyte est la cellule responsable de la « mécanosensation »²⁰³. Cette hypothèse est corroborée par la découverte que l'ablation ciblée d'ostéocytes chez la souris entraîne une mécanotransduction défectueuse et un os fragile avec un dysfonctionnement ostéoblastique²⁰⁴. Les ostéocytes constituent la majorité des cellules du tissu

osseux et sont appelés «cellules capteurs» (*sensor cells*), alors que les ostéoblastes et les ostéoclastes sont des «cellules effectrices» (*effector cells*)²⁰⁵. Leur emplacement anatomique spécifique, enchâssés dans une lacune appelée ostéoplaste, leur permet de «ressentir» et détecter les contraintes physiologiques. Lorsque l'on considère les signaux d'origine mécanique, plusieurs niveaux d'étude sont à considérer. Une charge en compression de l'os résulte macroscopiquement en des contraintes non uniformes qui se traduisent par de petites déformations au sein de la matrice calcifiée. L'association des différences de volume et de pression au sein du réseau canaliculaire va entraîner un flux de fluide interstitiel, qui impose des contraintes de cisaillement aux ostéocytes. Si l'on se place au niveau cellulaire, cette conversion de force en contrainte de cisaillement amplifie le stimulus reçu par les cellules²⁰⁶ et les ostéocytes traduisent ces signaux par différentes voies : intégrines, canaux ioniques, déformation de la membrane cellulaire, modification de l'oxygénation cellulaire, modification du système ciliaire.

Ainsi, la mécanotransduction a été explorée à partir d'une approche macro- ou microscopique conduisant à deux théories principales : la théorie de la Tenségrité (*Tensegrity*) et celle des méchanosomes. Donald Ingber²⁰⁷ fut le premier à décrire le concept de « Tenségrité ». Cette théorie tend à expliquer comment une contrainte mécanique au niveau macroscopique peut influencer la structure moléculaire et la fonction des cellules vivantes. Dans ce concept, on pense que la cellule entière, et pas seulement les molécules de mécanotransduction spécialisées, sert de mécanotransducteur. Le cytosquelette, qui a la capacité de stocker l'énergie à l'équilibre entre les forces de traction et de compression, est au cœur de cette théorie. Ainsi il intègre les signaux locaux et l'énergie stockée, avec l'ensemble des autres stimuli mécaniques de l'environnement, avant de déclencher une réponse cellulaire spécifique. Les cellules et l'environnement sont étroitement liés par l'intermédiaire des complexes d'adhésion focale qui ancrent la cellule à la membrane extracellulaire. Ces complexes, comme les intégrines, fonctionnent comme des « ancrs » pour le cytosquelette.

La théorie des mécanosomes a été proposée par Palvanko²⁰⁸ et considère la mécanotransduction au niveau moléculaire. Dans cette théorie, la mise en charge de l'os entraîne une déformation à la surface de la cellule, ce qui conduit à une modification de la conformation des protéines membranaires. Certaines de ces protéines membranaires sont liées à un mécanisme de signalisation intracellulaire qui va libérer des complexes protéiques, appelés mécanosomes. Ces-derniers transportent l'information mécanique jusqu'au noyau cellulaire. De cette façon, appliquer une force sur l'os aura une action directe au niveau génique : « bending bone ultimately bends genes » (*Pavalko et al*²⁰⁸). Ces deux approches coexistent et diffèrent seulement par rapport au niveau d'étude considéré.

Les voies de la mécanotransduction ont fait l'objet de multiples recherches depuis ces dix dernières années. Premièrement, la cellule « détecte » le stimulus mécanique via des complexes d'adhésion focaux comme les intégrines, via des canaux ioniques, via la déformation cellulaire ou la modification de son oxygénation, ou encore via des récepteurs à différentes cytokines. Après la détection de ce stimulus mécanique, différentes voies peuvent être impliquées pour que le signal soit transmis au noyau et que la cellule réponde en produisant différentes molécules. La littérature concernant ces voies traduisant un stimulus mécanique en signal biochimique, n'est pas claire : plusieurs possibilités ont été décrites et sont probablement toutes liées.

Tout d'abord les intégrines semblent jouer un rôle majeur dans la mécanotransduction en donnant à la cellule la capacité d'interagir avec son environnement²⁰⁹. Elles induisent une phosphorylation accrue des protéines à ancrage cytosquelettique comme la MAPK (mitogen-activated protein kinase). D'autres récepteurs majeurs sont les canaux calciques²¹⁰. L'une des premières réponses au flux de fluide interstitiel déclenché par le stimulus mécanique est l'échange de calcium entre milieux intra- et extracellulaires. Cet échange stimule les voies de signalisation en aval en entraînant la libération d'oxyde nitrique (NO) et de prostaglandine E2 (PGE2)²¹¹. NO et PGE2 sont considérés comme de puissants régulateurs anaboliques de la croissance osseuse. L'inhibition de NO

ou de PGE2 supprime la réponse ostéogénique à la stimulation mécanique^{212,213}. NO stimule la formation osseuse en inhibant la formation d'ostéoclastes et accroît la sécrétion de PGE2²¹⁴. PGE2 semble recruter et favoriser la différenciation des précurseurs ostéoblastiques^{215,216}. Van Griensven a également montré qu'une contrainte mécanique longitudinale cyclique induisait la sécrétion de NO.

De nombreux auteurs insistent également sur le rôle joué par les protéines morphogéniques osseuses (BMP), en particulier les protéines BMP-2 et BMP-4²¹⁸. Les stimuli mécaniques augmentent l'expression des BMP-2 et 4 par les cellules ostéoblastiques²¹⁹ et par les cellules stromales de la moelle osseuse (BMSC)^{220,221}. Les protéines morphogéniques osseuses appartiennent à la famille des facteurs de croissance TGF β (Transforming Growth Factor-*beta*). Il existe 25 types de BMP. Les études sur la mécanotransduction ne rapportent que le rôle de BMP-2 et 4. Leur action est essentielle sur la prolifération et la différenciation des cellules de la lignée ostéoblastique²²².

Tout d'abord, ils se lient aux récepteurs de la Ser-Thr kinase²²³. Cette liaison conduit à la phosphorylation de SMAD1 et / ou SMAD 5 (facteurs de transcription) et à l'activation des gènes cibles impliqués dans la formation osseuse²²⁴. La régulation positive de BMP-2 entraîne également l'acétylation de RUNX2, conduisant à une augmentation de son activité transcriptionnelle et une inhibition de sa dégradation²²⁵.

L'expression de RUNX2 représente un biomarqueur moléculaire signalant la différenciation des cellules pré-ostéoblastiques le long de la lignée ostéoblastique. RUNX2 continue ensuite de moduler la formation osseuse en régulant l'activité des ostéoblastes différenciés²²⁶. RUNX2 et SMADs sont essentiels à la synthèse de protéines importantes lors de l'ostéogenèse telles que l'ostéopontine, l'ostéocalcine, le collagène 1 ou la phosphatase alcaline Akp2. De plus, les BMPs activent d'autres voies, telles que les voies MAPK et Akt/PKB. Les stimuli mécaniques potentialisent l'effet des BMP^{221,223}, mais une question est alors soulevée: est-ce seulement par l'augmentation de son expression ou utilisent-ils les mêmes voies intracellulaires? Ou est-ce par d'autres mécanismes? C'est probablement une combinaison de plusieurs mécanismes et voies. D'autres recherches et des progrès techniques seraient nécessaires pour

réellement connaître cette interaction.

D'autres voies de mécanotransduction ont été reconnues. Certaines d'entre elles sont médiées via des intégrines ou des canaux ioniques, mais l'ensemble de la cascade depuis le stimulus mécanique jusqu'à la réponse cellulaire n'est pas clair. D'autres montrent la participation de l'adénosine-mono-phosphate cyclique (cyclic adenosine-mono-phosphate-AMPC), la guanosine-mono-phosphate cyclique (cyclic guanosine-mono-phosphate- cGMP)²²⁷, la protéine cfos²²⁸, l'inositol triphosphate (IP3)²²⁹, RhoA et ROCKII²³⁰. Il a également été démontré que la compression dynamique régule la hausse SOX-9 et TGF- β 1²³¹.

Ivanosvska²³² fait également état du rôle de LINC (linker of nucleus and cytoskeleton complex), une protéine qui joue un rôle dans la transduction du signal mécanique vers le noyau.

Cette liste des différentes voies de la mécanotransduction n'est probablement pas exhaustive et d'autres seront encore bientôt découvertes. Elle montre seulement la complexité de la réponse cellulaire à la stimulation mécanique et la difficulté de sa complète compréhension. Comme le disaient Duncan et Turner¹⁹⁶ en 1995, il n'y a pas une voie « unique » de la mécanotransduction.

Les gènes cibles de la mécanotransduction sont également nombreux et ne sont pas réellement bien décrits dans la littérature à l'exception du gène cible des BMP : Id1²²³.

Ces différentes voies conduisent à la synthèse de protéines, marqueurs des stades de différenciation des cellules ostéoblastiques (Tableau 5). Dans l'ordre chronologique²³³, sont exprimées la phosphatase alcaline²³⁴, le collagène 1²³⁵, l'ostéocalcine^{234,236}, l'ostéonectine, l'ostéopontine²³⁷, et la sialoprotéine osseuse (BSP).

Gènes marqueurs	Phosphatase alcaline	Porteur potentiel de Calcium, inhibiteur d'hydrolyse des dépôts minéraux tels que les pyrophosphatases
	Collagène Type I	Sert de matrice à la minéralisation
	Bone sialoprotein BSP	Nucléateur de minéralisation
	Ostéopontine	Inhibe la minéralisation et favorise la résorption osseuse
	Ostéonectine	Inhibe la minéralisation
	Ostéocalcine	Modère le dépôt d'hydroxyapatite de Calcium
Gènes régulateurs		
Facteurs de transcription	RunX2	Requis lors de la différenciation ostéoblastique
	Twist	Régulation positive de la différenciation ostéoblastique
	Msx2	Inhibe la différenciation ostéoblastique
Facteurs de croissance / récepteurs	FGF / FGF R	Stimule la prolifération et la différenciation cellulaire
	TGF / TGF R	Module le remodelage osseux
	BMP / BMP Receptor	Accroît l'expression de Cbfa1/Runx2 et stimule la différenciation ostéoblastique
	IGF	Stimule la prolifération et la différenciation cellulaire, ainsi que la production de la matrice
	PDGF	Recrute des cellules ostéoprogénitrices

Tableau 5 : Tableau résumant les différents marqueurs de la différenciation ostéoblastique et les différents gènes impliqués dans la formation osseuse

Les stimuli mécaniques peuvent influencer la réponse cellulaire mais il est important de comprendre que la cellule n'est pas une entité isolée. Elle appartient à une matrice et interagit avec elle via des « gap-junctions » (cadhérines). Meyer²³⁸ insiste sur l'importance de considérer la mécanotransduction au niveau tissulaire. La sensibilité de la réponse du réseau ostéoblastique s'avère beaucoup plus grande lorsque les cellules font partie d'un tissu que lorsqu'elles sont évaluées comme une seule entité.

Le tissu osseux intègre et amplifie un signal physique complexe, tel qu'une contrainte mécanique ou un écoulement de fluide interstitiel, en transmettant le signal depuis les cellules « détecteurs de signal » jusqu'aux cellules effectrices

responsables de la réponse cellulaire. Les cellules osseuses sont couplées fonctionnellement par des « gap-junctions ».

Les stimuli mécaniques exercent leur effet non seulement sur les cellules osseuses, mais également sur la microarchitecture du collagène et la minéralisation de la matrice²³⁹. Les protéines de collagène sont des protéines dites « stress-carrying », car elles sont sensibles à l'application de contraintes mécaniques. De faibles contraintes entraînent un « lissage » des fibres de collagène, alors que des contraintes plus fortes causeraient un glissement moléculaire au sein de la fibre de collagène, résultant en une désorganisation de la structure fibrillaire et empêcheraient ainsi la formation de tissu dur.

En résumé, un stimulus mécanique entraîne la production de tissu osseux grâce à l'architecture de la cellule et son organisation intracellulaire (cytosquelette, membrane cellulaire et ses composants, molécules intracellulaires, multiples voies de signalisation), incluse dans un tissu entier, contenant des cellules progénitrices et effectrices avec lesquelles la cellule sensitive interagit, et dont la dureté et les composants (cytokines, protéines) joueront un rôle direct sur la sensibilité de cette cellule à la contrainte appliquée.

IV.3) Controverses et facteurs d'influence

Outre l'étude des différentes voies, d'autres auteurs se sont penchés sur les facteurs pouvant influencer la mécanotransduction, comme l'âge, le genre, la géométrie cellulaire, la nature de la matrice, ou encore la nature, l'intensité, la durée ou la fréquence d'application d'un stimulus mécanique...

L'âge peut affecter le processus de mécanotransduction. Turner²⁴⁰ compare la formation osseuse induite mécaniquement chez des rats âgés de 9 et 19 mois. Les rats âgés de 19 mois présentent 16 fois moins de formation osseuse que les plus jeunes. Nichols²⁴¹ soulève la question d'«une fenêtre d'opportunité » durant le développement du pic de masse osseuse, dans laquelle l'os est particulièrement sensible à l'activité physique en appui. De plus, le taux de

remodelage augmente avec le vieillissement et l'index de masse osseuse diminue, entraînant une prédisposition fracturaire pour une stimulation mécanique de faible intensité comme un traumatisme minime²⁴².

Le sexe affecte également la mécanotransduction osseuse. Robling²⁴³, en étudiant la génétique de la mécanotransduction, n'a pas pu identifier de gènes régulateurs précis. Il conclut que la régulation génétique de la mécanotransduction était un processus complexe impliquant un grand nombre de gènes, mais il mit tout de même en évidence une relation avec le sexe. Il rapporta que toutes les souris mâles présentaient une réponse à la stimulation mécanique significativement réduite comparées avec le groupe contrôle, mais que la même comparaison réalisée avec les souris femelles ne montrait pas de différence par rapport aux témoins²⁴³. De plus les hommes souffrent d'une perte de masse osseuse plus importante tant au niveau cortical que trabéculaire par rapport aux femmes quand ils sont sujets à une mise en décharge des membres²⁴⁴. De telles variations dépendantes de l'âge ou du sexe peuvent être dues aux différences d'efficacité des mécanorécepteurs et de la production et/ou de la signalisation d'hormones sexuelles respectivement.

La littérature concernant la mécanotransduction est riche et plusieurs types de stimuli mécaniques ont été testés. De nombreuses études *in vivo* ou *in vitro* ont montré que les forces mécaniques en compression ont un effet anabolique sur l'os²⁴⁵⁻²⁵⁰. Huang²³¹ rapporta que la compression dynamique entraînait une surexpression de Sox-9 et TGF- β 1 et induisait une formation osseuse. D'autres comme Sumanasinghe²²⁰ montrèrent que les contraintes en traction activaient la libération de BMP-2, de telle manière que la contrainte seule pouvait induire une différenciation ostéogénique. En ingénierie tissulaire osseuse, les contraintes mécaniques telles que les forces linéaires ou en pression correspondent au plus près aux conditions physiologiques et sont donc largement utilisées pour la culture des cellules osseuses et pour générer des tissus apparentés à l'os. Cependant les méthodes d'application de ces contraintes varient considérablement en ce qui concerne les différents paramètres physiques comme l'intensité, la fréquence et la durée d'application, mais aussi les matériaux du substrat et sa géométrie.

Lancerotto et Orgill²⁵¹ soutiennent l'hypothèse selon laquelle les cellules détectent non seulement la stimulation mécanique, mais également l'intensité de la stimulation conduisant à un degré variable d'étirement cellulaire. De la même manière, Rath²¹⁹ testa l'hypothèse selon laquelle les forces de compression pourraient exercer un effet ostéogénique sur les ostéoblastes de manière dose-dépendante. Dans son étude in vitro de pré-ostéoblastes mis en culture sur des matrices de PCL (poly(-caprolactone)), il montra qu'une exposition des cellules à une force de compression de 10% (11.81+/-0.42 kPa) résultait en une induction rapide de BMP-2, RunX2, SMAD-5 et une expression accrue de la phosphatase alcaline Akp2, du collagène 1, de l'ostéocalcine, ostéonectine et ostéopontine. Mais une exposition à une force en compression de 20% (30.96+/-2.82 kPa) ne résulta en aucune réponse ostéogénique. Des études in vivo sur la distraction osseuse ont également permis d'observer une régulation positive de l'ostéocalcine, durant l'allongement osseux après ostéotomie²⁵² et une régulation négative de celle-ci lorsque des forces trop importantes sont appliquées²⁵³. Frost¹⁹⁸ dans sa théorie du mécanostat d'adaptation osseuse à une contrainte avait déjà défini différentes « fenêtres » de stimulation osseuse (Fig. 18).

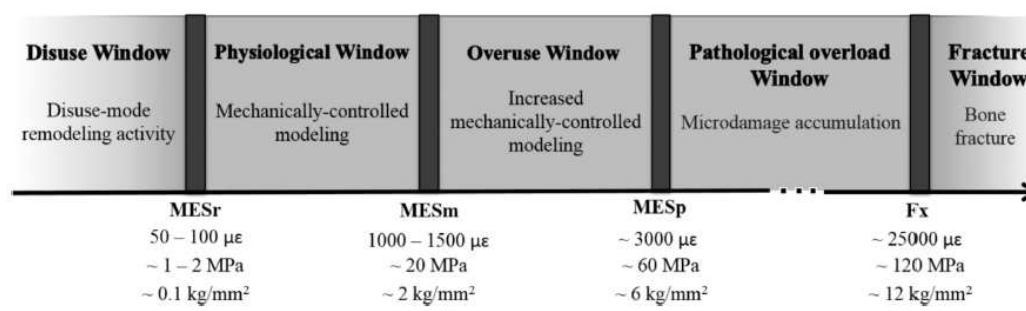


Figure 18 : Fenêtres de stimulation mécanique décrites par Frost dans sa théorie du mécanostat d'adaptation osseuse à une contrainte (adapté par Duncan et Turner¹⁹⁶, et Frost¹⁹⁸)

La flèche horizontale du bas montre les niveaux de force minimale effective (MES - minimum effective strain) et les valeurs seuils de la résistance osseuse ultime : microdéformation ($\mu\epsilon$), contrainte (MPa) and charge-unitaire (kg/mm³)

Certains chercheurs affirment que la théorie de Frost n'est qu'une construction théorique qualitative fondée sur plusieurs hypothèses et que les valeurs seuils

précises permettant de contrôler le remodelage osseux demeurent inconnues.

Un point important à comprendre est que l'intensité de la force au niveau tissulaire est différente de celle ressentie au niveau cellulaire. Plusieurs études montrèrent que les déformations dues à l'activité quotidienne subies par les tissus osseux se situaient entre 0.1% et 0.35%¹⁹⁶. Les déformations supérieures à ces valeurs (mais inférieure à la limite d'élasticité) renforcent l'os alors que les forces sub-physiologiques entraînent une résorption osseuse. En ce qui concerne le niveau cellulaire, la conversion de la force appliquée en contrainte de cisaillement amplifie le stimulus reçu par les cellules, de sorte que les contraintes de cisaillement ressenties par les ostéocytes sont de l'ordre de 1 à 3 Pa²⁰⁶. Une étude récente selon Verbruggen²⁵⁴ montra que les ostéocytes pouvaient être soumis à un stimulus de contrainte en cisaillement maximal d'environ 11 Pa. Enfin van Griensven²⁵⁵ avança d'après ses expérimentations in vitro que l'amplitude de la contrainte appliquée aux cellules doit être choisie et est différente en fonction du type de cellules : cellules stromales de la moelle osseuse (BMSC), cellules souches mésenchymateuses dérivées de cellules adipeuses (ADSC) ou cellules pré-ostéoblastiques.

Un autre facteur d'influence majeur retrouvé dans la littérature est la fréquence d'application de la contrainte mécanique. Une question majeure est soulevée : l'application de la contrainte doit-elle être continue ou discontinue ? Depuis les travaux de Jacobs²⁵⁶, il est communément admis que les os ont besoin d'un « temps off » libre de toute stimulation mécanique. La mise en charge mécanique représente un puissant stimulus ostéogénique, mais les cellules osseuses se désensibilisent rapidement à la stimulation mécanique. Une phase de re-sensibilisation doit avoir lieu avant que les cellules puissent « transduire » efficacement les futurs signaux mécaniques²⁴³. Par conséquent, il a été suggéré que les mises en charge cycliques ou intermittentes, qui accordent des périodes de « temps off » régulières à l'os, pourraient être plus efficaces que l'application continue de forces pour induire une formation osseuse nécessaire à la croissance et à la réparation du squelette²⁵⁷. D'autres études suivent la même hypothèse selon laquelle une stimulation mécanique cyclique améliore la prolifération et la différenciation ostéoblastique^{258,259}.

Hsieh and Turner²⁶⁰ montrèrent que la fréquence de la stimulation mécanique pouvait avoir un effet sur la formation osseuse. In vitro, Kaspar²⁶¹ rapporta que la fréquence optimale à appliquer sur ADSC, BMSC ou cellules pré-ostéoblastiques était de 1 Hz. Ainsi plusieurs études considèrent que les contraintes oscillatoires sont plus efficaces sur la formation osseuse car elles se rapprochent des conditions physiologiques. Pourtant Alzahrani²⁶² dans sa revue sur la distraction osseuse trouva des résultats inconstants quand la fréquence était modifiée. De même, Bonafe-Oliveira¹⁹² avança que les forces intermittentes lors d'un traitement orthodontique n'étaient pas absolument supérieures ni nécessaires. Il est généralement admis que la réparation de l'os alvéolaire lors d'un mouvement orthodontique survient après une diminution de la force. Bonafe-Oliveira¹⁹² démontra que l'application de forces continues produisait de façon concomitante une résorption et une formation osseuses au niveau des zones de pression molaire chez le rat. Liu²⁶³ compara également l'efficacité de forces continues et intermittentes sur la formation osseuse chez le lapin. Le but de son étude était de comparer l'efficacité des forces intermittentes (distracteur) et continues (spring-ressort) sur les sutures de la calvaria. Les forces continues ont produit une séparation globale de la suture (1.3 mm) nettement plus importante que les forces intermittentes (0.8 mm) sur une période de 29 jours. Néanmoins, les forces continues semblent avoir une limite dans la formation osseuse (*Fig.19*). La limite de cette étude réside dans le fait que l'expérience a été arrêtée avant que le potentiel d'expansion du dispositif appliquant des forces continues ne soit épuisé.

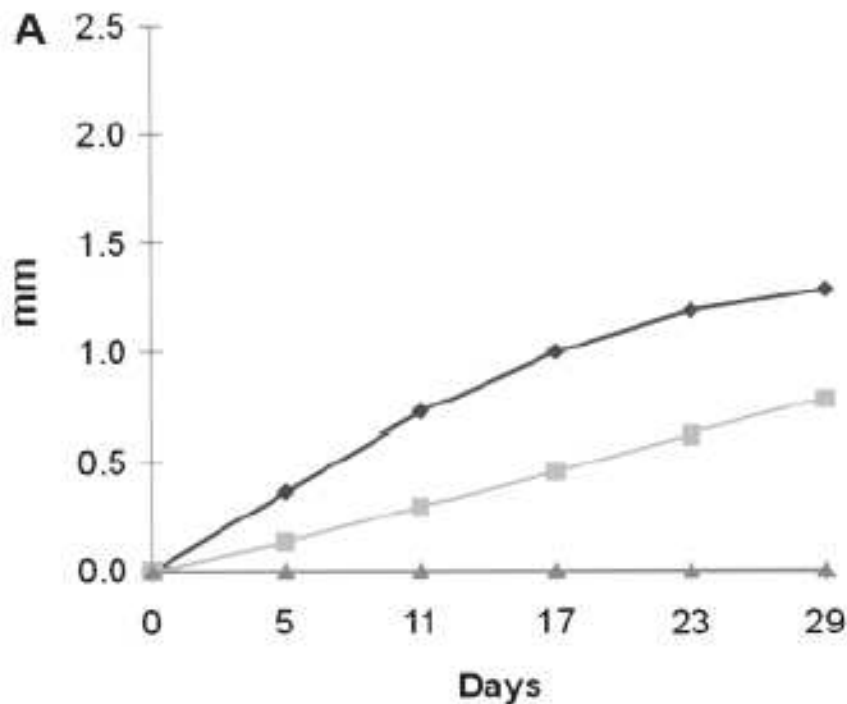


Figure 19 : Comparaison de l'efficacité de forces continues et intermittentes sur la formation osseuse chez le lapin (Liu et al.²⁶³, 2010). Comparaison du gain en largeur de la suture calvariale concernée entre des forces continues • et intermittentes ■

Les forces continues produisent une séparation plus importante de la suture (1.3mm) que les forces intermittentes (0.8mm) sur une période de 29 jours, mais semblent avoir une limite dans la formation osseuse ; en effet la pente de la courbe concernant les forces continues diminue. La vitesse de séparation a diminué dans le temps avec les forces continues alors qu'elle est stable avec les forces discontinues.

Un dernier facteur déterminant à prendre en compte lors de l'application d'une contrainte mécanique est la durée d'application de cette force. Van Griensven et al.²⁵⁵ a effectué une expérience in vitro en 2-D sur les BMSC et les ADSC, et insista sur le fait que la durée d'application de la contrainte devait être supérieure à une heure pour avoir une action sur la formation osseuse. L'application d'une contrainte pendant 60 minutes s'est avérée plus efficace pour la synthèse du collagène-1, de l'ostéocalcine, de l'ostéopontine et de la BMP-4 (analysée par RT-PCR) que la même application pendant 15 minutes. Yang²⁶⁴ montra qu'une application de longue durée (6h) d'une contrainte induisait l'expression par les ADSC de BMP-2 et Run-X2, contrairement à un schéma d'application de courte durée (17 minutes par jour pendant 10 jours

consécutifs). La réponse de la cellule à une durée d'application particulière de la contrainte pourrait être également différente et dépendante du type de cellule concernée. Ainsi les ADSC répondent déjà à l'application d'une contrainte après 6h en modifiant leur orientation et en commençant le processus de formation osseuse, alors que les BMSC ne réagissent qu'après 48h²⁶⁵.

Ce dernier concept nous amène à penser que les caractéristiques de la cellule, et pas seulement celles de la contrainte appliquée, sont à prendre en compte.

Ainsi, la forme de la cellule pourrait influencer sa différenciation en modulant son interaction avec sa matrice (via le système actinomyosine). Les caractéristiques géométriques augmentant la contractilité cellulaire sur une surface constante favorisent l'ostéogénèse par rapport à l'adipogénèse, indépendamment des facteurs solubles²⁶⁶. Si la forme de la cellule possède un tel impact, c'est parce que la cellule interagit avec l'environnement. Par conséquent, les caractéristiques de la matrice (scaffold) ou du milieu cellulaire in vitro peuvent également avoir une influence majeure, notamment sur sa rigidité (*Fig. 20*).

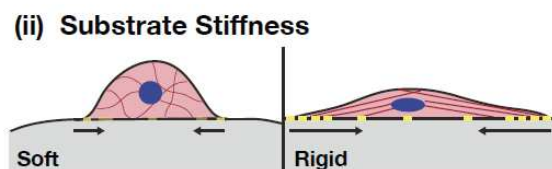


Figure 20 : Illustration selon Hung et al.²⁶⁷ (2013) de l'influence de la rigidité du milieu. La rigidité du milieu influence l'adhésion l'étalement et la différenciation cellulaires. Les surfaces rigides offrent une plus forte résistance, plus d'adhésions focales (en jaune) et une organisation plus aboutie du cytosquelette par rapport aux surfaces plus molles. Cela conduit à des modifications au niveau du noyau et de l'expression génique.

Différentes propriétés mécaniques notamment l'adhérence à la matrice, l'élasticité et la géométrie de celle-ci, peuvent avoir un effet direct sur la tension du cytosquelette et influencer le destin de la cellule. Engler²⁶⁸ montra que la rigidité des substrats de gel de polyacrylamide avait une influence déterminante sur la différenciation des cellules souches mésenchymateuses (MSCs). Sur les

matrices ayant une rigidité de type ostéoïde (40 kPa), les MSCs se différencient en cellules ostéogéniques alors que sur une matrice plus molle (10 kPa), les MSCs se différencient selon la lignée myogénique. La même étude montrait qu'une inhibition pharmacologique de la contractilité de la myosine-II bloquait la spécification vers une lignée ou une autre. L'expression de marqueurs osseux était la plus élevée lorsque les MSCs étaient cultivées sur les gels les plus durs (Module d'Young autour de 100kPa, similaires au module d'Young mesuré au niveau de l'os non minéralisé). Yim²⁶⁹ trouva des résultats équivalents et ajouta que la géométrie de la matrice, pas seulement sa rigidité, jouait un rôle. Cependant il est important de relever que, bien qu'un milieu d'induction contenant des facteurs biochimiques ostéogéniques peut influencer directement les cellules vers une différenciation ostéogénique si les cellules sont cultivées sur un milieu de rigidité optimale, un milieu présentant la rigidité appropriée ne peut orienter seul des cellules indifférenciées vers une lignée particulière.

Dans sa revue de la littérature, Rosa²¹¹ reporta également le rôle de la matrice (« scaffold ») in vitro, incluant la taille des pores, l'interconnectivité des pores, la porosité totale, qui pourraient directement influencer la réponse cellulaire et son exposition aux contraintes mécaniques. Ces auteurs insistent sur l'importance d'utiliser en in vitro un « scaffold » 3D, au lieu d'un « scaffold » 2D. Une fois de plus, on peut noter que dans la littérature, l'ensemble des études se concentrent davantage sur des études in vitro dans l'idée de créer de nouveaux substituts osseux (ère de la bioingénierie osseuse), plutôt que de réellement comprendre ce qu'il se passe in vivo lors d'une greffe osseuse autologue. Mimer l'os avant de le comprendre complètement semble complexe.

IV.4) Niveau d'études

La littérature sur l'influence des forces mécaniques sur l'ostéogénèse est particulièrement marquée par un nombre important d'études in vitro (Tableau 6) et une extrême variabilité du matériel et des méthodes utilisés. Ces études se concentrent essentiellement sur le domaine de l'ingénierie osseuse et la création de matrices enrichies en cellules souches ou/et facteurs de croissance. La plupart des auteurs analysent l'effet de la contrainte mécanique sur différents types de cellules, ADSC, BMSC, cellules parodontales, cellules pré-ostéoblastiques, incluses dans des matrices (scaffolds) 2D ou 3D. Seulement quelques auteurs étudient l'impact de cette contrainte in vivo, principalement sur des rats (site calvarial), utilisant un appareil orthodontique ou de distraction osseuse, mais aucun article n'a pu être trouvé sur l'impact de la charge mécanique sur l'intégration de la greffe osseuse. Le manque évident d'études in vivo montre la complexité du processus d'ostéogénèse et la difficulté de sa compréhension. Plusieurs voies de signalisation sont à prendre en compte et nous ne sommes probablement qu'au début d'une compréhension approfondie de ce processus. Avant d'utiliser un nouveau substitut osseux ou une nouvelle matrice enrichie, il est capital de connaître, étape par étape, les caractéristiques et propriétés de l'os autologue greffé. Non seulement les cellules, les facteurs de croissance doivent être pris en compte, mais tout l'environnement du tissu osseux, incluant les parties cellulaires et acellulaires, le processus inflammatoire et la néo-angiogénèse jouent un rôle dans l'intégration de la greffe osseuse et la néo-ostéogénèse

	os	cellules	Type de force
Shen et al.²⁷⁰, 2014		Cellules parodontales	Contrainte de cisaillement cyclique
Yang²⁶⁴, 2010		ASCs	Contrainte cyclique
Grottkau²⁶⁵, 2013		BMSCs et ASCs	Contrainte cyclique
Rath²¹⁹, 2008		Pré-ostéoblastes	Compression
Maul et al.²⁷¹, 2011		MSCs	Compression cyclique
Bonafe-Oliveira¹⁹² 2003	Maxillaire de rats		Compression cyclique
Hsieh et Turner²⁶⁰, 2001	Diaphyse ulnaire de rats		Compression cyclique
Kimmel-Bleich²²¹, 2011		C3H	Compression cyclique
Kopf et al.²²³, 2012		OB	Compression cyclique
Childs et al.²⁷², 2015		MSCs	Compression cyclique
Klein-Nulend et al.²¹⁴, 1987	Calvaria de rats		Compression intermittente
Jacobs et al.²⁵⁶, 1998			Compression continue et oscillante
Van Griensven et al.²⁵⁵ 2009		BMSC and ADSC	Contrainte longitudinale cyclique
Liu et al.²⁶³, 2010	Calvaria de lapins		Contrainte longitudinale continue et intermittente

Tableau 6: In Vitro/ In Vivo studies

La plupart des études évaluant l'influence mécanique sur la formation osseuse ont été réalisées in vitro.

IV.5) Angiogénèse

L'intégration de la greffe osseuse nécessite des cellules, des facteurs de croissance, des nutriments, donc un apport de sang. «Aucune greffe n'est une île (« No graft is an island », Carmeliet¹⁷⁴, 2005) et l'angiogénèse est vitale. Considérer son rôle comme clé soulève la question de l'influence de la charge mécanique sur l'angiogénèse. Des exemples *in vivo* concernant l'impact de la charge mécanique sur l'angiogénèse sont mentionnés par Lancerotto et Orgill²⁵¹, tels que l'expansion tissulaire ou le traitement par compression des cicatrices. Lors de l'expansion tissulaire, la normalisation du derme peut prendre jusqu'à 2 ans, alors que la prolifération vasculaire peut être observée en quelques heures. Contrairement à l'effet positif que peut avoir une force en compression sur une cicatrice, une force en tension sur une zone cicatricielle a le plus souvent un effet néfaste. La stimulation mécanique peut affecter les vaisseaux sanguins à plusieurs niveaux. La tension transmise à travers la matrice extracellulaire et les adhérences focales peut induire la multiplication des cellules endothéliales et guider la pousse de nouveaux capillaires. En parallèle, l'étirement des tissus peut entraîner des altérations du flux sanguin, avec une ischémie temporaire activant au niveau des cellules voisines la voie de HIF-1a. Cette voie va stimuler, en relarguant du VEGF, la prolifération de cellules endothéliales et la formation d'un réseau vasculaire plus riche. Bhatt et al.²⁷³ suggéra que les ostéoblastes répondaient au stimulus mécanique en augmentant la production de la matrice. Il semblerait que l'induction de la production de métalloprotéinases après un stimulus osseux améliorerait l'attraction et la pénétration des vaisseaux sanguins²⁷⁴.

Des recherches plus récentes²⁷¹ ont observé la différenciation *in vitro* des cellules souches mésenchymateuses en cellules musculaires lisses et en cellules endothéliales. Trois forces, l'étirement cyclique, la pression cyclique et la contrainte de cisaillement laminaire, ont été appliquées indépendamment pour imiter plusieurs conditions physiologiques vasculaires. Cette expérience a démontré que la stimulation mécanique avait des effets importants sur la morphologie, la densité et la différenciation des MSCs de rats vers les cellules de

la lignée vasculaire et que ces effets dépendaient du type, de la magnitude et de la fréquence de la stimulation appliquée.

Chapitre 5 : Développement d'un modèle animal

V.1) Modèle animal de fente labio-palatine

Plusieurs modèles animaux ont été utilisés pour reproduire et tester les conditions de la greffe osseuse alvéolaire : souris, rats, lapins, chats, chiens, porc, chèvre et singe.

Le développement d'un modèle expérimental animal de fente labio-palatine peut être obtenu soit chirurgicalement par création d'un défaut osseux alvéolaire, soit de façon congénitale par modification in utero du développement embryologique de l'animal²⁷⁵⁻²⁷⁸.

Un modèle « congénital » peut être créé soit par délétion génique, comme dans l'article de Zhang et al.²⁷⁹ obtenant ainsi une souris avec défaut palatin et alvéolaire ; ou chimiquement induit comme dans l'article de Yamada et al.²⁸⁰ ; ou chirurgicalement induit in utero. Les modèles expérimentaux créés in utero nécessitent des moyens financiers et techniques importants. De plus les animaux obtenus présentent souvent des malformations associées et une mortalité périnatale élevée^{281,282}. De plus les animaux porteurs de Fente ou autre malformation, qui survivent à la naissance, sont souvent délaissés par leur mère et soumis au cannibalisme des autres congénères²⁸³.

La première description dans la littérature d'un modèle expérimental animal de fente labio-palatine créé chirurgicalement a été réalisée en 1950 par Harvold²⁸⁴. Il décrit comment créer un défaut osseux palatin et alvéolaire chez le singe.

Le métabolisme squelettique du petit animal comme le lapin ou les rongeurs a été décrit comme beaucoup plus actif et rapide que celui des grands mammifères. Ainsi les premiers modèles utilisés étaient plutôt des gros animaux pouvant mimer d'avantage la situation humaine comme le singe²⁸⁵, le chien^{286,287}, la chèvre²⁸⁸ ou le cochon²⁸⁹. Caballero et al.²⁸⁹ souleva notamment l'intérêt d'utiliser un modèle porcin. Le squelette maxillo-facial du porc présente de multiples similarités avec celui des humains, dues principalement au fait que les

porcs, comme les humains, sont omnivores. On retrouve ainsi des similarités au niveau des fonctions maxillaire, mandibulaire et de l'articulation temporo-mandibulaire mais également au niveau dentaire et osseux avec des défauts de taille critique et de vitesse de cicatrisation comparables à ceux des humains. Il décrit également la survenue chez le porc de fentes labio-palatines comparables à celles des humains (Fig.21). Il créa chirurgicalement des défauts de 1.7cm de large au niveau du maxillaire du porc indemne de malformation, qu'il greffa dans le même temps. Ces défauts comme visibles sur la figure 22 ne peuvent représenter la géométrie particulière de la fente alvéolaire car de l'os est alors interposé entre deux surfaces non corticalisées et aucun temps de cicatrisation n'a été accordé entre le temps de création du défaut osseux et son comblement.

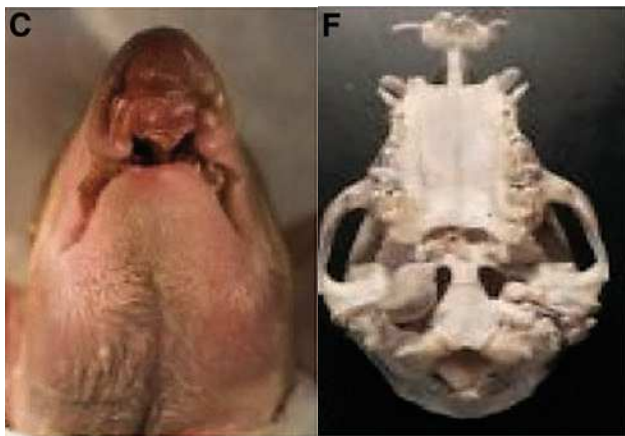


Figure 21: Exemple de malformation congénitale du porc évoquant une fente labio-alvéolaire bilatérale totale semblable à celle existant chez l'humain, selon Caballero et al.²⁸⁹

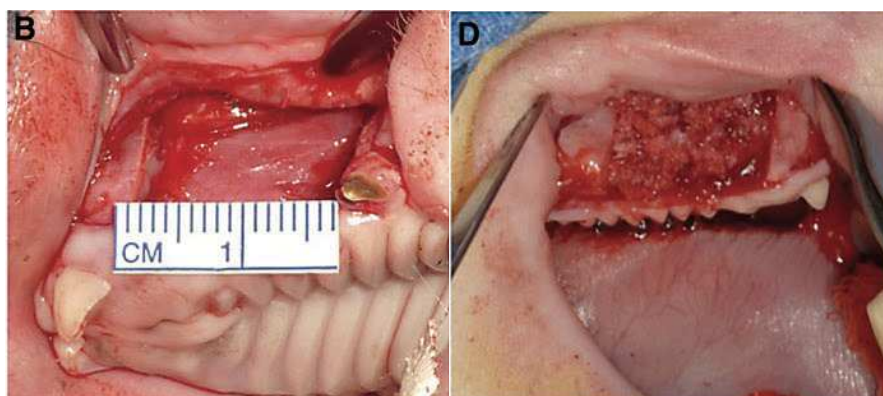


Figure 22 : Modèle expérimental de fente alvéolaire créée chirurgicalement par Caballero et al.²⁸⁹. Le défaut créé ne représente pas la géométrie particulière de la fente alvéolaire congénitale car les deux surfaces en bordure récemment coupées ne sont pas corticalisées. De plus l'os est immédiatement inséré dans le défaut.

Plus récemment on a essayé de développer des modèles sur plus petits animaux, dans un but pratique et économique. Les modèles les plus communs sont le rat²⁹⁰, la souris²⁹¹ et le lapin car ils sont faciles à manipuler ; à anesthésier et sont peu coûteux. Beaucoup d'essais ont été réalisés mais peu se sont avérés concluants, principalement à cause du fait que les défauts créés ne pouvaient être que de petite taille²⁹² et le potentiel d'auto-cicatrisation était ainsi difficile à évaluer. De plus la plupart du temps ces modèles ne s'étendaient pas jusqu'à la muqueuse nasale et/ou à la dent adjacente²⁹³. La plupart des auteurs ont créé des défauts non anatomiques en créant de simples trous dans le maxillaire ou le palais entraînant une communication entre les cavités orales et nasales²⁹²⁻²⁹⁵. Sawada²⁹⁶ dans son modèle sur le lapin ne respecte même pas la muqueuse nasale. De plus la plupart des auteurs créent leur défaut osseux en même temps qu'ils réalisent son comblement par de l'os ou des substituts osseux^{293,295-298}. Ainsi on ne peut différencier l'os issu de la prise de greffe elle-même et celui obtenue par cicatrisation osseuse spontanée du défaut.

Pour les modèles expérimentaux animaux créés chirurgicalement, il est donc important de créer un défaut triangulaire tridimensionnel allant jusqu'à la muqueuse nasale et la dent adjacente, pouvant mimer la fente alvéolaire. De plus il est nécessaire de laisser un temps de cicatrisation au défaut osseux et de ne pas le combler d'emblée avec de l'os ou un substitut osseux à tester.

Kamal et al.²⁹⁹ a créé un modèle expérimental sur lapin se proclamant comme au plus proche de la réalité de la fente alvéolaire. Dans ce modèle, les auteurs créent un défaut tridimensionnel triangulaire alvéolaire en retirant l'incisive centrale gauche et en complétant le défaut à la fraise jusqu'à l'incisive droite et jusqu'à la muqueuse nasale sans la léser. Ils laissent cicatriser 3 mois en interposant de la cellulose et de la cire à os (Fig.23 A-C). Après 3 mois ils retirent la cire à os et tombe sur le défaut initial s'étendant à la muqueuse nasale qu'ils peuvent alors combler avec de l'os ou un substitut osseux à tester. Dans ce modèle deux critiques sont à émettre. La première vient du fait que la muqueuse vient cicatriser et recouvrir complètement le défaut (Fig. 23F). Seulement elle ne le recouvre que sur sa face vestibulaire et les deux berges osseuses de la néo-fente alvéolaire ne sont pas recouvertes de muqueuse. De plus que ce soit

chirurgicalement 3 mois plus tard (Fig.24) ou au scanner (Fig. 25), on ne note aucune corticalisation des berges du défaut osseux. Ainsi on ne peut affirmer que la géométrie particulière de la fente est ainsi reproduite car le produit de comblement (os ou substitut osseux) est alors introduit entre deux surfaces non corticalisées. On ne reproduit donc pas l'interface greffon/corticale si particulier à cette greffe osseuse alvéolaire.

El-Bokle et al.³⁰⁰ est allé plus loin en obtenant un défaut recouvert sur chacune de ses berges par de la muqueuse. Il a créé un défaut d'1cm en enlevant l'incisive centrale et la latérale d'un lapin et puis il a suturé muqueuse palatine et muqueuse nasale directement. Ce modèle est alors plus proche de la réalité mais représente un réel défi dans sa réalisation. La durée opératoire de l'animal est ainsi très fortement augmentée ce qui augmente le risque de décès. De plus il n'y a encore une fois pas de réelle corticalisation des berges.

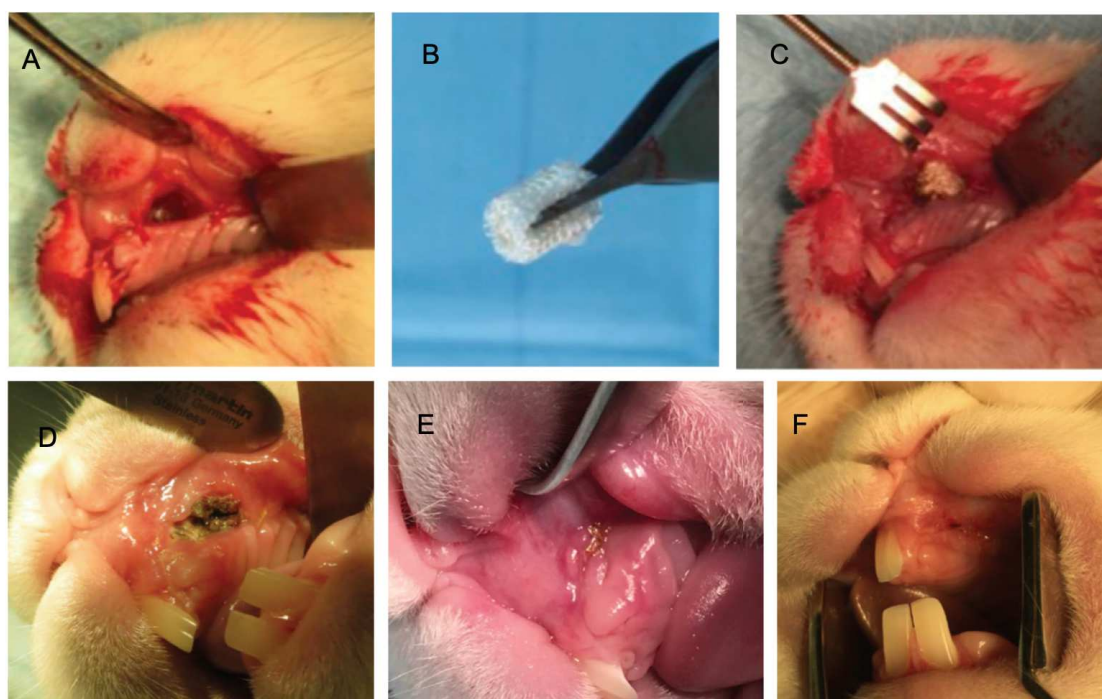


Figure 23 : Création d'un modèle expérimental animal sur lapin selon Kamal et al.²⁹⁹ La défaut osseux alvéolaire est créé dans le secteur de l'incisive centrale gauche et s'étend jusqu'à la muqueuse nasale sans l'interrompre (A). De la cellulose et de la cire à os sont interposées (B,C). Un temps de cicatrisation de 3 mois est ensuite octroyé à l'animal (D à E). Le défaut est ainsi recouvert complètement par la muqueuse palato-vestibulaire (F).

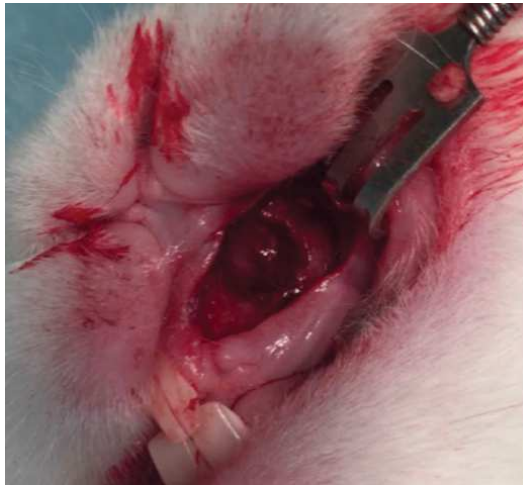

Figure 24 : Après 3 mois, la muqueuse est soulevée et on tombe sur le défaut osseux créé. Aucune corticalisation des berges du défaut osseux n'est obtenue (Kamal et al.²⁹⁹).

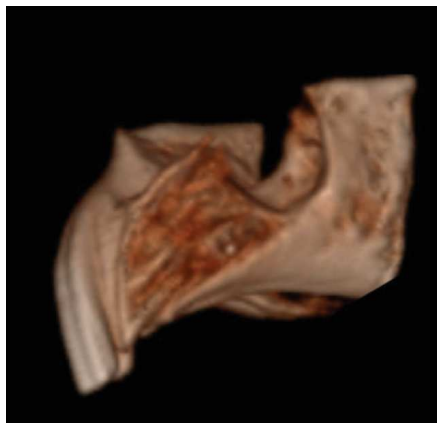


Figure 25 : image scannographique du défaut osseux après 3 mois. Aucune corticalisation des berges du défaut osseux n'est obtenue (Kamal et al.²⁹⁹).

V.2) Essais sur le lapin (Prélèvements d'os autologue spongieux)

Un test préliminaire sur lapins morts a été réalisé afin de confirmer la faisabilité d'une autogreffe spongieuse chez le lapin.

Il n'a pas été nécessaire de demander l'accord du comité d'éthique car ces animaux avaient été utilisés pour d'autres expériences et déjà sacrifiés.

Le prélèvement d'os spongieux chez le lapin a été réalisé au niveau de la calvaria, de la crête iliaque et de la diaphyse fémorale. Les vertèbres ne constituaient pas un site de choix car la morbidité engendrée n'aurait pas permis de maintenir l'animal en vie.

Les quantités d'os purement spongieux obtenues ont été considérées comme trop faibles pour combler des défauts calvariaux de 5mm de diamètre. Le modèle du lapin avec greffe autologue d'os spongieux a donc été abandonné.

V.3) Intérêt du modèle murin

D'un point de vue pratique et économique, nous avons opté pour un modèle murin. Afin d'éviter des actes en bouche (risque septique et volume trop faible), l'os calvarial est choisi comme étant le plus proche embryologiquement de l'os alvéolaire. L'espèce animale permettant aisément des tests sur la calvaria s'est avérée être le rat. L'équipe du laboratoire B30A (UMR, CNRS, INSERM) possède une expertise importante par rapport à ce genre d'expérimentations sur calvaria de rats et les manipulations concernant ce modèle expérimental n'en seront que facilitées. Afin de reproduire l'interface corticale / os spongieux, il est nécessaire d'obtenir un système permettant de fixer le spongieux sur une zone précise corticalisée de la calvaria du rat. De plus il est important d'obtenir de l'os spongieux en quantité suffisante. Le prélèvement d'os spongieux autologue chez le rat (encore plus que chez le lapin) s'avère insuffisant en termes de quantité pour réaliser des tests de façon aisée. L'os spongieux utilisé sera donc d'origine humaine, ce qui nécessite d'utiliser des rats nude.

Les rats seront des mâles, de 12 semaines au moment de l'implantation et 20 semaines lors de la mise à mort. A 10 semaines, les rats ont terminé leur croissance. Pendant la période de croissance le potentiel de cicatrisation et de régénération est accru, ce qui risque de fausser les résultats de nos expériences. Ces informations ont directement été obtenues du laboratoire nous fournissant les animaux. Le choix du mâle est préférable afin d'éviter toute interférence des cycles hormonaux sur les résultats des expériences. De plus les mâles ont un potentiel de croissance et cicatrisation osseuse supérieure³⁰¹.

V.4) Intérêt du modèle sur rat nude

Une revue systématique de la littérature sur PUBMED et SCIENCEDIRECT a été réalisée afin d'évaluer la faisabilité d'utiliser le rat nude comme modèle expérimental et de préciser les paramètres, les conditions et méthodes d'analyse à prendre en compte (Tableau 7).

Article	Type de rats nude	Substitut osseux étudié	site d'implantation	Taille du défaut	âge du rat nude (semaines)	Durée d'implantation (semaines)	Résultat	Utilisation micro-scanner	Etude histologique	nbr de rats utilisés	Niveau de preuve d'une formation osseuse par microCT ou par histo
Acarturk ³⁰² , 2006	rat nudeHsd:RH-rnu/rnu	matrices déminéralisées	calvaria	8mm	NC	2,4,8	Supériorité des matrices DBX, Grafton, DBX plus mesh par rapport aux matrices Allomatrix, Dynagraft, Regenafil, and poly(DL-lactide) mesh	non	oui	126	++
Akita ³⁰³ , 2004	F344/NJCl-rnu nude rats	hMSC. hMSC+BMP2 hMSC+bFGF	calvaria	4mm	10	2,4,8	Supériorité de l'ossification (et densité osseuse) avec hMSC + BMP2 + bFGF	non	oui (ALP et ostéocalcine)	120	+/-
Anniball ³⁰⁴ , 2013	NIH-RNU FOXN1 nude rats	GDPB + hDPSC et betaTCP +hDPSC	calvaria	5mm x2 de part et d'autre de la suture	7	2,4,8, 12	supériorité de l'ossification (et DO) avec GDPB + DPSC	oui	non	8	+/-
Chim ³⁰⁵ , 2006	CBH-ruul/ nude rats	cellules souches humaines circulantes dans sang	calvaria	6mm	8	6	os néoformé vient principalement des cellules souches humaines (CD14+)	oui	oui	NC	+/-
Gardin ³⁰⁶ , 2012	Wistar NIH-FOXN1 Charles River	hADSCs	calvaria	NC, 2/rats	8	3	Augmentation de l'expression d'OP, OC, ON, Colla 1, RunX2 avec ADScs	non	oui histo et immunohisto (expression osteocalcine, osteopontine, osteonectone, collagène 1 et RunX2)	24	+/-

Kaigler ³⁰⁷ , 2006	NC	human dermal microvascular endothelial cells (HDMVEC)	calvaria	8.5	NC	6	Néangiogénèse identique mais supériorité de la formation osseuse dans le groupe HDMVEC + hMSC+matrice que dans le groupe hMSC + matrice	oui	oui (immunohisto CD31+ et coloration RA)	NC	++
Kim ³⁰⁸ , 2012	rats nude Hsd:RH-Foxn1mu	ADM et ADM +hADSCs	calvaria	5mm x2 de part et d'autre de la suture	6	4,8	supériorité de ADM+hADSC mais ADM obtient également une formation osseuse. Accélération de la formation osseuse avec ADM + ADSC	oui	oui (coupe histomorphométrique et immunohisto OC et OP)	20	++
Qiu ³⁰⁹ , 2006	NC	DBM/AM = Allocraft	calvaria	5mm x2 de part et d'autre de la suture	NC	4,8	84% de remplissage du défaut avec DBM/AM versus os autologue (62%)	non	oui	21	+/+
Plachokova ³¹⁰ 2009	rats nudes Charles River	PRP + os femoral humain. PRP+ HA/betaTCP	calvaria	8mm	NC	2,4	HB+PRP légèrement supérieur en formation osseuse que PRP+HA/bTCP	oui	oui	72	+/-
Pippenger et al. ³¹¹ 2014	male nude rats (Cri:NIH-Foxn1rnu, Charles River)	chondrocytes endonasaux humains (NC) versus BMSCs	calvaria	NC, bilatéraux	4	8	meilleure formation osseuse à partir NC	oui	oui (H/E, immunomarquage CD31+, RTPCR pour OC, OP, ON, Coll1, PAL)	NC	+/+
Tremoleda et al. ³¹² , 2012	rats nude RNU-FOXn1rnu	hESC versus BMSC	calvaria	6mm	NC	1,2	NC	non	oui	36	-/-
Shimizu et al. ³¹³ , 2007	adult female F344 nude rats	hMSC+Mag-TE	calvaria	5mm	NC	2,4	néoformation hMSC versus contrôle	non	oui (coloration H/E)	10	+/-
Wang et al. ³¹⁴ , 2015	rats nude male Hsd:RH-Fox1mu, Harlan Indianapolis	CPCs CPCs + iPSMSCs. CPCs + iPSMSCs + BMP2	calvaria	5mm x2 de part et d'autre de la suture	8	12	supériorité de CPCs + iPSMSCs + BMP2 (44.7%) par rapport à CPCs (22.5%)	non	oui	4	+

Li et al. ³¹⁵ , 2012	rats nude NC	PRF (frais ou lyophilisé) de cochons	calvaria	5mm	NC	6	17% contrôle. 62% L-PRF	oui	non	NC	++
Ma et al. ³¹⁶ , 2013	rats nude males RNU-FOXn1mu, Charles River	hADSCs versus hADSCs + HUVECS (sur porous titanium fiber mesh scaffold)	calvaria	5mm x2 de part et d'autre de la suture	9	8	Formation osseuse supérieure avec hADSCs seules	oui	oui	10	+
Roussy et al. ³¹⁷ , 2007	mu/mu rats, Harlan Inc, Indianapolis, nude rats	PRP / Collagen	calvaria	3mm x2 de part et d'autre de la suture	16-19	2,5	Pas de différence avec ou sans PRP pour formation osseuse. Relargage des FC plus rapide avec PRP	oui	oui (étude relargage PDGF, VEGF, TGFb, IL1)	24	+/-
Yoon et al. ³¹⁸ , 2007	"rats nude (RNU/RNU; Harlan Sprague Dawley, Inc., Indianapolis, IN)"	hADSCs sur PLGA	calvaria	8mm	16	12	0% PLGA. 72% PLGA+hADSCs différenciées	non	oui	27	+
Park et al. ³¹⁹ , 2008	NIH nude rats	PGA/PRP	calvaria	7.5mm	NC	2,8	augmentation de la perfusion et de la formation osseuse avec PRP	non	oui (H/E)	28	+
Rhee et al. ³²⁰ , 2011	Sprague-Dawley rats	DBM DBM+SVF. DBM+SVF+PLA	calvaria	8mm	8	8	control: 13.48%; DBM: 39.94%; DBM+SVF: 57.69%; DBM+PLA: 24.86%; DBM+PLA+SVF: 42.75%	oui	oui (H/E et immunohisto OC)	50	++
Kim et al. ³²¹ , 2015	Sprague daley (SD) rats (Narabiotech, Seoul, Korea)	hFDM-coated mesh hFDM-coated mesh+BMP2	calvaria	8mm	6	8	formation osseuse optimale avec hFDM-coated mesh et haute concentration de BMP2	oui	oui (H/E et coloration R/A)	16	++
Choi et al. ³²² , 2014	athymic nude Sprague-Dawley rats	Différents scaffolds testés avec ADSCs	calvaria	NC	9.	NC	Expression ensemble des marqueurs de différenciations ostéogénique si ADSCs montées sur scaffold d'hydroxyapatite	non	oui et immunohisto 5RT-PCR OC, OP, ON, PAL	NC	+/-
Suenaga et al. ³²³ , 2015	nude male rats	3 groupes hMSC + betaTCP, hMSC et betaTCP seul	calvaria	8mm x2	NC	8	Meilleure ostéofomation si betaTCP + hMSC, pas d'ostéofomation si hMSC seules	oui	oui (immunofisto OC, OP)	30	++

Mhawi et al. ³²⁴ , 2007	nude male rats	Accell DBM100	calvaria	5mm x2 de part et d'autre de la suture	NC	4 et 8	formation osseuse avec cette matrice mais résultats peu concluants	non	histomorphométrie	42	+/-
Ji et al. ³²⁵ , 2013	nude rats (Crl:NIH-Foxn1 ^{nu})	PCL + SDF1alpha	calvaria	8mm	9.	8	formation 6 fois plus importante avec PCL + SDF1alpha que avec PCL seul	oui	histomorphométrie	NC	+
Mai et al. ³²⁶ , 2006	charley river athymic rnu/run male rat,	Collagen I-coated Poly(3)hydroxybutyrate (PHB) + human maxillary osteoblasts ou HA + human maxillary osteoblasts	poches intramusculaires sur le dos	NC	11	24,48 et 96 jours	formation osseuse mais décroissante avec temps d'implantation	non	oui	18	+/-

Tableau 7 : Revue de la littérature des articles utilisant le rat nude comme modèle expérimental pour l'étude comparative du pouvoir ostéogénique de certains greffons osseux ou de substituts osseux.

Abréviations : ADM: Acellular human Dermal Matrix, AM : Acellular Matrix, ALP : Alkaline Phosphatase, Beta-TCP : Tricalcium Phosphate beta, BMP2: Bone Morphogenic Protein 2, BMSCs: Bone Mesenchymal Stem cells, CPC : Calcium Phosphate Cement, Colla1 : Collagène 1, DBM : Demineralized Bone Matrix, DO : Densité Osseuse, FGF : Fibroblast Growth factor, GDPB : Granular deproteinized Bovine Bone, HA : Hydroxyapatite, hADSC : human Adipocyte Derived Stem Cells, hDPSC : Cellules souches issues de la pulpe dentaire humaine (human Dental Pulp Stem Cells), hESC : human Embryonic Stem Cells, histo : analyse histologique, hMSC : human Mesenchymal Stem Cells, HUVECS : Human Umbilical Vein Endothelial Cells, IPSMSCs : Induced Pluripotent Stem cell-derived mesenchymal Stem Cells, microCT: microscanner, OC : osteocalcine, OP : osteonectine, PLA : Polylactic Acid, PGA : Polyglycolic Acid, PLGA : Poly(Lactic-co-Glycolic) Acid, PRF : Platelet Rich Fibrin, PRP : Platelet Rich Plasma, SVF : Stromal Vascular fraction (fraction vasculaire stromale),

Niveau de preuve d'une formation osseuse par microCT ou par examen histologique : - pas de preuve évidente ou illustrée de formation osseuse, +/- faible preuve d'une formation osseuse, + preuve d'une formation osseuse, ++ Forte preuve d'une formation osseuse

Les matériaux testés dans la littérature sont très variables : matrices déminéralisées (beta-TCP,GDPB, Allomatrix, dynagraft ...), cellules souches d'origine humaine(human mesenchymal stem cell-hMSC, cellules souches issues de la pulpe dentaire -DPSC , cellules souches circulantes du sang périphériques, Adipose derived stem cells -ADSC, human embryonic stem cells-hESC, human umbilical vein endothelial cells- HUVECS), matrices enrichies en cellules d'origine humaine(matrices + cellules souches ou cellules endothéliales ou chondrocytes endonasaux), ou os humain lui-même avec ou sans facteur de croissance ajouté (os spongieux issu des têtes fémorales humaines + PRP, PRF, ou BMP2). Le site d'implantation osseux choisi reste la calvaria dans tous les cas. Des sites hétérotopiques comme en sous-cutané dorsal peuvent également être choisis pour évaluer le potentiel de néo-ostéogénèse en situation hétérotopique et le potentiel de néoangiogénèse à ce niveau. La taille critique du défaut calvarial est de 5mm de diamètre. La plupart des études utilisent ce diamètre critique, certaines cependant vont jusqu'à 8mm. La seule étude réalisée par Roussy et al. utilisant un diamètre inférieur pour son défaut (3mm) ne retrouve aucune différence de néoformation entre ses différents groupes mais obtient surtout 90% de comblement de son défaut contrôle. Un diamètre inférieur à 5mm pour le défaut calvarial est donc insuffisant.

Le nombre de rats retrouvé dans les différentes études est très variable et est particulièrement dépendant du nombre de groupe à tester. Plusieurs auteurs ne précisent pas le nombre de rats par groupe. Néanmoins on retrouve un minimum de 8 rats par groupe pour avoir une preuve d'une formation osseuse.

La durée d'implantation est capitale car dans la plupart des études, une formation osseuse n'est facilement observable qu'à partir de 6 semaines. Les études à faible niveau de preuve ont souvent une implantation plus courte de 4 semaines ou moins (Gardin, Tremoleda, Plachokova et al., Shimizu et al.).

La plupart des études à haut niveau de preuve utilisent une analyse radiologique (microscanner) associée à une analyse histologique et immunohistochimique. La première est une méthode non invasive permettant à la fois d'avoir une idée de la quantité d'os néoformé, de sa géométrie et de la néovascularisation. L'analyse histologique permet le plus souvent de caractériser le niveau de différenciation osseuse, la qualité de la minéralisation, la

néoangiogénèse mais également par marquage immunohistochimique l'origine de cet os néoformé (origine humaine par apport de matériel cellulaire ou osseux, ou origine de l'hôte murin greffé).

Cette revue nous permet de conclure que l'autogreffe humaine est tolérée chez le rat nude. Les paramètres importants à respecter afin d'obtenir un haut niveau d'évidence sont un défaut calvarial de taille critique de 5mm minimum, un nombre d'animal de 8 minimum par groupe étudié, un délai d'implantation et d'analyse d'au moins 6 semaines, une évaluation radiologique combinée à une analyse histologique.

V.5) Modèle de la chambre implantable sur la calvaria du rat

Afin de créer l'interface corticale / greffon spongieux et de maintenir l'os spongieux sur la corticale dépériostée de la calvaria du rat, des chambres osseuses cylindriques en PEEK (polyetheretherketone) ont été fabriquées. Elles mesurent 5mm de diamètre interne et 4 mm de hauteur, et sont dotées d'un couvercle hermétique permettant de maintenir l'os spongieux en contact avec la corticale (Fig.26). Ces chambres osseuses seront fixées sur le crâne du rat à l'aide de mini-vis qui transpercent la table externe de la calvaria sans dépasser la table interne (endocrânienne). Ainsi le risque d'hématome extra-dural sera évité. Les chambres osseuses ouvertes dans leurs parties supérieures, seront remplies de greffon osseux spongieux d'origine humaine, puis fermées hermétiquement par un couvercle en PEEK (Fig. 27). Des chambres osseuses laissées vides seront utilisées comme contrôles négatifs. On utilisera le microscanner pour évaluer l'évolution du greffon spongieux et de l'interface corticale/ os spongieux au cours du temps. Les animaux seront mis à mort à J30 ou J60 afin de réaliser des tests histologiques sur le greffon et l'interface corticale/ os spongieux.

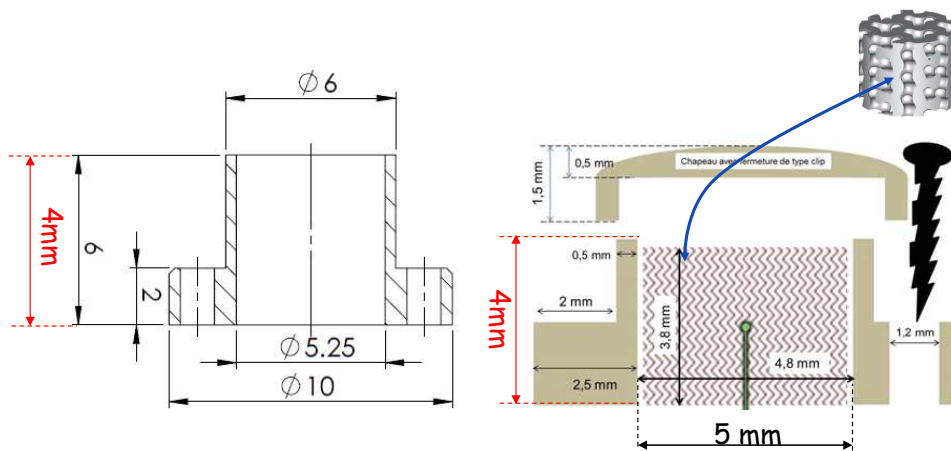


Figure 26 : Evolution de la représentation schématique et de la conception des chambres PEEK.

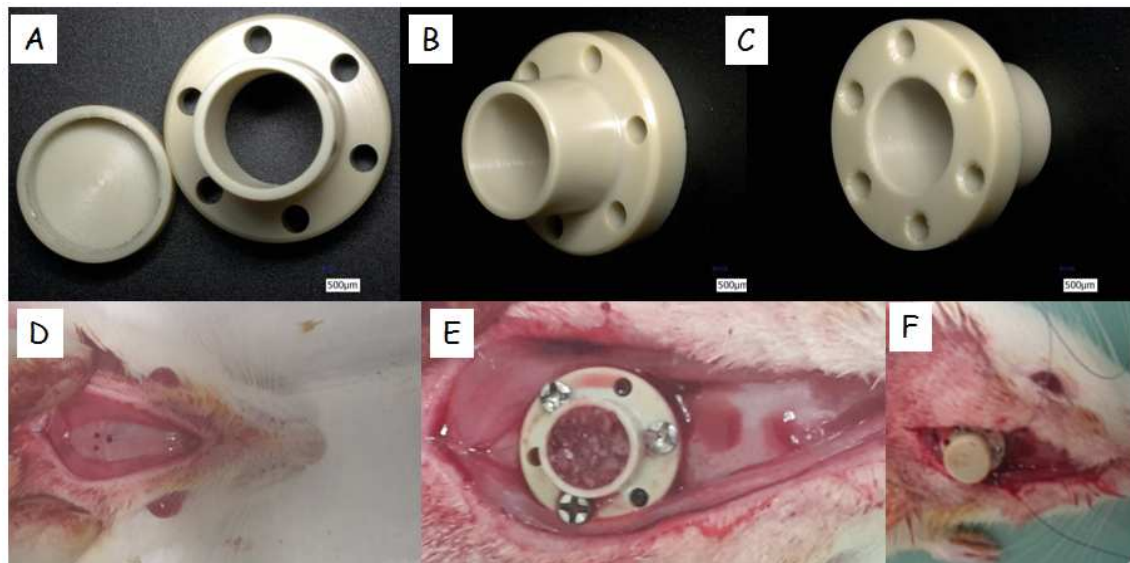


Figure 27 : Illustration de la mise en place des chambres PEEK sur la calvaria des rats.

A,B,C : La chambre présente un fond creux permettant à l'os d'être directement en contact avec la calvaria des rats. Il existe également des orifices latéraux permettant la mise en place de vis de fixation sur la calvaria.

D : Le périoste est retiré de la zone de mise en place de la chambre implantable

E : Fixation de la chambre par 3 vis (2mm de long) et mise en place de l'os spongieux dans la chambre.

F : Mise en place du couvercle hermétique et fermeture de la peau en regard

V.6) Mise en place de la chambre implantable sur la calvaria du rat : technique opératoire

- **Anesthésie** : anesthésie gazeuse à l'isoflurane jusqu'à immobilité totale de l'animal (isoflurane/O₂ au masque), puis injection intrapéritonéale de Kétamine (40 mg/Kg, IMALGENE1000®/200µL), et de Médétomidine (0,5 à 1 mg/Kg, DOMITOR®/ 200µL).

- **Intervention** : rasage du crâne. Incision cutanée en L, suivie d'une deuxième incision en L du périoste permettant la mise à nu de la calvaria. Pose d'une chambre cylindrique en PEEK, centrée sur la suture fronto-pariétale. Stabilisation des chambres osseuses sur le crâne de rat à l'aide de mini-vis qui transpercent à la fois le trottoir et la table externe de la calvaria sans dépasser la table interne (endocrânienne).

Mise en place du greffon d'os spongieux dans la chambre. Suture de la peau à l'aide d'un fil résorbable 4.0. Pendant toute la durée de l'intervention et jusqu'au réveil de l'animal les animaux sont placés sur un tapis chauffant.

- **Durée de l'intervention**: 30 à 40 min

- **Analgésie postopératoire** : injection à la fin de l'intervention avant le réveil de l'animal de Buprénorphine (0,1mg/kg, IP, 150µL à 0,3mg/mL).

- **Suivi** : Les rats seront remis dans leurs cages à leur réveil complet de l'anesthésie.

Les animaux seront hébergés en cage par quatre sous conditions standards du laboratoire ; eau et nourriture *ad libitum*. La température est maintenue contrôlée entre 20 et 22°C. et le rythme veille/sommeil est de 12h/12h.

Une surveillance accrue (visite 2 fois par jour) est réalisée lors des deux premiers jours post opératoires, afin de détecter des complications et de s'assurer de la cicatrisation cutanée, puis on réalise une visite deux fois par semaine pendant le reste de l'expérimentation

- **Surveillance** : Les animaux seront surveillés en per-opératoire de manière visuelle pour : leur fréquence respiratoire, leur hydratation (test du pli de la peau) et leur perfusion périphérique (temps de recoloration capillaire) et jusqu'à leur réveil complet sur tapis chauffant. Les animaux seront injectés en per-opératoire et 2 fois par jour pendant les 3 jours suivants la procédure avec de la buprenorphine (Buprecare®, 0,3mg/ml, 0,1 mg/kg de masse). Compte tenu du caractère chirurgical de la procédure, une injection préventive d'antibiotique sera effectuée (Baytril, 5 mg/kg de masse). Les animaux seront surveillés deux fois par jour lors des 3 premiers jours post opératoires, puis deux fois par semaine jusqu'à la fin de l'expérimentation pour l'état général de l'animal et du site chirurgical.

Les points critiques surveillés et scorés permettant d'objectiver la douleur ou la gêne de l'animal sont décrits dans la figure 28.

Paramètres	Animal ID	Score
Apparence	Normale	0
	Pelage taché	1
	Pelage terne, perte de poils, écoulement oculaire et nasal	2
	Pelage hérissé, pelage collé, larmes de sang, yeux partiellement fermés, oreilles couchées	3
Alimentation	Pas de perte de poids, pas de déshydratation (test du pli de la peau)	0
	perte de poids 0-10%, retour du pli de la peau 2 à 3s	1
	perte de poids de 10-20%, retour du pli de la peau 3 à 4s	2
	perte de poids >20%, retour du pli de la peau >4s	3
Comportement	Normal	0
	Changements mineurs	1
	Peu mobile, sur ses gardes, s'isole	2
	Vocalise, s'automutile, est agité ou atone, râle d'expectoration	3
	total	
CONDUITE A TENIR		
1 à 3	Surveillance accrue	
4 à 6	Souffrance légère : dans les 2 premiers jours suivant la procédure 1: buprenorphine augmentée à 0,2 mg/kg de poids vif; en dehors de ce délai : injection de buprenorphine à 0,1 mg/kg de poids vif 2 fois par jour pendant 2 jours.	
7 à 9	Douleur intense : mise à mort de l'animal	
	Si présence d'automutilation, perte de poids supérieure à 20%, ou animal atone : mise à mort de l'animal.	

Figure 28: score de Détresse et de points limites (chirurgie de la calvaria chez le rat, adapté de Morton and Griffiths, 1985 et Lloyds and Wolfensohn, 1998) Points critiques et critères de surveillance. Conduite à tenir en fonction du score obtenu.

Chapitre 6 : Etude du facteur « compaction osseuse »

VI.1) Modèle de greffon osseux → Os iliaque : Problématiques

L'idéal dans cette étude aurait été l'utilisation d'os iliaque humain frais, issu de déchet opératoire. Dans la plupart des cas, le prélèvement d'os spongieux iliaque se fait en premier ou en parallèle (double équipe) de la préparation du site de greffe osseuse alvéolaire. Ainsi il est fréquent d'avoir un prélèvement plus abondant que l'os réellement utilisé sur le site de la greffe. L'utilisation de déchets opératoires serait donc possible, après consentement éclairé du patient (annexe 1) mais pose le problème de la régularité d'approvisionnement et de la quantité en os iliaque disponible.

Les expérimentations in vitro et in vivo sont réalisées au laboratoire B30A-Biologie, bioingénierie et bio-imagerie ostéo-articulaire du Pr Hervé Petite (UMR CNRS, INSERM), avec l'aide du Dr Morad Bensimoun. Les déchets opératoires frais provenant des Hôpitaux Universitaires de Strasbourg posent le problème du conditionnement et du temps de transport (idéalement dans les 6 premières heures). Le manque d'approvisionnement en quantité suffisante et régulière rend particulièrement difficile l'utilisation de déchets opératoires pour ces expériences, en particulier pour la phase in vivo où un nombre important d'animaux devront être greffés en même temps. Il a donc été décidé d'utiliser l'os spongieux issu de tête fémorale fraîche (déchets opératoires issus de prothèses totales de hanches) dont l'approvisionnement sur Paris est plus aisé. Néanmoins certaines expériences in vitro seront réalisées sur os spongieux iliaque issu de déchet opératoire (patient adulte essentiellement).

VI.2) Choix de la tête fémorale et problématiques

Le choix de l'utilisation de têtes fémorales fraîches (déchets opératoires d'intervention pour prothèse totale de hanche) assure un approvisionnement quotidien en quantité assez importante pour garantir la faisabilité des phases in vitro mais surtout in vivo sur rat nude.

Plusieurs hôpitaux ont participé au don de têtes fémorales fraîches (Fig. 29) sur Paris (Hôpital Lariboisière, service du Pr Rémy Nizard avec la participation du Dr Guillaume Odet ; Hôpital Henri-Mondor Créteil, service du Pr Charles Flouzat-Lachaniette avec la participation du Dr Pierre Coudert, Hôpital de Marne la Vallée, service du Dr Maurice Thiong'o avec la participation du Dr Patrice Corcos). Le CHU de Strasbourg avec le service du Pr Kempf a également participé mais les têtes fémorales obtenues à Strasbourg n'ont servi qu'à réaliser des expériences préliminaires (détermination de la force de compaction appliquée par le chirurgien, tests de la machine de compaction osseuse) et aux analyses architecturales par microscanner. La plus grande partie des têtes fémorales fraîches ont été obtenues à Lariboisière et ont permis de réaliser la phase in vitro avec culture cellulaire.

L'utilisation de têtes fémorales fraîches soulève également certaines problématiques. L'os spongieux issu des têtes fémorales est décrit comme moins riche en cellules totipotentes que l'os spongieux iliaque. De plus il faut prendre en considération que l'os issu des têtes fémorales est un os issu de personnes assez âgées. Hors il existe avec l'âge un déclin en facteurs trophiques (oestrogènes, IGF1, Vitamine D), entraînant l'expression locale d'IL1 et TNF α qui inhibent l'activité ostéoblastique, stimulent l'activité ostéoclastique et réduisent le potentiel de différenciation des cellules souches de la moelle osseuse³¹⁰.

Il existe également une variabilité de la structure et du contenu du spongieux entre les individus, mais également entre les différents sites de prélèvement sur une tête fémorale d'un même individu. La tête fémorale fraîche reste malgré tout la seule source de spongieux facilement disponible en grande quantité.

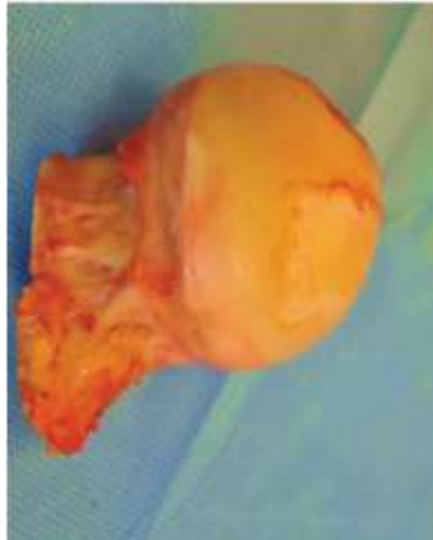


Figure 29: Tête fémorale fraîche

VI.3) Orientation sur la prise osseuse au niveau de la tête fémorale

Les têtes fémorales obtenues sont toutes issues de patients porteurs de coxarthrose. Les têtes fémorales issues de prothèse totale de hanche pour ostéoradionécrose sont d'emblée éliminées. En fonction des individus, nous avons pu remarquer que l'involution graisseuse de l'os spongieux situé dans la tête était plus ou moins importante. Même si il persistera à jamais une variabilité inter-individus, la première étape de notre protocole in vitro a pour objectif de réduire cette variabilité.

Nous avons identifié deux sites de prélèvement différents : la tête fémorale et le col fémoral (Fig.30). Cette première étape consiste à mettre en valeur le site le plus riche en cellules souches.

Nous avons utilisé le protocole de CFU-F (human bone marrow fibroblast colony-forming cells = colonies de cellules souches mésenchymateuses issues de la moelle osseuse) afin d'identifier le nombre de colonies cellulaires obtenues après 15 jours de culture en fonction du site de prélèvement (Annexe 2)³²⁹. Le premier site prélève des carottes de 5mm de diamètre au niveau de la tête fémorale en éliminant la partie corticale. Le deuxième site de prélèvement est situé au niveau du col : le préleveur réalise des carottes d'os spongieux de 5mm de diamètre parallèlement à l'axe du col fémoral (perpendiculairement à son axe

de découpe). Les deux sites de prélèvement sont réalisées sur 6 têtes fémorales fraîches. Les cellules sont extraites de ces différentes carottes et mises en culture. Au bout de 15 jours le nombre de colonies est comptabilisé à l'aide du logiciel ImageJ.

Nous avons pu identifier sur 6 têtes fémorales testées la même tendance : le nombre de colonies est bien supérieur au 15^e jour de culture lorsque les carottes sont prélevées au niveau du col fémoral (Fig.31 et 32).

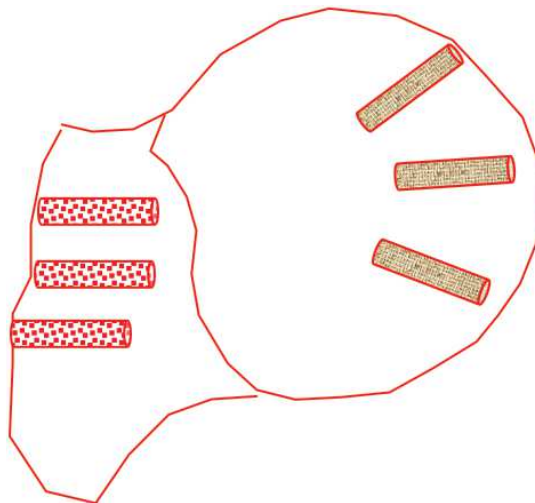


Figure 30 : Schéma représentant les 2 sites de prélèvement, tête fémorale et col fémoral. (Schéma C. Dissaux)

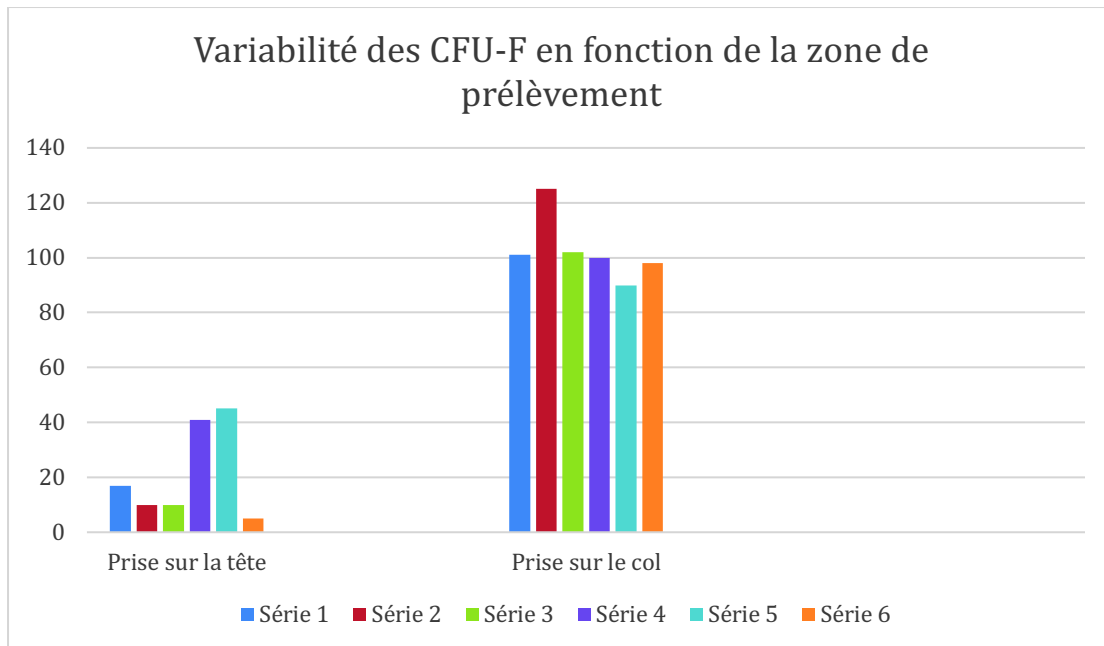


Figure 31 : Il existe une variabilité de la qualité de l'os spongieux en fonction de la zone et de l'orientation du prélèvement. La prise de spongieux au niveau du col fémoral permet d'obtenir à 15 jours un plus grand nombre de colonies de CFU-F (Colony Forming Units- Fibroblasts).

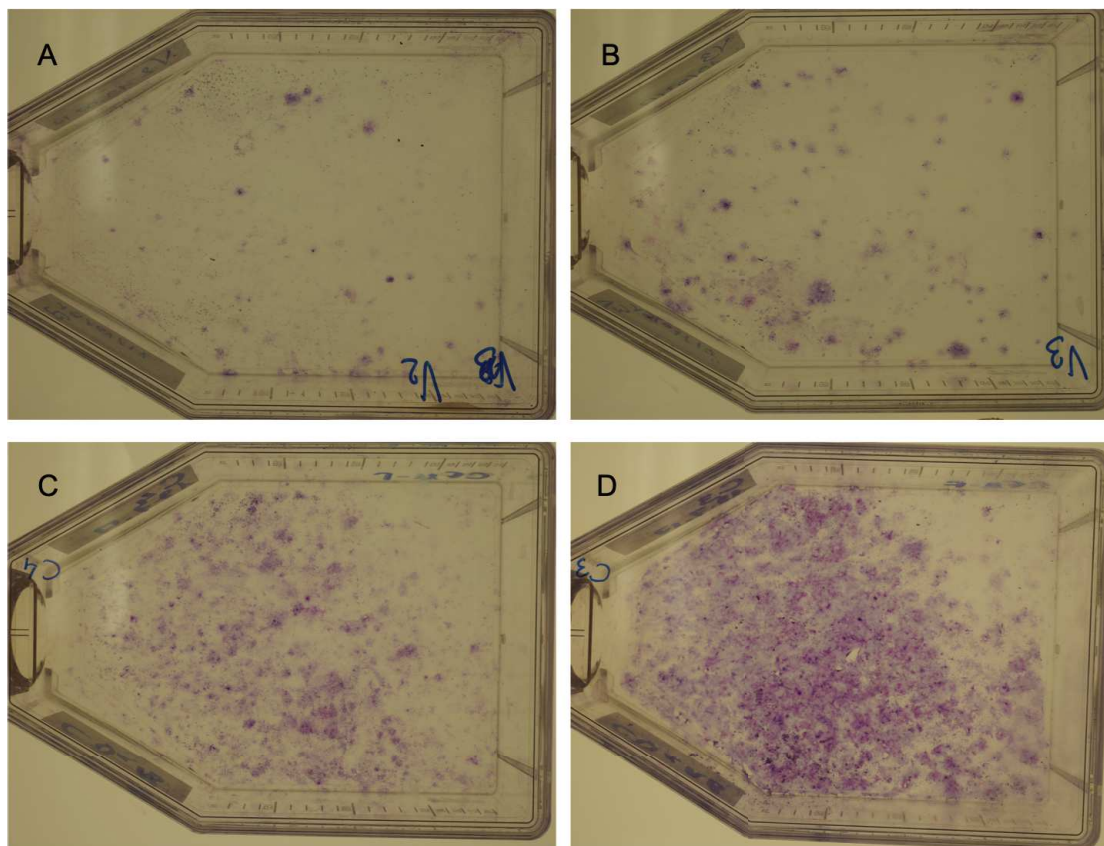


Figure 32 : Illustration des cultures de CFU-F au 15^e Jour
 A et B : Prélèvement de carottes au niveau de la tête fémorale
 C et D : Prélèvement de carottes au niveau du col fémoral.

VI.4) Essai avec des carottes osseuses (en rapport avec la chambre calvariale)

VI.4.a) Pourquoi utiliser des carottes ?

L'utilisation première de carottes d'os spongieux prélevées à l'aide d'une fraise treffine de diamètre interne 5mm répondait parfaitement à la géométrie de la chambre implantable mise en place sur la calvaria des rats.

Cependant dans sa pratique habituelle, le chirurgien prélève l'os spongieux à la curette de diamètre variable entre 3 et 6mm.

Nous avons voulu vérifier que le prélèvement à l'aide de la fraise treffine n'endommageait pas le capital cellulaire.

VI.4.b) Analyse CFU-F avec de l'os iliaque : copeaux versus carottes

Cette étape a permis de comparer sur de l'os iliaque frais (déchet opératoire) et de l'os fémoral frais l'influence du mode de prélèvement sur la vitalité cellulaire.

Dans ce but, des cultures de CFU-F (annexe 2) ont été réalisées à partir d'os iliaque de 2 patients adultes de 24 et 22 ans. 3 types de prélèvement ont été réalisés par patient : une carotte cortico-spongieuse de 6mm de diamètre sur 5mm de haut, une carotte spongieuse de 6mm de diamètre sur 5mm de haut et un gros copeau de spongieux de 5mm de diamètre.

Les prélèvements issus des 2 patients ont été mixés afin de s'affranchir de la variabilité inter-individu : les 2 carottes cortico-spongieuses ont été mises en culture ensemble, de même que pour les 2 carottes de spongieux et les 2 copeaux.

Ainsi 1 tube était obtenu après centrifugation pour l'os iliaque prélevé sous forme de carottes cortico-spongieuses (CS), 1 tube pour l'os iliaque prélevé sous forme de carottes spongieuses (S) et 1 tube pour l'os iliaque issus des 3 copeaux (OS).

Les cellules ont été extraites de chacun des tubes par centrifugation et disposées dans 2 flasques par série : CS1, CS2, S1, S2, OS1, OS2.

La même manipulation a été réalisée en parallèle sur 2 têtes fémorales fraîches. Une carotte de cortico-spongieux était réalisée au niveau du col de chaque tête, de même qu'une carotte de spongieux et un prélèvement d'un gros copeau d'os spongieux à la curette. Les prélèvements des deux têtes ont également été mixés et on obtenait donc deux flasques par série : CS3, CS4, S3, S4, OS3, OS4.

Les flasques de la série 4 (OS4 et CS4) ont été contaminées et donc non interprétables.

Le nombre de colonies présentes Au 15^e jour de culture est supérieur dans le groupe OS (prélèvement sous forme de copeaux d'os spongieux à la curette) que dans le groupe S et CS (Fig. 33 et 34) dans toutes les séries. Le groupe CS présente les résultats les plus bas car l'os cortical est pauvre en cellules souches et les cellules en sont plus difficile à extraire. Nous avons émis l'hypothèse que la fraise treffine avait peut-être un effet néfaste sur la vitalité cellulaire par élévation thermique trop importante, ce qui expliquerait un résultat du groupe S inférieur au groupe OS.

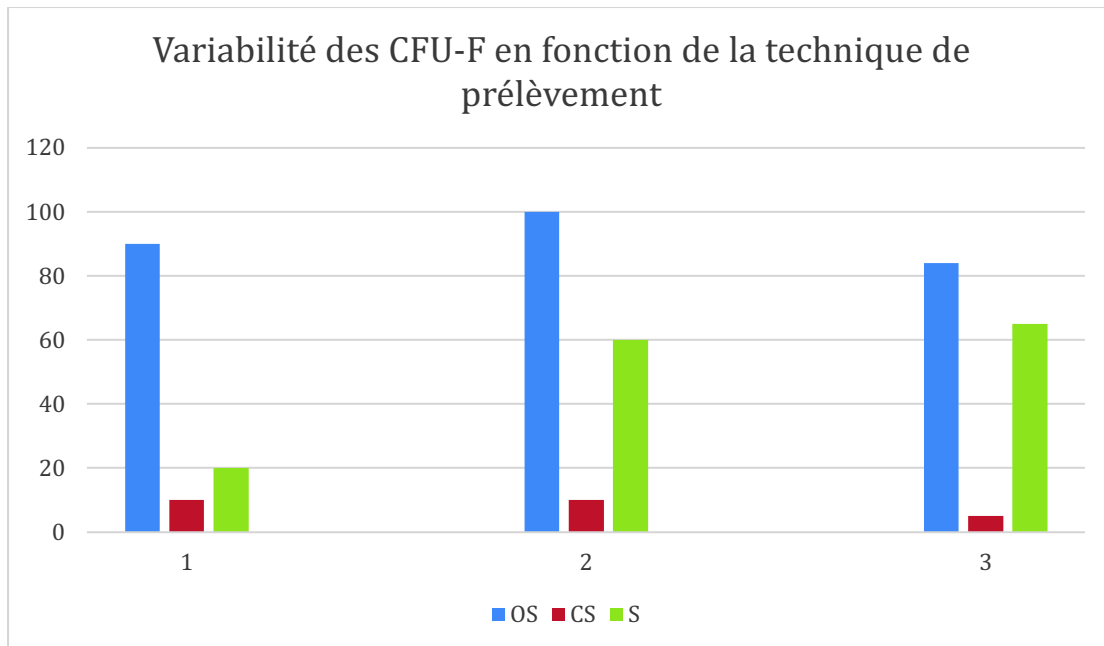


Fig. 33 : Variabilité du nombre de CFU-F en fonction de la technique de prélèvement : prélèvement de carotte cortico-spongieuse (CS) ou spongieuse (S) à la fraise treffine, ou prélèvement de copeaux d'os spongieux à la curette (OS).

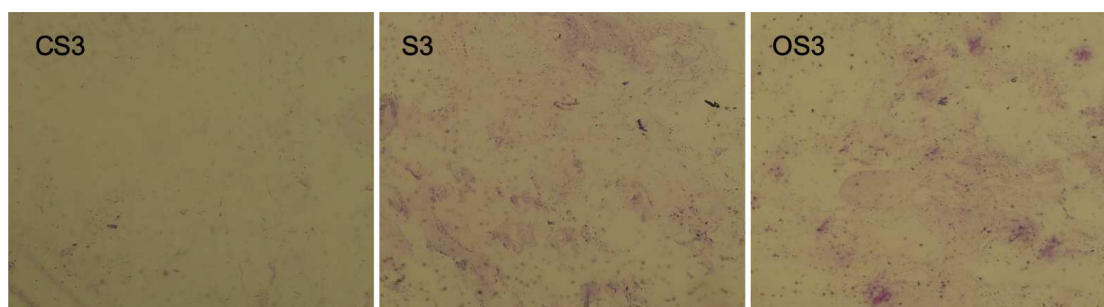


Fig.34 : Illustration de l'influence de la technique de prélèvement : groupes OS3, CS3 et S3 (os fémoral)

Le nombre de CFU-F est supérieur dans le groupe OS3 (prélèvement de copeaux d'os spongieux). Le groupe CS3 (carottes d'os cortico-spongieux) obtient les résultats les plus faibles.

VI.5) Essai avec des copeaux osseux (en rapport avec le prélèvement chirurgical)

Afin de s'approcher au plus près de la situation clinique, nous avons opté pour le prélèvement d'os spongieux sous forme de copeaux à l'aide d'une curette.

VI.5.a) Copeaux os iliaque versus copeaux os fémoral : analyse au microscope optique

A l'aide d'un microscope optique, nous avons observé les caractéristiques architecturales des copeaux d'os spongieux iliaque et fémoral, ainsi que leur différence et variabilité.


Sur la Figure 35, sont observés et mesurés les copeaux d'os spongieux iliaque issus des déchets opératoires de deux patients. Ces copeaux ont été prélevés à la curette de diamètre 6x4mm. Le patient A est un adulte de 20 ans et le patient B un enfant de 8 ans. Il existe une faible variabilité sur le diamètre maximal du copeau prélevé allant de 5.7 à 6.9mm. Les copeaux sont de taille relativement homogène mais non identique. Les copeaux d'os spongieux issu du jeune patient (8ans) semblent à première vue plus dense en trabécules que les copeaux du patient adulte.

Lorsque l'on réalise le même type de prélèvement au niveau de la tête fémorale, on peut obtenir des copeaux de taille relativement équivalente. Mais une fois encore leur taille est variable entre chaque copeau et entre les copeaux fémoraux et iliaques.

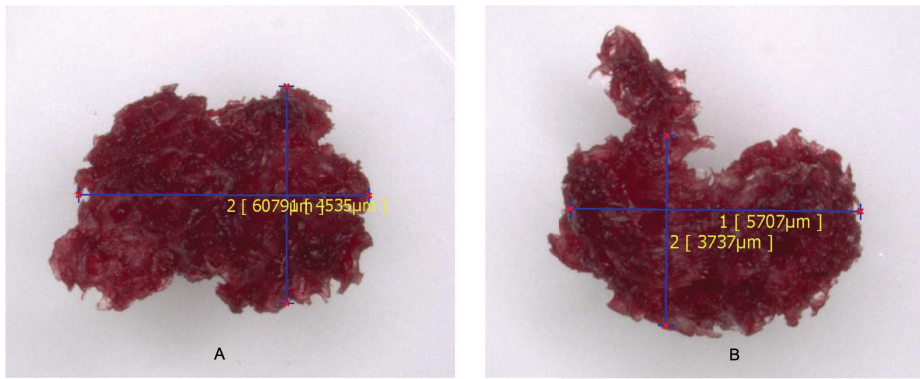
La structure trabéculaire paraît équivalente mais les copeaux fémoraux ont une tonalité plus jaunâtre, éventuellement plus gras, et moins riche en moelle osseuse.

Ces observations ont néanmoins démontré qu'il est possible de prélever des copeaux d'os spongieux au niveau du col des têtes fémorales, qui sont d'un point de vue macroscopique relativement équivalents à ceux prélevés chez l'humain en iliaque lors de la chirurgie de greffe osseuse.

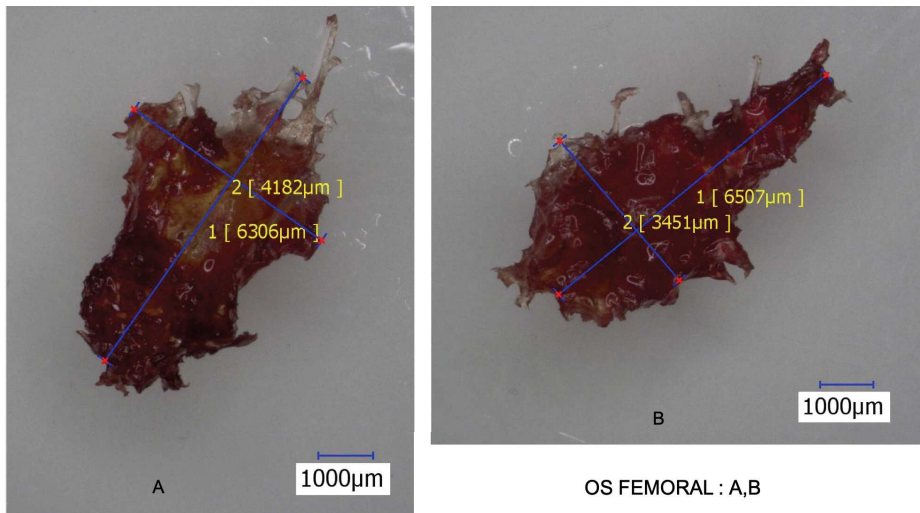
La suite des expérimentations pourra donc se dérouler à partir de prélèvements de copeaux d'os spongieux de tête fémorale, réalisés avec des curettes identiques.



PATIENT A : A,B,C, OS ILIAQUE



PATIENT B: A,B, OS ILIAQUE



OS FEMORAL : A,B

Figure 35 : Illustration de copeaux de copeaux d'os spongieux iliaque (Patient A et B) et d'os spongieux issu d'une tête fémorale, observés au microscope optique. Le prélèvement est réalisé à l'aide d'une curette de diamètre 6x4mm. Le patient A est un patient adulte de 20 ans. Le patient B est un enfant de 8 ans. Les copeaux d'os iliaque de ces 2 patients sont issus des déchets opératoires. Les images de l'os fémoral représentent des copeaux d'os spongieux prélevés à la curette au niveau du col fémoral d'une tête fraîche.

VI.5.b) Problématique : Taille et variabilité des copeaux

Prélever des copeaux et non des carottes osseuses de diamètre et hauteur fixes, pose le problème de la variabilité des copeaux au sein du même prélèvement et entre deux têtes fémorales. Nous avons testé deux types de copeaux :

- les gros copeaux (GC) équivalents aux copeaux réalisés en chirurgie et prélevés à l'aide d'une curette de 6x4mm (Fig. 36)
- les petits copeaux (PC) prélevés à l'aide d'une curette de 3x1mm (Fig. 37)

L'hypothèse testée était d'utiliser de plus petits copeaux dans le but de diminuer la variabilité de la taille des copeaux pour le même prélèvement et de faciliter leur mise en place dans la chambre calvariale.

Sur un plan macroscopique, il est illustré sur les figures 36 et 37, que la variabilité de taille entre les copeaux était plus importante lorsque l'on prélevait de petits copeaux que de grands copeaux. Ceci peut s'expliquer sur le fait que le prélèvement de gros copeaux au niveau du col fémoral est plus aisé (Fig.38) que de prélever de petits copeaux (Fig. 39), très difficilement clivables et manipulables. Cette difficulté de manipulation des PC est également retrouvée lors de leur mise en place en chambre calvariale ou lors des expériences in vitro (pesée, ¶VI.5.d).




Figure 36 : Illustration des gros copeaux d'os spongieux issus de col fémoral, prélevés à l'aide d'une curette de 6x4mm

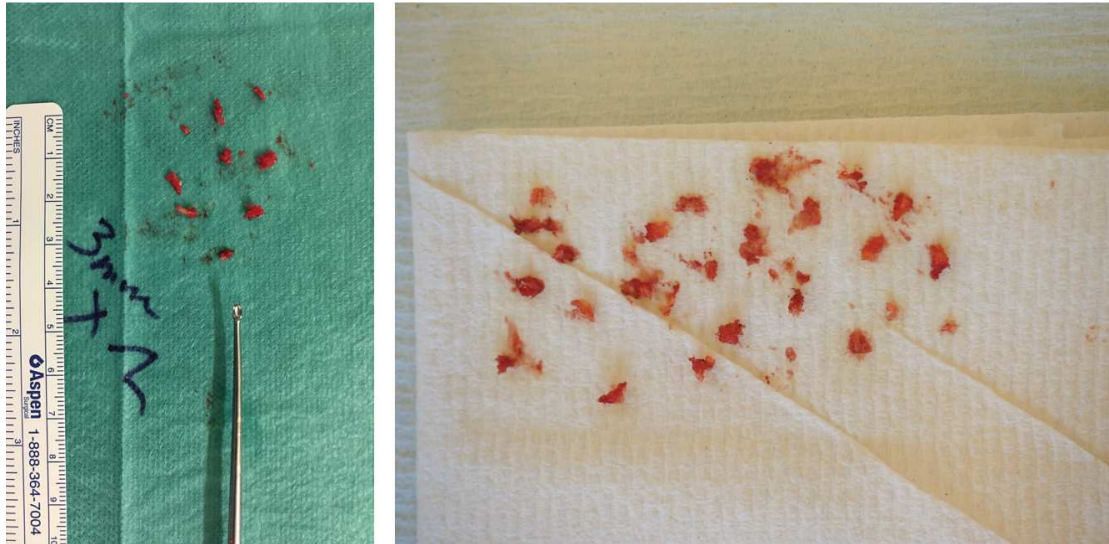

Figure 37 : Illustration des petits copeaux d'os spongieux issu de col fémoral, prélevés à l'aide d'une curette de 3x1mm

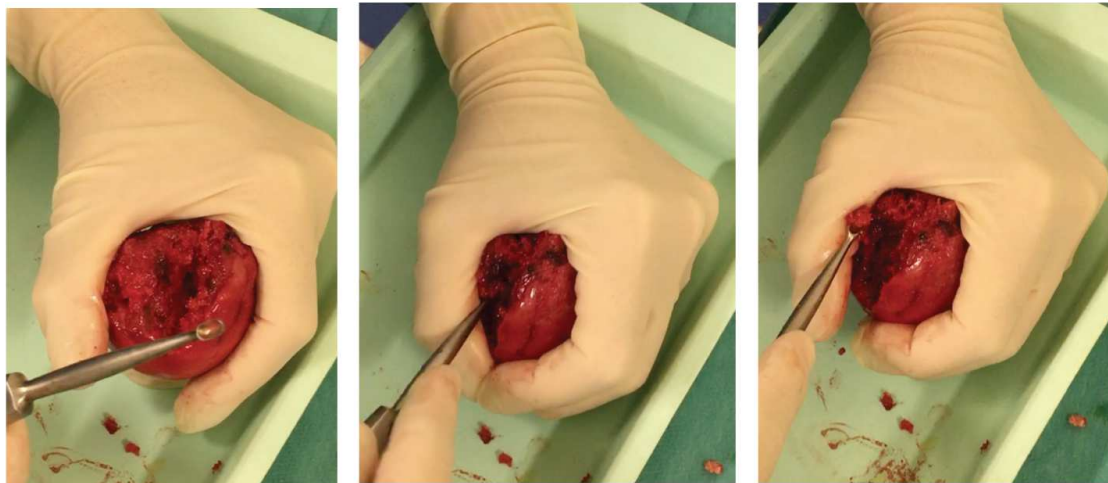


Figure 38 : Illustration du prélèvement de gros copeaux à l'aide d'une curette 4x6mm.

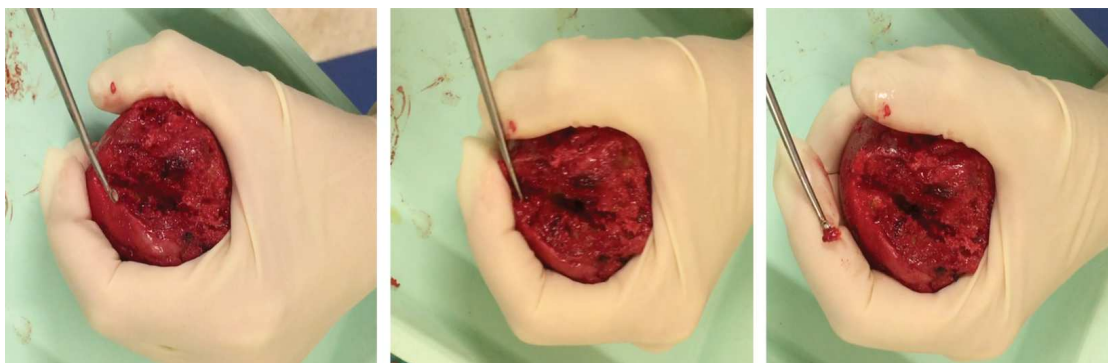


Figure 39 : Illustration du prélèvement de petits copeaux à l'aide d'une curette 3x1mm. Le prélèvement sur col de tête fémoral n'est pas aisé et le petit copeau difficilement clivable à cette si petite dimension.

De plus, lors de la compaction des copeaux à l'aide de la machine à compaction (cf ¶ VI.6), nous verrons que l'application de la même force (Fig. 40) entraîne une variation de hauteur de l'échantillon mis dans la chambre beaucoup plus importante avec les petits copeaux qu'avec les gros. Cela peut s'expliquer par la perte de l'architecture globale de l'os spongieux lors de l'utilisation de petits copeaux. De plus l'utilisation de petits copeaux nous éloigne trop de la réalité chirurgicale.




Figure 40 : Illustration de la différence de hauteur de l'échantillon de même volume initial (celui de la chambre calvarial) entre petits (PC) et grands copeaux (GC), lorsque l'on applique la même force de 50N.

VI.5.c) Analyse au microscanner

Une première évaluation de la différence entre l'utilisation de petits ou gros copeaux a été réalisé en mettant une force de compaction minime de 5N sur les échantillons.

Les copeaux ont occupé un cylindre de 5mm de diamètre sur 10mm de haut. Ils ont alors reçu une force de compaction de 5N (cf ¶ VI.6), puis de 20N, puis de 50N.

Le tableau 8 illustre les variations de hauteur lors de l'application de différentes forces de compaction pendant une minute, lorsque le cylindre est rempli de gros ou de petits copeaux.

Taille de l'échantillon	GC	PC
0N	10mm	10mm
5N	9.9mm	8.1mm
20N	8.4mm	6.5mm
50N	7.1mm	4.5mm

Tableau 8 : Variation de la taille en mm de l'échantillon cylindrique en fonction de la pression appliquée en Newtons (N). Les échantillons sont de volume initial égal. L'échantillon occupé par des petits copeaux (PC) se compacte de façon beaucoup plus importante que l'échantillon occupé par les gros copeaux (GC).

Nous avons utilisé le microscanner à une pression initiale minimale de 5N afin de comparer les porosités initiales des deux échantillons. Un volume particulier (ROI) a été sélectionné au sein de chacun des échantillons, expliquant le volume osseux différent (BV= Bone volume). Ce volume sélectionné permet de se concentrer sur la structure interne même de l'os, sans tenir compte des espaces vides dans le cylindre. A 5N la porosité de l'échantillon de GC est de 75% contre 74% pour les PC. L'épaisseur trabéculaire moyenne est un peu plus importante pour l'échantillon avec gros copeaux. La séparation trabéculaire moyenne est relativement équivalente entre les échantillons (Tableau 9).

Néanmoins lorsque l'on s'intéresse à l'épaisseur et l'organisation trabéculaire, on voit déjà une différence importante. Il existe un plus grand nombre de travées osseuses dont l'épaisseur est comprise entre 0.259 et 0.537 mm pour l'échantillon de gros copeaux que pour l'échantillon de petits copeaux.

La distribution en terme de séparation trabéculaire diffère également avec des chiffres de séparation trabéculaire plus importants pour l'échantillon PC que pour l'échantillon GC (tableau 10).

5N est une pression minimale pour évaluer les différences entre les deux échantillons de départ avant d'appliquer une compaction. On voit déjà une

différence de structure entre les échantillons faits de petits copeaux par rapport à ceux faits de gros copeaux.

		PC	GC	
Description	Abbreviation	Value	Value	Unit
Number of layers		275	376	
Lower vertical position		3.90158	3.22478	mm
Upper vertical position		9.35584	10.68955	mm
Pixel size		19.90604	19.90604	um
Lower grey threshold		60	60	
Upper grey threshold		255	255	
Tissue volume	TV	105.81683	144.68097	mm ³
Bone volume	BV	27.67874	36.12928	mm ³
Intersection surface	i.S	9.36702	9.89241	mm ²
Trabecular thickness	Tb.Th	0.17767	0.19480	mm
Trabecular number	Tb.N	1.47226	1.28190	1/mm
Trabecular separation	Tb.Sp	0.39329	0.41628	mm
Total porosity (percent)	Po(tot)	73.84278	75.02832	%

Tableau 9 : Analyse microscanner sur deux ROI pré-définis des échantillons de petits copeaux (PC) et gros copeaux (GC). Les valeurs de porosité et de séparation trabéculaire sont relativement équivalentes entre les deux échantillons. Par contre l'épaisseur trabéculaire moyenne est plus importante pour l'échantillon de GC

		PC		GC	
Trabecular thickness distribution		Tb.Th			
Range	Mid-range	Volume	Percent volume in range	Volume	Percent volume in range
mm	mm	mm ³	%	mm ³	%
0.020 - <0.060	0.040	1.02465	3.6847	1.41525	3.8968
0.060 - <0.100	0.080	3.42981	12.3339	4.82511	13.2855
0.100 - <0.139	0.119	4.27365	15.3684	5.24621	14.4449
0.139 - <0.179	0.159	6.33349	22.7758	6.68571	18.4085
0.179 - <0.219	0.199	5.52286	19.8607	5.47886	15.0855
0.219 - <0.259	0.239	3.12179	11.2263	3.80137	10.4667
0.259 - <0.299	0.279	2.29445	8.2510	3.17260	8.7355
0.299 - <0.338	0.318	1.05725	3.8020	2.37431	6.5374
0.338 - <0.378	0.358	0.45397	1.6325	1.57814	4.3453
0.378 - <0.418	0.398	0.14876	0.5349	0.90041	2.4792
0.418 - <0.458	0.438	0.14728	0.5296	0.61032	1.6805
0.458 - <0.498	0.478	0	0	0.15886	0.4374
0.498 - <0.537	0.518	0	0	0.07151	0.1969
Standard deviation of trabecular thickness	SD(Tb.Th)	0.07578	mm	0.09648	mm
Trabecular separation distribution		Tb.Sp			
Range	Mid-range	Volume	Percent volume in range	Volume	Percent volume in range
mm	mm	mm ³	%	mm ³	%
0.020 - <0.060	0.040	0.67062	0.8596	1.41525	3.8968
0.060 - <0.100	0.080	2.33156	2.9888	4.82511	13.2855
0.100 - <0.139	0.119	2.70799	3.4713	5.24621	14.4449
0.139 - <0.179	0.159	4.45252	5.7075	6.68571	18.4085
0.179 - <0.219	0.199	4.98850	6.3946	5.47886	15.0855
0.219 - <0.259	0.239	5.02840	6.4457	3.80137	10.4667
0.259 - <0.299	0.279	6.43596	8.2500	3.17260	8.7355
0.299 - <0.338	0.318	6.15697	7.8924	2.37431	6.5374
0.338 - <0.378	0.358	6.14187	7.8730	1.57814	4.3453
0.378 - <0.418	0.398	5.78023	7.4095	0.90041	2.4792
0.418 - <0.458	0.438	5.93322	7.6056	0.61032	1.6805
0.458 - <0.498	0.478	5.13048	6.5766	0.15886	0.4374
0.498 - <0.537	0.518	4.63505	5.9415	0.07151	0.1969
0.537 - <0.577	0.557	4.84078	6.2052	0	0
0.577 - <0.617	0.597	2.77388	3.5557	0	0
0.617 - <0.657	0.637	2.39957	3.0759	0	0
0.657 - <0.697	0.677	2.32309	2.9779	0	0
0.697 - <0.737	0.717	1.72550	2.2119	0	0
0.737 - <0.776	0.756	1.36533	1.7502	0	0
0.776 - <0.816	0.796	0.45490	0.5831	0	0
0.816 - <0.856	0.836	1.73496	2.2240	0	0
Standard deviation of trabecular separation	SD(Tb.Sp)	0.18480	mm	0.09648	mm

Tableau 10 : Analyse de la structure des travées osseuses. Répartition des travées de différentes épaisseurs. Répartition des séparations trabéculaires plus ou moins importantes.

VI.5.d) Analyse CFU-F

Des cultures de CFU-F (annexe 2) ont été réalisées à partir de petits et gros copeaux issus de deux têtes fémorales fraîches (col fémoral). Un même volume initial de 5mm de diamètre sur 10mm de hauteur a été rempli, soit avec de gros copeaux prélevés à la curette 4x6mm, soit avec de petits copeaux, prélevés à la curette 3x1mm. Un échantillon de PC et un échantillon de GC provient de la première tête fémorale (PC1 et GC1). Un deuxième échantillon de PC (PC2) et un deuxième échantillon de GC (GC2) provient de la deuxième tête fémorale.

Des cultures de CFU-F ont été réalisés sur flasques de 75cm² (8 flasques au total : 2 représentant l'échantillon PC1 (PC1a et PC1b), 2 pour l'échantillon PC2 (PC2a et PC2b), 2 pour l'échantillon GC1 (GC1a et GC1b), 2 pour l'échantillon GC2 (GC2a et GC2b)).

Le nombre de colonies à 15 jours de cultures est un peu plus important pour l'ensemble des 4 flasques GC (GC1a, GC1b, GC2a et GC2b) par rapport aux flasques PC (Fig. 41 et 42).

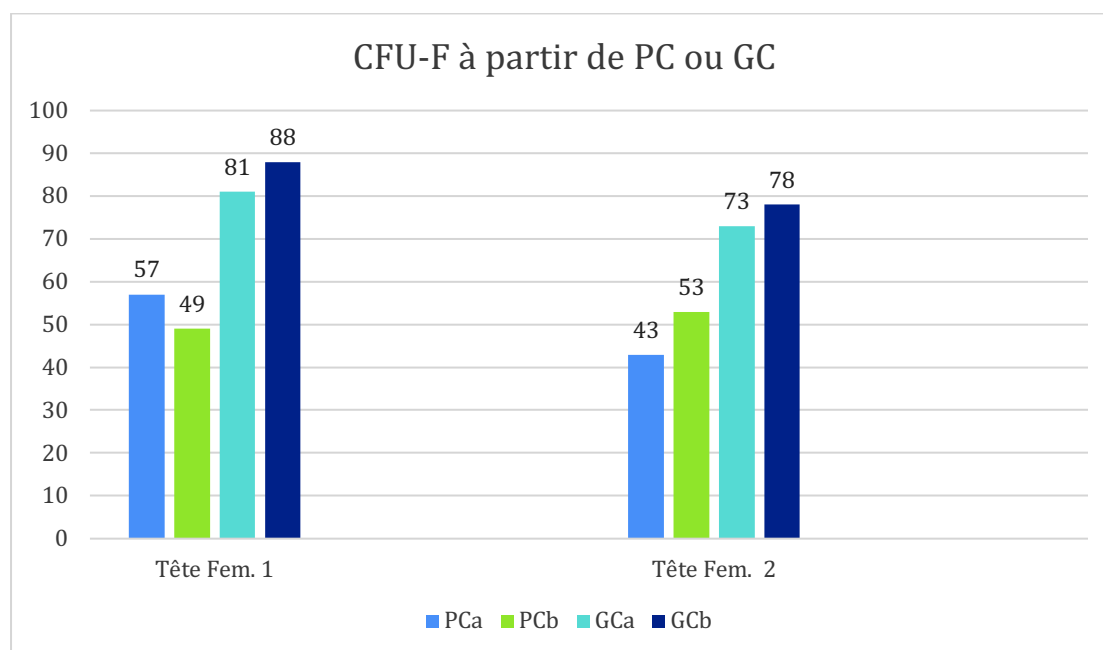


Figure 41 : CFU-F sur des échantillons de même volume remplis soit de petits copeaux issus des têtes fémorales 1 et 2 (PC1a, PC1b, PC2a et PC2b), soit de grands copeaux issus des mêmes têtes fémorales (GC1a, GC1b, PC1a, PC1b).

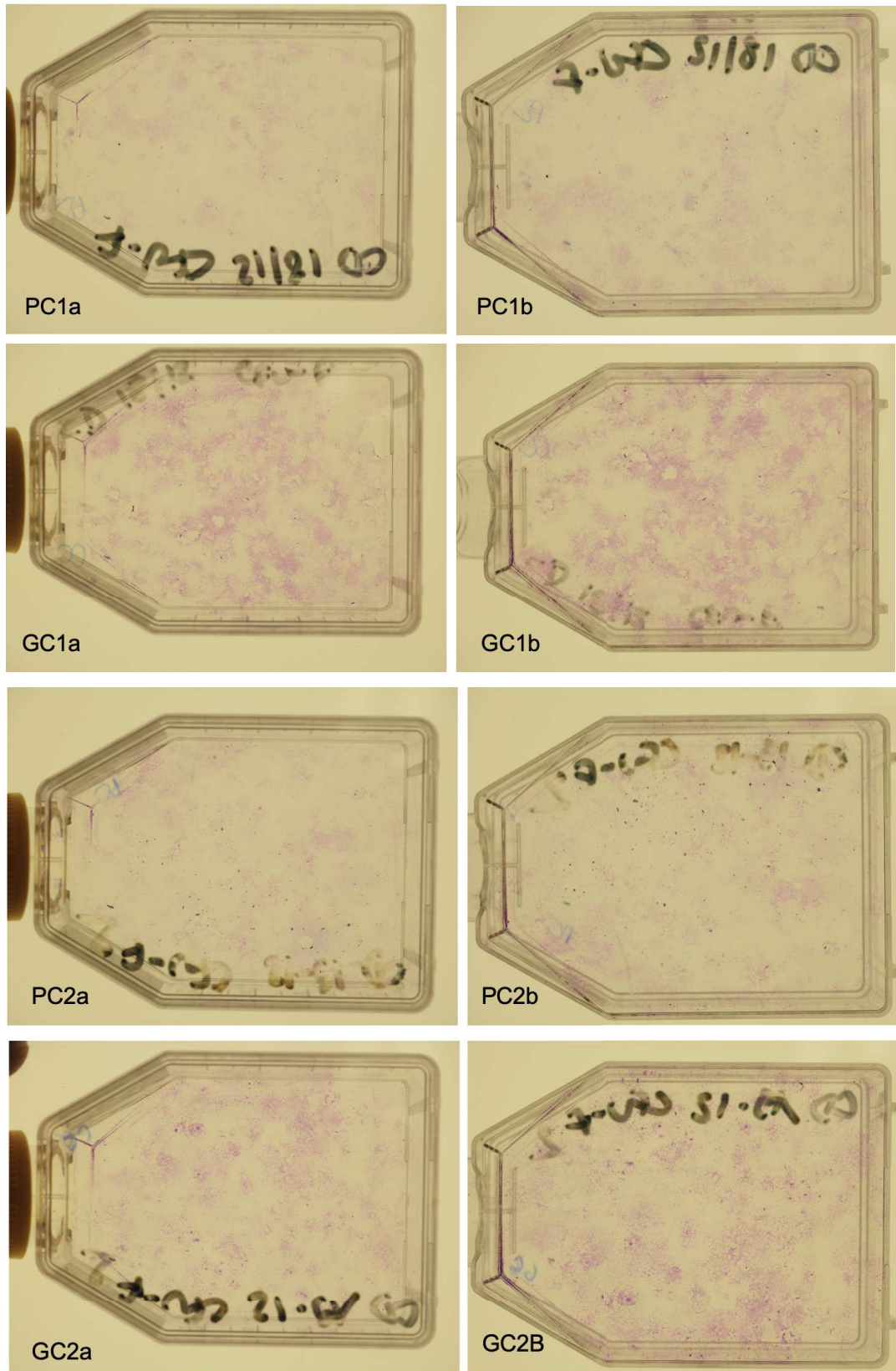


Figure 42 : illustration des CFU-F obtenues à partir d'échantillons de même volume initial, composés de PC et de GC. PC1a, PC1b, GC1a et GC1b sont issus de la têtes fémorale 1. PC2a, PC2b, GC2a et GC2b sont issus de la têtes fémorale 2.

VI.5.e) Discussion

Les résultats en termes de nombre de colonies disponibles et d'architecture osseuse plus favorable, semblent en faveur du prélèvement de gros copeaux. Il est en outre plus facilement réalisable et les copeaux sont plus aisément manipulables. Enfin le prélèvement de gros copeaux d'os spongieux se rapprochent plus de la réalité chirurgicale. Néanmoins ces expériences ont toujours été réalisées à partir d'un volume constant rempli soit de petits copeaux, soit de grands. Afin de garantir ces résultats, d'autres essais seraient intéressants à réaliser en partant cette fois d'un même poids initial. C'est ainsi que nous verrons dans le paragraphe 7 que des tests de compaction ont tout de même été réalisés sur certains échantillons avec PC, même si la plus grande partie de la manipulation est réalisée sur GC.

VI.6) Conception de la machine à compaction (Fig. 43-46)

La force appliquée sur les copeaux en peropérateur a été évaluée dans notre étude entre 0 et 50N (¶II.7.a). Afin d'appliquer une force constante sur les échantillons d'os spongieux, nous avons conçu une machine qui permet de quantifier la compaction. L'appareil à compaction doit permettre d'appliquer une force précise sur les échantillons, tout en laissant la possibilité d'analyser la microstructure osseuse et de récupérer l'exsudat liquidien s'échappant après la compaction.

L'appareil est composé d'un socle stérilisable, contenant l'échantillon osseux, placé sous une vis micrométrique et disposé sur un capteur de pression, relié directement à un compteur numérique de contraintes affichant la force de compaction en Newtons. L'ensemble est disposé sur un socle général.

Afin de pouvoir analyser la structure des échantillons compactés et de permettre une stérilisation optimale, le plexiglas a été choisi comme matériau pour usiner le socle contenant les échantillons et ses différents composants (cuve, plot

tasseur, filtre, réducteur). Afin de récupérer l'exsudat issu de la compaction de l'os spongieux, il a été nécessaire de disposer une cuve sous l'échantillon, séparé de celui-ci par un filtre Filtre PORAL BC GRADE 60. Un joint a été rajouté entre le filtre et le socle interne de l'échantillon et afin de ne pas avoir de liquide remontant vers l'échantillon. La conception du filtre, l'ajout du joint et le choix des matières ont demandé plusieurs essais afin d'obtenir le prototype final de la machine. Un seul problème reste non résolu : le volume de l'exsudat étant très faible, il est très compliqué de le récupérer (même à la pipette) au vu de la configuration actuelle de la machine à compaction. Afin de faciliter une manipulation en vue de l'utilisation chez l'humain, il serait préférable de faciliter la récupération de l'échantillon osseux, et de l'exsudat, en modifiant légèrement l'ergonomie générale (diminuer le nombre de pièces qui s'imbriquent). Néanmoins ce prototype nous a permis de réaliser les manipulations pour les expériences in vitro et in vivo.

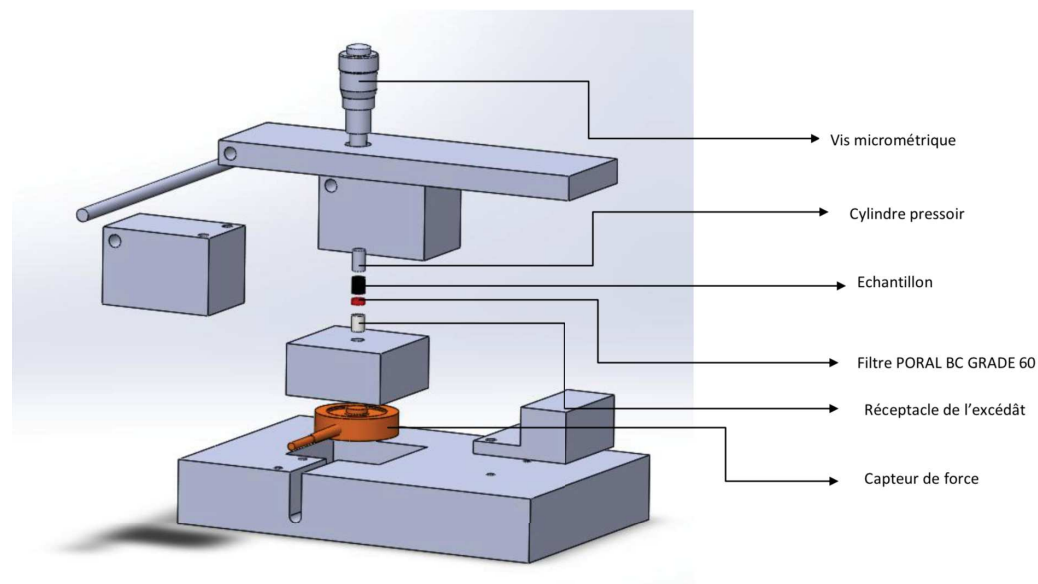


Figure 43 : Schéma initial du prototype de machine à compaction (Schéma C. Spingarn)

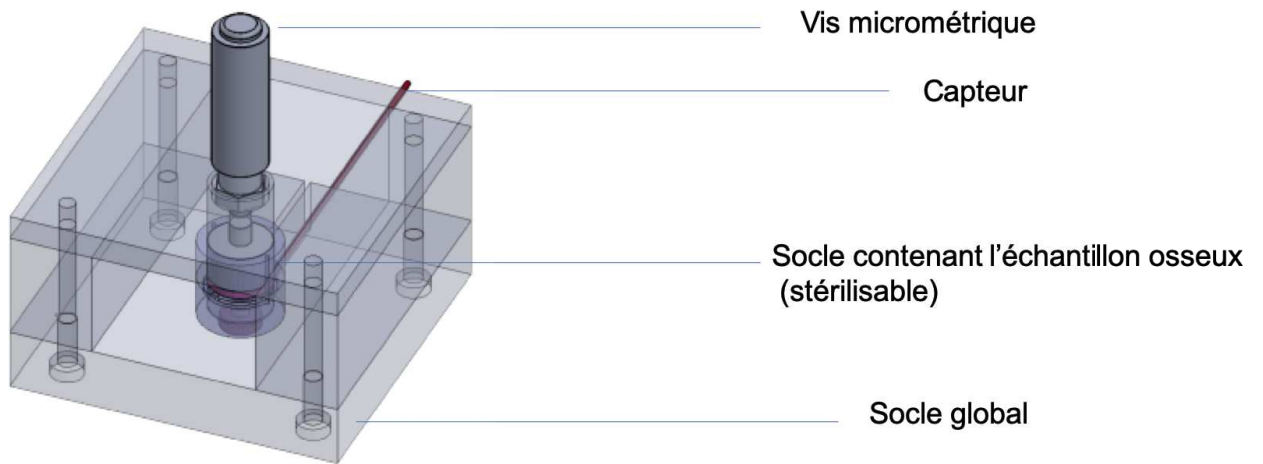


Figure 44 : Schéma définitif avant usinage (il manque le joint sur ce schéma) – Vue globale

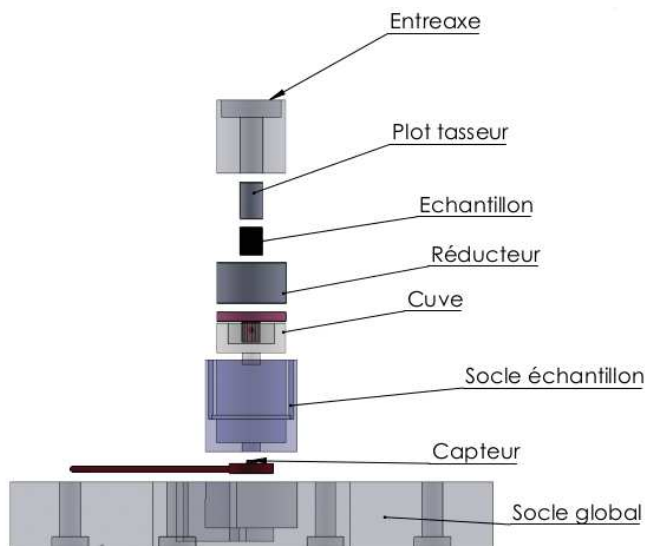


Figure 45 : Schéma définitif avant usinage (il manque le joint sur ce schéma) – Vue éclatée de la machine à compaction (Schéma C. Spingarn)



Fig. 46 : Photos de la machine à compaction – prototype final

L'appareil à compaction permet donc de :

- compacter un greffon cylindrique de 5 mm de diamètre de manière quantifiée.
- récupérer l'exsudat, c'est-à-dire le liquide, qui sort de l'échantillon osseux, afin d'étudier sa composition et d'analyser l'influence de sa réinjection dans la greffe.
- analyser la structure osseuse de l'échantillon compacté au micro-scanner.
- stériliser à haute température les parties en contact avec l'échantillon osseux.

Le montage a été conçu à l'aide du logiciel SolidWorks® puis usiné au laboratoire.

L'exsudat peut être récupéré par la cuve. A ce jour, les volumes récupérés sont très faibles et aucune analyse n'a pu être réalisée directement sur l'exsudat.

La machine est encore en cours de modification pour permettre d'identifier les composants de l'exsudat à l'avenir.

VI.7) Analyse du facteur d'influence « force de compaction »

VI.7.a) Description de la manipulation

▪ Échantillons de Gros copeaux issus des têtes fémorales

Afin de tester l'influence de la force de compaction appliquée par le chirurgien sur la greffe d'os spongieux en per-opératoire, nous avons élaboré une manipulation in vitro avant de passer à la phase in vivo.

L'os spongieux est prélevé au niveau du col fémoral à l'aide d'une curette de 6x4mm, de façon stérile, afin de prélever des gros copeaux, comparables à ceux réalisés en chirurgie (Fig. 47 et 48).

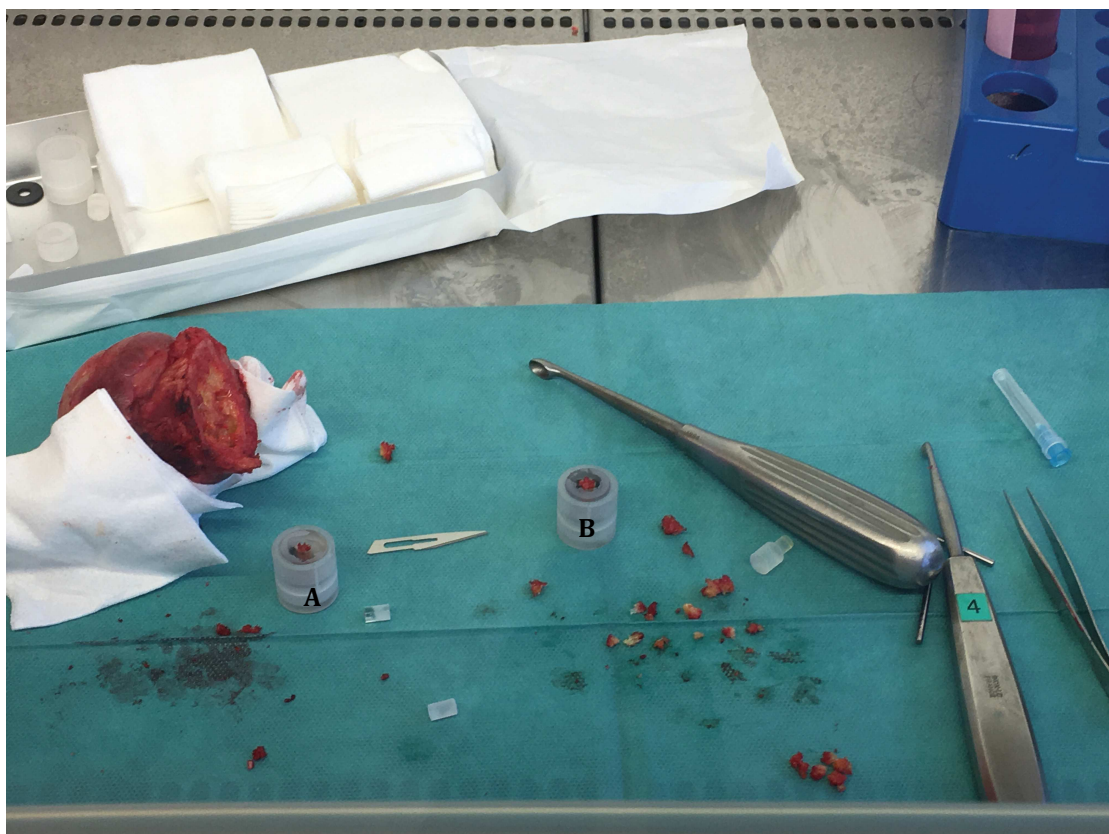

Figure 47 : Illustration du plan de travail sous hotte. L'ensemble de la manipulation est réalisé de façon stérile. Les copeaux prélevés sont pesés et transférés dans les chambres stérilisables de la machine à compression (A et B) de façon à ce que tous les échantillons aient un poids équivalent.

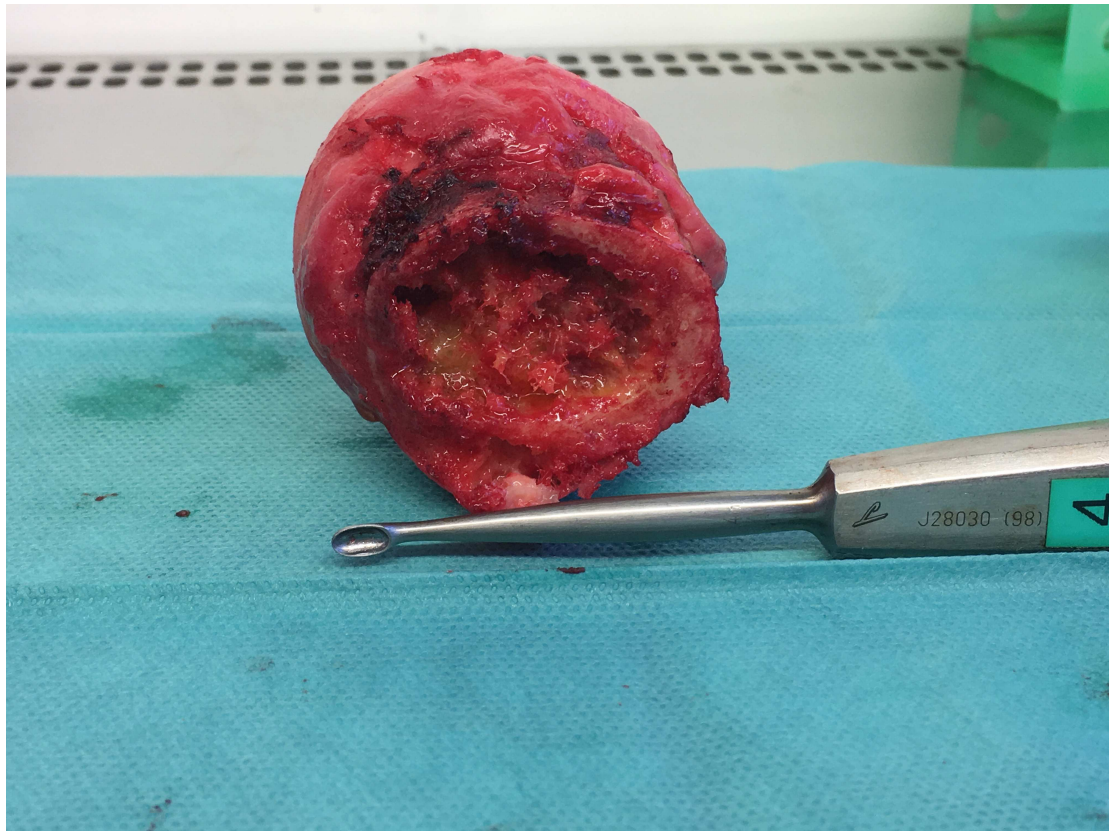


Figure 48 : Tête fémorale fraîche dont le col est prélevé à la curette de 4x6mm.

Les gros copeaux mesurent entre 5 et 6mm de diamètre. Ils sont prélevés de façon la plus reproductible possible entre les différentes têtes fémorales (Fig.49). A chaque tête, un nouveau plateau technique stérile est réalisé.

Les regroupements de gros copeaux sont ensuite pesés afin de pouvoir transférer pour une même tête le même poids dans les 3 ou 4 éléments stérilisables de la machine à compaction (Fig. 47 et 50). On obtient donc 3 ou 4 tas de copeaux de poids équivalent (Fig. 51), qui seront transférés dans les socles stériles de la machine à compaction (Fig. 52).

Le socle interne est ensuite transféré dans la machine à compaction. Une pression de 0, 5, 20 ou 50N est appliquée à l'échantillon à l'aide de la machine à compaction pendant une minute. La pression est induite par l'avancement de la vis micrométrique contre le plot du socle interne. Plus la vis avance et plus la pression monte. Quand la pression souhaitée (ex : 20N) est acquise, alors l'avancement de la vis est maintenu pendant une minute. On observe bien sûr

que la pression initiale souhaitée (ex: 20N) décroît au bout de quelques secondes mais ne retourne jamais à 0N dans la minute. Ceci est dû au comportement visco-élastique de l'os spongieux. Ainsi avec l'avancée de la vis micrométrique, l'os mis en compression voit sa structure se modifier notamment au niveau trabéculaire. L'augmentation de la force de compaction induit une « cassure » de sa structure initiale et c'est pourquoi on observe une décroissance de la force appliquée. On peut observer sur les socles internes les avancées différentes du plot en fonction de la force appliquée (Fig. 53).

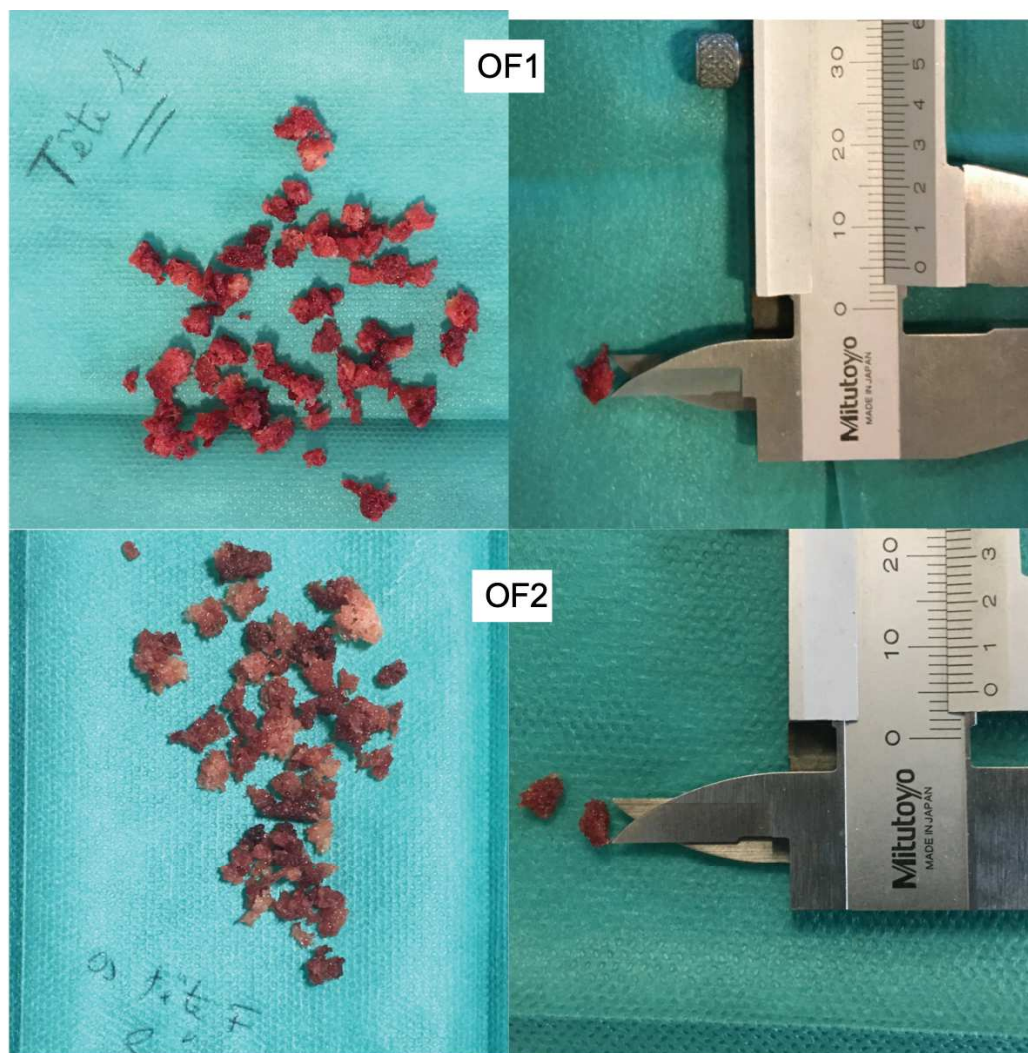

Figure 49 : Prélèvement de gros copeaux au niveau du col fémoral des têtes fémorales fraîches 1 et 2 (OF1 et OF2)



Figure 50 : Pesée des copeaux (résultat en g)

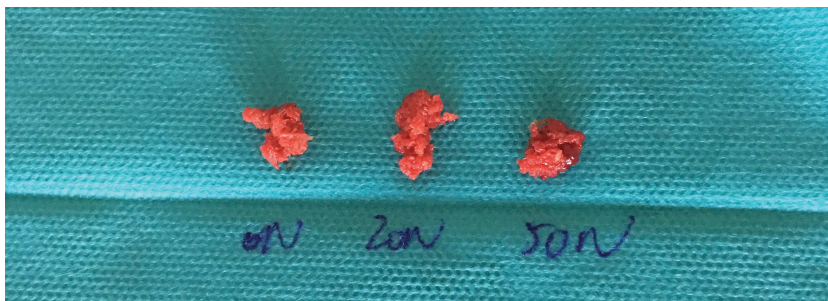

Figure 51 : Tas de copeaux de poids équivalents prêts à être transférés dans les socles internes stériles de la machine à compaction.

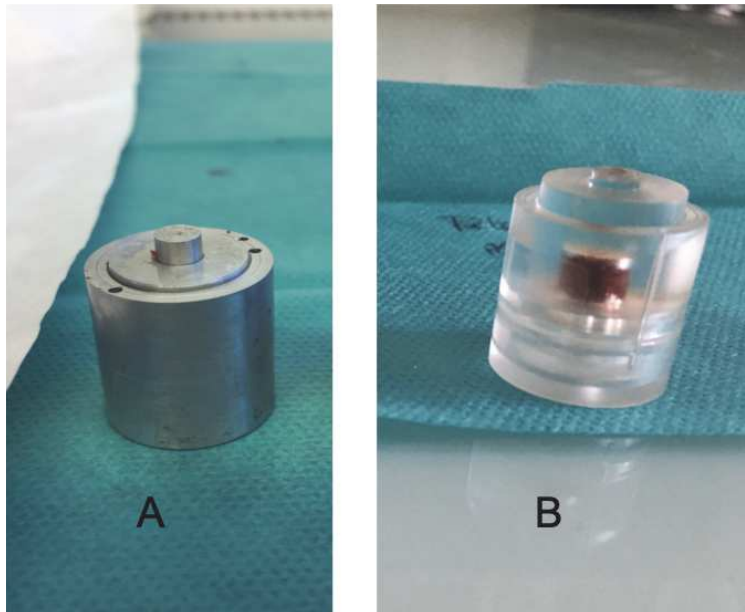


Figure 52 : socles internes stériles de la machine à compaction. Version initiale en aluminium pour les cultures CFU-F. Version finale en plexiglas résistant à la stérilisation pour utiliser les socles en culture CFU-F mais également pour l'analyse directe par microscanner.




Figure 53 : Avancée différentielle du plot interne en fonction de la force de compaction appliquée.

Les socles internes sont ensuite directement transférés vers le microscanner (Microscanner in vitro SKYSCAN1172, Imagerie 3D haute résolution 5 à 30 microns³) ou vers les cultures de CFU-F. Les échantillons sont soit dédiés au

microscanner ou soit aux cultures. Ainsi les cultures de CFU-F ne sont pas influencées par une irradiation cellulaire par le microscanner au préalable.

Ainsi une tête est prélevée soit pour l'analyse microscanner, soit pour les CFU-F, soit les prélèvements sont dédoublés pour être dirigés vers la culture ou le microscanner.

Au total pour le microscanner, des échantillons sont testés à partir de 5 têtes fémorales dont 2 en double, soit 7 séries de gros copeaux testés entre 0 et 50N : OF1, OF1-Bis, OF2, OF2-Bis, OF4, OF5, OF6.

Pour les cultures de CFU-F, les échantillons sont sortis de façon stérile des socles internes puis dirigés vers la réalisation de CFU-F selon le protocole de l'annexe 2. Au total, pour les CFU-F, 5 têtes fémorales sont prélevées et les échantillons sont testés après compaction de 0, 20 et 50N (OF1 à OF5). 2 flasques correspondent à chaque force de compaction pour un échantillon soit par exemple OF1-20N et OF1Bis-20N.

En fonction de la force de compaction appliquée, on peut observer à la sortie des échantillons des socles internes (avant CFU-F) que la hauteur des échantillons diminue de façon importante avec l'application de la force de compaction (Fig. 54).

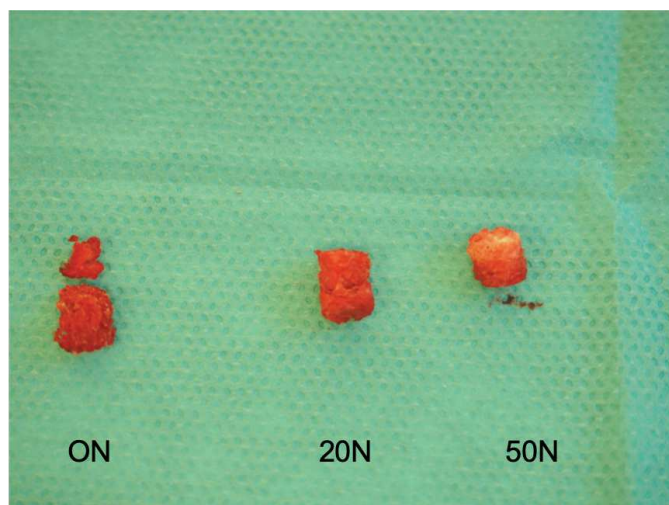


Figure 54 : Différence de hauteur des échantillons en fonction de la force appliquée avant leur transfert vers les culture de CFU-F.

- **Échantillons de petits copeaux issus des têtes fémorales**

La manipulation a également été réalisée en parallèle sur échantillons de petits copeaux (Fig. 55), à poids équivalent et provenant des mêmes têtes que les grands copeaux (OF1, OF2 et OF4). Ils sont prélevés à l'aide d'une curette de 3x1mm. Une analyse microscanner et des cultures de CFU-F sont réalisées. Ainsi les prélèvements de GC et PC pourront être comparés à poids équivalent (cf VI.5.e)



Figure 55 : Prélèvement des échantillons composés de petits copeaux sur les mêmes têtes fémorales que les échantillons à gros copeaux, à poids égal, afin d'établir une comparaison de l'analyse microscanner et CFU-F.

- **Échantillons de gros copeaux issus d'os spongieux iliaque**

Certains échantillons ont pu être prélevés à partir de déchets opératoires d'os spongieux iliaque chez un enfant et trois adultes. Les poids de départ peuvent différer en fonction de la quantité de déchets opératoires disponible par patient.

Les échantillons sont composés de copeaux de taille équivalente par rapport aux gros copeaux d'os fémoral (Fig. 56). Ils sont manipulés de façon stérile en fin d'intervention, divisés en 3 tas de poids égal (Fig. 57 et 58). Ces échantillons sont introduits dans les socles internes et compactés à 0N, 20N et 50N (Fig. 59).

Certains sont dirigés vers les cultures de CFU-F (12 échantillons issus de 4 patients) et d'autres vers le microscanner (3 échantillons issus d'un patient compacté à 0, 20 ou 50N).

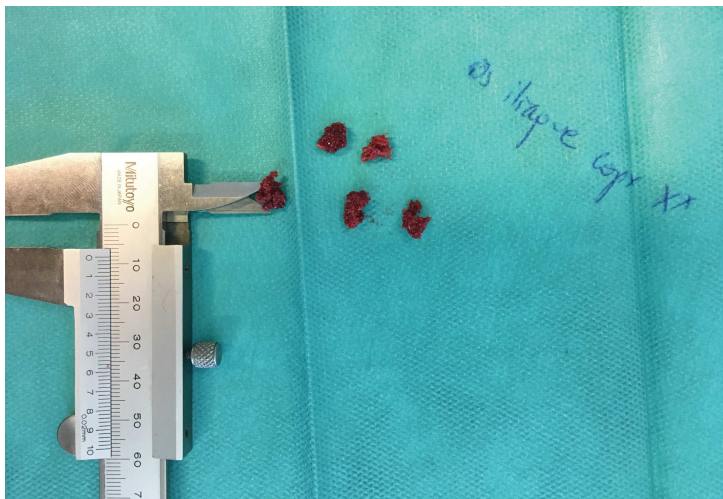

Figure 56 : Copeaux d'os iliaque issu de déchets opératoires, prélevés à la curette de 4x6mm.

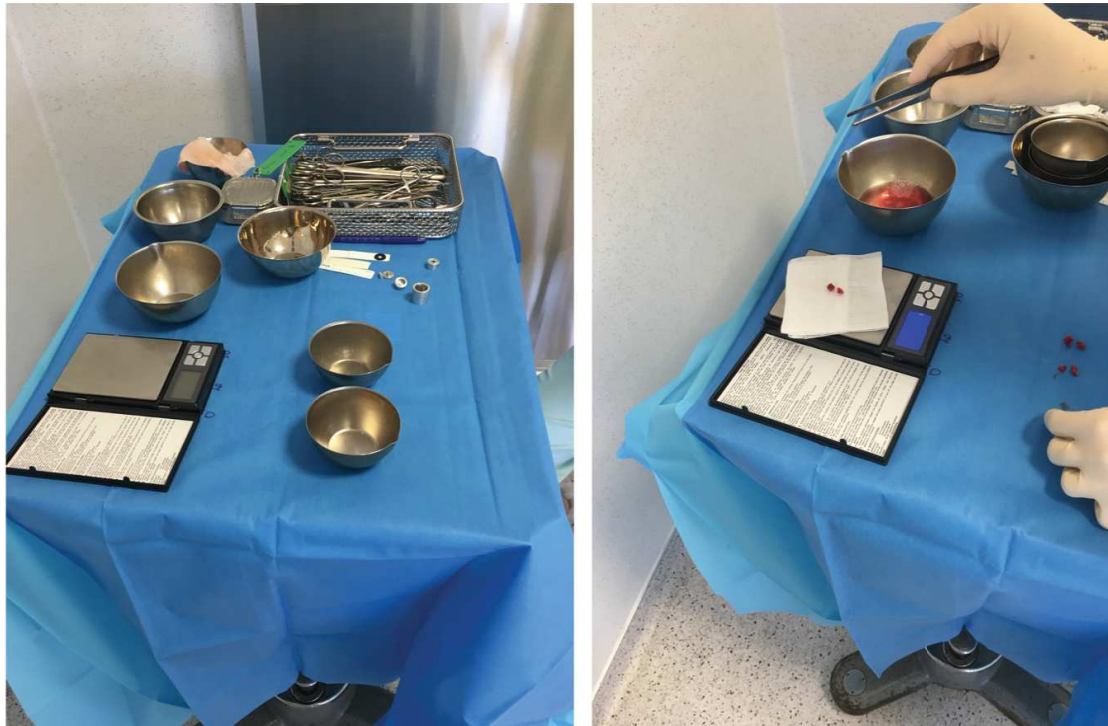

Figure 57 : Manipulation au bloc opératoire, en fin d'intervention, des copeaux d'os iliaque issus de déchets opératoires et Pesée.




Figure 58 : Échantillons composés de copeaux d'os iliaque de poids égal, avant leur introduction dans les socles internes de la machine à compaction.




Figure 59 : Différence d'évolution du plot interne du socle interne de la machine à compaction en fonction de la force appliquée et différence de hauteur des échantillons en fonction de la force de compaction avant leur transfert vers les cultures de CFU-F.

VI.7.b) Analyse microscanner

- **Échantillons de Gros copeaux issus des têtes fémorales
(Tableau 11)**

La première analyse de notre étude se porte sur les échantillons composés de gros copeaux d'os spongieux prélevés sur le col fémoral. Le poids initial de ces différents échantillons est compris entre 0.17g et 0.26g. Après l'application d'une force de compaction pendant une minute, une nouvelle pesée est réalisée et une perte de poids de chaque échantillon est systématique.

	OF1- ON	OF1- 5N	OF1- 20N	OF1- 50N	OF1B1 s-ON	OF1B1 s-5N	OF1B1 s-20N	OF1B1 s-50N	OF2- ON	OF2- 5N	OF2- 20N	OF2- 50N	OF2B1 s-ON	OF2B1 s-5N	OF2B1 s-20N	OF2B1 s-50N	OF4- ON	OF4- 5N	OF4- 20N	OF4- 50N	OF5- ON	OF5- 20N	OF5- 50N	OF6- ON	OF6- 20N	OF6- 50N		
Poids (g)	0.25	NC	NC	NC	0.26	NC	0.17	0.26	NC	0.17	NC	0.17	NC	0.18	NC	0.12	0.20	NC	0.15	0.20	NC	0.20	NC	NC	0.20	NC	NC	
Taille échantillon (mm)	11	10.1	7.5	5.9	11	10.25	8.2	6.6	11	9.5	6.5	5.15	10	8.8	5.8	4.5	11	9.1	6.5	5	5	NC	NC	NC	NC	NC	NC	
Number of layers	590	577	493	428	593	588	574	527	576	535	400	347	541	487	321	251	568	429	305	244	389	286	234	338	294	143		
Lower vertical position (mm)	1.099	1.159	1.919	2.318	1.079	0.220	1.039	1.139	1.379	1.499	2.418	3.357	1.879	1.739	4.077	4.796	0.979	3.098	4.017	2.978	1.998	2.378	3.897	2.778	2.578	4.696		
Upper vertical position (mm)	12.870	12.670	11.751	10.852	12.910	12.151	12.490	11.651	12.870	12.171	10.392	10.272	12.670	11.451	10.472	9.792	12.210	11.651	10.092	7.834	9.752	8.074	8.553	9.513	8.433	7.534		
Pixel size (um)	19.984	19.984	19.984	19.984	19.984	19.984	19.984	19.984	19.984	19.984	19.984	19.984	19.984	19.984	19.984	19.984	19.984	19.984	19.984	19.984	19.984	19.984	19.984	19.984	19.984	19.984	19.984	
Lower grey threshold	110	115	90	110	90	85	94	95	88	91	86	90	86	93	94	70	70	70	70	70	71	50	55	55	55	53	50	
Upper grey threshold	255	255	255	255	255	255	255	255	255	255	255	255	255	255	255	255	255	255	255	255	255	255	255	255	255	255		
Tissue volume (mm3)	254.267	248.664	212.463	184.451	255.559	257.714	247.371	227.116	248.233	230.564	172.384	149.543	233.149	209.877	138.338	108.170	233.669	176.486	125.473	100.37	160.03	126.44	96.264	139.04	124.23	68.952		
Bone volume (mm3)	BV	44.636	44.635	40.031	44.870	58.714	58.640	58.739	58.152	45.049	45.777	45.309	45.115	37.477	37.233	37.448	37.263	65.247	67.585	69.198	56.407	32.581	32.619	32.841	36.284	34.568	34.022	
Percent bone volume (%)	BV/TV	17.555	17.950	18.842	24.326	22.975	22.754	23.745	25.605	18.148	19.855	26.284	30.169	16.074	17.741	27.070	34.541	27.923	38.295	55.150	56.194	20.359	25.797	34.116	26.095	27.825	49.341	
Tissue surface (mm2)	TS	249.539	245.020	222.838	197.128	252.983	255.292	245.104	228.918	243.999	230.797	183.341	164.242	233.931	215.679	155.430	131.171	236.982	188.350	144.808	123.92	176.32	147.69	121.18	155.87	143.33	100.66	
Bone surface (mm2)	BS	112.255	113.602	1091.32	1182.01	1373.83	1370.73	1382.87	1368.10	1424.24	1453.57	1452.21	1443.91	1047.13	1043.50	1044.27	1033.00	1331.16	1261.07	1091.78	973.44	759.04	771.89	725.97	786.87	840.74	585.65	
Intersection surface (mm2)	IS	2.299	0.350	0.317	0.458	0.229	1.004	0.548	1.551	4.504	0.265	0.475	0.110	0.346	0.353	0.759	0.877	6.122	10.662	25.866	22.197	2.231	2.444	12.271	8.668	4.586	19.082	
Bone surface / volume ratio (1/mm)	BS/BV	25.149	25.452	27.262	26.343	23.399	23.375	23.543	23.526	31.615	31.753	32.051	27.941	28.026	27.886	27.648	20.402	18.659	15.778	17.258	23.297	23.664	22.106	21.686	24.321	17.214		
Trabecular density factor (1/mm)	BS/TV	4.415	4.569	5.137	6.408	5.376	5.319	5.590	6.024	5.738	6.304	8.424	9.656	4.891	4.972	7.549	9.550	5.697	7.145	8.701	9.698	4.743	6.105	7.941	5.659	6.767	8.694	
Trabecular pattern factor (1/mm)	Tb.Pf	5.494	5.356	4.757	1.743	2.626	2.550	1.748	1.108	6.029	4.836	1.547	-1.046	5.755	4.984	-0.916	-5.943	5.172	2.750	-1.915	-2.303	7.367	6.221	3.019	4.911	4.991	-0.261	
Centroid (x) (mm)	Cd.X	3.486	3.539	3.161	3.315	3.358	3.137	3.356	3.190	3.162	3.379	3.254	3.108	3.277	2.923	3.079	3.996	4.114	4.090	4.182	3.556	3.757	3.551	3.752	3.619	3.394		
Centroid (y) (mm)	Cd.Y	3.228	3.160	3.188	3.158	2.982	3.243	3.211	3.047	3.286	3.272	3.200	3.276	3.060	3.111	3.041	2.918	4.198	3.923	4.107	3.874	3.680	3.645	3.373	3.525	3.736	3.533	
Centroid (z) (mm)	Cd.Z	8.179	7.865	7.397	7.076	7.705	7.017	7.522	7.068	7.854	7.655	6.723	6.947	7.610	7.025	6.996	7.332	7.138	7.888	7.237	5.443	5.871	5.606	6.265	6.337	5.612	6.060	
Structure model index	SMI	2.134	2.093	1.995	1.690	1.708	1.679	1.550	1.473	1.860	1.757	1.477	1.247	1.871	1.788	1.155	0.623	1.521	0.884	-0.728	-0.801	1.897	1.577	0.819	1.359	1.231	-0.091	
Trabecular thickness (mm)	Tb.Th	0.170	0.167	0.158	0.161	0.171	0.170	0.169	0.169	0.125	0.125	0.122	0.131	0.144	0.143	0.140	0.138	0.188	0.196	0.215	0.195	0.164	0.160	0.167	0.164	0.151	0.195	
Trabecular number (1/mm)	Tb.N	1.035	1.074	1.195	1.514	1.341	1.338	1.403	1.516	1.454	1.595	2.147	2.484	1.120	1.243	1.936	2.508	1.484	1.951	2.567	2.875	1.244	1.615	2.046	1.588	1.844	2.526	
Trabecular separation (mm)	Tb.Sp	0.597	0.570	0.458	0.393	0.487	0.474	0.446	0.460	0.417	0.290	0.237	0.549	0.503	0.350	0.247	0.468	0.349	0.224	0.183	0.537	0.414	0.347	0.436	0.352	0.221		
Number of objects	Ob.N	6421	6479	6994	7098	5714	6099	5895	5886	7117	7331	7405	7057	3859	3907	3865	3733	3810	4103	3157	1603	2430	4127	2648	2992	3533	3188	
Number of closed pores	Po.N(c)	820	999	1325	1342	697	845	941	979	253	263	424	567	230	312	655	1128	162	389	946	809	77	282	445	171	292	607	

Volume of closed pores (mm ³)	Po.V(c)	0.014	0.017	0.020	0.018	0.014	0.016	0.021	0.004	0.003	0.003	0.004	0.006	0.003	0.007	0.013	0.003	0.010	0.058	0.028	0.002	0.005	0.010	0.007	0.006	0.036	
Surface of closed pores (mm ²)	Pos(c)	2,540	2,738	3,948	2,441	2,380	2,765	3,212	0,558	0,586	0,789	1,065	0,767	0,736	1,487	2,814	0,647	1,638	6,986	3,938	0,379	0,886	1,720	1,065	1,009	4,426	
Closed porosity (%)	Po(c)	0.030	0.031	0.044	0.030	0.024	0.027	0.036	0.009	0.006	0.007	0.009	0.017	0.009	0.017	0.035	0.005	0.015	0.084	0.049	0.007	0.014	0.030	0.020	0.016	0.105	
Volume of open pore space (mm ³)	Po.V(op)	209,617	204,016	172,414	139,561	199,060	188,616	168,943	203,180	184,784	127,071	104,423	195,667	172,641	100,883	70,794	168,419	108,891	56,217	43,944	127,44	93,821	63,413	102,75	89,661	34,895	
Open porosity (%)	Po(op)	82,440	82,045	81,150	75,663	77,018	76,248	74,386	81,851	80,144	73,714	69,828	83,923	82,258	72,925	65,447	72,076	61,700	44,804	43,778	79,639	74,199	65,874	73,900	71,171	50,607	
Total volume of pore space (mm ³)	Po.V(to)	209,630	204,029	172,432	139,581	199,074	188,632	168,964	203,184	184,786	127,074	104,427	195,673	172,644	100,889	70,807	168,423	108,901	56,275	43,971	127,44	93,825	63,423	102,76	89,667	34,930	
Total porosity (%)	Po(to)	82,445	82,050	81,158	75,674	77,025	76,255	74,395	81,852	80,145	73,716	69,831	83,926	82,259	72,930	65,459	72,077	61,705	44,850	43,806	79,641	74,203	65,884	73,905	71,175	50,659	
Degree of anisotropy	DA	1.309 (0.236)	1.208 (0.172)	1.225 (0.188)	1.206 (0.171)	1.226 (0.184)	1.181 (0.153)	1.264 (0.209)	1.188 (0.158)	1.191 (0.160)	1.252 (0.201)	1.309 (0.236)	1.194 (0.163)	1.183 (0.155)	1.302 (0.232)	1.450 (0.310)											

Tableau 11 : Analyse microscanner des échantillons de gros copeaux issus du col des têtes fémorales OF1 (2 échantillons), OF2 (2 échantillons), OF4, OF5 et OF6

Ainsi après une compaction de 50N pendant une minute, les échantillons ont perdu entre 0.05 et 0.1g. L'hypothèse principale de cette perte de poids est une perte d'exsudat. Cet exsudat liquidien pourrait être analysé à plus grande échelle, à l'aide d'une machine à compaction et d'une cuve plus grande. En effet il est difficilement récupérable même à l'aide d'une micropipette dans notre expérience. Il serait intéressant de l'analyser par la suite afin d'évaluer exactement sa composition, notamment en cellules souches mésenchymateuses et en cellules sanguines.

Lorsque l'on applique une force de compaction aux échantillons, la vis micrométrique avance au contact de l'échantillon (via le plot supérieur) et entraîne une diminution de la hauteur de l'échantillon. Les échantillons composés de gros copeaux d'os spongieux fémoral mesurent 11mm au départ, 9.55mm en moyenne [8.8;10.25] après une compaction de 5N, 6.9mm en moyenne [6.5;8.2] après une compaction de 20N et 5.43mm en moyenne [4.5;6.6] après une compaction de 50N. Lorsque l'on regarde deux échantillons issus de la même tête fémorale (par exemple OF1 et OF1Bis sur le tableau 11), on remarque que la perte de hauteur après la même force de compaction est quasiment identique. De même entre les différentes têtes, le déplacement de la vis micrométrique est proche, donc on suppose que les différentes variations d'architecture osseuse sont comparables.

Étant donné que l'ensemble de l'échantillon est analysé à chaque passage au microscanner, le volume osseux (BV=Bone volume) reste constant entre les différents échantillons mais le volume tissulaire (TV = Tissu volume diminue). Ainsi sous l'effet de la force de compaction appliquée, le rapport BV/TV augmente. Nous observons (Fig. 60) que ce rapport augmente de façon équivalente pour l'ensemble des échantillons.

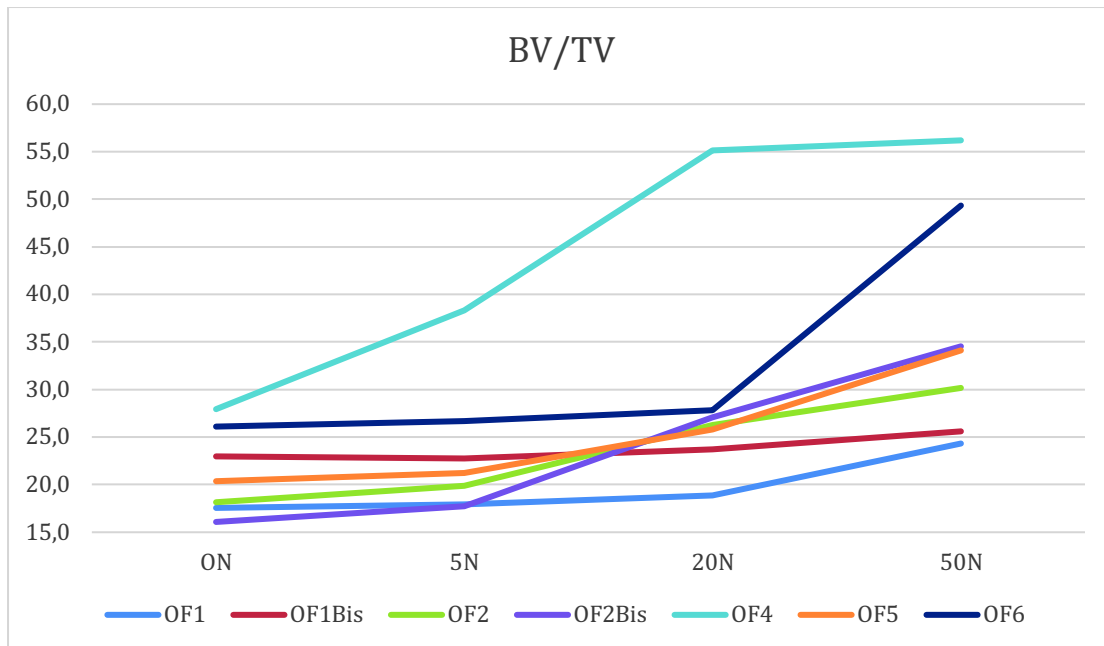


Figure 60 : Évolution du rapport volume osseux (BV=Bone Volume) sur volume tissulaire (TV= Tissu volume) avec l'application d'une force de compaction entre 0 et 50N.

Lorsque l'on s'intéresse à la porosité des échantillons, on voit qu'elle diminue avec l'application de forces de compaction croissantes, de 80% en moyenne [77; 83] à 0N jusqu'à 67% en moyenne [51 ;76] après une compaction de 50N. On peut noter sur la Figure 61 que les courbes de porosité issues des différents échantillons sont relativement parallèles et comparables (en dehors de l'échantillon OF4). La manipulation paraît donc assez reproductible en prenant différents échantillons sur une même tête fémorale ou même sur des têtes fémorales différentes.

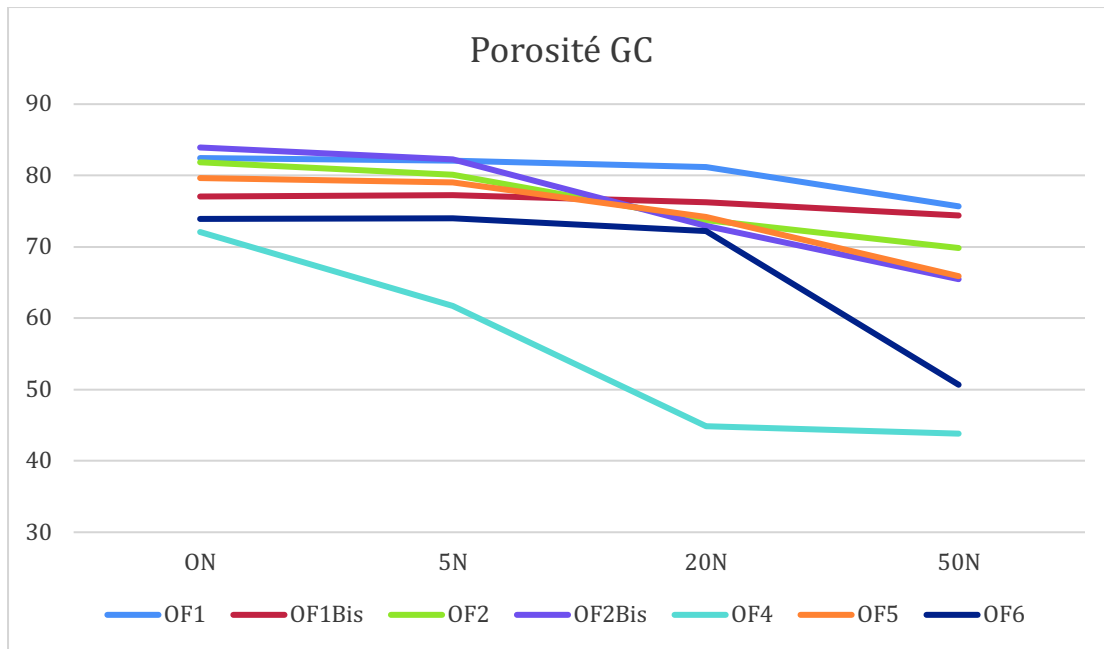


Figure 61 : Évolution de la porosité (en %) des échantillons osseux de gros copeaux d'os spongieux fémoral avec l'application d'une force de compaction entre 0 et 50N.

Le microscanner permet également de connaître la structure même des échantillons, en termes de nombre, épaisseur et séparation des travées. Le nombre de travées augmente avec la compaction et distance de séparation entre les travées diminue (Fig. 62 et 63). En effet la force appliquée entraîne de façon logique une « compaction » donc un rapprochement des travées.

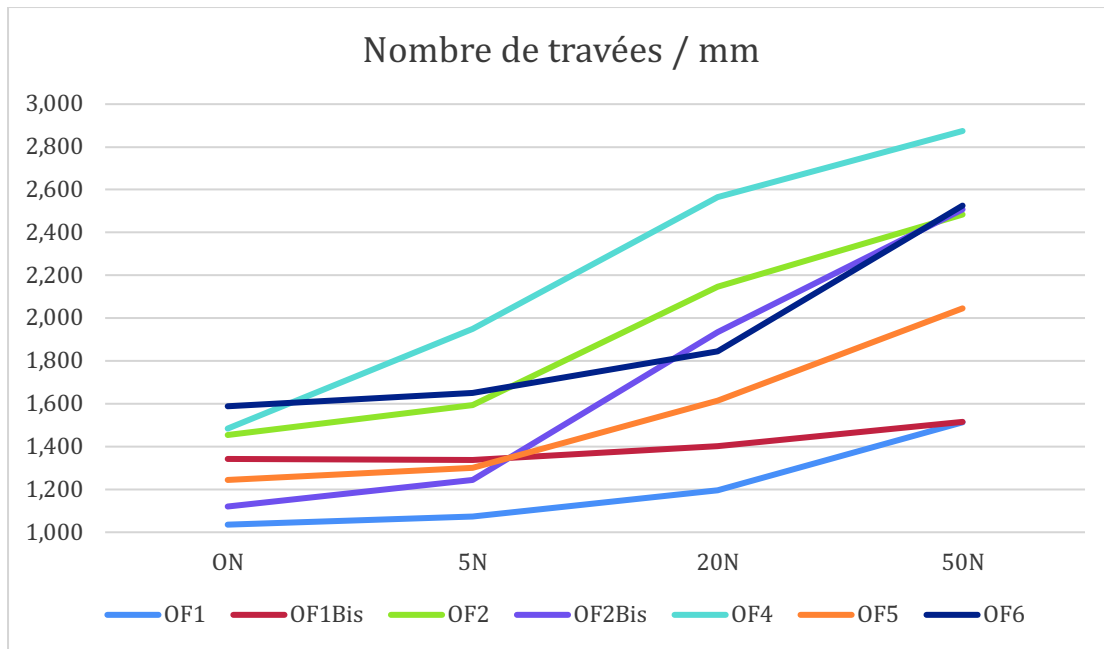


Figure 62 : Évolution du nombre de travées (par mm) des échantillons osseux de gros copeaux d'os spongieux fémoral avec l'application d'une force de compaction entre 0 et 50N.

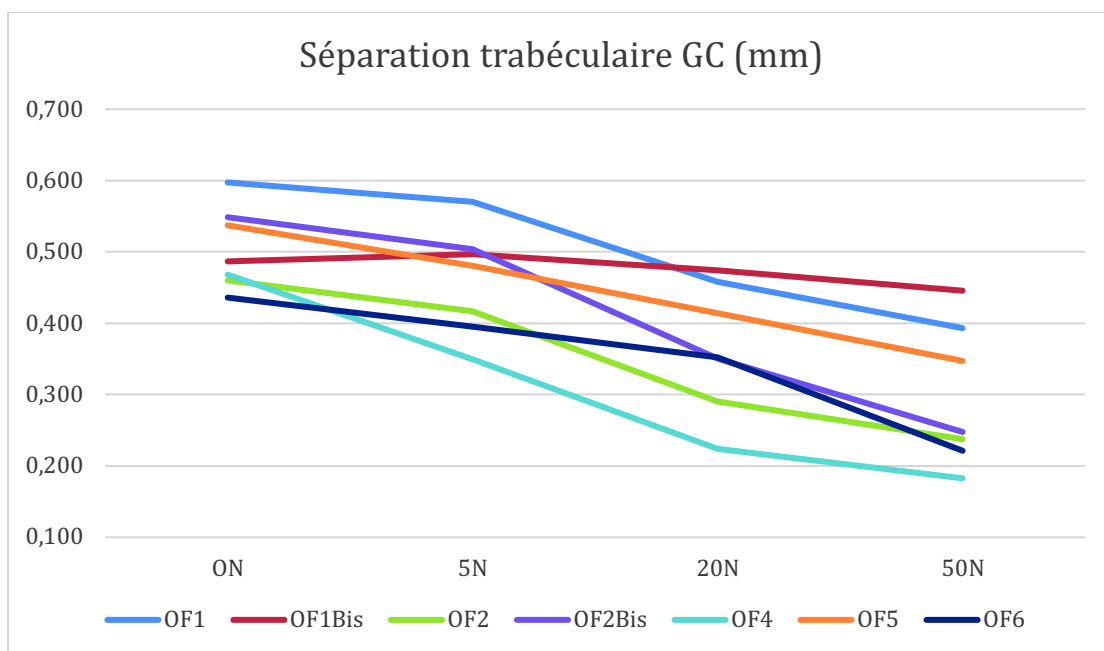


Figure 63 : Évolution de la distance de séparation entre les travées osseuses (en mm) des échantillons de gros copeaux d'os spongieux fémoral avec l'application d'une force de compaction entre 0 et 50N.

L'épaisseur moyenne des travées (tableau 11) ne montre quant à elle que peu de modification avec l'application d'une force de compaction.

L'analyse microscanner permet non seulement de connaître l'épaisseur moyenne des travées osseuses de l'échantillon mais également la répartition des travées osseuses en termes d'épaisseurs données (Tableau 12 et Fig. 64 et 65). Encore une fois on observe que la répartition des différentes épaisseurs de travées osseuses est assez stable malgré l'application d'une force de compaction, comme illustré sur les Figures 64 pour OF1 et 65 pour OF2. La majorité des travées osseuses ont une épaisseur comprise entre 0.060mm et 0.180mm, soit des travées d'épaisseur moyenne à faible.

Trabecular thickness distributio n	OF1- ON	OF1- 20N	OF1- 50N	OF1Bis -ON	OF1Bis -5N	OF1Bis -20N	OF1Bis -50N	OF2- -ON	OF2- 5N	OF2- 20N	OF2- 50N	OF2Bis -ON	OF2Bis -5N	OF2Bis -20N	OF2Bis -50N	OF4- -ON	OF4- -5N	OF4- 20N	OF4- 50N	OF5- ON	OF5- 20N	OF5- 50N	OF6 ON	OF6 20N	OF6 50N	
	%	%	%	%	%	%	%	%	%	%	%	%	%	%	%	%	%	%	%	%	%	%	%	%	%	%
% Vol in Range																										
mm																										
0,020 - <0,060	7	7	8	7	5	5	5	5	8	8	9	9	6	7	7	7	3	3	2	2	4	5	4	3	5	3
0,060 - <0,100	16	16	19	18	14	14	14	14	28	28	29	29	22	22	22	23	10	8	6	8	13	14	13	12	18	7
0,100 - <0,140	16	16	17	17	15	16	16	16	28	28	28	28	24	24	24	24	13	11	8	12	18	19	17	20	21	11
0,140 - <0,180	20	20	20	20	22	22	23	22	23	22	22	23	24	24	24	24	23	21	17	21	25	26	24	27	26	21
0,180 - <0,220	17	17	16	16	18	19	19	18	9	9	8	8	13	13	13	21	22	20	21	21	20	21	20	17	23	
0,220 - <0,260	11	10	9	10	13	13	12	12	3	3	2	2	6	5	5	5	14	16	17	16	11	10	12	9	8	16
0,260 - <0,300	8	7	5	6	9	8	8	8	1	1	1	1	4	3	3	2	10	12	15	12	6	5	7	5	4	12
0,300 - <0,340	4	3	3	3	2	2	2	2	0	0	0	0	2	1	1	1	4	5	8	6	1	1	2	2	1	4
0,340 - <0,380	2	2	1	1	1	1	1	1	0	0	0	0	0	1	1	0	2	2	4	2	0	0	0	0	0	2
0,380 - <0,420	1	1	1	1	0	0	0	0	0	0	0	0	0	0	0	0	1	1	2	0	0	0	0	0	0	0
0,420 - <0,460	0	0	0	0	0	0	0	0	0	0	0	0	0	0	0	0	0	0	0	0	0	0	0	0	0	0
0,460 - <0,500	0	0	0	0	0	0	0	0	0	0	0	0	0	0	0	0	0	0	0	0	0	0	0	0	0	0

Tableau 12 : Répartition des épaisseurs de travées en fonctions de la force de compaction appliquée pour les échantillons de gros copeaux issus des têtes fémorales de OF1 (2 chantillons), OF2 (2 chantillons), OF4, OF5 et OF6.

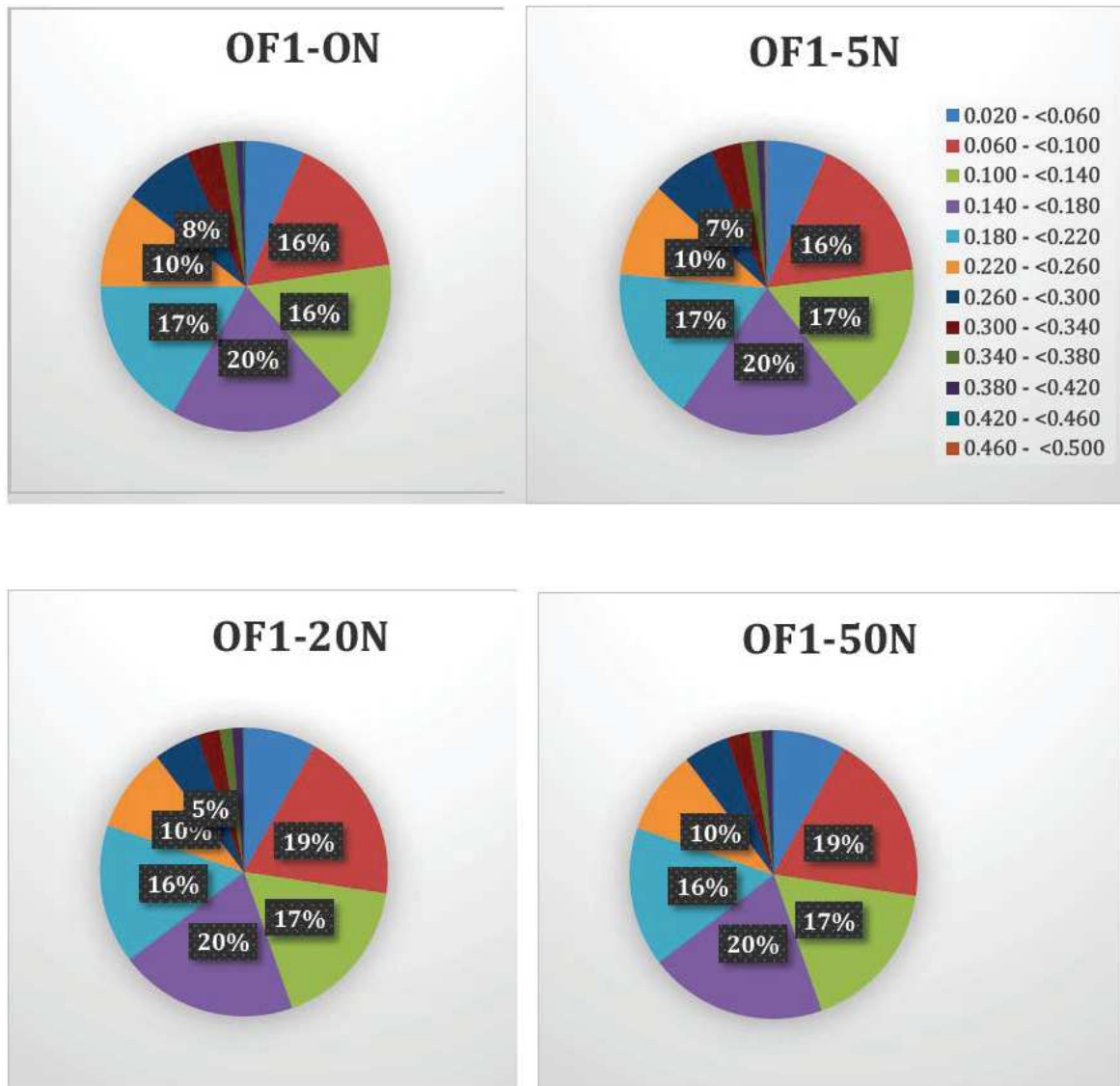


Figure 64 : Épaisseur des travées osseuses de la série OF1 en fonction de la force appliquée (mm)

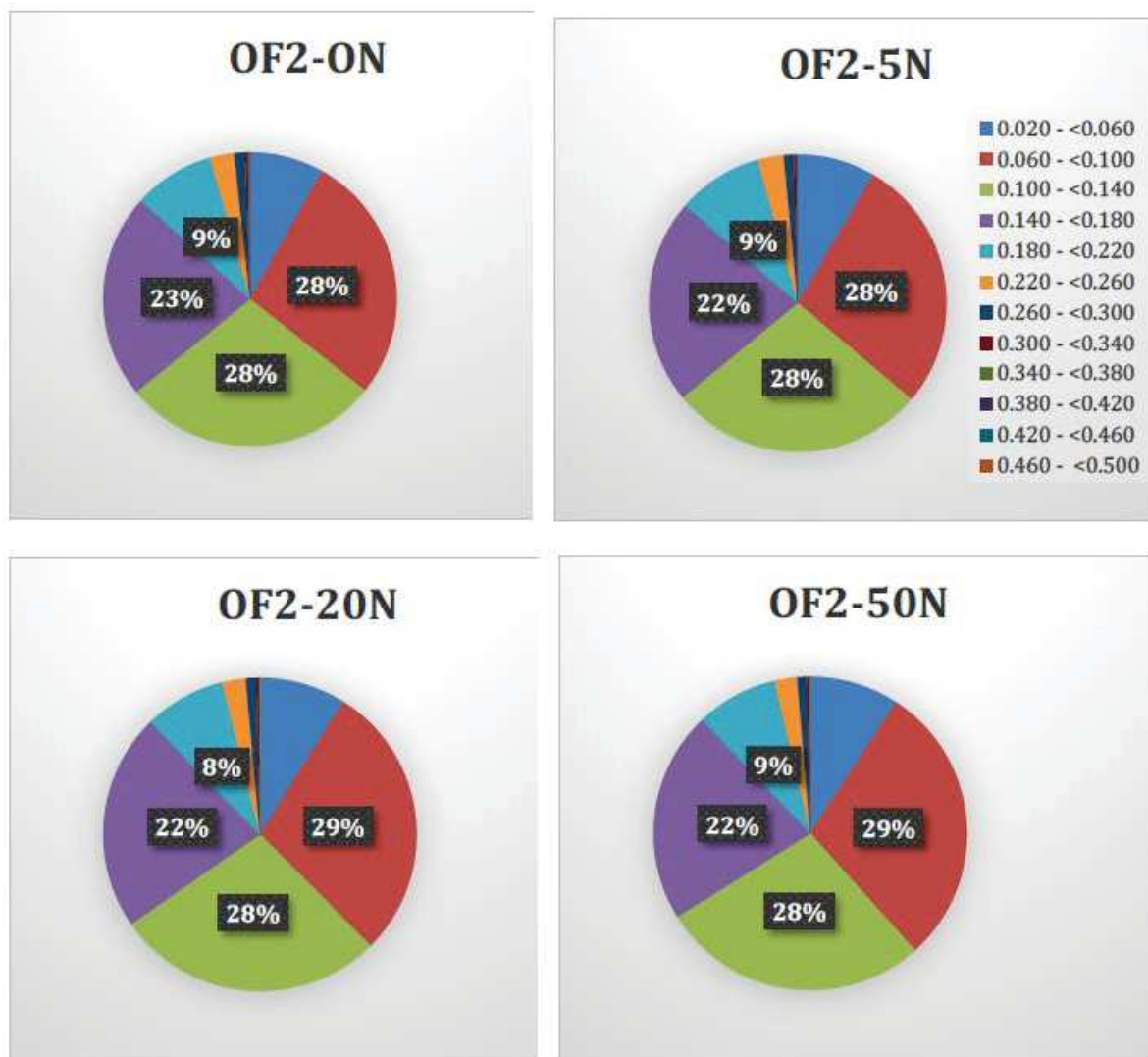


Figure 65 : Épaisseur des travées osseuses de la série OF2 en fonction de la force appliquée (mm)

- **Échantillons de petits copeaux issus des têtes fémorales / comparatif (Tableau 13)**

Afin de comparer les échantillons de petits et grands copeaux d'os spongieux fémoral à poids équivalent, nous avons reproduit la manipulation et réalisé en parallèle sur 3 têtes (OF1, OF2 et OF4) une analyse microscanner à l'aide d'échantillons composés de petits copeaux.

	OF1PC-0N	OF1PC-5N	OF1PC-20N	OF1PC-50N	OF2PC-0N	OF2PC-5N	OF2PC-20N	OF2PC-50N	OF4PC-0N	OF4PC-5N	OF4PC-20N	OF4PC-50N
Poids (g)	0,260	NC	0,170	0,180	NC	0,060	0,160	NC	NC	NC	0,110	0,110
Taille échantillon (mm)	11,0	8,0	5,8	3,2	10,0	7,2	4,7	3,0	10,0	8,5	6,3	4,1
Number of layers	585	463	403	274	495	341	270	212	534	426	376	266
Lower vertical position (mm)	0,879	1,919	2,918	5,056	2,238	3,198	4,097	4,916	2,118	2,178	2,688	4,237
Upper vertical position (mm)	12,550	11,151	10,951	10,512	12,111	9,892	9,473	9,533	12,770	10,672	10,192	9,533
Pixel size (um)	19,984	19,984	19,984	19,984	19,984	19,984	19,984	19,984	19,984	19,984	19,984	19,984
Lower grey threshold	90	79	99	75	80	73	78	83	70	70	70	70
Upper grey threshold	255	255	255	255	255	255	255	255	255	255	255	255
Tissue volume (mm3)	TV	252,112	199,534	173,676	118,082	213,325	146,957	116,358	99,982	219,682	171,252	162,041
Bone volume (mm3)	BV	34,796	34,312	34,688	34,187	31,988	31,267	31,183	31,523	57,407	55,236	52,795
Percent bone volume (%)	BV/TV	13,802	17,196	19,973	28,952	14,995	21,276	26,799	31,529	26,132	33,801	32,581
Tissue surface (mm2)	TS	248,402	207,796	188,061	139,166	217,266	161,858	137,100	123,742	223,232	186,524	132,211
Bone surface (mm2)	BS	1062,620	1054,510	1066,821	1034,944	1006,721	998,570	999,001	1018,234	1232,840	1217,909	1001,241
Intersection surface (mm2)	IS	0,393	2,318	0,432	1,070	0,208	0,615	0,526	0,482	3,959	7,069	0,222
Bone surface / volume ratio (1/mm)	BS/BV	30,519	30,733	30,755	30,273	31,471	31,937	32,037	32,301	21,475	20,560	21,108
Bone surface density (1/mm)	BS/TV	4,215	5,285	6,143	8,765	4,719	6,795	8,586	10,184	5,612	6,949	6,877
Trabecular pattern factor (1/mm)	Tb.PF	8,607	7,204	5,944	0,237	8,085	5,763	2,689	-1,095	4,582	2,818	2,997
Centroid (x) (mm)	Cent X	3,345	3,100	3,044	3,070	3,459	3,099	3,097	3,086	3,944	3,969	4,098
Centroid (y) (mm)	Cent Y	3,390	3,048	3,081	3,062	3,184	3,226	3,212	3,079	4,323	3,979	4,069
Centroid (z) (mm)	Cent Z	7,216	6,869	7,206	7,829	7,359	6,583	6,653	7,092	7,437	6,631	6,579
Structure model index	SMI	2,181	2,030	1,917	1,391	2,110	1,864	1,574	1,231	1,280	0,822	0,852
Trabecular thickness (mm)	Tb.Th	0,139	0,136	0,137	0,135	0,134	0,130	0,128	0,126	0,184	0,188	0,183
Trabecular number (1/mm)	Tb.N	0,996	1,263	1,461	2,144	1,120	1,636	2,095	2,509	1,418	1,799	1,780
Trabecular separation (mm)	Tb.Sp	0,537	0,446	0,382	0,285	0,480	0,333	0,257	0,213	0,562	0,425	0,441
Number of objects	Obj.N	4093	4289	4445	4451	4855	4880	5047	5099	2740	2810	2310
Number of closed pores	Po.N(CI)	142	249	255	569	179	325	503	678	202	320	319
Volume of closed pores (mm3)	Po.V(CI)	0,002	0,002	0,003	0,006	0,002	0,004	0,008	0,008	0,005	0,008	0,008

Surface of closed pores (mm2)	Po.S(c)	0,372	0,523	0,621	1,389	0,464	0,860	1,029	1,612	0,787	1,389	1,311	9,754
Closed porosity (%)	Po(c)	0,006	0,006	0,009	0,018	0,007	0,013	0,013	0,025	0,008	0,014	0,015	0,117
Volume of open pore space (mm3)	Po.V(op)	217,314	165,220	138,985	83,889	181,334	115,686	85,171	68,451	162,270	116,007	109,238	46,190
Open porosity (%)	Po(op)	86,197	82,803	80,025	71,043	85,004	78,721	73,197	68,463	73,866	66,195	67,414	42,210
Total volume of pore space (mm3)	Po.V(tot)	217,316	165,222	138,988	83,896	181,337	115,690	85,175	68,459	162,275	116,016	109,246	46,264
Total porosity (%)	Po(tot)	86,198	82,804	80,027	71,046	85,005	78,724	73,201	68,471	73,868	66,199	67,419	52,278
Degree of anisotropy	DA	1,26931	(0,21217)	1,31286 (0,23831)	1,37617 (0,27334)	1,50063 (0,33361)	1,27107 (0,21323)	1,35552 (0,26228)	1,46164 (0,31584)	1,53863 (0,35007)			

Tableau 13 : Analyse microscanner des échantillons de petits copeaux issus du col des têtes fémorales OF1, OF2 et OF4.

La masse initiale des échantillons de petits copeaux est compris entre 0.16 et 0.26g en fonction des têtes fémorales. Il est surtout plus difficilement reproductible. En effet il est plus difficile d'obtenir la même masse d'échantillons à mettre dans deux socles internes avec les petits copeaux par rapport aux gros copeaux.

Ainsi afin de comparer à poids initial égal, OF1-PC sera comparé avec OF1, OF2-PC avec OF2Bis principalement. Pour OF4-PC, il n'a pas été techniquement possible d'obtenir les 0.20g d'OF4 mais uniquement 0.16g. Après l'application d'une compaction de 50N pendant une minute, les échantillons de PC ont perdu entre 0.06 et 0.12g. De plus la variation de hauteur de l'échantillon après compaction est bien plus importante qu'avec les échantillons de GC. En effet les échantillons mesurent 11mm (OF1-PC) ou 10mm (Of2-PC et OF4-PC) au départ pour atteindre déjà 7.9mm de moyenne [7.2 ;8.5] après une compaction de 5N, 5.6mm de moyenne [4.7 ;7.3] après une compaction de 20N et 3.4mm de moyenne [3 ;4.1] après une compaction de 50N.

Lorsque l'on observe les échantillons d'OF4 et OF4-PC (Fig.66) après une compaction de 50 N, on observe une importante différence de hauteur des échantillons.




Figure 66 : Différence de la hauteur des échantillons placés dans le socle interne de la machine à compaction, après une compaction de 50N, entre OF4 (A) et OF4-PC (B).

Comparativement aux gros copeaux, l'augmentation du rapport BV/TV pour les petits copeaux est équivalente (Fig. 67), mais le volume osseux de départ (BV) est plus faible pour les PC à poids initial équivalent (Fig.68). On observe même des variations du volume osseux avec l'application de la force de compaction pour OF4-PC. Ceci peut témoigner de la difficulté de manipulations des PC et du manque de reproductibilité qui en émane.

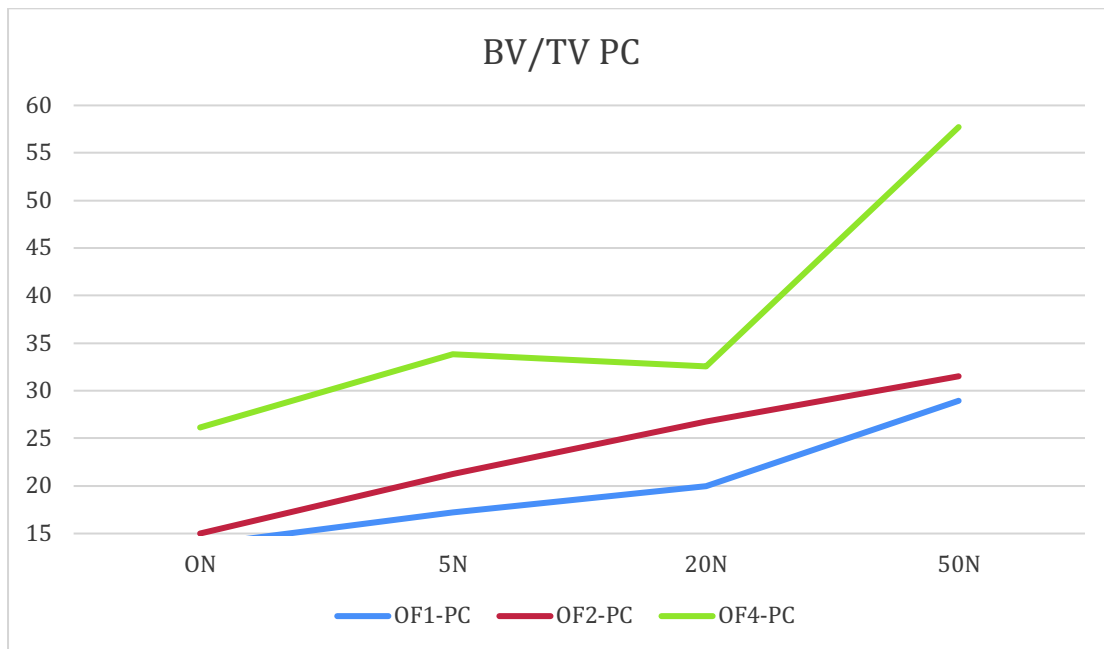


Figure 67 : Évolution du rapport volume osseux (BV) sur volume tissulaire (TV) avec l'application d'une force de compaction entre 0 et 50N, pour les échantillons de petits copeaux (OF1-PC, OF2-PC, OF3-PC).

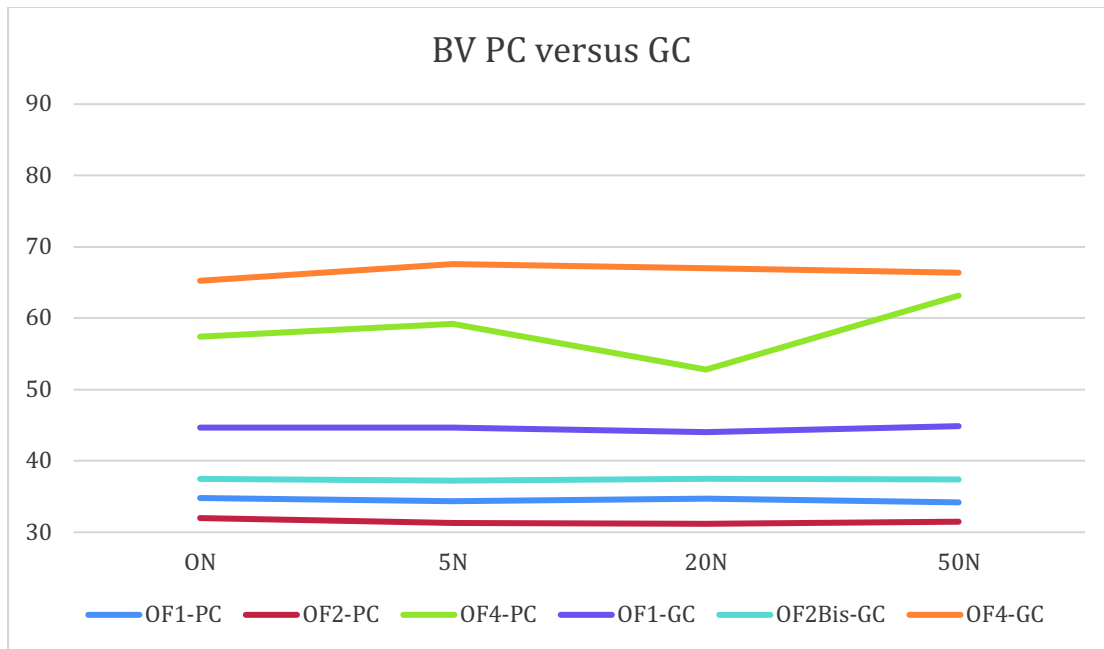


Figure 68 : Comparaison du volume osseux (BV) des échantillons de PC et de GC à poids initial équivalent. Ainsi on observe qu'à poids de départ égal, le BV des échantillons de gros copeaux est plus important que celui de l'échantillon de PC issu de la même tête fémorale : $BV\ OF1 > BV\ OF1-PC$, $BV\ OF2-Bis > BV\ OF2-PC$

La porosité des échantillons de petits copeaux (Fig. 69) diminue de 82% en moyenne à 0N, jusqu'à 75% en moyenne à 5N et 73% en moyenne à 20N. Ces courbes de porosité sont comparables aux porosités des échantillons de gros copeaux. En particulier lorsque l'on s'intéresse aux échantillons issus des mêmes têtes fémorales (Fig.70), on peut remarquer que les courbes sont réellement équivalentes et comparables.

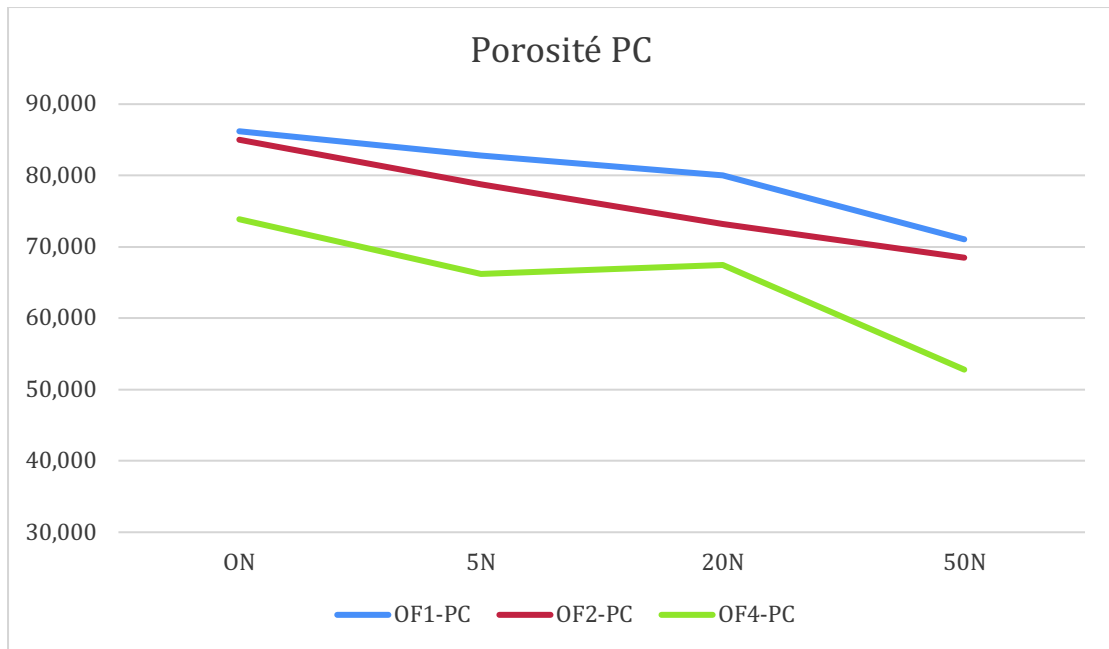


Figure 69 : Évolution de la porosité (en %) des échantillons osseux de petits copeaux d'os spongieux fémoral avec l'application d'une force de compaction entre 0 et 50N.

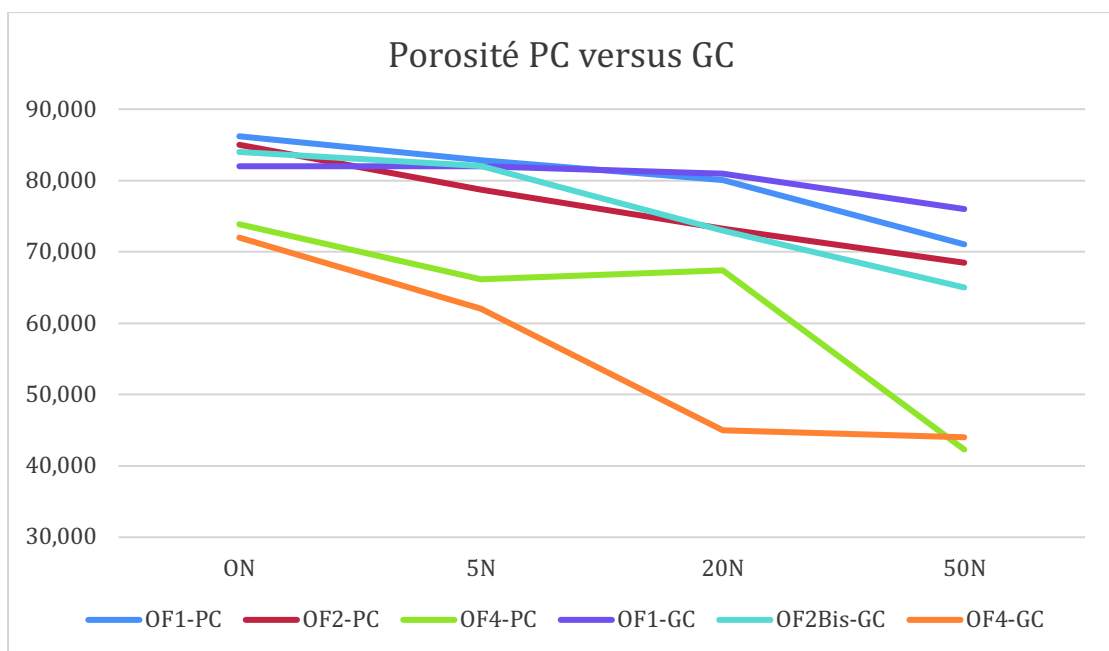


Figure 70 : Comparaison de l'évolution de la porosité (en %) avec l'application d'une force de compaction entre 0 et 50N, des échantillons de PC et de GC à poids initial équivalent. Ainsi on observe qu'à poids de départ égal, la porosité des échantillons de PC et de GC est équivalente pour la même tête fémorale concernée (OF1 et OF1-PC, OF2-Bis et OF2-PC, OF4 et OF4-PC).

Comme pour les échantillons de gros copeaux, la distance de séparation entre les travées diminue avec l'application de la force de compaction (Fig.71). Cette diminution reste du même ordre que pour les échantillons de gros copeaux.

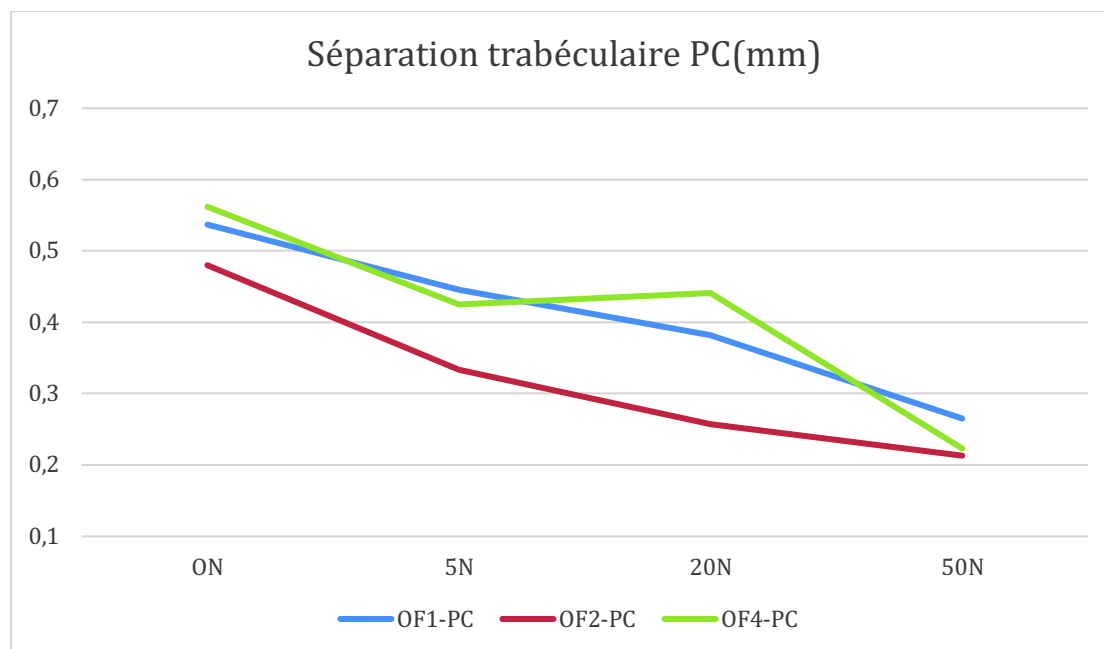


Figure 71 : Évolution de la distance de séparation entre les travées osseuses (en mm) des échantillons de petits copeaux d'os spongieux fémoral avec l'application d'une force de compaction entre 0 et 50N.

L'épaisseur moyenne des travées des échantillons de petits copeaux (tableau 14 et Fig.72) ne montre également que peu de modification avec l'application d'une force de compaction, comme pour les gros copeaux. Par contre lorsque l'on observe la répartition des différentes épaisseurs de travées osseuses entre GC et PC, on peut noter que les travées osseuses des échantillons de PC de faible épaisseur sont plus nombreuses que pour les échantillons de GC comme l'illustre la figure 73 pour les séries OF1 et OF1-PC à 5 et 50N et la Figure 74 pour les séries OF2Bis et OF2-PC à 5 et 50N. Ainsi à 5N, on observe pour OF1-PC 25% de travées d'épaisseur comprise entre 0.06 et 0.1mm et 23% d'épaisseur entre 0.1 et 0.14mm contre respectivement 17% et 16% pour OF1 (GC).

Cette différence se maintient à 50N. De même pour OF2-PC, on observe 29% de travées d'épaisseur comprise entre 0.06 et 0.1mm et 26% d'épaisseur entre 0.1 et 0.14mm contre respectivement 24% et 22% pour OF2Bis (GC). Cette

différence est également maintenue à 50N. Ainsi les échantillons de GC contiennent une part plus importante de travées d'épaisseur moyenne (de 0.180 à 0.340mm) par rapport aux échantillons de PC, dont l'épaisseur des travées reste faible majoritairement.

	OF1PC-ON	OF1 PC- 5N	OF1 PC- 20N	OF 1PC- 50N	OF2 PC- ON	OF2 PC- 5N	OF2 PC- 20N	OF2 PC- 50N	OF4 PC- ON	OF4 PC- 5N	OF4 PC- 20N	OF4 PC- 50N
Trabecular thickness distribution												
	Percent volume in range											
Range	%	%	%	%	%	%	%	%	%	%	%	%
mm												
0.020 - <0.060	9	9	9	9	9	9	9	10	3	3	3	2
0.060 - <0.100	25	25	26	26	28	29	30	31	12	11	12	8
0.100 - <0.140	22	23	22	23	25	26	26	25	15	14	15	10
0.140 - <0.180	20	20	20	20	19	18	18	18	23	23	23	18
0.180 - <0.220	13	13	12	12	9	9	8	8	18	19	19	20
0.220 - <0.260	6	6	6	6	5	4	4	4	11	12	12	15
0.260 - <0.300	3	3	3	3	3	3	2	3	8	9	8	13
0.300 - <0.340	1	1	1	1	2	2	2	1	4	4	4	7
0.340 - <0.380	1	0	1	1	1	1	0	0	2	2	2	4
0.380 - <0.420	0	0	0	0	0	0	0	0	1	1	1	2
0.420 - <0.460	0	0	0	0	0	0	0	0	1	1	1	1
0.460 - <0.500	0	0	0	0	0	0	0	0	0	0	0	0

Tableau 14 : Répartition des épaisseurs de travées en fonctions de la force de compaction appliquée pour les échantillons de petits copeaux issus des têtes fémorales de OF1, OF2 et OF4.

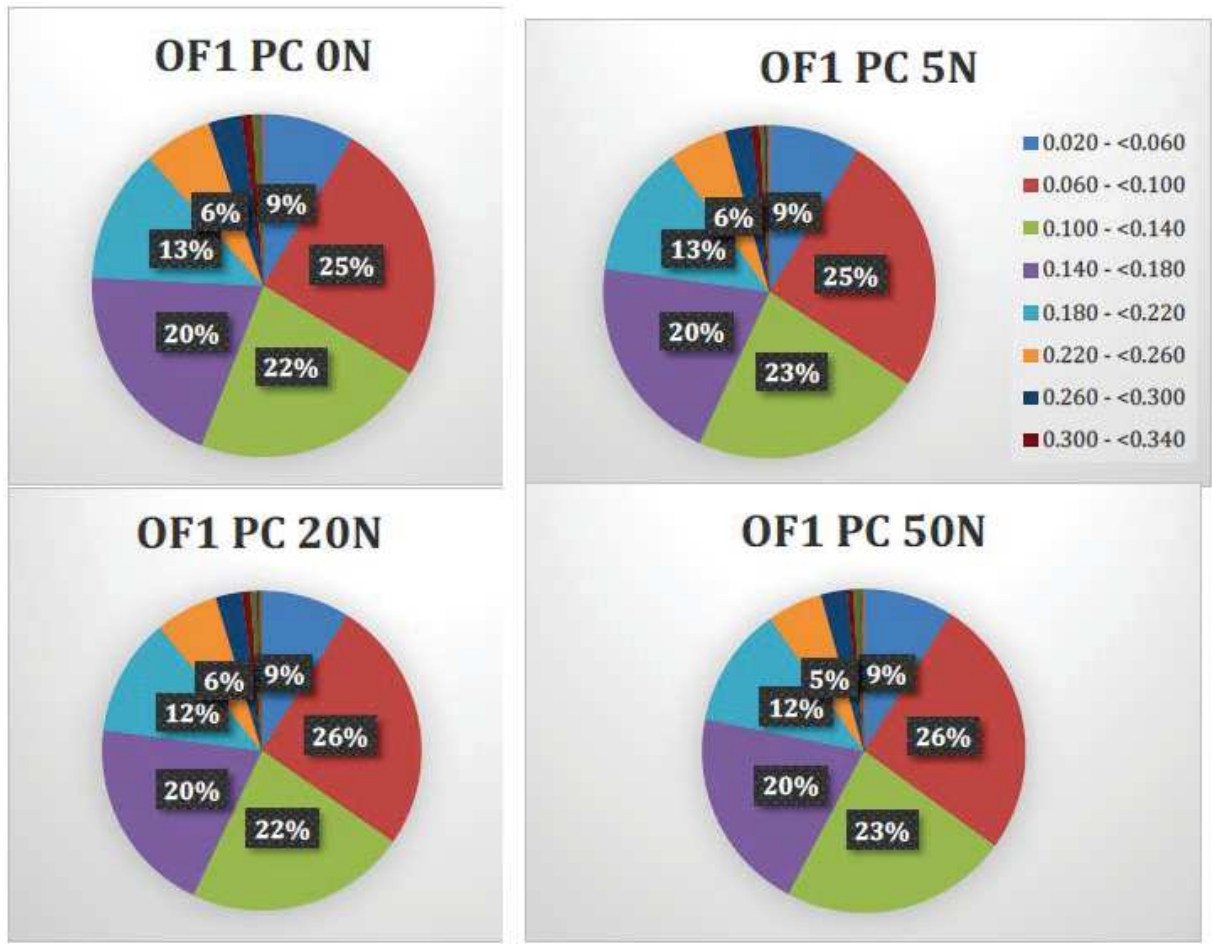


Figure 72 : Épaisseur (en mm) des travées osseuses de la série OF1-PC en fonction de la force appliquée

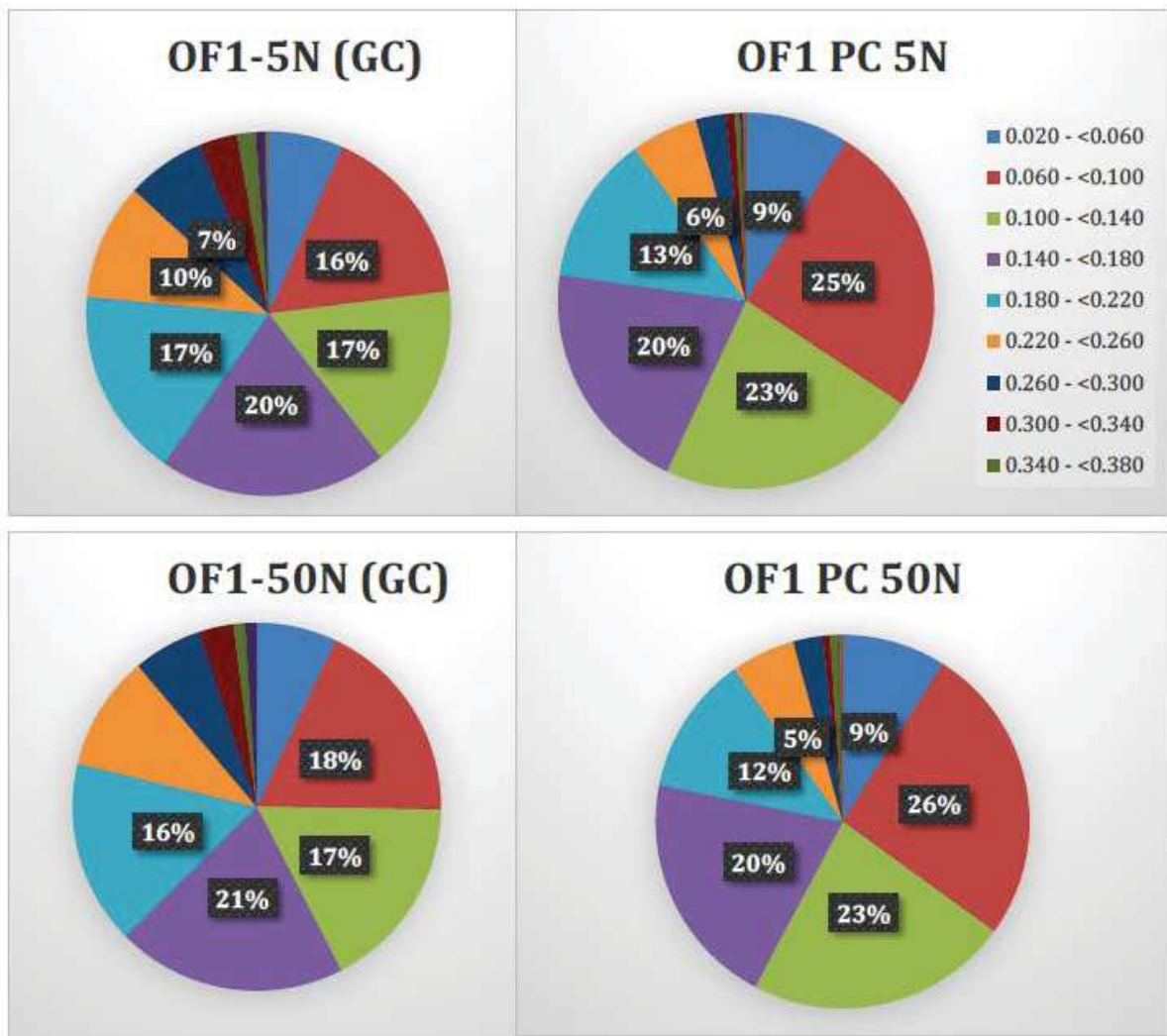


Figure 73 : Comparaison de l'épaisseur des travées osseuses des séries OF1 et OF1-PC après une compaction de 5N et de 50N (mm). On observe ici que l'échantillon de gros copeaux (OF1) comprend une part de travées plus épaisse que l'échantillon de petits copeaux (OF1-PC).

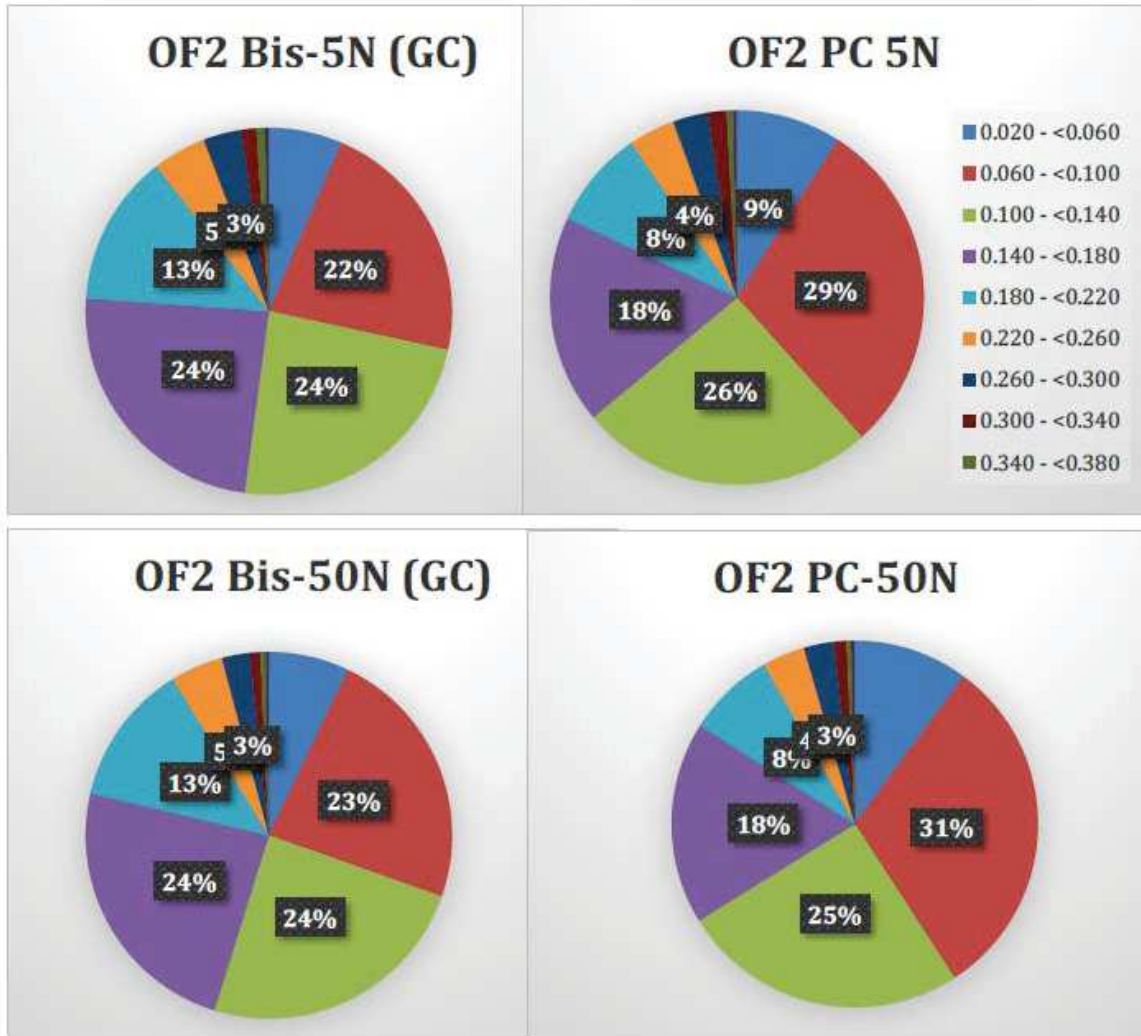


Figure 74 : Comparaison de l'épaisseur des travées osseuses des séries OF1 et OF1-PC après une compaction de 5N et de 50N (mm). On observe ici que l'échantillon de gros copeaux (OF2Bis) comprend une part de travées plus épaisse que l'échantillon de petits copeaux (OF2-PC).

▪ **Échantillon de gros copeaux d'os spongieux iliaque (Tableau 15)**

Type d'échantillon		Os iliaque 1-0N	Os iliaque 1-5N	Os iliaque 1-20N	Os iliaque 1-50N
Poids (g)		0,25	NC	NC	0.10
Taille échantillon		11	10,5	7,9	6,3
Tissue volume (mm ³)	TV	233,14933	228,40878	175,83129	142,21616
Bone volume (mm ³)	BV	67	67	67	66
Percent bone volume (%)	BV/TV	28,73	29,21304	38,05	46,23
Trabecular thickness (mm)	Tb.Th	0,1538	0,17727	0,16157	0,1707
Trabecular number (1/mm)	Tb.N	1,31595	1,64798	1,9331	2,4614
Trabecular separation (mm)	Tb.Sp	0,44789	0,38095	0,29574	0,22858
Total porosity (%)	Po(tot)	79,76119	70,78696	68,76619	57,98321
Degree of anisotropy	DA	1,18393 (0,15535)	1,18119 (0,15339)	1,09637 (0,08790)	1,24134 (0,19442)

Tableau 15 : Analyse microscanner des échantillons de petits copeaux issus du col des têtes fémorales OF1, OF2 et OF4

Cette analyse microscanner est limitée par le fait qu'un seul échantillon issu de déchets opératoires est analysé, les trois autres déchets opératoires étant destinés aux cultures de CFU-F. Néanmoins on peut observer que pour un poids initial équivalent, le volume osseux (BV) de l'os iliaque est plus important que pour l'os fémoral. En effet le BV moyen des 3 échantillons de GC d'os fémoral (OF1, OF1Bis et OF2) est de 50% en moyenne [45;58] contre 67% pour l'échantillon de GC d'os iliaque. Ainsi le rapport BV/TV augmente plus avec l'application de force de compaction qu'avec l'os fémoral.

Par contre la variation de hauteur de l'échantillon est équivalente aux variations de hauteur observées pour l'os fémoral.

La porosité de l'os iliaque diminue avec l'application d'une force de compaction de 80% à 0N jusqu'à 58% à 50N. La variation de porosité semble tout à fait comparable à celle des échantillons de gros copeaux d'os fémoral (Fig.75) mais semble seulement légèrement plus faible à 50N.

De même l'épaisseur trabéculaire moyenne est équivalente à l'épaisseur trabéculaire moyenne des échantillons de gros copeaux d'os fémoral. La distance

de séparation entre les travées diminue avec l'application, de la force de compaction, de façon similaire aux échantillons d'os fémoral (Fig. 76 et 77). Ainsi sur un plan d'analyse de la structure osseuse au microscanner, les échantillons de gros copeaux d'os fémoral et iliaque semble proches, ce qui nous conforte dans l'utilisation d'os spongieux fémoral pour nos expérimentations.

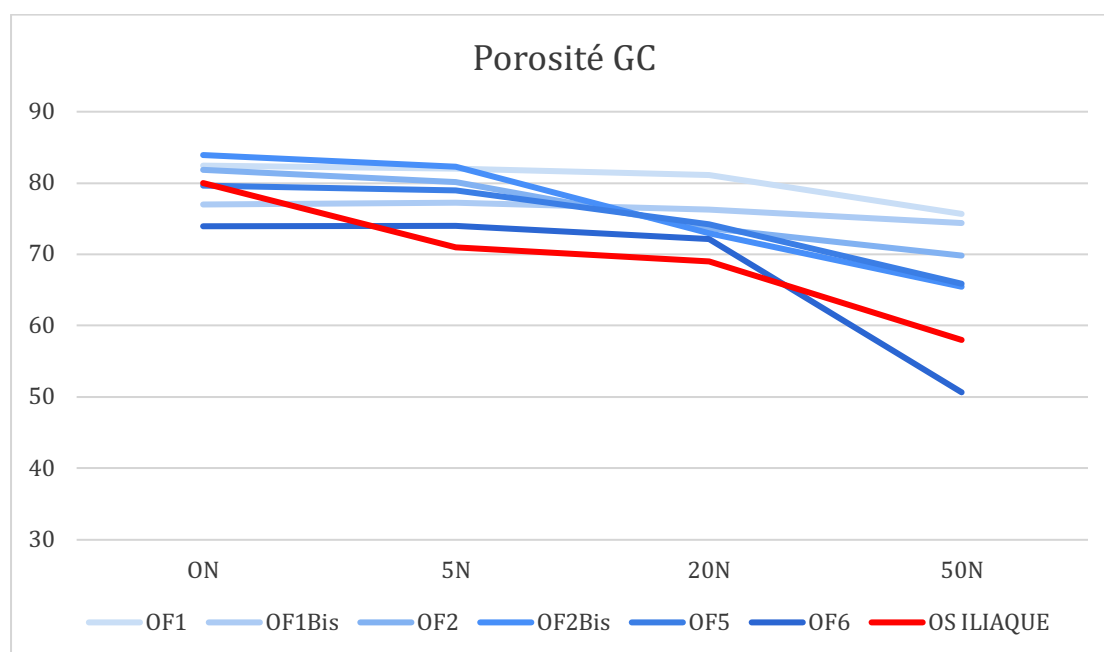


Figure 75 : Comparaison de l'évolution de la porosité (en %) avec l'application d'une force de compaction entre 0 et 50N, des échantillons de GC d'os fémoral (courbes bleues) et d'os iliaque (courbe rouge). Ainsi on observe que l'évolution de la porosité des échantillons de GC d'os iliaque est équivalente à celle des échantillons de GC d'os fémoral, avec l'application d'une force de compaction.

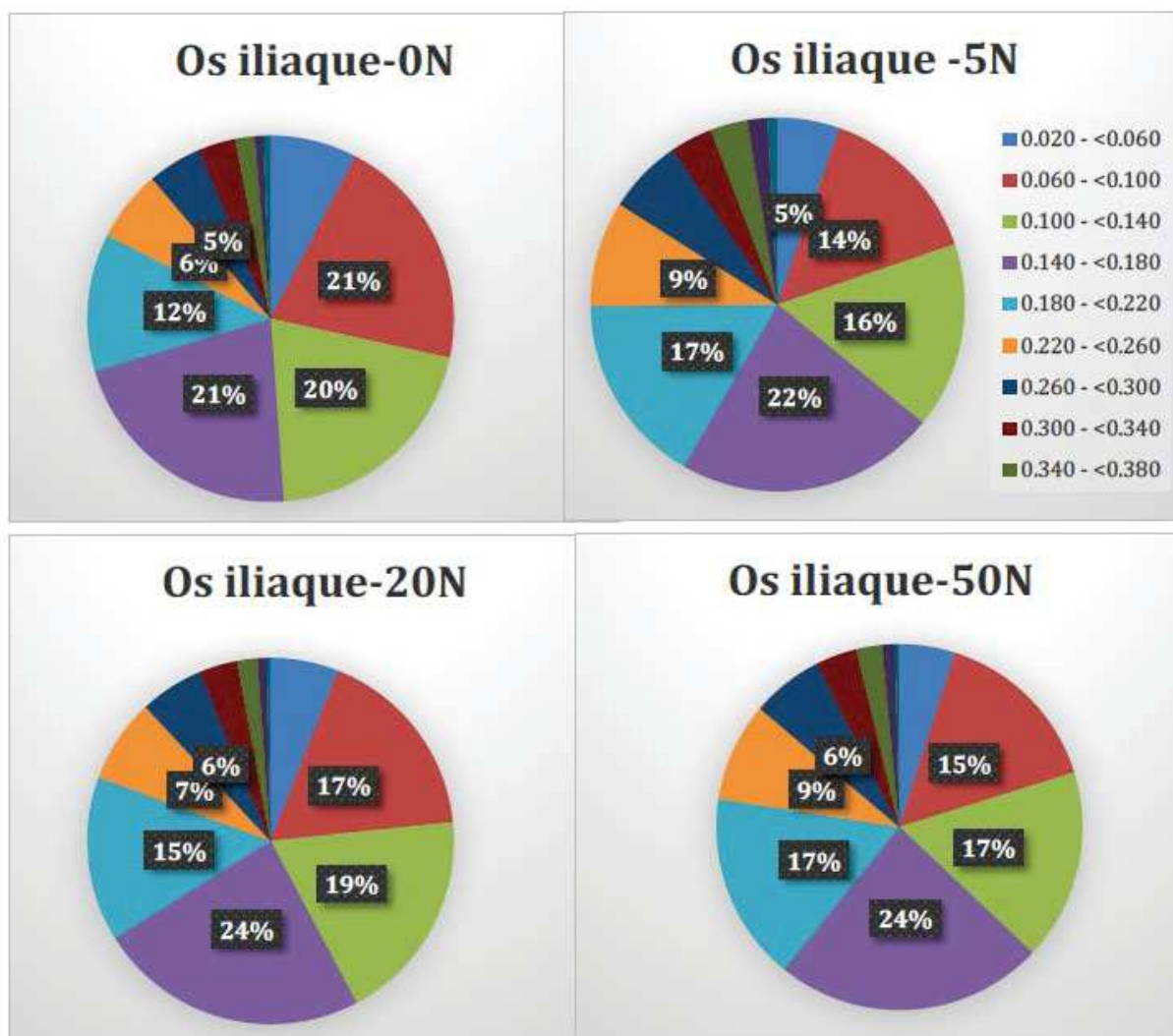


Figure 76 : Épaisseur des travées osseuses de l'échantillon de GC d'os iliaque en fonction de la force appliquée (mm)

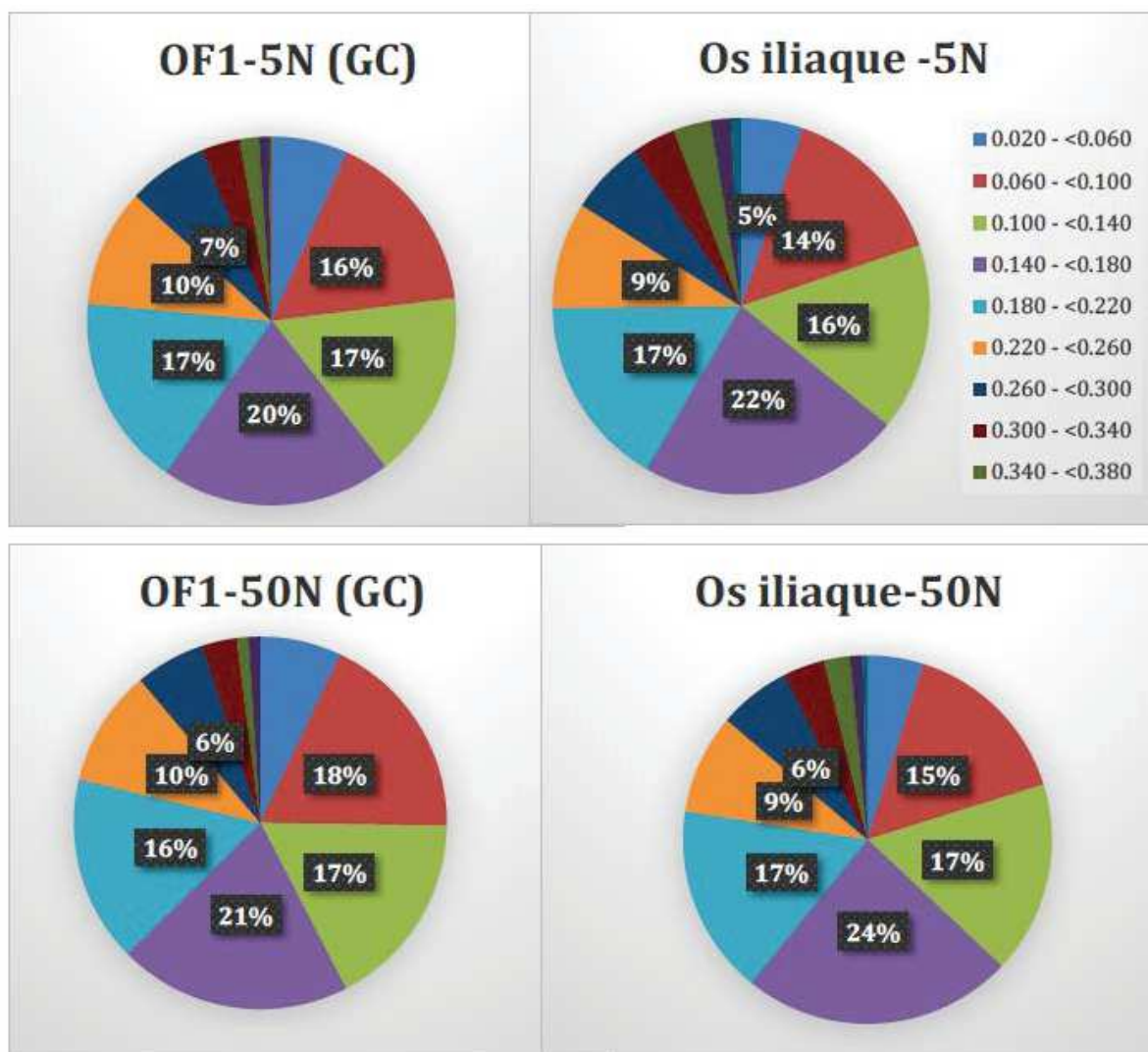


Figure 77 : Comparaison de l'épaisseur des travées osseuses des séries OF1 d'os fémoral et d'os iliaque après une compaction de 5N et de 50N (mm). Les épaisseurs des travées osseuses sont presque parfaitement équivalentes entre les échantillons.

VI.7.c) Analyse CFU-F

▪ **Échantillons de gros copeaux issus des têtes fémorales**

Nous avons ensuite observé l'évolution du nombre de colonies de cellules souches mésenchymateuses (comptabilisation des CFU-F) après 15 jours de culture pour les échantillons de gros copeaux issus de 5 têtes fémorales. Chaque tête fémorale était prélevée de façon à réaliser 6 échantillons par tête de poids initial 0.14g. Des CFU-F étaient réalisées à partir de 2 échantillons non compactés par tête (ex: OF1-ON et OF1Bis-ON), de 2 échantillons compactés à 20N (ex : OF1-20N et OF1Bis-20N) et de 2 échantillons compactés à 50N (ex : OF1-50N et OF1Bis-50N). Pour les cultures de CFU-F, 2 flasques de 75cm² étaient réalisées pour chaque échantillon (ex : OF1a et OF1b).

Après 15 jours les CFU-F ont été comptabilisées pour chaque échantillon des 5 têtes fémorales, soit 40 flasques au total.

La figure 78 illustre bien une augmentation du nombre de colonies pour chaque échantillon avec l'application de la force de compaction.

Cette augmentation est très importante entre 0 et 20N. La pente de la courbe s'infléchit ensuite entre 20 et 50N mais le nombre de colonies à 50N est encore plus important que celui à 20N.

Cette même observation peut être réalisée de façon macroscopique sur la Figure 79 (OF1) ou au microscope optique (faible grossissement) sur la Figure 80 (OF5Bis), comme pour toutes les autres têtes fémorales.

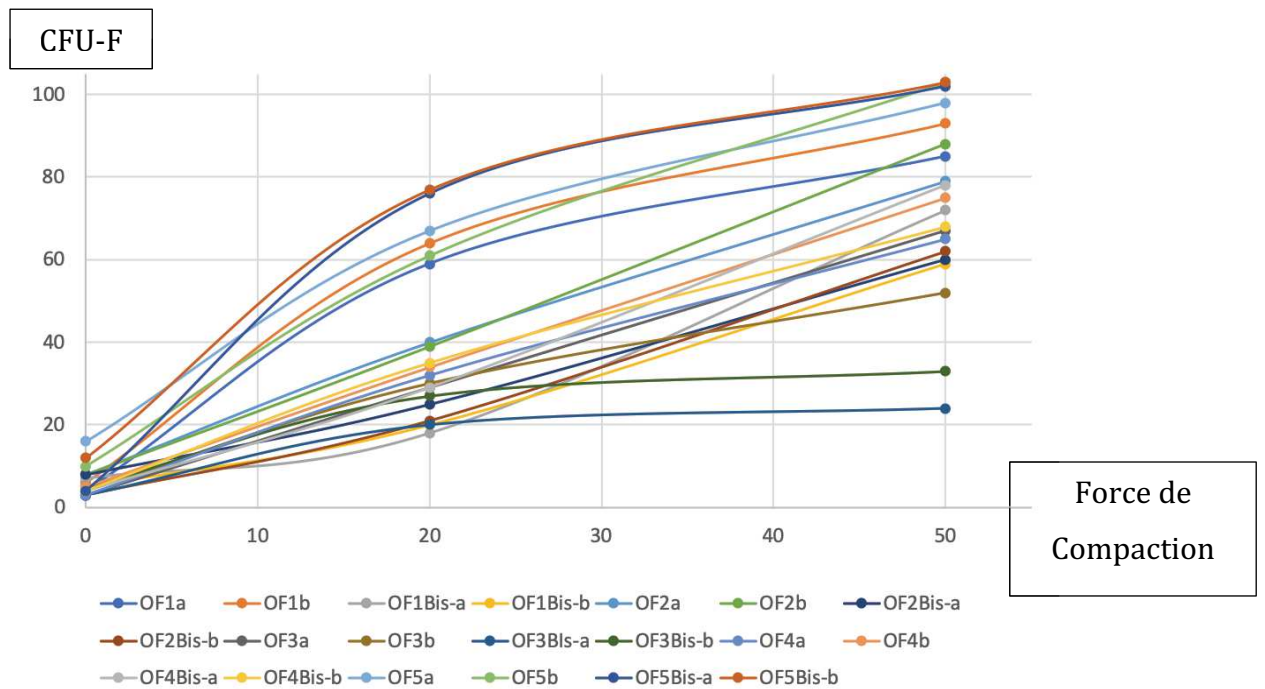


Figure 78 : Culture de CFU-F des échantillons de gros copeaux issus de 5 têtes fémorales (2 flasques par échantillons testés).




Figure 79 : Cultures de CFU-F d'OF1. Illustration de l'augmentation du nombre de colonies avec l'application d'une force de compaction croissante pendant une minute.

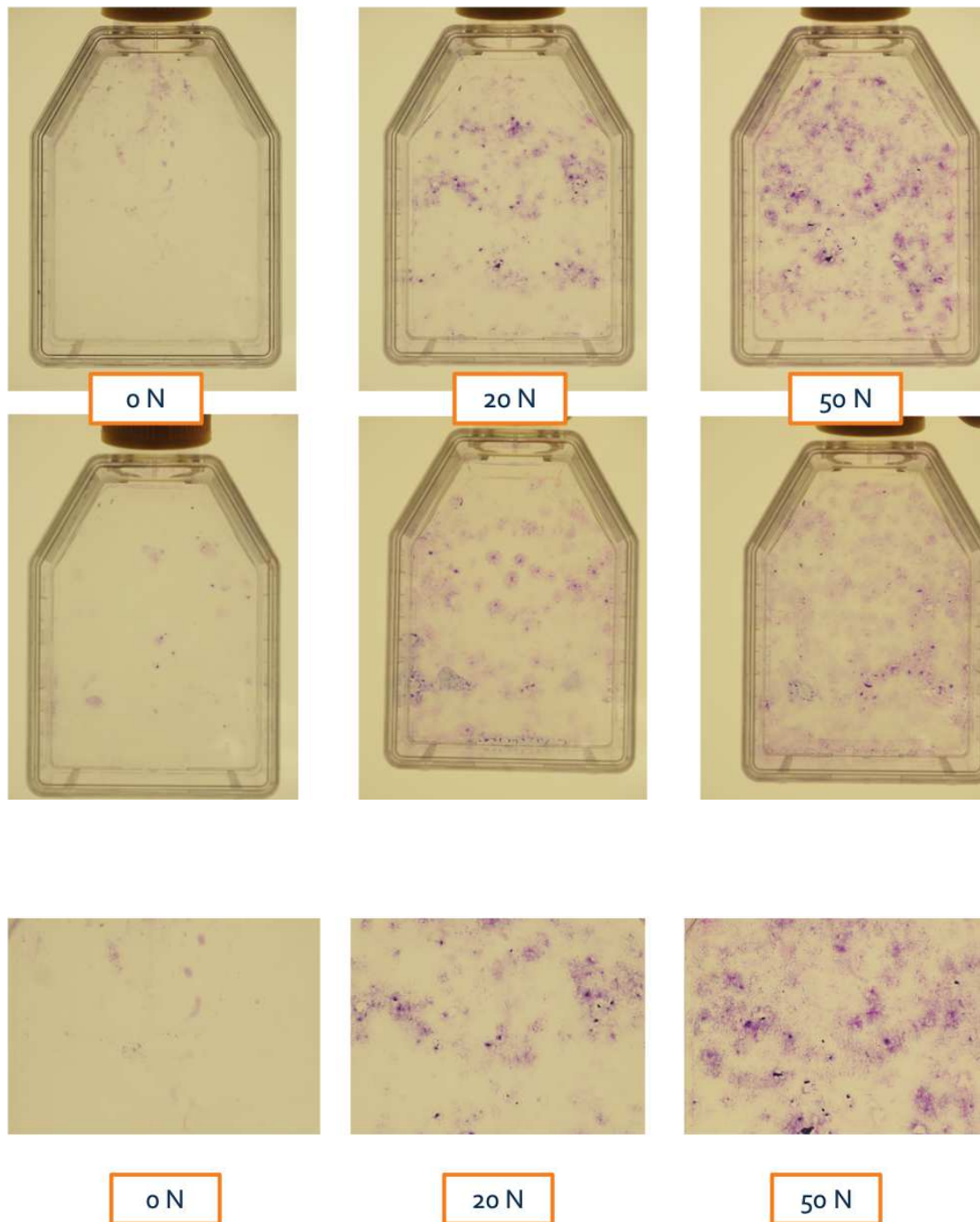


Figure 80 : Cultures de CFU-F d'OF5Bis (OF5Bis-a 1^{ère} ligne et OF5Bis-b 2^e ligne). Illustration de l'augmentation du nombre de colonies avec l'application d'une force de compaction croissante pendant une minute. Observation macroscopique et au microscope optique (faible grossissement).

▪ Échantillons de Gros copeaux issus d'os iliaque

De même pour l'os iliaque, des CFU-F ont été réalisées à partir de déchets opératoires (gros copeaux) sur 4 patients. Malheureusement seules les flasques réalisées à partir des échantillons d'un seul patient ont pu être observées à J15 et comptabilisées car les 4 autres ont été contaminées dans l'incubateur.

Sur les échantillons du patient non contaminés, on observe également une augmentation du nombre de colonies lorsqu'une force de compaction de 20N ou 50N a été appliquée pendant une minute sur l'échantillon (Fig.81).

Néanmoins il est difficile de comptabiliser les colonies de l'échantillon compacté à 50N car elles sont presque toutes confluentes au 15^e jour.

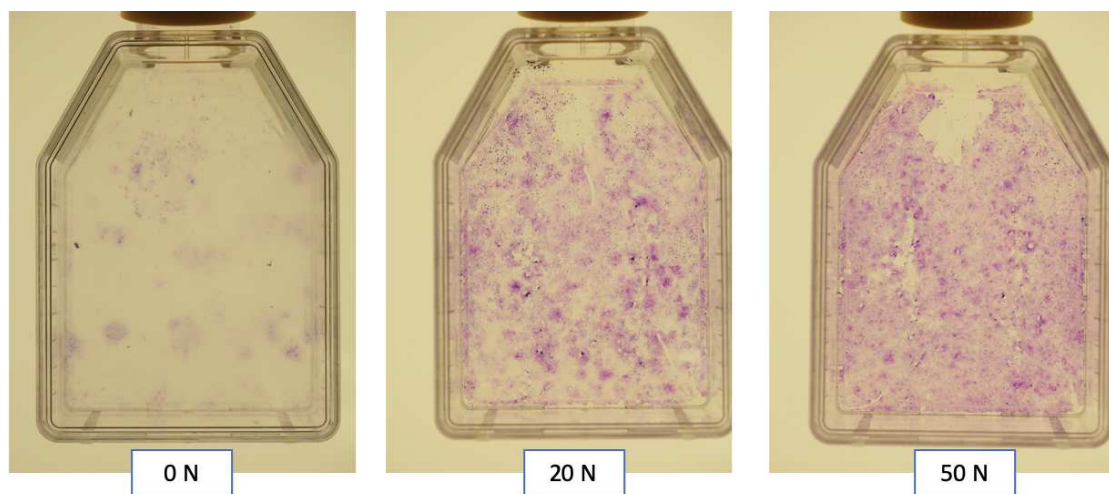


Figure 81 : Cultures de CFU-F à partir d'échantillons de gros copeaux d'os iliaque. Illustration de l'augmentation du nombre de colonies avec l'application d'une force de compaction croissante pendant une minute.

VI.7.d) Réflexion et Interprétation des résultats

Suite à ces différentes expériences et analyses, on peut conclure de façon objective, que la manipulation d'échantillons composés de gros copeaux d'os spongieux, prélevés à la curette de 4x6mm, est plus aisée et plus reproductible qu'avec l'utilisation de petits copeaux, prélevés à la curette de 3x1mm.

De plus, à masse initiale égale, le volume osseux (BV) des échantillons de gros copeaux est plus élevés que celui des échantillons de petits copeaux.

Lorsque l'on compare maintenant l'évolution des propriétés et de l'architecture osseuse des échantillons de gros copeaux d'os spongieux iliaque et fémoral avec l'application d'une force de compaction, ceux-ci semblent relativement proches. Les variations de poids, de hauteur de l'échantillon, de porosité et d'architecture trabéculaire sont reproductibles entre os fémoral et os iliaque. Le volume osseux à poids initial égal est cependant plus important pour l'os d'origine iliaque. En CFU-F, sur le seul échantillon disponible, il est observé que le nombre de colonies cellulaires obtenues à partir d'échantillons iliaques est supérieur, sous réserve du nombre limité d'échantillons d'os iliaque. Néanmoins, la source d'os spongieux d'origine fémorale reste in fine plus facile d'accès et plus abondante. De plus son approvisionnement pour nos expériences (notamment en in vivo) est plus régulier.

De façon générale, on observe à l'issue de cette phase in vitro que le rapport BV/TV augmente avec l'application d'une force de compaction. La première hypothèse serait qu'en appliquant une force de compaction sur l'os spongieux chirurgicalement dans la fente alvéolaire, on augmente simplement la densité osseuse pour un volume donné car d'avantage d'os spongieux peut être placé dans le même volume³³⁰.

De même la porosité des échantillons de gros copeaux d'os spongieux diminue en moyenne de 80 à 67%. La deuxième hypothèse permettant d'expliquer l'intérêt d'une force de compaction sur l'os spongieux en chirurgie des fentes, serait que l'activité des ostéoblastes et des ostéoclastes dépendraient de la porosité de l'os.

En effet, lorsque l'os est trop poreux, les cellules n'auraient pas assez de surfaces sur lesquelles agir. La même hypothèse pourrait être issue du résultat de la distance de séparation des travées qui décroît avec l'application de la force de compaction.

Sur le plan cellulaire, on observe une augmentation du nombre de colonies de cellules souches mésenchymateuses au 15^e jour de culture après l'application d'une force de compaction pendant une durée d'une minute.

L'application d'une force de compaction est un facteur important car son effet positif est retrouvé sur l'ensemble des échantillons d'os fémoral et sur celui d'os iliaque. L'hypothèse que les concentrations cellulaires initiales des échantillons osseux seraient différentes n'est pas recevable car tous les échantillons testés avaient le même poids initial. On peut donc supposer que les concentrations cellulaires étaient très proches au vu de leur même origine et technique de prélèvement.

Il n'est pas non plus réaliste de supposer que la force de compaction chasserait les cellules souches des échantillons dans l'exsudat et ainsi que les échantillons compactés auraient un nombre de CFU plus important. En effet dans notre expérience l'exsudat n'est pas récupéré dans la machine à compaction et se retrouve dans la cuve. L'échantillon est ensuite retiré stérilement de la machine et les cellules en sont extraites par agitation mécanique. L'agitation mécanique est réalisée par une machine de façon strictement reproductible pour tous les échantillons.

On peut donc en conclure que déjà « in vitro », l'application d'une force de compaction ne tue pas les cellules mais a tendance à augmenter la population cellulaire.

En effet on pourrait penser que les forces nécessaires pour tuer une cellule, sont bien supérieures à la force de compaction appliquée dans notre étude^{331, 332}. Il est cependant très difficile de mesurer quelle force ressent la cellule elle-même lorsque l'on applique une force de 50N sur l'échantillon.

On observe également qu'il semble exister un phénomène de plateau avec une force de compaction maximale au-delà de laquelle il n'y a plus d'augmentation du nombre de colonies. Aux forces testées (20 et 50N), ce plateau n'est pas atteint.

Le résultat « augmentation du nombre de colonies cellulaires avec l'application d'une force de compaction de 20 ou 50N » peut s'expliquer par plusieurs hypothèses :

- L'application d'une force de compaction stimule directement la prolifération cellulaire (stimulus mécanique)
- L'application d'une force de compaction stimule une cellule émettrice (l'ostéocyte par exemple) qui émet un signal de recrutement et de prolifération d'autres cellules (cellules souches mésenchymateuses, cellules pré-ostéoblastiques,...) → Stimulus biomécanique

On a pu voir que les voies de la mécanotransduction sont très larges et il est donc impossible à ce stade de connaître par quel mécanisme exact la force de compaction appliquée pendant une minute augmente le nombre de colonies cellulaires.

Cette étude est assez singulière car elle permet de voir qu'une force reproductible par la main humaine pendant une durée donnée, a également un effet positif au niveau de la prolifération cellulaire. En effet, d'autres travaux ont été réalisés utilisant des forces d'intensité plus importante ou cycliques, montrant des résultats contradictoires³³¹.

Cette conclusion « in vitro » ne doit pas faire oublier que l'os est un tissu. Il est important d'étudier le rôle de la matrice osseuse et de la revascularisation car « No graft is an island » (Carmeliet P.¹⁷⁴). Il est donc capital de poursuivre cette première phase par une expérimentation in vivo.

Chapitre 7 : Conclusion et Perspectives

Dans ce travail de thèse, nous nous sommes intéressés aux paramètres influençant le résultat d'une greffe osseuse alvéolaire dans le cas particulier des fentes labio-palatines. En particulier nous avons souhaité explorer la question de l'effet d'une force mécanique sur l'intégration du greffon. En effet, la littérature ne permet pas de conclure sur l'intérêt clinique d'exercer une compaction sur le greffon d'os spongieux au moment de son implantation. Pour cela, nous avons développé un dispositif expérimental spécifique et original, permettant d'appliquer une compaction à un greffon sous l'effet d'une force contrôlée pendant une durée donnée. Le dispositif permet également de récupérer pour analyse l'exsudat issu de la compaction. Une campagne expérimentale a été menée à partir d'os spongieux issu du col de têtes fémorales fraîches humaines. Cet os a été prélevé de façon reproductible et dans les conditions compatibles avec celles de la chirurgie.

Lors de la compaction d'un greffon de 0 à 50N, les caractéristiques architecturales et cellulaires étaient fortement modifiées. En particulier, la compaction entraîne une diminution de porosité, une augmentation du rapport volume osseux sur volume tissulaire et des modifications de l'architecture trabéculaire, associés à une augmentation de population cellulaire. Ce résultat est reproductible *in vitro*. Il constitue un nouveau résultat de la mécanobiologie, intéressant pour le chirurgien et devra être confirmé *in vivo*.

Dans la suite de ce travail, nous présentons les perspectives qui permettent de confirmer ce résultat.

VII.1) Modèle *in vivo* (Fig.82)

Une expérimentation animale est indispensable afin d'étudier *in vivo* les caractéristiques d'intégration des greffons osseux soumis à des forces de compaction croissantes. La greffe d'os spongieux utilisée sera issue du col de têtes fémorales humaines fraîches. Cette greffe d'os spongieux sera composée de

gros copeaux prélevés à la curette de 4x6mm. Quatre forces de compaction sont testées (0, 5, 20 et 50N). L'os spongieux de poids initial égal sera compacté à l'aide de la machine à compaction, de façon stérile, à une force contrôlée pendant une minute puis sera introduit dans toutes les chambres osseuses, directement en contact avec la corticale calvariale des rats.

Des rat nude de 12 semaines seront utilisés.

Afin de reproduire l'interface greffe osseuse spongieuse/corticale, des chambres osseuses cylindriques en PEEK dotées d'un trottoir et d'un couvercle hermétique seront donc utilisées. Les chambres osseuses ouvertes dans leurs parties supérieures, seront remplies de greffon osseux spongieux d'origine humaine, puis fermées hermétiquement par un couvercle en PEEK. Des chambres osseuses laissées vides seront utilisées comme contrôles négatifs.

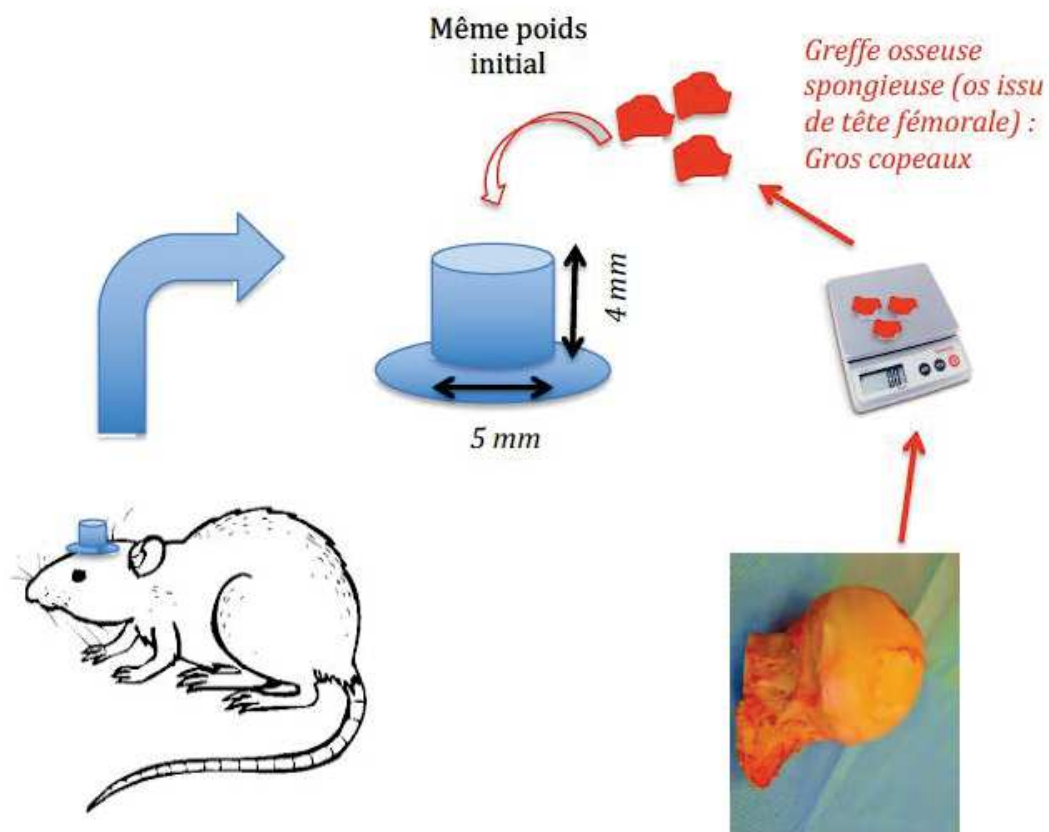


Figure 82 : Modèle expérimental imaginé pour étudier l'interface greffon d'os spongieux humain/os cortical de la calvaria du rat

▪ **Analyse microscanner** (Fig.83)

Le suivi de la régénération osseuse sera effectué par imagerie au micro-scanner *in vivo* à J0, J15, J30, J45, J60 de façon non invasive.

L'imagerie au microscanner *in vivo* est un outil simple précis et bien documenté traditionnellement utilisé pour produire des images à trois dimensions de haute résolution et permet ainsi de mesurer le volume du greffon osseux restant et le volume et les paramètres micro-architecturaux du tissu osseux néoformé. Le suivi régulier nous permettra de caractériser la cinétique de la résorption et celle de la néoformation osseuse induite par chaque greffon osseux compacté avec des forces croissantes. De même une analyse précise de l'interface corticale du rat/Greffon osseux pourra être réalisée.

Procédure du microscanner :

- Anesthésie gazeuse à l'isoflurane jusqu'à l'endormissement complet de l'animal (isoflurane/O₂ au masque) et maintenue pendant toute la durée du scanner (15 minutes).
- Acquisition des images : réalisation d'un scanner centré sur la calvaria à des doses de rayonnement permettant l'acquisition d'images de qualités sans mettre en péril la vie de l'animal ou compromettre les processus de formation osseuse.

L'acquisition des images se fera à 50 kV et 100 μ A avec un temps d'exposition de 3.3 s par image.




Figure 83 : Images scannographiques de l'évolution de l'os spongieux dans la chambre au cours du temps et de l'interface corticale/ os spongieux. Chambre en PEEK (compatible et radio-transparente) sur la calvaria *in vivo*.

▪ **Analyse de la néoangiogénèse**

Il est capital d'étudier la revascularisation du greffon d'os spongieux¹⁷⁸. L'application d'une force de compaction modifie-t-elle positivement²⁵¹ ou négativement la revascularisation de celui-ci ?

Pour y répondre, un échantillon osseux impacté avec la même force que celui introduit dans la chambre calvariale sera positionné en sous-cutané au niveau du dos de l'animal, dans le même temps d'implantation. Une analyse histomorphométrique ainsi qu'un immunomarquage par CD31+ permettront de voir la colonisation de néo-vaisseaux dans le greffon.

▪ **Analyse de l'interface Greffon / Corticale calvariale**

Une analyse histologique et histomorphométrique sera également réalisée à 2 ou à 8 semaines en fonction du groupe (tableau 16) après mise à mort de l'animal. Cette analyse permettra d'étudier l'interface entre greffon d'os spongieux et os cortical calvarial du rat.

Une étude histomorphométrique pourra être réalisée à partir de critères d'évaluation retrouvés communément³⁰⁸⁻³¹⁰, retranscrits dans le tableau 16.

Une coloration Hématoxyline/éosine pourra être utile pour déterminer le niveau de minéralisation du greffon après 15 et 60 jours.

Une analyse par RT-PCR permettra de connaître le niveau d'expression de collagène 1, Ostéocalcine, Ostéonectine et Ostéopontine et ainsi déterminer le niveau de différenciation des cellules ostéoblastiques du greffon.

Comme dans la littérature, il est souvent avancé que la greffe d'os spongieux est largement résorbée par l'hôte et remplacée par un os néo-formé¹⁸¹, il serait intéressant de marquer les cellules du greffon (par exemple en utilisant la recherche d'HLA humain) afin de déterminer la part du greffon ostéo-intégré provenant du donneur (os greffé).

Healing Parameters	Score			
	0	1	2	3
New bone: amount	None	Scattered islands	Thin sheet	Bone table with trabeculae
New bone: type	None	Woven	Mixed	Lamellar
Fibroblasts, fibrosis	Large amounts	Moderate	Small amounts	None
Inflammation, macrophages, giant cells	Severe	Moderate	Some	None
Vascularity	None	Few	Moderate	Many
Edge bone integration	None	Some	Moderate	Extensive

Tableau 17 : Analyse histomorphométrique . Score établi aux différentes sections histologiques réalisées selon Kim et al. ³⁰⁸, Qiu et al.³⁰⁹, Plachakova et al.³¹⁰.

▪ Détermination du nombre d'animaux nécessaires

Un nombre de 100 animaux a été estimé pour avoir un résultat statistiquement reproductif (Tableau 17).

Chambre à os +/- greffe osseuse humaine de quantité croissante	Temps d'explantation	Nombre d'animaux
I : Force ON (correspondant à un remplissage de la chambre sans application de force préalable)	- J 15	10
	- J60	10
II : Force 5N	- J 15	10
	- J60	10
III : Force 20N	- J 15	10
	- J60	10
IV : Force 50 N	- J 15	10
	- J60	10
V : Chambre à os vide (témoin)	- J 15	10
	- J60	10

Tableau 17 : Estimation du nombre d'animaux en fonction des temps d'analyse et de la force de compaction appliquée aux échantillons testés.

VII.2) Analyse des cellules issues de la muqueuse nasale

Une des problématiques posées réside dans la composition de la muqueuse nasale, véritable « toit » de la greffe osseuse alvéolaire et son potentiel à générer de l'os.

La littérature reste pauvre sur l'éventuelle présence de cellules souches, notamment ostéoprogénitrices au niveau de la muqueuse nasale. Seul Zhang et

al.³³³ et Girard et al.³³⁴ retrouvent des cellules souches au niveau de la muqueuse nasale. Zhang et al.³³³ reporte le prélèvement de cellules progénitrices multipotentes dérivées des crêtes neurales au niveau de la muqueuse nasale. Girard et al.³³⁴ décrit son protocole d'extraction de cellules souches à partir de la lamina propria de la plupart des muqueuses nasales.

Les autres auteurs (Um et al.³³⁵, Ji et al.³³⁶) restent plus focalisés sur la possibilité de créer épigénétiquement des iPSCs (Human induced pluripotent stem cells) à partir de cellules endothéliales de la muqueuse nasale. La plupart des iPSCs proviennent de cellules endothéliales issues d'une population pédiatrique et récupérées par frottis endonasaux. Le potentiel des iPSCs varieraient en fonction de l'âge du donneur car elles pourraient avoir une mémoire épigénétique.

Ainsi dans ce travail, nous avons prélevé, après consentement du patient, un fragment de muqueuse nasale au niveau de la fente alvéolaire de 2x3mm chez des enfants, comme chez des adultes. Les cellules ont été extraites de ces différents prélèvements (annexe 3), et mises en culture.

A partir de ces cultures, sont toujours à l'heure actuelle en cours des tests de différenciation afin de déterminer le degré de différenciation (notamment ostéoblastique possible) de cette population cellulaire et leur éventuel potentiel totipotent.

VII.3) Perspectives de modélisation

La mécanobiologie théorique permet aujourd'hui de modéliser de façon assez approfondie, les phénomènes de reconstitution osseuse en fonction des stimuli mécanique, de l'environnement et des conditions aux limites, mais aussi en fonction des populations cellulaires et des conditions biochimiques. Des modèles sophistiqués de mécanobiologie osseuse sont disponibles dans la littérature à ce sujet^{332, 337-347}. On trouvera également dans d'autres travaux³⁴⁸⁻³⁵⁷, une série de modélisations mécanobiologiques dont les applications cliniques sont importantes. Ces modèles conditionnent l'évolution mécanobiologique d'un tissu osseux à la valeur d'une fonction scalaire, appelé stimulus, dépendant à la fois

des conditions mécaniques (tenseur des contraintes et des déformations), mais aussi des conditions biologiques et biochimiques, dont les indicateurs sont décrits à l'aide de fonction densité sur un volume élémentaire représentatif. Plusieurs études vont plus loin et permettent d'accéder à une modélisation locale, par exemple la microstructure osseuse, et donc d'envisager des simulations patient-dépendant³⁵⁸⁻³⁶⁷. Une présentation simplifiée de ce type de modèle est donnée dans la figure 84.

On présente également dans les figures 85 et 86, des résultats de simulation par éléments finis appliquée au remodelage osseux. La figure 85 montre les effets d'une force de compression sur le comblement osseux. Une poutre présentant une discontinuité géométrique est alors comblée progressivement lors de l'application des efforts. La figure 86 décrit une simulation de l'évolution temporelle d'un greffon soumis à des compactations variables. Là encore, la simulation numérique permet de calculer la cinétique de la densité osseuse en fonction du temps. On voit clairement les cinétiques augmentées avec l'intensité de la compaction.

Ces modèles pourraient facilement être utilisés en complément des analyses in vivo, afin d'optimiser les conditions expérimentales.

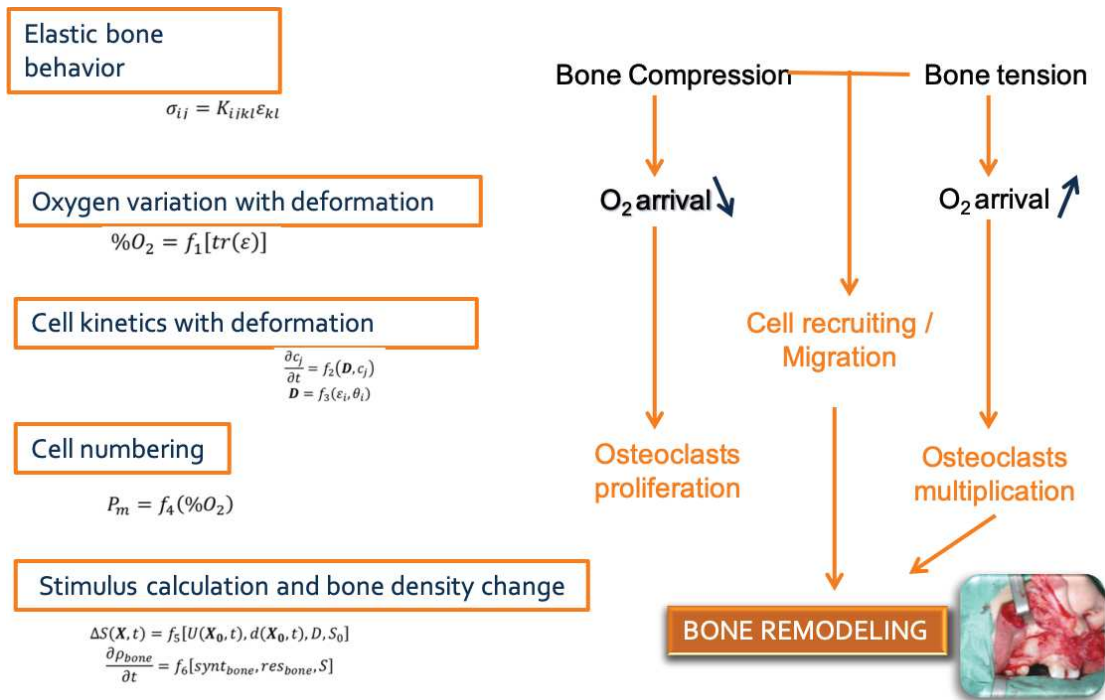


Figure 84 : Présentation simplifiée d'un modèle mécanobiologique de reconstitution osseuse intégrant des évolutions des populations cellulaires en fonction des nutriments disponibles.

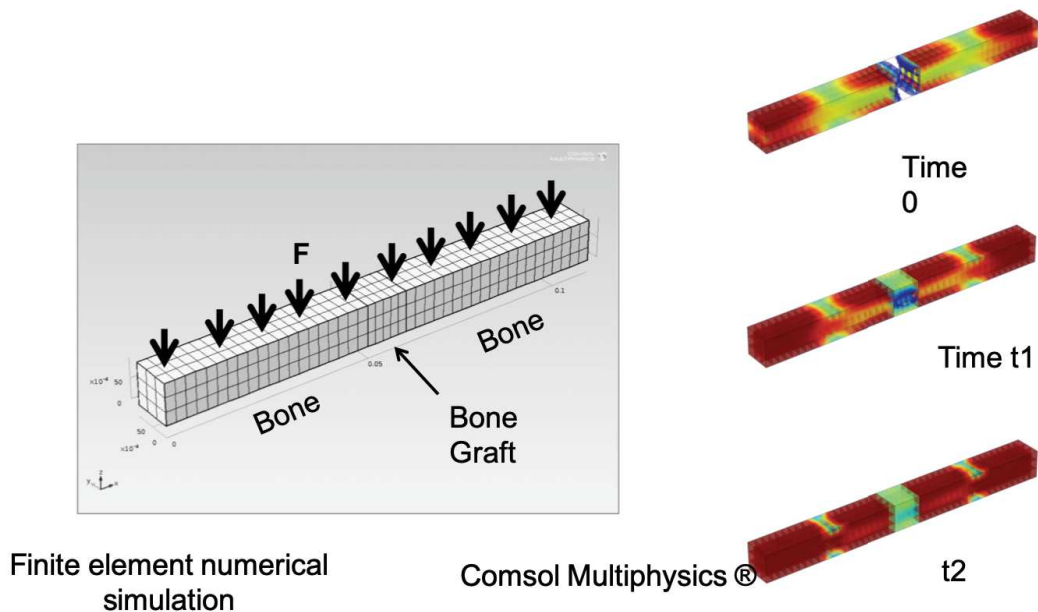


Figure 85 : Analyse par éléments finis d'un greffon en géométrie de poutre 3D, soumis à une force de compression. Résultats de reconstruction exprimés en densité osseuse et en densité cellulaire (Comsol Multiphysics®)

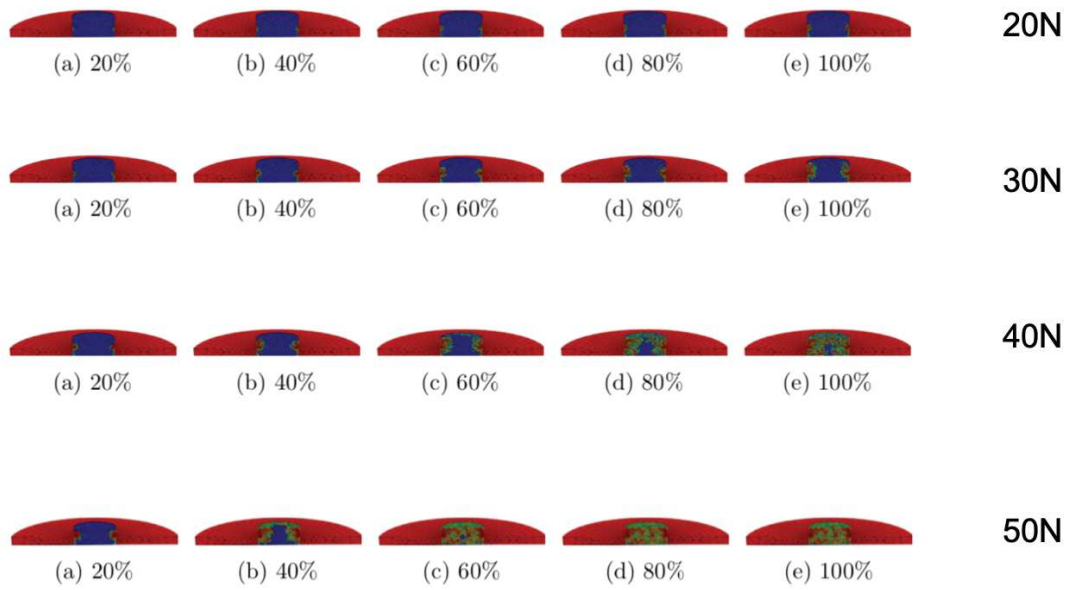


Figure 86 : Analyse par éléments finis du remodelage osseux d'un greffon soumis à des forces de compaction variable (modèle du greffon sur calvaria de rat) de 20 à 50N. Résultats en densité osseuse et en densité de population cellulaire (Image tirée de la thèse de Mme Camille Spingarn, doctorat du laboratoire ICUBE)

Bibliographie

1. Doray B, Badila-Timbolschi D, Schaefer E, Fattori D, Monga B, Dott B, Favre R, Kohler M, Nisand I, Viville B, Kauffmann I, Bruant-Rodier C, Grollemund B, Rinkenbach R, Astruc D, Gasser B, Lindner V, Marcellin L, Flori E, Girard-Lemaire F, Dollfus H. Epidemiology of orofacial clefts (1995-2006) in France (Congenital Malformations of Alsace Registry, Arch Pediatr. 2012; 19: 1021-9. 2
2. Robertson NRE, Jolleys A. Effects of early bone grafting in complete clefts of the lip and palate. Plast Reconstr Surg, 1968; 42: 414-20
3. Boyne PJ, Sands NR. Secondary bone grafting of residual alveolar and palatal clefts. J. Oral Surg 1972 ; 3: 87-92
4. Feichtinger M, Zemann W, Mossböck R, Kärcher H: Three-dimensional evaluation of secondary alveolar bone grafting using a 3D navigation system based on computed tomography: a two-year follow-up. Br J Oral Maxillofac Surg 2008; 46: 278e282
5. Dixon MJ, Marazita ML, Beaty TH, Murray JC. Cleft lip and palate: synthesizing genetic and environmental influences. Nat Rev Genet, 2011; 12 : 167-178
6. Pavy B, Vacher C, Vendroux J, Smarrito S. Fentes labiales et palatines- Traitement primaire. Encycl Med Chir, Techniques chirurgicales – Chirurgie plastique reconstructrice et esthétique, 1998 ; 45 : 580-21p.
7. Meara JG, Andrews BT, Ridgway EB, Raisolsadat MA, Hiradfar M. Unilateral cleft lip and nasal repair: techniques and principles. Iran J Pediatr 2011; 21: 129–138
8. Eiselsberg A. Zur technik der uranoplastik. Arch Klin Chir 1901; 64: 509–529
9. Lexer E: Die Verwendung der freien Knochenplastik nebst Versuchen über Gelenkversteifung und Gelenktransplantation. Arch Klin Chir 1908; 86: 942
10. Veau V. Division Palatine, 1931. Ed. Masson
11. Millard R. Cleft Craft. Vol. 3. Boston: Little, Brown; 1980: 299–301

12. Brauer RO, Cronin TD, Reaves EL. Early maxillary orthopedics, orthodontia and alveolar bone grafting in complete clefts of the palate. *Plast Reconstr Surg Transplant Bull* 1962;29: 625-641
13. Skoog T. The management of the bilateral cleft of the primary palate (lip and alveolus). I. General considerations and soft tissue repair. *Plast Reconstr Surg* 1965;35: 34-44
14. Robertson NRE, Jolleys A. Effects of early bone grafting in complete clefts of the lip and palate. *Plast Reconstr Surg* 1968 ; 42 : 414-20
15. Rehrmann AH, Koberg WR, Koch H. Long term postoperative results of primary and secondary bone grafting in complete clefts of the lips and palate. *Cleft Palate J* 1969; 7: 206-12
16. Boyne PJ, Sands NR. Secondary bone grafting of residual alveolar and palatal clefts. *J. Oral Surg* 1972 ; 3: 87-92
17. Abyholm FE, Bergland O, Semb G. Secondary bone grafting of alveolar clefts, A surgical/orthodontic treatment enabling a non-prosthetic rehabilitation in cleft lip and palate patients. *Scand J Plast Reconstr Surg* 1981 ; 1 : 127-40
18. Turvey T, Ruiz R, Tiwana P. Bone graft construction of the cleft maxilla and palate. In: Losee J, Kirschner R, eds. *Comprehensive Cleft Care*. New York: McGraw Hill, 2008: 836-865
19. Witsenburg B. The reconstruction of anterior residual bone defects in patients with cleft lip, alveolus and palate- A review. *J Maxillofac Surg* 1985; 13 :197
20. Captier G, Bigorre M, Mattei L, Delestan C, Montoya P. La greffe osseuse secondaire dans les fentes labio-maxillo-palatines totales : modalités techniques et indications à propos de 62 greffes. *Annales de Chirurgie Plastique Esthétique*, 2003 ; 48, 1 : 20-30
21. Boland F-X, Drikes S, Persac S, Peron J-M, Delcampe P. Gingivopériostoplasties associées à une greffe osseuse : évaluation radiologique, *Revue de Stomatologie et de Chirurgie Maxillo-faciale*, 2009 ; 110, Issue 4 : 193-19.
22. John F, Caccamese Jr, Ricalde P. Maxillary/Alveolar Bone Grafting in the Cleft Lip and Palate Patient: The Evidence *Journal of Oral and*

- Maxillofacial Surgery, 2007; 65, Issue 9, Supplement 1 : 87.
23. Offert B, Pazera P, Janiszewska-Olszowska J, Hozyasz K, Katsaros C, Fudalej PS. Dental arch relationship in 5-year-olds with complete unilateral cleft lip and palate after early alveolar bone grafting. *Orthod Craniofac Res* 2012; 15: 117-123
 24. Skoog T. The use of periosteal flaps in the repair of clefts of the primary palate. *Cleft palate J.* 1965 ; 2 : 332
 25. Millard DR and Latham RA. Improved primary surgical and dental treatment of clefts. *Plast Reconstr Surg* 1990; 86 : 856
 26. Matic D, Power S. Evaluating the Success of Gingivoperiosteoplasty versus Secondary Bone Grafting in Patients with Unilateral Clefts. *Plastic and Reconstructive Surgery*, 2008 ; 121:1343-1353
 27. El-Ashmawi NA , ElKordy S, Fayed M, El-Beialy A, Attia K. Effectiveness of gingivoperiosteoplasty on alveolar bone reconstruction and facial growth in patients with cleft lip and palate : a systematic review and meta-analysis. *The Cleft palate Craniofacial Journal* 2019; 56:438-453
 28. Jabbari F, Hakelius MM, Thor AL, Reiser EA, Skoog VT, Nowinski DJ. Skoog primary periosteoplasty versus secondary alveolar bone grafting in unilateral cleft lip and alveolus: Long-term effects on alveolar bone formation and maxillary growth. *Plast Reconstr Surg* 2017 ; 139: 137-148
 29. Newlands LC. Secondary alveolar bone grafting in cleft lip and palate patients Original Research Article, *British Journal of Oral and Maxillofacial Surgery*, 2000; 38 (5): 488-491
 30. Hynes PJ, Earley MJ. Assessment of secondary alveolar bone grafting using a modification of the Bergland grading system. *British Journal of Plastic Surgery*, 2003; 56(7): 630-636
 31. Kortebein MJ, Nelson CL, Sadove AM. Retrospective analysis of 135 secondary alveolar cleft grafts using iliac or calvarial bone. *J Oral maxillofac Surg* 1991 ;4(5): 493-8
 32. La Rossa D, Buchman S, Rothkopf DM, Mayro R, Randall P. A comparison of iliac and cranial bone in secondary grafting of alveolar clefts. *Plast Reconstr Surg* 1995 ; 9(4) : 789-97
 33. Bergland O, Semb G, Abyholm FE. Elimination of the residual alveolar cleft

- by secondary bone grafting and subsequent orthodontic treatment. *Cleft Palate J* 1986 ; 23 : 175-205
34. Coots B. K. Alveolar bone grafting : past, present and new horizons. *Semin Plast Surg* 2012 ; 26 :178-183
 35. Ennemark H, Sindet-Pedersen S, Bundgaard M. Long-term results after secondary bone grafting of alveolar clefts. *J Oral Maxillofac Surg* 1987 ; 4(11) : 913-9.
 36. Semb G. Effect of alveolar bone grafting on maxillary growth in unilateral cleft lip and palate patients. *Cleft Palate J*, 1988 ; 25 : 288-295
 37. Turvey TA, Vig K, Moriarty J, Hoke J. Delayed bone grafting in the cleft maxilla and palate : a retrospective multidisciplinary analysis. *Am J Orthod* 1984 ;86 : 244-56
 38. Seifeldin SA. Is alveolar cleft reconstruction still controversial? (Review of literature). *Saudi Dental Journal*. 2016; 28:3-11
 39. Talmant JC, Lumineau JP, Rousteau G. Prise en charge des fentes labio-maxillo-palatines par l'équipe du Dr Talmant à Nantes. *Ann Chir Plast esthét* 2002 ; 47 : 116-25
 40. Lilja J, kalaaji A, Friede H, et al. Combined bone grafting and delayed closure of the hard palate in patients with unilateral cleft lip and palate: Facilitation of lateral incisor eruption and evaluation of indicators for timing of the procedure. *Cleft Palate-Craniofac J*, 2000, 37 : 98
 41. Ozawa T., Omura S., Fukuyama E., Matsui Y., Torikai K., Fujita K. Factors influencing secondary alveolar bone grafting in cleft lip and palate patients: prospective analysis using CT image analyzer. *Cleft palate Craniofac J* 2007 ; 44 : 286-91
 42. Hall HD, Posnick JC. Early results of secondary bone grafts in 106 alveolar clefts. *J Oral Maxillofac Surg* 1983 ;4(5) : 289-94
 43. Trindade-Suedam IK, da Silva Filho OG, Carvalho RM, de Souza Faco RA, Calvo AM, Ozawa TO, Trindade AS Jr, Trindade IE. Timing of alveolar bone grafting determines different outcomes in patients with unilateral cleft palate. *J Craniofac Surg*. 2012 ; 23(5): 1283-6
 44. Duret A, Delcampe P, Peron JM. Les séquelles maxillaires dans les fentes labioalvéolopalatovélaires. Prise en charge orthodontique. *Rev Stomatol*

Chir Maxillofac 2007 ; 108 : 301-5

45. A. M. Borba, A. H. Borges, C. S. Vilarhino da Silva, M. A. Brozoski. M. Naclerio-Homem, M. Miloro. Predictors of complication for alveolar cleft bone graft. Br J of Oral and Maxillofac Surg 2014; 52: 174-178
46. E. A. Pessoa, A. Braune, P. L. Casado, P. N. Tannure. Alveolar Bone Graft: Clinical Profile and Risk Factors for Complications in Oral Cleft Patients. The Cleft Palate-Craniofacial Journal 2017 ; 54 : 530-534
47. Hamada Y, Kondoh T, Noguchi K, Iino M, Isono H, Ishii H, et al. Application of limited cone beam computed tomography to clinical assessment of alveolar bone grafting: a preliminary report. Cleft Palate Craniofac J 2005; 42:128-37.
48. Bajaj AK, Wongworawat AA, Punjabi A. Management of alveolar clefts. J Craniofac Surg 2003;14:840-6
49. Pinholt EM, Solheim E, Talsnes O, Larsen TB, Bang G, Kirkeby OJ. Revascularization of calvarial, mandibular, tibial, and iliac bone grafts in rats. Ann Plast Surg. 1994; 33(2): 193-7.
50. Sadove AM, Nelson CL, Eppley BL, Nguyen B. An evaluation of calvarial and iliac donor sites in alveolar cleft grafting. Cleft Palate J 1990; 27: 225-9
51. Kalk WW, Raghoobar GM, Jansma J, Boering G. Morbidity from iliac crest bone harvesting. J Oral Maxillofac Surg 1996; 54: 1424-30.
52. Eufinger H, Leppänen H. Iliac crest donor site morbidity following open and closed methods of bone harvest for alveolar cleft osteoplasty. J Craniomaxillofac Surg 2000; 28: 31-8.
53. Joshi A, Kostakis GC. An investigation of post-operative morbidity following iliac crest graft harvesting. Br Dent J 2004; 196:167-71
54. Rawashdeh MA. Morbidity of iliac crest donor site following open bone harvesting in cleft lip and palate patients. Int J Oral Maxillofac Surg 2008; 37:223-7
55. Baquain ZH., Anabtawi M, Karaky AA, Malkawi Z. Morbidity from anterior iliac crest bone harvesting for secondary alveolar bone grafting: an outcome assessment study. J Oral Maxillofac Surg 2009; 67 : 570-575
56. Matsa S, Murugan S, Kannadasan K. evaluation of morbidity associated

- with iliac crest harvest for alveolar cleft bone grafting. *J Oral Maxillofac Surg* 2012 ; 11 : 91-95
57. Hall HD, Posnick JC. Early results of secondary bone grafts in 106 alveolar clefts. *J Oral Maxillofac Surg* 1983; 41:289–94.
 58. Perry CW, Lowenstein A, Rothkopf DM. Ambulatory alveolar bone grafting. *Plast Reconstr Surg* 2005; 116: 736–40.
 59. Rudman RA. Prospective evaluation of morbidity associated with iliac crest harvest for alveolar cleft grafting. *J Oral Maxillofac Surg* 1997; 55: 219–24.
 60. Khojasteh A, Kheiri L, Motamedian SR, Nadjmi N. Regenerative medicine in the treatment of alveolar cleft defect: a systematic review of the literature. *J Craniomaxillofac Surg* 2015; 43: 1608–13.
 61. Eppley BL, Sadove AM. Management of alveolar cleft bone grafting—state of the art. *Cleft Palate Craniofac J*. 2000; 37: 229–33.
 62. Rawashdeh MA, Al Nimri KS. Outcome of secondary alveolar bone grafting before and after eruption of the canine in Jordanian patients with cleft lip and palate. *J Craniofac Surg* 2007; 18:1331–7.
 63. Cohen M. Harvesting iliac bone graft: decreasing the morbidity. *Cleft Palate Craniofac J* 2000; 37:599.
 64. Feichtinger M, Zemmann W, Mossböck R, Kärcher H: Three-dimensional evaluation of secondary alveolar bone grafting using a 3D navigation system based on computed tomography: a two-year follow-up. *Br J Oral Maxillofac Surg* 2008; 46: 278-282
 65. Van der Meij AJW: Bone volume after secondary bone grafting in unilateral and bilateral clefts determined by computed tomography scans. *Oral Surg Oral Med Oral Path* 2001; 92: 136
 66. O’Keeffe Jr RM, Riemer BL, Butterfield SL. Harvesting of autogenous cancellous bone graft from the proximal tibial metaphysis. A review of 230 cases. *J Orthop Trauma* 1991; 5: 469–74.
 67. Catone GA, Reimer BL, McNeir D, Ray R. Tibial autogenous cancellous bone as an alternative donor site in maxillofacial surgery: a preliminary report. *J Oral Maxillofac Surg* 1992; 50: 1258–63.

68. Besly W, Ward Booth P. Technique for harvesting tibial cancellous bone modified for use in children. *Br J Oral Maxillofac Surg* 1999; 37: 129–33.
69. Ilankovan V, Stronczek M, Telfer M, Peterson LJ, Stassen LF, Ward- Booth P. A prospective study of trephined bone grafts of the tibial shaft and iliac crest. *Br J Oral Maxillofac Surg* 1998; 36: 434–9
70. Chen YC, Chen CH, Chen PL, Huang IY, Shen YS, Chen CM. Donor site morbidity after harvesting of proximal tibia bone. *Head Neck* 2006; 28: 496–500
71. Hughes CW, Revington PJ. The proximal tibia donor site in cleft alveolar bone grafting: experience of 75 consecutive cases. *J Craniomaxillofac Surg* 2002; 30:12–7.
72. Chen YC, Chen CH, Chen PL, Huang IY, Shen YS, Chen CM. Donor site morbidity after harvesting of proximal tibia bone. *Head Neck* 2006; 28: 496–500.
73. Van Damme PA, Merckx MA. A modification of the tibial bone-graft-harvesting technique. *Int J Oral Maxillofac Surg* 1996; 25: 346–8.
74. Sivarajasingam V, Pell G, Morse M, Shepherd JP. Secondary bone grafting of alveolar clefts: a densitometric comparison of iliac crest and tibial bone graft. *Cleft Palate Craniofac J* 2001; 38:11–4.
75. Al Harbi A., Al Yamani A. Long-term follow-up of tibial bone graft for correction of alveolar cleft. *Ann Maxillofac Surg* 2012; 2 : 146-152
76. Tessier P. Autogenous bone grafts taken from the calvarium for facial and cranial applications. *Clin Plast Surg* 1982; 9: 531–8.
77. Tessier P, Kawamoto H, Posnick J, Raulo Y, Tulasne JF, Wolfe SA. Complications of harvesting autogenous bone grafts: a group experience of 20,000 cases. *Plast Reconstr Surg* 2005; 116: 72S–3S
78. Jackson IT, Helden G, Marx R. Skull bone grafts in maxillofacial and craniofacial surgery. *J Oral Maxillofac Surg*, 1986; 44: 949–55.
79. Wolfe SA, Berkowitz S. The use of cranial bone grafts in the closure of alveolar and anterior palatal clefts. *Plast Reconstr Surg* 1983; 72: 659–71.
80. Denny AD, Talisman R, Bonawitz SC. Secondary alveolar bone grafting using milled cranial bone graft: a retrospective study of a consecutive series of 100 patients. *Cleft Palate Craniofac J* 1999; 36: 144–53.

81. Ozaki W, Buchman SR. Volume maintenance of onlay bone grafts in the craniofacial skeleton: micro-architecture versus embryologic origin. *Plast Reconstr Surg*, 1998; 102: 291–9.
82. Ozaki W, Buchman SR, Goldstein SA, Fyhrie DP. A comparative analysis of the microarchitecture of cortical membranous and cortical endochondral onlay bone grafts in the craniofacial skeleton. *Plast Reconstr Surg*, 1999; 104: 139–47.
83. Rosenthal AH, Buchman SR. Volume maintenance of inlay bone grafts in the craniofacial skeleton. *Plast Reconstr Surg* 2003; 112: 802–11.
84. Sadove AM, Nelson CL, Eppley BL, Nguyen B. An evaluation of calvarial and iliac donor sites in alveolar cleft grafting. *Cleft Palate J* 1990; 27: 225–9.
85. Han K, Jeong W, Yeo H, Choi C, Kim J, Son D., Oh S., Kim C. Long-term results of secondary alveolar bone grafting using a technique to harvest pure calvarial cancellous bone : evaluation based on plain radiography and computed tomography. *J Plast Reconstr Aesth Surg* 2017; 70 : 352-359
86. Kline Jr RM, Wolfe SA. Complications associated with the harvesting of cranial bone grafts. *Plast Reconstr Surg* 1995; 95: 5–20.
87. Fearon JA. A magnetic resonance imaging investigation of potential subclinical complications after in situ cranial bone graft harvest. *Plast Reconstr Surg* 2000; 105: 1935–9.
88. Koole R, Bosker H, van der Dussen FN. Late secondary autogenous bone grafting in cleft patients comparing mandibular (ectomesenchymal) and iliac crest (mesenchymal) grafts. *J Craniomaxillofac Surg*. 1989; 17 Suppl 1:28-30.
89. Koole R. Ectomesenchymal mandibular symphysis bone graft: an improvement in alveolar cleft grafting? *Cleft Palate Craniofac J* 1994; 31: 217–23.
90. Booij A, Raghoobar GM, Jansma J, Kalk WW, Vissink A. Morbidity of chin bone transplants used for reconstructing alveolar defects in cleft patients. *Cleft Palate Craniofac J* 2005; 42: 533–8.

91. Andersen K, Nørholt SE, Knudsen J, Küseler A, Jensen J: Donor site morbidity after reconstruction of alveolar bone defects with mandibular symphyseal bone grafts in cleft patients—111 consecutive patients. *Int. J. Oral Maxillofac. Surg.* 2014; 43: 428–432.
92. Freihofer HP, Borstlap WA, Kuijpers-Jagtman AM, Voorsmit RA, van Damme PA, Heidbüchel KL, Borstlap-Engels VM. Timing and transplant materials for closure of alveolar clefts. A clinical comparison of 296 cases. *J Craniomaxillofac Surg* 1993; 21: 143–8.
93. Attar BM, Naghdi N., Etemadi M, Mehdizadeh M. Chin Symphysis Bone, Allograft, and Platelet-Rich Fibrin: Is the Combination Effective in Repair of Alveolar Cleft? *J Oral Maxillofac Surg*, 2017 ; 75 : 1026-1035
94. Park Y-W and lee J-H. Use of mandibular chine bone for alveolar bone grafting in cleft patients. *Maxillofacial Plastic and Reconstructive surgery* 2016 ; 38 :45
95. Bähr W, Coulon JP. Limits of the mandibular symphysis as a donor site for bone grafts in early secondary cleft palate osteoplasty. *Int J Oral Maxillofac Surg* 1996; 25: 389–93.
96. Shirzadeh A, Rahpeyma A., Khajehahmadi S. A prospective study of chin bone graft harvesting for unilateral maxillary alveolar cleft during mixed dentition. *J Oral Maxillofac Surg* 2018 ; 76 : 180-188
97. Weijs WL, Siebers TJ, Kuijpers-Jagtman AM, Berge´ SJ, Meijer GJ, Borstlap WA. Early secondary closure of alveolar clefts with mandibular symphyseal bone graft and beta-tri calcium phosphate (beta-TCP). *Int J Oral Maxillofac Surg* 2010 ; 39: 424–9.
98. Dik EA, de Ruitter AP, van der Bilt A, Koole R. Effect on the contour of bone and soft tissue one year after harvesting chin bone for alveolar cleft repair. *Int. J. Oral Maxillofac. Surg.* 2010; 39: 962–967.
99. Nadal E, Sabas M, Dogliotti P, Esposito R. Secondary alveolar bone grafting: our experience with olecranon bone graft. *J Craniofac Surg* 2010; 21 : 371-4
100. Sindet-Pedersen S, Enemark H. Reconstruction of alveolar clefts with mandibular or iliac crest bone graft: a comparative study. *J Oral Maxillofac Surg* 1990; 48: 554–8.

101. Janssen NG, weijs WL, Koole R., Rosenberg AJ., Meijer GJ. Tissue engineering strategies for alveolar cleft reconstruction: a systematic review of the literatire. Clin Oral Investig 2014 ; 18 :219-26.
102. Maamon AR, Telfah H. Secondary alveolar bone grafting : the dilemma of donor site selection and morbidity. Br J Oral maxillofac Surg 2008 ; 46 :665-70
103. Khojasteh A, Kheiri L, Motamedian SR, Nadjimi N. Regenerative medicine in the treatment of alveolar cleft defect: a sustematic review of the literature. J Craniomaxillofac Surg 2015 ; 43: 1608-13.
104. Schultze-Mosgau S, Nkenke E, Schlegel AK, Hirschfelder U., Wiltfang J. Analysis of alveolar bone resorption after secondary alveolar cleft bone grafts before and after canine eruption in connection with orthodontic gap closure or prosthodontic treatment. J Oral Maxillofac Surg 2003; 61 :1245-8
105. Le BT, Woo I. alveolar cleft repair in adults using guided bone regeneration with mineralized allograft for dental implant site development: a report of 2 cases. J Oral Maxillofac Surg 2009; 67 :1716-22.
106. Marukawa E, Oshina H, Iino G, Morita K, Omura K. Reduction of bone absorption by the application of platelet-rich plasma (PRP) in bone grafting of the alveolar cleft. J Craniomaxillofac Surg 2011; 39: 278–83.
107. Oyama T, Nishimoto S, Tsugawa T, Shimizu F. Efficacy of platelet-rich plasma in alveolar bone grafting. J Oral Maxillofac Surg 2004; 62: 555–8.
108. Sakio R, Sakamoto Y, Ogata H, Sakamoto T, Ishii T, Kishi K. Effect of Platelet-rich Plasma on bone grafting of alveolar clefts. J Craniofac Surg 2017; 28 :486-488
109. Gupta C, Mehrota D, Mohammad S, Khanna V, Singh GH, Singh G, Chellappa A AL, Passi D. Alveolar bone graft with Platelet Rich Plasma in cleft alveolus. J Oral Biol Craniofac Res. 2013 Jan-Apr;3(1):3-8.
110. Huang L, Zou R, He J, Ouyang K, Piao Z. Comparing osteogenic effects between concentrated growth factors and the acellular dermal matrix. Braz Oral Res 2018 ; 32: e29

111. Shawky H., Seifeldin S.A. Does Platelet-Rich fibrin enhance bone quality and quantity of alveolar cleft reconstruction ? Cleft palate Craniofac J 2016; 53 :597-606
112. Saruhan N and Ertas U. Evaluating of Platelet-rich Fibrin in the treatment of alveolar cleft with iliac bone graft by means of volumetric analysis. J Craniofac surg 2018; 29: 322-326.
113. Segura-Castillo JL, Aguirre-Camacho H, Gonzalez-Ojeda A, Michel-Perez J. Reduction of bone resorption by the application of fibrin glue in the reconstruction of the alveolar cleft. J Craniofac Surg 2005; 16:105–12
114. Thuaksuban N, Nuntanaranont T, Pripatnont P. A comparison of autogenous bone graft combined with deproteinized bovine bone and autogenous bone graft alone for treatment of alveolar cleft. Int J Oral Maxillofac Surg 2010; 39: 1175–80.
115. MacIsaac ZM, Rottgers SA, Davit III AJ, Ford M, Losee JE, Kumar AR. Alveolar reconstruction in cleft patients: decreased morbidity and improved outcomes with supplemental demineralized bone matrix and cancellous allograft. Plast Reconstr Surg 2012; 130: 625–32.
116. Peled M, Aizenbud D, Horwitz J, Machtei EE. Treatment of osseous cleft palate defects: a preliminary evaluation of novel treatment modalities. Cleft Palate Craniofac J 2005; 42: 344–8.
117. Deng YQ, Zheng CS, Liang ZG. The clinic study of autogenous bone grafting in unilateral cleft alveolar repair with Bio-Gide bio-materials. J Clin Stomatol 2007; 23: 481–2.
118. Clavijo-Alvarez JA, Vecchione L, DeCesare G, Irwin C, Smith DM, Grunwaldt LJ, Loose JE. Autologous bone grafting with adjunctive use of acellular dermal matrix for alveolar cleft defects: early outcomes. Cleft Palate Craniofac J. 2010; 47:116-21
119. Xiao WL, Zhang D, Chen X, Yuan C, Xue LF. Osteogenesis effect of guided bone regeneration combined with alveolar cleft grafting: assessment by cone beam computed tomography. Int. J. Oral Maxillofac. Surg. 2016; 45: 683–687

120. Graillon N., Degardin N., Foletti JM., Seiler M., Alessandrini M., Gallucci A. Bioactive glass 45S5 ceramic for alveolar cleft reconstruction, about 58 cases. *Journal of Cranio-Maxillo-Facial Surgery* 2018 ; 46: 1772-1776.
121. Benlidayi ME, Tatli U, Kurkcu M, Uzel A, Oztunc H. Comparison of bovine-derived hydroxyapatite and autogenous bone for secondary alveolar bone grafting in patients with alveolar clefts. *J Oral Maxillofac Surg* 2012; 70: e95-102.
122. Chen R, Ding W, Mu Y, Yang YY, Zheng ZM. Clinical study of restoration of bone defect in cleft alveolus with β -tricalcium phosphate. *Beijing J Stomatol* 2012; 20: 154-7.
123. Bessa PC, Casal M, Reis RL. Bone morpho- genetic proteins in tissue engineering: the road from the laboratory to the clinic, part I (basic concepts). *J Tissue Eng Regen Med* 2008; 2:1-13.
124. Alonso N, Tanikawa DY, Freitas RS, Canan Jr L, Ozawa TO, Rocha DL. Evaluation of maxillary alveolar reconstruction using a resorbable collagen sponge with recombinant human bone morphogenetic protein-2 in cleft lip and palate patients. *Tissue Eng Part C* 2010; 16: 1183-9
125. Canan Jr LW, Silva Freitas RD, Alonso N, Tanikawa DY, Rocha DL, Coelho JC. Human bone morphogenetic protein-2 use for maxillary reconstruction in cleft lip and palate patients. *J Craniofac Surg* 2012; 23: 1627- 33.
126. Herford AS, Boyne PJ, Rawson R, Williams RP. Bone morphogenetic protein-induced repair of the premaxillary cleft. *J Oral Max- illofac Surg* 2007; 65: 2136-41.
127. Trujillo RL, Kadioglu O, Currier GF, Smith KS, Yetkiner E. Volumetric cleft changes in treatment with bone morphogenic protein/ β -Tricalcium phosphate versus grafts from the iliac crest or symphysis. *J Oral Maxillofac Surg* 2018; 76: 1991-1997
128. Dickinson BP, Ashley RK, Wasson KL, O'Hara C, Gabbay J, Heller JB, Bradley JP. Reduced morbidity and improved healing with bone morphogenic protein-2 in older patients with alveolar cleft defects. *Plast Reconstr Surg* 2008; 121: 209-17.
129. Neovius E, Lemberger M, Skogh ACD, Hilborn J, Engstrand T. Alveolar bone healing accompanied by severe swelling in cleft children treated with

- bone morphogenetic protein-2 delivered by hydrogel. *Plast Reconstr Aesthet Surg* 2013; 66: 37–42.
130. Hammoudeh JA, Fahradyan A, Gould DJ, Liang F, Imahiyerobo T, Urbinelli L, Nguyen JT, Magee W 3rd, Yen S, Urata MM. A Comparative Analysis of Recombinant Human Bone Morphogenetic Protein-2 with a Demineralized Bone Matrix versus Iliac Crest Bone Graft for Secondary Alveolar Bone Grafts in Patients with Cleft Lip and Palate: Review of 501 Cases. *Plast Reconstr Surg*. 2017; 140(2): 318e-325e.
131. Liang F, Leland H, Jedrzejewski B, Auslander A, Maniskas S, Swanson J, Urata M, Hammoudeh J, Magee W. Alternatives to Autologous Bone Graft in Alveolar Cleft Reconstruction: The State of Alveolar Tissue Engineering. *J Craniofac Surg*. 2018; 29(3): 584-593.
132. Pradel W, Lauer G. Tissue-engineered bone graft for osteoplasty in patients with cleft alveolus. *Ann Anat* 2012; 194: 545–8.
133. Du F, Wu H, Li H, Cai L, Wang Q, Liu X, Xiao R, Yin N, Cao Y. Bone Marrow Mononuclear Cells Combined with Beta-Tricalcium Phosphate Granules for Alveolar Cleft Repair: A 12-Month Clinical Study. *Scientific Reports*, 2017; 7: 13773
134. Al-Ahmady H, Abd Elazeem AF, Bellah AN, Shawkat WM, Elmasry M, Abdelrahman MA, Abderazik MA. Combining autologous bone marrow mononuclear cells seeded on collagen sponge with Nano Hydroxyapatite, and platelet-rich fibrin: Reporting a novel strategy for alveolar cleft bone regeneration. *Journal of Cranio-Maxillo-Facial Surgery* 2018; 46: 1593-1600
135. Kamal M, Ziyab AH, Bartella A, Mitchell D, Al-Asfour A, Hölzle F, Kessler P, Lethaus B. Volumetric comparison of autogenous bone and tissue-engineered bone replacement materials in alveolar cleft repair: a systematic review and meta-analysis. *British Journal of Oral and Maxillofacial surgery* 2018; 56 :453-462
136. Ovsenik M, Volk J, Marolt MM. A 2D ultrasound evaluation of swallowing in children with unilateral posterior crossbite. *Eur J Orthod* 2014; 36: 665-71.

137. Xu K, Zeng J, Xu T. Effect of an intraoral appliance on tongue pressure measured by force exerted during swallowing. *American Journal of orthodontics and dentofacial orthopedics*, 2016; 149 : 55-61
138. Jamilian A, Showkatbakhsh R, Boushehry MB. The effect of tongue appliance on the nasomaxillary complex in growing cleft lip and palate patients. *J Indian Soc Pedod Prev Dent* 2006; 24: 136-139
139. Staub WJ. Malfunction of the tongue. Part II. The abnormal swallowing habit: its causes, effects, and results in relation to orthodontic treatment and speech therapy. *Am J Orthod* 1961; 47: 596-617.
140. Koshino H, Hirai T, Ishijima T, Ikeda Y. Tongue motor skills and masticatory performance in adult dentates, elderly dentates, and complete denture wearers. *J Prosthet Dent* 1997; 77: 147-152
141. Zmudzki J, Chladek G, Krawczyk C. Relevance of Tongue Force on Mandibular Denture Stabilization during Mastication *Journal of Prosthodontics* 2019; 28: e27–e33
142. Bardach J, Eisbach KJ. The influence of primary unilateral cleft lip repair of facial growth. Part I: Lip pressure. *Cleft Palate Craniofac J.* 1977; 14: 88–97.
143. Bardach J, Mooney MP, Giedrojcz-Juhara ZL. A comparative study of facial growth following cleft lip repair with or without soft tissue undermining: an experimental study in rabbits. *Plast Reconstr Surg.* 1982; 69: 745–753.
144. Bardach J, Mooney MP. The relationship between lip pressure following lip repair and craniofacial growth: an experimental study in beagles. *Plast Reconstr Surg.* 1984; 73: 544–555.
145. Bardach J. The influence of cleft lip repair on facial growth. *Cleft Palate Craniofac J.* 1990; 27: 76–78.
146. Nicolau PJ. The orbicularis oris muscle: a functional approach to its repair in the cleft lip. *Br J Plast Surg.* 1983; 36: 141–153.
147. Ravera MJ, Miralles R, Santander S, Villanueva P, Zuniga C. Comparative study between children with and without cleft lip and cleft palate, Part 2 : Electromyographic analysis. *The Cleft Palate-Craniofacial Journal*, 2000; 37(3): 286–291.

148. Barlow SM, Rath EM. Maximum voluntary closing forces in the upper and lower lips of humans. *J Speech Hear Res* 1985; 28: 373-376
149. Tsunori M, Mashita M, Kasai K. Relationship between facial types and tooth and bone characteristics of the mandible obtained by CT scanning. *Angle Orthod.* 1998; 68(6): 557-62.
150. Sipert CR, Sampaio CM, Trindade IE, Trindade Junior AS. Bite force evaluation in subjects with cleft lip and palate. *J Appl Oral Sci.* 2009; 17(2): 136-9
151. Meyer U, Kruse-Lösler B, Wiesmann HP. Principles of bone formation drive by biophysical forces in craniofacial surgery. *Br J of Oral and Maxillofac Surg* 2006, 44: 289-295
152. Dissaux C, Bodin F, Bridonneau T, Mattern JF, Grollemund B, Kauffmann I, Bruant-Rodier C. Evaluation of success of alveolar cleft bone graft performed at 5 years versus 10 years of age. *J Craniomaxillofac Surg* 2016 ; 44 : 21-6
153. Jacobsen FS. Periosteum : its relation to paediatric fractures. *J Pediatr Orthop B.* 1997 ; 6 : 84-90
154. Lindaman LM. Bone healing in children. *Clin Pediatr Med Surg* 2001;18: 97-108.
155. Iino M, Ishii H, Sato J, Seto K. Histological evaluation of autogenous iliac particulate cancellous bone and marrow grafted to alveolar clefts-A preliminary report of five young adult cases. *Cleft Palate Craniofacial Journal* 2000; 37: 55-59
156. Marx R, Miller RI, Ehler WJ, Hubbard G, Malinin TI. A comparison of particulate allogenic and particulate autogenous bone grafts into maxillary alveolar clefts in dog. *J Oral Maxillofac Surg.* 1984; 42: 3-9.
157. Choi HS, Choi HG, Kim SH, Park HJ, Shin D.H., Jo D.I., Kim CK, Uhm KI. Influence of the alveolar cleft type on preoperative estimation using 3D CT assessment for alveolar cleft. *Arch Plast Surg* 2012; 39: 477-482
158. Hardy SP, Wilke RC, Doyle JF. Advantages of percutaneous hollow needle technique for iliac bone harvest in alveolar cleft grafting. *Cleft palate Craniofacial Journal* 1999; 36 : 252-255

159. McCanny CM, Roberts-Harry DP. A comparison of two different bone-harvesting techniques for secondary alveolar bone grafting in patients with cleft lip and palate. *Cleft Palate Craniofac J.* 1998 ; 35: 442-6.
160. Burstein FD, Simms C, Cohen SR, Work F, Paschal M. Iliac crest bone graft harvesting techniques : a comparison. *Plast Reconstr Surg* 2000; 105: 34-9
161. Yaszemski MJ, Payne RG, Hayes WC, Langer R, Mikos AG. Evolution of bone transplantation: molecular, cellular and tissue strategies to engineer human bone. *Biomaterials*, 1996, 17: 175-185.
162. Goodman S et Aspenberg P: Effects of mechanical stimulation on the differentiation of hard tissues. *Biomaterials*, 1993, 14: 563-569.
163. Goldstein SA. The mechanical properties of trabecular bone: Dependence on anatomic location and function. *Journal of Biomechanics*, 1987; 20: 1055-1061.
164. Gibson, LJ. The Mechanical Behavior of Cancellous Bone. *Journal of Biomechanics*, 1985 ; 18: 317-328.
165. Ashman RB, Rho JY, Turner CH. Anatomical variation of orthotropic elastic moduli of the proximal human tibia. *Journal of Biomechanics*, 1989; 22: 895-900
166. Hobatho MC, Rho JY, Ashman RB. Atlas of mechanical properties of human cortical and cancellous bone. "In vivo assessment of bone quality by vibration and wave propagation techniques". Part II. Eds. Van der Perre G., Lowet G., Borgwardt A., Leuven, 1992 : 7-38.
167. Struhl S, Goldstein SA, Dickie DL, Flynn MJ, Matthews LS. The distribution of mechanical properties of trabecular bone within vertebral bodies and iliac crest: correlation with computed tomography density. *Transactions of the Orthopedic Research Society*, 198 ; p. 262.
168. Schoenfeld C, Lautenschlager EP, Meyer PR. Mechanical properties of human cancellous bone in the femoral head. *Med. Biol. Eng.* 1974; 12: 313-317.
169. Brown TD and Ferguson AB. Mechanical property distribution in the cancellous bone of the human proximal femur. *Acru orthop. stand.*, 1980 ; 51: 429-437.

170. Ciarelli MJ, Goldstein SA, Dickie D, Ku JL, Kapper M, Stanley J, Flynn MJ, Matthews LS. Experimental determination of the orthogonal mechanical properties, density, and distribution of human trabecular bone from the major metaphyseal regions utilizing materials testing and computed tomography. *Transactions of the Orthopedic Research Society*, 1986 ; p. 42.
171. Williams. JL and Lewis JL. Properties and an anisotropic model of cancellous bone from the proximal tibia1 epiphysis. *J. Biomech Eng* 1982 ; 104 :50-56
172. Keller TS, Hansson TH, Panjabi MM, Spengler DM. Regional variations in the compressive properties of lumbar trabeculae. *Transactions of the Orthopedic Research Society*, 1987; p. 378.
173. Elima K. Osteoinductive proteins. *Ann. Med.*, 1993; 25: 395-402
174. Carmeliet P. Review article Angiogenesis in life, disease and medicine, *Nature*, 2005; 438: 932-936
175. Kerwin SC, Lewis DD, Derrel Elkins A, Oliver J, Pechman R, McCarthy RJ, Hosgood G. Deep-frozen allogenic cancellous bone grafts in 10 dogs: a case series. *Vet. Surg*, 1996; 25: 18-28.
176. Rosenthal AH, Buchman SR. Volume maintenance of inlay bone grafts in the craniofacial skeleton. *Plast Reconstr Surg*, 2003; 112: 802-11
177. Canady JW, Zeitler DP, Thompson SA, Nicholas CD. Suitability of the iliac crest as a site for harvest or autogenous bone grafts, *Cleft Palate-Craniofacial J.* 1993; 30: 579-581
178. Acocella A, Bertolai R, Colafranceschi M, Sacco R. Clinical, histological and histomorphometric evaluation of the healing of mandibular ramus bone grafts for alveolar ridge augmentation before implant placement. *J Craniomaxillofac Surg*, 2010; 38: 222-30.
179. Yano H, Ohashi H, Kadoya Y, Kobayashi A, Yamano Y, Tanabe Y. Histologic and mechanical evaluation of impacted morcellized cancellous allografts in rabbits. Comparison with hydroxyapatite granules. *The Journal of Arthroplasty* 2000, 15: 635-643
180. Frost HM. Mechanical determinants of bone remodeling. *Metab Bone Dis Relat Res.* 1982; 4(4): 217-29.

181. Laird AD, Li G, Moss KG, Blake RA, Broome MA, Cherrington JM, Mendel DB. Src family kinase activity is required for signal transducer and activator of transcription 3 and focal adhesion kinase phosphorylation and vascular endothelial growth factor signaling in vivo and for anchorage-dependent and -independent growth of human tumor cells. *Mol Cancer Ther*, 2003; 2: 461-9.
182. Helms JA, Amasha RR, Leucht P. Bone voyage: An expedition into the molecular and cellular parameters affecting bone graft rate. *Bone*, 2007; 41: 479-85
183. Albert C, Masri B, Duncan C, Oxland T, fernlund G. Impaction allografting- The effect of Impaction force and alternative compaction methods on the mechanical characteristics of the graft. *Journal of biomedical materials research* 2008; 395-405
184. von Meyer GH. Die architektur der spongiosa. *Arch Anat Physiol Wiss Med* 1867; 34:615-28
185. Culmann K. Die graphische statik. Zürich : Meyer & Zeller ; 1866
186. Skedros JG, Brand RA. Biographical sketch: Georg Hermann von Meyer (1815-1892). *Clin Orthop Relat Res* 2011; 469: 30172-6
187. Wolff J. Das Gesetz der Transformation der Knochen. Berlin: August Hirschwald, 1892.
188. Ilizarov GA: The tension-stress effect on the genesis and growth of tissues. Part I. The influence of stability of fixation and soft-tissue preservation. *Clin Orthop Relat Res*, 1989; 238: 249.
189. Mc Carthy JG, Schreiber J, Karp N, Thorne CH, Grayson BH. Lengthening the human mandible by gradual distraction. *Plast Reconstr Surg* 1992; 89: 1-8
190. Szmukler-Moncler S, Salama S, Reingewirtz Y, Dubruille J-H. Timing of loading and effect of micro-motion on bone-implant interface: a review of experimental literature. *J Biomed Mater Res* 1998; 43: 193-203.
191. Brunski JB, Puleo DA, Nanci A. Biomaterials and biomechanics of oral and maxillofacial implants: current status and future developments. *Int J Oral Maxillofac Implants* 2000; 15: 15-46.

192. Bonafe-Oliveira L, Faltin RM, Arana-Chavez VE. Ultrastructural and histochemical examination of alveolar bone at the pressure areas of rat molars submitted to continuous orthodontic force. *Eur J Oral Sci* 2003; 111: 410–416.
193. De Clerck H, Cevidanes L, Baccetti T. Dentofacial effects of bone-anchored maxillary protraction: A controlled study of consecutively treated Class III patients. *Am J Orthod Dentofacial Orthop.* 2010; 138: 577–581
194. Robin P. La glossoptose. Son diagnostic, ses conséquences, son traitement. *Bull Acad Natl Med.* 1923; 89:37–41
195. Rambaut PC , Goode AW. Skeletal changes during space flight. *Lancet*, 1985; 2: 1050-2
196. Duncan RL, Turner CH. Mechanotransduction and the functional response of bone to mechanical strain. *Calcif Tissue Int* 1995; 57: 344-58
197. Skerry T.M. One mechanostat or many ? Modifications of the site-specific response of bone to mechanical loading by nature and nurture. *J Musculoskelet Neuronal Interact.* 2006; 6: 122-7
198. Frost HM. Bone “mass” and the “mechanostat”: a proposal. *Anat rec* 1987; 219: 1-9
199. Frost HM. Bone’s mechanostat: a 2003 update. *Anat. Rec. A Discov. Mol. Cell. Evol. Biol*, 2003; 275:1081–1101
200. Wang N, Butler JP, Ingber DE. Mechanotransduction across the cell surface and through the cytoskeleton. *Science* 1993; 260: 1124–1127
201. Huang H, Kamm RD, Lee RT . Cell mechanics and mechanotransduction: pathways, probes, and physiology, *Am. J. Physiol. Cell Physiol.* 2004; 287: C1–C11
202. Robling AG, Castillo AB, Turner CH. Biomechanical and molecular regulation of bone remodeling. *Annu Rev Biomed Eng*, 2006; 8: 455–498
203. Thi MM, Suadicani SO, Schaffler MB, Weinbaum S, Spray DC. Mechanosensory responses of osteocytes to physiological forces occur along processes and not cell body and require $\alpha_v\beta_3$ integrin. *Proc Natl Acad sci* 2013; 110: 21012-17

204. Tatsumi S, Ishii K, Amizuka N, Li M, Kobayashi T, Kohno K, Ito M, Takeshita S, Ikeda K. Targeted ablation of osteocytes induces osteoporosis with defective mechanotransduction, *Cell Metab* 2007; 5: 464–475
205. Mi L Y, Basu M, Fritton SP, and Cowin SC. Analysis of avian bone response to mechanical loading. Part two: development of a computational connected cellular network to study bone intercellular communication. *Biomech. Model. Mechanobiol.* 2005; 4: 132–146
206. Cowin SC, Weinbaum S: Strain amplification in the bone mechanosensory system. *Am J Med Sci* 1998; 316: 184-188.
207. Ingber DE: Tensegrity II. How structural networks influence cellular information processing networks. *J Cell Sci* 2003; 116: 1397
208. Pavalko FM, Norvell SM, Burr DB. A model for mechanotransduction in bone cells: the load-bearing mechanosomes. *J. Cell. Biochem.* 2003; 88: 104–112
209. Schmidt C, Pommerenke H , Durr F , Nebe B , Rychly J. Mechanical stressing of integrin receptors induces enhanced tyrosine phosphorylation of cytoskeletally anchored proteins. *J. Biol Chem* 1998; 273: 5081
210. El Haj AJ, Walker LM , Preston MR , Publicover SJ. Mechanotransduction pathways in bone: calcium fluxes and the role of voltage-operated calcium channels, *Med Biol Eng Comput* 1999; 37 : 403
211. Rosa N, Simoes R, Magalhaes FD, Torres Marques A. From mechanical stimulus to bone formation: a review. *Mechanical Engineering and Physics*, 2015, 37: 719-728
212. Fox SJ, Chambers TJ, Chow JWM. Nitric oxide is an early mediator of the increase in bone formation by mechanical stimulation. *Am J Physiol Endocrinol Metab* 1996; 270: E955-60
213. Chow JWM, Fox SW, Lean JM, Chambers TJ. Role of nitric oxide and prostaglandins in mechanically induced bone formation. *J Bone Miner res* 1998 ; 13: 1039-44
214. Klein-Nulend J, Van Oers RFM, Bakker AD, Bacabac RG. Nitric oxide signaling in mechanical adaptation of bone. *Osteoporos Int* 2014; 25: 1427-37

215. Tan SD, de Vries TJ, Kuijpers-Jagtman AM, Semeins CM, Everts V, Klein-Nulend J. Osteocytes subjected to fluid flow inhibit osteoclast formation and bone resorption. *Bone* 2007; 41: 745-51
216. Dirckx N, Hul M, Maes C. Osteoblast recruitment to sites of bone formation in skeletal development, homeostasis, and regeneration. *Birth Defects Res C Embryo Today* 2013; 99: 170-91
217. Van Griensven M, Zeichen J, Skutek M, Barkhausen T, Krettek C, Bosch U. *Exp Toxicol Pathol* 2003; 54: 335
218. Huang C, Ogawa R. Mechanotransduction in bone repair and regeneration. *The FASEB Journal*. 2010; 24: 3625-3632
219. Rath B, Nam J, Knobloch TJ, Lannutti J L, and Agarwal S. Compressive forces induce osteogenic gene expression in calvarial osteoblasts. *J Biomech*. 2008; 41(5): 1095–1103.
220. Sumanasinghe RD, Bernacki SH, Lobo EG. Osteogenic differentiation of human mesenchymal stem cells in collagen matrices: effect of uniaxial cyclic tensile strain on bone morphogenetic protein (BMP-2) mRNA expression, *Tissue Eng*, 2006; 12:3459–3465
221. Kimelman-Bleich N, Seliktar D, Kallai I, Helm G, Grazit Z, Gazit D, Pelled G. The effect of ex vivo dynamic loading on the osteogenic differentiation of genetically engineered mesenchymal stem cell model. *J Tissue Eng Regen Med* 2011; 5: 384-393
222. ten Dijke P. Bone morphogenetic protein signal transduction in bone. *Current Medical Research and Opinion* 2006; 22: 7–11
223. Kopf J, Petersen A, Duda G, Knaus P. BMP2 and mechanical loading cooperatively regulate immediate early signaling events in the BMP pathway. *Biology* 2012, 10: 37
224. Ryoo HM, Lee MH, Kim YJ. Critical molecular switches involved in BMP-2-induced osteogenic differentiation of mesenchymal cells. *Gene* 2006; 366: 51–57
225. Jeon EJ, Lee KY, Choi NS, Lee MH, Kim HN, Jin YH, Ryoo HM, Choi JY, Yoshida M, Nishino N, Oh BC, Lee KS, Lee YH, Bae SC. Bone morphogenetic protein-2 stimulates Runx2 acetylation. *The Journal of Biological Chemistry* 2006; 281:16502–16511

226. Ducky P. The osteoblast: A sophisticated fibroblast under central surveillance. *Science* 2000; 289: 1501– 1504
227. El Haj AJ, Minter SL, Rawlinson SC, Suswillo R, Lanyon LE. Cellular responses to mechanical loading in vitro, *J Bone Miner Res* 1990; 5 : 923
228. Kawata A, Mikuni-Takagaki Y. Mechanotransduction in stretched osteocytes--temporal expression of immediate early and other genes. *Biochem Biophys Res Commun* 1998; 246 : 404
229. Brighton C, Sennett BJ , Farmer JC , Iannotti JP , Hansen CA , Williams JL , Williamson J. The inositol phosphate pathway as a mediator in the proliferative response of rat calvarial bone cells to cyclical biaxial mechanical strain *J Orthop Res* 1992; 10: 385
230. Arnsdorf EJ, Tummala P, Kwon RY, Jacobs CR. Mechanically induced osteogenic differentiation— the role of RhoA, ROCKII and cytoskeletal dynamics. *J Cell Sci* 2009; 122: 546–553.
231. Huang CYC, Reuben PM, Cheung HS. Temporal expression patterns and corresponding protein inductions of early responsive genes in rabbit bone marrow-derived mesenchymal stem cells under cyclic compressive loading. *Stem Cells*, 2005; 23: 1113–1121
232. Ivanovska IL, Shin J, Swift J, Discher D E. Stem cell mechanobiology: diverse lessons from bone marrow, *Trends in cell Biology* 2015; 25: 523-532
233. Owen TA, Aronow M , Shalhoub V , Barone LM , Wilming L , Tassinari MS , Kennedy MB , Lian JB , Stein GS. Progressive development of the rat osteoblast phenotype in vitro: reciprocal relationships in expression of genes associated with osteoblast proliferation and differentiation during formation of the bone extracellular matrix, *J Cell Physiol* 1990; 143: 420-30
234. Jagodzinski M, Drescher M, Zeichen J, Hankemeier S , Krettek C , Bosch U , van Griensven M. Effects of cyclic longitudinal mechanical strain and dexamethasone on osteogenic differentiation of human bone marrow stromal cells, *Eur Cell Mater*, 2004; 7 : 35
235. Zaman G, Dallas SL , Lanyon LE. Cultured embryonic bone shafts show osteogenic responses to mechanical loading. *Calcif Tissue Int*, 1992; 51: 132-6

236. Yoshikawa T , Peel SA , Gladstone JR , Davies JE. Biochemical analysis of the response in rat bone marrow cell cultures to mechanical stimulation. *Biomed Mater Eng*, 1997; 7: 369-77
237. Wozniak M , Fausto A , Carron CP , Meyer DM , Hruska KA. Mechanically strained cells of the osteoblast lineage organize their extracellular matrix through unique sites of α v β 3-integrin expression, *J Bone Miner Res* 2000; 15: 1731-45
238. Meyer U, Kruse-Lösler B, Wiesmann HP. Principles of bone formation drive by biophysical forces in craniofacial surgery. *Br J of Oral and Maxillofac Surg* 2006, 44: 289-295
239. Wiesmann H, Hartig M, Stratmann U, Meyer U, Joos U. Electrical stimulation influences mineral formation of osteoblast-like cells in vitro. *Biochim Biophys Acta* 2001; 1538: 28-37
240. Turner CH, Takano Y, Owan, I. Aging changes mechanical loading thresholds for bone formation in rats. *J. Bone Miner. Res.* 1995; 10: 1544-1549
241. Nichols DL, Sanborn CF, Essery EV. Bone density and young athletic women: an update. *Sports Med.* 2007; 37: 1001-1014
242. Seeman E. Structural basis of growth-related gain and age-related loss of bone strength. *Rheumatology* 2008; 47(Suppl. 4): iv2-iv8
243. Robling AG, Warden SJ, Shultz KL, Beamer WG, Turner CH. Genetic effects on bone mechanotransduction in congenic mice harboring bone size and strength quantitative trait loci. *J. Bone Miner. Res.* 2007; 22: 984-991
244. David V, Lafage-Proust MH, Laroche N, Christian A, Ruegsegger P, Vico L. Two-week longitudinal survey of bone architecture alteration in the hindlimb-unloaded rat model of bone loss: sex differences. *Am. J. Physiol. Endocrinol. Metab.* 2006; 290: E440-E447
245. Chao EY, Inoue N, Elias JJ, Aro H. Enhancement of fracture healing by mechanical and surgical intervention. *Clinical Orthopaedics and Related Research* 1998; 355: 163-178
246. Goodship AE, Cunningham JL, Kenwright J. Strain rate and timing of stimulation in mechanical modulation of fracture healing. *Clinical Orthopaedics and Related Research* 1998; 355: 105-115.

247. Rubin C, Turner AS, Bain S, Mallinckrodt C, McLeod K. Low mechanical signals strengthen long bones. *Nature* 2001; 412: 603–604
248. Govender S, Csimma C, Genant H K, Valentin-Opram A. Recombinant human bone morphogenetic protein-2 for treatment of open tibial fractures: A prospective, controlled, randomized study of four hundred and fifty patients. *The Journal of Bone and Joint Surgery. American Volume* 2002; 84: 2123–2134.
249. McKelvie KJ, Khan KM, Petit MA, Janssen PA, McKay HA. A school-based exercise intervention elicits substantial bone health benefits: A 2-year randomized controlled trial in girls. *Pediatrics* 2003; 112: 447.
250. Gardner MJ, van der Meulen MC, Demetrakopoulos D, Wright TM, Myers ER, Bostrom MP. In vivo cyclic axial compression affects bone healing in the mouse tibia. *Journal of Orthopaedic Research* 2006; 24: 1679–1686
251. Lancerotto L, Orgill D. Mechanoregulation of angiogenesis in wound healing. *Advances in wound care*, 2013 ; vol 3, number 10.
252. Lammens J, Liu Z, Aerssens J, Dequeker J, Fabry G. Distraction bone healing versus osteotomy healing: A comparative biochemical analysis. *Journal of Bone and Mineral Research* 1998; 13: 279–86.
253. Meyer U, Meyer T, Vosshans J, Joos U. Decreased expression of osteocalcin and osteonectin in relation to high strains and decreased mineralization in mandibular distraction osteogenesis. *Journal of Craniomaxillofacial Surgery* 1999; 27: 222–227
254. Verbruggen SW, Vaughan TJ, McNamara LM. Fluid flow in the osteocyte mechanical environment: a fluid-structure interaction approach. *Biomech Model Mechanobiol* 2014; 13: 85-97
255. Van Griensven M, Diederichs S, Roecker S, Boehm S, Peterbauer A, Wolbank S, Riechers D, Stahl F, and Kasper C. Mechanical strain using 2D and 3D bioreactors induces osteogenesis: implications for bone tissue engineering. *Adv Biochem Engin/Biotechnol* 2009; 112: 95-123
256. Jacobs CR, Yellowley CE, Davis BR, Zhou Z, Cimbala JM, Donahue HJ. Differential effect of steady versus oscillating flow on bone cells. *J Biomech* 1998; 31: 969-976

257. Saxon LK, Robling AG, Alam I, Turner CH. Mechanosensitivity of the rat skeleton decreases after a long period of loading but is improved with time off. *Bone* 2005; 36: 454–464
258. Visconti LA, Yen EHK, Johnson RB. Effect of strain on bone nodule formation by rat osteogenic cells in vitro. *Archives of Oral Biology* 2004; 49: 485–492
259. Gabbay JS, Zuk PA, Tahernia A, Askari M, O’Hara CM, Karthikeyan T, Azari K, Hollinger JO, Bradley JP. In vitro microdistraction of preosteoblasts: Distraction promotes proliferation oscillation promotes differentiation. *Tissue Engineering* 2006; 12: 3055–3065
260. Hsieh Y-F, Turner C. Effects of loading frequency on mechanically induced bone formation. *Journal of bone and mineral research*, 2001, 16: 918-924
261. Kaspar D, Seidl W, Neidlinger-Wilke C, Claes L. *J Musculoskelet Neuronal Interact* 2000; 1: 161
262. Alzahrani M, Anam E, Makhdom A, Villemure I, Hamdy R. The effect of altering the mechanical loading environment on the expression of bone regenerating molecules in cases of distraction osteogenesis. *Front. Endocrinol.* 2014; 5: 214.
263. Liu S, Kyung H, Buschang P. Continuous forces are more effective than intermittent forces in expanding sutures. *European Journal of Orthodontics* 2010, 32: 371-380
264. Yang X, Gong P, Lin Y, Zhang L, Li X, Yuan Q, Tan Z, Wang Y, Man Y, Tang H. Cyclic tensile stretch modulates osteogenic differentiation of adipose-derived stem cells via the BMP-2 pathway. *Arch Med Sci* 2010; 6, 2: 152-159
265. Grottkau B E, Yang W, Zhang L, Ye L, Lin Y. Comparison of effects of mechanical stretching on osteogenic potential of ASCs and BMSCs. *Bone research* 2013; 3: 282-290
266. Kilian KA, Bugarija B, Lahn BT, Mrksich M. Geometric cues for directing the differentiation of mesenchymal stem cells. *Proc Natl. Acad. Sci.*, 2010; 107: 4872-4877
267. Hung BP, Hutton D, Grayson WL. Mechanical control of tissue-engineered bone. *Stem cell Research and Therapy*, 2013; 4: 10

268. Engler AJ, Sen S, Sweeney HL, Discher DE: Matrix elasticity directs stem cell lineage specification. *Cell* 2006, 126: 677-689
269. Yim EK, Reano RM, Pang SW, Yee AF, Chen CS, Leong KW: Nanopattern-induced changes in morphology and motility of smooth muscle cells. *Biomaterials* 2005, 26: 5405-5413
270. Shen T, Qiu L, Chang H, Yang Y, Jian C, Xiong J, Zhou J, Dong S. Cyclic tension promotes osteogenic differentiation in human periodontal ligament stem cells. *Int J Clin Exp Pathol.* 2014; 15: 7872-80.
271. Maul T, Chew D, Nieponice A, Vorp D. Mechanical stimuli differentially control stem cell behavior: morphology, proliferation and differentiation. *Biomech Model Mechanobiol* 2011; 10: 939-953
272. Childs PG, Boyle CA, Pemberton GD, Nikukar H, Curtis A SG, Henriquez F, Dalby MJ, Reid S. Use of nanoscale mechanical stimulation for control and manipulation of cell behaviour. *Acta Biomaterialia* 2015; 34: 159-168
273. Bhatt KA, Chang EI, Warren SM, Lin SE, Bastidas N, Ghali S, Thibboneir A, Capla JM, McCarthy JG, Gurtner GC. Uniaxial mechanical strain: an in vitro correlate to distraction osteogenesis, *J. Surg. Res.* 2007; 143: 329 –336
274. Reich A, Jaffe N, Tong A, Lavelin I, Genina O, Pines M, Sklan D, Nussinovitch, A, Monsonogo-Ornan E. Weight loading young chicks inhibits bone elongation and promotes growth plate ossification and vascularization. *J. Appl. Physiol.* 2005; 98: 2381–2389
275. Papadopoulos MA, Papadopoulos NA, Jannowitz C, Boettcher P, Henke J, Stolla R, Zeilhofer HF, Kovacs L, Biemer E. Three-dimensional cephalometric evaluation of maxillary growth following in utero repair of cleft lip and alveolar-like defects in the mid-gestational sheep model. *Fetal Diagn Ther.* 2006; 21: 105–14.
276. Harling TR, Stelnicki EJ, Hedrick MH, Longaker MT. In utero models of craniofacial surgery. *World J Surg.* 2003; 27: 108–16.
277. Hedrick MH, Rice HE, Vander Wall KJ, Adzick NS, Harrison MR, Siebert J, Hoffman WY, Longaker MT. Delayed in utero repair of surgically created fetal cleft lip and palate. *Plast Reconstr Surg.* 1996; 97: 900–5.

278. Wenghoefer MHO, Deprest J, Goetz W, Kuijpers-Jagtman AM, Bergé S. Prenatal cleft lip and maxillary alveolar defect repair in a 2-step fetal lamb model. *J Oral Maxillofac Surg.* 2007; 65: 2479–86.
279. Zhang J, Yang R, Liu Z, Hou C, Zong W, Zhang A, Sun X, Gao J. Loss of lysyl oxidase-like 3 causes cleft palate and spinal deformity in mice. *Hum Mol Genet* 2015; 24: 6174–6185.
280. Yamada M, Yamamoto N, Ohgami S, Kanazawa M, Harada J, Ohno N, Natsume N. The effect of sevoflurane on developing A/J strain mouse embryos using a whole-embryo culture system—the incidence of cleft lip in culture embryos. *Vitro Cell Dev Biol Anim*, 2014; 50: 237–242.
281. Igawa HH, Ohura T, Iwao F, Yamamoto Y, Fujioka H. Intrauterine repair of cleft lip in mouse fetuses. *Congenit Anom.* 1991; 31: 95–100.
282. Leitaó JM, Pereira LA, Gonçalves FL, Schmidt AF, Sbragia L. The ideal timing for experimental cleft lip creation. *Cleft Palate Craniofac J.* 2011; 48: 38–43.
283. Schardein J, Petrere J, Hentz D, Camp R, Kurtz S. Cannibalistic traits observed in rats treated with a teratogen. *Lab Anim.* 1978; 12: 81–3.
284. Harvold E. Cleft palate, an experiment. *Acta Odontol Scand.* 1950; 9: 84–7.
285. El-Deeb M, Horswell B, Waite DE. A primate model for producing experimental alveolar cleft defects. *J Oral Maxillofac Surg.* 1985; 43: 523–7.
286. Pourebrahim N, Hashemibeni B, Shahnasari S, Torabinia N, Mousavi B, Adibi S, Heidari F, Alavi MJ. A comparison of tissue-engineered bone from adipose-derived stem cell with autogenous bone repair in maxillary alveolar cleft model in dogs. *Int J Oral Maxillofac Surg* 2013; 42: 562–568.
287. Linton JL, Sohn BW, Yook JI, Le Geros RZ. Effects of calcium phosphate ceramic bone graft materials on permanent teeth eruption in beagles. *Cleft Palate Craniofac J.* 2002; 39: 197-207
288. de Ruiter A, Meijer G, Dormaar T, Janssen N, van der Bilt A, Slootweg P, de Bruijn J, van Rijn L, Koole R. Beta-TCP versus autologous bone for repair of alveolar clefts in a goat Model, *Cleft Palate–Craniofacial Journal*, 2011; 48(6): 654-662
289. Caballero M, Morse JC, Halevi AE, Emodi O, Pharaon MR, Wood JS, van Aalst JA. Juvenile swine surgical alveolar cleft model to test novel

- autologous stem cell therapies, *Tissue engineering: Part C*, 2015; 21: 898-908
290. Jahanbin A, Rashed R, Alamdari DH, Koohestanian N, Ezzati A, Kazemian M, Saghafi S, Raisolsadat MA. Success of maxillary alveolar defect repair in rats using osteoblast-differentiated human deciduous dental pulp stem cells, *Oral Maxillofac Surg* 2016; 74: 829
291. Chung VH, Chen AY, Jeng LB, Kwan CC, Cheng SH, Chang SC. Engineered autologous bone marrow mesenchymal stem cells: alternative to cleft alveolar bone grafting surgery. *J Craniofac Surg*, 2012; 23: 1558-63
292. Nguyen PD, Lin CD, Allori AC, Ricci JL, Saadeh PB, Warren SM. Establishment of a critical-sized alveolar defect in the rat: a model for human gingivoperiosteoplasty. *Plast Reconstr Surg*. 2009; 123: 817–25.
293. Kim J-H, Moon H-J, Kim T-H, Jo J-M, Yang SH, Naskar D, Kundu SC, Chrzanowski W, Kim H-W. A novel in vivo platform for studying alveolar bone regeneration in rat. *J Tissue Eng*. 2013; 4: 2041731413517705.
294. Raposo-Amaral CE, Kobayashi GS, Almeida AB, Bueno DF, Freitas FR, Vulcano LC, Passos-Bueno MR, Alonso N. Alveolar osseous defect in rat for cell therapy: preliminary report. *Acta Cir Bras*. 2010; 25: 313–7.
295. Takano-Yamamoto T, Kawakami M, Sakuda M. Defects of the rat premaxilla as a model of alveolar clefts for testing bone-inductive agents. *J Oral Maxillofac Surg*. 1993; 51: 887–91.
296. Sawada Y, Hokugo A, Nishiura A, Hokugo R, Matsumoto N, Morita S, Tabata Y. A trial of alveolar cleft bone regeneration by controlled release of bone morphogenetic protein: an experimental study in rabbits. *Oral Surg Oral Med Oral Pathol Oral Radiol Endod*. 2009; 108: 812–20.
297. Puumanen K, Kellomaki M, Ritsila V, Bohling T, Tormala P, Waris T, Ashammakhi N. A novel bioabsorbable composite membrane of polyactive 70/30 and bioactive glass number 13–93 in repair of experimental maxillary alveolar cleft defects. *J Biomed Mater Res B Appl Biomater*. 2005; 75: 25–33.
298. Korn P, Hauptstock M, Range U, Kuenert-Keil C, Pradel W, Lauer G, Schulz MC. Application of tissue-engineered bone grafts for alveolar cleft osteoplasty in a rodent model. *Clin Oral Invest* 2017; 21: 2521–2534

299. Kamal M, Andersson L, Tolba R, Bartella A, Gremse F, Hölzle F, Kessler P, Lethaus B. A rabbit model for experimental alveolar cleft grafting. *J Transl Med* 2017; 15: 50
300. el-Bokle D, Smith SJ, Germane N, Sharawy M. New technique for creating permanent experimental alveolar clefts in a rabbit model. *Cleft Palate Craniofac J.* 1993; 30: 542-7.
301. Edwards JT, Dugmann MH, Scarborough NL: Osteoinduction of human demineralized bone: Characterization in a rat model. *Clin Orthop* 1998; 357: 219-228.
302. Acarturk T.O., Hollinger J.O. Commercially available demineralized bone matrix compositions to regenerate calvarial critical-sized bone defects, *Plast. Reconstr. Surg.*, 2006 ; 118: 862
303. Akita S., Fukui M., Nakagawa H., Fujii T., Akino K. Cranial bone defect healing is accelerated by mesenchymal stem cells induced by coadministration of bone morphogenetic protein-2 and basic fibroblast growth factor, *Wound Rep Reg* 2004; 12: 252-259
304. Annibali S, Bellavia D, Ottolenghi L, Cicconetti A., Cristalli M.R., Quaranta R., Piloni A., Micro-CT and PET analysis of bone regeneration induced by biodegradable scaffolds as carriers for dental pulp stem cells in a rat model of calvarial “critical size” defect: Preliminary data. *J Biomed Mater Res Part B* 2014; 102B: 815-825.
305. Chim H, Schantz J-T. Human circulating peripheral blood mononuclear cells for calvarial bone tissue engineering, *Plast. Reconstr. Surg.*, 2006; 117: 468.
306. Gardin C, Bressan E, Ferroni L, Nalesso E, Vindigni V, Stellini E, Pinton P, Sivolella S, Zavan B. In vitro concurrent endothelial and osteogenic commitment of adipose-derived stem cells and their genomical analyses through comparative genomic hybridization array: novel strategies to increase the successful engraftment of tissue-engineered bone grafts, *Stem Cells and Development*, 2012; 21: 767-777
307. Kaigler D., Krebsbach P.H., Wang Z., West E.R., Horger K., Mooney D.J. Transplanted endothelial cells enhance orthotopic bone regeneration, *J Dent Res* 2006; 85(7): 633-637

308. Kim HJ, Park SS, Oh SY, Kim H, Kweon O-K, Woo HM, Kim WH. Effect of acellular dermal matrix as a delivery carrier of adipose-derived mesenchymal stem cells on bone regeneration. *J Biomed Mater Res Part B* 2012; 100B: 1645–1653.
309. Qiu Q-Q, Mendenhall HV, Garlick DS, Connor J. Evaluation of bone regeneration at critical-sized calvarial defect by DBM/AM composite, Inc. *J Biomed Mater Res Part B: Appl Biomater* 2007; 81B: 516–523
310. Plachokova AS, van den Dolder J, van den Beucken JJJP, Jansen JA. Bone regenerative properties of rat, goat and human platelet-rich plasma. *Int. J. Oral Maxillofac. Surg.* 2009; 38: 861–869.
311. Pippenger BE, Ventura M, Karoliina Pelttari K, Feliciano S, Jaquiere C, Scherberich A, Walboomers F, Barbero A. , Martin I. Bone-forming capacity of adult human nasal chondrocytes, *J. Cell. Mol. Med.*, 2015; 19: 1390-1399
312. Tremoleda JL, Kahn NS, Mann V, Racey SN, Martin AJ, Simpson AHWR, Noble BS. Assessment of a preclinical model for studying the survival and engraftment of human stem cell derived osteogenic cell populations following orthotopic implantation, *J Musculoskelet Neuronal Interact* 2012; 12(4): 241-253
313. Shimizu K, Ito A, Yoshida T, Yamada Y, Ueda M, Honda H. Bone tissue engineering with human mesenchymal stem cell sheets constructed using magnetite nanoparticles and magnetic force, *J Biomed Mater Res Part B: Appl Biomater* 2007; 82B: 471–480
314. Wang P, Song Y, Weir MD, Sun J, Zhao L, Simon CG, Xu HHK. A self-setting iPSC-alginate-calcium phosphate paste for bone tissue engineering, *Dental Materials* 2016; 32: 252-263
315. Li Q, Reed DA, Min L, Gopinathan G, Li S, Dangaria SJ, Li L, Geng Y, Galang M-T, Gajendrareddy P, Zhou Y, Luan X, Diekwisch T. Lyophilized Platelet-Rich Fibrin (PRF) promotes craniofacial bone regeneration through Runx2, *Int. J. Mol. Sci.* 2014; 15: 8509-8525
316. Ma J, Both SK, Ji W, Yang F, Prins H-J, Helder MN, Pan J, Cui F-Z, Jansen JA, van den Beucken JJJP. Adipose tissue-derived mesenchymal stem cells as monocultures or cocultures with human umbilical vein endothelial cells:

- Performance in vitro and in rat cranial defects. *J Biomed Mater Res Part A* 2014; 102A: 1026–1036.
317. Roussy Y, Duchesne B, Gagnon G. Activation of human platelet-rich plasmas: effect on growth factors release, cell division and in vivo bone formation, *Clin. Oral Impl. Res.*, 2007; 18: 639–648
318. Yoon E, Dhar S, Chun DE, Gharibjanian NA, Evans GR. In vivo osteogenic potential of human adipose-derived stem cells/poly lactide-co-glycolic acid constructs for bone regeneration in a rat critical-sized calvarial defect model. *Tissue Eng.* 2007; 13: 619–27.
319. Park E-J, Kim E-S, Weber H-P, Wright R.F, Mooney DJ. Improved bone healing by angiogenic factor-enriched Platelet- Rich Plasma and its synergistic enhancement by Bone Morphogenetic Protein-2, *Int J Oral Maxillofac Implants.* 2008; 23: 818–826.
320. Rhee SC, Ji Y-h., Gharibjanian NA, Dhong ES, Park SH, Yoon E-S. In vivo evaluation of mixtures of uncultured freshly isolated adipose-derived stem cells and demineralized bone matrix for bone regeneration in a rat critically sized calvarial defect model. *Stem Cells and Development* 2011; 20: 233-242
321. Kim IG, Hwang MP, Ko J, Ha C, Do SH, Park K. Bioactive cell-derived matrices combined with polymer mesh scaffold for osteogenesis and bone healing, *Biomaterials* 2015; 50: 75-86
322. Choi JW, Park EJ, [Shin HS](#), [Shin IS](#), [Ra JC](#), [Koh KS](#). In vivo differentiation of undifferentiated human adipose tissue-derived mesenchymal stem cells in critical-sized calvarial bone defects. [Ann Plast Surg.](#) 2014; 72: 225-33.
323. Suenaga H, Furukawa KS, Suzuki Y, Takato T, Ushida T. Bone regeneration in calvarial defects in a rat model by implantation of human bone marrow-derived mesenchymal stromal cell spheroids, *J Mater Sci: Mater Med* 2015; 26: 254
324. Mhawi AA, Peel SA, Fok TC, Clockie CM. Bone regeneration in athymic calvarial defects with Accell DBM100, *J Craniofac Surg*, 2007; 18: 497-503
325. Ji W, Yang F, Ma J, Bouma MJ, Boerman OC, Chen Z, van den Beucken JJJ, Jansen JA. Incorporation of stromal cell-derived factor-1a in PCL/gelatin

- electrospun membranes for guided bone regeneration, *Biomaterials* 2013; 34: 735-745
326. Mai R, Hagedorn MG, Gelinsky M, Werner C, Turhani D, Spath H, Gedrange T, Lauer G. Ectopic bone formation in nude rats using human osteoblasts seeded poly(3)hydroxybutyrate embroidery and hydroxyapatite-collagen tapes constructs, *Journal of Cranio-Maxillofacial Surgery* 2006; 34: 101-109
327. Morton DB, Griffiths PH. Guidelines on the recognition of pain, distress and discomfort in experimental animals and a hypothesis for assessment. *Vet Rec.* 1985; 116: 431-6.
328. Lloyd MD and Wolfensohn SE - Practical use of distress scoring systems in the application of humane endpoints - Humane endpoints in animal experiments for biomedical research, 1998 International Conference on Humane Endpoints (HEP) in animal experiments for biomedical research in the Netherlands
329. Castro-Malaspina H, Gay RE, Resnick G, Kapoor N, Meyers P, Chiarieri D, McKenzie S, Broxmeyer HE, Moore MA. Characterization of human bone marrow fibroblast colony-forming cells (CFU-F) and their Progeny. *Blood* 1980; 56: 289-301
330. Tong L, Buchman SR. Facial bone grafts: Contemporary science and thought. *J Craniomaxillofac Trauma.* 2000; 6(1): 31-41
331. Albert C, Masri B, Duncan C, Oxland T, Fernlund G. Impaction allografting- the effect of impaction force and alternative compaction methods on the mechanical characteristics of the graft. *J Biomed Mater Res B Appl Biomater.* 2008; 87: 395-405.
332. Dissaux C, Wagner D, George D, Spingarn C, Rémond Y. Mechanical impairment on alveolar bone graft: A literature review. *J Craniomaxillofac Surg.* 2019; 47(1): 149-157.
333. Zhang Z, He Q, Deng W, Chen Q, Hu X. Nasal ectomesenchymal stem cells: Multi-lineage differentiation and transformation effects on fibrin gels. *Biomaterials* 2015; 49: 57-67
334. Girard S, Deveze A, Nivet E, Gepner B, Roman F, Feron F. Isolating nasal olfactory stem cells from Rodents and Humans. *J Vis Exp* 2011; 54: e2762

335. Um A, Mayhew CN, Debley J, Khurana Hershey GK, Ji H. Cultivate primary nasal epithelial cells from children and reprogramming into induced pluripotent cells. *J. Vis. Exp.* 2016; 109: e53814
336. Ji H, Oh S, Mayhew CN, Ulm A, Somineni HK, Eriksen M, Wells JM, Hershey GK. Dynamic transcriptional and epigenomic reprogramming from pediatric nasal epithelial cells to induced pluripotent stem cells. *J Allergy Clin Immunol* 2015, 135: 236.
337. Madeo A, George D, Lekszycki T, Nierenberger M, Rémond Y. A second gradient continuum model accounting for some effects of micro-structure on reconstructed bone remodelling, *Comptes Rendus Mécanique*, 2012; 340 (8): 575-589
338. Scala I, Spingarn C, Rémond Y, Madeo A, George D. Mechanically-driven bone remodeling simulation: Application to LIPUS treated rat calvarial defects, *Mathematics and Mechanics of Solids* 2017; 22 (10): 1976-1988
339. Mikdam A, Makradi A, Ahzi S, Garmestani H, Li DS, Remond Y. A new approximation for the three-point probability function, *International journal of solids and structures* 2009; 46 (21): 3782-3787
340. Rémond Y, Ahzi S, Baniassadi M, Garmestani H. *Applied RVE Reconstruction and Homogenization of Heterogeneous Materials*, Ed. Wiley-ISTE, 2016
341. Baniassadi M, Ahzi S, Garmestani H, Ruch D, Remond Y. New approximate solution for N-point correlation functions for heterogeneous materials, *Journal of the Mechanics and Physics of Solids* 2012; 60 (1): 104-119
342. Spingarn C, Wagner D, Rémond Y, George D. Multiphysics of bone remodeling: a 2D mesoscale activation simulation, *Bio-medical materials and engineering* 2017; 28 (s1): S153-S158
343. George D, Allena R, Rémond Y. Mechanobiological stimuli for bone remodeling: mechanical energy, cell nutrients and mobility, *Comput Methods Biomech Biomed Engin* 2017; 20 (sup1): 91-92
344. George D, Allena R, Rémond Y. Integrating molecular and cellular kinetics into a coupled continuum mechanobiological stimulus for bone reconstruction, *Continuum Mechanics and Thermodynamics* 2019; 31 (3): 725-740

345. George D, Allena R, Rémond Y. A multiphysics stimulus for continuum mechanics bone remodeling, *Mathematics and Mechanics of Complex Systems* 2018; 6 (4): 307-319
346. Sheidaei A, Kazempour M, Hasanabadi A, Nosouhi F, Pithioux M, Baniassadi M, Rémond Y, George D. Influence of bone microstructure distribution on developed mechanical energy for bone remodeling using a statistical reconstruction method, *Mathematics and Mechanics of Solids*, 2018; doi.org/10.1177/1081286519828418
347. Bagherian A, Baghani M, George D, Rémond Y, Chappard C, Patlazhan S, Baniassadi M. A novel numerical model for the prediction of patient-dependent bone density loss in microgravity based on micro-CT images, *Continuum Mechanics and Thermodynamics*, 2019: 1-17, doi.org/10.1007/s00161-019-00798-8, 2019
348. George D, Spingarn C, Dissaux C, Nierenberger M, Rahman RA, Rémond Y. Examples of multiscale and multiphysics numerical modeling of biological tissues, *Bio-medical materials and engineering* 2017; 28 (s1): S15-S27
349. Nierenberger M, Rémond Y, Ahzi S, Choquet P. Assessing the three-dimensional collagen network in soft tissues using contrast agents and high resolution micro-CT: application to porcine iliac veins, *Comptes rendus biologies* 2015; 338 (7): 425-433
350. Lutz JC, Nicolau S, Agnus V, Bodin F, Wilk A, Bruant-Rodier C, Rémond Y, Soler L. A novel navigation system for maxillary positioning in orthognathic surgery: preclinical evaluation, *Journal of Cranio-Maxillofacial Surgery* 2015; 43 (9): 1723-1730
351. Nierenberger M, Rémond Y, Ahzi S. A new multiscale model for the mechanical behavior of vein walls, *Journal of the mechanical behavior of biomedical materials* 2013; 23: 32-43
352. Nierenberger M, Fargier G, Ahzi S, Rémond Y. Evolution of the three-dimensional collagen structure in vascular walls during deformation: an in situ mechanical testing under multiphoton microscopy observation, *Biomechanics and modeling in mechanobiology* 2015; 14 (4): 693-702
353. Kugler M, Hostettler A, Soler L, Remond Y, George D. A new algorithm for volume mesh refinement on merging geometries: Application to liver and

- vascularisation, *Journal of Computational and Applied Mathematics* 2018; 330, 429-440
354. Lutz JC, Hostettler A, Agnus V, Nicolau S, George D, Soler L, Rémond Y. A new software suite in orthognathic surgery: patient specific modeling, simulation and navigation, *Surgical innovation* 2019; 26 (1): 5-20
355. Naeini VF, Foroutan M, Maddah M, Rémond Y, Baniassadi M. Determinative factors in inhibition of aquaporin by different pharmaceuticals: Atomic scale overview by molecular dynamics simulation, *Biochimica et Biophysica Acta (BBA)-General Subjects* 2018; 1862 (12): 2815-2823
356. Wagner D, Bolender Y, Rémond Y, George D. Experimental quantification of the mechanical forces and moments applied on three adjacent orthodontic brackets, *Bio-medical materials and engineering* 2017; 28 (s1): S179-S184
357. Shahsavari H, Jokar H, Haghighi-yazdi M, Baghani M, Rémond Y, George D. Micromechanical Modeling of the Effective Mechanical Behavior of Cerebral Cortex Tissue, *Iran J Sci Technol Trans Mech Eng*, 2018; 18(4): 969-981
358. Hostettler A, Nicolau SA, Rémond Y, Marescaux J, Soler L. A real-time predictive simulation of abdominal viscera positions during quiet free breathing, *Progress in biophysics and molecular biology* 2010; 103(2-3): 169-184
359. Hostettler A, George D, Rémond Y, Nicolau SA, Soler L, Marescaux J, Bulk modulus and volume variation measurement of the liver and the kidneys in vivo using abdominal kinetics during free breathing, *Computer methods and programs in biomedicine* 2010; 100(2), 149-157,
360. Hostettler A, Nicolau SA, Forest C, Soler L, Rémond Y. Real time simulation of organ motions induced by breathing: First evaluation on patient data, *International Symposium on Biomedical Simulation, Lecture Note in Computer Series*, 2006; Vol. 4072, Ed. Springer Berlin Heidelberg, 9-18
361. Hostettler A, Nicolau SA, Soler L, Rémond Y, Marescaux J. A real-time predictive simulation of abdominal organ positions induced by free breathing, *International Symposium on Biomedical Simulation, Lecture*

- Note in Computer Series, 2008; Vol. 5014, Ed. Springer Berlin Heidelberg
89-97
362. Abdel Rahman R, George D, Baumgartner D, Nierenberger M, Rémond R, Ahzi S. An asymptotic method for the prediction of the anisotropic effective elastic properties of the cortical vein: superior sagittal sinus junction embedded within a homogenized cell element, *Journal of Mechanics of Materials and Structures* 2012; 7(6): 593-611
363. Wagner D, Bolender Y, Rémond Y, George D. Mechanical equilibrium of forces and moments applied on orthodontic brackets of a dental arch: Correlation with literature data on two and three adjacent teeth, *Bio-medical materials and engineering* 2017; 28 (s1): S169-S177
364. Kugler M, Hostettler A, Soler L, Borzacchiello D, Chinesta F, George D, Rémond Y. Numerical simulation and identification of macroscopic vascularised liver behaviour: Case of indentation tests, *Bio-medical materials and engineering* 2017; 28 (s1): S107-S111
365. Lauzeral N, Borzacchiello D, Kugler M, George D, Rémond Y, Hostettler A, Chinesta F. A model order reduction approach to create patient-specific mechanical models of human liver in computational medicine applications, *Computer methods and programs in biomedicine* 2019; 170: 95-106
366. Lauzeral N, Borzacchiello D, Kugler M, George D, Rémond Y, Hostettler A, Chinesta F. Shape parametrization of bio-mechanical finite element models based on medical images, *Computer Methods in Biomechanics and Biomedical Engineering: Imaging & visualization*,
367. Kazempour M, Baniassadi M, Shahsavari H, Rémond Y, Baghani M. Homogenization of heterogeneous brain tissue under quasi-static loading: a visco hyperelastic model of a 3D-RVE, *Biomechanics and modeling in Mechanobiology*, 2019; 18 (4): 969-981
368. Dissaux C, Wagner D, George D, Spingarn C, Remond Y. Mechanical impairment on alveolar bone graft :a literature review. *J. Craniomaxillofac. Surg.* 2019; 47 : 149-157

Annexe 1 : Document de consentement signé par le patient accordant l'utilisation de ses déchets opératoires à des fins de recherche

**Centre de compétence des fentes labio-palatines de Strasbourg
Service de chirurgie pédiatrique et service de chirurgie maxillo-
faciale et plastique**

Hôpitaux Universitaires de Strasbourg

Laboratoire ICUBE – Université de Strasbourg

**Laboratoire B20A – Bioingénierie et bio-imagerie ostéo-
articulaire**



CONSENTEMENT ECLAIRE

Je soussigné(e)bien vouloir participer à une étude portant sur la greffe osseuse alvéolaire dans le cadre des fentes labio-palatines.

Dans le cadre de cette étude, je consens à ce que mes déchets opératoires (os spongieux, tête fémorale) soient utilisés à des fins de recherche. Les raisons et les objectifs m'ont été expliqués par mon chirurgien.

Tout au long de l'étude, je pourrai solliciter les investigateurs afin d'obtenir d'avantages d'informations sur ce travail de recherche, aux adresses mails suivantes :

- Caroline.dissaux@chru-strasbourg.fr

A l'issue de l'étude, je disposerai d'un droit d'accès aux résultats de celle-ci.

A Strasbourg / Paris , le.....

Signature, précédée de la mention « lu et approuvé »

Annexe 2 : Réalisation de CFU-F à partir d'un prélèvement d'os spongieux sur tête fémorale ou à partir de l'os spongieux prélevé en iliaque.

1 – Extraction cellulaire

- a) à partir de cellules issues de l'os spongieux iliaque
- b) à partir des cellules issues de l'os spongieux de tête fémorale

- échantillons mis dans 2cc de milieu α MEM 10% SVF
- Agitation du tube pendant 1 min en le retournant de façon alternative pour extraire les cellules.
- reprendre 5 ml de milieu et aspirer en aller-retour pour remettre les cellules en suspension
- renouveler la manipulation une fois
- la trame osseuse décellularisée au bout de la deuxième fois est conservée dans un puits à part.
- Les cellules sont transférées dans deux flasques de 75cm² de façon équivalente (même quantité de milieu enrichi en cellules) afin de réaliser des dupliqua
- Le reste d'os est transféré dans un puits de culture et conserver en parallèle des cultures de CFU.

2 – Mise en culture dans un milieu α MEM 10% SVF

Utilisation de flasque de 75 cm² en dupliqua

But : compter les colonies de taille > à 100-1000 cellules

Déterminer le nombre de CFU-F pour 10⁶ cellules à J14-15

3- Changement de milieu à J7

Aspirer le milieu et ajouter 5 ou 10 ml de milieu α MEM 10% SVF

Utilisation de flasque de 75 cm² en dupliqua

4- Coloration à J14-J15

- Aspirer et jeter le surnageant, rincer 3 fois avec du PBS 1X
- Ajouter 1 volume (5 ml) de mélange PBS1X/Méthanol à 50%/50%
- Aspirer ½ volume et ajouter ½ volume de méthanol 100%
- Laisser 10 minutes
- Aspirer et remplacer avec le méthanol 100%
- Bien rincer avec le méthanol la couche cellulaire et jeter
- Laisser sécher
- Ajouter 2 ml de Giemsa et laisser 2 minutes
- Ajouter 8 ml d'eau et agiter lentement pdt 2 minutes
- Bien rincer à l'eau courante et laisser sécher

5- Comptage des colonies à l'aide du logiciel ImageJ

Annexe 3 : Mise en culture des cellules issues de la muqueuse nasale

1- Extraction cellulaire

→ à partir d'un prélèvement per-opératoire de muqueuse nasale 3x2mm

- échantillons mis dans 2cc de milieu α MEM 10% SVF
- Centrifugation 1 min
- reprendre 5 ml de milieu et aspirer en aller-retour pour remettre les cellules en suspension
- transférer le milieu dans une boîte de Pétri
- hacher les échantillons au bistouri lames 15
- Rajouter 5ml de milieu
- Transfert du liquide et de l'ensemble des copeaux de façon équivalente dans 2 flasques de 25cm² afin de réaliser des dupliqua

2 – Mise en culture dans un milieu α MEM 10% SVF

Utilisation de flasque de 25 cm² en dupliqua

But : compter les colonies de taille > à 100-1000 cellules

3- Changement de milieu à J7

Aspirer le milieu et ajouter 5 ou 10 ml de milieu α MEM 10% SVF

Utilisation de flasque de 25 cm² en dupliqua

4- Congélation avant tests de différenciation cellulaire

5- Tests de différenciation cellulaire

RT-PCR ostéocalcine, ostéonectine

Immunomarquage, ALP activity

REMERCIEMENTS

Au Pr Yves Rémond,

Merci Yves d'avoir accepté de diriger ce travail. Plus qu'un guide tout au long de ces années, vous avez été le véritable pilier de ce travail. Il y a des rencontres qui marquent une carrière et vous êtes certainement l'une des plus marquantes de la mienne. Votre expertise et votre intelligence m'ont impressionnée mais c'est votre grande humanité qui m'a le plus touchée. J'espère continuer mes travaux de recherche à vos côtés.

Au Pr Arnaud Picard,

Merci Arnaud de répondre toujours présent à chaque étape importante de mon parcours. Merci d'avoir accepté de juger de mon travail et d'avoir présidé ce jury. Ta réflexion scientifique comme tes qualités chirurgicales sont pour moi un modèle. J'espère que nous continuerons à travailler encore longtemps ensemble, que ce soit sur des projets de chirurgie, d'enseignement ou de recherche. J'ai eu énormément de chance d'apprendre (et de continuer à apprendre) à tes côtés et tu es sans nul doute également une des rencontres les plus importantes de mon parcours professionnel.

A Mme Sabine Bensamoun,

Merci Madame d'avoir accepté de juger ce travail. Votre expertise et vos précieux commentaires m'ont permis d'avancer dans ma réflexion et seront bénéfiques à l'avancée future de ce travail de recherche.

A Mr Pascal Sommer,

Merci Monsieur d'avoir accepté de juger ce travail. Vos commentaires me permettent de me poser de nouvelles questions et éventuellement d'évoluer vers de nouvelles voies de recherche. Votre expertise par rapport à l'enseignement et ses nouvelles technologies m'aident dans mes projets de formation futurs.

A Mr Daniel George,

Merci Daniel de m'avoir aidé dans ce travail, notamment dans les questions les plus pertinentes à mettre en avant au début. Merci de m'avoir aidé dans l'accomplissement de ce travail et de l'avoir jugé.

A ma famille,

A mon mari,

Merci d'être mon soutien sans faille depuis toujours. Je te promets que c'est la dernière thèse !

A ma Maman, sans qui je ne serai pas celle que je suis aujourd'hui et qui restera toujours mon modèle.

A mon Papa, mon étoile.

A ma Tatie, dont l'amour et le soutien me sont capitaux

A mon frère, dont je suis si fière.

A mes neveux adorés Marie, Théodore et Zélie

A Tata, Anouk, Tonton

A ma princesse que j'aime déjà plus que tout.

A mes amis, merci pour votre soutien. En médecine comme en sciences, ce n'est jamais fini !

A mes collègues, sans qui je n'aurais pu mener ce travail de thèse.

Caroline DISSAUX
**Modélisation de la
reconstitution osseuse en
chirurgie de l'enfant**



Résumé

Contexte : La greffe osseuse alvéolaire est désormais considérée comme une étape clé du traitement chirurgical des fentes labio-palatines. La particularité de cette greffe réside dans sa géométrie particulière car l'os spongieux est alors placé entre deux surfaces corticales.

Méthodes : L'objectif de cette recherche est d'abord d'obtenir, à l'aide d'une revue de la littérature, une meilleure compréhension de l'histoire de la greffe, des matériaux utilisés et des facteurs influençant son résultat. Ce travail se porte ensuite sur le développement d'un modèle permettant de simuler les résultats de la greffe en fonction de l'influence de différents paramètres, en particulier l'effet du compactage mécanique sur la greffe osseuse. Les caractéristiques de la greffe sont observées en fonction de la magnitude de la force appliquée (0 à 50 N). L'os spongieux fémoral et iliaque est utilisé. Une analyse par microscanner et des cultures de CFU-F sont effectuées.

Résultats : Le micro-scanner permet une caractérisation précise de la structure du greffon en fonction de la force de compaction appliquée 0, 5, 20 et 50N. Le nombre de CFU-F (Colony Forming Units-Fibroblats) révèle que l'application d'une force de compaction a un impact positif sur la prolifération cellulaire.

Conclusion : Cette recherche tend à mieux comprendre le remodelage osseux influencé par les forces de compaction dans le cas particulier de la fente alvéolaire, l'objectif ultime étant de guider le chirurgien vers un résultat optimisé.

Résumé en anglais

Background and purpose: Alveolar cleft bone grafting is now widely accepted as one step of cleft surgical treatment. The peculiarity of this graft stands in its particular geometry: bone is placed in between two cortical surfaces.

Methods: The objective of this research is first to get, through literature, a better comprehension of graft history, graft materials and influencing factors of bone graft integration. Then this work aims to develop a model to simulate graft results according to the influence of different parameters, especially the effect of mechanical compaction on bone graft. Graft features are observed relying on magnitude of the applied force (0 to 50N). Cancellous human femoral and iliac bones are used. Micro-CT scanning and CFUs culture are performed.

Results: Micro-CT scan gives a precise characterization of the structure of the graft depending of the applied compaction forces 0, 5, 20 and 50N. The number of CFUs (Colony Forming Units) shows a positive impact of compaction force on mesenchymal stem cells proliferation.

Conclusion: This research tends to better understand the bone remodeling influenced by compaction forces in the alveolar cleft particular environment, with the ultimate objective to guide the surgical procedure.