



HAL
open science

Interface os-implant titane et ingénierie tissulaire

Arnaud Dubory

► **To cite this version:**

Arnaud Dubory. Interface os-implant titane et ingénierie tissulaire. Médecine humaine et pathologie. Université Paris-Est, 2018. Français. NNT : 2018PESC0067 . tel-02510375

HAL Id: tel-02510375

<https://theses.hal.science/tel-02510375>

Submitted on 17 Mar 2020

HAL is a multi-disciplinary open access archive for the deposit and dissemination of scientific research documents, whether they are published or not. The documents may come from teaching and research institutions in France or abroad, or from public or private research centers.

L'archive ouverte pluridisciplinaire **HAL**, est destinée au dépôt et à la diffusion de documents scientifiques de niveau recherche, publiés ou non, émanant des établissements d'enseignement et de recherche français ou étrangers, des laboratoires publics ou privés.

UNIVERSITE PARIS EST CRÉTEIL

ÉCOLE DOCTORALE :

Sciences de la Vie et de la Santé (ED402)

Thèse présentée et soutenue publiquement le mercredi 26 septembre
2018

Pour l'obtention du grade de

Docteur de l'Université Paris-Est

Par

Monsieur Arnaud DUBORY

Né le 22 mai 1984 à Agen

Interface os-implant titane

Et

Ingénierie tissulaire

Jury :

Philippe HERNIGOU, Professeur des Universités, Université Paris Est.....Président

Thierry BÉGUÉ, Professeur des Universités, Université Paris Sud.....Rapporteur

Philippe ROSSET, Professeur des Universités, Université de Tours.....Rapporteur

Guillaume HAIAT, Docteur de l'université Paris Est Créteil.....Membre

Thomas GREGORY, Maître de Conférence des Universités, Université Paris 13.....Membre

Henri MIGAUD, Professeur des Universités, Université de Lille.....Membre

Charles Henri FLOUZAT LACHANIETTE, Professeur des Universités, Université Paris
Est.....Directeur

Hélène ROUARD, Professeur des Universités, Université Paris Est.....Directeur

Remerciements

Je tiens à remercier en premier lieu, le Professeur Philippe HERNIGOU pour son soutien indéfectible et son aide tant sur le plan universitaire que clinique. Sans votre aide, cette thèse aurait été difficilement possible. Votre expérience clinique et votre intelligence scientifique constituent un atout considérable pour notre service et méritent notre admiration.

Je remercie ma directrice de thèse, Mme le Professeur Hélène ROUARD pour son soutien, ses conseils et ses exigences scientifiques. Cette thèse augure d'une longue collaboration notamment sur la thématique « tendon et thérapie cellulaire ».

Je remercie mon co-directeur de thèse, le Professeur Charles-Henri FLOUZAT LACHANIETTE, pour son compagnonnage dans la vie quotidienne à l'hôpital, sa disponibilité remarquable, son expertise reconnue et ses grandes qualités de manager qui sont une réelle chance pour le service d'orthopédie de MONDOR et le personnel qui y travaille.

Je remercie le Docteur Guillaume HAIAT pour son aide précieuse à l'élaboration de ma thèse, sa sympathie et son efficacité. Je suis très heureux de pouvoir collaborer avec le laboratoire de Biomécanique de Créteil sur des travaux concrets, avec un impact clinique immédiat. C'est un honneur de travailler avec votre équipe et de bientôt pouvoir évaluer sur le plan clinique toutes les avancées scientifiques que votre équipe a pu démontrer depuis plusieurs années.

Je remercie Messieurs Antoine TIJOU, Romain VAYRON, Victor HOUSSET du laboratoire de modélisation et Stimulation Multi-Échelle pour ces journées de manipulation à l'école vétérinaire et à l'école de chirurgie. Ces journées scientifiques m'ont énormément apporté sur le plan scientifique et ont été aussi une bouffée d'oxygène au cours de mes semaines intenses à l'hôpital.

Je remercie Laura COQUELIN et Nathalie CHEVALLIER du laboratoire de Bioingénierie cellulaire et tissulaire (Groupe 5) pour leur soutien et leur aide lors des manipulations des cellules stromales mésenchymateuses. Cela a été une chance de pouvoir profiter de votre expertise sur la culture cellulaire. Vous avez toute ma gratitude et je ne peux que souhaiter une étroite collaboration sur ce sujet.

Je remercie l'équipe de l'école de chirurgie du Fer à Moulin et son responsable Monsieur Djamel TALEB pour leur gentillesse, leur disponibilité et leur professionnalisme. C'est une chance pour l'assistance publique de pouvoir compter sur un outil de travail et de formation d'une telle qualité.

Je remercie mes co-chefs : François ROUBINEAU, Max, Guillaume MIROUSE, Nicolas BOCAHUT, Guillaume RIGOULOT, Damien POTAGE, Jacques PARIAT, Taieb RABOUDI et Mohamed ZOGHLAMI pour leur aide et leur compréhension lors de mes absences à l'hôpital. La cohésion et l'amitié entretenues dans le service sont un témoin direct de la bonne santé du service.

Enfin, je remercie Monsieur Jérôme BERTONECHE pour les multiples corrections de ce manuscrit.

Table de matières

Remerciements	2
Table de matières	4
Liste des Abréviations	7
Préambule	8
INTRODUCTION	12
I.1. Données épidémiologiques.....	12
I.2. Généralités sur les biomatériaux utilisés dans cette étude.....	14
I.2.1. Quelques définitions sur les biomatériaux.....	14
I.2.2. Comportement en fatigue.....	14
I.2.3. Biomatériaux et ostéointégration	16
I.2.4. Propriétés biomécaniques des biomatériaux utilisés : le titane et le PEEK.....	18
I.2.5. La rugosité du titane	19
I.2.6. Réaction de l'organisme à l'implantation.....	21
I.2.7. Utilisation sous forme pure ou sous forme d'alliage	24
I.3. Utilisation du titane en orthopédie.....	25
I.4. Comment faire pour permettre l'ostéointégration des implants titanes ?	27
I.5. Première phase de l'ostéointégration : LA TENUE PRIMAIRE DES IMPLANTS	
TITANES.....	28
I.5.1. Tenue primaire des implants en chirurgie prothétique (Hanche, cages intersomatiques rachidiennes).....	28
I.5.2. Facteurs influençant la tenue primaire des implants titanes : exemple de l'implant titane acétabulaire.....	30
I.5.3. Évaluation de la tenue primaire : Principe de la mesure de l'impact.....	34
I.5.3.1. Principe de la mesure de l'analyse de l'impact	34

I.5.3.2. Moyen de mesure de l'analyse de l'impact	34
I.5.3.3. Intérêt de l'analyse de l'impact dans la tenue primaire des implants titanes impactés (implants acétabulaires en titane).....	36
I.5.3.3.1. Description de l'implant acétabulaire utilisé	36
I.5.3.3.2. Résultats <i>in vitro et ex vivo</i>	37
I.5.3.3.3. Résultats obtenus à partir de sujets anatomiques	41
I.5.3.3.3.1. Protocole expérimental.....	42
I.5.3.3.3.2. Résultats obtenus.....	43
I.6. Deuxième phase de l'ostéointégration de l'implant titane : L'OSTEOGENESE AUTOUR DE L'IMPLANT TITANE	45
I.7. Intérêt de l'utilisation des cellules stromales mésenchymateuses (CSM) de la moelle osseuse pour favoriser cette phase secondaire de l'ostéointégration.....	48
I.7.1. Définition des CSM de la moelle osseuse	48
I.7.2. CSMs de la moelle osseuse et ostéointégration de l'implant.....	49
I.7.3. Porosité de l'implant, facteur favorisant de l'ostéogénèse osseuse.....	50
I.7.4. Utilisation d'une céramique bioactive phosphocalcique pour favoriser l'ostéointégration de l'implant	51
Projets de recherche	53
PARTIE 1 :ANALYSE ET ÉVALUATION DE LA TENUE PRIMAIRE DES IMPLANTS TITANES	55
ETUDE 1 : Étude cadavérique de l'impaction d'une tige fémorale sans ciment en utilisant la méthode de l'analyse de l'impact	55
PARTIE 2 : OSTÉOGÉNÈSE AUTOUR DES IMPLANTS TITANE. PLACE DE LA THÉRAPIE CELLULAIRE ET DE L'UTILISATION DES CSMs DE LA MOELLE OSSEUSE.....	86

ETUDE 2 : Le nombre de cellules stromales mésenchymateuses osseuses est-il prédictif d'une ostéointégration des implants acétabulaires impactés ?	86
ETUDE 3 : Survie, accroche cellulaire et expression des gènes ostéoblastiques des cellules stromales mésenchymateuses de la moelle osseuse sur des cages inter-somatiques lombaires. Comparaison entre les cages en PEEK recouvertes d'alliage titane et les cages en PEEK seul.....	111
DISCUSSION GÉNÉRALE– perspectives cliniques	142
I.1. Intérêt du marteau intelligent (avec analyse de l'impact) pour l'impaction du cotyle en pratique clinique.....	142
I.2. Intérêt du marteau intelligent pour l'impaction de la tige fémorale.....	143
I.3. Problème de la position de la tige dans le fémur	144
I.4. Utilisation de l'analyse de l'impact dans le positionnement des cages inter-somatiques.	145
I.5. Coupler l'utilisation marteau avec analyse de l'impact et utilisation de la CSM de la moelle osseuse.....	145
BIBLIOGRAPHIE	151

Liste des Abréviations

BCP = Biphasic calcium phosphate

BMBI = Biomécanique et Bio Ingénierie

CNRS = Centre National de la Recherche Scientifique

CSM = Cellule Stromale Mésenchymateuse

EFS = Établissement Français du Sang

INSERM = Institut National de la Santé Et de le Recherche Médicale

IRM = Imagerie par Résonance Magnétique

IT = Implant Titane

PEEK = PolyEtherEtherKétone

PTH = Prothèse Totale de Hanche ou Arthroplastie Totale de Hanche

UPEC = Université Paris-Est Créteil

UMR = Unité Mixte de Recherche

Vs. = versus

Préambule

Ce projet de thèse s'articule autour de deux thématiques majeures en chirurgie orthopédique : la thérapie cellulaire et le comportement d'un implant tel qu'une tige fémorale ou une cage inter-somatique rachidienne au contact du tissu osseux.

Depuis fort longtemps, les orthopédistes réalisent de la thérapie cellulaire et tissulaire (1). Léopold Ollier (1), en 1861, a été le premier à montrer qu'une autogreffe osseuse peut être viable et que cette greffe osseuse sans le périoste peut vivre et développer un tissu osseux dans un environnement favorable. En effet, les chirurgiens orthopédistes effectuent un apport d'autogreffe osseuse spongieuse pour traiter les pseudarthroses, ce qui constitue un geste de thérapie cellulaire puisque l'on utilise des cellules osseuses (médullaires) autologues avec leur support osseux spongieux pour réaliser une ostéogénèse sur le site de pseudarthrose. Schématiquement, la thérapie cellulaire en orthopédie a un objectif double : remplacer un tissu déficient mécaniquement ou absent et induire une réparation tissulaire mécaniquement fiable. La thérapie cellulaire utilise la fonction cellulaire pour réparer et régénérer le tissu musculo-squelettique défaillant. Pour cela, il faut des cellules capables de régénérer une matrice extracellulaire proche du tissu lésé. La moelle osseuse contient des cellules stromales mésenchymateuses (CSM) capables de se différencier en cellules ostéoblastiques, chondroblastiques, fibroblastiques et adipocytaires en fonction *in vivo* de facteurs locaux de croissance ou *in vitro* de l'addition de facteurs exogènes (2)(3)(4). Néanmoins, ces cellules ostéoprogénitrices sont faiblement représentées *in vivo* (5). Afin de les utiliser dans un contexte clinique, une phase de sélection cellulaire à partir du tissu de prélèvement puis de culture cellulaire est nécessaire (6). Après isolement et culture de ces CSMs, ces dernières peuvent être directement injectées dans la zone lésée (6). Le problème de l'injection directe sans support des CSMs est le taux de mortalité cellulaire qui peut être important dès lors qu'elles ne sont plus dans leur milieu de culture (7). Les CSMs étant naturellement des cellules adhérentes, il

convient d'apporter un support d'attachement et de croissance aux cellules ou une matrice extracellulaire ressemblant au tissu que l'on souhaite réparer (8)(9). Plusieurs travaux précliniques ont montré que la réimplantation de CSMs associées à un biomatériau support permettait de combler un défaut osseux de grande taille dans les modèles animaux (9)(10). Récemment, Gomez-Barrena et al.(11) ont montré l'intérêt de l'utilisation de CSMs de la moelle osseuse en pratique clinique dans un support de céramique bi-phasique phosphocalcique (BCP) pour traiter les pseudarthroses des os longs et obtenir une consolidation osseuse.

Le service d'orthopédie du centre hospitalier universitaire Henri Mondor a une longue expérience en thérapie cellulaire, tant dans le domaine expérimental que dans l'application clinique. Initialement, les premiers travaux se sont intéressés à la régénération du tissu osseux dans le cadre des ostéonécroses de la tête fémorale initiés par le Pr HERNIGOU il y a plus de 20 ans en collaboration avec le Dr. BEAUJEAN, puis avec le Pr. ROUARD et son équipe de l'Unité d'Ingénierie et de Thérapie Cellulaire (Établissement Français du Sang – site Créteil), sur les biothérapies au sens large. La thématique principale de cette recherche était fondée sur l'utilisation de moelle osseuse autologue concentrée pour accélérer la reconstitution osseuse dans les stades précoces (I et II) d'ostéonécrose de la tête fémorale (12)(13), ainsi que dans le traitement des pseudarthroses des os longs (14)(15). Par la suite, afin de dépasser les limites de l'utilisation de la moelle osseuse concentrée *ex-vivo*, il a été développé à l'EA3952 (EFS/UPEC), puis dans l'équipe Inserm n°10 de l'Institut Mondor de Recherche Biomédicale – UMR955 (Direction : Pr. F. RELAIX), des approches alternatives d'ingénierie cellulaire et tissulaire dans le modèle osseux. Les travaux antérieurs de l'équipe sur l'expansion *in vitro* des CSMs isolées à partir de la moelle osseuse ont permis d'évaluer les capacités des CSMs humaines à produire du tissu osseux dans des modèles animaux murins (16)(17) et dans des modèles précliniques porcins d'ostéonécrose aseptique cryo-induite de la tête fémorale (18).

Récemment, le Pr. FLOUZAT LACHANIETTE, toujours en collaboration avec le

laboratoire de bioingénierie cellulaire, tissulaire et sanguine à usage unique (Groupe 5) du Pr ROUARD (Biologie du système neuromusculaire (Équipe 10) / Institut Mondor de Recherche Biomédicale, U955 Inserm-UPEC, Créteil) a travaillé sur la dégénérescence discale et la thérapie cellulaire. Ils ont dans un premier temps obtenu une prédifférenciation nucléopulpogénique des CSMs humaines issues de la moelle osseuse. Ils ont par la suite développé un modèle porcin de dégénérescence discale lombaire induite par cryolésion, puis injecté les cellules préorientées préalablement mis au point. L'injection intradiscale des cellules prédifférenciées a montré des résultats encourageants avec une amélioration de la dégénérescence discale à l'imagerie par résonance magnétique (IRM) (19).

Le service d'orthopédie de l'hôpital Henri MONDOR travaille aussi en étroite collaboration avec le laboratoire de modélisation et Stimulation Multi-Échelle (UMR CNRS 8208, UPEC, Créteil) concernant la mesure de l'impaction des implants titanes des prothèses totales de hanche sans ciment. A partir de cette collaboration, de nombreux travaux expérimentaux in vitro et ex vivo ont été réalisés et publiés concernant cette thématique (20)(21)(22).

La compréhension de la relation entre le tissu osseux et le biomatériau utilisé est essentielle pour obtenir une survie maximale de l'implant posé et anticiper les problèmes résultant de cette interface os-implant. Cette interface dépend de 3 paramètres : la nature du biomatériau utilisé, le type de tissu osseux rencontré (spongieux ou cortical) et la présence ou non de ciment permettant le lien entre l'os et l'implant. L'avènement d'implants impactés sans ciment a soulevé de nombreuses questions qui sont pour l'instant sans réponse : quelle est la meilleure surface de l'implant pour permettre une ostéo-intégration de qualité ? Comment peut-on mesurer l'impaction de l'implant garant de la survie de ce dernier ? Quels éléments peuvent favoriser l'ostéo-intégration de l'implant ?

Le matériau le plus utilisé en orthopédie pour permettre l'ostéointégration d'un implant est le titane. Nous nous sommes posé la question sur les moyens pour améliorer l'ostéointégration des implants titanes garants de la survie de l'implant mis en place. Ce projet de thèse s'articulera donc sur ces deux axes : mécanique et biologique. Le premier axe s'est intéressé à la stabilité des implants titanes en mesurant l'impaction ou tenue primaire des implants fémoraux et acétabulaires des prothèses totales de hanche. Le deuxième axe s'est intéressé à la relation entre la population cellulaire en CSMs dans l'os hôte et l'ostéointégration de l'implant titane, en l'occurrence un implant acétabulaire sans ciment. Le troisième axe s'est intéressé à l'analyse de la survie cellulaire des CSMs d'origine osseuse sur un implant recouvert de titane comme les cages inter-somatiques. Ce projet de thèse se veut généraliste et intègre de multiples domaines et problématiques en orthopédie, que ce soit en chirurgie rachidienne, en chirurgie prothétique ou en chirurgie traumatologique.

Ce travail de recherche a été réalisé pour la partie biologique au sein de l'équipe 10 (Biologie du système neuromusculaire (Équipe 10) / Institut Mondor de Recherche Biomédicale, U955 Inserm-UPEC, Créteil dans le groupe 5 : Ingénierie tissulaire(Groupe 5) du Pr Hélène ROUARD) Concernant l'étude de la mesure de l'impaction des implants titane et l'ostéointégration des implants titanes, elle a été réalisée dans le laboratoire de modélisation et Stimulation Multi-Échelle, UMR CNRS 8208, UPEC, Créteil dirigé par Monsieur Salah NAILI.

INTRODUCTION

I.1. Données épidémiologiques

L'utilisation d'implants ou biomatériaux est devenue une pratique courante en chirurgie orthopédique. L'utilisation des biomatériaux métalliques a quadruplé ces vingt dernières années. Quatre des dix interventions les plus fréquentes impliquaient l'emploi de matériaux métalliques en 1988 et environ 4% de la population civile aux États-Unis était estimée porteuse d'un implant métallique. A titre d'exemple, selon un rapport de la Haute Autorité de Santé de 2014, le nombre de prothèses totales de hanche (PTH) posées en 2012 (données PMSI) était de 111 000 et le nombre de prothèses intermédiaires de hanche de 24 400. Concernant les prothèses totales de genou, le nombre de prothèses posées a été estimé à un peu plus de 70 000/an selon les données de l'Agence technique de l'information sur l'hospitalisation (ATIH). Aux États-Unis, Kremers et al.(23) ont évalué la prévalence des prothèses totales de genou à 4,7 millions en 2010. Concernant la chirurgie rachidienne, le traitement chirurgical de la dégénérescence discale lombaire a significativement augmenté au cours des 20 dernières années. L'arthrodèse lombaire avec utilisation d'une cage intersomatique a augmenté de 113 % aux États-Unis entre 1996 et 2001(24). Cette augmentation du nombre de pose d'implants et la diversification des types d'implants posent le problème de la survie de ces derniers et de la nécessité d'avoir un implant biocompatible et avec une surface de contact avec le tissu osseux permettant la meilleure ostéointégration possible. Les implants posés sont majoritairement des biomatériaux non biologiques mais peuvent être aussi des implants exclusivement biologiques (comme les obturateurs fémoraux biorésorbables à base de collagène porcine utilisés en cas de cimentage de la tige fémorale). Quel que soit le type d'implant utilisé, l'ostéointégration de l'implant reste le problème majeur et le garant de la survie à long terme de ce dernier.

Mäkelä et al.(25) dans une étude internationale regroupant plusieurs pays scandinaves (Finlande, Suède, Norvège et Danemark) et réunissant 438 733 prothèses totales de hanches ont bien montré que la principale cause de reprise de PTH était le descellement aseptique (entre 36,2 et 53,3 % en fonction des pays). Ils ont aussi mis en évidence que l'utilisation d'implants sans ciment diminuait la survie de la PTH. L'explication est liée à l'exigence technique pour mettre en place une prothèse sans ciment et la survenue plus fréquente de fracture du fémur surtout chez les sujets âgés. A titre d'exemple, Jämsen et al.(26) ont revu 4777 PTH posées chez des patients de plus de 80 ans ; ils ont mis en évidence un taux de reprise dans l'année suivant la chirurgie première plus importante pour les prothèses sans ciment que pour les prothèses cimentées. La cause principale était la survenue d'une fracture du fémur lors de la pose, surtout chez les sujets de sexe féminin. Malgré ces résultats que l'on peut qualifier de globalement satisfaisants, l'augmentation de la pose de PTH entraîne mécaniquement une augmentation du nombre de reprises chirurgicales avec toutes les complications que cela implique (27). En effet, selon Kurtz et al.(28), entre 2005 et 2030, l'augmentation du nombre de reprises de prothèses est estimée à 137 % pour les hanches et à 607 % pour les genoux.

L'intérêt d'obtenir une ostéointégration des implants est essentiel pour espérer avoir un bon résultat clinique mais elle a aussi un impact économique non négligeable. En effet, Klouche et al.(29) ont bien montré qu'une reprise de PTH pour un descellement aseptique augmentait la durée d'hospitalisation ($7,5 \pm 1,8$ jours pour une première pose de PTH versus (vs.) $8,9 \pm 2,2$ jours pour une reprise), augmentait le taux de transfert dans un centre de convalescence (55 % vs. 65 %) et coûtait 1,4 fois plus qu'une première pose de PTH.

I.2. Généralités sur les biomatériaux utilisés dans cette étude

I.2.1. Quelques définitions sur les biomatériaux

Un biomatériau est considéré comme tout matériau destiné à être mis en contact avec les tissus vivants et/ou les fluides biologiques et qui interagit avec les systèmes biologiques pour évaluer, traiter et renforcer un tissu, organe ou une fonction de l'organisme (Consensus de Chester, 1991). Il se différencie d'un médicament car son effet thérapeutique dans l'organisme n'est pas lié à un effet chimique sous la responsabilité d'un principe actif. Un biomatériau doit répondre à deux exigences: la BIOCOPATIBILITE, c'est-à-dire la capacité d'un biomatériau à ne pas être toxique pour l'organisme, et la capacité de l'organisme à ne pas dégrader le matériau; la BIOFONCTIONNALITE appréciant l'adéquation entre un biomatériau et son utilisation clinique.

I.2.2. Comportement en fatigue

Les propriétés mécaniques d'un biomatériau sont tout d'abord caractérisées par le module d'élasticité ou module de Young qui définit la capacité d'un matériau à se déformer sous l'action d'une contrainte (**Figure 1**). Plus le module de Young d'un matériau est faible, plus la déformation augmente pour une même contrainte. La limite élastique représente la contrainte maximale qu'un matériau peut supporter avant de présenter une déformation plastique. La contrainte à la rupture correspond à la contrainte maximale que l'on peut appliquer à un matériau pour provoquer sa rupture. Chaque matériau, comme par exemple le titane, est caractérisé par sa propre courbe de résistance à la traction. Des mesures plus proches de la réalité ont permis d'analyser la résistance à la fatigue des matériaux en les soumettant à des contraintes moins fortes mais cycliques. Ceci permet d'obtenir une limite d'endurance, c'est-à-

dire la contrainte en dessous de laquelle le biomatériau étudié ne présente pas de rupture, quel que soit le nombre de cycles exercés.

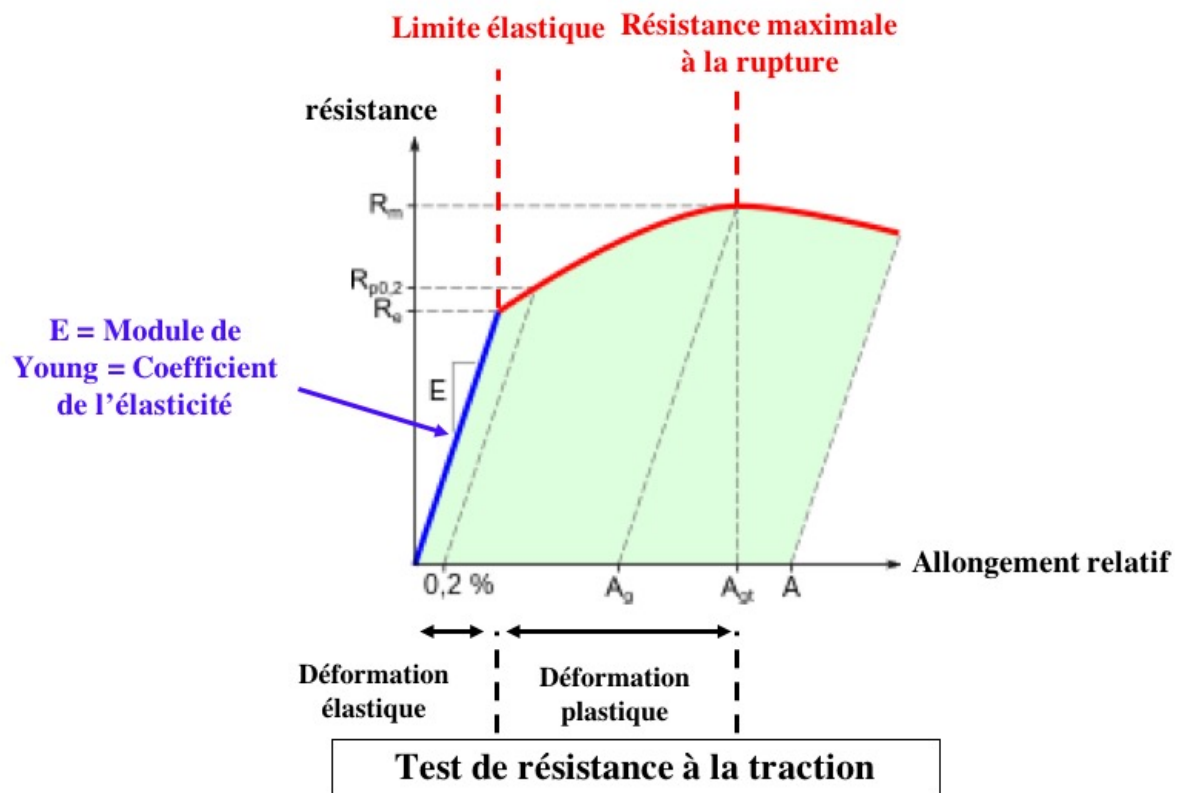


Figure 1. Test à résistance à la traction. D'après l'article de Marchetti E., Girard J., May O., Hildebrand H.-F., Migaud H., Pasquier G. *Biomatériaux en chirurgie orthopédique*. EMC, Techniques Chirurgicales-Orthopédie- Traumatologie, 44-012, 2010.

Il est difficile de donner des valeurs précises des caractéristiques biomécaniques de l'os spongieux et de l'os cortical car ces dernières évoluent en fonction de l'âge, du sexe et de la localisation osseuse (30)(31)(32)(33)(34)(35). Les chiffres donnés ne sont que des ordres de grandeur. De plus, les valeurs varient selon que la force appliquée (traction ou compression). On remarque de manière logique que l'os spongieux est moins rigide que l'os cortical. Le biomatériau utilisé selon la localisation anatomique doit se rapprocher au maximum des

propriétés mécaniques de l'os retrouvé localement. Ainsi, on voit bien que le titane et surtout le PEEK sont les 2 biomatériaux dont les propriétés mécaniques se rapprochent le plus du tissu osseux (**Tableau 1**).

Tableau 1. *Propriétés mécaniques des divers biomatériaux évoqués et comparaison avec le tissu osseux.*

Matériaux étudiés	Limite élastique (MPa) / déformation maximale (%)	Contrainte à la rupture à la rupture	Module de Young (MPa)
Os spongieux : - Compression	7 – 9 %	2 – 12	1 – 400
Os cortical : - Compression - Traction	2 – 8 % 1,5 – 4 %	150 – 210 70 – 180	7000 – 35 000 15 000 – 30 000
Titane pur	275	345	103 000
Alliage titane	1050	1185	110 000
Tantale	170	285	186 000
PolyEthylEthylKétone (PEEK)	337	345	4000

I.2.3. Biomatériaux et ostéointégration (Figure 2)

Dans cette étude, on recherche une ostéointégration de l'implant, donc une capacité de ce dernier à favoriser l'ostéogénèse par ses capacités OSTEOCONDUCTRICES, voire OSTEOGENIQUES. Sur les implants impactés, trois composants sont utilisés comme revêtements de surface, pour leurs propriétés ostéoconductrices et donc d'ostéointégration: le

titane, le tantale et l'hydroxyapatite. Le titane, généralement utilisé sous forme d'alliage, a l'avantage d'être léger, avec des propriétés biomécaniques se rapprochant de l'os ; il peut être utilisé comme structure poreuse de surface pour les prothèses sans ciment et les cages inter-somatiques. Le tantale est un métal pur utilisé sous forme poreuse comme matériau trabéculaire facilitant la repousse osseuse. Il a une porosité plus importante que le titane, ce qui permettrait une colonisation plus rapide par l'os du receveur. Il peut être utilisé soit comme revêtement de surface sur les implants fémoraux et acétabulaires à impacter, soit comme cage inter-somatique (cervicale ou lombaire) en chirurgie rachidienne pour favoriser la fusion inter-somatique.

L'objectif de l'ostéointégration d'un implant, qu'il soit biologique ou qu'il soit un biomatériau non biologique, est d'avoir un ancrage osseux immédiat mécaniquement stable (rôle de l'impaction) évitant les micromouvements et une ostéo-intégration secondaire pérennisant la tenue de l'implant. Ainsi, la tenue d'un implant titane dans l'os peut donc être dichotomisée en 2 phases : PRIMAIRE correspondant à l'impaction et à la tenue immédiate de l'implant ; SECONDAIRE, phase biologique correspondant à la colonisation de l'implant par le tissu osseux.

Le problème est ainsi double :

1° Comment objectiver la tenue primaire d'un implant titane que ce soit au niveau du rachis (cage inter-somatique) ou au niveau de la hanche (cotyle ou tige fémorale) ?

2° Quels sont les moyens biologiques pour augmenter l'ostéointégration de ces implants ?




Figure 2. Exemples de revêtements de surface d'implants impactés. Cage intersomatique lombaire en tantale (TRABECULAR METAL société Zimmer Biomet, Warsaw, Indiana, USA) (A). Cage intersomatique lombaire en PEEK (PolyEtherEtherKétone) recouverte de titane (B-Braun, Mesulgen, Allemagne) (B). Implant acétabulaire en titane recouvert de tantale (TRABECULAR METAL société Zimmer Biomet, Warsaw, Indiana, USA) (C).

1.2.4. Propriétés biomécaniques des biomatériaux utilisés : le titane et le PEEK

Le titane et le PEEK sont respectivement un métal et un polymère qui sont utilisés pour leurs propriétés biomécaniques proches de celles de l'os. Ces 2 biomatériaux n'ont aucune qualité tribologique, raison pour laquelle ils ne sont jamais utilisés en tant que couple de frottement. Le titane peut être utilisé soit sous forme pure, soit sous forme d'alliage. Historiquement, il a été utilisé en premier lieu en aéronautique car ce métal est léger et suffisamment élastique pour résister à de fortes contraintes. Cet argument de légèreté est aussi

utilisé pour la commercialisation des tiges fémorales en alliage de titane, beaucoup plus légères que les tiges de Charnley-Kerboul en chrome-cobalt.

I.2.5. La rugosité du titane

La rugosité d'un matériau s'intéresse aux différences topographiques et morphologiques de la surface du matériau. Elle s'exprime par la distance moyenne entre l'aspérité la plus importante et la dépression la plus importante. Le titane, que ce soit à l'état pur ou à l'état d'alliage, peut avoir une rugosité importante permettant d'obtenir une tenue primaire lors de l'impaction. Du fait de cette forte rugosité, le titane a une faible mouillabilité, c'est-à-dire une faible capacité à avoir à sa surface un film liquidien permettant la lubrification et la protection des surfaces. Il s'agit de l'angle formé entre les molécules d'eau avec la surface du biomatériau. Plus l'angle est important, moins l'eau a tendance à créer un lubrifiant efficace (**Tableau 2**). Des tests de frottement permettent d'analyser cette surface de glissement en mesurant le coefficient de frottement et le volume d'usure généré par le frottement.

Tableau 2. *Comparatif de la mouillabilité des différents biomatériau utilisés en orthopédie. On remarque les faibles propriétés tribologiques du titane. D'après l'article de Marchetti E., Girard J., May O., Hildebrand H.-F, Migaud H., Pasquier G. Biomateriaux en chirurgie orthopédique. EMC, Techniques Chirurgicales-Orthopédie- Traumatologie, 44-012, 2010.*

Angles de contact entre l'eau distillée et les biomatériaux utilisés dans les couples de frottement.

Biomatériaux	Angles de contact en degrés
Polyéthylène de très haut poids moléculaire	100
Alliage de chrome-cobalt	60
Zircone	30
Alumine	30
Alliage de titane	20

Le titane a ainsi un double intérêt : il a un module d'élasticité qui se rapproche de celui de l'os et son utilisation est possible avec des biomatériaux comme le polyéthylène (cotyle impactée en polyéthylène recouverts de titane) ou le PEEK utilisé pour les cages inter-somatiques. Le polyéthylène et le PEEK ont eux aussi des propriétés biomécaniques proches de celles de l'os, mais ont des capacités d'ostéointégration bien moins élevées que le titane, notamment par leur faible rugosité (36).

La rugosité de l'implant impacté est d'importance double (37). Premièrement, la rugosité par augmentation du coefficient de frottement augmente la tenue primaire de l'implant comme il a précédemment été mis en évidence sur le modèle d'impaction par éléments finis dans le chapitre VII.4.2. Le Cann et al(38) ont bien démontré que la rugosité de l'implant avait une importance dans la tenue primaire. Ils ont analysé 3 types différents de rugosité : soit une rugosité microscopique, soit une rugosité macroscopique, soit les deux. Ils ont ainsi montré que la rugosité de l'implant modifiait sa tenue et que la rugosité macroscopique à la périphérie de l'implant diminuait sa tenue. Deuxièmement, la rugosité de l'implant favorise aussi l'ostéointégration de ce dernier expliquant pourquoi on utilise le titane, l'alliage titane, le tantale et/ou l'hydroxyapatite pour augmenter cette rugosité de surface.

I.2.6. Réaction de l'organisme à l'implantation (Figure 3)

Quels que soient le biomatériau utilisé et l'endroit dans lequel il y est implanté, ce dernier entraîne une réaction tissulaire secondaire à son implantation liée, d'une part, à l'implantation propre de ce dernier et au geste chirurgical et, d'autre part, lié à l'implant lui-même (39)(40). Cette réaction contre un corps étranger inclut les phénomènes l'adsorption protéique, d'adhésion monocytaire et macrophagique, de la fusion macrophagique constituant des cellules géantes multinucléées à corps étrangers et l'activation réciproque des cellules macrophagiques, fibroblastes et autres cellules de l'inflammation (41).

La première phase est une réaction inflammatoire contemporaine de la pose de l'implant. Le milieu receveur va être soumis à l'agression tissulaire causée par les réactions locales, qu'elles soient enzymatiques, oxydatives, de réduction ou d'hydrolyse. Durant cette phase initiale inflammatoire, il y a une interaction entre le biomatériau et l'afflux sanguin permettant la formation d'une fine couche tout autour du biomatériau (appelée adsorption protéique) et la formation d'une matrice extracellulaire provisoire composée de cellules sanguines et d'un thrombus sanguin entourant ce biomatériau (41)(39)(42). Cette adsorption protéique ou effet Vroman est la résultante d'une agglutination de protéines à la surface du biomatériau ; elle est plus ou moins rapide en fonction de la mobilité des protéines et de l'affinité plus ou moins importantes des protéines pour le biomatériau (43). Cette adsorption protéique est fondamentale, plus encore que la surface de l'implant lui-même, puisqu'elle a un rôle direct dans l'accroche cellulaire, la médiation de la réaction inflammatoire et la différenciation cellulaire (44). Cette couche protéique est composée d'albumine, de fibrinogène, d'éléments du complément (45), de fibronectine, de vitronectine et de gammaglobulines. Dans la matrice extracellulaire provisoire, on retrouve la présence de cytokines, de facteurs de croissances et autres agents bioactifs fournissant un milieu propice à moduler l'activité macrophagique et à activer la prolifération et l'activation d'autres

populations cellulaires responsables de l'inflammation et de la cicatrisation. La plupart des cellules actrices de cette réaction autour de l'implant sont recouvertes d'intégrines qui sont des récepteurs de surface cellulaires ayant un rôle clé dans l'adhésion cellulaire et dans le recrutement et l'activation cellulaire (46). La phase inflammatoire aiguë est caractérisée par un afflux de polynucléaires neutrophiles et une dégranulation des mastocytes responsable de la libération d'histamine. Cette dernière est essentielle car elle module, avec le fibrinogène, la réaction inflammatoire aiguë envers le biomatériau (47)(48). Les interleukines 4 et 13 sont aussi relarguées durant le processus de dégranulation et semblent jouer un rôle déterminant dans le développement et l'intensité de la réaction au corps étranger (49). L'histamine module ainsi le recrutement de phagocytes qui s'adhèrent à l'implant grâce au fibrinogène adsorbé par le biomatériau. En effet, les antagonistes des récepteurs histaminiques H1 et H2 réduisent grandement le recrutement des monocytes, macrophages et des polynucléaires neutrophiles sur la surface de l'implant (39). Cette phase inflammatoire aiguë en réponse au biomatériau disparaît habituellement en moins d'une semaine en fonction du geste chirurgical et du type d'implant utilisé.

Cette phase inflammatoire aiguë laisse place à une phase inflammatoire chronique caractérisée par la présence de cellules à médiation humorale comme les lymphocytes, les plasmocytes et par la présence d'immunoglobulines. En principe, la réaction inflammatoire chronique est de courte durée et est confinée au niveau du site de l'implantation. Cette réaction inflammatoire chronique correspond aussi à la réaction à corps étranger avec la présence en permanence de monocytes, macrophages et cellules géantes à corps étrangers au niveau de l'interface avec le biomatériau. Avec les matériaux biocompatibles, cette réaction inflammatoire chronique se tarit rapidement au bout de 2 semaines (41). La persistance d'une réaction inflammatoire est souvent synonyme d'infection.

Cette phase inflammatoire chronique précède la formation d'un tissu de granulation avec la présence de fibroblastes, de macrophages et d'une néovascularisation au niveau du tissu cicatriciel (39). Puis, ce tissu de granulation évolue vers une capsule fibreuse avec une réaction à corps étranger autour du biomatériau, variable en fonction de sa composition. Cette réaction à corps étranger est composée d'une à plusieurs couches de monocytes, macrophages et cellules géantes multinucléées. Elle peut être responsable d'une dégradation du biomatériau (50)(51).

Enfin, la réaction de l'organisme peut aussi être liée aux produits d'usure de l'implant, surtout quand il est utilisé en tant que couple de frottement comme le polyéthylène (52).

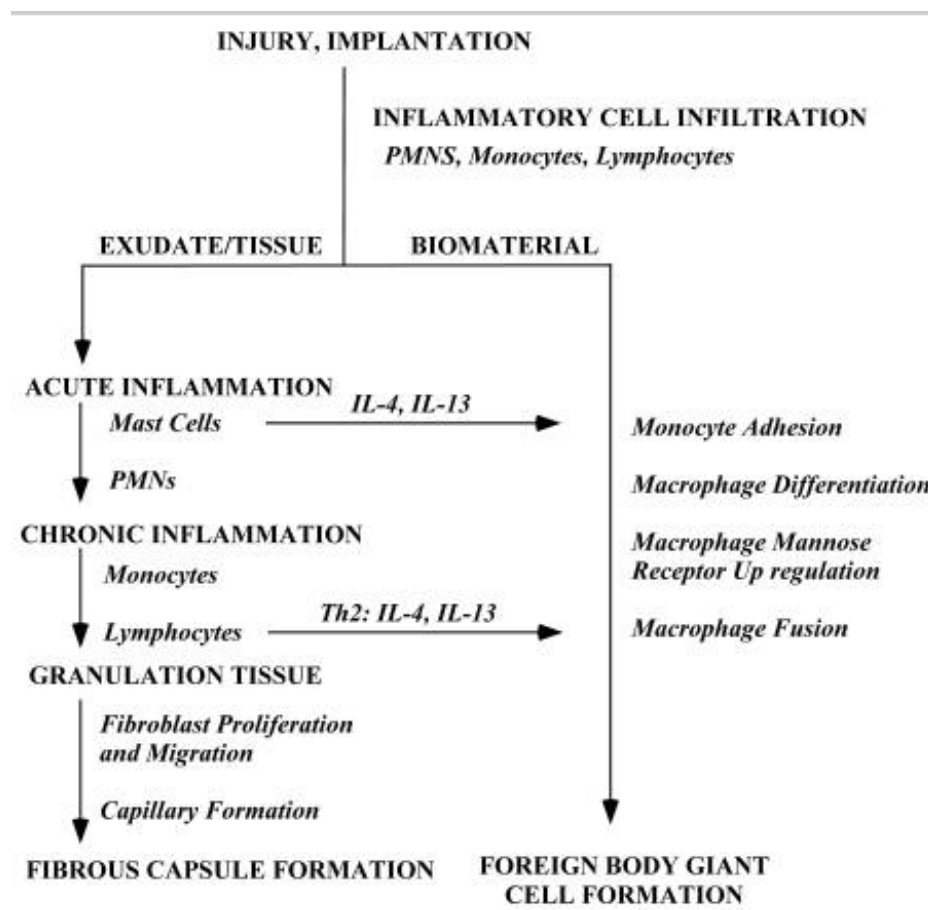


Figure 3. Schéma explicatif de la réaction de l'organisme lors de l'implantation d'un biomatériau. D'après Anderson JM, Rodriguez A, Chang DT. Foreign body reaction to biomaterials. *Semin Immunol.* avr 2008;20(2):86-100.

I.2.7. Utilisation sous forme pure ou sous forme d'alliage

L'intérêt de mélanger plusieurs métaux est multiple. Cela permet d'utiliser un métal présentant des propriétés mécaniques intéressantes, d'utiliser un métal à toxicité locale importante quand il est seul mais à toxicité réduite sous forme d'alliage et d'utiliser un métal passivé protégeant l'alliage de la corrosion (53)(54). La corrosion est le phénomène de destruction du métal par le milieu environnant. Généralement, elle se caractérise par une oxydation du métal. Pour se protéger de la corrosion, une fine couche d'oxydation se forme autour du métal : ce phénomène s'appelle la passivation (55). Certains métaux ont cette capacité à former cette couche protectrice : on les appelle les métaux passivés. Parmi ces métaux, on compte l'aluminium, le titane (56) et le chrome (55). Un alliage a de plus l'intérêt d'avoir des propriétés mécaniques plus intéressantes que les métaux purs car il a une température de fusion plus basse. Il est donc plus sensible à un traitement thermique et à un forgeage qui va accroître ses qualités.

Le titane est rarement utilisé sous forme pure même si cela reste possible lorsqu'il est passivé, c'est-à-dire lorsque se forme à sa surface une couche ionisée protégeant le métal de l'oxydation et donc de la détérioration (56). Pour le protéger de la corrosion, les fabricants le mélangent fréquemment avec de l'aluminium et du vanadium (Ti_6Al_4V). L'utilisation de ce dernier alliage est intéressante car il présente un module d'élasticité qui est deux fois moins important que ceux de l'acier ou des alliages chrome-cobalt tout en conservant une résistance mécanique élevée (27). Cet alliage est très élastique mais faiblement plastique. Il a aussi une excellente résistance à la fatigue (57). La biocompatibilité du titane sous forme pure ou d'alliage est excellente, même en cas d'usure localisée, et ses produits de dégradation sont bien tolérés (58). Le seul problème du titane reste son coût important.

I.3. Utilisation du titane en orthopédie

Le titane a deux utilisations majeures : utilisation pour ostéosynthèse (traumatologie périphérique et rachis) et en chirurgie prothétique. La troisième utilisation concerne l'arthrodèse intersomatique lombaire ou cervicale. Concernant son utilisation comme moyen d'ostéosynthèse, il est intéressant, au même titre que l'acier inoxydable, car il comporte des propriétés biomécaniques se rapprochant de celles de l'os et il est moins ductile que l'acier inoxydable. Il est aussi plus souple, favorisant la consolidation osseuse. Comme dit précédemment, sa légèreté en fait aussi un argument de vente. Sa résistance mécanique permet aussi la confection de plaques d'ostéosynthèses fines dites « *low profile* » permettant d'être moins encombrantes.

Concernant l'utilisation en chirurgie prothétique, son intérêt est double. Premièrement, il est utilisé comme pour les ostéosynthèses en tant que structure de soutien car il est léger et a un module d'élasticité compatible avec celui de l'os. Deuxièmement, il est utilisé en tant que traitement de surface pour ses propriétés d'ostéointégration, soit sur les implants de PTH, soit sur les cages inter-somatiques. Ainsi, les fabricants peuvent recouvrir de titane rugueux les implants acétabulaires (*metalback*) qui portent un couple de frottement en céramique. L'utilisation d'un *metalback* impacté en titane est indispensable pour espérer utiliser un couple de frottement alumine-alumine car la céramique est trop dure mécaniquement et ne peut pas s'ostéointégrer seule dans l'os. Il en est de même pour le polyéthylène utilisé en tant que couple de frottement ; il n'a aucune capacité d'ostéointégration car il n'est pas rugueux à sa surface. Dans ce cas, le problème est un peu différent de la céramique : il a un module d'élasticité proche de celui de l'os et du titane mais ne s'ostéointègre pas. Il y a alors deux

possibilités pour obtenir une tenue osseuse : soit le scellement avec du ciment, soit le recouvrir directement avec du titane ce qui le rend rugueux (**Figure 4**).




Figure 4. *Cotyle RM (société MATHYS, Bettlach, Suisse) composé de polyéthylène hautement réticulé recouvert d'une fine couche de titane pur (Ti CP) (A gauche). Cage en PEEK recouverte d'alliage titane (Capstone société MEDTRONIC Sofamor Danek, Minneapolis, MN).*

Concernant les cages intersomatiques, le titane est utilisé soit comme structure entière de la cage, mais cela rend difficile l'évaluation de la fusion osseuse inter-somatique (artéfacts métalliques au scanner), soit comme revêtement de surface. En tant que revêtement de surface, le titane recouvre les faces supérieures et inférieures d'une cage en PEEK qui a les mêmes propriétés mécaniques de l'os et qui est radiotransparent, rendant possible l'analyse de la fusion osseuse au scanner (**Figure 4**).

I.4. Comment faire pour permettre l'ostéointégration des implants titanés ?

Quelle que soit la localisation de l'impaction (hanche, rachis, genou, etc.), deux facteurs sont indispensables et indissociables pour la tenue de l'implant :

1. *Facteur mécanique immédiat* : tenue primaire de l'implant que l'on recherche lors de l'impaction de l'implant. La tenue primaire d'un implant titane dépend des propriétés biomécaniques de l'os receveur et de l'implant lui-même.
2. *Facteurs secondaires biologiques* : ostéointégration par colonisation de la surface en titane.

L'absence de tenue primaire provoque une mobilisation immédiate de l'implant, source de douleur et de reprise chirurgicale. Ces micromouvements par absence de tenue primaire favorisent la formation d'un tissu fibreux empêchant l'ostéointégration (59)(60). L'absence d'ostéointégration secondaire que l'on peut avoir chez les patients cancéreux ou chez les patients avec de multiples infarctus osseux (comme dans le cadre des patients drépanocytaires, par exemple) est liée à la mauvaise ostéogénèse péri-prothétique sur un os pauci-vascularisé.

Tjellström et al.(61) ont bien décrit 6 éléments qui influencent directement l'ostéointégration de l'implant titane : les biomatériaux composant l'implant, la forme de l'implant, la surface de contact osseux de l'implant, la qualité osseuse, la technique chirurgicale et les conditions de mise en charge de l'implant.

I.5. Première phase de l'ostéointégration : LA TENUE PRIMAIRE DES IMPLANTS TITANES

I.5.1. Tenue primaire des implants en chirurgie prothétique (Hanche, cages intersomatiques rachidiennes).

L'arthroplastie totale de hanche est la deuxième chirurgie la plus courante en France avec un nombre total d'environ 150 000 patients par an. L'utilisation des PTH impactées est largement répandue en orthopédie et représente plus de la moitié des PTH posées en France selon les données de la Haute Autorité de Santé en 2012. C'est une technique de pose aussi fiable que le scellement par du ciment de la prothèse en termes de survie (62). Leur implantation dans l'os est dite « press-fit », c'est-à-dire que la taille de l'implant est ajustée à la taille de l'os du patient.

La stabilité primaire des implants sans ciment dépend du verrouillage mécanique entre l'implant et le tissu osseux environnant. Elle joue un rôle crucial dans le succès chirurgical à long terme de la prothèse car elle contribue à la repousse osseuse sur l'implant (ostéointégration). Concernant l'impaction d'une tige fémorale, une mauvaise évaluation de la stabilité primaire peut entraîner des erreurs de pose, soit en sous-dimensionnant l'implant, soit en le sur-dimensionnant pouvant alors être source de fracture fémorale ou source de conflit avec le muscle ilio-psoas notamment. Les implants sont généralement en alliage titane. Le titane est de plus un métal léger et il peut être recouvert d'un ostéoconducteur. Comme précisé précédemment, cet ostéo-conducteur peut être de l'hydroxyapatite, du titane rugueux, du tantale ou une association de ces matériaux. L'impaction d'un implant titane, que ce soit un implant pour une PTH (**Figure 5**), une prothèse totale d'épaule ou pour l'impaction d'une cage intersomatique, répond aux mêmes principes et exigences.

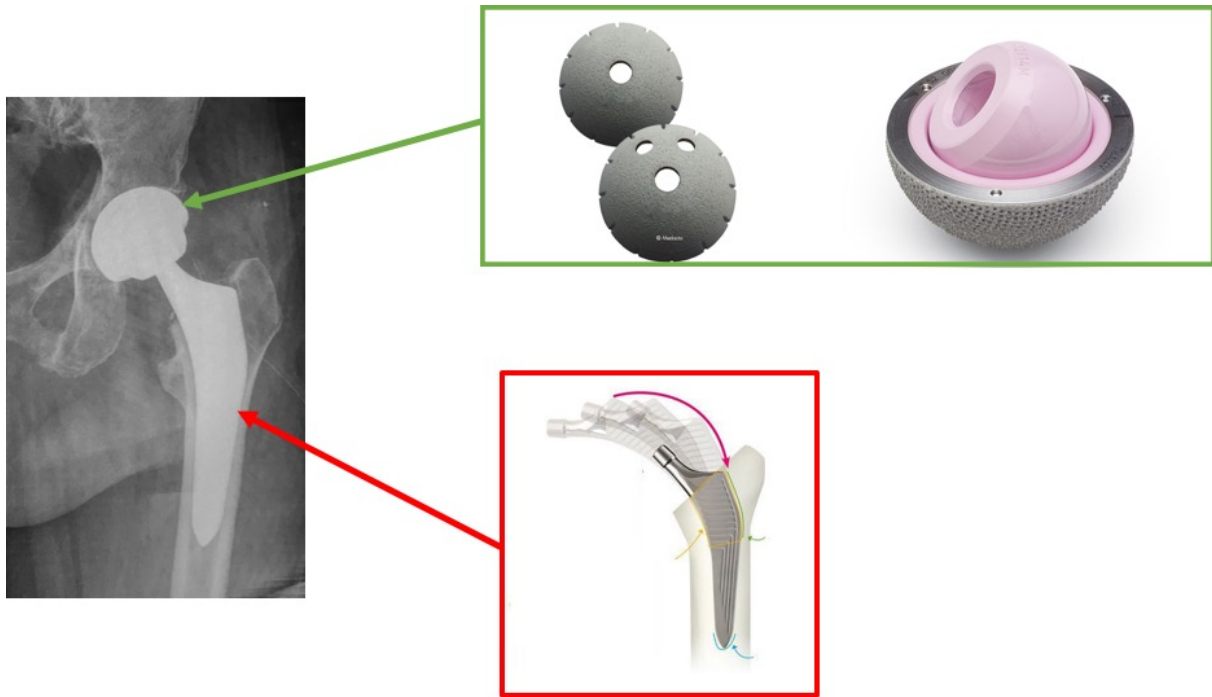


Figure 5. Exemple de prothèse totale de hanche avec tige fémorale et cotyle impactés (Tige Amistem et cotyle Versafit (société MEDACTA, Castel San Pietro, Suisse). L'impaction d'un implant acétabulaire permet d'utiliser un couple de frottement alumine-alumine.

Cependant, il n'y a aucun moyen de mesure applicable en pratique clinique et fiable de l'impaction garant de la tenue primaire de l'implant titane. En pratique clinique, cette mesure est totalement subjective et est laissée à l'appréciation de l'opérateur. Ce dernier se base sur la tenue de l'implant à l'arrachement et le son à l'impact. Certains auteurs ont montré l'intérêt de la technique des vibrations (ultra-sons) pour évaluer la tenue de l'implant impacté mais ce procédé, bien que fiable, reste aujourd'hui difficilement applicable en pratique courante (63)(64). D'autres auteurs ont tenté d'évaluer la qualité de l'impaction et de la tenue de l'implant grâce à l'imagerie scannographique ou l'IRM (65)(66). Le problème est que l'évaluation est réalisée dans ce cas-là en postopératoire et non en peropératoire. L'obtention de cette stabilité primaire des implants impactés est essentielle pour l'utilisation par exemple

d'un couple de frottement en céramique alumine-alumine. En effet, ce couple de frottement est quasiment inusable (de l'ordre de quelques microns par an) mais l'alumine n'a aucune tenue directe dans l'os, ni aucune tenue avec un scellement par du ciment. En effet, l'alumine est une céramique avec une très faible capacité de déformation et en conséquence un module de Young très élevée et donc très éloigné de celui de l'os.

I.5.2. Facteurs influençant la tenue primaire des implants titanes : exemple de l'implant titane acétabulaire

Les facteurs influençant la tenue primaire de l'implant sont divers et ont été peu étudiés. Auparavant, plusieurs auteurs ont montré que la tenue de l'implant acétabulaire était prépondérante au niveau du pôle équatorial de l'implant (67)(68). Nguyen et al.(68) ont prouvé que le pic des contraintes était maximal en zone périphérique et que la tenue dépendait aussi de l'anisotropie de l'os trabéculaire et de la densité osseuse trabéculaire. Dans le laboratoire de modélisation et simulation Multi-Échelle de Créteil, un modèle par éléments finis en 2 dimensions d'impaction d'un implant acétabulaire en alliage titane a été mis au point en faisant varier le module de Young de l'os, le diamètre de l'implant, le diamètre osseux et donc la différence avec le diamètre acétabulaire ainsi que le coefficient de friction. Ce modèle a été expérimentalement validé par comparaison avec des résultats *in vitro* d'impactions acétabulaires précédemment obtenus dans le laboratoire (**Figure 6**). Les deux critères de jugement étaient la pression de contact entre l'implant acétabulaire et l'os (t_n) et la force de l'arrachement de l'implant acétabulaire (F).

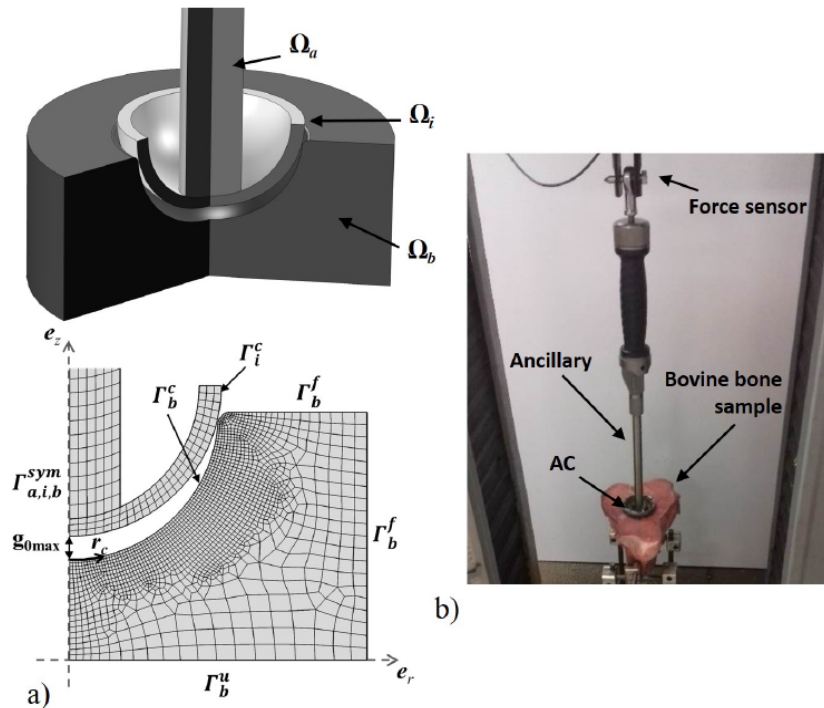


Figure 6. Modélisation par méthode des éléments finis de l'impaction d'implant acétabulaire (a). Modèle développé à partir des données in vitro d'analyse d'impaction des implants acétabulaires dans de l'os spongieux. (b)

Ce modèle de simulation de l'impaction d'implant titane acétabulaire a permis de confirmer que le maximum de pression de contact est localisé au niveau de la zone équatoriale. Le comportement de l'implant acétabulaire dépend linéairement du module d'élasticité de l'os hôte (**Figure 7**). La **Figure 8** montre que pour un module de Young osseux donné et un coefficient de friction constant, la force d'arrachement de l'implant est maximale quand la différence entre cotyle osseux et implant acétabulaire est comprise entre 1 et 1,5 mm.

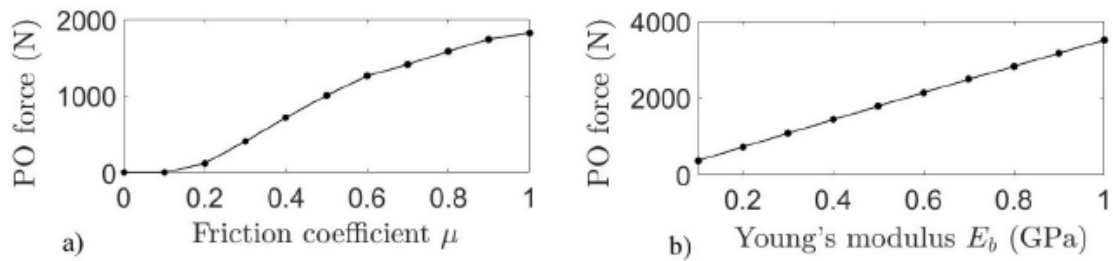


Figure 7. Évolution de la force d'arrachement de l'implant en fonction a) du coefficient de friction, b) du module d'élasticité de Young

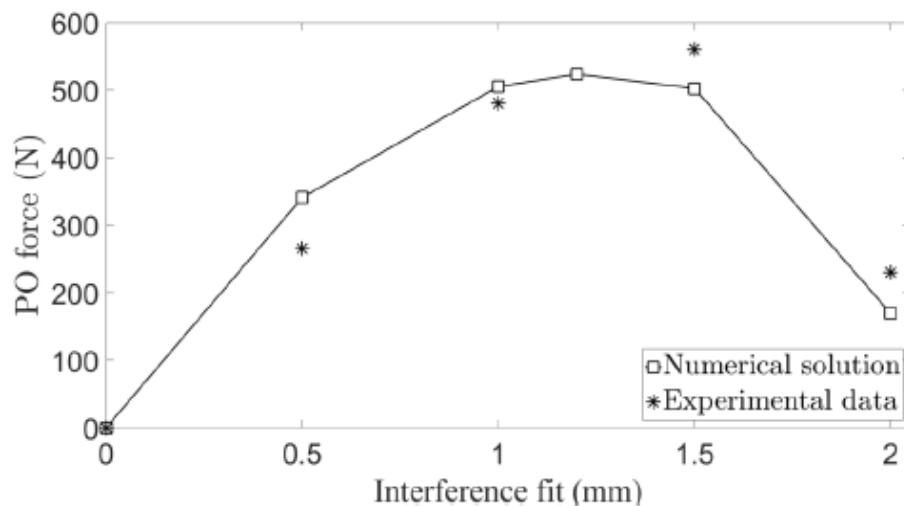


Figure 8. Évolution de la force d'arrachement de l'implant en fonction de la différence diamètre osseux et diamètre cotyloïdien.

Pour une différence diamètre osseux-diamètre de l'implant acétabulaire de 1mm et un module d'élasticité osseux constant, une augmentation du coefficient de friction entraîne une augmentation de la force d'arrachement de l'implant acétabulaire. Quand le coefficient de frottement varie de 0,1 à 1 avec un module d'élasticité de l'os hôte constant, la force maximale nécessaire pour arracher l'implant augmente alors que la différence diamètre cotyle osseux-

implant acétabulaire augmente puis se stabilise à 1,7 mm à partir d'un coefficient de friction supérieur à 0,4 (**Figure 9**).

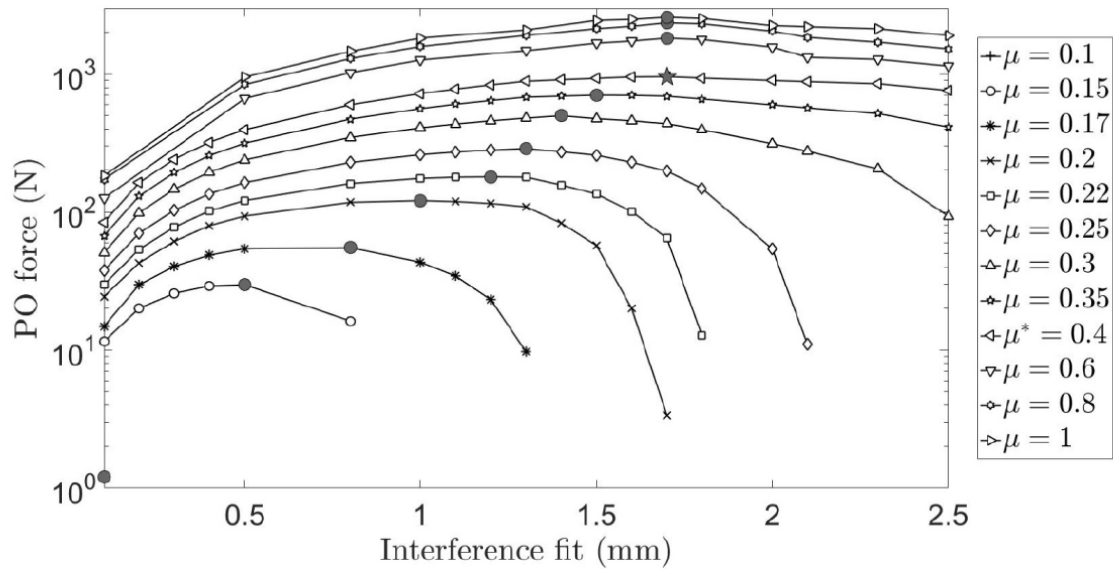


Figure 9. Évolution de la tenue de l'implant en fonction du coefficient de friction, de la différence diamètre osseux – diamètre de l'implant acétabulaire avec un module d'élasticité osseuse constant.

Ce modèle de tenue de l'implant titane par éléments finis montre donc que la tenue de l'implant acétabulaire est équatoriale et diminue avec la faible qualité osseuse de l'hôte. La tenue de l'implant dépend aussi de la différence de diamètre entre cotyle osseux et implant (IF) et du coefficient de friction μ correspondant à la rugosité de l'implant. Un IF maximum à 1,7 mm montre qu'il faut fraiser une taille au-dessus de l'implant à impacter pour avoir la meilleure tenue.

I.5.3. Évaluation de la tenue primaire : Principe de la mesure de l'impact

I.5.3.1. Principe de la mesure de l'analyse de l'impact

La mesure de l'impact consiste à analyser la variation de la force en fonction du temps produite lors d'un impact.

I.5.3.2. Moyen de mesure de l'analyse de l'impact

Il s'agit d'un marteau instrumenté avec un capteur piézo-électrique pouvant enregistrer les signaux de force lors des impacts (69)(70)(71). Ce marteau a été développé par l'UMR CNRS 8208-UPEC en collaboration avec le service de chirurgie orthopédique pour évaluer la stabilité primaire des implants impactés. Les deux faces opposées du marteau instrumenté sont utilisées (**Figure 10**). La face d'impaction est utilisée pour impacter les implants dans l'os. La face de mesure est équipée d'un capteur de force piézoélectrique dynamique (208C05, PCB Piezotronics, Depew, New York, États-Unis) mesurant la variation de la force en fonction du temps produite lors d'un impact.




Figure 10. *Marteau permettant l'impaction des implants avec sa face permettant l'impaction et sa face permettant la mesure de l'impact.*

Lors de son utilisation, la variation de la force au cours du temps $s(t)$ appliquée entre le marteau instrumenté et l'ancillaire de pose de l'implant est enregistrée à l'aide d'un module d'acquisition de données (NI 9234, National Instruments, Austin, TX, USA) avec une fréquence d'échantillonnage de 51,2 KHz et une résolution de 24 bits. Une interface LabVIEW (Instrument national, Austin TX, États-Unis) est utilisée pour enregistrer les signaux correspondant à la force appliquée entre le marteau et l'ancillaire de l'implant à impacter (**Figure 11**).

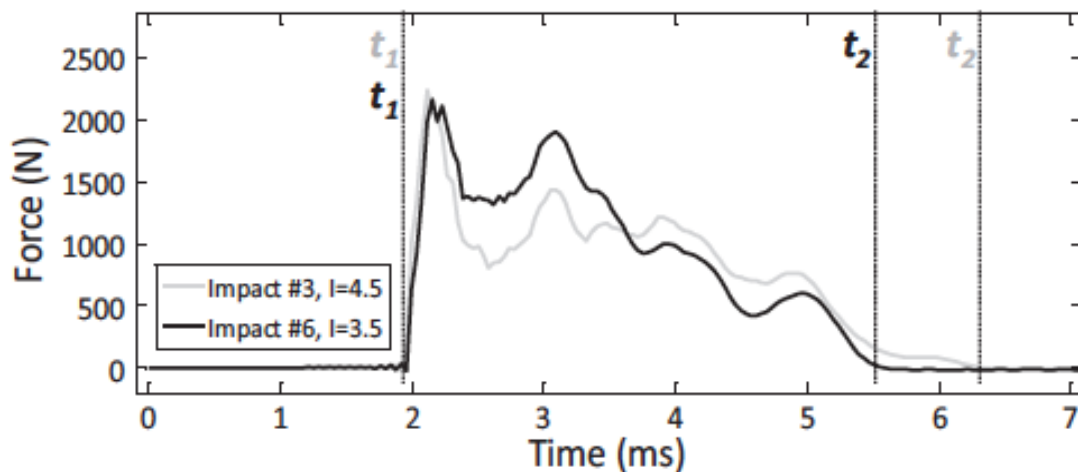


Figure 11. Exemple de courbe enregistrée de la force en fonction du temps (72). Mathieu V, Michel A, Flouzat Lachaniette C-H, Poignard A, Hernigou P, Allain J, et al. Variation of the impact duration during the in vitro insertion of acetabular cup implants. *Med Eng Phys.* nov 2013;35(11):1558-63.

I.5.3.3. Intérêt de l'analyse de l'impact dans la tenue primaire des implants titanes impactés (implants acétabulaires en titane)

I.5.3.3.1. Description de l'implant acétabulaire utilisé (Figure 12)

L'implant acétabulaire utilisé est la cupule CERAFIT (CEREVER, Roissy-En-France, France). Cet implant est en alliage titane rugueux recouvert d'une fine couche d'hydroxyapatite déposée par la méthode du revêtement plasma. L'implant est vissé à l'impacteur permettant de positionner ce dernier. Ces cotyles sont de diamètres croissants (de 46 mm à 60 mm).



Figure 12. *Metalback acétabulaire impacté CERAFIT (CERAVÉR, Roissy-En-France, France)*

I.5.3.3.2. Résultats *in vitro* et *ex vivo*

Mathieu et al(72) ont dans un premier temps analysé la durée de l'impact avec le marteau décrit ci-dessus en impactant des cotyles dans de l'os spongieux de bœuf. Ils ont créé un modèle expérimental d'impaction du cotyle avec une force prédéfini d'impaction de l'implant (**Figure 13**). Les mesures obtenues sont représentées sur la **Figure 11**. Ils ont ainsi décrit un indicateur **I (ou moment de l'impact)** correspondant à l'intégrale de la courbe entre t_1 et t_2 (ou aire sous la courbe).

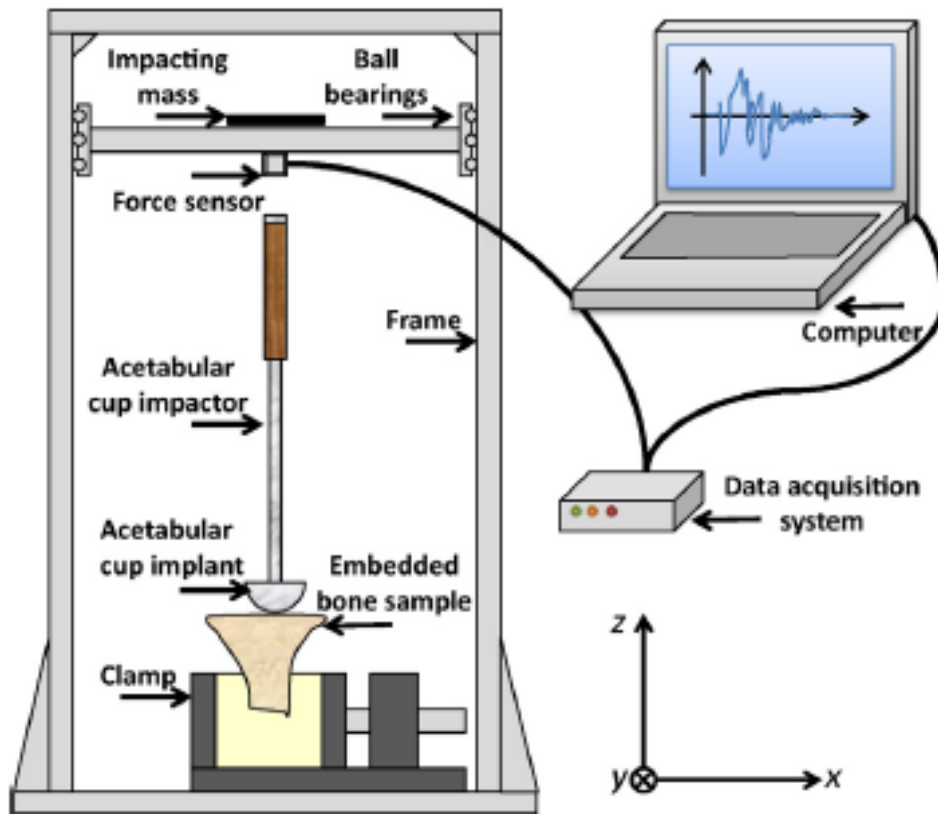


Figure 13. *Protocole expérimental.*(72) Mathieu V, Michel A, Flouzat Lachaniette C-H, Pognard A, Hernigou P, Allain J, et al. *Variation of the impact duration during the in vitro insertion of acetabular cup implants.* *Med Eng Phys.* nov 2013;35(11):1558-63.

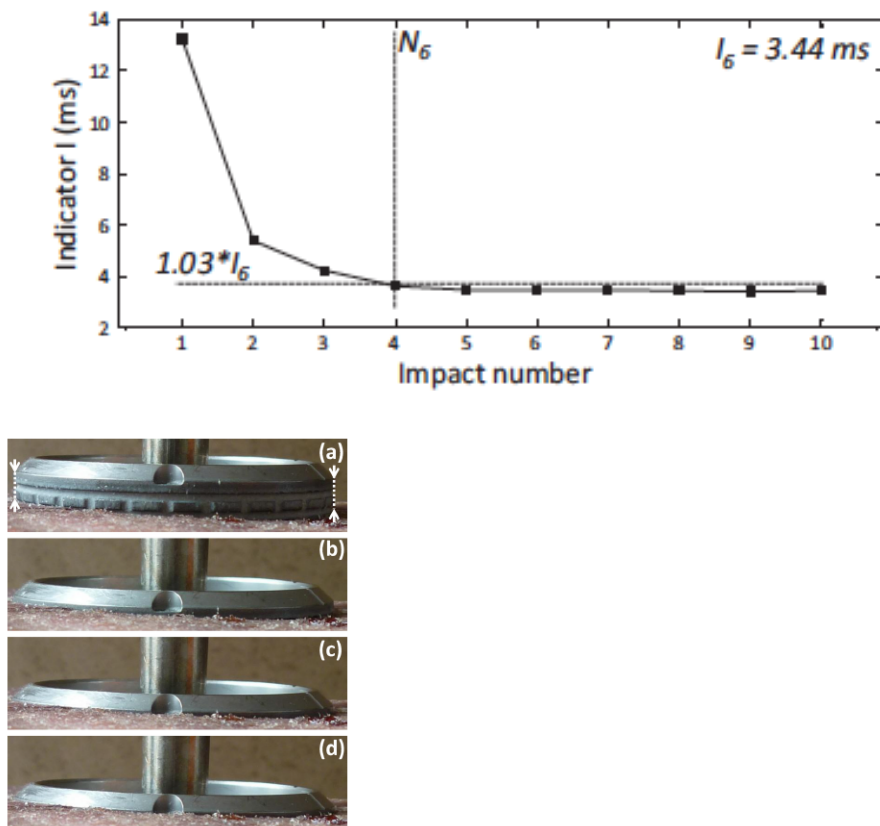


Figure 14. *Variation de l'indicateur I en fonction du nombre d'impacts. (72) D'après l'article de Mathieu V, Michel A, Flouzat Lachaniette C-H, Poignard A, Hernigou P, Allain J, et al. Variation of the impact duration during the in vitro insertion of acetabular cup implants. Med Eng Phys. nov 2013;35(11):1558-63. L'indicateur I semble corrélé avec l'enfoncement acétabulaire dans l'os spongieux de bœuf.*

Ils ont ainsi montré que cet indicateur I est un paramètre quantitatif intéressant pour évaluer l'enfoncement osseux de l'implant acétabulaire et pour évaluer la quantité d'os spongieux au contact de l'implant (**Figure 14**). En d'autres termes, ils ont retrouvé une chute de la durée de l'impact qui correspond à la quantité de plus en plus importante de tissu osseux spongieux en contact avec l'implant acétabulaire.

Par la suite, Michel et al. (71) ont évalué la tenue de ces implants acétabulaires pour estimer s'il y avait une corrélation entre cet indicateur I et la force d'arrachement de l'implant selon le même modèle expérimental décrit ci-dessus (72).

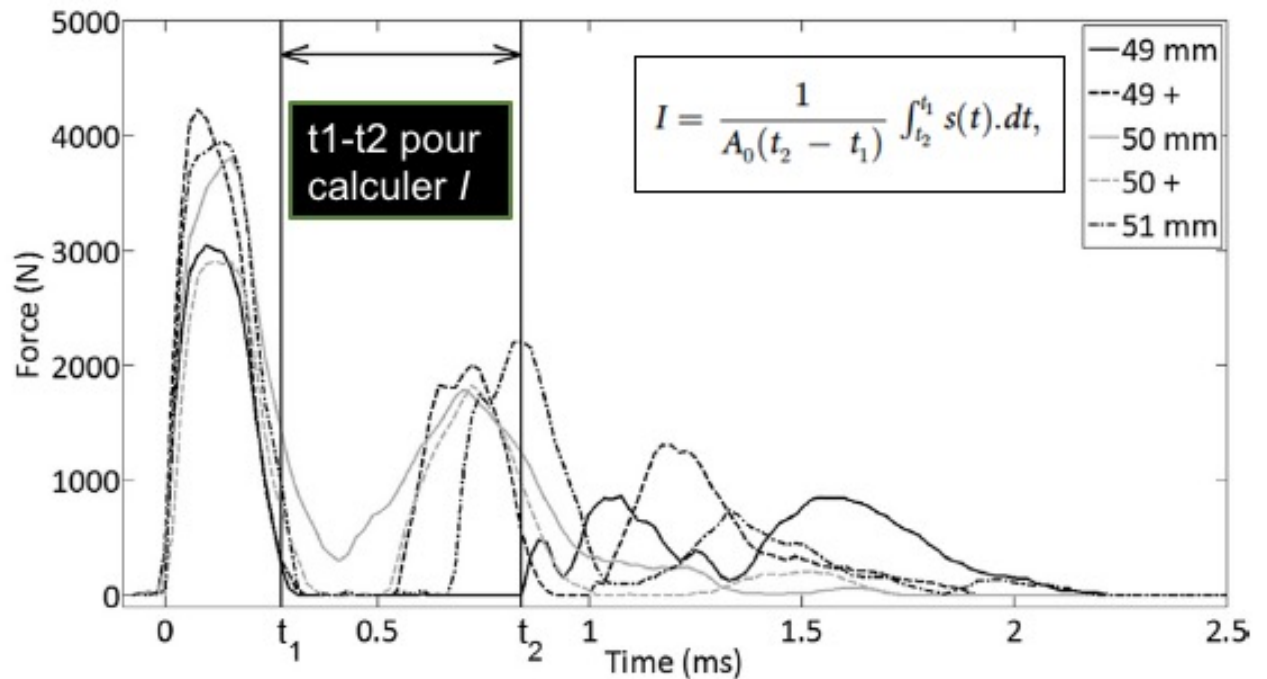


Figure 15. Exemple de courbe $s(t)$ représentant l'évolution de la force de l'impact au cours du temps. Cette courbe présente 2 pics. On détermine le moment de l'impact I correspondant à l'intégrale ou aire sous la courbe calculée entre les instants t_1 et t_2 . (71) D'après l'article de Michel A, Bosc R, Sailhan F, Vayron R, Haiat G. Ex vivo estimation of cementless acetabular cup stability using an impact hammer. *Med Eng Phys.* févr 2016;38(2):80-6.

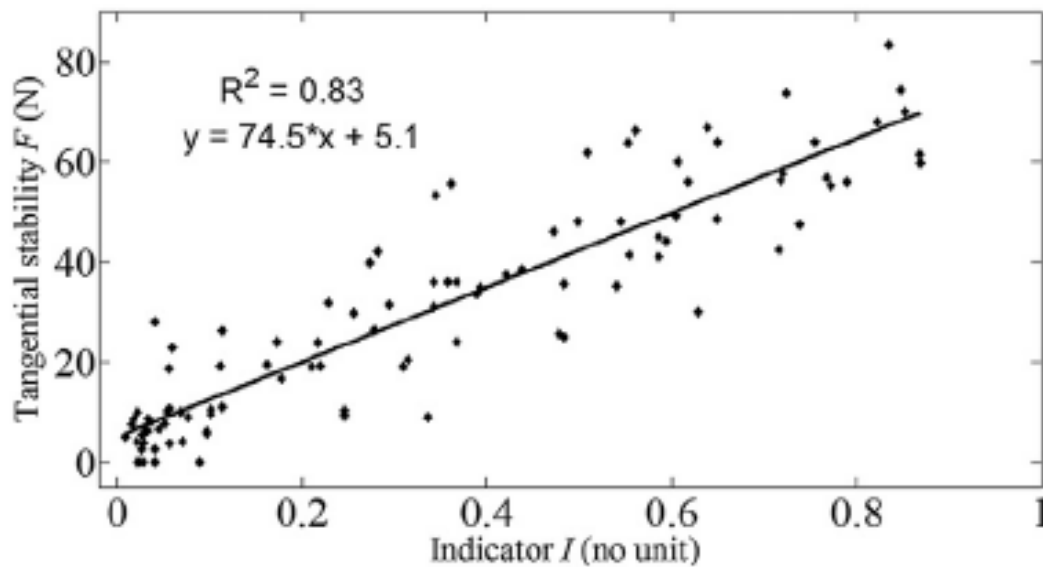


Figure 16. Graphique montrant l'étroite corrélation entre l'indicateur I et la stabilité tangentielle de l'implant. Méthode de régression linéaire ($R^2=0,69$). (71) D'après l'article de Michel A, Bosc R, Sailhan F, Vayron R, Haiat G. *Ex vivo estimation of cementless acetabular cup stability using an impact hammer. Med Eng Phys. févr 2016;38(2):80-6.*

Les résultats obtenus dans cette deuxième étude sont illustrés par les **Figures 15 et 16**. La **Figure 15** montre l'évolution de l'impact au cours du temps. Chaque courbe représente une impaction d'un implant acétabulaire de diamètre différent. L'indicateur I a été calculé à chaque reprise. La **Figure 16** montre une étroite corrélation entre cet indicateur I et la force d'arrachement nécessaire pour mobiliser l'implant acétabulaire.

I.5.3.3. Résultats obtenus à partir de sujets anatomiques

Michel et al (73) ont voulu vérifier si les résultats obtenus *ex vivo* étaient analogues sur des sujets anatomiques. L'objectif de ce travail était de mesurer à partir de l'analyse de l'impact

la tenue des implants acétabulaires sur des cotyles natifs de sujets anatomiques. Cette étude était cadavérique.

Le protocole expérimental était le suivant :

I.5.3.3.1. Protocole expérimental (Figure 17)

Douze hanches ont été utilisées ce qui correspond à 86 configurations différentes. L'abord chirurgical de hanche utilisé était la voie postéro-externe de Moore. Les sujets anatomiques étaient installés en décubitus latéral. Après capsulectomie postérieure, une cervicotomie à 1 cm du petit trochanter était réalisée et la tête fémorale était retirée.

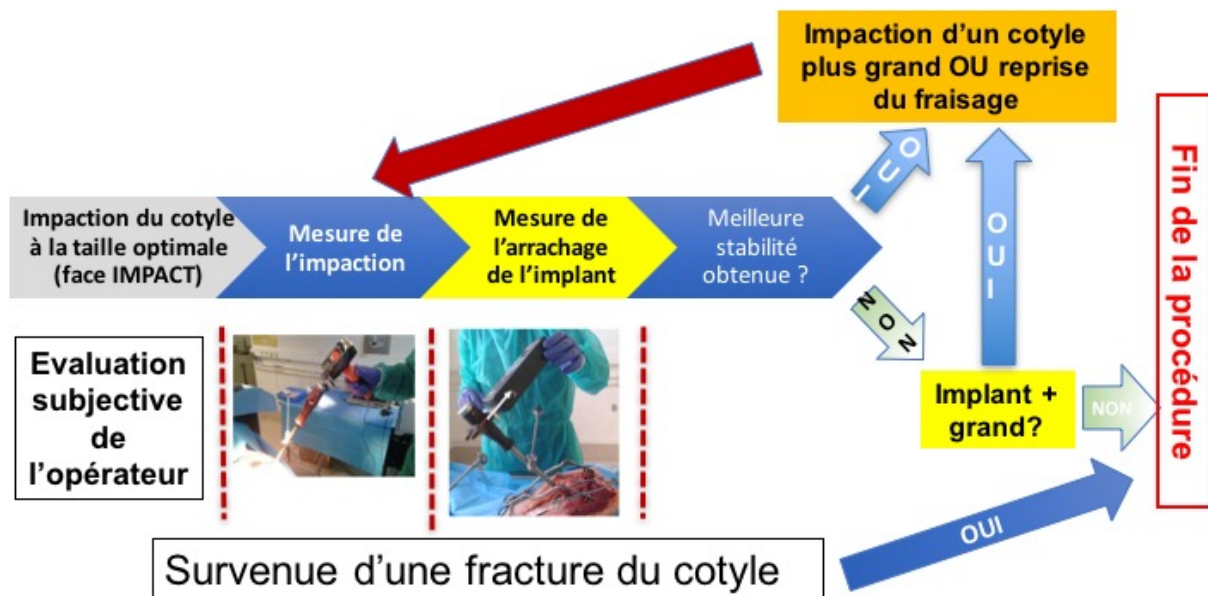


Figure 17. Schéma descriptif du protocole expérimental.

L'acétabulum était préparé avec des râpes de tailles croissantes, ce qui permettait de réaliser l'impaction de l'implant cotyloïdien avec la face d'impaction du marteau (**Figure 17**). Une fois que l'implant était correctement impacté dans le bassin et avait une tenue primaire suffisante selon l'opérateur, on effectuait l'analyse de l'impact avec la face de mesure du marteau. Ce protocole comportait 3 impacts successifs avec la face de mesure du marteau entre 2500 et 4500 N. Une valeur moyenne des 3 impacts était donnée à l'aide du logiciel de mesure.

Les mesures étaient répétées de façon à évaluer leur reproductibilité et à obtenir une moyenne (nombre d'impacts = 12). On obtenait alors une moyenne du moment d'impaction I_M , ainsi que l'écart-type ISD .

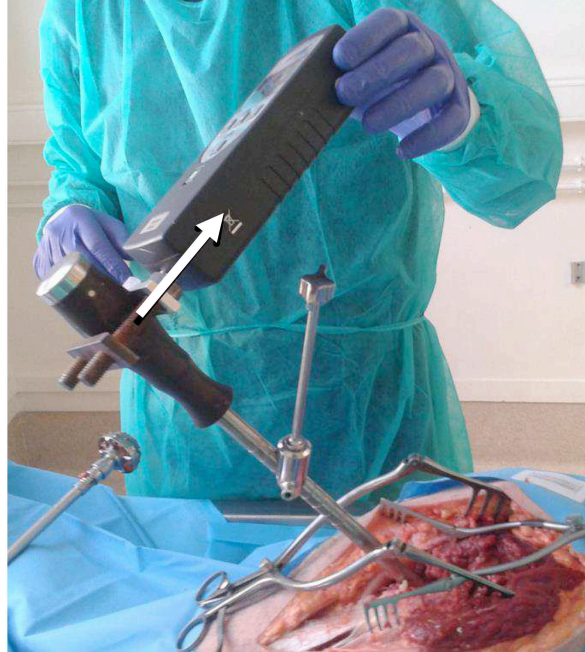

Figure 18. *Mesure de l'arrachement tangentiel du cotyle impacté.*

On mesurait la tenue de l'implant en évaluant l'arrachement tangentiel de l'implant à l'aide d'un dynamomètre numérique (force F d'arrachement) lors de chaque impaction (**Figure 18**). On pouvait ainsi rechercher un lien statistique possible entre le moment de l'impact I et la force d'arrachement nécessaire en effectuant une analyse par régression linéaire.

I.5.3.3.2. Résultats obtenus

Les résultats obtenus étaient analogues aux résultats des études *ex vivo*. On retrouvait une courbe représentant la force au cours du temps avec 2 pics. Plus les 2 pics étaient rapprochés plus l'indicateur I était élevé (**Figure 19**). **En comparant les différentes valeurs I en fonction**

des forces d'arrachement respectives pour retirer les différents cotyles, il a été retrouvé une corrélation significative traduisant que la tenue du cotyle peut être quantifiée par le moment de l'impact I (Figure 20).

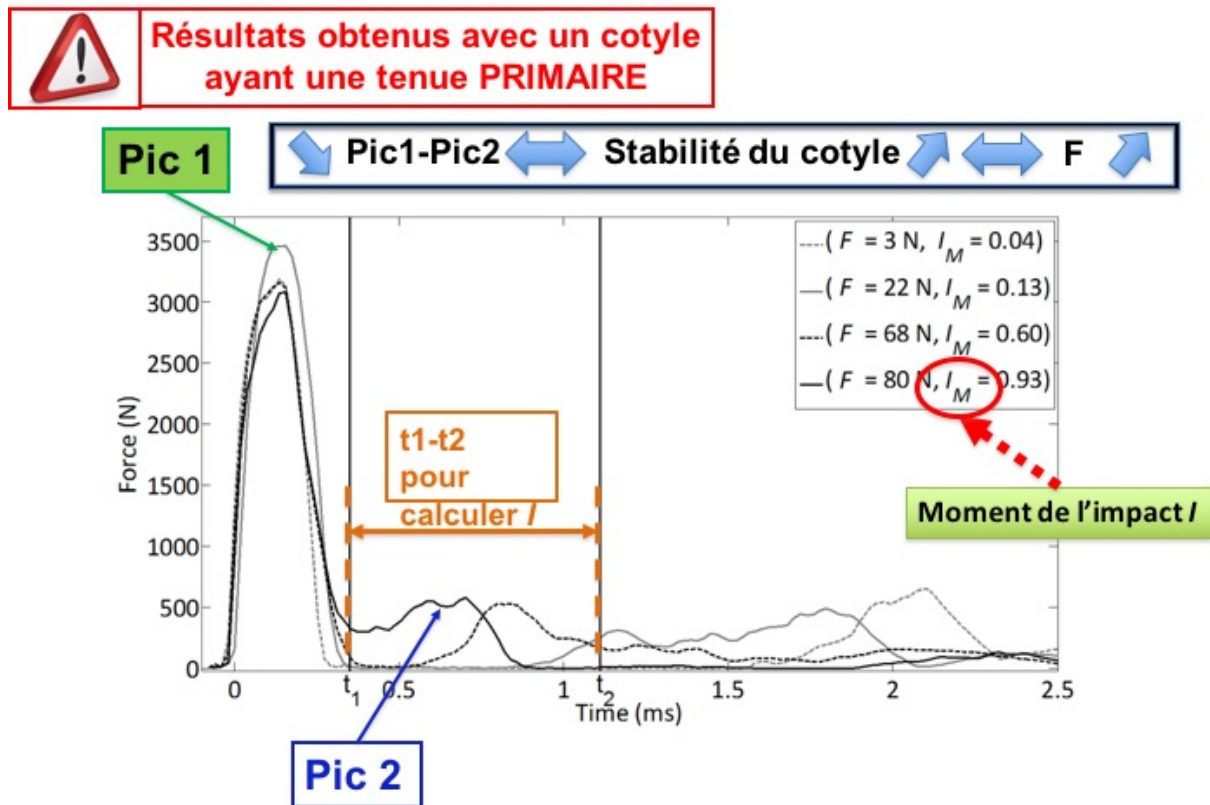


Figure 19. Courbes de la force de l'impact au cours du temps des différents implants acétabulaires impactés

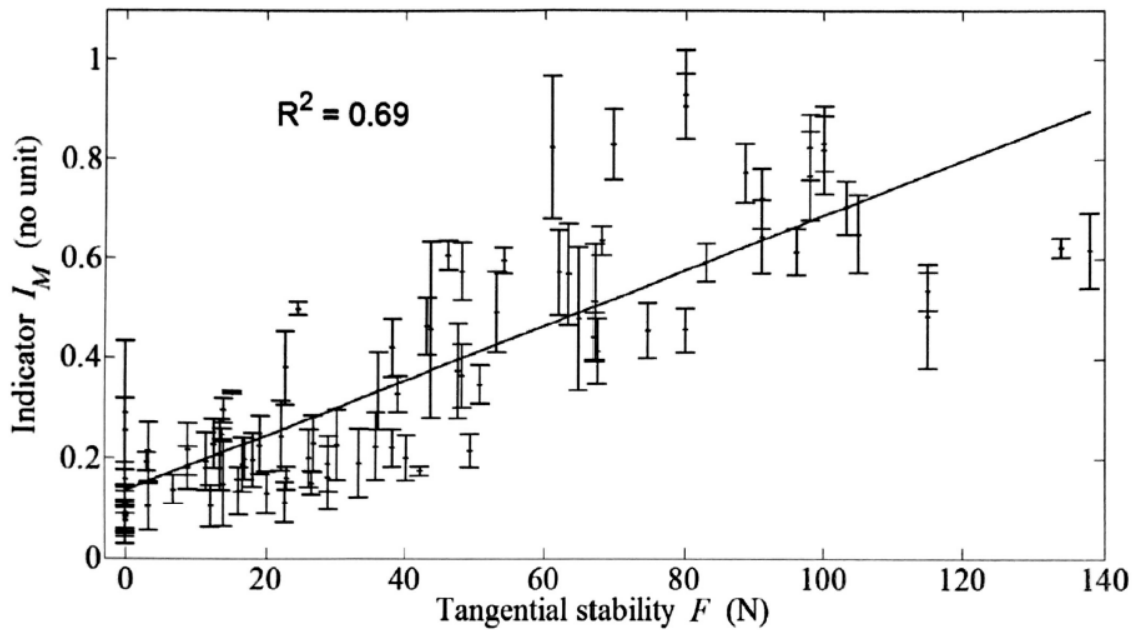


Figure 20. *Corrélation significative entre le moment de l'impact I et la stabilité tangentielle de l'implant acétabulaire dans le cotyle natif.*

I.6. Deuxième phase de l'ostéointégration de l'implant titane :

L'OSTEOGENESE AUTOUR DE L'IMPLANT TITANE

Comme précédemment expliqué, un implant titane pour pérenniser la tenue primaire acquise suite à son impaction doit pouvoir s'ostéointégrer. Cette ostéointégration est un phénomène biologique associant une ostéogénèse autour de l'implant titane et une colonisation osseuse de la surface poreuse de l'implant. Ce phénomène est analogue à la cicatrisation osseuse décrite après une fracture. Cette cicatrisation osseuse est singulière car le tissu osseux est normalement reconstruit *ad integrum*, sauf dans le cadre de la survenue d'une pseudarthrose avec constitution d'un tissu fibreux à la place du foyer de fracture. La différence est que l'implant titane utilisé joue le rôle de corps étranger pouvant perturber la cicatrisation osseuse (74). Sur le plan théorique, toute adjonction de facteurs (cellules, tissus, facteurs de croissance) avec des capacités d'ostéogénèse, d'ostéoconduction et ou d'ostéoinduction serait susceptible

de favoriser cette ostéointégration. La surface de l'implant doit être compatible avec une ostéointégration et un tissu osseux compétent pour permettre une ostéogénèse.

L'utilisation d'une interface titane semble intéressante pour prévenir le phénomène d'ostéolyse sur débris de polyéthylène que l'on retrouve en chirurgie prothétique. En effet, il est bien connu que les débris d'usure des implants en polyéthylène utilisés comme couple de frottement sont responsables de la formation de granulomes à corps étrangers. Ces granulomes sont responsables de la sécrétion d'interleukine-6 activant les ostéoclastes. Ces ostéoclastes sont responsables d'une ostéolyse péri-prothétique pouvant très fortement compliquer une reprise prothétique par fonte du capital osseux (**Figure 21**).

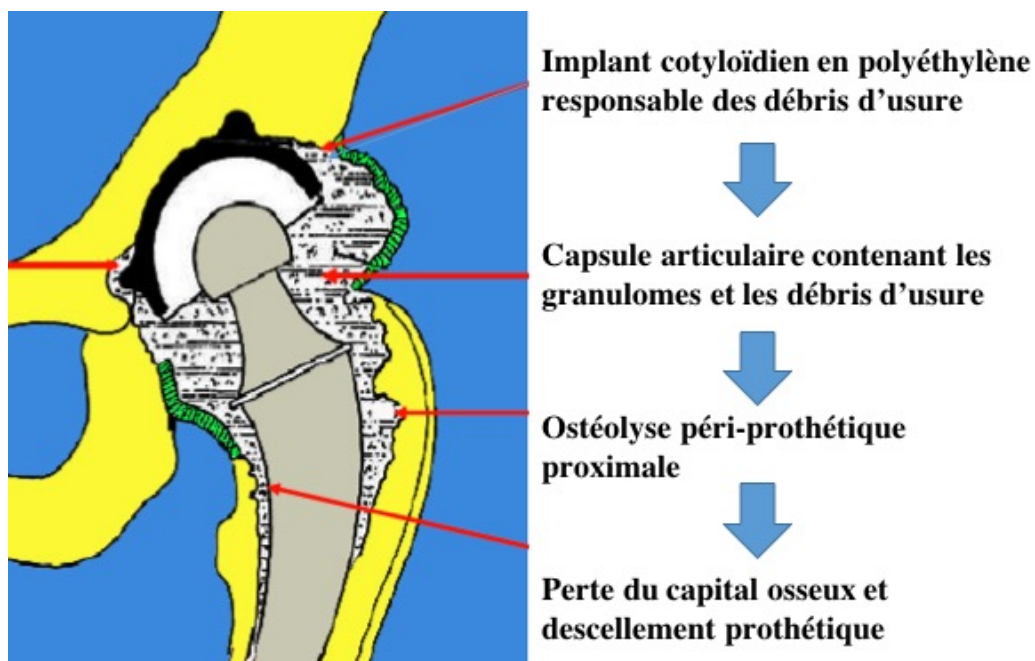


Figure 21. *Illustration de l'ostéolyse péri-prothétique liée au débris de polyéthylène. Iconographie extraite de l'exposé « prothèses de hanche – Notions de base » de Pr J-L LERAT*

Bien que personne n'ait pu en faire la preuve, cette ostéolyse semble prédominer sur les prothèses totales de hanches scellées, c'est-à-dire avec une interface os-ciment inerte

biologiquement puisque la tenue est uniquement mécanique. A l'inverse, les implants impactés sont accrochés de manière vivante et active biologiquement rendant possiblement imperméable à toute ostéolyse provoquée par ces débris d'usure (75). Pour illustrer ces propos, voici l'exemple d'un patient de 60 ans qui a bénéficié 20 ans auparavant de la pose d'une PTH impacté avec un couple de frottement polyéthylène-alumine. Le patient a présenté une luxation intra-prothétique, c'est-à-dire une rupture de l'implant en polyéthylène à cause de l'usure. Malgré la présence d'importants débris de polyéthylène, aucune ostéolyse péri-prothétique n'a pu être mise en évidence et les implants avaient une parfaite tenue en peropératoire (**Figure 22**).

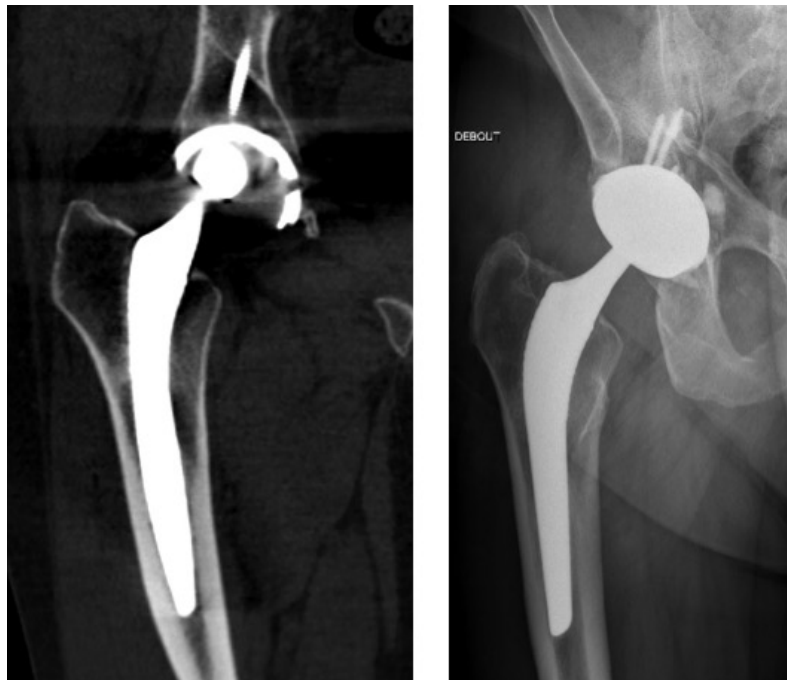


Figure 22. Exemple d'une PTH posée 20 ans auparavant sans ostéolyse péri-prothétique malgré l'usure importante du polyéthylène (radiographie de gauche). Du fait de la très bonne tenue des implants et de l'impossibilité de retirer le « metalback » cotyloïdien, un cotyle double mobilité a été scellé au sein de ce dernier (radiographie de droite).

Le tissu osseux hôte doit être vivant pour permettre une ostéointégration. Ceci n'est pas le cas chez les patients irradiés au niveau du bassin ou chez les patients drépanocytaires pour lesquels l'impaction d'un implant peut être problématique avec une survie de l'implant anormalement faible, bien qu'aucune étude comparative n'ait permis de mettre en évidence cette difficulté d'impaction (76)(77)(78).

I.7. Intérêt de l'utilisation des cellules stromales mésenchymateuses (CSM) de la moelle osseuse pour favoriser cette phase secondaire de l'ostéointégration

I.7.1. Définition des CSM de la moelle osseuse

Historiquement, les CSMs ont été découvertes au sein de la moelle osseuse en 1966 par Alexander Friedenstein (79). Les CSMs peuvent être isolées à partir du sang du cordon ombilical, de la peau, de la graisse (80) ou du placenta (81) mais généralement elles sont récupérées au niveau de la moelle osseuse (12)(82)(83)(84). Les CSMs sont des cellules multipotentes, c'est-à-dire qu'elles sont capables de se différencier en fonction de leur environnement en différentes lignées et notamment en cellules ostéoblastiques (16)(2). Leur différenciation dépend à la fois du tissu environnant, des contraintes mécaniques exercées sur ce tissu et des facteurs de croissance présents dans le milieu (85). Elles présentent aussi des propriétés immuno-modulatrices sur le système immunitaire, ce qui permet d'envisager leur utilisation clinique pour contrôler des phases inflammatoires aiguës (3). L'utilisation des CSMs suscite un grand intérêt car il existe différentes sources facilitant leur recueil et car elles ont une forte capacité de prolifération et une faible immunogénicité (86). Ces cellules ont une importante capacité de mitose et conservent cette capacité de prolifération après cryoconservation ce qui est intéressant dans leur utilisation en ingénierie tissulaire (87)(88). Les CSMs peuvent être aisément isolées de la moelle osseuse grâce à leur capacité à adhérer et

à proliférer sur des supports plastiques (89). Les CSMs ont un rôle clé dans la cicatrisation osseuse (90)(91). Plusieurs études expérimentales ont montré que la greffe de CSMs associée à un biomatériau ostéoconducteur (céramiques phosphocalciques) améliore la régénération osseuse (92)(16)(10). Sur le plan clinique, les CSMs dans la moelle osseuse du bassin sont insuffisamment nombreuses pour être utilisées directement. Elles doivent être isolées et cultivées (93). Elles peuvent soit être utilisées seules et sont donc injectées *in situ* (94), soit utilisées avec un support ostéoconducteur comme le calcium biphasique (BCP). Récemment, l'étude multicentrique ORTHO-1 du projet européen REBORNE, a montré que les CSMs autologues en combinaison avec du BCP permettaient une consolidation à 12 mois dans 93 % des cas de pseudarthroses de fracture des os longs (95). Tous les patients avaient strictement le même protocole (100 à 200*10⁶/ml CSM autologues mélangées à 10-20 cc de BCP). Aucun effet indésirable n'a été mis en évidence.

I.7.2. CSMs de la moelle osseuse et ostéointégration de l'implant

Comme précédemment précisé, un implant titane pour s'ostéointégrer doit avoir une tenue primaire mécanique. L'ostéogénèse permet de maintenir dans le temps cette tenue. La question est de savoir si les CSMs peuvent avoir un intérêt pour accélérer ou améliorer cette tenue. Dès impaction, l'implant est recouvert de protéines provenant du sang et du sérum ; ces protéines sont régulées par la composition chimique de l'implant, la nanotopographie et la charge électrique de sa surface. Ce phénomène s'appelle l'ADSORPTION PROTÉIQUE. Les cellules ainsi s'adhèrent au biomatériau par l'intermédiaire de ces protéines de surface dont la composition chimique modifie considérablement la capacité des cellules à s'accrocher à l'implant (96)(97). Cette fine couche protéique est importante pour une autre raison : elle permet la biocompatibilité de l'implant et de l'organisme ; elle permet aussi l'adhérence

cellulaire et, enfin, elle permet de protéger l'implant des agressions chimiques de l'organisme (corrosion des implants métalliques). Cette monocouche protéique est composée de glycopeptides adhérents que sont la fibronectine, l'adhésine et la vitronectine. La présence d'une surface rugueuse augmente l'accroche cellulaire, la différenciation cellulaire et la sécrétion de facteurs de croissance (98) et la forme de la cellule (99).

La rugosité du titane active la différenciation cellulaire notamment par l'intermédiaire de l'intégrine $\alpha 2\beta 1$ activés de manière autocrine et paracrine (100). Olivares-Navarrete et al. (96) ont analysé le comportement de ces CSMs osseuses dès lors qu'elles sont mises en culture sur un implant en titane rugueux. Au contact du titane pur rugueux, les CSMs de la moelle osseuse ont la capacité de se différencier en ostéoblastes, d'avoir une activité paracrine et de sécréter une matrice extracellulaire spécifique (101). Cependant, aucune étude n'a analysé l'effet mécanique sur la tenue de l'implant des CSMs de la moelle osseuse (102).

On préfère utiliser les CSMs de la moelle osseuse car ces dernières ont un tropisme plus important pour se différencier en ostéoblastes à la différence des CSMs du tissu adipeux (102)(103). Beaucoup d'étude ont comparé la capacité des CSMs de la moelle osseuse à se différencier en ostéoblastes en fonction du type de titane sur lesquels les cellules étaient mises en culture mais aucun comparatif clair entre surface titane vs. surface sans titane n'a été réalisé à notre connaissance.

I.7.3. Porosité de l'implant, facteur favorisant de l'ostéogénèse osseuse

Le titane et le tantale sont les deux seuls métaux pouvant être utilisés comme structure poreuse avec une réseau trabéculaire permettant une colonisation du tissu osseux (104). Le tantale est un métal lourd, ductile, qui peut être utilisé avec une porosité plus importante que le

titane. Son désavantage est d'être rigide et donc de s'éloigner du module de Young de l'os. Wang et al. (105) ont montré que la nanostructure du titane améliore la différenciation cellulaire et l'ostéointégration. Kujala et al. (106) ont comparé l'ostéointégration de 3 implants en alliage titane avec différentes porosités. Ils ont ainsi remarqué que l'augmentation de la porosité de l'implant malgré une surface de contact os-implant moins importante entraîne une diminution significative de tissu fibreux au sein de l'implant.

I.7.4. Utilisation d'une céramique bioactive phosphocalcique pour favoriser l'ostéointégration de l'implant

Malgré le tropisme favorable des CSMs de la moelle osseuse et des cellules ostéoblastiques pour le titane, surtout s'il est rugueux et poreux, le titane n'est pas un constituant naturel de l'os. De nombreux auteurs ont ajouté à la surface de cet implant titane une céramique phosphocalcique bioactive pour potentialiser cette ostéo-intégration (107). La céramique phosphocalcique la plus utilisée est l'hydroxyapatite. Cette dernière est l'un des principaux constituants naturels de l'os (phase minérale de l'os soit 60 % de son poids). Elle est utilisée en pratique clinique comme revêtement de surface des implants impactés, notamment en arthroplastie totale de hanche (**Figure 23**). L'hydroxyapatite est déposée sur l'implant titane par la méthode du revêtement plasma. Le principe est de projeter l'hydroxyapatite à haute température et à haute vitesse (400 m/s). L'hydroxyapatite n'est présente que de manière temporaire et se résorbe rapidement pour être remplacée – idéalement – par du tissu osseux (**Figure 24**).

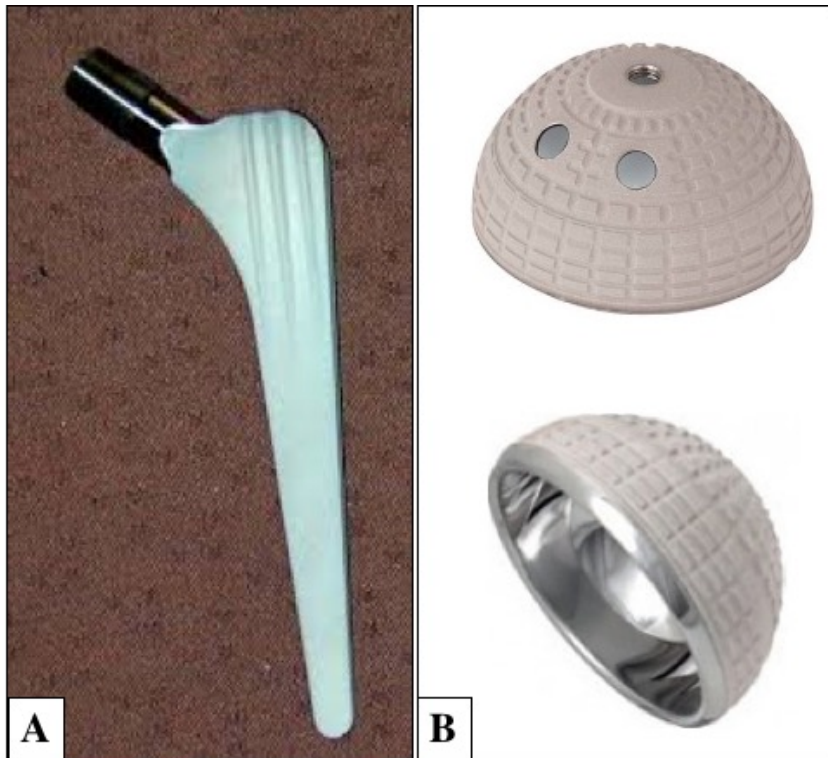


Figure 23. Exemple de tige fémorale impactée recouverte d'hydroxyapatite (*CERAFIT RMIS*, société *CEREVER*, Roissy, France) (A) et un exemple de cotyle rugueux recouvert d'hydroxyapatite. Ces deux implants sont en alliage titane.

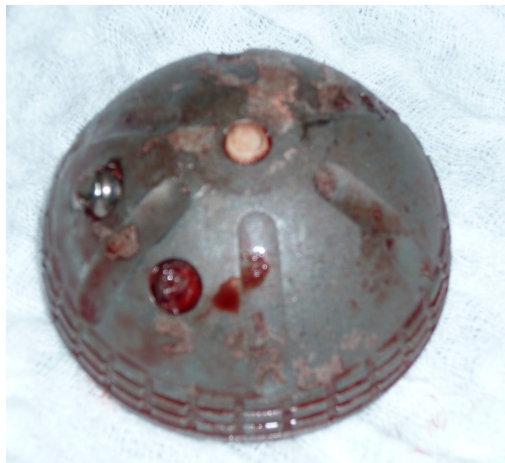


Figure 24. Exemple d'implant acétabulaire impacté retiré pour cause de perte de fixation à 10 ans de la pose. On remarque que la couche d'hydroxyapatite a disparu car elle a été résorbée. Photographie peropératoire.

Projets de recherche

Ce projet de recherche a pour but d'améliorer la survie des implants titanes impactés en analysant les deux phases permettant l'ostéointégration de l'implant titane.

Ces 2 phases sont : une phase primaire, MECANIQUE, correspondant à l'impaction de l'implant titane (tenue primaire) et une phase secondaire, BIOLOGIQUE, correspondant à l'ostéogénèse autour de l'implant qui permet de maintenir cette tenue primaire.

La partie 1 s'intéresse à la tenue primaire mécanique pure de l'implant titane et comporte une étude (Étude 1). L'implant titane utilisé pour cette étude est une tige fémorale impactée recouverte d'hydroxyapatite. Cette problématique a un réel impact clinique puisque comme il a été dit précédemment, la tenue primaire de la tige fémorale est garante de son ostéointégration et est directement corrélée à la survie sans reprise de l'implant. Ce travail a été réalisé au sein du laboratoire de modélisation et Stimulation Multi-Échelle, UMR CNRS 8208, UPEC, Créteil sous la direction du Dr Guillaume HAIAT et de l'aide de Messieurs Antoine TIJOU et Victor HOUSSET.

La partie 2 s'intéresse à l'ostéogénèse autour de l'implant titane et de l'intérêt de la thérapie cellulaire pour favoriser cette ostéogénèse garante de la pérennité de l'ostéointégration de l'implant. Nous avons utilisé des implants acétabulaires en titane pour l'étude 2 et des cages inter-somatiques lombaires en PEEK recouvertes de titane rugueux pour l'étude 3. Les études 2 et 3 ont été réalisées en sein du service d'orthopédie de l'hôpital Henri MONDOR sous la direction des Pr Charles Henri FLOUZAT LACHANIETTE et du Pr Philippe HERNIGOU ainsi qu'au sein de l'équipe 10 (Biologie du système neuromusculaire (Équipe 10) / Institut Mondor de Recherche Biomédicale, U955 Inserm-UPEC, Créteil dans le groupe 5 : Ingénierie

tissulaire (Groupe 5)) sous la direction du Pr Hélène ROUARD et avec l'aide de Mesdames Nathalie CHEVALLIER et Laura COQUELIN.

- Partie 1: ANALYSE ET EVALUATION DE LA TENUE PRIMAIRE DES IMPLANTS TITANES
 - Étude 1 : Étude cadavérique de l'impaction d'une tige fémorale sans ciment en utilisant la méthode de l'analyse de l'impact.

- Partie 2: OSTEOGENESE AUTOUR DES IMPLANTS TITANE. PLACE DE LA THERAPIE CELLULAIRE ET DE L'UTILISATION DES CSMs DE LA MOELLE OSSEUSE
 - Étude 2 : Impact de la population des CSMs de la moelle osseuse du bassin sur l'ostéointégration des implants titanes impactés acétabulaires et le taux de reprise chirurgicale pour perte de fixation osseuse acétabulaire.
 - Etude 3 : Survie, accroche cellulaire et de l'expression des gènes de différenciation ostéoblastique des CSMs osseuses sur une cage intersomatique lombaire. Comparaison entre les cages en PEEK recouvertes d'alliage titane et les cages en PEEK seul.

PARTIE 1 :ANALYSE ET ÉVALUATION DE LA TENUE PRIMAIRE DES IMPLANTS TITANES

**ETUDE 1 : Étude cadavérique de l'impaction
d'une tige fémorale sans ciment en utilisant la
méthode de l'analyse de l'impact**

Problématique de la tenue primaire de la tige fémorale

Comme il a été dit précédemment en introduction, l'obtention d'une tenue primaire de la tige fémorale est essentielle pour obtenir à terme une ostéointégration de cet implant. L'ostéointégration de cet implant est elle aussi la garante d'une augmentation de la survie sans reprise de l'implant (108)

Nous n'avons cependant aucun moyen peropératoire mis à part les sensations proprioceptives du chirurgien et parfois la possibilité d'un contrôle radiographique peropératoire pour savoir si la tige fémorale est bien positionnée dans le fût fémoral, de taille adaptée au diamètre du fût fémoral et si la tige a une bonne tenue primaire (**Figure 25**).

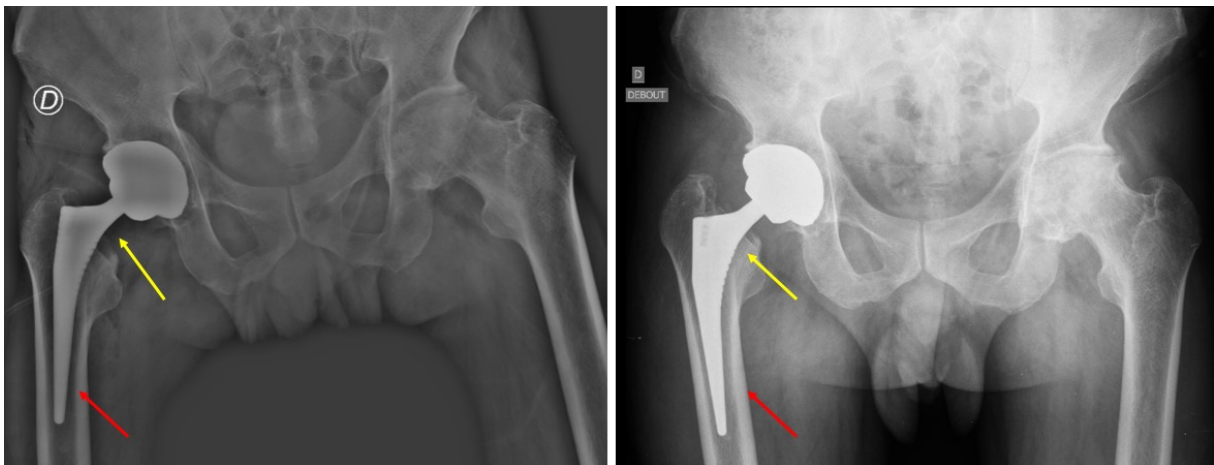


Figure 25. Exemple de tige fémorale mal positionnée, en varus et sous-dimensionnée. La radiographie post-opératoire (A gauche) et la radiographie de droite à J15 (A droite) montre que la tige s'est enfoncée (flèches jaunes) et s'est « calée » dans le fût fémoral (flèches rouges). Un contrôle peropératoire de l'impaction de la tige fémorale pourrait éviter ce type d'erreur d'analyse peropératoire obligeant à une reprise chirurgicale.

L'objectif de cette étude est d'étudier l'intérêt de l'analyse de l'impact pour évaluer la tenue primaire des tiges fémorales sans ciment en fonction de l'enfoncement de la tige et des sensations du chirurgien. Cette étude est cadavérique.

Ce travail de recherche a été réalisé au sein du laboratoire de modélisation et Stimulation Multi-Échelle, UMR CNRS 8208, UPEC, Créteil sous la direction du Dr Guillaume HAIAT et de l'aide de Messieurs Antoine TIJOU et Victor HOUSSET. Les manipulations sur les sujets anatomiques ont été réalisées à l'École de chirurgie du Fer à Moulin – Assistance Publique Hôpitaux de Paris.

Titre (version française) : Étude cadavérique de l'impaction d'une tige fémorale sans ciment en utilisant la méthode de l'analyse de l'impact.

Titre (version anglaise) : A cadaveric validation of a method based on impact analysis to monitor the femoral stem insertion.

Auteurs :

- Arnaud DUBORY MD (1)(3), Giuseppe ROSI PhD (2), Hugues ALBINI LOMAMI MD (2), Charles Henri FLOUZAT LACHANIETTE MD PhD (1), Guillaume HAIAT PhD (2)

(1) : Service d'orthopédie Hôpital Henri MONDOR Créteil. Assistance Publique – Hôpitaux de Paris / UPEC

(2) : Laboratoire de modélisation et Stimulation Multi-Échelle, UMR CNRS 8208, UPEC, Créteil

(3) : Laboratoire de Bioingénierie cellulaire, tissulaire et sanguine à usage unique (Groupe 5) / Biologie du système neuromusculaire (Équipe 10) / Institut Mondor de Recherche Biomédicale, U955 Inserm-UPEC, Créteil

Cet article est soumis à la revue *Annals of Biomedical Engineering*.

Résumé (English) :

Introduction: The success of cementless hip arthroplasty depends on the primary stability of the femoral stem (FS). It remains difficult to find perfectly a FS adapted to the size of the femoral shaft in the objective to avoid mechanical adverse events as femoral fracture or FS sinking. The aim of this study is to determine whether an instrumented hammer can be used to monitor the insertion of cementless FS into the femoral shaft and to estimate the insertion endpoint corresponding to the perfect contact between the femoral cortical bone and the FS.

Methods: Cementless FS (7 different sizes) were impacted in nine human cadaveric femurs. For each configuration, the number of impacts realized when the surgeon felt that the FS was correctly inserted was noted N_{surg} . For each impact, the insertion depth E was measured, and an indicator D was determined based on the time-variation of the force. The impact number N_{vid} (respectively N_d), corresponding to the end of the migration phase, was estimated analyzing the evolution of E (respectively D).

Results: The respective difference between N_{surg} , N_{vid} and N_d was similar and lower than 3 for more than 85% of the configurations.

Conclusion: The results allow a validation of the use of an impact hammer to assess the stability of the FS embedded in the femoral shaft, paving the way towards the development of a decision support system to assist the surgeon especially in case of total hip replacement with a doubt of cementless FS stability.

247 words

Keywords: Hip arthroplasty; cementless femoral stem; Primary stability; Impact analysis

Résumé (French) :

Introduction : Le succès des arthroplasties de hanche sans ciment dépend de la stabilité primaire des implants et notamment de la tige fémorale. Il est difficile en peropératoire de parfaitement savoir quelle taille de tige fémorale est adaptée à la taille du fût fémoral et ce dans l'objectif d'éviter des complications mécaniques comme la fracture fémorale ou l'enfoncement de la tige fémorale. L'objectif de cette étude est de déterminer si un marteau « intelligent » permettant l'analyse de l'impact peut être utilisé pour monitorer l'impaction de la tige fémorale dans le fût fémoral et d'estimer le moment où la prothèse est « à quai » dans le fémur correspondant au contact parfait entre la tige fémorale et le fût fémoral et à son enfoncement optimal.

Matériels et méthodes : Des tiges fémorales sans ciment ont été impactées dans 9 fémurs de sujets anatomiques humains. Pour chaque configuration, le nombre d'impacts à réaliser pour que le chirurgien sente que la tige fémorale soit suffisamment insérée dans le fémur était notée N_{chir} . Pour chaque impact, la profondeur d'insertion E et l'indicateur D correspondant à la variation de la force au cours du temps (analyse de l'impact) étaient mesurés. Le nombre d'impacts nécessaires pour insérer correctement la tige fémorale sans ciment en fonction de l'enfoncement de la tige E a été analysé (N_{vid}), ainsi le nombre d'impacts nécessaires en fonction de la variation de l'analyse de l'impact D (N_d).

Résultats : La différence respective entre N_{chir} , N_{vid} and N_d était inférieure ou égale à 3 dans plus de 85 % des cas.

Conclusion : Les résultats permettent de valider l'utilisation de ce marteau avec analyse de l'impact pour analyser la stabilité de la tige fémorale enfoncée dans le fût fémoral, ouvrant la voie vers le développement d'un « marteau intelligent » assistant le chirurgien au bloc

opératoire, en particulier dans les cas d'arthroplastie totale de hanche avec un doute sur la stabilité de la tige fémorale sans ciment.

324 mots

Mots clés : arthroplastie totale de hanche, tige fémorale sans ciment, stabilité primaire, analyse de l'impact

Introduction

The femoral stem (FS) is impacted using a hammer within the femur that had previously been reamed (1). The pre-stressed state of the bone-implant system allows to obtain the primary stability of the FS, which is determinant for the short and long term surgical success (2). Despite a routine clinical use, there are remaining risks of failure, which may be due to i) peri-prosthetic femoral fracture in case of oversizing of the FS (with an incidence of 0.1-27.8% for intra-operative fractures and 0.07-18% for post-operative fractures) and ii) FS sinking into the femoral shaft in case of undersizing of the FS; both situations potentially lead to an aseptic loosening (3)(4)(5) (with an incidence of 2.1 – 10.2%)(6).

In order to decrease the risks of surgical failure, a compromise must be found by the surgeon in a patient-specific manner, regarding the energy of the impacts performed when inserting the femoral stem in the femur, the size of the FS chosen and the depression of the FS into the femoral shaft. The perfect determination of the insertion endpoint corresponding to the perfect contact between the femoral cortical bone and the FS is essential. In clinical practice, surgeons use empirical methods such as their vision and their proprioception, in particular by listening to the acoustic signature of the impacts between the hammer and the ancillary (7)(8).

However, it remains difficult to quantitatively estimate the primary stability of the FS in clinic practice. To the best of our knowledge, three methods have been used in the literature in order to assess the primary stability of the FS(6). First, Pastrav et al. (9) have developed a method based on vibrational analysis of the FS in order to follow the FS insertion *in vivo* (10) and in bone mimicking phantoms (11). Second, linear variable differential transducers (LVDT) were used to measure the implant primary stability by quantifying micromotions at the bone-implant interface, in particular to compare stability for three kinds of FS fixation (12) and for resurfacing hip implants under different loading (13) in composite bone (mimicking the human bone mechanical properties). LVDT were also used in order to compare the biomechanical

behavior of different FS of various sizes or shapes in fresh human femurs (14)(15) and in composite bone (16). However, micromotion measurements using LVDT remain difficult to be applied in a clinical situation. Third, Gortchacow et al. (17)(18) developed a method based on micro-computed tomography (μ CT) imaging to quantify micromotion at the bone-implant interface. This method was also used to analyze the effect of a collar on the FS primary stability on cadaveric femurs (19). However, the analysis of μ CT imaging can be hampered by metal artefacts.

The major drawback of the three aforementioned approaches lies in the fact that the surgical protocol may be modified because additional tools or measurements systems during surgery are needed. Moreover, these three methods were not developed in order to monitor the insertion process, nor to determine the insertion endpoint of the FS.

Recently, an approach aiming at assessing the hip implant primary stability was developed by our group. This technique is based on the analysis of the time dependence of the force applied to the ancillary (that was retrieved using a piezo-electric sensor) during the impacts. The first studies focused on the acetabular cup (AC) implant and considered reproducible mass drops, which allowed to show that it was possible to monitor the AC implant insertion in bovine bone samples by analyzing the behavior of the contact duration (20)(21). Another indicator based on the impact momentum was developed and was shown to be more accurate to assess the AC implant primary stability (22). Based on these results, the piezoelectric force sensor was screwed on the impacting face of a hammer and the technique was adapted to predict the AC implant stability *in vitro* (23). An alternative hammer instrumented by strain sensors was also developed to assess the AC implant stability (24). In order to understand the phenomena occurring during the AC insertion, static (25) and dynamic (26) finite element models have been developed. Eventually, a cadaveric study has been

conducted using the aforementioned instrumented hammer and showed that it could be used in situations closed to those met in the operating room in order to estimate the AC implant primary stability (27). The technique using the same instrumented hammer was then applied to study the insertion of the FS in bone mimicking phantoms. An indicator based on the time of the second local maximum of the force was used to estimate the insertion endpoint of the FS. However, the experiments were realized with bone mimicking phantoms held in a rigid frame and the application of such approach in a situation comparable to those met in the operating room has not been described, which would be of interest in the context of the development of a decision support system that could eventually be used in clinical practice. Recently, Oberst et al (28) have used an impact hammer in combination with a regularization technique in cadaver experiments, leading to promising results. However, they did not apply this approach to follow the insertion and determine the insertion endpoint.

The aim of this study is to determine whether an instrumented hammer based on the analysis of the time dependence of the force applied to the ancillary can be used to monitor the insertion of cementless FS in a cadaveric model and to estimate the insertion endpoint. To do so, the instrumented hammer has been used to insert different FS in nine human cadavers. The hammer was employed throughout the impaction procedure in order to estimate the variation of the signal as a function of the impact number and the depression of the FS into the femoral shaft. An optical system was used to follow the insertion of the FS using video motion tracking (VMT) techniques. The orthopedic surgeon was asked to determine, based on his proprioception, when he empirically felt that the stem was fully inserted.

Materials and methods

Implants, ancillaries and specimens

The cementless FS used (CERAFIT R-MIS) were manufactured by Ceraver (Roissy, France). Seven sizes were used (from size 7 to 13). All FS were made of titanium alloy (TiAl6V4) with a rough hydroxyapatite coating. The FS is equipped of 2 fins on each size to block the rotational movement of FS in the femoral shaft. Corresponding rasps and ancillaries were also provided by Ceraver (Roissy, France). Rasps aim to compact the cancellous femoral bone in the objective to create a space into the femoral shaft and to embed the FS with an equivalent size. During the insertion of the FS, a home-made ancillary was screwed directly within the FS in order to obtain a rigid bilateral fixation between the FS and the ancillary, as shown in Fig. 1.

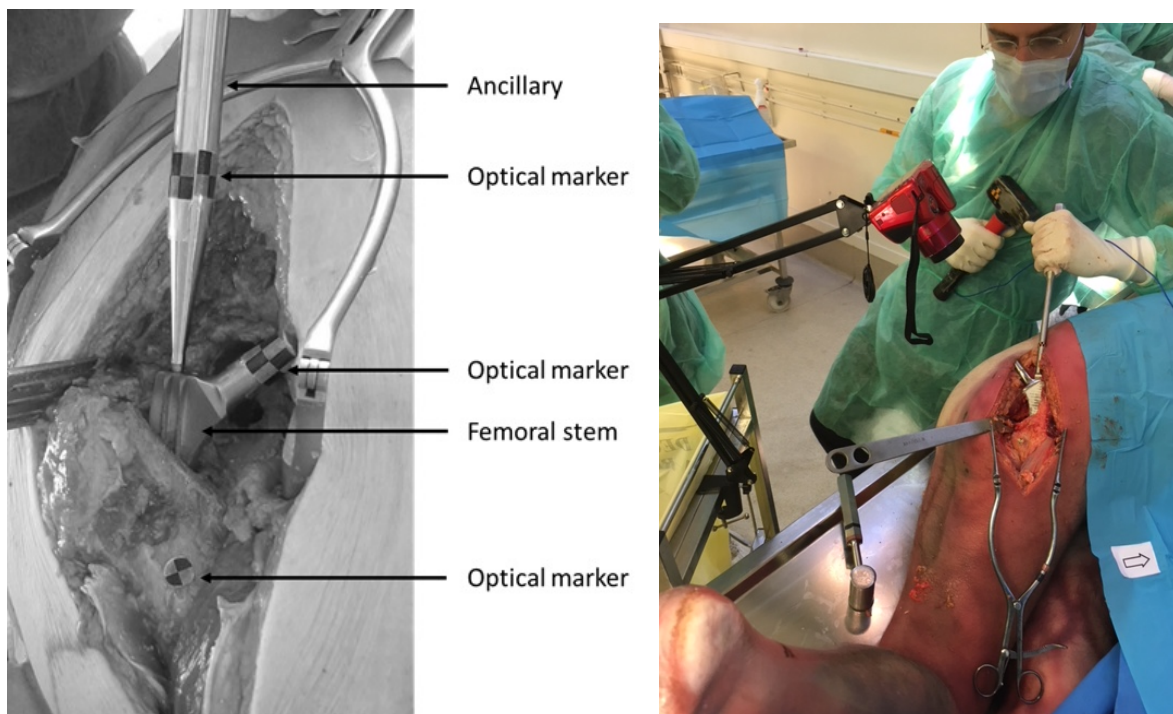


Figure 1. Images of the femoral stem being inserted into the femoral bone.

Nine cadavers were used in this study. The ethical committee approved this study and did not ask any consent of the next of kin. Both femurs of each cadaver were tested as many times as possible in order to achieve an optimal use of the cadavers. However, no FS could be inserted into four femurs because of various pathologies such as bone tumors, femoral fractures or trabecular calcification. Therefore, the FS were inserted into a total of 14 femurs.

All femoral bones were prepared following the same following protocol. The cadavers were placed in lateral decubitus position. A large incision was realized using a posterior approach (Moore) in order to obtain an unobstructed view of the proximal part of the femur as shown in Figure 1. Then, the femoral head was dislocated. Finally, the osteotomy of the femoral neck was performed following the usual surgical technique. All experiments were carried out by three experienced orthopedic surgeons.

Instrumented hammer

The hammer ($m=1.3$ kg) used to insert the FS was the same as the one used in several previous studies focusing on the AC implant (23)(27)(29) and the femoral stem (24) insertion. A dynamic piezoelectric force sensor (208C05, PCB Piezoelectronics, Depew, New York, USA) was screwed to the center of the impacting face of the hammer. All impacts were realized directly on the force sensor so that the variation $s(t)$ of the force, as a function of time, could be measured.

Femoral stem insertion and signal processing

Each impact was performed using the instrumented hammer described above. A data acquisition module (NI9234, National Instruments, Austin, TX, USA) with a sampling rate of 51.2 kHz and a resolution of 24 bits was used to record the time-variation of the force, denoted $s(t)$, applied between the hammer and the ancillary. The data were then transferred to a

computer and recorded using a Labview interface (National instruments, Austin, TX, USA) for duration of 7 ms.

A dedicated signal processing technique was developed in order to extract information from each signal $s(t)$ corresponding to each impact. The beginning of the impact ($t=0$) was defined when the signal first exceeded a threshold of 200 N using a dedicated trigger. The time difference (noted D in what follows) between the time of the second and the first local maxima of $s(t)$ was determined following:

$$D = t \left(\left[\max_2 s(t) \right] \right) - t \left(\left[\max_1 s(t) \right] \right) \quad (2)$$

where the function \max_1 denotes the time of the maximum value of the signal, named first peak, and the function \max_2 denotes the time of the second local maximum, named second peak, for which the following conditions are fulfilled. First, the prominence of the peak, noted α , and representing the difference between the maximum amplitudes of the peak and of the closest local minimum, must be higher than 100 N. Second, the time difference between the first peak defined above and that of the considered peak, called β , must be higher than 0.3 ms. Third, the parameter γ , representing the width of the peak at the half of the prominence α , must be higher than 0.04 ms.

Video motion tracking

In order to follow-up the insertion of the FS, a camera (Powershot SX410 IS, Canon, Tokyo, Japan) with a frame rate of 24 frames per second and a high-definition resolution of 1280x720 pixels was used to record the displacement of the bone-implant system throughout the impaction procedure. Optical markers were placed on the FS implant, on the ancillary and on the femur (Figure 1). The relative displacements of the markers after each impact were determined using the software Tracker (Cabrillo College, Aptos, CA, USA).

The indicator E corresponding to the relative displacement of the FS compared to the femoral bone was obtained by analyzing the video and was defined as:

$$\boxed{E(i) = d(0) - d(i)} \quad (1)$$

where $d(i)$ corresponds to the distance between the markers located on the femoral bone and on the ancillary after the i^{th} impact and $d(0)$ corresponds to the initial distance between these both markers. Note that the increment I is defined relatively to the beginning of the impaction procedure. The distance between the two optical markers on the FS and on the ancillary was constant during the experiment and was used to convert pixels into centimeters.

Experimental protocol

Figure 2 summarizes the experimental protocol carried out by trained orthopedic surgeons for each femur and described in more details in what follows.

A cavity was initially created in each femur using the rasp with the optimal size corresponding to the same size of FS. Then, the following impaction procedure was carried out, which consists in two consecutive steps. Firstly, the surgeon inserted the FS corresponding to the size of the rasp using the instrumented impact hammer until he empirically considered that an optimal stability condition was obtained. The number of impacts needed to obtain this “optimal” stability condition was noted N_{surg} . Secondly, twelve additional impacts with first peak amplitude varying between 1 and 14 kN were performed in order to determine whether the FS could be further inserted. For each impact, the values of the indicators D and E were determined following the two protocols described above.

The impaction procedure was repeated as many times as possible (*i.e.* as long as the femur was not fractured) in order to maximize the number of configurations, which was requested by the ethical committee. As shown in Figure 2, the FS was extracted from the femur at the end of

each impaction procedure and the surgeon checked if the femur was fractured. If so, the protocol was ended. If not, the surgeon reproduced the same impaction procedure as long as the femur macroscopic status allowed to do so, which was checked visually. When the surgeon considered that realizing an impaction procedure using the same implant was no longer possible, he determined if it was possible to use a larger implant size. If so, the protocol was carried on using a larger rasp and implant size. If not, the protocol was ended.

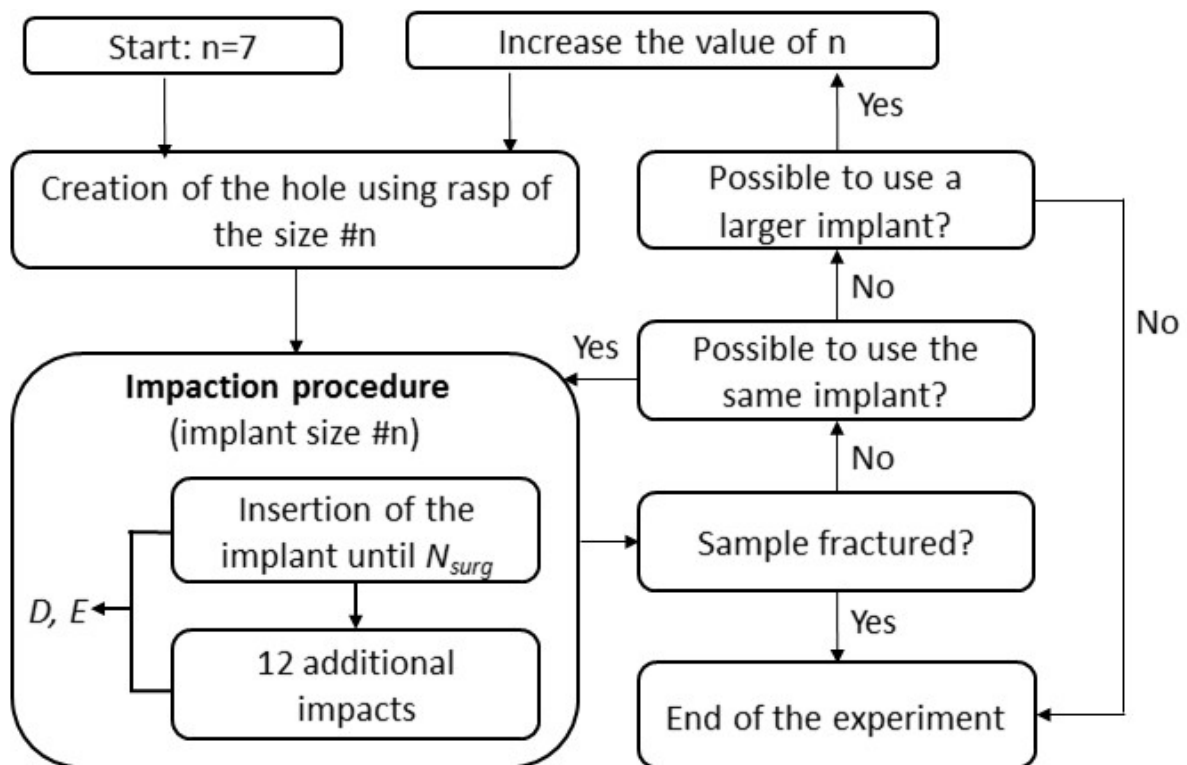


Figure 2. Schematic representation of the experimental protocol realized for each femoral bone sample.

Post-processing and data analysis

Following the experimental protocol described above, three different methods were employed for each impaction procedure in order to estimate the number of impact necessary to “fully” insert the FS within the femur. This “full” insertion thus corresponds to an estimation of the end of the migration phase of the FS in the femur.

The first method consists in analyzing the variation of $D(i)$, which corresponds to the time difference between the first and second maxima as a function of the impact number i . For each impaction procedure, the parameter N_d was defined as the number of the second consecutive impact satisfying²⁸:

$$\boxed{D(i) \leq D_{th}} \quad (3)$$

where D_{th} is a threshold chosen equal to 0.57 ms.

The second method consists in analyzing the variation of the parameter $E(i)$ corresponding to the position of the FS relatively to the femoral bone as a function of the impact number i . For each impaction procedure, the parameter N_{vid} was defined as the number of the first impact that satisfies the following inequality (24).

$$\boxed{E(i) \geq E_m - \delta * E_{sd}} \quad (4)$$

where E_m and E_{sd} are respectively the average and standard deviation of the values of E obtained for the last eleven impacts and δ is a parameter empirically chosen equal to 2.2.

Eventually, the third method consists in using the proprioception (touch, sight and hearing) of the surgeon, similarly as what is done in clinical practice, to determine when he felt that the FS was totally inserted, leading to the parameter N_{surg} .

The differences between the values found for N_{surg} , N_d and N_{vid} were determined for each impaction procedure. Namely, the difference between N_{surg} and N_d (respectively (N_{surg} and N_{vid}) and (N_d and N_{vid}) is denoted M_d (respectively M_{vid} and M_c) following:

$$\boxed{M_d = N_d - N_{surg}, \quad M_{vid} = N_{vid} - N_{surg}, \quad M_c = N_{vid} - N_d} \quad (5)$$

Results

Table 1. Number of configurations considered for each FS implant size and each femur, leading to a total number of 77 configurations considered in this study.

Size of implant	Femur number									Total
	#1	#2	#3	#4	#5	#6	#7	#8	#9	
7	2							3		5
8	3				2			1		6
9					3	1				4
10	2		2	2	7	4	2		6	25
11	3	1	1			5	4		5	19
12	1	3				4	5			13
13		4							1	5
Total	11	8	3	2	12	14	11	4	12	77

Table 1 shows the number of impaction procedures considered for each cadaver. The total number of configurations was equal to 77.

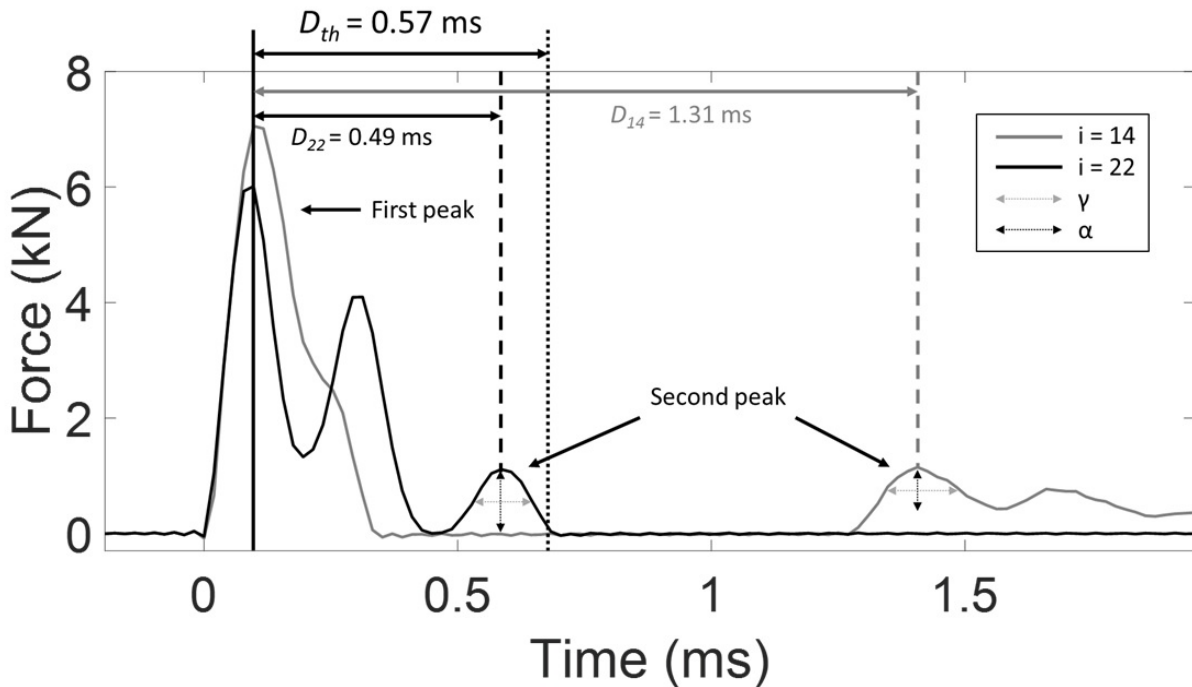


Figure 3. Two signals corresponding to the time variation of the force obtained during impacts of the instrumented hammer on the ancillary linked to the femoral stem for a given impaction procedure (subject #7, right femur, size of implant 12, test #1). The number i indicated the impact number starting at the beginning of the impaction procedure. The first and second peak are indicated by solid and dashed vertical lines respectively. The parameters α and γ are shown for both second peaks. The values of D_{14} , D_{22} and of the threshold D_{th} are also shown.

Figure 3 shows two signals $s(t)$ corresponding to the fourteenth and the twenty-second impact obtained for a given configuration (subject #7, right femur, implant size = 12 and test #1). Figure 3 illustrates the method used to determine the value of D for each impact. The vertical solid black line corresponds to the time of the first peak. **The time difference between the time of the first peak and the vertical black dotted line corresponds to the threshold $D_{th} = 0.57$ ms. The dashed vertical grey (respectively black) line represents the time of the second peak of the fourteenth (respectively twenty-second) impact.**

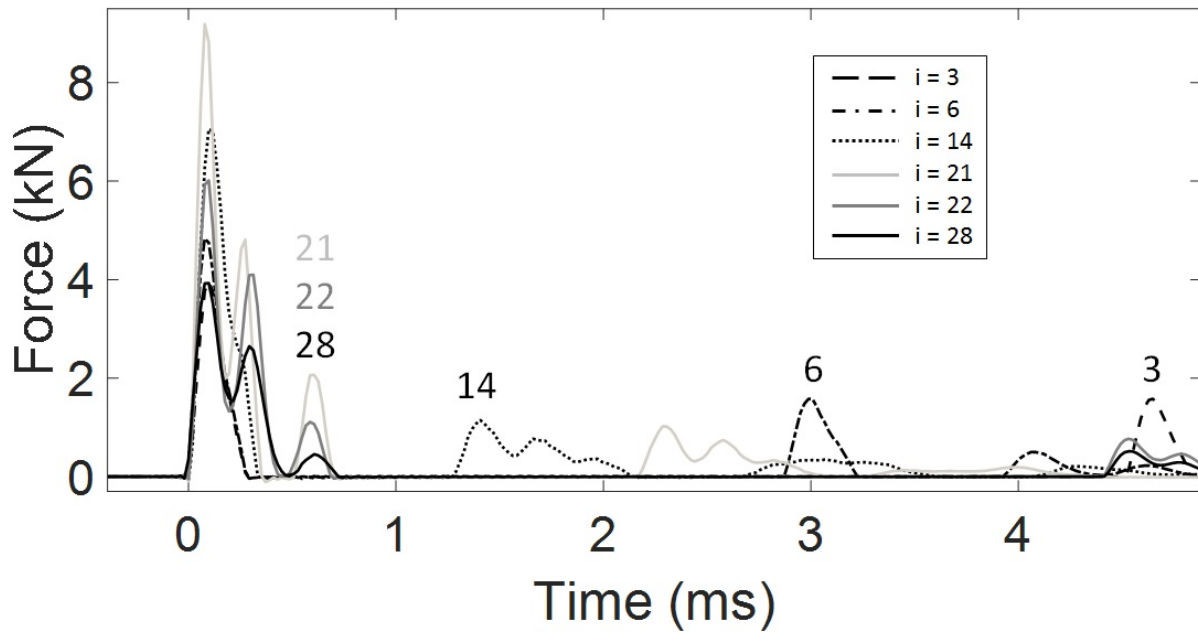


Figure 4. Six signals corresponding to the time variation of the force obtained during impacts of the instrumented hammer on the ancillary linked to the femoral stem for the same impaction procedure as the one shown in Figure 3.

Figure 4 shows six examples of force signals $s(t)$ obtained **for the same configuration as the one used in Figure 3, which were chosen arbitrarily for illustration purposes.** The respective number of each impact is indicated above each corresponding second peak of the signal. The signals shown correspond to the third, sixth, fourteenth, twenty-first, twenty-second and twenty-eighth impact. As illustrated in Figure 4, the time of the second peak first decreases and then stays constant after the twenty-first impact.

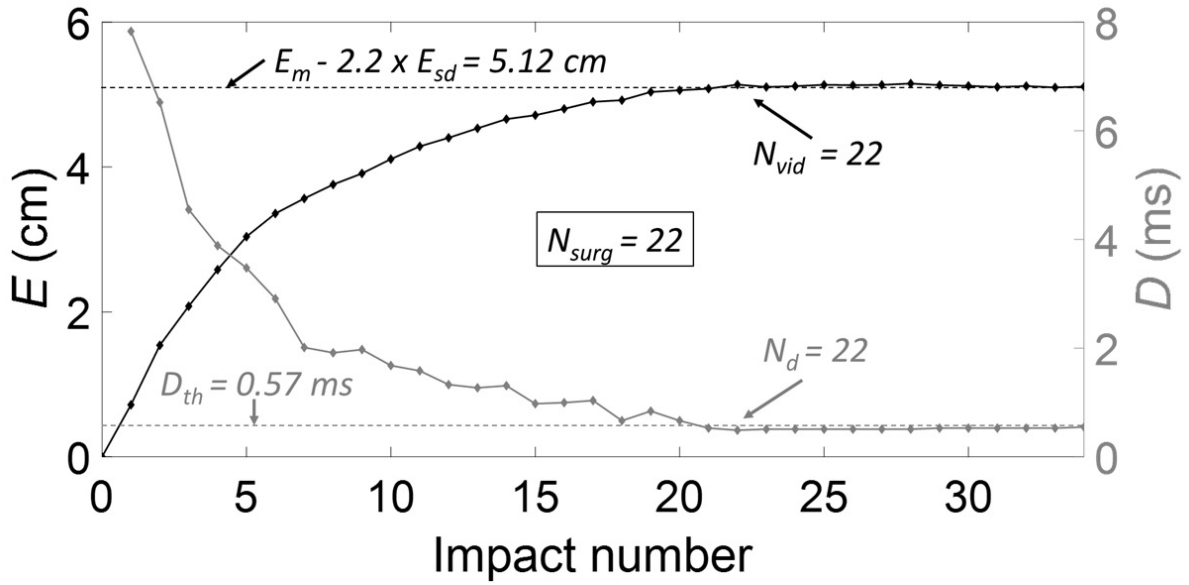


Figure 5. Variation of the parameters D (grey line) and E (black line) corresponding respectively to the time difference between the first and second peaks and to the implant penetration depth as a function of the impact number for the same configuration as the one corresponding to Figures 3&4. The horizontal dashed black line represents the penetration equal to $E_m - \delta \times E_{sd}$ and the horizontal dotted black line represents the threshold $D_{th} = 0.57$ ms.

Figure 5 shows the variation of the parameters D and E as a function of the impact number i for the same configuration as the one corresponding to Figures 3&4. The reference value given by the surgeon, namely N_{surg} is equal to 22. The horizontal dashed black (respectively grey) line represents the penetration equal to $E_m - \delta \times E_{sd}$ (respectively the threshold $D_{th} = 0.57$ ms). For this configuration $N_{surg} = N_d = N_{vid} = 22$, which leads to $M_d = M_{vid} = M_c = 0$.

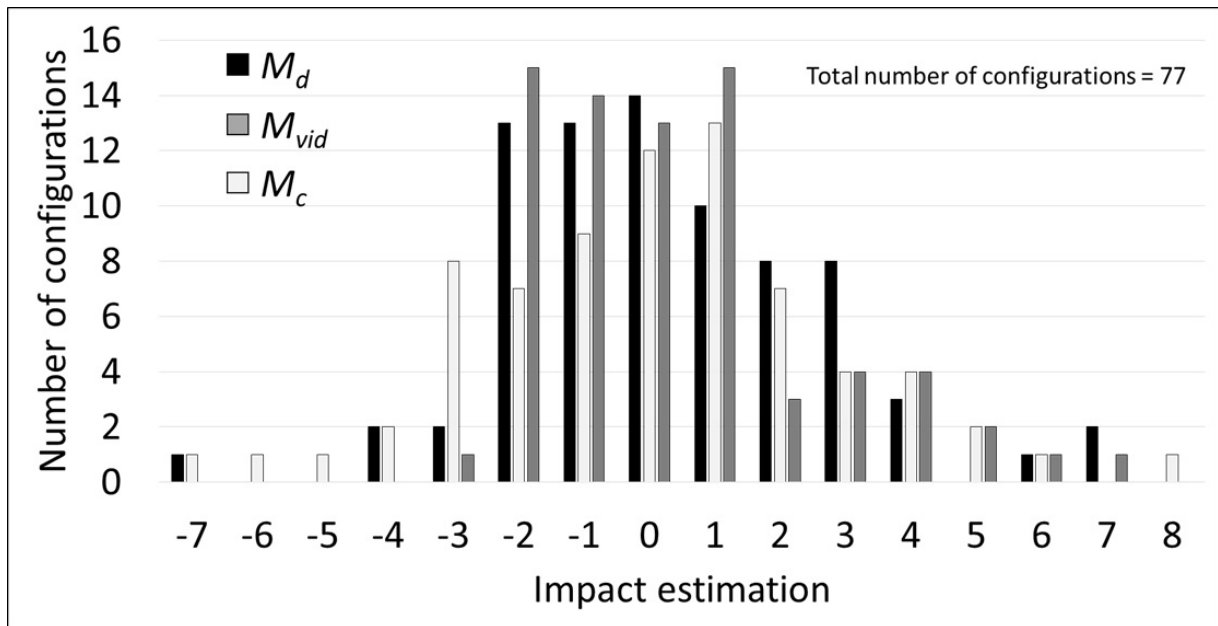


Figure 6. Distribution of the values obtained for M_d , M_{vid} and M_c .

Figure 6 shows the distributions of the results obtained for M_d , M_{vid} and M_c , which corresponds to the difference obtained between the three different methods for the estimation of the insertion endpoint of the FS in the sample. Table 2 shows the average and standard deviation values of M_d , M_{vid} and M_c as well as the percentage of configurations for which the values of M_d , M_{vid} and M_c are comprised between -3 and +3.

Table 2. Average values, standard deviation values and percentage of M_d , M_{vid} and M_c between -3 and +3.

	Average	Standard deviation	% between -3 and +3
M_d	0,29	2,44	88
M_{vid}	0,34	2,16	89
M_c	0,08	2,74	82

Discussion

The originality of the present study is to show the feasibility of extracting information from the time dependence of the force applied to the ancillary during impacts in order to follow the insertion of the femoral stem within cadaveric femurs. The method is based on the analysis of the time-variation of the force transmitted between the hammer and the ancillary during the impact and measured using a dedicated instrumented hammer.

The number of impacts required to obtain a “full” insertion of the FS in a cadaveric femur is assessed with three methods using i) video motion tracking, ii) the proprioception of the surgeon and iii) the instrumented hammer. The results show a good agreement between the three methods, which constitutes a validation of our approach. However, there remain errors between the results obtained with the three methods (see Figure 6 and Table 2), which can be explained by the following factors. First, the proprioception of the experienced surgeons, who carried out the experiments, was considered (leading to the estimate N_{surg}), similarly as what is done in clinical practice. The surgeon’s feeling is based on tactile sensations, hearing and vision. Although informative, this method has the drawback of depending on the surgeon and to be associated to possible biases, which were estimated by the surgeon of around ± 3 . Second, the VMT based method also suffers from errors, which are due i) to changes of angular position,

ii) possible macroscopic 3-D movements and plastic bone deformation and iii) errors based on the image processing technique. Therefore, the aforementioned factors lead to an error on N_{vid} equal to around ± 3 . The difference obtained between the three techniques shown in Figure 6 and Table 2 are of the order to magnitude of the cumulative errors described above. Note that the error obtained between N_{surg} and N_{vid} , which does not depend the impact hammer, is of the same order of magnitude than the errors obtained between i) N_{surg} and N_d and ii) N_d and N_{vid} .

Figures 3, 4 and 5 show that the value of the indicator D , which corresponds to the time of the second peak of the signal decreases as a function of the number of impacts. When the FS is inserted into the host bone, the bone-implant contact ratio increases, which leads to an increase of the overall rigidity of the bone-implant system. Note that the increase of the rigidity of the system may in turn explain the increase of its resonance frequency, which leads to a decrease of the difference between the first and second peak of the signal. The increase of the resonance frequency corresponding to an increase of the bone-implant contact ratio has already been evidenced analytically (21) and numerically (26). Note that the increase of the resonance frequency during the insertion is in qualitative agreement with the results found by Oberst et al.(28) using a comparable approach.

In this study, several parameters were chosen empirically. First, the choice of the number of additional impacts given by the surgeon after N_{surg} (equal to twelve) was the result of a compromise between i) a sufficiently high number to obtain a convergence for the variation of the indicators D and E and ii) a sufficiently low number to minimize fracture risks.

Second, the upper bound of the range of variation of the maximal force [1– 14 kN] of the last eleven impacts realized once the surgeon felt that the FS is fully inserted (i.e. after N_{surg}) was chosen sufficiently low in order to minimize fracture risk. The range of variation (13 kN) was chosen sufficiently wide in order to be able to determine the influence of the maximal force on the value of D . Note that this range of variation is similar to the typical range applied by the surgeon during the insertion, i.e. before N_{surg} .

Third, the choice of the value of $D_{th} = 0.57$ ms was made following the results shown in Fig. 7, which corresponds to the variation of the values of D obtained for the 847 (corresponding to $11 \cdot 77$) impacts realized after $N_{surg} + 1$ impact. The dotted line corresponds to the threshold equal to 0.57 ms chosen for D_{th} . As shown in Figure 7, the value of D was higher than D_{th} for only 11 impacts out of 847 (i.e. 1.3 %), which constitutes a validation of the approach and explains the choice of D_{th} . Moreover, no significant variation of the value of D was obtained as a function of the amplitude of the first peak.

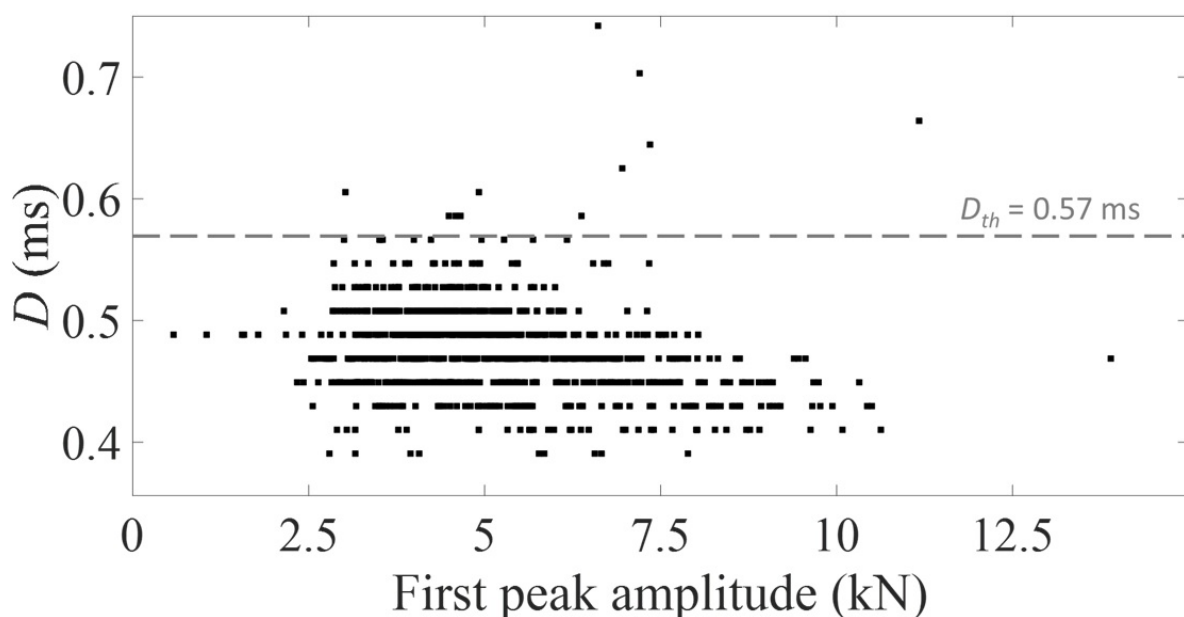


Figure 7. Variation of the time difference D between the first and second peaks of the signal for all impacts realized after $N_{surg} + 1$ (i.e. when the femoral stem is fully inserted) impacts for

all configurations as a function of the amplitude of the first peak. The horizontal dashed grey line represents the threshold $D_{th} = 0.57$ ms chosen to determine when the femoral stem is fully inserted (N_d).

Fourth, the parameter δ (equal to 2.2) was chosen empirically to find a compromise between a sufficiently high value to account for the constant increase of E after N_{surg} and a sufficiently low value in order not to underestimate E_m . Varying the value of δ between 1.8 and 2.6 did not alter the value of N_{vid} (less than 10%, data not shown).

Fifth, the value of 200 N used for the threshold defining the beginning of the contact between the hammer and the ancillary was chosen to find a compromise between a sufficient value compared to the signal to noise ratio and a value small enough to provide a good accuracy of detection. Changing the value of the detection this threshold between 150 and 250 N did not modify the results.

Sixth, the parameters used to detect the second peak were chosen empirically. Variations of α between 50 N and 150 N, β between 0.25 ms and 0.35 ms and γ between 0.06 ms and 0.14 ms do not change the value of N_d (data not shown).

A first limitation of the present study lies in the use of human cadaveric femur. Living bone properties may differ from those of cadaveric bone. Another limitation lies in that the cadaveric femurs were used many times, so the biomechanical response could vary. Nevertheless, it would not be acceptable from an ethical point of view to use cadaveric human femurs just once. It was requested by the ethical committee to validate the technique in cadavers before testing our approach in patients. Another limitation of this work is the lack of radiosopic control during the procedure in order to check the direction of FS impaction into the femoral shaft and

to verify the adapted size of the FS according to the volume of the femoral shaft. Indeed, a varus or valgus the FS position could lead to an error on the endpoint estimation given by the impact analysis.

A second limitation lies in the fact that we did not analyze the occurrence of fracture, since fractures indicate the end of experiment. Future step will consist in investigating the variation of the signal when the fracture occurs, which would be of interest from a clinical point of view.

A third limitation comes from the fact that the analysis described herein only applies for the type of FS implant (CERAFIT R-MIS) and further work would be necessary to adapt the method to different FS implants.

A fourth limitation comes from the fact that different sizes of FS were used for each femur, which would not be the case in the clinic. Note that we choose to adopt this experimental protocol (see Figure 2) in order to make good use of the anatomical subjects, as requested by our ethical committee. Despite this assumption, it was always possible to use the instrumented hammer in an effective manner.

A fifth limitation is associated to the fact that bone density was not measured and future studies will focus on the relation between the signal and bone quality. The aim of this study was to show that using an instrumented hammer was possible independently of the bone density which is not always measured preoperatively.

Conclusions

This study shows that the analysis of the time variation of the force between the hammer and the ancillary during the insertion of the femoral stem allows to reliably assess the moment when the FS is positioned under an acceptable press-fit condition into the host femoral bone. This approach could constitute the basis for the development of a future medical device consisting in a real-time decision support system helping surgeons to adapt their surgical

strategy in a patient specific manner. More specifically, an alert could be implemented and activated when the FS is expected to be fully inserted, thus avoiding unnecessary additional impacts, which may lead to fracture risks. A significant advantage of the current method lies in that it can be used without changing the surgical protocol. Future step will consist in obtaining an instrumented hammer that can be sterilized in order to determine its performances in the operative room.

Acknowledgements

The authors would like to acknowledge the help of Antoine TIJOU for the realization of the experiments.

This work has received funding from the European Research Council (ERC) under the European Union's Horizon 2020 research and innovation program (grant agreement N° 682001, project ERC Consolidator Grant 2015 BoneImplant).

This work has been realized thanks to the support of l'Ecole de Chirurgie du Fer à Moulin (Paris, France).

This work has received funding from the CNRS through the PEPS INGENIERIE TRANSLATIONELLE EN SANTE 2017 project "HipImpact".

References

1. Yu H, Liu H, Jia M, Hu Y, Zhang Y. A comparison of a short versus a conventional femoral cementless stem in total hip arthroplasty in patients 70 years and older. *J Orthop Surg.* 2016 Mar 22;11:33.
2. Sidler-Maier CC, Waddell JP. Incidence and predisposing factors of periprosthetic proximal femoral fractures: a literature review. *Int Orthop.* 2015 Sep;39(9):1673–82.
3. Australian Orthopaedic Association National Joint Replacement Registry. Annual Report 2017. Available at <https://aoanjrr.sahmri.com/documents/10180/397736/Hip%2C%20Knee%20%26%20Shoulder%20Arthroplasty>.
4. The Swedish Hip Arthroplasty Register. Annual Report 2015. Available at <https://registercentrum.blob.core.windows.net/shpr/r/Annual-Report-2015-H19dFINOW.pdf>.
5. Havelin LI, Fenstad AM, Salomonsson R, Mehnert F, Furnes O, Overgaard S, et al. The Nordic Arthroplasty Register Association: a unique collaboration between 3 national hip arthroplasty registries with 280,201 THRs. *Acta Orthop.* 2009 Aug;80(4):393–401.
6. Gheduzzi S, Miles AW. A review of pre-clinical testing of femoral stem subsidence and comparison with clinical data. *Proc Inst Mech Eng [H].* 2007 Jan;221(1):39–46.
7. Morohashi I, Iwase H, Kanda A, Sato T, Homma Y, Mogami A, et al. Acoustic pattern evaluation during cementless hip arthroplasty surgery may be a new method for predicting complications. *SICOT-J.* 2017;3:13.
8. Whitwell G, Brockett CL, Young S, Stone M, Stewart TD. Spectral analysis of the sound produced during femoral broaching and implant insertion in uncemented total hip

arthroplasty. Proc Inst Mech Eng [H]. 2013 Feb;227(2):175–80.

9. Denis K, Pastrav L, Leuridan S, " (chapter 20) Ie, , : New York, USA, 2017, pp.. .
Vibration analysis of the biomechanical stability of total hip replacements. In: Zdero R, ed. Experimental Methods in Orthopaedic Biomechanics. Vol 20. New York, USA: Elsevier (Academic Press); 2017:313-328. In.
10. Pastrav LC, Jaecques SV, Jonkers I, Perre GV der, Mulier M. In vivo evaluation of a vibration analysis technique for the per-operative monitoring of the fixation of hip prostheses. J Orthop Surg. 2009 Apr 9;4:10.
11. Pastrav LC, Jaecques SVN, Mulier M, Van Der Perre G. Detection of the insertion end point of cementless hip prostheses using the comparison between successive frequency response functions. J Appl Biomater Biomech JABB. 2008 Apr;6(1):23–9.
12. Baleani M, Cristofolini L, Toni A. Initial stability of a new hybrid fixation hip stem: experimental measurement of implant-bone micromotion under torsional load in comparison with cemented and cementless stems. J Biomed Mater Res. 2000 Jun 15;50(4):605–15.
13. Cristofolini L, Varini E, Viceconti M. In-vitro method for assessing femoral implant-bone micromotions in resurfacing hip implants under different loading conditions. Proc Inst Mech Eng [H]. 2007 Nov;221(8):943–50.
14. Bieger R, Ignatius A, Decking R, Claes L, Reichel H, Dürselen L. Primary stability and strain distribution of cementless hip stems as a function of implant design. Clin Biomech Bristol Avon. 2012 Feb;27(2):158–64.
15. Bieger R, Ignatius A, Reichel H, Dürselen L. Biomechanics of a short stem: In vitro primary stability and stress shielding of a conservative cementless hip stem. J Orthop Res Off Publ Orthop Res Soc. 2013 Aug;31(8):1180–6.

16. Schmidutz F, Woiczinski M, Kistler M, Schröder C, Jansson V, Fottner A. Influence of different sizes of composite femora on the biomechanical behavior of cementless hip prosthesis. *Clin Biomech Bristol Avon*. 2017 Jan;41:60–5.
17. Gortchacow M, Wettstein M, Pioletti DP, Müller-Gerbl M, Terrier A. Simultaneous and multisite measure of micromotion, subsidence and gap to evaluate femoral stem stability. *J Biomech*. 2012 Apr 30;45(7):1232–8.
18. Gortchacow M, Wettstein M, Pioletti DP, Terrier A. A new technique to measure micromotion distribution around a cementless femoral stem. *J Biomech*. 2011 Feb 3;44(3):557–60.
19. Malfroy Camine V, Rüdiger HA, Pioletti DP, Terrier A. Effect of a collar on subsidence and local micromotion of cementless femoral stems: in vitro comparative study based on micro-computerised tomography. *Int Orthop*. 2018 Jan;42(1):49–57.
20. Mathieu V, Michel A, Flouzat Lachaniette C-H, Poignard A, Hernigou P, Allain J, et al. Variation of the impact duration during the in vitro insertion of acetabular cup implants. *Med Eng Phys*. 2013 Nov;35(11):1558–63.
21. Michel A, Bosc R, Mathieu V, Hernigou P, Haiat G. Monitoring the press-fit insertion of an acetabular cup by impact measurements: influence of bone abrasion. *Proc Inst Mech Eng [H]*. 2014 Oct;228(10):1027–34.
22. Michel A, Bosc R, Vayron R, Haiat G. In vitro evaluation of the acetabular cup primary stability by impact analysis. *J Biomech Eng*. 2015 Mar;137(3).
23. Michel A, Bosc R, Sailhan F, Vayron R, Haiat G. Ex vivo estimation of cementless acetabular cup stability using an impact hammer. *Med Eng Phys*. 2016 Feb;38(2):80–6.

24. Tijou A, Rosi G, Hernigou P, Flouzat-Lachaniette C-H, Haïat G. Ex Vivo Evaluation of Cementless Acetabular Cup Stability Using Impact Analyses with a Hammer Instrumented with Strain Sensors. *Sensors*. 2017 Dec 27;18(1).
25. Nguyen V-H, Rosi G, Naili S, Michel A, Raffa M-L, Bosc R, et al. Influence of anisotropic bone properties on the biomechanical behavior of the acetabular cup implant: a multiscale finite element study. *Comput Methods Biomech Biomed Engin*. 2017 Sep;20(12):1312–25.
26. Michel A, Nguyen V-H, Bosc R, Vayron R, Hernigou P, Naili S, et al. Finite element model of the impaction of a press-fitted acetabular cup. *Med Biol Eng Comput*. 2017 May;55(5):781–91.
27. Michel A, Bosc R, Meningaud J-P, Hernigou P, Haiat G. Assessing the Acetabular Cup Implant Primary Stability by Impact Analyses: A Cadaveric Study. *PloS One*. 2016;11(11):e0166778.
28. Oberst S, Baetz J, Campbell G, et al. Vibro-acoustic and nonlinear analysis of cadavric femoral bone impaction in cavity preparations. *MATEC Web Conf*. 148:14007, 2018.
29. Bosc R, Tijou A, Rosi G, Nguyen V-H, Meningaud J-P, Hernigou P, et al. Influence of soft tissue in the assessment of the primary fixation of acetabular cup implants using impact analyses. *Clin Biomech Bristol Avon*. 2018 Mar 20;55:7–13.

**PARTIE 2 : OSTÉOGÉNÈSE AUTOUR
DES IMPLANTS TITANE. PLACE DE LA
THÉRAPIE CELLULAIRE ET DE
L'UTILISATION DES CSMs DE LA
MOELLE OSSEUSE**

**ETUDE 2 : Le nombre de cellules stromales
mésenchymateuses osseuses est-il prédictif
d'une ostéointégration des implants
acétabulaires impactés ?**

Problématique sur l'action et l'intérêt des CSMs de la moelle osseuse pour l'ostéointégration des implants titanes

L'effet des CSMs sur l'ostéointégration des implants titanés notamment les implants acétabulaires est encore méconnu. On connaît la capacité des CSMs pour permettre la consolidation osseuse et exprimer des gènes ostéoblastiques dans un environnement favorable notamment en présence de facteurs de différenciation (108).

Certains auteurs ont proposé l'utilisation des CSMs de la moelle osseuse pour la prise en charge des reprises de PTH avec reconstruction acétabulaire sur une importante perte de substance osseuse. Par contre, dans ces études, les implants étaient cimentés et les CSMs étaient contenues dans une allogreffe osseuse qui n'était là que pour combler la perte de substance (109).

Duan et al.(110) ont mis en évidence l'utilité des CSMs allogéniques de la moelle osseuse pour améliorer l'ostéointégration des implants titanés dans un modèle expérimental utilisant des rats femelles ostéoporotiques suite à une ovariectomie. L'utilité des CSMs dans l'ostéointégration des implants titane n'a été démontré qu'en recherche expérimentale mais pas en pratique clinique (111)(112).

Aucune étude n'a clairement établi de lien entre la population des CSMs présente dans le bassin et l'ostéointégration des implants acétabulaires impactés et aucune étude n'a utilisé les CSMs pour favoriser l'ostéointégration des implants acétabulaires en pratique clinique.

Titre (version française) : Le nombre de cellules stromales mésenchymateuses osseuses est-il prédictif d'une ostéointégration des implants acétabulaires impactés ?

Titre (version anglaise): Bone marrow mesenchymal stem cells predict radiographic osseointegration of cementless titanium hip cups

Auteurs :

- Arnaud DUBORY MD (1)(2), Guillaume RIGOULOT MD (1), Jean-Charles AUREGAN MD PhD (1), Nathalie CHEVALLIER PhD (2), Hélène ROUARD PhD (2), Philippe HERNIGOU MD PhD (1)(2), Charles Henri FLOUZAT LACHANIETTE MD PhD (1)(2)

(1) : Service d'orthopédie Hôpital Henri MONDOR Créteil. Assistance Publique – Hôpitaux de Paris / UPEC

(2) : Laboratoire de Bioingénierie cellulaire, tissulaire et sanguine à usage unique (Groupe 5) / Biologie du système neuromusculaire (Équipe 10) / Institut Mondor de Recherche Biomédicale, U955 Inserm-UPEC, Créteil

Cet article est en cours de soumission à la revue International Orthopaedics.

Résumé (version anglaise) :

Purpose: Some patients with hip osteonecrosis treated with cell therapy have a decrease number of mesenchymal stem cells (MSCs) in their iliac wing, particularly when the cause of osteonecrosis is related to high doses of corticosteroids. In this situation there is a risk of failure of the cell therapy and subsequent total hip arthroplasty (THA). For these young patients a cementless cup with ceramic on ceramic as bearing surface is one of the solutions. But biological fixation of the cup to the surrounding bone could be compromised to the low level of MSCs of these patients.

Materials and methods: According to the analyses of the number of MSCs in the iliac crest performed at the time of cell therapy surgery for osteonecrosis, we have explored how this in vitro count of bone marrow MSCs could reflect cup osseointegration and risk of revision when hip arthroplasty is secondary performed due to failure of cell therapy. With this number of MSCs representing patient's in vivo bone integration capacity, a total of 90 patients with cementless cup were followed during 15 years for analysis of cup migration and loosening.

Results: A low number of MSCs was a risk factor for revision among patients treated with cementless cup. The number of revisions for loosening was 13.3% at 15 years follow-up (4 of thirty) in patients with low number of MSCs (437 ± 165 cells per milliliter) as compared with 1.6% (one of sixty) in patients who had higher number of MSCs (821 ± 278 cells). This also reflected the osseointegration of the cups: patients who had no radiolucent line and no osteointegration signs of the cup were those who had the lowest number of MSCs in their iliac wing; patients who had full osteointegration of the cup were those who had the highest number of MSCs in their iliac wing.

Conclusion: Patients with a low number of MSCs might be at risk for cementless cup osseointegration.

Key words: hip osteonecrosis; hip arthroplasty; cementless cup; mesenchymal stem cell; bone marrow; corticosteroids

Résumé (version française) :

Objectif : Certains patients atteints d'ostéonécrose de la tête fémorale et traités par thérapie cellulaire présentent une diminution du nombre de cellules stromales mésenchymateuses (CSM) dans leur aile iliaque, en particulier lorsque la cause de l'ostéonécrose est liée à des doses élevées de corticostéroïdes. Dans cette situation, il existe un risque d'échec de la thérapie cellulaire et par la suite un échec de la pose d'une prothèse totale de hanche. Pour ces jeunes patients, l'utilisation d'un couple de frottement alumine-alumine est la solution la plus adéquate. Mais la fixation biologique de l'implant acétabulaire sur l'os environnant pourrait être compromise par le faible niveau de CSMs de ces patients.

Matériels et Méthodes : Selon les analyses du nombre de CSM dans l'aile iliaque réalisées au moment de la ponction, concentration et réinjection dans la zone d'ostéonécrose, nous avons voulu savoir si cette numération *in vitro* des CSMs de la moelle osseuse pouvait refléter l'ostéointégration de l'implant acétabulaire et être associée au risque de révision de la PTH pour un changement de l'implant acétabulaire. Dans les cas inclus, l'arthroplastie est secondaire à un échec de la thérapie cellulaire. Avec ce nombre de CSMs représentant la capacité d'ostéointégration *in vivo* des patients, 90 patients présentant un implant acétabulaire sans ciment ont été suivis pendant 15 ans pour l'analyse de la migration et de la perte de fixation de l'implant acétabulaire.

Résultats : Un faible nombre de CSMs était un facteur de risque de révision chez les patients traités par un implant acétabulaire sans ciment. Le nombre de révisions pour perte de fixation acétabulaire était de 13,3 % à 15 ans de suivi (4 sur 30) chez les patients présentant un faible nombre de CSMs (437 ± 165 cellules/ml) contre 1,6 % (1 sur 60) chez les patients présentant un nombre important de CSM (821 ± 278 cellules/ml). Cela a également reflété l'ostéointégration des implants acétabulaires : les patients qui n'avaient pas de liseré péri-

prothétique et aucun signe d'ostéointégration étaient ceux qui présentaient le plus petit nombre de CSMs dans leur aile iliaque ; les patients présentant une ostéointégration complète de la cupule étaient ceux qui présentaient le plus grand nombre de CSMs dans leur aile iliaque.

Conclusion : Les patients présentant un faible nombre de CSMs semblent présenter un risque d'échec d'ostéointégration des implants acétabulaires sans ciment.

Mots clés : ostéonécrose aseptique de la tête fémorale ; arthroplastie totale de hanche, implant acétabulaire sans ciment, cellule souche mésenchymateuse, moelle osseuse, corticostéroïde

Introduction

Decreased number of mesenchymal stromal cells (MSCs) is a cause of nonunion in fractures and a cause of bone loss in some general diseases (1). The low osteogenic capacity of MSCs *in vitro* has been reported to increase patients' stem subsidence and delayed osseointegration of cementless stem (2). However, to our knowledge, there is no report about a risk of inhibition of osteogenesis due to absence of stem cells that could influence biological fixation of cementless cup in total hip arthroplasty (THA). Despite the fact that cementless cups have been implanted for several decades, little is known on the biologic processes of osseointegration of these cups (3). The biological fixation of the cup occurs normally between 3 and 6 months (4). In cementless THA many factors may influence biologic fixation, including initial stability of the implant related to the surgical technique, and the implant design (shape, surface topography, coating, chemical composition). But the relationship between the number of MSCs present in the patient's bone and the biological cup fixation has, to our knowledge, never been explored in humans.

Using MSCs (counted as number of colony forming units-fibroblast) obtained by bone marrow aspiration from the iliac crest, we have previously investigated the impact of the number of these cells on the repair of osteonecrosis treated by cell therapy (5)(6)(7); there was a positive correlation between repair and trabecular bone volume in the femoral head samples treated with autologous bone marrow injection and the number and concentration of MSCs in the graft. Extending the results of our previous analysis (8), we have in this study investigated how the number of MSCs (present in the iliac crest and counted as number of colony forming units-fibroblast obtained by culture *in vitro*) could reflect cup ostéointégration, when an arthroplasty is necessary.

Therefore, we analyzed 90 THA performed on hips that had previously been treated by cell therapy for osteonecrosis and had failure of this treatment (**Figure 1**). We compared two groups of patients: a group of 30 patients who had received high doses of corticosteroids and had a low number of MSCs and a group of 60 patients who had osteonecrosis related to another cause (alcohol abuse or idiopathic) and had normal number of MSCs in the iliac crest. The same hybrid THA was implanted in all patients with cemented stem and uncemented acetabular implant made of titanium. The bearing surfaces were ceramic on ceramic for all the patients. We hypothesized that the variation in the number of MSCs in the iliac wing might influence initial cup fixation and that patients with decreased number of MSCs would show decrease osseointegration and, after a long-term follow-up, an increased risk of implant migration. Therefore, we retrospectively correlated the number of MSCs in the iliac wing of these patients to implant migration and to acetabular osseointegration by reviewing the radiographs of these series of 90 THA. We used the five radiographic signs described by Moore et al (9) to detect acetabular osseointegration: (a) absence of radiolucent lines; (b) presence of a superolateral buttress; (c) of a medial stress-shielding; (d) of radial trabeculae; and (e) presence of an inferomedial buttress.

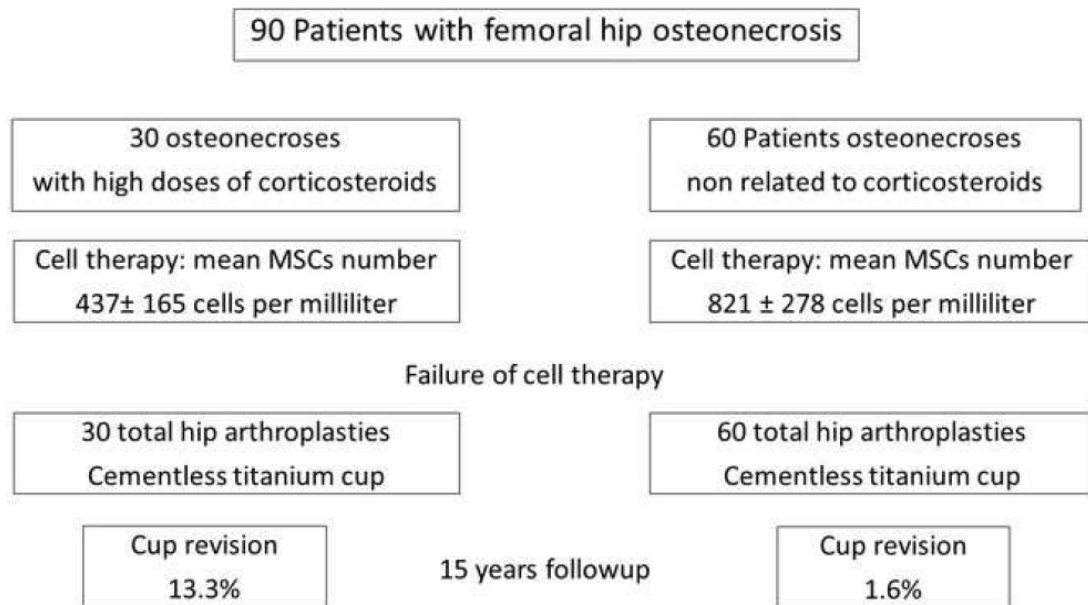


Figure 1. *Diagram that summaries the study*

Materials and Methods

Patients

These 90 patients (58 males) averaged forty-five years old (range, 25 to 60 years) at the time of osteonecrosis collapse and arthroplasty (**Figure 1**). The average delay between the arthroplasty and the previous treatment by cell therapy was 5 years (range, 2 to 7 years). Hip arthroplasty was performed from 1995 to 2002. For 30 hip osteonecrosis, conditions were corticosteroids for uveitis, eosinophilic granuloma, Crohn's disease, pemphigus vulgaris, nephrotic syndrome,... These patients had continued the same dose of corticosteroids since the cell therapy treatment and the bone marrow aspiration. For the other 60 hip osteonecrosis, conditions were alcohol abuse or idiopathic osteonecrosis. These patients also had previously been treated by cell therapy. Except for the cause of osteonecrosis, the demographic data of two groups (30 hips and 60 hips) were similar: age (mean 43 versus 45); gender (20 and 38 males); stage of osteonecrosis at the time of arthroplasty (collapse for all); follow-up (respectively, mean 17 years –range, 15 to 19, and mean 18 years –range, 17 to 20).

Implants

A posterior approach was performed for all the hips. The acetabular component was implanted according to a press fit technique with 2-mm under-reaming. Utilization of screws was left to the surgeon's discretion. The same hybrid THA was implanted in all patients (Ceraver Osteal, Roissy, France). The cemented femoral implant has a smooth titanium (TiAl) surface covered by a layer of titanium oxide (TiO₂). It has a collar and a cervico-diaphyseal angle of 132 degrees. The cementless acetabular metal-back is made of titanium (Figure 2).

Screw holes are available for supplementary primary fixation, and a titanium mesh covers the outer surface for secondary fixation (figure2). The bearing surfaces were an alumina insert with an alumina femoral head of 32 mm. The minimal acetabular shell size was 50 mm with alumina. The cup diameter size was average 53.8 mm (range, 50–58 mm). The 32-mm alumina head was always anchored through the same Morse taper (12–14 mm; 5°–42°). Therefore, all patients had the same head-neck ratio. Radiological evaluation of implants' position, migration and integration was performed on antero-posterior radiographs of the pelvis and a lateral radiograph of the hip taken post-operatively and every 3 months during the first two years, then each year and at last follow-up.



Figure 2. *Photography of the cup.*

Implant position: The vertical inclination of the acetabular component was measured by reference to a horizontal line between the teardrops; its height was measured from the distance between the inferior border of the cup and the inter-teardrop line.

Implant integration: five signs (9) were analyzed: 1) first sign of osseointegration as absence of radiolucent lines. Radiolucent lines (**Figure 3**) were evaluated by drawing three equal sectors at the external surface of the cup. For each sector, the maximum width of the

radiolucent line was measured. An abnormal line was considered present when greater than 1 mm and present on two adjacent sectors of the cup surface; absent when less than 1 mm and present on only one sector; 2) second sign as presence of a superolateral buttress described as cortical or dense cancellous bone at the superolateral part of the bone-cup interface (**Figure 4**); 3) third sign as presence of medial stress shielding, or decrease in acetabular density (**Figure 5**) in DeLee and Charnley Zone II (10); 4) fourth sign as presence of radial trabeculae in a direction perpendicular to the surface of the cup; 5) fifth sign as presence of an inferomedial buttress, or dense cancellous bone extending at the inferomedial part of the bone-cup interface.

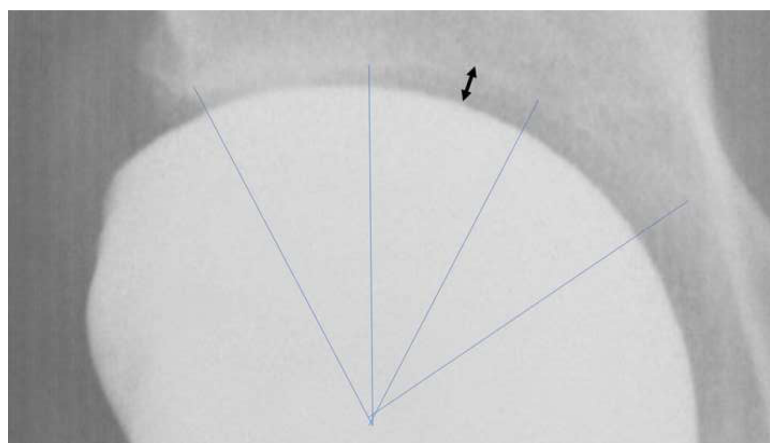


Figure 3. *Radiolucent line of 2 mm present on two adjacent sectors.*

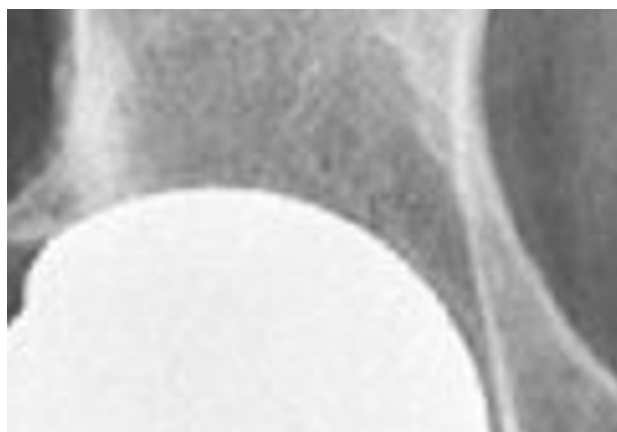

Figure 5. *Decreased loading on the medial subchondral or retroacetabular bone; this decrease in the loading of the apical region of the acetabulum appears when osseointegration has been successful obtained superolaterally and inferomedially (buttress at superior and inferior part of the rim).*

Cup migration: changes in position and abduction angle of the cup were measured. Horizontal or vertical changes of at least 3 mm in position or increase or decrease in abduction of at least 5 degrees were assessed as migration. Acetabular loosening was classified as definite with continuous radiolucency of more than 3 mm, cup migration of more than 5 mm, cup rotation of more than 10 degrees, or the presence of broken screws.

Evaluation of the number of MSCs

As previously reported (8), we used the fibroblast colony forming unit (CFU-F) as an indicator of stromal cell activity to measure bone marrow MSCs number. In summary, two parameters were calculated from cell culture: 1) by counting bone marrow smears on a hemocytometer, the bone marrow mononucleated-cell count was evaluated as the number of bone marrow mononucleated cells per 1 cc of marrow aspirate; and 2) the frequency of MSCs per 1 million mononucleated cells estimated by counting the number of colony forming units-fibroblast (CFU-Fs) present in culture. Cell analysis was performed at the period where bone marrow was aspirated from each iliac crest for the treatment of hip osteonecrosis with cell therapy (**Figure 1**). The number of mononucleated cells for the individual patients ranged from 18 to 38 million per milliliter with a mean value of 22 ± 6 million per milliliter. The mean number of CFU-F per one million nucleated cells for the individual patients ranged 17 to 62 with a mean value of 31.5 ± 14 after 10 days in culture. As result, for the 90 patients, an average

number of MSCs of 693 ± 234 cells per milliliter (range 356 to 2100 cells) was obtained by bone marrow aspiration. For the purposes of analyzing the relationship between *in vitro* number of MSCs and hip cup osteointegration, patients were classified as having MSCs with high or low number based on the cell analysis performed at the time of cell therapy. The difference in the number of MSCs in each group (**Figure 1**) of patients is significant ($p=0.02$). The 30 patients who had osteonecrosis related to high doses of corticosteroids had an average number of MSCs of 437 ± 165 cells per milliliter (range 356 to 620 cells), as compared with 821 ± 278 cells (range 675 to 2100 cells) per milliliter for the 60 patients who had osteonecrosis related to another cause.

Statistical analysis

Student's t test and the chi square test compared the 2 groups for continuous and categorical variables, respectively. Continuous variables are presented as mean \pm SD, and categorical variables as frequency and percentage. Significance was defined as $p < 0.05$. Comparisons between the low / high number of MSCs groups were done using Student's t-test. Possible influence of confounding demographic and clinical factors on the outcome was ruled out by separate linear correlation analyses with the study main parameters (MSCs data and osteointegration parameters, respectively).

Results

Signs of osseointegration and number of MSCs in the iliac wing

The ninety components were classified according to the five radiographic signs of osteointegration. Six cups (6.6%) had radiolucent lines and no other positive sign of osteointegration (**Table 1**). Three cups had lucencies in Zone 1 and in Zone 2, and three cups had lucencies in Zone 2 and 3. Of the radiolucent lines around these 6 cups, four were less than 1 mm, and two were more than 3 mm. The other 74 components had radiographic signs (from one to 5 signs) of osteointegration (**Table 1**). Superolateral buttresses, and medial stress-shielding were the most frequent signs of osteointegration. The radial trabecular pattern and the inferomedial buttress were less frequent than the other three signs. The 6 patients who had radiolucent line were those who had the lowest number of MSCs in their iliac wing (**Table 1**); The 12 patients who had only one sign of osseointegration (no radiolucent line, but absence of other sign) had also a low number of MSCs. The 14 patients who had the five signs of osteointegration present at the most recent follow-up were those who had the highest number of MSCs in their iliac wing (**Table 1**).

For the other patients who had two or more signs of osteointegration present, the timepoint for cup osseointegration was assessed for each individual patient based on the number of osteointegration signs (from 1 to 4) present at 6 months, 12 months, 18 months and 24 months. Difference in the number of osseointegration signs at each time point was investigated between patients with high and low numbers of their MSCs. The estimate was significantly different between the two groups ($p = 0.024$). Patients with high number MSCs had a 43% probability of presence of first sign of osseointegration within 3 months and a 100% probability of presence of all the osseointegration signs within 6 months. In contrast, none of the patients with low

MSCs number had first sign of osseointegration within 3 months and these patients had a 74% probability of presence of all the osseointegration signs at only 12 months.

Cup migration and number of MSCs in the iliac wing

Six (6.6%) of 90 cups had radiolucent lines and no other positive sign of osseointegration. These six components demonstrated migration between surgery and the 24 months follow-up. Despite the remaining 84 components presented some bone ingrown at the contact of the cup, five (5.5%) other cups that presented radiographic signs of osteointegration had also early migration (before two years FU). Among the eleven cups with migration six had no sign of osseointegration and 5 had only one sign of osteointegration. At the most recent follow-up, 5 of these 11 cups with early migration (before two years) were considered as acetabular loosening because radiolucency of more than 3 mm (2 cups), cup migration of more than 5 mm (2 cups), cup rotation of more than 10 degrees (3 cups), or the presence of broken screws (2 cups); these cups had revision due to hip pain. The other six cups were painless despite early migration.

A low number of MSCs was a risk factor for revision among patients treated with cementless cup. The number of revisions (**Figure 1**) for loosening was 13.3% at 15 years follow-up (4 of thirty) in patients with low number of MSCs (437 ± 165 cells per milliliter) when high doses corticosteroids was the cause of osteonecrosis; the difference is significant (odds ratio [OR], 9.07; 95% CI 0.96 to 85.21; $p = 0.05$) as compared with 1.6% (one of sixty) in patients who had higher number of MSCs (821 ± 278 cells) with other causes of osteonecrosis.

For the other 6 patients without evident loosening but occurrence of migration, the risk of migration

increased with decrease number of MSCs and was observed in 5 patients who had received high doses of corticosteroids. When we evaluated cup position, we found no association between implant position and risk of revision (hazard ratio, 1.0; $p = 0.784$) among patients with decrease number of MSCs as compared with patients who had higher number of MSCs. In particular, the cup abduction angle was not increased in the 6 patients with cup migration ($44 \text{ degrees} \pm 7^\circ$) as compared with those who had no migration ($46 \text{ degrees} \pm 8^\circ$).

Table I. *Osteointegration and number of MSCs*

Sign of osteointegration	Cups number	Mean MSCs Number Cells per milliliter (range)
Presence of radiolucent line	6	396 (356 to 438)
Absence of radiolucent line	12	512 (427 to 720)
2 signs of osteointegration	18	611 (512 to 793)
3 signs of osteointegration	24	746 (610 to 924)
4 signs of osteointegration	16	945 (875 to 1240)
5 signs of osteointegration	14	1140 (912 to 2100)
Total	90	693 (356 to 2100)

Discussion

Despite regenerative therapies (11) increase survivorship of avascular necrosis of the femoral head, different mechanisms can explain collapse (12)(13)(14), and after collapse with degradation of quality of life (15), hip arthroplasty (16)(17)(18)(19)(20) is the usual treatment of hip osteonecrosis. For these young patients, the major concern is the survival of implants. Reports on arthroplasty performed for osteonecrosis have described shorter outcomes when compared to those performed for primary osteoarthritis. Patient's young age might be responsible of unsatisfactory outcomes; however, the associated diseases that are the cause of osteonecrosis, as corticosteroids, could also be the cause of these lower outcomes since corticosteroids (21)(22)(23) seems to have a worse effect on bone compared to other cause of osteonecrosis, as alcohol abuse.

This study analyzed the influence of the number of MSCs in bone marrow from patients with osteonecrosis on the outcome of cementless cups, when these patients had hybrid arthroplasty. Although some studies have demonstrated the influence of quality of bone for osteointegration of implants, most of the studies have been done in older patients (24). However, the best indication for cementless cups is young patients and particularly when ceramic on ceramic bearings are necessary (25). But, in these young patients with usually high level of MSCs, it is difficult to prove a clinical impact, particularly if different implants are used during surgery. In order to demonstrate the importance of MSCs, the key was to minimize confounding factors. All the patients received the same implants in the same hospital. They were young but had a different level of MSCs due to the underlying disease.

Increased migration of the cementless cups for patients with low MSCs in the iliac crest (as compared with patients with higher level of MSCs) has confirmed our hypothesis that variation in the number of MSCs in the iliac wing might influence initial cup fixation. There

was also a correlation between the number of MSC present in the iliac wing of patients and osseointegration of cementless cup in patients. In patients with a low number of MSCs, decreased or absence of implant osseointegration, reflects probably indirectly the *patient's in vivo* decreased healing capacity of the acetabular cancellous bone. Our results confirm the current concept of mechanisms regulating implant osseointegration. Like for fracture healing, osseointegration is linked to the recruitment and actions of MSCs mesenchymal stem cells. The prosthesis model used in this study merits some comments. In the current study, the titanium alloy cups were proximally un-coated with hydroxyapatite and therefore osseointegration of the implants was largely independent on the local quality of cancellous bone. A decrease of MSCs can cause a delay in osseointegration of titanium implants (26), but this delay can be compensated using hydroxyapatite coating in implants (27); this has been done for the new implants and better results have been observed since this change.

If osteointegration of some implants is mirrored by the *in vitro* number of MSCs of the patients, when counted as colony forming units-fibroblast, many questions are without any answer: is it true for all cementless implants? Is it the important factor of osseointegration the number or the function of MSCs? If the surface properties of implants influence the osteogenic differentiation of MSCs, what is the mechanism of stimulation: roughness of surfaces, coating? We also are aware that the differentiation of MSCs is highly dependent upon *in vivo* conditions. As for fracture healing cell functionality in relation with lifestyle (smoking) could probably explain some alterations in osseointegration.

This study has limitations. For iliac crest bone marrow aspirations, standardized techniques were adopted, and we have counted our MSCs according to previous reports. However, if for some patient's colony-forming units-alkaline phosphatase (CFU-ALP+) assay, cell proliferation analysis, flow cytometry with analysis of the expression of surface molecules were possible, these data were not available for all the patients of this series. The number of

MSCs of the patients was obtained not exactly at the time of arthroplasty but during a previous surgery. Migration measurement of implant is another limitation: radiographic migration of 3 mm (28) is within the limits of error for measurement. For osseointegration there was only one observer for assessment of the 5 radiographic signs. But the radiographic signs were evaluated several times for apparition and progression of the signs.

In conclusion, we analyzed the preoperative number of bone marrow MSCs from patients undergoing cementless cups, in combination with cup osteointegration and cup migration on a period of 10 years. The rate of cup osseointegration appears in relation with patients' MSCs number with delayed osseointegration of the acetabular implant when the MSCs number contained in the iliac wing is low.

References

1. Hernigou P, Dubory A, Homma Y, Guissou I, Flouzat Lachaniette CH, Chevallier N, et al. Cell therapy versus simultaneous contralateral decompression in symptomatic corticosteroid osteonecrosis: a thirty year follow-up prospective randomized study of one hundred and twenty five adult patients. *Int Orthop*. 2018 May 9;
2. Hernigou P, Guissou I, Homma Y, Poignard A, Chevallier N, Rouard H, et al. Percutaneous injection of bone marrow mesenchymal stem cells for ankle non-unions decreases complications in patients with diabetes. *Int Orthop*. 2015 Aug;39(8):1639–43.
3. Alm JJ, Moritz N, Aro HT. In vitro osteogenic capacity of bone marrow MSCs from postmenopausal women reflect the osseointegration of their cementless hip stems. *Bone Rep*. 2016 Dec;5:124–35.
4. Troelsen A, Malchau E, Sillesen N, Malchau H. A review of current fixation use and registry outcomes in total hip arthroplasty: the uncemented paradox. *Clin Orthop*. 2013 Jul;471(7):2052–9.
5. Goriainov V, Cook R, M Latham J, G Dunlop D, Oreffo ROC. Bone and metal: an orthopaedic perspective on osseointegration of metals. *Acta Biomater*. 2014 Oct;10(10):4043–57.
6. Hernigou P, Guerin G, Homma Y, Dubory A, Chevallier N, Rouard H, et al. History of concentrated or expanded mesenchymal stem cells for hip osteonecrosis: is there a target number for osteonecrosis repair? *Int Orthop*. 2018 Jul;42(7):1739–45.
7. Hernigou P, Daltro G, Hernigou J. Hip osteonecrosis: stem cells for life or behead and arthroplasty? *Int Orthop*. 2018 Jun 8;

8. Hauzeur J-P, De Maertelaer V, Baudoux E, Malaise M, Beguin Y, Gangji V. Inefficacy of autologous bone marrow concentrate in stage three osteonecrosis: a randomized controlled double-blind trial. *Int Orthop*. 2018 Jul;42(7):1429–35.
9. Moore MS, McAuley JP, Young AM, Engh CA. Radiographic signs of osseointegration in porous-coated acetabular components. *Clin Orthop*. 2006 Mar;444:176–83.
10. DeLee JG, Charnley J. Radiological demarcation of cemented sockets in total hip replacement. *Clin Orthop*. 1976 Dec;(121):20–32.
11. Andriolo L, Merli G, Tobar C, Altamura SA, Kon E, Filardo G. Regenerative therapies increase survivorship of avascular necrosis of the femoral head: a systematic review and meta-analysis. *Int Orthop*. 2018 Jul;42(7):1689–704.
12. Hamada H, Takao M, Sakai T, Sugano N. Subchondral fracture begins from the bone resorption area in osteonecrosis of the femoral head: a micro-computerised tomography study. *Int Orthop*. 2018 Jul;42(7):1479–84.
13. Kubo Y, Motomura G, Ikemura S, Sonoda K, Hatanaka H, Utsunomiya T, et al. The effect of the anterior boundary of necrotic lesion on the occurrence of collapse in osteonecrosis of the femoral head. *Int Orthop*. 2018 Jul;42(7):1449–55.
14. Wu W, He W, Wei Q-S, Chen Z-Q, Gao D-W, Chen P, et al. Prognostic analysis of different morphology of the necrotic-viable interface in osteonecrosis of the femoral head. *Int Orthop*. 2018 Jan;42(1):133–9.
15. Uesugi Y, Sakai T, Seki T, Hayashi S, Nakamura J, Inaba Y, et al. Quality of life of patients with osteonecrosis of the femoral head: a multicentre study. *Int Orthop*. 2018 Jul;42(7):1517–25.

16. Osawa Y, Seki T, Takegami Y, Kusano T, Makida K, Ishiguro N. Cementless total hip arthroplasty for osteonecrosis and osteoarthritis produce similar results at ten years follow-up when matched for age and gender. *Int Orthop*. 2018 Jul;42(7):1683–8.
17. Kobayashi S, Kubo T, Iwamoto Y, Fukushima W, Sugano N. Nationwide multicenter follow-up cohort study of hip arthroplasties performed for osteonecrosis of the femoral head. *Int Orthop*. 2018 May 12;
18. Chen DQ, Cancienne JM, Werner BC, Cui Q. Is osteonecrosis due to systemic lupus erythematosus associated with increased risk of complications following total hip arthroplasty? *Int Orthop*. 2018 Jul;42(7):1485–90.
19. Miladi M, Villain B, Mebtouche N, Bégué T, Aurégan J-C. Interest of short implants in hip arthroplasty for osteonecrosis of the femoral head: comparative study “uncemented short” vs “cemented conventional” femoral stems. *Int Orthop*. 2018 May 15;
20. Jo W-L, Lee Y-K, Ha Y-C, Kim T-Y, Koo K-H. Delay of total hip arthroplasty to advanced stage worsens post-operative hip motion in patients with femoral head osteonecrosis. *Int Orthop*. 2018 Jul;42(7):1599–603.
21. Sionek A, Czwojdzinski A, Kowalczewski J, Okoń T, Marczak D, Sibiński M, et al. Hip osteonecroses treated with calcium sulfate-calcium phosphate bone graft substitute have different results according to the cause of osteonecrosis: alcohol abuse or corticosteroid-induced. *Int Orthop*. 2018 Jul;42(7):1491–8.
22. Fu W, Liu B, Wang B, Zhao D. Early diagnosis and treatment of steroid-induced osteonecrosis of the femoral head. *Int Orthop*. 2018 Jun 6;
23. Nakahara E, Zhu W, Pezzotti G, Hamada H, Takao M, Sakai T, et al. Raman spectroscopy reveals differences in molecular structure between human femoral heads

affected by steroid-associated and alcohol-associated osteonecrosis. *Int Orthop*. 2018 Jul;42(7):1557–63.

24. Aro HT, Alm JJ, Moritz N, Mäkinen TJ, Lankinen P. Low BMD affects initial stability and delays stem osseointegration in cementless total hip arthroplasty in women: a 2-year RSA study of 39 patients. *Acta Orthop*. 2012 Apr;83(2):107–14.

25. Hernigou P, Auregan JC, Bastard C, Housset V, Flouzat-Lachaniette CH, Dubory A. Higher prevalence of periprosthetic fractures with ceramic on polyethylene hip bearing compared with ceramic on ceramic on the contralateral side: a forty year experience with hip osteonecrosis. *Int Orthop*. 2018 Mar 4;

26. Vandamme K, Holy X, Bensidhoum M, Logeart-Avramoglou D, Naert IE, Duyck JA, et al. In vivo molecular evidence of delayed titanium implant osseointegration in compromised bone. *Biomaterials*. 2011 May;32(14):3547–54.

27. Thorfve A, Lindahl C, Xia W, Igawa K, Lindahl A, Thomsen P, et al. Hydroxyapatite coating affects the Wnt signaling pathway during peri-implant healing in vivo. *Acta Biomater*. 2014 Mar;10(3):1451–62.

28. Massin P, Schmidt L, Engh CA. Evaluation of cementless acetabular component migration. An experimental study. *J Arthroplasty*. 1989 Sep;4(3):245–51.

PARTIE 2 :

**OSTÉOGÉNÈSE AUTOUR DES IMPLANTS
TITANE. PLACE DE LA THÉRAPIE
CELLULAIRE ET DE L'UTILISATION DES
CSMs DE LA MOELLE OSSEUSE**

ETUDE 3 : Survie, accroche cellulaire et expression des gènes ostéoblastiques des cellules stromales mésenchymateuses de la moelle osseuse sur des cages inter-somatiques lombaires. Comparaison entre les cages en PEEK recouvertes d'alliage titane et les cages en PEEK seul.

Ostéointégration des cages inter-somatiques lombaires

Les cages intersomatiques sont positionnées entre 2 corps vertébraux pour permettre une fusion inter-somatique, augmenter la lordose inter-somatique et ouvrir les foramens intervertébraux et le canal rachidien(113). Différents types de cages existent (**Figure 26**). L'objectif de ces cages qui jouent le rôle de distracteur intersomatique est d'éviter le collapsus intervertébral pouvant survenir soit par la fracture de la cage inter-somatique soit par une impaction des plateaux vertébraux (114).

Arthrodèses inter-corporéales

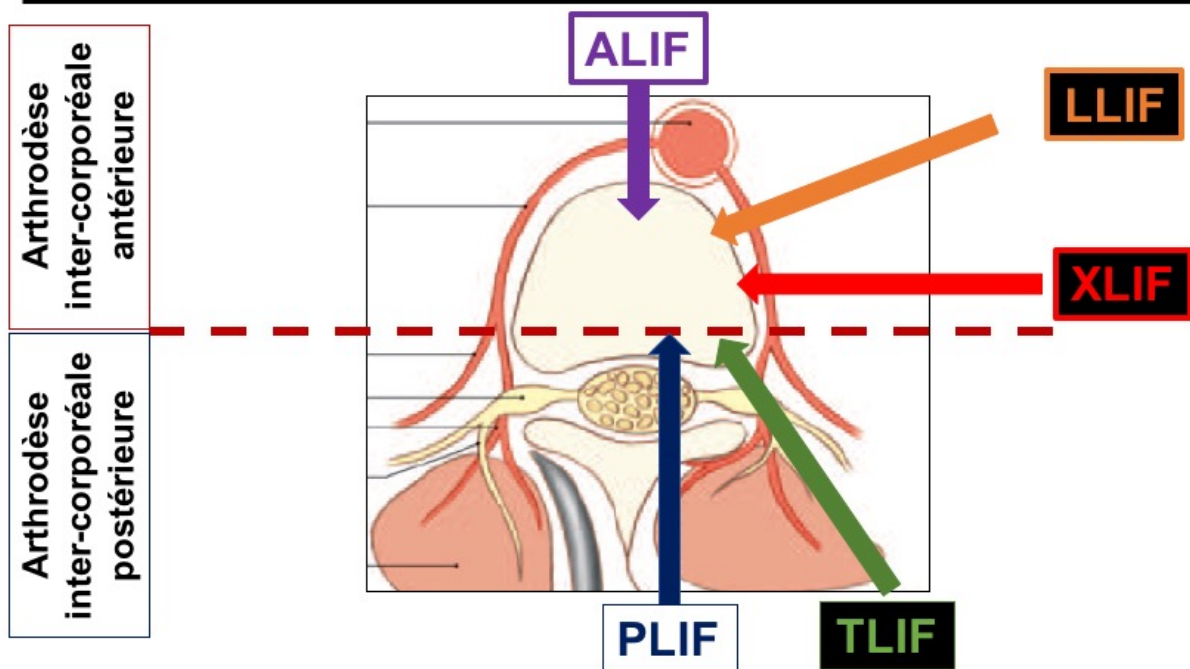


Figure 26. Illustration des différentes techniques de mise en place des cages inter-somatiques. Elles peuvent être positionnées soit par voie antérieure (ALIF=Anterior Lumbar Interbody Fusion ; LLIF= Lateral Lumbar Interbody Fusion ; XLIF=Extreme Lumbar Interbody Fusion) soit par voie postérieure (PLIF=Postérieur Lumbar Interbody Fusion ; TLIF=Transforaminal Lumbar Interbody Fusion).

Dans la littérature, les études comparant arthrodèses postéro-latérales instrumentées sans cage et arthrodèses circonférentielles (cage antérieure inter-somatique et fixation postérieure) retrouvent des résultats divers (**Figure 27**). En résumé, l'utilisation d'une cage inter-somatique donne un taux de fusion vertébrale identique ou supérieur à l'arthrodèse postéro-latérale, généralement supérieur à 90 %, améliore les scores fonctionnels mais augmente significativement le saignement peropératoire et la durée opératoire (115)(116)(117)(118). L'utilisation de cages inter-somatiques est surtout intéressante pour améliorer la lordose lombaire segmentaire comme l'ont montré Challier et al. (113) ou pour augmenter le taux de surface de greffe comme en chirurgie mini-invasive qui est actuellement en plein essor.

L'arthrodèse inter-somatique peut être aussi utilisée seule (on dit alors en « stand-alone ») et elle est réalisée soit par voie antérieure, soit par voie latérale (**Figure 28**) (119). Cette technique nécessite encore plus des biomatériaux efficaces pour éviter la fracture de la cage, l'impaction dans les plateaux vertébraux et la pseudarthrodèse inter-somatique sources de douleurs et de faillite du matériel.

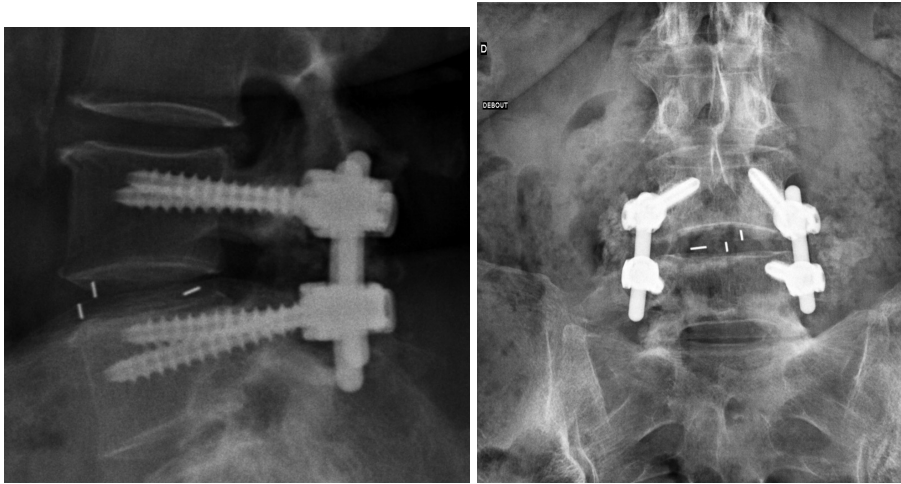


Figure 27. Exemple de cage inter-somatique lombaire mise en place par voie postérieure associée à une fixation postérieure par des vis pédiculaires et une greffe postéro-latérale.

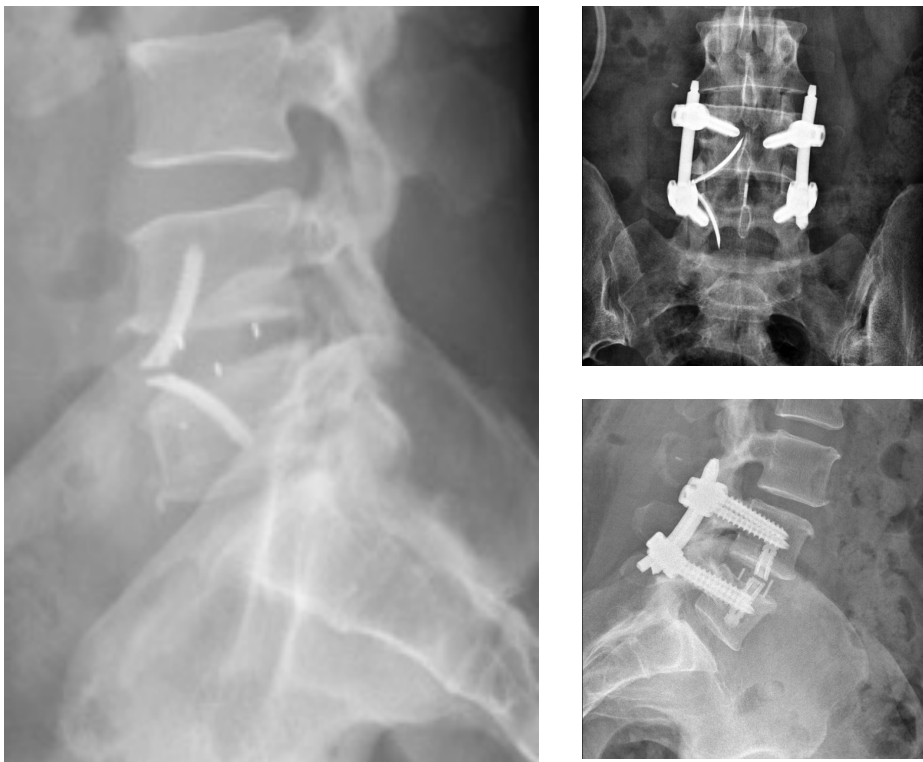


Figure 28. Exemple de cage inter-somatique lombaire mise en place par voie antérieure pouvant être associée à une fixation postérieure.

Différents types de cages existent : des cages uniquement en PEEK, des cages en titane poreux, des cages en tantale poreux et enfin des cages recouvertes de titane rugueux ou de tantale (**Figures 2 et 4**). La cage « idéale » est une cage qui permet d'obtenir une fusion inter-somatique, de maintenir l'espace inter-somatique sans fracture des plateaux vertébraux et d'obtenir une lordose lombaire suffisante. Aucune étude n'a permis d'affirmer quel type de cage permet d'obtenir les meilleurs résultats. En effet, aucun comparatif clinique de haut niveau scientifique n'a été fait entre ces différentes cages.

Si l'on devait faire un portrait-robot de la meilleure cage inter-somatique en fonction des propriétés mécaniques des biomatériaux et de leurs capacités biologiques d'ostéointégration, la meilleure cage serait en PEEK et recouverte soit de titane, soit de tantale. Le PEEK est le biomatériau se rapprochant le plus du module d'élasticité de l'os, évitant donc potentiellement les impactions de cage et le resurfaçage de la cage par du titane rugueux ou du tantale permettrait en théorie une meilleure ostéointégration de la cage. Seaman et al. (120) dans une revue de la littérature comparant les cages en PEEK et les cages en titane, n'ont pas mis en évidence de différence en termes de fusion vertébrale mais ils ont retrouvé une impaction plus significative des cages en titane qui sont plus rigides que le PEEK. Enfin, le titane augmentant la rugosité de la cage permet une meilleure tenue primaire de l'implant lors de son encastrement entre les 2 plateaux vertébraux. L'utilisation de cage en titane ou en tantale uniquement est à risque d'impaction des plateaux vertébraux car ces dernières sont trop rigides mécaniquement par rapport au tissu osseux. Enfin, l'analyse de l'obtention de la fusion inter-somatique avec les cages purement métalliques est très difficile car les implants métalliques créent des artéfacts au scanner et à l'IRM empêchant une visualisation correcte d'un pont osseux inter-somatique. La confirmation de la fusion inter-somatique est indirecte : absence de douleur, pas de démontage du matériel, fusion vertébrale postérieure, absence d'inflammation sur les images IRM en regard de la cage.

Comme il a été dit précédemment, les CSMs de la moelle osseuse ont une capacité à s'accrocher et à se différencier en cellules ostéoblastiques en présence d'une surface titane rugueuse mais aucune étude n'a comparé cette différenciation et l'accroche cellulaire avec une surface plastique (PEEK) que l'on retrouve avec une cage inter-somatique conventionnelle en PEEK. La deuxième partie de ce travail de recherche a donc pour objectif de répondre à cette question : Y-a-t-il une supériorité sur le plan cellulaire dans l'utilisation d'une cage recouverte de titane rugueux par rapport à une cage sans revêtement ?

Titre (version anglaise): Survival, adhesion, and expression of osteoblastic genes of human derived-bone marrow mesenchymal stromal cells on PEEK and titanium-coated PEEK lumbar interbody cages

Titre (version française) : Survie, accroche cellulaire et expression des gènes ostéoblastiques des cellules stromales mésenchymateuses de la moelle osseuse sur des cages inter-somatiques lombaires. Comparaison entre les cages en PEEK recouvertes d'alliage titane et les cages en PEEK seul.

Authors :

- Arnaud DUBORY MD (1)(2), Laura Coquelin PhD (2) (4), Nathalie CHEVALLIER PhD (2)(4), Claire BASTARD MD (1), Victor HOUSSET MD (1)(3), Guillaume HAIAT PhD (3), Philippe HERNIGOU MD PhD (1)(2), Charles Henri FLOUZAT LACHANIETTE MD PhD (1)(2)(3), Hélène ROUARD PhD (2)(4),

(1) : Service d'orthopédie Hôpital Henri MONDOR Créteil. Assistance Publique – Hôpitaux de Paris / UPEC

(2) : Laboratoire de Bioingénierie cellulaire et tissulaire (Groupe 5) / Biologie du système neuromusculaire (Équipe 10) / Institut Mondor de Recherche Biomédicale, U955 Inserm-UPEC, Créteil

(3) : Laboratoire de modélisation et Stimulation Multi-Échelle, UMR CNRS 8208, UPEC, Créteil

(4) : Unité d'Ingénierie et de thérapie cellulaire, EFS Ile de France

Cet article est en cours de soumission à la revue International Orthopaedics.

Résumé (version anglaise)

Purpose: The study aimed to compare the proliferation, the adhesion and the osteoblastic gene expression of human bone marrow-derived mesenchymal stem cells (hBM-MSCs) directly seeded either on a PEEK interbody lumbar cage or on a rough titanium (Ti) -coated PEEK cage.

Materials and methods: Three groups (n=5) were constituted: PEEK group with PEEK cages, Ti group with rough Ti-coated cages and control group composed of hBM-MSCs directly seeded at the bottom of the wells. Human BM-MSCs (10^6 cells / 20 μ l) were seeded on a facet of each cage. Cell proliferation using Alamar blue® cell proliferation assay was performed at day 0, 1, 4 and 21. Expression of osteoblastic genes using reverse transcriptase quantitative Polymerase chain was assessed at 21 days. Cell adhesion has been assessed achieving a LIVE/DEAD Cell Viability Assay at 21 days.

Results: Human BM-MSCs have survived and proliferated until 96 hours and subsequently cell population progressively decreased until 21 days on both types of lumbar cages. Twenty-one days after cell seeding, hBM-MSCs expressed osteoblastic genes. Fusiform and living cells have been seen on Ti-coated PEEK cages.

Conclusion: Adding titanium coating on PEEK lumbar interbody cages does not seem to alter cell survival, proliferation and differentiation of hBM-MSCs.

Keywords: human bone marrow mesenchymal stromal cell; titanium; polyethylethylketone; cell proliferation, cell adhesion, cell differentiation

Résumé (version française)

Objectif : Cet étude vise à comparer la prolifération, l'adhérence et l'expression des gènes ostéoblastiques des cellules souches mésenchymateuses dérivées de la moelle osseuse humaine (CSMs) directementensemencées soit sur une cage lombaire intersomatique en PEEK soit sur une cage en PEEK revêtue d'une surface en titane rugueux.

Matériels and Méthodes : Trois groupes (n = 5) ont été constitués : un groupe PEEK (cages en PEEK), un groupe Ti (cage en PEEK revêtues de titane) et groupe témoin composé de CSMs de la moelle osseuse directementensemencées au fond des puits de culture. Des CSMs (10^6 cellules / 20 μ l) ont été directementensemencées sur la face supérieure ou inférieure de chaque cage. Une analyse de la prolifération cellulaire a été effectuée à l'aide d'un test Alamar blue® à J0, J1, J4 et J21. L'expression de gènes ostéoblastiques a été évaluée à J21 en réalisant une reverse transcriptase quantitative Polymerase Chain Reaction. L'adhésion cellulaire a été évaluée en réalisant un LIVE/DEAD Cell Viability Assay à J21.

Résultats : Les CSM humaines de la moelle osseuse ont survécu et proliféré jusqu'à J4, puis la population cellulaire a progressivement diminué jusqu'au 21^{ème} jour sur les deux types de cages lombaires de manière similaire. Vingt et un jours après l'ensemencement cellulaire, les CSMs ont exprimé des gènes ostéoblastiques sur les 2 types de cage. Des cellules fusiformes et vivantes ont été observées sur les cages en PEEK revêtues de titane.

Conclusion : L'ajout d'un revêtement de titane sur les cages intersomatiques lombaires en PEEK ne semble pas altérer la survie, la prolifération et la différenciation cellulaires des CSMs humaines de la moelle osseuse.

Mots clefs : Cellules stromales mésenchymateuses de la moelle osseuse humaine ; titane ; polyéthyléthylkétone ; prolifération cellulaire ; adhésion cellulaire ; différenciation cellulaire

INTRODUCTION

Lumbar interbody cages are widespread surgical tools to obtain a reliable spinal fusion, while correcting spinal imbalance and increasing lumbar lordosis(1)(2). Lumbar interbody cages restore intervertebral height, allowing opening of the intervertebral foramina and reduction of spondylolisthesis. Several materials are used to make lumbar interbody cages: polyetheretherketone (PEEK), titanium-coated PEEK, porous titanium (3) and porous tantalum (4)(2). To the best of our knowledge, no difference has been highlighted between the different materials regarding the rates of spinal fusion (1). However, metallic cages, which present a bigger Young's modulus than PEEK cages, lead to more cage subsidence, subsequently altering the long-term clinical and radiological outcomes (5)(1). PEEK is the biomaterial with mechanical properties closer to the bone in the vertebral body. Recently, industrials have developed titanium-coated PEEK cages in order to combine the complementary qualities of both biomaterials: quality of osseointegration of the rough titanium and elasticity of the PEEK to limit cage subsidence or cage fracture.

Several studies have shown improvement of osseointegration in the presence of mesenchymal stromal cells (MSC) (6)(7)(8). Presence of a rough titanium surface increases the cell adhesion, proliferation and differentiation of human bone marrow-derived MSCs (hBM-MSCs) through the osteoblastic activity (7). Furthermore, hBM-MSCs are widely used and are more predisposed to osteogenesis than adipose-derived MSCs (9)(10)(11)(12)(13).

In order to obtain spinal fusion, the use of cell therapy increases dramatically, in addition with the use of conventional tools, such as spinal osteosynthesis and interbody cages (14). However, it is not well known if MSCs can survive on lumbar interbody cages and no author has microscopically compared PEEK surface and titanium surface regarding cell adhesion, proliferation and osteoblastic differentiation. The present experimental aimed to compare

survival, growth and expression of osteoblastic genes of hBM-MSCs between PEEK cages and titanium-coated (Ti-coated) PEEK cages (15).

MATERIALS AND METHODS

Lumbar cages (Figure 1)

PEEK (n=5) and Ti-coated PEEK (n=5) Capstone lumbar interbody cages were provided by Medtronic Sofamor Danek (Mineapolis, MN, USA). The cages had the same size (width:10 mm, height: 8 mm and length: 22 mm) and their only difference was the presence or absence of a pure titanium rough coating on their inferior and superior aspect.




Figure 1. Example of PEEK cage without Ti-coating (A). Example of Ti-coated PEEK cage (B).

hBM-MSCs isolation and expansion (16)

Human bone marrow was obtained from iliac crest marrow aspirates of donors and orthopedic patients (Henri Mondor Hospital, AP-HP, Creteil, France) after receiving their informed consent (Approval number from the French Ministry of Higher Education and Research: DC-

2009-1049). Nucleated cells from fresh marrow were seeded at $2 \times 10^5/\text{cm}^2$ in 225 cm^2 flasks. Human MSCs (hMSCs) were expanded in a-modified Eagle's medium (aMEM) (Invitrogen, Cergy Pontoise, France) containing 10% fetal calf serum (FCS; Atlanta Biologics, Atlanta, GA, USA) as previously described(16). The medium was supplemented with 0.5% Ciprofloxacin (Bayer, Leverkusen, Germany). The culture medium was changed twice a week and the cultures were maintained in a humidified atmosphere with 5% CO_2 at 37°C . When cells reached 80%–90% confluence (passage 0 [P0]), they were detached using trypsin/EDTA (PAA, Pasching, Austria) and trypan blue was used to count viable cells. MSC samples were replated in culture at a density of 1000 MSC/ cm^2 until passage 1, [P1]. Cell samples were used to confirm the hBM-MSC phenotype as previously described (16). Cell samples are cryopreserved in DMSO10%, thawed and replated in culture at a density of 1000 MSC/ cm^2 until passage 2 [P2].



Figure 2. *Cages with hBMMSCs seeded. 10^6 hBMMSCs have been seeded on each cage.*

Each cage was placed in a well.

Quantitative analysis of cell proliferation and survival

Human BM-MSCs survival and proliferation were determined. For this purpose, cages were placed in 6-well plates and cells were seeded and cultured directly in the well on the superior aspect of the cage (**Figure 2**). Three groups (n=5) were constituted: a group with non Ti-coated PEEK cages (PEEK group), a group with Ti-coated PEEK cages (Ti Group) and a group with no cages (control group). Human BM-MSCs (10^6 cells / 20 μ l) at P2 were seeded and cultivated without culture medium in order to allow cell adhesion on each cage at 37°C in normoxia. The culture medium was added 90 min after the cell seed, changed twice a week and the cultures were maintained in a humidified atmosphere with 5% CO₂ at 37°C.

Cell survival and cell proliferation have been quantitatively evaluated using Alamar Blue® (AB) cell proliferation assay (ThermoFisher scientific, Waltham, MA, USA). Experiments were carried out to follow the percentage of Alamar Blue® reduction (%AB reduction) over time at day 0, 1, 4 and 21, according to the manufacturer's protocol. To only consider the hBM-MSCs adherent to the cage, cages were removed from the plate and subsequently immersed in a new solution containing 10 ml FCS. AB solution was added 90 minutes later. After a one-hour incubation period at 37°C, 100 μ l were seeded into duplicate wells of a 96-well plate (100 μ l/well). The plates were then incubated at 37°C in normoxia. After a 4h period, the fluorescence of reduced AB in the solution was determined using a spectrophotometer VICTOR™ X3 (PerkinElmer) at 570 nm. As a negative control, AB was added to medium without cells.

Qualitative analysis of cell proliferation and survival

The live-dead assay (Thermofisher scientific, Whaltam, MA, USA) was conducted at day 21 in order to qualitatively evaluate cell proliferation and adhesion to the cage (n=1 in each group). Cages were rinsed using Hank's Balanced Salt Solution (HBSS) (Thermofisher scientific, Whaltam, MA, USA) in order to remove non-attached cells. Then, cages were immersed during 15 minutes in a mixed solution containing dead red fluorochrome marker to stain dead cells and syto10 marker to stain living cells and cultures were maintained in a dark room at ambient temperature. Subsequently, cages were rinsed with HBSS and fixed using Glutaraldehyde solution (4%) during 1h in a dark room at ambient temperature. Cells on cages were observed using an inverted fluorescence microscope.

Analysis of the expression of osteoblastic gene

Osteoblastic gene expression was analyzed, using reverse transcriptase quantitative Polymerase chain reaction (RT-qPCR). No growth factor has been added to the culture medium and hBM-MSCs were only exposed to growth factors contained in FCS. Cages were immersed in Trizol reagent (Invitrogen, Thermo Fischer Scientific, Whaltam, MA, USA) following the manufacturer's instructions and total RNA was isolated from decapsulated cells. RNA was immersed in RNase free water (Thermo Fischer Scientific, Whaltam, MA, USA). Total concentration of RNA was measured using a Nanodrop microvolume spectrophotometer and fluorometer (Thermo Fischer Scientific, Whaltam, MA, USA), RNA was reverse transcribed into cDNA using High Capacity cDNA Reverse Transcription kit (*Applied Biosystems, Foster City, CA, USA*) and cDNA were amplified with the FastStart Universal SyBr Green Master mix (Roche, Basel, Switzerland) and monitored with the 7500 Real-Time PCR System (*Applied*

Biosystems). The primers being used are described in Table 1. Genes coding for alkaline phosphatase (ALP), Osteocalcin (OC), Bone sialoprotein (BSP) were analyzed. The PCRs were carried out in a 96-well plate at a final volume of 25 μ l (20 μ l of reaction mixture and 5 μ l of cDNA at 3 μ g / μ l). The tests are performed in duplicate in the Quantstudio 3 Real Time PCR System (Applied Biosystems, Thermo Fischer Scientific, Whaltam, MA, USA). The parameters of the amplification were as follows: activation of the enzyme at 95°C for 10 minutes followed by 40 cycles including denaturation (15 seconds at 95°C.), and hybridization / elongation (1 minute at 60°C). Expression of the gene of interest was normalized with the household gene of GAPDH (Δ Ct = CT gene of interest - CT GAPDH)

Table 1. *Primer used for quantitative reverse transcription polymerase chain reaction to identify the expression of specific genes of osteoblastic differentiation.*

Séquence primer forward	Séquence primer reverse	Nom du gène
F : CCAGCAAGAGCACAAGAGGA	R : GAGATTCAGTGTGGTGGGGG	GAPDH
F : CCACGTCTTCACATTTGGTG	R: GCAGTGAAGGGCTTCTTGTC	ALP
F: GTGCAGAGTCCAGCAAAGGT	R: TCCCAGCCATTGATACAGGT	OC
F: CCATTCTGGCTTTGCATCCG	R: GGGACAAGAAGCCTATTACTTTGC	BSP

Statistical analysis

Continuous data were expressed as mean +/- standard error and compared using Student test. Repeated measures two-ways analysis of variance (ANOVA; factors: time and Ti-coated PEEK cage / PEEK cage) was used to research difference on cell population and cell proliferation during the time and between the both cages. P-value less than 0.05 was considered statistically significant. Data were recorded in Excel 2008 (Microsoft, Richmond, WA, USA).

Statistical analysis had been performed with SPSS Advanced Statistics 20.0 software (IBM, Armonk, NY, USA).

RESULTS

Quantitative analysis of cell survival and cell proliferation (alamar blue® cell proliferation assay) (Figure 3)

Human BM-MSCs have survived and proliferated onto both types of lumbar cages. Cell population and proliferation was statistically similar in the PEEK Group and the Ti Group. The evolution during the time of cell population was statistically similar between Ti group and PEEK group. Initially, until day 4, hBM-MSCs remained adherent to the cage and have proliferated reaching a peak in cell population. After day 4, cell population significantly decreased until 21 days in both groups ($p < 0.001$).

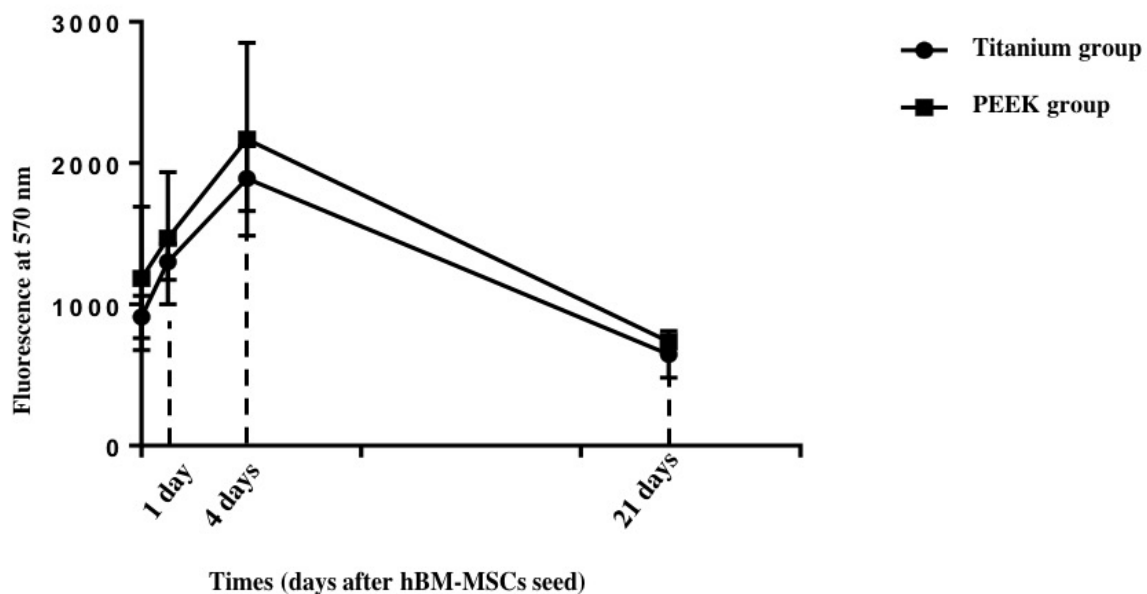


Figure 3. Evolution of the hBM-MSCs population during the time using Alamar Blue® (AB) cell proliferation assay at day 1, day 4 and day 21.

Qualitative analysis of cell proliferation and survival (Figure 4)

Human BM-MSCs could not be seen on PEEK cages because PEEK is totally auto-fluorescent. Cells have been seen on Ti-coated PEEK cage. Figure 4 illustrates the population of hBM-MSCs adherent to the rough Ti surface with red fluorescence revealing dead cells and green fluorescence revealing living cells. The observation of both sides of the cage showed that the cells are only present on the initial side, which was initially seeded. There was no cell migration or proliferation allowing colonization of the entire cage.

Moreover, it seems that the cells remained where the drop of cell suspension was initially deposited, resulting in the presence of a cluster of cells. We have the presence of living cells (approximately 2/3) and dead cells (approximately 1/3). These cells have a fusiform shape.


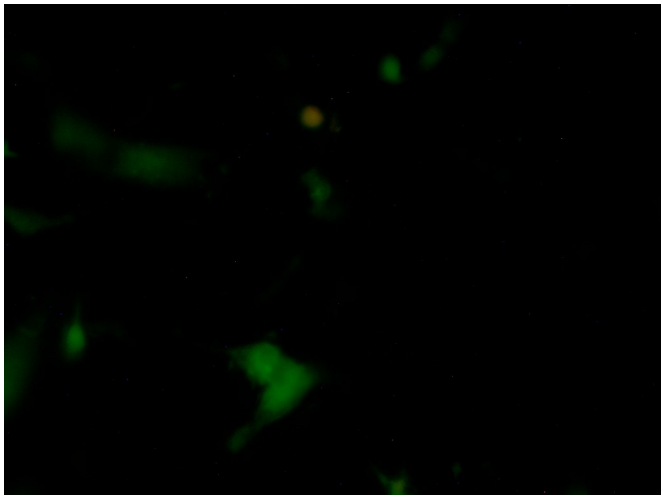


Figure 4. *Qualitatively evaluation of the proliferation and adhesion on the cage, LIVE/DEAD® Cell Viability Assays. Green fluorochrome corresponded to alive cells instead of red fluorochrome to dead cells.*

Analysis of the expression of osteoblastic genes (Figures 5)

At day 21, Human BM-MSCs have expressed osteoblastic genes in each group and no statistical difference has been shown between the two scaffolds. Human BM-MSCs cultivated either on PEEK cage or on Ti-coated PEEK cage expressed more the genes coding for OC and BSP than control group. The expression of the gene coding for ALP was less important in the Ti group and in the PEEK group in comparison with the control group.

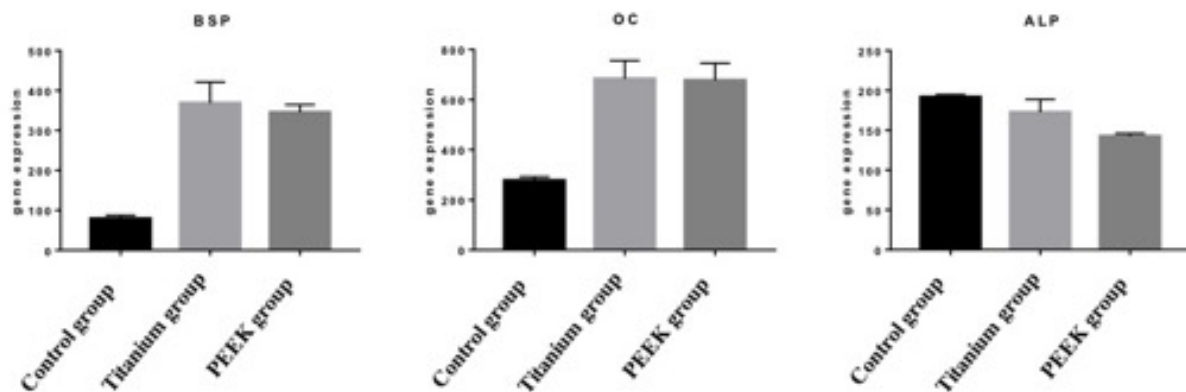


Figure 5. *Results of RT-qPCR for each genes coding for alkaline phosphatase (ALP), Osteocalcin (OC), Bone sialoprotein (BSP), 21 days after the cell seed.*

DISCUSSION

In the present study, no difference in cell proliferation and cell differentiation of hBM-MSCs has been demonstrated between PEEK cages and Ti-coated PEEK cages. Quantitative analysis of cell survival and cell proliferation using Alamar blue® cell proliferation assay have shown no statistical difference between both type of biomaterials attesting the same cell activity. Regarding qualitative analysis of cell proliferation and survival using live-dead Cell Viability Assays, no cells could be seen on PEEK cages despite their presence due to high fluorescent signal. Cell proliferation and adhesion on PEEK cages is not surprising because it is well established that MSCs have the ability to adhere and proliferate on plastic supports (17). Adding titanium coating on PEEK lumbar interbody cages does not seem to alter cell survival, proliferation and differentiation of hBM-MSCs.

Even if we could not highlight any difference between PEEK and rough Ti, some authors have shown that roughness of the surface is a primordial parameter to improve cell adhesion, cell differentiation, secretion of growth factors and to change the shape of the cells (18)(19)(20)(21). Roughness of titanium surface could allow the cell differentiation through integrins activating by autocrine and paracrine factors (22)(23)(24). Banik et al.(25) have compared human mesenchymal stem cell morphology and migration on different surfaces. Rough titanium surfaces outperformed the PEEK surface and the smooth titanium surface in term of cell growth, stem cell migration and osteogenic differentiation.

PEEK is a bioinert material, which present few abilities of osseointegration in comparison to titanium. Despite the lack of osseointegration of the PEEK, some authors as Sunarso et al. (26), modifying the roughness of PEEK surface (micro-roughened PEEK vs. mirror-polished PEEK), have showed that it could be possible to significantly improve the pull-out force and osseointegration of the PEEK cage and to improve the proliferation and differentiation of MSCs. Nevertheless, titanium is one of the main biomaterial used to obtain

osseointegration, thanks to the possibility to use it with high porosity and roughness (27). Furthermore, rough titanium-coating is also interesting for the primary stability of the cage, especially in cases of stand-alone use (28)(29). Roughness of the surface increases the coefficient of friction between the cage surface and the endplate, stabilizing the cage and consequently improving the rate of interbody fusion (4).

Regarding the expression of osteoblastic genes, no difference has been highlighted between PEEK cages and Ti-coated PEEK cages. It is important to point out that no osteogenic growth factor has been used in the present study and could explain the absence of difference between the two groups (30)(31). Moreover, several authors have shown different results than ours, but most of them have cultured MSCs with growth factors, such as ascorbic acid, dexamethasone, vitamin D3 or beta-glycerophosphate (25)(32)(33). Thus, BM-MSCs were cultivated and expanded in a solution containing FCS. Several authors have used platelet lysate (PL) as culture medium (16)(34). PL contains some growth factors as platelet-derived growth factor (PDGF), fibroblast growth factor (TGF β), insuline-like growth factor (IGF), platelet factor (PF-4) and platelet-derived epidermal growth factor (PDEGF) (35)(36)(37). It was already demonstrated that growth factors improve *in vitro* expansion and the expression of osteoblastic genes (38)(39).

Ti-coated PEEK cages seem to be the best compromise between osseointegration, interbody bone fusion and conservation of the intervertebral space, even if no clinical study has clearly established clinical and radiological differences, as recently advocated by Assem et al. (40), in a systematic review of the literature comparing PEEK cages and Ti-coated PEEK cages. So far, no authors have clearly demonstrated a clinical difference between PEEK cages, Ti-coated PEEK cages and porous titanium or tantalum cages (1)(41). A significant difference of bone fusion between PEEK cages, Ti-coated PEEK cages and porous titanium cage has only been reported by MacGilvray et al. (42) in an *in vivo* ovine lumbar fusion model.

Despite its lower ability to induce osseointegration, PEEK is associated with a lower risk of vertebral subsidence (1). Zhang et al.(4), in a finite element model simulating different kind of lumbar cages, have demonstrated that PEEK and fully porous cage compared with Ti and partial porous cages, substantially reduced the constrain in cages and endplates in all types of motion. Vertebral subsidence is a common postoperative adverse event after interbody lumbar cage placement with various clinical manifestations (5)(43). Vertebral subsidence is problematic in case of anterior stand-alone interbody fusion especially for elderly and osteoporotic patients (44). Vertebral subsidence occurs in a context of inadequacy between the hardness of the cage and the weakness of the vertebral endplates. Vertebral subsidence can lead to postoperative pain, worsening of lumbar stenosis and loss of lumbar lordosis correction (45)(5). PEEK cages are biomechanically close to vertebral endplate's bone, explaining the lesser rate of vertebral subsidence with PEEK cages than with metallic lumbar cages. Furthermore, it the radiographic opacity of metallic cages complicates the clinical and radiological follow-up of the patients, especially to assess interbody fusion.

Even if there was no difference regarding proliferation and differentiation of hBM-MSCs between PEEK cages and Ti-coated PEEK cages, Ti surface seems to improve cell adhesion. Ti-coated PEEK cage seems to be the best compromise because the PEEK is close to the viscoelastic properties of the bone of the vertebral endplate and Ti-coating favors cell adhesion and increases the roughness of the cage, stabilizing the cage in the interbody space.

REFERENCES

1. Seaman S, Kerezoudis P, Bydon M, Torner JC, Hitchon PW. Titanium vs. polyetheretherketone (PEEK) interbody fusion: Meta-analysis and review of the literature. *J Clin Neurosci Off J Neurosurg Soc Australas*. 2017 Oct;44:23–9.
2. Lee JH, Jeon D-W, Lee S-J, Chang B-S, Lee C-K. Fusion rates and subsidence of morselized local bone grafted in titanium cages in posterior lumbar interbody fusion using quantitative three-dimensional computed tomography scans. *Spine*. 2010 Jul 1;35(15):1460–5.
3. Gómez-Barrena E, Rosset P, Gebhard F, Hernigou P, Baldini N, Rouard H, et al. Feasibility and safety of treating non-unions in tibia, femur and humerus with autologous, expanded, bone marrow-derived mesenchymal stromal cells associated with biphasic calcium phosphate biomaterials in a multicentric, non-comparative trial. *Biomaterials*. 2018 Mar 19;
4. Zhang Z, Li H, Fogel GR, Xiang D, Liao Z, Liu W. Finite element model predicts the biomechanical performance of transforaminal lumbar interbody fusion with various porous additive manufactured cages. *Comput Biol Med*. 2018 Apr 1;95:167–74.
5. Bocahut N, Audureau E, Poignard A, Delambre J, Queinnec S, Flouzat Lachaniette C-H, et al. Incidence and impact of implant subsidence after stand-alone lateral lumbar interbody fusion. *Orthop Traumatol Surg Res OTSR*. 2018 May;104(3):405–10.
6. Duan Y, Ma W, Li D, Wang T, Liu B. Enhanced osseointegration of titanium implants in a rat model of osteoporosis using multilayer bone mesenchymal stem cell sheets. *Exp Ther Med*. 2017 Dec;14(6):5717–26.
7. Liang J, Xu S, Shen M, Cheng B, Li Y, Liu X, et al. Osteogenic activity of titanium surfaces with hierarchical micro-/nano-structures obtained by hydrofluoric acid treatment. *Int*

J Nanomedicine. 2017;12:1317–28.

8. Marini F, Luzi E, Fabbri S, Ciuffi S, Sorace S, Tognarini I, et al. Osteogenic differentiation of adipose tissue-derived mesenchymal stem cells on nanostructured Ti6Al4V and Ti13Nb13Zr. *Clin Cases Miner Bone Metab Off J Ital Soc Osteoporos Miner Metab Skelet Dis*. 2015 Dec;12(3):224–37.
9. Hernigou P, Dubory A, Flouzat Lachaniette CH, Khaled I, Chevallier N, Rouard H. Stem cell therapy in early post-traumatic talus osteonecrosis. *Int Orthop*. 2018 Jan 5;
10. Hernigou P, Flouzat Lachaniette CH, Delambre J, Zilber S, Duffiet P, Chevallier N, et al. Biologic augmentation of rotator cuff repair with mesenchymal stem cells during arthroscopy improves healing and prevents further tears: a case-controlled study. *Int Orthop*. 2014 Sep;38(9):1811–8.
11. Xia P, Wang X, Lin Q, Li X. Efficacy of mesenchymal stem cells injection for the management of knee osteoarthritis: a systematic review and meta-analysis. *Int Orthop*. 2015 Dec;39(12):2363–72.
12. Wang X, Wang Y, Gou W, Lu Q, Peng J, Lu S. Role of mesenchymal stem cells in bone regeneration and fracture repair: a review. *Int Orthop*. 2013 Dec;37(12):2491–8.
13. Marmotti A, de Girolamo L, Bonasia DE, Bruzzone M, Mattia S, Rossi R, et al. Bone marrow derived stem cells in joint and bone diseases: a concise review. *Int Orthop*. 2014 Sep;38(9):1787–801.
14. Pettine K, Suzuki R, Sand T, Murphy M. Treatment of discogenic back pain with autologous bone marrow concentrate injection with minimum two year follow-up. *Int Orthop*. 2016 Jan;40(1):135–40.

15. Wu W, Le AV, Mendez JJ, Chang J, Niklason LE, Steinbacher DM. Osteogenic performance of donor-matched human adipose and bone marrow mesenchymal cells under dynamic culture. *Tissue Eng Part A*. 2015 May;21(9–10):1621–32.
16. Chevallier N, Anagnostou F, Zilber S, Bodivit G, Maurin S, Barrault A, et al. Osteoblastic differentiation of human mesenchymal stem cells with platelet lysate. *Biomaterials*. 2010 Jan;31(2):270–8.
17. Becherucci V, Piccini L, Casamassima S, Bisin S, Gori V, Gentile F, et al. Human platelet lysate in mesenchymal stromal cell expansion according to a GMP grade protocol: a cell factory experience. *Stem Cell Res Ther*. 2018 May 2;9(1):124.
18. Pellegrini G, Francetti L, Barbaro B, Del Fabbro M. Novel surfaces and osseointegration in implant dentistry. *J Investig Clin Dent*. 2018 Jul 4;e12349.
19. Zhao G, Raines AL, Wieland M, Schwartz Z, Boyan BD. Requirement for both micron- and submicron scale structure for synergistic responses of osteoblasts to substrate surface energy and topography. *Biomaterials*. 2007 Jun;28(18):2821–9.
20. Chen P, Aso T, Sasaki R, Tsutsumi Y, Ashida M, Doi H, et al. Micron/Submicron Hybrid Topography of Titanium Surfaces Influences Adhesion and Differentiation Behaviors of the Mesenchymal Stem Cells. *J Biomed Nanotechnol*. 2017 Mar;13(3):324–36.
21. Bressel TAB, de Queiroz JDF, Gomes Moreira SM, da Fonseca JT, Filho EA, Guastaldi AC, et al. Laser-modified titanium surfaces enhance the osteogenic differentiation of human mesenchymal stem cells. *Stem Cell Res Ther*. 2017 Nov 28;8(1):269.
22. Olivares-Navarrete R, Raz P, Zhao G, Chen J, Wieland M, Cochran DL, et al. Integrin $\alpha 2 \beta 1$ plays a critical role in osteoblast response to micron-scale surface structure and surface energy of titanium substrates. *Proc Natl Acad Sci U S A*. 2008 Oct

14;105(41):15767–72.

23. Olivares-Navarrete R, Hyzy SL, Hutton DL, Erdman CP, Wieland M, Boyan BD, et al. Direct and indirect effects of microstructured titanium substrates on the induction of mesenchymal stem cell differentiation towards the osteoblast lineage. *Biomaterials*. 2010 Apr;31(10):2728–35.
24. Hirano T, Sasaki H, Honma S, Furuya Y, Miura T, Yajima Y, et al. Proliferation and osteogenic differentiation of human mesenchymal stem cells on zirconia and titanium with different surface topography. *Dent Mater J*. 2015;34(6):872–80.
25. Banik BL, Riley TR, Platt CJ, Brown JL. Human Mesenchymal Stem Cell Morphology and Migration on Microtextured Titanium. *Front Bioeng Biotechnol*. 2016;4:41.
26. Sunarso null, Tsuchiya A, Fukuda N, Toita R, Tsuru K, Ishikawa K. Effect of micro-roughening of poly(ether ether ketone) on bone marrow derived stem cell and macrophage responses, and osseointegration. *J Biomater Sci Polym Ed*. 2018 Aug;29(12):1375–88.
27. Annunziata M, Guida L. The Effect of Titanium Surface Modifications on Dental Implant Osseointegration. *Front Oral Biol*. 2015;17:62–77.
28. Allain J, Delecrin J, Beaurain J, Poignard A, Vila T, Flouzat-Lachaniette C-H. Stand-alone ALIF with integrated intracorporeal anchoring plates in the treatment of degenerative lumbar disc disease: a prospective study on 65 cases. *Eur Spine J Off Publ Eur Spine Soc Eur Spinal Deform Soc Eur Sect Cerv Spine Res Soc*. 2014 Oct;23(10):2136–43.
29. Le Cann S, Galland A, Rosa B, Le Corroller T, Pithioux M, Argenson J-N, et al. Does surface roughness influence the primary stability of acetabular cups? A numerical and experimental biomechanical evaluation. *Med Eng Phys*. 2014 Sep;36(9):1185–90.

30. Muraglia A, Cancedda R, Quarto R. Clonal mesenchymal progenitors from human bone marrow differentiate in vitro according to a hierarchical model. *J Cell Sci.* 2000 Apr;113 (Pt 7):1161–6.
31. Vilamitjana-Amedee J, Bareille R, Rouais F, Caplan AI, Harmand MF. Human bone marrow stromal cells express an osteoblastic phenotype in culture. *In Vitro Cell Dev Biol Anim.* 1993 Sep;29A(9):699–707.
32. Boyan BD, Olivares-Navarrete R, Berger MB, Hyzy SL, Schwartz Z. Role of Wnt11 during Osteogenic Differentiation of Human Mesenchymal Stem Cells on Microstructured Titanium Surfaces. *Sci Rep.* 2018 Jun 5;8(1):8588.
33. Hou Y, Cai K, Li J, Chen X, Lai M, Hu Y, et al. Effects of titanium nanoparticles on adhesion, migration, proliferation, and differentiation of mesenchymal stem cells. *Int J Nanomedicine.* 2013;8:3619–30.
34. Labibzadeh N, Emadedin M, Fazeli R, Mohseni F, Hosseini SE, Moghadasali R, et al. Mesenchymal Stromal Cells Implantation in Combination with Platelet Lysate Product Is Safe for Reconstruction of Human Long Bone Nonunion. *Cell J.* 2016;18(3):302–9.
35. Harrison P, Cramer EM. Platelet alpha-granules. *Blood Rev.* 1993 Mar;7(1):52–62.
36. Kilian O, Flesch I, Wenisch S, Taborski B, Jork A, Schnettler R, et al. Effects of platelet growth factors on human mesenchymal stem cells and human endothelial cells in vitro. *Eur J Med Res.* 2004 Jul 30;9(7):337–44.
37. van den Dolder J, Mooren R, Vloon APG, Stoelinga PJW, Jansen JA. Platelet-rich plasma: quantification of growth factor levels and the effect on growth and differentiation of rat bone marrow cells. *Tissue Eng.* 2006 Nov;12(11):3067–73.

38. Capelli C, Domenghini M, Borleri G, Bellavita P, Poma R, Carobbio A, et al. Human platelet lysate allows expansion and clinical grade production of mesenchymal stromal cells from small samples of bone marrow aspirates or marrow filter washouts. *Bone Marrow Transplant.* 2007 Oct;40(8):785–91.
39. Doucet C, Ernou I, Zhang Y, Llense J-R, Begot L, Holy X, et al. Platelet lysates promote mesenchymal stem cell expansion: a safety substitute for animal serum in cell-based therapy applications. *J Cell Physiol.* 2005 Nov;205(2):228–36.
40. Assem Y, Mobbs RJ, Pelletier MH, Phan K, Walsh WR. Radiological and clinical outcomes of novel Ti/PEEK combined spinal fusion cages: a systematic review and preclinical evaluation. *Eur Spine J Off Publ Eur Spine Soc Eur Spinal Deform Soc Eur Sect Cerv Spine Res Soc.* 2017;26(3):593–605.
41. Nemoto O, Asazuma T, Yato Y, Imabayashi H, Yasuoka H, Fujikawa A. Comparison of fusion rates following transforaminal lumbar interbody fusion using polyetheretherketone cages or titanium cages with transpedicular instrumentation. *Eur Spine J Off Publ Eur Spine Soc Eur Spinal Deform Soc Eur Sect Cerv Spine Res Soc.* 2014 Oct;23(10):2150–5.
42. McGilvray KC, Easley J, Seim HB, Regan D, Berven SH, Hsu WK, et al. Bony ingrowth potential of 3D-printed porous titanium alloy: a direct comparison of interbody cage materials in an in vivo ovine lumbar fusion model. *Spine J Off J North Am Spine Soc.* 2018 Jul;18(7):1250–60.
43. Corniola MV, Jägersberg M, Stienen MN, Gautschi OP. Complete cage migration/subsidence into the adjacent vertebral body after posterior lumbar interbody fusion. *J Clin Neurosci Off J Neurosurg Soc Australas.* 2015 Mar;22(3):597–8.
44. Agarwal N, Faramand A, Alan N, Tempel ZJ, Hamilton DK, Okonkwo DO, et al.

Lateral lumbar interbody fusion in the elderly: a 10-year experience. *J Neurosurg Spine*. 2018 Jul 27;1–5.

45. Marchi L, Abdala N, Oliveira L, Amaral R, Coutinho E, Pimenta L. Radiographic and clinical evaluation of cage subsidence after stand-alone lateral interbody fusion. *J Neurosurg Spine*. 2013 Jul;19(1):110–8.

Discussion générale – Perspectives cliniques

DISCUSSION GÉNÉRALE

Perspectives cliniques

Ce travail de recherche a permis de mettre en évidence l'intérêt de l'analyse de l'impact pour évaluer la tenue primaire des implants acétabulaires et fémoraux sans ciment et son potentiel intérêt clinique. De plus, il a été mis en évidence la possibilité de prolifération et de différenciation des CSMs issues de la moelle osseuse et de leur accroche sur la surface en titane rugueux des cages lombaires intersomatiques. Le troisième volet, davantage descriptif, montre la relation entre l'ostéointégration d'un implant titane et l'importance de la population cellulaire stromale mésenchymateuse osseuse.

Pour résumer, un implant titane pour s'ostéointégrer doit avoir une tenue primaire immédiate et un revêtement permettant une ostéogénèse périphérique pour pérenniser la tenue de ce dernier. Les divers objectifs de ces 3 volets ont pour but d'améliorer la tenue de ces implants soit en évaluant la tenue primaire de ce dernier par l'analyse de l'impact, soit en améliorant l'ostéointégration par l'utilisation des CSMs issues de la moelle osseuse. Mais quels sont les réels impacts cliniques attendus de ces différentes recherches expérimentales ?

I.1. Intérêt du marteau intelligent (avec analyse de l'impact) pour l'impaction du cotyle en pratique clinique

Ce marteau intelligent doit être évalué en pratique clinique pour évaluer sa fiabilité clinique et son intérêt. Il a d'ailleurs fait l'objet d'une demande de Programme Hospitalier de Recherche Clinique en 2018. L'impaction d'un cotyle est d'autant plus recommandée que le patient est jeune car c'est la condition *sine qua non* pour utiliser un couple de frottement alumine-alumine dont on connaît la longévité et la faible usure (121)(122)(123).

Cette impaction peut être difficile, notamment lors de reprise de PTH (perte de substance osseuse), dans un contexte de drépanocytose avec une mauvaise qualité osseuse ou dans le cadre de perte de sphéricité du cotyle (fractures du cotyle ou dysplasie). La précarité de la tenue de l'implant peut rendre difficile son évaluation par le chirurgien et l'aide d'un appareil de mesure facile à utiliser et stérilisable comme le marteau intelligent peut apporter des informations cruciales et donner une mesure en temps réel de la tenue primaire de l'implant.

I.2. Intérêt du marteau intelligent pour l'impaction de la tige fémorale

Le problème d'impaction de la tige fémorale est moins fondamental car il n'est pas obligatoire d'avoir une tige sans ciment pour pouvoir utiliser un couple de frottement céramique-céramique. Il n'y a pas de différence significative en terme de survie entre les tiges cimentées et non cimentées, bien qu'il soit difficile d'avoir une comparaison fiable entre ces deux types d'implants car de nombreuses variations existent concernant les matériaux utilisés, leur revêtement ou leur forme (124)(125). En termes de survie, il semblerait que l'utilisation de tiges fémorales sans ciment entraîne une augmentation significative de reprise chirurgicale précoce, surtout chez les patients âgés de plus de 75 ans (126)(127). La cause la plus fréquente de reprise chirurgicale précoce sur l'utilisation d'une tige sans ciment est la fracture fémorale survenant lors de la pose (128)(129).

L'utilisation d'une tige sans ciment est beaucoup plus exigeante sur le plan technique pour de nombreuses raisons : (i) elle doit être taille pour taille afin d'éviter le risque d'enfoncement de la tige dans le fémur(130) ; (ii) elle ne doit pas être mise en varus car cela entraîne mécaniquement un sous-dimensionnement de la tige mais aussi un risque de fausse route ; (iii) elle ne doit pas être surdimensionnée car l'on risque de percher la tige fémorale, mais aussi de créer une fracture le fémur. L'intérêt du marteau « intelligent » avec analyse de

l'impact en pratique clinique serait donc de prévenir la survenue de ces complications qui peuvent considérablement altérer les résultats post-opératoires. Il pourrait éviter de « trop » impacter la tige fémorale et donc de diminuer le risque de fracture du fémur peropératoire.

Tableau 3. *Récapitulatif des avantages et inconvénients des tiges fémorales cimentées versus non cimentées.*

Types de tige fémorale	Avantages	Inconvénients
Tiges sans ciment	<ul style="list-style-type: none"> - Interface biologique os-implant vivante - Taux de survie à long-terme équivalent voire supérieur aux tiges cimentés 	<ul style="list-style-type: none"> - Courbe d'apprentissage - ↑ fractures péri-prothétiques - ↑ enfoncements de tige - Tige obligatoirement remplissante - Douleurs fémorales post-opératoires
Tiges cimentées	<ul style="list-style-type: none"> - Moins exigeant techniquement - Absence d'épaulement de la tige 	<ul style="list-style-type: none"> - Reprise chirurgicale difficile (retrait de tout le ciment) - Interface os-implant non active biologiquement - Hypersensibilité aux débris de polyéthylène (ostéolyse péri-prothétique) - Accidents tensionnels peropératoires lors du scellement de la tige

I.3. Problème de la position de la tige dans le fémur

Le biais majeur de l'étude cadavérique sur l'analyse de l'impact de l'impaction des tiges fémorales sans ciment est l'absence de contrôle radioscopique de la tige dans le fémur. En effet, il se pourrait que certaines tiges semblant bien implantées dans le fémur soient en fait

implantées en varus, et/ou avec une fausse route, et/ou sous-dimensionnées, et/ou avec une fracture du fémur non visible cliniquement. Woerner et al. (131) ont bien montré qu'il existe une importante marge d'erreur entre le ressenti du chirurgien et les mesures objectivées au scanner concernant la version des pièces fémorales et acétabulaires. Ce contrôle radioscopique de la bonne position des implants est capital pour l'évaluation clinique du marteau intelligent et sera intégrée dans l'étude clinique sur le marteau « intelligent » prochainement prévue en complément du ressenti du chirurgien et l'analyse de l'impact.

I.4. Utilisation de l'analyse de l'impact dans le positionnement des cages intersomatiques.

La mise en place d'une cage inter-somatique lombaire se réalise à l'aide d'un marteau entre 2 surfaces osseuses : le plateau vertébral supérieur et le plateau vertébral inférieur. Sa mise en place présente de nombreuses analogies avec la mise en place d'une tige fémorale sans ciment : on utilise un implant avec une surface rugueuse ostéoconductrice et l'implant est au contact avec le tissu osseux sans interface de tissu mou. Une analyse de cette impaction de cage intersomatique lombaire serait intéressante. Aucune étude dans la littérature sur ce sujet n'a été réalisée à ce jour.

I.5. Coupler l'utilisation marteau avec analyse de l'impact et utilisation de la CSM de la moelle osseuse

L'utilisation couplé du marteau avec analyse de l'impact avec les CSMs pourrait être intéressante dans l'objectif d'améliorer la tenue des implants, surtout dans des cas difficiles de perte de substance osseuse chez des patients jeunes nécessitant un couple de frottement alumine-alumine. Hernigou et al. (132) ont bien montré l'intérêt de l'utilisation des CSMs

issues de la moelle osseuse afin de pérenniser l'allogreffe utilisée pour combler les pertes de substance osseuses lors des reprises acétabulaires de PTH. Cependant, dans cette étude, les implants acétabulaires utilisés étaient cimentés. Gomez-Barrena et al. (11) ont bien montré en analysant histologiquement 2 patients que l'utilisation de CSMs dans un support type BCP pour traiter les pseudarthroses des os longs chez l'homme permettait d'obtenir une formation osseuse autour des granules de BCP avec la présence des CSMs adhérentes au BCP, ayant proliférées au sein de l'ancienne zone de pseudarthrose. Un os lamellaire et un tissu ostéoïde était ainsi retrouvé autour des granules de BCP.

Il semble maintenant acquis que le faible taux et la faible qualité des CSMs présents dans le tissu osseux altèrent la qualité d'ostéointégration des implants acétabulaires comme il a été montré dans l'étude 2 de cette thèse et la qualité d'ostéointégration des implants fémoraux (133). C'est un argument supplémentaire pour un enrichissement *in situ* de l'interface os-implant titane. Il pourrait être intéressant de coupler lors de l'impaction d'un implant acétabulaire un apport de CSMs osseuses, notamment dans le cadre de reprises de PTH chez des patients jeunes avec une perte de substance osseuse. Ce serait une alternative à la reconstruction classique par un renfort métallique acétabulaire qui a une durée de vie plus limitée (**Figure 29**).

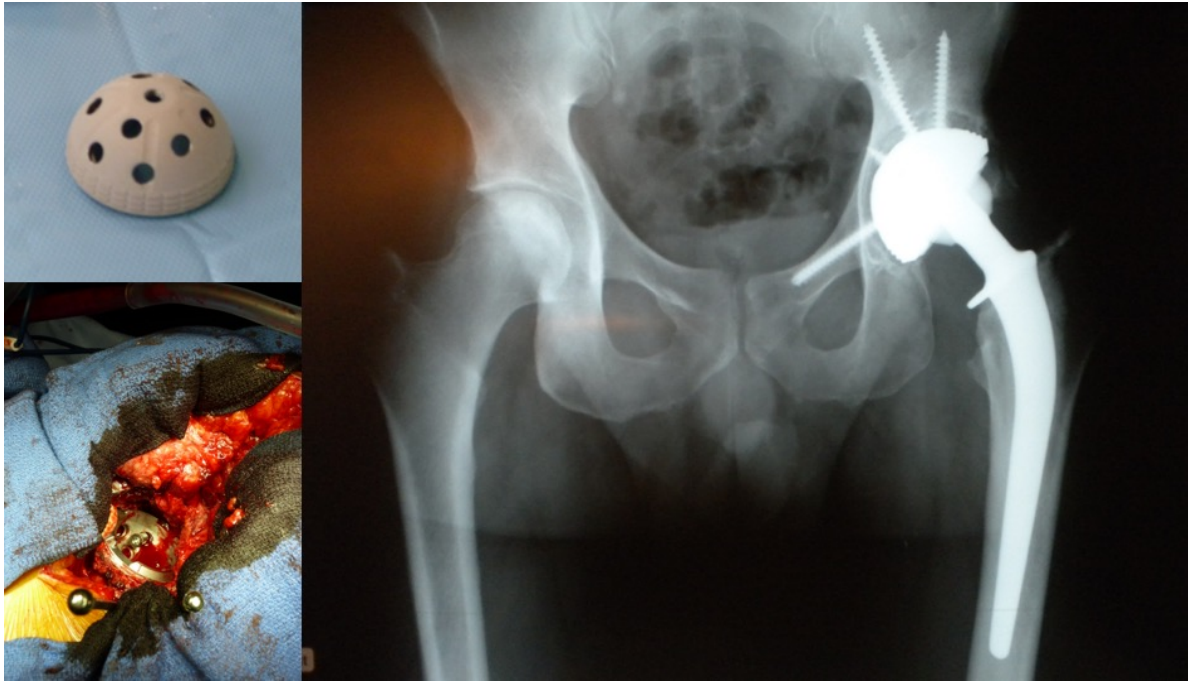


Figure 29. Exemple de reconstruction par un gros implant cotyloïdien impacté avec de multiples possibilités de vissage chez un jeune patient avec un cotyle osseuse non sphérique, volumineux avec une perte du capital osseux. L'impaction dans ce cadre reste précaire voire inexistante. L'adjonction de CSM osseuses au niveau de l'interface os-implant titane pourrait améliorer l'ostéointégration.

Il se pose aussi la question du support avec lequel on utilise et on implante les CSMs au niveau de cette interface. Aucun support n'a montré de supériorité par rapport à l'autre dans la littérature. On a plusieurs possibilités : soit d'utiliser un support avec des capacités d'ostéoconduction comme l'allogreffe (132), soit d'utiliser les céramiques phosphocalciques (11), soit du tissu osseux autologue (134) (**Figure 30**). On peut aussi déposer les CSMs directement sur l'implant en titane car on a vu que ce dernier n'est pas toxique pour les CSMs et ne bloque pas leur prolifération. Certains auteurs ont utilisé le lysat plaquettaire humain comme support des CSMs lors de leur implantation *in vivo* (6). Le lysat plaquettaire contient beaucoup de facteurs de croissance comme le platelet-derived growth factor (PDGF), le

fibroblast growth factor (TGFb), l'insuline-like growth factor (IGF), le platelet factor (PF-4) et le platelet-derived epidermal growth factor (PDEGF) (135)(136)(137). Il a déjà été montré que ces facteurs de croissance permettent d'accroître la croissance *in vitro* des CSMs (138)(139). Chevallier et al.(16) ont bien montré que les CSMs de la moelle osseuse cultivées *in vitro* dans le lysat plaquettaire permettaient leur division cellulaire et induisaient spontanément l'expression des gènes ostéoblastiques. *In vivo*, ils ont mis en évidence une formation osseuse ectopique seulement sur les céramiques phosphocalciques sur lesquelles étaient déposées des CSMs avec du lysat plaquettaire. Labibzadeh et al. (6) ont étudié l'intérêt et la faisabilité des injections de 20 millions de CSMs associées avec du lysat plaquettaire pour le traitement des pseudarthroses des os longs chez l'homme. Sur les 7 patients inclus, 4 ont consolidé et aucune intolérance n'a été mise en évidence.

L'utilisation des CSMs autologues a des limites car elle nécessite de réaliser un prélèvement au préalable au bloc opératoire avec des règles d'asepsie stricte, soit sous anesthésie générale soit sous anesthésie locale (132)(11). Ce prélèvement nécessite une hospitalisation et une anesthésie générale supplémentaire augmentant la morbidité du geste et son coût. Certaines études ont montré l'intérêt d'utiliser une allogreffe de CSMs pour pallier ce problème de prélèvement des patients comme Anderson et al. (140). Dans cette étude, ils ont comparé les arthrodèses de chevilles en utilisant de l'autogreffe osseuse versus l'utilisation d'une allogreffe de CSMs. Ils n'ont pas mis en évidence de différence statistique en termes de consolidation osseuse mais un délai de consolidation statistiquement plus long avec l'allogreffe de CSMs.

L'autre limite est la nécessité de réaliser avant implantation une phase d'expansion *in vitro* des cellules en grade pharmaceutique (réglementation européenne des médicaments de thérapies innovantes), ce qui représente un surcoût important et une lourdeur réglementaire dans le cadre d'un essai clinique. En effet, la moelle osseuse ne contient pas suffisamment de

CSMs (environ 0,001%) et nécessite une procédure d'amplification cellulaire (16). Cette phase d'expansion est coûteuse et entraîne un impact économique non négligeable obligeant l'utilisation de ces techniques pour des cas avec échec des techniques chirurgicales conventionnelles. Aucune étude n'a clairement étudié le coût de l'utilisation des CSMs. Gomez-Barrena et al. (11) ont montré que l'utilisation en pratique clinique de CSMs de la moelle osseuse était facilement réalisable. Dans cette étude prospective multicentrique, aucune complication liée à l'utilisation des CSMs n'a été retrouvée sur les patients inclus. Nous n'avons cependant aucune information sur le coût de ce traitement et les centres hospitaliers réalisant cette thérapie cellulaire devaient être rattachés à un laboratoire compétent pour la production de CSMs (« Good Manufacturing Production cell production centres »).

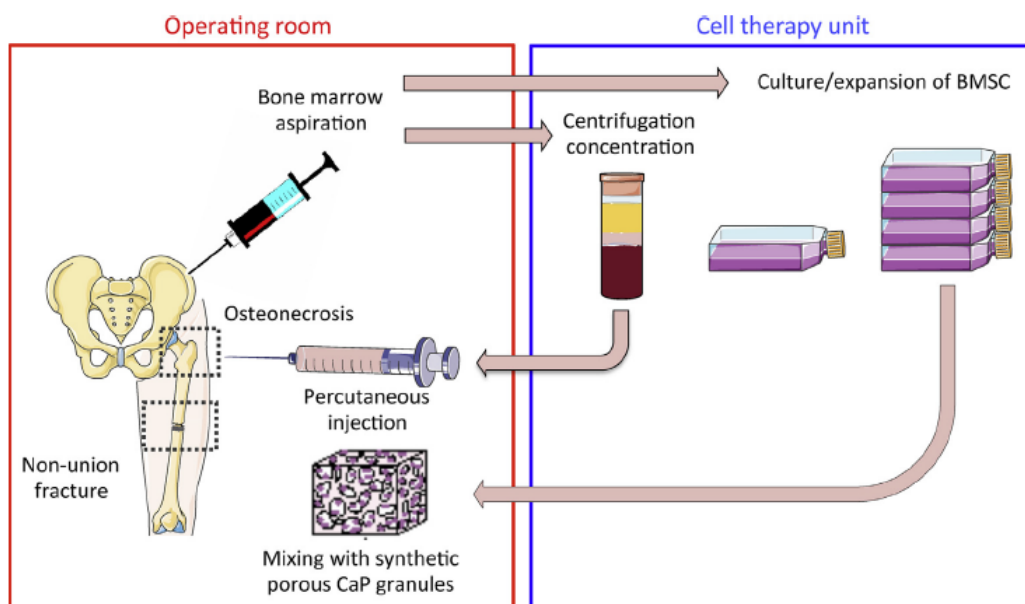


Figure 30. Schéma explicatif des différentes techniques d'utilisation de la moelle osseuse soit sans concentration, soit avec concentration, soit par culture/expansion des CSMs puis réintroduction in situ au niveau du défaut osseux (141). D'après Stanovici J, Le Nail L-R, Brennan MA, Vidal L, Trichet V, Rosset P, et al. Bone regeneration strategies with bone marrow stromal cells in orthopaedic surgery. *Curr Res Transl Med.* juin 2016;64(2):83-90.

Une des solutions économiques, moins coûteuse et plus rapide serait d'utiliser de la moelle osseuse soit directement non concentrée (142), soit après concentration (143). L'ensemble des auteurs retrouvent des résultats intéressants mais qui semblent moins satisfaisants qu'en utilisant des CSMs amplifiées, bien qu'aucune étude comparative n'ait été réalisée. En effet, le problème est que la concentration en CSMs aussi appelés CFU-F (Colony Forming Units – Fibroblast) est beaucoup plus faible que la quantité de CSMs injectées *in situ* après isolement et expansion cellulaire *in vitro*. Hernigou et al. ont pu obtenir un taux de 2579 ± 1121 CSMs/ml après concentration d'un facteur 6 de la moelle osseuse (15). Ils ont aussi bien montré qu'il y avait une corrélation directe entre le volume de cal osseux obtenus après injection de la moelle osseuse concentrée et la concentration de CFU-F dans cette même moelle.

L'utilisation des CSMs est très coûteuse et même si les résultats en utilisation clinique sont très flatteurs, cela nécessite une évaluation économique et des études cliniques randomisées pour voir le service médical rendu réel. L'utilisation des CSMs doit probablement rester un choix de deuxième intention après échec de techniques conventionnelles ou dans un contexte de prise en charge chirurgicale complexe (Reprises itératives de PTH avec perte de substance osseuse chez un sujet jeune par exemple).

BIBLIOGRAPHIE

1. Glicenstein J. [History of bone reconstruction]. *Ann Chir Plast Esthet.* juin 2000;45(3):171-4.
2. Pittenger MF, Mackay AM, Beck SC, Jaiswal RK, Douglas R, Mosca JD, et al. Multilineage potential of adult human mesenchymal stem cells. *Science.* 2 avr 1999;284(5411):143-7.
3. Bianco P, Gehron Robey P. Marrow stromal stem cells. *J Clin Invest.* juin 2000;105(12):1663-8.
4. Le Maitre CL, Baird P, Freemont AJ, Hoyland JA. An in vitro study investigating the survival and phenotype of mesenchymal stem cells following injection into nucleus pulposus tissue. *Arthritis Res Ther.* 2009;11(1):R20.
5. Miao Z, Jin J, Chen L, Zhu J, Huang W, Zhao J, et al. Isolation of mesenchymal stem cells from human placenta: comparison with human bone marrow mesenchymal stem cells. *Cell Biol Int.* sept 2006;30(9):681-7.
6. Labibzadeh N, Emadedin M, Fazeli R, Mohseni F, Hosseini SE, Moghadasali R, et al. Mesenchymal Stromal Cells Implantation in Combination with Platelet Lysate Product Is Safe for Reconstruction of Human Long Bone Nonunion. *Cell J.* 2016;18(3):302-9.
7. Guest DJ, Smith MRW, Allen WR. Equine embryonic stem-like cells and mesenchymal stromal cells have different survival rates and migration patterns following their injection into damaged superficial digital flexor tendon. *Equine Vet J.* oct 2010;42(7):636-42.
8. Ho JO, Sawadkar P, Mudera V. A review on the use of cell therapy in the treatment of tendon disease and injuries. *J Tissue Eng.* 2014;5:2041731414549678.

9. Mebarki M, Coquelin L, Layrolle P, Battaglia S, Tossou M, Hernigou P, et al. Enhanced human bone marrow mesenchymal stromal cell adhesion on scaffolds promotes cell survival and bone formation. *Acta Biomater.* 1 sept 2017;59:94-107.
10. Petite H, Viateau V, Bensaïd W, Meunier A, de Pollak C, Bourguignon M, et al. Tissue-engineered bone regeneration. *Nat Biotechnol.* sept 2000;18(9):959-63.
11. Gómez-Barrena E, Rosset P, Gebhard F, Hernigou P, Baldini N, Rouard H, et al. Feasibility and safety of treating non-unions in tibia, femur and humerus with autologous, expanded, bone marrow-derived mesenchymal stromal cells associated with biphasic calcium phosphate biomaterials in a multicentric, non-comparative trial. *Biomaterials.* 19 mars 2018;
12. Hernigou P, Beaujean F. Treatment of osteonecrosis with autologous bone marrow grafting. *Clin Orthop.* déc 2002;(405):14-23.
13. Hernigou P, Poignard A, Manicom O, Mathieu G, Rouard H. The use of percutaneous autologous bone marrow transplantation in nonunion and avascular necrosis of bone. *J Bone Joint Surg Br.* juill 2005;87(7):896-902.
14. Hernigou P, Mathieu G, Poignard A, Manicom O, Beaujean F, Rouard H. Percutaneous autologous bone-marrow grafting for nonunions. Surgical technique. *J Bone Joint Surg Am.* sept 2006;88 Suppl 1 Pt 2:322-7.
15. Hernigou P, Poignard A, Beaujean F, Rouard H. Percutaneous autologous bone-marrow grafting for nonunions. Influence of the number and concentration of progenitor cells. *J Bone Joint Surg Am.* juill 2005;87(7):1430-7.
16. Chevallier N, Anagnostou F, Zilber S, Bodivit G, Maurin S, Barrault A, et al. Osteoblastic differentiation of human mesenchymal stem cells with platelet lysate. *Biomaterials.* janv 2010;31(2):270-8.

17. Lebouvier A, Poignard A, Cavet M, Amiaud J, Leotot J, Hernigou P, et al. Development of a simple procedure for the treatment of femoral head osteonecrosis with intra-osseous injection of bone marrow mesenchymal stromal cells: study of their biodistribution in the early time points after injection. *Stem Cell Res Ther.* 13 avr 2015;6:68.
18. Poignard A, Lebouvier A, Cavet M, Rahmouni A, Flouzat Lachaniette C-H, Bierling P, et al. New preclinical porcine model of femoral head osteonecrosis to test mesenchymal stromal cell efficiency in regenerative medicine. *Int Orthop.* sept 2014;38(9):1837-44.
19. Flouzat-Lachaniette C-H, Jullien N, Bouthors C, Beohou E, Laurent B, Bierling P, et al. A novel in vivo porcine model of intervertebral disc degeneration induced by cryoinjury. *Int Orthop.* 10 mai 2018;
20. Michel A, Bosc R, Meningaud J-P, Hernigou P, Haiat G. Assessing the Acetabular Cup Implant Primary Stability by Impact Analyses: A Cadaveric Study. *PloS One.* 2016;11(11):e0166778.
21. Tijou A, Rosi G, Vayron R, Lomami HA, Hernigou P, Flouzat-Lachaniette C-H, et al. Monitoring cementless femoral stem insertion by impact analyses: An in vitro study. *J Mech Behav Biomed Mater.* 10 août 2018;88:102-8.
22. Michel A, Nguyen V-H, Bosc R, Vayron R, Hernigou P, Naili S, et al. Finite element model of the impaction of a press-fitted acetabular cup. *Med Biol Eng Comput.* mai 2017;55(5):781-91.
23. Maradit Kremers H, Larson DR, Crowson CS, Kremers WK, Washington RE, Steiner CA, et al. Prevalence of Total Hip and Knee Replacement in the United States. *J Bone Joint Surg Am.* 2 sept 2015;97(17):1386-97.
24. Deyo RA, Gray DT, Kreuter W, Mirza S, Martin BI. United States trends in lumbar

- fusion surgery for degenerative conditions. *Spine*. 15 juin 2005;30(12):1441-1445-1447.
25. Mäkelä KT, Matilainen M, Pulkkinen P, Fenstad AM, Havelin LI, Engesaeter L, et al. Countrywise results of total hip replacement. An analysis of 438,733 hips based on the Nordic Arthroplasty Register Association database. *Acta Orthop*. avr 2014;85(2):107-16.
26. Jämsen E, Eskelinen A, Peltola M, Mäkelä K. High early failure rate after cementless hip replacement in the octogenarian. *Clin Orthop*. sept 2014;472(9):2779-89.
27. Kirmanidou Y, Sidira M, Drosou M-E, Bennani V, Bakopoulou A, Tsouknidas A, et al. New Ti-Alloys and Surface Modifications to Improve the Mechanical Properties and the Biological Response to Orthopedic and Dental Implants: A Review. *BioMed Res Int*. 2016;2016:2908570.
28. Kurtz S, Ong K, Lau E, Mowat F, Halpern M. Projections of primary and revision hip and knee arthroplasty in the United States from 2005 to 2030. *J Bone Joint Surg Am*. avr 2007;89(4):780-5.
29. Klouche S, Sariali E, Mamoudy P. Total hip arthroplasty revision due to infection: a cost analysis approach. *Orthop Traumatol Surg Res OTSR*. avr 2010;96(2):124-32.
30. Lindahl O, Lindgren GH. Cortical bone in man. 3. Variation of compressive strength with age and sex. *Acta Orthop Scand*. 1968;39(2):129-35.
31. Burstein AH, Reilly DT, Martens M. Aging of bone tissue: mechanical properties. *J Bone Joint Surg Am*. janv 1976;58(1):82-6.
32. McCalden RW, McGeough JA, Barker MB, Court-Brown CM. Age-related changes in the tensile properties of cortical bone. The relative importance of changes in porosity, mineralization, and microstructure. *J Bone Joint Surg Am*. août 1993;75(8):1193-205.

33. Yamada H. Yamada, H., Strength of biological materials. 1970: The Williams and Wilkins Company Baltimore.
34. Ding M, Dalstra M, Danielsen CC, Kabel J, Hvid I, Linde F. Age variations in the properties of human tibial trabecular bone. *J Bone Joint Surg Br.* nov 1997;79(6):995-1002.
35. Mosekilde L, Bentzen SM, Ortoft G, Jørgensen J. The predictive value of quantitative computed tomography for vertebral body compressive strength and ash density. *Bone.* 1989;10(6):465-70.
36. Sunarso null, Tsuchiya A, Fukuda N, Toita R, Tsuru K, Ishikawa K. Effect of micro-roughening of poly(ether ether ketone) on bone marrow derived stem cell and macrophage responses, and osseointegration. *J Biomater Sci Polym Ed.* août 2018;29(12):1375-88.
37. Dumbleton J, Manley MT. Hydroxyapatite-coated prostheses in total hip and knee arthroplasty. *J Bone Joint Surg Am.* nov 2004;86-A(11):2526-40.
38. Le Cann S, Galland A, Rosa B, Le Corroller T, Pithioux M, Argenson J-N, et al. Does surface roughness influence the primary stability of acetabular cups? A numerical and experimental biomechanical evaluation. *Med Eng Phys.* sept 2014;36(9):1185-90.
39. Anderson JM, Rodriguez A, Chang DT. Foreign body reaction to biomaterials. *Semin Immunol.* avr 2008;20(2):86-100.
40. Black J. Systemic effects of biomaterials. *Biomaterials.* janv 1984;5(1):11-8.
41. Anderson J. Anderson JM. Biological Responses to Materials. *Annu Rev Mater Res.* 2001;31:81–110.
42. Luttkhuizen DT, Harmsen MC, Van Luyn MJA. Cellular and molecular dynamics in the foreign body reaction. *Tissue Eng.* juill 2006;12(7):1955-70.

43. Horbett T. The role of adsorbed proteins in tissue response to biomaterials. In: Ratner B, et al., editors. *Biomaterials Science: An Introduction to Biomaterials in Medicine*. San Diego, CA: Elsevier Academic Press; 2004. pp. 237–46.
44. Wilson CJ, Clegg RE, Leavesley DI, Percy MJ. Mediation of biomaterial-cell interactions by adsorbed proteins: a review. *Tissue Eng.* févr 2005;11(1-2):1-18.
45. Nilsson B, Ekdahl KN, Mollnes TE, Lambris JD. The role of complement in biomaterial-induced inflammation. *Mol Immunol.* janv 2007;44(1-3):82-94.
46. Delon I, Brown NH. Integrins and the actin cytoskeleton. *Curr Opin Cell Biol.* févr 2007;19(1):43-50.
47. Zdolsek J, Eaton JW, Tang L. Histamine release and fibrinogen adsorption mediate acute inflammatory responses to biomaterial implants in humans. *J Transl Med.* 1 juill 2007;5:31.
48. Tang L, Jennings TA, Eaton JW. Mast cells mediate acute inflammatory responses to implanted biomaterials. *Proc Natl Acad Sci U S A.* 21 juill 1998;95(15):8841-6.
49. Keegan A. IL-4. In: Oppenheim JJ, Feldman M, editors. *Cytokine Reference*. San Diego, CA: Academic Press; 2001. In.
50. Christenson EM, Anderson JM, Hiltner A. Oxidative mechanisms of poly(carbonate urethane) and poly(ether urethane) biodegradation: in vivo and in vitro correlations. *J Biomed Mater Res A.* 1 août 2004;70(2):245-55.
51. Rae T. The biological response to titanium and titanium-aluminium-vanadium alloy particles. I. Tissue culture studies. *Biomaterials.* janv 1986;7(1):30-6.
52. Langlois J, Zaoui A, Bichara DA, Nich C, Bensidhoum M, Petite H, et al. Biological

- reaction to polyethylene particles in a murine calvarial model is highly influenced by age. *J Orthop Res Off Publ Orthop Res Soc.* avr 2016;34(4):574-80.
53. Disegi JA, Eschbach L. Stainless steel in bone surgery. *Injury.* déc 2000;31 Suppl 4:2-6.
54. Evans EJ, Thomas IT. The in vitro toxicity of cobalt-chrome-molybdenum alloy and its constituent metals. *Biomaterials.* janv 1986;7(1):25-9.
55. Hanawa T, Asami K, Asaoka K. Repassivation of titanium and surface oxide film regenerated in simulated bioliquid. *J Biomed Mater Res.* 15 juin 1998;40(4):530-8.
56. Lim YW, Kwon SY, Sun DH, Kim HE, Kim YS. Enhanced cell integration to titanium alloy by surface treatment with microarc oxidation: a pilot study. *Clin Orthop.* sept 2009;467(9):2251-8.
57. Khadija G, Saleem A, Akhtar Z, Naqvi Z, Gull M, Masood M, et al. Short term exposure to titanium, aluminum and vanadium (Ti 6Al 4V) alloy powder drastically affects behavior and antioxidant metabolites in vital organs of male albino mice. *Toxicol Rep.* 2018;5:765-70.
58. Long M, Rack HJ. Titanium alloys in total joint replacement--a materials science perspective. *Biomaterials.* sept 1998;19(18):1621-39.
59. Meredith N. Assessment of implant stability as a prognostic determinant. *Int J Prosthodont.* oct 1998;11(5):491-501.
60. Hsu J-T, Chang C-H, Huang H-L, Zobitz ME, Chen W-P, Lai K-A, et al. The number of screws, bone quality, and friction coefficient affect acetabular cup stability. *Med Eng Phys.* déc 2007;29(10):1089-95.

61. Tjellström A, Lindström J, Hallén O, Albrektsson T, Brånemark PI. Osseointegrated titanium implants in the temporal bone. A clinical study on bone-anchored hearing aids. *Am J Otol.* avr 1981;2(4):304-10.
62. Kim YH, Kim JS, Park JW, Joo JH. Comparison of total hip replacement with and without cement in patients younger than 50 years of age: the results at 18 years. *J Bone Joint Surg Br.* avr 2011;93(4):449-55.
63. Henys P, Capek L, Fencel J, Prochazka E. Evaluation of acetabular cup initial fixation by using resonance frequency principle. *Proc Inst Mech Eng [H].* janv 2015;229(1):3-8.
64. Pastrav LC, Jaecques SVN, Mulier M, Van Der Perre G. Detection of the insertion end point of cementless hip prostheses using the comparison between successive frequency response functions. *J Appl Biomater Biomech JABB.* avr 2008;6(1):23-9.
65. Choplin RH, Henley CN, Edds EM, Capello W, Rankin JL, Buckwalter KA. Total hip arthroplasty in patients with bone deficiency of the acetabulum. *Radiogr Rev Publ Radiol Soc N Am Inc.* juin 2008;28(3):771-86.
66. Potter HG, Nestor BJ, Sofka CM, Ho ST, Peters LE, Salvati EA. Magnetic resonance imaging after total hip arthroplasty: evaluation of periprosthetic soft tissue. *J Bone Joint Surg Am.* sept 2004;86-A(9):1947-54.
67. Hothi HS, Busfield JJC, Shelton JC. Explicit finite element modelling of the impaction of metal press-fit acetabular components. *Proc Inst Mech Eng [H].* mars 2011;225(3):303-14.
68. Nguyen V-H, Rosi G, Naili S, Michel A, Raffa M-L, Bosc R, et al. Influence of anisotropic bone properties on the biomechanical behavior of the acetabular cup implant: a multiscale finite element study. *Comput Methods Biomech Biomed Engin.* sept 2017;20(12):1312-25.

69. Michel A, Bosc R, Vayron R, Haiat G. In vitro evaluation of the acetabular cup primary stability by impact analysis. *J Biomech Eng.* mars 2015;137(3).
70. Michel A, Bosc R, Mathieu V, Hernigou P, Haiat G. Monitoring the press-fit insertion of an acetabular cup by impact measurements: influence of bone abrasion. *Proc Inst Mech Eng [H].* oct 2014;228(10):1027-34.
71. Michel A, Bosc R, Sailhan F, Vayron R, Haiat G. Ex vivo estimation of cementless acetabular cup stability using an impact hammer. *Med Eng Phys.* févr 2016;38(2):80-6.
72. Mathieu V, Michel A, Flouzat Lachaniette C-H, Poignard A, Hernigou P, Allain J, et al. Variation of the impact duration during the in vitro insertion of acetabular cup implants. *Med Eng Phys.* nov 2013;35(11):1558-63.
73. Michel A, Bosc R, Meningaud J-P, Hernigou P, Haiat G. Assessing the Acetabular Cup Implant Primary Stability by Impact Analyses: A Cadaveric Study. *PloS One.* 2016;11(11):e0166778.
74. Ananth H, Kundapur V, Mohammed HS, Anand M, Amarnath GS, Mankar S. A Review on Biomaterials in Dental Implantology. *Int J Biomed Sci IJBS.* sept 2015;11(3):113-20.
75. Goodman SB, Lind M, Song Y, Smith RL. In vitro, in vivo, and tissue retrieval studies on particulate debris. *Clin Orthop.* juill 1998;(352):25-34.
76. Jack CM, Howard J, Aziz ES, Kesse-Adu R, Bankes MJ. Cementless total hip replacements in sickle cell disease. *Hip Int J Clin Exp Res Hip Pathol Ther.* avr 2016;26(2):186-92.
77. Azam MQ, Sadat-Ali M. Quality of Life in Sickle Cell Patients After Cementless

Total Hip Arthroplasty. *J Arthroplasty*. 2016;31(11):2536-41.

78. Jeong GK, Ruchelsman DE, Jazrawi LM, Jaffe WL. Total hip arthroplasty in sickle cell hemoglobinopathies. *J Am Acad Orthop Surg*. juin 2005;13(3):208-17.
79. Väänänen HK. Mesenchymal stem cells. *Ann Med*. 2005;37(7):469-79.
80. Kandel R, Roberts S, Urban JPG. Tissue engineering and the intervertebral disc: the challenges. *Eur Spine J*. déc 2008;17 Suppl 4:480-91.
81. Choi BY, Kim OJ, Min S-H, Jeong JH, Suh SW, Chung TN. Human Placenta-Derived Mesenchymal Stem Cells Reduce Mortality and Hematoma Size in a Rat Intracerebral Hemorrhage Model in an Acute Phase. *Stem Cells Int*. 2018;2018:1658195.
82. Sethe S, Scutt A, Stolzing A. Aging of mesenchymal stem cells. *Ageing Res Rev*. févr 2006;5(1):91-116.
83. Sakai D, Mochida J, Iwashina T, Watanabe T, Nakai T, Ando K, et al. Differentiation of mesenchymal stem cells transplanted to a rabbit degenerative disc model: potential and limitations for stem cell therapy in disc regeneration. *Spine*. 1 nov 2005;30(21):2379-87.
84. Bobis S, Jarocho D, Majka M. Mesenchymal stem cells: characteristics and clinical applications. *Folia Histochem Cytobiol*. 2006;44(4):215-30.
85. Grabowski G. Bone allograft with mesenchymal stem cells : A critical review of the literature. *Hard Tissue* 2013; 2: 20.
86. Marion NW, Mao JJ. Mesenchymal stem cells and tissue engineering. *Methods Enzymol*. 2006;420:339-61.
87. Bruder SP, Jaiswal N, Haynesworth SE. Growth kinetics, self-renewal, and the osteogenic potential of purified human mesenchymal stem cells during extensive

subcultivation and following cryopreservation. *J Cell Biochem.* févr 1997;64(2):278-94.

88. Caplan AI. Why are MSCs therapeutic? New data: new insight. *J Pathol.* janv 2009;217(2):318-24.

89. Becherucci V, Piccini L, Casamassima S, Bisin S, Gori V, Gentile F, et al. Human platelet lysate in mesenchymal stromal cell expansion according to a GMP grade protocol: a cell factory experience. *Stem Cell Res Ther.* 2 mai 2018;9(1):124.

90. Rosset P, Coipeau P. [What's new in fundamental research: osteogenesis and stem cells]. *Rev Chir Orthop Reparatrice Appar Mot.* juin 2007;93(4 Suppl):2S55-58.

91. Ferreira ML, Silva PC, Alvarez Silva LH, Bonfim DC, Conilho Macedo Müller LC, Espósito CC, et al. Heterologous mesenchymal stem cells successfully treat femoral pseudarthrosis in rats. *J Transl Med.* 20 mars 2012;10:51.

92. Lemonnier S, Boudierlique T, Naili S, Rouard H, Courty J, Chevallier N, et al. Cell Colonization Ability of a Commercialized Large Porous Alveolar Scaffold. *Appl Bionics Biomech.* 2017;2017:8949264.

93. Rosset P, Deschaseaux F, Layrolle P. Cell therapy for bone repair. *Orthop Traumatol Surg Res OTSR.* févr 2014;100(1 Suppl):S107-112.

94. Hernigou P, Dubory A, Homma Y, Flouzat Lachaniette CH, Chevallier N, Rouard H. Single-stage treatment of infected tibial non-unions and osteomyelitis with bone marrow granulocytes precursors protecting bone graft. *Int Orthop.* 13 nov 2017;

95. Gómez-Barrena E, Rosset P, Gebhard F, Hernigou P, Baldini N, Rouard H, et al. Feasibility and safety of treating non-unions in tibia, femur and humerus with autologous, expanded, bone marrow-derived mesenchymal stromal cells associated with biphasic calcium

phosphate biomaterials in a multicentric, non-comparative trial. *Biomaterials*. 19 mars 2018;

96. Olivares-Navarrete R, Hyzy SL, Hutton DL, Erdman CP, Wieland M, Boyan BD, et al. Direct and indirect effects of microstructured titanium substrates on the induction of mesenchymal stem cell differentiation towards the osteoblast lineage. *Biomaterials*. avr 2010;31(10):2728-35.

97. Le Guillou-Buffello D, Bareille R, Gindre M, Sewing A, Laugier P, Amédée J. Additive effect of RGD coating to functionalized titanium surfaces on human osteoprogenitor cell adhesion and spreading. *Tissue Eng Part A*. août 2008;14(8):1445-55.

98. Zhao G, Raines AL, Wieland M, Schwartz Z, Boyan BD. Requirement for both micron- and submicron scale structure for synergistic responses of osteoblasts to substrate surface energy and topography. *Biomaterials*. juin 2007;28(18):2821-9.

99. Pellegrini G, Francetti L, Barbaro B, Del Fabbro M. Novel surfaces and osseointegration in implant dentistry. *J Investig Clin Dent*. 4 juill 2018;e12349.

100. Olivares-Navarrete R, Raz P, Zhao G, Chen J, Wieland M, Cochran DL, et al. Integrin $\alpha 2 \beta 1$ plays a critical role in osteoblast response to micron-scale surface structure and surface energy of titanium substrates. *Proc Natl Acad Sci U S A*. 14 oct 2008;105(41):15767-72.

101. Hirano T, Sasaki H, Honma S, Furuya Y, Miura T, Yajima Y, et al. Proliferation and osteogenic differentiation of human mesenchymal stem cells on zirconia and titanium with different surface topography. *Dent Mater J*. 2015;34(6):872-80.

102. Noël D, Caton D, Roche S, Bony C, Lehmann S, Casteilla L, et al. Cell specific differences between human adipose-derived and mesenchymal-stromal cells despite similar differentiation potentials. *Exp Cell Res*. 15 avr 2008;314(7):1575-84.

103. Hu X, Zhang X, Dai L, Zhu J, Jia Z, Wang W, et al. Histone deacetylase inhibitor trichostatin A promotes the osteogenic differentiation of rat adipose-derived stem cells by altering the epigenetic modifications on Runx2 promoter in a BMP signaling-dependent manner. *Stem Cells Dev.* 15 janv 2013;22(2):248-55.
104. Bobyn JD, Poggie RA, Krygier JJ, Lewallen DG, Hanssen AD, Lewis RJ, et al. Clinical validation of a structural porous tantalum biomaterial for adult reconstruction. *J Bone Joint Surg Am.* 2004;86-A Suppl 2:123-9.
105. Wang J, Meng F, Song W, Jin J, Ma Q, Fei D, et al. Nanostructured titanium regulates osseointegration via influencing macrophage polarization in the osteogenic environment. *Int J Nanomedicine.* 2018;13:4029-43.
106. Kujala S, Ryhänen J, Danilov A, Tuukkanen J. Effect of porosity on the osteointegration and bone ingrowth of a weight-bearing nickel-titanium bone graft substitute. *Biomaterials.* nov 2003;24(25):4691-7.
107. Garbuz DS, Hu Y, Kim WY, Duan K, Masri BA, Oxland TR, et al. Enhanced gap filling and osteoconduction associated with alendronate-calcium phosphate-coated porous tantalum. *J Bone Joint Surg Am.* mai 2008;90(5):1090-100.
108. Sidler-Maier CC, Waddell JP. Incidence and predisposing factors of periprosthetic proximal femoral fractures: a literature review. *Int Orthop.* sept 2015;39(9):1673-82.
109. Homma Y, Kaneko K, Hernigou P. Supercharging allografts with mesenchymal stem cells in the operating room during hip revision. *Int Orthop.* oct 2014;38(10):2033-44.
110. Duan Y, Ma W, Li D, Wang T, Liu B. Enhanced osseointegration of titanium implants in a rat model of osteoporosis using multilayer bone mesenchymal stem cell sheets. *Exp Ther Med.* déc 2017;14(6):5717-26.

111. Liu H, Zhou W, Ren N, Feng Z, Dong Y, Bai S, et al. Cell Sheets of Co-cultured Endothelial Progenitor Cells and Mesenchymal Stromal Cells Promote Osseointegration in Irradiated Rat Bone. *Sci Rep.* 8 juin 2017;7(1):3038.
112. Perczel-Kovach KE, Farkasdi S, Kallo K, Hegedus O, Keremi B, Cuisinier F, et al. Effect of stem cells of dental pulp origin on osseointegration of titanium implant in a novel rat vertebra model. *Fogorv Sz.* mars 2017;110(1):7-14.
113. Challier V, Boissiere L, Obeid I, Vital J-M, Castelain J-E, Bénard A, et al. One-Level Lumbar Degenerative Spondylolisthesis and Posterior Approach: Is Transforaminal Lateral Interbody Fusion Mandatory?: A Randomized Controlled Trial With 2-Year Follow-Up. *Spine.* 15 avr 2017;42(8):531-9.
114. Bocahut N, Audureau E, Poignard A, Delambre J, Queinnec S, Flouzat Lachaniette C-H, et al. Incidence and impact of implant subsidence after stand-alone lateral lumbar interbody fusion. *Orthop Traumatol Surg Res OTSR.* mai 2018;104(3):405-10.
115. Videbaek TS, Christensen FB, Soegaard R, Hansen ES, Høy K, Helmig P, et al. Circumferential fusion improves outcome in comparison with instrumented posterolateral fusion: long-term results of a randomized clinical trial. *Spine.* 1 déc 2006;31(25):2875-80.
116. Høy K, Bünger C, Niederman B, Helmig P, Hansen ES, Li H, et al. Transforaminal lumbar interbody fusion (TLIF) versus posterolateral instrumented fusion (PLF) in degenerative lumbar disorders: a randomized clinical trial with 2-year follow-up. *Eur Spine J.* sept 2013;22(9):2022-9.
117. Audat Z, Moutasem O, Yousef K, Mohammad B. Comparison of clinical and radiological results of posterolateral fusion, posterior lumbar interbody fusion and transforaminal lumbar interbody fusion techniques in the treatment of degenerative lumbar

spine. Singapore Med J. mars 2012;53(3):183-7.

118. Levin JM, Tanenbaum JE, Steinmetz MP, Mroz TE, Overley SC. Posterolateral fusion (PLF) versus transforaminal lumbar interbody fusion (TLIF) for spondylolisthesis: a systematic review and meta-analysis. Spine J. juin 2018;18(6):1088-98.

119. Allain J, Delecrin J, Beaurain J, Poignard A, Vila T, Flouzat-Lachaniette C-H. Stand-alone ALIF with integrated intracorporeal anchoring plates in the treatment of degenerative lumbar disc disease: a prospective study on 65 cases. Eur Spine J. oct 2014;23(10):2136-43.

120. Seaman S, Kerezoudis P, Bydon M, Torner JC, Hitchon PW. Titanium vs. polyetheretherketone (PEEK) interbody fusion: Meta-analysis and review of the literature. J Clin Neurosci. oct 2017;44:23-9.

121. Willmann G. Ceramics for total hip replacement--what a surgeon should know. Orthopedics. févr 1998;21(2):173-7.

122. Prudhommeaux F, Hamadouche M, Nevelos J, Doyle C, Meunier A, Sedel L. Wear of alumina-on-alumina total hip arthroplasties at a mean 11-year followup. Clin Orthop. oct 2000;(379):113-22.

123. Hernigou P, Homma Y, Pidet O, Guissou I, Hernigou J. Ceramic-on-ceramic bearing decreases the cumulative long-term risk of dislocation. Clin Orthop. déc 2013;471(12):3875-82.

124. Murray DW. Cemented femoral fixation: the North Atlantic divide. Bone Jt J. nov 2013;95-B(11 Suppl A):51-2.

125. Kim Y-H, Park J-W, Kim J-S, Kim I-W. Twenty-Five- to Twenty-Seven-Year Results of a Cemented vs a Cementless Stem in the Same Patients Younger Than 50 Years of Age. J

Arthroplasty. mars 2016;31(3):662-7.

126. Tanzer M, Graves SE, Peng A, Shimmin AJ. Is Cemented or Cementless Femoral Stem Fixation More Durable in Patients Older Than 75 Years of Age? A Comparison of the Best-performing Stems. Clin Orthop. juill 2018;476(7):1428-37.

127. Veldman HD, Heyligers IC, Grimm B, Boymans T a. EJ. Cemented versus cementless hemiarthroplasty for a displaced fracture of the femoral neck: a systematic review and meta-analysis of current generation hip stems. Bone Jt J. avr 2017;99-B(4):421-31.

128. Song JSA, Dillman D, Wilson D, Dunbar M, Richardson G. Higher periprosthetic fracture rate associated with use of modern uncemented stems compared to cemented stems in femoral neck fractures. Hip Int J Clin Exp Res Hip Pathol Ther. 1 avr 2018;1120700018772291.

129. Giebaly DE, Twaij H, Ibrahim M, Haddad FS. Cementless hip implants: an expanding choice. Hip Int J Clin Exp Res Hip Pathol Ther. 29 sept 2016;26(5):413-23.

130. Streit MR, Haeussler D, Bruckner T, Proctor T, Innmann MM, Merle C, et al. Early Migration Predicts Aseptic Loosening of Cementless Femoral Stems: A Long-term Study. Clin Orthop. juill 2016;474(7):1697-706.

131. Woerner M, Sendtner E, Springorum R, Craiovan B, Worlicek M, Renkawitz T, et al. Visual intraoperative estimation of cup and stem position is not reliable in minimally invasive hip arthroplasty. Acta Orthop. 2016;87(3):225-30.

132. Hernigou P, Pariat J, Queinnec S, Homma Y, Flouzat Lachaniette CH, Chevallier N, et al. Supercharging irradiated allografts with mesenchymal stem cells improves acetabular bone grafting in revision arthroplasty. Int Orthop. sept 2014;38(9):1913-21.

133. Alm JJ, Moritz N, Aro HT. In vitro osteogenic capacity of bone marrow MSCs from postmenopausal women reflect the osseointegration of their cementless hip stems. *Bone Rep.* déc 2016;5:124-35.
134. Giannotti S, Trombi L, Bottai V, Ghilardi M, D'Alessandro D, Danti S, et al. Use of autologous human mesenchymal stromal cell/fibrin clot constructs in upper limb non-unions: long-term assessment. *PloS One.* 2013;8(8):e73893.
135. Harrison P, Cramer EM. Platelet alpha-granules. *Blood Rev.* mars 1993;7(1):52-62.
136. Kilian O, Flesch I, Wenisch S, Taborski B, Jork A, Schnettler R, et al. Effects of platelet growth factors on human mesenchymal stem cells and human endothelial cells in vitro. *Eur J Med Res.* 30 juill 2004;9(7):337-44.
137. van den Dolder J, Mooren R, Vloon APG, Stoelinga PJW, Jansen JA. Platelet-rich plasma: quantification of growth factor levels and the effect on growth and differentiation of rat bone marrow cells. *Tissue Eng.* nov 2006;12(11):3067-73.
138. Capelli C, Domenghini M, Borleri G, Bellavita P, Poma R, Carobbio A, et al. Human platelet lysate allows expansion and clinical grade production of mesenchymal stromal cells from small samples of bone marrow aspirates or marrow filter washouts. *Bone Marrow Transplant.* oct 2007;40(8):785-91.
139. Doucet C, Ernou I, Zhang Y, Llense J-R, Begot L, Holy X, et al. Platelet lysates promote mesenchymal stem cell expansion: a safety substitute for animal serum in cell-based therapy applications. *J Cell Physiol.* nov 2005;205(2):228-36.
140. Anderson JJ, Boone JJ, Hansen M, Brady C, Gough A, Swayzee Z. Ankle arthrodesis fusion rates for mesenchymal stem cell bone allograft versus proximal tibia autograft. *J Foot Ankle Surg.* déc 2014;53(6):683-6.

141. Stanovici J, Le Nail L-R, Brennan MA, Vidal L, Trichet V, Rosset P, et al. Bone regeneration strategies with bone marrow stromal cells in orthopaedic surgery. *Curr Res Transl Med.* juin 2016;64(2):83-90.
142. Braly HL, O'Connor DP, Brinker MR. Percutaneous autologous bone marrow injection in the treatment of distal meta-diaphyseal tibial nonunions and delayed unions. *J Orthop Trauma.* sept 2013;27(9):527-33.
143. Le Nail L-R, Stanovici J, Fournier J, Springard M, Domenech J, Rosset P. Percutaneous grafting with bone marrow autologous concentrate for open tibia fractures: analysis of forty three cases and literature review. *Int Orthop.* sept 2014;38(9):1845-53.

Résumé (Français):

Introduction : Le titane, à la fois utilisé comme moyen de fixation d'un implant devant ses propriétés biomécaniques proches de l'os et comme moyen d'ostéointégration a pris une place prépondérante en orthopédie. L'ostéointégration d'un implant titane (IT) essentielle pour la pérennité de ce dernier, dépend de 2 phases : une phase primaire MECANIQUE correspondant à l'impaction ou tenue primaire de l'IT et une phase secondaire BIOLOGIQUE correspondant à la colonisation de l'IT par le tissu osseux.

L'objectif de ce travail fut d'évaluer et d'améliorer lors de ces deux phases la stabilité et l'ostéointégration de l'implant titane :

- (1) Évaluer la tenue primaire des tiges fémorales en titane non cimentées par l'analyse de l'impact correspondant à la mesure de l'impact au cours du temps.
- (2) Évaluer si la quantité de CSM contenues dans l'aile iliaque est corrélée à la survie sans reprise de des implants acétabulaires impactés dans le cadre de l'ostéonécrose aseptique de la tête fémorale.
- (3) Améliorer l'ostéointégration des IT par les méthodes de thérapie cellulaire en étudiant in vitro la survie et la division des cellules stromales mésenchymateuses humaines (CSM) osseuses au contact de cages lombaires inter-somatiques recouvertes d'alliage titane rugueux.

Matériels et Méthodes: L'évaluation de la tenue primaire des tiges fémorales en titane sans ciment selon l'analyse de l'impact a été réalisée à l'aide d'un marteau muni d'un capteur de force piézo-électrique sur 20 sujets anatomiques soit 40 hanches. On a comparé le nombre de coups de marteau pour obtenir l'impaction idéale de la prothèse selon 3 méthodes d'évaluation

différentes : le nombre de coups nécessaires pour le chirurgien (N_{chir}), le nombre de coups nécessaires par l'analyse vidéo de l'enfoncement de la tige dans le fémur (N_{vid}) et le nombre de coups nécessaires par l'analyse de l'impact (N_I).

Pour savoir si la quantité de CSMs dans la crête iliaque pouvait refléter l'ostéointégration des implants acétabulaires impactées et le risque de reprise chirurgicale, on a comparé le taux de CSMs mesuré lors de la réalisation d'une ponction concentration et réinjection dans la zone d'ostéonécrose et l'évolution clinico-radiographique des implants acétabulaires mis en place par la suite pour ces même patients ($n=90$) qui ont eu une arthroplastie totale de hanche in fine. Le recul moyen était de 15 ans.

La survie cellulaire des CSM osseuses humaines a été évaluée sur des cages intersomatiques lombaires recouvertes de titane. Trois groupes ($n=5$) furent constitués : un groupe contrôle, un groupe cages avec surface titane, un groupe cage sans titane. Sur chaque implant, 1 microlitre contenant 10^6 CSM osseuses humaines a été mis en culture. L'analyse de la survie cellulaire, de la prolifération cellulaire et de l'expression de gènes de différenciation ostéoblastique ont été réalisés et comparés.

Résultats : Concernant la première étude sur l'intérêt de l'analyse de l'impact pour la tenue de la tige fémorale, la différence entre N_I , N_{chir} et N_{vid} était inférieure ou égale à 3 pour plus de 85% des configurations réalisées. Concernant la deuxième étude, il a été mis en évidence qu'un faible nombre de CSM dans la crête iliaque était un facteur de risque de révision chirurgicale chez les patients traités par un implant acétabulaire sans ciment. La troisième étude a montré

que les CSMs pouvaient survivre, se développer pendant 96 heures et exprimer des gènes de différenciation ostéoblastique de manière identique sur les cages avec ou sans titane.

Conclusion : L'analyse de l'impact permet de donner une information objective sur la tenue primaire de la tige fémorale en titane et impactée. Le titane est aussi un milieu favorisé de survie et de prolifération des CSM osseuses prédestinées à devenir des cellules ostéoformatrices surtout qu'un faible nombre de CSM semble être un risque d'échec d'ostéointégration des implants acétabulaires sans ciment.

(3947 caractères)

Résumé de thèse (grand public) :

Le titane est un métal utilisé en orthopédie pour ses propriétés mécaniques et sa capacité d'ostéointégration. Un implant titane (IT) au sein de l'os si l'on veut qu'il dure longtemps doit obéir à 2 impératifs : la « tenue primaire » de l'IT correspondant à l'encastrement dans l'os par des coups de marteau et l'intégration osseuse de l'IT dans l'os correspondant à la formation osseuse au sein de l'IT.

Pour pérenniser la tenue d'un IT dans l'os, ce travail a évalué l'intérêt de l'analyse de l'impact qui consiste à mesurer la fréquence de résonance de l'IT avec un marteau « intelligent » pour quantifier sa tenue primaire. Dans le but de favoriser l'ostéointégration des IT, ce travail a aussi montré que le titane permet la survie et le développement des cellules stromales mésenchymateuses osseuses, cellules immatures ostéogénitrices. Le titane est compatible avec l'adjonction d'une thérapie cellulaire pour favoriser l'ostéogénèse afin de participer à la tenue de l'IT.

978 caractères

Mots clefs : thérapie cellulaire, cellules stromales mésenchymateuses osseuse, titane, os, ostéointégration, impaction

Résumé (Anglais) :

Title: Cell therapy and titanium implant-bone interface

Introduction: Titanium, both used as a mean of fixing an implant to its biomechanical properties close to the bone and as a mean of osseointegration has taken a prominent place. The implant stability is essential for the durability of a titanium implant (TI); it depends on 2 phases: a primary phase, MECHANICAL, corresponding to the impaction or primary holding of the TI and a secondary phase, BIOLOGICAL, corresponding to the colonization of TI by bone tissue.

The objective of this work was to evaluate and improve during these two phases the osseointegration of the titanium implant:

- (1) To evaluate the primary stability of uncemented titanium femoral stems by impact analysis corresponding to the measurement of impact over time.
- (2) To evaluate whether the amount of mesenchymal stromal cells (MSCs) contained in the iliac crest is correlated with the non-recovery survival of acetabular implants impacted in a context of aseptic osteonecrosis of the femoral head.
- (3) To improve the osseointegration of TI by cell therapy methods *in vitro* by studying the survival and division of human MSCs in contact with interbody lumbar cages coated with rough titanium alloy.

Methods: The evaluation of the primary stability of cementless titanium femoral stems according to the impact analysis was carried out using a hammer equipped with a piezoelectric force sensor on 20 anatomical subjects, i.e. 40 hips. The number of hammer strokes was compared to obtain the ideal impaction of the prosthesis according to 3 different evaluation

methods: number of impacts required by the surgeon (Nsurg), number of impacts required by the video analysis of the depression of the stem in the femur (Nvid), numbers of impacts needed by the impact analysis (Ni).

To determine whether the amount of MSCs in the iliac crest could reflect the osseointegration of impacted acetabular implants and the risk of surgical revision. The rate of MSCs measured when performing a surgical cell therapy for aseptic osteonecrosis of the femoral head and the clinical and radiographic outcome of acetabular implants subsequently established for these same patients (n = 90), who had total hip arthroplasty *in fine* were compared. The mean follow-up was 15 years.

The cell survival of bone marrow-derived MSCs was evaluated on lumbar interbody cages coated with titanium. Three groups (n = 5) were formed: a control group, a cage group with titanium surface, a cage group without titanium. On each implant, 1 microliter containing 10^6 human bone MSCs was cultured. The analysis of cell survival, cell proliferation and expression of osteoblastic genes were performed and compared.

Results: Regarding the impact analysis of the cementless femoral stem impaction, the difference between NI, Nchir and Nvid was lower than 3 for more than 85% of the configurations performed.

For the second study, a small number of MSCs in the iliac crest was a risk factor for surgical revision in patients treated with a cementless acetabular implant.

The third study showed that MSCs could grow until 96 hours and could express osteoblastics genes 21 days after cell seed. No difference between PEEK cage and Titanium-coated PEEK has been found.

Conclusion: The impact analysis provides objective data on the primary holding of the titanium impacted femoral stem. Titanium is also a favored biomaterial for the survival and proliferation of bone marrow-derived MSC predestined to become osteforming cells, especially since a small number of MSCs seems to be a risk of failure of osseointegration of cementless acetabular implants.

(3545 characters)

Résumé de thèse (grand public) :

Titanium is a metal used in orthopedics for its mechanical properties and its biocompatibility. To obtain long-term survival, a titanium implant has to meet two requirements: the "primary stability" of the titanium implant corresponding to the embedding in the bone by blows hammer and subsequently osseointegration of titanium implant corresponding to the bone formation around the implant.

To improve the survival of a titanium implant into the bone, the present aimed to evaluate the interest of the impact analysis, which consists of measuring the frequency of the impact over time with a "smart" hammer to quantify his primary outfit. In order to promote the osseointegration of titanium implant, the present study has also shown that titanium allows the survival and development of bone marrow-derived mesenchymal stem cells, immature osteogenic cells. Titanium is compatible with the addition of a cell therapy to promote osteogenesis to participate in the conduct of the titanium implant.

995 characters

Key words: cell therapy, impaction, titanium, bone, osteointegration, Bone Marrow-Derived Stromal Cells, primary stability