



# Techniques radiovasculaires et d'imagerie dans la prise en charge thérapeutique des tumeurs hépatiques

Bertrand Le Roy

## ► To cite this version:

Bertrand Le Roy. Techniques radiovasculaires et d'imagerie dans la prise en charge thérapeutique des tumeurs hépatiques. Cancer. Université Clermont Auvergne [2017-2020], 2019. Français. NNT : 2019CLFAS019 . tel-02612835

**HAL Id: tel-02612835**

**<https://theses.hal.science/tel-02612835>**

Submitted on 19 May 2020

**HAL** is a multi-disciplinary open access archive for the deposit and dissemination of scientific research documents, whether they are published or not. The documents may come from teaching and research institutions in France or abroad, or from public or private research centers.

L'archive ouverte pluridisciplinaire **HAL**, est destinée au dépôt et à la diffusion de documents scientifiques de niveau recherche, publiés ou non, émanant des établissements d'enseignement et de recherche français ou étrangers, des laboratoires publics ou privés.

Ecole Doctorale des Sciences de la Vie et de la Santé

## **Thèse**

Présentée à l'Université d'Auvergne

Pour l'obtention du grade de Docteur d'Université

Soutenue le 03 mai 2019

Par

**Bertrand Le Roy**

<p>TECHNIQUES RADIOVASCULAIRES ET D'IMAGERIE DANS LA PRISE EN CHARGE THERAPEUTIQUE DES TUMEURS HÉPATIQUES</p>
---

### **Composition du jury:**

Rapporteurs : Jean-Marc Phelip, Professeur, Gastroentérologie, Université de Saint-Etienne

Muriel Mathonnet, Professeur, Chirurgie digestive, Université de Limoges

Examineur : Louise-Alexandra Barbier, MCU-PH, Chirurgie digestive, Université de Tours

Directeur de thèse : Emmanuel Buc, Professeur, Chirurgie digestive, Université de Clermont-Ferrand

Invités : Pascal Chabrot, Professeur, Radiologie, Université de Clermont-Ferrand

Denis Pezet, Professeur, Chirurgie digestive, Université de Clermont-Ferrand

## Remerciements

*A Emmanuel Buc,*

Ce travail est aussi le tien. Merci de tout ce que tu m'as apporté : de mes premiers nœux à mon premier article en passant par la patience et la rigueur chirurgicale. Tu as toujours été là. Tu m'as transmis ta passion de la chirurgie hépatobiliaire, je te remercie pour tout.

*A Pascal Chabrot,*

Pour toutes ces heures passées à emboliser les cochons et pour m'avoir encadré et guider durant toute cette thèse. Ta passion se ressent tellement que ce fut un grand plaisir de travailler avec toi.

*A Denis Pezet,*

Je vous dois tellement. Vous êtes continuellement là pour moi depuis mon premier jour d'internat. Vous faites preuve de tellement de bienveillance avec tous vos élèves. Vous êtes un modèle de compétence et de gentillesse. Je vous comprends tellement plus depuis que je suis à Saint-Etienne... j'espère vous ressembler un jour.

*A Jean-Marc Phelip,*

Je te remercie très sincèrement d'être rapporteur de ce travail mais également d'être un soutien quotidien et indéfectible à Saint-Etienne. J'apprends énormément à tes côtés à la fois en cancérologie mais aussi en relations humaines. C'est une immense joie de travailler à tes côtés, j'espère que ce que nous allons construire sera à la hauteur de tes attentes.

*A Muriel Mathonnet,*

Je souhaite vous exprimer ma profonde reconnaissance d'être rapporteur de ce travail. Je n'oublierai pas les opérations lorsque j'étais externe à vos côtés. Par mon admiration, vous avez grandement contribué à mon choix de spécialité. Vous avez toujours été attentionnée à mon égard, je vous en remercie.

*A Louise Alexandra Barbier,*

Je te remercie de me faire l'honneur de l'analyse et la critique de cette thèse. La qualité de tes travaux en chirurgie hépatique rend ton expertise indiscutable. J'écouterai avec attention tes conseils et j'espère avoir l'occasion de travailler avec toi.

A Lou, mon amour, je ne te le dis probablement jamais assez, mais je t'aime. Tu es toujours là pour moi comme je serai toujours là pour toi. A l'heure où j'écris ces mots, nous ne sommes plus deux mais trois. Je vous dédie ce travail.

Fille ou garçon, nous le saurons bientôt, mais peu importe c'est le fruit de notre amour.

A mes parents, présents ou absents, je sais que vous êtes toujours à mes côtés et que vous me soutenez. Merci pour tout.

A mes sœurs, Siegrid et Anne-Chloé, nos différences font notre richesse.

A Jean et Martine, tellement simples et complexes à la fois. Je vous admire.

A toute ma famille.

A ma belle famille, un modèle familial. Votre complicité fait votre beauté.

A mes amis, merci d'être ce que vous êtes pour moi. Je manque parfois d'attention et vous ne m'en tenez jamais rigueur, toujours présent :

Julien et Myrtille et maintenant Raphaël et Sara.

Camille, Thibault et Emilien, bienvenue au petit et magnifique Léandre.

Bastien, Lucie et Olivia.

Mikael, Charlotte, Côme et jolie fille de 5 mois bientôt.

Olivier et Chloé.

A la famille de l'escrime : Alain, Thomas, Simon, Laurent, Gildas...

Aux carnivores : Arnaud, Doud, Hakim, Guigui, Wiwi

A l'équipe de *Clermont-Ferrand* :

M. Slim, vous continuez à m'accompagner depuis mes premiers pas.

Olivier, Julie, Johan, Adeline, Marie, Ophélie, Anne, Adnan, Pedro...

Arnaud Gallon, merci de ton aide. Travailler avec toi est tellement facile.

Bruno pour les heures passées à faire des stats...

A l'équipe de réalité augmentée : Adrien tu es vraiment en or, on a la chance de t'avoir, Erol, Bongjin, Yamid, et maintenant Moumou...

A l'équipe de *Saint-Etienne* :

Ornella, je sais qu'il est parfois difficile de me supporter. Radu, Brigitte, Sylvie, Thomas, Antoine, M. Mottet, M. Tiffet, aux internes, infirmiers...

Et à tous ceux que j'ai oubliés...



## Sommaire

<b>Résumé.....</b>	<b>7</b>
 <b>A. Techniques radio-vasculaires dans la prise en charge thérapeutique des tumeurs hépatiques. Apport de l'imagerie interventionnelle .....</b>	<b>8</b>
<u>Introduction bibliographique.....</u>	8
Physiopathologie et mécanismes d'hypertrophie hépatique.....	8
Procédures d'hypertrophie déjà existantes.....	12
Changement volumique.....	16
Fonction hépatique et volumétrie.....	17
Faisabilité du deuxième temps.....	18
Bénéfices et inconvénients de chaque procédure.....	19
Facteurs inhibiteurs de régénération hépatique .....	20
 <i><b>Phase 1 : Rationnel de la biembolisation hépatique combinée.....</b></i>	<i><b>23</b></i>
Un cas clinique.....	23
Discussion.....	23
Aparté.....	24
<i><b>Phase 2 : évaluation de la tolérance.....</b></i>	<i><b>26</b></i>
Une série de cas .....	26
Méthodes .....	26
Procédures d'embolisation portale (EP) et d'embolisation hépatique (EH).....	26
Volumétrie hépatique et évaluation de la régénération hépatique.....	28
Résultats et suivi.....	28
Analyses statistiques.....	29
Résultats.....	29
Tolérance de la biembolisation.....	29
Volumétrie du foie post-biembolisation.....	30
Résultats intra- et post-opératoires.....	30
Récidives et survie.....	30
Discussion.....	31
<i><b>Phase 3 : évaluation de l'efficacité.....</b></i>	<i><b>32</b></i>
Comparaison rétrospective.....	32

Volumétrie hépatique et évaluation de la régénération hépatique.....	32
Résultats et suivi.....	33
Analyses statistiques.....	33
<u>Résultats</u> .....	34
Caractéristiques pré-opératoires.....	34
Tolérance.....	34
Volumétrie hépatique post-PVE et BE .....	34
Groupe PVE.....	35
Groupe BE.....	35
Résultats intra- et post-opératoires.....	36
<u>Discussion</u> .....	36
<u>Conclusion</u> .....	38
<b>Phase 4 : Etude sur modèle porcin.....</b>	<b>39</b>
<i>Introduction</i> .....	39
<u>1ère étape : étude préliminaire</u> .....	40
Protocole de l'IRM.....	40
Geste d'embolisation.....	41
Spécificité des procédures.....	42
Embolisation portale.....	42
Embolisation des veines sus-hépatiques.....	42
Analyse volumique.....	42
Suivi.....	43
<u>Résultats</u> .....	43
Embolisation des veines sus-hépatiques.....	43
Complication per-procédure.....	43
Volumétrie.....	43
Complications post-procédure.....	43
<u>Discussion</u> .....	44
<u>Conclusion</u> .....	45
<b>Partie 1 : Conclusion</b> .....	<b>46</b>
<b>Références</b> .....	<b>47</b>
<b>Tableaux</b> .....	<b>55</b>
<b>Figures</b> .....	<b>61</b>

## **B. Techniques d'imagerie dans la prise en charge thérapeutique des tumeurs hépatiques.**

<b>Apport de l'imagerie diagnostique</b>	<b>68</b>
<i>Introduction</i>	68
Résection hépatique laparoscopique	68
Système de guidage	68
<i>Méthodes</i>	69
Contribution	69
Traitement de données per-opératoires	70
<i>Résultats</i>	73
Précision du guidage des AR déformables	73
<i>Discussion</i>	74
Points forts d' <i>Hepataug</i>	75
Limites d' <i>Hepataug</i>	76
<i>Orientations de recherches futures</i>	76
<b>Partie 2 : Conclusion</b>	<b>77</b>
<b>Conclusion générale</b>	<b>78</b>
<b>Références</b>	<b>79</b>
<b>Figures</b>	<b>81</b>
<b>Annexes</b>	<b>87</b>

## Résumé

### Introduction

Ce travail consacré à l'apport de l'imagerie diagnostique et interventionnelle dans la prise en charge chirurgicale des tumeurs hépatiques est divisé en deux parties. D'une part, l'imagerie interventionnelle représentée par la biembolisation (embolisation combinée de la veine hépatique droite et de la veine porte droite) et d'autre part l'imagerie diagnostique représentée par la réalité augmentée, avec le logiciel *Hepataug* conçu par notre groupe composé de scientifiques et chirurgiens.

### Méthodes

1. La biembolisation, a été étudiée suite à un cas de thrombose de TIPS chez un patient cirrhotique ayant entraînée une hypertrophie majeure du foie controlatéral. Après une première analyse de faisabilité sur 7 patients, une étude comparant l'efficacité de la biembolisation par rapport à l'embolisation portale seule des patients éligibles à une hépatectomie majeure.
2. *Hepataug* a initialement été mis en place sur des vidéos d'hépatectomies par laparoscopie en post-opératoire puis étudié en per-opératoire. Pour montrer l'intérêt et le fonctionnement d'*Hepataug*, nous présentons le cas où le logiciel nous a fait changer notre conduite thérapeutique.

### Résultats

1. Durant la période d'inclusion, 72 patients ont eu une procédure radiologique incluant 41 embolisations portales et 31 biembolisations. L'augmentation moyenne d'hypertrophie du futur foie restant à 3 semaines était de 32 % après embolisation portale et 51 % après biembolisation ( $p = 0,018$ ). Cette différence reste significative ( $p = 0,026$ ) en analyse multivariée incluant l'âge, le sexe, l'indice de masse corporelle, le diabète, la cirrhose et la NASH.
2. *Hepataug* a montré que la résection initiale n'était pas complète, nécessitant une deuxième résection. L'histopathologie post-opératoire a confirmé que les marges étaient inférieures à 1 mm sur la pièce initiale et supérieure à 1 cm avec la recoupe.

### Conclusion

La réalité augmentée et la biembolisation sont des techniques d'imagerie et interventionnelle montrant un intérêt et un bénéfice majeur dans la prise en charge chirurgicale des tumeurs hépatiques.

# TECHNIQUES RADIO-VASCULAIRES DANS LA PRISE EN CHARGE

## THERAPEUTIQUE DES TUMEURS HÉPATIQUES

### Apport de l'imagerie interventionnelle

#### Introduction bibliographique

La chirurgie de résection est le seul traitement curatif de la plupart des tumeurs malignes du foie, offrant la meilleure survie à long terme [1]. Des résections étendues sont parfois nécessaires, mais peuvent être associées à des complications post-opératoires majeures. La complication la plus redoutée, car souvent létale, est l'insuffisance hépatique post-opératoire, liée à un volume insuffisant de foie restant après résection [2]. De nombreuses stratégies ont été développées afin d'hypertrophier le volume du futur foie restant (FFR) en pré-opératoire, et ainsi d'augmenter le taux de résection tout en diminuant le risque d'insuffisance hépatique post-opératoire [3-7]. La multiplicité des procédures disponibles rend difficile le choix de la meilleure stratégie, reflétant une méconnaissance des mécanismes et des indications de l'hypertrophie hépatique pré-opératoire.

#### Physiopathologie et mécanismes d'hypertrophie hépatique

Le foie a une capacité importante à se régénérer après amputation partielle de son volume, qu'elle soit anatomique (résection) ou fonctionnelle (embolisation portale). La régénération inclut à la fois l'hyperplasie et l'hypertrophie cellulaire et intervient en deux phases successives [8] :

- Une première phase d'hyperplasie, rapide, marquée par la division hépatocytaire, sous l'influence du Tumor Necrosis Factor (TNF)  $\alpha$  et de l'interleukine 6 (IL6), puis par les Hepatocyte Growth Factor (HGF), Epidermal Growth Factor (EGF), Fibroblast Growth Factor (FGF) et les Transforming Growth Factor (TGF)  $\alpha$  et  $\beta$ .
  
- Une seconde phase d'hypertrophie, marquée par la polyploïdisation cellulaire.

Des études se sont intéressées aux mécanismes physiopathologiques impliqués après procédure radiologique ou chirurgicale d'hypertrophie hépatique. Parmi les mécanismes soulevés, l'augmentation de la pression portale par redistribution du flux porte et l'hypoxémie secondaire à la vasoconstriction artérielle apparaissent être les deux principaux mécanismes concernés [9-11].

#### *Augmentation de la pression portale*

Les mécanismes d'hypertrophie sont en partie liés à l'augmentation de la pression portale [12]. Une pression portale haute provoque des forces de cisaillement (« shear stress ») dans la paroi de la veine porte, entraînant l'expression de nombreux gènes impliqués dans la régénération hépatique [13]. Les facteurs favorisant la régénération hépatique sont résumés dans le tableau 1. L'augmentation de la pression portale dans le FFR est liée à l'augmentation du débit portal, par un mécanisme pré-sinusoïdal via la redistribution du flux porte depuis le foie amputé vers le foie restant, mais aussi par un mécanisme post-sinusoïdal via l'augmentation de pression dans les veines hépatiques [14]. Ce mécanisme a été rapporté dans la transplantation hépatique à partir de donneur vivant chez qui l'absence de la veine hépatique médiane, après hépatectomie droite chez le donneur, pouvait altérer la régénération du segment 4 [14]. L'obstruction de retour veineux hépatique peut entraîner un reflux dans la veine porte (flux hépatopète) à travers les sinusoides, qui peut augmenter la pression portale par congestion de la veine porte ipsilatérale [14].

#### *La réponse tampon de l'artère hépatique et l'hypoxie hépatique*

Une réduction du flux portal dans une partie du foie est contrebalancée par la « réponse tampon de l'artère hépatique » ou « hepatic arterial buffer response (HABR) », décrite pour la première fois par Lautt et al. [11]. Dans les conditions physiologiques de pression portale, l'adénosine se dépose dans l'espace de Mall mais ne s'accumule pas car constamment lavée

par le flux porte [11,15]. Lorsque le flux porte est diminué de manière significative dans une partie du foie, la clairance homolatérale de l'adénosine diminue. [11,15]. L'augmentation des concentrations d'adénosine entraîne ainsi une dilatation de l'artère hépatique et une augmentation du flux artériel. Parallèlement, le flux porte contralatéral augmente car le retour veineux du système splanchnique n'est pas modifié, avec comme conséquence une diminution du flux artériel liée à l'HABR. Cette hypoxie locale relative participe au mécanisme d'hypertrophie hépatique [10]. En effet, des études expérimentales ont évalué le rôle de l'hypoxie sur l'hypertrophie du FFR après ligature de la veine porte ± section parenchymateuse, utilisant comme marqueur d'hypoxie, l'*hypoxia-inducible factor* HIF1 $\alpha$ . Les auteurs ont démontré que la cinétique de régénération hépatique était dépendante du degré de déprivation sanguine du lobe ligaturé ± sectionné, à travers la réduction d'oxygène liée à l'HABR dans le lobe non ligaturé ± sectionné. La modulation de la suppléance en oxygène dans le lobe régénéré utilisant des activateurs ou inhibiteurs des voies de signalisation d'HIF1 $\alpha$  était capable d'augmenter ou de diminuer respectivement le pourcentage de régénération hépatique. La voie de signalisation d'HIF1 $\alpha$  pourrait être stimulée non seulement par la diminution de pression artérielle dans le lobe régénérant mais aussi par les conditions d'ischémie dans le lobe déprivé. Néanmoins, d'autres études expérimentales sont nécessaires afin d'évaluer les seuils d'ischémie tolérée dans ces conditions, puisque l'hypoxie est aussi un facteur de risque d'insuffisance hépatique.

#### *Différence entre prolifération et fonction*

La volumétrie tomодensitométrique peut fournir des informations anatomiques sur le futur volume restant (FVR), mais ce volume n'est pas équivalent à la fonction, particulièrement chez les patients présentant une stéatose ou une cirrhose [16]. La volumétrie est le marqueur le plus couramment utilisé pour prédire l'insuffisance hépatique post-opératoire, mais la corrélation entre volume et fonction reste sujette à débat [16]. Après une hépatectomie de

70% du volume hépatique total, 95% des hépatocytes quiescents entrent en mitose, avec un pic de synthèse d'ADN à la 24<sup>ème</sup> heure [17]. Une vague d'apoptose des hépatocytes suit cette synthèse d'ADN par rétrocontrôle. La prolifération hépatocytaire est cependant désorganisée et n'est pas encore intégrée dans l'architecture finale du foie [18]. Ces hépatocytes ne sont pas fonctionnels puisqu'ils ont une faible zone de contact sinusoidale. Ce n'est seulement qu'au 4<sup>ème</sup> jour, que les cellules stellaires produisent une matrice extracellulaire afin de rétablir la connexion entre les hépatocytes et les cellules endothéliales [19]. Le métabolisme hépatique nécessite des échanges continus entre les hépatocytes et les cellules endothéliales [20]. De plus, après une hépatectomie massive, il existe une dysfonction des cellules de Küpfer sécrétant la prostaglandine E2. En l'absence de synthèse de prostaglandine E2, l'hypersécrétion de facteurs de nécrose tumorale induit des dommages structurels irréversibles et des lésions hépatocytaires majeures. Les recherches actuelles devraient donc porter sur l'amélioration de la régénération hépatique par la préservation de la fonction hépatocytaire ainsi que l'organisation micro-vasculaire. Cette différence a été observée en comparant hypertrophie volumétrique et fonction hépatique après bipartition hépatique associée à la ligature portale pour hépatectomie en deux temps (ALPPS). Le gain fonctionnel du FFR après une procédure ALPPS pourrait être altéré en présence d'une pathologie du parenchyme sous-jacent, même avec un gain volumétrique significatif [16]. Les auteurs ont montré que l'augmentation du volume du FFR était plus importante que l'amélioration de la fonction hépatique [16]. L'hypothèse principale est que l'hypertrophie résulte principalement d'une prolifération d'hépatocytes immatures au début de la régénération hépatocellulaire. En conséquence, l'évaluation volumétrique du FFR pourrait ne pas révéler réellement sa réserve fonctionnelle. L'évaluation de la fonction hépatique avant le deuxième temps du ALPPS à l'aide d'une scintigraphie HIDA (Hepatobiliary IminoDiacetic Acid) semblerait être intéressante. En effet, Serenari et al. ont rapporté que l'HIDA pourrait aider à prédire une



insuffisance hépatique post-opératoire cliniquement significative après le deuxième temps d'ALPPS avec un cut-off à 15% [21].

### Procédures d'hypertrophie déjà existantes

#### *Ligature portale (LP) /embolisation portale (EP) (Figure 1)*

La capacité régénératrice du foie suite à l'occlusion de la veine porte a été démontrée pour la première fois par Rous et Larimore dans les années 1920 dans un modèle de lapin [22]. La ligature de la veine porte (LP) chirurgicale a ensuite été transposée à l'homme dans les années 1960, dans le cadre d'une résection hépatique étendue en deux temps, alors que Kinoshita et al. ont signalé la première EP radiologique préopératoire en 1986 [23]. Depuis, l'occlusion de la veine porte avant résection hépatique majeure est devenue un standard en cas de volume du FFR insuffisant.

Techniquement, l'occlusion de la veine porte peut être réalisée par voie percutanée ou par voie chirurgicale. L'EP radiologique, généralement de la veine porte droite, est réalisée par voie trans-hépatique percutanée ou trans-iléocolique. La LP est la méthode la plus courante lorsque la veine porte est occluse chirurgicalement (en utilisant une approche ouverte ou laparoscopique).

Le recours à l'anesthésie générale pour l'embolisation est rarement nécessaire, l'EP est généralement réalisée sous sédation consciente. Dans des conditions stériles, l'accès au système veineux porte est obtenu sous guidage échographique. L'approche ipsilatérale (accès à travers la partie du foie à réséquer) est recommandée pour éviter de blesser le FFR alors qu'un accès contralatéral permet l'utilisation simple d'agents liquides et la réalisation d'une portographie finale [3]. Les techniques varient selon les centres et le type de résection chirurgicale prévue, une EP droite peut être étendue au segment 4 pour aider à améliorer l'hypertrophie des segments 1, 2 et 3 avant une hépatectomie droite étendue. L'utilisation

d'une angiographie rotationnelle et technique de fusion d'images permettent d'appréhender les fréquentes variations de distribution anatomique. Le choix des agents d'embolisations varie selon les équipes, mais l'utilisation d'agents définitifs est la règle. Les plus fréquemment utilisés sont la combinaison de micro-particules associées à des coils (micro-spires calibrées) ou treillis de nitinol (Amplatzer Vascular Plug) ; ou encore les agents liquides (co-polymères ou cyano-acrylates). La réalisation d'une occlusion de la distalité vers le hile est préférée à l'utilisation d'agents mécaniques proximaux [3,23,24,25]. Enfin, une portographie répétée est effectuée pour contrôler l'embolisation et détecter une éventuelle occlusion incomplète.

L'embolisation portale transiléocolique n'est plus utilisée à moins que l'EP (ou la LP) conventionnelle ne soit un échec. La voie transiléocolique peut être pratiquée par laparotomie avec une canulation de la veine iléo-colique [26].

Sous anesthésie générale, la LP implique une ligature opératoire de la veine porte par laparoscopie ou par laparotomie. Cette technique a été initialement développée pour une utilisation chez les patients nécessitant une résection en deux temps en raison de tumeurs bilatérales. Les agents emboliques peuvent être utilisés avant la ligature afin d'éviter la reperméabilisation des branches portales [25]. Les résultats concernant la meilleure méthode d'hypertrophie hépatique (EP *versus* LP) sont contradictoires. De plus, dans le cas de l'EP, plusieurs agents emboliques ont été évalués : seule la moindre efficacité des agents temporaires (gélatine porcine) a pu être mise en évidence, sans différence significative entre les agents définitifs. Certains auteurs ont récemment décrit les résultats intéressants qu'ils avaient obtenus avec un modèle expérimental d'EP réversible, et la possibilité théorique de répéter l'EP pour augmenter l'hypertrophie du FFR [27].

#### *Embolisation de la veine hépatique*

L'embolisation veineuse hépatique (EVH) a initialement été décrite comme une procédure de sauvetage pour les patients ayant une croissance du FFR insuffisante après une EP droite [28]. L'EVH consiste à occlure une (ou deux) veine(s) hépatique(s) (par voie transjugulaire ou trans-hépatique) sous guidage radiologique. Les plugs vasculaires sont placés dans la veine hépatique pour interrompre le flux sanguin, entraînant une congestion et une atrophie de la zone drainante, comme indiqué précédemment dans le cas de la transplantation donneur vivant [14]. L'atrophie d'une partie du foie peut résulter en une hypertrophie du foie restant, ainsi les équipes chirurgicales et radiologiques ont proposé une association d'EVH et d'EP, initialement en séquentiel [28]. L'obstruction du flux hépatique veineux d'un territoire du foie peut entraîner une régurgitation de la veine porte à travers la sinusoïde, avec une augmentation indirecte de la pression portale, et ce, même après une EP homolatérale : le mécanisme supposé serait l'augmentation de pression dans la néocirculation collatérale et dans les vaisseaux de perfusion interlobaire alimentant en partie le flux sanguin portal controlatéral [17]. Ceci suggère que l'embolisation de la veine hépatique pourrait induire une hypertrophie du foie par une augmentation de la pression portale dans le lobe non-embolisé via la néocirculation et les veines interlobaires. Notre travail avait pour objectif d'évaluer la biembolisation combinée.

*La bipartition hépatique associée à la ligature portale pour hépatectomie en deux temps (Associating liver partition and portal vein ligation for staged hepatectomy ou ALPPS)*

L'ALPPS est une procédure de résection hépatique en deux temps qui a été décrite pour la première fois par Schnitzbauer et al. en 2012 [5]. Elle consiste en une résection hépatique étendue en deux temps chirurgicaux : au cours du premier temps, le parenchyme hépatique est sectionné du côté droit du ligament falciforme (pour l'hépatectomie droite élargie au segment 4) ou à travers la scissure portale principale (pour l'hépatectomie droite) associée à une LP;

pendant ce temps, la résection de toutes les lésions du FFR doit être assurée chaque fois que les lésions sont bilatérales. Le deuxième temps chirurgical doit être réalisé une à deux semaines après le premier temps, sous couvert d'une évaluation volumétrique du FFR. Le 2<sup>ème</sup> temps consiste en la résection complète du lobe ou du foie droit en sectionnant l'artère hépatique homolatérale, la voie biliaire et la veine hépatique individualisées lors du premier temps. Plusieurs variations techniques ont été proposées pour diminuer son agressivité (comme la laparoscopie) ou l'étendue de la résection [29]. Les avantages sont d'abord que le deuxième temps peut être réalisé pendant la même période d'hospitalisation avec une diminution du risque de progression entre les deux temps, et le volume théoriquement suffisant du FFR est à ce stade obtenu, réduisant ainsi le risque d'insuffisance hépatique postopératoire. L'ALPPS est associée à une croissance accélérée du FFR, du fait de la transection parenchymateuse, comparativement à la LP seule [30]. Certaines études ont travaillé sur les mécanismes de cette hypertrophie remarquable observée après ALPPS. Parmi les mécanismes potentiels proposés, une redistribution du débit sanguin portal avec des facteurs hépatotrophiques vers le FFR induite par la LP pourrait jouer un rôle important [9-11]; l'hémi-foie ligaturé mais artérialisé peut agir comme un foie auxiliaire qui permet au FFR de tolérer un hyper-débit portal en modulant la double entrée vasculaire hépatique [30]; de plus, la transection parenchymateuse interrompt les collatéralités portales intra-hépatiques entre les 2 parties du foie et peut induire une réponse inflammatoire déclenchant la libération de facteurs de croissance, constituant ainsi un stimulus régénératif [30].

#### *Association of portal embolization and arterial ligation (APEAL)*

Comme dans l'ALPPS, l'APEAL commence avec la résection (et/ou radiofréquence) des lésions du FFR avec LP droite [31]. Selon l'emplacement prédominant de la tumeur, l'artère hépatique sectorielle antérieure droite ou postérieure droite est disséquée et ligaturée [31]. La

vascularisation portale du segment 4 est interrompue à la jonction entre le ligament rond et la partie ombilicale de la veine porte gauche [32]. La deuxième étape peut être réalisée un à deux mois après, comme lors d'une hépatectomie en deux temps conventionnelle. La procédure APEAL provoque des lésions hépatiques sévères et une ischémie hépatique conduisant à une hypertrophie majeure du FFR. Comme dans le cas de l'EP, le mécanisme sous-jacent de l'hypertrophie après ligature artérielle implique la libération de plusieurs médiateurs humoraux, provoquant une hypertrophie du lobe non embolisé (Tableau 1) [20]. La ligature artérielle associée à la ligature de la veine porte induit une hypoxie majeure, mais sans perturbation de la collatéralité hépatique comme cela se produit au cours de l'ALPPS. Il a donc été suggéré que la combinaison de l'hypoxie portale et de l'hypoxie hépatique sévère pourrait expliquer les taux de régénération hépatique observés avec l'APEAL [10].

#### Changement volumique (Table 2)

Les procédures radiologiques sont moins invasives que les procédures chirurgicales, mais elles semblent être associées à une hypertrophie hépatique moindre. L'EP et la LP peuvent augmenter le volume du FFR jusqu'à 40 % en 3 à 8 semaines. Ces deux procédures (EP et LP) ont été comparées dans la littérature, avec des résultats contradictoires en termes d'hypertrophie du FFR ; cependant, une méta-analyse récente n'a rapporté aucune différence significative en termes de taux d'hypertrophie hépatique entre ces 2 techniques [33-35]. Concernant l'EP droite + segment 4, certains centres experts ont rapporté leurs résultats, avec une augmentation de 45 % d'hypertrophie du FFR à 3 semaines [35]. L'EVH de sauvetage, est généralement effectuée dans le cas d'une hypertrophie du FFR insuffisante après EP seule, et augmenterait le pourcentage d'hypertrophie du FFR de 10 à 15 % une à deux semaines après l'EP [28].

L'approche chirurgicale semble être associée à une hypertrophie du FFR plus marquée. En effet, l'ALPPS est associé à des taux d'hypertrophie du FFR pouvant dépasser 75 % une semaine après le premier temps, tandis que la procédure APEAL peut obtenir un taux plus élevé d'hypertrophie du FFR, avec une augmentation de 104 % du FFR une semaine après l'intervention [31, 34].

L'hypertrophie du FFR observé reflète la capacité du FFR à se régénérer, ainsi l'EP radiologique peut constituer un test préopératoire (épreuve d'effort du foie). Dans l'étude de Farges et al., l'EP a été rapporté comme un test préopératoire dynamique de régénération hépatique chez les patients avec une fibrose hépatique ou une cirrhose. L'échec de l'augmentation du FFR, malgré une EP techniquement réussie, doit être considéré comme un indicateur de l'incapacité du parenchyme hépatique à se régénérer, ce qui contre-indiquerait toute résection hépatique majeure chez ces patients [36].

#### Fonction hépatique et volumétrie

L'évaluation préopératoire comprend le bilan hépatique, le poids du patient, le volume hépatique total (VHT), le volume hépatique normalisé (VHN) et le FFR. Le FFR est généralement exprimé par le rapport entre le volume hépatique résiduel (VHR) et le volume hépatique total (VHT). On estime que le FFR doit être d'au moins 20 % pour les foies non pathologiques et au moins 40 à 50 % pour les foies cirrhotiques [37]. Le rapport VHR/VHT est utilisé pour prédire le risque d'insuffisance hépatique postopératoire après une hépatectomie majeure, en particulier chez les patients présentant une hépatopathie chronique préexistante. Le VHN est basé sur l'analyse de régression d'une population non-malade, et dans lequel une formule peut être calculée à partir du poids corporel (PC) ou de la surface corporelle (SC) d'un patient. Chez les patients ayant un foie sain, un VHR/VHN de moins de 20 % est associé à une morbidité postopératoire plus élevée. Un VHR d'au moins 50 % du

VHN semble nécessaire chez les patients cirrhotiques et 40 % en cas de stéatose sévère [38]. Truant et al. ont rapporté qu'un rapport entre le volume du FFR rapporté au PC supérieur à 0,5 % était plus spécifique que le rapport VHR/VHT pour prédire l'insuffisance hépatique et la mortalité postopératoire [39]. Cette méthode présente l'avantage d'être plus spécifique et facile à utiliser. Une comparaison des mesures du FFR standardisée au PC et à la SC a montré que les deux méthodes étaient fortement corrélées avec des résultats similaires dans la prédiction de l'insuffisance postopératoire [40]. Les premières méthodes utilisées pour évaluer la fonction hépatique dans la pratique sont les tests sanguins. Ils restent les plus largement utilisés et jouent encore un rôle important dans la détermination de la fonction hépatique complète [41]. Les scores composites, tels que les scores Child-Pugh et le Model for End-stage Liver Disease (MELD), peuvent être utilisés pour quantifier le risque après hépatectomie [42]. Le vert d'indocyanine est un test quantitatif largement utilisé chez les patients devant subir une hépatectomie majeure (ou hépatectomie mineure sur hépatopathie) dans les pays asiatiques [43]. Récemment, des résultats encourageants ont été rapportés sur l'élastométrie [44]. La limite principale de ce test est de ne pouvoir évaluer que la fonction hépatique entière, et non la future fonction hépatique restante.

#### Faisabilité du deuxième temps

Les procédures d'hypertrophie du FFR ont pour objectifs d'augmenter la résécabilité et de diminuer les complications postopératoires, même si une hypertrophie ne garantit pas nécessairement de bons résultats chirurgicaux et oncologiques. Certaines inquiétudes portent sur le risque de récurrence tumorale provoquée ou accélérée par une augmentation de sécrétion de facteurs de croissance.

Les résultats sur la faisabilité de la résection après LP, EP ou EP + segment 4 sont relativement homogènes, de l'ordre de 70 à 75 % [33,36]. Dans une étude portant sur la bi-embolisation séquentielle, 75 % des patients avaient été opérés. Dans la seule étude

comparant ALPPS et LP, la faisabilité du deuxième temps était respectivement de 100 et 78 % [45]. La faisabilité du deuxième temps après ALPPS est très élevée, de l'ordre de 98 % [34], probablement grâce au délai court entre les 2 temps, réduisant le risque de progression tumorale. Les données après APEAL sont issues d'un seul centre et sont, à ce jour, insuffisantes pour évaluer la faisabilité du traitement complet.

### *Bénéfices et inconvénients de chaque procédure*

Le taux de complications mineures après EP ou LP est d'environ 20 %. Moins de 5 % des patients connaîtront des complications majeures, à type d'abcès hépatique, de cholangite ou de thrombose portale [45]. Bien que l'occlusion portale (EP ou LP) puisse augmenter le volume du FFR jusqu'à 40 % en 3 à 8 semaines, le deuxième temps de la procédure n'est pas toujours effectué. Dans une étude de Shindoh et al., plus de 25% des patients n'ont pas été opérés à cause d'une progression de la maladie, d'une régénération insuffisante du foie ou de comorbidités [46]. L'EP étendue au segment 4 expose à un risque d'embolisation hors cible (segment 2 et 3) plus important et n'est pas toujours possible du fait d'un développement moindre des branches sous-segmentaires (IVa, IVb) avant embolisation [47]. L'embolisation veineuse sus-hépatique nécessite un repérage minutieux, des embolisations involontaire de la veine sus-hépatique médiane ont été rapportées sans toutefois de morbidité spécifique. Une confirmation échographique, par angiographie rotationnelle ou multiplication des incidences obliques permet de sécuriser le geste [48].

La critique principale de l'ALPPS est la morbi-mortalité observée initialement. La technique a ensuite été raffinée en étant standardisée et en améliorant la sélection des patients [49]. Une approche antérieure, une dissection limitée du ligament hépatoduodénal pour préserver l'apport artériel du segment 4 et des voies biliaires et une évaluation de la biologie tumorale (en fonction de la réponse à la chimiothérapie préopératoire) ont permis de réduire la



morbidité et la mortalité de l'ALPPS. Dans une méta-analyse récente, la mortalité était de 2 % après le premier temps du ALPPS et de 12 % après le second temps [34]. Certaines procédures dérivées de l'ALPPS ont récemment été évaluées, telles que les mini-ALPPS ou les ALPPS partiels qui consistent en une transection parenchymateuse partielle pour diminuer le risque de nécrose du segment 4. Ces procédures permettent d'obtenir une bonne hypertrophie du FFR tout en diminuant la morbidité. Les complications suivant la procédure APEAL n'ont été évaluées que dans une étude [31]. Il n'y a pas eu de décès parmi les dix patients de cette étude, mais trois patients (30 %) ont présenté une morbidité sévère (grade 3/4). Tous les patients avaient une cytolysé marquée avec ischémie +/- nécrose chez huit d'entre eux (80 %), mais sans traduction clinique.

#### Facteurs inhibiteurs de régénération hépatique (table 3)

L'hypertrophie hépatique peut être limitée par plusieurs facteurs inhibiteurs. Le traitement de ces facteurs peut augmenter l'hypertrophie post-opératoire.

#### *Obstruction biliaire*

L'hypertrophie hépatique dans les foies cholestéatiques est significativement moins importante que dans les foies normaux. Plusieurs mécanismes explicatifs ont été proposés : (i) une diminution du flux porte due à l'obstruction biliaire [50], (ii) une diminution des facteurs favorisant la régénération (c-myc, HGF, EGF et IL-6) [51] et (iii) des modifications de la circulation entéro-hépatique. L'absence de bile dans le tube digestif a, non seulement un effet négatif sur la fonction immunitaire entérique, mais altère également la régénération hépatique [51].

#### *Diabète*

L'insuline est l'un des facteurs hépatotrophiques les plus importants du sang veineux portal. La diminution de la sécrétion d'insuline et d'IGF (Insulin Growth factor) (molécule similaire à l'insuline) chez les patients diabétiques altère la régénération hépatique après hépatectomie,

par diminution de la synthèse d'ARN, d'ADN et de protéines en postopératoire. Dans une étude de Kawarada et al. sur modèle canin, une hépatectomie de 70 % du volume total associée à une pancréatectomie avait des capacités régénératives diminuées et retardées [52]. La réduction de la régénération hépatique était proportionnelle à l'étendue de la pancréatectomie, et encore plus marquée lorsque plus de 90% du pancréas était réséqué. Ces résultats démontrent que le pancréas joue un rôle important dans la régénération du foie, en partie grâce à la libération d'insuline. Par conséquent, l'obtention d'une normoglycémie en utilisant l'insuline est nécessaire avant d'effectuer une EP/LP chez les patients diabétiques [52].

#### *Nutrition*

La malnutrition est associée à une réduction de la régénération hépatique après hépatectomie [53]. La supplémentation en glutamine, nécessaire à la synthèse d'ADN et de protéines, favorise la régénération hépatique [54]. L'alimentation par voie orale est fondamentale. Sur modèle murin, une nutrition entérale était associée à une meilleure prise de poids après hépatectomie à 70 % qu'une nutrition isocalorique par voie parentérale. L'optimisation de la nutrition entérale est essentielle pour favoriser la prolifération hépatocytaire.

#### *Alcool*

Les effets de l'alcoolisation aiguë et chronique sur la régénération hépatique ont été particulièrement étudiés. L'exposition aiguë et chronique à l'alcool inhibe la prolifération des hépatocytes induite par l'insuline et l'EGF [55].

#### *Sexe*

Il semble que les œstrogènes augmentent la régénération hépatique, alors que la testostérone la diminue [54]. Aussi Shan et al. ont rapporté que la régénération hépatique après une hépatectomie majeure était plus importante chez les femmes que chez les hommes [56].

#### *Age*

Le vieillissement serait un autre facteur qui affecte la régénération hépatique, avec cependant un nombre limité de données dans la littérature [57].

### *Infection*

Certaines infections virales, telles que l'hépatite C, l'hépatite B et le cytomégalovirus murin, inhibent la régénération hépatique dans des modèles animaux [58]. Les mécanismes physiopathologiques sont encore mal connus mais sembleraient liés à l'inhibition des molécules dépendantes du cycle cellulaire.

## **Phase 1 : Rationnel de la biembolisation hépatique combinée**

### **Un cas clinique (61)**

Un patient de 54 ans cirrhotique Child B était admis en mai 2002 dans notre service pour ascite réfractaire avec syndrome hépato-rénal. L'étiologie de la cirrhose était l'alcool. L'ascite réfractaire a été traitée initialement par diurétique, ce qui fût un échec et a conduit à la mise en place d'un shunt portosystémique intrahépatique transjugulaire (TIPS) par voie transjugulaire entre la veine hépatique droite (VHD) et la veine porte droite (VPD). Un scanner, réalisé un mois plus tard à cause d'une ascite persistante, retrouvait une thrombose du TIPS (figure 1a). Une tentative de désobstruction par voie transjugulaire a échoué. Le patient est sorti deux mois après son admission (Figure 1b), son état s'étant amélioré lentement. Une tomodensitométrie réalisée un an après le TIPS a montré une diminution de l'ascite avec une atrophie partielle du foie droit (figure 1c). Le patient a été perdu de vue pendant 10 ans. Il a été réadmis pour anémie, un scanner a montré une atrophie complète du foie droit avec une hypertrophie très importante du foie gauche, sans ascite (figure 1d).

### **Discussion**

Ce cas suggère que l'occlusion complète simultanée de la VHD et de la VPD peut être bien tolérée et peut conduire à une hypertrophie majeure du foie non occlus, même chez les patients atteints d'hypertension portale et de cirrhose.

Dans ce cas, après obstruction du TIPS, l'ascite s'est aggravée temporairement, nécessitant une intensification du traitement médical, mais la fonction hépatique ne s'est pas détériorée. Ceci est un argument de plus suggérant que l'hypertrophie hépatique est liée à la pression portale : dans la phase initiale qui a suivi l'occlusion du TIPS, le volume du foie gauche n'a pas changé, probablement en raison d'une HTP sévère (comme le montre une ascite persistante - figure 1a et 1b). Dans une seconde phase, le foie gauche a commencé à s'hypertrophier parallèlement à une diminution de l'ascite (figure 1c) jusqu'à la disparition

complète de l'ascite associée à une hypertrophie majeure du foie gauche compensatoire (10 ans plus tard, figure 1d). Cette hypertrophie hépatique très importante pourrait s'avérer nécessaire en préopératoire pour prévenir une insuffisance hépatique postopératoire.

L'association de l'embolisation de la VHD et de la VPD a été rapportée, mais seulement sous forme de procédures séquentielles après échec d'embolisation de la VPD [28]. Une bonne tolérance et des résultats intéressants sur l'hypertrophie du foie ont été rapportés par les auteurs, mais seulement avec une hypertrophie mineure du foie gauche [3]. Le cas présent nous a montré qu'une obstruction simultanée de la VHD et de la VPD peut conduire à une atrophie complète du foie droit avec une hypertrophie massive du foie gauche. Dans ce contexte, nous pourrions suggérer le concept de biembolisation avant une résection hépatique majeure, car la biembolisation paraît être bien tolérée, même chez un patient cirrhotique, et pourrait induire une hypertrophie hépatique supérieure à celle des techniques standard, probablement liée en partie à une augmentation très importante - mais non excessive - de la pression portale dans le lobe non occlus.

### **Aparté :**

Le terme de biembolisation nous a été reproché à plusieurs reprises afin d'utiliser le terme « total liver venous deprivation (TLVD) ».

Le terme biembolisation a été choisi pour plusieurs raisons : 1) éviter les acronymes (assez abondants dans la littérature) ; 2) mieux définir la procédure : emboliser signifie obstruer brutalement un vaisseau, ce qui est le cas dans notre observation, même si la procédure d'embolisation est différente dans les segments vasculaires (coils en portal, plug en veineux). Il s'agit dans les deux cas, d'une occlusion brutale ; 3) biembolisation est un terme factuel, on embolise deux fois. On pourrait parler de triembolisation si on embolise également la veine médiane.

Total liver venous deprivation nous paraît un terme incorrect car : 1) elle est tout sauf totale, une veine hépatique inférieure droite, peut prendre le relais ; 2) une collatéralité/ néo-vascularisation se fait rapidement, et 3) la déprivation veineuse ne concerne que la moitié du foie, ce qui n'est pas exprimé par cette sémantique.

## **Phase 2 : évaluation de la tolérance**

### **Une série de cas [62]**

Dans une étude de 2012, Van Lienden et al. ont comparé la biembolisation avec l'embolisation portale seule sur le rat. Ils ont rapporté que la biembolisation était aussi bien tolérée cliniquement et biologiquement que l'embolisation portale [63]. L'hypertrophie du foie non embolisé avait tendance à être plus importante lors de la biembolisation, sans pour autant, être significative sur les 10 rats étudiés. Les données de cette étude, avec le cas précédemment décrit, nous ont incités à réaliser une première étude dont le but était d'évaluer la tolérance de la biembolisation.

### **Méthodes :**

Tous les patients ayant eu une biembolisation préopératoire suivie d'une hépatectomie droite  $\pm$  étendue à gauche entre janvier 2014 et décembre 2015 à Clermont-Ferrand ont été inclus dans cette étude. Avant janvier 2014, notre politique consistait à réaliser un ALPPS (Associating Liver Partition and Portal vein ligation for Staged hepatectomy) lorsque l'hypertrophie attendue après embolisation portale ne serait pas suffisante. À partir de 2014, une combinaison d'embolisation portale et hépatique (biembolisation) a été proposée comme alternative à l'ALPPS, afin de réduire la morbidité liée à l'ALPPS tout en induisant une meilleure hypertrophie du futur foie restant (FFR) par rapport à l'embolisation portale. En cas d'hypertrophie insuffisante après biembolisation, l'ALPPS pouvait être tout de même réalisé. Un scanner volumique était programmé un mois après la biembolisation, comme habituellement réalisé après l'embolisation portale (EP) seule. Le diagnostic, les indications et les stratégies chirurgicales ont été discutés en réunion de concertation multidisciplinaire. Un scanner systématique était réalisé une semaine après l'opération. Un consentement oral a été obtenu des patients.

Procédures d'embolisation portale (EP) et d'embolisation hépatique (EH) (Figure 2)

Les embolisations portales et hépatiques sont réalisés successivement au cours de la même procédure, sous neuroleptanalgie et anesthésie locale.

**Procédure d'embolisation portale** - Ponction échoguidée de la terminaison de la branche segmentaire du II par une aiguille de 18 Gauges (Spinocan<sup>®</sup> B. BRAUN),

- mise en place d'un guide hydrophile et cathétérisme du tronc porte,
- portographie rotationnelle (40 ml de Visipaque, DynaCT 6s) et post-traitement pour planification des cibles et fusion d'image,
- cathétérismes sélectifs itératifs par cathéter 4Fr (Cobra C2, Terumo<sup>®</sup>, Belgique) et microcatheter 2,4 Fr (Renegade<sup>®</sup>, Boston Scientific, Irlande),
- injection sélective de repérage et embolisation par émulsion de cyanoacrylates et oléate (Lipiodol<sup>®</sup>, Guerbet, France) entre 4 et 12 ml. Les choix de la colle (Hystoacryl<sup>®</sup> ou Glubran<sup>®</sup>) et de la dilution colle/Lipiodol étaient modulés à la discrétion de l'opérateur (entre 1/2 à 1/5) selon le flux observé pour assurer une diffusion distale jusqu'au reflux dans la branche droite avec pour objectif de ménager une zone de clampage avant la convergence portale.
- retrait des cathéters encollés et portographie de contrôle dans l'incidence élective.
- selon la distribution ou chirurgie programmée une embolisation des branches du IV pouvait être réalisée, ici l'agent d'embolisation électif était les coils à largage contrôlé afin de limiter le risque de reflux vers la circulation du FFR,
- après ultime contrôle par injection sélective, l'introducteur était retiré sans embolisation du trajet transhépatique.

**Procédure d'embolisation sus-hépatique** - Après l'embolisation portale droite, la veine jugulaire interne droite est abordée par ponction échoguidée avec une aiguille de calibre 18 Gauge. La veine hépatique droite est sélectivement cathétérisée avec un cathéter type Cobra pour réaliser une injection sélective permettant de vérifier la distribution et le calibre de la



VSH droite. Après mise en place d'un guide d'échange, un introducteur courbe de 6 ou 7Fr (Flexor, Cook Medical) est amené jusqu'à la portion proximale de la VSH pour déployer un dispositif Amplatzer Vascular Plug de 2<sup>ème</sup> génération (AVP II, Saint-Jude Medical, Belgique). Afin de permettre une exclusion longue de la VSH jusqu'à l'abouchement cave, le diamètre est délibérément choisi de 170 à 200% du diamètre veineux. Du fait du risque d'embolisation hors-cible rétrograde et mobilisation secondaire des agents les colles et les coils ne sont pas utilisés pour cette procédure.

#### Volumétrie du foie et évaluation de la régénération du foie

La volumétrie hépatique est réalisée sur des images tomodensitométriques à l'aide du logiciel de traitement d'images Vitrea<sup>®</sup> (Workstation version 6.3; Vital Images, Inc., USA). Le volume du FFR, le volume de la tumeur et le volume total du foie (VTF) ont été déterminés par le même chirurgien et le même radiologue, tous deux experts en chirurgie hépatique. Les ratios FFR / VTF sont calculés pour chaque patient trois semaines après la biembolisation et une semaine après la chirurgie. Le taux de régénération du FFR est défini comme le rapport entre le volume du FFR après la procédure et le volume du FFR initial.

#### Résultats et suivi

Les résultats pré-, per- et post-opératoires au cours de la biembolisation et de la chirurgie ont été enregistrés prospectivement. Les bilans sanguins, incluant le bilan hépatique, ont été effectués avant et après chaque procédure (embolisation et chirurgie). La morbidité et la mortalité ont été enregistrées aux 30<sup>ème</sup> et 90<sup>ème</sup> jour après l'opération, les complications postopératoires ont été classées selon la classification de Dindo-Clavien [18]. L'insuffisance hépatique postopératoire a été définie comme : 1) une valeur du TP (temps de prothrombine) inférieure à 50% et une concentration sérique de bilirubine supérieure à 50 µmol/L au 5<sup>ème</sup> jour postopératoire (J5) («critère 50-50») et / ou par un pic postopératoire de bilirubine d'au moins 120 µmol/L. sur les 7 premiers jours postopératoires (critère de Mullen), et /ou par une

insuffisance hépatique de grade C telle que définie par le groupe d'étude international de la chirurgie hépatique [2,19,20]. La première visite ambulatoire était prévue un mois après la chirurgie.

### Analyses statistiques

L'analyse statistique a été réalisée à l'aide du logiciel Stata, version 13 (StataCorp, College Station, TX, États-Unis). Les tests étaient bilatéraux, avec une erreur de type I définie avec  $\alpha = 0,05$ . Les données continues ont été présentées sous forme de médiane [intervalle interquartile]. Pour étudier l'évolution des paramètres au cours du temps sous forme de données longitudinales (évaluation à trois points temporels : pré-embolisation, post-embolisation, post-opératoire), des modèles mixtes ont été réalisés, prenant en compte la variabilité intra- et inter-patient (effet aléatoire). La normalité des résidus a été étudiée à l'aide du test de Shapiro-Wilk. Enfin, le test de Wilcoxon apparié a été utilisé pour évaluer les différences entre les comparaisons appariées.

### **Résultats**

De janvier 2014 à décembre 2015, sept patients (deux hommes et cinq femmes) ont eu une bi- (tri)embolisation. Parmi ces patients, tous ont eu une embolisation portale droite avec une embolisation de la veine hépatique droite concomitante ( $n = 4$ ), ou de la veine médiane ( $n = 2$ ) et un patient a eu une triembolisation avec embolisation de la veine porte droite, veine hépatique droite et médiane. Les données clinico-pathologiques et peropératoires sont résumées dans le tableau 4.

### Tolérance de la biembolisation

La durée médiane de la procédure était de 97 minutes (intervalle : 68-153 minutes). Aucun patient n'a eu de complication pendant la procédure. Les paramètres biologiques ont très légèrement augmenté et aucun patient n'a présenté de complication ou une insuffisance hépatique après biembolisation. Le temps médian entre la biembolisation et la chirurgie était

de 49 (20-210) jours. Un patient a présenté une récurrence de ses métastases hépatiques après biembolisation nécessitant un nouveau cycle de 4 cures de chimiothérapie. Un patient atteint d'un carcinome de la vésicule biliaire a présenté une carcinose péritonéale sur le scanner préopératoire et n'a pu être opéré. Les paramètres biologiques sont résumés à la Figure 2.

#### Volumétrie du foie post-biembolisation (Figures 3 et 4)

Le FFR correspondait aux segments 2 et 3 chez trois patients, aux segments 1, 2 et 3 chez trois patients et 1, 2, 3 et 4a associé à de multiples résections atypiques chez un patient. Avant biembolisation, le volume du FFR, le rapport du FFR/ poids corporel (PC) et le rapport du FFR/ Volume total du foie (VTF) étaient respectivement de 389 cm<sup>3</sup> (182-508), 0,50 % (0,31-0,75) et 21 % (14-37). Après une médiane de 22 (19-28) jours après la biembolisation, l'augmentation médiane du volume du FFR, FFR/PC et rapport du FFR/VTF étaient respectivement de 52,6 % (18,2 -187,9, p = 0,03) 0,73 % (0,60 -1,1, p < 0,001) et 30 % (25 à 47, p = 0,02). Après biembolisation, le futur foie réséqué a diminué de 10 (+ 2- -22) % en volume.

#### Résultats intra et postopératoires (tableau 4)

Six patients sur sept ont été opérés après bi-embolisation. Il n'y a pas eu de procédure d'ALPPS. Aucun patient n'a développé une insuffisance hépatique postopératoire pertinente selon les critères précédemment cités. Deux patients présentaient des complications de grade III/IV selon la classification de Dindo-Clavien. Deux patients avaient une fistule biliaire postopératoire, dont un nécessitant un drainage percutané. Un patient avait une ascite postopératoire traitée par diurétique. Un patient a présenté une hémorragie postopératoire sur l'artère hépatique. Celle-ci a été embolisée et il y a eu un reflux de coils dans le tronc cœliaque. Ce patient est décédé au dixième jour postopératoire. Après l'analyse histopathologique, tous les patients ont eu une résection R0.

#### Récidives et survie

Le suivi médian était de 10 mois [IQR 5 - 14]. Tous les patients étaient en vie à la fin du suivi, à l'exception du patient décédé en postopératoire. Parmi ces cinq patients opérés, quatre n'ont pas développé de récurrence.

## **Discussion**

Le FFR s'est hypertrophié à plus de 50 % en médiane après la biembolisation, ce qui est supérieur, pour un délai de 21 jours, à l'embolisation portale seule (37 %) et semble similaire à l'embolisation portale droite associée à l'embolisation du segment 4 (45 %) [15,31 -32]. Il est à noter que le taux d'hypertrophie est largement inférieur à ceux rapportés dans les procédures de l'ALPPS ou l'APEAL (allant de 70 à 100 %) [14,37]. Chez les trois derniers patients, nous avons choisi de réaliser l'embolisation de la veine médiane, lorsque nous voulions éviter une hypertrophie importante du segment 4.

Notre étude a plusieurs limites. Les conclusions doivent être tirées avec prudence, car il s'agit d'une étude rétrospective de faible effectif. Nous n'avons inclus que sept patients, car notre politique consiste à effectuer uniquement une PVE dans le traitement standard d'une résection hépatique majeure. La biembolisation a été proposée aux patients présentant un risque élevé d'échec de la PVE standard - généralement des candidats au ALPPS -, ce qui représente un nombre faible de patients. Un patient de notre étude n'a pas été réséqué après biembolisation en raison de la progression de la tumeur ; cependant, il ne s'agissait pas d'une progression hépatique, mais péritonéale, qui était certainement présente avant la biembolisation, comme le montre l'examen rétrospectif de l'imagerie initiale.

En conclusion, cette étude a montré que la combinaison de PVE droite et de HVE droit ou médian semble être une procédure sûre, simple et reproductible pour induire une hypertrophie hépatique majeure avant les résections hépatiques étendues droites. Cette technique est toujours à l'étude et doit être confirmée dans des cohortes plus grandes et comparatives.

### **Phase 3 : évaluation de l'efficacité**

#### **Comparaison rétrospective**

Tous les patients éligibles à une hépatectomie majeure entre janvier 2010 et décembre 2017 à Clermont-Ferrand étaient admissibles à l'inclusion. Leurs caractéristiques ont été extraites rétrospectivement d'une base de données maintenue prospectivement. Entre 2010 et 2014, seule l'embolisation portale préopératoire était réalisée pour les patients, la politique était de réaliser cette procédure chez les patients présentant un FLR < 25 % (foie sain) ou < 40 % (en cas d'hépatopathie sous-jacente) et/ou un rapport FLR/PC < 0,5 %. Les patients présentant un cholangiocarcinome extrahépatique Klatskin 2 ou 3A ont été systématiquement embolisés en préopératoires en raison du risque spécifique élevé d'insuffisance hépatique postopératoire de cette intervention [64]. À partir de 2014, la BE était proposée comme alternative à la PVE (telle que définie ci-dessus), initialement lorsque le volume de FLR attendu après PVE était insuffisant. Progressivement, la biembolisation étant bien tolérée, elle est devenue la procédure de première intention dans notre centre.

Une maladie hépatique sous-jacente était suspectée lorsque les patients présentaient un syndrome métabolique, plus de huit cycles de chimiothérapie, une hypertension portale (nombre de plaquettes < 100 000/mm<sup>3</sup> avec splénomégalie et/ou varices œsophagiennes) et une fibrose hépatique (F3/F4) à la biopsie lorsqu'elle était effectuée [65, 66]. Les patients traités par chimioembolisation + embolisation ont également été exclus afin d'éviter un biais majeur affectant l'analyse volumétrique.

La volumétrie du foie était déterminée par tomodensitométrie, 3 semaines après embolisation portale ou biembolisation. La chirurgie était programmée le plus tôt possible si l'hypertrophie du FFR était suffisante.

#### *Volumétrie hépatique et évaluation de la régénération hépatique*

La volumétrie du foie a été réalisée sur des images tomodensitométriques à l'aide du logiciel de traitement d'images Vitrea<sup>®</sup> (Workstation version 6.3; Vital Images, Inc., États-Unis) avant et 3 semaines après la procédure d'hypertrophie. Le volume du FFR, le volume de la tumeur et le VTF ont été évalués par le même chirurgien et le même radiologue, tous deux experts en chirurgie hépatique. Les ratios FFR / VTF et FFR / PC ont été calculés pour chaque patient. Le taux de régénération du FFR a été défini comme : (FFR après embolisation - FFR avant embolisation) / FFR avant embolisation. La cinétique du taux de croissance a été définie comme le degré moyen d'hypertrophie (en %) divisé par le nombre de semaines.

### Résultats et suivi

Tous les résultats pré-, per- et post-procédures au cours de l'embolisation portale ou de la biembolisation ont été enregistrés de manière prospective. Les complications post-opératoires et hépatobiliaires sont définies selon les mêmes critères que l'étude de cas précédemment détaillée [62].

### Analyses statistiques

Toutes les analyses statistiques ont été effectuées à l'aide du logiciel Stata (version 13, StataCorp, College Station, TX) pour une erreur bilatérale de type I de 5 %. Toutes les caractéristiques du patient ont été exprimées sous forme de moyenne  $\pm$  écart type, de médiane [intervalle de confiance] ou de pourcentages. Les variables quantitatives ont été comparées en utilisant le test t de Student ou le test de Mann-Whitney) et en utilisant le test du chi carré ou de Fisher exact pour les variables catégorielles. Des analyses multivariées ont ensuite été effectuées pour tenir compte de tous les facteurs de confusion déterminés en fonction 1) des résultats univariés et 2) des paramètres connus qui jouent un rôle sur l'hypertrophie hépatique après embolisation tels que: âge du diagnostic, sexe, diabète sucré, cirrhose, NASH et IMC. Des Forest Plot ont été utilisés pour présenter les résultats.

## Résultats

### Caractéristiques pré-opératoires

Durant la période d'inclusion, 82 patients ont été traités par embolisation portale seule ou biembolisation. Dix patients ont été traités au préalable par chimio-embolisation et ont donc été exclus, de sorte que finalement 72 patients ont été analysés, dont 41 par embolisation portale seule et 31 par biembolisation. Parmi les patients du groupe embolisation de la veine porte (PVE), 33 (80 %) ont subi la procédure avant 2014 alors que tous les patients du groupe biembolisation (BE) ont été traités à partir de 2014. Il n'y avait pas de différence concernant les caractéristiques préopératoires entre les deux groupes, qui sont résumées dans le tableau 5.

### Tolérance

La durée moyenne de la procédure était de 34 ( $\pm$  20) minutes dans le groupe PVE et de 44 ( $\pm$  37) minutes dans le groupe BE ( $p = 0,181$ ). Aucun patient n'a présenté de complication lors de l'une ou l'autre procédure. Les paramètres biologiques du foie ne différaient pas significativement après BE ou PVE (Tableau 5). Tous les patients sont sortis le lendemain de la procédure sans complication.

### Volumétrie hépatique post-PVE et BE (figures 2 et 3)

Initialement, dans le groupe PVE, le FFR médian avant embolisation était de 348 [266-547] cm<sup>3</sup>, tandis que dans le groupe BE, le FFR médian était de 394 [262-478] cm<sup>3</sup> ( $p = 0,430$ ). Sur le scanner de contrôle volumétrique après la procédure, le FFR médian dans le groupe PVE avant embolisation était de 487 [327-612] cm<sup>3</sup>, tandis que dans le groupe BE, le FFR médian était de 527 [416-662] cm<sup>3</sup> ( $p = 0,794$ ).

Le taux moyen d'hypertrophie était de 31,9 % ( $\pm$  34 %) dans le groupe PVE et de 51,2 % ( $\pm$  42 %) dans le groupe BE ( $p = 0,018$ ). Les taux d'hypertrophie du FFR après PVE et BE sont illustrés Figure 4. En analyse multivariée, incluant l'âge au diagnostic, le sexe, le diabète sucré, la cirrhose, la NASH et l'IMC, le taux d'hypertrophie reste significativement plus élevé

dans le groupe BE ( $p = 0,005$ ) (figure 5A). La cinétique du taux de croissance moyen était de 19 % / semaine ( $\pm 18$  % / semaine) dans le groupe BE et de 8 % / semaine ( $\pm 13$  % / semaine) dans le groupe PVE ( $p = 0,026$ ). L'analyse multivariée a révélé que la cinétique du taux de croissance restait significatif ( $p = 0,004$ ) (figure 5B). L'augmentation du rapport FFR / VTF avant et après l'embolisation était de 10 % ( $\pm 6$  %) dans le groupe BE et de 7,5 % ( $\pm 5$  %) dans le groupe PVE ( $p = 0,047$ ). Ce rapport FFR/TLV était également significatif en analyse multivariée ( $p = 0,010$ ) (Figure 3C). L'augmentation du ratio FFR / PC était de 2,2 % ( $\pm 1,6$  %) et de 1,6 % ( $\pm 1,8$  %) dans le groupe PVE ( $p = 0,140$ ). Il existait également une tendance à l'augmentation de ce rapport sans être significatif en analyse multivariée ( $p = 0,084$ ) (Figure 5D). Le délai moyen entre la procédure et le scanner volumétrique étaient respectivement de 27 et 26 jours dans les groupes PVE et BE ( $p = 0,760$ ).

Concernant le segment 4, sa volumétrie médiane était de 221 [171-333] cc dans le groupe PVE et de 244 [187-295] cc, dans le groupe BE ( $p = 0,743$ ). Après procédure, la volumétrie du segment 4 était respectivement de 272 [225-334] cc dans le groupe PVE et 284 [225-337] cc dans le groupe BE ( $p = 0,635$ ). Le taux d'hypertrophie du segment 4 était de 12 % [-10-43 %] dans le groupe BE et de 16 % [-4-55 %] dans le groupe PVE ( $p = 0,707$ ).

#### Groupe PVE

Parmi les 41 patients programmés pour une hépatectomie, quatre (10 %) ont présenté une progression de la maladie au scanner volumétrique de contrôle préopératoire, deux (5 %) avaient un FFR insuffisant et quatre (10 %) ont présenté une contre-indication peropératoire à la laparotomie. Au total, 31/41 patients (75,6 %) ont été finalement réséqués.

#### Groupe BE

Parmi les 31 patients programmés pour une hépatectomie, trois (10 %) ont présenté une progression de la maladie au scanner volumétrique de contrôle préopératoire, et trois (10 %) ont été contre-indiqués à la laparotomie en raison d'une carcinose péritonéale. Au total, 25/31



patients (81 %) ont été finalement réséqués. Aucun des patients ne présentait un volume de FFR insuffisant après BE. Afin de limiter l'hypertrophie du segment 4, trois patients programmés pour une hépatectomie droite élargie aux segments 4 et 1 ont subi une embolisation de la veine hépatique droite + moyenne associée à une PVE (triembolisation). Une embolisation non intentionnelle de la veine hépatique moyenne a été réalisée à la place de la veine hépatique droite chez un patient.

#### Résultats intra- et post-opératoires

Les données peropératoires et postopératoires sont résumées dans le tableau 6. Il n'y avait aucune différence entre les deux groupes en ce qui concerne les données per- et postopératoires.

### **Discussion**

Cette étude montre que la biembolisation est une procédure sûre améliorant l'efficacité de l'hypertrophie hépatique avant une hépatectomie majeure. Dans cette étude, le taux de croissance du FFR était plus élevé de 20 % après biembolisation qu'avec embolisation portale seule après une médiane de 3 semaines jusqu'au contrôle volumétrique, sans augmentation de morbidité.

La procédure pour obtenir une hypertrophie hépatique peut varier en fonction du type et de l'étendue de la maladie hépatique - qu'elle soit uni- ou bi-lobaire - et de la stratégie de résection hépatique - en un ou plusieurs temps opératoires. En résumé, les procédures percutanées sont moins invasives mais également moins efficaces que les procédures chirurgicales (ALPPS, ALPPS partiel, APEAL). Dans ce contexte, la biembolisation peut présenter un intérêt particulier car le taux d'hypertrophie est plus élevé que les autres procédures percutanées avec une morbidité comparable, bien qu'un taux de croissance inférieur à celui obtenu avec des procédures chirurgicales telles que le ALPPS. De plus, la

biembolisation pourrait permettre d'éviter d'emboliser le segment 4, (par embolisation de la veine hépatique médiane), ce qui peut être morbide du au risque de migration des coils dans le segment 2 ou 3.

Cette étude est la première à avoir comparé l'embolisation portale seule et la biembolisation. Deux séries de cas précédentes avaient signalé des effets satisfaisants sur la tolérance de la biembolisation sans aucun effet indésirable significatif. Le mécanisme lié à cette augmentation plus importante de la régénération du foie après biembolisation est probablement lié à une augmentation de la pression portale du lobe embolisé. De plus, les lésions hépatiques affectant le lobe bi-embolisé peuvent également augmenter le flux sanguin artériel dans ce lobe, provoquant ainsi une hypoxie du lobe non embolisé (appelé «réponse tampon artérielle hépatique» ou HABR), qui est connu pour induire une hypertrophie du foie par le biais d'un mécanisme hypoxique.

D'un point de vue oncologique, la BE pourrait réduire le délai entre la procédure d'hypertrophie et la chirurgie et améliorer ainsi les taux de résection. C'est un des arguments de la technique ALPPS avec un taux très élevé de résection secondaire (plus de 95%), conséquence de la courte période entre les deux temps opératoires

Fait intéressant, dans notre série, la veine hépatique médiane a été embolisée seule (n = 4) ou simultanément (n = 2) avec la veine hépatique droite, ce qui n'a entraîné aucune morbidité avec une bonne tolérance. À l'avenir, la biembolisation pourrait également être comparée à la biembolisation + embolisation de la veine hépatique moyenne (triembolisation) dans le cas d'hépatectomies droites élargies aux segments 4 et 1. Cette étude ne permet pas de tirer de conclusions sur la triembolisation. La biembolisation a été proposée initialement lorsque le volume du FFR prévu après embolisation portale seule était insuffisant. Après la publication de notre rapport préliminaire ne signalant aucune complication spécifique de la

biembolisation, cette procédure est devenue un standard avant hépatectomie majeure dans notre centre.

Outre son caractère rétrospectif, cette étude présente cependant de nombreuses limites. Le volume hépatique ne correspondant pas à la fonction, comme vu précédemment, et serait mieux évalué par une scintigraphie à l'HIDA (acide imino diacétique hépatobiliaire). Cet examen n'a pas été réalisé dans le cadre de cette étude. Il pourrait être également intéressant de réaliser une HVE en utilisant une approche transhépatique, comme décrit par Guiu et al.. D'après notre expérience, nous avons utilisé l'approche transjugulaire pour contrôler les risques de migration pulmonaire de matériel en bouchant la veine hépatique droite avec un plug 80 % à 100 % plus large que la veine hépatique.

### **Conclusion**

Cette étude suggère que la biembolisation augmente l'hypertrophie hépatique avant une hépatectomie majeure par rapport à l'embolisation portale seule. Le taux de régénération du FFR est supérieur à 50 % après biembolisation à 3 semaines. La biembolisation pourrait donc remplacer l'embolisation de la veine porte lorsque l'hypertrophie du FFR attendue est insuffisante après embolisation portale seule, mais ces résultats doivent être confirmés dans le cadre d'études prospectives randomisées.

## **Phase 4 : Etude sur modèle porcin**

### **Introduction**

Il s'agit d'une étude monocentrique, réalisée au CHU de Clermont Ferrand, au sein du laboratoire de radiologie interventionnelle (CICE), sur modèle porcin, réalisée au cours de l'année 2017. Le modèle porcin a été choisi car son anatomie permettait une embolisation portale du foie droit et une embolisation des veines hépatiques du foie droit (Figure 7).

Elle est divisée en deux étapes :

- première étape : étude préliminaire, de faisabilité portant sur quatre cochons, permettant de connaître la cinétique d'hypertrophie sur modèle porcin mais également les éventuelles limites techniques à la réalisation des gestes.
- seconde étape : portant sur 20 cochons avec un groupe de 10 cochons ayant une embolisation portale seule et un groupe de 10 cochons ayant une biembolisation. Ce calcul de cochon nécessaire a été fait sur l'hypothèse d'une majoration de 20 % d'hypertrophie du futur foie restant dans le groupe biembolisation par rapport au groupe embolisation portale seule. Une prise du gradient porto-cave sera réalisé avant la procédure interventionnelle, immédiatement après et 3 semaines après lors de la volumétrie de contrôle.

Les objectifs de cette étude étaient :

- évaluation de l'hypertrophie du FFR sur le modèle animal en embolisation portale seule vs embolisation portale et des veines sus-hépatiques en un seul temps
- évaluation de la corrélation entre le degré d'hypertrophie et le gradient porto-cave
- évaluation de la tolérance de l'embolisation des veines sus-hépatiques
- étude anatomopathologique du foie à distance des différentes embolisations afin d'expliquer une éventuelle différence d'hypertrophie du FFR

## **1<sup>ère</sup> étape : étude préliminaire**

Après avoir recueilli les autorisations nécessaires, nous avons pu réaliser cette première étude sur quatre cochons, en accord avec la législation. Chacun pesait initialement entre 22 et 30 kg.

Le protocole de l'étude comprenait une IRM systématique pour chaque cochon, en pré-opératoire, suivie dans la même journée par le geste interventionnel. Il s'agissait soit d'une embolisation portale seule ou d'une embolisation portale combinée avec une embolisation de veine sus-hépatique.

Dans les suites des gestes les cochons étaient en observation dans le centre de recherche INRA où était effectuée une surveillance clinique.

Un contrôle par IRM était réalisé à J7, J14 et J21. Chez les deux premiers animaux, un contrôle supplémentaire a été réalisé à J28.

En fin d'étude, le foie est prélevé puis plongé dans du formol, afin de permettre une analyse immunohistochimique ultérieure. A ce moment, il est également réalisée une étude du volume du parenchyme hépatique permettant de le corrélérer à la volumétrie réalisée via le logiciel de reconstruction.

### *Protocole de l'IRM*

Pour la première IRM, le cochon était dans un premier temps sédaté, par les animaliers du CICE, avec du ZOLETIL<sup>®</sup> et un traitement anti-stress (STRESSNIL<sup>®</sup>), par voie intramusculaire. La curarisation de l'animal permet également une acquisition de meilleure qualité.

Dans un second temps, le cochon est conditionné avec la pose d'une voie veineuse au sein d'une veine de l'oreille (plutôt à gauche pour l'injection) et la mise en place d'une intubation oro-trachéale.

L'IRM est réalisée sur une IRM 3 Tesla. Le cochon est positionné en décubitus dorsal permettant une bonne ventilation et facilitant l'accès à la voie veineuse en cas de réveil précoce.

Le protocole réalisé regroupe une acquisition axiale centrée sur le foie. Après une injection de 6cc de MULTIHANCE à 2cc/sec, acquisitions dynamiques en séquences LAVA (3 temps d'acquisition : artériel, portal puis tardif).

Pour les IRM de contrôle, le cochon est seulement sédaté et non intubé. Il persiste donc chez lui une ventilation spontanée. Au moment de l'IRM initiale, le ventilateur est coupé le temps de l'acquisition permettant des images moins artéfactées. Avant la procédure d'embolisation, l'injection de gadolinium permet de réaliser une première portographie et veinographie afin de planifier au mieux le geste. Sur les IRM de contrôle, l'injection a pour principal but de rechercher une reperméabilisation des veines traitées ou une éventuelle migration du matériel. Au total, ce protocole d'IRM avec installation de l'animal et acquisition des images dure environ une heure. Suite à cette IRM, l'animal est soit transporté à l'INRA, soit conduit en salle d'embolisation.

#### Geste d'embolisation

Les cochons sont embolisés en salle de radiologie interventionnelle localisée au CICE et dédiée à la recherche. L'embolisation a été réalisé par un radiologue interventionnel sénior, assisté par un junior.

L'animal est encore intubé et ventilé dans les suites de l'IRM de référence. Des compléments d'anesthésie peuvent être réalisés en cas de réveil de l'animal à l'aide de Propofol.

Au total, le choix de technique est réalisé de manière aléatoire :

- cochon 1 : embolisation portale seule
- cochon 2 : embolisation portale et veine sus-hépatique

- cochon 3 : embolisation portale et veine sus-hépatique
- cochon 4 : embolisation portale seule

Chaque cochon est reconnu grâce à un marquage de couleur, important pour le suivi.

### Spécificité des procédures

#### Embolisation portale

L'abord portal était réalisé par repérage échographique, de manière controlatérale chez les cochons 1 et 2 puis homolatérale chez les cochons 3 et 4. L'abord controlatéral était motivé par une visibilité insatisfaisante lors du repérage échographique, face notamment à la présence d'un estomac recouvrant le parenchyme hépatique.

Après introduction de matériel, il est réalisé une portographie à l'aide d'une sonde Pig Tail, ne mettant pas en évidence de variation anatomique notable.

L'embolisation portale a été réalisée à l'aide d'un mélange d'Histoacryl et de Lipiodol pour un rapport d'environ 1 pour 3. Les branches sont cathétérisées de manière successive sous contrôle scopique avec comme objectif d'emboliser les branches portales destinées aux segments droit latéral et droit médial.

#### Embolisation des veines sus-hépatiques

Les veines jugulaires étant difficiles d'accès (en profondeur au niveau du cou), il est décidé de réaliser un accès par la veine fémorale au niveau du scarpa droit.

Il est mis en place des plugs après réalisation d'une veinographie sur les veines hépatiques latérales droites et médiales droites.

#### Analyse volumique

Les reconstructions ont été réalisées sur des consoles ADW. Il a été réalisé un contournage manuel pour augmenter la précision des mesures.

Ces mesures ont été réalisées par un radiologue sénior et junior, de manière autonome. Dans un second temps, ces mesures ont été moyennées.

Il a été mesuré le volume du foie total puis le volume du foie gauche. Le volume du foie droit était alors déduit par la soustraction du Volume total – Volume foie gauche.

### Suivi

Dans les suites de la procédure, les animaux sont suivis de près avec recueil du poids, relevé de la quantité de nourriture prise au quotidien et éventuelle hyperthermie.

## **Résultats**

### Embolisation des veines sus-hépatiques

Les veines jugulaires étant difficiles d'accès (en profondeur au niveau du cou), il a été décidé de réaliser un accès par la veine fémorale au niveau du scarpa droit. Il a été mis en place des plugs après réalisation d'une veinographie.

### Complications per-procédure

Les branches portales étant très grêles, chez les cochons, un reflux est rapidement obtenu. Lors de l'embolisation du cochon 1, un encollage de la paroi latérale du tronc porte a ainsi été réalisé sans fuite de produit et sans retentissement sur la portographie de contrôle.

Ce même incident a été rencontré avec le cochon 4 avec cette fois un débord plus important du matériel d'embolisation nécessitant la mise en place d'un stent afin de plaquer le mélange Histoacryl / Lipiodol contre la paroi. Le contrôle par portographie ne montrait pas de migration de matériel et une bonne perméabilité du tronc porte. Il n'a été rencontré aucune complication au cours des embolisations des veines sus-hépatiques.

### Volumétrie

Les volumétries sont résumées dans le tableau 7. Les taux d'hypertrophie dans le groupe biembolisation ont été de 84 % et 15 % et dans le groupe embolisation portale seule de 73 % et 10 % (Figure 8).

### Complications post-procédure



Au décours des gestes, aucune anomalie notable n'a été mise en évidence: pas d'hyperthermie, pas de refus de la nourriture.

## **Discussion**

Cette première étude conclue à la faisabilité et à la tolérance de la biembolisation dans un modèle porcin. En effet, aucune complication de l'embolisation n'a été retrouvée après les différentes procédures et après un suivi de 1 mois. La variabilité importante des taux d'hypertrophie dans chacun des deux groupes oriente vers l'hypothèse de nombreux paramètres inconnus à ce jour influant sur l'hypertrophie du futur foie restant dans un modèle porcin. Ces facteurs n'ont à ce jour pas été étudiés dans le modèle porcin alors qu'ils sont bien connus chez l'homme. L'évaluation du nombre de cochons nécessaires ayant été calculé à partir du modèle humain, le nombre de cochons initialement évalué serait probablement trop faible du fait d'un intervalle de confiance très important.

L'anatomie porcine est un modèle discutable d'embolisation portale et sus-hépatique. Concernant la veine porte, il semble y avoir une corrélation canalaire entre la veine portale médiale et latérale droite dans le modèle porcin et la veine portale sectorielle antérieure et postérieure chez l'être humain. Cependant sur le plan volumétrique, le rapport entre le foie gauche et le foie droit du porc est très variable (avec un foie gauche de 51 % à 78 % du volume hépatique total) et un volume du foie gauche >51 % sur tous les foies, ce qui est supérieur à l'être humain. Même si les veines hépatiques médiales et latérales droites peuvent correspondre à la veine hépatique droite, volumineuse chez l'homme, elles sont plus difficiles d'accès. Elles ont donc été abordées par voie fémorale sous contrôle échographique.

L'étude n'a pas pu être poursuivie et a dû être arrêtée car après une interruption estivale de la stabulation des porcs à l'INRA, les IRM n'ont pas pu être réalisées. En effet, les plages d'IRM dédiées à la recherche ont été supprimées du fait d'une sous-utilisation de l'IRM.

## **Conclusion**

Cette étude préliminaire réalisée montre la faisabilité et oriente vers une bonne tolérance de la biembolisation mais ne permet pas de conclure sur l'hypertrophie du futur foie restant.

## **Partie 1 : Conclusion**

Les conclusions de ces études montrent donc que la biembolisation est une procédure bien tolérée, sans morbidité spécifique et induit une hypertrophie plus importante que l'embolisation portale seule. Cette procédure serait donc très intéressante dans le cas où l'hypertrophie du futur foie restant nécessaire devrait être compris entre 35 et 60 %. Cela permettrait donc à la fois d'augmenter l'hypertrophie par rapport à l'embolisation portale avec une morbidité comparable en restant inférieure aux procédures chirurgicales.

Le deuxième avantage serait oncologique en diminuant le délai entre la procédure et la chirurgie comme le montre la cinétique d'hypertrophie après biembolisation qui est supérieure à l'embolisation portale seule et ainsi d'augmenter le pourcentage de faisabilité de la résection. Une évaluation fonctionnelle du foie à l'aide de la scintigraphie à l'HIDA serait intéressante afin d'évaluer la corrélation entre volume et fonction après biembolisation.

## **Références:**

1. Clavien PA, Petrowsky H, DeOliveira ML, Graf R. Strategies for safer liver surgery and partial liver transplantation. *N Engl J Med*. 2007; 356: 1545–1559
2. Rahbari NN, Garden OJ, Padbury R, et al. Posthepatectomy liver failure: a definition and grading by the International Study Group of Liver Surgery (ISGLS). *Surgery* 2011; 149: 713–724.
3. Makuuchi M, Thai BL, Takayasu K, et al. Preoperative portal embolization to increase safety of major hepatectomy for hilar bile duct carcinoma: a preliminary report. *Surgery* 1990; 107: 521–527.
4. Honjo I, Suzuki T, Ozawa K, Takasan H, Kitamura O. Ligation of a branch of the portal vein for carcinoma of the liver. *Am J Surg*. 1975;130:296-302.
5. Schnitzbauer AA, Lang SA, Goessmann H, et al. Right portal vein ligation combined with in situ splitting induces rapid left lateral liver lobe hypertrophy enabling 2-staged extended right hepatic resection in small-for-size settings. *Ann Surg*. 2012; 255: 405–414.
6. Capussotti L, Muratore A, Ferrero A, et al. Extension of right portal vein embolization to segment IV portal branches. *Arch Surg*. 2005; 140:1100–1103.
7. Madoff DC, Abdalla EK, Gupta S, et al. Transhepatic ipsilateral right portal vein embolization extended to segment IV: improving hypertrophy and resection outcomes with spherical particles and coils. *J Vasc Interv Radiol*. 2005; 16:215–225.
8. Webber E.M., Bruix J., Pierce R.H., Fausto N. Tumor necrosis factor primes hepatocytes for DNA replication in the rat. *Hepatology* 1998; 28:1226-1234,
9. Schlegel A, Lesurtel M, Melloul E, et al. ALPPS: from human to mice highlighting accelerated and novel mechanisms of liver regeneration. *Ann Surg*. 2014; 260:839–846.
10. Shadde E, Tsatsaris C, Swiderska-Syn M et al. Hypoxia of the growing liver accelerates regeneration. *Surgery* 2017; 161:666-679.

11. Lautt WW. Mechanism and role of intrinsic regulation of hepatic arterial blood flow: hepatic arterial buffer response. *Am J Physiol.* 1985; 249: G549–G556.
12. Balzan SM, Gava VG, Magalhaes MA, Dotto ML. Outflow modulation to target liver regeneration: something old, something new. 2014; *Eur J Surg Oncol.* 40:140-143.
13. Schoen JM, Wang HH, Minuk GY, Laut WW. Shear stress-induced nitric oxide release triggers the liver regeneration cascade. *Nitric Oxide* 2001; 5:453–464.
14. Scatton O, Plasse M, Dondero F, et al. Impact of localized congestion related to venous deprivation after hepatectomy. *Surgery* 2008; 143:483–489.
15. Lautt WW, Legare DJ, d'Almeida MS. Adenosine as putative regulator of hepatic arterial flow (the buffer response). *Am J Physiol.* 1985; 248: H331-338.
16. Truant S, Baillet C, Deshorgue AC, et al. Drop of Total Liver Function in the Interstages of the New Associating Liver Partition and Portal Vein Ligation for Staged Hepatectomy Technique: Analysis of the "Auxiliary Liver" by HIDA Scintigraphy. *Ann Surg.* 2016; 263:e33-34.
17. Honjo I, Kozaka S. Extensive resection of the liver in two stages. *Rev Int Hepatol.* 1965; 15:309–319
18. Sakamoto T, Liu Z, Murase N, et al. Mitosis and apoptosis in the liver of interleukin-6-deficient mice. *Hepatology* 1999; 29:403-411
19. Taub R. Liver regeneration: from myth to mechanism. *Nat. Rev. Mol. Cell Biol.* 2004; 5:836–847.
20. Golse N, Bucur PO, Adam R, Castaing D, Sa Cunha A, Vibert E. New paradigms in post-hepatectomy liver failure. *J Gastrointest Surg.* 2013;17:593-605.
21. Serenari M, Collaud C, Alvarez FA, et al. Interstage Assessment of Remnant Liver Function in ALPPS Using Hepatobiliary Scintigraphy: Prediction of Posthepatectomy Liver Failure and Introduction of the HIBA Index. *Ann Surg.* 2018 Jun;267(6):1141-1147.

22. Rous P, Larimore LD. Relation of the portal blood to liver maintenance: a demonstration of liver atrophy conditional on compensation. *J Exp Med.* 1920; 31:609–632
23. Kinoshita H, Sakai K, Hirohashi K, et al. Preoperative portal vein embolization for hepatocellular carcinoma. *World J Surg.* 1986; 10:803–808.
24. Capussotti L, Muratore A, Baracchi F, et al. Portal vein ligation as an efficient method of increasing the future liver remnant volume in the surgical treatment of colorectal metastases. *Arch Surg.* 2008; 143:978–982.
25. Shimura T, Suehiro T, Suzuki H, et al. Trans-ileocecal portal vein embolization as a preoperative treatment for right trisegmentectomy with caudate lobectomy. *J Surg Oncol.* 2007; 96:438-441.
26. Are C, Iacovitti S, Prete F, Crafa FM. Feasibility of laparoscopic portal vein ligation prior to major hepatectomy. *HPB.* 2008;10:229-233.
27. Tranchart H, Koffi GM, Gaillard M, et al. Liver regeneration following repeated reversible portal vein embolization in an experimental model. *Br J Surg.* 2016; 103:1209-1219.
28. Hwang S, Lee S-G, Ko G-Y, et al. Sequential preoperative ipsilateral hepatic vein embolization after portal vein embolization to induce further liver regeneration in patients with hepatobiliary malignancy. *Ann Surg.* 2009; 249:608–616.
29. Machado MA, Makdissi FF, Surjan RC, Basseres T, Schadde E. Transition from open to laparoscopic ALPPS for patients with very small FLR: the initial experience. *HPB.* 2017; 19:59-66.
30. Alvarez FA, Ardiles V, De Santibañes M, Pekolj J, De Santibanes E. Associating liver partition and portal vein ligation for staged hepatectomy offers high oncological feasibility with adequate patient safety: a prospective study at a single center. *Ann Surg.* 2015 261:723–732.

31. Dupré A, Hitier M, Peyrat P, et al. Associating portal embolization and artery ligation to induce rapid liver regeneration in staged hepatectomy. *Br J Surg* 2015; 102:1541–1550.
32. Maurer R, Rivoire M, Basso V, et al. Portal supply of segment IV of the liver based on CT-scan. *Surg Radiol Anat.* 2017; 39:471-476.
33. Kishi Y, Abdalla EK, Chun YS, et al. Three hundred and one consecutive extended right hepatectomies: evaluation of outcome based on systematic liver volumetry. *Ann Surg.* 2009; 250:540e8.
34. Eshmuminov D, Raptis DA, Linecker M, et al. Meta-analysis of associating liver partition with portal vein ligation and portal vein occlusion for two-stage hepatectomy. *Br J Surg.* 2016; 103:1768-1782.
35. Madoff DC, Abdalla EK, Gupta S, et al. Transhepatic ipsilateral right portal vein embolization extended to segment IV: improving hypertrophy and resection outcomes with spherical particles and coils. *J Vasc Interv Radiol.* 2005; 16:215-225.
36. Farges O, Belghiti J, Kianmanesh R, et al. Portal vein embolization before right hepatectomy: prospective clinical trial. *Ann Surg.* 2003; 237:208-217
37. Vauthey JN, Chaoui A, Do KA, et al. Standardized measurement of the future liver remnant prior to extended liver resection: Methodology and clinical associations. *Surgery* 2000; 127:512-519.
38. Abdalla EK, Barnett CC, Doherty D, et al. Extended hepatectomy in patients with hepatobiliary malignancies with and without preoperative portal vein embolization. *Arch Surg* 2002;137:675e80.
39. Truant S, Oberlin O, Sergent G, et al. Remnant liver volume to body weight ratio  $\geq$  or  $\leq$  0.5%: A new cut-off to estimate postoperative risks after extended resection in noncirrhotic liver. *J Am Coll Surg.* 2007;204:22-33.

40. Chun YS, Ribero D, Abdalla EK, et al. Comparison of two methods of future liver remnant volume measurement. *J Gastrointest Surg.* 2008;12:123-128.
41. Bruix J, Sherman M, Practice Guidelines Committee, American Association for the Study of Liver Diseases. Management of hepatocellular carcinoma. *Hepatology* 2005; 42:1208–1236.
42. Cucchetti A, Ercolani G, Vivarelli M, et al. Impact of model for end-stage liver disease (MELD) score on prognosis after hepatectomy for hepatocellular carcinoma on cirrhosis. *Liver Transplant.* 2006; 12:966–971.
43. Imamura H, Sano K, Sugawara Y, Kokudo N, Makuuchi M. Assessment of hepatic reserve for indication of hepatic resection: decision tree incorporating indocyanine green test. *J Hepatobiliary Pancreat Surg.* 2005; 12:16–22.
44. Rajakannu M, Cherqui D, Ciacio O et al. Liver stiffness measurement by transient elastography predicts late posthepatectomy outcomes in patients undergoing resection for hepatocellular carcinoma. *Surgery* 2017; 162:766-774
45. Denys A, Bize P, Demartines N, Deschamps F, De Baere T. Cardiovascular and Interventional Radiological Society of Europe. Quality improvement for portal vein embolization. *Cardiovasc Intervent Radiol.* 2010; 33:452-456.
46. Shindoh J, Vauthey JN, Zimmitti G, et al. Analysis of the efficacy of portal vein embolization for patients with extensive liver malignancy and very low future liver remnant volume, including a comparison with the associating liver partition with portal vein ligation for staged hepatectomy approach. *J Am Coll Surg.* 2013; 217:126–133.
47. Kishi Y, Madoff DC, Abdalla EK, et al. Is embolization of segment 4 portal veins before extended right hepatectomy justified? *Surgery* 2008; 144:744–751.



48. Hwang S, Ha TY, Ko K et al. Preoperative Sequential Portal and Hepatic Vein Embolization in Patients with Hepatobiliary Malignancy. *World J Surg.* 2015; 39(12):2990-2998.
49. Schadde E, Raptis DA, Schnitzbauer AA, et al. Prediction of Mortality After ALPPS Stage-1: An Analysis of 320 Patients From the International ALPPS Registry. *Ann Surg.* 2015; 262(5):780-785.
50. Kanda H, Nimura Y, Yasui A, et al. Hepatic blood flow after acute biliary obstruction and drainage in conscious dogs. *Hepatogastroenterology* 1996;43: 235–240.
51. Tracy TF Jr, Bailey PV, Goerke ME, et al. Cholestasis without cirrhosis alters regulatory liver gene expression and inhibits hepatic regeneration. *Surgery* 1991;110:176– 182.
52. Kawarada Y, Sanda M, Kawamura K, et al. Simultaneous extensive resection of the liver and the pancreas in dogs. *Gastroenterol Jpn.* 1991;26: 747–756.
53. Skullman S, Ihse I, Larsson J. Influence of malnutrition on regeneration and composition of the liver in rats. *Acta Chir Scand.* 1990;156: 717–722.
54. Ito A, Higashiguchi T. Effects of glutamine administration on liver regeneration following hepatectomy. *Nutrition* 1999;15:(1) 23–28.55. Chen J, Kunos G, Gao B. Ethanol rapidly inhibits IL-6- activated STAT3 and C/EBP mRNA expression in freshly isolated rat hepatocytes. *FEBS Lett.* 1999;457: 162–168.
55. Francavilla A, Gavalier JS, Makowka L, et al. Estradiol and testosterone levels in patients undergoing partial hepatectomy. A possible signal for hepatic regeneration? *Dig Dis.* 1989;34: 818–822.
56. Shan YS, Hsieh YH, Sy ED, et al. The influence of spleen size on liver regeneration after major hepatectomy in normal and early cirrhotic liver. *Liver Int.* 2005;25: 96–100.
57. Iakova P, Awad SS, Timchenko NA. Aging reduces proliferative capacities of liver by switching pathways of C/EBPalpha growth arrest. *Cell.* 2003;113: 495–506.

58. Marshall A, Rushbrook S, Davies SE, et al. Relation between hepatocyte G1 arrest, impaired hepatic regeneration, and fibrosis in chronic hepatitis C virus infection. *Gastroenterology* 2005;128 :33–42.
59. Aussilhou B, Lesurtel M, Sauvanet A, et al. Right portal vein ligation is as efficient as portal vein embolization to induce hypertrophy of the left liver remnant. *J Gastrointest Surg* 2008; 12: 297–303.
60. Vyas S, Markar S, Partelli S, et al. Portal vein embolization and ligation for extended hepatectomy. *Indian J Surg Oncol*. 2014; 5:30-42.
61. Le Roy B, Gagnière J, Abergel A, Antomarchi O, Pezet D, Charbrot P, Buc E. Total right liver atrophy after TIPS occlusion : introducing the biembolization *J Gastrointest Surg*. 2016 Mar.
62. Le Roy B, Perrey A, Fontarensky M, et al. Combined preoperative portal and hepatic vein embolization (biembolization) to improve liver regeneration before major liver resection: a preliminary report. *World J Surg*. doi: 10.1007/s00268-017-4016-5
63. Van Lienden KP, van den Esschert JW, Rietkerk M, et al. Short-term effects of combined hepatic vein embolization and portal vein embolization for the induction of liver regeneration in a rabbit model. *J Vasc Interv Radiol* 2012; 23:962-7.
64. Takagi T, Yokoyama Y, Kokuryo T, Ebata T, Ando M, Nagino M. A Clear Difference Between the Outcomes After a Major Hepatectomy with and without an extrahepatic Bile Duct Resection. *World J Surg* 2017; 41(2):508-515.
65. Kishi Y, Zorzi D, Contreras CM, Maru DM, Kopetz S, Ribero D et al. Extended preoperative chemotherapy does not improve pathologic response and increases postoperative liver insufficiency after hepatic resection for colorectal liver metastases. *Ann Surg Oncol* 2010;17(11):2870-2876.

66. Llovet JM, Fuster J, Bruix J, Barcelona-Clínic Liver Cancer Group. The Barcelona approach: diagnosis, staging, and treatment of hepatocellular carcinoma. *Liver Transpl* 2004; 10(2 Suppl 1):S115-20.

<b>Facteurs régénératifs hépatique</b>
Cytokines : IL-6, TNF- $\alpha$ <sup>8,17</sup>
GF : HGF, TGF- $\alpha$ , EGF, FGF <sup>8,17</sup>
VR : NO, PG, HIF1 $\alpha$ <sup>11</sup>
Hormones : Insuline, oestrogenes <sup>51</sup>
TF : NF $\kappa$ B, AP-1, C/EBP $\beta$ , STAT3 <sup>8,11,19</sup>
IEG : c-fos, c-jun, c-myc <sup>11,19</sup>

**Tableau 1:** Facteurs favorisant la régénération hépatique (IL-6 = Interleukin-6, TNF = Tumour necrosis factor, GF = growth factors, HGF = hepatocyte growth factor, TGF = Transforming growth factor, EGF = Epidermal growth factor, FGF = fibroblast growth factor VR = vasoregulators, NO = Nitric oxide, PG = Prostaglandins, HIF1 $\alpha$  = *hypoxia-inducible factor 1 $\alpha$*  , TF = transcriptional factors, NF $\kappa$ B = nuclear factor-kappa B, AP-1 = activator protein, C/EBP $\beta$  = CCAAT/enhancer-binding protein  $\beta$ , STAT3 = Signal transducer and activator of transcription 3, IEG = immediate early genes)

Procédures	Etudes	Nombres de patients	Augmentation du FFR (pourcentage)	Faisabilité du deuxième temps	Bénéfices et inconvénients de chaque procédure
<b>Procédures radiologiques</b>					
<b>PVE/PVL</b>	Aussilhou et al. <sup>59</sup> Vyas et al. <sup>60</sup>	1625	40%	55 to 77%	Faible morbidité Hypertrophie hépatique insuffisante
<b>PVE + segment 4</b>	Kishi et al. <sup>46</sup> Capussotti et al. <sup>6</sup> Madoff et al. <sup>7</sup>	144	45%	71% to 83%	Embolisation de matériel dans le segment 2 et 3 et thrombose partielle de la veine porte
<b>Biembolisation séquentielle</b>	Hwang et al. <sup>28</sup> Hwang et al. <sup>48</sup>	41	29% (13%+16%)	82%	Embolisation de la veine hépatique médiane (4%)
<b>Procédures chirurgicales</b>					
<b>APEAL</b>	Dupré et al. <sup>31</sup>	10	104%	100%	Peu étudiée Cytolyse marquée
<b>ALPPS</b>	Alvarez et al. <sup>30</sup> Eshmuminov et al. <sup>34</sup> Schadde et al. <sup>49</sup>	320	90% to 100%	97% to 100%	Morbidité postopératoire

**Tableau 2 :** Tableau récapitulatif des différentes procédures utilisées pour hypertrophier le FFR, la faisabilité de la deuxième étape et les avantages et inconvénients spécifiques (FFR= Futur foie restant, APEAL = association of portal embolization and artery ligation, ALPPS = associating liver partition and portal vein ligation for staged hepatectomy)

<b>Facteurs inhibiteurs de la régénération hépatique</b>
Obstruction biliaire <sup>52</sup>
Diabète <sup>54</sup>
Malnutrition <sup>56</sup>
Alcool <sup>57</sup>
Sexe masculin et âge <sup>57-59</sup>
Infection virale <sup>60</sup>

**Tableau 3 :** Facteurs inhibiteurs de la régénération hépatique.

Patient	Se xe	Age (a)	IM C	ASA	Etiolo gie	Hepato- pathie (O/N)	Segment s du FFR	Veine embolis ée	Hypertro phie postemb olisation du FFR (%)	Durée de séjour	Clavien Postope ratoire	Mortali té à 90 jours
1	H	72	29	3	CCE	O	2,3	VHD	56.6	10	5	1
2	F	75	25	2	MHC C	N	1,2,3	VHD	17.7	50	3b	0
3	F	48	22	1	MHC C	N	1,2,3	VHD	52.6	10	2	0
4	H	54	21	1	CCE	N	2, 3	VHD	187.6	19	0	0
5	H	65	23	1	CAC	N	1,2,3	VHM	57.4	7	0	0
6	F	67	24	2	CCI	O	1,2,3	VHM	19.5	16	2	0
7	F	57	27	2	CVB	0	2,3	VHD + VHM	18.2	/	/	/

**Tableau 4 :** Données pré- et post-opératoires

Données pré- et post-opératoires (H = homme; F = femme; a = années ; IMC = indice de masse corporelle ; ASA = american score of anaesthesiology ; CCE = cholangiocarcinome extrahépatique ; MHCC = métastases hépatiques de cancer colorectal ; CCI = cholangiocarcinome intrahépatique ; CAC = cystadenocarcinome ; CVB = cancer de la

vésicule biliaire ; FFR = futur foie restant, VHD = veine hépatique droite ; VHM = veine hépatique moyenne)

	<b>Groupe PVE (n= 41)</b>	<b>Groupe BE (n= 31)</b>	<b>Valeur de P</b>
Age (ans), <i>médiane</i> [IC]	63 [60-68]	66 [55-70]	0.562
Homme (%)	28 (68)	16 (52)	0.222
Femme (%)	13 (13)	15 (48)	
IMC (Kg/m <sup>2</sup> ), <i>médiane</i> [IC]	24 [23-29]	24 [23-27]	0.564
Diabète (%)	6 (15)	6 (19)	0.595
Etiologie (%):			0.394
<i>MHCC</i>	17 (42)	18 (58)	
<i>CHC</i>	6 (15)	5 (16)	
<i>CCE</i>	14 (34)	5 (16)	
<i>CCI</i>	3 (7)	2 (7)	
<i>Autres</i>	1 (2)	1 (3)	
Cirrhoses (%)	4 (10)	3 (10)	0.991
NASH (%)	11 (27)	9 (29)	
Taille de la plus grosse tumeur (mm), <i>médiane</i> [IC]	49 [21-78]	46 [39-68]	0.836
Progression après procédure (%)	5 (12)	3 (10)	0.928
FFR trop petit après procédure (%)	2 (4.9)	0	0.212
Complication de la procédure (%)	0	0	1.000
Réséqué (%)	31 (76)	25 (81)	0.777
<b>Analyse de sang réalisée à J1 de la procédure (PVE ou BE)</b>			
ASAT, <i>médiane</i> [IC]	45 [32-53]	43 [31-82]	0.972
ALAT, <i>médiane</i> [IC]	57 [40-70]	61 [37-105]	0.573
Bilirubine, <i>médiane</i> [IC]	16 [10-35]	14 [9-20]	0.145
Creatinine, <i>médiane</i> [IC]	67 [63-71]	61 [53-69]	0.351
Temps de Prothrombine, <i>médiane</i> [IC]	89 [80-99]	84 [76-94]	0.204

**Tableau 5: Données pré- et post-opératoires**

Caractéristiques pré-opératoires des patients subissant une embolisation de la veine porte (groupe PVE) et une biembolisation (groupe BE) (IC = intervalle de confiance, IMC = indice de masse corporelle, MHCC = métastases hépatiques de cancer colorectal, CHC = carcinome hépatocellulaire, CCE = cholangiocarcinome extra-hépatique, CCI = cholangiocarcinome

intrahépatique, NASH = stéato-hépatite non alcoolique, FFR = futur foie restant, ASAT = aspartate aminotransférase; ALAT = alanine aminotransférase).

	<b>PVE (n=31)</b>	<b>BE (n=25)</b>	<b>Valeur de P</b>
Chirurgie (%):			0.923
HD	14 (46)	8 (32)	
HD+ S1	2 (6)	1 (4)	
HD+ S4	5 (16)	5 (20)	
HD+ S1+4	9 (29)	9 (36)	
ALPPS	1 (3)	2 (8)	
Saignement peropératoire (ml), <i>médiane</i> [IC]	972 (655)	1310 (1374)	0.688
Durée de chirurgie (min), <i>médiane</i> [IC]	363 (104)	419 (171)	0.182
Reconstruction biliaire/vasculaire (%)	10 (32)	8 (32)	0.771
Durée de clampage, <i>médiane</i> [IC]	30 [20-47]	30 [15-63]	0.932
Exclusion vasculaire totale (%)	1 (3.2)	1 (4)	0.946
Durée d'hospitalisation (jours), <i>médiane</i> [IC]	17 (8)	19 (14)	0.823
Complications postopératoires (%)	12 (39)	15 (60)	0.106
Complications sévères (Clavien >3a) (%)	3 (10)	5 (20)	0.276
Complications hépatobiliaires (%)	9 (29)	9 (36)	0.436
Mortalité à 3 mois (%)	2 (6)	3 (12)	0.228

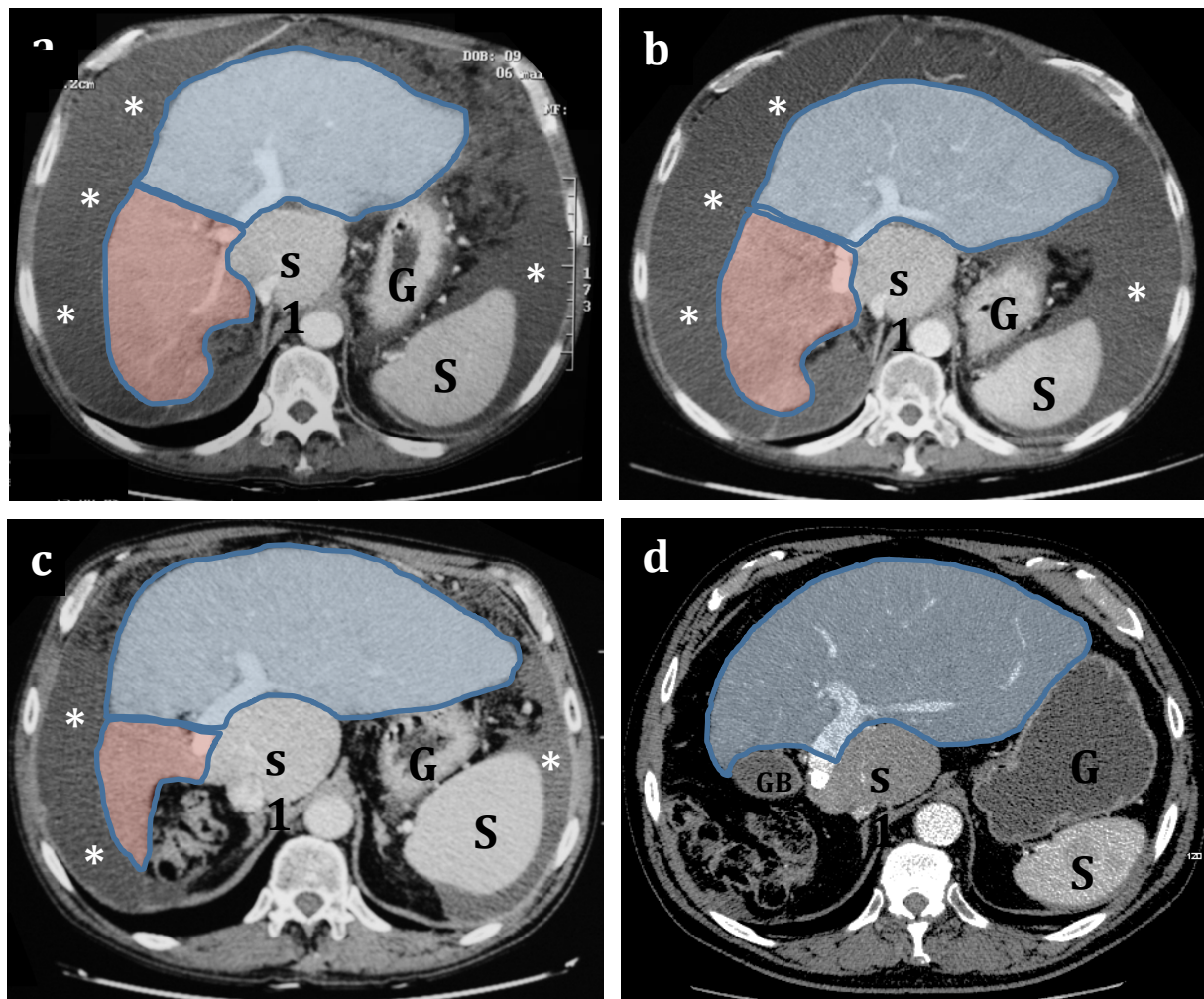
**Tableau 6: Données per- et post-opératoires**

Caractéristiques per- et posopératoires du groupe embolisation de la veine porte (groupe PVE) et du groupe biembolisation (groupe BE) (IC = intervalle de confiance, HD = hépatectomie droite, S = segment, ALPPS = associating liver partition and portal vein ligation for staged hepatectomy)



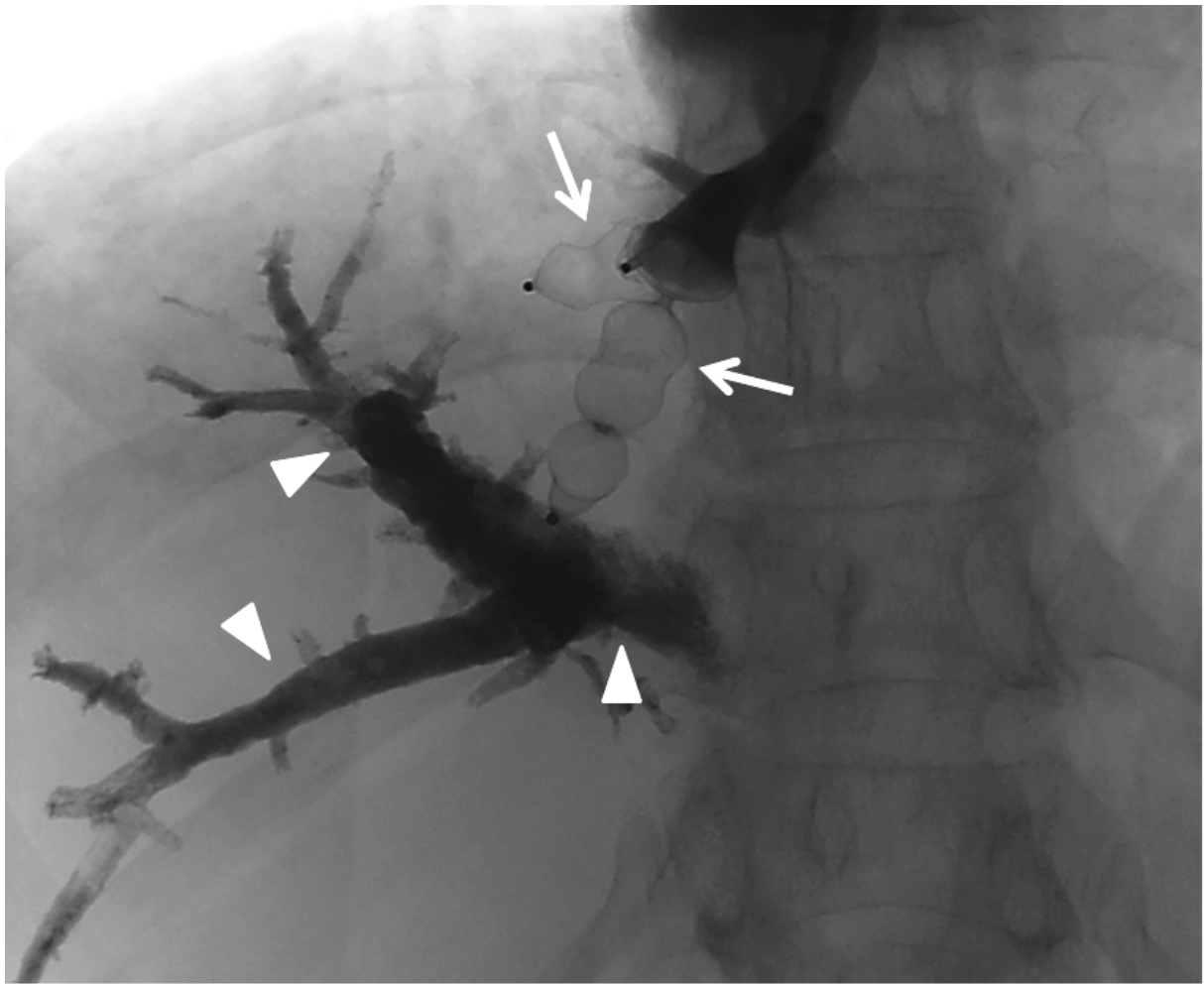
	Cochon 1		Cochon 2		Cochon 3		Cochon 4	
	Volume FT	Volume FG	Volume FT	Volume FG	Volume FT	Volume FG	Volume FT	Volume FG
J0	1074	520	1203	638	962	520	930	734
J5							638	526
J7			1038	548	923	589		
J9	831	501						
J12							948	747
J14	854	573	940	562	1159	847		
J21	869	591	1077	731	1287	934	1122	879
J28	1312	990	1282	887				

**Tableau 7 :** Volumétrie suite à l'étude préliminaire (en cm<sup>3</sup>) (FT = foie total ; FG = foie gauche)

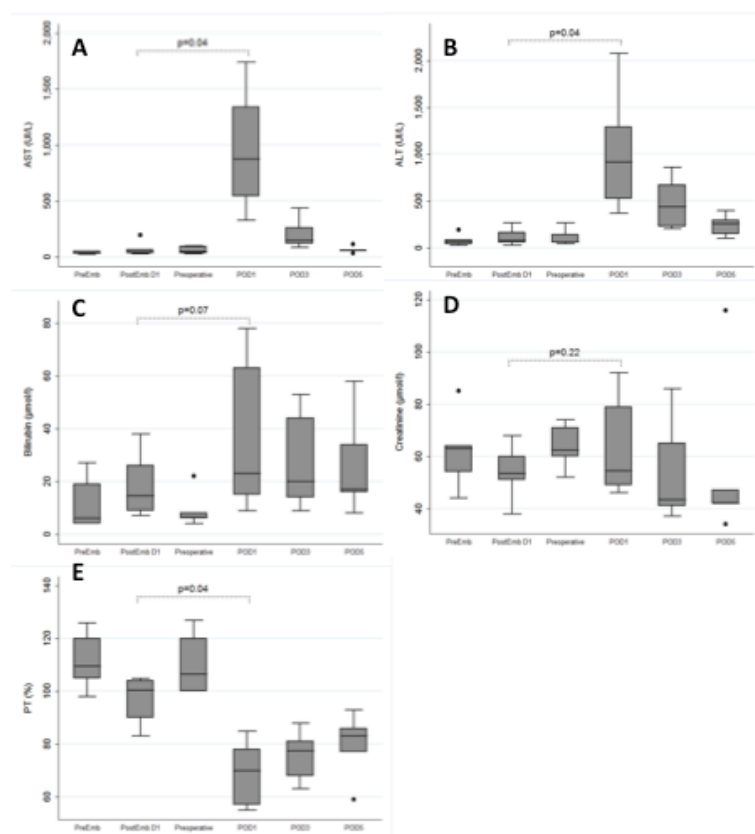


**Figure 1 :** Evolution de la morphologie du foie par tomodensitométrie axiale au cours du suivi du patient. A) Tomodensitométrie avant la mise en place du TIPS ; b) Tomodensitométrie une semaine après l'occlusion du TIPS ; c) Tomodensitométrie à un an ; d) Tomodensitométrie à dix ans. L'évolution a montré une augmentation progressive du volume du foie gauche avec une diminution simultanée du volume du foie droit.

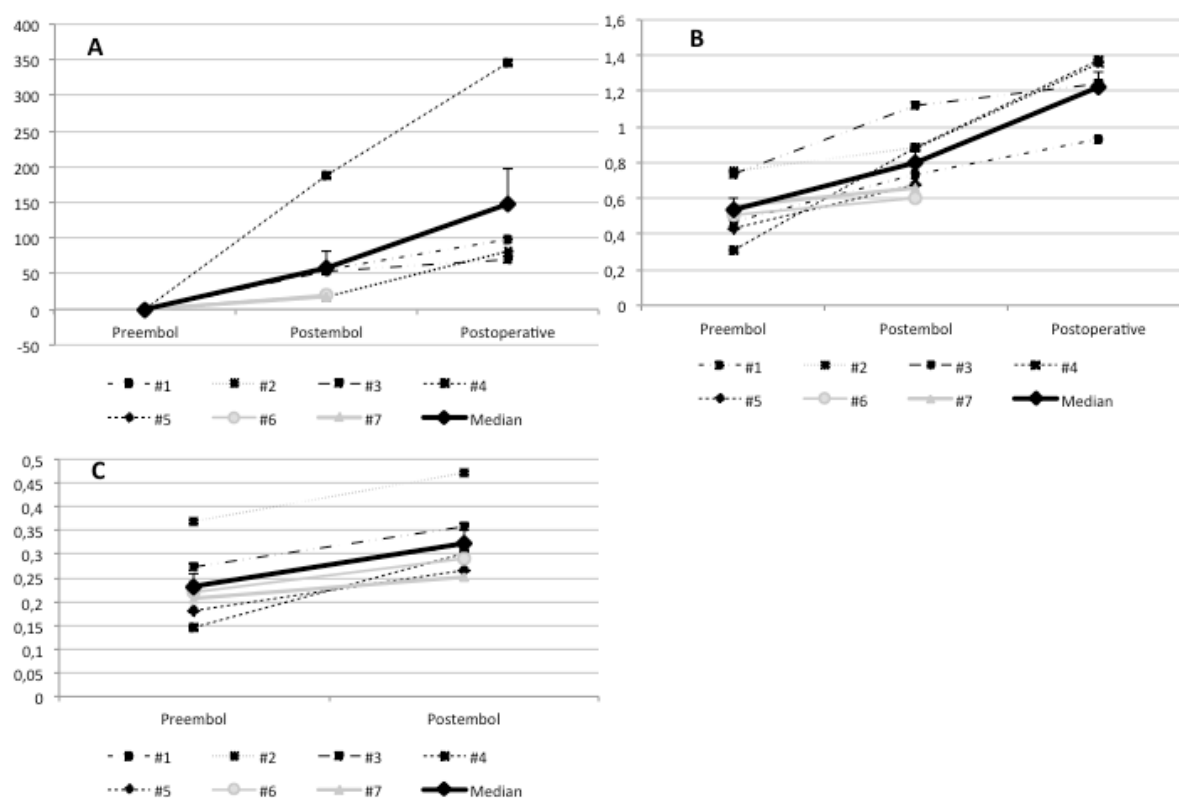
Surface bleue = foie gauche (segments 2, 3 et 4). Surface rouge = foie droit (segments 5, 6, 7 et 8). S = rate ; GB = vésicule biliaire ; S1 = segment 1 ; G = estomac ; \* = ascite



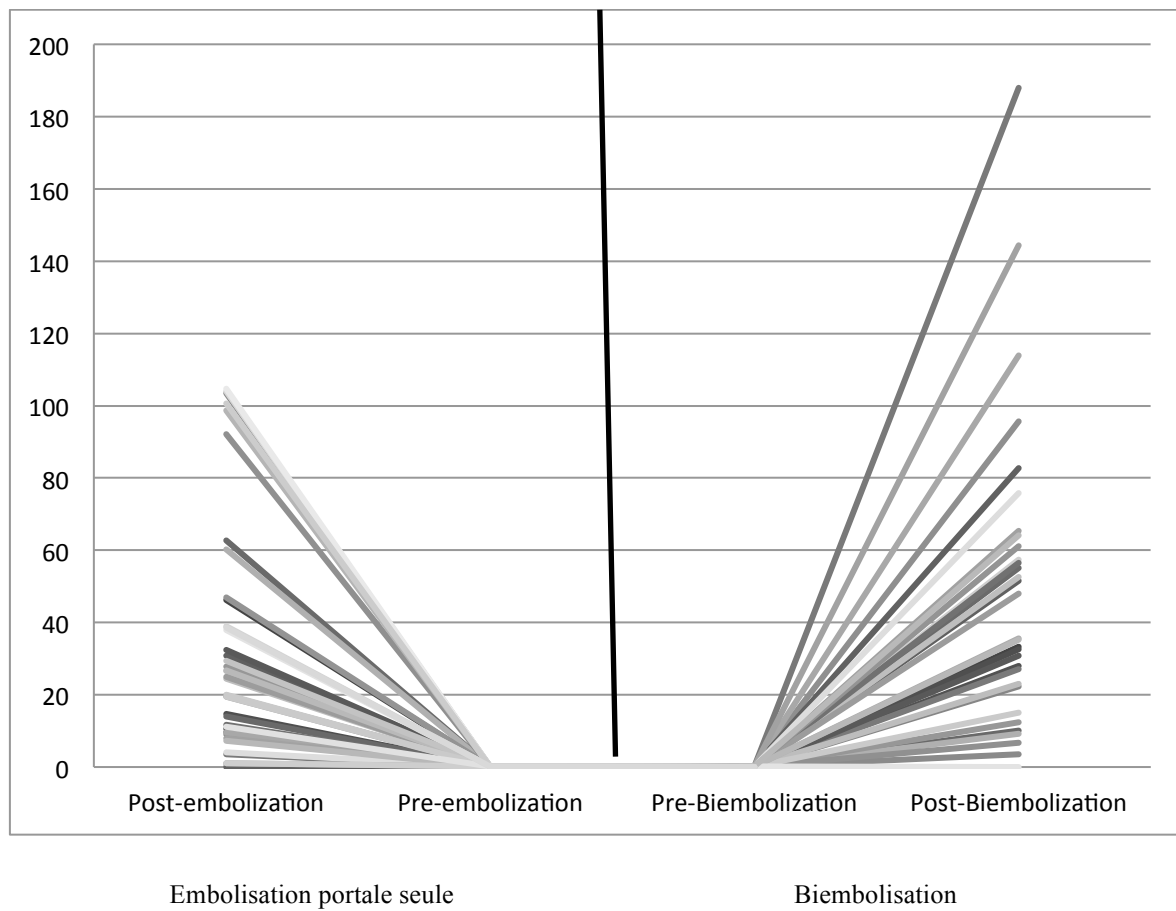
**Figure 2 :** Contrôle final angioscopique montrant le résultat de la biembolisation chez un patient âgé de 63 ans. Deux plugs vasculaires (flèches blanches) ont été placés dans les branches de la veine hépatique droite. Cette image montre également l'embolisation portale droite avec de la colle (Histoacryl<sup>®</sup>) + Lipiodol (rapport 1 : 3) dans les branches de la veine portale droite (tête de flèche)



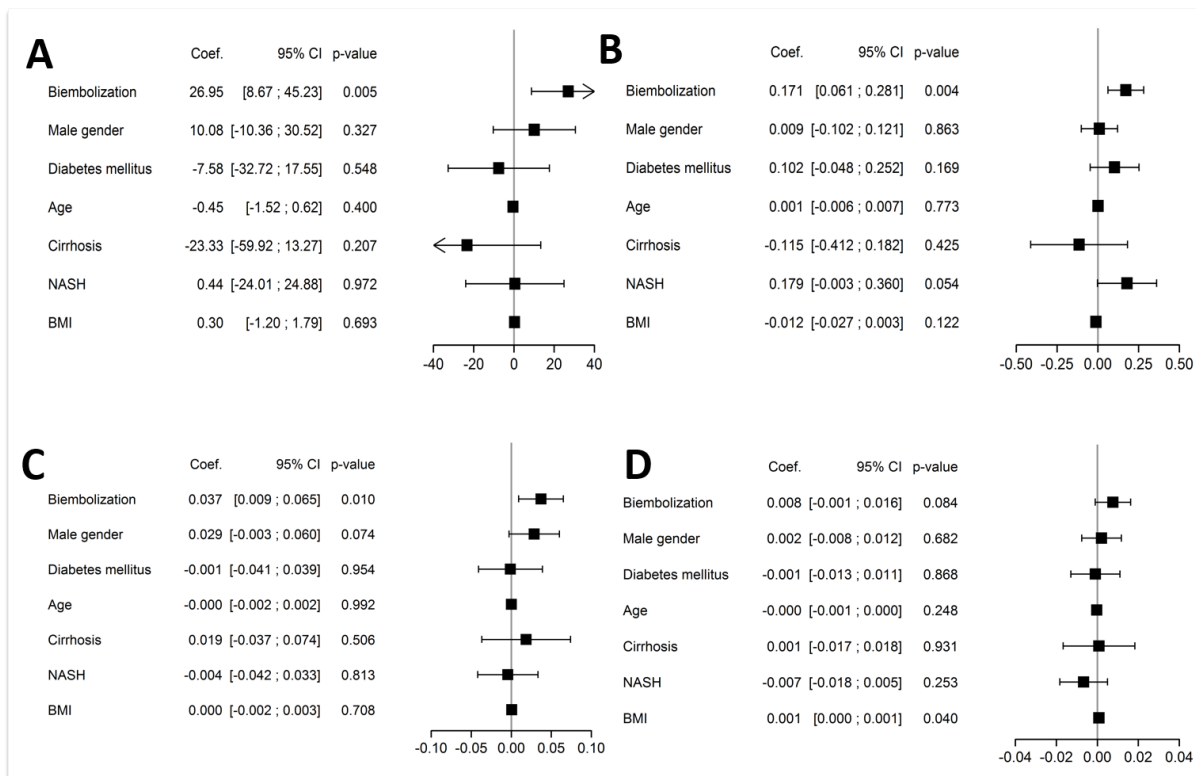
**Figure 3:** Comparaison des taux sanguins d'ASAT [A], ALAT [B], bilirubine [C], créatinine [D] et TP [E] après biembolisation et chirurgie. Les données de laboratoire mesurées le lendemain de la procédure étaient les valeurs maximales retrouvées (ASAT : aspartate aminotransférase; ALAT : alanine aminotransférase, PT : temps de prothrombine; \* :  $p < 0,05$ )



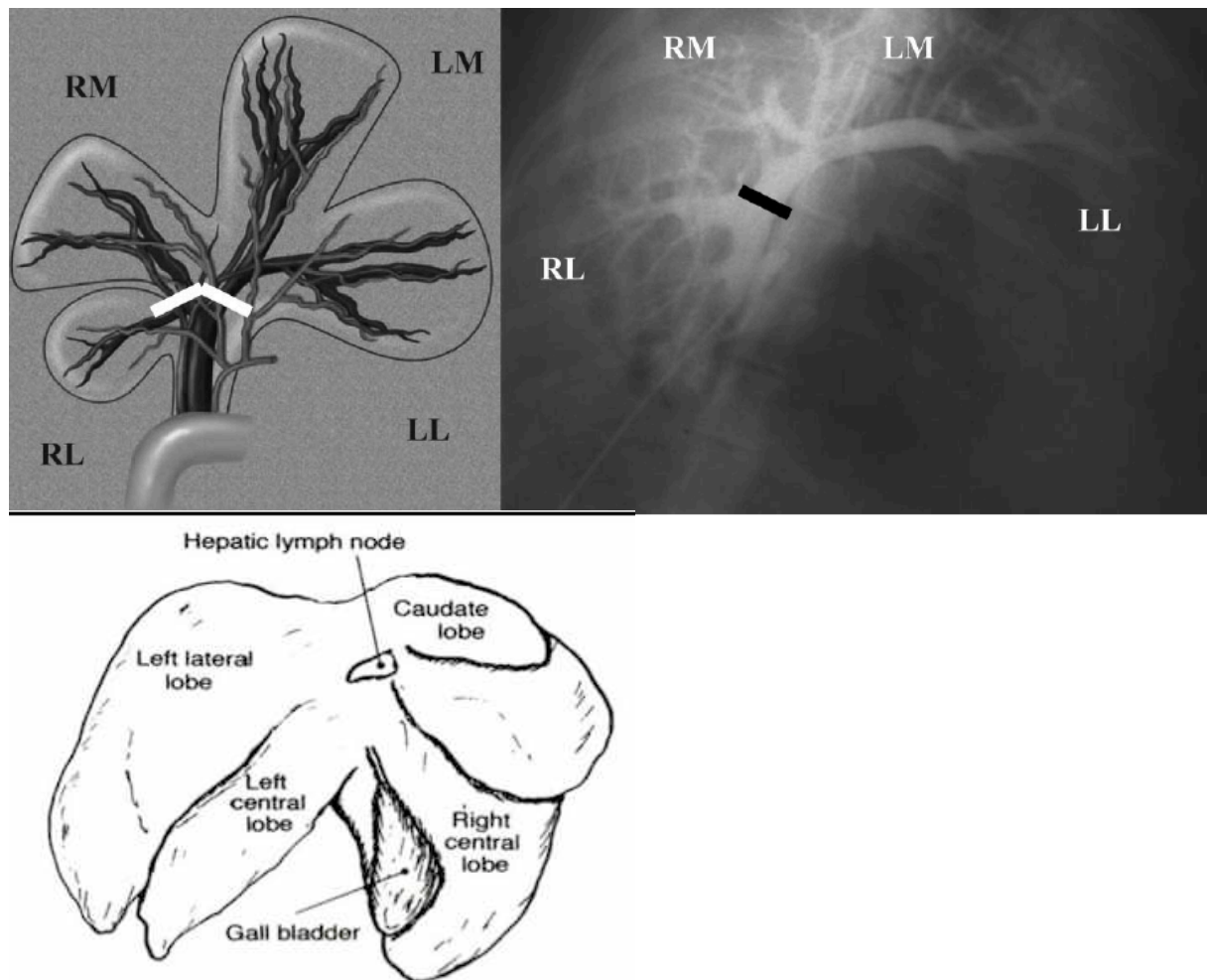
**Figure 4 :** Volumétrie hépatique initiale (Preembol = avant la biembolisation) et régénération du foie un mois après la biembolisation (Postembol = après la biembolisation) et sept jours après la chirurgie (postopératoire) chez sept patients. A. Taux d'hypertrophie du futur foie restant (FFR) (%) (Preembol = avant la biembolisation ; Postembol = après la biembolisation) B. Rapport du volume du futur foie restant et du poids corporel (%) (Preembol = avant la biembolisation ; Postembol = après la biembolisation) C. Rapport du volume du futur foie restant sur le volume hépatique total (%) (Preembol = avant la biembolisation; Postembol = après la biembolisation)



**Figure 5 :** Taux d'hypertrophie (en %) du futur foie restant après embolisation portale seule et biembolisation de la veine porte sur chaque patient (\* =  $p < 0,05$ )



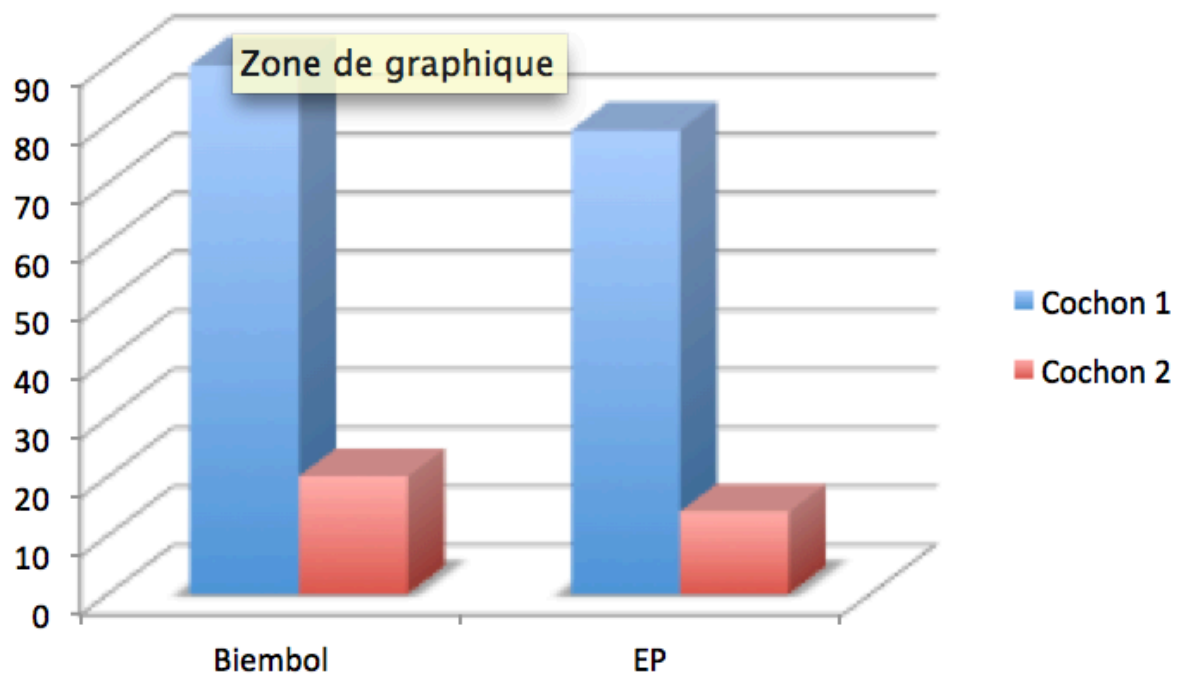
**Figure 6 :** Forrest plot des paramètres inclus dans l'analyse multivariée: la biembolisation augmente l'hypertrophie du FFR (A), la cinétique du taux de croissance (B), le rapport du futur foie restant et du poids corporel (C), et le rapport du futur foie restant et le volume hépatique total (D). (NASH : stéato-hépatite non alcoolique ; IMC: indice de masse corporelle)



(Figures de Wilms et al. Comparative Study of Portal Vein Embolization Versus Portal Vein Ligation for Induction of Hypertrophy of the Future Liver Remnant Using a Mini-Pig Model. Ann Surg, 2008 ; 247(5) : 825-834)

**Figure 7 :** L'anatomie du foie du porc comprend 4 lobes. La veine porte se divise en 4 branches. Il existe également 4 veines hépatiques. Cela permet une embolisation de la veine latérale droite, médiale droite ainsi que des veines hépatiques latérale et médiale droites





**Figure 8 :** Hypertrophie du futur foie restant lors du contrôle IRM à 3 semaines. Quatre cochons ont été embolisés, 2 dans le groupe embolisation portale seule (EP) et 2 dans le groupe biembolisation

# TECHNIQUES D'IMAGERIE DANS LA PRISE EN CHARGE THERAPEUTIQUE DES TUMEURS HEPATIQUES

## Apport de l'imagerie diagnostique

### Introduction

#### Résection hépatique laparoscopique.

Depuis la première cholécystectomie il y a plus de 25 ans, la chirurgie laparoscopique a connu un développement rapide (1). La plupart des interventions chirurgicales abdominales peuvent maintenant être réalisées par laparoscopie. Cependant, bien que l'hépatectomie laparoscopique (HL) réduise le saignement per-opératoire, la durée d'hospitalisation et les complications post-opératoires, son utilisation est restée très limitée (2-4). Ceci est dû à trois difficultés principales. Premièrement, le contrôle d'un saignement per-opératoire nécessite des compétences techniques avancées dans un espace restreint avec un matériel non adapté (4,5). Deuxièmement, le chirurgien ne peut pas palper le foie et ne peut donc pas localiser avec précision une tumeur et donc évaluer la zone de résection en incluant les marges oncologiques. Il existe donc un risque de résection oncologique inadéquate (5). Troisièmement, l'échographie laparoscopique (LUS) est difficile d'utilisation, peu maniable et nécessite donc une longue courbe d'apprentissage pour visualiser et interpréter l'anatomie intraparenchymateuse (4,5).

#### Système de guidage

Nous proposons une solution de réalité augmentée (RA) pour atténuer les difficultés rencontrées lors de l'HL. Le guidage avec l'aide de la RA en laparoscopie consiste à superposer des informations détaillées sur l'anatomie du patient, obtenues à partir d'une imagerie pré-opératoire, telle qu'un scanner, sur les images de laparoscopie (6-8). L'organe du patient devient alors pratiquement transparent, ce qui permet au chirurgien de visualiser l'anatomie profonde, intraparenchymateuse, comme les vaisseaux et les tumeurs. La mise en

œuvre de la RA représente un problème technique extrêmement difficile, principalement parce que la forme de l'organe est différente entre le scanner préopératoire et l'image de laparoscopie peropératoire. Cela est dû aux mouvements cardio-pulmonaire, à l'insufflation de gaz, à la gravité agissant dans différentes directions et à l'évolution de la maladie. L'HL est l'un des cas les plus difficiles pour la RA car le foie est très déformé et n'est que partiellement visible sur l'image laparoscopique. A l'heure actuelle, le guidage par RA pour l'hépatectomie en laparoscopie monoculaire est basé sur la superposition manuelle d'un modèle 3D préopératoire rigide (9-11). Il n'y a donc pas d'adaptation entre la forme préopératoire et la forme peropératoire du foie.

## **Méthodes**

### *Contribution*

Nous avons créé un nouveau logiciel de RA dans les HL monoculaires. Notre logiciel s'appelle Hepataug, contraction des mots hépatique et augmentation. Hepataug résout la superposition du foie de manière semi-automatique. Il apporte une contribution majeure à la chirurgie du foie car il utilise un modèle hépatique 3D préopératoire déformable. Les autres méthodes existantes utilisent un modèle rigide, qui aura une précision limitée dans la mesure où, par rapport à sa forme préopératoire, le foie est fortement déformé au cours de la chirurgie, d'autant plus en laparoscopie du fait de la pression intra-abdominale.

Nous avons utilisé Hepataug pour le guidage pendant la procédure. L'algorithme principal de superposition déformable de Hepataug est inspiré de nos recherches fondamentales précédemment publiées (12, 13). Hepataug est installé sur un ordinateur séparé dont l'écran est placé à côté de l'écran de laparoscopie (Figure 1). Il nécessite le modèle de foie 3D préopératoire du patient obtenu à l'étape préopératoire et une seule image de laparoscopie obtenue à l'étape per-opératoire. Nous obtenons initialement le modèle de foie 3D préopératoire du patient à partir du scanner en utilisant MITK<sup>®</sup>, un logiciel gratuit de segmentation d'images médicales, mais tout autre logiciel de segmentation pourrait être utilisé à la place (Figure 3A). Par la suite, le modèle hépatique 3D pré-opératoire est contraint de suivre un comportement matériel élastique afin de compenser les déformations du foie du patient pendant la chirurgie (Figure 3B).

Traitement des données per-opératoire. Au cours de l'opération, Hepataug nécessite un marquage des contours visibles du foie par le chirurgien uniquement dans l'image de laparoscopie sélectionnée. La silhouette hépatique et l'insertion du ligament falciforme séparant les lobes gauche et droit sont des exemples de contours hépatiques pouvant être utilisés. Ce marquage des contours prend moins d'une minute. Orientation peropératoire : Hepataug recouvre ensuite automatiquement le modèle 3D préopératoire déformable du foie sur l'image de laparoscopie marquée. Une fois que Hepataug a terminé la superposition déformable, toute information disponible sur le modèle de foie 3D préopératoire, y compris les tumeurs ou vaisseaux intraparenchymateux, peut être affichée sur l'image de laparoscopie à l'aide d'une technique d'augmentation. L'augmentation de l'image est un autre problème important du guidage par la RA. L'augmentation doit transmettre des informations telles que la forme et l'emplacement d'une tumeur sous la surface avec le moins d'ambiguïté possible sur l'image initiale de laparoscopie, afin de ne pas distraire ni induire en erreur la perception du chirurgien. Hepataug permet au chirurgien d'augmenter l'image de la laparoscopie de trois manières différentes. Dans un premier temps, le chirurgien peut visualiser la surface du modèle 3D pré-opératoire du foie dans différents niveaux de transparence à l'aide d'un widget à barres coulissantes tandis que l'anatomie interne reste opaque. De la deuxième manière, le chirurgien peut visualiser la surface du modèle 3D pré-opératoire du foie sous la forme d'une structure avec maillage avec l'anatomie interne opaque. De la troisième manière, le chirurgien peut visualiser la surface du modèle 3D pré-opératoire du foie avec des patches du modèle avec maillage uniquement autour des tumeurs opaques cibles ou sans aucune structure avec maillage. Les moyens d'augmentation proposés encombrant l'image originale de laparoscopie à des niveaux décroissants tout en transmettant une impression de profondeur ordinaire correcte entre les parties de l'anatomie. Dans Hepataug, le chirurgien peut également choisir de visualiser la scène superposée en 3D. Dans cette scène 3D, le chirurgien peut voir sous

différents points de vue le modèle 3D pré-opératoire semi-transparent du foie et le modèle 3D du laparoscope qui sont correctement positionnés les uns par rapport aux autres. En conséquence, Hepataug nous permet de révéler avec précision les tumeurs et les veines cachées, puis de choisir un trajet optimal pour l'hépatectomie.

## Résultats

Pour montrer l'intérêt et le fonctionnement d'Hepataug nous présentons le cas où le logiciel nous a fait changer notre conduite thérapeutique. Il s'agit d'un patient ayant subi une métastase colorectale du foie métachrone et ayant subi une colectomie droite 18 mois avant l'HL. Au cours du suivi, le scanner a montré deux lésions adjacentes dans le segment 6. La chimiothérapie pré-opératoire a réduit les lésions, respectivement de 10 et 15 mm à 4 et 8 mm. Une résection laparoscopique unique non anatomique des deux lésions était programmée.

### Précision du guidage des AR déformables

Initialement, les lésions étaient difficiles à identifier avec l'échographe par laparoscopie, en raison de leur petite taille (4 et 8 mm). Nous avons utilisé Hepataug une première fois avec le scanner pré-opératoire, ce qui nous a permis de localiser les métastases (Figure 4). Le volume de résection a ensuite été marqué par électrocoagulation avec des marges de résection de 1 cm. La résection prévue était cunéiforme et nous obligeait à couper trois plans : un plan inférieur transversal au-dessous des métastases (plan-a), un plan vertical entre S6 et S5 du côté médial gauche des métastases (plan-b) et un plan transversal supérieur au-dessus des métastases (plan-c). Après une résection initiale, l'échographie par laparoscopie a été utilisée à nouveau, mais les images étaient impossibles à interpréter en raison d'artéfacts peropératoires. Par conséquent, nous avons exécuté Hepataug une deuxième fois pour vérifier les marges de sécurité. Cela a nécessité que la partie du foie réséquée soit temporairement laissée en place. L'augmentation de Hepataug a révélé que la marge d'un côté n'était pas suffisante et qu'elle devait être étendue pour augmenter la marge au-delà de 1 cm (Figure 5). Par conséquent, nous avons effectué une résection complémentaire pour obtenir une marge plus importante. La résection complémentaire de la partie inférieure de S6 a été réalisée, dans un axe vertical qui rejoint le plan-b. À la fin de la résection, une dernière vérification a été effectuée avec

Hepataug afin de garantir la résection complète des métastases avec des marges de sécurité. La précision de guidage de Hepataug a été évaluée puis confirmée sur l'analyse histopathologique postopératoire. Aucune complication n'est survenue pendant la chirurgie. La durée totale de fonctionnement était de 180 minutes. La perte de sang totale était de 100 ml. Lors de l'analyse histopathologique, les marges de résection étaient supérieures à 1 cm après la résection complémentaire, tandis que l'une d'entre elles était inférieure à 1 cm lors de la résection initiale.

## **Discussion**

L'HL est l'une des procédures les plus difficiles car elle nécessite une grande expertise en chirurgie du foie, en chirurgie laparoscopique et en imagerie peropératoire. L'échographie laparoscopique est actuellement le seul outil disponible pour le chirurgien hépatique laparoscopique afin d'améliorer la qualité de la résection. Comme la palpation directe n'est pas possible en chirurgie laparoscopique, il est essentiel que l'échographie laparoscopique localise les lésions, vérifie les marges de résection avant la section, identifie les veines hépatiques et les structures glissonniennes qui guideront les bords de la résection, et enfin détecter d'autres lésions. Cependant, les images d'échographie sont parfois difficiles à interpréter, en particulier autour du plan de coupe en raison de divers artefacts tels que le gaz du pneumopéritoine, la présence de sang, les clips sur tranche de section et de la difficulté à maintenir la sonde d'échographie dans le bon axe le long de la tranche de section. La RA en chirurgie hépatique a déjà été testée pour la résection de métastases hépatiques colorectales à l'IRCAD à Strasbourg (9-11). Cependant, leur approche présente deux limites principales dans le contexte de l'HL. Premièrement, le modèle pré-opératoire est un modèle rigide alors qu'il existe des déformations entre le scanner pré-opératoire et la chirurgie. Deuxièmement, le modèle est superposé manuellement aux images, ce qui peut être inexact. A noter que ce système a été développé pour la chirurgie hépatique ouverte et non pour la laparoscopie (14).



Récemment, Clements et al. ont discuté d'un système de chirurgie du foie guidé par l'image avec correction de la déformation (15). Cependant, ce système n'est utilisable qu'en chirurgie ouverte. Et cela peut s'avérer peu pratique, car le chirurgien doit tamponner la surface visible du foie avec un stylet à piste optique pour reconstruire la surface visible en 3D et recouvrir le modèle 3D déformable préopératoire uniquement sur la surface du foie visible 3D reconstruite. En revanche, Hepataug présente les avantages suivants : tout d'abord, il est principalement conçu pour la chirurgie hépatique laparoscopique, bien qu'il puisse également être utilisé en chirurgie hépatique ouverte. Deuxièmement, il est semi-automatique, car il oblige le chirurgien à marquer les contours visibles du foie uniquement dans l'image de la laparoscopie sans utiliser d'appareil spécifique, à l'exception de la souris de l'ordinateur ou d'un écran tactile. Enfin il ne faut qu'environ qu'une minute pour capturer et traiter une image.

#### Points forts d'Hepataug

Hepataug a deux atouts majeurs. La première force est la qualité de la visualisation. Hepataug fournit une augmentation 3D complète sur l'écran de laparoscopie, tandis que l'échographie laparoscopique ne fournit que des images en coupe 2D sur un écran séparé. L'évaluation des marges libres lors de la section parenchymateuse est donc plus facile qu'avec l'échographie laparoscopique. En effet, les artefacts per-opératoires tels que les gaz, les clips ou les irrégularités de la surface de coupe n'ont aucun effet sur l'augmentation de Hepataug. Hepataug a également la capacité de localiser et d'accroître facilement les parties de l'anatomie difficiles d'accès pour l'échographie laparoscopique. C'est le cas des segments postérieur et supérieur du foie (segments 7 et 8) pour lesquels l'exploration est généralement difficile ou nécessite une mobilisation importante du foie. La deuxième force est la capacité de localiser des lésions présentes antérieurement, invisibles sur l'image laparoscopique et en échographie per-opératoire. Par exemple, les lésions, qui étaient visibles sur le scanner pré-

thérapeutique initial mais qui ont disparu au cours du traitement néoadjuvant, ne peuvent pas être vues durant l'intervention mais peuvent tout de même être révélées par Hepataug. En conséquence, Hepataug constitue un puissant outil de guidage durant l'HL. Ceci est important car, à ce jour, l'échographie laparoscopique est l'unique outil pour effectuer des HL complexes en toute sécurité. Cependant, cette échographie a une longue courbe d'apprentissage et seuls quelques centres experts disposent de cette installation. Dans d'autres hôpitaux, la laparotomie est donc nécessaire pour que le chirurgien puisse utiliser l'échographie per-opératoire disponible. Il est important de noter que Hepataug est un outil complémentaire à l'échographie laparoscopique et non un remplaçant.

#### Limites d'Hepataug

Dans sa version actuelle, Hepataug a deux limites. Premièrement, cela n'est pas entièrement automatique, en raison de la nécessité de marquer manuellement les contours dans l'image de laparoscopie, ce qui prend environ une minute. Deuxièmement, la superposition ne suit pas la déformation hépatique au cours du temps.

#### Orientations de recherches futures

Nos futures recherches porteront sur la réduction des deux faiblesses identifiées d'Hepataug et l'évaluation approfondie de la précision et de l'impact clinique d'Hepataug sur de nombreux patients. Ces faiblesses constituent des problèmes non résolus du point de vue général dans la RA en chirurgie hépatique. Les données de tous les patients opérés à l'aide d'*Hepataug* sont en train d'être recueillies.

## **Partie 2 : Conclusion**

*Hepataug* est le premier logiciel de réalité augmentée cliniquement prêt dans les HL monoculaires, basé sur un modèle hépatique 3D pré-opératoire déformable. *Hepataug* peut être facilement déployé dans les salles d'opération existantes pour aider les chirurgiens à la laparoscopie, sans changer les modalités d'imagerie pré-opératoire de routine et le matériel de laparoscopie.

## **Conclusion générale**

La radiologie a dépassé son rôle diagnostique dans la prise en charge des tumeurs hépatiques. D'un côté la radiologie interventionnelle devient un acteur incontournable afin de préparer le foie à une résection majeure. Et de l'autre, les différentes imageries réalisées avant l'opération peuvent être également utiles lors des interventions grâce à la réalité augmentée. A l'heure actuelle nous n'exploitons probablement pas encore toutes les données que peuvent nous fournir les imageries préopératoires durant les interventions.

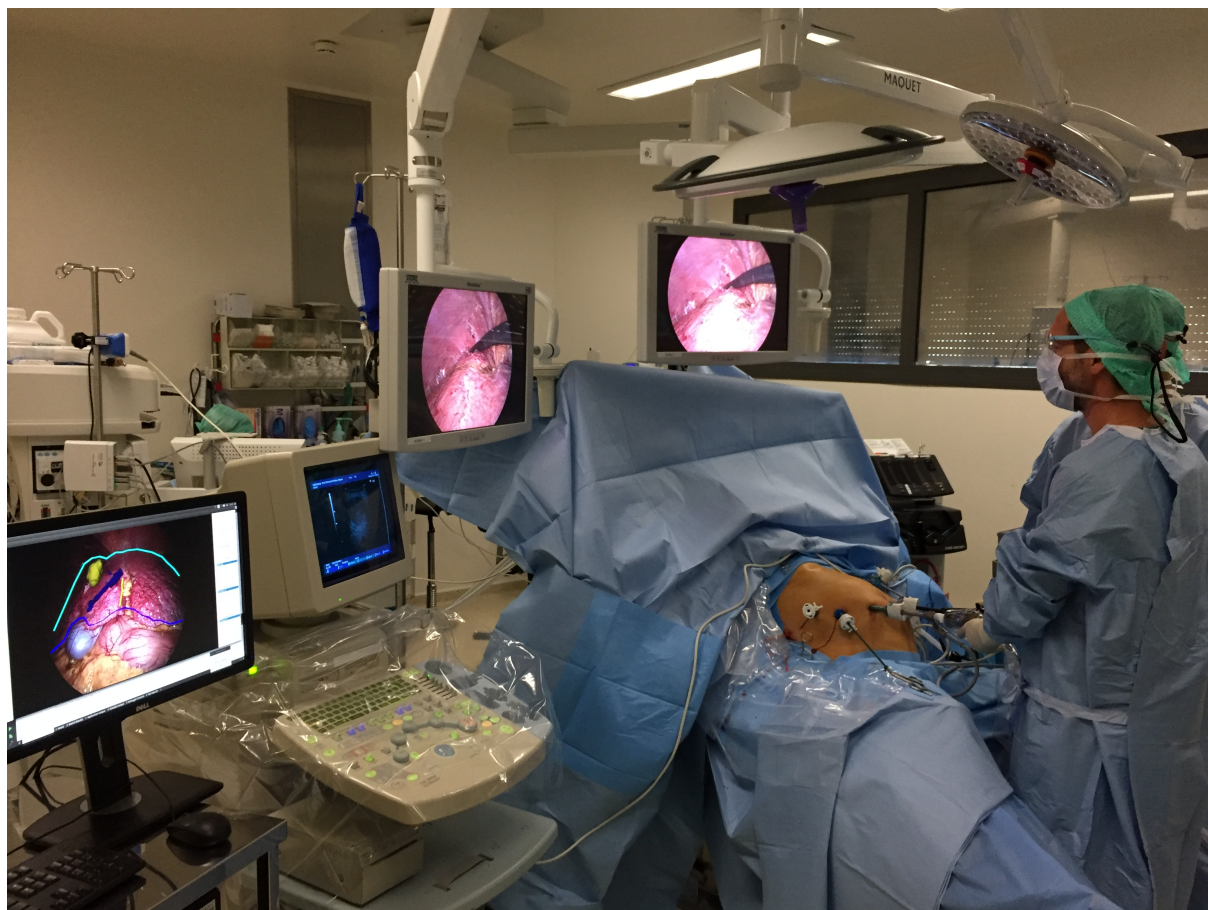La validation de la biembolisation doit se faire maintenant par une étude randomisée contrôlée afin de la comparer à l'embolisation portale seule. De plus, l'hypertrophie secondaire à la biembolisation après chimioembolisation n'a pas encore été étudiée. Enfin, la triembolisation est une piste de travail intéressante également et mérite d'être évaluée.

La réalité augmentée n'est pas encore utilisée en temps réel durant l'intervention avec le verrou de la déformation hépatique durant la chirurgie par les pressions que nous exerçons sur le foie. Dans ces conditions, la recherche future va se concentrer à la fois sur le « deep learning », avec la prévision de la déformation hépatique par le logiciel. Cette méthode nécessite d'enregistrer des millions d'images avant de prédire la déformation hépatique. De plus, nous allons travailler également sur les modèles biomécaniques du foie afin d'ajouter une constante biomécanique au logiciel correspondant à la consistance de foie. Cette constante permettra d'aider à être plus précis lors de la réalité augmentée en temps réel.

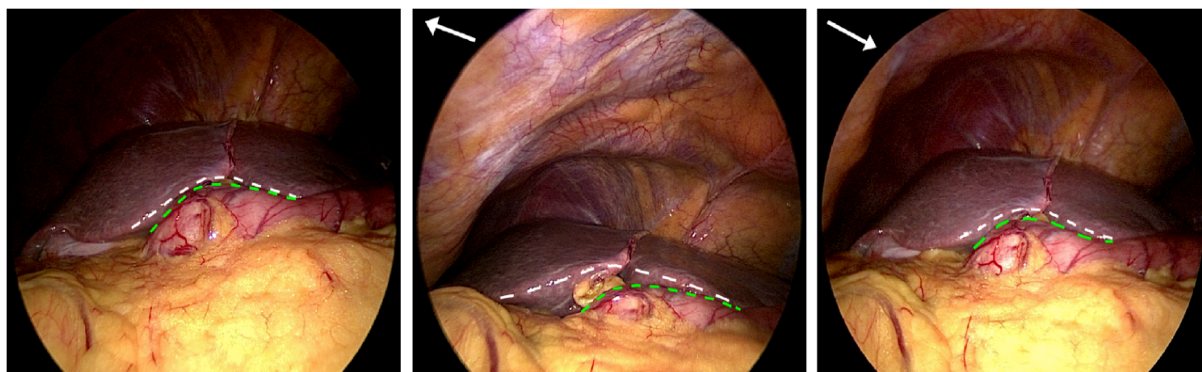
## Références

1. Muhe E (1991) Laparoscopic cholecystectomy. *ZGastroenterol Verh* 26:204-206.
2. Cheung TT, Poon RT, Yuen WK, Chok KS, Jenkins CR, Chan SC, Fan ST, Lo CM. (2013) Long-term survival analysis of pure laparoscopic versus open hepatectomy for hepatocellular carcinoma in patients with cirrhosis: a single-center experience. *Ann Surg* 257:506-511.
3. Fuks D, Cauchy F, Ftéliche S, Nomi T, Schwarz L, Dokmak S, Scatton O, Fusco G, Belghiti J, Gayet B, Soubrane O. (2015) Laparoscopy Decreases Pulmonary Complications in Patients Undergoing Major Liver Resection: A Propensity Score Analysis. *Ann Surg* 263(2):353-61.
4. Buell JF, Cherqui D, Geller DA, et al. World Consensus Conference on Laparoscopic Surgery. The international position on laparoscopic liver surgery: the Louisville statement, 2008. *Ann Surg*. 250:825-830.
5. Slakey DP, Simms E, Drew B, Yazdi F, Roberts B. (2013) Complications of liver resection: laparoscopic versus open procedures. *JSLS* 17(1):46-55.
6. Pessaux P, Diana M, Soler L, Piardi T, Mutter D, Marescaux J. (2014) Robotic duodenopancreatectomy assisted with augmented reality and real-time fluorescence guidance. *Surg Endosc* 28(8):2493-2498
7. Marescaux J, Rubino F, Arenas M, Mutter D, Soler L. (2004) Augmented-reality-assisted laparoscopic adrenalectomy. *JAMA* 292 (18):2214-2215.
8. Pessaux P, Diana M, Soler L, et al. (2015) Towards cybernetic surgery: robotic and augmented reality-assisted liver segmentectomy. *Langenbecks Arch Surg* 400(3):381–385
9. Nicolau, S, Soler, L, Mutter, D, Lu H, Weber S, Gayet B. (2011) Augmented reality in laparoscopic surgical oncology. *Surgical Oncology* 20(3):189-201
10. Mutter D, Soler L, Marescaux J. (2010) Recent advances in liver imaging. *Expert Rev Gastroenterol Hepatol* 4(5): 613-621

11. Ntourakis D, Memeo R, Soler L, Marescaux J, Mutter D, Pessaux P. (2016) Augmented Reality Guidance for the Resection of Missing Colorectal Liver Metastases: An Initial Experience. *World J Surg* 40(2):419-26.
12. Özgür E and Bartoli A (2017) Particle-SfT: a Provably-Convergent, Fast Shape-from-Template Algorithm. *International Journal of Computer Vision* 123(2):184-205
13. Özgür E, Koo B, Le Roy B, Buc E, Bartoli A. Preoperative liver registration for augmented monocular laparoscopy using backward-forward biomechanical simulation. *Int J Comput Assist Radiol Surg*. 2018. doi: 10.1007/s11548-018-1842-3. *In press*
14. Paulus CJ, Haouchine N, Kong S-H Soares RV, Cazier D, Cotin S (2017) Handling topological changes during elastic registration: application to augmented reality in laparoscopic surgery. *Int J Comput Assist Radiol Surg* 12(3):461–470.
15. Clements LW, Collins JA, Weis JA Simpson AL, Kingham TP, Jarnagin WR, Miga MI (2017) Deformation correction for image guided liver surgery: An intraoperative fidelity assessment. *Surgery*. 162(3):537-547.

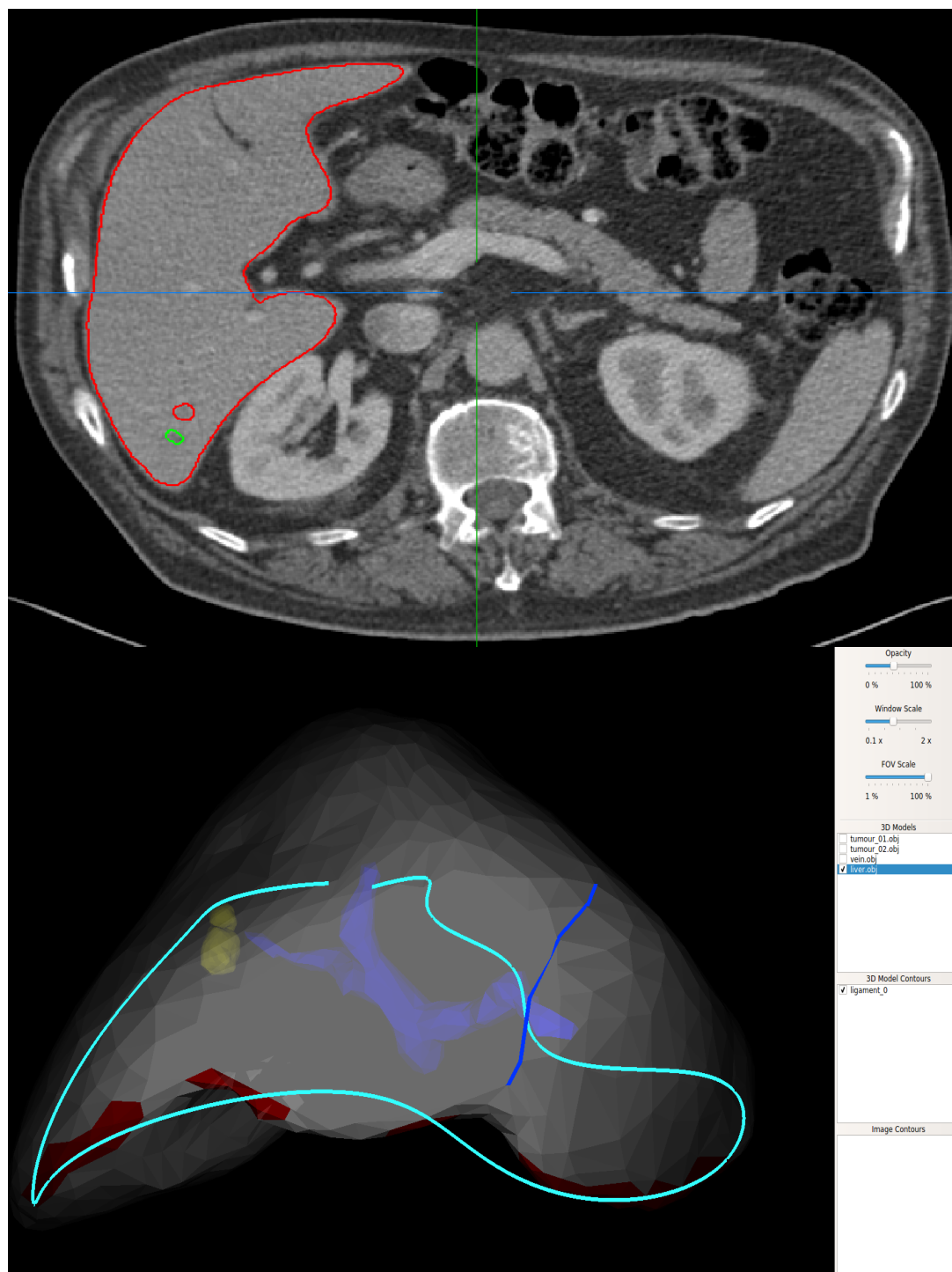


**Figure 1 :** Image de la salle d'opération. Ecran du système de guidage Hepataug (A), de l'échographie laparoscopique (B) et de la laparoscopie conventionnelle (C).

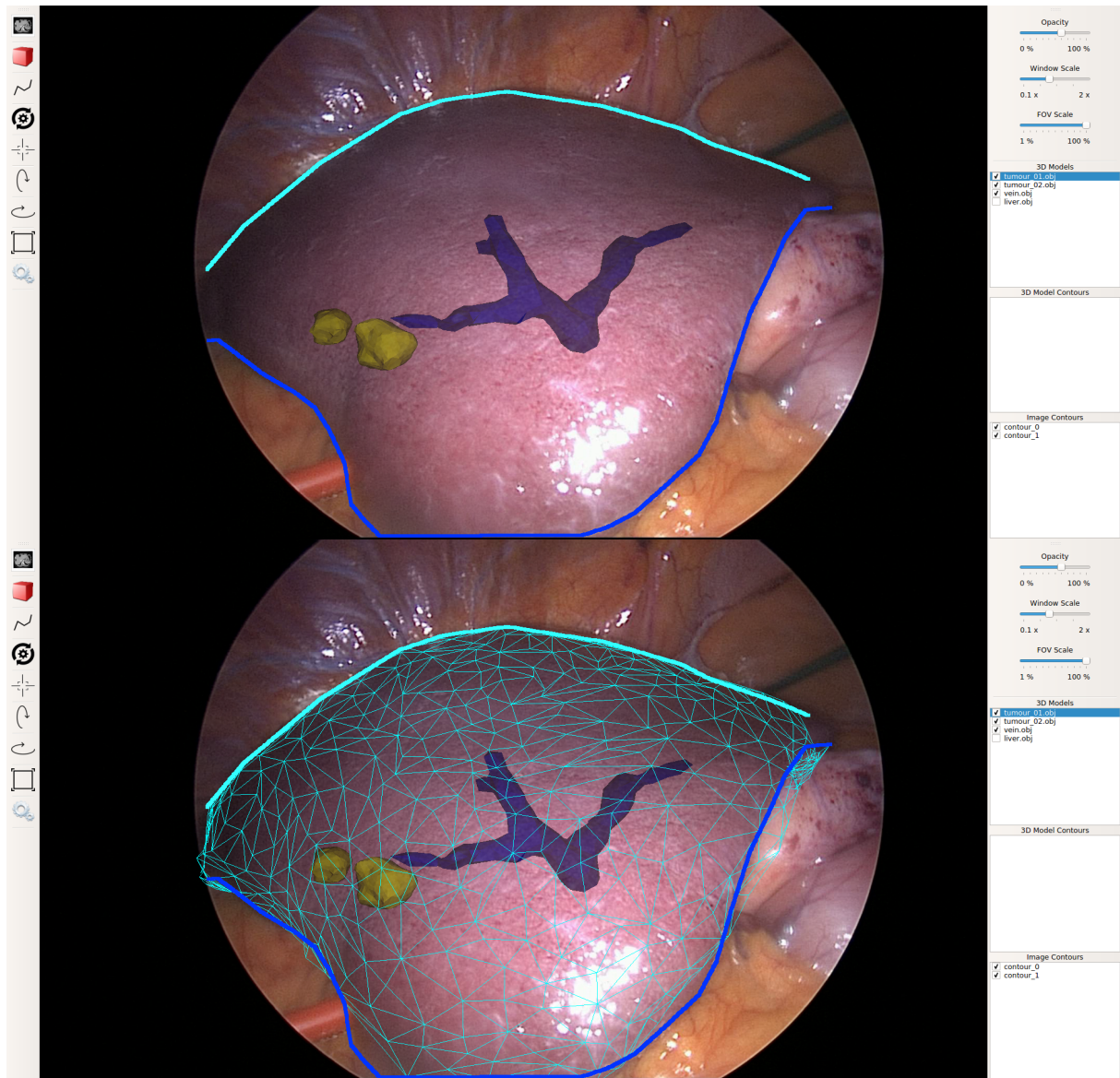


**Figure 2 :** Déformation hépatique avec une pression à 12 mmHg (gauche), puis à 5 mmHg (milieu), puis encore à 12mmHg.

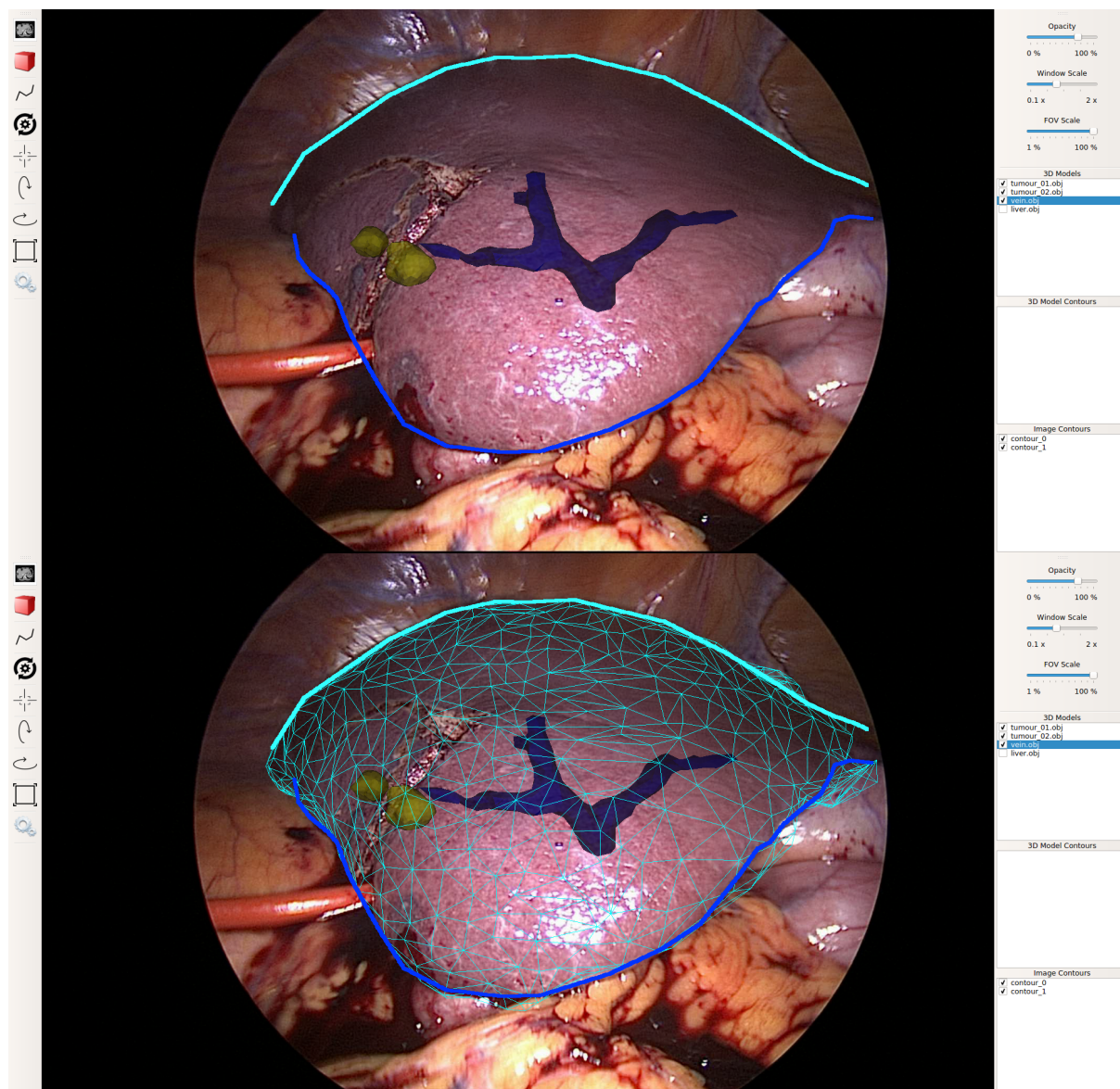




**Figure 3 :** Image de scanner de la segmentation hépatique (A) et du modèle de foie 3D reconstruit avec des contours visibles du foie (B). Le modèle montre les deux tumeurs en rouge et vert, le ligament falciforme en bleu foncé et les contours en bleu clair.



**Figure 4 :** Modèle de foie 3D pré-opératoire superposé sur une image de laparoscopie avec tumeurs opaques et visualisation de la surface transparente (A) ou de la surface avec maillage (B) au début de la chirurgie.



**Figure 5 :** Modèle de foie 3D pré-opératoire superposé avec visualisation de la tumeur opaque et surface transparente (A) et avec maillage (B) du foie après la première résection.