



HAL
open science

Nouvelles stratégies diagnostiques et thérapeutiques des pathologies vasculaires intracrâniennes

Rabih Abou Kais

► **To cite this version:**

Rabih Abou Kais. Nouvelles stratégies diagnostiques et thérapeutiques des pathologies vasculaires intracrâniennes. Médecine humaine et pathologie. Université de Lille, 2019. Français. NNT : 2019LILUS034 . tel-02614196

HAL Id: tel-02614196

<https://theses.hal.science/tel-02614196v1>

Submitted on 20 May 2020

HAL is a multi-disciplinary open access archive for the deposit and dissemination of scientific research documents, whether they are published or not. The documents may come from teaching and research institutions in France or abroad, or from public or private research centers.

L'archive ouverte pluridisciplinaire **HAL**, est destinée au dépôt et à la diffusion de documents scientifiques de niveau recherche, publiés ou non, émanant des établissements d'enseignement et de recherche français ou étrangers, des laboratoires publics ou privés.

COMMUNAUTE D'UNIVERSITES ET D'ETABLISSEMENTS
LILLE-NORD-DE-FRANCE

ECOLE DOCTORALE BIOLOGIE ET SANTE

Spécialité : NEUROSCIENCES

Année : 2019

**THESE pour l'obtention du
DOCTORAT DE L'UNIVERSITE DE LILLE**

N° :

Nouvelles stratégies diagnostiques et thérapeutiques des pathologies vasculaires intracrâniennes

Présentée et soutenue publiquement le 06 décembre 2019

Par Rabih ABOU KAIS

Composition du Jury :

Rapporteurs : Pr Thierry CIVIT
Pr François PROUST

Examineurs : Pr Jean-Pierre PRUVO
Pr Tomas MENOVSKY

Co-directeurs : Pr Jean-Paul LEJEUNE
Pr Xavier LECLERC

Table des matières

| | |
|--|-----------|
| Remerciements | 3 |
| Résumé | 5 |
| Abstract | 6 |
| Liste des travaux en lien avec la thèse | 7 |
| Liste des abréviations | 8 |
| Avant-propos | 9 |
| Chapitre I : Introduction générale | 11 |
| 1. La revascularisation cérébrale | 12 |
| a. Anatomose temporo-sylvienne dans le syndrome de Moya-Moya | |
| b. Anastomose temporo-sylvienne de sécurité dans les pontages à haut débit | |
| 2. Etude sur la paroi anévrismale | 20 |
| Chapitre II : Objectif et méthodologie | 24 |
| 1. Objectif général de la thèse | 24 |
| 2. Méthode générale | 24 |
| a. Matériels | |
| b. Populations étudiées | |
| c. Méthode générale | |
| Chapitre III : Résultats des travaux | 29 |
| 1. L'anastomose temporo-sylvienne améliore la perfusion cérébrale et la réserve cérébro-vasculaire chez les patients adultes atteints d'un syndrome de Moya-Moya | 29 |
| 2. L'anastomose temporo-sylvienne diminue le risque ischémique du pontage à haut débit carotido-sylvien..... | 30 |
| 3. Absence de bactérie dans la paroi des anévrismes intracrâniens | 32 |
| Chapitre IV : Discussion et perspectives | 34 |
| 1. Evaluation préopératoire du réseau carotidien externe par artériographie, Doppler et IRM pour la détermination du greffon optimal chez les patients atteints d'un syndrome de Moya-Moya | |

2. Etude randomisée sur l'intérêt d'un pontage de sécurité dans la prévention du risque ischémique des pontages carotido-sylviens à haut débit
3. Evaluation pré-opératoire et per-opératoire du débit sanguin nécessaire pour la détermination du pontage optimal chez les patients présentant un anévrisme géant ou complexe
4. Etude électrophysiologique dans le choix du pontage optimal
5. Recherche d'une étiologie infectieuse dans le syndrome de Moya-Moya

Conclusion générale40

Références41

Articles.....46

Remerciements

Un grand merci à ma famille qui m'a toujours soutenu. Les moments que nous avons passés ensemble et que nous passerons encore resteront toujours gravés dans mon cœur. Un grand merci à ma femme et une pensée pour mes deux enfants Stéphanie et Anthony qui me comblent de bonheur.

Une dédicace à tous les amis sur lesquels je peux toujours compter.

Une profonde pensée à toute l'équipe de neurochirurgie dans laquelle je trouve mon épanouissement.

Je remercie beaucoup le Professeur Lejeune pour m'avoir fait l'honneur d'être mon directeur de thèse, de m'avoir transmis son savoir et sa passion pour la neurochirurgie vasculaire.

Je remercie beaucoup le Professeur Leclerc de m'avoir fait l'honneur d'être mon directeur de thèse et d'avoir pris la disponibilité de guider mes travaux.

Un grand merci au Professeur Menovsky de m'avoir formé à la microchirurgie des pontages crâniens, de m'avoir aidé dans ce projet de thèse et de m'avoir fait l'honneur de participer à ce jury de thèse.

Je remercie le Professeur Proust et le Professeur Civit d'avoir bien voulu être rapporteurs et de m'avoir accordé l'honneur de participer au jury de cette thèse.

Je remercie le Professeur Pruvo de m'avoir encadré, guidé et conseillé pour la réalisation de cette thèse.

Je remercie le Professeur Mordon d'avoir bien voulu m'accueillir au sein de l'unité INSERM U1189 - ONCO-THAI

Le disciple n'est pas plus que le maître; mais tout disciple accompli sera comme son maître. (Luc 6, 40)

Résumé

La prise en charge des pathologies vasculaires intracrâniennes reste complexe et nécessite une équipe multidisciplinaire spécialisée. Les nouvelles approches diagnostiques en biologie, imagerie et neurosonologie ainsi que l'amélioration des techniques thérapeutiques microchirurgicales et neuroradiologiques interventionnelles et l'organisation d'une surveillance adaptée permettent d'optimiser le devenir des patients.

La première étude a concerné l'apport de l'anastomose temporo-sylvienne chez les patients adultes atteints d'un syndrome de Moya-Moya. Les résultats ont montré une amélioration de la perfusion cérébrale et l'intérêt d'une évaluation par Doppler trans-crânien, scintigraphie et IRM pré et postopératoire. Une meilleure sélection du greffon dans le but de réaliser l'anastomose pourrait certainement améliorer les résultats à long terme.

Nous nous sommes ensuite intéressés aux pontages carotido-sylviens à haut débit dans le traitement des anévrismes intracrâniens géants ou complexes dans le cadre d'une coopération entre les CHU d'Anvers et de Lille. Notre étude a montré les possibilités d'exclusion chirurgicale de ce type d'anévrisme le plus souvent inaccessible au traitement endovasculaire et le rôle protecteur de l'anastomose temporo-sylvienne contre l'ischémie cérébrale. Le choix du greffon semble être un paramètre important pour adapter le débit sanguin de suppléance et restaurer les conditions physiologiques optimales.

Enfin, nous avons déterminé le rôle de l'infection bactérienne dans la physiopathologie du développement et de la rupture des anévrismes intracrâniens. Contrairement à l'étude finlandaise, nous n'avons pas détecté de présence bactérienne dans la paroi des anévrismes intracrâniens dans une cohorte de patients opérés dans notre institution. Ces résultats pourraient expliquer l'incidence plus élevée de rupture anévrismale dans la population finlandaise.

Nos travaux montrent l'importance du développement de nouvelles stratégies multidisciplinaires diagnostiques et thérapeutiques permettant d'optimiser la prise en charge des patients présentant une malformation vasculaire intracrânienne. Le but est de mieux comprendre la physiopathologie et de mieux choisir l'indication thérapeutique neurovasculaire pour offrir au patient une efficacité thérapeutique optimale pour un niveau de risque procédural minimal.

Mots clés : Anastomose vasculaire, anévrisme, pontage vasculaire, bactérie, Moya-Moya

Abstract

The management of intracranial vascular diseases remains complex and requires a specialized multidisciplinary team. The new diagnostic approaches in biology, imaging and neuro-sonology as well as the improvement of interventional microsurgical and neuroradiological therapeutic techniques and the organization of an adapted monitoring make it possible to optimize the outcome of the patients.

The first study demonstrated the benefit of superficial temporal artery-middle cerebral artery anastomosis in adult patients with Moya-Moya syndrome. The results showed an improvement in cerebral perfusion and highlighted the benefit of pre and post-operative evaluation using transcranial Doppler, scintigraphy and MRI. Moreover, a better selection of the graft for performing the anastomosis could certainly improve the long-term results.

We then studied the high flow carotido-sylvian bypass in the treatment of giant or complex intracranial aneurysms in collaboration between the Antwerp and Lille university hospitals. Our study reported the potential surgical exclusion of this type of aneurysm, which is often inaccessible to endovascular treatment, and the protective role of superficial temporal artery-middle cerebral artery anastomosis against cerebral ischemia. The choice of the graft appears to be an important parameter to adapt the flow and restore optimal physiological conditions.

Finally, we determined the role of bacterial infection in the pathophysiology of development and rupture of intracranial aneurysms. In contrast to the Finnish study, we did not detect bacterial presence in the wall of intracranial aneurysms in a cohort of patients operated in our institution. These findings may explain the higher incidence of aneurysmal rupture in the Finnish population.

Our works demonstrates that the development of multidisciplinary diagnostic and therapeutic strategies improves the management of patients with intracranial vascular malformation. The goal is to better understand the physiopathology and to better choose the neurovascular therapeutic indication to offer the patient an optimal therapeutic efficacy with a minimum level of procedural risk.

Keywords: vascular anastomosis, aneurysm, bypass, bacteria, Moya-Moya

Travaux correspondants publiés dans des revues nationales et internationales

Absence of bacteria in intracranial aneurysms.

Aboukais R, Loiez C, Leclerc X, Bourgeois P, Wallet F, Menovsky T, Lejeune JP.
J Neurosurg. 2019 Mar 1;1-5. doi: 10.3171/2018.12.JNS183044. [Epub ahead of print]
PMID: 3083569

Protective STA-MCA bypass to prevent brain ischemia during high-flow bypass surgery: case series of 10 patients.

Aboukais R, Verbraeken B, Leclerc X, Gautier C, Vermandel M, Bricout N, Lejeune JP, Menovsky T.
Acta Neurochir (Wien). 2019 Jun;161(6):1207-1214. doi: 10.1007/s00701-019-03906-4.
Epub 2019 May 1. PMID:31041595

Superficial temporal artery-middle cerebral artery anastomosis patency correlates with cerebrovascular reserve in adult moyamoya syndrome patients.

Aboukais R, Verbraeken B, Leclerc X, Gautier C, Henon H, Vermandel M, Menovsky T, Lejeune JP.
Neurochirurgie. 2019 Jun 8. pii: S0028-3770(19)30172-9. doi:
10.1016/j.neuchi.2019.05.001. [Epub ahead of print]

Letter: Superficial Temporal Artery: Distal Posterior Cerebral Artery Bypass Through the Subtemporal Approach: Technical Note and Pilot Surgical Cases.

Verbraeken B, Aboukais R, Lejeune JP, Lukes A, Menovsky T.
Oper Neurosurg (Hagerstown). 2018 Oct 1;15(4):46-47. doi: 10.1093/ons/opy168. No
abstract available.

Communications orales correspondantes

L'anastomose temporo-sylvienne diminue le risque du pontage à haut débit carotido-sylvien

Congrès de la société française de neurochirurgie, Grenoble 2018

R. Aboukais, T. Menovsky, P. Bourgeois, L. Estrade, X. Leclerc, J-P. Lejeune

Anévrismes intracrâniens et bactéries

Congrès de la société française de neurochirurgie, Strasbourg 2019

R.Aboukais, C.Loiez, X.Leclerc, P.Bourgeois, T.Menovsky, J-P.Lejeune

La perméabilité de l'anastomose temporo-sylvienne est-elle corrélée à l'amélioration de la réserve cérébrovasculaire dans le syndrome de Moya-Moya ?

Congrès de la société française de neurochirurgie, Strasbourg 2019

R.Aboukais, T.Menovsky, X.Leclerc, H.Henon, C.Gautier, J-P.Lejeune

Liste des Abréviations

ACI : artère carotide interne

ACM : artère cérébrale moyenne

AMM : artère méningée moyenne

ARM : Angiographie par résonance magnétique

ATS : artère temporale superficielle

AVC : Accident vasculaire cérébrale

CEC : Circulation extra-corporelle

CHU : Centre Hospitalier Universitaire

ELANA: Excimer Laser-Assisted Nonocclusive Anastomosis

IRM : Imagerie par résonance magnétique

mRS : modified Rankin Score

PEM : potentiels évoqués moteurs

PES : potentiels évoqués sensitifs

PCR : polymerase chain reaction

PICA : artère cérébelleuse postérieure et inférieure

RCP : Réunion de Concertation Pluridisciplinaire

RCV : réserve cérébrovasculaire

Avant-propos

Mes études de médecine se sont déroulées à la Faculté de Lille. Pendant mon cursus, afin d'obtenir la Maîtrise de Sciences Biologiques et Médicales, j'ai choisi de préparer un certificat d'Anatomie Fonctionnelle. Sous la supervision du Professeur Pruvo, j'ai écrit mon mémoire sur la technique de Neuronavigation. C'est dans ce contexte que j'ai pu accéder à plusieurs reprises au bloc de Neurochirurgie avec l'accord du Professeur Lejeune. C'est au cours de cette période que j'ai été très vite attiré par la neurochirurgie. J'ai alors entrepris des stages d'externat orientés principalement en neurologie vasculaire (Professeur Leys) et en Neurochirurgie (Professeur Dhellemmes). Mon classement à l'examen classant national m'a permis d'obtenir une inscription au DES de Neurochirurgie à Lille. J'ai effectué mon deuxième semestre « hors neurochirurgie » dans le service de chirurgie cardio-vasculaire du Professeur Prat. J'ai été séduit par la méticulosité des techniques de microchirurgie vasculaire. Cela a sans aucun doute contribué à mon attirance envers la spécialité neurovasculaire. C'est aux côtés du Professeur Lejeune, qu'au fil des années, cette attirance est devenue une vocation forte pour la pathologie vasculaire cérébrale chirurgicale. J'ai apprécié l'approche multidisciplinaire neurovasculaire dans la prise en charge des patients. J'ai bénéficié des excellentes relations entre les équipes de neuroradiologie (Professeur Pruvo, Professeur Leclerc, Docteur Estrade, Docteur Kazemi et Docteur Bricout), de neurologie vasculaire (Professeur Cordonnier et Docteur Henon), de neuroréanimation (Docteur Verdin, Docteur Poidevin, Docteur Vega), de neuroanesthésie (Docteur Debailleul et Docteur Appourchaux), de bactériologie (Docteur Wallet et Docteur Loiez) et de neurochirurgie (Professeur Lejeune, Docteur Bourgeois). Grâce à notre important recrutement basé sur un bassin de vie de quatre millions d'habitants, j'ai pu augmenter mon expérience chirurgicale pour les différentes pathologies vasculaires telles que les anévrismes, les malformations artério-veineuses, les cavernomes et les fistules artério-veineuses dures.

Parallèlement, j'ai entrepris des travaux ayant pour but d'évaluer le devenir clinique et radiologique des patients porteurs de pathologie vasculaire intracrânienne pris en charge dans notre institution. Ces études supervisées par le Professeur Lejeune et le Professeur Leclerc ont permis d'améliorer la qualité de cette prise en charge. Je me suis intéressé aux réunions de concertation pluridisciplinaire neurovasculaire pour le traitement des anévrismes intracrâniens et j'ai découvert l'importance de ces discussions pour la décision thérapeutique, le choix du traitement et le devenir à long terme des patients. J'ai

analysé ensuite des séries de patients porteurs d'anévrismes particuliers comme les anévrismes carotido-ophtalmiques et les anévrismes de l'artère cérébelleuse postérieure et inférieure (PICA) en montrant que le traitement microchirurgical est souvent préférable lorsque respectivement l'artère ophtalmique et l'artère cérébelleuse postérieure et inférieure (PICA) naissent du collet anévrisimal. De même, j'ai montré que les anévrismes péricalleux sont responsables d'hémorragie grave avec un enjeu cognitif à long terme non négligeable pour lequel une évaluation et une prise en charge est nécessaire. Je me suis également intéressé aux anévrismes disséquants intracrâniens, souvent mal connus, et pouvant être à l'origine d'accidents ischémiques ou hémorragiques souvent graves. Mes travaux sur les malformations artério-veineuses rompues ont montré que le risque de récurrence post-chirurgicale est surtout présent chez l'enfant et que la morbidité des malformations rompues de grade 1 de Spetzler et Martin est le plus souvent liée à l'hématome cérébral et non pas au geste chirurgical. Mes travaux sur les cavernomes du tronc cérébral supervisés par le Professeur Lejeune et le Professeur Reyns ont permis de démontrer que le traitement par radiochirurgie GammaKnife est associé à une faible morbidité et permettait de réduire le risque de resaignement d'un facteur dix.

Après m'avoir formé à la neurochirurgie vasculaire, le Professeur Lejeune m'a poussé à développer la technique d'anastomose vasculaire en favorisant la collaboration avec le centre hospitalier et universitaire d'Anvers notamment avec le Professeur Menovsky. J'ai passé au préalable mon diplôme universitaire de microchirurgie sous la responsabilité du Professeur Guerreschi et j'ai participé à des Workshops en microchirurgie vasculaire consacrée à la neurochirurgie à Vienne et à Anvers. Cette formation nous a permis d'acquérir et de maîtriser la technique de pontage et ainsi d'élargir le panel de nos options thérapeutiques, de déterminer de nouvelles stratégies associant parfois des traitements combinés comportant une partie chirurgicale et une partie endovasculaire et de réfléchir à des protocoles de surveillance adaptés. L'objectif est d'optimiser la prise en charge thérapeutique des patients et de réduire la morbidité des gestes techniques.

Chapitre I : Introduction générale

Les techniques de revascularisation cérébrale nécessitent une démarche d'évaluation au sein d'une collaboration multidisciplinaire entre les différentes équipes de neurochirurgie vasculaire, de neuroradiologie interventionnelle, de neuroréanimation et de neurologie vasculaire. Elles permettent d'une part d'améliorer le débit sanguin cérébral en cas d'ischémie cérébrale chronique en réalisant le plus souvent un pontage extra-intracrânien à l'aide d'une anastomose temporo-sylvienne (ATS) ou occipito-sylvienne, et d'autre part, de détourner le flux sanguin pour exclure un anévrisme complexe/géant en réalisant le plus souvent un pontage à haut débit carotido-sylvien (segment M2/M3). L'exclusion indirecte de ces anévrismes à l'aide de ces pontages vasculaires est nécessaire lorsqu'une exclusion sélective par clippage au collet ou par coiling endovasculaire est jugée impossible.

Par ailleurs, notre équipe s'intéresse depuis plusieurs années à la paroi des malformations vasculaires en recherchant de mécanismes susceptibles d'éclaircir la physiopathologie du développement et de rupture de ces malformations. Nous avons mené en collaboration avec l'équipe neurovasculaire de Toulouse des études entre 2010 et 2015 sur les propriétés biomécaniques de la paroi des anévrismes intracrâniens et notamment son élasticité qui varie entre les anévrismes rompus et non rompus^{12,58}. Notre équipe s'est également intéressée à la prise de contraste de la paroi anévrismale évaluée à l'IRM cérébrale. Cette prise de contraste vient étayer la théorie du mécanisme inflammatoire participant à la physiopathologie du développement et de la rupture anévrismale. Ces différents travaux ont nécessité des prélèvements de paroi anévrismale pour analyse immunohistochimique à la recherche de marqueurs de l'inflammation et ont abouti à la réalisation d'une thèse d'université dans notre institution.

Dans la continuité de la théorie inflammatoire, notre attention a été attirée par des études finlandaises^{54,55} qui ont détecté des génomes bactériens d'origine bucco-dentaire dans la paroi des anévrismes intracrâniens rompus et non rompus chez 70% des patients opérés. Nous avons voulu mené une étude bactériologique dans notre institution pour évaluer cette nouvelle donnée.

1. La revascularisation cérébrale

a. L'anastomose temporo-sylvienne dans le syndrome de Moya-Moya

La technique d'ATS a été utilisée la première fois par Yasargil en 1969 chez un patient ayant une occlusion carotidienne interne avec un risque d'accident vasculaire cérébral (AVC) à répétition⁷³. Elle consiste à faire une anastomose termino-latérale entre l'artère temporale superficielle et un segment distal M3/M4 de l'artère cérébrale moyenne (ACM) (**photo 1**). Cette anastomose peut se faire à l'aide d'un fil 10.0 en nylon par exemple, en réalisant des points séparés ou un surjet (**photo 2**). Ce pontage extra-intracrânien passe par une fenêtre osseuse large qu'il faut soigneusement adapter en fin d'intervention afin d'éviter toute compression (**photo 3**).

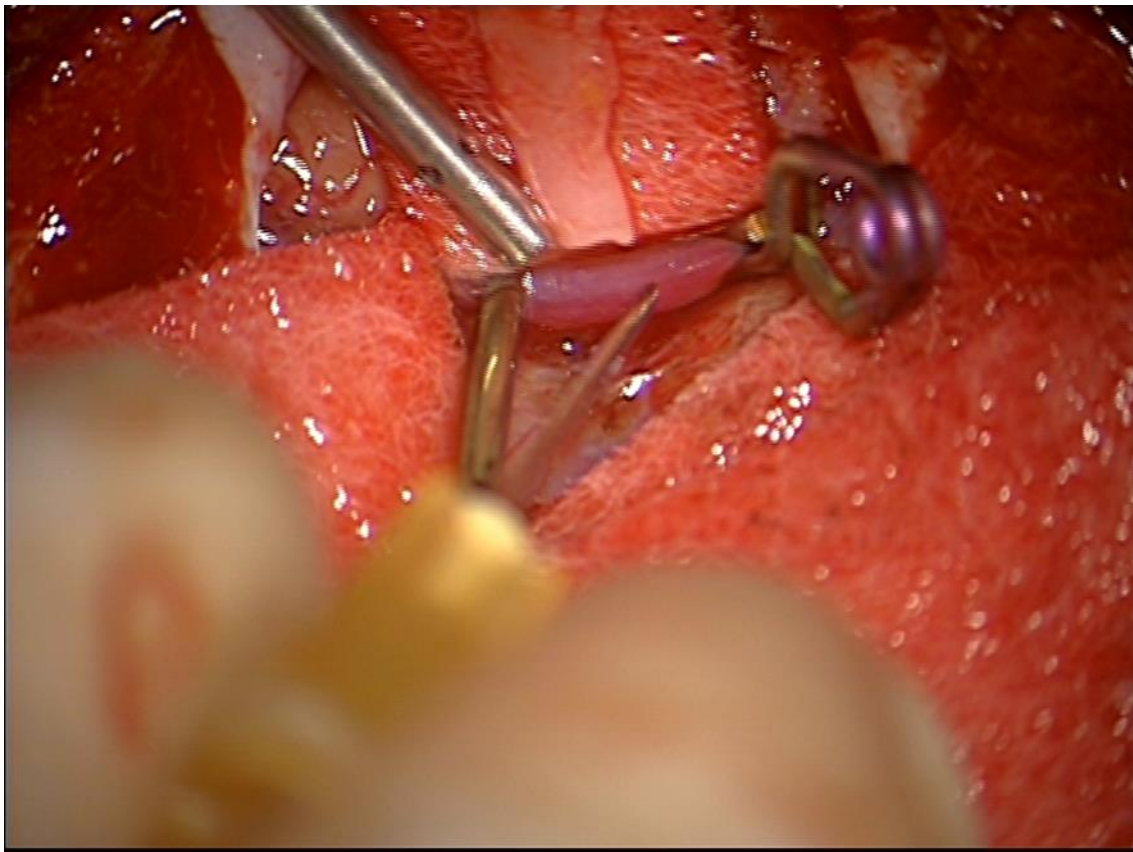

Photo 1 : Artériotomie d'une branche corticale M4 de l'artère cérébrale moyenne afin de réaliser une ATS par anastomose termino-latérale.

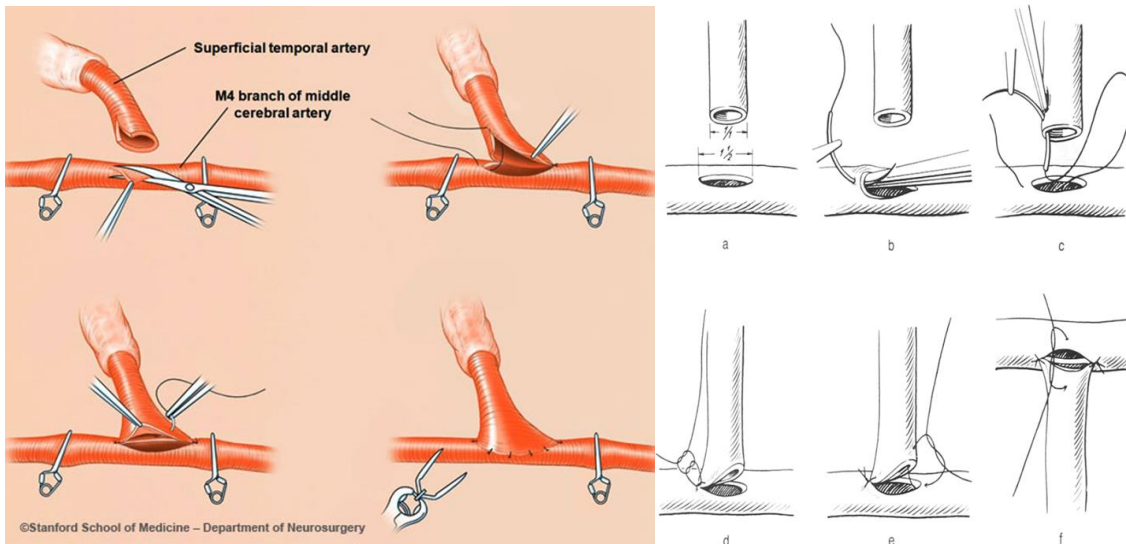


Photo 2: Technique d'anastomose temporo-sylvienne.

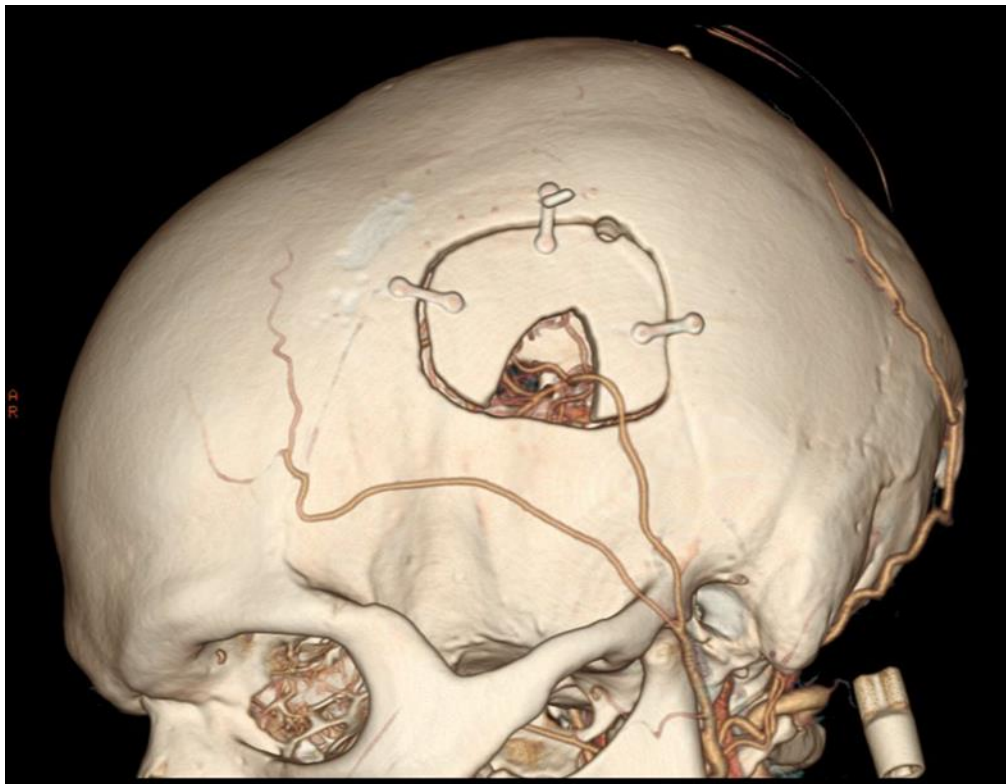


Photo 3 : Fenêtre osseuse laissant passer un pontage extra-intracrânien temporo-sylvien utilisant la branche pariétale de l'artère temporale superficielle.

La maladie de Moya-Moya qui s'intègre plutôt dans un syndrome de Moya-Moya est une sténo-occlusion progressive uni ou bilatérale de la bifurcation carotidienne interne intracrânienne entraînant avec le temps une ischémie cérébrale chronique du territoire correspondant. Des facteurs favorisants génétiques ont été rapportés par la littérature^{5,61,76};

population asiatique de l'Est, des mutations du gène RNF213, la présence d'une trisomie 21, d'une hyperhomocystéinurie, d'une drépanocytose, les tumeurs de la base... Il existe également des facteurs environnementaux comme les facteurs de risque d'athéromatose (tabac, diabète, hypercholestérolémie ...).

Sur le plan histologique, il existe une hyperplasie intimale associée à un amincissement de la couche « média » responsables des phénomènes de sténose et de fragilité vasculaire^{66,67}.

Ces lésions sténo-occlusives vasculaires entraînent à long terme une altération de la réserve cérébro-vasculaire (RCV) et de la perfusion cérébrale responsable de la survenue d'accident vasculaire cérébral ischémique et/ou hémorragique à répétition⁶³. En effet, la RCV est définie comme la capacité du parenchyme cérébral à ajuster le débit sanguin cérébral en réponse à une demande métabolique ou à une stimulation vasoactive³³. Une altération de la perfusion cérébrale et de la RCV va réduire la capacité d'adaptation cérébrale à une variation de la pression artérielle ou de l'oxygénation sanguine. Une ischémie chronique va en résulter avec des mécanismes de compensation tels qu'une hypertrophie des artères lenticulo-striées qui va donner l'aspect classiquement décrit à l'artériographie de « Moya-Moya » c'est-à-dire « nuage de fumée » en langue japonaise. La paroi de ces artères lenticulo-striées est fragile avec pour conséquence la formation de micro-anévrismes et la survenue d'hémorragie et d'ischémie dans les territoires correspondants. Un autre mécanisme de compensation peut également être le vol vasculaire par le réseau sylvien concerné par la maladie des territoires de l'artère cérébrale postérieure ou de du territoire sylvien controlatéral. Ce mécanisme de vol vasculaire ne doit pas être confondu avec l'atteinte directe de l'artère cérébrale postérieure par la maladie sténo-occlusive. Cette atteinte directe du réseau cérébral postérieur est considérée comme un facteur de mauvais pronostic dans l'évolution de la maladie^{25,43}.

Chez l'enfant, la manifestation principale de la maladie est l'accident vasculaire cérébral ischémique⁴⁴. Le principal traitement reste la réalisation d'une synangiose piale à l'aide de trous de trépan multiples⁵⁰ qui a pour but de suppléer l'altération de la RCV de la perfusion cérébrale et de ce fait diminuer le risque ischémique. Dans notre institution, la technique du « porte torchon » qui consiste à ouvrir la dure mère en croix au niveau de chaque trou de trépan et de déposer le périoste contre la pie mère est volontiers utilisée. Chez l'adulte, la manifestation principale est l'hémorragie cérébrale. Cette donnée reste vraie dans la population asiatique de l'Est¹⁶ mais dans la population Européenne et Américaine, la survenue d'AVC ischémique n'est pas rare chez les patients adultes atteints d'un syndrome de Moya-Moya³⁹. Le principal traitement reste l'ATS (**Figure 1**) afin d'améliorer le débit

sanguin cérébral, la RCV et la perfusion cérébrale, et de ce fait diminuer le risque d'AVC⁴⁷. L'ATS est souvent décrite comme une anastomose à bas débit c'est-à-dire inférieure à 50 mL/minute mais plusieurs études ont montré qu'elle permet souvent d'obtenir un débit supérieur à 50 mL/minute^{10,19}.

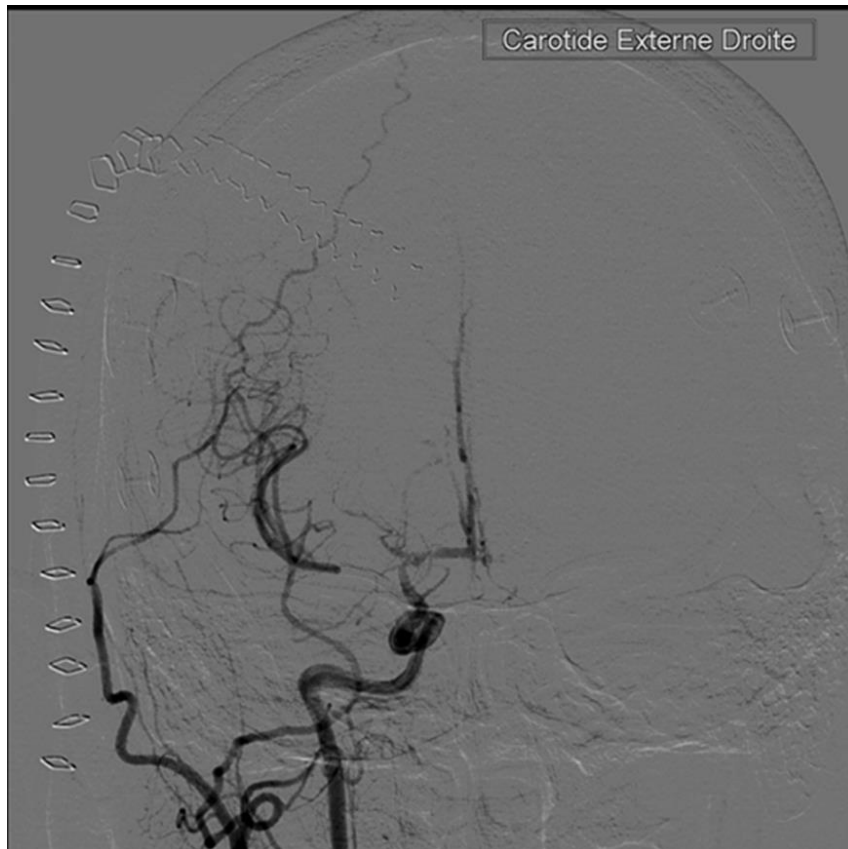

Figure 1 : Artériographie cérébrale montrant une anastomose temporo-sylvienne droite chez un patient présentant un syndrome de Moya-Moya

La réalisation d'une encéphalo-duro-myo-artério synangiose (EDMAS) peut également être proposée mais reste toutefois inférieure en efficacité d'après plusieurs auteurs^{13,20,36,75}. En effet, la capacité d'angiogenèse est moins importante chez l'adulte que chez l'enfant. Un traitement combiné associant anastomose temporo-sylvienne et EDMAS pourrait être la meilleure option⁷⁵. La morbidité et la mortalité de l'ATS restent faibles. Dans une série de 264 patients²⁸, Guzman a rapporté une morbidité de 3,5% et une mortalité de 0,7% liée à la procédure. La perméabilité de l'ATS en fin de procédure était de 95%.

Dans la littérature^{11,25,28,38,40}, le taux annuel de survenue d'AVC varie entre 3,2% et 13,3% chez les patients présentant un syndrome de Moya-Moya. Après la réalisation d'une ATS, ce taux annuel est réduit^{4,18,24,41} et varie entre 0,41% et 4,5%. En ce qui concerne l'AVC

ischémique, dans ces études ce taux varie entre 0,14% et 4,5% et pour l'AVC hémorragique entre 0% et 1,23% après la réalisation d'une ATS. Toutefois, une seule étude prospective et randomisée a réussi à démontrer le bénéfice de l'ATS sur la réduction du risque de survenue d'AVC hémorragique⁵¹. Cette étude a montré qu'un resaignement intracérébral a été noté chez 5 patients sur 42 (11,9%) qui ont bénéficié d'une ATS contre 12 sur 38 (31,6%) chez les patients sans ATS après un suivi de 5 ans. Toutefois ce résultat est statistiquement significatif seulement en utilisant une analyse de type Kaplan-Meier. En ce qui concerne l'AVC ischémique, il n'existe que des études rétrospectives ou non randomisées^{32,37} qui ont réussi à montrer un bénéfice de l'ATS sur la prévention de la survenue d'un infarctus cérébral chez les patients avec un syndrome de Moya-Moya. Dans une étude rétrospective incluant 441 patients présentant un syndrome de Moya-Moya (301 patients avec ATS et 140 dans le groupe contrôle), Kim³⁷ a montré que la réduction du risque relatif de survenue d'ischémie, après un suivi d'au moins 5 ans, était de 70% chez les patients ayant bénéficié d'une ATS par rapport au groupe contrôle. De même, le taux à 10 ans de survenue d'AVC ischémique était de 3,9% dans le groupe de patients avec ATS contre 13,3% dans le groupe contrôle et ce résultat était statistiquement significatif. Toutefois, la même analyse actuarielle à 1 an et à 5 ans n'a pas montré de différence entre les 2 groupes. Certains auteurs ont également montré une amélioration des fonctions cognitives après une ATS chez les patients atteints d'un syndrome de Moya-Moya⁷².

b. L'anastomose temporo-sylvienne de sécurité dans les pontages à haut débit

La technique d'ATS peut s'intégrer également dans le traitement d'autres pathologies vasculaires intracrâniennes que l'ischémie chronique. Nous avons suggéré d'évaluer cette technique dans la prise en charge des anévrismes géants/complexes³¹. En effet, l'exclusion d'un anévrisme intracrânien par clippage direct au collet ou le traitement endovasculaire par coiling et/ou stent restent les techniques thérapeutiques classiques¹. Cependant, lorsqu'il s'agit d'anévrismes géants (> 24 mm) ou complexes, il peut exister des calcifications au collet, une paroi athéromateuse et rigide, un thrombus partiel intrasacculaire, un collet largement étalé sur une bifurcation ou trifurcation artérielle¹⁵. Ces différents paramètres peuvent rendre difficile et même dangereux le traitement classique. D'un autre côté, l'absence de traitement interventionnel expose à un risque de rupture de 40% à 5 ans et de 50% à 5ans pour les anévrismes géants respectivement de la circulation antérieure et de la circulation postérieure⁴⁶. Des complications ischémiques liées à des phénomènes thrombo-

emboliques sont également rapportées^{15,17,62}. Dans notre institution, nous avons privilégié pendant plusieurs années l'exclusion de ces anévrismes géants et/ou complexes en utilisant une circulation extra-corporelle (CEC) associée à une hypothermie qui permettait de diminuer le débit sanguin cérébral lors de la procédure voire de l'annuler, le temps de réaliser une thrombo-endarterectomie intrasacculaire et de reconstruire la bifurcation artérielle le plus souvent sylvienne⁴⁵. Cette procédure est certes difficile à mettre en place en raison de la nécessité d'une coordination multidisciplinaire entre les équipes de neurochirurgie et de chirurgie cardio-vasculaire et de la nécessité également d'un plateau technique adapté, mais elle peut être très efficace sur l'exclusion des anévrismes pour lesquels les autres traitements plus classiques sont impossibles⁴². Néanmoins, la morbi/mortalité de ce traitement est significative, dans notre expérience proche de 50%, avec la survenue surtout d'accident hémorragique ou ischémique en lien avec les troubles de la coagulation induits par la CEC⁴⁸. D'autres méthodes moins lourdes que la CEC permettent d'optimiser les conditions de dissection par le neurochirurgien des anévrismes intracrâniens. L'occlusion temporaire de l'artère porteuse de l'anévrisme peut être d'une grande utilité lors d'une rupture prématurée ou d'une dissection difficile mais le risque d'ischémie est non négligeable au bout de quelques minutes^{22,23} malgré une optimisation des paramètres d'anesthésie. De même, l'hypotension contrôlée par les différents produits anesthésiques et le Rapid Ventricular Pacing (RVP)⁵⁷ sont des techniques qui peuvent aider le neurochirurgien mais la durée de dissection reste toujours limitée par le risque d'ischémie au bout de quelques minutes seulement. Contrairement à la CEC, ces 3 dernières techniques ne sont pas adaptées aux anévrismes de gros volume pour lesquels la durée de dissection est souvent prolongée. L'autre option chirurgicale est un traitement non sélectif qui consiste en une revascularisation cérébrale directe par pontage extra-intracrânien le plus souvent « à haut débit » carotido-sylvien⁹ utilisant un greffon veineux (veine saphène interne ou veine ulnaire) ou artériel (artère radiale). Elle consiste à réaliser une anastomose d'une extrémité du greffon sur l'artère carotide commune ou externe cervicale (**Photo 4**) et une anastomose de l'autre extrémité du greffon sur un segment artériel distal (M2 ou M3) par rapport à l'anévrisme à exclure (**Figure 2**).

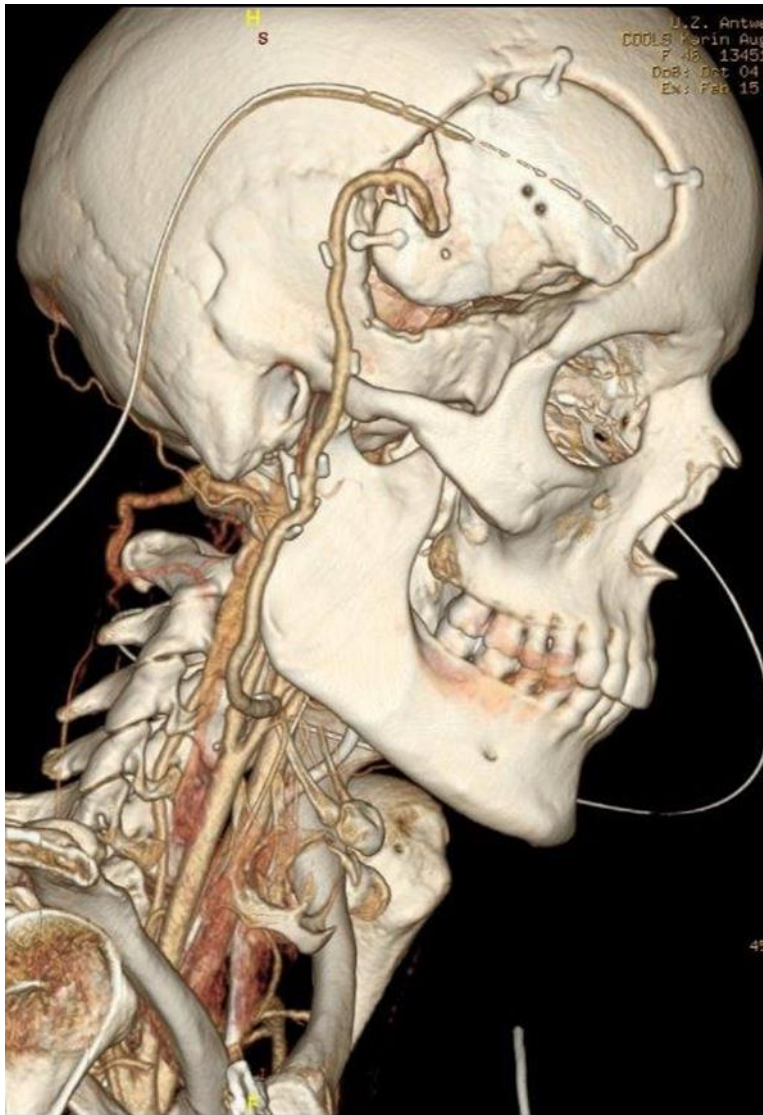


Photo 4 : greffon veineux permettant un pontage entre l'artère carotide externe cervicale et un segment artériel M2 ou M3 de l'artère cérébrale moyenne chez un patient présentant un anévrisme complexe sylvien droit.

Ce détournement du flux permet ensuite d'occlure l'artère porteuse en amont de l'anévrisme afin d'exclure ce dernier de la circulation artérielle. Cette occlusion de l'artère porteuse peut se faire lors de la procédure chirurgicale si les conditions anatomiques le permettent ou par voie endovasculaire dans les 24 heures suivant l'intervention chirurgicale. Avant d'occlure l'artère porteuse, il faut s'assurer de la bonne perméabilité des anastomoses en réalisant une vidéoangiographie à la fluorescéine per opératoire et/ou à l'aide d'un Doppler intra-opératoire. De même, si une occlusion endovasculaire est envisagée dans la période post-opératoire, une artériographie conventionnelle et un Doppler transcrânien peuvent vérifier la bonne perméabilité des anastomoses avant d'occlure l'artère porteuse et/ou l'anévrisme. Le

pontage à haut débit est associé à une morbidité de 7% à 10% et une mortalité de 2% selon la littérature^{8,60}.

Ces risques sont liés en partie à la procédure chirurgicale. En effet, lors de la réalisation de l'anastomose d'une extrémité du greffon avec un segment M2 ou M3 de l'ACM, il est nécessaire de faire un clampage transitoire du segment en question. Le risque d'ischémie dans les territoires distaux de l'ACM est en partie lié avec la durée de ce clampage. Des techniques de pontage à débit continu à l'aide d'un laser de type ELANA (Excimer Laser-Assisted Nonocclusive Anastomosis) permettent d'éviter ce clampage⁵². Elles sont utilisées dans certains centres mais leur efficacité reste à prouver. Des complications hémorragiques et ischémiques ont été rapportées en raison d'une rupture de la paroi artérielle en lien avec le laser. La mortalité périopératoire (<7 jours) pour les anévrismes de la circulation antérieure et postérieure était respectivement de 6% et de 50%. Avec un recul de 3 mois, 12% et 63% des patients présentant des anévrismes de la circulation antérieure et postérieure, respectivement, étaient décédés. Le taux de réussite de l'artériotomie au laser était de 70%⁶⁸. Nous avons donc souhaité évaluer dans notre institution en collaboration avec l'équipe neurochirurgicale d'Anvers l'efficacité d'une ATS de sécurité qui est réalisée en début de procédure (**Photo 5**). Le but de cette « protection » est d'éviter la survenue d'ischémie lors du clampage du segment proximal M2/M3 pour faire le pontage à haut débit carotido-sylvien d'une part et d'ajouter un pontage supplémentaire en cas de thrombose du pontage à haut débit carotido-sylvien.

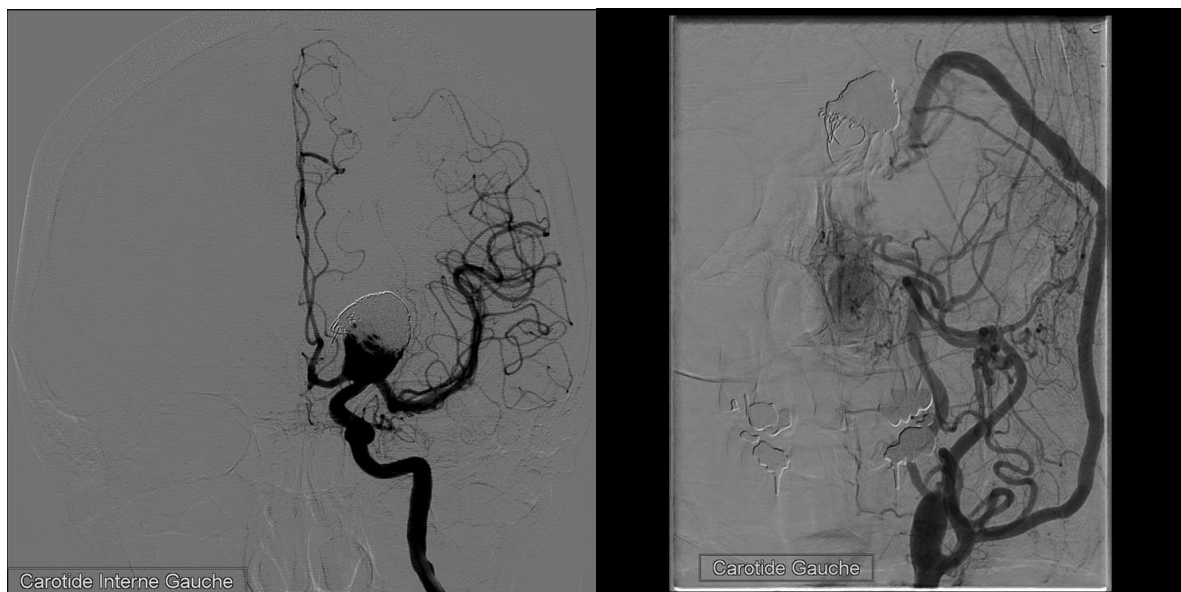


Figure 2 : Artériographie montrant un pontage carotido-sylvien à haut débit associé à une ATS de sécurité permettant d'exclure un anévrisme complexe carotidien

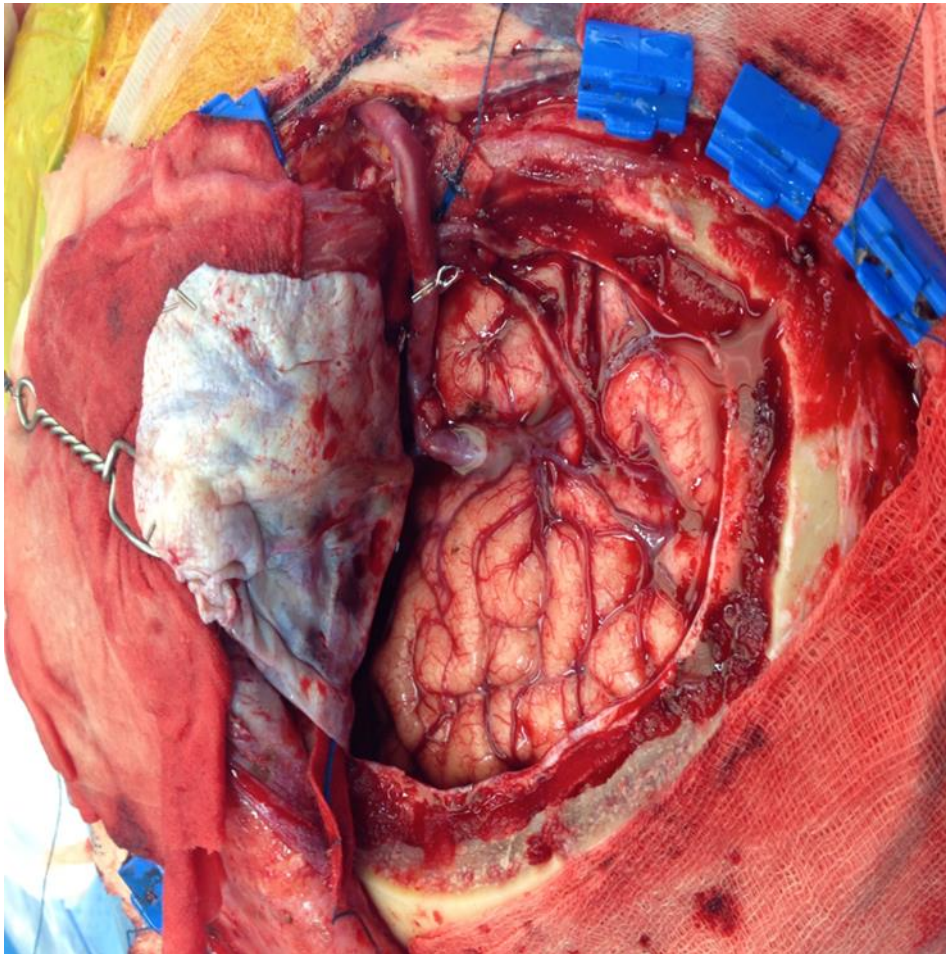


Photo 5 : Traitement combiné associant dans la même procédure une ATS de sécurité suivie d'un pontage carotido-sylvien à haut débit afin de traiter un anévrisme sylvien complexe.

2. Etude sur la paroi anévrismale

En recherchant des nouvelles stratégies diagnostiques et thérapeutiques dans les pathologies vasculaires intracrâniennes, nous nous sommes intéressés à la paroi anévrismale.

Normalement, la paroi d'une artère intracrânienne est constituée de plusieurs tuniques comme une artère périphérique (intima, couche élastique interne, média, adventice), mais elle ne comporte pas de couche élastique externe. Suivant la taille de l'anévrisme, la paroi présente des différences : Lorsque l'anévrisme est de petite taille (<15-20 mm), on lui décrit une intima présentant des défauts en cratères, un épaissement de la membrane basale, pas de couche élastique interne, et pas de média. L'adventice est anormalement dense et contient des fibres de réticuline et de collagène² (**Figure 3**).

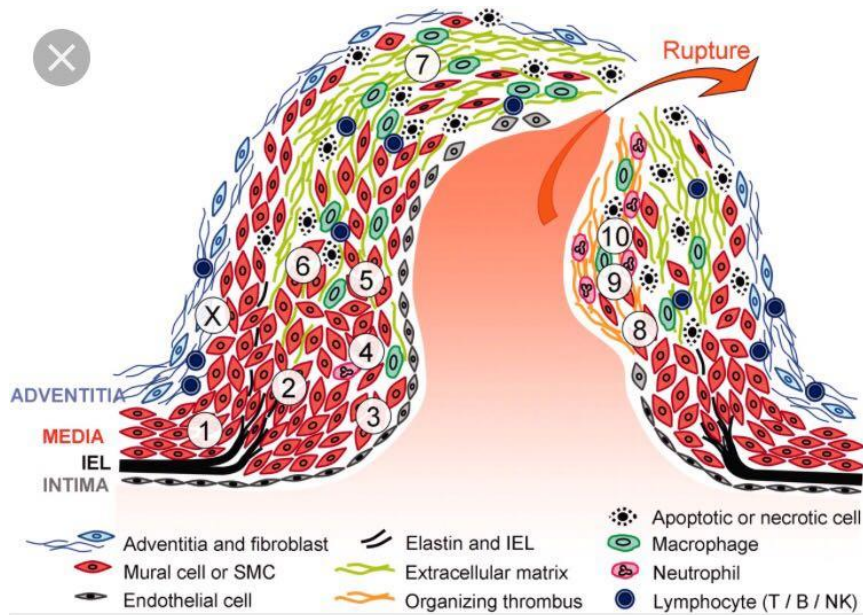


Figure 3 : Remodelage de la paroi d'un anévrisme intracrânien

Lorsque l'anévrisme est volumineux, d'un diamètre supérieur à 20-25 mm, la paroi est plus épaisse et irrégulière. Son intima est très remaniée par l'athérome avec prolifération de cellules musculaires lisses, présence de macrophages et d'ulcérations. L'adventice est très épaissie et est constituée par un tissu conjonctif hyalin dans lequel peuvent exister des calcifications. On peut noter la présence de nombreux vasa vasorum. Un thrombus est présent et s'organise à l'intérieur du sac anévrysmal^{3,64,65}.

Les facteurs participants au remodelage de la paroi anévrysmale sont multiples⁶ :

- Facteurs de risque vasculaires : l'âge, le tabac, l'hypertension artérielle, l'alcoolisme chronique, l'athérosclérose
- Maladies du collagène et du tissu élastique : Syndrome de Marfan, syndrome d'Ehler Danlos, pseudoxanthoma elasticum
- Polykystose rénale autosomique dominante
- Gène familial : ANGPTL6⁷

-Facteurs traumatiques

-Anévrismes disséquant (accompagnés d'une dissection artérielle spontanée)

-Facteurs inflammatoires : TNF Alpha, protéine S100A8 et S100A9 avec des équipes qui s'intéressent à la prise de contraste de la paroi à l'IRM cérébrale probablement d'origine inflammatoire.

-Facteurs hémodynamiques : Wall Shear Stress ou augmentation du débit sanguin inhabituel lié à une malformation artério-veineuse ou à une fistule artério-veineuse.

-Artériopathies oblitérantes : Syndrome de Moya-Moya associé à des micro-anévrismes

-Facteurs tumoraux : métastases de choriocarcinome, de myxome de l'oreillette

-Facteurs infectieux : anévrismes mycotiques dans l'endocardite infectieuse, dans la tuberculose et la syphilis, les bactéries buccales.

La participation d'une infection bactérienne ou virale est décrite dans la physiopathologie de plusieurs maladies : *Helicobacter pylori* pour l'ulcère gastro-duodéal, *Salmonelle* pour l'anévrisme de l'aorte abdominale, endocardite infectieuse compliquée d'anévrismes mycotiques.... Des études finlandaises récentes⁵³⁻⁵⁵ ont rapporté la présence de génomes de bactéries bucco-dentaires dans la paroi d'anévrismes intracrâniens rompus et non rompus chez 70% de leurs patients opérés (n = 70).

Cette infection bactérienne entrainerait une inflammation de la paroi vasculaire et participerait au développement et la rupture de l'anévrisme. En effet, l'étude finlandaise a mis en évidence des marqueurs de l'inflammation comme le CD14 et le TLR-2 dans la paroi des anévrismes des patients présentant des anévrismes rompus. Plusieurs études comportant des IRM cérébrales ont montré des signes remnographiques d'inflammation de la paroi anévrismale pouvant potentiellement être associés à des signes prédictifs de développement et de rupture^{29,49,56}. Nous avons donc voulu mené une étude superposable sur une série continue de patients qui vivent en France pris en charge dans notre institution pour un anévrisme intracrânien rompu (n = 10) ou non rompu (n = 20) pour lequel une intervention

microchirurgicale a été retenue. Des prélèvements de la paroi de l'anévrisme ont été réalisés lorsque le chirurgien jugeait que le geste pouvait être effectué en toute sécurité (**Photo 6**).

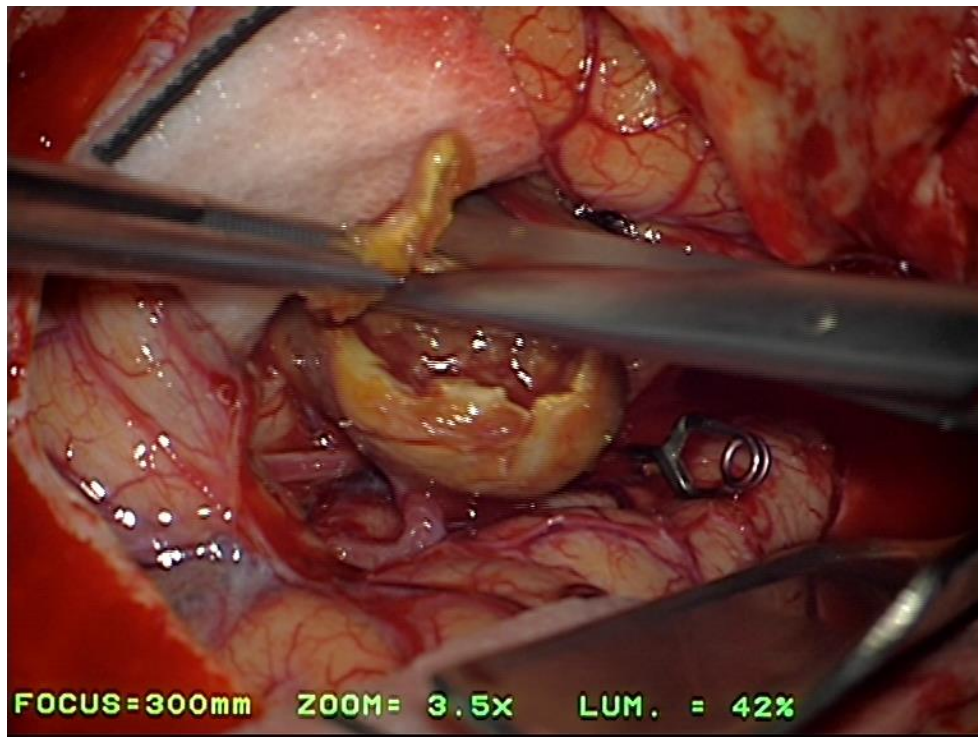


Photo 6: Prélèvement de paroi anévrismale après clippage chez un patient présentant un anévrisme partiellement thrombosé sylvien gauche.

Chapitre II : Objectif et méthodologie

1. Objectif général de la thèse

L'objectif de la thèse est d'évaluer l'efficacité et la pertinence de nouvelles stratégies diagnostiques et thérapeutiques dans la prise en charge des patients atteints de pathologies vasculaires intracrâniennes.

2. Méthodologie générale

a. Matériels

Les travaux présentés dans cette thèse ont été menés à l'aide de la collaboration des services suivants :

- Service de Neurochirurgie au CHU de Lille
- Service de Neuroradiologie au CHU de Lille
- Service de Neurologie vasculaire au CHU de Lille
- Service de Réanimation neurochirurgicale au CHU de Lille
- Service de Médecine Nucléaire au CHU de Lille
- Unité de Neurosonologie dans le service d'Explorations fonctionnelles cardio-vasculaires
- Pôle d'Anesthésie et Réanimation
- Unité Inserm U1189 - Onco-Thai
- Service de Microbiologie au CHU de Lille
- Service d'Anatomo-pathologie au CHU de Lille
- Laboratoire de Microchirurgie au CHU de Lille
- Service de Neurochirurgie au CHU d'Anvers
- Service de Neuroradiologie au CHU d'Anvers

Les plateaux techniques utilisés étaient ceux mis à disposition par ces différents services et notamment :

Bloc opératoire de Neurochirurgie, Appareil d'Angiographie rotationnelle, Appareils d'Angioscanner, Appareils d'IRM, Appareils de Doppler, Appareils de scintigraphie avec

Gamma Caméra, Laboratoire de Bactériologie avec analyse bactériologique directe, culture et technique de séquençage d'ADN avec une polymérase chain reaction (PCR). Laboratoire d'Anatomo-pathologie.

b. Populations étudiées

Une Réunion de Concertation Pluridisciplinaire (RCP) neurovasculaire hebdomadaire formalisée entre neurologues vasculaires, neurochirurgiens, neuroradiologues interventionnels et chirurgiens cardio-vasculaires existe depuis 1992 dans notre institution. Le recrutement des patients est basé sur un bassin de 4 millions d'habitants. Les patients atteints de pathologie vasculaire intracrânienne sont suivis en consultation par les neurochirurgiens, les neurologues et les neuroradiologues interventionnels lorsque la malformation vasculaire est non rompue et leur dossier est discuté dans cette RCP. En cas de rupture de la malformation vasculaire, les patients sont adressés par les urgences. Les décisions de prise en charge sont toujours discutées en urgence de façon collégiale entre neurochirurgiens, neuroradiologues interventionnels et neurologues.

Les patients atteints d'un syndrome de Moya-Moya sont suivis régulièrement par nos collègues neurologues vasculaires. Ils ont des imageries de contrôle dans les services de neuroradiologie et de neurosonologie en ce qui concerne respectivement l'IRM cérébrale et le doppler transcrânien et dans le service de médecine nucléaire pour la réalisation de scintigraphie cérébrale avec test à l'acétazolamide. En cas d'altération de la perfusion cérébrale sur l'IRM cérébrale et/ou de la RCV sur le Doppler et la scintigraphie cérébrale, une ATS est alors discutée en RCP neurovasculaire. En cas d'ATS, une discussion pré-opératoire avec l'équipe d'anesthésie est nécessaire pour optimiser la pression artérielle moyenne lors de l'intervention chirurgicale chez ces patients fragiles à risque d'AVC ischémique, pour introduire ou optimiser un traitement par anti-agrégant plaquettaire si besoin et de gérer la période de réveil. Une discussion avec l'équipe de réanimation neurochirurgicale permet également de planifier la période post-opératoire.

Les patients présentant un anévrisme non rompu de découverte fortuite sont adressés en consultation aux neurochirurgiens ou aux neuroradiologues interventionnels. Ils bénéficient toujours d'une artériographie cérébrale diagnostique permettant d'étudier avec précision l'angio-architecture de leurs anévrismes afin de décider de la suite de la prise en charge en RCP neurovasculaire. Les patients présentant un anévrisme rompu sont pris en charge en urgence par les équipes de Neurochirurgie et de Neuroradiologie interventionnelle et sont

hospitalisés en service de réanimation neurochirurgicale. L'angiogramme cérébral réalisé en urgence suffit parfois à décider du traitement. Si des informations complémentaires concernant la morphologie et l'architecture de l'anévrisme sont nécessaires, une artériographie cérébrale est alors réalisée avant la décision thérapeutique. Pour les patients ayant bénéficié d'un traitement microchirurgical, une artériographie cérébrale précoce post-opératoire est programmée si celle-ci n'a pas été réalisée avant l'intervention. Elle permettra de vérifier l'exclusion de l'anévrisme rompu et de dépister éventuellement d'autres anévrismes non visualisés sur l'angiogramme cérébral initial.

c. Méthode générale

1. Etude : L'anastomose temporo-sylvienne améliore la perfusion cérébrale et la réserve cérébro-vasculaire chez les patients adultes atteints d'un syndrome de Moya-Moya

Problème posé : Chez les patients atteints d'un syndrome de Moya-Moya, nous retenons une indication d'ATS en RCP neurovasculaire lorsqu'il existe un antécédent d'AVC et surtout une altération de la perfusion cérébrale et de la RCV. Nous avons donc posé la question de la corrélation qui existe entre la qualité de l'ATS que nous réalisons et l'amélioration de la RCV et de la perfusion cérébrale

Objectif : Démontrer que l'ATS améliore effectivement et de façon durable la perfusion cérébrale et la RCV.

Population : Dans notre institution, les patients atteints d'un syndrome de Moya-Moya sont suivis sur le plan clinique par nos collègues neurologues vasculaires. Nous avons donc réalisé une étude monocentrique prospective incluant 10 patients consécutifs atteints d'un syndrome de Moya-Moya pour lesquels nous avons retenu une indication d'ATS.

Méthode : Le débit sanguin dans l'ATS témoignant de sa qualité a été évalué à l'aide du Doppler transcrânien en post-opératoire immédiat, à 3 mois et à 1 an après l'intervention. La perfusion cérébrale et la RCV ont été évaluées en préopératoire puis à 3 mois et à 1 an de l'intervention à l'aide du Doppler transcrânien, de la scintigraphie cérébrale utilisant l'HMPAO comme traceur sans et avec test à l'acétazolamide et de l'IRM cérébrale avec des séquences de perfusion.

2. Etude : L'anastomose temporo-sylvienne diminue le risque ischémique du pontage à haut débit carotidosylvien

Problème posé : L'écueil thérapeutique principal du pontage carotido-sylvien à haut débit est la nécessité d'un clampage artériel temporaire prolongé le temps de l'anastomose. La réalisation dans le même temps opératoire d'une ATS préalable pourrait réduire le risque ischémique procédural.

Objectif : Nous avons donc souhaité évaluer dans notre institution en collaboration avec l'équipe neurochirurgicale d'Anvers l'efficacité d'une ATS de sécurité qui sera réalisée en début de procédure. Le but de cette « protection » est d'éviter la survenue d'ischémie lors du clampage du segment M2/M3 pour faire le pontage à haut débit carotido-sylvien d'une part et d'ajouter un pontage supplémentaire en cas de thrombose du pontage à haut débit carotido-sylvien.

Population : Nous avons inclus de manière prospective 10 patients présentant un anévrisme géant/complexé pour lequel un traitement classique microchirurgical ou endovasculaire a été jugé impossible en RCP neurovasculaire.

Méthode : Evaluation neurologique et par IRM cérébrale post-opératoire précoce (<7 jours) de la survenue d'ischémie cérébrale.

3. Etude : Absence de bactérie dans la paroi des anévrismes intracrâniens

Problème posé : Des études finlandaises^{54,55} récentes ont montré la présence de génomes de bactéries bucco-dentaires dans la paroi des anévrismes rompus et non rompus chez 70% des patients opérés appartenant à la population finlandaise. De même, ils ont mis en évidence dans la paroi de ces anévrismes des protéines de l'inflammation. Leur hypothèse principale est la participation de cette infection bactérienne au développement des anévrismes intracrâniens et à leur rupture par l'intermédiaire d'un mécanisme inflammatoire. Le risque de rupture d'anévrisme est plus important dans cette population que le reste de la population européenne. Cette présence bactérienne est-elle en partie responsable de la physiopathologie du développement des anévrismes intracrâniens et de leur rupture ?

Objectif : Détecter la présence de bactéries dans la paroi des anévrismes non rompus et rompus de la population française.

Population : Nous avons réalisé une étude monocentrique prospective et continue qui a inclus 30 patients sur 57 opérés (âge >18 ans) d'un anévrisme intracrânien rompu (n=10) et non rompu (n=20) entre janvier 2018 et juillet 2018.

Méthode : Des prélèvements sur la paroi des anévrismes rompus et non rompus ont été obtenus au cours de la procédure chirurgicale lorsque les conditions opératoires permettaient un prélèvement sans risque surajouté après le clippage. Des prélèvements de l'artère temporale superficielle, de la dure-mère et de l'artère méningée moyenne ont été obtenus pour chaque patient au cours de la même intervention pour être utilisés comme tissus contrôles. Une analyse bactérienne directe, une culture bactérienne aérobie et anaérobie et une détection de l'ADN bactérien (gène *ADNr16s* présent dans la plupart des bactéries, gène *nuc* présent dans les staphylocoques et gène *Sod A* présent dans les streptocoques) à l'aide de la technique de PCR ont été effectuées sur chaque échantillon frais envoyé directement au laboratoire de bactériologie.

Chapitre III : Résultats des travaux

1. L'anastomose temporo-sylvienne améliore la perfusion cérébrale et la réserve cérébro-vasculaire chez les patients adultes atteints d'un syndrome de Moya-Moya

L'âge moyen des patients était de 44,8 ans (19 à 62 ans). L'anastomose était perméable chez tous les patients à la fin de la procédure chirurgicale. Un patient a présenté un déficit sensitivomoteur partiel postopératoire précoce lié à une lésion ischémique dans le territoire sylvien superficiel. Un autre a présenté un hématome sous-dural chronique post-opératoire asymptomatique spontanément régressif. Trois mois après le traitement, la perfusion cérébrale et la RCV se sont significativement améliorées chez 8 patients (**Tableau 1**). Chez les 2 autres, l'ATS était perméable mais le débit était insuffisant (<20 mL/min). Une nouvelle détérioration de la réserve cérébrovasculaire est survenue chez un patient en raison d'une occlusion de l'anastomose à 1 an.

| Patient | Débit mesuré par Doppler dans l'ATS en post-opératoire immédiat | Scintigraphie cérébrale avec test à l'acétazolamide à 3 mois (Amélioration de la RCV) | Doppler avec test à l'acétazolamide à 3 mois (Amélioration de la RCV) |
|---------|---|---|---|
| 1 | 85 | Modérée | Bonne |
| 2 | 82 | Modérée | Bonne |
| 3 | 70 | Modérée | Bonne |
| 4 | 65 | Modérée | Modérée |
| 5 | 45 | Modérée | Modérée |
| 6 | 35 | Bonne | Bonne |
| 7 | 120 | Bonne | Bonne |
| 8 | 45 | Modérée | Non |
| 9 | 19 | Non | Non |
| 10 | 48 | Bonne | Bonne |

Tableau 1. Evolution de la RCV à 3 mois après l'ATS

ATS : anastomose temporo-sylvienne

RCV : Réserve cérébro-vasculaire

2. L'anastomose temporo-sylvienne diminue le risque ischémique du pontage à haut débit carotidosylvien

L'âge moyen des patients était de 55 ans (34-67 ans). Il s'agissait d'anévrismes de l'artère carotide interne (5 patients) et de l'artère cérébrale moyenne (5 patients) (**Tableau 2**). La durée du clamage pour la réalisation de l'ATS variait entre 30 et 70 minutes (moyenne : 42 minutes). La durée du clamage pour la réalisation de l'anastomose à haut débit carotidosylvienne variait entre 37 et 65 minutes (moyenne : 52 minutes). La durée totale de la procédure chirurgicale variait entre 9 et 12 heures (moyenne : 11 heures). Chez tous les patients, les anastomoses étaient perméables en fin d'intervention et l'exclusion complète de l'anévrisme a été obtenue (7 pendant la procédure chirurgicale et 3 à l'aide d'un traitement endovasculaire dans les 24 heures suivant l'intervention). Il n'y a pas eu d'aggravation neurologique et aucune ischémie n'a été notée sur l'IRM cérébrale postopératoire précoce. Un patient a présenté un hématome extra-dural précoce nécessitant une évacuation chirurgicale avec des suites simples et un autre patient est décédé d'un infarctus sylvien malin secondaire à une dissection carotidienne cervicale survenue deux semaines après le traitement.

| Patient | Age au traitement | Localisation de l'anévrisme | Rupture | mRS préopératoire | Exclusion endovasculaire après le pontage | Exclusion complète | mRS 3 mois après le traitement |
|---------|-------------------|-----------------------------|---------|-------------------|---|--------------------|--------------------------------|
| 1 | 67 | Bifurcation ACI | + | 3 | - | + | 3 |
| 2 | 66 | bifurcation ACM | - | 1 | - | + | 6 |
| 3 | 34 | ACI intracaverneuse | + | 4 | + | + | 3 |
| 4 | 50 | ACI segment ophtalmique | - | 0 | - | + | 1 |
| 5 | 59 | ACI intracaverneuse | - | 1 | + | + | 1 |
| 6 | 61 | Bifurcation ACM | + | 1 | - | + | 1 |
| 7 | 56 | ACI | - | 2 | - | + | 2 |
| 8 | 57 | Bifurcation ACM | - | 2 | + | + | 2 |
| 9 | 51 | Bifurcation ACM | - | 2 | - | + | 2 |
| 10 | 50 | Bifurcation ACM | - | 0 | - | + | 0 |

Tableau 2. Données des patients

mRS : modified Rankin Score

ACI : artère carotide interne

ACM : artère cérébrale moyenne

3. Absence de bactérie dans la paroi des anévrismes intracrâniens

L'étude a inclus 21 femmes et 9 hommes avec un âge moyen au traitement de 54 ans (31 à 70 ans). Dix-huit patients étaient des fumeurs. Une hypertension artérielle était présente chez 18 patients et une dyslipémie chez 5 patients. L'alcoolisme chronique a été trouvé chez 6 patients. Une polykystose rénale était présente chez 1 patient. Quinze patients présentaient des anévrismes intracrâniens multiples. Dix patients avaient une rupture d'anévrisme et 20 avaient un anévrisme non rompu (**Tableau 3**). Le diamètre moyen de tous les anévrismes était de 8,5 mm (3 à 50 mm). L'analyse bactérienne directe et la culture n'ont détecté aucune présence de bactéries dans tous les échantillons. Aucun ADN bactérien n'a été détecté également.

| | Etude Lilloise | Etude Finlandaise |
|--|--|--|
| Nombre de patients | 30 | 70 |
| Anévrismes non rompus/rompus | 20/10 | 28/42 |
| Diamètre maximal (mm) non rompus/ rompus | 9,6/6,5 | 9,6/11,4 |
| Tissus témoins | ATS, AMM, dure-mère | Sang sur artère radiale |
| Analyse bactérienne directe | Négative | Non réalisée |
| Culture bactérienne | Négative | Non réalisée |
| Analyse ADN par PCR | Non spécifiques : <i>rADN16s</i> , <i>nuc</i> , <i>sodA</i> | Spécifiques de nombreuses bactéries buccales |
| Présence ADN bactérien | Non | 49/70 |
| Prévalence de lésions de l'apex dentaire | Population Française : 63% | Population Finlandaise : 27% |

Tableau 3. Comparaison de l'étude Lilloise et de l'étude Finlandaise

ATS : artère temporale superficielle

AMM : artère méningée moyenne

PCR : polymerase chain reaction

Chapitre IV : Discussion et perspectives

1. Evaluation du réseau carotidien externe par artériographie, Doppler et IRM pour la détermination du greffon optimal chez les patients atteints d'un syndrome de Moya-Moya

La perméabilité de l'ATS semble bien corrélée à l'amélioration de la perfusion cérébrale et de la RCV chez les patients présentant un syndrome de Moya-Moya. Nous avons mis en place un contrôle systématique à long terme du débit dans l'anastomose, de la perfusion cérébrale et de la RCV par Doppler transcrânien, scintigraphie cérébrale et IRM avec des séquences de perfusion chez ces patients. En cas d'altération du débit, de la perfusion cérébrale ou de la RCV, une artériographie cérébrale de contrôle est alors envisagée pour discuter de la suite de la prise en charge.

Dans notre institution, nous suivons ce protocole de surveillance et cela nous a permis de détecter chez une patiente une occlusion à 1 an d'une ATS confirmée par le Doppler et l'artériographie cérébrale de contrôle. En effet, l'IRM cérébrale et la scintigraphie cérébrale réalisée au préalable ont montré une nouvelle altération de la perfusion cérébrale et de la RCV alors que ces 2 paramètres s'étaient bien améliorés dans les 6 mois suivant l'ATS. Un nouveau pontage occipito-sylvien est en cours de discussion chez cette patiente. Ce mécanisme d'occlusion de l'anastomose à distance a déjà rarement été rapporté. De nombreux auteurs montrent que la plupart des thromboses de l'ATS surviennent dans la première semaine post-opératoire⁷⁴ mais qu'il existe toutefois un taux d'occlusion annuel non négligeable⁵⁹. Un des mécanismes que nous pouvons évoquer, est l'atteinte potentielle par la maladie du réseau carotidien externe et donc de l'artère temporale superficielle. Certains auteurs⁶⁶ ont montré des lésions histologiques de Moya-Moya avec un épaissement de l'intima et un amincissement de la couche média intéressant l'artère temporale superficielle chez les patients présentant un syndrome de Moya-Moya. Dans notre institution, nous avons réalisé des prélèvements chez les patients présentant un syndrome de Moya-Moya comportant des parois d'ATS, d'artère méningée moyenne, de dure mère et des parois de branche corticale de l'artère cérébrale moyenne quand les conditions chirurgicales le permettaient. Nous avons envoyé ces prélèvements au laboratoire d'anatomo-pathologie pour cryoconservation. La perspective d'avenir dans le cadre de ce travail est d'évaluer l'atteinte du réseau carotidien externe. Une évaluation préopératoire peut comporter une artériographie cérébrale afin d'analyser le diamètre et la lumière de l'artère temporale

superficielle, une IRM/ARM à la recherche d'une paroi épaissie ou d'autres atteintes de la paroi et un Doppler permettant de mesurer le débit sanguin au sein de cette artère. Une évaluation des autres greffons potentiels comme l'artère occipitale postérieure et l'artère méningée moyenne peut être faite en même temps par ces différents examens. Cette évaluation préopératoire va pouvoir déterminer le greffon optimal qui va permettre d'augmenter à long terme le débit sanguin cérébral dans le territoire souhaité. En peropératoire, des prélèvements de paroi de l'artère temporale superficielle vont permettre d'en analyser l'atteinte histologique. En cas de lésions de Moya-Moya de la paroi de l'artère temporale superficielle, une comparaison avec les données d'imagerie pré-opératoire peut être réalisée dans un premier temps et une surveillance adaptée à long terme, notamment avec des examens plus rapprochés pourra alors être mise en place. Une revascularisation à l'aide d'autres greffons n'appartenant pas au réseau carotidien externe sera privilégiée en cas d'occlusion de l'ATS.

2. Etude randomisée sur l'intérêt d'un pontage de sécurité dans la prévention du risque ischémique des pontages carotido-sylviens à haut débit

L'ATS est une technique qui peut également être envisagée dans la stratégie de traitement des anévrysmes géants/complexes. Nous avons donc évalué son intérêt en tant que mécanisme « protecteur » dans la procédure de pontage carotido-sylvien à haut débit. Cette ATS de sécurité apparaît dans notre série comme un geste sûr et efficace en ce qui concerne le risque ischémique du pontage à haut débit carotido-sylvien. Il n'a pas été noté de complications liées à l'ATS dans notre étude. Toutefois la réalisation de l'ATS de sécurité prolonge la durée totale de la procédure d'au moins 2 heures. Plus la durée d'une intervention est longue et plus le risque infectieux, le risque lié à l'anesthésie et le risque de décubitus prolongé avec rhabdomyolyse est important^{34,35,69}. De plus, au cours d'une anesthésie générale, il existe une baisse de la pression artérielle moyenne. Malgré la vigilance des équipes d'anesthésie, cela entraîne un risque ischémique surajouté du côté opéré ou même du côté non opéré.

Un autre point important est de s'assurer de la perméabilité de l'anastomose carotido-sylvienne à haut débit avant d'occlure le segment porteur de l'anévrysme. L'interprétation des résultats est cependant difficile en post-opératoire immédiat en raison des modifications anatomiques créés par l'œdème post-opératoire, le vasospasme et le saignement. Nous avons initié une étude incluant 18 patients avec 26 anastomoses extra-

intracrâniennes et intra-intracrâniennes portant sur l'évaluation de la perméabilité des pontages par les différentes techniques : vidéoangiographie à la fluorescéine, Doppler, IRM/ARM, angioscanner et artériographie cérébrale.

Comme nous l'avons déjà souligné, les pontages à haut débit sont associés à une morbi/mortalité significative. Dans notre série, l'ATS de sécurité réalisée au préalable a pour but de diminuer le risque ischémique per et post-procédural. Toutefois, il n'existe pas de groupe contrôle comparatif dans notre étude comportant des patients pour lesquels il n'a pas été réalisé d'ATS de sécurité. En effet, une étude randomisée comportant un groupe de patients avec ATS de sécurité et un groupe sans ATS de sécurité permettrait de mieux évaluer le bénéfice de cette stratégie. Compte tenu de la rareté de l'indication, la collaboration multicentrique avec notamment l'équipe du centre hospitalier et universitaire d'Anvers nous paraît essentielle.

3. Evaluation pré-opératoire et per-opératoire du débit sanguin nécessaire pour la détermination du pontage optimal chez les patients présentant un anévrisme géant ou complexe

Dans la perspective d'avenir, il faudrait avoir une meilleure évaluation du débit sanguin nécessaire pour restaurer une circulation cérébrale optimale. En effet, il se peut que l'indication du pontage carotido-sylvien à haut débit soit retenue de manière excessive. La réalisation d'une ATS seule ou d'une double ATS avec une branche pariétale et une branche frontale de l'artère temporale superficielle que nous pourrions brancher respectivement sur les 2 segments M2 de l'artère cérébrale moyenne en aval de l'anévrisme¹⁰ pourrait suffire dans certains cas à suppléer le débit sanguin du segment M1 de l'artère cérébrale moyenne. Pour répondre à la question du débit sanguin nécessaire permettant l'exclusion du segment artériel (M1) porteur de l'anévrisme, nous pouvons envisager une étude comportant une évaluation préopératoire du débit sanguin, à l'aide d'un Doppler transcrânien, dans le segment M1 de l'artère cérébrale moyenne et dans le tronc et les branches de l'artère temporale superficielle. De même, des mesures intra-opératives de ces différents débits sanguins à l'aide d'un appareil Doppler pourraient être envisagées en début de procédure. Un algorithme décisionnel pourrait alors être construit en fonction des différentes mesures de débit au niveau du segment artériel porteur de l'anévrisme, des branches de bifurcation au collet de l'anévrisme et de l'artère temporale superficielle. Si le débit dans l'artère temporale superficielle est égal au débit dans le segment artériel porteur de l'anévrisme, une

ATS sera alors suffisante pour suppléer le débit sanguin après occlusion du segment artériel porteur. Cette approche permettrait d'éviter la réalisation d'un pontage à haut débit associé à une morbidité de 7 à 10% et une mortalité de 2% comme nous l'avons déjà vu⁶⁰ mais permettrait la réalisation d'une ATS avec une morbidité inférieure à 3%²⁸. Il serait également intéressant d'évaluer la perfusion cérébrale en aval d'un anévrisme géant en raison du vol vasculaire et de l'amortissement du flux engendrés par certains types d'anévrismes géants pouvant être à l'origine d'une ischémie chronique du territoire correspondant. Une IRM cérébrale avec des séquences de perfusion pré-opératoire permettrait de comparer le côté sain au côté porteur de l'anévrisme et en fonction de l'altération de la perfusion cérébrale, un pontage adapté pourrait alors être décidé. Dans notre série, un patient est décédé suite à un AVC ischémique malin secondaire à une dissection carotidienne cervicale. Cette dissection est probablement liée au geste chirurgical d'anastomose du greffon veineux avec l'artère carotide commune/externe cervicale. Si des mesures de débit sanguin avaient été réalisées, un pontage à haut débit carotido-sylvien aurait peut-être pu être évité. Nous avons démarré la démarche d'acquisition d'un Doppler intra-opératoire fiable afin de l'intégrer dans notre procédure chirurgicale (Horiuchi Surgical neurology international technical note 2014).

Un autre point de discussion concerne la compétition de flux engendrée par un traitement combiné (ATS puis pontage carotido-sylvien à haut débit) et son retentissement sur le risque de thrombose des 2 anastomoses. Une étude par Doppler pourrait analyser la direction des différents flux sanguins engendrés par ces 2 anastomoses.

Afin de tester la pertinence de nos mesures de débit sanguin par Doppler, nous envisageons au préalable une étude dans le cadre de la préparation d'un master en collaboration avec l'équipe de chirurgie plastique, qui sera réalisée en laboratoire sur le rat. Elle a pour but de déterminer des corrélations entre le débit sanguin mesuré dans une anastomose, le diamètre de l'anastomose et la cinétique de croissance d'un tissu graisseux alimenté par cette anastomose que nous pourrions réaliser dans la région cervicale du rat.

4. Etude électrophysiologique dans le choix du pontage

Une autre approche pourrait être électrophysiologique⁷¹ comportant des potentiels évoqués moteurs (PEM) et sensitifs (PES) que nous pourrions réaliser lors de la procédure chirurgicale. En effet, nous pourrions effectuer un test d'occlusion du segment M2 par clampage avec une surveillance électrophysiologique des territoires correspondants afin de

mieux comprendre le flux sanguin collatéral de suppléance, par exemple par l'intermédiaire des anastomoses piales, et d'évaluer la tolérance ischémique endogène du patient. Cette manœuvre permettrait d'identifier le sous-groupe de patients qui ne tolérera pas une occlusion temporaire du segment M2 dans le but de réaliser une anastomose à haut débit. Ce sous-groupe de patients profiterait plus du bénéfice d'une ATS de sécurité réalisée au préalable. Toutefois, ces techniques d'électrophysiologie sont difficiles à gérer au bloc opératoire avec parfois des difficultés à placer les électrodes dans le champ opératoire et des difficultés également à s'affranchir de toutes perturbations électriques qui parasiteraient l'interprétation des résultats. De plus, comme il s'agit de techniques basées sur la sommation des potentiels, quand les PES et PEM sont perturbés, l'ischémie est déjà arrivée à un stade avancé. Des mesures peropératoires plus invasives d'oxymétrie à l'aide de PTiO₂ ou de débit par implantation d'électrodes nous paraissent plus difficilement réalisables²¹. Pour toutes ces raisons, nous envisageons d'orienter dans un premier temps notre réflexion vers des mesures de débits sanguins pré et peropératoires à l'aide d'appareil Doppler afin de choisir le greffon optimal permettant de restaurer le débit sanguin nécessaire.

5. Recherche d'une étiologie infectieuse dans le syndrome de Moya-Moya

Dans ce travail de thèse, nous nous sommes intéressés au flux sanguin (le contenu) mais également au contenant (la paroi). Aucune preuve d'infection bactérienne de la paroi anévrysmale n'a été démontrée dans notre série de patients français atteints d'anévrysme intracrânien rompu et non rompu. Ce résultat ne corrobore pas les conclusions de l'étude finlandaise et pourrait en partie expliquer la plus faible incidence de rupture anévrysmale dans la population française.

Ces différences de résultats entre les deux études peuvent s'expliquer par une différence dans la méthodologie de travail : recherche spécifique de bactéries buccales, absence d'analyse directe ou par culture bactérienne, tissus témoins différents dans l'étude finlandaise. Toutefois, des études supplémentaires pourraient être réalisées dans d'autres centres afin d'optimiser la méthodologie de travail et faire la part des choses entre faux positifs et faux négatifs. Dans l'hypothèse que nos deux résultats d'études soient corrects, des études comportant une même méthode de travail pourraient être réalisées sur des populations ayant un risque plus élevé de rupture d'anévrysme comme la population japonaise. En cas de présence bactérienne chez cette dernière, l'hypothèse du mécanisme infectieux participant à la physiopathologie de la rupture d'anévrysme serait renforcée.

La participation d'une infection bactérienne ou virale n'est pas rare dans les pathologies vasculaires. Des auteurs ont rapporté la présence de staphylocoque ou de salmonelle dans certains anévrismes de l'aorte abdominale²⁷. D'autres auteurs suggèrent un dysfonctionnement endothélial en partie induit par une infection dans la physiopathologie de la dissection artérielle^{14 26}notamment cervicale. L'infection bactérienne pourrait induire une dysfonction endothéliale des artères intracrâniennes et participer au développement des anévrismes intracrâniens.

Cette infection bactérienne a également été évoquée par certains auteurs⁷⁰ dans le syndrome de Moya-Moya. Ils ont suggéré l'implication de propionibacterium acnes dans cette maladie. Dans l'avenir, nous pourrions réaliser des prélèvements de parois de l'artère temporale superficielle, de l'artère méningée moyenne, et d'une branche corticale de l'ACM si les conditions chirurgicales le permettent, chez tous les patients ayant un syndrome de Moya-Moya pour lesquels il a été retenu une indication d'ATS. Des prélèvements de dure mère et de sang sur une voie artérielle périphérique pourraient être utilisés comme des tissus contrôles. Ces prélèvements seront envoyés directement au laboratoire de bactériologie pour analyse. Le protocole d'analyse bactériologique serait superposable à celui que nous avons utilisé pour la recherche d'une présence bactérienne dans la paroi anévrismale. Il comporterait une analyse bactériologique directe et une culture puis une PCR utilisant des amorces des différentes bactéries suspectées.

Conclusion générale

Ce travail confirme l'efficacité de l'ATS dans l'amélioration du débit sanguin cérébral chez les patients présentant un syndrome de Moya-Moya. Une évaluation pré et postopératoire au long cours est nécessaire dans le suivi de ces patients. Une meilleure sélection du greffon pourrait certainement améliorer les résultats à long terme.

A notre avis, l'ATS semble diminuer le risque ischémique dans la procédure des pontages à haut débit. Pour l'avenir, il faut poursuivre la réflexion afin de choisir le greffon qui permet le mieux possible d'adapter le débit de suppléance pour restaurer les conditions physiologiques optimales.

Une des clés du traitement des anévrismes est l'évaluation de l'altération de la paroi et son évolution dans le temps.

Ces travaux montrent que le développement de stratégies multidisciplinaires diagnostiques et thérapeutiques permet d'optimiser la prise en charge des patients présentant une malformation vasculaire intracrânienne. Le but est de mieux comprendre la physiopathologie et de mieux choisir l'indication thérapeutique neurovasculaire pour offrir au patient une efficacité thérapeutique optimale pour un niveau de risque procédural minimal.

Références

1. Aboukais R, Zairi F, Thines L, Aguetaz P, Leclerc X, Lejeune JP: Multidisciplinary management of intracranial aneurysms: The experience of Lille university hospital center. *Neurochirurgie* 60:283-287, 2014
2. Abruzzo T, Shengelaia GG, Dawson RC, 3rd, Owens DS, Cawley CM, Gravanis MB: Histologic and morphologic comparison of experimental aneurysms with human intracranial aneurysms. *AJNR Am J Neuroradiol* 19:1309-1314, 1998
3. Atlas SW, Grossman RI, Goldberg HI, Hackney DB, Bilaniuk LT, Zimmerman RA: Partially thrombosed giant intracranial aneurysms: correlation of MR and pathologic findings. *Radiology* 162:111-114, 1987
4. Bang JS, Kwon OK, Kim JE, Kang HS, Park H, Cho SY, et al: Quantitative angiographic comparison with the OSIRIS program between the direct and indirect revascularization modalities in adult moyamoya disease. *Neurosurgery* 70:625-632; discussion 632-623, 2012
5. Bao XY, Wang QN, Zhang Y, Zhang Q, Li DS, Yang WZ, et al: Epidemiology of Moyamoya Disease in China: Single-Center, Population-Based Study. *World Neurosurg* 122:e917-e923, 2019
6. Boulouis G, Rodriguez-Regent C, Rasolonjatovo EC, Ben Hassen W, Trystram D, Edjlali-Goujon M, et al: Unruptured intracranial aneurysms: An updated review of current concepts for risk factors, detection and management. *Rev Neurol (Paris)* 173:542-551, 2017
7. Bourcier R, Le Scouarnec S, Bonnaud S, Karakachoff M, Bourcereau E, Heurtebise-Chretien S, et al: Rare Coding Variants in ANGPTL6 Are Associated with Familial Forms of Intracranial Aneurysm. *Am J Hum Genet* 102:133-141, 2018
8. Bulsara KR, Patel T, Fukushima T: Cerebral bypass surgery for skull base lesions: technical notes incorporating lessons learned over two decades. *Neurosurg Focus* 24:E11, 2008
9. Cantore G, Santoro A, Guidetti G, Delfinis CP, Colonnese C, Passacantilli E: Surgical treatment of giant intracranial aneurysms: current viewpoint. *Neurosurgery* 63:279-289; discussion 289-290, 2008
10. Cherian J, Srinivasan V, Kan P, Duckworth EAM: Double-Barrel Superficial Temporal Artery-Middle Cerebral Artery Bypass: Can It Be Considered "High-Flow?". *Oper Neurosurg (Hagerstown)* 14:288-294, 2018
11. Chiu D, Shedden P, Bratina P, Grotta JC: Clinical features of moyamoya disease in the United States. *Stroke* 29:1347-1351, 1998
12. Costalat V, Sanchez M, Ambard D, Thines L, Lonjon N, Nicoud F, et al: Biomechanical wall properties of human intracranial aneurysms resected following surgical clipping (IRRAs Project). *J Biomech* 44:2685-2691, 2011
13. Deng X, Gao F, Zhang D, Zhang Y, Wang R, Wang S, et al: Direct versus indirect bypasses for adult ischemic-type moyamoya disease: a propensity score-matched analysis. *J Neurosurg* 128:1785-1791, 2018
14. Deniset JF, Hedley TE, Dibrov E, Pierce GN: Chlamydophila pneumoniae infection induces alterations in vascular contractile responses. *Am J Pathol* 180:1264-1272, 2012
15. dos Santos ML, Spotti AR, dos Santos RM, Borges MA, Ferrari AF, Colli BO, et al: Giant intracranial aneurysms: morphology and clinical presentation. *Neurosurg Rev* 36:117-122; discussion 122, 2013

16. Duan L, Bao XY, Yang WZ, Shi WC, Li DS, Zhang ZS, et al: Moyamoya disease in China: its clinical features and outcomes. *Stroke* 43:56-60, 2012
17. Ferracci FX, Gilard V, Cebula H, Magne N, Lejeune JP, Langlois O, et al: Growth of giant intracranial aneurysms: An aneurysmal wall disorder? *Neurochirurgie* 63:6-12, 2017
18. Fujimura M, Tominaga T: Lessons learned from moyamoya disease: outcome of direct/indirect revascularization surgery for 150 affected hemispheres. *Neurol Med Chir (Tokyo)* 52:327-332, 2012
19. Garrett MC, Komotar RJ, Starke RM, Merkow MB, Otten ML, Sciacca RR, et al: The efficacy of direct extracranial-intracranial bypass in the treatment of symptomatic hemodynamic failure secondary to athero-occlusive disease: a systematic review. *Clin Neurol Neurosurg* 111:319-326, 2009
20. Ge P, Ye X, Zhang Q, Zhang D, Wang S, Zhao J: Encephaloduroarteriosynangiosis versus conservative treatment for patients with moyamoya disease at late Suzuki stage. *J Clin Neurosci* 50:277-280, 2018
21. Gelabert-Gonzalez M, Fernandez-Villa JM, Ginesta-Galan V: Intra-operative monitoring of brain tissue O₂ (PtiO₂) during aneurysm surgery. *Acta Neurochir (Wien)* 144:863-866; discussion 866-867, 2002
22. Griessenauer CJ, Poston TL, Shoja MM, Mortazavi MM, Falola M, Tubbs RS, et al: The impact of temporary artery occlusion during intracranial aneurysm surgery on long-term clinical outcome: part I. Patients with subarachnoid hemorrhage. *World Neurosurg* 82:140-148, 2014
23. Griessenauer CJ, Poston TL, Shoja MM, Mortazavi MM, Falola M, Tubbs RS, et al: The impact of temporary artery occlusion during intracranial aneurysm surgery on long-term clinical outcome: Part II. The patient who undergoes elective clipping. *World Neurosurg* 82:402-408, 2014
24. Gross BA, Du R: Adult moyamoya after revascularization. *Acta Neurochir (Wien)* 155:247-254, 2013
25. Gross BA, Du R: The natural history of moyamoya in a North American adult cohort. *J Clin Neurosci* 20:44-48, 2013
26. Guglielmi V, Visser J, Arnold M, Sarikaya H, van den Berg R, Nederkoorn PJ, et al: Triple and quadruple cervical artery dissections: a systematic review of individual patient data. *J Neurol* 266:1383-1388, 2019
27. Gupta AK, Bandyk DF, Johnson BL: In situ repair of mycotic abdominal aortic aneurysms with rifampin-bonded gelatin-impregnated Dacron grafts: a preliminary case report. *J Vasc Surg* 24:472-476, 1996
28. Guzman R, Lee M, Achrol A, Bell-Stephens T, Kelly M, Do HM, et al: Clinical outcome after 450 revascularization procedures for moyamoya disease. *Clinical article. J Neurosurg* 111:927-935, 2009
29. Hashimoto Y, Matsushige T, Shimonaga K, Hosogai M, Kaneko M, Ono C, et al: Vessel Wall Imaging Predicts the Presence of Atherosclerotic Lesions in Unruptured Intracranial Aneurysms. *World Neurosurg*, 2019
30. Hoffmann A, Warmuth-Metz M, Lohle K, Reichel J, Daubenbuchel AM, Sterkenburg AS, et al: Fusiform dilatation of the internal carotid artery in childhood-onset craniopharyngioma: multicenter study on incidence and long-term outcome. *Pituitary* 19:422-428, 2016
31. Hu P, Zhang HQ, Li XJ: Double-barrel STA to proximal MCA bypass and proximal parent artery occlusion for a fusiform superior clinoidal ICA aneurysm. *Acta Neurochir (Wien)* 160:1939-1943, 2018

32. Jiang H, Ni W, Xu B, Lei Y, Tian Y, Xu F, et al: Outcome in adult patients with hemorrhagic moyamoya disease after combined extracranial-intracranial bypass. *J Neurosurg* 121:1048-1055, 2014
33. Juttukonda MR, Donahue MJ: Neuroimaging of vascular reserve in patients with cerebrovascular diseases. *Neuroimage* 187:192-208, 2019
34. Kim BD, Hsu WK, De Oliveira GS, Jr., Saha S, Kim JY: Operative duration as an independent risk factor for postoperative complications in single-level lumbar fusion: an analysis of 4588 surgical cases. *Spine (Phila Pa 1976)* 39:510-520, 2014
35. Kim BD, Ver Halen JP, Grant DW, Kim JY: Anesthesia duration as an independent risk factor for postoperative complications in free flap surgery: a review of 1,305 surgical cases. *J Reconstr Microsurg* 30:217-226, 2014
36. Kim H, Jang DK, Han YM, Sung JH, Park IS, Lee KS, et al: Direct Bypass Versus Indirect Bypass in Adult Moyamoya Angiopathy with Symptoms or Hemodynamic Instability: A Meta-analysis of Comparative Studies. *World Neurosurg* 94:273-284, 2016
37. Kim T, Oh CW, Kwon OK, Hwang G, Kim JE, Kang HS, et al: Stroke prevention by direct revascularization for patients with adult-onset moyamoya disease presenting with ischemia. *J Neurosurg* 124:1788-1793, 2016
38. Kobayashi E, Saeki N, Oishi H, Hirai S, Yamaura A: Long-term natural history of hemorrhagic moyamoya disease in 42 patients. *J Neurosurg* 93:976-980, 2000
39. Kraemer M, Heienbrok W, Berlit P: Moyamoya disease in Europeans. *Stroke* 39:3193-3200, 2008
40. Kuroda S, Hashimoto N, Yoshimoto T, Iwasaki Y: Radiological findings, clinical course, and outcome in asymptomatic moyamoya disease: results of multicenter survey in Japan. *Stroke* 38:1430-1435, 2007
41. Kuroda S, Houkin K, Ishikawa T, Nakayama N, Iwasaki Y: Novel bypass surgery for moyamoya disease using pericranial flap: its impacts on cerebral hemodynamics and long-term outcome. *Neurosurgery* 66:1093-1101; discussion 1101, 2010
42. Lawton MT, Spetzler RF: Surgical management of giant intracranial aneurysms: experience with 171 patients. *Clin Neurosurg* 42:245-266, 1995
43. Lee JY, Kim SK, Cheon JE, Choi JW, Phi JH, Kim IO, et al: Posterior cerebral artery involvement in moyamoya disease: initial infarction and angle between PCA and basilar artery. *Childs Nerv Syst* 29:2263-2269, 2013
44. Lee S, Rivkin MJ, Kirton A, deVeber G, Elbers J: Moyamoya Disease in Children: Results From the International Pediatric Stroke Study. *J Child Neurol* 32:924-929, 2017
45. Lejeune JP, Thines L, Proust F, Riegel B, Koussa M, Decoene C: Selective microsurgical treatment of giant intracranial aneurysms. *Neurochirurgie* 62:30-37, 2016
46. Lonjon M, Pennes F, Sedat J, Bataille B: Epidemiology, genetic, natural history and clinical presentation of giant cerebral aneurysms. *Neurochirurgie* 61:361-365, 2015
47. Low SW, Teo K, Lwin S, Yeo LL, Paliwal PR, Ahmad A, et al: Improvement in cerebral hemodynamic parameters and outcomes after superficial temporal artery-middle cerebral artery bypass in patients with severe stenocclusive disease of the intracranial internal carotid or middle cerebral arteries. *J Neurosurg* 123:662-669, 2015

48. Mack WJ, Ducruet AF, Angevine PD, Komotar RJ, Shrebnick DB, Edwards NM, et al: Deep hypothermic circulatory arrest for complex cerebral aneurysms: lessons learned. *Neurosurgery* 60:815-827; discussion 815-827, 2007
49. Matsushige T, Shimonaga K, Ishii D, Sakamoto S, Hosogai M, Hashimoto Y, et al: Vessel Wall Imaging of Evolving Unruptured Intracranial Aneurysms. *Stroke* 50:1891-1894, 2019
50. Mirone G, Cicala D, Meucci C, d'Amico A, Santoro C, Muto M, et al: Multiple Burr-Hole Surgery for the Treatment of Moyamoya Disease and Quasi-Moyamoya Disease in Children: Preliminary Surgical and Imaging Results. *World Neurosurg* 127:e843-e855, 2019
51. Miyamoto S, Yoshimoto T, Hashimoto N, Okada Y, Tsuji I, Tominaga T, et al: Effects of extracranial-intracranial bypass for patients with hemorrhagic moyamoya disease: results of the Japan Adult Moyamoya Trial. *Stroke* 45:1415-1421, 2014
52. Muench E, Meinhardt J, Schaeffer M, Schneider UC, Czabanka M, Luecke T, et al: The use of the excimer laser-assisted anastomosis technique alleviates neuroanesthesia during cerebral high-flow revascularization. *J Neurosurg Anesthesiol* 19:273-279, 2007
53. Pyysalo MJ, Mishra PP, Sundstrom K, Lehtimaki T, Karhunen PJ, Pessi T: Increased tooth brushing frequency is associated with reduced gingival pocket bacterial diversity in patients with intracranial aneurysms. *PeerJ* 7:e6316, 2019
54. Pyysalo MJ, Pyysalo LM, Pessi T, Karhunen PJ, Lehtimaki T, Oksala N, et al: Bacterial DNA findings in ruptured and unruptured intracranial aneurysms. *Acta Odontol Scand* 74:315-320, 2016
55. Pyysalo MJ, Pyysalo LM, Pessi T, Karhunen PJ, Ohman JE: The connection between ruptured cerebral aneurysms and odontogenic bacteria. *J Neurol Neurosurg Psychiatry* 84:1214-1218, 2013
56. Quan K, Song J, Yang Z, Wang D, An Q, Huang L, et al: Validation of Wall Enhancement as a New Imaging Biomarker of Unruptured Cerebral Aneurysm. *Stroke* 50:1570-1573, 2019
57. Saldien V, Schepens T, Vanlinthout L, Wildemeersch D, Wouters K, Vercauteren M, et al: Real-Time Monitoring of Cerebral Blood Flow and Cerebral Oxygenation During Rapid Ventricular Pacing in Neurovascular Surgery: A Pilot Study. *J Neurosurg Anesthesiol*, 2019
58. Sanchez M, Ecker O, Ambard D, Jourdan F, Nicoud F, Mendez S, et al: Intracranial aneurysmal pulsatility as a new individual criterion for rupture risk evaluation: biomechanical and numeric approach (IRRAs Project). *AJNR Am J Neuroradiol* 35:1765-1771, 2014
59. Schaller B: Extracranial-intracranial bypass to reduce the risk of ischemic stroke in intracranial aneurysms of the anterior cerebral circulation: a systematic review. *J Stroke Cerebrovasc Dis* 17:287-298, 2008
60. Sekhar LN, Natarajan SK, Ellenbogen RG, Ghodke B: Cerebral revascularization for ischemia, aneurysms, and cranial base tumors. *Neurosurgery* 62:1373-1408; discussion 1408-1310, 2008
61. Shang S, Zhou D, Ya J, Li S, Yang Q, Ding Y, et al: Progress in moyamoya disease. *Neurosurg Rev*, 2018
62. Spetzler RF, Riina HA, Lemole GM, Jr.: Giant aneurysms. *Neurosurgery* 49:902-908, 2001

63. Starke RM, Komotar RJ, Hickman ZL, Paz YE, Pugliese AG, Otten ML, et al: Clinical features, surgical treatment, and long-term outcome in adult patients with moyamoya disease. Clinical article. *J Neurosurg* 111:936-942, 2009
64. Stehbens WE: Etiology of intracranial berry aneurysms. *J Neurosurg* 70:823-831, 1989
65. Steiger HJ: Pathophysiology of development and rupture of cerebral aneurysms. *Acta Neurochir Suppl (Wien)* 48:1-57, 1990
66. Sun SJ, Zhang JJ, Li ZW, Xiong ZW, Wu XL, Wang S, et al: Histopathological features of middle cerebral artery and superficial temporal artery from patients with moyamoya disease and enlightenments on clinical treatment. *J Huazhong Univ Sci Technolog Med Sci* 36:871-875, 2016
67. Takagi Y, Hermanto Y, Takahashi JC, Funaki T, Kikuchi T, Mineharu Y, et al: Histopathological Characteristics of Distal Middle Cerebral Artery in Adult and Pediatric Patients with Moyamoya Disease. *Neurol Med Chir (Tokyo)* 56:345-349, 2016
68. Vajkoczy P, Korja M, Czabanka M, Schneider UC, Reinert M, Lehecka M, et al: Experience in using the excimer laser-assisted nonocclusive anastomosis nonocclusive bypass technique for high-flow revascularization: Mannheim-Helsinki series of 64 patients. *Neurosurgery* 70:49-54; discussion 54-45, 2012
69. Wong AK, Joanna Nguyen T, Peric M, Shahabi A, Vidar EN, Hwang BH, et al: Analysis of risk factors associated with microvascular free flap failure using a multi-institutional database. *Microsurgery* 35:6-12, 2015
70. Yamada H, Deguchi K, Tanigawara T, Takenaka K, Nishimura Y, Shinoda J, et al: The relationship between moyamoya disease and bacterial infection. *Clin Neurol Neurosurg* 99 Suppl 2:S221-224, 1997
71. Yamakawa T, Inoue T, Niwayama M, Oka F, Imoto H, Nomura S, et al: Implantable Multi-modality Probe for Subdural Simultaneous Measurement of Electrophysiology, Hemodynamics, and Temperature Distribution. *IEEE Trans Biomed Eng*, 2019
72. Yanagihara W, Chida K, Kobayashi M, Kubo Y, Yoshida K, Terasaki K, et al: Impact of cerebral blood flow changes due to arterial bypass surgery on cognitive function in adult patients with symptomatic ischemic moyamoya disease. *J Neurosurg*:1-9, 2018
73. Yasargil MG, Yonekawa Y: Results of microsurgical extra-intracranial arterial bypass in the treatment of cerebral ischemia. *Neurosurgery* 1:22-24, 1977
74. Yoon S, Burkhardt JK, Lawton MT: Long-term patency in cerebral revascularization surgery: an analysis of a consecutive series of 430 bypasses. *J Neurosurg*:1-8, 2018
75. Zhai X, Mao L, Wang H, Zhang X, Hang C, Wu W, et al: Risk Factors Associated with Neurologic Deterioration After Combined Direct and Indirect Revascularization in Patients with Moyamoya Disease on the East Coast of China. *World Neurosurg* 118:e92-e98, 2018
76. Zhang H, Zheng L, Feng L: Epidemiology, diagnosis and treatment of moyamoya disease. *Exp Ther Med* 17:1977-1984, 2019

Articles originaux publiés correspondants à la thèse

The patency of superficial temporal artery-middle cerebral artery anastomosis is correlated to cerebrovascular reserve in adult patients with MoyaMoya syndrome

Rabih Aboukais, MD^{1,2*}, Barbara Verbraeken, MD⁴, Xavier Leclerc, MD, PhD³, Corinne Gautier, MD³, Hilde Henon, MD, PhD⁵, Maximilien Vermandel, PhD², Tomas Menovsky, MD, PhD⁴, Jean-Paul Lejeune MD, PhD^{1,2},

1 Department of Neurosurgery, Lille University Hospital, Hopital Nord, France

2 Univ. Lille, INSERM, CHU Lille, U1189-ONCO-THAI-Image Assisted Laser Therapy for Oncology, F-59000, Lille, France.

3 Department of Neuroradiology, Lille University Hospital, Hopital Nord, France

4 Department of Neurosurgery, Antwerp University Hospital, University of Antwerp, Belgium

5 Univ. Lille, INSERM U 1171 (degenerative & vascular cognitive disorders). CHU-Lille, departments of Neurology

number of words in the abstract: 183

number of words in the text: 3084

number of references: 24

and number of tables/figures (combined): 7

* Corresponding author: rabihdoc@hotmail.com

Rabih Aboukais

Department of Neurosurgery, Lille University Hospital, rue E. Laine, 59037 Lille cedex, France

email address: rabihdoc@hotmail.com

Telephone number: +33.3.20.44.54.55

Fax number: +33.3.20.44.55.11

Conflict of interest: none

Abstract

Objectives: To evaluate the effectiveness of STA-MCA bypass in improving the cerebrovascular reserve in patients with MoyaMoya syndrome.

Patients and Methods: This prospective study included ten consecutive patients treated for MoyaMoya syndrome using STA-MCA bypass at our institution between June 2016 and January 2018. Perfusion MRI, transcranial doppler and 99m Tc-HMPAO SPECT with acetazolamide were performed before and after treatment to evaluate perfusion and cerebrovascular reserve. The STA-MCA bypass procedure was indicated for patient with a history of ischemic or hemorrhagic stroke and when CVR was diminished on both transcranial doppler and 99m Tc-HMPAO SPECT with acetazolamide or when brain perfusion was deteriorated on MRI.

Results: The bypass anastomosis was patent in all patients at the end of the surgical procedure. One patient presented with a partial postoperative sensorimotor deficit related to an ischemic lesion in frontal cortical area. One patient presented a regressive chronic subdural hematoma without neurological deficit. Three months after treatment, the cerebrovascular reserve significantly improved in eight patients and remained unchanged in two patients probably related to a low flow. Further follow-up demonstrated a deterioration of cerebrovascular reserve in one patient who experienced an occlusion of anastomosis one year after treatment.

Conclusion: Our data suggest that improvement of cerebral perfusion and CVR depends on the flow in the STA-MCA anastomosis in patients with MoyaMoya syndrome. Systematic and long-term follow up evaluation of the flow in the anastomosis, the brain perfusion and the CVR allows to better quantify the benefit of STA-MCA anastomosis concerning the progression of the disease.

Keywords: anastomosis, cerebrovascular reserve, STA-MCA bypass, MoyaMoya, brain perfusion

Mots clés: anastomose, réserve vasculaire, pontage temporo-sylvien, MoyaMoya, perfusion cérébrale

Introduction

Cerebrovascular reserve (CVR) is defined as the ability of brain parenchyma to adjust cerebral blood flow in response to altered metabolic demand or vasoactive stimulation. It may be used to identify new or recurrent stroke risk in patients with cerebrovascular disease[1]. Deterioration of CVR plays an important role in the occurrence of stroke in patients with MoyaMoya syndrome[2]. As CVR is diminished in these patients, the risk of ischemic or hemorrhagic stroke increases. Some authors[3, 4] have reported an annual risk of ischemic stroke close to 13% and an annual risk of hemorrhagic stroke close to 8% in patients with MoyaMoya syndrome when CVR is altered. CVR and cerebral perfusion can be evaluated by transcranial doppler[5], 99m Tc-HMPAO SPECT[6] with acetazolamide, MRI[7] and CT scan[8] perfusion. The monitoring of CVR is essential for treatment decision and treatment evaluation in MoyaMoya syndrome[2]. The purpose of the treatment is to improve the CVR in order to reduce the risk of potential stroke[9]. Superficial temporal artery-middle cerebral artery (STA-MCA) bypass is the main treatment in adult patients with MoyaMoya syndrome[10].

The goal of this study was to evaluate the effectiveness of STA-MCA bypass in improving the CVR in patients with MoyaMoya syndrome.

Materials and Methods

This prospective study included ten consecutive patients treated for MoyaMoya syndrome using STA-MCA bypass at our institution between June 2016 and January 2018. Ethics approval was obtained from the local institutional review board with a reference (DEC19-002). There were five men and five women with a mean age at diagnosis of 44.8 years (range: 19-62 years).

Preoperative evaluation

All patients were clinically evaluated at our institution prior to treatment. The patient's age at diagnosis, medical history, neurological status and American Society of Anesthesiology (ASA) score[11] were recorded. MoyaMoya syndrome was diagnosed in all patients using conventional cerebral angiography and cranial magnetic resonance (MR) imaging. STA main trunk as well as frontal and parietal branches were studied on a conventional external carotid angiogram. Perfusion MR imaging, transcranial doppler with acetazolamide and 99m Tc-HMPAO SPECT with acetazolamide were performed before treatment to evaluate baseline perfusion and CVR. The assessment of CVR was on HMPAO SPECT: After keeping the patient in a dark and quiet area for 30 minutes, SPECT and planar images were acquired with the intravenous injection of 732 mBq of 99mTc HMPAO. Scans were repeated within 3 to 7 days with acetazolamide challenge. Acetazolamide was injected intravenously at a dose of 20 mg/kg body weight, and 20 minutes later, patient received 732 mBq of 99mTc HMPAO. SPECT and planar images were acquired 20 minutes after the administration of 99mTc HMPAO. Comparisons were made between the images obtained with and without acetazolamide to obtain the differences between the gamma-ray counts of 2 cerebral hemispheres to assess the CVR. A difference of more than 6% in the gamma-ray count between 2 hemispheres was defined as impaired CVR. Two out of 10 patients (20%) did not have baseline perfusion MRI but CVR was evaluated by SPECT HMPAO and transcranial Doppler.

The treatment strategy was systematically discussed and decided by a multidisciplinary team including neurologists, neurosurgeons, neuroradiologists and intensivists. The STA-MCA bypass procedure was indicated for patient with a history of ischemic or hemorrhagic stroke and when CVR was diminished on both transcranial doppler and 99m Tc-HMPAO SPECT with acetazolamide and on perfusion MRI. However, one patient without a history of stroke, underwent the STA-MCA procedure because of severely deteriorated CVR. In accordance

with the COSS study[12], the bypass procedure was never performed within three months following an acute episode of stroke[13]. Antiplatelet medication was not discontinued perioperatively.

Surgery

The course of the STA is marked on the skin by palpation and portable continuous wave doppler ultrasonography. A frontotemporal incision is made carefully to preserve STA-integrity. A frontotemporal craniotomy is performed over the Sylvian fissure and the dura is opened to identify suitable recipient M3-M4 cortical arteries. Once a recipient artery is identified, the STA is dissected.

Depending on the length and diameter of the STA, either frontal, parietal or both branches are carefully dissected, distally cut and proximally clipped with a temporary aneurysm clip. The recipient cortical artery or arteries are dissected from the overlying arachnoid and isolated with a rubber leaf/foil/layer. The cortical artery is temporary clipped with a small aneurysm clip and arteriotomy is performed. Subsequently, an end-to-side anastomosis is performed of the STA to the cortical artery using microneurosurgical techniques with 10-0 interrupted nylon sutures. During clamping time for the bypass anastomosis, the blood pressure (BP) is raised to normotensive values. The patency of STA-MCA anastomosis is confirmed by an intraoperative indocyanine green video-angiography.

Postoperative evaluation

Early postoperative clinical examination was performed within the first week and included transcranial doppler, MRI with diffusion and perfusion sequences and CT angiography for each patient to confirm the patency of bypass (1), to measure the flow in each anastomosis (2), to detect any ischemic lesions (3) and to evaluate the brain perfusion (4).

All patients were re-evaluated late postoperatively, three months after bypass surgery. Clinical examination findings and modified Rankin Scale score (mRS) were recorded. MR imaging was performed to detect any ischemic lesions and to evaluate cerebral perfusion. Transcranial doppler was performed to evaluate flow in the anastomoses. At three, six and twelve months after treatment transcranial doppler with acetazolamide, 99m Tc-HMPAO SPECT with acetazolamide and MRI with perfusion sequence were performed to evaluate the CVR and brain perfusion. When discordance between test results was noted, a conventional CT angiography was performed to evaluate internal and external carotid arteries.

Results

Mean age at diagnosis was 44.8 years (range, 19-62 years) and mean duration of follow-up was 24 months (range, 6-30 months). ASA score was 1 in two patients, 2 in seven patients and 3 in one patient. Patients' functional outcome is presented in Table 1.

Intraoperative findings

In all patients a STA-MCA bypass anastomosis could be performed. In two patients a double STA-MCA anastomosis was performed because both frontal and parietal branches of STA were suitable. The mean occlusion time per anastomosis was 55 minutes (range, 33-85 minutes).

Intraoperative indocyanine green video-angiography demonstrated the patency of this anastomosis in all patients at the end of the procedure. The mean time of microsurgical procedure was 5.4 hours (range, 3.1-8.7 hours).

Microsurgical procedure morbidity

Among ten patients, one patient (Patient 4) suffered a partial postoperative sensorimotor deficit related to an ischemic lesion in a frontal cortical area. Another patient (Patient 8) presented a chronic subdural hematoma (SDH) without neurological deficit.

Long-term clinical outcome

One patient (Patient 1) experienced fronto-parietal cortical ischemic lesion with hemiparesis and aphasia one year after left-sided STA-MCA anastomosis. This stroke had occurred during femoral vascular bypass surgery and was related to a low blood pressure during procedure (70 mmHg). The mRS remains unchanged in all other patients one year after treatment (Table 1).

Radiological outcome

Three months after treatment, brain perfusion and CVR significantly improved in 8 patients and remained unchanged in two patients (Table 2). STA-MCA anastomosis occlusion

occurred in one patient (Patient 2) one year after microsurgical procedure without neurological deterioration. In this patient (Patient 2), the CVR had improved after bypass procedure and decreased after anastomosis occlusion (Figure 1). On Perfusion MRI, the delay of transit time was 0 seconds when the STA-MCA anastomosis was patent, but increased to 4 seconds when the STA-MCA anastomosis was occluded.

In one patient (Patient 8), a chronic SDH occurred after the treatment and stretched the STA-MCA bypass. However, the STA-MCA bypass was not definitely occluded as patency of the bypass and improvement of CVR were recorded after SDH regression (Figure 2).

One patient (Patient 9) had no significant improvement in CVR after treatment. Transcranial doppler revealed only weak flow (19 mL/min) in the anastomosis.

Discussion

The patency of STA-MCA anastomosis is strongly correlated to CVR improvement. Therefore, systematic long-term monitoring of the flow and CVR with transcranial doppler, SPECT HMPAO and perfusion MRI seems mandatory in patients with MoyaMoya syndrome.

Morbidity of STA-MCA anastomosis

STA-MCA bypass is a valuable microsurgical procedure that demonstrated its effectiveness in many intracranial vascular diseases, e.g. MoyaMoya disease (MMD), aneurysms and skull base tumors[14]. The STA-MCA bypass is usually described as a “low flow” bypass but conversion to a “high flow” state in the late postoperative period has been reported by many[2, 15]. In our study, the flow was greater than 50 mL/min in six patients by six months post-operatively.

STA-MCA bypass has a low morbidity[16] and the patency of anastomosis is approximately 95% at the end of bypass procedure[17-19]. In his systematic review, Schaller[20] reported that the long-term bypass patency was excellent, with 1% failure rate per year following the first year after surgery. In his series of 264 MMD patients, including 450 revascularization procedures, Guzman[16] reported that the surgical morbidity rate was 3.5% and the mortality rate was 0.7% per treated hemisphere. Complications were mainly related to the physiopathology of MMD with fragile vessels and hemodynamics instability[21]. Therefore, risk of bypass thrombosis is slightly higher in MMD patients. Moreover, MMD might involve extracranial arteries, including the STA[22] which perhaps explains delay occlusion of STA-MCA anastomosis in our series.

Prognostic value of cerebrovascular reserve evaluation

Perfusion and CVR can be evaluated with multiple techniques, including perfusion MR imaging, transcranial doppler with acetazolamide and 99m Tc-HMPAO SPECT with acetazolamide. In our study, results of these techniques appear to correlate[23, 24]. Indeed, when transcranial doppler demonstrated anastomosis occlusion in Patient 2 and Patient 8, the SPECT HMPAO and perfusion MRI showed immediate deterioration of CVR.

In his review, Garrett[2] demonstrated that patients with severe hemodynamic failure were at higher risk of cerebral infarction than those with mild disease. Additionally, patients with such severe failure responded better to surgery than those with mild disease. In a series of 23

patients who underwent STA-MCA bypass, O[25] reported that (99m)Tc HMPAO SPECT images of the territory supplied by the bypass graft showed an increase in both cerebrovascular flow and reserve at baseline, and the increase was significantly higher following the administration of acetazolamide. Low[10] reported that transcranial doppler and (99m)Tc HMPAO SPECT images acetazolamide-challenge repeated at 4 ± 1 months showed significant improvement of CVR in the 46 patients who underwent STA-MCA bypass. Moreover, during a mean follow-up of 34 months (range, 18-39 months), only six out of 46 patients (13%) developed cerebral ischemic events in his study. In our series, significant CVR improvement was noted in eight patients three months after STA-MCA bypass. However, in Patient 9 no significant improvement of CVR was recorded, probably due to weak bypass-flow as measured on transcranial Doppler. In Patient 8 the CVR remained diminished because of a postoperative chronic SDH. In this case, it seems likely that the SDH stretched the STA resulting in a smaller vessel lumen, with no flow demonstrated on Doppler. A sudden deterioration of CVR was recorded in one patient nine months after the microsurgical treatment due to delayed occlusion of the STA-MCA bypass. There were no clinical signs of stroke. This delayed occlusion could be related to MMD involvement in the external carotid artery network, which includes the STA[22]. A cerebral ischemic event was noted in one patient with patent STA-MCA bypass one year after treatment. It occurred during a femoral vascular bypass surgery with a low blood pressure during procedure and can be thus regarded as iatrogenic. The CVR was good after STA-MCA bypass in this patient but presumably insufficient to protect him from an acute episode during a sudden drop in blood pressure (SBP 70 mmHg).

Limitations

Our study is limited by a relatively low number of subjects and limited duration of follow-up.

Conclusion

STA-MCA bypass procedure is a valid method to improve the brain perfusion and the CVR in patients with MoyaMoya syndrome. The improvement of CVR depends on the flow and the patency of the STA-MCA anastomosis. Our data suggest that improvement of cerebral perfusion and CVR depends on the flow in the STA-MCA anastomosis in patients with MoyaMoya syndrome. Systematic and long-term follow up evaluation of the flow in the anastomosis, the brain perfusion and the CVR allows to better quantify the benefit of STA-MCA anastomosis concerning the progression of the disease.

Legends

Table 1. Functional outcome of patients

Table 2. Cerebrovascular reserve evaluation by different exams in operated patients

Figure 1. Patient 2, 19 years old, with a deterioration of CVR in left middle cerebral artery territory (red arrow) related to unilateral left-sided MoyaMoya disease. STA-MCA anastomosis was performed in June 2016. CVR increased after treatment as demonstrated on 99m Tc-HMPAO SPECT with acetazolamide dating December 2016. STA-MCA anastomosis occlusion occurred one year after treatment and CVR decreased as demonstrated on 99m Tc-HMPAO SPECT with acetazolamide at July 2017.

Figure 2. Patient 8, 55 years old, with deterioration of CVR in left middle cerebral artery territory related to unilateral left-sided MoyaMoya disease. STA-MCA anastomosis was performed but persistent CVR deterioration was noted on 99m Tc-HMPAO SPECT with acetazolamide three months after treatment (Figure 2A). MRI demonstrated a chronic subdural hematoma with the STA stretched and thinned (Figure 2B) and no flow in STA-MCA anastomosis was detected by cranial Doppler. After administration of corticosteroids, MRI demonstrated regression of the chronic subdural hematoma (Figure 2C) and transcranial doppler revealed recanalization of STA-MCA anastomosis. Improvement of cerebrovascular reserve was noted on 99m Tc-HMPAO SPECT with acetazolamide (Figure 2D).

| Patient | Age at diagnosis | disease | Preoperative symptoms | Preoperative mRS score | mRS score 3 months after bypass |
|---------|------------------|---|--|------------------------|---------------------------------|
| 1 | 50 | Atheromatic MoyaMoya | 3 ischemic strokes with motor aphasia | 2 | 2 |
| 2 | 19 | Unilateral MoyaMoya | Headache and paresthesia, no stroke | 2 | 2 |
| 3 | 49 | Bilateral MoyaMoya | 2 left ischemic stroke with transient motor aphasia | 2 | 2 |
| 4 | 49 | Unilateral MoyaMoya | 1 right ischemic stroke without symptoms | 2 | 2 |
| 5 | 43 | Unilateral MoyaMoya | 2 left ischemic stroke with hemiparesis | 2 | 2 |
| 6 | 62 | Cavernous sinus meningioma with ICA occlusion | 1 left ischemic stroke with transient motor aphasia | 0 | 0 |
| 7 | 30 | bilateral MoyaMoya | 1 right ischemic stroke and 1 left brain hemorrhage with hemiparesis | 2 | 2 |
| 8 | 55 | Unilateral MoyaMoya | 1 left ischemic stroke with motor aphasia | 1 | 2 |
| 9 | 47 | Bilateral MoyaMoya | Headache without stroke | 1 | 2 |
| 10 | 45 | Bilateral MoyaMoya | Right Ischemic stroke with hemiparesis | 3 | 3 |

Table 1. Functional outcome of patients

| Patient | Preoperative perfusion MRI (delay of the mean time of transit) | Flow in anastomosis on early transcranial doppler (mL/minute) | Early postoperative perfusion MRI (delay of the mean time of transit) | Perfusion MRI 3 months after anastomosis (delay of the mean time of transit) | ^{99m} Tc-HMPAO SPECT with acetazolamide 3 months after anastomosis (improvement of cerebrovascular reserve) | Transcranial Doppler with acetazolamide 3 months after anastomosis (improvement of cerebrovascular reserve) |
|---------|--|---|---|--|--|---|
| 1 | 5 seconds | 85 | 5 seconds | 5 seconds | + | + |
| 2 | 2 seconds | 82 | 2 seconds | 0 second | + | + |
| 3 | 4 seconds | 70 | 2 seconds | 1 second | + | + |
| 4 | 2 seconds | 55 | 2 seconds | - | + | + |
| 5 | - | 45 | - | 3 seconds | + | + |
| 6 | 7 seconds | 35 | 3 seconds | 3 seconds | + | + |
| 7 | - | 120 | - | 0 second | + | + |
| 8 | 4 seconds | 45 | 3 seconds | 3 seconds | - | - |
| 9 | 7 seconds | 19 | 5 seconds | 4 seconds | - | - |
| 10 | 4 seconds | 48 | 3 seconds | 2 seconds | + | + |

Table 2. Cerebrovascular reserve evaluation by different exams in operated patients

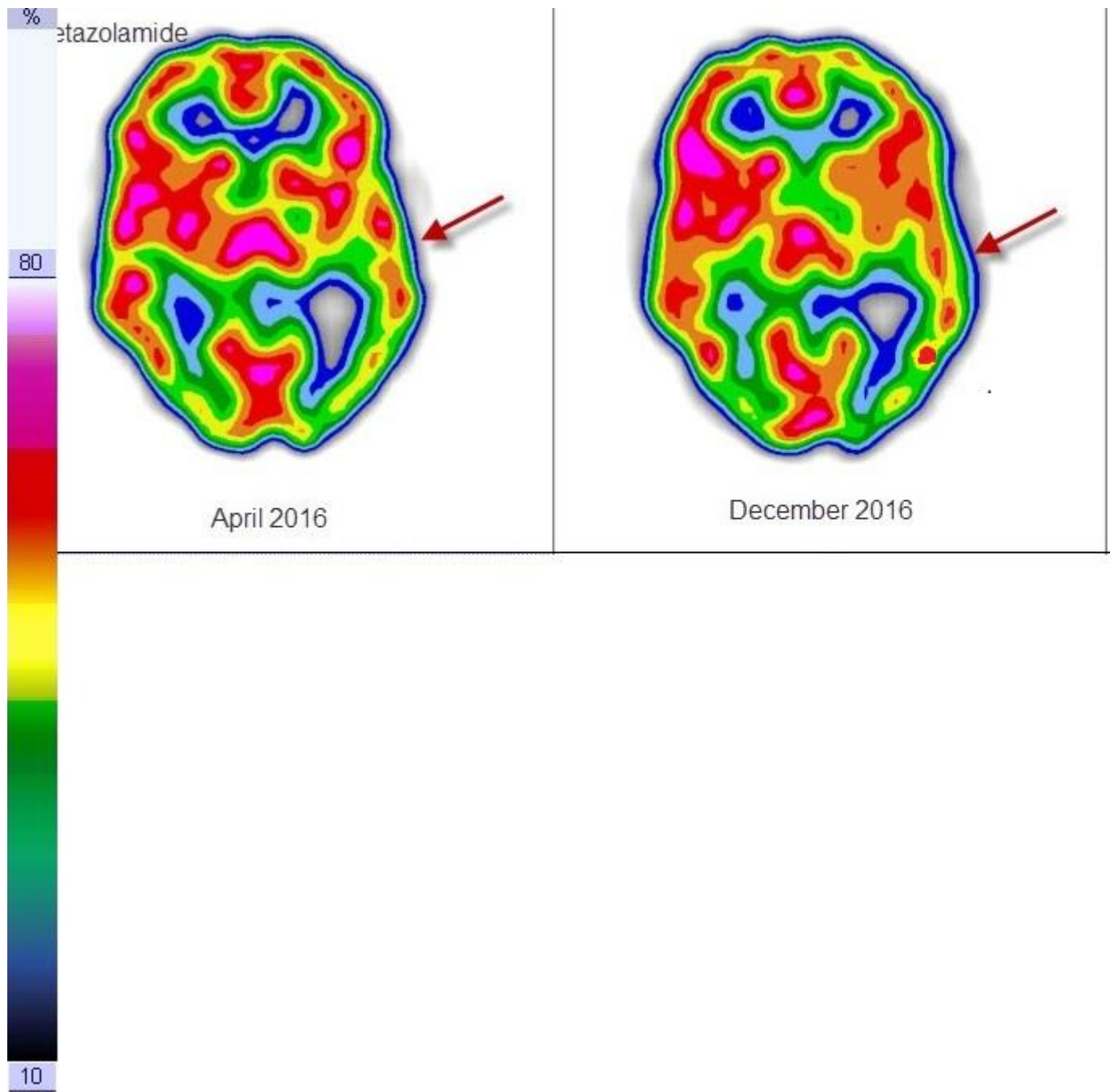


Figure 1. Patient 2, 19 years old, with a deterioration of CVR in left middle cerebral artery territory (red arrow) related to unilateral left-sided MoyaMoya disease. STA-MCA anastomosis was performed in June 2016. CVR increased after treatment as demonstrated on 99m Tc-HMPAO SPECT with acetazolamide dating December 2016. STA-MCA anastomosis occlusion occurred one year after treatment and CVR decreased as demonstrated on 99m Tc-HMPAO SPECT with acetazolamide at July 2017.

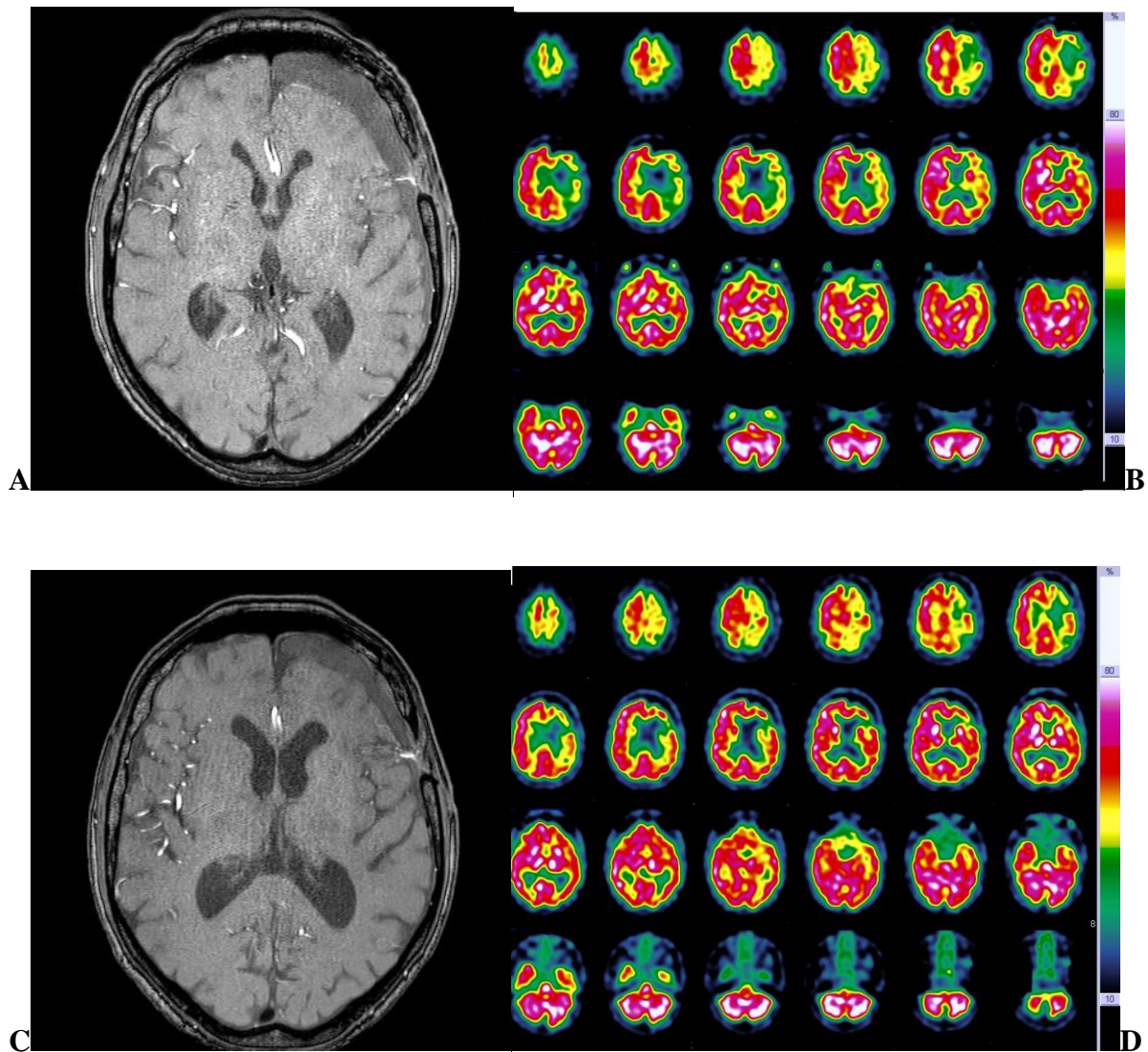


Figure 2. Patient 8, 55 years old, with deterioration of CVR in left middle cerebral artery territory related to unilateral left-sided MoyaMoya disease. STA-MCA anastomosis was performed but persistent CVR deterioration was noted on 99m Tc-HMPAO SPECT with acetazolamide three months after treatment (Figure 2A). MRI demonstrated a chronic subdural hematoma with the STA stretched and thinned (Figure 2B) and no flow in STA-MCA anastomosis was detected by cranial Doppler. After administration of corticosteroids, MRI demonstrated regression of the chronic subdural hematoma (Figure 2C) and transcranial doppler revealed recanalization of STA-MCA anastomosis. Improvement of cerebrovascular reserve was noted on 99m Tc-HMPAO SPECT with acetazolamide (Figure 2D).

References

- [1] Juttukonda MR, Donahue MJ. Neuroimaging of vascular reserve in patients with cerebrovascular diseases. *NeuroImage* 2017.
- [2] Garrett MC, Komotar RJ, Starke RM, Merkow MB, Otten ML, Sciacca RR, et al. The efficacy of direct extracranial-intracranial bypass in the treatment of symptomatic hemodynamic failure secondary to athero-occlusive disease: a systematic review. *Clinical neurology and neurosurgery* 2009;111(4):319-26.
- [3] Kraemer M, Heienbrok W, Berlit P. Moyamoya disease in Europeans. *Stroke* 2008;39(12):3193-200.
- [4] Duan L, Bao XY, Yang WZ, Shi WC, Li DS, Zhang ZS, et al. Moyamoya disease in China: its clinical features and outcomes. *Stroke* 2012;43(1):56-60.
- [5] Douvas I, Moris D, Karaolani G, Bakoyiannis C, Georgopoulos S. Evaluation of cerebrovascular reserve capacity in symptomatic and asymptomatic internal carotid stenosis with transcranial Doppler. *Physiological research* 2016;65(6):917-25.
- [6] Acker G, Lange C, Schatka I, Pfeifer A, Czabanka MA, Vajkoczy P, et al. Brain Perfusion Imaging Under Acetazolamide Challenge for Detection of Impaired Cerebrovascular Reserve Capacity: Positive Findings with (15)O-Water PET in Patients with Negative (99m)Tc-HMPAO SPECT Findings. *Journal of nuclear medicine : official publication, Society of Nuclear Medicine* 2018;59(2):294-8.
- [7] Kawano T, Ohmori Y, Kaku Y, Muta D, Uekawa K, Nakagawa T, et al. Prolonged Mean Transit Time Detected by Dynamic Susceptibility Contrast Magnetic Resonance Imaging Predicts Cerebrovascular Reserve Impairment in Patients with Moyamoya Disease. *Cerebrovasc Dis* 2016;42(1-2):131-8.
- [8] Takahashi S, Tanizaki Y, Akaji K, Kimura H, Katano T, Suzuki K, et al. Identification of hemodynamically compromised regions by means of cerebral blood volume mapping utilizing computed tomography perfusion imaging. *Journal of clinical neuroscience : official journal of the Neurosurgical Society of Australasia* 2017;38:74-8.
- [9] Qian C, Yu X, Li J, Chen J, Wang L, Chen G. The Efficacy of Surgical Treatment for the Secondary Prevention of Stroke in Symptomatic Moyamoya Disease: A Meta-Analysis. *Medicine* 2015;94(49):e2218.
- [10] Low SW, Teo K, Lwin S, Yeo LL, Paliwal PR, Ahmad A, et al. Improvement in cerebral hemodynamic parameters and outcomes after superficial temporal artery-middle cerebral artery bypass in patients with severe stenoocclusive disease of the intracranial internal carotid or middle cerebral arteries. *Journal of neurosurgery* 2015;123(3):662-9.
- [11] Aronson WL, McAuliffe MS, Miller K. Variability in the American Society of Anesthesiologists Physical Status Classification Scale. *AANA journal* 2003;71(4):265-74.
- [12] Powers WJ, Clarke WR, Grubb RL, Jr., Videen TO, Adams HP, Jr., Derdeyn CP. Extracranial-intracranial bypass surgery for stroke prevention in hemodynamic cerebral ischemia: the Carotid Occlusion Surgery Study randomized trial. *Jama* 2011;306(18):1983-92.
- [13] Grubb RL, Jr., Powers WJ, Clarke WR, Videen TO, Adams HP, Jr., Derdeyn CP. Surgical results of the Carotid Occlusion Surgery Study. *Journal of neurosurgery* 2013;118(1):25-33.

- [14] Sekhar LN, Natarajan SK, Ellenbogen RG, Ghodke B. Cerebral revascularization for ischemia, aneurysms, and cranial base tumors. *Neurosurgery* 2008;62(6 Suppl 3):1373-408; discussion 408-10.
- [15] Cherian J, Srinivasan V, Kan P, Duckworth EAM. Double-Barrel Superficial Temporal Artery-Middle Cerebral Artery Bypass: Can It Be Considered "High-Flow?". *Oper Neurosurg (Hagerstown)* 2018;14(3):288-94.
- [16] Guzman R, Lee M, Achrol A, Bell-Stephens T, Kelly M, Do HM, et al. Clinical outcome after 450 revascularization procedures for moyamoya disease. *Clinical article. Journal of neurosurgery* 2009;111(5):927-35.
- [17] Charbel FT, Meglio G, Amin-Hanjani S. Superficial temporal artery-to-middle cerebral artery bypass. *Neurosurgery* 2005;56(1 Suppl):186-90; discussion -90.
- [18] Newell DW, Vilela MD. Superficial temporal artery to middle cerebral artery bypass. *Neurosurgery* 2004;54(6):1441-8; discussion 8-9.
- [19] Gross BA, Du R. STA-MCA bypass. *Acta neurochirurgica* 2012;154(8):1463-7.
- [20] Schaller B. Extracranial-intracranial bypass surgery to reduce the risk of haemodynamic stroke in cerebroocclusive atherosclerotic disease of the anterior cerebral circulation - a systematic review. *Neurologia i neurochirurgia polska* 2007;41(5):457-71.
- [21] Brandicourt P, Bonnet L, Bejot Y, Drouet C, Moulin T, Thines L. Moya-Moya syndrome after cranial radiation for optic glioma with NF1. Case report and literature review of syndromic cases. *Neuro-Chirurgie* 2018;64(1):63-7.
- [22] Sun SJ, Zhang JJ, Li ZW, Xiong ZW, Wu XL, Wang S, et al. Histopathological features of middle cerebral artery and superficial temporal artery from patients with moyamoya disease and enlightenments on clinical treatment. *Journal of Huazhong University of Science and Technology Medical sciences = Hua zhong ke ji da xue xue bao Yi xue Ying De wen ban = Huazhong keji daxue xuebao Yixue Yingdewen ban* 2016;36(6):871-5.
- [23] Kim JH, Lee SJ, Shin T, Kang KH, Choi PY, Gong JC, et al. Correlative assessment of hemodynamic parameters obtained with T2*-weighted perfusion MR imaging and SPECT in symptomatic carotid artery occlusion. *AJNR American journal of neuroradiology* 2000;21(8):1450-6.
- [24] Kikuchi K, Murase K, Miki H, Kikuchi T, Sugawara Y, Mochizuki T, et al. Measurement of cerebral hemodynamics with perfusion-weighted MR imaging: comparison with pre- and post-acetazolamide 133Xe-SPECT in occlusive carotid disease. *AJNR American journal of neuroradiology* 2001;22(2):248-54.
- [25] O JH, Jang KS, Yoo Ie R, Kim SH, Chung SK, Sohn HS, et al. Assessment of cerebrovascular reserve before and after STA-MCA bypass surgery by SPECT and SPM analysis. *Korean journal of radiology* 2007;8(6):458-65.

Protective STA-MCA bypass to prevent brain ischemia during high-flow bypass surgery: Case series of 10 patients.

Rabih Aboukais, MD^{1,2*}, Barbara Verbraeken, MD³, Xavier Leclerc, MD, PhD⁴, Corinne Gautier, MD⁴, Maximilien Vermandel, PhD², Nicolas Bricout, MD⁴, Jean-Paul Lejeune MD, PhD^{1,2}, Tomas Menovsky, MD, PhD⁴

1 Department of Neurosurgery, Lille University Hospital, Hopital Nord, France

2 Univ. Lille, INSERM, CHU Lille, U1189-ONCO-THAI-Image Assisted Laser Therapy for Oncology, F-59000, Lille, France.

3 Department of Neurosurgery, Antwerp University Hospital, University of Antwerp, Belgium

4 Department of Neuroradiology, Lille University Hospital, Hopital Nord, France

* Corresponding author: rabihdoc@hotmail.com

Rabih Aboukais

Department of Neurosurgery, Lille University Hospital, rue E. Laine, 59037 Lille cedex, France

email address: rabihdoc@hotmail.com

Telephone number: +33.3.20.44.54.55

Fax number: +33.3.20.44.55.11

Conflict of interest: none

Abstract

Background: High flow extracranial-intracranial bypass is associated with a significant risk of ischemic stroke. The goal of this study is to evaluate the effectiveness of STA-MCA bypass preceding a high flow bypass as a means of protecting the brain from ischemia during the high flow bypass anastomosis in patients with otherwise untreatable aneurysms.

Materials and Method: This prospective study included 10 consecutive patients treated for complex/giant aneurysm using a previous combined STA-MCA bypass and high flow EC-IC bypass between June 2016 and January 2018 when classical endovascular or microsurgical exclusion was estimated too risky. Early cranial Doppler, MRI, CT scan, and conventional angiography were performed in each patient to: confirm patency of bypasses, measure flow in the anastomoses, detect any ischemic lesions, and evaluate exclusion of the aneurysm.

Results: The mean age at treatment was 55 years (range 34 to 67). The mean time of microsurgical procedure was 11 hours (range 9 to 12). In all patients, the high-flow bypass was patent intraoperatively and complete occlusion of aneurysm was obtained. No ischemic lesions were noted on early MRI. One patient died from a large hemispheric infarction related to a common carotid artery dissection ten days after the microsurgical procedure and immediate postoperative epidural hematoma was noted in one other patient.

Conclusion: In this study we described the use of a protective STA-MCA bypass, performed prior to the high-flow bypass, in order to reduce the risk of perioperative ischemic lesions without increasing the morbidity of the surgical procedure. This treatment paradigm was feasible in all ten patients without complications related to the STA-MCA anastomosis.

Keywords: aneurysm, high-flow, protective bypass, sta-mca anastomosis, ischemia

Introduction

The "gold standard" for the treatment of most large/giant/ and/or complex aneurysms remains is either surgical clipping or endovascular embolization. In certain cases, clipping or coiling are not feasible. In such cases, a high-flow Extracranial-Intracranial (EC-IC) bypass following by trapping of the parent artery may be a valuable therapeutic option[2, 23]. Nevertheless, this procedure is associated to a significant morbidity especially as a result of the occurrence of ischemic lesions during or after microsurgical procedure[2] . Occlusion of the parent artery is performed once the bypass procedure is completed and the bypass patency is confirmed. Both surgical (in the same surgical setting) or endovascular occlusion (after surgery) are accepted techniques[12]. The high flow bypass procedure, usually from external carotid artery (ECA) via a graft to middle cerebral artery (MCA) requires a transient interruption of the flow in the recipient artery (M2 or M3 segments of MCA) during the anastomosis. This temporary occlusion of a relatively large artery is not without risk. The likelihood of cerebral ischemia increases with the duration of anastomosis[19] and therefore the occlusion time should be kept as short as possible without compromising the quality of the anastomosis. In order to maintain some distal flow in the MCA territory during the temporary occlusion of the M1 or M2 segment, we perform a superficial temporal artery (STA) to cortical MCA branch bypass prior to performing the high flow bypass (Figure 1). This "protective" STA-MCA bypass results in some perfusion in the distal MCA territory and decreases the risk of iatrogenic ischemic lesions during the time of ECA-MCA is performed. Moreover, it adds to the overall perfusion of the MCA territory once the parent artery and aneurysm are occluded.

The goal of this study is to evaluate the effectiveness of STA-MCA bypass preceding a high flow bypass as a means of protecting the brain from ischemia during the high flow bypass anastomosis in patients with otherwise untreatable aneurysms.

Materials and method

Population

This prospective study included 10 consecutive patients treated for complex/giant aneurysm using combined low flow and high flow EC-IC bypass. The patients were operated on in two different institutions (Antwerp University Hospital and Lille University Hospital) between June 2016 and January 2018. Ethics approval was obtained from the local institutional review board and written informed consent was obtained from patients. One male and nine female patients underwent the procedure at a mean age of 55 years (range 34 to 67) at treatment. The clinical and neurological conditions of the patients and the type of aneurysm and its treatment are presented in Table 1.

The treatment strategy was systematically discussed and decided in multidisciplinary staff including neurosurgeons, neuroradiologists and intensivists. All patients had a clinical examination performed by a senior neurosurgeon before and after the treatment. Age at diagnosis, medical history, neurological status and the American Society of Anesthesiology (ASA) score[20] of each patient were recorded. In patient with a ruptured aneurysm, initial WFNS (World Federation of Neurological Surgeons) score[11] was recorded. The size and location of the aneurysm as well the angioarchitecture were evaluated on a conventional cerebral angiography and on a magnetic resonance Imaging (Imaging). Diameters of STA branches diameters were recorded by conventional external carotid angiogram. Calcification of aneurysm wall and intrasaccular thrombus were documented using cranial computed tomography (CT) scanning and MRI. Venous Doppler and cervical Doppler allowed for the evaluation of venous graft quality (ulnar vein) and the evaluation of the internal carotid artery (ICA) and ECA. Exclusion of the complex/giant aneurysm by endovascular treatment or direct microsurgical neck clipping was evaluated by both neurosurgeons and neuroradiologists. When classical endovascular or microsurgical exclusion was estimated too risky, a previous combined STA-MCA bypass and high flow ECA-MCA bypass is decided before internal carotid artery (ICA) or proximal MCA occlusion. Concerning the patients with ICA aneurysms, Balloon Occlusion Test was not tolerated and Flow diverter was not indicated because of vessel anatomical conditions as ICA cavernous segment too long or dysplastic.

Surgery

The patients were operated on under general anesthesia in supine position, with the head turned to the contralateral side fixed in a Mayfield clamp. The graft site for harvesting the vascular graft (i.e. ipsilateral arm) was draped simultaneously with the cranium and the cervical region. The STA was localized using palpation and portable continuous wave Doppler ultrasonography, and its course marked on the skin. Incisions and relevant blood vessels were marked on the skin. Incision lines were not infiltrated, to prevent spasm of the arteries.

A frontotemporal incision was made, careful to preserve STA integrity. Skin and subcutis were dissected and reflected caudally. A frontotemporal craniotomy over the Sylvian fissure was performed and the dura was opened to detect a suitable recipient M3-M4 cortical artery. Such arteries can be located superior or inferior to the Sylvian fissure. Once the recipient artery was identified, the STA was dissected. Depending on the length and diameter of the STA, either frontal or parietal branches were carefully dissected free, distally cut and proximally clipped with a temporary aneurysm clip. When the M2-M2 “side to side” anastomosis was considered in the surgical strategy and/or good anatomical conditions (multiple branches of STA and good diameter of the recipient arteries) were present during procedure, two “protective” STA-MCA bypasses were performed.

Meanwhile, another surgeon microsurgically prepared the venous graft. All branches of the vein were occluded by clips or microsutures and cut. The distal and proximal ends of the vein were marked.

The Sylvian fissure was widely split to identify the appropriate M1 or M2 MCA segment. The recipient cortical artery (or arteries) were dissected free from the overlying arachnoid and isolated with a rubber sheet. Care was taken not to obscure the view of the Sylvian fissure, necessary for the high-flow bypass procedure, with the STA-MCA anastomosis. The cortical artery was temporarily clipped with a small aneurysm clip and arteriotomy was performed. Subsequently, an end-to-side anastomosis was performed of the STA to the cortical branches using microneurosurgical techniques with interrupted 10-0 nylon sutures. During temporary clipping, the blood pressure was raised to normotensive levels and barbiturates were administered. The patency of STA-MCA anastomosis was confirmed by intraoperative indocyanine green videoangiography.

Next, the high-flow bypass was performed. Ipsilateral common, internal, and external carotid arteries were dissected and end-to-side anastomosis was performed between the distal venous graft and a branch of the ECA using interrupted 9-0 nylon sutures. The vascular graft was then tunneled pre- or postauricularly to the cranium. The proximal venous end was then anastomosed end-to-side to the M1 or M2 segment of the MCA using interrupted 10-0 nylon sutures.

The patency of STA-MCA and ECA-MCA bypasses was confirmed by intraoperative indocyanine green videoangiography. If the bypasses were patent, the parent artery of the aneurysm (ICA or MCA) was occluded with an aneurysm clip when technically feasible. The wound was closed in a standard fashion, making sure not to compromise the bypasses.

If parent artery occlusion was not performed during surgery, endovascular occlusion was performed within 24 hours after the procedure.

Postoperative evaluation

Early (< seven days) postoperative clinical and neurological examination was performed by a senior neurosurgeon. Early cranial Doppler, MRI, CT scan, and conventional angiography were performed in each patient to: confirm patency of bypasses, measure flow in the anastomoses, detect any ischemic lesions, and evaluate exclusion of the aneurysm. Three months after treatment, all patients were re-evaluated. Clinical and neurological examination and the modified Rankin Scale score[16] (mRS) were recorded. Late postoperative (> three months) MR imaging was performed in each patient to detect any ischemic lesions and to evaluate cerebral perfusion. A late conventional angiography was performed after 1 year, to evaluate aneurysm occlusion and patency of the bypasses. Cranial Doppler was performed in each patient 3 months later to evaluate flow in the anastomoses.

Results

Population

The pre- and postoperative clinical characteristics and the angiographic results of the patients are presented in Table 1. The duration mean follow-up was 16 months (range 6 to 36).

Unruptured aneurysms were noted in 6 patients and ruptured aneurysm in 4 patients.

Concerning patients with unruptured aneurysm, symptoms were seizure in one patient, chronic headache in three patients and diplopy in two patients.

The WFNS score was 1 in 2 patients and 2 in 2 patients.

Aneurysms characteristics

The location of aneurysm was on intracavernous ICA in three patients, on the supracavernous ICA in two patients, on M1 segment in two patients and on the MCA bifurcation in three patients.

The mean aneurysm diameter was 22 millimeters (range 16 to 35).

Calcifications were present on the aneurysm neck in six patients, and intrasaccular thrombus was noted in eight patients.

Microsurgical procedure

The mean time of microsurgical procedure was 11 hours (range 9 to 12).

Previous STA MCA (M3 or M4 segment) anastomosis was performed in all patients. In 7 patients one STA-MCA anastomosis was made, and in 3 patients a double STA-MCA anastomosis was performed because of good anatomical conditions (multiple branches of STA and good diameter of the recipient arteries) and M2-M2 “side to side” anastomosis was considered (in two patients among the three). Intra operative indocyanine green video-angiography demonstrated the patency of this anastomosis in all patients during the

procedure. Mean occlusion time of the recipient artery (M3 or M4 segment) occlusion was 42 minutes (30 to 70 minutes).

In all patients, the high-flow bypass was patent intraoperatively. Mean temporary occlusion time of the recipient artery (M1 or M2 segment) was 51 minutes (range 37 to 65 minutes). Occlusion of the parent artery during the microsurgical procedure was performed in seven patients (Figure 2A and 2B). Surgical ligation on the cervical portion of ICA was performed in one patient with supracavernous ICA aneurysm, trapping a supracavernous ICA aneurysm by clipping distal ICA supracavernous segment, proximal ACA segment and proximal M1 segment was performed in one patient, clipping only distal M1 segment before aneurysm neck was performed in one patient with MCA bifurcation aneurysm, trapping M1 aneurysm was performed in two patients with M1 aneurysm, and trapping by clipping distal M1 segment, proximal portion of the two M2 segments after creation of M2 to M2 “side to side” anastomosis was performed in two patients with MCA bifurcation aneurysm. Three patients underwent endovascular occlusion of the parent artery within the first 24 hours after surgery.

Early post-procedural morbidity

Out of ten patients, one patient died from a large hemispheric infarction related to a common carotid artery dissection ten days after the microsurgical procedure. No ischemic lesions were identified on early MRI before this fatal complication. Immediate postoperative epidural hematoma was noted in one patient, requiring surgical evacuation. Clinical recovery was slow, but favorable, with a mRS score of 3 by the end of hospitalization. There were no complications regarding wound healing or infection.

Radiological outcome

Complete occlusion of aneurysm was obtained in all patients. Early (<seven days) occlusion of the ECA-MCA bypass, but not the STA-MCA bypass, was noted in one asymptomatic patient. No ischemic lesions were noted on early MRI in all patients. No aneurysm recanalizations and no delayed bypass occlusion were recorded during the follow-up.

Discussion

Morbidity of STA MCA bypass

STA MCA Bypass is a valuable microsurgical procedure with demonstrated effectiveness in selected intracranial vascular diseases: MoyaMoya disease (MMD), aneurysm, skull base tumor[5, 13, 18]. The STA MCA bypass is usually known as a “low flow” bypass but a “high flow” bypass in this vascular anastomosis has been sometimes reported by some authors[4, 5]. However, this technic is usually associated with low morbidity[7]. Moreover the patency rate is reported to be around 95% immediately after the bypass procedure[3, 6]. In a series of 264 MMD patients with 450 revascularization procedures, Guzman[7] reported that the surgical morbidity rate was 3.5% and the mortality rate was 0.7% per treated hemisphere after STA-MCA bypass. Complications were mainly related to the physiopathology of MMD, e.g. fragile vessels and unstable hemodynamics. It is likely that patients with MMD differ from our patient population with aneurysmal lesions without MMD. The quality of cortical vessels is considered higher in the latter group. Surgical morbidity of STA-MCA bypass should be even lower in this patient population. Moreover, MMD is involving extracranial artery as STA according to some authors[21]. Therefore, the risk of bypass thrombosis appears higher in MMD patients. In our study, STA MCA bypass was performed at the beginning of surgical procedure before the high flow bypass in order to maintain distal MCA territory perfusion during vascular high flow anastomosis with transient M2 segment clamping. The patency rate of STA-MCA bypass in our study was 100% and there were no wound healing complications.

Morbidity of high flow bypass

High flow EC-IC bypass is an effective microsurgical treatment in patients with a giant/complex aneurysm located on anterior cerebral circulation[17]. This microsurgical procedure is associated with higher morbidity compared to STA-MCA bypass, partly due to the transient recipient artery clamping (M2 or M3 segments of MCA)[19]. The morbidity and mortality rates are close to 7% and 2%, respectively according to many authors[1, 18]. In a series of 29 patients with giant aneurysm managed by high flow EC-IC bypass, Jafar[9] reported 1 death from a large cerebral infarction, neurological disorder related to ischemic lesion in 2 patients and graft occlusion in 2 patients. In a series of 170 patients who

underwent high flow bypass, Sia[19] reported 14.7% of graft complications but leading to a mRS score >2 only in 5.9% of cases. The mortality rate was 4% with a majority of thrombosed graft. Postoperative distal ischemia was noted in four patients (2.3%). In our series, we noted one death from a large infarction related to a common carotid artery dissection ten days after the microsurgical procedure. It might be due to the occurrence of an intimal flap during the external carotid artery-vein graft anastomosis procedure that propagated.

There are some neuroprotective interventions[14] to limit the extent of cerebral ischemia during the temporary clipping of the parent artery, e.g. mild hypothermia, burst suppression, Sendai cocktail[22] (Manitol, Phenhydan, Solumedrol, Tokoferol; Cerebrolysin; fraction of inspired oxygen (FiO_2) = 1, middle arterial pressure (MAP) = 100 mm Hg, total intravenous anaesthesia). Temporary clipping time plays without doubt a significant role in ischemic lesions occurrence. High flow non occlusive bypass using ELANA (excimer laser-assisted nonocclusive anastomosis) technique is also an effective therapeutic option in patient with giant/complex aneurysm[26]. However, morbidity and mortality are comparable to those of conventional high flow revascularization operations[24] and also the rate of perioperative ischemic lesions is comparable between both these therapeutic options. In the study including 33 patients with giant aneurysm treated by ELANA technique, van Doormaal[25] reported 2 deaths (6%) and a nonfatal complication in seven patients (21%). In the long term, 25 patients (74%) had a favorable outcome and 27 patients (79%) were independent (modified Rankin scale, <3). In a study of 58 ELANA procedures for anterior and posterior circulation aneurysms in 64 patients, Vajkoczy[24] reported a perioperative mortality rate of 6% and 50%, respectively. At the three month follow-up, the mortality rate was 12% and 63% of the respectively. Further studies are required to confirm the supremacy of this non-occlusive procedure.

Combined treatment: STA-MCA bypass then high flow bypass

The STA MCA bypass is generally regarded as a low-flow bypass, but it has been observed to evolve into a high-flow state over time. For example, some authors have reported safe ICA or MCA occlusion after STA MCA bypass[4, 5]. As the STA-MCA bypass procedure generally harbors low morbidity, we deemed it useful to perform this bypass as a protective measure, prior to performing a more risky high-flow EC-IC bypass. In this study, the main

goal of performing the STA-MCA bypass was to maintain flow in the distal segments of the MCA during temporary clamping when performing the high-flow bypass, thus limiting perfusion deficits in distal MCA territory. This allowed us to extend temporary occlusion times for performing proximal MCA anastomosis. The mean time-clamping time was 51 minutes. No postoperative ischemic lesions in the MCA territory were detected on MRI. An additional benefit of performing a protective STA-MCA bypass prior to the high-flow one, might be that one ends up with two patent bypasses after a successful procedure, compared to one bypass as is usually the case after the standard high-flow bypass procedure[8, 15]. In our study, early (<seven days) occlusion of the ECA-MCA bypass, but not the STA-MCA bypass, was noted in one asymptomatic patient without ischemic lesions on MRI. A presumable downside of performing two bypasses - instead of one - in the same microsurgical procedure, is that it increases total operating time. The risk of anesthesia-related complications may possibly be higher because of this increased duration[10, 27]. On the other hand, Creation of 2 bypasses might ultimately reduce the flow in each bypass and, consequently, increase the likelihood of bypass occlusion. Bypasses that remain patent typically maintain high flow rates. If the STA-MCA bypass provides ample flow to the MCA circulation, then the long vein bypass is likely to occlude (especially so when flow rates become < 40 mL/min). Contrarily, if the long vein bypass carries significant flow, then the STA-MCA bypass is likely to involute due to lack of demand. Long-term evaluation of bypasses patency is required to evaluate the bypass occlusion when multiple bypasses were performed.

Limitations

Our study included a limited number of patients, a direct result of the rarity of the treated pathology. Ideally, a randomized controlled trial comparing outcomes of patients undergoing a single high-flow bypass procedure versus combined protective bypass and high-flow bypass should be performed to determine any additional benefit of a prior STA-MCA bypass. Moreover, we have not sufficient data from our two institutions related to the morbidity/mortality of "high flow" bypass with a long vein graft without protective STA-MCA bypass. These data would have been necessary in order to demonstrate a "need" for the protective bypass advocated for in this series. Nevertheless, valuable scientific and

clinical progress can be made from observations in a relatively small group of patients. We did not also prove that STA-MCA anastomosis was not sufficient alone for flow replacement of the MCA segment in patients with MCA aneurysm. In those patients since the territory that is needed to be replaced include only the MCA, not the ACA, thus the total amount of blood flow that is needed for replacement tend to be much lower. More investigations with intraoperative flow measurements can be performed to determine the best surgical bypass strategy. Moreover, we can perform intraoperative test occlusion with electrophysiological monitoring to better understand the collateral blood flow and endogenous ischemic tolerance and to identify the subgroup of patients that will not tolerate temporary M2 occlusion. After these intraoperative tests, we have more data to decide if STA-MCA protective bypass at the beginning of the procedure is required.

Conclusion

In this study we described the use of a protective STA-MCA bypass, performed prior to the high-flow bypass, in order to reduce the risk of perioperative ischemic lesions without increasing the morbidity of the surgical procedure. This treatment paradigm was feasible in all ten patients without complications related to the STA-MCA anastomosis. The rate of ischemic complication was 10% but probably not related to the technique. As high-flow EC-IC bypass procedures are associated with significant morbidity due to the high rate of occurrence of perioperative ischemic lesions, any technique to limit cerebral ischemia is of potential value. We propose further evaluation of this protective low-flow bypass in clinical setting including randomized controlled trials.

Legends

Table 1. Population data

Figure 1. STA-MCA (M3 and M4 segments) anastomosis (A and B) is performed before EC-IC high-flow procedure in order to protect brain from ischemia during receptor artery (M1 or M2 segments) clamping (C). Exclusion of giant MCA aneurysm is possible at the end of intervention (D).

Figure 2. A complex ICA aneurysm previously treated by endovascular coiling (A) was microsurgically excluded after performing a prior protective STA-MCA anastomosis followed by EC-IC high-flow bypass (B).

| Patient | Age at treatment | Aneurysm location | Ruptured aneurysm | Preoperative mRS | Endovascular exclusion after bypass | Complete exclusion | mRS 3 months after treatment |
|---------|------------------|-------------------------|-------------------|------------------|-------------------------------------|--------------------|------------------------------|
| 1 | 67 | ICA bifurcation | + | 3 | - | + | 3 |
| 2 | 66 | MCA bifurcation | - | 1 | - | + | 6 |
| 3 | 34 | ICA intracavernous | + | 4 | + | + | 3 |
| 4 | 50 | ICA ophthalmic aneurysm | - | 0 | - | + | 1 |
| 5 | 59 | ICA intracavernous | - | 1 | + | + | 1 |
| 6 | 61 | MCA bifurcation | + | 1 | - | + | 1 |
| 7 | 56 | ICA | - | 2 | - | + | 2 |
| 8 | 57 | MCA bifurcation | - | 2 | + | + | 2 |
| 9 | 51 | MCA bifurcation | - | 2 | - | + | 2 |
| 10 | 50 | MCA bifurcation | - | 0 | - | + | 0 |

Table 1. Population data

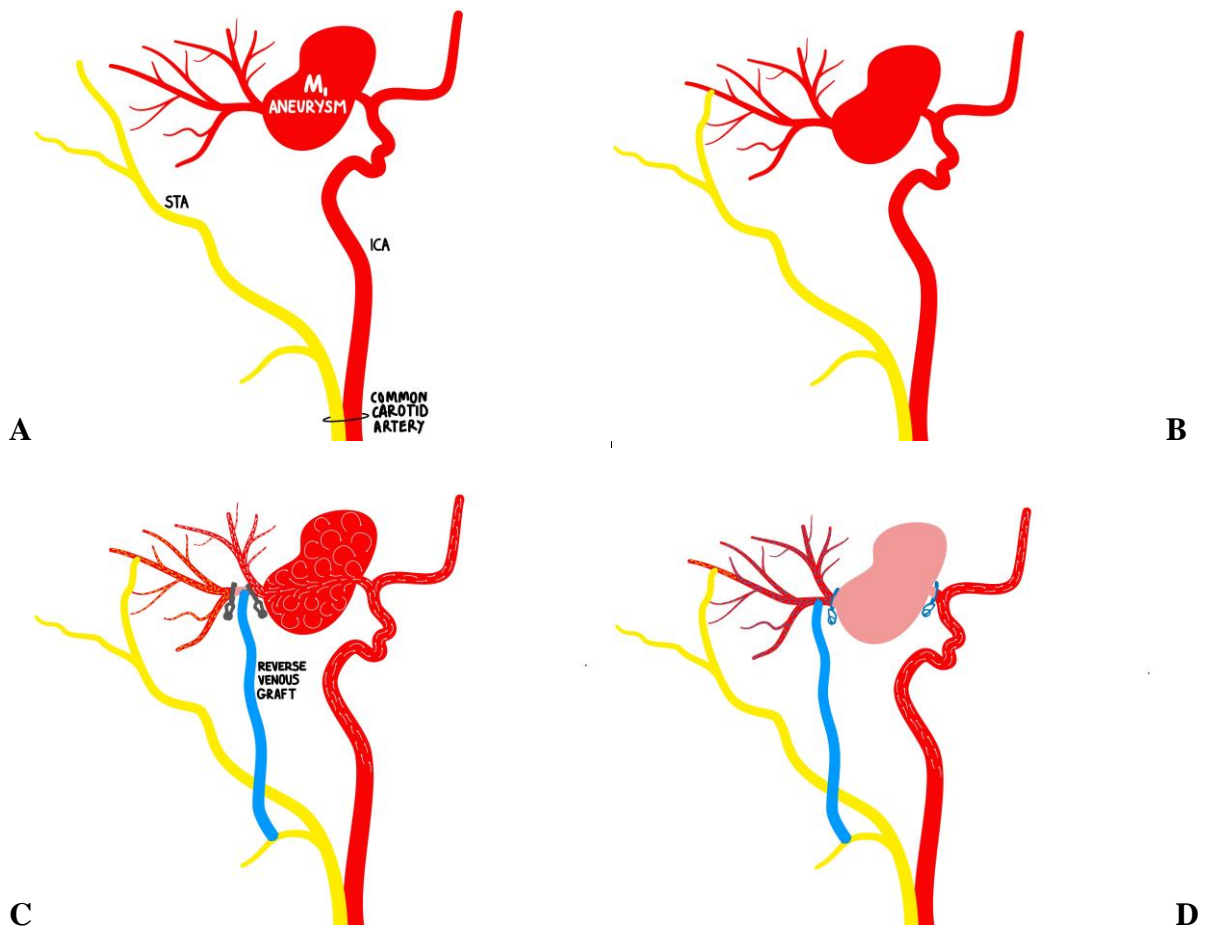


Figure 1. STA-MCA (M3 and M4 segments) anastomosis (A and B) is performed before EC-IC high-flow procedure in order to protect brain from ischemia during receptor artery (M1 or M2 segments) clamping (C). Exclusion of giant MCA aneurysm is possible at the end of intervention (D).

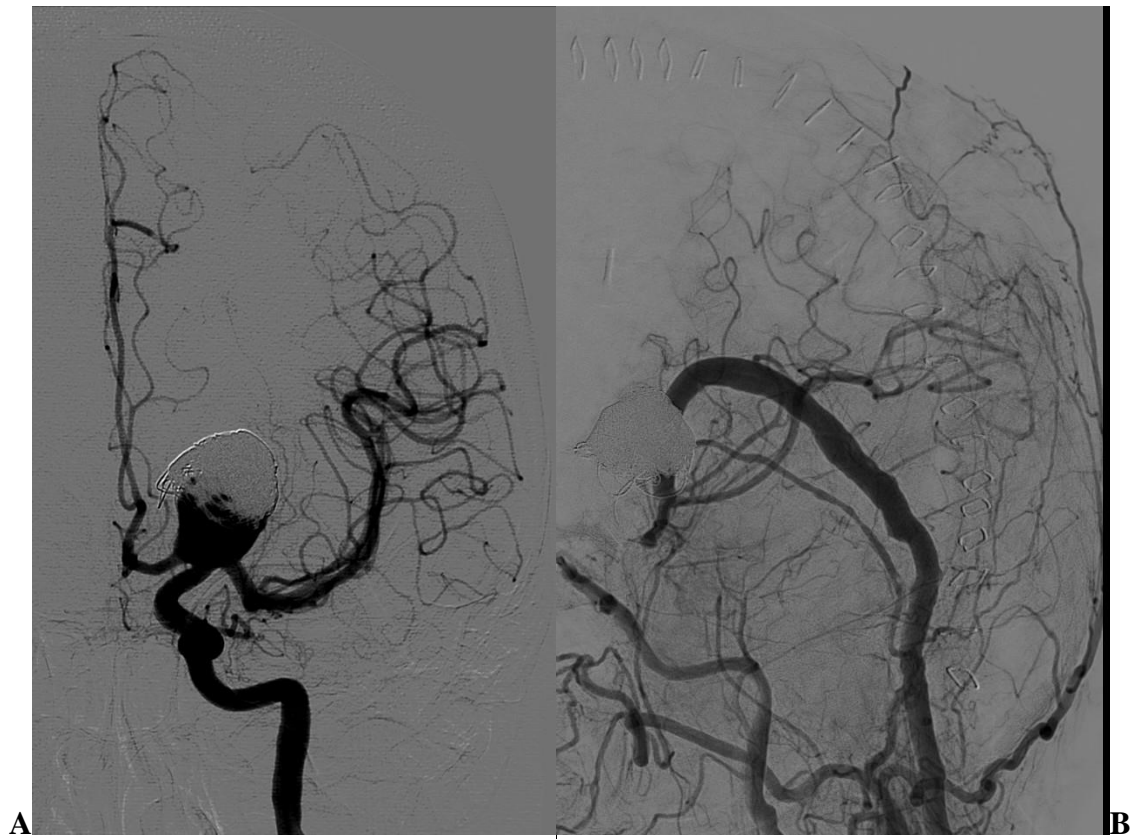


Figure 2. A complex ICA aneurysm previously treated by endovascular coiling (A) was microsurgically excluded after performing a prior protective STA-MCA anastomosis followed by EC-IC high-flow bypass (B).

References

1. Bulsara KR, Patel T, Fukushima T (2008) Cerebral bypass surgery for skull base lesions: technical notes incorporating lessons learned over two decades. *Neurosurgical focus* 24:E11
2. Cantore G, Santoro A, Guidetti G, Delfinis CP, Colonnese C, Passacantilli E (2008) Surgical treatment of giant intracranial aneurysms: current viewpoint. *Neurosurgery* 63:279-289; discussion 289-290
3. Charbel FT, Meglio G, Amin-Hanjani S (2005) Superficial temporal artery-to-middle cerebral artery bypass. *Neurosurgery* 56:186-190; discussion 186-190
4. Cherian J, Srinivasan V, Kan P, Duckworth EAM (2018) Double-Barrel Superficial Temporal Artery-Middle Cerebral Artery Bypass: Can It Be Considered "High-Flow?". *Oper Neurosurg (Hagerstown)* 14:288-294
5. Garrett MC, Komotar RJ, Starke RM, Merkow MB, Otten ML, Sciacca RR, Connolly ES (2009) The efficacy of direct extracranial-intracranial bypass in the treatment of symptomatic hemodynamic failure secondary to athero-occlusive disease: a systematic review. *Clinical neurology and neurosurgery* 111:319-326
6. Gross BA, Du R (2012) STA-MCA bypass. *Acta neurochirurgica* 154:1463-1467
7. Guzman R, Lee M, Achrol A, Bell-Stephens T, Kelly M, Do HM, Marks MP, Steinberg GK (2009) Clinical outcome after 450 revascularization procedures for moyamoya disease. *Clinical article. Journal of neurosurgery* 111:927-935
8. Ishikawa T, Montello DR (2006) Spatial knowledge acquisition from direct experience in the environment: individual differences in the development of metric knowledge and the integration of separately learned places. *Cognitive psychology* 52:93-129
9. Jafar JJ, Russell SM, Woo HH (2002) Treatment of giant intracranial aneurysms with saphenous vein extracranial-to-intracranial bypass grafting: indications, operative technique, and results in 29 patients. *Neurosurgery* 51:138-144; discussion 144-136
10. Kim BD, Ver Halen JP, Grant DW, Kim JY (2014) Anesthesia duration as an independent risk factor for postoperative complications in free flap surgery: a review of 1,305 surgical cases. *Journal of reconstructive microsurgery* 30:217-226
11. Lagares A, Alen JF, Gomez PA, Lobato RD (2005) Grading of subarachnoid hemorrhage: modification of the World Federation of Neurosurgical Societies scale on the basis of data for a large series of patients. *Neurosurgery* 56:E873; author reply E873
12. Lawton MT, Quinones-Hinojosa A, Sanai N, Malek JY, Dowd CF (2003) Combined microsurgical and endovascular management of complex intracranial aneurysms. *Neurosurgery* 52:263-274; discussion 274-265
13. Low SW, Teo K, Lwin S, Yeo LL, Paliwal PR, Ahmad A, Sinha AK, Teoh HL, Wong LY, Chong VF, Seet RC, Chan BP, Yeo TT, Chou N, Sharma VK (2015) Improvement in cerebral hemodynamic parameters and outcomes after superficial temporal artery-middle cerebral artery bypass in patients with severe stenooclusive disease of the intracranial internal carotid or middle cerebral arteries. *Journal of neurosurgery* 123:662-669
14. Mracek J, Holeckova I, Lavicka P, Mork J, Stepanek D, Struncova P, Cerveny V (2011) [The impact of neuroprotection on brain metabolism during carotid endarterectomy]. *Casopis lekaru ceskych* 150:489-493
15. Ono H, Inoue T, Tanishima T, Tamura A, Saito I, Saito N (2018) High-flow bypass with radial artery graft followed by internal carotid artery ligation for large or giant aneurysms of cavernous or cervical portion: clinical results and cognitive performance. *Neurosurgical review* 41:655-665
16. Rankin J (1957) Cerebral vascular accidents in patients over the age of 60. II. Prognosis. *Scottish medical journal* 2:200-215
17. Sanai N, Zador Z, Lawton MT (2009) Bypass surgery for complex brain aneurysms: an assessment of intracranial-intracranial bypass. *Neurosurgery* 65:670-683; discussion 683

18. Sekhar LN, Natarajan SK, Ellenbogen RG, Ghodke B (2008) Cerebral revascularization for ischemia, aneurysms, and cranial base tumors. *Neurosurgery* 62:1373-1408; discussion 1408-1310
19. Sia SF, Lai L, Morgan MK (2013) Measuring competence development for performing high flow extracranial-to-intracranial bypass. *Journal of clinical neuroscience : official journal of the Neurosurgical Society of Australasia* 20:1083-1088
20. Sidi A, Lobato EB, Cohen JA (2000) The American Society of Anesthesiologists' Physical Status: category V revisited. *Journal of clinical anesthesia* 12:328-334
21. Sun SJ, Zhang JJ, Li ZW, Xiong ZW, Wu XL, Wang S, Shu K, Chen JC (2016) Histopathological features of middle cerebral artery and superficial temporal artery from patients with moyamoya disease and enlightenments on clinical treatment. *Journal of Huazhong University of Science and Technology. Medical sciences = Hua zhong ke ji da xue xue bao. Yi xue Ying De wen ban = Huazhong keji daxue xuebao. Yixue Yingdewen ban* 36:871-875
22. Takahashi A, Suzuki J, Sugawara T, Yoshimoto T (1986) [Surgical treatment of AVMs occluding these feeders during removal--utilizing the intraoperative balloon catheter and brain protective substances ("Sendai cocktail"). *No shinkei geka. Neurological surgery* 14:179-187
23. Tayebi Meybodi A, Huang W, Benet A, Kola O, Lawton MT (2017) Bypass surgery for complex middle cerebral artery aneurysms: an algorithmic approach to revascularization. *Journal of neurosurgery* 127:463-479
24. Vajkoczy P, Korja M, Czabanka M, Schneider UC, Reinert M, Lehecka M, Schmiedek P, Hernesniemi J, Kivipelto L (2012) Experience in using the excimer laser-assisted nonocclusive anastomosis nonocclusive bypass technique for high-flow revascularization: Mannheim-Helsinki series of 64 patients. *Neurosurgery* 70:49-54; discussion 54-45
25. van Doormaal TP, van der Zwan A, Verweij BH, Langer DJ, Tulleken CA (2006) Treatment of giant and large internal carotid artery aneurysms with a high-flow replacement bypass using the excimer laser-assisted nonocclusive anastomosis technique. *Neurosurgery* 59:ONS328-334; discussion ONS334-325
26. van Doormaal TP, van der Zwan A, Verweij BH, Regli L, Tulleken CA (2010) Giant aneurysm clipping under protection of an excimer laser-assisted non-occlusive anastomosis bypass. *Neurosurgery* 66:439-447; discussion 447
27. Wong AK, Joanna Nguyen T, Peric M, Shahabi A, Vidar EN, Hwang BH, Niknam Leilabadi S, Chan LS, Urata MM (2015) Analysis of risk factors associated with microvascular free flap failure using a multi-institutional database. *Microsurgery* 35:6-12

Absence of bacteria in intracranial aneurysms

Rabih Aboukais, MD^{1,2*}, Caroline Loiez, MD³, Xavier Leclerc, MD, PhD⁴, Philippe Bourgeois, MD¹, Frederic Wallet, MD³, Tomas Menovsky, MD, PhD⁵, Jean-Paul Lejeune MD, PhD^{1,2}

1 Department of Neurosurgery, Lille University Hospital, Hopital Nord, France

2 Univ. Lille, INSERM, CHU Lille, U1189-ONCO-THAI-Image Assisted Laser Therapy for Oncology, F-59000, Lille, France.

3 Laboratory of Bacteriology, Lille University Hospital, Hopital Nord, France

4 Department of Neuroradiology, Lille University Hospital, Hopital Nord, France

5 Department of Neurosurgery, Antwerp University Hospital, University of Antwerp, Belgium

:

Abstract Word count 235

Text word count: 2228

Number of references 29

Number of Tables 3

Number of Videos 0

* Corresponding author: rabihdoc@hotmail.com

Rabih Aboukais

Department of Neurosurgery, Lille University Hospital, rue E. Laine, 59037 Lille cedex, France

email address: rabihdoc@hotmail.com

Telephone number: +33.3.20.44.54.55

Fax number: +33.3.20.44.55.11

Conflict of interest: none

Abstract

Purpose: Our study aimed to detect bacterial presence in the wall of both unruptured and ruptured aneurysms of French population.

Materials and Method: Patients were included between January 2018 and July 2018 in a prospective study when specimens from ruptured or unruptured aneurysm walls were obtained peroperatively. Samples from superficial temporal artery, dura mater and middle meningeal artery were obtained from each patient during the same surgical procedure to be used as a negative control. Direct bacterial analysis, aerobic and anaerobic bacterial culture and bacterial DNA detection were performed on each sample.

Results: There were 21 women and 9 men with a mean age at treatment of 54 yo (range: 31 to 70). Eighteen patients were smokers. Hypertension was present in 18 patients and dyslipemia in 5 patients. Chronic alcoholism was found in 6 patients. Polycystic kidney disease was present in 1 patient. Fifteen patients had multiple intracranial aneurysms.

Ten patients had a ruptured aneurysm and 20 had an unruptured aneurysm. The mean diameter of all aneurysms was 8.5 mm (range: 2.5 to 50 mm). No presence of bacteria was detected with direct bacterial analysis and culture in all samples. No bacterial DNA was detected in all samples.

Conclusion: Unlike Finnish patients, no bacterial presence was found in the wall of aneurysms in French patients. This absence of bacterial infection might explain the lower risk of aneurysm rupture in French population compared to Finnish population.

Keywords: intracranial aneurysm, bacteria, PCR, infection

Introduction

In France, the incidence of aneurysmal subarachnoid hemorrhage (aSAH) is estimated to be 7/100000 a year²⁹. The prevalence of patients with unruptured intracranial aneurysm is estimated at 3.2%²⁸ and increased partly because of the improvement of neuroradiological examinations with a larger accessibility¹¹. The mechanisms behind aneurysm development, structural weakening and rupture are poorly understood. However, many factors are reported for playing a role in the physiopathology of intracranial aneurysm development and rupture^{1,5,6,12}: Smoking, high blood pressure, female gender, genetics, location and size of the aneurysm, hemodynamic factors, hormonal factors, inflammatory factors... Recently, dental bacterial DNAs have been found both in ruptured and unruptured intracranial aneurysm walls of Finnish operated patients^{23,24}. The authors^{23,24} suggested that dental infection could be a part of the pathophysiology of intracranial aneurysm disease. Our study aimed to detect bacterial presence and bacterial DNAs in both unruptured and ruptured aneurysms in French population.

Materials and Method

Population

Our prospective study evaluated the data of all consecutive patients (n=58) with unruptured and ruptured intracranial saccular aneurysms operated on in our center between January 2018 and July 2018. Patients were included in our study (n=30) when specimens from ruptured or unruptured aneurysm walls were obtained peroperatively after prompt microsurgical clipping of the saccular aneurysm under sterile conditions. The tissue sample was harvested from the aneurysm wall only if the procedure could be safely performed without any additional risk for the patient. Samples from superficial temporal artery, dura mater and middle meningeal artery were obtained from each patient during the same surgical procedure to be used as a negative control. The exclusion criteria of our study were: age < 18 years, fusiform aneurysm and mycotic aneurysm.

Bacterial analysis

Conventional culture

Each sample (superficial temporal artery, dura mater, middle meningeal artery) was vortex mixed beforehand in 1 ml of brain-heart broth. It was then cultured onto 5% sheep blood, chocolate isovitalax agar, and in a paraffined brain-heart broth and a Rosenow's broth²⁶ (BioRad, Marnes-la-Coquette, France). The plates were incubated under a carbon dioxide atmosphere (5%) for 5 days at 37 °C. The broths were kept for 15 days.

Molecular microbiology

In-house-made 16S rRNA PCR : A fragment of each sample was excised and added to a bead-containing tube with 200 µl of PCR-grade water for mechanical lysis with Magna Lyser (Roche Diagnostic, Mannheim, Germany). The NucleoSpin Tissue (Macherey-Nagel, Hoerdt, France) was used, following the manufacturer's instructions. The resulting 100 µl of eluate was stored at -20 °C until utilization. The following primers were used for the PCR 91E (5'-TCAAAGGAATTGACGGGGGC-3') and 13BS (5'-GCCCCGGGAACGTATTCAC-3')⁹. Using *Escherichia coli* K12 as a reference template (Genbank accession no. NR_102804.1), 91E/13BS produced a 478 bp amplicon. PCR optimization of cycling conditions, primer concentration, and MgCl₂ concentration were carried out using a *Staphylococcus aureus* DNA template and samples. The PCR amplification mixture (50 µl)

was composed of: 5 µl of PCR Buffer 10 X (Eurogentec, Seraing, Belgium), 3 µl of MgCl₂ (25 mM), 2 µl of dNTP (20 mM), 2.5 µl of forward primer (10 µM), 2.5 µl of reverse primer (10 µM), 0.25 µl of purified Hot Diamond *Taq* polymerase (5 U/µl) (Eurogentec), 29.75 µl of PCR-grade water, and 5 µl of extracted DNA. The following PCR conditions were used: for 91E/13BS – initial denaturation at 95 °C for 3 min, then 30 cycles of 94 °C for 30 s, 53 °C for 30 s, 72 °C for 45 s, and a final extension step at 72 °C for 7 min. Amplification of albumin was used as a positive extraction control.

Specific PCR

A specific PCR of the species was made with *nuc* and *sodA* primers for *S. aureus* and *Streptococcus* sp. respectively as described in the literature^{2,21}.

Clinical and radiological management

Among clinical data, the World Federation of Neurosurgical Societies score¹³ (WFNS) was recorded in patients with ruptured aneurysm before treatment. All patients were re-evaluated 3 months after treatment using a modified Rankin Scale²⁵ (mRS). In patients with an unruptured aneurysm, a conventional cerebral angiography was performed before treatment. In case of simple exclusion of the aneurysm using a single clip, cerebral computed tomography angiography (CT angiography) was performed immediately after treatment. A conventional cerebral angiography after treatment was preferred in cases of complex/giant aneurysm requiring multiple clips. In patients with a ruptured aneurysm, a CT angiography before treatment and a conventional angiography immediately after treatment were performed to detect other aneurysms not observed on the initial CT angiography. Location and size of all aneurysm were noted.

Results

Population data

There were 21 women and 9 men. The mean age at treatment was 54 yo (range: 31 to 70). Ten patients had a ruptured aneurysm and 20 had an unruptured aneurysm. The mean diameter of all aneurysms was 8.5 mm (range: 2.5 to 50 mm).

Patients with ruptured aneurysm

In patients with a ruptured aneurysm (n=10), hypertension was present in 7 patients and dyslipidemia in 1 patients. Seven patients were smokers. Chronic alcoholism was found in 2 patients. Multiple intracranial aneurysms were present in 5 patients. Polycystic kidney disease was present in 1 patient. The WFNS score was 1 in 3 patients, 2 in 3 patients, 3 in 1 patient, 4 in 2 patients and 5 in 1 patient. Intracerebral hematoma was present in 6 patients. Ruptured aneurysm was located on the middle cerebral artery (MCA) bifurcation in 8 patients, on the posterior communicating artery (PCoA) in 1 patient and on the anterior communicating artery (ACoA) aneurysm in 1 patient. The mean diameter of ruptured aneurysms was 6.5 mm (range: 2.5 to 11) (Table 1). After 3 months, the mRS score was 1 in 4 patients, 2 in 2 patients, 3 in 2 patients and 4 in 2 patients.

Patients with unruptured aneurysm

Among the patients with an unruptured aneurysm (n=20), 2 aneurysms were giant (>24 mm) and were revealed by seizures. The 18 remaining aneurysms were asymptomatic. Hypertension was present in 11 patients and dyslipidemia in 4 patients. Eleven patients were smoker. Chronic alcoholism was found in 4 patients. Multiple intracranial aneurysms were present in 10 patients. Four patients had a previous history of SAH. Unruptured aneurysm was located on the MCA bifurcation in 14 patients, on the ACoA in 5 patients and on the PcomA in 1 patient. The mean diameter of unruptured aneurysms was 9.6 mm (range: 4 to 50) (Table 2). One patient with giant intracranial aneurysm died in postoperative course from a massive digestive hemorrhage. After 3 months, the mRS score was 0 in 15 patients, 1 in 2 patients, 3 in 2 patients.

Bacterial analysis

Direct bacterial research and conventional bacterial culture were negative for each specimen (Table 3).

16S rRNA PCR amplifications performed on 30 samples was negative for 30 patients.

None *sodA* and *nuc* gene were detected.

Discussion

No evidence of bacterial infection was demonstrated in this series of French patients with ruptured and unruptured intracranial aneurysm. This result does not support the findings of the Finnish study and could partly explain the lower incidence of aneurysmal rupture in the French population.

Bacterial infection and intracranial aneurysm

The role of bacteria in the physiopathology of several diseases is reported by many authors^{18,19}. The role of *Helicobacter pylori* in the physiopathology of peptic ulcer is well documented^{16,27}. Likewise, the presence of *Salmonella* or *Staphylococcus* in some abdominal aortic aneurysm was frequently reported too¹⁰. Concerning intracranial vascular disease, the presence of mycotic aneurysms in the context of bacterial endocarditis is well known⁸. Recently, some authors reported the presence of dental bacteria DNA in the wall of saccular intracranial aneurysm in Finnish patients²²⁻²⁴. In their studies, this bacterial infection was more frequent in patients with ruptured aneurysm than patients with unruptured aneurysm. Nevertheless, the study was limited to the Finnish patients only managed in one center. The exact role of bacteria remains unclear. The results of our study may suppose that is no relationship between bacterial infection and intracranial aneurysm in French patients managed in our single institution. However, multiple hypotheses can be suggested to explain the differences between our studies. Indeed, our methodology was different from Finnish studies. The control Tissue samples in Finnish studies were: blood artery sample obtained during surgical procedure for each operated patient. The other control samples were obtained at autopsy from cadaveric bodies including a contralateral cerebral artery tissue samples and five non-atherosclerotic left internal thoracic artery (LITA) samples. In our study, samples of superficial temporal artery, middle meningeal artery and dura mater were the control tissues obtained immediately during the same surgical procedure of aneurysm clipping. Moreover, bacterial analysis of all tissues was also different. In our study, samples were immediately analyzed without being frozen at -70 C as in Finnish protocol. Finally, in Finnish study, the real time quantitative PCR technic was performed in order to detect specific dental bacteria DNA in aneurysm wall. In our study, the real time quantitative PCR-technique aimed to detect nonspecific bacterial genoma-16S

rRNA, *nuc* and *sodA* genes. In Finnish studies, the mean fundus size of ruptured aneurysms was higher than it was in our series (11.4 mm vs 6.5 mm), therefore, the mean size of the samples could be higher and could explain the high rate of bacteria detection. The further result reported in our study is the absence of ongoing infection in aneurysm wall according to direct bacterial analysis and to bacterial culture. In the Finnish study, no direct bacterial analysis and no bacterial culture were performed to detect the presence of bacteria in the wall of aneurysm and in tissue controls. During the surgical procedure, Antibiotic prophylaxis was done in each operated patient in our center with Cefazoline. No data was provided in Finnish study about Antibiotic prophylaxis during aneurysm treatment.

Finnish patients and aneurysm rupture

The dental status of patients should be also compared. In the French population, the prevalence of severe periodontitis is around 27%⁴ compared to 20% In Finnish population. The prevalence of periapical lesion at the tooth is only 27% in the Finnish population¹⁴. In the French population, this prevalence is as high as 63%³ (Table 3). Some studies demonstrated that the tooth brushing increased the local vessel transposition of dental bacteria¹⁷. Maybe, Finnish patients brushed their tooth more frequently than French patients, this fact may explain the lower rate of periapical lesion in Finnish patients and the presence of oral bacteria DNA in their intracranial aneurysm. Indeed, dental bacteria can disseminate in systemic circulation after tooth brushing and localize in aneurysm to participate at the mechanism of aneurysm development and rupture.

Finnish patients harbor a higher risk of aneurysm rupture than other European patients according to many studies^{7,15}. If the conclusion of our study was confirmed, we could suggest that dental bacteria play a role in the physiopathology of aneurysm rupture in Finnish patients as they could increase the risk of bleeding. This hypothesis could be confirmed by further studies conducted on population of patients known for harboring a higher incidence of aneurysm rupture as Japanese population for example^{7,20}. Likewise, the results of our study should be confirmed by others. Moreover blood culture results from patients treated with endovascular methods could be performed in a further study.

Conclusion

Unlike Finnish patients, no bacterial presence was found in the wall of aneurysm in French patients. This absence of bacterial infection might explain the lower risk of aneurysm rupture in French population comparing to Finnish population. More investigations are required to precise the role of bacteria in the physiopathology of aneurysm development and rupture.

Legends

Table 1. Patients with ruptured aneurysm

Table 2. Patients with unruptured aneurysm

Table 3. Comparison between Finnish series and our series

| Patient | Age | Hypertension | Smokers | WFNS score | Aneurysm location | Maximal diameter of aneurysm |
|---------|-----|--------------|---------|------------|-------------------|------------------------------|
| 1 | 66 | 0 | 1 | 2 | mca | 10 |
| 2 | 51 | 1 | 1 | 2 | PcomA | 5 |
| 3 | 57 | 1 | 1 | 1 | mca | 2,5 |
| 4 | 39 | 0 | 1 | 1 | mca | 9 |
| 5 | 46 | 1 | 1 | 2 | mca | 6 |
| 6 | 47 | 1 | 0 | 4 | mca | 5 |
| 7 | 44 | 1 | 0 | 5 | mca | 11 |
| 8 | 49 | 1 | 0 | 1 | AcomA | 6 |
| 9 | 62 | 1 | 1 | 3 | mca | 5 |
| 10 | 45 | 0 | 1 | 4 | mca | 5 |

Table 1. Patients with ruptured aneurysm

| Patient | Age | Hypertension | Smoker | Aneurysm location | Maximal diameter of aneurysm |
|---------|-----|--------------|--------|-------------------|------------------------------|
| 1 | 70 | 1 | 0 | mca | 50 |
| 2 | 65 | 1 | 0 | mca | 9 |
| 3 | 51 | 1 | 1 | mca | 11 |
| 4 | 47 | 1 | 0 | AcomA | 4 |
| 5 | 64 | 0 | 0 | mca | 6 |
| 6 | 63 | 1 | 1 | mca | 4 |
| 7 | 56 | 0 | 1 | mca | 7 |
| 8 | 63 | 0 | 1 | AcomA | 7 |
| 9 | 65 | 0 | 1 | mca | 8 |
| 10 | 66 | 1 | 0 | mca | 16 |
| 11 | 55 | 1 | 1 | mca | 4 |
| 12 | 44 | 1 | 1 | mca | 4 |
| 13 | 69 | 0 | 0 | mca | 25 |
| 14 | 45 | 0 | 1 | mca | 4 |
| 15 | 60 | 1 | 0 | PcomA | 4 |
| 16 | 61 | 0 | 0 | mca | 4 |
| 17 | 31 | 0 | 1 | AcomA | 10 |
| 18 | 43 | 0 | 1 | AcomA | 4 |
| 19 | 51 | 1 | 0 | AcomA | 6 |
| 20 | 54 | 1 | 1 | mca | 9 |

Table 2. Patients with unruptured aneurysm

| | Our series | Finnish series ⁹ |
|--|--|---|
| Number of patients | 30 | 70 |
| Unruptured/ ruptured aneurysm | 20/10 | 28/42 |
| Aneurysm maximal diameter (mm) Unruptured/ruptured | 9.6/60.5 | 9.6/11.4 |
| Control tissue samples during surgical procedure | sta, mma, dura mater | Blood artery samples |
| Cadaveric samples | 0 | contralateral cerebral artery tissue and left internal thoracic artery (LITA) |
| Bacterial culture | All negative | No bacterial culture |
| Polymerase chain reaction analysis | Non specific (<i>16S rRNA PCR, nuc and sodA</i>) | Specific of numerous bacteria DNA |
| Presence of bacterial DNA | No | 49/70 |
| Prevalence of periapical lesion at the tooth | In French general population : 63% | In Finnish general population: 27% |

Table 3. Comparison between Finnish series and our series

References

1. Backes D, Rinkel GJ, Laban KG, Algra A, Vergouwen MD: Patient- and Aneurysm-Specific Risk Factors for Intracranial Aneurysm Growth: A Systematic Review and Meta-Analysis. **Stroke** **47**:951-957, 2016
2. Billard-Pomares T, Herwegh S, Wizla-Derambure N, Turck D, Courcol R, Husson MO: Application of quantitative PCR to the diagnosis and monitoring of *Pseudomonas aeruginosa* colonization in 5-18-year-old cystic fibrosis patients. **J Med Microbiol** **60**:157-161, 2011
3. Boucher Y, Matossian L, Rilliard F, Machtou P: Radiographic evaluation of the prevalence and technical quality of root canal treatment in a French subpopulation. **Int Endod J** **35**:229-238, 2002
4. Bourgeois D, Bouchard P, Mattout C: Epidemiology of periodontal status in dentate adults in France, 2002-2003. **J Periodontal Res** **42**:219-227, 2007
5. Brinjikji W, Zhu YQ, Lanzino G, Cloft HJ, Murad MH, Wang Z, et al: Risk Factors for Growth of Intracranial Aneurysms: A Systematic Review and Meta-Analysis. **AJNR Am J Neuroradiol** **37**:615-620, 2016
6. Can A, Du R: Association of Hemodynamic Factors With Intracranial Aneurysm Formation and Rupture: Systematic Review and Meta-analysis. **Neurosurgery** **78**:510-520, 2016
7. de Rooij NK, Linn FH, van der Plas JA, Algra A, Rinkel GJ: Incidence of subarachnoid haemorrhage: a systematic review with emphasis on region, age, gender and time trends. **J Neurol Neurosurg Psychiatry** **78**:1365-1372, 2007
8. Ducruet AF, Hickman ZL, Zacharia BE, Narula R, Grobelny BT, Gorski J, et al: Intracranial infectious aneurysms: a comprehensive review. **Neurosurg Rev** **33**:37-46, 2010
9. Gauduchon V, Chalabreysse L, Etienne J, Celard M, Benito Y, Lepidi H, et al: Molecular diagnosis of infective endocarditis by PCR amplification and direct sequencing of DNA from valve tissue. **J Clin Microbiol** **41**:763-766, 2003
10. Gupta AK, Bandyk DF, Johnson BL: In situ repair of mycotic abdominal aortic aneurysms with rifampin-bonded gelatin-impregnated Dacron grafts: a preliminary case report. **J Vasc Surg** **24**:472-476, 1996
11. Imaizumi Y, Mizutani T, Shimizu K, Sato Y, Taguchi J: Detection rates and sites of unruptured intracranial aneurysms according to sex and age: an analysis of MR angiography-based brain examinations of 4070 healthy Japanese adults. **J Neurosurg**:1-6, 2018
12. Kang HG, Kim BJ, Lee J, Kim MJ, Kang DW, Kim JS, et al: Risk Factors Associated With the Presence of Unruptured Intracranial Aneurysms. **Stroke** **46**:3093-3098, 2015
13. Lagares A, Alen JF, Gomez PA, Lobato RD: Grading of subarachnoid hemorrhage: modification of the World Federation of Neurosurgical Societies scale on the basis of data for a large series of patients. **Neurosurgery** **56**:E873; author reply E873, 2005
14. Lahti S, Suominen-Taipale L, Hausen H: Oral health impacts among adults in Finland: competing effects of age, number of teeth, and removable dentures. **Eur J Oral Sci** **116**:260-266, 2008
15. Linn FH, Rinkel GJ, Algra A, van Gijn J: Incidence of subarachnoid hemorrhage: role of region, year, and rate of computed tomography: a meta-analysis. **Stroke** **27**:625-629, 1996

16. Malfertheiner P, Megraud F, O'Morain C, Bazzoli F, El-Omar E, Graham D, et al: Current concepts in the management of *Helicobacter pylori* infection: the Maastricht III Consensus Report. **Gut** **56**:772-781, 2007
17. Marin MJ, Figuero E, Gonzalez I, O'Connor A, Diz P, Alvarez M, et al: Comparison of the detection of periodontal pathogens in bacteraemia after tooth brushing by culture and molecular techniques. **Med Oral Patol Oral Cir Bucal** **21**:e276-284, 2016
18. Muller BT, Wegener OR, Grabitz K, Pillny M, Thomas L, Sandmann W: Mycotic aneurysms of the thoracic and abdominal aorta and iliac arteries: experience with anatomic and extra-anatomic repair in 33 cases. **J Vasc Surg** **33**:106-113, 2001
19. Nejati S, Karkhah A, Darvish H, Validi M, Ebrahimpour S, Nouri HR: Influence of *Helicobacter pylori* virulence factors CagA and VacA on pathogenesis of gastrointestinal disorders. **Microb Pathog** **117**:43-48, 2018
20. Ohkuma H, Fujita S, Suzuki S: Incidence of aneurysmal subarachnoid hemorrhage in Shimokita, Japan, from 1989 to 1998. **Stroke** **33**:195-199, 2002
21. Poyart C, Quesne G, Coulon S, Berche P, Trieu-Cuot P: Identification of streptococci to species level by sequencing the gene encoding the manganese-dependent superoxide dismutase. **J Clin Microbiol** **36**:41-47, 1998
22. Pyysalo MJ, Pyysalo LM, Hiltunen J, Jarnstedt J, Helminen M, Karhunen PJ, et al: The dental infections in patients undergoing preoperative dental examination before surgical treatment of saccular intracranial aneurysm. **BMC Res Notes** **11**:600, 2018
23. Pyysalo MJ, Pyysalo LM, Pessi T, Karhunen PJ, Lehtimäki T, Oksala N, et al: Bacterial DNA findings in ruptured and unruptured intracranial aneurysms. **Acta Odontol Scand** **74**:315-320, 2016
24. Pyysalo MJ, Pyysalo LM, Pessi T, Karhunen PJ, Ohman JE: The connection between ruptured cerebral aneurysms and odontogenic bacteria. **J Neurol Neurosurg Psychiatry** **84**:1214-1218, 2013
25. Rankin J: Cerebral vascular accidents in patients over the age of 60. II. Prognosis. **Scott Med J** **2**:200-215, 1957
26. Senneville E, Savage C, Nallet I, Yazdanpanah Y, Giraud F, Migaud H, et al: Improved aero-anaerobe recovery from infected prosthetic joint samples taken from 72 patients and collected intraoperatively in Rosenow's broth. **Acta Orthop** **77**:120-124, 2006
27. Siddique O, Ovalle A, Siddique AS, Moss SF: *Helicobacter pylori* Infection: An Update for the Internist in the Age of Increasing Global Antibiotic Resistance. **Am J Med** **131**:473-479, 2018
28. Vlak MH, Algra A, Brandenburg R, Rinkel GJ: Prevalence of unruptured intracranial aneurysms, with emphasis on sex, age, comorbidity, country, and time period: a systematic review and meta-analysis. **Lancet Neurol** **10**:626-636, 2011
29. Wolfe CD, Giroud M, Kolominsky-Rabas P, Dundas R, Lemesle M, Heuschmann P, et al: Variations in stroke incidence and survival in 3 areas of Europe. European Registries of Stroke (EROS) Collaboration. **Stroke** **31**:2074-2079, 2000