



**HAL**  
open science

# Développement des outils d'imagerie par résonance magnétique nécessaires à l'étude du chien, du cheval et du mouton en neuroimagerie

Samuel Boucher

► **To cite this version:**

Samuel Boucher. Développement des outils d'imagerie par résonance magnétique nécessaires à l'étude du chien, du cheval et du mouton en neuroimagerie. Imagerie médicale. Université Paul Sabatier - Toulouse III, 2019. Français. NNT : 2019TOU30187 . tel-02626836

**HAL Id: tel-02626836**

**<https://theses.hal.science/tel-02626836>**

Submitted on 26 May 2020

**HAL** is a multi-disciplinary open access archive for the deposit and dissemination of scientific research documents, whether they are published or not. The documents may come from teaching and research institutions in France or abroad, or from public or private research centers.

L'archive ouverte pluridisciplinaire **HAL**, est destinée au dépôt et à la diffusion de documents scientifiques de niveau recherche, publiés ou non, émanant des établissements d'enseignement et de recherche français ou étrangers, des laboratoires publics ou privés.



# THÈSE

## En vue de l'obtention du DOCTORAT DE L'UNIVERSITÉ DE TOULOUSE

Délivré par l'Université Toulouse 3 - Paul Sabatier

---

Présentée et soutenue par  
**Samuel BOUCHER**

Le 30 octobre 2019

**Développement des outils d'Imagerie par Résonance Magnétique  
nécessaires à l'étude du Chien, du Cheval et du Mouton en  
neuroimagerie**

---

Ecole doctorale : **GEET - Génie Electrique Electronique et Télécommunications :  
du système au nanosystème**

Spécialité : **Radiophysique et Imagerie Médicales**

Unité de recherche :  
**ToNIC-Toulouse NeuroImaging Center (UMR 1214)**

Thèse dirigée par  
**Giovanni MOGICATO et Alexandra DEVIERS**

Jury

**M. Fabrice AUDIGIE**, Rapporteur  
**M. Jean-philippe RANJEVA**, Rapporteur  
**M. Thierry ROGER**, Examineur  
**M. Xavier FRANCERIES**, Examineur  
**M. Giovanni MOGICATO**, Directeur de thèse  
**Mme Alexandra DEVIERS**, Co-directrice de thèse

*« Je suis devenu celui dont aurait rêvé celui que je rêvais d'être. »*

KEN SAMARAS

## REMERCIEMENTS

*Je tiens à exprimer tout d'abord mes remerciements aux membres du jury qui ont accepté d'évaluer mon travail de thèse.*

*Merci à Mr Xavier FRANCERIES, maître de conférences de l'université Toulouse III, d'avoir accepté de présider le jury de cette thèse. Merci à Mr Thierry ROGER, professeur à VetAGroSup, d'avoir accepté de faire partie du jury. Merci à Mr Jean-Philippe RANGEVA, professeur à l'université Aix-Marseille 2 et Mr Fabrice AUDIGIE, professeur à l'école nationale vétérinaire d'Alfort, d'avoir accepté d'être les rapporteurs de ce manuscrit. Leurs remarques et suggestions lors de la lecture de mon manuscrit m'ont permis d'apporter des améliorations à ce dernier.*

*Merci à mes directeurs de thèse, le Pr Giovanni MOGICATO et le Dr Alexandra DEVIER. J'ai l'impression de tant leur devoir que je ne sais pas par quoi commencer. Tout d'abord merci pour leur confiance et toutes les opportunités qu'ils m'ont offertes, ce fut toujours avec fierté que j'ai présenté ces travaux en nos noms. Puis, leurs conseils et leur pédagogie ont été essentiels, primordiaux et fondamentaux. Je tiens aussi à souligner leur patience, leur prévenance, leur humanité. Je tiens à exprimer le profond respect que je leur porte.*

*Merci au Dr Patrice PERAN pour ses conseils et sa présence. Qui a toujours su se montrer disponible pour répondre à mes questions.*

*Merci au Pr Isabelle BERRY et au Pr Hervé CARFANTAN, qui tout d'abord par leur pédagogie, puis par leurs conseils et leur aide, m'ont permis de réaliser au mieux mon cursus universitaire.*

*Merci à Yoann FAVE, Frédéric BROUILLET et Jean-Pierre DESIRAT, du plateau technique IRM de l'UMR 1214 ToNIC. Merci pour leurs compétences et leur bonne humeur.*

*Merci à Hélène GROS-DAGNAC, pour son accueil, ses conseils et son aide pour les acquisitions IRM.*

*Merci au Dr Germain ARRIBARAT, Samy CHAFA, Maxime MICHAUD, Benjamin CARTIAUX et Anne Sophie SALABERT. Ils m'ont tous apporté une aide conséquente lors de cette thèse. Cela a été un plaisir de travailler avec eux.*

*Merci à Mathilde BOUSSAC, Cédric GOLLION, Laura GUERRIER, Mathilde LEVARDON, Federico NEMMI, Mélanie PLANTON, Laure SAINT-AUBERT, Fatima TENSAOUTI, Antoine YRONDI, David AMARANTINI, Alexandre CHALARD, Claire CHERRIERE, Carla CIRILLO, Franck DESMOULIN, Maxime FAUVET, Alice LE FRIEC, Lorenne ROBERT, Jessica TALLET, Joseph TISSEYRE et l'ensemble des membres de l'UMR 1214 ToNIC pour m'avoir permis de passer ces trois années de thèse dans une très bonne ambiance. Bien plus qu'avec de très bons collègues j'ai passé cette thèse avec de très bons amis.*

## REMERCIEMENTS

*Je voulais aussi remercier les personnes qui m'ont soutenu, aidé et encouragé dans ma vie de tous les jours, de tout temps, et sans qui je ne serais pas qui je suis.*

*Merci à Olivier DURIEU, mon maître d'école, et à travers lui tous les enseignants qui m'ont montré que la médiocrité commence là où les passions meurent, et inversement.*

*Merci à tous les enseignants de l'IUT GEII de TOULOUSE, d'avoir ranimé cette passion quand moi-même je l'avais perdue.*

*Merci à John BERNARD, Damien GLEYZES, Frédéric DELRIEU, qui après toutes ces années d'amitié ont su être là pour m'épauler dans les moments importants.*

*Merci à Thibaut FOURES pour m'avoir initié aux artistes que j'ai écoutés en boucle pendant la rédaction de cette thèse.*

*Merci à Mathis NEUHAUSER, de m'avoir supporté des bancs de l'IUT jusqu'aux portes de la thèse, de m'avoir accompagné dans tant d'aventures. C'est une grande chance et une grande fierté d'avoir pour ami quelqu'un d'aussi humain et altruiste.*

*Merci à tous mes amis, des plus anciens aux plus récents.*

*Merci à toute ma famille, de la plus ancienne à la plus récente.*

*Merci à ma Sœur, d'avoir fait semblant de jouer à l'ordinateur avec moi quand on était petits, pour que je puisse jouer alors même que j'étais puni.*

*Merci à mon Père, de m'avoir donné goût à l'électronique et l'ingénierie. Merci de m'avoir toujours poussé à faire mieux.*

*Merci à ma Mère, qui m'a appris la patience, l'humilité et l'empathie. Qui m'a, sans que je ne m'en rende compte, transmis ce dont j'aurais besoin pour réaliser les études qui m'ont menées jusqu'à ce manuscrit.*

*Merci à ma femme, Valérie FOURES. Merci de m'avoir soutenu à chaque instant, de m'avoir rassuré dans les moments de doute et de m'avoir encouragé dans les moments difficiles. J'espère avoir le même rôle pour toi, de réussir à te rendre au moins une part de ce que tu me donnes.*

Merci à tous.

**Résumé** : De plus en plus fréquemment, les études précliniques sur modèle animal utilisent les acquisitions IRM. Cependant, l'acquisition d'images à partir d'un cerveau animal présente certaines différences avec celle réalisée chez l'Homme, qui demande donc des adaptations des séquences. Une fois l'acquisition réalisée, le second problème concerne les outils et la méthodologie disponible pour le post-traitement des images. Effectivement, ces outils existent tous chez l'Homme (Template, Atlas, Outils de normalisation et segmentation), mais peu de modèles animaux en disposent. Ainsi, la littérature et les ressources méthodologiques sont très pauvres en ce qui concerne le Chien, pourtant de plus en plus utilisé comme modèle d'étude en neurosciences. Dans cette étude, nous nous sommes principalement concentrés sur la mise en place de ces outils chez le Beagle. Pour cela, 23 chiens de laboratoire sans troubles neurologiques ont été anesthésiés pour passer des acquisitions dans une IRM 3 Tesla. Le protocole d'acquisition consistait en une pondération T1 et T2, et DTI.

Pour la première fois, des Templates pondérés T1, T2 et DTI à la fois in-vivo et post-mortem ont été mis en place. De plus les Templates DTI permettent une tractographie et ainsi plusieurs ensembles de fibres ont pu être reconstruits (Cingulum, Corpus Callosum, Fornix, Capsule Interne et Commissure rostrale). En plus des indices IRM, des coupes histologiques ont été réalisées à partir d'un encéphale de Beagle provenant de la cohorte d'étude. Deux colorations ont été réalisées : une pour la myéline et l'autre pour la substance de Nissl. Les coupes histologiques ont été corrélées avec les différents Templates IRM. Le principe est de permettre à un utilisateur d'avoir la correspondance d'un voxel du Template ou d'une de ces acquisitions normalisées avec les coupes histologiques. De plus, cette étude a aussi permis la mise en place de différents outils méthodologiques qui ont pu être adaptés à l'étude d'autres espèces animales : le Chat, la Brebis et le Cheval.

# TABLE DES MATIERES

|  |           |
|--|-----------|
| <b>ABREVIATIONS DANS LE TEXTE</b>                            | <b>8</b>  |
| <b>TABLE DES FIGURES</b>                                     | <b>9</b>  |
| <b>TABLE DES TABLEAUX</b>                                    | <b>12</b> |
| <b>AVANT-PROPOS</b>  | <b>13</b> |
| <b>CHAPITRE 1: INTRODUCTION GENERALE ET MISE EN CONTEXTE</b> | <b>15</b> |
| <b>INTRODUCTION A L'IMAGERIE PAR RESONANCE MAGNETIQUE</b>    | <b>16</b> |
| DEFINITION.....  | 16        |
| PHENOMENE DE RMN ET ACQUISITION DU SIGNAL.....               | 16        |
| <i>Noyaux d'hydrogène</i> .....                              | 16        |
| <i>Le champ magnétique B0</i> .....                          | 17        |
| <i>L'excitation par onde radiofréquence</i> .....            | 17        |
| PONDERATION T1 ET T2 .....                                   | 18        |
| ECHO DE SPIN .....   | 20        |
| <b>IMAGERIE DE DIFFUSION ET TRACTOGRAPHIE</b>                | <b>22</b> |
| MOUVEMENT BROWNIEN ET PHENOMENE DIFFUSION .....              | 22        |
| SEQUENCE DE STEJSKAL-TANNER .....                            | 24        |
| IMAGERIE DU TENSEUR DE DIFFUSION.....                        | 27        |
| TRACTOGRAPHIE DES FIBRES DE LA SUBSTANCE BLANCHE.....        | 31        |
| AUTRES METHODES DE RECONSTRUCTION POUR LA DIFFUSION .....    | 33        |
| <b>TRAITEMENTS DES IMAGES</b>                                | <b>35</b> |
| INTRODUCTION.....  | 35        |

## Introduction Générale et mise en contexte

|   |           |
|---|-----------|
| FORMAT DES FICHIERS.....  | 35        |
| SEGMENTATION.....   | 38        |
| RECALAGE .....  | 40        |
| <i>Introduction</i> .....   | 40        |
| <i>Linéaire - Recalage rigide et affine</i> .....                                     | 41        |
| <i>Non Linéaire – Recalage Elastique</i> .....  | 44        |
| <i>Non Linéaire – Recalage Difféomorphique</i> .....                                  | 45        |
| <i>Minimisation de la fonction de coût</i> .....                                      | 45        |
| OPTIMISATION PAR PROCESSEUR GRAPHIQUE OU GPU ( <i>GRAPHICS PROCESSING UNIT</i> )..... | 48        |
| <i>Avantages au niveau hardware</i> .....   | 48        |
| <i>Principe de fonctionnement</i> .....   | 50        |
| <br>  |           |
| <b>ATLAS ET TEMPLATE .....</b>  | <b>53</b> |
| <br>  |           |
| DEFINITION.....   | 53        |
| UTILISATION EN NEUROIMAGERIE .....  | 54        |
| NECESSITE D’UN OUTIL SPECIFIQUE POUR CHAQUE MODELE ANIMAL.....                        | 55        |
| <br>  |           |
| <b>LES « GRANDS ANIMAUX » EN NEUROSCIENCES .....</b>                                  | <b>56</b> |
| <br>  |           |
| QUE SONT LES « GRANDS ANIMAUX » ? .....   | 56        |
| LES « GRANDS ANIMAUX » DOMESTIQUES EN TANT QUE MODELES D’ETUDE POUR L’HOMME .....     | 57        |
| <i>Examen IRM des modèles grands animaux</i> .....                                    | 57        |
| <i>Le modèle canin de maladies neurologiques humaines</i> .....                       | 58        |
| <i>Le modèle ovin de maladies neurologiques humaines</i> .....                        | 66        |
| LES « GRANDS ANIMAUX » DOMESTIQUES EN NEUROSCIENCES COMPARATIVES .....                | 72        |
| TECHNIQUES IRM DEVELOPPEES POUR LES « GRANDS ANIMAUX » DOMESTIQUES .....              | 75        |
| <br>  |           |
| <b>OBJECTIFS DE LA THESE .....</b>  | <b>76</b> |



**CHAPITRE 2: MISE EN PLACE D'UN ATLAS STEREOTAXIQUE IRM ET HISTOLOGIQUE**  
**CHEZ LE CHIEN      **78****

|   |           |
|---|-----------|
| <b>INTRODUCTION .....</b>   | <b>79</b> |
| <b>POPULATION ETUDIEE ET ACQUISITIONS IRM .....</b>                                       | <b>80</b> |
| POPULATION CANINE .....   | 80        |
| ACQUISITIONS IRM.....   | 81        |
| <i>Acquisitions in vivo</i> .....   | 82        |
| <i>Acquisitions post-mortem, tête entière</i> .....                                       | 84        |
| <i>Acquisitions ex vivo, encéphale isolé</i> .....  | 85        |
| <b>MISE EN PLACE DE L'ATLAS STEREOTAXIQUE .....</b>                                       | <b>87</b> |
| INTRODUCTION.....   | 87        |
| CHOIX DES FORMATS DE FICHIERS ET DES OUTILS NUMERIQUES.....                               | 87        |
| <i>Formats des fichiers</i> .....   | 87        |
| <i>Choix des outils numériques</i> .....  | 89        |
| MISE EN PLACE DES TEMPLATES T1 ET T2 .....  | 91        |
| <i>Template T1 in vivo</i> .....  | 91        |
| <i>Template T2 in vivo</i> .....  | 99        |
| <i>Templates T1 et T2 ex vivo, utilisation des images acquises sur tête entière</i> ..... | 100       |
| MISE EN PLACE DU <i>TEMPLATE</i> DTI.....   | 103       |
| SEGMENTATION DES TISSUS, REGIONS D'INTERET ET CARTES PARAMETRIQUES .....                  | 106       |
| <i>Segmentation des tissus</i> .....  | 106       |
| <i>Régions d'intérêt</i> .....  | 107       |
| <i>Cartes paramétriques</i> .....   | 108       |
| COUPES HISTOLOGIQUES .....  | 108       |
| BILAN SUR L'ATLAS MIS EN PLACE .....  | 110       |

|   |            |
|---|------------|
| <b>CREATION D'UN LOGICIEL POUR PERMETTRE L'UTILISATION DE L'ATLAS LORS D'ETUDES FUTURES ...</b> | <b>112</b> |
| INTRODUCTION ET ENJEUX .....  | 112        |
| CHOIX DU LANGAGE ET DES LIBRAIRIES.....   | 112        |
| DEVELOPPEMENT DU LOGICIEL.....  | 112        |
| TRAITEMENT DE L'HISTOLOGIE PAR CUDA.....  | 117        |
| <i>Problématiques liées aux coupes histologiques numérisées .....</i>                           | <i>117</i> |
| <i>Mise en place d'une reconnaissance de pattern .....</i>                                      | <i>118</i> |
| <i>Préparation des images pour le recalage entre histologie et IRM .....</i>                    | <i>121</i> |
| ETAT DU DEVELOPPEMENT ET PERSPECTIVES .....   | 122        |
| <b>CONCLUSION .....</b>   | <b>123</b> |
| <br>  |            |
| <b><u>CHAPITRE 3: FAISABILITE DE LA TRACTOGRAPHIE DE CHEVAL</u></b>                             | <b>125</b> |
| <br>  |            |
| <b>RESUME .....</b>   | <b>126</b> |
| <br>  |            |
| <b>INTRODUCTION .....</b>   | <b>127</b> |
| <br>  |            |
| <b>MATERIELS ET METHODES .....</b>  | <b>129</b> |
| <br>  |            |
| ENCEPHALE.....  | 129        |
| ACQUISITIONS IRM ET PRE-TRAITEMENT DES IMAGES .....   | 129        |
| RECONSTRUCTION DU TENSEUR DE DIFFUSION .....  | 130        |
| DIFFUSIVITE MOYENNE, FRACTION D'ANISOTROPIE ET IMAGE RVB.....                                   | 130        |
| TRACTOGRAPHIE.....  | 131        |
| <br>  |            |
| <b>RESULTATS.....</b>   | <b>132</b> |
| <br>  |            |
| FIBRES D'ASSOCIATION.....   | 132        |
| FIBRES COMMISSURALES .....  | 135        |
| FIBRES DE PROJECTION .....  | 136        |

|   |            |
|---|------------|
| DISCUSSION ET CONCLUSION .....  | 138        |
| <b><u>CHAPITRE 4: ETUDE IRM MULTIPARAMETRIQUE POST-MORTEM DE BREBIS</u></b> .....             | <b>141</b> |
| INTRODUCTION .....  | 142        |
| ACQUISITIONS IRM ET TRAITEMENT DE L'ACQUISITION DTI .....                                     | 145        |
| MISE EN PLACE DES TEMPLATES INTRA-ETUDES.....   | 147        |
| DEVELOPPEMENT DES TECHNIQUES NECESSAIRES A LA COMPARAISON ENTRE MOUTONS SAINS ET MALADES..... | 148        |
| SEGMENTATION DU CERVEAU .....   | 148        |
| TRAITEMENT DES IMAGES PONDEREES EN T1 ET T2 .....   | 148        |
| ANALYSE VOXEL-A-VOXEL : CREATION DES CARTES DE Z-SCORE .....                                  | 149        |
| ANALYSE PAR ROI : SEGMENTATION ET COMPARAISON.....  | 150        |
| DISCUSSION ET PERSPECTIVES.....   | 153        |
| <b><u>CHAPITRE 5: PERSPECTIVE ET TRAVAUX EN COURS</u></b> .....                               | <b>155</b> |
| MISE EN PLACE DES ACQUISITIONS Q-BALL .....   | 156        |
| INTERET DES ACQUISITIONS Q-BALL CHEZ LES GRANDS ANIMAUX .....                                 | 156        |
| MISE EN PLACE D'UN FANTOME POUR LA Q-BALL.....  | 157        |
| TESTS D'ACQUISITIONS SUR LE FANTOME .....   | 159        |
| AMELIORATIONS A APPORTER AU FANTOME .....   | 160        |
| <b>Conclusion générale et discussion.....</b>   | <b>162</b> |
| <b>References.....</b>  | <b>166</b> |

# ABREVIATIONS DANS LE TEXTE

APP : *Amyloid Protein Precursor*, protéine précurseur de l'amyloïde

CPU : *Central Processing Unit*, processeur central

CUDA : *Compute Unified Device Architecture*

DICOM : Digital Imaging and Communications in Medicine

DTI : *Diffusion tensor imaging*, imagerie du tenseur de diffusion

DWI : *Diffusion weighted imaging*, imagerie pondérée en diffusion

EPI : Echo-Planar Imaging

FA : Fraction d'anisotropie

GPU : *Graphic Processing Unit*, processeur graphique

IRM : Imagerie par Résonance Magnétique

LCS : Liquide cérébro-spinal

MA : Maladie d'Alzheimer

MD : *Mean diffusivity*, Diffusivité moyenne

MNI : Montreal Neurological Institute

OMS : Organisation Mondiale de la Santé

NifTI : Neuroimaging Informatics Technology Initiative

RAM : *Random Acces Memory*, mémoire vive

RF : Onde radiofréquence

RMN : Résonance Magnétique Nucléaire

ROA : *Region of avoidance* : Région d'exclusion

ROI : *Region of interest* : Région d'intérêt

SDCC : Syndrome de Dysfonctionnement Cognitif Canin

TE : Temps d'écho

TR : Temps de répétition

VBM : *Voxel-based morphometry*, morphométrie au niveau du voxel

ODF : *orientation distributivity function*, fonction d'orientation de distribution

# TABLE DES FIGURES

|   |    |
|---|----|
| FIGURE 1 : CROISSANCE DE LA COMPOSANTE LONGITUDINALE DE $M$ EN FONCTION DU TEMPS [1] .....  | 18 |
| FIGURE 2 : DECCROISSANCE DE LA COMPOSANTE TRANSVERSALE DE $M$ EN FONCTION DU TEMPS [1] .....  | 19 |
| FIGURE 3 : EXEMPLE D'IMAGES DU CERVEAU PONDEREES EN DENSITE DE PROTONS, EN T2 ET EN T1 CHEZ L'HOMME [2].....  | 19 |
| FIGURE 4 : SEQUENCE SPIN ECHO.....  | 20 |
| FIGURE 5 : RETOUR EN PHASE DES SPINS AVEC L'IMPULSION DE $180^\circ$ .....  | 20 |
| FIGURE 6 : SEQUENCE SE-EP [3] .....   | 21 |
| FIGURE 7 : SEQUENCE DE STEJSKAL-TANNER [5].....   | 24 |
| FIGURE 8 : SCHEMA DE LA RELATION ENTRE LES DIRECTIONS DE DEPLACEMENT DE L'EAU ET LA DIRECTION DU GRADIENT.....  | 25 |
| FIGURE 9 : IMAGES PONDEREES EN DIFFUSION AVEC TROIS VALEURS DE $b$ (0, 1000, AND 3000 $s/mm^2$ ) .....  | 26 |
| FIGURE 10 : EXEMPLES DE REPRESENTATION DES VALEURS PROPRES DU TENSEUR DE DIFFUSION EN ELLIPSOÏDES .....   | 29 |
| FIGURE 11 : IMAGES PARAMETRIQUES MD, FA ET RGB [6] .....  | 30 |
| FIGURE 12 : RECONSTRUCTION DE FIBRE PAR LA METHODE FACT [6] .....   | 31 |
| FIGURE 13 : UTILISATION DES ROI ET ROA EN TRACTOGRAPHIE [6] .....   | 32 |
| FIGURE 14 : RECONSTRUCTION DE L'ODF (FONCTION D'ORIENTATION DE DISTRIBUTION) DEPUIS LE SIGNAL DE DIFFUSION EN UTILISANT<br>LA TRANSFORME DE FUNK-RADON. [8] .....   | 33 |
| FIGURE 15 : IMAGE DE RECONSTRUCTION PAR IMAGERIE Q-BALL. [8].....   | 34 |
| FIGURE 16 : ARCHITECTURE D'UN GP100.....  | 49 |
| FIGURE 17 : CONCATENATION DES IMAGES POUR UN CALCUL SUR GPU [18] .....  | 50 |
| FIGURE 18 : SCHÉMA D'UNE DISPOSITION GRID/BLOCK/THREADS.....  | 52 |
| FIGURE 19 : COLIN 27, UN TEMPLATE DU MNI (MONTREAL NEUROLOGICAL INSTITUTE) POUR LA PONDERATION T1, T2 ET DENSITE<br>DE PROTON [20]. .....   | 53 |
| FIGURE 20 : DIFFERENTES SEGMENTATIONS OBTENUES PAR NORMALISATION SPATIALE AVEC UN ATLAS. ON PEUT VOIR ICI EN BLEU<br>CLAIRE LA SUBSTANCE BLANCHE, EN BLEU FONCE LA SUBSTANCE GRISE, EN ROUGE LE LCS ET EN VERT LE CRANE/SCALPE.....           | 55 |
| FIGURE 21 : DANS LA TACHE D'ATTENTION PRESENTEE ICI, LE CHIEN DE LABORATOIRE DOIT SELECTIONNER LE BON OBJET [34]. .....   | 59 |
| FIGURE 22 : ASPECT IRM DU GLIOBLASTOME AVEC UNE SEQUENCE PONDREE EN T1 APRES INJECTION DE GADOLIMIUM, CHEZ UN<br>PATIENT HUMAIN (A) ET UN PATIENT CANIN (B). [87]. .....  | 65 |
| FIGURE 23 : RECONSTRUCTION DU TRACTUS CORTICO-SPINAL A PARTIR DE DONNEES ISSUES DE L'IMAGERIE DU TENSEUR DE DIFFUSION<br>CHEZ LE MOUTON (A) ET LE CHIEN (B). A : IMAGE ISSUE DE LEE ET AL. [131], B : IMAGE ISSUE DE JAQMOT ET AL. [132]. ... | 73 |
| FIGURE 24 : DIRECTIONS OPTIMISEES PAR PHILLIPS.....   | 83 |
| FIGURE 25 : EXEMPLE DE SEGMENTATION PAR CONTOUR ACTIF VIA ITK-SNAP, ET LA SEGMENTATION OBTENUE APRES CORRECTION<br>MANUELLE. ....   | 93 |
| FIGURE 26 : PREMIERE ETAPE DU TEMPLATE T1 IN-VIVO, RECALAGE LINEAIRE .....  | 95 |
| FIGURE 27 : SECONDE ETAPE DU TEMPLATE T1 IN-VIVO, RECALAGE ELASTIQUE .....  | 96 |
| FIGURE 28 : SECONDE ETAPE DU TEMPLATE T1 IN-VIVO, RECALAGE DIFFEOMORPHIQUE.....   | 97 |
| FIGURE 29 : TEMPLATE T1 IN-VIVO AVEC AJOUT DU CRANE.....  | 98 |

## Introduction Générale et mise en contexte

|   |     |
|---|-----|
| FIGURE 30 : TEMPLATE T2 IN-VIVO .....   | 99  |
| FIGURE 31 : TEMPLATE T2 IN-VIVO .....   | 100 |
| FIGURE 32 : DE HAUT EN BAS : TEMPLATE T1 POST-MORTEM, TEMPLATE T1 POST-MORTEM AVEC CRANE, TEMPLATE T2 POST-MORTEM, TEMPLATE T2 POST-MORTEM AVEC CRANE .....   | 102 |
| FIGURE 33 : TEMPLATE DTI ISSUE DES ACQUISITIONS DE DIFFUSION. (A) IMAGE COMPOSE DU TENSEUR DE DIFFUSION ET DE LA RGB (B) MD (C) FA (D) IMAGE B0 .....   | 104 |
| FIGURE 34 : TRACTOGRAPHIE ISSUE DU TEMPLATE DTI. (A) COMMISSURE ANTERIEUR (B) CAPSULE INTERNE (C) CORPS CALLEUX (D) CINGULUM (E) FORNIX (F) IMAGE DE L'ISOSURFACE DU CERVEAU AVEC LES CINQ FIBRES ISOLEES ..... | 105 |
| FIGURE 35 : MASQUE TEMPORAIRE DES TISSUS, DE GAUCHE A DROITE : SUBSTANCE GRISE, LCS, SUBSTANCE BLANCHE, LABELISATION DES PIXELS. ....   | 107 |
| FIGURE 36 : IMAGES DES COUPES HISTOLOGIQUES ; LIGNE SUPERIEURE : COLORATION DE WEIL ; LIGNE INFERIEURE : COLORATION DE NISSL .....  | 109 |
| FIGURE 37 : IMAGE BILAN DE L'ATLAS .....  | 111 |
| FIGURE 38 : CAPTURE D'ECRAN DU LOGICIEL, EN VERSION ALPHA (EN COURS DE DEVELOPPEMENT) AVEC LE TEMPLATE T1 POST-MORTEM SELECTIONNE. ....   | 113 |
| FIGURE 39 : LES TROIS REPERES PERMETTANT LE REALIGNEMENT DANS NOTRE CAS .....   | 118 |
| FIGURE 40 : IMAGE DU CRITERE DE RESSEMBLANCE DE CHAQUE ZONE DE L'IMAGE AVEC LE PATTERN SELECTIONNE .....  | 120 |
| FIGURE 41 : COUPE HISTOLOGIQUE UNE FOIS RECALEE AU RESTE DES COUPES HISTOLOGIQUES, LES BANDES NOIRES SUR LES COTES MONTRENT LE DECALAGE SUBIT. ....   | 120 |
| FIGURE 42 : CAPTURE D'ECRAN LORS DE L'UTILISATION DU PROGRAMME CUDA POUR LE RECALAGE DES COUPES HISTOLOGIQUE AVEC LES IMAGES IRM. ....  | 121 |
| FIGURE 43 : FAISCEAU ARQUE. ....  | 133 |
| FIGURE 44 : FAISCEAU LONGITUDINAL INFERIEUR, FAISCEAU UNCINE ET FAISCEAU FRONTO-OCCIPITAL INFERIEUR SUPERPOSES A LA SWI ET L'ISOSURFACE DU CERVEAU. ....  | 134 |
| FIGURE 45 : EXEMPLE DES FIBRES D'ASSOCIATION (CINGULUM), COMMISSURALES (CORPS CALLEUX) ET DE PROJECTION (CAPSULE INTERNE). ....   | 136 |
| FIGURE 46 : FIBRES COMMISSURALES : CORPS CALLEUX, COMMISSURE ANTERIEURE ET FORNIX. ....   | 137 |
| FIGURE 47 : SCHEMA DE LA METHODOLOGIE POUR L'ETUDE MULTIPARAMETRIQUE IRM POST-MORTEM CHEZ LE MOUTON. ....   | 144 |
| FIGURE 48 : TEMPLATE POUR LA PONDERATION T1 .....   | 147 |
| FIGURE 49 : PRESENTATION DES ROI REALISEES MANUELLEMENT CHEZ LES MOUTONS SAINS SUR UNE IMAGE AXIALE (A) ET UNE IMAGE TRANSVERSALE (B) PONDEREE EN T2. ....  | 151 |
| FIGURE 50 : CARTE DE PROBABILITE D'APPARTENANCE (HIPPOCAMPE GAUCHE) OBTENUE POUR LE TEMPLATE .....  | 152 |
| FIGURE 51 : CARTE DE Z-SCORE OBTENUE A PARTIR DES IMAGES PONDEREES EN T2 ISSUES D'UN GROUPE DE CINQ MOUTONS ATTEINTS DE TREMBLANTE. ....  | 154 |
| FIGURE 52 : COMPARAISON DES RESULTATS OBTENUES POUR LA COMPARAISON PRELIMINAIRE DES ROI. ....   | 154 |
| FIGURE 53 : CONCEPTION DU CORPS DU FANTOME SUR FREECAD. ....  | 158 |
| FIGURE 54 : FANTOME AVEC LES FIBRES DE SILICE ET LES SILLONS FIXES AU GEL D'AGAROSE. ....   | 159 |

**Introduction Générale et mise en contexte**

FIGURE 55 : PREMIERE TRACTOGRAPHIE ISSUE DE TEST D'ACQUISITION SUR LE FANTOME). ON RETROUVE L'ANGLE DE 45° GENERE PAR LE FANTOME, ET LES DEUX SILLONS DE FIBRES SONT TOTALEMENT DIFFERENCIES. CE TEST A POUR BUT DE VERIFIER L'HYPOTHESE SUR LES FIBRES DE SILICE, D'AUTRES TESTS VONT ETRE EFFECTUES ENTRE QBI ET DTI..... 160

# TABLE DES TABLEAUX

|  |     |
|--|-----|
| TABLEAU 1 : STRATEGIES THERAPEUTIQUES TESTEES CHEZ LE CHIEN ATTEINT DE TROUBLES COGNITIFS. ADAPTE A PARTIR DE : [52] ..                        | 61  |
| TABLEAU 2 : MODELES OVINS DE MALADIES NEUROLOGIQUES HUMAINES. ADAPTE A PARTIR DE PERENTOS ET AL. [105] .....                                   | 67  |
| TABLEAU 3 : PARAMETRES D'ACQUISITION POUR L'EXAMEN IRM IN VIVO DU CHIEN .....  | 82  |
| TABLEAU 4 : PARAMETRES UTILISES POUR L'ACQUISITION DTI IN VIVO DU CHIEN.....   | 84  |
| TABLEAU 5 : PARAMETRES DES ACQUISITIONS IRM EX VIVO, TETE ENTIERE, CHEZ LE CHIEN.....  | 84  |
| TABLEAU 6 : PARAMETRES DES ACQUISITIONS IRM POST-MORTEM SUR ENCEPHALE ISOLE CHEZ LE CHIEN.....   | 86  |
| TABLEAU 7 : PARAMETRES UTILISES POUR L'ACQUISITION DTI EX VIVO SUR ENCEPHALE ISOLE DU CHIEN .....  | 86  |
| TABLEAU 8 : PARAMETRES DU RECALAGE AFFINE POUR LE TEMPLATE T1 IN VIVO .....  | 95  |
| TABLEAU 9 : PARAMETRES DU RECALAGE ELASTIQUE POUR LE TEMPLATE T1 IN VIVO .....   | 96  |
| TABLEAU 10 : PARAMETRES DU RECALAGE DIFFEOMORPHIQUE POUR LE TEMPLATE T1 IN VIVO .....  | 97  |
| TABLEAU 11 : PARAMETRES DE RECALAGE POUR LES TEMPLATES T1 EX VIVO, TETE ENTIERE .....  | 101 |
| TABLEAU 12 : PARAMETRES DE RECALAGE POUR LE TEMPLATE DTI IN-VIVO.....  | 104 |
| TABLEAU 13 : PARAMETRE TEMPORAIRE POUR LA SEGMENTATIONS DES TISSUES .....  | 115 |
| TABLEAU 14 : PARAMETRE TEMPORAIRE POUR LA NORMALISATION .....  | 116 |
| TABLEAU 15 : PARAMETRES D'ACQUISITION POUR L'ETUDE MULTIPARAMETRIQUE POST-MORTEM DE L'ENCEPHALE DE MOUTON... ..                                | 145 |
| TABLEAU 16 : PARAMETRES DE RECONSTRUCTION DU TENSEUR DE DIFFUSION POUR L'ETUDE MULTIPARAMETRIQUE POST-MORTEM DE<br>L'ENCEPHALE DE MOUTON ..... | 146 |
| TABLEAU 17 : PARAMETRES DE RECALAGE POUR LES TEMPLATES T1 EX VIVO, TETE ENTIERE .....  | 147 |
| TABLEAU 18 : PARAMETRES DE RECALAGE POUR LES TEMPLATES T2 EX VIVO, TETE ENTIERE .....  | 147 |
| TABLEAU 19 : PARAMETRE DE LA NORMALISATION POUR LE CALCUL DES Z-SCORE.....   | 149 |
| TABLEAU 20 : VALEUR DE LA METRIQUE DE DICE POUR CHAQUE ROI, ET LA VALEUR DE SEUIL QUI LA MAXIMISE .....  | 151 |
| TABLEAU 21 : PARAMETRE DE LA NORMALISATION POUR LE CALCUL DES Z-SCORE.....   | 152 |
| TABLEAU 22 : PARAMETRE DE LA RECONSTRUCTION QBI .....  | 159 |



# Avant-propos

Parce qu'elle est non-invasive et multimodale, l'Imagerie par Résonance Magnétique (IRM) est un outil particulièrement intéressant pour l'examen du système nerveux central des animaux. Dans le domaine de la recherche en neuropathologie, les animaux examinés par IRM sont principalement des animaux de laboratoire (Rongeurs, Primates non-humains) utilisés comme modèles d'études de maladies neurologiques humaines. Un des inconvénients des Rongeurs et des petits Primates est la taille de leur encéphale qui oblige à utiliser des scanners IRM de haut-champ, ce qui rend difficile la transposition des biomarqueurs d'imagerie et des protocoles d'acquisition du modèle animal à l'Homme. Depuis une vingtaine d'années, la recherche s'intéresse à une autre catégorie de modèles animaux : les « grands animaux domestiques », *i.e.* les Carnivores domestiques, les Ruminants domestiques, le Porc et le Cheval. En plus de pouvoir développer spontanément ou de manière induite des maladies neurologiques similaires à leur équivalent humain, ces grands animaux domestiques présentent l'avantage de posséder un encéphale suffisamment grand pour être examiné avec des scanners IRM cliniques de 1.5 ou 3 Tesla. Ces animaux, considérés comme des « substituts » du patient humain (même maladie examinée avec le même scanner IRM) en neuroimagerie, apparaissent donc comme des modèles de choix pour les études précliniques. En outre, l'accès de ces grands animaux domestiques à des scanners IRM cliniques est avantageux pour l'étude fondamentale de l'anatomie et du fonctionnement cérébral des animaux sains grâce à l'utilisation de différentes modalités dont l'IRM de diffusion.

Dans ce contexte, il y a un besoin croissant de développer les outils et les méthodologies nécessaires à une utilisation optimale des grands mammifères domestiques en neuroimagerie. Dans le domaine des neurosciences, l'analyse du cerveau nécessite en effet le recalage des images de chaque sujet dans un espace de référence commun, aussi désigné sous le terme anglais de *template*, qui est généralement associé à un atlas des structures cérébrales. Ces outils permettent une analyse fiable des images et facilitent notamment les études voxel-à-voxel. Ils existent chez l'Homme mais peu de modèles grands animaux en disposent. Par exemple, la littérature et les ressources méthodologiques sont très pauvres en ce qui concerne le Chien bien qu'il soit de plus en plus utilisé comme modèle d'étude en

## Introduction Générale et mise en contexte

neurosciences. Le but du présent travail de thèse a été de développer les séquences et les outils IRM qui facilitent l'étude de trois espèces de mammifères domestiques (le Chien, le Cheval et le Mouton) en neuroimagerie. Les objectifs en termes de développement étaient différents pour ces trois espèces, le principal volet étant consacré au Chien pour lequel l'objectif était de mettre en place un atlas stéréotaxique digital complet combinant indices IRM et coupes histologiques.

Le premier chapitre de ce manuscrit posera le contexte du travail de doctorat, et traitera ainsi de différents domaines allant de la description des acquisitions et des outils IRM à la présentation des différents modèles d'étude « grands animaux ».

Le second chapitre correspond au volet principal de ce travail de doctorat, la mise en place de l'atlas canin. Nous décrivons tout d'abord la population d'intérêt et les protocoles d'acquisitions IRM mis en place. Ensuite, la méthodologie développée pour la réalisation des modèles numériques sera présentée. Enfin, nous détaillerons les moyens choisis pour rendre ces outils accessibles à la communauté scientifique ainsi que les potentiels axes d'amélioration prévus ou envisageables.

Certaines méthodologies mises en place dans le cadre du travail chez le Chien ont été transférées au Cheval et au Mouton et seront ainsi respectivement détaillées dans les chapitres trois et quatre du manuscrit. Le chapitre trois est consacré à l'étude de la faisabilité de la tractographie chez le Cheval, méthode qui n'avait jamais été réalisée pour cette espèce. Le chapitre quatre est quant à lui consacré au développement de la méthodologie nécessaire à l'étude IRM multiparamétrique *post-mortem* de l'encéphale du Mouton, qui se base sur les techniques de normalisation mises en place chez le Chien et décrites dans le chapitre deux.

**CHAPITRE 1: INTRODUCTION**

**GENERALE ET MISE EN**

**CONTEXTE**

# INTRODUCTION A L'IMAGERIE PAR RESONANCE MAGNETIQUE

## Définition

L'Imagerie par Résonance Magnétique (IRM) est une technique d'imagerie médicale très répandue se basant sur le phénomène de résonance magnétique nucléaire (RMN), la réponse caractéristique de certains noyaux à une perturbation de leur alignement lorsqu'ils sont placés dans un champ magnétique intense, découvert par Edward Mills Purcell et Felix Bloch.

## Phénomène de RMN et acquisition du signal

### *Noyaux d'hydrogène*

Les protons du noyau d'un atome possèdent un « spin », un mouvement de rotation sur eux même. La méthode d'IRM exploite ce mouvement de rotation ainsi que les propriétés magnétiques des protons.

Les principaux noyaux d'intérêt biologique possédant des propriétés magnétiques sont les noyaux d'hydrogène ( $^1\text{H}$ ), de l'isotope du carbone ( $^{13}\text{C}$ ), du fluor ( $^{19}\text{F}$ ), du phosphore ( $^{31}\text{P}$ ) et du sodium ( $^{23}\text{Na}$ ). Le noyau d'hydrogène, formé d'un seul proton, est l'un des noyaux qui est utilisé en imagerie. Le rôle important de l'hydrogène vient du fait qu'il est très présent dans le corps humain (deux tiers des atomes de l'organisme répartis principalement dans l'eau et les lipides) et qu'il possède un moment magnétique intrinsèque très élevé et donc permet l'obtention d'un phénomène de résonance.

## Introduction Générale et mise en contexte

### *Le champ magnétique $\vec{B}_0$*

Les protons étant naturellement chargés positivement, leur rotation va induire un champ magnétique microscopique. Cependant en l'absence de champ magnétique externe, l'orientation de ces champs magnétiques est aléatoire et leur somme (mesurable à l'échelle macroscopique) est nulle.

Le champ  $\vec{B}_0$  est le champ magnétique intense produit par l'aimant supraconducteur de l'IRM. Dans ce champ intense, les protons s'alignent selon la direction du champ et la somme des micro-champs magnétiques engendre une aimantation  $\vec{M}$  macroscopique. Les spins s'alignent tous selon la direction de  $\vec{B}_0$  mais la première partie va s'orienter dans le sens inverse de  $\vec{B}_0$  alors que l'autre partie dans le sens de  $\vec{B}_0$ . Cependant la seconde partie est légèrement supérieure à la première, ce qui permet l'apparition d'une aimantation. Cet état est celui de l'équilibre de Boltzmann.

Les protons oscillent autour de l'axe du champ  $\vec{B}_0$  à une fréquence appelée « fréquence de Larmor » [1]:

$$\omega_0 = \gamma * ||\vec{B}_0||$$

*Équation 1.1*

Avec  $\omega_0$  la fréquence de Larmor et  $\gamma$  le rapport gyromagnétique du noyau considéré ( $\gamma = 42,57$  MHz/T pour l'hydrogène).

### *L'excitation par onde radiofréquence*

Le champ produit par  $\vec{B}_0$  étant très supérieur à l'aimantation induite par les spins, il est impossible de mesurer cette aimantation. L'état d'équilibre va donc être perturbé par onde radiofréquence (champ magnétique oscillant) afin de faire basculer l'aimantation  $\vec{M}$  dans le plan transverse. L'énergie nécessaire pour réaliser cette perturbation est apportée par le biais d'une onde radiofréquence (impulsion RF) qui, via l'absorption d'énergie par les protons

## Introduction Générale et mise en contexte

et la mise en phase de ces derniers, va modifier temporairement les composantes longitudinale et transversale de l'aimantation  $\vec{M}$ . Dès la fin de l'excitation provoquée par l'impulsion RF, un retour à l'état d'équilibre des protons s'effectue. Ce retour à l'état d'équilibre est appelé relaxation, elle-même décomposée en deux termes : la relaxation longitudinale (selon l'axe du champ  $\vec{B}_0$ ), caractérisée par le temps de relaxation T1 et la relaxation transversale, caractérisée par le temps de relaxation T2.

### Pondération T1 et T2

Deux composantes sont distinguées lors de la phase de relaxation, le temps T1 et le temps T2, qui permettent l'obtention de contrastes différents dans les images. En fonction des tissus, deux types d'images sont obtenues :

- Les images pondérées en T1 qui suivent la croissance de la composante longitudinale de  $\vec{M}$  (figure 1)
- Les images pondérées en T2 qui suivent la décroissance de la composante transversale de  $\vec{M}$  (figure 2)

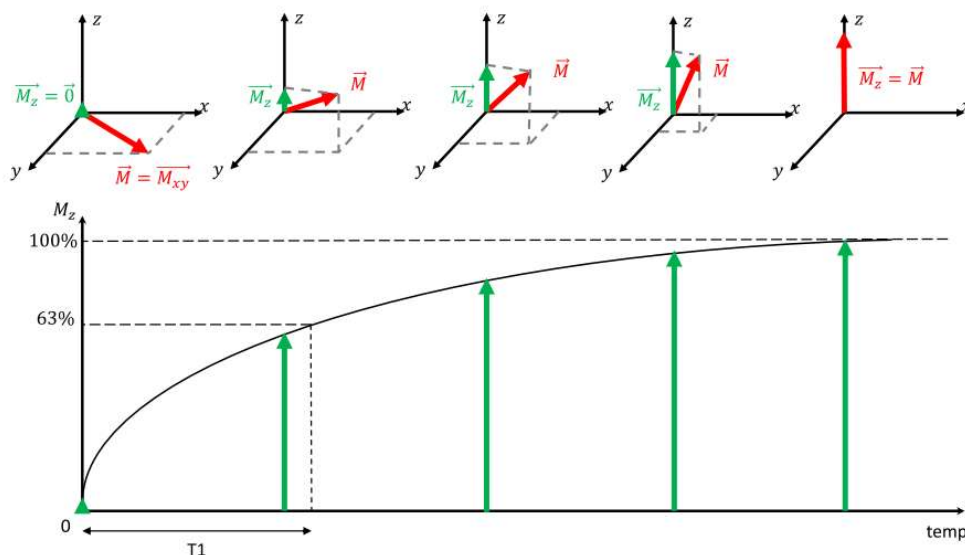


Figure 1 : Croissance de la composante longitudinale de  $\vec{M}$  en fonction du temps [2]

## Introduction Générale et mise en contexte

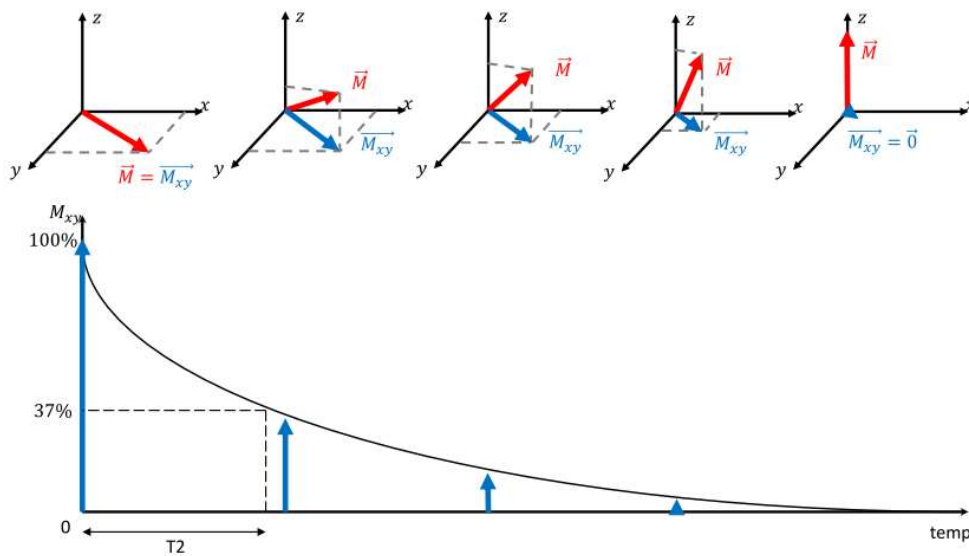


Figure 2 : Décroissance de la composante transversale de  $\vec{M}$  en fonction du temps [2]

Les trois principaux compartiments du cerveau (substance blanche, substance grise et Liquide cérébro-spinal (LCS) ) ont des temps de relaxation T1 et T2 différents. Sur les images pondérées en T1, la substance blanche est plus claire que la substance grise et le LCS est hypointense. Sur les images pondérées en T2, le LCS présente un hypersignal et la substance grise est plus claire que la blanche. Il existe aussi un contraste appelé « Densité de proton » qui n'est pondérée ni en T1, ni en T2 (figure 3).

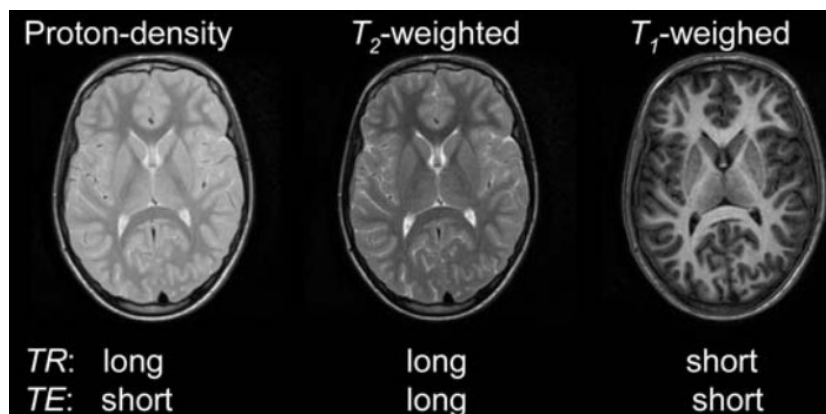


Figure 3 : Exemple d'images du cerveau pondérées en densité de protons, en T2 et en T1 chez l'Homme [3]

Echo de Spin

La forme la plus simple de la séquence d'acquisition par écho de spin consiste à faire une impulsion RF à  $90^\circ$ , une impulsion à  $180^\circ$  et ensuite de récupérer l'écho de spin. Le temps entre le milieu de l'impulsion de  $90^\circ$  et l'écho de spin est appelé le temps d'écho (TE), la séquence est ensuite répétée tous les temps de répétition TR (Figure 4).

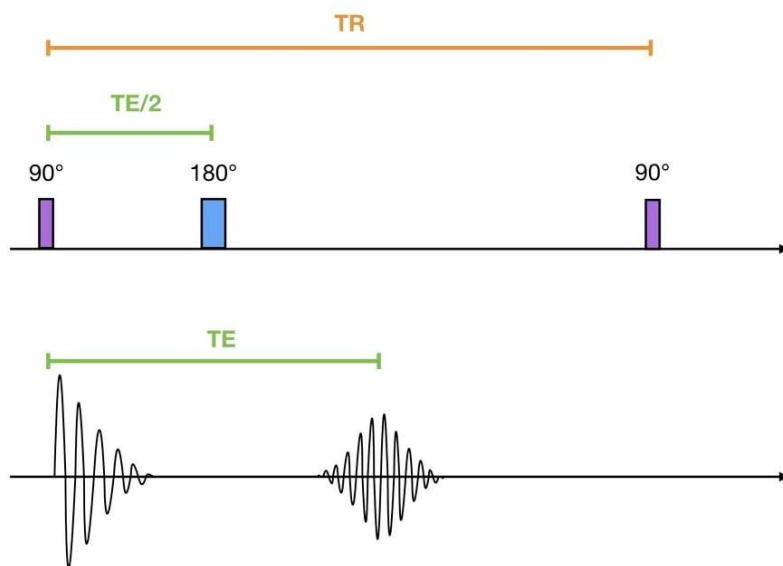


Figure 4 : Séquence Spin écho

L'impulsion de  $180^\circ$  vient rephaser les spins dont les phases n'avaient pas évolué de la même façon.

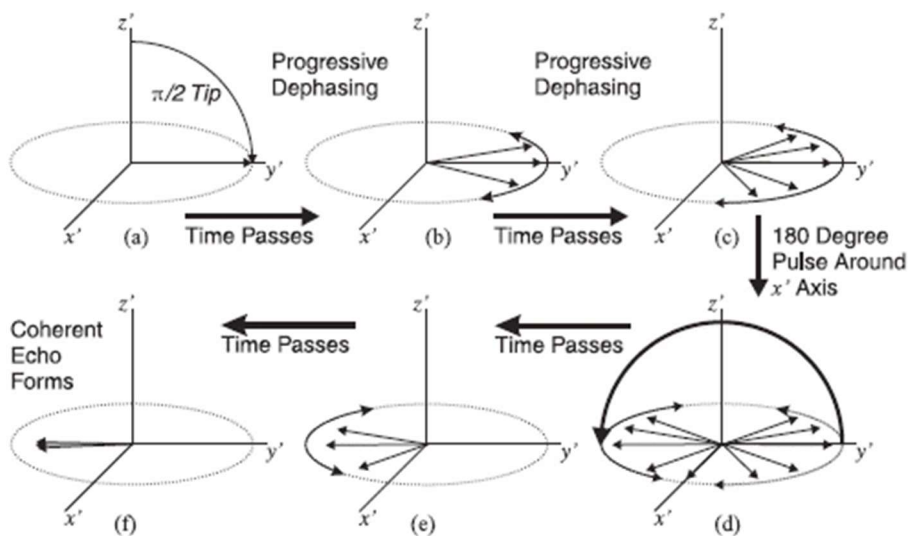


Figure 5 : Retour en phase des spins avec l'impulsion de  $180^\circ$



## Introduction Générale et mise en contexte

La figure 5 montre les étapes par lesquelles passe la phase des spins. En **a** l'impulsion de  $90^\circ$  est effectuée, en **b** les spins se déphasent naturellement de façon différente, en **c** l'impulsion de  $180^\circ$  inverse les déphasages, en **e** les spins continuent à se déphaser et en **f** les spins se retrouvent en phase : l'écho de spin est alors obtenu.

Les impulsions de  $180^\circ$  peuvent être réutilisées pour obtenir d'autres échos de spin à la suite du premier, et ce, tant que la relaxation  $T_2$  n'a pas totalement fait disparaître le signal. L'impulsion de  $180^\circ$  ne pourra cependant pas corriger les déphasages dus à des déplacements des atomes d'hydrogène. Cette propriété permet de faire de l'imagerie de diffusion, dans ce cas la séquence devra être plus rapide, il s'agit de l'écho-planar imaging (EPI).

L'EPI est la méthode d'acquisition la plus rapide en IRM, elle repose sur une impulsion d'excitation, une acquisition continue du signal sous la forme d'un train d'échos de gradient pour acquérir l'espace K en totalité ou en partie, et des gradients de lecture et de phase adaptés pour le codage spatial de l'image.

La séquence écho de spin en echo-planar Imaging (SE-EPI) correspond à plusieurs couples d'impulsions de  $90^\circ$ - $180^\circ$  et à une pondération  $T_2$  (Figure 6).

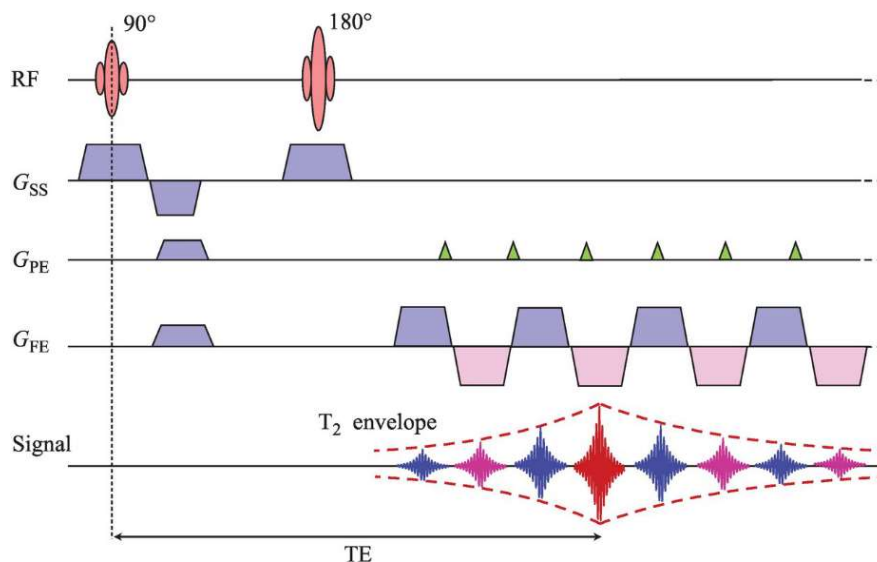


Figure 6 : Séquence SE-EP [4]

### IMAGERIE DE DIFFUSION ET TRACTOGRAPHIE

#### Mouvement Brownien et phénomène diffusion

La diffusion est un processus naturel qui crée un déplacement moléculaire ou particulaire sans dynamique. Un exemple concret de la diffusion serait celui d'une goutte de colorant dans un contenant d'eau. Au début, les particules de colorant restent concentrées avant de commencer à se diffuser progressivement dans l'eau de façon aléatoire. Cette diffusion vient d'un phénomène nommé mouvement Brownien.

Le premier à avoir observé ce phénomène est le botaniste Robert Brown. Lors d'une observation de graines de pollen au microscope, il réalisa que les graines se déplaçaient indépendamment, de façon aléatoire et sans qu'il n'y ait de cause à ce mouvement. Brown a d'abord pensé que les graines possédaient une activité vitale qui engendrait ce mouvement. Il a donc vérifié son hypothèse en observant de la même façon de la poussière ou d'autres éléments inertes. Comme le mouvement persistait, il comprit que le déplacement ne venait pas des graines mais de ce qui leur servait de support : l'eau.

En réalité, ce mouvement est créé par les molécules d'eau qui sont en mouvement perpétuel et viennent s'entrechoquer. Ce phénomène est constant, mais le choc avec une molécule d'eau est négligeable par rapport au poids d'éléments visibles à l'œil nu comme une feuille sur l'eau par exemple. En revanche, dans le cas de particules très petites, cette force n'est plus négligeable et le mouvement aléatoire de la particule engendré par le choc est alors appelé mouvement brownien.

## Introduction Générale et mise en contexte

Par la suite, Albert Einstein, qui cherchait des preuves de l'existence des atomes, repris les observations de Brown pour décrire concrètement ce mouvement brownien et le rôle des molécules d'eau. Il donna ainsi l'équation de Stokes-Einstein :

$$D = \frac{kT}{6\pi r\eta}$$

*Équation 1.2*

Cette équation montre que le coefficient de diffusion  $D$  est directement proportionnel à la température absolue  $T$  et la constante de Boltzmann  $k$ , mais inversement proportionnel au rayon de la particule  $r$  et la viscosité du fluide  $\eta$ . La constante de diffusion pour l'eau pure à la température du corps humain est approximativement de  $3,0 \cdot 10^{-3} \text{ mm}^2/\text{s}$ . Celle d'un tissu serait 10 à 50% plus importante. Les molécules d'eau sont réparties entre le compartiment intracellulaire et le compartiment extracellulaire. En général, l'eau extracellulaire diffuse de façon plus libre que l'eau intracellulaire, la seconde ayant plus de chance d'entrer en collision avec les parois de la cellule. De nombreux tissus possèdent des structures asymétriques, par exemple le tissu nerveux qui comporte des axones neuronaux au sein des nerfs ou du système nerveux central (fibres de substance blanche). Ces architectures rendent anisotrope la diffusion de l'eau, c'est-à-dire que l'eau, malgré le caractère aléatoire de son mouvement, sera contrainte par son environnement et aura une direction préférentielle. Ainsi, si l'information relative à la direction prise par les molécules d'eau dans le cerveau est obtenue, il est alors théoriquement possible d'isoler des éléments importants comme les fibres de substance blanche.

Ainsi, il apparaît que le phénomène de diffusion présente un intérêt potentiel en imagerie médicale. En établissant un moyen de caractériser le mouvement des molécules d'eau, il sera alors possible de savoir si la diffusion de l'eau est libre ou restreinte pour un endroit précis du cerveau. Or, l'IRM étant considérée comme la modalité d'imagerie de l'eau, il suffit de pondérer les acquisitions avec ce phénomène de diffusion. C'est ici qu'intervient la séquence de Stejskal-Tanner.

### Séquence de Stejskal-Tanner

Le but de l'imagerie de diffusion est de quantifier le mouvement Brownien décrit ci-dessus. L'IRM étant basée sur le phénomène de résonance magnétique nucléaire de l'atome d'hydrogène, elle permet de quantifier le signal de l'eau pour un voxel donné mais ne renseigne pas sur le mouvement des molécules d'eau. Or, en présence d'un gradient de champ magnétique, les mouvements des protons d'hydrogène entraînent des déphasages responsables d'une diminution du signal. Le mouvement Brownien des molécules d'eau va donc produire cet effet de déphasage qui ouvre la voie à ce qui nous intéresse dans cette partie : l'imagerie de diffusion. Pour réaliser une image pondérée en diffusion, des gradients supplémentaires, appelés « gradients de diffusion », sont ajoutés à une séquence de type EPI-SE. Ils sont appliqués avant et après l'impulsion RF de  $180^\circ$ . C'est la séquence de Stejskal-Tanner [5] :

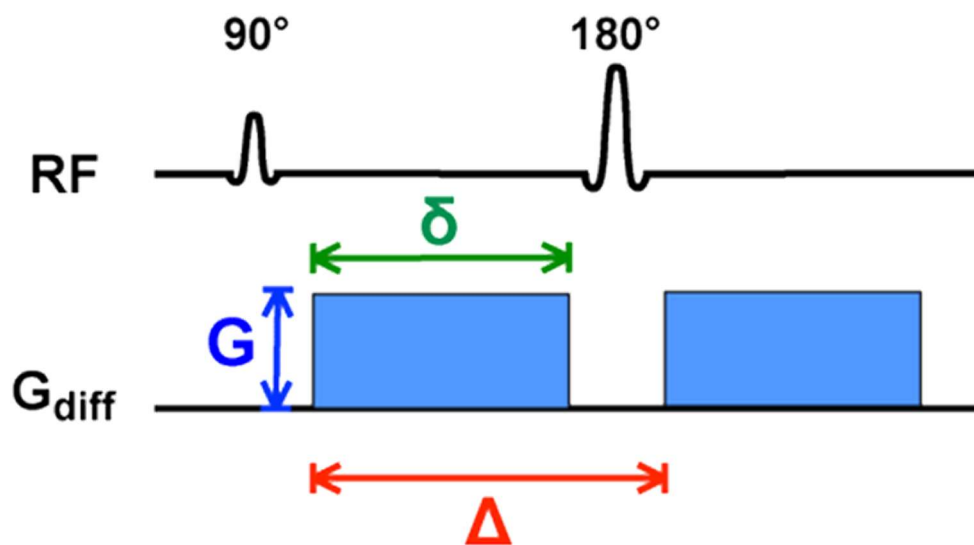


Figure 7 : Séquence de Stejskal-Tanner [6]

Le gradient de diffusion est exprimé en fonction de trois valeurs :  $G$  l'amplitude du gradient,  $\delta$  la durée d'application du gradient et  $\Delta$  le temps séparant l'application des deux gradients de diffusion.

## Introduction Générale et mise en contexte

La pondération en diffusion dépend donc de ces paramètres qui sont souvent exprimés à travers un facteur de gradient appelé «  $b$  » (plus connu sous le nom de  $b$ -value) déterminé par la relation suivante :

$$b = (\gamma G \delta)^2 \left( \Delta - \frac{\delta}{3} \right)$$

Équation 1.3

Dans cette équation,  $\gamma$  est le rapport gyromagnétique ;  $b$  s'exprime en  $s/mm^2$  et peut varier de 0 à  $3000 s/mm^2$ , voire plus. Une analogie de l'impact de  $b$  serait la sensibilité ISO : plus la valeur de  $b$  est élevée, plus la sensibilité au phénomène observé est importante mais plus le risque d'apparition de bruit sur l'acquisition augmente.

Pour les molécules d'eau immobiles, le déphasage provoqué par le premier gradient est parfaitement compensé par le deuxième. Ainsi, le signal des molécules d'eau immobiles est équivalent à celui obtenu lors d'une séquence écho de spin classique. A contrario, après l'impulsion RF à  $180^\circ$ , le déphasage des molécules d'eau très mobiles ne sera pas compensé par le second gradient, entraînant ainsi une chute locale du signal.

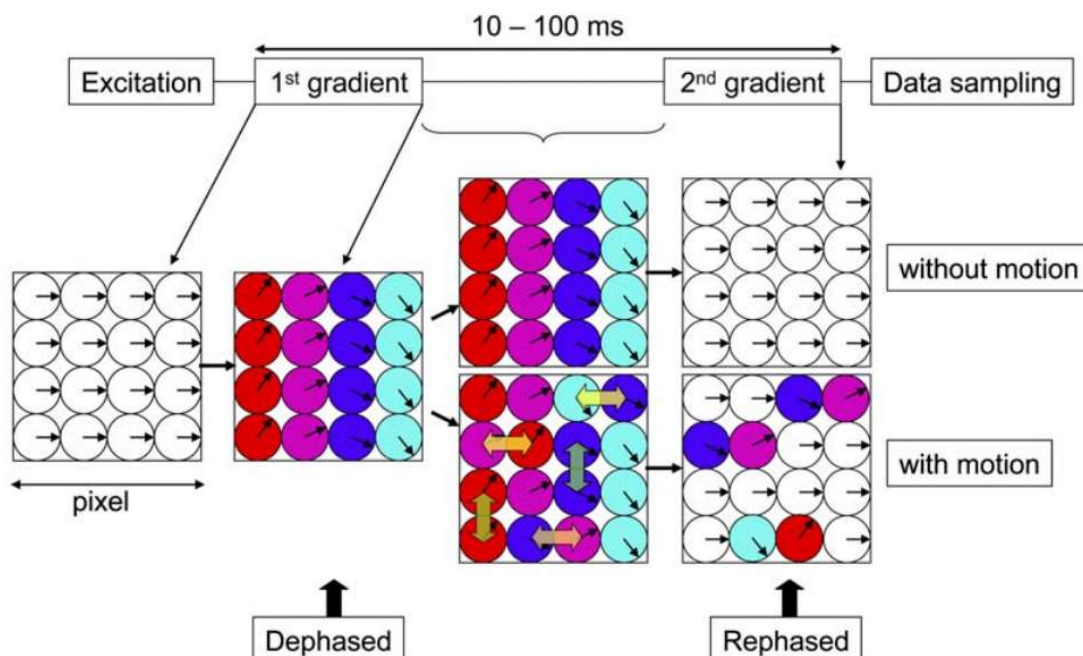


Figure 8 : Schéma de la relation entre les directions de déplacement de l'eau et la direction du gradient.

## Introduction Générale et mise en contexte

La figure 8 montre un exemple de l'effet des gradients de diffusion sur la phase des spins avec et sans mouvement. Chaque cercle représente une molécule d'eau dans un pixel, la phase des spins est représentée par les vecteurs. On observe ici que lorsque la diffusion d'une molécule d'eau se fait dans la même direction que celle dans laquelle est appliqué le premier gradient de diffusion, elle n'est pas correctement rephasée avec les autres molécules suite à l'application du second gradient, ce qui entraîne une perte du signal (raccourcissement du temps T2) par rapport à une situation sans diffusion [3]. La séquence de Stejskal-Tanner permet donc d'obtenir des images pondérées en diffusion pour lesquelles les régions à forte diffusion seront hypointenses. Cependant, dans la figure ci-dessus, une seule direction a été prise en compte. Il est donc nécessaire d'explorer plusieurs directions pour avoir une idée de la diffusion des molécules d'eau dans un espace tri-dimensionnel. Deux catégories d'imagerie de diffusion peuvent être distinguées.

Tout d'abord, la DWI (Diffusion Weighted Imaging) qui permet d'obtenir des images pondérées en diffusion en utilisant trois séquences Stejskal-Tanner dont les directions sont l'axe de la sélection de coupe, l'axe de codage de phase et l'axe de codage de fréquence. Trois images sont générées et, à partir d'elles, une quatrième image est reconstruite simplement via un moyennage de chaque voxel. Ainsi, sur l'image de diffusion obtenue, un hypersignal correspondra à une diminution de diffusion dans les trois directions (Figure 9).

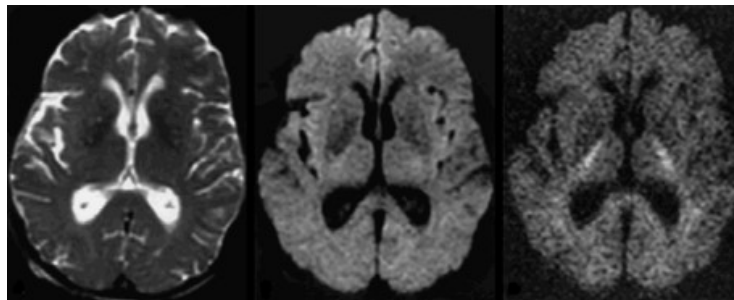


Figure 9 : Images pondérées en diffusion avec trois valeurs de  $b$  (0, 1000, and 3000  $s/mm^2$ )

L'objectif de la seconde catégorie d'imagerie de diffusion est d'obtenir plus d'informations intrinsèques à chaque voxel que n'en fournit la DWI, comme la nature de la diffusion et sa direction principale. C'est ici qu'entre en jeu la DTI (Diffusion Tensor Imaging), l'imagerie du tenseur de diffusion.

## Introduction Générale et mise en contexte

### Imagerie du tenseur de diffusion

Comme évoqué précédemment, il est possible de rendre l'IRM sensible au phénomène de diffusion. Une des applications de l'imagerie de diffusion est la tractographie, qui sera décrite par la suite, dont le principe est de reconstruire les fibres de substance blanche à l'aide des informations obtenues sur la diffusion. Pour réaliser cette tractographie, deux informations primordiales qui ne sont pas fournies par la DWI, sont nécessaires : la nature de la diffusion et sa direction principale.

Pour obtenir ces informations, il faut réaliser plus de directions différentes que pour la DWI, et ainsi calculer ce que l'on appelle le tenseur de diffusion :

$$D = \begin{bmatrix} D_{xx} & D_{xy} & D_{xz} \\ D_{yx} & D_{yy} & D_{yz} \\ D_{zx} & D_{zy} & D_{zz} \end{bmatrix}$$

Équation 1.4

Avec D le tenseur de diffusion, composé de six paramètres présentés dans une matrice 3x3. Telle que la séquence de Stejskal-Tanner est décrite, elle ne permet d'explorer qu'une direction mais pas un sens ni la nature aléatoire du mouvement observé. L'exploration de six directions non colinéaires est donc nécessaire pour pouvoir calculer le tenseur de diffusion. En plus des directions, une image de référence sans gradient de diffusion est réalisée.

$$\underbrace{\begin{bmatrix} \ln\left(\frac{S_1}{S_{b0}}\right) \\ \vdots \\ \ln\left(\frac{S_6}{S_{b0}}\right) \end{bmatrix}}_{\mathbf{Y}} = -b * \underbrace{\begin{bmatrix} g_1^x g_1^x & g_1^y g_1^y & g_1^z g_1^z & g_1^x g_1^y & g_1^x g_1^z & g_1^y g_1^z \\ \vdots & \vdots & \vdots & \vdots & \vdots & \vdots \\ g_6^x g_6^x & g_6^y g_6^y & g_6^z g_6^z & g_6^x g_6^y & g_6^x g_6^z & g_6^y g_6^z \end{bmatrix}}_{\mathbf{B}} * \underbrace{\begin{bmatrix} D_{xx} \\ D_{yy} \\ D_{zz} \\ D_{xy} \\ D_{xz} \\ D_{yz} \end{bmatrix}}_{\mathbf{D}}$$

Équation 1.5

## Introduction Générale et mise en contexte

Avec  $Y$  le vecteur des logarithmes des images pondérées en diffusion normalisée par l'image de référence,  $B$  la matrice décrivant les conditions d'acquisition (valeurs de  $b$  et coordonnées des directions utilisées) et  $D$  le vecteur des six valeurs du tenseur de diffusion.

Dans le cas où seules les six directions nécessaires sont réalisées en plus de l'image de référence, il n'y a besoin que d'inverser l'Équation 1.5 afin d'obtenir l'équation :

$$d = B^{-1}Y$$

Équation 1.6

Cependant, l'utilisation de seulement six directions présente plusieurs inconvénients, comme la sensibilité aux artefacts et au bruit. En général, plus de six directions sont réalisées. Des optimisations numériques, telles que les moindres carrés sont utilisées pour pouvoir calculer les six paramètres de diffusion.

C'est ainsi qu'est obtenu le tenseur de diffusion, toutes les informations non décrites par la DWI pourront alors être extraites de cette matrice. La matrice  $D$  peut être diagonalisée et exprimée de la façon suivante :

$$D = \underbrace{\begin{bmatrix} v1_1 & v1_2 & v1_3 \\ v2_1 & v2_2 & v2_3 \\ v3_1 & v3_2 & v3_3 \end{bmatrix}}_V * \underbrace{\begin{bmatrix} \lambda_1 & 0 & 0 \\ 0 & \lambda_2 & 0 \\ 0 & 0 & \lambda_3 \end{bmatrix}}_P * \underbrace{\begin{bmatrix} v1_1 & v2_1 & v3_1 \\ v1_2 & v2_2 & v3_2 \\ v1_3 & v2_3 & v3_3 \end{bmatrix}}_{V^T}$$

Équation 1.7

Avec  $D$  la matrice définissant les vecteurs  $v1$ ,  $v2$  et  $v3$  de  $D$ , et  $P$  la matrice diagonale composée des valeurs propres  $\lambda_1, \lambda_2$  et  $\lambda_3$  associées. En plus des différentes cartes paramétriques qui seront décrites par la suite, les valeurs propres permettent d'obtenir une visualisation spatiale de la diffusion dans un voxel via une ellipse dont les trois axes sont définis par les trois valeurs propres.



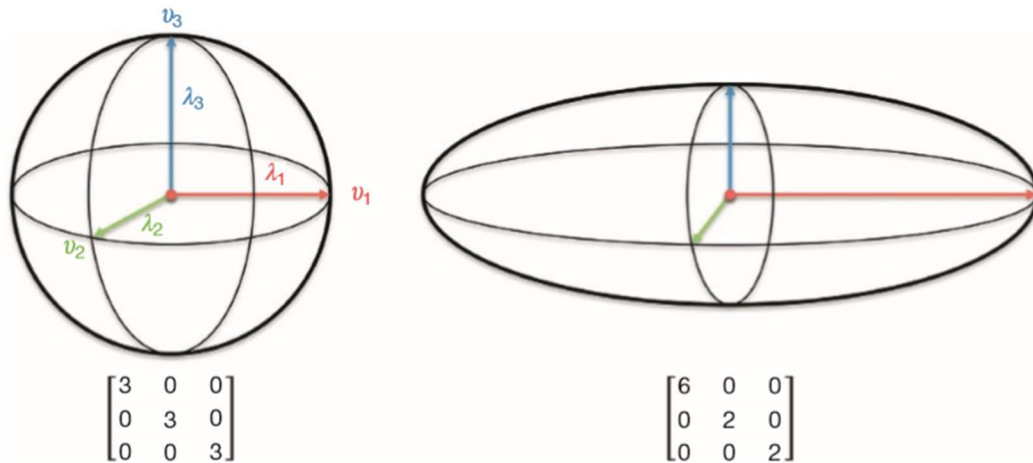


Figure 10 : Exemples de représentation des valeurs propres du tenseur de diffusion en ellipsoïdes

Dans la Figure 10, deux exemples de valeurs propres pour un voxel sont présentés. Dans le premier cas,  $\lambda_1 = \lambda_2 = \lambda_3$ , ce qui décrit une diffusion dite isotrope. La diffusion de l'eau ne se fait pas dans une direction particulière et on retrouve ici le comportement aléatoire décrit ci-dessus avec le mouvement brownien. Ce type de diffusion correspond à des zones où l'eau est libre, comme le LCS par exemple.

Dans le second cas,  $\lambda_1 > \lambda_2 = \lambda_3$ , ce qui décrit une diffusion dite anisotrope. La diffusion de l'eau se fait dans une direction privilégiée, certainement contrainte par son environnement. C'est dans ce cas que les tractographies seront réalisées, dans la mesure où la diffusion anisotrope correspond en général à celle de l'eau bloquée dans les fibres de substance blanche telles que celles du corps calleux, de la commissure antérieure, etc.

Il est aussi possible de calculer d'autres paramètres à partir des valeurs propres :

- la diffusivité moyenne (MD pour Mean Diffusivity en anglais), i.e. la moyenne des valeurs propres, qui se rapproche d'une image pondérée en diffusion mais avec un hypersignal pour les zones à forte diffusion,

- la fraction d'anisotropie (FA) qui est une quantification de l'observation faite des ellipsoïdes. Elle permet d'avoir une valeur allant de 0 pour un voxel totalement isotrope à 1 pour un voxel fortement anisotrope.

## Introduction Générale et mise en contexte

D'autres paramètres existent, comme l'anisotropie relative, l'anisotropie linéaire, l'anisotropie planaire et l'anisotropie sphérique, mais ils sont moins utilisés que la MD et la FA.

$$MD = \frac{\lambda_1 + \lambda_2 + \lambda_3}{3}$$

Équation 1.8

$$FA = \sqrt{\frac{3}{2} \frac{\sqrt{(\lambda_1 - MD)^2 + (\lambda_2 - MD)^2 + (\lambda_3 - MD)^2}}{\sqrt{\lambda_1^2 + \lambda_2^2 + \lambda_3^2}}}$$

Équation 1.9

En plus de ces paramètres, il est possible d'obtenir une image donnant directement l'information sur la direction de chaque voxel. Les vecteurs propres de la matrice du tenseur de diffusion D peuvent être visualisés en utilisant un codage de type RGB (Red Green Blue pour rouge, vert et bleu en anglais). Les images en couleur sont créées simplement par ses trois composantes, dans notre cas un vecteur propre est placé dans chaque canal afin d'obtenir une couleur pour chaque direction dans l'espace. Afin d'améliorer la lisibilité, cette image RGB est souvent pondérée par la FA, ne montrant ainsi que les voxels appartenant potentiellement à la substance blanche.

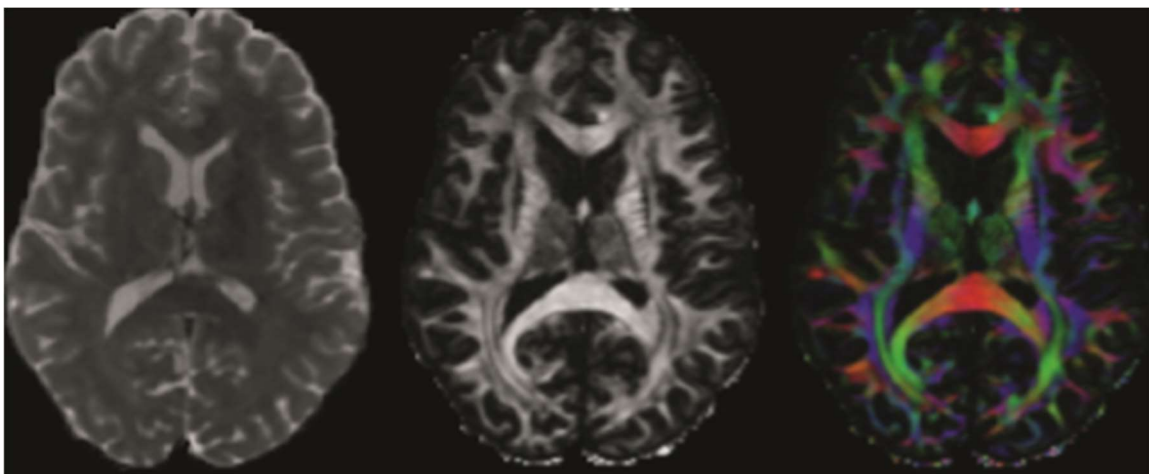


Figure 11 : Images paramétriques MD, FA et RGB [7]

### Tractographie des fibres de la substance blanche

La tractographie est une méthode permettant d'identifier les fibres de substance blanche. Ces fibres servent de connexion entre les différentes régions du cerveau, leur caractérisation est donc primordiale pour une bonne compréhension des fonctions cérébrales. La tractographie est à l'heure actuelle la seule méthode in vivo non-invasive permettant de modéliser les fibres. Cependant, cette méthode reste indirecte, qualitative et sujette à l'erreur. La tractographie part de l'hypothèse que, si un ensemble d'axones est groupé et dirigé dans la même direction, alors cette direction sera privilégiée par le mouvement brownien de l'eau par rapport aux autres directions. Les voxels dont les valeurs propres privilégient une direction particulière, signifiant ainsi la présence de fibres, sont donc recherchés. Il existe différents algorithmes pour pouvoir reconstruire les fibres, les critères utilisés peuvent être local ou global, déterministe ou probabiliste.

L'approche la plus simple et commune pour la tractographie est la méthode « streamline » aussi connue sous le nom FACT [8]. Dans cette méthode, l'orientation de chaque voxel est déterminée en partant d'un point défini par l'utilisateur. Cette méthode avance étape par étape pour reconstruire les fibres. En général, les critères d'arrêt sont la valeur de la fraction d'anisotropie et l'angle de la prochaine direction ; l'algorithme s'arrête quand la fraction d'anisotropie ne correspond plus à celle de la substance blanche et si l'angle est trop grand et donc incohérent.

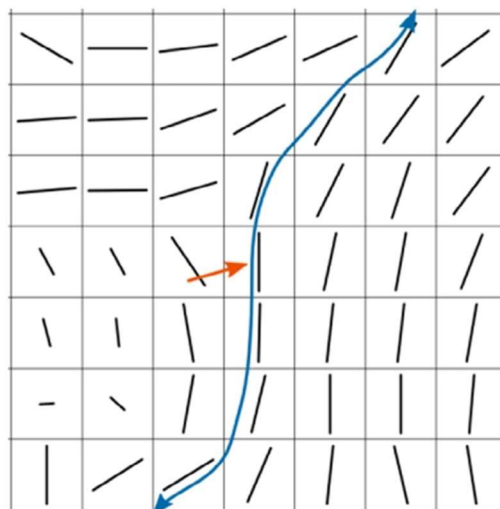


Figure 12 : Reconstruction de fibre par la méthode FACT [7]

## Introduction Générale et mise en contexte

La Figure 12 illustre un exemple de mise en pratique de la méthode FACT, la flèche rouge représente la première direction prise depuis le voxel initial, appelé « seed » en anglais, choisi par l'utilisateur. La suite de l'algorithme explore les directions données par les ellipsoïdes. Les étapes de l'algorithme peuvent être de la taille d'un voxel ou de taille inférieure en suréchantillonnant l'image, ce qui apporte un suivi plus correct de la fibre tout en évitant un potentiel crénelage.

Lors de la tractographie, un ensemble précis de fibres connectant deux régions du cerveau est en général recherché. Des aprioris peuvent alors être utilisés pour limiter les possibilités de la tractographie. De la même façon que l'utilisateur place une région de voxel « seed », des régions d'intérêt (ROI pour Region of interest en anglais) et des régions d'exclusion (ROA pour Region of Avoidance) peuvent être utilisées.

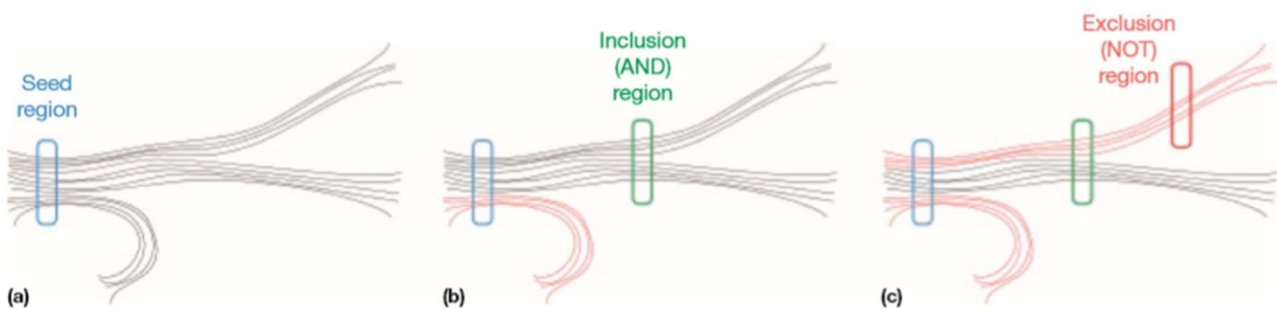


Figure 13 : Utilisation des ROI et ROA en tractographie [7]

Un des problèmes de la tractographie réalisée à partir du tenseur de diffusion est qu'une seule direction est exprimée par l'ellipsoïde décrite par les trois valeurs propres. Lors de croisement de fibres, l'information obtenue est alors peu précise puisqu'elle ne permet pas de déterminer la présence de plusieurs ensembles distincts de fibres dans un même voxel, la direction donnée ne sera en effet que la moyenne des différentes directions. Par exemple, si deux faisceaux de fibres de tailles différentes sont présents dans un même voxel, le plus petit pourrait être camouflé par le plus gros ; ou si deux ensembles de fibres de même taille se croisent à 90°, le tenseur de diffusion pourrait décrire un environnement isotrope. Parce que ces éléments sont sources d'incertitude, d'autres reconstructions que la DTI ont été mises en place.

### Autres méthodes de reconstruction pour la diffusion

De manière générale, quand on cherche à réaliser une tractographie, la séquence de Stejskal-Tanner et la reconstruction par la méthode du tenseur de diffusion sont utilisées. L'amalgame est souvent fait entre l'acquisition pondérée en diffusion réalisée à l'IRM et la reconstruction du tenseur de diffusion, mais il est tout à fait possible d'utiliser d'autres façons d'interpréter les images pondérées en diffusion, comme l'imagerie q-space et HARDI, qui demandent toutefois des acquisitions plus poussées. De ce fait, la DTI reste la reconstruction la plus souvent utilisée, étant celle pour laquelle l'acquisition est la plus simple et la plus rapide dans la plupart des cas. Cependant, une autre méthode peut se montrer efficace : l'imagerie Q-ball.

Cette méthode de reconstruction est basée sur la transformée de Radon sphérique, qui est une extension de la transformée de Radon à une sphère. Elle nécessite une plus forte pondération en diffusion, et donc un  $b$  plus élevé, ainsi qu'un nombre de directions plus grand, en général 129 ou 256. Cette méthode présente l'avantage de considérer plusieurs fibres dans un seul voxel. Plutôt que de considérer chaque voxel comme une ellipse, elle modélise une fonction de distribution de l'orientation de diffusion.

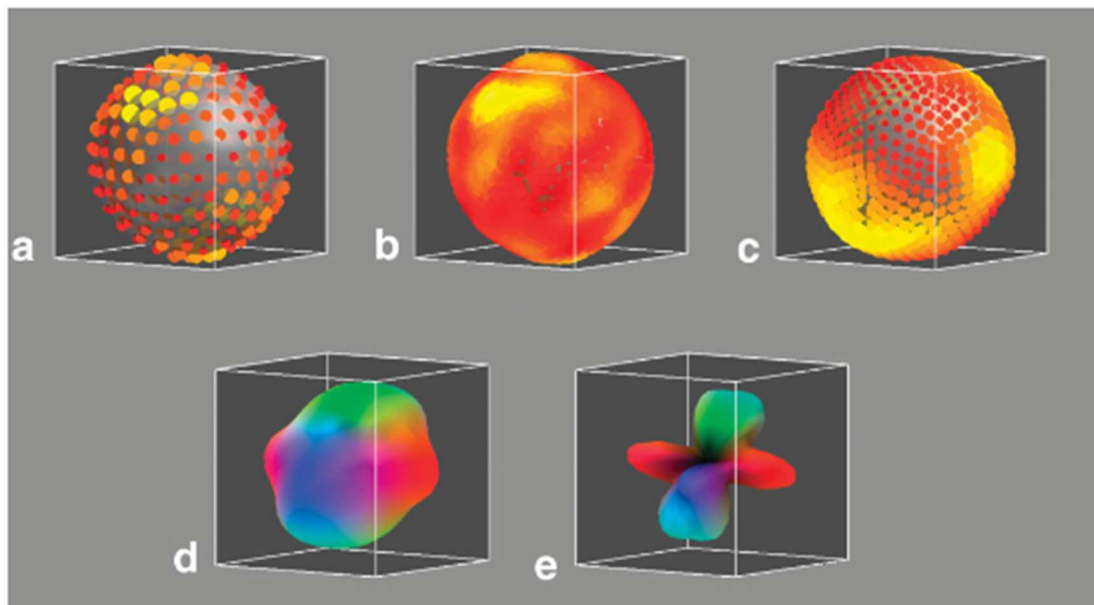


Figure 14 : Reconstruction de l'ODF (fonction d'orientation de distribution) depuis le signal de diffusion en utilisant la transformée de funk-radon. [9]

## Introduction Générale et mise en contexte

Dans la Figure 14, l'image **(a)** montre le tenseur de diffusion modélisé sur plusieurs points d'une sphère. L'image **(b)** est un rééchantillonnage du signal de diffusion. L'image **(c)** est la fonction de distribution de l'orientation de diffusion calculée par la transformée de Funk-Radon. L'image **(d)** quant à elle est un rendu avec un code couleur par pôle. L'image **(e)** est une normalisation. Sur cette dernière image, les deux directions ont été reconstruites. Dans le cas d'une reconstruction DTI, l'angle entre les deux directions aurait certainement conduit à une ellipse isotrope, ce qui aurait fait perdre de la précision au processus de tractographie.

Etant donné sa résolution multidirectionnelle, un autre avantage de cette technique est qu'elle peut être utilisée dans un but uniquement tractographique, ce qui permet alors d'envisager une résolution plus basse que d'habitude et donc d'augmenter le ratio signal sur bruit théorique lors de l'acquisition.




Figure 15 : Image de reconstruction par imagerie Q-ball. Scc : splénium du corps calleux, mog : gyrus occipital central, af : faisceau arqué, or : nerf optique, os : sulcus occipital, sog : gyrus occipital supérieur, ta : tapetum [9].

### TRAITEMENTS DES IMAGES

#### Introduction

La plupart des modalités d'imagerie, que cela soit la tomodensitométrie, la tomographie par émission de positons ou par émission monophotonique ou dans notre cas l'IRM, acquiert des volumes en trois dimensions. Ces images sont en fait souvent représentées par une suite de coupes en deux dimensions (2D), donnant une matrice à trois dimensions (3D) de valeur correspondant à l'intensité de l'image.

#### Format des fichiers

Dans le contexte de l'imagerie médicale, le format de fichier obtenu en sortie de l'IRM est le DICOM (Digital Imaging and Communications in Medicine). Ce format comporte un fichier pour chaque coupe 2D et un en-tête, communément appelé « header », assez conséquent, contenant l'ensemble des informations concernant le sujet de l'examen, la séquence utilisée, etc.

Cependant, le fait que le format DICOM comporte beaucoup d'éléments superflus pour le traitement d'images et sa construction en fichiers 2D conduisent à l'utilisation d'un autre format de fichier lorsqu'un traitement d'images, et non plus une simple visualisation, doit être réalisé. Ce format est le NifTI (Neuroimaging Informatics Technology Initiative). Considéré comme un format standard et simplifié du DICOM, le NifTI possède quand même quelques subtilités qu'il faut connaître. L'une d'entre elles est particulièrement importante dans le contexte de notre travail de thèse, il s'agit de l'orientation de l'image.

Il existe trois différentes méthodes pour faire correspondre l'orientation et le positionnement d'une image NifTI dans l'espace. Ces méthodes ont notamment pour but de faire correspondre les coordonnées des voxels au sein de la matrice image  $\{x,y,z\}$  avec une position relative en mm  $\{i,j,k\}$ . La plupart des logiciels qui visualisent ou traitent des images NifTI utilise ces méthodes pour trouver l'orientation de l'image avant de l'afficher. C'est pourquoi cette étape est l'une des plus importantes lorsque ce format est utilisé.

## Introduction Générale et mise en contexte

Méthode 1 :

Cette méthode, rétrocompatible avec le format ANALYZE 7.5 et sans orientation particulière, est la plus simple et ne fait que pondérer les indices :

$$\begin{aligned}i &= \text{pixdim}[1] * x \\j &= \text{pixdim}[2] * y \\k &= \text{pixdim}[3] * z\end{aligned}$$

Équation 1.10

Méthode 2 :

La seconde méthode est utilisée quand  $qform\_code > 0$ . Elle reprend la méthode 1 décrite ci-dessus mais effectue en plus une rotation et un shift. Cette méthode est supposée représenter les coordonnées « scanner-anatomical ». Si on se place dans un cas intra-sujet et intra-modalité, cette méthode devrait être capable de réaliser un recalage rigide pour aligner les deux images. La formule de cette méthode est la suivante :

$$\begin{aligned}i &= [R11 \ R12 \ R13][\text{pixdim}[1] * x] + [qoffset_x] \\j &= [R21 \ R22 \ R23][\text{pixdim}[2] * y] + [qoffset_y] \\k &= [R31 \ R32 \ R33][qfac * \text{pixdim}[3] * z] + [qoffset_z]\end{aligned}$$

Équation 1.11

Les  $qoffset$  viennent ici positionner le nouveau centre de l'image tel que pour  $\{x,y,z\}=\{0,0,0\}$  on ait  $\{i,j,k\}=\{qoffset_x, qoffset_y, qoffset_z\}$ . La rotation est réalisée à partir de la matrice R, calculée à partir des « quatern » qui sont présents dans le « header ». Le facteur d'échelle «  $qfac$  » peut-être 1 ou -1.



## Introduction Générale et mise en contexte

Méthode 3 :

Cette méthode est utilisée quand  $sform\_code > 0$ . Dans ce cas-ci, les coordonnées  $\{i,j,k\}$  vont être calculées *via* une multiplication matricielle entre la matrice  $sform$  et  $\{x,y,z\}$  :

$$\begin{bmatrix} i \\ j \\ k \end{bmatrix} = [sform] * \begin{bmatrix} x \\ y \\ z \end{bmatrix}$$

Équation 1.12

Cette méthode a l'avantage de donner directement une information sur l'orientation de l'image, la matrice  $sform$  étant facilement interprétable, ce qui peut permettre l'identification rapide de certains problèmes d'orientation.

La méthode 1 apporte principalement une rétrocompatibilité avec d'autres formats. La méthode 2 représente l'orientation telle qu'elle a été décrite lors de l'acquisition et la méthode 3 est utilisée pour positionner l'image dans un espace standard donné par le  **$sform\_code$** . Les méthodes 2 et 3 peuvent coexister dans un même fichier, et sont utiles pour des applications différentes. La première est utile dans le cas où l'on voudrait l'image dans son orientation propre avec pour centre le centre des gradients de l'IRM et la seconde pour positionner l'image dans un espace standard avec un centre prédéfini par cet espace.

Dans cette optique, l'orientation d'une image est originellement décrite dans un espace correspondant à son orientation « machine » et par la suite, peut être recalée de manière rigide pour obtenir la matrice  $sform$  stockée dans le *header* afin d'avoir son orientation dans cet espace standard. Les logiciels de visualisation d'images médicales peuvent utiliser les deux méthodes, suivant leur but et le contexte. Il est important de noter que ces deux orientations sont donc différentes, et peuvent entraîner une confusion s'il y a une ambiguïté sur la méthode utilisée par un logiciel ou algorithme.

### Segmentation

En imagerie médicale, l'un des domaines les plus importants est la segmentation. Elle intervient dans quasiment toutes les études, ne serait-ce que pour isoler le cerveau afin de ne pas inclure le crâne et la peau dans le traitement d'images qui suivra. Dans cette partie, nous allons tout d'abord nous intéresser à la nature d'une segmentation et à son évaluation.

Lorsqu'une segmentation est réalisée, une image appelée masque est obtenue. C'est la multiplication de ce masque avec une image source qui permettra d'obtenir l'image segmentée (Équation 1.13).

$$I' = I.* M$$

*Équation 1.13*

Avec  $I'$  l'image segmentée, issue de la multiplication terme à terme de la matrice  $I$  de l'image source et de la matrice  $M$  de l'image du masque. Le masque est très généralement de nature binaire, le traitement se comportant simplement comme une opération Booléenne. Mais dans certains cas, comme celui d'une segmentation de région *via* une image référence par exemple, le masque peut être de nature décimale, souvent compris entre 0 et 1. Ce type de masque prend en compte l'incertitude des frontières de la segmentation et apporte une « probabilité » d'appartenance.

La segmentation peut être réalisée de façon manuelle ou automatique. La méthode manuelle reste un standard pour la segmentation ; de ce fait, l'évaluation de segmentation se fait toujours par rapport à une segmentation manuelle. Mais lorsque la segmentation concerne plusieurs sujets, les méthodes automatiques sont préférables étant donné le gain de temps et la reproductibilité qu'elles apportent. La segmentation manuelle reste toutefois plus performante lorsque des zones complexes doivent être segmentées, et elle demeure nécessaire en l'absence de méthode automatique.

## Introduction Générale et mise en contexte

Dans tous les cas, la segmentation peut et doit être évaluée à travers des outils numériques simples, comme l'indice de Sorensen-Dice [10], obtenu par l'équation suivante:

$$DM(V_1, V_2) = \frac{2V_{12}}{V_1 + V_2}$$

*Équation 1.14*

Où  $V_1$  et  $V_2$  sont les volumes segmentés à comparer, et  $V_{12}$  l'intersection entre les deux volumes. La valeur de l'indice est comprise entre 0 pour des volumes non similaires, et 1 pour des volumes similaires. Cette méthode reste assez simple mais donne une bonne idée de la cohérence d'une segmentation.

Un autre critère d'évaluation des segmentations est la distance d'Hausdorff [11], qui mesure la déviation maximale entre deux segmentations :

$$HD(C_1, C_2) = \max(\max_i(\min_j(d(p_1^i, p_2^j))), \max_j(\min_i(d(p_1^i, p_2^j))))$$

*Équation 1.15*

Où  $p_k^i$  désigne les points du contour  $C_k$  d'un volume et  $d()$  la distance euclidienne entre les points. En général, la distance d'Hausdorff est donnée en millimètres *via* la résolution spatiale des voxels.

### Recalage

#### *Introduction*

Le recalage d'images a pour but l'alignement spatial entre différentes images, et est une étape essentielle lors du traitement d'images, plus particulièrement dans le domaine médical. Quelle que soit le contexte et le type de modalités, un recalage sera utilisé dès lors que l'on veut comparer différents sujets, différentes modalités d'imagerie ou les images d'un même patient acquises à différents moments [12]. Après avoir été recalés, les voxels de mêmes coordonnées des deux images sont directement comparables.

Le point clé est de trouver la meilleure transformation géométrique pour aligner les images, c'est-à-dire, trouver la transformation à appliquer à chaque voxel d'une image source (ou flottante) pour qu'ils correspondent aux voxels équivalents dans l'image cible (ou référence). D'un point de vue fonctionnel, le recalage peut être décrit par un système pour lequel les images (source et cible) sont des entrées, et la transformation géométrique entre les deux la sortie.

Recaler plusieurs images entre elles peut s'avérer nécessaire dans plusieurs cas de figure, lors d'une comparaison voxel-à-voxel (ou VBM pour *Voxel-based morphometry* en anglais) par exemple ou lorsque des segmentations déjà réalisées sur une image sont transposées sur une autre image. Dans le contexte de notre travail de thèse, créer un *Template* implique de devoir recalier des images. En effet, le recalage est une étape cruciale pour pouvoir créer un « modèle » des différentes pondérations obtenues lors de l'acquisition IRM.

Il existe deux catégories de recalage : linéaire et non-linéaire. La première correspond à des transformations qui ne modifient pas la topologie de l'image source, contrairement à la seconde pour laquelle l'image source est déformée.

### Linéaire - Recalage rigide et affine

Les recalages affines sont les plus simples, composés d'un petit nombre de paramètres (en général de 6 à 12). Le recalage rigide peut être seulement composé de rotations et de translations par exemple. Ce type de recalage n'altère pas la topologie des objets présents dans l'image, ce qui en fait une méthode parfaite pour corriger les différentes positions d'un même individu ou pour mettre plusieurs individus dans un même espace et ainsi les préparer à un recalage supplémentaire plus permissif géométriquement, comme un recalage non-linéaire qui sera décrit par la suite.

Une transformation linéaire en 3D se compose de rotations et de translations sur chaque axe. Avec une matrice de rotation, le recalage d'une image  $\mathbf{a}$  à une image  $\mathbf{b}$  s'écrit :

$$\mathbf{b} = T(\mathbf{a}) = U_x(q_x)U_y(q_y)U_z(q_z)\mathbf{a} + \mathbf{d} = U(q_x, q_y, q_z)\mathbf{a} + \mathbf{d}$$

Où  $\mathbf{d}$  est le vecteur de translation. La matrice 3x3  $U_x(q_x)$ ,  $U_y(q_y)$  et  $U_z(q_z)$  décrit les rotations autour des axes,  $U(q_x, q_y, q_z)$  décrit la rotation de l'image. Les matrices de rotations  $U_x$ ,  $U_y$  et  $U_z$  sont les suivantes :

$$U_x = \begin{bmatrix} 1 & 0 & 0 \\ 0 & \cos(q_x) & -\sin(q_x) \\ 0 & \sin(q_x) & \cos(q_x) \end{bmatrix}; U_y = \begin{bmatrix} \cos(q_y) & 0 & \sin(q_y) \\ 0 & 1 & 0 \\ -\sin(q_y) & 0 & \cos(q_y) \end{bmatrix}$$

$$U_z = \begin{bmatrix} \cos(q_z) & -\sin(q_z) & 0 \\ \sin(q_z) & \cos(q_z) & 0 \\ 0 & 0 & 1 \end{bmatrix}$$

Équation 1.16

$$U = \begin{bmatrix} \cos(q_y) \cos(q_z) & -\cos(q_y) \sin(q_z) + \sin(q_x) \sin(q_y) \cos(q_z) & \sin(q_x) \sin(q_z) + \cos(q_x) \sin(q_y) \cos(q_z) \\ \cos(q_y) \sin(q_z) & \cos(q_x) \cos(q_z) + \sin(q_x) \sin(q_y) \sin(q_z) & -\sin(q_x) \cos(q_z) + \cos(q_x) \sin(q_y) \sin(q_z) \\ -\sin(q_y) & \sin(q_x) \cos(q_y) & \cos(q_y) \cos(q_x) \end{bmatrix}$$

Équation 1.17

## Introduction Générale et mise en contexte

Une transformation rigide est seulement composée de ces six paramètres :  $\mathbf{dx}$ ,  $\mathbf{dy}$ ,  $\mathbf{dz}$ ,  $\mathbf{qx}$ ,  $\mathbf{qy}$ ,  $\mathbf{qz}$ . Mais dans le cas plus général des recalages linéaires, d'autres paramètres existent comme la mise à l'échelle et le cisaillement (translation dans un sens opposé des extrémités de l'objet). Contrairement aux deux premiers (translation ( $\mathbf{d}$ ) et rotation ( $\mathbf{q}$ )), ces deux paramètres apportent des déformations linéaires à l'image. Ils sont représentés par les matrices suivantes :

$$L = \begin{bmatrix} l_x & 0 & 0 \\ 0 & l_y & 0 \\ 0 & 0 & l_z \end{bmatrix}; K = \begin{bmatrix} 1 & k_{xy} & k_{xz} \\ 0 & 1 & k_{yz} \\ 0 & 0 & 1 \end{bmatrix}$$

Équation 1.18

Pour simplifier l'écriture de la transformation, on peut donner  $\mathbf{V}$ , une matrice 3x3 issue de la multiplication des matrices  $U_x$ ,  $U_y$ ,  $U_z$ ,  $L$  et  $K$ .

$$V = ULK$$

Équation 1.19

Finalement, on peut représenter une transformation de recalage affine d'une image  $\mathbf{a}$  à une image  $\mathbf{b}$  par :

$$\mathbf{b} = V\mathbf{a} + \mathbf{d}$$

Équation 1.20

Cette transformation possède douze paramètres. En général, différentes combinaisons de ces douze paramètres peuvent être utilisées, par exemple des transformations affines à neuf paramètres (excluant le cisaillement) et sept paramètres (excluant le cisaillement et utilisant une mise à l'échelle uniforme sur les trois axes). Il est donc possible de représenter une transformation affine  $T$  par la matrice 4x4 suivante :

$$T = \begin{bmatrix} V & \mathbf{d} \\ [0 & 0 & 0] & 1 \end{bmatrix}$$

Équation 1.21

## Introduction Générale et mise en contexte

Pour réaliser la transformation, une approche inversée est utilisée. Prenons l'exemple d'un point de l'image référence (cible)  $\mathbf{b}$ ,  $\mathbf{b}_i = [b_x \ b_y \ b_z]$  pour lequel un point correspondant dans l'image flottante (source)  $\mathbf{a}$ ,  $\mathbf{a}_i = [a_x \ a_y \ a_z]$  sera recherché. Les deux voxels seront peu probablement alignés, et il faudra donc réaliser une interpolation.

De ce fait, même si l'on trouve les douze paramètres optimaux pour la transformation affine, le résultat sera toujours une transformation de l'image  $\mathbf{a}$  qui tend vers l'image  $\mathbf{b}$  pour laquelle:

$$T\mathbf{a} = \mathbf{a}'$$

*Équation 1.22*

Avec  $\mathbf{a}$  l'image flottante (source) et  $\mathbf{a}'$  l'image calculée par le recalage affine.

L'objectif d'un algorithme de recalage est de trouver la meilleure combinaison de ces paramètres pour obtenir le meilleur alignement possible entre deux images, permettant ainsi de supposer que le voxel  $\mathbf{b}_i$  de l'image de référence (cible) représente la même région de l'objet que le pixel  $\mathbf{a}'_i$  de l'image calculée. Concrètement, en imagerie médicale, l'objectif est de faire correspondre les caractéristiques anatomiques pour que les images soient le plus similaires possible.

La plupart des approches sont basées sur la minimisation d'une fonction de coût. La valeur d'une fonction de coût à une transformation spécifique  $\mathbf{T}$  décrit la qualité de cette dernière. Des algorithmes et méthodes, qui seront décrits par la suite dans cette partie, sont donc utilisés afin de minimiser cette fonction de coût.

## Introduction Générale et mise en contexte

### *Non Linéaire – Recalage Elastique*

Les recalages élastiques sont la première étape dans ce que l'on pourrait appeler les recalages non linéaires. Plutôt que de venir calculer une transformation qui va simplement venir appliquer la même opération sur tous les voxels de l'image, via notamment la matrice  $T$  vue précédemment. Cette méthode modélise les distorsions dans l'image comme celles d'un élément élastique. Les similarités des points ou des repères anatomiques dans les deux images utilisées (flottante et référence) agissent comme des forces externes qui vont venir déformer l'image. Cette dernière est contrebalancée par une contrainte de régularité.

Par son imitation d'une déformation physique, cette méthode permet un recalage où les différents points d'intérêt vont potentiellement tous pouvoir être alignés. Ceci est pertinent pour corriger des distorsions via un Template ou une image valide du même individu, ou même réaligner plus précisément des individus avec des morphologies légèrement différentes.

Elle est réalisée via une méthode itérative qui dépend du voisinage local, et qui va être progressivement plus petite à chaque itération [13]. A chaque itération, la distance entre chacun des principaux repères est calculée. Elles sont ensuite lissées par la composante de régularisation pour pouvoir venir faire correspondre les deux images.

La déformation ainsi obtenue peut-être modélisée par une grille de déformation, qui peut ensuite être appliquée à l'image flottante pour être réalignée avec l'image référence. La fonction de coût pour la minimisation de ces forces peut être décrite par :

$$C = D - S$$

*Équation 1.23*

Avec  $D$  l'énergie de la déformation et  $S$  celle de la similarité.



### *Non Linéaire – Recalage Difféomorphique*

Techniquement, un difféomorphisme est une correspondance entre différents espaces topologiques. Ce type de recalage est principalement utilisé lors de la normalisation d'une image avec un *Template* ou pour la création d'un *Template*. Comme l'objectif de ce recalage est de faire correspondre au mieux deux images S et R, il entraîne une déformation locale de la topologie de l'image avec des voxels plus indépendants au niveau du déplacement de leur voisin. Cette liberté lors du recalage peut apporter des modifications incohérentes, notamment dans le cas où les images S et R présentent des caractéristiques anatomiques différentes (si l'une des deux présente une pathologie par exemple). Les critères de convergence pour la fonction de coût seront donc plus faibles que pour les autres recalages étudiés précédemment.

Avant d'introduire les recalages difféomorphique, il est nécessaire d'introduire le recalage par descente de gradient basé sur l'approximation d'un petit déplacement. L'objectif est d'estimer le champ de déplacement ( $v: \Omega \rightarrow \mathbb{R}^d$ ) qui minimise la fonction suivante :

$$E = \frac{1}{2} \|Lv\|^2 + \frac{1}{2\sigma^2} \|\mu^o(id - v) - f\|^2$$

*Équation 1.24*

### *Minimisation de la fonction de coût*

Il existe différentes approches pour minimiser la fonction de coût d'un recalage dont les approches géométriques que nous allons étudier dans un premier temps.

L'approche géométrique vise à faire correspondre des points, des contours ou des surfaces d'un objet. En imagerie médicale, ces caractéristiques géométriques sont anatomiques. Un des cas les plus simples de cette approche est la sélection de points de contrôle (non coplanaires) sur chacune des images. Les points sont tels que pour tout  $i$ ,  $a_i$  et  $b_i$  sont deux points sélectionnés qui permettent la localisation de la même caractéristique

## Introduction Générale et mise en contexte

anatomique au sein de leurs images respectives. Le recalage est réalisé sur ces différents points, conduisant à la fonction de coût suivante :

$$C_l(T) = \left(\frac{1}{n}\right) \sum_{i=1}^n \|T(a_i) - b_i\|^2$$

Équation 1.25

Avec  $a_i$  et  $b_i$  l'ensemble des points de contrôle sélectionnés sur les images  $\mathbf{a}$  et  $\mathbf{b}$ . Les méthodes numériques pour résoudre ce problème sont comparées par *Eggert et al.* [14]. L'un des inconvénients de cette approche est le fait de devoir placer les points de contrôle à l'initialisation.

En pratique, c'est l'approche basée sur l'intensité des voxels pour le calcul de la fonction de coût qui sera plutôt utilisée. Cette méthode a pour objectif de faire correspondre des ensembles d'intensité entre des régions ou sur l'image entière. Un critère de similarité peut être défini et utilisé pour obtenir la fonction de coût qui guidera le recalage. La fonction de coût la plus simple est l'écart quadratique moyen (EQM) :

$$C_{EQM}(T) = \sum_{a \in \Omega} (T(S)[a] - R[a])^2$$

Équation 1.26

Où  $S$  est l'image source (flottante) et  $R$  l'image cible (référence).  $T(S)$  représente l'image  $S$  après avoir été modifiée pour la transformation  $T$ . Le problème de cette approche est son inefficacité pour des images qui ne sont pas intra-sujets et intra-modalités.

## Introduction Générale et mise en contexte

La corrélation croisée peut apporter une résolution plus robuste dans les cas de recalage d'images issues d'un même patient. Elle est exprimée par la fonction de coût suivante :

$$C_{cc}(T) = \frac{\sum_{a \in \Omega} T(S)[a]R[a]}{\sqrt{\sum_{a \in \Omega} T(S)[a]^2} \sqrt{\sum_{a \in \Omega} R[a]^2}}$$

Équation 1.27

D'autres méthodes peuvent être utiles, l'une des plus utilisées en imagerie médicale pour le recalage d'images issues de différentes modalités est basée sur l'information mutuelle[7]. L'information mutuelle de deux variables est la mesure de leur dépendance mutuelle habituellement dérivée du concept d'entropie. Maximiser l'information mutuelle entre les images se trouve être une bonne méthode pour obtenir la fonction de coût lorsque les images recalées présentent une information comparable, ce qui est le cas en imagerie cérébrale car les mêmes structures anatomiques sont agencées de manière similaire d'un individu sain à l'autre. Comparée aux méthodes d'écart quadratique moyen ( $C_{EQM}$ ) et d'intercorrélation ( $C_C$ ) qui cherchent une similarité plus importante, l'information mutuelle est calculée à partir de la fonction de densité de probabilité jointe des valeurs d'intensité des images S et R,  $P_{S,R}(i, j)$  et les densités de probabilité marginales  $P_S(i)$  et  $P_R(j)$ . En pratique, cette densité de probabilité est approximée par l'histogramme.

L'entropie conjointe des images S, R et leur entropie marginale sont donc :

$$H(S) = -\sum_i P_S(i) \log[P_S(i)] ; H(S, R) = -\sum_j P_R(j) \log[P_R(j)]$$
$$H(S, R) = -\sum_{i,j} P_{S,R}(i, j) \log[P_{S,R}(i, j)]$$

Équation 1.28

## Introduction Générale et mise en contexte

La fonction de coût de l'information mutuelle est obtenue de la façon suivante :

$$C_{IM}(T) = H(S, T(R)) - H(S) - H(T(R))$$

*Équation 1.29*

Pour une fonction de coût aussi largement utilisée [15], l'estimation des densités de probabilité et la méthode d'interpolation sont aussi des éléments importants [16].

Les fonctions de coût évoquées précédemment ont besoin d'être minimisées par un algorithme numérique. Le choix de l'algorithme impacte directement la précision sur la transformée finale. Il est important de faire ici la différence entre minima locaux et minima globaux. Un minimum local d'une fonction de coût est le minimum du « voisinage » alors que le minimum global est la valeur la plus basse que l'on puisse obtenir pour la fonction de coût. Les algorithmes de minimisation appliqués pour le recalage d'images du cerveau sont généralement des algorithmes d'optimisation numériques classiques tel que les méthodes de Powell, simplex, ou Newton. Ces algorithmes cherchent le minimum local de la fonction de coût et c'est pourquoi ils sont très sensibles à l'initiation des images avant le recalage.

### Optimisation par processeur graphique ou GPU (*Graphics Processing Unit*)

#### *Avantages au niveau hardware*

En imagerie médicale, le parc informatique est encore très dépendant du processeur central de l'ordinateur (CPU pour *Central Processing Unit* en anglais) et de la mémoire vive (RAM pour *Random Acces Memory* en anglais) pour quantifier la performance d'une installation. Cependant, depuis plusieurs années, la croissance et l'amélioration des processeurs graphiques (GPU pour *Graphics Processing Unit* en anglais) a changé la façon de considérer les algorithmes de traitement d'images.

De plus en plus de publications soulignent à quel point il est important de passer des algorithmes uniquement conçus pour CPU à des algorithmes utilisant aussi les ressources d'un GPU [17]–[19]. Aujourd'hui, un nombre croissant d'outils et de logiciels tels que Matlab ou

## Introduction Générale et mise en contexte

ITK, proposent des algorithmes accélérés par GPU. Nous ne nous attarderons pas ici sur l'intérêt évident que représente l'utilisation du GPU dans le cadre de l'intelligence artificielle appliquée à l'imagerie médicale, mais sur l'utilisation directe des ressources du GPU pour réaliser des tâches de traitements d'images habituellement réalisées par des CPU.

L'utilisation d'un GPU apporte plusieurs avantages aux traitements d'images, le premier étant que l'architecture est conçue pour réaliser la même tâche sur un grand nombre d'échantillons en même temps. Par rapport à un CPU qui a globalement un comportement discret (le nombre de cœurs du CPU est négligeable par rapport à celui d'un GPU), cela permettra de réaliser le même calcul, comme par exemple l'application d'un masque, sur tous les voxels. Avec une bonne approche, l'utilisation du GPU a montré des accélérations d'un facteur 20 [20] pour le recalage d'images.

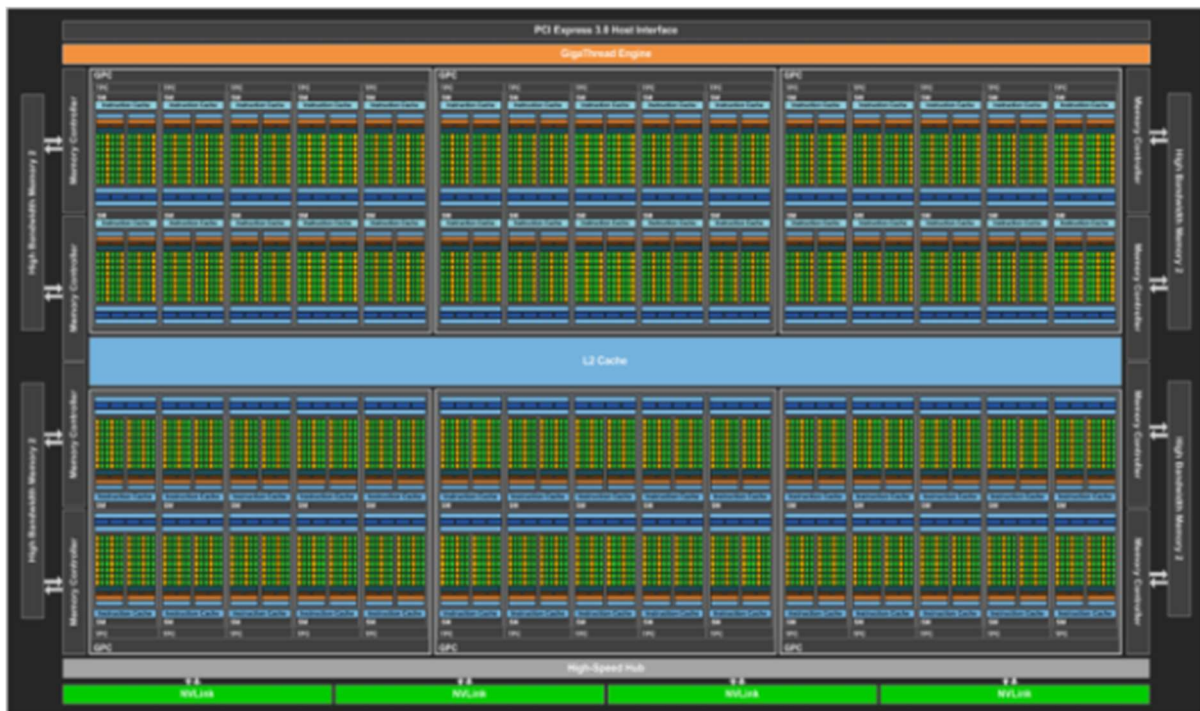

Figure 16 : Architecture d'un GP100.

## Introduction Générale et mise en contexte

Dans la Figure 16, chaque petit carré vert - appelé cœur CUDA (pour *Compute Unified Device Architecture* en anglais) - est l'équivalent d'un cœur de CPU. Ces cœurs sont cependant limités à la réalisation d'une même opération sur différents échantillons, condition quasi-systématique lors de traitement d'images.

L'un des autres avantages est la mémoire dont dispose le GPU, plusieurs images peuvent donc être envoyées en même temps en les concaténant.

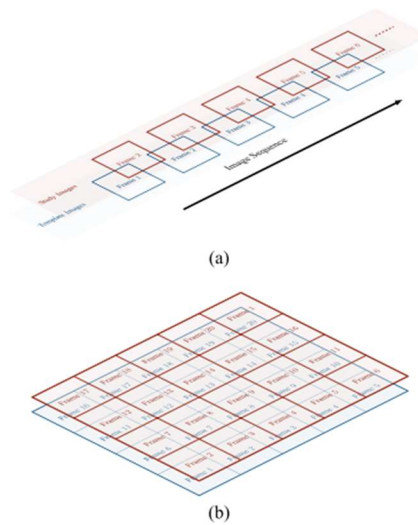


Figure 17 : Concaténation des images pour un calcul sur GPU [19]

### Principe de fonctionnement

L'un des grands avantages de la programmation par GPU est la façon dont les implémentations vont être conçues. Par rapport à l'implémentation classique sur CPU pour laquelle il est nécessaire de réaliser une opération sur chacun des voxels de l'image pour le traitement d'images, lors de programmation par GPU, une boucle réalise l'opération itération par itération, ce qui peut entraîner un long temps d'exécution suivant l'opération effectuée pour chaque voxel. Dans ce cas, l'implémentation telle qu'elle est décrite avec CUDA permet une vision bien plus pratique qu'une suite d'itérations, l'ensemble des opérations va être visualisé à travers la description d'une grille (appelée « *grid* »), elle-même composée de blocs (appelés « *blocks* »), eux-mêmes composés de « fils d'exécution » (appelés « *threads* »).

## Introduction Générale et mise en contexte

Cette vision permet notamment de pouvoir générer une architecture des *threads* correspondant à l'image que l'on veut traiter. Alors que les *blocks* ne peuvent pas être composés de plus de 1024 *threads* en tout (quelle que soit leur composition en x, y et z, nombre de *threads* indicatif pour les GPU les plus récents/performants, la limite pouvant aussi être située à 512 *threads*) ; la *grid*, qui est composée des *blocks*, ne possède pas de limites. Il est ainsi possible, dans le cas d'un traitement d'images, de générer des *blocks* de 32x32 *threads* et de réaliser une *grid* qui comprend autant de *blocks* que nécessaire pour couvrir l'image, chaque *thread* étant alloué à un voxel. Le choix d'avoir un *block* en deux dimensions plutôt qu'en trois dimensions comme le sont les images IRM, repose sur deux arguments :

Il n'est pas possible d'avoir un *block* cubique tout en ayant un nombre de *threads* égal à 1024. Ceci peut sembler négligeable, mais en termes d'optimisation de l'utilisation de la mémoire et des éléments de calcul du GPU, l'utilisation d'un *block* cubique n'est pas du tout optimal.

Les images IRM sont plus assimilables à une suite d'images en deux dimensions qu'à un réel volume décrit en trois dimensions : avoir une architecture avec des *blocks* cubiques pourrait ne faire que compliquer la mise en place des algorithmes par la suite.

C'est de toute façon le rôle de la *grid* de venir s'adapter pour obtenir une architecture cohérente avec l'image que l'on veut traiter. La Figure 18 montre un exemple visuel de cette architecture grid/block/threads.

# 1D Grid of 3D Blocks

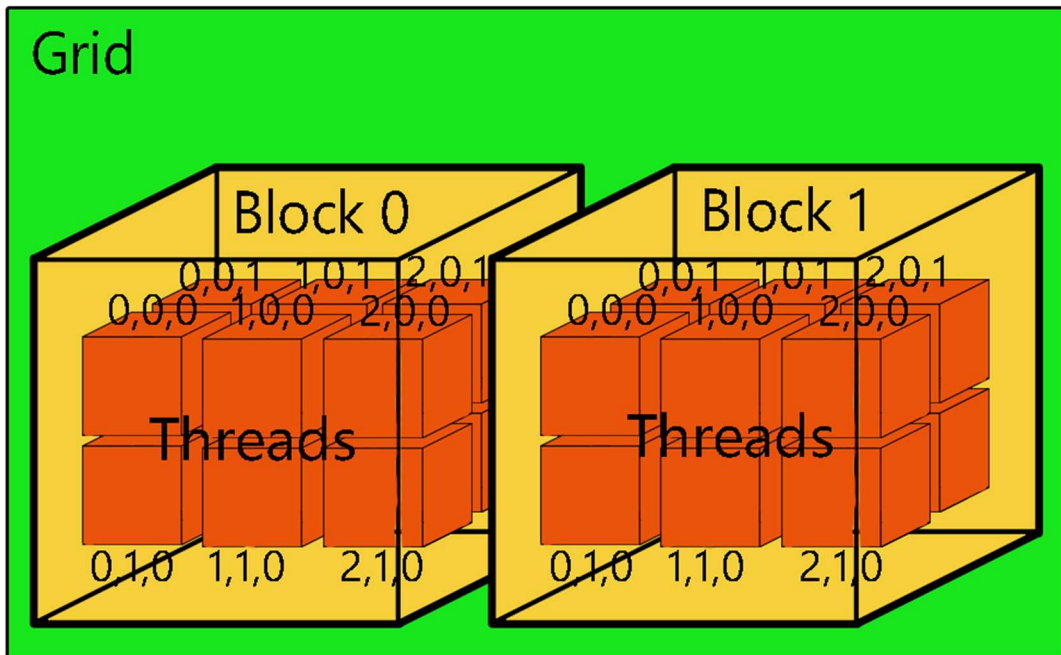


Figure 18 : Schéma d'une disposition grid/block/threads

La Figure 18 montre un exemple de mise en place d'une *grid*. Dans le cas d'une image en trois dimensions comme les images IRM, il est nécessaire d'avoir un ensemble de *blocks* décrivant autant de *threads* que de voxels pour une coupe deux dimensions, et le nombre de coupes de l'image comme troisième dimension de la *grid*.



### ATLAS ET TEMPLATE

#### Définition

En imagerie médicale, les atlas et les *templates* sont des éléments essentiels pour pouvoir comparer différentes acquisitions en ayant un référentiel. Lors de recalages, l'image de référence est un *template* la plupart du temps. Le terme de *template* reste assez vague et donne souvent l'impression d'être redondant avec celui d'atlas, nous allons donc définir chacun de ces termes dans un premier temps.

Le mot *template* est un anglicisme rarement traduit. Il désigne un modèle fournissant un système de coordonnées spatiales commun sur lequel se baser ; en imagerie médicale, il peut être considéré comme une image synthétique qui présente la moyenne d'une population d'intérêt. Chez l'humain plusieurs templates stéréotaxiques existent, comme le Colin 27, composé de 27 individus créé par le MNI. Celui-ci a été obtenu après deux étapes de recalage et le moyennage des images [21].

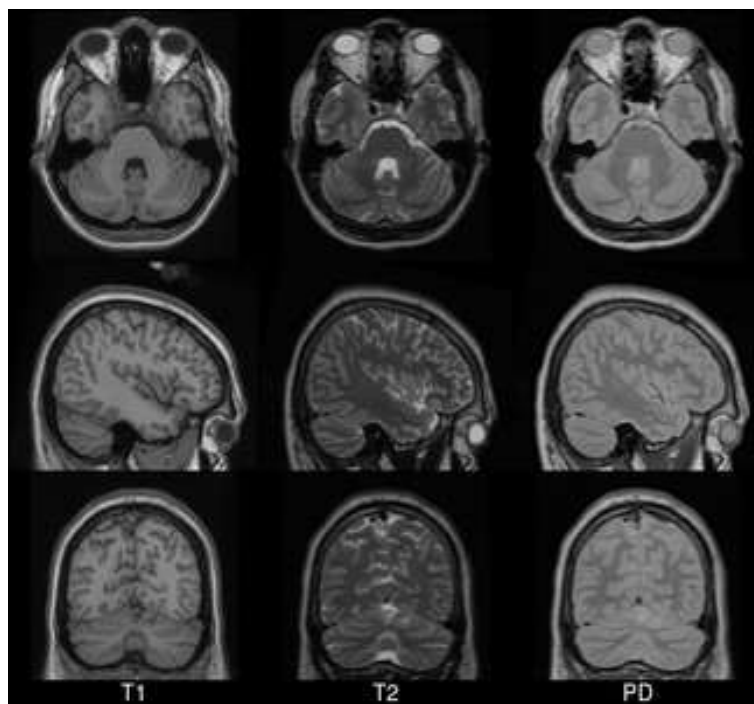


Figure 19 : Colin 27, un Template du MNI (Montreal Neurological Institute) pour la pondération T1, T2 et densité de proton [21].

## Introduction Générale et mise en contexte

Un atlas est un recueil ordonné, conçu pour exposer différents paramètres dans un ensemble. Selon cette définition, le terme atlas désigne en imagerie médicale la représentation de différentes données issues d'une population dans un même système de coordonnées spatiales. Concrètement, l'atlas inclut le *template* de différentes pondérations ou modalités, et d'autres informations comme par exemple la tractographie des fibres de substance blanche, des indices histologiques ou des masques correspondant à différents volumes d'intérêt.

Ainsi, il faudrait plutôt considérer le *template* comme un « modèle numérique » d'une modalité pour une population donnée, et l'atlas comme l'englobement du *template* avec d'autres paramètres exprimés dans le même espace. Cet espace est qualifié de stéréotaxique, ce qui signifie qu'un point particulier du cerveau du sujet, comme la commissure antérieure par exemple, sert de repère afin que la localisation des paramètres puisse être exprimée selon la distance par rapport à ce point.

### Utilisation en neuroimagerie

Comme évoqué précédemment, l'atlas et le *template* sont des éléments essentiels pour le traitement d'images en imagerie médicale.

La première utilisation de ce type d'outil est la normalisation spatiale, c'est-à-dire le fait de recalcr un sujet sur un *template* pour le positionner dans un espace standard. Lors d'études sur le cerveau, dès lors que les images issues de plusieurs sujets doivent être comparées, ces dernières doivent être parfaitement alignées. C'est ici que le recalage devient nécessaire, mais comme nous l'avons précédemment évoqué, celui-ci peut potentiellement biaiser les informations contenues dans l'image notamment au niveau topologique. Dans ce cas, l'usage d'un *template* permet de minimiser ce biais. Etant donné que le *template* est censé être un « modèle numérique », il devrait en théorie avoir les matrices de transformation les moins fortes entre les différents sujets. De plus, sans l'usage de *template*, la comparaison de différentes études entre elles ne serait pas possible.

## Introduction Générale et mise en contexte

L'avantage de la normalisation spatiale avec un atlas est que tous les éléments qui constituent ce dernier deviennent utilisables pour l'image normalisée. Les éléments les plus utilisés sont ceux permettant la segmentation du cerveau, de la substance blanche, de la substance grise et du LCS. La normalisation spatiale étant une étape quasi-systématique, l'utilisation d'un atlas est une des méthodes les plus courantes pour réaliser la segmentation automatique d'éléments complexes au sein du cerveau. Cependant, ces segmentations sont souvent qualifiées de « pré-segmentation » et sont décimales et non binaires. Il faut normalement un second algorithme pour transformer ces cartes de probabilité en réels masques de segmentation.

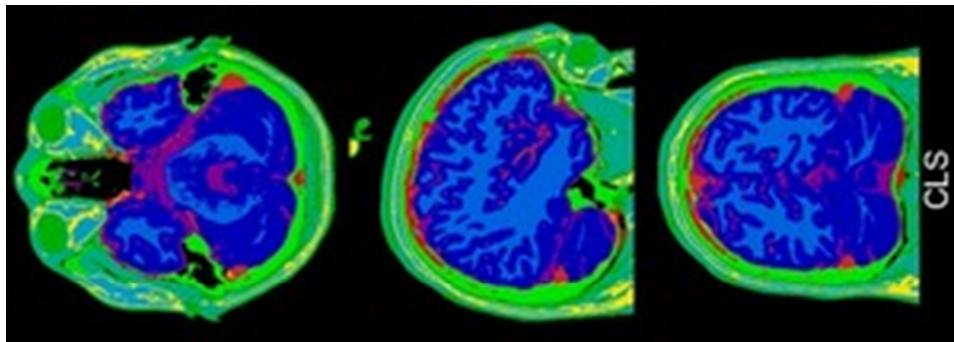


Figure 20 : Différentes segmentations obtenues par normalisation spatiale avec un atlas. On peut voir ici en bleu claire la substance blanche, en bleu foncé la substance grise, en rouge le LCS et en vert le crane/scalpe.

## Nécessité d'un outil spécifique pour chaque modèle animal

Comme défini précédemment, un *template* est mis en place par rapport à une population d'intérêt. Pour la normalisation spatiale appliquée aux animaux étudiés en neurosciences, il semble évident que les *templates* développés chez l'Homme ne peuvent convenir. La partie qui suit est consacrée à un bilan sur les outils IRM tels que les atlas et *templates* existant dans les espèces animales qui font l'objet du présent travail de doctorat.

### LES « GRANDS ANIMAUX » EN NEUROSCIENCES

#### Que sont les « grands animaux » ?

L'expression « grands animaux » en recherche fait généralement référence aux mammifères qui ne sont pas des Rongeurs de laboratoire (Rat, Souris). Il regroupe les Primates non-humains et les Mammifères domestiques tels que les Carnivores domestiques (Chien, Chat), le Porc, les Ruminants et le Cheval.

Les grands animaux étant gyrencéphales, leur cerveau est plus proche du cerveau humain d'un point de vue anatomique que celui des Rongeurs, lissencéphales. De ce fait, ils sont considérés en neurosciences comme des modèles d'étude plus pertinents que le modèle Rongeur. Au sein de ce groupe « grands animaux », les mammifères domestiques apparaissent comme une alternative intéressante à l'utilisation des Primates non-humains, du fait des contraintes financières et éthiques liées à ces derniers.

Dans le contexte de la recherche sur le système nerveux, les mammifères domestiques peuvent être utilisés :

- Comme modèles d'étude pour l'Homme, en neuropathologie (les animaux développent alors, de manière induite ou spontanée, des maladies neurologiques identiques à celles de l'Homme) ou en neurophysiologie (étude du fonctionnement du système nerveux central chez des animaux sains) [22], [23].
- En neuroscience comparative, domaine de la recherche qui s'intéresse aux particularités anatomiques et fonctionnelles du système nerveux de diverses espèces animales en fonction de leur mode de vie [24].

### Les « grands animaux » domestiques en tant que modèles d'étude pour l'Homme

Les modèles grands animaux de maladies neurologiques humaines peuvent être :

- Étudiés afin d'améliorer le diagnostic et/ou la compréhension de la pathogénie de ces maladies,
- Inclus dans des essais pré-cliniques afin de tester l'efficacité de nouvelles stratégies thérapeutiques.

#### Examen IRM des modèles grands animaux

L'utilisation de l'IRM présente deux avantages majeurs. La méthodologie est non-invasive, ce qui permet des études longitudinales sur un même animal. L'IRM est multimodale, conduisant ainsi à l'acquisition d'informations complémentaires (anatomiques et fonctionnelles) au cours d'un seul examen. Les examens IRM de ces modèles animaux sont réalisés dans le but d'identifier des biomarqueurs d'imagerie améliorant le diagnostic de la maladie ou permettant de prédire la réponse au traitement, pour pouvoir ensuite les transposer au patient humain.

Du fait de la différence de taille de cerveau entre les grands et les petits animaux, l'examen IRM du système nerveux central de ces derniers nécessite des scanners différents. Le champ de la plupart des scanners IRM dédiés au petit animal est compris entre 4.7 et 11.7 Tesla, alors qu'il est possible de réaliser les examens IRM des grands animaux avec les mêmes scanners que ceux utilisés en médecine humaine (dont le champ est de 1.5 ou 3 Tesla).

Les modèles grands animaux étant atteints de la même pathologie et étant examinés avec les mêmes scanners IRM que le patient humain, ils constituent de véritables substituts au patient. La partie qui suit est consacrée à l'étude de maladies neurologiques spontanées ou induites pouvant se développer chez deux espèces d'intérêt pour ce travail de doctorat : le Chien et le Mouton. L'accent sera mis, dans cette partie, sur les similarités pathologiques entre maladies neurologiques animales et humaines.

## Introduction Générale et mise en contexte

### Le modèle canin de maladies neurologiques humaines

Le Beagle, chien de laboratoire, a été utilisé durant des décennies comme modèle d'étude en neurologie, que ce soit pour l'évaluation de l'innocuité de médicaments ou l'étude de dispositifs chirurgicaux particuliers [25]–[27]. Récemment, l'utilisation du Chien en tant que modèle s'est étendue aux chiens spontanément atteints de deux pathologies cérébrales également rencontrées chez l'Homme : le Syndrome de Dysfonctionnement Cognitif Canin (SDCC, considéré comme l'équivalent canin de la maladie d'Alzheimer (MA)) et les gliomes diffus. Ces deux maladies se développent spontanément et sont donc diagnostiquées chez les chiens de compagnie, le SDCC est également rencontré chez les vieux chiens de laboratoire car le Beagle y est prédisposé [28].

### Le Chien en tant que modèle d'étude de la Maladie d'Alzheimer

Plusieurs études démontrent que le chien âgé peut spontanément développer des lésions similaires à celles des stades précoces de la MA [29], [30] associées à des troubles cognitifs : cette forme canine de la phase prodromique de MA est désignée sous le nom de Syndrome de Dysfonctionnement Cognitif Canin. Ce syndrome se caractérise par l'apparition progressive de changements comportementaux ne pouvant pas être attribués à des conditions médicales spécifiques ni à un traitement. Les manifestations peuvent être classées en quatre types de modifications comportementales : désorientation spatiale (e.g. le chien se perd dans la maison ou lors de promenades habituelles), perturbation des comportements nocturnes et diurnes, altérations des interactions sociales (e.g. indifférence du chien vis-à-vis de son maître), oubli de la propreté. De manière comparable à la forme sporadique de la MA chez l'Homme, la prévalence du SDCC augmente avec l'âge et touche de 14 à 60% des chiens de plus de 8 ans [31]–[34].

Les troubles cognitifs sont détectés et gradés de manière différente selon s'il s'agit de chiens de laboratoire (Beagles) ou de chiens de compagnie (tout type de race, vivant avec leur maître).

## Introduction Générale et mise en contexte

La détection et l'évaluation de la sévérité des troubles cognitifs chez le chien de laboratoire se fait à l'aide de tests dérivés de ceux utilisés chez les Primates non humains et destinés à évaluer la mémoire, l'apprentissage et l'attention (Figure 21).

Les troubles cognitifs du chien de compagnie sont détectés par le propriétaire et gradés par le vétérinaire qui utilise un questionnaire standardisé permettant de déceler des désordres relatifs à la désorientation spatiale, la perte d'interaction sociale, la perturbation du cycle d'activité générale et la perte de la propreté.



Figure 21 : Dans la tâche d'attention présentée ici, le chien de laboratoire (Beagle) doit sélectionner le bon objet (celui qui recouvre une récompense alimentaire) proposé en même temps qu'un, deux ou trois objets incorrects (appelés distracteurs). Les études démontrent que plus le nombre de distracteurs est important, plus les performances diminuent et le temps de latence augmente, en adéquation avec un test qui évalue l'attention sélective [35].

Il semblerait que le processus pathologique conduisant au dépôt de peptides bêta-amyloïde (appelés  $A\beta$ ) sous forme de plaques chez le Chien puisse être similaire à celui se produisant chez l'Homme. Le peptide  $A\beta_{42}$  du Chien est biochimiquement identique à celui de l'Homme [36], il existe 98% d'homologie entre la protéine précurseur de l'amyloïde (APP pour *Amyloid Protein Precursor* en anglais) du Chien et l'APP humaine, et entre 92 et 100% d'homologie en ce qui concerne les enzymes impliquées dans les voies cataboliques de l'APP [37]. D'autre part, des formes particulières du peptide  $A\beta$ , comme les variants N-terminaux et

## Introduction Générale et mise en contexte

la forme oligomère pour lesquels un rôle dans l'initiation de la cascade pathologique est suspecté, ont été identifiées dans le cortex temporal [38] et le LCS [39] de chiens de compagnie et de Beagles âgés.

Le dépôt des plaques amyloïdes chez le Chien est graduel et touche spécifiquement certaines régions encéphaliques. Les plaques sont le plus souvent mal délimitées, négatives en Rouge Congo, essentiellement composées d'A $\beta$ 42 sous forme non fibrillaire (plaques diffuses). Les plaques matures (à core-dense) sont par contre très rarement présentes chez le Chien. Le stade d'évolution des plaques amyloïdes chez le Chien représente un point de discordance entre les différentes publications relatives au sujet : certains auteurs décrivent l'unique présence de plaques [40]–[44] tandis que d'autres identifient des plaques matures sur des critères morphologiques après coloration argentique [28], [45], [46]. Les principales localisations des plaques amyloïdes décrites chez le Chien sont le cortex préfrontal, (le plus précocement et systématiquement atteint [47]) le cortex frontal [46], [48], le gyrus cingulaire, le cortex entorhinal, la couche externe du gyrus denté [41], [48] et la couche moléculaire de l'hippocampe [43], [46].

Les études IRM réalisées chez le chien âgé montrent que le vieillissement s'accompagne de l'élargissement des ventricules et d'une atrophie cérébrale progressive avec agrandissement des sulci [49]. L'IRM a permis de mettre en évidence une atrophie du cortex frontal et de l'hippocampe chez les chiens âgés, cette dernière étant corrélée à une mauvaise performance aux tests cognitifs [50]. De manière similaire à ce qui est décrit chez le patient atteint de MA [51], l'atrophie de l'hippocampe est corrélée aux troubles de la cognition chez le Chien [52].

Dans la mesure où le SDCC et la MA présentent des similarités neuropathologiques et cognitives, tester de nouveaux agents thérapeutiques chez le chien malade pourrait être utile pour prédire l'efficacité de ces composés chez l'Homme. Plusieurs médicaments ont déjà été testés chez des chiens âgés et, lorsque ces médicaments ont ensuite été évalués chez l'Homme, leur efficacité a été prouvée en phase clinique. Les médicaments testés chez le Chien sont répertoriés dans le Tableau 1.



## Introduction Générale et mise en contexte

Tableau 1 : Stratégies thérapeutiques testées chez le Chien atteint de troubles cognitifs. Adapté à partir de : [53]

| Stratégie thérapeutique        | Mode d'action   | Evaluation chez le Chien   | Résultats  | Références     |
|--------------------------------|---|--|--|----------------|
| <b>LY2886721</b>               | Inhibiteur de BACE-1  | Etude pharmacologique chez le Chien et essai clinique chez volontaires sains | Diminution d'Aβ dans le plasma et le LCS   | [54]           |
| <b>Selegiline (L-deprenyl)</b> | Inhibiteur de MAOB  | Etude longitudinale  | Amélioration de l'espérance de vie (statut cognitif non contrôlé)  | [55]           |
| <b>Selegiline (L-deprenyl)</b> | Inhibiteur de MAOB  | Etudes de performance  | Amélioration de la mémoire de travail visuo-spatiale (pour un groupe de chiens seulement)                      | [56]–<br>[58]. |
| <b>Atorvastatin</b>            | Diminution d'Aβ et BACE-1   | Etude longitudinale  | Neuroprotecteur  | [59]           |
| <b>Adrafinil</b>               | Psychotonique agissant sur l'éveil et la vigilance.   | Etude longitudinale, étude pharmacologique                                   | Amélioration significative de la locomotion, amélioration de l'apprentissage, déficit de la mémoire de travail | [58], [60]     |
| <b>Ampakine</b>                | Modulateur positif des récepteurs AMPA (stimule la neurotransmission glutamatergique excitatrice) | Etude pharmacologique  | Diminution des performances, peut avoir des effets délétères sur la mémoire                                    | [58]           |
| <b>CP-118,954</b>              | Inhibiteur de l'Acétylcholinestérase  | Etude pharmacologique  | Effet positif minime sur les fonctions cognitives  | [58]           |

## Introduction Générale et mise en contexte

|   |   |   |   |            |
|---|---|---|---|------------|
| <b>Phenserine</b>   | Inhibiteur de l'Acétylcholinestérase  | Etude pharmacologique, étude de performance | Effet positif sur la mémoire et l'apprentissage, amélioration des performances (pour un groupe de chiens traités seulement) | [58], [61] |
| <b>Donepezil</b>  | Inhibiteur de l'Acétylcholinestérase  | Etude de performance                        | Amélioration de la mémoire  | [61]       |
| <b>CNP520</b>   | Inhibiteur de BACE-1  | Etude pharmacologique Chien, Homme          | Utilisation sûre chez le Chien, agent toléré chez les volontaires sains, essais cliniques en cours                          | [62]       |
| <b>Régime riche en anti-oxydants avec enrichissement cognitif</b> | -   | Etude de performance                        | Amélioration de la cognition  | [63], [64] |
| <b>Immunothérapie Anti-A<math>\beta</math></b>                    | Vaccination passive avec injections d'anticorps dirigés contre A $\beta$ 42 | Etude neuropathologique                     | Diminution des plaques amyloïdes et diminution de l'astroglie   | [65]–[67]  |

Dans le cadre d'études pré-cliniques destinées à évaluer de nouvelles stratégies thérapeutiques, l'apport de l'IRM pour identifier des biomarqueurs d'imagerie pronostiques est essentiel. Les études sur le déclin cognitif du Chien se faisant essentiellement sur des Beagles de laboratoire [64], [66], [68]–[70], l'implémentation de templates et atlas spécifiquement conçus pour cette race permettrait d'optimiser la recherche en neuroimagerie translationnelle concernant la MA.

## Introduction Générale et mise en contexte

### Le Chien en tant que modèle d'étude des gliomes diffus

Les gliomes correspondent à l'ensemble des tumeurs dérivées des cellules gliales, i.e. les cellules de soutien du système nerveux. L'Organisation Mondiale de la Santé (OMS) classe ces tumeurs selon le type de cellule gliale duquel elles sont supposées provenir et distingue ainsi les tumeurs astrocytaires, oligodendrogiales, oligoastrocytaires, épendymaires et celles des plexus choroïdes. Les tumeurs sont également gradées de I à IV selon leur degré de malignité. Une sous-catégorie de gliomes, les «gliomes diffus», désigne des tumeurs gliales particulièrement infiltrantes et regroupe les astrocytomes de grade II, de grade III, de grade IV (i.e. glioblastome), les oligodendrogliomes de grade II et III, et les oligoastrocytomes de grade II et III. Les gliomes diffus chez l'Homme sont associés à un mauvais pronostic malgré un traitement associant chirurgie, radiothérapie et chimiothérapie; et ce, à cause du caractère infiltrant de ces tumeurs qui est responsable de récives. Plusieurs axes de recherche sont donc aujourd'hui consacrés au développement de nouvelles stratégies thérapeutiques destinées à améliorer le pronostic associé à ces tumeurs.

Pour l'évaluation pré-clinique de ces thérapies innovantes, il est primordial que les modèles animaux utilisés reproduisent les caractéristiques des gliomes diffus humains. Récemment, la validité du modèle rongeur avec xénogreffes orthotopiques de gliomes a été remise en question du fait de la divergence de résultats pré-cliniques et cliniques obtenus pour certaines thérapies ciblées [71]. Dans ce contexte, le Chien apparaît de plus en plus comme un modèle pré-clinique pertinent car certaines races (les races brachycéphales tels que les Boston Terriers, Boxers, Bouledogues anglais et français [72]) sont prédisposées au développement spontané de gliomes diffus. La première justification à l'utilisation du modèle canin est évidemment la nature spontanée de la tumeur impliquant la présence d'une hétérogénéité génétique et d'une réponse immunitaire antitumorale faisant défaut dans le modèle rongeur induit. La seconde justification à l'utilisation du modèle canin est la grande taille de son encéphale qui permet l'utilisation de méthodes de traitement (chirurgie, radiothérapie, [73]) de diagnostic (biopsie stéréotaxique, [74]) et de suivi thérapeutique (neuroimagerie, [75]) identiques à celles utilisées en médecine humaine.

## Introduction Générale et mise en contexte

Chez le Chien, les gliomes représentent 36,6 % des tumeurs cérébrales, ce qui correspond à une prévalence de 1% chez les chiens de plus d'un an [72]. La moyenne d'âge au moment du diagnostic est de l'ordre de 7-8 ans. Du fait de la prédisposition des races brachycéphales au développement de ce type de tumeurs, il est supposé que des gènes de prédisposition existent et qu'ils aient été conservés *via* la sélection et l'élevage.

Le développement spontané des gliomes diffus chez le Chien, qui partage le même environnement que l'Homme, peut laisser supposer une similarité des mécanismes étiopathogéniques. Pourtant, les évènements génétiques caractéristiques des gliomes diffus de l'Homme (mutation « driver » d'*IDH1*, codélétion 1p19q pour les oligodendrogliomes et mutation d'*ATRx* pour les astrocytomes) n'ont pas été retrouvés chez le Chien [76], [77]. D'autres évènements moléculaires connus chez l'Homme ont par contre été observés chez le Chien, il s'agit des modifications d'expression des gènes *EGFR*, *PDGFR $\alpha$*  et *VEGFR* ainsi que des altérations des voies de signalisation cellulaire p53/MDM2/p21, PI3K/Akt/mTOR et Rb1/p26 [78]–[81]. En outre, la présence de cellules souches cancéreuses, une sous-population cellulaire supposée initier et maintenir le développement tumoral par sa capacité à s'auto-renouveler [82], [83], a été identifiée dans tous les grades de gliomes canins avec un enrichissement plus important pour les haut-grade, comme cela est le cas pour les gliomes humains [84].

L'aspect pathologique des gliomes canins ressemble fortement à celui de leurs homologues humains, que ce soit sur un plan macroscopique ou microscopique. D'un point de vue macroscopique, l'aspect IRM des gliomes canins est similaire à celui rencontré chez l'Homme. Les gliomes canins apparaissent comme des masses hyperintenses en T2 et iso- à hypo-intenses en T1 [85], [86]. L'aspect IRM du glioblastome est également comparable dans les deux espèces avec présence d'une masse au centre nécrotique dont la périphérie prend le contraste après injection de gadolinium (

Figure 22).

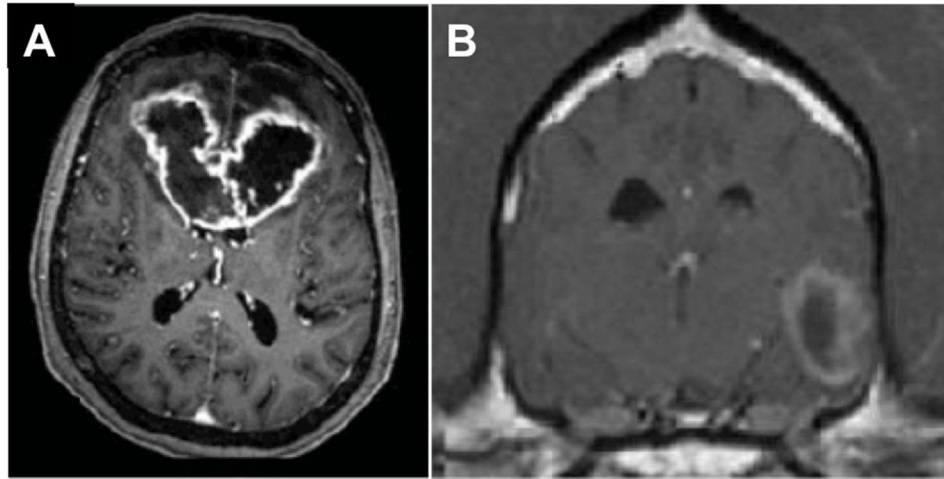


Figure 22 : Aspect IRM du glioblastome avec une séquence pondérée en T1 après injection de gadolinium, chez un patient humain (A) et un patient canin (B). Dans les deux espèces, le glioblastome présente la même organisation avec un centre nécrotique et une zone périphérique hyperintense. (A) Image axiale : le glioblastome affecte le genou du corps calleux et les deux lobes frontaux [87] (B) Image transversale : le glioblastome affecte le lobe temporal gauche [88].

D'un point de vue histologique, les caractéristiques morphologiques décrites pour les gliomes diffus de l'Homme sont retrouvées chez le Chien : la morphologie des cellules tumorales est similaire, les critères d'anaplasie sont les mêmes (atypies cytonucléaires, index mitotique élevé, hyperplasie microvasculaire) et les critères pathognomoniques du glioblastome sont identifiés dans les deux espèces (i.e. capillaires «gloméruloïdes» et foyers de nécrose entourés de pseudo-palissades). Depuis 1999, la classification OMS relative aux tumeurs du système nerveux central du Chien n'a pas été actualisée [89] et c'est donc la classification OMS humaine de 2007 qui a été utilisée dans les récentes publications vétérinaires sur les gliomes diffus du Chien [78], [79], [84], [88]. L'utilisation d'un même schéma de classification prouve la similitude morphologique des gliomes diffus entre les deux espèces.

Les différentes preuves récoltées au cours des deux dernières décennies montrent la pertinence du Chien atteint de gliomes en tant que modèle d'étude en médecine translationnelle et ouvre de ce fait la voie à de nombreuses possibilités de collaboration pour les vétérinaires. La recherche sur les tumeurs cérébrales nécessite en effet que les chercheurs aient accès à des centres vétérinaires spécialisés. Aux Etats-Unis, l'institut national du cancer a d'ailleurs créé dans ce but le consortium d'essais cliniques en oncologie comparative en 2015 [90] Dickinson. Les patients canins atteints de tumeurs cérébrales sont ainsi de plus en plus

## Introduction Générale et mise en contexte

nombreux à participer à divers essais cliniques dont les résultats pourront être transposés à l'Homme. Les domaines de recherche en cours impliquant des centres vétérinaires concernent notamment (i) la mise en place de nouvelles méthodes d'administration de médicaments visant à contourner la barrière hémato-encéphalique [81], [91], (ii) *les thérapies géniques* [92], (iii) *les thérapies ciblées* [93] et (iv) l'immunothérapie [94].

Les modalités fonctionnelles de l'IRM comme l'IRM de diffusion sont encore peu utilisées en neuro-oncologie vétérinaire. Dans le contexte de futurs essais cliniques chez le Chien atteint de gliomes, la création de templates à haute-résolution, notamment d'un template DTI, aiderait à l'optimisation de la planification de la chirurgie et de la radiothérapie, ainsi qu'au développement de biomarqueurs d'imagerie prédictifs de la réponse au traitement dans cette espèce.

### Le modèle ovin de maladies neurologiques humaines

Les moutons sont utilisés comme modèles en neurosciences depuis une vingtaine d'années, avec des études variées portant sur la fonction cérébrale [95], la physiologie cérébrovasculaire [96], l'épilepsie [97], les accidents vasculaires cérébraux [98]–[100] et le traumatisme crânien [101].

Le modèle ovin est également particulièrement intéressant pour l'étude de maladies neurodégénératives humaines comme les céroïdes-lipofuscinoses neuronales (CLN) [102], [103], les encéphalopathies subaiguës spongiformes transmissibles (ESST) [104] ou la maladie de Huntington [105]), présentées dans le Tableau 2 ci-dessous.

## Introduction Générale et mise en contexte

Tableau 2 : Modèles ovins de maladies neurologiques humaines. Adapté à partir de Perentos et al. [106]

| Nom de la maladie                                     | Gène en cause   | Modèle ovin   |
|---|---|---|
| Forme juvénile de la céréoïde-lipofuscinose neuronale | <i>CLN5, CLN6</i>   | Modèle spontané de céréoïde-lipofuscinose neuronale   |
| Céreoïde-lipofuscinose neuronale congénitale          | <i>CTSD (cathepsine D)</i>  | Modèle spontané de céréoïde-lipofuscinose neuronale   |
| Maladie de McArdle                                    | <i>PYMG</i>   | Modèle spontané de maladie métabolique musculaire   |
| Hypoplasie cérébelleuse et lissencéphalie héréditaire | <i>RELN</i>   | Modèle spontané de lissencéphalie   |
| Dystrophie neuroaxonale                               | ?   | Modèle spontané de dystrophie musculaire  |
| Maladie de Gaucher                                    | <i>GBA</i>  | Modèle spontané de maladie de surcharge lysosomale  |
| Maladie d'Alexander, adulte                           | <i>GFAP</i>   | Modèle spontané avec inclusions intra-astrocytaires hyperéosinophiles (fibres de Rosenthal)   |
| Maladie de Tay-Sachs                                  | <i>GM2A</i>   | Modèle spontané de gangliosidose GM2  |
| Maladie de Huntington                                 | <i>HTT</i>  | Modèle ovin transgénique (OVT73)  |
| Encéphalopathie subaiguë spongiforme transmissible    | <i>Susceptibilité à la maladie liée aux formes alléliques de PRNP</i> | Modèle infectieux d'encéphalopathie spongiforme bovine, de la variante de la maladie de Creutzfeldt-Jakob et d'autres maladies à prions |

Deux exemples de modèles ovins sont présentés ci-dessous : le modèle spontané de CLN et le modèle infectieux d'ESST.

## Introduction Générale et mise en contexte

### Le Mouton en tant que modèle d'étude des céréoïde-lipofuscinoses neuronales

Les CLN correspondent à un groupe de maladies neurodégénératives génétiques rares dues à des mutations de gènes impliqués dans la forme et la fonction des lysosomes. Les quatorze mutations qui ont été découvertes à ce jour conduisent à des formes différentes qui se distinguent quant à la durée de la maladie et à l'âge d'apparition des signes cliniques. Les différentes formes partagent toutefois certaines caractéristiques cliniques et pathologiques, ainsi elles sont toutes associées à un décès précoce et comprennent des signes cliniques tels qu'une perte progressive de la vision, un retard psychomoteur et une épilepsie myoclonique [107].

Le modèle ovin spontané de CLN a contribué à des découvertes significatives sur la maladie telles que l'identification du matériel stocké (de type lipofuscine) dans les lysosomes ou la mise en évidence d'une atrophie corticale régionale associée à une neuroinflammation [108]. Comme le modèle ovin reproduit les caractéristiques cliniques et pathologiques des CLN, l'identification de cibles moléculaires et l'évaluation de stratégies thérapeutiques chez le Mouton sont potentiellement bénéfiques pour l'Homme [109]. Actuellement, les thérapies géniques utilisant une combinaison de vecteurs lentivirus et virus adéno-associé ont montré un certain succès dans le modèle ovin [109].

L'utilisation longitudinale de l'IRM dans le modèle ovin de CLN traité avec de nouvelles stratégies thérapeutiques telles que les thérapies géniques, permettrait notamment d'évaluer la réponse au traitement en fonction du dosage et d'identifier des biomarqueurs prédictifs de l'évolution de la réponse au traitement.



## Introduction Générale et mise en contexte

### Le Mouton en tant que modèle d'étude des encéphalopathies subaiguës spongiformes transmissibles

Les maladies à prions ou encéphalopathies subaiguës spongiformes transmissibles sont des maladies neurodégénératives d'incubation longue, systématiquement fatales, se caractérisant cliniquement par des déficits moteurs et sensoriels et microscopiquement par la présence de petites vacuoles rondes dans les corps cellulaires neuronaux et dans le neuropile (spongiose) associée à une importante gliose et une perte neuronale.

Ces encéphalopathies ont été décrites chez l'Homme et différentes espèces animales sauvages et domestiques. Les ESST humaines comprennent la maladie de Creutzfeldt-Jakob (MCJ), le syndrome de Gerstmann-Straussler-Scheinker (GSS), l'insomnie fatale familiale et le Kuru. Il existe plusieurs formes de la MCJ : la MCJ sporadique (sMCJ, aucune cause connue); la MCJ familiale (fMCJ, héréditaire); la MCJ iatrogène (iMCJ, associée à un traitement, une transfusion ou une greffe) et la variante de la MCJ (vMCJ, associée à l'exposition à l'agent de l'encéphalopathie spongiforme bovine (ESB)). Les ESST animales incluent notamment l'ESB des bovins et la tremblante des petits Ruminants. Qu'elles soient spontanées, génétiques ou acquises, les ESST ont toutes le potentiel d'être transmissibles.

Selon l'hypothèse du prion, aujourd'hui unanimement reconnue par la communauté scientifique pour expliquer la pathogénie de ces maladies, les ESST seraient dues à l'accumulation dans le système nerveux central d'une particule protéique infectieuse : l'isoforme pathologique de la protéine prion endogène (PrP<sup>c</sup>, c pour cellulaire) principalement exprimée à la surface des neurones. La forme anormale de la protéine prion est communément appelée « PrP<sup>sc</sup> » (Sc faisant référence à *scrapie*, le terme anglais pour désigner la tremblante des petits ruminants) ou « PrP<sup>res</sup> » car la conformation anormale de cette protéine lui confère la particularité de résister partiellement à la digestion par les protéases [110]–[112]. La taille des fragments obtenus après digestion protéolytique de PrP<sup>sc</sup> peut varier selon les isolats, ce qui semble indiquer qu'il existe différentes souches de prion pour une même espèce hôte. La protéine prion est codée par le gène *PRNP* dont la séquence est hautement conservée chez les animaux et l'Homme.

## Introduction Générale et mise en contexte

Cela fait aujourd'hui presque trois siècles que les premières descriptions de la tremblante du mouton ont été réalisées. Cette maladie ayant fait l'objet du plus grand nombre de recherches, elle constitue un modèle d'étude pour les autres ESST notamment la MCJ. Du fait de la capacité de la tremblante à franchir la barrière d'espèce, les chercheurs ont réussi à transmettre différentes souches responsables de cette maladie à des modèles murins, plus faciles à étudier et moins coûteux que le modèle ovin. Ces modèles murins ont été très utiles pour caractériser et élucider certains mécanismes moléculaires et pathogéniques qui déterminent la progression de la maladie, mais ils restent toutefois limités. Par exemple, c'est le modèle ovin qui s'est avéré essentiel dans l'évaluation de la transmission iatrogène de la maladie en utilisant des études de transfusion sanguine qui auraient été physiquement impossibles à réaliser sur modèle rongeur [104]. Par l'utilisation de ce modèle, les responsables de la santé publique ont pu être alertés sur le risque de transmission iatrogène des ESST lors de transfusion de sang ou de plasma provenant d'un donneur apparemment en bonne santé.

La tremblante, comme la forme sporadique de la MCJ, peut être causée par différentes souches de prion [113], [114] Ces souches se distinguent par la durée du temps d'incubation, la localisation intra-cérébrale de PrP<sup>Sc</sup> et des lésions associées, et la signature biochimique de PrP<sup>Sc</sup> obtenue après digestion protéolytique et analyse Western-blot de la fraction résistante. Ainsi, il existe deux formes de tremblante : une forme qualifiée de « classique » et une forme « atypique », les premiers cas de cette dernière ont commencé à être détectés il y a vingt ans [115]. Le phénotype des deux formes est dissemblable tant sur le plan clinique que sur le plan anatomique (i.e. distribution spatiale des lésions intra-cérébrales). Les souches de PrP<sup>Sc</sup> responsables de la forme atypique se différencient de celles responsables de la forme classique par la présence caractéristique d'une bande de faible poids moléculaire (inférieure à 15 KDa) lors d'analyse Western-blot consécutive à un traitement protéolytique [116], [117]

Les lésions microscopiques du système nerveux central observées lors de tremblante sont communes à toutes les ESST, il s'agit de la vacuolisation des corps neuronaux et du neuropile (spongiose), la multiplication des astrocytes (astroglie) et la mort neuronale. Les plaques amyloïdes correspondant à l'accumulation de la protéine PrP<sup>Sc</sup> observées dans le système nerveux central lors d'ESST humaines, ne sont que rarement retrouvées chez les

## Introduction Générale et mise en contexte

moutons atteints de tremblante. La distribution spatiale des lésions diffère selon la forme de tremblante. Dans la forme classique, elles sont préférentiellement localisées dans le tronc cérébral, notamment la moelle allongée au niveau de l'obex dans laquelle sont situés le noyau moteur dorsal du nerf vague, le noyau cunéiforme latéral, le noyau du tractus spinal du nerf trijumeau, le noyau olive et les noyaux de la formation réticulaire. Dans la forme atypique, la spongiose est de faible intensité et touche plus particulièrement le cervelet et le cortex cérébral [115].

Les mécanismes pathogéniques qui déterminent la propagation des différentes souches de prions au sein de l'encéphale ne sont encore pas clairement élucidés. Dans ce contexte, l'utilisation de l'IRM dans le modèle ovin infecté expérimentalement avec différentes souches de prions et étudié à différents temps d'évolution de la phase clinique apparaît comme une stratégie intéressante. Non seulement l'IRM permettrait l'examen non-invasif d'un même animal au cours du temps, mais il est aussi probable que les séquences pondérées en diffusion soient capables de mettre en évidence chez l'animal les zones cérébrales spécifiquement atteintes. En effet, l'IRM de diffusion est une modalité essentielle dans le diagnostic différentiel des syndromes démentiels à progression rapide chez l'Homme; elle permet d'identifier les patients atteints d'ESST avec plus de sensibilité que l'électroencéphalogramme. Une restriction de diffusion au sein de structures de substance grise spécifiques, révélée par l'analyse des images pondérées en diffusion et des cartes paramétriques issues de la DTI (cartes de MD et FA), est caractéristique des maladies à prions [118], [119]. Ces structures spécifiques sont le néocortex, le striatum, le thalamus et le cortex limbique. Le pattern d'atteinte de ces structures varie selon le type et la forme de la maladie à prions. Par exemple, la restriction de diffusion touche préférentiellement le cortex limbique chez les patients atteints du syndrome de GSS; elle affecte plutôt le néocortex, le striatum et le thalamus chez les patients atteints de MCJ. Lors de sMCJ, le néocortex et le striatum sont plus fréquemment atteints que le thalamus alors que c'est l'inverse pour les patients atteints de vMCJ [118], [120]. Les modifications de la substance grise objectivée en IRM de diffusion seraient dues aux vacuoles intracellulaires qui entraînent une hypertrophie du périkaryon et des neurites et conduisent ainsi à une restriction du mouvement des molécules d'eau dans le compartiment extracellulaire, mais également à la gliose et au dépôt de protéine prion [121]. Les paramètres issus de la DTI seraient également capables de déceler des modifications fonctionnelles au sein de la substance blanche (altérations du transport axonal) [119].

## Introduction Générale et mise en contexte

Les différents paramètres issus de l'imagerie du tenseur de diffusion apparaissent donc comme de potentiels outils d'intérêt pour étudier la propagation de la protéine prion anormale dans le modèle ovin expérimentalement infecté par différentes souches de prions responsables de la tremblante.

### Les « grands animaux » domestiques en neurosciences comparatives

Les neurosciences comparatives ont pour but d'étudier l'organisation et le fonctionnement cérébral de diverses espèces animales. Jusqu'à présent, elles se sont essentiellement intéressées aux primates non-humains afin de pouvoir comprendre comment les pressions de sélection associées à l'évolution ont entraîné des modifications structurales du cerveau spécifiques à chaque espèce et à chaque mode de vie [122].

Plusieurs critères sont analysés afin de comparer la structure cérébrale entre les espèces: la taille du cerveau, l'architecture des connections entre différentes zones cérébrales ainsi que la localisation, le nombre et la taille relative d'aires corticales spécifiques. L'architecture des connections a pendant longtemps été évaluée par des méthodes utilisant des traceurs, substances ou virus injectés dans une certaine partie du cerveau et pour lesquels la circulation le long des axones peut être suivie. Bien que le traçage des voies nerveuses fournisse des informations structurales très détaillées, les contraintes techniques et financières de cette méthode ont conduit à l'utilisation progressive de la DTI [123]. Malgré les limites de cette technique IRM, celle-ci a été mise en œuvre dans beaucoup d'études comparatives [124]. La connectivité structurale évaluée par DTI peut être combinée avec les données de connectivité fonctionnelle issues de l'IRM fonctionnelle au repos (IRMf-rs pour *resting state* en anglais), une technique qui permet l'évaluation indirecte de la connectivité neurale en s'intéressant à l'activité spontanée du cerveau au repos. Des travaux récents ont montré que l'IRMf-rs est capable de mettre en évidence la connectivité fonctionnelle de zones cérébrales connues pour être structurellement reliées [122], [125].

## Introduction Générale et mise en contexte

En ce qui concerne les mammifères domestiques, l'étude de l'architecture des faisceaux de substance blanche par tractographie a commencé à se développer il y a une dizaine d'années et s'est récemment accélérée grâce à l'accès croissant de ces animaux à des scanners IRM de 1.5 et 3 Tesla [126]–[129]. Les mammifères domestiques utilisés dans ce contexte sont ceux qui peuvent servir de modèles d'étude pour l'Homme : le Chien et le Mouton pour lesquels l'intérêt en recherche translationnelle a déjà été abordé mais également le Chat et le Porc. [130], [131]. Les premières études ont été réalisées *ex vivo* sur des encéphales isolés ou *in vivo* sur un petit nombre d'animaux afin d'évaluer la faisabilité de la tractographie le plus souvent basée sur la DTI dans ces espèces. La Figure 23 présente la reconstruction du tractus cortico-spinal chez le Mouton et chez le Chien (réalisée dans le cadre d'études de faisabilité).

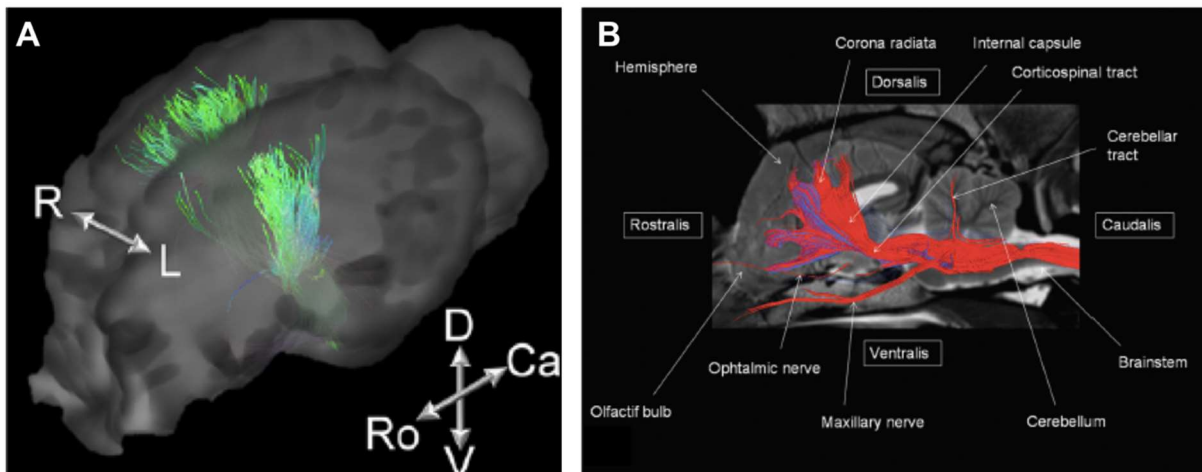


Figure 23 : Reconstruction du tractus cortico-spinal à partir de données issues de l'imagerie du tenseur de diffusion chez le Mouton (A) et le Chien (B). A : image issue de Lee et al. [132], B : image issue de Jaqmot et al. [133].

Chez le Chien, il n'y a que le travail de Robinson et al. qui utilise un plus grand nombre d'animaux (n=23) pour créer un *template* DTI [134]. Ce dernier a été réalisé afin de servir d'outil dans l'investigation des maladies de la substance blanche et dans l'étude de la connectivité structurale chez le Chien. L'utilisation de ce *template* a permis de mettre en évidence la base structurale expliquant la dissociation des parties antérieures et postérieures du réseau du mode par défaut que les auteurs avaient observée dans une précédente étude [135].

## Introduction Générale et mise en contexte

L'étude de l'architecture des faisceaux de substance blanche pourrait être étendue à d'autres espèces de mammifères domestiques comme le Cheval pour lequel l'accès à l'IRM 3 Tesla est maintenant possible. Le cerveau du Cheval présente certaines particularités anatomiques par rapport aux autres Ongulés : gyrification intense, rhinencéphale de grande taille comparativement aux bulbes olfactifs et à l'hippocampe et voies motrices peu développés [129]. La tractographie pourrait ainsi être utilisée afin d'améliorer nos connaissances sur l'anatomie et les fonctions du cerveau équin. Elle permettrait également d'étudier certaines maladies neurodégénératives du Cheval encore mal comprises comme la myéloencéphalopathie dégénérative équine ou l'encéphalomalacie nigropallidale, pour lesquelles les altérations de certains faisceaux de substance blanche pourraient être corrélées aux signes cliniques.

La tractographie permet une dissection virtuelle de l'encéphale. Elle constitue ainsi une technique IRM de choix pour améliorer nos connaissances relatives à l'anatomie comparée des mammifères domestiques. Déjà réalisée chez des Ongulés Artiodactyles tels que le Mouton ou le Porc, la tractographie n'a à ce jour jamais été mise en œuvre chez les Ongulés Périssodactyles domestiques (Cheval).

### Techniques IRM développées pour les « grands animaux » domestiques

L'accès des mammifères domestiques à des scanners IRM de 1.5 et 3 Tesla étant relativement récent, les études IRM réalisées sur ces animaux sont essentiellement des études de faisabilité pour des modalités anatomiques (T1, T2) et fonctionnelles (diffusion, perfusion, spectroscopie). Ces études sont qualitatives et reposent sur un nombre limité d'animaux. Comme précédemment explicité, l'analyse d'images IRM provenant de plusieurs individus nécessite en effet l'utilisation de *templates* pour pouvoir recaler les images de chaque sujet dans un espace stéréotaxique de référence auquel est généralement associé un atlas des principales structures cérébrales. Développés chez les Rongeurs et les Primates non-humains pour la réalisation d'études voxel-à-voxel [136]–[140], ces *templates* commencent également à être implémentés chez les mammifères domestiques.

Chez le Mouton par exemple, Ella et al. ont mis en place un *template* T1 et T2 associé à un atlas stéréotaxique pour lequel les structures corticales et sous-corticales ont été annotées à l'aide d'un atlas histologique [141], [142].

Chez le Chien, quatre articles décrivent la création de *templates* : un est un *template* DTI [134], trois ne sont réalisés qu'avec des images pondérées en T1 [143]–[145], aucun n'utilise un atlas histologique pour l'annotation des structures. La diversité des races dans la population de référence est un problème à prendre en considération lors de la réalisation de *templates* chez le Chien. En effet, il existe des variations de l'anatomie de l'encéphale selon qu'il s'agisse d'un chien brachycéphale (littéralement « crâne court »), d'un chien mésocéphale (« crâne moyen ») ou dolichocéphale (« crâne long »). L'étude récente de Milne ME et al. [145] a d'ailleurs démontré l'intérêt de réaliser des *templates* par catégorie de forme de crâne. Dès lors, il apparaît important d'identifier les races canines qui serviront de modèles d'étude d'une pathologie cérébrale, afin de créer pour ces races-là des *templates* adaptés permettant une meilleure sensibilité et spécificité dans la mise en évidence des anomalies. Ainsi, malgré la mise en place de plusieurs *templates* chez le Chien, des efforts supplémentaires doivent être réalisés afin de constituer un outil de base pour un pré-traitement standardisé des images lors d'études sur le modèle canin.

### OBJECTIFS DE LA THESE

La revue bibliographique réalisée au cours de ce chapitre a montré l'intérêt de l'IRM, technique d'imagerie non invasive, non ionisante et multimodale, pour l'examen du système nerveux central des animaux, que ces derniers soient sains et examinés dans le cadre d'études anatomiques (évaluation de l'architecture de la substance blanche par tractographie par exemple) ou atteints de maladies neurologiques identiques à celles de l'Homme pour servir de modèle d'étude translationnel (évaluation de biomarqueurs diagnostiques ou pronostiques issus de modalités fonctionnelles de l'IRM telle que l'IRM de diffusion).

Dans le contexte d'un accès croissant des mammifères domestiques aux scanners IRM « cliniques », le but de ce travail de doctorat a été de développer les séquences et les outils IRM qui améliorent l'utilisation de ces animaux en neuroimagerie. Ce travail a concerné trois espèces en particulier, le Chien, le Cheval et le Mouton, pour lesquelles les objectifs en termes de développement étaient différents :

Chez le Chien : l'objectif était de réaliser un atlas stéréotaxique qui, comme il l'a été défini précédemment, est composé de plusieurs éléments tous positionnables dans le même espace standardisé. Cet atlas a pour vocation de servir de base aux différentes études qui pourraient être conduites chez le Chien, notamment sur le SDCC, à travers un logiciel indépendant qui regroupe des cartes de probabilité pour différents tissus sur quasiment toutes les modalités IRM, un pré-placement de ROI pour la réalisation de la tractographie de certains faisceaux de fibres, et des coupes histologiques de l'encéphale du Chien, en deux colorations différentes, recalées à cet espace standardisé. Ce travail constitue le volet principal du travail de doctorat, il est détaillé dans le chapitre 2.

Chez le Cheval : l'objectif était d'évaluer la possibilité d'explorer l'architecture des fibres de substance blanche de manière non-invasive grâce à la tractographie. L'utilisation de l'IRM de diffusion permettrait en effet d'améliorer notre connaissance de l'anatomie et notre compréhension du fonctionnement cérébral du Cheval. Dans ce contexte, la mise en place



## Introduction Générale et mise en contexte

d'acquisitions DTI *ex vivo* chez le Cheval a été réalisée pour la première fois. Cette étude de faisabilité est décrite dans le chapitre 3.

Chez le Mouton : l'objectif était de mettre en place la méthodologie nécessaire à la réalisation d'une étude voxel-à-voxel visant à comparer différents paramètres (FA et MD) obtenus en post-mortem, entre moutons sains et moutons atteints de différentes souches de tremblante. Cette méthodologie repose notamment sur le développement d'un *template* intra-étude qui est un transfert de celle mise en place chez le Chien. Le travail sur le Mouton est décrit dans le chapitre 4.

**CHAPITRE 2: MISE EN  
PLACE D'UN ATLAS  
STEREOTAXIQUE IRM ET  
HISTOLOGIQUE CHEZ LE  
CHIEN**

### INTRODUCTION

Dans ce chapitre, nous allons décrire le volet principal de cette thèse, c'est-à-dire la mise en place d'un atlas stéréotaxique combinant indices issus de l'IRM et coupes histologiques chez le Chien. Le principe d'atlas stéréotaxique a été introduit et décrit dans le chapitre précédent, tout comme le besoin d'avoir ce type d'outil pour le modèle canin. Le présent chapitre est consacré à l'approche méthodologique choisie pour mettre en place cet outil et à la manière dont il sera rendu accessible à la communauté.

Dans un premier temps, la population étudiée et les séquences IRM utilisées seront présentées. Lors de cette première étape du travail, les séquences réalisées *in vivo* ont été choisies afin de rester proche des standards cliniques humains. Pour les séquences *ex vivo*, des adaptations ont été faites afin d'améliorer la résolution spatiale.

La méthodologie utilisée pour la mise en place de l'atlas sera ensuite décrite, les différents *templates* et cartes paramétriques qui le composent seront présentés, les avantages et inconvénients de cet atlas seront discutés.

Pour finir, le logiciel développé pour la distribution de cet outil à la communauté sera présenté ainsi que les enjeux et les difficultés rencontrées pour allier précision de la méthodologie établie et facilité d'utilisation et de portage sur différentes plateformes.

### POPULATION ETUDIEE ET ACQUISITIONS IRM

#### Population canine

La cohorte d'étude est composée de 24 Beagles de laboratoire réformés (i.e. destinés à l'euthanasie par le laboratoire dont ils sont issus) euthanasiés sous anesthésie générale profonde dans le cadre de la préparation de cadavres embaumés pour les travaux pratiques de dissection. Le temps d'anesthésie générale profonde a été utilisé pour réaliser un examen IRM terminal, le protocole anesthésique étant le suivant : une fois l'examen IRM terminé, les animaux ont reçu une injection intraveineuse d'héparine et une injection intraveineuse. Après euthanasie, la tête a été séparée du corps pour être perfusée avec une solution de rinçage (NaCl) puis avec une solution fixative (formol 10%) à l'aide de cathéters reliés à une pompe et introduits dans chacune des artères carotides communes. Les têtes ont ensuite été stockées dans des containers remplis de formol 10% jusqu'à la réalisation des examens IRM *ex vivo*. Une fois l'examen IRM *ex vivo* réalisé sur tête entière, l'encéphale a été retiré de la boîte crânienne : la peau et les muscles recouvrant le crâne ont été disséqués et une scie oscillante a été utilisée pour couper le calvarium qui a été enlevé. Une fois les méninges retirées, la tête a été basculée vers l'arrière afin d'exposer la face ventrale de l'encéphale. Les nerfs crâniens ont alors été sectionnés afin de récupérer l'encéphale. Ces derniers sont alors disposés. Un des encéphales isolés a été utilisé pour la réalisation de coupes histologiques.

La race Beagle a été choisie pour la réalisation de l'atlas car il s'agit d'une race largement utilisée en neurosciences. Elle appartient à la famille des mésocéphales, l'atlas stéréotaxique ne concerne donc que cette morphologie de crâne de chiens [145].

### Acquisitions IRM

Les acquisitions ont été réalisées avec le scanner IRM 3 Tesla Philips ACHIEVA dStream situé au plateau technique de l'Institut des Sciences du Cerveau de Toulouse. Elles se sont déroulées en trois étapes : acquisitions *in vivo* sur chiens anesthésiés, acquisitions *ex vivo* sur tête entière, acquisitions *ex vivo* sur encéphale isolé. Ces trois étapes constituent un *continuum* pour faire le lien entre l'imagerie IRM *in vivo*, actuellement la technique non-invasive la plus performante pour obtenir des informations structurelles sur le cerveau, et les coupes histologiques qui sont considérées comme le standard de référence pour l'exploration *ex vivo*. Le nombre de sujets (chiens, têtes, encéphales isolés) ayant fait l'objet d'un examen IRM est présenté dans le Tableau .

Tableau 3 : Nombre de sujets ayant fait l'objet d'un examen IRM

|                         | Acquisitions IRM <i>in vivo</i> | Acquisitions IRM <i>ex vivo</i> , tête<br>entière | Acquisitions IRM <i>ex vivo</i> ,<br>encéphale isolé |
|-------------------------|---------------------------------|---|--|
| <b>Nombre de sujets</b> | 24                              | 24  | 2  |

Les acquisitions ont été réalisées avec une antenne coude pour avoir un meilleur remplissage et centrage du sujet dans l'antenne que ceux obtenus avec une antenne tête.

## Mise en place d'un atlas stéréotaxique IRM et histologique chez le chien

### Acquisitions *in vivo*

La première étape de notre étude est donc l'examen IRM *in vivo*. Pour cette étape, trois séquences sont réalisées : une pondération T1, une pondération T2 et une acquisition DTI dont les paramètres sont présentés dans le tableau ci-dessous.

Tableau 3 : Paramètres d'acquisition pour l'examen IRM *in vivo* du Chien

| Acquisition           | Séquence         | TE (ms)                                | TR (ms) | Résolution<br>(mm <sup>3</sup> ) | Taille Matrice | FOV (mm)    |
|-----------------------|------------------|--|---------|----------------------------------|----------------|-------------|
| <b>T1</b>             | Echo de Gradient | 3,69                                   | 8,1     | 1x1x1                            | 192x192x150    | 192x192x150 |
| <b>T2</b>             | Echo de Spin     | 260                                    | 2500    | 1x1x1                            | 144x144x153    | 144x144x153 |
| <b>Diffusion</b>      | EPI-ES           | 80,73                                  | 9857    | 1.2x1.2x1.2                      | 144x144x40     | 172x172x480 |
| Type<br>d'acquisition | Angle de Bascule | Nombre d'Acquisition pour<br>moyennage |         | Temps d'acquisition(s)           |                |             |
| 3D                    | 8                | 4                                      |         | 357 (~6min)                      |                |             |
| 3D                    | 90               | 5                                      |         | 440 (~7min)                      |                |             |
| 2D                    | 90               | 4                                      |         | 1377 (~23min)                    |                |             |

Les acquisitions T1 et T2 ont été mises en place de façon à rester le plus proche possible des séquences réalisées chez l'Homme. Cependant, du fait de la moindre taille de l'encéphale du Chien par rapport à celui de l'Homme, moins de signal est récupéré : une résolution de 1mm isotrope permet d'avoir une bonne résolution spatiale tout en ayant un bon rapport signal sur bruit.

L'acquisition DTI a été plus difficile à mettre en place car plusieurs problèmes, non rencontrés lors des acquisitions pondérées en T1 et T2, perturbent le bon déroulement de l'acquisition. Tout d'abord, la contrainte liée au temps d'anesthésie oblige à raccourcir le plus possible l'acquisition. Il a fallu donc faire des choix pour obtenir une acquisition exploitable dans les temps impartis. Tout d'abord, le nombre de directions a été limité à 32 et ce choix a été fait pour deux raisons :

## Mise en place d'un atlas stéréotaxique IRM et histologique chez le chien

Dans le cas d'une reconstruction du tenseur de diffusion (on ne parle pas ici d'autres méthodes de reconstruction plus avancées), le nombre de directions ne sert que d'affinement pour une optimisation numérique. Comme il l'a été explicité dans la partie Imagerie de Diffusion et Tractographie du chapitre 1, la résolution mathématique de ce problème a besoin de six directions non-colinéaires pour obtenir les six paramètres du tenseur de diffusion. Ainsi, un nombre de directions supérieur à six ne servira que de sur-échantillonnage. De ce fait, le gain en précision est vite limité : le gain obtenu au-dessus de 32 directions sera minime par rapport au surplus de temps que l'augmentation du nombre de directions entraînera.

Les directions choisies pour l'acquisition ne sont pas isotropes dans l'espace et dans notre cas, elles suivent une architecture proposée par Phillips qui se concentre sur quatre axes et qui a pour but d'optimiser la précision du tenseur de diffusion (figure 24). En suivant cette méthode, avoir un nombre élevé de directions n'apportera qu'une amélioration très infime.

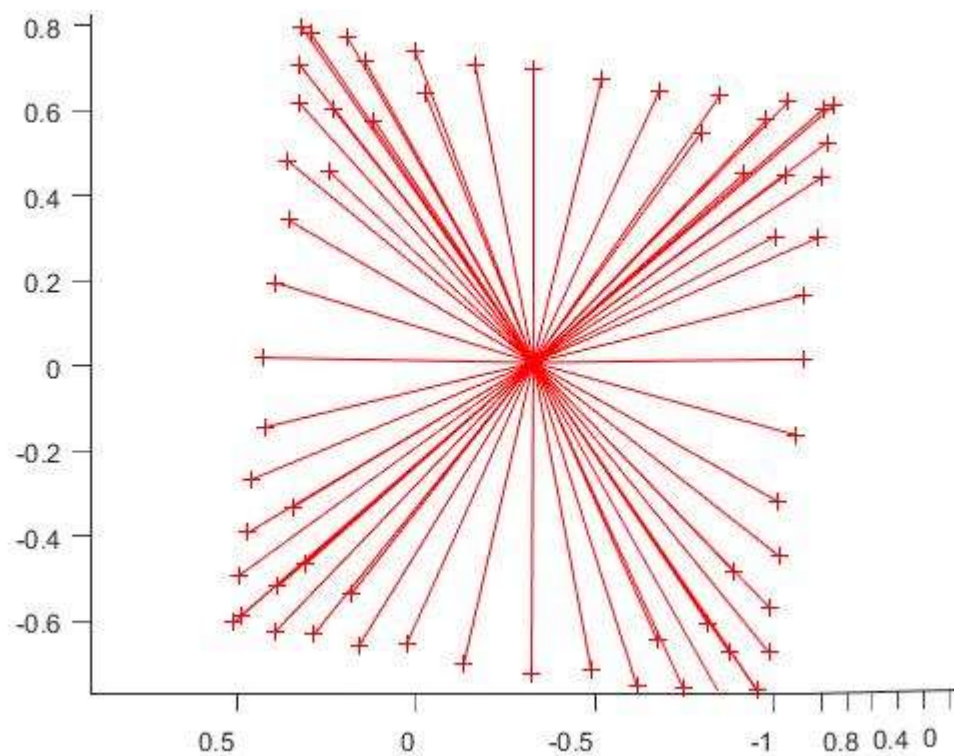


Figure 24 : Directions optimisées par Phillips

Un autre problème rencontré avec les acquisitions DTI concerne les déformations dues aux interfaces air-tissu. Les premières acquisitions DTI avaient été réalisées dans le sens coronal, cependant le bulbe olfactif et le lobe frontal subissaient des distorsions assez fortes

## Mise en place d'un atlas stéréotaxique IRM et histologique chez le chien

à cause de l'air présent dans les cavités nasales. Pour pallier à ce problème, les acquisitions DTI ont ensuite été réalisées dans le sens sagittal, ce qui a largement minimisé les distorsions obtenues, ces dernières seront corrigées par la suite lors des étapes de recalage effectuées pour la création des *templates*. Les paramètres choisis pour l'acquisition DTI sont présentés dans le tableau ci-dessous.

Tableau 4 : Paramètres utilisés pour l'acquisition DTI *in vivo* du Chien

| Reconstruction | Nombre de directions | Répartition des directions | b-value |
|----------------|----------------------|----------------------------|---------|
| DTI            | 32                   | Optimisée (Phillips)       | 3000    |

### Acquisitions *post-mortem*, tête entière

La seconde étape des acquisitions correspond à des examens IRM *post-mortem* de l'encéphale contenu dans la boîte crânienne. Le but de cette étape est de réaliser des acquisitions pondérées en T1 et T2 avec une résolution spatiale plus élevée que celle des acquisitions *in vivo*. La morphologie de l'encéphale reste proche des conditions *in vivo* car celui-ci est contraint par la boîte crânienne. Cette étape permet donc de faire un lien entre les acquisitions *in vivo* et les acquisitions *ex vivo* de l'encéphale isolé. Vingt-quatre heures avant l'acquisition, les têtes sont retirées du formol afin d'être rincées plusieurs fois dans un grand volume d'eau. Les paramètres pour ces séquences sont présentés dans le tableau ci-dessous.

Tableau 5 : Paramètres des acquisitions IRM *ex vivo*, tête entière, chez le Chien

| Acquisition        | Séquence         | TE (ms)                             | TR (ms) | Résolution (mm <sup>3</sup> ) | Taille Matrice | FOV (mm)    |
|--------------------|------------------|-------------------------------------|---------|-------------------------------|----------------|-------------|
| T1                 | Echo de Gradient | 3,839                               | 8,580   | 0.5x0.5x0.5                   | 288x288x300    | 144x144x150 |
| T2                 | Echo de Spin     | 265,71                              | 2500    | 0.5x0.5x0.5                   | 288x288x300    | 144x144x150 |
| Type d'acquisition | Angle de Bascule | Nombre d'Acquisition pour moyennage |         | Temps d'acquisition(s)        |                |             |
| 3D                 | 8                | 5                                   |         | 2737 (~45min)                 |                |             |
| 3D                 | 90               | 6                                   |         | 2080 (~34min)                 |                |             |



## Mise en place d'un atlas stéréotaxique IRM et histologique chez le chien

Le temps n'étant plus une des contraintes principales, la résolution spatiale peut sensiblement être améliorée pour ces acquisitions par rapport aux acquisitions *in vivo* : elle passe donc de 1 mm isotrope à 0.5mm isotrope afin d'obtenir plus de détails anatomiques. Les séquences pondérées en T1 et T2 sont les seules acquisitions à avoir été réalisées lors de cette étape. En effet, l'acquisition DTI présentait certains inconvénients liés à l'examen de la tête entière (problème d'interface entre l'air contenu dans les cavités nasales et l'encéphale) et aux conditions *post-mortem*. Même si la séquence pouvait être rallongée du fait de l'absence de la contrainte du temps d'anesthésie, le phénomène de diffusion est réduit en conditions *post-mortem*, ce qui rend sa détection plus difficile. Le but de cette seconde étape était donc d'avoir une définition anatomique du cerveau plus fine qu'en conditions *in vivo* tout en ayant une morphologie cérébrale proche des conditions *in vivo*. Disposant déjà d'une acquisition T2, une acquisition pondérée en diffusion n'aurait été que peu utile. On verra par la suite que l'acquisition DTI a cependant été réalisée lors de la troisième étape des acquisitions.

### *Acquisitions ex vivo, encéphale isolé*

La troisième et dernière étape consiste à réaliser des séquences pondérées en T1, T2 et une acquisition DTI sur l'encéphale extrait hors de la boîte crânienne. Vingt-quatre heures avant l'acquisition, l'encéphale est retiré du formol est rincé plusieurs fois dans un grand volume d'eau. Lors de l'examen IRM, le cerveau est disposé dans un sac de type « *zip-lock* » rempli de liquide (NaCl), le sac est ensuite placé dans un moule en mousse et maintenu en place pendant l'acquisition grâce à des balles de coton positionnées entre lui et le moule. Le cerveau est donc immergé dans un liquide, ce qui permet de s'affranchir des problèmes d'interface air-tissu. La morphologie cérébrale obtenue au cours de cet examen IRM est plus proche de celle obtenue sur coupes histologiques. Les paramètres pour ces séquences sont présentés dans le tableau ci-dessous.

## Mise en place d'un atlas stéréotaxique IRM et histologique chez le chien

Tableau 6 : Paramètres des acquisitions IRM post-mortem sur encéphale isolé chez le Chien

| Acquisition           | Séquence         | TE (ms)                                | TR (ms) | Résolution<br>(mm <sup>3</sup> ) | Taille Matrice | FOV (mm)    |
|-----------------------|------------------|--|---------|----------------------------------|----------------|-------------|
| T1                    | Echo de Gradient | 4,183                                  | 9,08    | 0.5x0.5x0.5                      | 288x288x300    | 144x144x150 |
| T2                    | Echo de Spin     | 266.10                                 | 2500    | 0.5x0.5x0.5                      | 288x288x300    | 144x144x150 |
| Diffusion             | EPI-SE           | 78,29                                  | 5455    | 1.5x1.5x1.8                      | 96x96x30       | 64x64x17    |
| Type<br>d'acquisition | Angle de Bascule | Nombre d'Acquisition pour<br>moyennage |         | Temps d'acquisition(s)           |                |             |
| 3D                    | 8                | 8                                      |         | 2737 (~45min)                    |                |             |
| 3D                    | 90               | 7                                      |         | 1032 (~17min)                    |                |             |
| 2D                    | 90               | 9                                      |         | 1573 (~26min)                    |                |             |

Les acquisitions *ex vivo* sur encéphale isolé n'ont été réalisées que sur deux sujets à ce jour. Parmi les cerveaux ayant fait l'objet d'un examen IRM, un cerveau a été choisi pour la réalisation des coupes histologiques. Les images pondérées en T1 et T2 obtenues au cours de cette étape d'acquisition *ex vivo* enrichiront le *template* et serviront de « transition » entre l'IRM et l'histologie, c'est pourquoi les séquences sont identiques à celles de la deuxième étape. Diminuer la résolution spatiale n'aurait pas été utile puisque l'écart entre la résolution de l'histologie et celle des images IRM est de toute manière trop important.

Comme le temps n'est plus une contrainte et que l'immersion du cerveau résout les problèmes d'interface air-tissu, l'acquisition DTI peut être un peu plus poussée. Cependant, la séquence DTI reste limitée pour nos objectifs, à cause du ratio signal sur bruit et du nombre de directions limité à 32. D'autres méthodes d'acquisition pour la tractographie auraient été plus appropriées, mais celles-ci nécessitent une exploration qui fera l'objet d'une discussion à la fin de ce manuscrit. Les paramètres pour ces séquences sont présentés dans le tableau ci-dessous.

Tableau 7 : Paramètres utilisés pour l'acquisition DTI *ex vivo* sur encéphale isolé du Chien

| Reconstruction | Nombre de directions | Répartition des directions | b-value |
|----------------|----------------------|----------------------------|---------|
| DTI            | 64                   | Optimisée (Phillips)       | 3000    |

### MISE EN PLACE DE L'ATLAS STEREOTAXIQUE

#### Introduction

Une fois les acquisitions IRM réalisées, les différents *templates* et cartes paramétriques qui vont composer l'atlas stéréotaxique sont mis en place. La première étape consiste à choisir les outils qui seront utilisés pour cette étude, à savoir les formats de fichier utilisés et les différentes références telles que le centre du repère de l'espace stéréotaxique. Ensuite, chaque acquisition donnera lieu à un *template*. D'autres éléments pourront être ajoutés par la suite comme par exemple la segmentation des différents tissus, les cartes paramétriques issues des acquisitions pondérées en diffusion (FA et MD), et les ROI pour la tractographie.

#### Choix des formats de fichiers et des outils numériques

##### *Formats des fichiers*

Généralement en imagerie médicale, les fichiers sont sous le format DICOM, NifTI ou Analyse, formats décrits dans le chapitre 1. Dans le cas de notre étude, le format utilisé sera le format NifTI car des trois formats énoncés, le NifTI est le format le plus utilisé dans le cadre de traitement des images médicales. Ce format simplifié est censé servir de standard. Cependant, comme décrit précédemment, ce format possède plusieurs spécificités qui, si elles ne sont pas connues, peuvent rendre l'expression des données plus compliquée. Dans un but de simplicité, toutes les images générées lors de la mise en place de l'atlas suivent quelques règles choisies de façon arbitraire.

## Mise en place d'un atlas stéréotaxique IRM et histologique chez le chien

### Valeurs de slope et intercept

Les valeurs de « *slope* » et « *intercept* » sont les coefficients de la fonction affine suivante, pour le calcul de la valeur du signal :

$$I_{réel} = I_{quantifié} * Slope + Intercept$$

Équation 2.1

Avec  $I_{réel}$  le signal réellement mesuré lors de la séquence IRM, et  $I_{quantifié}$  la valeur décrite dans la matrice image du fichier.

Dans notre cas, la valeur du *slope* est de 1 et celle de l'*intercept* est de 0, ce qui signifie que la valeur réelle du voxel est déjà stockée dans la matrice image, il n'y a donc pas besoin d'étapes supplémentaires. La plupart des logiciels de conversion de DICOM à NifTI permettent déjà de réaliser cette étape. Cependant, la profondeur d'encodage permise par le type de variable utilisé dans les formats NifTI, en général le int16 ou le int32, est largement suffisante pour encoder toute la plage de valeurs dont nous avons besoin, cette étape de *slope* et *intercept* est donc superflue dans notre cas.

### Orientation dans l'espace

Le deuxième élément du format NifTI qui devait être spécifié dans le cadre de cette étude est la méthode utilisée pour l'orientation dans l'espace. Comme décrit précédemment, trois méthodes existent pour définir l'orientation d'un fichier NifTI : la première est principalement utilisée dans un but de rétrocompatibilité avec le format Analyse, et les deux autres sont utilisées pour obtenir l'orientation et le centrage correspondant à l'orientation dans la machine et dans un espace normalisé. De manière générale, les deux méthodes sont valides au sein d'un même fichier NifTI : c'est à l'utilisateur de choisir la méthode qu'il préfère utiliser, ce qui peut d'ailleurs être source de confusion lors de la validation de réorientation dans certains cas.

Dans notre cas, nous allons produire des images « synthétiques » dans le sens où nos différents *templates* ne seront pas l'image d'un élément physique présent dans l'IRM. La seconde méthode ne présente donc pas vraiment d'intérêt puisque l'orientation est

## Mise en place d'un atlas stéréotaxique IRM et histologique chez le chien

considérée comme n'ayant jamais existé. Pour éviter toute ambiguïté, la seconde méthode de réorientation est désactivée dans l'entête de nos fichiers NifTI, ainsi, il est impossible pour un logiciel tiers de l'ouvrir et de l'utiliser *via* cette méthode. La troisième méthode quant à elle est parfaite dans notre cas puisqu'elle décrit la transformation affine à réaliser pour pouvoir placer la matrice image dans un espace standard. Normalement, cette méthode a besoin d'un code représentant l'espace standard utilisé et l'idéal aurait été d'avoir un espace standard dédié pour notre étude. L'option permettant de spécifier l'alignement sur un autre fichier exprimé de façon arbitraire *via* la première méthode, a été utilisée : ceci permet ainsi d'avoir tous les fichiers NifTI (les fichiers actuels et ceux qui seront générés dans le futur) exprimés *via* cette méthode.

### Profondeur d'encodage

Enfin, un autre choix a porté sur la profondeur d'encodage. Les images « synthétiques » restent à l'encodage natif des acquisitions, dans notre cas en int16. Dans le cas d'utilisation d'images encodées en int32, la conversion n'engendrera aucune perte de données.

### Choix des outils numériques

Dans le cadre de cette étude, certains outils numériques ont une importance particulière et nécessitent un choix précis : c'est notamment le cas du choix de la librairie utilisée pour les algorithmes de recalage. Plusieurs critères entrent ici en compte pour choisir parmi les différents outils spécifiques au traitement d'images, celui qui convient le mieux pour notre étude.

Le critère le plus important est le langage de programmation. Comme la justesse de l'atlas qui va être mis en place dépend des recalages, il faudra réaliser des recalages avec de faibles valeurs de variations de gradient pour le calcul des fonctions de coût, ainsi qu'un grand nombre d'itérations. Pour éviter des temps de calcul trop longs, il est donc nécessaire d'utiliser des algorithmes nativement réalisés sur des langages de programmation performants pour le

## Mise en place d'un atlas stéréotaxique IRM et histologique chez le chien

traitement d'images, comme le C++, contrairement à des langages plus lents tels que Matlab ou Python.

De plus, le choix des paramètres doit être assez libre pour pouvoir obtenir la transformation idéale entre l'image référence et l'image cible. En partant de ces critères, les « *toolbox* » telles que SPM et FSL ne sont pas forcément le meilleur choix. Idéalement, on chercherait un outil développé en C++ et utilisant l'architecture CUDA pour une optimisation par GPU, ce qui est actuellement la référence en termes de performance pour le traitement d'images. Cependant, l'absence de ce genre d'outils pour l'imagerie médicale et la contrainte d'avoir une carte GPU à disposition expliquent que cet outil « idéal » n'a pas pu être choisi au début de l'étude. De ce fait, le choix s'est tourné vers un outil numérique développé en C++ en vue d'une architecture CPU, ANTs [146]. Cette librairie comporte tous les outils numériques nécessaires à notre étude et ces derniers répondent à tous les critères cités précédemment. Elle est basée notamment sur une autre librairie C++ très réputée, ITK. Les seuls inconvénients sont :

- La difficulté à installer cette librairie. Dans le cas idéal, elle doit être recompilée par l'utilisateur pour pouvoir être utilisée sur une machine particulière, via notamment les logiciels CMake et un compilateur C++. Cette étape peut être assez sensible et laisser l'utilisateur avec une distribution de la librairie peu stable ou inutilisable. Cependant, au cours des dernières années, ce défaut a été grandement atténué grâce à l'arrivée d'une interface Linux sur Windows. Ceci permet dorénavant de compiler la librairie avec une méthode propre au système Linux. L'impact sur les performances n'a pas encore été quantifié du fait de l'état récent de ce sous-système sur Windows.
- Le manque de clarté sur certains paramètres des fonctions, qui demande parfois beaucoup de recherches pour en comprendre le sens.

Ces défauts sont notamment responsables du manque de popularité de cet outil par rapport à FSL ou SPM. C'est pour cela que l'on verra plus tard dans ce chapitre l'intérêt d'essayer de l'englober dans la distribution de ce projet.

### Mise en place des templates T1 et T2

Les quelques articles qui décrivent la réalisation de *templates* chez le Chien mettent en avant un ensemble d'éléments méthodologiques à respecter. Le plus important d'entre eux est le fait de différencier les races canines selon la morphologie de leur crâne (races mésocéphales, dolichocéphales, brachycéphales) qui influence fortement la morphologie de l'encéphale alors que les différences liées à l'âge ou au sexe ne sont pas significatives [145]. Le *template* étant censé être un modèle numérique le plus proche possible de la population d'intérêt [147]–[149], il est donc nécessaire d'en créer un par morphologie de crâne. Ainsi, les *templates* créés lors du présent travail de thèse seront dédiés à la race Beagle qui est mésocéphale. La méthodologie a été mise en place de telle sorte qu'elle puisse être rapidement appliquée aux races dolicho- et brachy-céphales dans le cas où celles-ci feraient l'objet de la création d'un *template*.

Dans la présente étude, un template a été créé pour chaque pondération et pour chaque étape d'acquisition IRM (*in vivo*, *ex vivo* tête entière et *ex vivo* encéphale isolé). Cependant, la troisième étape d'acquisition IRM n'étant pas encore assez avancée, seule une méthodologie basée sur les aprioris déduits de la seconde étape sera proposée.

#### *Template T1 in vivo*

L'atlas étant composé de plusieurs *templates* dans le même espace stéréotaxique, le premier *template* créé est donc très important puisqu'il servira de référence absolue pour déterminer cet espace. Les autres *templates* seront par la suite déplacés vers l'espace défini par ce premier *template*. Certains éléments créés au cours de cette première étape seront réutilisables pour la suite, comme par exemple les masques du cerveau.

La mise en place suit donc plusieurs étapes importantes telles que la conversion des fichiers DICOM en NifTI, en neutralisant le *slope* et l'*intercept* comme explicité précédemment. Lors de l'acquisition, les chiens sont en décubitus sternal tête orientée vers l'anneau, la position de l'encéphale diffère de celle des patients humains qui sont allongés sur le dos lors

## Mise en place d'un atlas stéréotaxique IRM et histologique chez le chien

de l'examen IRM : une réorientation simple de la matrice image est donc réalisée pour positionner correctement le sujet par rapport au « viewer » classique d'images.

Le crâne étant variable d'un individu à l'autre, il ne doit pas intervenir dans les calculs des fonctions de coût pour les recalages. Il faut donc réaliser la segmentation du cerveau avant de pouvoir passer aux étapes de recalage.

### Segmentation du cerveau

La segmentation du cerveau peut être réalisée de manière manuelle ou semi-automatique.

La segmentation manuelle est plus simple mais aussi plus longue, elle a longtemps été considérée comme référence mais certains travaux tendent à montrer aujourd'hui qu'elle serait sujette à une variabilité trop importante [145]

Parmi les méthodes de segmentation semi-automatiques, ou plus précisément segmentation « supervisée », la segmentation par contours actifs apparaît particulièrement intéressante pour notre étude. Cette segmentation est réalisée via le logiciel ITK-SNAP, qui utilise notamment la librairie C++ ITK. Le principe de la segmentation par contours actifs est de positionner un contour initial, souvent représenté par une région d'intérêt en 3D, qui va ensuite évoluer en étant contraint par deux forces.

La force de l'image dans laquelle il évolue : cette énergie peut être représentée par une topologie créée par le contraste. Plus deux zones de l'image auront un contraste et une dynamique importants, plus le contour va être attiré par la frontière entre ces deux régions. Ainsi, les seuils d'intensité peuvent être paramétrés pour viser par exemple le contraste entre substance grise et LCS.

La seconde force est intrinsèque au contour lui-même, dans le sens où deux échantillons du contour ne peuvent pas agir de façon indépendante, ce qui permet de rendre le contour plus ou moins fluide lors de chaque itération.



## Mise en place d'un atlas stéréotaxique IRM et histologique chez le chien

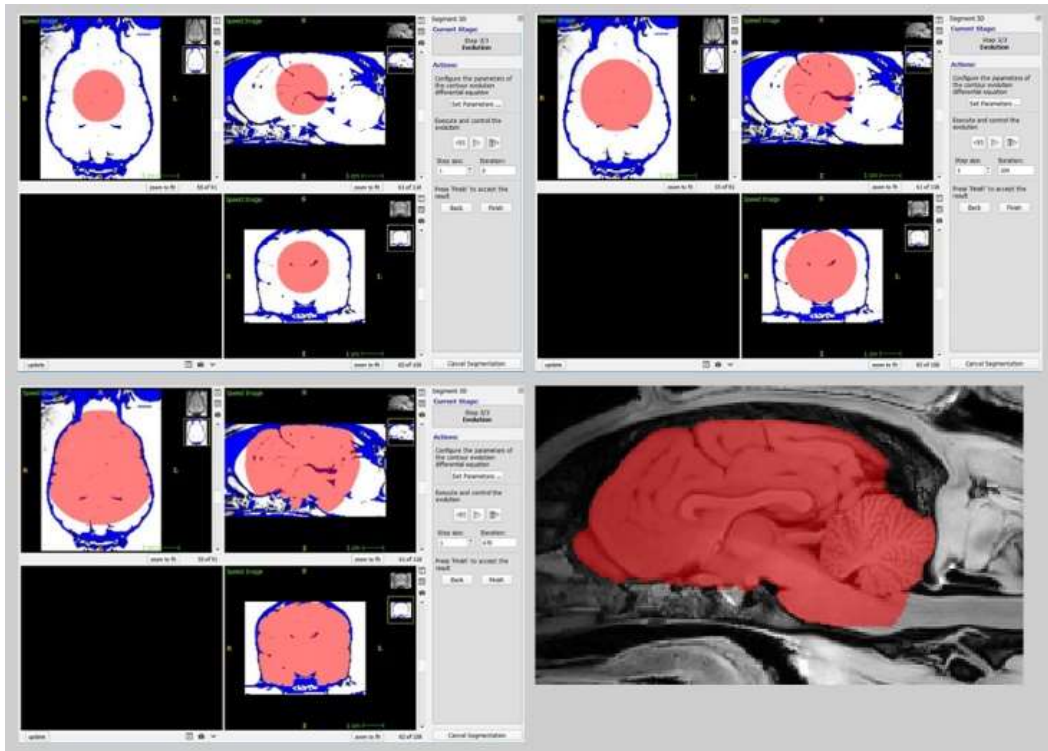


Figure 25 : Exemple de segmentation par contour actif via ITK-SNAP, et la segmentation obtenue après correction manuelle.

Avec ce système à deux forces, il est facile et rapide de segmenter une zone étendue ou une zone homogène qui apparaît contrastée par rapport à ce qui l'entoure. Cependant, cette technique demande une supervision constante par l'utilisateur. Cette segmentation est largement suffisante pour un travail dont l'objectif n'est pas la mise en place d'un atlas. Mais dans notre cas, les masques obtenus avec la segmentation par contours actifs ont été corrigés manuellement pour une meilleure précision. Dans le but d'aider et améliorer le plus possible la segmentation par contours actifs, un filtre de netteté a donc été appliqué de façon à obtenir les frontières les plus nettes possibles entre chaque région. Les images alors obtenues ne sont gardées que pour le calcul de la segmentation par contours actifs, les images originales sont utilisées pour la suite du traitement.

## Mise en place d'un atlas stéréotaxique IRM et histologique chez le chien

### Normalisation d'intensité et centrage

Une fois la segmentation du cerveau terminée, il reste une étape importante à réaliser avant de commencer les différents recalages : la normalisation d'intensité. Les séquences IRM donnent une valeur absolue qui ne peut être considérée comme comparable entre différentes acquisitions, elle reste une mesure qualitative. Dans notre cas, il n'est pas possible d'avoir des échelles d'intensité différentes entre individus même si le contraste reste identique. Le choix que nous avons fait est de normaliser l'intensité sur la moitié de la profondeur d'encodage de type de variable composant la matrice image, ce qui permet d'avoir une quantité suffisante de pas de quantification pour exprimer correctement toutes les différentes intensités de l'image. De plus, le fait de se mettre à la moitié de la profondeur d'encodage permet de garantir qu'il n'y aura pas de perte d'informations lors d'un changement de type. Dans notre cas, nos images sont codées en int16, que l'on passe donc en variable non signée ou en int32, les valeurs d'intensité seront complètement inaltérées. Cette normalisation n'est valable que pour les acquisitions pondérées en T1 et pondérées en T2, l'acquisition DTI étant déjà quantitative.

La dernière étape avant le recalage des images est le centrage des images. Les algorithmes de recalage cherchant à minimiser les fonctions de coût de façon locale, un alignement trop différent bloquerait le recalage, qui est initialisé par le centrage des images dans l'espace de référence *via* leur centre.

### Recalage affine

Trois recalages différents sont réalisés à la suite pour la création des *templates*. A chaque recalage, une nouvelle estimation du *template* est faite et celui-ci va s'ajuster à travers les étapes de recalage.

En premier lieu, un recalage affine est réalisé sur les différentes images. Le principe est de réaligner tous les sujets sans changer la topologie des images. Comme nous ne disposons pas de référence pour le recalage, nous avons choisi d'appliquer la méthodologie décrite dans la littérature [150], à savoir, prendre de façon arbitraire le premier sujet comme référence pour le premier recalage. Etant de nature affine, ce recalage ne provoque pas de modifications

## Mise en place d'un atlas stéréotaxique IRM et histologique chez le chien

sur la nature de l'image mais plutôt sur son positionnement dans l'espace, ce choix est donc cohérent. Les paramètres pour cette étape sont présentés dans le Tableau 8 ci-dessous.

Tableau 8 : Paramètres du recalage affine pour le template T1 in vivo

| Type de recalage | Métrique de similarité | Itération   | Seuil       | Facteur de sous échantillonnage |
|------------------|------------------------|-------------|-------------|---------------------------------|
| Affine           | Information mutuelle   | 200x200x150 | $1.10^{-8}$ | 4x2x1                           |

La métrique choisie est l'information mutuelle, en ne choisissant qu'un petit nombre de regroupements pour l'histogramme, ceci permet d'avoir une métrique rapide et assez souple pour cette étape. A la fin de cette étape, on obtient la première estimation de notre *template*. Cependant, la nature affine du recalage fait que cette première estimation est fortement sensible au « *ghosting* », c'est-à-dire que l'on peut voir les différents sujets en transparence. Pour régler ce problème, un filtre gaussien est appliqué sur l'estimation du *template*. Cependant, ce problème s'est très fortement diminué au fur et à mesure de l'augmentation du nombre d'individus.

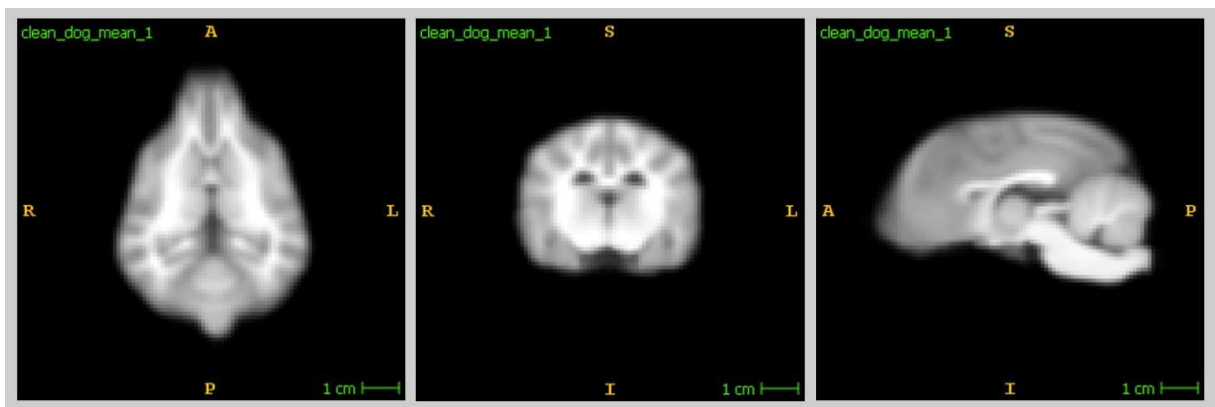


Figure 26 : Première étape du template T1 in-vivo, recalage linéaire

## Mise en place d'un atlas stéréotaxique IRM et histologique chez le chien

### Recalage élastique

Une fois le recalage affine effectué et l'estimation du *template* calculé, on passe au second recalage, le recalage élastique. Ce dernier a pour objectif de venir faire correspondre grossièrement tous les sujets entre eux. Contrairement au précédent recalage affine, la topologie des sujets sera modifiée mais cette modification étant contrainte, les déformations ne seront pas localement indépendantes. Pour cette étape, la référence utilisée est l'estimation du *template* établie à l'étape précédente. Les paramètres du recalage élastique sont présentés dans le tableau ci-dessous.

Tableau 9 : Paramètres du recalage élastique pour le template T1 in vivo

| Type de recalage | Métrique de similarité | Itération   | Seuil       | Facteur de sous échantillonnage |
|------------------|------------------------|-------------|-------------|---------------------------------|
| Elastique        | Information mutuelle   | 200x200x150 | $1.10^{-3}$ | 2x1x0                           |

La métrique reste l'information mutuelle, la différence avec l'étape précédente concerne l'algorithme utilisé qui permet le recalage élastique : il s'agit de l'algorithme « *Gaussian displacement field* ». A la fin de cette étape, une nouvelle estimation du *template* est obtenue, elle se montre beaucoup plus nette et juste que celle de l'étape précédente, cependant un certain flou dû à des différences locales persiste, c'est pourquoi la dernière étape est nécessaire.

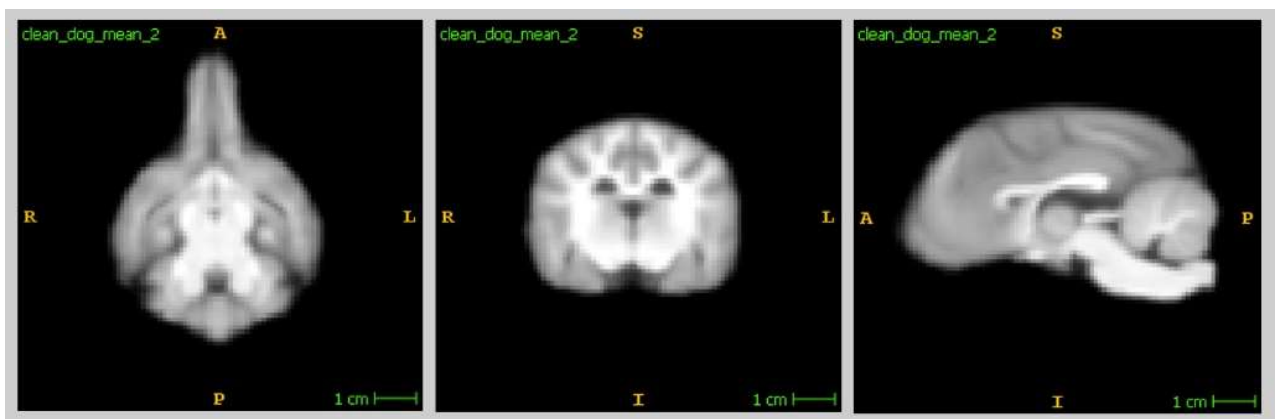


Figure 27 : Seconde étape du template T1 in-vivo, recalage élastique

## Mise en place d'un atlas stéréotaxique IRM et histologique chez le chien

### Recalage Difféomorphique

La dernière étape nécessaire à l'obtention du *template* est le recalage difféomorphique. Ce dernier modifie de façon assez agressive et locale la topologie des images. Le but ici est de diminuer les différences entre chacun des sujets pour pouvoir les fusionner au mieux, et ainsi obtenir le *template*. Les paramètres pour cette étape sont présentés dans le tableau ci-dessous.

Tableau 10 : Paramètres du recalage difféomorphique pour le template T1 in vivo

| Type de recalage | Métrique de similarité | Itération | Seuil       | Facteur de sous échantillonnage |
|------------------|------------------------|-----------|-------------|---------------------------------|
| Difféomorphique  | Intercorrélation       | 100x50x25 | $1.10^{-3}$ | 2x1x0                           |

Pour cette étape, la métrique et l'algorithme utilisés pour calculer la déformation de l'image diffèrent de ceux de l'étape précédente. L'inter-corrélation a été utilisée pour cette étape, le but étant d'obtenir un résultat assez similaire entre les sujets et la référence. D'ailleurs, la référence est la nouvelle estimation du *template* créée lors de la seconde étape, mais les images qui sont recalées à cette référence sont de nouveau les images issues de la première étape [150].

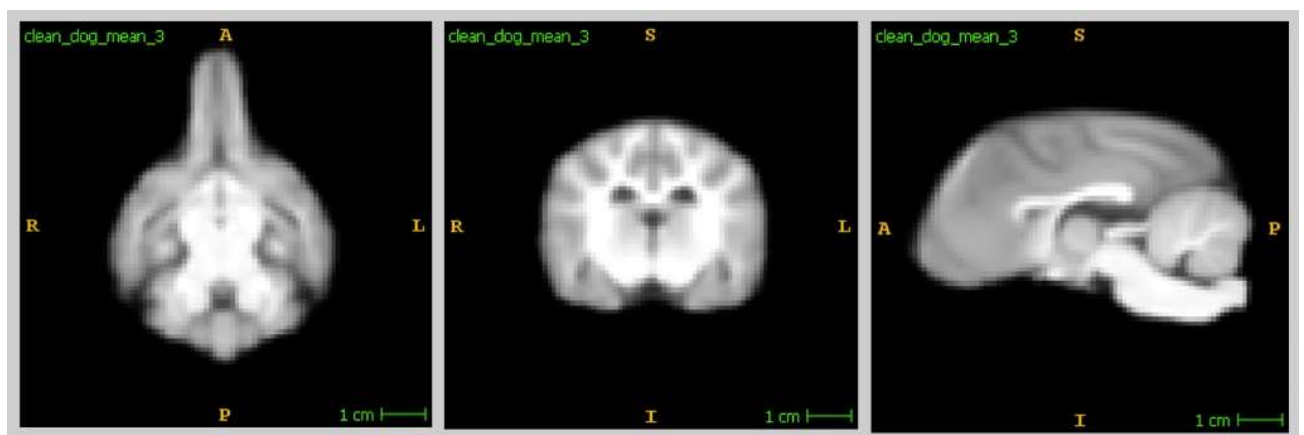


Figure 28 : Seconde étape du template T1 in-vivo, recalage difféomorphique

## Mise en place d'un atlas stéréotaxique IRM et histologique chez le chien

### Création du *template* avec crâne

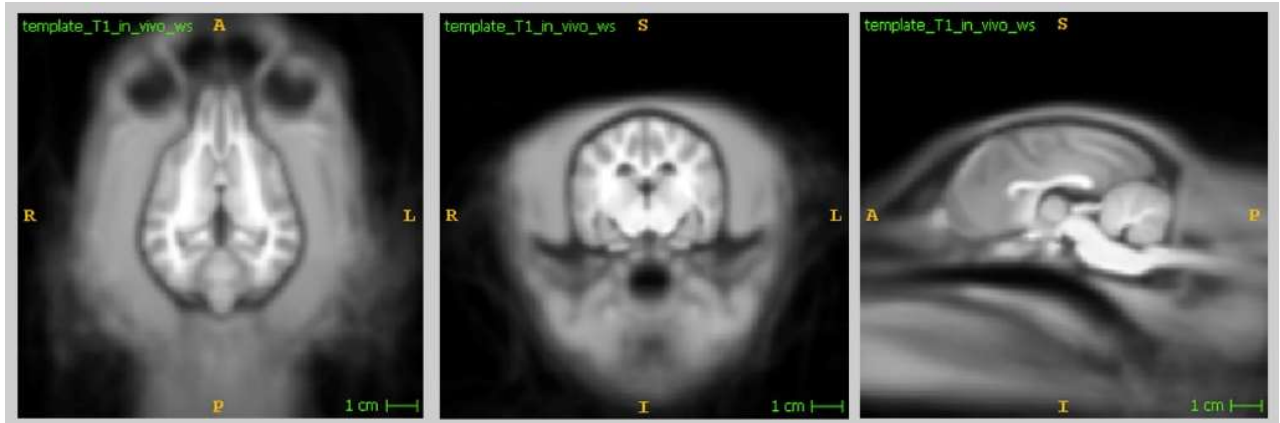


Figure 29 : *Template* T1 in-vivo avec ajout du crâne

En plus du *template* que l'on vient de mettre en place, qui est seulement constitué du cerveau, un second *template* incluant le crâne a ensuite été réalisé. Pour cela, la transformation subie par chaque sujet est appliquée à son image avant segmentation, puis un masque du cerveau est inversé pour n'obtenir ainsi que le crâne. Il est ensuite filtré avec une gaussienne pour diminuer les effets de « *ghosting* ». Il est ensuite combiné avec le *template* T1 « cerveau seul ». On obtient ainsi un *template* identique en ce qui concerne le cerveau mais qui présente l'avantage d'inclure le crâne, ce qui peut s'avérer utile dans le cas où une étude nécessiterait des points de repère situés dans le crâne.

## Mise en place d'un atlas stéréotaxique IRM et histologique chez le chien

### *Template T2 in vivo*

#### Segmentation des cerveaux et normalisation d'intensité

Dans la mesure où les séquences pondérées en T1 et en T2 ont été acquises au cours du même examen IRM avec le même champ de vue et le même centrage pour chaque sujet, les segmentations effectuées sur les images T1, issues de la méthode de segmentation par contours actifs, peuvent donc être directement réutilisées pour les images T2. Les images subissent également les mêmes traitements de normalisation d'intensité et de centrage que les images T1.

#### Recalage et création du *template*

Les étapes de recalage utilisées pour le *template T2 in vivo* sont les mêmes que celle utilisées pour le *template T1 in vivo*. La même méthode est également appliquée pour obtenir la version du *template* incluant le crâne.

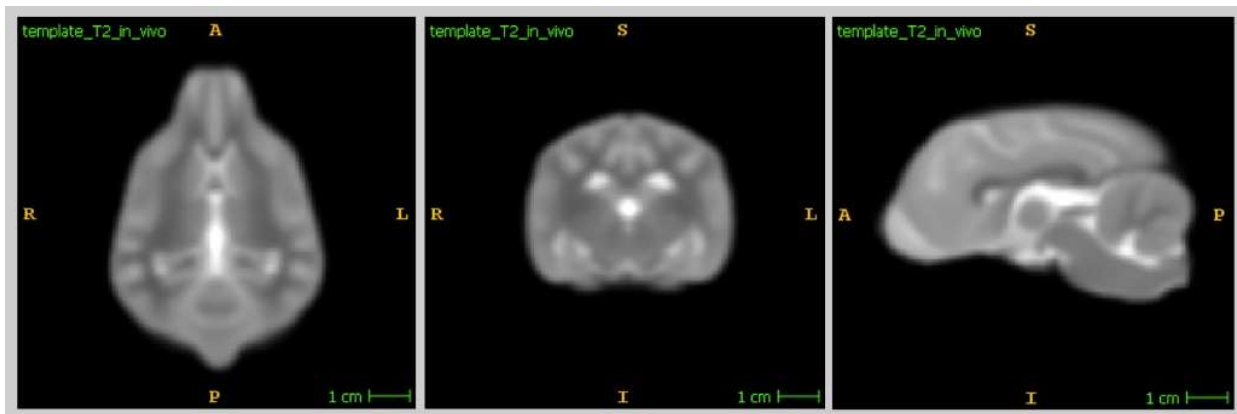


Figure 30 : *Template T2 in-vivo*

## Mise en place d'un atlas stéréotaxique IRM et histologique chez le chien

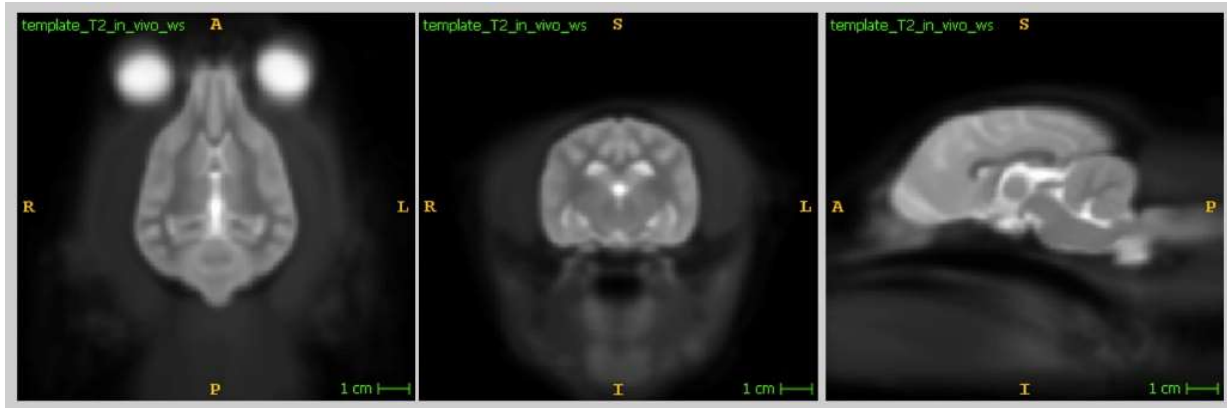


Figure 31 : Template T2 *in-vivo*

### *Templates T1 et T2 ex vivo, utilisation des images acquises sur tête entière*

#### Segmentation des cerveaux et normalisation d'intensité

En ce qui concerne les images pondérées en T1 et en T2 obtenues en conditions *ex vivo* sur tête entière, la méthode de segmentation est différente de celle utilisée pour la version *in vivo* du *template*. La segmentation manuelle ou même semi-automatique/supervisée présente l'inconvénient d'être trop variable sur deux réalisations de la même segmentation, même si elles sont effectuées par la même personne [145]. Etant donné que l'on possède déjà les acquisitions *in vivo* de chaque chien avec une segmentation du cerveau, il suffit de réaliser un simple recalage entre les images acquises *in vivo* et les images acquises *ex vivo* pour chaque individu afin d'obtenir une segmentation du cerveau. La reproductibilité est ainsi plus forte que si les segmentations avaient été réalisées manuellement. Les images ont ensuite été normalisées et centrées de la même façon que leurs versions *in vivo*.



### Recalage et création des *templates*

Les étapes de recalage des images acquises *ex vivo* sur tête entière sont assez similaires à celles réalisées pour les images acquises *in vivo*. Les légères modifications sont notamment liées à la résolution plus élevée des images *ex vivo*. La première étape reste un recalage affine, avec comme référence le premier individu de la série. Les paramètres utilisés sont présentés dans les tableaux ci-dessous.

Tableau 11 : Paramètres de recalage pour les templates T1 *ex vivo*, tête entière

| Type de recalage | Métrique de similarité | Itération   | Seuil       | Facteur de sous échantillonnage |
|------------------|------------------------|-------------|-------------|---------------------------------|
| Affine           | Information mutuel     | 500x500x150 | $1.10^{-8}$ | 4x2x1 vox                       |
| Elastique        | Information mutuel     | 100x50      | 0.5         | 4x2 vox                         |
| Difféomorphique  | Intercorrélation       | 50x50x25    | 0.5         | 3x2x1 vox                       |

Tableau 13 : Paramètres de recalage pour les templates T2 *ex vivo*, tête entière

| Type de recalage | Métrique de similarité | Itération   | Seuil       | Facteur de sous échantillonnage |
|------------------|------------------------|-------------|-------------|---------------------------------|
| Affine           | Information mutuel     | 500x500x150 | $1.10^{-8}$ | 4x2x1 vox                       |
| Elastique        | Information mutuel     | 200x200x50  | $1.10^{-2}$ | 4x2x1 vox                       |
| Difféomorphique  | Information mutuel     | 200x50      | 0.5         | 2x1 vox                         |

Mise en place d'un atlas stéréotaxique IRM et histologique chez le chien

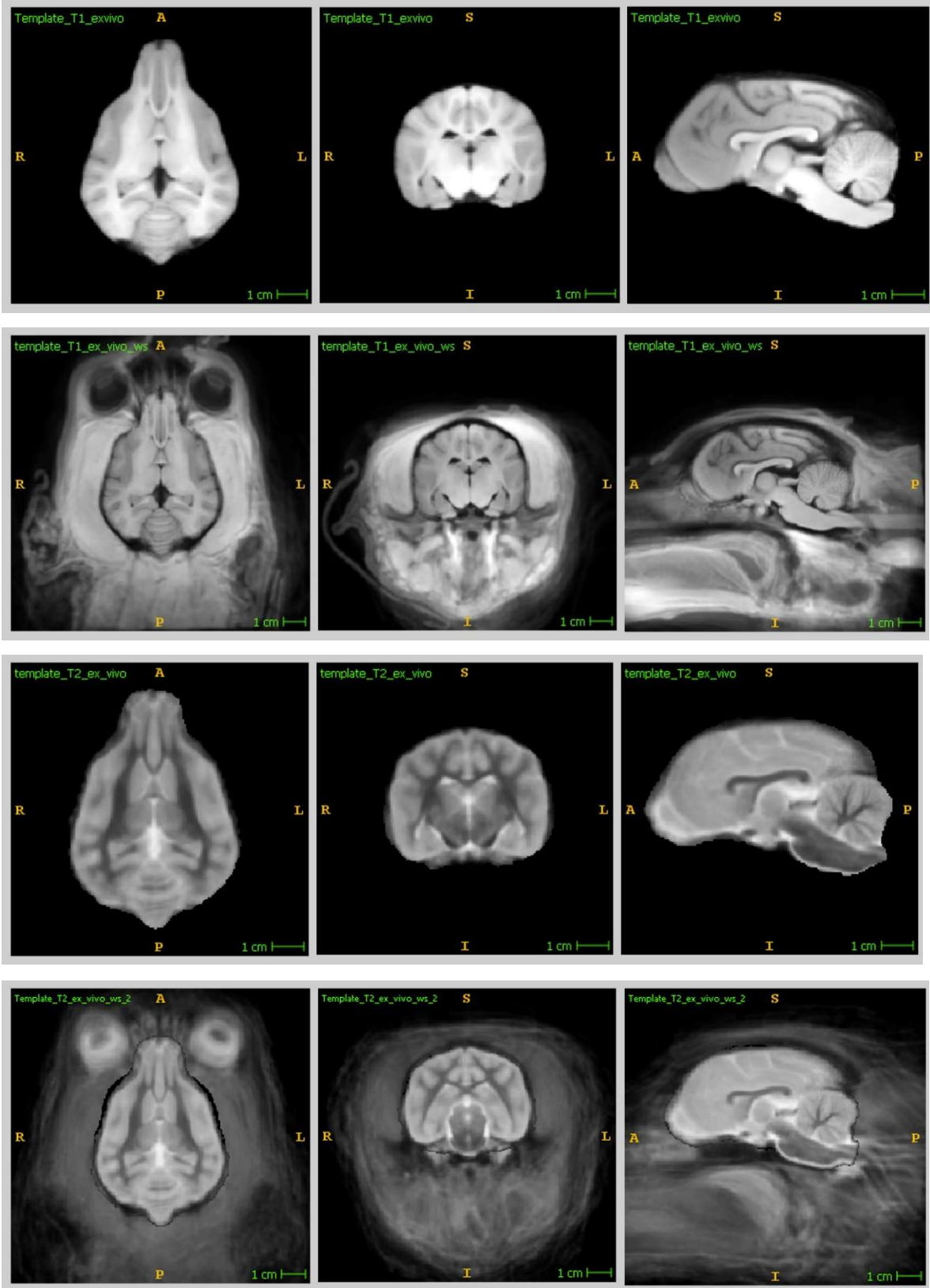


Figure 32 : De haut en bas : Template T1 post-mortem, Template T1 post-mortem avec crâne, Template T2 post-mortem, Template T2 post-mortem avec crâne

## Mise en place d'un atlas stéréotaxique IRM et histologique chez le chien

### Mise en place du *template* DTI

#### Segmentation des cerveaux et choix méthodologiques

Dans le cas des images obtenues avec l'acquisition DTI, la réalisation d'un masque est plus simple que pour les images pondérées en T1 et T2. Contrairement à ces dernières, les acquisitions pondérées en diffusion sont quantitatives et mesurent indirectement la diffusion au sein du cerveau. Un masque du cerveau a été réalisé via le logiciel DSI studio.

Pour ce *template*, les recalages seront effectués sur les images b0. Ce choix présente deux avantages :

- Les images b0, qui ne sont pas pondérées en diffusion, sont assez proches des images pondérées en T2, ce qui permettra un recalage plus simple du *template* DTI vers les autres éléments du template.
- Réaliser les étapes de recalage sur les images b0 permet de simplement l'appliquer aux autres directions et ainsi d'obtenir un template de l'acquisition DTI elle-même.

Il est ainsi possible d'utiliser ce template d'acquisitions pondérées en diffusion pour réaliser la tractographie des fibres. Ce qui nous permet de créer un atlas des fibres de la substance blanche chez le chien.

#### Recalage et création du *template*

Le *template* DTI est créé à travers les trois mêmes étapes de recalage que les *templates* T1 et T2. Cependant, comme le recalage va être calculé par rapport au b0, et les transformées simplement appliquées au reste des directions, l'alignement des directions reste essentiel. Les vecteurs des directions de sensibilisation à la diffusion ont aussi été ajustés en conséquence. Les paramètres pour les recalages sont présentés dans le tableau suivant :

## Mise en place d'un atlas stéréotaxique IRM et histologique chez le chien

Tableau 12 : Paramètres de recalage pour le template DTI in-vivo

| Type de recalage | Métrique de similarité | Itération   | Seuil       | Facteur de sous échantillonnage |
|------------------|------------------------|-------------|-------------|---------------------------------|
| Affine           | Information mutuel     | 100x100x150 | $1.10^{-3}$ | 3x2x1 vox                       |
| Elastique        | Information mutuel     | 100x100x50  | 0.5         | 3x2x1 vox                       |
| Difféomorphique  | Information mutuel     | 50x25       | 0.5         | 2x1 vox                         |

Une fois le *template* DTI réalisé, il est possible d'en calculer les cartes de FA et de tenseur de diffusion. On peut donc ensuite réaliser une tractographie des fibres de substance blanche.

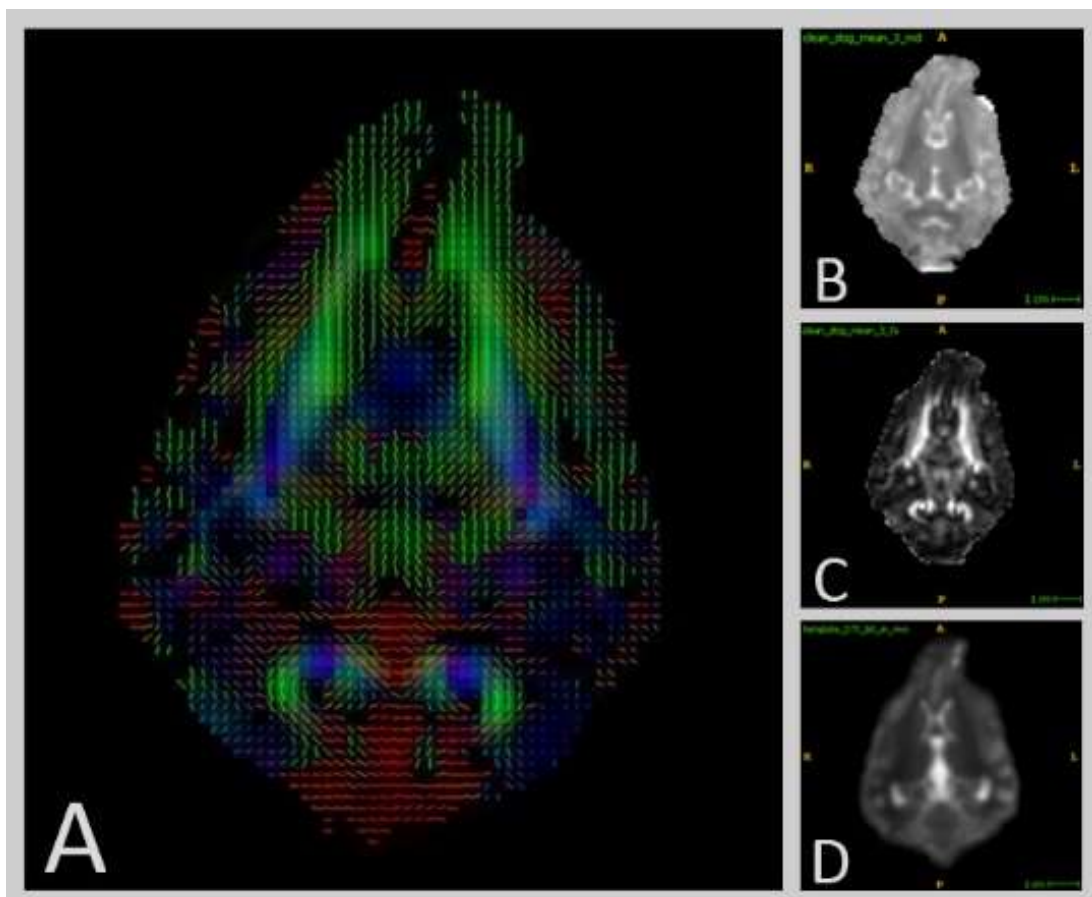


Figure 33 : Template DTI issue des acquisitions de diffusion. (A) Image composé du tenseur de diffusion et de la RGB (B) MD (C) FA (D) image b0

### Tractographie des fibres de la substance blanche à partir du template DTI

Une fois les *Templates* réalisés, il est possible de réaliser la tractographie des fibres de la substance blanche. L'avantage de réaliser la tractographie est le gain de signal obtenu. Le moyennage réalisé via la mise en place du template permet de réduire le bruit présent sur l'image et ainsi de pouvoir obtenir une fraction d'anisotropie et un tenseur plus juste. Le logiciel DSI studio a été utilisé pour réaliser les traitements des acquisitions et le calcul du tenseur de diffusion. Pour la tractographie, un seuil moyen de 0,2 pour la FA a pu être mis en place afin d'avoir une confiance raisonnable dans les fibres trouvées. La tractographie a été réalisée de façon déterministe pour renforcer sa reproductibilité. Des ROI, ROA et régions « seed » (régions servant de départ à la tractographie) ont été utilisées pour isoler les tractus voulus. Actuellement, cinq ensembles de fibres ont pu être isolés : Le cingulum, le corps calleux, le Fornix, la commissure antérieure et la capsule interne. Tous les ensembles de fibres ont été validés par des anatomistes.

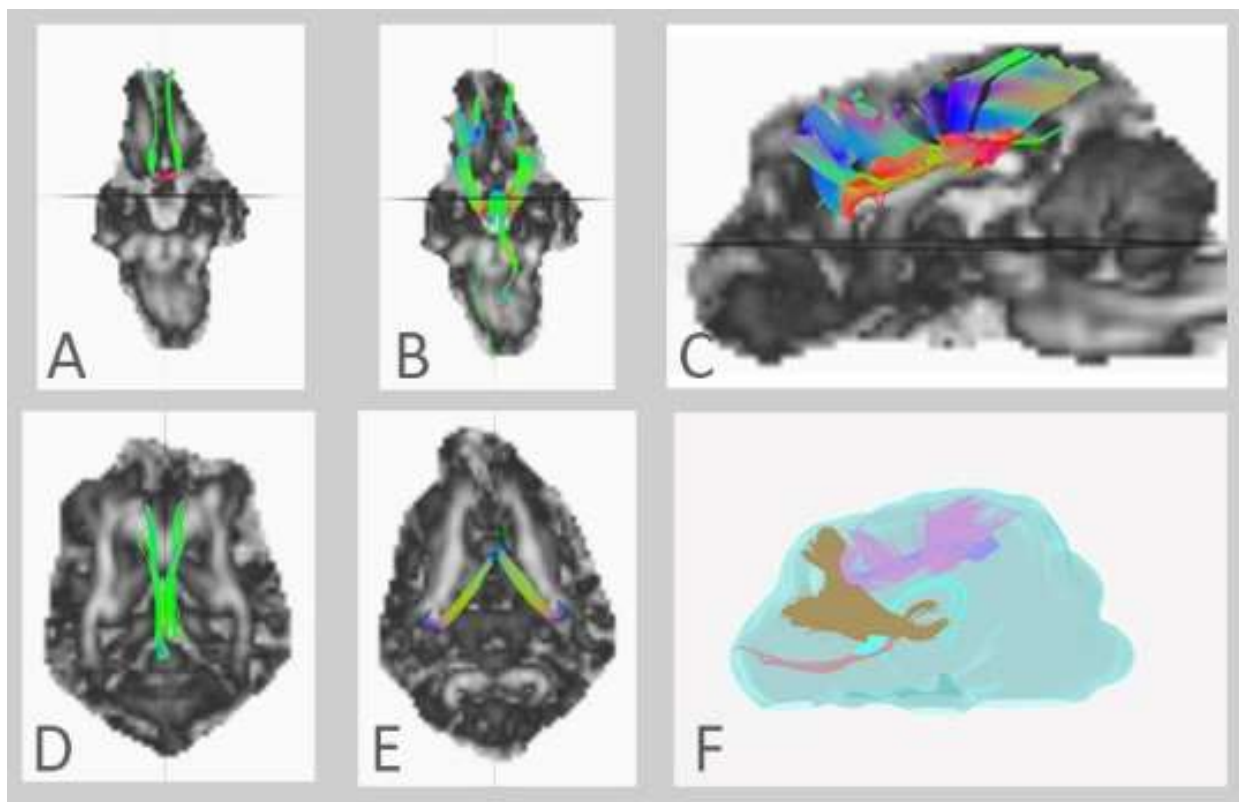


Figure 34 : Tractographie issue du template DTI. (A) Commissure antérieure (B) Capsule Interne (C) Corps calleux (D) Cingulum (E) Fornix (F) Image de l'isosurface du cerveau avec les cinq fibres isolées

## Mise en place d'un atlas stéréotaxique IRM et histologique chez le chien

Il est aussi intéressant de permettre le placement de régions d'intérêt potentiel pour placer les « seed » qui serviront à réaliser les tractographies des différents ensembles de fibres. Ceci permettra à de futures études d'avoir un pré-paramétrage pour isoler un ensemble de fibres particulier de façon automatique sur tous les individus. A l'heure actuelle cette partie n'est pas finalisée, lors de la tractographie, certains ajustements sont nécessaires pour obtenir l'ensemble de fibres voulu. Pour obtenir des pré-positionnements plus justes, la réalisation de régions d'intérêt plus globales doit être faite.

### Segmentation des tissus, régions d'intérêt et cartes paramétriques

Des éléments supplémentaires peuvent être ajoutés aux *templates* afin d'enrichir l'atlas tels que la segmentation des différents tissus, la définition de régions d'intérêt (ROI) pour initialiser le processus de tractographie et les cartes paramétriques.

#### *Segmentation des tissus*

Dans certain cas, la segmentation automatique des tissus repose sur la normalisation d'une image avec un atlas, transférant la segmentation associée à l'atlas dans l'espace de l'image cible. On obtient ainsi, non pas une segmentation binaire, mais ce que l'on pourrait appeler des cartes de probabilité d'appartenance [151]. Plutôt que d'attribuer une valeur binaire à chaque voxel pour savoir s'il s'exprime ou non, chaque voxel se voit assigner une valeur allant de 0, si l'on est certain que le voxel n'appartient pas à la segmentation, à 1 pour le cas où le voxel appartient à la segmentation. Ce genre d'images se traduit généralement par un gradient plus ou moins fort sur le contour de la segmentation. Deux méthodes peuvent être utilisées pour finaliser cette segmentation et obtenir des masques des différents tissus.

La plus simple et la plus rapide correspond à la mise en place d'un seuil uniquement sur la valeur du masque. Dans le cas d'une segmentation assez large, comme celle du cerveau, la zone indéterminée n'est pas très importante par rapport à la taille de la région, un choix arbitraire de seuil peut donc suffire à obtenir une segmentation cohérente.

## Mise en place d'un atlas stéréotaxique IRM et histologique chez le chien

Une seconde méthode serait de prendre en compte les valeurs des voxels de l'image ou d'autres segmentations voisines. Dans certains cas, plusieurs segmentations peuvent être transposées sur l'image cible. Par exemple, dans le cas d'une segmentation des régions corticales, plusieurs régions peuvent se chevaucher à leur interface. Cette méthode permet d'avoir un seuil plus relatif pour obtenir une segmentation finale.

Dans notre étude, les segmentations du cerveau, de la substance blanche, de la substance grise et du LCS ont été effectuées sur le template T2 *post-mortem*. Les cartes de probabilité peuvent donc être calculées pour une image cible. Cette méthode n'est pas idéale, le masque ne devant pas être réalisé directement sur le template. Pour obtenir une segmentation par normalisation au template, il faudrait réaliser un masque des différents tissus via l'application des trois différentes transformées appliquées aux images sur les segmentations respectives. On obtient ainsi ce qui correspondrait plus à une carte de probabilité du tissu [145]. Cette étape sera réalisée par la suite.

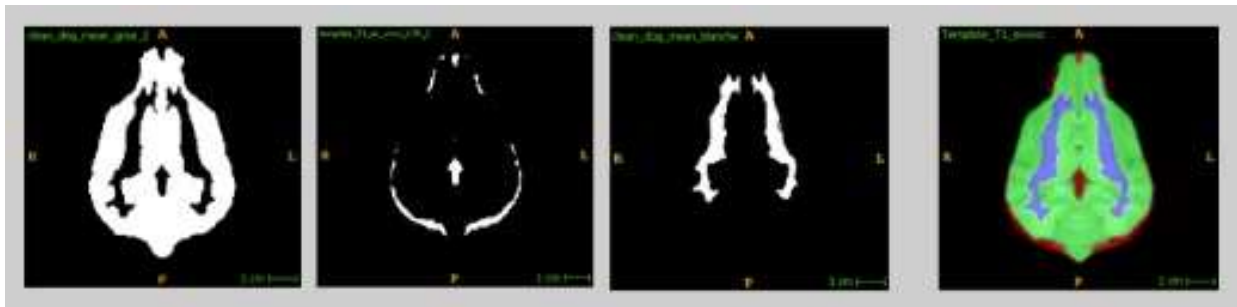


Figure 35 : Masque temporaire des tissus, de gauche à droite : Substance grise, LCS, substance blanche, Labélisation des pixels.

### Régions d'intérêt

Même si les régions d'intérêt (ROI) sont théoriquement des segmentations, elles en sont séparées ici car l'utilisation qui en est faite est différente : plus que d'isoler un élément, elles permettent de réaliser la tractographie des fibres de substance blanche. Leur calcul se déroule de la même façon que celui explicité précédemment pour les segmentations, seule la finalité change puisque le but est d'initialiser le processus de tractographie.

### *Cartes paramétriques*

Les cartes paramétriques de FA et MD (*figure 31*) qui ont été calculées *via* le *template* DTI constituent le dernier élément composant notre atlas. Avoir ce genre de carte paramétrique donne l'avantage de pouvoir être utilisé comme image de référence pour la normalisation d'une image. Ce cas peut arriver pour des analyses voxel-à-voxel sur un groupe malade avec les cartes paramétriques de la population saine. Cela peut aussi être utile pour guider le préplacement des régions d'intérêt pour la tractographie.

### Coupes histologiques

En plus des différentes images IRM acquises pour la mise en place de cet atlas, des coupes histologiques de l'un des encéphales isolés de la boîte crânienne ont été réalisées. L'encéphale a été choisi de façon arbitraire après les acquisitions IRM *ex vivo*. Le principe est d'obtenir un atlas dont le spectre s'étend de l'exploration *in vivo* avec des images IRM à l'histologie, la méthode de référence pour l'exploration des tissus. L'intérêt d'avoir les coupes histologiques est aussi de pouvoir contourner et légender les différentes structures cérébrales de manière précise sur les coupes histologiques et de pouvoir ensuite avoir la correspondance de ces régions sur les images IRM. Pour l'instant les coupes histologiques n'ont pas été annotées.

Les coupes histologiques de cet encéphale ont été réalisées par NeuroScience Associates, un laboratoire américain situé à 10915 Lake Ridge Drive, Knoxville. L'encéphale a été inclus dans son intégralité dans une matrice de gélatine selon une technique brevetée par le laboratoire, puis entièrement coupé en congélation de manière transversale tous les 50 µm jusqu'à épuisement du bloc. Une coloration de Weil et une coloration de Nissl, qui mettent respectivement en évidence la substance blanche et la substance grise, ont été réalisées toutes les vingt sections, ce qui correspond à une coupe colorée tous les millimètres. Les détails concernant l'inclusion, la section et les colorations de l'encéphale peuvent être retrouvés dans le livre « The Beagle Brain in Stereotaxic Coordinates » [152], pour lequel le même laboratoire avait été sollicité.



## Mise en place d'un atlas stéréotaxique IRM et histologique chez le chien

Centre trente-quatre lames ont ainsi été obtenues (soixante-sept lames par coloration), qui ont ensuite été scannées au Centre de Microscopie Electronique Appliquée à la Biologie (CMEAB) de l'Université Paul Sabatier, situé à la faculté de médecine de Rangueil à Toulouse. Le scanner utilisé est un « Hamamatsu C10790-12 », le FOV (*Field of View*) a été fixé à son maximum 61,2 mmx51 mm, les lames étant parfois tout juste entièrement comprises dans le FOV. Des réajustements du scanner ont été nécessaires pour pouvoir scanner les lames correctement. Le grossissement était de x20 pour une résolution de 134400x111872 pixels. Les fichiers bruts obtenus sont au format propriétaire «.ndpi » et ont dû être passés en JPEG via le logiciel « NDP view 2 » pour pouvoir être traités.

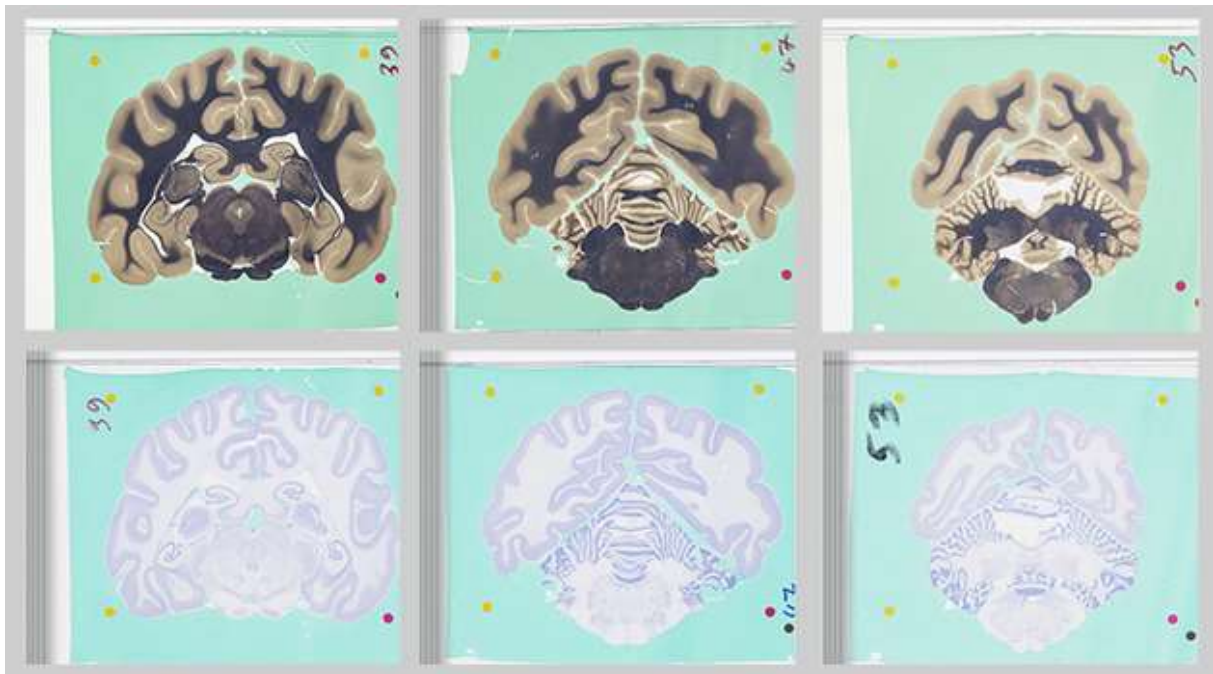

Figure 36 : Images des coupes histologiques ; Ligne supérieure : Coloration de Weil ; Ligne Inférieure : Coloration de Nissl

Une fois converties en JPEG, ces images vont être traitées pour pouvoir être ajoutées à l'atlas stéréotaxique. Cependant deux problèmes se posent. Tout d'abord, la résolution des images est bien trop supérieure aux images IRM. Pour pouvoir mettre les deux indices dans un même espace stéréotaxique, il faut modifier l'échantillonnage de l'un des deux. Ensuite les lames ne sont pas parfaitement alignées. La présence de repères sur les lames va permettre de réaliser cette tâche avec précision.

## Mise en place d'un atlas stéréotaxique IRM et histologique chez le chien

Ces deux problèmes auraient pu être réglés directement, rendant notre histologie prête pour être normalisée avec le reste de l'atlas. Cependant, dans le cas d'une étude qui comporterait de l'histopathologie, pouvoir normaliser des IRM et des coupes histologiques intra-étude pourrait être un point positif. Ces étapes sont donc réalisées via le développement d'une fonctionnalité du logiciel décrit par la suite.

### Bilan sur l'atlas mis en place

Finalement, notre atlas est actuellement composé de cinq *templates*, comprenant des acquisitions T1, T2 et DTI *in vivo* et des acquisitions T1 et T2 *ex vivo* avec une meilleure résolution spatiale (0,5 mm isotrope) obtenues sur un groupe de 24 chiens de race Beagle. Les acquisitions T1, T2, DTI *ex vivo* sur encéphales isolés enrichiront l'atlas une fois la dernière étape des acquisitions terminée. L'atlas comporte en outre : la segmentation du cerveau et les cartes de probabilité de la substance blanche et de la substance grise et du liquide céphalo rachidien ; les ROI pré-placées pour initier la reconstruction des principales structures de substance blanche (fibres commissurales, fibres d'association, fibres de projection) et enfin les cartes paramétriques de FA et MD. Pour finir, même si elles sont indirectement placées dans l'espace stéréotaxique, les coupes histologiques font aussi partie de notre atlas. La *figure 36* montre l'ensemble des éléments mis en place pour l'atlas.

*(A)(1) Template T1 in-vivo (2) Template T1 in-vivo avec crâne (3) Template T2 in-vivo (4) Template T2 in-vivo avec crâne*

*(B)(1) Template T1 post-mortem (2) Template T1 post-mortem avec crâne (3) Template T2 post-mortem (4) Template T2 post-mortem avec crâne*

*(C)(1) Masque substance grise (2) Masque substance blanche (3) Masque LCS (4) Labélisation des pixels (5) Exemple de prédisposition de ROI pour la tractographie*

*(D)(1) Template FA (2) Template MD (3) RGB/tenseur de diffusion (4) Tractographie issue du template DTI*

*(E)(1) T1 post-mortem cerveau seul (2) T2 post-mortem cerveau seul (3) QA (équivalent FA de la QBI) post-mortem cerveau seul (4) Tractographie issue de la QBI réalisée sur le cerveau seul.*

*(F)(1) Coupe Histologique coloration Weil (2) Superposition T2 post-mortem cerveau seul et histologie (3) Coupe Histologique coloration Nissl*

Mise en place d'un atlas stéréotaxique IRM et histologique chez le chien

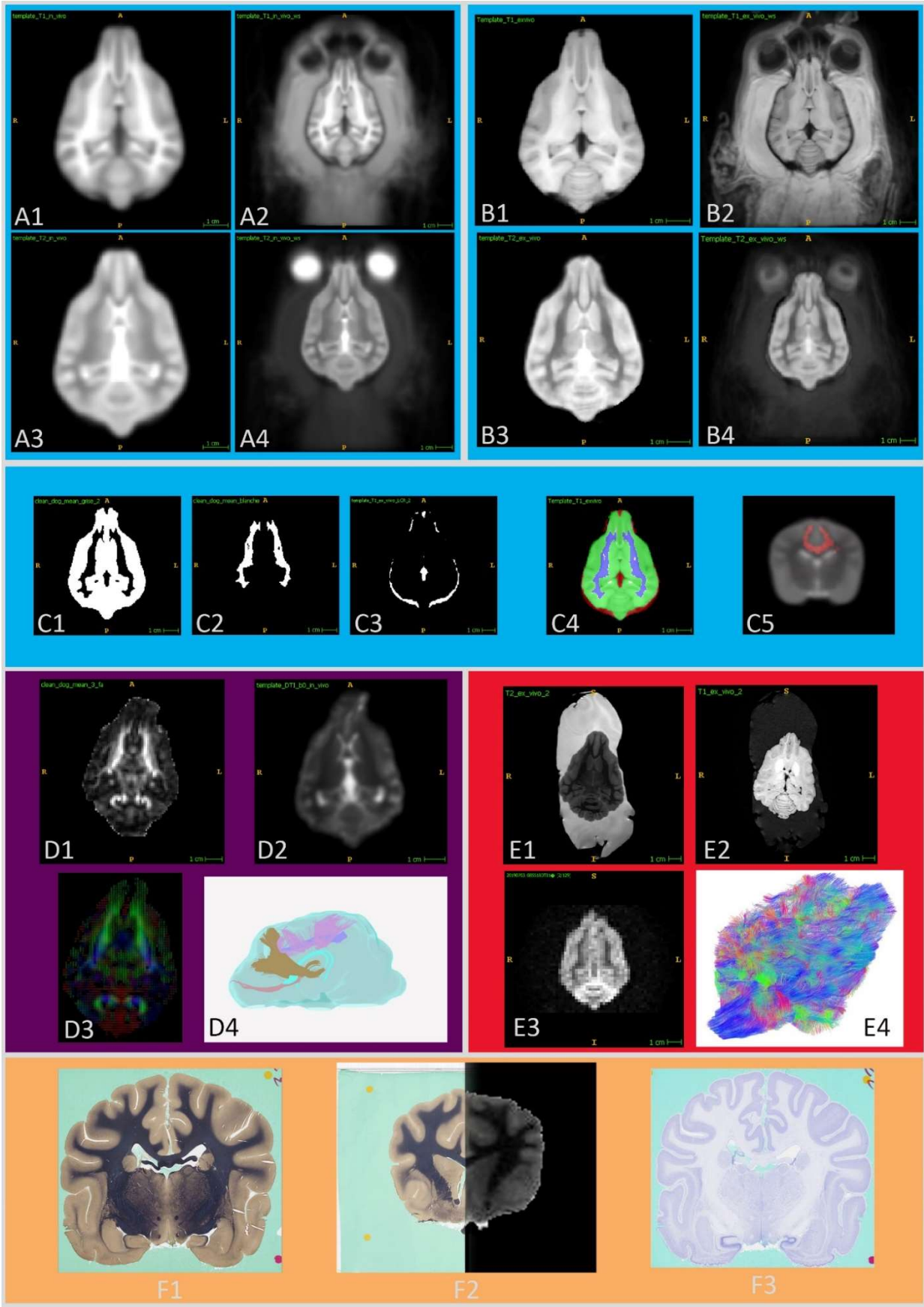


Figure 37 : Image bilan de l'atlas

### CREATION D'UN LOGICIEL POUR PERMETTRE L'UTILISATION DE L'ATLAS LORS D'ETUDES FUTURES

#### Introduction et enjeux

La méthodologie mise en place pour obtenir l'atlas stéréotaxique du Chien Beagle vient d'être présentée. Même si la plupart du temps, la réalisation d'un atlas stéréotaxique est une fin en soi [145], [150], [152]–[156], il est plus intéressant de délivrer l'atlas avec un outil permettant son utilisation [151].

Le choix a donc été fait, dans le cadre de cette thèse, de développer un logiciel qui englobera l'atlas et les méthodologies mises en place, le but étant de pouvoir les rendre facilement utilisables tout en permettant son évolutivité par la suite.

#### Choix du langage et des bibliothèques

Le premier choix à faire est celui du langage à utiliser. Comme explicité précédemment concernant le choix des outils numériques, le langage C++ apparaît comme un candidat perspicace pour cette tâche, permettant notamment d'inclure certaines bibliothèques très performantes comme ITK, VTK, Open CV, CUDA ou ANTs. Toutes ces bibliothèques « *open-source* » pourront donc faire partie intégrante de notre logiciel. La partie interface avec l'utilisateur est développée *via* la bibliothèque Qt, d'autres choix auraient pu être faits à ce niveau mais cette dernière apporte un portage potentiellement plus souple par la suite.

#### Développement du logiciel

Le logiciel doit répondre à certains critères pour pouvoir être utilisé correctement. D'autres fonctionnalités pourront être développées par la suite mais celles décrites ci-dessous doivent être mises en place avant toute distribution.

## Mise en place d'un atlas stéréotaxique IRM et histologique chez le chien

### Aspect « Viewer »

Le logiciel doit contenir une composante permettant de visualiser les images à traiter. Même si des logiciels sont déjà très performants et probablement utilisés par l'utilisateur pour lire les fichiers NifTI, les problèmes soulevés précédemment concernant les méthodes de description de l'orientation des fichiers NifTI nous ont amenés à prévoir un espace explicite pour l'affichage afin d'éviter certaines incompatibilités.

Le choix a donc été fait de réaliser un *viewer* séparé en trois fenêtres montrant chacune un axe différent de l'image. Grâce à la librairie VTK, plusieurs manipulations dans l'espace 3D sont facilement accessibles. Le *viewer* est présent avant tout dans le but de pouvoir vérifier qualitativement les calculs réalisés sur une image et ne permet pas encore de les quantifier, même si ce dernier permet l'utilisation d'un pointeur pour obtenir l'adresse et la valeur d'un voxel. L'inconvénient actuel du *viewer* est le fait qu'il ne puisse pas être ouvert sous plusieurs instances, obligeant ainsi l'utilisateur à changer l'image principale pour pouvoir visualiser une autre image.

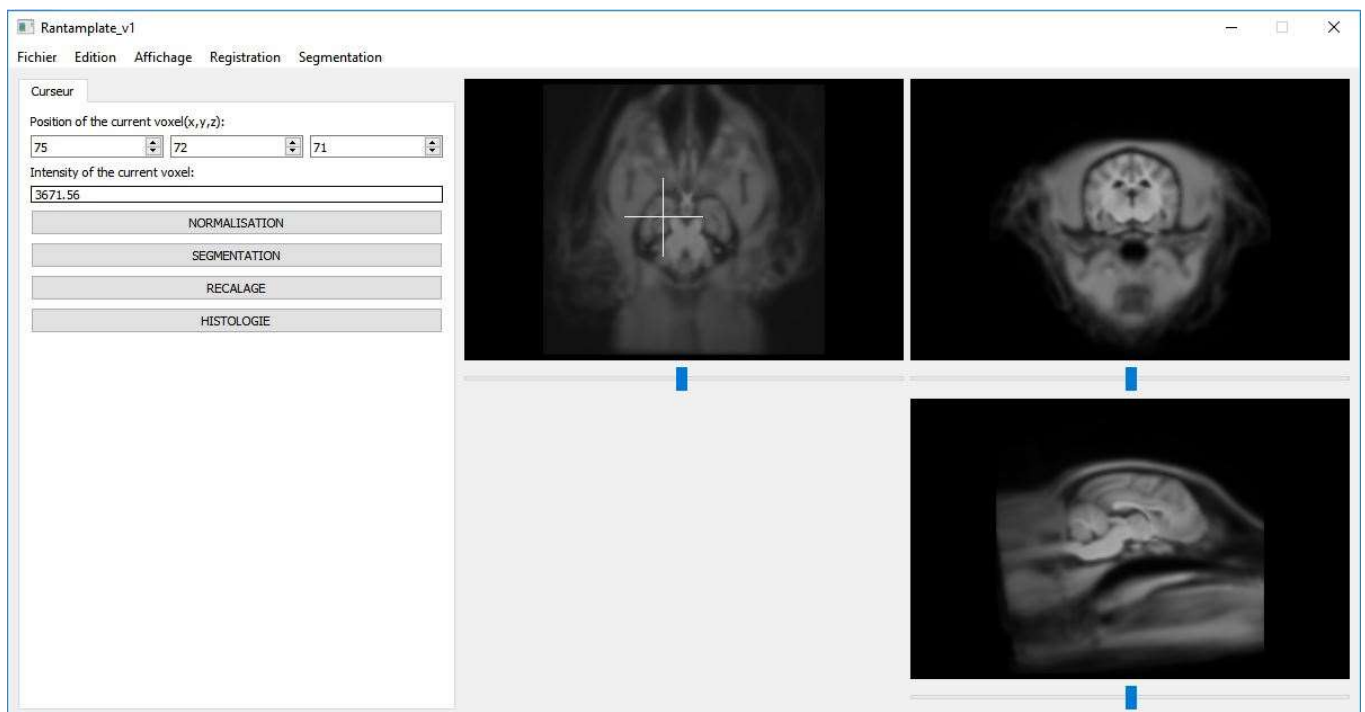


Figure 38 : Capture d'écran du logiciel, en version alpha (en cours de développement) avec le template T1 post-mortem sélectionné.

## Mise en place d'un atlas stéréotaxique IRM et histologique chez le chien

### Segmentation des tissus et positionnement des ROI

La transposition des différentes segmentations et ROI de l'atlas sur une image est l'une des fonctionnalités les plus intéressantes pour permettre de comparer l'intensité moyenne d'une région entre différents individus (sains et malades par exemple) ou pour disposer de régions pour l'initiation du processus de tractographie. Les contraintes étant différentes pour la segmentation du cerveau et la segmentation des ROI et des compartiments internes de l'encéphale, les méthodes sont présentées séparément.

### Segmentation automatique du cerveau

Dans le cas où l'on voudrait simplement obtenir un masque du cerveau pour l'extraire du reste de l'image, il est possible, pour gagner du temps, d'utiliser des recalages agressifs. Si on réalisait une sous-quantification d'une image, à la même résolution, le cerveau serait fortement séparé du reste du crâne ce qui est notamment dû au fait qu'il est entouré de LCS et donc d'un spectre d'intensité très restreint. Pour l'obtention d'un masque englobant le cerveau, le respect de la topologie des tissus qui le composent n'est pas nécessaire tant que le contour de celui-ci est respecté.

### Segmentation des autres tissus et des régions d'intérêt

Dans le cas de la segmentation des différents compartiments de l'encéphale, le respect de la topologie interne du cerveau devient primordial et la méthode décrite ci-dessus n'est donc plus possible. Il faut alors se tourner vers un recalage plus souple, à plusieurs étapes, pour lequel le *template* sert en général à transposer les segmentations dans l'espace de l'image cible. Les paramètres de ces recalages sont les suivants :

## Mise en place d'un atlas stéréotaxique IRM et histologique chez le chien

Tableau 13 : Paramètre temporaire pour la segmentations des tissus

| Type de recalage | Métrique de similarité | Itération  | Seuil       | Facteur de sous échantillonnage |
|------------------|------------------------|------------|-------------|---------------------------------|
| Affine           | Information mutuel     | 100x100x50 | $1.10^{-3}$ | 4x2x1 vox                       |
| Elastique        | Information mutuel     | 100x50     | 0.5         | 4x2 vox                         |
| Difféomorphique  | Intercorrélation       | 50x25      | 0.5         | 4x2x1 vox                       |

Les tissus peuvent aussi être obtenus à l'issue de la normalisation, mais dans ce cas l'image cible sera exprimée dans l'espace stéréotaxique de l'atlas. Dans certains cas, il vaut mieux minimiser les modifications appliquées à l'image que l'on veut étudier.

### Normalisation avec un *template*

L'intérêt principal de notre logiciel est de pouvoir normaliser des images sur les *templates* mis à disposition, dans le but de segmenter des compartiments ou régions d'intérêt ou de normaliser une série d'images issues de différents individus afin de pouvoir les comparer.

Pour réaliser cette étape, une méthodologie assez proche de celle employée pour la mise en place des *templates* est utilisée ; elle présente toutefois une option supplémentaire car elle prend en considération le cas où l'utilisateur dispose de plusieurs types de pondérations pour chaque individu.

Le logiciel et l'atlas étant toujours en développement et en amélioration, les algorithmes et méthodes suivants sont mis en place avant tout pour montrer les différentes fonctionnalités possibles et envisageables, et ces derniers devront être modifiés. Par l'évolution de l'atlas, l'avancement du développement du logiciel au regard de la distribution de ces derniers, et des potentiels tests réalisés sur des images n'ayant pas été incluses dans la mise en place de l'atlas.

## Mise en place d'un atlas stéréotaxique IRM et histologique chez le chien

### Normalisation des images obtenues avec une seule pondération

Dans le cas où une seule pondération est utilisée, la méthodologie se rapproche de celle employée pour la mise en place des *templates*, cependant chaque itération est beaucoup moins agressive. L'objectif ici est de pouvoir comparer les images entre elles, les différences ne doivent pas donc être autant lissées que lors de la création du template. Les paramètres des recalages sont les suivants :

Tableau 14 : Paramètre temporaire pour la normalisation

| Type de recalage | Métrique de similarité | Itération   | Seuil       | Facteur de sous échantillonnage |
|------------------|------------------------|-------------|-------------|---------------------------------|
| Affine           | Information mutuel     | 500x500x150 | $1.10^{-8}$ | 4x2x1 vox                       |
| Elastique        | Information mutuel     | 100x50      | 0.5         | 4x2 vox                         |
| Difféomorphique  | Intercorrélation       | 50x50x25    | 0.5         | 3x2x1 vox                       |

### Normalisation des images obtenues avec plusieurs pondérations

Dans la plupart des études IRM, plusieurs pondérations sont réalisées dont les pondérations T1 et T2 qui sont des images standards. Dans ce cas, les différentes pondérations peuvent être utilisées pour réaliser le recalage et ainsi obtenir une transformation potentiellement plus juste. Selon les cas, les différentes images cibles d'un même individu peuvent ne pas être totalement orientées et centrées de la même façon. Comme expliqué précédemment, l'orientation décrite par la seconde méthode du *header* NifTI utilise le centre des gradients ; il se peut donc que les différentes images aient besoin d'un recalage très succinct pour s'assurer de leur parfait alignement sans quoi l'étape suivante n'aurait aucune chance de succès. La normalisation peut ensuite être effectuée en pondérant les fonctions de coût issues de chacune des modalités participant au recalage.



## Mise en place d'un atlas stéréotaxique IRM et histologique chez le chien

### Recalage entre deux images

Même si cette étape n'utilise pas l'atlas, il peut être utile de pouvoir réaliser des recalages entre différentes images lors de la mise en place du traitement d'images médicales. Pour cela, plusieurs recalages seront disponibles pour l'utilisateur.

### Traitement de l'histologie par CUDA

#### *Problématiques liées aux coupes histologiques numérisées*

Jusqu'à présent, les images traitées pour la mise en place de l'atlas étaient des acquisitions IRM. Bien qu'elles correspondent à une succession de plusieurs images 2D, la quantité de données à traiter n'est pas élevée car la résolution spatiale est faible par rapport à leur champ de vue. Cependant, les coupes histologiques sont scannées à une bien plus basse résolution spatiale (134400x111872x67 pixels pour un volume de lame histologique contre aux alentours de 200x200x150 pixels pour une image IRM) pour un champ de vue globalement équivalent, ce qui pose un problème en termes de quantité de données.

Dans notre cas, nous voulons mettre en place un atlas pour lequel l'histologie constitue un apport complet : il nous faut donc utiliser toutes les coupes histologiques. En général, le sous-échantillonnage des coupes histologiques est une des solutions proposées pour résoudre le problème de quantité de données à traiter. Même préalablement sous-échantillonnées, les lames histologiques qui sont en couleur et donc codées sous trois canaux différents, représentent une très grande quantité de données. C'est pour cela qu'un algorithme allant le plus rapidement possible est nécessaire : l'architecture CUDA ainsi que les GPU apparaissent indispensables dans ce contexte.

## Mise en place d'un atlas stéréotaxique IRM et histologique chez le chien

### *Mise en place d'une reconnaissance de pattern*

Les coupes tissulaires n'étant pas exactement placées de la même façon sur les lames de verre et un léger décalage issu du positionnement des lames lors de leur numérisation étant présent, il est nécessaire de réaligner les coupes histologiques dans un premier temps. Pour aider à leur réalignement, les coupes histologiques possèdent chacune des points de repères fixe. Ainsi, le choix a été fait d'implémenter un algorithme en C++, avec les bibliothèques CUDA, pour réaligner toutes les coupes histologiques ensemble de façon efficace et rapide.

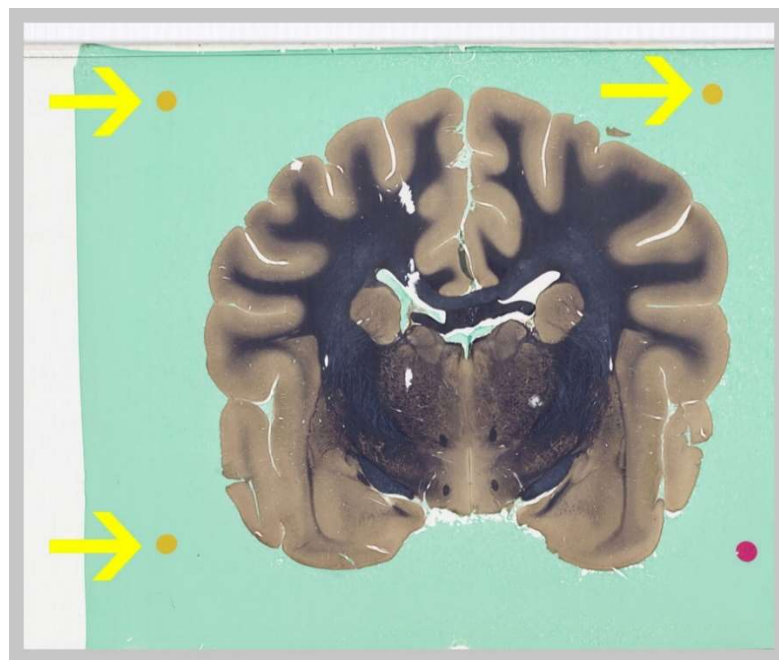

Figure 39 : Les trois repères permettant le réalignement dans notre cas

Dans le but d'améliorer les possibilités avec le logiciel et l'atlas, la méthode mise en place est potentiellement utilisable sur d'autres coupes histologiques. Le réalignement se fera donc de façon supervisée.

Tout d'abord, il faut retrouver la position exacte des différents repères des coupes histologiques. Une sélection manuelle du repère est donc réalisée, ceci permettra de réaliser l'opération de façon semi-automatique sur différentes séries de coupes histologiques à partir du moment où celles-ci possèdent les repères nécessaires à leur réalignement dans leur

## Mise en place d'un atlas stéréotaxique IRM et histologique chez le chien

champ de vue. Les coupes histologiques sont sous-échantillonnées pour cette étape, un tel traitement sur l'image histologique brut demanderait des ressources non disponibles pour cette étude.

Pour réussir à détecter les *patterns* précisément, il faut à la fois établir un critère de ressemblance entre deux images données et être capable de déterminer les caractéristiques géométriques du *pattern* : position, orientation ou mise à l'échelle [157]. Dans notre cas, les lames ont été scannées avec le même champ de vue et la même résolution, une mise à l'échelle n'est donc pas nécessaire.

Pour caractériser la ressemblance entre deux images, la première solution est de mesurer la somme des différences au carré des pixels, deux à deux. Seulement, un faible changement d'éclairage peut modifier la valeur obtenue par ce critère et faire échouer la reconnaissance. Pour cela, on préfère utiliser la corrélation des deux images que l'on suppose de taille identique [157]. Le critère  $c$  s'exprime donc de la façon suivante :

$$c = \frac{1}{wh} \frac{1}{P_{encodage}^2} \sum_{i=0}^{w-1} \sum_{j=0}^{h-1} I_1[i][j] I_2[i][j]$$

Équation 2-2

Avec  $w$  et  $h$  respectivement la largeur et la hauteur des images à comparer,  $P_{encodage}$  la profondeur d'encodage choisie, ici on se place dans le cas particulier d'une image exprimée sur un seul canal,  $I_1$  et  $I_2$  étant les images que l'on veut comparer.

Lorsque les images sont identiques, le coefficient de corrélation vaut 1. Lorsque la dissemblance est maximale, le coefficient vaut -1. Pour décider de la ressemblance ou non des images, un seuil est utilisé. Pour obtenir un rendu plus discriminant, il est possible de réaliser ce critère sur une échelle logarithmique, le but étant ici d'avoir un comportement proche d'une gaussienne en deux dimensions avec pour centre la position de notre *pattern*.

## Mise en place d'un atlas stéréotaxique IRM et histologique chez le chien

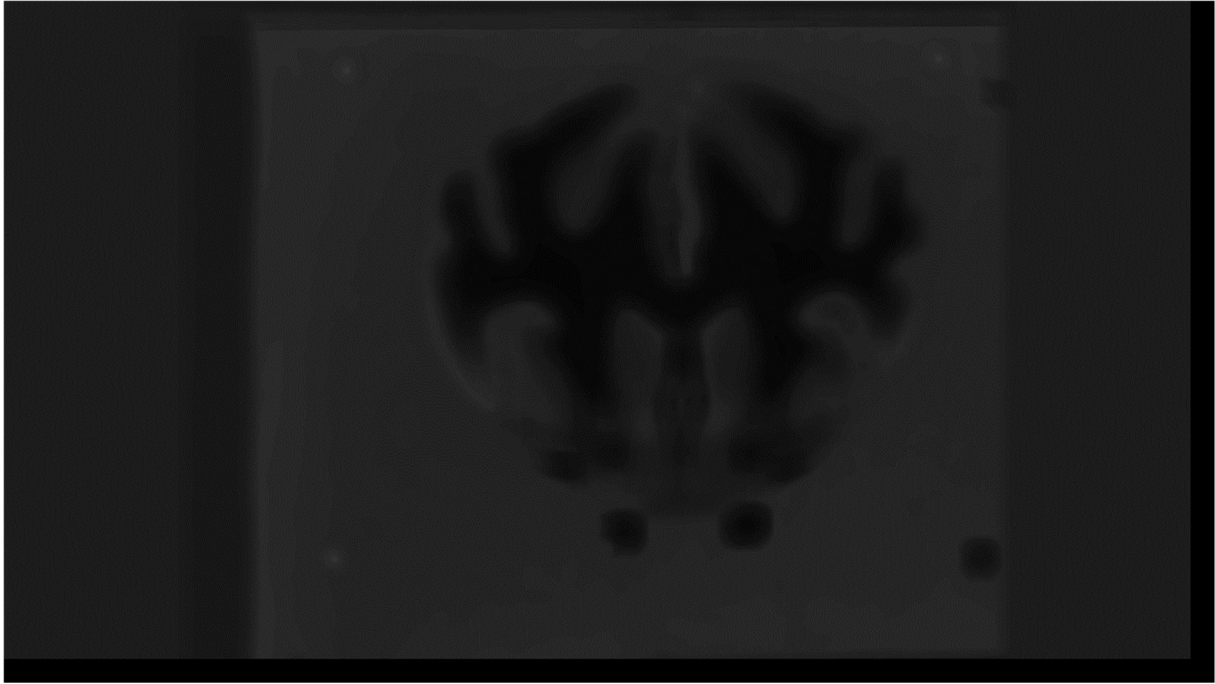


Figure 40 : Image du critère de ressemblance de chaque zone de l'image avec le pattern sélectionné

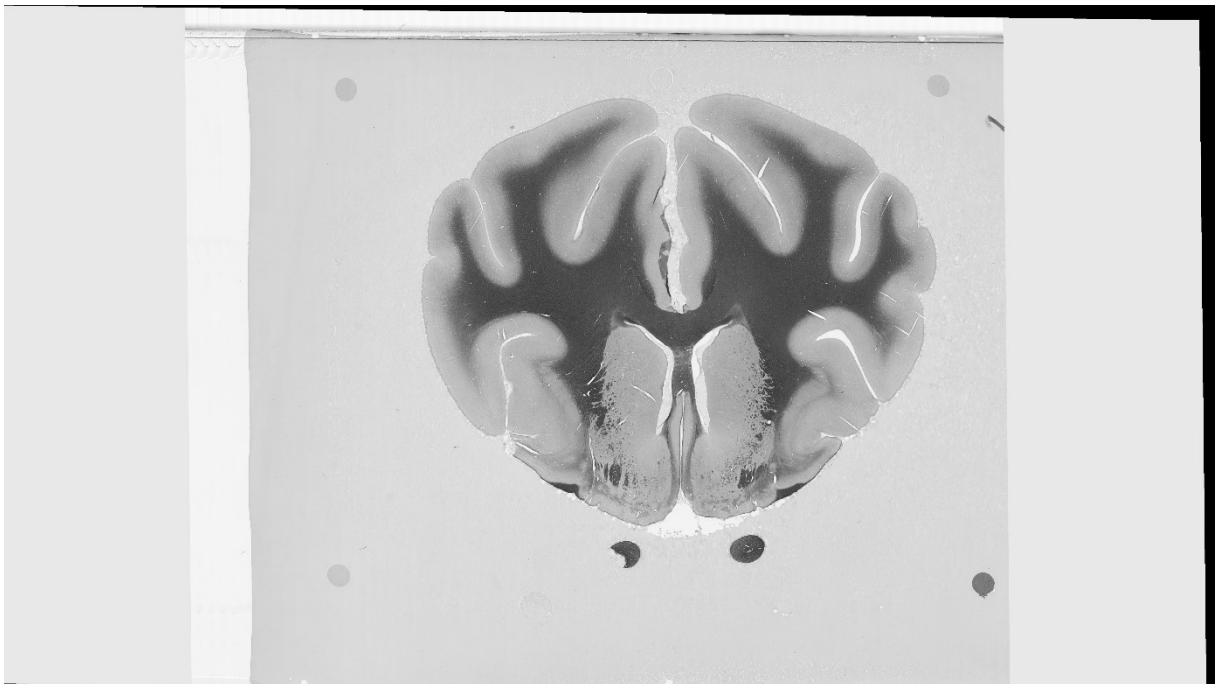


Figure 41 : coupe histologique une fois recalée au reste des coupes histologiques, les bandes noires sur les côtés montrent le décalage subit.

## Mise en place d'un atlas stéréotaxique IRM et histologique chez le chien

### Préparation des images pour le recalage entre histologie et IRM

Une fois les coupes histologiques réalignées, elles peuvent être couplées dans un même espace 3D pour faciliter leur visualisation en mode « superposition » avec les images IRM pour des comparaisons qualitatives. Les deux colorations ayant été réalisées sur le même cerveau, un volume comprenant les deux colorations pourra être créé, les coupes histologiques de chaque coloration s'alternant. Lorsque ce volume 3D sera réalisé, l'histologie pourra être recalée à l'espace stéréotaxique du *template* en passant par l'image T2 *ex vivo* du cerveau utilisé pour la réalisation des lames histologiques. Le recalage sera réalisé en utilisant comme images cibles et références les images passées par un filtre de détection de contour, tel que le filtre de Sobel. Actuellement, le développement de cette partie se fait de façon à ce qu'un utilisateur ayant aussi réalisé des coupes histologiques en plus de ses images IRM, puissent rapidement et simplement les corrélérer.

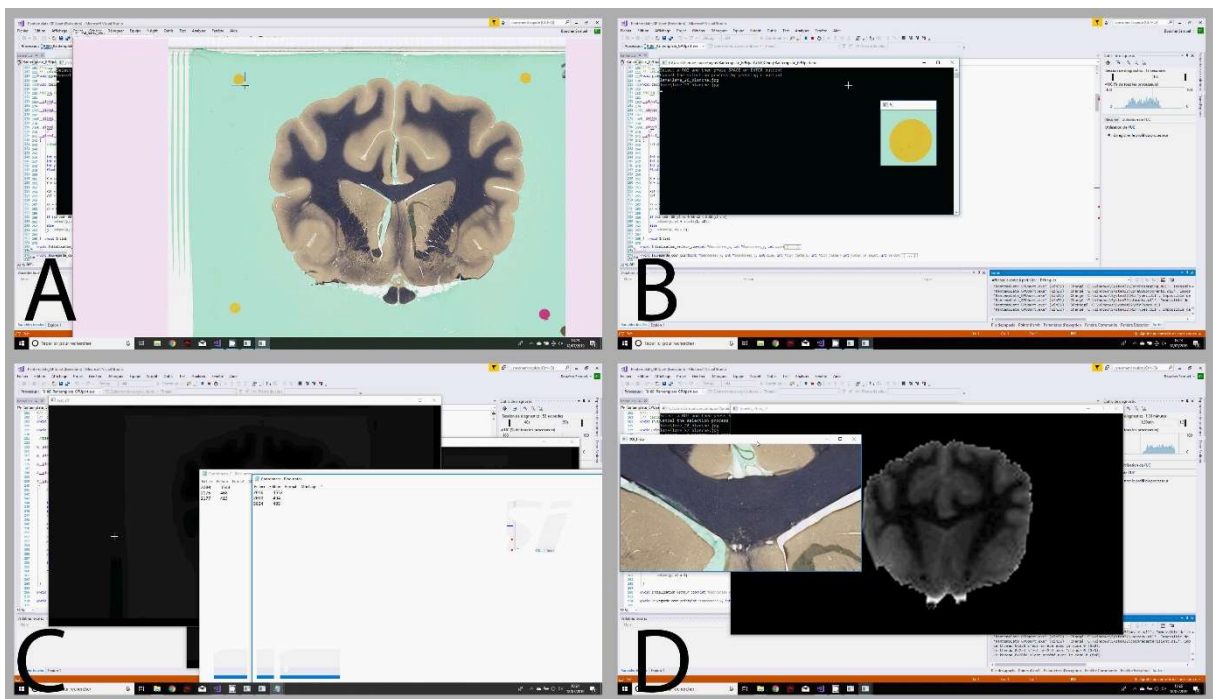


Figure 42 : Capture d'écran lors de l'utilisation du programme CUDA pour le recalage des coupes histologique avec les images IRM. (A) L'utilisateur sélectionne le pattern à reconnaître (B) Le pattern est validé (C) le critère de ressemblance est calculé et trois coordonnées sont extraites de l'image (D) L'utilisateur peut sélectionner une zone de son image IRM et obtenir la région correspondante de l'histologie. Cette version du programme a été développée dans le cadre d'une présentation orale au congrès AAVA, son développement est toujours en cours.

### Etat du développement et perspectives

Le développement de ce logiciel est toujours en cours. Il sera poursuivi à la suite de cette thèse de façon à pouvoir être distribué à la communauté. Cependant, même une fois le développement des fonctions terminé et une version alpha robuste mise en place, une tâche importante sera de réaliser la distribution, et surtout de la rendre la plus simple et réalisable sur différents systèmes.

Le principal problème proviendra du nombre assez important de bibliothèques utilisées qui demandent des compilations spécifiques au système devant être réalisées par l'utilisateur. Le développement de toutes les fonctionnalités expliquées ci-dessus seront finalisées. D'autres fonctionnalités pourront venir s'ajouter pour améliorer la performance ou l'ergonomie du software.

### CONCLUSION

Finalement, nous avons pu réaliser un atlas du chien Beagle, comportant des *templates* IRM pour différentes modalités et à différentes étapes *in vivo* et *ex vivo*. Des cartes paramétriques ont aussi été mises en place, calculées à partir du *template* d'acquisitions pondérées en diffusion. Des cartes de probabilité pour différents tissus et des régions d'intérêt utiles à la tractographie ont également été construites. Enfin, en plus des indices IRM, des coupes histologiques ont aussi été associées à l'atlas.

Ceci nous permet d'avoir un atlas complet, allant de façon graduelle de l'IRM - standard de l'imagerie non invasive *in vivo*- aux coupes histologiques, standards pour l'imagerie *ex vivo*. Cet atlas comble les manques que présentaient les quelques *templates* et atlas déjà existants : il est basé sur un grand nombre d'individus de la même race, sur plusieurs modalités d'IRM, sur différentes étapes allant de l'IRM *in vivo* à l'histologie en passant par l'IRM *post-mortem*. De plus, un logiciel est en cours de développement afin de simplifier et d'homogénéiser la distribution et l'utilisation des outils mis en place. Les méthodologies élaborées pourront donc être facilement utilisables *via* ce dernier. Le but de ce projet étant de permettre la réalisation d'études chez le Chien, dans le cadre du syndrome de dysfonctionnement cognitif canin notamment. Le logiciel pourra répondre à ce besoin.

Par la suite, plusieurs axes d'amélioration peuvent être envisagés, notamment par l'implication de la communauté. Lors de congrès, il a été possible de présenter le logiciel à plusieurs chercheurs en médecine vétérinaire, ces derniers ont montré un intérêt ainsi qu'une motivation à suivre et aider au développement du logiciel. Le premier point sera de réaliser des tests sur différents systèmes et différents ensembles de données. Le retour des utilisateurs permettra la mise en évidence de problèmes ou d'éléments manquants qui permettront de sensiblement améliorer le logiciel.

Dans un second temps, une fois le logiciel distribué, il sera possible de commencer à réunir les données des différents utilisateurs pour mettre en place des méthodologies plus poussées qu'actuellement, comme par exemple la réalisation de segmentations automatiques

## Mise en place d'un atlas stéréotaxique IRM et histologique chez le chien

*via* un réseau de neurones. Une autre amélioration, qui n'est cependant pas prévue, serait l'ajout des deux autres groupes morphologiques canins (brachycéphales et dolichocéphales), ce qui permettrait de couvrir toute l'espèce canine. Ce point n'est pas forcément prioritaire, le Beagle étant le chien majoritairement utilisé comme modèle d'étude en neurosciences. Mais cet ajout pourrait permettre, entre autres, la mise en place d'études chez le modèle canin spontané de gliomes diffus, qui est majoritairement brachycéphale.

Ce chapitre à été présenté lors des communication suivante :

### **IMPLEMENTATION OF MULTIMODAL MRI-BASED STEREOTACTIC ATLASES OF THE BEAGLE DOG**

*BOUCHER SAMUEL, KEN SOLEAKHENA, ARRIBARAT GERMAIN, CARTIAUX BENJAMIN, GROS HELENE, PERAN PATRICE, DEVIERS ALEXANDRA, MOGICATO GIOVANNI*

ESMRMB, Espagne, Barcelone, 2017, Poster

### **IMPLEMENTATION OF MULTIMODAL MRI-BASED STEREOTACTIC ATLASES OF THE BEAGLE DOG**

*BOUCHER SAMUEL, KEN SOLEAKHENA, ARRIBARAT GERMAIN, CARTIAUX BENJAMIN, GROS HELENE, PERAN PATRICE, DEVIERS ALEXANDRA, MOGICATO GIOVANNI*

ESOF, France, Toulouse, 2018, Poster

### **IMPLEMENTATION OF MULTIMODAL MRI AND HISTOLOGICAL STEREOTACTIC ATLASES OF THE BEAGLE DOG: DISTRIBUTED IN A STANDALONE SOFTWARE FOR MRI STUDY**

*BOUCHER SAMUEL, ARRIBARAT GERMAIN, CARTIAUX BENJAMIN, GROS HELENE, PERAN PATRICE, DEVIERS ALEXANDRA, MOGICATO GIOVANNI*

AAVA, Canada, Banff, 2019, Présentation oral



**CHAPITRE 3: FAISABILITE  
DE LA TRACTOGRAPHIE DE  
CHEVAL**

### RESUME

La tractographie, une technique non invasive permettant de reconstruire les faisceaux de substance blanche à partir de l'imagerie du tenseur de diffusion (DTI), est de plus en plus utilisée pour l'exploration du cerveau chez les animaux domestiques. En ce qui concerne le Cheval, une telle technique pourrait être utile pour améliorer notre connaissance de la connectivité structurale ou pour observer des modifications structurelles de la substance blanche potentiellement associées à des pathologies neurodégénératives. Le but de cette étude est de montrer la faisabilité des acquisitions DTI et de la tractographie chez le Cheval, et d'apporter une description morphologique des principaux faisceaux de fibres. Des images issues de la DTI et de l'imagerie de susceptibilité magnétique (SWI pour *Susceptibility Weighted Imaging* en anglais) d'un encéphale de Cheval ont été acquises *post-mortem* avec un scanner IRM 3T et deux antennes de surfaces. Les principaux faisceaux de fibres commissurales, d'association et de projection ont été reconstruits et superposés sur les images issues de la SWI ou les cartes de FA. Nos résultats démontrent la faisabilité des acquisitions DTI *post-mortem* pour reconstruire les principaux ensembles de fibres de substance blanche chez le Cheval. De nouvelles acquisitions ainsi que les dissections correspondantes de l'encéphale du Cheval demeurent toutefois nécessaires pour valider ces résultats et mettre en place un atlas IRM des faisceaux de substance blanche du Cheval pouvant être utilisé lors de futures études en neuroimagerie.

### INTRODUCTION

Comme nous l'avons expliqué dans le chapitre 1, l'imagerie du tenseur de diffusion (DTI) est l'une des méthodes IRM les plus populaires et les plus utilisées [158] pour l'exploration et la description des fibres de substance blanche dans le cerveau. Pour rappel, la DTI évalue l'architecture des tissus grâce au mouvement intrinsèque des molécules d'eau. Les fibres de la substance blanche peuvent être reconstruites entièrement en suivant la direction décrite par une ellipsoïde, calculée pour chaque voxel de l'image, qui donne l'orientation des fibres comprises dans ce voxel. Cette méthode de reconstruction des fibres, la tractographie, permet de réaliser une dissection virtuelle tri-dimensionnelle des fibres de la substance blanche [159].

Comme la tractographie basée sur la DTI permet d'observer l'intégrité de la substance blanche, elle a été largement utilisée chez l'Homme pour déterminer le pronostic et/ou le diagnostic de différentes pathologies cérébrales tel que l'accident vasculaire cérébral, les maladies neurodégénératives et les tumeurs cérébrales [160]–[169]. Du fait d'un accès croissant des mammifères domestiques à des scanners IRM de 1,5T ou 3 T [170]–[173], cette technique est de plus en plus utilisée pour la description de l'anatomie de la substance blanche [170], [173], [174] et de la connectivité structurale [175]–[177] des mammifères domestiques. L'obtention de ces données anatomiques présentent un intérêt particulier car elles peuvent avoir des applications à la fois en médecine vétérinaire et en recherche expérimentale. En effet, comme nous l'avons déjà démontré, les mammifères domestiques sont de plus en plus utilisés comme des modèles d'étude pour l'Homme du fait de leur capacité à développer spontanément certaines maladies neurologiques humaines (telles que la MA [30], [178], la maladie de Parkinson [179], [180], certaines maladies de surcharge lysosomale [181], [182] ou encore des tumeurs cérébrales comme les gliomes diffus).

Cependant, la validation de la tractographie chez les grands animaux nécessite une comparaison entre la description anatomique des fibres de la substance blanche et les résultats de la tractographie. Une étude récente a justement fourni une description anatomique détaillée des fibres commissurales, d'association et de projection chez le Chien,

## Faisabilité de la tractographie de cheval

le Chat et le Cheval grâce à une technique spéciale de dissection des fibres [183] . Cette étude, qui est la première à décrire l'anatomie de la substance blanche pour le cerveau du cheval, n'a toujours pas été complétée par des résultats de tractographie issue de la DTI. Pourtant, certaines maladies neurodégénératives équines encore mal comprises telles que la myéloencéphalopathie dégénérative équine ou l'encéphalomalacie nigropallidale, pourraient grandement bénéficier de la tractographie car cette technique permettrait d'identifier les lésions sur certains faisceaux spécifiques pour les corrélés avec les signes cliniques. La tractographie pourrait aussi être utilisée sur cerveaux sains de façon à pouvoir améliorer nos connaissances sur l'anatomie et les fonctions du cerveau équin en décrivant sa connectivité structurale.

Dans ce contexte, le but de cette étude est d'établir la faisabilité des acquisitions DTI et de la tractographie chez le Cheval et d'apporter une description morphologique des principaux faisceaux de fibres reconstruits par cette méthode.

### MATERIELS ET METHODES

#### Encéphale

Une Jument Trotteur Français de 12 ans (poids=553 kg) a été euthanasiée pour raisons médicales non liées à une maladie du système nerveux central. Immédiatement après l'euthanasie, le cerveau a été extrait de la boîte crânienne et fixé pendant un mois dans une solution de formol 10%.

#### Acquisitions IRM et pré-traitement des images

Les acquisitions IRM ont été réalisées à la plateforme IRM de l'Institut des Sciences du Cerveau de Toulouse avec un scanner 3 T (Philips ACHIEVA dStream) et deux antennes de surface « dStream flex coil ». Vingt-quatre heures avant les acquisitions IRM, le cerveau a été rincé avec de l'eau et submergé dans une solution saline. Juste avant de commencer l'acquisition, le cerveau a été placé dans un contenant compatible avec l'IRM (sac en plastique de type « zip-lock ») et immergé dans une solution saline. Après avoir été doucement agité pour retirer les potentielles bulles d'air du cerveau, le sac a ensuite été placé dans un moule en mousse et calé avec du coton pour limiter les vibrations et les déplacements dans le liquide lors de l'acquisition.

Le protocole d'acquisition comportait des images pondérées en T1 utilisant une séquence écho de gradient (TR: 7.72 ms ; TE 3.64 ms ; taille des voxels : 1x1x1 mm<sup>3</sup> ; taille de la matrice : 240x240x180 mm), des images pondérées en T2 utilisant une séquence spin-écho (TR: 286 ms ; TE 1500 ms ; taille des voxels : 1x1x1 mm<sup>3</sup> ; taille de la matrice : 240x240x180 mm), des images de susceptibilité magnétique (SWI) utilisant une séquence écho de gradient (TR: 186 ms ; multi-écho (n=22 ; TE1= 3.2 ms ; dTE=2.70 ms) ; taille des voxels : 1x1x1 mm<sup>3</sup> ; taille de la matrice : 240x240x180 mm) et des acquisitions DTI utilisant une séquence spin-écho (TR: 11.5 ms ; TE : 76.1 ms; angle de bascule 90°; taille des voxels : 1.97x1.97x2 mm<sup>3</sup>; taille de la matrice : 112x112x48 mm, 64 directions indépendantes, b-value 3000 s/mm<sup>2</sup>). Le

## Faisabilité de la tractographie de cheval

temps d'acquisition de la DTI était de 12 minutes et a été répété cinq fois pour réaliser une moyenne des mesures, pour une durée totale d'une heure.

Les données brutes issues de l'acquisition DTI ont été débruitées en utilisant un filtre LPCA avec un modèle de bruit Ricien [184] sur MATLAB (The Math-work, Inc., MA, USA). Les données ont ensuite subi des corrections pour les distorsions causées par les courants de Foucault avec DSI studio. Les images pondérées en T1 et en T2 ont été recalées à l'image b0 du DTI en utilisant la « toolbox » C++ ANTS [185]. L'image pondérée en T2 a d'abord été recalée à l'image b0, puis l'image pondérée en T1 a été recalée à l'image pondérée en T2. Les images pondérées en T1 et T2 et les images SWI ont été utiles pour avoir des références anatomiques et pour créer un rendu visuel du cerveau en trois dimensions.

## Reconstruction du Tenseur de diffusion

Pour cette étude, la reconstruction du tenseur de diffusion a été réalisée sur DSI studio, la méthode utilisée est celle décrite par P. Basser et al. [186]. Pour modéliser le phénomène de diffusion, le modèle de tenseur de diffusion, également décrit par P. Basser [186], a été utilisé. Ce modèle est basé sur un modèle en trois dimensions du phénomène de diffusion.

Le tenseur de diffusion est calculé pour chaque voxel en se basant sur l'image de référence b0 et toutes les directions acquises. Pour obtenir une visualisation du tenseur, le tenseur de diffusion doit être diagonalisé pour avoir les valeurs propres ainsi que les vecteurs propres. La diffusion peut ainsi être décrite comme une ellipsoïde.

## Diffusivité moyenne, Fraction d'anisotropie et image RVB

La diffusivité moyenne (MD) consiste à calculer la valeur moyenne des trois valeurs propres. Cela permet d'avoir une carte paramétrique de la diffusivité pour chaque voxel, sans prendre en compte la direction prise par le phénomène de diffusion. Une fois la diffusivité moyenne calculée, la fraction d'anisotropie peut l'être aussi.

## Faisabilité de la tractographie de cheval

La fraction d'anisotropie (FA) possède une valeur comprise entre 0 et 1 ; 0 étant un voxel décrivant une diffusion totalement isotrope et 1 un voxel strictement anisotrope (i.e. avec une direction privilégiée).

Comme la diffusion de l'eau est restreinte dans les fibres de la substance blanche, un voxel englobant plusieurs fibres aura une valeur de FA élevé. Les trois vecteurs propres sont ensuite utilisés pour créer des images de type RVB (Rouge, Vert, Bleu). Chaque valeur d'un vecteur propre est assignée à l'un des canaux de l'image, pour ainsi créer une corrélation entre chaque couleur et une direction (dans notre cas, Rouge : direction droite-gauche, Vert : direction ventral-dorsal, Bleu : direction rostral-caudal).

## Tractographie

Une méthode déterministe a été choisie [187] car un seul cerveau a fait l'objet de l'étude et cette méthode permet d'obtenir une fiabilité et une reproductibilité plus fortes que celles obtenues avec d'autres approches.

Pour chaque ensemble de fibres, des ROI ont été réalisées à la main. Les régions ont été placées en se basant sur les images pondérées en T1 et en T2 et en prenant comme guide la description des principaux faisceaux de fibres par Pascalau et al. [183], ainsi qu'un atlas tractographique humain [159]. Parfois, les ROI ont été utilisées comme régions d'initialisation (*seed*) pour de meilleures reconstructions. Des régions d'exclusion (ROA) ont été utilisées pour éviter d'avoir des fibres non désirées dans le faisceau reconstruit. Les ensembles ROI/ROA/seed ont été délimités sur des coupes axiales pour le faisceau arqué, le faisceau unciné, le faisceau longitudinal inférieur et le faisceau fronto-occipital inférieur et sur des coupes transversales pour le cingulum, la capsule interne et la commissure rostrale.

### RESULTATS

Les fibres d'association, commissurales et de projection, qui sont les trois ensembles de fibres régulièrement explorées dans les études tractographiques, ont été reconstruites avec succès lors de cette étude.

#### Fibres d'association

Les fibres d'association, qui connectent des gyri distants ou voisins dans le même hémisphère, forment différents faisceaux dont les plus explorés lors d'études tractographiques sont les faisceaux longitudinaux supérieur et inférieur, le faisceau unciné, le faisceau fronto-occipital inférieur et le cingulum.

Le faisceau longitudinal supérieur (ou faisceau arqué) est un faisceau latéral se recourbant dorsalement au claustrum ; il est composé de fibres longues et courtes connectant les gyri sylviens au cortex occipital (Figure 42)

Le faisceau longitudinal inférieur, le faisceau unciné et le faisceau fronto-occipital inférieur sont des faisceaux ventraux connectant respectivement le lobe temporal au lobe occipital, le cortex insulaire au lobe frontal et le lobe frontal au lobe occipital (Figure 43). Le faisceau fronto-occipital inférieur est parallèle et médial au faisceau longitudinal inférieur dans le lobe occipital, et parallèle au faisceau unciné dans le lobe temporal.

Le cingulum, faisant partie du système limbique, est un faisceau médial qui est situé dans la profondeur du gyrus cingulaire. Il est connecté au lobe frontal, pariétal et occipital (Figure 44 A et B).



## Faisabilité de la tractographie de cheval

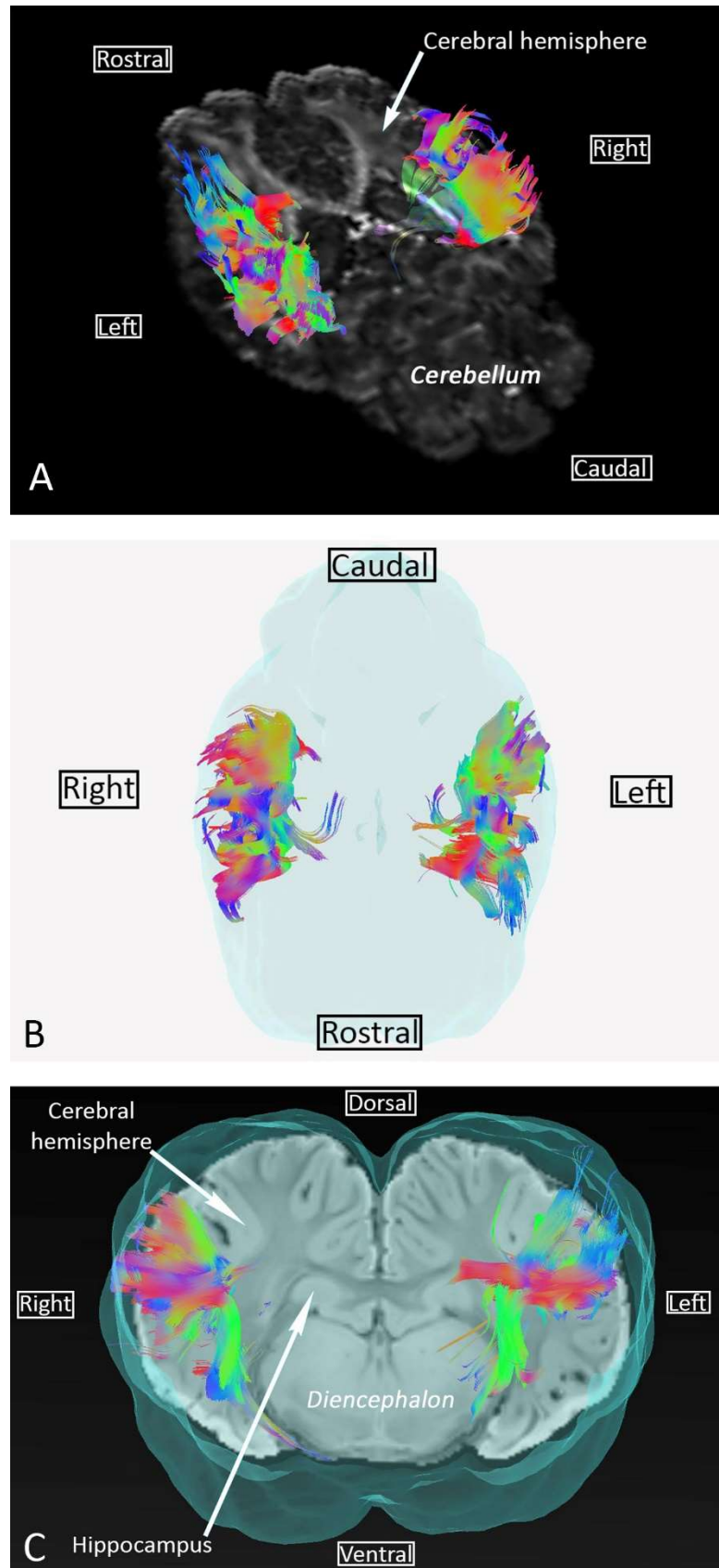


Figure 43 : Faisceau arqué. (A) Vue axiale du faisceau arqué superposée avec la FA (B) Vue transversale du faisceau arqué superposée sur la SWI et l'isosurface du cerveau (C) Vue dorsale du faisceau arqué superposée avec l'isosurface du cerveau. Codage directionnel : Vert=Ventral à Dorsal, Bleu=Rostral à Caudal et Rouge=Droite à gauche.

## Faisabilité de la tractographie de cheval

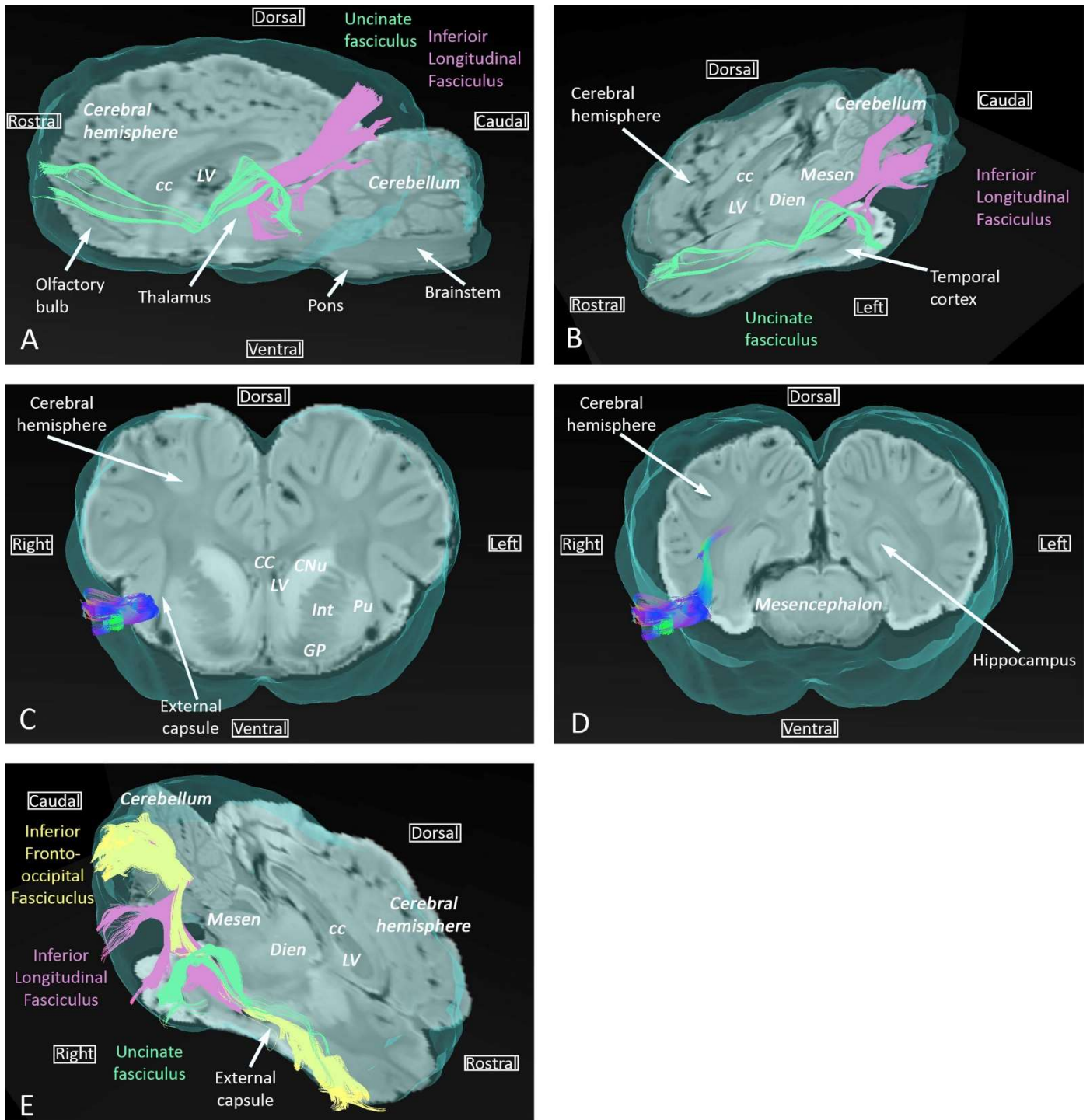


Figure 44 : Faisceau longitudinal inférieur, faisceau unciné et faisceau fronto-occipital inférieur superposés à la SWI et l'isosurface du cerveau. (A) Vue sagittale des faisceaux unciné et longitudinal inférieur (B) Vue axiale et sagittale des faisceaux unciné et longitudinal inférieur (C, D) Vue transversale du faisceau fronto-occipitale respectivement au niveau du télencéphale et du mésencéphale. Codage directionnel : Vert=Ventral à Dorsal, Bleu=Rostrale à Caudale et Rouge=Droite à gauche. CC : Corps Calleux, CNU : noyau caudé, Dien : diencephalon, GP : globus pallidus, Int : Capsule interne, LV : ventricule latéral, Mesen : mésencéphale, Pu : putamen.

### Fibres commissurales

Les fibres commissurales, qui traversent la ligne médiane pour connecter des régions corticales homologues, sont présentes dans trois faisceaux particuliers : le corps calleux, la commissure rostrale et le fornix (Figure 45).

Le corps calleux est composé de fibres connectant les régions néopalliales. Ces fibres forment le plafond des ventricules latéraux et croisent celles de la *corona radiata* dans le centrum semi-ovale (Figure 44 D ). Le corps calleux est divisé en une partie rostrale (genou) connectant les régions frontales, une partie centrale (corps) connectant les lobes pariétaux et temporaux, et une partie caudale (splenium) connectant les lobes occipitaux.

La commissure rostrale est composée de fibre transverses situées dans la partie dorsale de la lame terminale grise, rostralement aux colonnes du fornix (Figure 45 D). Les parties rostrale et caudale de la commissure rostrale sont respectivement composées de fibres allant du bulbe olfactif au tubercule olfactif, et de fibres croisant la limite rostrale du noyau lentiforme pour atteindre les lobes temporaux et piriformes (Figure 45 B et C).

Les fibres du fornix connectent quant à elles les deux hippocampes. Le fornix est composé de deux faisceaux en forme de C, un de chaque côté, débutant dans la fimbria et allant jusqu'à l'hypothalamus (Figure 45 B et E). Se rejoignant sur la ligne médiane pour former le corps du fornix, ces faisceaux de fibres sont séparés rostralement et caudalement pour former respectivement les colonnes et les *crura* du fornix.

## Faisabilité de la tractographie de cheval

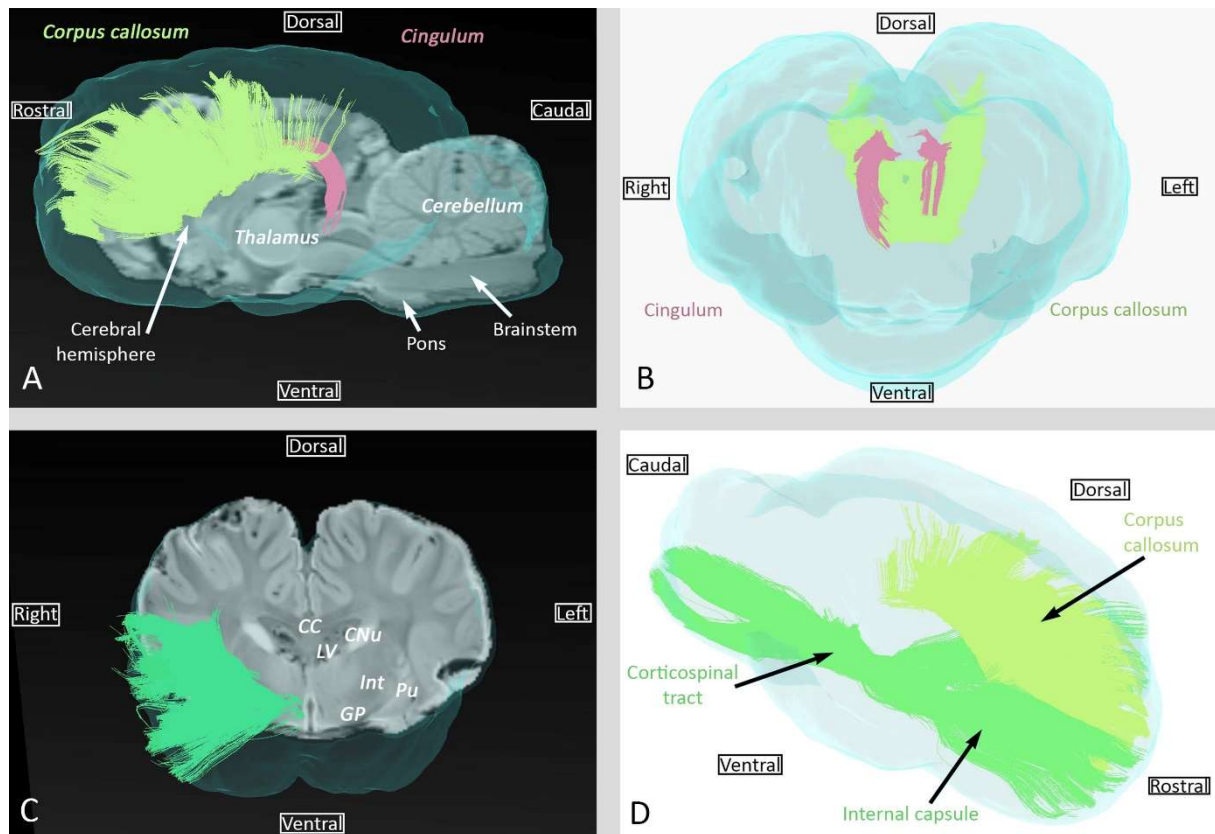


Figure 45 : Exemple des fibres d'association (cingulum), commissurales (corps calleux) et de projection (Capsule interne). (A) Vue sagittale du cingulum et du corps calleux superposé sur la SWI (B) Vue rostrale du cingulum et du corps calleux (C) Vue transversale de la capsule interne superposée sur la SWI (D) Vue latérale du corps calleux et de la capsule interne. Toutes les fibres sont aussi superposées avec l'isosurface du cerveau. Codage directionnel : Vert=Ventral à Dorsal, Bleu=Rostrale à Caudale et Rouge=Droite à gauche.

## Fibres de projection

Les fibres de projection connectent le cortex cérébral aux autres parties du système nerveux central (noyaux profonds, tronc cérébral, cervelet, moelle spinale). La capsule interne et la *corona radiata*, les faisceaux de fibres de projection les plus importants, contiennent des fibres corticopètes et corticofuges. Les fibres corticopètes connectent le thalamus et le métathalamus au cortex cérébral ; Les fibres corticofuges partent du cortex pour atteindre le mésencéphale (fibres cortico-mésencéphaliques), le pons (fibres cortico-pontines), le cervelet (fibres cortico-ponto-cérébelleuses), le rhombencéphale ventral (fibres cortico-bulbaires) et la moelle spinale (fibres corticospinales). Dans cette étude, il n'a pas été possible de distinguer ces différents ensembles de fibres. La capsule interne est montrée dans les Figures 44 C et D.

## Faisabilité de la tractographie de cheval

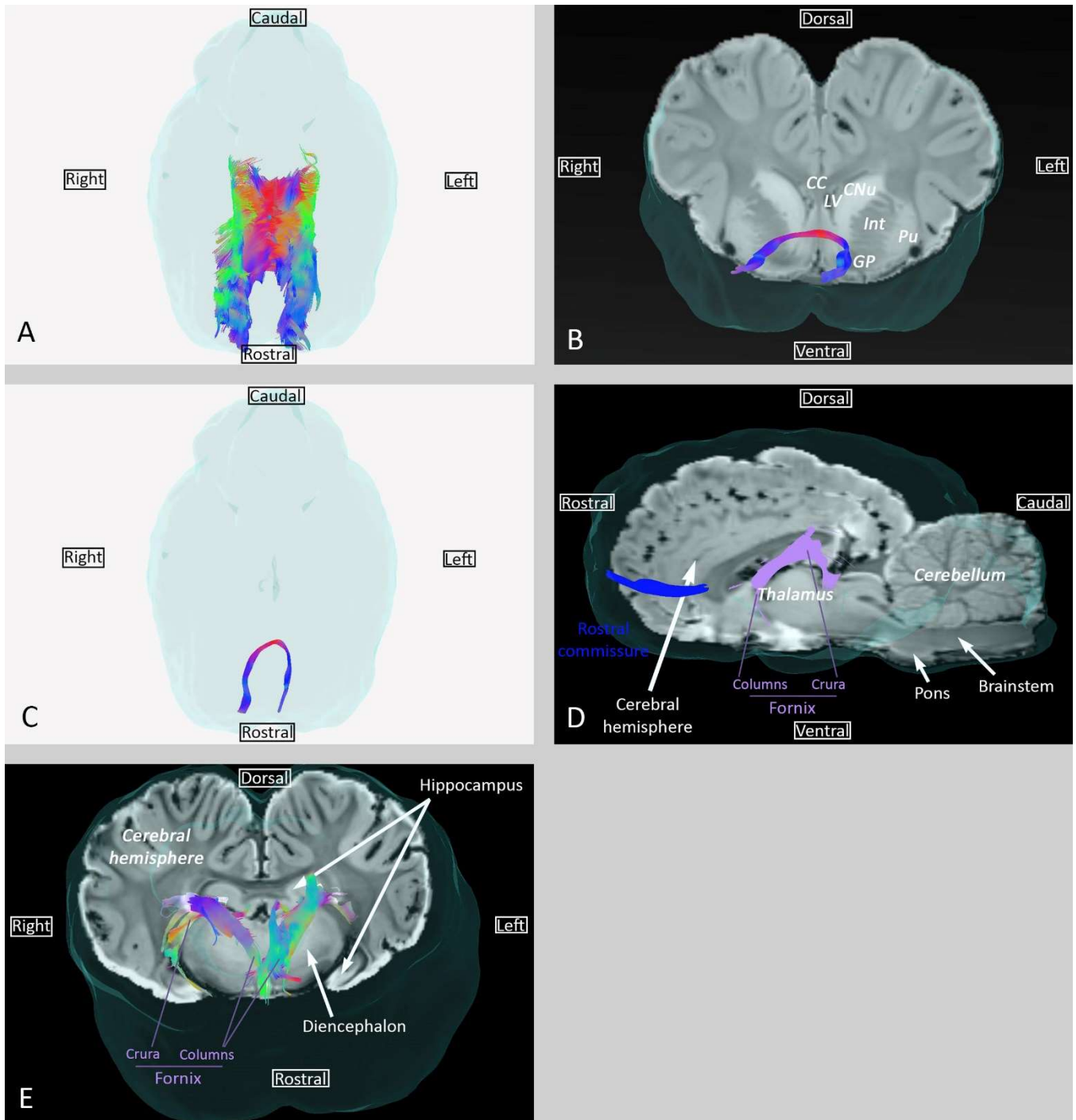


Figure 46 : Fibres commissurales : Corps Calleux, commissure antérieure et fornix. (A) Vue dorsale du corps calleux (B) Vue transversale de la commissure antérieure (au niveau du noyau lentiforme) superposée à la SWI (C) Vue dorsale de la commissure antérieure (D) Vue sagittale de la commissure antérieure et du fornix superposée à la SWI (E) Vue transversale du fornix superposée à la SWI. Codage directionnel : Vert=Ventral à Dorsal, Bleu=Rostrale à Caudale et Rouge=Droite à gauche.

Toutes les fibres sont aussi superposées avec sur l'isosurface du cerveau. CC : Corps Calleux, CNu : noyau codé, Dien : diencephalon, GP : globus pallidus, Int : Capsule interne, LV : ventricule latérale, Mesen : mésencéphale, Pu : putamen.

### DISCUSSION ET CONCLUSION

Dans cette étude, nous avons pu démontrer que les acquisitions DTI *post-mortem* et la tractographie des fibres de la substance blanche sont réalisables chez le Cheval, nous permettant ainsi de reconstruire les principaux tractus connus et détaillés dans les précis d'anatomie. Bien que réalisée *post-mortem*, la séquence DTI peut être utilisée chez l'animal vivant, car le temps d'examen (1 heure) est compatible avec la durée de l'anesthésie.

L'anatomie des fibres d'association, commissurales et de projection reconstruites dans cette étude corrèle bien avec les descriptions de ces dernières dans les livres d'anatomie vétérinaire. La comparaison de nos résultats avec ceux issus de la dissection des fibres de la substance blanche chez le Cheval réalisée par Pascalau *et al.* montre à la fois des similitudes et des divergences [183]. Les similitudes concernent l'orientation fronto-pariéto-temporale du faisceau arqué et la position distante des colonnes du fornix par rapport à la commissure rostrale (Figure 42 et 45). Les divergences concernent le cingulum, pour lequel les radiations pariétales et occipitales n'ont pas pu être observées dans notre étude, et l'existence du faisceau fronto-occipital inférieur que nous avons réussi à reconstruire alors qu'il n'a pas pu être identifié par la dissection réalisée par Pascalau *et al.* De par son importance dans les tâches de lecture et d'attention chez l'Homme, il était supposé que le faisceau fronto-occipital inférieur n'existait pas chez les animaux domestiques jusqu'à son identification chez le Chien grâce à la tractographie et la dissection [174], [183], [188]. Dans ces études menées chez le Chien, le faisceau fronto-occipital inférieur a été décrit avec le faisceau fronto-occipital supérieur, un faisceau connectant les lobes frontal et occipital en suivant l'angle du ventricule latéral entre le noyau caudé et le corps calleux. Chez le Cheval, cependant, aucun de ces deux faisceaux fronto-occipitaux n'a pu être identifiés par dissection. Dans notre étude, nous n'avons pas réussi à reconstruire le faisceau fronto-occipital supérieur mais nous avons pu reconstruire un faisceau qui a été identifié comme étant le faisceau fronto-occipital inférieur car sa trajectoire (les fibres passent par la partie ventrale de la capsule externe et le bord du ventricule latéral) (Figure 43 C et D ) et sa position par rapport au faisceau unciné et au faisceau longitudinal inférieur (Figure 43 E) sont cohérentes avec la littérature [174], [188]. La présence d'un seul faisceau fronto-occipital, l'inférieur, est similaire à ce qui est décrit chez

## Faisabilité de la tractographie de cheval

l'Homme. Effectivement, la présence du faisceau fronto-occipital supérieur, initialement bien documentée, est maintenant controversée au vu des résultats contradictoires entre tractographie et dissection [189], [190]. Concernant le Cheval, des études supplémentaires comparant tractographie et dissection utilisant un plus grand nombre de cerveaux sont nécessaires pour déterminer si le faisceau fronto-occipital inférieur est bien présent ou non.

L'avantage de la tractographie comparée aux techniques d'anatomie *post-mortem* telle que la dissection des fibres, est de permettre une « dissection » non-invasive avec une représentation tri-dimensionnelle de plusieurs faisceaux de fibres de substance blanche, et ce, avec une seule acquisition IRM. Cependant, la fiabilité des structures ainsi tracées peut être impactée par différents facteurs tels que la segmentation manuelle des régions d'intérêt, les artefacts potentiellement présents et les limites intrinsèques des méthodes de reconstruction par DTI.

Même si la segmentation manuelle est sujette à des biais importants, il n'est pas possible d'utiliser des méthodes automatiques du fait qu'aucun atlas ou *template* n'est disponible pour le cerveau du Cheval. La création d'un atlas comportant des régions d'intérêt pour la tractographie pourrait d'ailleurs être une potentielle évolution de cette étude. Pour limiter le biais induit par une segmentation manuelle, les images pondérées T1, T2 et SWI ont été utilisées comme références.

Concernant les artefacts de l'image, la différence de susceptibilité à l'interface air-tissu d'un cerveau *post-mortem* peut sévèrement impacter la qualité de l'acquisition IRM. Dans le but de minimiser cet artefact de susceptibilité magnétique, le cerveau a été immergé dans un contenant rempli d'une solution saline pour l'acquisition. La solution saline a l'avantage d'avoir un isosignal avec le LCS [184].

Concernant la méthode de reconstruction, nous avons choisi une méthode de reconstruction DTI au vu de son utilisation régulière pour l'exploration des fibres de la substance blanche. Cependant, si l'on veut réaliser une définition angulaire très fine, et donc un nombre plus important de directions pendant l'acquisition, d'autres méthodes peuvent être plus performantes. L'une d'entre elles est l'imagerie Q-Ball (QBI pour *Q-Ball Imaging* en anglais) qui diffère notamment de la DTI par le fait de prendre en compte la résolution de plusieurs directions de fibres dans un même voxel, au lieu de simplement décrire une ellipsoïde. Ainsi, la QBI peut être particulièrement utile dans le cas où plusieurs fibres se

## Faisabilité de la tractographie de cheval

croisent au sein du même voxel. Nous prévoyons, dans des études futures, de comparer les résultats de tractographie obtenus à partir de reconstruction DTI et QBI. Même si les directions et la valeur de  $b$  ont été initialement choisies pour l'acquisition DTI, elles seront compatibles avec la QBI. La valeur de  $b$  choisie dans notre étude était de 3000 pour pallier l'absence de diffusion en conditions *post-mortem*.

Même si cette étude a été réalisée dans des conditions *ex vivo*, les paramètres d'acquisitions peuvent facilement être adaptés pour des acquisitions *in vivo*. D'ailleurs, il est possible de réduire le temps d'acquisition, qui est le principal facteur limitant pour l'examen IRM du Cheval. Par exemple, les acquisitions ont été répétées cinq fois pour réaliser une moyenne et améliorer le rapport « signal sur bruit » ; ce nombre de répétitions pourra être revu à la baisse dans le cas d'une acquisition *in vivo*. Ainsi, moins d'itérations de chaque direction seront acquises, résultant en une réduction significative du temps d'acquisition. D'autre part, la valeur de  $b$  qui était à 3000 pour améliorer la sensibilité au phénomène de diffusion, pourra être diminuée en *in-vivo*, réduisant encore le temps d'acquisition.

Pour conclure, nos résultats démontrent la faisabilité des acquisitions DTI *ex vivo* chez le Cheval, ainsi que la possibilité de reconstruire les fibres de la substance blanche. Des acquisitions IRM et des dissections supplémentaires sont cependant nécessaires pour valider cette étude et potentiellement amorcer la mise en place d'un atlas tractographique qui pourra être utilisé pour la recherche en neuroimagerie équine.



**CHAPITRE 4: ETUDE IRM**

**MULTIPARAMETRIQUE**

**POST-MORTEM DE BREBIS**

### INTRODUCTION

Comme indiqué au chapitre 1, le modèle ovin est de plus en plus utilisé en neurosciences car il peut développer, de manière spontanée ou induite, des maladies neurologiques similaires à leur équivalent humain (Tableau 2).

Le mouton atteint de tremblante constitue un modèle d'étude des ESST. La propagation des différentes souches de prions au sein de l'encéphale n'étant pas encore clairement élucidée, l'utilisation de ce modèle pourrait s'avérer pertinente pour en améliorer notre compréhension.

Dans ce contexte, le but du travail présenté dans ce chapitre est de développer la méthodologie nécessaire à l'utilisation de l'IRM dans le modèle ovin infecté expérimentalement avec différentes souches de prions responsables de la tremblante, afin d'évaluer s'il existe un pattern lésionnel spécifique d'une souche. En effet, les études IRM réalisées sur la MCJ démontrent une restriction de diffusion au sein de structures spécifiques de substance grise dont le pattern d'atteinte varie selon le type et la forme de maladie à prions [118], [119]. Les paramètres issus de la DTI (MD et FA) seraient également capables de mettre en évidence des modifications fonctionnelles au sein de la substance blanche (altérations du transport axonal) lors de MCJ [191]. Ainsi, les différents paramètres issus de la DTI apparaissent comme de potentiels outils d'intérêt pour étudier le pattern lésionnel et la propagation de différentes souches de prion au sein du cerveau de moutons infectés expérimentalement. Pour cette étude, il a donc été décidé de faire :

Des acquisitions IRM « anatomiques » (pondérées en T1 et T2) afin de détecter une potentielle atrophie des structures de substance grise chez les moutons malades,

Une acquisition pondérée en diffusion (DTI) afin de détecter de potentielles modifications des paramètres MD et FA.

## Etude IRM multiparamétrique post-mortem de brebis

La principale contrainte méthodologique de cette étude est de réaliser l'ensemble des acquisitions en conditions *post-mortem*. Le travail réalisé chez le Chien et le Cheval, respectivement décrit dans le chapitre 2 et le chapitre 3, a permis de démontrer la faisabilité technique d'acquisitions IRM pondérées en T1, T2 et diffusion sur des encéphales fixés dans du formol. Du fait de l'impact du formol sur les temps de relaxation et le phénomène de diffusion, il est important de disposer d'images de moutons sains acquises dans les mêmes conditions que celles des moutons malades (temps de fixation identique). Ainsi, il a été nécessaire de créer pour cette étude trois *templates* intra-études (T1, T2 et DTI) réalisés à partir des acquisitions IRM *post-mortem* de cinq moutons sains.

Afin de comparer les données IRM obtenues chez les moutons sains et celles obtenues chez les moutons malades, deux approches méthodologiques peuvent être adoptées :

L'utilisation de ROI : des structures de substance grise ou de substance blanche sont alors segmentées sur les images issues des individus sains et malades et sont comparées en termes de volume et de valeur moyenne des paramètres (MD et FA dans notre cas). Cette approche méthodologique implique un choix préalable des régions à étudier.

L'analyse voxel-à-voxel : les images issues des individus sains et malades sont analysées dans le même espace stéréotaxique afin que chaque voxel soit recalé, permettant ainsi une comparaison de la valeur (d'intensité ou d'un paramètre particulier comme la MD ou la FA) de chaque voxel entre les deux groupes. Les voxels issus des images du groupe malade ayant une valeur significativement différente par rapport aux voxels issus des images du groupe sain, sont cartographiés. Cette approche méthodologique a l'avantage de ne pas avoir d'*a priori* sur les régions à analyser.

## Etude IRM multiparamétrique post-mortem de brebis

Pour cette étude, il a été décidé de privilégier l'analyse voxel-à-voxel. La méthodologie pour l'analyse par ROI a également été implémentée afin de pouvoir confirmer l'atteinte lésionnelle de régions mises en évidence par l'analyse voxel-à-voxel.

Pour résumer, le travail méthodologique développé pour cette étude concerne :

- La mise en place de séquences IRM pondérées en T1, T2 et diffusion en conditions *post-mortem* ainsi que le traitement de la DTI,
- La mise en place de *templates* intra-études,
- Le développement des techniques nécessaires à la comparaison entre moutons sains et malades, que ce soit par une analyse voxel-à-voxel ou par une analyse par ROI.

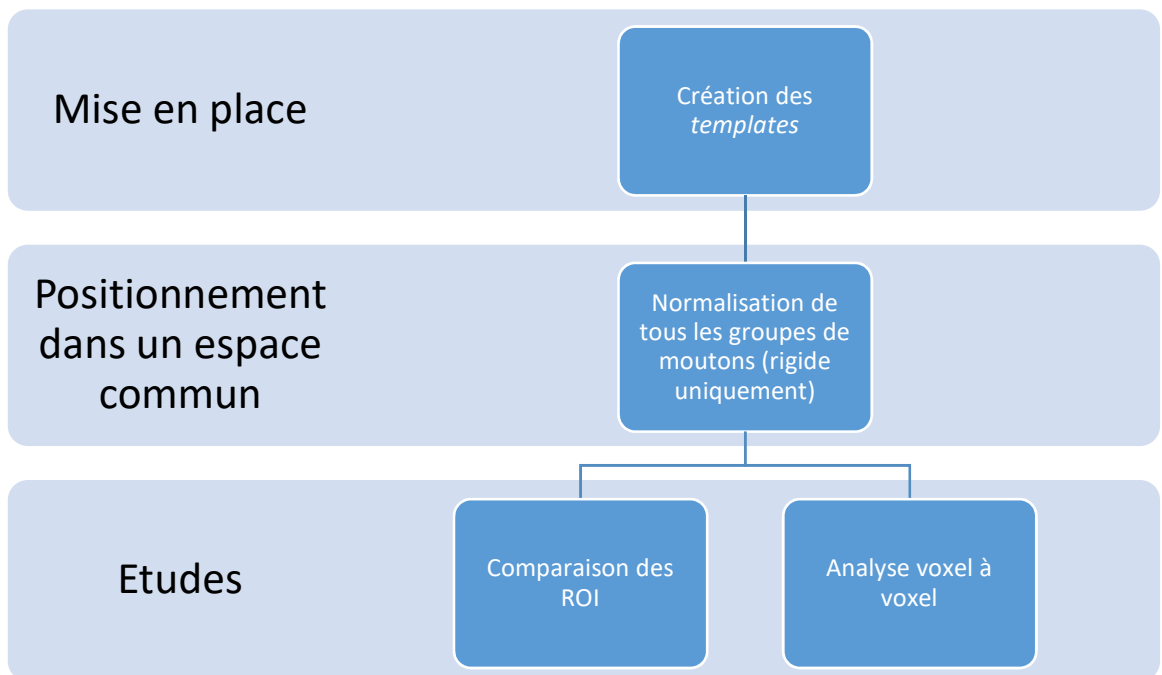


Figure 47 : schéma de la méthodologie pour l'étude multiparamétrique IRM post-mortem chez le mouton

### ACQUISITIONS IRM ET TRAITEMENT DE L'ACQUISITION DTI

Les acquisitions ont été réalisées avec le scanner IRM 3 Tesla Philips ACHIEVA dStream situé au plateau technique de l'Institut des Sciences du Cerveau de Toulouse. Il s'agissait d'acquisitions *post-mortem* sur tête entière pour lesquelles deux antennes de surface « dStream flex coil » ont été utilisées et disposées de part et d'autre du crâne. Les têtes provenaient de cinq moutons sans maladies neurologiques pour lesquels l'encéphale a été rincé puis fixé par voie intra-carotidienne après euthanasie, selon le même protocole que celui décrit dans le chapitre 2. Les têtes ont été stockées dans des containers remplis de formol 10% jusqu'à la réalisation des examens IRM (temps de fixation supérieur à 16 semaines). Vingt-quatre heures avant les acquisitions IRM, les têtes ont été rincées plusieurs fois dans l'eau, séchées puis enveloppées dans des alèses hermétiques sur lesquelles les yeux, le rostre et le plan de symétrie bilatérale étaient indiqués au feutre afin d'aider au placement des antennes. Les paramètres d'acquisition sont indiqués dans le tableau ci-dessous.

Tableau 15 : Paramètres d'acquisition pour l'étude multiparamétrique post-mortem de l'encéphale de mouton

| Acquisition        | Séquence         | TE (ms)                             | TR (ms) | Résolution<br>(mm <sup>3</sup> ) | Taille Matrice | FOV (mm)    |
|--------------------|------------------|-------------------------------------|---------|----------------------------------|----------------|-------------|
| <b>T1</b>          | Echo de Gradient | 3,993                               | 8,531   | 0,6x0,6x0,6                      | 320x320x250    | 192x192x150 |
| <b>T2</b>          | Echo de Spin     | 286                                 | 2500    | 0,6x0,6x0,6                      | 240x240x255    | 144x144x153 |
| <b>Diffusion</b>   | EPI-SE           | 76                                  | 5306    | 2x2x2                            | 80x80x36       | 160x160x72  |
| Type d'acquisition | Angle de Bascule | Nombre d'Acquisition pour moyennage |         | Temps d'acquisition(s)           |                |             |
| 3D                 | 8                | 5                                   |         | 1882 (~30min)                    |                |             |
| 3D                 | 90               | 4                                   |         | 1207(~20min)                     |                |             |
| 2D                 | 90               | 5                                   |         | 2298 (~38min)                    |                |             |

Pour l'imagerie de diffusion, la reconstruction du tenseur de diffusion a été réalisée suivant les paramètres présentés dans le tableau ci-dessous.

## Etude IRM multiparamétrique post-mortem de brebis

Tableau 16 : paramètres de reconstruction du tenseur de diffusion pour l'étude multiparamétrique post-mortem de l'encéphale de mouton

| Reconstruction | Nombre de directions | Répartition des directions | Valeur de b |
|----------------|----------------------|----------------------------|-------------|
| DTI            | 32                   | Optimisée (Phillips)       | 3000        |

Les acquisitions pondérées en diffusion ont été traitées avec le logiciel DSI Studio et la méthode décrite par P. Basser et al [186] a été utilisée pour la reconstruction du tenseur de diffusion. Pour modéliser le phénomène de diffusion, le modèle de tenseur de diffusion également décrit par P. Basser [186] a été utilisé. Les données brutes issues de l'acquisition DTI ont été débruitées en utilisant un filtre LPCA avec un modèle de bruit Ricien [184] sur MATLAB (The Math-work, Inc., MA, USA). Les données ont ensuite subi des corrections pour les distorsions causées par les courants de Foucault. Les cartes paramétriques de FA et MD ont ensuite été calculées puis recalées à leur T2 respectif, afin de permettre par la suite de transposer les différentes transformations spatiales et segmentations du T2 à ces cartes paramétriques.

### MISE EN PLACE DES TEMPLATES INTRA-ETUDES

Pour cette étude, la réalisation de template pour les images pondérées en T1, pondérées en T2 et pondérées en diffusion a été réalisée.

Les images pondérées T1 et T2 des cinq moutons composant le groupe sain ont été passées à travers un algorithme de recalage à trois étapes, avec comme image de référence un *template* de moutons déjà décrit dans la littérature [154]. Ceci nous permet d'avoir un *template* plus représentatif des individus de notre étude tout en se basant sur les données de la littérature.

Tableau 17 : Paramètres de recalage pour les templates T1 ex vivo, tête entière

| Type de recalage | Métrique de similarité | Itération   | Seuil       | Facteur de sous échantillonnage |
|------------------|------------------------|-------------|-------------|---------------------------------|
| Affine           | Information mutuel     | 200x200x150 | $1.10^{-6}$ | 4x2x1 vox                       |
| Elastique        | Information mutuel     | 100x50      | 0.5         | 4x2 vox                         |
| Difféomorphique  | Intercorrélation       | 200x50      | 0.5         | 2x1 vox                         |

Tableau 18 : Paramètres de recalage pour les templates T2 ex vivo, tête entière

| Type de recalage | Métrique de similarité | Itération   | Seuil       | Facteur de sous échantillonnage |
|------------------|------------------------|-------------|-------------|---------------------------------|
| Affine           | Information mutuel     | 200x200x150 | $1.10^{-6}$ | 4x2x1 vox                       |
| Elastique        | Information mutuel     | 100x50      | 0.5         | 4x2 vox                         |
| Difféomorphique  | Intercorrélation       | 200x50      | 0.5         | 2x1 vox                         |

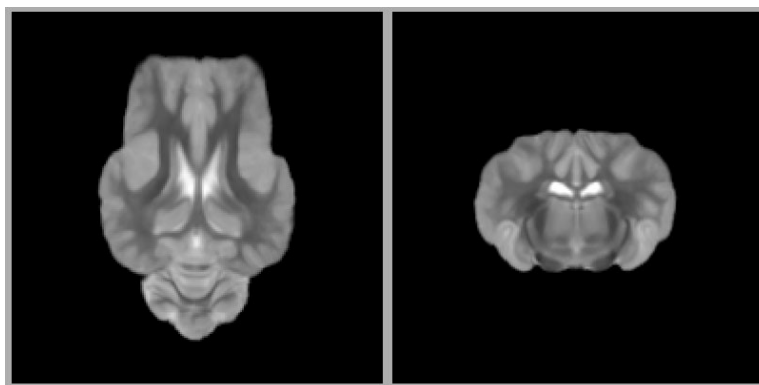


Figure 48 : Template pour la pondération T1

### DEVELOPPEMENT DES TECHNIQUES NECESSAIRES A LA COMPARAISON ENTRE MOUTONS SAINS ET MALADES

#### Segmentation du cerveau

La segmentation manuelle du cerveau a été effectuée sur les images pondérées en T2 des moutons sains. Avant de réaliser tout traitement sur les images des moutons malades, il sera nécessaire de réaliser un masque du cerveau : celui-ci sera obtenu à l'aide d'un recalage diffeomorphique agressif du *template* intra-étude des images issues des différents individus malades. Le but de cette étape étant de pouvoir extraire le cerveau, le recalage sera optimisé pour aligner les contours du cerveau le plus rapidement possible.

#### Traitement des images pondérées en T1 et T2

Pour l'analyse voxel-à-voxel, la valeur des voxels des images pondérées en T1 et en T2 sera comparée entre moutons sains et moutons malades. Si la valeur des voxels des cartes paramétriques de FA et de MD est directement comparable, il n'en est pas de même de la valeur des voxels des images pondérées en T1 et T2. Pour pallier ce problème, le signal des images T2 obtenues chez les moutons sains a subi une normalisation d'intensité affine basée sur l'histogramme de l'acquisition, une fois le cerveau segmenté. Ceci permet d'avoir la même échelle de valeurs pour chaque image, sans modifier la topologie de l'histogramme. Avant cette étape, les images ont été débruitées [192], pour éviter que le bruit ait une influence sur la normalisation d'intensité. Le même traitement sera réalisé pour les images pondérées en T1 et T2 des moutons malades. Avant l'analyse voxel-à-voxel et l'analyse par ROI, il est nécessaire de préparer les images de façon homogène. Pour cela, les images T1 et T2 des moutons malades et sains (avant l'application des recalages pour la création de *template*, le but ici étant de partir de la même base pour comparer les moutons sains et malades, le *template* étant utilisé comme référence) seront recalées de manière rigide au *template* intra-étude. Même si les images subiront d'autres recalages par la suite, cette étape permettra une meilleure homogénéité des traitements.



### ANALYSE VOXEL-A-VOXEL : CREATION DES CARTES DE Z-SCORE

Pour l'analyse voxel-à-voxel, il a été décidé de réaliser une carte de Z-score de l'intensité des voxels entre le groupe de moutons sains et chaque groupe de moutons malades. Pour réaliser ces cartes, les images des moutons malades devront tout d'abord être recalées au *template* intra-étude. Les images devront donc passer à travers un algorithme de recalage en trois étapes, dont les paramètres sont présentés dans le tableau ci-dessous.

Tableau 19 : Paramètre de la normalisation pour le calcul des Z-score

| Type de recalage | Métrique de similarité | Itération  | Seuil | Facteur de sous échantillonnage |
|------------------|------------------------|------------|-------|---------------------------------|
| Affine           | Information mutuelle   | 100x100x50 | 1.e-6 | 4x2x0 vox                       |
| Elastique        | Information mutuelle   | 100x50     | 0.5   | 4x0 vox                         |
| Difféomorphique  | Information mutuelle   | 50x50x50   | 0.5   | 1x0.5x0 vox                     |

Une fois toutes les images d'un groupe recalées entre elles, le calcul du Z-score pourra être réalisé pour chaque voxel « moyen » du groupe de moutons malades. Le Z-score est un calcul statistique assez simple avec la formule suivante :

$$Z - score = \frac{I - \mu}{\sigma}$$

Équation 4.1 calcul du Z-score

Avec  $I$  l'image de l'individu dont on veut calculer le Z-score,  $\mu$  la moyenne obtenue sur la population saine et  $\sigma$  l'écart-type obtenu sur la population saine. Le Z-score donne ainsi une valeur normalisée indiquant à combien d'«écart-types » se situe la valeur cible par rapport à la moyenne observée chez les individus sains.

### ANALYSE PAR ROI : SEGMENTATION ET COMPARAISON

La comparaison des ROI entre moutons sains et malades a pour but de compléter l'analyse voxel-voxel. Ainsi, les régions pour lesquelles les cartes de Z-score mettront en évidence des différences liées à la pathologie, seront contourées afin de vérifier si les mêmes résultats sont trouvés par l'analyse des ROI. Dans cette optique, les ROI seront contourées manuellement chez les moutons sains et une méthode de segmentation automatique utilisant le *template* intra-étude sera utilisée pour transposer ces ROI sur les images des moutons malades. Réaliser les ROI manuellement pour tous les groupes serait trop chronophage et sensible aux variations qu'elles soient inter- ou intra-individu [145].

Pour réaliser la segmentation des ROI de façon automatique, la première étape est d'utiliser les ROI réalisées manuellement chez les moutons sains pour obtenir des cartes de probabilité de ces ROI sur le *template*, ce qui permettra ensuite de réaliser une segmentation de ces régions dans les autres groupes. Une fois ces cartes de probabilité effectuées, l'image obtenue ne sera plus décrite de façon binaire mais sera encodée par une valeur flottante entre 0 et 1, représentant de façon absolue la probabilité d'appartenance du voxel à la région. Lors de la normalisation d'une image issue d'un individu malade avec le *template*, cette carte de probabilité pourra être transposée sur l'image cible. Il faudra ensuite disposer d'une valeur pour « seuiller » au mieux cette probabilité et obtenir ainsi la segmentation de la ROI.

Pour calculer cette valeur, et obtenir en même temps une quantification qui permette de s'assurer de la cohérence des segmentations, on propose de segmenter manuellement des ROI choisies de manière arbitraire chez les brebis saines puis de chercher le seuil idéal à utiliser pour segmenter de manière automatique ces ROI à partir du *template*. Pour cela, le seuil qui maximisera la métrique de Dice est recherché afin de s'assurer de la cohérence de la segmentation *via* cette valeur. La valeur de l'indice est comprise entre 0 pour des volumes non similaires, et 1 pour des volumes similaires. Cette méthode reste assez simple mais donne une bonne idée de la cohérence d'une segmentation.

## Etude IRM multiparamétrique post-mortem de brebis

Ainsi, huit ROI ont été contourées manuellement (Putamen, Hippocampe, Noyau caudé et Pallidum séparés suivant leur hémisphère) comme le montre la figure 48. Cette méthode n'est pas idéale, il aurait bien sûr fallu réaliser ce traitement avec d'autres images que celles utilisées pour créer les cartes de probabilité du *template*. Cependant, dans la mesure où une vérification est possible pour chaque image, cette méthode permet au moins d'affiner la segmentation et de vérifier la cohérence interne du processus.

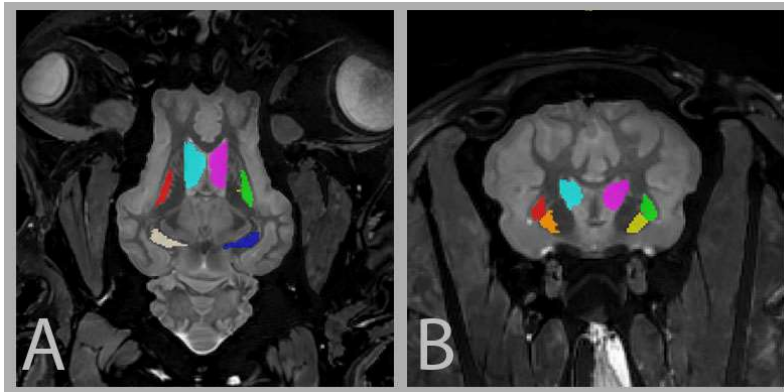


Figure 49 : Présentation des ROI réalisées manuellement chez les moutons sains sur une image axiale (A) et une image transversale (B) pondérée en T2.

*Turquoise : Noyau caudé droit, Rose : Noyau caudé rose, Rouge : Putamen droit, Vert : Putamen gauche, Orange : Pallidum droit, Jaune : Pallidum gauche, Beige : Hippocampe droit, Bleu : Hippocampe gauche*

Le traitement des ROI à donner les valeurs présentées dans le tableau ci-dessous, en ce qui concerne la métrique de Dice et les seuils de chaque région.

Tableau 20 : Valeur de la métrique de Dice pour chaque ROI, et la valeur de seuil qui la maximisé

| Régions            | Métrique de Dice | Valeur de seuil |
|--------------------|------------------|-----------------|
| Cerveau entier     | 0.9704           | 0.4069          |
| Hippocampe Droit   | 0.8714           | 0.3353          |
| Hippocampe Gauche  | 0.8736           | 0.4563          |
| Noyau caudé Droit  | 0.8518           | 0.2676          |
| Noyau caudé Gauche | 0.7727           | 0.3209          |
| Pallidum Droit     | 0.9396           | 0.3662          |
| Pallidum Gauche    | 0.7980           | 0.3477          |
| Putamen Droit      | 0.9569           | 0.2914          |
| Putamen Gauche     | 0.8598           | 0.3470          |

## Etude IRM multiparamétrique post-mortem de brebis

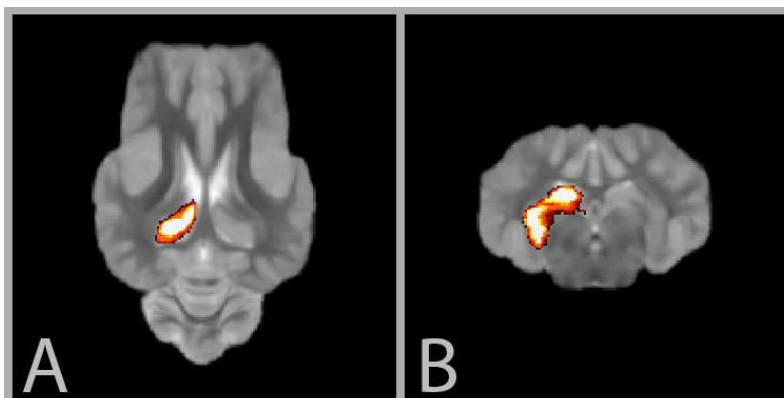


Figure 50 : Carte de probabilité d'appartenance (hippocampe gauche) obtenue pour le template

Pour la comparaison des ROI entre moutons sains et malades, les ROI seront transposées dans l'espace stéréotaxique des différents individus, plutôt que d'être ramenées dans l'espace standard décrit par le *template*. L'avantage de cette méthode est de modifier le moins possible les images qui seront ensuite comparées. Le *template* sera donc être recalé en suivant une méthode en trois étapes, dont les paramètres sont présentés dans le tableau ci-dessous.

Tableau 21 : Paramètre de la normalisation pour le calcul des Z-score

| Type de recalage | Métrique de similarité | Itération   | Seuil | Facteur de sous échantillonnage |
|------------------|------------------------|-------------|-------|---------------------------------|
| Affine           | Information mutuelle   | 200x200x150 | 1.e-6 | 4x2x0 vox                       |
| Elastique        | Information mutuelle   | 100x100x50  | 0.5   | 2x1x0 vox                       |
| Difféomorphique  | Intercorrélation       | 50x50x25    | 0.5   | 1x0.5x0 vox                     |

A la fin de cette étape, tous les ROI segmentées et associées à l'espace standard du *template* pourront être transposées dans l'espace propre à chaque individu en appliquant les transformées calculées avec le *template*. On pourra alors comparer les valeurs d'intensité des ROI.

Cependant, les segmentations obtenues ne seront pas binaires et s'apparenteront plus à des cartes de probabilité d'appartenance d'un voxel à une certaine région. Pour s'assurer d'obtenir une segmentation automatique cohérente, la segmentation sera aussi réalisée sur les images de moutons sains pour lesquels une segmentation manuelle des ROI aura été faite. L'indice de Sorensen-Dice et la distance d'Hausdorff pourront alors être quantifiés afin de valider la segmentation automatique et trouver le seuil optimal pour la binarisation des ROI.

### DISCUSSION ET PERSPECTIVES

Pour cette étude, plusieurs méthodologies ont été mises en place afin d'évaluer par IRM si une souche donnée de tremblante chez le Mouton est associée à un pattern lésionnel spécifique.

Tout d'abord, nous avons créé un *template* intra-étude à partir d'un groupe de cinq sujets sains. Celui-ci permet d'avoir une référence qui servira à la normalisation des images qui seront acquises chez les sujets malades. Des *templates* de moutons décrits dans la littérature [141] auraient pu être utilisés. Cependant, avoir un template spécifique à notre étude permet d'être plus représentatif de la population d'intérêt, d'un point de vue anatomique mais également en termes de protocoles de préparation des encéphales et d'acquisitions IRM. Dans cette étude, pour laquelle les différences entre les groupes malades analysés sont probablement faibles, un *template* intra-étude apportera moins de biais lors de la normalisation.

Le template intra-étude permettra la comparaison des moutons sains et malades par une analyse voxel-à-voxel (utilisant le calcul du Z-score) et par une analyse des ROI.

Les cartes de Z-score seront réalisées *via* la normalisation des images de moutons malades au *template* intra-étude, ce qui permettra de pouvoir faire une analyse voxel-à-voxel.

La comparaison des ROI entre moutons sains et malades sera effectuée en réalisant la segmentation de ces régions de façon manuelle chez les moutons sains, puis en créant des cartes de probabilité de l'appartenance de chaque voxel à ces régions pour le *template* intra-étude. Ceci permettra de mettre en place la segmentation automatique de ces régions chez les individus malades. Par le calcul de la métrique de Dice, il a été possible de vérifier la cohérence de ces segmentations pour huit ROI choisies de manière arbitraire.

L'étude est actuellement en cours mais des résultats préliminaires ont été obtenus pour une modalité (T2) et un groupe de cinq moutons malades. L'analyse voxel-à-voxel montre des anomalies localisées au noyau caudé (bilatéral), l'épithalamus et le cortex pariétal (Figure 50).

## Etude IRM multiparamétrique post-mortem de brebis

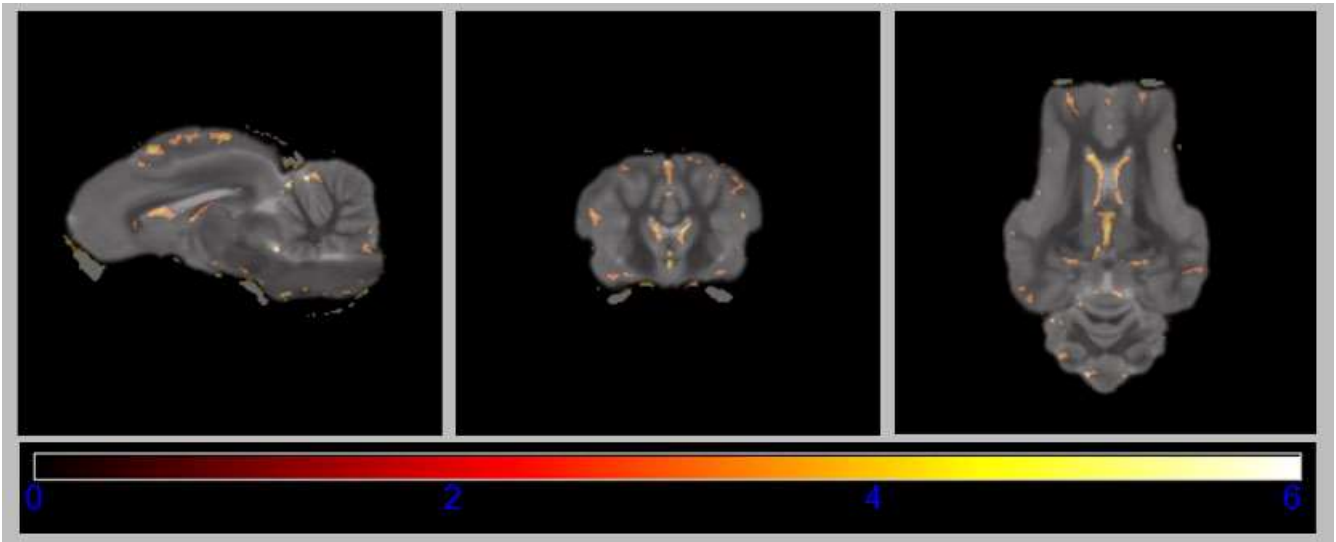


Figure 51 : Carte de Z-score obtenue à partir des images pondérées en T2 issues d'un groupe de cinq moutons atteints de tremblante.

L'analyse des ROI, bien qu'incomplète car peu de ROI ont été analysées, confirmerait une atteinte des noyaux caudés (Figure 51).

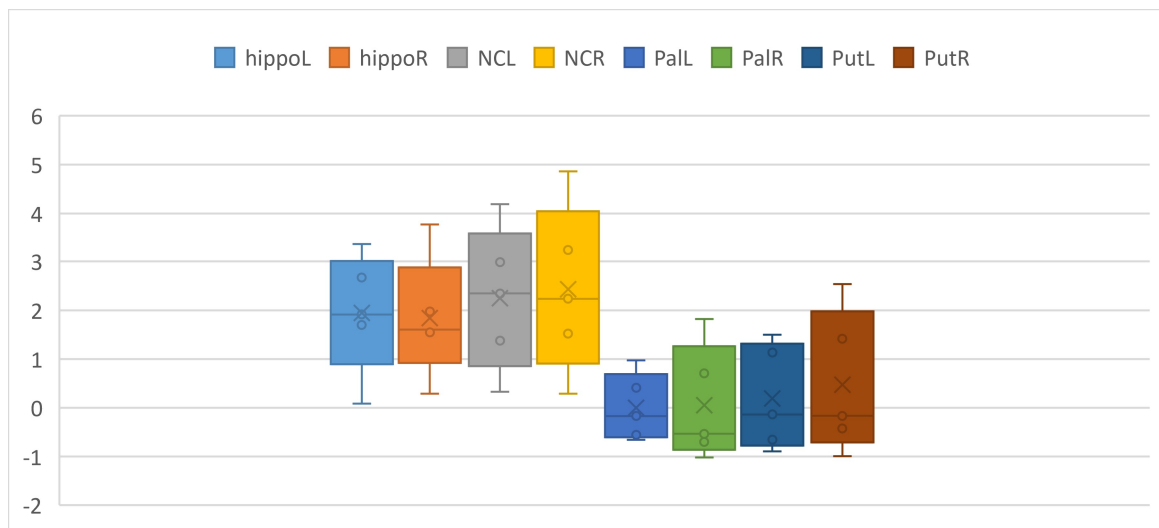


Figure 52 : Comparaison des résultats obtenus pour la comparaison préliminaire des ROI. hippoL : hippocampe gauche, hippoR : hippocampe droite, NCL : noyau codé gauche, NCR : noyau codé droit, PalL : pallidum gauche, PalR : pallidum droit, PutL : putamen gauche, PutR : putamen droit.

Ces premières analyses démontrent la validité de la méthodologie que nous avons mise en place et qui devra être appliquée aux cartes paramétriques issues de la diffusion pour ce premier groupe de moutons malades.

**CHAPITRE 5: PERSPECTIVE  
ET TRAVAUX EN COURS**

### MISE EN PLACE DES ACQUISITIONS Q-BALL

#### Intérêt des acquisitions Q-Ball chez les grands animaux

Les acquisitions DTI réalisées au cours des différentes études que nous venons de décrire, nous ont permis de prendre conscience que plusieurs facteurs limitent le potentiel des images pondérées en diffusion. Dans le cas des acquisitions *in vivo*, il s'agit d'une limite de temps liée à l'anesthésie. Dans le cas des acquisitions *post-mortem*, le temps n'est plus un problème, mais la dégradation du phénomène de diffusion ne nous permet pas d'être dans des conditions optimales. De plus, dans tous les cas, même si les animaux étudiés sont considérés comme de « grands animaux », la taille de l'encéphale reste plus petite que celle de l'Homme ce qui rend fragile l'équilibre entre bonne résolution spatiale et bon rapport signal sur bruit.

En plus de ces différents points spécifiques au contexte de nos études, la reconstruction DTI montre elle aussi des limites intrinsèques. En effet, le calcul du tenseur, tel que décrit dans le chapitre 1, résout un système d'équation matricielle à six inconnues. Ces six inconnues composent le tenseur de diffusion qui est la source de toutes les cartes paramétriques et de la tractographie. Les acquisitions pour des reconstructions du tenseur de diffusion n'auraient théoriquement pas besoin de plus de six directions non-colinéaires. Une optimisation numérique est réalisée en pratique pour pouvoir quand même tirer profit d'un nombre plus important de directions. Cependant, ce gain de précision atteint vite un effet plafond, globalement situé vers 32 directions. Mais cela n'est pas la seule limite de la DTI : cette méthode ne permet que de reconstruire une ellipsoïde par voxel, ce qui signifie que si plusieurs fibres se croisent dans un même voxel, la direction décrite par l'ellipsoïde devient une nouvelle direction pondérée par celles existantes. L'algorithme de tractographie essaie de contourner ce problème, mais il reste présent.

C'est ici que l'intérêt de trouver de nouvelle méthode de reconstruction se fait ressentir. Celle que nous avons choisie est l'imagerie Q-Ball, décrite dans le chapitre 1. Cette méthode apporte plusieurs solutions aux problèmes qui viennent d'être évoqués. Tout



## Perspective et travaux en cours

d'abord, elle reconstruit plusieurs directions dans un même voxel, en gardant leur pondération. Ceci permet notamment d'être plus permissif au niveau de la résolution, la résolution de fibres multiples le permettant. Ce point permet déjà d'obtenir un bien meilleur rapport signal sur bruit et d'accélérer le temps d'acquisition. Les seuls critères à respecter sont :

- D'avoir un grand nombre de directions isotropes, l'utilisation de directions « optimisées » comme celles proposées par Phillips serait contre-productive ;
- D'appliquer une valeur de  $b$  assez élevée pour obtenir une forte sensibilité au phénomène de diffusion.

La séquence Q-Ball nous promet donc d'avoir des tractographies plus rapidement et plus simplement ; mais cette séquence n'étant pas habituelle, elle est forcément moins bien maîtrisée. Il est donc nécessaire d'évaluer la possibilité de réaliser des acquisitions Q-Ball.

### Mise en place d'un fantôme pour la Q-Ball

La séquence Q-Ball n'étant pas une séquence utilisée de façon classique lors des séquences IRM, l'utilisation d'un fantôme pour vérifier son bon fonctionnement et la bonne reconstruction est nécessaire. Différents modèles de fantômes pour Q-Ball sont décrits dans la littérature [193], [194]. Globalement, le fantôme de Q-Ball que l'on veut mettre en place se compose de trois éléments principaux : un support, un élément pour modéliser les fibres et un gel d'agarose pour limiter les artefacts de susceptibilité liés aux interfaces air-tissu.

Pour le support, le choix s'est tourné vers l'impression 3D. Cette méthode a plusieurs avantages : elle est peu onéreuse, elle permet un contrôle total de la conception et le plastique utilisé ne sera pas gênant pour une utilisation en IRM. Un premier modèle de prototype, inspiré de la littérature [193], a donc été réalisé à l'aide du logiciel de conception assisté par ordinateur (CAO) FreeCAD. Il est composé d'une base sphérique avec deux tranchées se croisant en un angle de  $45^\circ$ . Le but est de mettre l'élément modélisant les fibres dans ces tranchées et d'observer s'il y a séparation des pseudo-fibres.

## Perspective et travaux en cours

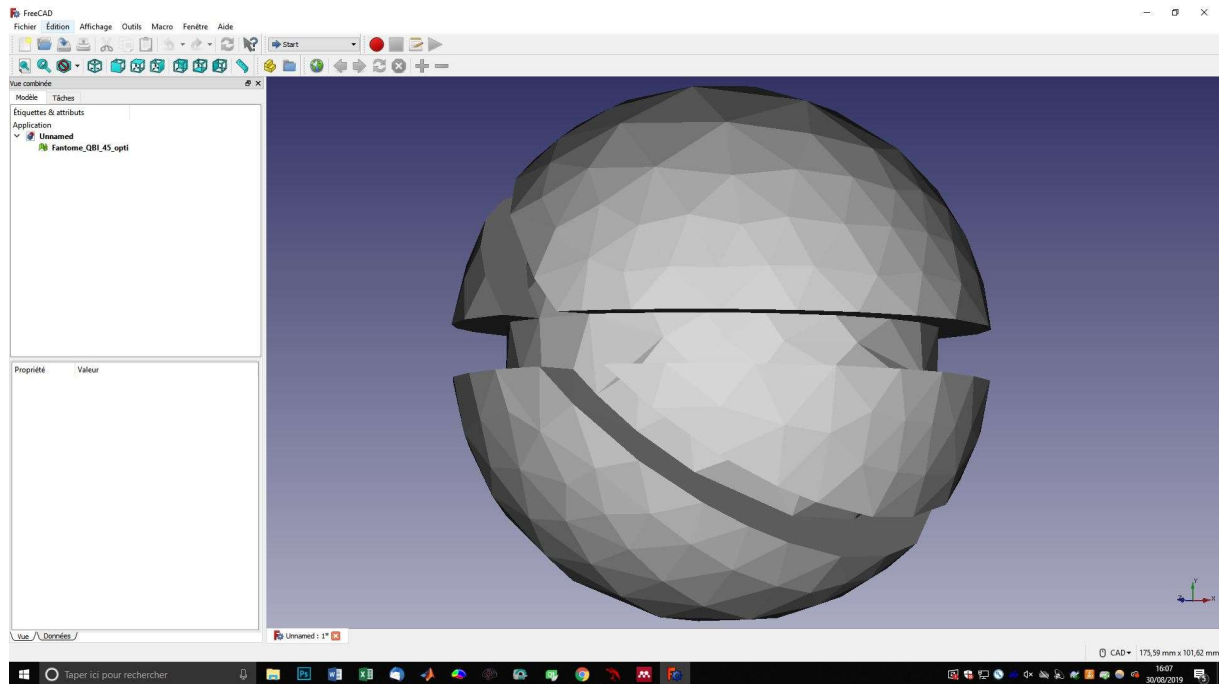


Figure 53 : Conception du corps du fantôme sur FreeCAD

Pour modéliser les fibres, le choix décrit dans la littérature est un ensemble de fils de nylon spécifiques très fins. Cependant, les références et caractéristiques ne sont pas assez précises pour les retrouver, il a donc fallu se tourner vers une autre solution. La fibre de silice apparaît comme une candidate intéressante pour deux raisons : elle est hydrophobe à sa surface mais possède une très forte capillarité en son centre. L'objectif est donc de submerger ces fibres assez longtemps pour que de l'eau vienne se piéger à l'intérieur, et ensuite de les enrouler autour du fantôme. Le résultat devrait être proche du comportement des fibres de la substance blanche, notamment en ce qui concerne les cartes de FA. Le seul inconvénient de cette fibre de silice est son diamètre peut-être un peu trop grand, mais qui est pourtant le plus petit disponible.

Pour le dernier élément, le gel d'agarose à 2%, le protocole suivant a été choisi. Tout d'abord 50ml d'eau distillée a été versé dans un bécher, puis 1 g de poudre d'agarose y a été dissout. Le mélange est ensuite placé sur un élément chauffant avec un agitateur magnétique. La solution est portée trois fois à ébullition, en étant retirée de l'élément chauffant après

## Perspective et travaux en cours

chaque ébullition. La solution reste ensuite quinze minutes sur l'élément chauffant à une température de 40°C, en la remuant délicatement pour éviter les bulles d'air. Le gel est ensuite versé dans les sillons du fantôme où les fibres de silice humidifiées ont été placées.



Figure 54 : Fantôme avec les fibres de silice et les sillons fixés au gel d'agarose.

## Tests d'acquisitions sur le fantôme


Pour des raisons techniques, le fantôme a d'abord été testé avec une séquence ayant les paramètres suivants :

Tableau 22 : paramètre de la reconstruction QBI

| Reconstruction | Nombre de directions | Répartition des directions | Valeur de b | Résolution            |
|----------------|----------------------|----------------------------|-------------|-----------------------|
| QBI            | 128                  | Isotrope                   | 1500        | 2x2x2 mm <sup>3</sup> |

## Perspective et travaux en cours

La séquence réalisée permet ensuite la reconstruction par la méthode de Q-Ball imaging proposée par DSI Studio [194]. La tractographie a pu être réalisée pour obtenir le point de croisement des fibres.



*Figure 55 : première tractographie issue de test d'acquisition sur le fantôme). On retrouve l'angle de 45° générer par le fantôme, et les deux sillons de fibres sont totalement différenciés. Ce test a pour but de vérifier l'hypothèse sur les fibres de silice, d'autres test vont être effectués entre QBI et DTI.*

## Améliorations à apporter au fantôme

Malgré les résultats positifs issus des acquisitions Q-Ball avec le fantôme, d'autres acquisitions sont encore nécessaires pour valider cette méthode. Plusieurs défauts notables peuvent être améliorer pour réaliser un fantôme plus efficace.

Le fantôme est un peu trop grand pour être correctement couvert de gel d'agarose et rentrer dans l'antenne de l'IRM dédiée au coude (celle utilisée pour les grands animaux). Sa forme doit donc être revue. Pour l'instant, l'étape de submersion dans le gel d'agarose est très

## Perspective et travaux en cours

complexe et présente une reproductibilité quasi nulle. Le nouveau fantôme devra donc apporter une solution pour cette étape.

Le fantôme ne permet à l'heure actuelle de ne vérifier que deux points : le respect de l'angle et la séparation des ensembles de fibres de silice. Un nouveau fantôme avec une quantification plus fine de ces éléments pourrait permettre une meilleure validation.

# Conclusion générale et discussion

Plusieurs études ont été réalisées au cours de cette thèse. Le volet principal a concerné la mise en place d'un atlas stéréotaxique digital chez le Chien, un prérequis nécessaire à la réalisation d'études en neuropathologie sur un grand nombre d'individus. Les méthodes développées au cours de la réalisation de l'atlas canin ont ensuite été utilisées pour d'autres études : étude de faisabilité de la tractographie chez le Cheval d'une part et étude IRM multiparamétrique *post-mortem* chez le Mouton d'autre part. Ces différents travaux ont permis de mettre en évidence certaines limites pour lesquelles nous avons commencé à chercher des solutions, par exemple l'utilisation de la méthode de reconstruction Q-ball pour la tractographie ou l'utilisation de l'accélération par GPU pour améliorer les algorithmes déjà existants.

Revenons d'abord sur les conclusions respectives de chacun de ces axes, en commençant par l'étude IRM multiparamétrique *post-mortem* du Mouton. Pour cette étude, les méthodes développées chez le Chien en ce qui concerne la segmentation automatique et la mise en place du *template* ont été réutilisées. La problématique étant la comparaison de différents groupes de sujets malades, l'utilisation d'un *template* intra-étude permettra l'analyse voxel-à-voxel des images provenant des différents individus. Le *template* est également associé à des régions d'intérêt que l'on voudrait investiguer. Dans ce contexte, la cohérence de la segmentation des régions d'intérêt a été vérifiée avec des éléments de quantification comme la métrique de Dice. L'ensemble de la méthodologie nécessaire à la recherche par IRM d'un pattern lésionnel spécifiquement associé à une souche de tremblante chez le Mouton a donc été mis en place. L'étude, qui prévoit l'acquisition IRM multiparamétrique de moutons malades, est actuellement en cours.

Nous avons également pu montrer la faisabilité de la tractographie *post mortem* chez le Cheval. Les acquisitions DTI et la tractographie des fibres de la substance blanche réalisées sur un cerveau équin *ex vivo* nous ont permis de reconstruire les principaux tractus connus et décrits par les livres d'anatomie vétérinaire. Bien que réalisée sur un cerveau *ex vivo*, la séquence DTI pourra être utilisée chez l'animal vivant car le temps d'acquisition est

## Perspective et travaux en cours

compatible avec la durée de l'anesthésie. L'anatomie des fibres d'association, commissurales et de projection reconstruites dans cette étude corrèle bien avec les descriptions de ces dernières dans la littérature. La comparaison de nos résultats avec ceux issus de la dissection du cerveau de Cheval réalisée par l'étude de Pascalau *et al.* montre à la fois des similarités et des divergences. Des acquisitions IRM et des dissections supplémentaires restent cependant nécessaires pour valider cette étude et potentiellement amorcer la mise en place d'un atlas tractographique qui pourra être utilisé pour la recherche en neuroimagerie équine. Notre étude pourrait également être améliorée sur plusieurs points, le premier concerne la méthode de reconstruction. D'autres méthodes que la DTI peuvent être utilisées pour le traitement des acquisitions pondérées en diffusion. La méthode de Q-Ball permettrait par exemple de résoudre plusieurs problèmes rencontrés lors de l'acquisition et d'obtenir à la fois une meilleure résolution angulaire et une résolution de plusieurs directions de fibres au sein d'un même voxel.

L'étude principale de cette thèse avait pour but de répondre au manque d'outils numériques disponibles chez le Chien pour la mise en place d'études IRM. Dans ce contexte, nous avons choisi une population canine composée de Beagles. Le travail, réalisé à partir d'acquisitions IRM *in vivo* et *ex vivo*, a permis d'obtenir un atlas complet composé d'images pondérées en T1, T2 et diffusion, un atlas tractographique, des régions d'intérêt nécessaires à la tractographie et des cartes de probabilité des tissus. L'atlas est également associé à des coupes histologiques de l'un des cerveaux, pour lesquelles deux colorations différentes ont été effectuées. Tous ces éléments ont été englobés au sein d'un même espace stéréotaxique pour rendre possible la normalisation des images d'un grand nombre d'individus, ce qui permettra des études plus fiables. Cependant, les méthodologies mises en place et les éléments qu'elles demandent, notamment en termes de bibliothèques pour les fonctions C++ utilisées, rend l'utilisation de cet atlas complexe dans son état le plus brut. Ce point peut se montrer très négatif dans le cas où l'utilisateur n'a pas de compétences en programmation pour remettre l'environnement nécessaire sur son système. Pour éviter ce problème et donner tout son sens à un projet censé permettre la mise en place d'un système normalisé, un logiciel est en cours de développement, ayant pour but une distribution de tous les éléments nécessaires à l'utilisation des méthodologies mises en place de la façon la plus ergonomique et explicite possible pour l'utilisateur. Actuellement le logiciel est

## Perspective et travaux en cours

principalement rattaché aux « *toolboxes* » C++ ITK, VTK, OpenCV, CUDA et Qt. Elles permettent toutes une distribution simple pour l'utilisateur, la librairie étant intégrée au projet en lui-même. Cependant certaines « *toolboxes* » comme ANTs, qui n'a pas été prévue pour ce type de projet, compliquent grandement ce point et sont encore en cours de résolution. La prochaine étape, imminente, va être la distribution d'une version alpha pour pouvoir réaliser des tests sur différents systèmes.

En plus de ce « package » prêt à être distribué, l'amélioration de certains points est toujours en cours.

Le premier point sujet à amélioration concerne les acquisitions IRM pondérées en diffusion ainsi que la méthodologie de reconstruction. La méthodologie utilisée, la DTI, présente certains inconvénients évoqués plus haut. Il est donc nécessaire de mettre en place des méthodologies plus récentes. C'est pour cette raison que des tests de faisabilité de la QBI ont été réalisés, *via* la création d'un fantôme dédié qui est également sujet à amélioration. Plusieurs limites empêchent encore d'obtenir une acquisition idéale, mais les résultats préliminaires montrent l'avantage que la QBI représente pour la tractographie *in vivo*.

Un second point sujet à amélioration concerne les morphologies de crâne de chiens utilisées pour la création des *templates*. Dans notre étude, nous n'avons utilisé que des images de Chiens mésocéphales, une amélioration potentielle consisterait donc en l'application directe des méthodologies mises en place lors de ces travaux sur des chiens brachy- et dolicho-céphales.

Un dernier point sujet à amélioration concerne le logiciel. Plusieurs chercheurs rencontrés au cours de congrès ont montré leur intérêt à faire partie du développement de ce logiciel en apportant un retour sur l'utilisation de la version alpha. Ces retours permettront la mise en place d'une réelle version « beta » prête à une distribution à la communauté. Le fait d'avoir un groupe d'utilisateurs permettra également la mise en place d'une base de données à travers le logiciel. Ceci pourra par la suite mener, une fois un grand nombre de données rassemblées *via* les utilisateurs participants, au développement de nouvelles méthodologies basées sur les réseaux de neurones. Le logiciel deviendrait ainsi non seulement



## Perspective et travaux en cours

un élément pour utiliser différentes méthodologies, mais aussi un englobement de données multicentriques. Ce dernier aspect concerne cependant un futur encore lointain.

Pour conclure, le travail réalisé au cours de cette thèse a permis de délivrer un ensemble de *templates*, cartes paramétriques et indices histologiques pour constituer un atlas stéréotaxique canin. Le logiciel, englobant ces éléments ainsi que les méthodologies mises en place, servira de fondement pour de futures études IRM chez le Chien. En parallèle, les méthodologies développées chez le Chien se sont montrées applicables et utiles pour d'autres études : une étude tractographique chez le Cheval d'une part, et une étude IRM multiparamétrique *post-mortem* de l'encéphale de Mouton d'autre part.



# Références

- [1] B. Kastler and D. Vetter, *Comprendre l'IRM: manuel d'auto-apprentissage*. Elsevier Health Sciences, 2018.
- [2] P. Eustache, "Evaluation par IRM multimodale des modifications cérébrales chez des patients Alzheimer à un stade prodromique. Optimisation de la relaxométrie T2\* par IRM," Université Toulouse 3 Paul Sabatier, 2015.
- [3] S. Mori and J. Zhang, "Principles of Diffusion Tensor Imaging and Its Applications to Basic Neuroscience Research," *Neuron*, vol. 51, no. 5, pp. 527–539, 2006.
- [4] D. W. McRobbie, E. A. Moore, M. J. Graves, and M. R. Prince, "Acronyms Anonymous I: Spin Echo," in *MRI from Picture to Proton*, Cambridge: Cambridge University Press, 2017, pp. 185–206.
- [5] E. O. Stejskal and J. E. Tanner, "Spin Diffusion Measurements: Spin Echoes in the Presence of a Time-Dependent Field Gradient," *J. Chem. Phys.*, vol. 42, no. 1, pp. 288–292, Jan. 1965.
- [6] Courtesy of Allen D. Elster, "MRIquestions.com," 2019. .
- [7] T. Arthur, *Brain Mapping an Encyclopedic Reference*. Oxford: Elsevier Inc., 2015.
- [8] S. Mori, "Three dimensional tracking axpma; [rpkectopms om tje braom by MRI," *Ann. Neurol.*, vol. 45, no. 2, pp. 247–50, 1999.
- [9] D. S. Tuch, "Q-ball imaging," *Magn. Reson. Med.*, vol. 52, no. 6, pp. 1358–1372, 2004.
- [10] N. J. Tustison and J. C. Gee, "Introducing Dice, Jaccard, and Other Label Overlap Measures To ITK," *Insight J.*, no. 2, 2009.
- [11] H. Daniel, R. William, and K. Gregory, *Comparing Images Using the Hausdorff Distance Under Translation*. 1992.
- [12] A. W. Toga and P. M. Thompson, "The role of image registration in brain mapping," *Image Vis. Comput.*, vol. 19, no. 1–2, pp. 3–24, Jan. 2001.
- [13] D. J. Burr, "Elastic matching of line drawings," *IEEE Trans. Pattern Anal. Mach. Intell.*, no. 6, pp. 708–713, 1981.
- [14] D. W. Eggert, A. Lorusso, and R. B. Fisher, "Estimating 3-D rigid body transformations: a comparison of four major algorithms," 1997.
- [15] C. Studholme, D. L. G. Hill, and D. J. Hawkes, "An overlap invariant entropy measure of 3D medical image alignment," *Pattern Recognit.*, vol. 32, no. 1, pp. 71–86, 1999.
- [16] F. Maes, A. Collignon, D. Vandermeulen, G. Marchal, and P. Suetens, "Multimodality image registration by maximization of mutual information," *IEEE Trans. Med. Imaging*, vol. 16, no. 2, pp. 187–198, 1997.
- [17] R. Shams, P. Sadeghi, R. Kennedy, and R. Hartley, "Parallel computation of mutual information on the GPU with application to real-time registration of 3D medical images," *Comput. Methods Programs Biomed.*, vol. 99, no. 2, pp. 133–146.
- [18] A. Eklund, M. Andersson, and H. Knutsson, "Linköping University Post Print Phase Based Volume Registration Using CUDA PHASE BASED VOLUME REGISTRATION USING CUDA," pp. 658–661, 2010.
- [19] O. Fluck, C. Vetter, W. Wein, A. Kamen, B. Preim, and R. Westermann, "A survey of medical image registration on graphics hardware," *Comput. Methods Programs Biomed.*, vol. 104, pp. e45–e57, 2010.
- [20] K. Punithakumar, P. Boulanger, and M. Noga, "A GPU-Accelerated Deformable Image Registration Algorithm with Applications to Right Ventricular Segmentation," *IEEE Access*, 2017.
- [21] C. J. Holmes, R. Hoge, L. Collins, R. Woods, A. W. Toga, and A. C. Evans, "Enhancement of MR Images Using Registration for Signal Averaging," *J. Comput. Assist. Tomogr.*, vol. 22, no. 2, pp. 324–333, 1998.
- [22] M. Gierthmuehlen *et al.*, "Mapping of Sheep Sensory Cortex With a Novel Microelectrocorticography Grid," *J. Comp. Neurol*, vol. 522, pp. 3590–3608, 2014.
- [23] M. Fang, J. Li, J. A. Rudd, S. M. Wai, J. C. C. Yew, and D. T. Yew, "fMRI Mapping of cortical centers following visual stimulation in postnatal pigs of different ages," *Life Sci.*, vol. 78, no. 11, pp. 1197–1201, Feb. 2006.
- [24] E. R. Kandel, J. H. Schwartz, and T. M. Jessell, *Principles of neural science*, 5th ed. New York: McGraw-Hill, 2012.
- [25] P. Simon *et al.*, "Canine Model of Convection-Enhanced Delivery of Cetuximab-Conjugated Iron-Oxide Nanoparticles Monitored With Magnetic Resonance Imaging," *Neurosurgery*, vol. 59, no. CN\_suppl\_1, pp. 107–113, 2012.
- [26] E. A. Neuwelt *et al.*, "Osmotic blood-brain barrier disruption: pharmacodynamic studies in dogs and a clinical phase I trial in patients with malignant brain tumors," *Cancer Treat. Rep.*, vol. 65 Suppl 2, p. 39–43, 1981.

- [27] W. Gunnar, O. Jonasson, G. Merlotti, J. Stone, and J. Barrett, "Head injury and hemorrhagic shock: studies of the blood brain barrier and intracranial pressure after resuscitation with normal saline solution, 3% saline solution, and dextran-40," *Surgery*, vol. 103, no. 4, pp. 398–407, 1988.
- [28] M. J. Russell, R. White, E. Patel, W. R. Markesbery, C. R. Watson, and J. W. Geddes, "Familial influence on plaque formation in the beagle brain.," *Neuroreport*, vol. 3, no. 12, pp. 1093–1096, 1992.
- [29] J. E. Rofina *et al.*, "Cognitive disturbances in old dogs suffering from the canine counterpart of Alzheimer's disease," *Brain Res.*, vol. 1069, no. 1, pp. 216–226, 2006.
- [30] F. Schmidt, N. Willems, and A. Stolzing, "Detection and Quantification of A-Amyloid, Pyroglutamyl AA, and Tau in Aged Canines," *J Neuropathol Exp Neurol*, vol. 74, no. 9, p. 12, 2015.
- [31] M. C. Osella *et al.*, "Canine cognitive dysfunction syndrome: prevalence, clinical signs and treatment with a neuroprotective nutraceutical," *Appl. Anim. Behav. Sci.*, vol. 105, no. 4, pp. 297–310, 2007.
- [32] G. Azkona, S. Garcia-Belenguer, G. Chacón, B. Rosado, M. León, and J. Palacio, "Prevalence and risk factors of behavioural changes associated with age-related cognitive impairment in geriatric dogs," *J. Small Anim. Pract.*, vol. 50, no. 2, pp. 87–91, 2009.
- [33] J. C. Neilson, B. L. Hart, K. D. Cliff, and W. W. Ruehl, "Prevalence of behavioral changes associated with age-related cognitive impairment in dogs," *J. Am. Vet. Med. Assoc.*, vol. 218, no. 11, pp. 1787–1791, 2001.
- [34] H. E. Salvin, P. D. McGreevy, P. S. Sachdev, and M. J. Valenzuela, "Under diagnosis of canine cognitive dysfunction: a cross-sectional survey of older companion dogs," *Vet. J.*, vol. 184, no. 3, pp. 277–281, 2010.
- [35] S. Snigdha, L.-A. Christie, C. De Rivera, J. A. Araujo, N. W. Milgram, and C. W. Cotman, "Age and distraction are determinants of performance on a novel visual search task in aged Beagle dogs," *Age (Omaha)*, vol. 34, no. 1, pp. 67–73, 2012.
- [36] E. M. Johnstone, M. O. Chaney, F. H. Norris, R. Pascual, and S. P. Little, "Conservation of the sequence of the Alzheimer's disease amyloid peptide in dog, polar bear and five other mammals by cross-species polymerase chain reaction analysis," *Mol. Brain Res.*, vol. 10, no. 4, pp. 299–305, 1991.
- [37] L. Sarasa *et al.*, "Cloning, sequencing and expression in the dog of the main amyloid precursor protein isoforms and some of the enzymes related with their processing," *Neuroscience*, vol. 171, no. 4, pp. 1091–1101, 2010.
- [38] V. Pop *et al.*, "A $\beta$  aggregation profiles and shifts in APP processing favor amyloidogenesis in canines," *Neurobiol. Aging*, vol. 33, no. 1, pp. 108–120, 2012.
- [39] J. L. Frost *et al.*, "Pyroglutamate-3 amyloid- $\beta$  deposition in the brains of humans, non-human primates, canines, and Alzheimer disease-like transgenic mouse models," *Am. J. Pathol.*, vol. 183, no. 2, pp. 369–381, 2013.
- [40] B. J. Cummings, C. J. Pike, R. Shankle, and C. W. Cotman, " $\beta$ -amyloid deposition and other measures of neuropathology predict cognitive status in Alzheimer's disease," *Neurobiol. Aging*, vol. 17, no. 6, pp. 921–933, 1996.
- [41] M.-A. Colle *et al.*, "Vascular and parenchymal A- $\beta$  deposition in the aging dog: correlation with behavior," *Neurobiol. Aging*, vol. 21, no. 5, pp. 695–704, 2000.
- [42] T. WISNIEWSKI, M. LALOWSKI, M. BOBIK, M. RUSSELL, J. STROSZNAJDER, and B. FRANGIONE, "Amyloid  $\beta$  1-42 deposits do not lead to Alzheimer's neuritic plaques in aged dogs," *Biochem. J.*, vol. 313, no. 2, pp. 575–580, 1996.
- [43] S. Czasch, S. Paul, and W. Baumgärtner, "A comparison of immunohistochemical and silver staining methods for the detection of diffuse plaques in the aged canine brain," *Neurobiol. Aging*, vol. 27, no. 2, pp. 293–305, 2006.
- [44] M. Pugliese, J. Mascort, N. Mahy, and I. Ferrer, "Diffuse beta-amyloid plaques and hyperphosphorylated tau are unrelated processes in aged dogs with behavioral deficits," *Acta Neuropathol.*, vol. 112, no. 2, pp. 175–183, 2006.
- [45] K. Uchida and E. R. Stadtman, "Modification of histidine residues in proteins by reaction with 4-hydroxynonenal.," *Proc. Natl. Acad. Sci.*, vol. 89, no. 10, pp. 4544–4548, 1992.
- [46] T. Yoshino, K. Uchida, S. Tateyama, R. Yamaguchi, H. Nakayama, and N. Goto, "A retrospective study of canine senile plaques and cerebral amyloid angiopathy," *Vet. Pathol.*, vol. 33, no. 2, pp. 230–234, 1996.
- [47] E. Head *et al.*, "Amyloid- $\beta$  peptide and oligomers in the brain and cerebrospinal fluid of aged canines," *J. Alzheimer's Dis.*, vol. 20, no. 2, pp. 637–646, 2010.
- [48] B. J. Cummings, E. Head, W. Ruehl, N. W. Milgram, and C. W. Cotman, "The canine as an animal model of human aging and dementia," *Neurobiol. Aging*, vol. 17, no. 2, pp. 259–268, 1996.
- [49] M.-Y. Su *et al.*, "Magnetic resonance imaging of anatomic and vascular characteristics in a canine model of human aging," *Neurobiol. Aging*, vol. 19, no. 5, pp. 479–485, 1998.

- [50] P. D. Tapp *et al.*, “Frontal lobe volume, function, and  $\beta\beta$ -amyloid pathology in a canine model of aging,” *J. Neurosci.*, vol. 24, no. 38, pp. 8205–8213, 2004.
- [51] M. J. West, C. H. Kawas, L. J. Martin, and J. C. Troncoso, “The CA1 region of the human hippocampus is a hot spot in Alzheimer’s disease,” 2000.
- [52] C. T. Siwak-Tapp, E. Head, B. A. Muggenburg, N. W. Milgram, and C. W. Cotman, “Region specific neuron loss in the aged canine hippocampus is reduced by enrichment,” *Neurobiol. Aging*, vol. 29, no. 1, pp. 39–50, 2008.
- [53] S. Prpar Mihevc and G. Majdič, “Canine Cognitive Dysfunction and Alzheimer’s Disease – Two Facets of the Same Disease?,” *Front. Neurosci.*, vol. 13, p. 604, 2019.
- [54] P. C. May *et al.*, “The potent BACE1 inhibitor LY2886721 elicits robust central A $\beta$  pharmacodynamic responses in mice, dogs, and humans,” *J. Neurosci.*, vol. 35, no. 3, pp. 1199–1210, 2015.
- [55] W. W. Ruehl, T. L. Enriken, B. A. Muggenburg, D. S. Bruyette, W. C. Griffith, and F. F. Hahn, “Treatment with L-deprenyl prolongs life in elderly dogs,” *Life Sci.*, vol. 61, no. 11, pp. 1037–1044, 1997.
- [56] E. Head *et al.*, “The effects of L-deprenyl on spatial short term memory in young and aged dogs,” *Prog. Neuro-Psychopharmacology Biol. Psychiatry*, vol. 20, no. 3, pp. 515–530, 1996.
- [57] S. Campbell, A. Trettien, and B. Kozan, “A noncomparative open-label study evaluating the effect of selegiline hydrochloride in a clinical setting,” *Vet Ther*, vol. 2, no. 1, pp. 24–39, 2001.
- [58] C. M. Studzinski, J. A. Araujo, and N. W. Milgram, “The canine model of human cognitive aging and dementia: pharmacological validity of the model for assessment of human cognitive-enhancing drugs,” *Prog. Neuro-Psychopharmacology Biol. Psychiatry*, vol. 29, no. 3, pp. 489–498, 2005.
- [59] E. Barone *et al.*, “Biliverdin reductase-A: a novel drug target for atorvastatin in a dog pre-clinical model of Alzheimer disease,” *J. Neurochem.*, vol. 120, no. 1, pp. 135–146, 2012.
- [60] C. T. Siwak *et al.*, “Chronic antioxidant and mitochondrial cofactor administration improves discrimination learning in aged but not young dogs,” *Prog. Neuro-Psychopharmacology Biol. Psychiatry*, vol. 29, no. 3, pp. 461–469, 2005.
- [61] J. A. Araujo, N. H. Greig, D. K. Ingram, J. Sandin, C. de Rivera, and N. W. Milgram, “Cholinesterase inhibitors improve both memory and complex learning in aged beagle dogs,” *J. Alzheimer’s Dis.*, vol. 26, no. 1, pp. 143–155, 2011.
- [62] U. Neumann *et al.*, “The BACE-1 inhibitor CNP520 for prevention trials in Alzheimer’s disease,” *EMBO Mol. Med.*, vol. 10, no. 11, 2018.
- [63] D. P. Dowling, A. K. Croft, and C. L. Drennan, “Radical use of Rossmann and TIM barrel architectures for controlling coenzyme B12 chemistry,” *Annu. Rev. Biophys.*, vol. 41, pp. 403–427, 2012.
- [64] W. O. Opii *et al.*, “Proteomic identification of brain proteins in the canine model of human aging following a long-term treatment with antioxidants and a program of behavioral enrichment: relevance to Alzheimer’s disease,” *Neurobiol. Aging*, vol. 29, no. 1, pp. 51–70, 2008.
- [65] E. Head *et al.*, “A two-year study with fibrillar  $\beta\beta$ -amyloid (A $\beta$ ) immunization in aged canines: effects on cognitive function and brain A $\beta$ ,” *J. Neurosci.*, vol. 28, no. 14, pp. 3555–3566, 2008.
- [66] P. R. Davis *et al.*, “A $\beta$  vaccination in combination with behavioral enrichment in aged beagles: effects on cognition, A $\beta$ , and microhemorrhages,” *Neurobiol. Aging*, vol. 49, pp. 86–99, 2017.
- [67] M. N. Bosch, M. Pugliese, C. Andrade, J. Gimeno-Bayón, N. Mahy, and M. J. Rodriguez, “Amyloid- $\beta\beta$  immunotherapy reduces amyloid plaques and astroglial reaction in aged domestic dogs,” *Neurodegener. Dis.*, vol. 15, no. 1, pp. 24–37, 2015.
- [68] C. T. Siwak, P. D. Tapp, and N. W. Milgram, “Effect of age and level of cognitive function on spontaneous and exploratory behaviors in the beagle dog,” *Learn. Mem.*, vol. 8, no. 6, pp. 317–325, 2001.
- [69] A. L. S. Dowling and E. Head, “Antioxidants in the canine model of human aging,” *Biochim. Biophys. Acta (BBA)-Molecular Basis Dis.*, vol. 1822, no. 5, pp. 685–689, 2012.
- [70] J. A. Araujo, G. M. Landsberg, N. W. Milgram, and A. Miolo, “Improvement of short-term memory performance in aged beagles by a nutraceutical supplement containing phosphatidylserine, Ginkgo biloba, vitamin E, and pyridoxine,” *Can. Vet. J.*, vol. 49, no. 4, p. 379, 2008.
- [71] P. C. Huszthy *et al.*, “In vivo models of primary brain tumors: pitfalls and perspectives,” *Neuro. Oncol.*, vol. 14, no. 8, pp. 979–993, 2012.
- [72] R. B. Song, C. H. Vite, C. W. Bradley, and J. R. Cross, “Postmortem evaluation of 435 cases of intracranial neoplasia in dogs and relationship of neoplasm with breed, age, and body weight,” *J. Vet. Intern. Med.*, vol. 27, no. 5, pp. 1143–1152, 2013.
- [73] E. P. Spugnini, D. E. Thrall, G. S. Price, N. J. Sharp, K. Munana, and R. L. Page, “Primary irradiation of canine intracranial masses,” *Vet. Radiol. Ultrasound*, vol. 41, no. 4, pp. 377–380, 2000.
- [74] J. H. Rossmeisl *et al.*, “Frame-based stereotactic biopsy of canine brain masses: technique and clinical

- results in 26 cases," *Front. Vet. Sci.*, vol. 2, p. 20, 2015.
- [75] J. H. Rossmesl Jr *et al.*, "Invited review—neuroimaging response assessment criteria for brain tumors in veterinary patients," *Vet. Radiol. Ultrasound*, vol. 55, no. 2, pp. 115–132, 2014.
- [76] Z. J. Reitman *et al.*, "IDH1 and IDH2 hotspot mutations are not found in canine glioma," *Int. J. cancer*, vol. 127, no. 1, pp. 245–246, 2010.
- [77] R. Thomas *et al.*, "'Putting our heads together': insights into genomic conservation between human and canine intracranial tumors," *J. Neurooncol.*, vol. 94, no. 3, p. 333, 2009.
- [78] R. J. Higgins *et al.*, "Spontaneous canine gliomas: overexpression of EGFR, PDGFR $\alpha$  and IGFBP2 demonstrated by tissue microarray immunophenotyping," *J. Neurooncol.*, vol. 98, no. 1, pp. 49–55, 2010.
- [79] D. York *et al.*, "TP53 mutations in canine brain tumors," *Vet. Pathol.*, vol. 49, no. 5, pp. 796–801, 2012.
- [80] G. Stoica, H.-T. Kim, D. G. Hall, and J. R. Coates, "Morphology, immunohistochemistry, and genetic alterations in dog astrocytomas," *Vet. Pathol.*, vol. 41, no. 1, pp. 10–19, 2004.
- [81] P. J. Dickinson *et al.*, "Canine spontaneous glioma: A translational model system for convection-enhanced delivery," *Neuro. Oncol.*, vol. 12, no. 9, pp. 928–940, Sep. 2010.
- [82] T. Reya, S. J. Morrison, M. F. Clarke, and I. L. Weissman, "Stem cells, cancer, and cancer stem cells," *Nature*, vol. 414, no. 6859, p. 105, 2001.
- [83] J. Rebetz *et al.*, "Glial progenitor-like phenotype in low-grade glioma and enhanced CD133-expression and neuronal lineage differentiation potential in high-grade glioma," *PLoS One*, vol. 3, no. 4, p. e1936, 2008.
- [84] F. Fernández *et al.*, "Presence of neural progenitors in spontaneous canine gliomas: A histopathological and immunohistochemical study of 20 cases," *Vet. J.*, vol. 209, pp. 125–132, 2016.
- [85] M. Wrensch *et al.*, "Familial and personal medical history of cancer and nervous system conditions among adults with glioma and controls," *Am. J. Epidemiol.*, vol. 145, no. 7, pp. 581–593, 1997.
- [86] D. Lipsitz *et al.*, "Glioblastoma multiforme: clinical findings, magnetic resonance imaging, and pathology in five dogs," *Vet. Pathol.*, vol. 40, no. 6, pp. 659–669, 2003.
- [87] V. G. A. Itagiba, R. Borges, L. C. H. da Cruz Jr, A. D. Furtado, R. C. Domingues, and E. L. Gasparetto, "Use of diffusion tensor magnetic resonance imaging in the assessment of patterns of white matter involvement in patients with brain tumors: is it useful in the differential diagnosis?," *Radiol. Bras.*, vol. 43, no. 6, pp. 362–368, 2010.
- [88] R. T. Bentley *et al.*, "Canine intracranial gliomas: relationship between magnetic resonance imaging criteria and tumor type and grade," *Vet. J.*, vol. 198, no. 2, pp. 463–471, 2013.
- [89] A. KOESTNER, "Histological classification of tumors of the nervous system of domestic animals," *World Heal. Organ. Int. Histol. Classif. Tumors Domest. Anim.*, pp. 25–26, 1999.
- [90] A. K. LeBlanc *et al.*, "Creation of an NCI comparative brain tumor consortium: informing the translation of new knowledge from canine to human brain tumor patients," *Neuro. Oncol.*, vol. 18, no. 9, pp. 1209–1218, 2016.
- [91] J. Hicks *et al.*, "Intratumoral temozolomide in spontaneous canine gliomas: feasibility of a novel therapy using implanted microcylinders," *Vet. Med. Sci.*, vol. 5, no. 1, pp. 5–18, 2019.
- [92] G. E. Pluhar *et al.*, "Anti-tumor immune response correlates with neurological symptoms in a dog with spontaneous astrocytoma treated by gene and vaccine therapy," *Vaccine*, vol. 28, no. 19, pp. 3371–3378, 2010.
- [93] A. C. Freeman *et al.*, "Convection-enhanced delivery of cetuximab conjugated iron-oxide nanoparticles for treatment of spontaneous canine intracranial gliomas," *J. Neurooncol.*, vol. 137, no. 3, pp. 653–663, 2018.
- [94] W. Xiong *et al.*, "Human Flt3L generates dendritic cells from canine peripheral blood precursors: implications for a dog glioma clinical trial," *PLoS One*, vol. 5, no. 6, p. e11074, 2010.
- [95] K. M. Kendrick, A. P. da Costa, A. E. Leigh, M. R. Hinton, and J. W. Peirce, "Sheep don't forget a face," *Nature*, vol. 414, no. 6860, p. 165, 2001.
- [96] G. T. Truong *et al.*, "Role of nitrite in regulation of fetal cephalic circulation in sheep," *J. Physiol.*, vol. 592, no. 8, pp. 1785–1794, 2014.
- [97] H. I. Opdam *et al.*, "A sheep model for the study of focal epilepsy with concurrent intracranial EEG and functional MRI," *Epilepsia*, vol. 43, no. 8, pp. 779–787, 2002.
- [98] J. Boltze *et al.*, "Permanent middle cerebral artery occlusion in sheep: a novel large animal model of focal cerebral ischemia," *J. Cereb. Blood Flow Metab.*, vol. 28, no. 12, pp. 1951–1964, 2008.
- [99] A. J. Wells *et al.*, "A surgical model of permanent and transient middle cerebral artery stroke in the sheep," *PLoS One*, vol. 7, no. 7, p. e42157, 2012.
- [100] N. A. Terpolilli *et al.*, "Inhalation of nitric oxide prevents ischemic brain damage in experimental stroke

- by selective dilatation of collateral arterioles," *Circ. Res.*, vol. 110, no. 5, pp. 727–738, 2012.
- [101] A.-C. Grimmelt *et al.*, "Closed traumatic brain injury model in sheep mimicking high-velocity, closed head trauma in humans," *Cent. Eur. Neurosurgery-Zentralblatt für Neurochir.*, vol. 72, no. 03, pp. 120–126, 2011.
- [102] R. D. Jolly, D. G. Arthur, G. W. Kay, and D. N. Palmer, "Neuronal ceroid-lipofuscinosis in Borderdale sheep," *N. Z. Vet. J.*, vol. 50, no. 5, pp. 199–202, 2002.
- [103] M. Bond, S.-M. kleine Holthaus, I. Tammen, G. Tear, and C. Russell, "Use of model organisms for the study of neuronal ceroid lipofuscinosis," *Biochim. Biophys. Acta (BBA)-Molecular Basis Dis.*, vol. 1832, no. 11, pp. 1842–1865, 2013.
- [104] N. Hunter *et al.*, "Transmission of prion diseases by blood transfusion," *J. Gen. Virol.*, vol. 83, no. 11, pp. 2897–2905, 2002.
- [105] J. C. Jacobsen *et al.*, "An ovine transgenic Huntington's disease model," *Hum. Mol. Genet.*, vol. 19, no. 10, pp. 1873–1882, 2010.
- [106] N. Perentos *et al.*, "Translational neurophysiology in sheep: measuring sleep and neurological dysfunction in CLN5 Batten disease affected sheep," *Brain*, vol. 138, no. 4, pp. 862–874, 2015.
- [107] R. D. Geraets, S. von Koh, M. L. Hastings, T. Kielian, D. A. Pearce, and J. M. Weimer, "Moving towards effective therapeutic strategies for Neuronal Ceroid Lipofuscinosis," *Orphanet J. Rare Dis.*, vol. 11, no. 1, p. 40, 2016.
- [108] A. R. Pinnapureddy, C. Stayner, J. McEwan, O. Baddeley, J. Forman, and M. R. Eccles, "Large animal models of rare genetic disorders: sheep as phenotypically relevant models of human genetic disease," *Orphanet J. Rare Dis.*, vol. 10, no. 1, p. 107, 2015.
- [109] D. N. Palmer *et al.*, "Recent studies of ovine neuronal ceroid lipofuscinoses from BARN, the Batten Animal Research Network," *Biochim. Biophys. Acta (BBA)-Molecular Basis Dis.*, vol. 1852, no. 10, pp. 2279–2286, 2015.
- [110] S. B. Prusiner, "Prions," *Proc. Natl. Acad. Sci.*, vol. 95, no. 23, pp. 13363–13383, 1998.
- [111] J. S. Griffith, "Nature of the scrapie agent: Self-replication and scrapie," *Nature*, vol. 215, no. 5105, p. 1043, 1967.
- [112] S. B. Prusiner, "Novel proteinaceous infectious particles cause scrapie," *Science (80-. )*, vol. 216, no. 4542, pp. 136–144, 1982.
- [113] M. E. Bruce *et al.*, "Strain characterization of natural sheep scrapie and comparison with BSE," *J. Gen. Virol.*, vol. 83, no. 3, pp. 695–704, 2002.
- [114] P. Parchi *et al.*, "Classification of sporadic Creutzfeldt-Jakob disease based on molecular and phenotypic analysis of 300 subjects," *Ann. Neurol.*, vol. 46, no. 2, pp. 224–233, 1999.
- [115] S. L. Benestad, J.-N. Arsac, W. Goldmann, and M. Nöremark, "Atypical/Nor98 scrapie: properties of the agent, genetics, and epidemiology," *Vet. Res.*, vol. 39, no. 4, pp. 1–14, 2008.
- [116] S. L. Benestad, P. Sarradin, B. Thu, J. Schönheit, M. A. Tranulis, and B. Bratberg, "Cases of scrapie with unusual features in Norway and designation of a new type, Nor98," *Vet. Rec.*, vol. 153, no. 7, pp. 202–208, 2003.
- [117] J.-N. Arsac, O. Andreoletti, J.-M. Bilheude, C. Lacroux, S. L. Benestad, and T. Baron, "Similar biochemical signatures and prion protein genotypes in atypical scrapie and Nor98 cases, France and Norway," *Emerg. Infect. Dis.*, vol. 13, no. 1, p. 58, 2007.
- [118] P. Vitali *et al.*, "Diffusion-weighted MRI hyperintensity patterns differentiate CJD from other rapid dementias," *Neurology*, vol. 76, no. 20, pp. 1711–1719, 2011.
- [119] E. Caverzasi *et al.*, "Application of quantitative DTI metrics in sporadic CJD," *NeuroImage Clin.*, vol. 4, pp. 426–435, 2014.
- [120] G. S. Young *et al.*, "Diffusion-weighted and fluid-attenuated inversion recovery imaging in Creutzfeldt-Jakob disease: high sensitivity and specificity for diagnosis," *Am. J. Neuroradiol.*, vol. 26, no. 6, pp. 1551–1562, 2005.
- [121] M. D. Geschwind *et al.*, "Correlating DWI MRI with pathological and other features of Jakob-Creutzfeldt disease," *Alzheimer Dis. Assoc. Disord.*, vol. 23, no. 1, p. 82, 2009.
- [122] R. B. Mars *et al.*, "Primate comparative neuroscience using magnetic resonance imaging: promises and challenges," *Front. Neurosci.*, vol. 8, p. 298, 2014.
- [123] H. Johansen-Berg and M. F. S. Rushworth, "Using diffusion imaging to study human connective anatomy," *Annu. Rev. Neurosci.*, vol. 32, pp. 75–94, 2009.
- [124] S. Jbabdi and H. Johansen-Berg, "Tractography: where do we go from here?," *Brain Connect.*, vol. 1, no. 3, pp. 169–183, 2011.
- [125] R. B. Mars *et al.*, "Diffusion-weighted imaging tractography-based parcellation of the human parietal

- cortex and comparison with human and macaque resting-state functional connectivity," *J. Neurosci.*, vol. 31, no. 11, pp. 4087–4100, 2011.
- [126] M. S. Anaya Garc a, J. S. Hern andez Anaya, O. Marrufo Mel endez, J. L. Vel azquez Ram irez, and R. Palacios Aguiar, "In Vivo study of cerebral white matter in the dog using diffusion tensor tractography," *Vet. Radiol. Ultrasound*, vol. 56, no. 2, pp. 188–195, 2015.
- [127] H. L. Gray-Edwards *et al.*, "High resolution MRI anatomy of the cat brain at 3 Tesla," *J. Neurosci. Methods*, vol. 227, pp. 10–17, 2014.
- [128] K. Stuckenschneider, M. Hellige, K. Feige, and H. Gasse, "3-Tesla magnetic resonance imaging of the equine brain in healthy horses – Potentials and limitations," *Pferdeheilkd. Equine Med.*, vol. 30, no. 6, pp. 657–670, 2014.
- [129] M. J. Schmidt, C. Knemeyer, and H. Heinsen, "Neuroanatomy of the equine brain as revealed by high-field (3Tesla) magnetic-resonance-imaging," *PLoS One*, vol. 14, no. 4, p. e0213814, 2019.
- [130] D.-S. Kim *et al.*, "In vivo mapping of functional domains and axonal connectivity in cat visual cortex using magnetic resonance imaging," *Magn. Reson. Imaging*, vol. 21, no. 10, pp. 1131–1140, 2003.
- [131] J. Zhong *et al.*, "An in vivo multi-modal structural template for neonatal piglets using high angular resolution and population-based whole-brain tractography," *Front. Neuroanat.*, vol. 10, p. 92, 2016.
- [132] W. Lee *et al.*, "Functional and diffusion tensor magnetic resonance imaging of the sheep brain," *BMC Vet. Res.*, vol. 11, no. 1, Dec. 2015.
- [133] O. Jacqmot *et al.*, "Diffusion tensor imaging of white matter tracts in the dog brain," *Anat. Rec.*, vol. 296, no. 2, pp. 340–349, 2013.
- [134] J. L. Robinson *et al.*, "Characterization of Structural Connectivity of the Default Mode Network in Dogs using Diffusion Tensor Imaging," *Sci. Rep.*, vol. 6, no. 1, Dec. 2016.
- [135] S. P. Kyathanahally *et al.*, "Anterior–posterior dissociation of the default mode network in dogs," *Brain Struct. Funct.*, vol. 220, no. 2, pp. 1063–1076, 2015.
- [136] G. E. Alexander *et al.*, "Age-related regional network of magnetic resonance imaging gray matter in the rhesus macaque," *J. Neurosci.*, vol. 28, no. 11, pp. 2710–2718, 2008.
- [137] T. R. Oakes, A. S. Fox, T. Johnstone, M. K. Chung, N. Kalin, and R. J. Davidson, "Integrating VBM into the General Linear Model with voxelwise anatomical covariates," *Neuroimage*, vol. 34, no. 2, pp. 500–508, 2007.
- [138] D. G. McLaren, K. J. Kosmatka, E. K. Kastman, B. B. Bendlin, and S. C. Johnson, "Rhesus macaque brain morphometry: a methodological comparison of voxel-wise approaches," *Methods*, vol. 50, no. 3, pp. 157–165, 2010.
- [139] B. Nie, H. Liu, K. Chen, X. Jiang, and B. Shan, "A statistical parametric mapping toolbox used for voxel-wise analysis of FDG-PET images of rat brain," *PLoS One*, vol. 9, no. 9, p. e108295, 2014.
- [140] J. Lebenberg, A.-S. H erard, A. Dubois, M. Dhenain, P. Hantraye, and T. Delzescaux, "A combination of atlas-based and voxel-wise approaches to analyze metabolic changes in autoradiographic data from Alzheimer's mice," *Neuroimage*, vol. 57, no. 4, pp. 1447–1457, 2011.
- [141] A. Ella and M. Keller, "Construction of an MRI 3D high resolution sheep brain template," *Magn. Reson. Imaging*, vol. 33, no. 10, pp. 1329–1337, Dec. 2015.
- [142] A. Ella, J. A. Delgadoillo, P. Chemineau, and M. Keller, "Computation of a high-resolution MRI 3D stereotaxic atlas of the sheep brain," *J. Comp. Neurol.*, vol. 525, no. 3, pp. 676–692, 2017.
- [143] P. D. Tapp, K. Head, E. Head, N. W. Milgram, B. A. Muggenburg, and M. Y. Su, "Application of an automated voxel-based morphometry technique to assess regional gray and white matter brain atrophy in a canine model of aging," *Neuroimage*, 2006.
- [144] R. Datta *et al.*, "A digital atlas of the dog brain," *PLoS One*, vol. 7, no. 12, p. e52140, 2012.
- [145] M. E. Milne, C. Steward, S. M. Firestone, S. N. Long, T. J. O'Brien, and B. A. Moffat, "Development of representative magnetic resonance imaging–based atlases of the canine brain and evaluation of three methods for atlas-based segmentation," *Am. J. Vet. Res.*, vol. 77, no. 4, pp. 395–403, 2016.
- [146] B. B. Avants, N. Tustison, and G. Song, "Advanced Normalization Tools (ANTs)," *Insight J.*, pp. 1–35, 2009.
- [147] B. B. Avants *et al.*, "The optimal template effect in hippocampus studies of diseased populations," *Neuroimage*, vol. 49, no. 3, pp. 2457–2466, 2010.
- [148] J. Yelnik *et al.*, "A three-dimensional, histological and deformable atlas of the human basal ganglia. I. Atlas construction based on immunohistochemical and MRI data," *Neuroimage*, 2007.
- [149] P.-L. Bazin and D. L. Pham, "Homeomorphic brain image segmentation with topological and statistical atlases," *Med. Image Anal.*, vol. 12, no. 5, pp. 616–625, 2008.
- [150] R. Datta *et al.*, "A Digital Atlas of the Dog Brain," *PLoS One*, 2012.
- [151] L. Risser, A. Sadoun, M. Mescam, K. Strelnikov, S. Lebreton, and S. Boucher, "In vivo localization of cortical



- areas using a 3D computerized atlas of the marmoset brain,” no. 0123456789, 2019.
- [152] X. Palazzi, “The beagle brain in stereotaxic coordinates,” in *The Beagle Brain in Stereotaxic Coordinates*, Springer, 2011, pp. 1–115.
- [153] K. J. Black, A. Z. Snyder, J. M. Koller, M. H. Gado, and J. S. Perlmutter, “Template Images for Nonhuman Primate Neuroimaging: 1. Baboon,” 2001.
- [154] A. Ella and M. Keller, “Construction of an MRI 3D high resolution sheep brain template,” *Magn. Reson. Imaging*, vol. 33, no. 10, pp. 1329–1337, Dec. 2015.
- [155] T. Hashikawa, R. Nakatomi, and A. Iriki, “Current models of the marmoset brain,” *Neurosci. Res.*, vol. 93, pp. 116–127, 2015.
- [156] D. G. McLaren *et al.*, “A population-average MRI-based atlas collection of the rhesus macaque,” *Neuroimage*, 2009.
- [157] Diane Lingrand, *Introduction au traitement d’images*. Vulbert paris, 2008.
- [158] Y. Assaf and O. Pasternak, “Diffusion Tensor Imaging (DTI)-based White Matter Mapping in Brain Research: A Review,” 2007.
- [159] M. Catani and M. Thiebaut De Schotten, “A diffusion tensor imaging tractography atlas for virtual in vivo dissections,” 2008.
- [160] F. U. Fischer, D. Wolf, A. Scheurich, and A. Fellgiebel, “Altered whole-brain white matter networks in preclinical Alzheimer’s disease,” *NeuroImage Clin.*, vol. 8, pp. 660–666, 2015.
- [161] M. Daianu *et al.*, “An advanced white matter tract analysis in frontotemporal dementia and early-onset Alzheimer’s disease,” *Brain Imaging Behav.*, vol. 10, pp. 1038–1053, 2016.
- [162] V. Agarwal, J. G. Malcolm, G. Pradilla, and D. L. Barrow, “Tractography for Optic Radiation Preservation in Transcortical Approaches to Intracerebral Lesions,” *Cureus*, Sep. 2017.
- [163] W. Lee, B. Park, and K. Han, “Classification of diffusion tensor images for the early detection of Alzheimer’s disease,” *Comput. Biol. Med.*, vol. 43, pp. 1313–1320, 2013.
- [164] W.-Q. Tan *et al.*, “Deterministic Tractography of the Nigrostriatal-Nigropallidal Pathway in Parkinson’s Disease,” *Sci. Rep.*, vol. 5, no. 1, Dec. 2015.
- [165] J. Berberat, J. McNamara, L. Remonda, S. Bodis, and S. Rogers, “Diffusion tensor imaging for target volume definition in glioblastoma multiforme,” *Strahlenther Onkol*, vol. 190, pp. 939–943, 2014.
- [166] M. Urbanski *et al.*, “DTI-MR tractography of white matter damage in stroke patients with neglect,” *Exp Brain Res*, vol. 208, pp. 491–505, 2011.
- [167] M. Moller, J. Frandsen, G. Andersen, A. Gjedde, P. Vestergaard-Poulsen, and L. Ostergaard, “Dynamic changes in corticospinal tracts after stroke detected by fibretracking,” *J. Neurol. Neurosurg. Psychiatry*, vol. 78, no. 6, pp. 587–592, Jun. 2007.
- [168] S.-H. Cho, D. G. Kim, D.-S. Kim, Y.-H. Kim, C.-H. Lee, and S. H. Jang, “Motor outcome according to the integrity of the corticospinal tract determined by diffusion tensor tractography in the early stage of corona radiata infarct,” *Neurosci. Lett.*, vol. 426, pp. 123–127, 2007.
- [169] S.-H. Lee, J.-P. Coutu, P. Wilkens, A. Yendiki, H. D. Rosas, and D. H. Salat, “Tract-based analysis of white matter degeneration in Alzheimer’s disease,” *Neuroscience*, vol. 301, pp. 79–89, Aug. 2015.
- [170] M. S. Anaya García, J. S. Hernández Anaya, O. Marrufo Meléndez, J. L. Velázquez Ramírez, and R. Palacios Aguiar, “IN VIVO STUDY OF CEREBRAL WHITE MATTER IN THE DOG USING DIFFUSION TENSOR TRACTOGRAPHY,” *Vet. Radiol. Ultrasound*, vol. 56, no. 2, pp. 188–195, 2015.
- [171] H. L. Gray-Edwards *et al.*, “High resolution MRI anatomy of the cat brain at 3 Tesla,” *J. Neurosci. Methods*, vol. 227, no. 227, pp. 10–17, 2014.
- [172] K. Stuckenschneider, M. Hellige, K. Feige, and H. Gasse, “3-Tesla magnetic resonance imaging of the equine brain in healthy horses – Potentials and limitations,” *Pferdeheilkd. Equine Med.*, vol. 30, no. 6, pp. 657–670, 2014.
- [173] W. Lee *et al.*, “Functional and diffusion tensor magnetic resonance imaging of the sheep brain,” *BMC Vet. Res.*, no. 11, 2012.
- [174] O. Jacqmot *et al.*, “Diffusion Tensor Imaging of White Matter Tracts in the Dog Brain.”
- [175] J. L. Robinson *et al.*, “Characterization of Structural Connectivity of the Default Mode Network in Dogs using Diffusion Tensor Imaging,” 2016.
- [176] A. Das and E. Takahashi, “Characterization of White Matter Tracts by Diffusion MR Tractography in Cat and Ferret that Have Similar Gyral Patterns,” *Cereb. Cortex*, vol. 28, no. 4, pp. 1338–1347, Apr. 2018.
- [177] E. Takahashi *et al.*, “Development of cerebral fiber pathways in cats revealed by diffusion spectrum imaging,” *Neuroimage*, vol. 49, no. 2, pp. 1231–1240, Jan. 2010.
- [178] J. K. Chambers *et al.*, “The domestic cat as a natural animal model of Alzheimer’s disease,” *Acta Neuropathol. Commun.*, vol. 3, no. 1, Dec. 2015.

- [179] D. McFarlane, "Advantages and limitations of the equine disease, pituitary pars intermedia dysfunction as a model of spontaneous dopaminergic neurodegenerative disease," *Ageing Res. Rev.*, vol. 6, no. 1, pp. 54–63, May 2007.
- [180] H. T. Chang, W. K. Rumble, J. S. Patterson, B. Puschner, and A. P. Knight, "Toxic Equine Parkinsonism: An Immunohistochemical Study of 10 Horses With Nigropallidal Encephalomalacia," *Vet. Pathol.*, vol. 49, no. 2, pp. 398–402, Mar. 2012.
- [181] A. M. Bradbury, B. L. Gurda, M. L. Casal, K. P. Ponder, C. H. Vite, and M. E. Haskins, "A Review of Gene Therapy in Canine and Feline Models of Lysosomal Storage Disorders."
- [182] L. Karageorgos, M. J. Lancaster, J. S. Nimmo, and J. J. Hopwood, "Gaucher disease in sheep," *J. Inherit. Metab. Dis.*, vol. 34, no. 1, pp. 209–215, Feb. 2011.
- [183] R. Pascalau, C. C. Aldea, V. A. Padurean, and B. Szabo, "Comparative Study of the Major White Matter Tracts Anatomy in Equine, Feline and Canine Brains by Use of the Fibre Dissection Technique," *J. Vet. Med. Ser. C Anat. Histol. Embryol.*, vol. 45, no. 5, pp. 373–385, 2016.
- [184] A. S. Shatil, K. M. Matsuda, and C. R. Figley, "A method for whole brain ex vivo magnetic resonance imaging with minimal susceptibility artifacts," *Front. Neurol.*, vol. 7, no. NOV, pp. 1–10, 2016.
- [185] B. B. Avants, N. J. Tustison, G. Song, P. A. Cook, A. Klein, and J. C. Gee, "A reproducible evaluation of ANTs similarity metric performance in brain image registration," *Neuroimage*, vol. 54, pp. 2033–2044, 2011.
- [186] P. J. Basser, J. Mattiello, and D. LeBihan, "MR diffusion tensor spectroscopy and imaging," *Biophys. J.*, vol. 66, no. 1, pp. 259–67, 1994.
- [187] F.-C. Yeh, T. D. Verstynen, Y. Wang, J. C. Fernández-Miranda, and W.-Y. Isaac Tseng, "Deterministic Diffusion Fiber Tracking Improved by Quantitative Anisotropy," *PLoS One*, vol. 8, no. 11, 2013.
- [188] M. S. Anaya Garca *et al.*, "IN VIVO STUDY OF CEREBRAL WHITE MATTER IN THE DOG USING DIFFUSION TENSOR TRACTOGRAPHY."
- [189] Y. Bao, Y. Wang, W. Wang, and Y. Wang, "The Superior Fronto-Occipital Fasciculus in the Human Brain Revealed by Diffusion Spectrum Imaging Tractography: An Anatomical Reality or a Methodological Artifact?," *Front. Neuroanat.*, vol. 11, no. December, pp. 1–10, 2018.
- [190] A. Meola, A. Comert, F. C. Yeh, L. Stefanescu, and J. C. Fernández-Miranda, "The controversial existence of the human superior fronto-occipital fasciculus: Connectome-based tractographic study with microdissection validation," *Hum. Brain Mapp.*, vol. 36, no. 12, pp. 4964–4971, 2015.
- [191] E. Caverzasi *et al.*, "White matter involvement in sporadic Creutzfeldt-Jakob disease," *Brain*, vol. 137, no. 12, pp. 3339–3354, 2014.
- [192] J. V. Manjón, P. Coupé, L. Concha, A. Buades, D. L. Collins, and M. Robles, "Diffusion Weighted Image Denoising Using Overcomplete Local PCA," 2013.
- [193] A. Moussavi-Biugui, B. Stieltjes, K. Fritzsche, W. Semmler, and F. B. Laun, "Novel spherical phantoms for Q-ball imaging under in vivo conditions," *Magn. Reson. Med.*, vol. 65, no. 1, pp. 190–194, 2011.
- [194] M. Descoteaux, E. Angelino, S. Fitzgibbons, and R. Deriche, "Regularized, fast, and robust analytical Q-ball imaging," *Magn. Reson. Med.*, vol. 58, no. 3, pp. 497–510, 2007.