HAL
open science

De la paillasse au lit du patient, surmonter les problèmes de translation dans le domaine de l'AVC ischémique

Camille Brodin

To cite this version:

Camille Brodin. De la paillasse au lit du patient, surmonter les problèmes de translation dans le domaine de l'AVC ischémique. Médecine humaine et pathologie. Normandie Université, 2019. Français. NNT : 2019NORMC427 . tel-02864283

HAL Id: tel-02864283

https://theses.hal.science/tel-02864283

Submitted on 11 Jun 2020

HAL is a multi-disciplinary open access archive for the deposit and dissemination of scientific research documents, whether they are published or not. The documents may come from teaching and research institutions in France or abroad, or from public or private research centers.

L'archive ouverte pluridisciplinaire **HAL**, est destinée au dépôt et à la diffusion de documents scientifiques de niveau recherche, publiés ou non, émanant des établissements d'enseignement et de recherche français ou étrangers, des laboratoires publics ou privés.

Normandie Université

THÈSE

Pour obtenir le diplôme de doctorat

Spécialité ASPECTS MOLECULAIRES ET CELLULAIRES DE LA BIOLOGIE

Préparée au sein de l'Université de Caen Normandie

De la paillasse au lit du patient, surmonter les problèmes de translation dans le domaine de l'AVC ischémique.

Présentée et soutenue par
Camille BRODIN

Thèse soutenue publiquement le 10/12/2019 devant le jury composé de		
Mme EMMANUELLE CANET-SOULAS	Professeur des universités, Université Lyon 1 Claude Bernard	Rapporteur du jury
Mme SUSANNE WEGENER	Professeur, University Hospital Zurich	Rapporteur du jury
M. MICKAEL TANTER	Directeur de recherche, ESPCI Paris	Membre du jury
M. EMMANUEL TOUZE	Professeur des universités, Université Caen Normandie	Président du jury
M. DENIS VIVIEN	Professeur des universités, Université Caen Normandie	Membre du jury
M. CYRILLE ORSET	Maître de conférences HDR, Université Caen Normandie	Directeur de thèse

Thèse dirigée par CYRILLE ORSET, Physiopathologie et imagerie des troubles neurologiques

UNIVERSITÉ CAEN NORMANDIE

497 NBISE
Normande de Biologie Intégrative, Santé, Environnement

Inserm
La science pour la santé
From science to health

Remerciements

Je souhaite en premier lieu remercier Denis Vivien, de m'avoir accueillie au sein du laboratoire et d'avoir suivi avec intérêt l'avancement de ces travaux de thèse ; travaux qui ont profités du considérable éventail de techniques mis à disposition au laboratoire.

Je voudrais adresser mes sincères remerciements à Madame Luce Natalini, pour son soutien financier durant ces trois années de thèse et pour la confiance qui me fût ainsi accordée.

Je remercie Cyrille Orset pour l'encadrement de cette thèse, pour la transmission de connaissances théoriques et techniques requises pour la physio, et pour m'avoir fait confiance dans la réalisation de ce projet de thèse.

Mes remerciements vont également aux rapportrices de cette thèse, le Pr. Emmanuelle Canet-Soulas et le Pr. Susanne Wegener, pour avoir accepté et pris le temps d'évaluer ce travail. Je souhaite sincèrement remercier le directeur de recherche Mickaël Tanter, le Pr Emmanuel Touzé pour leur présence au sein du jury.

Merci à toutes les personnes avec qui j'ai apprécié échanger et collaborer : Monsieur Anfray et Anthony « les fins physiologistes », Anastasia L, Audrey C, Basile D, Caroline D, Christophe S, Guillaume R, Laurent S (la team cardio de physio2), Laurent C, Louis A, Maxime G, Mervé Y, Mickael N, Océane W, Omar T, Quentin G, Romain G, Sara M, Thomas B, Vincent H.

Un grand merci à Sylvaine pour son important soutien ces derniers mois et à Carine pour le soutien continu depuis le Master 1.

Merci à tous les membres de l'unité « PhIND » auprès desquels j'ai pu trouver de l'aide en cas de besoin. Merci au personnel du CURB, et particulièrement à Séverine et Claudine. Merci aux informaticiens (clé USB) et plus généralement merci à tous ceux ayant permis de près ou de loin la réalisation de ce travail de thèse.

Merci à Yannick et Laurent, pour les discussions du midi et les VnB ; à Karim, Sophie et Antoine D pour le tennis et les bons plans randos ; à Ben pour les sorties VTT (quelle que soit la météo).

Je tiens à adresser un énorme merci à mes illustres acolytes de promo : Audrey, Rhéda, Vincent pour l'indéfectible soutien, les nombreux moments de rire. Un très grand merci au bureau C047 et particulièrement à Héloise, Fanny, Sara et Matthieu. De même, merci aux voisins de bureau et notamment à Florent et Alex pour les matchs de badminton et les débats au Mevlana. Merci à Chloé et Nadège, les années de Licence s'éloignent, la complicité reste. Merci à la team du trappist 19h, aux kickers homologués, à Cécile et à tous les colocs de l'abbaye pour les moments de décompression.

Enfin, je souhaite remercier mon père et ma soeur, pour leur soutien sans faille, pour tout ce qu'ils m'ont transmis.

De la paillasse au lit du patient, surmonter les problèmes de translation dans le domaine de l'AVC ischémique.

Résumé

Les défauts de translation des études précliniques vers les essais cliniques dans le domaine des AVC ischémiques et l'échec des développements thérapeutiques pourraient être expliqués par trois aspects : (1) le manque de compréhension des mécanismes des deux formes de rtPA, le traitement pharmacologique de l'AVC; (2) le manque d'outils adaptés d'imagerie de perfusion chez le petit animal et (3) l'influence de l'anesthésie sur l'effet des traitements testés dans les modèles animaux.

Le tPA utilisé en clinique (Actilyse®) est un mélange de deux formes de tPA: une forme chaîne simple (sc-rtPA) et une double chaîne (tc-rtPA). Malgré des activités fibrinolytiques similaires, ces deux formes de tPA exercent des fonctions cérébrales distinctes influençant différemment la récupération des patients. Ainsi, nous avons décidé d'étudier en détail dans un modèle murin d'AVC thromboembolique les mécanismes pouvant expliquer ces effets divergents. Nous avons confirmé ces observations à savoir que sc-rtPA est bénéfique lorsqu'il est perfusé tôt après le début de l'AVC, alors que le tc-rtPA est délétère en raison d'une altération de la barrière hémato-encéphalique.

L'imagerie en temps réel de la perfusion de l'ensemble du cerveau est un atout pour les études cliniques et précliniques. L'émergence des ultrasons ultra-rapides a conduit au développement du Doppler ultra-rapide et de la Microscopie de Localisation à Ultrasons (ULM), deux méthodes avec différents profils de résolutions spatio-temporelles et une excellente sensibilité aux petits flux sanguins. Nous avons combiné ces deux méthodes pour fournir un suivi longitudinal en 3D de la perfusion cérébrale dans un modèle murin d'AVC thromboembolique avec fibrinolyse par rtPA. Nos données montrent que le FUS et l'ULM présentent un intérêt majeur pour le pronostic précoce de l'AVC ischémique et de la réponse au traitement, avec une corrélation étroite entre la reperfusion précoce à 2h et la récupération tissulaire à 24h.

Enfin, l'anesthésie utilisée en laboratoire interfère sur la lésion ischémique et les effets des molécules thérapeutiques testées. Nous nous sommes affranchis de ces effets en développant un nouveau modèle d'AVC ischémique chez des souris totalement éveillées. Le débit sanguin cérébral régional a été suivi par laser Doppler avant, pendant et 45min après le début de l'AVC. Le traitement par rtPA (à 20 min) est bénéfique dans les modèles d'AVC vigile et anesthésié, mais l'anesthésie est associée à un manque de corrélation entre la recanalisation et les volumes de lésion post-ischémie. Nous testons actuellement une molécule neuroprotectrice, qui était prometteuse avant d'échouer lors des essais cliniques (NXY-059), afin d'évaluer la pertinence de ce modèle novateur d'AVC pour les futures études pharmacologiques. Dans l'ensemble, ce travail fournit un panel de données précliniques innovantes pour améliorer nos chances de translation en clinique, incluant un modèle pertinent d'AVC thromboembolique chez des animaux vigiles et une méthode d'imagerie du pronostic précoce de réponse aux traitements vasculaires.

Mots clés : AVC ischémique, modèles animaux d'AVC, thrombolyse, imagerie cérébrale, recherche préclinique.

From bench to bedside, overcoming the translational roadblock in the field of ischemic stroke research.

Abstract

The lack of translation between preclinical studies and clinical trials in the field of ischemic stroke and the failure of therapeutic developments could be explained by three aspects: (1) the lack of understanding the mechanism of the two forms of tPA, the pharmacological treatment in stroke; (2) the lack of optimized perfusion imaging tools for small animal and (3) the influence of anesthesia on treatment tested in animal models.

tPA used in the clinical setting (Actilyse®) is a mix of two forms of tPA: single chain form (sc-rtPA) and two chains form (tc-rtPA). Despite similar fibrinolytic activities, these two forms exert distinct brain functions therefore influencing differentially the outcome patients. We then decided to further investigate in a relevant model of thromboembolic stroke in rodents, the mechanisms that can explain these differential effects. Here, we have confirmed differential outcomes of the two forms: whereas sc-rtPA is clearly beneficial when infused shortly after stroke onset, tc-rtPA is deleterious due to an increased alteration of the blood brain barrier integrity.

Live imaging of cerebral perfusion of the whole brain is an asset for both clinical and preclinical studies. The emergence of ultrafast ultrasound led to the development of ultrafast Doppler (fUS) and Ultrasound Localization Microscopy (ULM), two methods with different sets of spatio-temporal resolutions and excellent sensitivity to small blood flows. We combined these two methods to provide a longitudinal monitoring of whole brain perfusion using the thromboembolic stroke model in mice with rtPA-induced reperfusion. Our data show that fUS and ULM are of major interest for early prognosis of ischemic stroke and response to treatment, with a tight correlation between early reperfusion at 2h and tissue recovery at 24h. Finally, we develop a relevant awake ischemic stroke model to test new therapies, avoiding interferences due to anesthesia commonly used during *in vivo* studies mice. The patern of the MCA was followed using Laser Doppler monitoring before, during and 45 min after the stroke onset. Although rtPA treatment is beneficial in both awake and anesthetized stroke models, anesthesia is associated with a lack of correlation between recanalization and stroke outcome. We are now testing a neuroprotective molecule, which was promising before failing in clinical trials (NXY-059), to assess the relevance of this innovative stroke model for future pharmacological studies. Altogether, we provide here a set of innovative pre-clinical data to improve our chance of translation to clinic, including a relevant model of thromboembolic stroke in awake animals and an early prognosis imaging method of response to vascular treatments.

Keywords : ischemic stroke, animal stroke models, thrombolysis, brain imaging, preclinic research.

SOMMAIRE

Index de figures

Liste des abbréviations

Introduction

I. L'accident vasculaire cérébral 1

A. Epidémiologie 1

B. Etiologies 2

1. Différents types d'AVC ischémiques 2

2. Différents types d'AVC hémorragiques 3

C. Facteurs de risque 4

D. Physiopathologie de l'AVC ischémique 6

1. Formation du caillot 6

2. De l'occlusion aux dysfonctions cellulaires 9

3. Mécanismes cellulaires de la cascade ischémique 12

E. Aspects cliniques et diagnostiques 22

1. Examen clinique 22

2. Evaluation clinique aiguë et longitudinale (les échelles NIHSS et Rankin) 23

3. Imagerie à la phase aigue 24

F. Traitements actuels 27

1. La thrombolyse pharmacologique 27

2. La thrombectomie 29

II. L'activateur tissulaire du plasminogène 31

A. Historique 31

B. Structure du tPA 33

C. Expression du tPA 35

1. Expression du tPA dans la circulation 35
2. Expression du tPA dans le système nerveux central 36
3. Expression périphérique du tPA 38
D. Inhibition du tPA : les serpines 39
4. PAI-1 39
5. Neuroserpine 40
E. Fonctions du tPA 40
1. Le tPA dans la circulation 40
2. Le tPA dans le système nerveux central 45
F. Le tPA comme traitement de l'AVC 58
1. Intérêt de développer des mutants du tPA 59
2. tPA simple et double chaînes 61
III. Les modèles précliniques d'AVC ischémiques 63
A. Histoire et considérations éthiques de la modélisation sur l'animal 63
B. Modélisation de l'ischémie cérébrale focale chez le rongeur 65
1. Introduction et aperçu 65
2. Modèle électrocoagulation 66
3. Modèle monofilament 67
4. Modèle photothrombotique 67
5. Modèles thromboemboliques 68
6. Modèles spontanés d'AVC 70
C. Evaluation des modèles animaux 71
1. Evaluation anatomique et hémodynamique cérébrale du petit animal 71
2. Evaluation fonctionnelle du petit animal (tests sensori-moteurs) 80
D. De la paillasse à l'hôpital 85
1. Bilan préclinique 85

2. Bilan clinique 101

Ojectif

Résultat

Etude 1: Single- and two- chain tissue plasminogen activator treatment differentially influence cerebral recovery after stroke. 107

Etude 2: Ultrafast ultrasound imaging predicts ischemic stroke outcome and responses to treatments. 138

Etude 3: Cerebral blood flow correlates with ischemic brain lesion only when stroke occurs awake: a preclinical model to bypass the translational roadblocks to clinic. 170

Discussion

(1) Progression des connaissances sur les mécanismes d'action du traitement pharmacologique de référence (rtPA). 198

(2) Amélioration de la méthodologie appliquée en recherche préclinique..... 206

Conclusion générale

Liste des figures

Figure 1 : Taux de mortalité provoquée par les AVC dans le monde, normalisée selon l'âge pour 100 000 habitants en 2010. 2
Figure 2 : Principaux facteurs de risque d'AVC non modifiables et modifiables à gauche et profil de risque d'AVC de Framingham à droite. 4
Figure 3 : Schéma de la composition du thrombus en fonction des conditions d'hémostase, d '(athéro)thrombose artérielle ou de thrombose veineuse. 6
Figure 4 : Formation du thrombus artériel initiée par une plaque d'athérome qui altère l'endothélium. 7
Figure 5 : Cascade de la coagulation 8
Figure 6 : Atteinte cérébrale lors d'une ischémie cérébrale. 9
Figure 7 : Impact du débit collatéral sur la lyse du caillot et sur la reperfusion. 11
Figure 8 : Cascade hypothétique des événements délétères pour les neurones et les cellules gliales lors de l'ischémie cérébrale. 12
Figure 9 : La synapse glutamatergique. 13
Figure 10 : Médiateurs du stress oxydatif et nitrosatif dans l'ischémie cérébrale. 17
Figure 11 : Principales différences entre la mort cellulaire survenant par apoptose et celle survenant par nécrose. 18
Figure 12 : Réactions immunitaires après un AVC ischémique. 20
Figure 13 : Vue simplifiée des mécanismes physiopathologiques de l'ischémie cérébrale. 22
Figure 14 : Echelle modifiée de Rankin. 23
Figure 15 : Physiopathologie de l'IC et implications en imagerie (DSC : débit sanguin cérébral) 24
Figure 16 : AVC ischémique au niveau de l'artère cérébrale moyenne droite chez un homme de 38 ans. 27
Figure 17 : Evaluation fonctionnelle par l'échelle Rankin de patients victimes d'un AVC ischémique, à 3 mois selon le traitement de référence reçu (placebo ou rtPA ou thrombectomie). 28
Figure 18 : L'efficacité du traitement (la recanalisation) dépend de la localisation et de la composition du caillot. 30
Figure 19 : Portrait de Jean-Baptiste Morgagni (1682-1771) et son œuvre majeure. 31
Figure 20 : Représentation schématique de la structure du tPA. 34

Figure 21 : Illustration de la synthèse du tPA par l'endothélium vasculaire et de sa clairance au niveau hépatique. 36
Figure 22 : Expression du tPA au sein de différentes cellules du SNC chez la souris adulte observé par immunohistologie.. 37
Figure 23 : Expression de l'ARNm dans les tissus humains normaux pour le gène PLAT obtenus avec les techniques GTEx, Illumina, BioGPS et CGAP SAGE. 38
Figure 24 : Structure et mécanisme d'action des serpines inhibitrices 39
Figure 25 : Mécanisme de la fibrinolyse endogène. 41
Figure 26 : Barrière hématoencéphalique. 43
Figure 27 : Régulation de l'intégrité de la BHE par le tPA. 45
Figure 28 : L'activateur de plasminogène de type tissulaire (tPA) joue un rôle clé dans la corticogenèse. 47
Figure 29 : Mécanismes d'action du tPA sur la neurotransmission glutamatergique. 48
Figure 30 : Augmentation de la quantité d'ARN messager du tPA après activation neuronale chez le rat. 50
Figure 31 : Le blocage de la liaison du tPA à la sous-unité GluN1 des RNMDA empêche les effets pro-excitotoxiques du tPA in vivo 53
Figure 32 : Immunohistochimie de l'expression de la protéine tPA dans l'hippocampe de souris rapporteuses PlatβGAL. 56
Figure 33 : Exemples d'activateurs du plasminogène, avec notamment le tenecteplase, une forme recombinante du tPA présentant une demi-vie plus longue et affinité plus forte pour la fibrine 59
Figure 34 : Évaluation fonctionnelle par l'échelle modifiée de Rankin de patients victimes d'un AVC ischémique, à 3 mois selon le traitement reçu (Alteplase ou Tenecteplase) 60
Figure 35 : Un clivage spécifique au niveau de l'Arg275-Ile276 convertit la forme simple chaîne (sc) du tPA en une forme à 2 chaînes (tc). 62
Figure 36 : Claude Bernard et ses élèves (1889) par Léon Lhermitte. 64
Figure 37 : Tableau descriptif du modèle d'ischémie cérébrale permanente par électrocoagulation distale de l'ACM. 66
Figure 38 : Tableau descriptif du modèle d'ischémie cérébrale (permanent ou transitoire) par filament intraluminal. 67
Figure 39 : Tableau descriptif du modèle d'ischémie cérébrale par photothrombose. 68

Figure 40 : Tableau descriptif du modèle thromboembolique par injection de caillot autologue par l'ACI 69
Figure 41 : Tableau descriptif des modèles thromboemboliques par application de $FeCl_3$ sur l'ACM ou par injection de thrombine dans l'ACM. 69
Figure 42 : IRM moléculaire haute résolution de la P-sélectine et de VCAM1, chez des souris shams à gauche, ou AVC à droite. 74
Figure 43 : Imageries ^{18}F-labeled 2-deoxy-2-fluoro glucaric acid (FGA) (92.5 MBq)/TEP et Tc-99m-HMPAO (92.5 MBq)/SPECT. 76
Figure 44 : Principe de fonctionnement de la débitmétrie par laser doppler 77
Figure 45 : Revue des techniques principales d'imagerie micro vasculaires in vivo et utilisées pour le suivi cérébral du petit animal 78
Figure 46 : Acquisitions coronales (antéro-postérieures) d'un cerveau de rat à travers une fenêtre crâne-affiné par microscopie de localisation par ultrason ultrarapide (uULM) 80
Figure 47 : Caractéristiques de l'échelle de Bederson. 81
Figure 48 : Caractéristiques du rotarod test 81
Figure 49 : Caractéristiques du corner test 82
Figure 50 : Caractéristiques du scotch test 83
Figure 51 : Caractéristiques du catwalk 83
Figure 52 : Caractéristiques du grip test 84
Figure 53 : Résumé des effets des agents anesthésiques 91
Figure 54 : Modèle photothrombotique vigile versus anesthésié sous isoflurane 94
Figure 55 : Comparaison du cerveau de primates humains et non humains in vivo et par imagerie 96
Figure 56 : Schéma récapitulatif des principaux résultats de l'étude 1 187
Figure 57 : La thrombolyse par le tPA est bénéfique lorsqu'elle est réalisée 20 minutes après l'ischémie, mais devient délétère lorsqu'elle est réalisée 4 heures après l'ischémie 189
Figure 58 : Schéma des principaux rôles de la bradykinine dans l'unité neurovasculaire via les récepteurs B1 et B2 190
Figure 59 : Mécanismes envisagés pour les différents effets du sc-tPA et du tc-tPA lors de la thrombolyse 192
Figure 60 : Revue des techniques principales d'imagerie micro vasculaires in vivo et utilisées pour le suivi cérébral du petit animal 194

Figure 61 : Les différences dans les profils de reperfusion révélés par l'imagerie par ultrasons Ultrafast sur trois plans sont corrélées aux lésions tissulaires révélées par IRM T2 à 24h……198
Figure 62 : Prédiction des lésions et des réponses au traitement basée sur une imagerie Doppler transcrânienne ultra-rapide précoce……199
Figure 63 : Tableau non exhaustif des voies moléculaires influencées par l'Isoflurane avant, pendant et/ou après ischémie expérimentale……203
Figure 64 : Rappel du protocole mis au point et suivi dans l'étude 3……..204
Figure 65 : Boites à moustache des quantifications de volume de lésion ischémique obtenus par IRM à 24h. ……209
Figure 66 : Combler le fossé translationnel. ……211

Liste des abréviations

ACM	artère cérébrale moyenne
ADAMTS	*a disintegrin and metalloproteinase with thrombospondin motifs* – désintégrine et métalloprotéinase à motif thrombospondines
AMPA	α-amino-3-hydroxy-5-methylisoxazole-4-propionic acid
AMPc	adénosine monophosphate cyclique
AP5	acide 2-amino-5-phosphonovalérique
ARNm	acide ribonucléique messager
ATD	domaine amino-terminal
ATP	adénosine triphosphate
AVC	accident vasculaire cérébral
BHE	barrière hémato-encéphalique
BOLD	*blood-oxygen-level dependent*
CAMK	protéine kinase Ca2+/calmoduline-dépendante
COX	cyclooxygénase
CREB	*C-AMP Response Element Binding protein*
CSPGs	chondroitine sulphate protéoglycanes
DAG	Diacylglycérol
DSC	débit sanguin cérébral
EAE	encéphalomyélite autoimmune expériementale
EET	acide époxyeicosatriénoïque
EGF	*epidermal growth factor*
eNOS	*endothelial nitric oxyde synthase*
ERK	*extracellular signal-related kinase*
fUS	*functional ultrasound*
GABA	*γ-aminobutyric acid* – acide γ-aminobutyrique
GMPc	guanosine monophosphate cyclique
GOT	glutamate-oxaloacétate transaminase
GP	glycoprotéine

HEPES	*4-(2-hydroxyethyl)-1-piperazineethanesulfonic acid*
IP3	inositol triphosphate
IRM	imagerie par résonance magnétique
IRMf	imagerie par résonance magnétique fonctionnelle
IV	intraveineuse
KO	*knockout*
LBS	*lysine binding site*
LRP	*lipoprotein receptor-related protein* – récepteur aux lipoprotéines de faible densité
LTP	*long term potentiation* – potentialisation à long terme
LTD	*long term depression* – dépression à long terme
MAPK	*mitogen-activated protein kinase*
mGluR	récepteur métabotropique au glutamate
MLC	*myosin light chain* – chaine légère de myosine
MMP	*maxtrix metalloproteinase* – métalloprotéinase matricielle
NMDA	N-methyl-D-aspartate
nNOS	neuronal nitric oxyde synthase
NO	*nitric oxide* – oxyde nitrique
NOS	*neuronal nitric oxide synthase* – oxyde nitrique synthase neuronale
NS	neuroserpine
OPHELIE	*Outcome of Patients Treated by IV Rt-PA for Cerebral Ischaemia According to the Ratio Sc-tPA/Tc-tPA*
PAI	*plasminogen activator inhibitor* – inhibiteur de l'activateur du plasminogène
PDGF-CC	*platelet derived growth factor-CC*
PDGFRβ	*Beta-type platelet-derived growth factor receptor*
PG	prostaglandine
PL	phospholipase

PLAT	*plasminogen activator tissue type*
PKG	protéine kinase dépendante du guanosine monophosphate cyclique
RCL	*reactive center loop* – boucle du centre réactif
RhoA	*Ras homolog gene family, member A*
rtPA	*recombinant tissue plasminogen activator*
sc-tPA	*single-chain tPA* – tPA simple chaine
SEM	*standard error of the mean* – erreur standard
SMCs	*smooth muscle cells* – cellules musculaires lisses
SNC	système nerveux central
tc-tPA	*two-chain tPA* – tPA double chaine
TEP	tomographie par émission de positons
tPA	*tissue-type plasminogen activator* – activateur tissulaire du plasminogène
ULM	*Ultrasound Localization Microscopy*
uPA	*urokinase plasminogen activator* – activateur du plasminogène de type urokinase
VWF	*von Willebrand factor* – facteur de von Willebrand
WT	*wild-type*

I. L'accident vasculaire cérébral

L'accident vasculaire cérébral (AVC) est une pathologie du système neuro-vasculaire qui touche, chaque année, 17 millions de personnes dans le monde (Organisation Mondiale de la Santé OMS, 2015). Outre sa forte prévalence, c'est une affection grave. Les AVC sont responsables de 11.8% des décès dans le monde (OMS, 2015) et représentent la première cause de handicap acquis chez l'adulte. Deux formes très distinctes de la pathologie existent et se manifestent par des symptômes cliniques identiques, faisant de la prise en charge un vrai challenge.

L'AVC est caractérisé par un déficit neurologique focal de survenue brutale, causé par une lésion du tissu cérébral d'origine ischémique (85% des cas) ou hémorragique (15% des cas). Les AVC ischémiques ou infarctus cérébraux (IC) sont causés par une diminution du débit sanguin cérébral (DSC) entraînant une souffrance du parenchyme. La forme hémorragique de la pathologie est causée par l'extravasation de sang au travers des artères cérébrales et implique des phénomènes physiopathologiques à la fois ischémiques et spécifiques à la présence de sang au sein du parenchyme.

Dans le cas de l'IC, le traitement consiste à retirer le caillot, ou thrombus, bloquant la circulation sanguine. Actuellement, la seule approche pharmacologique autorisée est la thrombolyse par l'activateur tissulaire du plasminogène recombinant (rtPA), associée ou non à un traitment chirurgical afin de retirer méciniquement le caillot (thrombectomie) jusqu'à 24h après les premiers symptômes (Berkhemer *et al*., 2015; Nogueira *et al*., 2018). La recanalisation artérielle permet généralement la reperfusion tissulaire, qui limite les dommages cérébraux. Des effets secondaires peuvent être provoqués par le rtPA administré au-delà de 4h30 après les premiers symptômes. Si la localisation du caillot le permet et si le patient ne présente pas de contre-indications, la thrombectomie est pratiquée. Conséquemment, une faible portion (~ 10%) des patients hospitalisés ont accès à une prise en charge complète.

A. Epidémiologie

En 2010, l'AVC provoquait 6 millions de décès et touchait au total 17 millions de personnes dans le monde (Organisation Mondiale de la Santé, OMS). En 2030, ces chiffres pourraient être multipliés par 2 (Feigin *et al.*, 2014). De fait, la prévalence et le coût de cette pathologie s'accroissent à mesure que la population globale vieillit. Au cours des 4 dernières

décennies, l'incidence de l'AVC a plus que doublé dans les pays à revenus faibles et moyens ; tandis qu'elle a diminuée de 42% dans les pays à revenu élevé (OMS) où la prise en charge des patients a connu un net progrès. À l'échelle mondiale, les AVC sont responsables de 11,8 % des décès en 2015 (Feigin *et al.,* 2014 ; Figure 1), et représentent ainsi la première cause de mortalité chez les femmes et la seconde chez les hommes (OMS). La gravité de cette pathologie n'est pas seulement liée à la mortalité directement induite mais également aux handicaps engendrés (moteurs, sensitifs, sensoriels et/ou cognitifs). En France, la dépense annuelle totale financée par la collectivité a été de 8,6 milliards d'euros en 2007. Les dépenses post-AVC représenteraient 65 % du coût de prise en charge. Selon les sources et la nature de l'AVC, le coût des cas incidents sur 1 an variait entre 7 839 € (AVC ischémique peu sévère) et 41 437 € (AVC hémorragique sévère) par personne (de Pouvourville, 2016). De fait, l'AVC est la première cause de handicap acquis chez l'adulte et la deuxième cause de démence (Chiffres du ministère de la santé) dans les pays industrialisés, posant un problème majeur tant dans le domaine de la santé publique que sur le plan humain (Ovbiagele and Nguyen-Huynh, 2011).

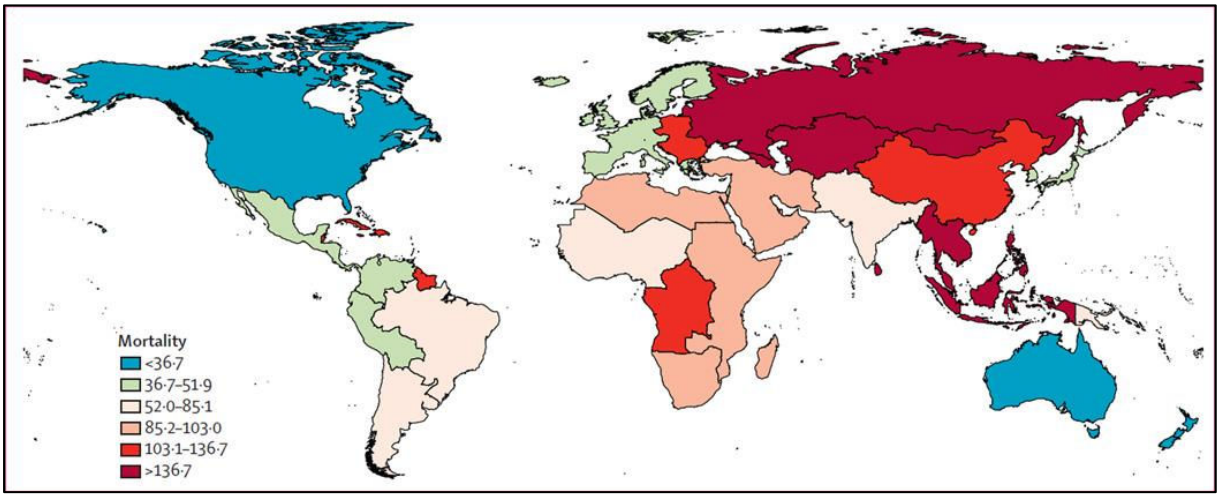

Figure 1 : **Taux de mortalité provoquée par les AVC dans le monde, normalisée selon l'âge pour 100 000 habitants en 2010.** La mortalité a augmenté en Afrique subsaharienne, en Asie du Sud et en Amérique centrale et latine, mais a diminué dans les pays à revenu élevé d'Amérique du Nord, d'Europe occidentale et centrale, d'Afrique du Nord et du Moyen-Orient *(Feigin et al., 2014)*

B. Etiologies

1. Différents types d'AVC ischémiques

En se basant sur la classification TOAST (*Trial of ORG 10172 in Acute Stroke Treatement subtype classification*), l'athérosclérose est la cause la plus fréquente (30 %) des cas d'AVC. Un thrombus se forme au contact d'une plaque d'athérome (accumulation de lipides, glucides, produits sanguins, tissus adipeux responsables d'un remaniement de l'intima des grosses

artères), se fragmente et/ou se détache pour obstruer une artère distale. L'ischémie cérébrale peut également être d'origine cardio embolique (20 % des cas) où une cardiopathie (arythmies cardiaques le plus souvent) va être responsable de la libération d'un thrombus dans la circulation artérielle. Ce sont les grosses artères, telles que l'artère cérébrale moyenne (ACM) et la carotide qui sont les plus souvent touchées dans ces deux premiers sous-types d'AVC ischémiques (Adams *et al.*, 1993).

L'occlusion des petits vaisseaux, aussi appelé infarctus lacunaire est responsable de 20% des cas d'AVC (3ème sous type). Les petites artères pénétrantes qui irriguent les structures profondes du cerveau vont s'obstruer via des mécanismes encore mal compris (Wardlaw, 2005). Certaines de ces microangiopathies peuvent être d'origine génétique ; le CADASIL (*artériopathie cérébrale autosomique dominante avec infarctus sous-corticaux et leucoencéphalopathie*) par exemple. Une mauvaise irrigation sanguine dans certaines zones cérébrales va provoquer des symptômes très variables (troubles du langage, de la mémoire, de la vision). Enfin, deux dernières catégories regroupent d'une part, les causes rares comme les dissections artérielles cervico-encéphaliques (fréquente chez le sujet jeune), les thrombophilies ou l'hyperhomocystéinémie, et d'autre part les AVC cryptogéniques dont les causes sont indéterminées (Adams *et al.,* 1993).

Il est intéressant de souligner que de nombreux facteurs (âge, région considérée, groupe ethnique) (Suri and Johnston, 2009), influencent la pathologie. Cependant, en dépit de la variété de mécanismes pouvant être impliqués, le phénomène thromboembolique prédomine dans la genèse de l'IC avec la formation de thrombi au contact de plaques d'athérome sur des vaisseaux extracrâniens.

2. Différents types d'AVC hémorragiques

Les hémorragies intraparenchymateuses représentent 75% des cas d'AVC hémorragiques et se réfèrent à un saignement dans le parenchyme cérébral. Elles sont généralement causées par des malformations artérioveineuses, des angiopathies amyloïdes ou des vasculopathies (ex : vascularites). Une complication potentielle des hémorragies intraparenchymateuses est le saignement intraventriculaire, associé à un mauvais pronostic en l'absence de traitement (la fibrinolyse intraventriculaire, visant à restaurer une circulation normale du liquide céphalorachidien). Une autre cause relativement fréquente d'AVC

hémorragique est la transformation hémorragique d'un AVC ischémique, notamment à la suite d'une thrombolyse (Naidech, 2011).

Lorsque le saignement est situé entre l'arachnoïde et la pie mère, on parle d'hémorragies sous arachnoïdiennes ou méningées (25% des cas). Celles-ci sont souvent provoquées par rupture anévrismale, au niveau du polygone de Willis. Ces deux principaux types d'hémorragies peuvent être précipités ou causés par un traumatisme cérébral.

De fait, un troisième type d'hémorragie intracrânienne extradurale généralement d'origine traumatique, se distingue par la formation d'un hématome entre la dure-mère et le crâne. (Naidech, 2011).

C. Facteurs de risque

Un facteur de risque est défini comme « tout attribut, caractéristique ou exposition d'un sujet qui augmente la probabilité de développer une maladie ou de souffrir d'un traumatisme » (Organisation Mondiale de la Santé, 2013). Un facteur de risque modifiable définit un facteur sur lequel l'individu peut agir, à la différence du facteur non modifiable.

Facteurs de risque non modifiable	Facteurs de risque modifiable
Age	Hypertension
Sexe	Tabac
Ethnicité	Rapport taille/hanche
	Régime alimentaire
	Inactivité physique
	Hyperlipidémie
	Diabètes
	Alcool
	Cardiopathies
	Apolipoprotéines B à A1
	Génétique

Probabilité (%)						
Hommes	8%	15%	18%	30%	40%	60%
Femmes	6%	10%	16%	34%	42%	80%
Impact des facteurs de risque						
Hypertension	-	+	+	+	+	+
Diabètes	-		+	+	+	+
Tabac	-			+	+	+
Pathologies cardiovasc.	-				+	+
Fibrillation atriale	-					+

Facteurs de risque communs aux formes d'AVC ischémique et hémorragique

Facteurs de risque propres à la forme ischémique

Figure 2 : **Principaux facteurs de risque d'AVC non modifiables et modifiables à gauche et profil de risque d'AVC de Framingham à droite.** La probabilité d'AVC pour les hommes et les femmes âgés de 70 ans avec une pression artérielle systolique de 160 mm Hg sur 10 ans. *(Boehme et al., 2017)*

Les facteurs de risque modifiables peuvent être subdivisés en affections médicales et facteurs de risque comportementaux. L'étude INTERSTROKE en 2010, menée dans 22 pays a montré que 10 facteurs de risques modifiables expliquaient 90% des cas d'AVC (O'Donnell *et al.*, 2010), rendant les stratégies de préventions essentielles à la diminution de l'incidence de

la pathologie. L'hypertension artérielle (HTA) est le facteur de risque modifiable le plus important, avec une corrélation directe entre la pression artérielle du patient et son risque de développer un AVC. Dans 40% des cas d'AVC, une HTA est retrouvée, plaçant le traitement pharmacologique de l'HTA ou de sa régulation via des changements de mode de vie, comme l'une des stratégies les plus efficaces pour réduire les risques d'ischémie cérébrale. Cette affection est pourtant très sous-traitée dans la population mondiale. Les cardiopathies et notamment la fibrillation atriale sont des facteurs de risque importants de l'AVC (risques multipliés par 4). Le diabète, les dyslipidémies et certains facteurs psychosociaux peuvent également être associés à des risques accrus d'AVC. Ensuite, la consommation de tabac et d'alcool à fortes doses augmente considérablement le risque d'AVC (multipliés par 3 pour les fumeurs). L'obésité abdominale et un régime alimentaire non équilibré contribuent respectivement à hauteur de 36 et 33% au risque d'ischémie cérébrale. L'inactivité physique est associée à de nombreux effets néfastes sur la santé, notamment aux risques d'AVC (Boehme *et al.,* 2017 ; Figure 2).

Les facteurs de risque non modifiables (également appelés marqueurs de risque) d'AVC comprennent l'âge, le sexe, l'origine ethnique et la génétique. En effet, l'âge moyen des AVC ischémiques en 2005 était de 69,2 ans. Le rapport entre le sexe et le risque d'AVC dépend aussi de l'âge. Chez le sujet jeune, les femmes ont autant ou plus de risque d'être touchées que les hommes (probablement du fait des risques liés à la grossesse et utilisation de contraceptifs hormonaux). Chez les personnes plus âgées, le risque relatif est légèrement plus élevé pour les hommes (Kapral *et al.,* 2005). Globalement, les AVC touchent plus les femmes que les hommes, en raison de leur durée de vie plus longue. Il existe des disparités raciales bien documentées. Les Hispaniques, les Afro-Américains et les Latino-Américains ont un risque plus élevé d'AVC par rapport à d'autres cohortes (Howard *et al.,* 2016). On sait également qu'il existe des facteurs de risque génétique. Des troubles monogéniques rares (par exemple, l'artériopathie cérébrale autosomique dominante avec infarctus sous-corticaux et leucoencéphalopathie, ou CADASIL, l'anémie falciforme) ainsi que certains variants de polymorphismes génétiques ont été associés au risque d'AVC (par exemple, des variants dans 9p21) (Matarin *et al.,* 2008).

La plupart de ces facteurs jouent sur les mécanismes physiopathologiques qui favorisent l'agrégation plaquettaire, un état procoagulant et/ou la formation de plaque d'athérome dans le cas de l'AVC ischémique.

D. Physiopathologie de l'AVC ischémique

Le travail de cette thèse s'est focalisé sur la forme ischémique de la pathologie. Comme nous l'avons décrit plus haut, les AVC ischémiques se manifestent la plupart du temps sous la forme d'un AVC thrombotique ou embolique impliquant la formation d'un caillot sanguin.

1. Formation du caillot

La composition précise des thrombi obstruant les artères cérébrales est relativement mal connue et ce, pour plusieurs raisons. La composition varie en fonction du type d'AVC, plutôt plaquettaire dans le cas d'un AVC d'origine athéromateuse, plutôt fibrineux dans le cas d'un AVC d'origine cardio-embolique, (Liebeskind *et al.,* 2011). Elle varie également en fonction du temps : plutôt plaquettaire au départ (dans les 3 premières heures), il devient fibrineux par la suite. (Liebeskind *et al.,* 2011). Les thrombi seraient généralement constitués d'une partie dense riche en fibrine/plaquettes (1), d'une partie riche en globules rouges (du fait, soit de la stase sanguine après occlusion, soit du mode de constitution du thrombus initial) (2) et parfois de cellules blanches (neutrophiles principalement) (Figure 3).

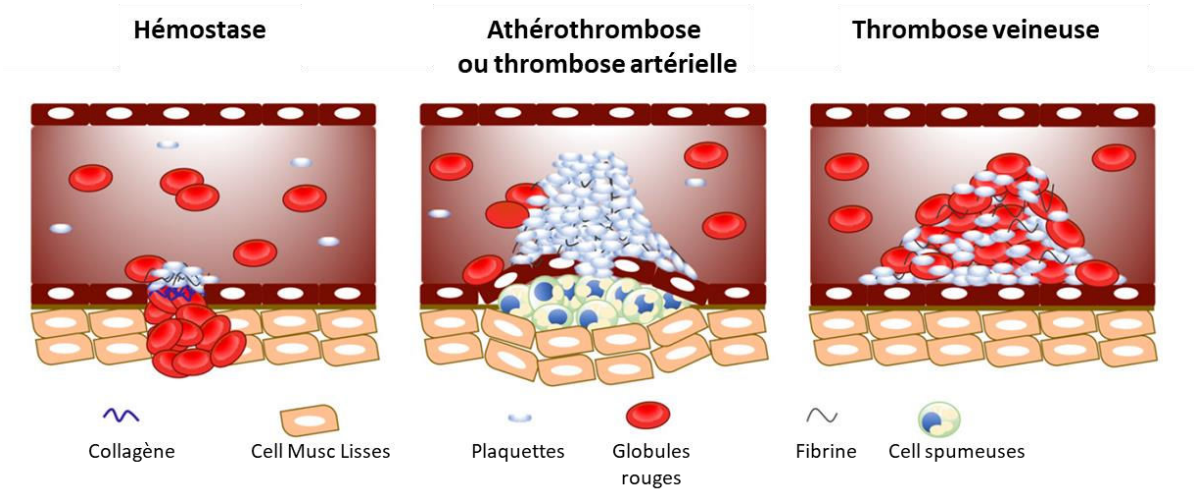

Figure 3 : **Schéma de la composition du thrombus en fonction des conditions d'hémostase, d '(athéro)thrombose artérielle ou de thrombose veineuse.** Les mécanismes physiopathologiques de la formation de thrombus artériel et veineux sont distincts: la thrombose artérielle se produit normalement après une rupture de plaque athérosclérotique, entraînant des cellules endothéliales endommagées, tandis que, dans la thrombose veineuse, les cellules endothéliales sont intactes. (Yeung et al., 2018)

(1) La formation du thrombus artériel est initiée lorsque la paroi artérielle a subi une altération de l'endothélium, d'origine mécanique ou après une rupture de plaque d'athérome. Ainsi, le sous-endothélium (collagène IV, fibronectine, laminine) et le facteur tissulaire (FT) exprimé par ses cellules musculaires lisses vont être exposés à la circulation sanguine (Furie

and Furie, 2008). Les plaquettes disposent à leur surface de plusieurs récepteurs leur permettant d'adhérer aux composants sous-endothéliaux et de s'agréger les unes aux autres (Jackson *et al.,* 2009). Le facteur von Willebrand (VWF) circulant (une protéine multimérique constituée de monomères liés entre eux par des ponts disulfures) va se lier au collagène exposé et permettre une adhésion des plaquettes via leur récepteur GpIba. L'activation plaquettaire en résultant va induire un changement de conformation du récepteur GPIIb – IIIa qui va lier le fibrinogène et le VWF. En parallèle, l'activation plaquettaire entraîne une activation de la cascade de coagulation (aboutissant finalement à la génération de thrombine et par

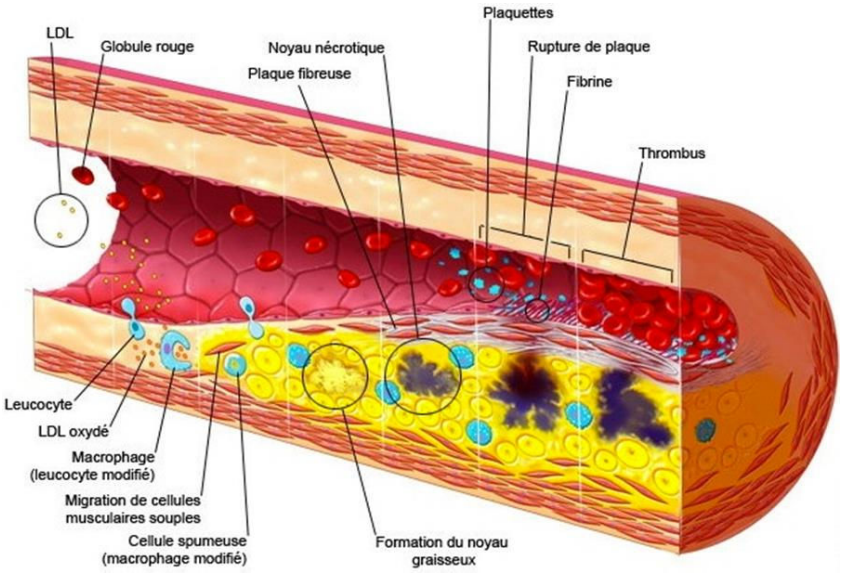

Figure 4 : **Formation du thrombus artériel initiée par une plaque d'athérome qui altère l'endothélium.**
Avec le temps, la plaque d'athérome se charge en lipides, en fibrinogène, en plaquettes et autres cellules sanguines et en calcium. Celle-ci devient plus ou moins importante et peut réduire suffisamment le calibre de l'artère pour diminuer son débit. Il existe deux types de complications : la première, d'évolution longue, est due à sa croissance lente, gênant de plus en plus le passage du sang jusqu'à l'empêcher totalement par obstruction ; la seconde, rapide et responsable des complications aiguës, consiste en la rupture de l'endothélium : la brèche formée est alors obstruée par une agrégation des plaquettes sanguines et la formation d'un caillot sanguin qui peut rapidement totalement obstruer le vaisseau. Ce caillot peut également se détacher et obstruer le vaisseau. La plaque peut aussi se détacher partiellement et obstruer l'artère. L'athérosclérose est la cause la plus fréquente (30 %) des cas d'AVC ischémique. Lien vers la figure

conséquent de fibrine) qui va permettre un ancrage solide du thrombus à la paroi vasculaire. Au fur et à mesure que le thrombus grandit, les contraintes de cisaillement augmentent. Alors, l'agrégation plaquettaire devient principalement VWF, GpIba et GpIIb/IIIa dépendante. Tout au long de ce processus, le thrombus peut emboliser et obstruer une artère d'aval de plus petite taille. Si son ancrage à la paroi est suffisant et les interactions entre les plaquettes suffisamment fortes, le thrombus se stabilise et continue sa croissance jusqu'à obstruer complètement l'artère dans laquelle il se forme (Kim *et al.,* 2016 ; Figure 4).

(2) Une fibrillation auriculaire par exemple, ou plus généralement une stase sanguine va être responsable de la formation de thrombi de stase. Ils se forment par des mécanismes différents des thrombi artériels. Ils dépendent moins de l'agrégation plaquettaire mais plus de la coagulation (Figure 5). La physiopathologie de la thrombose de stases s'explique par la triade de Virchow : le risque de thrombose est influencé par la composition du sang, la paroi vasculaire et le flux sanguin (Lopez and Chen 2009). La stase sanguine favorise l'accumulation de thrombine, et active l'endothélium entraînant la sécrétion de P-sélectine et de VWF par les corps de Weibel-Palade. Ces protéines vont favoriser l'adhésion de leucocytes (monocytes et neutrophiles) et de plaquettes. Les monocytes vont synthétiser du FT qui initie la voie extrinsèque de la coagulation et forme finalement de la thrombine. Les leucocytes vont eux aussi favoriser la formation de thrombine (expulsion de leur ADN et leurs histones liés) par activation de la voie intrinsèque de la coagulation. Finalement, l'activation des voies extrinsèque et intrinsèque de la coagulation aboutit à la formation de thrombine, clivant le fibrinogène en fibrine. L'activation concomitante du facteur XIII stabilise les agrégats et protège le thrombus de la lyse. Le thrombus est alors principalement constitué de fibrine avec des plaquettes et des leucocytes le long de la paroi artérielle. En cas d'embolisation du thrombus, un AVC ischémique peut survenir.

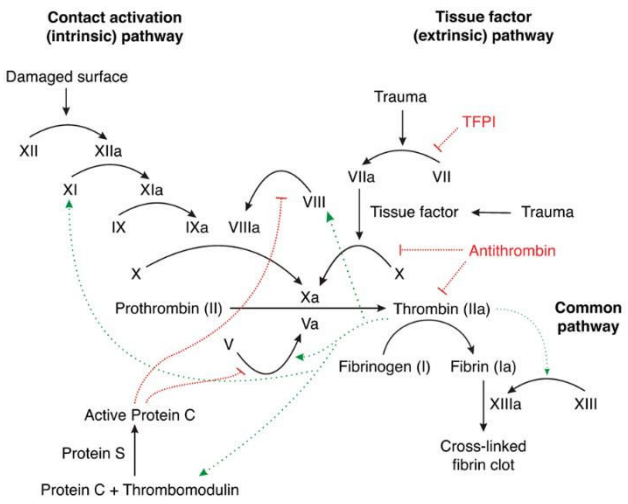

Figure 5 : Cascade de la coagulation

Voie intrinsèque : Cette voie commence par l'activation du facteur XII (zymogène, sérine protéase inactivée) qui devient le facteur XIIa (sérine protéase activée) après exposition au collagène endothélial. Le facteur XIIa agit comme un catalyseur pour activer le facteur XI en facteur XIa. Le facteur XIa active ensuite le facteur IX en facteur IXa. Le facteur IXa sert ensuite de catalyseur pour transformer le facteur X en facteur Xa. Lorsque chaque facteur est activé, il en déclenche d'autres dans les étapes suivantes. Plus on avance dans la cascade, plus la concentration des facteurs augmente dans le sang. Voie Extrinsèque : Une fois que le vaisseau a été endommagé, les cellules endothéliales libèrent le facteur tissulaire qui active ensuite le facteur VII en facteur VIIa. Le facteur VIIa active ensuite le facteur X en facteur Xa. C'est le point où les voies intrinsèques et extrinsèques ne font plus qu'une. Voie commune : Cette voie commence par le processus d'activation du facteur Xa, une réaction complexe. La ténase est le complexe qui divise le facteur X en facteur Xa. La ténase a deux formes: extrinsèque, composée du facteur VII, du facteur III (facteur tissulaire) et de Ca^{2+}, ou intrinsèque, constituée du facteur VIII cofacteur, du facteur IXA, d'un phospholipide et de Ca2+. Une fois activé pour le facteur Xa, il active ensuite le facteur II (prothrombine) en facteur IIa (thrombine). En outre, le facteur Xa nécessite le facteur V comme cofacteur pour scinder la prothrombine en thrombine. Le facteur IIa (thrombine) active ensuite le fibrinogène en fibrine. La thrombine active également d'autres facteurs de la voie intrinsèque (facteur XI) ainsi que les cofacteurs V et VIII et le facteur XIII. Les sous-unités de fibrine s'unissent pour former des brins de fibrine et le facteur XIII agit sur les brins de fibrine pour former un réseau de fibrine. Ce maillage aide à stabiliser le bouchon plaquettaire.

Lorsqu'un caillot est présent, les mécanismes de la fibrinolyse vont se déclencher afin de le dégrader et de rétablir une circulation sanguine normale (Voir partie « II.E.1a) »). Cependant, il arrive que la fibrinolyse endogène ne soit pas suffisante et qu'elle ne soit plus en mesure de pallier à la formation du caillot. La circulation est alors perturbée, et cela mène, dans les cas les plus graves, à l'ischémie cérébrale.

2. De l'occlusion aux dysfonctions cellulaires

Indépendamment de la cause de l'ischémie, l'occlusion vasculaire va entraîner l'arrêt partiel ou total de l'apport sanguin dans une région cérébrale, responsable des symptômes cliniques (transitoires ou permanents) et caractéristique de la phase aiguë des AVC ischémiques (85–90%). Les réserves respiratoires minimes et la dépendance totale en son métabolisme aérobie rendent le tissu cérébral particulièrement vulnérable aux effets de l'ischémie.

a) Réduction hétérogène du débit sanguin cérébral (DSC)

Tout d'abord, dans les suites de l'obstruction d'une artère à destinée cérébrale, la chute du débit sanguin cérébral n'est pas homogène dans le territoire concerné. La zone cérébrale affectée peut être divisée en trois parties (Figure 6) :

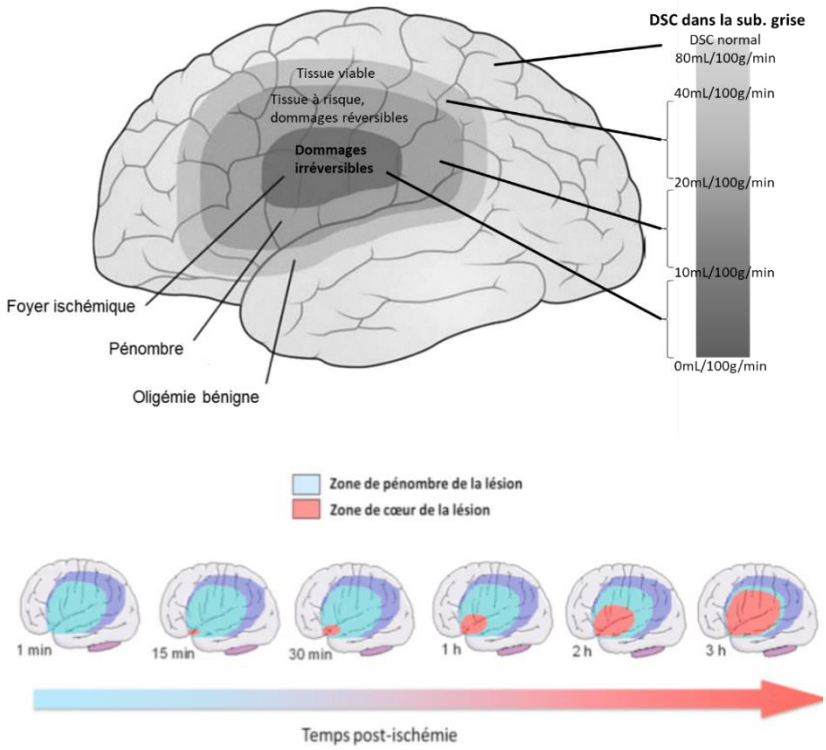

Figure 6 : Atteinte cérébrale lors d'une ischémie cérébrale. Trois régions se différencient : le foyer (ou cœur) ischémique, la pénombre, et l'oligémie bénigne. En l'absence de recanalisation artérielle, le tissu à risque (la pénombre, en bleu clair) en périphérie du foyer (en rouge) va progressivement nécroser, formant des dommages irréversibles au bout de seulement quelques heures. Mangrum *et al.*, 2012 Kuntz *et al.*, 2010

- Le foyer ischémique, une zone centrale directement dépendante du vaisseau occlus qui verra son apport en sang chuter à une valeur quasi nulle (DSC < 10 mL/min/100g). Cette partie du parenchyme cérébral (noyau) subit une mort quasi immédiate.
- La pénombre ischémique, en périphérie du foyer, où la réduction du DSC (10 et 20 mL/min/100g) est moins importante. L'installation de lésions dans cette région dépend de la durée de l'ischémie et de la capacité de la circulation collatérale à prendre en charge une partie de la réduction du DSC, notamment via les anastomoses. C'est au sein de cette région que la lésion va s'étendre. Ainsi, de nombreux travaux de recherche se concentrent sur la sauvegarde de cette région au cours de l'ischémie.
- L'oligémie bénigne, où le DSC diminue légèrement (20 à 40 ml/min/100g) mais pas suffisamment pour entraîner un dysfonctionnement du métabolisme cellulaire.

b) Fraction d'extraction d'oxygène et anastomoses artérielles

Différent mécanismes compensatoires vont être mis en jeu pour supporter l'occlusion artérielle cérébrale. L'augmentation de la fraction d'extraction de l'oxygène sanguin par le cerveau (CEO) va participer à compenser la réduction du DSC. Les valeurs physiologiques de CEO sont comprises entre 24 et 42 % (Audibert *et al.,* 2007) mais peuvent aller jusqu'à 100% en condition ischémique. Ce mécanisme compensatoire va être accompagné d'une réaction du réseau anastomotique artérielle le plus important du cerveau, le polygone de Willis ; les circulations postérieures (artères vertébrales et tronc basilaire) et antérieures (artères carotides internes) étant reliées, une réduction de la pression de perfusion dans l'une des circulations peut être rapidement compensée par une vasodilatation de l'autre (Fang *et al.,* 2016). Pour en citer quelques exemples clés, l'artère communicante antérieure forme une anastomose droite/gauche entre les deux artères cérébrales antérieures (ACA) ; de même les territoires des artères carotides internes et externes sont connectées entre elles, par les branches de l'artère ophtalmique.

De plus, la circulation collatérale (formée de multiples anastomoses artérielles) du cerveau va permettre une suppléance temporaire des apports en nutriments et oxygène au niveau de la région cérébrale ischémique, dont les sources normales de flux ont été compromises. Ces réseaux vasculaires collatéraux varient considérablement d'un individu à l'autre et le succès de la reperfusion lors d'un AVC ischémique est étroitement liée à la physiologie vasculaire collatérale de l'individu (El Amki and Wegener, 2017 ; Ginsberg *et al.,*

2018 ; Figure 7). Le spectre de sévérité décrit plus haut (foyer, pénombre, oligémie) est directement dépendant de à la présence de cette circulation collatérale.

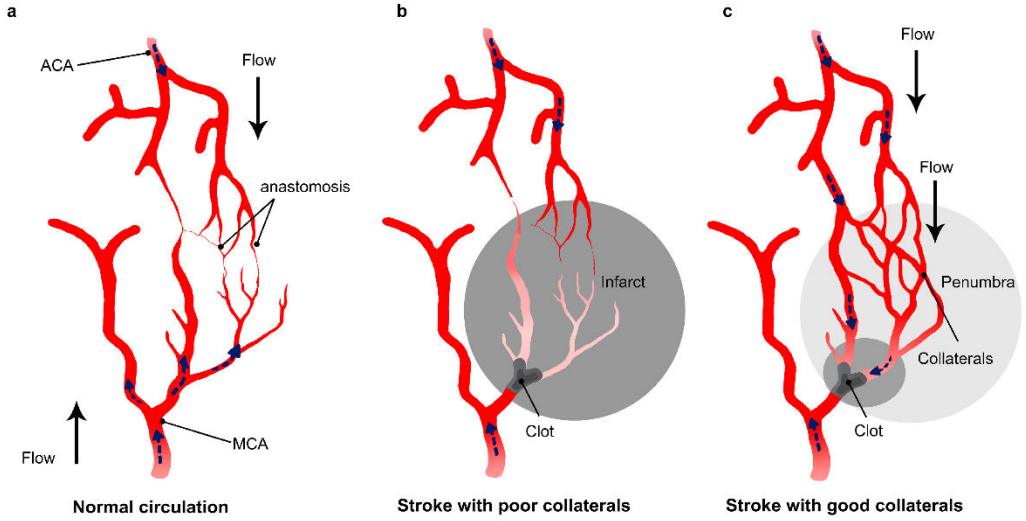

Figure 7 : **Impact du débit collatéral sur la lyse du caillot et sur la reperfusion.** (a) Dessin schématique du réseau collatéral montrant les anastomoses entre l'artère cérébrale moyenne (ACM) et l'artère cérébrale antérieure (ACA); b) en cas d'AVC, si le réseau collatéral est médiocre, le flux artériel collatéral ne suffit pas pour compenser la réduction du débit après occlusion artérielle; (c) Chez les patients présentant un bon réseau collatéral, le flux dans les collatérales change de direction et permet au thrombolytique d'atteindre le caillot de différents côtés (adaptée de *El Amki and Wegener, 2017)*

c) Réaction de Pression Artérielle (PA) systémique

L'autorégulation du DSC est altérée dans le territoire touché. Ainsi, toute baisse de la PA systémique est susceptible de réduire davantage la pression de perfusion cérébrale et, à son tour, le DSC dans le tissu affecté. En conséquence, la réduction de la PA dans les AVC ischémiques aigus a souvent été associée à une issue défavorable (Ahmed *et al.,* 2000), en particulier lors de la réduction iatrogène de l'hypertension réactive. Inversement, l'observation de cas d'hyperperfusion, où l'imagerie (Scanner ou tomodensitométrie (TDM) ou l'Imagerie par Résonance Magnétique IRM) révèle un œdème précoce, peut justifier le traitement de l'hypertension. En effet, il est suggéré qu'une hyperperfusion dans un tissu nécrotique pourrait favoriser le développement d'un gonflement cérébral malin (Marchal *et al.,* 1999). Plusieurs essais sont actuellement en cours pour répondre à ces questions et évaluer la gestion optimale de la pression artérielle en phase aiguë. Ainsi, l'essai CHHIPS basé au Royaume-Uni, (Potter *et al.,* 2009) conclut en faveur de la réduction de la PA post AVC. L'étude collaborative COSSACS (2005) sur les antihypertenseurs post-AVC est en cours, tandis que (Hong *et al.,* 2019),

concluent dans une étude sur 306 patients qu'une PA plus élevée peut être nocive chez les patients sans reperfusion, mais protectrice (*via* un meilleur flux) chez ceux qui ont reperfusé.

3. Mécanismes cellulaires de la cascade ischémique

La durée entre l'occlusion artérielle et la mort cellulaire dépend de multiples facteurs dont la valeur du DSC résiduel (les cellules survivent quelques minutes en dessous de 10 mL/min/100g, mais peuvent survivre plusieurs heures entre 20 et 25 mL/min/100g) et le type cellulaire considéré (du plus au moins susceptible à l'ischémie : les neurones, les cellules gliales et les cellules endothéliales). Ainsi, durant les premières minutes, la chaîne respiratoire mitochondriale est perturbée et l'ATP n'est plus synthétisé. Les pompes Na^+/K^+ ATPases ne fonctionnent plus, et le potentiel de membrane des neurones n'est pas rétabli à son niveau basal. Les neurones présynaptiques restent dépolarisés, et libèrent une quantité très importante de glutamate. De plus, l'homéostasie ionique n'est plus respectée, ce qui provoque un œdème cytotoxique qui fait gonfler et éclater les cellules (Martin *et al.,* 1994) . L'excitotoxicité (entraînant la nécrose), les dépolarisations envahissantes, l'apoptose, l'autophagie et l'inflammation participent également à la mort neuronale. Ces phénomènes ne se déroulent pas exactement en même temps, chacun ayant une cinétique propre (Dirnagl *et al.,* 1999 ; Figure 8).

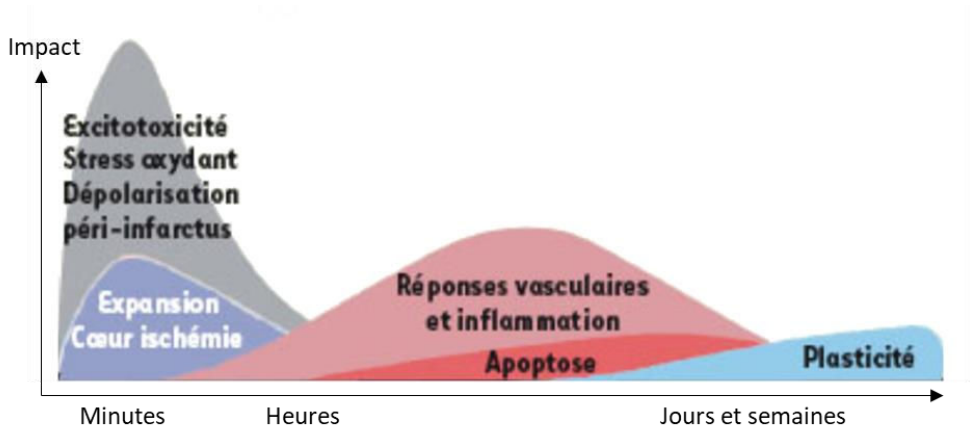

Figure 8 : **Cascade hypothétique des événements délétères pour les neurones et les cellules gliales lors de l'ischémie cérébrale.** Le début de l'ischémie cérébrale entraîne des mécanismes excitotoxiques qui endommagent sévèrement les neurones et la glie. L'excitotoxicité (entraînant la nécrose) peut aussi induire la mort du tissu par des dépolarisations neuronales envahissantes à la périphérie du foyer ischémique et par un effet pro-inflammatoire. Les phénomènes d'inflammation et d'apoptose sont plus lents à se mettre en place (Dirnagl *et al.,* 1999 ; Zaleska *et al.,* 2009)

a) Excitotoxicité

Quelques rappels concernant le système glutamatergique et le récepteur NMDA vont être effectués avant de présenter les mécanismes excitotoxiques.

❖ Le système glutamatergique

Le glutamate ou acide glutamique est le transmetteur excitateur le plus important pour le fonctionnement du cerveau. Presque tous les neurones excitateurs du SNC sont glutamatergiques et on estime que cet agent est libéré par plus de la moitié des synapses cérébrales. C'est un acide aminé non essentiel qui ne franchit pas la barrière hémato-encéphalique (BHE) et qui doit donc être synthétisé dans les neurones à partir de précurseurs locaux. Le précurseur prédominant du glutamate dans les terminaisons synaptiques est la glutamine, libérée par les cellules gliales (astrocytes, oligodendrocytes, microglies). Le glutamate peut également être synthétisé par transamination d'un intermédiaire du cycle de Krebs, l'alpha-cétoglutarate. De ce fait, une partie du glucose métabolisé par les neurones peut également être utilisée pour la synthèse du glutamate. Le glutamate synthétisé dans le cytoplasme présynaptique est stocké dans les vésicules synaptiques, par des transporteurs (notamment VGLUT). Une fois libéré, le glutamate est éliminé de la fente synaptique (Figure10) par des transporteurs à haute affinité, dits EAAT (pour Excitatory Amino Acid Transporters). Après sa recapture par les cellules gliales (astrocytes notamment (Parpura *et al.,* 1994), le glutamate est converti en glutamine, qui est ensuite transportée hors des cellules gliales jusque dans les terminaisons nerveuses. De cette façon, cellules gliales et terminaisons synaptiques

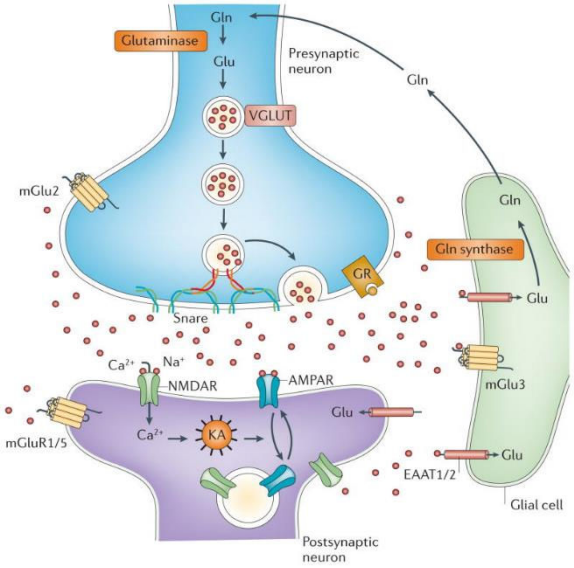

Figure 9 : La synapse glutamatergique.
Le glutamate neuronal (Glu) est synthétisé à partir de glucose et de glutamine (Gln) apportés par les cellules gliales. Il est ensuite stocké dans des vésicules synaptiques via un transporteur spécifique (vGluTs). L'interaction et la fusion des vésicules avec la membrane synaptique se font par l'intermédiaire de complexes solubles N-éthylmaleimide-sensitive-factor Attachment protein REceptor (SNARE). Le glutamate est ainsi libéré dans l'espace extracellulaire. Il va alors interagir avec les récepteurs NMDA, AMPA et métabotropiques (mGluR) présents sur les membranes des neurones pré et post-synaptiques et des cellules gliales. Ces interactions vont initier de nombreuses réponses, comme la dépolarisation membranaire, l'activation de cascades de signalisation, la modulation de la synthèse de protéines et l'expression de certains gènes. La clairance du glutamate dans la synapse se fait au travers de transporteurs des acides aminés excitateurs (excitatory amino acid transporter, EAATs), principalement dans les cellules gliales, où le glutamate va être converti en glutamine, qui est ensuite réacheminée vers les neurones (Popoli *et al.,* 2011).

coopèrent pour assurer un approvisionnement adéquat en neurotransmetteurs. Cette séquence d'évènements est appelée le cycle glutamate-glutamine.

Plusieurs types de récepteurs au glutamate ont été identifiés. Trois d'entre eux sont des récepteurs ionotropes ; il s'agit respectivement des récepteurs NMDA (RNMDAs), des récepteurs AMPA et des récepteurs kaïnate. Leur nom vient des agonistes qui les activent: le NMDA (le N-méthyl-D-aspartate), l'AMPA (l'acide alpha amino 3 hydroxy-5méthyl-4-isoxanole-propionique) et le kaïnate (l'acide kaïnique). Tous les récepteurs ionotropes du glutamate sont des canaux laissant passer les cations de façon non sélective, le Na^+, le K^+ et le Ca^{2+}. Aussi, l'activation des récepteurs NMDA, AMPA et des récepteurs du kaïnate produit toujours des réponses post-synaptiques excitatrices (PPSE).

Les RNMDAs ont des propriétés particulièrement intéressantes. La plus importante est qu'ils laissent entrer le Ca^{2+}, en plus des cations monovalents tels que le Na^+ et le K^+. Les changements de concentration calcique induits lui permettent alors d'agir comme second messager pour activer des cascades de signaux intracellulaires. Une autre caractéristique propre aux RNMDAs est qu'ils se lient au Mg^{2+} extracellulaire. Lors de potentiels hyperpolarisants, cet ion bloque le pore du récepteur canal NMDA. Par contre, une dépolarisation expulse le Mg^{2+} du pore, laissant le passage libre à d'autres cations. Les RNMDAs présentent également la propriété singulière d'avoir besoin d'un co-agoniste, la glycine, pour que leur canal puisse s'ouvrir. Trois familles de sous-unités ont été identifiées : les sous unités GluN1, GluN2 et GluN3 (anciennement NR1, NR2 et NR3 ; (Mori and Mishina 1995 ; *Paoletti et al.,* 2011). Certaines sont présentes de manière ubiquitaire dans le SNC (GluN1 et GluN3), et essentielles à la fonctionnalité des récepteurs NMDA (GluN1). D'autres sont assez spécifiques de certaines régions cérébrales (GluN2). Chacune existe sous plusieurs formes (GluN1-1A, 2A, 3A, 4A et GluN1-1B, 2B, 3B, 4B ; GluN2A, GluN2B, GluN2C et GluN2D ; GluN3A et GluN3B). Dans tous les cas, un récepteur NMDA est composé de quatre de ces sous-unités formant ainsi un canal. Il doit comprendre obligatoirement deux sous-unités GluN1, associées à deux autres sous-unités GluN2 et/ou GluN3. Les formes les plus courantes sont les hétérodimères (GluN1-GluN2A-B). On trouve des RNMDA sur les astrocytes (Krebs *et al.,* 2003), au sein des oligodendrocytes (Káradóttir *et al.,* 2005), dans les lymphocytes (Tuneva *et al.,* 2003), dans les cellules neuro-épithéliales (Sharp *et al.,* 2003), au niveau des neurones présynaptiques et postsynaptiques (récepteurs synaptiques, périsynaptiques et extrasynaptiques (Figure 9)

Les récepteurs NMDA sont également retrouvés à la surface des cellules endothéliales cérébrales, aussi bien chez la souris que chez l'humain (András *et al.,* 2007 ; Reijerkerk *et al.,* 2010 ; Sharp, Hines *et al.*, 2003), et pourraient se trouver plus spécifiquement au niveau des jonctions serrées (Macrez *et al.,* 2016).

❖ Les mécanismes excitotoxiques

L'excitotoxicité désigne la capacité du glutamate et des composés apparentés à détruire les neurones par une transmission synaptique excitatrice de longue durée. Dans les conditions normales, la concentration du glutamate libéré dans la fente synaptique atteint des niveaux élevés (environ 1 mM). Mais cette valeur n'est maintenue que pendant quelques millisecondes. Si des concentrations anormalement hautes de glutamate s'accumulent dans l'espace intercellulaire, l'activation excessive et l'entrée massive de Ca^{2+} dans les cellules qui en résulte, vont mener à la mort de celle-ci. La toxicité du glutamate a été observée pour la première fois sur la rétine de souris par Lucas et Newhouse en 1957, puis sur le cerveau en 1970 dans la première étude mentionnant le terme d'excitotoxicité (Olney and Ho, 1970).

Dans le cadre d'une ischémie cérébrale, la cascade est la suivante :

- Une première phase d'induction, qui s'amorce par un dysfonctionnement de la chaîne respiratoire mitochondriale, suivi par une libération excessive de glutamate et une altération de la recapture astrocytaire du glutamate (Gouix *et al.,* 2009).
- Une seconde phase d'amplification, qui résulte de l'excès de glutamate extracellulaire. Ce glutamate va stimuler les récepteurs AMPA/kaïnate, provoquant la dépolarisation membranaire et l'ouverture des canaux des récepteurs NMDA (Choi *et al.,* 1992).
- Enfin, une phase d'expression, correspondant aux conséquences de l'entrée massive de Ca^{2+} dans la cellule. Cette entrée de Ca^{2+} va changer drastiquement l'osmolarité et provoquer une entrée d'eau dans le cytoplasme, induisant un œdème cytoplasmique. L'entrée de Ca^{2+} va engendrer la dépolarisation de la membrane mitochondriale, la faisant rompre. L'ATP n'est alors plus synthétisée et des radicaux libres oxygénés (RLO) sont formés. De plus, du cytochrome C est libéré dans le cytoplasme, déclenchant ainsi le mécanisme d'apoptose. L'augmentation de Ca^{2+} va également activer l'oxyde nitrique synthase neuronale (neuronal nitric oxide synthase, nNOS), qui va produire du NO en quantité et qui va ainsi participer au stress oxydatif (comme décrit ci-après). Enfin, la stimulation des récepteurs NMDA mène à l'activation de la protéine RhoA, qui elle-

même contribue à la mort neuronale en activant certaines kinases spécifiques du stress excitotoxique (Kitaoka *et al.,* 2004 ; Semenova *et al.,* 2007 ; Stankiewicz and Linseman 2014).

Ainsi, l'excitotoxicité est bien établie en tant que déclencheur important des lésions tissulaires dans l'ischémie cérébrale focale. Les mécanismes excitotoxiques peuvent provoquer une mort cellulaire aiguë (nécrose), mais peuvent également initier des événements moléculaires conduisant à un type de mort cellulaire retardée, l'apoptose (voir ci-dessous).

En recherche préclinique, l'injection d'antagoniste des récepteurs NMDA avant l'occlusion artérielle diminue le volume de lésion final après occlusion permanente de l'ACM d'environ 40% chez la souris, le rat et le chat. Hélas, pas un seul antagoniste (selfotel, aptiganel, eliprodil, licostinel et gavestinel) n'a montré d'effets bénéfiques dans le cadre d'essais cliniques AVC et traumatismes crâniens (Ikonomidou and Turski, 2002). L'inefficacité de ces traitements anti-excitotoxiques peut s'expliquer par de nombreux facteurs comme nous le développerons dans la partie III de cette introduction de thèse. Bien que l'excitotoxicité joue un rôle important dans les AVC ischémiques, dans ce cas précis, la complexité majeure est la très courte fenêtre thérapeutique (1 heure après les premiers symptômes (Hatfield *et al.,* 1992) ce qui limite son intérêt thérapeutique. Plusieurs mécanismes vont également être responsables de la formation de la lésion ischémique, notamment l'apoptose et l'inflammation.

b) Les dépolarisations péri-infarcts (PID)

Les PID (aussi nommées dépressions/dépolarisations envahissantes ou de *spreading depression* en anglais) sont observées depuis longtemps dans les modèles d'AVC expérimentaux (Branston, Strong, and Symon 1977 ; Nedergaard and Astrup 1986), et ont depuis été détectées chez les patients à la suite d'un AVC ischémique (Dohmen *et al.,* 2008), hémorragique (Dreier *et al.,* 2006) et à un traumatisme (Strong *et al.,* 2002). Le glutamate en excès dans le tissu lésé par l'ischémie va venir activer les neurones voisins, qui vont également s'hyperactiver, et donc produire de plus en plus de glutamate. Ce phénomène s'étend au tissu non lésé, qui devient alors lui aussi en souffrance. Ainsi, ces PID entraînent une expansion progressive de l'infarctus associée à une réduction de la perfusion pénombrale (Kudo *et al.,* 2016). Les phénomènes de dépolarisations envahissantes sont responsables de la formation de l'oedème cytotoxique (Dreier and Reiffurth, 2015).

c) Stress oxydatif et nitrosatif

Le stress oxydatif et nitrosatif joue un rôle délétère dans l'ischémie cérébrale. Favorisé par une surcharge en calcium dans les cellules (mitochondries particulièrement), conséquence de l'excitotoxicité, une augmentation des systèmes de messagers secondaires couplée à la génération enzymatique de radicaux libres (via la cyclo oxygénase ou l'oxyde nitrique synthases) est retrouvée. La production accru d'anions superoxydes ($O_2^{\cdot\cdot}$), de peroxyde d'hydrogène (H_2O_2), de radicaux hydroxyles (OH^-), d'oxyde nitrique (NO·) et de peroxynitrite

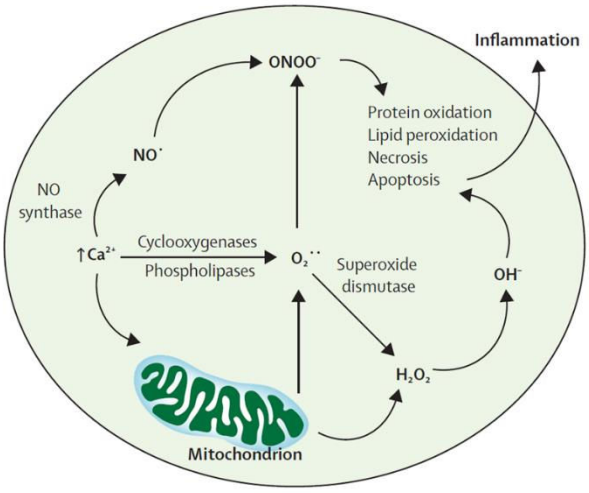

Figure 10 : Médiateurs du stress oxydatif et nitrosatif dans l'ischémie cérébrale.
La concentration calcique élevée dans les mitochondries va conduire à la production d'anions superoxyde ($O_2^{\cdot\cdot}$), de peroxyde d'hydrogène (H_2O_2), de radicaux hydroxyle (OH-), d'oxyde nitrique (NO•) et de peroxynitrite (OONO-) Ces produits du stress oxydatif et nitrosatif favorisent les réponses inflammatoires, l'apoptose et la nécrose et sont particulièrement présents dans la pénombre ischémique. Des piégeurs de peroxynitrite, tels que le sodium disufenton (NXY-059), a montré des effets bénéfiques dans des modèles d'AVC rongeurs et primates mais est toutefois inefficace chez l'homme (Chamorro et al., 2016)

($OONO^-$) (espèce extrêmement toxique) a été mise en évidence dans les phagocytes infiltrants, les cellules vasculaires et les cellules gliales (astrocytes, oligodendrocytes et microglies, par exemple) dans la pénombre (Chamorro *et al.,* 2016 ; Figure 10).

Les radicaux hydroxylés et la peroxynitrite, qui résultent de l'interaction entre l'oxyde nitrique et superoxyde, favorisent la nitration et l'oxydation des protéines, la peroxydation des lipides, les dommages mitochondriaux et de l'ADN, la destruction de la barrière hémato-encéphalique (Beckman, 1996) et l'activation/l'inhibition de divers signaux, et voies qui favorisent les réponses inflammatoires, l'apoptose et la nécrose. Le rétablissement d'un débit sanguin cérébral lors de la reperfusion après un infarctus cérébral ne corrige pas pour autant les mécanismes neurotoxiques alors en cours. La remise en fonction de la chaîne respiratoire mitochondriale lors du retour de l'oxygène semble, au contraire, s'accompagner d'une exacerbation du stress oxydatif.

La réduction du stress oxydatif et nitrosatif est une stratégie thérapeutique potentielle car le cerveau est très sensible aux dommages oxydatifs en raison de sa consommation élevée d'oxygène, de sa richesse en fer et en lipides insaturés et de sa capacité antioxydante endogène relativement faible. Les ROS et les RNS sont principalement générés dans la pénombre ischémique et la prévention des effets de ces composés s'est avérée un moyen efficace de limiter l'expansion de la lésion ischémique dans les modèles d'AVC précliniques (Fabian *et al.,* 1995). Parmi toutes les cibles potentielles, le peroxynitrite est d'un intérêt particulier car, contrairement aux autres espèces de ROS et de RNS, il n'a pas de fonction physiologique reconnue (Fabian *et al.,* 1995).

Nécrose	Apoptose
Pathologique	Physiologique
« Assassinat »	« Suicide »
Processus passif	Processus actif
Affecte les tissus	Affecte les cellules isolément
Noyau longtemps intact	Atteinte nucléaire +++
Altération des organelles	Organelles intactes
Rupture de la membrane cellulaire	Membrane cellulaire intacte
Inflammation +++	Pas d'inflammation

Figure 11 : Principales différences entre la mort cellulaire survenant par apoptose et celle survenant par nécrose. http://campus.cerimes.fr/

L'efficacité des piégeurs de peroxynitrite, tels que le sodium disufenton (NXY-059) a été démontrée dans des modèles d'AVC chez les rongeurs et le primate, mais des résultats mitigés ont été rapportés dans des études cliniques en contexte d'AVC ischémique aigu, avec un effet bénéfique dans l'essai SAINT I RCT (NCT00119626) (Lees *et al.,* 2006) mais pas dans SAINT II (NCT00061022) (Shuaib *et al.,* 2007). De nombreuses stratégies pharmacologiques de réduction du stress oxydatif et nitrosatif dans l'ischémie sont en cours de tests cliniques (l'acide urique, l'adaravone, le trinitrate de glyceryl (GTN)).

d) Apoptose

L'apoptose contribue à une proportion significative de la mort neuronale après une ischémie cérébrale aiguë. Pourtant, les mécanismes sous-jacents ne sont toujours pas parfaitement compris. Le terme "apoptose" décrit un phénomène de mort cellulaire programmée (Kerr *et al.,* 1972). Elle se différencie de la nécrose cellulaire en plusieurs points : stimuli la déclenchant, voies biochimiques sollicitées, modifications structurelles au niveau cellulaire, mode d'élimination de la cellule touchée (Radak *et al.,* 2017 ; Figure 11)

La théorie initiale décrit dans un premier temps un processus de mort cellulaire survenant par nécrose au sein du foyer ischémique (core) tandis qu'au sein de la pénombre

ischémique la mort cellulaire surviendrait dans un second temps par apoptose. Toutefois, des marqueurs d'apoptose ont été identifiés au sein du foyer ischémique (Benchoua *et al.,* 2001), ce qui tend à adopter une vision plus continue de la survenue de ces deux phénomènes et permettrait aux stratégies anti-apoptotiques de cibler des cellules au sein même du foyer ischémique. Les caspases (pour Cystine ASPartyl-specific proteASES) sont les effecteurs principaux de l'apoptose, elles représentent un groupe de protéases à cystéine qui sont capables de cliver des protéines au niveau carboxy-terminal d'une aspartate.

L'injection d'inhibiteurs des caspases diminue fortement le volume de lésion ischémique dans les modèles expérimentaux (Endres *et al.,* 1998). La fenêtre thérapeutique de ces inhibiteurs est, cette fois, bien plus large, jusqu'à plusieurs heures après le début de l'ischémie.

e) Réaction inflammatoire

La réponse inflammatoire est un processus mis en place dès les premiers instants et perdure dans le temps, ce qui en fait une cible thérapeutique intéressante, puisque potentiellement modulable à tout temps. Fondamentalement, les réponses inflammatoires après un AVC peuvent être décomposées en trois phases (Drieu *et al.,* 2018). La phase aiguë (premières heures après le début de l'AVC) correspond à l'élimination de cellules mortes, principalement par les cellules phagocytaires résidentes telles que la microglie / macrophages et une première entrée de leucocytes, principalement des neutrophiles. La phase subaiguë (premiers jours après un AVC) correspond à la résorption de l'inflammation. La phase tardive (jours et semaines après un AVC) correspond à la réparation tissulaire par les astrocytes et les microglies (cicatrice gliale) (Drieu *et al.,* 2018 ; Figure 12)

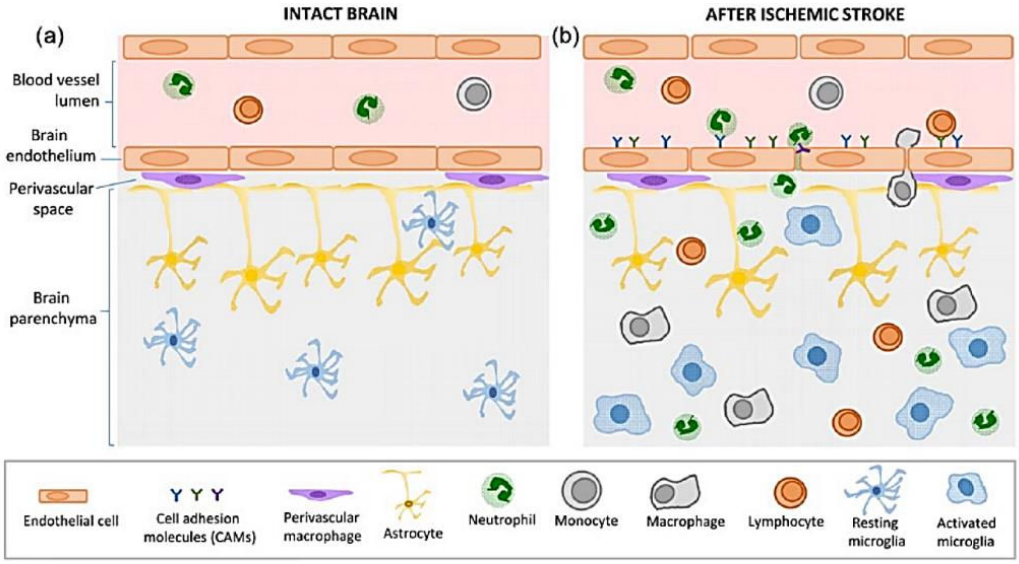

Figure 12 : **Réactions immunitaires après un AVC ischémique.** (a) Dans le cerveau intact, l'unité fonctionnelle formée par les cellules endothéliales (CE) reliées par des jonctions serrées, les péricytes, la lame basale et les pieds astrocytaires constitue la barrière hémato-encéphalique (BHE), qui est une puissante protection contre les agents pathogènes du sang vers le tissu cérébral. Les cellules immunitaires circulent librement dans le sang tandis que dans le parenchyme cérébral, les microglies au repos analysent l'environnement. (b) Quelques minutes après le début de l'AVC, le BHE est perturbée et les CE au niveau de la lésion sont activées. Les jonctions serrées entre les CE disparaissent et ces dernières activées, expriment des cellules d'adhésion moléculaire (CAM). Cela permet le roulement et l'adhérence des globules blancs du côté luminal du vaisseau sanguin, puis leur transmigration du compartiment vasculaire au parenchyme cérébral. Une fois infiltrés dans le tissu, les neutrophiles sécrètent des facteurs pro-inflammatoires qui vont recruter des monocytes/macrophages et, plus tard, des lymphocytes dans le parenchyme. Après un AVC, la microglie passe d'une forme au repos à un état activé, adoptant un phénotype phagocytaire et sécrétant des facteurs pro-inflammatoires. (Drieu *et al.,* 2018)

Ainsi, l'inflammation se caractérise d'abord par une activation des cellules microgliales et astrocytaires résidentes, qui vont libérer de multiples médiateurs pro-inflammatoires dans le milieu extracellulaire, notamment des cytokines telles que l'interleukine 1-β (IL-1β) et le Tumor Necrosis Factor alpha (TNFα ; Stoll, Jander, and Schroeter 1998) et plusieurs chemokines (Boche *et al.,* 2013). Une infiltration de cellules circulantes inflammatoires, les granulocytes (notamment les neutrophiles), les lymphocytes T et/ou les monocytes/macrophages va se produire (Amantea *et al.,* 2015 ; Buck *et al.,* 2008 ; Price et *al.,* 2004 ; Tanaka *et al.,* 2003). Les médiateurs pro-inflammatoires libérés par la microglie vont attirer ces neutrophiles, monocytes et lymphocytes au niveau du site lésé. L'inflammation provoque aussi l'expression de molécules d'adhésion (ICAM-1, VCAM-1) sur les cellules endothéliales favorisant l'infiltration leucocytaire (Yilmaz and Granger, 2008). Lorsque la réponse inflammatoire est chronique, les leucocytes infiltrés libèrent des cytokines, des chimiokines, des radicaux libres et du NO. Ils activent également les MMPs, auto-amplifiant ainsi l'inflammation et participant à la rupture de la BHE et au risque d'hémorragie *(Gidday et*

al., 2005). L'ischémie et la reperfusion déclenchent également l'activation du système du complément (Eltzschig and Eckle, 2011). Une cicatrice gliale se forme autour du noyau ischémique dans les 2 semaines suivant l'AVC pour former une barrière physique limitant la réponse inflammatoire (Bao *et al.,* 2012). De fait, bien que majoritairement délétère dans l'ischémie cérébrale, l'inflammation peut aussi être bénéfique par sa participation à l'élimination des déchets, au remodelage tissulaire et la production de facteurs de croissance (Stoll, 1998).

Il est difficile de faire des conclusions définitives sur le rôle de l'inflammation dans l'AVC ischémique (Kamel and Iadecola, 2012). Effectivement, la plupart des études portant sur le rôle de l'inflammation dans la constitution de la lésion à la suite d'un AVC ont utilisé des modèles d'ischémie-reperfusion mécanique. De plus, comme nous le verrons dans la partie III.D.1b), le système immunitaire des rongeurs présente de nombreuses différences avec celui de l'homme. Les essais cliniques visant à diminuer l'inflammation post-ischémique chez l'homme, se sont tous révélés négatifs (notamment UK-279,276, un inhibiteur de l'activation des neutrophiles (Krams *et al.,* 2003), Enlimomab®, un anticorps monoclonal dirigé contre ICAM-1, l'essai clinique ACTION, pour le Natalizumab®, une molécule empêchant l'adhésion des leucocytes à la paroi des vaisseaux sanguins, n'a pas montré de réduction du volume de lésion). **Nous discuterons ce problème de transposition dans la partie III de cette thèse et étudierons la chronologie de la réponse inflammatoire dans un modèle d'ischémie thromboembolique chez la souris (Projet ANNEXE).**

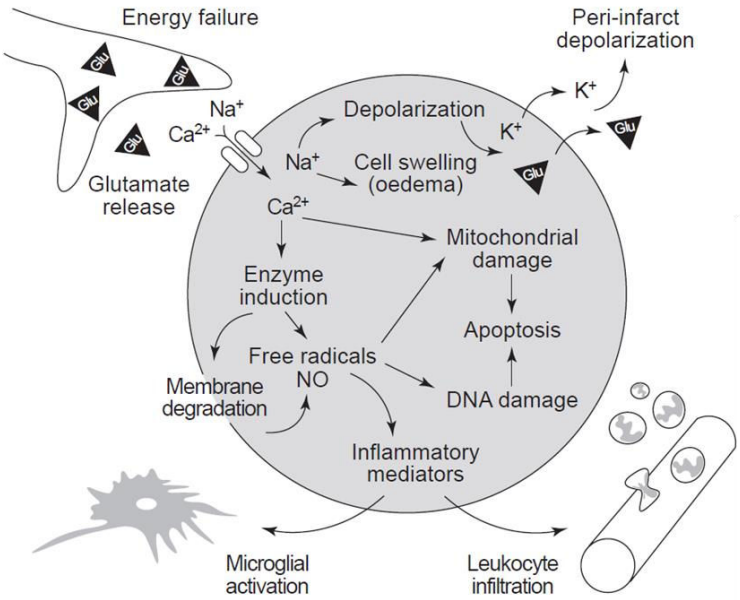

Figure 13 : **Vue simplifiée des mécanismes physiopathologiques de l'ischémie cérébrale.**
La défaillance énergétique conduit à la dépolarisation des neurones. Le glutamate libéré provoque une entrée massive de Ca^{2+}, Na^{+} et de Cl^{-} dans la cellule, alors que le K^{+} en est expulsé. La diffusion du glutamate et du K^{+} dans l'espace extracellulaire propage la dépolarisation neuronale jusqu'à la pénombre. La perturbation ionique intracellulaire provoque un œdème et l'éclatement des cellules. Le Ca^{2+}, une fois dans les cellules, active plusieurs systèmes enzymatiques (protéases, lipases, endonucléases…). Des radicaux libres sont générés, ce qui endommage les membranes, les mitochondries et l'ADN, et promeut l'inflammation, l'activation microgliale, et l'infiltration leucocytaire dans le parenchyme via la surexpression de molécules d'adhésion endothéliales (Dirnagl *et al.,* 1999)

E. Aspects cliniques et diagnostiques

Les mécanismes cellulaires post ischémie cérébrale (Figure 13) décrits plus haut vont causer la mort neuronale et gliale, engendrant les déficits neurologiques correspondants à la zone et/ou au réseau de fibre touché(e)s. Ainsi, le temps entre le début des symptômes jusqu'à sa prise en charge est déterminant pour le devenir du patient.

1. Examen clinique

Le déficit neurologique survient bien souvent sans symptôme avant-coureur (mais peut être précédé d'accidents vasculaires transitoires (AIT). Le patient peut connaître une amélioration avec régression progressive de ses déficits ou une aggravation directe des déficits du tableau neurologique (accompagnée parfois de défaillances extra-neurologiques). Il existe

un lien entre le déficit neurologique objectivé lors de l'examen clinique et le territoire cérébral en cause (corrélation anatomo-clinique).

2. Evaluation clinique aiguë et longitudinale (les échelles NIHSS et Rankin)

En 1989, Brott et collaborateurs proposent l'emploi d'une échelle National Institute of Health (NIHSS) pour l'examen initial du patient, permettant une évaluation fiable, facilement communicable, pouvant être régulièrement répétée et permettant de dépister une aggravation précoce (Kasner, 2006). Elle permet ainsi de standardiser l'évaluation de la gravité de l'AVC rencontré et de suivre les évolutions de récupération en longitudinal. Initialement, 13 fonctions

Score Rankin modifié	Symptômes	Conséquences
0	Absence de symptômes	
1	Symptômes minimes	Pas de conséquences sur la vie courante
2	Handicap mineur	Restriction de certaines activités de la vie courante mais patient autonome
3	Handicap modéré	Nécessité d'une aide partielle, marche possible sans aide
4	Handicap modérément sévère	Marche impossible sans assistance, restriction notable de l'autonomie mais sans nécessité d'une aide permanente
5	Handicap sévère	Grabataire, incontinent et nécessité de nursing constants
6	Décès	

Figure 14 : Echelle modifiée de Rankin.

neurologiques étaient évaluées (14/15 actuellement), chaque réponse est cotée de 0 à 3 et le score total est compris entre 0 à 36. Depuis, le score modifié de Rankin s'est progressivement imposé comme l'échelle d'évaluation la plus fréquemment utilisée pour évaluer le pronostic à distance des patients atteints d'un infarctus cérébral. Cette échelle a été créée par John Rankin en 1957, puis modifié en 1980. Elle évalue le degré de handicap ou de dépendance dans les actes de la vie quotidienne. L'échelle modifiée de Rankin se compose de 7 niveaux de gravité croissante allant de l'absence de tout symptôme (mRS=0) et symptômes minimes sans handicap (mRS=1) au handicap sévère avec grabatisation (mRS=5) et au décès (mRS=6) (Figure 14).

3. Imagerie à la phase aigue

L'imagerie joue un rôle crucial dans l'identification des patients susceptibles de bénéficier de la thrombolyse intraveineuse (TIV) et/ou de la thrombectomie mécanique (TM), tout en excluant les patients dont la forme d'atteinte n'est pas ischémique. Un parcours d'imagerie rapide et efficace et une interprétation aisée sont fondamentaux pour obtenir les meilleurs résultats. Il est nécessaire de parvenir à un équilibre entre les informations de diagnostic, les ressources locales, la spécialisation et le temps nécessaire pour acquérir, traiter et interpréter les données. L'IRM et la tomodensitométrie sont considérées comme les méthodes de référence en neuro-imagerie multimodale d'urgence (Smith and Rowland Hill, 2017 ; Figure 15). Les lésions cérébrales post-AVC ayant un caractère dynamique, certaines modalités d'imagerie récentes, donnant accès à des informations relatives à l'hémodynamique cérébrale, peuvent orienter la prise de décision dans un contexte d'urgence. Nous décrirons dans l'étude 2 le potentiel de l'imagerie Ultrasonore Ultrarapide précoce dans la prédiction des conséquences lésionnelles dans un modèle préclinique d'AVC ischémique .

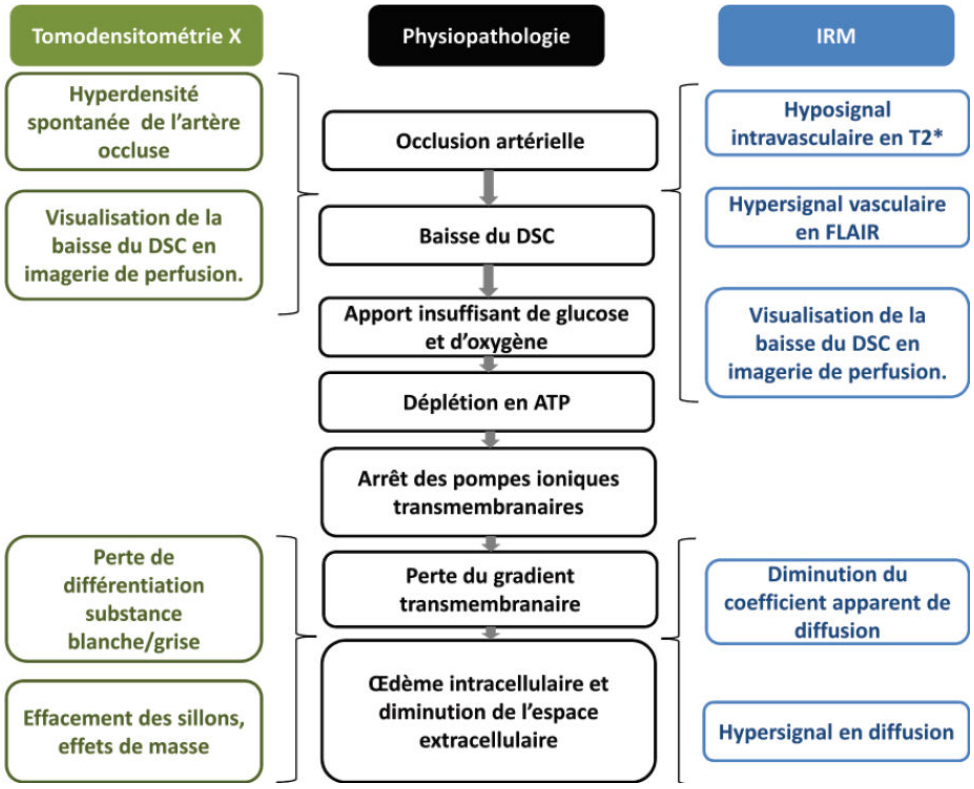

Figure 15 : Physiopathologie de l'IC et implications en imagerie (DSC : débit sanguin cérébral)

a) Tomodensitométrie aux rayons X (TDM)

La tomodensitométrie (ou scanographie, CT-scan, scanner) consiste à mesurer l'absorption des rayons X par les tissus puis, par traitement informatique, à numériser et reconstruire des images en 2 et 3D. La TDM non rehaussée est une technique d'imagerie médicale largement utilisée, qui a fait ses preuves en matière d'évaluation de l'AVC ischémique aigu. La TDM a été utilisée dans presque tous les grands essais (dont les premiers essais évaluant le rtPA). En effet, elle permet d'exclure les principaux diagnostics différentiels (tumeurs cérébrales par exemple) et de dépister les contre-indications à la thrombolyse accessibles à l'imagerie, avec une sensibilité élevée pour les hémorragies aiguës. L'angio-TDM est une méthode efficace pour évaluer rapidement le système vasculaire artériel extra et intracrânien (détection de thromboses intraluminales par exemple). La TDM de perfusion fournit des données avec une bonne résolution spatiale sur le débit et le volume sanguin. Ces données peuvent compléter les informations obtenues par la TDM simple et l'Angio-TDM pour optimiser la sélection en vue du traitement. Cette optimisation est plus particulière chez les sujets qui se présentent tardivement après l'apparition des symptômes. Toutefois, la TDM de perfusion requiert des ressources considérables en équipement et en expertise pour fournir un service de routine en phase aiguë de l'AVC.

Globalement, la capacité de la TDM classique à objectiver des signes associés à la survenue d'un infarctus cérébral n'est pas optimale (infarctus trop petits situés en fosse postérieure ou encore datant de moins de 3 heures) mais sa disponibilité largement répandue, ainsi que sa facilité de réalisation en font encore l'examen le plus souvent réalisé à la phase aiguë d'un infarctus cérébral. L'American Stroke Association recommande sa réalisation dans les 25 minutes suivant l'arrivée du patient aux urgences (Jauch *et al.,* 2013).

b) Imagerie par résonance magnétique (IRM)

L'IRM est une technique d'imagerie médicale mettant en jeu un champ magnétique puissant et stable qui crée une magnétisation des tissus par alignement des protons des molécules d'eau. L'apport majeur de l'IRM dans la prise en charge des patients présentant un infarctus cérébral a résidé dans l'introduction de la séquence de diffusion (Le Bihan *et al.,* 1986). Cette séquence, étant sensible à la diffusion des molécules d'eau, a permis aux cliniciens de disposer d'un outil détectant l'ischémie cérébrale dès les premières minutes suivant son déclenchement. L'imagerie de diffusion (DWI) fournit des informations très précises de mesure

du volume de base de l'infarctus tandis que l'imagerie de perfusion (PWI) réside dans sa capacité à détecter le tissu ischémique réversible. La DWI peut être directement comparée à la PWI, et/ou à d'autres séquences et à l'état clinique pour évaluer la capacité de récupération des tissus (pénombre). En 2018, l'essai « Efficacy and Safety of MRI-based Thrombolysis in Wake-Up Stroke » (WAKE-UP, Thomalla *et al.,* 2018) a montré qu'une lésion ischémique visible en IRM pondérée en diffusion sans hyperintensité du parenchyme cérébral (en séquence Fluid-attenuated inversion recovery, FLAIR) peut être utilisée pour identifier les patients ayant subi un AVC aigu qui pourraient bénéficier d'un traitement par tPA même si l'heure d'apparition des symptômes est inconnue. Le TOF (Angiographie Time Of Flight) et l'Angio-MR (MRA) avec agent de contraste sont efficaces dans l'évaluation du système vasculaire intracrânien et extracrânien. L'IRM est considérablement supérieure à la TDM dans les AVC postérieurs et fournit des informations supplémentaires : détection des lésions ischémiques symptomatiques quelques minutes après le début de l'AVC (imagerie de diffusion, de perfusion DWI et PWI respectivement) et datation de l'horaire d'installation de l'ischémie cérébrale (séquence FLAIR).

Le protocole d'urgence comporte quatre séquences (Figure 16):

- Diffusion (DWI) : elle visualise l'infarctus cérébral de manière très précoce (quelques minutes) sous la forme d'une hyperintensité systématisée à un territoire artériel. Elle permet le calcul du coefficient apparent de diffusion (ADC) qui est diminué (noir) en cas d'œdème cytotoxique
- T2/FLAIR : elle visualise l'infarctus cérébral récent de quelques heures et permet aussi l'identification des AVC plus anciens et des anomalies de la substance blanche (leucoencéphalopathie vasculaire)
- T2* (ou écho de gradient) : elle visualise toute lésion hémorragique cérébrale.
- Time of flight (c'est-à-dire « temps de vol », ou 3D-ToF) : séquence d'angio-RM (ARM) réalisée sans injection de produit de contraste, pour l'étude des branches du polygone de Willis et la visualisation d'une éventuelle occlusion artérielle.

La séquence de perfusion, non obligatoire et réservée à quelques centres spécialisés, visualise la zone hypoperfusée. La soustraction entre perfusion et diffusion permet d'identifier la zone de pénombre où les lésions sont réversibles, qui constitue la cible des stratégies thérapeutiques de reperfusion.

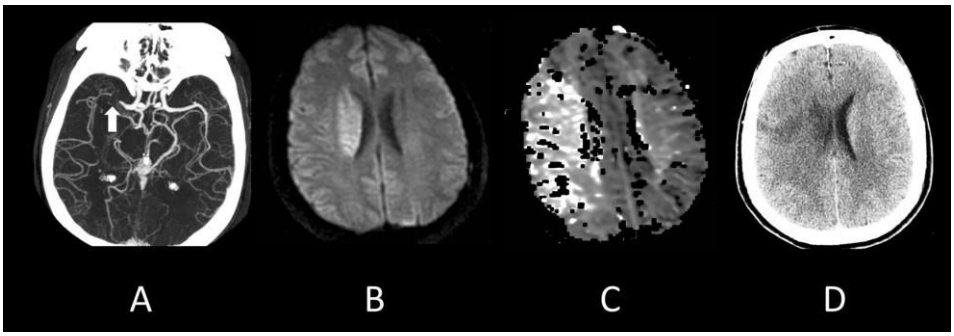

Figure 16 : **AVC ischémique au niveau de l'artère cérébrale moyenne droite chez un homme de 38 ans.** A) L'angiographie en TDM montre l'occlusion de l'ACM droite (flèche). B) l'IRM de diffusion montre une faible diffusion anormale dans l'hémisphère droit. C) l'imagerie IRM de perfusion montre des anomalies touchant l'ensemble du territoire irrigué par l'ACM droite. En raison de l'important décalage diffusion/perfusion, il a été décidé de procéder à une thrombolyse intra-artérielle, réussie. D) Un scanner de suivi montre un infarctus dans la région de la corona radiata droite et une petite partie du cortex cérébral. Le patient a récupéré complètement (Gonzales *et al.,* 2013)

Ces modalités d'imagerie ont permis des avancées majeures dans la prise en charge des patients, néanmoins elles présentent des avantages et des inconvénients propres. Du fait de la variabilité interindividuelle dans la vitesse de progression de l'infarcissement cérébral, il est essentiel de sélectionner les patients grâce à l'imagerie de perfusion. À l'heure actuelle, on le fait grâce à l'IRM et au scanner mais ce sont des techniques lourdes, peu accessibles, qui nécessitent le transfert des patients vers des centres de référence et qui ne permettent pas un suivi longitudinal. Dans ce contexte, il serait intéressant de développer de nouveaux outils pour la perfusion dans le cadre de l'AVC. L'imagerie par ultrason ultrarapide est une nouvelle méthode développée par l'équipe du Pr Mickael Tanter (Tanter and Fink, 2014a), que nous avons utilisé dans l'étude 2. Cette technique a été utilisée dans un modèle d'AVC thromboembolique chez la souris pour démontrer l'intérêt de cette technique, avant une transposition de la technique en clinique.

F. Traitements actuels

1. La thrombolyse pharmacologique

Après les premiers symptômes, le temps est compté. Si le patient est reçu dans un délai suffisamment court en unité neuro-vasculaire (UNV) et que le diagnostic est établi rapidement, il peut bénéficier de la thrombolyse accompagnée d'un traitement anticoagulant ou antiagrégant plaquettaire. La stratégie pharmacologique à la phase aiguë consiste en une administration de tPA recombinant dans la circulation sanguine des patients afin de

promouvoir la fibrinolyse (Figure 17). Comme nous le verrons dans la partie II, le tPA active le plasminogène en plasmine, et la plasmine va aller dégrader la fibrine constituant le caillot.

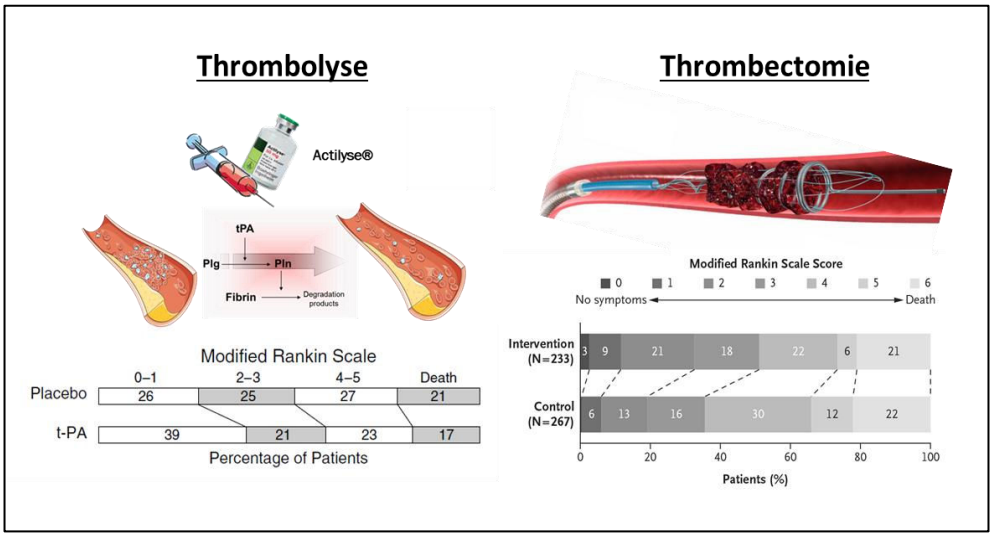

Figure 17 : Evaluation fonctionnelle par l'échelle Rankin de patients victimes d'un AVC ischémique, à 3 mois selon le traitement de référence reçu (placebo ou rtPA ou thrombectomie). À gauche, le rtPA dégrade le caillot par l'activation du plasminogène en plasmine, conduisant à la dégradation de la fibrine. À droite, l'approche chirurgicale consiste en un retrait mécanique du caillot sanguin. La recanalisation permet, dans la plupart des cas, une reperfusion tissulaire et améliore l'évolution fonctionnelle des patients. Des scores inférieurs à 1 sur l'échelle modifiée de Rankin ont été considérés comme indiquant un résultat favorable. Il y a une différence significative entre le groupe thrombectomie et le groupe témoin dans la distribution globale des scores (odds ratio commun, 1,66; IC95%, 1,21 à 2,28). Ainsi, en 2015, l'essai MR-CLEAN a transformé la prise en charge des AVC ischémiques en montrant un effet bénéfique de la thrombectomie, en association ou non avec la thrombolyse. Les valeurs ajoutées ne donnent pas exactement 100% en raison des arrondis. NINDS, 1995 et Bekemer, 2015.

C'est en 1995, que l'étude du National Institute of Neurological Disorders and Stroke (NINDS, 1995) a permis de mettre en évidence l'effet bénéfique du tPA. Les 333 patients de cette étude reçurent soit un placebo soit une thrombolyse par injection de tPA recombinant à la dose encore utilisée actuellement de 0,9 mg/kg (ajustée au poids, 10% en bolus et 90% en infusion pendant une heure). Les déficits des patients thrombolysés se sont trouvés réduits de 11 à 13%, avec toutefois un risque hémorragique augmenté de 6,4%, sans pour autant modifier la mortalité à 3 mois (NINDS, 1995). À la suite de cet essai clinique, le tPA a été autorisé comme traitement de la phase aiguë des AVC ischémiques dans la plupart des pays, dans les 3 heures après le début des symptômes (avec certains critères restrictifs d'âges <80 ans, de sévérité de l'AVC, de pression artérielle, de glycémie et de paramètres biologiques).

L'étude European Cooperative Acute Stroke Study (ECASS) III de 2008 a permis d'étendre la fenêtre thérapeutique jusqu'à 4h30 après le début des symptômes (Hacke *et al.*, 2008). Plus récemment, l'essai clinique EXTEND a suggéré l'utilisation sans danger du tPA seul,

même 9h après le début de l'AVC (Campbell *et al.,* 2019). Toutefois, le taux de recanalisation aiguë après traitement par tPA est globalement assez faible (66% pour une occlusion distale de l'artère cérébrale moyenne, 35% pour une occlusion proximale et moins de 10% pour une occlusion de la carotide interne, Figure 17 et 18). Son efficacité dépend directement du délai d'administration, de la circulation collatérale (restreinte ou non), de la localisation (distale ou proximale), de la nature et de la taille des thrombi (ceux de moins de 3 mm ont plus de 85% de chance d'être lysés, ce taux chute à 50% pour les thrombi de moins de 5 mm et parmi les thrombi de plus de 8 mm, moins de 3% du caillot pourra être lysé) (Berkhemer *et al.,* 2015 ; Coutinho *et al.,* 2017 ; Riedel *et al.,* 2011).

Le traitement des AVC ischémiques par le tPA présente trois grandes limites : un taux relativement faible de recanalisation, un risque d'hémorragie intracérébrale multiplié par 10 et une mortalité augmentée s'il est utilisé trop tardivement (Wardlaw *et al.,* 2012). Comme nous allons le voir ci-après (partie II.E.), le tPA présente donc des effets délétères. Il déstabilise la barrière hémato-encéphalique (BHE) ainsi que la matrice extracellulaire (MEC), favorisant les hémorragies. Il est également pro-excitotoxique par son interaction avec les récepteurs NMDA neuronaux (Nicole *et al.,* 2001) et pro-épileptique (Alvarez *et al.,* 2013).

2. La thrombectomie

La stratégie endovasculaire consiste en un retrait mécanique du thrombus *in situ*. Il est soit aspiré par succion, soit retiré à l'aide d'un filament au bout duquel est fixé un stent ou un coil. Le filament est inséré par voie fémorale, remonte dans le coeur puis passe par l'aorte et enfin arrive au niveau des principales artères qui irriguent le cerveau (Raychev and Saver, 2012).

En 2015, l'essai MR-CLEAN a transformé la prise en charge des AVC ischémiques en montrant un effet bénéfique de la thrombectomie, en association ou non avec la thrombolyse (Figure 17 et 18). Elle améliore considérablement l'efficacité du traitement pharmacologique par le tPA qui peut alors être injecté i*n situ* jusqu'à 6h (au lieu de 4h30 seul) (Berkhemer *et al.,* 2015). L'essai clinique THRACE a montré i) qu'il n'y avait pas d'effet sur la mortalité du double traitement et que ii) cela permettait une meilleure récupération fonctionnelle (Bracard *et al.,* 2016 ; Morelli *et al.,* 2017). Une récente méta-analyse a confirmé que le double traitement permettait une meilleure récupération fonctionnelle, une meilleure recanalisation de l'artère, ainsi qu'une diminution significative de la mortalité comparée à la seule thrombolyse par tPA (Mistry *et al.,* 2017). Une autre étude a renforcé ces résultats dans le cadre d'occlusions

proximales de l'ACM (Lobsien *et al.,* 2016). Concernant la fenêtre thérapeutique, des effets bénéfiques jusqu'à 24h après la survenue de l'AVC ont été reportés avec un meilleur pronostic des patients à 90 jours de l'AVC (Nogueira *et al.,* 2018).

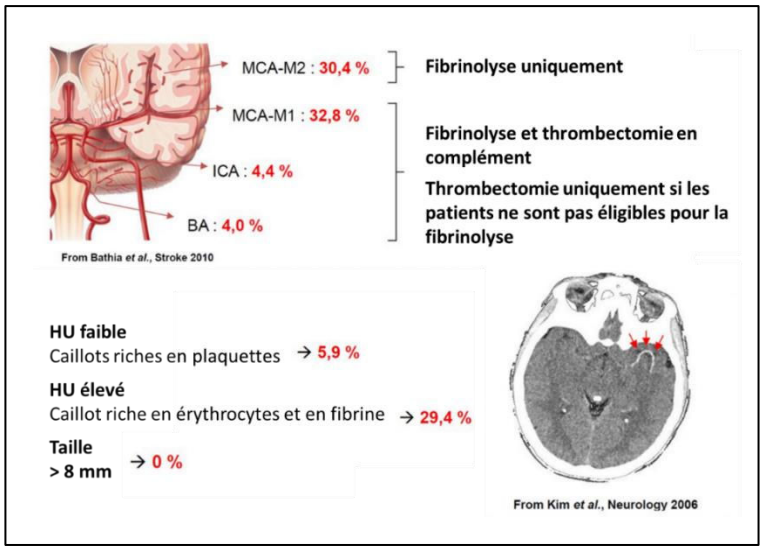

Figure 18 : **L'efficacité du traitement (la recanalisation) dépend de la localisation et de la composition du caillot**. Les unités de Hounsfield (HU) permettent de mesurer la densité de réflexion des tissus par leur atténuation des rayons X et est proportionnelle à leur densité physique http://www.strokalliance.com/facts-models/.

La stratégie endovasculaire est devenu un traitement de référence en 2016 (Bracard *et al.,* 2016), améliorant nettement la prise en charge des patients. De 2011 à 2016, le nombre de patients bénéficiant de la prise en charge interventionnelle s'est vue multiplié par presque 4 en France (1222 à 4589 patients).

Toutefois, il faut noter que cette intervention n'est encore que très peu pratiquée pour le moment : elle requiert des neuroradiologues interventionnels et des centres associés (140 praticiens dans 37 centres en 2016 en France). De plus, les patients éligibles sont ceux dont l'occlusion artérielle se produit sur les grosses artères à la base du cerveau par souci d'accessibilité (Lapergue *et al.,* 2018). Il est donc nécessaire de trouver de nouvelles cibles thérapeutiques pouvant couvrir un nombre plus important de patients.

II. L'activateur tissulaire du plasminogène

Il existe plusieurs enzymes capables d'activer le plasminogène : la streptokinase, l'uPA (l'activateur du plasminogène de type urokinase), le tPA (tissue-type plasminogen activator, activateur tissulaire du plasminogène). Le tPA est une sérine protéase produite et libérée dans la circulation sanguine par les cellules endothéliales. Il est connu pour sa capacité à activer le plasminogène en plasmine, et par cette activation intermédiaire de promouvoir la dégradation de la fibrine, lui conférant ainsi ses propriétés d'agent thrombolytique. Le compartiment vasculaire n'est pas le seul siège du tPA, il est également retrouvé dans le compartiment cérébral et plus spécifiquement dans les neurones, les astrocytes, les oligodendrocytes, la microglie. Nous verrons ci-après que cette enzyme est impliquée dans de multiples processus cellulaires (migration neuronale, transmission synaptique, etc).

A. Historique

C'est la découverte des différentes protéines que composent la cascade fibrinolytique endogène qui a permis de mettre au point la thrombolyse pharmacologique et autres traitements que nous utilisons aujourd'hui.

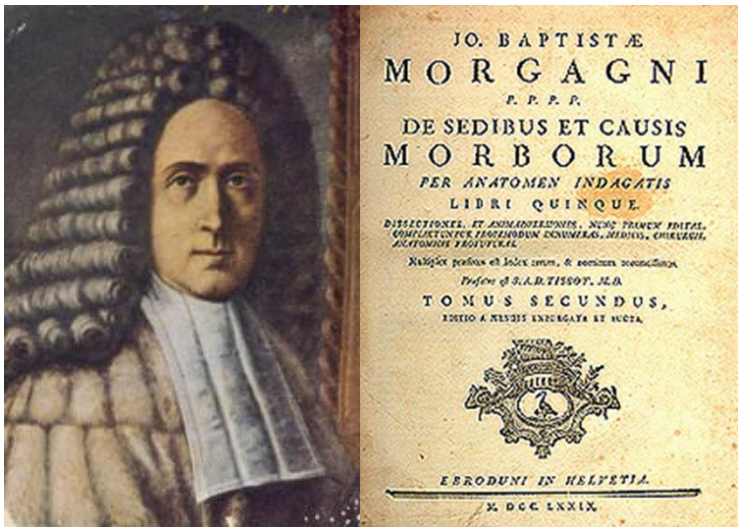

Figure 19 : Portrait de Jean-Baptiste Morgagni (1682-1771) et son œuvre majeure. C'est un médecin italien du XVIIIe siècle, considéré comme l'initiateur de l'anatomo-pathologie moderne. Son œuvre principale est un recueil de 700 autopsies mises en rapport avec l'histoire de la maladie. Il confirme le fait que dans l'apoplexie (le terme médical historique de l'AVC) la lésion cérébrale siège du côté opposé de l'hémiplégie correspondante. En 1761, dans *De sedibus et causis morborum per anatomen indagatis* il distingue « l'apoplexie séreuse » de « l'apoplexie sanguine ».

Au milieu du XVIIIème siècle, Jean-Baptiste Morgagni remarque lors de ses autopsies que le sang ne coagule pas directement après le décès. Ironiquement, il travaille en parallèle sur l'apoplexie (terme médical historique de l'AVC) et ne pouvait imaginer que de sa première observation naitraît le traitement référence contre les AVC, deux cents ans plus tard (Figure 19). En 1838, Prosper Sylvain Denis observe la dissolution spontanée du sang et Denys et De Marbaix, en 1889, sont les premiers à postuler l'existence d'une enzyme fibrinolytique

endogène « dormante » (Marder, 2011). Conradi démontra qu'il était possible de dégrader des caillots sanguins par l'ajout d'extrait de différents organes (Conradi, 1902). Une activité protéolytique dans la fraction globuline du sérum fut observée par (Hedin, 1903). Cette fraction sera identifiée plus tard comme contenant le plasminogène, précurseur de la principale enzyme de dégradation de la fibrine, la plasmine (Christensen and Macleod, 1945 ; Feissly, 1942). Dans la continuité de ces premières descriptions du système fibrinolytique, en 1915, Fleisher et Loeb, puis Astrup et Permin en 1947, montrèrent que le plasminogène pouvait être activé par des extraits de bactéries. Ces extraits furent identifiés par Tillet et Garner comme étant la streptokinase et la staphylokinase (Astrup and Permin, 1947 ; Fleisher & Loeb, 1915 ; Tillett, 1933). En 1952, Tage Astrup est le premier à purifier et solubiliser, partiellement, l'enzyme responsable de cette activation : l'activateur tissulaire du plasminogène, le tPA (appelé alors « fibrinokinase ») (Astrup and Stage, 1952).

En 1979, cet activateur est purifié et caractérisé, d'abord dans la circulation sanguine, avec les travaux de Binder (Binder *et al.,* 1979), puis dans l'utérus, grâce aux travaux de Rijken (Rijken *et al.,* 1979). Rebaptisé « activateur tissulaire du plasminogène », le tPA fut purifié à partir de surnageant de cultures de cellules de mélanome humain grâce aux travaux conjoints de Rijken and Collen, 1981, permettant ainsi sa caractérisation. En 1981, W. Weimar traita deux patients victimes de thrombose de la veine rénale avec du tPA injecté par voie intraveineuse (IV) (Weimar *et al.,* 1981). Deux ans plus tard, en 1983, Diane Pennica parvenait à cloner le gène du tPA, ouvrant la voie à la production de tPA recombinant (rtPA) par des cellules eucaryotes (Pennica *et al.,* 1983). La quantité de tPA ainsi produite a permis de réaliser les premiers essais cliniques. Ainsi, la même année (1983) fut menée la première étude clinique sur des patients souffrant d'infarctus du myocarde. L'injection intraveineuse de tPA permit une recanalisation complète des artères coronaires (Van de Werf *et al.,* 1986). Cette étude clinique fut suivie, 11 ans plus tard, d'une autre étude évaluant la possibilité d'utilisation du tPA comme agent thrombolytique dans le cadre de l'ischémie cérébrale (National Institute of Neurological Disorders and Stroke rt-PA Stroke Study Group, 1995). Devant le succès de cette étude, le tPA est aujourd'hui le seul agent pharmacologique autorisé dans le traitement aigu des ischémies cérébrales, associé ou non à la thrombectomie.

B. Structure du tPA

Le tPA est une protéase capable d'hydrolyser les liaisons peptidiques d'autres protéines. Comme les autres sérines protéases, le tPA est impliqué dans de très nombreuses fonctions. Il est composé de 527 acides aminés ayant une masse moléculaire d'environ 69 kDa (Pennica *et al.,* 1983). Il est codé par le gène PLasminogen Activator Tissue type (PLAT), situé sur le chromosome 8 (Yang-Feng *et al.*, 1986). Sa structure tridimensionnelle, maintenue par 17 ponts disulfures, permet de différencier 5 domaines, répartis sur deux chaînes A (lourdes) et B (légères). Plusieurs fonctions ont été identifiées pour chacun des domaines (Figure 21).

Chaîne A :

- Le domaine finger (ou fibronectine) : qui permet la liaison du tPA à la fibrine, formant un complexe tertiaire avec le plasminogène (Hoylaerts *et al.,* 1982 ; Kagitani *et al.,* 1985). Par ce domaine, le tPA se lie également aux lipoprotéines de faible densité (Low Density Lipoprotein Receptor-related Protein, LRP), induisant la clairance du tPA par les cellules hépatiques ou les astrocytes, et la transcytose par les cellules endothéliales (Vivien *et al.,* 2011). Il active également diverses voies de signalisation intracellulaire via ce domaine en interagissant avec des récepteurs membranaires, comme l'annexine II, agissant ainsi sur l'activation microgliale, la fibrinolyse et la néoangiogenèse (Zhu *et al.,* 2019 ; Figure 20)
- Le domaine EGF possède une structure similaire entre humain et rongeur est capable d'activer les récepteurs à l'epidermal growth factor (EGFR) par une phosphorylation (Correa *et al.,* 2011 ; Hurtado *et al.,* 2007), potentialisant ainsi le système trophique et des voies mitogènes (Zhu *et al.,* 2019 ; Figure 20)
- Le domaine Kringle 1, caractérisé par la présence d'un site actif ayant une forte affinité pour la lysine (lysine binding site, LBS), et composé de deux acides aminés aromatiques (Trp242 et Trp253) formant une poche dans la structure tertiaire du tPA. Le site LBS du domaine Kringle 1 n'étant pas fonctionnel, son rôle est mal connu. Une glycosylation sur Asp 117 augmente son affinité pour les récepteurs au mannose, ce qui favoriserait la liaison du tPA avec les hépatocytes et ainsi sa clairance (KuiperS *et al.*, 1988 ; Zhu *et al.,* 2019 ; Figure 20)
- Le domaine Kringle 2 possède une faible affinité pour la fibrine ce qui lui permet d'assister l'activation du plasminogène en stabilisant le complexe tertiaire du tPA, du plasminogène et de la fibrine. *Via* son site LBS actif, le domaine K2 du tPA peut cliver le facteur de

croissance dérivé des plaquettes C (PDGF-C), un agoniste de PDGFR-α, dans sa forme active PDGF-CC, stimulant ainsi la croissance des tissus. Le tPA est également capable de se lier à la sous-unité GluN1 des récepteurs au N-Methyl-D-Aspartate (NMDA; Lopez-Atalaya *et al.,* 2008), induisant une activité synaptique accrue et/ou l'activation de voies de signalisation neurotrophiques (Nicole *et al.*, 2001 ; Parcq *et al.*, 2012 ; Figure 20)

Chaîne B :

- Un domaine catalytique, qui va assurer la conversion du plasminogène en plasmine, et qui est également le site de liaison de l'inhibiteur de l'activateur du plasminogène 1 (PAI-1), un inhibiteur naturel/endogène du tPA comme nous le verrons (partie II.D) (Pennica *et al.,* 1983 ; Zhu *et al.,* 2019 ; Figure 20).

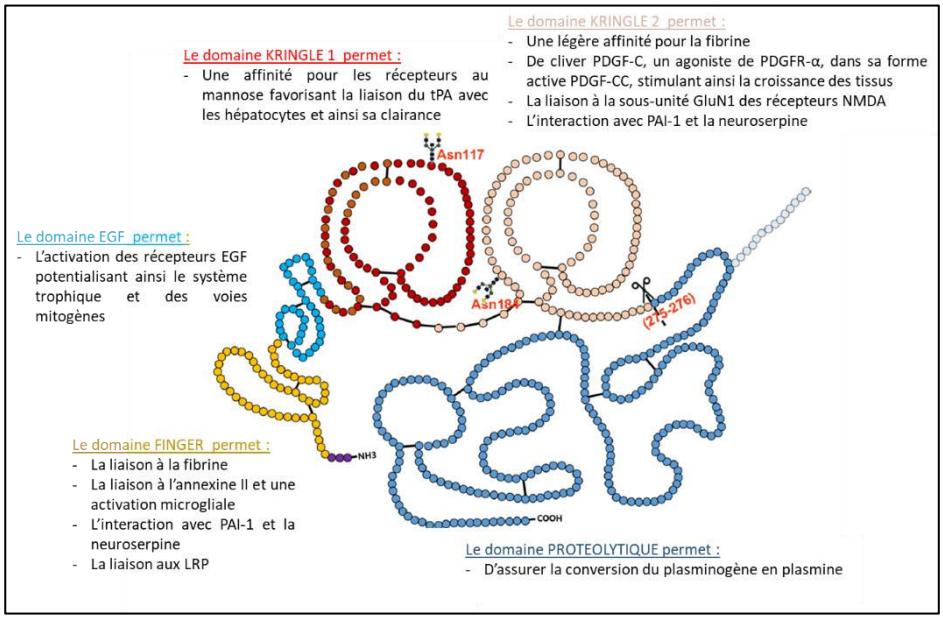

Figure 20 : **Représentation schématique de la structure du tPA.** Les petits cercles représentent les acides aminés. Les domaines sont représentés en différentes couleurs. Les barres noires indiquent les liaisons disulfures. Les sites de glycosylation sont indiqués par les Y. Le symbole en ciseaux indique le site de clivage pour la conversion du tPA à une chaîne en un tPA à deux chaînes. Récepteur du facteur de croissance épidermique : EGFR ; facteur de croissance dérivé des plaquettes C : PDGF-C ; Récepteur aux lipoprotéines de faible densité : LRP ; Inhibiteur d'activateur plasminogène-1 : PAI-1 ; N-méthyl-D-aspartate : NMDA. (Adaptée de Zhu *et al.,* 2019).

Comme toutes les sérines protéases, le tPA existe sous deux formes : une forme simple chaîne (single-chain, sc-tPA) et une forme double chaîne (two-chain, tc-tPA) (Rijken *et al.,* 1982). Ces deux chaînes sont séparées par un site de clivage entre l'Arginine 275 et l'Isoleucine 276, qui peut céder sous l'action de la plasmine ou de la kallikréine. Une fois clivé, le tPA passe de la forme simple chaîne (sc-tPA) à la forme double chaîne (tc-tPA) (chaînes maintenues ensemble par un pont disulfure). De manière originale, pour une sérine protéase, les deux

formes de tPA possèdent une activité protéolytique (Rijken *et al.,* 1982). En présence de fibrine, les deux formes ont la même activité protéolytique (Thelwell and Longstaff, 2007). En revanche, en l'absence de cette dernière, le tc-tPA présente une activité cinq fois supérieure (Petersen *et al.,* 1988; Wallén *et al.,* 1982). Nous le verrons dans la partie II.F, plusieurs travaux tendent à montrer des différences entre ces deux formes quant à leurs effets au sein du compartiment parenchymateux cérébral (Parcq *et al.,* 2012) et leur efficacité pour réduire les dommages tissulaires cérébraux post ischémie et déficits fonctionnels (Anfray *et al.,* 2019, étude 1).

C. Expression du tPA

1. Expression du tPA dans la circulation

Tout d'abord, le tPA a été décrit dans le compartiment vasculaire où il est produit et libéré par les cellules endothéliales. Il est retrouvé dans le sang à une concentration d'environ 70 pM (Rijken and Lijnen, 2009). Sa localisation précise au sein de la cellule n'est pas complètement connue. Rosnoblet et collègues en 1999 et Huber et collaborateurs en 2002 montrent que le tPA semble être stocké au sein des corps de Weibel-Palade, siège bien établi du facteur von Willebrand factor, (VWF ; Rosnoblet *et al.,* 1999 ; Huber *et al.,* 2002 ; Giblin *et al.,* 2008). La libération du tPA par les cellules endothéliales peut se faire soit de façon constitutive ou soit en réponse à un stimulus spécifique. Les cellules endothéliales sont capable de stocker le tPA et de le libérer en réponse à des facteurs de la cascade de coagulation ou à l'hypoxie (Emeis *et al.,* 1997 ; Knipe *et al.,* 2010). Ce mécanisme physiologique permet de limiter la formation de thrombi occlusifs (Figure 21).

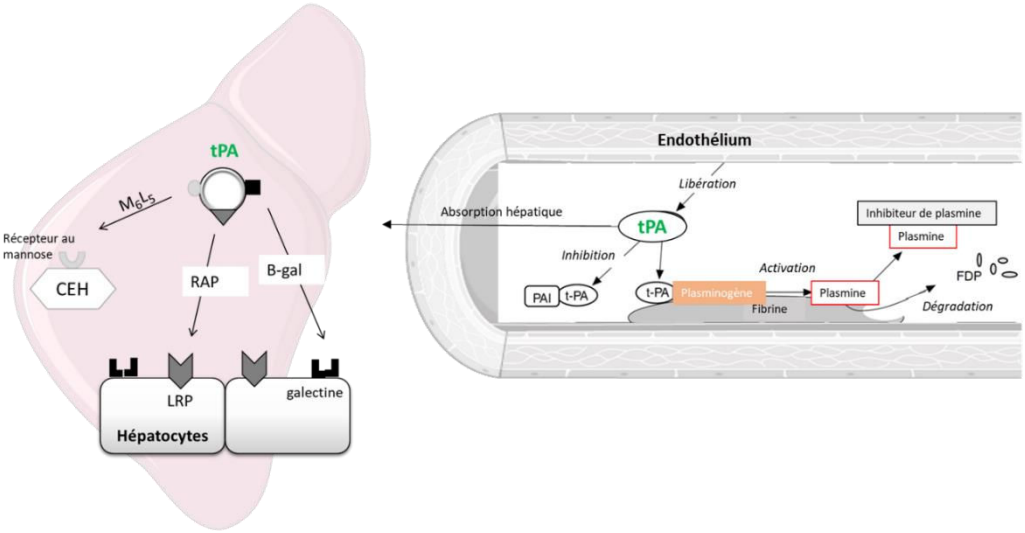

Figure 21 : **Illustration de la synthèse du tPA par l'endothélium vasculaire et de sa clairance au niveau hépatique.**
Le tPA est synthétisé en permanence par les cellules endothéliales et est libéré par exocytose continue mais peut également être stocké puis libéré en réponse à divers stimuli. Lorsqu'il est sécrété de manière continue, le tPA reste en contact avec la membrane des cellules endothéliales, locus préférentiel des complexes de fibrine. Ceci faciliterait la fibrinolyse. Le tPA ne peut activer le plasminogène que s'il est lié à la fibrine d'où une action localisée au caillot et non systémique. Ainsi, lorsque la fibrinolyse n'est pas nécessaire, l'inhibiteur de l'activateur du plasminogène de type 1 (plasminogen activator inhibitor, PAI-1) circulant en grandes concentrations dans le sang va faciliter le décrochage du tPA non lié à la fibrine de la membrane et rapidement induire son inhibition (Suzuki et al., 2009). Trois voies d'endocytose ont été décrites, assurant la recapture du tPA vasculaire : une voie dépendante des récepteurs au mannose à la surface des cellules endothéliales hépatiques (CEH), une voie dépendante des récepteurs LRP et une voie dépendante des galectines. Ces deux dernières voies se trouvent au niveau des hépatocytes (adapté de Nagaoka et al., 2002)

La demi-vie du tPA dans la circulation est relativement courte, entre 5 et 10 min chez l'homme (Verstraete *et al.,* 1985). Cette courte demi-vie est expliquée par l'inhibition par PAI-1 et son absorption au niveau hépatique. La clairance du tPA est assurée par le foie grâce à des récepteurs membranaires spécifiques : les récepteurs au mannose, sur les cellules endothéliales hépatiques (KuiperS *et al.,* 1988), les récepteurs LRP (Low Density Lipoprotein Receptor-related Protein, LRP) (Yepes et al., 2003a) ainsi qu'une voie dépendante des galectines (Nagaoka *et al.,* 2002) au niveau des hépatocytes (Figure 21).

2. Expression du tPA dans le système nerveux central

Dans le SNC, l'expression du tPA a été mise en évidence chez le rongeur au début des années 1980 (Soreq and Miskin, 1981) et, par la suite, confirmée par d'autres auteurs au sein du cerveau en développement et adulte (chez l'animal et chez l'homme). Ainsi, l'expression de tPA au sein du SNC est retrouvée au sein des neurones (Soreq and Miskin, 1981 ; Sallés and Strickland, 2002), des astrocytes (Cassé *et al.,* 2012), des oligodendrocytes (Correa *et al.,* 2011), des épendymocytes (Ware *et al.,* 1995), des cellules microgliales (Rogove *et al.,* 1999).

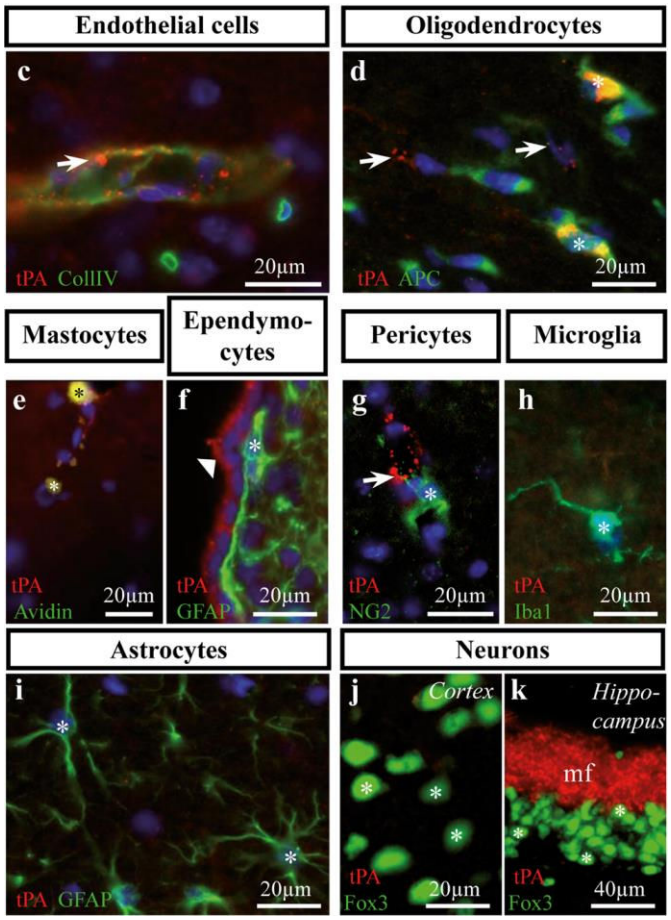

Figure 22 : **Expression du tPA au sein de différentes cellules du SNC chez la souris adulte observé par immunohistologie.** Le tPA (ici en rouge) est particulièrement présent au niveau des fibres moussues de l'hippocampe chez la souris. Cette figure démontre également la présence du tPA au niveau de différents types cellulaires du SNC (e-k ; Louessard *et al.,* 2016).

- Dans les neurones : le tPA est particulièrement présent dans les dendrites (Lenoir *et al.,* 2019) où il est stocké dans des vésicules présynaptiques et libéré au niveau des synapses lors de l'activité neuronale (Parmer *et al.*, 1997 ; Shin, 2004 ; Lochner *et al.,* 2006). Toutefois les neurones n'expriment pas le tPA. (Louessard *et al.,* 2016 ; Figure 22).
- Dans les astrocytes : les astrocytes vont recaptés une partie du tPA libéré dans la fente synaptique via les récepteurs LRP et son domaine Kringle 1. Ils seraient capables de libérer ce tPA endocytosé par l'action de la protéine kinase C suite à l'activation des récepteurs kaïnates membranaires. Ce mécanisme pourrait être à l'origine de la clairance du tPA au sein du SNC (Cassé *et al.,* 2012 ; Figure 22).
- Dans les oligodendrocytes : plusieurs études ont révélé du tPA dans les oligodendrocytes (Correa *et al.,* 2011 ; Leonetti *et al.,* 2017 ; Louessard *et al.,* 2016), majoritairement dans les oligodendrocytes matures où son expression diminue avec l'âge (Figure 22).
- Dans la microglie : celle-ci est capable de synthétiser du tPA, il jouerait un rôle dans son activation microgliale (Rogove *et al.,* 1999 ; Siao and Tsirka, 2002 ; Figure 22)
- La présence du tPA a également été mise en évidence au sein des péricytes, des mastocytes et des épendymocytes dans le SNC (Louessard *et al.,* 2016 ; Figure 22)

3. Expression périphérique du tPA

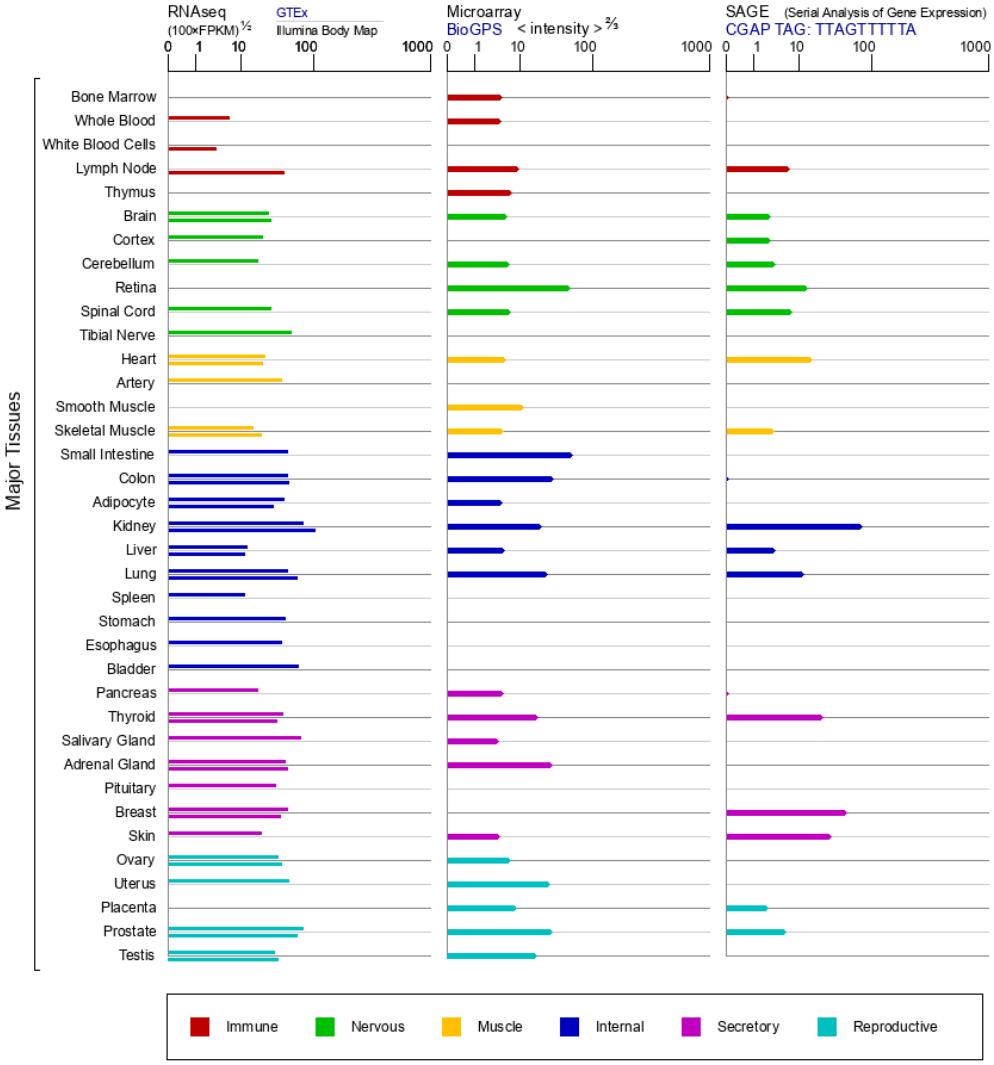

Figure 23 : Expression de l'ARNm dans les tissus humains normaux pour le gène PLAT obtenus avec les techniques GTEx, Illumina, BioGPS et CGAP SAGE.

L'expression du tPA a été repérée en premier lieu dans la circulation sanguine mais elle a aussi été détecté dans de nombreux organes tels que les poumons, le cœur, l'utérus ou les muscles (Rouf *et al.,* 1996). Son expression est souvent associée à un remodelage des tissus et de leur vascularisation, comme lors de la mise en place de l'endomètre par exemple (Lockwood and Schatz, 1996 ; Figure 23).

D. Inhibition du tPA : les serpines

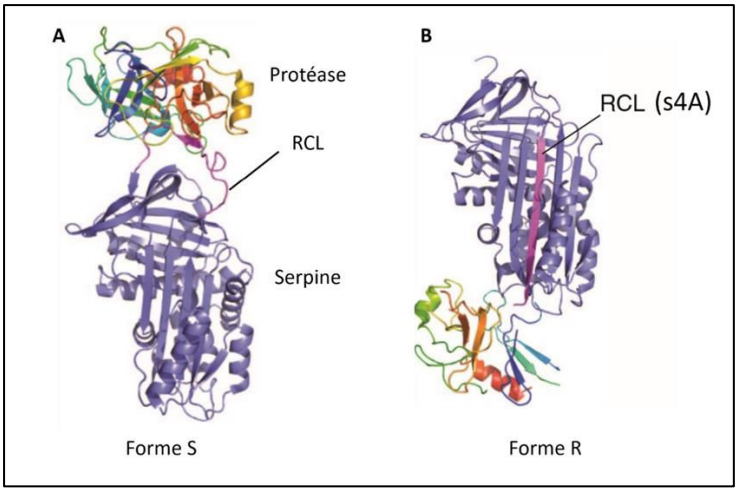

Figure 24 : Structure et mécanisme d'action des serpines inhibitrices (A) Une serpine est composée de 3 feuillets β et de 8 ou 9 hélices α, ainsi que d'un RCL (Boucle du centre réactif) qui est le site de liaison à la protéase. Ici, la serpine est en conformation dite stressée (ou forme S). (B) La protéase clive le RCL, entraînant son insertion dans le feuillet βA et une inhibition de la protéase *via* la distorsion du site actif de celle-ci. Ici, la serpine est en conformation dire relaxée (ou forme R) (Law *et al.,* 2006).

La fibrinolyse par le tPA, et ses diverses fonctions dans le SNC sont régulées à différents niveaux. Différentes serpines (inhibiteurs sérine protéases), circulantes dans le sang ou présentes dans le parenchyme cérébral, vont avoir pour rôle d'inhiber le tPA. Les serpines sont des inhibiteurs dits « suicides » ou à usage unique et sont caractérisées par une très forte transformation conformationnelle lors de leur action (Figure 24). Quatres serpines sont connues pour inhiber le tPA : PAI-1, PAI-2, la neuroserpine (NS) et la protéase nexine-1. Dans la circulation sanguine, PAI-1 est le principal inhibiteur du tPA, la NS y étant peu exprimée (Miranda and Lomas, 2006). Dans le parenchyme cérébral, PAI-1 et la NS sont les principaux inhibiteurs du tPA. La NS y est exprimée de manière physiologique et en grande quantité par les neurones et les astrocytes, alors que PAI-1 est exprimé seulement dans certaines conditions de stress par les astrocytes réactifs (Docagne *et al.,* 1999 ; Hino *et al.,* 2001).

4. PAI-1

La serpine PAI-1 (plasminogen activator inhibitor ou SERPINE1) est une glycoprotéine inhibitrice de protéases impliquées dans la fibrinolyse. Ses cibles de prédilection sont le tPA et l'uPA (Ginsburg *et al.,* 1986 ; Yasar Yildiz *et al.,* 2014). Le PAI-1 est exprimé par le tissu adipeux, les macrophages, les plaquettes et le foie. La concentration plasmatique de PAI-1 chez un individu sain est inférieure à 80 ng/mL et varie au cours de la journée car son expression suit un rythme circadien avec une concentration plus élevée en début de matinée. Les cellules endothéliales, les hépatocytes, les cellules musculaires lisses et les plaquettes sont capables de synthétiser cette serpine.

Dans la circulation, PAI-1 est présent en excès par rapport au tPA (en condition physiologique). La majorité du tPA est donc complexé à PAI-1, ce qui inhibe son activité. De plus, PAI-1 est capable de se fixer aussi bien au sc-tPA qu'au tc-tPA (Rijken and Lijnen, 2009). Les complexes formés entre le tPA et PAI-1 sont très stables, ce qui rend l'inhibition du tPA presque définitive (Zhou *et al.,* 2001). La complexation PAI-1/tPA ne gêne pas son élimination. En effet, la clairance du tPA par les hépatocytes peut se faire aussi bien sous forme libre que sous forme complexée (Nagaoka *et al.,* 2002). Enfin, PAI-1 est également présent dans le SNC, principalement au niveau astrocytaire et, bien que ceci soit plus débattu, au niveau neuronal (Hino *et al.,* 2001), faisant de cette serpine le principal inhibiteur du tPA.

5. Neuroserpine

La neuroserpine (NS), ou SERPINI1 est une protéine d'environ 60kDa. Son nom vient du fait que son expression soit identifiée dans tout le SNC, particulièrement dans les neurones et les astrocytes (une faible quantité est aussi retrouvée dans les reins, le coeur, le pancréas et les testicules). Elle est impliquée dans de nombreux processus physiologiques, y compris la coagulation, la fibrinolyse, le développement, et l'inflammation. La NS est assez peu présente dans le compartiment sanguin, donc son influence sur le tPA vasculaire n'est pas considérable. Néanmoins, la neuroserpine et le tPA sont très souvent co-exprimés dans le SNC, renforçant l'hypothèse que le tPA soit la cible physiologique de cette serpine (Krueger *et al.,* 1997 ; Teesalu *et al.,* 2004). Le rôle principal de la neuroserpine est une fonction inhibitrice, celle-ci inhibe le tPA qu'il soit simple ou double chaîne, avec des caractéristiques (profils de vitesses de désacylation en fonction du pH) propres à chaque forme de t-PA (Carlson *et al.,* 2016). Contrairement à PAI-1, l'inhibition du tPA par la NS est peu stable, le tPA peut s'en libérer et retrouver son activité (Barker-Carlson *et al.,* 2002).

E. Fonctions du tPA

1. Le tPA dans la circulation

a) Fibrinolyse et résistance plaquettaire

Le système fibrinolytique, ou la fibrinolyse, est la mise en place dans la sang d'un mécanisme enzymatique capable de dégrader les (potentiels) caillots de fibrine formés dans la circulation. L'enzyme clef dans ce mécanisme est la plasmine directement en mesure de dégrader les chaînes de fibrine. La plasmine, une fois formée par un clivage protéolytique du plasminogène, est rapidement inhibée par des serpines présentes en grande quantité dans le

plasma : l'a2-antiplasmine, l'a2-macroglobuline et la protéase nexin 1 (PN-1). C'est pourquoi, l'injection intraveineuse de plasmine pour induire une thrombolyse, ne fonctionne pas car celle-ci est immédiatement neutralisée par ses inhibiteurs endogènes. Ainsi, tous les fibrinolytiques qui sont actuellement utilisés ont le même principe d'action : ils activent le plasminogène en plasmine (Figure 25).

La plasmine est sécrétée au niveau hépatique sous la forme d'une pro-enzyme, le plasminogène. Il est lui-même inactif et requiert l'intervention d'un activateur extérieur pour induire ensuite la lyse d'un thrombus. Chez l'homme, il existe deux activateurs du plasminogène : le tPA et l'activateur du plasminogène de type urokinase (uPA). Ils présentent tous deux des caractéristiques propres mais leurs actions aboutissent *in fine* à l'activation du plasminogène en plasmine. Nous l'avons vu précédemment, le tPA est synthétisé par les cellules endothéliales et libéré de manière constitutive ou bien en réponse à certains stimuli.

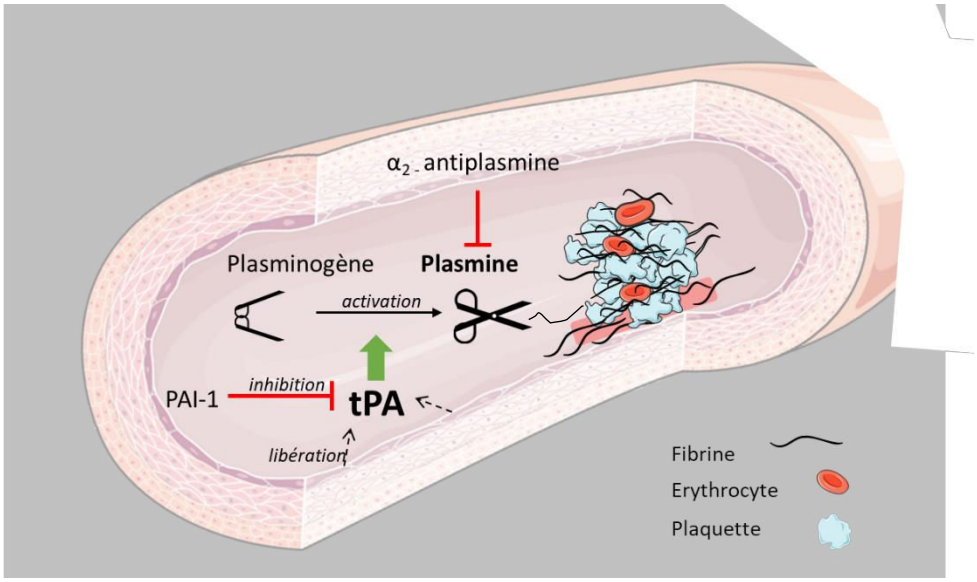

Figure 25 : **Mécanisme de la fibrinolyse endogène.** Les cellules endothéliales vont sécréter du tPA dans la circulation sanguine, en réponse à un stimulus. Le tPA va activer le plasminogène circulant en plasmine à proximité d'un caillot de fibrine. La plasmine est alors capable de dégrader la fibrine et ainsi de lyser le caillot. La régulation de la fibrinolyse peut se faire par inhibition de la plasmine (α2-antiplasmine) ou du tPA (PAI-1).

La plupart du temps, le tPA n'est pas un activateur du plasminogène très efficace sans la présence de cofacteurs. Pour autant, lorsqu'il est en présence de fibrine, son activité est multipliée par 100 (Hoylaerts *et al.,* 1982). Les premières études ont identifié les principaux

sites de liaison de la fibrine : principalement le domaine Finger et le Kringle 2 du tPA, et un ou plusieurs des 5 domaines Kringle du plasminogène. Ils forment ainsi un complexe tertiaire, au sein duquel la capacité du tPA à cliver son ligand est nettement augmentée. De ce fait, le plasminogène va être converti en plasmine spécifiquement au niveau du thrombus (Medved and Nieuwenhuizen, 2003). Par ce mécanisme, la plasmine est protégée de ses inhibiteurs, améliorant ainsi l'efficacité de la fibrinolyse (Figure 25)

Toutefois, dans le contexte de la thrombolyse thérapeutique, le taux de recanalisation est assez faible (66% pour une occlusion distale de l'artère cérébrale moyenne, 35% pour une occlusion proximale et moins de 10% pour une occlusion de la carotide interne). Le taux de reperfusion tissulaire des patients à 24h est variable avec 1/3 présentant une reperfusion complète, 1/3 une reperfusion partielle et 1/3 n'ayant pas de reperfusion du tout. Rappelons que la composition des thrombi varie en fonction du type d'AVC (plutôt fibrineux dans le cas d'un AVC d'origine cardioembolique, plutôt plaquettaire dans le cas d'un AVC d'origine athéromateuse). Les caillots sont constitués d'une partie dense riche en fibrine/plaquettes, d'une partie riche en globules rouges (du fait, soit de la stase sanguine après occlusion, soit du mode de constitution du thrombus initial) et de cellules blanches (neutrophiles principalement). Ainsi, la présence de plaquettes constitue un facteur important de la résistance des thrombi à la fibrinolyse (Jang *et al.,* 1989*)*, et ce par plusieurs mécanismes.

Premièrement, la genèse de plasmine par le tPA est directement dépendante du nombre de sites de fixation de ces deux protéines sur la même surface. Ainsi, lorsque qu'un caillot est riche en plaquettes, la modeste quantité de co-facteurs va freiner la production de plasmine. Deuxièmement, les plaquettes sécrètent des serpines en grande quantité (PAI-1 et PN-1 notamment) qui vont réduire drastiquement l'activité du tPA et celle de la plasmine (Boulaftali *et al.,* 2011). La plasmine ne va donc pas intervenir sur les agrégats plaquettaires dépourvus de fibrine. Elle peut seulement fragmenter grossièrement le thrombus plaquettaire si de la fibrine s'est formée entre les agrégats de plaquettes. L'efficacité de la fibrinolyse au sein des caillots plaquettaires est donc très faible, ce qui est une limite de la thrombolyse est identifiée dès les années 90 (Coller, 1990). Dans l'infarctus du myocarde (avec des thrombi plutôt riches en plaquettes) traité par thrombectomie mécanique endovasculaire, la fibrinolyse entraîne une diminution de la perfusion myocardique distale (Zalewski and Nessler, 2011).

L'embolisation de fragments insolubles du thrombus, constitués de plaquettes agrégées pourrait être à l'origine de la baisse de perfusion observée.

La fibrinolyse fait l'objet de deux échelons de régulation distincts afin de prévenir une fibrinolyse exacerbée (l'hyperfibrinolyse), responsable entres autres d'une augmentation du risque hémorragique et d'une altération de la barrière hémato-encéphalique (BHE) (Marcos-Contreras *et al.,* 2016). D'abord directement au niveau de la plasmine, qui est inhibée par l'α2-antiplasmine (Holmes *et al.,* 1987). La fibrinolyse peut également être inhibée par la diminution de la quantité de plasmine circulante, via l'activité inhibitrice de PAI-1 sur le tPA.

b) tPA et BHE

La barrière hémato-encéphalique (BHE) est une barrière physiologique sélective formée par les cellules endothéliales reliées entre elles par des jonctions serrées, par une lame basale composée de collagène IV, de laminine et de fibronectine, par des péricytes, et par les pieds astrocytaires qui viennent former un manchon autour des vaisseaux cérébraux. La BHE permet d'empêcher le passage des molécules du sang vers le tissu cérébral, à l'exception de certaines molécules nécessaires à son fonctionnement (nutriments essentiels) et à l'élimination des molécules délétères au cerveau (déchets ou toxines) (Figure 26).

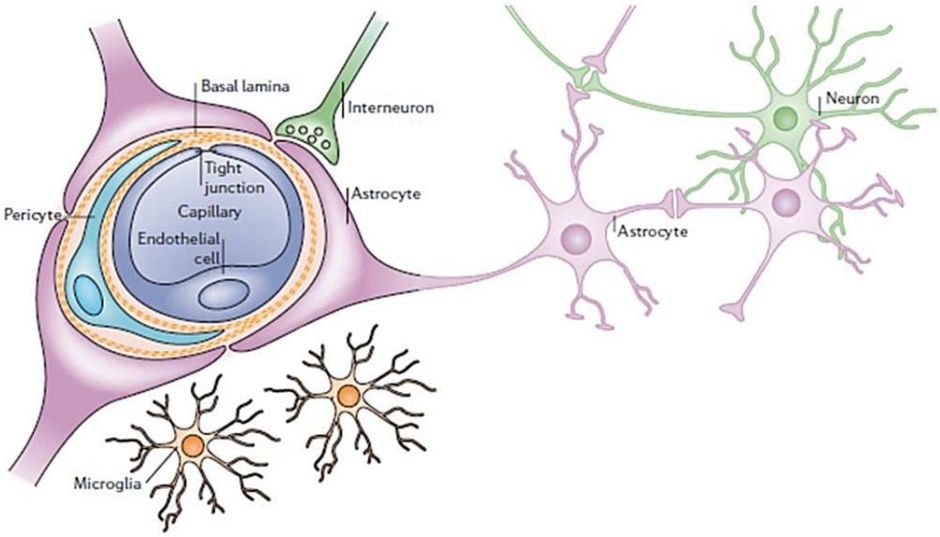

Figure 26 : **Barrière hématoencéphalique.** La BHE est formée par les cellules endothéliales reliées par des jonctions serrées, une lame basale, les péricytes, et les pieds astrocytaires (adapté de Abbott *et al.,* 2006)

Dans un contexte pathologique comme l'AVC ischémique, le tPA va induire une altération de la BHE, *via* les récepteurs LRP localisés à la surface des cellules endothéliales. Cette interaction tPA/LRP va provoquer une rétraction des pieds astrocytaires de la lame basale provoquant ainsi l'ouverture de la BHE (Polavarapu *et al.,* 2007). L'expression des récepteurs LRP augmentant rapidement après le début de l'ischémie, le risque hémorragique est multiplié menant, de surcroît, au passage du tPA vasculaire vers le parenchyme cérébral (Yepes et al., 2003a).

Par ailleurs, le tPA dégrade la BHE *via* l'activation de métalloprotéinases matricielles (MMP), notamment MMP-9, 2 et 3 (Lijnen, 2001). Des modèles expérimentaux d'ischémie cérébrale ont décrit qu'une injection i.v. de tPA induisait une extravasation importante de bleu Evans et une surexpression/suractivation de MMPs. Ces dernières, une fois activées, participent à la dégradation de la matrice extracellulaire, fragilisent les jonctions serrées, altèrent la lame basale des vaisseaux cérébraux (Suzuki *et al.,* 2016 ; Wang *et al.,* 2003) favorisant ainsi l'ouverture de la BHE. En accord avec cela, les animaux déficients en MMP-9 et MMP-3 sont protégés de l'ouverture de la BHE post-thrombolyse (Asahi *et al.,* 2000 ; *Cheng et al.,* 2006 ; Suzuki *et al.,* 2007).

Enfin, le tPA est capable d'interagir et d'activer un facteur de croissance présent au sein du parenchyme cérébral, le PDGF-CC (platelet derived growth factor), *via* son domaine Kringle 2 et son domaine catalytique. Le PDGF-CC peut ensuite stimuler les récepteurs PDGF-α des péricytes et astrocytes, dont l'activation altère la perméabilité de la BHE et ainsi aggraver le risque hémorragique (Su *et al.,* 2008 ; Fredriksson *et al.,* 2016 ; Figure 27). De fait, la co-injection de tPA et de Gleevec® (Imatinib, un inhibiteur du PDGFR-, entre autres) bloque complètement les effets pro-hémorragiques du tPA chez la souris (essai clinique en phase de recrutement).

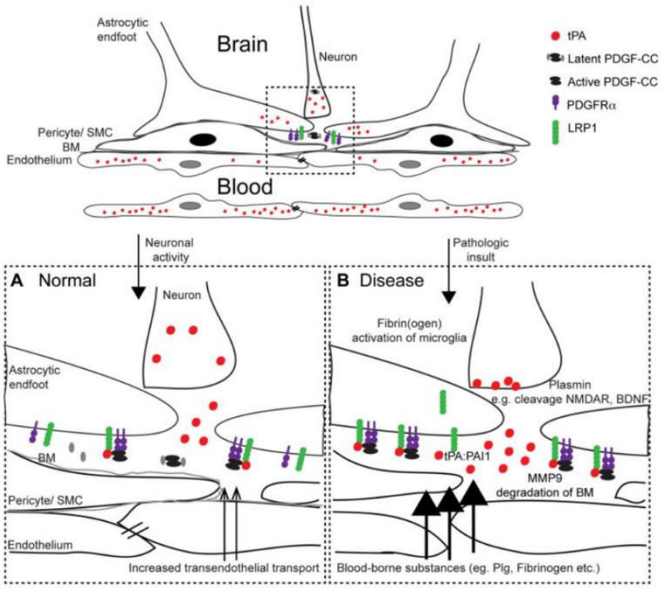

Figure 27 : Régulation de l'intégrité de la BHE par le tPA. A) Dans des conditions physiologiques, le tPA est libéré par des neurones activés dans l'espace périvasculaire où il active le PDGF-CC, et conséquemment le PDGFRα sur les astrocytes périvasculaires, par interaction avec les LRP. Cela entraîne des modifications neurovasculaires associées à l'activité neuronale. B) Dans les conditions pathologiques, l'augmentation initiale de la perméabilité de la BHE est médiée par le tPA actif protéolytique, potentiellement en réponse à l'augmentation de la demande énergétique et métabolique dans les neurones suite à une agression. Une signalisation excessive du tPA actif, la formation de complexe tPA: PAI-1, et la signalisation *via* les RLDL conduit à une ouverture exacerbée de la barrière et à une extravasation de substances d'origine sanguine de l'espace vasculaire dans le parenchyme cérébral. Après un traitement intraveineux avec du tPA thrombolytique, il est plausible que le tPA exogène pénètre dans le cerveau par la rupture de la BHE, exacerbant ainsi la signalisation PDGF-CC / PDGFRα dans l'unité neurovasculaire (Fredriksson *et al.,* 2016).

En condition physiologique, une injection de tPA dans le LCR est suffisante pour augmenter significativement la perméabilité vasculaire, confortant l'hypothèse que le tPA pourrait être un régulateur naturel du tonus et de la perméabilité vasculaire. Le mécanisme de cette action n'est pas clair (Yepes et al., 2003a) mais il semble que le tPA vasculaire soit capable de traverser la BHE par une interaction physiologique avec les récepteurs LRP (Benchenane *et al., 2005* ; Mehra *et al.,* 2016 ; Fredriksson *et al.,* 2016 ; Figure 27).

2. Le tPA dans le système nerveux central

En parallèle de ses fonctions vasculaires, le tPA présente de nombreux rôles dans le parenchyme cérébral. Comme décrit précédemment, le tPA est largement exprimé dans le cerveau (neurones, astrocytes, oligodendrocytes, microglie, etc) (Tsirka *et al.,* 1995 ; Hultman *et al.,* 2008 ; Louessard *et al.,* 2016). Le tPA se trouve ainsi impliqué dans diverses fonctions au sein du système nerveux central : migration et maturation neuronales au cours du développement, plasticité neuronale et organisation synaptique, dépression à long terme, apprentissage et mémorisation. Il participe également à la régulation de la perméabilité de l'unité neurovasculaire.

a) tPA et développement cérébral

La génération de neurones et de cellules gliales résulte d'un processus développemental complexe. Après une induction neurale dans l'embryon, les phases de prolifération cellulaire, de différenciation (neurones, glies etc), de migration, de mise en place

de connexions et d'interactions entre les différents types cellulaires vont permettre le développement cérébral (Gupta *et al.,* 2002 ; Nadarajah *et al.,* 2003 ; van den Ameele *et al.,* 2014). Le rôle du tPA dans ces différents processus est encore assez mal connu.

Son influence sur la migration neuronale est mise en lumière en 1999 par les travaux de Seeds et collaborateurs où ils observent une accumulation des cellules granulaires au sein de la couche moléculaire du cervelet et ainsi un retard de migration neuronale chez les souris déficientes en tPA. Il a été postulé que cet effet serait dû à l'activation de la plasmine (Seeds *et al.,* 1999 ; Basham and Seeds, 2001) qui dégraderait la matrice extracellulaire (MEC) influençant, par ce biais, les processus de développement dynamique et de remodelage tissulaire (Lu *et al.,* 2011).

De plus, deux études menées au laboratoire montrent que le tPA est impliqué dans la migration neuronale de (Figure 28) et dans la migration des progéniteurs d'oligodendrocytes au cours du développement (Pasquet *et al.,* 2019 ; Leonetti *et al.,* 2017, respectivement). Cet effet implique une activation des récepteurs à l'EGF présents sur les progéniteurs d'oligodendrocytes (Leonetti *et al.,* 2017). Le tPA est également impliqué dans la pousse neuritique. Les cônes de croissance, situés à l'extrémité des neurites en développement (axones ou dendrites) forment des structures mobiles et transitoires responsables de la pousse neuritique. Ils vont explorer l'environnement extracellulaire et adapter la vitesse et la direction de croissance en réponse aux stimuli locaux perçus. Des communications synaptiques, des connections aux muscles, aux récepteurs sensitifs ou encore aux glandes sont rendues possibles par l'élongation du cône de croissance d'un neurone.

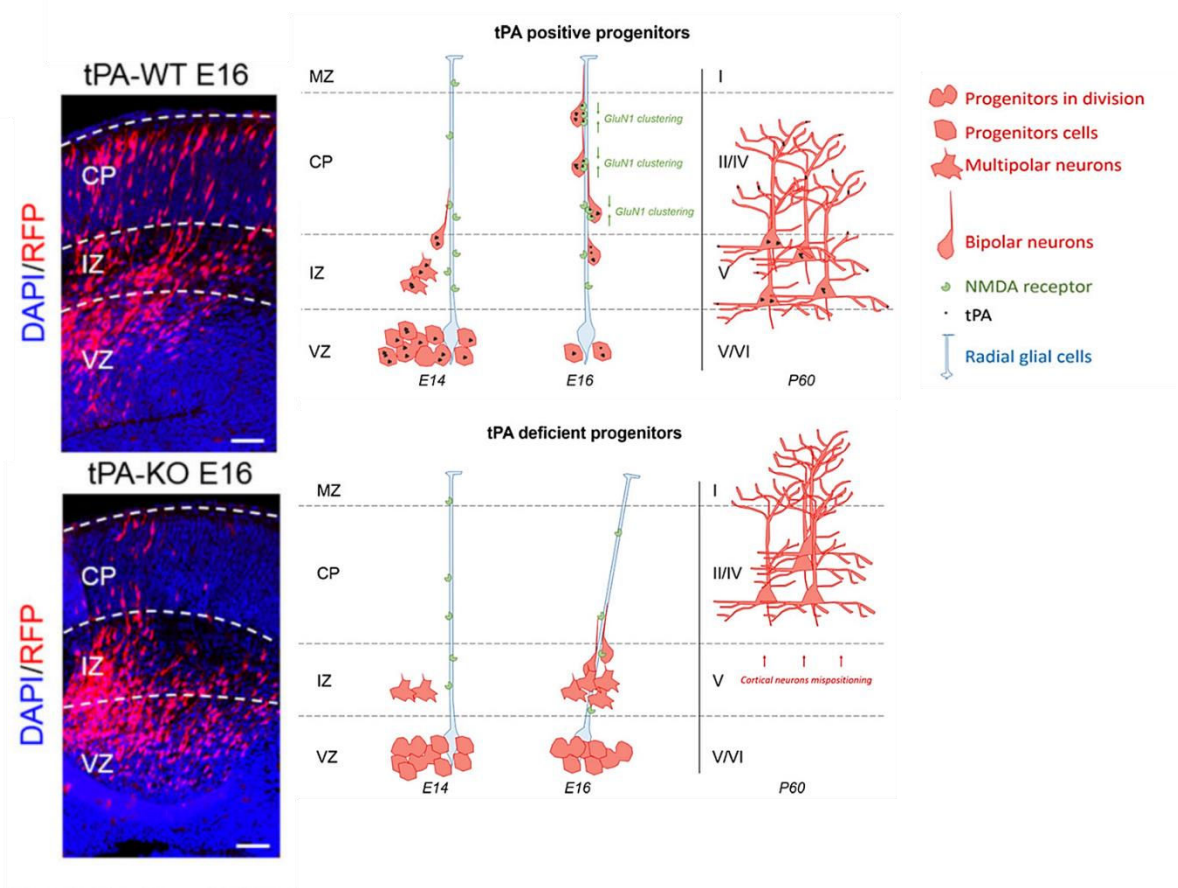

Figure 28 : **L'activateur de plasminogène de type tissulaire (tPA) joue un rôle clé dans la corticogenèse.** À gauche, images représentatives obtenues par microscopie confocale montrant la distribution des cellules neuronales électroporées (rouge) après immunomarquage DAPI (bleu) dans le cortex de souris tPA-WT et tPA-KO à E16. Le tPA est produit et libéré par les progéniteurs neuronaux, il favorise la maturation des cellules gliales radiales (RGC) par l'activation du NMDAR exprimé à la surface. L'absence de tPA neuronal affecte la disposition de la glie radiaire, sans influer sur la fixation des pieds à la surface piale. En conséquence, un déficit global en tPA ou une délétion conditionnelle du tPA neuronal à E14 a retardé la migration neuronale principalement à E16. Ce retard de migration observée en l'absence de tPA neuronal a conduit à une stratification altérée des couches corticales II – IV et V chez l'adulte. (Adapté de Pasquet *et al.,* 2019).

De multiples études ont exploré les rôles du tPA sur la pousse neuritique. L'inhibition de l'activité du tPA ou l'absence du tPA bloque la croissance axonale dans des cultures de neurones (Pittman *et al.,* 1989 ; Baranes *et al.,* 1998 ; Minor *et al.,* 2009). À l'inverse, l'ajout ou la surexpression de tPA engendrent une augmentation de la pousse neuritique. Le tPA est présent au niveau des cônes de croissance (Verrall and Seeds, 1989 ; Krystosek and Seeds, 1981) et peut être libéré localement avec des MMPs (García-Rocha *et al.,* 1994 ; Lochner *et al.,* 1998) pour activer le plasminogène. Grâce à la plasmine nouvellement formée et aux MMPs, une dégradation locale de la MEC est possible, aboutissant à la pousse neuritique et/ou à la formation de zone de communication avec d'autres cellules mais également de nouvelles synapses (Huang *et al.,* 1996 ; Qian *et al.,* 1993). Une autre hypothèse sur le rôle du tPA dans la pousse neuritique implique l'activation du facteur de croissance hépatocytaire (hepatocyte

growth factor ou HGF). Le tPA serait capable d'activer l'HGF participant à l'élongation des axones (Thewke and Seeds, 1999).

b) tPA et modulation glutamatergique

Au cours d'une dépolarisation neuronale glutamatergique, l'exocytose de tPA synchrone à la libération de glutamate a été observée (Gualandris *et al.,* 1996 ; Fernández-Monreal *et al.,* 2004). Il est libéré par la terminaison présynaptique des neurones corticaux cérébraux après une dépolarisation de la membrane (Echeverry *et al.,* 2010).

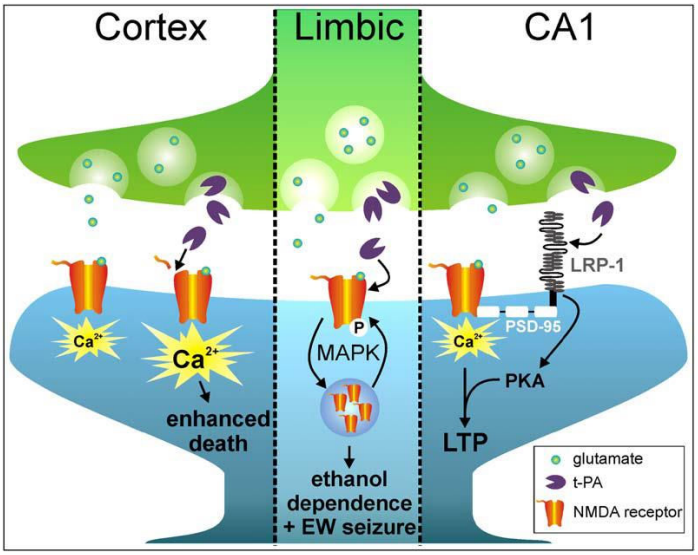

Figure 29 : Mécanismes d'action du tPA sur la neurotransmission glutamatergique. À gauche: le clivage de la sous-unité GluN1 par le tPA augmente la perméabilité ionique des RNMDA. En culture neuronale corticale embryonnaire, ce clivage augmente le flux de calcium dépendant du RNMDA et la mort cellulaire excitotoxique. Au milieu: crise d'épilepsie résultant d'un sevrage d'éthanol (ethanol with-drawal EW) chez des souris alcoolo-dépendantes. Le tPA potentialise le développement d'une dépendance à l'éthanol et de la dépendance induite par le sevrage via une interaction non protéolytique avec la sous-unité GluN2B. Cette potentialisation implique une phosphorylation accrue de GluN2B, une activation de MAPK-ERK1/2 et une augmentation du nombre de RNMDA à sous unités GluN2B. À droite : LRP-1 est connecté au NMDAR via PSD-95. Le tPA facilite la LTP RNMDA-dépendante à la synapse (dans la couche CA1 de l'hippocampe) en se liant à LRP-1 et en transmettant un signal qui élève les niveaux de protéine kinase A (PKA). Pour simplifier, seule l'exocytose de tPA à partir de vésicules présynaptiques est décrite. Cependant, les vésicules postsynaptiques de tPA ont également été observées (Shin, 2004) (Lenoir et al., 2019) (Samson and Medcalf, 2006).

Le tPA libéré module la signalisation du récepteur glutamatergique de type NMDA. En effet, la fixation du tPA (*via* son domaine K2) à la sous-unité GluN1 (au niveau de l'Arg 260) va cliver le fragment N-terminal des récepteurs NMDA (Fernández-Monreal *et al.,* 2004 ; Lopez-Atalaya *et al.,* 2008). Ce clivage va potentialiser l'influx calcique de ces récepteurs en présence de glutamate (Nicole *et al.,* 2001), lui conférant ainsi des propriétés de neuromodulateur.

De manière intéressante, les conformations présentées à la fois par les récepteurs NMDA et le tPA déterminent leur interaction. En effet, seule la forme simple chaîne du tPA est capable d'induire ce clivage (Parcq *et al.,* 2012). Ceci va entraîner une augmentation de l'influx calcique qui va avoir une incidence directement dépendante de l'état physiologique environnant. Des études récentes montrent que la libération de tPA déclenche le cycle

vésiculaire synaptique et favorise l'exocytose (Wu *et al.,* 2015) et la récupération endocytique (Yepes *et al.,* 2016) de vésicules synaptiques contenant du glutamate.

Au niveau de la synapse, le tPA a également un rôle de gliotransmetteur. Il peut être endocytosé par les astrocytes *via* le récepteur LRP, puis exocyté de manière régulée dans la synapse (Cassé *et al.,* 2012). La modulation glutamatergique des récepteurs NMDA par le tPA va être mise en jeu dans des processus physiologiques comme la mémoire, l'apprentissage (Benchenane *et al.,* 2007 ; Obiang *et al.,* 2012) mais également pathologique comme l'excitotoxicité et l'épilepsie (Nicole *et al.,* 2001 ; Parcq *et al.,* 2012 ; Bertrand *et al.,* 2015 ; Qian *et al.*, 1993 ; Figure 29)

c) tPA et plasticité synaptique

La plasticité synaptique est la capacité des synapses à se renforcer ou à s'affaiblir avec le temps, en réponse à une augmentation ou à une diminution de leur activité. Dans les processus de mémoire et d'apprentissage, il y a ainsi un renforcement important et durable de l'efficacité synaptique aussi connu sous le nom de potentialisation à long terme (Long Term Potentiation ou LTP) (Nabavi *et al.,* 2014). L'hippocampe et l'amygdale sont des régions importantes dans les processus de mémoire et d'apprentissage. Il a été rapidement mis en évidence que le système glutamatergique avait un rôle central dans ce mécanisme, impliquant particulièrement les récepteurs NMDA (Collingridge *et al.,* 1983). On distingue deux types de processus aboutissant à une plus grande efficacité de la transmission synaptique : (i) une phase précoce de la LTP sur quelques heures impliquant des mécanismes enzymatiques modulant l'efficacité synaptique (activation de kinases, phosphorylation et mobilisation du pool de récepteurs AMPA) et une phase tardive de la LTP persistant plusieurs jours et reposant sur la synthèse de nouvelles protéines (élévation de la concentration intracellulaire d'AMPc et recrutement de plusieurs kinases, comme PKA et MAPK) contribuant à ce perfectionnement de transmission synaptique (Malenka and Bear, 2004).

En condition physiologique, le tPA est fortement exprimé dans l'hippocampe et l'amygdale (Teesalu *et al.,* 2004). Une augmentation rapide des ARN messagers codant pour le tPA est observée suite à l'activation des neurones hippocampiques (Qian *et al.,* 1993 ; Figure 30) et dans les neurones de Purkinje du cervelet lors de l'apprentissage de tâches motrices (Seeds *et al.,* 1995). Des études *in vitro* ont aussi montré que l'ajout d'inhibiteurs du tPA (PAI-1 ou tPA-stop) interféraientt avec la phase tardive de la LTP alors que l'ajout de tPA

potentialiserait le processus (Baranes *et al.,* 1998). Des travaux du laboratoire ont montré que les effets du tPA sur la LTP sont plutôt médiés par le tPA simple chaîne, plutôt que par le tPA double chaînes (Parcq *et al.,* 2012). L'implication du tPA dans la LTP transparaît sur le plan comportemental. Chez la souris, une surexpression du tPA dans les neurones augmente les performances d'apprentissage et de mémorisation par une augmentation de la LTP (Madani *et al.,* 1999). À l'inverse, chez des souris déficientes en tPA (knockout, KO), l'absence de tPA se traduit par un déficit d'apprentissage. Cet effet peut être annulé par l'infusion de tPA directement dans l'hippocampe (Pawlak *et al.,* 2002).

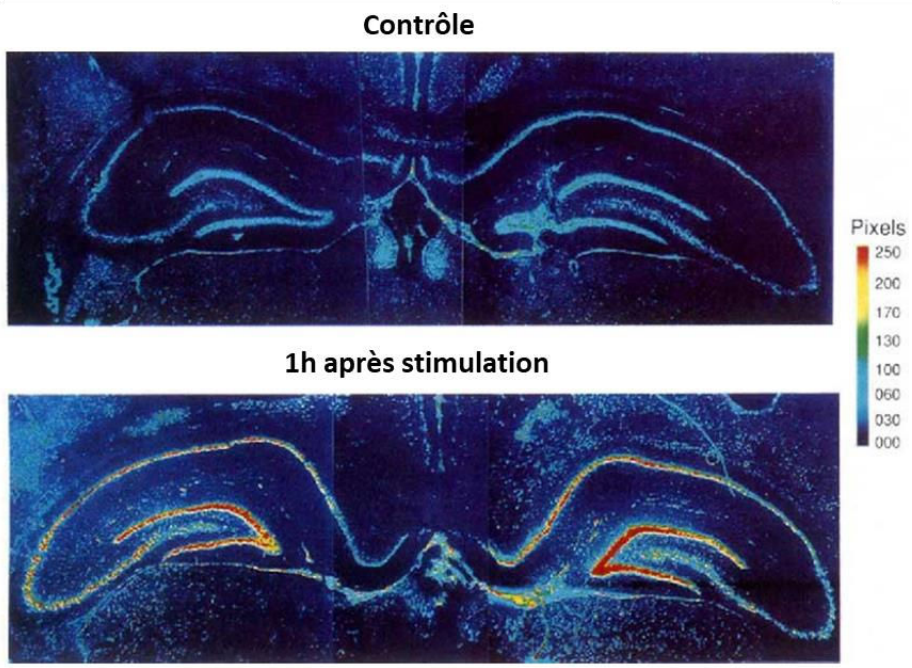

Figure 30 : **Augmentation de la quantité d'ARN messager du tPA après activation neuronale chez le rat.** Hybridation *in situ* des ARNm du tPA dans l'hippocampe de rat en condition normale et 1h après stimulation électrique du gyrus denté (adapté de Qian *et al.,* 1993).

Le(s) rôle(s) du tPA sur la LTP peuvent se justifier par différents mécanismes :

- Par son interaction avec les récepteurs NMDA (Qian *et al.,* 1993)
- Par son interaction avec les récepteurs LRP, via les voies des signalisations impliquant la protéine kinase A (Zhuo *et al.,* 2000)
- Par la dégradation de la MEC, favorisant la formation de nouvelles synapses (Baranes *et al.,* 1998)
- Par sa capacité à activer le facteur neurotrophique issu du cerveau (Brain derived neurotrophic factor ou BDNF) essentiel à la LTP (Pang and Lu, 2004)

- Par sa capacité à cliver la reeline, une protéine importante dans la régulation des fonctions synaptiques (Trotter *et al.,* 2014)

d) tPA et excitotoxicité

La suractivation des récepteurs au glutamate et l'entrée conséquente de Ca^{2+} dans le neurone sont délétères. Cela provoque un gonflement puis une mort neuronale postsynaptique, dite excitotoxique (cf partie I.D.3.a).

D'abord, Tsirka et collaborateurs en 1995 observaient une résistance accrue à la neurotoxicité glutamatergique (induite par injection intra hippocampique de kaïnate) chez des souris déficientes en tPA comparée au phénotype sauvage. Une réduction des volumes de lésion après une ischémie cérébrale (induite par l'occlusion intraluminale de l'ACM par filament) avait ensuite été observée chez des souris déficientes en tPA par Wang et collaborateurs en 1998 (Tsirka *et al.,* 1995 ; Wang *et al.,* 1998). Il montre aussi qu'une injection de tPA dans la circulation fait augmenter le volume de lésion cérébrale dans la même étude. Toujours chez des souris déficientes en tPA, soumises à des modèles thromboemboliques d'ischémie cérébrale cette fois, l'absence de tPA est bénéfique au regard de l'excitotoxicité, mais délétère pour la fibrinolyse endogène. La diminution de l'efficacité de la fibrinolyse va alors provoquer une augmentation du volume de lésion (Nagai *et al.,* 1999).

En effet, le tPA peut avoir des effets opposés lors d'une ischémie cérébrale : bénéfique lorsqu'il est dans le compartiment vasculaire par son rôle dans la fibrinolyse (à la phase aiguë), mais aussi délétère lorsqu'il est dans le parenchyme cérébral. Si l'effet pro-excitotoxique du tPA endogène et exogène est donc bien documenté, toutefois son ou ses mécanisme(s) d'action reste(nt) discuté(s).

Plusieurs mécanismes ont été proposés pour expliquer le rôle excitotoxique du tPA :

- Par l'intermédiaire de l'activation du plasminogène en plasmine. La plasmine aurait ensuite un rôle direct dans l'excitotoxicité (Tsirka *et al.,* 1997).
- Par sa capacité à activer la microglie. La microglie participerait ensuite à la mort neuronale excitotoxique (Rogove and Tsirka, 1998).
- Par sa capacité à se lier aux récepteurs LRP. L'interaction entre le tPA et les récepteurs LRP présents sur les neurones permettrait d'augmenter le flux calcique provenant des récepteurs NMDA au sein des neurones (Samson *et al.,* 2008 ; Martin *et al.,* 2008).

- Par sa capacité à suractiver les récepteurs NMDA. Des études menées au laboratoire ont montré que le tPA est capable de se lier aux récepteurs NMDA et de promouvoir l'excitotoxicité ; mécanisme induit spécifiquement par le sc-tPA, et non au tc-tPA (Nicole *et al.,* 2001 ; Parcq *et al.,* 2012). Le tPA se fixe sur le domaine amino-terminal (ATD) de la sous-unité GluN1 des récepteurs NMDA *via* deux sites distincts : l'un présent sur son domaine Kringle 2, et l'autre présent sur son domaine protéolytique (Fernández-Monreal *et al.,* 2004 ; Lopez-Atalaya *et al.,* 2008).

Il est essentiel de comprendre les mécanismes par lesquels le tPA interagit avec les NMDARs et promeut les processus excitotoxiques. De nouvelles stratégies thérapeutiques sont en développement ciblant l'interaction tPA/récepteurs NMDA pour réduire les effets secondaires de la thrombolyse pharmacologique. Il est possible de bloquer le domaine ATD des récepteurs NMDA grâce à un anticorps dirigé spécifiquement contre ce domaine, ce qui empêche la fixation du tPA (Benchenane *et al.,* 2007). Ainsi, un anticorps monoclonal dirigé contre le domaine ATD de la sous-unité GluN1 a été développé au laboratoire, le Glunomab®, efficace pour inhiber l'interaction du tPA avec les récepteurs NMDA (Macrez *et al.,* 2011).

Bien que le tPA présente des propriétés pro-excitotoxiques dans ces circonstances, des recherches très récentes démontrent que le tPA endogène est également anti-excitotoxique. Le tPA ne semble augmenter l'excitotoxicité qu'à des concentrations remarquablement élevées (Wu *et al.,* 2013). Une faible concentration (5 à 10 nM, concentration endogène de tPA dans le SNC) de sc-tPA ou de tc-tPA protège les neurones corticaux en culture de l'excitotoxicité induite par le NMDA (Bertrand *et al.,* 2015 ; Yepes, 2015 ; Figure 31). Ainsi, il est possible que le tPA endogène protège les neurones de l'excitotoxicité lors d'un AVC ischémique.

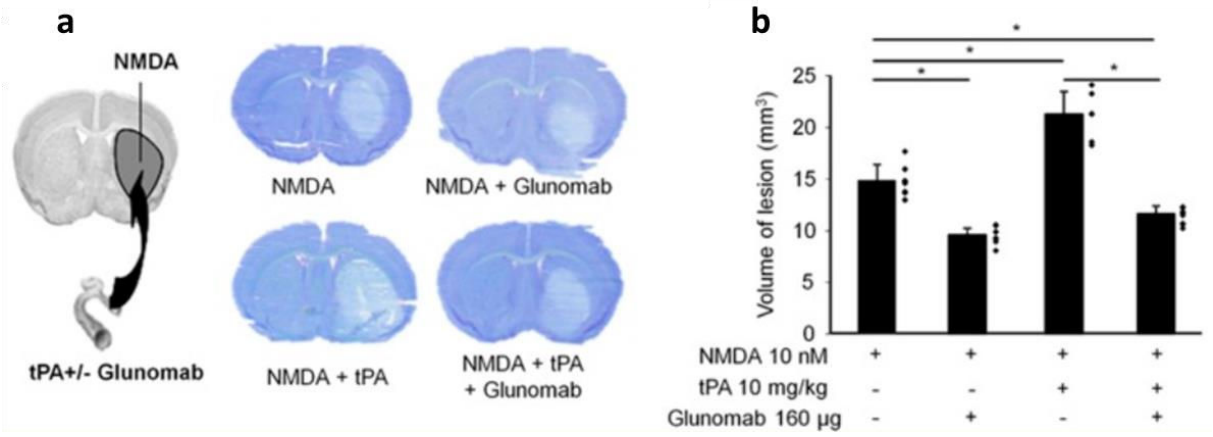

Figure 31 : Le blocage de la liaison du tPA à la sous-unité GluN1 des RNMDA empêche les effets pro-excitotoxiques du tPA *in vivo* (a) Gauche : représentation schématique de l'injection striatale unilatérale de NMDA (10 nmoles, 1 µl). Droite: images illustrant des lésions excitotoxiques dans toutes les conditions. (b) Quantification du volume des lésions excitotoxiques (adapté de Lesept *et al.,* 2016).

L'effet anti-excitotoxique du tPA serait en partie dû à l'induction de la signalisation neurotrophique. Le facteur neurotrophique dérivé du cerveau (BDNF) est une protéine trophique qui favorise la survie des neurones dans diverses lésions et pathologies neuronales, y compris l'excitotoxicité. En favorisant la signalisation ERK, le tPA active CREB (cAMP-response element binding protein protéine liant l'élément de réponse à l'AMPc) et produit une réaction protectrice durable contre l'activité synaptique en cours (Papadia *et al.,* 2005). Il a été démontré que la voie ERK1/2 protège les neurones en favorisant la phosphorylation de CREB, régulant ainsi positivement Atf3, un répresseur des gènes promoteurs de la mort (Wu *et al.,* 2013).

e) tPA et apoptose

L'apoptose se caractérise par une autodestruction des cellules en réponse à un signal, soit une mort cellulaire programmée. Celle-ci joue un rôle important dans le développement neuronal et au cours de nombreuses pathologies cérébrales (notamment dans la formation de la lésion ischémique, voir partie I.D.3.d).

Une série de recherches a étudié l'influence du tPA sur l'apoptose neuronale. Les premières études suggèraient un effet pro-apoptotique du tPA sur les cellules endothéliales humaines et sur les neurones corticaux de souris (Flavin *et al.,* 2000 ; Liu *et al.,* 2004).

Liot et collaborateurs montrent au contraire un effet anti-apoptotique du tPA sur des cultures de neurones corticaux en privation de sérum. Cet effet serait médié par une diminution de l'activité de la caspase 3, acteur majeur de la cascade apoptotique et serait indépendant de l'activité protéolytique du tPA, de son interaction avec les récepteurs NMDA et les LRP (Liot *et al.,* 2006). L'activation de la signalisation cellulaire dépendante de la voie phosphatidylinositol-3-kinase (PI3K) (*via* l'activation de l'annexine II) (Siao and Tsirka, 2002 ; Lee *et al.,* 2007) ou les récepteurs à l'EGF (Bertrand *et al.,* 2015 ; Lemarchand *et al.,* 2016) semblent responsables de l'effet anti-apoptotique observé sur les neurones. L'inhibition du stress du réticulum endoplasmique (SRE) peut également être impliquée dans l'effet anti-apoptotique du tPA. Il joue un rôle critique dans les dommages des neurones chez les rats ischémiques cérébraux transitoires (Nakka *et al.,* 2009). Pendant une privation énergétique, la surcharge de protéines dépliées à l'intérieur du RE déclenche la cascade apoptotique (Goswami *et al.,* 2016). Grp78, une protéine chaperonne qui est également le récepteur de membrane de tPA, a été décrite comme réduisant le SRE par l'inhibition de la voie pERK, régulant ainsi CHOP, un facteur pro-apoptotique (Louessard *et al.,* 2017).

Les effets du tPA sur l'apoptose ont été caractérisés de manière beaucoup plus claire au niveau des oligodendrocytes. Un traitement au tPA réduit l'expression des facteurs pro-apoptotiques Bad et Bax (à leurs niveaux basaux) et l'activité de la caspase 3. Dans le même temps, le tPA favorise l'expression des facteurs anti-apoptotique Bcl-2 et Bcl-XL, protégeant ainsi la survie les oligodendrocytes lors d'un AVC ischémique (Correa *et al.,* 2011). Ce processus est médié par le domaine EGF du tPA qui pourrait impliquer l'interaction EGFR et le recrutement d'Erk1/2 et, conséquemment, les voies intracellulaires Akt (Correa *et al.,* 2011).

f) tPA et inflammation

Les réactions inflammatoires et immunitaires sont des éléments importants dans l'apparition et la progression de l'AVC (voir partie I.D.3.e).

Au cours de l'occlusion vasculaire cérébrale, l'inflammation induit une dégradation de la BHE, provoquant un œdème et une perturbation du milieu cellulaire cérébral (notamment de la MEC ; Asahi *et al.,* 2000). Comme nous l'avons vu plus haut, le tPA favorise l'ouverture de la BHE par de multiples mécanismes (Lijnen, 2001 ; Polavarapu *et al.,* 2007). Des études montrent aussi que le tPA est impliqué dans les réponses inflammatoires après un AVC ischémique par une interaction avec et un recrutement de la microglie *via* la libération de

chimiokines (Vivien *et al.,* 2011 ; Hickey *et al.,* 1992 ; Kreutzberg, 1996 ; Lenglet *et al.,* 2014). L'activation microgliale par le tPA serait établie par une liaison à l'annexine II (Siao and Tsirka, 2002) ou au LRP (Zhang *et al.,* 2009). Le tPA agit sur la microglie lorsqu'une inflammation est présente, ayant un rôle d'amplificateur du processus inflammatoire (Lenglet *et al.*, 2014 ; Rogove *et al.,* 1999) et serait même capable d'activer la microglie en condition physiologique (Siao and Tsirka, 2002).

Le tPA intervient également dans la polarisation microgliale (Won *et al.,* 2015). Les deux phénotypes de microglie activée, M1 et M2, se distinguent par leurs fonctions biologiques : le premier étant pro-inflammatoire et le dernier étant anti-inflammatoire (Cunningham, 2013). Des souris déficientes en neuroserpine ont une polarisation M1 majoritaire lors d'une activation microgliale post-AVC, ainsi qu'un volume de lésion de plus grande taille (Gregersen *et al.,* 2000). Des souris déficientes en tPA présentent des symptômes neuroinflammatoires plus légers, une taille d'infarctus réduite et une meilleure préservation de la substance blanche (dans un modèle de lésion de la moelle épinière, (Abe *et al.,* 2003).

Les astrocytes jouent également un rôle clé dans la réponse inflammatoire post-AVC. La gliose est un processus au cours duquel les astrocytes vont s'activer en réponse à un événement pathologique (Pekny and Nilsson, 2005). Le tPA pourrait favoriser la gliose dans des conditions d'ischémie (Yip *et al.,* 2016).

Il faut garder à l'esprit que la plupart des études portant sur le rôle de l'inflammation dans la formation de la lésion ischémique ont utilisé des modèles d'ischémie-reperfusion mécanique, ce qui, comme nous le discuterons dans la partie III, est un facteur confondant.

g) tPA et processus cognitif

La fonction du tPA dans la plasticité synaptique est bien documentée *in vitro* et *ex vivo*, le tPA agissant, entre autres, sur la LTP de l'hippocampe *via* des mécanismes impliquant à la fois le facteur neurotrophique dérivé du cerveau (BDNF) et le NMDAR (Huang *et al.,* 1996 ; Calabresi *et al.,* 2000 ; Pang, 2004 ; Parcq *et al.,* 2012). En effet, le tPA est fortement exprimé dans l'hippocampe qui est une région importante dans les processus de mémoire et d'apprentissage (Teesalu *et al.,* 2004). De fait, des souris déficientes en tPA présentent des altérations de la mémoire spatiale (Calabresi *et al.,* 2000), une tâche impliquant à la fois l'hippocampe et le cortex entorhinal (Parron and Save, 2004). D'autres études utilisant des

souris déficientes en tPA n'ont toutefois pas observé de phénotype particulier (Huang *et al.*, 1996 ; Pawlak *et al.*, 2005). Une étude réalisée au laboratoire (Hébert *et al.*, 2017), *via* l'utilisation de souris déficientes en tPA et l'inhibition sélective de l'axe tPA/récepteurs NMDA dans le cortex entorhinal (connu pour son rôle dans les processus mnésiques et spatiaux) a permis de mettre en évidence l'importance du tPA dans l'encodage d'informations spatiales (Hébert *et al.*, 2017). Ainsi, le tPA est impliqué dans l'apprentissage et la mémoire spatiale (Madani *et al.*, 1999 ; Obiang *et al.*, 2011 ; 2012 ; Oh *et al.*, 2014 ; Hébert *et al.*, 2017 ; Figure 32).

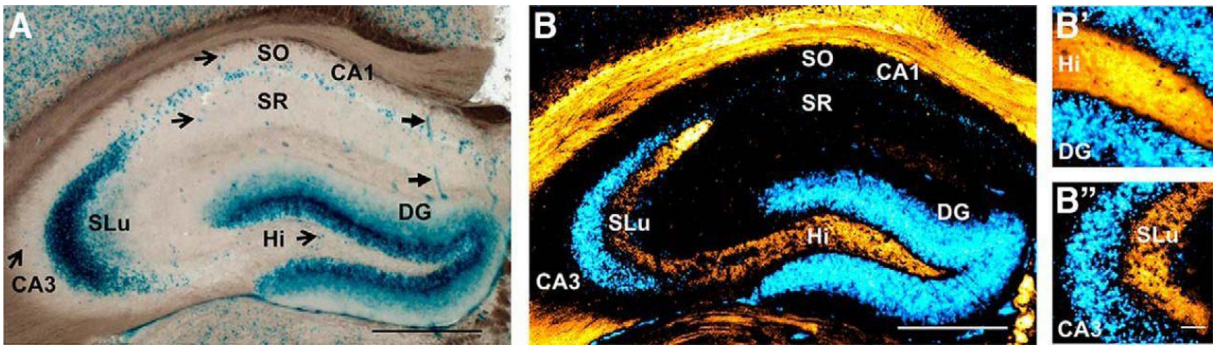

Figure 32 : Immunohistochimie de l'expression de la protéine tPA dans l'hippocampe de souris rapporteuses PlatβGAL. (Stevenson and Lawrence, 2018)

Le tPA est également exprimé dans l'amygdale et dans le noyau de la strie terminale qui sont des régions importantes dans l'anxiété, les processus de stress et de peur (Matys *et al.*, 2004 ; Pawlak *et al.*, 2003). Le tPA est impliqué dans l'acquisition et le rappel au contexte de peur (Huang *et al.*, 1996 ; Calabresi *et al.*, 2000 ; Barnes and Thomas, 2008). Plusieurs études ont montré que les souris déficientes en tPA ont un comportement moins anxieux que les souris sauvages (Matys *et al.*, 2004 ; Pawlak *et al.*, 2003). De manière intéressante, des souris déficientes en neuroserpine ont un comportement plus anxieux que les souris sauvages (Madani *et al.*, 2003).

h) tPA et substance blanche

La substance blanche est principalement constituée d'axones myélinisés, d'astrocytes, de cellules endothéliales et, surtout, d'oligodendrocytes. Ces derniers sont les cellules du SNC responsables de la formation de la myéline des axones. La mort des oligodendrocytes survient lors des atteintes du SNC, lors d'une ischémie cérébrale ou dans le cadre de la sclérose en plaques (SEP) par exemple.

Ainsi, lorsque la substance blanche est lésée, le tPA est impliqué dans les processus de remyélinisation et de régénération axonale. Notamment dans la SEP, des dépôts de fibrine se forment au niveau des lésions. Ces dépôts aggravent la réponse inflammatoire et accentuent la dégénération axonale. Le tPA, par son action pro-fibrinolytique, est alors capable de réduire les dommages axonaux (Akassoglou *et al.,* 2000 ; Gveric *et al.,* 2001 ; Gveric *et al.,* 2003). Minor et collaborateurs montrent que ce mécanisme de régénération axonale par le tPA est indépendant de l'activation du plasminogène et impliquerait un autre mécanisme (Minor *et al.,* 2009). Dans des modèles animaux de SEP, les souris déficientes en tPA ont des symptômes plus sévères et une moins bonne récupération (East *et al.,* 2005 ; Lu *et al.,* 2002). D'un autre côté, des souris déficientes en PAI-1 présentent des retards d'apparition de symptômes et des symptômes moins sévères en comparaison avec le phénotype sauvage (East *et al.*, 2008).

Le tPA serait de surcroît impliqué dans la dégradation des chondroitine sulphate protéoglycanes (CSPGs), des protéines de la MEC ayant un effet inhibiteur sur la repousse axonale (Bukhari *et al.*, 2011). Une étude réalisée au laboratoire montre que le tPA est capable d'activer ADAMTS-4 (une désintégrine et métalloprotéinase à motifs thrombospondines de type 4), une protéase capable de dégrader les CSPGs, et ainsi d'améliorer la repousse axonale et la récupération fonctionnelle après un traumatisme de la moelle épinière (Lemarchant *et al.,* 2014). En condition physiologique, l'expression d'ADAMTS-4 par les oligodendrocytes contribue également au processus de myélinisation (Pruvost *et al.,* 2017). Enfin, le tPA promeut la migration et la survie des oligodendrocytes en cas de lésion de la substance blanche, *via* son domaine EGF (Correa *et al.*, 2011 ; Leonetti *et al.,* 2017).

i) tPA et couplage neurovasculaire

L'activité cérébrale entraîne des modifications hémodynamiques. Ce phénomène est appelé couplage neurovasculaire. Il a été montré que lors d'une ischémie cérébrale chez le rat, l'injection de tPA dans la circulation sanguine diminue la réactivité vasculaire, pouvant contribuer aux effets délétères de la reperfusion post-ischémie (Cipolla *et al.,* 2000). De même, Armstead et collaborateurs ont publié plusieurs études rapportant une altération de l'autorégulation causée par le tPA après une ischémie ou un traumatisme cérébral. Ils décrivent cette altération comme potentialisée par le tPA et dépendante de son interaction avec les récepteurs NMDA. Le tPA interagirait avec les récepteurs NMDA des cellules endothéliales et activerait les voies Mitogen-Activated Protein Kinase (MAPK, c-Jun N-terminal kinase (JNK) et

ERK), conduisant à une dérégulation des canaux potassiques impliqués dans la dilatation des vaisseaux. À l'inverse, le tPA pourrait également interagir avec les récepteurs LRP et activer la voie MAPK p38, prévenant alors l'altération de l'autorégulation après l'ischémie (Armstead *et al.*, 2016, 2005, 2003, 2011a, 2011b).

Nasser et collaborateurs ont montré que le tPA peut induire soit une vasoconstriction, soit une vasodilatation selon son site d'interaction avec les cellules endothéliales, et que cet effet dépend de la eNOS (Nassar *et al.,* 2004). Cette même équipe a mis en évidence l'implication d'une interaction du tPA avec les NMDA-R dans la contraction des SMCs au sein du poumon (Nassar *et al.,* 2010). Au niveau des organes périphériques, un effet vasodilatateur du tPA est également retrouvé dans la circulation rénale (Heyman *et al.,* 2004).

Enfin, la démonstration la plus claire de la modulation du couplage neurovasculaire par le tPA a été apportée par l'équipe de C. Iadecola. Elle a en effet mis en évidence une diminution de la réponse hémodynamique lors de la stimulation des vibrisses chez des souris tPA KO en comparaison à des souris WT. Ce déficit peut être compensé par l'application de tPA directement au niveau du cortex sensoriel. Elle émet l'hypothèse qu'une interaction du tPA synaptique avec les récepteurs NMDA post-synaptiques aurait pour effet de promouvoir la production de NO par la nNOS (Park *et al.,* 2008). Une étude du laboratoire très récemment publiée par Anfray et collaborateurs confirment ces résultats, du rôle du tPA dans le couplage neurovasculaire.

F. Le tPA comme traitement de l'AVC

Malgré ses effets pléiotropes décrits chez l'animal, le tPA demeure l'unique traitement autorisé dans la phase aigüe des AVC ischémiques chez l'homme. Le tPA contraste ainsi avec tous les autres traitements neuroprotecteurs chez l'animal, qui n'ont, quant à eux, jamais fait preuve de la moindre efficacité chez l'homme (Endres *et al.,* 2008 ; Neuhaus *et al.,* 2017). De fait, nous le verrons ci-après, de nouvelles stratégies thérapeutiques basées sur l'optimisation du tPA sont en pleine expansion.

1. Intérêt de développer des mutants du tPA

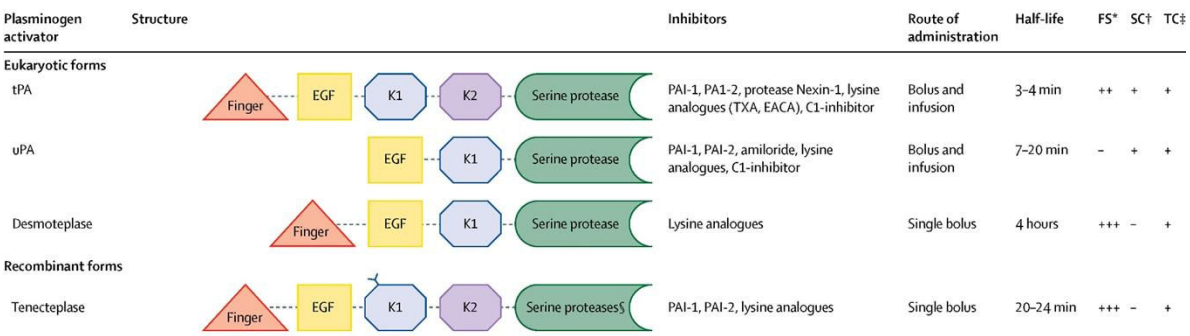

Figure 33 : Exemples d'activateurs du plasminogène, avec notamment le tenecteplase, une forme recombinante du tPA présentant une demi-vie plus longue et affinité plus forte pour la fibrine. (A) Les activateurs du plasminogène sont classés en formes eucaryotes et formes recombinantes. Ils ont divers domaines structuraux, inhibiteurs et différentes spécificités de la fibrine ; ainsi, leur voie d'administration et leur demi-vie diffèrent. Les activateurs du plasminogène peuvent avoir une forme sc, une forme tc ou les deux. Les activateurs du plasminogène convertissent le plasminogène en plasmine active, qui peut ensuite dégrader la fibrine. EACA = acide ε-aminocaproïque. EGF = facteur de croissance épithélial. Finger = domaine finger. FS = spécificité de la fibrine. K = domaine de Kringle. PAI = inhibiteur d'activateur du plasminogène. sc = simple chaîne. tc = double chaînes. tPA = activateur tissulaire du plasminogène. TXA = acide tranexamique. uPA = activateur du plasminogène urokinase. * L'activateur du plasminogène n'a pas de spécificité pour la fibrine (-), une faible (+), une modérée (++) ou une forte (+++) spécificité pour la fibrine. † L'activateur du plasminogène a (+) ou n'a pas la forme (-) sc. ‡ L'activateur du plasminogène a (+) ou n'a pas (-) une forme tc. § Substitution d'acide aminé dans le domaine de la sérine protéase: Lys296Ala, Hys297Ala, Arg298Ala, Arg299Ala. (adapté de Thiebaut *et al.,* 2018).

Le tPA disponible aujourd'hui pour l'utilisation humaine est produit sous une forme recombinante à partir d'une lignée cellulaire d'ovaires de hamster chinois. Notre meilleure connaissance structurelle et fonctionnelle du tPA et les progrès en génie génétique ont permis le développement de nouvelles stratégies pharmacologiques. Il a été montré que des protéines apparentées au tPA, présentant des mutations dans certains domaines, ont des caractéristiques pharmacologiques plus avantageuses que la molécule de base. Aujourd'hui, on dispose d'autres activateurs du plasminogène encore plus spécifiques pour la fibrine que le tPA : le tenecteplase (un mutant du tPA produit par génie génétique) et le desmoteplase (une forme particulière du tPA isolée pour la première fois chez la chauve-souris vampire mexicaine, qui l'utilise pour fluidifier le sang de ses proies). Ces deux mutéines du tPA ont récemment fait l'objet de larges essais cliniques randomisés comme traitements de l'AVC ischémique (Figure 33).

Le tenecteplase (trois mutations ponctuelles dans le Kringle 1 et le domaine protéase du tPA) a une spécificité pour la fibrine (par rapport au fibrinogène) 14 fois supérieure à celle du tPA, une demi-vie plasmatique plus longue et une résistance à l'inhibition par PAI-1, 80 fois supérieure. La demi-vie plus longue permet au tenecteplase d'être injecté sous la forme d'un bolus unique. Théoriquement, la spécificité pour la fibrine plus forte du tenecteplase permet

une lyse plus rapide et/ou un risque hémorragique plus faible qu'en cas d'utilisation de tPA (l'activation du plasminogène est localisée au niveau du thrombus). C'est le seul fibrinolytique à avoir fait l'objet d'un essai clinique randomisé contre le tPA (Parsons *et al.,* 2012). Une méta-analyse très récente (Thelengana *et al.,* 2018) compare le tenecteplase à l'alteplase comme traitement de la phase aiguë des AVC ischémiques. L'évaluation fonctionnelle (échelle de Rankin modifiée à 90 jours), l'amélioration neurologique majeure précoce, le taux d'hémorragie intracérébrale éventuelle, d'hémorragie intracérébrale symptomatique et le taux de mortalité à 90 jours ont été comparés. Quatre essais contrôlés randomisés portant sur 1334 patients ont été inclus. Comparativement au groupe Alteplase, le groupe Tenecteplase présentait une amélioration neurologique précoce plus importante (Figure 34). Il n'y avait pas de différence significative de (i) récupération fonctionnelle à 90 jours entre le tenecteplase et l'alteplase, (ii) d'hémorragie intracérébrale, (iii) d'hémorragie intracérébrale symptomatique ou (iv) une mortalité à 90 jours. Des essais d'analyses coût-efficacité/bénéfice comparant les traitements par le ténectéplase et l'alteplase, ainsi que des études comparant thrombectomie *versus* tenecteplase sont nécessaires pour renforcer la preuve de l'avantage du coût potentiel du tenecteplase.

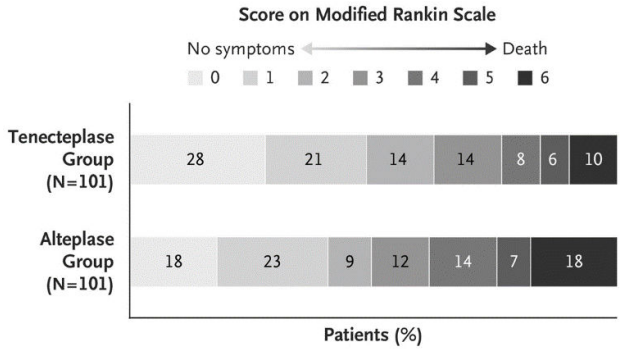

Figure 34 : **Évaluation fonctionnelle par l'échelle modifiée de Rankin de patients victimes d'un AVC ischémique, à 3 mois selon le traitement reçu (Alteplase ou Tenecteplase)** Les patients du groupe tenecteplase ont un score médian de 2, comparé à un score médian de 3 chez les patients du groupe alteplase (rapport de cotes moyen, 1,7; IC95%, 1,0 à 2,8; p = 0,04). Les pourcentages peuvent ne pas totaliser 100% en raison de l'arrondissement (Campbell *et al.*, 2018)

Le desmoteplase (analogue au tPA, mais ne possédant pas le domaine Kringle 2) possède une demi-vie plasmatique de près de 4 heures (contre environ 5 minutes pour le tPA) et une plus forte affinité pour la fibrine. La difficulté de mener des essais cliniques contre le tPA a obligé les investigateurs de ce nouveau fibrinolytique à mener des essais cliniques chez des patients non-éligibles à la thrombolyse classique (au moment où les essais cliniques ont été menés). Ainsi, trois essais cliniques ont été réalisés dans la fenêtre temporelle 3-9 heures, en comparaison contre un placebo, après sélection des patients par IRM de perfusion (présence d'un mismatch) : DIAS, DEDAS et DIAS-2 (Hacke *et al.,* 2005 ; Furlan *et al.,* 2006 ; Hacke *et al.,*

2008). La première partie de DIAS a démontré que de fortes doses de desmoteplase (> 125 µg/kg) induisaient un risque d'hémorragies symptomatique très important (> 30%). Par la suite, trois doses ont été testées : 65 µg/kg, 90 µg/kg et 125 µg/kg. Les essais cliniques suivants (DIAS (2ème partie) et DEDAS) étaient très encourageants et montraient un effet dose dépendant du desmoteplase sur le taux de reperfusion et l'amélioration du devenir neurologique, sans augmentation dramatique du taux d'hémorragies symptomatiques. Malheureusement, les essais cliniques suivant (DIAS-2 DIAS-3 et DIAS-4) n'ont pas confirmé ces résultats (Hacke *et al.,* 2009 ; Albers *et al.,* 2015 ; von Kummer *et al.,* 2016).

2. tPA simple et double chaînes

Comme toutes les sérines protéases, le tPA existe sous deux formes : une forme simple chaîne (single-chain, sc-tPA) et une forme double chaînes (two-chains, tc-tPA), présentant des différences fonctionnelles (Figure 35). En effet, *in vivo*, le tPA endogène est sécrété sous forme de sc-tPA mais peut, après clivage par la plasmine (ou d'autres protéases), être transformé en tc-tPA (Parcq *et al.,* 2012). Contrairement à la majorité des sérines protéases qui sont inactives sous forme simple chaîne, le sc-tPA présente une activité protéolytique (Hoylaerts *et al.,* 1982), équivalente à celle de la forme double chaînes (Thelwell and Longstaff, 2007).

Ce changement conformationnel, sc-tPA en tc-tPA n'influence pas son activité fibrinolytique mais semble abolir son effet pro-excitotoxique à la fois *in vitro* et i*n vivo*. Ainsi, contrairement au sc-tPA, l'injection de tc-tPA ne potentialise pas la neurotoxicité d'une injection stéréotaxique de NMDA dans le striatum de souris. Par ailleurs, quand une quantité importante de plasmine est rajoutée avec le sc-tPA sur des cultures de neurones, tout le sc-tPA est transformé en tc-tPA et il n'y a pas d'effet pro-excitotoxique (Parcq *et al.,* 2012)

La solution de tPA utilisée en clinique est constituée d'un mélange avec plus de 90% de sc-tPA, la forme potentiellement pro-excitotoxique. Chez l'homme, le tc-tPA a été utilisé dans les premiers essais cliniques (duteplase). La plus large étude recense le traitement de 19 patients avec du duteplase (essai randomisé, contrôlé en double aveugle) et démontre un effet bénéfique de la plus forte dose testée (Mori *et al.,* 1992). Malheureusement, il n'y a pas d'études comparant l'alteplase (principalement sc-tPA) au duteplase (principalement tc-tPA) et le développement de cette molécule double chaîne a été arrêté il y a plusieurs années pour des raisons de propriétés intellectuelles.

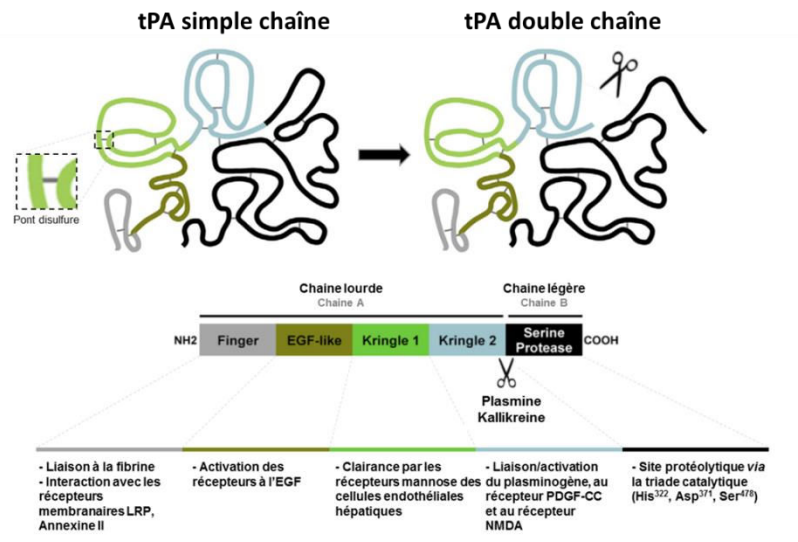

Figure 35 : **Un clivage spécifique au niveau de l'Arg275-Ile276 convertit la forme simple chaîne (sc) du tPA en une forme à 2 chaînes (tc)**. Les formes sc et tc ont des propriétés thrombolytiques similaires en présence de fibrine, mais les autres fonctions du tPA sont spécifiques à la forme sc, en particulier sa capacité à promouvoir la signalisation du récepteur NMDA (NMDAR) : l'interaction du tPA avec les RNMDA entraîne une augmentation de l'influx calcique, de l'activation d'Erk (½) et de la mort neuronale. Le tPA peut favoriser la signalisation des RNMDA et la neurotoxicité conséquente en une action indépendante du plasminogène, tandis que tc-tPA régule à la baisse la signalisation NMDAR et neurotoxicité par un mécanisme impliquant une communication dépendante du facteur de croissance épidermique. La forme recombinante de tPA (rtPA) a des effets neurotoxiques dans les modèles animaux. Cependant, malgré cette neurotoxicité, son administration par voie intraveineuse dans les 4h30 suivant l'apparition d'une ischémie cérébrale améliore le pronostic. Le bénéfice provient d'une recanalisation précoce. En pratique clinique, les proportions de sc et tc-rtPA diffèrent légèrement entre les flacons d'actilyse (constitués approximativement de 90% de sc-tPA). La question de savoir si les patients ayant subi une ischémie cérébrale, traités avec différentes proportions de sc et tc-rtPA présentent des résultats cliniques différents a fait l'objet d'une étude clinique, OPHELIE en 2016 (Leys *et al.,* 2016).

L'étude Outcome of Patients Treated by intravenous Rt-PA for Cerebral Ischaemia According to the Ratio Sc-tPA/Tc-tPA, nommée OPHELIE, est une étude clinique visant à évaluer le ratio de tPA simple et double chaîne (sc/(sc+tc)) reçu par les patients bénéficiaires de la thrombolyse, et de déterminer son influence sur leur devenir clinique. L'étude a recruté 1004 patients de 13 centres différents en France (489 femmes, 515 hommes, âgés en moyenne de 75 ans). Le devenir des patients a été évalué jusqu'à trois mois après l'ischémie par le score de Rankin (Tableau 1), et la survenue de crises d'épilepsie a été prospectée. Les résultats ont montré que le ratio n'avait pas d'influence sur les handicaps acquis, la dépendance ou la mortalité à trois mois. Cependant, les patients ayant reçu un ratio faible (une plus grande quantité de tc-tPA) avaient plus de risques de développer des hémorragies cérébrales, et les patients ayant reçu un ratio plus élevé (une plus grande quantité de sc-tPA) avaient plus de risque de développer des crises d'épilepsie (Leys *et al.,* 2016). Bien que n'ayant pas d'influence

sur le devenir clinique (mortalité et handicaps) des patients, le sc-tPA et le tc-tPA semblent donc avoir une influence sur les effets secondaires liés à l'ischémie que sont les crises d'épilepsie et les hémorragies cérébrales. **Jusqu'à maintenant, les potentielles différences d'efficacité du tc-tPA par rapport au sc-tPA pour traiter les AVC ischémiques ont été assez peu décrites expérimentalement. Nous avons ainsi investigué dans ces travaux de thèse les effets des formes de simple et double chaîne du tPA dans un modèle d'AVC thrombo-embolique.**

III. Les modèles précliniques d'AVC ischémiques

A. Histoire et considérations éthiques de la modélisation sur l'animal

La perception de l'animal par l'homme a été fortement influencée par les théories philosophiques (décrivant le fait que les animaux seraient dépourvus de conscience). Ces théories n'ont cessé d'évoluer au cours des siècles et ont joué un rôle important dans la pratique expérimentale dont les hommes disposaient pour explorer le vivant et notamment le cerveau, considéré très tôt comme le siège de la conscience. Des avancées importantes en médecine humaine et animale ont été permises par l'expérimentation animale.

Brièvement, voici quelques notions de l'Histoire de l'expérimentation animale :

- Hippocrate, il y a 2500 ans : « les maladies sont une cause naturelle et non surnaturelle, que l'on peut étudier et comprendre ».
- Galien (131-201) commence à employer des animaux pour ses démonstrations en physiologie et en anatomie, démontrant que les artères contiennent du sang et non de l'air, contrairement à ce qui était imaginé jusqu'alors.
- Quelques siècles plus tard, des animaux tels que les crapauds, les grenouilles, poules et vers plats seront utilisés comme modèles. Jusqu'au XVIIIe siècle, la philosophie cartésienne se refusait à croire une quelconque souffrance possible chez les animaux.
- Deux écoles se distinguent : Georges Cuvier (1769-1832) privilégie les études en laboratoire et Geoffroy Saint-Hilaire (1772-1844) défend l'observation des animaux dans leur milieu naturel. Charles Darwin, dans son ouvrage *On the Origin of Species* publié en 1859, insiste sur la continuité entre l'homme et l'animal et sur la nécessité d'études comparatives.

- Edward L. Thorndike (1874-1949) est un des précurseurs de l'expérimentation animale

Figure 36 : **Claude Bernard et ses élèves (1889)** *par Léon Lhermitte.*
Claude Bernard (1813-1878) est un médecin et physiologiste français, considéré comme l'un des fondateurs de la médecine expérimentale. Il travaillait notamment sur l'hyperglycémie et les modèles de diabète.

contrôlée (travaux reconnus sur l'intelligence animale). Claude Bernard développe les principes fondamentaux de la physiologie qui reposent sur des « vivisections zoologiques », mais en utilisant des anesthésiants (Figure 36)

- XXe siècle, les premiers modèles d'études privilégiés émergent : les rats, les souris, les mouches, les nématodes commencent à coloniser majoritairement les laboratoires.
- A l'issue de la seconde guerre mondiale, en 1949, le code de Nuremberg stipule dans son article 3 que « les fondements d'une expérimentation chez l'homme doivent s'appuyer sur les résultats d'expériences antérieures effectuées sur l'animal. »
- Russel et Burch (1959) : Principe des 3 R « Remplacer, Réduire et Raffiner »
- **Loi du 10 juillet 1976, code rural (articles L-214-1 et L214-3)**, protection de la nature et de l'environnement : l'animal acquiert le statut d'être « vivant » c'est-à-dire « sensible »
- **Directive européenne de 1986 : 86/609** : Notion de méthode alternative, déclaration de protocoles douloureux.
- **Directive européennes 2010/63/UE** portant révision de la directive 86/609/CEE « S'il est souhaitable de remplacer l'utilisation d'animaux vivants dans les procédures par d'autres méthodes qui n'impliquent pas leur utilisation, l'utilisation d'animaux vivants demeure nécessaire pour protéger la santé humaine et animale ainsi que l'environnement »

- **Transposition en droit français : Décret n° 2013-118 du 1er février 2013** relatif à la protection des animaux utilisés à des fins scientifiques (Evaluation éthique obligatoire des projets)
- Code civil 28/01/2015 « être vivant doué de sensibilité » (art 515-514)

Ainsi, pour étudier une pathologie, plusieurs approches sont possibles. Les échantillons prélevés chez les patients sont une source d'informations précieuses, les tissus ou cellules cultivés *in vitro*, les simulations informatiques, les modèles spontanés et ceux qui sont induits chez l'animal représentent la base des outils dont disposent la recherche médicale. L'utilisation de méthodes substitutives à l'expérimentation animale est aujourd'hui fortement encouragée. Néanmoins, de nombreuses questions scientifiques ne peuvent trouver de réponses sans étudier les mécanismes physiopathologiques *in vivo*.

Le modèle animal peut être défini comme ceci « **En recherche biomédicale, un modèle animal est un modèle permettant l'étude de données de référence sur la biologie ou le comportement, ou chez lequel on peut étudier un processus pathologique spontané ou induit, celui-ci ayant un ou plusieurs aspects communs avec un phénomène équivalent chez l'humain ou d'autres espèces animales.** » Or, certaines pathologies, et particulièrement l'AVC, sont hétérogènes et multi-factorielles. Ainsi, bien que les modèles animaux aient fourni de précieuses informations sur sa physiopathologie, les connaissances acquises lors d'expériences précliniques ne sont pas toujours transférables à la pratique clinique. Les essais cliniques testant des médicaments neuroprotecteurs n'ont pas abouti et les discussions questionnants l'utilité des modèles animaux dans la recherche sur les AVC sont toujours d'actualité. Cela implique des espoirs vains pour les patients et un déploiement inefficace de temps et d'argent. Cela souligne aussi des questions éthiques de qualité des expérimentations animales dans la recherche sur les AVC (Lindauer, 2016).

B. Modélisation de l'ischémie cérébrale focale chez le rongeur

1. Introduction et aperçu

Dans cette partie, nous discuterons des stratégies existantes et de celles à mettre en place pour combler le fossé de translation entre la pratique clinique et la recherche. On peut distinguer 3 différentes familles de modèles expérimentaux d'AVC ischémiques : Les modèles d'occlusion permanente (électrocoagulation, filament intraluminal laissé en place, caillots non fibrinolysés), les modèles d'occlusion transitoire mécanique (filament intraluminal, occlusion mécanique par pression externe) et les modèles d'occlusion thrombotique (caillot autologue,

microemboli, photothrombose, stress oxydant, application d'endothéline, injection in situ de thrombine, microsphères biodégradables).

2. Modèle électrocoagulation

L'approche subtemporale avec MCAo par électrocoagulation, publiée par Akira Tamura et ses collègues à Glasgow (Tamura *et al.,* 1981) est devenue l'une des deux méthodes standard pour la MCAo proximale permanente chez le rat et le souris. L'occlusion permanente de l'ACM est réalisée à l'aide de forceps situés de part et d'autre de cette artère. Une stimulation électrique provoque l'electrocoagulation de l'ACM qui est ensuite coupée pour éviter toute recanalisation éventuelle. Son succès repose sur une lésion reproductible et une faible mortalité. La circulation sanguine cérébrale (DSC) est réduite à moins de 25 mL/100 g/min à l'intérieur du territoire de l'ACM. Une craniotomie est nécessaire afin de découvrir l'ACM. Ce modèle expérimental n'induit pas de présence de zone péri-lésionnelle. La lésion est plus petite que dans le modèle de monofilament et se cantonne, généralement, à la zone corticale. Dans ce modèle, une injection précoce (30min) de tPA ne semble pas compromettre l'intégrité de la BHE comme dans le modèle filament (Benchenane *et al.,* 2005). Une occlusion par électrocoagulation de l'ACM d'une souris modélise l'occlusion thrombotique permanente de l'ACM chez un patient, sans reperfusion (Macrae, 2016 ; Figure 37). Il est possible, par la même approche, d'induire une interruption du débit sanguin obtenue par l'application d'un clip, ou par réalisation d'une suture sur l'ACM. Ce modèle a l'avantage d'être réversible mais ne permet pas d'étudier la fibrinolyse. Il est, par ailleurs, de réalisation difficile et nécessite d'autres atteintes pour obtenir des lésions reproductibles (application d'endothéline-1, ligatures de l'artère carotide commune, hypotension, multiples occlusions).

Illustration technique	Points forts	Faiblesses
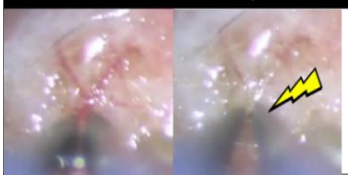	✓ Lésions corticales reproductibles ✓ Facilité d'exécution ✓ Mortalité faible	- Craniotomie requise - Différences physiopathologiques - Déficits neurologiques difficilement évaluables - Ne permet pas l'étude d'agents thrombolytiques

Figure 37 : Tableau descriptif du modèle d'ischémie cérébrale permanente par électrocoagulation distale de l'ACM. (Llovera *et al.,* 2014).

3. Modèle monofilament

L'occlusion par filament de l'ACM est probablement le modèle le plus fréquemment utilisé en recherche expérimentale sur les AVC. Il a initialement été développé par Koizumi et collaborateurs en 1986 chez le rat (Koizumi *et al.,* 1986). En pratique, ce modèle consiste en l'insertion d'un filament de nylon dans la carotide interne, que l'on fait remonter jusqu'au niveau de la bifurcation de l'ACM, qui est alors occlue à sa base. Le temps d'occlusion peut être soit transitoire et varier de 30 minutes à 90 minutes, soit le filament peut être laissé de manière permanente. L'importance de l'infarcissement induit des déficits fonctionnels chez les animaux qui peuvent être facilement évalués par des tests comportementaux (Belayev *et al.*, 2016).

Dans l'ensemble, ce modèle présente des éléments que l'on peut attendre d'un AVC ischémique transitoire et semble modéliser la majorité des infarctus cérébraux provenant de l'occlusion d'une artère proximale chez l'homme. Ainsi, la connaissance de la physiopathologie des AVC ischémiques chez l'animal est presque entièrement basée sur ces modèles. Un peu plus de la moitié (environ 60%) des études de traitements neuroprotecteurs ont été réalisées en utilisant exclusivement ce modèle (Hossmann, 2012). Il est aussi important de noter que dans ce protocole expérimental, la fibrinolyse par tPA est délétère, ce qui ne correspond pas à la réalité clinique (Wang *et al.,* 1998). De plus, il a été démontré que 70% du volume de lésion est dû en fait à la formation de microthromboses secondaires au retrait du monofilament (Gauberti *et al.,* 2014; Pham *et al.,* 2010 ; Figure 38)

Illustration technique	Points forts	Faiblesses
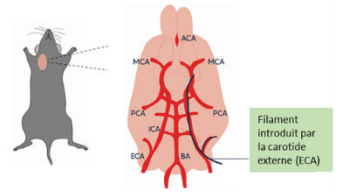	✓ Possibilité d'induire une ischémie transitoire ou permanente ✓ Contrôle du temps d'ischémie ✓ Conservation de l'intégrité du crâne ✓ Facilité d'exécution ✓ Déficits neurologiques aisément mesurables	- Lésion sévères (dans le cortex et le striatum) - Ne permet pas l'étude d'agents thrombolytiques - Microthromboses secondaires au retrait du monofilament - Fibrinolyse par tPA délétère

Figure 38 : **Tableau descriptif du modèle d'ischémie cérébrale (permanent ou transitoire) par filament intraluminal.**
http://neuroscience.openetext.utoronto.ca/chapter/2-3-stroke-and-loss-of-blood-flow-as-an-acute-injury-to-the-brain/

4. Modèle photothrombotique

L'AVC photochimique a été introduit en 1985 par Watson et collaborateurs (Watson *et al.,* 1985) comme modèle simple permettant de provoquer des infarctus corticaux chez le rat. Pour réaliser la lésion ischémique, un colorant photosensible (le rose Bengal) est injecté de manière systémique dans la circulation puis photoactivé par une illumination externe à travers

le crâne intact (5-20 minutes, lumière verte 560nm). Suite à cette irradiation (lampe à arc au xénon filtrée ou laser), de l'oxygène singulet (excité) et des superoxydes sont produits par le transfert d'énergie émis par le colorant. La libération de radicaux libres dans la lumière du vaisseau entraîne l'inactivation du NO et la peroxydation lipidique des membranes cellulaires. Cela induit des lésions de l'endothélium vasculaire, une vasoconstriction, une activation des plaquettes et la formation d'un thrombus riche en plaquettes, aboutissant à une occlusion vasculaire. Les lésions ischémiques induites sont généralement de petite taille (selon la zone illuminée), sans apparition de zone péri-lésionnelle (Figure 39)

Illustration technique	Points forts	Faiblesses
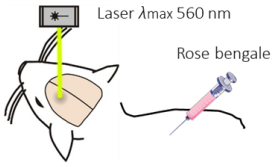	✓ Conservation de l'intégrité du crâne ✓ Facilité d'exécution ✓ La taille et l'emplacement de la lésion contrôlés	- Lésion modérée - Différences physiopathologiques - Déficits neurologiques difficilement évaluables - Ne permet pas l'étude d'agents fibrinolytiques

Figure 39 : **Tableau descriptif du modèle d'ischémie cérébrale par photothrombose.**
https://ischemiaacademia.wordpress.com/2015/08/22/modeling-stroke-photothrombosis/

5. Modèles thromboemboliques

Plusieurs types de modèles thromboemboliques existent. Un caillot préalablement formé (par du sang autologue ou hétérologue) peut être dirigé jusqu'à la base de l'ACM à l'aide d'un cathéter (1). D'un autre coté, i*n situ*, l'occlusion distale de l'ACM peut être réalisée par la formation d'un caillot en appliquant du chlorure de fer ($FeCl_3$) (Karatas *et al.,* 2011) (2) ou en injectant de la thrombine murine directement dans la lumière de l'ACM (3). Ce dernier modèle d'AVC thromboembolique a été développé et caractérisé au laboratoire (Orset *et al.,* 2007).

(1) Le modèle thromboembolique par injection de caillot autologue a été développé chez la souris par Krueger and Busch, 2002. Du sang est prélevé d'un animal (200µL par exemple pour un rat Sprague-Dawley pesant 250 grammes) et est laissé deux heures dans un tube à 37°C jusqu'à coagulation. Le caillot est ensuite récupéré et placé dans une boite de pétri contenant du sérum physiologique pendant 22 heures. Le lendemain, le même animal est opéré et sous anesthésie générale, le thrombus formé la veille est libéré dans l'artère carotide interne via un cathéter (Figure 40).

Illustration technique	Points forts	Faiblesses
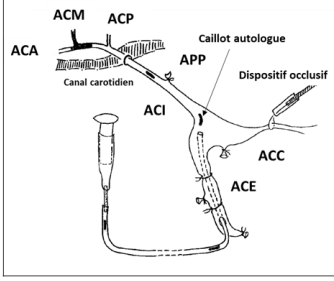	✓ Conservation de l'intégrité du crâne ✓ Lésions corticales et sous corticales ✓ Induction de déficits neurologiques aisément évaluables ✓ Rétablissement du DSC suite à la thrombolyse. ✓ Pertinence physiopathologique	- Techniquement complexe - Les conditions de formation du thrombus sont éloignées de celles prévalant chez l'homme. - Fort taux de mortalité - Lésions de tailles très variables

Figure 40 : **Tableau descriptif du modèle thromboembolique par injection de caillot autologue par l'ACI**
ACM : Artère Cérébrale Moyenne ; ACA : Artère Cérébrale Antérieure ; ACP : Artère Cérébrale Postérieure ; APP : Artère ptérygopalatine ; ACI : Artère Carotide interne ; ACC : Artère carotide commune ; ACE : Artère carotide externe
Krueger and Busch, 2002

(2) L'occlusion distale de l'ACM peut être réalisée par la formation d'un caillot en appliquant du chlorure de fer ($FeCl_3$) (Karatas *et al.,* 2011). Une approche subtemporale est réalisée par l'incision de la peau entre l'œil et l'oreille de l'animal, puis la résection du muscle masséter droit et enfin la réalisation d'une craniotomie localisée. La dure-mère est excisée spécifiquement au niveau de la bifurcation de l'ACM. L'occlusion distale de l'ACM est réalisée en appliquant du papier Whatman imbibé de chlorure de fer ($FeCl_3$), la réaction va former un caillot riche en plaquettes (Figure 41).

Illustration technique	Points forts	Faiblesses
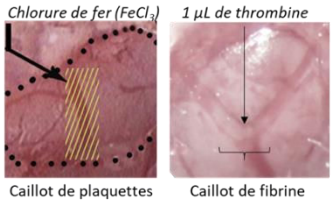	✓ Lésions reproductibles et non sévères ✓ Taux de mortalité très faible ✓ Pertinence physiopathologique ✓ Permet l'étude d'agents thrombolytiques (antiagrégants plaquettaires à gauche, fibrinolytiques à droite)	- Craniotomie requise - Déficits neurologiques difficilement évaluables

Figure 41 : **Tableau descriptif des modèles thromboemboliques par application de $FeCl_3$ sur l'ACM ou par injection de thrombine dans l'ACM**. (Karatas et al., 2011 ; Orset et al., 2007).

(3) Ici dans le modèle thrombine, la même approche chirugicale est réalisée, l'ACM est isolée par voie subtemporale. Ensuite, à l'aide d'une micropipette en verre, de la thrombine (1µL à 1UI) est injectée directement dans l'ACM, provoquant ainsi la formation locale, rapide et stable d'un thrombus riche en fibrine dans cette artère. Une diminution du DSC à un niveau résiduel et stable d'environ 20% de la valeur de base est observée. L'analyse du profil de l'ACM par score d'angiographique (IRM) montre une recanalisation artérielle induite par le

tPA, soit au début (20 min après MCAo), soit à la fin de l'administration (4 h après MCAo). Il y a généralement une reperfusion spontanée chez tous les animaux à 24h. Cette technique d'occlusion provoque une zone d'infarct limité à la partie corticale de l'hémisphère ipsilatéral (cortex somato-sensoriel). **Ce modèle a été choisi, et utilisé dans les 3 études de cette thèse car il présente l'intérêt majeur de permettre une recanalisation par thrombolyse et ainsi de reproduire la prise en charge clinique des patients atteints d'infarctus cérébral :** l'administration intraveineuse de rtPA réduit le volume lésionnel mesuré à 24 heures comparé à une administration de sérum physiologique (de 24,29 ± 1 mm^3 à 17,9 ± 1,8 mm^3 chez la souris). Cependant, il est à noter que l'administration tardive de tPA a un effet néfaste et augmente le volume de la lésion de 24,29 ± 1 mm^3 à 32,7 ± 1,4 mm^3 (Orset *et al.,* 2007 ; 2016) (Figure 41***Figure 41 : Tableau descriptif des modèles thromboemboliques par application de FeCl3 sur l'ACM ou par injection de thrombine dans l'ACM****. (Karatas et al., 2011 ; Orset et al., 2007).*).

6. Modèles spontanés d'AVC

Les modèles spontanés ou « naturels » correspondent à des modèles animaux chez lesquels des pathologies d'origine naturelle sont identiques à celles que l'on retrouve chez l'humain (par exemple, le rat SHR pour l'hypertension artérielle, le Lapin Watanabe pour l'hypercholestérolémie). L'hypertension étant le facteur de risque modifiable de l'AVC le plus important chez l'homme (Alberts and Atkinson, 2004), l'utilisation d'animaux hypertendus pour la recherche sur les AVC est un pas dans la bonne direction pour créer une situation plus précise de la réalité clinique. Les modèles les plus fréquemment utilisés sont le rat spontanément hypertendu (SHR) et le rat sujet aux AVC hypertensifs (spSHR), développés il y a environ 50 ans par Okamoto and Aoki, 1963. Le SHR est une race dérivée sélective de rats Wistar-Koyoto qui a développé les valeurs de pression artérielle les plus élevées, tandis que le spSHR est l'une des sous-souches du SHR. Le SHR est normotensif à la naissance et développe une hypertension artérielle en raison d'une suractivité du système rénine-angiotensine entre 2 et 4 mois, se stabilisant à des valeurs systoliques d'environ 200 mmHg à 6 mois. Alors que le SHR souffre rarement d'AVC spontané, le spSHR développe dès l'âge de 6 semaines une hypertension due à un régime riche en sel, qui passe rapidement de l'hypertension maligne (> 240 mmHg) à 12 semaines, accompagnée d'attaques corticales et d'hémorragies au niveau frontal, pariétal et occipital à environ 20 semaines. La spSHR développe également de petits infarctus sous-corticaux dans le striatum et la substance blanche sous-corticale en raison d'une maladie

hypertensive des petits vaisseaux avec épaississement de la paroi artériolaire, nécrose fibrinoïde et espaces périvasculaires élargis similaires à la pathologie humaine. Physiopathologiquement, la première étape semble être une altération des jonctions endothéliales serrées qui se produit avant que ne se développent des changements vasculaires liés à l'hypertension ou même des lésions ischémiques, mécanisme assez controversé pour la maladie humaine des petits vaisseaux. Un certain degré de prudence quant à la traduction des résultats dans spSHR est également indiqué lorsque l'on considère l'apparition imprévisible de l'AVC de cette souche. Néanmoins, le spSHR est actuellement de loin le meilleur modèle animal pour mimer les AVC lacunaires chez l'homme en raison de la similitude de la maladie sous-jacente des petits vaisseaux.

Il existe d'autres modèles d'AVC spontanés tels que les souris hypertensives inductibles mâles ou les souris (R+/A+), doubles transgéniques pour la rénine humaine et l'angiotensinogène humain, qui développent également des lésions cérébrales ischémiques et hémorragiques spontanées après induction avec des régimes spécifiques.

C. Evaluation des modèles animaux

Une lésion cérébrale aiguë après un AVC provoque des changements considérables dans le cerveau pouvant être investigués par diverses techniques de neuroimagerie. D'abord développées pour le diagnostic des patients, certaines de ces techniques sont maintenant disponibles pour imager le cerveau des rongeurs. L'imagerie non invasive du cerveau des rongeurs est néanmoins difficile en raison de la taille des animaux et du fait que leur manipulation nécessite normalement une sédation ou une anesthésie en profondeur pour éviter le stress et les mouvements lors de l'acquisition d'images. Dans cette partie de thèse, nous examinerons l'objectif, les avantages et les difficultés des principales méthodes de mesures et d'imageries utilisées en recherche préclinique pour imager le cerveau ischémique chez les rongeurs (Martín *et al.,* 2016).

1. Evaluation anatomique et hémodynamique cérébrale du petit animal

a) Imagerie par Résonance Magnétique (IRM)

L'Imagerie par Résonance Magnétique (IRM) est une technique largement utilisée pour l'imagerie des patients victimes d'un AVC à des fins diagnostiques et thérapeutiques (Fisher *et al.,* 2003). Dans ce contexte, l'imagerie est généralement réalisée dans l'urgence afin de traiter le patient le plus rapidement possible après son admission, parfois sans avoir de données

temporelles sur le début de l'attaque. En recherche préclinique, les conditions sont différentes. Il est permis d'investiguer en détails les lésions cérébrales, par le biais d'acquisitions plus longues et à des temps définis après l'ischémie. Ainsi, l'IRM présente un grand potentiel pour l'étude de modèles animaux d'ischémie cérébrale (Figure 42) car elle peut fournir des informations *in vivo* sur l'ampleur des altérations causées par les lésions cérébrales et sur leur progression dans le temps (Weber *et al.,* 2006). En raison de sa nature non-invasive, des études longitudinales et multiparamétriques sont réalisables chez l'animal et offrent des informations complémentaires sur différents aspects de la lésion cérébrale (Shen *et al.,* 2003 ; Neumann-Haefelin *et al.,* 2000 ; Jacobs *et al.,* 2001). Les lésions cérébrales post-AVC ont un caractère dynamique qui évolue avec le temps. Pour cette raison, les outils d'IRM à utiliser dans la recherche sur les AVC dépendent du stade de la lésion après le début de l'ischémie, et une évaluation complète nécessitera l'utilisation de l'imagerie multimodale (Figure 42).

La séquence IRM optimale pour visualiser le parenchyme cérébral affecté dépend du délai post symptomatique:

- **Pendant la phase aigue de l'ischémie (<12h)**

C'est l'imagerie pondérée en diffusion (DWI) qui évalue le mouvement de diffusion des molécules d'eau et met ainsi en lumière l'œdème cytotoxique (hyperintensité) (Kohno *et al.,* 1995 ; Moseley *et al.,* 1990). Des cartes de valeurs (Mean Values Diffusion) ou de coefficients de diffusion apparents (ADC) peuvent être construites (Dijkhuizen *et al.,* 1998 ; Hoehn-Berlage *et al.,* 1995 ; Hossmann, 2008 ; Kazemi *et al.,* 2004). Les informations sur le DSC sont également extrêmement utiles à ce stade et peuvent être obtenues avec une imagerie pondérée par perfusion (PWI). Les études sur le PWI et le DWI (pour évaluer la capacité de récupération des tissus) sont également réalisables dans les modèles d'ischémie chez les rongeurs (Meng *et al.,* 2004 ; Bardutzky *et al.,* 2007). Toutefois, **le rapport DWI/PWI est moins étudié chez l'animal que chez l'homme**, à cause des difficultés techniques rencontrées. Enfin, des informations précieuses peuvent être obtenues en visualisant les artères occluses/reperfusées par angiographie par résonance magnétique (MRA) (Figure 42) chez l'homme ainsi que chez le petit animal (Reese *et al.,* 1999).

- **Dans la phase subaigue (premiers jours)**

L'imagerie pondérée en T2 (T2W) et l'imagerie pondérée en densité de protons (PDW) deviennent également utile pour détecter une lésion dans le cerveau ischémique. Une hyperintensité en réponse à l'augmentation de la teneur (PDW) et la mobilité (T2W) de l'eau

sont observées. (Carano *et al.,* 2000) **Le T2W est très sensible à l'oedeme vasogénique, caractéristique de l'ischémie focale, il est utilisé en routine dans beaucoup de protocoles précliniques pour imager et quantifier la lésion au cours des premiers jours qui suivent l'AVC** (Jacobs *et al.,* 2000). Après le premier jour, l'imagerie pondérée en T1 (T1W) peut également montrer une hypo-densité, mais est beaucoup moins sensible aux lésions que le T2W. Le FLAIR-T2W (séquence d'inversion recuperation fluide atténué) est une variante du T2W pour laquelle le signal provenant de grandes quantités d'eau libre (telle que le LCR dans les ventricules) est supprimée. Il constitue la technique d'imagerie de référence dans les hopitaux à ce stade de la pathologie. Les cartes DWI et ADC sont toujours utiles pour l'imagerie de la lésion les premiers jours après un AVC, mais la nature moins exigeante de l'imagerie T2W favorise techniquement l'utilisation de ce dernier.

- **Dans la phase chronique :**

L'imagerie tenseur de diffusion (DTI) est un outil intéressant pour étudier le cerveau après un AVC et recueillir des informations sur les processus de dégénérescence, de démyélinisation et de régénération. Le DTI est basé sur le fait que l'eau ne diffuse pas de manière homogène dans toutes les directions à travers le parenchyme cérébral, mais a plutôt tendance à diffuser le long des voies nerveuses. Il a été démontré que les modifications de la DTI se produisaient au moment de la phase de récupération fonctionnelle post-MCAo chez la souris (Granziera *et al.,* 2007), dans la substance blanche notamment (Sotak, 2002 ; Po *et al.,* 2012) et dans des zones situées à la périphérie du noyau infarci après MCAo transitoire chez le rat (van der Zijden *et al.,* 2008a). Les altérations microstructurales dans le tissu cérébral imagées avec le DTI sont corrélées avec les déficits fonctionnels et peuvent fournir une évaluation de la récupération fonctionnelle (van Meer *et al.,* 2012). Il est possible de réaliser de l'imagerie fonctionnelle, l'IRMf basée sur l'effet BOLD (Blood-Level-Dependendent Dependent) fournissant des informations indirectes sur l'activité neuronale. Dans ses différentes variantes, l'IRMf est basée sur le fait que l'activité neuronale est normalement couplée au métabolisme énergétique et au DSC. Cette technique est intéressante pour la recherche sur les AVC car elle permet de distinguer la perte neuronale et la formation de circuit après une ischémie cérébrale.

De récents travaux montrent que grâce à un réhaussement du contraste *via* l'injection de manganèse, un suivi direct es possible par IRM pour la neurodégénérescence laminaire spécifique (Saar *et al.,* 2015), la connectivité neuroanatomique (Soria *et al.,* 2008), la plasticité cérébrale (van der Zijden *et al.,* 2008b), ou pour la gliose (Kawai *et al.,* 2010). Les altérations de

la perméabilité de BHE peuvent être visualisées avec Gd-DTPA - imagerie pondérée en T1 améliorée et ce en évaluant l'extravasation *in vivo* d'un agent de contraste injecté par voie iv. Les hémorragies ou les transformations hémorragiques de l'infarctus peuvent être détectées chez les animaux par une imagerie pondérée T2* ou par imagerie pondérée en fonction de la sensibilité (SWI), technique particulièrement utile pour la détection des micro-saignements après un AVC (Henning *et al.*, 2008).

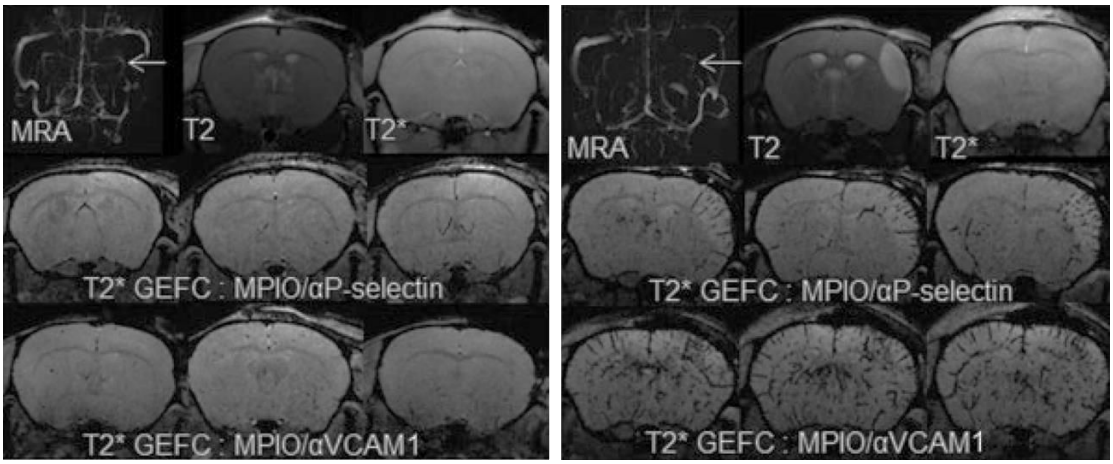

Figure 42 : IRM moléculaire haute résolution de la P-sélectine et de VCAM1, chez des souris shams à gauche, ou AVC à droite. Images représentatives d'Angio-IRM, de T2 et T2* et imagerie moléculaire [imagerie par écho de gradient série T2 * avec compensation de débit (GEFC)] de la P-sélectine et de VCAM1, 24 heures après une intervention chirurgicale simulée (gauche) et AVC ischémiques (droite) (Quenault *et al.,* 2017).

Les agents de contraste à base d'oxydes de fer de différentes tailles, c'est-à-dire les oxydes de fer superparamagnétiques de petite taille (SPIO) et d'ultrasmall (USPIO) peuvent induire un contraste positif ou négatif en IRM (pondéré T1 et T2) lorsqu'ils sont administrés dans la circulation de l'animal. Ces stratégies ont été explorées dans des modèles d'ischémie cérébrale mais présentent des limites (fuite à travers la BHE perméabilisée) (Jander *et al.,* 2007; Stoll and Bendszus, 2009). Des agents de contraste légèrement plus grands, les MPIO (Figure 42) couverts d'anticorps monoclonaux dirigés contre VCAM-1 (une molécule d'adhésion exprimée après libération de cytokines proinflammatoires) à leur surface ont été développés (McAteer *et al.,* 2007). En utilisant cet agent de contraste et les méthodes d'acquisition IRM standardq, il est possible de révéler une inflammation cérébrale aiguë dans différents modèles de pathologie présentant une composante inflammatoire (Quenault *et al.,* 2017 ; Figure 42 ; Fournier *et al.,* 2017).

Les avancées techniques en imagerie ont permis d'améliorer les connaissances fondamentales sur les caractéristiques de formation de la lésion ischémique *via* les modèles

expérimentaux d'AVC. Toutefois, des limites de résolution empêche l'investigation détaillée de la reperfusion cérébrale post- ischémie chez le petit animal. Dans ce contexte, il est intéressant de développer de nouveaux outils pour étudier la perfusion dans le cadre de l'AVC.

b) Tomographie par émission de positons et de photons uniques

La tomographie par émission de positons (TEP) est un outil unique pour visualiser le métabolisme et la fonction du cerveau et trouve une application étendue en neurosciences. Les images en TEP sont générées après injection d'un traceur radioactif marqué avec un isotope émetteur de positrons à haute énergie, mais avec une demi-vie très courte (de minutes à heures). Les principaux avantages de cette technologie sont la génération d'images tomographiques et la possibilité d'obtenir des informations entièrement quantitatives sur les molécules dans les organismes vivants.

Ses principales limites pour les études sur les petits animaux sont une faible disponibilité, un coût élevé et une résolution spatiale médiocre. La TEP a certainement eu un impact important sur les connaissances actuelles sur les altérations métaboliques et fonctionnelles de l'AVC et a contribué aux études sur le DSC et à la définition de la pénombre ischémique. Certaines de ces réalisations ont été obtenues chez des animaux (primates et chats non humains) mais moins chez des rongeurs en raison de leur taille limitée. Les caméras TEP dédiées aux animaux sont maintenant disponibles pour les rongeurs et leur résolution spatiale a augmenté (généralement de 1 à 2 mm). La résolution spatiale de la TEP est donc beaucoup plus basse que celle de l'IRM et, souvent, l'enregistrement de ces images avec des images IRM 3D du même individu permet de localiser l'anatomie des régions touchées. Pour ces raisons, les systèmes hybrides de TEP/IRM sont utilisés dans des contextes expérimentaux et cliniques pour la haute résolution et les détails anatomiques afin de mieux visualiser et localiser les données fonctionnelles et permettre la correction de l'atténuation des données TEP (Martín *et al.,* 2016 ; Werner *et al.,* 2015 ; Figure 43).

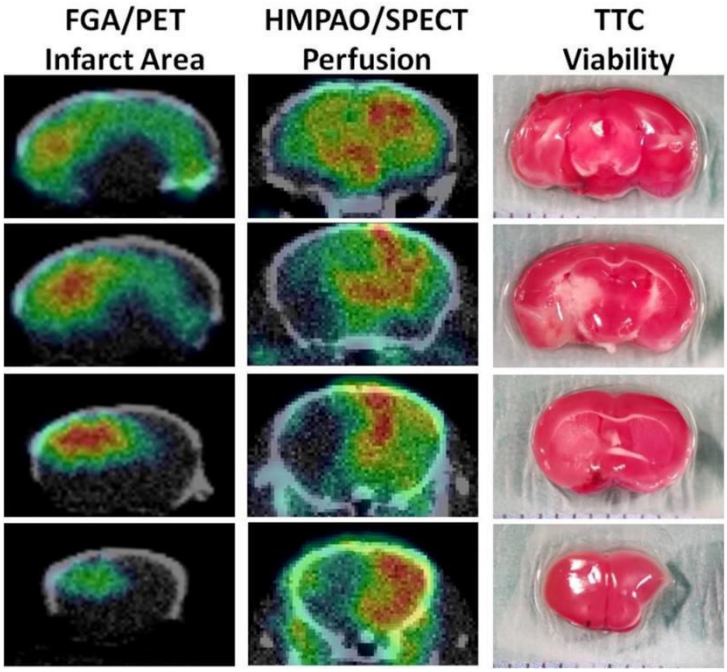

Figure 43 : **Imageries ^{18}F-labeled 2-deoxy-2-fluoro glucaric acid (FGA) (92.5 MBq)/TEP et Tc-99m-HMPAO (92.5 MBq)/SPECT** chez la souris à 24h post MCAo pour évaluer la zone d'infarct et la perfusion respectivement. À droite, un test au 2,3,5-triphenyltetrazolium chloride (TTC) révélant le tissu cérébral hypoxique (blanc) et permettant de définir la taille de l'infarctus cérébral. (Hailey Houson *et al.,* 2018).

La tomographie par émission de photons uniques (SPECT) est une technique d'imagerie nucléaire qui, associée à la TEP, a fourni des connaissances précieuses en neurosciences. Les images SPECT sont générées après injection de radio-isotopes à émission gamma unique avec une énergie plus basse et une demi-vie plus élevée (de quelques heures à quelques jours) que les traceurs TEP. Les principaux avantages de cette technologie sont (1) la possibilité d'effectuer un suivi longitudinal des cellules marquées en raison de la longue demi-vie des radiotraceurs, (2) la possibilité distinguer deux radio-isotopes différents lorsqu'ils sont injectés simultanément, et (3) le fait qu'elle ne nécessite pas de cyclotron pour la production de radiotraceurs et donc augmente la disponibilité des réactifs et diminue les coûts par rapport à la TEP. Les principaux inconvénients sont une plus mauvaise résolution et une moindre sensibilité par rapport à la TEP. Malgré cela, la nouvelle génération de caméras microSPECT a amélioré ces limitations en réduisant ses différences avec la microTEP (Martín *et al.*, 2016 ; Figure 43).

c) Débitmétrie laser doppler et imagerie de contraste à granularité laser

La débitmétrie par laser doppler (DLD) est une technique couramment utilisée dans la recherche sur l'ischémie cérébrale. Elle permet d'estimer avec précision les modifications du débit sanguin microcirculatoire dans de petits échantillons de tissu (Dijkhuizen *et al.,* 1998). En laboratoire, cette technique non invasive est souvent utilisée pour vérifier l'occlusion per-opératoire lors d'une induction d'ischémie cérébrale focale chez le petit animal. Du fait, du petit volume d'échantillon (environ 1 mm^3), elle ne renseigne pas sur la perfusion tissulaire (étendue spatiale limitée) mais est intéressante pour mesurer les changements de débit sanguin cérébral régional ((rDSC) dans un vaisseau donné) (Figure 44 et 45).

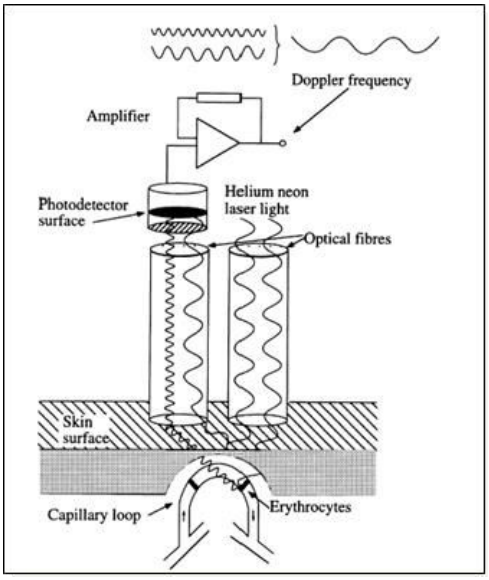

Figure 44 : **Principe de fonctionnement de la débitmétrie par laser doppler.** La lumière infrarouge d'une diode laser (longueur d'onde habituelle, 780 nm) est émise et détectée dans une zone tissulaire d'environ 1 mm^3 par une fibre optique flexible. La diffusion par un globule rouge en mouvement entraîne un décalage de la fréquence Doppler, tandis que la lumière diffusée par le tissu stationnaire reste intacte. L'analyse de la lumière rétrodiffusée donne la fréquence du décalage Doppler, qui est proportionnelle à la vitesse des globules rouges. La fraction de la lumière rétrodiffusée qui est décalée est proportionnelle au volume total de globules sanguins en mouvement dans l'échantillon de tissu. Un indice de flux de globules rouges est ensuite obtenu à partir de la multiplication du décalage Doppler moyen par la fraction de lumière décalée.

L'Imagerie de contraste à granularité laser (Laser speckle contrast imaging, LSCI) permet la visualisation de la perfusion sanguine tissulaire en temps réel et en haute résolution, permettant ainsi son utilisation préclinique chez le petit animal. Cette technique consiste à illuminer le tissu cérébral grâce à un laser ce qui crée un bruit de fond (ou speckle, que l'on peut traduire par granularité) sur le tissu. Sur des objets statiques, ce bruit de fond est fixe. En revanche, sur des objets en mouvement, ce bruit de fond change au cours du temps, proportionnellement à la quantité de mouvement. En mesurant ces changements du bruit de fond sur le tissu cérébral grâce à une camera CCD, il est possible d'en déduire la perfusion du tissu au cours du temps. La possibilité d'utiliser l'imagerie LSCI pour mesurer les flux présents à la surface de différents objets a rapidement mené à son utilisation en imagerie clinique et préclinique, afin de mesurer le débit sanguin au sein des tissus biologiques. En effet, au sein

d'un tissu biologique immobile, la LSCI permet de mesurer le flux sanguin au niveau des vaisseaux. Plus particulièrement, la LSCI a été largement utilisée pour mesurer le DSC à la surface du cortex chez le petit animal. Ainsi, cette méthode d'imagerie a été utilisée en imagerie fonctionnelle, afin de mesurer les variations du DSC en réponse à certains stimuli extérieurs comme une hypercapnie, une stimulation sensorielle ou bien l'induction de dépressions corticales (Shin *et al.,* 2006 ; Durduran *et al.,* 2004 ; Devor *et al.,* 2008).

Imagerie *in vivo* cerveau entier

Imagerie *in vivo*	UFD-T	MRI (TOF)	MRI	µCT	Laser speckle	DLD
Profondeur	Cerveau entier	Cerveau entier	Cerveau entier	Cerveau entier	<1mm	<1mm
Résolution	~100µm	~mm	~100µm	~10µm	~5µm	-
Temps d'acquisition	20 min	~5-30µm	76min	50min	4s	<1s
Agent de contraste	Non	Non	Oui	Oui	Oui	Non
In vivo	Oui	Oui	Oui	Oui	Oui	Oui
Coût	€	€€€	€€€	€€	€	€
Invasivité	Craniectomie /affinement du crâne	Non	Injection agent de contraste	Injection agent de contraste	Retrait du scalpe	Retrait du scalpe et affinement du crâne
Portabilité	++	- - -	- - -	-	+	+
Exemple	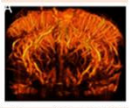 Demené et al 2016	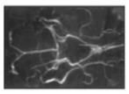 Beckmann et al., 1999	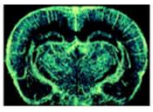 Lin et al., 2009	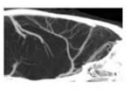 Starosolski et al., 2015	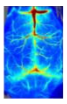 Anfray et al 2019	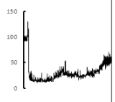 Dijkhuizen et al., 1998

Figure 45 : Revue des techniques principales d'imagerie micro vasculaires *in vivo* et utilisées pour le suivi cérébral du petit animal. Notons que seules les quatre premières colonnes peuvent être considérées comme des modalités cérébrales. Les deux dernières colonnes ne peuvent pas être considérées comme des techniques d'imagerie 3D. *UFD-T est invasif pour le rat mais pourrait être effectué à travers le crâne pour la souris. (Demené *et al.,* 2016

d) Ultrafast ultrasound Imaging

Pendant la Première Guerre mondiale, Paul Langevin met au point avec l'ingénieur Constantin Chilowski, l'ASDIC (acronyme d'Anti-Submarine Detection Investigation Committee), l'ancêtre du sonar, appareil destiné à détecter les sous-marins en utilisant la réflexion des ondes ultrasonores sur ces objets. L'utilisation médicale des ultrasons fait suite à cette invention, le premier échographe voit le jour dans les années 1950.

Pour l'imagerie médicale et la recherche préclinique, l'échographie possède trois atouts qui la distinguent nettement des autres techniques d'imagerie (CT, IRM, rayons X…):

- ✓ Son coût. Elle se base sur une technologie très peu chère.
- ✓ Sa faculté à imager en temps-réel.
- ✓ Son caractère non irradiant et non invasif pour l'organisme.

De nombreux groupes de recherche se sont penchés sur l'utilisation des ultrasons dans divers domaines : la caractérisation des os (Laugier *et al.,* 1994 ; Chaffaï *et al.,* 2000), l'imagerie fonctionnelle du cerveau (Vignon *et al.,* 2005), la thérapie par ultrasons (Pernot *et al.*, 2003) ou la détection de cancers (Céspedes *et al.,* 1993). L'examen échographique classique se base sur deux modes principaux, le B-mode et le mode Doppler. Le B-mode pour « brightness » est une image des propriétés mécaniques des tissus (densité, compressibilité) et permet une imagerie anatomique. Le mode Doppler permet de mesurer les flux sanguins dans les vaisseaux majeurs. Pour l'AVC, l'échographie sert surtout à estimer les flux dans les artères cérébrales majeures au travers du Doppler transcrânien. Cependant, la faible qualité des images à travers le crâne et la grande dépendance à l'opérateur ne permettent pas à l'échographie d'être aussi performante que le scanner ou l'IRM.

Cependant, le domaine des ultrasons est en train de connaître une vraie révolution. Le récent développement de l'informatique, et, en particulier, des cartes graphiques a permis le développement d'imageurs ultrarapides. Le fait de pouvoir accéder à des cadences d'imagerie supérieures à 10 000Hz est en train de révolutionner la manière de pratiquer l'échographie. En effet, de telles cadences ont permis l'émergence de nouveaux modes d'imagerie, comme l'élastographie par onde de cisaillement qui permet de mesurer la dureté des tissus ; le Doppler ultrasensible qui permet d'imager les flux sanguins avec une meilleure sensibilité que le Doppler conventionnel, l'imagerie fonctionnelle par ultrasons, qui utilise le Doppler ultrasensible pour suivre des petites variations hémodynamiques dues à une activité neuronale (Tanter and Fink, 2014a). La combinaison de l'imagerie ultrarapide avec des agents de contrastes ultrasonores a récemment permis le développement de la super résolution ultrasonore. Cette dernière, récompensée en optique d'un prix Nobel en 2012, permet dépasser la limite fondamentale de résolution spatiale de l'échographie en reproduisant l'idée de microscopie par localisation. Cette méthode a montré qu'elle pouvait imager les plus petits capillaires (5 µm) et devrait être rapidement adaptée chez l'homme (Errico *et al.,* 2015 ; Figure 46)

Dans le contexte de l'AVC, elle devrait permettre d'imager la perfusion cérébrale avec une qualité d'image meilleure que le Doppler transcrânien, en 3D, et en utilisant des systèmes portables et peu chers. L'étude de modèles d'AVC par Doppler ultrasensible et par super-résolution devrait permettre une meilleure compréhension des mécanismes de souffrance de tissu dans l'AVC, et l'établissement de biomarqueurs permettant le tri entre les patients

hémorragiques et ischémiques. **Nous avons utilisé cette nouvelle méthode d'imagerie de la perfusion développée par l'équipe du Pr Mickael Tanter** (Tanter and Fink, 2014a) **dans l'étude 2, sur un modèle d'AVC thromboembolique chez la souris pour investiguer la perfusion cérébrale normale et post-AVC, et démontrer les intérêts de la technique.**

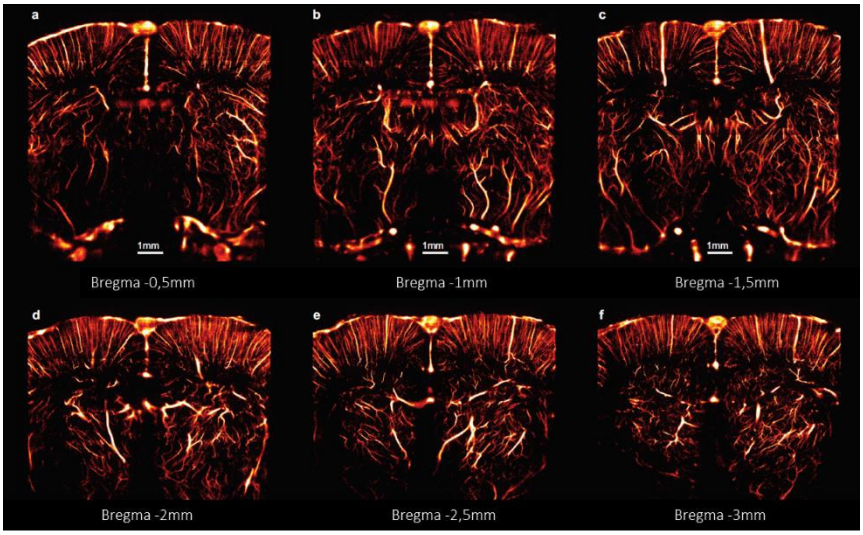

Figure 46 : **Acquisitions coronales (antéro-postérieures) d'un cerveau de rat à travers une fenêtre crâne-affiné par microscopie de localisation par ultrason ultrarapide (uULM).** La sonde à ultrasons est pilotée par un micro-moteur pas à pas afin de réaliser les scans uULM sur différents plans séparés par 500µm. La vascularisation cérébrale peut être reconstruite intégralement ici, bregma -0.5mm (a) ; -1mm (b) ; -1.5mm (c) ; -2mm (d) ; -2.5mm (e) ; -3mm (f) (Errico *et al., 2015).*

2. Evaluation fonctionnelle du petit animal (tests sensori-moteurs)

Les modèles rongeurs d'AVC, qu'ils soient permanents ou transitoires, induisent des déficits sensoriels, moteurs et mnésiques. À l'image du praticien qui réalise l'évaluation fonctionnelle de son patient (par score NIHSS ou mRankin scale), le chercheur utilise des tests comportementaux spécifiques (en imposant une tâche à l'animal), afin d'explorer les déficits puis la récupération post-AVC en présence ou non de traitements. Il existe différents tests fonctionnels portant sur le comportement moteur/sensoriel chez le rongeur, dont les plus pertinents seront discuter dans cette partie.

a) Les neuroscores

Chez l'homme et chez les modèles de rongeurs, l'AVC est caractérisé par des déficits fonctionnels parfois communs. La perte de la fonction des membres, la dépression immunitaire, les déficits sensorimoteurs, d'apprentissage et les troubles de la mémoire. Des tests sont nécessaires pour suivre la progression et la récupération spontanée ou améliorée par l'effet de traitements testés chez le rongeur. Les scores composés, qui ne nécessitent généralement pas d'équipement spécifique, évaluent les propriétés générales, motrices et sensorielles. Un score bien connu pour évaluer le statut neurologique chez les MCAo de

rongeurs est le score de Bederson (et ses versions améliorées) (Bederson *et al.*, 1986 ; Figure 47). Plus un score contient de grades, plus les résultats diffèrent entre les expérimentateurs. Le manipulateur doit impérativement être le même du début à la fin de l'étude et avoir recours à l'enregistrement video dans l'idéal. Une autre approche pour réduire les biais est le test automatisé comme évaluation du comportement général chez le modèle rongeur d'AVC (Desland *et al.*, 2014).

	Grade		Points forts	Points faibles
Normal	0	Pas de déficit observable	✓ Simple et rapide à mettre en place ✓ Corrélation entre le grade du score et le site anatomique (cortex et striatum). ✓ Test pertinent pour une évaluation aiguë	- Non pertinent pour un suivi longitudinal - Utilisation restreinte aux tests de thérapies neuroprotectrices en prétraitement ou très précoce après l'induction de la MCAo.
Modéré	1	Flexion des pattes avants		
Sévère	2	Diminution de la résistance à une pression latérale (et flexion des pattes avants) sans circling		
	3	Mêmes symptômes que le grade 2 avec circling		

Figure 47 : **Caractéristiques de l'échelle de Bederson.** (Bederson *et al.*, 1986).

b) Le rotarod

Le Rotarod est l'un des tests d'évaluation de la fonction motrice le plus fréquemment utilisé après une MCAo chez le rongeur. Le dispositif comprend un cylindre rotatif (de 3 cm de diamètre pour les souris, 6cm pour les rats) séparé en différents compartiments afin de tester plusieurs animaux simultanément. Les souris placées, sur le cylindre en rotation, marchent et tentent de garder l'équilibre pour éviter de tomber sur une plateforme en dessous. Par conséquent, la « latence de chute » est généralement utilisée comme critère d'évaluation quantitatif pour évaluer la fonction motrice. Le Rotarod est utilisé à vitesse constante ou avec une accélération progressive (4-40 rpm en 300 secondes). L'apprentissage moteur est un facteur important dans les tests Rotarod. (Balkaya *et al.*, 2013 ; Figure 48)

Points forts	Points faibles
✓ Simple et bien caractérisé à court terme (jusqu'à 4 jours) pour mesurer des déficits post-MCAO proximal, ✓ La sensibilité à long terme à 28 jours a été rapportée dans un modèle thromboembolique.	- Sensibilité à long terme incertaine. - L'apprentissage prétest influence les résultats - Influence de la motivation - Utilisation restreinte aux tests de thérapies neuroprotectrices en prétraitement ou très précoce après l'induction de la MCAo.

Figure 48 : **Caractéristiques du rotarod test** *(Hunter et al.*, 2000 ; Ferrara *et al.*, 2009 ; Hayakawa *et al.*, 2010 ; Jin *et al.*, 2010) (Freret *et al.*, 2009).

c) Le corner test

Le corner test est de plus en plus utilisé en laboratoire. Le dispositif comprend deux parois en carton ou en matière plastique connectées (30 × 20 × 1 cm) formant un angle de 30°. À la jonction des murs, une petite ouverture est laissée pour motiver les souris à entrer dans le coin. Les animaux sont placés devant l'installation et marchent instinctivement vers le coin où leurs vibrisses seront stimulées. Dans l'idéal, le test doit être réalisé sous lumière rouge (pour que le seul sens utilisé soit le toucher par les animaux). En réponse, les animaux vont se dresser et se tourner à gauche ou à droite (Freret *et al.,* 2009). Chez les souris naïves, aucune préférence latérale n'a été observée, mais on a constaté que les souris soumises à une MCAo proximale de durée variable se tournaient plus souvent vers le côté non lésé (contralatéral) (Hao *et al.,* 2008). Fait intéressant, après une MCAo distale, c'est-à-dire des dommages corticaux, les animaux se tournent de préférence du coté lésé (ipsilatéral). La session se termine généralement après 10 à 20 virages réussis à gauche ou à droite. (Freret *et al.,* 2009 ; Lubjuhn *et al.,* 2009 ; Tennant and Jones, 2009 ; Figure 49).



Points forts	Points faibles
✓ Simple à réaliser et nécessite peu d'équipement ✓ Détection de l'asymétrie sensori-motrice à des stades précoces et tardifs, en particulier dans les modèles où le striatum est sévèrement endommagé. ✓ Sensibilité aux effets d'agents pharmacologiques testés en aigue et en tardif chez plusieurs souches dans les modèles proximaux.	- Démotivation rapide particulièrement si les déficits sont sévères à un stade précoce - Génère du stress (dû à la répétition) - Ne convient pas à la souche 129/sv de souris (motivation exploratoire faible) - Uniquement sensible aux lésions striatales

Figure 49 : Caractéristiques du corner test (Freret *et al.,* 2009 ; Lubjuhn *et al.,* 2009 ; Tennant and Jones, 2009).

d) Le test de retrait d'adhésif ou scotch test

Le test de retrait d'adhésif évalue les déficits sensori-motreurs après des lésions unilatérales impliquant le cortex sensori-moteur, le tractus cortico-spinal et le striatum. Au cours de l'essai, un patch adhésif (rectangulaire de 0,3 × 0,4 cm ou circulaire de 0,3 cm de diamètre) est appliqué sur chaque patte antérieure. Immédiatement après la mise en place des deux patchs, l'expérimentateur appuie simultanément sur les deux pattes antérieures pour minimiser les biais. La souris est ensuite placée dans sa cage d'origine ou, si ce n'est pas pratique, dans une boîte en plexiglas transparente pendant 120 secondes, et les temps de contact avec chaque bande adhésive (secoue la patte) et de retrait de chacune des pattes sont

enregistrés. Les souris présentant une lésion unilatérale secouent généralement et essaient d'enlever d'abord le patch fixé à la patte ipsilatérale. La souris détecte, plus tard, le patch sur la patte controlatérale et son retrait prend généralement plus de temps en raison de troubles du mouvement et de la coordination des membres antérieurs (Balkaya *et al.,* 2013 ; Figure 50).

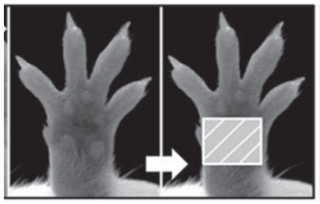

Points forts	Points faibles
✓ Simple à réaliser et nécessite peu d'équipement	
✓ Détection de déficits sensoriels à court et à long terme dans les modèles proximaux et certains modèles distaux dans plusieurs souches	- Requiert de l'expérience et du temps
✓ Sensibilité aux effets d'agents pharmacologiques testés	

Figure 50 : **Caractéristiques du scotch test** (Freret *et al.*, 2009 ; Lubjuhn *et al.,* 2009 ; Bouet *et al.,* 2009 ; Rehni and Singh, 2007).

e) Systèmes d'analyse vidéo de la démarche : le catwalk

L'amélioration de la démarche et des activités associées à la marche est un objectif clinique majeur après un AVC et l'analyse de la marche chez les patients est un élément crucial du traitement post-AVC. Les systèmes assistés par ordinateur, tels que « Catwalk » ou « DigiGait », sont des systèmes vidéo conçus pour détecter les déficits locomoteurs ou les modifications de mouvements chez les souris ou les rats, pendant que l'animal marche sur une surface transparente. La passerelle en forme de tunnel facilite l'évaluation de la démarche chez les animaux en libre mouvement et permet un modèle de marche naturelle et non forcée. L'analyse permet de distinguer chaque patte et, idéalement, d'estimer la quantité de poids que porte chacune des pattes. Cela permet de détecter même de légères altérations de la démarche. L'analyse automatisée de la marche a souvent été utilisée dans des modèles de troubles musculo-squelettiques, de lésions de la moelle épinière et de lésions cérébrales traumatiques chez les rongeurs (Figure 51).

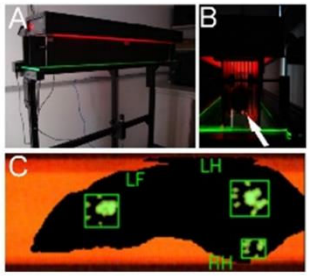

Points forts	Points faibles
Détection de déficits de la marche à court et à long terme dans les modèles proximaux et certains modèles distaux dans plusieurs souches	- Requiert un équipement spécifique, relativement coûteux - Quantité importante de données générée, sélection et évaluation approfondie requises - Un faible poids corporel (des jeunes souris) et/ou la perte de poids rapide après MCAo peuvent entraîner des problèmes de détection et des artefacts - Les variations de vitesse entre les essais peuvent augmenter l'écart-type de plusieurs paramètres et avoir un impact considérable sur la posture et la durée des pauses - Définir des critères d'exclusion clairs et rigoureux - Requiert de l'expérience et du temps

Figure 51 : **Caractéristiques du catwalk.** A : Passerelle et système vidéo du catwalk. B : La souris va se déplacer dans le tunnel. C : De multiples paramètres de la marche sont enregistrés (écartement entre pattes avant et pattes arrières, patte qui traîne etc) (Barbizan *et al.,* 2013).

f) Le grip strength test (test de force d'agrippement)

Nous avons vu plus haut, que seulement deux tests sont relativement sensibles aux déficits causés par des modèles d'AVC distaux. Ces mêmes tests, dans le modèle thromboembolique d'Orset et collaborateurs, ne mettent pas en lumière d'amélioration fonctionnelle lorsqu'il a eu administration de rtPA, contrairement à l'observation clinique. En ce sens, le grip strength test a été utilisé dans cette thèse, afin de caractériser un nouveau test prometteur, largement utilisé chez l'homme (Volz *et al.,* 2016).

Au cours de ce test, les souris sont formées pour tenir une grille ou une barre attachée à un dynamomètre. Elles sont ensuite doucement retirées par la queue et la force maximale exercée jusqu'au lacher-prise est mesurée. En raison d'une faiblesse qui peut être présente après un AVC dans la patte controlatérale, la force de préhension peut faire la distinction entre les animaux sham et les AVC. Ferrara *et al.,* 2009 n'ont pas détecté de différence significative entre les animaux ayant subi un AVC et les sham au cours de la première semaine après 60 minutes de MCAo chez des souris 129/sv (motivation exploratoire faible). Nous avons adapté le dispositif initialement pensé pour mesurer la force des 2 membres antérieurs indépendemment, afin de n'enregistrer que la force unilatérale gauche et droite des animaux. De manière intéressante, Kilic *et al.,* en 2008 ont constaté que le test était sensible aux différences de traitement chez les souris C57Bl / 6 après une MCAo de 30 minutes aux jours 7 et 30 (Figure 52)

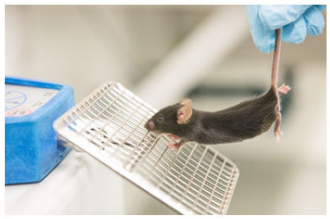

Points forts	Points faibles
✓ Simple à réaliser et nécessite peu d'équipement ✓ Détection de déficits sensoriels à court et à long terme dans les modèles proximaux et certains modèles distaux dans plusieurs souches ✓ Sensibilité aux effets d'agents pharmacologiques testés	- Test pouvant varier en fonction de la motivation des animaux - Test expérimentateur dépendant

Figure 52 : Caractéristiques du grip test (Lubjuhn *et al.,* 2009 ; *Hetze et al.,* 2012) (Kilic *et al.,*2008)
photo de Jennifer Lu, Bond LSC

Les tests fonctionnels, en particulier à un temps tardif, sont essentiels pour évaluer l'effet de stratégies thérapeutiques dans les modèles précliniques d'AVC. Les tests comportementaux permettent une évaluation alternative et complémentaire aux données d'imagerie anatomique. Seules quelques rares études ont rapporté des différences d'effet de

traitement sur le résultat fonctionnel après 2 à 3 semaines, ce qui pourtant est le plus pertinent pour la recherche clinique. Il est parfois complexe mais essentiel pour le chercheur de sélectionner des tests adéquats à des fenêtres temporelles appropriées pour l'espèce et la souche considérée, ainsi que le type et la gravité du modèle d'AVC. Dans l'ensemble, il est nécessaire de poursuivre les recherches pour mieux caractériser les tests existants et pour mettre au point de nouveaux tests plus sensibles pour une meilleure translation des résultats précliniques à la clinique.

D. De la paillasse à l'hôpital

1. Bilan préclinique

La recherche sur les AVC a fait d'importants progrès ces dernières années et la plupart sont dus aux recherches menées par l'intermédiaire de modèles animaux de la pathologie. Cliniciens et chercheurs ont bénéficié d'informations précieuses sur les mécanismes physiopathologiques impliqués, et de nouvelles cibles thérapeutiques ont été identifiées. Malgré ce fait, depuis plus de dix ans, un intense débat sur les limites des modèles animaux règne en raison du manque de concordance entre les essais cliniques et les études sur les animaux. De nombreux essais portant sur des composés neuroprotecteurs prometteurs ont été décevants chez l'homme, ce qui remet en question la pertinence des modèles animaux pour le bénéfice clinique (Fisher *et al.,* 2009). Ainsi, les cliniciens sont parfois sceptiques à propos des expériences sur les modèles animaux d'AVC, affirmant que les animaux sont tout simplement trop différents de l'espèce humaine.

a) Avantages et inconvénients des modèles existants

Le modèle animal reproduit seulement un ou plusieurs aspects communs d'une pathologie d'intérêt et est, par définition, une reproduction imparfaite de la condition pathologique humaine étudiée. Chacun des modèles décrits plus haut possède donc des avantages et des inconvénients. Dans ces conditions, il est important que le choix du modèle soit déterminé par la question scientifique posée. Idéalement, un modèle devrait représenter une grande partie de la population totale des patients victimes d'AVC ischémiques, maximisant ainsi la probabilité que l'efficacité du traitement et/ou que le mécanisme physiopathologique décrit soient retrouvés chez l'homme.

La pertinence d'un modèle animal d'AVC ischémique peut donc se mesurer, à priori, en vérifiant que les mécanismes physiopathologiques démontrés chez l'homme sont également

présents dans ce modèle et, à posteriori, en vérifiant les prédictions de ce modèle chez l'homme. Il est intéressant de remarquer que sur les plus de 1000 molécules neuroprotectrices décrites chez l'animal, aucune n'a montré d'efficacité chez l'homme à l'exeption du tPA (O'Collins *et al.,* 2006). La principale explication qui a été avancée est la faible qualité méthodologique des études chez l'animal : peu de randomisation, peu de traitement en aveugle, un manque d'évaluations à long terme et comportementales, une absence d'études chez des animaux présentant des comorbidités, ou encore de nombreux biais de publications ou encore des mauvais protocoles d'administration du traitement (avant le début de l'ischémie par exemple). Les recommandations Stroke Treatment Academic Industry Roundtable (STAIR) ont été émises pour améliorer cet état de fait (Fisher *et al.,* 2009). Le développement d'une molécule a suivi scrupuleusement l'ensemble des critères STAIR : le NXY-059. Malgré tous les efforts effectués pour suivre l'ensemble des critères STAIR et l'importance de la littérature expérimentale supportant un effet bénéfique du NXY-059, cet essai clinique a été négatif (Shuaib *et al.,* 2007). De nouvelles propositions émergent pour parvenir à une translation de la recherche expérimentale vers la clinique. On peut citer, par exemple, la mise en place d'essais précliniques de phase III, multicentriques, internationaux et en aveugle (Dirnagl and Fisher, 2012).

b) Entre similitudes interspécifiques…

Les processus biologiques fondamentaux tels que la survie et la mort des cellules ont été fortement conservés au cours de l'évolution. Les mécanismes moléculaires sous-jacents à la mort ischémique sont très similaires chez les souris de laboratoire, les rats et les humains. En fait, les mécanismes de l'apoptose, importants dans les AVC, sont même conservés chez les non-vertébrés tels que le nématode *Caenorhabditis elegans* (Danial and Korsmeyer, 2004). Les modèles animaux d'AVC ont été établis dans de nombreuses espèces, généralement sur des petits animaux tels que les rongeurs. En effet, le petit animal permet une manipulation facilitée, un coût moindre, et est moins sujet aux controverses d'un point de vue éthique que les primates et les mammifères supérieurs. Les souris sont préférées par les chercheurs pour leur homogénéité génétique et pour la large caractérisation expérimentale de l'espèce. De surcroît, les techniques de génération transgénique peuvent être réalisées aisément sur la souris. Les modèles d'AVC chez le rongeur se sont montrés d'un grand intérêt pour la caractérisation des mécanismes de mort neuronale et de récupération cellulaire, mais ils existent un grand nombre de caractéristiques distinguant l'homme du rongeur souvent sous-estimé.

c) ...Et spécificités physio(patho)logiques

Les spécificités anatomiques cérébrales doivent être prises en compte pour extraire des informations pertinentes des résultats expérimentaux. Voici quelques caractéristiques importantes :

- Les rats et les souris par exemple ne possèdent que très peu de matière blanche comparés à l'homme et leurs matières grises ne présentent pas de gyri. Alors que chez l'homme, le pourcentage de substance blanche représente 60%, il diminue à environ 35% chez le chien, 20% chez le lapin, 15% chez le rat et ne dépasse pas 10% chez la souris (Krafft *et al.,* 2012). Les études sur la neuroprotection se concentrent quasi-exclusivement sur les répercussions sur la matière grise (Hoyte *et al.,* 2004) alors que les lésions ischémiques de la substance blanche jouent un rôle important dans le pronostic post-AVC et constituent la principale cause d'hémiparésie dans les trois principaux sous-types d'AVC (Ahmad *et al.,* 2015)
- Dans les modèles animaux, l'accent est souvent mis sur la taille de l'infarctus, cela reflète seulement dans une mesure limitée la réalité des conditions humaines. La localisation de la lésion ischémique *via* des connexions particulières peut être plus pertinente pour l'évaluation clinique.

Les spécificités anatomiques vasculaires et hémodynamiques doivent également être prises en compte. Bien qu'un plan d'organisation vasculaire soit présent dans tous les cerveaux de mammifères, il existe un large spectre de variations entre espèces et même de souches concernant le nombre et le diamètre des collatérales dans les arbres artériels et la capacité de remodelage après l'occlusion du vaisseau.

- Le flux sanguin cérébral chez la souris est 2 à 3 fois plus élevé que chez l'homme (Maeda *et al.,* 2000), mais, *a contrario,* le flux collatéral est très limité chez les rongeurs, ce qui entraîne une ischémie sévère lors de l'utilisation de modèles d'occlusion proximale (Maeda *et al.,* 2000).
- Certains rongeurs présentent des anomalies du cercle de Willis. Chez les souris C57Bl / 6J, par exemple, un cercle complet de Willis n'est présent que dans 10% des cas (McColl *et al.,* 2004). Il a été démontré que les rats Wistar possèdent des artères communicantes postérieures plus minces que les rats Sprague-Dawley (Kim *et al.,* 2009). Les rats Sprague-Dawley, en revanche, présentent une ramification atypique de l'ACM dans près de 20% des

cas (Fox *et al.,* 1993). Ceci explique, en partie, la grande variance des tailles d'infarctus, même chez la même espèce ou la même souche après l'occlusion d'une artère. Un autre aspect est que la variabilité de l'anatomie vasculaire empêche des modèles spécifiques d'occlusion d'artère. En raison d'un réseau d'artères anatomiques libres, le «*rete mirabile*», une occlusion proximale de l'ACM pour l'induction d'un infarctus, ne convient pas aux grands animaux comme les chats, les chiens, les moutons, les chèvres et les porcs (Howells *et al.,* 2010).

Bien que les différences d'anatomie générale des artères et des collatérales ne puissent entraîner que des variations dans les profils de lésions cérébrales, **les différences fonctionnelles peuvent avoir des implications** plus profondes concernant la physiopathologie de la cascade ischémique :

- En ce qui concerne le couplage neurovasculaire post-AVC ischémique, l'hyperémie fonctionnelle est généralement altérée chez les animaux par rapport à l'homme (Jackman and Iadecola, 2015).
- En ce qui concerne la barrière hémato-encéphalique, alors qu'une extravasation d'albumine peut être identifiée autour des artères, des capillaires et des veines chez les souris et les rats, chez l'homme (tissu prélevé par autopsie), le compartiment capillaire est relativement épargné (Krueger *et al.,* 2017).

Des spécifités au niveau génétique et épigénétique existent également :

- L'expression d'ensembles de gènes est plus proche dans différents tissus d'une même espèce que dans le même tissu de deux espèces distinctes (souris *versus* homme) (Lin *et al.,* 2014).
- La régulation épigénétique murine et humaine du gène NOS2 dans les macrophages est différente. Contrairement aux souris, le gène NOS2 humain est inhibé par la méthylation de CpG, ce qui suggère qu'il pourrait exister des différences largement négligées entre les macrophages humain et murin en ce qui concerne leur réaction aux stimuli inflammatoires (Gross *et al.,* 2014).
- L'expression de chimiokines/cytokines et la réponse après privation en oxygène-glucose dans les neurones primaires, les astrocytes et la microglie diffèrent de manière significative entre les rongeurs et les humains (Du *et al.,* 2017). Il est raisonnable de supposer que ces

différences entre les espèces peuvent avoir un impact sur la physiopathologie de l'AVC (Nguyen *et al.,* 2016).

Des spécifités au niveau du système immunitaire existent également :

Alors qu'au cours de la dernière décennie, la réaction inflammatoire post-AVC a suscité un vif intérêt, les différences entre les rongeurs et la situation réelle chez l'homme sont immenses.

- Le pourcentage de neutrophiles chez les souris et les rats est d'environ 10 à 20%, contre 50 à 70% chez l'homme, alors que la situation inverse s'observe pour les lymphocytes, qui représentent environ 50 à 100% chez les rongeurs, par rapport à 20 à 40% chez l'homme, respectivement (Haley, 2003).
- De plus, il n'y a qu'une intersection minimale de l'expression de l'ARNm et des microARN du génome entier dans les leucocytes de rongeurs par rapport aux humains, physiologiques et post-AVC, ce qui soulève la question de savoir si les rongeurs sont des modèles acceptables pour prédire les réponses immunitaires humaine post-AVC (Sharp and Jickling, 2014).
- Les sous-réseaux de chimiokines/cytokines dans les cellules cérébrales de l'homme, de la souris et du rat diffèrent après une ischémie *in vitro* (Du *et al.,* 2017) et il existe des différences importantes entre la microglie de rongeurs et celle de l'homme (Smith and Dragunow, 2014). Même entre espèces relativement proches, à savoir le macaque gyrencéphalique cynomolgus et l'homme, des différences minimes dans le système immunitaire, peuvent provoquer des réponses très éloignées à l'image de l'essai TGN1412. En 2006, six volontaires en bonne santé ont fait une grave réaction inflammatoire avec défaillance de plusieurs organes dans le cadre d'un essai clinique de phase I après l'administration de l'anticorps superagoniste CD28 le theralizumab®, un médicament immunomodulateur (Eastwood et al., 2010).

L'inflammation après un AVC ischémique joue un rôle crucial dans la physiopathologie de la cascade ischémique, il convient de toujours être conscient des différences fondamentales potentielles entre les modèles animaux et la réalité (Sommer, 2017).

d) Utilisation de l'anesthésie générale (AG) et modèle éveillé

L'anesthésie et l'analgésie sont essentielles pour assurer le bien-être animal dans les modèles expérimentaux d'AVC. Les anesthésiques volatiles sont largement utilisés dans la

recherche préclinique pour leur facilité d'utilisation et leur réversibilité rapide. Cependant, les effets des agents anesthésiques sur la neurobiologie et la physiologie systémique sont profonds et variables, responsables d'une autre différence fondamentale entre les modèles expérimentaux et la réalité des AVC chez l'homme.

Les anesthésiques ont des effets spécifiques en fonction de l'agent et de la dose sur :

- **Les paramètres physiologiques, métaboliques et fonctionnels** : le flux sanguin cérébral, la pression artérielle systémique, la ventilation pulmonaire, la thermorégulation, l'autorégulation cérébrale, la circulation de liquide céphalo-rachidien, le métabolisme de l'oxygène et du glucose le couplage neurovasculaire.
- **Les mécanismes impliqués dans la formation de la lésion ischémique** : les dépolarisations ischémiques, l'excitotoxicité, le stress oxydatif et nitrosatif, l'inflammation, l'intégrité de la BHE, la mort de nombreuses voies moléculaires importantes pour le pronostic de l'AVC.

Dans la littérature et dans la pratique de laboratoire, l'anesthésie générale est réalisée par deux méthodes privilégiées de part leur facilité d'utilisation et leur réversibilité rapide : l'injection d'un cocktail kétamine/xylazine ou par l'inhalation de gaz halogénés (isoflurane, sévoflurane, desflurane).

i. *Influence de l'AG sur les paramètres physiologiques, métaboliques et fonctionnels*

Les agents anesthésiques halogénés possèdent des propriétés vasodilatatrices (Kitano *et al.,* 2007) qui conduisent à l'augmentation du débit sanguin cérébrale (DSC) temporaire (Slupe and Kirsch, 2018 ; Figure 53). Toutefois, la baisse de pression systémique et l'altération de l'autorégulation engendrées peuvent s'avérer détérères en condition d'ischémie. Drummond *et al.,* en 1989 montrent qu'une hypertension peropératoire (par injection de phenylephrine) améliore le débit sanguin cérébral dans un modèle rat d'ischémie focale. Les effets du temps d'occlusion et de la pression artérielle (PA) sur les lésions ischémiques ont été investigé dans le modèle filament par Zhu et Auer en 1995. Pour les 4 temps d'occlusion étudiés (60, 80, 100 et 120 minutes), les animaux avec une pression artérielle faible ont des lésions ischémiques plus sévères. Ces résultats ont été confirmés chez la souris dans un modèle distale (clip de l'ACM après cranio- et durectomie). Ces données suggèrent qu'une hypertension induite augmente le flux sanguin cérébral collatéral et l'oxygénation et améliore le taux métabolique d'oxygène cérébral dans le cœur ischémique et la pénombre, ce qui en justifirait

son utilisation comme traitement « d'attente » dans les AVC ischémiques jusqu'à la recanalisation (Shin *et al.,* 2008). Ainsi, indirectement, l'hypotension induite par l'anesthésie générale pourrait être délètère en condition d'ischémie cérébrale.

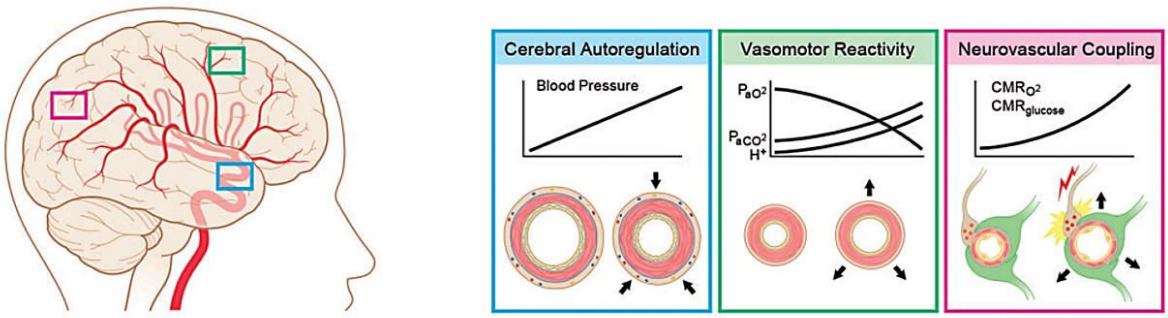

GOM	CBF		CA	VMR	NVC
CMRO2 reduced	Increased	*Volatile Anesthetics*	> 1.5 MAC (Isoflurane, Desfluare) > 1 MAC sevoflurane	> 1.5 MAC (Isoflurane, Desfluare) > 1 MAC sevoflurane	Unknown
	Increased	*Nitrous Oxide*			Unknown
CMRO2 reduced	Region specific reduction	*Xenon*			Unknown
CMRO2 reduced	Reduced	*Propofol*	> 200 mcg/kg/min	Mixed Results	Unknown
CMRO2 increased	Increased	*Ketamine*			Unknown
CMRO2 reduced	Reduced	*Etomidate*			Unknown
CMRO2 reduced	Reduced	*Dexmedetomidine*			Unknown
	Dose and agent specific biphasic responses	*Opioids*			Unknown
CMRO2 reduced	Reduced	*Benzodiazepines*			Unknown
CMRO2 reduced	Reduced	*Barbiturates*			Unknown
	Dose and agent specific biphasic responses	*Lidocaine*			Unknown
		Regional Anesthesia	Stellate Ganglion Block		Unknown

Figure 53 : **Résumé des effets des agents anesthésiques** sur le métabolisme global oxydant (GOM) et le débit sanguin cérébral (DSC), ainsi que des mécanismes de régulation endogènes tels que l'autorégulation cérébrale (AC), la réactivité vasomotrice (VMR) et le couplage neurovasculaire (NVC) *(Slupe and Kirsch, 2018)*

Les agents anesthésiques induisent un ralentissement métabolique général qui permet une économie précieuse de glucose et d'oxygène pour les cellules cérébrales, dans le cadre d'un approvisionnement sanguin réduit voire inexistant dans un contexte ischémique. Des résultats chez le chien indiquent que l'isoflurane réduirait
le métabolisme cérébral (CMR) (Newberg and Michenfelder, 1983).

Des travaux de l'équipe ont permis d'imager le flux de liquide céphalo-rachidien (LCR) chez des souris éveillées et anesthésiées et confirment l'existence d'une circulation cérébrale du LCR à l'échelle du cerveau (Gakuba *et al.,* 2018). Ils montrent que la circulation du LCR au sein du parenchyme est principalement active pendant la veille et qu'elle est altérée sous anesthésie générale (Gakuba *et al.,* 2018). De plus, un post-conditionnement à l'isoflurane

réduit l'expression de l'aquaporine 4 chez le rat atteint d'une ischémie cérébrale (Yuan *et al.,* 2018). Pour conclure, il est probable que les mécanismes hyperhémiques, compensatoires à la survenue d'une ischémie soit réduits voire inhibés sous anesthésie générale.

ii. Influence de l'AG sur les mécanismes impliqués dans la formation de la lésion ischémique

Il existe une littérature riche et parfois contradictoire des effets des anesthésiants sur les mécanismes physiopathologiques de l'AVC. Il faut rester prudent sur ces conclusions, puisque les effets globalement neuroprotecteurs de l'isoflurane retrouvés sont presques systématiquement comparés a ceux provoqués par à un autre anesthésiant dans le contexte d'une ischémie induite.

L'inhalation de gaz anesthésiques halogénés atténue la libération excessive de glutamate responsable d'excitotoxité chez le rat (Kudo *et al.,* 2001). Des données *in vivo* confirment ce résultat, indiquant que l'isoflurane réduirait l'excitotoxicité induite par la micro-injection de NMDA ou d'AMPA dans le cortex de rats (Harada *et al.,* 1999 ; Kimbro *et al.,* 2000). Dans les tranches de cerveau corticales soumises à une anoxie, la libération de glutamate est réduite par l'isoflurane (Eilers and Bickler, 1996). Ceci s'accompagne d'une augmentation de la recapture astrocytaire (Miyazaki *et al.,* 1997) et donc d'une meilleure tolérance à l'excès de glutamate au niveau postsynaptique (Kitano *et al.,* 2007).

Le corolaire à une diminution de l'activation des récepteurs NMDA est une diminution de l'entrée de Ca^{2+} via le port du canal ionique et, de fait, les agents anesthésiques limiteraient l'entrée de Ca^{2+} à l'intérieur de la cellule (Kitano *et al.,* 2007). Dans le même sens, l'isoflurane semble réduire les dépolarizations péri infarcts (PID) chez le rat (Kudo *et al.,* 2016). La nécrose neuronale retardée est inhibée *in vitro* par l'isoflurane (Popovic *et al.*, 2000).

La neuroprotection de l'isoflurane pourrait être attribué à un mécanisme GABAergique et à la régulation du Ca^{2+} intracellulaire (Elsersy *et al.,* 2006; Gray *et al.,* 2005). L'exposition au sévoflurane chez les modèles d'ischémie globale chez le rat, réduit l'expression de Bax (facteur pro-apoptotique) comparé à une exposition au fentanyl-N2O (Engelhard *et al.,* 2004). Les travaux de Inoue et collaborateurs ont permis de constater qu'une administration d'inhibiteurs de caspases non spécifiques conjointe à une exposition à l'isoflurane chez le rat menait à un volume d'infarctus réduit à 2 semaines comparés aux groupes inhibiteurs caspases seuls (Inoue *et al.,* 2006).

L'isoflurane pourrait être neuro-protecteur par inhibition de la synthèse de radicaux libres (Kitano *et al.,* 2007; Yang *et al.,* 2016). L'association kétamine/xylazine atténue l'expression de iNOS induite par le LPS dans différents tissus chez le rat (Helmer *et al.,* 2003). Les rôles du NO étant multiples (DSC, neurotransmetteur...), tous les mécanismes mis en jeu par ces anesthésiants sur le stress oxydatif cellulaire en condition d'ischémie cérébrale ne sont pas encore élucidés.

Il est décrit que l'isoflurane induirait une diminution d'expression des récepteurs TLR4 (rôle d'activation des macrophages) et de la synthèse de cytokines pro-inflammatoires (TNF-α et IL-1β). Ces propriétés anti-inflammatoires ont été mises en évidence très récemment par Sun *et al.,* 2015, venant appuyer les résultats de (Xu *et al.,* 2008) qui montraient que la réponse microgliale délétère sur les neurones après une ischémie pouvait être réduite avec une inhalation d'isoflurane.

L'isoflurane pourrait aussi avoir des effets sur l'intégrité de la barrière hémato-encéphalique en agissant sur les jonctions serrées des cellules endothéliales (Thal *et al.,* 2012). (Chi *et al.,* 1992, 2017) (Altay *et al.,* 2012)

iii. Les modèles expérimentaux vigiles existants

Chez les rats anesthésiés à l'isoflurane, une protection histologique majeure (de plus de 50%) et une meilleure récupération fonctionnelle après 8 semaines dans un modèle MCAo à filament ont été observées comparés aux rats non anesthésiés (pendant la majeure partie de l'ischémie) (Sakai *et al.,* 2007). Dans d'autres modèles d'ischémie cérébrale, l'isoflurane n'améliore que de façon transitoire les résultats fonctionnels et histologiques (Kawaguchi *et al.,* 2000) (Elsersy *et al.,* 2004). Dans un modèle murin de photothrombose vigile, il a été montré que l'isoflurane réduisait les lésions corticales chez la souris (Seto *et al.,* 2014). Ces résultats sont retrouvés par Xie *et al.,* 2016 dans un modèle « vigile » intraluminal (réveil intermittent pendant l'induction).

Dans la première étude vigile (Seto *et al.,* 2014 ; Figure 54), deux agents neuroprotecteurs potentiels ont notamment été testés dans l'étude (un antagoniste des récepteurs nicotiniques GluN2B ou α4β2). Ces données montrent que, chez des souris traitées contrôles, une exposition de seulement 20 minutes à l'isoflurane au cours de l'induction d'un AVC peut réduire de manière significative les dommages corticaux ischémiques par rapport aux souris éveillées au cours de l'AVC. Pour ce qui est de la comparaison des effets de thérapies potentielles, aucune

n'a induit de neuroprotection si l'AVC était induit sous anesthésie. Cependant, pour les souris vigiles au cours de l'AVC, l'antagoniste des récepteurs nicotiniques α4β2 réduisait les dommages ischémiques de 23% par rapport aux témoins contrôles, alors que l'antagoniste GluN2B n'a montré aucun effet significatif (Seto *et al.,* 2014).

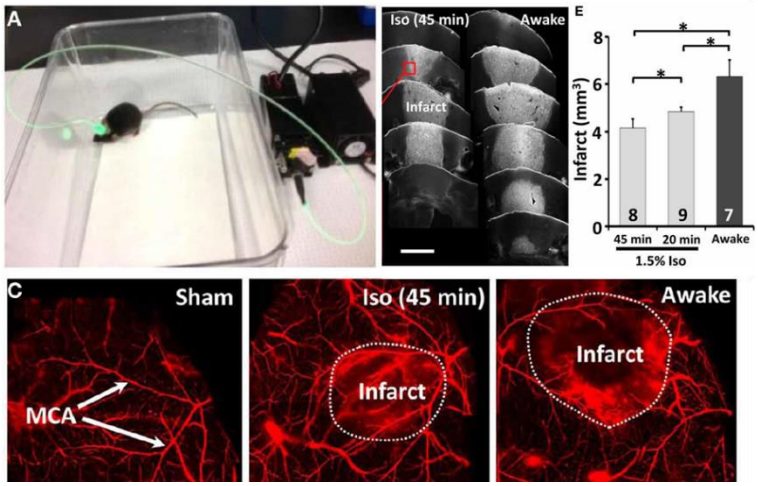

Figure 54 : **Modèle photothrombotique vigile *versus* anesthésié sous isoflurane (20 et 45 min d'exposition),** montrant un effet protecteur de l'isoflurane. (Seto *et al.,* 2014)

Il aurait été intéressant de prendre la question dans le sens inverse et de tester des neuroprotecteurs connus pour être inefficaces chez l'homme dans un modèle expérimental vigile. **C'est ce que nous avons évalué dans l'étude 3, avec la mise en place d'un nouveau modèle d'AVC thromboembolique chez la souris vigile, sa caractérisation, l'étude des effets du seul traitement de référence en clinique le tPA dans ce nouveau modèle et enfin l'étude d'un agent de neuroprotection prometteur en préclinique mais sans effet chez l'homme.**

Toujours avec cet objectif d'augmenter le taux de réussite de translation de la paillasse au lit d'hopital, il est nécessaire pour le chercheur de prendre en compte les effets spécifiques et de soigneusement sélectionner l'agent anesthésique qui n'interférera pas (ou le moins possible) avec sa question scientifique. Reproduire l'effet thérapeutique d'une nouvelle molécule sous différents régimes anesthésiques aiderait à réduire la confusion quand à son usage en clinique. Enfin, lors de la communication des résultats, une définition claire de la gestion anesthésique utilisée permettra aux autres chercheurs d'estimer les interférences anesthésiques inhérentes à l'expérience. Des efforts continus pour comprendre les mécanismes de l'action anesthésique sur le cerveau sain ou malade serviront à améliorer notre utilisation de modèles expérimentaux en général et d'AVC en particulier pour améliorer les soins aux patients.

iv. Données cliniques sur l'utilisation de l'AG en condition d'AVC ischémique

A la phase aigüe chez l'homme, aucun de ces agents anesthésiques n'influence le développement et devenir de la lésion sauf si une intervention mécanique par thrombectomie est réalisée. Toutefois, les essais cliniques comparant la thrombectomie sous sédation consciente (SC) et sous anesthésie générale (AG) ne sont pas unanimes. En 2013, une méta-analyse montrait une meilleure récupération des patients sous sédation consciente comparés à ceux qui avaient été anesthésié (John *et al.,* 2013). Plus récemment, 9 études portant au total sur 1 379 patients traités sous AG ou SC pour une thrombectomie, ont été réunies (Ilyas *et al.,* 2018). Sur la base de ces données, l'AG a permis une bonne récupération pour 35% des patients (mRankin 0-2) et une reperfusion réussie dans 81% des cas, tandis que la SC permis une bonne récupération dans 41% (mRankin 0-2) et une perfusion réussie dans 75% des cas. Aucune différence significative n'est rapportée pour les taux de récupération (p =0,51) ou de reperfusion réussie (p=0,39) entre les groupes AG et SC. Les taux de pneumonie étaient significativement plus élevés dans le groupe AG (21% contre 11%; p=0,01) (Ilyas *et al.,* 2018).

e) Modéliser les facteurs de risques et les comorbidités

Outre les éventuels problèmes de qualité expérimentale, l'utilisation de rongeurs mâles jeunes et en bonne santé dans un nombre impressionnant d'expériences est un facteur de biais majeur. Par conséquent, au cours des dernières années, de nombreuses tentatives ont été faites pour utiliser des modèles animaux présentant les comorbidités les plus fréquentes telles que le diabète sucré, l'hypertension, l'athérosclérose, l'hyperlipidémie, l'obésité ou l'infection. De plus, des animaux âgés et des animaux des deux sexes ont été utilisés pour mimer la réalité avec plus de précision. Des études expérimentales menées sur des animaux âgés ont montré que l'atteinte neurologique augmentait alors que la capacité de régénération diminuait par rapport aux animaux plus jeunes (Buga *et al.,* 2013). Il existe de plus en plus de preuves que le lien entre l'âge et les divers facteurs de risque modifiables mentionnés ci-dessus pourrait être un profil inflammatoire élevé conduisant à un état de prédisposition aux AVC (Murray *et al.,* 2013 ; Sandu *et al.,* 2015). Le sexe est un autre facteur important affectant de manière significative l'incidence et les résultats de l'AVC (Herson and Hurn, 2010 ; Sommer, 2017).

Lors de la modélisation des facteurs de risque d'AVC, deux stratégies expérimentales principales sont disponibles. L'approche la plus réaliste serait de développer des modèles

animaux avec des facteurs de risque inhérents pouvant éventuellement entraîner un AVC spontané. Cette approche est largement limitée aux modèles animaux d'hypertendus. Bien qu'ils imitent de près le contexte pathologique humain, ces modèles demandent un plus grand investissement (en termes de temps et d'argent). L'autre option consiste à induire un AVC ischémique chez les animaux (ou des conditions analogues à un AVC dans des systèmes *in vitro*) avec comorbidités préexistantes. Le principal défi de l'induction d'un AVC ischémique expérimental consiste à trouver l'équilibre entre la complexité élevée de nombreux paramètres en interaction, comme chez l'homme, et des études gérables de manière pragmatique pour des problèmes scientifiques spécifiques. (Sommer, 2017).

f) Modèles primates

La grande majorité (environ 80%) des études précliniques portant sur l'ischémie cérébrale est réalisée chez le rongeur, cela s'explique par une certaine proximité neuroanatomique et neurophysiologique entre l'homme et ce type d'espèce mais surtout par leur facilité de manipulation et la plus grande tolérance éthique à pratiquer des expérimentations sur le rat ou la souris. Cependant, les différences entre le cerveau de rongeurs et celui de l'homme sont évidentes et multiples (voir partie III.D.1.c).

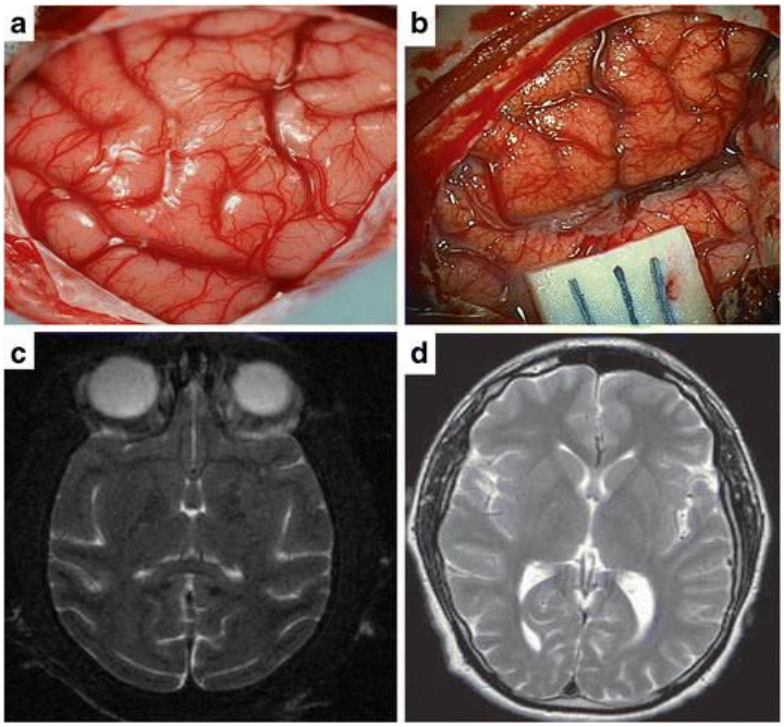

Figure 55 **Comparaison du cerveau de primates humains et non humains *in vivo* et par imagerie.** (a) Photo peropératoire d'un cerveau de macaque cynomologus après exposition de la fissure sylvienne. Les gyri et sillons sont illustrés par un riche système vasculaire pial cortical. (b) Photo peropératoire du cerveau humain après exposition de la fissure sylvienne, démontrant des similitudes avec le cerveau de primate non humain. (c) Imagerie par résonance magnétique (IRM) axiale en pondération T2 de macaque cynomolgus au niveau du noyau caudé montrant les gyri et sulci, une fissure sylvienne et des faisceaux et des noyaux de substance blanche sous-corticaux organisés. (d) IRM axiale en pondération T2 du cerveau humain au niveau du noyau caudé montrant une similitude étroite avec l'organisation du cerveau macaque avec davantage de gyri et de sulci dans le cortex (Cook and Tymianski, 2012).

Les primates non humains peuvent présenter un cerveau gyrencéphalique, comme le babouin, le macaque de Rhésus et le macaque Cynomolgus ou bien lissencéphalique, comme le marmouset commun et le singe écureuil. De tous les primates, le cerveau des macaques ressemble le plus étroitement au cerveau humain en ce qui concerne l'anatomie avec une organisation corticale et sous-corticale spécifique mais également en ce qui concerne l'approvisionnement vasculaire et la présence de collatérale (Sommer, 2017). Néanmoins, il est actuellement difficile de savoir quels primates non humains imitent le plus fidèlement les conditions humaines des AVC (Cook and Tymianski, 2012 ; Figure 55)

Pendant longtemps, le modèle babouin a surtout été utilisé dans la recherche sur les AVC. Bien que ces primates non humains aient un cerveau gyrencéphalique, le riche réseau anastomotique comparé à l'homme exige des techniques complexes pour l'induction d'un AVC (Kwiecien *et al.,* 2014). Par voie transorbitale avec une énucléation de l'œil, il est possible d'accéder à l'ACM et aux deux artères cérébrales antérieures afin d'induire des infarctus dans le cortex et de la substance blanche sous-corticale (Kwiecien *et al.,* 2014). Cela empêche toutefois les tests comportementaux post-AVC nécessitant une vision binoculaire. Selon le type d'AVC étudié, quelques uns des modèles d'induction chirurgicaux décrits chez les rongeurs sont adaptables au primates, tel que le modèle endovasculaire avec occlusion par ballonnet (Huang *et al.,* 2000) ou le modèle thrombo-embolique par injection de thrombine (Gauberti *et al.,* 2012) .

Bien que l'on puisse intuitivement postuler que les AVC expérimentaux chez les primates non humains sont plus proches de la physiopathologie humaine, il existe certaines données qui posent questions. A l'exeption d'une seule étude, il n'existe pas de comparaison directe des modèles d'AVC chez les rongeurs, les primates non humains et les humains. En comparant la détection de dommages à l'ADN après occlusion de l'ACM chez le rat et le babouin, des différences temporelles, spatiales et quantitatives distinctes étaient détectables dans le striatum (Tagaya *et al.,* 1997). La mort des cellules neuronales chez les primates s'est produite plus rapidement que chez les rats : elle était 20 fois plus élevée après 2h mais était presque identique à 20h. Il est suggéré que les données sur les babouins reflètent plus probablement la situation chez l'homme, mais des preuves claires font défaut. La situation est encore plus troublante lorsque l'on examine les essais neuroprotecteurs. La lyse d'un vaisseau occlus, le premier et le seul traitement de l'AVC traduit avec succès d'un modèle animal chez des patients, a été adaptée d'un modèle d'AVC de lapin (Zivin *et al.,* 1985). D'autre part, le NXY-

059, qui présentait des effets neuroprotecteurs dans les modèles d'AVC de rongeurs, a été testé positivement chez le ouistiti commun, suivant les critères de qualité STAIR avant le début des essais cliniques (Marshall *et al.,* 2001). Malheureusement, il n'a montré aucun effet neuroprotecteur chez l'homme (Sommer, 2017).

Néanmoins, il est clair que les lésions cérébrales ischémiques chez les espèces de primates non humains entraînent des symptômes cliniques qui reflètent plus fidélement les déficits post-AVC chez l'homme. Actuellement, des efforts importants sont entrepris pour transférer les techniques transgéniques de souris sur des primates non humains. De nouveaux outils d'édition du génome, tels que le système CRISPR / Cas9, permettront principalement aux chercheurs, dans un avenir proche, de manipuler l'expression génique en ciblant spécifiquement le type cellulaire chez les primates non humains. Étant donné la grande similarité de structure et de fonction cérébrales avec l'homme par rapport aux modèles animaux rongeurs, on peut s'attendre à une compréhension plus approfondie de la physiopathologie de l'AVC et, ce qui est encore plus important, sera en mesure de traduire cette connaissance en traitements efficaces de l'AVC à la fois à l'état aigu et chronique. Outre l'hébergement extrêmement coûteux des primates non humains, un problème important sera de savoir si la société estime l'idée que ces expériences soit éthiquement justifiable et acceptable (Cook and Tymianski, 2012).

g) Recommendations pour le développement et l'usage de modèles précliniques

La recherche dans le domaine de l'AVC ischémique est confrontée à un problème insoluble depuis plusieurs décennies. Sur plus de 1 000 molécules qui ont présentés des bénéfices dans les études expérimentales, plus de 100 ont été testées dans le cadre d'essais cliniques, mais, à ce jour, à l'exception du rtPA, aucune d'entre elles n'a améliorer le pronostic neurologique des patients (O'Collins *et al.*, 2006). Plusieurs hypothèses ont été exprimées pour expliquer ces revers perpétuels.

Très souvent, les protocoles expérimentaux précliniques *in vivo* sont standardisés, les variables qui peuvent influer sur les résultats des études sont contrôlées dans la mesure du possible. De fait, des animaux mâles sont généralement utilisés à la place des femelles pour éviter les fluctuations hormonales. Des différences probables entre les sexes sont largement ignorées. Des souches consanguines sont utilisées ne reproduisant pas la grande variété

génétique humaine. Dans la grande majorité des études précliniques, les animaux utilisés pour la modélisation de l'AVC sont très jeunes, en bonne santé et sont sous l'influence d'agents anesthésiques lors de l'induction chirurgicale de l'AVC. Cette induction chirurgicale est parfois techniquement très éloignée des mécanismes physiopathologiques humains. Les animaux sont hébergés dans les conditions standardisées de laboratoire, n'ayant qu'une activité physique très limitée et aucune variation alimentaire (Gertz *et al.,* 2006). Un problème majeur est aussi que la durée de vie d'une souris ou d'un rat est courte, trop courte pour permettre le développement naturel de l'athérosclérose chez l'homme à un âge avancé. L'évaluation des dommages cérébraux, aux niveaux anatomique et fonctionnel présente de nombreuses contraintes chez le rongeur notamment, du fait de la petite taille des animaux et de leur très grande capacité de récupération comparée à l'Homme.

Dès la fin des années 1990, des chercheurs académiques et industriels ont planifié une table ronde afin d'énoncer des critères de qualité devant être suivis par la recherche expérimentale (Stroke Therapy Academic Industry Roundtable (STAIR), 1999). Ces recommandations STAIR soulignent plusieurs points résumés ici : 1/ réalisation d'essais randomisés et en aveugle 2/ efficacité d'une molécule démontrée au sein de deux laboratoires 3/ efficacité d'une molécule démontrée au sein de deux espèces différentes 4/ prise en compte des deux sexes dans les expérimentations 5/ choix d'un mode d'administration des thérapeutiques pertinent (intraveineux, par exemple, quand il s'agira de la voie utilisée chez l'homme) 6/ évaluation de composés dans une fenêtre thérapeutique et à des doses cliniquement pertinentes.

Cependant dix ans après leur publication, ces recommandations n'étaient toujours pas suivies pour la grande majorité des molécules développées en laboratoire. De plus, l'échec du NXY-59 dont le développement était réputé avoir été conforme aux recommandations STAIR a porté atteinte à la crédibilité de ces recommandations dont la validité n'a, à ce jour, jamais été prouvée. En 2009, les recommandations STAIR ont été mises à jour en précisant les points suivants : 1/ élimination des biais d'allocation du traitement (randomisation absente ou imparfaite) ou d'évaluation de l'effet du traitement 2/ définition des critères d'inclusion et d'exclusion 3/ analyse statistique complète avec garantie de puissance statistique et calcul préalable de la taille des effectifs 4/ déclaration des liens d'intérêt 5/ validation de stratégies thérapeutiques sur des jeunes mâles sains dans un premier temps puis évaluation sur des femelles, des animaux âgés et des animaux présentant des comorbidités (hypertension artérielle, diabète, hypercholestérolémie).

Des études pharmacologiques récentes utilisent des animaux hyperlipidémiques, diabétiques ou hypertendus et montrent une efficacité moindre de certains traitements supposés neuroprotecteurs chez des animaux en bonne santé (Zechariah *et al.,* 2013 ; Chen *et al.,* 2011 ; O'Collins *et al.,* 2013), soulignant le fait que les comorbidités doivent être considérées avant que les études chez les patients ne soient initiées (Hermann and Chopp, 2012). Des effets plus robustes dans le but de rapprocher recherche préclinique et pratique clinique doivent être obtenus, afin de fournir un point de départ pour surmonter les difficultés de translation (Sommer, 2017).

Une autre initiative dans ce contexte mérite d'être soulignée. Partant du constat d'un manque manifeste de qualité dans la publication des études précliniques (59% ne posent pas leur objectif principal, 87% ne reportent pas de randomisation et 86% ne mentionnent pas la pratique de l'aveugle), un autre groupe de chercheurs (Kilkenny *et al.,* 2010) a proposé une grille de publication : les recommandations ARRIVE (Animals in Research : Reporting *In vivo* Experiments). Les directives IMPROVE (Ischaemia Models : Procedural Refinements Of *in Vivo* Experiments) ont été proposées en 2017 avec des critères de qualités toujours plus robustes pour rapprocher recherche préclinique et pratique clinique (Percie du Sert *et al.,* 2017).

En 2009, Bath et collaborateurs proposent le développement d'une recherche expérimentale reproduisant les phases de la recherche clinique (Bath *et al.,* 2009). Une première phase serait l'étude des mécanismes d'actions d'agents thérapeutiques (phase I). La phase II serait l'équivalent d'un essai clinique mené sur un modèle préclinique par une équipe au sein d'un laboratoire. La dernière étape du développement de la molécule avant le passage à l'essai clinique serait la réalisation d'un essai international multicentrique randomisé avec aveugle sur un modèle préclinique murin. De telles études, de phase III, avec comité de pilotage mêlant chercheurs expérimentaux et cliniciens, adopteraient des critères d'évaluation tant cliniques (fonction neurologique, mortalité) que paracliniques (imagerie), offriraient aussi la puissance statistique nécessaire à leur objectif et pourraient associer l'étude de biomarqueurs.

Pour faire une brève synthèse :

- **Il est nécessaire de renforcer la communication entre cliniciens et scientifiques**. L'effort d'intégration des connaissances scientifiques dans la pratique clinique et la prévention

d'erreurs dans la conception des études précliniques ne peuvent être que profitables aux recherches et donc, par la suite, aux patients.

- **La recherche sur les animaux doit être représentative et généralisable** pour être applicable à une grande variété de contextes. De nombreuses études sur des animaux ne portent que sur une seule espèce (chez le rongeur généralement), alors qu'il est évident qu'un bénéfice apporté à une seule espèce ne le sera pas nécessairement pour d'autres.

2. Bilan clinique

Nous l'avons vu tout au long de cette introduction, l'AVC est un trouble soudain, complexe et hétérogène, comprenant différents pathologies sous-jacentes. Les patients, à l'admission hospitalière, disent souvent qu'ils ont l'impression d'avoir été frappés sans prévenir et beaucoup se considèraient en bonne santé avant l'événement. Pourtant outre les troubles mono-géniques rares, les AVC sont considérés comme une maladie multifactorielle. En effet, très souvent un ou plusieurs facteurs de risque vasculaire (hypertension artérielle, hypercholestérolémie, diabète et obésité) sont co-diagnostiqués. Ces comorbidités vont induire des lésions vasculaires progressives jusqu'à la survenue brutale d'une ischémie cérébrale (Hermann and Doeppner, 2016).

Les symptômes cliniques dépendent du territoire vasculaire affecté par l'occlusion ainsi que de la localisation et de la taille de la lésion cérébrale induite. Ils vont des petits infarctus lacunaires de la substance blanche sous-corticale de seulement quelques millimètres de diamètre aux occlusions des grandes artères conduisant à des infarctus malins avec complications secondaires. Le dysfonctionnement moteur semble être corrélé avec le site de la lésion, alors que dans l'aphasie (trouble du langage). Le site de la lésion cérébrale peut différer entre les sujets en raison d'une localisation variable de l'aire de broca. Des symptômes neuropsychologiques supplémentaires tels que l'apraxie (incapacité de mouvements volontaires), l'agnosie (trouble de la reconnaissance d'objets) et des troubles de la mémoire peuvent compliquer la récupération après un AVC. En conséquence, il devient évident que l'AVC n'est pas une entité uniforme et que la compréhension de son hétérogénéité est cruciale (Hermann and Doeppner, 2016).

Ces dernières années, la prise en charge des patients victimes d'AVC a connu de très nets progrès. Avec l'introduction de la thrombectomie endovasculaire comme traitement de référence (Berkhemer *et al.,* 2015 ; Bracard *et al.,* 2016) bénéfique jusqu'à 24h (Nogueira *et*

al., 2018) et une probable extension de la fenêtre thérapeutique pharmacologique (Campbell *et al.,* 2019), le potentiel thérapeutique des agents neuroprotecteurs est croissant. Sans compter qu'il est maintenant possible d'investiguer les patients de manière beaucoup plus détaillée par le biais de modalités d'imagerie avancées ; les agents neuroprotecteurs peuvent et doivent être réexaminés en tant que traitements adjoints à la recanalisation (Neuhaus *et al.,* 2017).

Objectifs

Le traitement pharmacologique référence de l'AVC ischémique est la fibrinolyse par le tPA. Par différents mécanismes concomitants, le tPA va agir sur l'unité neuro-vasculaire. Il favorise la lyse et restaure un débit sanguin cérébral suffisant pour la survie du parenchyme par l'activation du plasminogène au niveau du thrombus. La forme commerciale recombinante du tPA (rtPA) existe sous une forme simple chaîne (sc-rtPA) et une forme double chaîne (tc-rtPA), présentes chacune dans des proportions légèrement différentes dans les flacons d'Actilyse®. L'étude OPHELIE en 2016 a évalué si le ratio (sc-rtPA/(sc-rtPA+tc-tPA)) reçu lors de la thrombolyse, influençait la récupération de 1004 patients victimes d'AVC ischémiques. Les patients présentant des hémorragies intracérébrales symptomatiques post-traitement avaient reçu plus de tc-rtPA (ratio (sc-rtPA/(sc-rtPA+tc-tPA)) inférieur) et les patients présentant des crises d'épilepsie étaient plus susceptibles d'avoir reçu des quantités plus élevées de sc-rtPA (ratio (sc-rtPA/(sc-rtPA+tc-tPA)) plus élevé). **1- Afin de mieux appréhender les effets différentiels du sc-rtPA et du tc-rtPA en clinique, nous avons cherché à mieux comprendre leurs mécanismes d'action spécifiques dans un modèle d'AVC thromboembolique chez la souris**. **Cette étude préclinique a permis de corroborer à posteriori une partie des observations cliniques (Leys et al 2016).**

Les progrès technologiques en imagerie cérébrale ont permis une vraie avancée dans la prise en charge des patients atteints d'AVC. L'Imagerie cérébrale sert en premier lieu à établir le diagnostic clinique mais permettrait même aujourd'hui (via des séquences d'IRM de diffusion et FLAIR) l'identification des patients éligibles pour la fibrinolyse par tPA même sans connaissance de l'heure d'apparition des symptômes (WAKE-UP, Thomalla et al., 2018). Outre ces multiples intérêts dans la pratique clinique, les connaissances fondamentales sur les caractéristiques de formation de la lésion ischémique via les modèles expérimentaux d'AVC ont pu être enrichies. Des limites de résolution empêche l'investigation détaillée de la reperfusion cérébrale post-ischémie chez le petit animal, pourtant essentielle au développement de nouvelle stratégie de recanalisation. **2- Ainsi, il s'agira d'explorer le potentiel de l'Imagerie Ultrasonore Ultrarapide précoce dans la prédiction des conséquences lésionnels ischémiques et de la réponse aux traitements dans un modèle**

murin d'AVC thromboembolique, avant une probable transposition de cette technique d'imagerie en clinique.

Enfin, une troisième approche a été menée, pour surmonter les problèmes de translation de la recherche préclinique sur l'AVC ischémique à la clinique. Un grand nombre de facteurs peut être mis en cause : manque de diversité génétique, animaux jeunes et en bonne santé, pas ou peu de facteurs de risques associés, inclus dans les groupes expérimentaux. Un de ces facteurs qui influence le devenir de l'infarctus cérébral est l'anesthésie. En effet, pour des raisons de bien-être animal et de pratique expérimentale, les modèles animaux d'AVC sont réalisés sur des animaux anesthésiés. Aussi, les agents anesthésiques communément utilisés en laboratoire (isoflurane, kétamine/xylasine) sont connu pour influencer les paramètres physiologiques qui vont directement influer sur le devenir des lésions post-AVC. De plus, lorsqu'une molécule thérapeutique est testée sur des modèles animaux, il est possible qu'il s'agisse en fait de l'association de cette molécule avec l'agent anesthésique utilisé, ce qui peut induire un biais expérimental dans l'évaluation de ce composé. **3- Un modèle thromboembolique chez la souris vigile a été mis au point et l'efficacité de la fibrinolyse par le tPA a été testée dans ce contexte. Le NXY-059 (molécule neuro-protectrice dans les modèles précliniques d'AVC) n'ayant pas montré d'effets bénéfiques en phase clinique, a été testé dans ce modèle d'AVC innovant. <u>Il sera possible d'estimer si ce dernier est plus prédictif que la plupart des anciens modèles d'AVC utilisés en routine en recherche préclinique.</u>**

Résulats

Etude 1: Single- and two- chain tissue plasminogen activator treatment differentially influence cerebral recovery after stroke.

Contexte de l'étude

Le tPA présent dans la circulation sanguine est capable de convertir le plasminogène en plasmine, induisant la thrombolyse, notamment en présence de fibrine (Thorsen *et al.,* 1972). Sous sa forme commerciale (Actilyse® ou Alteplase®), le tPA est actuellement le seul traitement pharmacologique autorisé dans la phase aiguë de l'AVC ischémique pour favoriser la recanalisation et/ou la reperfusion cérébrale, seul ou en combinaison avec la thrombectomie. S'il est administré dans les 4h30 (voire dans les 9h ref campbell) ou dans les 6h associé à la thrombectomie (Alberts *et al.,* 2015) après le début de l'AVC, son effet est bénéfique. Cependant les bénéfices du traitement par le tPA ne sont probablement pas optimaux en raison de certains effets secondaires. En effet, le tPA peut notamment promouvoir l'excitotoxicité (Nicole *et al.,* 2001) et aggraver l'altération de la BHE (Yepes *et al.,* 2003).

Le tPA existe sous deux formes. Bien que produit et sécrété sous une forme simple chaine (sc-tPA), le sc-tPA peut être clivé au niveau de la liaison Arg275-Ile276 pour être converti en une forme double chaine, le tc-tPA. En présence de fibrine, les propriétés fibrinolytiques des deux formes sont équivalentes (Thelwell & Longstaff, 2007), mais d'autres fonctions du tPA sont spécifiques à la forme sc-tPA, et notamment sa capacité à promouvoir la signalisation du récepteur N-méthyl-D-aspartate (NMDA) et l'excitotoxicité (Parcq *et al.,* 2012). Ces données, principalement précliniques, sont d'un intérêt particulier lorsque l'on considère que la solution commerciale de tPA utilisée en clinique pour traiter les victimes d'AVC ischémique (Actilyse® ou Alteplase®) contient les deux formes de tPA en proportions variables. Cet intérêt est renforcé par notre rapport récent, réalisé à partir d'une cohorte de 1004 patients traités par Actilyse® démontrant que les patients présentant des hémorragies intracérébrales symptomatiques post-traitement avaient reçu plus de tc-tPA (ratio sc/(sc+tc)

inférieur) et que les patients présentant des crises d'épilepsie étaient plus susceptibles d'avoir reçu des quantités plus élevées de sc-tPA (ratio sc/(sc+tc) plus élevé).

Objectif de l'étude

Afin de mieux appréhender les effets différentiels du sc-tPA et du tc-tPA en clinique, nous avons cherché à mieux comprendre leurs mécanismes d'action spécifiques dans un modèle d'AVC thromboembolique chez la souris.

Principales méthodes utilisées

Nous avons utilisé un modèle d'ischémie thromboembolique développé au laboratoire, consistant à injecter de la thrombine dans l'artère cérébrale moyenne (ACM) des souris afin d'y former un caillot riche en fibrine. Les souris ont alors bénéficié d'une thrombolyse soit avec du sc-tPA, soit avec du tc-tPA. Le DSC a été contrôlé pendant toute la durée de la chirurgie par Doppler speckle.

Les volumes des lésions ischémiques ont été évalués à 24h par examen IRM.

La récupération fonctionnelle été réalisé par un test sensori-moteur, le Grip Strength test. La force motrice des souris a été contrôlée pendant 7 jours post-ischémie. Ce test fonctionnel consiste à tenir la souris par la queue et de mesurer sa capacité à s'agripper à une barre. La force de traction générée par la souris est alors enregistrée.

Enfin, les souris ont été euthanasiées à 7 jours post-ischémie, leur cerveau prélevé, et l'évaluation de l'ouverture de la BHE (par l'analyse de l'extravasation de fibrinogène) a été évaluée par immunohistochimie.

Principaux résultats

- Dans notre modèle, la reperfusion cérébrale lors de la thrombolyse est plus efficace avec du sc-tPA qu'avec du tc-tPA.
- Les lésions des souris traitées avec du tc-tPA sont plus importantes que celles des souris traitées avec du sc-tPA.
- Les déficits moteurs des souris traitées avec du tc-tPA sont plus importants que ceux des souris traitées avec du sc-tPA
- La thrombolyse avec du tc-tPA provoque une ouverture de la BHE plus importante que la thrombolyse au sc-tPA.

Article soumis dans Journal of Cerebral Blood Flow and Metabolism

Single- and two- chain tissue plasminogen activator treatment differentially influence cerebral recovery after stroke.

Antoine ANFRAY1*, Camille BRODIN1*, Antoine DRIEU1, Fanny POTZEHA1, Basile DALARUN1, Véronique AGIN1, Denis VIVIEN1,2,* and Cyrille ORSET1,2,*

1. Normandie Univ, UNICAEN, INSERM, UMR-S U1237, Physiopathology and Imaging of Neurological Disorders (PhIND), Caen, FRANCE.
2. CHU Caen, Department of Clinical Research, Caen University Hospital, Avenue de la Côte de Nacre, Caen, FRANCE.

* These authors equally participated in the elaboration of the manuscript.

Corresponding Author Information:
Denis VIVIEN, PhD
INSERM UMR-S U1237 "Physiopathology and Imaging of Neurological Disorders", University Caen Normandie, GIP Cyceron, Bd Becquerel, BP5229, 14074 Caen, France.
Phone, fax and e-mail: +33 2 31 47 01 66, +33 2 31 47 02 22, vivien@cyceron.fr

Abstract

Background and Purpose - Tissue type Plasminogen Activator (tPA), named alteplase (Actilyse®) under its commercial form, is currently the only pharmacological treatment approved at the acute phase of ischemic stroke, used either alone or combined with thrombectomy. Interestingly, the commercial recombinant tPA (rtPA) contains two physiological forms of rtPA: the single chain rtPA (sc-rtPA) and the two-chains rtPA (tc-rtPA), with differential functions demonstrated in vitro.

Methods - Using a relevant model of thromboembolic stroke in rodent with rtPA-induced reperfusion, we have investigated in detail the overall effects of these two forms of rtPA including recanalization-reperfusion rates by laser speckle contrast imaging, lesion volumes by Magnetic Resonance Imaging, functional recovery by using unilateral grip strength test and alterations of the integrity of the blood brain barrier highlighted by measuring the extravasation of vascular fibrinogen.

Results - Our data reveal that sc-rtPA is beneficial when infused early after stroke onset (i.e. 20 minutes), whereas tc-rtPA worsens the deficits of stroke due to increased blood-brain barrier permeabilization.

Conclusions - These data corroborate previous clinical investigations and suggest that rtPA forms are relevant targets to improve stroke therapies.

Introduction

Tissue type Plasminogen Activator (tPA) is secreted by endothelial cells and promotes fibrinolysis via the conversion of fibrin-bound plasminogen into plasmin1. Accordingly, recombinant tPA (rtPA) under its commercial form, alteplase (Actilyse®), is currently the only pharmacological treatment approved by the authorities at the acute phase of ischemic stroke to promote recanalization and/or reperfusion of the tissue. It is used either alone or combined with thrombectomy when possible2. Despite its clear beneficial effect when administrated early enough after stroke onset (4.5 hours when used alone and 6 hours when combined with thrombectomy)2, the overall benefits of rtPA treatment is probably not optimal due to side effects, including its ability to exacerbate alterations of the integrity of the blood brain barrier (BBB)3–5 and its capacity to promote activation of N-Methyl-D-Aspartate receptors (NMDAR)6 inducing subsequent seizure7 and excitotoxicity6,8,9. Although produced and secreted under a single chain form (sc-rtPA), sc-rtPA can be cleaved at the Arg275-Ile276 peptide bound to be converted into a two-chain form (tc-rtPA)10,11. Sc- and tc- forms have similar thrombolytic properties in the presence of fibrin12, but some functions of tPA are specific of its sc- form, especially its ability to promote NMDAR signaling and subsequent excitotoxicity12. These data are of great interest when considering that the rtPA used in clinic to treat stroke patients (alteplase) is a mix of sc-rtPA and tc-rtPA13. This interest is reinforced by our recent report13, made from a cohort of 1004 stroke patients all treated with alteplase, demonstrating that patients with symptomatic intracerebral hemorrhages post-treatment had received more tc-rtPA (lower ratio sc-rtPA/(sc-rtPA + tc-rtPA)) and that patients with early seizures were more likely to have received higher amounts of sc-rtPA (higher ratio sc-rtPA/(sc-rtPA + tc-rtPA)). In the present study, we further investigated the differential effects of sc-rtPA and tc-rtPA treatment in a model of thromboembolic stroke reproducing as close as possible the clinical features. Our data demonstrate a clear beneficial effect of sc-rtPA when injected early after stroke onset, including reduced ischemic lesion volumes and improved functional recovery. However, despite improvement of the recanalization, tc-rtPA is less efficient to reduce lesion volumes, and in parallel increases alteration of the BBB homeostasis, thus worsening functional recovery after stroke. Altogether these translational data agree with our previous clinical observations13, suggesting that the two forms of rtPA contained in alteplase differentially influence cerebral recovery following stroke.

Methods

The data that support the findings of this study are available from the corresponding author upon reasonable request.

Animals

Experiments were performed on male Swiss mice (35-40 g; Janvier Labs, France) 8-10 weeks old. All experiments were performed in accordance with the French ethical law (Decree 2013-118) and the European Communities Council guidelines (2010/63/EU) and were approved by institutional review board (French ministry of Research) and by the local ethical committee of Normandy (CENOMEXA) registered under the reference CENOMEXA-C2EA – 54 and received the agreement number #11028. All applicable international, national, and/or institutional guidelines for the care and use of animals were followed.

rtPA preparation

Sc-rtPA and tc-rtPA were prepared from Actilyse® (Boehringer Ingelheim). Sc-rtPA was obtained by dialysis of the commercial solution in HEPES buffer (4-(2-hydroxyethyl)-1-piperazineethanesulfonic acid, 0.3 M, pH 7.4, Sigma-Aldrich) using dialysis cassettes (Slide-A-Lyzer® 10K; ThermoScientific). Tc-rtPA was prepared by overnight incubation of Actilyse® with plasmin-coupled Sepharose 4B at 37°C, followed by a 2h incubation with aprotinin-coupled Sepharose 4B at room temperature to eliminate traces of free plasmin. Then, tc-rtPA was dialyzed in HEPES buffer (0.3 M, pH 7.4, Sigma-Aldrich) using same dialysis cassettes as for sc-rtPA preparation. Finally, sc-rtPA (i.e. dialyzed Actilyse®) conversion to tc-rtPA was controlled by sodium dodecylsulphate polyacrylamide gel electrophoresis (SDS-PAGE; 10% polyacrylamide gels) with Coomassie blue staining for the revelation.

Clot lysis assay

Human plasma was collected and the euglobulin fractions, containing b- and g-globulins, were separated by dilution of one volume of chilled plasma in 20 volumes of chilled acetic acid 2.9 mM. After incubation at 4°C for 15 min and centrifugation at 3000g for 10 min, the euglobulin fraction was precipitated, the supernatant discarded, and the precipitate resuspended in HEPES buffer (10mM HEPES (pH 7.4), 150mM NaCl). The euglobulin solution (100 ml) was supplemented with 15mM calcium chloride and 10 IU/ml of the different sources of rtPA, and the time to clot lysis was assessed by optical density (405 nm absorbance) at 37°C.

Middle Cerebral Artery occlusion (MCAo)

Animals were anesthetized with isoflurane 5% and maintained with 2% isoflurane in a 70%/30% mixture of NO2/O2. Rectal temperature was controlled at 37+/-0.5°C throughout the surgical procedure using a heating system. Mice were placed in a stereotaxic device, the skin between the right eye and ear was incised, and the middle cerebral artery (MCA) was exposed after a small craniotomy and the dura mater excision. A micropipette was filled with purified murine alpha-thrombin (0.05 mg; Stago BNL) and introduced into the MCA lumen, then 1 µL of thrombin (1UI) was injected to induce in situ clot formation. The pipette was removed 10 minutes post occlusion (time required for clot stabilization).

Thrombolysis by sc-rtPA and tc-rtPA

A catheter was inserted into the tail vein to allow the intravenous administration (200 µL) of sc-rtPA (10 mg/kg) or tc-rtPA (10 mg/kg), 10% bolus, 90% perfusion for 40 minutes, at 20 minutes after the injection of alpha-thrombin. The control group received the same volume of Hepes buffer under identical conditions.

Laser speckle flowmetry.

After thrombin injection in the MCA, the pipette was left in place for 10 min and during this time, the efficacy of the occlusion was assessed using laser doppler flowmetry, with an optic fiber placed above the MCA territory before and up to 10 min after MCA occlusion (MCAo). After pipette removal the laser speckle contrast imager (moorFLPI-2, Moor Instruments) was placed above the mouse-cleared skull. Images were acquired immediately after removing the pipette from the MCA, and until the end of the experiment (Sample interval: 1 Hz, exposure time: 20 ms, FOV = 6 mm x 11.3 mm, images resolution752x580). We began the fibrinolysis (sc or tc-rtPAs regarding the group) at 20 min after the injection of alpha-thrombin (10% bolus, 90% perfusion for 40min). Images were analyzed using the moorFLPIReviewV40 software (moorFLPI-2, Moor Instruments). For each hemisphere, an area was defined on the MCA territory. The % of CBF loss in the ipsilateral hemisphere compared to the contralateral hemisphere was calculated for this area, and the difference (delta, Δ) between the beginning of the monitoring (i.e. just after clot formation) and the end of the monitoring (i.e after thrombolysis) was expressed.

Magnetic resonance imaging

Experiments were carried out on a Pharmascan 7 T/12 cm system using surface coils (Bruker, Germany). T2-weighted images were acquired using a multislice multiecho sequence: TE/TR

33 ms/2500 ms. Lesion sizes were quantified on these images using ImageJ software. T2*-weighted sequences were used to control if animals underwent hemorrhages events. Two dimensional time-of-flight angiographies (TE/TR 12 ms/7 ms) were acquired and analyses of the MCA angiogram were also performed to control the spontaneous recanalization of the arteries of the mice.

Functional recovery assessment by grip strength test

The grip strength test (BIOSEB, France) assess neuromuscular functions in mice by determining the strength displayed by the animal relative to the forepaw-grasping reflex. This behavioral test is relevant for stroke studies1–4and a reference test to evaluate tasks related to the somatosensory cortex where the ischemic lesion is observed. In addition, with this test, each animal is its own control before and after stroke, allowing a longitudinal evaluation comparing left and right paws, without possibility of compensation and/or habituation. We chose to perform one functional test to avoid enrichment effects of repeated stimulations. Mice, holding by the tail, were dropped on a T-like-bar and gently removed by the experimenter. In our context of unilateral (right) ischemic lesion due to stroke, we assess the individual strength of each forepaw, with a wrench on the interest side and a trick (unconnected to the electronic device) on the other side. Five tests per mouse per side were performed to reduce variabilities with 1 minute of rest between each assay to obtain the mean strength. Measurements were picked up the day before MCAo surgery (baseline acquisition) and following MCAo surgery at day 1, day 2, day 3 and day 7. Data were assessed in grams and converted in % in order to normalize each mouse with its own baseline values (=100%).

Immunohistochemistry

Mice were deeply anesthetized and submit to transcardiac perfusion with heparinized-saline solution followed by a fixative solution containing 2% paraformaldehyde, 0.2% picric acid in phosphate buffer. Brains were cryoprotected (20% sucrose in veronal buffer, 24 h, 4°C) and stored at -80°C before cryostat sectioning. Horizontal brain sections (10 µm) were co-incubated with sheep anti-fibrinogen (1:10000) and rabbit anti-laminin (1:1500; Abcam 11575) polyclonal antibodies overnight. Then, sections were incubated within anti sheep-CY3 and anti-rabbit-FITC (1:600; Jackson ImmunoResearch). Washed sections were coverslipped with anti-fade mounting medium containing DAPI. Epifluorescence images were digitally captured using a CoolSNAP™ camera and visualized with Metavue software (5.0) under a microscope (Leica DM600).

Statistical analyses

Results are presented in means ± SEM (Figure 2, 3, 5, 6) or in box plot including means and medians (Figure 4). Statistical analysis were performed using Statistica® software. We first performed for all samples Shapiro-Wilk tests to address or not their normality. When sample values did not achieve normality (Figures 2, 4 and 6), Kruskal-Wallis (KW) tests were applied to assess if samples were different, and if so, post-hoc comparisons with Mann-Whitney (MW) tests were performed ($p<0.05$ for figures 2, 4 and 6). When samples displayed normality (Shapiro-Wilk tests), one-way analysis of variance (ANOVA, for multivariate Test of significance) was performed to test for differences among the three groups. When a significant difference was found, then post-hoc comparisons, with Student t-tests (independent by groups t-test for intergroup and dependent samples t-test for intragroup differences) were performed (Figures 3 and 5). For each figure, we performed Bonferroni adjustment to counteract the problem of multiple comparisons. Thereby, all values were considered statistically significant if $p\leq0.01$.

Results

Study design and measured physiological parameters.

We first aimed to use a thromboembolic ischemic stroke model (occlusive thrombi), in which rtPA (alteplase) infusion leads to recanalization of the tissue and reduces ischemic lesions and neurological deficits. Based on the literature, these criteria are achieved in a previously reported model of thrombin-induced in situ (MCA) clot formation in mice with intravenous rtPA treatment starting 20 minutes after stroke onset14,15. In this model, 10 mg/kg of human rtPA was used instead of 0.9 mg/kg in Human, because of the reported lower affinity (10 fold) of the human rtPA for the mouse plasminogen16,17. rtPAs were injected intravenously, 10% in bolus and 90% in infusion during a period of 40 minutes, as performed in clinic. Drops of cerebral blood flow following thrombin (measured by laser doppler flowmetry) before specific treatments were of 88.3% for the control non treated animals, 84,1% for the sc-rtPA treated animals and 82.8% for the tc-rtPA treated animals, with no significant difference between groups. For all animals, a non-invasive recording was performed of a set of physiological parameters (anesthesia, pO2, breath per min., hearth rate and temperature, Table 1; see supplemental material). Then, rtPA-induced recanalization and reperfusion were assessed by using laser speckle contrast imaging during 45 min after rtPA treatment (Fig. 1b; see supplemental method). Lesion volumes were assessed by Magnetic Resonance Imaging (7 Tesla) at 24 hours post stroke onset (see supplemental material). Neurological outcomes were evaluated by using a modified Grip test method18–21(see supplemental material), prior stroke onset to 7 days post-stroke, with each animal its own control. Our present method allowed us to discriminate between left (stroke affected) and right (non-stroke affected) paws. Alteration of the integrity of the BBB was estimated by measuring the extravasation of vascular fibrinogen into the brain parenchyma. Surgeries, treatments and all analyses were randomized and performed blind in respect of the ARRIVE and STAIR criteria (Fig. 1). For the present in vivo study, we collected data from a total of 42 mice, separated in 3 groups, a buffer injected control group (Hepes, n=13), a sc-rtPA treated group (10 mg/kg, n=13) and tc-rtPA treated group (10 mg/kg, n=16) (see Fig.1a for details). 4 animals died after the MCAo surgery, 2 in the control group, and 1 in each treated group; 2 animals were excluded in the sc-rtPA treated group because of an injured paw and a non-optimal tissue fixation prior

immunohistochemistry and 1 was also excluded in the tc-rtPA group because of a non-optimal tissue fixation.

Although both sc-rtPA and tc-rtPA improve recanalization-reperfusion after thromboembolic stroke, only sc-rtPA reduces lesion volumes.

The rtPA used was prepared from the commercial solution used in clinic (alteplase). Sc-rtPA and tc-rtPA were prepared and characterized as previously reported12 (see supplemental material). Each preparation was controlled by electrophoresis (Fig. 2a) and by its ability to initiate fibrinolysis (Fig. 2b and 2c). Using a pool of plasma samples of mice, our data show that both sc-rtPA and tc-rtPA display profiles of clots lysis (1 nM to 25 nM) almost similar (Fig suppl I). However, a complete study would be needed to explore in detail the fibrinolytic properties of these two forms of rtPA.

The efficacy of the occlusion was assessed by laser doppler flowmetry, with the probe placed above the MCA territory. For some of the mice (n=4/5 per group), CBF of the entire surface of the brain was measured, starting 10 min after the occlusion (t1; Fig. 3a). As expected with this model, CBF drop after the occlusion was about 80%, and consistent between each group (Fig. 3b; n= 4/5 per group). Laser speckle flowmetry allowed us a fine analysis of the reperfusion after treatment. Each hemisphere of the brain was separated in 3 concentric area (Fig. 3c). CBF in the ipsilateral hemisphere was expressed as a percent of the CBF of the same area in the contralateral hemisphere. Reperfusion is expressed for each area as the delta between t1 (t+10min, 10 min after occlusion and 10 min before treatment onset) and t2 (t+55min, 35 min after treatment onset). Considering the whole hemisphere, early injection of rtPA (sc-rtPA and tc-rtPA; i.v., 20 min after occlusion) after stroke onset improved the recanalization-reperfusion rate measured over a period time of 45 min as previously reported for alteplase15 (Fig. 3d ; +22.94% for sc-rtPA treated animals, p=0.01), with only a strong tendency for tc tPA (Fig. 3d; +18.95% for tc-rtPA treated animals, p=0.04) when compared with the control group. However, no significative difference was observed between sc-rtPA and tc-rtPA treated animals (p=0.2; Fig. 3d). When dividing the hemisphere in 3 area, there is no significant reperfusion in any area for HEPES treated group (Fig. 3e). However, reperfusion is significantly improved in area 2 and 3 with sc-rtPA treatment (Fig. 3f; +11.49% for area 2, p=0.007 and +34.39% for area 3, p=0.003). These area dependent effects can be explain by a greater lysis effectivity of sc-rtPA on small peripheral clots ; These results can also be a side

effect of sc-rtPA on the vessels in stroke condition, which makes it more difficult to remove clots22,23. The tc-rtPA treatment improved reperfusion in area 1, 2 and 3 (Fig. 3g; +12.89% for area 1, p=0.01, +17.20%, p=0.01 and +20.50% for area 3, p=0.01).

Interestingly, whereas treatment with sc-rtPA led to reduced lesion volumes measured 24 hours after stroke onset (-49.83%, p=0.003, 23.89 mm3 for control animals and 11.98 mm3 for sc-rtPA treated animals; Fig. 4). When compared with the control group, no significative reduction of the ischemic lesion volumes was observed for the tc-rtPA treated group (despite -18.56%; p=0.14; 19.46 mm3). No significative difference was observed between the sc-rtPA and tc-rtPA treated groups (p=0,05; Fig. 4).

Whereas sc-rtPA treatment improves functional recovery post stroke, tc-rtPA worsens it.

Assessment of the neurological deficits using grip test analysis for individual forepaws revealed a clear strength deficit of the left forepaw in non-treated stroke animals group (Day 1 -12.70%, p=0.01; Day 2 -9.95%, p=0.0025; Day 3 -9.85%, p=0.02 and Day 7 –2.83%, p=0.08) with a spontaneous recovery of the left forepaw strength from day 1 to day 7 (p=0.01; Fig. 5). Interestingly, sc-rtPA treatment abolished this deficit (Day 1: p=0.05; Day 2: p=0.02; Day 3: p=0.07; Day 7 : p=0.08; Fig. 5) while tc-rtPA failed to reduce this deficit and possibly worsens it with no functional recovery at day 7 (Day 1 –18.87%, p=0.00015; Day 2 –12.98%, p=0.0025; Day 3 –20.15%, p=0.00005; Day 7 –7.22%, p=0.0025 ; Fig. 5). It should be noted that at Day 3 specifically, sc-rtPA-treated mice have a better left grip strength (Day 3 p=0.002) compared to tc-rtPA-treated group (Fig. 5).

Right forepaw grip strength assessment for sc-rtPA-treated mice showed a normal performance (Day 1 p=0.06; Day 2 p=0.16; Day 3 p=0.1; Day 7 p=0.23 compared to baseline). However, for non-treated group compared to baseline some deficits were observed for this ipsilateral paw at Day 2 and Day 7 (Day 1 p=0.03; Day 2 p=0.01; Day 3 p=0.11; Day 7 p=0.005 compared to baseline). In the same way, a transient deficit was observed for this ipsilateral paw for tc-rtPA-treated mice at day 3 post-ischemia, with a recovery perceptible on the seventh day (Day 1 p=0.07; Day 2 p=0.09; Day 3 p=0.0075; Day 7 p=0.16 compared to baseline).

tc-rtPA promotes alteration of the BBB.

Since we previously reported that tc-rtPA was associated with an increased risk of hemorrhagic transformations in Human13, we decided to investigate whether the deleterious

effect of tc-rtPA observed may be due to increased alterations of the integrity of the BBB. We thus analyzed the extravasation of circulating fibrinogen into the brain parenchyma from animals of Hepes (n=9), sc-rtPA (n=9) and tc-rtPA (n=10) groups, with tissue sections harvested at 7 days post stroke onset. Immunohistochemistry of fibrinogen and corresponding images analyses revealed an increased extravasation rate of fibrinogen in tc-rtPA treated animals in the peri-lesional areas when compared with control (+371.03%, p=0.01; Fig. 6) and when compared with sc-rtPA treated animals (+562.34%, p=0.01; Fig. 6). In the core of the lesion, extravasation of fibrinogen in tc-rtPA treated is also increased compared with control animals (+392.26%, p=0.007; Fig. 6)

Discussion

Pharmacological thrombolysis, stroke units and more recently thrombectomy have revolutionized acute stroke medical care. However, because of a too limited access to stroke units (including thrombectomy rooms and neuroradiologists), of a strict eligibility of patients to rtPA-induced thrombolysis (alone or combined with thrombectomy) and of a too low recanalization rate of rtPA-treated patients, only a small fraction of stroke patients have an overall benefit of the current treatments. Thus, it is still mandatory to improve the efficacy of pharmacological fibrinolysis.

Within the brain, tPA controls many physiological events including neuronal migration24, neurite outgrowth25, synaptic plasticity26, long term potentiation26, learning and memory processes26,27, neuronal survival28 or anxiety behavior29, through interactions with various receptors including NMDAR6, Low Density Lipoprotein Related (LRP) receptors3,29 and Annexin II30,31. Endogenous tPA is synthesized as a single-chain protein (sc-tPA) and can be converted into a two-chain form (tc-tPA) by plasmin or kallikreins10,32 without affecting its fibrinolytic efficacy12. However, the sc-tPA is the only form capable to promote NMDAR-mediated harmful effects in vitro and in vivo12.

Because the rtPA contained in the solution of alteplase used in clinic is a mix of the two forms of tPA (sc-rtPA – 90% and tc-rtPA – 10%), we decided to test whether purified sc-rtPA and tc-rtPA may display differential benefits in a preclinical model of thromboembolic stroke in mice with early rtPA mediated recanalization. Our data revealed that despite a similar fibrinolytic activity33, the two forms of rtPA differentially influenced outcome after ischemic stroke. Indeed, although sc-rtPA is clearly beneficial in terms of ischemic lesion volumes and functional recovery (grip-test) when injected early after stroke onset, tc-rtPA failed to significantly reduce lesion volumes and worsened functional recovery. This major difference is not due to a differential recanalization – reperfusion rates, but to an increased BBB permeability (revealed by the extravasation of fibrinogen into the brain parenchyma) induced by tc-rtPA. It would be of interested to test additional neurological tasks. Our data show some differences in the patterns of tissue reperfusion between sc-rtPA and tc-rtPA treated groups (see fig. 3) which could explain the increased extravasation of fibrinogen observed in the presence of tc-rtPA compared to the sc-rtPA treated group. Additional experiments would be necessary to test this hypothesis.

In the clinical setting, one study suggested that thrombolysis by rtPA could increase the probability of epileptic seizures, a process well known to be mediated by NMDAR34, independently from recanalization or haemorrhagic transformation (1.2% of 2327 patients of the Lausanne stroke registry)7. However, this study was contradicted when Keller and colleagues failed to identify rtPA treatment as an independent risk factor for stroke-mediated epilepsy in a retrospective analysis of 302 stroke patients35. A recent meta-analysis on 4362 stroke participants also confirmed the absence of link between rtPA treatment and seizures following stroke36. Nevertheless, it was recently reported in a multicentric analysis performed from 1004 thrombolysed stroke patients that people injected with the higher ratio of sc-rtPA developed early seizures, but without influencing the functional outcome if injected in the 4.5 hours therapeutic window for rtPA13. However, when patients received a higher ratio of tc-rtPA, the proportion of haemorrhagic transformations significantly increased13. Nevertheless, in a study including 31 patients with acute carotid artery-territory ischemic stroke within 6 hours from symptom onset, it was suggested that Duteplase (a tc-rtPA) was safe and beneficial for patients37. It should be noted, that the possible deleterious effect of tc-rtPA observed in this study on the homeostasis of the blood brain barrier may differ between species with a pattern distinct of the difference in the affinity of Human rtPA for the mouse plasminogen, a reason which has conducted us to use 10 mg/kg of human rtPA in the present study performed in mice compared to 0.9 mk/kg usually used in human.

All these data propose that rtPA should be considered as a more complex molecule as initially reported, with two forms (sc-rtPA and tc-rtPA) which may have differential functions and both contained in the preparation of alteplase used in clinic. It would be of interest in a future study to test the influence of different ratios of sc-rtPA and tc-rtPA on stroke outcomes, as used in clinic13. One additional important question to address, would be the respective circulating half-lifes of the two rtPA variants (sc-rtPA and tc-rtPA), with their hepatic clearance mediated by LRP receptors38. Similarly, it would be of interested to test additional neurological tasks. It is also important to note that all these data (preclinical and clinical) were obtained performing rtPA treatment within the corresponding therapeutic windows for rodents and humans, meaning in conditions that are favourable for a beneficial effect of rtPA treatments39. Otherwise, when delayed, rtPA treatment is well known to become deleterious both in animal models40 and in the clinical setting41. It would be interesting to further investigate how and when sc-rtPA can be converted into tc-rtPA during the thrombolysis procedure, when infused

in stroke patients, either early or late after stroke onset or in patients with differential comorbidities.

Haemorrhagic transformation following rtPA administration is a dynamic and complex phenomenon, and its pathophysiology remains unclear. Indeed, it has been shown in preclinical studies that rtPA increased the permeability of the blood-brain barrier (BBB) through multiple mechanisms. For instance, rtPA can bind to and cleave LRP receptors at the astrocytic end-feet, resulting in BBB alterations42. It has also been demonstrated that the activation of platelet-derived growth factor (PDGF)-CC by rtPA in the brain and subsequent activation of PDGFR-alpha led to BBB leakage4. Interestingly, PDGF-CC plasmatic level predicts haemorrhagic transformation and severe cerebral oedema in stroke patients treated with rtPA43. rtPA also induces the activation of matrix metalloproteinases (MMP)44 which are involved in the degradation of the extracellular matrix and the promotion of BBB impairment5,45. It has been also demonstrated that rtPA may promote brain oedema in a mouse model of ischemic stroke, through activation of the contact phase46, a biochemical cascade responsible for the generation of bradykinin (a short pro-inflammatory peptide that increases vascular permeability). Interestingly, plasmatic concentrations of bradykinin are increased in ischemic stroke patients after rtPA administration47. Thus, it would be of interest to determine whether sc-rtPA and tc-rtPA may differentially bind with and activate LRP, PDGF-CC or kininogen. It is also interesting to note that sc-rtPA and tc-rtPA were reported to differentially interact and form complexes with the two PA inhibitors, PAI-1 and neuroserpin47,48

Several structurally related eukaryotic or bacterial forms of plasminogen activators (PAs), potentially lacking the reported side effects of rtPA, have been tested in the context of stroke49–51. To the same aim, mutants of rtPA have been generated, leading to the development of tenecteplase (TNK), a rtPA mutant that displays a higher resistance to PAI-1 (plasminogen activator inhibitor 1)52, a greater fibrin specificity, an enhanced half-life and a lack of interaction with NMDAR (rtPA binds the GluN1 subunit of NMDAR by a two sites system, whereas TNK displays a lower affinity than rtPA for GluN1 involving only a one site binding system)53 . Its clinical benefits compared to rtPA are currently under investigation54. This also led to the generation of an optimized form of rtPA containing two points mutations: one to prevent its interaction with NMDAR (mutation within its kringle 2 domain) and one to prevent its processing into the tc form55. It is interesting to note, that when used within the

optimal therapeutic window, the beneficial effect of rtPA-induced fibrinolysis counteracts its deleterious effects, including NMDA-mediated neurotoxicity 15.

Summary/Conclusions

Clinical and preclinical data demonstrate that the impact of rtPA administration in stroke patients may be dependent of the form of rtPA used (sc-rtPA versus tc-rtPA) and that these differential functions goes beyond degradation of the fibrin clot, offering opportunities to improve the safety and efficacy of this treatment by targeting the forms of rtPA.

No special acknowledgments

Sources of Funding

This work was funded by the Institut National de la Santé et de la Recherche Médicale (INSERM), Caen Normandie University, the Regional Council of Lower Normandy and the European Union "FP7-PEOPLE-2013-ITN - Marie-Curie Action: "Initial Training Networks » (N°607962). This work was also supported by the RHU MARVELOUS (ANR-16-RHUS-0009) of Université de Lyon, within the program “Investissements d’Avenir” operated by the French National Research Agency (ANR).

Disclosures : None

The authors declare no conflict of interests.

Authors contributions

Study design: D.V., A.A. and C.O. Conducting experiments and acquiring data: A.A., C.B., A.D, B.D. and F.P. Analyzing data: A.A. D.V. C.O. C.B. and F.P. Writing the manuscript: D.V., A.A, C.B and C.O.

References

1 Collen D, Lijnen HR. Basic and clinical aspects of fibrinolysis and thrombolysis. Blood 1991; 78: 3114–3124.

2 Alberts MJ, Shang T, Magadan A. Endovascular Therapy for Acute Ischemic Stroke: Dawn of a New Era. JAMA Neurol 2015; 72: 1101–1103.

3 Yepes M, Sandkvist M, Moore EG, Bugge TH, Strickland DK, Lawrence DA. Tissue-type plasminogen activator induces opening of the blood-brain barrier via the LDL receptor-related protein. J Clin Invest 2003; 112: 1533–1540.

4 Su EJ, Fredriksson L, Geyer M, Folestad E, Cale J, Andrae J et al. Activation of PDGF-CC by Tissue Plasminogen Activator Impairs Blood Brain Barrier Integrity During Ischemic Stroke. Nat Med 2008; 14: 731–737.

5 Suzuki Y, Nagai N, Umemura K. A Review of the Mechanisms of Blood-Brain Barrier Permeability by Tissue-Type Plasminogen Activator Treatment for Cerebral Ischemia. Front Cell Neurosci 2016; 10. doi:10.3389/fncel.2016.00002.

6 Nicole O, Docagne F, Ali C, Margaill I, Carmeliet P, MacKenzie ET et al. The proteolytic activity of tissue-plasminogen activator enhances NMDA receptor-mediated signaling. Nat Med 2001; 7: 59–64.

7 Alvarez V, Rossetti AO, Papavasileiou V, Michel P. Acute seizures in acute ischemic stroke: does thrombolysis have a role to play? J Neurol 2013; 260: 55–61.

8 Tsirka SE, Gualandris A, Amaral DG, Strickland S. Excitotoxin-induced neuronal degeneration and seizure are mediated by tissue plasminogen activator. Nature 1995; 377: 340–344.

9 Wang YF, Tsirka SE, Strickland S, Stieg PE, Soriano SG, Lipton SA. Tissue plasminogen activator (tPA) increase neuronal damage after focal cerebral ischemia in wild-type and tPA-deficient mice. Nature medicine 1998; 4: 228–231.

10 Wallén P, Bergsdorf N, Rånby M. Purification and identification of two structural variants of porcine tissue plasminogen activator by affinity adsorption on fibrin. Biochimica et Biophysica Acta (BBA) - General Subjects 1982; 719: 318–328.

11 Rijken DC, Collen D. Purification and characterization of the plasminogen activator secreted by human melanoma cells in culture. J Biol Chem 1981; 256: 7035–7041.

12 Parcq J, Bertrand T, Montagne A, Baron AF, Macrez R, Billard JM et al. Unveiling an exceptional zymogen: the single-chain form of tPA is a selective activator of NMDA receptor-dependent signaling and neurotoxicity. Cell Death Differ 2012; 19: 1983–1991.

13 Leys D, Hommet Y, Jacquet C, Moulin S, Sibon I, Mas J-L et al. Proportion of single-chain recombinant tissue plasminogen activator and outcome after stroke. Neurology 2016; 87: 2416–2426.

14 Orset C, Macrez R, Young AR, Panthou D, Angles-Cano E, Maubert E et al. Mouse Model of In Situ Thromboembolic Stroke and Reperfusion. Stroke 2007; 38: 2771–2778.

15 Orset C, Haelewyn B, Allan SM, Ansar S, Campos F, Cho TH et al. Efficacy of Alteplase in a Mouse Model of Acute Ischemic Stroke: A Retrospective Pooled Analysis. Stroke 2016; 47: 1312–1318.

16 Matsuo O, Lijnen HR, Ueshima S, Kojima S, Smyth SS. A guide to murine fibrinolytic factor structure, function, assays, and genetic alterations. J Thromb Haemost 2007; 5: 680–689.

17 Lijnen HR, Van Hoef B, Beelen V, Collen D. Characterization of the Murine Plasma Fibrinolytic System. European Journal of Biochemistry 1994; 224: 863–871.

18 Yousuf S, Atif F, Sayeed I, Wang J, Stein DG. Post-stroke infections exacerbate ischemic brain injury in middle-aged rats: Immunomodulation and neuroprotection by progesterone. Neuroscience 2013; 239: 92–102.

19 Takeshita H, Yamamoto K, Nozato S, Inagaki T, Tsuchimochi H, Shirai M et al. Modified forelimb grip strength test detects aging-associated physiological decline in skeletal muscle function in male mice. Sci Rep 2017; 7. doi:10.1038/srep42323.

20 Volz LJ, Rehme AK, Michely J, Nettekoven C, Eickhoff SB, Fink GR et al. Shaping Early Reorganization of Neural Networks Promotes Motor Function after Stroke. Cereb Cortex 2016; 26: 2882–2894.

21 Kilic E, Kilic U, Bacigaluppi M, Guo Z, Abdallah NB, Wolfer DP et al. Delayed melatonin administration promotes neuronal survival, neurogenesis and motor recovery, and attenuates hyperactivity and anxiety after mild focal cerebral ischemia in mice. J Pineal Res 2008; 45: 142–148.

22 Kilic E, Bahr M, Hermann DM. Effects of Recombinant Tissue Plasminogen Activator After Intraluminal Thread Occlusion in Mice: Role of Hemodynamic Alterations. Stroke 2001; 32: 2641–2647.

23 Akkawi S, Nassar T, Tarshis M, Cines DB, Higazi AA-R. LRP and α v β 3 mediate tPA activation of smooth muscle cells. American Journal of Physiology-Heart and Circulatory Physiology 2006; 291: H1351–H1359.

24 Seeds NW, Basham ME, Haffke SP. Neuronal migration is retarded in mice lacking the tissue plasminogen activator gene. Proc Natl Acad Sci USA 1999; 96: 14118–14123.

25 Lee SH, Ko HM, Kwon KJ, Lee J, Han S-H, Han DW et al. tPA Regulates Neurite Outgrowth by Phosphorylation of LRP5/6 in Neural Progenitor Cells. Mol Neurobiol 2014; 49: 199–215.

26 Madani R, Hulo S, Toni N, Madani H, Steimer T, Muller D et al. Enhanced hippocampal long-term potentiation and learning by increased neuronal expression of tissue-type plasminogen activator in transgenic mice. The EMBO Journal 1999; 18: 3007–3012.

27 Pawlak R, Nagai N, Urano T, Napiorkowska-Pawlak D, Ihara H, Takada Y et al. Rapid, specific and active site-catalyzed effect of tissue-plasminogen activator on hippocampus-dependent learning in mice. Neuroscience 2002; 113: 995–1001.

28 Chevilley A, Lesept F, Lenoir S, Ali C, Parcq J, Vivien D. Impacts of tissue-type plasminogen activator (tPA) on neuronal survival. Front Cell Neurosci 2015; 9. doi:10.3389/fncel.2015.00415.

29 Pawlak R, Magarinos AM, Melchor J, McEwen B, Strickland S. Tissue plasminogen activator in the amygdala is critical for stress-induced anxiety-like behavior. Nat Neurosci 2003; 6: 168–174.

30 Lee H-Y, Hwang I-Y, Im H, Koh J-Y, Kim Y-H. Non-proteolytic neurotrophic effects of tissue plasminogen activator on cultured mouse cerebrocortical neurons. Journal of Neurochemistry 2007; 101: 1236–1247.

31 Siao C-J, Tsirka SE. Tissue Plasminogen Activator Mediates Microglial Activation via Its Finger Domain through Annexin II. J Neurosci 2002; 22: 3352–3358.

32 Rajapakse S, Ogiwara K, Takano N, Moriyama A, Takahashi T. Biochemical characterization of human kallikrein 8 and its possible involvement in the degradation of extracellular matrix proteins. FEBS Letters 2005; 579: 6879–6884.

33 Thelwell C, Longstaff C. The regulation by fibrinogen and fibrin of tissue plasminogen activator kinetics and inhibition by plasminogen activator inhibitor 1. Journal of Thrombosis and Haemostasis 2007; 5: 804–811.

34 Ghasemi M, Schachter SC. The NMDA receptor complex as a therapeutic target in epilepsy: a review. Epilepsy Behav 2011; 22: 617–640.

35 Keller L, Hobohm C, Zeynalova S, Classen J, Baum P. Does treatment with t-PA increase the risk of developing epilepsy after stroke? J Neurol 2015; 262: 2364–2372.

36 Lekoubou A, Awoumou JJ, Kengne AP. Incidence of seizure in stroke patients treated with recombinant tissue plasminogen activator: A systematic review and meta-analysis. Int J Stroke 2017; 12: 923–931.

37 Mori E, Yoneda Y, Tabuchi M, Yoshida T, Ohkawa S, Ohsumi Y et al. Intravenous recombinant tissue plasminogen activator in acute carotid artery territory stroke. Neurology 1992; 42: 976–982.

38 Narita M, Bu G, Herz J, Schwartz AL. Two receptor systems are involved in the plasma clearance of tissue-type plasminogen activator (t-PA) in vivo. Journal of Clinical Investigation 1995; 96: 1164–1168.

39 Hacke W, Kaste M, Bluhmki E, Brozman M, Dávalos A, Guidetti D et al. Thrombolysis with Alteplase 3 to 4.5 Hours after Acute Ischemic Stroke. New England Journal of Medicine 2008; 359: 1317–1329.

40 Macrez R, Obiang P, Gauberti M, Roussel B, Baron A, Parcq J et al. Antibodies Preventing the Interaction of Tissue-Type Plasminogen Activator With N-Methyl-d-Aspartate Receptors Reduce Stroke Damages and Extend the Therapeutic Window of Thrombolysis. Stroke 2011; 42: 2315–2322.

41 Wardlaw JM, Murray V, Berge E, del Zoppo G, Sandercock P, Lindley RL et al. Recombinant tissue plasminogen activator for acute ischaemic stroke: an updated systematic review and meta-analysis. The Lancet 2012; 379: 2364–2372.

42 Cheng T, Petraglia AL, Li Z, Thiyagarajan M, Zhong Z, Wu Z et al. Activated protein C inhibits tissue plasminogen activator–induced brain hemorrhage. Nat Med 2006; 12: 1278–1285.

43 Rodríguez-González R, Blanco M, Rodríguez-Yáñez M, Moldes O, Castillo J, Sobrino T. Platelet derived growth factor-CC isoform is associated with hemorrhagic transformation in ischemic stroke patients treated with tissue plasminogen activator. Atherosclerosis 2013; 226: 165–171.

44 Lijnen HR. Plasmin and matrix metalloproteinases in vascular remodeling. Thromb Haemost 2001; 86: 324–333.

45 Wang X, Lee S-R, Arai K, Lee S-R, Tsuji K, Rebeck GW et al. Lipoprotein receptor-mediated induction of matrix metalloproteinase by tissue plasminogen activator. Nat Med 2003; 9: 1313–1317.

46 Gauberti M, Potzeha F, Vivien D, Martinez de Lizarrondo S. Impact of Bradykinin Generation During Thrombolysis in Ischemic Stroke. Front Med (Lausanne) 2018; 5. doi:10.3389/fmed.2018.00195.

47 Marcos-Contreras OA, Martinez de Lizarrondo S, Bardou I, Orset C, Pruvost M, Anfray A et al. Hyperfibrinolysis increases blood-brain barrier permeability by a plasmin- and bradykinin-dependent mechanism. Blood 2016; 128: 2423–2434.

48 Barker-Carlson K, Lawrence DA, Schwartz BS. Acyl-Enzyme Complexes between Tissue-type Plasminogen Activator and Neuroserpin are Short-lived in Vitro. J Biol Chem 2002; 277: 46852–46857.

49 Furlan AJ, Eyding D, Albers GW, Al-Rawi Y, Lees KR, Rowley HA et al. Dose Escalation of Desmoteplase for Acute Ischemic Stroke (DEDAS): Evidence of Safety and Efficacy 3 to 9 Hours After Stroke Onset. Stroke 2006; 37: 1227–1231.

50 Hacke W, Albers G, Al-Rawi Y, Bogousslavsky J, Davalos A, Eliasziw M et al. The Desmoteplase in Acute Ischemic Stroke Trial (DIAS): A Phase II MRI-Based 9-Hour Window Acute Stroke Thrombolysis Trial With Intravenous Desmoteplase. Stroke 2005; 36: 66–73.

51 Thrombolytic Therapy with Streptokinase in Acute Ischemic Stroke. New England Journal of Medicine 1996; 335: 145–150.

52 Keyt BA, Paoni NF, Refino CJ, Berleau L, Nguyen H, Chow A et al. A faster-acting and more potent form of tissue plasminogen activator. Proc Natl Acad Sci U S A 1994; 91: 3670–3674.

53 Lopez-Atalaya JP, Roussel BD, Levrat D, Parcq J, Nicole O, Hommet Y et al. Toward Safer Thrombolytic Agents in Stroke: Molecular Requirements for NMDA Receptor-Mediated Neurotoxicity. Journal of Cerebral Blood Flow & Metabolism 2008; 28: 1212–1221.

54 Coutts SB, Berge E, Campbell BC, Muir KW, Parsons MW. Tenecteplase for the treatment of acute ischemic stroke: A review of completed and ongoing randomized controlled trials. International Journal of Stroke 2018; : 1747493018790024.

55 Parcq J, Bertrand T, Baron AF, Hommet Y, Anglès-Cano E, Vivien D. Molecular requirements for safer generation of thrombolytics by bioengineering the tissue-type plasminogen activator A chain. J Thromb Haemost 2013; 11: 539–546.

Figures Legends

Fig. 1 Study design (STAIR and ARRIVE guidelines).

a) Schematic representation of the performed experiments. Animals subjected to cerebral ischemia were randomized into 3 groups prior treatments started 20min after stroke onset (nh=13, nsc=13, ntc=16). Lesion volumes were assessed at 24h post stroke onset by MRI (7T); Functional recovery was assessed using unilateral grip strength test at D-1, D1, D2, D3, D7 post stroke onset (nh=8, nsc=9, ntc=10) ; Immunohistochemistry (IHC) were performed at D7 to assess the extravasation of vascular fibrinogen into the brain parenchyma (nh=9, nsc=9, ntc=10). All experiments were performed blind with randomization and physiological parameters of mice recorded individually (Table 1) according to the STAIR and ARRIVE guidelines. Exclusion criteria were animal death (2 during MCAo surgery, 2 in Hepes, 1 in sc-rtPA and 1 in tc-rtPA groups), unsuccessful surgery, subcortical lesions, paw injuries* (1 in the sc-rtPA group), non-optimal tissue fixation prior IHC* (1 in sc-rtPA and 1 in tc-rtPA groups).

b) Experimental design. Cerebral Blood Flow (CBF) measurements were performed by laser speckle flowmetry during 45min after thrombin-induced occlusion (all groups; see Figure 3).

Fig. 2 sc-rtPA and tc-rtPA display a similar fibrinolytic activity.

a)Immunoblotting of the two forms of rtPA used, sc-rtPA (70kDa) and tc-rtPA (35kDa) MW = Molecular Weight. b) In-vitro clot lysis assay showing kinetics of clot turbidities in human plasma monitored at 405 nm following the addition of rtPA, sc-rtPA or tc-rtPA. c) Fibrinolytic activity of the two forms of rtPA normalized to an International Reference (IRP 98/714) using the half-time for clot lysis (ns = non significant ; Kruskal-Wallis by ranks (ns) followed by a post-hoc comparisons with Mann-Whitney tests (ns)).

Fig. 3 Both sc-rtPA and tc-rtPA improve recanalization-reperfusion after thromboembolic stroke.

A) Experimental design. Mice were subjected to thrombin-induced middle cerebral artery occlusion (MCAo) with the cerebral blood flow (CBF) recorded by using laser speckle contrast imaging for 45 min, starting 10 min after the clot formation. b) Curve displaying laser doppler signal (expressed as a percent of the baseline) during thrombin injection showing the CBF drop (nh=5, nsc=4, ntc=5 ; mean +/- SEM). c) Laser speckle contrasted images obtained after occlusion of the right MCA. The color scale represents CBF values and has no unit.

Hemispheres were divided in 3 areas and CBFs of ipsilateral hemispheres were compared to contralateral areas. d) Delta of the % of reperfusion between t1 and t2 (as seen in a). CBFs measured in the ipsilateral side were expressed as a % of the CBFs on the contralateral side. Statistical tests were running between the means at t1 and the means at t2 (Mean ± SEM, n=4/5 per group; t-test ; bonferroni adjustment *p≤0.01). Delta of the % of reperfusion between t1 and t2 (as seen in a) for each area of HEPES, sc-rtPA or tc-rtPA treated groups. CBFs measured in the ipsilateral side were expressed as a % of the CBFs on the contralateral side. Statistical tests were running between the means at t1 and the means at t2 (Mean ± SEM, n=4/5 per group; one-tailed t-test; bonferroni adjustment *p≤0.01).

Fig. 4 Only sc-rtPA significantly reduces ischemic lesion volumes

a) Representative T2-weighted brain images of Hepes, sc-rtPA and tc-rtPA treated animals recorded at 24h post stroke onset. b) Box plots presenting lesion sizes at 24h post stroke onset in Hepes (n=13), sc-rtPA (n=13) and tc-rtPA (n=16) treated animals (10 mg/kg of rtPA started 20 minutes after arterial occlusion; X are the means and – are the medians, * means significant versus Hepes, ns = non significant ; Kruskal-Wallis by ranks followed by a post-hoc comparisons with Mann-Whitney tests; bonferroni adjustment *p≤0.01).

Fig. 5 sc-rtPA treatment rescues post stroke functional deficits, tc-rtPA worsens it.

a) Descriptive schema of the improved strength measurement method called « Unilateral forepaw strength test ». Mice, holding by the tail, are dropping on a L-like-bar and gently remove. Then, we assessed independently the right and left forepaw strength for each mouse. b) Measurements were picked up before MCAo surgery D-1 and following MCAo surgery at D1, D2, D3 and D7. c) Histograms represent strength for left and right forepaws, data were assessed in grams and converted in % normalized for each mouse with the corresponding baseline values (Results are presented in mean ± SEM (n=8/9/10); * means significant compared to baseline, # means significant compared to D-1 (baseline), £ means significant compared to tc-rtPA, ns = non significant ; One-way ANOVA for multivariate Test of significance was performed (p=0.005) followed by post-hoc comparisons, with a t-test Student (independent by groups t-test for intergroup and dependent samples t-test for intragroup differences; bonferroni adjustment *p≤0.01).

Fig. 6 tc-rtPA promotes alteration of the BBB.

a) Representative immunohistochemistry images from contralateral and ipsilateral (peri lesional and in the core of the lesion) hemispheres to the lesion of animals treated with Hepes (n=9), sc-rtPA (n=9) and tc-rtPA (n=10) performed at 7D post stroke onset. DAPI (blue), laminin (red) and fibrinogen (green) label nuclei, basal lamina and extravased fibrinogen respectively. b) Quantitative analyses of fibrinogen extravasation in % of area (* means significant versus tc-rtPA, ns = non significant ; Kruskal-Wallis by ranks ($p=0.04$) followed by a post-hoc comparisons with Mann-Whitney tests; bonferroni adjustment $*p \leq 0.01$).

A



- *Full monitoring + individual recording*
- *Full blind experiments with randomization*
- *Exclusion criteria : death, unsucessful surgery, subcortical lesion, paw injury*, non optimal tissue fixation prior IHC**

B

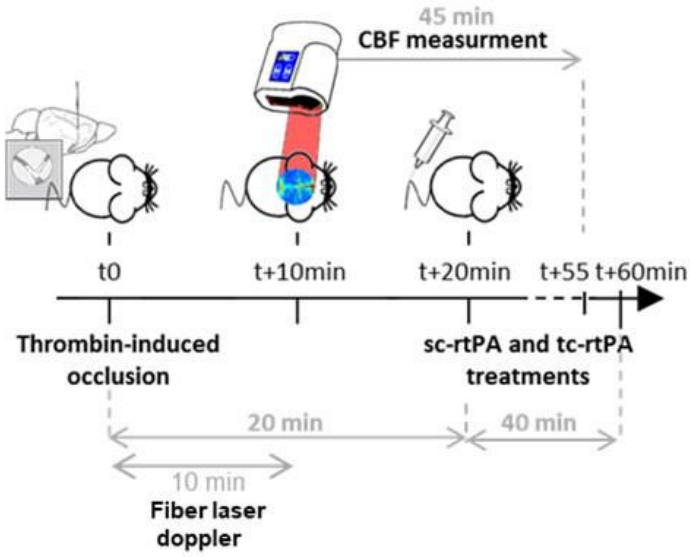

Fig. 1

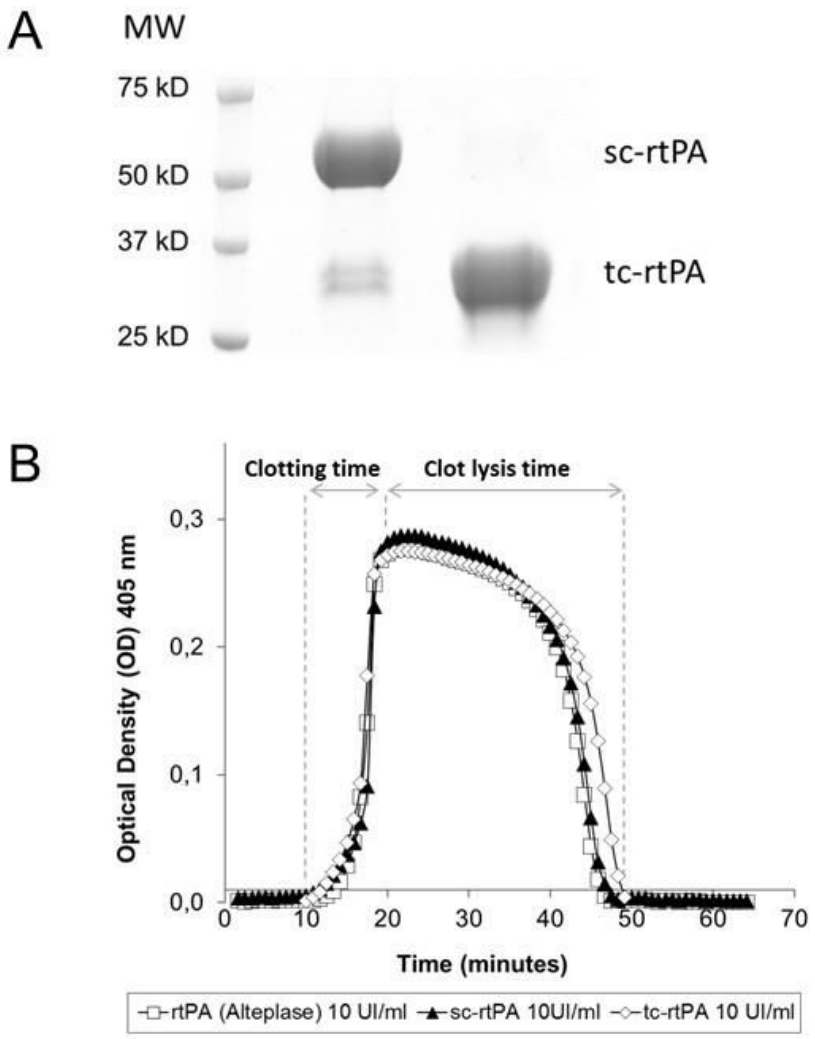
A
MW
75 kD
50 kD
37 kD
25 kD
sc-rtPA
tc-rtPA
B
Clotting time
Clot lysis time
Optical Density (OD) 405 nm
0,3
0,2
0,1
0,0
0
10
20
30
40
50
60
70
Time (minutes)
rtPA (Alteplase) 10 UI/ml
sc-rtPA 10UI/ml
tc-rtPA 10 UI/ml
C
ns
ns
ns
Fibrinolytic activity
(% of Alteplase (rtPA))
100
80
60
40
20
0
rtPA (Alteplase)
sc-rtPA
tc-rtPA

Fig. 2

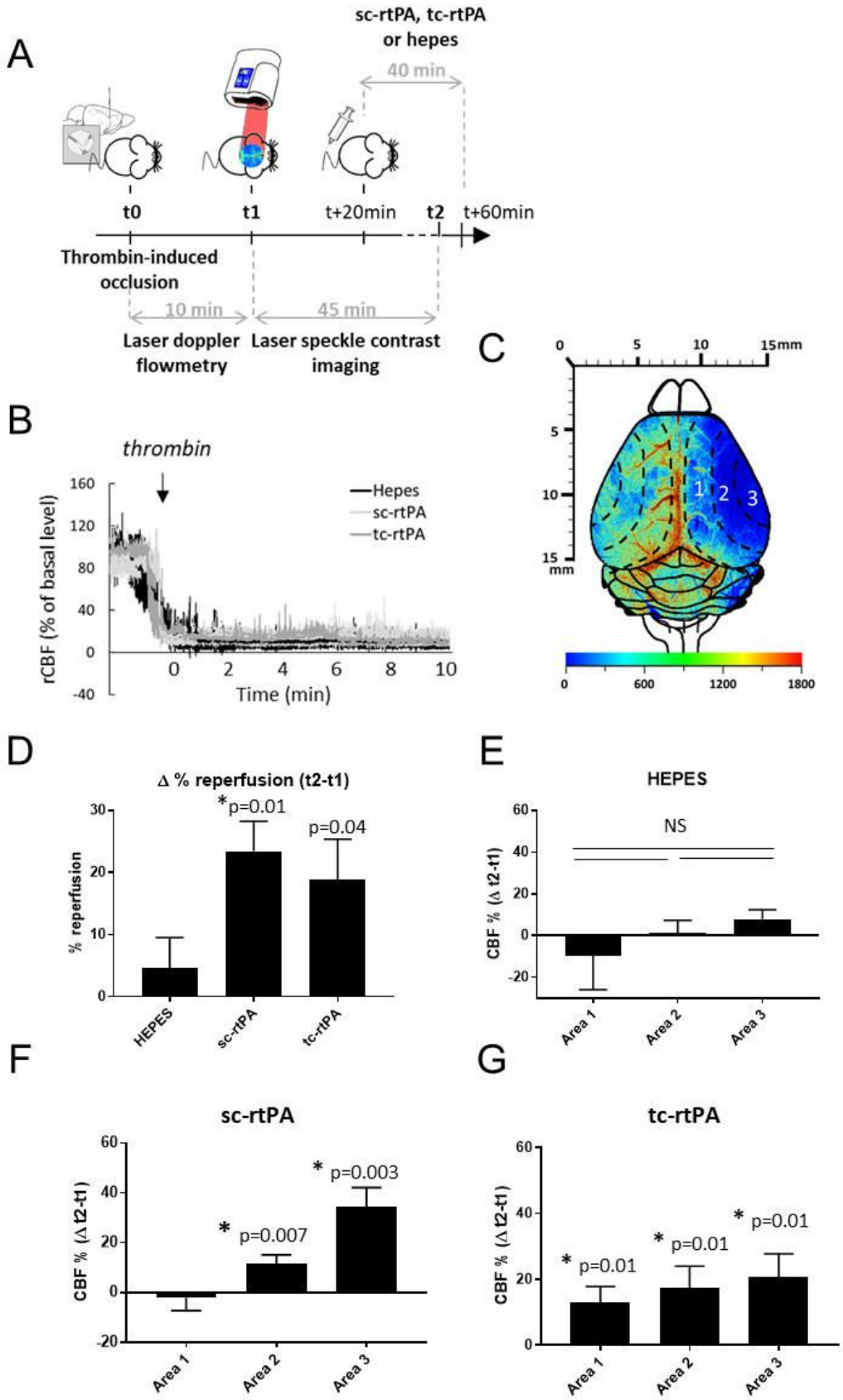
A
sc-rtPA, tc-rtPA
or hepes
40 min
t0
t1
t+20min
t2
t+60min
Thrombin-induced
occlusion
10 min
45 min
Laser doppler
flowmetry
Laser speckle contrast
imaging
B
thrombin
Hepes
sc-rtPA
tc-rtPA
rCBF (% of basal level)
Time (min)
C
15mm
mm
1
2
3
D
Δ % reperfusion (t2-t1)
*p=0.01
p=0.04
% reperfusion
HEPES
sc-rtPA
tc-rtPA
E
HEPES
NS
CBF % (Δ t2-t1)
Area 1
Area 2
Area 3
F
sc-rtPA
* p=0.007
* p=0.003
CBF % (Δ t2-t1)
Area 1
Area 2
Area 3
G
tc-rtPA
* p=0.01
* p=0.01
* p=0.01
CBF % (Δ t2-t1)
Area 1
Area 2
Area 3

Fig. 3

A

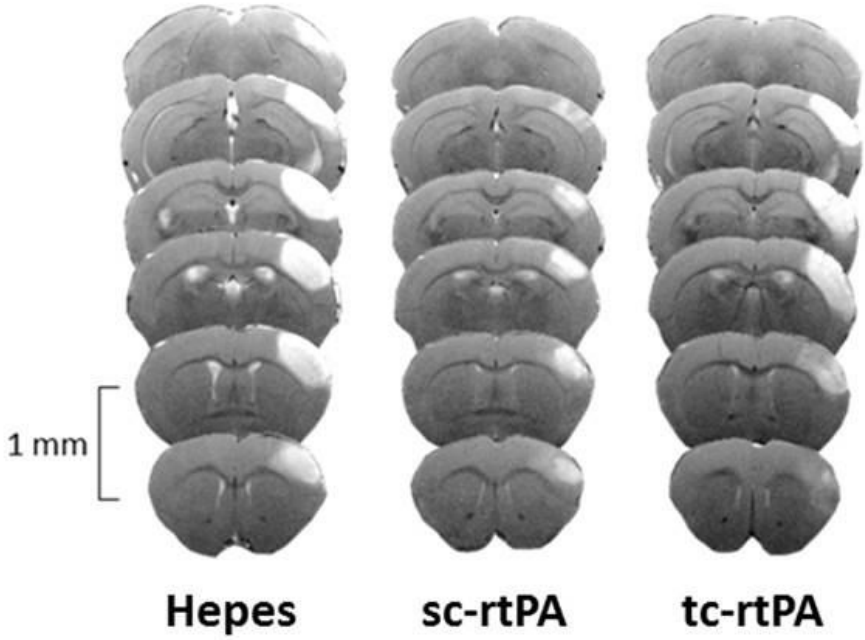
1 mm
Hepes
sc-rtPA
tc-rtPA

B

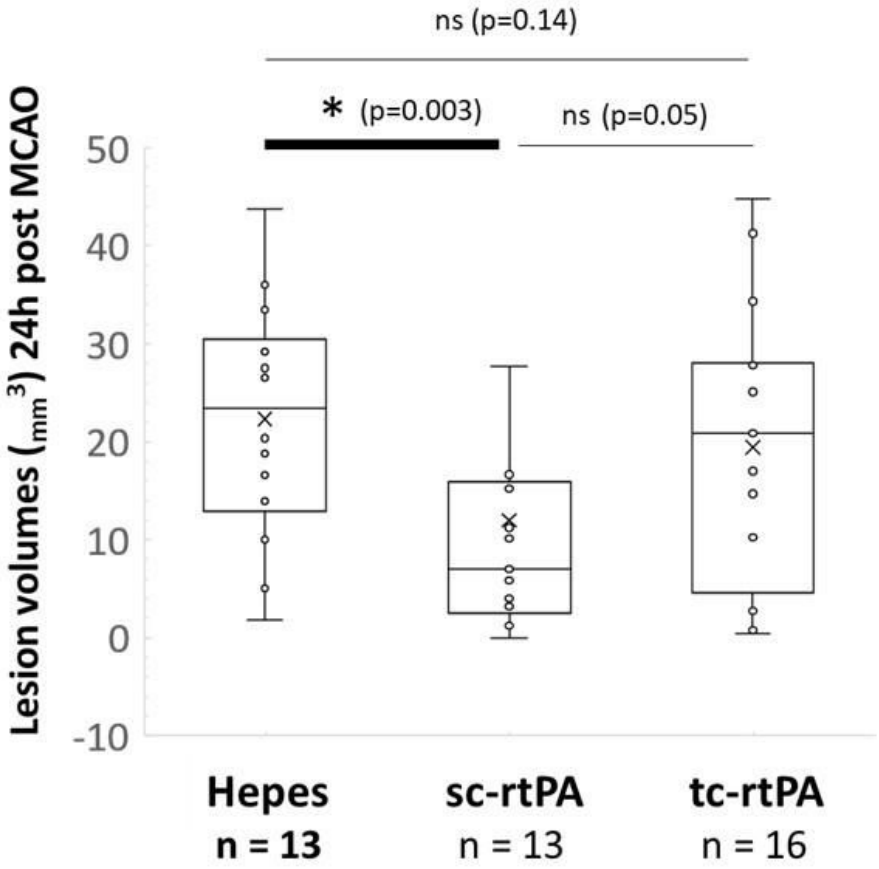
ns (p=0.14)
* (p=0.003)
ns (p=0.05)
Lesion volumes (mm3) 24h post MCAO
50
40
30
20
10
0
-10
Hepes
n = 13
sc-rtPA
n = 13
tc-rtPA
n = 16

Fig. 4

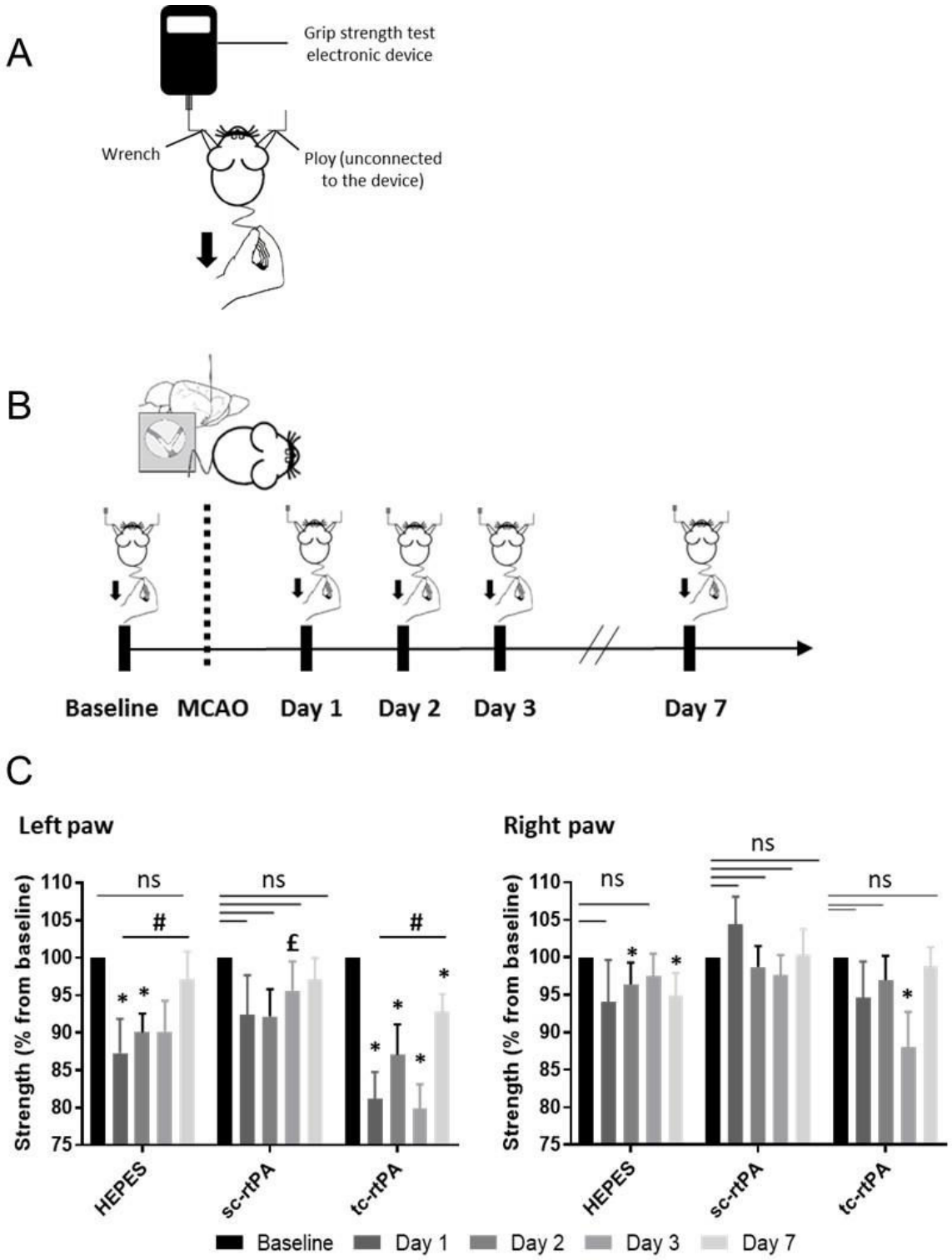
A
Grip strength test electronic device
Wrench
Ploy (unconnected to the device)
B
Baseline
MCAO
Day 1
Day 2
Day 3
Day 7
C
Left paw
Right paw
Strength (% from baseline)
ns
#
£
HEPES
sc-rtPA
tc-rtPA
Baseline
Day 1
Day 2
Day 3
Day 7

Fig. 5

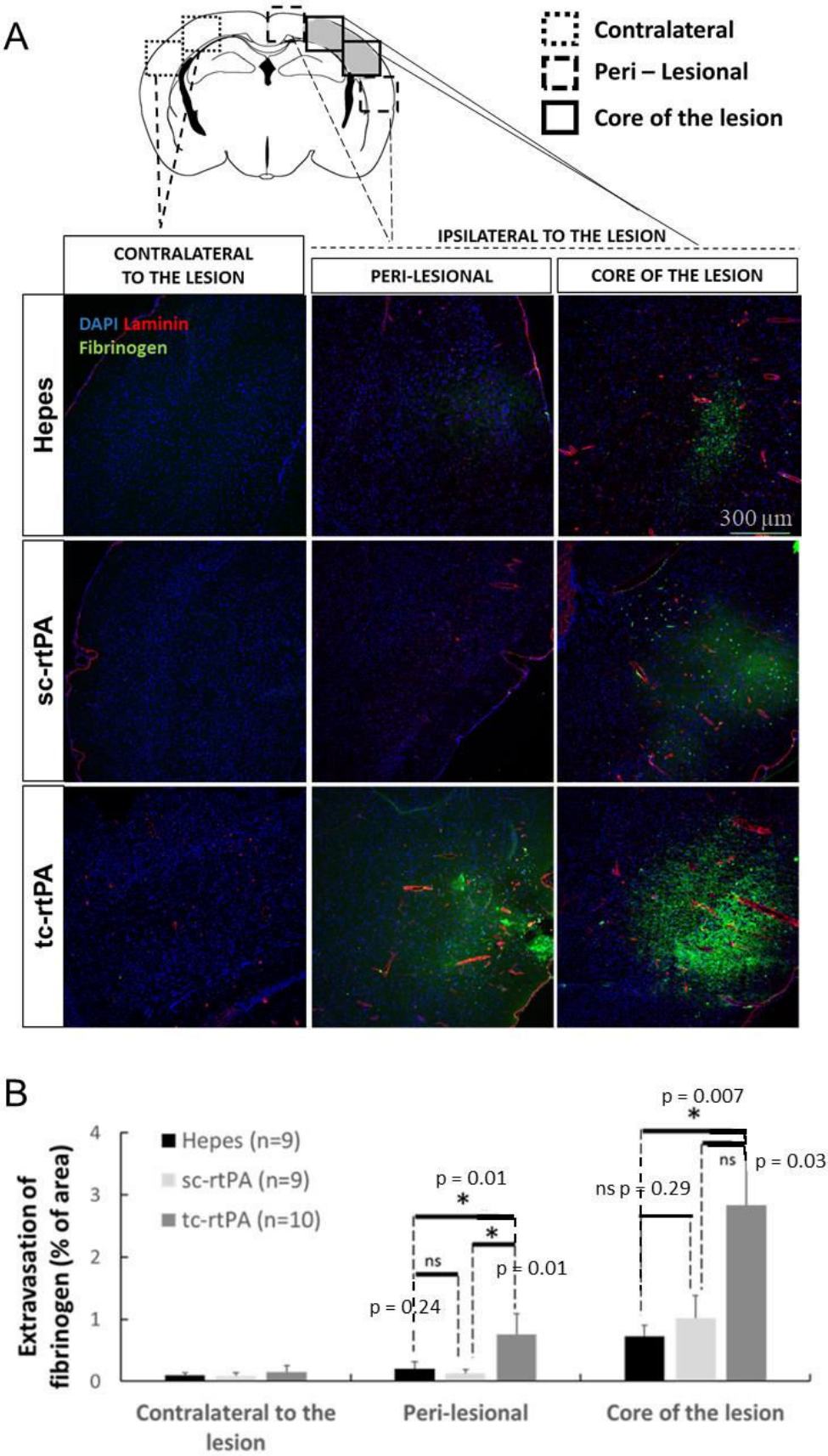
A
Contralateral
Peri – Lesional
Core of the lesion
IPSILATERAL TO THE LESION
CONTRALATERAL TO THE LESION
PERI-LESIONAL
CORE OF THE LESION
DAPI Laminin
Fibrinogen
Hepes
sc-rtPA
tc-rtPA
300 µm
B
Extravasation of fibrinogen (% of area)
Hepes (n=9)
sc-rtPA (n=9)
tc-rtPA (n=10)
p = 0.01
*
ns
p = 0.24
*
p = 0.01
p = 0.007
*
ns
p = 0.03
ns p = 0.29
Contralateral to the lesion
Peri-lesional
Core of the lesion

Fig. 6

Etude 2: Ultrafast ultrasound imaging predicts ischemic stroke outcome and responses to treatments.

Contexte de l'étude

Les résolutions spatiales (rapports signal sur bruit) et temporelles non optimales chez la souris sont limitantes pour l'expérimentation préclinique. Ainsi, peu d'études se sont intéressées à la caractérisation fine de la reperfusion cérébrale post-ischémie thromboembolique chez la souris, pourtant largement utilisée dans la modélisation préclinique et le développement de stratégie pharmacologique. Dans les études existantes, les techniques de mesure de CBF sont très souvent semi quantitative et/ou confrontés à des artefacts avec un rapport signal sur bruit faible. Un assez faible proportion d'études teste des agents fibrinolytiques en analysant finement la cinétique et les caractéristiques spécifiques de la reperfusion induite comme nous le décrivons.

De plus, il est admis que les approches basées sur l'imagerie sont en mesure de mieux diagnostiquer et pronostiquer ces patients victimes de lésions cérébrales ischémiques et contribueraient à améliorer les soins cliniques. Cependant, les modalités d'imagerie actuelles ne permettent pas encore un tel diagnostic avancé. Disponible au chevet du patient, l'Imagerie par ultrason ultrarapide pourrait être un outil puissant pour effectuer un suivi à long terme du flux sanguin cérébral, de manière non invasive, avec une résolution spatiale et temporelle élevée et une sensibilité élevée.

Objectif de l'étude

Il s'agira d'explorer le potentiel de l'Imagerie Ultrasonore Ultrarapide précoce dans la prédiction des conséquences lésionnels ischémiques et de la réponse aux traitements dans un modèle murin d'AVC thromboembolique, avant une probable transposition de cette technique d'imagerie en clinique.

Principales méthodes utilisées

Nous avons utilisé un modèle d'ischémie thromboembolique, consistant à injecter de la thrombine dans l'artère cérébrale moyenne (ACM) des souris afin d'y former un caillot.
Les souris ont alors bénéficié d'une thrombolyse soit au rtPA à 20min post-AVC.

Les acquisitions 3D doppler de la perfusion cérébrale ont été initiées avant l'ischémie cérébrale puis poursuivies pendant 2h post ischémie chez les souris. A des temps spécifiques (t-10min, t0, t1h et t2h) des microbulles ont été injectées afin d'acquérir des images par microscopie de localisation par ultrasons (ULM).
Les volumes des lésions ischémiques ont été évalués à 24h par examen IRM.

Principaux résultats

- L'imagerie ultrason ultrarapide permet de suivre l'hypoperfusion cérébrale ischémique
- L'imagerie ultrasonore ultrarapide (doppler et ULM) précoce (2h) est prédictive des lésions ischémiques à 24h.
- Le rtPA induit une recanalisation artérielle et la reperfusion peut être suivie en imagerie ultrason ultrarapide ;
- Un suivi spatiotemporel précis des flux sanguins cérébraux après un AVC et un traitement est ainsi possible ;
- La perfusion cérébrale mesurée au bout de 2 heures par imagerie Doppler ultrarapide permet de prédire les réponses au traitement thrombolytique et le pronostic post-AVC
- La microscopie de localisation par ultrasons (ULM) améliore la résolution spatiale

Article soumis dans Science Translational Medicine

Ultrafast ultrasound imaging predicts ischemic stroke outcome and responses to treatments

Vincent HINGOT1, †, Camille BRODIN2, †, Baptiste HEILES1, Audrey CHAGNOT2, Mervé YETIM2, Maxime GAUBERTI3, Cyrille ORSET2, Mickael TANTER1*, Olivier COUTURE1, Thomas DEFFIEUX1, ‡, Denis VIVIEN2,4, ‡,*.

1. Institute Physics for Medicine Paris, Inserm U1273, ESPCI Paris, CNRS FRE 2031, PSL University
2. Normandie Univ, UNICAEN, INSERM, GIP Cyceron, UMR-S U1237, Physiopathology and Imaging of Neurological Disorders (PhIND), Caen, FRANCE.
3. CHU Caen, Department of radiology, Caen University Hospital, Avenue de la Côte de Nacre, Caen, FRANCE.
4. CHU Caen, Department of Clinical Research, Caen University Hospital, Avenue de la Côte de Nacre, Caen, FRANCE.

†, ‡: These co-authors have equally contributed.

* Corresponding Author Information:
Denis VIVIEN, PhD
INSERM UMR-S U1237 "Physiopathology and Imaging of Neurological Disorders", University Caen Normandie, GIP Cyceron, Bd Becquerel, BP5229, 14074 Caen, France.
Phone, fax and e-mail: +33 2 31 47 01 66, +33 2 31 47 02 22, vivien@cyceron.fr

Mickael TANTER, PhD
Institute Physics for Medicine Paris, Inserm U1273, ESPCI Paris, CNRS FRE 2031, PSL University
A COMPLETER

One sentence summary: In an experimental model of thromboembolic stroke relevant of the clinical setting, we provide the proofs of concept that early ultrafast ultrasound imaging can be used to predict the final lesion and the response to treatment.

Abstract (160)

In the field of ischemic cerebral injury, precise characterization of neurovascular hemodynamics is required to select candidates for reperfusion treatments. It is thus admitted that advanced imaging-based approaches able to better diagnose and prognosis those patients would contribute to improve clinical care. However, current imaging modalities do not yet provide such advanced diagnosis. Available at the bedside, Ultrafast Ultrasound could be a powerful tool to perform long term follow-up of the cerebral blood flow, non-invasively, with high spatial and temporal resolution and high sensitivity. In this study, in a model of thromboembolic stroke in mice, subjected to the gold standard pharmacological stroke therapy, we provide the proof of concept that Ultrafast Ultrasound Imaging, performed very early after stroke onset can predict response to treatment and cerebral tissue fate. This study provides new insights on tissue hemodynamics following ischemic stroke and forms the basis for a future translation of Ultrafast Ultrasound Imaging to the clinical settings in the context of stroke.

Introduction

Every year, 17 million people suffer a stroke worldwide and 6 million of them die. Medical care in stroke units associated with pharmacological thrombolysis and mechanical clot removal (endovascular thrombectomy, EVT) have significantly improved outcomes of stroke patients these last decades. Nevertheless, stroke still accounts for more than 40% of disability-adjusted life-years loss and more than 60% of deaths relative to the burden of neurological disorders. The burden of stroke will increase during the next decade because of the aging of the population, with the estimation that 1 in 6 people will have a stroke in their life (1)

Cerebral arterial recanalization and tissue reperfusion are the major prognostic factors of good functional outcomes. Thus, up to now, the only FDA approved pharmacological treatment of stroke remains thrombolytic therapy, using recombinant tissue plasminogen activator (rtPA) given intravenously, with a limited therapeutic window of 4.5 hours after stroke onset (6 hours when combined with thrombectomy) (2). More recently, the Extend clinical trial suggests the safe use of rtPA alone, even 9 hours after stroke onset (3). The overall acute recanalization rate after rtPA treatment is below 35%, with its efficacy affected by the time to treatment, poor collaterals, clots localization (distal versus more proximal) and the size of thrombi (4, 5). This efficacy is dramatically improved when combined with mechanical thrombectomy, with a better outcome of patients at 90 days post-stroke onset even when treated within 6-24 hours of the onset of symptoms (6, 7). Unfortunately, less than 10% of stroke patients are eligible for such type a combined therapy (8). According to the fact that recanalization-reperfusion rates are directly correlated with stroke recovery, imaging techniques to evaluate brain hemodynamics before treatment and estimate the response to treatment are mandatory.

The main imaging techniques dedicated to assessing brain hemodynamics are positron emission tomography (PET), single photon emission computed tomography (SPECT), Xenon-enhanced computed tomography (XeCT), dynamic perfusion computed tomography (PCT), MRI dynamic susceptibility contrast (DSC), arterial spin labeling (ASL) and transcranial Doppler ultrasonography (TCD). However, the sensitivity to the smallest blood flows remains limited. Finer estimation of cerebral perfusion can be obtained in Perfusion Weighted Imaging but requires the injection of MR contrast agents and only provide one reading (9). All these approaches have their advantages and drawbacks. Neurologists and neuroradiologists would dream of an imaging technique that could be performed at bedside (as TCD), repeatable (as

ASL), provides quantitative measurement (as PET and XeCT) and measures multiple perfusion parameters (as PCT) (10, 11). The recent development of Ultrafast Ultrasound sequences and advances in high-frequency probes technologies combined all these criteria in a unique system (12). Specifically, it allows detecting subtle Cerebral Blood Volume (CBV) changes due to neurovascular coupling and led to the development of the ultrasound analog to functional MRI (fMRI): functional Ultrasound (fUS) (13). fUS imaging was demonstrated in different animal models (14–16) and in clinical settings: in newborns (17) or intraoperatively (18). Ultrafast ultrasound also allows the detection of individual flowing microbubbles that can be used to enhance spatial resolution by a factor ten in an ultrasound analog to fPALM (photo-activated localization microscopy): Ultrasound Localization Microscopy (ULM) (19, 20). Recent developments in ULM also showed that it can be a quantitative imaging method (21) and can be implemented in 3 dimensions (22). As Ultrafast Ultrasound has all the qualities to become a versatile imaging method, preclinical studies need to determine what it can bring to diagnostic and prognostic. The use of Ultrafast Doppler in the context of stroke was first investigated in 2012 in a rat MCA occlusion/reperfusion model in conjunction with brain elasticity mapping (23) and recent works confirmed that the Ultrafast Doppler can be relevant for stroke animal models (24, 25), but not in a model of thromboembolic stroke as it occurs in clinic and without considering prognostic and/or response to treatment.

The aim of the present study is to demonstrate how Ultrafast Ultrasound can be a relevant imaging modality in the context of thromboembolic stroke using two modalities of Ultrafast Ultrasound: Ultrasensitive Doppler (15) and Ultrasound Localization Microscopy (20). Our work demonstrates that Ultrasensitive Doppler can provide full characterization of cerebral perfusion during an ischemic episode and follow-up. More importantly, this study leads to the proof of concept that Ultrafast Ultrasound imaging can be used very early after stroke onset to predict outcome and response to treatment, as a pre-requirement for translation to the clinic. It also contributes to the understanding of how ischemic lesions evolves with time after stroke onset and how early reperfusion can save brain tissue.

Results

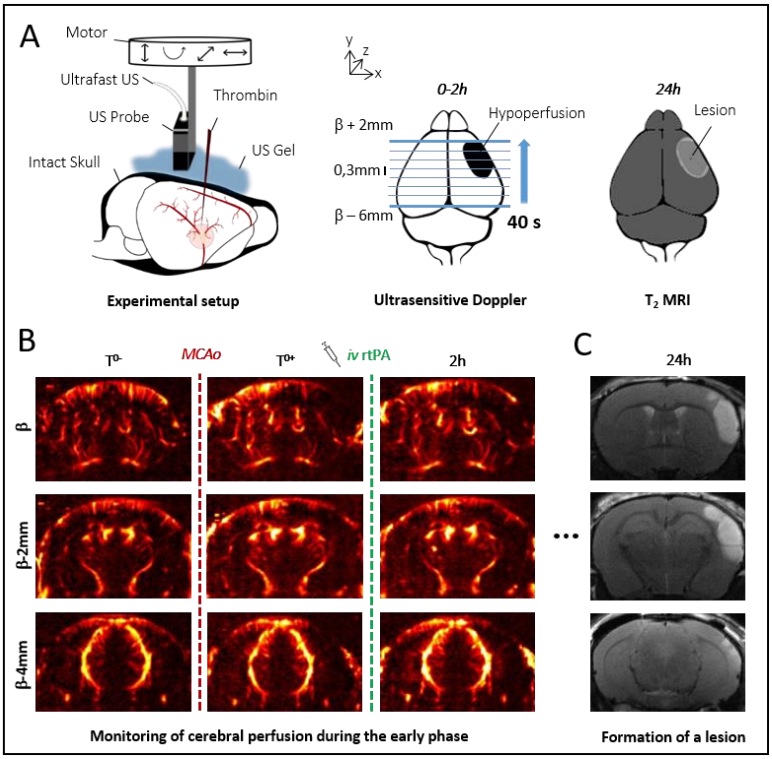

Figure 1. *Transcranial Ultrafast Ultrasound imaging to monitor cerebral perfusion before, during and after stroke A. Experimental setup with an ultrasound probe connected to an ultrafast ultrasound acquisition system (Inserm Accelerator of Technological Research) and mounted on a 4 axis-motor for 3D scanning over the whole mice brain by steps of 0.3mm. A volume over the whole brain is reconstructed every 40 seconds. Ultrafast Ultrasound monitors cerebral perfusion during the early phase of the ischemic episode, before, during and after onset, including treatment with the gold standard recombinant-tPA (rtPA). At 24h, MRI reveals the final ischemic lesion. B. Ultrasensitive Doppler reveals hypoperfusion in the ipsilateral cortices subjected to thrombin injection (clot formation) in the middle cerebral artery (MCA) and reperfusion of the corresponding territory after injection of the thrombolytic, rtPA. C. Registration and comparison with MRI reveal tight relationships between cerebral perfusion at the early phase of stroke and the final lesion volume.*

Transcranial Ultrafast Ultrasound imaging can monitor ischemic brain hypoperfusion following thromboembolic stroke

In this study, we introduce Ultrafast Ultrasound imaging as a tool to monitor cerebral perfusion in a thromboembolic model of MCA occlusion and rtPA induced reperfusion that we know to be relevant of the pathology in humans (26, 27, 28) (Figure 1.A). A small high-frequency probe mounted on motorized support and connected to an Ultrafast Ultrasound system enables accurate spatial positioning and fast scanning over the intact mouse brain and skull. A series of compounded plane waves is transmitted at high frame rate and the echoes are recorded and beamformed to create a set of grayscale images of the cerebral tissues. After spatio-temporal filtering (29,30), a Doppler image is reconstructed, whose intensity is proportional to the number of flowing red blood cells within the ultrasound probe's focal spot (31–33). Transcranial ultrasensitive Doppler images can be repeated rapidly allowing for a 3D mapping over the whole mouse brain to be quickly achieved through 2 dimensions scanning and repeated for several hours. Every 40 s, a complete volume of 10 mm x 14 mm x 8 mm can be reconstructed with a spatial resolution of 0.1 mm x 0.11 mm x 0.3 mm. On ultrasensitive Doppler (Figure 1.B), the body of the middle cerebral artery (MCA) can be observed on a coronal slice over 1 mm. Directly after thromboembolic occlusion of the MCA (see methods section), blood flow in the artery is completely blocked and the appearance of a large hypoperfused area can be observed in the ipsilateral cortex to the occluded MCA and spreading between -3 mm and -4 mm. In the lateral part of the cortex, fed by the MCA, the blood supply is completely stopped. The most central part of the cortex, fed by the Anterior Cerebral Artery (ACA) is sometimes subjected to small and rapid changes in cerebral blood flow (CBV). During the 2 hours following occlusion and rtPA treatment, restoration of perfusion can be assessed. At 24 hours post-stroke onset and treatment, T2 weighted MRI reveals areas with high water content corresponding to the ischemic lesion (Figure 1.C).

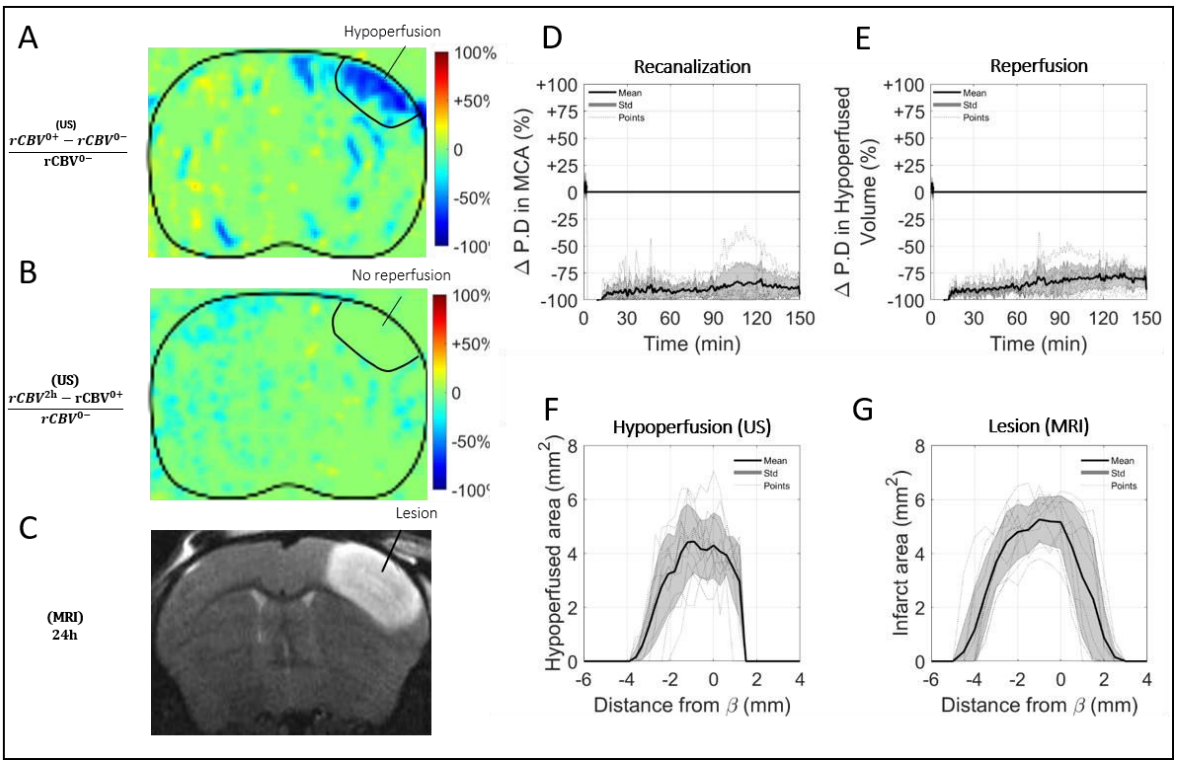

Figure 2. *In the absence of treatment, the final volume of lesion corresponds to the early hypoperfused area. A. Differences between ultrasensitive Doppler imaging performed before and after occlusion of the middle cerebral artery (MCAo) reveal hypoperfusion in the corresponding ipsilateral cortices. B. Differences between ultrasensitive Doppler imaging just after MCAo and 2 hours later show no sign of reperfusion in the corresponding ipsilateral cortices. C. Corresponding MRI reveals the final ischemic lesions. D. Monitoring of blood flow in the MCA on Ultrafast Ultrasound images over +1mm show permanent occlusion. E. Monitoring of cerebral perfusion in the hypoperfused areas show no sign of reperfusion. F. Pattern of hypoperfusion directly after MCAo revealed by Transcranial Ultrafast Ultrasound imaging. G. Pattern of the final ischemic lesions measured at 24 hours after MCAo revealed by MRI.*

The final ischemic lesion measured by MRI at 24 hours corresponds to the hypoperfused volume measured very early after stroke onset using Ultrafast Ultrasound imaging.

In the control group, 10 mice were injected with saline 20 minutes after occlusion of the MCA, corresponding to the sham of the rtPA-treated group. Variations in Power Doppler images before and after occlusion exhibit the hypoperfusion in the corresponding ipsilateral cortices (Figure 2.A). Additionally, differences in Power Doppler between post-occlusion time and 2

hours after the stroke onset are displayed in Figure 2.B and reveal the absence of any reperfusion. 24 hours after occlusion, a large lesion can be observed in MRI (Figure 2.C). In 6 animals out of 10, no recanalization whatsoever was detected. Some slight spontaneous recanalization were observed in 4 mice though the artery never allows for blood signal to rise back to pre-clotting levels (Figure 2.D). Deep in the tissues fed by the MCA, no reperfusion was observed (Figure 2.E). The volumes at risk in ultrasensitive Doppler are defined as the hypoperfused volumes just after the occlusion. On each coronal plane, the hypoperfused areas are manually segmented. Profiles can be reconstructed and reveal a peak around β-1 mm and spreading between β-4 mm and further than β+3 mm (Figure 2.F). As the skull gets thicker after β+1 mm, imaging abilities of ultrasound are reduced and image quality does not always allow for accurate segmentation leading to slight underestimation of hypoperfused volumes. Total measured volumes at risk are 16 mm3 ± 3 mm3. Infarct areas on T2 weighted MRI reveal lesion spreading between β-5 mm and β+3 mm with a peak also around β-1 mm and co-localization with the hypoperfused areas (Figure 2.G). To account for late edema and ultrasound blindness between β+1 mm and β+3 mm, two corrections were made to the volume of lesions with adjusted volumes of 17 mm3 ± 3 mm3 (24 mm3 ± 5 mm3 without correction). In these conditions, the lesions measured by MRI at 24 hours appear to be the totality of the hypoperfused volumes measured by Ultrasensitive Doppler at 2 hours post stroke onset. This hypothesis was validated in a supplementary group of 5 mice in which the MCA has been permanently occluded through electrocoagulation thus allowing neither recanalization nor reperfusion of the tissue [Supplementary Figure 1]. As expected, no reperfusion was observed, and similar hypoperfused volumes were observed in Ultrasensitive Doppler imaging together with similar ischemic lesions on T2 weighted MRI. The volumes at risk are 19 mm3 ± 3 mm3 while the volumes of lesion are 18 mm3 ± 5 mm3 (24 mm3 ± 7 mm3 before adjustments).

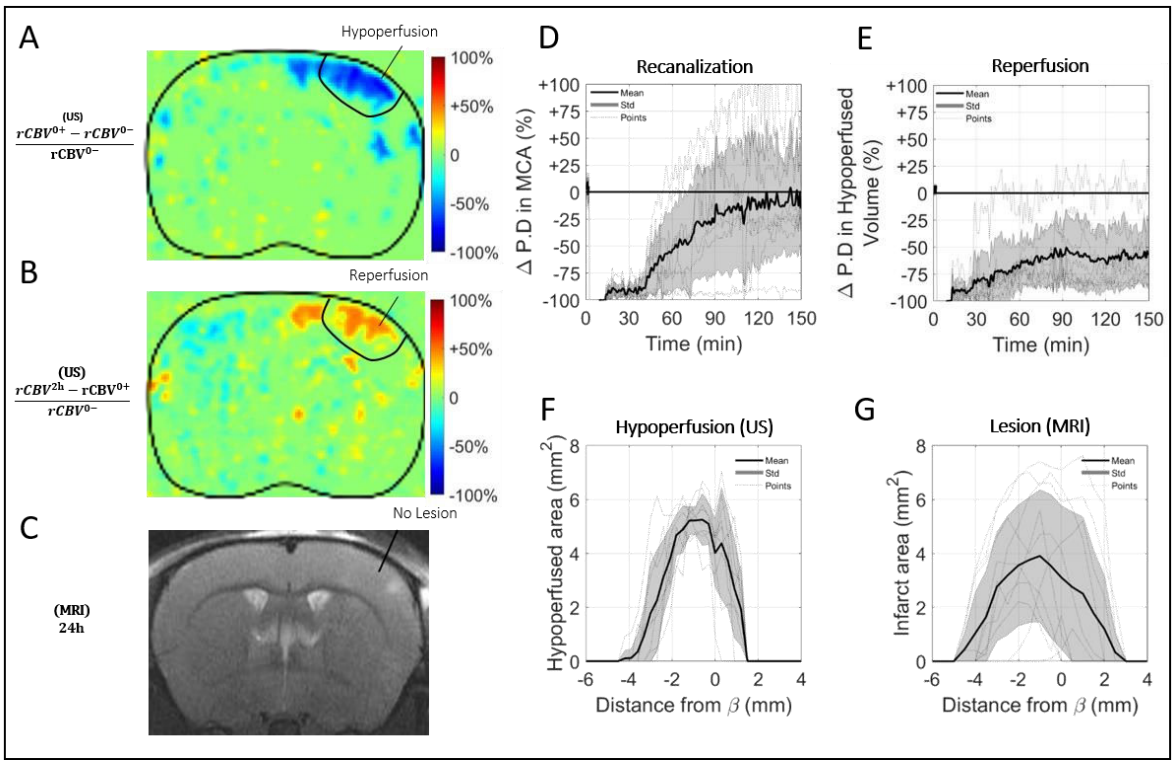

Figure 3. *Early injection of rtPA causes arterial recanalization, tissue reperfusion and reduces the volumes of lesion. A. Differences between ultrasensitive Doppler before and after MCAo reveal hypoperfusion in the corresponding ipsilateral cortices. B. Differences between ultrasensitive Doppler just after MCAo and 2 hours later show reperfusion in the hypoperfused part of the corresponding cortices. C. Corresponding MRIs reveal the formation of smaller lesions. D. Monitoring of flow in the MCA on Ultrafast Ultrasound images over β+1mm shows rapid and effective recanalizations. E. Monitoring of cerebral perfusion in the hypoperfused volumes show some tissue reperfusions. F. Patterns of hypoperfusions directly after MCAo revealed by Ultrafast Ultrasound imaging. G. Patterns of the ischemic lesions 24 hours after MCAo revealed by MRI in rtPA treated animals.*

rtPA induces brain recanalization and reperfusion can be monitored by using Transcranial Ultrafast Ultrasound imaging.

In a group of 10 mice, the gold standard fibrinolytic treatment, rtPA was injected intravenously 20 minutes after occlusion of the MCA (10 % in bolus and 90% in infusion as in clinic). The differences of power Doppler images from before and after occlusion exhibit the hypoperfusion in the ipsilateral cortices (Figure 3.A) whereas the differences between just after occlusion and 2 hours after this time display the reperfused areas (Figure 3.B). The

monitoring of the recanalization of the body of the MCA reveals an overall improvement in arterial recanalization (Figure 3.C). Although tissue reperfusion can be observed, it does not appear as effective as arterial recanalization (Figure 3.D). The areas at risk in ultrasensitive Doppler were measured as previously (sham control group, Figure 2) directly after occlusion (before rtPA treatment) and reveal the same behaviors, a peak around β-1 mm and spreading between β-4 mm and further than β+1 mm with total hypoperfused volumes of 17 mm3 ± 3 mm3 (Figure 3.E). However, in agreement with an efficient recanalization-reperfusion of the ischemic brain tissue, revealed by a rescue of the CBV, the final infarct areas on T2 weighted MRI at 24 hours are 11 mm3 ± 3 mm3 (14 mm3 ± 11 mm3 before adjustment); i.e. a reduction of about 30 % of the lesion volumes compared to the initially identified areas at risk measured just after rtPA treatment by using ultrafast ultrasound imaging (Figure 3.F).

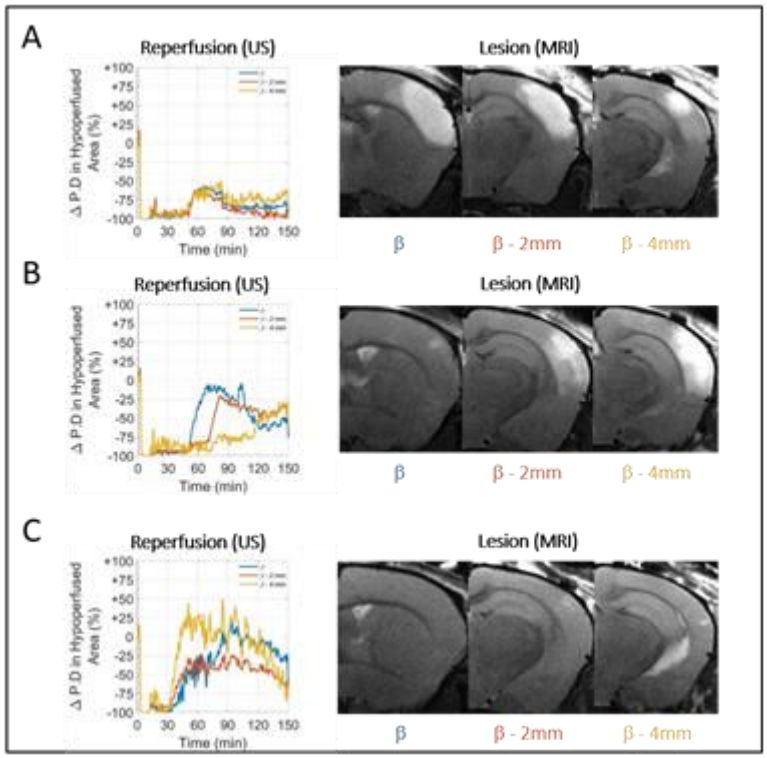

Figure 4. *Differences in reperfusion patterns revealed by Ultrafast Ultrasound imaging over three planes (β in blue, β-2mm in red & β-4 mm in yellow) are correlated with tissue lesions revealed by T2 MRI at 24h. A. Limited reperfusion in tissue is ineffective to save tissues. B. Effective reperfusion over the most anterior part of the lesion (blue) but not in the posterior part (yellow) causes a lesion only in the posterior part. C. Effective reperfusion prevents the formation of lesions throughout the brain.*

Transcranial Ultrafast Ultrasound imaging allows a fine spatiotemporal follow-up of the cerebral blood flows following stroke and treatment.

Analysis of individual animals of the rtPA treated group unmasks fine correspondence between reperfusion patterns and volumes of lesion. In two animals, arterial recanalizations were observed without any tissue reperfusion. In two other animals, complete tissue reperfusions were achieved. In the other animals, recanalizations were followed by some forms of incomplete reperfusions. Reperfusion profiles were reconstructed in three different coronal planes to explore spatial temporal differences in reperfusion. The mice for which arterial recanalizations without reperfusion were observed exhibited similar lesions as the saline treated control mice, spreading over the whole hypoperfused volumes. In three mice, some reperfusions were achieved in the whole injured brain though the blood volumes did not come back to pre-occlusion levels (Figure 4.A). Corresponding lesions were reduced at the margins. For two mice, one branch of the MCA was completely reperfused while the other was not (Figure 4.B). It can be seen as the reperfusion in the plane β (in blue) happens in less than one hour whereas it takes one hour and half over β-2 mm (in red) and a little less than two hours over β-4 mm (in yellow). No lesion was observed in the reperfused tissues as opposed to the ones in the non reperfused tissues. In the mice with complete reperfusions, the entire cerebral perfusion was restored in the whole injured brain in less than 2 hours and almost no sign of lesion can be observed in T2 weighted MRI (Figure 4.C).

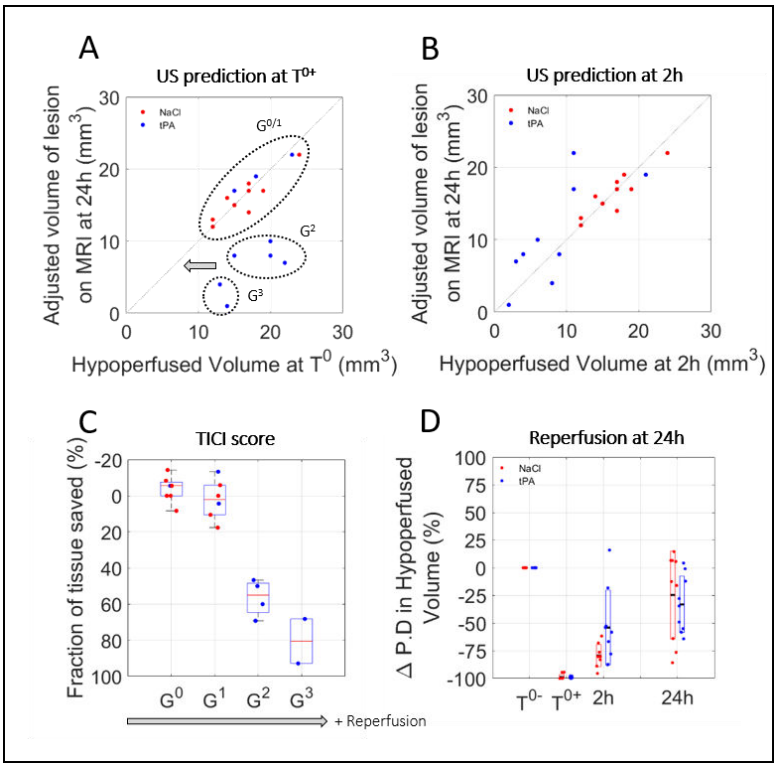

Figure 5. *Prediction of lesions and responses to treatment based on early Transcranial Ultrafast Doppler imaging. A. Directly after MCAo, the hypoperfused volume in Ultrafast Doppler imaging is a marker of final ischemic lesion volumes. For the NaCl treated group (red), the lesions are the complete hypoperfused volumes. For the rtPA treated group (blue), the lesions are smaller than the volumes at risk because of an effective treatment. B. After treatment, the remaining hypoperfused volumes are predictive of the final lesion volumes. C. Effectiveness of the prediction of lesions based on reperfusion using the Ultrafast Ultrasound based TICI score. D. Evolutions of perfusions in the volumes at risk at the early time after stroke onset (2 hours) and at 24 hours show that after a therapeutic window of 2 hours, perfusion is no longer predictive of lesion.*

Cerebral perfusion measured at 2 hours by Transcranial Ultrafast Doppler imaging predicts responses to thrombolytic treatment and final outcome following stroke

Predicting the outcome of the stroke and the resulting cognitive impairment based on early imaging would probably change medical care in stroke units. In this study, imaging hypoperfusion during the early phase of an ischemic episode and registration with the resulting lesions indicate a match between hypoperfused areas and final lesions. To represent the link between hypoperfusion and the formation of a lesion, the adjusted volumes of lesion

can be plotted as a function of the volumes at risk defined as the hypoperfusion directly after the occlusion of the MCA (Figure 5.A). For the control group, the outcome of the stroke can be predicted since, after adjustments, all points align along the diagonal. This means that when no early reperfusion is observed, the volumes of lesion are the whole volumes at risk measured by using CBV only, just after stroke onset. For animals receiving rtPA, the volumes of lesion are reduced compared to the volumes at risk, meaning that tissue areas were effectively saved. The size of the lesion depends on two factors: the initial size of the hypoperfused zone and the efficiency of the reperfusion. When plotting the adjusted volumes of lesion as a function of the hypoperfusion at 2 hours after stroke onset (control and treated groups) (Figure 5.B), all points align around the diagonal. This means that in both cases, the volumes of lesion are the hypoperfused volumes measured at 2 hours using CBV only.

However, this representation does not take into account the quality of the reperfusion in saving tissues. To standardize the analysis of reperfusion, a grading system similar to the clinical TICI grading system (34, 35) (Thrombolysis In Cerebral Ischemia) from 0 to 3 was used to describe the reperfusion, 0 being no recanalization, 1 recanalization but no reperfusion, 2 a partial reperfusion and 3 a complete reperfusion. The scoring was performed based on the ultrasensitive Doppler images. All mice in the control group are attributed a TICI score of 0 or 1, meaning that no reperfusion was ever observed. Four mice in the rtPA treated group were attributed TICI scores of 0 or 1 meaning that thrombolysis was not effective enough to reperfuse the tissues. In these conditions, the prognostic of lesions is similar to the control saline group. Six mice in the rtPA group were attributed TICI scores of 2 or 3, meaning that reperfusions were achieved. In these conditions, the lesions were reduced compared to the volumes at risk and compared to the control group, implying that the better the reperfusion is, the more tissues are saved. Using the Ultrafast Doppler based TICI grading system, we can represent how much tissue was effectively saved by an early and effective reperfusion compared to the initial areas at risk measured by CBV (Figure 5.C). It is no surprise that for grades 0 and 1, no tissue is saved. As the tissue remains hypoperfused for more than 2 hours, tissue suffering is too important to be recovered. On the contrary, major improvements can be observed for mice with grade 2 and 3 with preservation of more than half of the tissue. All animals, whatever they receive saline of rtPA, show some reperfusion at 2 and 24 hours after the onset of the stroke, with an improved reperfusion for the rtPA treated animals when measured at 2 hours (Figure 5.D).

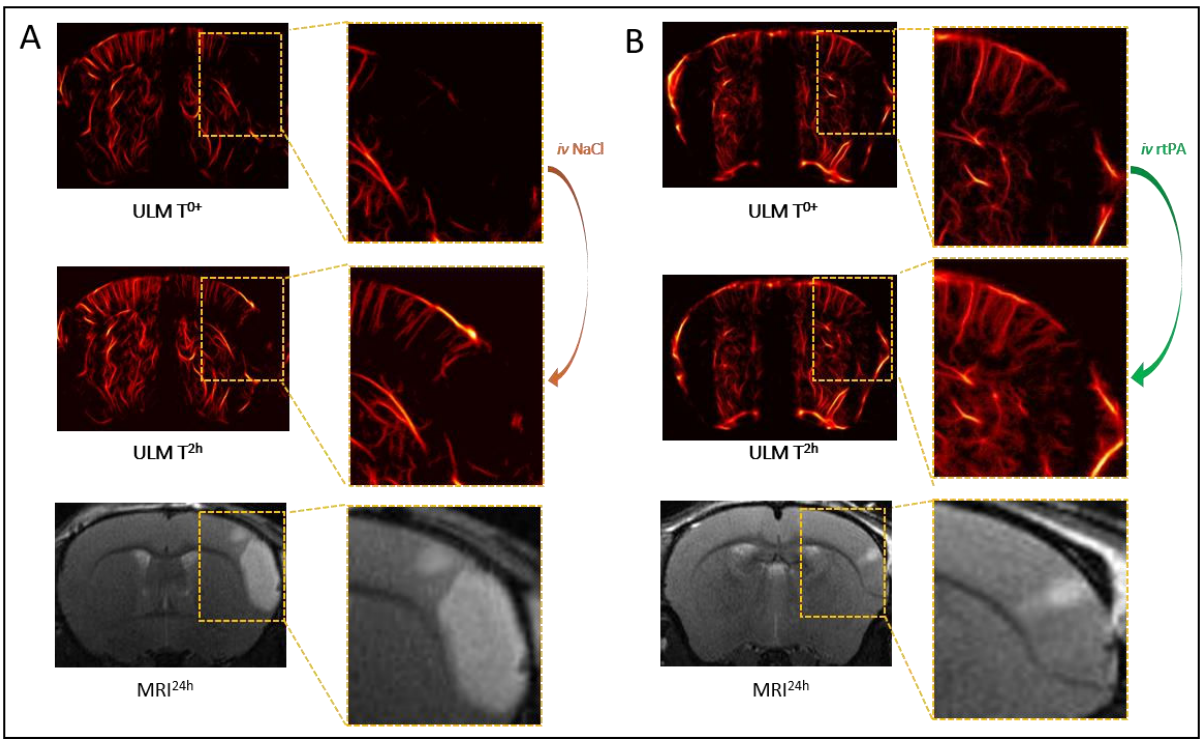

Figure 6. *Predicting the outcome and evaluating response to treatment with transcranial ULM. A. ULM on mice treated with NaCl. A large lesion can be seen in ULM just after ischemia and very little reperfusion can be observed 2 hours after the onset. MRI. B. ULM on mice treated with rtPA. A small lesion can be seen in ULM just after ischemia and is completely reperfused 2 hours after the onset. MRI reveals a small lesion.*

Transcranial Ultrasound Localization Microscopy (ULM) enhances spatial resolution and predicts the ischemic lesion.

Because of strong attenuation in the skull, imaging the brain with ultrasound has always been a challenge. In mice, although the skull is relatively thin, some shadowing affects the sensitivity and contrast. In these conditions, the distinction between reperfusion grades and identification of hypoperfused areas can be sometimes challenging. For both humans and animals, microbubbles have commonly been used as an ultrasound contrast agent for decades. More recently, ULM has been demonstrated in animals and patients and showed that microbubbles could also be used to enhance the spatial resolution (19-22). 100 µL of microbubbles are slowly injected in the tail vein as a bolus. After a homemade image processing method described in (19–22) vascular images with 10 µm x 10 µm pixels were reconstructed. In four mice in each group, ULM was performed in a single coronal plane at

particular times, just before and after occlusion of the MCA, 1 and 2 hours later and again after 24 hours. On the given examples in Figure 6, although there is still strong shadowing by the skull, ULM can be performed and reveals the vasculature with enhanced spatial resolution and sensitivity. ULM reveals the localization and extent of the hypoperfusion. 24 hours after the onset of the stroke, we can compare the lesions seen in T2 weighted MRI with the hypoperfused areas. The given example in Figure 6.A, shows the formation of a large lesion. The hypoperfused area is large to begin with, and the injection of NaCl does not induce efficient reperfusion. 2 hours after the onset of the ischemia, only a small area is reperfused, which we can easily identify as saved on the corresponding T2 image. The given example in Figure 6.B, shows the formation of a very small lesion. The hypoperfused area is small with rtPA causing a fast reperfusion. Almost no damage can be observed on the corresponding T2 image. These two examples give an idea of how ULM could be used to predict the hypoperfused area and monitor the response to treatment and generally predict the outcome of the stroke. More ULM images on different coronal planes can be found in Supplementary Figure 2.

Discussion

Stroke is a major healthcare problem with a high mortality rate and around 50% of survivors with long-term disability. To date, our ability to cure stroke-induced brain injuries remains limited. Everybody agrees that an important goal to improve stroke therapy is to identify not only the location but also how the lesion will extend with time after stroke onset, whether the patient will respond to treatment and ultimately to predict the functional outcome. To address these important questions, neurologists and neuroradiologists use a combination of prediction tools to try to answer, with the severity of stroke, its location into the brain, age, previous risk factors and comorbid disease (such as high blood pressure, diabetes…) as key factors. Despite all these criteria, their answer remains most often very evasive and is usually postponed until the evolution of permanent neurological deficits during the following 48 hours. An early biomarker to accurately identify salvageable tissues and to predict functional outcome after stroke is, therefore, mandatory (36) and could be met with the assistance of neuroimaging techniques (37).

In our study, we demonstrate that Ultrafast Ultrasound can be a relevant neuroimaging modality for stroke. In mice, no contrast agent nor skull removal is necessary to image perfusion limiting the invasiveness of the technique. Ultrafast Doppler imaging allows for continuous monitoring of brain perfusion, in 3D and during the early phase of stroke with great sensitivity, spatial and temporal resolution. More importantly, we show that early assessment of the cerebral perfusion using in vivo Ultrafast Doppler brain imaging, when performed early after stroke onset (here 2 hours in rodents) is predictive of final lesion volumes measured by MRI at 24 hours. We also demonstrate, that when performed just after thrombolytic treatment (rtPA-induced fibrinolysis), this methodology is predictive of the response to treatment.

However, the translation of results to human should always be done carefully, especially in the context of stroke. Animal models of stroke have been used to gain an understanding of the pathophysiology of the disease. Unfortunately all strategies identified to save the brain excepted rtPA treatment have failed in the clinic, mainly because of poor animal modeling. The model of stroke we have used in the present study (26, 27) is highly relevant with the actual clinical setting (28, 38). It consists of a clot induced in situ in the middle cerebral artery of mice, by local injection of the pro-coagulant compound thrombin, a stroke model

responsive to rtPA-induced thrombolysis when injected intravenously, 10 % in bolus – 90% in infusion as in clinic (26). We also reported a 90 minutes therapeutic window for this model, in a multicentric preclinical study (28).

In human, the current consensus is that recanalization, and more precisely tissue perfusion, is directly associated with favorable clinical outcome and survival after acute ischemic stroke (3). Today, intravenous thrombolysis with recombinant tissue type plasminogen activator (rtPA, Alteplase) and endovascular clot removal are the two gold standards of care in stroke therapy.

It is well admitted that advanced imaging-based approaches to select appropriate patients, should widen the time-window for patient selection and would contribute to more efficient recanalization-reperfusion strategies and thus improved clinical outcomes. The current consensus is that no imaging method alone could provide sufficient information. Arterial spin labeling (ASL) (39) is an MRI method that enables the measurement of tissue perfusion without the use of exogenous contrast agents, by magnetically tagging the water in inflowing blood, with development ongoing to increase imaging speed and image quality (40). ASL is perhaps the most promising method but cannot be used in routine because of the acquisition time and limited access to the MR machines.

The possibility to have access to an easy to use, cheap, portable machine to image cerebral perfusion would undoubtedly help to increase the number of patients eligible to treatment, without forgetting the possibility to use this imaging method directly in the ambulance. Although recanalization is associated with rapid clinical improvement in some patients, for others despite recanalization of the occluded artery they show delayed or impaired reperfusion. Ideal patient selection for thrombolysis alone or combined to thrombectomy should therefore not be based on therapeutic windows but rather on perfusion imaging to determine “a signature” of response to treatments. In addition, such type of monitoring could be very useful for long term recording, to monitor recovery, to prevent and treat recurrent stroke and eventually to anticipate delayed effects.

As demonstrated previously, Ultrafast Ultrasound can be performed through the fontanel (17) and could thus contribute to the diagnosis of stroke in babies, for whom other common imaging modalities are complicated to implement. However, there are clear limitations about the possibility to use Ultrafast Doppler Ultrasound in vivo in adult human due to strong aberrations and absorption of the skull. The use of microbubbles could allow to perform whole

brain imaging of the cerebral blood flow with Ultrasound Localization Microscopy, which dramatically improves Signal-To-Noise ratio and resolution (19-22). Microbubbles are ultrasonic contrast agents which are already available on the market and commonly used in human (Sonovue, Bracco), a major point considering the recent report made by the Food and Drug Administration (FDA) about a Safety Announcement related to gadolinium-based contrast agents (GBCAs) administered for MRIs (41). Clinical use of Ultrafast Ultrasound in this context would require to extend the field of view from 2D to 3D imaging over large areas of the brain. Such extension is envisioned to become possible in the next years with the advent of piezocomposite 2D Matrix Arrays or Capacitive Micromachined Ultrasonic Transducers (CMUT) technologies and development of 3D ultrafast ultrasound modalities (42, 43).

In conclusion, we provide here, in a relevant model of thromboembolic stroke model in mice with rtPA treatment, the demonstration that Ultrafast Ultrasound in vivo imaging can be used in the context of stroke to diagnose ischemic injury, to prognose outcome and response to treatment, in an early time frame after stroke onset. We think that this methodology is also highly promising for translation to clinic, especially in combination with ultrasound contrast agents, allowing neurologists and radiologists to better cure stroke patients in the future.

Materials and Methods

Animals

Swiss male mice (35-40 g; Janvier Labs, France) aged 8-10 weeks old were used. All experiments were performed in accordance with the French ethical law (Decree 2013-118) and the European Communities Council guidelines (2010/63/EU) and were approved by institutional review board (French ministry of Research) and by the local ethical committee of Normandy (CENOMEXA) registered under the reference CENOMEXA-C2EA – 54 and received the agreement number #13412. All applicable international, national, and/or institutional guidelines for the care and use of animals were followed.

Surgical procedures

Mice were anesthetized with isoflurane (induction at 5% and maintenance at 2%) in a gas mixture of N02/O2 (70/30%). Once placed in the stereotactic frame, a catheter was placed in the tail vein of mice, to allow intravenous injection. The skin above the skull was opened and pushed to the sides of the head. Internal mice temperature was maintained at 37°C using a rectal probe and a heating pad. A 1 cm skin incision between the ear and eye was performed. The masseter muscle was retracted, a local craniotomy was done on the temporal side of the skull to expose the middle cerebral artery (MCA) and the dura was removed locally in preparation for MCA occlusion. Ultrasound gel was placed on the mouse skull. The probe was moved near of the skull in order to carry out the acquisitions. After 2 hours of ultrasound imaging, the skin was stitched and sprayed liberally with lidocaïne. 24 hours later, mice were anesthetized, placed on the stereotactic frame, catheterized, and their skin opened before another session of ultrasound imaging after what they were sacrificed.

Middle Cerebral Artery occlusion in the thromboembolic model

A micropipette was filled with 1µL of purified murine alpha thrombin (1UI ; 0.05 mg ; Stago BNL). The pipette was introduced in the lumen of the MCA and the microliter of murine thrombin was slowly injected to form a fibrin clot. The micropipette was let in place for 10 minutes to let the clot stabilize.

Tissue-Type Plasminogen Activator induced thrombolysis

To induce thrombolysis, 10 mice received intravenous injection of 200 µL of tPA (10 mg/kg, Actilyse), 10% as a bolus and the remaining 90% as an infusion for 40 minutes. A control group of 10 mice was injected with saline under the same conditions.

Middle Cerebral Artery occlusion in the electrocoagulation model

The electrosurgical coagulator (AESCULAP Typ TB 50 Electrosurgical Unit Bipolar Coagulator) was used. The bipolar mode was selected at 8W. The artery was coagulated under MCA bifurcation between its posterior and anterior branches (distal occlusion) with the forceps and was cut transversely to ensure the success of the permanent occlusion surgery.

Ultrafast Ultrasound imaging

Ultrafast ultrasound imaging was performed on a research ultrafast scanner (128 channels, 62.5 MHz sampling rate) and Neuroscan live acquisition software (ART Inserm U1273, Paris, France & Iconeus, Paris, France) with a custom ultrasound probe (15 MHz, 0.11 mm pitch, Vermon, France) which enables à 110 µm x 100 µm in plane resolution with a depth of 10 mm. The probe was mounted on 4 motors (3 translation + 1 rotation, Pi, Germany). As both the stereotactic frame and the motorization system were fixed to the table, a common coordinate system was determined and remained so each animal could be imaged at 24 hours in the same configuration. In all this study, the coordinate system is (z,x,y) with z the axial axis, x the lateral axis and y the elevation axis as shown in Figure 1.

Ultrasensitive Doppler

For each ultrafast Doppler image, 200 compounded frames (11 angles between -10° : 10°) were acquired at 500 Hz. Singular Value Decomposition clutter filters were used and the 60 first singular values were removed to separate blood signal from tissues. The energy in each pixel is calculated to form a Power Doppler image. Between two images, a 1.2 s pause was added to let the motor move to the next slice. 24 successive coronal planes were imaged every 0.3 mm to reconstruct a 10 mm x 12.8 mm x 8 mm volume between β+2mm and β-6mm with a spatial resolution of 80 µm x 100 µm x 300 µm and temporal resolution of 40 seconds.

Power Doppler image processing (MCA territory identification)

Lesion segmentation was performed using Singular Value Decomposition. The 4D Doppler matrix (3D +t) was reshaped into a 2D Casorati matrix with one dimension for space and one dimension for time. SVD was performed on this matrix and combination of singular values were formed on the basis of similarities on the temporal vectors. Spatial vectors were reshaped to a 3D volume highlighting the regions exhibiting the corresponding temporal behavior. Delimitation of the areas was done using the watershed technique (Mathworks), for morphological segmentation. Temporal profiles could then be computed as the average intensity in the segmented region of interest. In some animals, image quality was not good enough to ensure proper automatic segmentation and the region of interests were segmented manually.

Ultrasound Localization Microscopy

For each ULM image, 100 µL of Sonovue microbubbles were injected through a catheter placed in the tail vein. 180 blocks of 800 compounded frames (3 angles at -5° 0° 5°) at 1000 Hz were acquired every second. A combination of Butterworth high pass filter (second order, 20 Hz) and Singular Value Decomposition filter (removal of the 10 first singular values) were used to separate microbubbles echoes from tissues. Microbubbles centroid positions were localized with a 10µm precision using a weighted average on the intensity in neighboring pixels. Microbubbles were tracked through consecutive frames using simpletracker (Mathworks), a tracking algorithm based on the Hungarian method for assignment. Tracks were interpolated and smoothed using a sliding window of 5 points and cleaned from redundant positions. All tracks were rounded to fit an 8 µm x 10 µm grid and a density image was reconstructed by counting the number of tracks in each pixel of the grid.

Magnetic Resonance Imaging

MRI acquisitions were performed on a 7T Brucker system. T2-weighted images were acquired using a multislice multiecho sequence: TE/TR 33 ms/2500 ms. Lesion volumes were reconstructed with a 0.7 mm x 0.7 mm x 0.5 mm resolution. Lesions were manually segmented on T2 acquisitions. MRI and ultrafast ultrasound volumes were registered on anatomical similarities using imregister (Mathworks), an intensity-based function for multimodal registration.

Data processing and Correction factors

To account for tissue swelling due to the edema, a first correction factor has to be calculated for every mouse. On T2 MRI images, the distance between the skull and the corpus callosum was measured on both hemisphere of the mouse brain. Because skull thickness increases at the front of the head, ultrasound imaging in the most anterior parts of the head heavy wave attenuation. Consequentially, the contrast and sensitivity to the vasculature is strongly impaired and meaningful analysis could not be performed reliably after β+1.5 mm. As lesions spread up to β+3 mm, the parts between β+1.5 mm and β+3 mm were not included in lesion quantifications in the analysis in Figure 5.

Ultrafast ultrasound TICI score

The TICI score is often used to describe the state of perfusion during an occlusion and is most often evaluated on MR angiography or contrast CT (34, 35). It is as follows and can easily be evaluated by both ultrasensitive Doppler and Ultrasound Localization Microscopy. In this study, it was estimated on ultrasensitive Doppler.

- Grade 0: No recanalization whatsoever.
- Grade 1: Recanalization of the artery but no reperfusion of tissue
- Grade 2: Recanalization and partial reperfusion
    - 2A: Reperfusion in less than half of the hypoperfused volume
    - 2B: Reperfusion of most of the hypoperfused volume but with slower flow
- Grade 3: Complete reperfusion

References

1. V. L. Feigin, M. H. Forouzanfar, R. Krishnamurthi, G. A. Mensah, M. Connor, D. A. Bennett, A. E. Moran, R. L. Sacco, L. Anderson, T. Truelsen, M. O'Donnell, N. Venketasubramanian, S. Barker-Collo, C. M. M. Lawes, W. Wang, Y. Shinohara, E. Witt, M. Ezzati, M. Naghavi, C. Murray, Global Burden of Diseases, Injuries, and Risk Factors Study 2010 (GBD 2010) and the GBD Stroke Experts Group, Global and regional burden of stroke during 1990-2010: findings from the Global Burden of Disease Study 2010, Lancet Lond. Engl. 383, 245–254 (2014).

2. J. Zivin, M. Fisher, U. DeGirolami, C. Hemenway, J. Stashak, Tissue plasminogen activator reduces neurological damage after cerebral embolism, Science 230, 1289–1292 (1985).

3. B. C. V. Campbell, H. Ma, P. A. Ringleb, M. W. Parsons, L. Churilov, M. Bendszus, C. R. Levi, C. Hsu, T. J. Kleinig, M. Fatar, D. Leys, C. Molina, T. Wijeratne, S. Curtze, H. M. Dewey, P. A. Barber, K. S. Butcher, D. A. De Silva, C. F. Bladin, N. Yassi, J. A. R. Pfaff, G. Sharma, A. Bivard, P. M. Desmond, S. Schwab, P. D. Schellinger, B. Yan, P. J. Mitchell, J. Serena, D. Toni, V. Thijs, W. Hacke, S. M. Davis, G. A. Donnan, G. A. Donnan, S. M. Davis, H. Ma, B. C. V. Campbell, L. Churilov, M. W. Parsons, B. Yan, P. J. Mitchell, N. Yassi, G. Sharma, P. M. Desmond, T. Oxley, T. Y. Wu, D. Shah, H. Zhao, E. Rodrigues, P. Salvaris, F. Alemseged, F. Ng, C. Williams, J.-L. Ng, H. T.-H. Tu, A. McDonald, D. Jackson, J. Tsoleridis, R. McCoy, L. Pesavento, L. Weir, A. Bivard, T. J. Kleinig, S. Patel, J. Harvey, J. Mahadevan, E. Cheong, A. Balabanski, M. Waters, R. Drew, J. Cranefield, T. Wijeratne, E. Mackey, S. Celestino, E. Low, H. M. Dewey, C. F. Bladin, P. S. Loh, P. M. Choi, S. Coote, T. Frost, K. Hogan, C. Ding, S. McModie, W. W. Zhang, C. Kyndt, A. Moore, Z. Ross, J. Liu, F. Miteff, C. R. Levi, T. Ang, N. Spratt, C. Garcia-Esperon, L. Kaauwai, T. G. Phan, J. Ly, S. Singhal, B. Clissold, K. Wong, M. Krause, S. Day, J. Sturm, B. O'Brian, R. Grimley, V. Thijs, M. Simpson, M. Lee-Archer, A. Brodtmann, B. Coulton, D. Young, A. A. Wong, C. Muller, D. K. Field, W. Vallat, V. Maxwell, P. Bailey, A. Sabet, S. Mishra, M. Tan, K. George, P. A. Barber, L. Zhao, A. Meretoja, S. Curtze, T. Tatlisumak, G. Sibolt, M. Tiainen, M. Koivu, K. Aarnio, J. Virta, O. Kasari, S. Eirola, M. C. Sun, T. C. Chen, C. S. Chuang, Y. Y. Chen, C. M. Lin, S. C. Ho, P. M. Hsiao, C. H. Tsai, W. S. Huang, Y. W. Yang, H. Y. Huang, W. C. Wang, C. H. Liu, M. K. Lu, C. H. Lu, W. L. Kung, S. K. Jiang, Y. H. Wu, S. C. Huang, C. H. Tseng, L. T. Tseng, Y. C. Guo, D. Lin, C. T. Hsu, C. W. Kuan, J. P. Hsu, H. T. Tsai, M. Suzuki, Y. Sun, H. F. Chen, C. J. Lu, C. H. Lin, C. C. Huang,

H. J. Chu, C. Y. Lee, W. H. Chang, Y. C. Lo, Y. T. Hsu, C. H. Chen, P. S. Sung, C. L. Ysai, J. S. Jeng, S. C. Tang, L. K. Tsai, S. J. Yeh, Y. C. Lee, Y. T. Wang, T. C. Chung, C. J. Hu, L. Chan, Y. W. Chiou, L. M. Lien, H. L. Yeh, J. H. Yeh, W. H. Chen, C. L. Lau, A. Chang, I. Y. Lee, M. Y. Huang, J. T. Lee, G. S. Peng, J. C. Lim, Y. D. Hsu, C. C. Lin, C. A. Cheng, C. H. Yen, F. C. Yang, C. H. Hsu, Y. F. Sung, C. K. Tsai, C. L. Tsai, P. M. Hsiao, A. Lee, G. Hankey, D. Blacker, R. Gerraty, C.-I. Chen, C.-S. Hsu, E. Cowley, R. McCoy, M. Sallaberger, B. Snow, J. Kolbe, R. Stark, J. King, R. Macdonnell, J. Attia, C. D'Este, J. Bernhardt, L. Carey, D. Cadilhac, C. Anderson, D. Howells, A. Barber, A. Connelly, M. Macleod, V. O'Collins, W. Wilson, L. Macaulay, M. Bendszus, E. Bluhmki, C. Eschenfelder, W. Hacke, C. Molina, D. Leys, P. Ringleb, P. Schellinger, S. Schwab, D. Toni, N. Wahlgren, J. Wardlaw, C. Oppenheim, K. R. Lees, M. Kaste, R. von Kummer, G. Chatellier, R. Laage, X. Nuñez, C. Ehrenkrona, A.-S. Svenson, L. Cove, K. Niederkorn, F. Gruber, P. Kapeller, R. Mikulik, J.-L. Mas, J. Berrouschot, J. Sobesky, M. Köhrmann, T. Steiner, C. Kessler, M. Fatar, R. Dziewas, S. Poli, K. Althaus-Knaurer, P. Bovi, A. L. Rodriguez, J. F. Arenillas, K. Muir, R. Veltkamp, A. Dixit, G. Muddegowda, L. Kala, D. A. De Silva, K. S. Butcher, G. Byrnes, A. Peeters, J. B. Chalk, J. N. Fink, T. E. Kimber, D. Schultz, P. J. Hand, J. Frayne, B. M. Tress, J. McNeil, R. Burns, C. Johnston, M. Williams, Extending thrombolysis to 4·5–9 h and wake-up stroke using perfusion imaging: a systematic review and meta-analysis of individual patient data, The Lancet (2019), doi:10.1016/S0140-6736(19)31053-0.

4. O. A. Berkhemer, P. S. S. Fransen, D. Beumer, L. A. van den Berg, H. F. Lingsma, A. J. Yoo, W. J. Schonewille, J. A. Vos, P. J. Nederkoorn, M. J. H. Wermer, M. A. A. van Walderveen, J. Staals, J. Hofmeijer, J. A. van Oostayen, G. J. Lycklama à Nijeholt, J. Boiten, P. A. Brouwer, B. J. Emmer, S. F. de Bruijn, L. C. van Dijk, L. J. Kappelle, R. H. Lo, E. J. van Dijk, J. de Vries, P. L. M. de Kort, W. J. J. van Rooij, J. S. P. van den Berg, B. A. A. M. van Hasselt, L. A. M. Aerden, R. J. Dallinga, M. C. Visser, J. C. J. Bot, P. C. Vroomen, O. Eshghi, T. H. C. M. L. Schreuder, R. J. J. Heijboer, K. Keizer, A. V. Tielbeek, H. M. den Hertog, D. G. Gerrits, R. M. van den Berg-Vos, G. B. Karas, E. W. Steyerberg, H. Z. Flach, H. A. Marquering, M. E. S. Sprengers, S. F. M. Jenniskens, L. F. M. Beenen, R. van den Berg, P. J. Koudstaal, W. H. van Zwam, Y. B. W. E. M. Roos, A. van der Lugt, R. J. van Oostenbrugge, C. B. L. M. Majoie, D. W. J. Dippel, A Randomized Trial of Intraarterial Treatment for Acute Ischemic Stroke, N. Engl. J. Med. 372, 11–20 (2015).

5. J. M. Coutinho, D. S. Liebeskind, L.-A. Slater, R. G. Nogueira, W. Clark, A. Dávalos, A. Bonafé, R. Jahan, U. Fischer, J. Gralla, J. L. Saver, V. M. Pereira, Combined Intravenous Thrombolysis and Thrombectomy vs Thrombectomy Alone for Acute Ischemic Stroke: A Pooled Analysis of the SWIFT and STAR Studies, JAMA Neurol. 74, 268 (2017).

6. R. G. Nogueira, A. P. Jadhav, D. C. Haussen, A. Bonafe, R. F. Budzik, P. Bhuva, D. R. Yavagal, M. Ribo, C. Cognard, R. A. Hanel, C. A. Sila, A. E. Hassan, M. Millan, E. I. Levy, P. Mitchell, M. Chen, J. D. English, Q. A. Shah, F. L. Silver, V. M. Pereira, B. P. Mehta, B. W. Baxter, M. G. Abraham, P. Cardona, E. Veznedaroglu, F. R. Hellinger, L. Feng, J. F. Kirmani, D. K. Lopes, B. T. Jankowitz, M. R. Frankel, V. Costalat, N. A. Vora, A. J. Yoo, A. M. Malik, A. J. Furlan, M. Rubiera, A. Aghaebrahim, J.-M. Olivot, W. G. Tekle, R. Shields, T. Graves, R. J. Lewis, W. S. Smith, D. S. Liebeskind, J. L. Saver, T. G. Jovin, Thrombectomy 6 to 24 Hours after Stroke with a Mismatch between Deficit and Infarct, N. Engl. J. Med. 378, 11–21 (2018).

7. A. M. Thiebaut, M. Gauberti, C. Ali, S. Martinez De Lizarrondo, D. Vivien, M. Yepes, B. D. Roussel, The role of plasminogen activators in stroke treatment: fibrinolysis and beyond, Lancet Neurol. 17, 1121–1132 (2018).

8. A. A. Mendez, E. A. Samaniego, S. A. Sheth, S. Dandapat, D. M. Hasan, K. S. Limaye, B. J. Hindman, C. P. Derdeyn, S. Ortega-Gutierrez, Update in the Early Management and Reperfusion Strategies of Patients with Acute Ischemic Stroke, Crit. Care Res. Pract. 2018 (2018), doi:10.1155/2018/9168731.

9. Q. Shen, T. Duong, Magnetic resonance imaging of cerebral blood flow in animal stroke models, Brain Circ. 2, 20 (2016).

10. M. Wintermark, M. Sesay, E. Barbier, K. Borbély, W. P. Dillon, J. D. Eastwood, T. C. Glenn, C. B. Grandin, S. Pedraza, J.-F. Soustiel, T. Nariai, G. Zaharchuk, J.-M. Caillé, V. Dousset, H. Yonas, Comparative Overview of Brain Perfusion Imaging Techniques, Stroke 36 (2005), doi:10.1161/01.STR.0000177884.72657.8b.

11. M. Essig, M. S. Shiroishi, T. B. Nguyen, M. Saake, J. M. Provenzale, D. Enterline, N. Anzalone, A. Dörfler, À. Rovira, M. Wintermark, M. Law, Perfusion MRI: The Five Most Frequently Asked Technical Questions, Am. J. Roentgenol. 200, 24–34 (2013).

12. M. Tanter, M. Fink, Ultrafast imaging in biomedical ultrasound, IEEE Trans. Ultrason. Ferroelectr. Freq. Control 61, 102–119 (2014).

13. T. Deffieux, C. Demene, M. Pernot, M. Tanter, Functional ultrasound neuroimaging: a review of the preclinical and clinical state of the art, Curr. Opin. Neurobiol. 50, 128–135 (2018).

14. E. Macé, G. Montaldo, I. Cohen, M. Baulac, M. Fink, M. Tanter, Functional ultrasound imaging of the brain, Nat. Methods 8, 662–664 (2011).

15. C. Demené, E. Tiran, L.-A. Sieu, A. Bergel, J. L. Gennisson, M. Pernot, T. Deffieux, I. Cohen, M. Tanter, 4D microvascular imaging based on ultrafast Doppler tomography, NeuroImage 127, 472–483 (2016).

16. E. Tiran, J. Ferrier, T. Deffieux, J.-L. Gennisson, S. Pezet, Z. Lenkei, M. Tanter, Transcranial Functional Ultrasound Imaging in Freely Moving Awake Mice and Anesthetized Young Rats without Contrast Agent, Ultrasound Med. Biol. 43, 1679–1689 (2017).

17. C. Demene, J. Baranger, M. Bernal, C. Delanoe, S. Auvin, V. Biran, M. Alison, J. Mairesse, E. Harribaud, M. Pernot, M. Tanter, O. Baud, Functional ultrasound imaging of brain activity in human newborns, Sci. Transl. Med. 9, eaah6756 (2017).

18. M. Imbault, D. Chauvet, J.-L. Gennisson, L. Capelle, M. Tanter, Intraoperative Functional Ultrasound Imaging of Human Brain Activity, Sci. Rep. 7 (2017), doi:10.1038/s41598-017-06474-8.

19. C. Errico, J. Pierre, S. Pezet, Y. Desailly, Z. Lenkei, O. Couture, M. Tanter, Ultrafast ultrasound localization microscopy for deep super-resolution vascular imaging, Nature 527, 499–502 (2015).

20. O. Couture, V. Hingot, B. Heiles, P. Muleki-Seya, M. Tanter, Ultrasound Localization Microscopy and Super-Resolution: A State of the Art, IEEE Trans. Ultrason. Ferroelectr. Freq. Control 65, 1304–1320 (2018).

21. V. Hingot, C. Errico, B. Heiles, L. Rahal, M. Tanter, O. Couture, Microvascular flow dictates the compromise between spatial resolution and acquisition time in Ultrasound Localization Microscopy, Sci. Rep. 9 (2019), doi:10.1038/s41598-018-38349-x.

22. B. Heiles, M. Correia, V. Hingot, M. Pernot, J. Provost, M. Tanter, O. Couture, Ultrafast 3D Ultrasound Localization Microscopy using a 32×32 Matrix Array, IEEE Trans. Med. Imaging , 1–1 (2019).

23. A. Martín, E. Macé, R. Boisgard, G. Montaldo, B. Thézé, M. Tanter, B. Tavitian, Imaging of perfusion, angiogenesis, and tissue elasticity after stroke, J. Cereb. Blood Flow Metab. Off. J. Int. Soc. Cereb. Blood Flow Metab. 32, 1496–1507 (2012).

24. C. Brunner, C. Isabel, A. Martin, C. Dussaux, A. Savoye, J. Emmrich, G. Montaldo, J.-L. Mas, J.-C. Baron, A. Urban, Mapping the dynamics of brain perfusion using functional ultrasound in a rat model of transient middle cerebral artery occlusion, J. Cereb. Blood Flow Metab. 37, 263–276 (2017).

25. C. Brunner, M. Korostelev, S. Raja, G. Montaldo, A. Urban, J.-C. Baron, Evidence from functional ultrasound imaging of enhanced contralesional microvascular response to somatosensory stimulation in acute middle cerebral artery occlusion/reperfusion in rats: A marker of ultra-early network reorganization?, J. Cereb. Blood Flow Metab. 38, 1690–1700 (2018).

26. C. Orset, B. Haelewyn, S. M. Allan, S. Ansar, F. Campos, T. H. Cho, A. Durand, M. El Amki, M. Fatar, I. Garcia-Yébenes, M. Gauberti, S. Grudzenski, I. Lizasoain, E. Lo, R. Macrez, I. Margaill, S. Maysami, S. Meairs, N. Nighoghossian, J. Orbe, J. A. Paramo, J.-J. Parienti, N. J. Rothwell, M. Rubio, C. Waeber, A. R. Young, E. Touzé, D. Vivien, Efficacy of Alteplase in a

Mouse Model of Acute Ischemic Stroke: A Retrospective Pooled Analysis, Stroke 47, 1312–1318 (2016).

27. C. Orset, R. Macrez, A. R. Young, D. Panthou, E. Angles-Cano, E. Maubert, V. Agin, D. Vivien, Mouse Model of In Situ Thromboembolic Stroke and Reperfusion, Stroke 38, 2771–2778 (2007).

28. G. Llovera, K. Hofmann, S. Roth, A. Salas-Pérdomo, M. Ferrer-Ferrer, C. Perego, E. R. Zanier, U. Mamrak, A. Rex, H. Party, V. Agin, C. Fauchon, C. Orset, B. Haelewyn, M.-G. De Simoni, U. Dirnagl, U. Grittner, A. M. Planas, N. Plesnila, D. Vivien, A. Liesz, Results of a preclinical randomized controlled multicenter trial (pRCT): Anti-CD49d treatment for acute brain ischemia, Sci. Transl. Med. 7, 299ra121-299ra121 (2015).

29. C. Demene, T. Deffieux, M. Pernot, BF. Osmanski, V. Biran, JL. Genisson, LA. Sieu, A. Bergel, S. Franqui, JM. Coreas, I. Cohen, O. Baud, M. Tanter, Spatiotemporal Clutter Filtering of Ultrafast Ultrasound Data Highly Increases Doppler and fUltrasound Sensitivity, IEEE Trans. Med. Imaging 34, 2271-85 (2015)

30. J. Baranger, B. Arnal, F. Perren, O. Baud, M. Tanter, C. Demene, Adaptive Spatiotemporal SVD Clutter Filtering for Ultrafast Doppler Imaging Using Similarity of Spatial Singular Vectors, IEEE Trans. Med. Imaging 37, 1574–1586 (2018)

31. K. K. Shung, R. A. Sigelmann, J. M. Reid, Scattering of ultrasound by blood, IEEE Trans. Biomed. Eng. 23, 460–467 (1976).

32. G. Cloutier, Z. Qin, Ultrasound backscattering from non-aggregating and aggregating erythrocytes--a review, Biorheology 34, 443–470 (1997).

33. J. Bercoff, G. Montaldo, T. Loupas, D. Savery, F. Mézière, M. Fink, M. Tanter, Ultrafast compound Doppler imaging: providing full blood flow characterization, IEEE Trans. Ultrason. Ferroelectr. Freq. Control 58, 134–147 (2011).

34. O. O. Zaidat, M. A. Lazzaro, D. S. Liebeskind, N. Janjua, L. Wechsler, R. G. Nogueira, R. C. Edgell, J. S. Kalia, A. Badruddin, J. English, D. Yavagal, J. F. Kirmani, A. V. Alexandrov, P. Khatri, Revascularization grading in endovascular acute ischemic stroke therapy, Neurology 79, S110–S116 (2012).

35. C. Zerna, G. Thomalla, B. C. V. Campbell, J.-H. Rha, M. D. Hill, Current practice and future directions in the diagnosis and acute treatment of ischaemic stroke, The Lancet 392, 1247–1256 (2018).

36. C. M. Stinear, Prediction of motor recovery after stroke: advances in biomarkers, Lancet Neurol. 16, 826–836 (2017).

37. G. Thomalla, C. Gerloff, Acute imaging for evidence-based treatment of ischemic stroke:, Curr. Opin. Neurol. , 1 (2019).

38. S. Martinez de Lizarrondo, C. Gakuba, B. A. Herbig, Y. Repessé, C. Ali, C. V. Denis, P. J. Lenting, E. Touzé, S. L. Diamond, D. Vivien, M. Gauberti, Potent Thrombolytic Effect of N -Acetylcysteine on Arterial Thrombi, Circulation 136, 646–660 (2017).

39. G. Zaharchuk, Arterial Spin–Labeled Perfusion Imaging in Acute Ischemic Stroke, Stroke 45, 1202–1207 (2014).

40. S. Verclytte, O. Fisch, L. Colas, O. Vanaerde, M. Toledano, J.-F. Budzik, ASL and susceptibility-weighted imaging contribution to the management of acute ischaemic stroke, Insights Imaging 8, 91–100 (2017).

41. D. Levine, R. J. McDonald, H. Y. Kressel, Gadolinium Retention After Contrast-Enhanced MRI, JAMA 320, 1853 (2018).

42. J. Provost, C. Papadacci, J. E. Arango, M. Imbault, M. Fink, J.-L. Gennisson, M. Tanter, M. Pernot, 3D ultrafast ultrasound imaging in vivo, Phys. Med. Biol. 59, L1–L13 (2014).

43. J. Provost, C. Papadacci, C. Demene, J.-L. Gennisson, M. Tanter, M. Pernot, 3-D ultrafast Doppler imaging applied to the noninvasive mapping of blood vessels in vivo, IEEE Trans. Ultrason. Ferroelectr. Freq. Control 62, 1467–1472 (2015).

Acknowledgments

Funding sources: This work was supported principally by Agence Nationale de la Recherche (ANR), within the project ANR Predic (ANR-16-CE19-0004) along with funding from the European Research Council under the European Union Horizon H2020 programme/ERC Consolidator grant agreement No 772786-ResolveStroke and the RHU project Marvelous (ANR-16-RHUS-0009). This work was also supported by LABEX WIFI (Laboratory of Excellence ANR -10 -LABX -24) within the French Program “Investments for the Future” under reference ANR -10 - IDEX -0001 -02 PSL*. This research was performed with the technical and scientific support of the INSERM Accelerator of Technological Research in Biomedical Ultrasound and the Institute Blood and Brain @ Caen-Normandie. Author contributions: All authors designed the research, V.H., C.B. and C.O. did the experiments, V.H., C.B., T.D., M.T. and D.V. analyzed the data, T.D. developed parts of the sequence, acquisition and processing software, VH, B.H. and O.C. developed the algorithms for ULM, all the authors discussed the results and wrote the paper. Competing Interest: O.C. and M.T. are depositor of the patent /FR2011/052810. T.D. and M.T. are cofounder of Iconeus. Data availability: Raw data, image acquisition sequences and ULM algorithms can be exchanged throughout a collaboration agreement. Images, processed data and analysis algorithms can be made available on demand.

Etude 3: Cerebral blood flow correlates with ischemic brain lesion only when stroke occurs awake: a preclinical model to bypass the translational roadblocks to clinic.

Contexte de l'étude

L'AVC fait une victime toutes les dix secondes dans le monde (OMS, 2007), et est la première cause de handicap acquis chez l'adulte dans les pays industrialisés (OMS, 2012). Cela pose un problème majeur tant dans le domaine de la santé publique que sur le plan humain. Sans compter que les seuls traitements disponibles, la fibrinolyse par tPA et la thrombectomie, ne peuvent être administrés qu'à une faible proportion des patients (<10%) du fait des effets secondaires (pour le tPA) et de la complexité d'accès pour la technique endovasculaire. Il paraît ainsi indispensable que de nouvelles stratégies thérapeutiques soit mises en place, toutefois la recherche biomédicale est confrontée à de multiples difficultés. A titre d'exemple, sur un peu plus de 1000 nouvelles molécules neuro-protectrices chez l'animal, et à raison de 114 essais cliniques, aucune ne fonctionne chez l'Homme (O'Collins et al., 2006). Ces nombreuses déconvenues posent questions sur les techniques expérimentales précliniques.

Un grand nombre de facteurs peut expliquer le manque de transposabilité des études précliniques vers l'Homme (manque de diversité génétique, animaux jeunes et en bonne santé, pas ou peu de facteurs de risques associées etc…). Un de ces facteurs qui influence le devenir de l'infarctus cérébral est l'anesthésie. En effet, pour des raisons expérimentales les modèles animaux d'AVC sont réalisés sur des animaux anesthésiés. Aussi, les agents anesthésiques communément utilisés en laboratoire (isoflurane, kétamine/xylasine) sont connu pour influencer certains paramètres physiologiques (débit sanguin cérébral, métabolisme énergétique etc…) qui vont directement influer sur le devenir des lésions post-AVC. De plus, lorsqu'une molécule thérapeutique est testée sur des modèles animaux, il est possible qu'il s'agisse en fait de l'association de cette molécule avec l'agent anesthésique utilisé, ce qui peut induire un biais expérimental dans l'évaluation de ce composé.

Objectif de l'étude

Nous avons fait l'hypothèse que les agents anesthésiques utilisés en laboratoire pour modéliser la pathologie chez l'animal influencent le devenir des lésions post-AVC et les effets des molécules thérapeutiques testées. En ce sens, nous avons développé et caractérisé un

nouveau modèle d'ischémie cérébrale chez la souris vigile, comme une nouvelle technique expérimentale pertinente pour les études pharmacologiques à venir.

Principales méthodes utilisées

Nous avons, dans cette étude, tenté de reproduire au plus proche les conditions cliniques de l'ischémie cérébrale et sa prise en charge thérapeutique. Le modèle murin d'ischémie vigile a été mis en place. Pour cela, une prothèse imprimée en 3D a été fixée à l'os pariétal du crâne des souris avec de la colle dentaire (Super-Bond C&B ®). L'ACM a été exposée. Le lendemain, une analgésie à la buprénorphine a été réalisée, puis des souris ont été placées dans un dispositif de contention vigile, dans un harnais en velcro. De la lidocaïne a été pulvérisée et la prothèse a été vissée à la pièce en T dans le dispositif stéréotaxique. L'ACM exposée a été réhydratée et 1 µL de thrombine (1 UI) a été injecté pour induire la formation d'un caillot.

Nos observations sont basées sur la débitmétrie par laser fibré et l'IRM pour les évaluations de la recanalisation et des lésions cérébrales à 24h.

La récupération fonctionnelle a été évaluée par un test sensori-moteur pendant 7 jours post-ischémie, par le Grip strength test.

Principaux résultats

- Nous proposons et caractérisons un nouveau modèle d'AVC thromboembolique chez des souris totalement vigiles.
- Les corrélations entre le DSC précoce et les lésions cérébrales, critère important en clinique, n'existent que lorsque l'AVC se produit vigile.
- Le traitement fibrinolytique de référence, le rtPA est efficace pour réduire les lésions ischémiques et les déficits fonctionnels dans le nouveau modèle.
- A travers de futures investigations pharmacologiques, ce modèle promet un net progrès de la traduction des études précliniques en clinique.

Article soumis dans Blood Brief Reports

CEREBRAL BLOOD FLOW CORRELATES WITH ISCHEMIC BRAIN LESION ONLY WHEN STROKE OCCURS AWAKE: A PRECLINICAL MODEL TO BYPASS THE TRANSLATIONAL ROADBLOCKS TO CLINIC

SUBTITLE: AWAKE STROKE MODEL

Camille BRODIN1,, Maxime GAUBERTI1,2, Denis VIVIEN1,2*, Cyrille ORSET1*

1. Normandie Univ, UNICAEN, INSERM, GIP Cyceron, Institute Blood and Brain @ Caen-Normandie, UMR-S U1237, Physiopathology and Imaging of Neurological Disorders (PhIND), Caen, FRANCE.

2. CHU Caen, Department of Clinical Research, Caen University Hospital, Avenue de la Côte de Nacre, Caen, FRANCE.

*: equal contribution

Corresponding Author Information:

Denis VIVIEN, PhD

INSERM UMR-S U1237 “Physiopathology and Imaging of Neurological Disorders”, University Caen Normandie, GIP Cyceron, Institute Blood and Brain @ Caen-Normandie, Bd Becquerel, BP5229, 14074 Caen, France.

Phone, fax and e-mail: +33 2 31 47 01 66, +33 2 31 47 02 22, vivien@cyceron.fr

Up to now all tentative of translation from preclinical investigations to clinic in the field of ischemic stroke have failed. Here, we postulated that it is the fault of anesthetics, affecting key cerebral physiological parameters including brain circulation. Here, using relevant models of thromboembolic stroke in mice, we demonstrate that correlations between early cerebral blood flow and brain lesions, major criteria in clinic, only exist when the stroke occurs awake. We thus propose and characterize a new thromboembolic stroke model performed in complete awake mice compatible with the current gold standard fibrinolytic treatment, rtPA and future preclinical investigations prior successful translation to clinic.

Introduction.

The current estimations are that 1 in 6 people will have stroke in their life. The recommended therapeutic strategies are to restore cerebral blood flow as fast and efficient as possible, since there is a strong correlation between recanalization rate and final neurological outcome. Today, the overall acute recanalization rate after recombinant tPA (rtPA) treatment is below 35%1. This relatively low efficacy of recanalization is significantly improved when combined with mechanical endovascular thrombectomy (EVT), with a better outcome of patients at 90 days post-stroke onset2. However, eligibility and/or access to these treatments remain limited to a too low number of patients, 20% for the thrombolysis only and 2% when combined with EVT3,4. Altogether, these new approaches have been associated with an increase of the therapeutic window to treat patients, initially 4.5 h for the fibrinolysis only (possibly 9 h5), extended at 24 hours when combined with EVT 6, thus opening new avenues for the development of new strategies to protect and/or repair the brain7,8. However, these last ten years, although numbers of experimental therapies have been identified and tested in animal models of stroke for their capacity to improve stroke outcomes targeting either excitotoxic neuronal damages, spreading depolarization, apoptosis, and/or inflammation9, all have failed when translated to clinic10. Disappointed, most major pharmaceutical companies have stopped or at least reduced their interest for research and development to treat this disease, despite its major societal burden. Our hypothesis to explain this failure is that preclinical models of stroke are performed under exposure to anesthetics. Indeed, anesthetics used in preclinic displays major influences on the signaling of receptors to neurotransmitters 11 (glutamate, GABA ...), the same that drive neuronal survival and influence neurovascular coupling at the acute phase of ischemic stroke. Similarly, anesthetics are well known to influence heart rate, blood pressure and brain-body temperatures, a set of parameters also contributing to brain fates following stroke 12,13.

Results and Discussion. Thus, here we aimed to develop a complete awake ischemic stroke model in mice (i.e. at the time of occlusion, of treatment and recovery) using our knowledge of a thromboembolic ischemic stroke model (occlusive thrombi induced by in situ injection of thrombin into the middle cerebral artery) previously developed and characterized in anesthetized animals 14,15. In this original model, the gold standard thrombolytic treatment for stroke, rtPA (alteplase) infusion, led to recanalization of the tissue and reduced ischemic lesions and neurological deficits, when injected within the 90 min after stroke onset14,15. Surgeries, treatments and all analyses were randomized and performed blind in respect of the ARRIVE and STAIR criteria. When focused on the saline treated animals, our data reveal smaller ischemic brain lesions in awake animals versus anesthetized animals (- 26.95%; ANESthetized 21.92 mm3 +/- 10.13 (n=30) versus AWAKE 16.01 mm3 +/- 9.79, p=0.03 (n=26)) (Fig. 1C). The corresponding angiographic scores, performed at 24 hours post stroke onset using MRI analysis, reveal that complete or partial recanalization post-stroke onset occurs more often in awake animals when compared to anesthetized animals at the time of stroke onset (+ 21%; ANESthetized 60% versus AWAKE 81%), with all animals of the AWAKE group which show complete or partial recanalization versus 10% without any recanalization in the ANESthetized group (Fig. 2D). These data are in agreement with the Doppler recording performed during the first 45 minutes post occlusion which reveal an overall rate of recanalization of + 14.7% in the AWAKE group during this time period versus only 3.7% in the ANESthetized group (p=0.00046) (Fig. 1B). Our data analysis reveals a lack of correlation between cerebral blood flow (rCBF) at 45 minutes and lesion volume (LV) at 24 hours in the ANESthetized group (r2=-0.06), whereas a strong correlation between rCBF and LV-24H is observed in the AWAKE animals (r2= -0.42) (Fig. 1E). A clear and maintained sensorimotor deficit was observed in stroke animals in the two groups (ANESthetized versus AWAKE), with a slight but non-significant lower deficit in the AWAKE animals when compared to the ANESthetized animals (p=0.08; -13.44% ANESthetized vs -11.79% AWAKE). We then tested in these two paradigms (ANESthetized and AWAKE), the gold standard thrombolytic treatment for ischemic stroke, rtPA (Alteplase-Activase). The data analysis reveals that rtPA treatments lead to improved recanalization rates both in ANESthetized and AWAKE groups (at 45min +22.99% in ANESthetized rtPA animals compared to ANESthetized control animals, p=0.02 (n=10/11) versus +20.25% in AWAKE rtPA animals compared to AWAKE control animals, p>0.05 (due to an awake control mice that did a reactive hyperemia induced by ischemia at +155.83 (n=10/10)) (Fig. 2A), with 50% of complete

recanalization in the AWAKE rtPA treated group compared to 30% in the ANESthetized group (Fig. 2C). We also reveal a reduction of the lesion volumes in the rtPA treated groups for both ANESthetized animals and AWAKE animals (ANESthetized: -10.86%; ANES-Saline 20.69 mm3 +/- 10.80 versus ANES-rtPA 9.83 mm3 +/- 7.13, p=0.013 ; AWAKE: -9.14%; AWAKE-Saline 16.13 mm3 +/- 10.54 versus AWAKE-rtPA 7.00 mm3 +/- 5.37, p=0.025), with no difference between ANESthetized and AWAKE groups (Saline or rtPA treated) (Fig. 2B). This lack of difference between control ANESthetized and AWAKE groups, at the opposite of what reported above figure 1C, is due to our criteria of inclusion - exclusion for this part of our study, considering that animals which showed partial or total recanalization before rtPA treatment were excluded (Fig. 2A-B). More interestingly, although there was no correlation between rCBF at 45 minutes (% of recanalization compared to baseline before stroke) and lesion volumes at 24 hours in the ANESthetized groups (neither ANES-Saline (R2=0.04) nor ANES-rtPA (R2=0.03) groups), there were clear correlations in the AWAKE groups (R2=0.46 for the AWAKE-saline group and R2=0.56 for the AWAKE-rtPA group) (Fig. 2D). Neurological evaluations revealed an improved recovery for all rtPA treated animals (ANESthetized rtPA treated group versus ANESthetized non treated animals, pD1=0.13; pD2=0.047; pD3=0.02; pD7=0.39 and AWAKE-rtPA treated group versus AWAKE non treated animals, pD1=0.15; pD2=0.003; pD3=0.07; pD7=0.03), with a 100% strength recovery at D7 in the AWAKE-rtPA group (Fig.2E). In conclusion, these data show that the mandatory criteria to attest of the relevance of a preclinical model of ischemic stroke and of successful translation to clinic (i.e. correlation between rCBF and lesion volumes) can be achieved only when ischemic strokes occur awake, suggesting that our present new experimental model of thromboembolic stroke AWAKE should be the one to use by our community for the future, with the possibility to combine procedures to better control the clot composition and responses to treatment (fibrin-rich clot versus platelets rich clot16,17 or comorbidities such as diabetes, high blood pressure or ageing18–20.

Methods

In accordance with the current ethical laws, under the agreement number #13412, swiss adult male mice were anesthetized with isoflurane (induction at 5% and maintenance at 2%) in a gas mixture of N02/O2 (70/30%). A catheter was then inserted into the tail vein and secured. A 3D printed-prosthesis (see fig. 1) was fixed to the skull of each mice (parietal bone) with a dental glue (Super-Bond C&B ®). The MCA was then exposed14. The next day, Buprenorphine analgesia is performed prior the mice are placed in in a "Velcro" harness under awake restraint. Lidocaine is sprayed around skull prosthesis and the prosthesis screwed to the T-piece of the stereotaxic frame. The exposed MCA is then re-hydrated and 1µL of thrombin (1 UI) injected into the MCA to induce in situ clot formation14. Our observations are based on laser doppler flowmetry and FLASH TOF Angiography MRI for recanalization assessments, T2*-weighted MRI for brain lesion volumes and grip strength test for functional recovery 21–23. All data analyses (Fig 1 and 2) follow normality (Shapiro-Wilk tests). ANOVA for multivariate t tests of significance were performed among our four groups (Fig 2A, 2B, 2C, 2D, 2E) and Student t-tests (independent by groups for intergroup and dependent samples t-test for intragroup comparisons) were performed (Fig1A, 1B, 1C, 1D, 1E, 1F ; Fig2A, 2B, 2C, 2D, 2E). Correlation analyzes were obtained with Pearson tests (Statistica® software). See legends for details.

Acknowledgments: This work was supported principally by Agence Nationale de la Recherche (ANR), within the project ANR Predic (ANR-16-CE19-0004) along with funding from the the European Union Horizon H2020 program ITN XXXXX and the RHU project Marvelous (ANR-16-RHUS-0009). This research was performed with the technical, scientific support and funding of the INSERM, University Caen-Normandie, GIP Cyceron and the Institute Blood and Brain @ Caen-Normandie.

Authorship contributions

Study design: D.V., C.O. and C.B. Conducting experiments and acquiring data: C.B. Analyzing data: D.V. C.O. and C.B. Writing the manuscript: D.V., C.O and C.B

Disclosures of Conflics of Interest

The authors declare no conflict of interests.

References

1. Coutinho JM, Liebeskind DS, Slater L-A, et al. Combined Intravenous Thrombolysis and Thrombectomy vs Thrombectomy Alone for Acute Ischemic Stroke: A Pooled Analysis of the SWIFT and STAR Studies. JAMA Neurology. 2017;74(3):268.

2. Berkhemer OA, Fransen PSS, Beumer D, et al. A Randomized Trial of Intraarterial Treatment for Acute Ischemic Stroke. New England Journal of Medicine. 2015;372(1):11–20.

3. Thiebaut AM, Gauberti M, Ali C, et al. The role of plasminogen activators in stroke treatment: fibrinolysis and beyond. The Lancet Neurology. 2018;17(12):1121–1132.

4. Gory B, Riva R, Turjman F. Endovascular treatment in patients with acute ischemic stroke: Technical aspects and results. /data/revues/22115684/v95i6/S2211568414000163/. 2014;

5. Campbell BCV, Ma H, Ringleb PA, et al. Extending thrombolysis to 4·5–9 h and wake-up stroke using perfusion imaging: a systematic review and meta-analysis of individual patient data. The Lancet. 2019;

6. Nogueira RG, Jadhav AP, Haussen DC, et al. Thrombectomy 6 to 24 Hours after Stroke with a Mismatch between Deficit and Infarct. New England Journal of Medicine. 2018;378(1):11–21.

7. Hill MD, Goyal M, Demchuk AM, Fisher M. Ischemic Stroke Tissue-Window in the New Era of Endovascular Treatment. Stroke. 2015;46(8):2332–2334.

8. Shi L, Rocha M, Leak RK, et al. A new era for stroke therapy: Integrating neurovascular protection with optimal reperfusion. J. Cereb. Blood Flow Metab. 2018;38(12):2073–2091.

9. Kaur H, Prakash A, Medhi B. Drug Therapy in Stroke: From Preclinical to Clinical Studies. PHA. 2013;92(5–6):324–334.

10. O'Collins VE, Macleod MR, Donnan GA, et al. 1,026 experimental treatments in acute stroke. Ann. Neurol. 2006;59(3):467–477.

11. Kitano H, Kirsch JR, Hurn PD, Murphy SJ. Inhalational anesthetics as neuroprotectants or chemical preconditioning agents in ischemic brain. J. Cereb. Blood Flow Metab. 2007;27(6):1108–1128.

12. Slupe AM, Kirsch JR. Effects of anesthesia on cerebral blood flow, metabolism, and neuroprotection. J Cereb Blood Flow Metab. 2018;38(12):2192–2208.

13. Lyons DG, Parpaleix A, Roche M, Charpak S. Mapping oxygen concentration in the awake mouse brain. Elife. 2016;5:.

14. Orset C, Macrez R, Young AR, et al. Mouse Model of In Situ Thromboembolic Stroke and Reperfusion. Stroke. 2007;38(10):2771–2778.

15. Orset C, Haelewyn B, Allan SM, et al. Efficacy of Alteplase in a Mouse Model of Acute Ischemic Stroke: A Retrospective Pooled Analysis. Stroke. 2016;47(5):1312–1318.

16. Sporns PB, Hanning U, Schwindt W, et al. Ischemic Stroke: What Does the Histological Composition Tell Us About the Origin of the Thrombus? Stroke. 2017;48(8):2206–2210.

17. Martinez de Lizarrondo S, Gakuba C, Herbig BA, et al. Potent Thrombolytic Effect of N -Acetylcysteine on Arterial Thrombi. Circulation. 2017;136(7):646–660.

18. Cho S, Yang J. What do experimental models teach us about comorbidities in stroke? Stroke. 2018;49(2):501–507.

19. Dirnagl U. Complexities, Confounders, and Challenges in Experimental Stroke Research: A Checklist for Researchers and Reviewers. Rodent Models of Stroke. 2016;317–331.

20. Macleod MR, Sena E. How to Avoid Bumping into the Translational Roadblock. Rodent Models of Stroke. 2016;7–17.

21. Takeshita H, Yamamoto K, Nozato S, et al. Modified forelimb grip strength test detects aging-associated physiological decline in skeletal muscle function in male mice. Sci Rep. 2017;7:.

22. Kilic E, Kilic U, Bacigaluppi M, et al. Delayed melatonin administration promotes neuronal survival, neurogenesis and motor recovery, and attenuates hyperactivity and anxiety after mild focal cerebral ischemia in mice. J. Pineal Res. 2008;45(2):142–148.

23. Volz LJ, Rehme AK, Michely J, et al. Shaping Early Reorganization of Neural Networks Promotes Motor Function after Stroke. Cereb. Cortex. 2016;26(6):2882–2894.

Figures Legends

Fig. 1: A complete awake thromboembolic stroke model to bypass the translational roadblocks to clinic.

A-Schematic representation of the experiments performed in this study, which considered all STAIR and ARRIVE guidelines. At day-2 (before the ischemia) the basal neurological function was tested for each mice using the well admitted grip strength assay (BIOSEB, France)22,23. Each animal is its own control before and after stroke, allowing a longitudinal evaluation of the functional recovery (day-2, day 1, day 2, day 3 and day 7 post MCAo). Mice, holding by the tail, were dropped on a L-like-bar (for unilateral left and right strength assessment) and gently removed by the experimenter. Data were assessed in grams and converted in % in order to normalize each mouse with its own baseline value (=100%). At day-1 (before the ischemia), mice were anesthetized with isoflurane (induction at 5% and maintenance at 2%) in a gas mixture of N02/O2 (70/30%). Internal mice temperature was maintained at 37°C using a rectal probe and a heating pad. Placed in the stereotactic frame, mice were catheterized in the tail vein. The catheter was secured to allow awake treatment. Lidocaïne was sprayed, and a sagittal skin incision above the skull was performed. The skull was carefully dried and a 3D printed-prosthesis was glued between Bregma and Lambda on the parietal bone skull of each mice with hard dental glue (Super-Bond C&B ®). The prostheses are designed to fit closely to skull form (open source software Blinder®). Both prosthesis and glue are MRI compatible. A skin incision between the ear and eye (1cm) was performed. The masseter muscle was retracted and a local craniotomy was done on the temporal side of the skull to expose the middle cerebral artery (MCA)14. The dura was removed locally in preparation for MCA occlusion. Mice were sutured and isolated in individual cages to avoid fights and mutual scratchings. At day 0, buprenorphine was injected (subcutaneously, 0.1mg/kg) to mice, 30 minutes before the start of the experiment. Mice were placed in awake restraint, in a “Velcro” harness. Lidocaïne was sprayed and the prosthesis were screwed to the T-piece of the stereotaxic device. The exposed MCA was re-hydrated and 1µL of thrombin (1 UI) was injected into the MCA through a micropipette to induce an in situ clot formation14. The pipette was left in place for 10 min allowing clot stabilization. The rCBF was assessed using laser doppler flowmetry, with an optic fiber placed above the MCA territory before and up to 45 min after MCA occlusion. Those steps were performed under isoflurane anesthesia (induction at 5% and maintenance at 2%) in a gas mixture of N02/O2 (70/30%) for ANESthetized groups (Fig.1/2).

The fibrinolysis (Actilyse® 10 mg/kg 10% bolus, 90% perfusion for 40min) or the saline injection (Fig.2) were began at 20 min after MCAo. Physiological parameters were recorded by MouseOxPlus® system (Table 1). At day 1, MRI acquisitions (T2-weighted and Angiography-MR) were assessed and brain tissue fixed at day 7 after the last functional assay. B- Mean regional Cerebral Blood Flow directly after and at 45min post ischemia were recorded by laser doppler flowmetry (Oxford Optronix) (Student t-tests independent by groups # (0min P=.0005 ; 45min P=.00046) or dependent by groups *(ANESthetized group (light gray) P=.034 ; AWAKE group (dark gray) P=.012) C-1. Box plots presenting the quantification of the lesion volumes (21.92 mm3 +/- 10.13 vs 16.01 mm3 +/- 9.79, Student t-tests independent by groups P=0.03). C-2 Representative T2-weighted images (7T MRI) 24 hours after MCAo. C-3 Spatial distribution of the ischemic edema slice-by-slice (ANESthetized (light gray) and AWAKE (dark gray) groups). D- Percentage of angiographic scores 24h after MCAo. Score 0 = complete occlusion (black); score 1 = incomplete filling of the distal bed (dark gray); score 2 = almost complete filling of the distal territory (light gey); score 3 = complete filling of the distal bed (ligthest gray). E-Correlation graphs between rCBF % at 45 min and lesion volumes (mm3) at 24h (r= -.06, p=.74 and r= -.42, p=.035 Pearson tests). F-1 Mean functional recovery curve of left paws on the grip strength assay (% baseline) before and up to 1 week after MCAo. Student t-tests independent by groups # (no significative differences) or dependent by groups * (ANESthetized (gray) group: -16.01% PD1=.0004; -15.23% PD2=.0006; -13.56% PD3=.002; -8.43% PD7=.054 and AWAKE (black) group: -15.08% PD1=.0006; -13.80% PD2=.00009; -10.80% PD3=.0005; -6.43% PD7=.06). F-2 Histogram presenting the mean left paws on the grip strength assay (% baseline) during the week following stroke in ANESthetized (gray) and AWAKE (black) groups (p=0.08, -13.44% vs -11.79% ; Student t-tests independent by groups). All samples in Fig 1 follow normality (Shapiro-Wilk tests), Student t-tests (independent by groups for intergroup and dependent samples t-test for intragroup comparisons) were performed. Correlation analyzes were obtained with Pearson tests. n=30 for ANESthetized group and n=26 for AWAKE in the Fig1.

Figure 2:

B- Mean regional Cerebral Blood Flow directly after and at 45min post ischemia recorded by laser doppler flowmetry (Oxford Optronix) (ANESthetized saline group (light gray), ANESthetized rtPA group (lightest gray), AWAKE saline group (black), AWAKE rtPA group (dark gray), ANOVA P<.05, Student t-tests independent by groups # (at 0min P=.04; P=.05; P=65; P=.60 ; at 45min P=.03; P=.07; P=.02; P=.32). Dependent comparisons student t-tests * showed an increase of rCBF at 45min compared to 0 min post MCAo in all groups P<.05. B-1.Box plots presenting the quantification of the lesion volumes (ANES-Saline vs ANES-rtPA P=.01; AWAKE-Saline versus AWAKE-rtPA P=.025; ANES-Saline vs AWAKE-Saline P=0.35 (due to our criteria of exclusion for which animals displaying partial or total recanalization before rtPA treatment were excluded) ; ANES-rtPA vs AWAKE-rtPA P=0.32). B-2 Representative T2-weighted images (7T MRI) 24 hours after MCAo. B-3 Spatial distribution of the ischemic edema slice-by-slice (ANESthetized saline group (light gray), ANESthetized rtPA group (lightest gray), AWAKE saline group (black), AWAKE rtPA group (dark gray)) β: βregma. C- Percentage of angiographic scores 24h after MCAo. Score 0 = complete occlusion (black); score 1 = incomplete filling of the distal bed (dark gray); score 2 = almost complete filling of the distal territory (light gray); score 3 = complete filling of the distal bed (ligthest gray). D-Correlation graphs between rCBF % at 45 min and lesion volumes (mm3) at 24h (r= -.20, p=.57; r= -.17, p=.63; r= -.67, p=.03; r= -.74, p=.01; pearson tests). E- Mean functional recovery curve of left paws on the grip strength assay (% baseline) before and up to 1 week after MCAo. Student t-tests independent by groups # (ANES-Saline vs ANES-rtPA PD2=.047; PD3=.02; AWAKE-Saline versus AWAKE-rtPA PD2=.003 ; PD7=.03) or dependent by groups * (ANES-Saline PD1=.01; PD2=.01; PD3=.007; PD7=.08 / AWAKE-Saline PD1=.004; PD2=.0002; PD3=.004; PD7=.085 / ANES-rtPA and AWAKE-rtPA groups had no significant deficits P<.05). All samples in Fig 2 follow normality (Shapiro-Wilk tests), ANOVA for multivariate Test of significance was performed among our four groups (P<.05), Student t-tests (independent by groups for intergroup and dependent samples t-test for intragroup comparisons) were performed. Correlation analyzes were obtained with Pearson tests. n=10 for ANESthetized saline group ; n=11 for ANESthetized rtPA group ; n=10 for AWAKE saline group ; n=10 for AWAKE rtPA group in the Fig2.

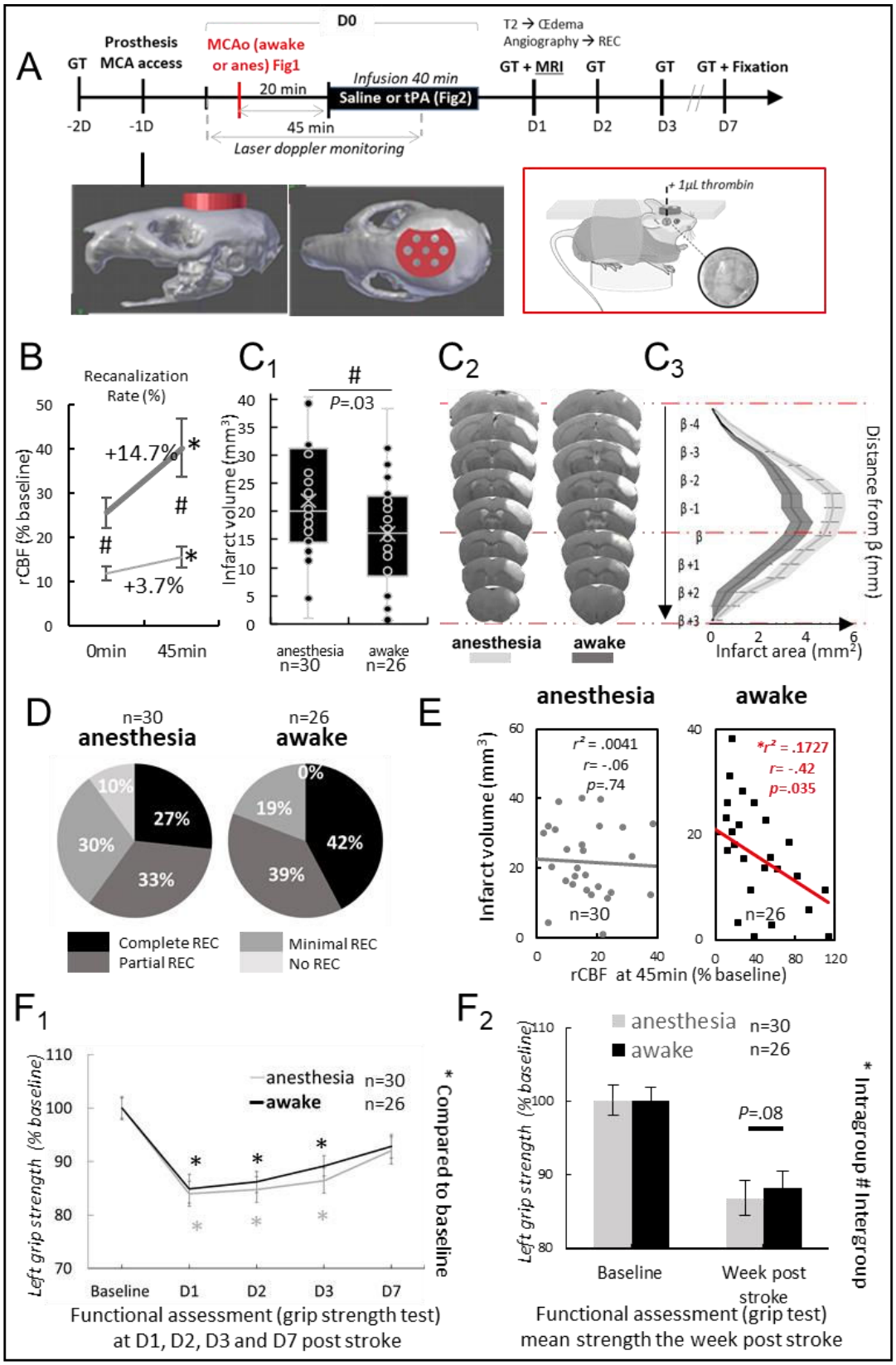
A
GT
Prosthesis
MCA access
MCAo (awake or anes) Fig1
D0
20 min
Infusion 40 min
Saline or tPA (Fig2)
45 min
Laser doppler monitoring
T2 → Œdema
Angiography → REC
GT + MRI
GT
GT
GT + Fixation
-2D
-1D
D1
D2
D3
D7
+ 1µL thrombin
B
Recanalization Rate (%)
rCBF (% baseline)
+14.7%
+3.7%
0min
45min
C1
Infarct volume (mm³)
P=.03
anesthesia n=30
awake n=26
C2
C3
anesthesia
awake
Distance from β (mm)
Infarct area (mm²)
D
n=30 anesthesia
n=26 awake
10%
27%
30%
33%
0%
19%
42%
39%
Complete REC
Partial REC
Minimal REC
No REC
E
anesthesia
awake
Infarct volume (mm³)
r² = .0041
r= -.06
p=.74
n=30
*r² = .1727
r= -.42
p=.035
n=26
rCBF at 45min (% baseline)
F1
Left grip strength (% baseline)
anesthesia n=30
awake n=26
* Compared to baseline
Baseline
D1
D2
D3
D7
Functional assessment (grip strength test)
at D1, D2, D3 and D7 post stroke
F2
anesthesia n=30
awake n=26
P=.08
Baseline
Week post stroke
* Intragroup # Intergroup
Functional assessment (grip test)
mean strength the week post stroke

Figure 1

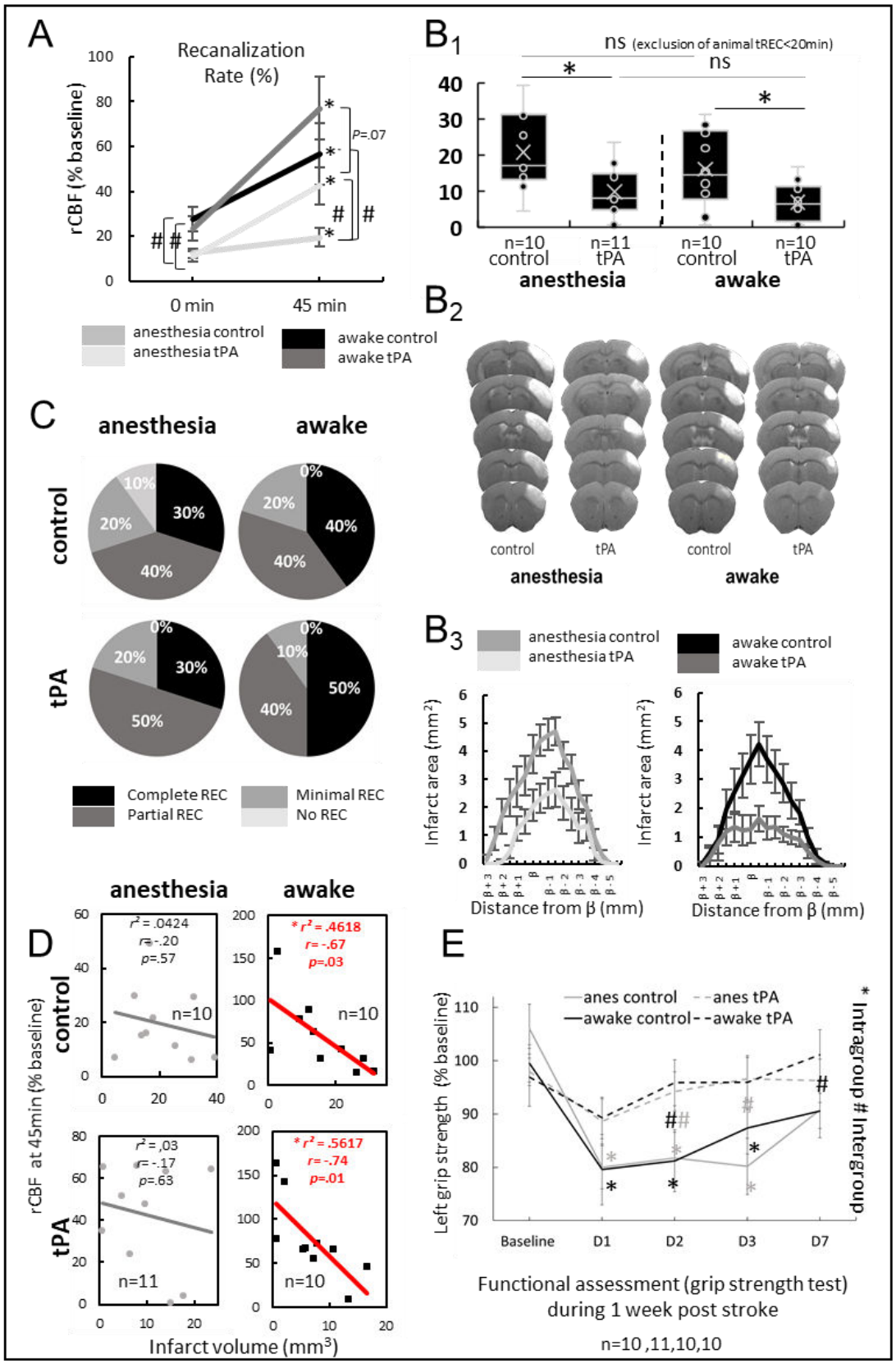
A
Recanalization Rate (%)
rCBF (% baseline)
P=.07
0 min
45 min
anesthesia control
anesthesia tPA
awake control
awake tPA
B1
ns (exclusion of animal tREC<20min)
ns
n=10 control
n=11 tPA
n=10 control
n=10 tPA
anesthesia
awake
B2
control
tPA
anesthesia
awake
B3
Infarct area (mm²)
Distance from β (mm)
C
anesthesia
awake
control
tPA
Complete REC
Partial REC
Minimal REC
No REC
D
r² = .0424
r= -.20
p=.57
n=10
r² = .4618
r= -.67
p=.03
r² = .03
r= -.17
p=.63
n=11
r² = .5617
r= -.74
p=.01
rCBF at 45min (% baseline)
Infarct volume (mm³)
E
anes control
anes tPA
awake control
awake tPA
Left grip strength (% baseline)
Intragroup # Intergroup
Baseline
D1
D2
D3
D7
Functional assessment (grip strength test) during 1 week post stroke
n=10 ,11,10,10

Figure 2

Discussion

Deux décennies après la publication de la *NINDS-study* et 4 ans après l'essai *MR CLEAN*, l'infarctus cérébral demeure l'une des premières causes de mortalité et de handicap acquis de l'adulte. Plusieurs stratégies d'amélioration des thérapies de l'infarctus cérébral peuvent être identifiés. Au cours de ce travail, nous nous sommes centrés sur deux de ces axes :

1- La progression des connaissances sur les mécanismes d'action du traitement pharmacologique de référence (le rtPA).
2- L'amélioration des méthodologies appliquées en recherche préclinique.

1/ Progression des connaissances sur les mécanismes d'action du traitement pharmacologique de référence (rtPA).

L'unique traitement pharmacologique autorisé jusqu'à maintenant dans le cadre des AVC ischémiques est la thrombolyse par injection intraveineuse de rtPA, administrée dans les 4h30 après le début de l'ischémie (Cheng and Kim, 2015). A ce jour, seulement 5% des personnes victimes d'un AVC ischémique bénéficient de ce traitement, notamment du fait de sa faible efficacité thérapeutique et d'importants effets secondaires associés. Comme nous l'avons vu dans l'introduction, une des caractéristiques intéressantes du tPA est qu'il existe sous deux formes (sc-rtPA/tc-rtPA) pouvant avoir des effets distincts dans le contexte de l'ischémie. Cette particularité a justifié la mise en place d'une étude clinique, l'étude OPHELIE. Cette étude clinique réalisée dans 13 centres en France, a permis d'inclure 1004 patients victimes d'AVC ischémiques (489 femmes, 515 hommes, âgés en moyenne de 75 ans) ayant bénéficié de la thrombolyse par le rtPA (Leys *et al.*, 2016). Le but de cette étude était de mettre en relation le devenir clinique des patients avec le ratio sc/(sc+tc) des formes de tPA qu'ils avaient reçu lors de la thrombolyse. Les résultats de cette étude n'ont pas corrélé le ratio sc/(sc+tc) reçu à la mortalité ou au handicap à trois mois de l'ischémie. En revanche, les patients ayant reçu les plus grands ratios sc/(sc+tc) étaient plus susceptibles de déclarer des crises d'épilepsie, alors que les patients ayant reçu les plus bas ratios étaient plus sujets aux transformations hémorragiques. (Figure 56)

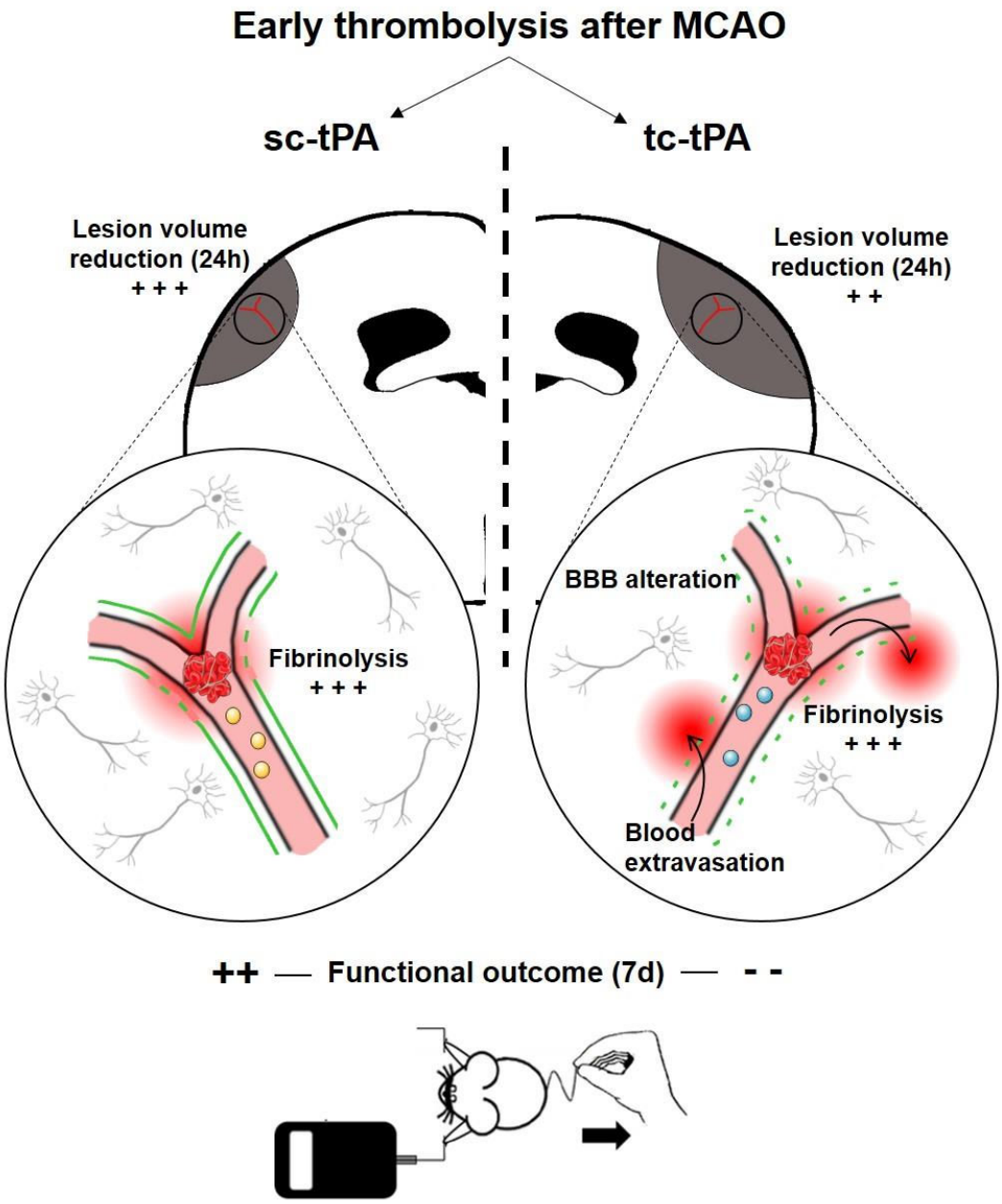

Figure 56 : Schéma récapitulatif des principaux résultats de l'étude 1.
L'activateur tissulaire du plasminogène (tPA) est le seul traitement pharmacologique autorisé en cas d'ischémie cérébrale, utilisé seul ou en association avec la thrombectomie. La forme commerciale recombinante (rtPA) contient deux formes de rtPA : une forme simple chaîne (sc-rtPA) et une forme double chaîne (tc-rtPA). Dans un modèle pertinent d'AVC thromboembolique avec une reperfusion induite par le rtPA, nous avons évalué les effets différentiels de ces deux formes. Nos données révèlent que le sc-rtPA est bénéfique si l'administration est précoce (20min) tandis que le tc-rtPA augmente les déficits par une altération de la BHE. Ce travail suggère que les formes mutées de rtPA sont des cibles pertinentes pour améliorer le traitement des AVC.

i) Effets différentiels des deux formes de tPA sur la reperfusion

Tout d'abord, il est important de préciser une différence majeure dans notre étude comparée à l'étude OPHELIE concernant le ratio (sc/(sc+tc)) des formes de tPA injectées. Les solutions de tPA administrées aux souris contiennent environ 90% de sc-rtPA ou bien de tc-rtPA. Dans l'étude OPHELIE, le pourcentage minimal de forme sc reçu par les patients était de 51% avec un maximum à 91% et la moitié des patients en ont reçus entre 68 et 76%. Notre modèle diffère donc des proportions utilisées quotidiennement en clinique, mais il nous permet cependant de focaliser l'étude des effets de chacune de ces formes afin d'évaluer spécifiquement leurs conséquences après l'ischémie.

Dans un modèle pertinent d'AVC thromboembolique (Orset *et al.*, 2007), les mesures de perfusion cérébrale obtenues par Doppler speckle montrent que le sc-rtPA serait un meilleur agent thrombolytique que le tc-rtPA (Figure 3, étude 1). Pourtant, il est décrit que les deux formes auraient la même efficacité d'activation du plasminogène en présence de fibrine. Néanmoins, toutes les études concernant l'efficacité fibrinolytique des deux formes de tPA ont été menées *in vitro* (Parcq et al., 2012; Rijken et al., 1982; Thelwell and Longstaff, 2007; Wallén et al., 1982), mais jamais à notre connaissance *in vivo*. D'autre part, des études à nouveau *in vitro* montrent que les principaux inhibiteurs du tPA dans le sang (PAI-1 et dans une moindre mesure PAI-2) ont la même efficacité d'inhibition pour le sc-rtPA que pour le tc-rtPA (Kruithof et al. 1988 ; Thelwell and Longstaff, 2007). Dans le parenchyme, la neuroserpine inhibe fortement le tPA qu'il soit simple ou double chaîne, avec toutefois des caractéristiques (profils de vitesses de désacylation en fonction du pH) propres à chaque forme de tPA (Carlson et al., 2016). Ainsi, il est possible que dans le sang, le tc-rtPA soit plus sensible à ses inhibiteurs que le sc-rtPA, ou bien sensible à d'autres inhibiteurs jusque-là peu décrits. A l'inverse, le tc-rtPA pourrait aussi être moins sensible à ses régulateurs allostériques.

ii) Le sc-rtPA est efficace pour lyser le caillot et réduire les déficits

Nous avons montré que le sc-rtPA peut induire la reperfusion cérébrale, et permet une réduction conséquente des volumes de lésion et des déficits moteurs après l'ischémie (Figure 4 et 5, étude 1). L'interaction du sc-rtPA avec les récepteurs NMDA augmente l'excitotoxicité

lors d'une ischémie cérébrale (Parcq et al., 2012). Cependant, à l'échelle clinique ou préclinique, la thrombolyse est bénéfique lorsqu'elle est réalisée précocement (dans les 4h30 après le début de l'ischémie chez l'Homme, 90 minutes chez la souris ; Hacke et al., 2008; Wyseure et al., 2015). Dans notre étude, la thrombolyse a été réalisée à 20 minutes de l'ischémie, c'est à dire très précocement. A ce temps, les effets bénéfiques du sc-rtPA sur la lyse du caillot et la recanalisation artérielle sont supérieurs à ses effets sur l'excitotoxicité. Pour évaluer l'effet du sc-rtPA sur les mécanismes excitotoxiques, il serait intéressant de mener la même étude, mais en réalisant la thrombolyse 90 minutes après le début de l'ischémie (soit à la fin de la fenêtre thérapeutique du tPA chez la souris), ou bien 4h après le début de l'ischémie, quand l'action du tPA sur la recanalisation n'a plus d'effets bénéfiques sur la survie neuronale, et devient délétère (Wyseure et al., 2015 ; Figure 57).

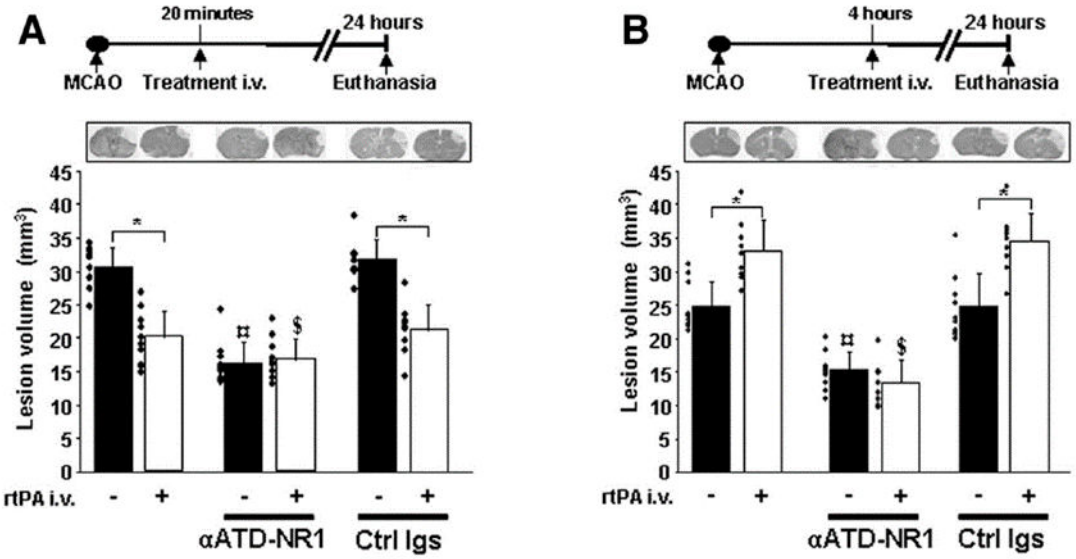

Figure 57 : **La thrombolyse par le tPA est bénéfique lorsqu'elle est réalisée 20 minutes après l'ischémie, mais devient délétère lorsqu'elle est réalisée 4 heures après l'ischémie.** Le modèle utilisé ici est le modèle d'ischémie thromboembolique chez la souris. A) Lorsque la thrombolyse est réalisée 20 minutes après le début de l'ischémie, elle est bénéfique. Le Glunomab® (αATD-NR1), un anticorps se fixant sur les récepteurs NMDA et empêchant leur interaction avec le tPA, permet de réduire les effets délétères du tPA endogène, ou exogène injecté lors de la thrombolyse. L'utilisation d'Igs contrôle, se fixant sur les récepteurs NMDA mais n'empêchant pas leur interaction avec le tPA n'a pas d'effet. B) Lorsque la thrombolyse est réalisée 4 heures après le début de l'ischémie, elle est délétère. Un effet bloqué par le Glunomab®, mais pas par les Igs contrôles (Macrez et al., 2011).

Des précédentes données expérimentales semblent relier l'administration de rtPA à un risque accru de crises épileptiques chez la souris (Fredriksson et al., 2016; Pawlak et al., 2005; Tsirka et al., 1995; Yepes et al., 2002). Il est observé que les variations de pH au niveau des cellules nerveuses entraîneraient une perte d'activité inhibitrice de la neuroserpine,

augmentant ainsi l'activité du tPA et facilitant la propagation des crises par son effet sur les RNMDA (Carlson et al., 2016; Guaranha et al., 2005). Chez l'Homme, une étude a rapporté que la thrombolyse induisait un risque accru de survenue de crises d'épilepsie (Alvarez et al., 2013). L'étude OPHELIE suggère que cet effet pro-épileptique pourrait être lié aux hauts ratios (sc-rtPA/(sc-rtPA+tc-rtPA). Cette hypothèse est cohérente avec l'implication connue de la neurotransmission glutamatergique dépendante des récepteurs NMDA dans les crises d'épilepsie (Ghasemi and Schachter, 2011) et avec l'effet potentialisateur de la signalisation des récepteurs NMDA par le sc-rtPA (Parcq et al., 2012) (Figure 57)

Nous n'avons cependant pas observé aux temps précoces de crises d'épilepsie chez les souris après l'ischémie, quelle que soit la forme de tPA administrée. Or l'anesthésie générale des animaux réalisée à l'isoflurane, a pu masquer la survenue de crises par son effet pro-GABAergique. Il serait intéressant de réaliser un suivi continu des souris par enregistrement vidéo (Hong et al., 2015) ou électroencéphalographique (Choi et al., 2010) afin de surveiller scrupuleusement ce phénomène.

iii) Le tc-rtPA n'améliore pas la récupération fonctionnelle

Dans cette étude, nous observons que lors d'une thrombolyse précoce dans un modèle d'ischémie cérébrale chez la souris, le sc-rtPA est plus bénéfique que le tc-rtPA. Des tests sensori-moteurs ont confirmé que les souris ayant reçu du tc-rtPA présentent une force motrice inférieure (perte de 14.8%) comparées à celles ayant reçu du sc-rtPA (pas de déficit

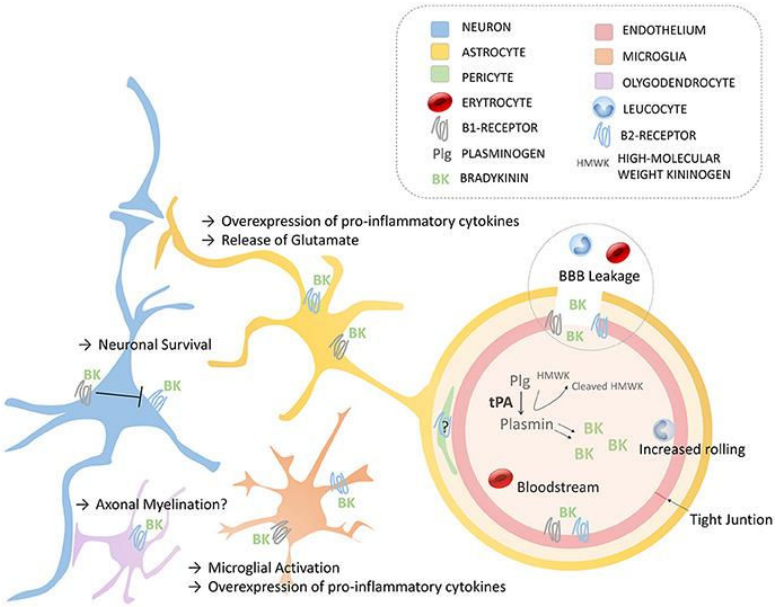

Figure 58: Schéma des principaux rôles de la bradykinine dans l'unité neurovasculaire via les récepteurs B1 et B2. L'endothélium (jonctions serrées), les astrocytes, les neurones, les oligodendrocytes, les microglies et les péricytes constituent l'unité neurovasculaire. BBB, barrière hémato-encéphalique; BK, la bradykinine; HMWK, kininogène de haut poids moléculaire; Plg, plasminogène; tPA, activateur du plasminogène de type tissulaire.

significatif comparées aux souris contrôles). La diminution du volume de la lésion par le sc-rtPA a bien une incidence sur la récupération fonctionnelle post-ischémie contrairement au tc-rtPA.

Ces données semblent en contradiction avec celles de la littérature, à l'inverse du sc-rtPA, le tc-rtPA est décrit comme étant neuroprotecteur par le biais de son interaction avec les récepteurs à l'EGF (Bertrand et al., 2015). Dans notre étude, le déficit de récupération fonctionnelle chez les animaux tc-rtPA pourrait être expliqué par le fait que le tc-rtPA a été moins efficace pour induire la reperfusion après l'ischémie.

Dans les données obtenues lors de l'étude OPHELIE, nous constatons que le tc-rtPA est associé à un risque d'hémorragies cérébrales accru. Le risque hémorragique du tPA est essentiellement dû à son rôle dans l'altération de la BHE au cours de l'ischémie cérébrale (Yepes et al., 2003b). Toutefois le tPA n'est pas le seul acteur de la fibrinolyse capable d'induire l'ouverture de la BHE, la plasmine par exemple possède cette propriété (Marcos-Contreras et al., 2016; Suzuki et al., 2016). Le sc-rtPA et le tc-rtPA présentent la même capacité d'activation du plasminogène en plasmine en présence de fibrine (Thelwell and Longstaff, 2007). En l'absence de fibrine, le tc-rtPA présente une capacité de conversion du plasminogène cinq fois supérieure à celle du sc-rtPA (Wallén et al., 1982).

Nos données montrent que l'ouverture de la BHE (révélée par la présence de fibrinogène dans le parenchyme) est plus importante en périphérie de la lésion et dans le cœur ischémique chez les souris ayant reçu du tc-rtPA que chez les souris ayant reçu du sc-rtPA (Figure 6, étude 1). Il est possible que la présence de fibrine dans le sang soit réduite, et dans ce contexte, le tc-rtPA cliverait plus aisément le plasminogène en plasmine que le sc-rtPA. Cette plus grande quantité de plasmine pourrait alors participer à l'ouverture de la BHE, expliquant pourquoi celle-ci est plus altérée. En effet, dans le cadre de l'hyperfibrinolyse (activation pathologique exacerbée du système fibrinolytique, induisant la survenue d'hémorragies importantes), la plasmine générée en excès par l'action du tPA induit une perméabilisation de la BHE (Marcos-Contreras et al., 2016). La plasmine promeut la production de bradykinine, activant ainsi les récepteurs B2 présents sur les cellules endothéliales et altérant la BHE (Figure 58). Cet état d'hyperfibrinolyse peut être observé lors de la thrombolyse après une ischémie cérébrale (Marcos-Contreras et al., 2016). La génération de plasmine favorisée par le tc-rtPA aggrave possiblement cet état, et donc induit l'altération de la BHE. Cette ouverture de BHE plus importante chez les souris traitées avec du tc-rtPA pourrait être à l'origine des tailles

lésions plus importantes que les souris traitées au sc-rtPA, et pourrait également expliquer le fait que les patients ayant reçu plus de tc-rtPA lors de l'étude OPHELIE aient un risque accru de survenue d'hémorragies cérébrales (Figure 58, Figure 59).

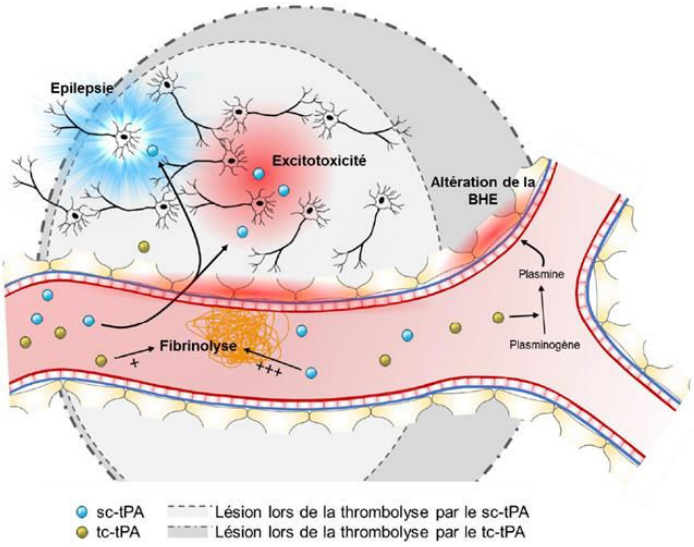

Figure 59 : Mécanismes envisagés pour les différents effets du sc-tPA et du tc-tPA lors de la thrombolyse. Les deux formes de tPA peuvent participer à la fibrinolyse. Si celle-ci est réalisée assez tôt après le début de l'ischémie, le tPA est bénéfique grâce à ses effets pro fibrinolytiques et permet de réduire le volume de la lésion. Mais le tPA a également des effets délétères, différents selon sa conformation. Le sc-tPA est impliqué dans l'interaction avec les récepteurs NMDA, et promeut donc l'excitoxicité, ce qui favoriserait la survenue de crises d'épilepsie, alors que le tc-tPA pourrait plutôt promouvoir l'altération de la BHE. Anfray A

Nouvelles connaissances apportées et perspectives d'étude

Nous avons au cours de cette étude, démontré que le sc-rtPA et le tc-rtPA agissent différemment au cours de la thrombolyse. Le sc-rtPA, bien qu'ayant des propriétés excitotoxiques, demeure bénéfique lorsqu'il est administré tôt après le début de l'ischémie. Le rôle bénéfique du tc-rtPA est lui plus contrasté : d'efficacité moindre pour réduire le volume de lésion, il promeut plus fortement l'ouverture de la BHE que le sc-rtPA.

Les stratégies pour améliorer l'efficacité du tPA lors de la thrombolyse, tout en réduisant ses effets délétères sont multiples. Devant le récent succès clinique du Tenecteplase (mutant du tPA, moins vite dégradé dans la circulation et plus affin pour la fibrine), l'intérêt pour le développement de nouveaux agents thrombolytiques « tPA-like » est amplifié. Cependant, le rtPA demeure la seule molécule autorisée pour le traitement des AVC ischémiques après les nombreuses déconvenues ces 20 dernières années (O'Collins et al., 2006). Il est donc important de mieux connaître les mécanismes d'action des traitements utilisés dans l'ischémie pour les optimiser. Ainsi, l'échec des tentatives d'amélioration de ce traitement pourrait s'expliquer par

la méconnaissance des effets différentiels du sc-rtPA et du tc-rtPA. Mieux connaître les particularités de chacune de ces formes devrait contribuer au ciblage des mécanismes à conserver pour améliorer l'efficacité du tPA dans la thrombolyse, tout en luttant contre les effets délétères induits par chaque forme.

Nos résultats suggèrent de réduire la proportion de tc-rtPA dans les solutions injectées aux patients particulièrement lors d'une prise en charge précoce. Une forme mutée du tPA développée au laboratoire, dont l'arginine a été remplacée par une sérine en position 276, empêche sa conversion en forme double chaîne (sc*-tPA ; Parcq et al., 2013). Cette modification n'altère pas ses propriétés fibrinolytiques, et dans le cadre d'une thrombolyse précoce, les effets délétères du tc-rtPA (non formé à cause de cette mutation) seraient ainsi limités. L'utilisation de ce mutant du tPA pourrait être d'autant plus intéressante qu'il ne potentialise pas l'excitotoxicité glutamatergique contrairement au tPA WT.

Pour finir dans l'organisme, le tPA sécrété sous forme simple chaîne, est converti en forme double chaîne par la plasmine ou les kallikréines (Rajapakse et al., 2005; Wallén et al., 1982). L'inhibition de la plasmine lors de la thrombolyse n'est évidemment pas concevable. En revanche, inhiber les kallikréines pour limiter la conversion simple-double chaine paraît plus envisageable. Les kallikréines sont responsables de la production de bradykinine, une molécule vasodilatatrice impliquée à la fois dans les dommages cérébraux liés à la reperfusion post-ischémie (Storini et al., 2006), dans l'expansion des hématomes en cas d'hémorragie cérébrale (Liu et al., 2011), dans l'inflammation (Göb et al., 2015) et dans l'ouverture de la BHE lorsque le système fibrinolytique est suractivé (Marcos-Contreras et al., 2016). Inhiber ces protéases dans la circulation sanguine au préalable de la fibrinolyse par tPA pourrait prévenir une partie de la conversion du sc-rtPA endogène et exogène en tc-rtPA tout en limitant leurs effets délétères propres lors de l'ischémie. Afin de mieux prédire et d'éviter les effets secondaires du tPA, une autre approche intéressante et complémentaire est l'imagerie multimodale cérébrale. En effet, il est désormais possible de sélectionner les patients susceptibles de bien réagir au traitement thrombolytique sur la base d'une IRM (DWI/FLAIR) sans même connaître quand les symptômes se sont manifestés (Thomalla et al., 2018).

2/ Amélioration de la méthodologie appliquée en recherche préclinique

a) Outils diagnostic préclinique et clinique

Le consensus actuel est que la recanalisation, et plus précisément la perfusion tissulaire, est directement associée à un tableau clinique favorable après un AVC ischémique aigu. Pourtant, malgré des avancées technologiques considérables, les imageurs précliniques actuels présentent toujours des limites de résolution spatio-temporelle, qui réduisent l'investigation détaillée de la perfusion cérébrale post-ischémie chez le petit animal. Nous avons montré grâce à l'étude 2 que l'imagerie ultrasonore ultrarapide (US), une modalité d'imagerie biomédicale (Tanter and Fink, 2014b), permettait :

(1) de suivre la perfusion cérébrale ischémique chez la souris avec une excellente résolution spatiotemporelle ;

(2) de montrer que le volume de tissu hypoperfusé mesuré précocement post-AVC thromboembolique (à 2h) par doppler ultrarapide et microscopie de localisation par ultrasons, est prédictif de la localisation de la lésion ischémique (à 24h)

3) de montrer que le rtPA induit une recanalisation artérielle puis une reperfusion et que l'imagerie ultrasonore ultrarapide permet de prédire la réponse au traitement ;

i) Suivi 3D de l'hypoperfusion cérébrale ischémique chez la souris

Imagerie *in vivo* cerveau entier

Imagerie *in vivo*	UFD-T	MRI (TOF)	MRI	µCT	Laser speckle	DLD
Profondeur	Cerveau entier	Cerveau entier	Cerveau entier	Cerveau entier	<1mm	<1mm
Résolution	~100µm	~mm	~100µm	~10µm	~5µm	-
Temps d'acquisition	20 min	~5-30µm	76min	50min	4s	<1s
Agent de contraste	Non	Non	Oui	Oui	Oui	Non
In vivo	Oui	Oui	Oui	Oui	Oui	Oui
Coût	€	€€€	€€€	€€	€	€
Invasivité	Craniectomie /affinement du crâne	Non	Injection agent de contraste	Injection agent de contraste	Retrait du scalpe	Retrait du scalpe et affinement du crâne
Portabilité	++	- - -	- - -	-	+	+
Exemple	Demené et al 2016	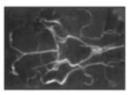 Beckmann et al., 1999	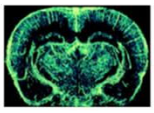 Lin et al., 2009	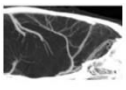 Starosolski et al., 2015	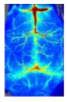 Anfray et al 2019	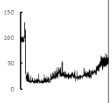 Dijkhuizen et al., 1998

Figure 60 : **Revue des techniques principales d'imagerie micro vasculaires *in vivo* et utilisées pour le suivi cérébral du petit animal.** Notons que seules les quatre premières colonnes peuvent être considérées comme des modalités cérébrales. Les trois dernières colonnes ne peuvent pas être considérées comme des techniques d'imagerie 3D. *UFD-T est invasif pour le rat mais pourrait être effectué à travers le crâne pour la souris. (Demené et al 2016)

Les avancées technologiques et techniques de ces dernières années sont considérables, mais les imageurs précliniques actuels présentent toujours des limites de résolution qui empêchent l'investigation détaillée de la perfusion cérébrale post-ischémie chez le petit animal (Figure 60)

Des techniques de PWI ont été développées chez le petit animal pour évaluer et quantifier le débit sanguin cérérbal (DSC) (notamment le marquage de spin artériel continue, l'ASLc). Dans les années 1990, un modèle d'AVC thromboembolique (par injection intra-carotidienne de caillot autologue) chez le rat avait été étudié par IRM 4,7 Tesla, par des acquisitions pondérées en diffusion et en perfusion. L'analyse des profils de passage de l'agent de contraste a suggéré, assez sommairement, un déficit total de perfusion dans les tissus ischémiques et une perfusion inchangée dans les tissus cérébraux normaux (de Crespigny et al., 1993). Van Dorsten et collaborateurs en 1999 réalisaient une imagerie précoce de perfusion dans un modèle d'ischémie focale intraluminale chez des souris C57Black/6. Après 60min d'occlusion, ils ont montré que la récupération de perfusion post-ischémique est lente, hétérogène et incomplète (van Dorsten et al., 1999). Les défauts de discrimination rencontrés jusqu'ici, ont été en partie surmontés par le développement de l'ASLc. La perfusion tissulaire a alors pu être quantifiée, par marquage magnétique l'eau dans la circulation sanguine. Les modifications aiguës du DSC après MCAo permanente (Shen et al., 2003) ou transitoire (Meng et al., 2004; Shen et al., 2004 ; Tanaka et al., 2011) chez des rats ont pu être mesurés.

En 2012, un suivi IRM (angio-MR, PWI/DWI) de la reperfusion spontanée dans le modèle thromboembolique a permis de d'observer un taux important de reperfusion spontanée dans les premières heures après la formation d'un caillot stable et une occlusion ultérieure de l'ACM (Durand et al., 2012). Dans notre étude, nous avons pu via l'imagerie US observer des phénomènes vasculaires très précis et de manière non invasive. En effet il a été possible de quantifier la recanalisation au sein de l'ACM, et de mesurer la zone de tissu hypoperfusé en 3D très précocement après AVC et à 24h. Chez les souris MCAo non traités, aucune recanalisation, ni reperfusion n'ont été observées dans les 2h, contrairement aux observations de Durand et al., 2012. Il est possible que dans nos conditions l'anesthésie à l'isoflurane prolongée (et l'hypotension induite) ait contribuée à stabiliser le caillot dans la bifurcation de l'ACM. Certaines souris MCAo non traitées (4 sur 10), ont présenté une recanalisation spontanée à 24h

accompagnée d'une reperfusion incomplète du tissu cérébral. Les avantages du modèle thromboembolique d'AVC (Orset et al., 2007) associé à un suivi par imagerie ultrasonore ultrarapide sont d'un intérêt certain pour investiguer la reperfusion post ischémie et les nouvelles stratégies fibrinolytiques. Nous avons réalisé un comparatif entre nos données obtenues en imagerie ultrasonore ultrarapide (US) et des acquisitions en IRM pondéré T2 à 24h, comme ce qui fréquemment réalisé pour visualiser et quantifier la lésion ischémique dans les études *in vivo*. Il serait également intéressant de faire un comparatif exhaustif des informations obtenues par l'imagerie US et l'imagerie de perfusion.

ii) L'imagerie ultrasonore ultrarapide précoce (doppler et ULM) est prédictive des lésions ischémiques à 24h.

La prédiction des lésions tissulaires via des données précoces de perfusion est d'un grand intérêt tant pour le coté clinique que préclinique. L'utilisation de carte de coefficient de diffusion apparent (ADC) ou de flux sanguin cérébral (CBF) est plutôt utilisé en clinique (Arenillas et al., 2002; Thomalla et al., 2003). En recherche expérimentale, le débit collatéral cérébral chez le rat soumis à une occlusion intraluminale transitoire de l'ACM pendant 90 min a été évalué en peropératoire. Par des analyses de débitmètrie doppler laser multi-site, le débit collatéral s'est révélé être prédictif des conséquences lésionnelles ischémiques et du déficit de perfusion en accord avec l'IRM aiguë. Selon Cuccione et al., 2017, la surveillance du débit des collatérales cérébrales est recommandé pour prédire les résultats dans le traitement de l'ischémie cérébrale expérimentale, surtout lorsque l'IRM aiguë n'est pas possible/disponible.

Des algorithmes relativement complexes ont été développés pour prédire le devenir des tissus dans des études expérimentales basées sur un modèle linéaire généralisé (Shen et al., 2005; Wu et al., 2007). Malgré les développements techniques pour augmenter la vitesse, la qualité d'image et la quantification de la perfusion tissulaire (Gao et al., 2014), ces techniques restent complexes sur le plan du calcul. Elles nécessitent des acquisitions très longues et parfois incompatibles avec la pratique expérimentale.

Grâce au suivi par l'imagerie doppler ultrason ultrarapide d'une ischémie thromboembolique par injection de thrombine chez la souris, nous avons observé une correspondance précise entre les volumes hypoperfusés à 2h post-AVC et la taille des lésions ischémiques mesurées par IRM à 24h (Figure 2F-G, étude 2). Cela a révélé le potentiel prédictif de cette modalité d'imagerie. Aucune recanalisation spontanée, ni reperfusion n'ont été

observées dans les 2h chez les animaux contrôles (Figure 2D-E, étude 2). Notre hypothèse s'est confirmée dans un groupe supplémentaire de 5 souris chez lesquelles l'ACM a été occluse de manière permanente par électrocoagulation, ne permettant ainsi ni la recanalisation ni la reperfusion du tissu. Comme attendu, aucune reperfusion n'a été observée et des volumes équivalents hypoperfusés ont été observés dans l'imagerie Doppler ultrasensible avec des lésions ischémiques similaires en IRM pondérée en T2 (Supplementary Figure 1, étude 2)

En raison de la forte atténuation de signal par le crâne, l'imagerie par ultrasons du cerveau a toujours été un défi. Chez les souris, bien que le crâne soit relativement mince, des zones d'ombre ont une incidence sur la sensibilité et le contraste. Dans ces conditions, la distinction entre les grades de reperfusion et l'identification des zones hypo-perfusées peut parfois être difficile. Chez le petit animal comme chez l'homme, les microbulles sont utilisées comme agent de contraste ultrasonore, et via la microscopie de localisation par ultrasons (ULM) ont déjà démontré une amélioration la résolution spatiale. Les microbulles sont des produits de contraste à ultrasons déjà disponibles sur le marché et couramment utilisés chez l'homme (Sonovue, Bracco). Ainsi par l'intermédiaire de cette deuxième modalité d'imagerie (l'ULM) nous avons observé la distribution spatiale précise (localisation et étendue) de l'hypoperfusion et confirmé la parfaite correspondance structurale avec la lésion ischémique observée par IRM à 24 heures (Figure 6). Cette méthode de description anatomique fine est maintenant quantitative (Heiles et al., 2019; Hingot et al., 2019).

iii) Suivi 3D de la recanalisation et de la reperfusion cérébrale induite par le rtPA et prédiction de la réponse au traitement.

Pillekamp et al., 2001 ont utilisé de l'IRM multiparamétrique (coefficient de diffusion apparent (ADC), PWI par marquage de spin artériel et relaxométrie quantitative T2) pour évaluer son potentiel prédictif, dans un modèle d'injection intraluminal de caillot autologue chez le rat avec reperfusion au rtPA (intra-artériel 10 mg/kg 90 min). Leurs données montrent que la cartographie ADC réalisée avant le début du traitement thrombolytique fournit une évaluation fiable du risque de lésion cérébrale persistante, mais en raison des incertitudes liées à la reperfusion post-ischémique ne permet pas de prédire avec précision le résultat dans des expériences individuelles. Dans le même modèle d'ischémie cérébral et chez le rat également, Niessen et al., en 2002 ont réalisé un suivi par IRM de perfusion et par coefficient de diffusion apparent (ADC) pour investiguer si le traitement par rtPA intra-artériel était plus efficace que

l'application par voie intraveineuse. Les traitements intra-artériels et intraveineux ont significativement amélioré le débit sanguin dans le cortex cérébral mais pas dans le putamen caudé. Les deux voies d'application du rtPA ont entraîné des complications hémorragiques, mais ont réduit la taille de la lésion de façon similaires.

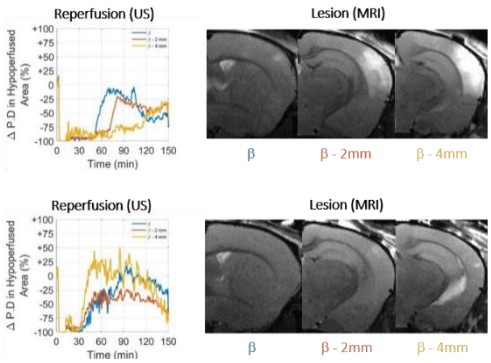

Figure 61 : Les différences dans les profils de reperfusion révélés par l'imagerie par ultrasons Ultrafast sur trois plans (β en bleu,-2 mm en rouge et-4 mm en jaune) sont corrélées aux lésions tissulaires révélées par IRM T2 à 24h. Première ligne : Une reperfusion efficace sur la partie la plus antérieure de la lésion (bleu) mais pas dans la partie postérieure (jaune) ne provoque une lésion que dans la partie postérieure. Deuxième ligne : Une reperfusion efficace empêche la formation de lésions dans tout le cerveau.

Dans notre étude nous montrons que le rtPA induit bien une recanalisation de l'ACM chez les souris (dans les 2h post- AVC), avec des profils de reperfusion tissulaire variables (brusque ou bien progressive et saccadée) généralement incomplète et hétérogène entre les animaux. Les lésions observées en IRM à 24h sont plus légères que les volumes à risque observés en US en raison d'un traitement efficace. Nous avons observé que lorsque la reperfusion survenait sur des coupes antérieures, le tissu cérébral antérieur était intact et inversement (Figure 61) Confirmant le potentiel prédictif de l'imagerie ultrasonore ultrarapide ici, dans la réponse au traitement par rtPA lors d'une ischémie (Figure 62). Cela suggère, comme chez les patients victimes d'AVC, des évolutions de reperfusion différentielles (en fonction du caillot formé, du réseau de collatérale propre, etc).

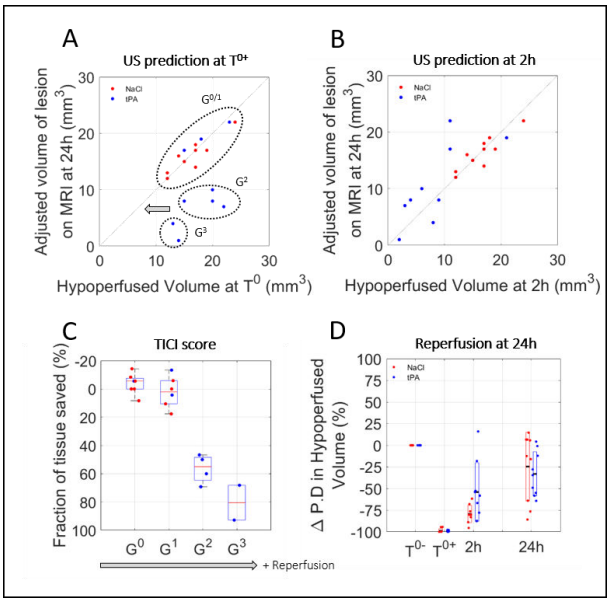

Figure 62 : Prédiction des lésions et des réponses au traitement basée sur une imagerie Doppler transcrânienne ultra-rapide précoce. A. Juste après l'occlusion de l'ACM, le volume hypoperfusé en imagerie Doppler Ultrafast est un marqueur des volumes de lésions ischémiques finales. Pour le groupe traité au NaCl (rouge), les lésions sont les volumes hypoperfusés. Pour le groupe traité au rtPA (bleu), les lésions sont plus petites que les volumes à risque en raison d'un traitement efficace. B. Après traitement, les volumes hypoperfusés restants sont prédictifs des volumes de lésion finaux. C. Efficacité de la prédiction des lésions basée sur la reperfusion en utilisant le score TICI basé sur l'Ultrafast Ultrasound. D. L'évolution des perfusions dans les volumes à risque au début de l'apparition d'un AVC (2 heures) et à 24 heures montre qu'après une fenêtre thérapeutique de 2 heures, la perfusion n'est plus prédictive de la lésion.

Nouvelles connaissances apportées et perspectives d'étude

L'originalité de notre travail réside dans l'utilisation d'une modalité d'imagerie non invasive qui s'apparente à l'échographie (craniectomie non nécessaire pour obtenir une image de perfusion), par ultrasons ultrarapides (US), comme une modalité de neuro-imagerie pertinente pour les AVC. L'imagerie Doppler ultra-rapide permet de surveiller en continu la perfusion cérébrale, en 3D et au début de l'AVC, avec une grande sensibilité et de très bonnes résolutions spatiales et temporelles. Plus important encore, nous montrons qu'une évaluation précoce de la perfusion cérébrale par imagerie cérébrale Ultrafast Doppler *in vivo*, lorsqu'elle est effectuée tôt après l'apparition de l'AVC (ici 2 heures chez les rongeurs), permet de prédire le volume final de la lésion mesuré par IRM à 24 heures. Nous démontrons également que, lorsqu'elle est effectuée juste après le traitement thrombolytique (fibrinolyse induite par rtPA), cette méthodologie est prédictive de la réponse au traitement. Le modèle d'AVC que nous avons utilisé dans l'intégralité de ce travail de recherche (Orset et al., 2007, 2016) est très pertinent par rapport au contexte clinique actuel.

❖ Un champs d'application large en recherche préclinique.

Dans ce contexte, réaliser une évaluation fonctionnelle chez les animaux serait d'un grand intérêt pour déterminer si cet outil d'imagerie est prédictif de la récupération post AVC, qui

constitue le point essentiel de tout suivi clinique. Chez l'Homme, le consensus actuel est que la recanalisation, et plus précisément la perfusion tissulaire, est directement associée à un résultat clinique favorable et à la survie après un AVC ischémique aiguë. Expérimentalement, il est parfois complexe d'évaluer des déficits légers sur des animaux (rongeurs) qui récupèrent très vite par rapport à l'espèce humaine. Avec une caractérisation plus fine de la structure et de l'étendue de la lésion en aigue comme il est maintenant possible de réaliser, il sera certainement plus aisé pour le chercheur de sélectionner la tâche fonctionnelle spécifique à soumettre aux animaux, pour une meilleure évaluation des bénéfices provoqués par un traitement testé et une translation des résultats précliniques à la clinique facilitée. Il serait pertinent d'évaluer d'autres agents fibrinolytiques, notamment le tenecteplase puisque ce mutant du tPA a récemment reporté bénéfique par rapport à l'alteplase (Thelengana et al., 2018), dont la demi vie est plus grande que le tPA et qui est plus spécifique à la fibrine sur la cinétique de reperfusion. Il aurait été intéressant de déterminer les cinétiques de recanalisation de l'ACM et d'estimer d'éventuelles particularités de profil de reperfusion tissulaire post-AVC propre à ce nouveau traitement. La N-acétyl cystéine, qui dégrade les caillots riches en plaquettes dans un modèle murin d'ischémie thromboembolique au chlorure de fer (Martinez de Lizarrondo et al., 2017) pourrait être un autre candidat intéressant à évaluer par imagerie ultrason ultrarapide.

En 2017, un dispositif a été développé permettant d'imager la perfusion cérébrale par ultrason ultrarapide chez le rongeur en « freely moving » c'est-à-dire vigile et libre de se mouvoir (Tiran et al., 2017) ce qui est peu concevable sur des modalités d'imagerie comme l'IRM, le µCT, la TEP ou la SPECT. Hors, dans la recherche préclinique sur les AVC, la quasi-totalité de l'induction de modèles expérimentaux et du suivi hémodynamique/anatomique en imagerie sont réalisés sous l'influence d'anesthésiques. Environ 95% des études précliniques publiées sur les neuroprotecteurs (1990-2018) montrent des bénéfices dans les modèles animaux d'AVC ischémique et aucun ne se confirment en phase d'essais clinique (Shi et al., 2018). Il existe de multiples raisons à l'échec de la recherche translationnelle, nous avons voulu dans un troisième temps adresser si l'utilisation d'anesthésiques qui possèdent leurs propres caractéristiques de neuroprotection ou neurotoxicité pouvaient en être la cause.

❖ Potentiel dans la pratique clinique

D'un point de vue clinique, les limitations sont claires quant à la possibilité d'utiliser l'Ultrason Doppler Ultrafast *in vivo* chez l'adulte en raison de l'importante absorption des ondes ultrasonores par le crâne. L'utilisation clinique de l'échographie ultra-rapide dans ce contexte nécessiterait d'étendre le champ de vision de l'imagerie 2D à l'imagerie 3D sur de grandes zones du cerveau. Une telle extension devrait être possible dans les prochaines années avec l'avènement des matrices piézocomposites 2D ou des technologies de transducteurs ultrasonores à micro-capacités capacitives (CMUT) et le développement de modalités ultra-rapides à ultrasons 3D (Provost et al., 2014, 2015). L'échographie Doppler est la technique la plus simple à effectuer au chevet du patient, sans rayonnement ionisant comme lors d'examens TEP et sans contraintes ferromagnétiques comme lors d'examens IRM. L'agent de contraste requis, sous forme de microbulles injectables dans la circulation sanguine, est déjà utilisé en routine clinique. Elles permettent de réaliser une imagerie cérébrale totale du flux sanguin cérébral par la microcospie de localisation par ultrasons (ULM), et améliorent considérablement le rapport signal/bruit et la résolution (Couture et al., 2018; Heiles et al., 2019; Hingot et al., 2019). Ceci constitue un argument majeur compte tenu du récent rapport de la Food and Drug Administration (FDA) et de l'Agence Européenne des Médicaments (EMA) qui a suspendu la mise sur le marché du gadolinium (agent de contraste utilisé en IRM) car il pourrait affecter le fonctionnement du cerveau. De plus, l'échographie ultra-rapide peut d'ores et déjà être utilisée en peropératoire ou via la fontanelle (Demene et al., 2017) contribuant au diagnostic d'AVC chez le bébé. Chez l'adulte, dans le futur, le caractère prédictif de cette technique au regard de la réponse au traitement pourrait encourager une prise en charge clinique individualisée devant une pathologie hétérogène et complexe comme l'AVC.

b) Modèle d'AVC pertinent pour les études pharmacologiques

À ce jour, des milliers d'agents neuroprotecteurs ont montré des bénéfices dans des études expérimentales, mais aucun nouveau traitement n'a prouvé son efficacité clinique (O'Collins et al., 2006) depuis l'autorisation du tPA en 1996 (sauf le très récent succès du tenecteplase, Thelengana et al., 2018). Ceci questionne la pertinence des études précliniques et des modèles animaux utilisés. En effet, le manque de diversité génétique des espèces (souches pures), l'utilisation systématique d'individus mâles, d'âge relativement jeune et les facteurs de risques propres à l'Homme non considérés, peuvent limiter la transposition des traitements neuro-protecteurs de l'animal à l'Homme. Un dernier paramètre, et non le moindre, est le fait que les

modèles murins d'AVC ischémiques sont réalisés sous anesthésie générale, selon deux méthodes privilégiées : l'injection d'un cocktail kétamine/xylazine ou l'inhalation de gaz halogénés (isoflurane). Les anesthésiques modulent la pression artérielle systémique (Slupe and Kirsch, 2018), la thermorégulation, le flux sanguin et le métabolisme cérébral (Slupe and Kirsch, 2018), le couplage neurovasculaire (Masamoto and Kanno, 2012), l'autorégulation (Slupe and Kirsch, 2018), les dépolarisations ischémiques (Kudo et al., 2016), l'excitotoxicité (Kitano et al., 2007), l'inflammation, les réseaux neuronaux et de nombreuses voies moléculaires (Kitano et al., 2007) importantes qui peuvent interagir avec les mécanismes physiopathologiques et les effets thérapeutiques.

Dans notre troisième étude, nous avons souhaité nous affranchir des multiples effets de l'anesthésie en développant un modèle innovant d'AVC thromboembolique chez la souris vigile. Nous démontrons que (1) les corrélations entre le DSC précoce et les lésions cérébrales, ne sont retrouvées que lorsque le modèle d'étude est réalisé en condition vigile. Nous proposons et caractérisons un nouveau modèle d'AVC thromboembolique pratiqué sur des souris totalement vigiles, (2) compatible avec le traitement fibrinolytique de référence actuellement utilisé, le rtPA. Ce nouveau modèle, (3) à travers de futures investigations pharmacologiques, promet un net progrès de la traduction des études précliniques en clinique.

i) Mise au point d'un nouveau modèle d'AVC thromboembolique vigile

Il existe une large littérature (souvent contradictoire) sur les effets neuroprotecteurs ou neurotoxiques des agents anesthésiques dans les modèles animaux d'AVC (Figure 63). Hors la plupart de ces études ne font que comparer les effets d'un agent anesthésique par rapport à un autre puisque que les modèles d'AVC expérimentaux vigiles étaient jusqu'alors presque inexistants. Il en existe quelques-uns : Sakai et al., en 2007 montrent chez les rats anesthésiés à l'isoflurane une protection histologique majeure (de plus de 50%) et une meilleure récupération fonctionnelle après 8 semaines dans un modèle MCAo à filament comparés aux rats non anesthésiés (pendant la majeure partie de l'ischémie). Dans d'autres modèles d'ischémie cérébrale, l'isoflurane n'améliore que de façon transitoire les résultats fonctionnels et histologiques (Kawaguchi et al., 2000 ; Elsersy et al., 2004). Ces résultats sont retrouvés par Xie et al., 2016 dans un modèle « vigile » intraluminal (avec réveil intermittent pendant l'induction). Rappelons ici que les modèles intraluminaux présentent de nombreux

inconvénients dont celui de léser et de provoquer l'inflammation de l'endothélium vasculaire, et qu'ici la condition contrôle « vigile » est de plus critiquable puisque les animaux sont alternativement anesthésiés et vigiles aux temps d'intérêts.

Volatile Anesthetic	Molecular Pathway	Proteins	First Author, Reference
Isoflurane (treatment before ischemia)	↑cell survival, cell proliferation, neuroprotection	Akt – neuroprotection absent in female and Akt-/- mice	Kitano H. J Cereb Blood Flow Metab 2007;27:1377
	↓nuclear transcription of cytokines, inflammatory mediators	↓NF-κβ, IL-1β, IL-6	Li H. Neurobiol Dis 2013;54:216
	↑cell survival, cell proliferation, neuroprotection	↑pAkt via EEAT3, glutamate, PI3K, ERK, pSer9-GSK3β ↓GSK3β	Li L. Brain Res Bull 2013;98:23
	In penumbra, ↓ cytochrome c release from mitochondria, ↓activation of caspase 3	↑Bcl-2	Li L. *et al.* Eur J Pharmacol 2008;586:106
	↓apoptosis and microglial activation	↓Hsp60, TLR4, MyD88, IL-1β, TNFα, Bax ↑Iκβ-α, Bcl-2	Sun M. Scientific Reports 2015;5:11445
	↑SUMO enzymatic cascade	↑Ubc9	Tong L. Mol Neurobiol 2015;51:1221
	↓inflammation	↓ expression of TLR4, MyD88, NF-κB	Xiao Z. Mol Med Rep 2015;12:675
	Activation of sphingosine signalling	↑activity of SPK2, neuroprotection absent in SPK2-/- animals and with SPK2 block	Yung L. Stroke 2012;43:199
Isoflurane (treatment during/after ischemia)	↓Up-regulation of inflammatory pathway, ↓edema	↓IL-6, IL-1β,	Bleilevens C. Exp Brain Res 2013;224:155
	Mitochondrial protection	activation and opening of mitochondrial K_{ATP} channels	Lee J. Anesthesiology 2008:108:1055
	↓activation of NF-κB transcription factor	↓NF-κB, IL-1β and IL-6	Li H. Neurobiol Dis 2013;54:216
	↑HIF-α and iNOS gene expression	↑HIF-α, iNOS	Li Q. et al. Brain Res 2012;1451:1
	↓cell survival, cell proliferation, neuroprotection, absent with high-fat diet.	↓ of ischemia-induced Akt signaling	Yu H. Obesity 2014; 22: 2396

Figure 63 : **Tableau non exhaustif des voies moléculaires influencées par l'Isoflurane avant, pendant et/ou après ischémie expérimentale. (Archer et al 2018)** Abréviations: AKT, protein kinase B; Bax, Bcl-2-like protein 4; Bcl-2, B-cell lymphoma 2; cJNK, c-Jun-N-terminal kinase; COX, cyclooxygenase; CTMP, carboxy-terminal protein; EEAT3, excitatory amino acid transporter 3; ERK, extracellular signal-related kinases; GSK-3β, glycogen synthase kinase 3-β, HES, hairy and enhancer of split;HIF, hypoxia-inducible factor, Hsp, heat shock protein; H2O2, hydrogen peroxide; ICAM, intercellular adhesion molecule; IL, interleukin; MAPK, Mitogen-activated protein kinase; miRNA, micro RNA; MMP, matrix metalloproteinases; mPTP, mitochondrial permeability transition pore; MyD88, myeloid differentiation primary response gene 88; NDRG2, n-myc downstream regulated gene 2; NF, nuclear factor; NICD, Notch intracellular domain; NO, nitric oxide; NOS, nitric oxide synthase; Nrf2, nuclear factor erythroid 2-related factor, NQ01, quinidine oxidoreductase 1; PI3K, phosphatidylinositol 3-kinase; PKC, protein kinase C; Prok2, prokineticin 2; SPK2, sphingosine kinase 2; TIMP, tissue inhibitor of metalloproteinase; TNFα, tumor necrosis factor alpha; TREK, TWIK-related (2-pore domain) K+ channel, Ubc9, ubiquitin conjugase 9; 3'UTR, three prime untranslated region; VCAM, vascular cell adhesion protein, VEGF, Vascular endothelial growth factor.

Toujours avec l'objectif d'augmenter la qualité et la transposabilité de nos recherches, les chirurgies, les traitements et toutes les analyses ont été randomisés et réalisés à l'aveugle selon les critères ARRIVE et STAIR. De manière étonnante, chez les animaux traités avec une solution saline, nos données révèlent des lésions cérébrales ischémiques plus petites chez les animaux vigiles par rapport aux animaux anesthésiés (Rappel du protocole dans la Figure 64). Les scores angiographiques correspondants, réalisés 24 heures après l'induction de l'AVC par IRM, révèlent que la recanalisation complète ou partielle après l'apparition de l'AVC est plus fréquente chez les animaux vigiles que chez les animaux anesthésiés. Tous les animaux du groupe vigile présentent une recanalisation complète ou partielle quand 10% des animaux MCAo anesthésiés présentent encore une occlusion complète de l'ACM à 24h. Ces données sont en accord avec l'enregistrement Doppler effectué au cours des 45 premières minutes après l'occlusion, qui révèlent un taux global de recanalisation de + 14,7% dans le groupe vigile au cours de cette période, contre seulement 3,7% dans le groupe anesthésié (Figure 1, étude 3).

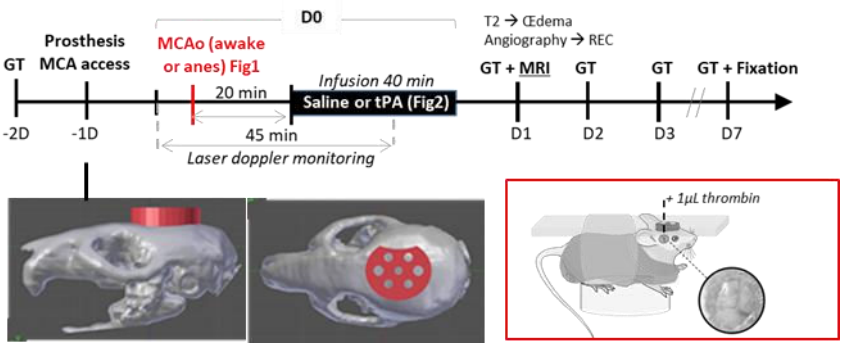

Figure 64 : Rappel du protocole mis au point et suivi dans l'étude 3.

Il est possible que l'anesthésie générale halogénée prolonge les temps d'occlusion vasculaire, et réduise les mécanismes vasculaires compensatoires lors d'une ischémie cérébrale par son action sur les paramètres hémodynamiques. D'un autre coté, les mécanismes de la cascade ischémique sont probablement réduits ou retardés sous anesthésie (Kawaguchi et al., 2000). L'isoflurane agit également sur la barrière hémato encéphalique (Altay et al., 2012; Chi et al., 2017; Thal et al., 2012). Un travail récent réalisé au laboratoire montre un défaut de fonctionnement du système de drainage cérébral par l'anesthésie générale (Gakuba et al., 2018 ; Yuan et al., 2018) . Autant de facteurs confondants, qui influencent les mécanismes physiopathologiques, mais aussi et surtout, les stratégies pharmacologiques testés dans les modèles anesthésiés.

ii) Corrélation entre le débit sanguin cérébral précoce et les lésions cérébrales

De nombreux facteurs influencent la tolérance du cerveau à l'ischémie, telle que l'oxygénation du sang et des tissus, la glycémie, la pression artérielle moyenne, la pression intracrânienne (et donc la pression de perfusion cérébrale) et, plus important encore, la durée de l'ischémie et la circulation collatérale (El Amki and Wegener, 2017; Juttler et al., 2006). Ainsi, de grandes différences interindividuelles existent, dans le délai de survie de la zone de pénombre (chez certains patients la zone de pénombre peut persister jusqu'à plusieurs jours). En fonction du réseau de collatérale, la taille de la pénombre ischémique diminue progressivement et le cœur ischémique se développe dans le tissu hypoperfusé. Si le débit sanguin cérébral est rétabli dans le temps, les dommages ischémiques dans la pénombre sont réversibles, et dans ce cas aucun déficit n'est retrouvé. Le rétablissement du flux sanguin cérébral par recanalisation vasculaire cérébrale et la reperfusion consécutive est le plus

essentiel et le plus urgent traitement dans la phase aiguë de l'ischémie cérébrale (Hacke et al., 2004; Molina and Alvarez-Sabín, 2009). En effet, la recanalisation représente un puissant prédicteur des conséquences d'un AVC et est de plus en plus utilisée comme mesure d'évaluation de l'efficacité dans les essais thrombolytiques et autres essais de revascularisation dans les cas d'AVC aigu. Dans la littérarure expérimentale, cette observation n'a été retrouvée que dans un nombre très restreint de modèles animaux d'AVC. Yuan et al., en 2014 montraient une corrélation entre le CBF mesuré par laser speckle en peropératoire et le volume de lésion calculé par tranche de 2,3,5-triphenyltetrazolium chloride (TTC), dans un modèle d'AVC par ligatures artérielles chez le rat. Une corrélation est retrouvée entre le volume des lésions ischémiques et les déficits fonctionnels dans un modèle par injection de caillot autologue (Nedelmann et al., 2007). Toutefois les méthodes utilisés ici sont criticables, les modèles n'étant pas compatibles avec l'étude d'agents fibrinolytiques (Yuan et al., en 2014) et/ou étant très invasifs et réalisés sous l'influence d'agents anesthésiques (Yuan et al., en 2014 ; Nedelmann et al., 2007). Dans notre contexte expérimental, nos données révèlent un manque de corrélation entre le flux sanguin cérébral (%rCBF) à 45 minutes et le volume de la lésion (VL) à 24 heures dans le groupe anesthésié, alors qu'une forte corrélation entre le %rCBF et VL-24H est observée chez les animaux vigiles (Figure 1, étude 3). Un déficit sensorimoteur clair et maintenu a été observé chez les animaux AVC dans les deux groupes (anesthésié et vigile), avec un déficit légèrement inférieur mais non significatif chez les animaux vigiles par rapport aux animaux anesthésiés.

iii) Evaluation du traitement de référence (rtPA) dans ce nouveau modèle

Le traitement pharmacologique de référence, la fibrinolyse par rtPA ne montre des effets comparables aux observations cliniques que dans seulement 2 modèles expérimentaux d'AVC : le modèle thromboembolique par injection de caillot autologue et le modèle thromboembolique par injection *in situ* de thrombine. C'est pourtant un critère de pertinence indéniable. Ainsi, nous avons testé selon dans nos deux paradigmes (anesthésié et vigile), le traitement thrombolytique de référence pour les accidents ischémiques, le rtPA (Alteplase-Activase). L'analyse des données de doppler peropératoire et d'angio-IRM révèle que les traitements par rtPA entraînent une amélioration des taux de recanalisation dans les groupes anesthésié et vigile. Nous avons également révélé une réduction des volumes de lésions dans

les groupes traités par rtPA (anesthésiés et vigiles). Plus intéressant encore, bien qu'il n'y ait pas de corrélation entre le pourcentage de recanalization (%rCBF) à 45 minutes et les volumes de lésions à 24 heures dans les groupes anesthésiés, des corrélations claires dans les groupes vigiles contrôle et traités au rtPA sont retrouvées (Figure 2, étude 3). Les évaluations neurologiques ont révélé une amélioration de la récupération pour tous les animaux traités au rtPA, avec une récupération fonctionnelle complète à J7 dans le groupe éveillé traité au rtPA.

Nouvelles connaissances apportées et perspectives d'études

L'originalité de notre travail ici est d'avoir réussi à modéliser un AVC ischémique entièrement vigile (au moment de l'occlusion, du traitement et du rétablissement) chez la souris. Dans ce modèle original, le traitement thrombolytique de référence en cas d'AVC, la perfusion de rtPA (alteplase) induit une recanalisation et conduit à une réduction des lésions ischémiques et des déficits neurologiques, lorsqu'il a été injecté à 20 minutes (Figure 1 et 2, étude 3). Nos données montrent que les critères pour attester de la pertinence d'un modèle préclinique d'AVC ischémique et de sa traduction réussie en clinique (c'est-à-dire la corrélation entre le profil de recanalisation et le volume de lésion) ne peuvent être atteints que lorsque l'AVC est vigile. Cela suggère que notre nouveau modèle expérimental d'AVC thromboembolique vigile pourrait être celui recommandé à l'avenir pour la recherche de nouvelles stratégies pharmacologiques, avec la possibilité de combiner des procédures pour mieux contrôler la composition du caillot et les réponses au traitement (caillot riche en fibrine versus caillot riche en plaquettes), associées à des facteurs de risque et comorbidités (diabète, l'hypertension artérielle, le vieillissement).

Tout d'abord, nous devons prendre en compte que là où il y a manipulation vigile, particulièrement dans notre contexte, il y a forcément l'induction d'un stress. Nous avions dans les premiers temps, suivi un protocole d'habituation à la contention vigile divisée en 7 séances consécutives d'1h30 par souris (Madularu et al., 2017; Yang et al., 2013). Le comptage des fèces (indicateur de stress) et les paramètres physiologiques (fréquence cardiaque, fréquence respiratoire notamment) n'ont pas été réduit au bout de 7 jours de contention vigile, traduisant un stress équivalent après habituation. Il aurait été intéressant de doser les taux plasmatiques de cortisol et corticostérone (hormones du stress) (NOHARA et al., 2016). Plusieurs études ont

montré qu'une contention vigile répétée provoquait un stress intense, voire des symptômes dépressifs chez les animaux et qu'il était très complexe de parvenir à contrôler/modérer ce stress (Chu et al., 2016; Jeong et al., 2013; Low et al., 2016). Le choix a été fait, de continuer les investigations en acceptant ce facteur de stress aiguë (et ces nombreux effets moléculaires) sur les animaux comme une limitation de l'étude. Nous avons réalisé une séance de contention vigile d'1h30 chez les animaux contrôles anesthésiés pour limiter le biais. Il est cependant aisé d'imaginer que la survenue brutale d'un AVC doit être associé à un pic de stress intense chez l'homme également.

Il est possible que ce stress ait influencé l'évaluation fonctionnelle. Dans l'ensemble de nos travaux il serait intéressant de compléter nos évaluations par d'autres études comportementales évaluant les capacités motrices et sensorielles des souris après l'ischémie, afin d'évaluer plus précisément la récupération fonctionnelle. Les lésions induites par notre modèle d'ischémie s'étendent principalement au niveau des cortex moteur et sensoriel. Nous pourrions pour cela réaliser des analyses de la marche par le système Catwalk®, de barre tournante (Rotarod®), d'actimétrie, d'exploration spatiale ou d'interaction sociale (Balkaya *et al.,* 2013). Dans nos conditions, il a été observé un défaut de corrélation récurrent à 24h entre la taille des lésions ischémiques et les déficits sensori-moteurs enregistrés, suggérant qu'il est certainement inutile d'évaluer la récupération si précocement après la chirurgie d'induction de l'ischémie cérébrale chez la souris.

Notre travail ouvre une autre discussion importante. Alors que nous nous attendions à mettre en lumière un effet de protecteur de l'Isoflurane comme dans la littérature (Sakai et al., 2007; Seto et al., 2014; Xie et al., 2016), nous observons l'inverse. L'hypothèse la plus probable pour expliquer ce résultat est un effet dépendant de la pression artérielle systémique. La mesure des paramètres physiologiques peropératoires a permis de mettre en évidence une fréquence cardiaque et respiratoire largement augmentée chez les animaux vigiles par rapport aux animaux anesthésiés. Par des systèmes (non invasifs par ballonnet) de mesure de pression artérielle moyenne (PAM), une PAM largement augmentée a été observée chez les animaux vigiles.

Il n'est donc pas impossible que les lésions réduites chez les animaux MCAo vigiles soient dues à une déstabilisation précoce du caillot dans l'ACM sous les effets de la pression sanguine. Il est reporté dans plusieurs études, utilisant des modèles thromboemboliques vigiles

que la lésion ischémique est réduit à mesure que la PAM est augmentée (Drummond et al., 1989; Shin et al., 2008; Zhu and Auer, 1995). Fait intéressant, chez l'homme, une hypertension réactionnelle à l'ischémie est souvent observée et il n'existe pas de consensus thérapeutique concernant la prise en charge de cette augmentation de PA. Nos données semblent indiquer un bénéfice de l'hypertension aiguë et semblent être en accord avec les études qui mettent en avant l'amélioration du flux collatéral comme stratégie thérapeutique (El Amki and Wegener, 2017). Par exemple, Hong et al., 2019 concluent dans une étude sur 306 patients qu'une PA plus élevée peut être nocive chez les patients sans reperfusion, mais protectrice (*via* un meilleure flux) chez ceux qui ont reperfusé.

Nous aurions pu orienter notre recherche dans cette direction, en testant un groupe hypertendu lors de l'occlusion cérébrale pour contre balancer les effets hypotenseurs de l'anesthésie halogénée. La noradrénaline est fréquemment utilisée en clinique pour augmenter la PA et atténuer la pression intracrânienne en condition de traumatisme crânien par exemple. Dans un groupe distinct, il aurait été intéressant d'administrer de la Nicardipine, un bloqueur de canaux calciques, utilisée en clinique pour normo-tendre les patients en hypertension réactionnelle à l'ischémie cérébrale, pour clarifier les effets de la pression artérielle en contexte d'ischémie cérébrale.

De manière intéressante, dans un modèle murin de photothrombose vigile Seto et al., 2014 testent deux agents neuroprotecteurs potentiels (un antagoniste des récepteurs nicotiniques GluN2B ou α4β2). Ces données montrent que, chez des souris contrôles, une exposition de seulement 20 minutes à l'isoflurane au cours de l'induction d'un AVC peut réduire de manière significative les dommages corticaux ischémiques par rapport aux souris vigiles au cours de l'AVC. Pour ce qui est de la comparaison des effets de thérapies potentielles, aucune n'a induit de neuroprotection si l'AVC était induit sous anesthésie. Cependant, pour les souris vigiles au cours de l'AVC, l'antagoniste des récepteurs nicotiniques α4β2 réduisait les dommages ischémiques de 23% par rapport aux témoins traités au véhicule, alors que l'antagoniste GluN2B n'a montré aucun effet significatif (Seto et al., 2014). Il aurait aussi été intéressant de prendre la question dans le sens inverse, et de tester des neuroprotecteurs connus pour être inefficaces chez l'Homme dans un modèle expérimental vigile. C'est ce que nous avons réalisé ensuite. Le sodium disufenton (NXY-059) avait montré un effet bénéfique dans des modèles d'AVC rongeurs et primate (en suivant l'ensemble des critères STAIR) et

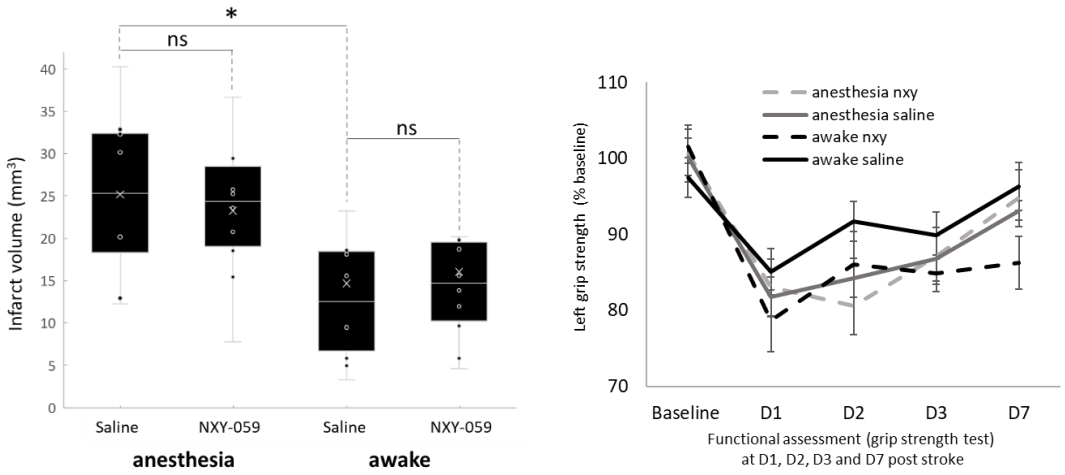

Figure 65 : **Boites à moustache des quantifications de volume de lésion ischémique obtenus par IRM à 24h.** Le NXY-059 ne montre aucun effet neuroprotecteur dans le modèle thromboembolique par injection de thrombine, qu'il soit réalisé de manière vigile ou anesthésié.

n'avait finalement comme beaucoup d'autres composés, pas confirmé ces effets lors des phases cliniques (Shuaib et al., 2007). Nous avons testé le NXY-059 dans nos deux modèles de prédilection (vigile ou anesthésié) et nous n'observons aucun effet bénéfique dans le modèle thromboembolique vigile. Toutefois cet antioxydant ne fonctionnant pas non plus dans la condition anesthésiée (ceci prouvant une fois de plus la robustesse du modèle Orset et al., 2007), des études pharmacologiques complémentaires sont requises pour déterminer le réel potentiel prédictif du nouveau modèle thromboembolique vigile (Figure2, étude 3).

Il serait d'un grand intérêt de tester d'avantages de molécules prometteuses expérimentalement que nous savons avoir échouées en clinique. Par exemple : le CGS19755 (un antagoniste compétitif des RNMDA) qui montrait du côté préclinique, une réduction de la taille de l'infarctus de 50% (Shuaib et al., 1993) et qui du côté clinique à augmenter le taux de mortalité (22% dans le groupe CGS 19755 contre 17% dans le groupe placebo), entrainant ainsi l'arrêt prématurément de l'essai (Davis et al., 2000). Ou encore, un agonistes des RGABA : Le clométhiazole, qui du côté préclinique était neuroprotecteur dans des modèles focaux et globaux d'ischémie cérébrale dans plusieurs espèces différentes (Chaulk et al., 2003; Sydserff et al., 2000) et qui du coté clinique n'a montré aucune influence sur la gravité du déficit post-AVC, la récupération fonctionnelle ou le volume d'infarctus chez les patients testés. Dans un second temps, il serait pertinent de tester le tenecteplase, (récemment reporté bénéfique par rapport à l'alteplase dans des phases cliniques (Thelengana et al., 2018)), dont la demi vie est plus grande que le tPA et qui est plus spécifique à la fibrine sur la cinétique de reperfusion. De

surcroît, en considérant le récent développement de l'imagerie ultrason ultrarapide chez la souris en « *freely moving* » (Tiran et al., 2017), il aurait été intéressant de suivre la reperfusion tissulaire post ischémie vigile vs anesthésiée, ce qui n'a encore jamais été réalisé dans la littérature, pour aller plus loin dans l'analyse que ce que nous a permis la débitmètrie par laser fibré. Des différences temporelles de recanalisation et des profils spatio-temporels de reperfusion tissulaire pourront certainement être distingués par cette méthologie originale et innovante.

Malgré de certaines exigences techniques, la communauté scientifique doit se résoudre à utiliser de plus en plus ce modèle pertinent, d'autant qu'il est réalisable sur des espèces supérieurs tel que le primate non humain (Gauberti et al., 2014). Un autre point que nous montrons dans cette dernière étude, soutenu par différents travaux (Seto et al., 2014; Slupe and Kirsch, 2018), est que lors d'investigations mettant en jeu des paramètres hémodynamiques, il est préférable d'utiliser des modèles expérimentaux vigiles. Il est essentiel que le chercheur prenne en compte les effets spécifiques et sélectionne soigneusement l'agent anesthésique qui n'interfèrera pas (ou le moins possible) avec sa question scientifique. Reproduire l'effet thérapeutique d'une nouvelle molécule sous différents régimes anesthésiques aiderait à réduire la confusion est le minimum recommandé si le modèle d'ischémie vigile n'est pas compatible avec le protocole d'étude. Enfin, lors de la communication des résultats, une définition claire de la gestion anesthésique utilisée permettra aux autres d'estimer les confusions anesthésiques inhérentes à l'expérience. Des efforts continus pour comprendre les mécanismes de l'action anesthésique sur le cerveau sain ou malade serviront à améliorer notre utilisation de modèles expérimentaux d'AVC pour améliorer les soins aux patients.

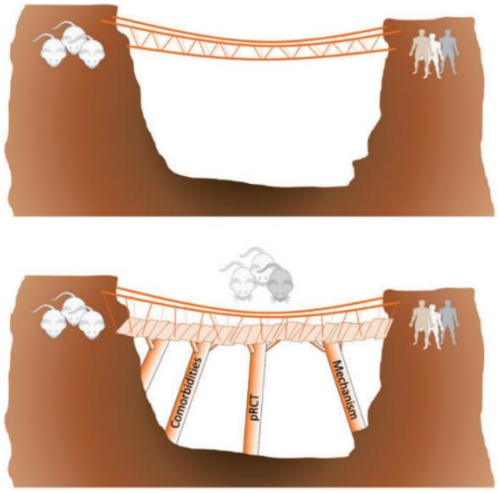

Figure 66 : Combler le fossé translationnel.
Il existe un écart important entre les approches précliniques actuelles et les procédures d'examen clinique des traitements pour les AVC. En comblant le fossé entre les deux extrémités, en utilisant à la fois des études de comorbidité et des essais contrôlés randomisés en milieu préclinique (pRCT), et en considérant mieux les conditions et procédures des essais cliniques, nous serons peut être en mesure d'effectuer une recherche translationnelle efficace.
(Neuhaus et al., 2017)

Il est clair que le domaine de la recherche sur les AVC est perturbé par des problèmes techniques et expérimentaux de conception qui peuvent être corrigés à l'échelle du chercheur (inclusion de comorbidités, cohortes mixtes, partage de données, etc. Figure 66). Avec l'introduction de la thrombectomie endovasculaire comme traitement de référence (Berkhemer et al., 2015 ; Bracard et al., 2016) bénéfique jusqu'à 24h (Nogueira et al., 2018) et une probable extension de la fenêtre thérapeutique pharmacologique (Campbell et al., 2019), le potentiel thérapeutique des agents neuroprotecteurs est croissant. Sans compter qu'il est maintenant possible d'investiguer les patients de manière beaucoup plus détaillée par le biais de modalités d'imagerie avancées. Les agents neuroprotecteurs peuvent et doivent être réexaminés aux moyens des nouveaux outils précliniques disponibles, en tant que traitements adjoints à la recanalisation (Neuhaus et al., 2017).

Conclusion générale

Une première approche de ce travail a été de s'intéresser à l'actuel traitement de référence, et d'évaluer les rôles différentiels des formes sc-rtPA et tc-rtPA lors de la thrombolyse dans un modèle murin d'ischémie cérébrale. Lorsqu'il est utilisé précocement, le sc-rtPA permet d'améliorer efficacement la reperfusion cérébrale, de diminuer les volumes de lésion et de réduire les déficits fonctionnels. A l'inverse, le tc-rtPA a été moins efficace pour promouvoir la reperfusion, pour réduire les volumes de lésion, et n'a pas permis d'améliorer la récupération fonctionnelle. Une des explications de cet effet du tc-rtPA réside dans le fait qu'il aggrave l'ouverture de la BHE après l'ischémie. Ces travaux démontrent des effets différents et indépendants des deux formes de tPA, et soulignent la nécessité de considérer les formes de tPA séparément lors du développement de nouvelles stratégies d'amélioration du traitement des AVC. Devant les échecs répétés de translation d'effets pharmacologiques de la paillasse vers le lit du patient, une remise en question des techniques expérimentales actuelles a été faite. Le développement de technologies telles que l'imagerie ultrasonore ultrarapide a permis une caractérisation plus fine de phénomènes anatomiques et fonctionnels jusqu'alors difficilement observables et non quantifiables chez le petit animal, qui est largement utilisé dans la modélisation de l'AVC. La qualité méthodologique des études chez l'animal (randomisation, traitement en aveugle, évaluations à long terme et comportementales, comorbidités) doit être encore améliorée. En ce sens, cette thèse a permis également la mise au point et la caractérisation d'un modèle murin d'AVC thromboembolique vigile et ainsi de s'affranchir de tout facteurs confondants dus à l'utilisation de l'anesthésie a été mis au point et caractérisé. Pour la première fois dans un modèle expérimental, les paramètres de recanalisation observée à 45min post MCAo corrèlent avec les lésions observées à 24h. Le rtPA réduit la lésion ischémique et les déficits fonctionnels dans ce modèle. Le NXY-059 n'a d'effet ni sur la taille lésionnelle ni sur les déficits post-AVC. Cette étude est d'un grand intérêt pour les tests pharmacologiques futurs afin de surmonter les problèmes translationnels clinique. Dans l'ensemble, mon travail de thèse a permis de faire progresser les connaissances sur les mécanismes d'action du traitement pharmacologique de référence (rtPA), et d'améliorer la méthodologie appliquée en recherche préclinique pour augmenter les chances de succès clinique des stratégies pharmacologiques testées en laboratoire .

Abe, Y., Nakamura, H., Yoshino, O., Oya, T., and Kimura, T. (2003). Decreased neural damage after spinal cord injury in tPA-deficient mice. J. Neurotrauma *20*, 43–57.

Adams, H.P., Bendixen, B.H., Kappelle, L.J., Biller, J., Love, B.B., Gordon, D.L., and Marsh, E.E. (1993). Classification of subtype of acute ischemic stroke. Definitions for use in a multicenter clinical trial. TOAST. Trial of Org 10172 in Acute Stroke Treatment. Stroke *24*, 35–41.

Ahmad, A.S., Satriotomo, I., Fazal, J., Nadeau, S.E., and Doré, S. (2015). Considerations for the Optimization of Induced White Matter Injury Preclinical Models. Front Neurol *6*.

Ahmed, N., Näsman, P., and Wahlgren, N.G. (2000). Effect of intravenous nimodipine on blood pressure and outcome after acute stroke. Stroke *31*, 1250–1255.

Akassoglou, K., Kombrinck, K.W., Degen, J.L., and Strickland, S. (2000). Tissue plasminogen activator-mediated fibrinolysis protects against axonal degeneration and demyelination after sciatic nerve injury. J. Cell Biol. *149*, 1157–1166.

Albers, G.W., von Kummer, R., Truelsen, T., Jensen, J.-K.S., Ravn, G.M., Grønning, B.A., Chabriat, H., Chang, K.-C., Davalos, A.E., Ford, G.A., et al. (2015). Safety and efficacy of desmoteplase given 3-9 h after ischaemic stroke in patients with occlusion or high-grade stenosis in major cerebral arteries (DIAS-3): a double-blind, randomised, placebo-controlled phase 3 trial. Lancet Neurol *14*, 575–584.

Alberts, M.J., and Atkinson, R. (2004). Risk reduction strategies in ischaemic stroke : the role of antiplatelet therapy. Clin Drug Investig *24*, 245–254.

Altay, O., Suzuki, H., Hasegawa, Y., Caner, B., Krafft, P.R., Fujii, M., Tang, J., and Zhang, J.H. (2012). Isoflurane attenuates blood-brain barrier disruption in ipsilateral hemisphere after subarachnoid hemorrhage in mice. Stroke *43*, 2513–2516.

Alvarez, V., Rossetti, A.O., Papavasileiou, V., and Michel, P. (2013). Acute seizures in acute ischemic stroke: does thrombolysis have a role to play? J. Neurol. *260*, 55–61.

Amantea, D., Micieli, G., Tassorelli, C., Cuartero, M.I., Ballesteros, I., Certo, M., Moro, M.A., Lizasoain, I., and Bagetta, G. (2015). Rational modulation of the innate immune system for neuroprotection in ischemic stroke. Front Neurosci *9*, 147.

van den Ameele, J., Tiberi, L., Vanderhaeghen, P., and Espuny-Camacho, I. (2014). Thinking out of the dish: what to learn about cortical development using pluripotent stem cells. Trends in Neurosciences *37*, 334–342.

András, I.E., Deli, M.A., Veszelka, S., Hayashi, K., Hennig, B., and Toborek, M. (2007). The NMDA and AMPA/KA receptors are involved in glutamate-induced alterations of occludin expression and phosphorylation in brain endothelial cells. J. Cereb. Blood Flow Metab. *27*, 1431–1443.

Arenillas, J.F., Rovira, A., Molina, C.A., Grivé, E., Montaner, J., and Alvarez-Sabín, J. (2002). Prediction of early neurological deterioration using diffusion- and perfusion-weighted imaging in hyperacute middle cerebral artery ischemic stroke. Stroke *33*, 2197–2203.

Armstead, W.M. (2003). PTK, ERK and p38 MAPK contribute to impaired NMDA-induced vasodilation after brain injury. Eur. J. Pharmacol. *474*, 249–254.

Armstead, W.M., Cines, D.B., and Higazie, A.A.-R. (2005). Plasminogen activators contribute to age-dependent impairment of NMDA cerebrovasodilation after brain injury. Brain Res. Dev. Brain Res. *156*, 139–146.

Armstead, W.M., Kiessling, J.W., Riley, J., Cines, D.B., and Higazi, A.A.-R. (2011a). tPA contributes to impaired NMDA cerebrovasodilation after traumatic brain injury through activation of JNK MAPK. Neurol. Res. *33*, 726–733.

Armstead, W.M., Riley, J., Cines, D.B., and Higazi, A.A.-R. (2011b). tPA contributes to impairment of ATP and Ca sensitive K channel mediated cerebrovasodilation after hypoxia/ischemia through upregulation of ERK MAPK. Brain Res. *1376*, 88–93.

Armstead, W.M., Riley, J., Yarovoi, S., Higazi, A.A.-R., and Cines, D.B. (2016). tPA-A296-299 Prevents Impairment of Cerebral Autoregulation After Stroke Through LRP Dependent Increase in cAMP and p38. Stroke *47*, 2096–2102.

Asahi, M., Asahi, K., Jung, J.-C., del Zoppo, G.J., Fini, M.E., and Lo, E.H. (2000). Role for Matrix Metalloproteinase 9 after Focal Cerebral Ischemia: Effects of Gene Knockout and Enzyme Inhibition with BB-94. Journal of Cerebral Blood Flow & Metabolism *20*, 1681–1689.

Astrup, T., and Permin, P.M. (1947). Fibrinolysis in the animal organism. Nature *159*, 681.

Astrup, T., and Stage, A. (1952). Isolation of a soluble fibrinolytic activator from animal tissue. Nature *170*, 929.

Audibert, G., Charpentier, C., and Mertes, P.-M. (2007). Surveillance du métabolisme cérébral (SjO2, PtiO2, microdialyse). In La réanimation neurochirurgicale, N. Bruder, P. Ravussin, and B. Bissonnette, eds. (Paris: Springer Paris), pp. 121–140.

Balkaya, M., Kröber, J.M., Rex, A., and Endres, M. (2013). Assessing post-stroke behavior in mouse models of focal ischemia. J. Cereb. Blood Flow Metab. *33*, 330–338.

Bao, Y., Qin, L., Kim, E., Bhosle, S., Guo, H., Febbraio, M., Haskew-Layton, R.E., Ratan, R., and Cho, S. (2012). CD36 is involved in astrocyte activation and astroglial scar formation. J. Cereb. Blood Flow Metab. *32*, 1567–1577.

Baranes, D., Lederfein, D., Huang, Y.-Y., Chen, M., Bailey, C.H., and Kandel, E.R. (1998). Tissue Plasminogen Activator Contributes to the Late Phase of LTP and to Synaptic Growth in the Hippocampal Mossy Fiber Pathway. Neuron *21*, 813–825.

Bardutzky, J., Shen, Q., Henninger, N., Schwab, S., Duong, T.Q., and Fisher, M. (2007). Characterizing tissue fate after transient cerebral ischemia of varying duration using quantitative diffusion and perfusion imaging. Stroke *38*, 1336–1344.

Barker-Carlson, K., Lawrence, D.A., and Schwartz, B.S. (2002). Acyl-Enzyme Complexes between Tissue-type Plasminogen Activator and Neuroserpin are Short-lived in Vitro. J. Biol. Chem. *277*, 46852–46857.

Barnes, P., and Thomas, K.L. (2008). Proteolysis of proBDNF is a key regulator in the formation of memory. PLoS ONE *3*, e3248.

Basham, M.E., and Seeds, N.W. (2001). Plasminogen expression in the neonatal and adult mouse brain. J. Neurochem. *77*, 318–325.

Bath, P.M.W., Macleod, M.R., and Green, A.R. (2009). Emulating multicentre clinical stroke trials: a new paradigm for studying novel interventions in experimental models of stroke. Int J Stroke *4*, 471–479.

Beckman, J.S. (1996). Oxidative damage and tyrosine nitration from peroxynitrite. Chem. Res. Toxicol. *9*, 836–844.

Bederson, J.B., Pitts, L.H., Tsuji, M., Nishimura, M.C., Davis, R.L., and Bartkowski, H. (1986). Rat middle cerebral artery occlusion: evaluation of the model and development of a neurologic examination. Stroke *17*, 472–476.

Belayev, L., Endres, M., and Prinz, V. (2016). Focal Cerebral Ischemia in the Mouse and Rat by Intraluminal Suture. In Rodent Models of Stroke, U. Dirnagl, ed. (New York, NY: Springer New York), pp. 31–43.

Benchenane, K., Berezowski, V., Fernández-Monreal, M., Brillault, J., Valable, S., Dehouck, M.-P., Cecchelli, R., Vivien, D., Touzani, O., and Ali, C. (2005). Oxygen Glucose Deprivation Switches the Transport of tPA Across the Blood–Brain Barrier From an LRP-Dependent to an Increased LRP-Independent Process. Stroke *36*, 1059–1064.

Benchenane, K., Castel, H., Boulouard, M., Bluthé, R., Fernandez-Monreal, M., Roussel, B.D., Lopez-Atalaya, J.P., Butt-Gueulle, S., Agin, V., Maubert, E., et al. (2007). Anti-NR1 N-terminal-domain vaccination unmasks the crucial action of tPA on NMDA-receptor-mediated toxicity and spatial memory. J. Cell. Sci. *120*, 578–585.

Benchoua, A., Guégan, C., Couriaud, C., Hosseini, H., Sampaïo, N., Morin, D., and Onténiente, B. (2001). Specific caspase pathways are activated in the two stages of cerebral infarction. J. Neurosci. *21*, 7127–7134.

Berkhemer, O.A., Fransen, P.S.S., Beumer, D., van den Berg, L.A., Lingsma, H.F., Yoo, A.J., Schonewille, W.J., Vos, J.A., Nederkoorn, P.J., Wermer, M.J.H., et al. (2015). A Randomized Trial of Intraarterial Treatment for Acute Ischemic Stroke. New England Journal of Medicine *372*, 11–20.

Bertrand, T., Lesept, F., Chevilley, A., Lenoir, S., Aimable, M., Briens, A., Hommet, Y., Bardou, I., Parcq, J., and Vivien, D. (2015). Conformations of tissue plasminogen activator (tPA) orchestrate neuronal survival by a crosstalk between EGFR and NMDAR. Cell Death Dis *6*, e1924.

Binder, B.R., Spragg, J., and Austen, K.F. (1979). Purification and characterization of human vascular plasminogen activator derived from blood vessel perfusates. J. Biol. Chem. *254*, 1998–2003.

Boche, D., Perry, V.H., and Nicoll, J. a. R. (2013). Review: activation patterns of microglia and their identification in the human brain. Neuropathol. Appl. Neurobiol. *39*, 3–18.

Boehme, A.K., Esenwa, C., and Elkind, M.S.V. (2017). Stroke Risk Factors, Genetics, and Prevention. Circulation Research *120*, 472–495.

Boulaftali, Y., Ho-Tin-Noe, B., Pena, A., Loyau, S., Venisse, L., François, D., Richard, B., Arocas, V., Collet, J.-P., Jandrot-Perrus, M., et al. (2011). Platelet Protease Nexin-1, a Serpin That Strongly Influences Fibrinolysis and Thrombolysis. Circulation *123*, 1326–1334.

Bracard, S., Ducrocq, X., Mas, J.L., Soudant, M., Oppenheim, C., Moulin, T., and Guillemin, F. (2016). Mechanical thrombectomy after intravenous alteplase versus alteplase alone after stroke (THRACE): a randomised controlled trial. The Lancet Neurology *15*, 1138–1147.

Branston, N.M., Strong, A.J., and Symon, L. (1977). Extracellular potassium activity, evoked potential and tissue blood flow. Journal of the Neurological Sciences *32*, 305–321.

Brott, T., Adams, H.P., Olinger, C.P., Marler, J.R., Barsan, W.G., Biller, J., Spilker, J., Holleran, R., Eberle, R., and Hertzberg, V. (1989). Measurements of acute cerebral infarction: a clinical examination scale. Stroke *20*, 864–870.

Buck, B.H., Liebeskind, D.S., Saver, J.L., Bang, O.Y., Yun, S.W., Starkman, S., Ali, L.K., Kim, D., Villablanca, J.P., Salamon, N., et al. (2008). Early neutrophilia is associated with volume of ischemic tissue in acute stroke. Stroke *39*, 355–360.

Buga, A.-M., Di Napoli, M., and Popa-Wagner, A. (2013). Preclinical models of stroke in aged animals with or without comorbidities: role of neuroinflammation. Biogerontology *14*, 651–662.

Bukhari, N., Torres, L., Robinson, J.K., and Tsirka, S.E. (2011). Axonal regrowth after spinal cord injury via chondroitinase and the tissue plasminogen activator (tPA)/plasmin system. J. Neurosci. *31*, 14931–14943.

Calabresi, P., Napolitano, M., Centonze, D., Marfia, G.A., Gubellini, P., Teule, M.A., Berretta, N., Bernardi, G., Frati, L., Tolu, M., et al. (2000). Tissue plasminogen activator controls multiple forms of synaptic plasticity and memory. Eur. J. Neurosci. *12*, 1002–1012.

Campbell, B.C.V., Ma, H., Ringleb, P.A., Parsons, M.W., Churilov, L., Bendszus, M., Levi, C.R., Hsu, C., Kleinig, T.J., Fatar, M., et al. (2019). Extending thrombolysis to 4·5–9 h and wake-up stroke using perfusion imaging: a systematic review and meta-analysis of individual patient data. The Lancet.

Carano, R.A., Li, F., Irie, K., Helmer, K.G., Silva, M.D., Fisher, M., and Sotak, C.H. (2000). Multispectral analysis of the temporal evolution of cerebral ischemia in the rat brain. J Magn Reson Imaging *12*, 842–858.

Carlson, K.-S.B., Nguyen, L., Schwartz, K., Lawrence, D.A., and Schwartz, B.S. (2016). Neuroserpin Differentiates Between Forms of Tissue Type Plasminogen Activator via pH Dependent Deacylation. Frontiers in Cellular Neuroscience *10*.

Cassé, F., Bardou, I., Danglot, L., Briens, A., Montagne, A., Parcq, J., Alahari, A., Galli, T., Vivien, D., and Docagne, F. (2012). Glutamate controls tPA recycling by astrocytes, which in turn influences glutamatergic signals. J. Neurosci. *32*, 5186–5199.

Céspedes, I., Ophir, J., Ponnekanti, H., and Maklad, N. (1993). Elastography: elasticity imaging using ultrasound with application to muscle and breast in vivo. Ultrason Imaging *15*, 73–88.

Chaffaï, S., Padilla, F., Berger, G., and Laugier, P. (2000). In vitro measurement of the frequency-dependent attenuation in cancellous bone between 0.2 and 2 MHz. J. Acoust. Soc. Am. *108*, 1281–1289.

Chamorro, Á., Dirnagl, U., Urra, X., and Planas, A.M. (2016). Neuroprotection in acute stroke: targeting excitotoxicity, oxidative and nitrosative stress, and inflammation. The Lancet Neurology *15*, 869–881.

Chaulk, D., Wells, J., Evans, S., Jackson, D., and Corbett, D. (2003). Long-term effects of clomethiazole in a model of global ischemia. Exp. Neurol. *182*, 476–482.

Chen, J., Ye, X., Yan, T., Zhang, C., Yang, X.-P., Cui, X., Cui, Y., Zacharek, A., Roberts, C., Liu, X., et al. (2011). Adverse effects of bone marrow stromal cell treatment of stroke in diabetic rats. Stroke *42*, 3551–3558.

Cheng, N.T., and Kim, A.S. (2015). Intravenous Thrombolysis for Acute Ischemic Stroke Within 3 Hours Versus Between 3 and 4.5 Hours of Symptom Onset. Neurohospitalist *5*, 101–109.

Cheng, T., Petraglia, A.L., Li, Z., Thiyagarajan, M., Zhong, Z., Wu, Z., Liu, D., Maggirwar, S.B., Deane, R., Fernández, J.A., et al. (2006). Activated protein C inhibits tissue plasminogen activator–induced brain hemorrhage. Nat Med *12*, 1278–1285.

Chi, O.Z., Anwar, M., Sinha, A.K., Wei, H.M., Klein, S.L., and Weiss, H.R. (1992). Effects of isoflurane on transport across the blood-brain barrier. Anesthesiology *76*, 426–431.

Chi, O.Z., Mellender, S.J., Kiss, G.K., Liu, X., and Weiss, H.R. (2017). Blood -brain barrier disruption was less under isoflurane than pentobarbital anesthesia via a PI3K/Akt pathway in early cerebral ischemia. Brain Res. Bull. *131*, 1–6.

Choi, D.W. (1992). Excitotoxic cell death. J. Neurobiol. *23*, 1261–1276.

Choi, J.H., Koch, K.P., Poppendieck, W., Lee, M., and Shin, H.-S. (2010). High resolution electroencephalography in freely moving mice. J. Neurophysiol. *104*, 1825–1834.

Christensen, L.R., and Macleod, C.M. (1945). A PROTEOLYTIC ENZYME OF SERUM: CHARACTERIZATION, ACTIVATION, AND REACTION WITH INHIBITORS. J. Gen. Physiol. *28*, 559–583.

Chu, X., Zhou, Y., Hu, Z., Lou, J., Song, W., Li, J., Liang, X., Chen, C., Wang, S., Yang, B., et al. (2016). 24-hour-restraint stress induces long-term depressive-like phenotypes in mice. Scientific Reports *6*, 32935.

Cipolla, M.J., Lessov, N., Clark, W.M., and Haley, E.C. (2000). Postischemic attenuation of cerebral artery reactivity is increased in the presence of tissue plasminogen activator. Stroke *31*, 940–945.

Coller, B.S. (1990). Platelets and thrombolytic therapy. N. Engl. J. Med. *322*, 33–42.

Collingridge, G.L., Kehl, S.J., and McLennan, H. (1983). Excitatory amino acids in synaptic transmission in the Schaffer collateral-commissural pathway of the rat hippocampus. J. Physiol. (Lond.) *334*, 33–46.

Cook, D.J., and Tymianski, M. (2012). Nonhuman Primate Models of Stroke for Translational Neuroprotection Research. Neurotherapeutics *9*, 371–379.

Correa, F., Gauberti, M., Parcq, J., Macrez, R., Hommet, Y., Obiang, P., Hernangómez, M., Montagne, A., Liot, G., Guaza, C., et al. (2011). Tissue plasminogen activator prevents white matter damage following stroke. The Journal of Experimental Medicine *208*, 1229–1242.

Coutinho, J.M., Liebeskind, D.S., Slater, L.-A., Nogueira, R.G., Clark, W., Dávalos, A., Bonafé, A., Jahan, R., Fischer, U., Gralla, J., et al. (2017). Combined Intravenous Thrombolysis and Thrombectomy vs Thrombectomy Alone for Acute Ischemic Stroke: A Pooled Analysis of the SWIFT and STAR Studies. JAMA Neurology *74*, 268.

Couture, O., Hingot, V., Heiles, B., Muleki-Seya, P., and Tanter, M. (2018). Ultrasound Localization Microscopy and Super-Resolution: A State of the Art. IEEE Transactions on Ultrasonics, Ferroelectrics, and Frequency Control *65*, 1304–1320.

de Crespigny, A.J., Tsuura, M., Moseley, M.E., and Kucharczyk, J. (1993). Perfusion and diffusion MR imaging of thromboembolic stroke. J Magn Reson Imaging *3*, 746–754.

Cuccione, E., Versace, A., Cho, T.-H., Carone, D., Berner, L.-P., Ong, E., Rousseau, D., Cai, R., Monza, L., Ferrarese, C., et al. (2017). Multi-site laser Doppler flowmetry for assessing collateral flow in experimental ischemic stroke: Validation of outcome prediction with acute MRI. J Cereb Blood Flow Metab *37*, 2159–2170.

Cunningham, C. (2013). Microglia and neurodegeneration: The role of systemic inflammation. Glia *61*, 71–90.

Cyrille, O., Audrey, L.B., Anne-Laure, B., Samaneh, M., and Denis, V. (2016). Mouse Model of In Situ Thromboembolic Stroke and Reperfusion. In Rodent Models of Stroke, U. Dirnagl, ed. (New York, NY: Springer New York), pp. 59–68.

Danial, N.N., and Korsmeyer, S.J. (2004). Cell death: critical control points. Cell *116*, 205–219.

Davis, S.M., Lees, K.R., Albers, G.W., Diener, H.C., Markabi, S., Karlsson, G., and Norris, J. (2000). Selfotel in acute ischemic stroke : possible neurotoxic effects of an NMDA antagonist. Stroke *31*, 347–354.

Demene, C., Baranger, J., Bernal, M., Delanoe, C., Auvin, S., Biran, V., Alison, M., Mairesse, J., Harribaud, E., Pernot, M., et al. (2017). Functional ultrasound imaging of brain activity in human newborns. Science Translational Medicine *9*, eaah6756.

Desland, F.A., Afzal, A., Warraich, Z., and Mocco, J. (2014). Manual versus Automated Rodent Behavioral Assessment: Comparing Efficacy and Ease of Bederson and Garcia Neurological Deficit Scores to an Open Field Video-Tracking System. J Cent Nerv Syst Dis *6*, JCNSD.S13194.

Devor, A., Hillman, E.M.C., Tian, P., Waeber, C., Teng, I.C., Ruvinskaya, L., Shalinsky, M.H., Zhu, H., Haslinger, R.H., Narayanan, S.N., et al. (2008). Stimulus-induced changes in blood flow and 2-deoxyglucose uptake dissociate in ipsilateral somatosensory cortex. J. Neurosci. *28*, 14347–14357.

Dijkhuizen, R.M., Knollema, S., van der Worp, H.B., Ter Horst, G.J., De Wildt, D.J., Berkelbach van der Sprenkel, J.W., Tulleken, K.A., and Nicolay, K. (1998). Dynamics of cerebral tissue injury and perfusion after temporary hypoxia-ischemia in the rat: evidence for region-specific sensitivity and delayed damage. Stroke *29*, 695–704.

Dirnagl, U., and Fisher, M. (2012). International, multicenter randomized preclinical trials in translational stroke research: it's time to act. J. Cereb. Blood Flow Metab. *32*, 933–935.

Dirnagl, U., Iadecola, C., and Moskowitz, M.A. (1999). Pathobiology of ischaemic stroke: an integrated view. Trends in Neurosciences *22*, 391–397.

Docagne, F., Nicole, O., Marti, H.H., MacKenzie, E.T., Buisson, A., and Vivien, D. (1999). Transforming growth factor-beta1 as a regulator of the serpins/t-PA axis in cerebral ischemia. FASEB J. *13*, 1315–1324.

Dohmen, C., Sakowitz, O.W., Fabricius, M., Bosche, B., Reithmeier, T., Ernestus, R.-I., Brinker, G., Dreier, J.P., Woitzik, J., Strong, A.J., et al. (2008). Spreading depolarizations occur in human ischemic stroke with high incidence. Annals of Neurology *63*, 720–728.

van Dorsten, F.A., Hata, R., Maeda, K., Franke, C., Eis, M., Hossmann, K.A., and Hoehn, M. (1999). Diffusion- and perfusion-weighted MR imaging of transient focal cerebral ischaemia in mice. NMR Biomed *12*, 525–534.

Dreier, J.P., and Reiffurth, C. (2015). The stroke-migraine depolarization continuum. Neuron *86*, 902–922.

Dreier, J.P., Woitzik, J., Fabricius, M., Bhatia, R., Major, S., Drenckhahn, C., Lehmann, T.-N., Sarrafzadeh, A., Willumsen, L., Hartings, J.A., et al. (2006). Delayed ischaemic neurological deficits after subarachnoid haemorrhage are associated with clusters of spreading depolarizations. Brain *129*, 3224–3237.

Drieu, A., Levard, D., Vivien, D., and Rubio, M. (2018). Anti-inflammatory treatments for stroke: from bench to bedside. Ther Adv Neurol Disord *11*, 1756286418789854.

Drummond, J.C., Oh, Y.S., Cole, D.J., and Shapiro, H.M. (1989). Phenylephrine-induced hypertension reduces ischemia following middle cerebral artery occlusion in rats. Stroke *20*, 1538–1544.

Du, Y., Deng, W., Wang, Z., Ning, M., Zhang, W., Zhou, Y., Lo, E.H., and Xing, C. (2017). Differential subnetwork of chemokines/cytokines in human, mouse, and rat brain cells after oxygen–glucose deprivation. J Cereb Blood Flow Metab *37*, 1425–1434.

Durand, A., Chauveau, F., Cho, T.-H., Bolbos, R., Langlois, J.-B., Hermitte, L., Wiart, M., Berthezène, Y., and Nighoghossian, N. (2012). Spontaneous Reperfusion after In Situ Thromboembolic Stroke in Mice. PLoS One *7*.

Durduran, T., Burnett, M.G., Yu, G., Zhou, C., Furuya, D., Yodh, A.G., Detre, J.A., and Greenberg, J.H. (2004). Spatiotemporal quantification of cerebral blood flow during functional activation in rat somatosensory cortex using laser-speckle flowmetry. J. Cereb. Blood Flow Metab. *24*, 518–525.

East, E., Baker, D., Pryce, G., Lijnen, H.R., Cuzner, M.L., and Gverić, D. (2005). A role for the plasminogen activator system in inflammation and neurodegeneration in the central nervous system during experimental allergic encephalomyelitis. Am. J. Pathol. *167*, 545–554.

East, E., Gverić, D., Baker, D., Pryce, G., Lijnen, H.R., and Cuzner, M.L. (2008). Chronic relapsing experimental allergic encephalomyelitis (CREAE) in plasminogen activator inhibitor-1 knockout mice: the effect of fibrinolysis during neuroinflammation. Neuropathol. Appl. Neurobiol. *34*, 216–230.

Eastwood, D., Findlay, L., Poole, S., Bird, C., Wadhwa, M., Moore, M., Burns, C., Thorpe, R., and Stebbings, R. (2010). Monoclonal antibody TGN1412 trial failure explained by species differences in CD28 expression on CD4+ effector memory T-cells. Br J Pharmacol *161*, 512–526.

Echeverry, R., Wu, J., Haile, W.B., Guzman, J., and Yepes, M. (2010). Tissue-type plasminogen activator is a neuroprotectant in the mouse hippocampus. Journal of Clinical Investigation *120*, 2194–2205.

Eilers, H., and Bickler, P.E. (1996). Hypothermia and isoflurane similarly inhibit glutamate release evoked by chemical anoxia in rat cortical brain slices. Anesthesiology *85*, 600–607.

El Amki, M., and Wegener, S. (2017). Improving Cerebral Blood Flow after Arterial Recanalization: A Novel Therapeutic Strategy in Stroke. International Journal of Molecular Sciences *18*, 2669.

Elsersy, H., Sheng, H., Lynch, J.R., Moldovan, M., Pearlstein, R.D., and Warner, D.S. (2004). Effects of isoflurane versus fentanyl-nitrous oxide anesthesia on long-term outcome from severe forebrain ischemia in the rat. Anesthesiology *100*, 1160–1166.

Elsersy, H., Mixco, J., Sheng, H., Pearlstein, R.D., and Warner, D.S. (2006). Selective gamma-aminobutyric acid type A receptor antagonism reverses isoflurane ischemic neuroprotection. Anesthesiology *105*, 81–90.

Eltzschig, H.K., and Eckle, T. (2011). Ischemia and reperfusion—from mechanism to translation. Nature Medicine *17*, 1391–1401.

Emeis, J.J., Eijnden-Schrauwen, Y. van den, Hoogen, C.M. van den, Priester, W. de, Westmuckett, A., and Lupu, F. (1997). An Endothelial Storage Granule for Tissue-Type Plasminogen Activator. The Journal of Cell Biology *139*, 245–256.

Endres, M., Kaps, M., and Moskowitz, M.A. (1998). [Apoptosis and ischemic infarct]. Nervenarzt *69*, 459–464.

Endres, M., Engelhardt, B., Koistinaho, J., Lindvall, O., Meairs, S., Mohr, J.P., Planas, A., Rothwell, N., Schwaninger, M., Schwab, M.E., et al. (2008). Improving outcome after stroke: overcoming the translational roadblock. Cerebrovasc. Dis. *25*, 268–278.

Engelhard, K., Werner, C., Eberspächer, E., Pape, M., Blobner, M., Hutzler, P., and Kochs, E. (2004). Sevoflurane and propofol influence the expression of apoptosis-regulating proteins after cerebral ischaemia and reperfusion in rats. Eur J Anaesthesiol *21*, 530–537.

Errico, C., Pierre, J., Pezet, S., Desailly, Y., Lenkei, Z., Couture, O., and Tanter, M. (2015). Ultrafast ultrasound localization microscopy for deep super-resolution vascular imaging. Nature *527*, 499–502.

Fabian, R.H., DeWitt, D.S., and Kent, T.A. (1995). In vivo Detection of Superoxide Anion Production by the Brain Using a Cytochrome *c* Electrode. Journal of Cerebral Blood Flow & Metabolism *15*, 242–247.

Fang, H., Song, B., Cheng, B., Wong, K.S., Xu, Y.M., Ho, S.S.Y., and Chen, X.Y. (2016). Compensatory patterns of collateral flow in stroke patients with unilateral and bilateral carotid stenosis. BMC Neurol *16*, 39.

Feigin, V.L., Forouzanfar, M.H., Krishnamurthi, R., Mensah, G.A., Connor, M., Bennett, D.A., Moran, A.E., Sacco, R.L., Anderson, L., Truelsen, T., et al. (2014). Global and regional burden of stroke during 1990-2010: findings from the Global Burden of Disease Study 2010. Lancet *383*, 245–254.

Fernández-Monreal, M., López-Atalaya, J.P., Benchenane, K., Léveillé, F., Cacquevel, M., Plawinski, L., MacKenzie, E.T., Bu, G., Buisson, A., and Vivien, D. (2004). Is tissue-type plasminogen activator a neuromodulator? Molecular and Cellular Neuroscience *25*, 594–601.

Ferrara, A., El Bejaoui, S., Seyen, S., Tirelli, E., and Plumier, J.-C. (2009). The usefulness of operant conditioning procedures to assess long-lasting deficits following transient focal ischemia in mice. Behav. Brain Res. *205*, 525–534.

Fisher, M., Davis, S., and Warach, S. (2003). Magnetic Resonance Imaging in Stroke. Neurology Publications and Presentations.

Fisher, M., Feuerstein, G., Howells, D.W., Hurn, P.D., Kent, T.A., Savitz, S.I., Lo, E.H., and STAIR Group (2009). Update of the stroke therapy academic industry roundtable preclinical recommendations. Stroke *40*, 2244–2250.

Flavin, M.P., Zhao, G., and Ho, L.T. (2000). Microglial tissue plasminogen activator (tPA) triggers neuronal apoptosis in vitro. Glia *29*, 347–354.

Fournier, A.P., Quenault, A., Martinez de Lizarrondo, S., Gauberti, M., Defer, G., Vivien, D., Docagne, F., and Macrez, R. (2017). Prediction of disease activity in models of multiple sclerosis by molecular magnetic resonance imaging of P-selectin. Proc. Natl. Acad. Sci. U.S.A. *114*, 6116–6121.

Fox, G., Gallacher, D., Shevde, S., Loftus, J., and Swayne, G. (1993). Anatomic variation of the middle cerebral artery in the Sprague-Dawley rat. Stroke *24*, 2087–2092; discussion 2092-2093.

Fredriksson, L., Lawrence, D., and Medcalf, R. (2016). tPA Modulation of the Blood–Brain Barrier: A Unifying Explanation for the Pleiotropic Effects of tPA in the CNS. Seminars in Thrombosis and Hemostasis *43*, 154–168.

Freret, T., Bouet, V., Leconte, C., Roussel, S., Chazalviel, L., Divoux, D., Schumann-Bard, P., and Boulouard, M. (2009). Behavioral deficits after distal focal cerebral ischemia in mice: Usefulness of adhesive removal test. Behav. Neurosci. *123*, 224–230.

Furie, B., and Furie, B.C. (2008). Mechanisms of Thrombus Formation. New England Journal of Medicine *359*, 938–949.

Furlan, A.J., Eyding, D., Albers, G.W., Al-Rawi, Y., Lees, K.R., Rowley, H.A., Sachara, C., Soehngen, M., Warach, S., Hacke, W., et al. (2006). Dose Escalation of Desmoteplase for Acute Ischemic Stroke (DEDAS): Evidence of Safety and Efficacy 3 to 9 Hours After Stroke Onset. Stroke *37*, 1227–1231.

Gakuba, C., Gaberel, T., Goursaud, S., Bourges, J., Di Palma, C., Quenault, A., Martinez de Lizarrondo, S., Vivien, D., and Gauberti, M. (2018). General Anesthesia Inhibits the Activity of the "Glymphatic System." Theranostics *8*, 710–722.

Gao, Y., Goodnough, C.L., Erokwu, B.O., Farr, G.W., Darrah, R., Lu, L., Dell, K.M., Yu, X., and Flask, C.A. (2014). Arterial spin labeling-fast imaging with steady-state free precession (ASL-FISP): a rapid and quantitative perfusion technique for high-field MRI. NMR Biomed *27*, 996–1004.

García-Rocha, M., Avila, J., and Armas-Portela, R. (1994). Tissue-type plasminogen activator (tPA) is the main plasminogen activator associated with isolated rat nerve growth cones. Neurosci. Lett. *180*, 123–126.

Gauberti, M., Obiang, P., Guedin, P., Balossier, A., Gakuba, C., Diependaele, A.S., Chazalviel, L., Vivien, D., Young, A.R., Agin, V., et al. (2012). Thrombotic stroke in the anesthetized monkey (Macaca mulatta): characterization by MRI--a pilot study. Cerebrovasc. Dis. *33*, 329–339.

Gauberti, M., Martinez de Lizarrondo, S., Orset, C., and Vivien, D. (2014). Lack of secondary microthrombosis after thrombin-induced stroke in mice and non-human primates. J. Thromb. Haemost. *12*, 409–414.

Gertz, K., Priller, J., Kronenberg, G., Fink, K.B., Winter, B., Schröck, H., Ji, S., Milosevic, M., Harms, C., Böhm, M., et al. (2006). Physical activity improves long-term stroke outcome via endothelial nitric oxide synthase-dependent augmentation of neovascularization and cerebral blood flow. Circ. Res. *99*, 1132–1140.

Ghasemi, M., and Schachter, S.C. (2011). The NMDA receptor complex as a therapeutic target in epilepsy: a review. Epilepsy Behav *22*, 617–640.

Giblin, J.P., Hewlett, L.J., and Hannah, M.J. (2008). Basal secretion of von Willebrand factor from human endothelial cells. Blood *112*, 957–964.

Gidday, J.M., Gasche, Y.G., Copin, J.-C., Shah, A.R., Perez, R.S., Shapiro, S.D., Chan, P.H., and Park, T.S. (2005). Leukocyte-derived matrix metalloproteinase-9 mediates blood-brain barrier breakdown and is proinflammatory after transient focal cerebral ischemia. Am. J. Physiol. Heart Circ. Physiol. *289*, H558-568.

Ginsberg, M.D. (2018). The cerebral collateral circulation: Relevance to pathophysiology and treatment of stroke. Neuropharmacology *134*, 280–292.

Ginsburg, D., Zeheb, R., Yang, A.Y., Rafferty, U.M., Andreasen, P.A., Nielsen, L., Dano, K., Lebo, R.V., and Gelehrter, T.D. (1986). cDNA cloning of human plasminogen activator-inhibitor from endothelial cells. J. Clin. Invest. *78*, 1673–1680.

Göb, E., Reymann, S., Langhauser, F., Schuhmann, M.K., Kraft, P., Thielmann, I., Göbel, K., Brede, M., Homola, G., Solymosi, L., et al. (2015). Blocking of plasma kallikrein ameliorates stroke by reducing thromboinflammation. Ann. Neurol. *77*, 784–803.

Goswami, P., Gupta, S., Biswas, J., Joshi, N., Swarnkar, S., Nath, C., and Singh, S. (2016). Endoplasmic Reticulum Stress Plays a Key Role in Rotenone-Induced Apoptotic Death of Neurons. Mol Neurobiol *53*, 285–298.

Gouix, E., Léveillé, F., Nicole, O., Melon, C., Had-Aissouni, L., and Buisson, A. (2009). Reverse glial glutamate uptake triggers neuronal cell death through extrasynaptic NMDA receptor activation. Molecular and Cellular Neuroscience *40*, 463–473.

Granziera, C., D'Arceuil, H., Zai, L., Magistretti, P.J., Sorensen, A.G., and de Crespigny, A.J. (2007). Long-term monitoring of post-stroke plasticity after transient cerebral ischemia in mice using in vivo and ex vivo diffusion tensor MRI. Open Neuroimag J *1*, 10–17.

Gray, J.J., Bickler, P.E., Fahlman, C.S., Zhan, X., and Schuyler, J.A. (2005). Isoflurane neuroprotection in hypoxic hippocampal slice cultures involves increases in intracellular Ca2+ and mitogen-activated protein kinases. Anesthesiology *102*, 606–615.

Gregersen, R., Lambertsen, K., and Finsen, B. (2000). Microglia and macrophages are the major source of tumor necrosis factor in permanent middle cerebral artery occlusion in mice. J. Cereb. Blood Flow Metab. *20*, 53–65.

Gross, T.J., Kremens, K., Powers, L.S., Brink, B., Knutson, T., Domann, F.E., Philibert, R.A., Milhem, M.M., and Monick, M.M. (2014). Epigenetic silencing of the human NOS2 gene: Rethinking the role of nitric oxide in human macrophage inflammatory responses. J Immunol *192*, 2326–2338.

Gualandris, A., Jones, E., Strickland, S., and Tsirkal, S.E. Membrane Depolarization Induces Calcium-Dependent Secretion of Tissue Plasmhogen Activator. 6.

Guaranha, M.S.B., Garzon, E., Buchpiguel, C.A., Tazima, S., Yacubian, E.M.T., and Sakamoto, A.C. (2005). Hyperventilation revisited: physiological effects and efficacy on focal seizure activation in the era of video-EEG monitoring. Epilepsia *46*, 69–75.

Gupta, A., Tsai, L.-H., and Wynshaw-Boris, A. (2002). Life is a journey: a genetic look at neocortical development. Nat. Rev. Genet. *3*, 342–355.

Gveric, D., Hanemaaijer, R., Newcombe, J., van Lent, N.A., Sier, C.F., and Cuzner, M.L. (2001). Plasminogen activators in multiple sclerosis lesions: implications for the inflammatory response and axonal damage. Brain *124*, 1978–1988.

Gveric, D., Herrera, B., Petzold, A., Lawrence, D.A., and Cuzner, M.L. (2003). Impaired fibrinolysis in multiple sclerosis: a role for tissue plasminogen activator inhibitors. Brain *126*, 1590–1598.

Hacke, W., Donnan, G., Fieschi, C., Kaste, M., von Kummer, R., Broderick, J.P., Brott, T., Frankel, M., Grotta, J.C., Haley, E.C., et al. (2004). Association of outcome with early stroke treatment: pooled analysis of ATLANTIS, ECASS, and NINDS rt-PA stroke trials. Lancet *363*, 768–774.

Hacke, W., Albers, G., Al-Rawi, Y., Bogousslavsky, J., Davalos, A., Eliasziw, M., Fischer, M., Furlan, A., Kaste, M., Lees, K.R., et al. (2005). The Desmoteplase in Acute Ischemic Stroke Trial (DIAS): A Phase II MRI-Based 9-Hour Window Acute Stroke Thrombolysis Trial With Intravenous Desmoteplase. Stroke *36*, 66–73.

Hacke, W., Kaste, M., Bluhmki, E., Brozman, M., Dávalos, A., Guidetti, D., Larrue, V., Lees, K.R., Medeghri, Z., Machnig, T., et al. (2008). Thrombolysis with Alteplase 3 to 4.5 Hours after Acute Ischemic Stroke. New England Journal of Medicine *359*, 1317–1329.

Hacke, W., Furlan, A.J., Al-Rawi, Y., Davalos, A., Fiebach, J.B., Gruber, F., Kaste, M., Lipka, L.J., Pedraza, S., Ringleb, P.A., et al. (2009). Intravenous desmoteplase in patients with acute ischaemic stroke selected by MRI perfusion-diffusion weighted imaging or perfusion CT (DIAS-2): a prospective, randomised, double-blind, placebo-controlled study. Lancet Neurol *8*, 141–150.

Haley, P.J. (2003). Species differences in the structure and function of the immune system. Toxicology *188*, 49–71.

Hao, J., Mdzinarishvili, A., Abbruscato, T.J., Klein, J., Geldenhuys, W.J., Van der Schyf, C.J., and Bickel, U. (2008). Neuroprotection in mice by NGP1-01 after transient focal brain ischemia. Brain Res. *1196*, 113–120.

Harada, H., Kelly, P.J., Cole, D.J., Drummond, J.C., and Patel, P.M. (1999). Isoflurane reduces N-methyl-D-aspartate toxicity in vivo in the rat cerebral cortex. Anesth. Analg. *89*, 1442–1447.

Hatfield, R.H., Gill, R., and Brazell, C. (1992). The dose-response relationship and therapeutic window for dizocilpine (MK-801) in a rat focal ischaemia model. Eur. J. Pharmacol. *216*, 1–7.

Hébert, M., Anfray, A., Chevilley, A., Martinez de Lizarrondo, S., Quenault, A., Louessard, M., Roussel, B.D., Obiang, P., Save, E., Orset, C., et al. (2017). Distant Space Processing is Controlled

by tPA-dependent NMDA Receptor Signaling in the Entorhinal Cortex. Cereb. Cortex *27*, 4783–4796.

Hedin, S.G. (1903). On the presence of a proteolytic enzyme in the normal serum of the ox. J Physiol *30*, 195–201.

Heiles, B., Correia, M., Hingot, V., Pernot, M., Provost, J., Tanter, M., and Couture, O. (2019). Ultrafast 3D Ultrasound Localization Microscopy using a 32×32 Matrix Array. IEEE Transactions on Medical Imaging 1–1.

Helmer, K.S., Cui, Y., Dewan, A., and Mercer, D.W. (2003). Ketamine/xylazine attenuates LPS-induced iNOS expression in various rat tissues. J. Surg. Res. *112*, 70–78.

Henning, E.C., Latour, L.L., Hallenbeck, J.M., and Warach, S. (2008). Reperfusion-associated hemorrhagic transformation in SHR rats: evidence of symptomatic parenchymal hematoma. Stroke *39*, 3405–3410.

Hermann, D.M., and Chopp, M. (2012). Promoting brain remodelling and plasticity for stroke recovery: therapeutic promise and potential pitfalls of clinical translation. Lancet Neurol *11*, 369–380.

Hermann, D.M., and Doeppner, T.R. (2016). From Bedside to Bench: How Clinical Reality Should Instruct Stroke Modeling. In Rodent Models of Stroke, U. Dirnagl, ed. (New York, NY: Springer New York), pp. 1–6.

Herson, P.S., and Hurn, P.D. (2010). Gender and the injured brain. Prog. Brain Res. *186*, 177–187.

Heyman, S.N., Hanna, Z., Nassar, T., Shina, A., Akkawi, S., Goldfarb, M., Rosen, S., and Higazi, A.-A.R. (2004). The fibrinolytic system attenuates vascular tone: effects of tissue plasminogen activator (tPA) and aminocaproic acid on renal microcirculation. Br. J. Pharmacol. *141*, 971–978.

Hickey, W.F., Vass, K., and Lassmann, H. (1992). Bone marrow-derived elements in the central nervous system: an immunohistochemical and ultrastructural survey of rat chimeras. J. Neuropathol. Exp. Neurol. *51*, 246–256.

Hingot, V., Errico, C., Heiles, B., Rahal, L., Tanter, M., and Couture, O. (2019). Microvascular flow dictates the compromise between spatial resolution and acquisition time in Ultrasound Localization Microscopy. Scientific Reports *9*.

Hino, H., Akiyama, H., Iseki, E., Kato, M., Kondo, H., Ikeda, K., and Kosaka, K. (2001). Immunohistochemical localization of plasminogen activator inhibitor-1 in rat and human brain tissues. Neurosci. Lett. *297*, 105–108.

Hoehn-Berlage, M., Norris, D.G., Kohno, K., Mies, G., Leibfritz, D., and Hossmann, K.A. (1995). Evolution of regional changes in apparent diffusion coefficient during focal ischemia of rat brain: the relationship of quantitative diffusion NMR imaging to reduction in cerebral blood flow and metabolic disturbances. J. Cereb. Blood Flow Metab. *15*, 1002–1011.

Holmes, W.E., Lijnen, H.R., Nelles, L., Kluft, C., Nieuwenhuis, H.K., Rijken, D.C., and Collen, D. (1987). Alpha 2-antiplasmin Enschede: alanine insertion and abolition of plasmin inhibitory activity. Science *238*, 209–211.

Hong, L., Cheng, X., Lin, L., Bivard, A., Ling, Y., Butcher, K., Dong, Q., Parsons, M., and on behalf of the INSPIRE Study Group (2019). The Blood Pressure Paradox in Acute Ischemic Stroke. Annals of Neurology.

Hong, W., Kennedy, A., Burgos-Artizzu, X.P., Zelikowsky, M., Navonne, S.G., Perona, P., and Anderson, D.J. (2015). Automated measurement of mouse social behaviors using depth sensing, video tracking, and machine learning. Proc. Natl. Acad. Sci. U.S.A. *112*, E5351-5360.

Hossmann, K.-A. (2008). Cerebral ischemia: models, methods and outcomes. Neuropharmacology *55*, 257–270.

Hossmann, K.-A. (2012). The two pathophysiologies of focal brain ischemia: implications for translational stroke research. J. Cereb. Blood Flow Metab. *32*, 1310–1316.

Howard, G., Kissela, B.M., Kleindorfer, D.O., McClure, L.A., Soliman, E.Z., Judd, S.E., Rhodes, J.D., Cushman, M., Moy, C.S., Sands, K.A., et al. (2016). Differences in the role of black race and stroke risk factors for first vs. recurrent stroke. Neurology *86*, 637–642.

Howells, D.W., Porritt, M.J., Rewell, S.S., O'Collins, V., Sena, E.S., van der Worp, H.B., Traystman, R.J., and Macleod, M.R. (2010). Different strokes for different folks: the rich diversity of animal models of focal cerebral ischemia. J Cereb Blood Flow Metab *30*, 1412–1431.

Hoylaerts, M., Rijken, D.C., Lijnen, H.R., and Collen, D. (1982). Kinetics of the activation of plasminogen by human tissue plasminogen activator. Role of fibrin. J. Biol. Chem. *257*, 2912–2919.

Hoyte, L., Kaur, J., and Buchan, A.M. (2004). Lost in translation: taking neuroprotection from animal models to clinical trials. Exp. Neurol. *188*, 200–204.

Huang, J., Mocco, J., Choudhri, T.F., Poisik, A., Popilskis, S.J., Emerson, R., DelaPaz, R.L., Khandji, A.G., Pinsky, D.J., and Connolly, E.S. (2000). A modified transorbital baboon model of reperfused stroke. Stroke *31*, 3054–3063.

Huang, Y.Y., Bach, M.E., Lipp, H.P., Zhuo, M., Wolfer, D.P., Hawkins, R.D., Schoonjans, L., Kandel, E.R., Godfraind, J.M., Mulligan, R., et al. (1996). Mice lacking the gene encoding tissue-type plasminogen activator show a selective interference with late-phase long-term potentiation in both Schaffer collateral and mossy fiber pathways. Proc. Natl. Acad. Sci. U.S.A. *93*, 8699–8704.

Hultman, K., Tjärnlund-Wolf, A., Fish, R.J., Wilhelmsson, U., Rydenhag, B., Pekny, M., Kruithof, E.K.O., and Jern, C. (2008). Retinoids and activation of PKC induce tissue-type plasminogen activator expression and storage in human astrocytes. J. Thromb. Haemost. *6*, 1796–1803.

Hurtado, M., Lozano, J.J., Castellanos, E., Lopez-Fernandez, L.A., Harshman, K., Martinez-A, C., Ortiz, A.R., Thomson, T.M., and Paciucci, R. (2007). Activation of the epidermal growth factor signalling pathway by tissue plasminogen activator in pancreas cancer cells. Gut *56*, 1266–1274.

Ikonomidou, C., and Turski, L. (2002). Why did NMDA receptor antagonists fail clinical trials for stroke and traumatic brain injury? The Lancet Neurology *1*, 383–386.

Ilyas, A., Chen, C.-J., Ding, D., Foreman, P.M., Buell, T.J., Ironside, N., Taylor, D.G., Kalani, M.Y., Park, M.S., Southerland, A.M., et al. (2018). Endovascular Mechanical Thrombectomy for Acute Ischemic Stroke Under General Anesthesia Versus Conscious Sedation: A Systematic Review and Meta-Analysis. World Neurosurgery *112*, e355–e367.

Inoue, S., Davis, D.P., Drummond, J.C., Cole, D.J., and Patel, P.M. (2006). The combination of isoflurane and caspase 8 inhibition results in sustained neuroprotection in rats subject to focal cerebral ischemia. Anesth. Analg. *102*, 1548–1555.

Jackman, K., and Iadecola, C. (2015). Neurovascular Regulation in the Ischemic Brain. Antioxid Redox Signal *22*, 149–160.

Jackson, S.P., Nesbitt, W.S., and Westein, E. (2009). Dynamics of platelet thrombus formation. Journal of Thrombosis and Haemostasis *7*, 17–20.

Jacobs, M.A., Knight, R.A., Soltanian-Zadeh, H., Zheng, Z.G., Goussev, A.V., Peck, D.J., Windham, J.P., and Chopp, M. (2000). Unsupervised segmentation of multiparameter MRI in experimental cerebral ischemia with comparison to T2, diffusion, and ADC MRI parameters and histopathological validation. J Magn Reson Imaging *11*, 425–437.

Jacobs, M.A., Zhang, Z.G., Knight, R.A., Soltanian-Zadeh, H., Goussev, A.V., Peck, D.J., and Chopp, M. (2001). A model for multiparametric mri tissue characterization in experimental cerebral ischemia with histological validation in rat: part 1. Stroke *32*, 943–949.

Jander, S., Schroeter, M., and Saleh, A. (2007). Imaging inflammation in acute brain ischemia. Stroke *38*, 642–645.

Jang, I.K., Gold, H.K., Ziskind, A.A., Fallon, J.T., Holt, R.E., Leinbach, R.C., May, J.W., and Collen, D. (1989). Differential sensitivity of erythrocyte-rich and platelet-rich arterial thrombi to lysis with recombinant tissue-type plasminogen activator. A possible explanation for resistance to coronary thrombolysis. Circulation *79*, 920–928.

Jauch, E.C., Saver, J.L., Adams, H.P., Bruno, A., Connors, J.J.B., Demaerschalk, B.M., Khatri, P., McMullan, P.W., Qureshi, A.I., Rosenfield, K., et al. (2013). Guidelines for the early management of patients with acute ischemic stroke: a guideline for healthcare professionals from the American Heart Association/American Stroke Association. Stroke *44*, 870–947.

Jeong, J.Y., Lee, D.H., and Kang, S.S. (2013). Effects of Chronic Restraint Stress on Body Weight, Food Intake, and Hypothalamic Gene Expressions in Mice. Endocrinol Metab *28*, 288.

John, N., Mitchell, P., Dowling, R., and Yan, B. (2013). Is general anaesthesia preferable to conscious sedation in the treatment of acute ischaemic stroke with intra-arterial mechanical thrombectomy? A review of the literature. Neuroradiology *55*, 93–100.

Juttler, E., Kohrmann, M., and Schellinger, P.D. (2006). Therapy for early reperfusion after stroke. Nat Rev Cardiol *3*, 656–663.

Kagitani, H., Tagawa, M., Hatanaka, K., Ikari, T., Saito, A., Bando, H., Okada, K., and Matsuo, O. (1985). Expression in *E. coli* of finger-domain lacking tissue-type plasminogen activator with high fibrin affinity. FEBS Letters *189*, 145–149.

Kamel, H., and Iadecola, C. (2012). Brain-immune interactions and ischemic stroke: clinical implications. Arch. Neurol. *69*, 576–581.

Kapral, M.K., Fang, J., Hill, M.D., Silver, F., Richards, J., Jaigobin, C., and Cheung, A.M. (2005). Sex Differences in Stroke Care and Outcomes: Results From the Registry of the Canadian Stroke Network. Stroke *36*, 809–814.

Káradóttir, R., Cavelier, P., Bergersen, L.H., and Attwell, D. (2005). NMDA receptors are expressed in oligodendrocytes and activated in ischaemia. Nature *438*, 1162–1166.

Karatas, H., Erdener, S.E., Gursoy-Ozdemir, Y., Gurer, G., Soylemezoglu, F., Dunn, A.K., and Dalkara, T. (2011). Thrombotic distal middle cerebral artery occlusion produced by topical FeCl3 application: a novel model suitable for intravital microscopy and thrombolysis studies. J Cereb Blood Flow Metab *31*, 1452–1460.

Kasner, S.E. (2006). Clinical interpretation and use of stroke scales. The Lancet Neurology *5*, 603–612.

Kawaguchi, M., Kimbro, J.R., Drummond, J.C., Cole, D.J., Kelly, P.J., and Patel, P.M. (2000). Isoflurane delays but does not prevent cerebral infarction in rats subjected to focal ischemia. Anesthesiology *92*, 1335–1342.

Kawai, Y., Aoki, I., Umeda, M., Higuchi, T., Kershaw, J., Higuchi, M., Silva, A.C., and Tanaka, C. (2010). In vivo visualization of reactive gliosis using manganese-enhanced magnetic resonance imaging. Neuroimage *49*, 3122–3131.

Kazemi, M., Silva, M.D., Li, F., Fisher, M., and Sotak, C.H. (2004). Investigation of techniques to quantify in vivo lesion volume based on comparison of water apparent diffusion coefficient (ADC) maps with histology in focal cerebral ischemia of rats. Magn Reson Imaging *22*, 653–659.

Kerr, J.F., Wyllie, A.H., and Currie, A.R. (1972). Apoptosis: a basic biological phenomenon with wide-ranging implications in tissue kinetics. Br. J. Cancer *26*, 239–257.

Kilkenny, C., Browne, W.J., Cuthill, I.C., Emerson, M., and Altman, D.G. (2010). Improving bioscience research reporting: The ARRIVE guidelines for reporting animal research. J Pharmacol Pharmacother *1*, 94–99.

Kim, J., Park, J.E., Nahrendorf, M., and Kim, D.-E. (2016). Direct Thrombus Imaging in Stroke. Journal of Stroke *18*, 286–296.

Kim, S.-K., Cho, K.-O., and Kim, S.Y. (2009). The plasticity of posterior communicating artery influences on the outcome of white matter injury induced by chronic cerebral hypoperfusion in rats. Neurol. Res. *31*, 245–250.

Kimbro, J.R., Kelly, P.J., Drummond, J.C., Cole, D.J., and Patel, P.M. (2000). Isoflurane and pentobarbital reduce AMPA toxicity in vivo in the rat cerebral cortex. Anesthesiology *92*, 806–812.

Kitano, H., Kirsch, J.R., Hurn, P.D., and Murphy, S.J. (2007). Inhalational anesthetics as neuroprotectants or chemical preconditioning agents in ischemic brain. J. Cereb. Blood Flow Metab. *27*, 1108–1128.

Kitaoka, Y., Kitaoka, Y., Kumai, T., Lam, T.T., Kuribayashi, K., Isenoumi, K., Munemasa, Y., Motoki, M., Kobayashi, S., and Ueno, S. (2004). Involvement of RhoA and possible neuroprotective effect of fasudil, a Rho kinase inhibitor, in NMDA-induced neurotoxicity in the rat retina. Brain Res. *1018*, 111–118.

Knipe, L., Meli, A., Hewlett, L., Bierings, R., Dempster, J., Skehel, P., Hannah, M.J., and Carter, T. (2010). A revised model for the secretion of tPA and cytokines from cultured endothelial cells. Blood *116*, 2183–2191.

Kohno, K., Hoehn-Berlage, M., Mies, G., Back, T., and Hossmann, K.A. (1995). Relationship between diffusion-weighted MR images, cerebral blood flow, and energy state in experimental brain infarction. Magn Reson Imaging *13*, 73–80.

Koizumi, J., Yoshida, Y., Nakazawa, T., and Ooneda, G. (1986). Experimental studies of ischemic brain edema. Nosotchu *8*, 1–8.

Krams, M., Lees, K.R., Hacke, W., Grieve, A.P., Orgogozo, J.-M., Ford, G.A., and ASTIN Study Investigators (2003). Acute Stroke Therapy by Inhibition of Neutrophils (ASTIN): an adaptive dose-response study of UK-279,276 in acute ischemic stroke. Stroke *34*, 2543–2548.

Kreutzberg, G.W. (1996). Microglia: a sensor for pathological events in the CNS. Trends Neurosci. *19*, 312–318.

Krueger, K., and Busch, E. (2002). Protocol of a thromboembolic stroke model in the rat: review of the experimental procedure and comparison of models. Invest Radiol *37*, 600–608.

Krueger, M., Härtig, W., Frydrychowicz, C., Mueller, W.C., Reichenbach, A., Bechmann, I., and Michalski, D. (2017). Stroke-induced blood–brain barrier breakdown along the vascular tree – No preferential affection of arteries in different animal models and in humans. J Cereb Blood Flow Metab *37*, 2539–2554.

Krueger, S.R., Ghisu, G.P., Cinelli, P., Gschwend, T.P., Osterwalder, T., Wolfer, D.P., and Sonderegger, P. (1997). Expression of neuroserpin, an inhibitor of tissue plasminogen activator, in the developing and adult nervous system of the mouse. J. Neurosci. *17*, 8984–8996.

Kruithof, E.K.O., Baker, M.S., and Bunn, L. Biological and Clinical Aspects of Plasminogen Activator Inhibitor Type 2. 19.

Krystosek, A., and Seeds, N.W. (1981). Plasminogen activator release at the neuronal growth cone. Science *213*, 1532–1534.

Kudo, K., Zhao, L., and Nowak, T.S. (2016). Peri-infarct depolarizations during focal ischemia in the awake Spontaneously Hypertensive Rat. Minimizing anesthesia confounds in experimental stroke. Neuroscience *325*, 142–152.

Kudo, M., Aono, M., Lee, Y., Massey, G., Pearlstein, R.D., and Warner, D.S. (2001). Effects of volatile anesthetics on N-methyl-D-aspartate excitotoxicity in primary rat neuronal-glial cultures. Anesthesiology *95*, 756–765.

KuiperS, J., Otters, M., and van BerkelST Characterization of the Interactionin Vivo of Tissue-type Plasminogen Activator withLiver Cells. 5.

von Kummer, R., Mori, E., Truelsen, T., Jensen, J.-K.S., Grønning, B.A., Fiebach, J.B., Lovblad, K.-O., Pedraza, S., Romero, J.M., Chabriat, H., et al. (2016). Desmoteplase 3 to 9 Hours After Major Artery Occlusion Stroke: The DIAS-4 Trial (Efficacy and Safety Study of Desmoteplase to Treat Acute Ischemic Stroke). Stroke *47*, 2880–2887.

Kwiecien, T.D., Sy, C., and Ding, Y. (2014). Rodent models of ischemic stroke lack translational relevance... are baboon models the answer? Neurol. Res. *36*, 417–422.

Lapergue, B., Labreuche, J., Blanc, R., Barreau, X., Berge, J., Consoli, A., Rodesch, G., Saleme, S., Costalat, V., Bracard, S., et al. (2018). First-line use of contact aspiration for thrombectomy versus a stent retriever for recanalization in acute cerebral infarction: The randomized ASTER study protocol. Int J Stroke *13*, 87–95.

Laugier, P., Giat, P., and Berger, G. (1994). Bone characterization with ultrasound: state of the art and new proposal. Clin. Rheumatol. *13 Suppl 1*, 22–32.

Lee, H.-Y., Hwang, I.-Y., Im, H., Koh, J.-Y., and Kim, Y.-H. (2007). Non-proteolytic neurotrophic effects of tissue plasminogen activator on cultured mouse cerebrocortical neurons. Journal of Neurochemistry *101*, 1236–1247.

Lees, K.R., Zivin, J.A., Ashwood, T., Davalos, A., Davis, S.M., Diener, H.-C., Grotta, J., Lyden, P., Shuaib, A., Hårdemark, H.-G., et al. (2006). NXY-059 for acute ischemic stroke. N. Engl. J. Med. *354*, 588–600.

Lemarchand, E., Maubert, E., Haelewyn, B., Ali, C., Rubio, M., and Vivien, D. (2016). Stressed neurons protect themselves by a tissue-type plasminogen activator-mediated EGFR-dependent mechanism. Cell Death Differ. *23*, 123–131.

Lemarchant, S., Pruvost, M., Hébert, M., Gauberti, M., Hommet, Y., Briens, A., Maubert, E., Gueye, Y., Féron, F., Petite, D., et al. (2014). tPA promotes ADAMTS-4-induced CSPG degradation, thereby enhancing neuroplasticity following spinal cord injury. Neurobiol. Dis. *66*, 28–42.

Lenglet, S., Montecucco, F., Denes, A., Coutts, G., Pinteaux, E., Mach, F., Schaller, K., Gasche, Y., and Copin, J.-C. (2014). Recombinant Tissue Plasminogen Activator Enhances Microglial Cell Recruitment after Stroke in Mice. J Cereb Blood Flow Metab *34*, 802–812.

Lenoir, S., Varangot, A., Lebouvier, L., Galli, T., Hommet, Y., and Vivien, D. (2019). Post-synaptic Release of the Neuronal Tissue-Type Plasminogen Activator (tPA). Frontiers in Cellular Neuroscience *13*.

Leonetti, C., Macrez, R., Pruvost, M., Hommet, Y., Bronsard, J., Fournier, A., Perrigault, M., Machin, I., Vivien, D., Clemente, D., et al. (2017). Tissue-type plasminogen activator exerts EGF-like chemokinetic effects on oligodendrocytes in white matter (re)myelination. Mol Neurodegener *12*.

Leys, D., Hommet, Y., Jacquet, C., Moulin, S., Sibon, I., Mas, J.-L., Moulin, T., Giroud, M., Sagnier, S., Cordonnier, C., et al. (2016). Proportion of single-chain recombinant tissue plasminogen activator and outcome after stroke. Neurology *87*, 2416–2426.

Liebeskind, D.S., Sanossian, N., Yong, W.H., Starkman, S., Tsang, M.P., Moya, A.L., Zheng, D.D., Abolian, A.M., Kim, D., Ali, L.K., et al. (2011). CT and MRI early vessel signs reflect clot composition in acute stroke. Stroke *42*, 1237–1243.

Lijnen, H.R. (2001). Plasmin and matrix metalloproteinases in vascular remodeling. Thromb. Haemost. *86*, 324–333.

Lin, S., Lin, Y., Nery, J.R., Urich, M.A., Breschi, A., Davis, C.A., Dobin, A., Zaleski, C., Beer, M.A., Chapman, W.C., et al. (2014). Comparison of the transcriptional landscapes between human and mouse tissues. Proc Natl Acad Sci U S A *111*, 17224–17229.

Lindauer, U. (2016). Ethics of Modeling of Cerebral Ischemia in Small Animals. In Rodent Models of Stroke, U. Dirnagl, ed. (New York, NY: Springer New York), pp. 279–290.

Liot, G., Roussel, B.D., Lebeurrier, N., Benchenane, K., López-Atalaya, J.P., Vivien, D., and Ali, C. (2006). Tissue-type plasminogen activator rescues neurones from serum deprivation-induced apoptosis through a mechanism independent of its proteolytic activity. J. Neurochem. *98*, 1458–1464.

Liu, D., Cheng, T., Guo, H., Fernández, J.A., Griffin, J.H., Song, X., and Zlokovic, B.V. (2004). Tissue plasminogen activator neurovascular toxicity is controlled by activated protein C. Nat. Med. *10*, 1379–1383.

Liu, L., Liu, H., Yang, F., Chen, G., Zhou, H., Tang, M., Zhang, R., and Dong, Q. (2011). Tissue kallikrein protects cortical neurons against hypoxia/reoxygenation injury via the ERK1/2 pathway. Biochem. Biophys. Res. Commun. *407*, 283–287.

Lobsien, D., Gawlitza, M., Schaudinn, A., Schob, S., Hobohm, C., Fritzsch, D., Quäschling, U., Hoffmann, K.-T., and Friedrich, B. (2016). Mechanical thrombectomy versus systemic thrombolysis in MCA stroke: a distance to thrombus-based outcome analysis. J Neurointerv Surg *8*, 878–882.

Lochner, J.E., Kingma, M., Kuhn, S., Meliza, C.D., Cutler, B., and Scalettar, B.A. (1998). Real-time imaging of the axonal transport of granules containing a tissue plasminogen activator/green fluorescent protein hybrid. Mol. Biol. Cell *9*, 2463–2476.

Lochner, J.E., Honigman, L.S., Grant, W.F., Gessford, S.K., Hansen, A.B., Silverman, M.A., and Scalettar, B.A. (2006). Activity-dependent release of tissue plasminogen activator from the dendritic spines of hippocampal neurons revealed by live-cell imaging. Journal of Neurobiology *66*, 564–577.

Lockwood, C.J., and Schatz, F. (1996). A biological model for the regulation of peri-implantational hemostasis and menstruation. J. Soc. Gynecol. Investig. *3*, 159–165.

Lopez, J.A., and Chen, J. Pathophysiology of venous thrombosis. 5.

Lopez-Atalaya, J.P., Roussel, B.D., Levrat, D., Parcq, J., Nicole, O., Hommet, Y., Benchenane, K., Castel, H., Leprince, J., To Van, D., et al. (2008). Toward Safer Thrombolytic Agents in Stroke: Molecular Requirements for NMDA Receptor-Mediated Neurotoxicity. Journal of Cerebral Blood Flow & Metabolism *28*, 1212–1221.

Louessard, M., Lacroix, A., Martineau, M., Mondielli, G., Montagne, A., Lesept, F., Lambolez, B., Cauli, B., Mothet, J.-P., Vivien, D., et al. (2016). Tissue Plasminogen Activator Expression Is Restricted to Subsets of Excitatory Pyramidal Glutamatergic Neurons. Mol. Neurobiol. *53*, 5000–5012.

Louessard, M., Bardou, I., Lemarchand, E., Thiebaut, A.M., Parcq, J., Leprince, J., Terrisse, A., Carraro, V., Fafournoux, P., Bruhat, A., et al. (2017). Activation of cell surface GRP78 decreases endoplasmic reticulum stress and neuronal death. Cell Death and Differentiation *24*, 1518–1529.

Low, L.A., Bauer, L.C., Pitcher, M.H., and Bushnell, M.C. (2016). Restraint training for awake functional brain scanning of rodents can cause long-lasting changes in pain and stress responses. Pain *157*, 1761–1772.

Lu, P., Takai, K., Weaver, V.M., and Werb, Z. (2011). Extracellular Matrix Degradation and Remodeling in Development and Disease. Cold Spring Harbor Perspectives in Biology *3*, a005058–a005058.

Lu, W., Bhasin, M., and Tsirka, S.E. (2002). Involvement of tissue plasminogen activator in onset and effector phases of experimental allergic encephalomyelitis. J. Neurosci. *22*, 10781–10789.

Lubjuhn, J., Gastens, A., von Wilpert, G., Bargiotas, P., Herrmann, O., Murikinati, S., Rabie, T., Marti, H.H., Marti, H., Amende, I., et al. (2009). Functional testing in a mouse stroke model induced by occlusion of the distal middle cerebral artery. J. Neurosci. Methods *184*, 95–103.

Lucas, D.R., and Newhouse, J.P. (1957). The toxic effect of sodium L-glutamate on the inner layers of the retina. AMA Arch Ophthalmol *58*, 193–201.

Macrae, I.M. (2016). Focal Ischemia Models: Middle Cerebral Artery Occlusion Induced by Electrocoagulation, Occluding Devices, and Endothelin-1. In Rodent Models of Stroke, U. Dirnagl, ed. (New York, NY: Springer New York), pp. 45–58.

Macrez, R., Obiang, P., Gauberti, M., Roussel, B., Baron, A., Parcq, J., Cassé, F., Hommet, Y., Orset, C., Agin, V., et al. (2011). Antibodies Preventing the Interaction of Tissue-Type

Plasminogen Activator With N-Methyl-d-Aspartate Receptors Reduce Stroke Damages and Extend the Therapeutic Window of Thrombolysis. Stroke *42*, 2315–2322.

Macrez, R., Stys, P.K., Vivien, D., Lipton, S.A., and Docagne, F. (2016). Mechanisms of glutamate toxicity in multiple sclerosis: biomarker and therapeutic opportunities. Lancet Neurol *15*, 1089–1102.

Madani, R., Hulo, S., Toni, N., Madani, H., Steimer, T., Muller, D., and Vassalli, J.-D. (1999). Enhanced hippocampal long-term potentiation and learning by increased neuronal expression of tissue-type plasminogen activator in transgenic mice. The EMBO Journal *18*, 3007–3012.

Madani, R., Kozlov, S., Akhmedov, A., Cinelli, P., Kinter, J., Lipp, H.-P., Sonderegger, P., and Wolfer, D.P. (2003). Impaired explorative behavior and neophobia in genetically modified mice lacking or overexpressing the extracellular serine protease inhibitor neuroserpin. Mol. Cell. Neurosci. *23*, 473–494.

Madularu, D., Mathieu, A.P., Kumaragamage, C., Reynolds, L.M., Near, J., Flores, C., and Rajah, M.N. (2017). A non-invasive restraining system for awake mouse imaging. J Neurosci Methods *287*, 53–57.

Maeda, K., Mies, G., Oláh, L., and Hossmann, K.A. (2000). Quantitative measurement of local cerebral blood flow in the anesthetized mouse using intraperitoneal [14C]iodoantipyrine injection and final arterial heart blood sampling. J. Cereb. Blood Flow Metab. *20*, 10–14.

Malenka, R.C., and Bear, M.F. (2004). LTP and LTD: an embarrassment of riches. Neuron *44*, 5–21.

Marchal, G., Young, A.R., and Baron, J.-C. (1999). Early Postischemic Hyperperfusion: Pathophysiologic Insights from Positron Emission Tomography. Journal of Cerebral Blood Flow & Metabolism *19*, 467–482.

Marcos-Contreras, O.A., Martinez de Lizarrondo, S., Bardou, I., Orset, C., Pruvost, M., Anfray, A., Frigout, Y., Hommet, Y., Lebouvier, L., Montaner, J., et al. (2016). Hyperfibrinolysis increases blood-brain barrier permeability by a plasmin- and bradykinin-dependent mechanism. Blood *128*, 2423–2434.

Marder, V.J. (2011). Historical perspective and future direction of thrombolysis research: the re-discovery of plasmin: The re-discovery of plasmin. Journal of Thrombosis and Haemostasis *9*, 364–373.

Marshall, J.W., Duffin, K.J., Green, A.R., and Ridley, R.M. (2001). NXY-059, a free radical--trapping agent, substantially lessens the functional disability resulting from cerebral ischemia in a primate species. Stroke *32*, 190–198.

Martín, A., Ramos-Cabrer, P., and Planas, A.M. (2016). Noninvasive Brain Imaging in Small Animal Stroke Models: MRI, PET, and SPECT. In Rodent Models of Stroke, U. Dirnagl, ed. (New York, NY: Springer New York), pp. 147–186.

Martin, A.M., Kuhlmann, C., Trossbach, S., Jaeger, S., Waldron, E., Roebroek, A., Luhmann, H.J., Laatsch, A., Weggen, S., Lessmann, V., et al. (2008). The functional role of the second NPXY motif of the LRP1 beta-chain in tissue-type plasminogen activator-mediated activation of N-methyl-D-aspartate receptors. J. Biol. Chem. *283*, 12004–12013.

Martin, R.L., Lloyd, H.G., and Cowan, A.I. (1994). The early events of oxygen and glucose deprivation: setting the scene for neuronal death? Trends Neurosci. *17*, 251–257.

Martinez de Lizarrondo, S., Gakuba, C., Herbig, B.A., Repessé, Y., Ali, C., Denis, C.V., Lenting, P.J., Touzé, E., Diamond, S.L., Vivien, D., et al. (2017). Potent Thrombolytic Effect of *N* -Acetylcysteine on Arterial Thrombi. Circulation *136*, 646–660.

Masamoto, K., and Kanno, I. (2012). Anesthesia and the quantitative evaluation of neurovascular coupling. J. Cereb. Blood Flow Metab. *32*, 1233–1247.

Matarin, M., Brown, W.M., Singleton, A., Hardy, J.A., Meschia, J.F., and ISGS investigators (2008). Whole genome analyses suggest ischemic stroke and heart disease share an association with polymorphisms on chromosome 9p21. Stroke *39*, 1586–1589.

Matys, T., Pawlak, R., Matys, E., Pavlides, C., McEwen, B.S., and Strickland, S. (2004). Tissue plasminogen activator promotes the effects of corticotropin-releasing factor on the amygdala and anxiety-like behavior. Proc. Natl. Acad. Sci. U.S.A. *101*, 16345–16350.

McAteer, M.A., Sibson, N.R., von Zur Muhlen, C., Schneider, J.E., Lowe, A.S., Warrick, N., Channon, K.M., Anthony, D.C., and Choudhury, R.P. (2007). In vivo magnetic resonance imaging of acute brain inflammation using microparticles of iron oxide. Nat. Med. *13*, 1253–1258.

McColl, B.W., Carswell, H.V., McCulloch, J., and Horsburgh, K. (2004). Extension of cerebral hypoperfusion and ischaemic pathology beyond MCA territory after intraluminal filament occlusion in C57Bl/6J mice. Brain Res. *997*, 15–23.

Medved, L., and Nieuwenhuizen, W. (2003). Molecular mechanisms of initiation of fibrinolysis by fibrin. Thrombosis and Haemostasis *89*, 409–419.

van Meer, M.P.A., Otte, W.M., van der Marel, K., Nijboer, C.H., Kavelaars, A., van der Sprenkel, J.W.B., Viergever, M.A., and Dijkhuizen, R.M. (2012). Extent of bilateral neuronal network reorganization and functional recovery in relation to stroke severity. J. Neurosci. *32*, 4495–4507.

Mehra, A., Ali, C., Parcq, J., Vivien, D., and Docagne, F. (2016). The plasminogen activation system in neuroinflammation. Biochimica et Biophysica Acta (BBA) - Molecular Basis of Disease *1862*, 395–402.

Meng, X., Fisher, M., Shen, Q., Sotak, C.H., and Duong, T.Q. (2004). Characterizing the diffusion/perfusion mismatch in experimental focal cerebral ischemia. Ann. Neurol. *55*, 207–212.

Minor, K., Phillips, J., and Seeds, N.W. (2009). Tissue plasminogen activator promotes axonal outgrowth on CNS myelin after conditioned injury. Journal of Neurochemistry *109*, 706–715.

Miranda, E., and Lomas, D.A. (2006). Neuroserpin: a serpin to think about. Cell. Mol. Life Sci. *63*, 709–722.

Mistry, E.A., Mistry, A.M., Nakawah, M.O., Chitale, R.V., James, R.F., Volpi, J.J., and Fusco, M.R. (2017). Mechanical Thrombectomy Outcomes With and Without Intravenous Thrombolysis in Stroke Patients: A Meta-Analysis. Stroke *48*, 2450–2456.

Miyazaki, H., Nakamura, Y., Arai, T., and Kataoka, K. (1997). Increase of glutamate uptake in astrocytes: a possible mechanism of action of volatile anesthetics. Anesthesiology *86*, 1359–1366; discussion 8A.

Molina, C.A., and Alvarez-Sabín, J. (2009). Recanalization and reperfusion therapies for acute ischemic stroke. Cerebrovasc. Dis. *27 Suppl 1*, 162–167.

Morelli, N., Rota, E., Michieletti, E., and Guidetti, D. (2017). Mechanical thrombectomy after intravenous thrombolysis for acute ischaemic stroke. Lancet Neurol *16*, 103–104.

Mori, H., and Mishina, M. (1995). Structure and function of the NMDA receptor channel. Neuropharmacology *34*, 1219–1237.

Mori, E., Yoneda, Y., Tabuchi, M., Yoshida, T., Ohkawa, S., Ohsumi, Y., Kitano, K., Tsutsumi, A., and Yamadori, A. (1992). Intravenous recombinant tissue plasminogen activator in acute carotid artery territory stroke. Neurology *42*, 976–982.

Moseley, M.E., Cohen, Y., Mintorovitch, J., Chileuitt, L., Shimizu, H., Kucharczyk, J., Wendland, M.F., and Weinstein, P.R. (1990). Early detection of regional cerebral ischemia in cats: comparison of diffusion- and T2-weighted MRI and spectroscopy. Magn Reson Med *14*, 330–346.

Murray, K.N., Buggey, H.F., Denes, A., and Allan, S.M. (2013). Systemic immune activation shapes stroke outcome. Mol. Cell. Neurosci. *53*, 14–25.

Nabavi, S., Fox, R., Proulx, C.D., Lin, J.Y., Tsien, R.Y., and Malinow, R. (2014). Engineering a memory with LTD and LTP. Nature *511*, 348–352.

Nadarajah, B., Alifragis, P., Wong, R.O.L., and Parnavelas, J.G. (2003). Neuronal migration in the developing cerebral cortex: observations based on real-time imaging. Cereb. Cortex *13*, 607–611.

Nagai, N., De Mol, M., Lijnen, H.R., Carmeliet, P., and Collen, D. (1999). Role of plasminogen system components in focal cerebral ischemic infarction: a gene targeting and gene transfer study in mice. Circulation *99*, 2440–2444.

Nagaoka, M.R., Strital, E., Kouyoumdjian, M., and Borges, D.R. (2002). Participation of a galectin-dependent mechanism in the hepatic clearance of tissue-type plasminogen activator and plasma kallikrein. Thrombosis Research *108*, 257–262.

Naidech, A.M. (2011). Intracranial Hemorrhage. American Journal of Respiratory and Critical Care Medicine *184*, 998–1006.

Nakka, V.P., Gusain, A., and Raghubir, R. (2009). Endoplasmic Reticulum Stress Plays Critical Role in Brain Damage After Cerebral Ischemia/Reperfusion in Rats. Neurotox Res *17*, 189.

Nassar, T., Akkawi, S., Shina, A., Haj-Yehia, A., Bdeir, K., Tarshis, M., Heyman, S.N., and Higazi, A.A.-R. (2004). In vitro and in vivo effects of tPA and PAI-1 on blood vessel tone. Blood *103*, 897–902.

Nassar, T., Yarovoi, S., Fanne, R.A., Akkawi, S., Jammal, M., Allen, T.C., Idell, S., Cines, D.B., and Higazi, A.A.-R. (2010). Regulation of airway contractility by plasminogen activators through N-methyl-D-aspartate receptor-1. Am. J. Respir. Cell Mol. Biol. *43*, 703–711.

National Institute of Neurological Disorders and Stroke rt-PA Stroke Study Group (1995). Tissue plasminogen activator for acute ischemic stroke. N. Engl. J. Med. *333*, 1581–1587.

Nedelmann, M., Wilhelm-Schwenkmezger, T., Alessandri, B., Heimann, A., Schneider, F., Eicke, B.M., Dieterich, M., and Kempski, O. (2007). Cerebral embolic ischemia in rats: correlation of stroke severity and functional deficit as important outcome parameter. Brain Res. *1130*, 188–196.

Nedergaard, M., and Astrup, J. (1986). Infarct Rim: Effect of Hyperglycemia on Direct Current Potential and [^{14} C]2-Deoxyglucose Phosphorylation. Journal of Cerebral Blood Flow & Metabolism *6*, 607–615.

Neuhaus, A.A., Couch, Y., Hadley, G., and Buchan, A.M. (2017). Neuroprotection in stroke: the importance of collaboration and reproducibility. Brain *140*, 2079–2092.

Neumann-Haefelin, T., Kastrup, A., de Crespigny, A., Yenari, M.A., Ringer, T., Sun, G.H., and Moseley, M.E. (2000). Serial MRI after transient focal cerebral ischemia in rats: dynamics of tissue injury, blood-brain barrier damage, and edema formation. Stroke *31*, 1965–1972; discussion 1972-1973.

Newberg, L.A., and Michenfelder, J.D. (1983). Cerebral protection by isoflurane during hypoxemia or ischemia. Anesthesiology *59*, 29–35.

Nguyen, T.-V.V., Frye, J.B., Zbesko, J.C., Stepanovic, K., Hayes, M., Urzua, A., Serrano, G., Beach, T.G., and Doyle, K.P. (2016). Multiplex immunoassay characterization and species comparison of inflammation in acute and non-acute ischemic infarcts in human and mouse brain tissue. Acta Neuropathol Commun *4*.

Nicole, O., Docagne, F., Ali, C., Margaill, I., Carmeliet, P., MacKenzie, E.T., Vivien, D., and Buisson, A. (2001). The proteolytic activity of tissue-plasminogen activator enhances NMDA receptor-mediated signaling. Nat. Med. *7*, 59–64.

Niessen, F., Hilger, T., Hoehn, M., and Hossmann, K.-A. (2002). Thrombolytic treatment of clot embolism in rat: comparison of intra-arterial and intravenous application of recombinant tissue plasminogen activator. Stroke *33*, 2999–3005.

Nogueira, R.G., Jadhav, A.P., Haussen, D.C., Bonafe, A., Budzik, R.F., Bhuva, P., Yavagal, D.R., Ribo, M., Cognard, C., Hanel, R.A., et al. (2018). Thrombectomy 6 to 24 Hours after Stroke with a Mismatch between Deficit and Infarct. New England Journal of Medicine *378*, 11–21.

NOHARA, M., TOHEI, A., SATO, T., and AMAO, H. (2016). Evaluation of response to restraint stress by salivary corticosterone levels in adult male mice. J Vet Med Sci *78*, 775–780.

Obiang, P., Maubert, E., Bardou, I., Nicole, O., Launay, S., Bezin, L., Vivien, D., and Agin, V. (2011). Enriched housing reverses age-associated impairment of cognitive functions and tPA-dependent maturation of BDNF. Neurobiol Learn Mem *96*, 121–129.

Obiang, P., Macrez, R., Jullienne, A., Bertrand, T., Lesept, F., Ali, C., Maubert, E., Vivien, D., and Agin, V. (2012). GluN2D subunit-containing NMDA receptors control tissue plasminogen activator-mediated spatial memory. J. Neurosci. *32*, 12726–12734.

O'Collins, V.E., Macleod, M.R., Donnan, G.A., Horky, L.L., van der Worp, B.H., and Howells, D.W. (2006). 1,026 experimental treatments in acute stroke. Ann. Neurol. *59*, 467–477.

O'Collins, V.E., Donnan, G.A., Macleod, M.R., and Howells, D.W. (2013). Hypertension and experimental stroke therapies. J Cereb Blood Flow Metab *33*, 1141–1147.

O'Donnell, M.J., Xavier, D., Liu, L., Zhang, H., Chin, S.L., Rao-Melacini, P., Rangarajan, S., Islam, S., Pais, P., McQueen, M.J., et al. (2010). Risk factors for ischaemic and intracerebral haemorrhagic stroke in 22 countries (the INTERSTROKE study): a case-control study. The Lancet *376*, 112–123.

Oh, S.B., Byun, C.J., Yun, J.-H., Jo, D.-G., Carmeliet, P., Koh, J.-Y., and Lee, J.-Y. (2014). Tissue plasminogen activator arrests Alzheimer's disease pathogenesis. Neurobiol. Aging *35*, 511–519.

Okamoto, K., and Aoki, K. (1963). Development of a strain of spontaneously hypertensive rats. Jpn. Circ. J. *27*, 282–293.

Olney, J.W., and Ho, O.L. (1970). Brain damage in infant mice following oral intake of glutamate, aspartate or cysteine. Nature *227*, 609–611.

Orset, C., Macrez, R., Young, A.R., Panthou, D., Angles-Cano, E., Maubert, E., Agin, V., and Vivien, D. (2007). Mouse Model of In Situ Thromboembolic Stroke and Reperfusion. Stroke *38*, 2771–2778.

Orset, C., Haelewyn, B., Allan, S.M., Ansar, S., Campos, F., Cho, T.H., Durand, A., El Amki, M., Fatar, M., Garcia-Yébenes, I., et al. (2016). Efficacy of Alteplase in a Mouse Model of Acute Ischemic Stroke: A Retrospective Pooled Analysis. Stroke *47*, 1312–1318.

Ovbiagele, B., and Nguyen-Huynh, M.N. (2011). Stroke Epidemiology: Advancing Our Understanding of Disease Mechanism and Therapy. Neurotherapeutics *8*, 319–329.

Pang, P.T. (2004). Cleavage of proBDNF by tPA/Plasmin Is Essential for Long-Term Hippocampal Plasticity. Science *306*, 487–491.

Pang, P.T., and Lu, B. (2004). Regulation of late-phase LTP and long-term memory in normal and aging hippocampus: role of secreted proteins tPA and BDNF. Ageing Research Reviews *3*, 407–430.

Paoletti, P. (2011). Molecular basis of NMDA receptor functional diversity. Eur. J. Neurosci. *33*, 1351–1365.

Papadia, S., Stevenson, P., Hardingham, N.R., Bading, H., and Hardingham, G.E. (2005). Nuclear Ca2+ and the cAMP response element-binding protein family mediate a late phase of activity-dependent neuroprotection. J. Neurosci. *25*, 4279–4287.

Parcq, J., Bertrand, T., Montagne, A., Baron, A.F., Macrez, R., Billard, J.M., Briens, A., Hommet, Y., Wu, J., Yepes, M., et al. (2012). Unveiling an exceptional zymogen: the single-chain form of tPA is a selective activator of NMDA receptor-dependent signaling and neurotoxicity. Cell Death Differ *19*, 1983–1991.

Parcq, J., Bertrand, T., Baron, A.F., Hommet, Y., Anglès-Cano, E., and Vivien, D. (2013). Molecular requirements for safer generation of thrombolytics by bioengineering the tissue-type plasminogen activator A chain. J. Thromb. Haemost. *11*, 539–546.

Park, L., Gallo, E.F., Anrather, J., Wang, G., Norris, E.H., Paul, J., Strickland, S., and Iadecola, C. (2008). Key role of tissue plasminogen activator in neurovascular coupling. Proc. Natl. Acad. Sci. U.S.A. *105*, 1073–1078.

Parmer, R.J., Mahata, M., Mahata, S., Sebald, M.T., O'Connor, D.T., and Miles, L.A. CATECHOLAMINE STORAGE VESICLES AS A RESERVOIR FOR THE RAPID RELEASE OF t-PA. 8.

Parpura, V., Basarsky, T.A., Liu, F., Jeftinija, K., Jeftinija, S., and Haydon, P.G. (1994). Glutamate-mediated astrocyte-neuron signalling. Nature *369*, 744–747.

Parron, C., and Save, E. (2004). Comparison of the effects of entorhinal and retrosplenial cortical lesions on habituation, reaction to spatial and non-spatial changes during object exploration in the rat. Neurobiol Learn Mem *82*, 1–11.

Parsons, M., Spratt, N., Bivard, A., Campbell, B., Chung, K., Miteff, F., O'Brien, B., Bladin, C., McElduff, P., Allen, C., et al. (2012). A randomized trial of tenecteplase versus alteplase for acute ischemic stroke. N. Engl. J. Med. *366*, 1099–1107.

Pasquet, N., Douceau, S., Naveau, M., Lesept, F., Louessard, M., Lebouvier, L., Hommet, Y., Vivien, D., and Bardou, I. (2019). Tissue-Type Plasminogen Activator Controlled Corticogenesis Through a Mechanism Dependent of NMDA Receptors Expressed on Radial Glial Cells. Cerebral Cortex *29*, 2482–2498.

Pawlak, R., Nagai, N., Urano, T., Napiorkowska-Pawlak, D., Ihara, H., Takada, Y., Collen, D., and Takada, A. (2002). Rapid, specific and active site-catalyzed effect of tissue-plasminogen activator on hippocampus-dependent learning in mice. Neuroscience *113*, 995–1001.

Pawlak, R., Magarinos, A.M., Melchor, J., McEwen, B., and Strickland, S. (2003). Tissue plasminogen activator in the amygdala is critical for stress-induced anxiety-like behavior. Nat. Neurosci. *6*, 168–174.

Pawlak, R., Rao, B.S.S., Melchor, J.P., Chattarji, S., McEwen, B., and Strickland, S. (2005). Tissue plasminogen activator and plasminogen mediate stress-induced decline of neuronal and cognitive functions in the mouse hippocampus. Proc. Natl. Acad. Sci. U.S.A. *102*, 18201–18206.

Pekny, M., and Nilsson, M. (2005). Astrocyte activation and reactive gliosis. Glia *50*, 427–434.

Pennica, D., Holmes, W.E., Kohr, W.J., Harkins, R.N., Vehar, G.A., Ward, C.A., Bennett, W.F., Yelverton, E., Seeburg, P.H., Heyneker, H.L., et al. (1983). Cloning and expression of human tissue-type plasminogen activator cDNA in E. coli. Nature *301*, 214–221.

Percie du Sert, N., Alfieri, A., Allan, S.M., Carswell, H.V., Deuchar, G.A., Farr, T.D., Flecknell, P., Gallagher, L., Gibson, C.L., Haley, M.J., et al. (2017). The IMPROVE Guidelines (Ischaemia Models: Procedural Refinements Of in Vivo Experiments). J Cereb Blood Flow Metab *37*, 3488–3517.

Pernot, M., Aubry, J.F., Tanter, M., Thomas, J.L., and Fink, M. (2003). High power transcranial beam steering for ultrasonic brain therapy. Phys Med Biol *48*, 2577–2589.

Pham, M., Helluy, X., Braeuninger, S., Jakob, P., Stoll, G., Kleinschnitz, C., and Bendszus, M. (2010). Outcome of experimental stroke in C57Bl/6 and Sv/129 mice assessed by multimodal ultra-high field MRI. Exp Transl Stroke Med *2*, 6.

Pillekamp, F., Grüne, M., Brinker, G., Franke, C., Uhlenküken, U., Hoehn, M., and Hossmann, K. (2001). Magnetic resonance prediction of outcome after thrombolytic treatment. Magn Reson Imaging *19*, 143–152.

Pittman, R.N., Ivins, J.K., and Buettner, H.M. (1989). Neuronal plasminogen activators: cell surface binding sites and involvement in neurite outgrowth. J. Neurosci. *9*, 4269–4286.

Po, C., Kalthoff, D., Kim, Y.B., Nelles, M., and Hoehn, M. (2012). White Matter Reorganization and Functional Response after Focal Cerebral Ischemia in the Rat. PLOS ONE *7*, e45629.

Polavarapu, R., Gongora, M.C., Yi, H., Ranganthan, S., Lawrence, D.A., Strickland, D., and Yepes, M. (2007). Tissue-type plasminogen activator-mediated shedding of astrocytic low-density lipoprotein receptor-related protein increases the permeability of the neurovascular unit. Blood *109*, 3270–3278.

Popovic, R., Liniger, R., and Bickler, P.E. (2000). Anesthetics and mild hypothermia similarly prevent hippocampal neuron death in an in vitro model of cerebral ischemia. Anesthesiology *92*, 1343–1349.

Potter, J.F., Robinson, T.G., Ford, G.A., Mistri, A., James, M., Chernova, J., and Jagger, C. (2009). Controlling hypertension and hypotension immediately post-stroke (CHHIPS): a randomised, placebo-controlled, double-blind pilot trial. Lancet Neurol *8*, 48–56.

de Pouvourville, G. (2016). Coût de la prise en charge des accidents vasculaires cérébraux en France. Archives of Cardiovascular Diseases Supplements *8*, 161–168.

Price, C.J.S., Menon, D.K., Peters, A.M., Ballinger, J.R., Barber, R.W., Balan, K.K., Lynch, A., Xuereb, J.H., Fryer, T., Guadagno, J.V., et al. (2004). Cerebral neutrophil recruitment, histology, and outcome in acute ischemic stroke: an imaging-based study. Stroke *35*, 1659–1664.

Provost, J., Papadacci, C., Arango, J.E., Imbault, M., Fink, M., Gennisson, J.-L., Tanter, M., and Pernot, M. (2014). 3D ultrafast ultrasound imaging in vivo. Phys Med Biol *59*, L1–L13.

Provost, J., Papadacci, C., Demene, C., Gennisson, J.-L., Tanter, M., and Pernot, M. (2015). 3-D ultrafast Doppler imaging applied to the noninvasive mapping of blood vessels in vivo. IEEE Trans Ultrason Ferroelectr Freq Control *62*, 1467–1472.

Pruvost, M., Lépine, M., Leonetti, C., Etard, O., Naveau, M., Agin, V., Docagne, F., Maubert, E., Ali, C., Emery, E., et al. (2017). ADAMTS-4 in oligodendrocytes contributes to myelination with an impact on motor function. Glia *65*, 1961–1975.

Qian, Z., Gilbert, M.E., Colicos, M.A., Kandel, E.R., and Kuhl, D. (1993). Tissue-plasminogen activator is induced as an immediate–early gene during seizure, kindling and long-term potentiation. Nature *361*, 453–457.

Quenault, A., Martinez de Lizarrondo, S., Etard, O., Gauberti, M., Orset, C., Haelewyn, B., Segal, H.C., Rothwell, P.M., Vivien, D., Touzé, E., et al. (2017). Molecular magnetic resonance imaging discloses endothelial activation after transient ischaemic attack. Brain *140*, 146–157.

Radak, D., Katsiki, N., Resanovic, I., Jovanovic, A., Sudar-Milovanovic, E., Zafirovic, S., Mousad, S.A., and Isenovic, E.R. (2017). Apoptosis and Acute Brain Ischemia in Ischemic Stroke. Curr Vasc Pharmacol *15*, 115–122.

Rajapakse, S., Ogiwara, K., Takano, N., Moriyama, A., and Takahashi, T. (2005). Biochemical characterization of human kallikrein 8 and its possible involvement in the degradation of extracellular matrix proteins. FEBS Letters *579*, 6879–6884.

Raychev, R., and Saver, J.L. (2012). Mechanical thrombectomy devices for treatment of stroke. Neurology: Clinical Practice *2*, 231–235.

Reese, T., Bochelen, D., Sauter, A., Beckmann, N., and Rudin, M. (1999). Magnetic resonance angiography of the rat cerebrovascular system without the use of contrast agents. NMR Biomed *12*, 189–196.

Reijerkerk, A., Kooij, G., van der Pol, S.M.A., Leyen, T., Lakeman, K., van Het Hof, B., Vivien, D., and de Vries, H.E. (2010). The NR1 subunit of NMDA receptor regulates monocyte transmigration through the brain endothelial cell barrier. J. Neurochem. *113*, 447–453.

Riedel, C.H., Zimmermann, P., Jensen-Kondering, U., Stingele, R., Deuschl, G., and Jansen, O. (2011). The importance of size: successful recanalization by intravenous thrombolysis in acute anterior stroke depends on thrombus length. Stroke *42*, 1775–1777.

Rijken, D.C., and Collen, D. (1981). Purification and characterization of the plasminogen activator secreted by human melanoma cells in culture. J. Biol. Chem. *256*, 7035–7041.

Rijken, D.C., and Lijnen, H.R. (2009). New insights into the molecular mechanisms of the fibrinolytic system. Journal of Thrombosis and Haemostasis *7*, 4–13.

Rijken, D.C., Wijngaards, G., Zaal-de Jong, M., and Welbergen, J. (1979). Purification and partial characterization of plasminogen activator from human uterine tissue. Biochimica et Biophysica Acta (BBA) - Protein Structure *580*, 140–153.

Rijken, D.C., Hoylaerts, M., and Collen, D. (1982). Fibrinolytic properties of one-chain and two-chain human extrinsic (tissue-type) plasminogen activator. J. Biol. Chem. *257*, 2920–2925.

Rogove, A.D., and Tsirka, S.E. (1998). Neurotoxic responses by microglia elicited by excitotoxic injury in the mouse hippocampus. Curr. Biol. *8*, 19–25.

Rogove, A.D., Siao, C., Keyt, B., Strickland, S., and Tsirka, S.E. (1999). Activation of microglia reveals a non-proteolytic cytokine function for tissue plasminogen activator in the central nervous system. J. Cell. Sci. *112 (Pt 22)*, 4007–4016.

Rouf, S.A., Moo-Young, M., and Chisti, Y. (1996). Tissue-type plasminogen activator: Characteristics, applications and production technology. Biotechnology Advances *14*, 239–266.

Saar, G., Cheng, N., Belluscio, L., and Koretsky, A.P. (2015). Laminar specific detection of APP induced neurodegeneration and recovery using MEMRI in an olfactory based Alzheimer's disease mouse model. Neuroimage *118*, 183–192.

Sakai, H., Sheng, H., Yates, R.B., Ishida, K., Pearlstein, R.D., and Warner, D.S. (2007). Isoflurane provides long-term protection against focal cerebral ischemia in the rat. Anesthesiology *106*, 92–99; discussion 8-10.

Sallés, F.J., and Strickland, S. (2002). Localization and Regulation of the Tissue Plasminogen Activator–Plasmin System in the Hippocampus. The Journal of Neuroscience *22*, 2125–2134.

Samson, A.L., Nevin, S.T., Croucher, D., Niego, B., Daniel, P.B., Weiss, T.W., Moreno, E., Monard, D., Lawrence, D.A., and Medcalf, R.L. (2008). Tissue-type plasminogen activator requires a co-receptor to enhance NMDA receptor function. J. Neurochem. *107*, 1091–1101.

Sandu, R.E., Buga, A.M., Uzoni, A., Petcu, E.B., and Popa-Wagner, A. (2015). Neuroinflammation and comorbidities are frequently ignored factors in CNS pathology. Neural Regen Res *10*, 1349–1355.

Seeds, N.W., Williams, B.L., and Bickford, P.C. (1995). Tissue plasminogen activator induction in Purkinje neurons after cerebellar motor learning. Science *270*, 1992–1994.

Seeds, N.W., Basham, M.E., and Haffke, S.P. (1999). Neuronal migration is retarded in mice lacking the tissue plasminogen activator gene. Proc. Natl. Acad. Sci. U.S.A. *96*, 14118–14123.

Semenova, M.M., Mäki-Hokkonen, A.M.J., Cao, J., Komarovski, V., Forsberg, K.M., Koistinaho, M., Coffey, E.T., and Courtney, M.J. (2007). Rho mediates calcium-dependent activation of p38alpha and subsequent excitotoxic cell death. Nat. Neurosci. *10*, 436–443.

Seto, A., Taylor, S., Trudeau, D., Swan, I., Leung, J., Reeson, P., Delaney, K.R., and Brown, C.E. (2014). Induction of ischemic stroke in awake freely moving mice reveals that isoflurane anesthesia can mask the benefits of a neuroprotection therapy. Front Neuroenergetics *6*.

Sharp, F.R., and Jickling, G.C. (2014). Modelling immunity and inflammation in stroke: Differences between rodents and humans? Stroke *45*, e179–e180.

Sharp, C.D., Fowler, M., Jackson, T.H., Houghton, J., Warren, A., Nanda, A., Chandler, I., Cappell, B., Long, A., Minagar, A., et al. (2003a). Human neuroepithelial cells express NMDA receptors. BMC Neurosci *4*, 28.

Sharp, C.D., Hines, I., Houghton, J., Warren, A., Jackson, T.H., Jawahar, A., Nanda, A., Elrod, J.W., Long, A., Chi, A., et al. (2003b). Glutamate causes a loss in human cerebral endothelial barrier integrity through activation of NMDA receptor. Am. J. Physiol. Heart Circ. Physiol. *285*, H2592-2598.

Shen, Q., Meng, X., Fisher, M., Sotak, C.H., and Duong, T.Q. (2003). Pixel-by-pixel spatiotemporal progression of focal ischemia derived using quantitative perfusion and diffusion imaging. J. Cereb. Blood Flow Metab. *23*, 1479–1488.

Shen, Q., Fisher, M., Sotak, C.H., and Duong, T.Q. (2004). Effects of reperfusion on ADC and CBF pixel-by-pixel dynamics in stroke: characterizing tissue fates using quantitative diffusion and perfusion imaging. J. Cereb. Blood Flow Metab. *24*, 280–290.

Shen, Q., Ren, H., Fisher, M., and Duong, T.Q. (2005). Statistical prediction of tissue fate in acute ischemic brain injury. J. Cereb. Blood Flow Metab. *25*, 1336–1345.

Shi, L., Rocha, M., Leak, R.K., Zhao, J., Bhatia, T.N., Mu, H., Wei, Z., Yu, F., Weiner, S.L., Ma, F., et al. (2018). A new era for stroke therapy: Integrating neurovascular protection with optimal reperfusion. J. Cereb. Blood Flow Metab. *38*, 2073–2091.

Shin, C.Y. (2004). Rapid, Activity-Induced Increase in Tissue Plasminogen Activator Is Mediated by Metabotropic Glutamate Receptor-Dependent mRNA Translation. Journal of Neuroscience *24*, 9425–9433.

Shin, H.K., Dunn, A.K., Jones, P.B., Boas, D.A., Moskowitz, M.A., and Ayata, C. (2006). Vasoconstrictive neurovascular coupling during focal ischemic depolarizations. J. Cereb. Blood Flow Metab. *26*, 1018–1030.

Shin, H.K., Nishimura, M., Jones, P.B., Ay, H., Boas, D.A., Moskowitz, M.A., and Ayata, C. (2008). Mild induced hypertension improves blood flow and oxygen metabolism in transient focal cerebral ischemia. Stroke *39*, 1548–1555.

Shuaib, A., Ijaz, S., Mazagri, R., and Senthilsevlvan, A. (1993). CGS-19755 is neuroprotective during repetitive ischemia: this effect is significantly enhanced when combined with hypothermia. Neuroscience *56*, 915–920.

Shuaib, A., Lees, K.R., Lyden, P., Grotta, J., Davalos, A., Davis, S.M., Diener, H.-C., Ashwood, T., Wasiewski, W.W., Emeribe, U., et al. (2007). NXY-059 for the treatment of acute ischemic stroke. N. Engl. J. Med. *357*, 562–571.

Siao, C.-J., and Tsirka, S.E. (2002). Tissue Plasminogen Activator Mediates Microglial Activation via Its Finger Domain through Annexin II. J. Neurosci. *22*, 3352–3358.

Slupe, A.M., and Kirsch, J.R. (2018). Effects of anesthesia on cerebral blood flow, metabolism, and neuroprotection. J Cereb Blood Flow Metab *38*, 2192–2208.

Smith, A.G., and Rowland Hill, C. (2017). Imaging assessment of acute ischaemic stroke: a review of radiological methods. The British Journal of Radiology 20170573.

Smith, A.M., and Dragunow, M. (2014). The human side of microglia. Trends Neurosci. *37*, 125–135.

Sommer, C.J. (2017). Ischemic stroke: experimental models and reality. Acta Neuropathol *133*, 245–261.

Soreq, H., and Miskin, R. (1981). Plasminogen activator in the rodent brain. Brain Research *216*, 361–374.

Soria, G., Wiedermann, D., Justicia, C., Ramos-Cabrer, P., and Hoehn, M. (2008). Reproducible imaging of rat corticothalamic pathway by longitudinal manganese-enhanced MRI (L-MEMRI). Neuroimage *41*, 668–674.

Sotak, C.H. (2002). The role of diffusion tensor imaging in the evaluation of ischemic brain injury - a review. NMR Biomed *15*, 561–569.

Stankiewicz, T.R., and Linseman, D.A. (2014). Rho family GTPases: key players in neuronal development, neuronal survival, and neurodegeneration. Front Cell Neurosci *8*, 314.

Stoll, G. (1998). Inflammation and glial responses in ischemic brain lesions. Progress in Neurobiology *56*, 149–171.

Stoll, G., and Bendszus, M. (2009). Imaging of inflammation in the peripheral and central nervous system by magnetic resonance imaging. Neuroscience *158*, 1151–1160.

Storini, C., Bergamaschini, L., Gesuete, R., Rossi, E., Maiocchi, D., and De Simoni, M.G. (2006). Selective inhibition of plasma kallikrein protects brain from reperfusion injury. J. Pharmacol. Exp. Ther. *318*, 849–854.

Stroke Therapy Academic Industry Roundtable (STAIR) (1999). Recommendations for standards regarding preclinical neuroprotective and restorative drug development. Stroke *30*, 2752–2758.

Strong, A.J., Fabricius, M., Boutelle, M.G., Hibbins, S.J., Hopwood, S.E., Jones, R., Parkin, M.C., and Lauritzen, M. (2002). Spreading and synchronous depressions of cortical activity in acutely injured human brain. Stroke *33*, 2738–2743.

Su, E.J., Fredriksson, L., Geyer, M., Folestad, E., Cale, J., Andrae, J., Gao, Y., Pietras, K., Mann, K., Yepes, M., et al. (2008). Activation of PDGF-CC by Tissue Plasminogen Activator Impairs Blood Brain Barrier Integrity During Ischemic Stroke. Nat Med *14*, 731–737.

Sun, M., Deng, B., Zhao, X., Gao, C., Yang, L., Zhao, H., Yu, D., Zhang, F., Xu, L., Chen, L., et al. (2015). Isoflurane preconditioning provides neuroprotection against stroke by regulating the expression of the TLR4 signalling pathway to alleviate microglial activation. Sci Rep *5*, 11445.

Suri, M.F.K., and Johnston, S.C. (2009). Epidemiology of intracranial stenosis. J Neuroimaging *19 Suppl 1*, 11S-6S.

Suzuki, Y., Nagai, N., Umemura, K., Collen, D., and Lijnen, H.R. (2007). Stromelysin-1 (MMP-3) is critical for intracranial bleeding after t-PA treatment of stroke in mice. Journal of Thrombosis and Haemostasis *5*, 1732–1739.

Suzuki, Y., Nagai, N., and Umemura, K. (2016). A Review of the Mechanisms of Blood-Brain Barrier Permeability by Tissue-Type Plasminogen Activator Treatment for Cerebral Ischemia. Front Cell Neurosci *10*.

Sydserff, S.G., Cross, A.J., Murray, T.K., Jones, J.A., and Green, A.R. (2000). Clomethiazole is neuroprotective in models of global and focal cerebral ischemia when infused at doses producing clinically relevant plasma concentrations. Brain Res. *862*, 59–62.

Tagaya, M., Liu, K.F., Copeland, B., Seiffert, D., Engler, R., Garcia, J.H., and del Zoppo, G.J. (1997). DNA scission after focal brain ischemia. Temporal differences in two species. Stroke *28*, 1245–1254.

Tamura, A., Graham, D.I., McCulloch, J., and Teasdale, G.M. (1981). Focal cerebral ischaemia in the rat: 1. Description of technique and early neuropathological consequences following middle cerebral artery occlusion. J. Cereb. Blood Flow Metab. *1*, 53–60.

Tanaka, R., Komine-Kobayashi, M., Mochizuki, H., Yamada, M., Furuya, T., Migita, M., Shimada, T., Mizuno, Y., and Urabe, T. (2003). Migration of enhanced green fluorescent protein expressing bone marrow-derived microglia/macrophage into the mouse brain following permanent focal ischemia. Neuroscience *117*, 531–539.

Tanaka, Y., Nagaoka, T., Nair, G., Ohno, K., and Duong, T.Q. (2011). Arterial spin labeling and dynamic susceptibility contrast CBF MRI in postischemic hyperperfusion, hypercapnia, and after mannitol injection. J Cereb Blood Flow Metab *31*, 1403–1411.

Tanter, M., and Fink, M. (2014a). Ultrafast imaging in biomedical ultrasound. IEEE Transactions on Ultrasonics, Ferroelectrics, and Frequency Control *61*, 102–119.

Tanter, M., and Fink, M. (2014b). Ultrafast imaging in biomedical ultrasound. IEEE Trans Ultrason Ferroelectr Freq Control *61*, 102–119.

Teesalu, T., Kulla, A., Simisker, A., Sirén, V., Lawrence, D.A., Asser, T., and Vaheri, A. (2004). Tissue plasminogen activator and neuroserpin are widely expressed in the human central nervous system. Thromb. Haemost. *92*, 358–368.

Tennant, K.A., and Jones, T.A. (2009). Sensorimotor behavioral effects of endothelin-1 induced small cortical infarcts in C57BL/6 mice. J. Neurosci. Methods *181*, 18–26.

Thal, S.C., Luh, C., Schaible, E.-V., Timaru-Kast, R., Hedrich, J., Luhmann, H.J., Engelhard, K., and Zehendner, C.M. (2012). Volatile anesthetics influence blood-brain barrier integrity by modulation of tight junction protein expression in traumatic brain injury. PLoS ONE *7*, e50752.

Thelengana, A., Radhakrishnan, D.M., Prasad, M., Kumar, A., and Prasad, K. (2018). Tenecteplase versus alteplase in acute ischemic stroke: systematic review and meta-analysis. Acta Neurol Belg.

Thelwell, C., and Longstaff, C. (2007). The regulation by fibrinogen and fibrin of tissue plasminogen activator kinetics and inhibition by plasminogen activator inhibitor 1. Journal of Thrombosis and Haemostasis *5*, 804–811.

Thewke, D.P., and Seeds, N.W. (1999). The expression of mRNAs for hepatocyte growth factor/scatter factor, its receptor c-met, and one of its activators tissue-type plasminogen activator show a systematic relationship in the developing and adult cerebral cortex and hippocampus. Brain Res. *821*, 356–367.

Thomalla, G., Simonsen, C.Z., Boutitie, F., Andersen, G., Berthezene, Y., Cheng, B., Cheripelli, B., Cho, T.-H., Fazekas, F., Fiehler, J., et al. (2018). MRI-Guided Thrombolysis for Stroke with Unknown Time of Onset. New England Journal of Medicine *379*, 611–622.

Thomalla, G.J., Kucinski, T., Schoder, V., Fiehler, J., Knab, R., Zeumer, H., Weiller, C., and Röther, J. (2003). Prediction of malignant middle cerebral artery infarction by early perfusion- and diffusion-weighted magnetic resonance imaging. Stroke *34*, 1892–1899.

Tillett, W.S. (1933). THE FIBRINOLYTIC ACTIVITY OF HEMOLYTIC STREPTOCOCCI. Journal of Experimental Medicine *58*, 485–502.

Tiran, E., Ferrier, J., Deffieux, T., Gennisson, J.-L., Pezet, S., Lenkei, Z., and Tanter, M. (2017). Transcranial Functional Ultrasound Imaging in Freely Moving Awake Mice and Anesthetized Young Rats without Contrast Agent. Ultrasound in Medicine & Biology *43*, 1679–1689.

Trotter, J.H., Lussier, A.L., Psilos, K.E., Mahoney, H.L., Sponaugle, A.E., Hoe, H.-S., Rebeck, G.W., and Weeber, E.J. (2014). Extracellular proteolysis of reelin by tissue plasminogen activator following synaptic potentiation. Neuroscience *274*, 299–307.

Tsirka, S.E., Gualandris, A., Amaral, D.G., and Strickland, S. (1995). Excitotoxin-induced neuronal degeneration and seizure are mediated by tissue plasminogen activator. Nature *377*, 340–344.

Tsirka, S.E., Rogove, A.D., Bugge, T.H., Degen, J.L., and Strickland, S. (1997). An extracellular proteolytic cascade promotes neuronal degeneration in the mouse hippocampus. J. Neurosci. *17*, 543–552.

Tuneva, E.O., Bychkova, O.N., and Boldyrev, A.A. (2003). Effect of NMDA on production of reactive oxygen species by human lymphocytes. Bull. Exp. Biol. Med. *136*, 159–161.

Van de Werf, F., Nobuhara, M., and Collen, D. (1986). Coronary thrombolysis with human single-chain, urokinase-type plasminogen activator (pro-urokinase) in patients with acute myocardial infarction. Ann. Intern. Med. *104*, 345–348.

Verrall, S., and Seeds, N.W. (1989). Characterization of 125I-tissue plasminogen activator binding to cerebellar granule neurons. J. Cell Biol. *109*, 265–271.

Verstraete, M., Bounameaux, H., de Cock, F., Van de Werf, F., and Collen, D. (1985). Pharmacokinetics and systemic fibrinogenolytic effects of recombinant human tissue-type plasminogen activator (rt-PA) in humans. J. Pharmacol. Exp. Ther. *235*, 506–512.

Vignon, F., Aubry, J.-, Tanter, M., and Fink, M. (2005). High resolution ultrasonic brain imaging: adaptive focusing based on twin-arrays. In Proceedings. (ICASSP '05). IEEE International Conference on Acoustics, Speech, and Signal Processing, 2005., p. v/973-v/976 Vol. 5.

Vivien, D., Gauberti, M., Montagne, A., Defer, G., and Touzé, E. (2011). Impact of Tissue Plasminogen Activator on the Neurovascular Unit: From Clinical Data to Experimental Evidence. Journal of Cerebral Blood Flow & Metabolism *31*, 2119–2134.

Volz, L.J., Rehme, A.K., Michely, J., Nettekoven, C., Eickhoff, S.B., Fink, G.R., and Grefkes, C. (2016). Shaping Early Reorganization of Neural Networks Promotes Motor Function after Stroke. Cereb. Cortex *26*, 2882–2894.

Wallén, P., Bergsdorf, N., and Rånby, M. (1982). Purification and identification of two structural variants of porcine tissue plasminogen activator by affinity adsorption on fibrin. Biochimica et Biophysica Acta (BBA) - General Subjects *719*, 318–328.

Wang, X., Lee, S.-R., Arai, K., Lee, S.-R., Tsuji, K., Rebeck, G.W., and Lo, E.H. (2003). Lipoprotein receptor-mediated induction of matrix metalloproteinase by tissue plasminogen activator. Nat. Med. *9*, 1313–1317.

Wang, Y.F., Tsirka, S.E., Strickland, S., Stieg, P.E., Soriano, S.G., and Lipton, S.A. (1998). Tissue plasminogen activator (tPA) increase neuronal damage after focal cerebral ischemia in wild-type and tPA-deficient mice. Nature Medicine *4*, 228–231.

Wardlaw, J.M. (2005). What causes lacunar stroke? J Neurol Neurosurg Psychiatry *76*, 617.

Wardlaw, J.M., Murray, V., Berge, E., del Zoppo, G., Sandercock, P., Lindley, R.L., and Cohen, G. (2012). Recombinant tissue plasminogen activator for acute ischaemic stroke: an updated systematic review and meta-analysis. The Lancet *379*, 2364–2372.

Ware, J.H., Dibenedetto, A.J., and Pittman, R.N. (1995). Localization of tissue plasminogen activator mRNA in adult rat brain. Brain Research Bulletin *37*, 275–281.

Watson, B.D., Dietrich, W.D., Busto, R., Wachtel, M.S., and Ginsberg, M.D. (1985). Induction of reproducible brain infarction by photochemically initiated thrombosis. Annals of Neurology *17*, 497–504.

Weber, R., Ramos-Cabrer, P., and Hoehn, M. (2006). Present status of magnetic resonance imaging and spectroscopy in animal stroke models. J. Cereb. Blood Flow Metab. *26*, 591–604.

Weimar, W., Stibbe, J., van Seyen, A.J., Billiau, A., De Somer, P., and Collen, D. (1981). Specific lysis of an iliofemoral thrombus by administration of extrinsic (tissue-type) plasminogen activator. Lancet *2*, 1018–1020.

Werner, P., Barthel, H., Drzezga, A., and Sabri, O. (2015). Current status and future role of brain PET/MRI in clinical and research settings. Eur. J. Nucl. Med. Mol. Imaging *42*, 512–526.

Won, S., Lee, J.-K., and Stein, D.G. (2015). Recombinant tissue plasminogen activator promotes, and progesterone attenuates, microglia/macrophage M1 polarization and recruitment of microglia after MCAO stroke in rats. Brain, Behavior, and Immunity *49*, 267–279.

Wu, F., Echeverry, R., Wu, J., An, J., Haile, W.B., Cooper, D.S., Catano, M., and Yepes, M. (2013). Tissue-type plasminogen activator protects neurons from excitotoxin-induced cell death via activation of the ERK1/2-CREB-ATF3 signaling pathway. Mol. Cell. Neurosci. *52*, 9–19.

Wu, F., Torre, E., Cuellar-Giraldo, D., Cheng, L., Yi, g, Bichler, E.K., García, P.S., and Yepes, M. (2015). Tissue-Type Plasminogen Activator Triggers the Synaptic Vesicle Cycle in Cerebral Cortical Neurons. Journal of Cerebral Blood Flow & Metabolism *35*, 1966–1976.

Wu, O., Sumii, T., Asahi, M., Sasamata, M., Ostergaard, L., Rosen, B.R., Lo, E.H., and Dijkhuizen, R.M. (2007). Infarct prediction and treatment assessment with MRI-based algorithms in experimental stroke models. J. Cereb. Blood Flow Metab. *27*, 196–204.

Wyseure, T., Rubio, M., Denorme, F., Martinez de Lizarrondo, S., Peeters, M., Gils, A., De Meyer, S.F., Vivien, D., and Declerck, P.J. (2015). Innovative thrombolytic strategy using a heterodimer diabody against TAFI and PAI-1 in mouse models of thrombosis and stroke. Blood *125*, 1325–1332.

Xie, L., Kang, H., and Nedergaard, M. (2016). A Novel Model of Transient Occlusion of the Middle Cerebral Artery in Awake Mice. J Nat Sci *2*.

Xu, X., Kim, J.A., and Zuo, Z. (2008). Isoflurane preconditioning reduces mouse microglial activation and injury induced by lipopolysaccharide and interferon-gamma. Neuroscience *154*, 1002–1008.

Yang, G., Pan, F., Chang, P.C., Gooden, F., and Gan, W.-B. (2013). Transcranial Two-Photon Imaging of Synaptic Structures in the Cortex of Awake Head-Restrained Mice. Methods Mol Biol *1010*, 35–43.

Yang, T., Sun, Y., and Zhang, F. (2016). Anti-oxidative aspect of inhaled anesthetic gases against acute brain injury. Med Gas Res *6*, 223–226.

Yang-Feng, T.L., Opdenakker, G., Volckaert, G., and Francke', U. Human Tissue-Type Plasminogen Activator Gene Located Near Chromosomal Breakpoint in Myeloproliferative Disorder. 9.

Yasar Yildiz, S., Kuru, P., Toksoy Oner, E., and Agirbasli, M. (2014). Functional stability of plasminogen activator inhibitor-1. ScientificWorldJournal *2014*, 858293.

Yepes, M. (2015). Tissue-type plasminogen activator is a neuroprotectant in the central nervous system. Front Cell Neurosci *9*, 304.

Yepes, M., Sandkvist, M., Coleman, T.A., Moore, E., Wu, J.-Y., Mitola, D., Bugge, T.H., and Lawrence, D.A. (2002). Regulation of seizure spreading by neuroserpin and tissue-type plasminogen activator is plasminogen-independent. J. Clin. Invest. *109*, 1571–1578.

Yepes, M., Sandkvist, M., Moore, E.G., Bugge, T.H., Strickland, D.K., and Lawrence, D.A. (2003a). Tissue-type plasminogen activator induces opening of the blood-brain barrier via the LDL receptor–related protein. Journal of Clinical Investigation *112*, 1533–1540.

Yepes, M., Sandkvist, M., Moore, E.G., Bugge, T.H., Strickland, D.K., and Lawrence, D.A. (2003b). Tissue-type plasminogen activator induces opening of the blood-brain barrier via the LDL receptor-related protein. J. Clin. Invest. *112*, 1533–1540.

Yepes, M., Wu, F., Torre, E., Cuellar-Giraldo, D., Jia, D., and Cheng, L. (2016). Tissue-type plasminogen activator induces synaptic vesicle endocytosis in cerebral cortical neurons. Neuroscience *319*, 69–78.

Yilmaz, G., and Granger, D.N. (2008). Cell adhesion molecules and ischemic stroke. Neurol. Res. *30*, 783–793.

Yip, H.-K., Yuen, C.-M., Chen, K.-H., Chai, H.-T., Chung, S.-Y., Tong, M.-S., Chen, S.-Y., Kao, G.-S., Chen, C.-H., Chen, Y.-L., et al. (2016). Tissue plasminogen activator deficiency preserves neurological function and protects against murine acute ischemic stroke. International Journal of Cardiology *205*, 133–141.

Yuan, L., Li, Y., Lu, H., Zhao, L., and Tong, S. (2014). Early artery blood flow is more prognostic in rodent model of middle cerebral artery occlusion. Conf Proc IEEE Eng Med Biol Soc *2014*, 2845–2848.

Yuan, M., Ge, M., Yin, J., Dai, Z., Xie, L., Li, Y., Liu, X., Peng, L., Zhang, G., Si, J., et al. (2018). Isoflurane post-conditioning down-regulates expression of aquaporin 4 in rats with cerebral ischemia/reperfusion injury and is possibly related to bone morphogenetic protein 4/Smad1/5/8 signaling pathway. Biomedicine & Pharmacotherapy *97*, 429–438.

Zalewski, J., and Nessler, J. (2011). [The endogenous cardioprotection during reperfusion in acute myocardial infarction]. Kardiol Pol *69 Suppl 3*, 67–74.

Zechariah, A., ElAli, A., Hagemann, N., Jin, F., Doeppner, T.R., Helfrich, I., Mies, G., and Hermann, D.M. (2013). Hyperlipidemia attenuates vascular endothelial growth factor-induced angiogenesis, impairs cerebral blood flow, and disturbs stroke recovery via decreased pericyte coverage of brain endothelial cells. Arterioscler. Thromb. Vasc. Biol. *33*, 1561–1567.

Zhang, C., An, J., Strickland, D.K., and Yepes, M. (2009). The Low-Density Lipoprotein Receptor-Related Protein 1 Mediates Tissue-Type Plasminogen Activator-Induced Microglial Activation in the Ischemic Brain. The American Journal of Pathology *174*, 586–594.

Zhou, H.M., Bolon, I., Nichols, A., Wohlwend, A., and Vassalli, J.D. (2001). Overexpression of plasminogen activator inhibitor type 2 in basal keratinocytes enhances papilloma formation in transgenic mice. Cancer Res. *61*, 970–976.

Zhu, C.Z., and Auer, R.N. (1995). Graded hypotension and MCA occlusion duration: effect in transient focal ischemia. J. Cereb. Blood Flow Metab. *15*, 980–988.

Zhu, J., Wan, Y., Xu, H., Wu, Y., Hu, B., and Jin, H. (2019). The role of endogenous tissue-type plasminogen activator in neuronal survival after ischemic stroke: friend or foe? Cellular and Molecular Life Sciences *76*, 1489–1506.

Zhuo, M., Holtzman, D.M., Li, Y., Osaka, H., DeMaro, J., Jacquin, M., and Bu, G. (2000). Role of Tissue Plasminogen Activator Receptor LRP in Hippocampal Long-Term Potentiation. The Journal of Neuroscience *20*, 542–549.

van der Zijden, J.P., van der Toorn, A., van der Marel, K., and Dijkhuizen, R.M. (2008a). Longitudinal in vivo MRI of alterations in perilesional tissue after transient ischemic stroke in rats. Exp. Neurol. *212*, 207–212.

van der Zijden, J.P., Bouts, M.J., Wu, O., Roeling, T.A., Bleys, R.L., van der Toorn, A., and Dijkhuizen, R.M. (2008b). Manganese-enhanced MRI of brain plasticity in relation to functional recovery after experimental stroke. J. Cereb. Blood Flow Metab. *28*, 832–840.

Zivin, J., Fisher, M., DeGirolami, U., Hemenway, C., and Stashak, J. (1985). Tissue plasminogen activator reduces neurological damage after cerebral embolism. Science *230*, 1289–1292.

Etiology of Stroke and Choice of Models - Paul R. Krafft, Emma L. Bailey, Tim Lekic, William B. Rolland, Orhan Altay, Jiping Tang, Joanna M. Wardlaw, John H. Zhang, Cathie L. M. Sudlow, 2012.

AUTRES TRAVAUX

Translational Stroke Research
https://doi.org/10.1007/s12975-019-00733-8

ORIGINAL ARTICLE

Immune Responses and Anti-inflammatory Strategies in a Clinically Relevant Model of Thromboembolic Ischemic Stroke with Reperfusion

Antoine Drieu[1] · Izaskun Buendia[2] · Damien Levard[1] · Pauline Hélie[1] · Camille Brodin[1] · Denis Vivien[1,3] · Marina Rubio[1]

Received: 19 March 2019 / Revised: 20 August 2019 / Accepted: 23 August 2019
© Springer Science+Business Media, LLC, part of Springer Nature 2019

Abstract

The poor clinical relevance of experimental models of stroke contributes to the translational failure between preclinical and clinical studies testing anti-inflammatory molecules for ischemic stroke. Here, we (i) describe the time course of inflammatory responses triggered by a thromboembolic model of ischemic stroke and (ii) we examine the efficacy of two clinically tested anti-inflammatory drugs: Minocycline or anti-CD49d antibodies (tested in stroke patients as Natalizumab) administered early (1 h) or late (48 h) after stroke onset. Radiological (lesion volume) and neurological (grip test) outcomes were evaluated at 24 h and 5 days after stroke. Immune cell responses peaked 48 h after stroke onset. Myeloid cells (microglia/macrophages, dendritic cells, and neutrophils) were already increased 24 h after stroke onset, peaked at 48 h, and remained increased—although to a lesser extent—5 days after stroke onset. $CD8^+$ and $CD4^+$ T-lymphocytes infiltrated the ipsilateral hemisphere later on (only from 48 h). These responses occurred together with a progressive blood-brain barrier leakage at the lesion site, starting 24 h after stroke onset. Lesion volume was maximal 24–48 h after stroke onset. Minocycline reduced both lesion volume and neurological deficit only when administered early after stroke onset. The blockade of leukocyte infiltration by anti-CD49d had no impact on lesion volume or long-term neurological deficit, independently of the timing of treatment. Our data are in accordance with the results of previous clinical reports on the use of Minocycline and Natalizumab on ischemic stroke. We thus propose the use of this clinically relevant model of thromboembolic stroke with recanalization for future testing of anti-inflammatory strategies for stroke.

Keywords Inflammation · Ischemic stroke · Leukocytes · Microglia · Experimental models · Translational research

Introduction

Ischemic stroke is the second leading cause of death and the first cause of acquired long-term disability worldwide with one stroke occurring every 2 s in the world [1] (stroke.org.uk). Ischemic stroke (80–85% of strokes) is described as the sudden interruption of blood flow in a particular brain region leading to rapid neuronal death [2]. Stroke-induced neuronal loss is envisioned to be a multiphasic process involving excitotoxicity, apoptosis, and inflammation [3]. In spite of promising results in experimental models of stroke, no treatment targeting these mechanisms has shown a clear beneficial effect in clinical practice. Indeed, the only successful and approved therapies for ischemic stroke nowadays are thrombolysis (i.e., the intravenous injection of tissue-type plasminogen activator (tPA)) within 4.5 h after stroke onset [4] and

Electronic supplementary material The online version of this article (https://doi.org/10.1007/s12975-019-00733-8) contains supplementary material, which is available to authorized users.

✉ Marina Rubio
rubio@cyceron.fr

[1] Normandie Univ, UNICAEN, INSERM, U1237, PhIND "Physiopathology and Imaging of Neurological Disorders", Institut Blood and Brain @ Caen-Normandie, Cyceron, 14000 Caen, France, Normandie Université, 14000 Caen, France

[2] Servicio de Farmacología Clínica, Hospital Universitario de la Princesa, Instituto de Investigación Sanitaria, Madrid, Spain

[3] Department of Clinical Research, CHU de Caen Normandy, 14000 Caen, France

Published online: 14 September 2019

thrombectomy (i.e., the mechanical removal of the clot) up to 24 h after stroke onset [5].

The poor clinical relevance of experimental models of stroke has been suggested as a contributor to the dichotomy between promising experimental results and the limited success of clinical trials testing immunomodulatory molecules for ischemic stroke [6]. Although the majority of untreated stroke patients show progressive spontaneous arterial recanalization after stroke, preclinical studies testing the efficacy of immunomodulatory drugs for stroke have been performed in models in which the middle cerebral artery (MCA) is either permanently or transiently occluded respectively by electrocoagulation or by a monofilament. In the case of transient mechanical occlusions, recanalization of the artery is sudden and associated to ischemic/reperfusion injuries [7]. Kinetics, localization, and intensity of the inflammatory responses differ among these models [8–11]. In an attempt to improve translational research on the stroke field, we conceived in the past years a new experimental murine model of stroke consisting in the injection of thrombin directly into the MCA. This model leads to the formation of a fibrin-rich clot in the lumen of the MCA [12, 13]. Similar to clinical reports [14, 15], in this experimental model, tissue-type plasminogen activator is able to reduce ischemic volume when injected early after stroke onset but not when injected late [12, 16, 17]. The first objective of this study was to describe the time course of inflammatory responses triggered by this experimental model of ischemic stroke. Our second objective was to study the efficacy of two anti-inflammatory drugs previously tested in stroke patients: minocycline or anti-CD49d antibodies. We chose these drugs in order to compare the results obtained in this model to the results reported in clinical trials, with the aim of testing the predictive potential of this experimental model and to ultimately improve translational research in the stroke field.

Material and Methods

Animals and Treatments

Studies were conducted in male Swiss mice (age 12 weeks, weight 35–45 g). Mice were housed with food and water *ad libitum* access. All experiments were performed following the ARRIVE guidelines (www.nc3rs.org.uk), including blind analyses of the samples. Minocycline (a single dose of 30 mg/kg IP; Sigma-Aldrich) or the rat anti-mouse CD49d antibody (Clone R1-2; BD Biosciences; a single dose of 250 μg iv) was administered either 1 h or 48 h after the middle cerebral artery occlusion (MCAo).

Thromboembolic Stroke Model

Mice were placed in a stereotaxic device, a small craniotomy was performed, the dura was excised, and the MCA was exposed. A customer-made glass micropipette was introduced into the lumen of the MCA and 1 μL of purified murine alpha-thrombin (1 UI; Enzyme Research Labs) was pneumatically injected to induce the in situ formation of a clot. The pipette was removed 10 min after, when the clot had stabilized. Cerebral blood flow was monitored by laser Doppler flowmetry using a fiber-optic probe (Oxford Optronix) before and up to 45 min after the MCAo to check and exclude of the study early spontaneous recanalization (no mouse was excluded for this reason). The number of mice included, excluded, and dead on each experiment is indicated in Supplementary Table 1. Twenty-four hours after stroke onset, mice lost around 5% of their weight (retrospective analysis of laboratory internal data including 63 mice).

Magnetic Resonance Imaging

Mice were deeply anesthetized with 5% isoflurane and maintained with 1.5–2% isoflurane 30%O_2/70%N_2O during the acquisitions. Experiments were carried out on a Pharmascan 7T (Bruker, Germany). T2-weighted images were acquired using a multislice multiecho sequence: TE/TR 33 ms/2500 ms. Lesion sizes were quantified on these images using ImageJ software. Mice showing lesions < 6 mm^3 at 24 h post-MCAo were considered as surgical failure and excluded from the analyses.

T2*-weighted sequences were used to control if animals underwent hemorrhages events. Two-dimensional time-of-flight angiographies (TE/TR 12 ms/7 ms) were acquired, and analyses of the MCA angiogram were also performed to control the recanalization status of the MCA. The angiographic score is inspired on the TICI grade flow scoring. Score 0 refers to the absence of any antegrade flow beyond the MCA. Score 1 is incomplete filling of the distal bed. Score 2 is almost complete filling of the distal territory. Score 3 is complete filling of the distal territory.

In Vivo Detection of BBB Leakage

Three dimensional T1 FLASH sequences (spatial resolution 70 mm × 70 mm; TE/TR 4.46/15; 3 averages; 4 min 2 s) were used, 15 min after the iv injection of 200 μl of a solution containing 50 μl of gadolinium chelate (DOTAREM) diluted in saline. Blood-brain barrier (BBB) leakage was measured before and 6, 24, 48, and 120 h (5 days) after stroke.

In Vivo Molecular Imaging of Macrophage Infiltration

Two hundred microliters of 2 mg Fe/kg of nude micro-sized particles of iron oxide (MPIOs) (diameter 1.08 mm) (Invitrogen) was injected iv 1 day before stroke ($n = 6$). Three-dimensional T2*-weighted (T2*-w) gradient echo imaging of flow compensation (spatial resolution 70 mm^3 isotropic, TE/TR 13.2 ms/200 ms, and a flip angle of 21°) was

performed every day starting from the day before the MCAo to detect MPIOs. Images were analyzed by Fiji software. Signal void quantification was performed by using image threshold, and results presented as MPIO-induced signal void on the contralateral cortex divided by the signal void on the structure of interest in percent.

In Vivo Molecular Imaging of Endothelial Activation

MPIOs covalently conjugated to purified polyclonal goat anti-mouse antibodies for P-selectin (R&D Systems, clone AF737) were prepared as previously described [18]. The quality of conjugated MPIOs was checked in a naive mouse, by stereotaxic injection of lipopolysaccharide (1 μl, 1 mg/kg) in the striatum (0.5 mm anterior, 2.0 mm lateral, − 3 mm ventral to the Bregma) (data not shown).

MRI acquisitions (same 3D T2*-w sequence than the one used for nude MPIO detection) started immediately after the intravenous injection of MPIOs (200 μl of 2 mg Fe/kg of α-P-selectin conjugated MPIOs). All T2*-w scans presented are minimum intensity projections of six consecutive slices. Signal void quantification on 3D T2*-weighted images was measured by using automatic triangle threshold in ImageJ software, and results presented as MPIO-induced signal void on the contralateral cortex divided by the signal void on the structure of interest (in percent).

Immunohistochemistry

For all groups, mice were deeply anesthetized and transcardially perfused with cold heparinized saline (15 mL) followed by 100 mL of fixative (PBS 0.1 M. pH 7.4 containing 2% paraformaldehyde and 0.2% picric acid). The brains were post-fixed (18 h; 4 °C) and cryoprotected (sucrose 20% in PBS; 24 h; 4 °C) before freezing in Tissue-Tek (Miles Scientific, Naperville, IL, USA). Cryomicrotome-cut sections (10 μm) were collected on poly-lysine slides and stored at − 80 °C before processing.

Sections were co-incubated overnight with rabbit anti-mouse Iba1 (1:1000, Wako 019-19741), rat anti-mouse CD68 (1:800, Abcam 53444), rat anti-mouse Ly6G (1:500, clone 1A8, StemCell 60031), goat anti-mouse type-IV collagen (1:1000, SouthernBiotech 1340), rabbit anti-mouse CD3 (1:25, Abcam 5690), rat anti-mouse CD4 (1:25, eBiosciences 14-0042-86), rabbit anti-mouse laminin (1:1000, Abcam 14055-50), and sheep anti-mouse fibrinogen (1:10,000). Primary antibodies were revealed by using Fab'2 fragments of Donkey anti-rabbit linked to FITC, anti-sheep linked to FITC, anti-rat linked to Cy3, anti-rabbit linked to Cy5, and anti-goat IgG linked to Cy5 (1:600, Jackson ImmunoResearch, West Grove, USA). Washed sections were coverslipped with anti-fade medium containing DAPI, and images were digitally captured using a Leica DM6000 epifluorescence microscope-coupled coolsnap camera and visualized with Leica MM AF 2.2.0 software (Molecular Devices, USA) and further processed using ImageJ 1.51k software.

Leukocyte Isolation for Flow Cytometry Analysis

Cell Isolation from Brain Hemispheres

At each corresponding time point, mice were deeply anesthetized with isoflurane 5% and intracardially perfused with 1× PBS (Sigma-Aldrich). The brains were harvested, and hemispheres (ipsi and contralateral) were separated. Hemispheres were washed with 1X PBS, filtered across a 40 μM filter (Corning) with 1× PBS, washed by centrifugation, and resuspended in 30% Percoll. Cells were then loaded onto a 70% Percoll phase for a 30/70% Percoll gradient protocol as follows: after a centrifugation at 1200×*g* for 30 min, myelin was removed from the top of the gradient and cells were harvested, filtered, and washed with sterile staining buffer (PBS supplemented with 2% fetal bovine serum (from Gibco)). At this step, immune cells from each sample were measured by Malassez cell counting.

Flow Cytometry Acquisition

Cells were then resuspended in 50 μl of staining buffer, and fc receptors were blocked for 15 min at 4 °C with anti-CD16/CD32 antibodies (10 μg/mL, BD Biosciences). After the blocking phase, cells were labeled for 20 min at 4 °C with corresponding fluorochrome-conjugated monoclonal antibodies (BD Biosciences) (see Table 1) corresponding to two separated panels (for myeloid cells or lymphoid cells). Harvested cells were then washed with staining buffer by centrifugation at 250×*g* for 10 min at room temperature, resuspended in 500 μL of 1× PBS, and finally, samples were assayed by a FACSVerse flow cytometer (Beckton Dickinson). Data were analyzed with the FlowJo 7.6.5 software (TreeStar Inc.). Data are expressed as total cell count after Malassez cell counting for each sample.

Functional Recovery Assessment by Grip Strength Test

The grip strength test (BIOSEB, France) assesses neuromuscular functions in mice by determining the strength displayed by the animal relative to the forepaw-grasping reflex. Mice, holding by the tail, were dropped on a T-like-bar and gently removed by the experimenter. Measurements of forepaws strength were picked up the day before MCAo (baseline acquisition), 24 h and 5 days after MCAo. To reduce variability, five assays per mouse are performed, with 1 min of rest between each assay to obtain the mean strength. Data are expressed as percentage of strength deficit with respect to the baseline strength (each mouse being its own control).

Table 1 List of antibodies used for flow cytometry analyses

	Clone	Isotype	Quantity per test	Supplier/reference
Antibody -Lymphoid cell panel-				
BV510 hamster anti-mouse CD3e	145-2C11	Armenian hamster IgG1, κ	0.6 μg	BD Biosciences/563024
APC rat anti-mouse CD4	RM4–5	Rat (DA) IgG2a, κ	0.6 μg	BD Biosciences/553051
PE-Cy7 rat anti-mouse CD8a	53–6.7	Rat (LOU) IgG2a, κ	0.6 μg	BD Biosciences/552877
Antibody -Myeloid cell panel -				
BV510 hamster anti-mouse CD3e	145-2C11	Armenian hamster IgG1, κ	0.6 μg	BD Biosciences/563024
BV421 rat anti-mouse CD11b	M1/70	Rat (DA) IgG2b, κ	0.6 μg	BD Biosciences/562605
APC rat anti-mouse CD11c	HL3	Armenian Hamster IgG1, 2	0.6 μg	BD Biosciences/550261
PE-Cy7 rat anti-mouse CD45	30-F11	Rat (LOU) IgG2b, κ	0.6 μg	BD Biosciences/561868
FITC rat anti-mouse Ly-6G	1A8	Rat (LEW) IgG2a, κ	1 μg	BD Biosciences/551460
Antibody -Fc Blocking-				
Purified rat anti-mouse CD16/CD32 (mouse BD Fc block)	2.4G2	Rat IgG2b, κ	0.5 μg	BD Biosciences/553142

Statistical Analyses

Results are the mean ± SEM. Statistical analyses were performed using the Statview software. The Wilcoxon test was used to compare values between ipsi- and contralateral cortex, as well as longitudinal evaluation of BBB leakage; the Mann-Whitney test was used for the remaining analyses.

Results

Characterization of Thrombin-Induced Vascular Occlusion

The MCA was occluded through the injection of 1 μl of thrombin (1 UI/μl), which provoked the formation of a clot in the lumen of the artery (Fig. 1a). Using T2-w MRI sequences, we revealed ischemic brain lesions 6 h after the occlusion of the MCA, extending at 24 h ($p < 0.05$ vs 6 h), stabilizing at 48 h ($p < 0.05$ vs 6 h), and starting to reduce in size after 5 days (Fig. 1b, c; $n = 6$ mice/group). In the absence of comorbidities, in this model, hemorrhagic transformation occurs in less than 1% of mice (internal data).

Concerning the longitudinal study of BBB leakage, gadolinium hypersignal was slightly detectable from 6 h after MCAo and continuously increased and was maximal at 48 h (Fig. 1b, d; $p < 0.05$ vs 6 h). Gadolinium extravasation was clearly located at the lesion site. The gadolinium signal ratio between the lesion site and the contralateral cortex exponentially increased up to 5 days after stroke (Fig. 1b, e; $p < 0.05$ vs 6 h). Fibrin(ogen) deposits associated to BBB leakage were not detected before 48 h post-stroke (Fig. 1f). Slight signals were found at 48 h, and clear fibrin(ogen) deposits were found at the lesion core 5 days after stroke onset (Fig. 1f).

Similar to untreated stroke patients, in this experimental model, clots are progressively and spontaneously lysed: 24 h after MCAo 50% of mice show a total (score 3) recanalization of the MCA (Fig. 1g, h). These angiographic analyses were obtained from an independent series of mice ($n = 18$).

Microglial Activation/Macrophage Recruitment

The macroscopic profile of microglia/macrophage responses after MCAo has been schematized in Fig. 2a. The shape of microglia and the characteristic immunostaining for Iba1 and CD68 markers are shown in Fig. 2b.

Six hours after ischemic stroke onset, the number of $Iba1^+$ microglial cells (Fig. 2c) increased in the ipsilateral cortex (peri-infarct zone 191.73 ± 10.96 cells/mm^2, + 176% vs before; core = 202.26 ± 15.65 cells/mm^2, + 185%), and this number considerably increased 5 days after stroke onset. The total number $CD68^+$ cells (Fig. 2d) (CD68 being a lysosomal marker present in activated microglial cells and macrophages) also continuously increased from 6 h (peri-infarct zone 144.98 ± 0.69 cells/mm^2, + 161% vs basal; core 156.97 ± 7.39 cells/mm^2, + 174%) to 5 days after stroke onset (peri-infarct zone 334.57 ± 25.23 cells/mm^2, + 371% vs basal; core 1638.99 ± 90.63 cells/mm^2, + 1818%).

Furthermore, we also counted the number of a subset of activated microglial cells/infiltrated macrophages negative for the Iba1 marker ($CD68^+Iba1^-$ cells; Fig. 2e). The number of

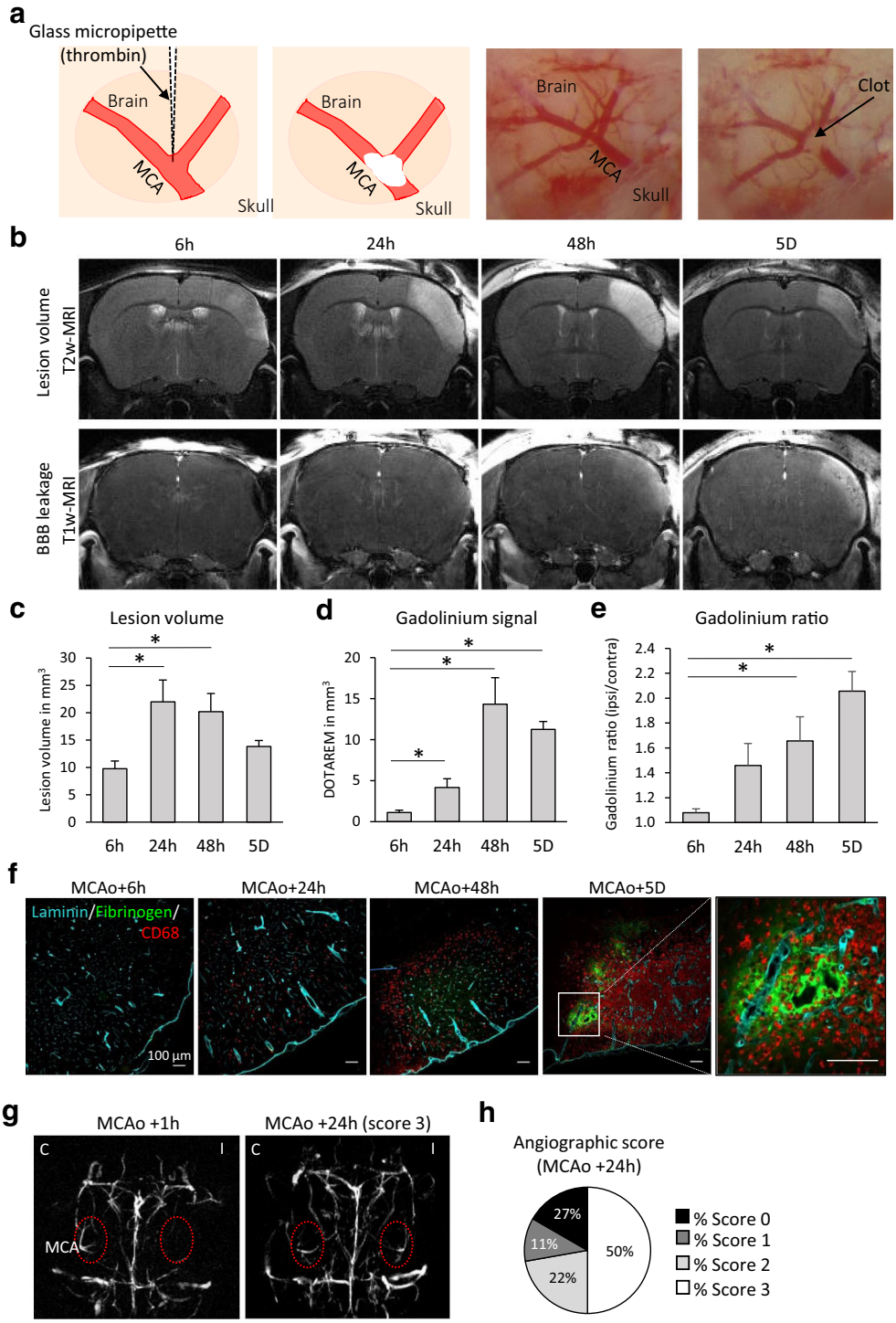

Fig. 1 Murine model of thromboembolic stroke by thrombin injection. **a** One microliter of thrombin is directly injected into the middle cerebral artery (MCA) by using a glass micropipette. **b** Representative T2w and T1w MRI scans showing respectively lesion volume and gadolinium extravasation at different time points after stroke onset. **c** Quantification of lesion volumes based on T2w MRI scans at different time points. $N = 6$ mice/group at 6, 24, and 48 h; $N = 5$ mice/group at 5 days; $*p < 0.05$ vs 6 h. **d** Quantification of gadolinium volume based on T1-weighted MRI images. $N = 6$ mice/group at 6, 24, and 48 h; $N = 5$ mice/group at 5 days. **e** Ratio of gadolinium signal intensity between the ipsilateral and contralateral cortex. **f** Representative photomicrographs of fibrin(ogen) deposits obtained by immunohistochemistry. $N = 3$–5 mice/group. **g** Representative 3D-reconstructed angiographies showing the complete occlusion of the MCA 1 h after the occlusion and its spontaneous recanalization after 24 h. **h** Percentage of angiographic scores 24 h after MCAo from an independent series of mice ($n = 18$). Score 0 = complete occlusion; score 1 = incomplete filling of the distal bed; score 2 = almost complete filling of the distal territory; score 3 = complete filling of the distal bed

$CD68^{+}Iba1^{-}$ cells increased from 6 h (peri-infarct zone 12.01 ± 1.08 cells/mm^2, + 177% vs basal; core 16.28 ± 2.25 cells/mm^2, + 240%) to 48 h (peri-infarct zone 10.47 ± 1.81 cells/mm^2, + 154% vs basal; core 28.95 ± 6.69 cells/mm^2, + 427%) after stroke onset. This number markedly increased 5 days after stroke onset in the core of the lesion (peri-infarct zone 13.79 ± 1.23 cells/mm^2, + 203% vs basal; core 1011.23 ± 187.02 cells/mm^2, + 14,906%).

In Vivo Visualization of Macrophage Recruitment

In vivo longitudinal 3D-T2* acquisitions allowed the specific detection of hyposignals corresponding to phagocyted MPIOs by peripheral macrophages (Fig. 3b). Hyposignals were rarely observed at 24 and 48 h after stroke onset and markedly increased at 5 days (Fig. 3c–e).

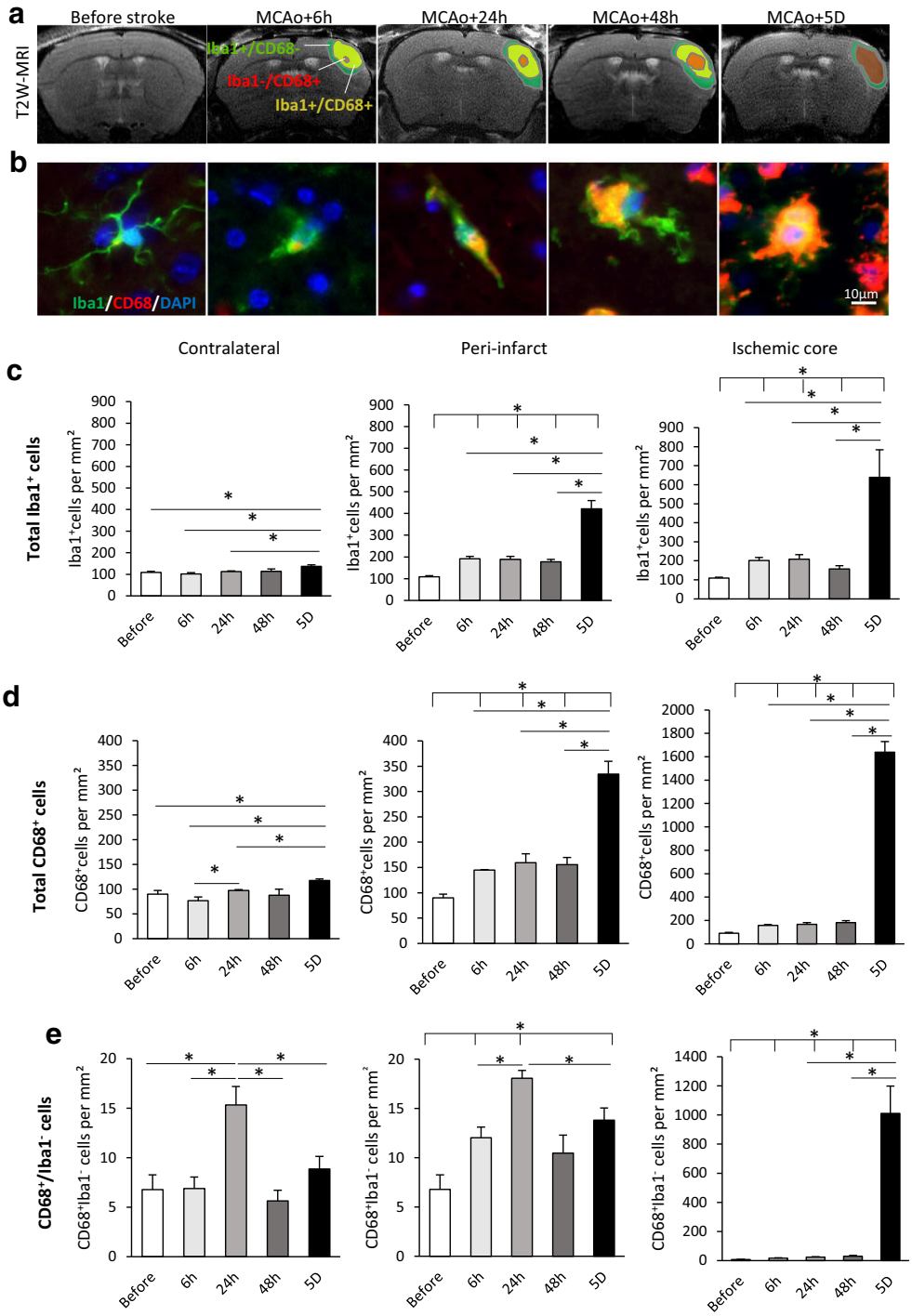

Fig. 2 Quantification of total microglia and activated microglia/macrophages at different time points after thromboembolic stroke. **a** Schematic representation of the immunostainings found in the ipsilateral cortex, superposed on a T2w MRI scan: Iba1^{+}/CD68^{-} (non-activated microglia, as found before stroke, in green), colocalized Iba1^{+}/CD68^{+} (activated microglia/macrophages, in yellow), or Iba1^{-}/CD68^{+} (macrophages, in red). **b** Characteristic shape of microglia and characteristic staining of Iba1 and CD68 markers found in the ipsilateral cortex. All the quantifications were done on contralateral cortex, peri-infarct zone and core of the lesion at 6, 24, 48 h, and 5 days after MCAo. **c** Quantification of total microglia (Iba1^{+} cells). **d** Quantification of Iba1^{+}CD68^{+} cells. **e** Quantification of Iba1-CD68^{+} cells. ($N = 3$–5 mice per group; $p < 0.05$; Mann-Whitney test)

P-Selectin Expression at the Endothelial Surface

The expression of the adhesion molecule P-selectin was detected in vivo by specific α-P-selectin-coupled MPIO (schematized in Fig. 4a). P-selectin levels were significantly increased at the endothelial surface at 24 h and were maximal 48 h after stroke onset (Fig. 4b, c; $p < 0.05$ vs 6 h; $n = 6$).

Neutrophils and Lymphocytes

A small number of Ly6G^{+} neutrophils were found at 48 h after stroke onset (Fig. 4d–f; peri-infarct zone 2.39 ± 0.78 cells/mm^{2}; core 29.58 ± 3.88 cells/mm^{2}). The number of neutrophils markedly increased at 5 days after stroke onset on the core as well as on the peri-infarct zone of the lesion (peri-infarct zone 46.72 ± 15.86 cells/mm^{2}; core 54.85 ± 17.66 cells/mm^{2}; Fig. 4e). At

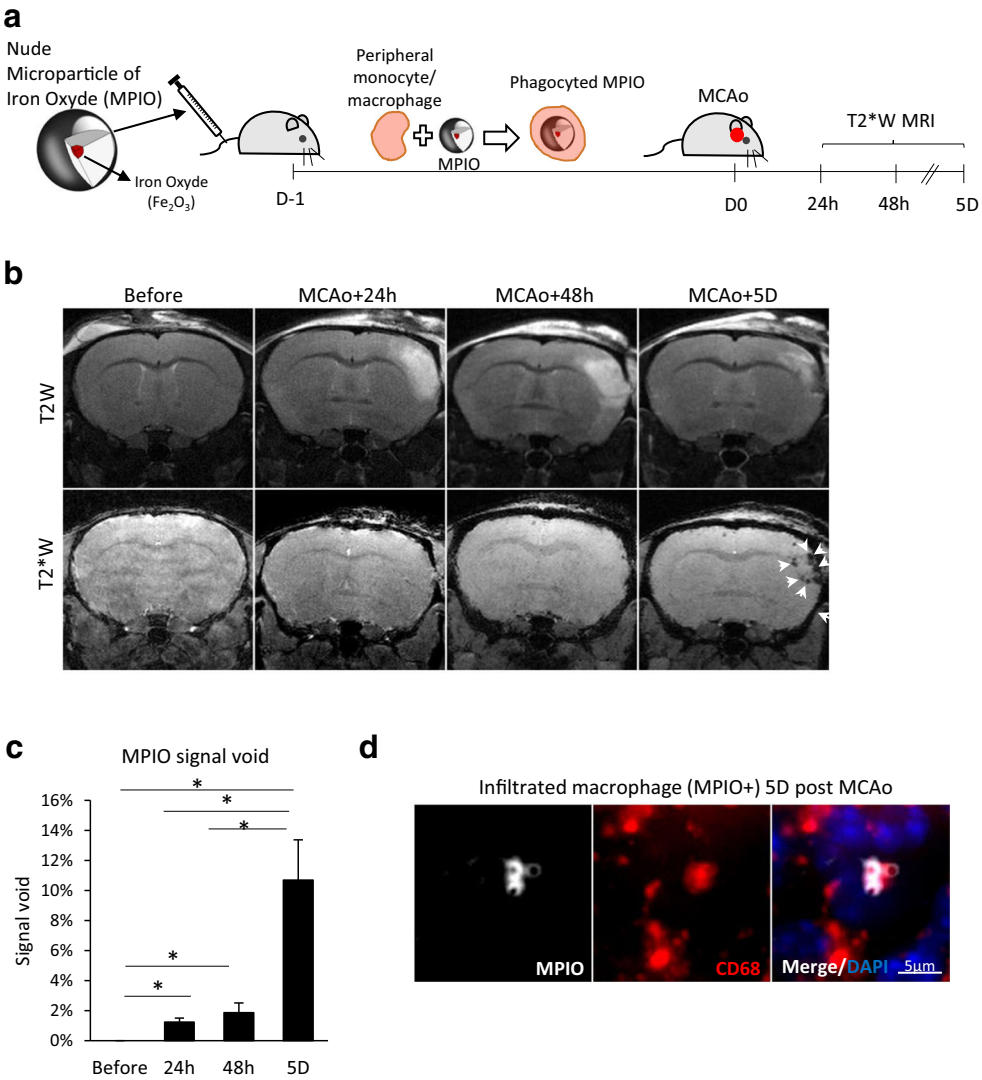

Fig. 3 Macrophage infiltration after thromboembolic stroke. **a** Schema of the experimental design to detect specifically blood-derived macrophage infiltration after stroke. The day before stroke, nude MPIOs are peripherally injected to mice. Peripheral monocyte/macrophage phagocyte nude MPIOs that can be detected as hyposignals on T2*w MRI sequences once macrophages have infiltrated the ischemic area. **c** Representative T2w and T2*w MRI scans. Arrows, MPIO hyposignals corresponding to infiltrated macrophages at the ischemic area. **d** Quantification of MPIO signal at each time point. $N = 6$ mice per group, $*p < 0.05$, Wilcoxon test. **e** Representative photomicrographs of infiltrated macrophages positive for CD68 and containing MPIO 5 days after MCAo

both time points, neutrophils were found beside blood vessels and within the brain parenchyma (Fig. 4d). No neutrophils were found before stroke (data not shown).

$CD3^+$ and $CD4^+$ lymphocytes (Fig. 4g–j) were found in the brain only at 5 days after stroke onset. Lymphocytes were found in the peri-infarct zone ($CD3^+$ cells 85.55 ± 17.88 cells/mm^2; Fig. 4i) ($CD4^+$ cells 17.61 ± 1.25 cells/mm^2; Fig. 4j) and in the core of the lesion ($CD3^+$ cells 213.53 ± 31.71 cells/mm^2; Fig. 4i) ($CD4^+$ cells 79.91 ± 9.2 cells/mm^2; Fig. 4j). In both cases, lymphocytes were found beside blood vessels and within the brain parenchyma (Fig. 4g). No lymphocytes were found before stroke (data not shown).

Flow Cytometry Analyses of Immune Responses After Stroke

The presence of stroke lesions was systematically verified by MRI 24 after MCAo (mean lesion volume of 19.2 ± 1.6 mm^3 for the 24 h group ($n = 5$ mice), 20.1 ± 2.8 mm^3 for the 48 h group ($n = 5$ mice), 19.4 ± 3.9 mm^3 for the 5 days group ($n = 6$ mice)).

Globally, the myeloid response (Fig. 5) was present in the ipsilateral hemisphere from 24 h, peaked at 48 h and remained increased—although to a lesser extent—up to 5 days after stroke onset. We subdivided $CD45^+/CD11b^+$ cells into three categories: $CD45^{high}/CD11b^+$ were considered as infiltrated macrophages [19], $CD45^{intermediate}/CD11b^+$ ($CD45^{int}/CD11b^+$) were considered as activated microglial cells, and $CD45^{low}/Cd11b^+$ were considered as resting microglial cells. Percentage of each cell type in the ipsilateral and contralateral hemispheres is indicated in Fig. 6e.

An early, long-lasting significant increase of $CD45^{high}/CD11b^+$ cells (Fig. 5b; $n = 5$–6 mice/group) and $CD11b^+/CD11c^+$ cells (considered as dendritic cells; (Fig. 5d; $n = 5$–6 mice/group)) was detected from 24 h and was still present—although to a lesser extent—5 days after stroke onset in the

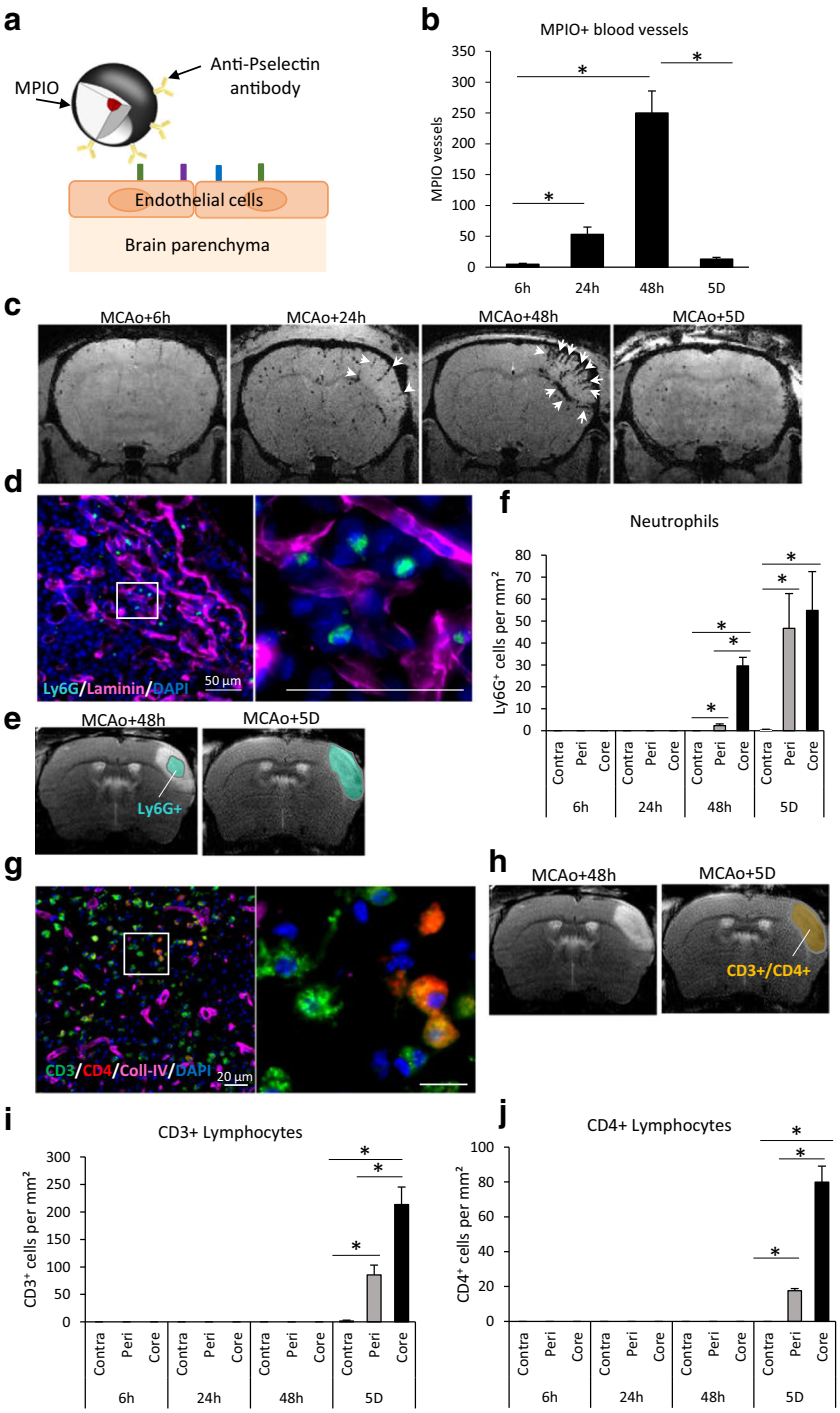

Fig. 4 Endothelial P-selectin expression, neutrophil, and lymphocyte infiltration after thromboembolic stroke. **a** To in vivo detect the expression of P-selectin at the endothelial surface, MPIOs were coupled to an antibody targeting P-selectin. P-selectin-coupled MPIOs were injected iv before each MRI acquisition. **b** Quantification of MPIO hyposignals. $N = 6$ mice/group. **c** Representative T2*w scan. Arrows, hyposignals corresponding to P-selectin-coupled MPIOs. **d** Representative photomicrographs of neutrophil ($Ly6G^+$ cells) infiltration at the ischemic core 5 days after thromboembolic stroke. No $Ly6G^+$ cells were found at 6 or 24 h after MCAo. **e** Schematic representation of the $Ly6G^+$ immunostaining distribution found in the ipsilateral cortex at 48 h and 5 days after MCAo superposed on a T2w MRI scan. **f** Quantification of neutrophils by ICH on the contralateral cortex, peri-infarct zone, and the ischemic core at 6, 24, 48 h, and 5 days after MCAo. $N = 3$–5 mice per group, $*p < 0.05$, Mann-Whitney test. **g** Representative photomicrographs of $CD3^+$ and $CD4^+$ lymphocytes at the ischemic core 5 days after thromboembolic stroke. No $CD3^+$ or $CD4^+$ cells were found by IHC at 6, 24, and 48 h after MCAo. **h** Schematic representation of the $CD3^+$ and $CD4^+$ cell distribution 5 days after MCAo. **i** Quantification of total lymphocytes ($CD3^+$ cells). **j** Quantification of $CD4^+$ lymphocytes. All the quantifications were done on the contralateral cortex, peri-infarct area, and core of the lesion at 6, 24, 48 h, and 5 days after MCAo. $N = 3$–5 mice/group, $*p < 0.05$, Mann-Whitney test

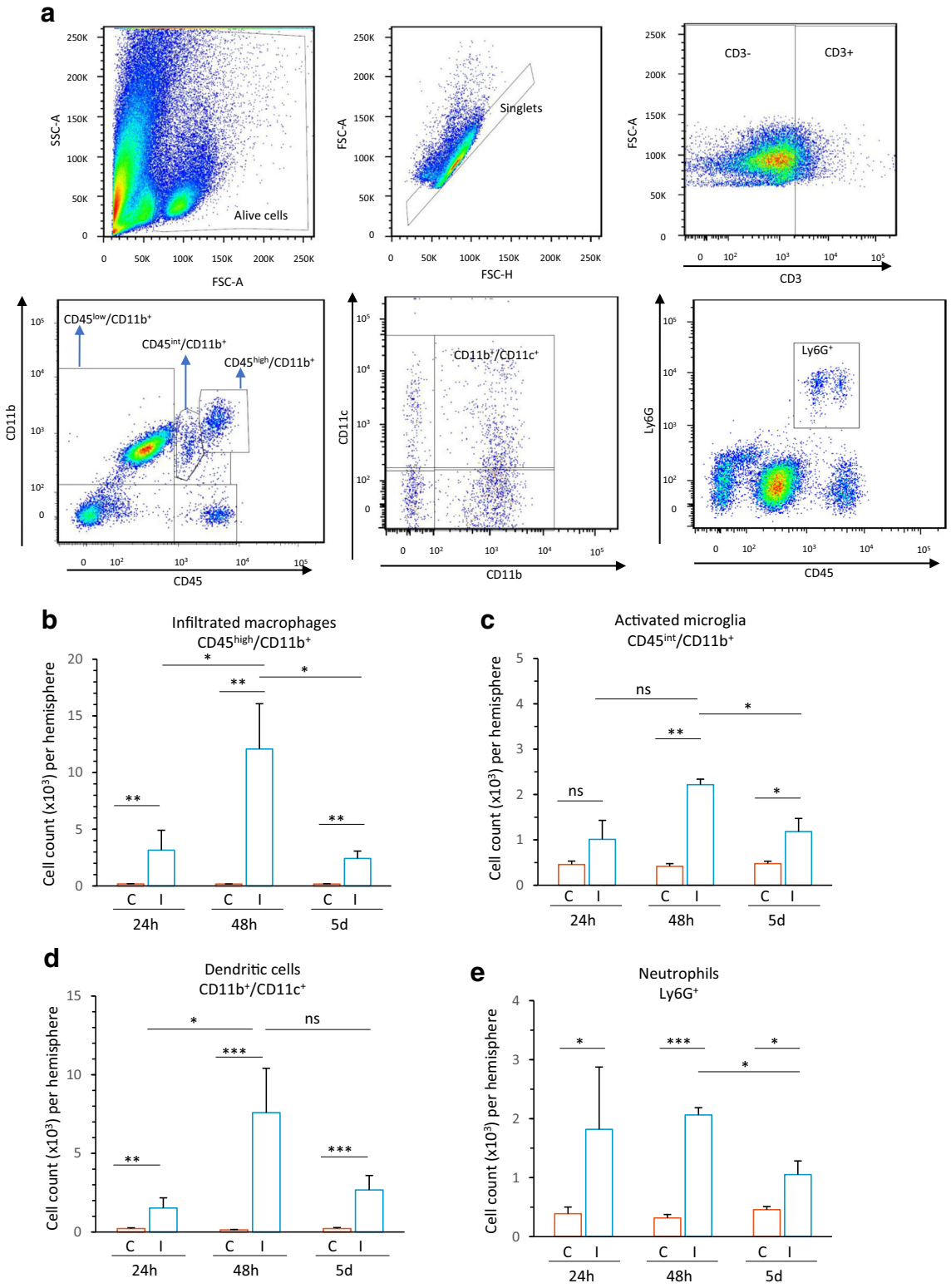

Fig. 5 Myeloid responses after thromboembolic stroke. **a** Representative gating strategy for absolute cell count analysis of leukocyte subsets in brain homogenates of the entire ischemic hemisphere. $CD3^{-}$ leukocytes were gated for subpopulation analysis after using scattergram gates for viable leukocytes. **b**–**e** Flow cytometric analysis of absolute cell counts of macrophages ($CD45^{high}/CD11b^{+}$, **b**), activated microglia ($CD45^{int}/CD11b^{+}$, **c**), dendritic cells ($CD11b^{+}/CD11c^{+}$, **d**), and neutrophils ($Ly6G^{+}$, **e**). Data are expressed as total cell count (mean ± SEM) after Malassez cell counting for each hemisphere. $N = 5$–6 mice/group; ns non-significant, $*p < 0.05$; $**p < 0.01$; $***p < 0.001$ (Mann-Whitney test)

ipsilateral hemisphere. CD45^{int}/CD11b^{+} cells peaked at 48 h and remained significantly increased 5 days after stroke onset (Fig. 5c; $n = 5–6$ mice/group).

Compared to the myeloid response, T lymphocyte responses in the ipsilateral hemisphere were present only later on (from 48 h after stroke onset). Among CD3^{+} lymphocytes, the most abundant subtype was CD8^{+} T cells. The number of CD8^{+} cells was significantly increased at 48 h and decreased at 5 days after stroke onset, although it was still significantly increased compared to the contralateral hemisphere (Fig. 6d; $n = 5–6$ mice/group). CD4^{+} lymphocytes were significantly increased in the ipsilateral hemisphere at 48 h and remained increased at 5 days, suggesting a more durable CD4 response (Fig. 6c; $n = 5–6$ mice/group).

Minocycline Effects on Radiological and Neurological Outcomes

The early (1 h post-MCAo) administration of minocycline was able to reduce ischemic lesions at 24 h after stroke onset

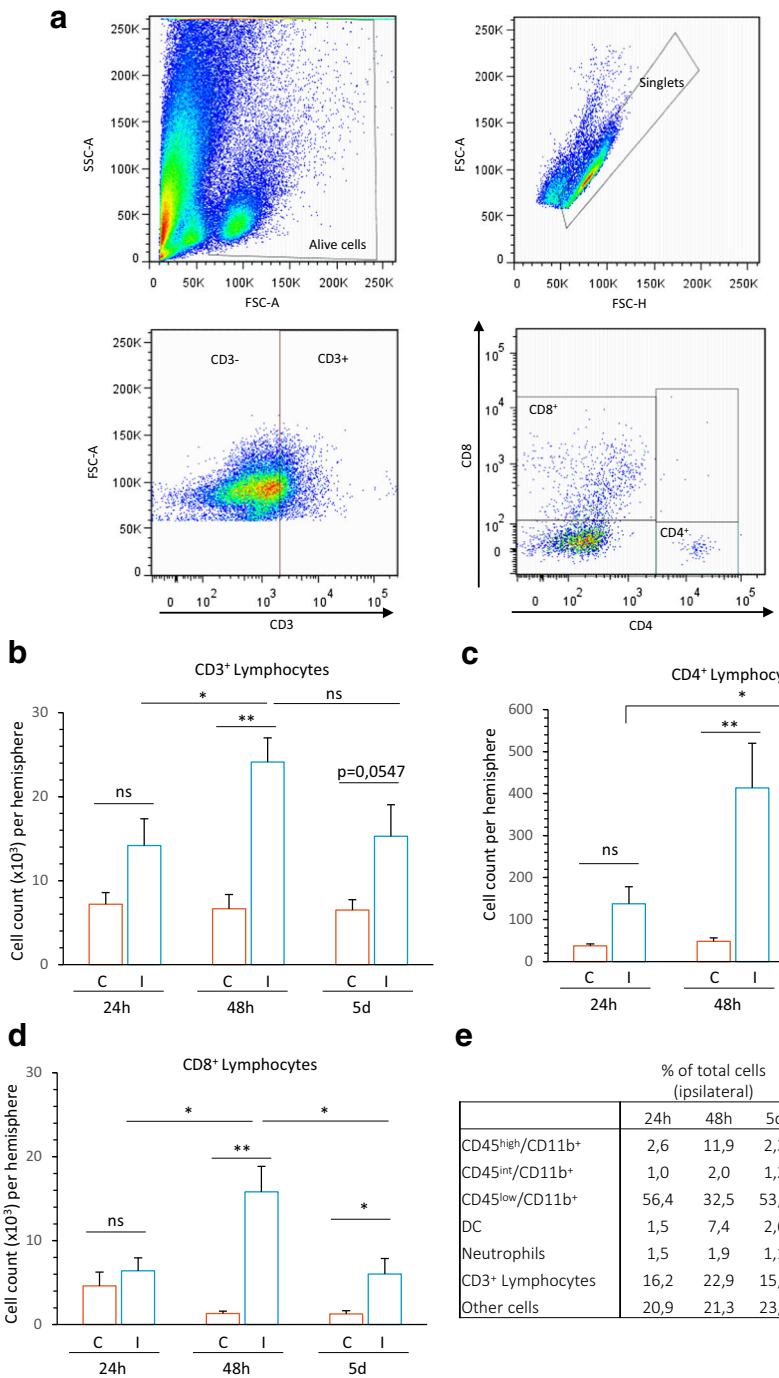

e

	% of total cells (ipsilateral)			% of total cells (contralateral)		
	24h	48h	5d	24h	48h	5d
CD45^{high}/CD11b^{+}	2,6	11,9	2,3	0,3	0,3	0,3
CD45^{int}/CD11b^{+}	1,0	2,0	1,2	0,8	0,8	0,7
CD45^{low}/CD11b^{+}	56,4	32,5	53,4	58,2	47,7	52,1
DC	1,5	7,4	2,6	0,4	0,3	0,3
Neutrophils	1,5	1,9	1,1	0,7	0,7	0,7
CD3^{+} Lymphocytes	16,2	22,9	15,6	12,0	11,4	9,2
Other cells	20,9	21,3	23,8	27,5	38,8	36,7

Fig. 6 Lymphoid responses after thromboembolic stroke. **a** Representative gating strategy for absolute cell count analysis of leukocyte subsets in brain homogenates of the entire ischemic hemisphere. CD3^{+} leukocytes were gated for subpopulation analysis after using scattergram gates for viable leukocytes. **b–d** Flow cytometric analysis of absolute cell counts of CD3^{+} lymphocytes, CD4^{+} lymphocytes, and CD8^{+} lymphocytes. **e** Percentage of cell subsets in the ipsilateral and contralateral hemispheres at different time points after stroke onset. Data are expressed as total cell count (mean ± SEM) after Malassez cell counting for each hemisphere (**b**, **c**) or as percentage of total cells (**e**). $N = 5–6$ mice/group; ns non-significant, $*p < 0.05$; $**p < 0.01$ (Mann-Whitney test)

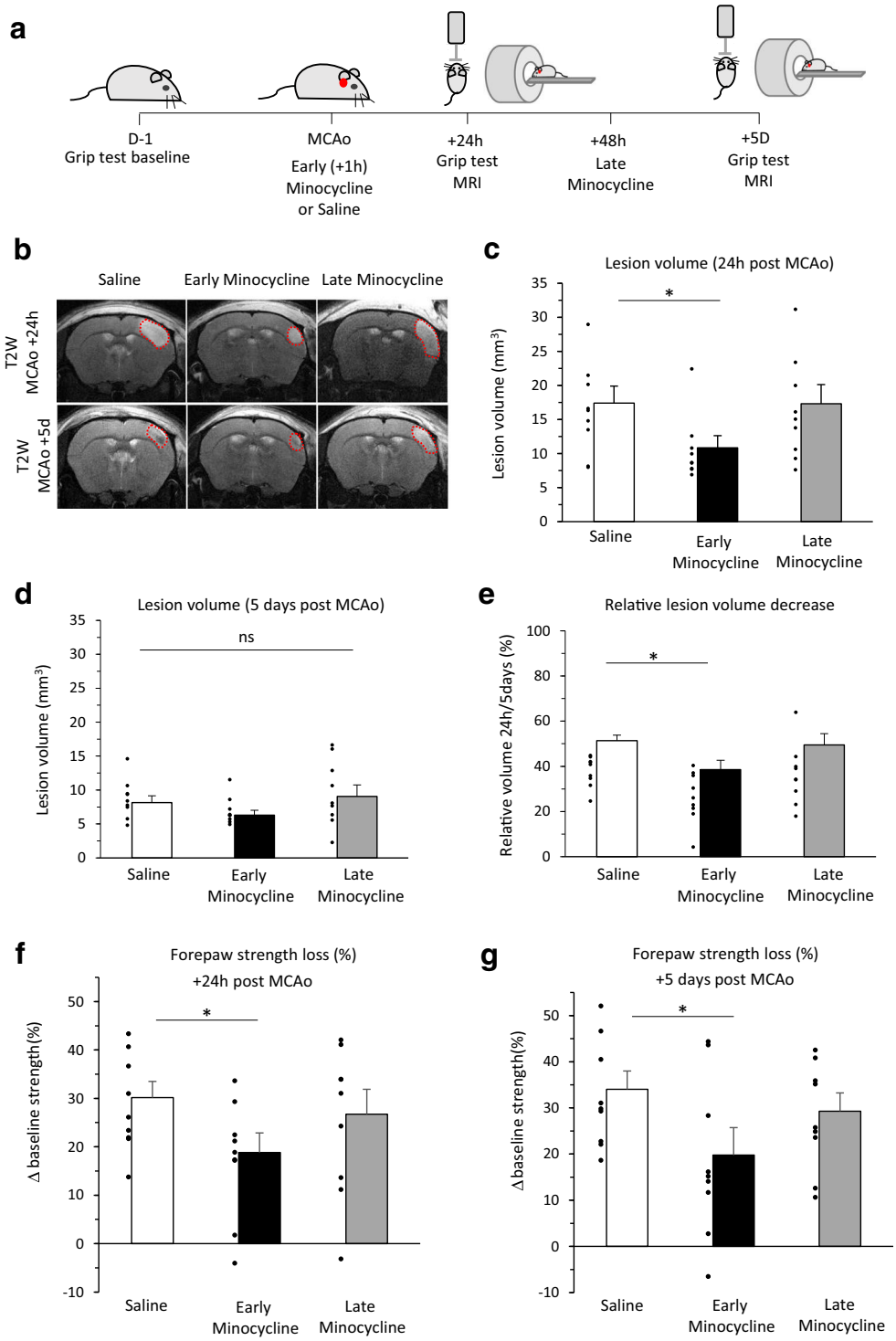

Fig. 7 Early minocycline reduces ischemic volume and ameliorates neurological outcome after stroke. **a** Experimental design. **b** Representative T2w scans at 24 h or 5 days after stroke from saline-, early Mino (+ 1 h post-MCAo)–, or late Mino (+ 48 h post-MCAo)–treated mice. **c** Quantification of lesion volume at 24 h after stroke onset. **d** Quantification of lesion volume at 5 days after stroke onset. **e** Stroke-induced forepaw strength loss at 24 h after stroke onset. **f** Stroke-induced forepaw strength loss at 5 days after stroke onset. $N = 9$ mice/group (all the time points); $*p < 0.05$ vs saline, Mann-Whitney test

(Fig. 7a–c; $n = 9$ mice/group; $p < 0.05$ vs saline). This difference was not present at 5 days (Fig. 7b, d; $n = 9$ mice/group; $p < 0.05$ vs saline). One possible explanation to this could be that spontaneous clot lysis led to a reduction in lesion size, even in the saline-treated group, between 24 h and 5 days, reducing the impact of the treatment. Another possible hypothesis to explain this reduction of the impact of minocycline at 5 days could be that small lesions (i.e., lesions involving less edema at 24 h) decrease proportionally less between 24 h and 5 days than bigger lesions, although this hypothesis should be further studied in future investigations. The late (48 h after stroke onset) administration of minocycline did not impact lesion volume at any tested time (Fig. 7b–d).

Concerning neurological outcome, the early administration of minocycline significantly ameliorated forepaws strength loss at both 24 h (38% deficit amelioration; Fig. 7f; $p < 0.05$ vs saline;

$n = 9$ mice/group) and 5 days (42% deficit amelioration; Fig. 7g; $p < 0.05$ vs saline; $n = 9$ mice/group) after stroke onset. In contrast, the late administration of minocycline did not ameliorate neurological outcome (Fig. 7f–g; $n = 9$ mice/group) at 24 h or 5 days after stroke.

Anti-CD49d Effects on Radiological and Neurological Outcomes

Neither the early (+ 1 h post-MCAo) nor the late (+ 48 h post-MCAo) blockade of leukocyte infiltration by anti-CD49d

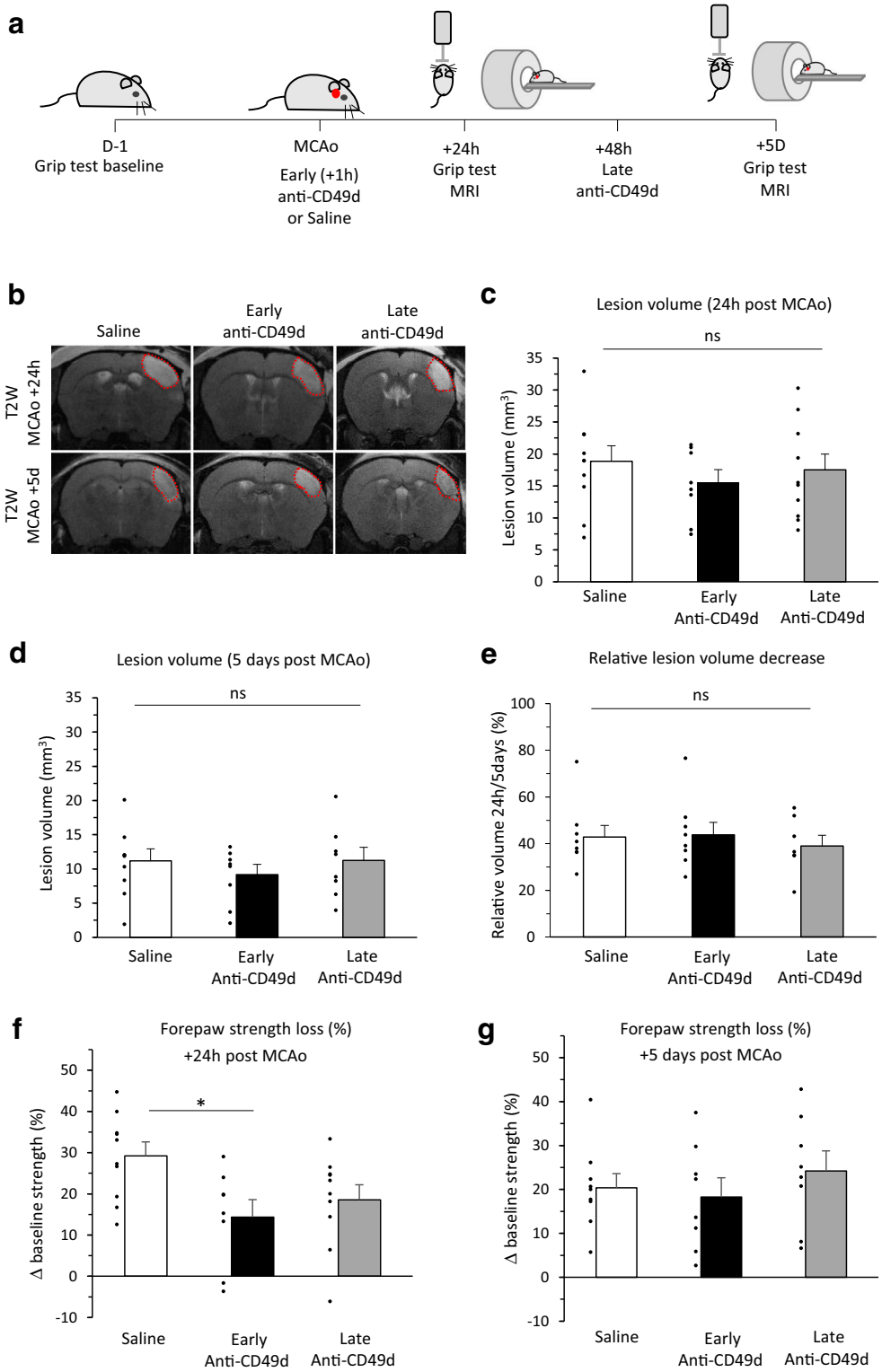

Fig. 8 Anti-CD49d antibodies do not change ischemic volume or long-term neurological outcome after stroke. **a** Experimental design. **b** Representative T2w scans at 24 h or 5 days after stroke from saline-, early anti-CD49d (+ 1 h post-MCAo)–, or late anti-CD49d (+ 48 h post-MCAo)–treated mice. **c** Quantification of lesion volume at 24 h after stroke onset ($N = 8$–10 mice/group). **d** Quantification of lesion volume at 5 days after stroke onset ($N = 8$–9 mice/group). **e** Stroke-induced forepaw strength loss at 24 h after stroke onset ($N = 8$–10 mice/group). **f** Stroke-induced forepaw strength loss at 5 days after stroke onset ($N = 8$–9 mice/group). *$p < 0.05$ vs saline, Mann-Whitney test

were able to reduce ischemic lesions at any time point (Fig. 8a–d; $n = 8–10$ mice/group at 24 h; $n = 8–9$ mice/group at 5 days) or to change lesion progression between 24 h and 5 days after stroke onset (Fig. 8e). Only the early administration (+ 1 h after stroke onset) of anti-CD49d temporarily ameliorated forepaw strength loss at 24 h after stroke onset (Fig. 8f; $p < 0.05$ vs saline; $n = 8–10$ mice/group), although this difference disappeared 5 days after stroke onset (Fig. 8g).

Discussion

The first aim of this study was to describe the time course of the inflammatory responses triggered in an experimental model of thromboembolic stroke consisting in the in situ formation of a fibrin-rich clot into the MCA. This experimental model shows two important similarities to the human pathology: (i) the early administration of tPA is beneficial and reduces lesion size, as previously reported [4, 12, 17, 20], and, as shown in this study, (ii) in the absence of any treatment, spontaneous recanalization occurs in a high proportion of mice within the first 24 h after MCAo. It is important to note that, in our hands, there is no correlation between angiographic score at 24 h and maximal lesion volume.

Our study shows that in this experimental model, there is a global peak of immune cell responses at 48 h after stroke onset that decreases later on (except for $CD4^+$ lymphocytes, which remain increased at 5 days). The adhesion molecule P-selectin is present at the endothelial surface from 24 h and is maximal at 48 h after stroke onset. Simultaneous to the increase of P-selectin expression, BBB leakage in the ischemic area appears from 24 h and progressively increases later on (48 h–5 days), which suggests the facilitated transmigration of leukocytes across damaged BBB in the ischemic area. Further studies at later time points after stroke could determine whether chronic BBB leakage and leukocyte infiltration (notably $CD4^+$ cells) may act as contributors and predictors for long-term cognitive impairment or other post-stroke neurological symptoms.

It was not the aim of our study to directly compare the inflammatory responses triggered in the thrombin model versus other "classical" models of ischemic stroke (notably the transient middle cerebral artery occlusion (tMCAO) by a monofilament, or the permanent MCAO (pMCAO) by electrocoagulation). Nevertheless, it is interesting to note that the extent, the time course, and the proportion of immune cell responses to stroke can notably vary depending on the experimental model used [8, 9, 11]. Indeed, the efficacy of immunomodulatory drugs varies depending on the stroke model used [21]. As an example of a potential source of variation of the immune responses in experimental models of stroke, secondary microthrombosis is a major pathophysiologic mechanism leading to brain damage occurring in tMCAO model, but not in other models based on clot-induced ischemic stroke like the thrombin model used here [7]. One could hypothesize that the beneficial effects of immunomodulatory agents reported in tMCAO models (and that provided the basis of clinical trials on immunomodulatory therapies for stroke) could be due to their action on thromboinflammation and/or secondary microthrombosis. Since it is unclear whether thromboinflammation is a universal pathophysiological mechanism in human stroke [22, 23], experimental models of stroke that do not induce secondary thromboinflammation (such as the thrombin model) should be considered when testing immunomodulatory drugs, in order to increase the potential success of translational stroke research.

The second aim of our study was to assess the effects of two anti-inflammatory treatments already tested in stroke clinical trials: minocycline and the anti-CD49d antibody Natalizumab®. These treatments were administered at two time-points after ischemic onset: early (1 h) and late (48 h) after MCAo. We studied the impact of these treatments on both radiological (lesion volume by MRI) and neurological (grip test) outcomes, which were determined at 24 h and 5 days after stroke.

Minocycline is an anti-infective agent of the tetracycline family, highly lipophilic and able to cross the BBB. Among other anti-inflammatory actions and by acting through different pathways, minocycline is able to inhibit microglial activation [24–27]. More specifically, minocycline selectively inhibits the microglia polarization to a pro-inflammatory state [28]. This specificity is important, since total microglial depletion seems to have, on the contrary, a deleterious impact on ischemic stroke [29]. Our results show that only the early administration of minocycline (1 h after stroke onset) is able to reduce ischemic lesions and to ameliorate neurological outcome after stroke. Three randomized clinical trials have reported the efficacy of minocycline, alone or in combination with tPA, among small cohorts of ischemic stroke patients by demonstrating the improvement of NIHSS score at 90 days [30–32], mRS score [30, 31], and Barthel Index [30, 31]. A fourth trial performed in a small sample of acute stroke patients [33] has shown that minocycline showed that minocycline was safe but not efficacious. Nevertheless, this study was underpowered to analyze the treatment effect of minocycline [27]. It has been suggested that further clinical trials testing minocycline in ischemic stroke are needed, and our data support the use of minocycline in the acute phase of ischemic stroke to reduce ischemic lesions and ameliorate neurological outcome.

Natalizumab®, an anti-CD49d antibody used to block the leukocyte-endothelium adhesion by antagonism of the leukocyte integrin α4 (Very Late Antigen-4, VLA-4), has been tested in experimental models and clinical trials for stroke treatment. In spite of the first promising experimental results [34], a preclinical randomized controlled multicenter trial has reported that the benefits of the anti-CD49d treatment in

reducing infarct volume and leukocyte invasion were dependent on the experimental model of stroke and limited to small cortical lesions [21]. Our results do not support this hypothesis, since the thrombin model also provokes such kind of cortical lesions and the anti-CD49d antibody is not able to reduce ischemic volume, independently of the timing of administration. Although we found an initial improvement in forepaw strength loss in early treated mice, blocking leukocyte infiltration does not seem to promote long-lasting beneficial effect on neurological outcome in this experimental model. Concerning clinical results, Natalizumab® has not shown beneficial effects on infarct growth or neurological score at 90 days after stroke (ACTION [35] and ACTION II (NCT02730455) trials) and further development of Natalizumab® in acute ischemic stroke will not be pursued by the company (https://www.businesswire.com/news/home/20180207005645/en/Biogen-Reports-Top-Line-Results-Phase-2b-Study).

Our study has several limits. First, data have been obtained in young, healthy mice, and we acknowledge that immune responses can substantially vary in time and intensity in comorbid conditions, which occur in 90% of stroke events [36]. Second, minocycline is known to have many other potentially beneficial mechanisms in acute ischemic stroke including anti-apoptotic effects, MMP inhibition, and others that have not been explored here. Third, the 5 day end point is a limitation since inflammation is known to occur long after this and can impact ultimate neurologic outcome. Finally, even if the grip test is a validated test, we could also have tested additional neurological tests. Future studies are needed to in-depth study other measures of sensorimotor and cognitive outcomes.

Summary/Conclusions

The thrombin model of acute ischemic stroke triggers an early myeloid response peaking at 48 h after stroke onset and still present (although to a lesser extent) 5 days after stroke onset. T-lymphocytes infiltrate later on (from 48 h after stroke onset). These cellular responses are accompanied by endothelial activation at 24–48 h. BBB leakage propagates and expands from 24 h up to 5 days after stroke. Ischemic lesions are maximal at 24–48 h after stroke onset. The early (but not late) administration of minocycline is able to reduce ischemic volume and to ameliorate neurological outcome. In contrast, the blockade of leukocyte infiltration by anti-CD49d antibodies does not reduce ischemic volume or ameliorate neurological outcome, regardless of the timing of administration. The results obtained in this experimental model of ischemic stroke are in accordance with clinical reports on the use of minocycline and Natalizumab®. We propose that this clinically relevant model of stroke may be efficient in predicting the potential benefits of anti-inflammatory stroke therapies and may thus improve the translation of preclinical stroke research to clinical trials.

Acknowledgments The authors thank Dr. Fabian Docagne for his diligent English editing of the manuscript.

Authors' contributions - Surgeries: MR, CB
- Immunohistochemical analyses: AD, DL
- MRI acquisition and analyses: AD, IB, DL, MR
- Flow cytometry experiments: IB, MR, PH
- Behavioral analyses: IB, DL
- Study design and manuscript writing: AD, MR, DV

Funding Information This work was supported by the RHU MARVELOUS (ANR-16-RHUS-0009) of l'Université Claude Bernard Lyon 1 (UCBL), within the program "Investissements d'Avenir "operated by the French National Research Agency (ANR), the INSERM (Institut National de la Santé et de la Recherche Médicale), the French Ministry of Higher Education and Research, and the University of Caen Normandie.

Compliance with Ethical Standards

Conflict of Interest The authors declare that they have no conflict of interest.

Ethical Approval All applicable international, national, and/or institutional guidelines for the care and use of animals were followed.

References

1. Feigin VL, Nguyen G, Cercy K, Johnson CO, Alam T, Parmar PG, et al. Global, regional, and country-specific lifetime risks of stroke, 1990 and 2016. The GBD 2016 Lifetime Risk of Stroke Collaborators. N Engl J Med. 2018;379:2429–2437. https://doi.org/10.1056/NEJMoa1804492
2. Rha J-H, Saver JL. The impact of recanalization on ischemic stroke outcome: a meta-analysis. Stroke. 2007;38:967–73.
3. Dirnagl U, Iadecola C, Moskowitz MA. Pathobiology of ischaemic stroke: an integrated view. Trends Neurosci. 1999;22:391–7.
4. Hacke W, Kaste M, Bluhmki E, Brozman M, Dávalos A, Guidetti D, et al. Thrombolysis with alteplase 3 to 4.5 hours after acute ischemic stroke. N Engl J Med. 2008;359:1317–29.
5. Nogueira RG, Jadhav AP, Haussen DC, Bonafe A, Budzik RF, Bhuva P, et al. Thrombectomy 6 to 24 hours after stroke with a mismatch between deficit and infarct. N Engl J Med. 2018;378:11–21.
6. Drieu A, Levard D, Vivien D, Rubio M. Anti-inflammatory treatments for stroke: from bench to bedside. Ther Adv Neurol Disord. 2018;11:1756286418789854.
7. Gauberti M, Martinez de Lizarrondo S, Orset C, Vivien D. Lack of secondary microthrombosis after thrombin-induced stroke in mice and non-human primates. J Thromb Haemost. 2014;12:409–14.
8. Zhou W, Liesz A, Bauer H, Sommer C, Lahrmann B, Valous N, et al. Postischemic brain infiltration of leukocyte subpopulations differs among murine permanent and transient focal cerebral ischemia models. Brain Pathol. 2013;23:34–44.
9. Gelderblom M, Leypoldt F, Steinbach K, Behrens D, Choe C-U, Siler DA, et al. Temporal and spatial dynamics of cerebral immune cell accumulation in stroke. Stroke. 2009;40:1849–57.
10. Chu HX, Kim HA, Lee S, Moore JP, Chan CT, Vinh A, et al. Immune cell infiltration in malignant middle cerebral artery

infarction: comparison with transient cerebral ischemia. J Cereb Blood Flow Metab. 2014;34:450–9.
11. Cai, W., Liu, S., Hu, M. et al. Functional dynamics of neutrophils after ischemic stroke. Transl Stroke Res. 2019. https://doi.org/10.1007/s12975-019-00694-y
12. Orset C, Macrez R, Young AR, Panthou D, Angles-Cano E, Maubert E, et al. Mouse model of in situ thromboembolic stroke and reperfusion. Stroke. 2007;38:2771–8.
13. Le Behot A, Gauberti M, Martinez De Lizarrondo S, Montagne A, Lemarchand E, Repesse Y, et al. GpIbα-VWF blockade restores vessel patency by dissolving platelet aggregates formed under very high shear rate in mice. Blood. 2014;123:3354–63.
14. Kimura K, Sakamoto Y, Iguchi Y, Shibazaki K. Serial changes in ischemic lesion volume and neurological recovery after t-PA therapy. J Neurol Sci. 2011;304:35–9.
15. Pialat J-B, Wiart M, Nighoghossian N, Adeleine P, Derex L, Hermier M, et al. Evolution of lesion volume in acute stroke treated by intravenous t-PA. J Magn Reson Imaging. 2005;22:23–8.
16. Effect of intravenous recombinant tissue plasminogen activator on ischemic stroke lesion size measured by computed tomography. The National Institute of Neurological Disorders and Stroke (NINDS) rt-PA Stroke Study Group. Stroke. 2000;31(12):2912–9. https://doi.org/10.1161/01.str.31.12.2912
17. Orset C, Haelewyn B, Allan SM, Ansar S, Campos F, Cho TH, et al. Efficacy of alteplase in a mouse model of acute ischemic stroke: a retrospective pooled analysis. Stroke. 2016;47:1312–8.
18. Quenault A, Martinez de Lizarrondo S, Etard O, Gauberti M, Orset C, Haelewyn B, et al. Molecular magnetic resonance imaging discloses endothelial activation after transient ischaemic attack. Brain. 2017;140:146–57.
19. Greter M, Lelios I, Croxford AL. Microglia versus myeloid cell nomenclature during brain inflammation. Front Immunol. 2015;6:249.
20. Macrez R, Obiang P, Gauberti M, Roussel B, Baron A, Parcq J, et al. Antibodies preventing the interaction of tissue-type plasminogen activator with N-methyl-D-aspartate receptors reduce stroke damages and extend the therapeutic window of thrombolysis. Stroke. 2011;42:2315–22.
21. Llovera G, Hofmann K, Roth S, Salas-Pérdomo A, Ferrer-Ferrer M, Perego C, et al. Results of a preclinical randomized controlled multicenter trial (pRCT): anti-CD49d treatment for acute brain ischemia. Sci Transl Med. 2015;7:299ra121.
22. De Meyer SF, Denorme F, Langhauser F, Geuss E, Fluri F, Kleinschnitz C. Thromboinflammation in stroke brain damage. Stroke. 2016;47:1165–72.
23. Gauberti M, Potzeha F, Vivien D, Martinez de Lizarrondo S. Impact of bradykinin generation during thrombolysis in ischemic stroke. Front Med (Lausanne). 2018;5:195.
24. Machado LS, Sazonova IY, Kozak A, Wiley DC, El-Remessy AB, Ergul A, et al. Minocycline and tissue-type plasminogen activator for stroke: assessment of interaction potential. Stroke. 2009;40:3028–33.
25. Morimoto N, Shimazawa M, Yamashima T, Nagai H, Hara H. Minocycline inhibits oxidative stress and decreases in vitro and in vivo ischemic neuronal damage. Brain Res. 2005;1044:8–15.
26. Plane JM, Shen Y, Pleasure DE, Deng W. Prospects for minocycline neuroprotection. Arch Neurol. 2010;67:1442–8.
27. Malhotra K, Chang JJ, Khunger A, Blacker D, Switzer JA, Goyal N, et al. Minocycline for acute stroke treatment: a systematic review and meta-analysis of randomized clinical trials. J Neurol. 2018;265:1871–9.
28. Kobayashi K, Imagama S, Ohgomori T, Hirano K, Uchimura K, Sakamoto K, et al. Minocycline selectively inhibits M1 polarization of microglia. Cell Death Dis. 2013;4:e525.
29. Szalay G, Martinecz B, Lénárt N, Környei Z, Orsolits B, Judák L, et al. Microglia protect against brain injury and their selective elimination dysregulates neuronal network activity after stroke. Nat Commun. 2016;7:11499.
30. Lampl Y, Boaz M, Gilad R, Lorberboym M, Dabby R, Rapoport A, et al. Minocycline treatment in acute stroke: an open-label, evaluator-blinded study. Neurology. 2007;69:1404–10.
31. Padma Srivastava MV, Bhasin A, Bhatia R, Garg A, Gaikwad S, Prasad K, et al. Efficacy of minocycline in acute ischemic stroke: a single-blinded, placebo-controlled trial. Neurol India. 2012;60:23–8.
32. Amiri-Nikpour MR, Nazarbaghi S, Hamdi-Holasou M, Rezaei Y. An open-label evaluator-blinded clinical study of minocycline neuroprotection in ischemic stroke: gender-dependent effect. Acta Neurol Scand. 2015;131:45–50.
33. Kohler E, Prentice DA, Bates TR, Hankey GJ, Claxton A, van Heerden J, et al. Intravenous minocycline in acute stroke: a randomized, controlled pilot study and meta-analysis. Stroke. 2013;44:2493–9.
34. Liesz A, Zhou W, Mracskó É, Karcher S, Bauer H, Schwarting S, et al. Inhibition of lymphocyte trafficking shields the brain against deleterious neuroinflammation after stroke. Brain. 2011;134:704–20.
35. Elkins J, Veltkamp R, Montaner J, Johnston SC, Singhal AB, Becker K, et al. Safety and efficacy of natalizumab in patients with acute ischaemic stroke (ACTION): a randomised, placebo-controlled, double-blind phase 2 trial. Lancet Neurol. 2017;16:217–26.
36. O'Donnell MJ, Xavier D, Liu L, Zhang H, Chin SL, Rao-Melacini P, et al. Risk factors for ischaemic and intracerebral haemorrhagic stroke in 22 countries (the INTERSTROKE study): a case-control study. Lancet. 2010;376:112–23.

Publisher's Note Springer Nature remains neutral with regard to jurisdictional claims in published maps and institutional affiliations.

De la paillasse au lit du patient, surmonter les problèmes de translation dans le domaine de l'AVC ischémique.

Résumé

Les défauts de translation des études précliniques vers les essais cliniques dans le domaine des AVC ischémiques et l'échec des développements thérapeutiques pourraient être expliqués par trois aspects : (1) le manque de compréhension des mécanismes des deux formes de rtPA, le traitement pharmacologique de l'AVC; (2) le manque d'outils adaptés d'imagerie de perfusion chez le petit animal et (3) l'influence de l'anesthésie sur l'effet des traitements testés dans les modèles animaux.

Le tPA utilisé en clinique (Actilyse®) est un mélange de deux formes de tPA: une forme chaîne simple (sc-rtPA) et une double chaîne (tc-rtPA). Malgré des activités fibrinolytiques similaires, ces deux formes de tPA exercent des fonctions cérébrales distinctes influençant différemment la récupération des patients. Ainsi, nous avons décidé d'étudier en détail dans un modèle murin d'AVC thromboembolique les mécanismes pouvant expliquer ces effets divergents. Nous avons confirmé ces observations à savoir que sc-rtPA est bénéfique lorsqu'il est perfusé tôt après le début de l'AVC, alors que le tc-rtPA est délétère en raison d'une altération de la barrière hémato-encéphalique.

L'imagerie en temps réel de la perfusion de l'ensemble du cerveau est un atout pour les études cliniques et précliniques. L'émergence des ultrasons ultra-rapides a conduit au développement du Doppler ultra-rapide et de la Microscopie de Localisation à Ultrasons (ULM), deux méthodes avec différents profils de résolutions spatio-temporelles et une excellente sensibilité aux petits flux sanguins. Nous avons combiné ces deux méthodes pour fournir un suivi longitudinal en 3D de la perfusion cérébrale dans un modèle murin d'AVC thromboembolique avec fibrinolyse par rtPA. Nos données montrent que le FUS et l'ULM présentent un intérêt majeur pour le pronostic précoce de l'AVC ischémique et de la réponse au traitement, avec une corrélation étroite entre la reperfusion précoce à 2h et la récupération tissulaire à 24h.

Enfin, l'anesthésie utilisée en laboratoire interfère sur la lésion ischémique et les effets des molécules thérapeutiques testées. Nous nous sommes affranchis de ces effets en développant un nouveau modèle d'AVC ischémique chez des souris totalement éveillées. Le débit sanguin cérébral régional a été suivi par laser Doppler avant, pendant et 45min après le début de l'AVC. Le traitement par rtPA (à 20 min) est bénéfique dans les modèles d'AVC vigile et anesthésié, mais l'anesthésie est associée à un manque de corrélation entre la recanalisation et les volumes de lésion post-ischémie. Nous testons actuellement une molécule neuroprotectrice, qui était prometteuse avant d'échouer lors des essais cliniques (NXY-059), afin d'évaluer la pertinence de ce modèle novateur d'AVC pour les futures études pharmacologiques. Dans l'ensemble, ce travail fournit un panel de données précliniques innovantes pour améliorer nos chances de translation en clinique, incluant un modèle pertinent d'AVC thromboembolique chez des animaux vigiles et une méthode d'imagerie du pronostic précoce de réponse aux traitements vasculaires.

Mots clés : AVC ischémique, modèles animaux d'AVC, thrombolyse, imagerie cérébrale, recherche préclinique.

From bench to bedside, overcoming the translational roadblock in the field of ischemic stroke research.

Abstract

The lack of translation between preclinical studies and clinical trials in the field of ischemic stroke and the failure of therapeutic developments could be explained by three aspects: (1) the lack of understanding the mechanism of the two forms of tPA, the pharmacological treatment in stroke; (2) the lack of optimized perfusion imaging tools for small animal and (3) the influence of anesthesia on treatment tested in animal models.

tPA used in the clinical setting (Actilyse®) is a mix of two forms of tPA: single chain form (sc-rtPA) and two chains form (tc-rtPA). Despite similar fibrinolytic activities, these two forms exert distinct brain functions therefore influencing differentially the outcome patients. We then decided to further investigate in a relevant model of thromboembolic stroke in rodents, the mechanisms that can explain these differential effects. Here, we have confirmed differential outcomes of the two forms: whereas sc-rtPA is clearly beneficial when infused shortly after stroke onset, tc-rtPA is deleterious due to an increased alteration of the blood brain barrier integrity.

Live imaging of cerebral perfusion of the whole brain is an asset for both clinical and preclinical studies. The emergence of ultrafast ultrasound led to the development of ultrafast Doppler (fUS) and Ultrasound Localization Microscopy (ULM), two methods with different sets of spatio-temporal resolutions and excellent sensitivity to small blood flows. We combined these two methods to provide a longitudinal monitoring of whole brain perfusion using the thromboembolic stroke model in mice with rtPA-induced reperfusion. Our data show that fUS and ULM are of major interest for early prognosis of ischemic stroke and response to treatment, with a tight correlation between early reperfusion at 2h and tissue recovery at 24h. Finally, we develop a relevant awake ischemic stroke model to test new therapies, avoiding interferences due to anesthesia commonly used during *in vivo* studies mice. The patern of the MCA was followed using Laser Doppler monitoring before, during and 45 min after the stroke onset. Although rtPA treatment is beneficial in both awake and anesthetized stroke models, anesthesia is associated with a lack of correlation between recanalization and stroke outcome. We are now testing a neuroprotective molecule, which was promising before failing in clinical trials (NXY-059), to assess the relevance of this innovative stroke model for future pharmacological studies. Altogether, we provide here a set of innovative pre-clinical data to improve our chance of translation to clinic, including a relevant model of thromboembolic stroke in awake animals and an early prognosis imaging method of response to vascular treatments.

Keywords : ischemic stroke, animal stroke models, thrombolysis, brain imaging, preclinic research.