



HAL
open science

De la décellularisation de cartilage de porc à la chondrogenèse auriculaire

Alexis Veyssiere

► **To cite this version:**

Alexis Veyssiere. De la décellularisation de cartilage de porc à la chondrogenèse auriculaire. Médecine humaine et pathologie. Normandie Université, 2020. Français. NNT: 2020NORMC408 . tel-02901765

HAL Id: tel-02901765

<https://theses.hal.science/tel-02901765>

Submitted on 17 Jul 2020

HAL is a multi-disciplinary open access archive for the deposit and dissemination of scientific research documents, whether they are published or not. The documents may come from teaching and research institutions in France or abroad, or from public or private research centers.

L'archive ouverte pluridisciplinaire **HAL**, est destinée au dépôt et à la diffusion de documents scientifiques de niveau recherche, publiés ou non, émanant des établissements d'enseignement et de recherche français ou étrangers, des laboratoires publics ou privés.



Normandie Université

THÈSE

Pour obtenir le diplôme de doctorat

Spécialité ASPECTS MOLECULAIRES ET CELLULAIRES DE LA BIOLOGIE

Préparée au sein de l'Université de Caen Normandie

De la décellularisation de cartilage de porc à la chondrogenèse auriculaire

**Présentée et soutenue par
Alexis VEYSSIERE**

**Thèse soutenue publiquement le 12/06/2020
devant le jury composé de**

M. PIERRE CORRE	Professeur des universités PraticienHosp, CHU de Nantes	Rapporteur du jury
Mme STÉPHANIE DAKPE	Praticien hospitalier, CHU Amiens-Picardie	Rapporteur du jury
Mme CATHERINE BAUGE	Maître de conférences HDR, Université Caen Normandie	Membre du jury
M. HERVE BENATEAU	Professeur des universités PraticienHosp, Université Caen Normandie	Président du jury
M. ARNAUD PICARD	Professeur des universités PraticienHosp, Hôpital Necker-Enfants malades	Membre du jury
M. KARIM BOUMEDIENE	Professeur des universités, Université Caen Normandie	Directeur de thèse

Thèse dirigée par KARIM BOUMEDIENE, Biologie des tissus conjonctifs et cutanés



UNIVERSITÉ
CAEN
NORMANDIE



Normande de Biologie Intégrative,
Santé, Environnement



EA7451 BioConnect

Table des matières

Remerciements	4
Liste des figures	9
Abréviations	20
Introduction	24
A- L'oreille	25
1) Anatomie.....	26
2) Vascularisation et innervation.....	28
3) La structure auriculaire.....	30
4) Le cartilage auriculaire (fig 4)	30
B- Les pertes de substances auriculaires	33
1) Les anoties et microties congénitales	33
2) Les étiologies carcinologiques	34
3) Les causes traumatiques.....	36
4) Les conséquences sociales et psychologiques	38
C- Les possibilités de reconstruction actuelles et leurs limites	40
1) Les reconstructions par greffe costale	40
2) Les prothèses	43
3) Les épithèses implanto-portées	45
D- L'apport de l'ingénierie cartilagineuse	47
1) Définition.....	47
2) Les cellules utilisées	47
3) Les biomatériaux disponibles	52
4) Les facteurs pro-chondrogéniques	55
E- La décellularisation	57
1) Définition et intérêts	57
2) Les manipulations princeps	58
3) Les critères de décellularisation de Crapo	59
4) Les différentes techniques de décellularisation	60
F- Les réactions immunitaires	61
1) La réponse Th1.....	62
2) La réponse Th2.....	62
3) Le Gal-épitope	64
4) L'ADN.....	65
Objectifs du travail	67
Matériels et méthodes	70
A- Obtention du cartilage de porc	71
B- Protocole de décellularisation du cartilage	71
C- Etude de l'ADN résiduel	72
1) Dosage d'acides nucléiques	72
2) Electrophorèse des acides nucléiques sur Gel d'agarose	73

3) Marquage au Hoechst.....	73
D- Caractérisation de la matrice extra cellulaire du cartilage décellularisé.....	73
1) Etudes histologiques.....	73
2) Dosages quantitatifs.....	74
E- Etude de la chondrogenèse in vitro.....	74
1) Provenance des cellules.....	74
2) Confection de billes et analyses in vitro de la chondrogenèse.....	76
F- Etude in vivo du potentiel de réaction immunitaire.....	78
1) Objectif de l'expérimentation.....	78
2) Préparation de l'expérimentation.....	79
3) Technique chirurgicale.....	80
4) Etude immuno-histochimique.....	81
5) Etude par ELISA.....	81
G- Modèle animal de defect cartilagineux auriculaire chez le lapin.....	81
1) Objectif de l'expérimentation animale.....	81
2) Culture cellulaire.....	82
3) Confection des billes.....	82
4) Temps chirurgical.....	83
5) Mise à mort des animaux et explantation des implants.....	85
6) Etude histologique et immunohistochimique.....	85
Résultats.....	88
A- Obtention du cartilage.....	89
B- Etude de l'ADN résiduel dans le cartilage.....	89
C- Etude des constituants de la matrice extra cellulaire.....	91
1) Les collagènes.....	92
2) Les glycosaminoglycanes.....	93
3) L'élastine.....	94
D- Etude de la chondrogenèse in vitro.....	96
1) Coloration de la matrice extra cellulaire par HE.....	96
2) Coloration des glycosaminoglycanes par bleu alcian.....	99
3) Coloration des protéoglycanes à la Safranine O.....	102
4) Coloration des fibres d'élastine à l'orcéine.....	105
5) Analyse qualitative de la formation de collagène de type I par immuno-histochimie.....	106
6) Analyse qualitative de la formation de collagène de type II par immuno-histochimie.....	108
7) Analyse qualitative de la formation des agrégates par immuno-histochimie.....	110
E- Etude de la réaction immunitaire in vivo chez la souris immunocompétente.....	111
1) Déroulé de l'expérimentation.....	111
2) Etude immuno histochimique de la réaction locale.....	111
3) Etude de la réponse systémique.....	116
4) Conclusion.....	118
F- Modèle de defect cartilagineux auriculaire chez le lapin et chondrogenèse in vivo.....	118
1) Résultats macroscopiques.....	118
2) Résultats histologiques à M1.....	121

3) Résultats histologiques à M2.....	124
Discussion.....	129
Pourquoi utiliser du tissu décellularisé comme biomatériau?.....	130
Pourquoi ce protocole de décellularisation ?	131
Pourquoi la pulvérisation?	132
À propos de la réaction inflammatoire engendrée par les biomatériaux décellularisés?	134
Chondrogenèse in vivo chez l'animal	135
Chez l'homme.....	141
Et après ?	148
Conclusion	155
Bibliographie	158
Résumé.....	176

Remerciements

Monsieur le Professeur BOUMEDIENE, cher Karim. Tout d'abord, je te remercie de m'avoir accueilli dans ton laboratoire et de m'avoir soutenu dans la réalisation de cette thèse. Je te remercie également de m'avoir fait confiance pour développer un nouveau sujet sur « l'ingénierie cartilagineuse tête et cou » à tes côtés. Je te remercie enfin d'avoir accepté d'encadrer ce travail et à notre collaboration future.

Madame la Docteure BAUGE, chère Catherine. Je te remercie de m'avoir également accueilli dans le laboratoire. Ta rigueur et ta précision scientifique ont été très formatrices de même que tes différentes remarques lors des staffs hebdomadaires.

Madame la Docteure DAKPE, chère Stéphanie. Je te remercie d'avoir accepté de juger ce travail. Nos échanges autour de la paralysie faciale dans le cadre de notre collaboration FHU entre autres sont toujours très enrichissants. Ta gentillesse et ton accessibilité font de toi une réelle « partenaire » dans les années à venir. C'est un réel plaisir que de t'avoir dans mon jury et pour cela je t'en remercie.

Monsieur le Professeur CORRE, cher Pierre. Notre rencontre date maintenant de mon inter-CHU à Nantes en 2013. Tes compétences chirurgicales, ta gentillesse et ta pédagogie ont rapidement fait de toi un exemple à mes yeux. Je te remercie d'avoir accepté de juger ce travail. Vois dans ce travail mon respect et ma reconnaissance.

Monsieur le Professeur PICARD, cher Arnaud. Merci de me faire l'honneur de faire partie de mon jury. Mon récent séjour au sein de ton service m'ont énormément appris aussi bien d'un point de vue chirurgical qu'humainement. Nos discussions le midi autour d'un sandwich

et d'une bière me laissent d'excellents souvenirs, de même que mes six mois dans ton service. Pour cela, je te remercie sincèrement.

Monsieur le Professeur BENATEAU, cher Hervé. Tu m'as poussé et soutenu dans la voie hospitalo-universitaire et ce, depuis le début. Cela confirme toutes tes qualités humaines de générosité de bienveillance. Pour cela, je te remercie d'avoir accepté de juger ce travail. Notre collaboration au sein du service de chirurgie maxillo-faciale a de belles années devant elle.

A mes collègues scientifiques présents et passés, Juliette, Justin, Jules, Lyess, Nolwenn, Sarah, Martine pour leur soutien et surtout à Mira, sans toi les choses auraient été plus compliquées. Merci de ta compréhension et de ta précieuse collaboration.

A Palma et Romaric, du centre universitaire de ressources biologiques (CURB), pour leur collaboration et leur aide lors des manipulations in vivo.

A mes collègues chirurgiens de Caen, Béatrice, Aymeric, Rachid, Anne mais aussi Aude, Raphaëlle ainsi que tous les internes du service. Merci pour votre compréhension lorsque je m'absentais du service. Et merci pour cette ambiance très « famille » et toutes ces rigolades au sein du service qui me donne l'envie de poursuivre l'aventure.

A mes collègues parisiens (Arnaud, Cécilia, Natacha, Hossein, Eva, Véronique, Floriane, Audrey, Eleonora, Garance et les internes) et tourangeaux (Boris, Claire, Benji, Christelle, Marion et les internes) qui m'ont tellement bien accueilli et m'ont laissé du temps, aussi bien

pour rédiger ma thèse que pour rentrer voir ma famille. Je les remercie sincèrement pour cela.

Un remerciement également à la Fédération Hospitalo-Universitaire SURFACE, dirigé par le Pr Devauchelle et dans laquelle s'inscrit ce travail, de même que la Fondation des Gueules Cassées pour leur soutien financier.

A ma famille, parents, grands-parents, frère et sœur. Promis, cette fois c'est le dernier examen (ou presque...). Vous m'avez toujours fait confiance et soutenu dans mes projets. Pour cela je vous remercie. Je vous aime.

A ma belle-famille, Paul, Miette, Bru, Tatie et Sham (et PtiPaul) pour votre soutien et votre joie de vivre.

Et enfin à toi Marjolaine, Marjo, Jo, mon épouse. Cela fait maintenant plus de 10 ans que tu es à mes côtés. Nous nous sommes connus lorsque j'étais jeune interne et tu m'as toujours soutenu dans mes projets. Pour cela je t'en remercie. Je suis heureux de vivre à tes côtés, de voir grandir Georges, Pierre et Béatrice puis de vieillir près de toi. Je t'aime.

Liste des figures

Figure 1. La situation anatomique de l'oreille est entre la région parotidienne et l'articulation temporo-mandibulaire en avant, la fosse temporale en haut et la région massétérine en bas. En arrière on retrouve la région mastoïdienne et le rocher appartenant à l'os temporal.

Figure 2 : Face externe d'oreille externe. D'après Rouvière. On retrouve les différents reliefs du pavillon de l'oreille : le tragus, l'antitragus, l'hélix, l'anthélix, la conque et le lobule.

Figure 3. Vascularisation du pavillon de l'oreille. La vascularisation artérielle est assurée par les branches de deux artères, l'artère auriculaire postérieure et l'artère temporale superficielle, provenant toutes les deux de l'artère carotide externe, d'après l'EMC.

Figure 4. Coupe histologique de cartilage auriculaire, coloration hématoxyline – éosine (photo de l'Institut Kennedy, University of Oxford).

Figure 5. Coupe histologique mettant en évidence le réseau d'élastine réparti en fibres (Keith et al., 1977).

Figure 6. Les trois stades de microtie, selon Nagata (Nagata et al., 1994).

Figure 7. Localisation préférentielle des carcinomes basocellulaires d'après Staub et al (2008).

Figure 8 : Localisation préférentielle des carcinomes épidermoïdes cutanés (ou anciennement spinocellulaires) d'après Staub et al (2008).

Figure 9. Photos de la morsure et de la perte de substance de l'hélix d'Evander Holyfield lors de son combat contre Mike Tyson en 1997 à Las Vegas. Photos obtenues sur Google.

Figure 10. Vue de face d'une oreille brûlée et cicatrisée. On retrouve une perte de substance au niveau de la partie supérieure de l'hélix, d'après Firmin et Marchac (2011b).

Figure 11. Prélèvement costal et sculpture de la maquette auriculaire d'après Firmin et Marchac (2016). La figure (a) représente les cartilages costaux après prélèvement thoraciques. Ensuite, le cartilage est dessiné (b) avant la sculpture (c). Enfin les différentes pièces sculptées sont assemblées et forment la maquette auriculaire.

Figure 12. Photo d'une microtie avant la reconstruction (a). Après reconstruction en deux temps vue latérale (b) et postérieure (c), on retrouve tous les reliefs auriculaires et le sillon rétro auriculaire est bien marqué. Cas du Dr Firmin (Firmin et Marchac, 2016).

Figure 13. Implant auriculaire en polyéthylène poreux de chez MEDPOR®.

Figure 14. Dissection d'un lambeau de fascia temporal superficiel vascularisé par le réseau temporal superficiel. L'implant est ensuite mis en place au niveau du site receveur et est recouvert par le lambeau de fascia temporal superficiel. Celui-ci est en suite greffé en peau totale prélevée au niveau inguinal et un système de drainage aspiratif permet l'application de la greffe sur le lambeau qui permet sa néovascularisation (Reinish and Tahiri, 2018).

Figure 15. Cas du Dr Firmin qui concède l'intérêt de l'épithèse auriculaire lorsqu'il n'y a pas de possibilité cutanée de recouvrement de la maquette cartilagineuse.

Figure 16 : Ingrédients indispensables à l'ingénierie tissulaire, issu de O'Brien, 2011.

Figure 17. Procédés d'ingénierie tissulaire, d'après Vacanti et Langer (1999).

Figure 18. Caractéristiques des cellules souches mésenchymateuses (Merceron et al., 2008).

Figure 19. Liste des différents biomatériaux compatibles avec l'ingénierie cartilagineuse, d'après Haisch, 2010.

Figure 20. La coloration HE retrouve des cellules similaires aux chondrocytes (A). La coloration à la safranine O est positive et met donc en évidence la synthèse de protéoglycanes (B). La coloration au bleu de toluidine est également positive aux composants de la matrice extracellulaire comme les protéoglycanes (C). Enfin l'immunohistochimie met en évidence la présence de collagène de type II (D), d'après Yang (Yang et al., 2008).

Figure 21. Tiré du chapitre « immunité à médiation cellulaire » du laboratoire d'immunologie de la faculté de médecine de Cochin – Port Royal du Pr B Weill.

Figure 22. Schéma représentant les différentes étapes de notre protocole de décellularisation.

Figure 23. Photo du cartilage pulvérisé à l'azote liquide, au pilon et au mortier puis tamisée à 750µm.

Figure 24. Photo montrant la souris endormie, chez qui j'insère un fragment de cartilage natif de porc afin de réaliser une xénogreffe (contrôle positif).

Figure 25. A. Le lapin est endormi. Le lambeau cutané est levé et le cartilage accompagné de son périchondre est incisé au bistouri. B. Le fragment cartilagineux est ensuite levé puis retiré. C. La bille est présentée. D. Elle est ensuite mise en place au niveau du défaut cartilagineux. E. Le lambeau est ensuite remis en place et suturé par du Prolène 5/0. F. L'aspect en fin d'intervention est un zig-zag sur toute la hauteur de l'oreille correspondant aux 4 défauts.

Figure 26. Schéma représentant les défauts et comblements de ces défauts par différents biomatériaux.

Figure 26. La photo de gauche montre les oreilles de porcelet fraîchement prélevés. La photo du milieu retrouve le cartilage de cette même oreille après exérèse de la partie cutanée et périchondrale. Enfin la photo de droite retrouve le cartilage découpé en fragments en vue de la décellularisation.

Figure 27. Dosage de l'ADN après chaque étape de décellularisation après digestion du cartilage, extraction de l'ADN et dosage par picodrop.

Figure 28. Marquage au Hoetsch qui confirme l'absence de noyau cellulaire en fin de protocole de décellularisation.

Figure 29. Etude de la migration de l'ADN sur gel d'agarose. A la fin de l'étape 4 on ne retrouve aucun fragment d'ADN de plus de 200 paires de bases.

Figure 30. Coloration HE du cartilage après chaque étape de décellularisation. L'intensité de la coloration diminue après chaque étape.

Figure 31. Dosage des collagènes totaux après chaque étape de la décellularisation. On retrouve une diminution progressive de la quantité de collagène. On note également un effet rebond entre la 3^{ème} et la 4^{ème} étape.

Figure 32. Dosage des GAG par kit Blyscan. La diminution de la quantité des GAG est progressive jusqu'à la dernière étape, avec toujours cet effet rebond.

Figure 33. La coloration à la safranine O mettant en évidence les GAG sulfatés retrouve une diminution progressive de l'intensité de la coloration correspondant à la diminution progressive de la quantité de GAG.

Figure 34. Dosage de l'élastine après chaque étape de décellularisation par le kit Fastin.

Figure 35. La coloration à l'orcéine mettant en évidence les fibres d'élastine retrouve une diminution progressive de l'intensité de la coloration correspondant à la diminution progressive de la quantité d'élastine.

Figure 36. Coloration HE de culture de chondrocytes humains incorporés dans des billes d'alginate avec et sans adjonction de poudre de cartilage de porc décellularisé à J7, J14 et J21.

Figure 37. Coloration HE de culture de CSMMO humains incorporés dans des billes d'alginate avec et sans adjonction de poudre de cartilage de porc décellularisé à J7, J14 et J21.

Figure 38. Coloration HE de culture de CPP humains incorporés dans des billes d'alginate avec et sans adjonction de poudre de cartilage de porc décellularisé à J7, J14 et J21.

Figure 39. Coloration au bleu alcian de culture de chondrocytes humains incorporés dans des billes d'alginate avec et sans adjonction de poudre de cartilage de porc décellularisé à J7, J14 et J21.

Figure 40. Coloration au bleu alcian de culture de CSMMO humains incorporés dans des billes d'alginate avec et sans adjonction de poudre de cartilage de porc décellularisé à J7, J14 et J21.

Figure 41. Coloration au bleu alcian de culture de CPP humains incorporés dans des billes d'alginate avec et sans adjonction de poudre de cartilage de porc décellularisé à J7, J14 et J21.

Figure 42. Coloration à la safranine O de culture de chondrocytes humains incorporés dans des billes d'alginate avec et sans adjonction de poudre de cartilage de porc décellularisé à J7, J14 et J21.

Figure 43. Coloration à la safranine O de culture de CSMMO humains incorporés dans des billes d'alginate avec et sans adjonction de poudre de cartilage de porc décellularisé à J7, J14 et J21.

Figure 44. Coloration à la safranine O de culture de CPP humains incorporés dans des billes d'alginate avec et sans adjonction de poudre de cartilage de porc décellularisé à J7, J14 et J21.

Figure 45. Coloration à l'orcéine de culture de chondrocytes, CSMMO et CPP humains incorporés dans des billes d'alginate avec adjonction de poudre de cartilage de porc décellularisé à J7, J14 et J21.

Figure 46. IHC Col I de culture de chondrocytes humains incorporés dans des billes d'alginate avec adjonction de poudre de cartilage de porc décellularisé à J7, J14 et J21.

Figure 47. IHC Col I de culture de CSMMO humains incorporés dans des billes d'alginate avec adjonction de poudre de cartilage de porc décellularisé à J7, J14 et J21.

Figure 48. IHC Col I de culture de CPP humains incorporés dans des billes d'alginate avec adjonction de poudre de cartilage de porc décellularisé à J7, J14 et J21.

Figure 49. IHC Col II de culture de chondrocytes humains incorporés dans des billes d'alginate avec adjonction de poudre de cartilage de porc décellularisé à J7, J14 et J21.

Figure 50. IHC Col II de culture de CSMMO humains incorporés dans des billes d'alginate avec adjonction de poudre de cartilage de porc décellularisé à J7, J14 et J21.

Figure 51. IHC Col II de culture de CPP humains incorporés dans des billes d'alginate avec adjonction de poudre de cartilage de porc décellularisé à J7, J14 et J21.

Figure 52. IHC ACAN de culture de chondrocytes, CSMMO et CPP humains incorporés dans des billes d'alginate avec adjonction de poudre de cartilage de porc décellularisé à J7, J14 et J21.

Figure 53. Coupe de la bille extraite de la souris et Immunofluorescence. On retrouve une faible présence de macrophages CD68+ et CD206+ au sein du tissu de souris avec la condition « alginate + poudre ». La fluorescence bleue correspond aux noyaux cellulaires.

Figure 54. Coupe de la bille extraite de la souris et Immunofluorescence. On retrouve une présence très modérée de cellules CD68+ et CD206+ dans la condition « alginate ».

Figure 55. Coupe de la bille extraite de la souris et Immunofluorescence. Encore une fois, il y a peu de fluorescence rouge et verte qui objective une faible présence de macrophages.

Figure 56. Coupe de la bille extraite de la souris et Immunofluorescence. Sur le contrôle positif, la présence de fluorescence rouge et verte en regard du fragment de cartilage non décellularisé est importante signifiant une réaction macrophagique notable. Agrandissement x 5. CD68 CD206 * cartilage non décellularisé.

Figure 57. Coupe de la bille extraite de la souris et Immunofluorescence. Le contrôle négatif retrouve peu de fluorescence rouge et verte ce qui montre une réaction macrophagique très modérée. La coloration bleue représente les noyaux cellulaires, la coloration rouge, les cellules marquant le CD68, c'est-à-dire les macrophages.

Figure 58. Coupe de la bille extraite de la souris et Immunofluorescence. Le marquage rouge représente les cellules CD68. La condition 1 est la bille d'alginate et poudre, la condition 2 l'alginate et la condition 3 la poudre. On retrouve une absence de bille qui ont été très probablement résorbées à J21.

Figure 59. Coupe de la bille extraite de la souris et Immunofluorescence. Le marquage vert représente les cellules CD206, le bleu représente les noyaux cellulaires. La condition 1 est la bille d'alginate et poudre, la condition 2 l'alginate et la condition 3 la poudre. On retrouve également une absence de bille qui ont été très probablement résorbées à J21.

Figure 60. Coupe de la bille extraite de la souris et Immunofluorescence La condition 4 est le contrôle positif et la 5 est le contrôle négatif. Le marquage vert représente les cellules CD206. Ici aussi les billes ne sont pas mises en évidence et sont probablement résorbées.

Figure 61. Coupe de la bille extraite de la souris et Immunofluorescence La condition 4 est le contrôle positif et la 5 est le contrôle négatif. Le marquage rouge représente les cellules CD68. Ici aussi les billes ne sont pas retrouvées.

Figure 62. Exemple de résultats obtenus pour l'ELISA de l'IL-10. Les cases A1-A8 représentent la gamme. Puis les autres puits contiennent les différents échantillons des souris

Figure 63. Tableau de la mesure optique des ELISA de l'IL-10.

Figure 64. Nécrose d'une hémio-oreille à J4, en rapport avec une lésion de l'artère centrale de l'oreille au cours de la chirurgie.

Figure 65. Chirurgie de defect sans reconstruction. On voit bien l'interruption du cartilage sans néo-tissu cartilagineux entre les deux.

Figure 66. Chirurgie de defect et reconstruction par une bille d'alginate avec cellules péricondrales de lapin. On observe l'alginate mais pas de néocartilage.

Figure 67. Comblement du défaut par une bille d'alginate avec de la poudre de cartilage décellularisé. On retrouve cette poudre au niveau du défaut cartilagineux.

Figure 68. Comblement du defect par une bille composée d'alginate, de cellules péricondrales et de poudre de cartilage décellularisé. On observe la présence de fragments de néo cartilage.

Figure 69. Agrandissement x2,5. Les conditions a et b, celles contenant des cellules, retrouvent une meilleure coloration à la safranine O que pour la condition alginate et poudre, ce qui laisse supposer le rôle important des cellules dans la formation de la néomatrice.

Figure 70. Agrandissement x2,5. On retrouve une coloration plus marquée à la safranine O dans les conditions a) et b) par rapport à la condition c).

Figure 71. Agrandissement x2,5. La coloration hématoxyline-éosine retrouve une coloration de la matrice extracellulaire en rose et les noyaux en violet. On retrouve une coloration en violet dans les conditions a) et b) plus marquée que dans la condition c). On retrouve ainsi les cellules mises en place dans les billes des conditions a) et b).

Figure 72. Agrandissement x2,5. De même en hypoxie, les conditions a) et b) mettent en évidence les noyaux en violet alors qu'ils ne sont pas visibles dans les conditions c) et d).

Figure 73. Agrandissement x2,5. Au 2^{ème} mois, en normoxie, on retrouve une coloration à la safranine O plus importante dans la condition a) avec une bille faite à partir de cellules – alginate et poudre de cartilage.

Figure 74. Agrandissement x2,5. A 2 mois, en hypoxie, le résultat est moins évident, avec notamment une absence de coloration à la safranine O. On peut penser qu'une partie des billes se sont alors résorbées, aussi bien dans les billes avec cellules – alginate et poudre a), qu'avec la poudre et l'alginate b) ou encore les cellules et l'alginate c).

Figure 75. Agrandissement x2,5. La coloration violette dans les conditions a) et b) marquent les noyaux cellulaires présents dans les billes. Ils ne sont pas retrouvés dans les conditions c) et d).

Figure 76. Agrandissement x2,5. De même qu'en normoxie, en hypoxie, une coloration des noyaux est retrouvée dans les conditions a) et b) contrairement aux conditions c) et d).

Figure 77. Photo de l'article de Cao en 1997. On retrouve une oreille créée par ingénierie cartilagineuse au niveau du dos d'une souris nude (Cao et al., 1997).

Figure 78. Représentation du moule en or 24 carats utilisés dans l'étude de Kamil et al (2004).

Figure 79. La photo en haut à gauche montre l'injection des chondrocytes + sérum au niveau abdominal par une seringue après avoir créé une poche sous cutanée. La photo en haut à droite montre le cartilage créé, après 6 mois au niveau abdominal. Les photos du bas montrent l'aspect du cartilage après explantation et avant sculpture (Yanaga et al., 2009).

Figure 80. Le bloc de cartilage est sculpté selon la technique habituel puis implanté au niveau auriculaire (Yanaga et al., 2009).

Figure 81. Enfant de 9 ans (photos de gauche) et 10 ans (à droite), 3 ans après le 2^{ème} temps opératoire à savoir l'élévation auriculaire (Yanaga et al., 2009)

Figure 82. Enfant de 9 ans tous les deux, avec 2 ans de recul pour la patiente de gauche et 2,5 ans pour le patient de droite.

Figure 83. D'après Yanaga, l'étude histologique de son implant composé de chondrocytes et de sérum et laissé 6 mois au niveau abdominal retrouve du néo-cartilage (NC) entouré d'un néo-périchondre (NP) puis de tissu adipeux (F) présent dans la paroi abdominale (Yanaga et al., 2013).

Figure 84. Schéma récapitulatif de la prise en charge des patients atteints de microtie par le protocole d'ingénierie cartilagineuse (Zhou et al., 2018).

Figure 85. Présentation de 4 cas cliniques de microtie pris en charge par Zhou et son équipe par le protocole d'ingénierie cartilagineuse (Zhou et al. 2018).

Figure 86. Moulage réalisé dans le service de Chirurgie maxillofaciale du CHU de Caen avec l'aide du Laboratoire Materialise. Le moulage a ensuite servi de base pour la confection d'une oreille en alginate 3% polymérisé par une solution de chlorure de calcium 100mM pendant 20 min au sein du laboratoire Bioconnect.

Figure 87. D'après Duisit et al., 2017. Photos avant et après la décellularisation. On remarque la décoloration des tissus après décellularisation.

Figure 88. Photos de l'anastomose et de la revascularisation auriculaire (Duisit et al., 2017).

Figure 89. Photos de la décellularisation de l'oreille humaine prélevée sur cadavre frais (Duisit et al., 2017).

Figure 90. Dosage de la quantité d'ADN sur du tissu cutané, cartilagineux et adipeux (Duisit et al., 2018)

Figure 91. Dosage du collagène, de l'élastine et des GAGs dans les différents tissus natifs et décellularisés composants l'oreille (Duisit et al., 2018).

Figure 92. Infiltration cellulaire CD3+ et CD68+ obtenue après implantation de fragments de tissus auriculaires décellularisé et natif.

Abréviations

3D: trois dimensions

α -MEM : alpha- Modified Eagles Medium (milieu de culture des cellules souches)

ADN : acide désoxyribonucléique

ATM : articulation temporo-mandibulaire

BMP-2: Bone Morphologic Protein -2

bFGF: basic Fibroblast Growth Factor

CaCl₂ : Chlorure de calcium

CD : cluster de différenciation

Col: collagène

CPP : comité de protection des personnes

CPPh : cellules précurseurs périchondrales d'origine humaine

CSM: cellules souches mésenchymateuses

CSMMOh : cellules souches mésenchymateuses de moelle osseuse d'origine humaine

DAPI: coloration nucléaire au 4,6 diamidino-2-phenylindole HE: coloration hématoxyline – éosine

DMEM : Dulbecco Modifed of Eagle's Medium

DNase : Désoxyribonucléase

DOC : sodium déoxy-cholate

GAG : glycosaminoglycanes

HIF: facteur induit par l'hypoxie

IFN- γ : interféron gamma

IGF: Insulin-like Growth Factor

IHC : immuohistochimie

Il : interleukine

ITS : Insuline transferrine sélénium

M1 : réponse macrophagique de type 1

M2 : réponse macrophagique de type 2

OCT : Optimal Cutting Temperature

PBS : phosphate buffered saline (tampon phosphate salin)

PCL : polycaprolactone

PGA : acide polyglycolique

PLA : acide polylactique

PRP: plasma rich platelet

RNAse : Ribonucléase

RPM : revolution per minute (tour par minute)

SDS: dodécylsulfate de sodium

SVF: serum de veau foetal

TGF- β : Transforming Growth Factor Beta

Th1 : réponse lymphocytaire de type 1

Th2 : réponse lymphocytaire de type 2

Introduction

Le chirurgien maxillo-facial est souvent confronté à la difficile tâche de la reconstruction de l'oreille externe dans le cadre de pertes de substance plus ou moins étendues.

En effet, l'oreille externe présente une forme particulière, atypique, avec de nombreux reliefs et aspérités et également des propriétés élastiques importantes.

De plus, à l'heure des images, des réseaux sociaux et de la surmédiation, la notion d'« apparence » et de « beau » n'ont jamais eu autant d'importance.

Perdre une oreille accidentellement, ou avoir une agénésie d'oreille a alors des conséquences non négligeables, notamment sur le plan social.

Actuellement, trois techniques chirurgicales sont couramment utilisées : l'otopoièse ou reconstruction à partir de greffe costale, la mise en place d'implant synthétique sous cutané ou encore le port d'une épithèse implanto-portée.

Cependant ces techniques présentent toutes des inconvénients et c'est pour cela que se développent des modèles d'otopoièse à partir de l'ingénierie tissulaire de cartilage.

A- L'oreille

L'oreille est l'organe de l'audition. C'est un organe pair, symétrique, situé sur les parties latérales de la face, sous la région temporale, au-dessus de la région massétérine et en arrière de l'articulation temporo-mandibulaire et de la loge parotidienne.

Elle est composée de trois parties : l'oreille interne, l'oreille moyenne et l'oreille externe.

L'oreille externe, elle-même comprend deux parties, le pavillon qui a pour rôle de recueillir les ondes sonores et le conduit auditif externe, qui les transmet aux osselets de l'oreille moyenne via le tympan. Celles-ci sont ensuite transmises à l'oreille interne et aux voies nerveuses acoustiques et vestibulaires.

Mais au-delà de sa fonction d'amplification des ondes sonores et dans le contexte de notre société actuelle où l'apparence est primordiale, le pavillon de l'oreille joue aussi et surtout un rôle esthétique important. Preuve en est le nombre d'otoplastie pour oreilles décollées qui sont quotidiennement pratiquées.



Figure 1. *La situation anatomique de l'oreille est entre la région parotidienne et l'articulation temporo-mandibulaire en avant, la fosse temporale en haut et la région massétérine en bas. En arrière on retrouve la région mastoïdienne et le rocher appartenant à l'os temporal.*

1) Anatomie

L'oreille externe est composée du pavillon de l'oreille et du conduit auditif externe.

Nous nous intéressons dans ce travail uniquement au pavillon de l'oreille.

Le pavillon a la forme d'un cornet acoustique destiné à recueillir les ondes sonores et à les diriger vers le conduit auditif externe. Cette fonction est cependant en cours d'involution dans l'espèce humaine. En effet, elle était utile et donc plus développée lorsque nos ancêtres pratiquaient la chasse, pour subsister et devaient se protéger des agressions extérieures. Aujourd'hui, le pavillon a plus une visée esthétique

Il présente de multiples aspérités qui sont à la fois complexes et très proches voire identiques chez tous les sujets.

On décrit classiquement une face antérieure, une face postérieure et une circonférence.

a) La face antérieure

La face antérieure présente à la périphérie, une saillie ourlée, concave vers l'avant, faisant le tour de la face externe du pavillon : l'hélix. Celui-ci s'insère en avant via la racine de l'hélix et donne à son extrémité inférieure le lobule. En avant de cet hélix, est décrite une autre saillie : l'anthélix. Celle-ci est simple sur la moitié inférieure du pavillon puis se divise pour donner une branche antérieure ou horizontale et une branche postérieure ou verticale. Entre ces deux branches, est décrit une dépression appelée fossette de l'anthélix ou *fossette triangulaire*. Entre l'hélix et l'anthélix, on retrouve un sillon curviligne, la gouttière de l'hélix ou *scapha*. La partie antérieure de l'oreille externe est marquée par un relief triangulaire appelé *tragus*, qui correspond à la partie la plus antérieure de l'oreille externe. L'*antitragus*, quant à lui, fait écho au tragus et est situé juste en arrière et en dessous de celui-ci. Les deux entités sont séparés par une échancrure appelé échancrure intertragienne. Entre l'anthélix et le tragus, une dépression profonde, la *conque*, est décrite, au fond de laquelle s'ouvre le conduit auditif externe. La racine de l'hélix divise la conque en deux : une partie supéro-externe et une autre inféro-interne (fig 2).

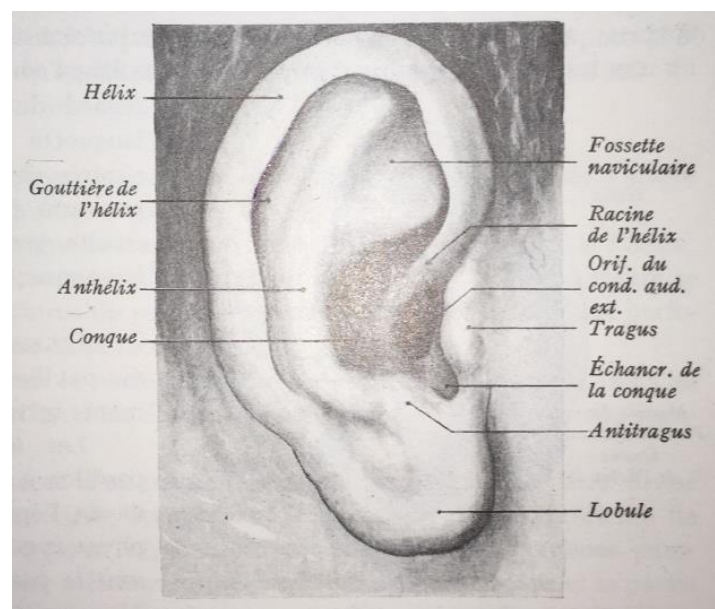


Figure 2 : Face externe d'oreille externe. D'après Rouvière. On retrouve les différents reliefs du pavillon de l'oreille : le tragus, l'antitragus, l'hélix, l'anthélix, la conque et le lobule.

b) La face postérieure

La face postérieure présente deux parties : une partie externe, libre qui est parcourue par les reliefs inversés de la face antérieure et une partie interne, adhérente qui répond en arrière à la mastoïde et en avant au conduit auditif externe.

c) La circonférence

Enfin la circonférence est formée en haut et en arrière par l'hélix, en bas par le bord libre du lobule et en avant par le tragus.

2) Vascularisation et innervation

a) Vascularisation (fig 3)

La vascularisation de l'oreille externe provient de branches de l'artère carotide externe. L'artère temporale superficielle, une des deux branches terminales de l'artère carotide externe, va apporter la vascularisation antérieure : le tragus et antitragus, la conque, le lobule et la partie antérieure de l'hélix tandis que dans le même temps, l'artère auriculaire postérieure, branche collatérale de l'artère carotide externe, vascularise les 2/3 postérieurs du pavillon : l'hélix, l'anthélix, la fossette triangulaire, le scapha et la partie postérieure de la conque. Il existe de nombreuses branches perforantes qui permettent la communication des deux réseaux vasculaires.

Le drainage veineux se fait via la veine temporale superficielle et les veines auriculaires postérieures qui se jettent dans la veine jugulaire interne.

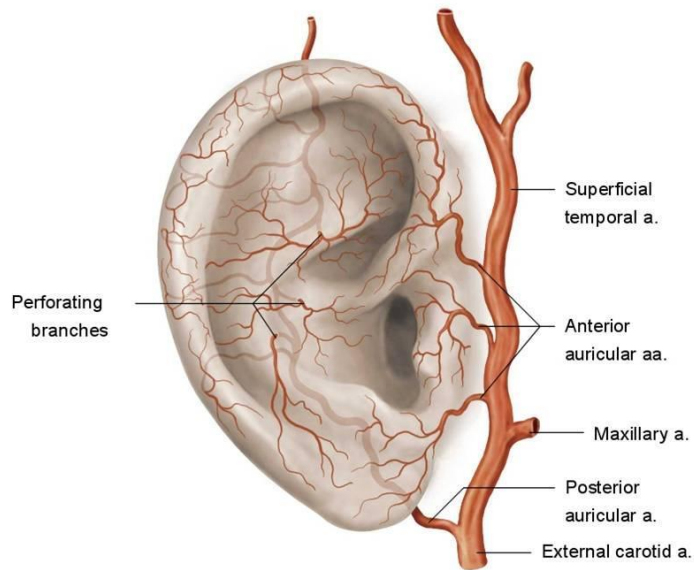


Figure 3. *Vascularisation du pavillon de l'oreille. La vascularisation artérielle est assurée par les branches de deux artères, l'artère auriculaire postérieure et l'artère temporale superficielle, provenant toutes les deux de l'artère carotide externe, d'après l'Encyclopédie Médico-Chirurgicale.*

b) Innervation

L'innervation sensitive est triple : une branche du plexus cervical superficiel (C3,C4) qui innerve la partie postérieure et inférieure du pavillon, une branche du V3 (nerf trijumeau) innerve la partie antérieure de l'hélix et le tragus et enfin, le nerf auriculo-temporal, branche du VII (nerf facial) qui assure la sensibilité au niveau de la conque et la partie antérieure de l'anthélix.

L'innervation motrice est assurée par une branche du nerf facial (VII). Elle permet la contraction des muscles auriculaires qui sont atrophiés chez l'homme.

3) La structure auriculaire

Le pavillon de l'oreille est composé, de la superficie vers la profondeur, du revêtement cutané, d'un tissu sous-cutané fin puis du cartilage entouré de son périchondre. Sur la face antérieure, le revêtement cutané via le derme, est directement adhérent au périchondre et donc au cartilage et il n'y a pas de tissu sous cutané. Le tissu sous cutané est présent et fin sur la face postérieure du pavillon.

4) Le cartilage auriculaire (fig 4)

Contrairement au cartilage hyalin et au fibrocartilage, le cartilage auriculaire a la particularité d'être un cartilage élastique. Il est directement sous cutanée et est recouvert de son périchondre. Le cartilage auriculaire n'a pas de vascularisation ni d'innervation, il se nourrit par imbibition à partir du périchondre qui lui est vascularisé. Par contre le cartilage est perforé par les vaisseaux perforants permettant une communication entre les deux réseaux artériels.

Le cartilage est un tissu hautement spécialisé. Il est majoritairement composé de matrice extracellulaire (90%), produite et renouvelée par un petit nombre de cellules spécifiques : les chondrocytes, qui représentent entre 1 et 10% du volume du cartilage (Muir, 1995).

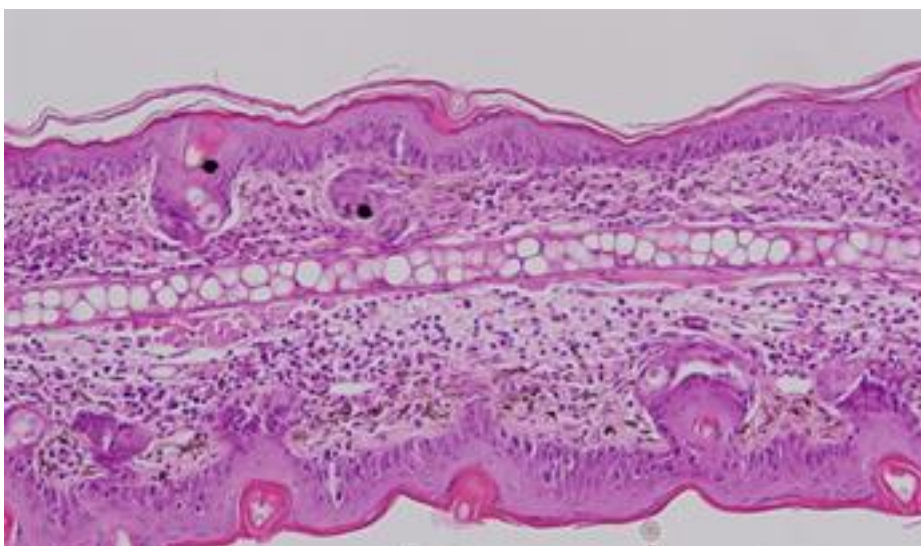


Figure 4. Coupe histologique de cartilage auriculaire, coloration hématoxyline – éosine (photo de l'Institut Kennedy, University of Oxford)

a) Le chondrocyte auriculaire

C'est une cellule mononucléaire dérivée initialement des fibroblastes du périchondre qui se différencie en fibroblaste intermédiaire puis en chondroblaste intermédiaire et enfin en chondrocyte auriculaire. De par sa genèse, ce dernier a la capacité de synthèse de fibres élastiques, contrairement aux chondrocytes hyalins qui dérivent directement du chondroblaste (Quatela et al., 1993).

Les chondrocytes auriculaires sont plus nombreux et plus compacts comparativement aux chondrocytes des cartilage hyalin et fibrocartilage. Ils sont suspendus dans des espaces au sein de la matrice extracellulaire formant des lacunes. Ils sont adaptés pour survivre dans un environnement hypoxique (Melgarejo-Ramirez et al., 2016).

Il exprime SOX-9 qui est un facteur transcriptionnel précoce de la chondrogenèse.

Le chondrocyte produit par ailleurs du collagène de type II et de l'aggrécane, et est sensible à différents facteurs de croissance : le TGF- β et le bFGF.

Il produit également en forte abondance des protéoglycanes qui vont former des glycosaminoglycanes et ainsi capter, retenir l'eau dans la MEC (Melgarejo-Ramirez et al., 2016).

Enfin, ces chondrocytes synthétisent de l'élastine qui confère au cartilage auriculaire son caractère élastique et flexible.

b) La matrice extra cellulaire (MEC)

La matrice extracellulaire (MEC) est composée d'un réseau de collagène, dont le type II (Col2) est le plus abondant (Naumann et al., 2002), de glycosaminoglycanes sulfatés (sGAG) et notamment la chondroïtine-4 et -6 sulfate (Nimeskern et al., 2016).

Les nombreuses fibres élastiques, quant à elles, confèrent au cartilage auriculaire ses propriétés mécaniques de souplesse, de malléabilité et de résistance (Nimeskern et al., 2016).

Enfin, entre les fibres d'élastine (fig 5), des protéoglycanes (PGA) et de l'acide hyaluronique (HA) sont également retrouvés (Baccarani-Contrì et al., 1990).

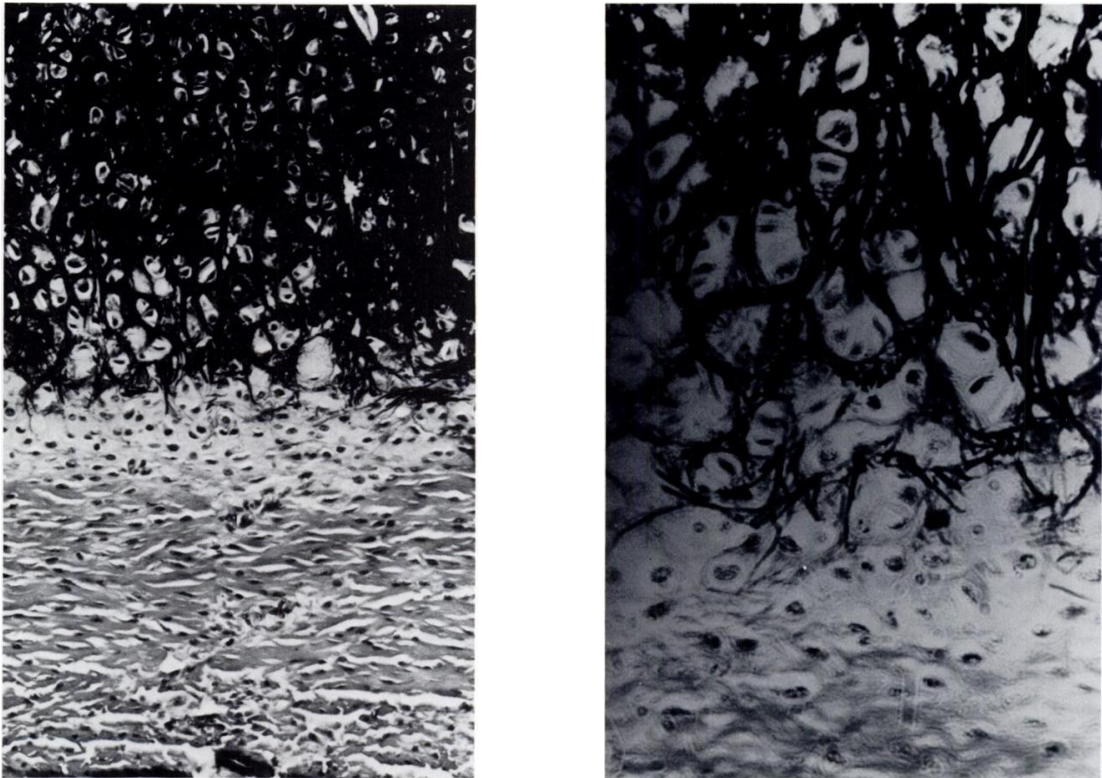


Figure 5. Coupe histologique mettant en évidence le réseau d'élastine réparti en fibres (Keith et al., 1977).

c) Le périchondre

Il est présent autour des pièces de cartilage. Il se dispose sous la forme d'un tissu conjonctif d'épaisseur variable (en moyenne 300 μ). Il englobe tous les types de cartilage sauf l'articulaire. Ce tissu conjonctif adhère fortement aux cartilages et est responsable de sa nutrition et de sa croissance. Histologiquement, on distingue une couche externe relativement fibreuse, très richement vascularisée. Cette couche est aussi appelée couche nourricière. La couche interne est beaucoup plus cellulaire, assez peu vascularisée. Elle a un

rôle dans la croissance et dans la réparation des pièces cartilagineuses : elle est appelée chondrogène. Ce sont les cellules présentes dans cette couche qui deviennent de nouveaux chondrocytes. Enfin, le périchondre est solidaire du cartilage grâce à des fines fibres de collagène.

B- Les pertes de substances auriculaires

Les pertes de substances auriculaires peuvent être d'origine diverses. Les plus fréquemment retrouvées sont les étiologies congénitales, les exérèses post carcinologiques et les lésions post-traumatiques.

1) Les anoties et microties congénitales

Les microties et anoties correspondent à des pertes de substance auriculaires congénitales plus ou moins totales. Elles peuvent être isolées ou entrer dans le cadre d'un syndrome plus complexe. La prévalence retrouvée dans les articles varie entre 0.83 et 17.4 pour 10000 naissances (Harris et al., 1996). Cette prévalence est plus haute chez les Hispaniques, les Asiatiques, les Américains et les Andains, ce qui laisse clairement présager d'un rôle de l'environnement (Luquetti et al., 2012). Il existe différentes classifications des microties.

Une première classification en fonction de l'étendue de la perte de substances. Elles sont classées selon trois grades :

- Grade I : malformation mineure du pavillon avec une oreille plus petite, mais présence de toutes les structures de l'oreille externe.
- Grade II : toutes les structures de l'oreille externe sont présentes, mais un manque de tissu et une déformation significative existent. Le conduit auditif externe manque également.
- Grade III : présence de quelques structures, voire absence totale d'éléments reconnaissables de l'oreille externe ou anotie. Présence fréquente du lobule qui est dans une position antérieure. Forme typique de cacahuète.

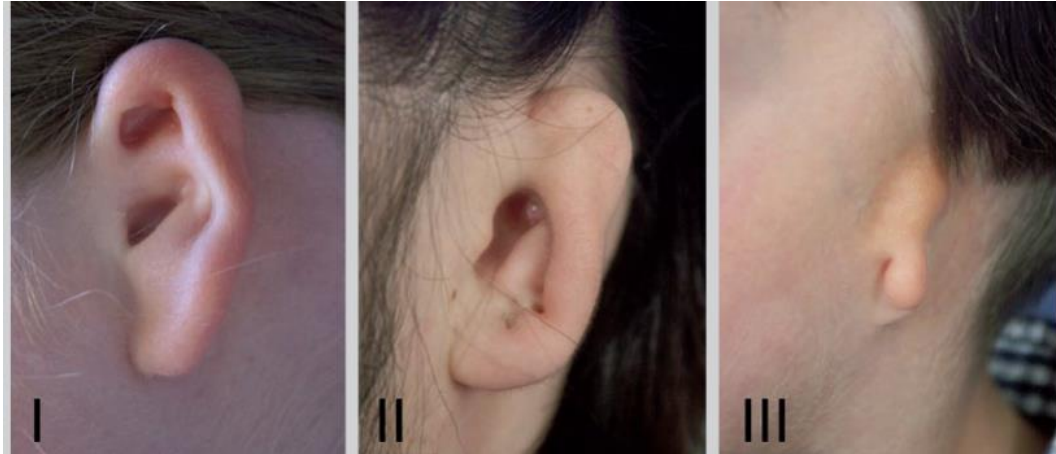


Figure 6. Les trois stades de microtie, selon Nagata (Nagata et al.,1994)

La classification de Nagata (Nagata et al., 1994) est basée sur la persistance de reliquats auriculaires et peut être classés selon leur aspect clinique en trois types (fig 6) :

- type lobulaire, dont la forme évoque un lobe allongé. Le conduit auditif est absent ;
- type petite conque, avec reliquats plus importants de formes très diverses mais comportant un aspect de petite conque sans conduit auditif ;
- type conchal, quelle que soit la forme des reliquats, il existe une conque avec méat et conduit auditif.
- Enfin il existe des formes atypiques qui n'entre pas dans cette classification.

2) Les étiologies carcinologiques

De par leur localisation latérofociale et leur relief, les oreilles sont largement exposées aux rayons du soleil. C'est donc logiquement qu'elles sont le siège de carcinomes héli-induits tels que les carcinomes basocellulaires, les carcinomes épidermoïdes cutanés ou encore les mélanomes.

Les carcinomes basocellulaires sont les cancers cutanés les plus fréquents et les moins agressifs. Le CBC du nez représente 2.1% des CBC (Betti and al., 1995). C'est la localisation préférentielle des carcinomes basocellulaires après le nez et la joue, zones également très

exposées au soleil (Staub et al., 2008). Il faut aussi savoir que la localisation auriculaire est la localisation privilégiée pour les récives et donc les exérèses plus larges. Le carcinome basocellulaire n'a pas d'agressivité particulière, sauf exception du carcinome sclérodermique. La prise en charge chirurgicale nécessite une exérèse avec des marges à 3-4mm pour les carcinomes de bon pronostic et plutôt entre 6 et 10 mm pour le sous type histologique sclérodermique (fig 7).

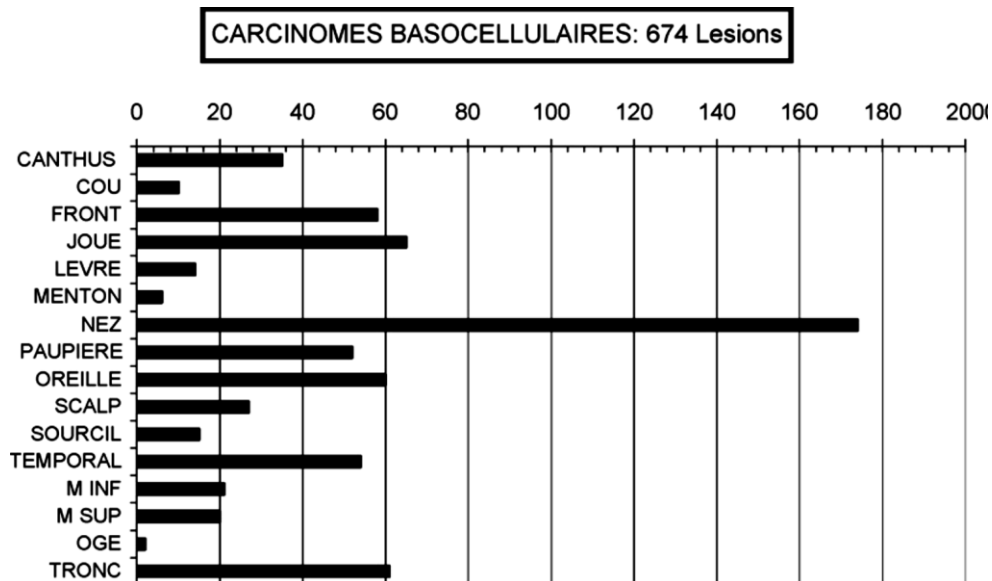


Figure 7. Localisation préférentielle des carcinomes basocellulaires d'après Staub et al (2008).

Les carcinomes épidermoïdes cutanés sont des carcinomes plus agressifs. Leur incidence est d'environ 30/100000 par an en France.

Leur prise en charge nécessite une exérèse avec des marges à 5mm pour les carcinomes épidermoïdes de bon pronostic et entre 6 et 10 pour les carcinomes plus agressifs (fig 8).

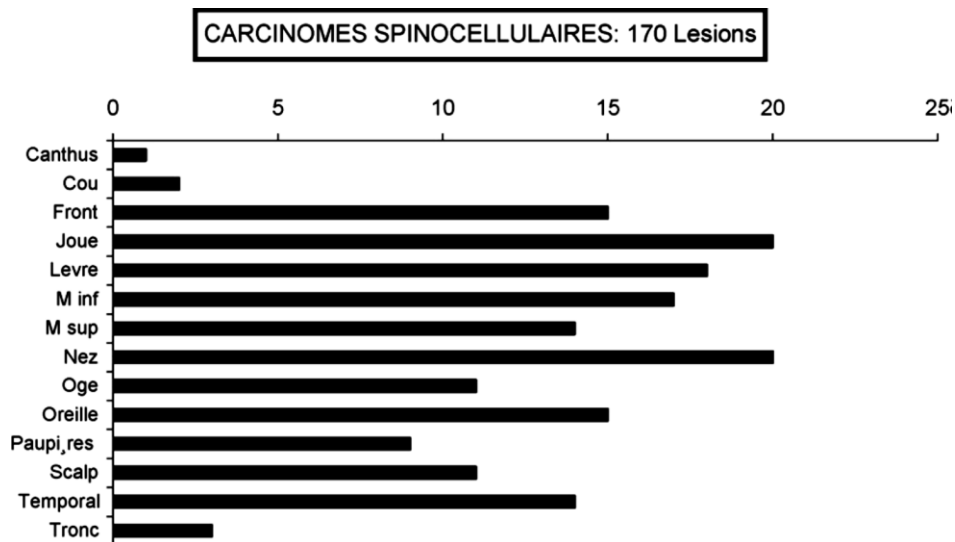


Figure 8 : Localisation préférentielle des carcinomes épidermoïdes cutanés (ou anciennement spino cellulaires) d’après Staub et al (2008)

Les mélanomes sont de diagnostic plus rare car il représente 1% des tumeurs cutanées mais sont beaucoup plus agressives et sont à l’origine de 75% des décès par cancer cutané (Patel et al ; 2018). La localisation auriculaire représente 10% des mélanomes de la tête et du cou (O’Brien et al., 1991). L’incidence du mélanome de l’oreille externe est de 1,9/100000 par an (Deep et al., 2017). Leur prise en charge nécessite systématiquement une exérèse carcinologique avec minimum 1cm de marge et est donc rapidement responsable de pertes de substances auriculaires importantes.

3) Les causes traumatiques

Les causes traumatiques de pertes de substance de l’oreille externe sont très fréquentes. On retrouve les morsures animales (cheval, chien) mais également humaines souvent dans un contexte d’alcoolisation (Gault, 2008) mais pas toujours (fig. 9). On retrouve également les accidents de la route et de deux roues ou encore les plaies post rixe par arme blanche ou par rippage (Kolodzynski et al., 2007)

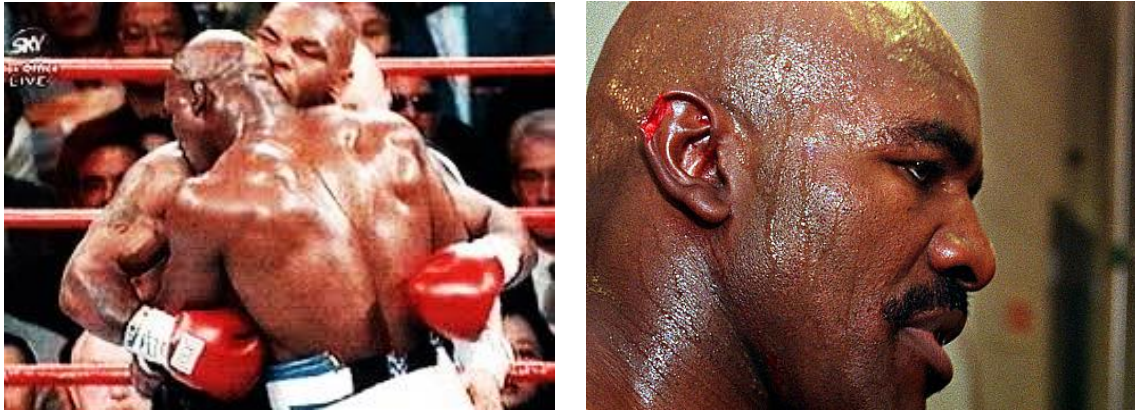

Figure 9. Photos de la morsure et de la perte de substance de l'hélix d'Evander Holyfield lors de son combat contre Mike Tyson en 1997 à Las Vegas. Photos obtenues sur Google.

Les brûlures sont également pourvoyeuses de destructions d'oreille (fig 10). En effet, la peau étant fine, le cartilage est rapidement exposé. Celui-ci n'étant pas vascularisé, sa survie nécessite un enfouissement. Or si le tissu cutané local est trop atteint, un lambeau n'est pas possible et la seule solution est alors l'exérèse du cartilage exposé, et ce, afin de prévenir le risque de chondrite.

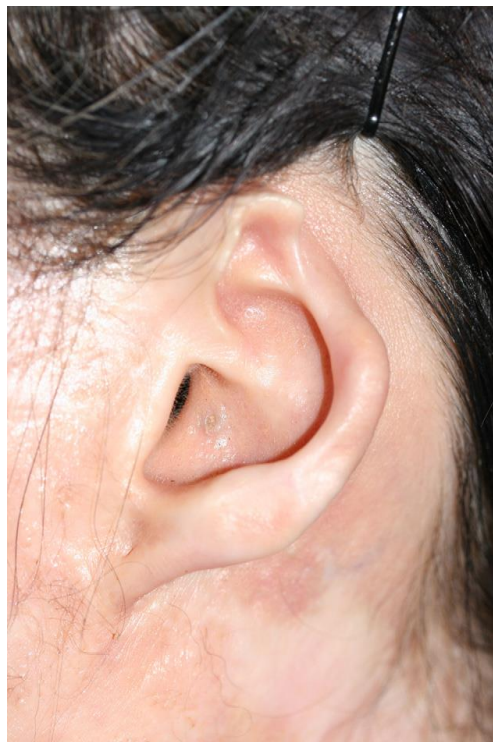

Figure 10. Vue de face d'une oreille brûlée et cicatrisée. On retrouve une perte de substance au niveau de la partie supérieure de l'hélix, d'après Firmin et Marchac (2011b).

Enfin, des étiologies plus anecdotiques de par leur nombre sont également rapportées : mutilation rituelle, mutilation de guerre en Irak notamment ou encore punitive en Ouganda (Dusseldorp J et al., 2015).

4) Les conséquences sociales et psychologiques

Aujourd'hui, dans notre société actuelle, l'image de soi et celle que les autres nous renvoie est de plus en plus importante, il n'y a qu'à écouter les discussions des enfants au collège pour s'en rendre compte.

Avec le temps et l'évolution de la société, le rôle esthétique de l'oreille externe est plus important que sa fonctionnalité. En effet, elle fait partie intégrante de l'harmonie du visage et est notamment mise en avant comme support pour bijoux ou autres anneaux dans un but esthétique et d'affirmation de sa personnalité.

Lorsque l'on entend les quolibets que les jeunes enfants peuvent subir lorsqu'ils ont les oreilles décollées et le nombre important d'interventions chirurgicales type otoplastie réalisée, on comprend que les malformations auriculaires aient des répercussions psychologiques et sociales importante, principalement chez les enfants, période où l'identité se dessine et l'image de soi si importante.

L'étude de Lim et al. en 2010, compare 50 patients présentant une anomalie faciale congénitale (fente labiales, microtie, malformation vasculaire faciale..) versus un groupe contrôle de 15 personnes sans anomalies. Les patients porteurs d'anomalies faciales congénitales ont une tendance dépressive et d'anxiété plus élevée chez, par rapport au groupe contrôle. Ces patients ont plus tendance à avoir une personnalité évitante en comparaison au groupe contrôle (Lim et al., 2010) ce qui est lié à un manque de confiance en soi.

Horlock et al. rapporte des symptômes d'anxiété et de dépression chez 50% de ces 62 patients atteints de microties. Parmi ces cas, 20,2% des patients présentait une tendance dépressive, 36,6% un évitement social dû à des troubles du comportement social et 26,3% avait au contraire un comportement agressif (Horlock et al., 2005).

Enfin, Hempel, dans son étude prospective sur 21 microties consécutives, démontre une amélioration de la qualité de vie chez les patients présentant une microtie avant versus après reconstruction (Hempel et al., 2014).

Dans son étude de 170 patients atteints de microties, Li et al. confirme les difficultés psychosociales. Il rapporte que les problèmes sociaux et l'agressivité sont significativement plus élevés chez les garçons porteurs de microties entre 8 et 10 ans et entre 14 et 16 ans, que la dépression, l'anxiété et le comportement agressif sont plus élevés chez les jeunes hommes de plus de 17 ans. Les garçons entre 14 et 16 ans et les filles de 11 à 13 ans ont une vie sociale significativement moins importante. Les jeunes femmes de 17 ans et plus ont une tendance dépressive plus importante. Enfin, les mères d'enfants porteurs de microtie ont également une tendance à l'anxiété et la dépression (Li et al., 2010).

Les enfants développent une conscience de soi et de leur différence dès l'âge de 3 – 4 ans.

Il a été décrit que durant l'école primaire, les enfants porteurs de microties jouaient moins avec leurs camarades, avaient moins de relations sociales avec les autres enfants et étaient plus protégés par leur famille et entourage.

Les enfants entrant au collège et porteurs de microties ont des relations sociales plus pauvres et sont plus souvent victimes de moqueries, de ragots ou d'intimidation.

Pour prévenir ces répercussions psychologiques et sociales, il est donc recommandé d'opérer les enfants avant l'entrée à l'école. En fonction des techniques utilisées, l'âge de prise en charge varie. Brent par exemple, préconise une reconstruction entre 4 et 6 ans avant l'entrée à l'école primaire. D'autres auteurs (Nagata et al., 1994a, b, c, d ; Firmin, 2001) préconisent, pour une question de techniques chirurgicales que nous verrons plus tard, un âge de prise en charge vers 7 ans.

De plus, la reconstruction permet une amélioration des troubles psychologiques et des relations sociales. Les enfants décrivent moins d'anxiété, d'émotions négatives et d'idées noires après la reconstruction qu'avant. Les patients les plus âgés présentent un score d'anxiété et de dépression amélioré après chirurgie avec également une amélioration des aptitudes sociales (Johns et al., 2015).

Néanmoins, il est indispensable de leur proposer un suivi psychologique car la reconstruction chirurgicale seule n'est parfois pas suffisante pour améliorer la symptomatologie dépressive ou anxieuse (Horlock et al., 2005).

C- Les possibilités de reconstruction actuelles et leurs limites

Devant la fréquence de ces pertes de substances et la difficulté de leur prise en charge, il existe actuellement 3 principales techniques de reconstruction : les prothèses synthétiques, les reconstructions autologues par greffons costaux et les épithèses. Comme toute technique chirurgicale, chacune présente des avantages et des inconvénients.

1) Les reconstructions par greffe costale

A la fin des années 50, Tanker est le premier à décrire une reconstruction auriculaire à partir de greffe costale autologue. (Tanzer, 1959). Cette prise en charge était révolutionnaire car apportait une solution aux patients porteurs de microtie mais était lourde et nécessitait six temps opératoires.

Puis en 1974, Brent a proposé un nouveau protocole. Sa technique comporte quatre temps opératoires. Dans un premier temps, il effectue le prélèvement des côtes controlatérales à l'oreille à reconstruire. Les premières côtes flottantes sont sculptées, puis assemblées en une maquette reproduisant la forme tridimensionnelle complexe du pavillon. Celle-ci est placée sous la peau rétroauriculaire. Le deuxième temps opératoire permet la transposition du lobule, fréquemment positionné en avant de sa place habituelle. La troisième étape permet la construction du tragus en utilisant une greffe composée de peau et de fibrocartilage prélevés sur le mur postérieur de la conque opposée. Finalement, le dernier temps est consacré au décollement de l'oreille. Un recouvrement par une greffe de peau totale prélevée sur la face interne du bras ou dans le pli inguinal est mis en place dans le nouveau sillon rétroauriculaire (Brent, 1974).

Mais c'est surtout vingt ans plus tard que Nagata présente son protocole de prise en charge en deux temps opératoires. Dès le premier temps, le lobule est transposé sur la maquette de cartilage qui a été insérée sous la peau et le tragus est directement intégré à la maquette. Il

en résulte une combinaison des trois premiers temps opératoires de Brent en une seule étape. Elle comporte pour avantage une diminution du nombre d'anesthésies pour le patient avec un résultat tout aussi satisfaisant. Celui-ci représente donc une réelle amélioration de la prise en charge des microties (Nagata et al., 1994a, b, c, d) et c'est sur ce protocole que les reconstructions par greffe costale actuelles sont basées.

En France, Françoise Firmin pratique également la plupart de ses reconstructions d'oreille en deux temps opératoires, espacés de six mois (Firmin et Marchac, 2011a). Selon Firmin, le principe de la reconstruction doit obligatoirement respecter plusieurs principes de base :

- toujours privilégier une reconstruction par tissu autologue,
- reproduire les reliefs détruits grâce à une maquette de cartilage costal (fig. 11),
- recouvrir cette maquette de peau
- et enfin décoller l'oreille reconstruite en créant le sillon retro auriculaire.

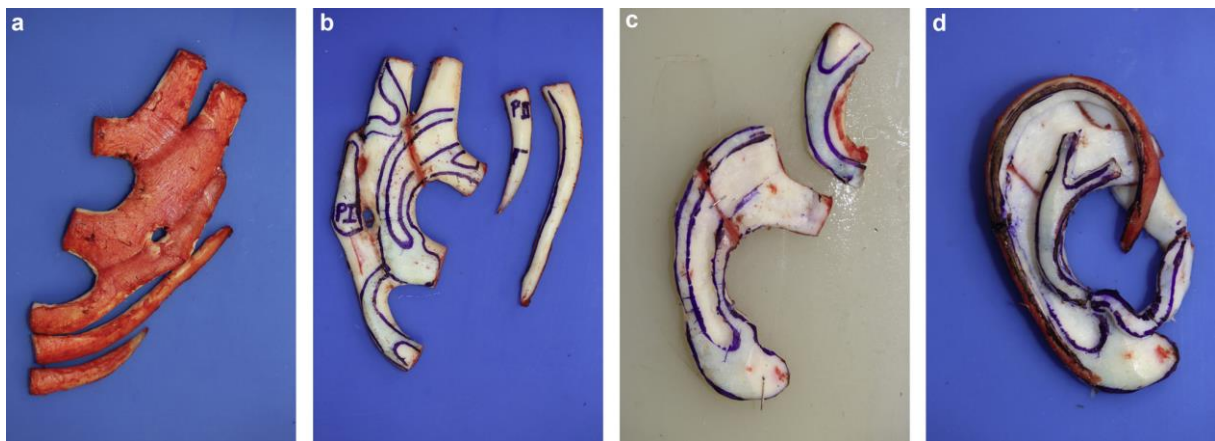

Figure 11. Prélèvement costal et sculpture de la maquette auriculaire d'après Firmin et Marchac (2016). La figure (a) représente les cartilages costaux après prélèvement thoraciques. Ensuite, le cartilage est dessiné (b) avant la sculpture (c). Enfin les différentes pièces sculptées sont assemblées et forment la maquette auriculaire.

L'âge classiquement recommandé pour cette reconstruction est entre 7 et 10 ans. En effet, avant le prélèvement de cartilage costal peut être néfaste pour la croissance de la cage thoracique.

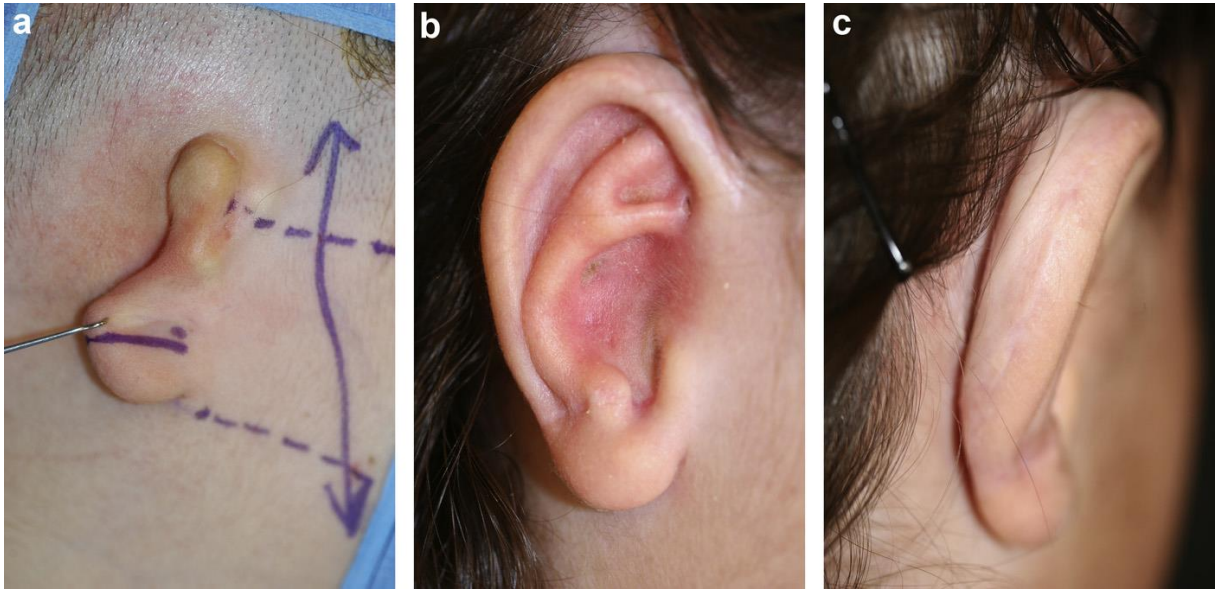


Figure 12. Photo d'une microtie avant la reconstruction (a). Après reconstruction en deux temps vue latérale (b) et postérieure (c), on retrouve tous les reliefs auriculaires et le sillon rétro auriculaire est bien marqué. Cas du Dr Firmin (Firmin et Marchac, 2016)

Cette reconstruction a le mérite de donner de bons résultats (fig 12) lorsqu'elle est pratiquée par des chirurgiens expérimentés. Cependant elle présente également quelques inconvénients : le nombre d'intervention (2) qui a malgré tout diminué depuis l'avènement de la technique de Nagata, l'aspect épais et rigide de la néo-oreille, et enfin l'âge de reconstruction (7 ans) et les conséquences psychosociales qui en découlent (Johns et al., 2015).

Les morbidités du site donneur thoracique ne sont pas non plus à négliger : pneumothorax, atéléctasie, déformation de la paroi thoracique, élargissement de cicatrice, douleur inspiratoire et même un cas de scoliose thoracique ont été décrit (Long et al., 2013)

Enfin, il est également rapporté des cas de calcification à distance du cartilage transposé qui donne un aspect d'oreille figée et raide encore plus important ou encore de résorption plus ou moins importante qui déforme l'aspect de l'oreille (Berghaus et al., 2010).

Ceux-ci poussent certains chirurgiens à pratiquer la reconstruction auriculaire par prothèse.

2) Les prothèses

Le deuxième type de reconstruction est basé sur la prothèse en polyéthylène poreux MEDPOR® (Stryker, USA).




Figure 13. *Implant auriculaire en polyéthylène poreux de chez MEDPOR®*

La reconstruction se fait en une intervention et comprends un premier temps opératoire de préparation du site receveur avec notamment dissection d'un lambeau de fascia temporal centré sur l'artère temporale superficielle. Ce lambeau va permettre de couvrir l'implant (Stephan and Reinisch, 2018). Ensuite, la prothèse (fig 13) est mise en place, et le lambeau de fascia est posé sur l'implant puis greffé par un greffe de peau totale prélevé au niveau inguinal. Un drainage par aspiration permet d'appliquer les greffes de peau sur le lambeau de fascia temporal et favorise ainsi leur prise et leur néovascularisation (fig 14).

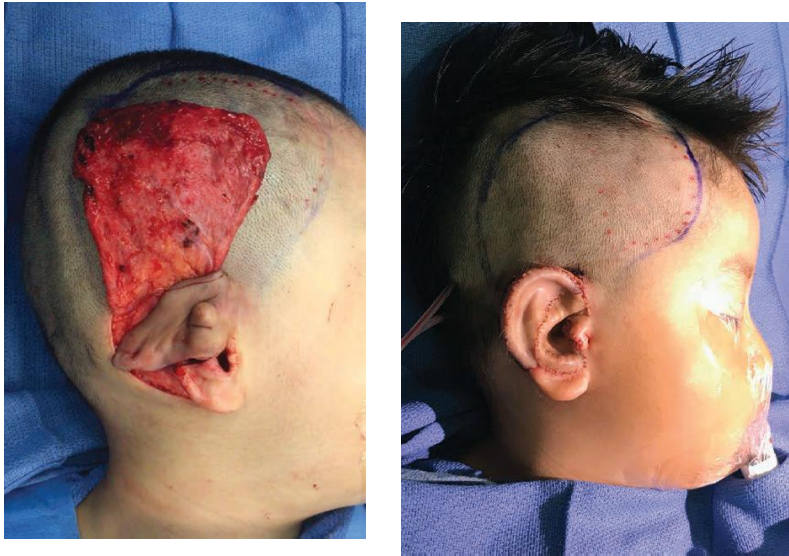

Figure 14. Dissection d'un lambeau de fascia temporal superficiel vascularisé par le réseau temporal superficiel. L'implant est ensuite mis en place au niveau du site receveur et est recouvert par le lambeau de fascia temporal superficiel. Celui-ci est en suite greffé en peau totale prélevée au niveau inguinal et un système de drainage aspiratif permet l'application de la greffe sur le lambeau qui permet sa néovascularisation (Reinish and Tahiri, 2018).

Comparé aux greffes costales autologues, cette technique présente plusieurs avantages (Reinisch and Tahiri, 2018):

- Un âge de prise en charge plus précoce et donc une diminution des répercussions psychologiques et sociales. En effet, l'oreille atteint 85% de sa taille adulte à 3,5 ans. La reconstruction peut alors se faire à partir de 4 ans, à un âge où la quantité de cartilage costal n'est pas encore assez importante et donc rends impossible la reconstruction par greffe costale précoce.
- Une reconstruction en 1 temps. La reconstruction se fait en une intervention chirurgicale (contre 2 à 6 mois d'intervalle pour les greffes costales) et cette intervention se fait en chirurgie ambulatoire.
- Une absence de séquelles thoraciques aussi bien esthétiques (cicatrice) que fonctionnelle (douleur à l'inspiration en post opératoire)

- Une courbe d'apprentissage plus rapide que pour la reconstruction par autogreffe costale.

Néanmoins, l'implant en polyéthylène poreux est moins bien toléré que le cartilage costal et sa couverture totale par le lambeau de fascia temporal superficiel est le garant d'un résultat satisfaisant. Les complications sont les expositions de l'implant et les surinfections et dans ce contexte, il faut se poser la question de la viabilité du lambeau. Les déplacements secondaires sont décrits comme des ptoses du matériel qui peuvent dégrader l'aération de l'oreille moyenne par obturation partielle du conduit auditif externe. Des cas de fractures de l'implant ont également été rapportées (Lewin, 2015). Enfin, si le prélèvement du lambeau de fascia temporal est mal réalisé, une alopecie séquellaire peut apparaître et devra être corrigée par une expansion cutanée (Berghaus et al., 2010).

3) Les épithèses implanto-portées

Il s'agit d'une alternative aux reconstructions chirurgicales lorsque la chirurgie n'est pas souhaitée ou contre-indiquée. Cette technique de reconstruction doit donc être privilégiée chez les sujets âgés avec des comorbidités importantes et qui contre-indique l'anesthésie générale. Les patients présentant un scalp multi cicatriciel sont également de bons candidats pour cette reconstruction car les autres techniques sont clairement contre-indiquées.

Les épithèses sont des prothèses en silicone fixées sur des implants à ancrage osseux. Ces derniers sont implantés en anesthésie locale. Une hygiène quotidienne des implants est indispensable pour éviter tout risque de surinfection locale et permettre l'ostéo-intégration des implants.

La technique chirurgicale comporte deux temps : le premier consiste à mettre en place les implants au niveau osseux (mastoïde, région sus auriculaire). Pour cela un scanner osseux est indispensable afin de s'assurer de l'épaisseur de l'os. Le second temps permet la mise en place des piliers sur les implants. Ces deux temps opératoires peuvent être réalisés lors de la même intervention si le patient n'a pas d'antécédent d'irradiation, en fonction de la densité osseuse (personne âgée ou enfant). Dans le cas inverse, il faut attendre 3-4 mois d'ostéo-intégration des implants avant de pouvoir mettre en place les piliers (fig 15).

Une fois les implants ostéo-intégrés, le patient consulte une épithésiste qui réalisera une épithèse sur mesure en fonction de la taille, la couleur, la forme de l'oreille controlatérale. L'épithèse est faite en silicone et est donc souple. Elle est fixée aux implants et se retire quotidiennement pour permettre le nettoyage.

Ces prothèses sont sujettes à la décoloration et doivent être remplacées tous les deux ou trois ans. Lorsque les soins ne sont pas optimaux, l'ostéo-intégration des implants ne se fait pas et la mise en charge est alors impossible.

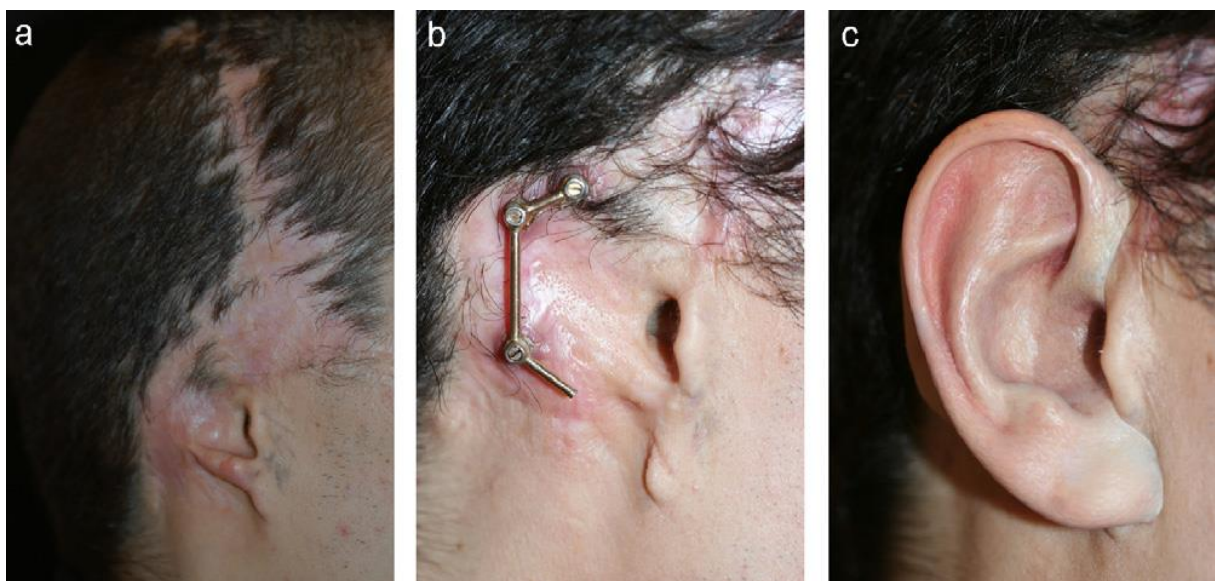


Figure 15. Cas du Dr Firmin qui concède l'intérêt de l'épithèse auriculaire lorsqu'il n'y a pas de possibilité cutanée de recouvrement de la maquette cartilagineuse.

Ainsi, il existe plusieurs techniques de reconstruction auriculaire mais chacune présente des inconvénients. Dans ce contexte, la place de l'ingénierie tissulaire pour le cartilage auriculaire prend alors tout son sens.

D- L'apport de l'ingénierie cartilagineuse

1) Définition

L'ingénierie tissulaire associe ingénierie et sciences biologiques pour développer des substituts biologiques capables de restaurer, maintenir ou améliorer les fonctions biologiques et corporelles. Cette approche est basée sur la combinaison de cellules, de signaux moléculaires (ou molécules bioactives) et de biomatériaux (fig 16) pour induire la formation de tissus (Langer, 2000).

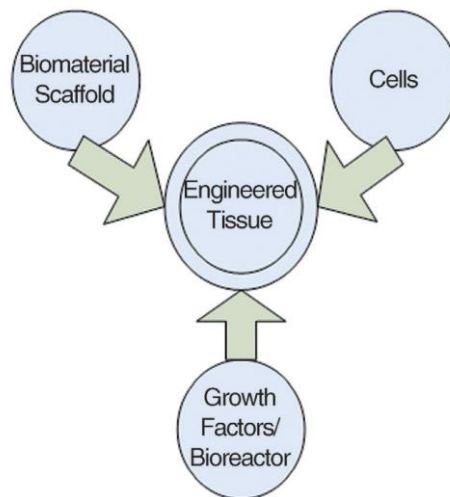


Figure 16 : Ingrédients indispensables à l'ingénierie tissulaire, issu de O'Brien, 2011

Dans le contexte de l'ingénierie cartilagineuse, elle doit permettre de construire un tissu possédant les propriétés spécifiques du cartilage : élasticité, propriétés biomécaniques via la fabrication d'une matrice extracellulaire abondante et spécifique : élastine, collagène de type II et aggrécane (Griffin et al., 2016 ; Zopf et al., 2015).

2) Les cellules utilisées

Afin de parvenir à cet objectif, l'identification d'une source appropriée de cellules est indispensable. En effet, la reconstruction d'une oreille nécessite un nombre important de

cellules, de l'ordre de 100 à 150 millions. Ces cellules doivent donc être faciles à isoler et à amplifier sans altérer le phénotype cellulaire et en préservant les fonctions spécialisées et non immuno-réactives (Shieh et al., 2005).

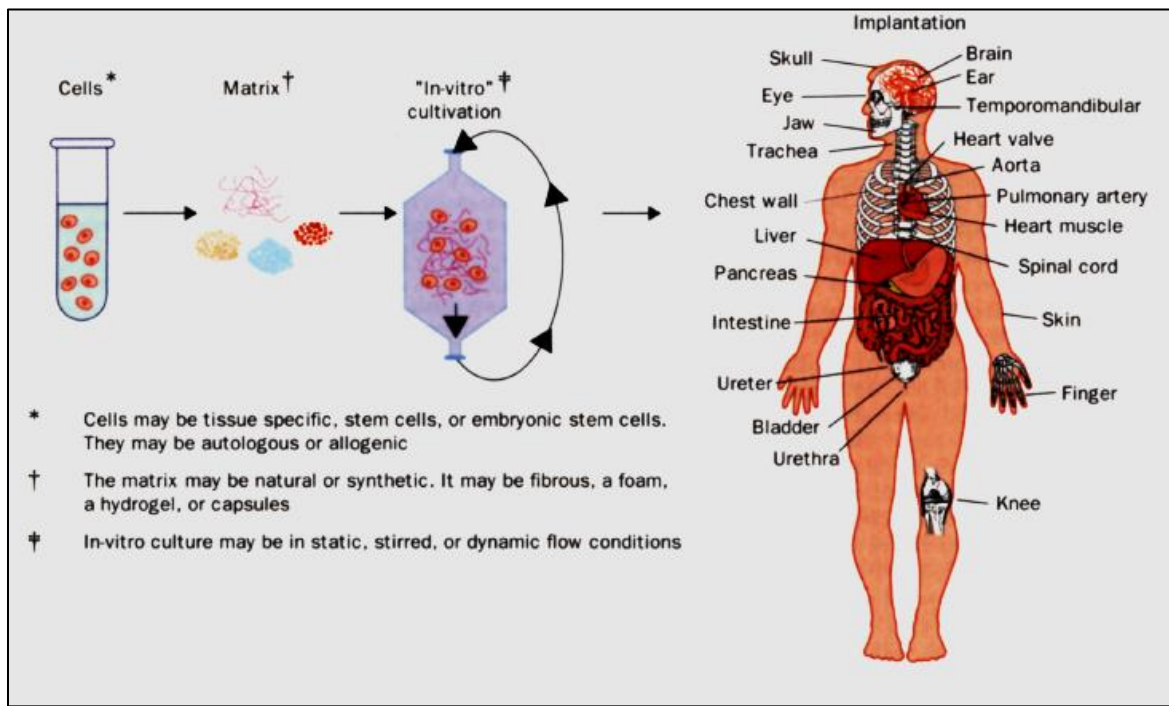


Figure 17. Procédés d'ingénierie tissulaire, d'après Vacanti et Langer (1999)

Dans la littérature, on retrouve plusieurs types cellulaires utilisés pour l'ingénierie de cartilage de l'oreille.

a) Les chondrocytes auriculaires

Elles semblent être les cellules les plus adaptées. En effet quoi de mieux pour remplacer des chondrocytes auriculaires que des chondrocytes auriculaires ?

Elles présentent le bon phénotype et sont donc parfaitement adaptées. La source de ces cellules peut être l'oreille controlatérale, au moyen d'une incision rétro auriculaire et d'un prélèvement de conque. L'isolement des cellules au sein du cartilage se fait aisément par digestion enzymatique par de la collagénase. Néanmoins, la quantité de cellules est limitée et nécessite donc une expansion cellulaire. Mais, lors de leur amplification, les chondrocytes

sont soumis à un « effet passage », et donc à une dé-différenciation avec une perte progressive de leur phénotype chondrogénique au profit d'un phénotype plutôt fibroblastique. Ce phénotype est caractérisé par la production de collagène I au détriment du collagène II et de l'aggrécane (Saadeh et al., 1999 ; Duval et al., 2009) ce qui constitue une limite.

Dans le cadre de reconstruction auriculaire chez les enfants porteurs de microtie, le cartilage prélevé au niveau du reliquat auriculaire est une excellente source de chondrocytes (Melgarejo-Ramirez et al., 2016 ; Kamil SH et al., 2004 ; Ishak et al., 2015). Ils sont comparables aux chondrocytes de l'oreille controlatérale et ont donc le potentiel pour être utilisés comme cellules source.

b) Les chondrocytes du septum nasal

Les cellules du cartilage septal ont la capacité à se multiplier rapidement comparativement aux chondrocytes articulaires. De plus, le septum nasal, source de ces chondrocytes, représente un réservoir de cartilage plus important que le cartilage auriculaire et son prélèvement présente l'avantage de ne pas laisser de séquelles esthétiques ni fonctionnelles (Kafienah et al., 2002).

Fulco a d'ailleurs publié ces cas de reconstructions de cartilage alaire humain en 2014. Les chondrocytes utilisés provenaient du septum nasal. Après un temps de construction de cartilage, les pièces de néo-cartilages ont été implantées chez cinq patients avec des résultats satisfaisants. Les résultats histologiques à distance retrouvent une synthèse de collagène de type II et d'aggrécane mais il n'a pas de données sur l'élastine qui est spécifique au cartilage auriculaire (Fulco et al., 2014).

c) Les chondrocytes costaux

Certaines équipes ont également étudié et comparé les chondrocytes issus du cartilage costal avec ceux issus du cartilage auriculaire et articulaire chez la chèvre et retrouve une

meilleure qualité avec les chondrocytes auriculaires. Ils fabriquent plus de collagène de type II et d'aggrécane (Zhang and Spector, 2009).

Après prélèvement, le fragment cartilagineux costal est classiquement digéré par de la collagénase et les cellules sont ensuite ensemencées dans un milieu adapté aux chondrocytes (DMEM +10% SVF). Il est classiquement admis qu'une expansion en deux dimensions trop importantes avec de trop nombreux passages favorise la dédifférenciation chondrocytaire. Il faut donc s'assurer de l'absence de perte du phénotype et il est classiquement admis de ne pas faire plus de trois passages cellulaires.

Les chondrocytes costaux sont donc une source fiable de cellules mais leur quantité est souvent limitée.

d) Les chondrocytes articulaires

Les chondrocytes articulaires ont également été utilisés par Mizuno (Mizuno et al., 2014) pour la fabrication de cartilage élastique. Pour ce faire, ils ont cultivé en milieu chondrogénique des chondrocytes articulaires d'un côté et des chondrocytes auriculaires de l'autre puis les ont implantés chez la souris nude. Après 2 mois, les cellules ont créé leur propre matrice cartilagineuse et les caractéristiques biochimiques de ces deux matrices étaient proches notamment la quantité de GAG et d'élastine qui ne retrouvait pas de différence significative.

e) Les cellules souches

Une autre approche pour résoudre la difficulté d'obtenir un réservoir de cellules est l'utilisation de cellules souches. Celles-ci sont définies par leurs propriétés d'auto-renouvellement, de prolifération et de différenciation (multipotence) (fig 18). Les cellules souches mésenchymateuses (CSM) sont adhérentes au plastique en culture et peuvent proliférer jusqu'à la 40^e génération. Elles sont présentes dans divers types de tissus adultes : moelle osseuse, tissu adipeux et ont été également isolées à partir de cartilage, périoste, synoviale, liquide synovial, muscles et tendons, tissu fœtal, placenta et du système vasculaire. Elles peuvent se différencier en cellules d'origine mésodermique : ostéoblastes,

chondroblastes, adipocytes, myocytes du muscle lisse, fibroblastes des ligaments et tendons et sous certaines conditions en cardiomyocytes, myocytes squelettiques, cellules neuronales, cellules rétinienne, astrocytes, hépatocytes, cellules pancréatiques, cellules endothéliales (Merceron et al., 2008).

Les cellules souches les plus souvent utilisées dans le cadre de l'ingénierie cartilagineuse sont les cellules souches de moelle osseuse (Baugé et Boumediene, 2015 ; Karimi H et al., 2016 ; Zhao et al., 2017), celles issues du tissu adipeux (Xu et al., 2007 ; Wang et Yu, 2014 ; Lin et al., 2017), les précurseurs du péri-chondre (Togo et al., 2006 ; Sart et al., 2009 ; Kobayashi et al., 2011) ou encore les cellules souches d'origine dentaire (Fernandes et al., 2019).

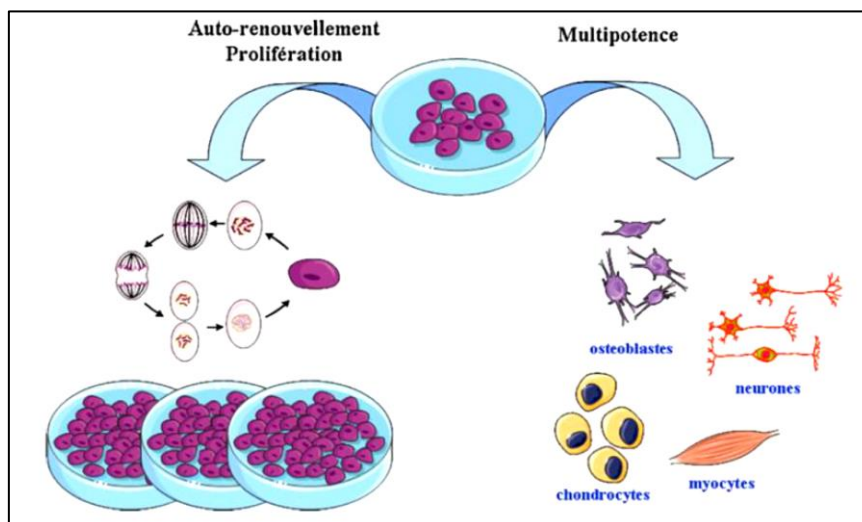


Figure 18. Caractéristiques des cellules souches mésenchymateuses (Merceron et al., 2008)

f) La co-culture

Enfin, en se basant sur les avantages et inconvénients de chaque type cellulaire, des co-cultures ont été mises en place. Une co-culture est une culture conjointe de deux types cellulaires différents ou plus dans un même milieu. Dans notre contexte, l'idée de la co-culture est que le « réservoir » de chondrocytes auriculaires est limité et l'expansion des chondrocytes entraîne une perte de leur phénotype et donc leur dédifférenciation. Au contraire des cellules souches mésenchymateuses peuvent être expansées sans perte de

phénotype mais ont besoin d'un milieu adapté, pro-chondrogénique et des facteurs bioactifs pour se différencier en chondrocytes (Morrisson et al., 2016). En se basant sur ces notions, les chondrocytes apporteraient leur phénotype et leurs facteurs bioactifs pro-chondrogéniques (notamment Sox 9) et les cellules souches leur nombre et leur pouvoir de différenciation. Une co-culture de 20% de chondrocytes et 80% de cellules souches mésenchymateuses permet la formation d'autant de cartilage qu'une culture de chondrocytes « classiques » (Pleumeekers et al., 2015) et présente l'avantage de ne pas perdre la différenciation chondrogénique. De même, une co-culture xénogénique de cellules souches mésenchymateuses de moelle osseuse de chèvre avec des chondrocytes auriculaires humains permet d'obtenir une quantité suffisante de cellules en vue d'une reconstruction d'oreille par ingénierie cartilagineuse, les chondrocytes étant promoteur de la différenciation en chondrocytes des cellules souches (Zhang et al., 2014).

3) Les biomatériaux disponibles

Matériau conçu pour interagir avec les systèmes biologiques, qu'il participe à la constitution d'un dispositif à visée diagnostique ou à celle d'un substitut de tissu ou d'organe ou encore à celle d'un dispositif de suppléance (ou d'assistance) fonctionnelle. Telle est la définition d'un biomatériau selon la Société Européenne des Biomatériaux.

Les matrices utilisées dans les dispositifs d'ingénierie tissulaire sont un peu différentes et doivent répondre à plusieurs propriétés (Chen et al., 2002 ; O'Brien, 2011 ; Collins and Birkinshaw, 2013) :

- Leur surface doit permettre l'adhésion, la croissance et la différenciation cellulaire et doit donc être conçues pour répondre aux besoins nutritionnels et biologiques des populations cellulaires impliquées dans la formation de nouveaux tissus.
- Elles doivent être biocompatibles et ne pas entraîner de réaction inflammatoire ou être cytotoxique.
- Le biomatériau doit être biodégradable.
- Il doit avoir des propriétés mécaniques suffisantes pour l'intégration cellulaire jusqu'au processus de remodelage.

- Sa porosité doit être suffisante pour favoriser l'adhésion cellulaire et la synthèse de matrice extracellulaire
- Le biomatériau doit être reproductible et transformable en structure en trois dimensions.

Il existe trois types de biomatériaux : les polymères synthétiques, plus ou moins résorbables, les polymères naturels d'origine biologique et les biomatériaux décellularisés (matrices décellularisées).

Table 1. Biomaterials suitable for tissue engineering grouped by clinical characteristics

Non-bioresorbable polymers	Bioresorbable polymers	Polymers of biological origin
Polyethylene	Polyglycolic acid	Alginate
Polyvinylidene fluoride	Polylactic acid	Chondroitin-6-sulfate
Polytetrafluoroethylene	Polydioxanone	Chitosan
Polyvinyl alcohol	Poly(lactic-co-glycolic acid)	Hyaluronic acid
Polyhydroxyalkanoate	Poly-ε-caprolactone	Collagen
Polyethylene terephthalate	Polyanhydride	Polylysine
Polybutylene terephthalate	Polyphosphazene	Dextran
Poly(methyl methacrylate)	Poly(ortho-ester)	Heparin
Polyhydroxyethylmetacrylate		Fibrinogen/Thrombin
Poly(N-isopropylacrylamide)		
Polydimethylsiloxane		
Polypyrrole		
Polyethylene oxide		

Figure 19. Liste des différents biomatériaux compatibles avec l'ingénierie cartilagineuse, d'après Haisch, 2010.

a) Les polymères synthétiques

Les polymères synthétiques tels que l'acide polyglycolique (PGA), l'acide polylactique (PLA) et le polycaprolactone (PCL), ont été utilisés avec succès dans la reconstruction de l'armature auriculaire humaine in vitro. Cependant, le résultat sur la néoformation du cartilage n'est pas satisfaisant. Il existe systématiquement la formation d'un néo-cartilage mais celui-ci est fragile et dépourvu de flexibilité (Cao et al., 1997). De plus les expériences in vivo, notamment le lapin immunocompétent, montrent la survenue de réaction inflammatoire à corps étranger néfaste pour la chondrogenèse et donc la synthèse d'un néo cartilage de qualité. Chez la souris nude, l'armature synthétique a tendance à se résorber et à

perdre sa forme après 40 semaines d'études. Le matériau le plus stable est le polycaprolactone mais malgré tout, il présente également une perte de volume et de forme avec le temps (Shieh et al., 2004). Isogai et al. ont également démontré, à partir d'un copolymère de polycaprolactone et acide polylactique, que la formation de cartilage était hétérogène au sein même du biomatériau (Isogai et al., 2004).

b) Les polymères naturels

Ils comprennent les hydrogels tels que l'alginate ou encore les polymères de fibrine, l'acide hyaluronique, les collagènes, l'agarose.

Ils ont l'avantage d'être malléables ce qui permet de faciliter les modelages des constructions en forme d'oreille.

L'acide hyaluronique est un glycosaminoglycane naturellement présent dans le cartilage. Il présente des qualités de biodégradation, de biocompatibilité et de biorésorption nécessaires à l'ingénierie cartilagineuse. De ce fait, il a donc souvent été utilisé comme biomatériau dans le cadre de l'ingénierie cartilagineuse (Collins and Birkinshaw, 2013).

L'alginate présente également des qualités ce qui en fait un biomatériau utilisé de manière préférentielle. Plusieurs études rapportent une chondrogenèse à partir de différents types cellulaires cultivées dans l'alginate (Xu et al., 2008 ; Duval et al., 2012 ; Son et al., 2013)

Basés sur les mêmes propriétés, de nombreux autres polymères naturels sont utilisés comme tissu de soutien de la recellularisation, les plus souvent utilisés étant le collagène (Aoki et al., 2003 ; Gruber et al., 2006) et l'agarose (Gruber et al., 2006).

Il peut également y avoir des mélange de polymères naturels : collagène et acide hyaluronique (Kim et al., 2012), alginate et acide hyaluronique (Son et al., 2013), d'agarose et de collagène (Gruber et al., 2006).

c) Les matrices décellularisées

Depuis le début des années 2000 et l'avènement de l'ingénierie tissulaire, les matrices décellularisées se sont progressivement développées. Elles s'obtiennent en décellularisant un tissu, c'est-à-dire en retirant les cellules de ce tissu, par différents moyens (physique,

chimique ou enzymatique). On obtient alors une matrice extra cellulaire de même composition et de même structure en trois dimensions que le tissu à reconstruire. Cette matrice décellularisée est le support idéal à la recellularisation par des cellules de l'hôte. L'avantage de ces matrices est qu'elles présentent dans leur composition les molécules signalétiques qui permettent d'orienter la différenciation cellulaire.

L'important est de réaliser une décellularisation satisfaisante afin de ne pas avoir de réaction immunitaire qui dégraderait le biomatériau et donc le tissu.

4) Les facteurs pro-chondrogéniques

Afin de favoriser l'expansion des chondrocytes tout en maintenant leur phénotype, il est classiquement utilisé des facteurs pro-chondrogéniques qu'ils soient biochimiques ou physiques. Ces facteurs permettent de maintenir le phénotype chondrocytaire pendant la phase de multiplication cellulaire mais également de retrouver un phénotype chondrocytaire après une dédifférenciation.

a) Les facteurs bioactifs

- Le Transforming Growth Factor Beta (TGF- β) est un facteur de croissance impliqué dans des processus physiologiques essentiels comme le développement embryonnaire, la réparation tissulaire, la différenciation et le contrôle de la croissance cellulaire. Au niveau du cartilage, il est considéré comme un facteur anabolique puissant puisqu'il augmente le dépôt et la réparation de la matrice extra cellulaire en favorisant la synthèse de collagène de type II et d'aggrécans (Verrecchia et al., 2002). En 2004, Shieh et al. ont démontré que le TGF- β permettait de favoriser la redifférenciation des chondrocytes auriculaires humains dédifférenciés et la formation de matrice extracellulaire (Shieh et al., 2004).
- Le Bone Morphologic Protein -2 (BMP-2) est une molécule qui fait partie de la superfamille des Transforming Growth Factor- β (TGF- β). Il favorise la différenciation des cellules souches en chondrocytes. Le BMP-2 favorise également la

redifférenciation des chondrocytes en culture en deux et trois dimensions avec une augmentation de la synthèse de collagène de type II au détriment du type I (Grunder et al., 2004). Cependant, si les chondrocytes sont exposés plus longtemps au BMP-2, ils vont se différencier vers un phénotype osseux (Pizette et al., 2000).

- Le basic Fibroblast Growth Factor (bFGF) fait partie de la famille des facteurs de croissance. Au cours de l'embryologie, il favorise la différenciation des cellules souches mésenchymateuses en chondrocytes. Il a également été prouvé que son utilisation favorisait la néo-vascularisation des billes de cartilage implantées chez la souris nude (Isogai et al., 2005). La culture de chondrocytes avec le bFGF aboutit à une meilleure expression des gènes spécifiques de la chondrogenèse : *COL2A1*, *ACAN* et *ELN*. En 2014, il a également été confirmé le caractère prolifératif des chondrocytes auriculaires humains traités par bFGF (Shasti et al., 2014). Enfin, il a également été démontré le caractère chondrogénique du bFGF sur des cellules souches mésenchymateuses adipeuses (Chiou et al., 2006).
- L'Insulin-like Growth Factor (IGF) est également un facteur de croissance qui ressemble à l'hormone de croissance et dont le rôle physiologique est de stimuler la croissance des cartilages de conjugaison par une stimulation des chondrocytes déjà différenciés. L'IGF favorise donc la multiplication des chondrocytes (Youssef et al., 2017). Plusieurs études ont montré que l'IGF-1 peut induire la chondrogenèse des cellules souches mésenchymateuses obtenues à partir de moelle osseuse (Zhou et al., 2016) ou encore de tissus adipeux (Longobardi et al., 2006).

b) les facteurs physiques

- L'Hypoxie.

L'hypoxie joue un rôle crucial dans la chondrogenèse. Il favorise l'expression et la synthèse de *Sox 9* qui va directement stimuler la synthèse de collagène de type II (Henrionnet et al., 2017 ; Shang et al., 2014 ; Schipani, 2005).

L'hypoxie stimule également la synthèse du facteur de transcription *Hypoxia-Inducible-Factor (HIF)* qui régule la chondrogenèse. Il a aussi été prouvé que le HIF permettait d'inhiber la synthèse de collagène de type I et III et favorise la synthèse de collagène de type II et d'aggrécane lors de la re-différentiation chondrogénique (Duval et al., 2009 ; 2016). Enfin, lors de la mise en place chez la souris nude, les billes d'alginate cultivées en hypoxie donnent un meilleur résultat que les billes cultivées en normoxie (Duval et al., 2012).

- La culture en 3D

La culture en 3 dimensions favorise également la chondrogenèse. En effet, plusieurs études (Andriamanalijaona et al., 2008 ; Naumann et al., 2004) ont démontré que la culture de chondrocytes en monocouche faisait perdre aux chondrocytes leur phénotype cartilagineux, à savoir la production de collagène de type II et des aggrécane au profit de collagène de type I, et que ces mêmes chondrocytes, initialement cultivés en monocouche, retrouvent leur phénotype cartilagineux lorsqu'ils étaient ré-ensemencés en trois dimensions.

- Stress mécanique

Le stress mécanique est une condition favorisant la différenciation terminale des chondrocytes. Su et al a démontré que la contrainte mécanique exercée sur des cellules souches mésenchymateuses favorisait la différenciation en chondrocytes avec une synthèse de collagène de type I, type II et aggrécane (Su et al., 2020).

E- La décellularisation

1) Définition et intérêts

Le principe de décellularisation est apparu il y a une vingtaine d'années. Elle consiste en la suppression de toutes les cellules d'un tissu donneur. Cela permet de conserver la matrice extra cellulaire et de l'utiliser comme biomatériau, tout en supprimant les réactions immunitaires de rejet dues à la présence des cellules et notamment de l'ADN et des marqueurs de surface. Pour ce faire, les techniques utilisées doivent pouvoir dénaturer ou rompre les membranes cellulaires et nucléaires afin de lyser les cellules et les noyaux tout en

préservant au maximum les protéines de la matrice extracellulaire qui sera utilisée par la suite.

Cette technique permet de retrouver les avantages d'une « autogreffe », c'est-à-dire une bonne histocompatibilité et une réaction immunogène minime tout en palliant à son principal inconvénient qui est la biodisponibilité.

2) Les manipulations princeps

Le premier article référencé sur Pubmed parlant de décellularisation est à mettre au crédit de l'équipe française d'Allaire et al. à propos d'aortes décellularisées et transplantées de manière xenogénique (Allaire et al., 1997). Cependant le protocole de décellularisation n'est pas décrit précisément.

Ensuite, de manière plus détaillée, les tissus valvulaires (O'Brien et al., 1999 ; Elkin et al., 2001 ; Zeltinger et al., 2001) et dermique (Conklin et al., 2002) décellularisés ont été plus largement décrits.

Le premier cas de matrices décellularisées a été élaborée à partir de cartilage articulaire prélevé sur cadavre frais (Yang et al., 2008). Dans son travail, la matrice extra cellulaire est donc utilisée comme biomatériau. Après décellularisation physique, chimique et enzymatique, et recellularisation par des cellules souches mésenchymateuses de moelle osseuse de chien, elles ont été implantées chez la souris nude, au niveau dorsal pendant 4 semaines. Après explantation et analyses histologiques, on retrouve les marqueurs de la chondrogenèse : chondrocytes, collagène de type II, protéoglycanes dans la matrice.

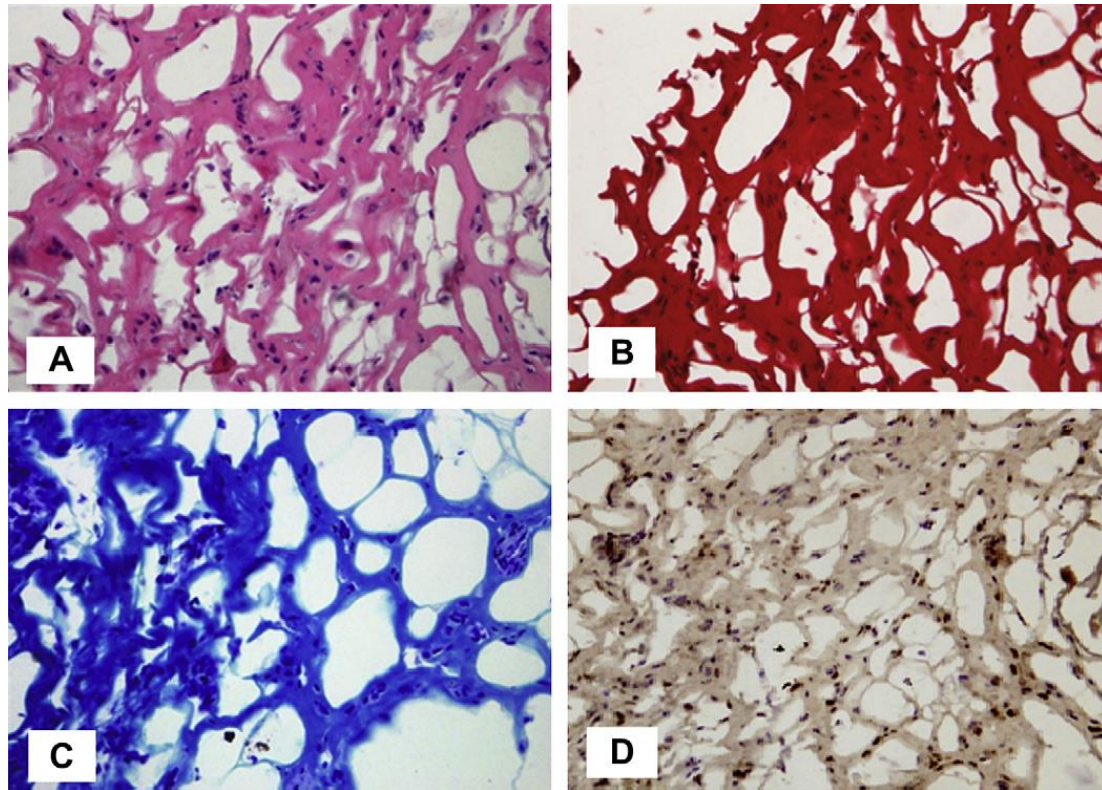


Figure 20. La coloration HE retrouve des cellules similaires aux chondrocytes (A). La coloration à la safranine O est positive et met donc en évidence la synthèse de protéoglycanes (B). La coloration au bleu de toluidine est également positive aux composants de la matrice extracellulaire comme les protéoglycanes (C). Enfin l'immunohistochimie met en évidence la présence de collagène de type II (D), d'après Yang (Yang et al., 2008).

Stapleton, également en 2008 a décellularisé des ménisques de porc (Stapleton et al., 2008) à partir d'un traitement chimique (SDS, acide peracétique), physique (solution hypotonique, hypertonique, agitation et température élevée à 45°C), et enzymatique (protéase et nucléase).

3) Les critères de décellularisation de Crapo

Afin de diminuer la réaction immunitaire et de rendre possible toute recellularisation in vivo et in vitro, la littérature s'accorde à respecter trois critères qui signent une décellularisation de qualité (Crapo et al, 2011). Dans le tissu décellularisé, il faut que :

- La quantité d'ADN soit inférieure à 50ng par mg de tissu sec.
- La longueur des fragments d'ADN restant doit être inférieure à 200 paires de bases.
- La coloration à l'Hématoxyline – éosine (HE) ou 4,6 diamidino-2-phenylindole (DAPI) ne doit pas retrouver de noyaux cellulaires.

Ces trois critères respectés permettent d'obtenir une matrice décellularisée qui ne provoquera pas de réaction inflammatoire et de rejet.

4) Les différentes techniques de décellularisation

Pour aboutir à cet objectif de qualité, défini par Crapo, plusieurs techniques ont été utilisées. L'objectif étant toujours le même, éclater les cellules et fragmenter l'ADN tout en préservant la matrice au maximum.

L'efficacité de la décellularisation dépend de la technique utilisée, de la concentration du produit, de son mode d'action, de la durée de mise en contact mais également de la densité cellulaire initiale, de son épaisseur et de sa composition (lipides, protéines...).

a) Chimique

Plusieurs familles d'agents chimiques sont utilisées. Les acides ou bases (acide peracétique) vont solubiliser les composants du cytoplasme cellulaire et couper les acides nucléiques, les solutions hypo- ou hypertoniques vont lyser les cellules par choc osmotique. Quant aux détergents non-ioniques tel que le triton X-100, ils agissent en perturbant les interactions protéines-ADN, lipides-lipides ou encore lipides-protéines des membranes (Gilbert et al., 2006). Les détergents ioniques, tels que le sodium dodecyl sulfate (SDS) ou le sodium déoxycholate (DOC) solubilisent également les membranes cellulaires et nucléaires en dénaturant les protéines et lipides. Enfin, les solvants (acétone) ou les alcools sont également utilisés.

Le tissu à décellulariser est soit immergé dans une de ces solutions (technique la plus utilisée), soit perfusé notamment s'il s'agit d'un organe entier (Duisit et al., 2015). Une agitation est souvent associée afin d'obtenir une homogénéité des concentrations du produit et donc une meilleure efficacité. Cette agitation permet également, de manière mécanique, de supprimer les résidus d'ADN et cellulaires du tissu.

b) Physique

Les cycles de gel –dégel entraînent la formation de cristaux intracellulaires et finit par aboutir à une rupture membranaire aussi bien cytoplasmique que nucléaire.

L'agitation, par son action purement mécanique, permet de fragiliser et rompre les membranes cellulaires. Cette technique est souvent utilisée en complément d'autres traitements qu'ils soient chimique ou enzymatique.

c) Enzymatique

De nombreuses enzymes peuvent être utilisées. Certaines reviennent néanmoins plus fréquemment dans les protocoles et notamment les DNAses et RNAses en fin de traitement de décellularisation.

D'autres enzymes, telles que l'élastase, la pronase, la hyaluronidase, la collagénase, la pepsine ou encore la trypsine (Schneider et al., 2016), avec des résultats plus ou moins satisfaisants.

Ce qu'il faut retenir, c'est que le traitement enzymatique est rarement utilisé de manière isolée mais plutôt comme une étape d'un protocole comprenant des agents chimiques et physiques.

F- Les réactions immunitaires

Lors de l'introduction d'un corps étranger au sein de l'organisme, une réaction de défense va se mettre en place. Initialement, les cellules présentatrices d'antigènes jouent le rôle d'activation des lymphocytes. On va alors voir deux réponses possibles, souvent opposées l'une à l'autre, en fonction des médiateurs sécrétés. Il s'agit de la réponse Th1 avec sécrétion d'interféron γ (IFN- γ) stimulant de manière prépondérante l'immunité cellulaire, qui a un effet pro inflammatoire et va donc entraîner les réactions de rejets de corps étrangers.

Par opposition à la précédente, la réponse Th2, avec sécrétion d'interleukines (IL-4, IL-5, IL-10) sera immunomodulatrice et aura un caractère plutôt remodelante en stimulant l'immunité humorale.

1) La réponse Th1

En réponse à divers agents pathogènes, les lymphocytes Th1 vont sécréter une cytokine bien particulière, l'IFN- γ . Cette cytokine appartient à la grande famille des interférons (IFN), dont l'action principale est d'interférer sur la réplication virale, mais ont également une action antibactérienne et antiproliférative. Elle active les macrophages qui produisent à leur tour de l'IL-12 impliquée dans le recrutement des lymphocytes Th1 et leur différenciation en lymphocytes T8 cytotoxiques. Le recrutement des lymphocytes Th1 permet d'augmenter la production d'IFN- γ de manière local afin d'assurer une activation des macrophages en phénotype M1 pro-inflammatoire (Murray, 1988; Young, 1996; Mosser et al., 2008). En réponse à une agression, les macrophages sont également capables de produire de l'IFN- γ (Fenton *et al.*, 1997).

La polarisation des macrophages en phénotype M1 par l'IFN- γ résulte de l'activation de voies de signalisation intracellulaire qui conduisent à l'expression de gènes spécifiques impliqués dans l'activité pro-inflammatoire des macrophages. L'IFN- γ stimule la polarisation M1 des macrophages tout en inhibant le développement de phénotype M2 des macrophages (Liu *et al.*, 2008).

Les macrophages M1 correspondent à une activation « classique » des macrophages.

Les macrophages M1 sont caractérisés par la présence de marqueurs membranaires CD68 (marqueurs des macrophages) et CCR7.

2) La réponse Th2

La réponse Th2 correspond à un autre profil de production de cytokine, avec une sécrétion majoritaire d'IL-4, IL-5 et IL-10. Ces interleukines n'activent pas les macrophages M1 cytotoxiques mais plutôt des macrophages M2, anti-inflammatoire qui promeuvent l'immunorégulation, la réapparition tissulaire et le remodelage. Les lymphocytes Th2 soutiennent la différenciation des lymphocytes B pour la production d'anticorps. Les macrophages M2 produisent des taux élevés d'IL-10 et de TGF- β et inhibe les cytokines pro-inflammatoires. Ils favorisent également l'angiogenèse et augmentent le remodelage tissulaire (Strom et al., 1996).

Les macrophages M2 sont marqué CD68+ (marqueurs des macrophages) et CD206+ (Zhai et al, 1999).

Il a été démontré que le développement de ces deux types de lymphocytes était mutuellement antagoniste : l'IFN- α (la « signature » des Th1) bloque le développement des Th2 *via* l'inhibition de la production d'IL-4 (« signature » des Th2) et réciproquement.

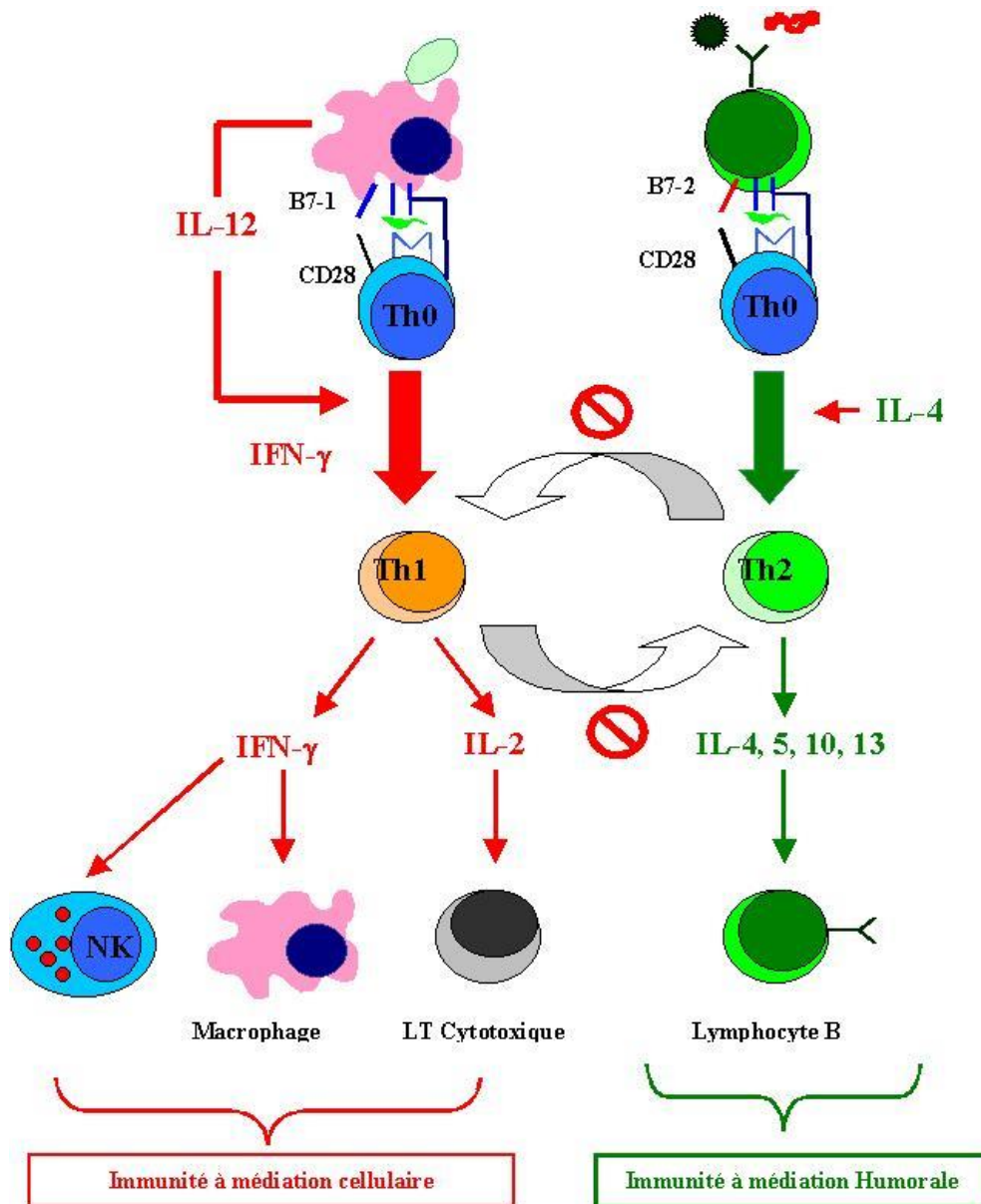


Figure 21. Tiré du chapitre « immunité à médiation cellulaire » du laboratoire d'immunologie de la faculté de médecine de Cochin – Port Royal du Pr B Weill.

Au final, les macrophage M1, pro-inflammatoires, cytotoxiques promeuvent la voie de mort et sont associés aux signes de l'inflammation et notamment de l'inflammation chronique. A contrario, les macrophages M2 sont anti-inflammatoires et promeuvent l'immuno-régulation, la réparation tissulaire et le remodelage.

C'est donc cette seconde voie que l'on cherche à obtenir lorsque l'on décellularise un tissu dans le cadre d'une xéno greffe (Badylak et Gilbert, 2008).

3) Le Gal-épitope

Le Gal-épitope est un antigène membranaire présent en forte concentration dans toutes les espèces animales et bactériennes, à l'exception de l'Homme et des Grands Singes.

L'Homme et les Grands Singes n'expriment pas de Gal-épitope de surface car une mutation du gène de la 1,3-galactosyl-transférase. Par contre, dû à une exposition constante de ces antigènes, notamment au niveau intestinal, via les bactéries, l'Homme et les Grands Singes produisent une quantité très importante d'anticorps anti Gal-épitope. Cela explique que la présence de ce Gal-épitope membranaire est la première cause de rejet dans le cadre de xéno greffe (Badylak et al., 2008).

La recherche de ce Gal-épitope au sein des différents biomatériaux utilisés couramment en médecine a été faite notamment au niveau des valves cardiaques porcines mais aussi du cartilage articulaire.

Au niveau des valves cardiaques de porc, ces dernières sont Gal positive. Et également retrouvée dans la circulation systémique, une augmentation d'anticorps anti-Gal épitope. S'il n'y a pas de rejet aigu des valves porcines, il existe avec le temps une dégradation et une calcification progressive, notamment chez les patients jeunes, qui peuvent être attribuées à cet antigène de surface, (Konakci et al., 2005).

De même avec le cartilage porcin implanté chez le singe Rhésus, il existe une réaction inflammatoire avec une présence importante de lymphocytes alors que si ce cartilage est traité par une galactosidase, la réaction est beaucoup moins importante avec des lymphocytes passant de 70% des cellules présentes au niveau de la zone implantée à 10% (Stone et al., 1998).

4) L'ADN

La persistance de fragments d'ADN au sein de biomatériau après décellularisation est impliquée dans les réactions inflammatoires chroniques dans le cadre d'application orthopédique (Zheng et al.,2005).

Néanmoins, les fragments retrouvés dans différents biomatériaux ont une taille inférieure à 300 paires de bases et sont donc très rapidement dégradés lors que leur implantation in vivo et sans pour autant engendrer de réaction inflammatoire trop importante. A contrario, le seul biomatériau dans lequel sont retrouvés des brins d'ADN plus long est le GraftJacket™, un derme artificiel fabriqué à partir de matrice extracellulaire de derme de porc, et celui-ci est rapidement dégradé après sa mise en place (Gilbert et al., 2009).

Objectifs du travail

L'objectif de ce travail est de proposer un biomatériau ayant des propriétés pro-chondrogéniques développé à partir d'un tissu originel selon le principe de la décellularisation.

Pour ce faire, nous avons mis au point un protocole de décellularisation du cartilage auriculaire dans un premier temps.

Ensuite nous avons recellularisé cette matrice extracellulaire avec différents types cellulaires. La recellularisation a été mise au point in vitro.

Nous avons également étudié la réaction immunitaire qu'engendrait ce biomatériau, in vivo, chez des souris immunocompétentes.

Enfin, nous avons créé un modèle de défaut cartilagineux chez le lapin et étudié le caractère chondrogénique de notre biomatériau in vivo.

Matériels et méthodes

A- Obtention du cartilage de porc

Le cartilage auriculaire a été obtenu sur des porcelets de 3 mois (environ 40kgs) utilisés dans le cadre d'un autre protocole de recherche au Centre Universitaire des ressources Biologiques de l'Université de Caen. A la fin des manipulations, le porcelet était sacrifié. Nous sommes donc intervenus au moment de la mise à mort de l'animal. Les oreilles ont été prélevés puis transportées et conservées dans du PBS contenant un mélange antibiotique (500 IU/mL de Pénicilline, 500 µg/mL de Streptomycine et 30µM de Ciprofloxacine).

Au laboratoire, le cartilage était disséqué de manière stérile, le tissu cutané et le périchondre ont alors été retirés. Après de nouveaux rinçages au PBS additionné d'antibiotiques, le cartilage était conservé à -80°C jusqu'à utilisation.

B- Protocole de décellularisation du cartilage

Le cartilage était découpé en fragments de 10x10mm pour être soumis au protocole de décellularisation enzymatique.

Ce protocole comprenait un premier traitement par une solution de collagénase I à une concentration de 0,2% pendant 3h sous agitation, puis une solution de pronase à 0,2% pendant 3h et enfin une solution de DNase I à 50 kU/mL 2 fois pendant 15 minutes. Chacune de ces étapes était suivie d'une étape de lavage à l'eau distillée, et le protocole se terminait par un lavage dans un grand volume d'eau distillée, sous agitation douce, toute la nuit en chambre froide à 4°C.

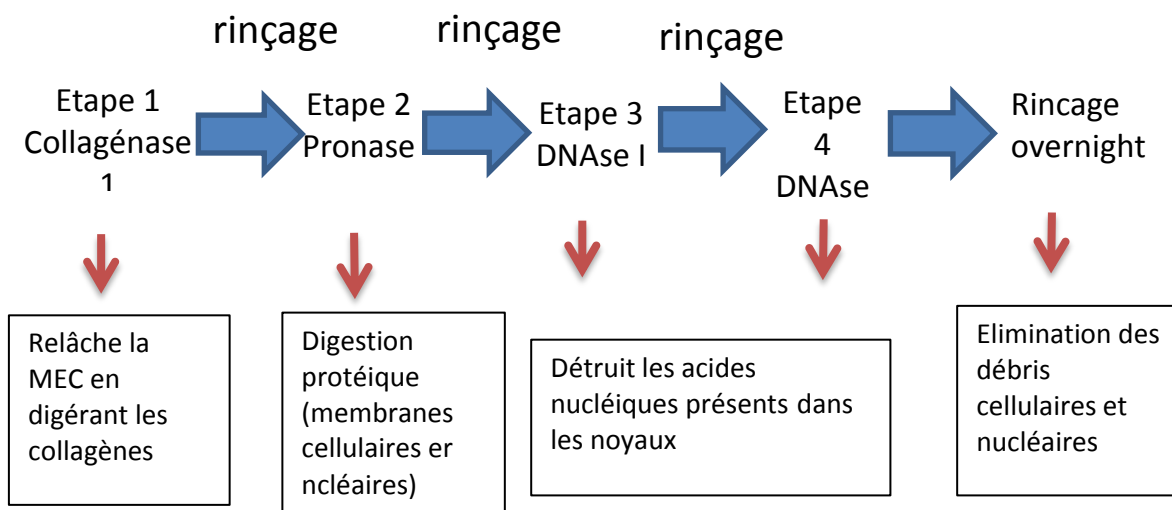


Figure 22. Schéma représentant les différentes étapes de notre protocole de décellularisation.

C- Etude de l'ADN résiduel

1) Dosage d'acides nucléiques

Les acides nucléiques des échantillons de cartilage après chaque étape de décellularisation ont été extraits puis dosés.

Les échantillons étaient digérés pendant 2h à 56°C dans une solution de protéinase K à 0,005 U/μL, puis l'extraction était effectuée par la méthode phénol/chloroforme/alcool isoamylique. Le dosage était ensuite réalisé par microdrop (Thermo Scientific™, μDrop™ et logiciel Thermo Scientific™ SkanIt™) en n=3 avec lecture à 260 nm pour les acides nucléiques, 280 nm pour la contamination aux protéines et 230 nm pour les solvants. Ces valeurs étaient rapportées à la masse des échantillons après décellularisation.

2) Electrophorèse des acides nucléiques sur Gel d'agarose

Afin d'évaluer la taille des fragments d'ADN résiduel, et ce, après chaque étape de la décellularisation, nous avons réalisé un gel d'agarose 2%, avec dépôt des échantillons nucléiques préalablement colorés au gel red, et migration à 100V pendant 40 minutes. La révélation était effectuée par exposition aux UV (ChemiDoc XRS, BioRad).

3) Marquage au Hoechst

Un fragment de cartilage auriculaire prélevé après chaque étape du protocole était inclus en OCT (gel Optimal Cutting Temperature), un cryopréservant, puis découpé à 5µm d'épaisseur au cryostat (Leica CM3050) et déposé sur lames chargées. Un marquage au Hoechst était réalisé avant observation par microscopie à fluorescence afin de vérifier l'absence de noyaux sur la totalité des coupes à disposition.

D- Caractérisation de la matrice extra cellulaire du cartilage décellularisé

1) Etudes histologiques

Les différents échantillons de cartilage, provenant de chaque étape de la décellularisation étaient inclus en OCT puis coupés à 5µm d'épaisseur au cryostat (Leica CM3050S).

Différentes colorations sont alors pratiquées. La coloration hématoxyline – éosine permet d'avoir une idée générale du comportement de la matrice et des noyaux lors de la décellularisation, avec une coloration par l'hématoxyline, pour les acides nucléiques du noyau, et par éosine, pour les composants basiques de la MEC tels que le collagène, était réalisée comme première caractérisation tissulaire.

Une coloration au bleu alcian met en évidence les aggrécanes, composants essentiels de la matrice. La solution de coloration a été utilisée à un pH de 2.5 afin de mettre en évidence les glycosaminoglycane totaux via leurs charges négatives (groupements acides des

mucopolysaccharides carboxylés). Les noyaux étaient mis en évidence après coloration à l'hématoxyline.

Afin de mettre en évidence les protéoglycanes sulfatés, une coloration par Safranine O à 0,1% et Fast Green à 0,02% (pour la contre-coloration) a été réalisée. Les noyaux étaient mis en évidence après coloration à l'hématoxyline.

Enfin une coloration par solution d'orcéine et amplification par permanganate de potassium 0,25% était réalisée afin de mettre en évidence les fibres d'élastine propres au cartilage élastique.

2) Dosages quantitatifs

De même, différents constituants de la matrice extra cellulaire de chaque échantillon de cartilage issu de chaque étape de la décellularisation, ont été dosés de manière quantitative grâce à des kits spécifiques. Le kit Sircol™ (Biocolor, UK) permet de doser les collagènes solubles et insolubles. Le kit Blyscan™ (Biocolor, UK) permet quant à lui de quantifier les glycosaminoglycanes. Enfin le kit Fastin™ (Biocolor, UK) nous renseigne sur la quantité d'élastine. Avant l'utilisation de ces kits, le fragment cartilagineux est pesé puis digéré. Puis les différentes étapes du kit sont réalisées. La mesure se fait par densité optique à la fréquence adaptée à chaque kit sur microdrop (Thermo Scientific™, µDrop™ et logiciel Thermo Scientific™ SkanIt™).

E- Etude de la chondrogenèse in vitro

1) Provenance des cellules

a) Obtention des chondrocytes

Des fragments de cartilage auriculaire de porc étaient digérés par de la collagénase de type II à 0,2% toute la nuit à 37°C, dans du DMEM complémenté (10% SVF, 100 IU/mL de pénicilline et 100 µg/mL de streptomycine). La suspension cellulaire était par la suite filtrée dans un tamis contenant des pores de 70 µm, puis centrifugée 10 minutes à 1500 RPM. Le culot était ensuite resuspendu dans un milieu d'expansion classique, DMEM complémenté et

mis en culture à 37°C avec 5% de CO₂. Les changements de milieu étaient réalisés trois fois par semaine jusqu'à confluence puis les cellules étaient congelées dans de l'azote liquide jusqu'à utilisation.

b) Obtention des cellules souches mésenchymateuses

La moelle osseuse, obtenue par aspiration au niveau du fémur de patients ayant signé un formulaire de consentement en accord avec le comité local d'éthique (CPP Nord-Ouest III), a été reprise dans du PBS 1X avec 30 µM de ciprofloxacine, puis transvasée sur un gradient de Ficoll. Après une centrifugation de 40 minutes à 400 g, l'anneau contenant les monocytes était prélevé puis resuspendu dans du milieu d'expansion de CSM : α-MEM avec 10% de SVF, 1 ng/mL de FGF-2, 200 mM de glutamine, 100 IU/mL de pénicilline et 100 µg/mL de streptomycine. Les changements de milieu ont été réalisés trois fois par semaine, hormis le premier changement de milieu effectué après cinq jours d'adhérence cellulaire. Les cellules ont été incubées à 37°C avec 5% de CO₂. Elles ont été cultivées jusqu'au 3^{ème} passage puis congelées dans de l'azote liquide jusqu'à utilisation.

c) Obtention de cellules de périchondre humain

Après rédaction d'une demande au Comité de Protection des Personnes et avec l'accord directeur de l'Espace Régional de Réflexion Ethique de Caen et le chef du laboratoire d'Anatomie de l'UFR de médecine de Caen nous avons réalisé des prélèvements de périchondre conchal sur patients décédés dans le cadre du don du corps à la science. Les prélèvements ont été réalisés au sein de l'unité médico-judiciaire qui recevait les corps, de façon stérile via une incision retro-auriculaire, en veillant à ne pas déformer les reliefs auriculaires. L'incision était suturée par un surjet et le corps transférés au laboratoire d'Anatomie. Le prélèvement était par la suite transporté dans du PBS 1X avec 500 IU/mL de pénicilline, 500 µg/mL de streptomycine et 30µL/mL de Ciprofloxacine, puis lavé 5 fois dans ce PBS additionné en antibiotiques. Il était par la suite digéré dans une solution de collagénase de type II à 0,2%, la plus utilisée dans la littérature, pendant 2H à 37°C. Le

produit de digestion était ensuite filtré dans un tamis comportant des pores de 70 μ m, et les fragments restants de nouveau digérés par de la collagénase de type II pendant toute une nuit pour optimiser le rendement cellulaire. Les suspensions cellulaires étaient centrifugées 10 minutes à 1500 RPM, et le culot resuspendu dans du DMEM complété et mis en culture à 37°C avec 5% de CO₂. Un premier changement de milieu était réalisé le lendemain puis trois fois par semaine.

2) Confection de billes et analyses in vitro de la chondrogenèse

a) Pulvérisation du cartilage décellularisé

Afin de tester les capacités de recellularisation de notre cartilage décellularisé, nous avons testé différentes techniques : ensemencement classique dans une boîte de pétri, ensemencement après centrifugation, culture cellulaire avec un feuillet cellulaire autour du cartilage décellularisé. Malheureusement, ces techniques n'ont pas permis d'obtenir de recellularisation satisfaisante. Nous avons donc opté pour la pulvérisation de notre cartilage décellularisé, ce qui a permis d'obtenir un apport de cartilage décellularisé homogène. La pulvérisation s'est faite dans de l'azote liquide avec pilon et mortier. La poudre obtenue était par la suite tamisée à 750 μ m.



Figure 23. Photo du cartilage pulvérisé à l'azote liquide, au pilon et au mortier puis tamisée à 750 μ m.

b) Fabrication des billes à partir d'alginate et de poudre

Pour la réalisation du gel d'alginate, après plusieurs essais à concentrations différentes, nous avons choisi une solution d'alginate à 3% dissout sous agitation avec barreau magnétique dans du DMEM complété (10% SVF, 100 IU/mL de pénicilline et 100 μ g/mL de streptomycine) jusqu'à homogénéisation. Cette concentration permettait une résistance optimale à la manipulation tout en laissant possible un prélèvement malgré la viscosité du mélange. La manipulation était réalisée de façon stérile.

Nous avons par la suite réalisé des constructions tissulaires conjuguant les différents éléments évoqués : gel d'alginate 3% avec des cellules (chondrocytes porcins, CSM humaines ou cellules progénitrices péri-chondrales porcines) et avec ou sans poudre décellularisée de matrice extracellulaire de cartilage auriculaire porcine. Des billes d'alginate avec poudre décellularisée mais sans cellules ont été réalisées comme contrôle négatif.

Pour chaque condition, on rajoutait au gel d'alginate, sous agitation magnétique et en fonction des conditions, la poudre décellularisée tamisée à 750 μ m à hauteur de 10mg par mL. Puis les populations cellulaires étaient ajoutées, pour une concentration cellulaire finale de 5 millions de cellules /mL. On coulait 300 μ L du mélange obtenu dans un moule semi-sphérique en polypropylène transparent stérile qui était plongé dans un bain de CaCl₂ à 100mM stérile pendant 20 minutes afin d'obtenir une sphère rigide. Chaque bille de 300 μ L contenait donc 1,5 millions de cellules. Les structures étaient ensuite démoulées et placées dans des plaques 24 puits de culture.

c) Culture in vitro des billes

Les billes étaient mises en culture dans un milieu pro-chondrogénique classique composé de DMEM, 10% SVF, pénicilline, streptomycine et TGF- β 10ng/mL. Le milieu de culture était changé toutes les 48 heures.

Les cultures ont été arrêtées à J7, J14 et J21. Les billes ont ensuite été incluses en OCT pour les études histologiques.

d) Etudes histologiques

Les coupes histologiques ont été faites au Cryostat (Leica) et mesuraient 5µm d'épaisseur. Différentes colorations ont été réalisées : HE, Safranine O, bleu alcian et orcéine.

e) Immunofluorescence

Les coupes étaient fixées/perméabilisées par immersion dans de l'acétone (pour le collagène I et II) ou du méthanol (pour l'aggrécane) puis incubées avec un anticorps polyclonal de lapin dirigé contre la molécule cible. Après rinçages, une deuxième incubation avec un anticorps secondaire (anti-lapin) couplé à un fluorochrome (alexa 594) était effectuée, ainsi qu'un marquage des noyaux par solution de Hoechst.

F- Etude in vivo du potentiel de réaction immunitaire

1) Objectif de l'expérimentation

L'objectif de cette expérimentation animale était l'étude de la réaction immunitaire déclenchée, causée par la poudre de cartilage décellularisé. Deux types de réaction sont possibles : une réaction inflammatoire et une réaction plutôt modelante. La finalité de cette expérimentation est la possibilité de réaliser une xénogreffe de biomatériau contenant de la poudre de cartilage décellularisé.

Pour ce faire, nous avons mis en place en sous cutanée dorsal chez la souris immunocompétente différents types de biomatériau. Puis la réaction engendrée a été étudiée à deux niveaux : local et systémique.

D'un point de vue local, en fonction de la réaction, différents macrophages sont impliqués. Les CD206+ marquent les macrophages présents dans la réaction remodelante alors que les macrophages CCR7+ sont plutôt retrouvés dans la réaction inflammatoire. Les cellules CD68+ sont le reflet de macrophages en règle générale, en effet, tous les macrophages présentent à leur surface le CD68. On les retrouve donc dans les deux types de réaction immunitaire.

Au niveau systémique, un dosage sanguin de deux interleukines a été fait : l'interleukine 10 plutôt en faveur d'une réaction inflammatoire et l'interleukine 12, en rapport avec une réaction remodelante.

Cette étude animale s'est faite au sein du Centre Universitaire des Ressources Biologiques (CURB) de l'Université de Caen.

2) Préparation de l'expérimentation

Quatre types de biomatériaux différents ont été fabriqués en vue de cette expérimentation :

- un premier implant fait de poudre de matrice décellularisée seule,
- un second fait d'alginate seul,
- le troisième implant composé d'un mélange de poudre de matrice + alginate et qui correspond à notre modèle de biomatériau
- le quatrième implant était notre contrôle positif, dans fait d'un fragment de cartilage non décellularisé. Le contrôle positif permet de démontrer l'importance de la décellularisation sur la réaction immunitaire.

Chaque biomatériau était une bille d'alginate à 1,2%, de volume 100 μ L. Cette taille était parfaitement adaptée à la taille de la souris. De même, la concentration d'alginate à 1,2% permettait une certaine manipulation sans abîmer la bille. Lorsqu'il y avait adjonction de poudre dans la bille celle-ci était à la concentration de 10mg/mL. Enfin, dans le premier implant, la poudre de cartilage était « agglomérée » par du sérum physiologique stérile.

3) Technique chirurgicale

Les animaux étaient anesthésiés par isoflurane 5% dans un mélange un tiers O₂ deux tiers N₂O à l'induction puis maintenue à 2% le temps de la procédure.

Une incision cutanée dorsale a été réalisée à la lame 15. L'implant a été mis en place au niveau dorsal entre les deux omoplates. Puis la fermeture a été faite par des points séparés de fils résorbables stériles Vicryl® 4/0 (Ethicon).

Pendant toute la durée de l'expérience, des données générales sont observées et recueillies : température, réaction locale (infection locale avec ou sans écoulement).

Chaque condition était mise en place sur 3 souris (n=3).

Au final, 4 conditions ont été testées auxquelles nous avons ajouté un contrôle négatif, soit 15 souris. Nous avons doublé l'effectif des souris soit 30 souris au total, afin d'avoir 2 points distincts dans le temps. Un premier groupe était mis à mort au septième jour et un second au vingt-et-unième jour.

La mise à mort est intervenue sous overdose d'isoflurane. Puis une perfusion intracardiaque de formaldéhyde a permis d'obtenir une fixation homogène des différents tissus. L'implant a ensuite été explanté et congelé en vue des analyses immuno-histochimiques.

En parallèle, un prélèvement sanguin a été réalisé à J7 (lors de la mise à mort du premier groupe, par prélèvement sanguin intra cardiaque), J14 par prélèvement rétro-orbitaire et J21 au moment de la mise à mort par prélèvement intra cardiaque. Ce prélèvement sanguin sert au dosage des interleukines.

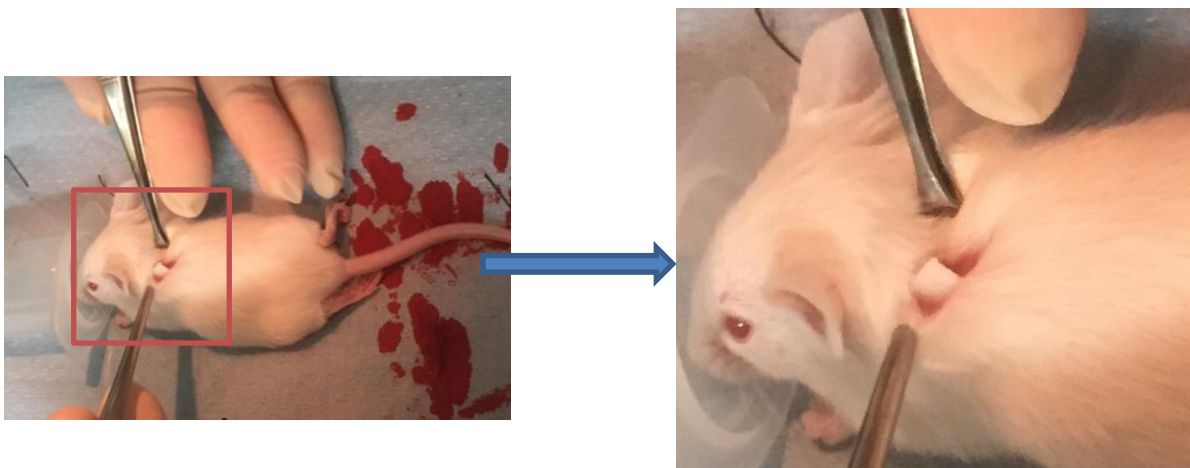


Figure 24. Photo montrant la souris endormie, chez qui j'insère un fragment de cartilage natif de porc afin de réaliser une xénogreffe (contrôle positif)

4) Etude immuno-histochimique

Après la mise à mort des souris et leur fixation par perfusion intra cardiaque de formaldéhyde, les implants ont été disséqués puis coupés à 5µm en vue de réaliser des immunofluorescence.

Différents anticorps anti CD206, CD68 et CD163 ont été utilisés comme anticorps primaires.

5) Etude par ELISA

Une fois prélevée, le sang était laissé à température ambiante durant 2 heures. Puis il était centrifugé à 2000G durant 20 minutes, ce qui permettait de séparer le sérum de la phase cellulaire. Le sérum est alors prélevé et stocké à -20°C jusqu'à dosage ultérieur.

Une fois tous les prélèvements obtenus, les ELISA ont été réalisés via Mouse IL-12 p70Immunoassay Microplate (R&D Systems, Minneapolis, USA) pour le dosage de l'IL12 et Mouse IL-10 Microplate (R&D Systems, Minneapolis, USA) pour l'interleukine IL10.

Chaque dosage nécessitait 100µl de sérum ce qui ne permettait pas de faire de test initialement ni de refaire le dosage en cas de problème.

G- Modèle animal de defect cartilagineux auriculaire chez le lapin

1) Objectif de l'expérimentation animale

L'objectif de cette expérimentation est double :

- mettre au point un modèle de defect cartilagineux auriculaire chez le lapin

- démontrer le caractère prochondrogénique de notre biomatériau à partir d'alginate et de poudre de cartilage décellularisé d'oreille de porc, en comblant le défaut créé.

Cette étude animale s'est faite au sein du Centre Universitaire des Ressources Biologiques (CURB) de l'Université de Caen.

2) Culture cellulaire

Le choix des cellules s'est porté sur les cellules péri-chondrales, précurseurs de cartilage de lapin.

Pour ce faire, un lapin issu de la fratrie était mis à mort et le péri-chondre auriculaire était prélevé. Puis ce péri-chondre a été digéré par une solution de collagénase de type II à 0,2% pendant une durée de 12h (overnight). Après centrifugation, le culot cellulaire était récupéré et cultivé pour expansion cellulaire afin d'avoir un stock de cellules péri-chondrales en vue des expérimentations ultérieures. L'expansion s'est faite jusqu'au 3ème passage dans un milieu d'expansion classique, DMEM complété (10% SVF, 100 IU/mL de pénicilline et 100 µg/mL de streptomycine) puis les cellules ont été stockées dans de l'azote liquide jusqu'à utilisation.

3) Confection des billes

Trois conditions, sous forme de bille, sont testées dans cette expérimentation.

La première bille est composée d'alginate à une concentration de 1,2% mélangée à de la poudre à une concentration de 10mg par mL d'alginate. La précipitation de ce mélange dans du calcium permet de polymériser la bille et d'obtenir La bille a un volume de 100µl.

La seconde bille, de même volume était composée d'alginate à la même concentration et de cellules péri-chondrales à la concentration de 5 millions par mL soit 500000 cellules par billes.

Enfin la troisième bille était faite d'alginate à la même concentration, de poudre à 10mg/mL et de cellules à 500000 par bille.

Les billes contenant des cellules étaient préalablement mises en culture durant 7 jours dans un milieu pro-chondrogénique et en condition de normoxie et d'hypoxie.

4) Temps chirurgical

Au final, 2 fois 12 lapins ont été opérés. Un premier groupe de 12 était mis à mort au bout de 1 mois et le second groupe de 12 lapons au bouts de 2 mois.

Les animaux ont été anesthésiés par une injection intra musculaire de Dolethal®, phénobarbital à la concentration de 10 puis maintenu au gaz (isoflurane 2% dans un mélange O₂ un tiers et N₂O deux tiers le temps de la procédure). Un lambeau cutané auriculaire en V était levé afin d'exposer le cartilage et périchondre. Le périchondre et le cartilage étaient ensuite réséqués chirurgicalement, laissant ainsi place à un defect. Sur chaque oreille étaient réalisés 4 défauts, comblés par les 3 conditions différentes, comme vu précédemment et un contrôle négatif:

Une fois comblé, le lambeau cutané est remis en place puis suturé par du fil monofilament type Prolène 5/0.

Afin de garantir l'intégrité des résultats et le statut sanitaire des animaux, ils ont été hébergés dans un environnement protégé. A partir du jour d'intervention, les animaux ont été suivis quotidiennement. Leur poids corporel a été relevé régulièrement et lorsqu'il y avait une baisse de 15% du poids initial, l'animal était mis à mort. Quotidiennement, l'apparence physique externe de chaque animal a été observée (attitude, qualité du pelage, mobilité), ainsi que ses changements éventuels de comportement et ses réponses aux stimuli externes.

Les animaux étaient hébergés dans des cages standard aux normes européennes en groupes sociaux avec de l'enrichissement et dans des structures agréées (pression de 20-25Pa avec un renouvellement de 25 fois le volume d'air de la pièce toutes les heures et une température de 22°±2C). L'exposition à la lumière était de 8h à 20h avec un dégradé de 30 minutes. Il n'y a pas de restriction d'accès à la nourriture et la boisson. La nourriture, la boisson et la litière ont été changés une fois par semaine. Notre choix s'est porté sur de la litière de peuplier "aspen small" plus douce et variée pour les animaux permettant ainsi de réduire le niveau de stress.

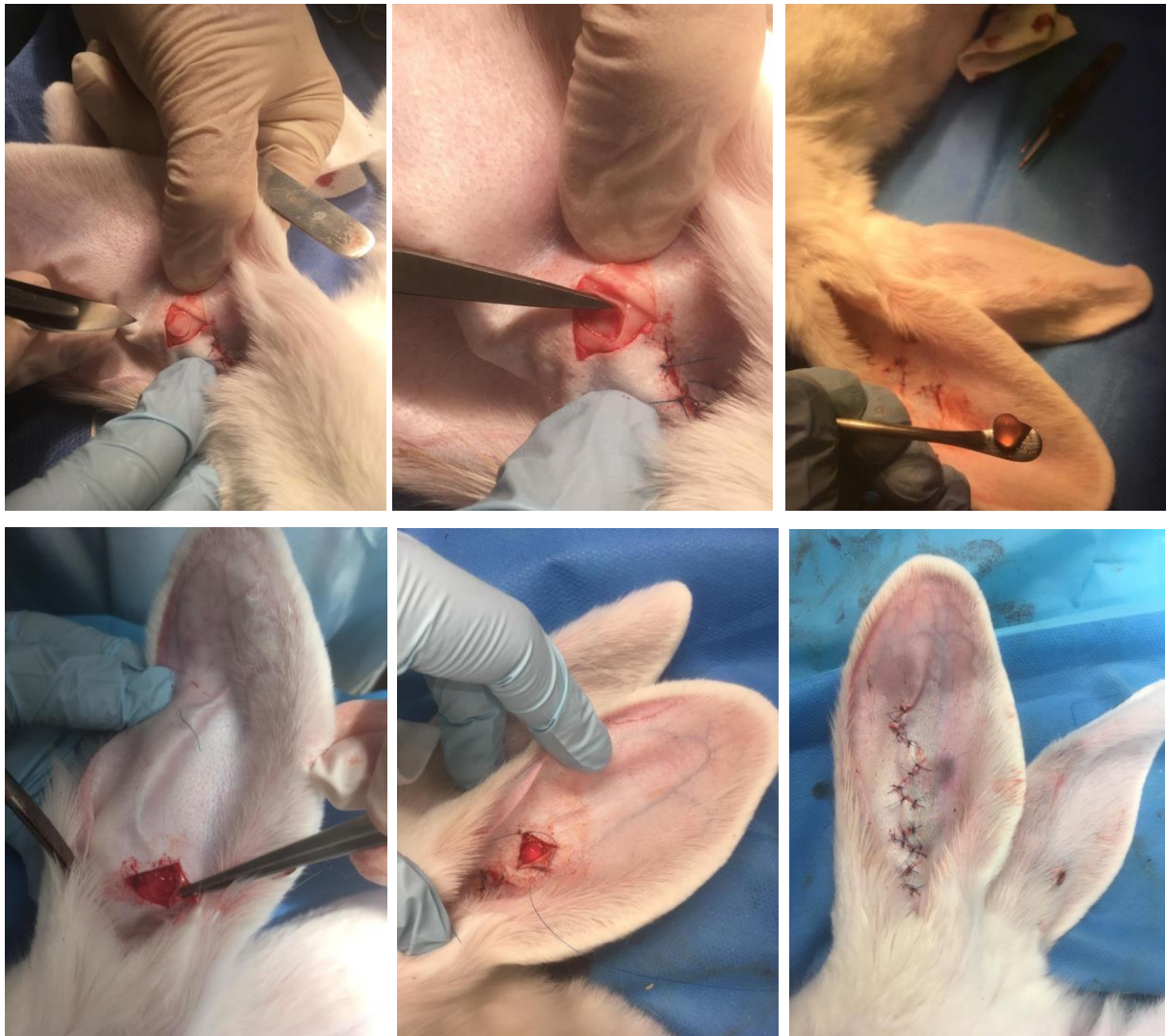

Figure 25. A. Le lapin est endormi. Le lambeau cutané est levé et le cartilage accompagné de son périchondre est incisé au bistouri. B. Le fragment cartilagineux est ensuite levé puis retiré. C. La bille est présentée. D. Elle est ensuite mise en place au niveau du défaut cartilagineux. E. Le lambeau est ensuite remis en place et suturé par du Prolène 5/0. F. L'aspect en fin d'intervention est un zig-zag sur toute la hauteur de l'oreille correspondant aux 4 défauts.

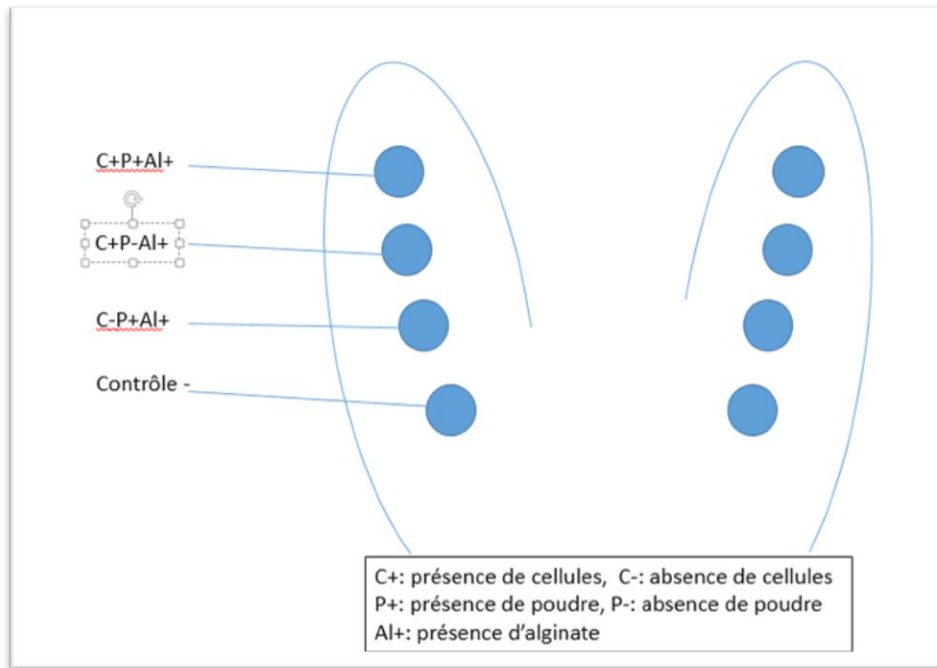


Figure 26. Schéma représentant les défauts et comblements de ces défauts par différents biomatériaux.

5) Mise à mort des animaux et explantation des implants

Les animaux ont été mis à mort par injection létale de phénobarbital, Dolethal®, par voie intra veineuse à la dose de 5ml par animal. Puis les oreilles ont été récupérées.

De chaque lapin, une oreille était laissée entière, préservée dans de la glace puis envoyée au Pr Constans dans le service de radiologie du CHU d'Amiens.

Concernant l'autre oreille, les implants ont été incisés en prenant soin de conserver la peau de part et d'autre. Ils ont ensuite été fixés par bain de formaldéhyde et mis en OCT jusqu'à étude histologique.

6) Etude histologique et immunohistochimique

Les blocs étaient ensuite coupés à une épaisseur de 10µm puis différentes colorations ont été réalisées :

- Coloration à la Safranine O

- Coloration hématoxylline – éosine
- Coloration au bleu alcian

Des immunohistochimies ont également été réalisées :

- Anticorps anti Col II
- Anticorps anti ACAN

-

Résultats

A- Obtention du cartilage

Après prélèvement des oreilles, le cartilage est disséqué avec précaution puis stocké à -80°C . Au total, 15 porcs soit 30 oreilles cartilagineuses ont pu être prélevées ce qui a permis de constituer notre « stock » de cartilage de porc.

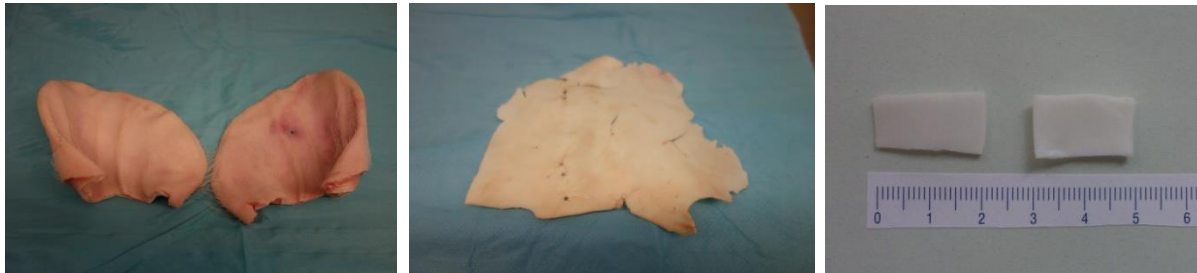


Figure 26. La photo de gauche montre les oreilles de porcelet fraîchement prélevées. La photo du milieu retrouve le cartilage de cette même oreille après exérèse de la partie cutanée et périchondrale. Enfin la photo de droite retrouve le cartilage découpé en fragments en vue de la décellularisation.

B- Etude de l'ADN résiduel dans le cartilage

Le cartilage a été soumis au protocole de décellularisation. L'ADN a donc été dosé à la fin de chaque étape de la décellularisation.

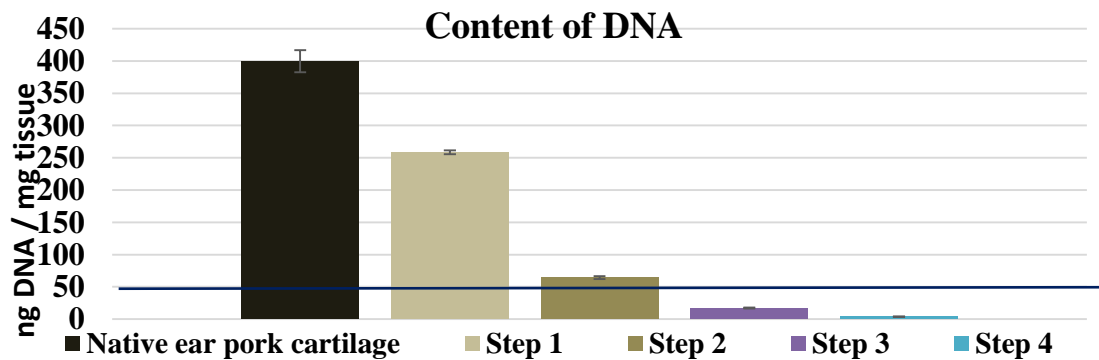


Figure 27. Dosage de l'ADN après chaque étape de décellularisation après digestion du cartilage, extraction de l'ADN et dosage par picodrop.

La quantité d'ADN initialement de 399,69ng/mg de tissu sec diminue au fur et à mesure des étapes de décellularisation pour arriver à 3,65ng/mg de tissu sec ce qui représente une disparition quasi-totale de l'ADN résiduel (fig 27).

La disparition de l'ADN est confirmée sur le marquage au Hoetsch qui retrouve une disparition des noyaux à la fin de l'étape finale de décellularisation (fig 28).

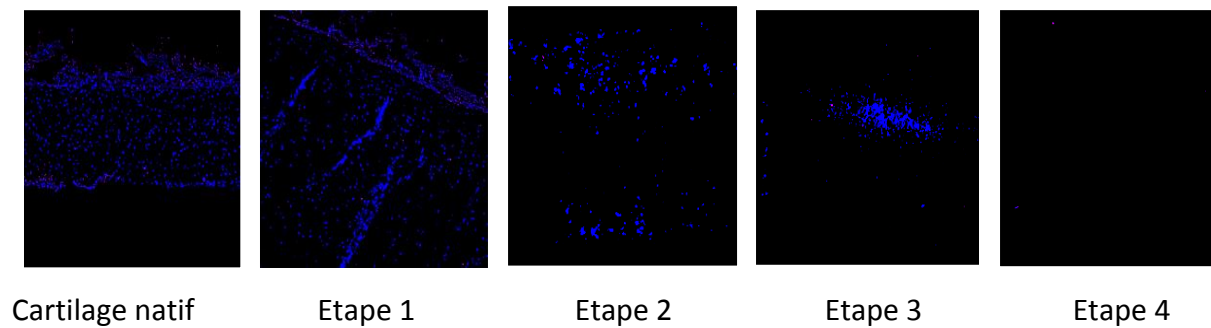


Figure 28. Marquage au Hoetsch qui confirme l'absence de noyau cellulaire en fin de protocole de décellularisation.

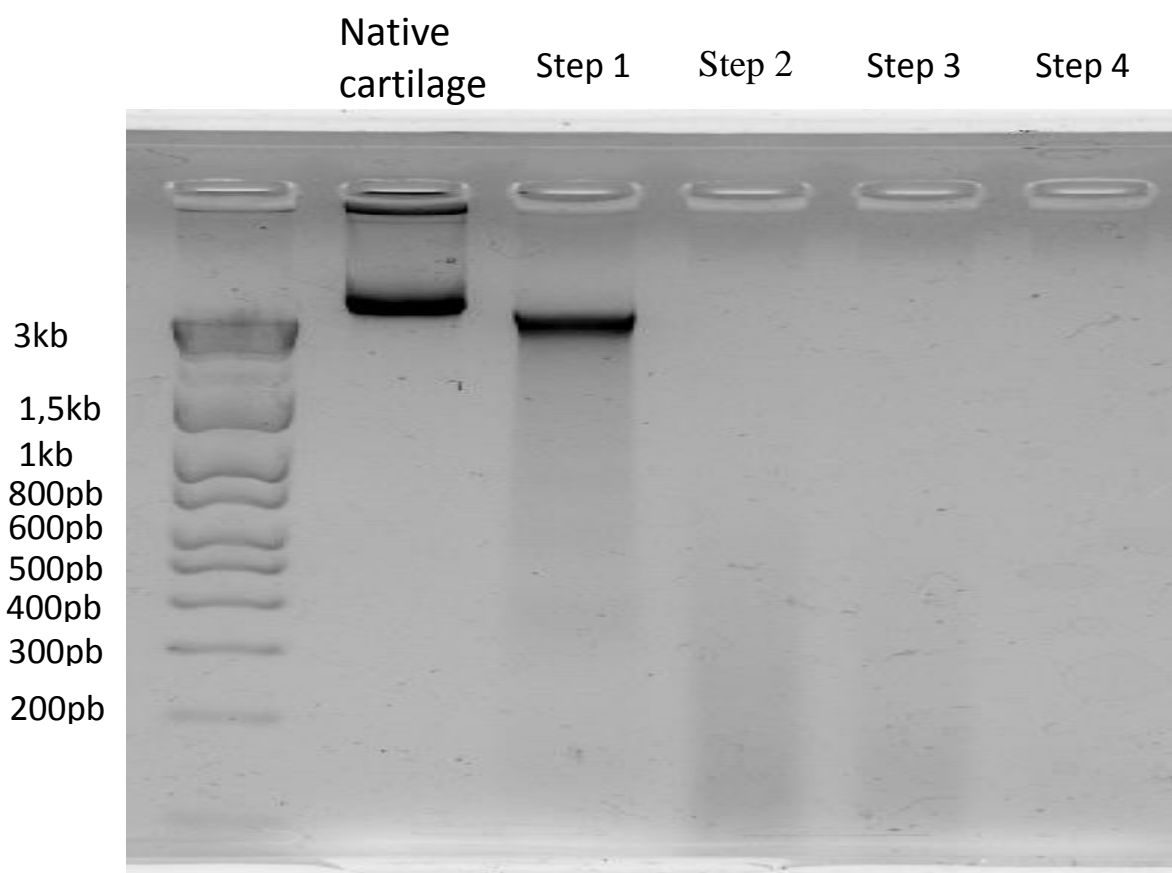


Figure 29. Etude de la migration de l'ADN sur gel d'agarose. A la fin de l'étape 4, on ne retrouve aucun fragment d'ADN de plus de 200 paires de bases.

Enfin, la migration des fragments d'ADN sur gel d'agarose 2% à 100V pendant 40 min retrouve la présence de fragments d'ADN sur les premières étapes de la décellularisation et confirme l'absence de fragments d'ADN de taille supérieure à 200 paires de bases à la fin de la dernière étape du protocole.

C- Etude des constituants de la matrice extra cellulaire

Après avoir confirmé l'efficacité de notre protocole de décellularisation sur le cartilage auriculaire, nous avons voulu étudier les effets de cette décellularisation sur les composants de la matrice extracellulaire après chaque étape. Nous avons réalisés des mesures quantitatives (dosage par kit spécifiques) et qualitatives (colorations histologiques) de

différents composants de la matrice extracellulaire, caractéristiques du cartilage auriculaire: les collagènes, les glycosaminoglycanes dont les agrécanes et l'élastine.

1) Les collagènes

Les collagènes ont été mesurés de manière quantitative via le kit Sircol® et de manière qualitative sur coupe histologique par coloration hématoxyline-éosine.




Figure 30. Coloration HE du cartilage après chaque étape de décellularisation. L'intensité de la coloration diminue après chaque étape.

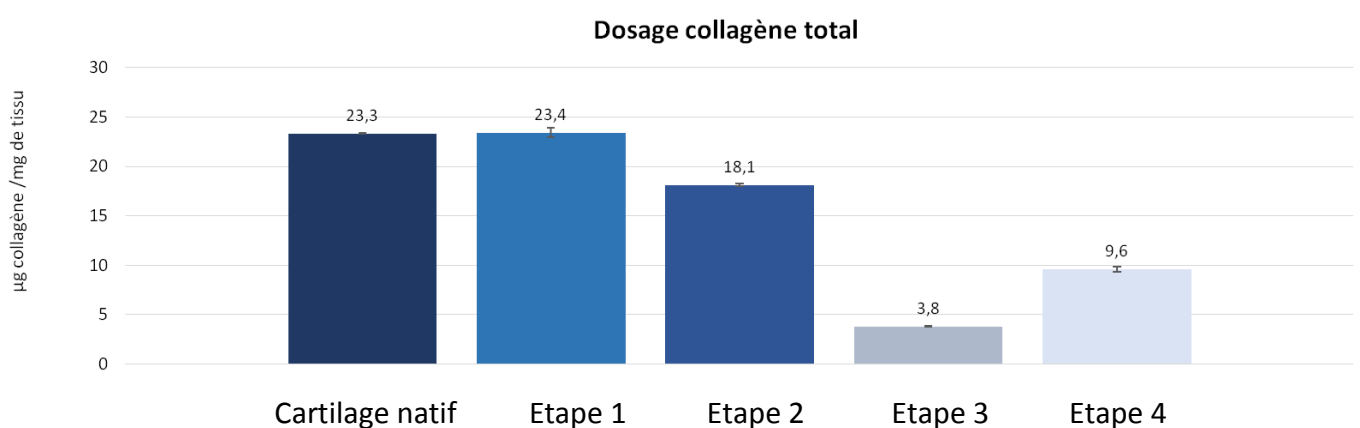


Figure 31. Dosage des collagènes totaux après chaque étape de la décellularisation. On retrouve une diminution progressive de la quantité de collagène. On note également un effet rebond entre la 3^{ème} et la 4^{ème} étape.

La mesure qualitative du collagène sur la coloration histologique à l'hématoxyline éosine montre une diminution progressive de l'intensité de la coloration. On retrouve également un relâchement progressif des mailles de la matrice et une disparition totale des noyaux ce qui confirme la bonne décellularisation. La diminution de la quantité de collagène est confirmée par le dosage via le kit Sircol® qui montre une diminution du collagène entre le tissu natif et la dernière étape de la décellularisation, passant ainsi de 23,3 à 9,6 µg par mg de tissu soit une quantité résiduelle de 41%. A noter un effet rebond entre la 3^{ème} et la 4^{ème} étape. Cet effet rebond peut être expliqué par une diminution de la quantité de tissu cellulaire due aux enzymes et donc une augmentation relative de la quantité de collagène. On retrouvera d'ailleurs le même principe pour les autres constituants de la MEC. Sachant que l'on retrouve le même effet rebond au même niveau pour tous les dosages, il est également possible qu'il y ait eu une erreur d'échantillon notamment sur la masse de ceux-ci.

2) Les glycosaminoglycanes

De la même manière, les GAG ont été mesurés quantitativement via le kit Blyscan® et qualitativement par coloration à la safranine O.

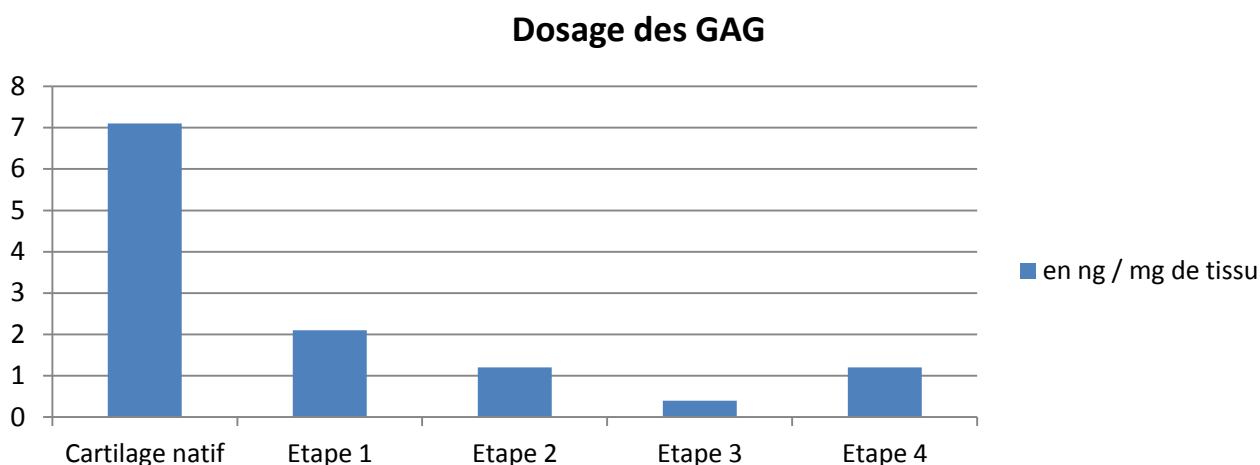


Figure 32. Dosage des GAG par kit Blyscan. La diminution de la quantité des GAG est progressive jusqu'à la dernière étape, avec toujours cet effet rebond.

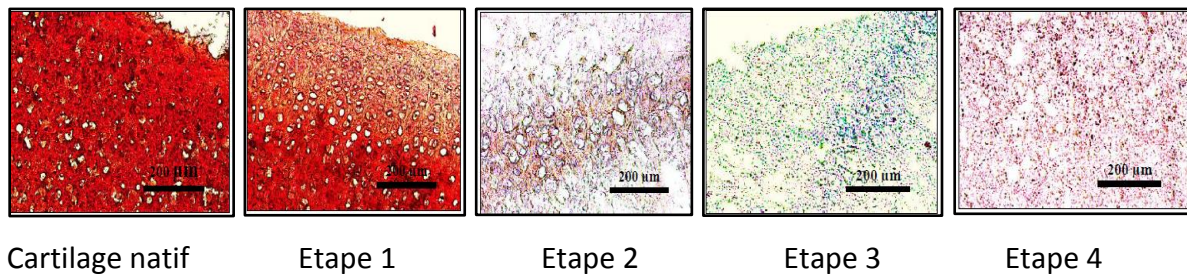


Figure 33. La coloration à la safranine O mettant en évidence les GAG sulfatés retrouve une diminution progressive de l'intensité de la coloration correspondant à la diminution progressive de la quantité de GAG.

La quantité des GAG diminue après chaque étape de la décellularisation. Cette diminution est vue sur l'intensité de la coloration à la safranine O et est confirmée par dosage au Blyscan avec une perte de 83,1% de la quantité de GAG. A noter que l'on retrouve l'effet rebond entre la 3^{ème} et la 4^{ème} étape avec un passage de 0,3µg/mg de tissu à 1,2µg/mg de tissu.

3) L'élastine

L'élastine est une protéine caractéristique du cartilage auriculaire, qui est un cartilage élastique, par rapport au cartilage hyalin des articulations on encore le fibrocartilage du septum nasal par exemple.

Son dosage a été fait de manière quantitative par un kit Fastin et de manière qualitative par coloration à l'orcéine.

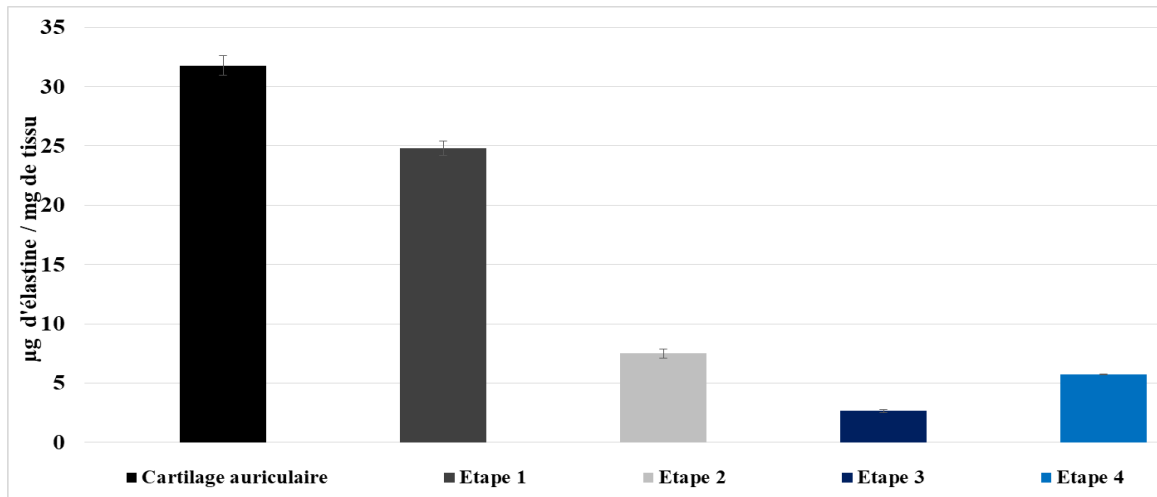


Figure 34. Dosage de l'élastine après chaque étape de décellularisation par le kit Fastin.

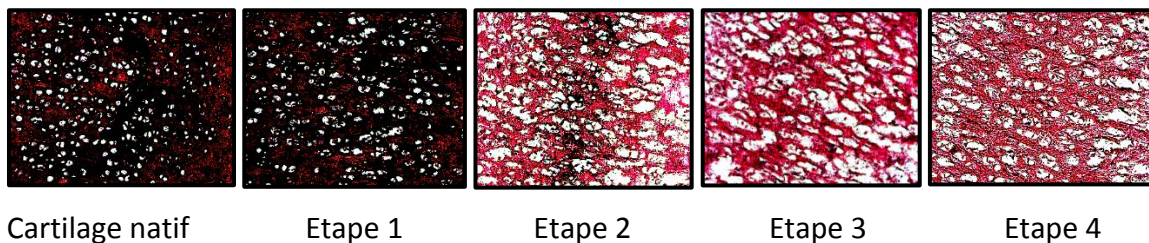


Figure 35. La coloration à l'orcéine mettant en évidence les fibres d'élastine retrouve une diminution progressive de l'intensité de la coloration correspondant à la diminution progressive de la quantité d'élastine.

Encore une fois on retrouve une diminution progressive de la quantité d'élastine aussi bien de manière qualitative avec une diminution de l'intensité de la coloration que de manière quantitative avec une diminution de la quantité d'élastine de 82% avec une quantité résiduelle de 5,6µg/mg de tissu à la fin de la dernière étape de décellularisation.

La matrice est donc dégradée partiellement après les étapes de décellularisation. Il reste environ 40% de collagène et 20% de GAG et élastine par rapport à la quantité de ces constituants dans le tissu natif.

D- Etude de la chondrogénèse in vitro

Après étude de la décellularisation et de ces effets sur les composants de la matrice extracellulaire, il est important de voir si cette matrice de cartilage est prochondrogénique via les molécules signalétiques qu'elle contient.

1) Coloration de la matrice extra cellulaire par HE

a) Chondrocytes

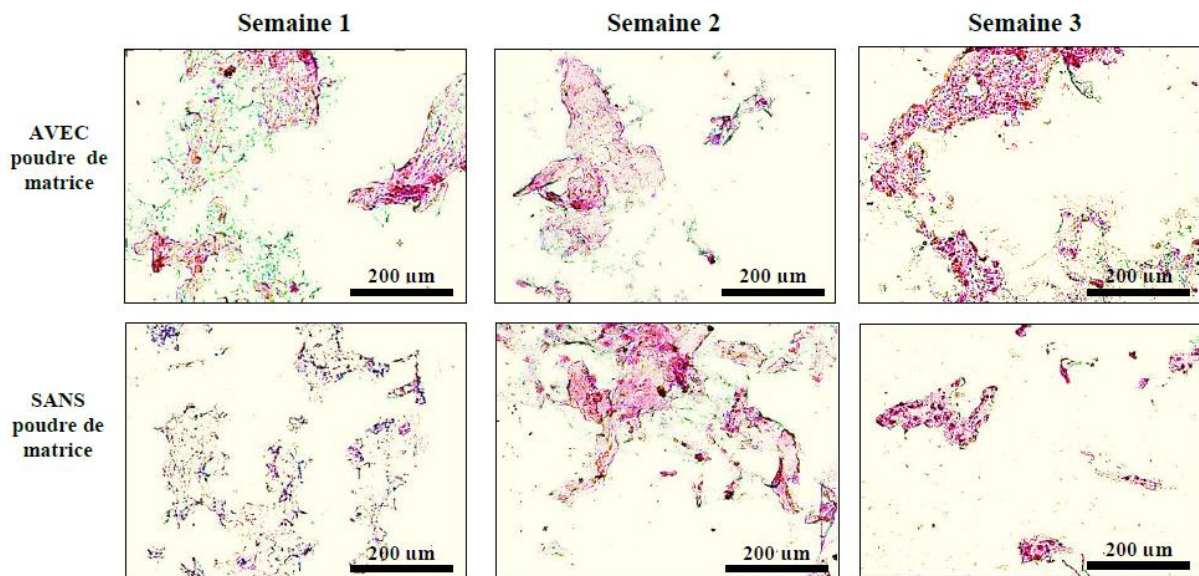


Figure 36. Coloration HE de culture de chondrocytes humains incorporés dans des billes d'alginate avec et sans adjonction de poudre de cartilage de porc décellularisé à J7, J14 et J21.

On constate ici une augmentation progressive des composants matriciels éosinophiles de la semaine 1 à la semaine 3, sans qu'une réelle distinction entre constructions avec et sans poudre ne puisse-t-être observée (clichés de la semaine 2 où le modèle sans poudre semble avoir mieux résisté qu'à la semaine 3).

b) Cellules souches mésenchymateuses de moelle osseuse humaine (CSMMOH)

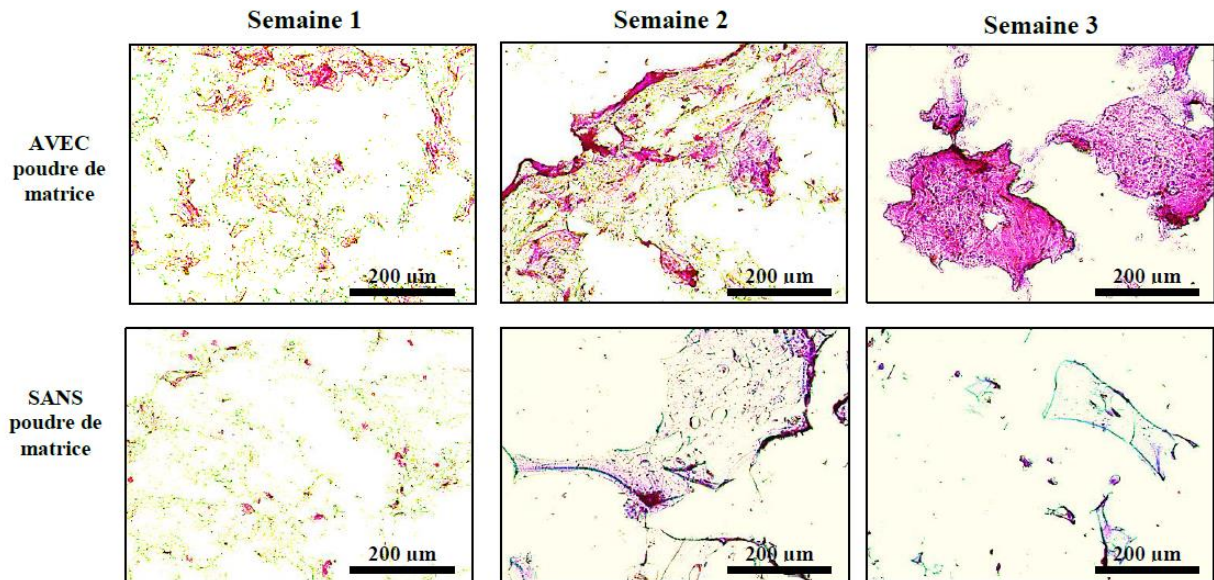


Figure 37. Coloration HE de culture de CSMMO humains incorporés dans des billes d'alginate avec et sans adjonction de poudre de cartilage de porc décellularisé à J7, J14 et J21.

Avec les cellules souches mésenchymateuses, malgré une faible augmentation des composants éosinophiles à la première semaine, celle-ci semble majeure par la suite avec poudre, et nettement moins importante pour les constructions sans poudre.

c) Cellules précurseurs des chondrocytes d'origine humaine (CPPh)

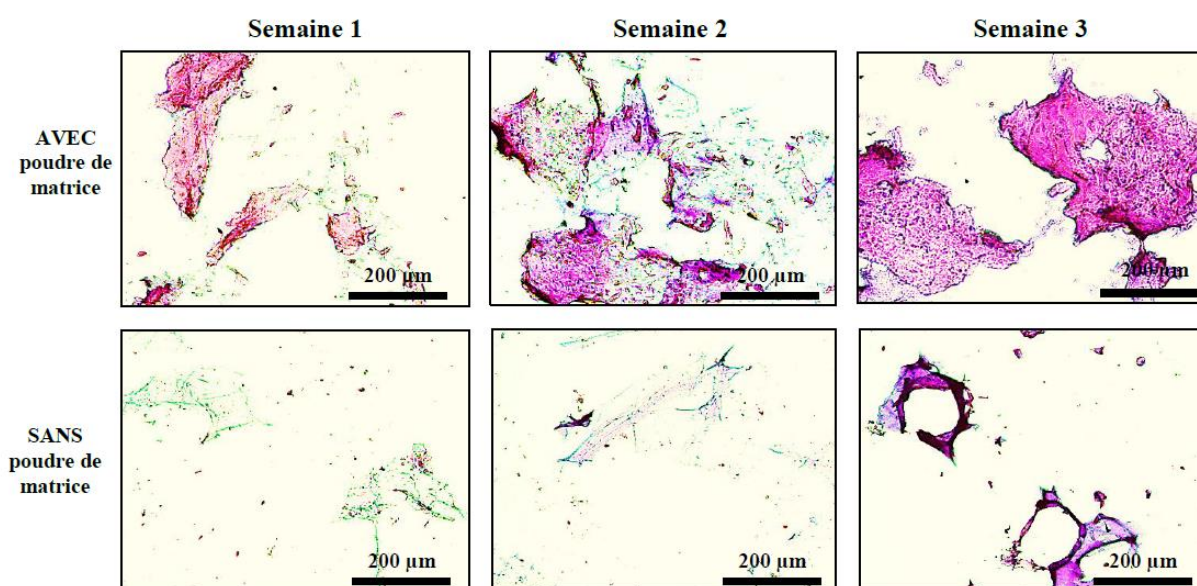


Figure 38. Coloration HE de culture de CPP humains incorporés dans des billes d'alginate avec et sans adjonction de poudre de cartilage de porc décellularisé à J7, J14 et J21.

Avec les constructions avec poudre et CPP, la fixation de l'éosine semble s'intensifier à encore de façon importante de la semaine 1 à la semaine 3. L'état des coupes des constructions sans poudre ne nous permet pas de faire une interprétation comparative.

2) Coloration des glycosaminoglycanes par bleu alcian

a) Chondrocytes

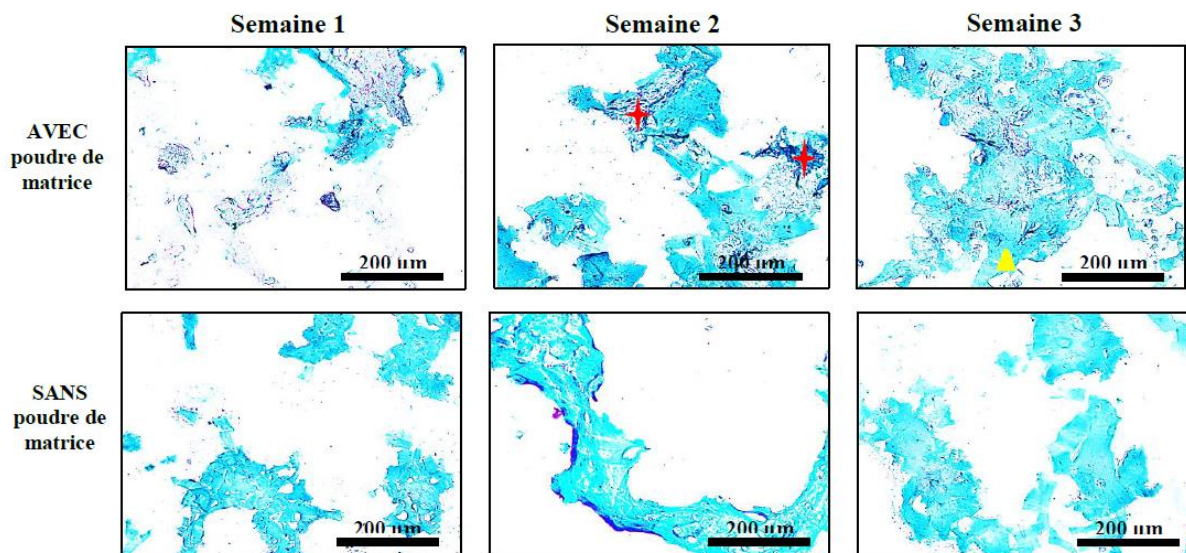


Figure 39. Coloration au bleu alcian de culture de chondrocytes humains incorporés dans des billes d'alginate avec et sans adjonction de poudre de cartilage de porc décellularisé à J7, J14 et J21.

Pour les chondrocytes, on observe une synthèse progressive de GAG, semblant être majorée avec la poudre. On note pour les constructions avec poudre la différence de coloration entre les résidus de poudre (étoile rouge) et le néo-tissu (triangle jaune).

b) CSMMOH

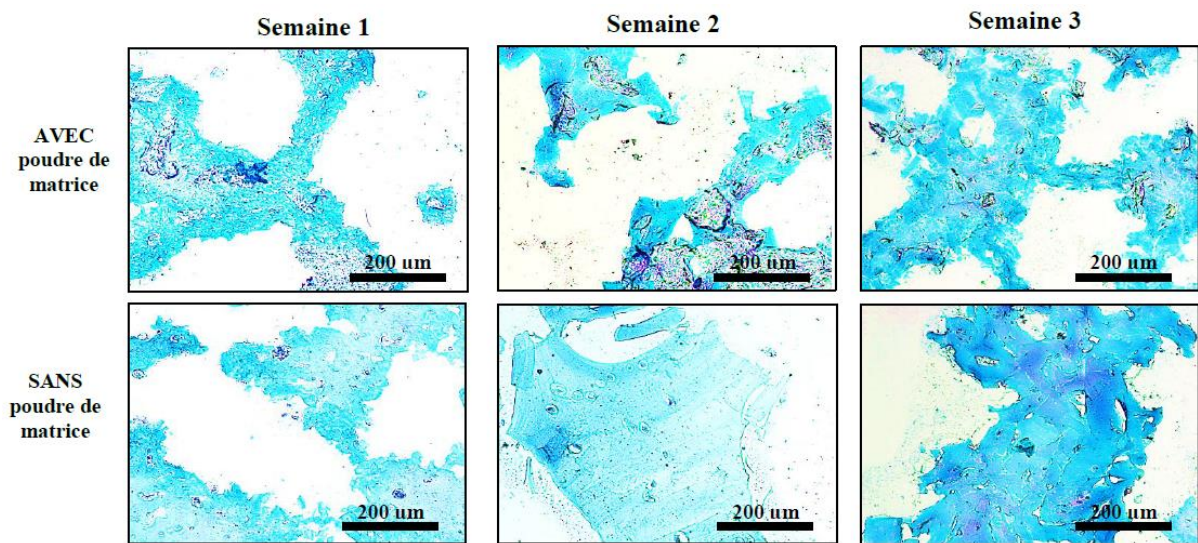


Figure 40. Coloration au bleu alcian de culture de CSMMO humains incorporés dans des billes d'alginate avec et sans adjonction de poudre de cartilage de porc décellularisé à J7, J14 et J21.

Ici on retrouve le même profil avec augmentation du dépôt de GAG aux semaines 2 et 3, sans distinction franche entre les constructions avec et sans poudre

c) CPPh

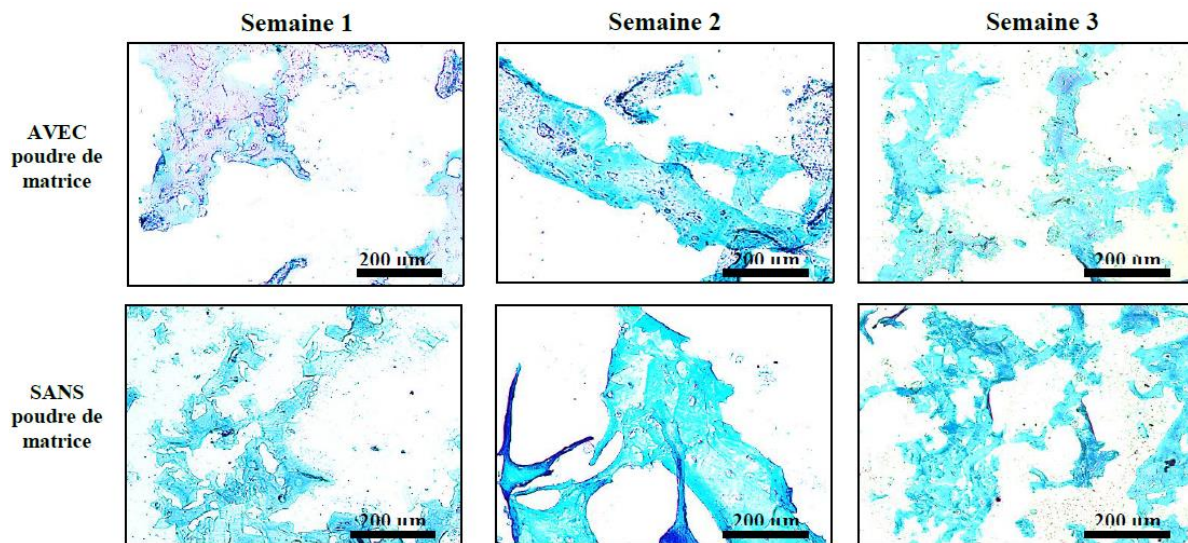


Figure 41. Coloration au bleu alcian de culture de CPP humains incorporés dans des billes d'alginate avec et sans adjonction de poudre de cartilage de porc décellularisé à J7, J14 et J21.

Ici encore, une augmentation progressive des plages de néo-tissu dans les constructions avec et sans poudre de matrice, mais de façon moins importante que pour les deux autres populations cellulaires.

3) Coloration des protéoglycanes à la Safranine O

a) Chondrocytes

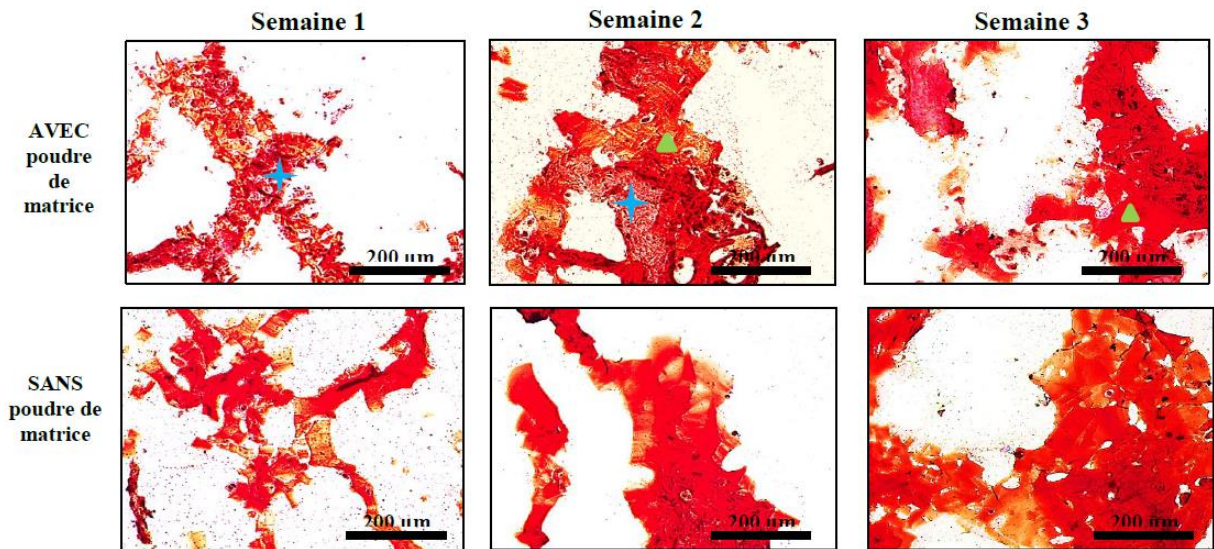


Figure 42. Coloration à la safranine O de culture de chondrocytes humains incorporés dans des billes d'alginate avec et sans adjonction de poudre de cartilage de porc décellularisé à J7, J14 et J21.

Une augmentation progressive du dépôt de protéoglycanes sulfatés, légèrement plus importante sans poudre est notée. On note la différence de coloration entre les plages de poudre décellularisée (étoile bleue) et le néo-tissu (triangle vert).

b) CSMMOH




Figure 43. Coloration à la safranine O de culture de CSMMO humains incorporés dans des billes d'alginate avec et sans adjonction de poudre de cartilage de porc décellularisé à J7, J14 et J21.

On observe le même schéma avec les CSM, une augmentation progressive de dépôt avec et sans poudre mais semblant plus importante dans les constructions sans poudre.

c) CPPh

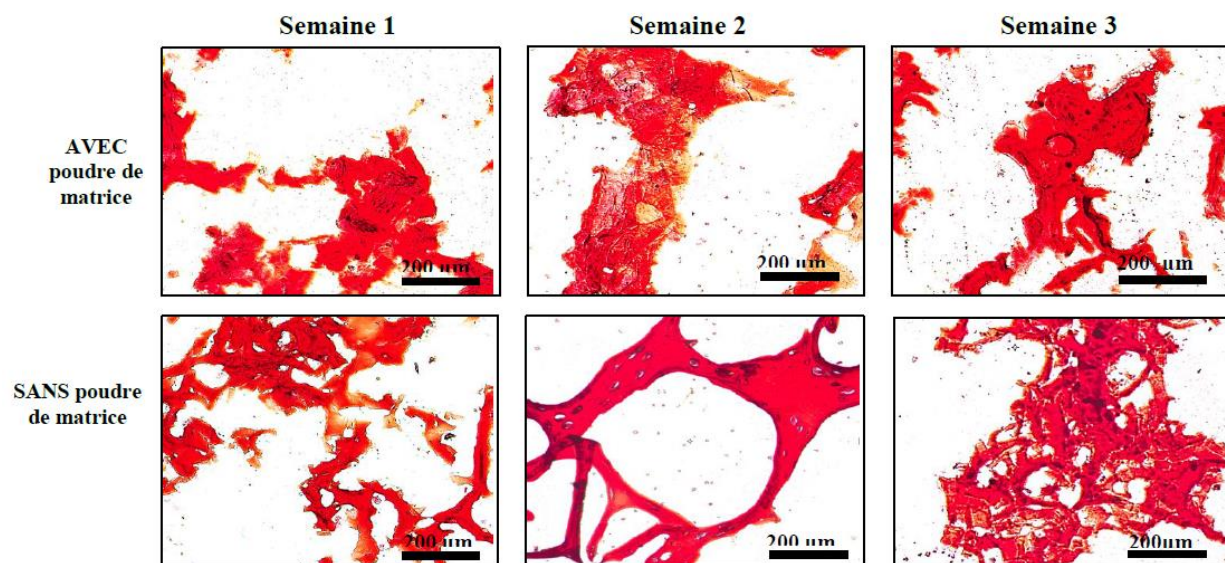


Figure 44. Coloration à la safranine O de culture de CPP humains incorporés dans des billes d'alginate avec et sans adjonction de poudre de cartilage de porc décellularisé à J7, J14 et J21.

Pour les CPP, on observe très peu de néo-tissu déposé dans les constructions avec poudre, légèrement plus dans celles sans poudre.

4) Coloration des fibres d'élastine à l'orcéine

Les observations de ces coupes étant peu interprétables, avec une perte de toutes les coupes sans poudre de MEC et un bruit de fond important, nous les présenterons ensemble. Il n'existe pas de différence majeure d'intensité de la couleur violet foncé sur ces coupes en fonction des semaines, même s'il semblerait que la population cellulaire des CSM puis celle des CPP fixent plus cette coloration que les chondrocytes, mais sans réelle gradation retrouvable.

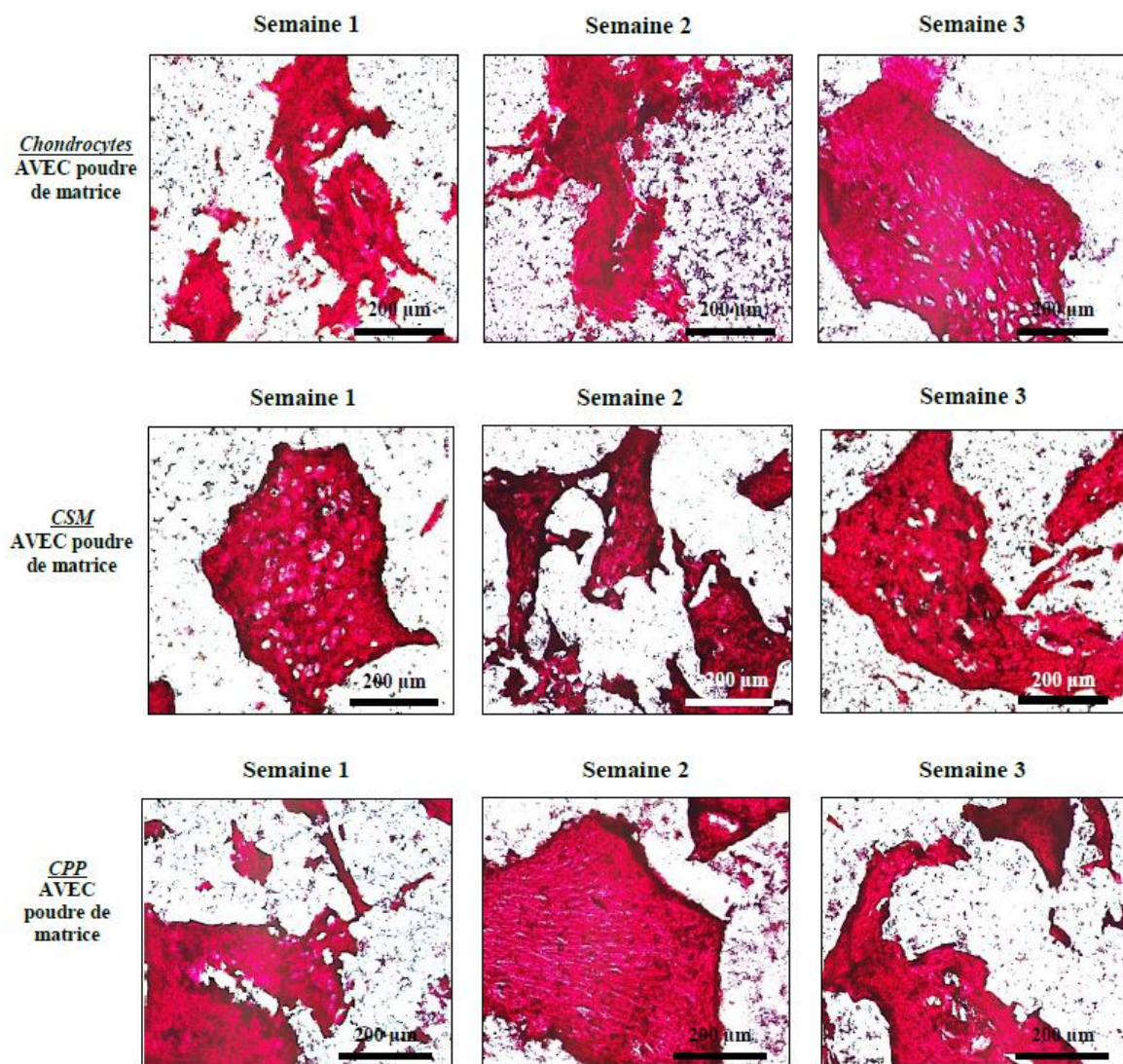


Figure 45. Coloration à l'orcéine de culture de chondrocytes, CSMMO et CPP humains incorporés dans des billes d'alginate avec adjonction de poudre de cartilage de porc décellularisé à J7, J14 et J21.

5) Analyse qualitative de la formation de collagène de type I par immunohistochimie

Pour ces analyses, les coupes de tissu sans poudre matricielle n'ont là encore pas résisté au protocole utilisé. Ne sont donc présentées que les coupes des constructions réalisées en présence de poudre.

a) Chondrocytes

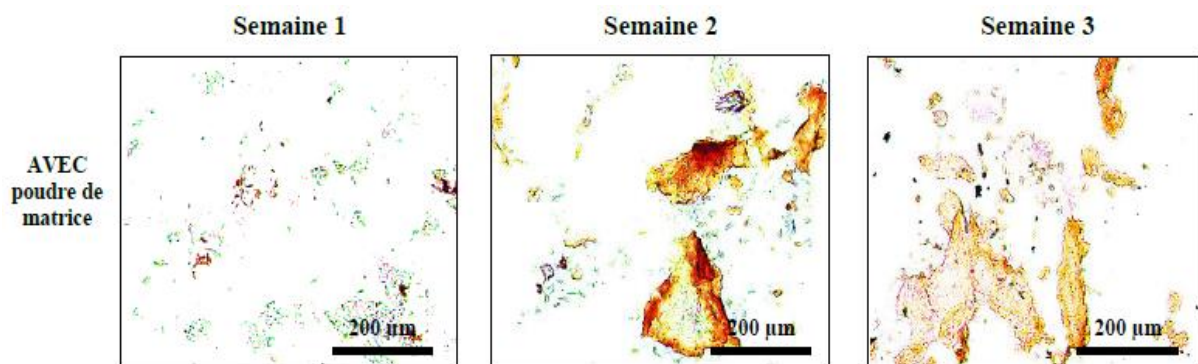


Figure 46. IHC Col I de culture de chondrocytes humains incorporés dans des billes d'alginate avec adjonction de poudre de cartilage de porc décellularisé à J7, J14 et J21.

Pour le collagène I, les chondrocytes en présence de poudre en déposent dès la semaine 2 en périphérie des fragments observés, ce qui est cohérent avec la localisation habituelle périchondrale et sous-périchondrale du collagène type I.

b) CSMMOh

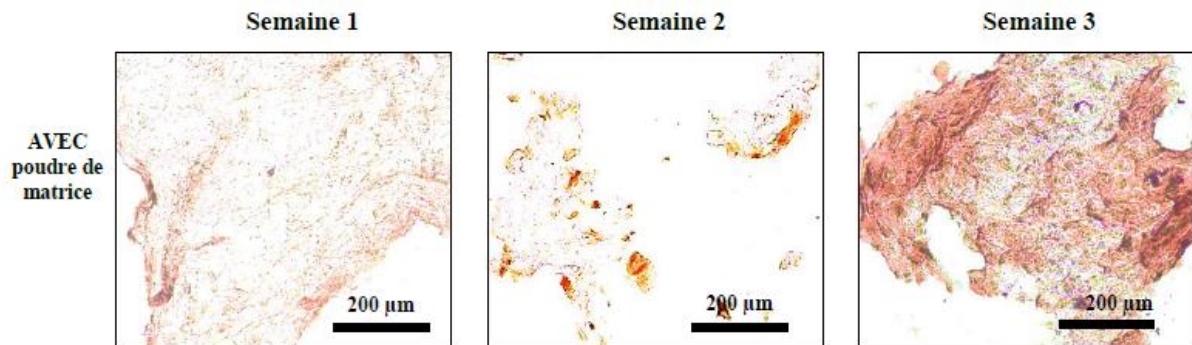


Figure 47. IHC Col I de culture de CSMMO humains incorporés dans des billes d'alginate avec adjonction de poudre de cartilage de porc décellularisé à J7, J14 et J21.

C'est aussi le cas bien qu'en plus petite quantité à la semaine 2 pour les CSM dans les constructions avec poudre, avec dépôts plus importants à la semaine 3 et ce, de manière diffuse.

c) CPPh

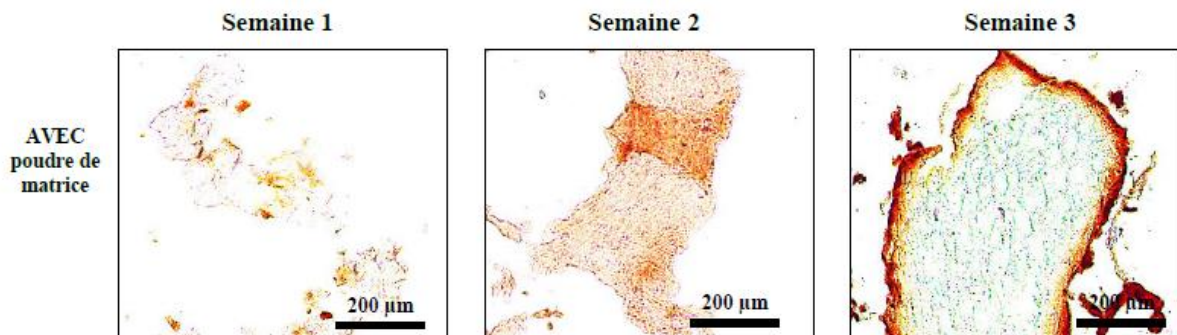


Figure 48. IHC Col I de culture de CPP humains incorporés dans des billes d'alginate avec adjonction de poudre de cartilage de porc décellularisé à J7, J14 et J21.

Pour les CPP, on observe un dépôt de collagène I dès la première semaine, avec un dépôt intense en périphérie à la semaine 3, en accord avec la fonction initiale de ces cellules.

6) Analyse qualitative de la formation de collagène de type II par immunohistochimie

a) Chondrocytes

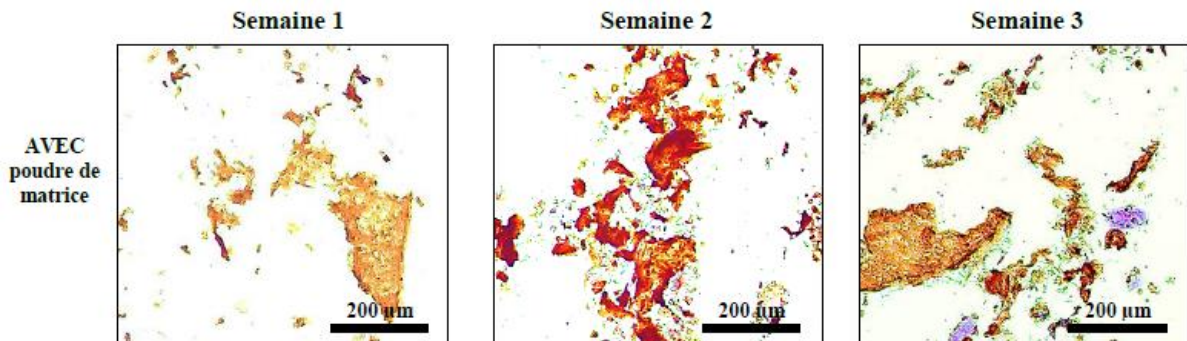


Figure 49. IHC Col II de culture de chondrocytes humains incorporés dans des billes d'alginate avec adjonction de poudre de cartilage de porc décellularisé à J7, J14 et J21.

Pour le collagène de type II avec les chondrocytes et les constructions comprenant de la poudre, on observe une augmentation de l'intensité de fixation à la semaine 2 (la semaine 1 étant assez proche de la construction poudre et gel d'alginate) puis 3.

b) CSMMh

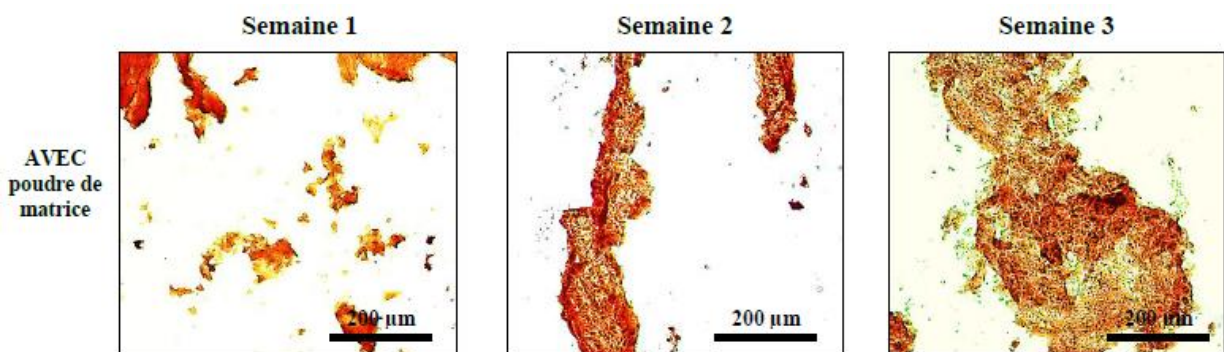


Figure 50. IHC Col II de culture de CSMMO humains incorporés dans des billes d'alginate avec adjonction de poudre de cartilage de porc décellularisé à J7, J14 et J21.

Pour les CSM, le dépôt de collagène II semble s'intensifier au cours des 3 semaines avec un dépôt important à la 3^{ème} semaine.

c) CPPh

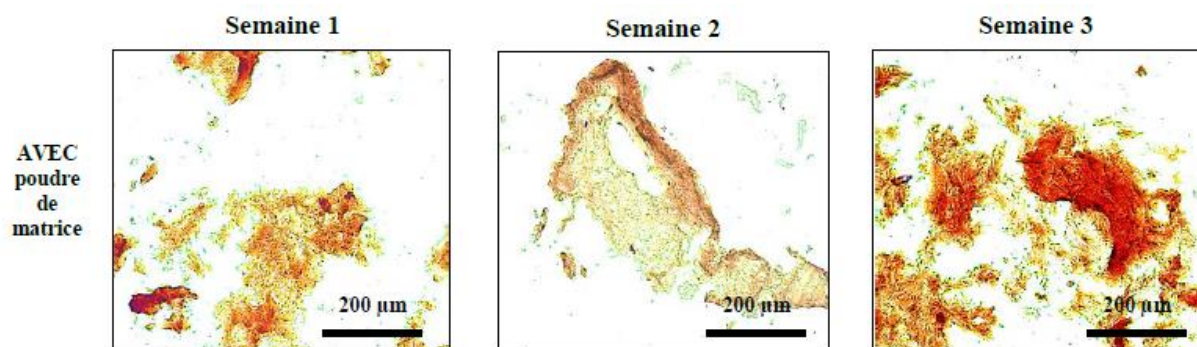


Figure 51. IHC Col II de culture de CPP humains incorporés dans des billes d'alginate avec adjonction de poudre de cartilage de porc décellularisé à J7, J14 et J21.

Là encore, pour les CPP, on note une l'augmentation de l'intensité du marquage à la 3e semaine, concordant avec le dépôt de collagène I.

7) Analyse qualitative de la formation des agrégates par immuno-histochimie

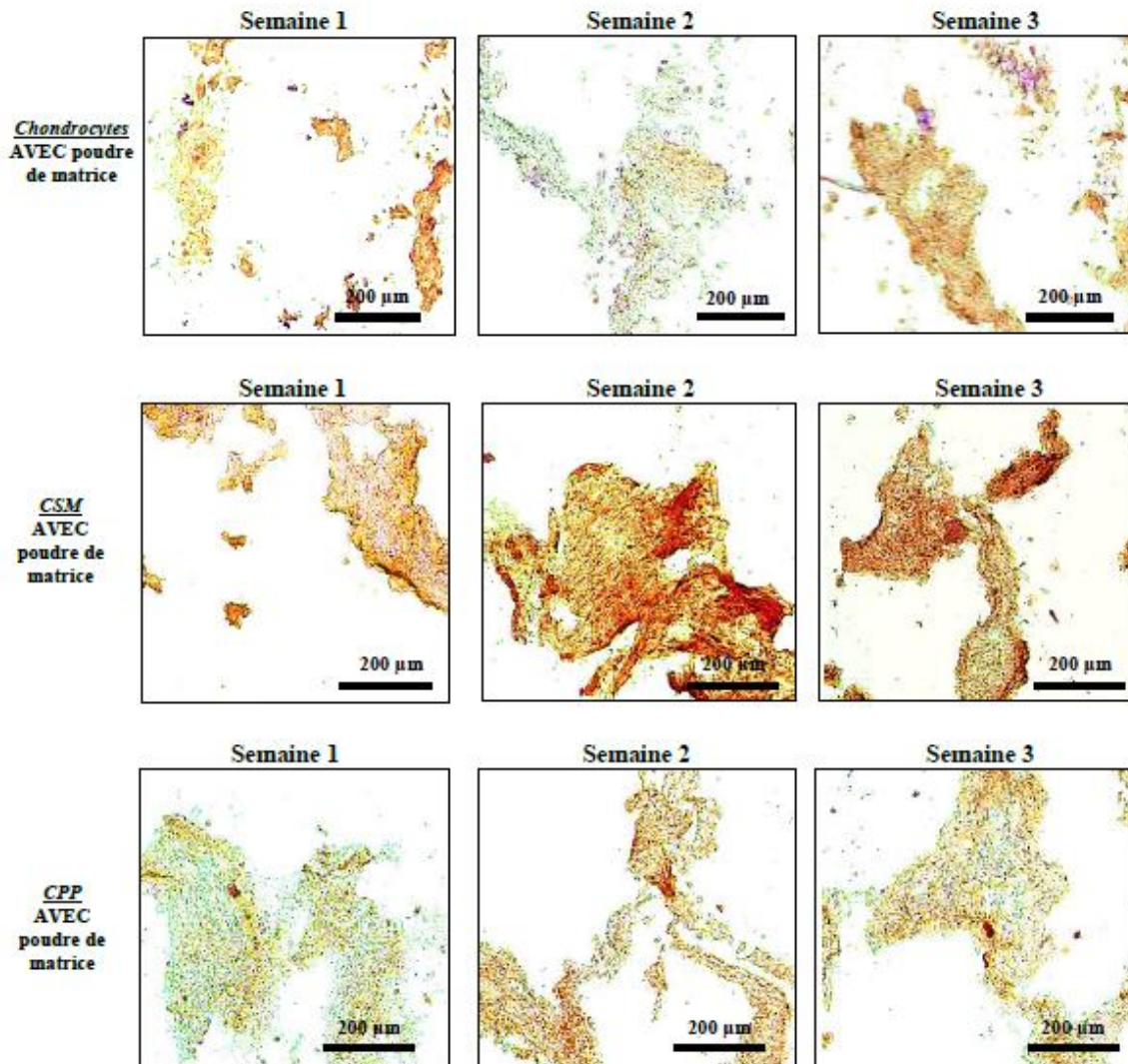


Figure 52. IHC ACAN de culture de chondrocytes, CSMMO et CPP humains incorporés dans des billes d'alginate avec adjonction de poudre de cartilage de porc décellularisé à J7, J14 et J21.

Pour les chondrocytes ainsi que les CPP, on ne note qu'une synthèse limitée d'agrégane durant les 3 semaines. Les CSM en produisent le plus, surtout après 1 et 2 semaines.

E- Etude de la réaction immunitaire in vivo chez la souris immunocompétente

1) Déroulé de l'expérimentation

Au total, 30 souris ont été incluses dans la procédure. Elles étaient divisées en 2 groupes de 15. Le premier groupe est sacrifié à J7 et le second à J21.

Sur le premier groupe, il n'y a eu aucune perte per ou post opératoire. Dans le groupe 2, une souris est décédée après une ponction retro-orbitaire à J14.

2) Etude immuno histo chimique de la réaction locale

Tout d'abord, il est à noter que nous n'avons eu aucune réaction inflammatoire, infectieuse ou de rejet aussi bien dans le groupe 1 que dans le groupe 2 et ce pour toutes les conditions. Ensuite, devant la difficulté de mettre en évidence l'une ou l'autre des réactions immunitaires attendues, inflammatoire ou remodelante, nous avons uniquement recherché si la mise en place des différentes conditions était responsable de réaction immunitaire.

L'étude immuno-histo chimique retrouve une présence modérée de macrophages notamment CD68 et CD206 dans les conditions « alginate », « poudre de cartilage », « alginate + poudre » et étaient comparables à notre contrôle négatif. Par contre, présence du fragment de cartilage xénogénique, non décellularisé entraînait une réaction macrophagique importante.

a) Résultats à J7

i) Condition « alginate + poudre »

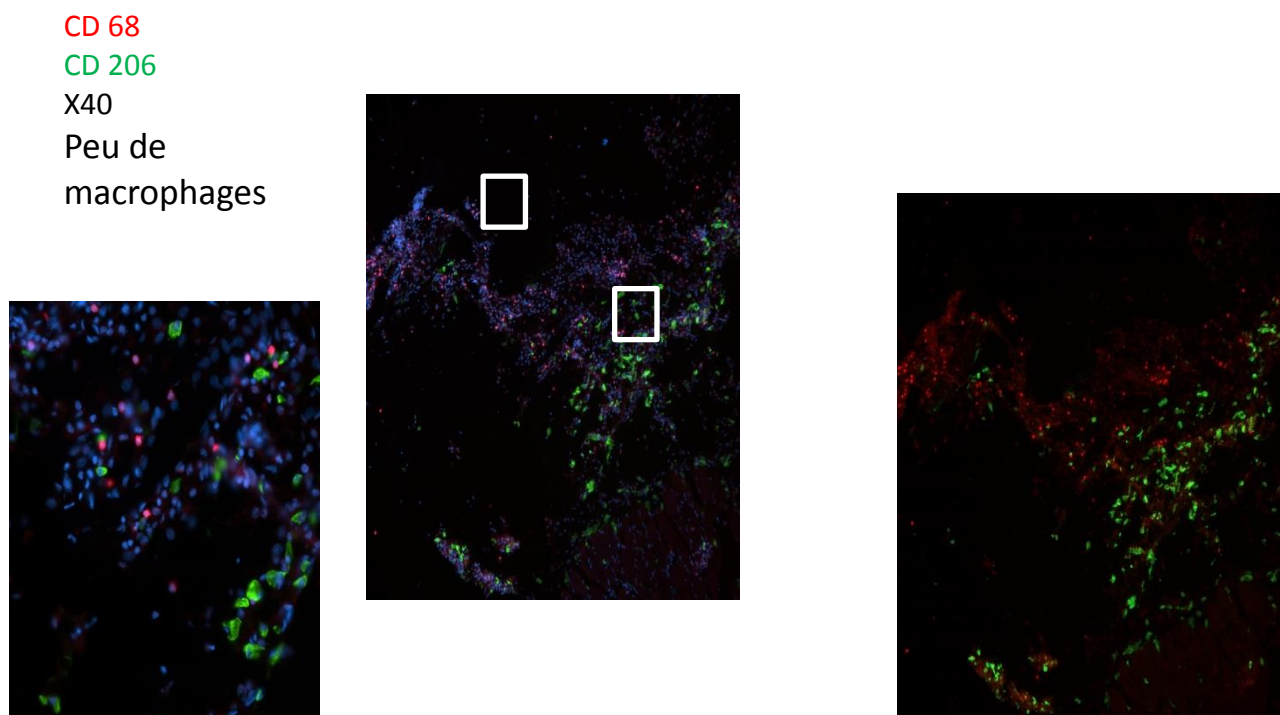


Figure 53. Coupe de la bille extraite de la souris et Immunofluorescence. On retrouve une faible présence de macrophages CD68+ et CD206+ au sein du tissu de souris avec la condition « alginate + poudre ». La fluorescence bleue correspond aux noyaux cellulaires. Le marquage CD68 est en rouge, le CD206 en vert.

ii) Condition « alginate »

CD 68

CD 206

X10

Peu de macrophages

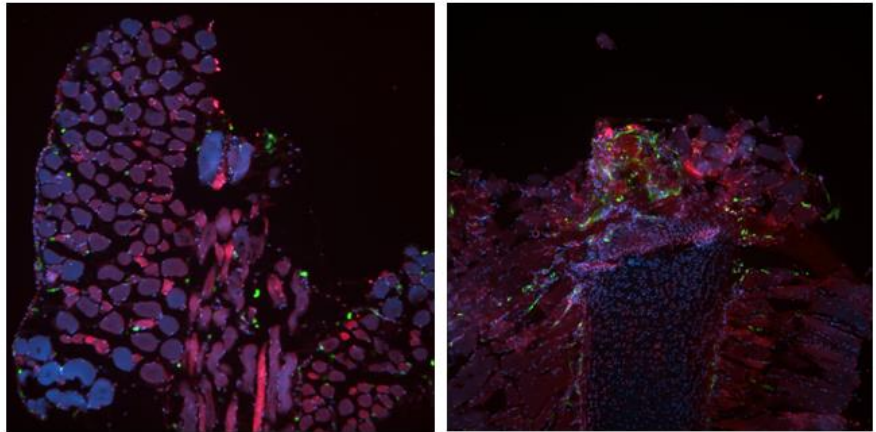
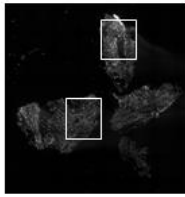


Figure 54. Coupe de la bille extraite de la souris et Immunofluorescence. On retrouve une présence très modérée de cellules CD68+ et CD206+ dans la condition « alginate ».

iii) Condition « poudre »

CD 68 et CD 206

x10

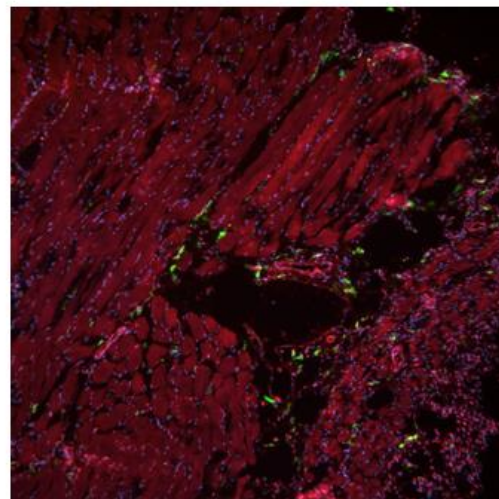


Figure 55. Coupe de la bille extraite de la souris et Immunofluorescence. Encore une fois, il y a peu de fluorescence rouge et verte qui objective une faible présence de macrophages.

iv) Contrôle positif « cartilage xénogénique »

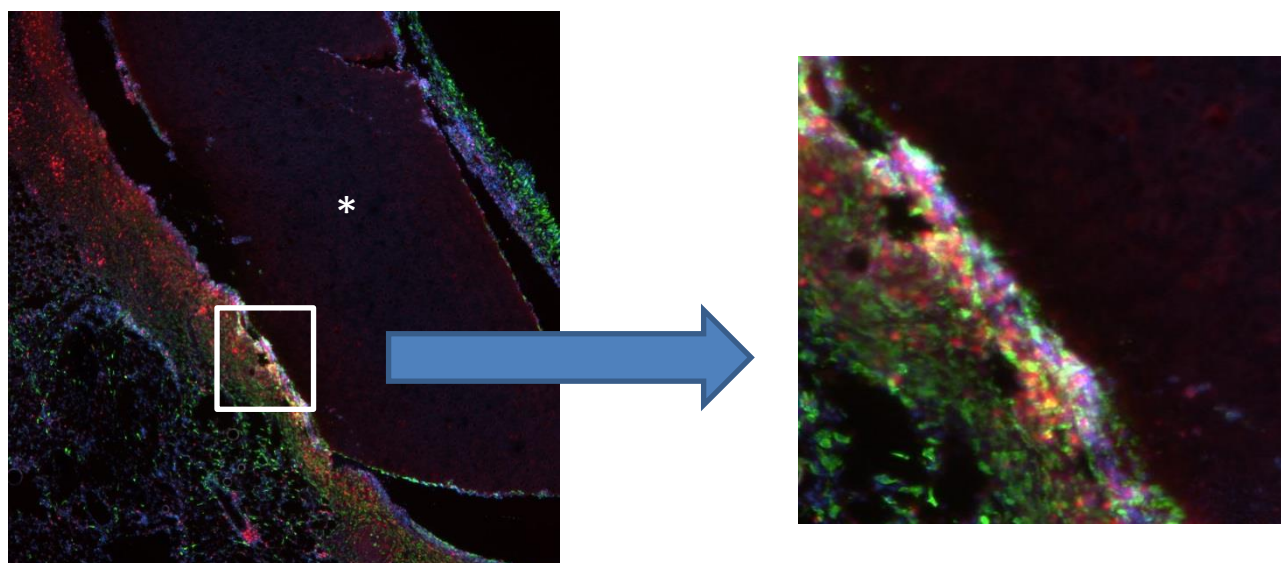


Figure 56. Coupe de la bille extraite de la souris et Immunofluorescence. Sur le contrôle positif, la présence de fluorescence rouge et verte en regard du fragment de cartilage non décellularisé est importante signifiant une réaction macrophagique notable. Agrandissement x 5. *CD68* *CD206* * cartilage non décellularisé

v) Contrôle négatif « SHAM surgery »

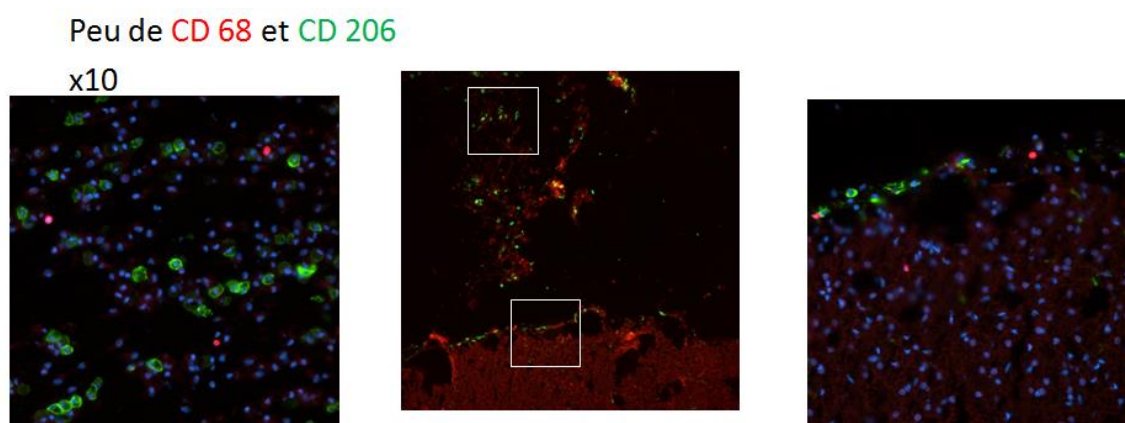


Figure 57. Coupe de la bille extraite de la souris et Immunofluorescence. Le contrôle négatif retrouve peu de fluorescence rouge et verte ce qui montre une réaction macrophagique très modérée. La coloration bleue représente les noyaux cellulaires, la coloration rouge, les cellules marquant le *CD68*, c'est-à-dire les macrophages.

b) Résultats à J21

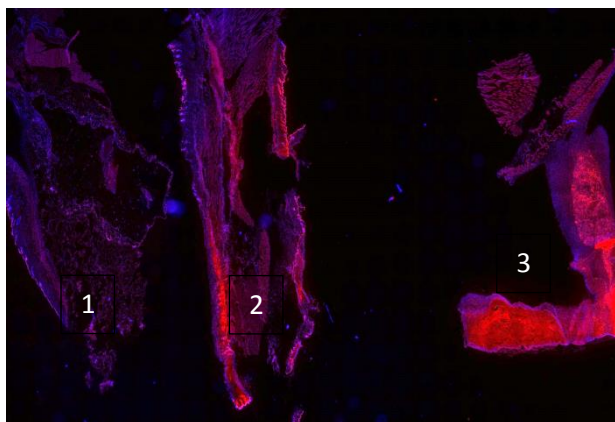


Figure 58. Coupe de la bille extraite de la souris et Immunofluorescence. Le marquage rouge représente les cellules CD68. La condition 1 est la bille d'alginate et poudre, la condition 2 l'alginate et la condition 3 la poudre. On retrouve une absence de bille qui ont été très probablement résorbées à J21.

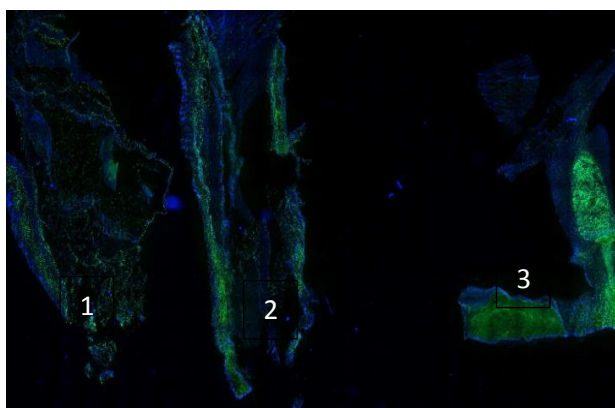


Figure 59. Coupe de la bille extraite de la souris et Immunofluorescence. Le marquage vert représente les cellules CD206, le bleu représente les noyaux cellulaires. La condition 1 est la bille d'alginate et poudre, la condition 2 l'alginate et la condition 3 la poudre. On retrouve également une absence de bille qui ont été très probablement résorbées à J21.

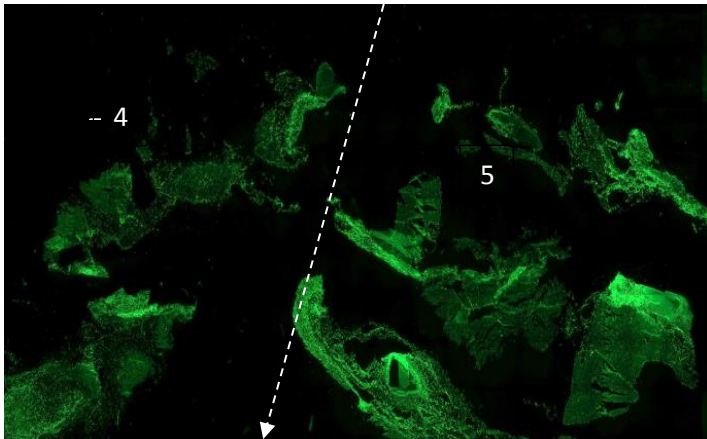


Figure 60. Coupe de la bille extraite de la souris et Immunofluorescence La condition 4 est le contrôle positif et la 5 est le contrôle négatif. Le marquage vert représente les cellules CD206. Ici aussi les billes ne sont pas mises en évidence et sont probablement résorbées.

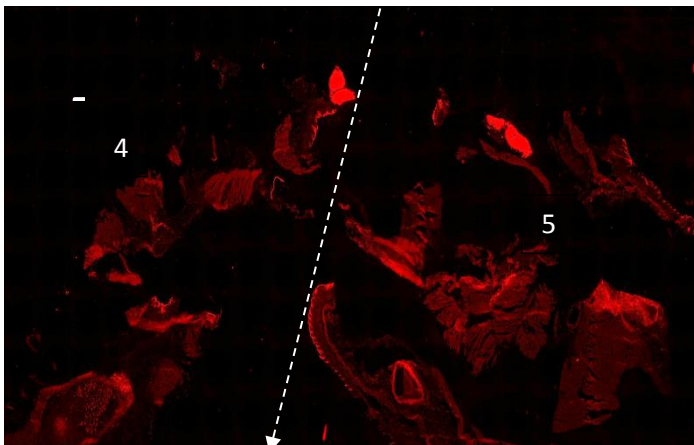


Figure 61. Coupe de la bille extraite de la souris et Immunofluorescence La condition 4 est le contrôle positif et la 5 est le contrôle négatif. Le marquage rouge représente les cellules CD68. Ici aussi les billes ne sont pas retrouvées.

3) Etude de la réponse systémique

Les prélèvements sanguins réalisés chez les souris, que ce soit par ponction rétro-orbitaire à J14 ou intra cardiaque au moment de la mise à mort à J7 pour le premier groupe puis à J21 pour le second a permis en moyenne d'obtenir 600 à 800µl de sang.

Après centrifugation et après avoir éliminé les composantes cellulaires, il restait en moyenne 300 à 400µl de sérum.

Chaque ELISA nécessitait 100µl par puits. Et les recommandations du fabricant étaient de faire deux puits par condition.

Nous n'avons donc pas pu réaliser de mises point préalables compte tenu de la faible quantité d'échantillon que nous avons. Les dosages ont donc été faits directement sur les échantillons et avec une seule mesure par souris pour chaque interleukine.

Malheureusement, le dosage a échoué et les résultats n'ont pas pu être interprétés.




Figure 62. Exemple de résultats obtenus pour l'ELISA de l'IL-10. Les cases A1-A8 représentent la gamme. Puis les autres puits contiennent les différents échantillons des souris

1	2	3	4	5	6	7	8	9	10	11	12
0,3561	0,4118	0,2776	0,2787	0,3568	0,4245	1,2466	1,1870	0,1332	0,2399	0,1177	0,3414
0,2065	0,1870	0,3169	0,2104	0,0822	0,1476	0,1558	0,1596	0,0849	0,2043	0,1051	0,4173
0,1089	0,1036	0,3222	0,1278	0,3319	0,2581	0,2713	0,0992	0,1307	0,8432	1,0286	1,5051
0,1478	0,1271	0,4835	0,2279	0,3793	0,1895	0,2158	0,1540	0,1909	0,3465	0,3313	3,3670
0,5303	0,2474	0,1611	0,3137	0,5633	0,2879	0,2553	0,2164	0,3124	0,1927	0,5061	2,8502
0,8062	0,3212	0,1116	0,1275	0,0955	0,1810	0,1222	0,1141	0,4675	0,1588	0,1819	0,3743
0,4738	0,3983	0,2453	0,1170	0,1528	0,3473	0,2057	0,2307	0,1365	0,1298	0,2473	0,1938
0,1902	0,1882	0,2649	0,3269	0,1597	0,1315	0,7919	0,8223	0,4695	0,4898	0,1599	0,1231

Figure 63. Tableau de la mesure optique des ELISA de l'IL-10

4) Conclusion

L'étude de la réponse immunitaire systémique n'a pas permis de mettre en évidence de réponse inflammatoire compte tenu de l'échec du dosage. Quant à la réponse locale, il semble ne pas y avoir de recrutement macrophagique avec la présence de poudre xénogénique. Par contre le contrôle positif à J7, représenté par le fragment de cartilage de porc non décellularisé, retrouve un recrutement plus important de macrophages.

F- Modèle de defect cartilagineux auriculaire chez le lapin et chondrogenèse in vivo

1) Résultats macroscopiques

Sur les 12 lapins opérés dans le groupe 1, un lapin est décédé d'un arrêt cardiorespiratoire en per-opératoire et n'a pas pu être réanimé. Nous avons également eu une complication précoce, à J4 en rapport avec une nécrose auriculaire très probablement due à une lésion de l'artère auriculaire lors la chirurgie. L'oreille était tombante et après discussion avec le comité du bien-être animal, décision a été prise de mettre à mort l'animal.

Sur les 12 lapins opérés dans le groupe M2, tous les lapins ont survécu, il n'y a donc pas eu de perte per ou post opératoire.

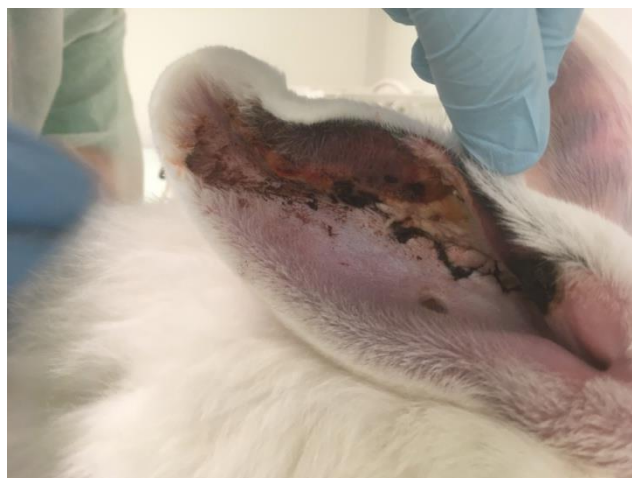

Figure 64. Nécrose d'une héli-oreille à J4, en rapport avec une lésion de l'artère centrale de l'oreille au cours de la chirurgie

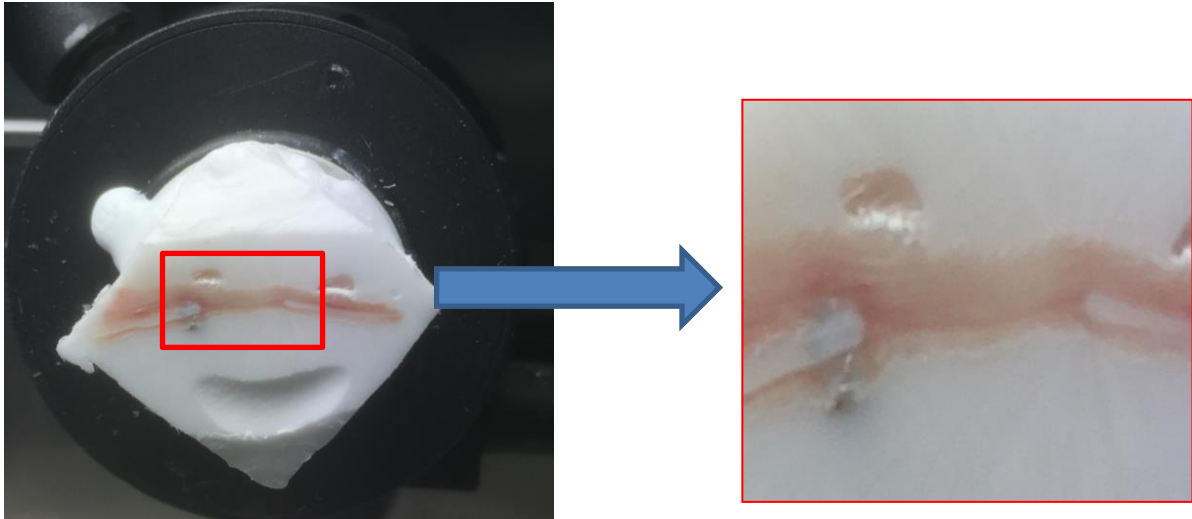


Figure 65. Chirurgie de defect sans reconstruction. On voit bien l'interruption du cartilage sans néo-tissu cartilagineux entre les deux.




Figure 66. Chirurgie de defect et reconstruction par une bille d'alginate avec cellules périchondrales de lapin. On observe la bille d'alginate mais pas de formation de néocartilage.

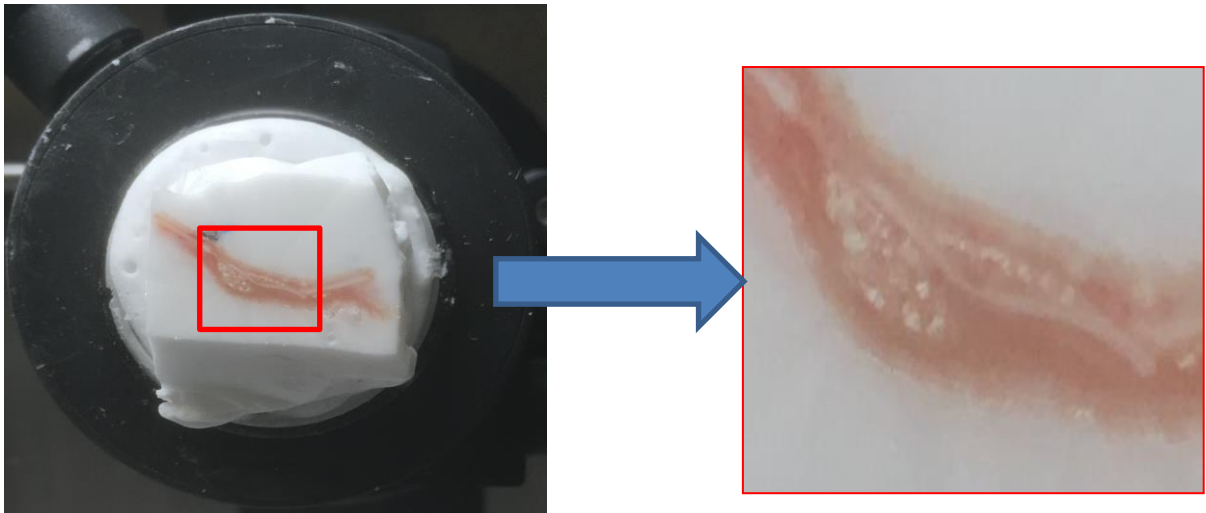


Figure 67. Comblement du défaut par une bille d'alginate avec de la poudre de cartilage décellularisé. On retrouve cette poudre au niveau du défaut cartilagineux.




Figure 68. Comblement du defect par une bille composée d'alginate, de cellules périchondrales et de poudre de cartilage décellularisé. On observe la présence de fragments de néo cartilage.

2) Résultats histologiques à M1

Sur toutes les colorations suivantes, les photos a) représentent les colorations faites avec la bille préparée à partir de cellules périchondriales, alginate et poudre de cartilage décellularisée, les photos b) à partir d'une bille faite de cellules périchondriales et d'alginate, la photo c) à partir d'une bille de poudre décellularisée de porc et d'alginate et enfin, la condition d) est la création de défaut sans reconstruction (contrôle négatif).

a) Coloration à la safranine O en normoxie

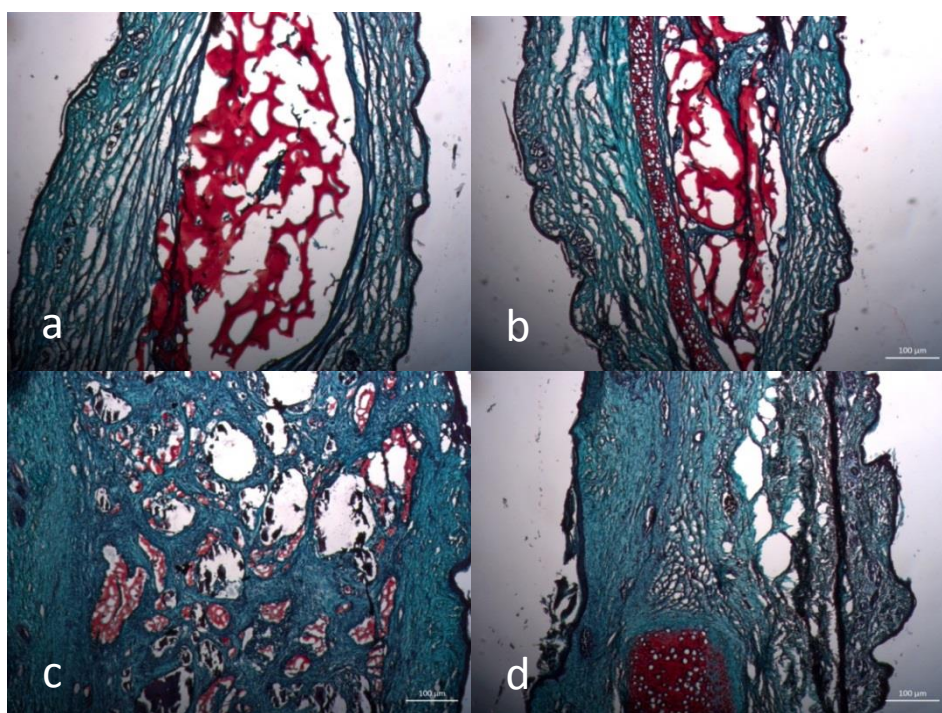


Figure 69. Agrandissement x2,5. Les conditions a et b, celles contenant des cellules, retrouvent une meilleure coloration à la safranine O que pour la condition alginate et poudre, ce qui laisse sous-entendre le rôle important des cellules dans la formation de la néomatrice.

b) Coloration à la safranine O en hypoxie

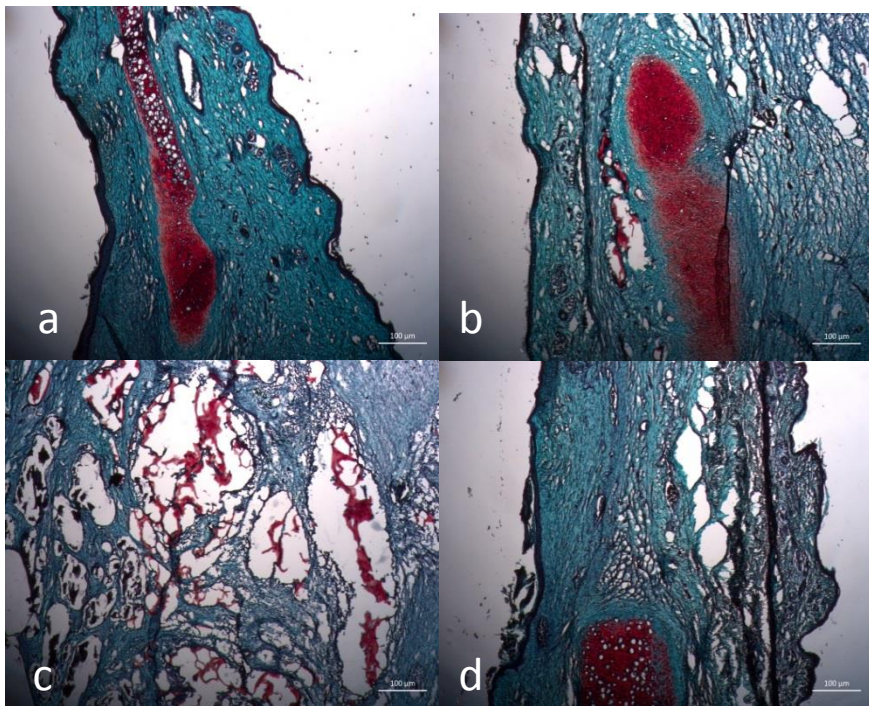


Figure 70. Agrandissement x2,5. On retrouve une coloration plus marquée à la safranine O dans les conditions a) et b) par rapport à la condition c).

c) Coloration HE en normoxie

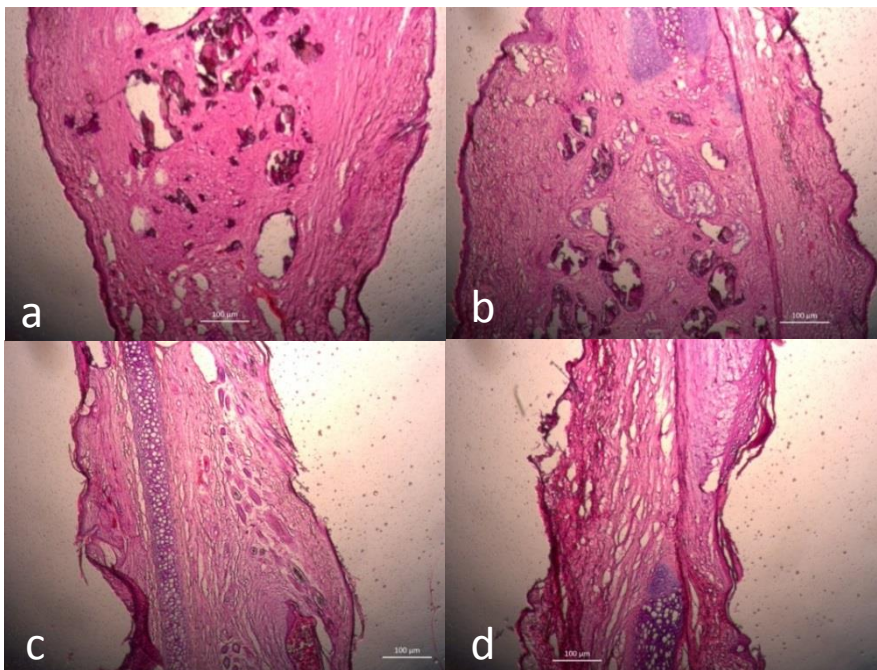


Figure 71. Agrandissement x2,5. La coloration hématoxyline-éosine retrouve une coloration de la matrice extracellulaire en rose et les noyaux en violet. On retrouve une coloration en violet dans les conditions a) et b) plus maquée que dans la condition c). On retrouve ainsi les cellules mises en place dans les billes des conditions a) et b).

d) Coloration HE en hypoxie

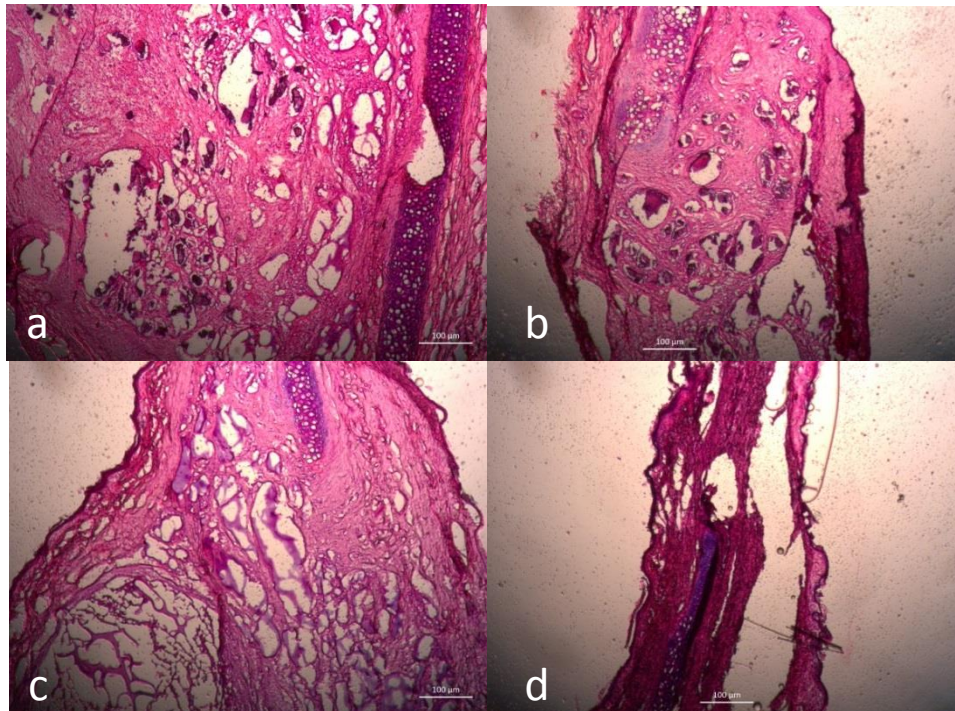


Figure 72. Agrandissement x2,5. De même en hypoxie, les conditions a) et b) mettent en évidence les noyaux en violet alors qu'ils ne sont pas visibles dans les conditions c) et d).

3) Résultats histologiques à M2

a) Coloration à la safranine O en normoxie

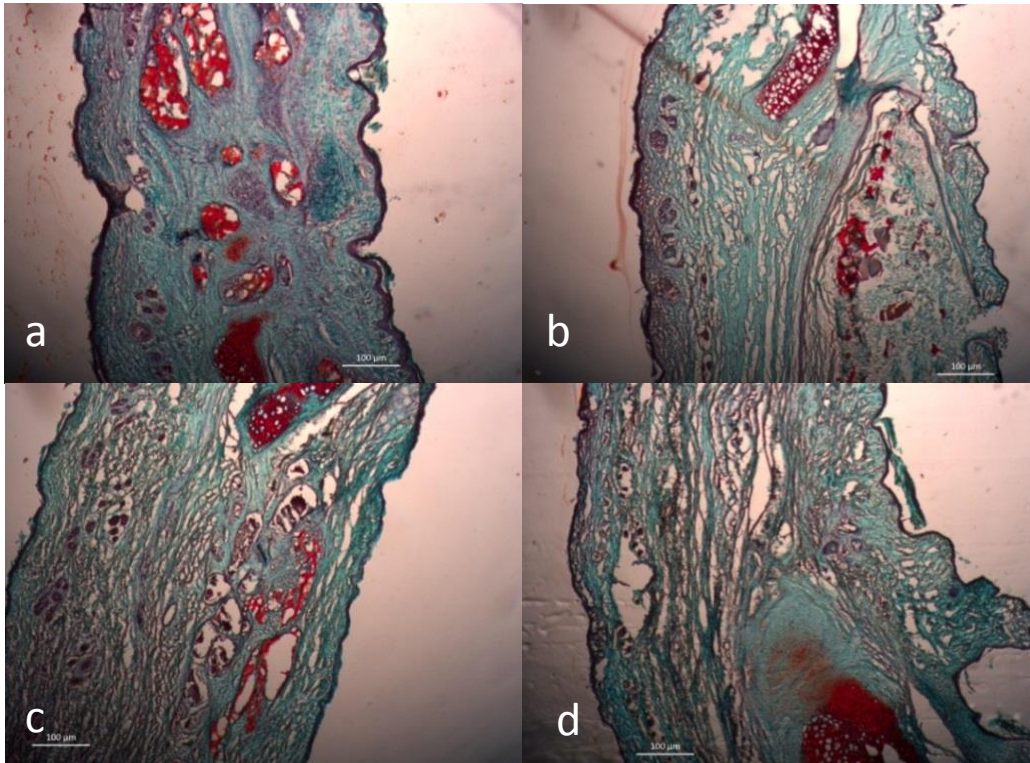


Figure 73. Agrandissement $\times 2,5$. Au 2^{ème} mois, en normoxie, on retrouve une coloration à la safranine O plus importante dans la condition a) avec une bille faite à partir de cellules – alginate et poudre de cartilage.

b) Coloration à la safranine O en hypoxie

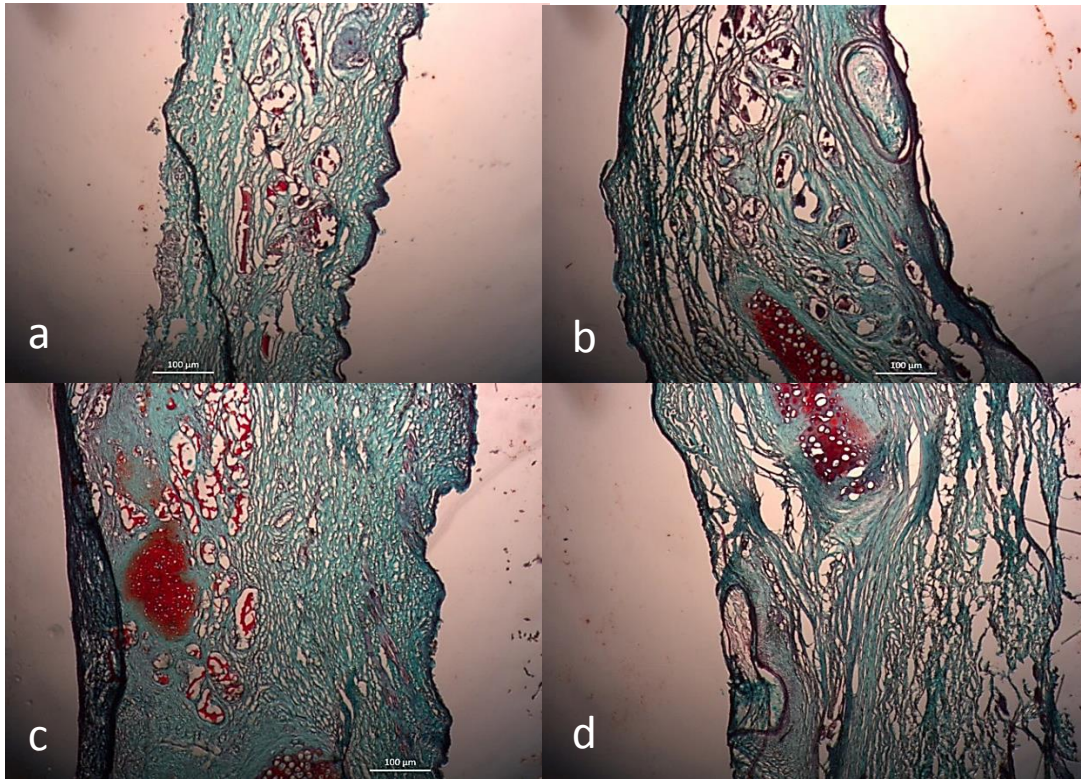


Figure 74. Agrandissement x2,5. A 2 mois, en hypoxie, le résultat est moins évident, avec notamment une absence de coloration à la safranine O. On peut penser qu'une partie des billes se sont alors résorbées, aussi bien dans les billes avec cellules – alginate et poudre a), qu'avec la poudre et l'alginate b) ou encore les cellules et l'alginate c).

c) Coloration HE en normoxie

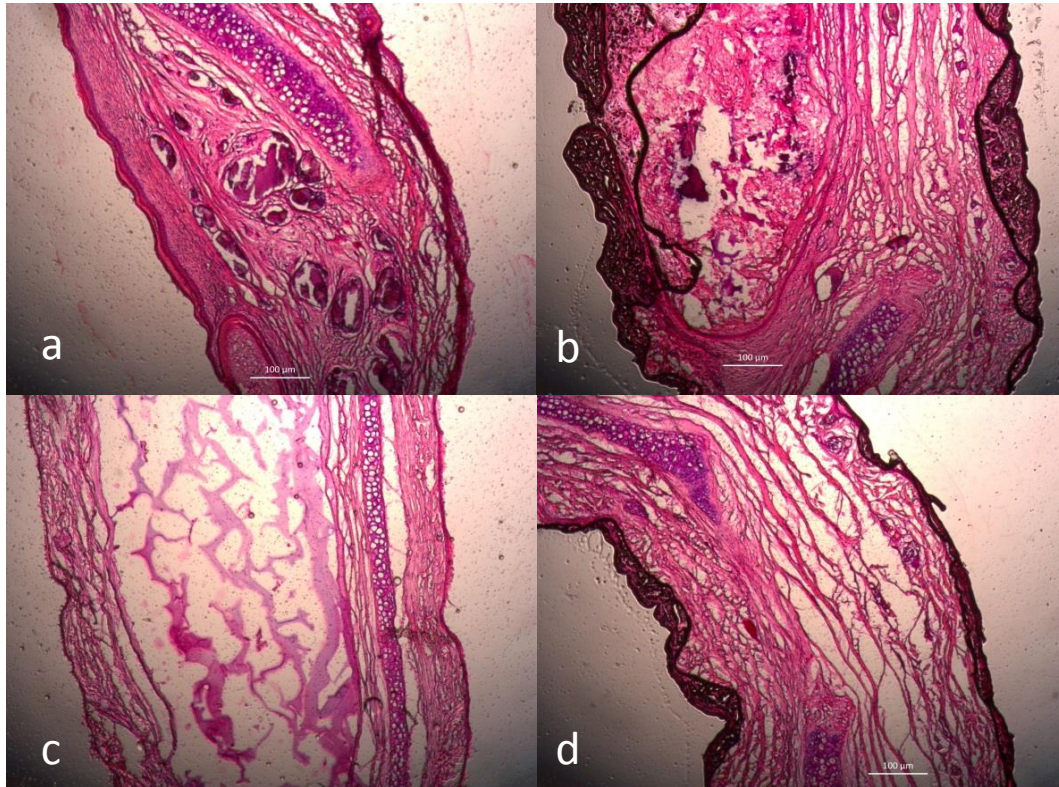


Figure 75. Agrandissement x2.5. La coloration violette dans les conditions a) et b) marquent les noyaux cellulaires présents dans les billes. Ils ne sont pas retrouvés dans les conditions c) et d).

d) Coloration HE en hypoxie

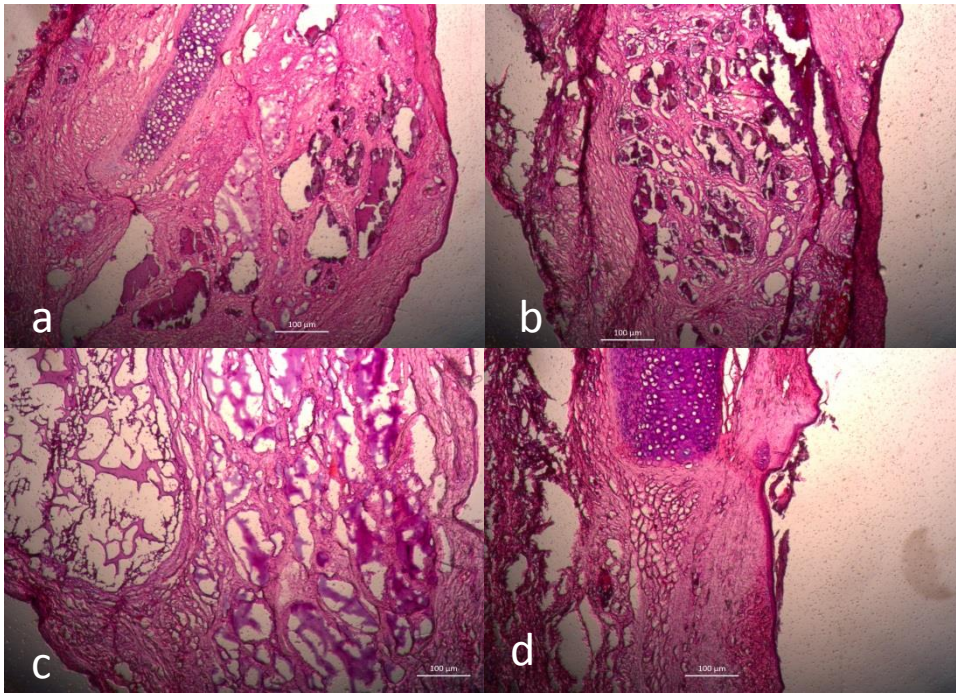


Figure 76. Agrandissement x2,5. De même qu'en normoxie, en hypoxie, une coloration des noyaux est retrouvée dans les conditions a) et b) contrairement aux conditions c) et d).

Discussion

Pourquoi utiliser du tissu décellularisé comme biomatériau?

Le principe de l'ingénierie tissulaire au sens large, est basé sur la présence de trois éléments : des cellules, un support servant à la prolifération cellulaire, appelé biomatériau, et des facteurs bio-signalétiques présents dans le milieu de culture et qui permettent de la multiplication et la différenciation cellulaire.

Les biomatériaux décellularisés nous semblent être les candidats idéaux pour l'ingénierie tissulaire. En effet, ils possèdent en leur sein les composants de la matrice ainsi que les facteurs biosignalétiques appropriés. Ils ont déjà fait preuve de leur efficacité pour de nombreux tissus : entre autres, les scaffolds laryngés prélevés chez le chien puis recellularisés par des cellules souches humaines (Moser et al., 2020), ou encore le nerf sciatique de porc décellularisé (Li et al., 2019) qui conserve ses fonctions de conduction de l'influx nerveux au moins in vitro.

L'ingénierie cartilagineuse ne déroge pas à la règle. Cependant, la majorité des études utilisent des biomatériaux naturels (acide hyaluronique, alginate, collagène...) ou synthétiques (acide caprolactone, acide polylactique...) et l'utilisation du cartilage décellularisé est moins commun (Utomo et al., 2015 ; Pleumeekers et al., 2015). L'avantage du cartilage décellularisé est également sa possibilité de promouvoir un remodelage constructif, notamment grâce aux facteurs pro-chondrogéniques qu'il contient (TGF- β , Sox-9...). Enfin, il présente l'avantage d'une matrice adaptée (collagène type II, aggrecanes...) avec une structure en trois dimensions qui apporte le soutien pour la recellularisation. C'est pourquoi nous sommes partis sur le cartilage décellularisé comme biomatériau.

Pourquoi ce protocole de décellularisation ?

Il existe de nombreux protocoles de décellularisation, à partir de détergents chimiques, d'enzymes, d'agents physiques. Notre protocole est un protocole mixte (facteurs physiques avec l'agitation, la congélation initiale du cartilage et le rinçage dans une solution hypotonique) mais avec une dominante d'étapes enzymatiques (pronase, collagénase et DNase).

Nous avons préférentiellement appliqué un traitement enzymatique car après plusieurs essais avec les agents chimiques usuels (SDS, DOC, Triton X-100) nous ne sommes pas parvenus à obtenir une décellularisation satisfaisante. Lorsque l'on regarde les publications utilisant des agents chimiques, leur durée d'action est longue, souvent plusieurs heures voire jours. Un des avantages de ce protocole est donc sa durée. En effet, nous avons obtenu une décellularisation efficace selon les critères de Crapo en 7 heures en comptant les rinçages (sans compter le rinçage final overnight).

De plus, l'action des enzymes nous semble plus ciblée. Alors que les détergents vont agir de manière non spécifique, les enzymes vont avoir une action précise : la collagénase va relâcher la matrice extracellulaire en digérant une partie des collagènes, la pronase va cibler et lyser les protéines membranaires cellulaires et ainsi déstabiliser les membranes lipidiques puis la DNase va spécifiquement détruire la double hélice d'ADN.

C'est pour ce gain de temps, une action qui nous semble plus ciblée et des résultats de décellularisation plus satisfaisants que nous avons opté pour ce protocole.

Pourquoi la pulvérisation?

Au cours de nos expériences *in vitro*, et après avoir mis au point le protocole de décellularisation tel que présenté, nous avons essayé plusieurs techniques de recellularisation : ensemencement par dépôt cellulaire sur fragments de cartilage décellularisé, ensemencement par centrifugation ou encore par apposition de feuillets cellulaires. A chaque fois, la colonisation cellulaire n'était que superficielle et une néomatrice se formait en superposition du biomatériau. Les cellules ne pénétraient pas dans le biomatériau. Et la bibliographie confirmait ces résultats (Elsaesser et al., 2016). C'est pourquoi, pour obtenir un résultat plus homogène en termes de recellularisation, nous avons décidé de pulvériser le cartilage, de le tamiser puis d'incorporer la poudre obtenue dans de l'alginate, et ce de manière homogène.

Chang et al., propose également un biomatériau à partir de cartilage articulaire humain pulvérisé et d'une solution de collagène. Les cultures *in vitro* réalisées dans un milieu pro-chondrogénique (ITS+) additionné de facteurs de croissance (TGF β + BMP-2) comprennent d'une part des cellules synoviales humaines incluses dans le biomatériau « poudre de cartilage-collagène » et d'autre part les mêmes cellules dans un biomatériau de collagène seul et donc sans poudre. Les analyses ont été faites tous les 7 jours jusqu'à 28 jours. Les résultats retrouvent la formation de cartilage de manière plus importante dans le groupe avec poudre que sans poudre. De même, ils retrouvent une formation de collagène et d'aggrécane de manière importante dans le groupe avec poudre et proche les concentrations retrouvées dans celles du tissu natif (Chang et al., 2014), ce qui confirme le caractère pro-chondrogénique de la poudre de cartilage décellularisée au moins *in vitro*. Néanmoins, la limite principale de cette étude est le fait que les cellules et cartilage utilisés soient du matériel articulaire et non auriculaire.

Dans ce sens, Kim et al., ont mis au point des disques de 5mm de diamètre composés de poudre de cartilage de porc décellularisé, de NaCl et d'EDC (N-(3-diméthylaminopropyl)-N'-ethyl carbodiimide hydrochloride) et les ont inséré chez la souris nude (Kim et al., 2016). L'objectif de ce travail était d'étudier la cinétique de dégradation des disques de poudre de

cartilage via un marqueur fluorescent, le Cy3-NHS. Kim et son équipe ont retrouvé une diminution de la fluorescence de 83% au bout de 8 semaines et en concluent donc une dégradation équivalente. De même ils ont mesuré les volumes de chaque disque jusqu'à la 8^{ème} semaine et ont retrouvé une perte de volume de 86% à la fin de l'expérience, ce qui est cohérent avec les résultats de la fluorescence. Les disques réalisés à partir de poudre décellularisée ont donc une dégradation relativement lente pour permettre de servir de support aux cellules.

Plus récemment, Zahiri et al. ont réalisé des cultures cellulaires de chondrocytes en présence de poudre de cartilage septal décellularisé. Ils ont démontré que l'activité métabolique était augmentée à J1 en présence de particules de poudre décellularisée. Mais cette augmentation d'activité n'était plus significative à J3 et J5. Dans tous les cas, les particules de cartilage n'entraînaient pas de mortalité cellulaire. Cette expérience démontrait donc l'absence de toxicité de la poudre sur les chondrocytes en culture (Zahiri et al., 2018).

La poudre de tissu décellularisé a déjà été utilisée dans plusieurs indications : trachéale (Shin et al., 2015), nerf (Hong et al., 2010), cardiaque (Singelyn et al., 2009), dermique (Hong et al., 2012) ou encore tissu adipeux (Choi et al., 2009).

Dans ce contexte, la pulvérisation du cartilage préalablement décellularisé nous est apparue comme une technique originale, innovante et fiable. Une limite cependant est la destruction au moins partielle des molécules matricielles. Ce qui explique peut-être les résultats obtenus avec les conditions « poudre » en *in vivo*.

À propos de la réaction inflammatoire engendrée par les biomatériaux décellularisés?

Au sein de nos expériences, la réaction inflammatoire n'a malheureusement pas pu être totalement concluante. En effet, la trop faible quantité de sérum obtenu chez la souris n'ont pas permis d'avoir des résultats satisfaisants en termes d'étude de la réaction systémique. Par contre, la réaction locale a été concluante parce qu'il n'y a eu aucun rejet de notre biomatériau et surtout les analyses immuno-histochimiques ont révélé une activité macrophagique importante en périphérie de notre contrôle positif avec qu'il y avait très peu de réaction aussi bien avec la poudre de cartilage, qu'avec l'alginate en comparaison avec le contrôle négatif.

Cependant, la meilleure des preuves réside dans l'absence de réaction inflammatoire ou de rejet lors de la mise en place de nos billes contenant du cartilage décellularisé chez le lapin.

Plusieurs études, notamment celle de l'équipe de Badylak ont analysé la réponse immunitaire entraînée par les matrices décellularisées. Ils ont testé AlloMax™, AlloDerm LifeCell™, Avaulta Plus™, CollaMend™ Flex HD Ethicon™, InteXen LP™, MatriStem Acell™, PelviSoft™, LifeCell™, Sugisis™, SurgiMend™, Veritas Synovis Life™, Xenform™, des biomatériaux actuellement sur le marché. Tous ces biomatériaux sont composés de matrice extracellulaire provenant d'origines tissulaires différentes (derme, muqueuse intestinale, muqueuse vésicale) et d'espèces différentes (humaine, porcine, bovine, équine). Ils ont également subi des traitements de décellularisation différents. Tous ces produits ont été implantés en sous cutané chez le rat durant 14 jours et 25 jours. Puis les explants ont été analysés par immuno-histochimie à la recherche du type de réaction macrophagique déclenchée (Brown et al., 2012). Les résultats retrouvaient une absence de réaction macrophagique.

Ils avaient également dosé la quantité d'ADN sur plusieurs matrices : Restore™, Oasis™, GraftJacket™, Alloderm™, Zimmer™ collagen repair patch. Ce dosage d'ADN résiduel était très faible, autour de 1,50ng/mg de tissu en moyenne. Le dosage sur Alloderm™ et Zimmer™ ne permet pas de détecter le moindre ADN (Gilbert et al., 2009).

Chondrogenèse in vivo chez l'animal

Il n'existe pas un nombre très important d'articles étudiant la chondrogenèse in vivo chez l'animal.

En 1997, Cao et al. sont les premiers à publier un article dans lequel ils mettent en place chez la souris immunodéprimée, une oreille créée par ingénierie cartilagineuse. Il s'agit d'une oreille en acide polyglycolique et en acide polylactique contenant $1,5 \times 10^8$ chondrocytes articulaires de veau et moulée dans un moule d'oreille d'enfant de 3 ans. Les oreilles ont ensuite été implantées chez la souris nude en sous cutanée dorsal. Ces photos ont, à l'époque été très médiatisées dans les milieux concernés. La mise à mort à 12 semaines et l'explant des oreilles. Les résultats retrouvent une perte de la forme de l'oreille dans le groupe sans moulage externe contrairement au groupe avec moulage externe. Cao explique ces résultats avec le manque de rigidité de la néo-oreille le temps de la cicatrisation initiale et notamment dû au fait des phénomènes de rétraction durant cette période. Il « protège » alors cette rétraction par un moulage externe qui préserve la structure en 3 dimensions de l'oreille (Cao et al., 1997) (fig 77). Ces premiers résultats semblaient alors prometteurs mais comportaient plusieurs limites : le statut immunitaire de la souris, la nécessité d'un moulage externe pour éviter une résorption ou encore l'absence de structure périchondrale en périphérie qui permet d'obtenir des résultats plus optimaux notamment en termes de résorption.

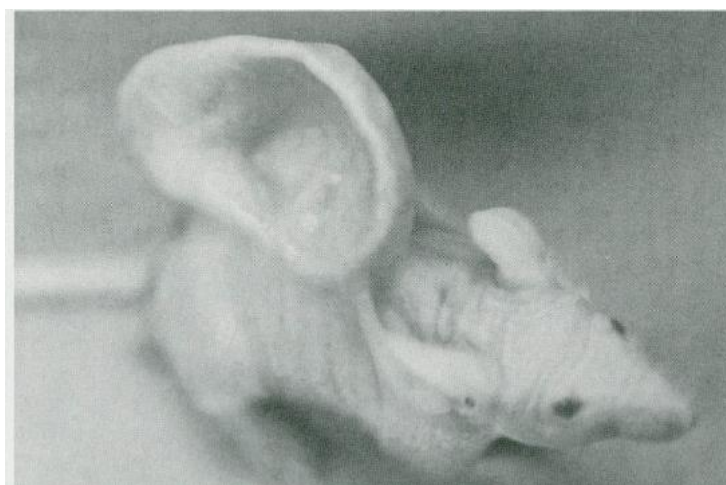

Figure 77. Photo de l'article de Cao en 1997. On retrouve une oreille crée par ingénierie cartilagineuse au niveau du dos d'une souris nude (Cao et al., 1997).

Shieh et al., après des résultats satisfaisants chez la souris nude après 10 mois d'implantations, rapporte leurs résultats chez le lapin immunocompétent. Différentes conditions (dont celle ayant fonctionné chez la souris nude, à savoir le scaffold en acide polycaprolactone) ont été testées et toutes se sont soldées par un échec, à savoir une fonte de l'oreille implantée. Les résultats histologiques retrouvent alors une forte infiltration lymphocytaire en rapport avec une réaction à corps étranger (Shieh et al., 2004).

Ting et al., quant à eux prélèvent du cartilage costal et en extraient les chondrocytes. Après quatre semaines de culture dans un polymère de fibrine sculpté en forme d'oreille, la construction est implantée chez la souris nude. Après quatre semaines, la construction est explantée et analysée : l'aspect macroscopique de la structure n'est pas modifié et il y a eu production d'une néo-matrice. Néanmoins, alors que les travaux préliminaires semblaient intéressants, il n'y a pas eu d'autres études de la même équipe (Ting et al., 1998).

Xu et al. ont démontré la stabilité de la taille et de la forme d'une construction en forme d'oreille humaine, conçue à partir de gel de fibrine et de chondrocytes articulaires bovins et implantée chez la souris nude à 12 semaines (Xu et al., 2005). De plus les propriétés adhésives de la fibrine favorisent l'intégration d'un pseudo-périchondre qui va permettre de diminuer la résorption.

Une autre étude parue en 2014 réalise une structure auriculaire en acide polylactique enduit d'acide polyglycolique qu'ils implantent chez la souris nude. Les cellules utilisées sont une co-culture de chondrocytes humains et de cellules souches mésenchymateuses de moelle osseuse issus de chèvre. Les biomatériaux sont explantés à 12 semaines et un scanner au laser réalisé permet de conclure à un aspect proche à près de 88% de l'oreille initialement implantée à celle explantée. Ce qui signifie tout de même qu'il y a une fonte de plus de 10% en seulement 3 mois chez un animal non immunocompétent. De plus, les résultats histologiques ne retrouvent pas de formation de périchondre. Ces résultats sont donc difficilement transposables chez l'homme (Zhang et al., 2014).

Plusieurs autres modèles de chondrogenèse ont également été implantés chez la souris nude avec des résultats se rapprochant des études citées plus haut (Isogai et al., 2005 ; Haisch et al., 2002 ; Jeon et al., 2007 ; Papadopoulos et al., 2011).

D'autres études in vivo sur autres animaux, considérés comme « gros » animaux (lapins notamment) et immunocompétents ont été réalisées.

Stérodimas et de Faria ont implanté un modèle de structure auriculaire créée à partir de fibres de soie et d'alginate, préalablement conformé sur un moule d'oreille humaine chez des lapins New Zeland. Les cellules utilisées étaient des chondrocytes et des périchondrocytes de ces mêmes lapins. L'animal était immunocompétent. Après explantation à 8 semaines, ils ont comparé les volumes initiaux versus restants et ont constaté une fonte de 10% en moyenne. Ce qui est plus intéressant, c'est l'analyse histologique qui confirme l'absence de couche périchondrale périphérique mais qui retrouve la présence d'un tissu inflammatoire ce qui explique la fonte progressive de la structure cartilagineuse (Sterodimas and de Faria, 2013).

En 2004, Kamil et al. ont créé des moules d'oreille en or 24 carats, comblés de chondrocytes porcins ou ovins et d'alginate puis les ont implantés chez des porcs et des moutons (en fonction du type de chondrocytes, afin d'avoir une greffe allogénique et non xénogénique). L'explantation s'est faite à 20 semaines. Le résultat macroscopique est satisfaisant et retrouve un aspect de cartilage nacré, brillant, humide. L'étude histologique quant à elle, met en évidence des plages de matrice extra cellulaire néoformée entrecoupée de bandes fibreuses (Kamil et al., 2004). L'article ne parle pas de la présence ou non d'un équivalent de périchondre qui aurait été formé par la présence d'un biomatériau inerte tel que l'or (fig 78). De plus, se pose la question de savoir ce qu'il serait advenu du biomatériau sans son moule doré. Ce détail constitue un manque important dans les résultats obtenus.

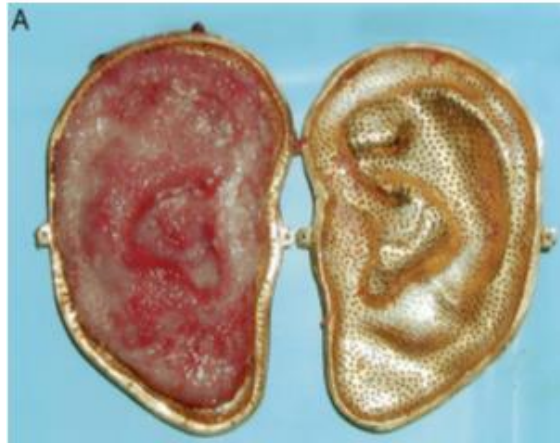

Figure 78. Représentation du moule en or 24 carats utilisés dans l'étude de Kamil et al (2004).

Un autre modèle de chondrogenèse, basé sur un polymère d'hydrogel, le Pluronic F-127, l'alginate et des chondrocytes ovins, a été testé par l'équipe de Chang et al en 2003. Après implantation sous cutanée chez le mouton, le modèle a été explanté après 30 semaines in vivo. A noter que le modèle implanté n'avait pas la forme d'une oreille humaine mais d'un fragment de cartilage de 1 cm x 4 cm. L'aspect post explantation retrouvait une absence de résorption et l'analyse histologique montrait une quantité de collagène de type II et de GAG de 80% par rapport au cartilage natif (Chang et al., 2003).

Wu a choisi le plasma rich platelet (PRP) comme support de la culture de chondrocytes. Il a ensuite injecté en sous cutané au niveau dorsal chez le lapin New Zealand le mélange PRP-cellules. Après explant à 2 mois, l'aspect externe est en faveur de cartilage, l'imagerie par IRM confirme un aspect semblable à du cartilage, les colorations HE, Safranin-o et trichrome de Masson sont également en faveur d'une matrice cartilagineuse. Enfin, le dosage de GAG, comparé au tissu natif, a un rapport de 70%. Les avantages du PRP sont son obtention très simple, car il ne nécessite qu'une prise de sang et une centrifugation adaptée, son côté injectable et donc facilement malléable et l'absence de nécessité de chirurgie et donc au final son coût faible. L'auteur rapporte également le côté nutritif du PRP et l'absence de réaction immunitaire basé sur le principe de l'autogreffe. Par contre, il ne parle pas de périchondre ni de mémoire de forme et conclut sur des éventuelles indications, plutôt articulaires, notamment articulation temporo-mandibulaire et genou (Wu et al. 2007).

Neumeister insiste sur l'importance du périchondre qui vascularise et donc « nourrit » le néo-cartilage sous-jacent. Il propose, chez le rat immunocompétent, de placer en sous cutanée un moule d'oreille de 1 pouce de long, en silicone plein. Il anastomose ensuite le pédicule fémoral au tissu sous cutanée adjacent. L'ablation du moule se fait à 3 semaines et laisse alors une capsule vide, vascularisée, qu'il comble de fibrine et de chondrocytes de rat. Ensuite, dans un premier groupe une conformation par le moulage d'oreille est appliquée alors qu'il n'y a pas de conformation dans le second groupe.

Les résultats retrouvent de nombreuses extrusions du conformateur dans le groupe avec conformateur (13/14). Le moule est alors repositionné et la plaie suturée. Au final, à 8 semaines, les animaux sont sacrifiés. Les analyses notamment l'injection de fluorescéine au niveau du pédicule confirme la vascularisation de toute la capsule. Les colorations histologiques confirment la présence de cartilage et de chondrocytes. Cependant, la forme de l'oreille n'est conservée que dans le groupe ayant eu une conformation, l'oreille dans l'autre groupe ayant subi une résorption et surtout une perte de sa forme, et ce malgré la présence de la capsule (Neumeister et al. 2006).

L'analyse de Neumeister et al. semble bonne en mettant en avant l'importance de la vascularisation du cartilage. Il utilise alors une technique bien connue des chirurgiens, notamment plasticiens qui est la technique des membranes induites, membranes hypervascularisées qui se forment au contact d'un corps étranger inerte, telle que les prothèses mammaire par exemple. Dans cette expérience, la notion d'anastomose vasculaire pose cependant questions, en effet, chez l'homme, lors de la mise en place de matériau inerte, la coque vascularisée se forme sans pour autant avoir bénéficié d'une microchirurgie. Enfin, il semble que la vascularisation ne soit malheureusement pas suffisante pour conserver la forme de l'oreille.

Monroy rapporte également l'importance du périchondre en proposant un modèle de périchondre fait à partir de Pluronic F-127 et de chondrocytes recouvrant un implant sous cutané en 24 carats ou en polyéthylène de haute densité type MEDPOR®. Après mis en place en sous cutané chez le porc, Monroy incise en regard de l'implant afin de l'exposer et étudie la cicatrisation secondaire qui selon lui est due à son feuillet de périchondre. Ses résultats sont positifs puisqu'il retrouve que tous les implants exposés ont cicatrisé (Monroy et al., 2007).

Haisch va également dans ce sens, à savoir l'importance du rôle joué par le péricondre dans le maintien de la forme de l'auricule, en favorisant sa nutrition par imbibition mais aussi son renouvellement cellulaire et donc la néoformation de matrice. Il propose un péricondre élaboré à partir de chondrocytes de septum humain et cultivés dans du fibrinogène. Il tapisse alors un moulage d'oreille fait à partir d'acide L-poly lactique et d'acide L-polyglycolique qu'il met en culture in vitro durant 3 à 6 semaines afin de retrouver un phénotype chondrogénique en rapport avec la structure en 3D du moulage. Puis il décolle la couche périphérique « péricondrale » du modèle auriculaire, la coupe en fragments de 1cm x 1 cm et en insère en sous cutané chez la souris nude durant 6 ou 12 semaines. Après explantation et analyse, il retrouve un péricondre plus solide après 12 semaines. Néanmoins, il ne s'agit que de fragments de « péricondre » et en aucun cas, il n'y a eu d'étude sur le maintien de la forme et de la taille d'un cartilage grâce à ce péricondre (Haisch et al., 2002).

Chez l'homme

Depuis plus de 20 ans et les premières études de Cao et Vacanti en 1997, sur la souris nude, très peu d'études ont abouti à des essais chez l'homme alors que nombreux résultats d'expérimentation chez l'animal notamment immunocompétent étaient prometteurs ce qui témoigne de la difficulté de cette reconstruction malgré la relative « simplicité » de ce tissu (pas de pédicule vasculaire, pas d'innervation, un seul type cellulaire).

Deux auteurs ont publié sur le sujet : Yanaga, qui est l'auteur de plusieurs articles et plus récemment Zhou.

L'idée initiale de Yanaga n'était pas appliquée au niveau auriculaire mais plutôt au niveau de défauts craniofaciaux et notamment nasaux (Yanaga et al., 2006 ; 2009). Le principe était de cultiver des chondrocytes auriculaires prélevés en rétro-auriculaire au niveau de la conque, puis après 1 mois de culture en moyenne dans un milieu pro chondrogénique, il réinjectait les chondrocytes cultivés du patient en les mélangeant à de l'auto-sérum, prélevé également chez le patient. Les résultats étaient très satisfaisants et surtout il n'a pas eu d'infection, ni rejet ni réaction inflammatoire. Par nécessité, il a dû reprendre quelques patients et en a profité pour réaliser une biopsie de ces chondrocytes injectés. Ils avaient un aspect de cartilage. Les analyses histologiques retrouvaient la présence de collagène II mais aussi d'élastine en quantité comparable à du cartilage auriculaire natif.

Lui est alors venue l'idée, sur le même principe, de créer un bloc de cartilage qu'il sculptera par la suite afin de reconstruire des oreilles dans le cadre de microtie. Ce bloc est constitué de chondrocytes prélevés au niveau rétro-auriculaire puis cultivés. Ils sont ensuite mélangés à du sérum prélevé chez le patient puis injectés au niveau abdominal pour un total de 60 ml par enfant (fig 79). Après 6 mois, sous anesthésie générale, le bloc de cartilage était explanté puis sculpté en vue de la correction de la microtie puis mis en place (fig 80).

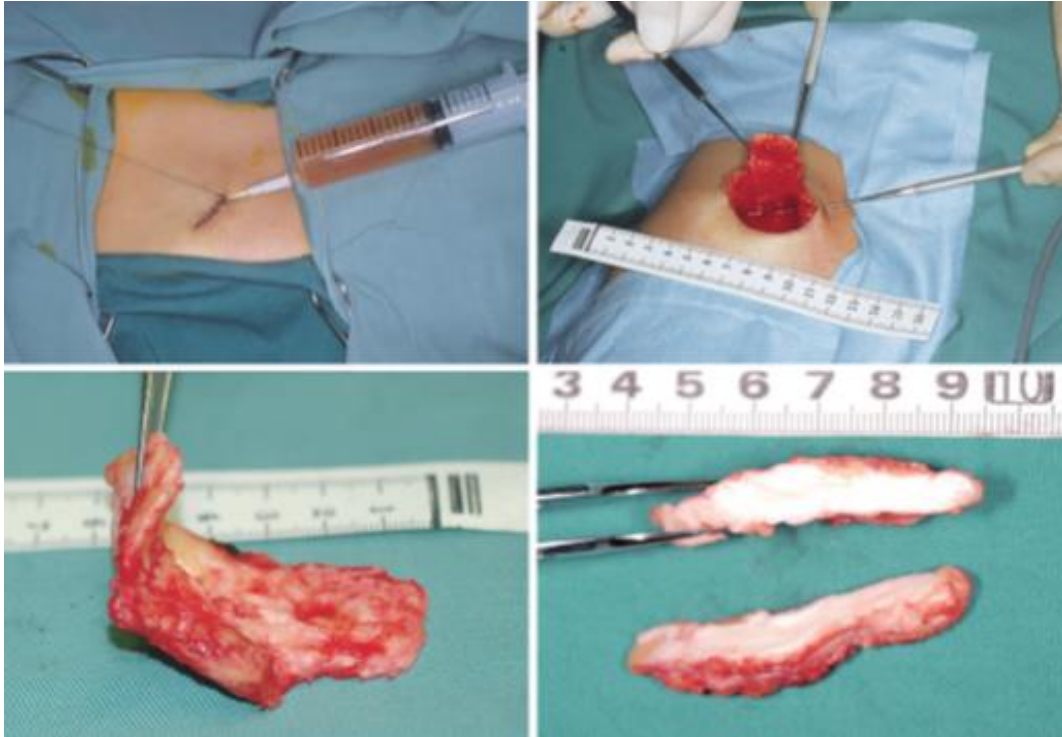

Figure 79. La photo en haut à gauche montre l'injection des chondrocytes + sérum au niveau abdominal par une seringue après avoir créé une poche sous cutanée. La photo en haut à droite montre le cartilage créé, après 6 mois au niveau abdominal. Les photos du bas montrent l'aspect du cartilage après explantation et avant sculpture (Yanaga et al., 2009).

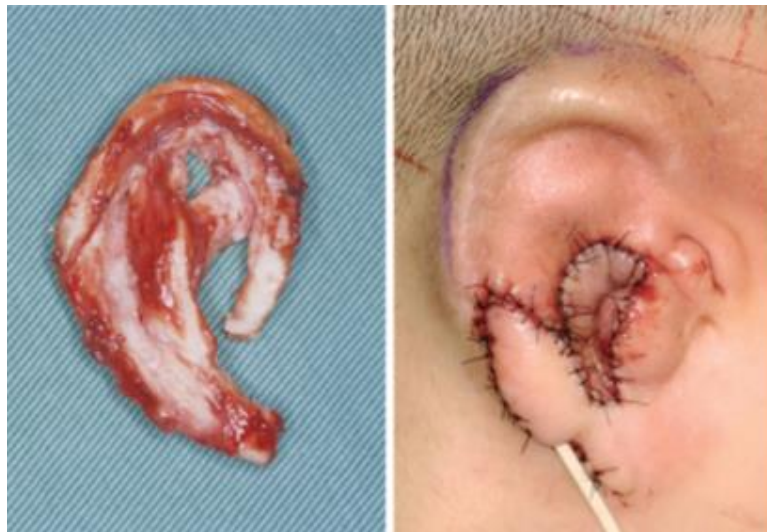

Figure 80. Le bloc de cartilage est sculpté selon la technique habituel puis implanté au niveau auriculaire (Yanaga et al., 2009).

Au total, ce papier rapporte 4 patients traités avec un recul allant de 2 à 5 ans (fig 81 et 82). Il ne note aucune résorption, ni exposition, ni infection.

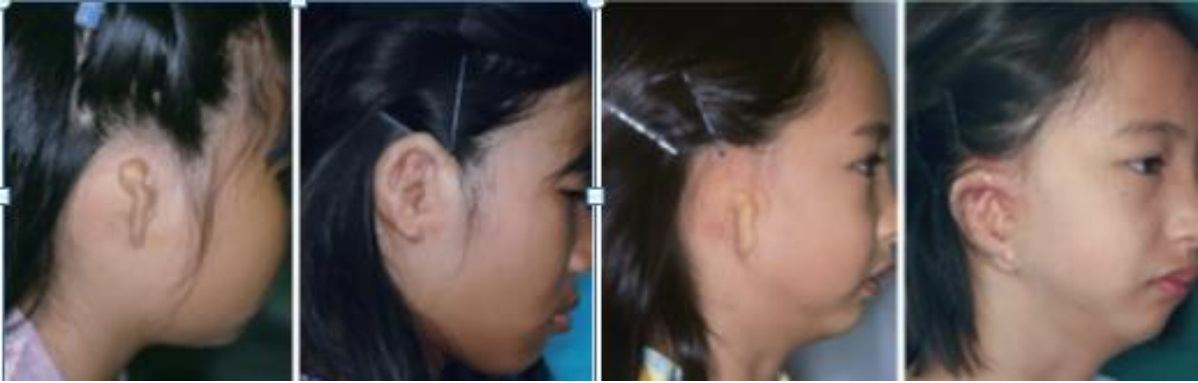

Figure 81. *Enfant de 9 ans (photos de gauche) et 10 ans (à droite), 3 ans après le 2^{ème} temps opératoire à savoir l'élévation auriculaire (Yanaga et al., 2009)*

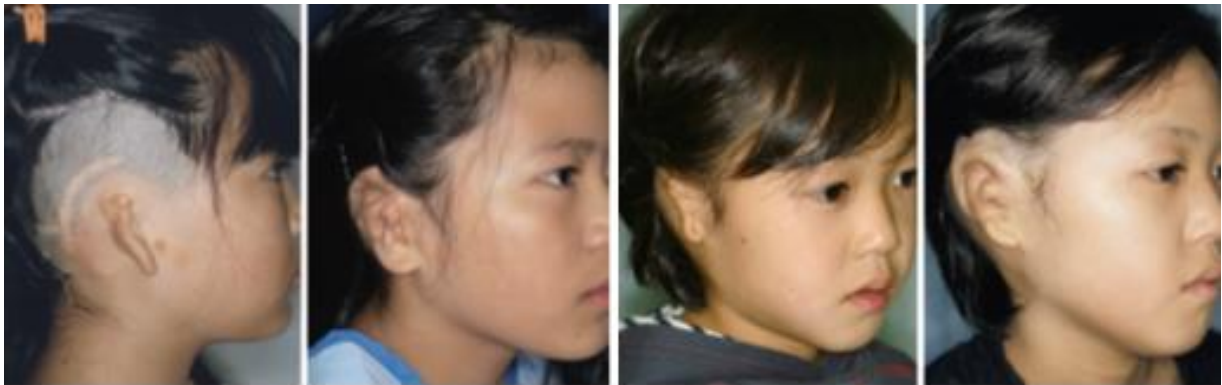

Figure 82. *Enfant de 9 ans tous les deux, avec 2 ans de recul pour la patiente de gauche et 2,5 ans pour le patient de droite.*

Il insiste également sur la présence d'un néo-périchondre (fig 83) indispensable selon lui et qui corrobore avec d'autres études citées plus haut.

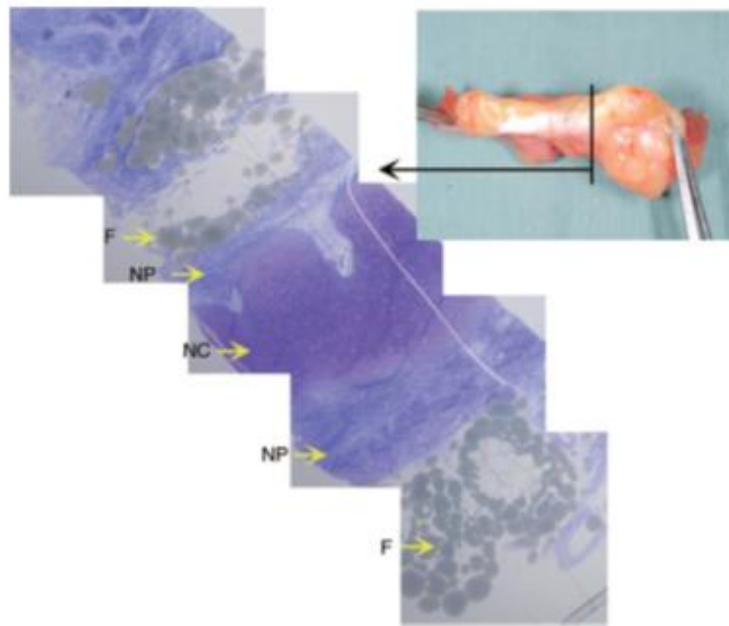


Figure 83. D'après Yanaga, l'étude histologique de son implant composé de chondrocytes et de sérum et laissé 6 mois au niveau abdominal retrouve du néo-cartilage (NC) entouré d'un néo-périchondre (NP) puis de tissu adipeux (F) présent dans la paroi abdominale (Yanaga et al., 2013).

Au final, Yanaga a obtenu d'excellents résultats en utilisant une greffe autologue (chondrocytes et sérum appartenant au patient) et s'est servi de la paroi abdominale du patient comme « incubateur ». Aucun élément utilisé n'était allogénique voire xénogénique, ce qui est très séduisant car n'entraîne aucun risque en rapport avec un quelconque rejet ou encore toutes les notions d'éthique dans le cadre d'une xéno greffe.

En 2018, Zhou publie la première reconstruction auriculaire in vitro avec application humaine. L'idée est de faire en parallèle, une culture cellulaire de chondrocytes de la microtie et un moulage de son oreille qui vont être utilisés pour la reconstruction auriculaire (fig 84).

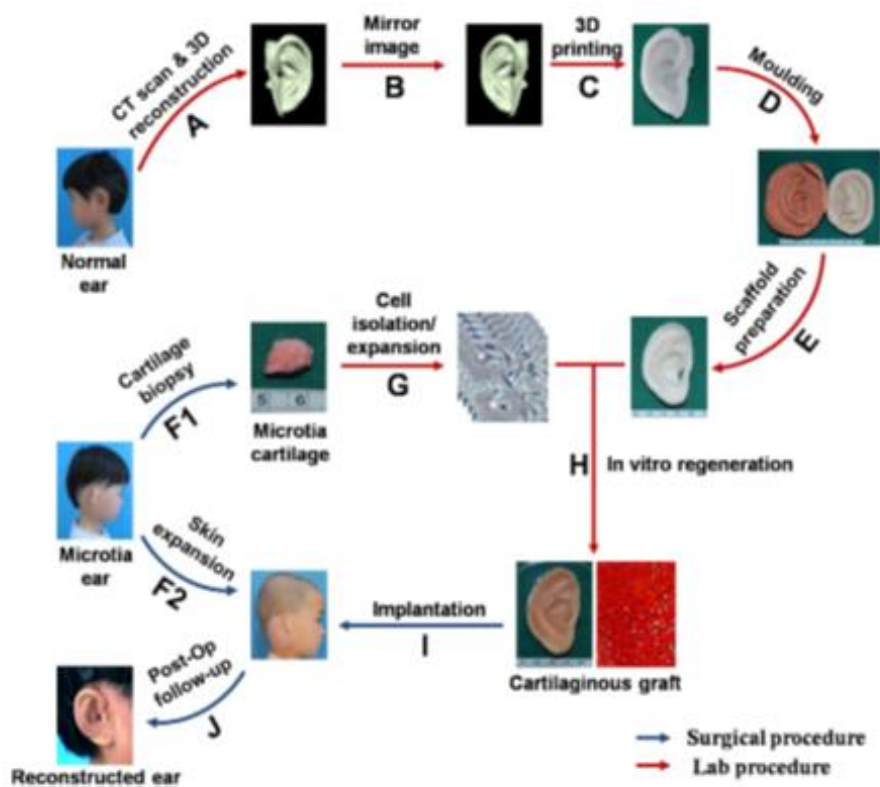


Figure 84. Schéma récapitulatif de la prise en charge des patients atteints de microtie par le protocole d'ingénierie cartilagineuse (Zhou et al., 2018).

Son protocole opératoire comprend 2 temps chirurgicaux.

Le premier temps consiste en une expansion cutanée et dans le même temps, le cartilage résiduel de la microtie est prélevé pour amplification des chondrocytes.

En parallèle, un scanner 3D de l'oreille controlatérale est réalisé et un système de mirroring permet d'obtenir un moule de l'oreille à reconstruire.

Après expansion, les chondrocytes sont cultivés au contact des différentes fibres d'acide polyglycolique / acide polylactique.

Le moule crée est ensuite comblé par une mèche de polycaprolactone elle-même comblée de fibres non tissées d'acide polyglycolique, recouvert d'acide polylactique et contenant les chondrocytes.

L'ensemble est implanté chez l'enfant lors du second temps opératoire.

Les résultats sont satisfaisants notamment avec une préservation de la forme auriculaire, une absence de résorption, d'infection ou d'exposition. Il présente une série de cinq patients, avec un recul moyen de 13,6 mois (de 2 à 30 mois) (fig 85). Les analyses histologiques réalisées sur des fragments de cartilage mis en excès dans un but de « greffe témoin » montrent la néoformation de cartilage avec une coloration positive à la safranine O et une coloration Verhoeff van Gieson qui met en évidence des fibres élastiques (Zhou et al., 2018).

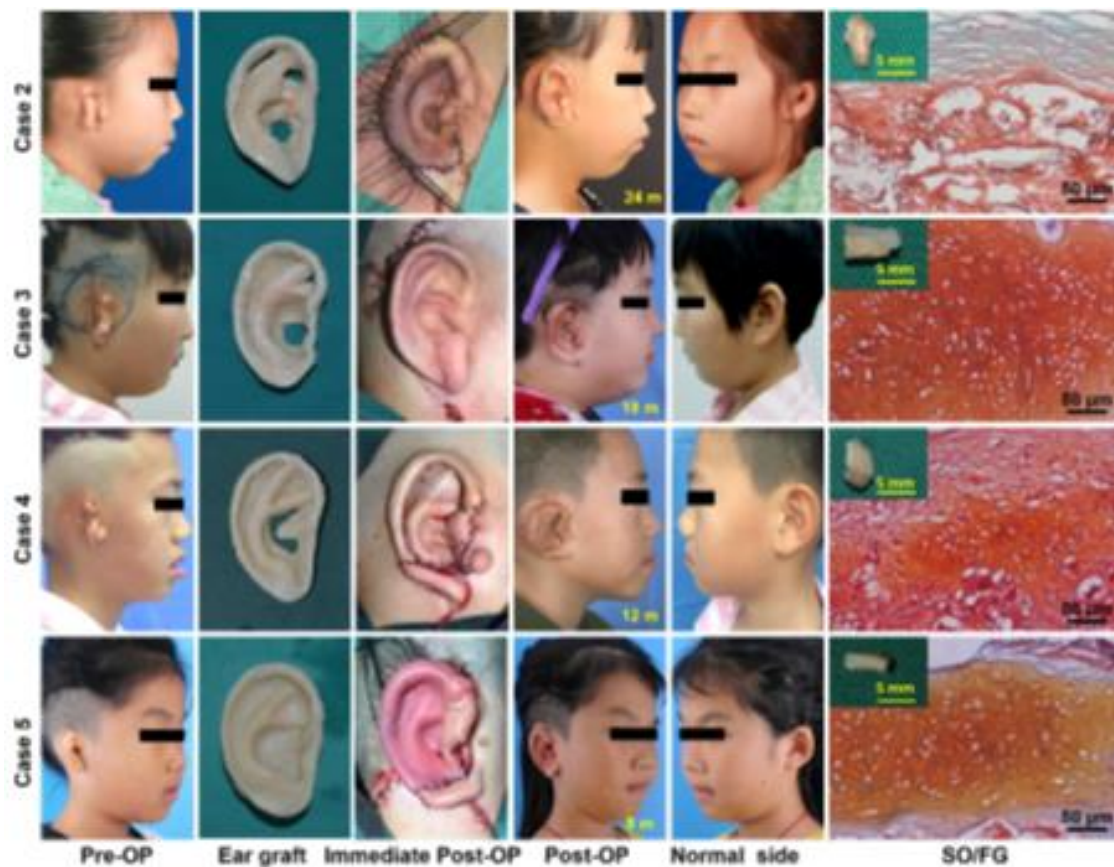

Figure 85. Présentation de 4 cas cliniques de microtie pris en charge par Zhou et son équipe par le protocole d'ingénierie cartilagineuse (Zhou et al. 2018).

Au total, il présente de bons résultats avec pourtant un biomatériau qui est connu pour ces complications à type de résorption, d'exposition et d'infection (Cao et al., 1997 ; Shieh et al., 2004 ; Igosai et al., 2004).

De notre côté, nous avons réalisé un modèle auriculaire en alginate à partir d'un moulage en

silicone également obtenu à partir d'un scanner en 3D et d'une impression 3D via les laboratoires Matérialise® (fig 86). Cependant, nous n'avons pas encore ensemencé ce modèle mais il serait très intéressant de le faire dans un milieu prochondrogénique avec des cellules précurseurs de cartilages (périchondrocytes) avant de l'implanter chez l'animal.

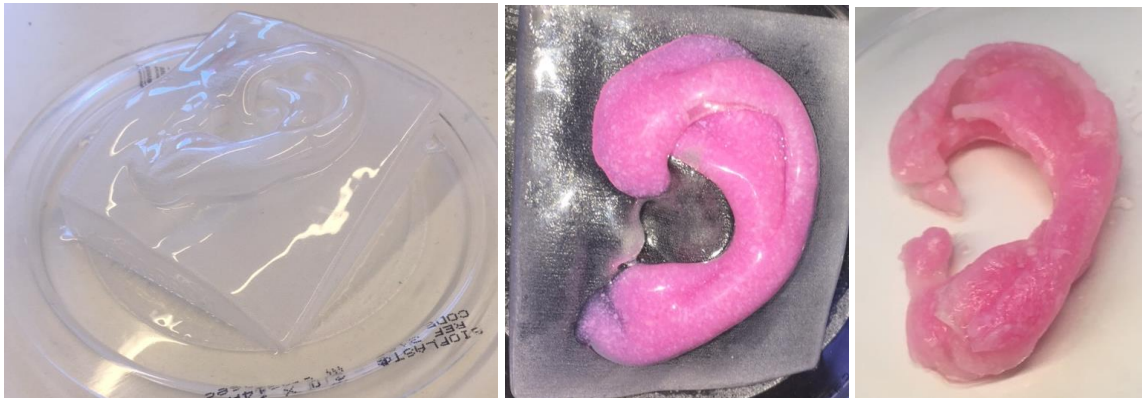

Figure 86. Moulage réalisé dans le service de Chirurgie maxillofaciale du CHU de Caen avec l'aide du Laboratoire Materialise. Le moulage a ensuite servi de base pour la confection d'une oreille en alginate 3% polymérisé par une solution de chlorure de calcium 100mM pendant 20 min au sein du laboratoire Bioconnect.

Et après ?

Au-delà de la néoformation de cartilage, le problème de la vascularisation et la nutrition cartilagineuse par le péri-chondre est un enjeu majeur dans l'ingénierie cartilagineuse. Chiu présente une ébauche de réponse à cette problématique en réussissant à synthétiser in vitro des couches de péri-chondre à partir de péri-chondrocytes de lapin entourant une couche de cartilage et en utilisant les facteurs de croissance IGF et de l'insuline à des concentrations différentes (Chiu et al., 2019). Il n'y a par contre pas encore eu de transposition chez l'animal ce qui consiste une limite importante.

Néanmoins, afin de pallier différents problèmes rencontrés, notamment celui de la vascularisation et du péri-chondre, il est extrêmement intéressant de se pencher sur les travaux de Duisit et Lengelé. Puisqu'il est, malgré tout, complexe de recréer du cartilage de manière pérenne via l'ingénierie cartilagineuses, ces derniers proposent de décellulariser toute la région auriculaire de manière anatomique en utilisant les vaisseaux auriculaires via un système de perfusion- décellularisation (Duisit et al., 2017 ; 2018).

Il dissèque l'oreille de porc avec son pédicule (artère auriculaire caudale et veine jugulaire externe), puis après cathétérisation et lavage au sérum hépariné, débute la décellularisation par un système de perfusion de SDS 1%. Puis après rinçage à l'eau distillée, la décellularisation se poursuit par une perfusion de Triton X-100 à 1% et enfin une solution de DNase de type I. L'oreille décellularisée est alors stockée à 4°C (fig 87).

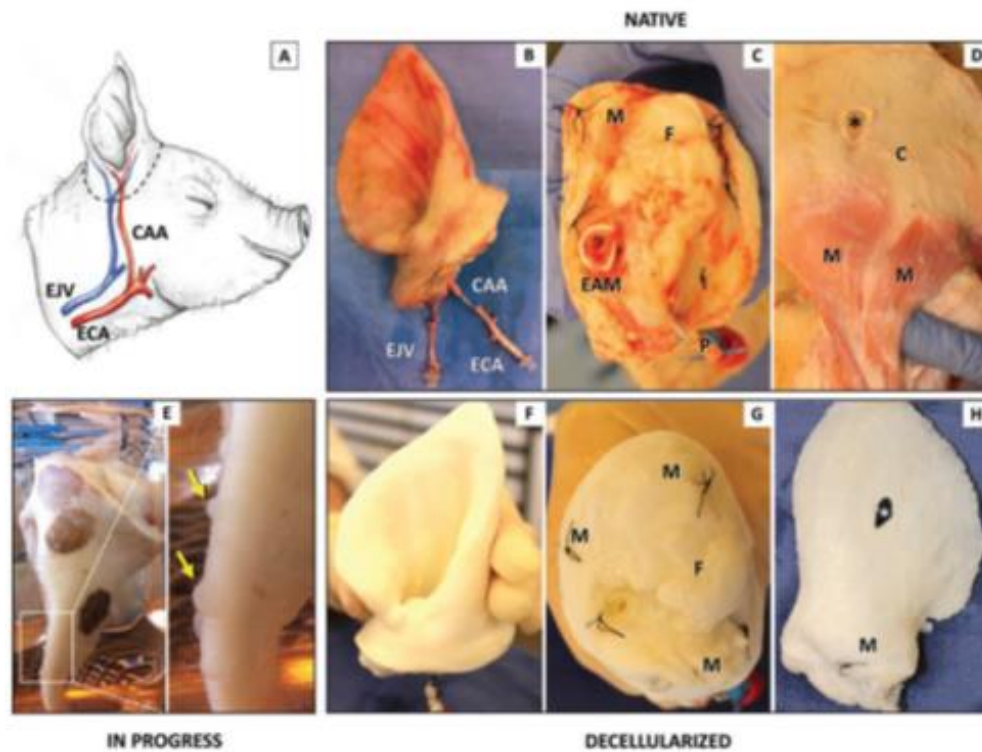


Figure 87. D'après Duisit et al., 2017. Photos avant et après la décellularisation. On remarque la décoloration des tissus après décellularisation.

Des analyses histologiques et immuno-histochimiques valident la décellularisation tout en montrant la préservation de la matrice. La compatibilité allogénique est également validée par implantation de fragments cartilagineux, cutanée et sous-cutanée chez le porc immunocompétent.

Ensuite, d'un côté, l'oreille décellularisée est implantée par anastomoses microchirurgicales chez le porc et retrouve une revascularisation satisfaisante de l'oreille (fig 88).

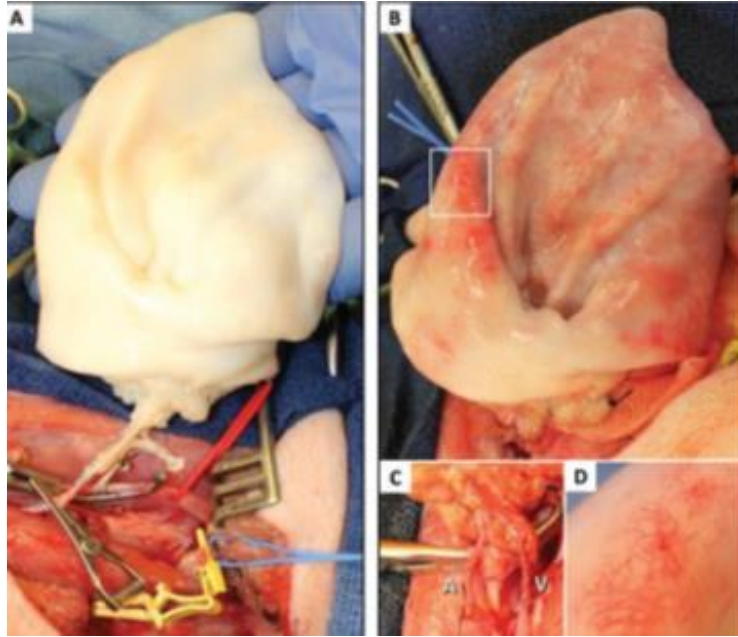


Figure 88. Photos de l'anastomose et de la revascularisation auriculaire (Duisit et al., 2017).

D'autre part, deux types de recellularisation sont testés : une recellularisation par ensemencement sur différents « disques » de tissu cartilagineux, adipeux et cutané notamment avec des cellules souches de moelle osseuses GFP+ et une revascularisation par perfusion artérielle faite au bioréacteur. Ces deux techniques d'ensemencement cellulaire retrouvent des cellules viables au sein des différents tissus.

Cependant, Duisit n'a pas encore pu tester la ré-implantation auriculaire à long terme et post recellularisation ce qui est indispensable pour voir le comportement de l'oreille aussi bien d'un point de vue vasculaire qu'immunitaire.

Duisit et al., rapporte également un travail similaire pratiqué sur l'oreille humaine. Après prélèvements sur cadavres, il utilise le même système de perfusion – décellularisation que pour l'oreille porcine (fig 89).

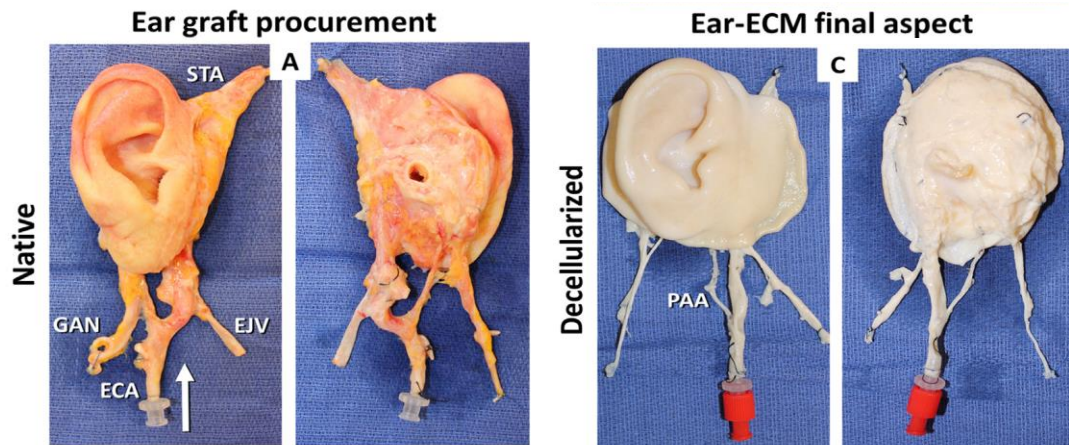


Figure 89. Photos de la décellularisation de l'oreille humaine prélevée sur cadavre frais (Duisit et al., 2017).

Après dosage de l'ADN, il confirme la bonne décellularisation des différents tissus de l'oreille : cartilage, peau et tissu adipeux sous cutané (fig 90).

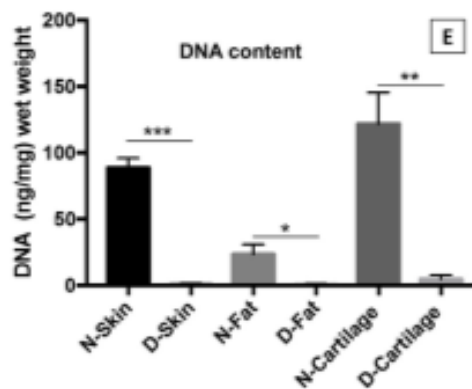


Figure 90. Dosage de la quantité d'ADN sur du tissu cutané, cartilagineux et adipeux (Duisit et al., 2018)

Il dose ensuite les composants de la matrice extracellulaire, les compare aux tissus auriculaires natifs et retrouve des quantités satisfaisantes de collagène, d'élastine et de GAG (fig 91).

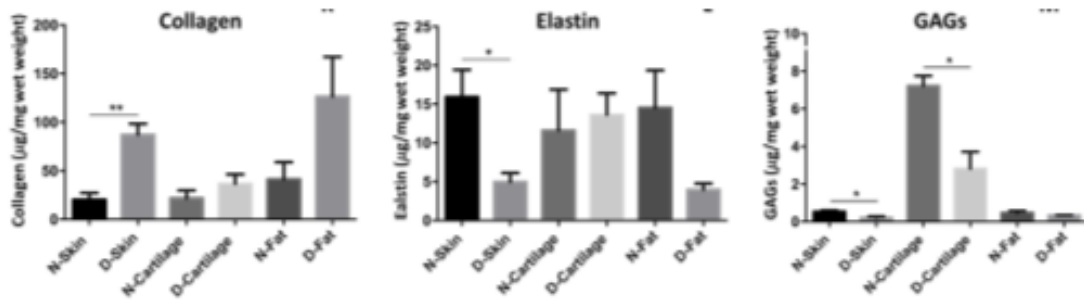


Figure 91. Dosage du collagène, de l'élastine et des GAGs dans les différents tissus natifs et décellularisés composants l'oreille (Duisit et al., 2018).

Il travaille ensuite sur la réaction immunitaire en implantant des fragments de tissus chez le rat immunocompétent. Il ne retrouve pas de réaction inflammatoire ni de formation de capsule péri-implantaire. L'étude immuno-histochimique retrouve une infiltration de cellules CD68+ (macrophages) marqueurs de l'inflammation, moins importante que pour le tissu natif et qui diminue avec le temps. Quant aux cellules CD3+ (lymphocytes), marqueurs elles de la réaction lymphocytaire, elles montrent une infiltration qui diminue en fonction du temps et qui est au final (J60) inférieure à la quantité d'infiltration retrouvé avec le tissu natif (fig 92).

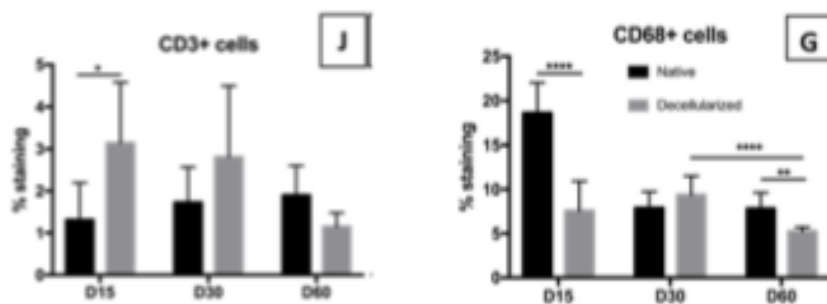


Figure 92. Infiltration cellulaire CD3+ et CD68+ obtenue après implantation de fragments de tissus auriculaires décellularisé et natif.

La recellularisation de cette oreille décellularisée se fait de manière identique à celle de l'oreille de porc décellularisée, à savoir via un bioréacteur et grâce à des cellules souches adipeuses.

Il n'y a pas eu à ce jour de réimplantation d'oreille humaine décellularisée puis recellularisée.

Le travail de Duisit et al. est extrêmement intéressant en ce sens qu'il n'utilise aucun matériau synthétique et évite donc tout risque de rejet. De plus, en décellularisant l'unité auriculaire dans son entièreté, il « règle » le problème de la vascularisation du cartilage et de l'apport du périchondre. Au final, il utilise le principe de l'allotransplantation d'organe mais l'apport de la décellularisation permet de surseoir à un traitement par immunosuppresseurs lourds et sources de nombreuses complications au long cours, notamment carcinologiques. Ces résultats sont excellents et la prochaine étape, la création d'une oreille décellularisée humaine puis recellularisée et ré-anastomosée sur le gros animal voire sur l'homme est attendue.

Conclusion

L'ingénierie tissulaire est en plein essor depuis 25 ans. L'ingénierie cartilagineuse n'échappe pas à cette évolution et les progrès sont indéniables. Cependant il reste encore de nombreuses interrogations. La preuve, il n'y a actuellement que 2 études avec une application humaine.

Langer et Vacanti disaient que l'ingénierie tissulaire est un « domaine interdisciplinaire qui applique les principes de l'ingénierie et des sciences de la vie au développement de substituts biologiques qui restaurent, maintiennent ou améliorent la fonction tissulaire ou un organe entier ». Toujours selon Langer et Vacanti, pour parvenir à nos fins, cela nécessite obligatoirement la collaboration de cinq types de professionnels « les biologistes cellulaires, les spécialistes des matériaux, les ingénieurs tissulaires, les chirurgiens reconstructeurs et les technologies convergentes associés » (Langer et Vacanti, 1993). Je reste persuadé que la collaboration de spécialiste permettra des avancées significatives mais celle-ci est encore trop faible.

Néanmoins, la décellularisation semble être très prometteuse car elle permet d'obtenir un biomatériau en trois dimensions, avec un caractère pro-chondrogénique sans entrainer de réponse immunitaire.

Bibliographie

Allaire E, Bruneval P, Mandet C, Becquemin JP, Michel JB. The immunogenicity of the extracellular matrix in arterial xenografts. *Surgery*. 1997;122:73-81.

Andriamanalijaona R, Duval E, Raoudi M, Lecourt S, Vilquin JT, Marolleau JP, Pujol JP, Galera P, Boumediene K. Differentiation potential of human muscle-derived cells towards chondrogenic phenotype in alginate beads culture. *Osteoarthritis Cartilage*. 2008;16:1509-18.

Aoki H, Tomita N, Morita Y, Hattori K, Harada Y, Sonobe M, Wakitani S, Tamada Y. Culture of chondrocytes in fibroin-hydrogel sponge. *Biomed Mater Eng*. 2003;13:309-16.

Baccarani-Contri M, Vincenzi D, Cicchetti F, Mori G, Pasquali-Ronchetti I. Immunocytochemical localization of protéoglycans within normal elastin fibers. *Eur J Cell Biol* 1990;53:305-12.

Badylak SF. The extracellular matrix as a scaffold for tissue reconstruction. *Semin Cell Develop Biol* 2002;13:377–83.

Badylak SF, Brown BN, Gilbert TW, Daly KA, Huber A, Turner NJ. Biologic scaffolds for constructive tissue remodeling. *Biomaterials* 2011;32:316–9.

Badylak SF and Gilbert TW. Immune response to biologic scaffold materials. *Seminars in Immunology* 2008; 20: 109-16.

Baugé C, Boumédiene K. Use of Adult Stem Cells for Cartilage Tissue Engineering: Current Status and Future Developments. *Stem Cells Int*. 2015;2015:438026.

Benders KEM, Weeren PR van, Badylak SF, Saris DBF, Dhert WJA, Malda J. Extracellular matrix scaffolds for cartilage and bone regeneration. *Trends Biotechnol*. 2013;3:169-76.

Berghaus A, Stelter K, Naumann A, Hempel JM. Ear Reconstruction with Porous Polyethylene Implants. *Adv Otorhinolaryngol* 2010 ; 68 : 53-64.

Betti R, Inselvini E, Gualandri L, Crosti C. Basal cell carcinomas of the auricular region: a study of 23 cases. *J Dermatol* 1995; 22: 655-8.

Brent B. Ear reconstruction with an expansile framework of autogenous rib cartilage. *Plast Reconstr Surg* 1974;53:619-28

Brown BN, Badylak SF. Extracellular matrix as an inductive scaffold for functional tissue reconstruction. *Transl Res.* 2014;163:268-85.

Brown BN, Londono R, Tottey S, Zhang L, Kukla KA, Wolf MT, Daly KA, Reing JE, Badylak SF. Macrophage phenotype as a predictor of constructive remodeling following the implantation of biologically derived surgical mesh materials. *Acta Biomater.* 2012;8:978-87.

Cao Y, Vacanti JP, Paige KT, Upton J, Vacanti CA. Transplantation of chondrocytes utilizing a polymer-cell construct to produce tissue-engineered cartilage in the shape of a human ear. *Plast Reconstr Surg.* 1997;100:297-302; discussion 303-4.

Chang C-H, Chen C-C, Liao C-H, Lin F-H, Hsu Y-M, Fang H-W. Human acellular cartilage matrix powders as a biological scaffold for cartilage tissue engineering with synovium-derived mesenchymal stem cells. *J Biomed Mater Res A.* 2014;102:2248-57.

Chang SC, Tobias G, Roy AK, Vacanti CA, Bonassar LJ. Tissue engineering of autologous cartilage for craniofacial reconstruction by injection molding. *Plast Reconstr Surg.* 2003;112:793-9.

Chen GP, Ushida T, Tateishi T. Scaffold design for tissue engineering. *Macromolecular Bioscience* 2002; 2:67-77.

Chiou M, Xu Y, Longaker MT. Mitogenic and chondrogenic effects of fibroblast growth factor 2 in adipose-derived mesenchymal cells. *Biochem Biophys Res Commun.* 2006;343:644-52.

Chiu LLY, Weber JF, Waldman SD. Engineering of scaffold-free tri-layered auricular tissues for external ear reconstruction. *Laryngoscope*. 2019;129:e272-83.

Choi JS, Yang HJ, Kim BS, Kim JD, Kim JY, Yoo B, Park K, Lee HY, Cho YW. Human extracellular matrix (ECM) powders for injectable cell delivery and adipose tissue engineering. *J Control Release* 2009;139:2-7.

Collins MN, Birkinshaw. Hyaluronic acid based scaffolds for tissue engineering - A review. *Carbohydr polym* 2013; 92:1262-79.

Conklin BS, Richter ER, Kreutziger KL, Zhong DS, Chen C. Development and evaluation of a novel decellularized vascular xenograft. *Med Eng Phys*. 2002;24:173-83.

Crapo PM, Gilbert TW, Badylak SF. An overview of tissue and whole organ decellularization processes. *Biomaterials*. 2011;32:3233-43.

Deep NL, Glasgow AE, Habermann EB, Kasperbauer JL, Carlson LM. Melanoma of the external ear: A population-based study. *Am J Otolaryngol –Head Neck Med Surg* 2017;38:309-15.

Duisit J, Orlando G, Debluts D, Maistriaux L, Xhema D, de Bisthoven YJ, Galli C, Peloso A, Behets C, Lengelé B, Gianello P. Decellularization of the Porcine Ear Generates a Biocompatible, Nonimmunogenic Extracellular Matrix Platform for Face Subunit Bioengineering. *Ann Surg*. 2018;267:1191-201.

Duisit J, Maistriaux L, Taddeo A, Orlando G, Joris V, Coche E, Behets C, Lerut J, Dessy C, Cossu G, Vögelin E, Rieben R, Gianello P, Lengelé B. Bioengineering a Human Face Graft: The Matrix of Identity. *Ann Surg*. 2017;266:754-64.

Duisit J, Amiel H, Wüthrich T, Taddeo A, Dedriche A, Destoop V, Pardoën T, Bouzin C, Joris V, Magee D, Vögelin E, Harriman D, Dessy C, Orlando G, Behets C, Rieben R, Gianello P, Lengelé

B. Perfusion-decellularization of human ear grafts enables ECM-based scaffolds for auricular vascularized composite tissue engineering. *Acta Biomater.* 2018 ;73:339-54.

Dusseldorp J, Hodges A, Patel A, Marchac A, Firmin F. Reconstruction of Punitive Ear Amputations in Uganda: A Unique Surgical Burden of Disease. *J Craniofac Surg* 2015;26:1196-8.

Duval E, Bouyoucef M, Leclercq S, Baugé C, Boumédiene K. Hypoxia inducible factor 1 alpha down-regulates type I collagen through Sp3 transcription factor in human chondrocytes. *IUBMB Life.* 2016;68:756-63.

Duval E, Baugé C, Andriamanalijaona R, Bénateau H, Leclercq S, Dutoit S, Poulain L, Galéra P, Boumédiene K. Molecular mechanism of hypoxia-induced chondrogenesis and its application in in vivo cartilage tissue engineering. *Biomaterials.* 2012;33:6042-51.

Duval E, Leclercq S, Elissalde JM, Demoor M, Galéra P, Boumédiene K. Hypoxia-inducible factor 1alpha inhibits the fibroblast-like markers type I and type III collagen during hypoxia-induced chondrocyte redifferentiation: hypoxia not only induces type II collagen and aggrecan, but it also inhibits type I and type III collagen in the hypoxia-inducible factor 1alpha-dependent redifferentiation of chondrocytes. *Arthritis Rheum.* 2009;60:3038-48.

Elkins RC, Dawson PE, Goldstein S, Walsh SP, Black KS. Decellularized human valve allografts. *Ann Thorac Surg.* 2001;71:S428-32.

Elsaesser AF, Schwarz S, Joos H, Koerber L, Brenner RE, Rotter N. Characterization of a migrative subpopulation of adult human nasoseptal chondrocytes with progenitor cell features and their potential for in vivo cartilage regeneration strategies. *Cell Biosci.* 2016; 13:6-11.

Fenton MJ, Vermeulen MW, Kim S, Burdick M, Strieter RM, Kornfeld H. Induction of gamma interferon production in human alveolar macrophages by *Mycobacterium tuberculosis*. *Infect Immun* 1997; 65: 5149-56.

Fernandes TL, SantAnna JP, Frisene I, Gazarini JP, Pinheiro CCG, Gomoll AH, Lattermann C, Hernandez AJ, Bueno DF. Systematic review of human dental pulp stem cells for cartilage regeneration. *Tissue Eng Part B Rev.* 2019 Nov 19.

Firmin F. La reconstruction auriculaire en cas de microtie. Principes, méthodes et classification. *Ann Chir Plast Esthét* 2001 ; 46 : 447-66.

Firmin F, Marchac A. A novel algorithm for autologous ear reconstruction. *Semin Plast Esthet* 2011 ; 25 :257-64.

Firmin F, Marchac A. Reconstruction de l'oreille brûlée. *Ann Chir Plast Esthet* 2011 ; 56 :408-16.

Firmin F, Marchac A. Malformations de l'oreille. *Ann Chir Plast Esthet* 2016 ;61 :420-8.

Fulco I, Miot S, Haug MD, Barbero A, Wixmerten A, Feliciano S, Wolf F, Jundt G, Marsano A, Farhadi J, Heberer M, Jakob M, Schaefer DJ, Martin I. Engineered autologous cartilage tissue for nasal reconstruction after tumour resection: an observational first-in-human trial. *Lancet* 2014 26;384:337-46.

Gault D. Post traumatic ear reconstruction. *J Plast Reconstr Aesth Surg* 2008; 61: S5-S12.

Gilbert TW, Freund JM, Badylak SF. Quantification of DNA in biologic scaffold materials. *J Surg Res.* 2009;152:135-9.

Gilbert TW, Sellaro TL, Badylak SF. Decellularization of tissues and organs. *Biomaterials* 2006; 27: 3675-3683.

Gilbert TW, Stolz DB, Biancaniello F, Simmons-Byrd A, Badylak SF. Production and characterization of ECM powder: implications for tissue engineering applications. *Biomaterials.* 2005;26:1431-5.

Griffin MF, Premakumar Y, Seifalian AM, Szarko M, Butler PE. Biomechanical Characterisation of the Human Auricular Cartilages; Implications for Tissue Engineering. *Ann Biomed Eng.* 2016;44:3460-7.

Gruber HE, Hoelscher GL, Leslie K, Ingram JA, Hanley EN Jr. Three-dimensional culture of human disc cells within agarose or a collagen sponge: assessment of proteoglycan production. *Biomaterials.* 2006;27:371-6.

Gründer T, Gaissmaier C, Fritz J, Stoop R, Hortschansky P, Mollenhauer J, Aicher WK. Bone morphogenetic protein (BMP)-2 enhances the expression of type II collagen and aggrecan in chondrocytes embedded in alginate beads. *Osteoarthritis Cartilage.* 2004;12:559-67.

Haisch A. Ear Reconstruction through Tissue Engineering. *Adv Otorhinolaryngol* 2010; 68:108-19.

Haisch A, Klaring S, Gröger A, Gebert C, Sittinger M. A tissue-engineering model for the manufacture of auricular shaped cartilage implants. *Eur Arch Otorhinolaryngol.* 2002;259:316-21.

Harris J, Kallen B, Robert E. The epidemiology of anotia and microtia. *J Med Genet* 1996;33:809-813.

Hempel JM, Knöbl D, Berghaus A, Braun T. Prospective assessment of quality of life after auricular reconstruction with porous polyethylene. *HNO.* 2014;62:564-9.

Henrionnet C, Liang G, Roeder E, Dossot M, Wang H, Magdalou J, Gillet P, Pinzano A. Hypoxia for Mesenchymal Stem Cell Expansion and Differentiation: The Best Way for Enhancing TGF β -Induced Chondrogenesis and Preventing Calcifications in Alginate Beads. *Tissue Eng Part A.* 2017;23:913-922.

Hong S, Kim G. Electrospun micro/nanofibrous conduits composed of poly(epsilon-caprolactone) and small intestine submucosa powder for nerve tissue regeneration. *J Biomed Mater Res B Appl Biomater* 2010;94:421-8.

Hong Y, Takanari K, Amoroso NJ, Hashizume R, Brennan-Pierce EP, Freund JM, Badylak SF, Wagner WR. An elastomeric patch electrospun from a blended solution of dermal extracellular matrix and biodegradable polyurethane for rat abdominal wall repair. *Tissue Eng Part C Methods* 2012;18:122-32.

Horlock N, Vögelin E, Bradbury ET, Grobbelaar AO, Gault DT. Psychosocial outcome of patients after ear reconstruction: a retrospective study of 62 patients *Ann Plast Surg*. 2005;54:517-24.

Ishak MF, See GB2, Hui CK, Abdullah A, Saim L, Saim A, Idrus R. The formation of human auricular cartilage from microtic tissue: An in vivo study. *Int J Pediatr Otorhinolaryngol*. 2015;79:1634-9.

Isogai N, Asamura S, Higashi T, Ikada Y, Morita S, Hillyer J, Jacquet R, Landis WJ. Tissue engineering of an auricular cartilage model utilizing cultured chondrocyte-poly(L-lactide-epsilon-caprolactone) scaffolds. *Tissue Eng*. 2004;10:673-87.

Isogai N, Morotomi T, Hayakawa S, Munakata H, Tabata Y, Ikada Y, Kamiishi H. Combined chondrocyte-copolymer implantation with slow release of basic fibroblast growth factor for tissue engineering an auricular cartilage construct. *J Biomed Mater Res A*. 2005 1;74:408-18.

Jeon YH, Choi JH, Sung JK, Kim TK, Cho BC, Chung HY. Different effects of PLGA and chitosan scaffolds on human cartilage tissue engineering. *J Craniofac Surg*. 2007;18:1249-58.

Johns AL, Lucash RE, Im DD, Lewin SL. Pre and post-operative psychological functioning in younger and older children with microtia. *J Plast Reconstr Aesth Surg* 2015;68: e492-7.

Kafienah W, Jakob M, Démartheau O, Frazer A, Barker MD, Martin I et al. Three-dimensional tissue engineering of hyaline cartilage: comparison of adult nasal and articular chondrocytes. *Tissue Eng.* 2002;8 :817-26.

Keith DA, Paz MA, Gallop PM Glimcher MJ. Histologic and biochemical identification and characterization of an elastin in cartilage. *J Histochem Cytochem* 1977 ; 25, : 1154-62.

Kamil SH, Vacanti MP, Vacanti CA, Eavey RD. Microtia chondrocytes as a donor source for tissue-engineered cartilage. *Laryngoscope* 2004;114:2187–90 .

Kamil SH, Kojima K, Vacanti MP, Bonassar LJ, Vacanti CA, Eavey RD. In vitro tissue engineering to generate a human sized auricle and nasal tip. *Laryngoscope* 2003;113:90-4.

Karimi H, Emami SA, Olad-Gubad MK. Bone Marrow Stem Cells and Ear Framework Reconstruction. *J Craniofac Surg.* 2016 ;27:2192-6.

Kim HJ, Lee S, Yun H-W, Yin XY, Kim SH, Choi BH, et al. In vivo degradation profile of porcine cartilage-derived extracellular matrix powder scaffolds using a non-invasive fluorescence imaging method. *J Biomater Sci Polym* 2016;27:177-90.

Kim HJ, Kim KK, Park IK, Choi BS, Kim JH and Kim MS. Hybrid scaffolds composed of hyaluronic acid and collagen for cartilage regeneration. *Tissue Eng Regen Med.* 2012; 9:57-62.

Kobayashi S, Takebe T, Inui M, Iwai S, Kan H, Zheng Y-W, et al. Reconstruction of human elastic cartilage by a CD44+ CD90+ stem cell in the ear perichondrium. *Proc Natl Acad Sci.* 2011;108:14479-84.

Kolodzynski MN, Kon M, Egger S, Breugem CC. Mechanisms of ear trauma and reconstructive techniques in 105 consecutive patients. *Eur Arch Otorhinolaryngol* 2017 ; 274:723-8.

Konakci KZ, Bohle B, Blumer R, Hoetzenecker W, Roth G, Moser B, Boltz- Nitulescu G, Gorlitzer M, Klepetko W, Wolner E, Ankersmit HJ. Alpha-Gal on bioprostheses: xenograft immune response in cardiac surgery. *Eur J Clin Invest* 2005;35:17-23.

Langer R, Vacanti JP. Tissue engineering. *Science* 1993;260:920–6.

Langer R. Tissue engineering. *Mol Ther* 2000;1:12-5

Lewin S. Complications after Total Porous Implant Ear Reconstruction and Their Management. *Facial Plast Surg* 2015;31:617-25.

Li D, Chin W, Wu J, Zhang Q, Xu F, Xu Z, Zhang R. Psychosocial outcomes among microtia patients of different ages and genders before ear reconstruction. *Aesthetic Plast Surg* 2010;34:570-6.

Li T, Sui Z, Matsuno A, Ten H, Oyama K, Ito A, Jiang H, Ren X, Javed R, Zhang L, Ao Q. Fabrication and Evaluation of a Xenogeneic Decellularized Nerve-Derived Material: Preclinical Studies of a New Strategy for Nerve Repair. *Neurotherapeutics*. 2019 Nov 22.

Lim SY, Lee D, Oh KS, Nam B, Bang SI, Mun GH, Pyon JK, Kim JH, Yoon SC, Song HS, Jeon HJ. Concealment, depression and poor quality of life in patients with congenital facial anomalies. *J Plast Reconstr Aesthet Surg* 2010; 63:e1982-9.

Lin CH, Yang IC, Tsai CH, Fang HW, Ma H. Auricular Tissue Engineering Using Osteogenic Differentiation of Adipose Stem Cells with Small Intestine Submucosa. *Plast Reconstr Surg* 2017 ;140:297-305.

Liu Y, Stewart KN, Bishop E, Marek CJ, Kluth DC, Rees AJ. Unique expression of suppressor of cytokine signaling 3 is essential for classical macrophage activation in rodents in vitro and in vivo. *J Immunol* 2008;180: 6270-6278.

Long X, Yu N, Huang J, Wang X. Complication rate of autologous cartilage microtia reconstruction: a systematic review. *Plast Reconstr Surg Glob Open* 2013 ;7:e57-63.

Longobardi L, O'Rear L, Aakula S, et al. Effect of IGF-I in the chondrogenesis of bone marrow mesenchymal stem cells in the presence or absence of TGF- β signaling. *J Bone Mineral Research* 2006;21:626–36.

Luquetti DV, Heike CL, Hing AV, Cunningham ML, Cox TC. Microtia: epidemiology and genetics. *Am J Med Genet A*. 2012;158A:124-39.

Martin I, Jakob M, Schaefer DJ. From Tissue Engineering to Regenerative Surgery. *EBioMedicine*. 2018;28:11-2.

Merceron C, Vinatier C, Clouet J, Collic-Jouault S, Weiss P, Guicheux J. Adipose-derived mesenchymal stem cells and biomaterials for cartilage tissue engineering. *Joint Bone Spine*. 2008 ;75:672-4.

Melgarejo-Ramírez Y, Sánchez-Sánchez R, García-López J, Brena-Molina AM, Gutiérrez-Gómez C, Ibarra C, Velasquillo C. Characterization of pediatric microtia cartilage: a reservoir of chondrocytes for auricular reconstruction using tissue engineering strategies. *Cell Tissue Bank*. 2016;17:481-9.

Mizuno M, Takebe T, Kobayashi S, Kimura S, Masutani M, Lee S, Jo YH, Lee JI, Taniguchi H. Elastic cartilage reconstruction by transplantation of cultured hyaline cartilage-derived chondrocytes. *Transplant Proc*. 2014;46:1217-21.

Monroy A, Kojima K, Ghanem MA, et al. Tissue engineered cartilage “bioshell” protective layer for subcutaneous implants. *Int J Pediatr Otorhinolaryngol*. 2007;71:547-52.

Morrison KA, Cohen BP, Asanbe O, Dong X, Harper A, Bonassar LJ, Spector JA. Optimizing cell sourcing for clinical translation of tissue engineered ears. *Biofabrication*. 2016 ;5;9:015004.

Morrisson KA, Cohen BP, Asanbe O, Dong X, Harper A, Bonassar LJ, Spector JA. Optimizing cell sourcing for clinical translation of tissue engineering ears. *Biofabrication* 2016;9:015004.

Moser PT, Gerli M, Diercks GR, Evangelista-Leite D, Charest JM, Gershlak JR, Ren X, Gilpin SE, Jank BJ, Gaudette GR, Hartnick CJ, Ott HC. Creation of Laryngeal Grafts from Primary Human Cells and Decellularized Laryngeal Scaffolds. *Tissue Eng Part A*. 2019 Oct 30.

Mosser DM, Edwards JP. Exploring the full spectrum of macrophage activation. *Nat Rev Immunol* 2008;8: 958-69.

Muir H. The chondrocytes, architect of cartilage. Biomechanics, structure, function and molecular biology of cartilage matrix macromolecules. *Bioessays* 1995, 17:1039-48.

Murray HW. Interferon-gamma, the activated macrophage, and host defense against microbial challenge. *Ann Intern Med* 1988; 108: 595-608.

Nagata S. Modification of the stages in total reconstruction of the auricle: part I. Grafting the three-dimensional costal cartilage framework for lobule-type microtia. *Plast Reconstr Surg* 1994;93:221-30.

Nagata S. Modification of the stages in total reconstruction of the auricle: part II. Grafting the three-dimensional costal cartilage framework for concha-type microtia. *Plast Reconstr Surg* 1994;93:231-42.

Nagata S. Modification of the stages in total reconstruction of the auricle: part III. Grafting the three-dimensional costal cartilage framework for small concha-type microtia. *Plast Reconstr Surg* 1994;93:243-53.

Nagata S. Modification of the stages in total reconstruction of the auricle: part IV. Ear elevation for the constructed auricle. *Plast Reconstr Surg* 1994;93:254-66.

Naumann A, Dennis JE, Awadallah A, Carrino DA, Mansour JM, Kastenbauer E and Caplan AI. Immunochemical and Mechanical Characterization of Cartilage Subtypes in Rabbit. *J Histochem Cytochem* 2002; 50:1049-1058.

Naumann A, Dennis JE, Aigner J, Coticchia J, Arnold J, Berghaus A, Kastenbauer ER, Caplan AI: Tissue engineering of autologous cartilage grafts in three-dimensional in vitro macroaggregate culture system. *Tissue Eng* 2004;10:1695-706.

Nayyer L, Patel KH, Esmaeili A, Rippel RA, Birchall M, O'toole G, Butler PE, Seifalian AM. Tissue engineering: revolution and challenge in auricular cartilage reconstruction. *Plast Reconstr Surg*. 2012;129:1123-37.

Neumeister MW, Wu T, Chambers C. Vascularized Tissue-Engineered Ears. *Plast. Reconstr. Surg*. 2006;117: 116-23.

Nimeskern L, Utomo L, Lehtoviita L, Fessel G, Snedeker JG, V.M.vanOsch GJ, Müller R, Stok KS. Tissue composition regulates distinct viscoelastic responses in auricular and articular cartilage. *J Biomechanics* 2016; 49:344–352.

O'Brien FJ. Biomaterials and scaffolds for tissue engineering. *Materials Today* 2011;14:88-95.

O'Brien MF, Goldstein S, Walsh S, Black KS, Elkins R, Clarke D. The SynerGraft valve: a new acellular (nonglutaraldehyde-fixed) tissue heart valve for autologous recellularization first experimental studies before clinical implantation. *Semin Thorac Cardiovasc Surg*. 1999;11:194-200.

Ott HC, Matthiesen TS, Goh SK, Black LD, Kren SM, Netoff TI, Taylor DA. Perfusion-decellularized matrix: using nature's platform to engineer a bioartificial heart. *Nat Med*. 2008;14:213-21.

Patel TD, Chin OY, Baredes S, Eloy JA, Ying YM. A Population Based Analysis of Melanoma of the External Ear. *Otol Neurotol*. 2018;39:e137-42.

Papadopoulos A, Bichara DA, Zhao X, et al. Injectable and photopolymerizable tissue-engineered auricular cartilage using poly(ethylene glycol) dimethacrylate copolymer hydrogels. *Tissue Eng Part A* 2011;17:161-9.

Pizette S, Niswander L. BMPs are required at two steps of limb chondrogenesis: formation of prechondrogenic condensations and their differentiation into chondrocytes. *Dev Biol.* 2000;219:237–249.

Pleumeekers MM, Nimeskern L, Koevoet WL, Karperien M, Stok KS, van Osch GJ. Cartilage Regeneration in the Head and Neck Area: Combination of Ear or Nasal Chondrocytes and Mesenchymal Stem Cells Improves Cartilage Production. *Plast Reconstr Surg.* 2015;136:762e-74e.

Quatela VC, Sherris DA, Rosier RN. The Human Auricular Chondrocyte. Responses to Growth Factors. *Arch Otolaryngol Head Neck Surg* 1993; 119:32-37.

Reinisch J and Tahiri Y. Polyethylene ear reconstruction: a state of the art surgical journey. *Plast Reconstr Surg* 2018; 141:461-70.

Saadeh PB, Brent B, Mehrara BJ, Steinbrech DS, Ting V, Gittes GK, Longaker MT. Human cartilage engineering: chondrocyte extraction, proliferation, and characterization for construct development. *Ann Plast Surg.* 1999;42:509-13.

Sart S, Schneider Y-J, Agathos SN. Ear mesenchymal stem cells: An efficient adult multipotent cell population fit for rapid and scalable expansion. *J Biotechnol.* 2009;139:291-9.

Schipani E. Hypoxia and HIF-1 alpha in chondrogenesis. *Semin Cell Dev Biol.* 2005;16:539-46.

Schneider C, Lehmann J, van Osch GJ, Hildner F, Teuschl A, Monforte X, Miosga D, Heimel P, Priglinger E, Redl H, Wolbank S, Nürnberger S. Systematic Comparison of Protocols for the Preparation of Human Articular Cartilage for Use as Scaffold Material in Cartilage Tissue Engineering. *Tissue Eng Part C Methods.* 2016;22:1095-107.

Shieh SJ, Terada S, Vacanti JP. Tissue engineering auricular reconstruction: in vitro and in vivo studies. *Biomaterials*. 2004;25:1545-57.

Shin YS, Choi JW, Park JK, et al. Tissue-engineered tracheal reconstruction using mesenchymal stem cells seeded on a porcine cartilage powder scaffold. *Ann Biomed Eng*. 2015;43:1003-13.

Singelyn JM, DeQuach JA, Seif-Naraghi SB, Littlefield RB, Schup-Magoffin PJ, Christman KL. Naturally derived myocardial matrix as an injectable scaffold for cardiac tissue engineering. *Biomaterials* 2009;30:5409-16.

Son YJ, Yoon IS, Sung JH, Cho HJ, Chung SJ, Shim CK, Kim DD. Porous hyaluronic acid/sodium alginate composite scaffolds for human adipose-derived stem cells delivery. *Int J Biol Macromol*. 2013;61:175-81.

Stapleton TW, Ingram J, Katta J, Knight R, Korossis S, Fisher J, Ingham E. Development and characterization of an acellular porcine medial meniscus for use in tissue engineering. *Tissue Eng Part A*. 2008;14:505-18.

Staub G, Revol M, May P, Bayol JC, Verola O, Servant JM. Marges d'exercice chirurgicale et taux de récurrence des carcinomes cutanés. Etude prospective de 844 cas. *Ann Chir Plast Esthet* 2008 ; 53 : 389-98.

Stephan S, Reinisch J. Auricular Reconstruction Using Porous Polyethylene Implant Technique. *Facial Plast Surg Clin North Am*. 2018;26:69-85.

Sterodimas A, de Faria J. Human auricular tissue engineering in an immunocompetent animal model. *Aesthet Surg J*. 2013;33:283-9.

Stone KR, Ayala G, Goldstein J, Hurst R, Walgenbach A, Galili U. Porcine cartilage transplants in the cynomolgus monkey. Transplantation of alpha-galactosidase-treated porcine cartilage. *Transplantation* 1998;65:1577-83.

Strom TB, Roy-Chaudhury P, Manfro R, Zheng XX, Nickerson PW, Wood K, Bushell A. The Th1/Th2 paradigm and the allograft response. *Curr Opin Immunol* 1996;8:688–93.

Su X, Wang J, Kang H, Bao G, Liu L. Effects of dynamic radial tensile stress on fibrocartilage differentiation of bone marrow mesenchymal stem cells. *Biomed Eng Online* 2020 5;19:8-20.

Tanzer RC. Total reconstruction of the external ear. *Plast Reconstr Surg Transplant Bull.* 1959;23:1–15

Ting V, Sims CD, Brecht LE, McCarthy JG, Kasabian AK, Connelly PR, Elisseeff J, Gittes GK, Longaker MT. In vitro prefabrication of human cartilage shapes using fibrin glue and human chondrocytes. *Ann Plast Surg.* 1998;40:413-20.

Togo T, Utani A, Naitoh M, Ohta M, Tsuji Y, Morikawa N, et al. Identification of cartilage progenitor cells in the adult ear perichondrium: utilization for cartilage reconstruction. *Lab Invest J Tech Methods Pathol.* 2006;86:445-57.

Utomo L, Pleumeekers MM, Nimeskern L, Nürnberger S, Stok KS, Hildner F, van Osch GJ. Preparation and characterization of a decellularized cartilage scaffold for ear cartilage reconstruction. *Biomed Mater.* 2015 Jan 13;10:015010.

Vacanti JP, Langer R. Tissue engineering: the design and fabrication of living replacement devices for surgical reconstruction and transplantation. *Lancet.* 1999;354 Suppl 1:S132-4.

Verrecchia F, Mauviel A. Transforming growth factor-Beta signaling through the smad pathway : role in extracellular matrix gene expression and regulation. *J Invest Dermatol.* 2002 ;118:211-215.

Wang M, Yu L. Transplantation of adipose-derived stem cells combined with decellularized cartilage ECM: A novel approach to nasal septum perforation repair. *Med Hypotheses* 2014;82:781-3.

Wu W, Chen F, Liu Y, Ma Q, Mao T. Autologous injectable tissue-engineered cartilage by using platelet-rich plasma: Experimental study in a rabbit model. *J Oral Maxillofac Surg.* 2007;65:1951-7.

Xu JW, Johnson TS, Motarjem PM, Peretti GM, Randolph MA, Yaremchuk MJ. Tissue-engineered flexible ear-shaped cartilage. *Plast Reconstr Surg.* 2005;115:1633-41.

Résumé

Les reconstructions auriculaires représentent un réel défi pour le chirurgien. Plusieurs techniques existent présentant chacune des inconvénients non négligeables.

L'essor de l'ingénierie tissulaire des 20 dernières années ouvre la possibilité à de nouvelles thérapeutiques.

L'ingénierie du cartilage ne déroge pas à la règle et connaît une sérieuse évolution, concernant le cartilage articulaire mais également les autres types de cartilages dont le cartilage auriculaire.

Appliquées à la reconstruction auriculaire, ces techniques apportent du tissu cartilagineux tout en minorant les effets secondaires : cicatrice de prélèvement, réponse immunitaire, rejet de greffon...

Dans ce travail, nous détaillons la confection et caractérisons la composition d'un biomatériau pro-chondrogénique élaboré à partir d'un tissu xénogénique décellularisé issue d'oreille de porc. Nous en étudions ensuite la réaction inflammatoire engendrée et le pouvoir pro-chondrogénique in vivo et in vitro chez le lapin.

Enfin, une revue de la littérature permet de mettre au point les connaissances actuelles sur l'ingénierie cartilagineuse à partir de cartilage décellularisée et notamment ses avancées chez l'homme.

Mots-clés : Biomatériau ; Cartilage ; Cellules souches mésenchymateuses ; Décellularisation ; Ingénierie tissulaire ; Matrice extracellulaire ; Médecine régénérative.

Abstract

Ear reconstruction is a real challenge for the surgeon. Several techniques exist, each having significant drawbacks.

Development of tissue engineering over the past 20 years has opened up the possibility for new therapies.

Cartilage engineering is no exception to the rule and is undergoing a serious evolution, concerning articular cartilage but also other types of cartilage including ear cartilage.

Applied to ear reconstruction, these techniques provide cartilage tissue while reducing side effects: scar removal, immune response, graft rejection, etc.

In this work, we detail the making and characterize the composition of a pro-chondrogenic biomaterial made from a decellularized xenogenic tissue from pig ear. We then study the inflammatory reaction generated and the pro-chondrogenic power in vivo and in vitro in rabbits.

Finally, a review of the literature makes it possible to develop current knowledge on cartilaginous engineering from decellularized cartilage and in particular its advances in humans.

Keywords: Cartilage; Decellularization; Extracellular matrix; Mesenchymal stem cell; Regenerative medicine; Scaffold; Tissue engineering.