



**HAL**  
open science

# Identification de nouveaux gènes dans le Syndrome de Bardet-Biedl : corrélations génotype-phénotype

Elise Schaefer

► **To cite this version:**

Elise Schaefer. Identification de nouveaux gènes dans le Syndrome de Bardet-Biedl : corrélations génotype-phénotype. Génomique, Transcriptomique et Protéomique [q-bio.GN]. Université de Strasbourg, 2017. Français. NNT : 2017STRAJ050 . tel-02917963

**HAL Id: tel-02917963**

**<https://theses.hal.science/tel-02917963>**

Submitted on 20 Aug 2020

**HAL** is a multi-disciplinary open access archive for the deposit and dissemination of scientific research documents, whether they are published or not. The documents may come from teaching and research institutions in France or abroad, or from public or private research centers.

L'archive ouverte pluridisciplinaire **HAL**, est destinée au dépôt et à la diffusion de documents scientifiques de niveau recherche, publiés ou non, émanant des établissements d'enseignement et de recherche français ou étrangers, des laboratoires publics ou privés.

**ÉCOLE DOCTORALE DES SCIENCES DE LA VIE ET DE LA SANTE**

**Laboratoire de Génétique Médicale – U1112**

**THÈSE** présentée par

**Elise SCHAEFER**

soutenue le 19 septembre 2017

pour obtenir le grade de : **Docteur de l'université de Strasbourg**

Discipline/ Spécialité : Aspects moléculaires et cellulaires de la biologie

**Identification de nouveaux gènes  
dans le Syndrome de Bardet-Biedl  
Corrélations génotype-phénotype**

**THÈSE dirigée par :**

**Madame le Professeur Hélène DOLLFUS**

Université de Strasbourg, Strasbourg

**RAPPORTEURS :**

**Monsieur le Docteur Philippe BASTIN**

Institut Pasteur, Paris

**Monsieur le Professeur Michel KOENIG**

Université de Montpellier, Montpellier

---

**AUTRES MEMBRES DU JURY :**

**Madame le Docteur Sylvie FRIANT**

Université de Strasbourg, Strasbourg





*A ma plus belle expérience génétique,  
A Jules,  
A celui qui lui a donné son chromosome Y,  
A mon indéfectible soutien,  
A Steve,*

*Je vous dédie cette thèse pour nos 4 ans ensemble,*



## Remerciements

J'ai tellement de personnes à remercier sans qui cette thèse n'aurait pas pu se faire que j'espère n'oublier personne.

Je remercie en premier lieu Madame le Professeur Hélène Dollfus, qui m'a accompagnée tout au long de ce travail. Vous avez été à mes côtés tant sur le plan scientifique que professionnel et vous m'avez soutenue dans mes choix personnels et professionnels depuis 10 ans déjà. Je profite de cette thèse pour vous en remercier et pour vous adresser toute ma reconnaissance et mon admiration.

Je remercie Madame Corinne Stoetzel sans qui ce travail n'aurait pas été possible. Je te remercie pour ton accompagnement tout au long de ces 6 années (7 si l'on compte le Master 2). Je suis fière de notre collaboration.

Je remercie Monsieur le Docteur Philippe Bastin et Madame le Docteur Sylvie Friant d'avoir accepté avec autant d'enthousiasme de juger cette thèse. J'espère avoir été à la hauteur de vos espérances.

Je remercie Monsieur le Professeur Michel Koenig d'avoir accepté au dernier moment de faire partie du jury. Ta gentillesse et ton professionnalisme n'ont pas changé avec les kilomètres. Tu as toute ma reconnaissance.

Je remercie Sophie (pas besoin de nom, tu te reconnaitras) pour TOUT : ton amitié, nos relations professionnelles, notre co-thèse... Tu es une personne formidable !

Je remercie mes copines de labo, Aurélie, Anaïs, Fanny et Sophie. Vous m'avez accompagnée dans mes hauts et mes bas, dans ma vie professionnelle et maintenant dans ma vie personnelle. Nous avons pris des chemins différents mais notre amitié reste la même.

Je remercie Madame Myriam Durand, notre ARC Bardet-Biedl avec qui toute l'histoire a commencé. Sois assurée de mon amitié et de ma reconnaissance envers ton dévouement pour les gens, amis, collègues ou patients.

Je remercie Madame Nathalie Goetz, notre ARC Alström (et trisomie 21). Grâce à toi, l'histoire continue.

Je remercie le Service de Génétique Médicale et plus particulièrement Virginie, sans qui l'écriture de cette thèse n'aurait pas été possible, et Natacha, mon binôme.

Je remercie Kirsley, Laura et Jean pour notre collaboration et nos heures passées sur notre base de données. Jean, ton enthousiasme, ta générosité et ta disponibilité sont à l'origine de cette soutenance.

Je remercie mes collègues du CARGO : vous qui recevez et écoutez nos patients, je vous remercie de votre collaboration et votre amitié.

Je remercie l'ensemble du Laboratoire de Génétique Médicale. Vous m'avez accueillie avec bienveillance et notre collaboration se poursuivra dans le futur bâtiment.

Je remercie bien entendu ma famille, ma très chère famille, qui m'a accompagnée dans mes choix personnels et professionnels en assurant les « arrières ». Une pensée particulière pour Henri et pour ma sœur. J'ai un souvenir heureux de ta soutenance portant sur le centrosome chez la plante (si j'ai bien compris) : nos sujets ne sont pas si éloignés.

Je remercie mes « collègues » du mardi midi : Faby, Nico ! Bientôt 10 ans d'amitié, ça se fête !

Je remercie Ariane pour son amitié et son soutien : merci pour ton amitié et ton soutien au cours de notre co-Master 2 et de nos thèses respectives.

Je remercie mes copines du mardi midi : Mathilde et Anne. Votre soutien a été un accélérateur pour cette thèse.

Je remercie Claire Miry, dont les mots m'ont soutenue tout au long de l'écriture.

Je remercie les patients de cette étude et de façon plus générale l'ensemble des patients que je côtoie. Merci pour votre confiance et pour votre façon de voir la vie. Vous nous apprenez tellement.



# Table des Matières

---

<b>ABBREVIATIONS</b>	<b>1</b>
<b>INTRODUCTION</b>	<b>6</b>
<b>1 DESCRIPTION CLINIQUE DU SYNDROME DE BARDET-BIEDL</b>	<b>7</b>
<b>1.1. Manifestations cliniques majeures</b>	<b>9</b>
1.1.1. Polydactylie	9
1.1.2. Dystrophie rétinienne	10
1.1.3. Obésité	13
1.1.4. Hypogonadisme	14
1.1.5. Atteinte rénale	15
1.1.6. Troubles des apprentissages	17
<b>1.2. Critères mineurs</b>	<b>18</b>
1.2.1. Anomalies des extrémités	18
1.2.2. Anomalies neuropsychiatriques	18
1.2.3. Anomalies sensorielles	19
1.2.4. Autres atteintes d'organes	20
1.2.5. Anomalies cranio-faciales	21
1.2.6. Syndrome métabolique	22
<b>2 LE CIL PRIMAIRE</b>	<b>24</b>
<b>2.1. La ciliogénèse</b>	<b>24</b>
<b>2.2. Les structures ciliaires</b>	<b>26</b>
<b>2.3. Le transport intraciliaire</b>	<b>28</b>
2.3.1. La zone de transition	28
2.3.2. Le transport intraflagellaire	29
<b>2.4. Cils mobiles et immobiles</b>	<b>31</b>
<b>2.5. Les grandes fonctions du cil primaire</b>	<b>34</b>
<b>3 LE SYNDROME DE BARDET-BIEDL EST UNE CILIOPATHIE</b>	<b>38</b>
<b>3.1. Les gènes et protéines BBS identifiés à ce jour</b>	<b>38</b>
<b>3.2. Fonctions des protéines BBS</b>	<b>41</b>
<b>3.3. Les signes cliniques du BBS en lien avec le cil primaire</b>	<b>46</b>
<b>3.4. Mutations identifiées dans les gènes BBS</b>	<b>49</b>
<b>3.5. Corrélations génotype-phénotype existantes</b>	<b>52</b>

<b>4 LES CILIOPATHIES</b>	<b>57</b>
<b>4.1. Atteinte ophtalmologique prédominante</b>	<b>57</b>
4.1.1. Rétinopathie pigmentaire (RP)	57
4.1.2. Amaurose congénitale de Leber (ACL)	57
<b>4.2. Obésité prédominante</b>	<b>58</b>
4.2.1. Le syndrome d'Alström (AS)	58
4.2.2. Le syndrome MORM	58
<b>4.3. Atteinte neurologique prédominante</b>	<b>58</b>
4.3.1. Syndrome de Joubert (JBTS)	59
4.3.2. Syndrome de Meckel (MKS)	59
4.3.3. Syndrome hydroléthalus (HYLS)	60
4.3.4. Syndrome acro-calleux (ACS)	60
<b>4.4. Atteinte rénale prédominante</b>	<b>61</b>
4.4.1. Polykystose rénale (PKD)	61
4.4.2. Néphronoptise (NPHP)	61
4.4.3. Le syndrome de Senior-Löken (SLS)	62
4.4.4. Dysplasie réno-hépto-pancréatique (RHPD)	62
<b>4.5. Atteinte squelettique prédominante</b>	<b>62</b>
4.5.1. Syndrome oro-digito-facial (OFD)	62
4.5.2. Dysplasie thoracique – côtes courtes avec ou sans polydactylie (SRTD)	63
<b>4.6. Atteinte génito-urinaire prédominante : le syndrome de McKusick-Kaufman (MKKS)</b>	<b>65</b>
<b>MATERIELS ET METHODES</b>	<b>71</b>
<b>1 LA COHORTE BBS DU LABORATOIRE</b>	<b>71</b>
<b>2 PCR</b>	<b>72</b>
<b>3 ANALYSE DE LA TRANSCRIPTION: PCR QUANTITATIVE</b>	<b>73</b>
<b>4 ANALYSES PROTEIQUES: WESTERN BLOT</b>	<b>74</b>
<b>5 ETUDE DE LA ZYGOSITE</b>	<b>75</b>
<b>6 CARTOGRAPHIE PAR HOMOZYGOTIE</b>	<b>76</b>
<b>7 SEQUENÇAGE EXOMIQUE</b>	<b>77</b>



<b>RESULTATS</b>	<b>79</b>
<b>1 IDENTIFICATION DE NOUVEAUX GENES</b>	<b>79</b>
1.1. Identification de <i>SDCCAG8/BBS16</i> par cartographie d'homozygotie	79
1.2. Identification de <i>LZTFL1/BBS17</i> par cartographie d'homozygotie couplée à du séquençage haut débit de type exome	86
1.3. Identification de <i>BBIP1/BBS18</i> par séquençage d'exome	94
1.4. Validation de <i>IFT172</i> en tant que gène BBS ( <i>BBS20</i> )	101
<b>2 CORRELATIONS GENOTYPE-PHENOTYPE</b>	<b>108</b>
2.1. Chevauchement clinique et moléculaire entre le syndrome de McKusick-Kaufman et le syndrome de Bardet-Biedl	108
2.2. Le gène <i>SDCCAG8/BBS16</i> est associé à une absence de polydactylie, une atteinte rénale sévère et précoce et une atteinte respiratoire	114
2.3. Le gène <i>LZTFL1/BBS17</i> est associé à une polydactylie mésoaxiale et une atteinte rénale sévère et précoce	127
2.4. Le gène <i>IFT172/BBS20</i> est associé à des ciliopathies de sévérité variable	134
2.5. Atteinte rétinienne dans le syndrome de Bardet-Biedl	136
<b>3 BASE DE DONNEES CLINICO-BIOLOGIQUES</b>	<b>147</b>
3.1. Revue de la littérature	147
3.2. Résultats de notre cohorte	149
<b>DISCUSSION</b>	<b>152</b>
<b>1 IDENTIFICATION DE NOUVEAUX GENES</b>	<b>152</b>
1.1. La cartographie d'homozygotie reste une technique de choix dans les grandes familles consanguines	153
1.2. L'exome couplé à la cartographie d'homozygotie est une approche performante dans les familles consanguines	153
1.3. Les mutations atypiques à ne pas négliger	154
1.4. Importance des études fonctionnelles	155
1.5. Importance de rapporter les secondes familles pour la validation de gènes décrits dans une seule famille	157

<b>2 CORRELATIONS GENOTYPE-PHENOTYPE</b>	<b>158</b>
2.1. Le MKKS est une présentation précoce du BBS avec des mutations identifiées dans les mêmes gènes.	158
2.2. <i>SDCCAG8</i> est associé à une atteinte rénale sévère et une absence de polydactylie.	159
2.3. <i>LZTFL1</i> est associé à une polydactylie mésoaxiale et une atteinte rénale sévère et précoce	161
2.4. IFT172 est associé à des ciliopathies de sévérité variable	162
2.5. Les patients BBS peuvent présenter une RP atypique en lien avec des mutations dans différents gènes BBS	163
<b>3 BASE DE DONNEES CLINICO-BIOLOGIQUES</b>	<b>164</b>
<b>CONCLUSIONS ET PERSPECTIVES</b>	<b>168</b>
<b>REFERENCES BIBLIOGRAPHIQUES</b>	<b>170</b>
<b>ANNEXES</b>	<b>197</b>
<b>PUBLICATIONS</b>	<b>218</b>



# Abréviations

---

## A

---

ACL	Amaurose Congénitale de Leber
ACS	Syndrome Acro-calleux
ADN	Acide désoxyribonucléique
ADNc	ADN complémentaire
AHI1	Abelson helper integration site 1
AKT3	V-AKT murine thymoma viral oncogene homolog 3
ALMS/AS	Syndrome d'Alström
ARL6	ADP-Ribosylation factor-like 6
ARN	Acide ribonucléique
ARNm	ARN messenger
ATD	Dystrophie asphyxiante thoracique de Jeune

## B

---

BBIP	BBS Protein Complexe-Interacting Protein
BBS	Syndrome de Bardet Biedl
BET	Bromure d'éthidium

## C

---

°C	Degré celsius
CARGO	Centre de Référence des Affectations Rares en Génétique Ophtalmologique
CC2D2A	Coiled-coil and C2 domains-containing protein 2A
CCDC28B	Coiled-coil domain-containing protein 28B
CCT	Chaperonin containing T-complex polypeptide
CED	Syndrome cranio-ectodermique ou syndrome de Sensenbrenner
CEP170/290	Centrosomal protein 170/290kDa
CNG	Centre National de Génotypage
CNV	Copy Number Variation
COACH	Hypo/aplasie du vermis Cérébelleux, Oligophrénie, Ataxie congénitale, Colobome oculaire et fibrose Hépatique
Ct	Cycle seuil
CXORF5	Chromosom X open reading frame 5

## D

---

dATP	Désoxyadénosine triphosphate
dbSNP	Short Genetic Variations database
dCTP	Désoxycytidine triphosphate
dGTP	Désoxyguanosine triphosphate
dNTP	Deoxynucleotide
dTTP	Désoxythymidine triphosphate
DYNC2H1	Dynein cytoplasmic 2 heavy chain 1

---

## E

---

EDTA	Éthylène Diamine Tétra-Acétique
ERG	Electrorétinogramme
ESE	Exonic Splicing Enhancer
EVC	Syndrome d'Ellis-Van Creveld
EVS	Exome Variant Server
ExAC	Exome Aggregation Consortium

## G

---

GAPDH	Glyceraldehyde-3-phosphate dehydrogenase
GLI	Glioma-associated oncogene homolog
GTP	Guanosine triphosphate

## H

---

h	Heure
HH	Hedgehog
HPO	Human Phenotype Ontology
HRP	Horseradish peroxidase
HUS	Hôpitaux Universitaires de Strasbourg
HYLS	Syndrome Hydrolethalus

## I

---

IFT	Transport intraflagellaire
IGBMC	Institut de Génétique et de Biologie Moléculaire et Cellulaire
IMC	Indice de masse corporelle
indel	Insertion/délétion
INPPE5	Inositol polyphosphate-5 phosphatase
INVS	Inversine
IQCB1	IQ motif-containing protein B1
IRM	Imagerie par résonance magnétique
IRT	Insuffisance rénale terminale

## J

---

JBTS	Syndrome de Joubert
------	---------------------

## K

---

KAP3	Kinesin-associated protein 3
kDa	KiloDalton
KIF3/7	Kinesin family member 3/7
KIT	Karlsruhe Institute of Technology

## L

---

LBGI	Laboratoire de Bioinformatique et Génomique Intégratives
LZTFL1	Leucine zipper transcription factor-like 1

## M

---

Mb	Mégabase
MgCl <sub>2</sub>	Chlorure de magnésium
min	Minute
MKKS	Syndrome de McKusick-Kaufmann
MKS	Syndrome de Meckel-Gruber
MLPA	Multiplex Ligation-dependent Probe Amplification
MO	Morpholino
MORM	Syndrome avec retard Mental, Obésité troncale, Rétinopathie pigmentaire, Micropénis
MZSDS	Syndrome de Saldino-Mainzer

## N

---

NA	Non approprié
ND	Non déterminé
NEK8	Never in mitosis gene a-related expressed kinase 8
ng	Nanogramme
NPHP	Néphronoptise

## O

---

OFD	Syndrome Oro-Facio-Digital
OMIM	Online Mendelian Inheritance in Man
ORL	Oto-Rhino-Laryngologie

## P

---

Pb	Paire de base
PBS	Phosphate buffered saline
PCM	Matériel Péri-Centriolaire
PCP	Planar cell polarity
PCR	Polymerase Chain Reaction
PHRC	Protocole Hospitalier de Recherche Clinique
PKD	Polykystose rénale
PKHD	Polykystose rénale et hépatique
PLD5	Phospholipase D family member 5
Polyphen	Polymorphism Phenotyping
pmol	Picomol
PNPL6A	Patatin-like phospholipase domain-containing protein 6
PTCH1	Patched drosophila homolog of 1

## R

---

RHPD	Dysplasie réno-hépto-pancréatique
RNF2	Ring finger protein 2
RP	Rétinopathie pigmentaire
RPGR	Retinitis pigmentosa GTPase regulator
RPGRIP	Retinitis pigmentosa GTPase regulator interacting protein

RPGRIP1	Retinitis pigmentosa GTPase regulator interacting protein like 1
RPM	Tours par minute
RT	Reverse Transcription
S	

---

s	Seconde
SDCCAG8	Serologically defined colon cancer antigen 8
SHH	Sonic-Hedgehog
SIFT	Sorting intolerant from tolerant
SLS	Syndrome de Senior-Löken
Smo	Smoothened
SNP	Single Nucleotide Polymorphism
SNV	Single Nucleotide Variation
SRPS	Syndrome polydactylie-côtes courtes
SRTD	Dysplasie thoracique – côtes courtes

## T

---

TCA	Acide TriChloracétique
TE	Témoin
TMEM	Transmembrane protein
TRIC	TCP1 (T-complexe Protein 1) ring complex polypeptide
TTC8	Tetratricopeptide repeat domain-containing protein 8

## U

---

UCSC	University of California Santa Cruz
UCSF	University of California San Francisco
uL	Microlitre
uM	Micromol
UV	Ultra-violet

## V

---

V	Volt
vs	Versus

## W

---

WDPCP	WD repeat containing planar cell polarity effector
WDR	WD repeat-containing protein
Wnt	Wingless integration site

## X

---

X	Fois
---	------

## Z

---

ZT	Zone de Transition
----	--------------------





# INTRODUCTION

---

Le syndrome de Bardet-Biedl (BBS) est un syndrome pléiotropique qui se caractérise par l'association d'une rétinopathie pigmentaire à une obésité, une polydactylie, un hypogonadisme, des anomalies rénales et des troubles des apprentissages et lié à une anomalie du cil primaire.

Le cil primaire est une évagination membranaire présente sur la quasi-totalité des cellules eucaryotes, longtemps considérée comme un vestige inutile d'une structure ancestrale. Cependant, il a été démontré que cette organelle agit comme l'antenne réceptrice de la cellule par laquelle vont être intégrés les signaux provenant de son environnement. De nombreuses protéines interviennent dans la formation et dans le fonctionnement du cil primaire. Des défauts de ses protéines sont responsables de pathologies pléiotropiques appelées les ciliopathies.

Le groupe des ciliopathies s'enrichit régulièrement de nouveaux syndromes pour lesquels il existe un continuum clinique et moléculaire, des mutations dans un même gène pouvant donner des phénotypes différents et un même phénotype pouvant être lié à des mutations dans différents gènes.

A ce jour, 21 gènes ont été identifiés dans le syndrome de Bardet-Biedl dont cinq par le Laboratoire de Génétique Médicale (*BBS10*, *BBS12*, *BBS16/SDCCAG8*, *BBS17/LZTFL1* et *BBS18/BBIP1*), pour lesquels des mutations sont identifiées chez environ 80% des patients. Malgré l'hétérogénéité clinique et moléculaire de ce syndrome, peu de corrélations génotype-phénotype ont été rapportées et aucune de façon significative.

Dans le premier chapitre, il sera fait une description clinique du BBS. Puis le deuxième chapitre exposera la fonction du cil primaire. Le troisième chapitre abordera le BBS en tant que ciliopathie en traitant des gènes *BBS* identifiés à ce jour et de leurs fonctions, en expliquant le lien entre les protéines et les atteintes cliniques observées et en abordant les quelques corrélations génotype-phénotype rapportées à ce jour. Enfin, le quatrième chapitre portera sur le grand groupe des ciliopathies.

# 1 Description Clinique du Syndrome de Bardet-Biedl

Le syndrome de Bardet-Biedl a été rapporté pour la première fois en 1920 (Bardet, 1920) par le Docteur Bardet puis en 1922 par le Professeur Biedl (Biedl, 1922).

Le syndrome de Bardet-Biedl est à distinguer du syndrome de Laurence-Moon auquel il a été initialement associé sous le nom de syndrome de Laurence-Moon-Bardet-Biedl. Le syndrome de Laurence-Moon a été décrit en 1866 par Laurence et Moon (Laurence and Moon, 1866) qui ont rapporté des patients présentant une déficience intellectuelle, une rétinopathie pigmentaire, un hypogénitalisme et une paraplégie spastique. La similitude des signes cliniques avec le syndrome de Bardet-Biedl les a conduit à rapprocher ces deux syndromes mais la distinction a été rétablie en 1965 par Bowen *et al.*, ce qui a été confirmé par la suite par d'autres auteurs (Bowen *et al.*, 1965). Il a été démontré récemment que le syndrome de Laurence-Moon était lié au gène *PNPLA6*, un gène non ciliaire (Hufnagel *et al.*, 2015).

La prévalence du BBS en Europe du nord est de 1/100 000 (Forsythe and Beales, 2013). Elle est plus fréquente dans les populations à forte consanguinité ou géographiquement isolées (Sheffield, 2004). Ainsi, la prévalence est estimée à 1/3 700 dans les îles Féroé (Hjortshøj *et al.*, 2009) ou à 1/18 000 sur l'île de Terre-Neuve (Moore *et al.*, 2005), avec un effet fondateur. Les populations à forte consanguinité ont elles aussi une prévalence plus élevée de la maladie comme c'est le cas pour la population Bédouine du Nord Est et du Centre de l'Afrique (Farak and Teebi, 1989; M'Hamdi *et al.*, 2011) ou encore la population Amish (Stone *et al.*, 1998).

En 1999, le Professeur Beales rapporte la plus grosse cohorte de patients (109) permettant de décrire des critères majeurs et des critères mineurs du syndrome (**Table 1**). Le diagnostic positif doit associer 4 critères majeurs, ou 3 critères majeurs et 2 critères mineurs (Beales *et al.*, 1999).

Les critères majeurs du BBS sont la dystrophie rétinienne, la polydactylie, l'obésité précoce, l'atteinte rénale, l'hypogonadisme et les troubles d'apprentissage. A ceux-ci peuvent être associées d'autres manifestations mineures telles que le retard de développement, le retard de langage, les anomalies des extrémités (brachydactylie, syndactylie), les anomalies dentaires, l'ataxie/troubles de la coordination, l'anosmie, le diabète, des anomalies cardiaques, une fibrose hépatique ou d'autres signes variés.

	<b>Signe clinique</b>	<b>Fréquence</b>
<b>Critères majeurs</b>	<ul style="list-style-type: none"> <li>- Dystrophie rétinienne</li> <li>- Polydactylie</li>   <li>- Obésité</li> <li>- Hypogonadisme/anomalies génitales</li> <li>- Anomalies rénales</li> <li>- Troubles des apprentissages</li> </ul>	93% 63-81% (4 membres : 21% ; membres supérieurs : 9% ; membres inférieurs : 21%) 72-92% 59-98% 53% 61%
<b>Critères mineurs</b>	<ul style="list-style-type: none"> <li>- Retard de langage</li> <li>- Retard de développement</li> <li>- Diabète sucré</li> <li>- Anomalies dentaires</li> <li>- Hypertrophie ventriculaire gauche / Anomalie cardiaque congénitale</li> <li>- Brachydactylie / Syndactylie</li> <li>- Ataxie / Troubles de la coordination / Troubles de l'équilibre</li> <li>- Anosmie / hyposmie</li> <li>- Strabisme / Cataracte /Astigmatisme</li> <li>- Polyurie / Polydipsie (diabète insipide)</li> <li>- Fibrose hépatique</li> </ul>	54-81% 50-91% 6-48% 51% 7%  46-100% / 8-95% 40-86%  60%

**Table 1** : Critères majeurs et mineurs du syndrome de Bardet-Biedl (adapté de Beales *et al.*, 1999 ; Roorysck and Lacombe, 2008 ; Deveault *et al.*, 2011 ; Putoux *et al.*, 2012)

Le diagnostic de BBS n'est pas aisé dans les premières années de vie, la plupart des signes cliniques n'étant pas présents à la naissance (en dehors de la polydactylie et possiblement de l'atteinte rénale). De ce fait, il existe un retard au diagnostic (âge moyen de 9 ans (Beales *et al.*, 1999)), le plus souvent évoqué devant l'apparition d'une dystrophie rétinienne de façon constante mais d'apparition plus ou moins précoce, en général dans la première décennie.

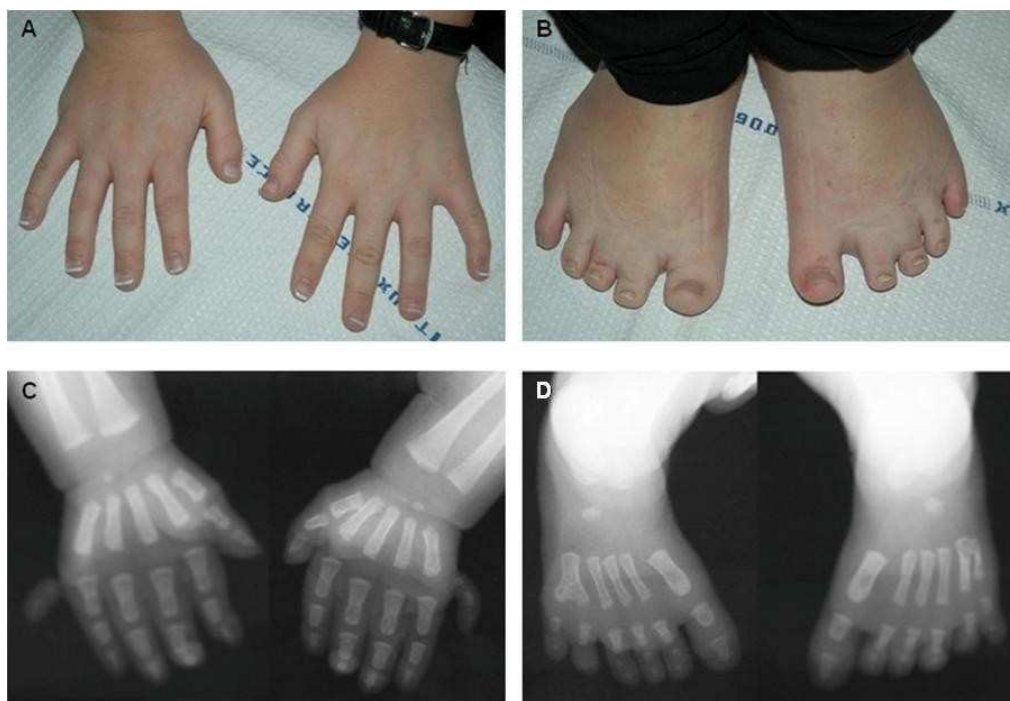
De plus, il existe une importante variabilité phénotypique inter et intrafamiliale (Riise *et al.*, 1997 ; Waters and Beales, 2015), rendant ce diagnostic d'autant plus difficile.

## 1.1. Manifestations cliniques majeures

### 1.1.1. Polydactylie

La polydactylie peut être le signe le plus précoce de la pathologie car présente dès la période anténatale. Elle est retrouvée chez deux-tiers des patients (63 à 81%) (Beales *et al.*, 1999 ; Deveault *et al.*, 2011).

Elle affecte, de façon variable, une à quatre extrémités et est classiquement décrite comme postaxiale (côté ulnaire au niveau des membres supérieurs et côté fibulaire au niveau des membres inférieurs). Elle peut être associée à une brachydactylie (doigts courts) et/ou une syndactylie (fusion partielle de doigts/orteils cutané et/ou osseux) le plus souvent entre le 2<sup>ème</sup> et le 3<sup>ème</sup> orteil, signes mineurs du BBS (**Figure 1**).



**Figure 1:** Anomalie des extrémités dans le BBS (adapté de Mockel *et al.*, 2011).

A-B : brachydactylie des mains et des pieds associée à une syndactylie 2-3 et un signe de la sandale au niveau des pieds (écartement excessif entre le 1<sup>er</sup> et le 2<sup>ème</sup> orteil).

C-D : polydactylie postaxiale des 4 membres (radiographies préopératoires).

### 1.1.2. Dystrophie rétinienne

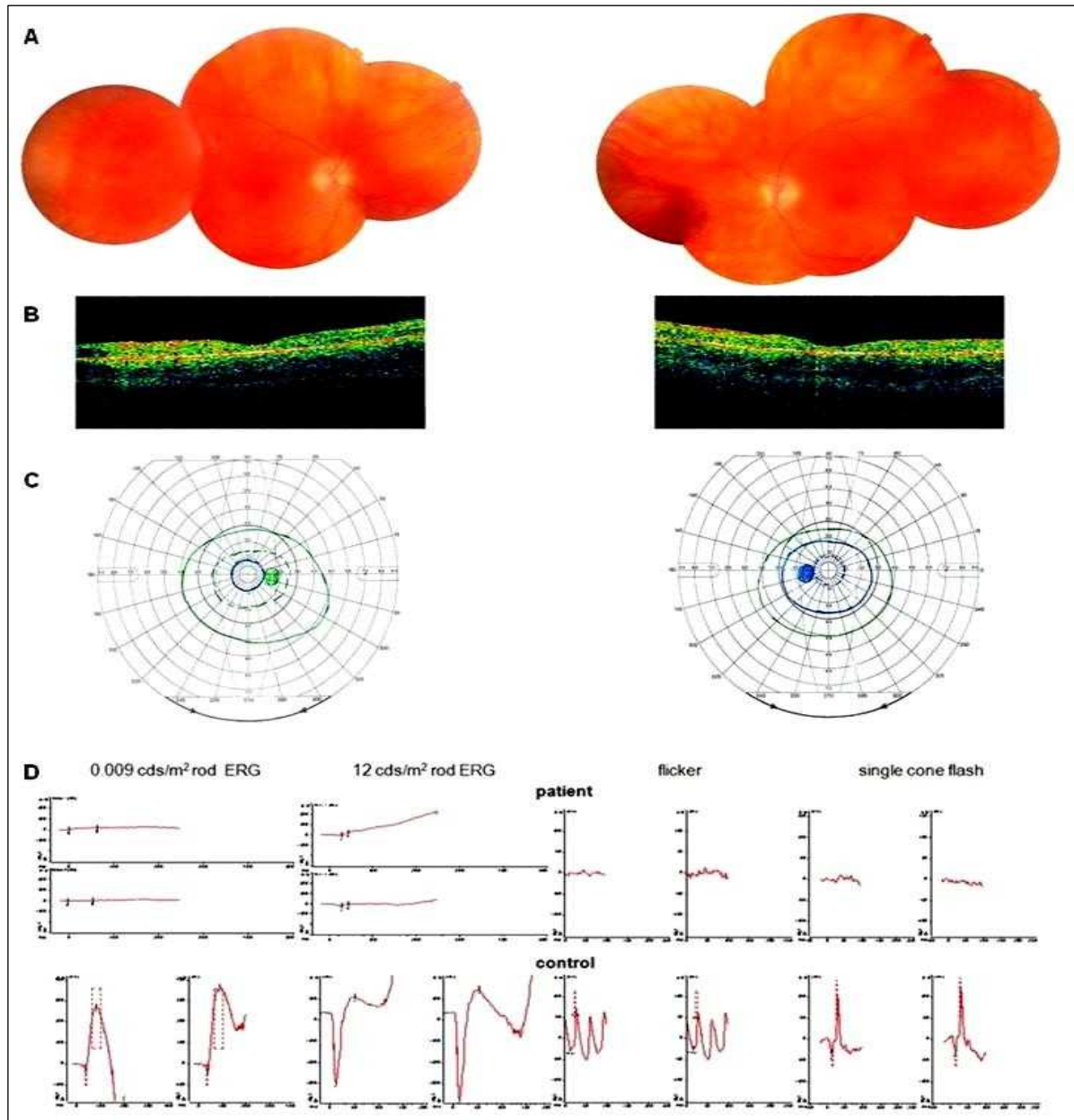
La dystrophie rétinienne est le signe le plus constant dans le BBS, rapporté chez la quasi-totalité des patients. Dans la série de Beales *et al.*, 93% des patients avaient une dystrophie rétinienne mais ceux n'en ayant pas avaient tous moins de 8 ans. Le diagnostic de BBS est le plus souvent évoqué devant une dystrophie rétinienne syndromique.

Dans le BBS, la dystrophie rétinienne est une rétinopathie pigmentaire (RP). Les RP sont un groupe de maladies génétiques lié à la dégénérescence des couches externes de la rétine, à savoir l'épithélium pigmentaire rétinien ou les cellules photoréceptrices (bâtonnets et cônes). Chez les patients BBS, la RP est liée à la mort des cellules photoréceptrices touchant initialement les photorécepteurs de type bâtonnets puis secondairement les photorécepteurs de type cônes (type rod-cone). Les manifestations cliniques sont initialement l'héméralopie (malvoyance nocturne), suivie de la photophobie et la perte de la vision centrale et des couleurs (Hamel *et al.*, 2007). D'autres phénotypes avec atteinte initiale des cônes puis des bâtonnets (dystrophie cone-rod) ont également été décrits (Beales *et al.*, 1999). Quel que soit le type de RP, les deux types de cellules sont atteints à un stade évolué de la maladie et il n'est plus possible de distinguer l'atteinte initiale.

L'électrorétinogramme est l'examen de choix pour faire le diagnostic de RP et montre des altérations précoces du fonctionnement des bâtonnets (vision scotopique) le plus souvent dans les deux premières années de vie alors que les signes cliniques ophtalmologiques apparaissent rarement avant 5 ans (Baker and Beales, 2009). L'atteinte des cônes (vision photopique) est visible secondairement (**Figure 2D**). Le second examen de choix est le fond d'œil qui met en évidence des dépôts pigmentaires au niveau de la rétine périphérique liés à la migration de pigments dans les couches internes de la rétine, alors que les signes cliniques sont déjà bien présents (**Figure 2A**). L'examen de tomographie par cohérence optique maculaire visualise l'amincissement de la rétine (**Figure 2B**).

Les symptômes visuels se développent le plus souvent dans la 1<sup>ère</sup> décennie de la vie avec une perte progressive du champ visuel (**Figure 2C**) et la majorité des patients présentent une malvoyance sévère, parfois limitée à une perception lumineuse voire même responsable d'une cécité (75% des patients), dans la 2<sup>ème</sup> ou 3<sup>ème</sup> décennie (Adams *et al.*, 2007). Il existe cependant des formes plus modérées avec une préservation de la vision à un âge plus avancé.

D'autres anomalies ophtalmologiques telles que la cataracte, le nystagmus, le strabisme, le glaucome et les troubles de la réfraction (forte myopie) sont aussi fréquemment retrouvés chez les patients BBS (Beales *et al.*, 1999) et constituent des signes mineurs de la pathologie.



**Figure 2:** Phénotype rétinien du BBS (adapté de Mockel *et al.*, 2011).

A : le fond d'œil montre une hétérogénéité de l'épithélium pigmentaire en périphérie.

B : l'examen de tomographie par cohérence optique maculaire montre un amincissement important de la rétine.

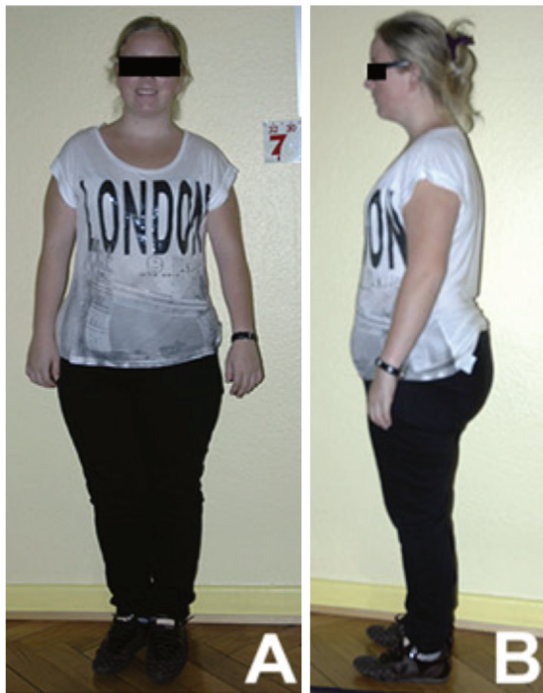C : le champ visuel de Goldmann met en évidence un rétrécissement concentrique.

D : l'ERG photopique et scotopique montre une absence de réponse au stimulus chez un patient (ligne du haut) comparé à un contrôle (ligne du bas).

### 1.1.3. Obésité

L'obésité est présente chez plus de 70% des patients BBS (72 à 86% selon les études), apparaissant généralement dans l'enfance et générant un ensemble de complications secondaires (Riise *et al.*, 1997 ; Beales *et al.*, 1999 ; Moore *et al.*, 2005 ; Tobin *et al.*, 2007 ; Rooryck and Lacombe, 2008 ; Hjortshøj *et al.*, 2010). Alors que le poids de naissance est habituellement dans les normes hautes, un tiers des patients va développer une obésité précoce dans la première année de vie (Putoux *et al.*, 2012).

L'obésité est diffuse et répartie sur l'ensemble du corps chez l'enfant alors qu'elle touche principalement le tronc et les membres proximaux chez l'adulte (**Figure 3**). L'Indice de Masse Corporel (IMC) moyen chez les femmes est de 31,5 kg/m<sup>2</sup> et chez les hommes de 36,6 kg/m<sup>2</sup>, ce qui correspond à une obésité dont la définition est un IMC supérieur à 30 kg/m<sup>2</sup>. 25% des patients présentent une obésité morbide avec un IMC supérieur à 40 kg/m<sup>2</sup> (Moore *et al.*, 2005). Le diabète de type 2 est une complication fréquente de l'obésité dans le BBS, souvent associé à un syndrome métabolique (hypertension artérielle, hypercholestérolémie...).



**Figure 3:** Patiente de 18 ans atteinte d'un BBS présentant une obésité à prédominance tronculaire. Photographies de face (A) et de profil (B) (adapté de Mockel *et al.*, 2011).



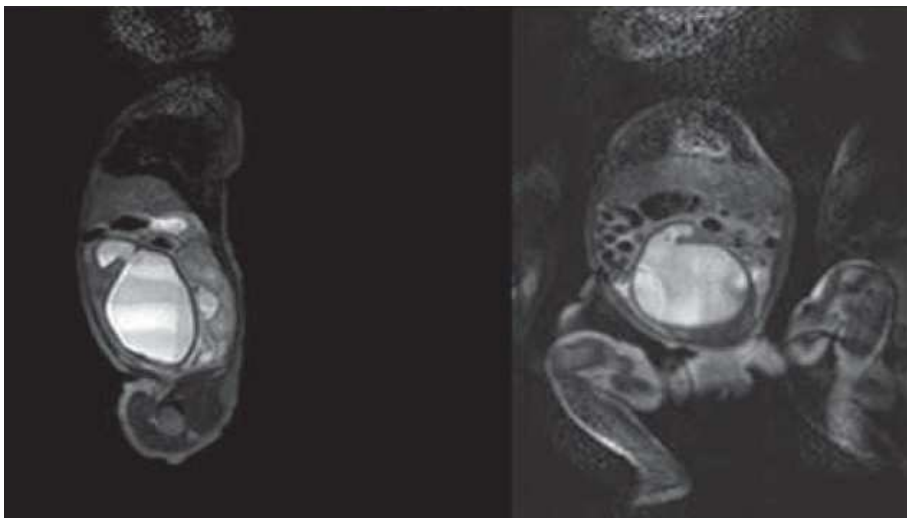
#### 1.1.4. Hypogonadisme

L'hypogonadisme clinique est fréquent dans le BBS (59 à 98%) et touche préférentiellement les garçons (Beales *et al.*, 1999 ; Moore *et al.*, 2005 ; Deveault *et al.*, 2011). Elle peut être ou non en relation avec un hypogonadisme au niveau biologique.

Chez les garçons, l'hypogonadisme peut se manifester dès la naissance par un hypogénitalisme (micropénis et testicules de petite taille) et/ou une cryptorchidie (9% des patients) (Beales *et al.*, 1999) ou par la suite par un retard pubertaire.

Chez les filles, l'hypogénitalisme n'est le plus souvent diagnostiqué qu'au moment de la puberté par un retard pubertaire ou des règles irrégulières. Des anomalies génitales variées ont été rapportées, le plus souvent diagnostiquées à la puberté: hypoplasie des trompes de Fallope, des ovaires ou de l'utérus, atrésie vaginale complète ou partielle, cloison vaginale, utérus cloisonné ou bicorne, hydrocolpos ou hydroméetrocolpos (**Figure 4**), persistance du sinus urogénital, fistule vésico-vaginale, absence d'orifice vaginal ou encore urétral (Stoler *et al.*, 1995 ; Mehrotra *et al.*, 1997).

L'hypogonadisme comme les malformations génitales peuvent être à l'origine d'une diminution de la fertilité voire d'une stérilité décrite comme quasi-constante chez les hommes. Cependant, plusieurs hommes et femmes atteints du BBS ont eu des enfants (Green *et al.*, 1989 ; Beales *et al.*, 1999). De plus, une spermatogénèse normale a été rapporté chez un homme BBS (Desai *et al.*, 2009), donnée confirmée dans notre cohorte issue des Protocoles Hospitaliers de Recherche Clinique (PHRC).



**Figure 4:** Hydroméetrocolpos visualisé en imagerie par résonance magnétique (IRM) (coupe sagittale et coronale T2) chez un fœtus BBS : visualisation d'une masse kystique abdominale communiquant avec la lumière endométriale (adapté de Chetta *et al.*, 2011).

### 1.1.5. Atteinte rénale

L'atteinte rénale est la première cause de morbi-mortalité dans le BBS (O'Dea *et al.*, 1996). Cependant, elle est très variable sur le plan clinique et le plus souvent asymptomatique. Elle toucherait 53 à 82% des individus BBS selon les études (Beales *et al.*, 1999 ; Imhoff *et al.*, 2011).

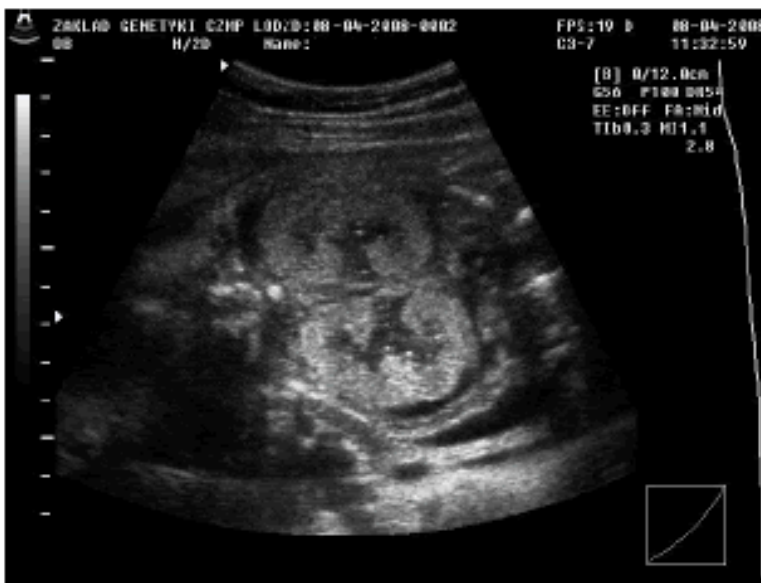L'atteinte rénale peut parfois être la première manifestation du BBS avec la présence de gros reins (+1 à +4DS) hyperéchogènes avec perte de la différenciation cortico-médullaire en période anténatale (**Figure 5**) (Cassart *et al.*, 2004 ; Chaumoitre *et al.*, 2006 ; Emmanuelli *et al.*, 2010). Des kystes uniques ou multiples et des anomalies des pyramides peuvent être visualisés. Cet aspect échographique change avec le temps (Dippell and Varlam, 1998). Une médullaire bien délimitée et hyperéchogène avec une inversion de la différenciation cortico-médullaire (un signe pathognomonique du BBS) peut apparaître après les 3 mois de vie de l'enfant. Puis, la taille des reins et leur aspect échographique se normalise entre l'âge de 1 et 2 ans chez la plupart des enfants avec une régression possible des kystes. Des études prospectives d'un petit nombre de patients montrent une perte progressive de la masse rénale (Dippell and Varlam, 1998) avec installation d'une insuffisance rénale (Putoux *et al.* 2010). La présentation anténatale est parfois très sévère, similaire à celle du syndrome de Meckel avec une insuffisance rénale anténatale, responsable d'un oligo/anamnios conduisant au décès *in utero* ou néonatal ou à une interruption médicale de grossesse (Karmous-Benailly *et al.*, 2005 ; Putoux *et al.*, 2010).

En l'absence de signes anténataux, l'atteinte rénale est très variable se caractérisant soit par des malformations rénales diverses soit par une dysplasie rénale avec une anomalie du parenchyme et la présence de kystes rénaux développés aux dépens des tubules rénaux (néphronophtise) (Parfrey *et al.*, 2002 ; Beales *et al.*, 2009).

Le signe le plus précoce de l'atteinte tubulaire est la polyurie/polydipsie touchant un tiers des patients et lié à un défaut de concentration des urines (Tieder *et al.*, 1982 ; Gourdol *et al.*, 1984 ; Marion *et al.*, 2011). Par la suite, l'atteinte devient glomérulaire aboutissant à une insuffisance rénale progressive dont l'âge de diagnostic varie de la naissance à un âge avancé (O'Dea *et al.*, 1996 ; Sharifian *et al.*, 2007 ; Hooda *et al.*, 2009 ; Putoux *et al.*, 2012). Des

atteintes glomérulaires initiales, plus rares, ont également été rapportées (François *et al.*, 1987 ; Barakat *et al.*, 1990). L'étude de O'Dea *et al.* montre que 25% des patients BBS ont une insuffisance rénale chronique à l'âge de 48 ans et 10% développent une insuffisance rénale terminale dans l'enfance ou l'adolescence (O'Dea *et al.*, 1996).

Les anomalies rénales à l'imagerie sont variées et concernent environ la moitié des patients : reins de petite taille à contours normaux ou irréguliers, agénésie unilatérale, dysplasie, lobulation foetale, malformation des calices, dilatation pyélo-calicielle, présence de kystes médullaires et/ou corticaux (Tieder *et al.* 1982 ; Green *et al.*, 1989 ; Beales *et al.*, 1999). Ces anomalies peuvent se compliquer de calculs rénaux, reflux vésico-urétral, coliques néphrétiques récurrentes et infections urinaires. Elles peuvent parfois être vues en période anténatale (**Figure 5**).



**Figure 5** : Echographie anténatale d'un fœtus BBS à 26 semaines d'aménorrhées montrant une dilatation pyélo-calicielle et des gros reins hyperéchogènes (adapté de Pasińska *et al.*, 2015).

### 1.1.6. Troubles des apprentissages

Les troubles des apprentissages sont fréquents dans le BBS. Dans l'étude de Beales *et al.*, 62% des patients présentent des troubles des apprentissages dont la moitié nécessitant une scolarité adaptée (Beales *et al.*, 2009).

Dès la petite enfance, les patients peuvent présenter des troubles au niveau des compétences sociales (jeux d'interaction, habilité à reconnaître les signaux sociaux) (Beales *et al.*, 1999).

Alors que la déficience intellectuelle a été décrite comme un signe majeur du BBS, les conséquences de la déficience visuelle n'ont le plus souvent pas été prises en compte dans l'évaluation des fonctions cognitives. Plusieurs études ont maintenant conclu que la majorité des patients a des troubles des apprentissages et que seulement une minorité présentent une déficience intellectuelle quantifiée lors d'un test du Quotient Intellectuel (Beales *et al.* 1999 ; Barnett *et al.*, 2002 ; Moore *et al.*, 2005). Une étude réalisée au sein de notre Hôpital et portant sur une cohorte de 34 patients BBS, a montré que seulement 29% des patients présentaient une déficience intellectuelle avérée ; 38% avaient une intelligence limitée et 29% une intelligence moyenne. Les patients présentent principalement des difficultés d'attention et une lenteur d'idéation (Bennouna-Greene *et al.*, 2011). Une étude plus récente portant sur 42 patients BBS âgés de 2 à 61 ans retrouve un indice de compréhension verbale moyen de 81, un indice de mémoire de travail à 81, un indice de raisonnement perceptif à 78 et un Quotient Intellectuel moyen de 75, correspondant à une efficacité intellectuelle limite. L'indice de mémoire à court terme est de 89 (Brinckman *et al.*, 2013). Le retard est souvent global mais peut affecter certains domaines en particulier (Baker et Beales, 2009).

Au niveau radiologique, diverses anomalies sont observées qu'il est difficile de relier aux signes cliniques : ventriculomégalie des 2<sup>ème</sup> et 3<sup>ème</sup> ventricules, amincissement du cortex, réduction du corps strié (Rooryck and Lacombe, 2008), diminution du volume et dysgénésie de l'hippocampe (>40% des cas) (Baker *et al.*, 2011 ; Bennouna-Greene *et al.*, 2011).

## 1.2. Critères mineurs

Les signes mineurs du BBS sont moins spécifiques que les signes majeurs et parfois plus difficiles à apprécier notamment en raison de leur caractère parfois subjectif mais ils peuvent être d'une aide précieuse à l'établissement du diagnostic clinique (Klein and Ammann, 1969 ; Beales *et al.*, 1999).

### 1.2.1. Anomalies des extrémités

- Brachy/syndactylie

Les critères mineurs au niveau des extrémités sont la brachydactylie, la syndactylie partielle (le plus souvent 2-3 au niveau des orteils), la clinodactylie des 5<sup>èmes</sup> doigts et le « signe de la sandale » (écartement excessif entre les 1<sup>er</sup> et 2<sup>èmes</sup> orteils) que l'on peut observer au niveau des mains et/ou des pieds. En incluant la polydactylie, les anomalies des extrémités sont retrouvées chez 95% des patients.

### 1.2.2. Anomalies neuropsychiatriques

- Retard de langage

Le retard de langage est reporté chez 60% des patients (Beales *et al.* 1999). Les patients ont le plus souvent une voix nasonnée, difficilement compréhensible avant l'âge de 4 ans. Même après l'acquisition du langage, des difficultés à type de bégaiement, substitution des consonnes ou perte des suffixes persistent (Beales *et al.*, 1999 ; Moore *et al.*, 2005). Ces troubles du langage peuvent être aggravés par une surdité rapportée chez 17 à 21% des patients (Beales *et al.*, 1999 ; Deveault *et al.*, 2011). Une prise en charge orthophonique est le plus souvent nécessaire (Beales *et al.*, 1999).

- Retard de développement moteur

La plupart des enfants BBS présentent un retard de développement moteur affectant la motricité globale et la motricité fine (Beales *et al.*, 1999 ; Brinckman *et al.*, 2013), difficile à distinguer d'un problème visuel précoce.

- Troubles du comportement

Des troubles du comportement sont rapportés chez un-tiers des patients avec notamment une intolérance à la frustration, une immaturité émotionnelle, un manque de sociabilité et des traits dépressifs et/ou d'obsession-compulsion (Beales *et al.*, 1999 ; Moore *et al.*, 2005 ; Deveault *et al.*, 2011 ; Bennouna-Greene *et al.*, 2011 ; Brinckman *et al.*, 2013).

- Troubles psychiatriques

Une proportion importante des patients développe une maladie psychiatrique au cours de leur vie (Beales *et al.*, 1999 ; Moore *et al.*, 2005) : anxiété, troubles de l'humeur, dépression, troubles bipolaires, troubles obsessionnels compulsifs et manifestations psychosomatiques. Plusieurs enfants ont été rapportés avec des troubles du spectre autistique sévères voire des psychoses (Barnett *et al.*, 2002 ; Moore *et al.*, 2005 ; Bennouna-Greene *et al.*, 2011).

- Troubles neurologiques

La plupart des patients BBS présentent une maladresse et des troubles de l'équilibre. Une ataxie et des troubles de la coordination sont rapportés chez 40% des patients sans dysfonction cérébelleuse sous-jacente (Beales *et al.*, 1999). Dans l'étude de Moore *et al.*, 75% des patients ont une diminution des mouvements faciaux (amimie) attribuée à un défaut de coordination (Moore *et al.*, 2005).

### 1.2.3. Anomalies sensorielles

- Surdit 

Une majorit  de patients pr sentent une surdit  de transmission secondaire   des otites moyennes chroniques (Beales *et al.*, 1999). Une surdit  de perception subclinique, uniquement d tectable   l'audiogramme, a  t  rapport e chez pr s de la moiti  des adultes BBS (Ross *et al.*, 2005).

- Autres anomalies ophtalmologiques

En dehors de la rétinopathie pigmentaire, les autres anomalies ophtalmologiques observées sont le strabisme, la cataracte et l'astigmatisme.

- Anosmie

L'anosmie a été décrite initialement chez des patients BBS avec des mutations dans le gène *BBS4* (Iannaccone *et al.*, 2005) suite à l'observation des souris modèles *Bbs1/Bbs4* (Kulaga *et al.*, 2004), *Bbs2* (Nishimura *et al.*, 2004) et *Bbs6/Mkks* (Fath *et al.*, 2005). Les patients BBS n'ont aucune plainte, contrairement à ce qui est observé dans d'autres causes d'anosmie. Une étude portant sur 42 patients a retrouvé une hyposmie chez tous (Brinckman *et al.*, 2013). Dans notre cohorte issue du PHRC, nous avons mis en évidence, sur 20 patients BBS explorés, une anosmie chez 8, une hyposmie sévère chez 6 et une hyposmie légère chez 6 ; aucun n'avait une olfaction normale (Braun *et al.*, 2014). Ces anomalies de l'olfaction ont été mises en relation avec les anomalies cérébrales observées à l'imagerie cérébrale de ces patients : modification dans les aires de l'olfaction et de la vision (Braun *et al.*, 2014) et diminution de volume du bulbe olfactif (Braun *et al.*, 2016).

#### 1.2.4. Autres atteintes d'organes

- Malformations cardiaques

Les anomalies cardiaques sont très variables dans le BBS. Une étude portant sur 22 patients issus de 3 familles d'origine bédouine, retrouvait des anomalies cardiaques chez 50% d'entre eux (Elbedour *et al.*, 1994) mais dans un contexte de forte consanguinité. Beales *et al.*, ont identifié des anomalies cardiaques chez seulement 7% de leur cohorte (Beales *et al.*, 1999). Ces anomalies correspondent à des sténoses valvulaires, une persistance du canal artériel, des cardiomyopathies et des défauts septaux (communication inter-auriculaire, inter-ventriculaire) (Beales *et al.*, 1999 ; Slavotineck and Biesecker, 2000).

- Anomalies hépatiques

Les anomalies hépatiques sont également variables et peuvent inclure des fibroses hépatiques péri-lobulaires ou péri-portales avec des canaux biliaires de petite taille, des

dilatations kystiques des voies biliaires intra ou extra-hépatiques, une cirrhose biliaire, une hypertension portale (Baker and Beales, 2009).

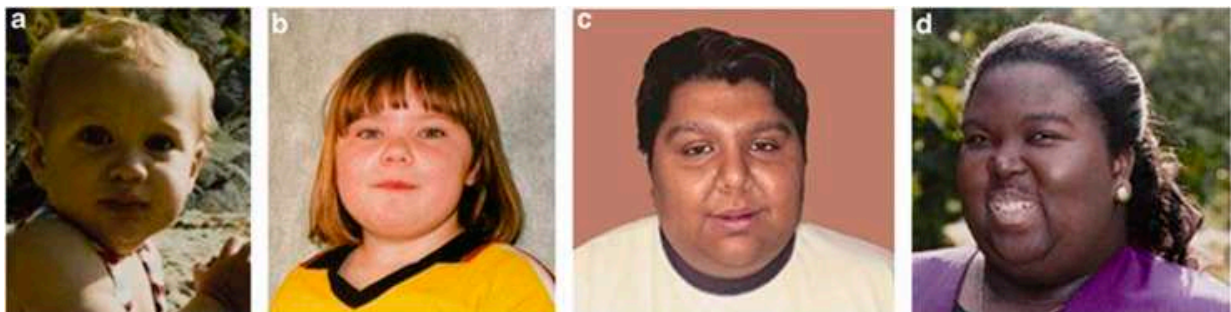- La maladie de Hirschprung

La maladie de Hirschprung se caractérise par une absence d'innervation du côlon distal plus ou moins étendue, responsable d'une diminution de la motilité du tube digestif à l'origine d'une constipation chronique voire d'une occlusion intestinale. La maladie de Hirschprung a été associée à plusieurs reprises au BBS mais son incidence exacte n'a pas été évaluée (Beales *et al.*, 1999 ; de Pontual *et al.*, 1999 ; Tobin *et al.*, 2008).

### 1.2.5. Anomalies cranio-faciales

- Dymorphie faciale

La dymorphie faciale se caractérise par une brachycéphalie, une macrocéphalie, un front étroit, une calvitie chez les hommes, de grandes oreilles, des fentes palpébrales étroites et petites et orientées vers le bas et le dehors, des yeux enfoncés, un hypertélisme, un long philtrum, une arrête nasale déprimée, un nez court avec une pointe du nez peu bulbeuse, un nez et une lèvre supérieure hautement placés, une petite bouche, une rétrusion de l'étage moyen de la face, et un léger rétrognathisme (Beales *et al.*, 1999 ; Lorda-Sanchez *et al.*, 2001 ; Moore *et al.*, 2005, Tobin *et al.*, 2008). La dymorphie faciale n'est pas constante et peut être parfois subtile (**Figure 6**) (Forsythe and Beales, 2013).

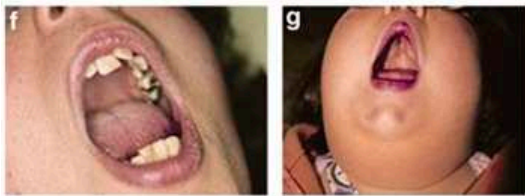




**Figure 6 :** Dysmorphie faciale chez des patients BBS avec des yeux enfoncés, un hypertélorisme, des fentes palpébrales vers le bas et le dehors, une petite bouche, une hypoplasie malaire et un rétrognathisme (adapté de Forsythe and Beales, 2013).

- Anomalies dentaires

Les patients BBS ont souvent un palais ogival et une malposition dentaire. D'autres anomalies sont également rapportées : hypodontie, malocclusion, hypoplasie des racines et hypoplasie de l'émail (**Figure 7**) (Waters and Beales, 2015).



**Figure 7 :** Anomalies dentaires visualisées chez des patients BBS avec des chevauchements dentaires (f) et un palais ogival (g) (adapté de Forsythe and Beales, 2013).

### 1.2.6. Syndrome métabolique

- Diabète sucré

Le diabète sucré apparaît le plus souvent à l'adolescence ou l'âge adulte. Sa fréquence serait de 6% dans une cohorte française (Imhoff *et al.*, 2011). Il s'agit le plus souvent d'un diabète de type 2 non insulino-dépendant (Beales *et al.*, 1999). Une insulinothérapie est rarement nécessaire. L'apparition du diabète pourrait être corrélée au degré d'obésité. Une intolérance au glucose a été décrite chez des patients plus jeunes avant l'apparition du diabète (Green *et al.*, 1989).

- Hypertension artérielle retrouvée chez 30% des patients (Imhoff *et al.*, 2011)
- Dyslipidémie retrouvée chez 60% des patients (Imhoff *et al.*, 2011)



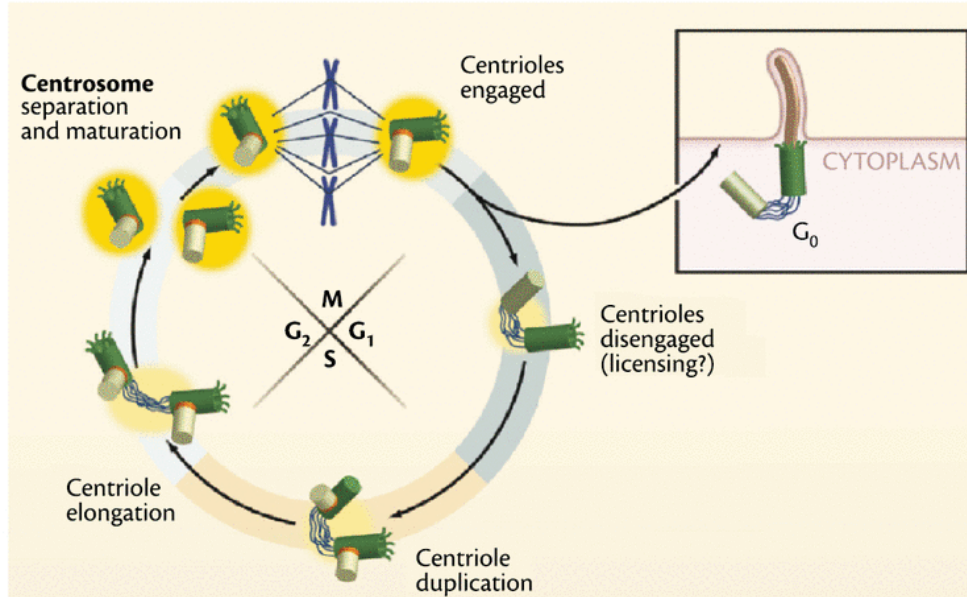
## 2 Le cil primaire

Les cils sont des excroissances cellulaires extrêmement conservées au cours de l'évolution présent au pôle apical de la plupart des cellules eucaryotes (Singla and Reiter, 2006).

### 2.1. La ciliogénèse

Les cils sont des organelles microtubulaires dérivés du centrosome. Le centrosome est composé de 2 centrioles perpendiculaires, père et fils, entourés de matériel péri-centriolaire. Il constitue le centre organisateur des microtubules lors de l'interphase cellulaire.

Le cil est une structure active qui se forme et se résorbe au cours du cycle cellulaire (**Figure 8**). Lors de l'entrée dans le cycle cellulaire (phase G<sub>1</sub>), le cil se résorbe. En phase S, les centrioles se dupliquent puis ils s'allongent en phase G<sub>2</sub>. Après la mitose (phase M), la cellule entre en quiescence (phase G<sub>0</sub>), phase au cours de laquelle le cil va se former (**Figure 8**).



**Figure 8** : Formation et résorption du cil au cours du cycle cellulaire (Nigg and Raff, 2009).

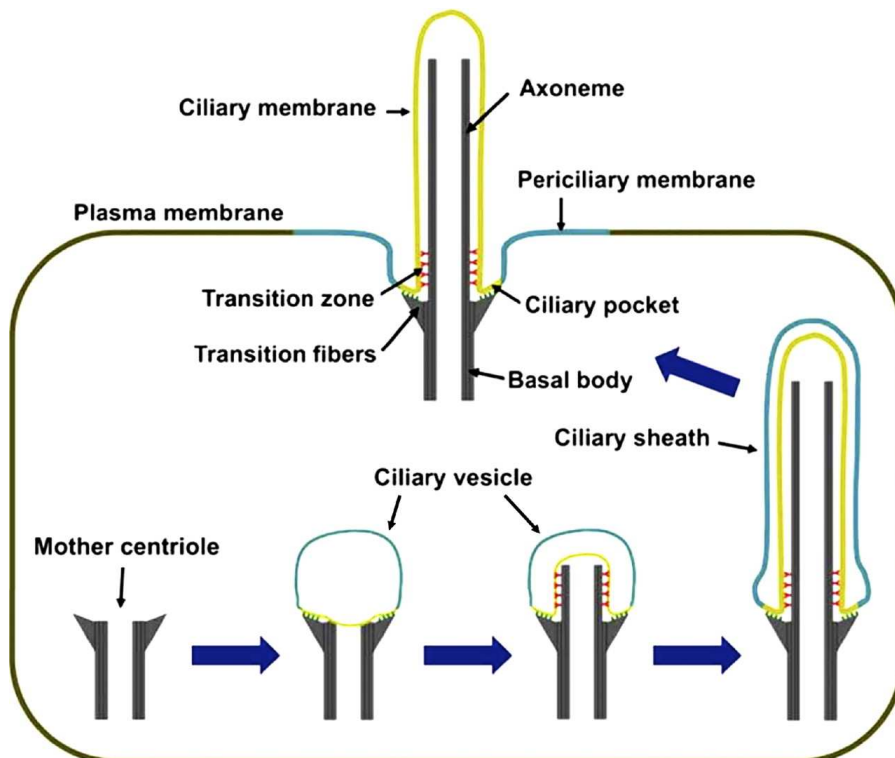
En phase G0, le centriole père, le plus âgé des deux centrioles, se transforme en corps basal composé de 9 triplets de microtubules. Ces microtubules vont être liés à des vésicules dérivées de l'appareil de Golgi grâce à des fibres de transition.

Ce complexe va migrer vers la surface apicale de la cellule. Pendant cette migration, un axonème se forme, dérivé du corps basal et composé de 9 doublets de microtubules. La transition entre les triplets et les doublets de microtubules n'est pas encore claire à ce jour. L'axonème s'allonge du corps basal vers la partie distale, contenu dans une membrane plasmique particulière possédant des molécules de signalisation et des canaux ioniques (Goetz and Anderson, 2010).

Les protéines nécessaires à l'allongement de l'axonème ne peuvent pas être produites au sein du cil primaire ; elles sont synthétisées par les ribosomes au niveau du cytoplasme ou du réticulum endoplasmique et véhiculées *via* l'appareil de Golgi vers la base du cil pour y être incorporées.

Puis la membrane vésiculaire du complexe va fusionner avec la membrane plasmique externalisant l'axonème au pôle apical de la cellule ; la « porte d'entrée » du cil devient la zone de transition recouverte par l'invagination de la membrane plasmique appelée la poche ciliaire (**Figure 9**) (Kobayashi and Dynlacht, 2011).

Lorsque la cellule entre dans un nouveau cycle, le cil se résorbe et le corps basal redevient un centriole qui contribue à l'organisation du centrosome.



**Figure 9** : Formation du cil au cours de la phase G0 du cycle cellulaire (Garcia-Gonzalo and Reiter, 2012).

## 2.2. Les structures ciliaires

Le cil primaire est constitué de 3 parties distinctes : le corps basal, l'axonème et la zone de transition (**Figure 10**).

- Le corps basal

Le corps basal dérive du centrosome et plus particulièrement du centriole père. Le centriole père est attaché perpendiculairement au centriole fils. Le corps basal est composé de 9 triplets de microtubules et entouré de matériel péricentriolaire. Il est accroché à la cellule par des pieds basaux et des racines ciliaires et à la membrane ciliaire par des fibres de transition (Yang *et al.*, 2005).

- La zone de transition

La zone de transition est constituée des fibres de transition qui lient le corps basal à la membrane vésiculaire, à proximité du corps basal. Au niveau de la zone de transition, les doublets de microtubules sont attachés à la membrane cytoplasmique avoisinante grâce à des projections en forme de Y. Ces fibres forment ainsi un « collier ciliaire », site d'association fort entre les fibres et la membrane.

La poche ciliaire est impliquée dans le trafic des vésicules issues du Golgi qui fusionnent avec la membrane ciliaire à ce niveau mais également dans le trafic de vésicules de la membrane ciliaire vers le cytoplasme grâce à un phénomène d'endocytose ; ces deux phénomènes permettant un équilibre au niveau de l'ajout et du retrait de membrane ciliaire (Molla-Herman *et al.*, 2010).

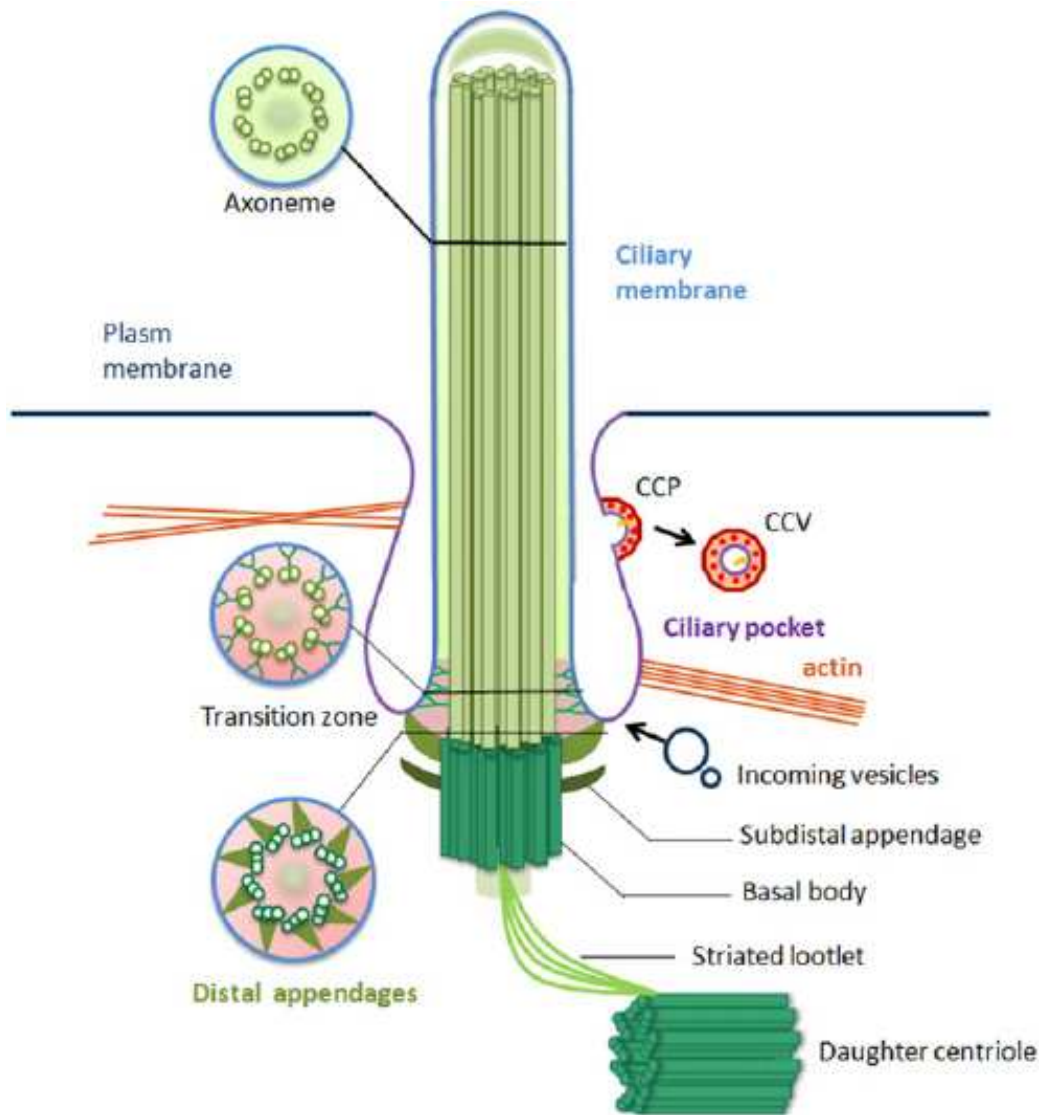
Enfin, à noter la présence d'un réseau d'actine connecté à la poche ciliaire et facilitant l'orientation appropriée du cil (Benmerach, 2013).

- L'axonème

La membrane de l'axonème est en continuité avec la membrane plasmique mais différente en termes de composition en phospholipides et protéines.

L'axonème est composé de 9 doublets de microtubules. Ces microtubules sont liés entre eux par des bras de nexine correspondant au complexe de régulation du moteur dynéine au niveau des cils mobiles (Heuser *et al.*, 2009).

Le sommet du cil est réduit à 9 microtubules simples. Il s'agit d'une zone privilégiée où se fait la croissance du cil, le passage du transport intraflagellaire (IFT) d'antérograde à rétrograde (cf. Chapitre 2.3.2) et une zone riche en récepteurs ciliaires.



**Figure 10** : Coupes longitudinale et transversales des différentes structures du cil primaire: le corps basal, la zone transition et l'axonème. Schématisation de la poche ciliaire avec ses rôles d'endocytose et d'exocytose et la présence du réseau d'actine (Ke and Yang, 2014).

## 2.3. Le transport intraciliaire

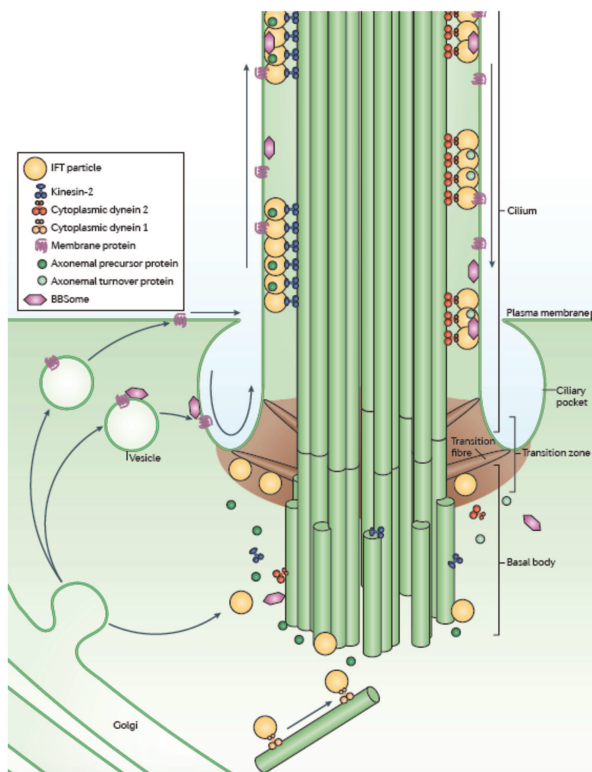
### 2.3.1. La zone de transition

La zone de transition empêche le passage libre des vésicules entre le cil et le cytoplasme grâce à 3 barrières physiques : les fibres de transition, le collier ciliaire et la poche ciliaire (Nachury *et al.*, 2010 ; Garcia-Gonzalo and Reiter, 2012 ; Reiter *et al.*, 2012).

Cette organisation empêche la diffusion de grosses molécules dans ce compartiment. Seules les molécules de petit poids moléculaire (inférieur à 30 kDa) (Kee *et al.*, 2012) et de petite taille (inférieure à 9 nm de diamètre) (Breslow, 2013) peuvent passer par la zone de transition et aller dans le compartiment ciliaire par diffusion.

Cela signifie que la plupart des protéines utilisent un transport actif pour aller dans le compartiment ciliaire. Les protéines peuvent arriver dans la zone de transition par deux moyens : soit en arrivant du cytoplasme liées à certaines protéines IFT soit par l'adressage et la fusion des vésicules post-golgiennes, contenant des protéines destinées au cil, avec la membrane de la poche ciliaire (Ishikawa and Marshall, 2011).

Les protéines IFT sont assemblées dans la zone de transition avant d'être transfloquées dans l'axonème grâce au transport intraflagellaire (Garcia-Gonzalo *et al.*, 2011 ; Reiter *et al.*, 2012).



**Figure 11** : Les voies du trafic ciliaire (Ishikawa and Marshall, 2011).

### 2.3.2. Le transport intraflagellaire

Le cil n'a pas la capacité de synthétiser ses propres protéines et pourtant 1200 à 1500 protéines y transitent permettant le renouvellement des protéines structurales de l'axonème et l'adressage des protéines ciliaires (Liu *et al.*, 2007 ; Oh and Katsanis, 2012). Les protéines sont synthétisées dans le cytoplasme, localisées à la base du cil puis acheminées le long de l'axonème vers le sommet grâce au transport intraflagellaire. L'IFT est bidirectionnel avec un transport antérograde (de la base au sommet du cil) et un transport rétrograde (du sommet à la base du cil), possibles grâce à l'action de protéines motrices. Le transport antérograde est conduit par un hétérotrimère de kinésine (KIF3A, KIF3B et KAP3) et le transport rétrograde grâce à un complexe de dynéine cytoplasmique (chaîne lourde, chaîne intermédiaire, chaîne intermédiaire légère et chaîne légère) (Rosenbaum and Witman, 2002).

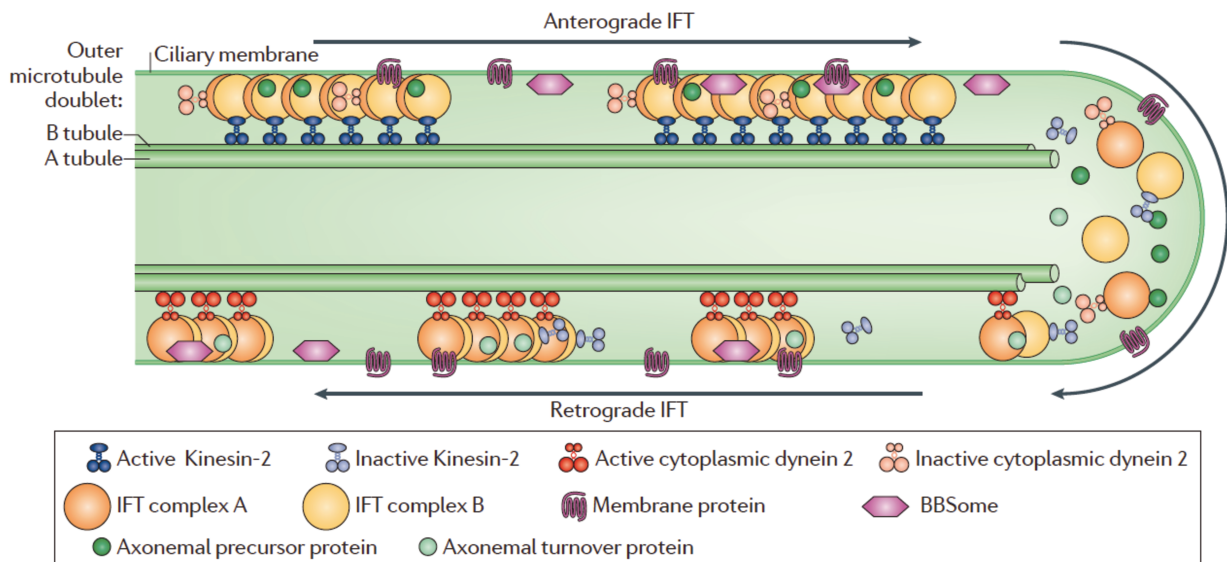
Ces protéines motrices interagissent avec des complexes protéiques de plusieurs sous-unités appelées les particules IFT, réparties en 2 sous-complexes (Taschner and Lorentzen, 2016) :

- le complexe IFT-A, lui même scindé en 2 sous-complexes indépendants :
  - o IFT-A central : comprenant 3 protéines (IFT144, 140 et 122)
  - o IFT-A non central : comprenant 3 protéines (IFT139, 121 et 43)
- le complexe IFT-B, lui aussi scindé en 2 sous-complexes indépendantes
  - o IFT-B1 central : comprenant 10 protéines (IFT88, 81, 74, 70, 56, 52, 46, 27, 25 et 22)
  - o IFT-B2 périphérique : comprenant 6 protéines (IFT172, 80, 57, 54, 38 et 20)

Ces complexes servent d'adaptateurs entre les moteurs moléculaires et les protéines cargo à transporter.

Les complexes IFT-A et IFT-B ont des fonctions différentes : l'inactivation de la kinésine-2 ou des particules IFT-B empêche la ciliogénèse, tandis que l'inactivation du moteur dynéine ou des particules IFT-A donne des cils plus courts et gonflés (Goetz and Anderson, 2010).





**Figure 12** : Le transport intraflagellaire (Ishikawa and Marshall, 2011).

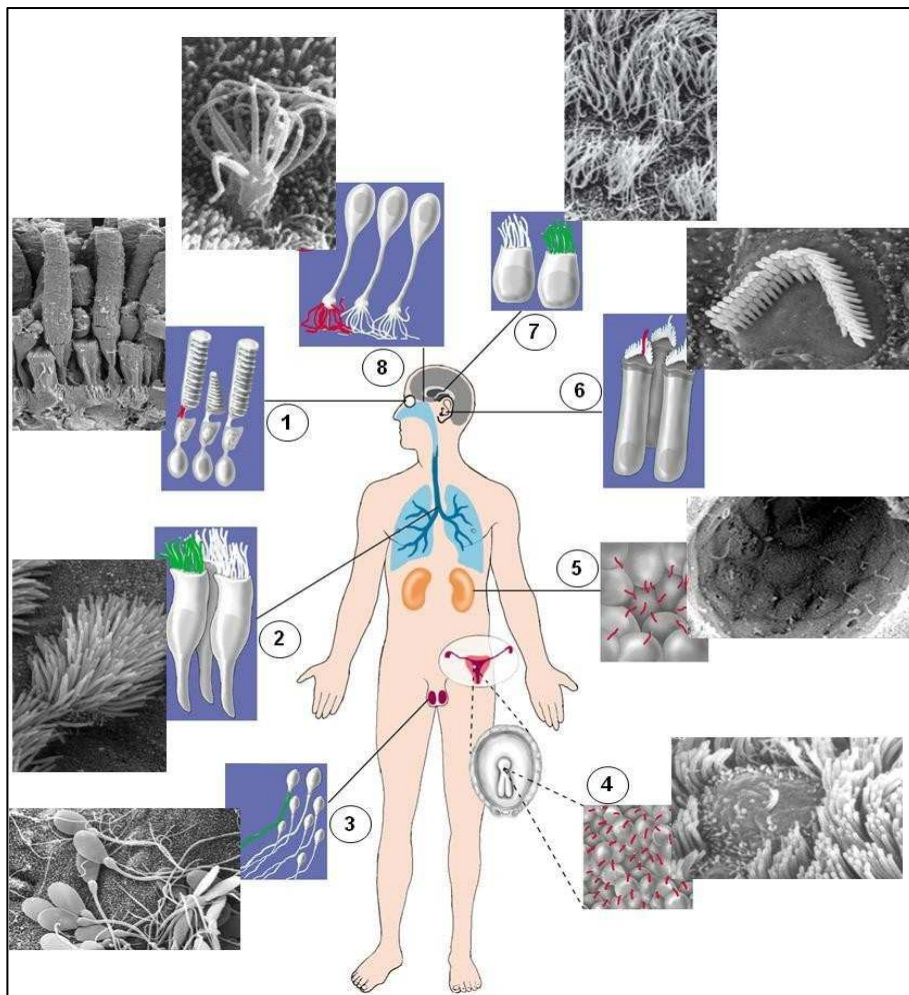
## 2.4. Cils mobiles et immobiles

On distingue les cils immobiles des cils mobiles de par leurs localisations, leurs structures et leurs fonctions (Tobin and Beales, 2007 ; Baker and Beales, 2009).

- Localisation

Il existe de nombreux cils mobiles à la surface d'une cellule dite « ciliée » (environ 200 à 300) alors que le cil primaire est présent en un seul exemplaire.

Les cils mobiles sont situés au niveau des surfaces épithéliales des voies respiratoires supérieures et inférieures, dans l'oreille moyenne, dans les ventricules du système nerveux central et dans les trompes de Fallope. Les cils immobiles sont présents à la surface de la quasi-totalité des cellules de l'organisme (Singla and Reiter, 2006).

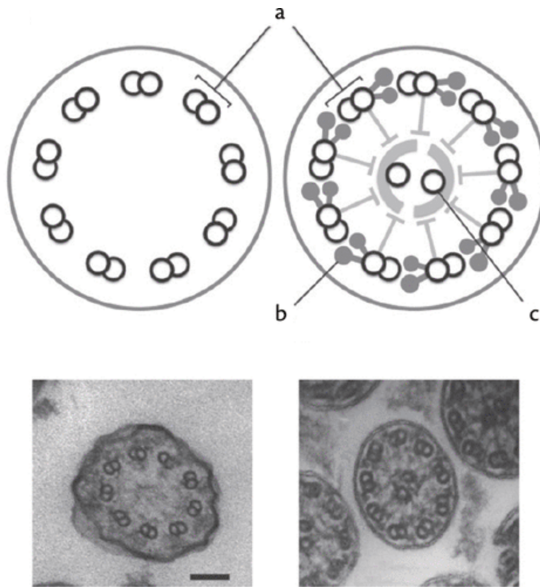


**Figure 13** : Représentation schématique des principaux types cellulaires possédant des cils mobiles ou immobiles dans le corps humain : les photorécepteurs de la rétine (1), l'épithélium respiratoire (2), les spermatozoïdes (3), l'épithélium de l'oviducte (4), l'épithélium rénal (5), le kiniocilium de l'oreille interne (6), les cellules épendymaires dans le cerveau (7) et les neurones

olfactifs de l'épithélium nasal (8). Les cils mobiles sont représentés en vert et les cils immobiles en rouge (Mockel *et al.*, 2011).

- Structure

L'axonème des cils immobiles est constitué de 9 doublets externes de microtubules (structure 9+0) alors que l'axonème du cil mobile contient en plus un doublet central (structure 9+2), des bras de dynéine internes et externes et des rayons radiaires (**Figure 14**).



**Figure 14** : Structure d'un cil primaire et d'un cil mobile. Le cil primaire 9+0 a 9 doublets de microtubules périphériques avec un arrangement circulaire (axonème) (a). Le cil mobile 9+2 a une paire de microtubules centraux additionnels (c) ainsi que des bras de dynéine internes et externes (Takeda and Narita, 2012).

Il existe cependant des exceptions : le cil de la plaque nodale est un cil mobile avec une structure 9+0 et le cil immobile de l'oreille interne une structure 9+2 (Bisgrove and Yost, 2006).

- Fonction

Les cils mobiles génèrent un écoulement ou un mouvement des fluides (environ 1000 battements par minute). Au niveau des voies respiratoires, les cils mobiles sont responsables de la clairance muco-ciliaire, permettant de défendre l'organisme contre les infections des micro-organismes ou les particules inhalées en faisant remonter le mucus (Shah *et al.*, 2009). Au niveau du cerveau, les cils mobiles génèrent le flux épendymaire permettant la circulation du liquide céphalo-rachidien ; une altération du cil mobile à ce niveau peut induire une hydrocéphalie, signe bien décrit chez le modèle souris (Tissir *et al.*, 2010 ; Lee, 2013). Au niveau des trompes de Fallope, ils aident à la progression de l'ovule jusqu'à l'utérus et chez l'homme, ils permettent la

progression des spermatozoïdes (Lyons *et al.*, 2006). Le cil mobile de la plaque nodale de structure 9+0 détermine l'asymétrie droite-gauche de l'organisme.

Un défaut du cil mobile est responsable d'une dyskinésie ciliaire primitive se manifestant par une bronchectasie, une infertilité et une possible asymétrie gauche-droite (observée chez environ 50% des patients) (Waters and Beales, 2011).

Le cil primaire a une fonction sensorielle. Il agit comme une antenne cellulaire en captant les signaux extracellulaires et en les transmettant à la cellule pour réguler de nombreuses voies de signalisation intracellulaires (cf. Chapitre 2.5).

De plus, des vésicules extracellulaires ont été identifiées au sommet du cil (Wood *et al.*, 2013) et des exosomes portant des protéines de la membrane ciliaire ont été isolés au niveau du foie et des urines, prouvant que le cil relargue des vésicules et a un rôle de signalisation en plus de sa capacité à recevoir des signaux sensoriels (Wang and Barr, 2016).

## 2.5. Les grandes fonctions du cil primaire

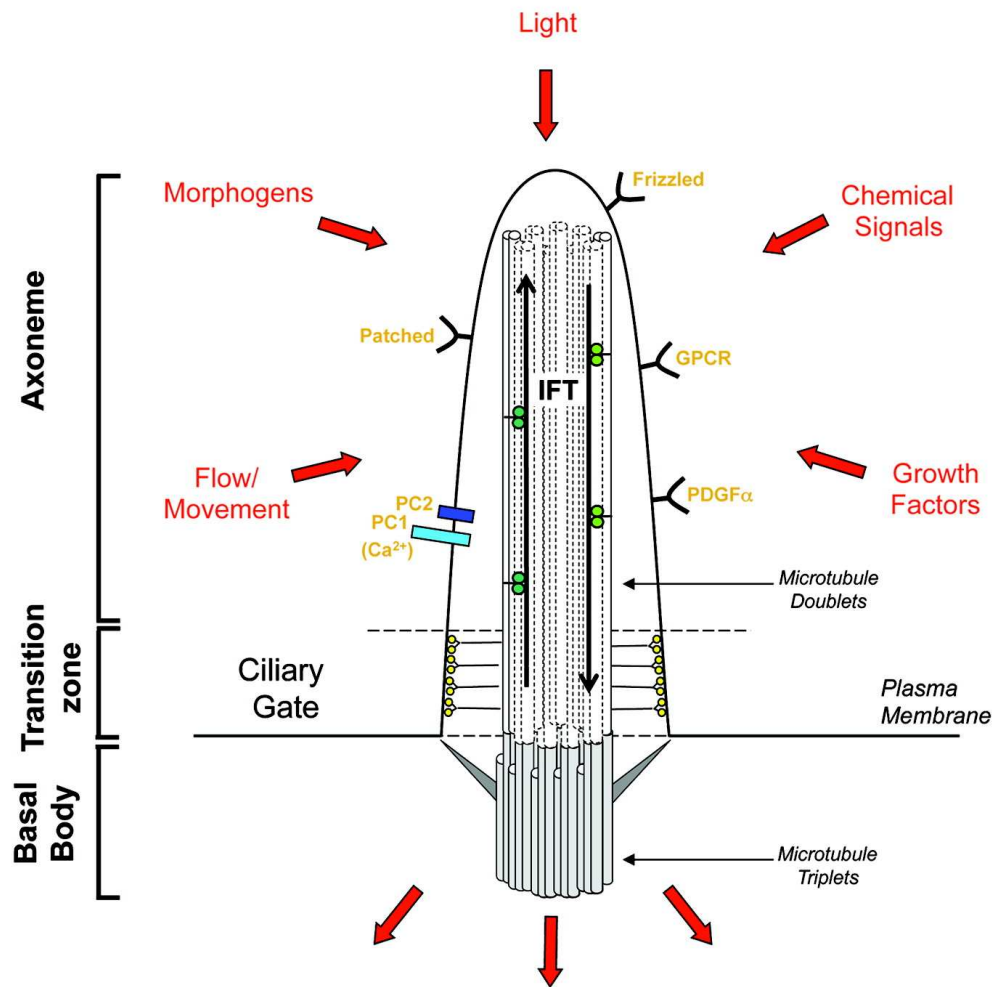
L'importance fonctionnelle du cil primaire a émergé ces dernières années avec la connaissance de son rôle central dans le développement humain normal et dans la génèse de nombreuses maladies.

Le cil primaire agit comme une antenne cellulaire qui capte les signaux extracellulaires grâce à sa membrane riche en récepteurs, en canaux transmembranaires et en molécules. Ainsi, il détecte des stimuli chimiques (molécules couplées à leur ligand, hormones, morphogènes), mécaniques (fluides (urinaires et sanguins par exemple)) et physiques (photons) (Bisgrove and Yost, 2006).

La détection des signaux est transmise à la cellule et entraîne l'activation de cascades de signalisation conduisant à des réponses cellulaires variées (Fry *et al.*, 2014) (**Figure 15**) :

- Stimulation ou inhibition de la différenciation et de la prolifération cellulaire au cours du développement embryonnaire mais également dans les organes matures comme pour le chondrocyte, l'adipocyte ou les neurones de l'hippocampe (Wallingford and Mitchell, 2011 ; Briscoe and Thérond, 2013).
- Modulation des voies clés de développement comme la voie Wnt et la voie Hedgehog.
- Modulation des voies de signalisation régulées par les facteurs de croissance (détectés au niveau de la membrane du cil) comme les voies PDGF, FGF et Notch (Schneider *et al.*, 2005 ; Tanaka *et al.*, 2005 ; Ezratty *et al.*, 2011).
- Contrôle de la polarité cellulaire dans les tissus épithéliaux, processus majeur pour la structuration des tissus et le développement des organes. Ainsi, dans la polykystose rénale, pathologie ciliaire, les tubules s'étendent latéralement au lieu de longitudinalement et forment des kystes, caractéristiques de cette pathologie (Carroll and Yu, 2012).
- Contrôle de la migration des cellules.
- Transduction des stimuli sensoriels
- Régulation de la prolifération et de la maintenance des cellules souches.

De ce fait, le cil primaire contribue au développement et à la fonction de la plupart voire de tous les organes du corps humain (Badano *et al.*, 2006 ; Gerdes *et al.* 2009).



Signaling Pathway	Hh	GPCRs	Wnt/PCP	Ca <sup>2+</sup>	TGFβ	RTKs	Notch		
Clinical Phenotypes	Mental Retardation	Obesity Deafness	Left-right asymmetry defects	Kidney cysts Liver fibrosis Infertility		Diabetes Retinal degeneration Anosmia	Skeletal defects		
Organ	CNS	Kidney	Skeleton	Eye	Liver	Heart			
Syndromic Ciliopathies	MKS	JBTS	BBS	NPHP	OFD	SLS	AS	SRPS	EVC

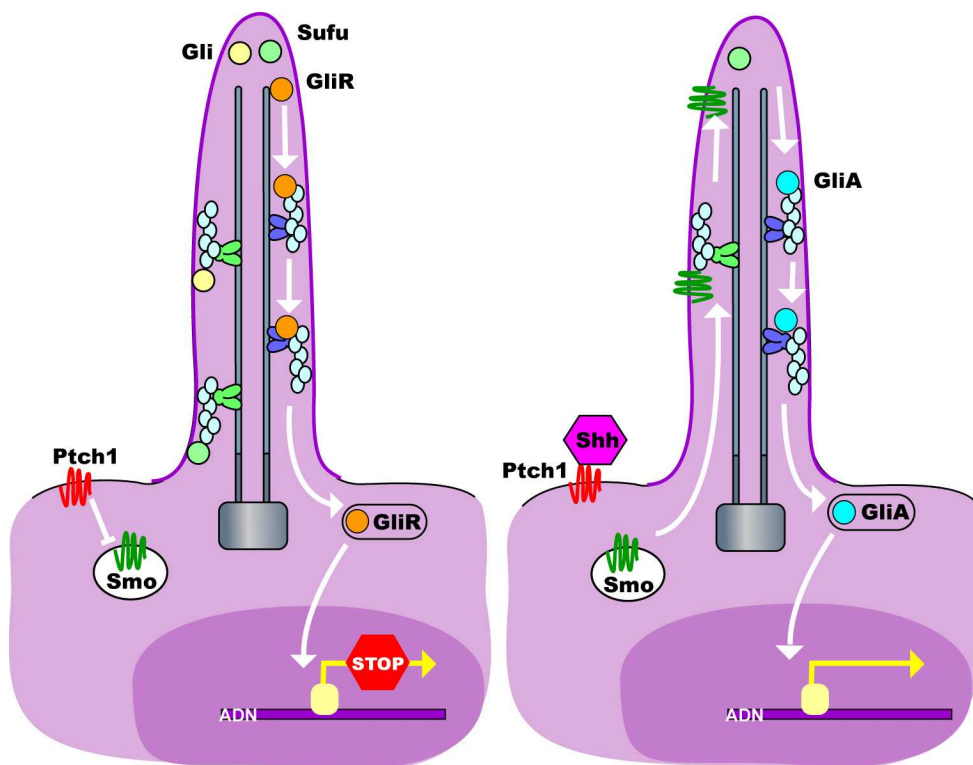
**Figure 15 :** Vue schématique du cil primaire illustrant les voies de signalisation contrôlées par cet organelle, les phénotypes cliniques, les organes impliqués et les ciliopathies syndromiques associées à des défauts de signalisation du cil primaire. MKS : syndrome de Meckel-Gruber ; JBTS: syndrome de Joubert ; BBS: syndrome de Bardet Biedl ; NPHP: néphronophtise ; OFD: syndrome Oro-Facio-Digital ; SLS: syndrome de Senior-Løken ; AS: syndrome d'Alström ; SRPS: syndromes polydactylie-côtes courtes ; EVC: syndrome d'Ellis-Van Creveld (Fry *et al.*, 2014).

- Voie Hedgehog (HH)

Cette voie de signalisation sera citée dans les résultats et la discussion, raison pour laquelle je la développe dans ce chapitre.

La voie HH est impliquée dans la détermination des patrons des segments, des yeux et des membres (Ingham and Placzek, 2006), ainsi que dans la différenciation des doigts (Lopez-Rios *et al.*, 2014). Cette voie est également impliquée dans la différenciation des cellules du tube neural (Dessaud *et al.*, 2008).

La voie de signalisation HH est complexe et fait intervenir plusieurs protéines autres que HH, Patched et Smo notamment. En l'absence de la protéine HH, la protéine transmembranaire Patched inhibe le récepteur Smoothened et la transcription est inactivée. En présence de HH, Patched est lié à HH et libère Smoothened qui migre au niveau de la membrane plasmique puis dans l'axonème du cil où il active les protéines Gli. Les protéines Gli activées entrent dans le noyau de la cellule et activent la transcription de gènes cibles (**Figure 16**).



**Figure 16 :** Mécanisme de la voie HH au niveau du cil primaire (Laboratoire de Génétique Médicale, U1112).





### 3 Le syndrome de Bardet-Biedl est une ciliopathie

Le BBS a été relié pour la première fois à un défaut du cil primaire suite à l'identification de *BBS8*, dont la protéine a été localisée au niveau du corps basal du cil (Ansley *et al.*, 2003). Par la suite, plusieurs autres études ont confirmé la localisation ciliaire des protéines BBS (Badano *et al.*, 2003a ; Blacque *et al.*, 2004 ; Fan *et al.*, 2004 ; Kim *et al.*, 2004 ; Li *et al.*, 2004 ; Kim *et al.*, 2005 ; Nachury *et al.*, 2007).

A ce jour, plus de 20 gènes sont identifiés dans le BBS dont le rôle des protéines est plus ou moins bien connu, notamment au niveau de leurs fonctions au sein du cil primaire et de leurs implications dans la génèse des signes cliniques du BBS.

#### 3.1. Les gènes et protéines BBS identifiés à ce jour

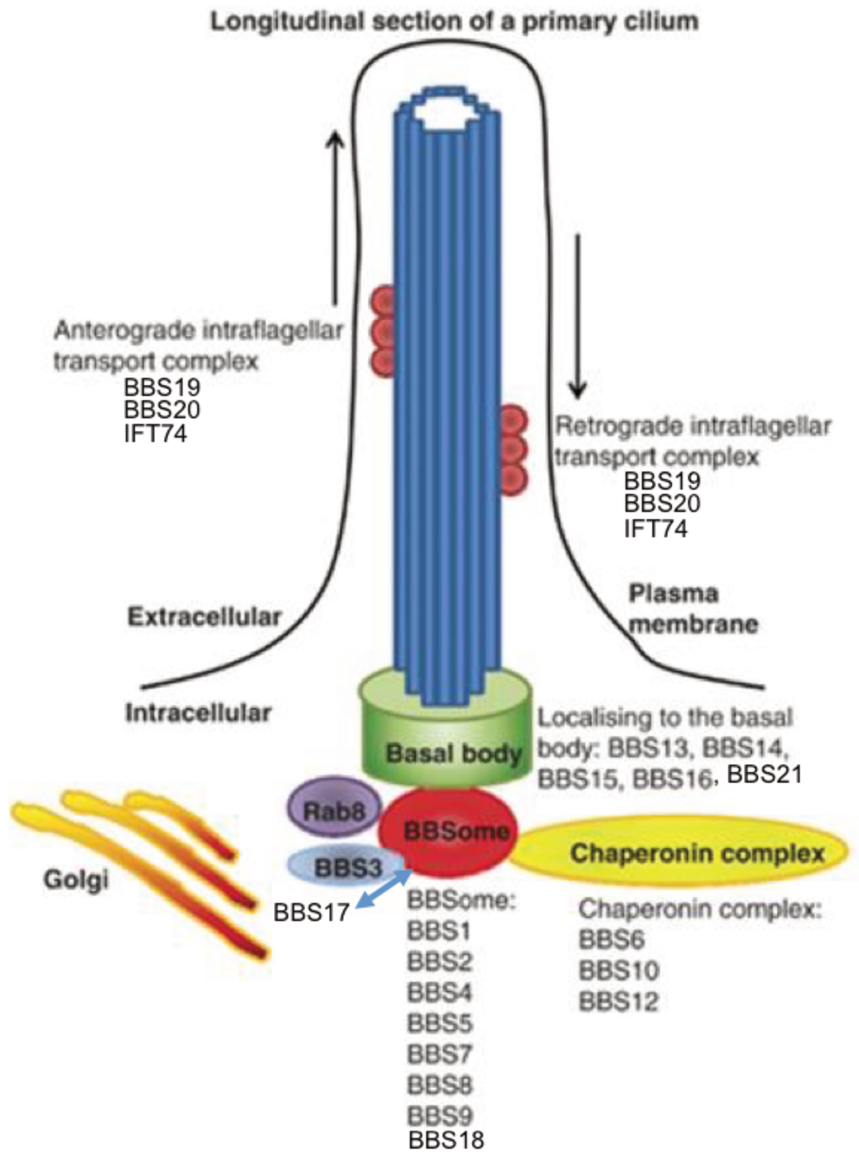
A ce jour, 21 gènes BBS (*BBS1* à *BBS21*) et 2 gènes candidats (*NPHP1* et *IFT74*) ont été identifiés (**Table 2** et **Figure 17**).

Les 5 premiers loci ont été identifiés par des analyses de liaison sur des grandes cohortes de patients BBS : *BBS1* (Leppert *et al.*, 1994), *BBS2* (Kwitek-Black *et al.*, 1993), *BBS3* (Sheffield *et al.*, 1994), *BBS4* (Carmi *et al.*, 1995), *BBS5* (Young *et al.*, 1999). Les 5 gènes correspondants ont été identifiés quelques années plus tard : *BBS1* (Mykytyn *et al.*, 2002), *BBS2* (Nachimura *et al.*, 2001), *BBS3* (Chiang *et al.*, 2004 ; Fan *et al.*, 2004), *BBS4* (Mykytyn *et al.*, 2001) et *BBS5* (Li *et al.*, 2004).

De façon intéressante, le premier gène identifié dans le BBS était le gène *MKKS*, initialement impliqué dans le syndrome de McKusick-Kaufmann (MKKS) (Katsanis *et al.*, 2000 ; Slavotinek *et al.*, 2000). Cependant, 5 loci BBS ayant été identifiés préalablement, il prit le nom de *BBS6*.

Gène	Locus	Localisation subcellulaire, fonction	Références
BBS1	11q13.1	BBSome	Leppert <i>et al.</i> , 1994 Mykytyn <i>et al.</i> , 2002
BBS2	16q21	BBSome	Kwitek-Black <i>et al.</i> , 1993 Nishimura <i>et al.</i> , 2001
BBS3/ARL6	3q11.2	Petite GTPase, participe à l'assemblage du BBSome	Sheffield <i>et al.</i> , 1994 Chiang <i>et al.</i> , 2004 Fan <i>et al.</i> , 2004
BBS4	15q22.3	BBSome	Carmi <i>et al.</i> , 1995 Mykytyn <i>et al.</i> , 2001
BBS5	2q31.1	BBSome	Young <i>et al.</i> , 1999 Li <i>et al.</i> , 2004
BBS6/MKKS	20p12	Complexe chaperonne	Katsanis <i>et al.</i> , 2000 Slavotinek <i>et al.</i> , 2000
BBS7	4q27	BBSome	Badano <i>et al.</i> , 2003a
BBS8/TTC8	14q32.11	BBSome	Ansley <i>et al.</i> , 2003
BBS9	7p14	BBSome	Nichimura <i>et al.</i> , 2005
BBS10	12q21.2	Complexe chaperonne	Stoetzel <i>et al.</i> , 2006
BBS11	9q33.1	E3 ubiquitine ligase, impliquée dans le trafic membranaire	Chiang <i>et al.</i> , 2006
BBS12	4q27	Complexe chaperonne	Stoetzel <i>et al.</i> , 2007
BBS13/MKS1	17q22	Corps basal, participe à l'organisation de la ZT	Leitch <i>et al.</i> , 2008
BBS14/CEP290	12q21.3	Corps basal, participe à l'organisation de la ZT et à l'entrée du BBSome dans le cil	Leitch <i>et al.</i> , 2008
BBS15/WDPCP	2p15	Corps basal, impliquée dans la localisation des septines et dans la ciliogénèse	Kim <i>et al.</i> , 2010
BBS16/SDCCAG8	1q43	Corps basal, régule le recrutement du matériel péricentriolaire à la région centrosomale	Otto <i>et al.</i> , 2010
BBS17/LZTFL1	3p21.3	BBSome, participe à la voie de signalisation Shh	Marion <i>et al.</i> , 2012
BBS18/BBIP1/10	10q25.2	BBSome	Scheidecker <i>et al.</i> , 2014
BBS19/IFT27	22q12	Protéine G, impliquée dans le transport intraflagellaire	Aldamesh <i>et al.</i> , 2014
BBS20/IFT172	2p23.3	Transport intraflagellaire	Bujakowska <i>et al.</i> , 2015
BBS21/C8orf37	8q22.1	Corps basal	Héon <i>et al.</i> , 2016
IFT74	9p21	Transport intraflagellaire	Lindstrand <i>et al.</i> 2016
NPHP1	2q13	Corps basal, participe à l'organisation de la ZT	Lindstrand <i>et al.</i> 2014

**Table 2** : Les gènes identifiés dans le BBS avec leurs localisations chromosomiques, leurs localisations et fonctions cellulaires (cf Chapitre 3.2) et la référence de la publication dans laquelle ils ont été initialement décrits (ZT : zone de transition).



**Figure 17 :** Schéma illustrant la localisation des protéines BBS. Le complexe chaperonine permet l'assemblage du BBSome, qui interagit avec BBS3 (GTPase) et les membres de la famille Rab pour organiser la ciliogénèse et la maintenance du cil (cf. Chapitre 3.2) (Adapté de Forstythe and Beales, 2013).

## 3.2. Fonctions des protéines BBS

L'ensemble des protéines BBS participe au fonctionnement du cil primaire en faisant partie soit du BBSome (BBS1, BBS2, BBS4, BBS5, BBS7, BBS8, BBS9, BBS17 et BBS18), soit du complexe chaperonine (BBS6, BBS10 et BBS12), soit du corps basal (BBS13, BBS14, BBS15, BBS16, BBS21 et NPHP1), soit en ayant des fonctions biologiques reliées (BBS3, BBS11, BBS19, BBS20, IFT74) (**Figure 18**).

Ces protéines ne sont pas redondantes et la modification de l'une d'entre elles conduit à une dysfonction du cil primaire (Tayeh *et al.*, 2008). La majorité des mutations BBS testées conduisent à un assemblage aberrant du BBSome, mécanisme qui semble primordial dans la genèse du BBS (Zhang *et al.*, 2012a).

- Le BBSome

Jusqu'à l'identification du BBSome, 12 protéines BBS avec des rôles distincts étaient connues. En 2007, Nachury *et al.*, identifièrent le complexe BBSome grâce à une purification biochimique des protéines associées à BBS4 (Nachury *et al.*, 2007). Ils démontrèrent que le BBSome était d'un complexe de protéines (BBS1, BBS2, BBS4, BBS5, BBS7, BBS9 et BBIP1) stables, très conservées et localisées à la base du cil en dehors de BBS4, satellite péricentriolaire. Le BBSome se lie transitoirement à PCM1, composant principal des satellites péricentriolaires. Le BBSome aurait plusieurs fonctions au sein de la cellule même si toutes sont imparfaitement comprises à ce jour : il joue un rôle dans la sélection des cargos, dans le trafic des cargos adressés au cil, dans le trafic vésiculaires de protéines membranaires jusqu'au cil, dans l'ancrage et la fusion des vésicules à la base du cil et le transport IFT (Madhivanan and Aguilar, 2014).

- Assemblage du BBSome (**Figure 18B**)

Les protéines BBS6, 10 et 12 forment le complexe chaperonines-BBS qui permet l'assemblage du BBSome avec les chaperonines CCT/TRiC (Seo *et al.*, 2010). Tout d'abord, le complexe CCT/TRiC/complexe chaperonines-BBS lie et stabilise BBS7. BBS7 s'assemble secondairement avec BBS2 et BBS9 pour former le noyau du BBSome. Les autres protéines BBS sont recrutées dans l'ordre suivant pour former le BBSome, un complexe de 438 kDa : BBS1, BBS5, BBS8, BBS4 à qui BBIP1/BBIP10/BBS18 se lie (Loktev *et al.*, 2008 ; Zhang *et al.*, 2012a).

- Le BBSome permet l'adressage des vésicules vers le cil (**Figure 18A**)

Les protéines destinées au cil sont contenues dans des vésicules post-golgiennes régulées par les protéines Rab8 et Rabin8. Lors de sa première description en 2007, il a été démontré que le BBSome interagissait directement avec Rabin8. Il a été alors suggéré que le BBSome avait un rôle dans la régulation de l'adressage des protéines membranaires en permettant une exocytose ciblée depuis le Golgi vers la membrane ciliaire (Nachury *et al.*, 2007 ; Jin *et al.*, 2010).

- Le BBSome recrute les protéines membranaires vers le cil (**Figure 18C**)

Puis, il a été démontré que le BBSome était capable de reconnaître des signaux des protéines membranaires et de les amener à la membrane ciliaire sous le contrôle de la petite GTPase ARL6/BBS3 qui va permettre la liaison entre le BBSome et les protéines membranaires pour un transport vers la membrane ciliaire par diffusion contrôlée (Jin *et al.*, 2010 ; Berbari *et al.*, 2008).

- Le BBSome facilite l'IFT (**Figure 18E**)

Les protéines BBS ont été localisées le long du cil primaire (Blacque *et al.*, 2004 ; Nishimura *et al.*, 2004), suggérant que le BBSome lie les protéines cargo aux protéines IFT pour leur acheminement le long du cil primaire. Cependant la contribution du BBSome à l'IFT reste controversée et varie d'un organisme à l'autre.

Chez *C. reinhardtii*, Lechtreck *et al.*, démontrent que le BBSome facilite l'IFT en association avec d'autres protéines IFT mais n'en est pas un composant essentiel (Lechtreck *et al.*, 2009). De même, la même équipe montre que le BBSome n'est impliqué que dans la sortie de certaines protéines du cil et non dans leur entrée (Lechtreck *et al.*, 2013).

Chez *T. brucei*, il a été démontré que le BBSome facilite le tri de certaines protéines membranaires qui vont être intégrées par endocytose à la base du cil (Langousis *et al.*, 2015).

Chez *C. elegans*, Wei *et al.*, démontrent que les protéines BBS participaient à l'assemblage et au modelage (désassemblage et réassemblage) des complexes IFT, à la fois à la base et au sommet du cil (Wei *et al.*, 2012).

Avec un modèle murin, Eguether *et al.*, montrent que LZTFL1/BBS17 lierait le BBSome au complexe IFT via le complexe IFT27/IFT25 (Eguether *et al.*, 2014). Liew *et al.*, suggèrent que l'hydrolyse du GTP associé à ARL6/BBS3 permettrait le désassemblage du complexe IFT. Secondairement, le complexe IFT-B relâcherait le complexe IFT27/25 et IFT27 seul permettrait à ARL6/BBS3 de déclencher l'assemblage du BBSome aux protéines cargo et IFT destinées au transport rétrograde (Liew *et al.*, 2014).

- Le BBSome module l'exportation de protéines hors du cil

Le BBSome joue également un rôle dans l'évacuation des protéines hors du cil. Ainsi, il permet la sortie de Patched-1 et Smoothened, deux composants de la voie Hedgehog. La suppression des protéines Bbs chez la souris induit une diminution de la voie de signalisation Shh (Seo *et al.*, 2011 ; Zhang *et al.*, 2012b).

- BBS4 régule le recrutement du BBSome (**Figure 18D-E**)

En plus de son rôle en tant que sous-unité du BBSome, la protéine BBS4, grâce à moteur moléculaire dynéine et à un microtubule, est nécessaire au transport de PCM1 vers la région péricentriolaire (Kim *et al.*, 2004). Les satellites péricentriolaires semblent réguler l'entrée de BBS4 au niveau de la région péricentriolaire qui joue une fonction de réservoir à protéines BBS4, régulant ainsi le recrutement du BBSome au cil (Stowe *et al.*, 2012).

- BBIP1/BBIP10/BBS18 a une action sur les microtubules

La sous-unité du BBSome BBIP1/BBIP10/BBS18 affecte la polymérisation et l'acétylation des microtubules suggérant que le BBSome participe à la formation/maintenance du cil par la régulation de la composition de la membrane du cil et de la dynamique des microtubules (Loktev *et al.*, 2008).

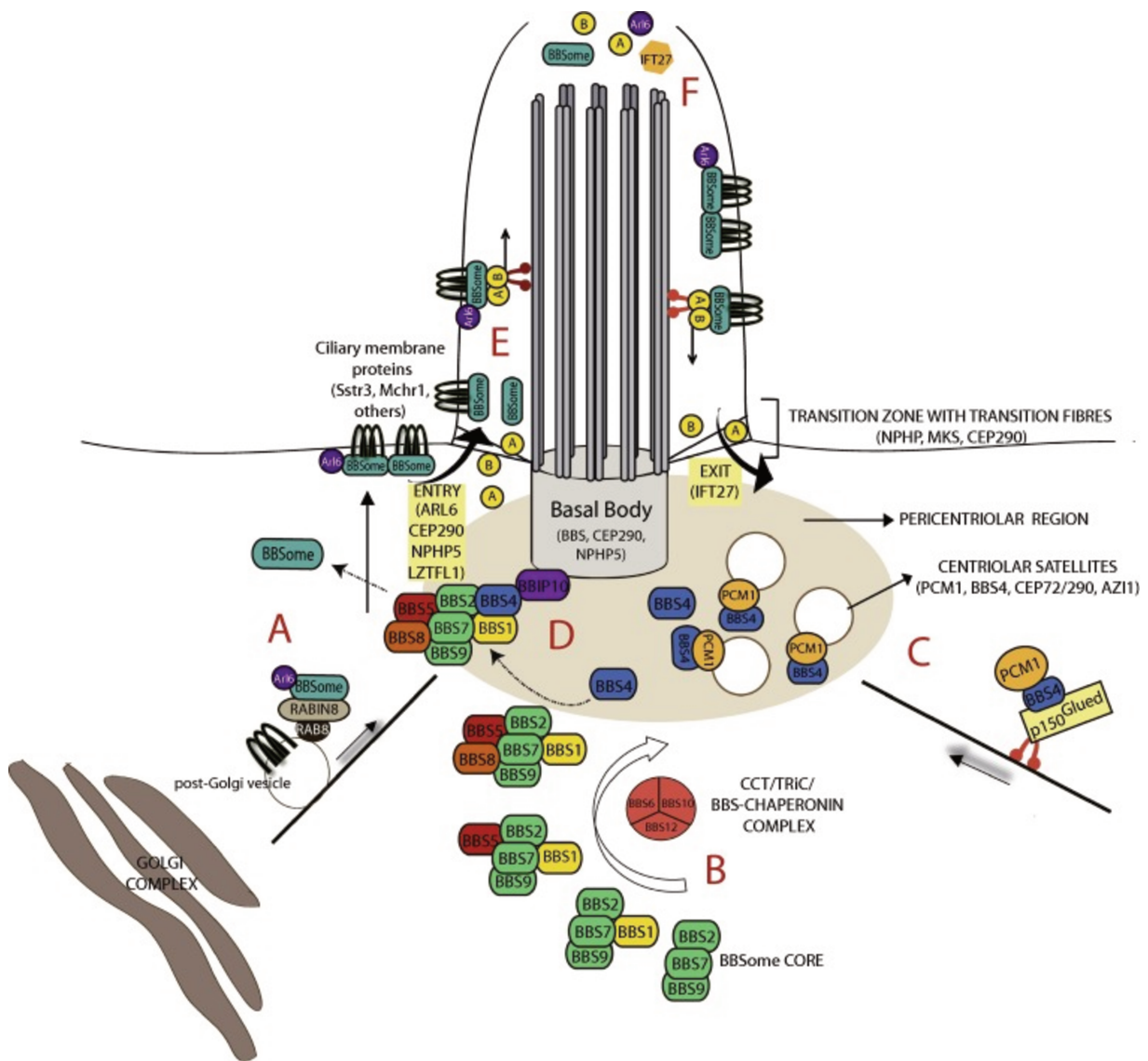
- Protéines BBS de la zone de transition

La protéine Cep290/BBS14 est localisée au niveau de la zone de transition et permet l'assemblage et l'entrée du BBSome dans le cil (Barbelanne *et al.*, 2015). D'autres protéines BBS telles que MKS1/BBS13 et SDCCAG8/BBS16 sont aussi localisées dans la zone de transition, renforçant l'importance de cette région pour la fonction du BBSome (Leitch *et al.*, 2008 ; Marion *et al.*, 2012).

D'autres rôles non-ciliaires ont été attribués aux protéines BBS :

- Le trafic des vésicules intracellulaires : BBS1 et BBS4 recyclent le récepteur Notch à la membrane plasmique (Leitch *et al.*, 2014) ; IFT20 et BBS8 sont impliqués dans la localisation membranaire de Vangl2, une protéine de la voie PCP, dans un processus non dépendant du cil (May-Simera *et al.*, 2015) ; BBS3/ARL6 module la voie de signalisation Wnt (Wiens *et al.*, 2010) mais son action indépendante du cil n'est pas encore démontrée.

- La régulation de l'activité du protéosome : plusieurs protéines BBS (BBS1, BBS2, BBS6, BBS7, BBS8) sont capables d'interagir avec différentes sous-unités du protéosome. Une diminution de l'activité de BBS1, BBS4 et OFD1 altère la composition des sous-unités du protéosome et inhibe son activité (Liu *et al.*, 2014).
- La dynamique du cytosquelette d'actine : BBS4, BBS6 et BBS8 régulent la polymérisation de l'actine (Ridley, 2006 ; Hernandez-Hernandez *et al.*, 2013), pouvant faire suspecter un rôle de ces protéines dans la migration cellulaire et la cytokinèse.
- La régulation de l'expression de gènes : BBS1, BBS2, BBS4, BBS5, BBS6, BBS7, BBS8 et BBS10 interagissent avec RNF2, qui permet le remodelage de la chromatine du groupe polycomb. L'inactivation de ces protéines BBS conduit à la modification de l'expression des cibles de RNF2 (Gascue *et al.*, 2012).



**Figure 18** : Représentation schématique des rôles connus des protéines BBS (Novas *et al.*, 2015).

(A) : le BBSome reconnaît et adresse les vésicules contenant les protéines transmembranaires destinées au cil, au cil.

(B) : l'assemblage du BBSome implique une série de complexes intermédiaires et est facilité par l'action du CCT/TRiC/complexe chaperonines-BBS.

(C) : BBS4 est impliqué dans le transport des protéines vers la région péricentriolaire.

(D) : la région péricentriolaire semble agir comme un réservoir de protéines BBS4 contrôlant ainsi la disponibilité du BBSome.

(E) : le BBSome participe à la formation des complexes IFT et à leur transport le long du cil.

(F) : le désassemblage du BBSome semble contrôler le remodelage de l'IFT au sommet du cil et le recrutement des cargo destinés à la sortie des complexes IFT-A du cil.



### 3.3. Les signes cliniques du BBS en lien avec le cil primaire

La pathogénèse des signes cliniques du BBS a été élucidée en partie, notamment par le caractère pléiotropique du cil primaire.

- Dystrophie rétinienne

Au niveau de la rétine, le cil connecteur qui relie le segment interne et le segment externe du photorécepteur est un cil primaire modifié. La dystrophie rétinienne semble être la conséquence d'un défaut du trafic des protéines à travers le cil modifié conduisant à l'apoptose des photorécepteurs (Nishimura *et al.*, 2004 ; Sheffield, 2010 ; Mockel *et al.*, 2012).

- Polydactylie

L'origine de cette malformation est associée à un dysfonctionnement de la voie de signalisation Sonic-Hedgehog (SHH). En effet, les récepteurs impliqués dans cette voie ont une localisation ciliaire et jouent un rôle prépondérant durant le développement des membres (Bimonte *et al.*, 2011).

- Anomalies rénales

Le cil primaire est présent à la surface des cellules épithéliales rénales. Il détecte le flux urinaire et régule ainsi la réabsorption d'eau, expliquant qu'une anomalie du cil soit à l'origine d'un trouble de concentration des urines et d'une perte non appropriée d'eau (polyurie) (Marion *et al.*, 2011). De plus, le cil primaire contrôle la polarité des cellules et en cas d'anomalie, les tubules s'étendent latéralement (au lieu de longitudinalement) et des kystes se forment (Carroll and Yu, 2012).

- Obésité

L'origine de l'obésité est multifactorielle dans le BBS. Le métabolisme énergétique semble identique entre les patients BBS et les personnes obèses de la population générale (Grace *et al.*, 2003) mais le modèle souris montre une augmentation de la prise alimentaire, une diminution de l'activité physique et met en évidence une résistance à la leptine (Sheffield, 2010).

Plusieurs études ont démontré que l'hypothalamus qui régule l'équilibre entre la prise alimentaire et la dépense énergétique en intégrant des signaux périphériques, possède des neurones ciliés exprimant les protéines BBS et portant à leurs surfaces des récepteurs hormonaux dont celui de la leptine, hormone de la satiété (Rahmouni *et al.*, 2008 ; Seo *et al.*, 2009). Ces travaux confortent l'hypothèse centrale de l'origine de l'obésité dans le BBS comme suspectée depuis les premières descriptions en raison de l'atteinte d'autres axes hypophysaires (hypogonadisme notamment) (Bardet, 1920).

Cependant, plusieurs travaux récents, dont ceux de notre équipe, ont nuancé cette hypothèse en montrant une origine périphérique en plus de l'origine centrale à l'apparition de l'obésité. En effet, il a été démontré que le modèle souris présentait un développement accru du tissu adipeux malgré une prise alimentaire contrôlée. De plus, les protéines BBS sont exprimées par les adipocytes avec un pic d'expression lors de la phase adipogénique (Marion *et al.*, 2009). Par ailleurs, les protéines BBS jouent un rôle régulateur dans les étapes de différenciation adipogénique ; l'inactivation des gènes *Bbs4*, *Bbs10* et *Bbs12* favorise la voie adipogénique dans les cellules précurseuses (Aksanov *et al.*, 2014). Enfin, chez le modèle souris *Bbs4*, il existe un taux élevé de leptine circulante avec une réponse intacte à la leptine dans l'hypothalamus (Berbari *et al.*, 2013).

- Hypogonadisme

L'origine de l'hypogonadisme est encore mal connue : elle pourrait être liée à un défaut développemental ou une défaillance de l'axe hypothalamo-hypophysaire ou une combinaison des deux (Toledo *et al.*, 1977 ; Soliman *et al.*, 1996).

- Troubles des apprentissages

L'origine exacte des troubles des apprentissages est encore imparfaitement connue dans le syndrome de Bardet-Biedl.

Comme la plupart des cellules de l'organisme, les neurones possèdent un cil primaire (Whitfield, 2004). Des études sur des modèles animaux et cellulaires ont montré l'importance du cil dans le développement et le maintien du réseau neuronal cérébral (Davis *et al.*, 2007 ; Nishimura *et al.*, 2004 ; Kamiya *et al.*, 2008). Swiderski *et al.* ont notamment montré que le modèle souris *Bbs4* présente une altération de la structure, de la distribution apparente et des propriétés chimiques des cils primaires neuronaux (Swiderski *et al.*, 2012).

Les cils primaires neuronaux sont notamment situés au niveau des cellules souches neuronales du gyrus dentelé de l'hippocampe et dirigent ainsi la neurogénèse (Whitfield and Chakravarthy, 2009). Les modèles murins montrent des anomalies du développement de certaines régions cérébrales avec notamment une hypoplasie de l'hippocampe (Davis *et al.*, 2007), traduisant un déficit primaire en cellules souches neuronales impliquant le cil primaire *via* la voie Shh (Breunig *et al.*, 2008 ; Han *et al.*, 2008).

La neurogénèse de l'hippocampe adulte a un rôle crucial dans les apprentissages et la mémoire épisodique et spatiale (Bird and Burgess, 2008 ; Deng *et al.*, 2010). Amador-Arjona *et al.*, ont démontré que la déplétion conditionnelle des cils au niveau cérébral diminue la mémoire spatiale par perte des cellules progénitrices de l'hippocampe (Amador-Arjona *et al.*, 2011). De plus, Agassandian *et al.*, ont montré que le modèle souris *Bbs4* avait des anomalies de nombre et de morphologie des cil primaire neuronaux dans les régions cérébrales impliquées dans les apprentissages et la mémoire mais pas dans les autres régions (Agassandian *et al.*, 2014).

Chez l'homme, des études par imagerie cérébrale ont montré une diminution significative du volume du néocortex (cortex fronto-orbitaire et lobe temporal) et de l'hippocampe chez les patients Bardet-Biedl (Baker *et al.*, 2011 ; Bennouna-Greene *et al.*, 2011). De plus, notre équipe a montré une expression plus importante des gènes *BBS2* à *BBS12* dans l'hippocampe que dans les autres régions cérébrales (Bennouna-Greene *et al.*, 2011).

### 3.4. Mutations identifiées dans les gènes BBS

- Modes de transmission

Le mode de transmission autosomique récessif fut suggéré dès les premières études portant sur le BBS et ce modèle fut confirmé dès l'identification des premières mutations (Kwitek-Black *et al.*, 1993 ; Leppert *et al.*, 1994 ; Young *et al.*, 1999).

Cependant, d'autres études par la suite évoquèrent un mode de transmission plus complexe. Des observations de patients porteurs de mutations sur deux allèles différents ont été rapportées faisant évoquer un mode de transmission oligogénique. Soit la présence d'une 3<sup>ème</sup> mutation sur un second locus était nécessaire à l'expression de la pathologie (les patients porteurs de deux mutations sur un même locus étaient asymptomatiques), soit elle aggravait le phénotype (Katsanis *et al.*, 2001). Des publications ultérieures ont confirmé ces données (Katsanis *et al.*, 2002 ; Badano *et al.*, 2003b ; Beales *et al.*, 2003 ; Fauser *et al.*, 2003 ; Mykytyn *et al.*, 2003 ; Eichers *et al.*, 2004 ; Hjortshøj *et al.*, 2010 ; Estrada-Cuzcano *et al.*, 2012a) ; il a notamment été démontré que certaines mutations avaient un effet dominant négatif (Zaghoul *et al.*, 2010) qui pourrait, selon les auteurs, expliquer l'excès de patient avec une seule mutation identifiée ainsi que le rôle du 3<sup>ème</sup> allèle dans le modèle triallélique. D'autres articles récusent ces données arguant que le mécanisme d'action du 3<sup>ème</sup> allèle est obscur et que la 3<sup>ème</sup> variation étant le plus souvent un faux-sens, il est possible qu'elle corresponde à un polymorphisme rare plutôt qu'à une réelle mutation (Hichri *et al.*, 2005 ; Laurier *et al.*, 2006 ; Smaoui *et al.*, 2006 ; Abu-Safieh *et al.*, 2012). De plus, la probabilité d'être porteur d'une mutation dans un gène BBS à l'état hétérozygote est estimée à 1/50, ce qui pourrait expliquer la présence d'une 3<sup>ème</sup> mutation comme un fait du hasard (Laurier *et al.*, 2006 ; Redin *et al.*, 2012). Une étude récente a réalisé des exomes chez 265 familles atteintes de ciliopathies et a prouvé que ces pathologies se transmettaient selon les lois de Mendel, mettant à bas l'hypothèse de l'oligogénisme (Shaheen *et al.*, 2016).

Certaines observations rapportent la présence de signes isolés (obésité notamment) de BBS chez les parents d'un patient atteint et/ou chez les porteurs hétérozygotes pour une mutation BBS, alors que d'autres études le récusent (Croft *et al.*, 1995 ; Beales *et al.*, 1999 ; Cox *et al.*, 2003 ; Hjortshøj *et al.*, 2007 ; Kim *et al.*, 2007 ; Webb *et al.*, 2009 ; Guo and Rahmouni, 2011).

A noter qu'à ce jour, malgré le nombre de publications croissantes, la variabilité clinique observée entre les patients, même au sein d'une même famille, n'est toujours pas expliquée.

- Détection des mutations

Des mutations sont retrouvées chez environ 80% des patients (Billingsley *et al.*, 2011 ; Forsythe and Beales, 2013 ; Glöckle *et al.*, 2014).

Une grande partie des mutations identifiées sont des faux-sens (Muller *et al.*, 2010 ; Pereiro *et al.*, 2010 ; Deveault *et al.*, 2011 ; Alvarez-Satta *et al.*, 2014 ; Lindstrand *et al.*, 2014) dont l'interprétation est parfois difficile reposant sur l'étude de la ségrégation familiale, les outils bioinformatiques et les analyses fonctionnelles (Muller *et al.*, 2010). De plus, les techniques de séquençage n'incluent pas le plus souvent la MLPA et les réarrangements de grande taille ne sont pas mis en évidence (Muller *et al.*, 2010 ; Lindstrand *et al.*, 2014) alors qu'ils doivent correspondre à un nombre certain d'allèles pathogènes (Lindstrand *et al.*, 2016). Au vu du nombre de gènes impliqués dans le BBS, les techniques de séquençage haut débit sont de plus en plus utilisées et ont prouvé leur efficacité dans l'établissement d'un diagnostic moléculaire (Redin *et al.*, 2012). Cependant, ces techniques ne permettent pas de couvrir l'ensemble des régions codantes (Redin *et al.*, 2012).

L'ensemble de ces données explique probablement l'excès de patients hétérozygotes sans deuxième événement identifié (Fauser *et al.*, 2003 ; Hichri *et al.*, 2005 ; Hjortshøj *et al.*, 2010).

- Mutations fondatrices

Plusieurs mutations à effet fondateur ont été rapportées et sont retrouvées chez un nombre important de patients (Muller *et al.*, 2010).

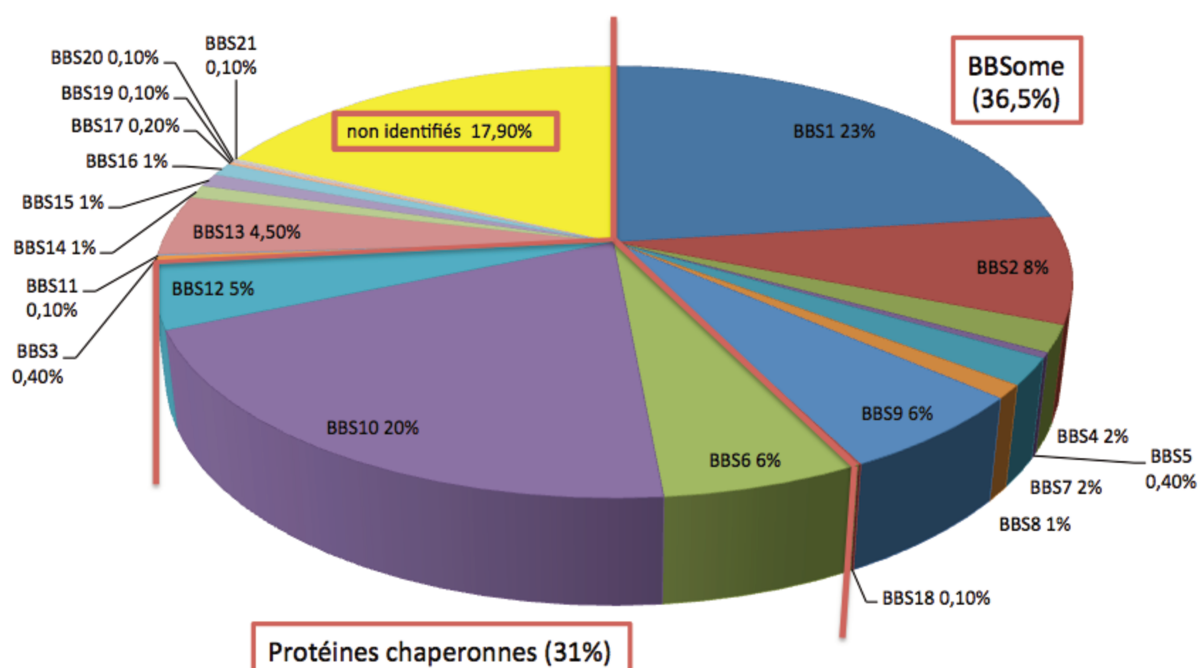
La mutation p.Met390Arg du gène *BBS1* est caractéristique de la population européenne alors que la mutation p.Cys91Leufs\*5 du gène *BBS10* est retrouvée dans différents groupes ethniques (Zaghloul and Katsanis, 2009). La mutation p.Met390Arg du gène *BBS1* représenterait la moitié des mutations identifiées dans ce gène (Mykytyn *et al.*, 2002).

D'autres allèles sont spécifiques de certaines ethnies : la mutation c.1091+3G>C du gène *BBS1* dans les îles Féroé (Hjortshøj *et al.*, 2009), la mutation c.472-2A>G du gène *BBS2* dans la communauté huttérienne au Canada (Innes *et al.*, 2010), la mutation p.Arg189\* du gène *BBS2* et la mutation c.459+1G>A du gène *BBS8* en Tunisie (M'Hamdi *et al.*, 2014), les mutations c.311A>C (p.D104A) et c.1895G>C du gène *BBS2* dans la population juive ashkénaze (Fedick *et al.*, 2014), la mutation c.272T>C du gène *BBS3* dans la population indienne (Sathya Priya *et al.*, 2015), les mutations c.77\_220del144 et c.1156\_1157CG>TA du gène *BBS4* en Iran (Mykytyn *et al.*, 2001 ; Fattahi *et al.*, 2014) et la mutation c.1967\_1968delTAinsC du gène *BBS7* en Russie (Suspitsin *et al.*, 2015).

- Prévalence des gènes mutés (**Figure 19**)

La majorité des mutations sont identifiées dans les gènes *BBS1* et *BBS10*, respectivement dans 23,2% et 20% des cas dans la population caucasienne (Waters and Beales, 2015). Il existe des variations selon les régions géographiques (Hjortshøj *et al.*, 2010) : *BBS1* est peu fréquemment muté dans la population non caucasienne dans laquelle d'autres gènes sont retrouvés plus fréquemment mutés notamment dans certaines ethnies (gènes *BBS4*, *BBS5* et *TTC8* chez les patients d'Afrique Centrale et du Nord (Billingsley *et al.*, 2011) par exemple) sans qu'il existe de gène spécifique d'une population.

Certains gènes BBS n'ont été identifiés que dans une famille (*BBS11*, *BBS13*, *BBS14*, *BBS15*, *BS18*, *BBS19*, *IFT74* et *NPHP1*). Pour les gènes récemment identifiés (*BBS18*, *BBS19*, *IFT74* et *NPHP1*), il est probable que d'autres observations viendront renforcer et valider ces données, la description clinique semblant être caractéristique de ce syndrome. Pour les gènes identifiés précédemment (*BBS11*, *BBS13*, *BBS14* et *BBS15*), la question de leur légitimité en tant que gène BBS peut être soulevée, ce d'autant plus que la clinique des patients était très peu détaillée. Ceci est d'autant plus vrai pour *BBS11* dont la fonction ciliaire est peu claire.



**Figure 19** : Répartition de la fréquence des mutations dans les gènes BBS. Le graphique représente l'occurrence de mutations dans les différents gènes BBS identifiés (BBS1 à BBS21). Les gènes codant pour les protéines composant le BBSome sont les protéines BBS1, 2, 4, 5, 7, 8,

9 et 18 et celles ayant une fonction de chaperonne sont les protéines BBS6, 10 et 12 (adapté de Forsythe and Beales, 2013).

### 3.5. Corrélations génotype-phénotype existantes

A ce jour, les investigations moléculaires ne peuvent être guidées par les signes cliniques des patients, aucune corrélation génotype-phénotype significative n'ayant été mise en évidence (Forsythe and Beales, 2013).

Certaines corrélations génotype-phénotype ont été suggérées mais toujours pour des petites séries de patients que nous présentons ici.

- Corrélations pour le gène *BBS1*
  - Le phénotype semble plus modéré de façon générale (Estrada-Cuzcano *et al.*, 2012a), ou quand le phénotype est comparé à ceux liés à *BBS2* et *BBS10* (Hjortshøj *et al.*, 2010) ou d'autres gènes BBS (Daniels *et al.*, 2012).
  - L'atteinte rénale est moins sévère chez les patients mutés dans *BBS1* comparés aux patients mutés dans *BBS10* (Forsythe *et al.*, 2017).
  - Les patients ont une meilleure acuité visuelle et un ERG plus ample que les patients mutés dans d'autres gènes (Daniels *et al.*, 2012 ; Esposito *et al.*, 2017).
  - Parmi les patients mutés dans *BBS1*, les patients homozygotes pour la mutation récurrente M390R ont un phénotype rétinien plus sévère que les patients hétérozygotes composés (Castro-Sanchez *et al.*, 2015).
  - Les patients porteurs de mutations faux-sens dans le gène *BBS1* ont un risque cardiovasculaire moindre que les patients porteurs d'autres mutations dans le gène *BBS1* ou mutés dans le gène *BBS10* (Forsythe *et al.*, 2015).
  
- Corrélations pour le gène *BBS2*
  - Les patients avec des mutations dans les gènes *BBS2*, *BBS4* ou *BBS6* ont un phénotype rénal anténatal plus sévère (Karmous-Benailly *et al.*, 2005).
  
- Corrélations pour le gène *BBS3*
  - Au niveau ophtalmologique, les patients porteurs de mutations dans les gènes *BBS3* ou *BBS4* présentent une myopie contrairement aux patients mutés dans *BBS2* (Héon *et al.*, 2005).

- La polydactylie semble constante aux 4 membres (Sheffield *et al.*, 1994) ou aux membres inférieurs (Young *et al.*, 1998).
  - Corrélations pour le gène *BBS4*
- Cf. *BBS3* et *BBS2*
- Les patients présenteraient un phénotype rétinien caractéristique avec des dépôts pigmentaires épars même au stade avancé de la maladie (Riise *et al.*, 2002).
  - Corrélations pour le gène *BBS6*
- Cf. *BBS2*
- Les patients avec des mutations dans les gènes *BBS6*, *BBS10* ou *BBS12* ont un phénotype rénal postnatal plus sévère (Imhoff *et al.*, 2011).
- Les patients avec des mutations dans les gènes *BBS6*, *BBS10* ou *BBS12* présentent plus de malformations uro-génitales (Billingsley *et al.*, 2010).
  - Corrélations pour le gène *BBS10*
- Cf. *BBS6* :
  - Esposito *et al.*, confirment que les patients mutés pour le gène *BBS10* ont un phénotype rénal plus sévère (Esposito *et al.*, 2017).
  - Castro-Sanchez *et al.*, confirment que les patients mutés pour le gène *BBS10* ont plus d'anomalies uro-génitales et notamment que les patients avec une mutation dans *BBS1* (Castro-Sanchez *et al.*, 2015).
- Les patients mutés dans *BBS10* ont un BMI, une adiposité au niveau des viscères et une résistance à la leptine significativement augmentés par rapport aux patients avec une mutation dans *BBS1* (Feuillan *et al.*, 2011).
  - Corrélations pour le gène *BBS12*
- Cf. *BBS6*
- Les patients mutés dans *BBS12* présentent plus de troubles des apprentissages que les patients avec une mutation dans *BBS1* (Castro-Sanchez *et al.*, 2015).



Toutes ces études portent sur un petit nombre de patients et n'ont jamais, ou de façon exceptionnelle, été reproduites sur des cohortes de plus grande taille. Elles ont parfois même été invalidées par d'autres observations rapportant des variabilités inter et intrafamiliales. Ainsi, il avait été suggéré que les mutations dans le gène *BBS3* étaient associées à une polydactylie des 4 membres ou des membres inférieurs (Sheffield *et al.*, 1994 ; Young *et al.*, 1998) ce qui a été réfuté par la suite, des patients mutés dans le même gène ayant été rapportés sans polydactylie (Ghadami *et al.*, 2000). De même, il avait été suggéré que les mutations dans les chaperonines étaient responsables de malformations uro-génitales ayant fait évoquer initialement le diagnostic de MKKS (Billingsley *et al.*, 2010) mais cette observation a été contredite par la description de phénotypes identiques dans d'autres gènes n'appartenant pas à ce complexe (Devault *et al.*, 2011).

De plus, il s'agit souvent d'études comparant un phénotype lié à un gène par rapport à un ou deux autres gènes et jamais à une cohorte de patients avec des mutations dans les différents gènes BBS. Une étude portant sur un grand nombre de patients BBS avec mutation identifiée (105 cas et 83 familles) n'a retrouvé aucune corrélation génotype-phénotype significative (Deveault *et al.*, 2011).

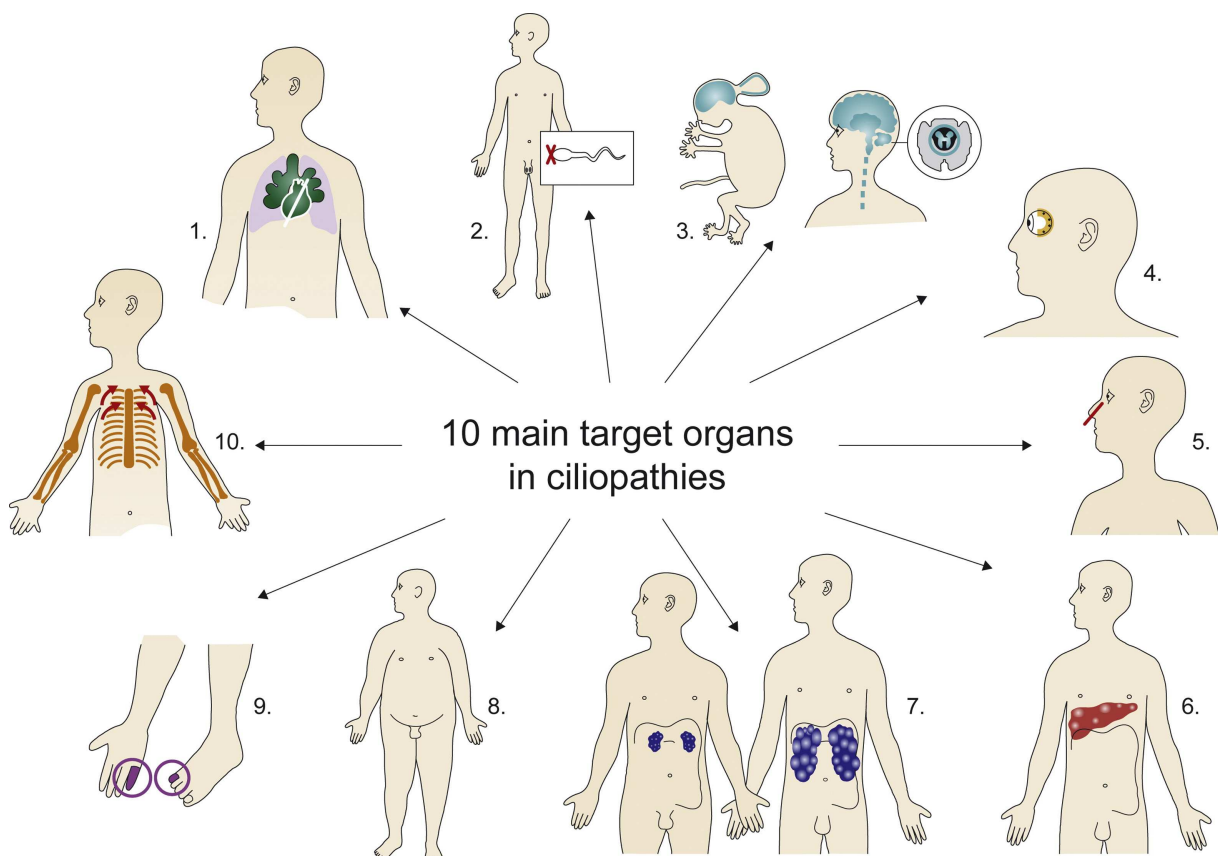
## 4 Les ciliopathies

Le BBS appartient au grand groupe des ciliopathies, pathologies liées à une anomalie du cil primaire. Chaque ciliopathie est rare mais prises toutes ensemble, elles affecteraient 1 personne sur 2000 (Quinlan *et al.*, 2008).

Ce groupe de pathologies est en pleine expansion avec l'identification croissante de nouveaux gènes et syndromes en faisant partie.

Du fait de leur mécanisme physiopathologique commun, les ciliopathies présentent un chevauchement clinique et moléculaire (Zaghoul and Katsanis, 2009). Il est fait l'hypothèse que la sévérité du phénotype dépende du type de loci muté et du nombre de mutations impliquées (Leitch *et al.*, 2008 ; Gerdes *et al.*, 2009).

Les atteintes d'organes sont pléiotropiques du fait de la localisation ubiquitaire du cil primaire. 10 organes sont principalement touchés dans les ciliopathies (**Figure 20**).

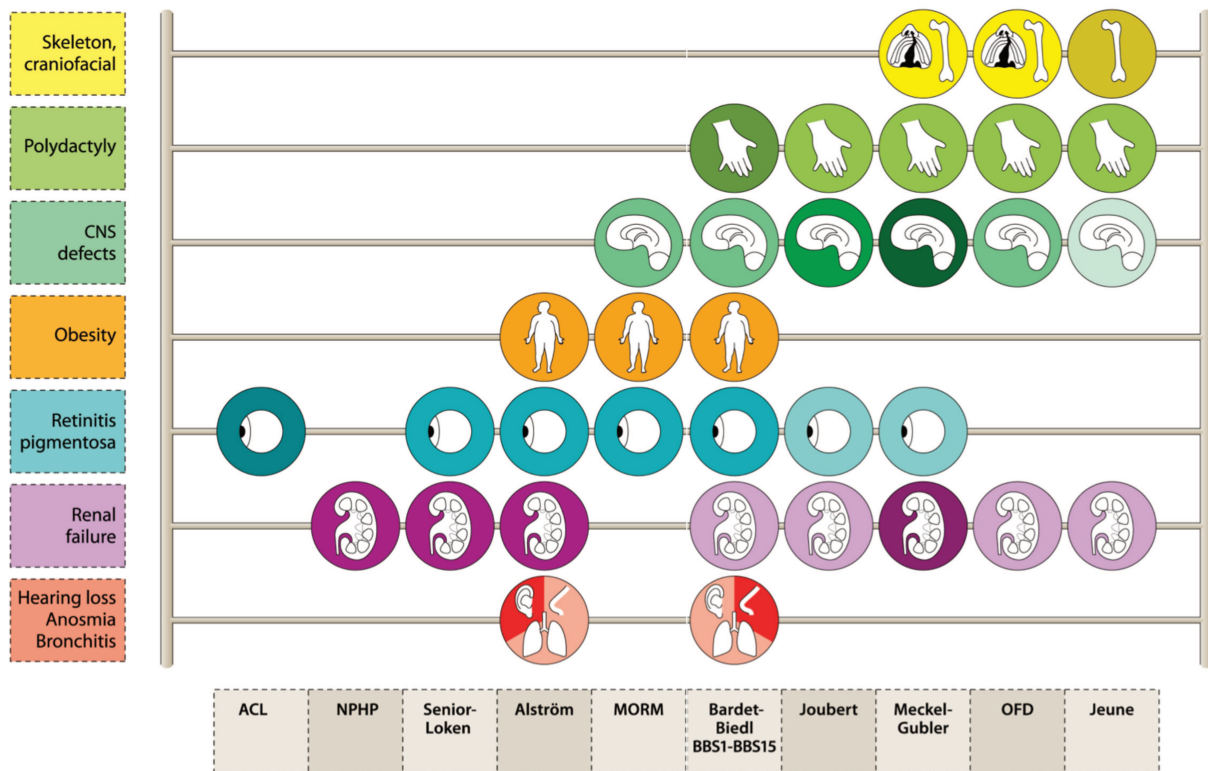


**Figure 20** : Les 10 atteintes d'organes majeures dans les ciliopathies : le situs inversus (1), les gonades (2), le système nerveux central (3), la rétine (4), le système olfactif (5), le foie (6), les reins (7), le tissu adipeux (8), les membres (9) et le squelette (10) (Mockel *et al.*, 2011).

Ces atteintes d'organes peuvent être soit isolées soit associées (syndromiques). L'atteinte prédominante permet d'orienter le diagnostic vers un sous-groupe de ciliopathies et c'est l'association parfois spécifique de signes cliniques qui peut permettre de poser un diagnostic, ce qui reste parfois difficile en raison du chevauchement clinique. Le diagnostic peut également être reconsidéré devant l'apparition de nouveaux signes avec le temps.

Classiquement, on distingue (**Figure 21**) (communication orale H. Dollfus, 15<sup>èmes</sup> journées de médecine fœtale, Morzine) :

- les syndromes avec atteinte rétinienne : certaines formes d'amaurose congénitale de Leber ou de rétinopathies précoces.
- les syndromes avec obésité : syndromes de Bardet-Biedl, d'Alström et MORM.
- les syndromes avec atteinte neurologique : syndromes de Joubert (et apparentés) et de Meckel.
- les syndromes avec atteinte rénale : néphronophtise, syndrome de Senior-Löken.
- les syndromes avec atteinte squelettique : syndromes oro-digito-faciaux, polydactylie-membres courts et dystrophie thoracique de Jeune.



**Figure 21** : Le spectre des ciliopathies : en abscisse, les principales ciliopathies et en ordonnée, les différents symptômes et organes touchés. La couleur de l'organe est d'autant plus foncée que l'organe est touché dans le syndrome (Laboratoire de Génétique Médicale, U1112).

## 4.1. Atteinte ophtalmologique prédominante

### 4.1.1. Rétinopathie pigmentaire (RP)

Les RP sont un groupe hétérogène de pathologies ophtalmologiques héréditaires responsables d'une dégénérescence rétinienne progressive touchant 1 personne sur 3000 à 5000 (Veltel *et al.*, 2008). Ces maladies se caractérisent, comme dans le BBS, par une héméralopie, un rétrécissement du champ visuel et une diminution progressive de l'acuité visuelle centrale. Des formes plus ou moins précoces sont décrites dont la forme la plus sévère est l'amaurose congénitale de Leber.

Différents modes de transmission sont décrits : autosomique récessif (50 à 60% des RP), autosomique dominant (30 à 40% des RP), et lié à l'X (5 à 15% des RP). Plus de 70 gènes ont été identifiés à ce jour dont une dizaine ayant une fonction ciliaire. Parmi ces gènes, certains ne sont impliqués que dans des phénotypes RP comme c'est le cas pour le gène *RPGR*, dont les mutations représentent 70% des RP liées à l'X et dont la protéine est impliquée dans le transport intraflagellaire. D'autres sont également impliqués dans des formes syndromiques de RP (**Figure 22**).

### 4.1.2. Amaurose congénitale de Leber (ACL)

L'ACL est décrite comme une dystrophie rétinienne de début très précoce caractérisée par une perte de vision (ERG éteint) et un nystagmus (mouvements saccadés incontrôlés des globes oculaires).

25 gènes ont été identifiés dans cette pathologie dont la transmission est autosomique récessive. Ces gènes sont impliqués dans différents processus visuels tels que la phototransduction, le cycle visuel de la vitamine A, le développement et la maintenance des photorécepteurs ou encore le transport intraciliaire, ce qui explique l'hétérogénéité du tableau clinique. Ils sont exprimés uniquement ou majoritairement dans la rétine ou l'épithélium pigmentaire et ne sont impliqués que dans des pathologies à expression rétinienne (ACL, RP classique ou juvénile, dystrophie cônes-bâtonnets), hormis *CEP290* qui peut être responsable d'ACL et de différentes ciliopathies syndromiques (**Figure 22**) (Coppieters *et al.*, 2010).

## 4.2. Obésité prédominante

Outre le syndrome de Bardet-Biedl, les syndromes d'Alström et le syndrome MORM se caractérisent également par une obésité, parfois sévère.

### 4.2.1. Le syndrome d'Alström (AS)

Le syndrome d'Alström associe une RP précoce et sévère, une cardiomyopathie, une surdité de perception, une obésité précoce, une insuffisance rénale, un diabète de type 2 apparaissant dans l'enfance et un hypogonadisme (Alström *et al.*, 1959).

Un seul gène est identifié à ce jour, *ALMS1* (Collin *et al.*, 2002). Des mutations, se transmettant sur un mode autosomique récessif, sont identifiées chez 88% des patients (Marshall *et al.*, 2015).

Le syndrome d'Alström est le diagnostic différentiel principal du BBS dans les premières années de vie devant l'atteinte ophtalmologique et l'obésité (Aliferis *et al.*, 2012). Il s'en distingue par la suite par l'apparition d'une surdité et l'absence de troubles des apprentissages.

### 4.2.2. Le syndrome MORM

Le syndrome MORM est un acronyme pour retard Mental, Obésité troncale, Rétinopathie pigmentaire et Micropénis. Ce syndrome a été décrit une seule fois en 2006 dans une famille pakistanaise consanguine présentant une dystrophie rétinienne précoce non progressive associée à une cataracte ainsi qu'une obésité, un retard mental et un micropénis chez les hommes (Hampshire *et al.*, 2006).

Des mutations, transmises sur le mode autosomique récessif, ont été identifiées pour cette famille dans le gène *INPP5E* (inositol polyphosphate-5-phosphatase) en 2009 (Jacoby *et al.*, 2009), gène également impliqué dans le syndrome de Joubert (Bielas *et al.*, 2009) (**Figure 22**).

## 4.3. Atteinte neurologique prédominante

#### 4.3.1. Syndrome de Joubert (JBTS)

Le syndrome de Joubert correspond à un groupe de pathologies hétérogènes sur le plan clinique et moléculaire. Il se caractérise par une hypoplasie du vermis cérébelleux (signe caractéristique de la dent molaire à l'imagerie cérébrale) associée à des signes neurologiques incluant des anomalies de la régulation respiratoire, une ataxie, une apraxie oculomotrice et un retard de développement. Dans certaines formes, une dystrophie rétinienne et une atteinte rénale de type néphronophtise sont associées (Saraiva and Baraister, 1992).

Plus de 30 gènes ont été identifiés à ce jour, se transmettant tous sur le mode autosomique récessif, hormis le gène *OFDI/CXorf5*, lié à l'X. Il existe une corrélation entre le type de gène muté et la présence ou non d'une atteinte ophtalmologique et/ou rénale (Vilboux *et al.*, 2017).

Le COACH syndrome, qui a été décrit de façon indépendante du syndrome de Joubert, peut être considéré comme un sous-type de cette pathologie car il associe une hypoplasie/aplasie du vermis cérébelleux, une déficience intellectuelle, une ataxie, un colobome oculaire et une fibrose hépatique, signes que l'on retrouve dans le syndrome de Joubert. Des mutations dans des gènes de syndrome Joubert/Meckel (*CC2D2A*, *TMEM67* et *RPGRIP1L*) ont été identifiés dans le syndrome COACH, confortant l'hypothèse d'une entité à rattacher au JS (**Figure 22**).

#### 4.3.2. Syndrome de Meckel (MKS)

Le syndrome de Meckel, aussi nommé syndrome de Meckel-Gruber, est une ciliopathie sévère, le plus souvent létale, liée à un défaut du cil primaire durant l'embryogénèse précoce. Selon les premières descriptions, le MKS devait se caractériser par la triade suivante : encéphalocèle occipitale, gros reins polykystiques et polydactylie postaxiale. Des études de cohortes plus importantes ont redéfini la triade en remplaçant la présence de la polydactylie par une atteinte hépatique de type fibrose portale ou prolifération ductale (Salonen, 1984). D'autres anomalies peuvent y être associées : fente orofaciale, anomalies génitales, anomalies squelettiques, microphthalmie, cardiopathie et/ou situs inversus (Salonen, 1984).

Le MKS est de transmission autosomique récessive. 12 gènes ont été identifiés dont certains sont également mutés dans d'autres ciliopathies (**Figure 22**), notamment dans le BBS (*MKS1* et *CEP290*). Le syndrome de Meckel est considéré comme la forme sévère anténatale du BBS. D'ailleurs, des mutations dans les gènes *BBS2*, *BBS4* et *BBS6* ont été retrouvées chez des fœtus présentant un phénotype Meckel-like avec une atteinte rénale sévère et précoce et une

polydactylie postaxiale et/ou une fibrose hépatique mais sans encéphalocèle (Karmous-Benailly *et al.*, 2005).

#### 4.3.3. Syndrome hydroléthalus (HYLS)

Le syndrome Hydrolethalus a été identifié lors de l'étude du syndrome de Meckel en Finlande. En effet, tout comme le MKS, le syndrome hydrolethalus se caractérise par une polydactylie et des malformations du système nerveux central. Cependant, le HYLS ne comporte pas d'anomalie rénale ni hépatique et l'anomalie cérébrale est une hydrocéphalie et non une encéphalocèle. La polydactylie est décrite comme postaxiale au niveau des mains et préaxiale au niveau des pieds avec souvent une duplication du gros orteil. L'anomalie cérébrale comprend, outre l'hydrocéphalie, une malformation de la ligne médiane touchant l'os occipital en arrière du foramen magnum donnant un aspect caractéristique en trou de serrure. D'autres anomalies sont décrites : malformations cardiaques à type de défauts septaux, une lobulation pulmonaire anormale, une sténose des voies aériennes, une fente labiale/palatine et des anomalies des organes génitaux externes.

Deux gènes sont identifiés dans cette pathologie : *HYSL1* (Mee *et al.*, 2005) et *KIF7* (Putoux *et al.*, 2011), tous deux de transmission autosomique récessive.

#### 4.3.4. Syndrome acro-calleux (ACS)

Le syndrome acro-calleux se caractérise par l'association d'une macrocéphalie à une anomalie du corps calleux (hypoplasie/aplasie) et une polydactylie postaxiale des membres supérieurs et préaxiale des membres inférieurs. La plupart des patients présentent une déficience intellectuelle. D'autres anomalies sont également rapportées : fente labiale/palatine, malformations cardiaques, anomalies des organes génitaux externes et hernies inguinales/ombilicales.

L'ACS présente un chevauchement clinique avec le syndrome de Greig (ou syndrome céphalopolysyndactylie) et des mutations dans le gène *GLI3*, responsable du syndrome de Greig, ont été identifiées de façon exceptionnelle dans le syndrome acro-calleux.

Au vu des anomalies cérébrales et des membres, un chevauchement clinique entre l'ACS et l'HYLS a été décrit dès les premières publications (Schinzel and Kaufmann, 1986),

chevauchement confirmé sur le plan moléculaire avec l'identification de mutations dans le gène *KIF7* dans ces deux syndromes (Putoux *et al.*, 2011). Le HYLS est considéré comme la forme anténatale sévère de l'ACS.

## 4.4. Atteinte rénale prédominante

### 4.4.1. Polykystose rénale (PKD)

La polykystose rénale est la première cause de néphropathie héréditaire. Elle se caractérise par le développement de kystes au niveau des différents segments du tube rénal et sa complication principale est l'insuffisance rénale.

Différents modes de transmission sont rapportés :

- Autosomique dominant : pathologie la plus fréquente, liée aux gènes *PKD1* et *PKD2* et caractérisée par une atteinte de l'ensemble des segments du tube rénal et une symptomatologie tardive (âge adulte). Des kystes peuvent également se développer au niveau du foie, du pancréas, des vésicules séminales et de la membrane arachnoïdienne ; des anomalies cardiovasculaires sont bien connues (dilatations/anévrismes artériels, anomalies des valves cardiaques).
- Autosomique récessif : pathologie plus rare, liée au gène *PKHD1*, caractérisée par une atteinte des tubes collecteurs uniquement, une fibrose hépatique congénitale et une symptomatologie très précoce (anténatale le plus souvent).

### 4.4.2. Néphronophtise (NPHP)

La néphronophtise est une néphropathie tubulo-interstitielle chronique caractérisée par une atrophie tubulaire, des membranes tubulaires irrégulières, une fibrose tubulo-interstitielle chronique et une inflammation, responsables de la formation de petits reins hyperéchogènes et occasionnellement de kystes limités à la limite cortico-médullaire, qui apparaît peu différenciée.

Cliniquement, les patients présentent un trouble de concentration des urines dès le plus jeune âge menant rapidement à une insuffisance rénale terminale.

Trois formes cliniques ont été décrites selon la sévérité de la symptomatologie : juvénile (insuffisance rénale terminale (IRT) avant 15 ans), infantile (IRT avant 5 ans) et tardive (IRT après 15 ans). L'atteinte rénale peut être isolée ou associée à d'autres signes cliniques dans



un cadre syndromique (SLS, JBTS, SRTD (Syndrome dysplasie thoracique - côtes courtes avec ou sans polydactylie).

La néphronophtise se transmet sur le mode autosomique récessif et au moins 15 gènes ont été identifiés. Il existe certaines corrélations entre le gène muté et le type de néphronophtise et les atteintes extra-rénales possiblement associées (**Figure 22**).

#### 4.4.3. Le syndrome de Senior-Löken (SLS)

Le syndrome de Senior-Löken associe une atteinte rénale de type NPHP à une RP.

Le SLS se transmet aussi sur le mode autosomique récessif. 7 gènes sont identifiés dans cette pathologie dont plusieurs gènes *NPHP* (*NPHP1*, *NPHP4*, *NPHP5* et *NPHP6*), montrant le chevauchement clinique et moléculaire entre ces deux pathologies (**Figure 22**).

#### 4.4.4. Dysplasie réno-hépto-pancréatique (RHPD)

La dysplasie réno-hépto-pancréatique est une ciliopathie sévère qui associe, comme son nom le désigne, une atteinte rénale avec des gros reins polykystiques, une atteinte pancréatique avec un pancréas augmenté de taille avec présence de kystes et de nodules et une atteinte hépatique avec une fibrose portale et une prolifération des voies biliaires. Des anomalies cardiaques et spléniques rentrant dans le cadre d'anomalies de situs sont également rapportées. La pathologie est sévère, le plus souvent létale en période anté ou néonatale.

La RHPD se transmet sur un mode autosomique récessif et 2 gènes ont été identifiés : *NPHP3* également impliqué dans la néphronophtise et le syndrome de Meckel (*MKS7*) et *NEK8* également impliqué dans la néphronophtise (*NPHP9*).

### 4.5. Atteinte squelettique prédominante

#### 4.5.1. Syndrome oro-digito-facial (OFD)

Le syndrome oro-facio-digital associe, comme son nom l'indique, des anomalies orales (hamartomes de la langue, fente palatine, freins gingivaux accessoires, anomalies dentaires...), des anomalies cranio-faciales (dysmorphie faciale, fente labiale ou de la face) et des malformations digitales (brachydactylie, syndactylie, polydactylie pré ou postaxiale). Des

anomalies du système nerveux central concernant plus de 50% des patients (agénésie du corps calleux, agénésie cérébelleuse), le plus souvent associées à une déficience intellectuelle. L'atteinte viscérale inclue principalement des kystes rénaux, voire des kystes hépatiques ou pancréatiques.

Le gène principal est le gène *OFDI*, codant pour une protéine centrosomale, qui se transmet sur le mode dominant lié à l'X, avec une létalité masculine, gène également muté dans le syndrome de Joubert (*JBTS10*).

Plus de 15 sous-types ont été décrits selon les signes associés : OFDI se caractérise par une atteinte rénale et une agénésie du corps calleux ; OFDIV par une dysplasie tibiale ; OFDVI par une polydactylie mésoaxiale, une hypoplasie du vermis cérébelleux et un signe de la dent molaire ; OFDIX par une rétinopathie ; ODFXIV par une microcéphalie associée.

Certains sous-types ont une base moléculaire connue et d'autres non. En dehors de *OFDI*, 6 autres gènes, impliqués dans la fonction ciliaire, ont été identifiés dans le syndrome OFD et se transmettent sur le mode autosomique récessif. La plupart de ces gènes sont également mutés dans le syndrome de Joubert et/ou de Meckel (**Figure 22**).

#### 4.5.2. Dysplasie thoracique – côtes courtes avec ou sans polydactylie (SRTD)

Le groupe des dysplasies thoraciques – côtes courtes avec ou sans polydactylie inclut 7 pathologies de transmission autosomique récessive dont 5 létales (les côtes courtes-polydactylie (SRPS) : SRPI ou syndrome de Saldino-Noonan, SRPII ou syndrome de Majewski, SRPIII ou syndrome de Verma-Naumoff, SRPIV ou syndrome de Beemer-Langer et SRPV) et 4 compatibles avec la vie (syndrome Ellis-Van-Creveld (EVC), syndrome de Jeune (ATD), syndrome de Saldino-Mainzer (MZSDS) et syndrome de Sensenbrenner (CED)) (Schmidts, 2014).

Ce groupe de pathologies est caractérisé par une étroitesse thoracique, des côtes courtes, des os longs courts et un aspect en trident des toits acétabulaires. Une polydactylie est constamment présente dans SRPII et EVC, fréquente dans SRPI et III et rare dans SRPIV et ATD. Les syndromes diffèrent par les malformations viscérales associées (fente labiale/palatine, atteinte cérébrale, ophtalmologique, cardiaque, rénale, hépatique, pancréatique, intestinale et génitale) et l'apparence des métaphyses.

#### 4.5.2.1. *Syndrome d'Ellis-Van Creveld (EVC)*

Le syndrome d'Ellis-Van Creveld se caractérise par des anomalies squelettiques avec un nanisme acromélique, une polydactylie constante (des mains), une cardiopathie, des anomalies ectodermiques des dents, des ongles et des freins gingivaux.

2 gènes de transmission autosomique récessive sont identifiés dans ce syndrome : *EVC* et *EVC2*. Le syndrome de Weyers est un syndrome allélique du syndrome EVC mais se transmet sur le mode autosomique dominant. Les patients présentent un phénotype moins sévère avec une polydactylie des mains, des anomalies des dents et des ongles ainsi qu'une petite taille et une acromicrie. A l'inverse de l'EVC, il n'y a pas d'étranglement thoracique ni d'atteinte viscérale.

#### 4.5.2.2. *Dystrophie thoracique de Jeune (ATD)*

Le syndrome de Jeune se caractérise par une étroitesse thoracique marquée, une petite taille avec des membres courts et d'autres atteintes squelettiques telles que des anomalies du bassin similaires à SRPI, III et EVC, des épiphyses en cônes et une polydactylie inconstante. Les patients peuvent décéder d'insuffisance respiratoire dans le cadre de l'étranglement thoracique. Chez ceux qui survivent, on observe l'apparition possible d'une rétinopathie, d'une atteinte rénale (de type néphronophtise) et d'une atteinte hépatique.

16 gènes sont identifiés à ce jour, tous de transmission autosomique récessive avec un chevauchement possible avec d'autres ciliopathies (**Figure 22**). Les gènes *IFT140* et *IFT172* semblent liés à une atteinte ophtalmologique et rénale associée.

#### 4.5.2.3. *Les syndromes polydactylie-côtes courtes (SRPS)*

Les syndromes polydactylie-côtes courtes sont des pathologies létales qui se distinguent les unes des autres par leurs aspects radiologiques. Cependant, il existe un chevauchement moléculaire entre les sous-types de SRPS mais également entre les SRPS et les SRTD non létales. Ainsi, le SRP III ou syndrome de Verma-naumoff est considéré comme une forme sévère du syndrome de Jeune car il partage des signes cliniques et des mutations dans les mêmes gènes (*IFT180*, *DYNC2H1*). 6 gènes ont été impliqués dans le groupe SRPS.

#### 4.5.2.4. *Syndrome de Saldino-Mainzer (MZSDS)*

Comme le syndrome de Jeune, le syndrome de Saldino-Mainzer est un syndrome « cono-rénal » associant des épiphyses en cônes, une atteinte rénale de type NPHP et une RP. Comme dans le syndrome de Jeune, il existe une étroitesse thoracique mais moindre. Les syndromes ATD et MZSDS sont considérés comme des syndromes alléliques avec des mutations dans les mêmes gènes (*IFT140* et *IFT172*).

#### 4.5.2.5. *Syndrome de Sensenbrenner ou syndrome cranio-ectodermique (CED)*

Contrairement aux syndromes ATD et MZSDS, le syndrome de Sensenbrenner se caractérise par une dysmorphie faciale, une dolicocephalie secondaire à une craniosténose de la suture sagittale et des anomalies ectodermiques incluant des anomalies des ongles, des cheveux et des dents. Les anomalies squelettiques sont les suivantes : micromélie rhizomélique, brachydactylie et thorax étroit (mais moindre que dans ATD ou SRPS). Le syndrome de Sensenbrenner peut se compliquer d'un retard de développement et d'une atteinte rénale de type NPHP.

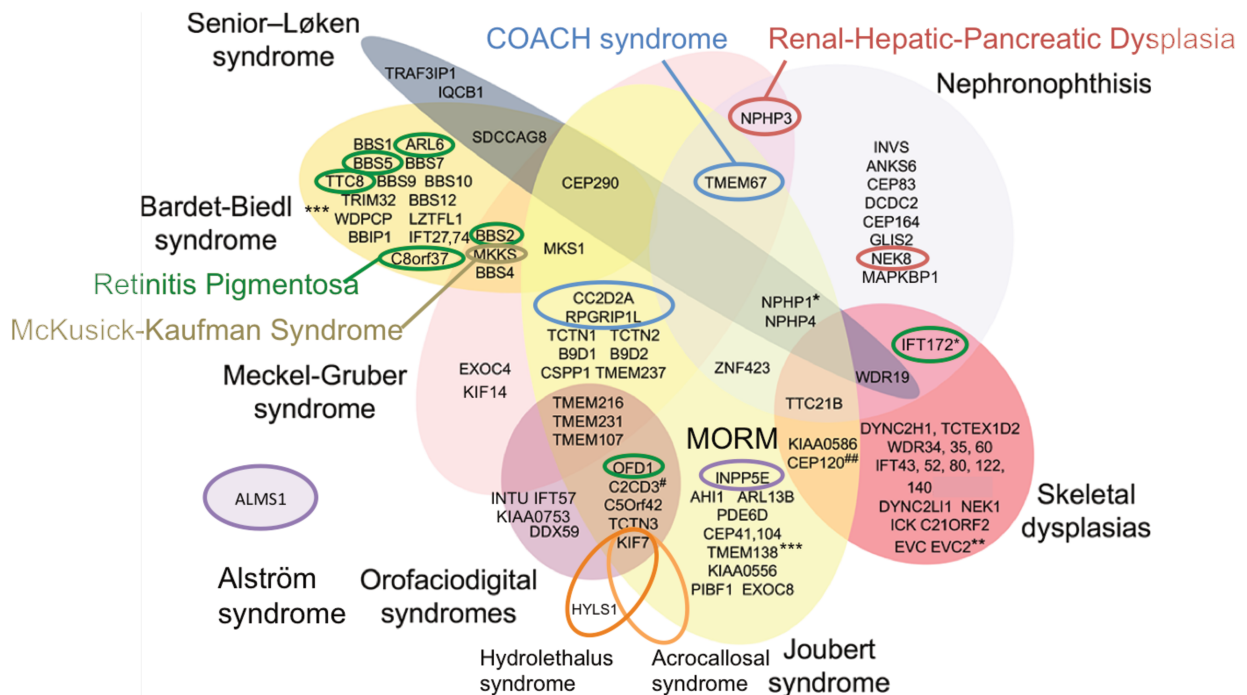
Les gènes impliqués dans le syndrome de Sensenbrenner se transmettent sur un mode autosomique récessif. Il s'agit des gènes *IFT122*, *WDR35*, *IFT43* et *WDR19*. Les gènes *IFT122* et *IFT43* sont spécifiques de ce syndrome. A l'inverse, des mutations dans le gène *WDR35* peuvent être retrouvées dans le groupe des côtes courtes-polydactylie. De même, des mutations dans le gène *WDR19* sont aussi identifiées dans le groupe des côtés courtes-polydactylie mais également dans des ciliopathies à atteinte rénale (SLS et NPHP) reflétant le chevauchement clinique et moléculaire (**Figure 22**).

### **4.6. Atteinte génito-urinaire prédominante : le syndrome de McKusick-Kaufman (MKKS)**

Le syndrome de McKusick a été décrit en 1964 par le Pr McKusick dans une famille Amish comme l'association de malformations uro-génitales (notamment un hydroméetrocolpos) à une

polydactylie et plus rarement des malformations cardiaques ou gastro-intestinales (McKusick *et al.*, 1964). Les garçons peuvent présenter un hypospade ou un raphé scrotal proéminent.

Les mutations dans le gène *MKKS* ont été identifiées en 2000 dans la famille princeps (Stone *et al.*, 2000). Rapidement, des mutations dans ce gène ont été rapportées chez des patients BBS (*BBS6*) (Katsanis *et al.*, 2000) et, à ce jour, l'ensemble des mutations dans *MKKS* sont rapportées chez des patients BBS, devant faire poser la question d'un syndrome distinct ou d'une forme anténatale du BBS.



**Figure 22** : Diagramme résumant le chevauchement moléculaire entre différentes ciliopathies emblématiques (adapté de Mitchison *et al.*, 2017 et complété avec Bruel *et al.*, 2017, Linstrand *et al.*, 2016, Héon *et al.*, 2016, et le site OMIM ([www.omim.org](http://www.omim.org))).

\* Mutations identifiées chez des patients BBS (Bujakowska *et al.*, 2015 ; Linstrand *et al.*, 2014)

\*\* Proposé comme gène MKS candidat (Shaheen *et al.*, 2013)

\*\*\* Mutations identifiées dans 1 famille OFD (Bruel *et al.*, 2017)

# Mutations identifiées dans 1 famille de dysplasie squelettique (Cortés *et al.*, 2016)

## Mutations identifiées chez un fœtus Meckel-like (Roosing *et al.*, 2016)

Si l'on étudie les possibles corrélations génotype-phénotype observées au sein des ciliopathies, on note que les ciliopathies squelettiques sont liées pour la plupart à des mutations dans les gènes *IFT*. Le BBS est principalement lié à des mutations dans les gènes du BBSome et des protéines associées (protéines chaperonnes ou protéines régulatrices de ce complexe). Les

syndromes avec atteinte rénale comme JBTS, MKS et NPHP ont des mutations dans des gènes de la zone de transition dans laquelle ils forment différents modules fonctionnels (complexe JBTS/MKS ; complexe NPH) qui régulent les cascades des voies de signalisation dépendantes du cil et le trafic des protéines dans et hors du cil. La protéine CEP290 régule l'activité de complexes distincts, ce qui pourrait expliquer les phénotypes pléiotropiques associés avec ses mutations (Li *et al.*, 2016).

Le tableau ci-dessous résume les différentes ciliopathies pouvant être liées à des mutations dans les gènes *BBS*.

<b>Gène</b>	<b>Phénotype autre que BBS</b>
BBS1	RP non syndromique (Estrada-Cuzcano <i>et al.</i> , 2012a)
BBS2	Présentation Meckel-like anténatale (Karmous-Benailly <i>et al.</i> , 2005) RP non syndromique (Shevach <i>et al.</i> , 2015)
BBS3	RP non syndromique (Aldasmesh <i>et al.</i> 2009)
BBS4	Présentation Meckel-like anténatale (Karmous-Benailly <i>et al.</i> , 2005)
BBS5	/
BBS6	McKusick-Kaufman syndrome (Stone <i>et al.</i> , 2000) Présentation Meckel-like anténatale (Karmous-Benailly <i>et al.</i> , 2005)
BBS7	/
BBS8	RP non syndromique (Goyal <i>et al.</i> , 2015)
BBS9	/
BBS10	/
BBS11	Dystrophie musculaire des ceintures type 2H, myopathie sarcotubulaire (Frosk <i>et al.</i> , 2002)
BBS12	/
BBS13	Syndrome de Meckel (Smith <i>et al.</i> , 2006)
BBS14	Syndrome de Joubert Néphronoptise Syndrome de Senior-Loken Syndrome de Meckel Amaurose congénitale de Leber (Coppieters <i>et al.</i> , 2010)
BBS15	Observation d'une jeune fille présentant une polysyndactylie, une coarctation de l'aorte et un hamartome lingual et hétérozygote composite pour ce gène (Saari <i>et al.</i> , 2015)
BBS16	Syndrome de Senior-Loken (Otto <i>et al.</i> , 2010)
BBS17	/
BBS18	/
BBS19	/
BBS20	Syndromes de Jeune et de Mainzer-Saldino (Halbritter <i>et al.</i> , 2013)

	RP non syndromique (Bujakowska <i>et al.</i> , 2015)
BBS21	RP non syndromique et Dystrophie des cônes (Estrada-Cuzcano <i>et al.</i> , 2012b)
IFT74	/
NPHP1	Néphronoptise (Hildebrandt <i>et al.</i> , 1997) Syndrome de Senior-Löken (Caridi <i>et al.</i> , 1998) Syndrome de Joubert (Parisi <i>et al.</i> , 2004)

**Table 3** : Chevauchement moléculaire des gènes BBS avec les autres ciliopathies.

# OBJECTIFS DE LA THESE

---

A ce jour, environ 80% des patients ont une mutation identifiée dans un des gènes *BBS*, laissant supposer que d'autres gènes restent à identifier. Le premier objectif de ce travail était d'identifier des nouveaux gènes impliqués dans le BBS par différentes approches moléculaires. La cohorte du Laboratoire de Génétique Médicale (UMRS\_1112 de l'Institut de Génétique Médicale d'Alsace) et des HUS (Hôpitaux Universitaires de Strasbourg) compte 500 familles BBS qui ont pu bénéficier d'un séquençage des gènes *BBS1* à *BBS12*, gènes connus avant mon arrivée au Laboratoire, grâce un projet collaboratif entre l'IGBMC (Institut de Génétique et de Biologie Moléculaire et Cellulaire) et le CNG (Centre National de Génotypage - Génomscope à Evry). Au début de ce travail, une cinquantaine de familles n'avaient pas de diagnostic moléculaire. Parmi elles, nous en avons sélectionné 22 pour une étude par cartographie d'homozygotie du fait de la consanguinité et/ou du grand nombre de patients atteints dans la fratrie. Parmi ces familles pour lesquelles l'approche par cartographie d'homozygotie n'avait pas permis d'identifier de mutation et parmi les autres familles n'ayant pas bénéficié de cette première approche, 30 ont été sélectionnées pour bénéficier d'un séquençage haut débit de type exomique. Suite à l'identification d'un nouveau gène, l'ensemble des familles sans mutation du Laboratoire était séquençé pour ce nouveau gène par séquençage Sanger. Je présenterai dans la première partie des résultats l'identification des gènes *SDCCAG8/BBS16*, *LZTFL1/BBS17* et *BBIP1/BBS18* en tant que nouveaux gènes BBS ainsi que l'identification de la seconde famille mutée dans le gène *IFT172/BBS20* confirmant son implication dans le BBS.

De par ma formation clinique, je me suis intéressée au phénotype des patients porteurs de mutations dans ces nouveaux gènes BBS et, de façon intéressante, nous avons pu observer des signes cliniques semblant spécifiques nous permettant d'avancer de nouvelles corrélations génotype-phénotype que j'exposerai dans la seconde partie des résultats.

La cohorte du Laboratoire est une des plus importantes au niveau mondial avec 500 familles recensées. Une seule étude portant sur les données cliniques et moléculaires d'une grande cohorte de patients ayant été rapportée (Deveault *et al.*, 2011), nous avons souhaité mettre au point une base de données clinico-biologiques incluant les données de l'ensemble des patients de



la cohorte afin de pouvoir établir la fréquence des signes cliniques, décrire de nouveaux signes et identifier de potentielles corrélations génotype-phénotype. Nous avons créé cette base de données en collaboration avec le Laboratoire de Bioinformatique et Génomique Intégratives (LBGI) dirigé par le Dr Olivier Poch de Strasbourg. Je détaillerai les premiers résultats préliminaires de cette étude dans la troisième partie des résultats (résultats non publiés - confidentiels).

# MATERIELS ET METHODES

---

## 1 La cohorte BBS du laboratoire

La cohorte du Laboratoire de Génétique Médicale comprend 500 familles présentant un BBS, recrutées depuis 15 ans en France et à l'étranger en collaboration avec des généticiens et ophtalmologistes français et étrangers, constituant une des plus grosses cohortes mondiales. La constitution de cette cohorte a débuté en 2002 grâce à l'obtention d'un Protocole Hospitalier de Recherche Clinique (PHRC) intitulé « Manifestations cliniques de l'adulte et épidémiologie génétique » (financement HUS) par le Dr Dollfus. Elle s'est enrichie avec les années au vu des résultats positifs obtenus par le Laboratoire. En 2007, le Pr Dollfus a obtenu un second PHRC intitulé « Physiopathologie ciliaire, neurosensorielle et métabolique du syndrome de Bardet-Biedl », qui a permis de consolider cette cohorte et de développer des études fonctionnelles au sein du Laboratoire. Secondairement, l'activité de diagnostic moléculaire a été transférée du Laboratoire de Recherche au Laboratoire de Diagnostic Génétique du Pr Mandel (actuellement du Pr Chelly). Les familles sans mutation identifiée au sein du Laboratoire de Diagnostic Génétique sont réorientées vers le Laboratoire de Génétique Médicale pour poursuivre les investigations au titre de la recherche.

Le consentement éclairé a été obtenu pour tous les sujets participant à l'étude, en respectant la Déclaration d'Helsinki. Ces familles ont été diagnostiquées BBS selon les critères de Beales (Beales *et al.*, 1999). Un diagnostic moléculaire a été établi chez environ 80% des familles.

Afin de pouvoir établir la fréquence des signes cliniques observés dans notre cohorte ainsi que des corrélations génotype-phénotype significatives, nous avons mis en place une base de données clinico-biologique informatisée en collaboration avec le LBGI. La méthodologie de la mise en place de cette base de données a été décrite par le Dr Kirsley Chennen dans son travail de thèse intitulé « Maladies rares et 'Big Data' : solutions bioinformatiques vers une analyse guidée par les connaissances. Applications aux ciliopathies » et soutenue le 14 octobre 2016 (Université de Strasbourg).

Une partie de mon travail de thèse a consisté à implémenter dans cette base les 500 familles BBS du laboratoire en intégrant l'ensemble des membres de la famille atteints ou non, fœtus compris, avec leurs données moléculaires, leurs origines géographiques et l'ensemble de leurs

signes cliniques (en recontactant les cliniciens si nécessaire), signes majeurs ou mineurs du BBS mais aussi signes jamais rapportés, traduits en termes HPO (Human Phenotype Ontology) afin d'être en harmonie avec la littérature internationale.

## 2 PCR

Le travail a été effectué soit à partir de l'ADN génomique extrait des lymphocytes obtenus à partir d'une prise de sang sur tube EDTA, soit à partir de l'ADN complémentaire (ADNc) obtenu par transcription réverse (RT) d'ARN messenger (ARNm) selon le protocole du kit Omniscript RT (Qiagen®). L'ARNm est extrait de cultures de fibroblastes réalisées à partir de biopsies de peau selon le protocole du kit RNeasy (Qiagen®).

Les oligonucléotides amorces ont été déterminés à partir des séquences d'ADN génomique obtenues sur Ensembl et/ou UCSC grâce aux logiciels proposés par les sites web oligocalculator (<http://trishul.sci.gu.edu.au/tools/OligoCalculator.html>) et Primer 3 (<http://fokker.wi.mit.edu/primer3/input.html>).

Le mélange PCR « standard » avec l'ADN à amplifier pour 60µl de mélange comprend : 12µl de Mix (=1X concentré final, qui contient outre le tampon (Sigma®), les dNTPs (Euromedex®), qui sont les quatre désoxyribonucléotides constitutifs de l'ADN, dATP, dCTP, dGTP et dTTP à la concentration de 200µM chacun et du MgCl<sub>2</sub> 1,5mM final (Sigma®)), 1 unité de Taq Polymérase (Sigma®), 10pmol d'amorce sens, 10pmol d'amorce antisens (Sigma®), et 1µl d'ADN à 50ng/µl, complétés avec de l'eau stérile pour un volume total de 60µl.

Les amplifications sont réalisées dans un appareil pour PCR Mastercycler® egradient S (Eppendorf®) où s'enchaînent les étapes suivantes :

- Dénaturation à 94°C pendant 3 min
- 35 cycles d'amplification comprenant : une dénaturation à 94°C pendant 30 s, une hybridation des amorces à leur température moyenne T<sub>m</sub> pendant 30s, une élongation à 72°C pendant 30s (40s pour les fragments de plus de 500 pb)
- Extension finale à 72°C pendant 10 min

4µl de produit de PCR, mélangé à 4µl de colorant de charge, sont ensuite déposés sur un gel d'agarose à 1.5%. L'électrophorèse est effectuée à 150 V pendant 30 min. Les fragments d'acide nucléique sont révélés à l'aide de bromure d'éthidium (BET) sous UV.

Une fois l'amplification vérifiée, les produits de PCR sont purifiés grâce au système MultiScreen<sub>HTS</sub> PCR 96-Well Plate (Millipore®) qui permet de séparer le produit PCR des produits utilisés pour la réaction de PCR aspirés à travers une membrane. Les produits de PCR sont remis en suspension dans 50µl d'eau stérile puis adressés avec un aliquot des amorces sens et antisens (à 10pmol/µl) à la société GATC Biotech en Allemagne qui réalise le séquençage.

Les séquences nous reviennent sous format électronique et sont analysées grâce aux logiciels SeqScape version 2.6 (Applied Biosystems®) et BioEdit version 7.0.5 qui permettent de comparer les séquences génomiques ou des ADNc des patients aux séquences de référence des bases de données ENSEMBL et UCSC.

### 3 Analyse de la transcription: PCR quantitative

Afin d'analyser le niveau d'expression des gènes ciblés dans cette étude, nous avons utilisé la technique de PCR en temps réel semi-quantitative, qui permet de comparer entre différents échantillons le niveau d'expression de gènes cibles.

Nous avons utilisé cette technique pour quantifier la transcription du gène d'intérêt en mesurant la quantité d'ADNc des patients et d'un témoin, reflétant la quantité d'ARNm.

Des oligonucléotides de 20 pb ont été sélectionnés, grâce aux sites web Primer 3 et Oligonucleator, pour amplifier un fragment de petite taille (150 pb). Leur efficacité est vérifiée en réalisant une PCR sur le thermocycleur CFX96<sup>TM</sup> Real-Time System (Biorad®).

En parallèle, il est nécessaire d'avoir des amorces correspondant à un couple normalisateur du gène *GAPDH* (human GAPDH Taqman, Applied Biosystems®).

On utilise une plaque 96 puits de MicroAmp (Applied Biosystems®). Dans chaque puits, le mélange comprend 12,5µl de Mix PCR SYBR Green (Applied Biosystems®), 10pmol d'amorce sens, 10pmol d'amorce antisens (Sigma®), 1µl de l'ADNc dilué au 1/20<sup>ème</sup> obtenu suite à une RT-PCR faite à partir de 2µg d'ARN extrait des cultures cellulaires de fibroblastes, complétés avec de l'eau ultrapure pour un volume total de 20µl.

L'amplification se fait dans le thermocycleur CFX96<sup>TM</sup> (Biorad®) selon le protocole :

- Dénaturation à 95°C pendant 10 min
- 40 cycles d'amplification comprenant : une dénaturation à 95°C pendant 15s, une hybridation des amorces à 60°C et une élongation pendant 40s.

Le Ct ou cycle seuil, correspondant au nombre de cycles où la réaction de PCR devient efficace, est calculé par le logiciel CFX Manager™ (Biorad®) pour chaque couple d'amorces.

Pour chaque patient un  $\Delta ct$  est alors calculé :  $\Delta ct = Ct$  du gène d'intérêt –  $Ct$  du gène *GAPDH*.

La deuxième étape consiste à comparer ces différents  $\Delta ct$  par rapport à l'ADN témoin :

$$\Delta\Delta ct = \Delta ct \text{ patient} - \Delta ct \text{ témoin}$$

La dernière étape consiste à calculer la quantité relative d'ADN avec la formule suivante, si l'on considère les efficacités des PCR des gènes d'intérêt et de référence comme étant optimales et égales à 2 (100% de doublement à chaque cycle de PCR) :

$$\text{Quantité d'ADN} = 2^{-\Delta\Delta ct}$$

Les résultats de ces calculs sont visualisés en pourcentage de l'expression chez le patient par rapport au témoin, sous forme graphique.

## 4 Analyses protéiques: Western blot

Les protéines sont extraites à partir des cultures cellulaires des patients et d'un témoin obtenues à partir de biopsies de peau, grâce à l'utilisation de TCA (Acide TriChloracétique) 10% : lavage des flasques de culture au PBS (Phosphate Buffer Saline), incubation à 4° pendant 20 min, brossage au TCA, centrifugation des extraits à 13 500 RPM pendant 5 min, élimination du surnageant, lavage du résidu TCA et mise en suspension dans du tampon de solubilisation. La concentration de protéines extraites est mesurée grâce au kit Biorad®. On extrait en parallèle les protéines d'une culture cellulaire d'un témoin.

Dans un second temps, les protéines sont séparées par électrophorèse (40 min à 200 V), transférées sur une membrane de nitrocellulose (1 h à 200 V) et marquées au Rouge Ponceau pour vérifier leur quantité et la migration. Après lavage et blocage, la membrane est coupée en deux parties entre le poids moléculaire de la protéine d'intérêt et celui de la  $\beta$ -tubuline. Chaque partie est incubée toute la nuit avec un anticorps primaire : celui de la protéine d'intérêt ou celui de la protéine de référence  $\beta$ -tubuline (cf. **Table 4**). Après un nouveau lavage, chaque membrane est incubée 1 h avec un anticorps secondaire fluorescent dirigé contre l'anticorps primaire (**Table 4**). La révélation de ces anticorps s'obtient en déposant sur les membranes une solution de révélation Novex ECL (Invitrogen®) et en utilisant l'appareil de visualisation Molecular

Imager VersaDoc™ Imaging System 4000 MP (Biorad®) et le logiciel Quantity One® version 4.6.8 (Biorad®) qui nous permet de quantifier la fluorescence des anticorps.

<b>Anticorps primaire</b>	<b>Hôte</b>	<b>Dilution</b>	<b>Fournisseur</b>	<b>Référence</b>
anti-SDCCAG8	lapin polyclonal	1/2000	ProteinTech	13471-1-AP
anti-LZTFL1	souris monoclonal	1/1000	Abnova	H00054585-M01
anti-BBIP1	lapin polyclonal	1/1000	Invitrogen	PA5-63085
anti-betaTubulin	souris monoclonal	1/1000	Euromedex	TUB-2A2

<b>Anticorps secondaire</b>	<b>Hôte</b>	<b>Dilution</b>	<b>Fournisseur</b>	<b>Référence</b>
anti-souris HRP	poulet	1/5000	Santa Cruz	sc-2955
anti-lapin HRP	chèvre	1/5000	Molecular Probes	sc-2060

**Table 4** : Anticorps utilisés pour les analyses protéiques en western blot.

L'intensité de la fluorescence est proportionnelle à la quantité d'anticorps primaires hybridés à la protéine contre laquelle ils sont dirigés. La quantité d'anticorps dirigé contre la protéine d'intérêt chez les patients est rapportée à celle obtenue chez le témoin et exprimée en pourcentage. La  $\beta$ -tubuline sert de contrôle interne et permet d'estimer la quantité de protéine déposée et de la comparer entre les différents patients et le témoin. Elle permet ainsi de corriger les valeurs obtenues pour la quantification de notre protéine d'intérêt. Les résultats obtenus sont visualisés en pourcentage sous forme graphique.

## 5 Etude de la zygosité

Pour déterminer le caractère monozygote ou dizygote des jumelles mutées dans *LZTFL1*, nous avons amplifié 15 marqueurs à partir de 2 ng d'ADN génomique selon le protocole du fabricant (PowerPlex 16 HS System, Promega). La taille des fragments générés a été détectée sur l'analyseur ABI3500 (Applied Biosystems) et les données analysées avec le programme Genemapper ID.

## 6 Cartographie par Homozygotie

La cartographie par homozygotie consiste à rechercher des régions d'homozygotie communes parmi les individus atteints issus d'une union consanguine et non partagées par les sujets sains, grâce à l'utilisation de marqueurs polymorphiques répartis le long du génome. Les familles ont été analysées soit par la puce d'Homozygotie Affymetrix GeneChip Mapping 10K Array® qui utilise 10 000 SNP (Single Nucleotide Polymorphism), soit par la puce d'Homozygotie Affymetrix GeneChip Mapping 250K Array® qui utilise 250 000 SNP, soit par la puce d'Homozygotie Genome Wide Human Array 6.0 Affymetrix® qui utilise 900 000 SNP comme marqueurs polymorphiques.

J'explique de façon générale le principe de la cartographie d'Homozygotie, la technique ayant été réalisée à la plate-forme « puce » de l'IGBMC selon les instructions du fabricant. Les puces de génotypage sont basées sur un principe d'hybridation allèle spécifique. Pour chaque SNP biallélique, des sondes oligonucléotidiques de 25 pb, spécifiques de chacun des 2 allèles, sont fixées sur la puce. L'ADN génomique est digéré puis ligué à un adaptateur qui reconnaît les bouts cohésifs de 4 pb générés par l'enzyme spécifique. Les fragments générés sont soumis à une ligation. Une amorce générique qui reconnaît les séquences adaptatrices est utilisée pour amplifier l'ADN précédemment digéré et ligué. Les conditions PCR sont optimisées de manière à amplifier des fragments dont la taille varie entre 200 et 1100 pb. Les produits d'amplification correspondant à chaque enzyme sont mélangés et purifiés. Cet ADN est ensuite fragmenté et marqué à l'aide d'un anticorps anti-streptavidine biotinilé et hybridé sur la puce.

La détermination du génotype est réalisée à partir de l'intensité d'hybridation au niveau de chaque oligonucléotide spécifique d'un allèle. Le génotype de chaque SNP est déterminé par le logiciel fourni par Affymetrix (GeneChip DNA Analysis Software V.3.0.2). Une région est considérée comme homozygote quand 25 SNP homozygotes sont consécutifs. L'utilisation de marqueurs microsatellites sur le système d'analyse CEQ9900 genetic analysis system (Beckman Coulter) permet de confirmer l'homozygotie des régions sélectionnées.

La puce d'Homozygotie Genome Wide Human Array 6.0 Affymetrix® a l'avantage de couvrir les régions CNV (Copy Number Variation).

Les résultats sont rendus sous format informatique et analysés grâce au logiciel d'interprétation Affymetrix® Genotyping Console™ 4.0. Le logiciel indique les régions

d'homozygotie ainsi que le nombre de copies des CNV chez un individu permettant de repérer ainsi facilement les grandes régions d'homozygotie et les grandes régions délétées ou dupliquées.

La sélection des gènes candidats à tester en priorité est faite en s'aidant des informations fournies par ENSEMBL, UCSC, OMIM et fast.db sur la fonction, la structure et le profil d'expression des protéines exprimées par ces gènes. Nous avons pris en compte les niveaux d'expression tissulaire en rapport avec le phénotype de la maladie (UniProt (<http://www.uniprot.org/>), Gepis Tissue (<http://www.cgl.ucsf.edu/cgi-bin/genentech/genehub-gepis/>), BioMart (<http://www.ensembl.org/biomart/martview/>), fast.db (<http://www.fast-db.com/>)), pour séquencer prioritairement les gènes codant pour des protéines exprimées dans les tissus concernés par la maladie, comme la rétine, le rein et le cerveau. Nous avons également comparé la structure des protéines en priorisant celles possédant des domaines communs avec les protéines BBS (Human Gene Sorter (<http://www.genome.ucsc.edu/cgi-bin/hgNear>), Ensembl/Transcript-based display/Domains and features (<http://www.ensembl.org>)). Enfin, nous avons pris en compte, notamment pour les protéines dont les fonctions sont peu connues, les informations des bases de données spécifiques des protéines ciliaires (CiliaProteome constituée par N. Katsanis (<http://v3.ciliaproteome.org/cgi-bin/index.php>) et A.Gherman (Gherman *et al.*, 2006)) basées sur leur conservation au cours de l'évolution.

## 7 Séquençage exomique

De façon identique, le séquençage de l'exome a été adressé soit à l'IGBMC, soit aux compagnies Knome® ou Integragen® utilisant la technologie Agilent 38Mb kit® ou Agilent All Exons kit®. Je décrirai donc de façon générale cette technique.

Le séquençage exomique couvre environ 200 000 exons. Une quantité d'ADN génomique de 2 µg est utilisée pour chaque individu.

La première étape est la génération de la librairie : l'échantillon d'ADN du patient est fragmenté (fragments d'environ 200 bp) et ligué à des adaptateurs à ses deux extrémités. Puis les fragments d'ADN sont hybridés avec des milliers d'oligonucléotides biotinylés qui permettent la couverture de l'ensemble de l'exome. Ces complexes sont purifiés à l'aide de billes magnétiques et les fragments d'ADN et les oligonucléotides non hybridés sont éliminés.



La seconde étape est l'amplification de la librairie qui se fait sur support solide dans nos cas (cette étape peut se faire également par émulsion grâce à l'utilisation de billes). Les deux amorces de PCR sens et anti-sens sont hybridées sur un support solide. Les fragments d'ADN de la librairie sont dénaturés et fixés sur ces amorces sous forme de pont (fragment d'ADN lié à ces deux extrémités aux amorces) ce qui permet la synthèse d'un brin complémentaire. Ainsi, ces fragments sont amplifiés et des multiples copies du même fragment d'ADN se trouvent groupées au même endroit.

La troisième étape est le séquençage qui est effectué selon le principe de base identique au séquençage Sanger : les nucléotides des fragments d'ADN sont repérés au cours de la synthèse d'un brin complémentaire à la matrice et les nucléotides ajoutés à chaque cycle sont détectés par leur fluorescence (type et intensité).

La dernière étape est l'analyse des données brutes : les séquences obtenues sont alors évaluées pour leur qualité, assemblées et comparées à une séquence référence (hg 18 ou hg19). La reconnaissance des SNP est faite par le logiciel propre à l'entreprise sous-traitante. L'analyse des variants par rapport au génome de référence tient compte de la profondeur de séquençage (pour diminuer les faux-positifs), de l'homogénéité de couverture des régions d'intérêt, de la reproductibilité de la méthode et du nombre d'échantillons à traiter.

L'analyse des données est réalisée au sein de notre Laboratoire grâce à l'utilisation du logiciel VaRank® (Geoffroy *et al.*, 2015). Les filtres initiaux retirent les variants avec moins de 15% de couverture ou les variants lus moins de 10 fois, les variants présents dans dbSNP137/dbSNP138 et annotés comme « non pathogènes » (champ « signification clinique») validés par au moins 2 méthodes (champ « validation du statut ») et avec une fréquence allélique supérieure à 1% dans les bases de données dbSNP, Exome Variant Server (<http://evs.gs.washington.edu/EVS/>), 1000Genomes (<http://www.1000genomes.org/>), ExAC browser et notre base de données propre (données des exomes du laboratoire).

Ce logiciel utilise Alamut-HT® (Interactive Biosoftware) pour rassembler les annotations génomiques et leurs effets de prédiction au niveau nucléotidique et protéique. VaRank® permet ensuite de réunir un ensemble d'informations, tirées de différents logiciels, pour chaque variant afin de prédire un potentiel effet fonctionnel au niveau protéique : variant toléré ou non toléré (SIFT, Polyphen) et effet sur l'épissage (Human Splicing Finder, MaxEntScan, NNSplice). Les SNP rapportés comme « probablement pathogène/pathogène » dans la catégorie « signification clinique » de dbSNP137 sont annotés comme des mutations connues. Avec ces informations, un

score de pathogénicité est calculé pour chaque SNV/indel et les potentielles mutations sont classées en fonction de ce score.

Chaque gène d'intérêt est alors analysé comme décrit dans le chapitre précédent.

# RESULTATS

---

## 1 Identification de nouveaux gènes

### 1.1. Identification de *SDCCAG8/BBS16* par cartographie d'homozygotie

Ce travail avait été débuté durant mon travail de Master 2 avec ma participation à l'identification du gène *BBS16/SDCCAG8* dans une grande famille BBS consanguine grâce à une approche par cartographie d'homozygotie. Il s'agit d'une famille d'origine tzigane dans laquelle 4 individus de 2 branches différentes (enfants de 2 frères unis avec une apparentée plus éloignée) présentent un BBS avec une atteinte rénale, une rétinopathie pigmentaire et une déficience intellectuelle. Deux d'entre eux présentent également une obésité.

Les gènes *BBS1* à *BBS12* avaient été exclus grâce au projet collaboratif entre l'IGBMC et le CNG. Cette famille avait été sélectionnée parmi 22 autres pour une étude par cartographie d'homozygotie (Affymétrie 250K Array®). Cette analyse n'ayant pas permis de mettre en évidence de région d'homozygotie, une étude plus résolutive par la puce Genome Wide Human Array 6.0 Affymetrix® a été réalisée afin de définir de manière plus fine les régions d'homozygotie.

Une zone unique d'homozygotie de 2Mb partagée uniquement par les 4 membres atteints et non retrouvée chez les individus sains a été mise en évidence. La région d'intérêt comportait 4 gènes (*PLD5*, *CEP170*, *AKT3* et *SDCCAG8*) qui ont été séquencés à partir de l'ADN génomique sans identifier de mutation ni de polymorphisme non décrit.

Puis, le séquençage a été réalisé à partir de l'ADN complémentaire (ADNc) obtenu à partir de cultures de fibroblastes des patients dans l'hypothèse d'une anomalie de l'épissage. De nouveau, pour les gènes *PLD5*, *CEP170* et *AKT3*, aucune anomalie d'épissage n'a été mise en évidence. Par contre, une anomalie a été détectée lors de l'amplification de l'ADNc du gène *SDCCAG8*.

*SDCCAG8* code pour une protéine centrosomale hautement conservée entre les différentes espèces et appartenant au protéome du cil photorécepteur (Liu *et al.*, 2007) et du centrosome humain (Graser *et al.*, 2007), avec un probable rôle dans son organisation. Son orthologue chez la souris est principalement exprimée dans le tissu nerveux, le rein et la rétine. Ces données en faisaient un bon gène candidat, nous poussant à poursuivre les investigations. De façon intéressante, une étude d'association avait récemment identifié ce gène comme un nouveau locus d'obésité sévère à début précoce (Scherag *et al.*, 2010).

L'amplification de l'ADNc de *SDCCAG8* était impossible pour un des quatre amplicons faisant suspecter un problème d'épissage. En fractionnant cet amplicon, nous avons localisé l'anomalie au niveau du fragment englobant les exons 7 à 8 : l'amplification de ce fragment donnait des bandes aberrantes de différentes tailles avec une bande de très faible intensité à la taille attendue. Cette anomalie n'a pas été retrouvée chez 19 témoins sains (**Figure 23A-B**).

L'étude des deux bandes les plus légères de produits de PCR après la bande attendue (extraction du gel d'agarose et réamplification avant séquençage), a montré l'incorporation aléatoire de séquences introniques de différentes tailles entre les exons 7 et 8 de l'ADNc entraînant l'apparition d'un codon stop prématuré (**Figure 23D**).

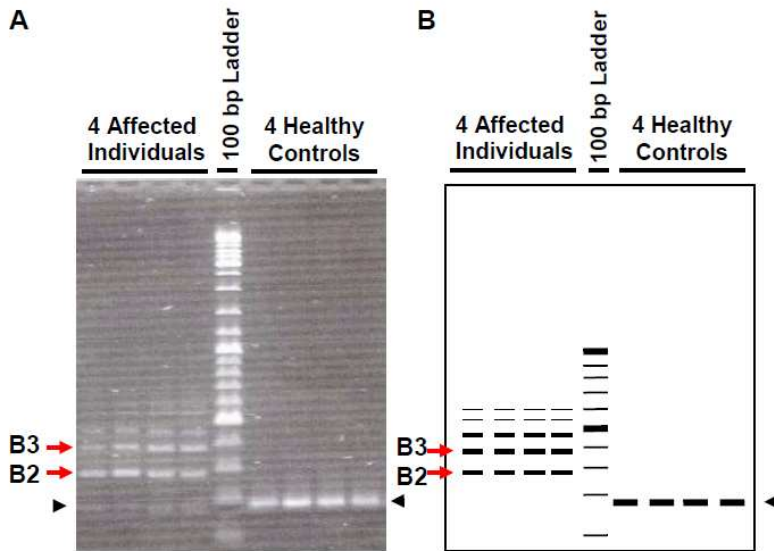
L'intron correspondant a été séquéncé dans sa totalité et une mutation a été identifiée à 356pb du site donneur d'épissage de l'exon 7 à l'état homozygote chez un cas index : c.740+356C>T/c.740+356C>T (**Figure 23C**). Le séquençage de l'intron 7 chez tous les membres de la famille pour lesquels nous possédions de l'ADN a montré une ségrégation de ce variant à l'état homozygote chez les patients atteints et retrouvé à l'état hétérozygote ou non retrouvé chez les individus sains.

Des sites de prédiction d'analyse de mutations d'épissage (ESE Finder release 3.0 (<http://rulai.cshl.edu/cgi-bin/tools/ESE3/esefinder.cgi?process=home>), Human Splicing Finder version 2.4 (<http://www.umd.be/HSF/>)) nous ont permis de supposer que cette mutation causait la perte un ESE (exonic splicing enhancer) et augmentait la force d'un autre (**Figure 23E**). Ces ESE sont des séquences nucléotidiques qui régulent de façon positive l'épissage de l'ARN

messenger non mature. La perte d'un ESE pourrait donc entraîner un défaut d'épissage et l'incorporation aléatoire de séquences introniques dans l'ARNm mature, phénomène observé dans notre famille.

Dans un second temps, nous avons comparé par PCR quantitative l'expression des exons 8 à 9, situés après la mutation, chez les patients à un témoin et avons observé une diminution de plus de 95% de l'expression de ces exons chez les patients, confirmant l'absence quasi-totale de la forme complète de l'ARNm de *SDCCAG8*, probablement dégradé par l'apparition du codon stop prématuré (**Figure 23F**).

Nous avons également mesuré par western blot l'expression de la protéine SDCCAG8 (**Figure 23G**). Dans deux réplicats indépendants, nous avons observé une diminution de l'expression de la protéine SDCCAG8 rapportée à la protéine  $\beta$ -tubuline de l'ordre de 90% chez les patients par rapport au témoin (quantification grâce au logiciel Quantity One version 4.6.8 (Biorad®) (**Figure 23H**).



**C**

```

tcagcgggttctttgcaggcattcacacaataaaaaatagaaaaattcaagt
ggactagggaaaaatattttcctaagaagacatgtttccccacggtgggta
aaaagaaaaaattgagtttaataataaaaaattaaagtttacttataaaa
tacaggacatagagaaaaatgtactctatattttctttctotatagGAGAA
GCTAAACTTACTTATGAGGAAAAGTGTGAAATTGAGGAATCCCAATTGA
AGTTTTTGGAGgtaaaagtgaatcgtccatttatagtcataccaaaagcat
aatgatcttaaaaatatttgaatgtttgctgaactctagtttttagtca
ttatcagacttacttgatgacattttaatacactttaaaaaatttctca
gattattaaggatgaaaaggcctaaaattgagttcttttccaaatcacgt
tcccatttcttcatcagttgtaaaatatttgtgtttctttgttagaaataa
gaatcacggcggcgcggtggctcacgcctgtaatcccagcactttggg
aggctgaagcggcggaatcacgaggtaagagattgagaccatcctggcc
aacatggtgaaaccccggtttctactaaaaatacaaaaattagctgggct
>t (nt 356)
... 313 additional nucleotides of intron 7 ...
attatgtaatttattccagttctcatcatattcaacgtgtcaattagaatc
accacaccaaagtttcagggctcgtggtaaaaaattaataaggtattggacg
taaactaaagcataaggtgagtaccataaaacgatagtagtagttaacat
tatgatgattcattttaaagtcagtgaattttacctggccattttctaga
atTTTTcaccctcttttttagGAACGACTTAGCTGAATATCAGAGAACTT
GTGAAGATCTTAAAGAGCAACTAAAGCATAAAGAATTTCTCTGGCTGCT
AATACTTGTAACCGTGTGGTGGTCTTTGTTTGAATGTGCTCAGCATGA
AGCTGTTCTTTCCAAACCATACTAATGTTTCATATGCAGACCATCGAAA
GACTGGTTAAgtaagtatgcttctacgcgcacggagactttggcaatatg

```

**Exon 7**

Sequence "ex7a" found as spliced in between exons 7 and 8 (see below "D") in RT-PCR product B2 (see "A,B")

Mutation is c.740+356c>t

Sequence "ex7b" found as spliced in following "ex7a" between exons 7 and 8 in RT-PCR product B3 (see "B")

**Exon 8**

**D** Sequence of RT-PCR product B2

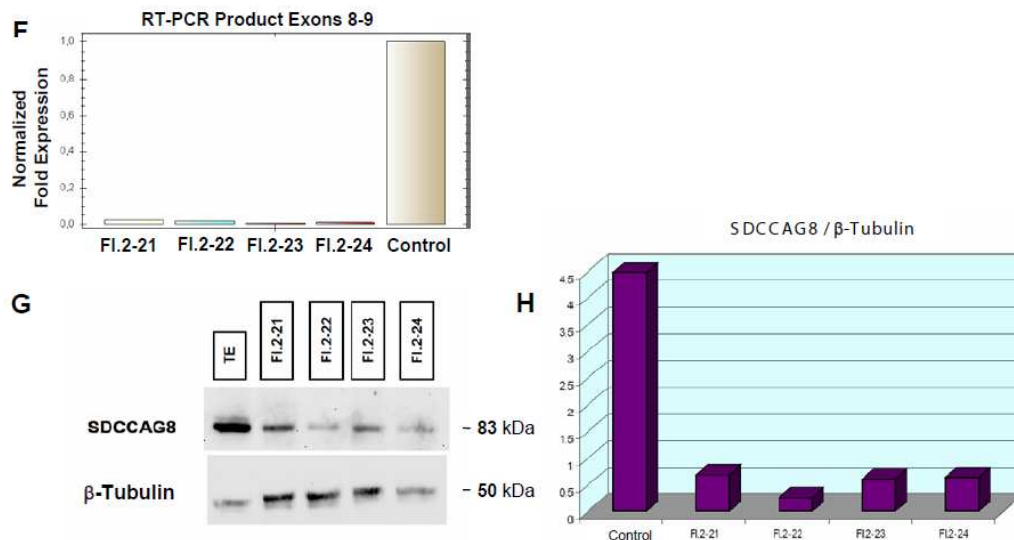
```

TCCAAAAGACCATTTTCCCATGACAAATGCAGATTTTGGCAAAGCTGCATCTGCTGGTGAG Ex6
S K R P F S H D N A D F G K A A S A G E
CAGCTAGAAGCTGAGAAGCTAAACTTACTTATGAGGAAAAGTGTGAAATTGAGGAATCC Ex7
Q L E L E K L K L T Y E E K C E I E E S
CAATTGAAGTTTTTGGAGaaataagaattcacggcggcgcggtggctcacgcctgtaat (aberrant exon "7a"
Q L K F L R N K N S R P G A V A H A C N spliced in between
Cccagcactttgggaggtgagagcggcggaatcacgaggtaagagattgagaccatcct exons 7 and 8 in B2)
P S T L G G -
ggccaacatgGAACGACTTAGCTGAATATCAGAGAACTTGTGAAGATCTTAAAGAGCAAC... Ex8

```

**E**

Sequence Position	cDNA Position	Linked SR Protein	Reference Motif (value 0-100)	Linked SR Protein	Mutant Motif (value 0-100)	Variation
561	+561	SC35	aaaccccg (76.89)	SC35	aaacccctg (80.82)	+5.12 %
564	+564	SF2/ASF (IgM-BRCA1)	ccccgtt (74.08)			Site broken -100
567	+567	SC35	cgtttcta (75.17)			Site broken -100



**Figure 23** : Effets délétères de la mutation c.740+356C>T (Otto *et al.*, 2010).

(A,B) : Gel d'agarose (A) et sa version schématisée (B) montrant les résultats de la RT-PCR réalisée à partir de l'ADNc de l'ARNm extrait des fibroblastes des 4 patients atteints et 4 contrôles sains en utilisant des primers situés dans les exons 7 et 8 du gène *SDCCAG8* (surlignés en jaune en C). La RT-PCR met en évidence une seule bande de la taille attendue (179 nucléotides) (flèches) chez les contrôles mais des bandes multiples chez les sujets atteints dont 2 prédominantes (B2 et B3). D'autres épissages alternatifs sont visibles au-dessus de B3 ; on observe également une bande de la taille attendue mais avec un signal très faible (flèche).

(C) : séquence génomique partielle de l'intron 6 à l'exon 8 du gène *SDCCAG8*. Les nucléotides des exons sont en bleu ; la séquence des primers utilisés en (A) soulignés ; la mutation c.740+356C>T en violet ; les séquences incluses entre les exons 7 et 8 et retrouvées dans les bandes B2 et B3 en rouge (7a) et en vert (7b) ; ces séquences sont entourées sites d'épissage accepteur « ag » et donneur « gt » soulignés.

(D) : séquençage de la bande B2 issue de la RT-PCR de la figure (A) extraite du gel d'agarose, réamplifiée et séquencée : identification de la séquence intronique insérée entre les exons 7 et 8 (en rouge) et conduisant à l'apparition d'un codon stop prématuré (souligné et surligné en jaune). Le séquençage de la bande B3 montre l'incorporation des séquences 7a et 7b en tandem conduisant à l'apparition du même codon stop prématuré.

(E) : Analyse de l'effet de la mutation c.740+356C>T sur les ESE du gène *SDCCAG8* grâce au logiciel Human Splicing Finder v.2.4 (<http://rulai.cshl.edu/cgi-bin/tools/ESE3/esefinder.cgi?process=home>). Evaluation de 1051 nucléotides de la séquence génomique contenant la mutation c.740+356C>T en son centre : augmentation de la force d'un ESE en position c.740+611 et perte de 2 ESE en position c.740+614 et c.740+617.

(F) : RT-PCR quantitative réalisée à partir de l'ADNc des exons 8 à 9 chez les quatre sujets atteints et un témoin montrant l'extrême réduction (<5%) de l'ADNc chez les patients comparés au témoin, confirmant la quasi-absence de l'ARNm de *SDCCAG8*, probablement lié au phénomène de dégradation lié aux mutations non-sens.

(G) : Western blot des protéines SDCCAG8 et  $\beta$ -tubuline chez les 4 patients atteints et un témoin (TE), en utilisant un anticorps SDCCAG8-PR (1/2 000) et un anticorps de souris monoclonal  $\beta$ -tubuline Euromedex (1/4 000). La bande à 83 kDa correspond à la protéine SDCCAG8 de taille attendue.

(H) : Quantification du rapport de la quantité de la protéine SDCCAG8 sur la protéine  $\beta$ -tubuline (obtenu à partir de (G)) en utilisant le logiciel d'analyse Quantity One<sup>TM</sup> (Biorad) confirmant

l'extrême réduction de la protéine SDCCAG8, comme suggéré par les résultats de la RT-PCR quantitative (F) : observation d'une diminution de 90% chez les patients comparés aux témoins.

Suite à cette identification, nous avons analysé la région chromosomique 1q43-1q44 dans les autres familles étudiées en puce d'homozygotie en nous focalisant sur la région du gène *SDCCAG8*. Deux familles BBS consanguines étaient homozygotes pour cette région.

Pour la première famille, la région d'homozygotie faisait 5,6Mb. Une mutation homozygote entraînant l'apparition d'un codon stop prématuré au niveau de l'exon 7 a été mise en évidence chez les deux enfants atteints (c.679A>T, p.K227\*) et retrouvée à l'état hétérozygote chez un des deux parents (autre parent non disponible).

Pour la seconde famille, la région d'homozygotie faisait 1,4Mb. Le séquençage du gène *SDCCAG8* a retrouvé une mutation homozygote entraînant l'apparition prématurée d'un codon stop dans l'exon 10 (c.1120C>T, p.R374\*) chez l'enfant atteinte. Cette mutation a été retrouvée à l'état hétérozygote chez les parents et chez le frère non atteint. L'identification de cette mutation a permis de proposer un diagnostic prénatal aux parents lors d'une 3<sup>ème</sup> grossesse (analyse moléculaire n'ayant pas retrouvé la mutation).

Par la suite, nous avons séquencé *SDCCAG8* dans 40 autres familles sans diagnostic moléculaire du laboratoire sans identifier d'autre mutation dans ce gène.

En parallèle de notre étude, l'équipe du Pr Hildebrandt avait également identifié des mutations dans *SDCCAG8* chez des patients présentant un syndrome de Senior-Löken. Ils avaient utilisé une stratégie de cartographie d'homozygotie couplée à du séquençage haut débit de 828 gènes potentiellement impliqués dans le SLS (gènes issus des modèles animaux de ciliopathie, du protéome du photorécepteur et d'autres gènes candidats issus de la littérature). Grâce à cette stratégie, ils ont identifié 5 mutations homozygotes dans *SDCCAG8*. Le séquençage direct dans d'autres familles vierges de mutation, a permis d'identifier deux autres familles avec des mutations à l'état hétérozygote composite. Nous nous sommes associés à leur étude pour enrichir leur cohorte tant dans le nombre de patients que dans le phénotype associé aux mutations dans ce gène.

Dans leur étude, Otto *et al.*, ont démontré que la protéine SDCCAG8 contient des domaines protéiques communs aux autres gènes NPHP (notamment le domaine « coiled coil » et un domaine de localisation nucléaire).

Du fait de l'atteinte rénale et ophtalmologique des patients, les auteurs ont étudié plus spécifiquement ces deux organes. Ainsi, au niveau rénal, ils ont mis en évidence la localisation de SDCCAG8 au niveau du centrosome des cellules épithéliales et son interaction avec OFD1

(Oro-Facio-Digital Syndrome 1) et NPHP5/IQCB1. Ils ont également montré une localisation de SDCCAG8 au niveau des jonctions cellule-cellule comme c'est le cas pour NPHP1 et NPHP4.

Au niveau des cellules rénales, la perte de SDCCAG8 entraîne un défaut de polarité cellulaire et de formation du lumen, reflétant l'anomalie tubulaire observée chez les patients.

Au niveau du photorécepteur, SDCCAG8 est localisée dans la zone de transition du cil connecteur (équivalent du cil primaire) et colocalise avec NPHP5, RPGRIP, et RP1.

Enfin, les auteurs ont créé un modèle zebrafish knockdown qui présente des kystes rénaux, des défauts de développement à type de courbure de l'axe du corps, des queues plus petites et plus larges, et une hydrocéphalie comme dans les modèles INVS (NPHP2), CEP290 (SLS6) et NEK8 (NPHP9).

Ainsi, ces différentes études montrent la localisation de SDCCAG8 au niveau du centrosome, essentiel à la formation du cil primaire, ainsi que son interaction avec des nombreuses protéines impliquées dans des ciliopathies.

Lors de mon arrivée au Laboratoire de Génétique Médicale, l'équipe avait déjà travaillé sur la grande famille *princeps* depuis plusieurs années. Pour cette famille, mon travail lors de mon Master 2 a consisté à compléter la clinique et à organiser le prélèvement de certains individus atteints (sang et biopsie de peau). J'ai partiellement réalisé l'amplification de l'ADNc et le séquençage de l'ADN (intron 7) du gène *SDCCAG8* chez les individus atteints et chez les témoins. J'ai participé à l'étude des conséquences potentielles de la mutation intronique en utilisant les logiciels de prédiction. J'ai réalisé une partie des PCR quantitatives de l'expression des exons 8 à 9 et j'ai participé à la réalisation des westerns blot de la protéine SDCCAG8 chez les patients et les témoins. Pour les autres familles du laboratoire, j'ai participé à l'analyse des régions d'homozygotie comprenant *SDCCAG8*. J'ai séquencé l'ADN d'une des deux familles retenues, analysé les séquences obtenues, identifié une mutation non sens à l'état homozygote et réalisé la ségrégation familiale. Enfin, j'ai participé au séquençage de *SDCCAG8* pour 40 autres familles du laboratoire.



## 1.2. Identification de *LZTFL1/BBS17* par cartographie d'homozygotie couplée à du séquençage haut débit de type exome

Parmi les autres familles sans mutation identifiée, nous avons sélectionné une famille consanguine d'origine Algérienne dans laquelle deux enfants présentaient un syndrome de Bardet-Biedl avec l'association d'une rétinopathie pigmentaire à une polydactylie mésoaxiale, une obésité, un trouble des apprentissages, un hypogonadisme, un situs inversus et une atteinte rénale dont était décédé un des deux enfants. Cette famille avait été décrite sur le plan clinique en 2007 (Deffert *et al.*, 2007).

Cette famille avait bénéficié d'un séquençage des gènes *BBS1* à *BBS12* dans le cadre du projet collaboratif IGBMC-CNG. *BBS16* avait été séquencé suite à son identification en tant que gène BBS dans notre laboratoire. Cette famille faisait partie des 22 sélectionnées pour une approche par cartographie d'homozygotie (Affymétrie 10K array®) en raison de la consanguinité. Cette analyse avait permis de mettre en évidence 9 zones haplo-identiques contenant en tout 1055 gènes, dont aucun gène BBS.

En raison du nombre de gènes inclus, nous avons opté pour un séquençage exomique qui a identifié 1827 variants dans les 9 régions homozygotes dont 33 non rapportées dans la base de données dbSNP 132. Parmi ces variants, 5 étaient des faux-sens prédits comme non pathogènes (selon SIFT et POLYPHEN) et 1 était une délétion de 5 bp dans le gène *LZTFL1* conduisant à l'apparition d'un codon stop prématuré : NM\_020347 : c.402\_406del, p.Pro136Thrfs\*5. Cette mutation était absente de la base de données 1000 génomes ainsi que dans 160 exomes réalisés par la compagnie Integragen®. Au sein du laboratoire, nous avons séquencé 196 individus témoins dont 155 d'origine Algérienne sans la retrouver non plus. Cette mutation a été retrouvée à l'état hétérozygote chez les parents et les 3 frères sains.

En l'absence d'autre famille identifiée avec une mutation dans le même gène, des analyses complémentaires ont été réalisées. Tout d'abord, nous avons étudié l'expression de l'ARNm de *LZTFL1* par RT-PCR réalisée sur l'ADNc extrait des cultures de fibroblastes chez le patient et comparée à un témoin. Nous avons montré l'absence d'ARNm chez notre patient. Puis une analyse par western blot nous a permis de confirmer cette donnée en montrant l'absence de la protéine correspondante.

Il avait été démontré récemment que LZTFL1 interagissait avec le BBSome et régulait le trafic ciliaire de ce complexe en se liant à lui dans le cytoplasme et en empêchant son entrée dans le cil sans impact sur le transport intraflagellaire (Seo *et al.*, 2011). Dans cette même étude, les auteurs avaient montré que les protéines BBS et LZTFL1 régulaient négativement le trafic ciliaire de Smothened (Smo), transducteur du signal de la voie HH dans le cil (cf. Introduction chapitre 2.5), puisque leur absence entraînait une augmentation de la localisation ciliaire de Smo. Pour rappel, la voie Smo est activée lorsque Shh se lie à son récepteur Patch1. Smo active alors l'expression et l'activité nucléaire de GLI1 et GLI2 et réprime celle de GLI3 (Dessaud *et al.*, 2008).

Forts de ces observations, nous avons étudié et mesuré l'expression de gènes clés de la voie de signalisation Shh : *SMO*, *PTCH1*, *GLI1*, *GLI2* et *GLI3*. L'expression de *SMO*, *PTCH1*, *GLI1* et *GLI2* était significativement augmentée chez le patient alors que l'expression de *GLI3* était inchangée. Ces données indiquaient une activation massive de la voie Shh en l'absence de LZTFL1, comme supposé dans l'étude de Seo *et al.* (Seo *et al.*, 2011).

- Validation de *LZTFL1* en tant que gène BBS par l'identification d'une seconde famille mutée dans ce gène (cf. chapitre Résultats 2.3).

Après l'identification du gène *LZTFL1/BBS17*, nous avons été amené à voir en consultation dans le cadre du PHRC, une famille non consanguine dans laquelle les deux filles, jumelles de 36 ans, présentaient une BBS avec notamment une polydactylie méso et postaxiale et une insuffisance rénale précoce et sévère.

Au moment de la consultation, cette famille n'avait bénéficié d'aucune investigation moléculaire. Nous avons évoqué en premier lieu une potentielle mutation dans le gène *LZTFL1/BBS17* au vu des similitudes cliniques avec la famille princeps.

Le séquençage direct du gène a mis en évidence deux mutations à l'état hétérozygote composite chez les deux filles : une mutation faux-sens (p.Leu87Pro ; c.260T>C) et une mutation non-sens (p.Glu260\* ; c.778G>T). Chaque parent était porteur d'une des deux mutations à l'état hétérozygote.

La mutation faux-sens identifiée concernait un domaine conservé de la protéine et est prédite délétère avec un score de 1.000 par polyphen-2. Les deux mutations étaient absentes des bases de données EVS, 1000Genomes et dbSNP. De plus, elles n'ont pas été retrouvées chez 176 contrôles analysés en exome.

Nous avons validé les conséquences fonctionnelles des mutations identifiées par une étude de l'ARNm et une étude de la protéine.

La RT-PCR montrait une diminution de moitié de l'expression de l'ARNm, comparée à un témoin.

L'étude de la protéine LZTFL1 par western blot retrouvait une protéine de plus faible intensité chez les patientes en comparaison à un témoin, ce qui correspondait aux données de la RT-PCR. Cependant, la taille de la protéine était mesurée à 30 kDa au lieu de 35 kDa attendu. Nous avons fait l'hypothèse que la mutation non-sens produise une protéine tronquée de plus petite taille et que la mutation faux-sens soit responsable d'un épissage anormal probablement à l'origine d'un ARNm anormal non traduit, d'après les données du site Human Splicing Finder ([www.umd.be](http://www.umd.be)).

L'analyse de zygosity a montré que les patientes étaient des jumelles dizygotes.

Pour ce travail, j'ai réalisé le séquençage de *BBS16* pour la première famille. J'ai participé à l'analyse des régions d'homozygotie et aux données de l'exome. J'ai réalisé une partie du séquençage de *LZTFL1* chez les individus témoins.

Pour la seconde famille, j'ai participé au séquençage de *LZTFL1* ayant permis de trouver deux mutations à l'état hétérozygote composite. J'ai également participé à la réalisation de la RT-PCR et du western blot.

## SHORT REPORT

# Exome sequencing identifies mutations in *LZTFL1*, a BBSome and smoothed trafficking regulator, in a family with Bardet–Biedl syndrome with situs inversus and insertional polydactyly

Vincent Marion,<sup>1</sup> Fanny Stutzmann,<sup>1</sup> Marion Gérard,<sup>2</sup> Charlie De Melo,<sup>1</sup> Elise Schaefer,<sup>1,3</sup> Aurélie Claussmann,<sup>1</sup> Sophie Hellé,<sup>1</sup> Valérie Delague,<sup>4</sup> Eric Souied,<sup>5</sup> Catherine Barrey,<sup>6</sup> Alain Verloes,<sup>2</sup> Corinne Stoetzel,<sup>1</sup> Hélène Dollfus<sup>1,3,7</sup>

► Additional materials are published online only. To view these files please visit the journal online (<http://jmg.bmj.com/content/49/5.toc>).

<sup>1</sup>Laboratoire Physiopathologie des syndromes rares héréditaires, INSERM-AVENIR, Université de Strasbourg, Strasbourg, France

<sup>2</sup>Unité de Génétique Clinique, Hôpital Robert Debré, Paris, France

<sup>3</sup>Service de Génétique Médicale, Hôpitaux Universitaires de Strasbourg, Strasbourg, France

<sup>4</sup>Laboratoire de Génétique Médicale et Génétique fonctionnelle, UFR de Médecine, Marseille, France

<sup>5</sup>Hospitalier Intercommunal de Creteil, avenue de Verdun, 1 Creteil, France

<sup>6</sup>CHU de Caen, Caen, France

<sup>7</sup>Centre de Référence pour les Affections Rares en Génétique Ophtalmologique (CARGO), Hôpitaux Universitaires de Strasbourg, Strasbourg, France

## Correspondence to

Dr Vincent Marion, Laboratoire de Génétique Médicale EA 3949 Inserm Avenir, Université de Strasbourg, 11 rue Humann, Strasbourg 67085, France; [vincent.marion@unistra.fr](mailto:vincent.marion@unistra.fr)

Received 2 January 2012

Accepted 9 March 2012

Published Online First

17 April 2012

## ABSTRACT

**Background** Bardet–Biedl Syndrome (BBS) is an emblematic recessive genetically highly heterogeneous ciliopathy characterised mainly by polydactyly, retinitis pigmentosa, obesity, cognitive impairment, and kidney dysfunction. The 16 BBS genes known to date are implied in the primary cilia related cellular pathways.

**Methods and results** Single nucleotide polymorphism (SNP) array analysis followed by exome sequencing was performed in a consanguineous family diagnosed with BBS with unusual developmental features, namely situs inversus and insertional polydactyly. A homozygous 5 bp deletion (NM\_020347.2:c.402-406del, p.Pro136ThrfsX5) in *LZTFL1* was identified. No *LZTFL1* transcript was found in the patient's fibroblasts and no protein could be detected. The sonic hedgehog (Shh) pathway analysis conducted on the patient's fibroblast showed a significant increase in Smo. Patched1 as well as the downstream target GLI2 were also found to be upregulated, indicating an overall massive activation of the Shh signalling in the absence of *LZTFL1*.

**Conclusion** *LZTFL1*, encoding the human leucine zipper transcription factor like 1, has been recently shown to be an important negative regulator of BBSome ciliary trafficking and Shh signalling. This study shows that absence of *LZTFL1* leads to a BBS phenotype with enhanced developmental abnormalities associated with cellular Shh dysfunction. *LZTFL1* is a novel BBS gene (*BBS17*).

## INTRODUCTION

Bardet–Biedl Syndrome (MIM 209900) is a well recognised ciliopathy disclosing high genetic heterogeneity and an amazing pleiotropy with developmental defects combined with degenerative features. The classical clinical picture associates major diagnostic criteria: postaxial polydactyly, retinitis pigmentosa, obesity, cognitive impairment, and kidney alteration.<sup>1</sup> Minor diagnostic criteria include, among other features, developmental abnormalities such as Hirschsprung disease, hydrometrocolpos, brain malformations, cardiac malformations, and situs inversus. To date, 16 genes have been reported to cause BBS (*BBS1–BBS16*)<sup>2–4</sup> and their molecular function has been

linked to the primary cilia complex. Seven proteins (BBS1, BBS2, BBS4, BBS5, BBS7, BBS8, and BBS9) form the BBSome,<sup>5</sup> a stable complex with BBIP10 mediating trafficking to the ciliary membrane,<sup>6</sup> whereas BBS6–BBS10 and BBS12 form another complex mediating the BBSome assembly.<sup>7</sup> BBS3 is a small GTPase controlling BBSome recruitment.<sup>8</sup> Mutations in the known BBS genes account for >80% of the cases, and <20% of the families for which mutations in known BBS genes remain undetectable are eligible for high throughput gene identification strategies such as exome sequencing.

## METHODS

### Single nucleotide polymorphism array analysis

Genomic DNA was extracted from blood samples of affected and non-affected sibs from a consanguineous BBS family studied for homozygosity mapping with the Affymetrix GeneChip Mapping 10K Array (Affymetrix, Santa Clara, California, USA). These arrays allow analysis of 10 000 single nucleotide polymorphisms (SNPs) with a mean genetic gap distance of 0.32 cM and an average heterozygosity of 0.37. Sample processing and labelling were performed according to the manufacturer's instructions (Affymetrix Mapping 10K 2.0 Assay Manual, Version 1.0, 2004). The arrays were hybridised on a GeneChip Hybridisation Oven 640, washed with the GeneChip Fluidics Station 450 and scanned with a GeneChip Scanner 3000. Data were processed by the GeneChip DNA Analysis Software V3.0.2 (GDAS) to generate SNP allele calls. An average call rate >99% was obtained. Homozygosity regions were identified as regions of homozygosity longer than 25 adjacent SNPs. Genotyping of fluorescent microsatellite markers was performed on a CEQ8800 genetic analysis system (Beckman Coulter) to confirm homozygosity in the selected regions.

### Whole exome sequencing

We performed exome sequencing using the Agilent SureSelect 38 Mb kit and workflow in collaboration with a company (Knome, Inc, Cambridge, MA, USA). Exons of the DNA of patient BBE93 were captured using in-solution enrichment methodology. Adapter-ligated templates were purified by

Agencourt AMPure SPRI beads, and fragments with ~250 b inserts were excised and amplified by ligation mediated PCR (LM-PCR), then purified and hybridised to the SureSelect Biotinylated RNA Library (BAITS) for enrichment. Each library was then sequenced (90 b paired-end reads on Illumina HiSeq2000) to ~35× mean depth. Raw image files were processed by Illumina software 1.7 with default parameters.

Clean reads were aligned to the human reference genome (hg18/NCBI 36.3) by SOAPaligner (soap 2.21) with at most three mismatches per read. Unphased consensus sequences were assembled and genotypes in exome target segments called by SOAPsnp. Candidate reference mismatching genotypes were called for sites at least 6 b apart, with quality score at least 20, read depth between 4 and 200, and estimated copy number at most 2. Using the Knome Genome Analysis Pipeline (kGAP v.1.5), reference matching, mismatching, and uncalled genotypes for known (dbSNP 132) or putative novel human short base substitution or indel allelisms were compiled and annotated with reported allele frequencies (HapMap III), overlap with specific gene(s) (RefGene), proximity to splice site (ENSEMBL), predicted effect on protein sequence and function (SIFT predicted missense or non-sense/read-through/frameshift, for longest gene specific transcript annotated in ENSEMBL), and reported site or other gene associated phenotype(s). Coverage and statistics regarding variants are given in supplemental table 1.

#### Western blotting

Cellular proteins were obtained by trichloroacetic acid precipitation and immunoblot analyses were performed using 30–50 µg total protein. Specific antibody binding was visualised using the SuperSignal West Femto Maximum Sensitivity Substrate on a BioRad Versadoc TM Imaging System. Non-specific proteins stained with Ponceau S were used as loading controls to normalise the signal obtained after specific immunodetection of the protein of interest using the Bio-Rad Quantity One program.

#### RNA extraction, cDNA synthesis, quantitative PCR, and Taqman

Total RNA was prepared from the cells using a RiboPure kit followed by a DNase treatment with the TURBO DNA-free. RNA integrity was assessed by gel electrophoresis and RNA concentration by Eppendorf Biophotometer Plus with the Hellma TrayCell. Reverse transcription of 1 µg total RNA to cDNA was performed using the BioRad iScript cDNA synthesis kit. Real-time quantitative PCR amplification was performed in a BioRad CFX96 TM Real-Time System using the iQ SYBR Green Supermix and primer sets optimised for tested targets for SYBR Green-based real-time PCR for the real-time PCR. Taqman analysis was carried out with the specific gene assay with the Taqman Fast Advanced Master Mix. The normalised fold expression of the target gene was calculated using the comparative cycle threshold ( $C_t$ ) method by normalising target mRNA  $C_t$  to those for GAPDH using the CFX Manager Software V.1.5, and was verified using the Lin-Reg program.<sup>9</sup>

## RESULTS

### Clinical studies

To identify additional genetic defects underlying BBS, we conducted a genome wide homozygosity mapping using Affymetrix 10K array combined to an exome sequencing in a consanguineous family of Algerian descent with two siblings diagnosed with BBS. The family was previously reported as

presenting with an unusual BBS phenotype disclosing hexadactyly with one hand showing insertional polydactyly and complete visceral situs inversus in both sibs.<sup>10</sup> The DNA of the youngest child and all the other family members could be analysed. The eldest patient died from kidney failure aged 20 years (no DNA available). The youngest patient presented at the age of 10 years old with six criteria for the diagnosis of BBS, namely: retinal degeneration (with an extinguished electroretinogram), obesity (+4SD) (figure 1A), cognitive impairment, polydactyly (figure 1B), hypogonadism, polyuria–polydypsia (with mild biological kidney alterations), and a situs inversus (figure 1C).

### Molecular analysis of known BBS genes and homozygosity mapping results

No mutation in any of the *BBS1-16* genes, (*NPHP2* to 8 genes, *MKS1* and *MKS3* genes, and *ALMS1* gene) could be identified in BBE93. Homozygosity mapping (using the Affymetrix 10K SNP array) performed in the proband and his three unaffected sibs revealed nine large regions of homozygosity (confirmed by microsatellite analysis) on chromosomes 1, 2, 3, 6, 7, 8, and 12 (figure 1D and supplemental table 2), which included 1055 genes.

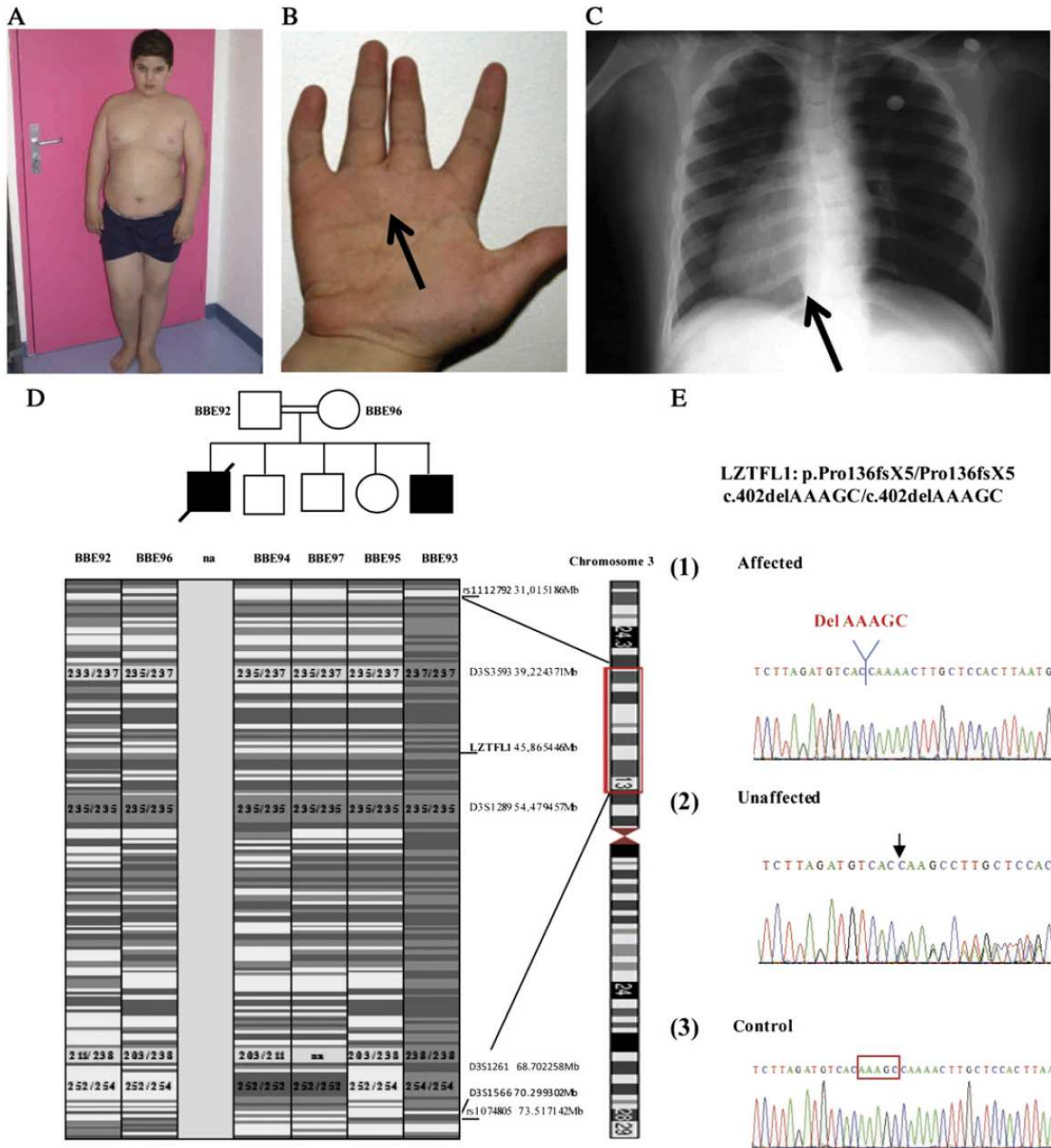
### Whole exome sequencing

Whole exome sequencing of BBE93 revealed a total of 1827 single nucleotide variants and insertions–deletions in these nine homozygous regions (source = MapViewer NCBI Build 37.3), 33 of which were novel (ie, not reported in dbSNP build 132). Of the novel variants, there were five missense variants (but all were likely to be non-pathogenic according to SIFT and POLYPHEN predictions) and one was a deletion (supplemental table 3). The identified 5 bp deletion at chromosome 3:45874632 (coordinates in GRCh37/hg19) leads to a premature stop codon (NM\_020347.2:c.402-406del, p.Pro136ThrfsX5) in *LZTFL1* (figure 1E), the gene that encodes the human leucine zipper transcription factor like 1. The deletion was identified at the heterozygous state in both parents and in the unaffected brothers and sister. Moreover, this mutation was absent from the '1000 genomes' database and was not found in 160 exomes performed by the Integragen Company (Evry, France). Moreover, we investigated 196 controls, of which 155 controls were of Algerian origin, and did not find this intragenic deletion (Supplemental table 4). These results are consistent with an involvement of this variant in the BBS associated phenotype.

### LZTFL1 expression and protein level in patient's fibroblast cell line

Real-time PCR determination on cDNA obtained from dermal fibroblasts of the affected individual versus a healthy control revealed absence of LZTFL1 expression in the affected patient (figure 2A), which correlated with the total absence of protein in the cellular extracts of the dermal fibroblasts (figure 2B). Expression analysis of Shh pathway actors is significantly upregulated in patients' fibroblast. Shh binds to its receptor Patched 1 (*Ptch1*) and activates Smo. The latter will then activate GLI1 and GLI2 expression and nuclear activity while repressing that of GLI3,<sup>11</sup> with the primary cilium playing a central role in this signalling cascade during development.<sup>12</sup> As it has been recently reported that LZTFL1 depletion results in the activation of the ciliary targeting of Smoothed (Smo),<sup>13</sup> we measured, in the dermal fibroblasts derived from BBE93, the expression levels of some key players of the Shh signalling cascade such as *SMO*, *PTCH1*, *GLI1*, *GLI2*, and *GLI3* (figure 2C).





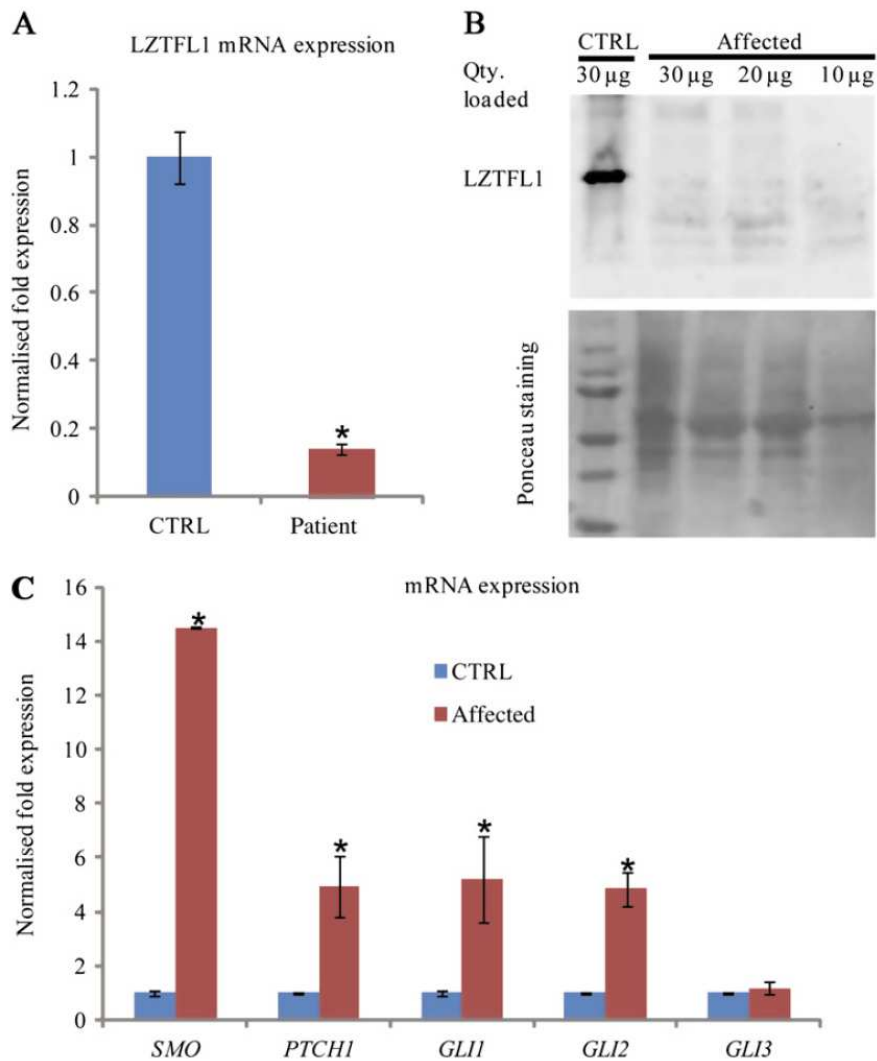
**Figure 1** Clinical description of the affected patient, homozygosity mapping, exome sequencing and mutation detection. (A) Photograph depicting obese phenotype in the affected patient BBE93. (B) Photograph showing the scar after removal of the extra digit, denoting an insertional (mesoaxial) polydactyly.<sup>10</sup> (C) Radiograph of the affected patient presenting situs inversus (arrow showing heart on the right side). (D) Pedigree of the family, underlined by corresponding schematic representation of the homozygosity mapping results, shows the chromosome 3 homozygous region for the affected individual BBE93: Gray shading indicates homozygous SNPs (light gray for AA and darker for BB) and white zones indicate heterozygous alleles. (E) Electropherograms of a part of the *LZTFL1* exon 7 showing: (1) a homozygous p.Pro136ThrfsX5 mutation in the affected patient; (2) a heterozygous p.Pro136ThrfsX5 mutation in an unaffected sibling; and (3) a healthy control.

A significant increase in *SMO*, *PTCH1*, *GLI1*, and *GLI2* expression levels was detected in the patient's fibroblasts compared to the control, while the repressor *GLI3* remained unchanged compared to control. These data indicate a massive activation of the Shh signalling in the absence of *LZTFL1*.

#### DISCUSSION

We report on a homozygous 5 bp deletion leading to a premature stop codon (p. Pro136ThrfsX5) in the *LZTFL1* (*leucine zipper transcription factor-like 1*) in a family with two children with BBS. This is the 17th gene associated with BBS and is in line with the

**Figure 2** Effect of LZTFL1 inactivation on sonic hedgehog signalling pathway. (A) Real-time PCR measurements of LZTFL1 expression in patient's dermal and control fibroblasts (technical triplicates). (B) Immunodetection of LZTFL1 in protein extracts from control and patient's fibroblasts with the membrane stained with PonceauS serving as total protein loading control. (C) Real-time PCR measurements of sonic hedgehog related gene expression in patient's dermal and control fibroblasts (technical triplicates; \*denotes a value of  $p > 0.05$  using a paired Student t test; list of primers and characteristics are given in supplemental table 4).



other BBS genes, as a very recent report has shown that LZTFL1, extracted by way of pull down using transgenic mouse line expressing LAP-BBS4, is a ciliary trafficking regulator of the BBSome.<sup>13</sup> LZTFL1 binds to the BBSome in the cytoplasm and inhibits BBSome ciliary entry with no impact on intra-flagellar transport. Moreover, LZTFL1 has been showed to regulate the ciliary trafficking of Smoothed (SMO), a 7-transmembrane Hedgehog signal transducer, increasing its ciliary localisation. Sonic hedgehog pathway (SHH) is a well known pathway for organising the body plan and organogenesis.<sup>12</sup> Interestingly, we show herein that the hedgehog signalling pathway shows an abnormal pattern in the fibroblasts of the patient compared to a control.

It is of major interest to underline that the phenotype of the family mutated in *LZTFL1* has unusual developmental abnormalities in addition to classical BBS features (obesity, cognitive impairment, hypogonadism, kidney failure).<sup>14</sup> First, situs inversus is a classical feature of primary cilia dyskinesia (PCD) due to motile (9+2) cilia dysfunction,<sup>15</sup> but is rarely reported in ciliopathies due to (9+0) ciliopathies. Mutations in *NPHP2* cause nephronophthisis with and without situs inversus.<sup>16</sup> Likewise mutations in *BBS8* have been identified in patients

with BBS with or without situs inversus.<sup>17</sup> In the French cohort only four BBS patients had a situs inversus and were mutated in various BBS genes (*BBS1*, *BBS12*, *BBS1*, and *BBS7*). Overall, situs inversus remains a rarely reported feature in BBS patients. This observation could imply that LZTFL1 is linked to body patterning via hedgehog signalling and would suggest priority sequencing in patients with BBS and body patterning abnormalities.

Second, postaxial polydactyly is a very common diagnostic feature in BBS (98%); however, other types of polydactyly have been rarely reported. Preaxial polydactyly in BBS was reported only once.<sup>18</sup> Two cases of insertional polydactyly were also reported in a review<sup>19</sup> and in the present family with the two siblings showing a Y duplication of the third metacarpal of one hand.<sup>10</sup> Insertional polydactyly is the hallmark of the Pallister-Hall syndrome, that is associated with mesoaxial polydactyly hypothalamic hamartoma and other developmental features, due to mutations in *GLI-3*, which is also known to be mutated in other conditions such as Greig cephalopolydactyly syndrome, and autosomal dominant preaxial polydactyly type IV and postaxial polydactyly type A/B.<sup>20-22</sup> Interestingly, insertional polydactyly is the most common feature of a rare



type of oro-facio-digital (OFD) syndrome type VI for which the molecular origin remains to be determined. It is of note that OFD syndrome type VI is a member of the OFD syndromes that include OFD type 1—a now well recognised ciliopathy for which mouse models have demonstrated that the limb bud patterning defects are related to GLI3 processing.<sup>23</sup>

We have screened 16 other BBS families (in our cohort of more than 450 families) for which we have not identified any mutation in the known BBS genes and who presented with polydactyly and/or unusual developmental abnormalities. We could not find any mutations in the *LTZFL1* gene. Thus, this gene has probably a low mutational load among the BBS patients (ie, *BBS15* and *BBS9* were found mutated in only a very few families to date).

In conclusion, we identified a homozygous 5 bp deletion in *LTZFL1* that causes BBS with marked developmental abnormalities consistent with its recently described major involvement in ciliary regulation of trafficking with the BBSome and the sonic hedgehog pathways.

**Acknowledgements** We would like to thank the family and, in particular, the child, who was very participative. We would also like to thank all the patients' associations for their constant strong support.

**Contributors** Vincent Marion analysed the data, supervised the cell and molecular biology experiments, and wrote the manuscript. Fanny Stutzmann analysed the exome sequences and wrote the related methods. Marion Gérard and Eric Souied provided clinical information. Charlie De Melo, Elise Schaefer, Aurélie Claussmann, and Sophie Hellé tested the patients and the controls for the mutation. Valérie Delague provided the DNA for controls (Algerian ethnicity). Catherine Barrey provided clinical data. Alain Verloes provided clinical data. Corinne Stoetzel performed the SNP analysis, the exome sequencing analysis, and wrote the manuscript. Hélène Dollfus supervised the whole project and wrote the manuscript.

**Funding** This work was partly funded by UNAEV, RETINA France, FORMICOEUR and BARDET-BIEDL France associations and by the AVENIR INSERM program since 2007.

**Competing interests** None.

**Ethics approval** The ethics approval was provided by Hôpital Robert Debré -Paris and Hôpitaux Universitaires de Strasbourg.

**Provenance and peer review** Not commissioned; externally peer reviewed.

## REFERENCES

1. Beales PL, Elcioglu N, Woolf AS, Parker D, Flinter FA. New criteria for improved diagnosis of Bardet-Biedl syndrome: results of a population survey. *J Med Genet* 1999;**36**:437–46.
2. Zaghoul NA, Katsanis N. Mechanistic insights into Bardet-Biedl syndrome, a model ciliopathy. *J Clin Invest* 2009;**119**:428–37.
3. Otto EA, Hurd TW, Airik R, Chaki M, Zhou W, Stoetzel C, Patil SB, Levy S, Ghosh AK, Murga-Zamalloa CA, van Reeuwijk J, Letteboer SJ, Sang L, Giles RH, Liu Q, Coene KL, Estrada-Cuzcano A, Collin RW, McLaughlin HM, Held S, Kasanuki JM, Ramaswami G, Conte J, Lopez I, Washburn J, Macdonald J, Hu J, Yamashita Y, Maher ER, Guay-Woodford LM, Neumann HP, Obermüller N, Koenekoop RK, Bergmann C, Bei X, Lewis RA, Katsanis N, Lopes V, Williams DS, Lyons RH, Dang CV, Brito DA, Dias MB, Zhang X, Cavalcoli JD, Nürnberg G, Nürnberg P, Pierce EA, Jackson PK, Antignac C, Saunier S, Roepman R, Dollfus H, Khanna H, Hildebrandt F. Candidate exome capture identifies mutation of *SODCAG8* as the cause of a retinal-retinal ciliopathy. *Nat Genet* 2010;**42**:840–50.
4. Schaefer E, Durand M, Stoetzel C, Doray B, Ville B, Helle S, Danse JM, Hamel C, Bitoun P, Goldenberg A, Finck S, Faivre L, Sigaudy S, Holder M, Vincent MC, Marion V, Bonneau D, Verloes A, Nisand I, Mandel JL, Dollfus H. Molecular diagnosis reveals genetic heterogeneity for the overlapping MKKS and BBS phenotypes. *Eur J Med Genet* 2011;**54**:157–60.
5. Nachury MV, Loktev AV, Zhang Q, Westlake CJ, Peranen J, Merdes A, Slusarski DC, Scheller RH, Bazan JF, Sheffield VC, Jackson PK. A core complex of BBS proteins cooperates with the GTPase Rab8 to promote ciliary membrane biogenesis. *Cell* 2007;**129**:1201–13.
6. Loktev AV, Zhang Q, Beck JS, Searby CC, Scheetz TE, Bazan JF, Slusarski DC, Sheffield VC, Jackson PK, Nachury MV. A BBSome subunit links ciliogenesis, microtubule stability, and acetylation. *Dev Cell* 2008;**15**:854–65.
7. Seo S, Baye LM, Schulz NP, Beck JS, Zhang Q, Slusarski DC, Sheffield VC. BBS6, BBS10, and BBS12 form a complex with CCT/TRiC family chaperonins and mediate BBSome assembly. *Proc Natl Acad Sci U S A* 2010;**107**:1488–93.
8. Jin H, White SR, Shida T, Schulz S, Aguiar M, Gygi SP, Bazan JF, Nachury MV. The conserved Bardet-Biedl syndrome proteins assemble a coat that traffics membrane proteins to cilia. *Cell* 2010;**141**:1208–19.
9. Ruijter JM, Ramakers C, Hoogaars WM, Karlen Y, Bakker O, van den Hoff MJ, Mooman AF. Amplification efficiency: linking baseline and bias in the analysis of quantitative PCR data. *Nucleic Acids Res* 2009;**37**:e45.
10. Deffert C, Niel F, Mochel F, Barrey C, Romana C, Souied E, Stoetzel C, Goossens M, Dollfus H, Verloes A, Girodon E, Gerard-Blanluet M. Recurrent insertional polydactyly and situs inversus in a Bardet-Biedl syndrome family. *Am J Med Genet A* 2007;**143**:208–13.
11. Dessaud E, McMahon AP, Briscoe J. Pattern formation in the vertebrate neural tube: a sonic hedgehog morphogen-regulated transcriptional network. *Development* 2008;**135**:2489–503.
12. Tasouri E, Tucker KL. Primary cilia and organogenesis: is Hedgehog the only sculptor? *Cell Tissue Res* 2011;**345**:21–40.
13. Seo S, Zhang Q, Bugge K, Breslow DK, Searby CC, Nachury MV, Sheffield VC. A novel protein LZTFL1 regulates ciliary trafficking of the BBSome and smoothed. *PLoS Genet* 2011;**7**:e1002358.
14. Mockel A, Perdomo Y, Stutzmann F, Letsch J, Marion V, Dollfus H. Retinal dystrophy in Bardet-Biedl syndrome and related syndromic ciliopathies. *Prog Retin Eye Res* 2011;**30**:258–74.
15. Lee L. Mechanisms of mammalian ciliary motility: insights from primary ciliary dyskinesia genetics. *Gene* 2011;**473**:57–66.
16. Bellavia S, Dahan K, Terry S, Cosyns JP, Devuyt O, Pirson Y. A homozygous mutation in *INVS* causing juvenile nephronophthisis with abnormal reactivity of the Wnt/beta-catenin pathway. *Nephrol Dial Transplant* 2010;**25**:4097–102.
17. Ansley SJ, Badano JL, Blacque OE, Hill J, Hoskins BE, Leitch CC, Kim JC, Ross AJ, Eichers ER, Teslovich TM, Mah AK, Johnsen RC, Cavender JC, Lewis RA, Leroux MR, Beales PL, Katsanis N. Basal body dysfunction is a likely cause of pleiotropic Bardet-Biedl syndrome. *Nature* 2003;**425**:628–33.
18. Manouvrier-Hanu S, Moerman A, Lefevre J. Bardet-Biedl syndrome with preaxial polydactyly. *Am J Med Genet* 1999;**84**:75.
19. Slavotinek A, Shaffer LG, Shapira SK. Monosomy 1p36. *J Med Genet* 1999;**36**:657–63.
20. Biesecker LG, Abbott M, Allen J, Clericuzio C, Feuillan P, Graham JM Jr, Hall J, Kang S, Olney AH, Lefton D, Neri G, Peters K, Verloes A. Report from the workshop on Pallister-Hall syndrome and related phenotypes. *Am J Med Genet* 1996;**65**:76–81.
21. Kang S, Graham JM Jr, Olney AH, Biesecker LG. GLI3 frameshift mutations cause autosomal dominant Pallister-Hall syndrome. *Nat Genet* 1997;**15**:266–8.
22. Radhakrishna U, Bornholdt D, Scott HS, Patel UC, Rossier C, Engel H, Bottani A, Chandal D, Blouin JL, Solanki JV, Grzeschik KH, Antonarakis SE. The phenotypic spectrum of GLI3 morphopathies includes autosomal dominant preaxial polydactyly type-IV and postaxial polydactyly type-A/B; No phenotype prediction from the position of GLI3 mutations. *Am J Hum Genet* 1999;**65**:645–55.
23. Bimonte S, De Angelis A, Quagliata L, Giusti F, Tammaro R, Dallai R, Ascenzi MG, Diez-Roux G, Franco B. *Odf1* is required in limb bud patterning and endochondral bone development. *Dev Biol* 2011;**349**:179–91.



### 1.3. Identification de *BBIP1/BBS18* par séquençage d'exome

Parmi les 30 familles ayant bénéficié d'un séquençage exomique, j'ai participé aux résultats d'une famille consanguine d'origine italienne avec un seul patient adulte atteint de BBS présentant une rétinopathie pigmentaire évoluée (acuité visuelle limitée à la perception lumineuse), une obésité (BMI à 37,7), une insuffisance rénale, une déficience intellectuelle (compréhension des ordres simples, pas d'acquisition de la lecture ni de l'écriture) et une brachydactylie.

Le patient avait déjà bénéficié du séquençage des gènes *BBS1* à *BBS12* (collaboration IGBMC-CNG) et des gènes *BBS16* et *BBS17* suite à leur identification.

Suite au séquençage d'exome, 50 569 variants avaient été identifiés. Le logiciel VaRank® a permis d'en retenir 7889 dont 3116 à l'état homozygote. Parmi ces variants, 234 n'avaient pas été retrouvés dans d'autres familles étudiées par exome au laboratoire. Parmi ces variants, ont été retenus 1 non-sens, 2 mutations d'épissage, 9 faux-sens prédits délétères par SIFT et Polyphen et 1 délétion en phase. Les 14 gènes potentiels ont été étudiés un par un selon leur fonction et leur identification dans d'autres pathologies. Nous avons retenu une seule variation non-sens à l'état homozygote (NM\_001195306 : c.173T>C, p.Leu58\*) dans le gène *BBIP1* dont la protéine constituait la 8<sup>ème</sup> sous-unité du BBSome (Loktev *et al.*, 2008).

Cette variation a été validée en séquençage Sanger et retrouvée à l'état hétérozygote chez le père (mère non disponible). Cette variation était absente de la base de données EVS et de 160 exomes réalisés par Integragen®.

Le séquençage de ce gène dans le reste de la cohorte du laboratoire n'a pas permis d'identifier de seconde famille. La pathogénicité de la mutation a été validée en montrant une absence de protéine BBIP1 dans les fibroblastes du patient.

En collaboration avec le laboratoire du Pr Uwe Strähle à Karlsruhe (Karlsruhe Institute of Technology ; KIT), un modèle knock-down de zebrafish a été créé grâce à l'injection d'un morpholino. Le modèle poisson présentait un phénotype ciliaire avec :

- Des anomalies du pronephros, structure équivalente au rein chez le zebrafish. Le modèle animal présentait des dilatations kystiques bilatérales à ce niveau ; cet effet était restauré par la co-injection d'un ARNm de *bbip1* résistant au MO knockdown. De plus, le cil du pronephros du modèle poisson ne maintenait pas une orientation parallèle à l'axe antéro-

postérieur du canal comparé aux contrôles ; enfin, ce cil était plus petit chez le modèle déplété que chez les contrôles.

- Des anomalies de la vésicule de Küpffer, analogue à la plaque nodale chez l'homme. Loktev *et al.* avaient démontré que les modèles zebrafish *bbip1* présentaient des anomalies de cette vésicule. 20% des zebrafish de notre étude avaient un situs inversus comparé à 3% chez les témoins.
- Des anomalies du développement de l'œil. La rétine des modèles poisson avait une rétine désorganisée avec absence de différenciation entre les couches cellulaires.

Loktev *et al.* avaient démontré que BBIP1 se liait au BBSome et plus particulièrement à BBS4 et que l'absence de BBIP1 affectait l'assemblage du BBSome (Loktev *et al.*, 2008). En collaboration avec l'équipe du Dr Maxence Nachury (University of California San Francisco ; UCSF), nous avons montré une diminution de l'incorporation de la protéine BBIP1 mutée dans le BBSome grâce à une technique de co-immunoprécipitation entre BBIP muté et BBS4, laissant suggérer un défaut d'assemblage du BBSome chez notre patient.

Pour ce travail, j'ai participé au séquençage de *BBS16* et *BBS17* chez le patient. Une fois la mutation identifiée dans *BBIP1*, j'ai revu le patient en consultation pour valider ses symptômes et le diagnostic de syndrome de Bardet-Biedl et réalisé la biopsie de peau pour les études fonctionnelles. J'ai également participé au séquençage de *BBIP1* dans le reste de la cohorte du laboratoire. Enfin, j'ai participé à la rédaction du manuscrit (description clinique du patient).

## SHORT REPORT

# Exome sequencing of Bardet–Biedl syndrome patient identifies a null mutation in the BBSome subunit *BBIP1* (*BBS18*)

Sophie Scheidecker,<sup>1</sup> Christelle Etard,<sup>2</sup> Nathan W Pierce,<sup>3</sup> Véronique Geoffroy,<sup>4</sup> Elise Schaefer,<sup>1,5</sup> Jean Muller,<sup>6,7</sup> Kirsley Chennen,<sup>1,7</sup> Elisabeth Flori,<sup>8</sup> Valérie Pelletier,<sup>5</sup> Olivier Poch,<sup>7</sup> Vincent Marion,<sup>1</sup> Corinne Stoetzel,<sup>1</sup> Uwe Strähle,<sup>2</sup> Maxence V Nachury,<sup>3</sup> Hélène Dollfus<sup>1,5</sup>

► Additional material is published online only. To view please visit the journal online (<http://dx.doi.org/10.1136/jmedgenet-2013-101785>).

For numbered affiliations see end of article.

**Correspondence to** Professor Helene Dollfus, Faculté de Médecine, Université de Strasbourg, Laboratoire de Génétique Médicale, INSERM 1112, Faculté de Médecine, Bâtiment 3, 11 rue Humann, Strasbourg 67085, France; [dollfus@unistra.fr](mailto:dollfus@unistra.fr)

SS, CE and NWP contributed equally to this study.

Received 26 April 2013  
Revised 27 July 2013  
Accepted 16 August 2013  
Published Online First  
11 September 2013

**To cite:** Scheidecker S, Etard C, Pierce NW, et al. *J Med Genet* 2014;51: 132–136.

**ABSTRACT**

**Background** Bardet–Biedl syndrome (BBS) is a recessive and genetically heterogeneous ciliopathy characterised by retinitis pigmentosa, obesity, kidney dysfunction, postaxial polydactyly, behavioural dysfunction and hypogonadism. 7 of the 17 BBS gene products identified to date assemble together with the protein BBIP1/BBIP10 into the BBSome, a protein complex that ferries signalling receptors to and from cilia.

**Methods and results** Exome sequencing performed on a sporadic BBS case revealed for the first time a homozygous stop mutation (NM\_001195306: c.173T>G, p.Leu58\*) in the *BBIP1* gene. This mutation is pathogenic since no BBIP1 protein could be detected in fibroblasts from the patient, and BBIP1[Leu58\*] is unable to associate with the BBSome subunit BBS4.

**Conclusions** These findings identify *BBIP1* as the 18th BBS gene (*BBS18*) and suggest that BBSome assembly may represent a unifying pathomechanism for BBS.

**INTRODUCTION**

Bardet–Biedl syndrome (BBS; MIM 209900) is a canonical ciliopathy characterised by retinitis pigmentosa, obesity, kidney alteration, dystrophic extremities, behavioural dysfunction and hypogonadism.<sup>1</sup> Rapidly evolving strategies ranging from traditional homozygosity mapping to next generation sequencing (NGS) approaches have uncovered 17 BBS genes.

Primary cilia dysfunction underlies the pathogenesis of BBS; indeed, eight proteins (BBS1, BBS2, BBS4, BBS5, BBS7, BBS8, BBS9 and BBIP1/BBIP10) have been shown to form the BBSome,<sup>2–3</sup> a stable complex involved in signalling receptor trafficking to and from cilia. BBS6, BBS10 and BBS12 assemble into a chaperonin complex that mediates BBSome assembly. BBS3/ARL6 recruits the BBSome to membranes, and BBS17/LZTFL1 regulates BBSome entry into cilia. BBSome cargos include Smoothened, a component of the Sonic Hedgehog (Shh) signalling pathway,<sup>4</sup> and Somatostatin Receptor 3, a G-protein-coupled receptor.<sup>5</sup>

Mutations found in the 17 known BBS genes are found in 80% of BBS patients while 20% of them still lack molecular diagnosis.<sup>6</sup> Through exome sequencing, we report the first BBS patient carrying

a mutation in the *BBIP1* gene (also known as *BBIP10* standing for the BBSome Interacting Protein 1/10 kDa) encoding the eighth subunit of the BBSome.<sup>2</sup> Given our prior characterisation of BBIP1 as a BBSome subunit essential for BBSome assembly<sup>2</sup> and given the severely reduced levels of BBIP1 in the patient's fibroblasts, we propose *BBIP1* as the 18th BBS gene.

**METHODS****Family selection**

Among 450 BBS families screened, about 15% were devoid of mutation in known BBS genes. We report herein one of our BBS families analysed by exome sequencing.

Informed consent and ethical approval of the patient and his/her representative were obtained according to the French legislation. The objectives and the aim of the study were clearly explained to the patient.

**Whole exome sequencing and SNP calling**

Whole exome sequencing was performed by IntegraGen. Exons of DNA samples were captured using the in-solution SureSelect Target Enrichment System (Agilent, Human All Exon Kits v2), followed by a paired-end high-throughput sequencing on reads of 75 bp using the Illumina HiSeq 2000. Image analysis and base calling were performed with default parameters of Illumina RTA v1.14 pipeline. The alignment of clean reads on the human reference genome (hg19/GRCh37) and single nucleotide polymorphism (SNP) calling were performed with CASAVA 1.8 (Illumina).

**Variant annotation and ranking with VaRank**

VaRank is an in-house pipeline (manuscript in preparation) using Alamut-HT (Interactive Biosoftware) to collect genomic annotations and effect predictions at both nucleotide and protein levels. VaRank gathers variant-specific information such as potential functional effects of amino acid changes on the protein sorting intolerant from tolerant (SIFT),<sup>7</sup> PolyPhen2<sup>8</sup>) and splicing effects (Human Splicing Finder,<sup>9</sup> MaxEntScan,<sup>10</sup> NNSplice<sup>11</sup>). Known mutations with reported SNPs flagged as 'probably pathogenic'/'pathogenic' in the 'clinical significance' field of dbSNP137 are highlighted. From all these



information, a score is computed for each SNV/indel. Potential mutations are ranked according to potential pathogenicity. Initial filtering included the removal of variants with <15% of the total coverage or the variants not supported by at least 10×, variants present in dbSNP137, validated by at least two methods or with a minor allele frequency >2%.

#### Western blotting

Proteins from patient's fibroblasts obtained by skin biopsy (see online supplementary method) were extracted by trichloroacetic acid precipitation and immunoblot analyses performed as previously described.<sup>12</sup>

#### Immunoprecipitation

The p.Leu58\* mutation was introduced by PCR to generate pCS2-6myc-BBIP1[Leu58\*]. For co-immunoprecipitation, human embryonic kidney (HEK)293FT cells were transfected with plasmid DNA using X-tremeGENE 9 (Roche). After 48 h, cells were lysed in buffer (50 mM Tris, pH 7.4, 150 mM NaCl, 1% Triton X-100) containing protease inhibitors (Leupeptin, Bestatin, Chymostatin, E-64, Aprotinin, AEBSF). After centrifugation, lysates were incubated for 1 h with 9E10 anti-myc monoclonal antibody, then 1 h with Protein-G-sepharose. After three washes in lysis buffer, beads were eluted in sodium dodecyl sulfate (SDS) sample buffer and western blotted with anti-BBS4 (as previously described<sup>3</sup>) or 9E10 antibodies.

#### Morpholino microinjections in zebrafish

Injections were performed as described previously.<sup>13</sup> Morpholinos (Gene Tools, LLC)<sup>14</sup> were injected at 12 nL of 0.5 mM stock solution. Phenol red was added to the samples before injection (0.1% final concentration). For detecting *situs inversus*, morpholinos were injected into the *unc45b*: green fluorescent protein (GFP) stable line driving GFP expression in cardiac muscles<sup>15</sup> (see online supplementary method).

#### Bbip1 PCR amplification

For rescue experiments, a *bbip1* morpholino-resistant fragment was amplified by PCR with primers *bbip5'* and *bbip3'* (see online supplementary table S1) and cloned into pCs2+GFP.

#### Immunohistochemistry

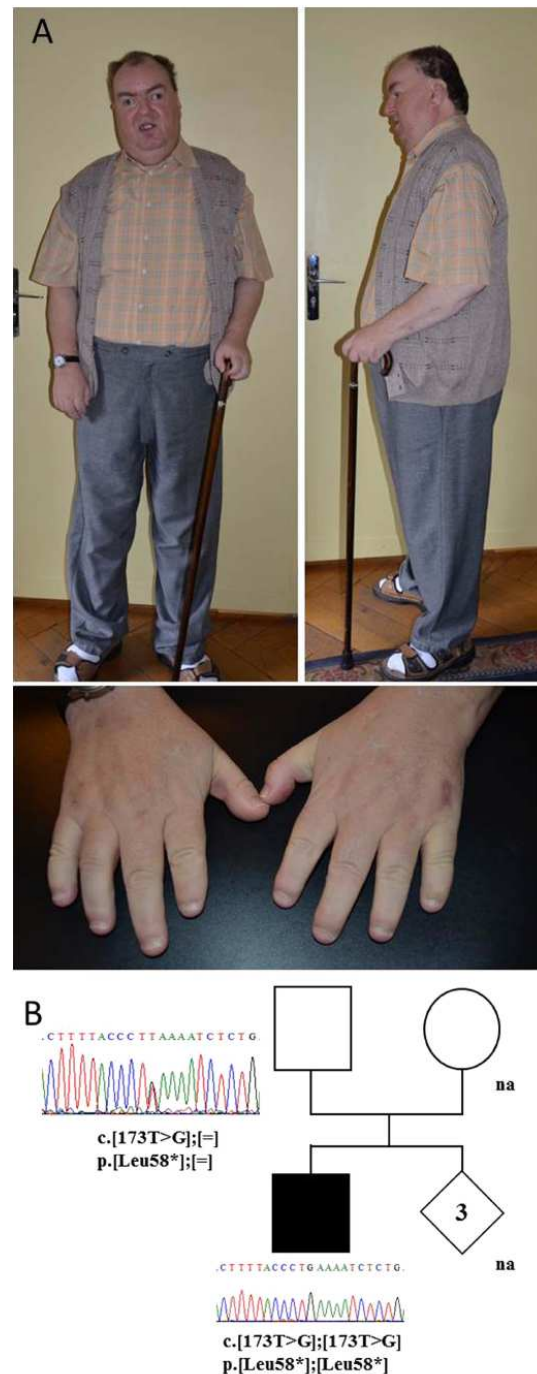Embryos were fixed in 4% paraformaldehyde/ phosphate-buffered saline (PBS) for 1 h, washed with 1% PBS, blocked with beclomethasone dipropionate (BDP) (5% bovine serum albumin (BSA), 1% dimethyl sulfoxide (DMSO), 1% PBS), incubated overnight at 4°C with monoclonal antibody against acetylated-tubulin (1:1000, Sigma), washed five times and incubated for 1 h with fluorescent secondary antibody (anti-mouse IgG Cy3-conjugated, 1:1000, Sigma). 5 μm sections of the eyes<sup>16</sup> were cut with a Leica microtome and stained with toluidine blue.

## RESULTS

### Clinical studies

Based on four major features (retinitis pigmentosa, obesity, kidney failure, cognitive disability) and one minor feature (brachydactyly), the patient was diagnosed as affected with BBS at 49 years old. He presented an end-stage renal failure 4 years after the diagnosis. He was the only one affected among four siblings born from consanguineous Italian parents.

Clinical examination in our Center for Rare Genetic Ophthalmologic Diseases (CARGO) in Strasbourg showed severe visual impairment (light perception, dense cataracts,



**Figure 1** Identification of the p.[Leu58\*];[Leu58\*] mutation in the *BBIP1* gene. (A) Pictures of the patient depicting an obese phenotype and overall enlarged hands with a shortened aspect of the fingers. (B) Electrophoregrams of a part of *BBIP1* exon 3 showing the homozygous mutation in the patient and the heterozygous mutation in the patient's father (mother and sibling's DNA was unavailable). Access the article online to view this figure in colour.

retinal dystrophy), obesity (BMI 37.7), behavioural dysfunction, learning difficulties (understood simple orders but never learned to read or write) and brachydactyly (figure 1A).



**Molecular analysis of known *BBS* genes and exome sequencing**

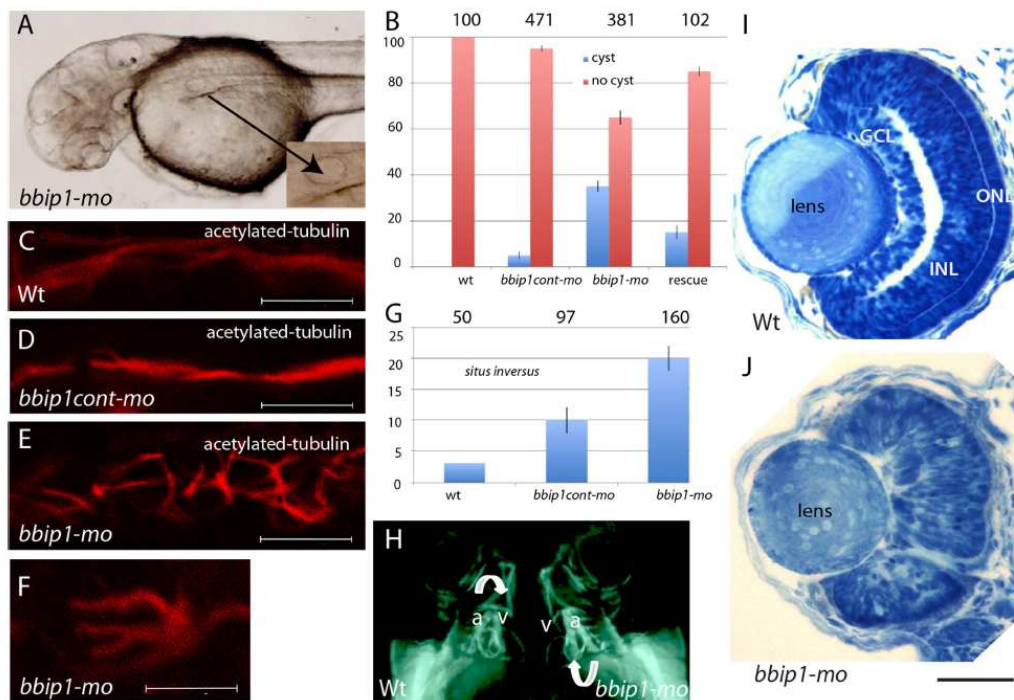
Prior Sanger sequencing and a preliminary examination of the exome data identified no mutation in any of the 17 known *BBS* genes. Initial filtering of the exome sequencing data by the VaRank program revealed 7889 variants out of 50 569 (see online supplementary table S2). The 3116 homozygous variants were further filtered against known *BBS* variations in our in-house database to identify unique homozygous variations. The final data set consisted of 234 variants.

These novel homozygous variants included one nonsense, one frame-shift, two splice mutations, nine missense with pathogenic predictions (SIFT<sup>7</sup> or PolyPhen2<sup>8</sup>) and one in-frame deletion. The 47 potentially pathogenic genes were manually screened based on gene function and previous identification of a disease. We were able to focus the subsequent studies on a single homozygous nonsense mutation, c.173T>G, p.Leu58\*, in the *BBIP1* gene encoding for the eighth *BBSome* subunit (not yet identified as a disease-causing gene). This mutation was confirmed by Sanger sequencing and found at the heterozygous state in his father's sample (mother and sibling's DNA was unavailable) (figure 1B). This mutation was absent from the EVS database and among 160 exomes performed by IntegraGen.

**Depletion of *BBIP1* leads to ciliopathy phenotypes in zebrafish**

A search in Ensembl (Zv9) revealed in *Danio rerio* a single 72 amino acids protein (ENSDARP00000095567) exhibiting 69%

identity with the human *BBIP1*. Injection of morpholino oligonucleotide (MO) targeting the start codon of *bbip1* (*bbip1-mo*)<sup>2</sup> resulted in bilateral cystic dilations of the pronephros, an equivalent structure to the kidney in zebrafish (figure 2A,B). The effect is specific as it could be rescued by co-injection of a *bbip1* mRNA resistant to MO knockdown (figure 2B). Examination of cilia morphology showed that pronephric cilia of morphants failed to maintain a parallel orientation to the anteroposterior axis of the duct and were shorter than in controls (figure 2C–F). It is likely that cysts develop as a consequence of impaired pronephric flow. Kupffer's vesicle (analogous structure of human node) is a ciliated organ that initiates left–right asymmetry of the brain, heart and gut in zebrafish.<sup>17</sup> It was shown previously that *bbip1* morphants display abnormalities in Kupffer's vesicle.<sup>2</sup> Twenty per cent of morphants present with *situs inversus* compared with three per cent in the wild-type population (figure 2G,H). Bardet–Biedl disease being characterised by retinitis pigmentosa, we also examined sections of eyes from morphant or control embryos at 3 dpf and found that the morphants showed abnormal retinal development. The control larvae developed normal retinal structures with a well-defined ganglion cell layer, inner nuclear and photoreceptor layers (figure 2I,J). The *bbip1-mo*-treated embryos exhibited a disorganised retina with a lack of separation between the retinal cell layers. Altogether the zebrafish data suggest a role of *Bbip1* in cilium function/or assembly.



**Figure 2** *Bbip1* morphants exhibit cilia abnormalities. (A) Kidney tubule dilatation observed in light microscopy in an embryo injected with 0.5 mM *bbip1-mo*. (B) Embryos were injected with 0.5 mM *bbip1-mo* or *bbip1 cont-mo*: 37% of them show formation of kidney cysts. Rescue was obtained with 50 ng/µL of *bbip1* mRNA. (Numbers indicate the number of embryos examined). (C–F) Anti-acetylated-tubulin staining of wild-type (C), control morphant (D) or *bbip1* morphants (E and F (single cilia)). Morphants show shorter and misdirected cilia and pronephric dilation. (G) Graph showing the percentage of morphants exhibiting *situs inversus* compared with controls and uninjected embryos (Numbers indicate the number of fish examined). (H) Visualisation of *situs inversus* in morphant in *unc45b:GFP* reporter line (arrows indicate atrium(a)/ventricle(v) inversion). (I–J) 5 µm section of uninjected (I) or *bbip1-mo* injected embryos stained with toluidine blue showing a disorganised retina. GCL, ganglion cell layer; INL, internal nuclear layer; ONL, outer nuclear layer. Scale bars: 12 µm (C–E), 6 µm (F), 0.2 cm (I–J). Age of embryos: 48 hpf (A–F); 120 hpf (G–H); 72 hpf (I–J). Standard deviation is indicated in B and G. Each experiment was done at least three times. Access the article online to view this figure in colour.



### BBIP1 is absent from the patient's fibroblasts

To assess the impact of p.Leu58\* mutation on the expression of the *BBIP1* gene product, we probed patient's fibroblasts protein extracts with a previously characterised antibody against human BBIP1.<sup>2</sup> While BBIP1 can be readily detected in extracts from controls or BBS patients with unrelated mutations, it was not detected in the patient's extracts (figure 3A). Although the c.173T>G mutation may lead to nonsense-mediated mRNA decay, it is likely that the BBIP1[Leu58\*] is subject to rapid turnover because of low-folding efficiency or poor incorporation into the BBSome. Importantly, since we have previously shown that BBIP1 depletion dramatically affected BBSome assembly, it is likely that BBSome assembly is compromised in the BBIP1 [Leu58\*] patient.

### Reduced incorporation of BBIP1[Leu58\*] into the BBSome

The impact of p.Leu58\* mutation on BBIP1 incorporation into the BBSome was assessed by testing the amounts of the BBS4 subunit that co-assembled with Myc-BBIP1 transiently expressed into HEK cells. While wild-type BBIP1 efficiently captured BBS4, little BBS4 was detected in a complex with BBIP1 [Leu58\*]. Since BBSome assembly is compromised in cells depleted of BBIP1<sup>2</sup> and since little BBIP1[Leu58\*] becomes incorporated into the BBSome (figure 3B), we conclude that BBSome assembly must be severely affected in the patient.

### DISCUSSION

As other ciliopathies, BBS is extremely heterogeneous with 17 BBS genes reported to date. Identifying novel genes remains crucial for a better understanding of the cilia-related pathogenic mechanisms of BBS and to improve the molecular diagnosis and genetic counselling. Identification of novel BBS genes represents a significant challenge as the remaining unidentified genes reside mostly in small-sized families. Herein, we describe a patient with an indisputable diagnosis of BBS. Exome sequencing revealed a nonsense mutation in *BBIP1*, a gene not yet known to be involved in BBS patient but that we had previously identified as the BBSome subunit playing a central role in BBSome assembly.<sup>2</sup>

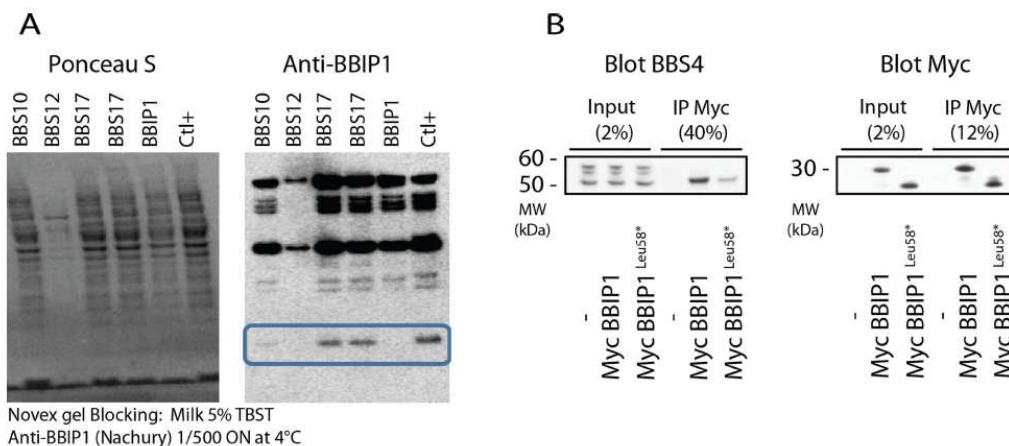
NGS has accelerated discovery of new genes that are very rarely mutated in cohorts of patients for a given disease with

sometimes only one family initially identified.<sup>12–18</sup> Thus, functional analysis remains very important to ascertain the pathogenicity of mutations in a novel gene. Here, we were greatly aided by our prior functional characterisation of the BBSome subunit BBIP1 and its importance in ciliogenesis and BBSome assembly. In addition, the functional consequences of BBIP1 [Leu58\*] mutation were assessed to validate its pathogenicity. First, as expected for such a nonsense mutation, no protein was detected by western blotting analysis. Second, co-immunoprecipitation assays performed between transfected Myc-BBIP1 and endogenous BBS4 showed a dramatic decrease in the amount of BBS4 captured by BBIP1[Leu58\*] compared with BBIP1, thus pointing to a major effect of the mutation on BBSome assembly. Third, the zebrafish morpholino discloses a ciliopathy phenotype as described previously, and, moreover, we show that rescue assays confirm the pathogenicity of the mutation in this model. These three functional assays confirm that this mutation has a major biological effect underlying the phenotype observed in the patient.

Importantly, our data suggest that BBSome assembly may represent a converging pathomechanism of BBS as the vast majority of BBS mutations so far tested result in aberrant BBSome assembly.<sup>19</sup> Alternatively, mutations in *BBS17/LZTFL1* or *BBS3/ARL6* appear to affect BBSome trafficking to cilia without impinging on BBSome assembly.<sup>4</sup>

It is interesting to note that BBIP1 has been proposed to influence microtubule acetylation independently of the BBSome,<sup>2</sup> which suggests that mutations in *BBIP1* may lead to further symptoms besides the typical findings in BBS. However, the patient had no specific BBS features that could distinguish him from patients mutated in other BBS genes except for the absence of polydactyly, a feature from about 30% of the BBS patient population.<sup>1</sup> Thus, it is likely that BBIP1 functions exclusively within the BBSome.

Targeted high-throughput diagnosis is currently being set for various conditions, including ciliopathies,<sup>6</sup> and we suggest that *BBIP1* be added to the screening panel as the 18th BBS gene. This patient's mutation adds to the BBS puzzle by pointing to *BBIP1* as a rarely mutated BBS gene but encoding for a protein with an important ciliary function.



**Figure 3** The p.Leu58\* mutation prevents BBIP1 assembly into the BBSome. (A) Immunodetection of BBIP1 in patient's dermal fibroblasts together with a Ponceau S staining of the membrane for protein loading control. (B) Extracts of HEK293 cells transfected with Myc-BBIP1 (WT or Leu58\*) were subjected to immunoprecipitation with anti-Myc antibody. Extracts and elutes were immunoprobed for endogenous BBS4 and exogenous Myc-BBIP1. Access the article online to view this figure in colour.



**Web Resources:**

dbSNP: <http://www.ncbi.nlm.nih.gov/projects/SNP/>  
 Exome Variant Server: <http://evs.gs.washington.edu/EVS/>  
 Ensembl: <http://www.ensembl.org/>

**Author affiliations**

<sup>1</sup>Laboratoire de Génétique Médicale, INSERM U1112, Fédération de Médecine Translatoire de Strasbourg (FMTS), Université de Strasbourg, Strasbourg, France  
<sup>2</sup>Institut für Toxikologie und Genetik Campus Nord, Karlsruher Institut für Technologie, Hermann-von-Helmholtz-Platz 1, Eggenstein-Leopoldshafen, Germany  
<sup>3</sup>Department of Molecular and Cellular Physiology, Stanford University School of Medicine, Stanford, California, USA  
<sup>4</sup>Plate-forme Bioinformatique de Strasbourg, IGBMC (Institut de Génétique et de Biologie Moléculaire et Cellulaire), CNRS UMR7104, INSERM U964, Université de Strasbourg, Illkirch, France  
<sup>5</sup>Service de Génétique Médicale, Centre de Référence pour les Affections Rares en Génétique Ophtalmologique (CARGO), Hôpitaux Universitaires de Strasbourg, Strasbourg, France  
<sup>6</sup>Laboratoire de Diagnostic Génétique, Hôpitaux Universitaires de Strasbourg, Strasbourg, France  
<sup>7</sup>Integrative Genomics and Bioinformatics Laboratory, IGBMC (Institut de Génétique et de Biologie Moléculaire et Cellulaire), CNRS UMR7104, INSERM U964, Icube UMR 7357, Université de Strasbourg, Illkirch, France  
<sup>8</sup>Service de Cytogénétique, Hôpitaux Universitaires de Strasbourg, Strasbourg, France

**Acknowledgements** We would like to thank the patient for his participation in the project and the patient's associations, RETINA FRANCE (100 EXOMES PROGRAM), FORMICOEUR, BARDET-BIEDL FRANCE and UNAEDEV, for their constant and strong support.

**Contributors** ES and SS provided clinical information. JM, KC, VG and CS analysed the exome sequences. CS tested the mutation in the patient and screened controls. NWP designed and conducted the co-immunoprecipitation experiment. MVN and VM supervised the cell and molecular biology experiments. MVN, SS, CS and HD wrote the manuscript. HD supervised the whole project.

**Funding** This work was funded by RETINA France, UNAEDEV, FORMICOEUR, API program of the Hôpitaux Universitaires de Strasbourg, the AVENIR INSERM program and the French Ministry of Health with the National PHRC program. Research in the MVN lab was supported by NIH (GM089933) and March of Dimes (1-FY11-517). Research in the US lab was supported by European IP ZF-Health and KlausTschira Stiftung.

**Competing interests** None.

**Patient consent** Obtained.

**Provenance and peer review** Not commissioned; externally peer reviewed.

**REFERENCES**

- Beales PL, Elcioglu N, Woolf AS, Parker D, Flinter FA. New criteria for improved diagnosis of Bardet-Biedl syndrome: results of a population survey. *J Med Genet* 1999;36:437–46.
- Loktev AV, Zhang Q, Beck JS, Searby CC, Scheetz TE, Bazan JF, Slusarski DC, Sheffield VC, Jackson PK, Nachury MV. A BBSome subunit links ciliogenesis, microtubule stability, and acetylation. *Dev Cell* 2008;15:854–65.
- Nachury MV, Loktev AV, Zhang Q, Westlake CJ, Peränen J, Merdes A, Slusarski DC, Scheller RH, Bazan JF, Sheffield VC, Jackson PK. A core complex of BBS proteins cooperates with the GTPase Rab8 to promote ciliary membrane biogenesis. *Cell* 2007;129:1201–13.
- Seo S, Zhang Q, Bugge K, Breslow DK, Searby CC, Nachury MV, Sheffield VC. A novel protein LZTFL1 regulates ciliary trafficking of the BBSome and Smoothed. *PLoS Genet* 2011;7:e1002358.
- Jin H, White SR, Shida T, Schulz S, Aguiar M, Gygi SP, Bazan JF, Nachury MV. The conserved Bardet-Biedl syndrome proteins assemble a coat that traffics membrane proteins to cilia. *Cell* 2010;141:1208–19.
- Redin C, Le Gras S, Mhamdi O, Geoffroy V, Stoetzel C, Vincent MC, Chiurazzi P, Lacombe D, Ouertani I, Petit F, Till M, Verloes A, Jost B, Chaabouni HB, Dollfus H, Mandel JL, Muller J. Targeted high-throughput sequencing for diagnosis of genetically heterogeneous diseases: efficient mutation detection in Bardet-Biedl and Alström syndromes. *J Med Genet* 2012;49:502–12.
- Kumar P, Henikoff S, Ng PC. Predicting the effects of coding non-synonymous variants on protein function using the SIFT algorithm. *Nat Protoc* 2009;4:1073–81.
- Adzhubei IA, Schmidt S, Peshkin L, Ramensky VE, Gerasimova A, Bork P, Kondrashov AS, Sunyaev SR. A method and server for predicting damaging missense mutations. *Nat Methods* 2010;7:248–9.
- Desmet FO, Hamroun D, Lalonde M, Collod-Beroud G, Claustres M, Beroud C. Human Splicing Finder: an online bioinformatics tool to predict splicing signals. *Nucleic Acids Res* 2009;37:e67.
- Yeo G, Burge CB. Maximum entropy modeling of short sequence motifs with applications to RNA splicing signals. *J Comput Biol* 2004;11:377–94.
- Reese MG, Eeckman FH, Kulp D, Haussler D. Improved splice site detection in Genie. *J Comput Biol* 1997;4:311–23.
- Marion V, Stutzmann F, Gérard M, De Melo C, Schaefer E, Claussmann A, Hellé S, Delague V, Souied E, Barrey C, Verloes A, Stoetzel C, Dollfus H. Exome sequencing identifies mutations in LZTFL1 a BBSome ans smoothed trafficking regulator, in a family with Bardet-Biedl syndrome with situs inversus and insertional polydactyly. *J Med Genet* 2012;49:317–21.
- Müller F, Chang B, Albert S, Fischer N, Tora L, Strähle U. Intronic enhancers control expression of zebrafish sonic hedgehog in floor plate and notochord. *Development* 1999;126:2103–16.
- Nasevicius A, Ekker SC. Effective targeted gene 'knockdown' in zebrafish. *Nat Genet* 2000;26:216–20.
- Roostalu U, Strähle U. In vivo imaging of molecular interactions at damaged sarcolemma. *Dev Cell* 2012;22:515–29.
- Westerfield M. *The zebra fish book*, 2000, University of Oregon Press.
- Essner JJ, Amack JD, Nyholm MK, Harris EB, Yost HJ. Kupffer's vesicle is a ciliated organ of asymmetry in the zebrafish embryo that initiates left-right development of the brain, heart and gut. *Development* 2005;132:1247–60.
- Carroll CJ, Isohanni P, Pöyhönen R, Euro L, Richter U, Brillhante V, Götz A, Lahtinen T, Paetau A, Pihko H, Battersby BJ, Tyynismaa H, Suomalainen A. Whole-exome sequencing identifies a mutation in the mitochondrial ribosome protein MRPL44 to underlie mitochondrial infantile cardiomyopathy. *J Med Genet* 2013;50:151–9.
- Zhang Q, Yu D, Seo S, Stone EM, Sheffield VC. Intrinsic protein-protein interaction-mediated and chaperonin-assisted sequential assembly of stable Bardet-Biedl syndrome protein complex, the BBSome. *J Biol Chem* 2012;287:20625–35.

## 1.4. Validation de *IFT172* en tant que gène BBS (*BBS20*)

Parmi les 30 familles ayant bénéficié d'un séquençage exomique, j'ai étudié une famille consanguine BBS, adressée par le Pr Lacombe, d'origine mélanésienne avec deux enfants atteints présentant tous les deux une rétinopathie pigmentaire, une obésité précoce et sévère et un retard de développement. Le premier avait une syndactylie II-III au niveau des orteils et le second une polydactylie postaxiale de la main droite et préaxiale au niveau des deux pieds. Le second avait aussi un hypogonadisme avec un micropénis et une cryptorchidie bilatérale.

Cette famille avait bénéficié d'une approche par séquençage classique des mutations récurrentes de *BBS1* et *BBS10* et du séquençage du gène *BBS12*, d'une étude par cartographie d'homozygotie dans le cadre de la consanguinité et d'un séquençage haut débit ciblé des gènes *BBS1* à *BBS16*, des 12 gènes NPHP, du gène *ALMS1* et du gène *CCDC28B* (cas index AKE98 dans la publication de Redin *et al.*, 2012). L'ensemble de ces approches n'avait pas permis de mettre en évidence de mutation.

L'exome réalisé chez les deux enfants atteints et une sœur saine a identifié 58 307 à 58 733 variants pour chaque frère. En utilisant nos filtres, le nombre de variants était de 29 variants homozygotes et 12 hétérozygotes composites dans 38 gènes (**Table 4**).

Patients	IV.3		IV.5		IV.4	
	SNV	Indel	SNV	Indel	SNV	Indel
Nombre total de variations	50595	7712	51036	7697	50919	7760
Après exclusion des variations non pathogènes validés par 2 méthodes dans dbSNP	9855	5009	10327	5018	9811	5062
Après exclusion des variations avec une fréquence allélique >1% (bases de données dbSNP, Exome Variant Server, 1000Genomes, ExAC Browser et notre base interne)	7094	226	7581	2185	7126	2204
Après sélection des variations compatibles avec un mode de transmission autosomique récessif	29 variations homozygotes et 12 hétérozygotes composites dans 38 gènes					

**Table 4** : Identification et sélection des variants identifiés en exome dans la famille étudiée.



Parmi ces variants, nous nous sommes intéressés à un variant à l'état homozygote dans l'intron 40 du gène *IFT172* (NM\_015662.2 : c.448+3A>G). Cette variation est absente des bases de données dbSNP, 1000Genomes, EVS, ExAC Browser et de notre base de données interne. Le gène *IFT172* était présent dans une grande région d'homozygotie identifiée par cartographie d'homozygotie.

La mutation a été validée par séquençage classique et la ségrégation familiale était compatible avec un mode de transmission autosomique récessif (mutation non retrouvée chez les deux sœurs asymptomatiques et retrouvée à l'état hétérozygote chez le frère sain et chez les deux parents).

D'après le programme Alamut®, cette variation affectait l'épissage avec une abolition du site donneur d'épissage. En analysant l'ARNm, nous avons montré que cette variation conduisait à un épissage alternatif avec présence de 2 transcrits : un majoritaire (p.Tyr1439\_Asn1477del) sans exon 40 et un minoritaire incluant l'exon 40. Malheureusement, la quantification de la protéine IFT172 n'a pas pu être réalisée car nous ne disposions pas de biopsie de peau et que le taux de protéine extrait des PaxGene n'était pas suffisante.

La délétion des 39 aa correspondant à l'exon 40, emporte les 18<sup>ème</sup> et 19<sup>ème</sup> domaines répétés tétratricopeptides de IFT172 (Taschner *et al.*, 2012). Tsao et Gorovsky ont montré que les pertes partielles de la région C terminale de IFT172 contenant au moins 1 domaine répété tétratricopeptide affectait l'assemblage et/ou le mécanisme régulant la formation et la longueur du cil (Tsao and Gorovsky, 2008).

Des mutations dans le gène *IFT172* avaient été rapportées peu de temps avant chez des patients présentant des ciliopathies squelettiques (dystrophie thoracique de Jeune et syndrome de Mainzer-Saldino) (Halbritter *et al.*, 2013), puis chez des patients avec RP isolée ou BBS (Bujakowska *et al.*, 2015). Bujakowska *et al.*, rapportent tout comme nous une mutation dans un site d'épissage (c.3112-5T>A) chez un patient avec RP isolée, qui conduit, tout comme la nôtre à un épissage alternatif avec un transcrit majoritaire de taille attendue et un transcrit minoritaire (20%) avec un nouveau site accepteur d'épissage insérant une glutamine. Les auteurs font l'hypothèse que le transcrit normal majoritaire explique le phénotype atténué.

Ce travail a donc permis de confirmer l'implication de *IFT172* dans le BBS.

Pour ce manuscrit, mon travail a consisté à sélectionner la famille mélanésienne pour réalisation d'un exome sur des critères cliniques. J'ai participé à l'interprétation des données de l'exome et la relecture des données obtenues par cartographie d'homozygotie. J'ai réalisé le séquençage du fragment contenant la mutation identifiée chez les individus atteints et sains de la famille. J'ai également participé à l'étude de l'ARNm de *IFT172* chez les patients atteints. Enfin, j'ai rédigé le manuscrit.

## SHORT COMMUNICATION

# Identification of a novel mutation confirms the implication of *IFT172* (*BBS20*) in Bardet–Biedl syndrome

Elise Schaefer<sup>1,2</sup>, Corinne Stoetzel<sup>1</sup>, Sophie Scheidecker<sup>1</sup>, Véronique Geoffroy<sup>1</sup>, Megana K Prasad<sup>1</sup>, Claire Redin<sup>3</sup>, Isabelle Missotte<sup>4</sup>, Didier Lacombe<sup>5</sup>, Jean-Louis Mandel<sup>3,6,7</sup>, Jean Muller<sup>1,6</sup> and Hélène Dollfus<sup>1,2</sup>

Bardet–Biedl syndrome (BBS; MIM 209900) is a recessive heterogeneous ciliopathy characterized by retinitis pigmentosa (RP), postaxial polydactyly, obesity, hypogonadism, cognitive impairment and kidney dysfunction. So far, 20 BBS genes have been identified, with the last reported ones being found in one or very few families. Whole-exome sequencing was performed in a consanguineous family in which two affected children presented typical BBS features (retinitis pigmentosa, postaxial polydactyly, obesity, hypogonadism and cognitive impairment) without any mutation identified in known BBS genes at the time of the study. We identified a homozygous splice-site mutation (NM\_015662.2: c.4428+3A>G) in both affected siblings in the last reported BBS gene, namely, *Intraflagellar Transport 172 Homolog* (*IFT172*). Familial mutation segregation was consistent with autosomal recessive inheritance. *IFT172* mutations were initially reported in Jeune and Mainzer–Saldino syndromes. Recently, mutations have also been found in isolated RP and Bardet–Biedl-like ciliopathy. This is the second report of *IFT172* mutations in BBS patients validating *IFT172* as the twentieth BBS gene (*BBS20*). Moreover, another *IFT* gene, *IFT27*, was already associated with BBS, confirming the implication of *IFT* genes in the pathogenesis of BBS.

*Journal of Human Genetics* (2016) 61, 447–450; doi:10.1038/jhg.2015.162; published online 14 January 2016

## INTRODUCTION

Bardet–Biedl syndrome (BBS; MIM 209900) is an emblematic ciliopathy characterized by the association of retinitis pigmentosa (RP), postaxial polydactyly, obesity, hypogonadism, kidney dysfunction and cognitive impairment.<sup>1</sup>

Most of the BBS genes code for proteins of the BBSome, a complex involved in trafficking to and from cilia, or implicated in its assembly.<sup>2</sup> However, intraflagellar transport (IFT) has been recently implicated in the pathogenesis of BBS as mutations in two *IFT* genes, *IFT27* and *IFT172*, have been identified in two BBS families.<sup>3,4</sup>

IFT is a bidirectional (anterograde and retrograde) transport process essential for the assembly and the maintenance of the cilia. Most of mutations in *IFT* genes, such as *IFT172*, have been initially reported in skeletal ciliopathies, such as the Mainzer–Saldino syndrome (MIM 266920), the Sensenbrenner syndrome (MIM 218330) and the Jeune asphyxiating thoracic dystrophy (MIM 208500).<sup>5</sup>

Here, whole-exome sequencing led us to identify a novel homozygous mutation in *IFT172* in a consanguineous family with a BBS phenotype.

## MATERIALS AND METHODS

### Subjects

The patients are the third and the fifth children of a related couple of Melanesian origin (Figure 1).

### Patient IV.3

The patient presented with early developmental delay as he walked after the age of 2. He had no polydactyly but a syndactyly between the second and the third toes. The diagnosis of RP was suspected at 43 months because of hemeralopia and confirmed at 8 years on ophthalmologic examination. He presented early as overweight and, at last medical examination, at 18 years, he weighed 116.5 kg (>+3SD) for 163 cm (–2SD). Moreover, he had learning difficulties that implied the need for special education. Asthma was also diagnosed.

X-rays of the skeleton showed no anomaly of the thorax, no polydactyly or brachydactyly. Auditory evoked potential and audiogram found no deafness. Cerebral MRI and electroencephalogram were normal. Renal ultrasound showed no renal or hepatic anomalies. Biological follow-up found normal renal and hepatic functions and no diabetes.

### Patient IV.5

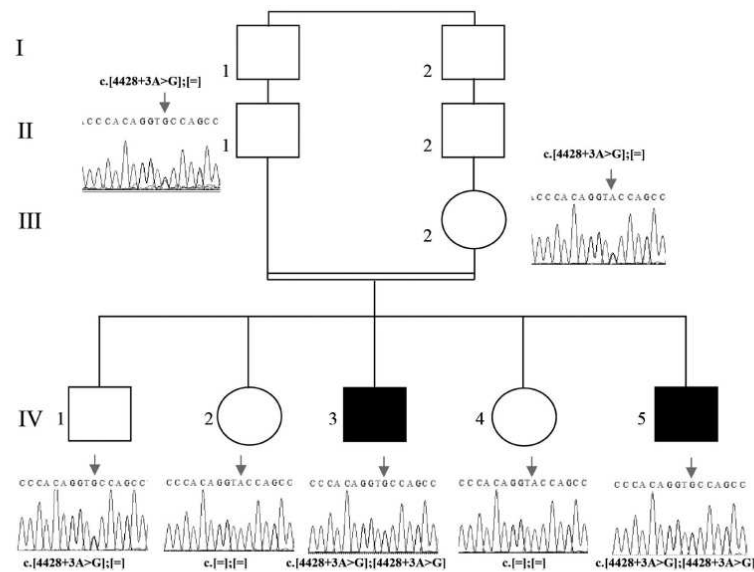
At birth, postaxial polydactyly of the right hand and bilateral preaxial polydactyly of the feet were noticed. As for his brother, he presented with

<sup>1</sup>Laboratoire de Génétique Médicale, Institut de Génétique Médicale d'Alsace, INSERM U1112, Fédération de Médecine Translationnelle de Strasbourg (FMTS), Université de Strasbourg, Strasbourg, France; <sup>2</sup>Service de Génétique Médicale, Hôpitaux Universitaires de Strasbourg, Strasbourg, France; <sup>3</sup>Département de Médecine translationnelle et Neurogénétique, IGBMC, CNRS UMR 7104/INSERM U964/Université de Strasbourg, Illkirch, France; <sup>4</sup>Service de Pédiatrie, Centre Hospitalier de Nouvelle-Calédonie, Hôpital de Magenta, Nouméa, New Caledonia New Caledonia; <sup>5</sup>Service de Génétique Médicale, CHU de Bordeaux, Bordeaux, France; <sup>6</sup>Laboratoire de Diagnostic Génétique, Hôpitaux Universitaires de Strasbourg, Strasbourg, France and <sup>7</sup>Chaire de Génétique Humaine, Collège de France, Illkirch, France

Correspondence: Professor H Dollfus, Laboratoire de Génétique Médicale, INSERM U1112, Faculté de Médecine de Strasbourg, 11 rue Humann, 67 085 Strasbourg, France. E-mail: dollfus@unistra.fr

Received 27 September 2015; revised 4 December 2015; accepted 7 December 2015; published online 14 January 2016





**Figure 1** Mutation segregation analysis. Electropherogram of a part of exon 40 of *IFT172* encompassing the identified mutation (c.[4428+3A>G];[4428+3A>G], p.[(Tyr1439\_Asn1477del)];[(Tyr1439\_Asn1477del)]) in the affected patients, their unaffected parents, brother and sisters. The familial segregation showed that the mutated was found in the homozygous state in the affected patient, in the heterozygous state in the parents and was either in the heterozygous state or absent in the unaffected sibs. A full color version of this figure is available at the *Journal of Human Genetics* journal online.

delayed development and obesity. Hypogonadism with micropenis and bilateral cryptorchidism was diagnosed at 2 years. The diagnosis of RP was established at 3 years. At last examination, at 13 years, the patient weighed 111 kg (>+3SD) for 157 cm (+0.5SD), and presented with orthopedic and respiratory complications.

X-rays of the skeleton confirmed the postaxial polydactyly of the hand and the preaxial polydactyly of the feet with duplication of the metatarsus and the phalanges without other abnormality. Brain imaging, abdominal ultrasound, and biological renal, hepatic and pancreatic functions were normal.

#### Whole-exome sequencing

Genomic DNA (2 µg) was sheared to obtain a mean fragment size of 150 bp using the Covaris E210 (KBioscience, Herts, UK) followed by library preparation using the Agilent SureSelect All Exon XT2 kit (Agilent Technologies, Santa Clara, CA). Sequencing was performed on an Illumina HiSeq 2500 (Illumina, San Diego, CA, USA) to generate 100-bp paired-end reads following the manufacturer's protocols.

#### Bioinformatic analysis

Exome data processing, variant calling and variant annotation were performed using VaRank (Strasbourg, France)<sup>6</sup> as previously described.<sup>7</sup> We excluded variants (i) present in dbSNP138 and annotated as non-pathogenic (using the 'ClinicalSignificance' field) validated by at least two methods (using the 'Validation Status' field) and (ii) variants with an allele frequency of more than 1% in the dbSNP database, the Exome Variant Server (<http://evs.gs.washington.edu/EVS/>), the 1000Genomes (<http://www.1000genomes.org/>), the ExAC browser database or our internal exome database. Variant effect on the nearest splice site was predicted using MaxEntScan (Cambridge, MA, USA),<sup>8</sup> NNSplice (Berkeley, CA, USA)<sup>9</sup> and Splice Site Finder (Montpellier, France) (based on Shapiro and Senapathy<sup>10</sup>). We focused on compound heterozygous and homozygous variants consistent with a recessive transmission.

#### Sequencing

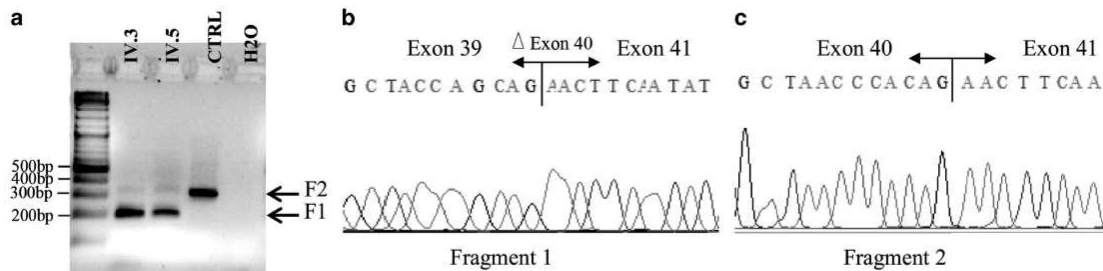
Bidirectional sequencing of the purified PCR products was performed by the GATC Sequencing Facilities (Konstanz, Germany). Primers are summarized in Supplementary Table 1.

#### RNA extraction, cDNA synthesis

Reverse transcription of 300 ng total RNA obtained from blood using the PAXgene Blood RNA Kit (PreAnalytiX GmbH, Hombrechtikon, Switzerland) was performed using the BioRad iScript cDNA Synthesis Kit (BioRad, Hercules, CA, USA). Primers used are summarized in Supplementary Table 1.

#### RESULTS

Whole-exome sequencing was performed for both affected brothers (IV.3 and IV.5) and a healthy sister (IV.4). From 58 307 to 58 733 genetic variants (SNV+Indel) were identified per proband. Bioinformatic analyses narrowed down the number of variants to 29 homozygous and 12 compound heterozygous in 38 genes (Supplementary Table 2). We focused on a homozygous variation (NM\_015662.2: c.4428+3A>G) in intron 40 of *IFT172*. Sanger sequencing confirmed the mutation and familial segregation analysis was consistent with disease transmission (Figure 1). This mutation is absent from dbSNP, 1000Genomes, EVS, ExAC browser database and our internal database. According to the prediction program Alamut (Interactive Biosoftware, Rouen, France), the c.4428+3A>G variant affects splicing with an abolition of the donor splice site (Supplementary Figure 1). We analyzed *IFT172* mRNA from the affected patients and we showed that the mutation led to a variable splicing with an in-frame deletion of 39 amino acids (p.Tyr1439\_Asn1477del), corresponding to exon 40, in the major alternative splicing isoform of *IFT172* (Figure 2). We were not able to perform protein quantification, as we did not have sufficient quantities



**Figure 2** Effects of the *IFT172* c.[4428+3A>G];[4428+3A>G] mutation on splicing. (a) Amplification of the cDNA fragment between exons 39 and 42 of *IFT172* showing one band for the control (normal allele) and two bands for the individuals IV.3 and IV.5 (normal allele with a weak signal and a pathologic allele of 200 bp). (b) Sequencing of amplified cDNA fragment between exons 39 and 42 of *IFT172* in affected individuals showing skipping of exon 40 (117 bp). (c) Sequencing of amplified cDNA fragment between exons 40 and 42 of *IFT172* in affected individuals showing normal splicing with integration of exon 40. A full color version of this figure is available at the *Journal of Human Genetics* journal online.

of blood for protein extraction and skin biopsies of the patients were not available.

## DISCUSSION

We report the second *IFT172* mutation identified in a BBS family presenting with five major and two minor criteria (RP, obesity, cognitive impairment, polydactyly, hypogonadism, conductive deafness and asthma). Clinically, one patient has preaxial polydactyly of the feet. In both BBS and skeletal ciliopathies (including patients with *IFT172* mutations), polydactyly is primarily postaxial.<sup>1,11</sup> Interestingly, the murine model of *Ift172* has preaxial polydactyly.<sup>12</sup> Only one BBS patient has been reported with preaxial polydactyly, but no molecular analysis was possible at the time of that diagnosis.<sup>13</sup>

Our mutation, located within the +3 position of the consensus donor splice site, leads to variable skipping of exon 40. Similar mutations have been previously shown to cause aberrant splicing.<sup>14</sup> The 39-amino-acid deletion encompasses part of the eighteenth and nineteenth tetratricopeptide repeat domains of *IFT172*.<sup>15</sup> Tsao and Gorovsky<sup>16</sup> demonstrated that partial truncations of the C-terminal region containing one or more tetratricopeptide repeat domains affect the assembly efficiency and/or the mechanism that regulates ciliary formation or length.

Bujakowska *et al.*<sup>4</sup> also reported an *IFT172* mutation located outside the consensus splice site (c.3112-5T>A) in isolated RP. This mutation led to an alternative splicing with a predominant population of correctly spliced *IFT172* mRNA transcripts and a minority (20%) with a new splice acceptor site located three nucleotides upstream of the original one, leading to the insertion of a glutamine. The authors hypothesized that residual wild-type protein may explain the milder isolated RP phenotype. Similarly, we hypothesize that the presence of some remnant wild-type protein may explain the milder phenotype seen in our patients compared to the severe skeletal ciliopathies associated with *IFT172* mutations. To date, there is no correlation between the genotype and the different *IFT172*-associated phenotypes (RP, BBS, JATD and MZSD).<sup>4</sup> Various mutations are reported and widespread over the coding sequence. We can only notice that non-sense mutations are not found in milder phenotypes (RP and BBS) (Supplementary Table 3).

A direct relation between *IFT172* and the BBSome has not been demonstrated to date. As mutations in *IFT172* were reported not only in BBS but also in other ciliopathies, the roles and the interactions of *IFT172* could be diverse. More studies are necessary to understand the exact functions of *IFT172* and determine the functional link between

*IFT172* and the BBSome as patients mutated in this gene presented with a typical BBS phenotype.

## CONFLICT OF INTEREST

The authors declare no conflict of interest.

## ACKNOWLEDGEMENTS

We would like to thank the patient's family for their participation and the patient association Bardet-Biedl France for their constant and strong support. We would like to thank Manuela Antin, Nicolas Dondaine and Anne Sophie Leuvre for the technical assistance, and Evelyne Harle and Frederic Plewniak for the development of HomoSNP. Microarray hybridization and next-generation sequencing were performed by the IGBMC Microarray and Sequencing Platform, a member of the 'France Génomique' consortium (ANR-10-INBS-0009). This work was funded by 'La Fondation pour la Recherche Médicale' (FRM), UNADEV, FORMICOEUR and BARDET-BIEDL, France.

- 1 Beales, P. L., Elcioglu, N., Woolf, A. S., Parker, D. & Flintner, F. A. New criteria for improved diagnosis of Bardet-Biedl syndrome: results of a population survey. *J. Med. Genet.* **36**, 437–446 (1999).
- 2 Zhang, Q., Yu, D., Seo, S., Stone, E. M. & Sheffield, V. C. Intrinsic protein-protein interaction-mediated and chaperonin-assisted sequential assembly of stable Bardet-Biedl syndrome protein complex, the BBSome. *J. Biol. Chem.* **24**, 20625–20635 (2012).
- 3 Aldahmesh, M. A., Li, Y., Alhashem, A., Anazi, S., Alkuraya, H., Hashem, M. *et al.* *IFT27*, encoding a small GTPase component of IFT particles, is mutated in a consanguineous family with Bardet-Biedl syndrome. *Hum. Mol. Genet.* **23**, 3307–3315 (2014).
- 4 Bujakowska, K. M., Zhang, Q., Siemiatkowska, A. M., Liu, Q., Place, E., Falk, M. J. *et al.* Mutations in *IFT172* cause isolated retinal degeneration and Bardet-Biedl syndrome. *Hum. Mol. Genet.* **24**, 230–242 (2015).
- 5 Halbritter, J., Bizet, A. A., Schmidts, M., Porath, J. D., Braun, D. A., Gee, H. Y. *et al.* Defects in the IFT-B component *IFT172* cause Jeune and Mainzer-Saldino syndromes in humans. *Am. J. Hum. Genet.* **93**, 915–925 (2013).
- 6 Geoffroy, V., Pizot, C., Redin, C., Piton, A., Vasli, N. & Stoetzel, C. *et al.* VaRank: a simple and powerful tool for ranking genetic variants. *PeerJ* **3**, e796 (2015).
- 7 Scheidecker, S., Etard, C., Pierce, N. W., Geoffroy, V., Schaefer, E., Muller, J. *et al.* Exome sequencing of Bardet-Biedl syndrome patient identifies a null mutation in the BBSome subunit *BBIP1* (BBS18). *J. Med. Genet.* **51**, 132–136 (2014).
- 8 Yeo, G. & Burge, C. B. Maximum entropy modeling of short sequence motifs with applications to RNA splicing signals. *J. Comput. Biol.* **11**, 377–394 (2004).
- 9 Reese, M. G., Eeckman, F. H., Kulp, D. & Haussler, D. Improved splice site detection in Genie. *J. Comput. Biol.* **4**, 311–323 (1997).
- 10 Shapiro, M. B. & Senapathy, P. RNA splice junctions of different classes of eukaryotes: sequence statistics and functional implications in gene expression. *Nucleic Acids Res.* **15**, 7155–7174 (1987).



- 11 Huber, C. & Cormier-Daire, V. Ciliary disorder of the skeleton. *Am. J. Med. Genet. C* **15**, 165–174 (2012).
- 12 Friedland-Little, J. M., Hoffmann, A. D., Ocbina, P. J. R., Peterson, M. A., Bosman, J. D., Chen, Y. *et al.* A novel murine allele of intraflagellar transport protein 172 causes a syndrome including VACTERL-like features with hydrocephalus. *Hum. Mol. Genet.* **20**, 3725–3737 (2011).
- 13 Manouvrier-Hanu, S., Moerman, A. & Lefevre, J. Bardet–Biedl syndrome with preaxial polydactyly. *Am. J. Med. Genet.* **84**, 75 (1999).
- 14 Zeniou, M., Gattoni, R., Hanauer, A. & Stévenin, J. Delineation of the mechanisms of aberrant splicing caused by two unusual intronic mutations in the *RSK2* gene involved in Coffin–Lowry syndrome. *Nucleic Acids Res.* **32**, 1214–1223 (2004).
- 15 Taschner, M., Bhogaraju, S. & Lorentzen, E. Architecture and function of IFT complex proteins in ciliogenesis. *Differentiation* **83**, S12–S22 (2012).
- 16 Tsao, C. C. & Gorovsky, M. A. Different effects of *Tetrahymena* IFT172 domains on anterograde and retrograde intraflagellar transport. *Mol. Biol. Cell.* **19**, 1450–1461 (2008).

Supplementary Information accompanies the paper on Journal of Human Genetics website (<http://www.nature.com/jhg>)

## 2 Corrélations génotype-phénotype

### 2.1. Chevauchement clinique et moléculaire entre le syndrome de McKusick-Kaufman et le syndrome de Bardet-Biedl

Du fait du chevauchement clinique et moléculaire entre le MKKS et le BBS (cf. Introduction chapitre 2.7.6), nous avons repris l'ensemble des cas de notre cohorte adressés dans le cadre d'une suspicion de MKKS et pour qui nous avons identifié des mutations.

Nous avons 7 cas (soit 2% de la cohorte) présentant l'association d'un hydrométroncolpos et d'une polydactylie ayant fait évoquer le diagnostic de MKKS. Un d'entre eux présentait également une malformation cardiaque, autre critère majeur du MKKS. Parmi eux, 2 étaient décédés des complications de la malformation uro-génitale responsable d'une insuffisance rénale ou respiratoire.

Parmi les 5 cas vivants, tous ont présenté par la suite des anomalies rénales et une rétinopathie pigmentaire et trois d'entre eux une obésité, faisant poser secondairement le diagnostic de BBS. A noter également la présence d'une maladie de Hirschprung chez l'un d'entre eux, signe également rapporté dans le BBS.

Pour les 2 cas décédés, il existait des antécédents familiaux de BBS (1 sœur chez l'un et une cousine chez l'autre), faisant fortement suspecter que ces deux enfants auraient développé par la suite un BBS.

Le MKKS était initialement décrit comme exclusivement lié à des mutations dans le gène *MKKS/BBS6* (Stone *et al.*, 2000), gène également impliqué dans le BBS. Dans notre cohorte, nous avons retrouvé des mutations dans ce gène chez 1 seul patient, qui a développé par la suite des signes cliniques en faveur d'un BBS. Mais nous avons également identifié des mutations dans d'autres protéines chaperonnes : *BBS10* (3 cas) et *BBS12* (1 cas) ; mais également dans des gènes BBS dont les protéines font partie du BBSome : *BBS2* (1 cas) et *TTC8/BBS8* (1 cas).

Ces données confirment le chevauchement clinique et moléculaire entre MKKS et BBS.

Pour ce manuscrit, mon travail a consisté à reprendre l'ensemble des données cliniques et moléculaires de la cohorte du Laboratoire pour qui un diagnostic initial de MKKS avait été posé et chez qui une mutation avait été identifiée. J'ai analysé l'ensemble de ces données ayant permis de montrer l'absence de corrélation génotype-phénotype et conforter l'hypothèse que MKKS est une forme anténatale de BBS. Enfin, j'ai rédigé le manuscrit.





## Short report

## Molecular diagnosis reveals genetic heterogeneity for the overlapping MKKS and BBS phenotypes

Elise Schaefer<sup>a</sup>, Myriam Durand<sup>a</sup>, Corinne Stoetzel<sup>b</sup>, Bérénice Doray<sup>a</sup>, Brigitte Viville<sup>c</sup>, Sophie Hellé<sup>b</sup>, Jean-Marc Danse<sup>b</sup>, Christian Hamel<sup>d</sup>, Pierre Bitoun<sup>e</sup>, Alice Goldenberg<sup>f</sup>, Sonia Finck<sup>g</sup>, Laurence Faivre<sup>h</sup>, Sabine Sigaudy<sup>i</sup>, Muriel Holder<sup>j</sup>, Marie-Claire Vincent<sup>k</sup>, Vincent Marion<sup>b</sup>, Dominique Bonneau<sup>l</sup>, Alain Verloes<sup>m</sup>, Israël Nisand<sup>c</sup>, Jean-Louis Mandel<sup>n</sup>, Hélène Dollfus<sup>a,b,\*</sup>

<sup>a</sup>Service de Génétique Médicale; centre de référence anomalies du développement Grand-Est et centre de référence affections génétiques ophtalmologiques (CARGO), Hôpitaux Universitaires de Strasbourg, Strasbourg, France

<sup>b</sup>Laboratoire de Génétique Médicale, EA 3949, Equipe Avenir-Inserm, Faculté de Médecine de Strasbourg, Université Louis Pasteur, Strasbourg, France

<sup>c</sup>Service de Gynécologie Obstétrique, Hôpitaux Universitaires de Strasbourg, Strasbourg, France

<sup>d</sup>Service d'ophtalmologie, CHU Hôpital Gui de Chauliac, Montpellier, France

<sup>e</sup>Consultation de génétique ophtalmologique, Hôpital Jean Verdier, Bondy, France

<sup>f</sup>Unité de génétique clinique, CHU Hôpital Charles Nicolle, Rouen, France

<sup>g</sup>Service de pédiatrie, CHR, Haguenau, France

<sup>h</sup>Centre de génétique médicale, CHU Hôpital d'Enfants, Dijon, France

<sup>i</sup>Département de génétique médicale, Unité de génétique clinique, Hôpital des enfants de la Timone, Marseille, France

<sup>j</sup>Service de génétique clinique Guy Fontaine, CHRU de Lille, Hôpital Jeanne de Flandre, Lille, France

<sup>k</sup>Laboratoire de diagnostic génétique, CHU, Strasbourg, France

<sup>l</sup>Service de génétique, CHU, Angers, France

<sup>m</sup>Département de génétique, AHP-CHU Robert Debré, Paris, France

<sup>n</sup>Collège de France, Paris, France

## ARTICLE INFO

## Article history:

Received 22 March 2010

Accepted 13 October 2010

Available online 29 October 2010

## Keywords:

McKusick–Kaufman syndrome

Bardet–Biedl syndrome

Hydrometrocolpos

Centrosome/primary cilia

Hypospadias

Polydactyly

## ABSTRACT

Hydrometrocolpos and polydactyly diagnosed in the prenatal period or early childhood may raise diagnostic dilemmas especially in distinguishing McKusick–Kaufman syndrome (MKKS) and the Bardet–Biedl syndrome (BBS). These two conditions can initially overlap. With time, the additional features of BBS appearing in childhood, such as retinitis pigmentosa, obesity, learning disabilities and progressive renal dysfunction allow clear differentiation between BBS and MKKS. Genotype overlap also exists, as mutations in the *MKKS-BBS6* gene are found in both syndromes. We report 7 patients diagnosed in the neonatal period with hydrometrocolpos and polydactyly who carry mutations in various BBS genes (*BBS6*, *BBS2*, *BBS10*, *BBS8* and *BBS12*), stressing the importance of wide BBS genotyping in patients with this clinical association for diagnosis, prognosis and genetic counselling.

© 2010 Elsevier Masson SAS. All rights reserved.

## 1. Introduction

Hydrometrocolpos is a rare malformation defined as the accumulation of secretions in the vagina and the uterus secondary to a congenital obstruction of the vagina (vaginal atresia or imperforate hymen). This condition, which can be life-threatening, produces

a cystic pelvic mass that can be diagnosed prenatally. Ureterohydronephrosis secondary to urinary tract compression is a common complication. In less severe cases, hydrometrocolpos may only be diagnosed latter in life.

Hydrometrocolpos may be isolated or combined with other genital malformations, such as a urogenital sinus, or with extra genital manifestations. Polydactyly is the most commonly associated feature occurring with hydrometrocolpos. This association has been mainly reported in McKusick–Kaufman syndrome (MKKS) and Bardet–Biedl syndrome (BBS). MKKS [OMIM 236700] was first described by McKusick in 1964 in Amish sibships. It is characterized

\* Corresponding author. Service de Génétique Médicale, Hôpitaux Universitaires de Strasbourg, Avenue Molière, 67085 Strasbourg, France. Tel.: +33388128120; fax: +33388128125.

E-mail address: [helene.dollfus@chru-strasbourg.fr](mailto:helene.dollfus@chru-strasbourg.fr) (H. Dollfus).

by genitourinary malformations especially hydrometrocolpos, polydactyly and more rarely heart or gastrointestinal malformations [8]. Hypospadias and prominent scrotal raphe may be present in males. BBS [OMIM 209900] associates: obesity, retinitis pigmentosa, cognitive impairment, renal and urogenital anomalies [1]. Hydrometrocolpos and vaginal atresia/transverse membrane of the vagina are the most common female tract malformations reported for BBS whereas anomalies of the Müllerian derivatives and lower urinary tract malformations occur more rarely [10].

Both syndromes are autosomal recessive. Phenotypic overlap between MKKS and BBS has been underlined previously as in fact children presenting as MKKS in infancy may turn out, in most cases, to be BBS, when obesity and retinal dystrophy develop [10] (Table 1).

In 2000, the MKKS gene, encoding for a chaperonin-like protein, was identified in one Old Order Amish family and one Non-Amish patient with the MKKS phenotype [14]. This gene was shown to map to the BBS6 locus, one of the loci previously identified for BBS families. The MKKS gene was soon after shown to be responsible for both phenotypes and the vast majority of mutations reported to date occur in BBS patients [7]. Since then, 13 other BBS genes have been identified accounting for about 75% of the mutational load in BBS families [for review see OMIM 209900].

As the association polydactyly–hydrometrocolpos may raise diagnostic and prognosis dilemmas between MKKS and BBS prenatally and during early infancy, we studied retrospectively a large clinically confirmed BBS cohort in order to identify cases for which an initial diagnosis of MKKS was made. Herein, we show that the prenatal or neonatal BBS presentation characterized by “polydactyly and hydrometrocolpos” is not exclusively related to mutations in the MKKS gene but also to other BBS genes (BBS2, TTC8 (also known as BBS8), BBS10 and BBS12) showing the relevance of molecular testing in the diagnosis confirmation.

2. Materials and methods

2.1. Cases

The cases reported in the present work were collected through the French BBS Study cohort, that includes more than 350 BBS families. Seven cases from the cohort (2%) presented at birth with hydrometrocolpos and polydactyly and were diagnosed initially as MKKS (Table 2). All the patients were only affected at the time of MKKS diagnosis, except for IV.3 as the patient has one younger sister (with no hydrometrocolpos) as well as a younger brother

**Table 1** Comparison of clinical diagnosis criteria between MKKS and BBS: showing overlap of one major criteria (polydactyly), overlap of one major MKKS and one minor criteria BBS criteria (internal genital female abnormality; hydrometrocolpos), and overlap of two minor criteria for BBS and MKKS (Hirschsprung disease and imperforate anus). For BBS diagnosis 4 major features or 3 majors and two minors are required. For MKKS diagnosis 3 major criteria are required.

Clinical criteria	MKKS	BBS
Polydactyly	Major	Major
Internal genitalia female hydrometrocolpos	Major	Minor
Congenital heart disease	Major	Minor
Obesity	Not reported	Major
Retinitis pigmentosa	Not reported	Major
Renal anomalies	Secondary rarely primitive	Major
Hirschsprung disease	Minor (12%)	Minor (<10%)
Imperforate anus	Minor (8%)	Minor (personal communication)
Central nervous system including learning disabilities	Not reported	Major

**Table 2** Genotype and phenotype of BBS patients with hydrometrocolpos.

Patient	BBS gene	Segregation		First description of the mutation	Genital malformation	Neonatal death	Polydactyly	Kidney features	Obesity	Retinitis pigmentosa	Other malformations
		Mother	Father								
V.31	MKKS (BBS6) p.Tyr37Cys/p.Ile297Thr c.110A > G/c.890T > C	na	na	Stone et al. [14]/ Müller et al. [9]	HM, urogenital sinus malformation	-	+	+	-	+	
VII.26	BBS10 p.Arg491Trp/p.Arg491Trp c.145C > T/c.145C > T	p.Arg491Trp/N	na	Stoetzel et al. [11]	HM	-	+	+	+	+	
IV.3	TTC8 (BBS8) c.459G > A/c.459G > A (splice-site mutation)	c.459G > A/N	c.459G > A/N	Stoetzel et al. [12]	HM with bleeding, vaginal atresia, rectovaginal fistula	-	+	+	+	+	
II.6	BBS10 p.Cys91Leu/p.Cys91LeuX5 c.271_272ins T/c.271_272ins T	p.Cys91LeuX5/N	p.Cys91LeuX5/N	Stoetzel et al. [11]	HM	-	+	+	+	+	Hirschsprung
I.10	BBS10 p.Cys91LeuX5/p.Asn364ThrX5 c.271_272ins T/c.1091delA	p.Asn364ThrX5/N	na	Stoetzel et al. [11]/ Müller et al. [9]	HM	-	+	+	-	+	
X.4	BBS12 p.Arg355X/p.Arg355X c.1063C > T/c.1063C > T	p.Arg355X/N	p.Arg355X/N	Stoetzel et al. [13]	HM with bleeding, urogenital sinus	+	+	+	na	na	
I.8	BBS2 p.Ala136ArgX65/p.Cys210SerX20 c.402delT/c.27_628delTT	p.Ala136ArgX65/N	p.Cys210SerX20/N	Hichri et al. [5]	HM, bilateral hydronephrosis, abdominal occlusion	+	+	na	na	na	Heart malformation

HM: hydrometrocolpos na: non-available N: normal allele.



(with hypospadias) both presenting with BBS and for case I.8 who had a younger brother who presented with BBS and hypospadias.

## 2.2. Genotyping

Genotyping was performed following the strategy previously described by our group [9]. The exonic sequences and intron–exon joinings of 12 BBS genes (*BBS1–BBS12*) were sequenced in the seven patients. The familial segregation was performed when the parental DNA was available.

## 3. Results

Mutations were detected for all the seven cases in either *MKKS*, *BBS2*, *TTC8*, *BBS10* or *BBS12* (Table 2). Mutation p.Tyr37Cys in *MKKS* was reported by Stone et al. in 2000 for the first time [14]. Two mutations are recurrent *BBS10* mutations (p.Cys91LeufsX5 and p.Arg49Trp) also reported by other groups [11]. The other mutations have been reported to date only in the patients described herein. Three of them are frame shift mutations: p.Asn364ThrfsX5 in *BBS10* [9], p.Ala136ArgfsX65 and p.Cys210SerfsX20 in *BBS2* [5]. One is a nonsense mutation: p.Arg355X in *BBS12* [13]. The mutation c.459G > A is a splice-site mutation predicted to abolish the splice site of exon 4 in *TTC8* [12]. The last mutation, p.Ile297Thr in *MKKS*, is a missense for which pathogenicity was studied by bioinformatics approach [9].

## 4. Discussion

*MKKS* and BBS overlap in the prenatal and neonatal period because of their common presentation with polydactyly and hydrometrocolpos. Beyond infancy, the clinical evolution helps in distinguishing the two conditions [10]. Whereas *MKKS* patients remain free of late onset complications, patients with BBS progressively develop retinitis pigmentosa, obesity, renal dysfunction, and may show cognitive impairment.

David et al., have reported the follow up of 9 patients diagnosed initially with *MKKS* in early infancy that developed later BBS features [3]. Although the mean age at diagnosis of BBS is 9 years [1,3], the syndrome can be suspected as early as 2 or 3 years, as obesity often appears at a very young age. An altered electroretinographic examination (ERG) is often present before age 5. For these reasons, follow-up for at least 5 years has been recommended for the patients diagnosed initially as *MKKS*. The data herein confirms, for the first time, on a molecular basis, that patients initially diagnosed as *MKKS* are in fact BBS patients. Molecular testing for BBS genes may impact prenatal and post natal care of families as molecular testing is now easily available.

For example, when ultra-sound prenatal diagnosis shows hydrometrocolpos with polydactyly, molecular testing, such as resequencing chip arrays for mutation detection of BBS genes may be helpful in confirming the diagnosis of BBS. Although this technology was not used for the patients mentioned in this study, half of the mutations found in the patients *MKKS* (p.Tyr37Cys), *BBS10* (p.Arg49Trp and p.Cys91LeufsX5), *BBS2* (p.Ala136ArgfsX65 and p.Cys210SerfsX20) have been reported previously and would have been picked up by a commercial resequencing chip (Asper Ophthalmics®) prompting further sequencing to identify the second allele (not included on the chip) and avoiding expensive, time consuming systematic sequencing of all the genes.

Mutations associated with *MKKS* phenotype have been reported so far only in the *MKKS* gene. In an Old Order Amish kindred, *MKKS* is reported to be due to an homozygous state for 2 mutations in cis (p.His84Tyr and p.Ala242Ser). This allele, with both alterations, was found in approximately 2% of the Amish population, but is

extremely uncommon anywhere else. Compound heterozygote mutations (p.Tyr37Cys/c.2111\_2112delGG) have been associated with *MKKS* in one Non-Amish patient [14]. To our knowledge these are the only mutations reported for *MKKS* patients in the literature. It would be very interesting to perform molecular analysis of other reported *MKKS* cases for mutations in *MKKS* gene and if negative for other BBS genes. Indeed, it remains unclear whether *MKKS* is an extremely rare presentation of BBS (absence of retinal degeneration, obesity and cognitive impairment) linked to rare specific allelic variants of *MKKS* (possibly hypomorphic alleles) or a condition implying one or more other genes (as modifiers or major genes). Interestingly, the knock out mouse for *MKKS* failed to show genital abnormalities and polydactyly but the other features of the BBS phenotype were present (retinitis pigmentosa, obesity, failure of spermatozoa flagella formation, elevated blood pressure, deficits in olfaction and social dominance) favouring the hypothesis of hypomorphic mutations leading to *MKKS* phenotype [4]. As oligogenic inheritance is well documented for BBS, the occurrence of specific clinical presentation may depend on complementary genetic factors modulating the phenotype [6]. The seven cases were fully sequenced for mutations in all the BBS genes but no other mutations have been detected to date in any other known BBS genes. It is interesting to notice that Patient I.6 carries the recurrent *BBS10* mutation (p.Cys91LeufsX5) in the homozygote state such as for 12 other families of our cohort and she is the only patient with hydrometrocolpos out of 24 *BBS10* female patients.

It is noteworthy that the BBS genes are now well recognized to be involved in the centrosome/primary cilia that are linked to many major biological pathways such Wnt or SHH for example [15]. This indicates a role of the centrosomal/primary cilia biology in the differentiation of the urogenital duct and warrants further *in vitro* and *in vivo* investigations. In conclusion, hydrometrocolpos with polydactyly may be, in a Non-Amish population, a priority indicator for the BBS diagnosis as opposed to *MKKS* that is *in fine* a much rarer diagnosis. Therefore, patients and their family may benefit from BBS molecular testing for prognosis, follow up and genetic counselling.

Note: While this work was under review, G. Billingsley et al. [2] reported BBS patients with *MKKS* features (vaginal atresia, hydrometrocolpos, cryptorchidism and hypospadias) presenting with mutations in chaperonin-like genes (*MKKS*, *BBS10* and *BBS12*).

## Acknowledgements

We thank the BBS patients for their continued support and enthusiastic participation. We acknowledge the financial support of PHRC national 2002, RETINA France, the PNRV INSERM program, the ANR maladies–rares program 2006 and the AVENIR-Inserm program.

## References

- [1] P.L. Beales, N. Elcioglu, A.S. Woolf, D. Parker, F.A. Flinter, New criteria for improved diagnosis of Bardet-Biedl syndrome: results of a population survey, *J. Med. Genet.* 36 (6) (1999) 437–446.
- [2] G. Billingsley, J. Bin, K.J. Fieggen, J.L. Duncan, C. Gerth, K. Ogata, S.S. Wodak, E.I. Traboulsi, G.A. Fishman, A. Paterson, D. Chitayat, T. Knueppel, J.M. Millán, G.A. Mitchell, C. Deveault, E. Héon, Mutations in chaperonin-like BBS genes are a major contributor to disease development in a multiethnic Bardet-Biedl syndrome patient population, *J. Med. Genet.* 47 (7) (2010) 453–463.
- [3] A. David, P. Bitoun, D. Lacombe, J.C. Lambert, A. Nivelon, J. Vigneron, A. Verloes, Hydrometrocolpos and polydactyly: a common neonatal presentation of Bardet-Biedl and McKusick-Kaufman syndromes, *J. Med. Genet.* 36 (8) (1999) 599–603.
- [4] M.A. Fath, R.F. Mullins, C. Searby, D.Y. Nishimura, J. Wei, K. Rahmouni, R.E. Davis, M.K. Tayeh, M. Andrews, B. Yang, C.D. Sigmund, E.M. Stone, V.C. Sheffield, *Mkks*-null mice have a phenotype resembling Bardet-Biedl syndrome, *Hum. Mol. Genet.* 14 (2005) 1109–1118.
- [5] H. Hichri, C. Stoetzel, V. Laurier, S. Caron, S. Sigaudy, P. Sarda, C. Hamel, D. Martin-Coignard, M. Gilles, B. Leheup, M. Holder, J. Kaplan, P. Bitoun, D. Lacombe,



- A. Verloes, D. Bonneau, F. Perrin-Schmitt, C. Brandt, A.F. Besancon, J.L. Mandel, M. Cossée, H. Dollfus, Testing for triallelism: analysis of six BBS genes in a Bardet-Biedl syndrome family cohort, *Eur. J. Hum. Genet.* 13 (2005) 607–616.
- [6] N. Katsanis, The oligogenic properties of Bardet-Biedl syndrome, *Hum. Mol. Genet.* 13 (1) (2004) R65–R71.
- [7] N. Katsanis, P.L. Beales, M.O. Woods, R.A. Lewis, J.S. Green, P.S. Parfrey, S.J. Ansley, W.S. Davidson, J.R. Lupski, Mutations in MKKS cause obesity, retinal dystrophy and renal malformations associated with Bardet-Biedl syndrome, *Nat. Genet.* 26 (2000) 67–70.
- [8] V.A. McKusick, R.L. Rauler, C.E. Koop, R.B. Scott, Hydrometrocolpos as a simply inherited malformation, *JAMA* 189 (1964) 813–816.
- [9] J. Muller, C. Stoetzel, M.C. Vincent, C.C. Leitch, V. Laurier, J.M. Danse, S. Hellé, V. Marion, V. Bennouna-Greene, S. Vicaire, A. Megarbane, J. Kaplan, V. Drouin-Garraud, M. Hamdani, S. Sigaudy, C. Francannet, J. Roume, P. Bitoun, A. Goldenberg, N. Philip, S. Odent, J. Green, M. Cossée, E.E. Davis, N. Katsanis, D. Bonneau, A. Verloes, O. Poch, J.L. Mandel, H. Dollfus, Identification of 28 novel mutations in the Bardet-Biedl syndrome genes: the burden of private mutations in an extensively heterogeneous disease, *Hum. Genet.* 127 (5) (2010) 583–593.
- [10] A.M. Slavotinek, L.G. Biesecker, Phenotypic overlap of McKusick-Kaufman syndrome with Bardet-Biedl syndrome: a literature review, *Am. J. Med. Genet.* 95 (3) (2000) 208–215.
- [11] C. Stoetzel, V. Laurier, E.E. Davis, J. Muller, S. Rix, J.L. Badano, C.C. Leitch, N. Salem, E. Chouery, S. Corbani, N. Jalk, S. Vicaire, P. Sarda, C. Hamel, D. Lacombe, M. Holder, S. Odent, S. Holder, A.S. Brooks, N.H. Elcioglu, E.D. Silva, B. Rossillion, S. Sigaudy, T.J. de Ravel, R.A. Lewis, B. Leheup, A. Verloes, P. Amati-Bonneau, A. Mégarbané, O. Poch, D. Bonneau, P.L. Beales, J.L. Mandel, N. Katsanis, H. Dollfus, BBS10 encodes a vertebrate-specific chaperonin-like protein and is a major BBS locus, *Nat. Genet.* 38 (5) (2006) 521–524.
- [12] C. Stoetzel, V. Laurier, L. Faivre, A. Mégarbané, F. Perrin-Schmitt, A. Verloes, D. Bonneau, J.L. Mandel, M. Cossee, H. Dollfus, BBS8 is rarely mutated in a cohort of 128 Bardet-Biedl syndrome families, *J. Hum. Genet.* 51 (2006) 81–84.
- [13] C. Stoetzel, J. Muller, V. Laurier, E.E. Davis, N.A. Zaghoul, S. Vicaire, C. Jacquelin, F. Plewniak, C.C. Leitch, P. Sarda, C. Hamel, T.J. de Ravel, R.A. Lewis, E. Friederich, C. Thibault, J.M. Danse, A. Verloes, D. Bonneau, N. Katsanis, O. Poch, J.L. Mandel, H. Dollfus, Identification of a novel BBS gene (BBS12) highlights the major role of a vertebrate-specific branch of chaperonin-related proteins in Bardet-Biedl syndrome, *Am. J. Hum. Genet.* 80 (2007) 1–11.
- [14] D.L. Stone, A. Slavotinek, G.G. Bouffard, S. Banerjee-Basu, A.D. Baxevanis, M. Barr, L.G. Biesecker, Mutation of a gene encoding a putative chaperonin causes McKusick-Kaufman syndrome, *Nat. Genet.* 25 (1) (2000) 79–82.
- [15] N.A. Zaghoul, N. Katsanis, Mechanistic insights into Bardet-Biedl syndrome, a model ciliopathy, *J. Clin. Invest.* 119 (3) (2009) 428–437.

## 2.2. Le gène *SDCCAG8/BBS16* est associé à une absence de polydactylie, une atteinte rénale sévère et précoce et une atteinte respiratoire

Après l'identification de *SDCCAG8* en tant que gène BBS, j'ai poursuivi l'étude des patients sur le versant clinique.

Dans la publication initiale de Otto *et al.*, les patients mutés dans ce gène étaient décrits comme présentant un SLS possiblement avec des signes du spectre BBS. De ce fait, nous avons approfondi la description des signes cliniques de nos patients inclus dans cette étude pour prouver qu'ils présentaient bien un BBS et que *SDCCAG8* était un gène BBS.

Nous avons 5 familles (soit 12 patients) présentant un phénotype BBS (3 de notre laboratoire et 2 de la cohorte du Dr Nicholas Katsanis) décrits dans la publication de Otto *et al.* qui comptaient en plus de ces 5 familles, 6 familles SLS.

Tous les patients BBS présentaient une rétinopathie pigmentaire et une insuffisance rénale précoce et sévère (insuffisance rénale terminale entre 5 et 23 ans), comme dans le SLS, mais également des troubles des apprentissages pour une grande majorité d'entre eux (10/12), signe majeur du BBS, et une atteinte ORL (infections, surdité) et respiratoire (asthme, infections, voire insuffisance respiratoire ou dilatation des bronches pour les cas les plus sévères) pour les patients de la cohorte française (données non connues pour les autres patients), signes mineurs du BBS. De plus, 8 patients présentaient une obésité, 2 garçons un hypogonadisme et 1 un diabète de type 2. Aucun d'entre eux n'avait de polydactylie, signe majeur de BBS, ni d'autres anomalies des extrémités décrites dans le BBS telles que la brachydactylie ou la syndactylie (description clinique détaillée en **Annexe 1**).

Au total ces patients présentent un syndrome de Bardet-Biedl respectant les critères de Beales avec 4 critères majeurs et 2 critères mineurs (**Table 5**).

Familles	I.2					II.22		II.30	AR37			F1063	<b>Total</b>	Beales et al.		
Individus	IV.3	IV.4	IV.9	IV.13	IV.16	II.1	II.2	II.1	02	05	07	-				
Sexe	M	M	F	F	M	M	F	F	M	M	F	ND				
<b>Critères majeurs de Beales</b>																
Rétinopathie pigmentaire	+	+	+	+	+	+	+	+	+	+	+	+	+	12/12	100%	93%
<b>Polydactylie</b>	-	-	-	-	-	-	-	-	-	-	-	-	-	<b>0/12</b>	<b>0%</b>	<b>69%</b>
Obésité	-	+	+	+	-	+	+	+	+	+	+	+	+	10/12	83%	72%
<b>Anomalies rénales</b>	<b>+</b>	<b>+</b>	<b>+</b>	<b>+</b>	<b>+</b>	<b>+</b>	<b>+</b>	<b>+</b>	<b>+</b>	<b>+</b>	<b>+</b>	<b>+</b>	<b>+</b>	<b>12/12</b>	<b>100%</b>	<b>5%</b>
Hypogonadisme (hommes)	ND	+	NA	NA	ND	+	NA	NA	ND	+	NA	ND	ND	3/6	50%	89%
Troubles des apprentissages	-	+	+	+	+	+	+	+	+	-	-	+	+	9/12	75%	62%
<b>Autres signes cliniques</b>																
Atteinte respiratoire : asthme, infections	+	+	+	+	+	+	+	+	+	ND	ND	ND	ND	8/12	67%	25%
Atteinte ORL : infections, surdité de transmission	+	+	+	+	+	+	+	+	+	ND	ND	ND	ND	8/12	67%	21%

M : masculin ; F : féminin ; ND : non déterminé ; NA : non approprié

**Table 5:** Description et fréquence des signes cliniques présentés par les patients BBS mutés dans *SDCCAG8*

Nos patients présentant tous une insuffisance rénale précoce et sévère, une absence de polydactylie, nous avons réalisé des études statistiques pour savoir si cette association était significative.

En raison du nombre modeste de patients mutés dans *SDCCAG8/BBS16*, nous avons comparé la fréquence de l'atteinte rénale et celle de la polydactylie chez les patients *SDCCAG8* vs une cohorte de patients BBS mutés dans d'autres gènes (que nous nommerons patients non-*SDCCAG8*). Nous avons également comparé la concordance de ces signes cliniques dans les fratries entre les familles *SDCCAG8* et les familles non-*SDCCAG8*. Enfin, nous avons comparé la fréquence de l'association de ces deux signes chez les patients *SDCCAG8* vs les patients non-*SDCCAG8*.

- Fréquence de l'atteinte rénale ou de la polydactylie

Dans la cohorte française, tous les patients *SDCCAG8* ont une atteinte rénale précoce et sévère (8/8) et une absence de polydactylie (8/8) alors que parmi 36 patients non-*SDCCAG8* de la cohorte, seuls 18 présentent une insuffisance rénale sévère (18/36) et parmi eux 15 ont une polydactylie (15/18).

Dans la cohorte américaine, tous les patients SDCCAG8 ont une insuffisance rénale (4/4), alors que seuls 12 patients d'une cohorte de 92 patients non-SDCCAG8 en ont une (12/92), ce qui est statistiquement significatif (test de Fischer :  $p < 0,0005$ ).

Si l'on prend les deux cohortes, la différence de phénotype entre les patients SDCCAG8 et les patients non-SDCCAG8 est significative tant pour l'insuffisance rénale ( $p < 0,0089$ ) que pour l'absence de polydactylie ( $p < 0,0042$ ).

- Concordance clinique dans les fratries

Dans la cohorte américaine, la concordance de l'atteinte rénale dans les fratries est complète pour les familles SDCCAG8 (3/3) mais retrouvée seulement chez 2 familles non-SDCCAG8 sur 97, ce qui constitue une différence significative ( $p < 0,0011$ ).

- Fréquence de l'association insuffisance rénale et polydactylie

Dans la cohorte française, seuls 3 patients non-SDCCAG8 sur 36 présentaient l'association d'une insuffisance rénale avec une absence de polydactylie, alors que tous les patients SDCCAG8 présentent cette association ( $p < 0,0001$ ).

Dans la cohorte américaine, 4 patients non-SDCCAG8 sur 92 présentaient cette association ( $p < 0,00002$ ) et aucune fratrie non-SDCCAG8 sur 37 ( $p < 0,0001$ ).

Dans la cohorte française, l'association de l'insuffisance rénale à l'absence de polydactylie chez tous les patients SDCCAG8 comparée au reste de la cohorte BBS est aussi statistiquement significative ( $p < 0,000004$ ).

A partir de cette constatation, nous avons repris l'ensemble des mutations décrites dans le gène *SDCCAG8* pour rechercher une relation entre le type de mutation et le phénotype SLS ou BBS. En dehors du fait que les patients BBS sont principalement mutés dans l'exon 7 (4 mutations sur 7), on ne retrouve pas de corrélation génotype-phénotype évidente. Toutes les mutations décrites sont des mutations délétères (non sens, frame-shifts, splice) et privées (identifiées dans une seule famille). Les mutations sont réparties sur l'ensemble du gène pour les patients SLS comme BBS et des mutations ont été identifiées dans le même exon pour les deux pathologies (exon 12).

Pour ce manuscrit, j'ai repris l'ensemble des données cliniques des patients avec des mutations dans *SDCCAG8*. J'ai démontré que ces patients présentaient bien des signes cliniques

compatibles avec un diagnostic de BBS mais qu'ils présentaient également des signes mineurs de BBS de façon plus fréquente que dans le reste de la cohorte du Laboratoire. J'ai participé aux études statistiques ayant permis de montrer une association significative entre les mutations de *SDCCAG8* et la présence d'une insuffisance rénale précoce et sévère et l'absence de polydactylie chez les patients. J'ai repris les données moléculaires des mutations identifiées dans *SDCCAG8* rapportées à ce jour dans la littérature chez des patients BBS et des patients SLS mais cette analyse n'a pas permis de mettre en évidence de corrélation génotype-phénotype. Enfin, j'ai rédigé le manuscrit.



## Mutations in *SDCCAG8/NPHP10* Cause Bardet-Biedl Syndrome and Are Associated with Penetrant Renal Disease and Absent Polydactyly

E. Schaefer<sup>a</sup> A. Zaloszcyc<sup>a</sup> J. Lauer<sup>a</sup> M. Durand<sup>a</sup> F. Stutzmann<sup>a</sup> Y. Perdomo-Trujillo<sup>b</sup>  
C. Redin<sup>c</sup> V. Bennouna Greene<sup>a</sup> A. Toutain<sup>d</sup> L. Perrin<sup>e</sup> M. Gérard<sup>e</sup> S. Caillard<sup>f</sup> X. Bei<sup>g</sup>  
R.A. Lewis<sup>h</sup> D. Christmann<sup>i</sup> J. Letsch<sup>b</sup> M. Kribs<sup>j</sup> C. Mutter<sup>k</sup> J. Muller<sup>c,l</sup> C. Stoetzel<sup>a</sup>  
M. Fischbach<sup>m</sup> V. Marion<sup>a</sup> N. Katsanis<sup>g</sup> H. Dollfus<sup>a,b</sup>

<sup>a</sup>Laboratoire de Génétique Médicale EA 3949, Equipe Avenir-Inserm, Faculté de Médecine de Strasbourg, Université de Strasbourg, <sup>b</sup>Centre de Référence pour les Affections Rares en Génétique Ophtalmologique (CARGO), Hôpitaux Universitaires de Strasbourg, Strasbourg, <sup>c</sup>Institut de Génétique et de Biologie Moléculaire et Cellulaire, Département de Neurobiologie et Génétique, Laboratoire de Bioinformatique et Génomique Intégratives, Illkirch-Graffenstaden, <sup>d</sup>Service de Génétique, Hôpitaux Universitaires de Tours, Tours, <sup>e</sup>Département de Génétique, Assistance Publique Hôpitaux de Paris – CHU Robert Debré, Paris, et <sup>f</sup>Service de Néphrologie, Dialyse et Transplantation Rénale, Hôpitaux Universitaires de Strasbourg, Strasbourg, France; <sup>g</sup>Center for Human Disease Modeling, Duke University Medical Center, Durham, N.C., and <sup>h</sup>Department of Ophthalmology, Baylor College of Medicine, Houston, Tex., USA; <sup>i</sup>Service de Radiologie 2, Hôpitaux Universitaires de Strasbourg, Strasbourg, <sup>j</sup>Service de Néphrologie et d'Hémodialyse, Centre Hospitalier Régional, Haguenau, <sup>k</sup>Centre d'Investigation Clinique des Hôpitaux Universitaires de Strasbourg, <sup>l</sup>Laboratoire de Diagnostic Génétique, Nouvel Hôpital Civil, et <sup>m</sup>Service de Pédiatrie 1, Hôpitaux Universitaires de Strasbourg, Strasbourg, France

### Key Words

Bardet-Biedl · Ciliopathy · Nephronophthisis · Polydactyly · *SDCCAG8*

### Abstract

The ciliopathies are an expanding group of disorders caused by mutations in genes implicated in the biogenesis and function of primary cilia. Bardet-Biedl syndrome (BBS) is a model ciliopathy characterized by progressive retinal degeneration, obesity, polydactyly, cognitive impairment, kidney anomalies and hypogonadism. Mutations in *SDCCAG8* (*NPHP10*) were described recently in patients with nephronophthisis and retinal degeneration (Senior-Loken syndrome; SLS). Given the phenotypic and genetic overlap between known ciliopathy genes, we hypothesized that mutations in *SDCCAG8* might also contribute alleles to more

severe, multisystemic ciliopathies. We performed genetic and phenotypic analyses of 2 independent BBS cohorts. Subsequent to mutation screening, we made a detailed phenotypic analysis of 5 families mutated for *SDCCAG8* (3 homozygous and 2 compound heterozygous mutations) and conducted statistical analyses across both cohorts to examine possible phenotype-genotype correlations with mutations at this locus. All patients with mutations in *SDCCAG8* fulfilled the diagnostic criteria for BBS (retinal degeneration, obesity, cognitive defects, renal failure, hypogonadism). Interestingly, none of the patients with primary *SDCCAG8* mutations had polydactyly, a frequent but not obligatory BBS feature. In contrast, the same patients displayed early-onset renal failure, obesity, as well as recurrent pulmonary and ENT in-

E.S. and A.Z. contributed equally to this work.

### KARGER

Fax +41 61 306 12 34  
E-Mail [karger@karger.ch](mailto:karger@karger.ch)  
[www.karger.com](http://www.karger.com)

© 2011 S. Karger AG, Basel

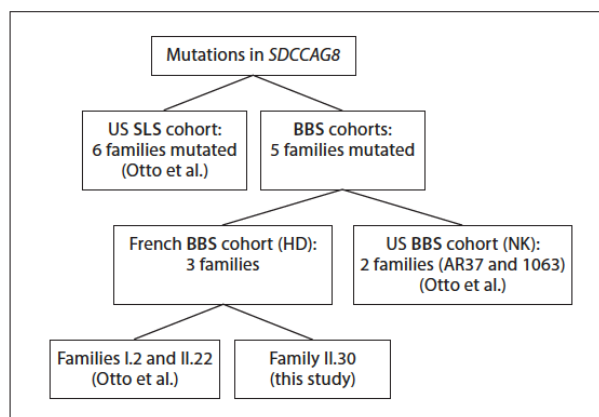
Accessible online at:  
[www.karger.com/msy](http://www.karger.com/msy)

Prof. Helene Dollfus  
Laboratoire de Génétique Médicale EA 3949 Inserm Avenir  
Université de Strasbourg, Hôpitaux Universitaires de Strasbourg  
11 rue Humann, FR–67085 Strasbourg Cedex (France)  
Tel. +33 3 88 12 81 20, E-Mail [hdollfus@unistra.fr](mailto:hdollfus@unistra.fr)

fections. Comparison of the phenotypes of these families with our entire BBS cohort indicated that renal impairment and absent polydactyly correlated significantly with causal *SDCCAG8* mutations. Thus, *SDCCAG8* mutations are sufficient to cause BBS in 1–2% of our combined cohorts, and define this gene as the sixteenth BBS locus (*BBS16*). The absence of polydactyly and the concomitant, apparently fully penetrant association with early kidney failure represents the first significant genotype-phenotype correlation in BBS that potentially represents an indicator for phenotype-driven priority screening and informs specific patient management.

Copyright © 2011 S. Karger AG, Basel

The ciliopathies represent a diverse group of clinically distinct but phenotypically overlapping disorders caused by mutations in genes involved in the biogenesis or maintenance of the primary cilium, a sensory organelle found in most mammalian cells [Gerdes et al., 2009]. The phenotypic range of ciliopathies encompasses both single-organ disorders as well as broad syndromic conditions, and their range of onset likewise varies from prenatally to early childhood. To date, mutations in >30 genes have been reported to be involved in this spectrum of diseases [Badano et al., 2006]. The ciliopathies are also characterized by a high degree of genetic heterogeneity, with little evidence of genotype-phenotype correlations. For example, mutations in 11 genes have been shown to be genetically necessary to cause nephronophthisis (NPHP, or, when present in conjunction with retinal degeneration, Senior-Loken syndrome, SLS), while 15 causal genes have been identified in Bardet-Biedl syndrome (BBS) [Gascue et al., 2011]. BBS is a model ciliopathy exhibiting characteristic phenotypic pleiotropy, illustrated by 5 major features: retinitis pigmentosa (RP), obesity, polydactyly, urogenital abnormalities, and cognitive impairment [Beales et al., 1999]. BBS genes have been identified through various strategies ranging from traditional positional cloning, in some instances associated with comparative genomics [Katsanis et al., 2000; Slavotinek et al., 2000; Mykytyn et al., 2001, 2002; Nishimura et al., 2001, 2005; Chiang et al., 2004, 2006; Li et al., 2004; Stoetzel et al., 2006, 2007], to homology-based approaches [Ansley et al., 2003; Badano et al., 2003; Fan et al., 2004], evaluation of functional candidates [Kim et al., 2010] and overlap with other clinically distinct ciliopathies [Leitch et al., 2008]. The latest reported retinorenal ciliopathy gene, *SDCCAG8*, was identified by implementing an exon capture approach and homozygosity mapping with subsequent dedicated sequencing in phenotypically diverse cohorts that included patients with



**Fig. 1.** Representation of families reported with mutations in *SDCCAG8* (H.D.: Helene Dollfus; N.K.: Nicholas Katsanis).

NPHP, including the associated SLS phenotype, as well as patients with phenotypes consistent with BBS [Otto et al., 2010]. We describe herein the genetic and phenotypic analysis of BBS patients from 2 large independent BBS cohorts (fig. 1). Overall, we identified 5 families fulfilling the diagnostic criteria for BBS and carrying causal mutations in *SDCCAG8*. We provide evidence that mutations in this locus are sufficient to cause this disorder, rendering *SDCCAG8/NPHP10* the sixteenth BBS gene (*BBS16*) and expanding the notion that mutations in some ciliary genes can drive the development of diverse clinical phenotypes [Zaghloul and Katsanis, 2009]. Moreover, we show that in each cohort, causal *SDCCAG8* mutations lead to absent polydactyly and fully penetrant renal disease, providing the first significant genotype-phenotype correlation and potentially offering predictive value for clinical genetic testing for any of the known BBS loci.

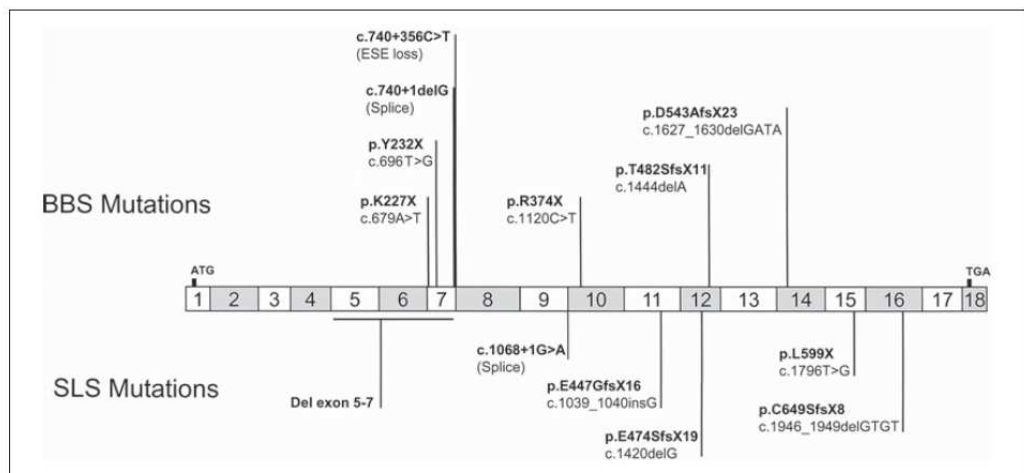
## Patients and Methods

### Patients and Related Phenotype

The patients analyzed in this study came from 2 independent BBS cohorts, 1 investigated in France (H.D.) and 1 in the United States (N.K.). Inclusion criteria have been defined elsewhere [Beales et al., 1999]. Informed consent was obtained from all participants in the study, in accord with the tenets of the Declaration of Helsinki.

The French BBS cohort includes more than 400 BBS families collected since 2002. Twenty of them with no apparent mutation in *BBS1–BBS14* were selected for a first screen by SNP array analysis because of consanguinity and/or because of the number of affected individuals. After the identification of mutations in





**Fig. 2.** Mutations reported in *SDCCAG8* to date. Mutations described in BBS patients are represented above the gene and mutations identified in SLS patients below. ESE = Exonic splicing enhancer.

*SDCCAG8* in 3 families (I.2, II.22 and II.30), a second series of 40 patients, comprising mostly sporadic cases, was tested.

For the US BBS cohort, a series of 94 unrelated patients with BBS was tested irrespective of the presence of mutations at other loci.

#### *Homozygosity Mapping (French Cohort)*

Homozygosity mapping results for families I.2 and II.22 have been described elsewhere [Otto et al., 2010]. Family II.30, reported here for the first time, was genotyped with the Affymetrix GeneChip Human Mapping 250K Nsp Array (Affymetrix, Santa Clara, Calif., USA). Sample processing and labeling were conducted according to the manufacturer's instructions. Genotypes were called with Genotyping Console (GTC v4.0, Affymetrix).

#### *Sequencing*

Genomic DNA was extracted from blood samples according to the manufacturer's protocol (Flexigene DNA kit, Qiagen). PCR amplification was performed with 50 ng of genomic DNA template. The primers were designed with Primer 3 (<http://frodo.wi.mit.edu/primer3>); detailed protocols and primers are available on request. Bidirectional sequencing of purified PCR products was performed by the GATC Sequencing Facilities (<http://www.gatc-biotech.com/en/about-us/gatc.html>) or in-house on an ABI3730 Sequencer (Applied Biosystems, Santa Clara, Calif., USA).

## Results

#### *Homozygosity Mapping (French Cohort)*

Results for families I.2 and II.22 have been reported previously [Otto et al., 2010]. In the consanguineous family II.30, we identified large homozygosity segments in-

cluding 4 regions that contain known ciliopathy genes (*NPHP2/INVS*, *NPHP6/CEP290*, *MKS1*, and *BBS4*). However, we found no mutations by direct sequencing of each locus. *SDCCAG8* was located in one of the smaller homozygosity regions (1.4 Mb) and, given its candidacy, we sequenced its coding regions. We identified a homozygous nonsense mutation in exon 10 (p.R374X, c.1120C>T) (fig. 2) that was absent from 192 ethnically-matched controls and segregated with the disorder under an autosomal recessive mode of inheritance.

#### *Phenotype and Genotype*

Family II.30 represents the fifth BBS family with mutations in *SDCCAG8*, in addition to the 6 reported SLS families [Otto et al., 2010] (fig. 1). The genotypic and phenotypic data for each family are summarized in table 1.

The first family, I.2, is a Gypsy consanguineous kinship with 5 affected members found in 2 related sibships. Affected sibs harbored a homozygous deep intronic mutation (c.740+356C>T) in intron 7 that was predicted to lead to the loss of an exonic splicing enhancer site, a prediction confirmed by cDNA sequencing [Zhang et al., 2005; Otto et al., 2010] (fig. 2). Although this family is classified as classic BBS, they were recruited initially because of the acute manifestation of chronic renal failure that was coupled to a variety of respiratory defects: patient I.2.21 was dialyzed between the age of 22 and 25 years, at which point the patient underwent a renal transplantation. Moreover, this patient developed subsequent-

**Table 1.** Main clinical manifestations and mutations in *SDCCAG8* for the patients reported in this study

	Family																							
	I.2				II.22				II.30		AR37		1063											
Parental consanguinity	yes				yes				yes		no		no											
Ethnic origin	Gypsy				Europe				Turkish		North European		India											
Individual	I.2.21	I.2.22	I.2.23	I.2.24	I.2.25	II.22.21	II.22.22			AR37-02	AR37-05	AR37-07												
Gender	M	F	F	M	M	M	F	F		M	M	F	ND											
Age, years	37	22	14	8	31	19	15	6		27	22	11	ND											
Obesity (BMI)	-	+	(38)	+	(34)	-	+	(54)	+	(41)	+	(31)	+	(22)	+	(31)	+	(30)	+	(28)	+			
Cone-rod dystrophy (age)	+	(29)	+	(13)	+	(10)	+	(6)	+	(31)	+	(13)	+	(9)	+	(5)	+	(13)	+	(11)	+			
Chronic renal failure (age)	+	(22)	+	(13)	+	(10)	+	(6)	+	(31)	+	(13)	+	(13)	+	(5)	+	(28)	+	(22)	+	(?)	ND	
Polydactyly	-	-	-	-	-	-	-	-	-	-	-	-	-	-	-	-	-	-	-	-	-	-		
Hypogonadism/hypogenitalism	ND	ND	ND	ND	+	+	+	+	+	+	+	+	+	+	+	+	+	+	+	+	+	+	ND	
Developmental delay	ND	+	+	+	+	+	+	+	+	+	+	+	+	+	+	+	+	+	+	+	+	+	+	
Conductive hearing loss/ recurrent otitis	+	+	+	+	+	+	+	+	+	+	+	+	+	+	+	+	+	+	+	+	+	+	+	ND
Respiratory infection	+	+	+	+	+	+	+	+	+	+	+	+	+	+	+	+	+	+	+	+	+	+	+	ND
Respiratory failure	+	+	-	-	ND	ND	ND	ND	ND	ND	ND	ND	ND	ND	ND	ND	ND	ND	ND	ND	ND	ND	ND	ND
Asthma	+	+	+	+	+	+	+	+	+	+	+	+	+	+	+	+	+	+	+	+	+	+	+	ND
Mutation	c.740+356C>T/c.740+356C>T					c.679A>T/c.679A>T			c.1120C>T/ c.1120C>T		c.696T>G/c.740+1delG		c.1444delA/ c.1627_1630 delGATA											
Location of mutation	intron 7					exon 7			exon 10		exon 7		exon 12/14											
Protein modification	loss of ESE site (aberrant ins IVS7)					p.K227X/p.K227X			p.R374X/ p.R374X		p.Y232X/splice		p.T482SfsX11/ p.D543AfsX23											
Familial segregation	yes					father htz/ mother ND			father htz/ mother htz		ND		ND											

BMI = Body mass index; c = coding DNA; del = deletion; ESE = exonic splicing enhancer; fs = frameshift; htz = heterozygous; IVS = intervening sequence; ND = not determined; p = protein.

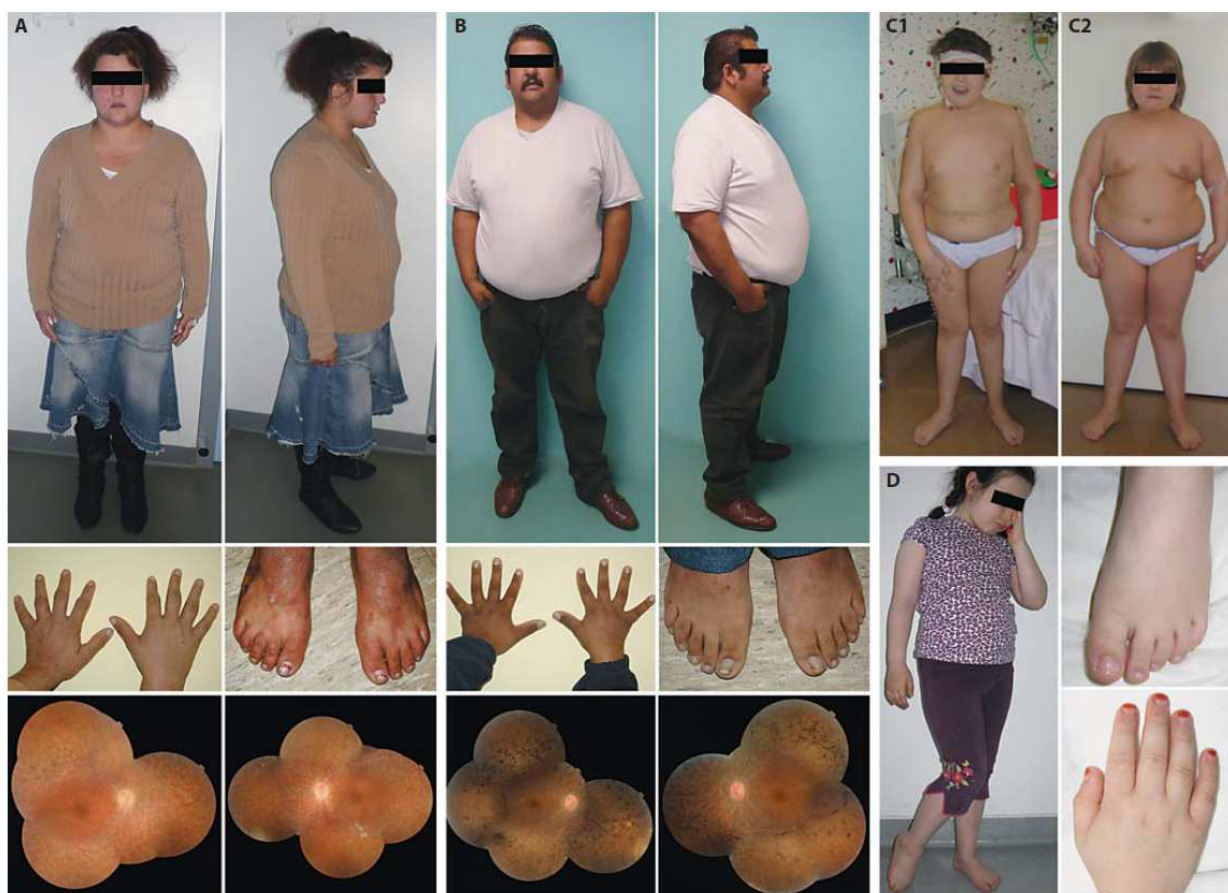ly respiratory infections, bronchiectasis, and obstructive chronic respiratory failure, a combination of features seen uncommonly in BBS.

BBS was diagnosed 2 years later as RP was established both for him and his 13-year-old sister (I.2.22) (fig. 3A, fundus). In addition to RP, she exhibited obesity (BMI: 38 kg/m<sup>2</sup>) (fig. 3A, whole body), mental retardation, and moderate deafness due to recurrent otitis. Renal failure was diagnosed and required dialysis and later transplantation. Like her brother, she presented early with regular respiratory infections and she developed bronchiectasis of the medium lobus and chronic obstructive respiratory failure. Although anosmia has been demonstrated in some 50% of BBS patients [Kulaga et al., 2004], she was normosmic, while a nasal biopsy showed ciliary normal beating.

The third affected sib (patient I.2.23) was regularly admitted to hospital since birth because of respiratory infections and delayed cognitive skills. The recurrent respi-

ratory and ENT infections led to a chronic obstructive broncho-pneumopathy and to moderate conductive hearing loss. A CT scan revealed bronchiectasis. Immune deficiency, cystic fibrosis and allergy were excluded and a nasal biopsy showed normal motile cilia. An abdominal ultrasound showed hyperechogenic kidneys at 1 year of life; at age 9, kidneys were consistently hyperechogenic, with enlarged cortex and abnormal cortico-medullary differentiation. Renal scintigraphy showed mildly impaired renal function. RP was subsequently diagnosed, fulfilling the diagnostic criteria for BBS. One year later, the patient suffered from terminal renal failure and the ultrasound showed bilateral renal hypotrophy (55 × 23 mm) that required dialysis and renal transplantation 3 years later. Consistent with BBS, the patient became progressively obese (BMI: 34 kg/m<sup>2</sup>). She was evaluated on the cognitive level by the Wechsler Intelligence Scale for Children® (WISC®-IV) and showed moderate cognitive impairment and mental retardation (data not shown).





**Fig. 3. A, B** Photographs of patients I.2.22 (**A**) and I.2.25 (**B**) showing the obesity (photograph from head to toe), normal extremities and retinitis pigmentosa (lower fundus photographs), respectively. **C** Photographs of patients II.22.21 (**C1**) and II.22.22 (**C2**) showing obesity with genu valgum orthopedic complications. **D** Photographs of patient II.30 showing excess of weight and normal extremities.

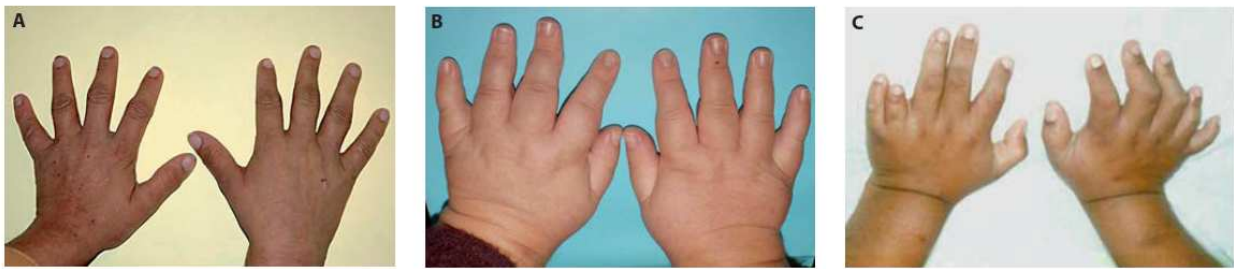Her brother (patient I.2.24) was diagnosed with terminal renal failure requiring dialysis at 6 years of age. An ultrasound revealed small kidneys (60 × 24 mm) with a complete undifferentiated parenchyma. Ophthalmic examination identified RP. Mental retardation was also diagnosed. Similar to the other affected members of this family, the patient was also treated regularly for bronchial and pulmonary infections and recurrent otitis with moderate conductive hearing loss.

Patient I.2.25 was the eldest at the time of BBS diagnosis. In fact, with the exception of several pulmonary infections and morbid obesity (BMI: 54 kg/m<sup>2</sup>) (fig. 3B, whole body), the patient had no other complaint. At the age of 31 years, he presented with acute respiratory dis-

tress and edema of the lower limbs. Terminal renal failure was diagnosed and required dialysis. The ultrasound showed atrophic kidneys (100 mm of maximum height) with a thin cortex and a bad cortico-medullary differentiation. The diagnosis of RP was made at the same age, although the patient, with mild cognitive impairment, had not noticed that his visual fields were tubular (fig. 3B, fundus).

The combination of our clinical examination secured a diagnosis of BBS for this family. All affected sibs met the criteria for BBS although they all lacked polydactyly, one of the features of BBS that, in some populations, is present in >60% of patients [Beales et al., 1999] (fig. 3A, B, hands and feet; fig. 4).





**Fig. 4.** Photographs showing different types of extremities found in Bardet-Biedl syndrome. **A** Normal extremities for an *SDCCAG8* mutated patient. **B** Typical brachydactyly found in BBS (here: *BBS10*-mutated patient) [Stoetzel et al., 2006]. **C** Typical polydactyly found in BBS (here: *BBS12*-mutated patient) [Stoetzel et al., 2007].

The second family II.22 is a French consanguineous family. The affected sibs carried a homozygous nonsense mutation (p.K227X, c.679A>T) in exon 7 of *SDCCAG8* [Otto et al., 2010] (fig. 2). Terminal renal failure was diagnosed for patient II.22.21 at 13 years of age. The kidney ultrasound was normal, except for several small cysts. Dialysis began immediately and he received a renal transplantation. The clinical association of renal disease with obesity (BMI: 28 kg/m<sup>2</sup>; +5 SD) (fig. 3C1) and cognitive impairment led to a suspected diagnosis of BBS, despite the lack of polydactyly. This patient also had asthma and recurrent ENT infections with adenoidectomy and myringotomy at age 2. Follow-up showed a significant increase of obesity, with a BMI of 40 kg/m<sup>2</sup> at adult age. His 9-year-old sister II.22.22 had no polydactyly but obesity with a BMI of 31 kg/m<sup>2</sup> (+10 SD) (fig. 3C2), cognitive impairment and respiratory/ENT manifestations. For both of them, an extensive medical investigation also revealed RP, hypogonadism (unilateral cryptorchism, small penis and testicles for the boy and labia minora hypoplasia for the girl), substantiating the BBS diagnosis. The ultrasound of patient II.22.22 showed kidneys of normal size but with bilateral cortico-medullary dedifferentiation. Follow-up detected progressive renal deterioration requiring dialysis, followed by subsequent transplantation.

The family II.30 proband is a sporadic case of consanguineous Turkish lineage, carrying a homozygous nonsense mutation (p.R374X, c.1120C>T) in *SDCCAG8* (identified in this study; fig. 2). Since the age of 1 month, she presented recurrent respiratory infections and bronchiolitis, leading to the diagnosis of infantile asthma. She also presented recurrent ENT infections and benefited from adenoidectomy and myringotomy. Moreover, she developed early-onset obesity (from month 6) and weighed 27.6 kg for a height of 111 cm at the age of 4 (BMI:

22.4 kg/m<sup>2</sup>; +6 SD) (fig. 3D, whole body). At 5 years of age, she was hospitalized for general deterioration related to terminal renal failure. She was dialyzed and received a renal transplant a few months later. The histological renal evaluation suggested nephronophthisis. RP was diagnosed on the ERG, although the ocular fundus was unremarkable. Although an initial diagnosis of SLS was consistent with her findings (with obesity possibly being coincidental), she also had mild mental retardation and speech delay, which, in spite of the absence of polydactyly (fig. 3D, hand and feet), suggested BBS. She is, to date, the youngest patient affected in our cohort.

The sequencing of 96 unrelated patients of the US cohort led to the identification of 2 families with mutations in *SDCCAG8*. Family AR37 is a non-consanguineous family of North-European descent with 3 affected sibs and 3 unaffected sibs. Affected sibs harbored 2 compound mutations in exon 7: a nonsense mutation (p.Y232X, c.696T>G) and a splice site mutation (c.740+1delG) [Otto et al., 2010] (fig. 2).

The 3 sibs were obese, with a BMI of 28 kg/m<sup>2</sup> (+5 SD) for the youngest (AR37-07; 11 years old), 30 kg/m<sup>2</sup> for the second (AR37-05; 22 years old) and 31 kg/m<sup>2</sup> for the eldest (AR37-02; 27 years old). All of them had RP, diagnosed at 13 and 11 years old for AR37-05 and AR37-07, respectively (data on first diagnosis are not available for AR37-02). Similar to the patients in the French cohort, patients AR37-02 and -05 had terminal renal failure diagnosed at 28 and 22 years, respectively. The renal ultrasound of patient AR37-07 at 12 years showed early renal disease; the kidney biopsy revealed tubular and glomerular disease with persistent fetal glomeruli, prompting rigorous kidney follow-up. Notably, again reminiscent of the patients with *SDCCAG8* mutations in the French cohort, none of the 3 affected sibs had polydactyly. One patient



had hypogonadism (AR37-05) and one had cognitive impairment (AR37-07).

Finally, 2 heterozygous deletions causing frameshifts and inducing a premature stop codon were identified in exon 12 (p.T482SfsX11, c.1444delA) and in exon 14 (p.D543AfsX23, c.1627\_1630delGATA) in a sporadic case born from Indian non-consanguineous parents (F1063) [Otto et al., 2010] (fig. 2). This boy presented terminal renal failure in childhood, RP, and developmental delay, but no polydactyly. No more clinical data are available as the family is no longer accessible for follow-up studies.

#### *First Evidence for Gene-Specific Phenotypes in BBS Patients*

Despite the documented clinical variability of BBS, we were intrigued by the consistent presence of renal disease with a concomitant absence of polydactyly in all BBS patients in which *SDCCAG8* mutations were sufficient to explain the disorder. We therefore wondered whether this pattern was significant in our cohorts. Because the number of *SDCCAG8*-positive patients is modest, we compared: (a) the frequency of the single occurrence of either renal disease or polydactyly in *SDCCAG8* patients versus our cohorts; (b) the recurrence of these phenotypes in sib pairs with or without *SDCCAG8* mutations, and (c) the frequency of the combined occurrence of renal failure along with absence of polydactyly in *SDCCAG8* patients versus the cohorts.

In the French cohort, the 8 *SDCCAG8*-positive BBS patients all shared the same phenotype: renal failure (8/8), but no polydactyly (8/8), whereas in the 36 *SDCCAG8*-negative BBS patients only 18/36 had renal failure, and 15 of them (15/18) showed polydactyly. In the US cohort, we found a low incidence of renal disease: 12/92 *SDCCAG8*-negative patients had renal disease versus 4/4 *SDCCAG8*-positive, a significant difference (Fisher's exact test:  $p < 0.0005$ ). These data reveal a significant difference of phenotype between *SDCCAG8*-positive patients and the rest of the BBS cohorts, at both levels of renal failure feature ( $p < 0.0089$ ) or absence of polydactyly ( $p < 0.0042$ ).

Consistent with the above data, in the US cohort the intrafamilial recurrence of renal disease was absolute in our 3 *SDCCAG8*-positive sib pairs, but true only in 2/37 negative sib pairs, an observation that was also significant ( $p < 0.0011$ ) and which strengthened the hypothesis of renal disease recurrence being higher in *SDCCAG8*-positive sib pairs than in negative ones.

Finally, when we asked for the co-occurrence of renal disease and absence of polydactyly, we found an

even more striking (and significant) difference. Once again, in the French PHRC 2002 cohort we identified 3 out of the 36 *SDCCAG8*-negative patients without polydactyly and with renal impairment, whereas 100% of the *SDCCAG8* patients with renal failure had no polydactyly ( $p < 0.0001$ ). Identically, whereas all the US patients (and sib pairs) were fully concordant with these phenotypes, we only found 4/92 *SDCCAG8*-negative patients with renal disease and no polydactyly ( $p < 0.00002$ ) and 0/37 sib pairs ( $p < 0.0001$ ). The data for both cohorts only show a significant absence of polydactyly in renal affected *SDCCAG8* patients as compared to renal affected *SDCCAG8*-negative patients. In the French cohort, the co-occurrence of renal failure and absence of polydactyly in all *SDCCAG8* patients versus the rest of the BBS cohorts was also found to be significant ( $p < 0.000004$ ).

#### **Discussion**

The ciliopathies represent useful models to study the architecture of human genetic disease, especially with regard to the mechanistic underpinnings of genetic heterogeneity and the molecular basis of phenotypic variability. Some exceptions notwithstanding, allelism at single ciliopathy loci is insufficient to explain phenotypic differences, an observation attributed in part to the concept of the variable activity of *trans*-acting modifiers within the biological system: the primary cilium [Khanna et al., 2009; Zaghoul and Katsanis, 2010; Davis et al., 2011]. For example, loss-of-function mutations in the pan-ciliopathy locus *CEP290* can cause isolated nephronophthisis (*NPHP6* [Sayer et al., 2006]), SLS (*SLSN6* [Sayer et al., 2006]), Leber congenital amaurosis (*LCA10* [den Hollander et al., 2006]), BBS (*BBS14* [Leitch et al., 2008]), Joubert syndrome (*JBTS5* [Sayer et al., 2006]) and Meckel-Gruber syndrome (*MKS4* [Baala et al., 2007]), with no evidence for single locus genotype-phenotype correlations.

The data emerging from the novel ciliopathy gene *SDCCAG8* suggest similar phenotypic overlap. While Otto et al. [2010], focusing on a cohort of patients with retinal-kidney phenotypes, identified mutations in *SDCCAG8* primarily in patients with an SLS diagnosis, we identified independently mutations in the same transcript in BBS patients. Given the pattern of variation detected in *CEP290*, as well as in other ciliopathy loci, we predict that *SDCCAG8* is an attractive functional/genetic candidate for other related ciliopathies, most notably



Meckel-Gruber syndrome and Joubert syndrome. However, in contrast to significantly divergent phenotypes seen upon loss of function of other ciliopathy transcripts, all null alleles in *SDCCAG8* are concomitant with early renal failure and RP. In most cases in our present study, renal failure was the first symptom of the disease, was discovered at the terminal stage and typically predated the diagnosis of BBS. Notably, although renal impairment represents one of the primary features of BBS, its penetrance ranges from 5 to 82% [Beales et al., 1999; Imhoff et al., 2011]. In the cohort described by Beales et al. [1999], 6 patients (5%) presented chronic renal failure and 4 of them were children. Moreover, although all individuals from a series of 20 BBS patients in Newfoundland (mean age: 30 years) presented structural and/or functional renal abnormalities, only 3 (15%) experienced terminal renal failure [Harnett et al., 1988]. As such, it is unusual that both the large US and French BBS cohorts used in the present study show a statistically significant and apparently fully penetrant end stage kidney disease in *SDCCAG8* patients (100%) as opposed to a low incidence of kidney failure in the *SDCCAG8*-negative BBS patients (13 and 8%, respectively).

In addition to the renal phenotype, 10 of 12 *SDCCAG8*-BBS patients (83%) presented early-onset obesity. Interestingly, a recent meta-analysis of genome-wide association studies for early-onset obesity identified 3 polymorphisms in introns 6, 9 and 10 of *SDCCAG8* in strong pairwise linkage disequilibrium [Scherag et al., 2010]. This association of *SDCCAG8* variants with pediatric obesity prior to the discovery of its involvement in BBS mirrors that of *BBS2*, *BBS4* and *BBS6* with the association of their polymorphisms with childhood and late-onset obesity reported after their BBS-causing mutations [Benzinou et al., 2006]. Taken together, these findings suggest that (a) BBS- and other ciliopathy-causing genes might be strong candidates for sporadic, genetically complex obesity, and (b) that the underlying obesity mechanism of BBS might be relevant to a broader subset of complex obesity.

All patients in the French cohort also presented recurrent pulmonary and ENT infections in early childhood, symptoms also found in Alström syndrome (ALMS). However, the *SDCCAG8* phenotype can be readily distinguished from ALMS as dilated or restrictive cardiomyopathy, diabetes and sensorineural component were not present in any of our patients, while, at the same time, ALMS patients are not known to have cognitive impairment [Alström et al., 1959].

The most striking differential clinical feature in *SDCCAG8*-BBS patients was the absence of polydactyly,

one of the secondary features of BBS. Polydactyly is present in 58–74% of BBS patients [Bell, 1958; Green et al., 1989] and brachydactyly is often associated [Rudling et al., 1996]. In the French BBS cohort, polydactyly is significantly more common, with 98/110 patients with mutations in *BBS1–BBS12* having at least 1 extra digit, and at least 4 more families manifesting brachydactyly. This might represent a peculiarity of the genetic pool from which our patients are enrolled, or, more likely, might represent overly stringent criteria for securing a BBS diagnosis. Irrespective of the source of this difference, the high occurrence of polydactyly in the French cohort renders the absence of this phenotype from all *SDCCAG8*-BBS patients even more striking.

BBS, like most ciliopathies, is largely bereft of genotype-phenotype correlations. The only previously proposed correlation is the association of *BBS3* mutations with polydactyly of the 4 limbs [Sheffield et al., 1994] or of the lower limbs [Young et al., 1998]. However, this observation had not been supported by the description of additional patients mutated in *BBS3* presenting no polydactyly [Ghadami et al., 2000]. Therefore, our data potentially represent the first significant genotype-phenotype correlation in BBS. We suggest that in absence of polydactyly and brachydactyly in BBS patients *SDCCAG8* screening could be important after initial screening for recurrent BBS mutations [Muller et al., 2010], especially when such patients also present acute renal disease and recurrent respiratory/ENT infections. Moreover, the biological underpinning of these differences has the potential to apprehend the mechanism of the development and maintenance of several physiological systems.

#### Acknowledgements

We warmly thank the patients who accepted the publication of their clinical data. We thank in particular the French Bardet-Biedl support group (association Bardet-Biedl France). We also thank all medical contributors from genetic, pediatric, radiologic, biologic units as well as the CIC of Strasbourg University Hospital. We are grateful to the Centre National de Genotypage of Evry and the Affymetrix platform of IGBMC/Genopole de Strasbourg, especially Christelle Thibault and Violaine Alunni. The work of the French authors is funded by Retina France, UNADEV (Union Nationale des Aveugles et Déficiants Visuels), FORMICOEUR, PHRC (Programme Hospitalier pour la Recherche Clinique) program 2007 and the Agence Nationale pour la Recherche call for rare diseases 2009. This study was supported in parts by the National Institutes of Health grants R01HD04260 from the National Institute of Child Health and Development and R01DK072301 from the National Institute of Diabetes, Digestive and Kidney disorders (N.K.). N.K. is a Distinguished Brumley Professor.



## References

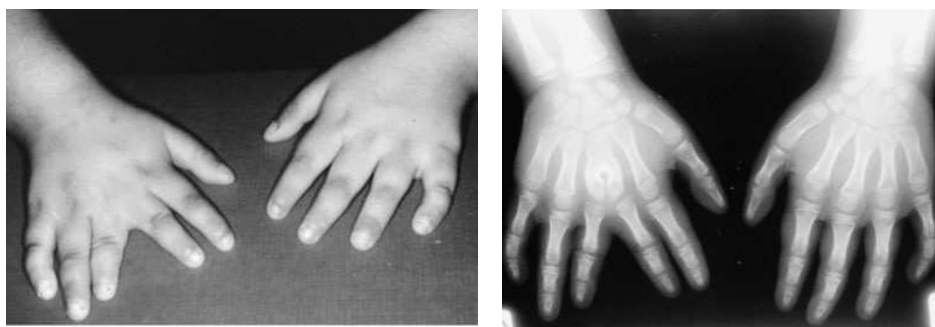- Alström CH, Hallgren B, Nilsson LB, Asander H: Retinal degeneration combined with obesity, diabetes mellitus and neurogenous deafness: a specific syndrome (not hitherto described) distinct from the Laurence-Moon-Bardet-Biedl syndrome: a clinical, endocrinological and genetic examination based on a large pedigree. *Acta Psychiatr Neurol Scand Suppl* 129:1–35 (1959).
- ▶ Ansley SJ, Badano JL, Blacque OE, Hill J, Hoskins BE, et al: Basal body dysfunction is a likely cause of pleiotropic Bardet-Biedl syndrome. *Nature* 425:628–633 (2003).
- ▶ Baala L, Audollent S, Martinovic J, Ozilou C, Babron MC, et al: Pleiotropic effects of *CEP290* (*NPHP6*) mutations extend to Meckel syndrome. *Am J Hum Genet* 81:170–179 (2007).
- ▶ Badano JL, Ansley SJ, Leitch CC, Lewis RA, Lupski JR, Katsanis N: Identification of a novel Bardet-Biedl syndrome protein, BBS7, that shares structural features with BBS1 and BBS2. *Am J Hum Genet* 72:650–658 (2003).
- ▶ Badano JL, Mitsuma N, Beales PL, Katsanis N: The ciliopathies: an emerging class of human genetic disorders. *Annu Rev Genomics Hum Genet* 7:125–148 (2006).
- ▶ Beales PL, Elcioglu N, Woolf AS, Parker D, Flintner FA: New criteria for improved diagnosis of Bardet-Biedl syndrome: results of a population survey. *J Med Genet* 36:437–446 (1999).
- Bell J: The Laurence-Moon syndrome; in Penrose LS (ed): *The Treasury of Human Inheritance*, pp 51–96 (Cambridge University Press, Cambridge 1958).
- ▶ Benzinou M, Walley A, Lobbens S, Charles MA, Jouret B, et al: Bardet-Biedl syndrome gene variants are associated with both childhood and adult common obesity in French Caucasians. *Diabetes* 55:2876–2882 (2006).
- ▶ Chiang AP, Nishimura D, Searby C, Elbedour K, Carmi R, et al: Comparative genomic analysis identifies an ADP-ribosylation factor-like gene as the cause of Bardet-Biedl syndrome (BBS3). *Am J Hum Genet* 75:475–484 (2004).
- ▶ Chiang AP, Beck JS, Yen HJ, Tayeh MK, Scheetz TE, et al: Homozygosity mapping with SNP arrays identifies *TRIM32*, an E3 ubiquitin ligase, as a Bardet-Biedl syndrome gene (*BBS11*). *Proc Natl Acad Sci USA* 103:6287–6292 (2006).
- ▶ Davis EE, Zhang Q, Liu Q, Diplas BH, Davey LM, et al: *TTC21B* contributes both causal and modifying alleles across the ciliopathy spectrum. *Nat Genet* 43:189–196 (2011).
- ▶ den Hollander AI, Koenekoop RK, Yzer S, Lopez I, Arends ML, et al: Mutations in the *CEP290* (*NPHP6*) gene are a frequent cause of Leber congenital amaurosis. *Am J Hum Genet* 79:556–561 (2006).
- ▶ Fan Y, Esmail MA, Ansley SJ, Blacque OE, Boroevich K, et al: Mutations in a member of the Ras superfamily of small GTP-binding proteins causes Bardet-Biedl syndrome. *Nat Genet* 36:989–993 (2004).
- ▶ Gascue C, Katsanis N, Badano JL: Cystic diseases of the kidney: ciliary dysfunction and cystogenic mechanisms. *Pediatr Nephrol* 26:1181–1195 (2011).
- ▶ Gerdes JM, Davis EE, Katsanis N: The vertebrate primary cilium in development, homeostasis, and disease. *Cell* 137:32–45 (2009).
- ▶ Ghadami M, Tomita HA, Najafi MT, Damavandi E, Farahvash MS, et al: Bardet-Biedl syndrome type 3 in an Iranian family: clinical study and confirmation of disease localization. *Am J Med Genet* 94:433–437 (2000).
- ▶ Green JS, Parfrey PS, Harnett JD, Farid NR, Cramer BC, et al: The cardinal manifestations of Bardet-Biedl syndrome, a form of Laurence-Moon-Biedl syndrome. *N Engl J Med* 321:1002–1009 (1989).
- ▶ Harnett JD, Green JS, Cramer BC, Johnson G, Chafe L, et al: The spectrum of renal disease in Laurence-Moon-Biedl syndrome. *N Engl J Med* 319:615–618 (1988).
- ▶ Imhoff O, Marion V, Stoetzel C, Durand M, Holder M, et al: Bardet-Biedl syndrome: a study of the renal and cardiovascular phenotypes in a French cohort. *Clin J Am Soc Nephrol* 6:22–29 (2011).
- ▶ Katsanis N, Beales PL, Woods MO, Lewis RA, Green JS, et al: Mutations in *MKKS* cause obesity, retinal dystrophy and renal malformations associated with Bardet-Biedl syndrome. *Nat Genet* 26:67–70 (2000).
- ▶ Khanna H, Davis EE, Murga-Zamalloa CA, Estrada-Cuzcano A, Lopez I, et al: A common allele in *RPGRIP1L* is a modifier of retinal degeneration in ciliopathies. *Nat Genet* 41:739–745 (2009).
- ▶ Kim SK, Shindo A, Park TJ, Oh EC, Ghosh S, et al: Planar cell polarity acts through septins to control collective cell movement and ciliogenesis. *Science* 329:1337–1340 (2010).
- ▶ Kulaga HM, Leitch CC, Eichers ER, Badano JL, Lesemann A, et al: Loss of BBS proteins causes anosmia in humans and defects in olfactory cilia structure and function in the mouse. *Nat Genet* 36:994–998 (2004).
- ▶ Leitch CC, Zaghoul NA, Davis EE, Stoetzel C, Diaz-Font A, et al: Hypomorphic mutations in syndromic encephalocoele genes are associated with Bardet-Biedl syndrome. *Nat Genet* 40:443–448 (2008).
- ▶ Li JB, Gerdes JM, Haycraft CJ, Fan Y, Teslovich TM, et al: Comparative genomics identifies a flagellar and basal body proteome that includes the *BBS5* human disease gene. *Cell* 117:541–552 (2004).
- ▶ Muller J, Stoetzel C, Vincent M, Leitch C, Laurier V, et al: Identification of 28 novel mutations in the Bardet-Biedl syndrome genes: the burden of private mutations in an extensively heterogeneous disease. *Hum Genet* 127:583–593 (2010).
- ▶ Mykytyn K, Braun T, Carmi R, Haider NB, Searby CC, et al: Identification of the gene that, when mutated, causes the human obesity syndrome BBS4. *Nat Genet* 28:188–191 (2001).
- ▶ Mykytyn K, Nishimura DY, Searby CC, Shastri M, Yen HJ, et al: Identification of the gene (*BBS1*) most commonly involved in Bardet-Biedl syndrome, a complex human obesity syndrome. *Nat Genet* 31:435–438 (2002).
- ▶ Nishimura DY, Searby CC, Carmi R, Elbedour K, Van Maldergem L, et al: Positional cloning of a novel gene on chromosome 16q causing Bardet-Biedl syndrome (BBS2). *Hum Mol Genet* 10:865–874 (2001).
- ▶ Nishimura DY, Swiderski RE, Searby CC, Berg EM, Ferguson AL, et al: Comparative genomics and gene expression analysis identifies *BBS9*, a new Bardet-Biedl syndrome gene. *Am J Hum Genet* 77:1021–1033 (2005).
- ▶ Otto EA, Hurd TW, Airik R, Chaki M, Zhou W, et al: Candidate exome capture identifies mutation of *SDCCAG8* as the cause of a retinal-renal ciliopathy. *Nat Genet* 42:840–850 (2010).
- ▶ Rudling O, Riise R, Tornqvist K, Jonsson K: Skeletal abnormalities of hands and feet in Laurence-Moon-Bardet-Biedl (LMBB) syndrome: a radiographic study. *Skeletal Radiol* 25:655–660 (1996).
- ▶ Sayer JA, Otto EA, O'Toole JF, Nurnberg G, Kennedy MA, et al: The centrosomal protein nephrocystin-6 is mutated in Joubert syndrome and activates transcription factor ATF4. *Nat Genet* 38:674–681 (2006).
- ▶ Scherag A, Dina C, Hinney A, Vatin V, Scherag S, et al: Two new loci for body-weight regulation identified in a joint analysis of genome-wide association studies for early-onset extreme obesity in French and German study groups. *PLoS Genet* 6:e1000916 (2010).
- ▶ Sheffield VC, Carmi R, Kwitek-Black A, Rokhlina T, Nishimura D, et al: Identification of a Bardet-Biedl syndrome locus on chromosome 3 and evaluation of an efficient approach to homozygosity mapping. *Hum Mol Genet* 3:1331–1335 (1994).
- ▶ Slavotinek AM, Stone EM, Mykytyn K, Heckelively JR, Green JS, et al: Mutations in *MKKS* cause Bardet-Biedl syndrome. *Nat Genet* 26:15–16 (2000).
- ▶ Stoetzel C, Laurier V, Davis EE, Muller J, Rix S, et al: *BBS10* encodes a vertebrate-specific chaperonin-like protein and is a major BBS locus. *Nat Genet* 38:521–524 (2006).
- ▶ Stoetzel C, Muller J, Laurier V, Davis EE, Zaghoul NA, et al: Identification of a novel BBS gene (*BBS12*) highlights the major role of a vertebrate-specific branch of chaperonin-related proteins in Bardet-Biedl syndrome. *Am J Hum Genet* 80:1–11 (2007).
- ▶ Young TL, Woods MO, Parfrey PS, Green JS, O'Leary E, et al: Canadian Bardet-Biedl syndrome family reduces the critical region of BBS3 (3p) and presents with a variable phenotype. *Am J Med Genet* 78:461–467 (1998).
- ▶ Zaghoul NA, Katsanis N: Mechanistic insights into Bardet-Biedl syndrome, a model ciliopathy. *J Clin Invest* 119:428–437 (2009).
- ▶ Zaghoul NA, Katsanis N: Functional modules, mutational load and human genetic disease. *Trends Genet* 26:168–176 (2010).
- ▶ Zhang XH, Kangsamaksin T, Chao MS, Banerjee JK, Chasin LA: Exon inclusion is dependent on predictable exonic splicing enhancers. *Mol Cell Biol* 25:7323–7332 (2005).

### 2.3. Le gène *LZTFL1/BBS17* est associé à une polydactylie mésoaxiale et une atteinte rénale sévère et précoce

Les deux patientes jumelles chez qui nous avons identifié des mutations à l'état hétérozygote composite dans le gène *LZTFL1* (cf. Résultats 1.2), présentaient l'association d'une rétinopathie pigmentaire à une polydactylie méso et postaxiale, une insuffisance rénale, des troubles des apprentissages et une tendance au surpoids ayant fait poser le diagnostic de BBS (description clinique détaillée en **Annexe 2**).

L'association d'une insuffisance rénale et d'une polydactylie mésoaxiale nous ayant permis de faire le diagnostic moléculaire rapide, nous a permis d'évoquer une possible corrélation génotype-phénotype.

La présence d'une polydactylie mésoaxiale nous a interpellé car le seul patient BBS rapporté avec un tel signe clinique dans la littérature et avec un diagnostic moléculaire était le patient que nous avons rapporté précédemment (Marion *et al.*, 2012). La clinique de ce patient avait d'ailleurs été rapportée en 2007 devant le caractère exceptionnel de la polydactylie (**Figure 24**) (Deffert *et al.*, 2007).



**Figure 24** : Photographies et radiographies des mains du premier patient muté dans *LZTFL1* avant son opération (Deffert *et al.*, 2007).

Afin d'établir une possible corrélation entre la polydactylie mésoaxiale et des mutations dans le gène *LZTFL1*, nous avons repris l'ensemble des patients de notre cohorte pour lesquels nous avons un diagnostic moléculaire établi (*BBS1* à *BBS16*) et des données cliniques bien détaillées et si possible des radiographies des mains disponibles. Dans cette cohorte de 110 patients, 89% des patients avaient une polydactylie (98/110).

Nous avons revu les radiographies de 41 de ces patients (correspondant à 32 familles) et aucun ne présentait de polydactylie mésoaxiale.

La corrélation entre la polydactylie mésoaxiale et le gène *LZTFL1* était statistiquement significative (test de Fischer pour les échantillons de petite taille :  $p < 0,01$ ).

La même analyse statistique que décrite précédemment pour *SDCCAG8* (Schaefer *et al.*, 2011) a été reprise pour établir une possible corrélation entre l'insuffisance rénale et les mutations du gène *LZTFL1* (même cohorte et mêmes tests statistiques).

Cette analyse a montré une association statistiquement significative pour l'insuffisance rénale et encore plus significative pour l'association insuffisance rénale et polydactylie mésoaxiale.

Pour ce manuscrit, j'ai repris l'ensemble des données cliniques et radiologiques des patients de notre cohorte avec un diagnostic moléculaire établi. J'ai participé aux études statistiques montrant une corrélation entre des mutations dans *IFT172* et la présence d'une polydactylie méso-axiale et d'une insuffisance rénale chez les patients. J'ai également rédigé le manuscrit.





## Short Report

# Mesoaxial polydactyly is a major feature in Bardet–Biedl syndrome patients with *LZTFL1* (*BBS17*) mutations

Schaefer E, Lauer J, Durand M, Pelletier V, Obringer C, Claussmann A, Braun J-J, Redin C, Mathis C, Muller J, Schmidt-Mutter C, Flori E, Marion V, Stoetzel C, Dollfus H. Mesoaxial polydactyly is a major feature in Bardet–Biedl syndrome patients with *LZTFL1* (*BBS17*) mutations. Clin Genet 2013. © John Wiley & Sons A/S. Published by John Wiley & Sons Ltd, 2013

Ciliopathies are heterogeneous disorders sharing different clinical signs due to a defect at the level of the primary cilia/centrosome complex. Postaxial polydactyly is frequently reported in ciliopathies, especially in Bardet–Biedl syndrome (BBS). Clinical features and genetic results observed in a pair of dizygotic twins with BBS are reported. The following manifestations were present: retinitis pigmentosa, bilateral insertional polydactyly, cognitive impairment and renal dysfunction. X-rays of the hands confirmed the presence of a 4th mesoaxial extra-digit with Y-shaped metacarpal bones. The sequencing of *LZTFL1* identified a missense mutation (NM\_020347.2: p.Leu87Pro; c.260T>C) and a nonsense mutation (p.Glu260\*; c.778G>T), establishing a compound heterozygous status for the twins. A major decrease of *LZTFL1* transcript and protein was observed in the patient's fibroblasts. This is the second report of *LZTFL1* mutations in BBS patients confirming *LZTFL1* as a BBS gene. Interestingly, the only two families reported in literature thus far with *LZTFL1* mutations have in common mesoaxial polydactyly, a very uncommon feature for BBS. This special subtype of polydactyly in BBS patients is easily identified on clinical examination and prompts for priority sequencing of *LZTFL1* (*BBS17*).

### Conflict of interest

None.

**E Schaefer<sup>a,†</sup>, J Lauer<sup>a,†</sup>,  
M Durand<sup>a</sup>, V Pelletier<sup>b</sup>,  
C Obringer<sup>a</sup>, A Claussmann<sup>a</sup>,  
J-J Braun<sup>c</sup>, C Redin<sup>d</sup>,  
C Mathis<sup>e</sup>, J Muller<sup>d,f</sup>,  
C Schmidt-Mutter<sup>e</sup>, E Flori<sup>g</sup>,  
V Marion<sup>a</sup>, C Stoetzel<sup>a</sup> and H  
Dollfus<sup>a,b</sup>**

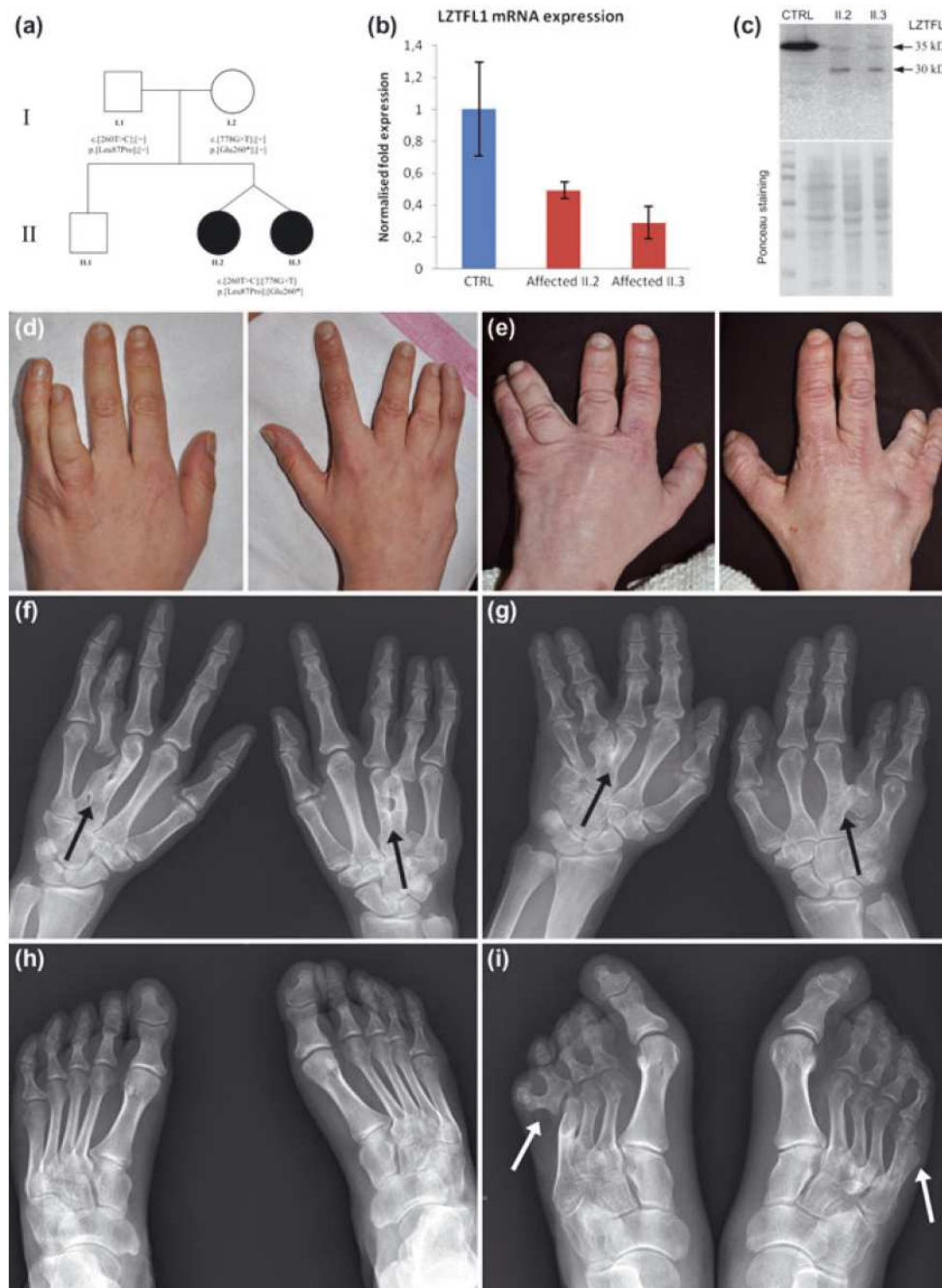
<sup>a</sup>Laboratoire de Génétique Médicale, INSERM U1112, Faculté de Médecine de Strasbourg, Universitaires de Strasbourg, Strasbourg, France, <sup>b</sup>Centre de Référence pour les Affections Rares en Génétique Ophtalmologique (CARGO), <sup>c</sup>Service Oto-Rhino-Laryngologie et Chirurgie Cervico-Faciale, Hôpitaux Universitaires de Strasbourg, Strasbourg, France, <sup>d</sup>Département de Neurobiologie et Génétique, Laboratoire de Bioinformatique et Génomique Intégratives, Institut de Génétique et de Biologie Moléculaire et Cellulaire, Illkirch-Graffenstaden, France, <sup>e</sup>Centre d'Investigation Clinique de Strasbourg, CIC-P 1002, <sup>f</sup>Laboratoire de Diagnostic Génétique, and <sup>g</sup>Laboratoire de Cytogénétique, Hôpitaux Universitaires de Strasbourg, Strasbourg, France

<sup>†</sup>Both the authors contributed equally to this work

Key words: Bardet–Biedl syndrome – ciliopathy – *LZTFL1* gene – mesoaxial polydactyly

Corresponding author:  
Hélène Dollfus, Laboratoire de  
Génétique Médicale, INSERM U1112,  
Faculté de Médecine de Strasbourg,  
Université de Strasbourg, Strasbourg,  
France.  
Tel.: +33388128120;  
fax: +33388128125;

## Mesoaxial polydactyly linked to *LZTFL1* mutations



**Fig. 1.** Segregation of *LZTFL1* mutations, *LZTFL1* expression, clinical and radiological description of the affected twins. (a) Pedigree of the family: affected twins (II.2 and II.3) harbored compound heterozygous mutations in *LZTFL1*: c.260T>C; p.Leu87Pro/c.778G>T; p.Glu260\*. The father (I.1) is heterozygote for the missense allele and the mother (I.2) for the nonsense allele. (b) Real-time polymerase chain reaction (PCR) measurements of *LZTFL1* expression in patient's dermal and control fibroblasts (technical triplicates). (c) Immunodetection of *LZTFL1* in protein extracts from control and patient's fibroblasts (quantity loaded: 20  $\mu$ g) with the membrane stained with Ponceau staining serving as total protein loading control identifying two bands: one at 35 kDa (arrow) and one at 30 kDa (arrow). (d) Photographs of the hands of Case 1/II.2. (e) Photographs of the hands of Case 2/II.3. (f) X-ray of the hands of Case 1. Left hand: synostosis between the third and the fourth metacarpal bones (arrow); distortion of the fourth metacarpal bone with a head merged with the third metacarpal neck; absence of metacarpal-phalangeal joint; hypotrophy of the proximal phalanx. Right hand: hypoplasia and fusion between the third and the fourth metacarpal bones (arrow). (g) X-ray of the hands of Case 2. Left hand: hypoplasia and fusion of the third and fourth metacarpal bones (arrow); abnormal hypoplastic fifth metacarpal bone with defect of fusion between the body and the basis and development of a new joint between the proximal part of the body and the inter-metacarpal spacing of fourth and fifth rays. Right hand: fourth metacarpal bone limited to a metacarpal basis developed on the medium and external part of the third metacarpal bone and articulated with the proximal phalanx of the fourth ray (arrow) resulting in very short fourth finger. (h) X-ray of the feet of Case 1: absence of malformations. (i) X-ray of the feet of Case 2. Left foot: fusion of third and fourth metatarsal bones at the basis and the proximal diaphyses (arrow); hypoplasia of fourth metatarsal bone with compensatory hypertrophy of fifth metatarsal bone; fusion of fourth and fifth proximal phalanges at the bases. Right foot: fusion of third and fourth metatarsal bones at the bases (arrow); hypertrophy of fifth metatarsal bone.



diagnosed at 8 years of age. She was also reported to have scholastic difficulties and slowness with an educational level actually equivalent to primary school.

On clinical evaluation, her height was 137.5 cm ( $-3.75$  SD) and her weight was 43.6 kg ( $-2$  SD) with a BMI of 23.1 kg/m<sup>2</sup>. The ophthalmic examination showed a very poor visual function with only light perception and advanced retinal dystrophy on fundus examination. Severe hyposmia (score of 21/40 at the UPSIT<sup>®</sup>) was diagnosed but, unlike her sister, mobile cilia of the nose were abundant with normal morphology. On clinical examination, the fourth digit was shorter than the fifth (Fig. 1e). The X-ray showed synostosis of third and the fourth metacarpal bones (Fig. 1g). On left foot, extreme hypoplasia of the fourth metatarsal bone with compensative hypertrophy of the fifth metatarsal bone as well as synostosis of the fourth and the fifth proximal phalanges were recorded (Fig. 1i).

#### Molecular and functional analysis

##### Zygoty analysis

All the 15 STR loci analyzed to determine the zygoty type were informative. The copy number of the repeat sequence was identical for 5 loci and different for the other 10, showing that the twins were dizygotic.

##### Mutation screening

*LZTFL1* gene (NM\_020347.2) was screened *a priori* because of the unusual polydactyly (mesoaxial) noted in the twins akin to our previous BBS patient who had mutations in this gene (2). Two mutations were identified: a missense mutation (p.Leu87Pro; c.260T>C) and a nonsense mutation (p.Glu260\*; c.778G>T). Parents were heterozygous for the changes (paternal mt/wt, maternal mt/wt). The p.Leu87Pro occurred in a well conserved site of *LZTFL1* and is predicted to be damaging with a score of 1.000 by POLY-PHEN-2. Both mutations are absent from the Exome Variant Server, 1000 genomes and dbSNP databases. Moreover, they were not found in 176 healthy controls analyzed by exome sequencing. Real-time PCR amplifying the cDNA sequence between the two mutations was performed *vs* a healthy control. *LZTFL1* expression in the patients was halved (Fig. 1b). The *LZTFL1* protein was detected at 30 kDa by Western blot in dermal fibroblasts and not at 35 kDa as expected (Fig. 1c). We can make the assumption that the allele carrying the stop mutation leads to the production of a smaller size mRNA translated into a smaller size protein detected at 30 kDa. The second allele carrying the missense mutation probably leads to an abnormal splicing event with an aberrant mRNA with no protein translation as predicted by Human Splicing Finder website ([www.umd.be](http://www.umd.be)).

#### Genotype-to-phenotype correlation

BBS is a highly pleiotropic and genetically heterogeneous disorder with poor genotype-to-phenotype correlations. The presence of mesoaxial polydactyly in

subjects with *LZTFL1* mutations (the family previously reported (2) and the twins described herein) caught our attention. During the last 10 years, our laboratory has had access to well-documented clinical data of 110 patients known to carry mutation in the *BBS1* to *BBS16* genes; 89% (98/110) of them had at least one extra-digit. We therefore reviewed hands X-rays for the presence/absence of mesoaxial polydactyly in 41 BBS patients from 32 unrelated families of the 110 cases. None of those had mesoaxial polydactyly. Despite the limited number of *BBS17*-patients, the mesoaxial polydactyly may be associated with *LZTFL1*-related ciliopathy as it was observed in only *BBS17*-families (2/2) and none of other families with mutations in other BBS genes ( $n = 32$ ; Fisher's Exact Test for small size samples:  $p < 0.01$ ). Although this might just have occurred by chance, we do think it is a valuable hint to consider. The identification of additional *BBS17*-patients will definitively shed light on that hypothesis.

#### Discussion

Polydactyly is a frequent and well-recognized skeletal feature in ciliopathies (Table 1). In BBS, the polydactyly is a hallmark diagnostic feature (60% of patients (1)), mostly described as postaxial with normal metacarpal structure. To our knowledge, no BBS patients with mesoaxial polydactyly have been reported before our first family mutated in *LZTFL1* (2). Interestingly, two patients presenting with McKusick–Kaufman syndrome (a neonatal ciliopathy with mutation in BBS genes) with mesoaxial polydactyly have been reported in the literature but no molecular analysis was possible at the time (8). In our cohort, 89% of BBS patients presented at least one extra-digit, reported to be postaxial. Mesoaxial polydactyly was only found in the two BBS families mutated in *LZTFL1-BBS17*: the family previously reported (2) and the twins described herein.

Mesoaxial polydactyly is a diagnostic feature for another ciliopathy namely Pallister–Hall syndrome with mutations in *GLI3*. Mutations in *GLI3* can be found both in isolated polydactylies, postaxial (types A1/B) or preaxial (type IV), and syndromic polydactylies (Pallister–Hall syndrome but also Greig syndrome) (6). *GLI3* encodes a protein which belongs to the C2H2-type zinc finger proteins subclass of the Gli family, characterized as DNA-binding transcription factors. GLI-3 has a dual function as an activator and a repressor of the sonic hedgehog (SHH) pathway and the activator/repressor ratio gradient specifies limb digit number and identity (16).

Interactions with many other proteins are involved in Gli3 trafficking at the level of the primary cilia. For example, KIF7 localizes to the base of the cilium and forms a complex with Gli proteins. Mutations were recently identified in *KIF7* in two ciliopathies: hydrothalamus syndrome and acrocallosal syndrome both characterized by postaxial polydactyly of the hands and preaxial polydactyly of the feet (7). In the same way, OFD1 is associated with a progressive loss of SHH



Mesoaxial polydactyly linked to *LZTFL1* mutations

Table 1. Types and frequencies of polydactylies in different ciliopathies

Syndrome	Genes	Estimated frequency of polydactyly		References
		Type of polydactyly	Type of polydactyly	
Short rib-polydactyly syndromes				
Type I: Saidino-Noonan	Unknown	++	Postaxial	
Type II: Majewski	<i>DYNC2H1, NEK1</i>	+++		
Type III: Verma-Naumoff	<i>IFT80, DYNC2H1</i>	+++		
Type IV: Beemer-Langer	Unknown	+		
Type V	<i>WDR35</i>	(a)		(3)
EVC	<i>EVC, EVC2</i>	+++	Postaxial	(3)
Weyers	<i>EVC2</i>	+++	Postaxial	(3)
Jeune syndrome	<i>IFT80, DYNC2H1, TTC21B, WDR19</i>	+++	Postaxial	(3)
Joubert syndrome	<i>INPP5E, TMEM216, AHI1, NPHP1, CEP290, TMEM67, RPGRIP1L, ARL13B, CC2D2A, CXORF5, TTC21B, KIF7, TCTN1, TMEM237, CEP41, TMEM138, C5ORF42, TCTN3, ZNF423, TMEM231</i>	+	Postaxial most often, preaxial rarely	(4)
Meckel syndrome	<i>MKS1, TMEM216, TMEM67, CEP290, RPGRIP1L, CC2D2A, NPHP3, TCTN2, B9D1, B9D2</i>	++ (83%)	Postaxial most often, preaxial rarely	(5)
Pallister-Hall syndrome	<i>GLI3</i>	++	Postaxial	(6)
Greig syndrome	<i>GLI3</i>	+++	Mesoaxial	
Acrocallosal syndrome	<i>KIF7</i>	+++	Preaxial or mixed postaxial hands and preaxial feet	(6)
Hydrolethalus syndrome	<i>HLS1-S, KIF7</i>	+++	Postaxial hands and preaxial feet	(7)
Bardet-Biedl Syndrome	<i>BBS1, BBS2, ARL6, BBS4, BBS5, MKKS, BBS7, TTC8, PTHB1, BBS10, TRIM32, BBS12, MKS1, CEP290, C2Orf86, SDCCAG8, LZTFL1</i>	+++ (60%)	Postaxial hands and preaxial feet	(7)
McKusick-Kaufman Syndrome	<i>MKKS</i>	+++ (96%)	Postaxial	(1)
Oro-facial-digital syndromes				
Type I	<i>OFD1</i>	++ (1-2%) ++ (50%)	Pre/postaxial hands and preaxial feet	(8)
Type II: Mohr syndrome	Unknown	+++	Pre/postaxial polydactyly	(9)
Type III	Unknown	(b)	Postaxial	
Type IV: Mohr-Majewski syndrome	<i>TCTN3</i>	++	Pre/postaxial	
Type V	Unknown	(c)	Postaxial	
Type VI	Unknown (one mutation reported in <i>OFD1</i> )	++	Post/mesoaxial hands and preaxial feet	(10)
Type VIII	Unknown	(a)	Pre/postaxial polydactyly	
Type IX	Unknown	++	Preaxial feet	
Type X	Unknown	(a)	Preaxial and oligodactyly	
Type XI	Unknown	(a)	Postaxial	
Cranioectodermal dysplasia type 3: Sensenbrenner syndrome	<i>IFT43</i>	(a)	Postaxial	(11)
Nephronophthisis type 15	<i>CEP164</i>	(a)	Postaxial	(12)
Retinitis pigmentosa				
Type 41	<i>PROM1</i>	(a)	Postaxial	(13)
Type 64: COORD16	<i>C8Orf37</i>	(a)	Postaxial	(14)
Holoprosencephaly	<i>GLI2</i>	+	Postaxial	(15)

+, rare; ++, common; +++, consistently; (a), one family reported; (b), two families reported; (c), only Indian families reported.

signaling and an impaired processing of Gli3 leading to loss of digit identity (17). Mutations in *OFD1* are mainly described in oral-facial-digital (OFD) syndrome type I for which preaxial polydactyly is reported (9). One mutation was also found in a patient presenting with OFD VI and preaxial polydactyly (10). Finally, tectonic member family 3 (*TCTN3*) forms a complex at the ciliary transition zone with *TCTN1* and *TCTN2*, both of which are also implicated in the transduction of SHH signaling. Mutations were identified in *TCTN3* in OFD IV syndrome but also in Meckel syndrome and Joubert syndrome for which polydactyly is mostly postaxial, rarely preaxial (18).

Interestingly, *LZTFL1* was recently identified as an important negative regulator of the BBSome ciliary trafficking and SHH pathway signaling (19). Our previous work confirmed these data showing a massive activation of the SHH signaling in the absence of *LZTFL1* (2). The human phenotype we report suggests that *LZTFL1* depletion impacts the development of the limbs and patterning of the digits through regulation of SHH pathway.

A mouse model would be of interest to pinpoint the action of *LZTFL1* *in vivo* on limb patterning. The relationship between *LZTFL1* and the developmental sequence implicated as well as the identification of *LZTFL1* partners will be of major interest for the molecular understanding of the syndromes that include mesoaxial polydactyly.

In conclusion, herein we report a second BBS family with mutations in *LZTFL1* (*BBS17*) associated with mesoaxial polydactyly. This finding has to be confirmed on other cohorts worldwide, but seems to indicate a possible genotype–phenotype correlation. Thus, the presence of mesoaxial polydactyly in BBS patients, diagnosed on a clinical or X-ray basis, seems us to be an interesting feature to guide the molecular screening and to sequence directly *LZTFL1*.

#### Acknowledgements

We would like to thank the patients and their families for their very supportive involvement and all the patients' groups for their financial support. We would also like to thank Integragen, Evry, France, for sharing useful information concerning controls. This work was funded by RETINA France, UNADEV (Union Nationale des Aveugles et Déficiants Visuels), FORMICOEUR, PHRC (Programme Hospitalier pour la Recherche Clinique) program 2007 and the Agence Nationale pour la Recherche GENOPATH call 2009.

#### References

1. Beales PL, Elcioglu N, Woolf AS, Parker D, Flinter FA. New criteria for improved diagnosis of Bardet-Biedl syndrome: results of a population survey. *J Med Genet* 1999; 36 (6): 437–446.
2. Marion V, Stutzmann F, Gérard M et al. Exome sequencing identifies mutations in *LZTFL1*, a BBSome and smoothed trafficking regulator, in a family with Bardet-Biedl syndrome with situs inversus and insertional polydactyly. *J Med Genet* 2012; 49 (5): 317–321.
3. Huber C, Cormier-Daire V. Ciliary disorder of the skeleton. *Am J Med Genet C Semin Med Genet* 2012; 160C (3): 165–174.
4. Pellegrino JE, Lensch MW, Muenke M, Chance PF. Clinical and molecular analysis in Joubert syndrome. *Am J Med Genet* 1997; 72 (1): 59–62.
5. Alexiev BA, Lin X, Sun CC, Brenner DS. Meckel-Gruber syndrome: pathologic manifestations, minimal diagnostic criteria, and differential diagnosis. *Arch Pathol Lab Med* 2006; 130 (8): 1236–1238.
6. Biesecker LG. What you can learn from one gene: *GLI3*. *J Med Genet* 2006; 43 (6): 465–469.
7. Putoux A, Thomas S, Coene KL et al. *KIF7* mutations cause fetal hydroletharus and acrocallosal syndromes. *Nat Genet* 2011; 43 (6): 601–606.
8. Slavotinek AM, Biesecker LG. Phenotypic overlap of McKusick-Kaufman syndrome with Bardet-Biedl syndrome: a literature review. *Am J Med Genet* 2000; 95 (3): 208–215.
9. Gurrieri F, Franco B, Toriello H, Neri G. Oral-facial-digital syndromes: review and diagnostic guidelines. *Am J Med Genet A* 2007; 143A (24): 3314–3323.
10. Darmency-Stamboul V, Burglen L, Lopez E et al. Detailed clinical, genetic and neuroimaging characterization of OFD VI syndrome. *Eur J Med Genet* 2013; 56 (6): 301–308.
11. Arts HH, Bongers EM, Mans DA et al. *C14ORF179* encoding *IFT43* is mutated in Sensenbrenner syndrome. *J Med Genet* 2011; 48 (6): 390–395.
12. Chaki M, Airik R, Ghosh AK et al. Exome capture reveals *ZNF423* and *CEP164* mutations, linking renal ciliopathies to DNA damage response signaling. *Cell* 2012; 150 (3): 533–548.
13. Maw MA, Corbeil D, Koch J et al. A frameshift mutation in prominin (mouse)-like 1 causes human retinal degeneration. *Hum Mol Genet* 2000; 9 (1): 27–34.
14. Estrada-Cuzcano A, Neveling K, Kohl S et al. Mutations in *C8orf37*, encoding a ciliary protein, are associated with autosomal-recessive retinal dystrophies with early macular involvement. *Am J Hum Genet* 2012; 90 (1): 102–109.
15. Roessler E, Du YZ, Mullor JL et al. Loss-of-function mutations in the human *GLI2* gene are associated with pituitary anomalies and holoprosencephaly-like features. *Proc Natl Acad Sci USA* 2003; 100 (23): 13424–13429.
16. Johnson RL, Tabin CJ. Molecular models for vertebrate limb development. *Cell* 1997; 90 (6): 979–990.
17. Bimonte S, De Angelis A, Quagliata L et al. *Ofd1* is required in limb bud patterning and endochondral bone development. *Dev Biol* 2011; 349 (2): 179–191.
18. Thomas S, Legendre M, Saunier S et al. *TCTN3* mutations cause Mohr-Majewski syndrome. *Am J Hum Genet* 2012; 91 (2): 372–378.
19. Seo S, Zhang Q, Bugge K et al. A novel protein *LZTFL1* regulates ciliary trafficking of the BBSome and Smoothed. *PLoS Genet* 2011; 7 (11): e1002358.

## 2.4. Le gène *IFT172/BBS20* est associé à des ciliopathies de sévérité variable

Nos patients mutés dans le gène *IFT172* présentent un phénotype BBS typique (polydactylie, obésité, retard des acquisitions, hypogonadisme, surdit  de transmission) mais de fa on int ressante, un des deux patients pr sente une polydactylie pr axiale, signe clinique rapport  une seule fois   ce jour dans la litt rature comme associ  au BBS et chez un patient sans diagnostic mol culaire (Manouvrier *et al.*, 1999). Cependant, le nombre de patients est trop petit pour pouvoir affirmer une r elle corr lation g notype-ph notype.

Le g ne *IFT172* ayant  t  impliqu  dans diff rentes ciliopathies squelettiques (dystrophie thoracique de Jeune, syndrome de Mainzer-Saldino) (Halbritter *et al.*, 2013) et non-squelettiques (BBS, RP isol e) (Bujakowska *et al.*, 2015), nous avons recens  l'ensemble des mutations rapport es   ce jour en y associant le diagnostic clinique pos  afin de mettre en  vidence de possibles corr lations g notype-ph notype.

L'ensemble de ces donn es est synth tis  dans la **table 6**.

Nous n'avons identifi  aucune corr lation g notype-ph notype significative. Les mutations sont de tous types et dispers es le long de la s quence codante. Nous avons juste observ  que les mutations non-sens  taient impliqu es dans les ph notypes moins s v res (RP, BBS).

Pour ce travail, j'ai repris l'ensemble des donn es cliniques et mol culaires des patients avec une mutation dans *IFT172* rapport s dans la litt rature, r alis  le tableau de synth se (**table 6**) et cherch  de potentielles corr lations g notype-ph notype.

Allèle 1	Allèle 2	Diagnostic clinique	Origine ethnique	Référence
<u>c.3907C&gt;T</u> <u>p.Arg1303*</u>	<i>c.4630C&gt;T</i> <i>p.Arg1544Cys</i>	ATD	Singapour et Malaisie	Halbritter <i>et al.</i> , 2013
<u>c.2158delC</u> <u>p.Arg720Valfs*28</u>	<i>c.5179T&gt;C</i> <i>p.Cys1727Arg</i>	ATD	Iles britanniques	Halbritter <i>et al.</i> , 2013
<u>c.432delA</u> <u>p.Lys144Asnfs*15</u>	<u>c.4161G&gt;A</u> <u>p.Arg1387Serfs*7</u>	ATD, JBTS	Hongrie	Halbritter <i>et al.</i> , 2013
<i>c.886C&gt;T</i> <i>p.Arg296Trp</i>	<i>c.886C&gt;T</i> <i>p.Arg296Trp</i>	MZSDS	Pakistan	Halbritter <i>et al.</i> , 2013
<i>c.1232T&gt;A</i> <i>p.Ile411Asn</i>	<i>c.1232T&gt;A</i> <i>p.Ile411Asn</i>	ATD	Turquie	Halbritter <i>et al.</i> , 2013
<i>c.1232T&gt;A</i> <i>p.Ile411Asn</i>	<i>c.1232T&gt;A</i> <i>p.Ile411Asn</i>	ATD	Turquie	Halbritter <i>et al.</i> , 2013
<i>c.1390_1395delGATATT</i> <i>p.Asp464_Ile465del</i>	<i>c.5179T&gt;C</i> <i>p.Cys1727Arg</i>	MZSDS	France	Halbritter <i>et al.</i> , 2013
<u>c.1671_1672dupAG</u> <u>p.Val558Glufs*12</u>	<i>c.5179T&gt;C</i> <i>p.Cys1727Arg</i>	ATD	Belgique	Halbritter <i>et al.</i> , 2013
<i>c.4630C&gt;T</i> <i>p.Arg1544Cys</i>	<i>c.4630C&gt;T</i> <i>p.Arg1544Cys</i>	ATD, MZSDS, JBTS	Philippines	Halbritter <i>et al.</i> , 2013
<u>c.2716C&gt;T</u> <u>p.Gln906*</u>	<i>c.4607T&gt;C</i> <i>p.Leu1536Pro</i>	ATD	Amérique du Sud	Halbritter <i>et al.</i> , 2013
<b>c.3228+1G&gt;A</b>	<i>c.4607T&gt;C</i> <i>p.Leu1536Pro</i>	MZSDS	Allemagne	Halbritter <i>et al.</i> , 2013
<u>c.4925_1928delGAGA</u> <u>p.Arg1642Lysfs*32</u>	<i>c.5179T&gt;C</i> <i>p.Cys1727Arg</i>	MZSDS	Amérique du Nord	Halbritter <i>et al.</i> , 2013
<i>c.5179T&gt;C</i> <i>p.Cys1727Arg</i>	<b>c.337-2A&gt;C</b>	MZSDS	Iles britanniques	Lucas-Herald <i>et al.</i> , 2015
<b>c.1525-1G&gt;A</b>	<i>c.4701C&gt;A</i> <i>p.His1567Gln</i>	BBS	Amérique du Nord	Bujakowska <i>et al.</i> , 2015
<i>c.4815C&gt;T</i> <i>p.Asp1605Glu</i>	<i>c.4815C&gt;T</i> <i>p.Asp1605Glu</i>	RP	France	Bujakowska <i>et al.</i> , 2015
<u>c.770T&gt;C</u> <u>p.Leu257Pro</u>	<b>c.3112-5T&gt;A</b>	RP	Pays-Bas	Bujakowska <i>et al.</i> , 2015
<b>c.4428+3A&gt;G</b>	<b>c.4428+3A&gt;G</b>	BBS	Malaisie	Schaefer <i>et al.</i> , 2016

MZSDS : Syndrome de Mainzer-Saldino ; ATD : Dystrophie Thoracique de Jeune ; JBTS: Syndrome de Joubert; BBS: Syndrome de Bardet-Biedl; RP: Rétinopathie Pigmentaire  
XXX : mutation non-sens; *XXX* : mutation faux-sens; **XXX** : mutation d'épissage

**Table 6:** Synthèse des mutations rapportées dans le gène *IFT172* et de leur diagnostic clinique associé.

## 2.5. Atteinte rétinienne dans le syndrome de Bardet-Biedl

Enfin, j'ai participé au travail d'une co-doctorante qui s'est intéressée au phénotype rétinien des patients BBS ayant un diagnostic moléculaire. Habituellement, les patients BBS présentent une RP de type rod-cone c'est-à-dire touchant préférentiellement et en premier lieu les bâtonnets (Spaggiari *et al.*, 1999).

Grâce à un travail clinique portant sur l'ensemble des patients BBS ayant été examinés au Centre de référence des affections rares en ophtalmo-génétique (CARGO) ou par des collègues compétents dans le domaine dans d'autres villes, 7 patients BBS avec une atteinte rétinienne atypique prédominant au niveau des cônes, ont été identifiés : 1 avec une dystrophie des cônes (premier cas rapporté dans la littérature) et 6 avec une dystrophie de type cone-rod. Cet aspect atypique avait été suspecté cliniquement par Beales *et al.*, en 1999 et retrouvé chez des patients avec un diagnostic moléculaire par Azari *et al.* en 2006.

Contrairement aux 10 patients rapportés précédemment avec des mutations uniquement dans *BBS1* (Azari *et al.*, 2006), nos patients avaient des mutations dans divers gènes BBS (1 patient *BBS1*, 1 patient *BBS5*, 1 patient *BBS6*, 3 patients *BBS10* (dont 1 fratrie) et 1 patient *BBS12*), ne permettant pas d'établir de corrélation génotype-phénotype pour cet aspect clinique spécifique.

De façon intéressante, le patient muté dans *BBS1* est porteur de la mutation récurrente M390R associée à une mutation intronique profonde (c.951+58C>T ; p.G318Vfs\*61) dans l'intron 10 créant un site donneur d'épissage cryptique et conduisant à l'inclusion d'une partie de l'intron 10 avec apparition d'un codon stop prématuré (figure supplémentaire de l'article).

Pour ce travail, j'ai réalisé le séquençage du gène *BBS1* chez un des patients de l'étude pour établir son diagnostic moléculaire.



# Predominantly Cone-System Dysfunction as Rare Form of Retinal Degeneration in Patients With Molecularly Confirmed Bardet-Biedl Syndrome



SOPHIE SCHEIDECKER, SARAH HULL, YAUMARA PERDOMO, FOUZIA STUDER, VALÉRIE PELLETIER, JEAN MULLER, CORINNE STOETZEL, ELISE SCHAEFER, SABINE DEFOORT-DHELLEMES, ISABELLE DRUMARE, GRAHAM E. HOLDER, CHRISTIAN P. HAMEL, ANDREW R. WEBSTER, ANTHONY T. MOORE, BERNARD PUECH, AND HÉLÈNE J. DOLLFUS

- **PURPOSE:** To describe a series of patients with Bardet-Biedl syndrome (BBS) and predominantly retinal cone dysfunction, a previously only rarely reported association.
- **DESIGN:** Retrospective observational case series.
- **METHODS:** Seven patients with clinically proven Bardet-Biedl syndrome had undergone detailed ocular phenotyping, which included fundus examination, Goldmann visual fields, fundus autofluorescence imaging (FAF), optical coherence tomography (OCT), and electroretinography (ERG). Mutational screening in the BBS genes was performed either by direct Sanger sequencing or targeted next-generation sequencing.
- **RESULTS:** All 7 patients had proven BBS mutations; 1 had a cone dystrophy phenotype on ERG and 6 had a cone-rod pattern of dysfunction. Macular atrophy was present in all patients, usually with central hypofluorescence surrounded by a continuous hyperfluorescent ring on fundus autofluorescence imaging. OCT confirmed loss of outer retinal structure within the atrophic areas. No clear genotype-phenotype relationship was evident.
- **CONCLUSIONS:** Patients with Bardet-Biedl syndrome usually develop early-onset retinitis pigmentosa. In contrast, the patients described herein, with molecularly confirmed Bardet-Biedl syndrome, developed early cone dysfunction, including the first reported case of a cone dystrophy phenotype associated with the disorder. The findings significantly expand the phenotype associated

with Bardet-Biedl syndrome. (*Am J Ophthalmol* 2015;160(2):364–372. © 2015 by Elsevier Inc. All rights reserved.)

**B**ARDET-BIEDL SYNDROME IS AN EMBLEMATIC CILIOPATHY associated with severe and early-onset retinal dystrophy, postaxial polydactyly, early obesity, renal dysfunction, hypogonadism, and learning difficulties.<sup>1</sup> It is genetically heterogeneous, with 20 BBS genes identified (*BBS1* to *BBS20*) to date,<sup>2,3</sup> all of which encode proteins involved in the development and the maintenance of the primary cilium.

The retinal dystrophy associated with Bardet-Biedl syndrome is usually severe but expression can be variable. Electroretinography (ERG) is an important diagnostic investigation and can be abnormal prior to the development of fundus abnormalities. A rod-cone dystrophy is usually present, with initial symptoms of night blindness and constricted peripheral fields with later central retinal involvement.<sup>4</sup> Cone-rod dystrophy has also been reported but is very uncommon.<sup>5</sup>

The present report describes 7 patients with molecularly confirmed Bardet-Biedl syndrome who have predominantly cone dysfunction, contrasting with previous series and expanding the phenotype that can be associated with the disorder.



Supplemental Material available at [AJO.com](http://ajoc.com). Accepted for publication May 8, 2015.

From the Service de Génétique Médicale, Institut de Génétique Médicale d'Alsace, Centre de Référence pour les Affections Rares en Génétique Ophtalmologique (CARGO) (S.S., Y.P., F.S., V.P., E.S., H.J.D.), and Laboratoire de Diagnostic Génétique, Institut de Génétique Médicale d'Alsace (J.M.), Hôpitaux Universitaires de Strasbourg, Strasbourg, France; Inherited Eye Diseases, UCL Institute of Ophthalmology, London, and Moorfields Eye Hospital NHS Trust, London, United Kingdom (S.H., A.R.W., A.T.M.); Laboratoire de Génétique Médicale, Institut de Génétique Médicale d'Alsace, INSERM U1112, Faculté de Médecine, Université de Strasbourg, Strasbourg, France (C.S., H.J.D.); Service d'exploration de la Vision et

Neuro-ophtalmologie, CHRU de Lille, Lille, France (S.D.-D., I.D., B.P.); Visual Neuroscience, UCL Institute of Ophthalmology, London, and Moorfields Eye Hospital NHS Trust, London, United Kingdom (G.E.H.); Genetic Sensory Diseases, CHU Montpellier, Montpellier, France (C.P.H.); Department of Ophthalmology, University of California, San Francisco Medical School, San Francisco, California (A.T.M.).

Inquiries to Héléne J. Dollfus, Service de Génétique Médicale, Institut de génétique Médicale d'Alsace, CARGO - Laboratoire de Génétique Médicale, INSERM U1112, 11 rue Humann, 67085 Strasbourg Cedex, France; e-mail: [dollfus@unistra.fr](mailto:dollfus@unistra.fr)



## METHODS

THIS IS A RETROSPECTIVE, OBSERVATIONAL CASE SERIES.

Seven patients with Bardet-Biedl syndrome from 6 unrelated families were identified as having cone or cone-rod dystrophy on ERG. Patients in Cases 1 and 2 were examined in the Center for Rare Genetic Ophthalmologic Diseases (CARGO) in the Strasbourg University Hospital (Strasbourg, France); in Cases 3 and 4 at Moorfields Eye Hospital (London, UK); and in Cases 5–7 in the University Hospital of Lille (Lille, France). Ethical approval was obtained from the local ethics committee of Strasbourg University Hospital and Lille Hospital and The Research Management Committee of Moorfields Eye Hospital.

All patients had a standard ophthalmic examination, including best-corrected visual acuity, slit-lamp examination, dilated fundus examination, and ERG. Visual fields were assessed with a Goldmann perimeter in Cases 1, 2, and 5–7. Full-field ERG was recorded according to the guidelines of the International Society for Clinical Electrophysiology of Vision (ISCEV) in all centers.<sup>6</sup> Full-field ERG was performed in Cases 1, 3, and 4 with the Espion system (Diagnosys LLC, Lowell, MA, USA), and in Cases 2 and 5–7 with a Metrovision system (Pérenchies, France). The diagnosis of cone dystrophy was based on progressive decline of visual acuity, severe central retinal dysfunction, and reduced and delayed cone responses on full-field ERG with normal rod-mediated responses at the time of diagnosis. Cone-rod dystrophy has both abnormal cone and rod responses on full-field ERG, with cone function being more severely affected. Spectral-domain optical coherence tomography (OCT) and fundus autofluorescence imaging (FAF) were performed for Cases 1–4 with a spectral-domain OCT device (Spectralis OCT; Heidelberg Engineering, Germany) and for Cases 5–7 with Cirrus HD-OCT (Carl Zeiss Meditec, Oberkochen, Germany). FAF in Cases 5–7 was performed by means of a confocal scanning laser ophthalmoscope (Heidelberg Retina Angiograph; Heidelberg Engineering, Dossenheim, Germany).

The study protocol adhered to the tenets of the Declaration of Helsinki and received approval from the local ethics committee. Written informed consent was obtained from each subject prior to genetic investigation.

• **GENETIC ANALYSIS:** DNA of the patients was extracted from peripheral blood lymphocytes. The analysis was performed in either the research setting of the Medical Genetics Laboratory (Institut de Génétique Médicale d'Alsace, University of Strasbourg, INSERM U1112) or the Genetic Diagnostic Laboratory of the Strasbourg University Hospital. The mutational screening of the BBS genes was different between the patients depending on the strategy used at the time of the analysis, as the duration

of the study was more than 8 years. The patient in Case 1 initially underwent homozygosity mapping (GeneChip Human Mapping 250K Nsp Array) (Platform IGBMC) (HomoSNP in house software) identifying a putative locus in which a mutation was detected by Sanger sequencing. Targeted Sanger sequencing of the more frequently involved BBS genes (*BBS1*, *BBS10*, and *BBS12*) allowed the molecular diagnosis for Cases 2 and 4. Cases 3, 5, and 6 were diagnosed by using targeted exome sequencing of the BBS genes.<sup>7</sup> The screening of *BBS1-BBS12* and of other ciliopathy genes (*AH11*, *NPHP2-NPHP8*, *MKS1*, *MKS3*, *TTC21B*, *ALMS1*) was undertaken for Case 7 by a program performed by the Centre National de Séquençage (Evry, France) in 2009–2010.

## RESULTS

THE OPHTHALMOLOGIC AND EXTRAOCULAR FEATURES OF the 7 patients are detailed in [Table 1](#) and the ERG findings in [Table 2](#). Fundus photographs and FAF and OCT images appear in [Figures 1 and 2](#), with ERG imaging appearing in [Figure 3](#).

The patient in Case 1 was born from related Syrian parents (second degree of consanguinity) and has a similarly affected older brother. The patient presented with reduced visual acuity at the age of 6 years. He later developed photophobia and macular atrophy was confirmed at age 10 years. Fundus examination at age 37 years showed central macular atrophy. OCT showed reduced macular thickness and absence of the foveal ellipsoid photoreceptor line. Central abnormal hypoautofluorescence surrounded by a ring of hyperautofluorescence was present in both eyes, whereas the periphery disclosed normal autofluorescence. Goldmann visual fields showed good preservation of peripheral isopters, but there was a failure to detect the I1e stimulus centrally in each eye. The ERG showed abnormal cone responses with mildly abnormal rod function. The patient had scars from surgical removal of hexadactyly, obesity (body mass index 38.6 kg/m<sup>2</sup>), learning difficulties, hypogonadism, dyslipidemia, hepatic steatosis, and diabetes. He also suffered from depression and sleep apnea. SNP (single nucleotide polymorphism) analysis showed homozygosity in the *BBS5* region and Sanger sequencing revealed a homozygous p.M1L mutation in *BBS5*.

The patient in Case 2 was born to unrelated parents. He presented at age 45 years with reduced visual acuity. There was bilateral macular atrophy on fundus examination. FAF showed an area of central hypoautofluorescence corresponding to the atrophy, surrounded by a ring of hyperautofluorescence. Goldman visual fields showed good preservation of peripheral isopters. The ERG showed severe cone dysfunction with no detectable responses on flicker stimulation and mildly

**TABLE 1.** Key Clinical Features and Molecular Results of Bardet-Biedl Syndrome Patients With Predominantly Cone Dysfunction

	Case 1	Case 2	Case 3	Case 4	Case 5	Case 6	Case 7
Sex	Male	Male	Female	Male	Male	Male	Male
Age at last examination	37 years	45 years	25 years	27 years	54 years	36 years	36 years
Family history	C (2nd degree)	Simplex	Simplex	Simplex	S (Case 6)	S (Case 5)	Simplex
<b>Extraocular features</b>							
Hexadactyly	+	+	+	+	+	+	+
Obesity	+	+	+	-	+	+	+
Learning difficulties	+	+	-	+	-	-	-
Hypogonadism	+	-	-	-	+	+	-
Renal failure	-	+	-	-	-	-	-
Others	Psychiatric disorders, diabetes, deafness, hyposmia	Imperforate anus	Polydipsia, diabetes, amenorrhea				Hydronephrosis, interatrial communication
<b>Features of onset (age)</b>							
Decreased VA	Decreased VA (6 y)	Decreased VA	Decreased VA (8 y)	Decreased VA (18 y)	Decreased VA	Red-green dyschromatopsia	Decreased VA (10 y)
Photophobia			Photophobia	Red-green	Red-green		
Diagnosis of retinal dystrophy	Diagnosis of retinal dystrophy (10 y)		Dyschromatopsia	dyschromatopsia	dyschromatopsia		
<b>VA (Snellen)</b>							
Right eye	6/120	6/9.5	6/9	6/18	20/125	20/100	20/200
Left eye	6/120	6/38	6/9	6/12	20/250	20/100	20/200
Ocular phenotype	Cone-rod dystrophy	Cone-rod dystrophy	Cone-rod dystrophy	Cone-rod dystrophy	Cone-rod dystrophy	Cone-rod dystrophy	Cone dystrophy
Molecular diagnosis	<i>BBS5</i> p.[M1L];[M1L]	<i>BBS12</i> p.[P159L];[I346T]	<i>BBS10</i> p.[R95S];[V707fs*]	<i>BBS1</i> p.[M390R(Δ)];G318Vfs*61]	<i>BBS10</i> p.[R49W(Δ)];Q139P]	<i>BBS10</i> p.[R49W(Δ)];Q139P]	<i>BBS6</i> p.[M1I];[Y37C]

C = consanguinity; S = affected sibling; VA = visual acuity.



**TABLE 2.** Summary of Most Recent Electroretinogram Findings in Bardet-Biedl Patients With Predominantly Cone Dysfunction

Case	Dark-Adapted Responses	Light-Adapted Responses	Phenotype
1	Mildly reduced	Severely reduced and delayed	Severe COD
2	Mildly reduced	Severely reduced and delayed	Severe COD
3	Moderately reduced	Very severely reduced and delayed	Severe COD
4	Mildly reduced	Mildly reduced	Mild COD
5	Moderately reduced	Undetectable	Severe COD
6	Moderately reduced	Severely reduced and delayed	Severe COD
7	Normal	Moderately reduced and delayed	Moderately severe COD

COD = cone dystrophy; COD = cone-rod dystrophy.  
Grade of amplitude reduction for age: Mild, 70%–100%; Moderate, 40%–70%; Severe, 10%–40%; Very severe, <10%; Undetectable.

abnormal rod function. He had a history of imperforate anus, present from birth; hexadactyly; obesity; renal failure; and learning difficulties. Bardet-Biedl syndrome was confirmed by Sanger sequencing of *BBS12*, revealing a compound heterozygote status with the p.P159L and p.I346T mutations.

The patient in Case 3 first developed central visual disturbance at age 8, with photophobia and progressive alteration of color vision. Fundus examination at 21 years of age showed macular atrophy. Central FAF showed an area of hypoautofluorescence surrounded by a ring of hyperautofluorescence with disruption of the foveal ellipsoid line on OCT corresponding to the area of reduced autofluorescence. ERG (at age 18 years) showed severely abnormal cone function with milder rod system involvement. There was hexadactyly, obesity (body mass index 48.8 kg/m<sup>2</sup>), amenorrhea, polydipsia, and diabetes. Targeted exome sequencing of the *BBS* genes revealed 2 mutations in *BBS10*, p.R95S and p.V707fs\*.

The patient in Case 4 was noted at birth to have an extra digit on each hand and foot. At the age of 18 years, he noticed difficulty with distance vision. By 20 years of age visual acuity was 6/12 in each eye. He had poor color vision (he could only see 3 of the Ishihara color vision plates). Fundus examination showed mild macular atrophy. FAF demonstrated central hypoautofluorescence with a ring of increased autofluorescence in each eye, with OCT again demonstrating a disrupted foveal ellipsoid line corresponding to the reduced autofluorescence. Electrophysiological assessment at age 21 years showed bilateral abnormalities of

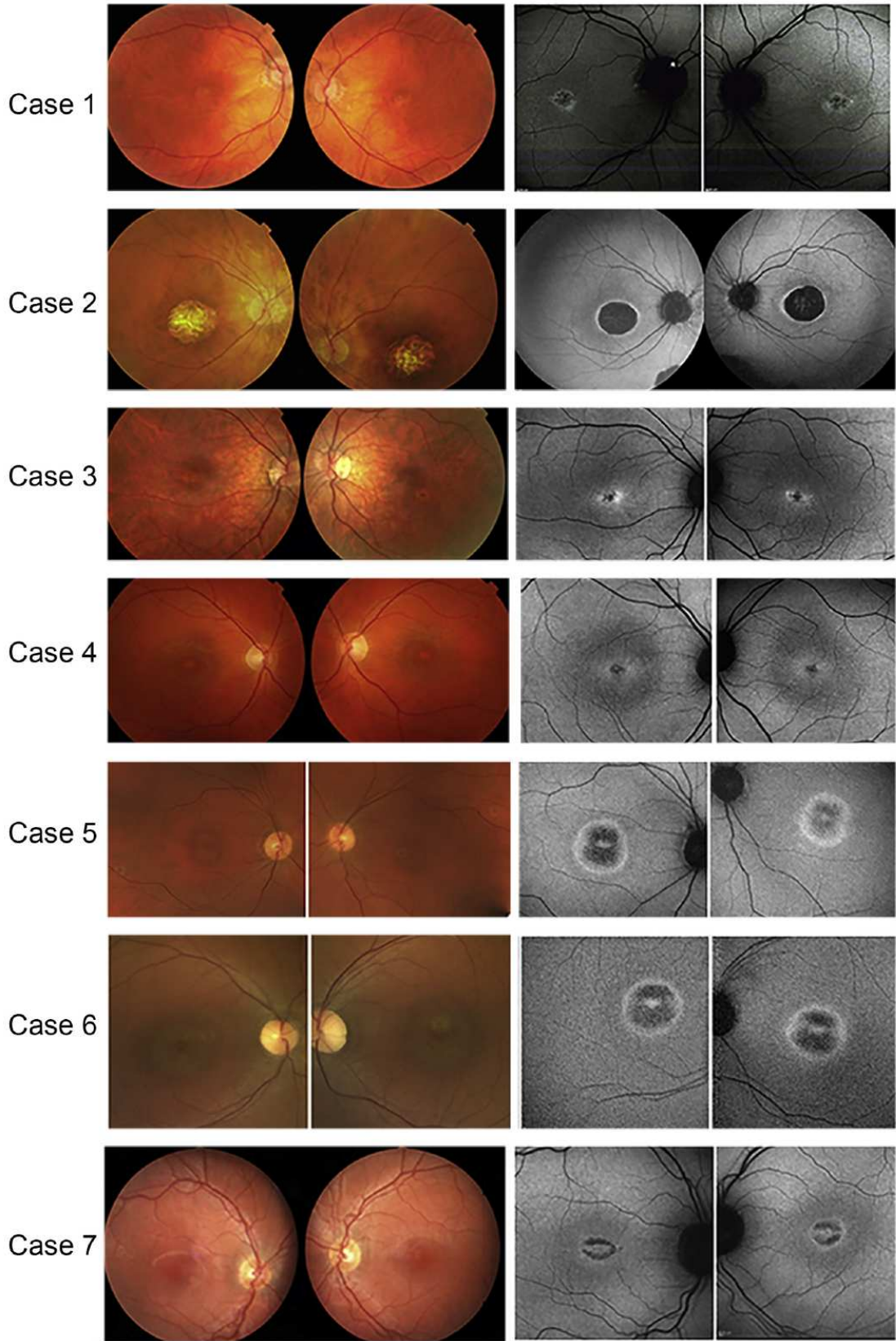
the pattern ERG, indicating bilateral central macular dysfunction but a normal full-field ERG. A repeat ERG at age 25 years showed an abnormal full-field ERG with cone ERGs showing marked deterioration and the development of mild rod-system abnormalities. There was no subjective deterioration in vision. Bardet-Biedl syndrome was confirmed by Sanger sequencing of *BBS1*, which revealed the recurrent mutation p.M390R and a deep intronic mutation c.951+58C>T in intron 10 creating a cryptic splice donor site, leading to the inclusion of a part of intron 10 and to a premature stop codon (p.G318Vfs\*61) (Supplemental Figure, available at [AJO.com](http://AJO.com)).

The patients in Cases 5 and 6 were brothers, both of whom had had surgery for postaxial polydactyly. In Case 5, the patient (the older brother) had obesity and oligospermia; his brother, in Case 6, had only oligospermia. The brother in Case 5 was initially examined at the age of 31 years when he presented with reduced vision, photophobia, and color vision disturbance. He had a small central scotoma but peripheral isopter V was normal. The ERG showed abnormal cone responses with normal scotopic responses. After 25 years of evolution, he had developed macular changes on fundus examination. FAF imaging revealed a central hypoautofluorescence with a ring of increased autofluorescence. OCT showed a disrupted foveal ellipsoid line corresponding to the reduced autofluorescence. A repeat ERG showed undetectable cone system responses with moderately reduced rod system responses.

The brother in Case 6 was noted to have reduced visual acuity at the age of 12. He had slight photophobia. Fundus examination showed normal maculae, vessels, and periphery. FAF and OCT revealed changes that were similar to (although less extensive than) his brother. ERG performed at the age of 16 showed absent photopic responses with normal scotopic responses. Fundus examination was normal. At 36 years, the ERG showed severe cone dysfunction with abnormal rod responses. The visual field showed a 10 degree central scotoma. Targeted exome sequencing revealed 2 mutations in *BBS10*, p.R49W and p.Q139P, in each brother.

The patient in Case 7 had a history of polydactyly, obesity, hydronephrosis, and interatrial communication. He presented with decreased visual acuity at age 7 years. The examination of the fundus was normal apart from an absence of the foveal reflex. Color vision testing was abnormal and Goldmann visual fields showed a central scotoma with normal peripheral isopters (III and V). When last examined (at age 36 years), he showed cone dystrophy with a mildly decreased visual acuity and photophobia. FAF demonstrated central macular abnormalities with increased foveal autofluorescence surrounded by hypoautofluorescence, with a further ring of increased autofluorescence surrounding this. OCT demonstrated a disrupted foveal







ellipsoid line corresponding to the reduced autofluorescence. ERG showed abnormal cone function with no significant rod system involvement. Sequencing of *BBS6* revealed 2 mutations, p.M11 and p.Y37C.

## DISCUSSION

BARDET-BIEDL SYNDROME IS ASSOCIATED WITH A RETINAL photoreceptor dystrophy, which is usually a rod-cone dystrophy (eg, retinitis pigmentosa [RP]). Moreover, it can be the only manifestation found in patients having retinal-specific mutations in the *BBS3* and *BBS8* genes or the recurrent p.M390R mutation in *BBS1*.<sup>8-10</sup> The present series of 7 molecularly confirmed Bardet-Biedl syndrome patients all have cone-rod or cone dystrophy and thus the series expands the existing phenotypic descriptions. One novel mutation is described.

Visual acuity loss was the initial complaint and was more severe at presentation compared to that seen in most patients with Bardet-Biedl syndrome, where the more typical RP has initial preservation of central visual acuity. Retinal imaging in all patients confirmed macular involvement. The patients show a perifoveal ring of increased FAF surrounding a central area of hypoautofluorescence, atypical for RP, in which more commonly a ring of increased FAF surrounds a preserved central zone.

Full-field ERG showed predominant cone dysfunction in all patients. Case 7 involved a cone dystrophy phenotype with severe cone dysfunction but rod responses in the normal range. The remaining 6 cases involved abnormal rod responses accompanying marked cone dysfunction, a cone-rod dystrophy phenotype. Two brothers, in Cases 5 and 6, initially presented a cone dystrophy phenotype but subsequently developed rod involvement.

The diagnosis of Bardet-Biedl syndrome and of other ciliopathies may be difficult owing to the genetic and phenotypic heterogeneity and the overlap existing between the different ciliopathies. The main differential diagnosis is Alström syndrome, another ciliopathy, characterized by infantile-onset retinal dystrophy associated with obesity, childhood-onset diabetes, and deafness.<sup>11</sup> The retinal dystrophy in Alström syndrome is an early-onset cone-rod dystrophy accompanied by nystagmus and photophobia in the first months and abnormal cone ERGs before the age of 6 months. The rods are initially preserved, with progressive degeneration. Legal blindness usually develops during the second decade.<sup>12</sup> Phenotypic variability in age of onset and in the disease

progression has been described,<sup>13</sup> but the retinal dystrophy is typically of earlier onset, with severe infantile cone system involvement and more rapid and more severe progression than the retinal dystrophy usually associated with Bardet-Biedl syndrome.<sup>13,14</sup> The present series of patients also had early cone dysfunction, but disease progression was slower than that in Alström syndrome. Other than the atypical ERG data, all 7 patients had clinical features in keeping with Bardet-Biedl syndrome, including polydactyly, frequently present in Bardet-Biedl syndrome but not a feature of Alström syndrome. The unusual predominantly cone dysfunction retinal phenotype in the present series of Bardet-Biedl patients adds further complexity to the differential diagnosis.

The molecular biology shows mutations in different BBS genes, involved in the 2 BBS protein complexes, the BBSome and the chaperonin complex. Interestingly, 5 of the 7 patients have mutations in genes encoding the chaperonin complex. However, no phenotype/genotype correlation can be established owing to the limited number of patients. One novel mutation is reported; the others have previously been described. The novel mutation is the deep intronic mutation c.951+58C>T in *BBS1* and illustrates the importance of seeking intronic variants when biallelic mutations are not found on analysis of the coding sequence.<sup>15</sup>

Bardet-Biedl syndrome is a well-known example of oligogenic inheritance, as some patients carry 3 mutations in 2 distinct BBS loci, which potentially interact and thus modify the phenotype.<sup>16</sup> It can be hypothesized that patients with this atypical retinal phenotype could have a common modifying variant or variants that result in this unusual phenotype. A third mutation in other known BBS genes has not been detected in the 3 patients (Cases 3, 5, and 6) who benefited from a targeted exome sequencing on known BBS genes (*BBS 1-16*). The involvement of such modifying factors and their role(s) is difficult to identify and warrants further molecular studies in larger numbers of Bardet-Biedl patients.

To conclude, Bardet-Biedl syndrome is associated with marked phenotypic and genotypic variability, which complicates diagnosis and genetic counseling. The present series of patients with cone or cone-rod dystrophy significantly expands the phenotype spectrum. Recognition of these unusual phenotypes and an understanding of the underlying pathophysiological mechanisms are crucial to the diagnosis and management of these patients and the development of future therapies.

FIGURE 1. Fundus photographs and autofluorescence (FAF) showing macular involvement in Bardet-Biedl syndrome patients. (Left two columns) Fundus photographs (respectively, right eye, left eye) show macular atrophy. (Right two columns) FAF (respectively, right eye, left eye) contains variably sized regions of reduced autofluorescence at the central macula surrounded by a ring of increased autofluorescence for all cases and, for Cases 5, 6, and 7, an additional central foveal hyperautofluorescent spot.

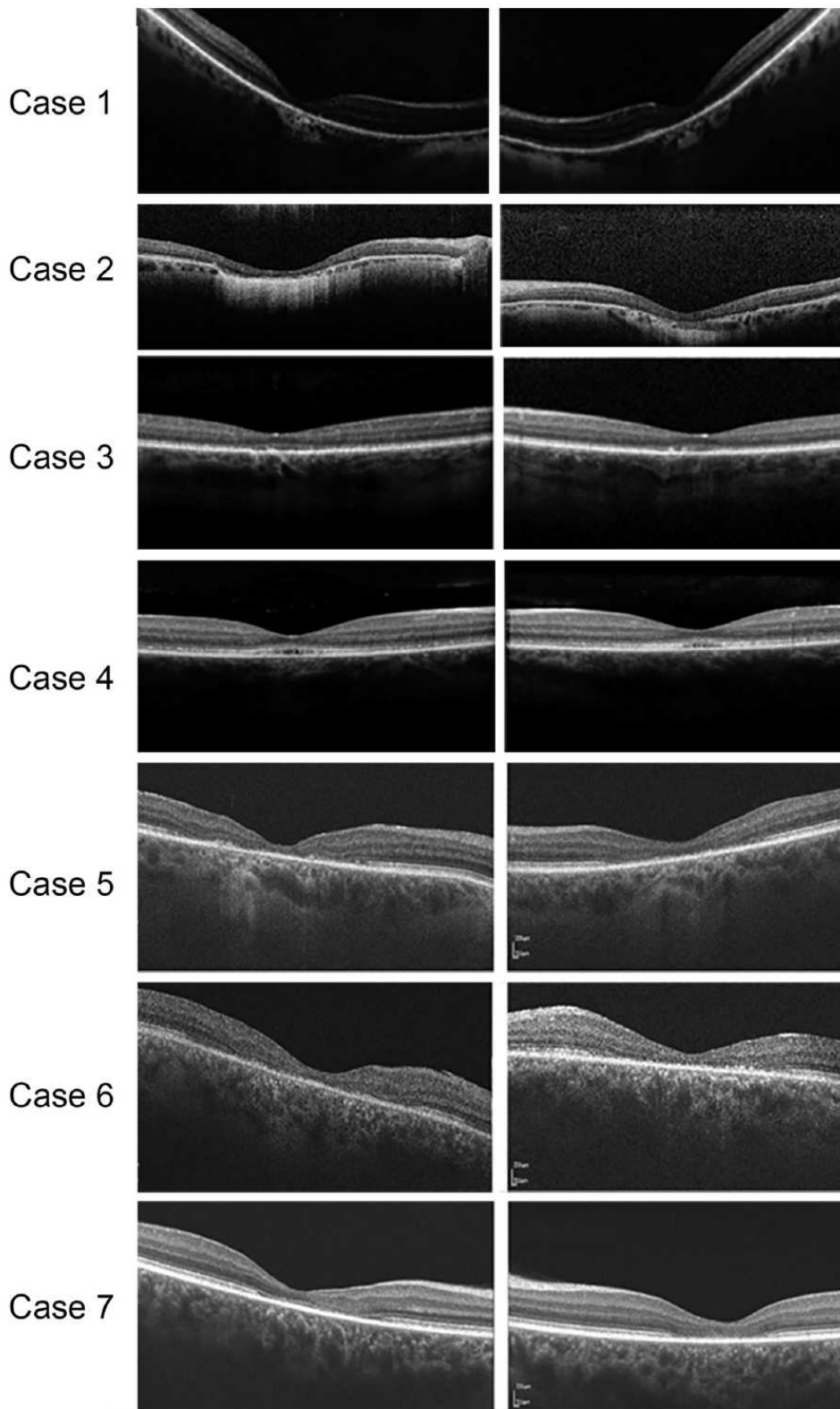


FIGURE 2. Optical coherence tomography (right eye, left eye) showing disruption or loss of the foveal ellipsoid line in Bardet-Biedl syndrome patients.



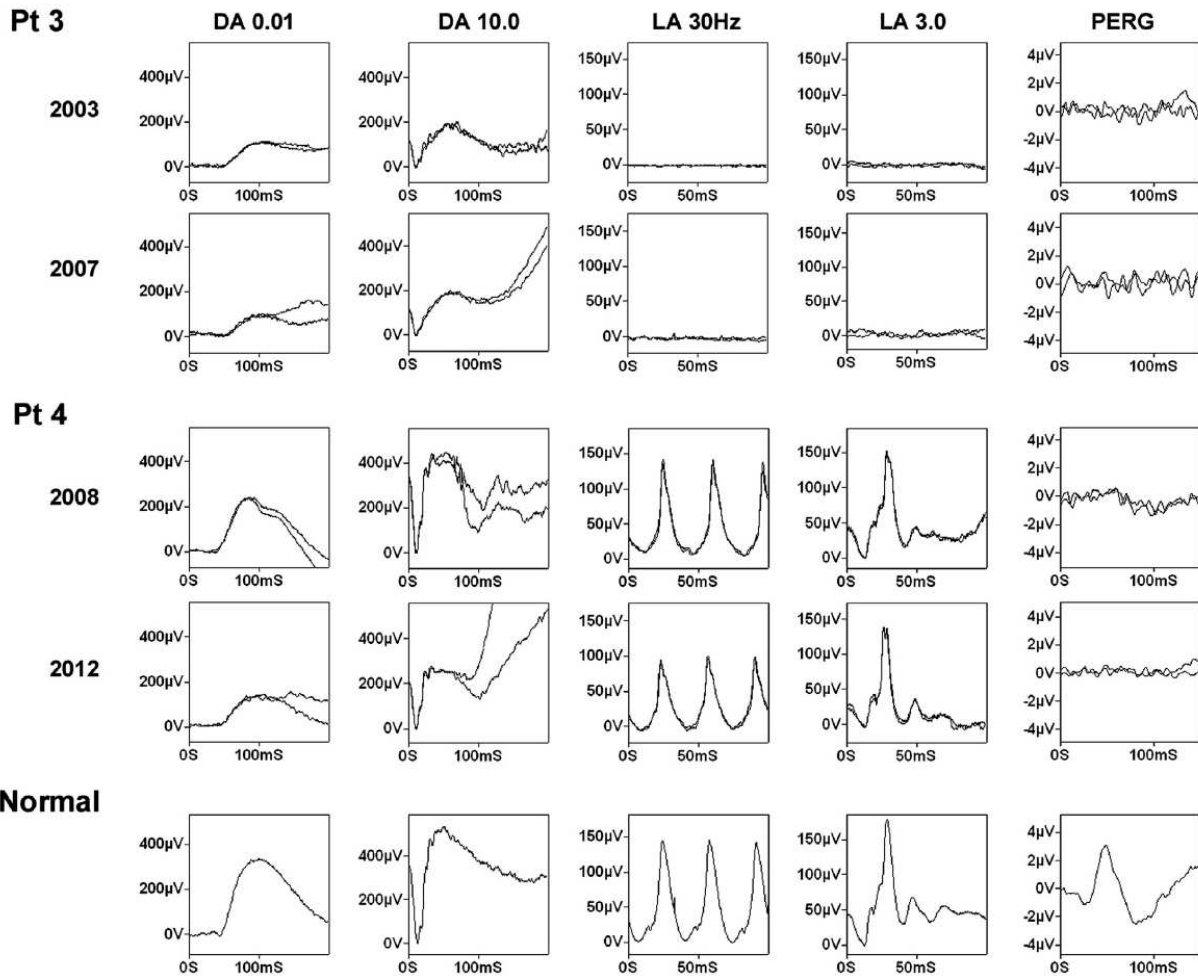


FIGURE 3. International Society for Clinical Electrophysiology of Vision (ISCEV) Standard full-field and pattern electroretinograms (PERG) showing predominant cone dysfunction in Bardet-Biedl patients (from 1 eye each of patients in Cases 3 and 4). There is no significant interocular asymmetry in either patient. Case 3 shows undetectable PERG and full-field cone electroretinograms (ERGs) (light-adapted [LA 3.0 and LA 30 Hz]) with subnormal dark-adapted (DA 0.01 rod specific) and bright flash dark-adapted (DA 10.0) ERGs, which were stable over a 4-year follow-up period. Case 4 demonstrates severely abnormal PERG with normal ERG in 2008. There was deterioration in both cone and rod function when tested in 2012. Data from a representative normal control subject are shown for comparison.

ALL AUTHORS HAVE COMPLETED AND SUBMITTED THE ICMJE FORM FOR DISCLOSURE OF POTENTIAL CONFLICTS OF INTEREST and none were reported. The authors acknowledge funding support from the French Ministry of Health (Paris, France) with the PHRC (Programme Hospitalier pour la Recherche Clinique) National 2002 and 2009, UNADEV (Union Nationale des Aveugles et Déficiants Visuels) (Bordeaux, France), FORMICOEUR (Principauté de Monaco), and RETINA FRANCE (Coulomiers, France), National Institute for Health Research UK (Moorfields Eye Hospital BRC), and Fight for Sight UK. All authors attest that they meet the current ICMJE requirements to qualify as authors.

The authors would like to thank Gabor Gyapay (Genoscope, Evry, France) for help in genotyping.

## REFERENCES

1. Beales PL, Elcioglu N, Woolf AS, Parker D, Flinter FA. New criteria for improved diagnosis of Bardet-Biedl syndrome: results of a population survey. *J Med Genet* 1999;36(6):437–446.
2. Bujakowska KM, Zhang Q, Siemiatkowska AM, et al. Mutations in IFT172 cause isolated retinal degeneration and Bardet-Biedl syndrome. *Human Mol Genet* 2015;24(1):230–242.
3. Aldahmesh MA, Li Y, Alhashem A, et al. IFT27, encoding a small GTPase component of IFT particles, is mutated in a

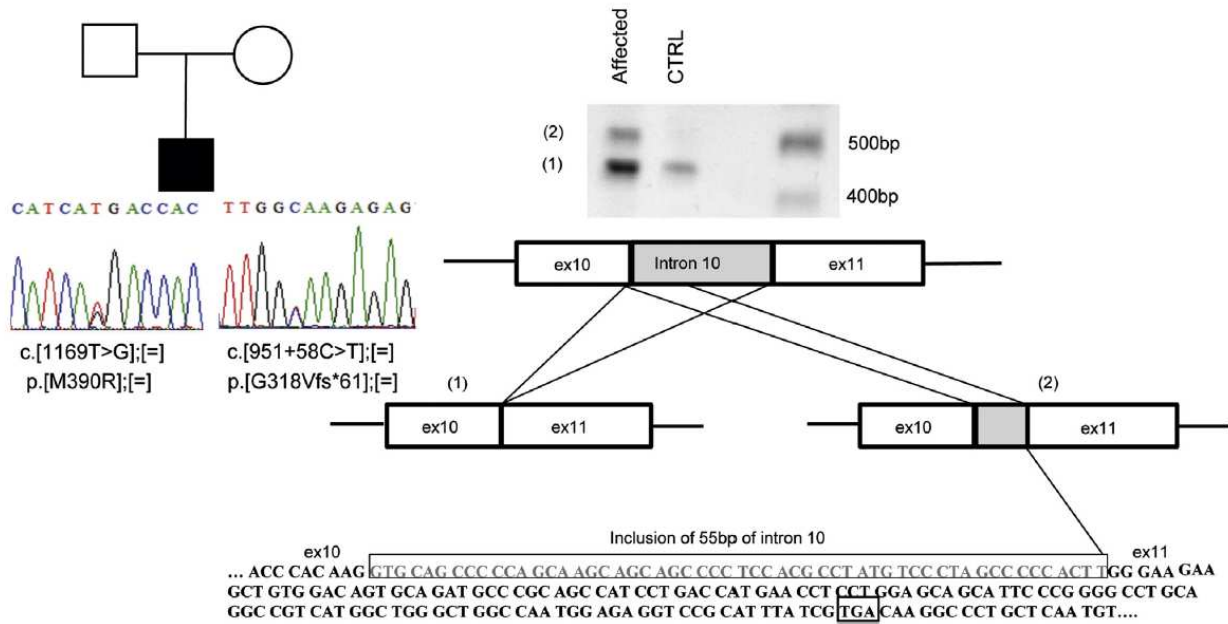
- consanguineous family with Bardet-Biedl syndrome. *Human Mol Genet* 2014;23(12):3307–3315.
4. Spaggiari E, Salati R, Nicolini P, Borgatti R, Pozzoli U, Polenghi F. Evolution of ocular clinical and electrophysiological findings in pediatric Bardet-Biedl syndrome. *Int Ophthalmol* 1999;23(2):61–67.
  5. Azari AA, Aleman TS, Cideciyan AV, et al. Retinal disease expression in Bardet-Biedl syndrome-1 (BBS1) is a spectrum from maculopathy to retina-wide degeneration. *Invest Ophthalmol Vis Sci* 2006;47(11):5004–5010.
  6. Marmor MF, Fulton AB, Holder GE, et al. ISCEV Standard for full-field clinical electroretinography (2008 update). *Doc Ophthalmol* 2009;118(1):69–77.
  7. Redin C, Le Gras S, Mhamdi O, et al. Targeted high-throughput sequencing for diagnosis of genetically heterogeneous diseases: efficient mutation detection in Bardet-Biedl and Alstrom syndromes. *J Med Genet* 2012;49(8):502–512.
  8. Estrada-Cuzcano A, Koeneke RK, Senechal A, et al. BBS1 mutations in a wide spectrum of phenotypes ranging from nonsyndromic retinitis pigmentosa to Bardet-Biedl syndrome. *Arch Ophthalmol* 2012;130(11):1425–1432.
  9. Aldahmesh MA, Safieh LA, Alkuraya H, et al. Molecular characterization of retinitis pigmentosa in Saudi Arabia. *Mol Vis* 2009;15:2464–2469.
  10. Riazuddin SA, Iqbal M, Wang Y, et al. A splice-site mutation in a retina-specific exon of BBS8 causes nonsyndromic retinitis pigmentosa. *Am J Hum Genet* 2010;86(5):805–812.
  11. Alstrom CH, Hallgren B, Nilsson LB, Asander H. Retinal degeneration combined with obesity, diabetes mellitus and neurogenous deafness: a specific syndrome (not hitherto described) distinct from the Laurence-Moon-Bardet-Biedl syndrome: a clinical, endocrinological and genetic examination based on a large pedigree. *Acta Psychiatr Neurol Scand Suppl* 1959;129:1–35.
  12. Marshall JD, Maffei P, Collin GB, Naggert JK. Alstrom syndrome: genetics and clinical overview. *Curr Genomics* 2011;12(3):225–235.
  13. Malm E, Ponjavic V, Nishina PM, et al. Full-field electroretinography and marked variability in clinical phenotype of Alstrom syndrome. *Arch Ophthalmol* 2008;126(1):51–57.
  14. Aliferis K, Helle S, Gyapay G, et al. Differentiating Alstrom from Bardet-Biedl syndrome (BBS) using systematic ciliopathy genes sequencing. *Ophthalmic Genet* 2012;33(1):18–22.
  15. Otto EA, Hurd TW, Airik R, et al. Candidate exome capture identifies mutation of SDCCAG8 as the cause of a retinal-retinal ciliopathy. *Nat Genet* 2010;42(10):840–850.
  16. Katsanis N, Ansley SJ, Badano JL, et al. Triallelic inheritance in Bardet-Biedl syndrome, a Mendelian recessive disorder. *Science* 2001;293(5538):2256–2259.

## REPORTING VISUAL ACUITIES

The AJO encourages authors to report the visual acuity in the manuscript using the same nomenclature that was used in gathering the data provided they were recorded in one of the methods listed here. This table of equivalent visual acuities is provided to the readers as an aid to interpret visual acuity findings in familiar units.

Table of Equivalent Visual Acuity Measurements				
Snellen Visual Acuities				
4 Meters	6 Meters	20 Feet	Decimal Fraction	LogMAR
4/40	6/60	20/200	0.10	+1.0
4/32	6/48	20/160	0.125	+0.9
4/25	6/38	20/125	0.16	+0.8
4/20	6/30	20/100	0.20	+0.7
4/16	6/24	20/80	0.25	+0.6
4/12.6	6/20	20/63	0.32	+0.5
4/10	6/15	20/50	0.40	+0.4
4/8	6/12	20/40	0.50	+0.3
4/6.3	6/10	20/32	0.63	+0.2
4/5	6/7.5	20/25	0.80	+0.1
4/4	6/6	20/20	1.00	0.0
4/3.2	6/5	20/16	1.25	-0.1
4/2.5	6/3.75	20/12.5	1.60	-0.2
4/2	6/3	20/10	2.00	-0.3

From Ferris FL III, Kassoff A, Bresnick GH, Bailey I. New visual acuity charts for clinical research. *Am J Ophthalmol* 1982;94:91–96.



SUPPLEMENTAL FIGURE. Mutation analysis of a Bardet-Biedl syndrome patient (Case 4). Pedigree of patient in Case 4 shows the recurrent mutation p.M390R and a deep intronic mutation c.951 + 58C > T in intron 10 in the *BBS1* gene (on the left). Electrophoresis gel shows the polymerase chain reaction (PCR) amplification of cDNA and a schematic representations of the 2 PCR products, 1 with normal size and 1 bigger with the inclusion of 55 bp of intron 10 owing to the creation of a cryptic splice donor site with the c.951 + 58C > T mutation (on the right).



### 3 Base de données clinico-biologiques

Ce travail a été réalisé en collaboration avec le Laboratoire de Bioinformatique et Génomique Intégratives (LBGI) dirigé par le Dr Olivier Poch de Strasbourg. J'ai utilisé la première personne du singulier quand j'ai exclusivement réalisé le travail et la première personne du pluriel pour le travail réalisé de manière collaborative et équivalente.

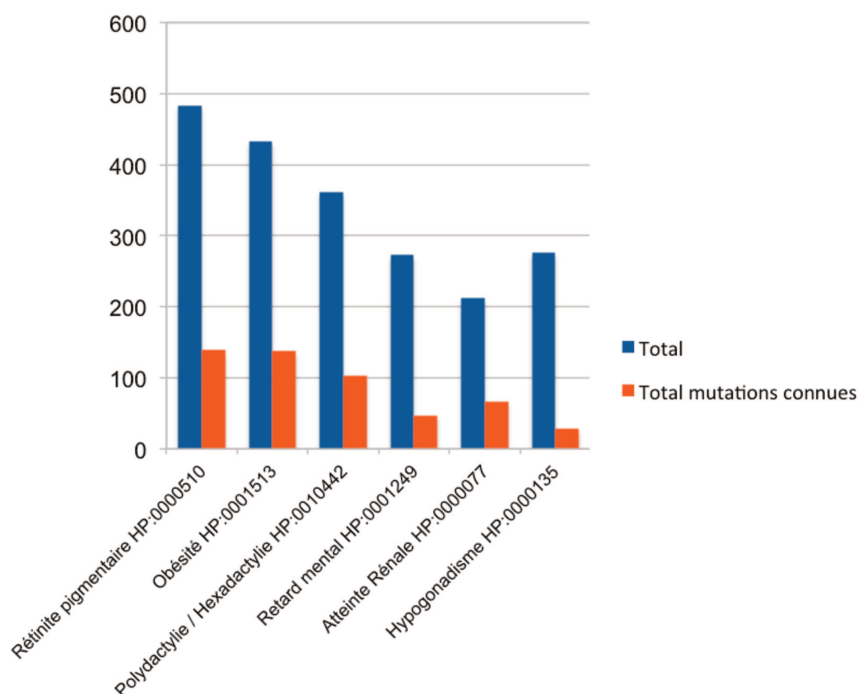
#### 3.1. Revue de la littérature

Une revue de la littérature nous a permis de recenser 850 articles parus entre 1947 et 2017 et portant sur la description de patients BBS.

Parmi ces articles, nous avons relevé 428 patients BBS avec une mutation identifiée.

- Revue clinique

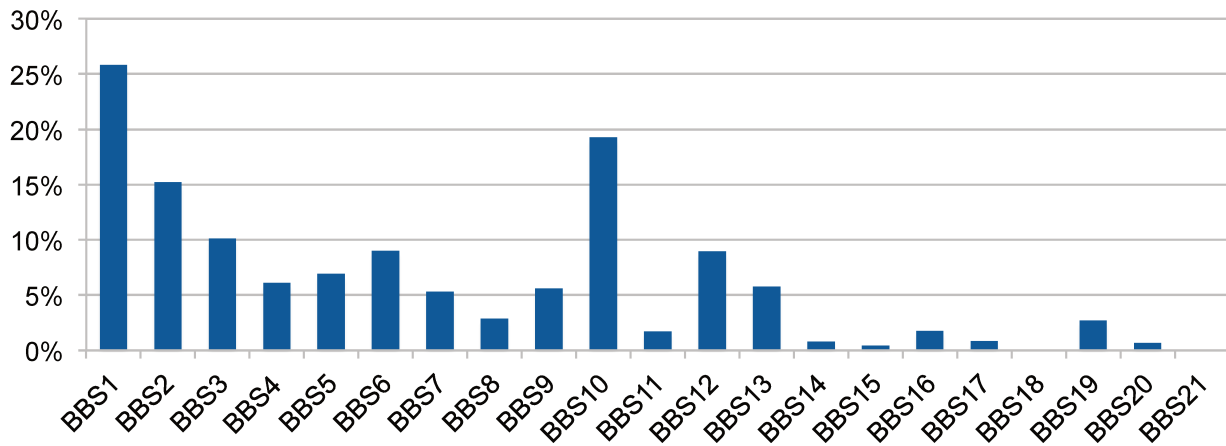
Le tableau ci-dessous résume la fréquence des signes cliniques correspondant aux critères majeurs selon Beales *et al.*, retrouvés chez les patients BBS, avec ou sans diagnostic moléculaire, décrits dans la littérature (**Diagramme 1**).



**Diagramme 1** : Fréquence des signes cliniques correspondants aux signes majeurs du BBS chez les patients BBS décrits dans la littérature (en bleu : nombre total de patients ; en rouge : nombre de patients avec une mutation identifiée).

- Revue moléculaire

Sur le plan moléculaire, le tableau ci-dessous résume la fréquence des gènes mutés dans la littérature (**Diagramme 2**).



**Diagramme 2** : Fréquence des gènes BBS mutés dans la littérature

La fréquence des gènes varie selon les populations. Voici les fréquences que nous avons relevées dans la littérature (gènes retrouvés dans plus de 5% des cas) :

- Population caucasienne : *BBS1* est le gène le plus fréquemment muté (33-37%) suivi de *BBS10* (20-22%) puis de *BBS12* (5-9,5%) et enfin de *BBS7* (7%).
- Population d'Afrique du Nord : *BBS1* reste le gène majoritairement muté (53%), loin devant les autres gènes rapportés (*BBS4*, *BBS5* et *BBS8*).
- Population d'Afrique du Sud : *BBS10* est très majoritaire (67%).
- Population d'Eurasie : selon les études, *BBS1* est retrouvé muté dans 8-31% ; *BBS4* et *BBS5* comptent chacun pour 17% des cas.
- Au Japon, très peu de patients avec un diagnostic moléculaire sont rapportés et on retrouve dans la littérature uniquement quelques mutations dans *BBS2*, *BBS5* et *BBS7*.



## 3.2. Résultats de notre cohorte

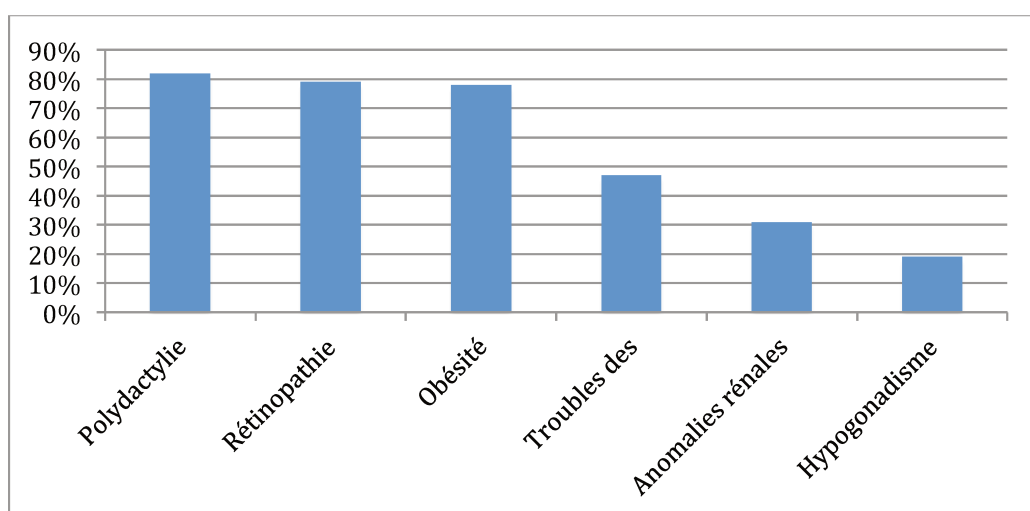
Au total, j'ai rentré dans notre base de données 1082 individus (fœtus inclus) dont 512 individus atteints (278 garçons, 192 femmes et 42 inconnus), correspondants à 399 familles.

J'ai inclus les critères de Beales *et al.*, dans un format HPO, ce qui correspondait à 77 entrées auxquelles j'ai ajouté l'ensemble des signes cliniques présentés par les patients, soit 469 termes HPO en tout (**Annexe 3**).

- Analyse clinique

L'analyse des signes cliniques a été faite sur 257 familles, soit 313 individus, bien renseignés sur le plan phénotypique et avec un diagnostic moléculaire établi.

Le tableau ci-dessous indique les pourcentages des signes majeurs du BBS selon Beales *et al.*, observés dans notre cohorte.



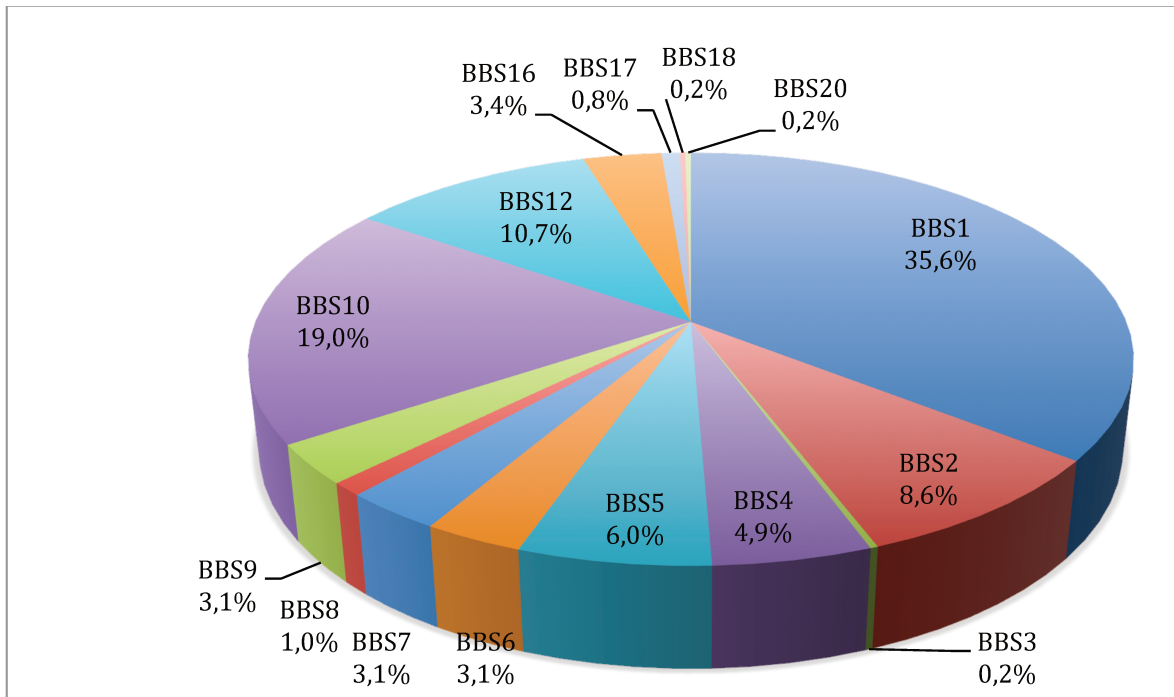
**Diagramme 4 :** Fréquence des signes cliniques correspondants aux signes majeurs du BBS chez les patients BBS de notre cohorte.

Les pourcentages des autres signes cliniques (critères mineurs ou autres signes) sont détaillés en **Annexe 3**.

- Analyse moléculaire

Cette analyse a été réalisée sur 387 familles pour lesquelles une mutation a été identifiée.

Dans un premier temps, nous avons analysé la fréquence des gènes BBS mutés dans notre cohorte (**Diagramme 4**).



**Diagramme 4** : Fréquence des mutations dans les différents gènes BBS dans notre cohorte (387 familles).

A noter qu'aucune mutation dans les gènes *BBS11*, *BBS13*, *BBS14*, *BBS15* et *BBS19* n'a été identifiée dans notre cohorte.

Puis, nous avons analysé la fréquence des gènes mutés en fonction de l'origine géographique des patients quand elle était renseignée (326 familles) (**Diagramme 5**).

Origine	BBS1	BBS2	BBS3	BBS4	BBS5	BBS6	BBS7	BBS9	BBS10	BBS12
Caucasienne (232 familles)	41%					5,6%			21,6%	10,8%
Afrique du Nord (43 familles)	20,5%			13,6%	20,5%				6,8%	11,4%
Eurasie (31 familles)	10%	20%		13,3%	10%			13,3%		
Asie (9 familles)		11,1%				11,1%	33,3%	11,1%	11,1%	22%
Afrique subsaharienne (6 familles)		16,7%		33,3%			16,7%		16,7%	16,7%
Océan indien (4 familles)			75%							25%
Caraïbes (1 famille)									100%	

**Diagramme 5 :** Pourcentage des gènes mutés selon l'origine géographique des patients BBS de la cohorte.

Enfin nous avons regardé la prévalence des deux mutations récurrentes les plus fréquemment retrouvées dans la littérature à savoir la mutation p.Met390Arg dans le gène *BBS1* et la mutation p.Cys91fs\*5 dans le gène *BBS10*. L'ensemble des mutations identifiées dans la cohorte est rapporté dans l'**Annexe 4**.

La mutation récurrente p.Met390Arg est la plus fréquente, comptant pour 23,2% de l'ensemble des mutations identifiées. La mutation récurrente p.Cys91fs\*5 est retrouvée chez 8,5% des patients. Ces deux mutations sont bien plus fréquentes que les autres mutations qui chacune représente moins de 3% des patients.

Parmi les mutations identifiées dans *BBS1*, la mutation p.Met390Arg est retrouvée chez 42,3% des patients mutés dans ce gène à l'état homozygote et chez 36,9% des patients mutés dans ce gène à l'état hétérozygote composite.

La mutation récurrente du gène *BBS10* est retrouvée chez 30,4% des patients avec une mutation à l'état homozygote dans ce gène et 26,1% des patients avec des mutations à l'état hétérozygote composite.

Pour terminer, un 3<sup>ème</sup> allèle pathogène ou potentiellement a été retrouvé dans 5% des familles.

# DISCUSSION

---

## 1 Identification de nouveaux gènes

Le BBS présente une hétérogénéité génétique importante puisqu'à ce jour plus de 20 gènes ont été identifiés dans cette pathologie, expliquant 80% des phénotypes BBS.

L'identification de nouveaux gènes est cruciale pour mieux comprendre la physiopathogénie du BBS en relation avec le cil primaire mais aussi pour l'amélioration de l'offre diagnostique et pour donner un conseil génétique fiable aux familles.

Mais cette identification est devenue un vrai challenge car les familles qui restent à l'étude sans diagnostic moléculaire sont le plus souvent de petite taille avec peu de patients atteints et sans notion de consanguinité, ce qui complique les investigations.

L'arrivée des nouvelles techniques de séquençage haut débit, ciblés sur un panel de gènes ou exomiques, a été une révolution dans l'identification de nouveaux gènes et notamment dans les ciliopathies (Bachman-Gagescu, 2014). Initialement, cette technique de pointe a été utilisée dans des cohortes avec un nombre important de patients permettant d'identifier de nouveaux gènes pour lesquels plusieurs patients étaient atteints, ce qui facilitait leur validation (Otto *et al.*, 2010).

Depuis, des mutations sont identifiées le plus souvent dans une seule famille voire même chez un seul individu. La sélection des variants potentiellement pathogènes dans ces familles est difficile du fait du grand nombre de données à analyser et du caractère hypomorphe des mutations faux-sens (Johansen *et al.*, 2014). Dans ces cas, l'utilisation de techniques déjà bien connues comme la cartographie d'homozygotie peut apporter une aide précieuse à leur sélection.

Pour les mutations hypomorphes, les études fonctionnelles ont une place majeure dans la validation de la pathogénicité des mutations et de leur implication dans le phénotype observé.

Cependant, ces nouvelles techniques ont leurs limites et ne permettent notamment pas de détecter certaines mutations localisées dans des régions mal couvertes (Bloch-Zupan *et al.*, 2011), les mutations introniques profondes ou encore les réarrangements complexes. Dans ces cas, seule la persévérance du chercheur devant un gène d'intérêt permettait leur identification, ce qui va être complètement bouleversé par l'utilisation plus généralisée de nouvelles techniques telles que le génome (Nishiguchi *et al.*, 2013), le transcriptome (Cummins *et al.*, 2017) voire la

combinaison des deux techniques (Evrony *et al.*, 2017), qui devraient rendre leur identification plus facile.

## **1.1. La cartographie d'homozygotie reste une technique de choix dans les grandes familles consanguines**

La cartographie par homozygotie avait déjà permis au Laboratoire de Génétique Médicale d'identifier les gènes *BBS10* et *BBS12* (Stoetzel *et al.*, 2006 ; Stoetzel *et al.*, 2007).

Depuis, cette approche nous a permis d'identifier une mutation dans *SDCCAG8* dans une grande famille consanguine avec plusieurs membres atteints dans deux branches familiales. Le fait d'avoir un grand nombre d'individus atteints nous a permis de réduire notre région d'intérêt à 4 gènes qui ont pu être étudiés un à un avant de mettre en évidence une mutation intronique profonde qui n'aurait pas été identifiée en séquençage haut débit de type exome.

Secondairement, cette technique nous a permis d'identifier des mutations dans deux autres familles mutées pour lesquelles *SDCCAG8* était présent dans des régions d'homozygotie de petite taille (1,4 et 5,6 Mb). D'autres régions d'homozygotie de plus grande taille (supérieures à 10 Mb) avaient été identifiées dans ces deux familles contenant de très nombreux gènes dont certains, responsables de ciliopathies, avaient été séquencés soit par le projet Genoscope (collaboration IGBMC-CNG) soit par le laboratoire du Pr Antignac à Paris soit par notre laboratoire. Sans l'identification de la mutation dans la famille *princeps*, nous ne nous serions pas orientés vers ce gène en particulier.

D'autre part, une étude antérieure par puce d'homozygotie de résolution inférieure (Affymetrix GeneChip 250K®) réalisée dans la famille *princeps* n'avait pas mis en évidence la région contenant *SDCCAG8* car de trop petite taille.

Ceci montre la limite de cette approche dans les familles de petits effectifs (2 enfants dans chaque famille) ou lorsque la puce n'est pas assez résolutive.

## **1.2. L'exome couplé à la cartographie d'homozygotie est une approche performante dans les familles consanguines**

- Identification d'une mutation dans le gène *LZTFL1*



Cette famille avait bénéficié d'une approche initiale par cartographie d'homozygotie (Affymétrie 10K array®) mais s'agissant d'une famille de petite taille (1 seul atteint), de multiples zones d'homozygotie, parfois de très grande taille, avaient été mises en évidence : 9 régions contenant 1055 gènes. Une approche par exome réalisée dans un second temps nous a permis de regarder en priorité les résultats pour ces 1055 gènes et d'identifier une mutation dans *LZTFL1*.

- Identification de mutations dans les gènes *BBIP1* et *IFT172*

Ces familles avaient également bénéficié d'une approche initiale par cartographie d'homozygotie n'ayant pas permis d'identifier de gène candidat en raison du grand nombre de régions homozygotes. L'analyse par exome a permis de sélectionner des gènes candidats dont la localisation dans des régions d'homozygotie nous a conforté sur leur probable pathogénicité.

Cette approche a montré son efficacité à plusieurs reprises dans la littérature (Knopp *et al.*, 2015). De façon intéressante, les nouvelles techniques d'exome permettent maintenant de coupler ces deux approches en une seule technique (Kancheva *et al.*, 2016).

### **1.3. Les mutations atypiques à ne pas négliger**

La mutation du gène *SDCCAG8* identifiée chez la famille *princeps* se situait à 356pb après le site donneur d'épissage de l'exon le plus proche. Elle a été mise en évidence grâce à l'observation de produits aberrants d'amplification de l'ADNc, traduisant une anomalie d'épissage.

Il est probable que ce type de mutation soit impliqué chez un certain nombre de patients sans mutation identifiée, du fait que les analyses de biologie moléculaire sont réalisées de façon quasi systématique sur l'ADN génomique et séquentent uniquement les exons et régions introniques adjacentes d'une dizaine de paires de bases. Il est probable également que ces mutations puissent expliquer en partie l'excès de patients hétérozygotes observés dans des pathologies autosomiques récessives comme le BBS.

Cette hypothèse a été confirmée dans notre laboratoire puisque nous avons identifié une seconde mutation intronique profonde dans le gène *BBS1* (c.951+58 C>T) chez un patient porteur de la mutation M390R à l'état hétérozygote dans le gène *BBS1*. Le phénotype clinique

évoqueur de BBS nous a poussé à poursuivre les investigations et à étudier l'ARNm qui a mis en évidence une anomalie de l'épissage, conduisant à l'identification secondaire d'une mutation intronique à distance du site d'épissage.

Ces mutations sont de plus en plus rapportées dans la littérature, identifiées soit suite à une approche par cartographie d'homozygotie (Abu Safieh *et al.*, 2010), soit par les nouvelles techniques de séquençage haut débit (Vaz-Drago *et al.*, 2017).

Nous avons fait également l'hypothèse que des remaniements complexes non détectés par les techniques de séquençage actuelles (hors génome) puissent être responsables d'un certain nombre d'allèles pathogènes. Ainsi, nous avons démontré qu'une partie des patients hétérozygotes pour la mutation M390R du gène *BBS1* présentait l'insertion d'une séquence aberrante au milieu de l'exon 13, non détectée en séquençage Sanger car de trop grande taille (Muller *et al.*, manuscrit en cours de soumission). Nous avons également identifié un remaniement complexe dans le gène *IFT140* chez plusieurs patients atteints d'un syndrome de Mainzer-Saldino (Geoffroy *et al.*, manuscrit en cours de soumission).

## 1.4. Importance des études fonctionnelles

En cas d'identification d'une mutation dans un nouveau gène dans une seule famille, les études fonctionnelles sont primordiales pour valider la pathogénicité du variant.

Ceci était le cas pour les mutations que nous avons identifiées dans *LZTFL1* et dans *BBIP1*, initialement dans une seule famille.

Ainsi pour *LZTFL1*, nous avons démontré que la mutation était responsable d'une absence d'ARNm et de protéine. Nous avons également démontré que cette mutation avait des conséquences fonctionnelles au niveau du cil primaire puisqu'elle activait de façon majeure la voie HH par l'intermédiaire de SMO. Depuis ces modèles cellulaires (Seo *et al.*, 2011 ; Marion *et al.*, 2012), un modèle souris a été généré et montre un phénotype associant une atteinte rétinienne et une obésité (Jiang *et al.*, 2016), confortant *LZTFL1* en tant que gène BBS.

Pour *BBIP1*, nous avons réalisé plusieurs études fonctionnelles prouvant la pathogénicité de la mutation au niveau de la transcription et la traduction du gène (absence d'ARNm et de protéine). En collaboration avec l'équipe qui avait initialement identifié la protéine BBIP en tant que 8<sup>ème</sup> sous-unité du BBSome (Loktev *et al.*, 2008), nous avons prouvé que notre protéine

anormale était responsable d'une anomalie de l'assemblage du BBSome comme attendu. Enfin, nous avons créé, en collaboration avec l'équipe du Dr Strähle (KIT), un modèle poisson présentant un phénotype ciliaire, le zebrafish étant un excellent modèle d'étude pour les ciliopathies (Song *et al.*, 2016).

D'autre part, les études fonctionnelles ont leur importance pour valider la pathogénicité des mutations d'épissage qu'elles soient profondes (mutation du gène *SDCCAG8* identifiée dans la première famille ; mutation dans le gène *BBS1* identifiée chez le patient initialement hétérozygote pour la mutation récurrente et avec un phénotype rétinien atypique) ou exoniques (mutation dans le gène *LZTFL1* identifiée dans la seconde famille ; mutation identifiée par notre équipe dans le gène *IFT172*).

Pour *LZTFL1*, nous avons identifié une mutation non-sens et une mutation faux-sens prédite délétère par les logiciels de prédiction. Cependant l'étude de la protéine nous a permis de montrer que la mutation faux-sens était très probablement responsable d'un épissage alternatif avec dégradation de l'ARNm ainsi produit. En effet, nous avons identifié une protéine de plus petite taille qu'attendue correspondant à l'allèle porteur de la mutation non-sens au vu de la localisation de la mutation et de la taille de la protéine observée. En RT-PCR quantitative nous observons une diminution de moitié de l'ARNm, qui devait donc correspondre à l'ARNm porteur de la mutation non-sens, prouvant que l'ARNm porteur de la mutation faux-sens était dégradé.

Concernant *IFT172*, nous n'avions pas retenu initialement la mutation d'épissage de l'intron 40 comme pathogène car nous arrivions à amplifier l'ARNm et à séquencer l'ADNc correspondant entre les exons 40 et 41. En élargissant le segment amplifié (des exons 39 à 42), nous avons pu mettre en évidence un épissage alternatif avec la visualisation de 2 bandes sur le gel de migration. Des mutations similaires avaient été rapportées comme responsables d'épissage alternatif, ce qui a conforté nos données (Zeniou *et al.*, 2004). A ce jour, les relations entre *IFT172* et le BBSome ne sont pas encore claires alors que le BBS semble être lié à un défaut d'assemblage du BBSome (Zhang *et al.*, 2012a ; Scheidecker *et al.*, 2014). Cependant, l'identification de mutations dans un autre gène IFT, *IFT27* (Aldamesh *et al.*, 2014), dont l'interaction avec le BBSome a été bien établie (Eguether *et al.*, 2014), nous conforte dans l'idée que les gènes IFT puissent être responsables de phénotypes BBS.

## **1.5. Importance de rapporter les secondes familles pour la validation de gènes décrits dans une seule famille**

A ce jour et malgré les publications de plus en plus nombreuses, plusieurs gènes BBS n'ont été rapportés que chez 1 patient ce qui peut faire poser la question de la validation de ces gènes en tant que gènes BBS et qui montre l'importance de rapporter les secondes familles permettant de confirmer l'implication de ces gènes dans le BBS.

C'est ainsi le cas pour le gène *BBS11* (Chiang *et al.*, 2004), le gène *BBS13* (Leitch *et al.*, 2008), le gène *BBS14* (Leitch *et al.*, 2008), le gène *BBS15* (Kim *et al.*, 2010), le gène *BBS18* (Scheidecker *et al.*, 2014), le gène *BBS19* (Aldamesh *et al.*, 2014) et les gènes candidates *NPHPI* (Lindstrand *et al.*, 2014) et *IFT74* (Lindstrand *et al.*, 2016).

Nous avons rapporté l'observation de la seconde famille mutée dans le gène *LZTFL1*, ce qui était important puisque ce gène n'avait encore jamais rapporté en pathologie humaine. Nous avons également rapporté la seconde famille BBS mutée dans le gène *IFT172*, déjà décrit dans d'autres ciliopathies. La description détaillée de nos patients a permis de valider de façon certaine ces gènes en tant que gènes BBS et d'inciter à les inclure dans les panels de gènes BBS ou ciliopathies.

## 2 Corrélations génotype-phénotype

A ce jour, aucune corrélation génotype-phénotype n'a été mise en évidence dans le syndrome de Bardet-Biedl de façon significative. Des associations avaient été rapportées mais le plus souvent jamais confirmées par d'autres études (cf. Introduction chapitre 3.5).

Une étude publiée en 2011 et portant sur la description clinique et moléculaire d'une cohorte de 83 familles BBS (105 cas) n'a mis en évidence aucune corrélation génotype. Cette étude a même permis de réfuter certaines corrélations évoquées dans d'autres publications, comme l'association des malformations uro-génitales évocatrice d'un MKKS aux mutations dans les protéines chaperonnes, ce que nous avons déjà évoqué en 2010 sur notre petite série de patients avec une présentation MKKS.

Nous rapportons deux corrélations génotype-phénotype pour les gènes *SDCCAG8* et *LZTFL1* qui concernent certes peu de patients mais qui sont statistiquement significatives.

### **2.1. Le MKKS est une présentation précoce du BBS avec des mutations identifiées dans les mêmes gènes.**

Notre étude a permis d'une part de confirmer sur le plan moléculaire que le MKKS était une présentation précoce de BBS, comme cela avait été rapporté sur le plan clinique (David *et al.*, 1999 ; Slavotinek and Biesecker, 2000). Mais elle a également permis d'infirmer que cette présentation clinique était exclusivement liée au gène *MKKS/BBS6* comme ce qui avait été rapporté initialement (Stone *et al.*, 2000). Nos données étaient renforcées par le modèle murin *Mkks* qui présentait un phénotype BBS avec une RP, une obésité, une anomalie de la spermatogénèse, une anosmie et des troubles de la socialisation ; et aucun signe en faveur d'un MKKS (absence de malformation génitale, de polydactylie et de cardiopathie) (Fath *et al.*, 2005).

Parallèlement à notre étude, une autre équipe avait rapporté l'observation de phénotypes MKKS exclusivement chez des patients avec des mutations dans les protéines chaperonne



(Billingsley *et al.*, 2010). Les auteurs avaient évoqué une possible corrélation génotype-phénotype.

De même, Castro-Sanchez *et al.*, avaient étudié 37 familles (52 cas) mutées dans les gènes *BBS1*, *BBS6*, *BBS10* et *BBS12* et observaient des phénotypes MKKS chez les patients porteurs de mutations dans les gènes des protéines chaperonne : 100% des patients mutés dans ces 3 gènes présentaient une polydactylie et 83% des patients mutés dans *BBS10* présentaient des anomalies uro-génitales.

Même si cinq de nos patients avaient eux aussi des mutations dans ces gènes (3 patients mutés dans *BBS10*, 1 dans *BBS6* et 1 dans *BBS12*), nous avons également deux patients mutés dans d'autres gènes BBS (*BBS2* et *BBS8*) ne confortant pas cette hypothèse.

A noter que l'équipe de Billingsley *et al.*, a décrit par la suite une mutation dans le gène *BBS2* chez un patient avec une présentation initiale MKKS (Deveault *et al.*, 2011).

Notre étude nous a permis de proposer sur le plan moléculaire, le séquençage extensif de l'ensemble des gènes BBS devant une présentation clinique de type MKKS et, sur le plan clinique, un suivi au long cours de ces patients à la recherche de l'apparition de signes ultérieurs de BBS (surveillance du poids, de la vision, de la fonction rénale et du développement-moteur notamment).

De façon intéressante, une nouvelle mutation dans le gène *MKKS/BBS6* a été rapportée dans une famille dans laquelle deux enfants, âgés de 13 et 18 ans, ne présentent qu'une RP et une polydactylie, étendant le spectre clinique associé à ce gène (Hulleman *et al.*, 2016).

## **2.2. *SDCCAG8* est associé à une atteinte rénale sévère et une absence de polydactylie.**

Nous avons démontré que les mutations dans *SDCCAG8* étaient statistiquement corrélées à un phénotype BBS sans polydactylie et avec une atteinte rénale précoce et sévère. Cependant, cette association est également caractéristique du SLS, autre ciliopathie dans laquelle des mutations dans le gène *SDCCAG8* ont été identifiées (Otto *et al.*, 2010). Se posait donc la question de savoir si nos patients présentaient un SLS avec une obésité et des troubles des

apprentissages d'origine environnementale ou s'il s'agissait de patients avec un diagnostic certain de BBS.

Nous soutenions l'hypothèse que *SDCCAG8* était un gène impliqué dans le BBS car il avait été auparavant impliqué dans la survenue de l'obésité, signe non présent dans le SLS. En effet, la protéine *SDCCAG8* est fortement exprimée dans l'hypothalamus, l'hypophyse et les surrénales, axe hormonal régulant la prise pondérale. De plus, une méta-analyse d'études d'associations pangénomiques avait identifié 3 polymorphismes dans les introns 6,9 et 10 du gène *SDCCAG8* statistiquement liés à l'obésité de début précoce (Scherag *et al.*, 2010). De la même façon, des polymorphismes avaient déjà rapportés dans *BBS2*, *BBS4* et *BBS6* comme associés à une obésité de début précoce ou tardif (Benzinou *et al.*, 2006).

Les troubles des apprentissages ont été confirmés chez l'ensemble des patients de la cohorte française et même si l'origine environnementale ne pouvait être exclue dans la famille I.2 (dans laquelle d'autres individus non atteints présentaient également des troubles des apprentissages) et dans la famille II.22 (dans laquelle le contexte familial compliqué avait conduit à un placement des enfants), cela n'était pas le cas de la famille II.30 dans laquelle les autres enfants et les parents avaient un développement tout à fait dans les normes.

Enfin, les patients de notre cohorte présentent des signes de BBS ne pouvant être liés à l'environnement tel que l'hypogonadisme.

L'ensemble des patients de notre cohorte présente des symptômes respiratoires et ORL de sévérité variable (infections, dilatation des bronches, surdit , asthme). Les infections ORL et respiratoires à répétition ne sont pas clairement décrites dans le BBS mais il a été démontré que la perte des protéines BBS altérerait la morphologie et la fonction du cil mobile dans l'épithélium respiratoire (Shah *et al.*, 2008). De façon intéressante, ces signes sont fréquemment retrouvés dans le syndrome d'Alstr m, ciliopathie chevauchante avec le BBS (Aliferis *et al.*, 2012).

Cependant, nous n'avons pas pu valider cette donnée sur le plan statistique car nous n'avons pas de données pour la cohorte américaine ni pour les autres patients de notre cohorte mutés dans d'autres gènes BBS, qui nous auraient permis de faire des analyses statistiques.

Enfin, nous avons étudié l'ensemble des mutations rapportées à ce jour dans *SDCCAG8* dans le BBS et le SLS mais nous n'avons pas réussi à mettre en évidence de corrélation entre le phénotype et le type ou la localisation de la mutation.

### **2.3. *LZTFL1* est associé à une polydactylie mésoaxiale et une atteinte rénale sévère et précoce**

Le premier patient que nous avons décrit avec une mutation dans le gène *LZTFL1* présentait des signes atypiques de BBS : un *situs inversus* et une polydactylie mésoaxiale.

Le *situs inversus* est un signe classique dans les dyskinésies ciliaires primitives (DCP) liées à des anomalies du cil mobile (Lee, 2011) mais rarement rapporté dans les ciliopathies liées à une anomalie du cil primaire (Ansley *et al.*, avaient identifié le gène *BBS8* chez un patient avec un *situs inversus* (Ansley *et al.*, 2003) ; Bellavia *et al.*, ont rapporté un *situs inversus* chez un patient muté dans *NPHP2* (Bellavia *et al.*, 2010)). Dans notre cohorte, seulement 4 patients ont un *situs inversus* et ont des mutations dans différents gènes BBS (*BBS1* pour 2 patients, *BBS7* et *BBS12*). Cependant, il ne s'agissait pas d'une association significative puisque la seconde famille liée au gène *LZTFL1* ne présentait pas ce signe clinique.

Une polydactylie mésoaxiale a par contre été rapportée chez les 3 patients mutés dans *LZTFL1*. Dans notre cohorte, 89% des patients BBS ont une polydactylie postaxiale. Nous n'avons pas identifié d'autre patient avec une polydactylie mésoaxiale, ce qui était statistiquement significatif.

Dans la littérature, une seule description similaire avait été rapportée chez deux individus d'une cohorte de patients MKKS/BBS (Slavotinek and Biesecker, 2000). La polydactylie mésoaxiale est donc extrêmement rare dans le BBS. Elle est par contre plus fréquente dans d'autres syndromes, et notamment emblématique dans le syndrome de Pallister-Hall et l'OFDVI.

De façon intéressante, le syndrome de Pallister-Hall est lié à des mutations dans le gène *GLI3*, aussi impliqué dans d'autres pathologies comme le syndrome de Greig, la polydactylie préaxiale autosomique dominante de type IV et la polydactylie postaxiale de type A et B (Biesecker *et al.*, 2006). *GLI3* a une fonction duelle agissant comme un activateur et un répresseur de la voie sonic hedgehog (SHH) ; le gradient du ratio activateur/répresseur contrôle le nombre et l'identité des doigts (Marigo *et al.*, 1996). *LZTFL1* régule de façon négative la voie

de signalisation SHH (Seo *et al.*, 2011 ; Marion *et al.*, 2012), expliquant très probablement la polydactylie mésoaxiale de nos patients.

Enfin, nos 3 patients présentent une insuffisance rénale et précoce. Tout comme pour *SDCCAG8*, l'association de ce signe clinique avec le gène *LZTFL1* est significative et encore plus quand on prend l'association de l'atteinte rénale à la polydactylie mésoaxiale.

## **2.4. IFT172 est associé à des ciliopathies de sévérité variable**

Des mutations dans le gène *IFT172* ont été initialement rapportées dans des ciliopathies à phénotype sévère associant des atteintes squelettiques, rénales, hépatiques et rétiniennes (Halbritter *et al.*, 2013) : 7 familles avec une dystrophie thoracique de Jeune, 4 familles avec un syndrome de Mainzer-Saldino et 1 famille avec un phénotype intermédiaire. De plus, 2 de ces familles avaient un signe de la dent molaire à l'IRM tel que qu'on le retrouve dans le syndrome de Joubert. Par la suite, un autre cas de syndrome de Mainzer-Saldino (Lucas-Herald *et al.*, 2015) lié à *IFT172* a été rapporté.

Des mutations dans le même gène ont été rapportées peu après dans deux familles de RP isolée et dans une famille BBS avec 2 enfants atteints présentant une RP, une obésité, des troubles du langage et une polydactylie postaxiale pour l'un des deux (Bujakowska *et al.*, 2015).

Nous avons rapporté la seconde famille BBS liée au gène *IFT172*, avec 2 enfants atteints présentant 5 critères majeurs et 2 mineurs (RP, obésité, polydactylie, troubles des apprentissages, hypogonadisme, asthme et surdité).

De façon intéressante, un de nos deux patients présente une polydactylie préaxiale au niveau des pieds comme le modèle murin (Friedland-Little *et al.*, 2011). A ce jour, un seul patient BBS a été rapporté avec une polydactylie préaxiale mais pour qui le diagnostic moléculaire n'était pas établi (Manouvrier-Hanu *et al.*, 1999).

La polydactylie est un signe fréquent dans les ciliopathies (cf Table 1 de Schaefer *et al.*, 2013). Tant dans le BBS que dans les ciliopathies squelettiques, la polydactylie est majoritairement postaxiale (polydactylie préaxiale retrouvée uniquement dans certains types d'OFD notamment OFDI (Gurrieri *et al.*, 2007), OFDIV (Thomas *et al.*, 2013) et OFDVI (Darmency-Stamboul *et al.*, 2013) et jamais rapportée dans les côtes courtes-polydactylie, EVC, ATD ou CED). On retrouve par contre une polydactylie préaxiale fréquemment dans les syndromes liés à des anomalies du gène *GLI3* (Syndromes de Pallister-Hall et de Greig,

polydactylie préaxiale autosomique dominante de type IV et polydactylie postaxiale de type A et B (Biesecker *et al.*, 2006)), ou en relation directe avec ce gène (syndromes liés à *KIF7* : syndromes hydrolethalus et acro-calleux (Putoux *et al.*, 2011)), ainsi que de façon exceptionnelle dans d'autres ciliopathies comme le syndrome de Joubert ou de Meckel (Thomas *et al.*, 2013).

Cependant, la description d'un seul patient ne permet pas d'établir de façon significative une corrélation génotype-phénotype.

Sur le plan moléculaire, Bujakowka *et al.*, rapportent tout comme nous une mutation dans un site d'épissage (c.3112-5T>A) chez un patient avec RP isolée. Leur mutation conduit également à un épissage alternatif avec un transcrit majoritaire de taille attendue et un transcrit minoritaire (20%) avec un nouveau site accepteur d'épissage insérant une glutamine. Les auteurs font l'hypothèse que le transcrit normal majoritaire explique le phénotype atténué.

Nous pouvons également faire l'hypothèse que la persistance d'un transcrit normal chez nos patients, même minoritaire, puisse expliquer le phénotype atténué de nos patients par rapport aux ciliopathies squelettiques.

De ce fait, nous avons répertorié l'ensemble des mutations rapportées à ce jour dans *IFT172* et de leur phénotype associé (tableau présenté dans les résultats) mais sans retrouver de corrélation génotype-phénotype significative. Nous avons juste noté que les mutations non-sens semblent impliquées dans les phénotypes moins sévères (RP, BBS).

## **2.5. Les patients BBS peuvent présenter une RP atypique en lien avec des mutations dans différents gènes BBS**

L'étude de ma co-doctorante Sophie Scheidecker a identifié 7 patients avec une RP atypique de type cone-rod ou avec une atteinte maculaire uniquement.

Ces patients avaient des mutations dans des gènes BBS variés mais il faut toutefois noter que 5 d'entre eux avaient des mutations dans des gènes de protéines chaperonnes (3 *BBS10*, 1 *BBS6*, 1 *BBS12*). Une atteinte maculaire initiale étant plus sévère sur le plan ophtalmologique qu'une atteinte périphérique, se posait de nouveau la question d'un phénotype plus sévère associé à des mutations dans ces gènes sans que la différence soit statistiquement significative.

D'autre part, cette atteinte ophtalmologique atypique chez nos patients aurait pu faire poser la question d'une erreur de diagnostic clinique, ce qui n'était pas le cas car tous les patients présentaient d'autres signes majeurs de BBS : polydactylie (7/7), obésité (6/7), troubles des apprentissages (3/7), hypogonadisme (3/7) et atteinte rénale (1/7).

Devant cette variabilité phénotypique, on pouvait également questionner la possibilité d'un tri-allélisme avec un allèle modificateur mais sur les 7 patients, 3 avaient été analysés en séquençage haut-débit ciblé des gènes BBS connus et aucun ne présentait de 3<sup>ème</sup> allèle étayant cette hypothèse.

### 3 Base de données clinico-biologiques

La base de données clinico-biologique que nous avons mise en place nécessite encore des modifications qui permettront de pouvoir exploiter de façon plus fine les données.

Cependant, les premiers résultats obtenus nous permettent de faire des premières comparaisons par rapport aux données de la littérature.

- Comparaison de la fréquence des signes majeurs du BBS dans notre cohorte et la littérature (**Table 7**)

	Notre cohorte (257 familles – 313 cas)	Castro-Sanchez <i>et al.</i> , 2015 (37 familles – 52 cas)	M'hamdi <i>et al.</i> , 2011 (46 familles – 67 cas)	Deveault <i>et al.</i> , 2011 (83 familles – 105 cas)	Moore <i>et al.</i> 2005 (26 familles – 46 cas)	Beales <i>et al.</i> , 1999 (109 cas)
Rétinopathie pigmentaire	79%	100% (33/33)	86,6% (58/67)	100% (74/74)	91% (42/46)	93% (102/109)
Polydactylie	82%	70% (23/33)	79,1% (53/67)	81,7% (67/82)	63% (29/46)	69% (75/109)
Obésité	78%	84% (27/32)	92,5% (62/67)	60% (48/80)	100% (44/44)	52% (56/109)
Troubles des apprentissages	47%	53% (17/32)	52,2% (35/67)	61,3% (46/75)	33% (8/24)	62% (68/109)
Hypogonadisme	19%	25% (4/16)	86,2% (31/34)	16,4% (10/61)	92% (12/13)	89% (60/62)
Anomalies rénales	31%	18% (4/22)	19,4% (27/67)	53,3% (41/77)	100% (32/32)	24% (26/109)

**Table 7 :** Fréquence des signes majeurs du BBS dans notre cohorte par rapport aux grandes cohortes de la littérature.



En comparant la fréquence des signes majeurs du BBS dans notre cohorte par rapport à la littérature, nous observons des chiffres assez similaires en dehors de la RP qui a une fréquence moins élevée dans notre cohorte. Ceci peut être lié à deux biais : notre cohorte recense des patients de la naissance à l'âge adulte et il est donc probable que parmi les patients sans RP, un certain nombre ait un âge trop jeune pour qu'elle ait pu être diagnostiquée ; parmi les anomalies ophtalmologiques répertoriées, certaines auraient pu être des signes précoces de RP (ERG anormal, dystrophie rétinienne) mais non fusionnées avec le critère RP.

Comme dans la littérature (Deveault *et al.*, 2011), nous observons dans notre cohorte une variabilité intrafamiliale avec des divergences de phénotypes dans 2/3 des cas, ce qui est bien connu dans le BBS et les ciliopathies de façon générale et une multitude d'autres maladies génétiques.

Au niveau clinique, nous n'avons pas identifié de phénotype remarquable, nous permettant de réviser les critères de Beales. Cependant, si l'on prend les critères de Beales *et al.*, pour poser le diagnostic clinique de BBS (4 critères majeurs ou 3 critères majeurs et 2 mineurs), seuls 78,9% des patients de la cohorte remplissent ces critères. Une analyse plus approfondie est nécessaire afin d'expliquer ce pourcentage. Il est probable qu'une partie des patients ne remplissant pas les critères aient un âge trop jeune.

Par contre, nous rapportons de nombreux signes cliniques non décrits à ce jour dans le BBS. Une étude approfondie de ces critères nous permettra de déterminer quels sont ces signes et de savoir s'ils sont significativement associés au BBS ou indépendants de ce syndrome.

- Comparaison de la fréquence des gènes mutés dans notre cohorte par rapport à la littérature (**Table 8**).

Dans les études de cohorte précédemment citées, je n'ai pas retenu l'étude de Castro-Sanchez *et al.* centrée sur les patients mutés dans les gènes *BBS1*, *BBS6*, *BBS10* et *BBS12* ne représentant pas la fréquence des gènes mutés ni celles de M'hamdi *et al.*, Moore *et al.* et Beales *et al.* pour lesquelles les données moléculaires n'étaient pas disponibles.

Nos chiffres sont assez similaires à ceux rapportés dans la littérature, les quelques différences observées pouvant potentiellement être expliquées par l'origine géographique différente de nos patients. Comme dans la littérature, la mutation p.Met390Arg est la mutation majoritairement retrouvée pour le gène *BBS1* et p.Cys91fs\*5 pour le gène *BBS10*.

Nous n'avons pas identifié de mutation dans les gènes *BBS11*, *BBS13*, *BBS14*, *BBS15*, *BBS19*, *BBS21*. Les patients décrits avec des mutations dans les gènes *BBS19*, *BBS21* semblent présenter un phénotype BBS classique. Au vu de leurs identifications récentes en tant que gènes BBS, il est probable que d'autres descriptions permettront de valider leur implication dans le BBS. Par contre, les patients mutés dans les gènes *BBS11*, *BBS13*, *BBS14*, *BBS15* ont été très peu décrits sur le plan clinique et en l'absence de seconde observation, leur implication dans le BBS peut être discutée.

Gène muté	Notre étude (387 familles)	Forsythe <i>et al.</i> , 2017 (350 patients)	Deveault <i>et al.</i> , 2011 (63 familles mutées)
BBS1	35,6%	51%	22,1%
BBS2	8,6%	10%	15,9%
BBS3	0,2%		
BBS4	4,9%	1%	1,6%
BBS5	6,0%	2%	3,2%
BBS6	3,1%	2%	6,3%
BBS7	3,1%	3%	3,2%
BBS8	1,0%	1%	3,2%
BBS9	3,1%	4%	1,6%
BBS10	19,0%	20%	28,6%
BBS12	10,7%	6%	14,3%
BBS16	3,4%		
BBS17	0,8%		
BBS18	0,2%		
BBS20	0,2%		

**Table 8 :** Fréquence des gènes BBS mutés dans notre cohorte comparée à celle de la littérature.

Dans notre cohorte, nous n'avons pas observé de digénisme. Nous avons retrouvé des mutations sur un 3<sup>ème</sup> allèle chez 5% des patients ; cependant ces patients ne présentent pas de phénotype plus sévère (parfois même moins sévère) que ceux présentés par d'autres membres de

leur fratrie porteur de 2 mutations uniquement. Nos données ne sont pas en faveur d'un oligénisme ce qui avait été également été suspecté auparavant (Deveault *et al.*, 2011).

- Corrélations génotype-phénotype

Nous devons encore analyser nos données pour déterminer de potentielles corrélations génotype-phénotype à grande échelle. Les premières données semblent associer le gène *BBS4* à l'obésité puisque 100% des patients porteurs de mutations dans ce gène présentent une obésité de sévérité variable dont certains en sont même décédés.

# CONCLUSIONS ET PERSPECTIVES

---

Ce travail de thèse a contribué à l'identification de 3 nouveaux gènes impliqués dans le syndrome de Bardet-Biedl (*SDCCAG8/BBS16*, *LZTFL1/BBS17*, *BBIP1/BBS18*) et confirmé l'implication de *IFT172/BBS20* dans ce syndrome.

Nous avons pu établir des corrélations génotype-phénotype fortes, ce qui n'avait pas encore été rapporté dans cette pathologie à savoir l'absence de polydactylie associée à une insuffisance rénale précoce et sévère chez les patients mutés dans *SDCCAG8/BBS16* ; la présence d'une polydactylie mésoaxiale associée à une atteinte rénale précoce et sévère chez les patients mutés dans *LZTFL1/BBS17*. Nous suggérons également que les patients mutés dans *IFT172/BBS20* peuvent présenter une polydactylie préaxiale, signe clinique extrêmement rare dans ce syndrome.

Enfin, nous rapportons l'étude préliminaire phénotypique et moléculaire de la plus grosse cohorte de patients BBS. Des analyses statistiques plus complexes seront réalisées sur cette cohorte et feront l'objet d'une publication en collaboration avec le Laboratoire de Diagnostic Génétique et le Laboratoire de Bioinformatique et Génomique Intégratives.

Au vu des chevauchements cliniques et moléculaires mis en évidence dans cette étude, il nous semble important de garder en mémoire qu'un même gène peut être responsable de différents phénotypes et qu'un même gène peut être impliqué dans différentes pathologies, ceci pouvant avoir un impact en termes de surveillance clinique et de diagnostic moléculaire.

Ceci est conforté par la description récente de mutations dans le gène *CEP164* impliqué dans la néphronophtise (NPHP15), dans une famille consanguine BBS-like dans laquelle les deux enfants atteints présentent une RP, une obésité, un hypogonadisme, une déficience intellectuelle et une absence d'anomalies rénales à l'âge adulte (Maria *et al.*, 2016).



# REFERENCES BIBLIOGRAPHIQUES

---

Abu Safieh L, Aldahmesh MA, Shamseldin H, Hashem M, Shaheen R, Alkuraya H, Al Hazzaa SA, Al-Rajhi A, Alkuraya FS. Clinical and molecular characterisation of Bardet-Biedl syndrome in consanguineous populations: the power of homozygosity mapping. *J Med Genet.* 2010;47:236-41.

Abu-Safieh L, Al-Anazi S, Al-Abdi L, Hashem M, Alkuraya H, Alamr M, Sirelkhatim MO, Al-Hassnan Z, Alkuraya B, Mohamed JY, Al-Salem A, Alrashed M, Faqeih E, Softah A, Al-Hashem A, Wali S, Rahbeeni Z, Alsayed M, Khan AO, Al-Gazali L, Taschner PE, Al-Hazzaa S, Alkuraya FS. In search of triallelism in Bardet-Biedl syndrome. *Eur J Hum Genet.* 2012;20:420-7.

Adams NA, Awadein A, Toma HS. The retinal ciliopathies. *Ophthalmic Genet.* 2007;28:113-25.

Agassandian K, Patel M, Agassandian M, Steren KE, Rahmouni K, Sheffield VC, Card JP. Ciliopathy is differentially distributed in the brain of a Bardet-Biedl syndrome mouse model. *PLoS One.* 2014;9:e93484.

Aksanov O, Green P, Birk RZ. BBS4 directly affects proliferation and differentiation of adipocytes. *Cell Mol Life Sci.* 2014 Sep;71:3381-92.

Aldahmesh MA, Safieh LA, Alkuraya H, Al-Rajhi A, Shamseldin H, Hashem M, Alzahrani F, Khan AO, Alqahtani F, Rahbeeni Z, Alowain M, Khalak H, Al-Hazzaa S, Meyer BF, Alkuraya FS. Molecular characterization of retinitis pigmentosa in Saudi Arabia. *Mol Vis.* 2009;24;15:2464-9.

Aldahmesh MA, Li Y, Alhashem A, Anazi S, Alkuraya H, Hashem M, Awaji AA, Sogaty S, Alkharashi A, Alzahrani S, Al Hazzaa SA, Xiong Y, Kong S, Sun Z, Alkuraya FS. IFT27, encoding a small GTPase component of IFT particles, is mutated in a consanguineous family with Bardet-Biedl syndrome. *Hum Mol Genet.* 2014;23:3307-15.

Aliferis K, Hellé S, Gyapay G, Duchatelet S, Stoetzel C, Mandel JL, Dollfus H. Differentiating Alström from Bardet-Biedl syndrome (BBS) using systematic ciliopathy genes sequencing. *Ophthalmic Genet.* 2012;33:18-22.

Alstrom CH, Hallgren B, Nilsson LB, Asander H. Retinal degeneration combined with obesity, diabetes mellitus and neurogenous deafness: a specific syndrome (not hitherto described) distinct from the Laurence-Moon-Bardet-Biedl syndrome: a clinical, endocrinological and genetic examination based on a large pedigree. *Acta Psychiatr Neurol Scand Suppl.* 1959;129:1-35.

Álvarez-Satta M, Castro-Sánchez S, Pereiro I, Piñeiro-Gallego T, Baiget M, Ayuso C, Valverde D. Overview of Bardet-Biedl syndrome in Spain: identification of novel mutations in BBS1, BBS10 and BBS12 genes. *Clin Genet.* 2014;86:601-2.



Amador-Arjona A, Elliott J, Miller A, Ginbey A, Pazour GJ, Enikolopov G, Roberts AJ, Terskikh AV. Primary cilia regulate proliferation of amplifying progenitors in adult hippocampus: implications for learning and memory. *J Neurosci*. 2011 Jul 6;31:9933-44.

Ansley SJ, Badano JL, Blacque OE, Hill J, Hoskins BE, Leitch CC, Kim JC, Ross AJ, Eichers ER, Teslovich TM, Mah AK, Johnsen RC, Cavender JC, Lewis RA, Leroux MR, Beales PL, Katsanis N. Basal body dysfunction is a likely cause of pleiotropic Bardet-Biedl syndrome. *Nature*. 2003;425:628-633.

Azari AA, Aleman TS, Cideciyan AV, Schwartz SB, Windsor EA, Sumaroka A, Cheung AY, Steinberg JD, Roman AJ, Stone EM, Sheffield VC, Jacobson SG. Retinal disease expression in Bardet-Biedl syndrome-1 (BBS1) is a spectrum from maculopathy to retina-wide degeneration. *Invest Ophthalmol Vis Sci*. 2006;47:5004-10.

Bachmann-Gagescu R. [Genetic complexity of ciliopathies and novel genes identification]. *Med Sci (Paris)*. 2014;30:1011-23.

Badano JL, Ansley SJ, Leitch CC, Lewis RA, Lupski JR, Katsanis N. Identification of a novel Bardet-Biedl syndrome protein, BBS7, that shares structural features with BBS1 and BBS2. *Am J Hum Genet*. 2003a;72:650-8.

Badano JL, Kim JC, Hoskins BE, Lewis RA, Ansley SJ, Cutler DJ, Castellan C, Beales PL, Leroux MR, Katsanis N. Heterozygous mutations in BBS1, BBS2 and BBS6 have a potential epistatic effect on Bardet-Biedl patients with two mutations at a second BBS locus. *Hum Mol Genet*. 2003b;12:1651-9.

Badano JL, Mitsuma N, Beales PL, Katsanis N. The ciliopathies: an emerging class of human genetic disorders. *Annu Rev Genomics Hum Genet*. 2006;7:125-48.

Baker K, Beales PL. Making sense of cilia in disease: the human ciliopathies. *Am J Med Genet C Semin Med Genet*. 2009;151C:281-95.

Baker K, Northam GB, Chong WK, Banks T, Beales P, Baldeweg T. Neocortical and hippocampal volume loss in a human ciliopathy: A quantitative MRI study in Bardet-Biedl syndrome. *Am J Med Genet A*. 2011;155A:1-8.

Barakat AJ, Arianas P, Glick AD, Butler MG. Focal sclerosing glomerulonephritis in a child with Laurence-Moon-Biedl syndrome. *Child Nephrol Urol*. 1990;10:109-11.

Barbelanne M, Hossain D, Chan DP, Peränen J, Tsang WY. Nephrocystin proteins NPHP5 and Cep290 regulate BBSome integrity, ciliary trafficking and cargo delivery. *Hum Mol Genet*. 2015;24:2185-200.

Bardet GL. Sur un syndrome d'obésité congénitale avec polydactylie et rétinite pigmentaire (contribution à l'étude des formes cliniques de l'obésité hypophysaire). Thèse, université de Paris. 1920.

Barnett S, Reilly S, Carr L, Ojo I, Beales PL, Charman T. Behavioural phenotype of Bardet-Biedl syndrome. *J Med Genet*. 2002;39:e76.

Beales PL, Elcioglu N, Woolf AS, Parker D, Flinter FA. New criteria for improved diagnosis of Bardet-Biedl syndrome: results of a population survey. *J Med Genet.* 1999;36:437-46.

Beales PL, Badano JL, Ross AJ, Ansley SJ, Hoskins BE, Kirsten B, Mein CA, Froguel P, Scambler PJ, Lewis RA, Lupski JR, Katsanis N. Genetic interaction of BBS1 mutations with alleles at other BBS loci can result in non-Mendelian Bardet-Biedl syndrome. *Am J Hum Genet.* 2003;72:1187-99.

Bellavia S, Dahan K, Terryn S, Cosyns JP, Devuyst O, Pirson Y. A homozygous mutation in *INVS* causing juvenile nephronophthisis with abnormal reactivity of the Wnt/beta-catenin pathway. *Nephrol Dial Transplant.* 2010;25:4097-102.

Benmerah A. The ciliary pocket. *Curr Opin Cell Biol.* 2013;25:78-84.

Bennouna-Greene V, Kremer S, Stoetzel C, Christmann D, Schuster C, Durand M, Verloes A, Sigaudy S, Holder-Espinasse M, Godet J, Brandt C, Marion V, Danion A, Dietemann JL, Dollfus H. Hippocampal dysgenesis and variable neuropsychiatric phenotypes in patients with Bardet-Biedl syndrome underline complex CNS impact of primary cilia. *Clin Genet.* 2011;80:523-31.

Benzinou M, Walley A, Lobbens S, Charles MA, Jouret B, Fumeron F, Balkau B, Meyre D, Froguel P. Bardet-Biedl syndrome gene variants are associated with both childhood and adult common obesity in French Caucasians. *Diabetes.* 2006;55:2876-82.

Berbari NF, Lewis JS, Bishop GA, Askwith CC, Mykytyn K. Bardet-Biedl syndrome proteins are required for the localization of G protein-coupled receptors to primary cilia. *Proc Natl Acad Sci U S A.* 2008;105:4242-6.

Berbari NF, Pasek RC, Malarkey EB, Yazdi SM, McNair AD, Lewis WR, Nagy TR, Kesterson RA, Yoder BK. Leptin resistance is a secondary consequence of the obesity in ciliopathy mutant mice. *Proc Natl Acad Sci U S A.* 2013 May 7;110(19):7796-801.

Biedl. Ein geschwisterpaar mit adiposo-geneitaler dystrophie. *Dtsch Med Wochenschr.* 1922;48:1630.

Bielas SL, Silhavy JL, Brancati F, Kisseleva MV, Al-Gazali L, Sztriha L, Bayoumi RA, Zaki MS, Abdel-Aleem A, Rosti RO, Kayserili H, Swistun D, Scott LC, Bertini E, Boltshauser E, Fazzi E, Travaglini L, Field SJ, Gayral S, Jacoby M, Schurmans S, Dallapiccola B, Majerus PW, Valente EM, Gleeson JG. Mutations in *INPP5E*, encoding inositol polyphosphate-5-phosphatase E, link phosphatidyl inositol signaling to the ciliopathies. *Nat Genet.* 2009;41:1032-6.

Biesecker LG. What you can learn from one gene: *GLI3*. *J Med Genet.* 2006;43:465-9.

Billingsley G, Bin J, Fieggen KJ, Duncan JL, Gerth C, Ogata K, Wodak SS, Traboulsi EI, Fishman GA, Paterson A, Chitayat D, Knueppel T, Millan JM, Mitchell GA, Deveault C, Heon E. Mutations in chaperonin-like BBS genes are a major contributor to disease development in a multiethnic Bardet-Biedl syndrome patient population. *J Med Genet.* 2010;47:453-63.

- Billingsley G, Deveault C, Héon E. BBS mutational analysis: a strategic approach. *Ophthalmic Genet.* 2011;32:181-7.
- Bimonte S, De Angelis A, Quagliata L, Giusti F, Tammaro R, Dallai R, Ascenzi MG, Diez-Roux G, Franco B. *Odf1* is required in limb bud patterning and endochondral bone development. *Dev Biol.* 2011;349:179-91.
- Bird CM, Burgess N. The hippocampus and memory: insights from spatial processing. *Nat Rev Neurosci.* 2008;9:182-94.
- Blacque OE, Reardon MJ, Li C, McCarthy J, Mahjoub MR, Ansley SJ, Badano JL, Mah AK, Beales PL, Davidson WS, Johnsen RC, Audeh M, Plasterk RH, Baillie DL, Katsanis N, Quarmby LM, Wicks SR, Leroux MR. Loss of *C. elegans* BBS-7 and BBS-8 protein function results in cilia defects and compromised intraflagellar transport. *Genes Dev.* 2004;18:1630-42.
- Bloch-Zupan A, Jamet X, Etard C, Laugel V, Muller J, Geoffroy V, Strauss JP, Pelletier V, Marion V, Poch O, Strahle U, Stoetzel C, Dollfus H. Homozygosity mapping and candidate prioritization identify mutations, missed by whole-exome sequencing, in *SMOC2*, causing major dental developmental defects. *Am J Hum Genet.* 2011;89:773-81.
- Briscoe J, Théron PP. The mechanisms of Hedgehog signalling and its roles in development and disease. *Nat Rev Mol Cell Biol* 2013;14:416-29.
- Bisgrove BW and Yost HJ. The roles of cilia in developmental disorders and disease. *Development*, 2006;133:4131-43.
- Bowen P, Ferguson-Smith MA, Mosier D, Lee CSN, Butler HG. The Laurence-Moon syndrome. Association with hypogonadotrophic hypogonadism and sex-chromosome aneuploidy. *Arch. Intern. Med.* 1965;116:598-604.
- Braun JJ, Noblet V, Durand M, Scheidecker S, Zinetti-Bertschy A, Foucher J, Marion V, Muller J, Riehm S, Dollfus H, Kremer S. Olfaction evaluation and correlation with brain atrophy in Bardet-Biedl syndrome. *Clin Genet.* 2014;86:521-9.
- Braun JJ, Noblet V, Kremer S, Molière S, Dollfus H, Marion V, Goetz N, Muller J, Riehm S. Value of MRI olfactory bulb evaluation in the assessment of olfactory dysfunction in Bardet-Biedl syndrome. *Clin Genet.* 2016;90:79-83.
- Breslow DK, Koslover EF, Seydel F, Spakowitz AJ, Nachury MV. An in vitro assay for entry into cilia reveals unique properties of the soluble diffusion barrier. *J Cell Biol.* 2013;203:129-47.
- Breunig JJ, Sarkisian MR, Arellano JI, Morozov YM, Ayoub AE, Sojitra S, Wang B, Flavell RA, Rakic P, Town T. Primary cilia regulate hippocampal neurogenesis by mediating sonic hedgehog signaling. *Proc Natl Acad Sci U S A.* 2008;105:13127-32.
- Brinckman DD, Keppler-Noreuil KM, Blumhorst C, Biesecker LG, Sapp JC, Johnston JJ, Wiggs EA. Cognitive, sensory, and psychosocial characteristics in patients with Bardet-Biedl syndrome. *Am J Med Genet A.* 2013;161A:2964-71.

Bujakowska KM, Zhang Q, Siemiatkowska AM, Liu Q, Place E, Falk MJ, Consugar M, Lancelot ME, Antonio A, Lonjou C, Carpentier W, Mohand-Saïd S, den Hollander AI, Cremers FP, Leroy BP, Gai X, Sahel JA, van den Born LI, Collin RW, Zeitz C, Audo I, Pierce EA. Mutations in IFT172 cause isolated retinal degeneration and Bardet-Biedl syndrome. *Hum Mol Genet.* 2015;24:230-42.

Caridi G, Murer L, Bellantuono R, Sorino P, Caringella DA, Gusmano R, Ghiggeri GM. Renal-retinal syndromes: association of retinal anomalies and recessive nephronophthisis in patients with homozygous deletion of the NPH1 locus. *Am. J. Kidney Dis.* 1998;32: 1059-62.

Carmi R, Rokhlina T, Kwitek-Black AE, Elbedour K, Nishimura D, Stone EM, Sheffield VC. Use of a DNA pooling strategy to identify a human obesity syndrome locus on chromosome 15. *Hum Mol Genet.* 1995;4:9-13.

Carroll TJ, Yu J. The kidney and planar cell polarity. *Curr Top Dev Biol* 2012;101:185-212.  
Cassart M, Eurin D, Didier F, Guibaud L, Avni EF. Antenatal renal sonographic anomalies and postnatal follow-up of renal involvement in Bardet-Biedl syndrome. *Ultrasound Obstet Gynecol.* 2004;24:51-4.

Castro-Sánchez S, Álvarez-Satta M, Cortón M, Guillén E, Ayuso C, Valverde D. Exploring genotype-phenotype relationships in Bardet-Biedl syndrome families. *J Med Genet.* 2015;52:503-13.

Chaumoitre K, Brun M, Cassart M, Maugey-Laulom B, Eurin D, Didier F, Avni EF. Differential diagnosis of fetal hyperechogenic cystic kidneys unrelated to renal tract anomalies: A multicenter study. *Ultrasound Obstet Gynecol.* 2006;28:911-7.

Chetta M, Bukvic N, Bafunno V, Sarno M, Magaldi R, Grilli G, Bertozzi V, Perfetto F, Margaglione M. McKusick-Kaufman or Bardet-Biedl syndrome? A new borderline case in an Italian nonconsanguineous healthy family. *Indian J Hum Genet.* 2011;17:94-6.

Chiang AP, Nishimura D, Searby C, Elbedour K, Carmi R, Ferguson AL, Secrist J, Braun T, Casavant T, Stone EM, Sheffield VC. Comparative genomic analysis identifies an ADP-ribosylation factor-like gene as the cause of Bardet-Biedl syndrome (BBS3). *Am J Hum Genet.* 2004;75:475-84.

Chiang AP, Beck JS, Yen HJ, Tayeh MK, Scheetz TE, Swiderski RE, Nishimura DY, Braun TA, Kim KY, Huang J, Elbedour K, Carmi R, Slusarski DC, Casavant TL, Stone EM, Sheffield VC. Homozygosity mapping with SNP arrays identifies TRIM32, an E3 ubiquitin ligase, as a Bardet-Biedl syndrome gene (BBS11). *Proc Natl Acad Sci U S A.* 2006;103:6287-92.

Collin GB, Marshall JD, Ikeda A, So WV, Russell-Eggitt I, Maffei P, Beck S, Boerkoel CF, Siculo N, Martin M, Nishina PM, Naggert JK. Mutations in ALMS1 cause obesity, type 2 diabetes and neurosensory degeneration in Alstrom syndrome. *Nat Genet.* 2002;31:74-8.

- Cox GF, Hansen RM, Quinn N, Fulton AB. Retinal function in carriers of Bardet-Biedl syndrome. *Arch Ophthalmol*. 2003;121:804-10.
- Coppieters F, Lefever S, Leroy BP, De Baere E. CEP290, a gene with many faces: mutation overview and presentation of CEP290base. *Hum Mutat*. 2010;31:1097-108.
- Croft JB, Morrell D, Chase CL, Swift M. Obesity in heterozygous carriers of the gene for the Bardet-Biedl syndrome. *Am J Med Genet*. 1995;55:12-5.
- Cummings BB, Marshall JL, Tukiainen T, Lek M, Donkervoort S, Foley AR, Bolduc V, Waddell LB, Sandaradura SA, O'Grady GL, Estrella E, Reddy HM, Zhao F, Weisburd B, Karczewski KJ, O'Donnell-Luria AH, Birnbaum D, Sarkozy A, Hu Y, Gonorazky H, Claeys K, Joshi H, Bournazos A, Oates EC, Ghaoui R, Davis MR, Laing NG, Topf A; Genotype-Tissue Expression Consortium, Kang PB, Beggs AH, North KN, Straub V, Dowling JJ, Muntoni F, Clarke NF, Cooper ST, Bönnemann CG, MacArthur DG. Improving genetic diagnosis in Mendelian disease with transcriptome sequencing. *Sci Transl Med*. 2017;9:386.
- Daniels AB, Sandberg MA, Chen J, Weigel-DiFranco C, Fielding Hejtmancic J, Berson EL. Genotype-phenotype correlations in Bardet-Biedl syndrome. *Arch Ophthalmol*. 2012;130:901-7.
- Darmency-Stamboul V, Burglen L, Lopez E, Mejean N, Dean J, Franco B, Rodriguez D, Lacombe D, Desguerres I, Cormier-Daire V, Doray B, Pasquier L, Gonzales M, Pastore M, Crenshaw ML, Huet F, Gigot N, Aral B, Callier P, Faivre L, Attié-Bitach T, Thauvin-Robinet C. Detailed clinical, genetic and neuroimaging characterization of OFD VI syndrome. *Eur J Med Genet*. 2013;56:301-8.
- David A, Bitoun P, Lacombe D, Lambert JC, Nivelon A, Vigneron J, Verloes A. Hydrometrocolpos and polydactyly: a common neonatal presentation of Bardet-Biedl and McKusick-Kaufman syndromes. *J Med Genet*. 1999;36:599-603.
- Davis RE, Swiderski RE, Rahmouni K, Nishimura DY, Mullins RF, Agassandian K, Philp AR, Searby CC, Andrews MP, Thompson S, Berry CJ, Thedens DR, Yang B, Weiss RM, Cassell MD, Stone EM, Sheffield VC. A knockin mouse model of the Bardet-Biedl syndrome 1 M390R mutation has cilia defects, ventriculomegaly, retinopathy, and obesity. *Proc Natl Acad Sci U S A*. 2007;104:19422-7.
- de Pontual L, Zaghoul NA, Thomas S, Davis EE, McGaughey DM, Dollfus H, Baumann C, Bessling SL, Babarit C, Pelet A, Gascue C, Beales P, Munnich A, Lyonnet S, Etchevers H, Attie-Bitach T, Badano JL, McCallion AS, Katsanis N, Amiel J. Epistasis between RET and BBS mutations modulates enteric innervation and causes syndromic Hirschsprung disease. *Proc Natl Acad Sci U S A*. 2009;106:13921-6.
- Deffert C, Niel F, Mochel F, Barrey C, Romana C, Souied E, Stoetzel C, Goossens M, Dollfus H, Verloes A, Girodon E, Gerard-Blanluet M. Recurrent insertional polydactyly and situs inversus in a Bardet-Biedl syndrome family. *Am J Med Genet A*. 2007;143A:208-13.
- Deng W, Aimone JB, Gage FH. New neurons and new memories: how does adult hippocampal neurogenesis affect learning and memory? *Nat Rev Neurosci*. 2010;11:339-50.

- Desai A, Jha O, Iyer V, Dada R, Kumar R, Tandon N. Reversible hypogonadism in Bardet-Biedl syndrome. *Fertil Steril*. 2009;92:391.e13-5.
- Dessaud E, McMahon AP, Briscoe J. Pattern formation in the vertebrate neural tube: a sonic hedgehog morphogen-regulated transcriptional network. *Development*. 2008;135:2489-503.
- Deveault C, Billingsley G, Duncan JL, Bin J, Theal R, Vincent A, Fieggen KJ, Gerth C, Noordeh N, Traboulsi EI, Fishman GA, Chitayat D, Knueppel T, Millán JM, Munier FL, Kennedy D, Jacobson SG, Innes AM, Mitchell GA, Boycott K, Héon E. BBS genotype-phenotype assessment of a multiethnic patient cohort calls for a revision of the disease definition. *Hum Mutat*. 2011;32:610-9.
- Dippell J, Varlam DE. Early sonographic aspects of kidney morphology in Bardet-Biedl syndrome. *Pediatr Nephrol*, 1998;12:559-63.
- Eichers ER, Lewis RA, Katsanis N, Lupski JR. Triallelic inheritance: a bridge between Mendelian and multifactorial traits. *Ann Med*. 2004;36:262-72.
- Elbedour K, Zucker N, Zalstein E, Barki Y, Carmi R. Cardiac abnormalities in the Bardet-Biedl syndrome: echocardiographic studies of 22 patients. *Am J Med Genet*. 1994;52:164-9.
- Emmanuelli V, Lahoche-Manucci A, Holder-Espinasse M, Devisme L, Vaast P, Dieux-Coeslier A, Dehennault M, Petit S, Besson R, Houfflin-Debarge V. [Prenatal diagnosis of hyperechogenic kidneys: A study of 17 cases]. *J Gynecol Obstet Biol Reprod (Paris)*. 2010;39:637-46.
- Eguether T, San Agustin JT, Keady BT, Jonassen JA, Liang Y, Francis R, Tobita K, Johnson CA, Abdelhamed ZA, Lo CW, Pazour GJ. IFT27 links the BBSome to IFT for maintenance of the ciliary signaling compartment. *Dev Cell*. 2014;31:279-90.
- Esposito G, Testa F, Zacchia M, Crispo AA, Di Iorio V, Capolongo G, Rinaldi L, D'Antonio M, Fioretti T, Iadicicco P, Rossi S, Franzè A, Marciano E, Capasso G, Simonelli F, Salvatore F. Genetic characterization of Italian patients with Bardet-Biedl syndrome and correlation to ocular, renal and audio-vestibular phenotype: identification of eleven novel pathogenic sequence variants. *BMC Med Genet*. 2017;18:10.
- Estrada-Cuzcano A, Koenekoop RK, Senechal A, De Baere EB, de Ravel T, Banfi S, Kohl S, Ayuso C, Sharon D, Hoyng CB, Hamel CP, Leroy BP, Ziviello C, Lopez I, Bazinet A, Wissinger B, Sliesoraityte I, Avila-Fernandez A, Littink KW, Vingolo EM, Signorini S, Banin E, Mizrahi-Meissonnier L, Zrenner E, Kellner U, Collin RW, den Hollander AI, Cremers FP, Klevering BJ. BBS1 mutations in a wide spectrum of phenotypes ranging from nonsyndromic retinitis pigmentosa to Bardet-Biedl syndrome. *Arch Ophthalmol*. 2012a;130:1425-32.
- Estrada-Cuzcano, A., Neveling, K., Kohl, S., Banin, E., Rotenstreich Y, Sharon D, Falik-Zaccai TC, Hipp S, Roepman R, Wissinger B, Letteboer SJ, Mans DA, Blokland EA, Kwint MP, Gijsen SJ, van Huet RA, Collin RW, Scheffer H, Veltman JA, Zrenner E; European Retinal Disease Consortium, den Hollander AI, Klevering BJ, Cremers FP. Mutations in C8orf37, encoding a ciliary protein, are associated with autosomal-recessive retinal dystrophies with early macular involvement. *Am. J. Hum. Genet*. 2012b;90:102-9.



Evrony GD, Cordero DR, Shen J, Partlow JN, Yu TW, Rodin RE, Hill RS, Coulter ME, Lam AN, Jayaraman D, Gerrelli D, Diaz DG, Santos C, Morrison V, Galli A, Tschulena U, Wiemann S, Martel MJ, Spooner B, Ryu SC, Elhosary PC, Richardson JM, Tierney D, Robinson CA, Chibbar R, Diudea D, Folkerth R, Wiebe S, Barkovich AJ, Mochida GH, Irvine J, Lemire EG, Blakley P, Walsh CA. Integrated genome and transcriptome sequencing identifies a noncoding mutation in the genome replication factor DONSON as the cause of microcephaly-micromelia syndrome. *Genome Res.* 2017;27:1323-35.

Ezratty EJ, Stokes N, Chai S, Shah AS, Williams SE, Fuchs E. A role for the primary cilium in Notch signaling and epidermal differentiation during skin development. *Cell* 2011;145:1129-41.

Fan Y, Esmail MA, Ansley SJ, Blacque OE, Boroevich K, Ross AJ, Moore SJ, Badano JL, May-Simera H, Compton DS, Green JS, Lewis RA, van Haelst MM, Parfrey PS, Baillie DL, Beales PL, Katsanis N, Davidson WS, Leroux MR. Mutations in a member of the Ras superfamily of small GTP-binding proteins causes Bardet-Biedl syndrome. *Nat Genet.* 2004;36:989-93.

Farag TI, Teebi AS. High incidence of Bardet Biedl syndrome among the Bedouin. *Clin Genet.* 1989;36:463-4.

Fath MA, Mullins RF, Searby C, Nishimura DY, Wei J, Rahmouni K, Davis RE, Tayeh MK, Andrews M, Yang B, Sigmund CD, Stone EM, Sheffield VC. Mkks-null mice have a phenotype resembling Bardet-Biedl syndrome. *Hum Mol Genet.* 2005;14:1109-18.

Fattahi Z, Rostami P, Najmabadi A, Mohseni M, Kahrizi K, Akbari MR, Kariminejad A, Najmabadi H. Mutation profile of BBS genes in Iranian patients with Bardet-Biedl syndrome: genetic characterization and report of nine novel mutations in five BBS genes. *J Hum Genet.* 2014;59:368-75.

Fausser S, Munz M, Besch D. Further support for digenic inheritance in Bardet-Biedl syndrome. *J Med Genet.* 2003;40:e104.

Fedick A, J alas C, Abeliovich D, Krakinovsky Y, Ekstein J, Ekstein A, Treff NR. Carrier frequency of two BBS2 mutations in the Ashkenazi population. *Clin Genet.* 2014;85:578-82.

Feuillan PP, Ng D, Han JC, Sapp JC, Wetsch K, Spaulding E, Zheng YC, Caruso RC, Brooks BP, Johnston JJ, Yanovski JA, Biesecker LG. Patients with Bardet-Biedl syndrome have hyperleptinemia suggestive of leptin resistance. *J Clin Endocrinol Metab.* 2011;96:E528-35.

Forsythe E, Beales PL. Bardet-Biedl syndrome. *Eur J Hum Genet.* 2013;21:8-13.

Forsythe E, Sparks K, Hoskins BE, Bagkeris E, McGowan BM, Carroll PV, Huda MS, Mujahid S, Peters C, Barrett T, Mohammed S, Beales PL. Genetic predictors of cardiovascular morbidity in Bardet-Biedl syndrome. *Clin Genet.* 2015;87:343-9.

François B, Cahen R, Trolliet P, Calemard E, Gilly J, Dumontel C. [Glomerular nephropathy in the Bardet-Biedl syndrome]. *Nephrologie.* 1987;8:189-92.

Friedland-Little JM, Hoffmann AD, Ocbina PJ, Peterson MA, Bosman JD, Chen Y, Cheng SY, Anderson KV, Moskowitz IP. A novel murine allele of Intraflagellar Transport Protein 172

- causes a syndrome including VACTERL-like features with hydrocephalus. *Hum Mol Genet.* 2011;20:3725-37.
- Frosk P, Weiler T, Nylén E, Sudha T, Greenberg CR, Morgan K, Fujiwara TM, Wrogemann K. Limb-girdle muscular dystrophy type 2H associated with mutation in TRIM32, a putative E3-ubiquitin-ligase gene. *Am J Hum Genet.* 2002;70:663-72.
- Fry AM, Leaper MJ, Bayliss R. The primary cilium: guardian of organ development and homeostasis. *Organogenesis.* 2014;10:62-8.
- Garcia-Gonzalo FR, Corbit KC, Sirerol-Piquer MS, Ramaswami G, Otto EA, Noriega TR, Seol AD, Robinson JF, Bennett CL, Josifova DJ, García-Verdugo JM, Katsanis N, Hildebrandt F, Reiter JF. A transition zone complex regulates mammalian ciliogenesis and ciliary membrane composition. *Nat Genet.* 2011;43:776-84.
- Garcia-Gonzalo FR, Reiter JF. Scoring a backstage pass: mechanisms of ciliogenesis and ciliary access. *J Cell Biol.* 2012;197:697-709.
- Gascue C, Tan PL, Cardenas-Rodriguez M, Libisch G, Fernandez-Calero T, Liu YP, Astrada S, Robello C, Naya H, Katsanis N, Badano JL. Direct role of Bardet-Biedl syndrome proteins in transcriptional regulation. *J Cell Sci.* 2012 Jan 15;125:362-75.
- Geoffroy V, Pizot C, Redin C, Piton A, Vasli N, Stoetzel C, Blavier A, Laporte J, Muller J. VaRank: a simple and powerful tool for ranking genetic variants. *PeerJ.* 2015 Mar 3;3:e796.
- Gerdes JM, Davis EE, Katsanis N. The vertebrate primary cilium in development, homeostasis, and disease. *Cell.* 2009;137:32-45.
- Ghadami M, Tomita HA, Najafi MT, Damavandi E, Farahvash MS, Yamada K, Majidzadeh-A K, Niikawa N. Bardet-Biedl syndrome type 3 in an Iranian family: clinical study and confirmation of disease localization. *Am J Med Genet.* 2000;94:433-7.
- Glöckle N, Kohl S, Mohr J, Scheurenbrand T, Sprecher A, Weisschuh N, Bernd A, Rudolph G, Schubach M, Poloschek C, Zrenner E, Biskup S, Berger W, Wissinger B, Neidhardt J. Panel-based next generation sequencing as a reliable and efficient technique to detect mutations in unselected patients with retinal dystrophies. *Eur J Hum Genet.* 2014;22:99-104.
- Goetz SC, Anderson KV. The primary cilium: a signalling centre during vertebrate development. *Nat Rev Genet.* 2010;11:331-44.
- Gourdol O, David L, Colon S, Bouvier R, Ayrál A, AguerCIF M, Francois R. Renal involvement in the Laurence-Moon-Bardet-Biedl syndrome. A propos of 3 cases. *Pédiatrie.* 1984;39:175-81.
- Goyal S, Jäger M, Robinson PN, Vanita V. Confirmation of TTC8 as a disease gene for nonsyndromic autosomal recessive retinitis pigmentosa (RP51). *Clin Genet.* 2015 Jul 21.
- Grace C, Beales P, Summerbell C, Jebb SA, Wright A, Parker D, Kopelman P. Energy metabolism in Bardet-Biedl syndrome. *Int J Obes Relat Metab Disord.* 2003;27:1319-24.

- Graser S, Stierhof YD, Lavoie SB, Gassner OS, Lamla S, Le Clech M, Nigg EA. Cep164, a novel centriole appendage protein required for primary cilium formation. *J Cell Biol.* 2007;179:321-30.
- Green JS, Parfrey PS, Harnett JD, Farid NR, Cramer BC, Johnson G, Heath O, McManamon PJ, O'Leary E, Pryse-Phillips W. The cardinal manifestations of Bardet-Biedl syndrome, a form of Laurence-Moon-Biedl syndrome. *N Engl J Med.* 1989;321:1002-9.
- Guo DF, Rahmouni K. Molecular basis of the obesity associated with Bardet-Biedl syndrome. *Trends Endocrinol Metab.* 2011;22:286-93.
- Gurrieri F, Franco B, Toriello H, Neri G. Oral-facial-digital syndromes: review and diagnostic guidelines. *Am J Med Genet A.* 2007;143A:3314-23.
- Halbritter J, Bizet AA, Schmidts M, Porath JD, Braun DA, Gee HY, McInerney-Leo AM, Krug P, Filhol E, Davis EE, Airik R, Czarnecki PG, Lehman AM, Trnka P, Nitschké P, Bole-Feysot C, Schueler M, Knebelmann B, Burtey S, Szabó AJ, Tory K, Leo PJ, Gardiner B, McKenzie FA, Zankl A, Brown MA, Hartley JL, Maher ER, Li C, Leroux MR, Scambler PJ, Zhan SH, Jones SJ, Kayserili H, Tuysuz B, Moorani KN, Constantinescu A, Krantz ID, Kaplan BS, Shah JV; UK10K Consortium, Hurd TW, Doherty D, Katsanis N, Duncan EL, Otto EA, Beales PL, Mitchison HM, Saunier S, Hildebrandt F. Defects in the IFT-B component IFT172 cause Jeune and Mainzer-Saldino syndromes in humans. *Am J Hum Genet.* 2013;93:915-25.
- Hamel CP. Cone rod dystrophies. *Orphanet J Rare Dis.* 2007;2:7.
- Hampshire DJ, Ayub M, Springell K, Roberts E, Jafri H, Rashid Y, Bond J, Riley JH, Woods CG. MORM syndrome (mental retardation, truncal obesity, retinal dystrophy and micropenis), a new autosomal recessive disorder, links to 9q34. *Eur J Hum Genet.* 2006;14:543-8.
- Han YG, Spassky N, Romaguera-Ros M, Garcia-Verdugo JM, Aguilar A, Schneider-Maunoury S, Alvarez-Buylla A. Hedgehog signaling and primary cilia are required for the formation of adult neural stem cells. *Nat Neurosci.* 2008;11:277-84.
- Héon E, Westall C, Carmi R, Elbedour K, Panton C, Mackeen L, Stone EM, Sheffield VC. Ocular phenotypes of three genetic variants of Bardet-Biedl syndrome. *Am J Med Genet A.* 2005;132A:283-7.
- Heon E, Kim G, Qin S, Garrison JE, Tavares E, Vincent A, Nuangchamnong N, Scott CA, Slusarski DC, Sheffield VC. Mutations in C8ORF37 cause Bardet Biedl syndrome (BBS21). *Hum Mol Genet.* 2016;25:2283-94.
- Hernandez-Hernandez V, Pravincumar P, Diaz-Font A, May-Simera H, Jenkins D, Knight M, Beales PL. Bardet-Biedl syndrome proteins control the cilia length through regulation of actin polymerization. *Hum Mol Genet.* 2013;22:3858-68.
- Heuser T, Raytchev M, Krell J, Porter ME, Nicastro D. The dynein regulatory complex is the nexin link and a major regulatory node in cilia and flagella. *J Cell Biol.* 2009;187:921-33.

Hichri H, Stoetzel C, Laurier V, Caron S, Sigaudy S, Sarda P, Hamel C, Martin-Coignard D, Gilles M, Leheup B, Holder M, Kaplan J, Bitoun P, Lacombe D, Verloes A, Bonneau D, Perrin-Schmitt F, Brandt C, Besancon AF, Mandel JM, Cossee M, Dollfus H. Testing for triallelism: analysis of six BBS genes in a Bardet-Biedl syndrome family cohort. *Eur J Hum Genet.* 2005;13:607-16.

Hildebrandt F, Otto E, Rensing C, Nothwang HG, Vollmer M, Adolphs J, Hanusch H, Brandis M. A novel gene encoding an SH3 domain protein is mutated in nephronophthisis type 1. *Nat Genet.* 1997;17:149-53.

Hjortshøj TD, Grønskov K, Rosenberg T, Brøndum-Nielsen K, Olsen JH. Risk for cancer in patients with Bardet-Biedl syndrome and their relatives. *Am J Med Genet A.* 2007;143A:1699-702.

Hjortshøj TD, Grønskov K, Brøndum-Nielsen K, Rosenberg T. A novel founder BBS1 mutation explains a unique high prevalence of Bardet-Biedl syndrome in the Faroe Islands. *Br J Ophthalmol.* 2009;93:409-13.

Hjortshøj TD, Grønskov K, Philp AR, Nishimura DY, Riise R, Sheffield VC, Rosenberg T, Brøndum-Nielsen K. Bardet-Biedl syndrome in Denmark--report of 13 novel sequence variations in six genes. *Hum Mutat.* 2010;31:429-36.

Hooda AK, Karan SC, Bishnoi JS, Nandwani A, Sinha T. Renal transplant in a child with Bardet-Biedl syndrome: a rare cause of end-stage renal disease. *Indian J Nephrol.* 2009;19:112-4.

Hufnagel RB, Arno G, Hein ND, Hersheson J, Prasad M, Anderson Y, Krueger LA, Gregory LC, Stoetzel C, Jaworek TJ, Hull S, Li A, Plagnol V, Willen CM, Morgan TM, Prows CA, Hegde RS, Riazuddin S, Grabowski GA, Richardson RJ, Dieterich K, Huang T, Revesz T, Martinez-Barbera JP, Sisk RA, Jefferies C, Houlden H, Dattani MT, Fink JK, Dollfus H, Moore AT, Ahmed ZM. Neuropathy target esterase impairments cause Oliver-McFarlane and Laurence-Moon syndromes. *J Med Genet.* 2015;52:85-94.

Hulleman JD, Nguyen A, Ramprasad VL, Murugan S, Gupta R, Mahindrakar A, Angara R, Sankurathri C, Mootha VV. A novel H395R mutation in MKKS/BBS6 causes retinitis pigmentosa and polydactyly without other findings of Bardet-Biedl or McKusick-Kaufman syndrome. *Mol Vis.* 2016;22:73-81.

Iannaccone A, Mykytyn K, Persico AM, Searby CC, Baldi A, Jablonski MM, Sheffield VC. Clinical evidence of decreased olfaction in Bardet-Biedl syndrome caused by a deletion in the BBS4 gene. *Am J Med Genet A.* 2005;132A:343-6.

Imhoff O, Marion V, Stoetzel C, Durand M, Holder M, Sigaudy S, Sarda P, Hamel CP, Brandt C, Dollfus H, Moulin B. Bardet-Biedl syndrome: a study of the renal and cardiovascular phenotypes in a French cohort. *Clin J Am Soc Nephrol.* 2011;6:22-9.

Ingham PW, Placzek M. Orchestrating ontogenesis: variations on a theme by sonic hedgehog. *Nat Rev Genet.* 2006;7:841-50.

Innes AM, Boycott KM, Puffenberger EG, Redl D, MacDonald IM, Chudley AE, Beaulieu C, Perrier R, Gillan T, Wade A, Parboosingh JS. A founder mutation in BBS2 is responsible for Bardet-Biedl syndrome in the Hutterite population: utility of SNP arrays in genetically heterogeneous disorders. *Clin Genet.* 2010;78:424-31.

Ishikawa H, Marshall WF. Ciliogenesis: building the cell's antenna. *Nat Rev Mol Cell Biol.* 2011;12:222-34.

Jacoby M, Cox JJ, Gayral S, Hampshire DJ, Ayub M, Blockmans M, Pernot E, Kisseleva MV, Compere P, Schiffmann SN, Gergely F, Riley JH, Perez-Morga D, Woods CG, Schurmans S. INPP5E mutations cause primary cilium signaling defects, ciliary instability and ciliopathies in human and mouse. *Nature Genet.* 2009;41:1027-31.

Jiang J, Promchan K, Jiang H, Awasthi P, Marshall H, Harned A, Natarajan V. Depletion of BBS Protein LZTFL1 Affects Growth and Causes Retinal Degeneration in Mice. *J Genet Genomics.* 2016;43:381-91.

Jin H, White SR, Shida T, Schulz S, Aguiar M, Gygi SP, Bazan JF, Nachury MV. The conserved Bardet-Biedl syndrome proteins assemble a coat that traffics membrane proteins to cilia. *Cell.* 2010;141:1208-19.

JohansenTaber KA, Dickinson BD, Wilson M. The promise and challenges of next-generation genome sequencing for clinical care, *JAMA Intern. Med.* 2014;174:275e280.

Kamiya A, Tan PL, Kubo K, Engelhard C, Ishizuka K, Kubo A, Tsukita S, Pulver AE, Nakajima K, Cascella NG, Katsanis N, Sawa A. Recruitment of PCMI to the centrosome by the cooperative action of DISC1 and BBS4: a candidate for psychiatric illnesses. *Arch Gen Psychiatry.* 2008;65:996-1006.

Karmous-Benailly H, Martinovic J, Gubler MC, Sirot Y, Clech L, Ozilou C, Auge J, Brahimi N, Etchevers H, Detrait E, Esculpavit C, Audollent S, Goudefroye G, Gonzales M, Tantau J, Loget P, Joubert M, Gaillard D, Jeanne-Pasquier C, Delezoide AL, Peter MO, Plessis G, Simon-Bouy B, Dollfus H, Le Merrer M, Munnich A, Encha-Razavi F, Vekemans M, Attié-Bitach T. Antenatal presentation of Bardet-Biedl syndrome may mimic Meckel syndrome. *Am J Hum Genet.* 2005;76:493-504.

Kancheva D, Atkinson D, De Rijk P, Zimon M, Chamova T, Mitev V, Yaramis A, Maria Fabrizi G, Topaloglu H, Tournev I, Parman Y, Battaloglu E, Estrada-Cuzcano A, Jordanova A. Novel mutations in genes causing hereditary spastic paraplegia and Charcot-Marie-Tooth neuropathy identified by an optimized protocol for homozygosity mapping based on whole-exome sequencing. *Genet Med.* 2016;18:600-7.

Katsanis N, Beales PL, Woods MO, Lewis RA, Green JS, Parfrey PS, Ansley SJ, Davidson WS, Lupski JR. Mutations in MKKS cause obesity, retinal dystrophy and renal malformations associated with Bardet-Biedl syndrome. *Nat Genet.* 2000;26:67-70.

Katsanis N, Ansley SJ, Badano JL, Eichers ER, Lewis RA, Hoskins BE, Scambler PJ, Davidson WS, Beales PL, Lupski JR. Triallelic inheritance in Bardet-Biedl syndrome, a Mendelian recessive disorder. *Science.* 2001; 293:2256-9.

Katsanis N, Eichers ER, Ansley SJ, Lewis RA, Kayserili H, Hoskins BE, Scambler PJ, Beales PL, Lupski JR. BBS4 is a minor contributor to Bardet-Biedl syndrome and may also participate in triallelic inheritance. *Am J Hum Genet.* 2002;71:22-9.

Ke YN, Yang WX. Primary cilium: an elaborate structure that blocks cell division? *Gene.* 2014;547:175-85.

Kee HL, Dishinger JF, Blasius TL, Liu CJ, Margolis B, Verhey KJ. A size-exclusion permeability barrier and nucleoporins characterize a ciliary pore complex that regulates transport into cilia. *Nat Cell Biol.* 2012;14:431-7.

Kim JC, Badano JL, Sibold S, Esmail MA, Hill J, Hoskins BE, Leitch CC, Venner K, Ansley SJ, Ross AJ, Leroux MR, Katsanis N, Beales PL. The Bardet-Biedl protein BBS4 targets cargo to the pericentriolar region and is required for microtubule anchoring and cell cycle progression. *Nat Genet.* 2004;36:462-70.

Kim JC, Ou YY, Badano JL, Esmail MA, Leitch CC, Fiedrich E, Beales PL, Archibald JM, Katsanis N, Rattner JB, Leroux MR. MKKS/BBS6, a divergent chaperonin-like protein linked to the obesity disorder Bardet-Biedl syndrome, is a novel centrosomal component required for cytokinesis. *J Cell Sci.* 2005;118:1007-20.

Kim LS, Fishman GA, Seiple WH, Szlyk JP, Stone EM. Retinal dysfunction in carriers of bardet-biedl syndrome. *Ophthalmic Genet.* 2007;28:163-8.

Kim SK, Shindo A, Park TJ, Oh EC, Ghosh S, Gray RS, Lewis RA, Johnson CA, Attie-Bittach T, Katsanis N, Wallingford JB. Planar cell polarity acts through septins to control collective cell movement and ciliogenesis. *Science.* 2010;329:1337-40.

Klein D and Ammann F. The syndrome of Laurence-Moon-Bardet-Biedl and allied diseases in Switzerland. Clinical, genetic and epidemiological studies. *J Neurol Sci.* 1969;9:479-513.

Knopp C, Rudnik-Schöneborn S, Eggermann T, Bergmann C, Begemann M, Schoner K, Zerres K, Ortiz Brüchele N. Syndromic ciliopathies: From single gene to multi gene analysis by SNP arrays and next generation sequencing. *Mol Cell Probes.* 2015;29:299-307.

Kobayashi T, Dynlacht BD. Regulating the transition from centriole to basal body. *J Cell Biol.* 2011;193:435-44.

Kulaga HM, Leitch CC, Eichers ER, Badano JL, Lesemann A, Hoskins BE, Lupski JR, Beales PL, Reed RR, Katsanis N. Loss of BBS proteins causes anosmia in humans and defects in olfactory cilia structure and function in the mouse. *Nat Genet.* 2004;36:994-8.

Kwitek-Black AE, Carmi R, Duyk GM, Buetow KH, Elbedour K, Parvari R, Yandava CN, Stone EM, Sheffield VC. Linkage of Bardet-Biedl syndrome to chromosome 16q and evidence for non-allelic genetic heterogeneity. *Nat Genet.* 1993;5:392-6.



Langousis G, Shimogawa MM, Saada EA, Vashisht AA, Spreafico R, Nager AR, Barshop WD, Nachury MV, Wohlschlegel JA, Hill KL. Loss of the BBSome perturbs endocytic trafficking and disrupts virulence of *Trypanosoma brucei*. *Proc Natl Acad Sci U S A*. 2016;113:632-7.

Laurence JZ, Moon RC. Four cases of "retinitis pigmentosa" occurring in the same family, and accompanied by general imperfections of development. 1866. *Obes Res*. 1995;3:400-3.

Laurier V, Stoetzel C, Muller J, Thibault C, Corbani S, Jalkh N, Salem N, Chouery E, Poch O, Licaire S, Danse JM, Amati-Bonneau P, Bonneau D, Mégarbané A, Mandel JL, Dollfus H. Pitfalls of homozygosity mapping: an extended consanguineous Bardet-Biedl syndrome family with two mutant genes (BBS2, BBS10), three mutations, but no triallelism. *Eur J Hum Genet*. 2006;14:1195-203.

Lechtreck KF, Brown JM, Sampaio JL, Craft JM, Shevchenko A, Evans JE, Witman GB. Cycling of the signaling protein phospholipase D through cilia requires the BBSome only for the export phase. *J Cell Biol*. 2013;201:249-61.

Lechtreck KF, Johnson EC, Sakai T, Cochran D, Ballif BA, Rush J, Pazour GJ, Ikebe M, Witman GB. The *Chlamydomonas reinhardtii* BBSome is an IFT cargo required for export of specific signaling proteins from flagella. *J Cell Biol*. 2009;187:1117-32.

Lee L. Mechanisms of mammalian ciliary motility: Insights from primary ciliary dyskinesia genetics. *Gene*. 2011;473:57-66.

Lee L. Riding the wave of ependymal cilia: genetic susceptibility to hydrocephalus in primary ciliary dyskinesia. *J Neurosci Res*. 2013;91:117-32.

Leitch CC, Zaghoul NA, Davis EE, Stoetzel C, Diaz-Font A, Rix S, Alfadhel M, Lewis RA, Eyaid W, Banin E, Dollfus H, Beales PL, Badano JL, Katsanis N. Hypomorphic mutations in syndromic encephalocele genes are associated with Bardet-Biedl syndrome. *Nat Genet*. 2008;40:443-8.

Leitch CC, Lodh S, Prieto-Echagüe V, Badano JL, Zaghoul NA. Basal body proteins regulate Notch signaling through endosomal trafficking. *J Cell Sci*. 2014;127:2407-19.

Leppert M, Baird L, Anderson KL, Otterud B, Lupski JR, Lewis RA. Bardet-Biedl syndrome is linked to DNA markers on chromosome 11q and is genetically heterogeneous. *Nat Genet*. 1994;7:108-12.

Li JB, Gerdes JM, Haycraft CJ, Fan Y, Teslovich TM, May-Simera H, Li H, Blacque OE, Li L, Leitch CC, Lewis RA, Green JS, Parfrey PS, Leroux MR, Davidson WS, Beales PL, Guay-Woodford LM, Yoder BK, Stormo GD, Katsanis N, Dutcher SK. Comparative genomics identifies a flagellar and basal body proteome that includes the BBS5 human disease gene. *Cell*. 2004;117:541-52.

Li C, Jensen VL, Park K, Kennedy J, Garcia-Gonzalo FR, Romani M, De Mori R, Bruel AL, Gaillard D, Doray B, Lopez E, Rivière JB, Faivre L, Thauvin-Robinet C, Reiter JF, Blacque OE, Valente EM, Leroux MR. MKS5 and CEP290 Dependent Assembly Pathway of the Ciliary Transition Zone. *PLoS Biol*. 2016;14:e1002416.

Liew GM, Ye F, Nager AR, Murphy JP, Lee JS, Aguiar M, Breslow DK, Gygi SP, Nachury MV. The intraflagellar transport protein IFT27 promotes BBSome exit from cilia through the GTPase ARL6/BBS3. *Dev Cell*. 2014;31:265-78.

Lindstrand A, Davis EE, Carvalho CM, Pehlivan D, Willer JR, Tsai IC, Ramanathan S, Zuppan C, Sabo A, Muzny D, Gibbs R, Liu P, Lewis RA, Banin E, Lupski JR, Clark R, Katsanis N. Recurrent CNVs and SNVs at the NPHP1 locus contribute pathogenic alleles to Bardet-Biedl syndrome. *Am J Hum Genet*. 2014;94:745-54.

Lindstrand A, Frangakis S, Carvalho CM, Richardson EB, McFadden KA, Willer JR, Pehlivan D, Liu P, Pediaditakis IL, Sabo A, Lewis RA, Banin E, Lupski JR, Davis EE, Katsanis N. Copy-Number Variation Contributes to the Mutational Load of Bardet-Biedl Syndrome. *Am J Hum Genet*. 2016;99:318-36.

Liu Q, Tan G, Levenkova N, Li T, Pugh EN Jr, Rux JJ, Speicher DW, Pierce EA. The proteome of the mouse photoreceptor sensory cilium complex. *Mol Cell Proteomics*. 2007;6:1299-317.

Liu YP, Tsai IC, Morleo M, Oh EC, Leitch CC, Massa F, Lee BH, Parker DS, Finley D, Zaghoul NA, Franco B, Katsanis N. Ciliopathy proteins regulate paracrine signaling by modulating proteasomal degradation of mediators. *J Clin Invest*. 2014;12:2059-70.

Loktev AV, Zhang Q, Beck JS, Searby CC, Scheetz TE, Bazan JF, Slusarski DC, Sheffield VC, Jackson PK, Nachury MV. A BBSome subunit links ciliogenesis, microtubule stability, and acetylation. *Dev Cell*. 2008;15:854-65.

Lopez-Rios J, Duchesne A, Speziale D, Andrey G, Peterson KA, Germann P, Unal E, Liu J, Floriot S, Barbey S, Gallard Y, Müller-Gerbl M, Courtney AD, Klopp C, Rodriguez S, Ivanek R, Beisel C, Wicking C, Iber D, Robert B, McMahon AP, Duboule D, Zeller R. Attenuated sensing of SHH by Ptch1 underlies evolution of bovine limbs. *Nature*. 2014;511:46-51.

Lorda-Sanchez I, Ayuso C, Sanz R, Ibañez A. Does Bardet-Biedl syndrome have a characteristic face? *J Med Genet*. 2001;38:E14.

Lucas-Herald AK, Kinning E, Iida A, Wang Z, Miyake N, Ikegawa S, McNeilly J, Ahmed SF. A case of functional growth hormone deficiency and early growth retardation in a child with IFT172 mutations. *J Clin Endocrinol Metab*. 2015;100:1221-4.

Lyons RA, Saridogan E, Djahanbakhch O. The reproductive significance of human Fallopian tube cilia. *Hum Reprod Update*. 2006;12:363-72.

Madhivanan K, Aguilar RC. Ciliopathies: the trafficking connection. *Traffic*. 2014;15:1031-56.

Manouvrier-Hanu S, Moerman, A, Lefevre J. Bardet-Biedl syndrome with preaxial polydactyly. *Am. J. Med. Genet*. 1999;84:75.

Maria M, Lamers IJ, Schmidts M, Ajmal M, Jaffar S, Ullah E, Mustafa B, Ahmad S, Nazmutdinova K, Hoskins B, van Wijk E, Koster-Kamphuis L, Khan MI, Beales PL, Cremers FP, Roepman R, Azam M, Arts HH, Qamar R. Genetic and clinical characterization of Pakistani

families with Bardet-Biedl syndrome extends the genetic and phenotypic spectrum. *Sci Rep.* 2016;6:34764.

Marigo V, Johnson RL, Vortkamp A, Tabin CJ. Sonic hedgehog differentially regulates expression of GLI and GLI3 during limb development. *Dev Biol.* 1996;180:273-83.

Marion V, Stoetzel C, Schlicht D, Messaddeq N, Koch M, Flori E, Danse JM, Mandel JL, Dollfus H. Transient ciliogenesis involving Bardet-Biedl syndrome proteins is a fundamental characteristic of adipogenic differentiation. *Proc Natl Acad Sci U S A.* 2009;106:1820-5.

Marion V, Schlicht D, Mockel A, Caillard S, Imhoff O, Stoetzel C, van Dijk P, Brandt C, Moulin B, Dollfus H. Bardet-Biedl syndrome highlights the major role of the primary cilium in efficient water reabsorption. *Kidney Int.* 2011;79:1013-25.

Marion V, Stutzmann F, Gerard M, De Melo C, Schaefer E, Claussmann A, Helle S, Delague V, Souied E, Barrey C, Verloes A, Stoetzel C, Dollfus H. Exome sequencing identifies mutations in LZTFL1, a BBSome and smoothed trafficking regulator, in a family with Bardet-Biedl syndrome with situs inversus and insertional polydactyly. *J Med Genet.* 2012;49:317-321.

Marshall JD, Muller J, Collin GB, Milan G, Kingsmore SF, Dinwiddie D, Farrow EG, Miller NA, Favaretto F, Maffei P, Dollfus H, Vettor R, Naggert JK. Alström Syndrome: Mutation Spectrum of ALMS1. *Hum Mutat.* 2015;36:660-8.

May-Simera HL, Petralia RS, Montcouquiol M, Wang YX, Szarama KB, Liu Y, Lin W, Deans MR, Pazour GJ, Kelley MW. Ciliary proteins Bbs8 and Ift20 promote planar cell polarity in the cochlea. *Development.* 2015;142:555-66.

McInerney-Leo AM, Harris JE, Leo PJ, Marshall MS, Gardiner B, Kinning E, Leong HY, McKenzie F, Ong WP, Vodopiutz J, Wicking C, Brown MA, Zankl A, Duncan EL. Whole exome sequencing is an efficient, sensitive and specific method for determining the genetic cause of short-rib thoracic dystrophies. *Clin Genet.* 2015;88:550-7.

McKusick VA, Rauler RL, Koop CE, Scott RB. Hydrometrocolpos as a simply inherited malformation, *JAMA.* 1964;189:813e816.

Mee L, Honkala H, Kopra O, Vesa J, Finnilä S, Visapää I, Sang TK, Jackson GR, Salonen R, Kestilä M, Peltonen L. Hydrolethalus syndrome is caused by a missense mutation in a novel gene HYLS1. *Hum Mol Genet.* 2005;14:1475-88.

Mehrotra N, Taub S, Covert RF. Hydrometrocolpos as a neonatal manifestation of the Bardet-Biedl syndrome. *Am J Med Genet.* 1997;69:220.

M'hamdi O, Ouertani I, Maazoul F, Chaabouni-Bouhamed H. Prevalence of Bardet-Biedl syndrome in Tunisia. *J Community Genet.* 2011;2:97-9.

M'hamdi O, Redin C, Stoetzel C, Ouertani I, Chaabouni M, Maazoul F, M'rad R, Mandel JL, Dollfus H, Muller J, Chaabouni H. Clinical and genetic characterization of Bardet-Biedl syndrome in Tunisia: defining a strategy for molecular diagnosis. *Clin Genet.* 2014;85:172-7.

Mockel A, Perdomo Y, Stutzmann F, Letsch J, Marion V, Dollfus H. Retinal dystrophy in Bardet-Biedl syndrome and related syndromic ciliopathies. *Prog Retin Eye Res.* 2011;30:258-74.

Mockel A, Obringer C, Hakvoort TB, Seeliger M, Lamers WH, Stoetzel C, Dollfus H, Marion V. Pharmacological modulation of the retinal unfolded protein response in Bardet-Biedl syndrome reduces apoptosis and preserves light detection ability. *J Biol Chem.* 2012;287:37483-94.

Molla-Herman A, Ghossoub R, Blisnick T, Meunier A, Serres C, Silbermann F, Emmerson C, Romeo K, Bourdoncle P, Schmitt A, Saunier S, Spassky N, Bastin P, Benmerah A. The ciliary pocket: an endocytic membrane domain at the base of primary and motile cilia. *J Cell Sci.* 2010;123:1785-95.

Moore SJ, Green JS, Fan Y, Bhogal AK, Dicks E, Fernandez BA, Stefanelli M, Murphy C, Cramer BC, Dean JC, Beales PL, Katsanis N, Bassett AS, Davidson WS, Parfrey PS. Clinical and genetic epidemiology of Bardet-Biedl syndrome in Newfoundland: a 22-year prospective, population-based, cohort study. *Am J Med Genet A.* 2005;132:352-60.

Muller J, Stoetzel C, Vincent MC, Leitch CC, Laurier V, Danse JM, Hellé S, Marion V, Bennouna-Greene V, Vicaire S, Megarbane A, Kaplan J, Drouin-Garraud V, Hamdani M, Sigaudy S, Francannet C, Roume J, Bitoun P, Goldenberg A, Philip N, Odent S, Green J, Cossée M, Davis EE, Katsanis N, Bonneau D, Verloes A, Poch O, Mandel JL, Dollfus H. Identification of 28 novel mutations in the Bardet-Biedl syndrome genes: the burden of private mutations in an extensively heterogeneous disease. *Hum Genet.* 2010;127:583-93.

Mykytyn K, Braun T, Carmi R, Haider NB, Searby CC, Shastri M, Beck G, Wright AF, Iannaccone A, Elbedour K, Riise R, Baldi A, Raas-Rothschild A, Gorman SW, Duhl DM, Jacobson SG, Casavant T, Stone EM, Sheffield VC. Identification of the gene that, when mutated, causes the human obesity syndrome BBS4. *Nat Genet.* 2001;28:188-91.

Mykytyn K, Nishimura DY, Searby CC, Shastri M, Yen HJ, Beck JS, Braun T, Streb LM, Cornier AS, Cox GF, Fulton AB, Carmi R, Luleci G, Chandrasekharappa SC, Collins FS, Jacobson SG, Heckenlively JR, Weleber RG, Stone EM, Sheffield VC. Identification of the gene (BBS1) most commonly involved in Bardet-Biedl syndrome, a complex human obesity syndrome. *Nat Genet.* 2002;31:435-8.

Mykytyn K, Nishimura DY, Searby CC, Beck G, Bugge K, Haines HL, Cornier AS, Cox GF, Fulton AB, Carmi R, Iannaccone A, Jacobson SG, Weleber RG, Wright AF, Riise R, Hennekam RC, Luleci G, Berker-Karauzum S, Biesecker LG, Stone EM, Sheffield VC. Evaluation of complex inheritance involving the most common Bardet-Biedl syndrome locus (BBS1). *Am J Hum Genet.* 2003;72:429-37.

Nachury MV, Loktev AV, Zhang Q, Westlake CJ, Peranen J, Merdes A, Slusarski DC, Scheller RH, Bazan JF, Sheffield VC, Jackson PK. A core complex of BBS proteins cooperates with the GTPase Rab8 to promote ciliary membrane biogenesis. *Cell.* 2007;129:1201-13.

Nachury MV, Seeley ES, Jin H. Trafficking to the ciliary membrane: how to get across the periciliary diffusion barrier? *Annu Rev Cell Dev Biol.* 2010;26:59-87.

Nigg EA, Raff JW. Centrioles, centrosomes, and cilia in health and disease. *Cell.* 2009;139:663-78.

Nishiguchi KM, Tearle RG, Liu YP, Oh EC, Miyake N, Benaglio P, Harper S, Koskiniemi-Kuendig H, Venturini G, Sharon D, Koenekoop RK, Nakamura M, Kondo M, Ueno S, Yasuma TR, Beckmann JS, Ikegawa S, Matsumoto N, Terasaki H, Berson EL, Katsanis N, Rivolta C. Whole genome sequencing in patients with retinitis pigmentosa reveals pathogenic DNA structural changes and NEK2 as a new disease gene. *Proc Natl Acad Sci U S A.* 2013;110:16139-44.

Nishimura DY, Searby CC, Carmi R, Elbedour K, Van Maldergem L, Fulton AB, Lam BL, Powell BR, Swiderski RE, Bugge KE, Haider NB, Kwitek-Black AE, Ying L, Duhl DM, Gorman SW, Heon E, Iannaccone A, Bonneau D, Biesecker LG, Jacobson SG, Stone EM, Sheffield VC. Positional cloning of a novel gene on chromosome 16q causing Bardet-Biedl syndrome (BBS2). *Hum Mol Genet.* 2001;10:865-874.

Nishimura DY, Fath M, Mullins RF, Searby C, Andrews M, Davis R, Andorf JL, Mykytyn K, Swiderski RE, Yang B, Carmi R, Stone EM, Sheffield VC. Bbs2-null mice have neurosensory deficits, a defect in social dominance, and retinopathy associated with mislocalization of rhodopsin. *Proc Natl Acad Sci U S A.* 2004;101:16588-93.

Nishimura DY, Swiderski RE, Searby CC, Berg EM, Ferguson AL, Hennekam R, Merin S, Weleber RG, Biesecker LG, Stone EM, Sheffield VC. Comparative genomics and gene expression analysis identifies BBS9, a new Bardet-Biedl syndrome gene. *Am J Hum Genet.* 2005;77:1021-33.

Novas R, Cardenas-Rodriguez M, Irigoín F, Badano JL. Bardet-Biedl syndrome: Is it only cilia dysfunction? *FEBS Lett.* 2015;589:3479-91.

O'Dea D, Parfrey PS, Harnett JD, Hefferton D, Cramer BC, Green J. The importance of renal impairment in the natural history of Bardet-Biedl syndrome. *Am J Kidney Dis.* 1996; 27:776-83.

Oh EC, Katsanis N. Cilia in vertebrate development and disease. *Development.* 2012;139:443-8.

Otto EA, Hurd TW, Airik R, Chaki M, Zhou W, Stoetzel C, Patil SB, Levy S, Ghosh AK, Murga-Zamalloa CA, van Reeuwijk J, Letteboer SJ, Sang L, Giles RH, Liu Q, Coene KL, Estrada-Cuzcano A, Collin RW, McLaughlin HM, Held S, Kasanuki JM, Ramaswami G, Conte J, Lopez I, Washburn J, Macdonald J, Hu J, Yamashita Y, Maher ER, Guay-Woodford LM, Neumann HP, Obermuller N, Koenekoop RK, Bergmann C, Bei X, Lewis RA, Katsanis N, Lopes V, Williams DS, Lyons RH, Dang CV, Brito DA, Dias MB, Zhang X, Cavalcoli JD, Nurnberg G, Nurnberg P, Pierce EA, Jackson PK, Antignac C, Saunier S, Roepman R, Dollfus H, Khanna H, Hildebrandt F. Candidate exome capture identifies mutation of SDCCAG8 as the cause of a retinal-renal ciliopathy. *Nat Genet.* 2010;42:840-50.

Parfrey PS, Davidson WS, Green JS. Clinical and genetic epidemiology of inherited renal disease in Newfoundland. *Kidney Int.* 2002;61:1925-34.

Parisi MA, Bennett CL, Eckert ML, Dobyns WB, Gleeson JG, Shaw DWW, McDonald R, Eddy A, Chance PF, Glass IA. The NPHP1 gene deletion associated with juvenile nephronophthisis is present in a subset of individuals with Joubert syndrome. *Am. J. Hum. Genet.* 2004;75:82-91.

Pasińska M, Dudarewicz L, Jakubowski L, Haus O. Prenatal and Postnatal Diagnostics of a Child with Bardet-Biedl Syndrome: Case Study. *J Mol Genet Med.* 2015;9:4.

Pereiro I, Valverde D, Piñeiro-Gallego T, Baiget M, Borrego S, Ayuso C, Searby C, Nishimura D. New mutations in BBS genes in small consanguineous families with Bardet-Biedl syndrome: detection of candidate regions by homozygosity mapping. *Mol Vis.* 2010;16:137-43.

Putoux A, Mougou-Zerelli S, Thomas S, Elkhartoufi N, Audollent S, Le Merrer M, Lachmeijer A, Sigaudy S, Buenerd A, Fernandez C, Delezoide AL, Gubler MC, Salomon R, Saad A, Cordier MP, Vekemans M, Bouvier R, Attie-Bitach T. BBS10 mutations are frequent in “Meckel” type cystic kidneys. *J Med Genet.* 2010;47:848–52.

Putoux A, Thomas S, Coene KL, Davis EE, Alanay Y, Ogur G, Uz E, Buzas D, Gomes C, Patrier S, Bennett CL, Elkhartoufi N, Frison MH, Rigonnot L, Joyé N, Pruvost S, Utine GE, Boduroglu K, Nitschke P, Fertitta L, Thauvin-Robinet C, Munnich A, Cormier-Daire V, Hennekam R, Colin E, Akarsu NA, Bole-Feysot C, Cagnard N, Schmitt A, Goudin N, Lyonnet S, Encha-Razavi F, Siffroi JP, Winey M, Katsanis N, Gonzales M, Vekemans M, Beales PL, Attié-Bitach T. KIF7 mutations cause fetal hydroletharus and acrocallosal syndromes. *Nat Genet.* 2011;43:601-6.

Putoux A, Attie-Bitach T, Martinovic J, Gubler MC. Phenotypic variability of Bardet-Biedl syndrome: focusing on the kidney. *Pediatr Nephrol.* 2012;27:7-15.

Quinlan RJ, Tobin JL, Beales PL. Modeling ciliopathies: Primary cilia in development and disease. *Curr Top Dev Biol.* 2008;84:249-310.

Rahmouni K, Fath MA, Seo S, Thedens DR, Berry CJ, Weiss R, Nishimura DY, Sheffield VC. Leptin resistance contributes to obesity and hypertension in mouse models of Bardet-Biedl syndrome. *J Clin Invest.* 2008;118:1458-67.

Redin C, Le Gras S, Mhamdi O, Geoffroy V, Stoetzel C, Vincent MC, Chiurazzi P, Lacombe D, Ouertani I, Petit F, Till M, Verloes A, Jost B, Chaabouni HB, Dollfus H, Mandel JL, Muller J. Targeted high-throughput sequencing for diagnosis of genetically heterogeneous diseases: efficient mutation detection in Bardet-Biedl and Alström syndromes. *J Med Genet.* 2012;49:502-12.

Reiter JF, Blacque OE, Leroux MR. The base of the cilium: roles for transition fibres and the transition zone in ciliary formation, maintenance and compartmentalization. *EMBO Rep.* 2012;13:608-18.



- Ridley AJ. Rho GTPases and actin dynamics in membrane protrusions and vesicle trafficking. *Trends Cell Biol.* 2006;16:522-9.
- Riise R, Andréasson S, Borgström MK, Wright AF, Tommerup N, Rosenberg T, Tornqvist K. Intrafamilial variation of the phenotype in Bardet-Biedl syndrome. *Br J Ophthalmol.* 1997;81:378-85.
- Riise R, Tornqvist K, Wright AF, Mykytyn K, Sheffield VC. The phenotype in Norwegian patients with Bardet-Biedl syndrome with mutations in the BBS4 gene. *Arch Ophthalmol.* 2002;120:1364-7.
- Rooryck, C. and D. Lacombe. [*Bardet-Biedl syndrome*]. *Ann Endocrinol (Paris)*, 2008;69:463-71.
- Rosenbaum JL, Witman GB. Intraflagellar transport. *Nat Rev Mol Cell Biol.* 2002;3:813-25.
- Ross AJ, May-Simera H, Eichers ER, Kai M, Hill J, Jagger DJ, Leitch CC, Chapple JP, Munro PM, Fisher S, Tan PL, Phillips HM, Leroux MR, Henderson DJ, Murdoch JN, Copp AJ, Eliot MM, Lupski JR, Kemp DT, Dollfus H, Tada M, Katsanis N, Forge A, Beales PL. Disruption of Bardet-Biedl syndrome ciliary proteins perturbs planar cell polarity in vertebrates. *Nat Genet.* 2005;37:1135-40.
- Saari J, Lovell MA, Yu HC, Bellus GA. Compound heterozygosity for a frame shift mutation and a likely pathogenic sequence variant in the planar cell polarity—ciliogenesis gene WPCP in a girl with polysyndactyly, coarctation of the aorta, and tongue hamartomas. *Am J Med Genet A.* 2015;167A:421-7.
- Salonen R. The Meckel syndrome: clinicopathological findings in 67 patients. *Am. J. Med. Genet.* 1984;18:671-89.
- Saraiva JM, Baraitser M. Joubert syndrome: a review. *Am. J. Med. Genet.* 1992 ;43: 726-31.
- Sathya Priya C, Sen P, Umashankar V, Gupta N, Kabra M, Kumaramanickavel G, Stoetzel C, Dollfus H, Sripriya S. Mutation spectrum in BBS genes guided by homozygosity mapping in an Indian cohort. *Clin Genet.* 2015;87:161-6.
- Scheidecker S, Etard C, Pierce NW, Geoffroy V, Schaefer E, Muller J, Chennen K, Flori E, Pelletier V, Poch O, Marion V, Stoetzel C, Strähle U, Nachury MV, Dollfus H. Exome sequencing of Bardet-Biedl syndrome patient identifies a null mutation in the BBSome subunit BBIP1 (BBS18). *J Med Genet.* 2014;51:132-6.
- Scherag A, Dina C, Hinney A, Vatin V, Scherag S, Vogel CI, Müller TD, Grallert H, Wichmann HE, Balkau B, Heude B, Jarvelin MR, Hartikainen AL, Levy-Marchal C, Weill J, Delplanque J, Körner A, Kiess W, Kovacs P, Rayner NW, Prokopenko I, McCarthy MI, Schäfer H, Jarick I, Boeing H, Fisher E, Reinehr T, Heinrich J, Rzehak P, Berdel D, Borte M, Biebermann H, Krude H, Roskopf D, Rimbach C, Rief W, Fromme T, Klingenspor M, Schürmann A, Schulz N, Nöthen MM, Mühleisen TW, Erbel R, Jöckel KH, Moebus S, Boes T, Illig T, Froguel P, Hebebrand J, Meyre D. Two new Loci for body-weight regulation identified in a joint analysis of genome-wide association studies for early-onset extreme obesity in French and German study groups. *PLoS Genet.* 2010;6:e1000916.

- Schinzel A, Kaufmann U. The acrocallosal syndrome in sisters. *Clin. Genet.* 1986;30:399-405.
- Schneider L, Clement CA, Teilmann SC, Pazour GJ, Hoffmann EK, Satir P, Christensen ST. PDGFRalpha signaling is regulated through the primary cilium in fibroblasts. *Curr Biol* 2005;15:1861-6.
- Schmidts M. Clinical genetics and pathobiology of ciliary chondrodysplasias. *J Pediatr Genet.* 2014;3:46-94.
- Seo S, Guo DF, Bugge K, Morgan DA, Rahmouni K, Sheffield VC. Requirement of Bardet-Biedl syndrome proteins for leptin receptor signaling. *Hum Mol Genet.* 2009;18:1323-31.
- Seo S, Baye LM, Schulz NP, Beck JS, Zhang Q, Slusarski DC, Sheffield VC. BBS6, BBS10, and BBS12 form a complex with CCT/TRiC family chaperonins and mediate BBSome assembly. *Proc Natl Acad Sci U S A.* 2010;107:1488-93.
- Seo S, Zhang Q, Bugge K, Breslow DK, Searby CC, Nachury MV, Sheffield VC. A novel protein LZTFL1 regulates ciliary trafficking of the BBSome and Smoothed. *PLoS Genet.* 2011;7:e1002358.
- Shah AS, Farmen SL, Moninger TO, Businga TR, Andrews MP, Bugge K, Searby CC, Nishimura D, Brogden KA, Kline JN, Sheffield VC, Welsh MJ. Loss of Bardet-Biedl syndrome proteins alters the morphology and function of motile cilia in airway epithelia. *Proc Natl Acad Sci U S A.* 2008;105:3380-5.
- Shah AS, Ben-Shahar Y, Moninger TO, Kline JN, Welsh MJ. Motile cilia of human airway epithelia are chemosensory. *Science.* 2009;325:1131-4.
- Shaheen R, Faqeih E, Alshammari MJ, Swaid A, Al-Gazali L, Mardawi E, Ansari S, Sogaty S, Seidahmed MZ, AlMotairi MI, Farra C, Kurdi W, Al-Rasheed S, Alkuraya FS. Genomic analysis of Meckel-Gruber syndrome in Arabs reveals marked genetic heterogeneity and novel candidate genes. *Eur J Hum Genet.* 2013;21:762-8.
- Shaheen R, Szymanska K, Basu B, Patel N, Ewida N, Faqeih E, Al Hashem A, Derar N, Alsharif H, Aldahmesh MA, Alazami AM, Hashem M, Ibrahim N, Abdulwahab FM, Sonbul R, Alkuraya H, Alnemer M, Al Tala S, Al-Husain M, Morsy H, Seidahmed MZ, Meriki N, Al-Owain M, AlShahwan S, Tabarki B, Salih MA; Ciliopathy WorkingGroup, Faquih T, El-Kalioby M, Ueffing M, Boldt K, Logan CV, Parry DA, Al Tassan N, Monies D, Megarbane A, Abouelhoda M, Halees A, Johnson CA, Alkuraya FS. Characterizing the morbid genome of ciliopathies. *Genome Biol.* 2016;17:242.
- Sharifian M, Dadkhah-Chimeh M, Einollahi B, Nafar M, Simforoush N, Basiri A, Otukesh H. Renal transplantation in patients with Bardet-Biedl syndrome. *Arch Iran Med,* 2007;10:339-42.
- Sheffield VC, Carmi R, Kwitek-Black A, Rokhlina T, Nishimura D, Duyk GM, Elbedour K, Sunden SL, Stone EM. Identification of a Bardet-Biedl syndrome locus on chromosome 3 and evaluation of an efficient approach to homozygosity mapping. *Hum Mol Genet.* 1994;3:1331-5.

Sheffield VC. Use of isolated populations in the study of a human obesity syndrome, the Bardet-Biedl syndrome. *Pediatr Res.* 2004;55:908-11.

Sheffield VC. The blind leading the obese: the molecular pathophysiology of a human obesity syndrome. *Trans Am Clin Climatol Assoc.* 2010;121:172-81.

Shevach E, Ali M, Mizrahi-Meissonnier L, McKibbin M, El-Asrag M, Watson CM, Inglehearn CF, Ben-Yosef T, Blumenfeld A, J alas C, Banin E, Sharon D. Association between missense mutations in the BBS2 gene and nonsyndromic retinitis pigmentosa. *JAMA Ophthalmol.* 2015;133:312-8.

Singla V, Reiter JF. The primary cilium as the cell's antenna: signaling at a sensory organelle. *Science.* 2006;313:629-33.

Slavotinek AM, Stone EM, Mykytyn K, Heckenlively JR, Green JS, Heon E, Musarella MA, Parfrey PS, Sheffield VC, Biesecker LG. Mutations in MKKS cause Bardet-Biedl syndrome. *Nat Genet.* 2000;26:15-6.

Slavotinek AM, Biesecker LG. Phenotypic overlap of McKusick-Kaufman syndrome with bardet-biedl syndrome: a literature review. *Am J Med Genet.* 2000;95:208-15.

Smaoui N, Chaabouni M, Sergeev YV, Kallel H, Li S, Mahfoudh N, Maazoul F, Kammoun H, Gandoura N, Bouaziz A, Nouiri E, M'Rad R, Chaabouni H, Hejtmancik JF. Screening of the eight BBS genes in Tunisian families: no evidence of triallelism. *Invest Ophthalmol Vis Sci.* 2006;47:3487-95.

Smith UM, Consugar M, Tee LJ, McKee BM, Maina EN, Whelan S, Morgan NV, Goranson E, Gissen P, Lilliquist S, Aligianis IA, Ward CJ, Pasha S, Punyashthiti R, Malik Sharif S, Batman PA, Bennett CP, Woods CG, McKeown C, Bucourt M, Miller CA, Cox P, Algazali L, Trembath RC, Torres VE, Attie-Bitach T, Kelly DA, Maher ER, Gattone VH 2nd, Harris PC, Johnson CA. The transmembrane protein meckelin (MKS3) is mutated in Meckel-Gruber syndrome and the wpk rat. *Nat Genet.* 2006;38:191-6.

Soliman AT, Rajab A, AlSalmi I, Asfour MG. Empty sellae, impaired testosterone secretion, and defective hypothalamic-pituitary growth and gonadal axes in children with Bardet-Biedl syndrome. *Metabolism.* 1996;45:1230-4.

Song Z, Zhang X, Jia S, Yelick PC, Zhao C. Zebrafish as a Model for Human Ciliopathies. *J Genet Genomics.* 2016;43:107-20.

Spaggiari E, Salati R, Nicolini P, Borgatti R, Pozzoli U, Polenghi F. Evolution of ocular clinical and electrophysiological findings in pediatric Bardet-Biedl syndrome. *Int Ophthalmol.* 1999;23:61-7.

Stoetzel C, Laurier V, Davis EE, Muller J, Rix S, Badano JL, Leitch CC, Salem N, Chouery E, Corbani S, Jalk N, Vicaire S, Sarda P, Hamel C, Lacombe D, Holder M, Odent S, Holder S, Brooks AS, Elcioglu NH, Silva ED, Rossillion B, Sigaudy S, de Ravel TJ, Lewis RA, Leheup B, Verloes A, Amati-Bonneau P, Mégarbané A, Poch O, Bonneau D, Beales PL, Mandel JL,

- Katsanis N, Dollfus H. BBS10 encodes a vertebrate-specific chaperonin-like protein and is a major BBS locus. *Nat Genet.* 2006;38:521-4.
- Stoetzel C, Muller J, Laurier V, Davis EE, Zaghoul NA, Vicaire S, Jacquelin C, Plewniak F, Leitch CC, Sarda P, Hamel C, de Ravel TJ, Lewis RA, Friederich E, Thibault C, Danse JM, Verloes A, Bonneau D, Katsanis N, Poch O, Mandel JL, Dollfus H. Identification of a novel BBS gene (BBS12) highlights the major role of a vertebrate-specific branch of chaperonin-related proteins in Bardet-Biedl syndrome. *Am J Hum Genet.* 2007;80:1-11.
- Stoler JM, Herrin JT, Holmes LB. Genital abnormalities in females with Bardet-Biedl syndrome. *Am J Med Genet.* 1995;55:276-8.
- Stone DL, Agarwala R, Schaffer AA, Weber JL, Vaske D, Oda T, Chandrasekharappa SC, Francomanono CA, Biesecker LG. Genetic and physical mapping of the McKusick-Kaufman syndrome. *Hum Mol Genet.* 1998;7:475-81.
- Stone DL, Slavotinek A, Bouffard GG, Banerjee-Basu S, Baxevanis AD, Barr M, Biesecker LG. Mutation of a gene encoding a putative chaperonin causes McKusick-Kaufman syndrome. *Nat Genet.* 2000;25:79-82.
- Stowe TR, Wilkinson CJ, Iqbal A, Stearns T. The centriolar satellite proteins Cep72 and Cep290 interact and are required for recruitment of BBS proteins to the cilium. *Mol Biol Cell.* 2012;23:3322-35.
- Suspitsin EN, Sokolenko AP, Lyazina LV, Preobrazhenskaya EV, Lepenchuk AY, Imyanitov EN. Exome Sequencing of a Family with Bardet-Biedl Syndrome Identifies the Common Russian Mutation c.1967\_1968delTAinsC in BBS7. *Mol Syndromol.* 2015;6:96-8.
- Swiderski RE, Agassandian K, Ross JL, Bugge K, Cassell MD, Yeaman C. Structural defects in cilia of the choroid plexus, subforaminal organ and ventricular ependyma are associated with ventriculomegaly. *Fluids Barriers CNS.* 2012;9:22.
- Takeda S, Narita K. Structure and function of vertebrate cilia, towards a new taxonomy. *Differentiation.* 2012;83:S4-11.
- Tanaka Y, Okada Y, Hirokawa N. FGF-induced vesicular release of Sonic hedgehog and retinoic acid in leftward nodal flow is critical for left- right determination. *Nature* 2005;435:172-7.
- Taschner M, Bhogaraju S, Lorentzen E. Architecture and function of IFT complex proteins in ciliogenesis. *Differentiation.* 2012;83:S12-22.
- Taschner M, Lorentzen E. The Intraflagellar Transport Machinery. *Cold Spring Harb Perspect Biol.* 2016;8.
- Tayeh MK, Yen HJ, Beck JS, Searby CC, Westfall TA, Griesbach H, Sheffield VC, Slusarski DC. Genetic interaction between Bardet-Biedl syndrome genes and implications for limb patterning. *Hum Mol Genet.* 2008;17:1956-67.
- Thomas S, Legendre M, Saunier S, Bessières B, Alby C, Bonnière M, Toutain A, Loeuillet L, Szymanska K, Jossic F, Gaillard D, Yacoubi MT, Mougou-Zerelli S, David A, Barthez MA,

Ville Y, Bole-Feysot C, Nitschke P, Lyonnet S, Munnich A, Johnson CA, Encha-Razavi F, Cormier-Daire V, Thauvin-Robinet C, Vekemans M, Attié-Bitach T. TCTN3 mutations cause Mohr-Majewski syndrome. *Am J Hum Genet.* 2012;91:372-8.

Tieder M, Levy M, Gubler M, Gagnadoux M, Broyer M. Renal abnormalities in the Bardet-Biedl syndrome. *Int J Pediatr Nephrol.* 1982;3:199–203.

Tissir F, Qu Y, Montcouquiol M, Zhou L, Komatsu K, Shi D, Fujimori T, Labeau J, Tyteca D, Courtoy P, Poumay Y, Uemura T, Goffinet AM. Lack of cadherins *Celsr2* and *Celsr3* impairs ependymal ciliogenesis, leading to fatal hydrocephalus. *Nat Neurosci.* 2010;13:700-7.

Tobin JL, Beales PL. Bardet-Biedl syndrome: beyond the cilium. *Pediatr Nephrol.* 2007;22:926-36.

Tobin JL, Di Franco M, Eichers E, May-Simera H, Garcia M, Yan J, Quinlan R, Justice MJ, Hennekam RC, Briscoe J, Tada M, Mayor R, Burns AJ, Lupski JR, Hammond P, Beales PL. Inhibition of neural crest migration underlies craniofacial dysmorphology and Hirschsprung's disease in Bardet-Biedl syndrome. *Proc Natl Acad Sci U S A.* 2008;105:6714-9.

Toledo SP, Medeiros-Neto GA, Knobel M, Mattar E. Evaluation of the hypothalamic-pituitary-gonadal function in the Bardet-Biedl syndrome. *Metabolism.* 1977;26:1277-91.

Tsao CC and Gorovsky MA. Different effects of Tetrahymena IFT172 domains on anterograde and retrograde intraflagellar transport. *Mol. Biol. Cell.* 2008;19:1450–61.

Vaz-Drago R, Custódio N, Carmo-Fonseca M. Deep intronic mutations and human disease. *Hum Genet.* 2017;136:1093-111.

Veltel S, Gasper R, Eisenacher E, Wittinghofer A. The retinitis pigmentosa 2 gene product is a GTPase-activating protein for Arf-like 3. *Nature Struct. Molec. Biol.* 2008;15:373-80.

Vilboux T, Doherty DA, Glass IA, Parisi MA, Phelps IG, Cullinane AR, Zein W, Brooks BP, Heller T, Soldatos A, Oden NL, Yildirimli D, Vemulapalli M, Mullikin JC, NISC Comparative Sequencing Program, Malicdan MC, Gahl WA, Gunay-Aygun M. Molecular genetic findings and clinical correlations in 100 patients with Joubert syndrome and related disorders prospectively evaluated at a single center. *Genet Med.* 2017;19:875-82.

Wallingford JB, Mitchell B. Strange as it may seem: the many links between Wnt signaling, planar cell polarity, and cilia. *Genes Dev* 2011;25:201-13.

Wang J, Barr MM. Ciliary Extracellular Vesicles: Txt Msg Organelles. *Cell Mol Neurobiol.* 2016;36:449-57.

Waters AM, Beales PL. Ciliopathies: an expanding disease spectrum. *Pediatr Nephrol.* 2011;26:1039-56.

Waters AM, Beales PL. Bardet-Biedl Syndrome. *GeneReviews [Internet]* 1992-2003 (Update 2015).

- Webb MP, Dicks EL, Green JS, Moore SJ, Warden GM, Gamberg JS, Davidson WS, Young TL, Parfrey PS. Autosomal recessive Bardet-Biedl syndrome: first-degree relatives have no predisposition to metabolic and renal disorders. *Kidney Int.* 2009;76:215-23.
- Wei Q, Zhang Y, Li Y, Zhang Q, Ling K, Hu J. The BBSome controls IFT assembly and turnaround in cilia. *Nat Cell Biol.* 2012;14:950-7.
- Whitfield JF. The neuronal primary cilium--an extrasynaptic signaling device. *Cell Signal.* 2004;16:763-7.
- Whitfield JF, Chakravarthy BR. The neuronal primary cilium: driver of neurogenesis and memory formation in the hippocampal dentate gyrus? *Cell Signal.* 2009;21:1351-5.
- Wiens CJ, Tong Y, Esmail MA, Oh E, Gerdes JM, Wang J, Tempel W, Rattner JB, Katsanis N, Park HW, Leroux MR. Bardet-Biedl syndrome-associated small GTPase ARL6 (BBS3) functions at or near the ciliary gate and modulates Wnt signaling. *J Biol Chem.* 2010;285:16218-30.
- Wood CR, Huang K, Diener DR, Rosenbaum JL. The cilium secretes bioactive ectosomes. *Curr Biol.* 2013;23:906-11.
- Yang J, Gao J, Adamian M, Wen XH, Pawlyk B, Zhang L, Sanderson MJ, Zuo J, Makino CL, Li T. The ciliary rootlet maintains long-term stability of sensory cilia. *Mol Cell Biol.* 2005;25:4129-37.
- Young TL, Woods MO, Parfrey PS, Green JS, O'Leary E, Hefferton D, Davidson WS. Canadian Bardet-Biedl syndrome family reduces the critical region of BBS3 (3p) and presents with a variable phenotype. *Am J Med Genet.* 1998;78:461-7.
- Young TL, Penney L, Woods MO, Parfrey PS, Green JS, Hefferton D, Davidson WS. A fifth locus for Bardet-Biedl syndrome maps to chromosome 2q31. *Am J Hum Genet.* 1999;64:900-4.
- Zaghloul NA and Katsanis N. Mechanistic insights into Bardet-Biedl syndrome, a model ciliopathy. *J Clin Invest.* 2009;119: 428-37.
- Zaghloul NA, Liu Y, Gerdes JM, Gascue C, Oh EC, Leitch CC, Bromberg Y, Binkley J, Leibel RL, Sidow A, Badano JL, Katsanis N. Functional analyses of variants reveal a significant role for dominant negative and common alleles in oligogenic Bardet-Biedl syndrome. *Proc Natl Acad Sci U S A.* 2010;107:10602-7.
- Zeniou M, Gattoni R, Hanauer A, Stévenin J. Delineation of the mechanisms of aberrant splicing caused by two unusual intronic mutations in the RSK2 gene involved in Coffin-Lowry syndrome. *Nucleic Acids Res.* 2004;32:1214-23.
- Zhang Q, Yu D, Seo S, Stone EM, Sheffield VC. Intrinsic protein-protein interaction mediated and chaperonin assisted sequential assembly of a stable Bardet Biedl syndrome protein complex, the BBSome. *J Biol Chem.* 2012a;287:20625-35.



Zhang Q, Seo S, Bugge K, Stone EM, Sheffield VC. BBS proteins interact genetically with the IFT pathway to influence SHH-related phenotypes. *Hum Mol Genet.* 2012b;21:1945-53.



## **Annexe 1 : Description clinique détaillée des individus porteurs d'une mutation dans *SDCCAG8*.**

### Famille I.2

- Le premier individu diagnostiqué I.2.21 a présenté une insuffisance rénale terminale à l'âge de 22 ans. Il n'avait jamais eu de bilan rénal auparavant. La biopsie rénale conclut à une glomérulopathie d'origine indéterminée. Il est dialysé entre l'âge de 22 et 25 ans, âge auquel il bénéficie d'une transplantation rénale. Il est actuellement en attente d'une nouvelle greffe, à l'âge de 37 ans.

Dans ses antécédents médicaux, le patient a fait plusieurs épisodes d'infections respiratoires et notamment pulmonaires. Suite à une pneumopathie à aspergillus non résolutive, une agénésie de l'artère pulmonaire droite a été diagnostiquée et une pneumectomie droite partielle a dû être réalisée afin de résoudre l'infection. Le patient a développé par la suite une insuffisance respiratoire chronique due à des infections respiratoires à répétition.

Le patient ne présentant ni polydactylie, ni obésité, le diagnostic de syndrome de Bardet-Biedl n'a été porté que 2 ans plus tard lors de la découverte chez lui d'une rétinopathie pigmentaire suite au diagnostic de Bardet-Biedl chez sa sœur.

- La patiente I.2.22, alors âgée de 13 ans, présente, en plus de l'atteinte ophtalmologique, une obésité (BMI à 38 kg/m<sup>2</sup>), une déficience intellectuelle et une insuffisance rénale modérée ayant fait évoquer le diagnostic de syndrome de Bardet-Biedl. Un an plus tard, à l'âge de 14 ans, la fonction rénale de la patiente se dégrade et nécessite un traitement par dialyse. Elle bénéficie d'une transplantation rénale 4 ans plus tard.

Dans ses antécédents médicaux, on retrouve également une surdité de transmission modérée due à des otites à répétition ainsi que des infections respiratoires à répétition depuis l'enfance. Elle développe progressivement une insuffisance respiratoire chronique. Un scanner réalisé en mai 2010 montre la présence de bronchectasies au niveau du lobe moyen. Une anosmie, symptôme retrouvé dans le syndrome de Bardet-Biedl, a été recherchée mais non retrouvée. D'autre part, une biopsie de la muqueuse nasale montre une fonction normale des cils avec notamment des battements ciliaires normaux.

- La troisième patiente, I.2.23, est régulièrement hospitalisée depuis ses 2 mois pour des infections ORL et respiratoires à répétition à type d'otites, bronchiolites, bronchites et pneumopathies. Ces infections à répétition ont conduit à l'apparition d'une surdité de transmission et d'une broncho-pneumopathie chronique obstructive (BPCO) avec bronchectasies objectivées au scanner pulmonaire. Le bilan immunitaire et allergique est normal et la mucoviscidose a été éliminée. La biopsie de la muqueuse nasale montre une fonction ciliaire normale.

Sur le plan rénal, à l'âge de 1 an, l'échographie abdominale retrouve des reins hyperéchogènes. A l'âge de 9 ans, les reins sont toujours hyperéchogènes avec épaissement du

cortex. Une scintigraphie rénale objective une atteinte rénale modérée. Quelques mois plus tard, le bilan biologique retrouve une insuffisance rénale modérée et l'échographie montre une mauvaise différenciation cortico-médullaire. Un an plus tard, la patiente est en insuffisance rénale terminale et l'échographie objective une atrophie rénale bilatérale avec des reins mesurant 55x23 mm. Elle est dialysée 3 ans avant de bénéficier d'une transplantation rénale, délai en partie lié à des infections respiratoires à répétition.

Au vu de l'insuffisance rénale et du contexte familial, une rétinopathie pigmentaire est recherchée et diagnostiquée à l'âge de 10 ans.

Parallèlement, la patiente développe une obésité (BMI à 34 kg/m<sup>2</sup> à l'âge de 14 ans) et un déficit cognitif. L'évaluation neuropsychométrique, réalisée à l'âge de 14 ans, par l'échelle du WISC®-IV (Wechsler Intelligence Scale for Children® - 4<sup>ème</sup> édition), retrouve un quotient de compréhension verbal bas à 45 (similarités : 3/44 ; vocabulaire : 6/68 et compréhension : 3/42). Le travail de mémoire n'a pas pu être testé car la patiente ne connaissait pas assez bien l'alphabet pour faire l'exercice « séquence nombre-lettres ». Le résultat du test « mémoire des nombres » est de 7/32. La deuxième partie des tests étudie la théorie de l'esprit (ToM : Theory of Mind) par 6 histoires. Ce test a été arrêté au premier niveau car le score de compréhension était de 1/4.

- Son frère I.2.24, est arrivé à l'hôpital en insuffisance rénale terminale à l'âge de 5 ans. L'échographie abdominale retrouve des reins de petite taille, mesurant 60x24mm, avec un parenchyme indifférencié. La dialyse est débutée de suite. Du fait des antécédents familiaux, l'examen ophtalmologique diagnostique une rétinopathie pigmentaire. L'enfant présente un retard des apprentissages et comme les autres membres de la famille, des infections ORL et respiratoires à répétition responsables d'une surdité de transmission. L'enfant n'est pas encore transplanté du fait de ces infections à répétition.

- Le dernier patient I.2.25 a été diagnostiqué à l'âge de 31 ans après l'identification de la mutation dans sa famille. En dehors de plusieurs épisodes de pneumopathies et d'une obésité morbide (BMI à 54 kg/m<sup>2</sup>), le patient ne se plaignait pas de problèmes médicaux. Le seul bilan rénal réalisé à l'âge de 18 ans était normal. Il arrive à l'hôpital au stade d'insuffisance rénale terminale avec détresse respiratoire aiguë et œdèmes des membres inférieurs. L'échographie abdominale montre une atrophie rénale bilatérale avec cortex fin et mauvaise différenciation cortico-médullaire. La dialyse est débutée immédiatement.

Le diagnostic de rétinopathie pigmentaire est fait alors que le patient n'avait noté aucun rétrécissement du champ visuel. Cependant, il présente une déficience intellectuelle rendant l'interrogatoire difficile. D'autre part, l'examen clinique retrouve un micropénis. Actuellement, le patient est en attente d'une transplantation rénale.

## Famille II.22

- Une insuffisance rénale terminale est diagnostiquée chez le fils I.22.21 à l'âge de 13 ans devant une asthénie, des vomissements et une perte de poids. L'échographie rénale ne retrouve pas d'anomalie en dehors de la présence de quelques kystes. L'enfant est dialysé immédiatement et transplanté quelques mois plus tard. Le diagnostic de syndrome de Bardet-Biedl est évoqué devant l'association de cette atteinte rénale à une obésité (BMI à 28 kg/m<sup>2</sup> à l'âge de 13 ans) (figure 17), un déficit intellectuel et un hypogonadisme (cryptorchidie unilatérale, pénis et testicules de petite taille) et ce malgré l'absence de polydactylie. Cette hypothèse motive la réalisation d'un électrorétinogramme (ERG) qui diagnostique une rétinopathie pigmentaire. Au niveau de ses antécédents, l'enfant II.1 a présenté de nombreuses infections respiratoires

compliquées d'asthme et des infections ORL à répétition ayant motivé une adénoïdectomie et une myringotomie à l'âge de 2 ans. L'obésité du patient II.1 s'aggrave progressivement ; actuellement, à l'âge de 19 ans, son BMI est de 40 kg/m<sup>2</sup> (obésité morbide).

- Sa sœur I.22.22, alors âgée de 9 ans, est examinée suite au diagnostic de syndrome de Bardet-Biedl chez son frère. Comme lui, elle présente une obésité (BMI à 31 kg/m<sup>2</sup> à l'âge de 9 ans) (figure 17), une déficience intellectuelle, un hypogénitalisme avec une hypoplasie des petites lèvres et une rétinopathie pigmentaire objectivée à l'ERG. On retrouve également la notion d'infections ORL et respiratoires à répétition. Sa fonction rénale est normale mais l'échographie rénale retrouve une mauvaise différenciation cortico-médullaire. Le suivi clinique montre une détérioration progressive de la fonction rénale arrivant au stade terminal quatre ans plus tard. Elle bénéficie d'une transplantation rénale au bout de quelques mois de dialyse. Parallèlement, elle est régulièrement traitée pour des infections ORL, respiratoires et pulmonaires.

## Famille II.30

L'enfant est la seule enfant atteinte de la famille. Ses parents, d'origine turque, sont consanguins de façon éloignée puisque le grand-père de la mère est le petit cousin du grand-père du père. Elle a un frère né en 2000 en bonne santé et, lors du diagnostic moléculaire chez la patiente II.2, le couple attendait un troisième enfant, pour lequel un diagnostic prénatal a été réalisé montrant que l'enfant n'était pas atteint.

L'interrogatoire ne retrouve pas d'anomalie en période anténatale. A partir de l'âge de 1 mois, l'enfant présente des infections respiratoires à répétition à type de bronchiolites posant le diagnostic d'asthme du nourrisson. Elle présente également des infections ORL récurrentes motivant une adénoïdectomie et une myringotomie. Les bilans allergiques et immunologiques sont négatifs et le scanner thoracique est normal. A l'âge de 5 ans, devant la persistance d'une toux chronique et d'une symptomatologie bronchique, une pathologie ciliaire est évoquée et une biopsie bronchique est réalisée mais ne retrouve pas d'anomalie. Les Epreuves Fonctionnelles Respiratoires diagnostiquent un syndrome obstructif sévère malgré un traitement par  $\beta$ -mimétiques. Actuellement, elle est traitée par  $\beta$ 2-mimétiques et corticoïdes inhalés pour son syndrome restrictif et par antibiothérapies en alternance pour des bronchites à répétition.

A partir de l'âge de 4 mois, elle développe une obésité à +4DS associée à une avance staturale à +2DS. A l'âge de 4 ans, elle pèse 27,6 Kg (+5DS) pour une taille de 111cm (+3DS) (BMI 22,4 kg/m<sup>2</sup>) avec, cliniquement, une obésité tronculaire et un genu varum (figure 17). Le bilan biologique et hormonal, avec notamment dosage de la leptine, est normal. Le syndrome de Prader-Willi est éliminé. Actuellement, elle pèse 35,2kg (+5DS) pour 121cm (+0,5DS) soit un BMI à 23 (obésité de grade II).

Du point de vue psychomoteur, elle présente un discret retard des acquisitions et du langage avec des premiers mots dits à l'âge de 3 ans. Elle est suivie par une orthophoniste et une psychomotricienne. Une évaluation neuropsychologique réalisée à 6 ans ; retrouve des résultats qui se situent dans la zone « normale-basse » concernant surtout les performances verbales. Elle est actuellement en CE2 avec soutien scolaire et aide d'une Assistante de Vie Scolaire. Elle est toujours suivie en psychomotricité pour des problèmes de repérage dans l'espace.

A l'âge de 5 ans, une altération de l'état général avec asthénie, pâleur et perte de poids (4,5 kg en 4 mois), font diagnostiquer une insuffisance rénale au stade terminal (urée : 26,5 mmol/l ; créatinine : 622  $\mu$ mol/l) alors qu'un an auparavant la fonction rénale était normale (urée : 7,7 mmol/l ; créatinine : 56  $\mu$ mol/l). L'échographie abdominale montre des reins légèrement globuleux à 85x40mm (+0,75DS) avec un cortex franchement hyperéchogène et des pyramides

d'aspect normal donnant une accentuation de la différenciation cortico-médullaire. Une seconde échographie réalisée 1 mois plus tard retrouve une hypotrophie rénale bilatérale avec des reins mesurant 67x37mm. La biopsie rénale retrouve des lésions tubulo-interstitielles chroniques sévères avec fibrose diffuse et absence de dépôts en immuno-histochimie. L'aspect des basales tubulaires épaissies et feuilletées font évoquer une néphronophtise. La dialyse est débutée dans les suites suivie par une transplantation rénale 8 mois plus tard.

L'électrorétinogramme diagnostique une rétinopathie pigmentaire alors que le fond d'œil est normal.

L'association d'une obésité et de troubles des apprentissages à l'atteinte oculaire et rénale fait poser le diagnostic de syndrome de Bardet-Biedl Elle est, à ce jour, la patiente la plus jeune de notre cohorte de patients mutés dans le gène *SDCCAG8*.

## Famille AR37

Il s'agit d'une famille non consanguine avec 3 enfants atteints (2 garçons : AR37-02 et AR37-05 et une fille : AR37-07) et 3 enfants sains. Les 3 patients présentent une obésité (BMI entre 28kg/m<sup>2</sup> pour le plus jeune âgé de 12 ans (AR37-07) à 31kg/m<sup>2</sup> pour le plus âgé (AR-02)), une rétinopathie pigmentaire (diagnostic entre 11 et 13 ans) et une insuffisance rénale terminale (diagnostic à 22 et 28 ans pour AR37-02 et AR37-05). La plus jeune est en insuffisance rénale « débutante », la biopsie rénale objectivant une néphropathie tubulaire et glomérulaire avec persistance de lobulations fœtales. Comme nos patients, aucun d'entre eux n'a de polydactylie. Un des garçons a un hypogonadisme (AR37-05) et la fille présente une déficience intellectuelle (AR37-07).

## Famille NK-F1063

Cette famille ne comprend qu'un individu pour lequel nous avons peu de renseignements cliniques. Ses parents sont d'origine indienne et non apparentés. Il présente une rétinopathie pigmentaire, une insuffisance rénale terminale, une obésité et un retard mental modéré. Il n'a pas de polydactylie.



## **Annexe 2 : Description clinique détaillée des deux sœurs porteuses d'une mutation dans *LZTFL1*.**

La première jumelle présentait à la naissance une polydactylie postaxiale au niveau des pieds et une polydactylie postaxiale et mésoaxiale des deux mains (7 doigts), opérées à 3 mois de vie. Elle a présenté des épisodes de polyurie-polydypsie depuis la naissance et a développé une insuffisance rénale à l'âge de 4 ans. Elle a bénéficié d'une transplantation rénale à 23 ans. Comme elle avait tendance à prendre du poids facilement, ses parents ont instauré un régime strict. A 8 ans, le diagnostic de rétinopathie pigmentaire a été posé avec un ERG éteint. Elle a présenté des difficultés d'apprentissage et une lenteur nécessitant une orientation scolaire spécialisée à 14 ans. A 36 ans, elle a un niveau d'école élémentaire et travaille en atelier protégé. Elle mesure 142 cm (-1,5DS) avec un poids de 56,2kg (+0,5DS) et un BMI de 24,3 kg/m<sup>2</sup>. Sa vision est limitée à une perception lumineuse. Au fond d'œil, elle présente une dystrophie rétinienne évoluée avec une atrophie maculaire et une dégénérescence rétinienne étendue avec des zones d'atrophie généralisées et la présence d'ostéoblastes. L'olfactométrie montre une anosmie complète (score de 9/40 au test UPSIT). La microscopie électronique des cils nasaux montrent des cils anormalement élargis. A l'examen clinique, le 4<sup>ème</sup> doigt est plus court que le 5<sup>ème</sup> avec une déviation ulnaire de ces deux doigts. Les radiographies montrent une fusion des 3<sup>ème</sup> et 4<sup>ème</sup> métacarpiens.

La seconde jumelle présente comme sa sœur une polydactylie postaxiale au niveau des pieds et une polydactylie postaxiale et mésoaxiale au niveau des mains. Elle présente une polyurie-polydypsie avec des gros reins polykystiques et une insuffisance rénale chronique précoce. Elle a été dialysée pendant plus de 10 ans avant de bénéficier d'une transplantation rénale. Elle a suivi un régime hypocalorique strict. Une RP a été diagnostiquée à 8 ans. Elle aussi présentait des difficultés scolaires et une lenteur avec un niveau équivalent au primaire actuellement.

A l'examen clinique, elle mesure 137,5 cm (-3,75DS) pour un poids de 43,6kg (-2DS) et un BMI de 23,1 kg/m<sup>2</sup>. Comme sa sœur, elle a une atteinte ophtalmologique marquée avec une acuité visuelle limitée à une perception lumineuse et une RP avancée au fond d'œil. Elle présente une hyposmie sévère (score de 21/40 au test UPSIT) mais contrairement à sa sœur, ses cils nasaux sont normaux à la microscopie électronique. A l'examen clinique, le 4<sup>ème</sup> doigt est plus court que le 5<sup>ème</sup>. Les radiographies montrent une fusion entre le 3<sup>ème</sup> et le 4<sup>ème</sup> métacarpien. Au niveau du pied gauche, le 4<sup>ème</sup> métatarsien est extrêmement hypoplasique avec une hypertrophie compensatrice du 5<sup>ème</sup> métatarsien et il existe une fusion entre les 4<sup>ème</sup> et 5<sup>ème</sup> phalanges proximales.

### Annexe 3 : Fréquence des signes cliniques retrouvés dans notre cohorte

HPO_term	Phenotype	Count	Percentage
HP:0010442	Polydactyly	211	82.1
HP:0000510	Rod-cone dystrophy	203	78.99
HP:0001513	Obesity	200	77.82
HP:0001829	Foot polydactyly	128	49.81
HP:0001328	Specific learning disability	122	47.47
HP:0100259	Postaxial polydactyly	111	43.19
HP:0001249	Intellectual disability	108	42.02
HP:0001161	Hand polydactyly	105	40.86
HP:0000512	Abnormal electroretinogram	105	40.86
HP:0000077	Abnormality of the kidney	79	30.74
HP:0000750	Delayed speech and language development	79	30.74
HP:0200055	Small hand	76	29.57
HP:0001830	Postaxial foot polydactyly	69	26.85
HP:0004719	Hyperechogenic kidneys	57	22.18
HP:0001162	Postaxial hand polydactyly	56	21.79
HP:0007754	Macular dystrophy	52	20.23
HP:0000135	Hypogonadism	50	19.46
HP:0000054	Micropenis	41	15.95
HP:0001270	Motor delay	39	15.18
HP:0000478	Abnormality of the eye	39	15.18
HP:0001263	Global developmental delay	38	14.79
HP:0000639	Nystagmus	38	14.79
HP:0002342	Intellectual disability, moderate	37	14.4
HP:0000529	Progressive visual loss	35	13.62
HP:0000083	Renal insufficiency	31	12.06
HP:0000553	Abnormality of the uvea	31	12.06
HP:0002463	Language impairment	30	11.67
HP:0000079	Abnormality of the urinary system	27	10.51
HP:0000708	Behavioral abnormality	26	10.12
HP:0000078	Abnormality of the genital system	26	10.12
HP:0000822	Hypertension	25	9.73
HP:0012047	Hemeralopia	25	9.73
HP:0000662	Nyctalopia	23	8.95
HP:0000028	Cryptorchidism	22	8.56
HP:0001159	Syndactyly	22	8.56
HP:0001999	Abnormal facial shape	21	8.17
HP:0000486	Strabismus	21	8.17
HP:0012243	Abnormal genital system morphology	20	7.78
HP:0000613	Photophobia	18	7.0
HP:0000365	Hearing impairment	17	6.61
HP:0000545	Myopia	17	6.61

HP:0100543	Cognitive impairment	17	6.61
HP:0000819	Diabetes mellitus	16	6.23
HP:0004209	Clinodactyly of the 5th finger	15	5.84
HP:0000823	Delayed puberty	15	5.84
HP:0000003	Multicystic kidney dysplasia	15	5.84
HP:0002099	Asthma	14	5.45
HP:0000518	Cataract	14	5.45
HP:0004322	Short stature	14	5.45
HP:0002813	Abnormality of limb bone morphology	14	5.45
HP:0012591	Abnormal urinary electrolyte concentration	13	5.06
HP:0001251	Ataxia	12	4.67
HP:0001627	Abnormal heart morphology	12	4.67
HP:0000618	Blindness	12	4.67
HP:0003124	Hypercholesterolemia	11	4.28
HP:0000716	Depression	11	4.28
HP:0004361	Abnormality of circulating leptin level	11	4.28
HP:0002155	Hypertriglyceridemia	11	4.28
HP:0011842	Abnormality of skeletal morphology	11	4.28
HP:0030010	Hydrometrocolpos	10	3.89
HP:0002650	Scoliosis	10	3.89
HP:0001770	Toe syndactyly	10	3.89
HP:0000047	Hypospadias	10	3.89
HP:0005978	Type II diabetes mellitus	9	3.5
HP:0001392	Abnormality of the liver	9	3.5
HP:0000105	Enlarged kidney	9	3.5
HP:0001256	Intellectual disability, mild	9	3.5
HP:0000026	Male hypogonadism	9	3.5
HP:0000483	Astigmatism	9	3.5
HP:0002251	Aganglionic megacolon	8	3.11
HP:0000126	Hydronephrosis	8	3.11
HP:0000148	Vaginal atresia	8	3.11
HP:0000505	Visual impairment	8	3.11
HP:0001007	Hirsutism	8	3.11
HP:0000103	Polyuria	8	3.11
HP:0000818	Abnormality of the endocrine system	8	3.11
HP:0000164	Abnormality of the dentition	8	3.11
HP:0007663	Reduced visual acuity	8	3.11
HP:0000076	Vesicoureteral reflux	7	2.72
HP:0003119	Abnormality of lipid metabolism	7	2.72
HP:0000540	Hypermetropia	7	2.72
HP:0002837	Recurrent bronchitis	7	2.72
HP:0002719	Recurrent infections	7	2.72
HP:0002360	Sleep disturbance	7	2.72
HP:0000821	Hypothyroidism	7	2.72
HP:0010864	Intellectual disability, severe	6	2.33

HP:0002019	Constipation	6	2.33
HP:0000548	Cone/cone-rod dystrophy	6	2.33
HP:0000646	Amblyopia	6	2.33
HP:0001631	Atrial septal defect	6	2.33
HP:0000089	Renal hypoplasia	6	2.33
HP:0004727	Impaired renal concentrating ability	5	1.95
HP:0001399	Hepatic failure	5	1.95
HP:0012210	Abnormal renal morphology	5	1.95
HP:0002141	Gait imbalance	5	1.95
HP:0100607	Dysmenorrhea	5	1.95
HP:0003774	Stage 5 chronic kidney disease	5	1.95
HP:0001629	Ventricular septal defect	5	1.95
HP:0003764	Nevus	5	1.95
HP:0002910	Elevated hepatic transaminases	5	1.95
HP:0012583	Unilateral renal hypoplasia	4	1.56
HP:0002870	Obstructive sleep apnea	4	1.56
HP:0000311	Round face	4	1.56
HP:0000074	Ureteropelvic junction obstruction	4	1.56
HP:0000654	Decreased light- and dark-adapted electroretinogram amplitude	4	1.56
HP:0002857	Genu valgum	4	1.56
HP:0003241	External genital hypoplasia	4	1.56
HP:0003134	Abnormality of peripheral nerve conduction	4	1.56
HP:0001959	Polydipsia	4	1.56
HP:0000286	Epicanthus	4	1.56
HP:0000494	Downslanted palpebral fissures	4	1.56
HP:0000403	Recurrent otitis media	4	1.56
HP:0000964	Eczema	4	1.56
HP:0000855	Insulin resistance	4	1.56
HP:0001653	Mitral regurgitation	4	1.56
HP:0000350	Small forehead	4	1.56
HP:0000470	Short neck	4	1.56
HP:0000072	Hydroureter	4	1.56
HP:0000787	Nephrolithiasis	4	1.56
HP:0011443	Abnormality of coordination	4	1.56
HP:0001250	Seizures	4	1.56
HP:0000842	Hyperinsulinemia	3	1.17
HP:0000064	Hypoplastic labia minora	3	1.17
HP:0000718	Aggressive behavior	3	1.17
HP:0007787	Posterior subcapsular cataract	3	1.17
HP:0001290	Generalized hypotonia	3	1.17
HP:0005932	Abnormal renal corticomedullary differentiation	3	1.17
HP:0000141	Amenorrhea	3	1.17
HP:0007641	Dyschromatopsia	3	1.17
HP:0005565	Reduced renal corticomedullary differentiation	3	1.17
HP:0000649	Abnormality of visual evoked potentials	3	1.17

HP:0100779	Urogenital sinus anomaly	3	1.17
HP:0000824	Growth hormone deficiency	3	1.17
HP:0000341	Narrow forehead	3	1.17
HP:0000798	Oligospermia	3	1.17
HP:0000870	Prolactin excess	3	1.17
HP:0012393	Allergy	3	1.17
HP:0006101	Finger syndactyly	3	1.17
HP:0000010	Recurrent urinary tract infections	3	1.17
HP:0000278	Retrognathia	3	1.17
HP:0000458	Anosmia	3	1.17
HP:0000407	Sensorineural hearing impairment	3	1.17
HP:0002162	Low posterior hairline	3	1.17
HP:0000786	Primary amenorrhea	3	1.17
HP:0010535	Sleep apnea	3	1.17
HP:0001763	Pes planus	3	1.17
HP:0000710	Hyperorality	3	1.17
HP:0001840	Metatarsus adductus	3	1.17
HP:0000347	Micrognathia	3	1.17
HP:0008734	Decreased testicular size	3	1.17
HP:0001655	Patent foramen ovale	3	1.17
HP:0040064	Abnormality of limbs	3	1.17
HP:0002025	Anal stenosis	3	1.17
HP:0000739	Anxiety	3	1.17
HP:0000013	Hypoplasia of the uterus	3	1.17
HP:0000771	Gynecomastia	3	1.17
HP:0001065	Striae distensae	3	1.17
HP:0000956	Acanthosis nigricans	3	1.17
HP:0003295	Impaired FSH and LH secretion	3	1.17
HP:0100581	Dilatation of renal calices	3	1.17
HP:0008770	Obsessive-compulsive trait	3	1.17
HP:0002240	Hepatomegaly	3	1.17
HP:0002023	Anal atresia	3	1.17
HP:0000107	Renal cyst	3	1.17
HP:0000138	Ovarian cyst	3	1.17
HP:0000147	Polycystic ovaries	3	1.17
HP:0001397	Hepatic steatosis	3	1.17
HP:0003307	Hyperlordosis	3	1.17
HP:0002020	Gastroesophageal reflux	3	1.17
HP:0002788	Recurrent upper respiratory tract infections	2	0.78
HP:0000085	Horseshoe kidney	2	0.78
HP:0000405	Conductive hearing impairment	2	0.78
HP:0001762	Talipes equinovarus	2	0.78
HP:0002925	Increased thyroid-stimulating hormone level	2	0.78
HP:0012787	Recurrent pyelonephritis	2	0.78
HP:0000389	Chronic otitis media	2	0.78

HP:0000508	Ptosis	2	0.78
HP:0000729	Autistic behavior	2	0.78
HP:0000369	Low-set ears	2	0.78
HP:0000124	Renal tubular dysfunction	2	0.78
HP:0008441	Herniation of intervertebral nuclei	2	0.78
HP:0012189	Hodgkin lymphoma	2	0.78
HP:0001822	Hallux valgus	2	0.78
HP:0006541	Chronic obstructive airway disease from birth	2	0.78
HP:0000035	Abnormality of the testis	2	0.78
HP:0011712	Right bundle branch block	2	0.78
HP:0000093	Proteinuria	2	0.78
HP:0002827	Hip dislocation	2	0.78
HP:0000833	Glucose intolerance	2	0.78
HP:0000717	Autism	2	0.78
HP:0100260	Mesoaxial polydactyly	2	0.78
HP:0001640	Cardiomegaly	2	0.78
HP:0100501	Recurrent bronchiolitis	2	0.78
HP:0000601	Hypotelorism	2	0.78
HP:0001133	Constriction of peripheral visual field	2	0.78
HP:0005564	Absence of renal corticomedullary differentiation	2	0.78
HP:0008551	Microtia	2	0.78
HP:0005280	Depressed nasal bridge	2	0.78
HP:0000648	Optic atrophy	2	0.78
HP:0000400	Macrotia	2	0.78
HP:0000713	Agitation	2	0.78
HP:0012368	Flat face	2	0.78
HP:0001638	Cardiomyopathy	2	0.78
HP:0000377	Abnormality of the pinna	2	0.78
HP:0001650	Aortic valve stenosis	2	0.78
HP:0008717	Unilateral renal atrophy	2	0.78
HP:0000160	Narrow mouth	2	0.78
HP:0000319	Smooth philtrum	2	0.78
HP:0001643	Patent ductus arteriosus	2	0.78
HP:0008358	Hyperprolinemia	2	0.78
HP:0012538	Gluten intolerance	2	0.78
HP:0000252	Microcephaly	2	0.78
HP:0010522	Dyslexia	1	0.39
HP:0100799	Neoplasm of the middle ear	1	0.39
HP:0001742	Nasal obstruction	1	0.39
HP:0002901	Hypocalcemia	1	0.39
HP:0011981	Pigment gallstones	1	0.39
HP:0010619	Fibroadenoma of the breast	1	0.39
HP:0008763	No social interaction	1	0.39
HP:0001085	Papilledema	1	0.39
HP:0006336	Short dental roots	1	0.39



HP:0100852	Abnormal fear/anxiety-related behavior	1	0.39
HP:0004942	Aortic aneurysm	1	0.39
HP:0009748	Large earlobe	1	0.39
HP:0012533	Allodynia	1	0.39
HP:0002027	Abdominal pain	1	0.39
HP:0001561	Polyhydramnios	1	0.39
HP:0007302	Bipolar affective disorder	1	0.39
HP:0006276	Hyperechogenic pancreas	1	0.39
HP:0000358	Posteriorly rotated ears	1	0.39
HP:0002181	Cerebral edema	1	0.39
HP:0030276	Small scrotum	1	0.39
HP:0001674	Complete atrioventricular canal defect	1	0.39
HP:0002153	Hyperkalemia	1	0.39
HP:0100625	Enlarged thorax	1	0.39
HP:0007965	Undetectable visual evoked potentials	1	0.39
HP:0003473	Fatigable weakness	1	0.39
HP:0000100	Nephrotic syndrome	1	0.39
HP:0000066	Labial hypoplasia	1	0.39
HP:0000248	Brachycephaly	1	0.39
HP:0000421	Epistaxis	1	0.39
HP:0000848	Increased circulating renin level	1	0.39
HP:0000465	Webbed neck	1	0.39
HP:0000733	Stereotypy	1	0.39
HP:0005951	Progressive inspiratory stridor	1	0.39
HP:0011220	Prominent forehead	1	0.39
HP:0008678	Renal hypoplasia/aplasia	1	0.39
HP:0001058	Poor wound healing	1	0.39
HP:0000534	Abnormality of the eyebrow	1	0.39
HP:0002097	Emphysema	1	0.39
HP:0000322	Short philtrum	1	0.39
HP:0003186	Inverted nipples	1	0.39
HP:0008722	Urethral diverticulum	1	0.39
HP:0005102	Cochlear degeneration	1	0.39
HP:0001380	obsolete Ligamentous laxity	1	0.39
HP:0002558	Supernumerary nipple	1	0.39
HP:0008213	Gonadotropin deficiency	1	0.39
HP:0012296	Slender distal phalanx of finger	1	0.39
HP:0005176	Dysplastic aortic valve	1	0.39
HP:0040183	Encopresis	1	0.39
HP:0009806	Nephrogenic diabetes insipidus	1	0.39
HP:0001332	Dystonia	1	0.39
HP:0000020	Urinary incontinence	1	0.39
HP:0008751	Laryngeal cleft	1	0.39
HP:0011671	Interrupted inferior vena cava with azygous continuation	1	0.39
HP:0000712	Emotional lability	1	0.39

HP:0012395	Seasonal allergy	1	0.39
HP:0000189	Narrow palate	1	0.39
HP:0012621	Persistent cloaca	1	0.39
HP:0003302	Spondylolisthesis	1	0.39
HP:0002880	obsolete Respiratory difficulties	1	0.39
HP:0000256	Macrocephaly	1	0.39
HP:0002110	Bronchiectasis	1	0.39
HP:0000738	Hallucinations	1	0.39
HP:0000608	Macular degeneration	1	0.39
HP:0000012	Urinary urgency	1	0.39
HP:0012185	Constrictive median neuropathy	1	0.39
HP:0002015	Dysphagia	1	0.39
HP:0001063	Acrocyanosis	1	0.39
HP:0030339	Decreased circulating gonadotropin level	1	0.39
HP:0000954	Single transverse palmar crease	1	0.39
HP:0008046	Abnormality of the retinal vasculature	1	0.39
HP:0000098	Tall stature	1	0.39
HP:0100710	Impulsivity	1	0.39
HP:0000998	Hypertrichosis	1	0.39
HP:0010935	Abnormality of the upper urinary tract	1	0.39
HP:0006528	Chronic lung disease	1	0.39
HP:0005306	Capillary hemangiomas	1	0.39
HP:0100857	Flat sella turcica	1	0.39
HP:0003236	Elevated serum creatine phosphokinase	1	0.39
HP:0002750	Delayed skeletal maturation	1	0.39
HP:0001537	Umbilical hernia	1	0.39
HP:0003438	Absent Achilles reflex	1	0.39
HP:0005575	Hemolytic-uremic syndrome	1	0.39
HP:0001737	Pancreatic cysts	1	0.39
HP:0002566	Intestinal malrotation	1	0.39
HP:0000090	Nephronophthisis	1	0.39
HP:0006670	Impaired myocardial contractility	1	0.39
HP:0010831	Impaired proprioception	1	0.39
HP:0002093	Respiratory insufficiency	1	0.39
HP:0001969	Tubulointerstitial abnormality	1	0.39
HP:0000307	Pointed chin	1	0.39
HP:0002611	Cholestatic liver disease	1	0.39
HP:0100886	Abnormality of globe location	1	0.39
HP:0000789	Infertility	1	0.39
HP:0100785	Insomnia	1	0.39
HP:0001284	Areflexia	1	0.39
HP:0002057	Prominent glabella	1	0.39
HP:0007874	Almond-shaped palpebral fissure	1	0.39
HP:0006510	Chronic obstructive pulmonary disease	1	0.39
HP:0008873	Disproportionate short-limb short stature	1	0.39

HP:0001347	Hyperreflexia	1	0.39
HP:0006934	Congenital nystagmus	1	0.39
HP:0100478	Symphalangism affecting the distal phalanx of the 5th toe	1	0.39
HP:0007401	Macular atrophy	1	0.39
HP:0003251	Male infertility	1	0.39
HP:0006986	Upper limb spasticity	1	0.39
HP:0000017	Nocturia	1	0.39
HP:0002315	Headache	1	0.39
HP:0002189	Excessive daytime sleepiness	1	0.39
HP:0002970	Genu varum	1	0.39
HP:0000349	Widow's peak	1	0.39
HP:0000137	Abnormality of the ovary	1	0.39
HP:0000767	Pectus excavatum	1	0.39
HP:0003837	Soft-tissue ossification around the shoulders	1	0.39
HP:0011129	Bilateral fetal pyelectasis	1	0.39
HP:0001433	Hepatosplenomegaly	1	0.39
HP:0012532	Chronic pain	1	0.39
HP:0000096	Glomerulosclerosis	1	0.39
HP:0006349	Agenesis of permanent teeth	1	0.39
HP:0001658	Myocardial infarction	1	0.39
HP:0006712	Aplasia/Hypoplasia of the ribs	1	0.39
HP:0002389	Cavum septum pellucidum	1	0.39
HP:0000843	Hyperparathyroidism	1	0.39
HP:0010353	Symphalangism affecting the phalanges of the 2nd toe	1	0.39
HP:0003394	Muscle cramps	1	0.39
HP:0000795	Abnormality of the urethra	1	0.39
HP:0006610	Wide intermamillary distance	1	0.39
HP:0007483	Depigmentation/hyperpigmentation of skin	1	0.39
HP:0000316	Hypertelorism	1	0.39
HP:0002091	Restrictive ventilatory defect	1	0.39
HP:0004610	Lumbar spinal canal stenosis	1	0.39
HP:0007256	Abnormal pyramidal signs	1	0.39
HP:0100754	Mania	1	0.39
HP:0001723	Restrictive cardiomyopathy	1	0.39
HP:0000581	Blepharophimosis	1	0.39
HP:0000858	Menstrual irregularities	1	0.39
HP:0000741	Apathy	1	0.39
HP:0010365	Symphalangism affecting the phalanges of the 3rd toe	1	0.39
HP:0100877	Renal diverticulum	1	0.39
HP:0000218	High palate	1	0.39
HP:0030263	Torsion of the penis	1	0.39
HP:0006872	Cerebral hypoplasia	1	0.39
HP:0000308	Microretrognathia	1	0.39
HP:0100738	Abnormal eating behavior	1	0.39
HP:0012584	Bilateral renal hypoplasia	1	0.39

HP:0001394	Cirrhosis	1	0.39
HP:0001272	Cerebellar atrophy	1	0.39
HP:0000414	Bulbous nose	1	0.39
HP:0000692	Misaligment of teeth	1	0.39
HP:0002900	Hypokalemia	1	0.39
HP:0001688	Sinus bradycardia	1	0.39
HP:0100874	Thick hair	1	0.39
HP:0010862	Delayed fine motor development	1	0.39
HP:0000756	Agoraphobia	1	0.39
HP:0100515	Pollakisuria	1	0.39
HP:0004415	Pulmonary artery stenosis	1	0.39
HP:0002944	Thoracolumbar scoliosis	1	0.39
HP:0001647	Bicuspid aortic valve	1	0.39
HP:0100729	Large face	1	0.39
HP:0002089	Pulmonary hypoplasia	1	0.39
HP:0001680	Coarctation of aorta	1	0.39
HP:0003419	Low back pain	1	0.39
HP:0002321	Vertigo	1	0.39
HP:0010638	Elevated alkaline phosphatase of hepatic origin	1	0.39
HP:0000049	Shawl scrotum	1	0.39
HP:0012622	Chronic kidney disease	1	0.39
HP:0000075	Renal duplication	1	0.39
HP:0001761	Pes cavus	1	0.39
HP:0001105	Retinal atrophy	1	0.39
HP:0000110	Renal dysplasia	1	0.39
HP:0006538	Recurrent bronchopulmonary infections	1	0.39
HP:0003154	Increased circulating ACTH level	1	0.39
HP:0008516	Abnormality of the vertebral spinous processes	1	0.39
HP:0003457	EMG abnormality	1	0.39
HP:0010499	Patellar subluxation	1	0.39
HP:0001711	Abnormal morphology of the left ventricle	1	0.39
HP:0002346	Head tremor	1	0.39
HP:0001279	Syncope	1	0.39
HP:0000541	Retinal detachment	1	0.39
HP:0008233	Decreased serum progesterone	1	0.39
HP:0000246	Sinusitis	1	0.39
HP:0002907	Microscopic hematuria	1	0.39
HP:0009244	Distal/middle symphalangism of 5th finger	1	0.39
HP:0012330	Pyelonephritis	1	0.39
HP:0000732	Inflexible adherence to routines or rituals	1	0.39
HP:0009905	Thin ear helix	1	0.39
HP:0012582	Bilateral renal dysplasia	1	0.39
HP:0005994	Nodular goiter	1	0.39
HP:0007803	Monochromacy	1	0.39
HP:0012170	Nail-biting	1	0.39

HP:0001310	Dysmetria	1	0.39
HP:0100851	Abnormal emotion/affect behavior	1	0.39
HP:0002094	Dyspnea	1	0.39
HP:0004401	Meconium ileus	1	0.39
HP:0010955	Dilatation of the bladder	1	0.39
HP:0000722	Obsessive-compulsive behavior	1	0.39
HP:0200049	Upper limb hypertonia	1	0.39
HP:0002516	Increased intracranial pressure	1	0.39
HP:0100786	Hypersomnia	1	0.39
HP:0000362	Otosclerosis	1	0.39
HP:0000664	Synophrys	1	0.39
HP:0000744	Low frustration tolerance	1	0.39
HP:0100412	Complete duplication of the middle phalanx of the 5th toe	1	0.39
HP:0012594	Microalbuminuria	1	0.39
HP:0002354	Memory impairment	1	0.39
HP:0001601	Laryngomalacia	1	0.39
HP:0000073	Ureteral duplication	1	0.39
HP:0001103	Abnormality of the macula	1	0.39
HP:0002048	Renal cortical atrophy	1	0.39
HP:0000388	Otitis media	1	0.39
HP:0000546	Retinal degeneration	1	0.39
HP:0000853	Goiter	1	0.39
HP:0000289	Broad philtrum	1	0.39
HP:0002591	Polyphagia	1	0.39
HP:0001545	Anteriorly placed anus	1	0.39
HP:0012387	Bronchitis	1	0.39
HP:0002839	Urinary bladder sphincter dysfunction	1	0.39
HP:0001276	Hypertonia	1	0.39
HP:0100829	Galactorrhea	1	0.39
HP:0003326	Myalgia	1	0.39
HP:0001659	Aortic regurgitation	1	0.39
HP:0002904	Hyperbilirubinemia	1	0.39
HP:0000568	Microphthalmia	1	0.39
HP:0001138	Optic neuropathy	1	0.39
HP:0001177	Preaxial hand polydactyly	1	0.39
HP:0100518	Dysuria	1	0.39
HP:0004418	Thrombophlebitis	1	0.39
HP:0002370	Poor coordination	1	0.39
HP:0000616	Miosis	1	0.39
HP:0001776	Bilateral talipes equinovarus	1	0.39
HP:0003196	Short nose	1	0.39
HP:0000836	Hyperthyroidism	1	0.39
HP:0005180	Tricuspid regurgitation	1	0.39
HP:0002164	Nail dysplasia	1	0.39
HP:0008163	Decreased circulating cortisol level	1	0.39

HP:0000360	Tinnitus	1	0.39
HP:0002205	Recurrent respiratory infections	1	0.39
HP:0008661	Urethral stenosis	1	0.39
HP:0000975	Hyperhidrosis	1	0.39
HP:0000143	Rectovaginal fistula	1	0.39
HP:0000859	Hyperaldosteronism	1	0.39
HP:0000294	Low anterior hairline	1	0.39
HP:0000475	Broad neck	1	0.39
HP:0000016	Urinary retention	1	0.39
HP:0011109	Chronic sinusitis	1	0.39
HP:0002506	Diffuse cerebral atrophy	1	0.39
HP:0004684	Talipes valgus	1	0.39
HP:0002967	Cubitus valgus	1	0.39
HP:0000071	Ureteral stenosis	1	0.39
HP:0002076	Migraine	1	0.39
HP:0006532	Recurrent pneumonia	1	0.39
HP:0003363	Abdominal situs inversus	1	0.39
HP:0008947	Infantile muscular hypotonia	1	0.39
HP:0000023	Inguinal hernia	1	0.39
HP:0000735	Impaired social interactions	1	0.39
HP:0100739	Bulimia	1	0.39
HP:0008736	Hypoplasia of penis	1	0.39



## Annexe 4 : Nomenclature et fréquence de l'ensemble des mutations identifiées dans notre cohorte

Gene name	c.norm	p.norm	Effect	Count	%
BBS1	NM_024649.4:c.1169T>G	NP_078925.3:p.Met390Arg	missense	178	23,15
BBS10	NM_024685.3:c.271dupT	NP_078961.3:p.Cys91LeufsTer5	frameshift	65	8,45
BBS5	NM_152384.2:c.123delA	NP_689597.1:p.Gly42GlufsTer11	frameshift	23	2,99
BBS10	NM_024685.3:c.931T>G	NP_078961.3:p.Ser311Ala	missense	18	2,34
BBS10	NM_024685.3:c.145C>T	NP_078961.3:p.Arg49Trp	missense	17	2,21
BBS16	NM_006642.4:c.740+356C>T		intron_variant	16	2,08
BBS12	NM_001178007.1:c.1115_1116delTT	NP_001171478.1:p.Phe372Ter	frameshift	12	1,56
BBS12	NM_001178007.1:c.1063C>T	NP_001171478.1:p.Arg355Ter	nonsense	12	1,56
BBS1	NM_024649.4:c.479G>A	NP_078925.3:p.Arg160Gln	missense	11	1,43
BBS4	NM_033028.4:c.927T>G	NP_149017.2:p.Asn309Lys	missense	10	1,3
BBS1	NM_024649.4:c.1645G>T	NP_078925.3:p.Glu549Ter	nonsense	9	1,17
BBS1	NM_024649.4:c.863T>G	NP_078925.3:p.Leu288Arg	missense	8	1,04
BBS2	NM_031885.3:c.416G>T	NP_114091.3:p.Gly139Val	missense	8	1,04
BBS2	NM_031885.3:c.940delA	NP_114091.3:p.Ile314Serfs	frameshift	8	1,04
BBS1	NM_024649.4:c.436C>T	NP_078925.3:p.Arg146Ter	nonsense	8	1,04
BBS12	NM_001178007.1:c.1893_1894delTC	NP_001171478.1:p.Pro632PhefsTer7	frameshift	7	0,91
BBS12	NM_001178007.1:c.789C>G	NP_001171478.1:p.Tyr263Ter	nonsense	6	0,78
BBS2	NM_031885.3:c.662T>C	NP_114091.3:p.Leu221Pro	missense	6	0,78
BBS1	NM_024649.4:c.118delT	NP_078925.3:p.Cys40AlafsTer2	frameshift	6	0,78
BBS8	NM_198309.3:c.459G>A	NP_938051.1:p.Thr153=	varaint	6	0,78
BBS1	NM_024649.4:c.382C>T	NP_078925.3:p.Gln128Ter	nonsense	5	0,65
BBS4	NM_033028.4:c.711+2T>C		splice_donor	5	0,65
BBS10	NM_024685.3:c.1241T>C	NP_078961.3:p.Leu414Ser	missense	5	0,65
BBS12	NM_001178007.1:c.865G>C	NP_001171478.1:p.Ala289Pro	missense	5	0,65
BBS5	NM_152384.2:c.166A>G	NP_689597.1:p.Arg56Gly	missense	5	0,65
BBS2	NM_031885.3:c.68G>C	NP_114091.3:p.Arg23Pro	missense	4	0,52
BBS10	NM_024685.3:c.273C>G	NP_078961.3:p.Cys91Trp	missense	4	0,52
BBS9	NM_198428.2:c.462C>G	NP_940820.1:p.Ile154Met	missense	4	0,52
BBS4	NM_033028.4:c.739C>T	NP_149017.2:p.Gln247Ter	nonsense	4	0,52
BBS2	NM_031885.3:c.626T>C	NP_114091.3:p.Leu209Pro	missense	4	0,52
BBS6	NM_170784.2:c.1272+1G>A		splice_donor	4	0,52
BBS1	NM_024649.4:c.320_332dup	NP_078925.3:p.Val112PhefsTer9	frameshift	4	0,52
BBS9	NM_198428.2:c.1465_1468delGTTT	NP_940820.1:p.Val489IlefsTer2	frameshift	4	0,52
BBS5	NM_152384.2:c.1A>T	NP_689597.1:p.Met1?	start_loss	4	0,52
BBS1	NM_024649.4:c.1177C>T	NP_078925.3:p.Arg393Ter	nonsense	4	0,52
BBS4	NM_033028.4:c.1106+1G>A		splice_donor	4	0,52
BBS16	NM_006642.4:c.1339dupG	NP_006633.1:p.Glu447GlyfsTer17	frameshift	4	0,52
BBS12	NM_001178007.1:c.769dupA	ENST00000542236.1:p.Thr257AsnfsTer10	frameshift	4	0,52
BBS16	NM_006642.4:c.679A>T	NP_006633.1:p.Lys227Ter	nonsense	4	0,52
BBS1	NM_024649.4:c.592A>T	NP_078925.3:p.Thr198Ser	missense	4	0,52
BBS12	NM_001178007.1:c.265_266delTT	NP_001171478.1:p.Leu89ValfsTer11	frameshift	4	0,52
BBS12	NM_001178007.1:c.30_34delAAGAA	NP_001171478.1:p.Arg11ThrfsTer30	frameshift	4	0,52
BBS10	NM_024685.3:c.943C>T	NP_078961.3:p.Gln315Ter	nonsense	4	0,52
BBS2	NM_031885.3:c.118-1G>C		splice_accept or	4	0,52
BBS12	NM_001178007.1:c.1037T>C	NP_001171478.1:p.Ile346Thr	missense	3	0,39
BBS1	NM_024649.4:c.217G>T	NP_078925.3:p.Gly73Ter	nonsense	3	0,39
BBS1	NM_024649.4:c.851delA	NP_078925.3:p.Tyr284Serfs	frameshift	3	0,39
BBS1	NM_024649.4:c.1285C>T	NP_078925.3:p.Arg429Ter	nonsense	3	0,39

BBS12	NM_001178007.1:c.356G>A	NP_001171478.1:p.Gly119Asp	missense	3	0,39
BBS1	NM_024649.4:c.1318C>T	NP_078925.3:p.Arg440Ter	nonsense	3	0,39
BBS2	NM_031885.3:c.1864C>T	NP_114091.3:p.Arg622Ter	nonsense	3	0,39
BBS10	NM_024685.3:c.1510_1511delAT	NP_078961.3:p.Ile504SerfsTer17	frameshift	3	0,39
BBS4	NM_033028.4:c.221delC	NP_149017.2:p.Ala74AspfsTer2	frameshift	3	0,39
			splice_accept		
BBS1	NM_024649.4:c.724-1G>C		or	3	0,39
BBS12	NM_001178007.1:c.270delT	NP_001171478.1:p.Val92LeufsTer20	frameshift	3	0,39
BBS2	NM_031885.3:c.627_628delTT	NP_114091.3:p.Cys210SerfsTer20	frameshift	3	0,39
BBS2	ENST00000245157.5:c.814C>T	ENSP00000245157.5:p.Arg272Ter	nonsense	2	0,26
			inframe_deleti		
BBS12	NM_001178007.1:c.337_339delGTA	NP_001171478.1:p.Val113del	on	2	0,26
BBS2	NM_031885.3:c.402delT	NP_114091.3:p.Ala136ArgfsTer65	frameshift	2	0,26
BBS7	NM_176824.2:c.986G>T	NP_789794.1p.Gly329Val	missense	2	0,26
BBS2	NM_031885.3:c.116A>G	NP_114091.3:p.Lys39Arg	missense	2	0,26
BBS12	NM_001178007.1:c.1055A>C	NP_001171478.1:p.Gln352Pro	missense	2	0,26
BBS2	NM_031885.3:c.415G>A	NP_114091.3:p.Gly139Ser	missense	2	0,26
BBS12	NM_001178007.1:c.1483_1484delGA	NP_001171478.1:p.Glu495ArgfsTer3	frameshift	2	0,26
BBS7	NM_176824.2:c.1695delT	NP_789794.1p.Phe565LeufsTer12	frameshift	2	0,26
BBS10	NM_024685.3:c.719T>G	NP_078961.3:p.Val240Gly	missense	2	0,26
BBS6	NM_170784.2:c.1225_1226delGG	NP_740754.1:p.Gly409ArgfsTer5	frameshift	2	0,26
			splice_accept		
BBS4	ENST00000268057.4:c.221-2A>T		or	2	0,26
BBS9	NM_198428.2:c.310delT	NP_940820.1:p.Cys104ValfsTer20	frameshift	2	0,26
BBS7	NM_176824.2:c.712_715delAGAG	NP_789794.1:p.Arg238Glufs	frameshift	2	0,26
BBS10	NM_024685.3:c.1025delT	NP_078961.3:p.Ile342ThrfsTer27	frameshift	2	0,26
BBS1	NM_024649.4:c.951+1G>A		splice_donor	2	0,26
BBS12	NM_152618.2:c.2023C>T	NP_001171478.1:p.Arg675Ter	nonsense	2	0,26
BBS4	NM_033028.4:c.172C>T	NP_149017.2:p.Gln58Ter	nonsense	2	0,26
BBS4	NM_033028.4:c.1103A>G	NP_149017.2:p.Asp368Gly	missense	2	0,26
BBS6	NM_170784.2:c.1034G>A	NP_740754.1:p.Gly345Glu	missense	2	0,26
BBS5	NM_152384.2:c.816+1G>C		splice_donor	2	0,26
BBS6	NM_170784.2:c.998T>G	NP_740754.1:p.Ile333Ser	missense	2	0,26
			splice region		
BBS1	NM_024649.4:c.1473+4A>G		varaint	2	0,26
BBS6	NM_170784.2:c.110A>G	NP_740754.1:p.Tyr37Cys	missense	2	0,26
BBS2	NM_031885.3:c.175C>T	NP_114091.3:p.Gln59Ter	nonsense	2	0,26
BBS6	NM_170784.2:c.121G>C	NP_740754.1:p.Gly41Arg	missense	2	0,26
BBS2	NM_031885.3:c.944G>A	NP_114091.3:p.Arg315Gln	missense	2	0,26
BBS9	ENST00000242067.6:c.1789+1G>A	p.IVS17+1G>A	splice_donor	2	0,26
BBS9	NM_198428.2:c.855delG	NP_940820.1:p.Trp285Ter	frameshift	2	0,26
BBS18	NM_001195306.1:c.173T>G	NP_001182234.1:p.Leu58Ter	nonsense	2	0,26
BBS10	NM_024685.3:c.931_932insA	NP_078961.3:p.Ser311TyrfTer2	frameshift	2	0,26
BBS7	NM_176824.2:c.2015G>A	NP_789794.1p.Gly672Asp	missense	2	0,26
BBS5	NM_152384.2:c.413G>A	NP_689597.1:p.Arg138His	missense	2	0,26
BBS5	NM_152384.2:c.413G>C	NP_689597.1:p.Arg138Pro	missense	2	0,26
BBS7	NM_176824.2:c.1062_1063delTA	NP_789794.1:p.Tyr354Terfs	nonsense	2	0,26
BBS5	NM_152384.2:c.2T>C	NP_689597.1:p.Met1?	start_loss	2	0,26
BBS6	NM_170784.2:c.763delA	NP_740754.1:p.Thr255LeufsTer25	frameshift	2	0,26
	NM_001178007.1:c.1340_1348delIAG	NP_001171478.1:p.Glu447_Ala449de	inframe_deleti		
BBS12	GCTGCAG	I	on	2	0,26
BBS6	NM_170784.2:c.1406T>C	NP_740754.1:p.Leu469Pro	missense	2	0,26
BBS7	NM_176824.2:c.389_390delIAC	NP_789794.1:p.Asn130Thrfs	frameshift	2	0,26
BBS10	NM_024685.3:c.306_309delCAGA	NP_078961.3:p.Asp102GlufsTer6	frameshift	2	0,26
BBS1	NM_024649.4:c.752delT	NP_078925.3:p.Leu251GlnfsTer25	frameshift	2	0,26
BBS17	NM_001276378.1:c.209T>C	NP_065080.1:p.Leu87Pro	missense	2	0,26
BBS1	NM_024649.4:c.1696-18A>G		intron_variant	2	0,26

BBS4	NM_033028.4:c.655C>T	NP_149017.2:p.Gln219Ter	nonsense	2	0,26
BBS5	NM_152384.2:c.900+5G>A		splice region		
BBS7	NM_176824.2:c.728G>A	NP_789794.1:p.Cys243Tyr	varaint	2	0,26
BBS1	NM_024649.4:c.670G>A	NP_078925.3:p.Glu224Lys	missense	2	0,26
BBS3	NM_032146.5:c.364C>T	NP_115522.1:p.Arg122Ter	missense	2	0,26
BBS8	NM_144596.3:c.624+1G>A		nonsense	2	0,26
BBS16	NM_006642.4:c.1120C>T	NP_006633.1:p.Arg374Ter	splice_donor	2	0,26
BBS12	NM_001178007.1:c.476C>T	NP_001171478.1:p.Pro159Leu	nonsense	2	0,26
BBS9	NM_198428.2:c.242T>C	NP_940820.1:p.Val81Ala	missense	2	0,26
BBS2	NM_031885.3:c.522T>A	NP_114091.3:p.Asp174Glu	missense	2	0,26
BBS7	NM_176824.2:c.716G>A	NP_789794.1p.Gly239Glu	missense	2	0,26
BBS17	NM_020347.3:c.778G>T	NP_065080.1p.Glu260Ter	missense	2	0,26
BBS10	NM_024685.3:c.272_273insT	NP_078961.3:p.His92ProfsTer4	nonsense	2	0,26
BBS10	NM_024685.3:c.1091delA	NP_078961.3:p.Asn364ThrfsTer5	frameshift	2	0,26
BBS2	NM_031885.3:c.1992delT	NP_114091.3:p.His665ThrfsTer11	frameshift	2	0,26
BBS7	NM_176824.2:c.640G>A	NP_789794.1p.Gly214Arg	missense	2	0,26
BBS10	NM_024685.3:c.509T>C	NP_078961.3:p.Leu170Ser	missense	2	0,26
BBS12	NM_001178007.1:c.1502C>T	NP_001171478.1:p.Thr501Met	missense	2	0,26
BBS17	NM_020347.3:c.402_406delAAAGC	NP_065080.1:p.Pro136Thrfs	frameshift	2	0,26
BBS5	NM_152384.2:c.816G>C	NP_689597.1:p.Lys272Asn	missense/SS	2	0,26
BBS1	NM_024649.4:c.952-2delA		splice_accept		
BBS1	NM_024649.4:c.508C>T	NP_078925.3:p.Gln170Ter	or	1	0,13
BBS1	NM_024649.4:c.1553T>C	NP_078925.3:p.Leu518Pro	nonsense	1	0,13
BBS2	NM_031885.3:c.565C>T	NP_114091.3:p.Arg189Ter	missense	1	0,13
BBS6	NM_170784.2:c.3G>A	NP_740754.1:p.Met1?	nonsense	1	0,13
BBS7	NM_176824.2:c.1923dupT	NP_789794.1p.Leu642SerfsTer27	start_loss	1	0,13
BBS1	NM_024649.4:c.1007T>C	NP_078925.3:p.Leu336Pro	frameshift	1	0,13
BBS9	NM_198428.2:c.1877_1880delAACA	NP_940820.1:p.Lys626Argfs	missense	1	0,13
BBS9	NM_198428.2:c.1624A>T	NP_940820.1:p.Lys542Ter	frameshift	1	0,13
BBS12	NM_001178007.1:c.1784G>A	NP_001171478.1:p.Trp595Ter	nonsense	1	0,13
BBS9	NM_198428.2:c.1540C>T	NP_940820.1:p.Arg514Ter	nonsense	1	0,13
BBS4	NM_033028.4:c.642+1G>T		nonsense	1	0,13
BBS7	NM_176824.2:c.1712_1713delCTinsA		splice_donor	1	0,13
BBS7	GA	NP_789794.1p.Ser571Ter	nonsense	1	0,13
BBS4	NM_033028.4:c.883C>T	NP_149017.2:p.Arg295Ter	nonsense	1	0,13
BBS10	NM_024685.3:c.856T>C	NP_078961.3:p.Ser286Pro	missense	1	0,13
BBS4	NM_033028.4:c.220+3A>T		splice region		
BBS4	NM_033028.4:c.220G>A	NP_149017.2:p.Ala74Thr	varaint	1	0,13
BBS10	NM_024685.3:c.1180C>T	NP_078961.3:p.Pro394Ser	missense/SS	1	0,13
BBS2	NM_031885.3:c.1909_1910delAT	NP_114091.3:p.Met637GlufsTer12	missense	1	0,13
BBS1	NM_024649.4:c.723+1G>A		frameshift	1	0,13
BBS2	NM_031885.3:c.1843dupG	NP_114091.3:p.Ala615GlyfsTer2	splice_donor	1	0,13
BBS1	NM_024649.4:c.951+58C>T		frameshift	1	0,13
BBS7	NM_176824.2:c.1093_1094delCA	NP_789794.1p.Gln365ValfsTer18	intron_variant	1	0,13
BBS10	NM_024685.3:c.1012G>T	NP_078961.3:p.Glu338Ter	frameshift	1	0,13
BBS7	NM_176824.2:c.196A>T	NP_789794.1p.Ile66Phe	nonsense	1	0,13
BBS1	NM_024649.4:c.10delG	NP_078925.3:p.Ala4ArgfsTer38	missense	1	0,13
BBS10	NM_024685.3:c.963T>G	NP_078961.3:p.Tyr321Ter	frameshift	1	0,13
BBS12	NM_001178007.1:c.2020C>T	NP_001171478.1:p.Arg674Cys	nonsense	1	0,13
BBS10	NM_024685.3:c.118A>T	NP_078961.3:p.Lys40Ter	missense	1	0,13
BBS2	NM_031885.3:c.563T>C	NP_114091.3:p.Ile188Thr	nonsense	1	0,13
BBS10	NM_024685.3:c.416A>C	NP_078961.3:p.Gln139Pro	missense	1	0,13
BBS1	NM_024649.4:c.1150G>T	NP_078925.3:p.Glu384Ter	missense	1	0,13
BBS10	NM_024685.3:c.1407T>A	NP_078961.3:p.Tyr469Ter	nonsense	1	0,13

BBS10	NM_024685.3:c.204_205insC	NP_078961.3:p.Val69ArgfsTer27	frameshift	1	0,13
BBS5	NM_152384.2:c.214G>A	NP_689597.1:p.Gly72Ser	missense	1	0,13
BBS10	NM_024685.3:c.1201G>T	NP_078961.3:p.Gly401Ter	nonsense	1	0,13
BBS9	NM_198428.2:c.974A>G	NP_940820.1:p.Gln325Arg	missense	1	0,13
BBS1	NM_024649.4:c.1609-7A>G		splice region		
BBS6	NM_170784.2:c.1411G>A	NP_740754.1:p.Asp471Asn	varaint	1	0,13
BBS12	NM_001178007.1:c.205C>T	NP_001171478.1:p.Leu69Phe	missense	1	0,13
BBS5	NM_152384.2:c.110T>C	NP_689597.1:p.Ile37Thr	missense	1	0,13
BBS1	NM_024649.4:c.1215delA	NP_078925.3:p.Ala406GlnfsTer4	frameshift	1	0,13
BBS10	NM_024685.3:c.909_912delTCAG	NP_078961.3:p.Ser303ArgfsTer3	frameshift	1	0,13
BBS10	NM_024685.3:c.128G>A	NP_078961.3p.Gly43Asp	missense	1	0,13
BBS6	NM_170784.2:c.1432T>A	NP_740754.1:p.Trp478Arg	missense	1	0,13
BBS2	NM_031885.3:c.504delG	NP_114091.3:p.Leu168PhefsTer33	frameshift	1	0,13
BBS10	NM_024685.3:c.164T>C	NP_078961.3:p.Leu55Pro	missense	1	0,13
BBS9	NM_198428.2:c.557A>G	NP_940820.1:p.Tyr186Cys	missense	1	0,13
BBS1	NM_024649.4:c.1110G>A	NP_078925.3:p.Pro370=	splice region		
BBS1	NM_024649.4:c.1150G>T	NP_078925.3:p.Glu384Ter	varaint	1	0,13
BBS10	NM_024685.3:c.899A>C	NP_078961.3:p.His300Pro	nonsense	1	0,13
BBS2	NM_031885.3:c.1762_1765delGTCT	NP_114091.3:p.Val588IlefsTer9	missense	1	0,13
BBS2	NM_031885.3:c.646C>T	NP_114091.3:p.Arg216Ter	frameshift	1	0,13
BBS1	NM_024649.4:c.1447C>T	NP_078925.3:p.Arg483Ter	nonsense	1	0,13
BBS2	NM_031885.3:c.471G>A	NP_114091.3:p.Thr157=	splice region		
BBS9	NM_198428.2:c.2116delG	NP_940820.1:p.Val706Ter	varaint	1	0,13
BBS2	NM_031885.3:c.920G>A	NP_114091.3:p.Cys307Tyr	frameshift	1	0,13
BBS10	NM_024685.3:c.592_597delITTTTTC	NP_078961.3:p.Phe198_Phe199del	missense	1	0,13
BBS12	NM_001178007.1:c.271delC	NP_001171478.1:p.Val92LeufsTer20	inframe_deleti	1	0,13
BBS6	NM_170784.2:c.890T>C	NP_740754.1:p.Ile297Thr	on	1	0,13
BBS6	NM_018848.3:c.830T>C	NP_061336.1:p.Leu277Pro	frameshift	1	0,13
BBS9	NM_198428.2:c.702+1G>A		missense	1	0,13
BBS7	NM_176824.2:c.1037G>A	NP_789794.1:p.Arg346Gln	splice_donor	1	0,13
BBS6	NM_170784.2:c.1360delC	NP_740754.1:p.Leu454Ter	missense	1	0,13
BBS7	NM_176824.2:c.19C>T	NP_789794.1p.Arg7Ter	frameshift	1	0,13
BBS9	NM_198428.2:c.264dupA	NP_940820.1:p.Gly89ArgfsTer13	nonsense	1	0,13
BBS10	NM_024685.3:c.1247G>A	NP_078961.3:p.Gly416Glu	frameshift	1	0,13
BBS10	NM_024685.3:c.101G>C	NP_078961.3:p.Arg34Pro	missense	1	0,13
BBS2	NM_031885.3:c.823C>T	NP_114091.3:p.Arg275Ter	missense	1	0,13
BBS12	NM_001178007.1:c.1082delG	NP_001171478.1:p.Gly361ValfsTer22	nonsense	1	0,13
			frameshift	1	0,13



# PUBLICATIONS

---

- **Schaefer E**, Stoetzel C, Scheidecker S, Geoffroy V, Prasad MK, Redin C, Missotte I, Lacombe D, Mandel JL, Muller J, Dollfus H. *Identification of a novel mutation confirms the implication of IFT172 (BBS20) in Bardet-Biedl syndrome*. J Hum Genet. 2016 May;61(5):447-50.
- Scheidecker S, Hull S, Perdomo Y, Studer F, Pelletier V, Muller J, Stoetzel C, **Schaefer E**, Defoort-Dhellemmes S, Drumare I, Holder GE, Hamel CP, Webster AR, Moore AT, Puech B, Dollfus HJ. *Predominantly Cone-System Dysfunction as Rare Form of Retinal Degeneration in Patients With Molecularly Confirmed Bardet-Biedl Syndrome*. Am J Ophthalmol. 2015 Aug;160(2):364-372.
- **Schaefer E**, Helms P, Marcellin L, Desprez P, Billaud P, Chanavat V, Rousson R, Millat G. *Next-generation sequencing (NGS) as a fast molecular diagnosis tool for left ventricular noncompaction in an infant with compound mutations in the MYBPC3 gene*. Eur J Med Genet. 2014 Mar;57(4):129-32.
- Scheidecker S, Etard C, Pierce NW, Geoffroy V, **Schaefer E**, Muller J, Chennen K, Flori E, Pelletier V, Poch O, Marion V, Stoetzel C, Strähle U, Nachury MV, Dollfus H. *Exome sequencing of Bardet-Biedl syndrome patient identifies a null mutation in the BBSome subunit BBIP1 (BBS18)*. J Med Genet. 2014 Feb;51(2):132-6.
- **Schaefer E**, Lauer J, Durand M, Pelletier V, Obringer C, Claussmann A, Braun JJ, Redin C, Mathis C, Muller J, Schmidt-Mutter C, Flori E, Marion V, Stoetzel C, Dollfus H. *Mesoaxial Polydactyly is a Major Feature in Bardet-Biedl Syndrome (BBS) patients with LZTFL1 (BBS17) Mutations*. Clin Genet. 2014 May;85(5):476-81.
- Marion V, Stutzmann F, Gérard M, De Melo C, **Schaefer E**, Claussmann A, Hellé S, Delague V, Souied E, Barrey C, Verloes A, Stoetzel C, Dollfus H. *Exome sequencing identifies mutations in LZTFL1, a BBSome and smoothed trafficking regulator, in a family with Bardet-Biedl syndrome with situs inversus and insertional polydactyly*. J Med Genet. 2012 May;49(5):317-21.
- **Schaefer E**, Zalozyc A, Lauer J, Durand M, Stutzmann F, Perdomo-Trujillo Y, Redin C, Bennouna Greene V, Toutain A, Perrin L, Gérard M, Caillard S, Bei X, Lewis RA, Christmann D, Letsch J, Kribs M, Mutter C, Muller J, Stoetzel C, Fischbach M, Marion V, Katsanis N, Dollfus H. *Mutations in SDCCAG8/NPHP10 cause Bardet-Biedl Syndrome and are associated with penetrant renal disease and absent polydactyly*. Mol Syndromol. 2011 Sep;1(6):273-281.
- **Schaefer E**, Durand M, Stoetzel C, Doray B, Viville B, Hellé S, Danse JM, Hamel C, Bitoun P, Goldenberg A, Finck S, Faivre L, Sigaudy S, Holder M, Vincent MC, Marion V, Bonneau D, Verloes A, Nisand I, Mandel JL, Dollfus H. *Molecular diagnosis reveals genetic heterogeneity for the overlapping MKKS and BBS phenotypes*. Eur J Med Genet. 2011;54(2):157-60.

## COMMUNICATIONS

- **Schaefer E**, Stoetzel C, Muller J, Scheidecker S, Geoffroy V, Prasad MK, Redin C, Missotte I, Lacombe D, Mandel JL, Dollfus H. *Identification d'une nouvelle mutation confirmant l'implication du gène IFT172 dans le Syndrome de Bardet-Biedl (BBS20)*. 8<sup>èmes</sup> Assises de Génétique Humaine et Médicale, Lyon, France (février 2016).
- **Schaefer E**, Stoetzel C, Muller J, Scheidecker S, Geoffroy V, Prasad MK, Redin C, Missotte I, Lacombe D, Mandel JL, Dollfus H. *Identification of a new mutation confirms the implication of IFT172 in Bardet-Biedl Syndrome (BBS20)*. European Society of Human Genetics 47<sup>st</sup> Annual Meeting, Glasgow, UK (juin 2015).
- **Schaefer E**, Muller J, Scheidecker S, Geoffroy V, Prasad MK, Redin C, Missotte I, Lacombe D, Mandel JL, Stoetzel C, Dollfus H. *Identification of a novel mutation confirms the implication of IFT172 (BBS20) in Bardet-Biedl Syndrome*. 9<sup>ème</sup> Congrès Français sur les Cils, Flagelles et Centrosomes, Strasbourg, France (octobre 2015).
- **Schaefer E**, Lauer J, Durand M, Pelletier V, Obringer C, Claussmann A, Braun JJ, Redin C, Mathis C, Muller J, Schmidt-Mutter C, Flori E, Marion V, Stoetzel C, Dollfus H. *Ciliopathies polydactyly variability illustrated by LZTFL1 related phenotype*. European Society of Human Genetics 45<sup>st</sup> Annual Meeting, Paris, France (juin 2013).
- Dollfus H, Lauer J, Marion V, Stutzmann F, Gérard M, Obringer C, De Melo C, Claussmann A, Durand M, Pelletier V, Mathis C, Hellé S, Delague V, Muller J, Schmidt-Mutter C, Flori E, Souied E, Barrey C, Verloes A, Stoetzel C, **Schaefer E**. *Exome sequencing identifies LZTFL1, a BBSome and smoothed trafficking regulator, as a gene of Bardet-Biedl syndrome with insertional polydactyly*. American Society of Human Genetics 62<sup>th</sup> Annual Meeting, San Francisco, USA (novembre 2012).
- **Schaefer E**, Marion V, Stutzmann F, Gérard M, De Melo C, Claussmann A, Hellé S, Delague V, Souied E, Barrey C, Verloes A, Stoetzel C, Dollfus H. *Exome sequencing identifies mutations in LZTFL1, a BBSome and smoothed trafficking regulator, in a family with Bardet-Biedl syndrome with situs inversus and insertional polydactyly*. Association for Research in Vision and Ophthalmology, Fort Lauderdale, USA (mai 2012).
- **Schaefer E**, Durand M, Stoetzel C, Doray B, Viville B, Hellé S, Danse JM, Hamel C, Bitoun P, Goldenberg A, Finck S, Faivre L, Sigaudy S, Holder M, Vincent MC, Marion V, Bonneau D, Verloes A, Nisand I, Mandel JL, Dollfus H. *Intérêt de l'étude moléculaire des gènes BBS devant l'association d'un hydroméetrocolpos à une polydactylie évoquant un syndrome de McKusick-Kaufman - Bardet-Biedl*. 5<sup>èmes</sup> Assises de Génétique, Strasbourg, France (janvier 2010).



## Identification de nouveaux gènes dans le Syndrome de Bardet-Biedl Corrélations génotype-phénotype

### Résumé

Le syndrome de Bardet-Biedl (BBS) est une ciliopathie syndromique associant une rétinopathie pigmentaire, une polydactylie post-axiale, une obésité, un hypogonadisme, des anomalies rénales et des troubles des apprentissages. Le cil primaire est présent à la surface de la quasi totalité des cellules de l'organisme et joue un rôle d'antenne cellulaire captant les signaux extérieurs pour les transmettre à la cellule. A ce jour 21 gènes BBS ont été identifiés codant des protéines ayant une fonction ciliaire. Au cours de ce travail, nous avons identifié 3 nouveaux gènes BBS (*SDCCAG8/BBS16*, *LZTFL1/BBS17*, *BBIP1/BBS18*) et confirmé l'implication de *IFT172/BBS20*. Nous avons également établi des corrélations génotype-phénotype : absence de polydactylie et insuffisance rénale associées aux mutations dans *BBS16* ; polydactylie mésoaxiale et atteinte rénale associées aux mutations dans *BBS17* ; possible association d'une polydactylie préaxiale aux mutations dans *BBS20*. Enfin, nous décrivons sur le plan clinique et moléculaire la plus grande cohorte de patients BBS à partir d'une base de données clinico-biologique mise en place au cours de ce travail.

**Mots clés :** Syndrome de Bardet-Biedl, ciliopathie, gènes BBS, corrélations génotype-phénotype, cohorte de patients.

### Résumé en anglais

Bardet-Biedl syndrome (BBS) is a syndromic ciliopathy associating with retinitis pigmentosa, postaxial polydactyly, obesity, hypogonadism, renal anomalies and learning difficulties. The primary cilium is antenna-like structure at the surface of the cell. 21 BBS genes are identified and the corresponding proteins are related to primary cilium structure and function. In this study, we identified 3 new BBS genes (*SDCCAG8/BBS16*, *LZTFL1/BBS17*, *BBIP1/BBS18*) and we confirmed the implication of *IFT172/BBS20* in this syndrome. We also established strong genotype-phenotype correlations: absence of polydactyly and early renal failure in *SDCCAG8/BBS16* patients; mesoaxial polydactyly and early renal failure in *LZTFL1/BBS17* patients; possible preaxial polydactyly in *IFT172/BBS20* patients. Finally, we reported the molecular and clinical description of the largest BBS cohort thanks to the clinical and biological database created in the Laboratory.

**Keywords:** Bardet-Biedl syndrome, ciliopathy, BBS genes, genotype-phenotype correlations, patients' cohort.