HAL
open science

Evaluer le résultat des pulpotomies totales à visée définitive sur les dents permanentes matures

Marjorie Zanini

To cite this version:

Marjorie Zanini. Evaluer le résultat des pulpotomies totales à visée définitive sur les dents permanentes matures. Santé. Université Clermont Auvergne [2017-2020], 2019. Français. NNT : 2019CLFAS002 . tel-02918202

HAL Id: tel-02918202

https://theses.hal.science/tel-02918202

Submitted on 20 Aug 2020

HAL is a multi-disciplinary open access archive for the deposit and dissemination of scientific research documents, whether they are published or not. The documents may come from teaching and research institutions in France or abroad, or from public or private research centers.

L'archive ouverte pluridisciplinaire **HAL**, est destinée au dépôt et à la diffusion de documents scientifiques de niveau recherche, publiés ou non, émanant des établissements d'enseignement et de recherche français ou étrangers, des laboratoires publics ou privés.

UNIVERSITE CLERMONT AUVERGNE

ECOLE DOCTORALE DES SCIENCES DE LA VIE, SANTE, AGRONOMIE, ENVIRONNEMENT

THESE

Pour obtenir le grade de

DOCTEUR DE L'UNIVERSITE CLERMONT AUVERGNE

Discipline : Odontologie

EVALUER LE RESULTAT DES PULPOTOMIES TOTALES A VISEE DEFINITIVE SUR LES DENTS PERMANENTES MATURES

par Marjorie ZANINI

Soutenue le 04 juillet 2019

JURY

M. le Professeur Pierre COLON, Université Paris Diderot	Rapporteur
M. le Professeur Frédéric BUKIET, Université Aix-Marseille	Rapporteur
Mme la Professeure Fabienne PEREZ, Université de Nantes	Examinateur
M. le Professeur Franck DIEMER, Université de Toulouse	Membre invité
M. le Docteur Pierre-Yves COUSSON, Université Clermont Auvergne	Co-Directeur et invité
Mme la Professeure Martine HENNEQUIN, Université Clermont Auvergne	Co-Directeur

REMERCIEMENTS

Aux membres du jury,

A Monsieur le Professeur Colon,

Je vous remercie très sincèrement d'avoir accepté d'examiner ce travail et vous prie de croire en l'expression de ma profonde reconnaissance.

A Monsieur le Professeur Bukiet,

Je vous remercie très sincèrement d'avoir accepté d'examiner ce travail et vous prie de croire en l'expression de ma profonde reconnaissance.

A Madame la Professeure Perez,

Je vous remercie très sincèrement d'avoir accepté de juger ce travail et vous prie de croire en l'expression de mon profond respect.

A Monsieur le Professeur Diemer,

Je vous remercie très sincèrement d'avoir accepté de juger ce travail et vous prie de croire en l'expression de mon profond respect.

A Monsieur le Docteur Cousson,

Je vous remercie d'avoir accepté de diriger ce travail et toutes nos discussions très enrichissantes. Veuillez recevoir l'expression de ma profonde reconnaissance.

A Madame la Professeure Hennequin,

Je vous remercie d'avoir accepté de diriger ce travail. Merci pour votre soutien, votre bienveillance et vos conseils. Veuillez recevoir l'expression de ma profonde reconnaissance.

A Madame le Docteur Eschevins, à Monsieur Le Docteur Decerles, à Monsieur François, à Monsieur le Professeur Nicolas pour leur aide précieuse.

Aux membres de l'équipe d'accueil 4847 CROC pour leur accueil chaleureux.

RÉSUMÉ

Depuis une dizaine d'années, la thérapeutique de pulpotomie totale qui consiste en une amputation de la totalité de la pulpe camérale suivie du coiffage de la pulpe radiculaire est proposée dans la littérature pour le traitement pérenne de l'inflammation pulpaire des dents permanentes matures. De nombreuses publications de type essai clinique, étude de cohorte, série de cas ou revue systématique rapportent des résultats convergents qui placent la pulpotomie totale comme une alternative au traitement endodontique conventionnel. Quelques essais cliniques et une revue systématique se sont même attachés à évaluer l'effet de l'état pulpaire initial ou des matériaux de coiffage sur le succès de ce traitement. Cependant, la procédure reste peu enseignée, la variabilité méthodologique des études, les influences potentielles des fabricants de matériaux et les interprétations dogmatiques peuvent constituer un frein à la diffusion de cette thérapeutique. Des arguments complémentaires semblent nécessaires pour que les cliniciens, les enseignants et les chercheurs puissent appuyer leurs pratiques de soins, d'enseignements et de recherches selon la démarche fondée sur la preuve.

Cette thèse constitue une démarche réflexive essentielle à la compréhension des phénomènes qui régissent la guérison à long terme de l'inflammation pulpaire et aux choix méthodologiques qui permettront d'évaluer cette guérison. Ce travail interroge les données bibliographiques pour argumenter les trois questions suivantes : 1°) Pourquoi et comment la pulpotomie totale peut-elle être considérée comme une thérapeutique de l'inflammation pulpaire ; 2°) Quelles procédures doit-on respecter et quels matériaux peut-on utiliser pour considérer la pulpotomie totale comme une thérapeutique à part entière ? 3°) Quels critères peut-on utiliser pour évaluer le succès d'une pulpotomie totale sur dents permanentes ? Ce travail bibliographique est complété par une étude expérimentale au cours de laquelle la fiabilité et la stabilité d'un guide de lecture des images radiologiques ont été vérifiées afin de proposer un outil de formation susceptible d'être appliqué lors de l'évaluation des résultats de la pulpotomie totale.

VALORISATION DE LA THESE

Publications dans des revues à comité de lecture avec facteur d'impact

Zanini M, Hennequin M, Cousson PY. A review of criteria for the evaluation of pulpotomy outcomes in mature permanent teeth. *Journal of Endodontics* **2016**; 42:1168-74……..…….…….....**102**

Zanini M, Hennequin M, Cousson PY. Which procedures and materials could be applied for full pulpotomies in permanent mature teeth ? A systematic review *Acta Odontologica Scandinavica* 2019 may 30: 1-11….……....**110**

Zanini M, Cousson PY, Hennequin M. Revisiting the periapical index to teach the evaluation of the outcome of endodontic treatments. *European Journal of Dental Education*, en préparation…….....**121**

Communications

Zanini M, Cousson PY, Simon S, Hennequin M. Approche clinique et expérimentale d'une procédure thérapeutique de l'inflammation pulpaire sur les dents permanentes matures. Journée Ecole Doctorale, 2 juin 2016, Clermont-Ferrand (résumé et présentation)……**143**

Zanini M, Cousson PY, Hennequin M. Quelles procédures et matériaux mettre en œuvre lors des pulpotomies totales sur dents permanents matures ? (poster) 37ème Journées du CNEOC, 19-20 mai 2017, Montpellier. ..….....…….…….....**148**

Zanini M, Cousson PY, François O, Hennequin M. Comment former les étudiants à la lecture des images radiologiques en endodontie ? 38ème Journées du CNEOC, 22-23 juin 2018, Nice (résumé et présentation)…….....……**149**

Zanini M, Decerle N, Hennequin M, Cousson PY. Revisiting Orstavik PAI scores to produce a reliable and reproducible evaluation of the outcome of endodontic treatments. 19th Congress of the European Society of Endodontology, 12-14 septembre 2019, Vienne. **Accepté**...……...**152**

TABLE DES MATIERES

FIGURES ET TABLEAUX (légendes)…….…….....8
LEXIQUE…….…….....……9

EVALUER LE RESULTAT DES PULPOTOMIES TOTALES A VISEE DEFINITIVE SUR LES DENTS PERMANENTES MATURES

1 INTRODUCTION.....**11**

1.1 ÉTAT DE LA QUESTION..... 12

1.1.1 Définitions *12*

1.1.2 Historique *12*

1.1.3 Recommandations actuelles *14*

1.1.4 Limites du développement de la pulpotomie totale dans les pratiques professionnelles *15*

1.2 OBJECTIFS 16

2 LA PULPOTOMIE TOTALE PEUT-ELLE ÊTRE INDIQUÉE POUR TRAITER L'INFLAMMATION PULPAIRE ? **18**

2.1 L'INFLAMMATION PULPAIRE 18

2.1.1 Description du processus inflammatoire *18*

2.1.2 Déclenchement de la réaction inflammatoire *18*

2.1.3 Aspect moléculaire de l'inflammation..... *19*

2.1.4 Aspect microscopique de l'inflammation pulpaire *20*

2.1.5 Aspect macromoléculaire de l'inflammation pulpaire *22*

2.1.6 Liens entre inflammation et réparation pulpodentinaire *23*

2.2 L'EVALUATION DE LA SEVERITE DE L'INFLAMMATION 25

2.2.1 Limites de l'évaluation clinique *25*

2.2.2 L'évaluation moléculaire : nouvelle perspective ?..... *26*

2.3 LA PULPOTOMIE COMME THERAPEUTIQUE DE L'INFLAMMATION PULPAIRE..... 27

2.3.1 Principe thérapeutique de l'inflammation pulpaire *27*

2.3.2 Postulat de la pulpotomie totale..... *28*

2.4 EFFICACITE DE LA PULPOTOMIE TOTALE PAR RAPPORT AUX AUTRES TECHNIQUES DE MAINTIEN DE LA VITALITE PULPAIRE 29

3 QUELLES PROCEDURES ET QUELS MATERIAUX METTRE EN ŒUVRE POUR LA PULPOTOMIE TOTALE DES DENTS PERMANENTES MATURES ? **31**

3.1 INTRODUCTION..... 31

3.2 MATERIEL ET METHODES 32

3.3 RESULTATS 33
3.3.1 Résultats des études histologiques 33
3.3.2 Résultats des études cliniques et des rapports de cas 34
3.4 DISCUSSION 35
3.4.1 Études cliniques versus études histologiques 35
3.4.2 Importance de la procédure 36
4 QUELS CRITÈRES PEUT-ON UTILISER POUR EVALUER LE RÉSULTAT DE LA PULPOTOMIE TOTALE ? 41
4.1 INTRODUCTION 41
4.2 MATERIEL ET METHODE 41
4.3 RESULTATS 42
4.4 DISCUSSION 42
4.4.1 Évolutions potentielles du tissu radiculaire après pulpotomie totale 43
4.4.2 Quels seraient les critères d'évaluation pour la pulpotomie totale ? 44
4.4.3 Proposition de critères d'évaluation du résultat de la pulpotomie 45
5 COMMENT CONTROLER LA VARIABILITÉ DES MESURES DU RÉSULTAT DE LA PULPOTOMIE TOTALE EN RECHERCHE CLINIQUE 47
5.1 VARIABILITE DES MESURES DE L'ETAT PERIAPICAL EN ENDODONTIE : REVUE DE LA LITTERATURE 47
5.1.1 Introduction 47
5.1.1.1 Difficulté de lecture radiographique des images apicales radioclaires 47
5.1.1.2 Comment limiter les variations de lecture radiographique ? 50
5.1.1.2.1 Définition de critères standardisés 50
5.1.1.2.2 Contrôle des distorsions 50
5.1.1.2.3 Multiplier les incidences 50
5.1.1.2.4 Le recours à la tomographie numérique 51
5.1.1.3 Comment apprécier les changements de l'état périapical au cours du suivi ? 51
5.1.2 Choix d'un indicateur d'évaluation des structures périapicales 52
5.1.2.1 Propriétés de l'indicateur idéal 52
5.1.2.2 Indicateurs et méthodes de calibration en endodontie : Revue de la littérature 53
5.2 FIABILITE DE LA LECTURE DE L'INDEX PERIAPICAL 56
5.2.1 Matériel et Méthodes 56
5.2.1.1 Schéma expérimental 56
5.2.1.2 Constitution des lots de radiographies 58
5.2.1.2.1 Constitution du lot de radiographies pour la phase de formation 58
5.2.1.2.2 Constitution du lot de radiographies pour les phases TEST et RE-TEST 58
5.2.1.3 Modalité de lecture 59
5.2.1.4 Analyse 59
5.2.2 Résultats 59
5.2.3 Conclusion 60

5.3 DEVELOPPEMENT ET VALIDATION D'UNE GRILLE DE LECTURE DE L'INDEX PERI-APICAL MODIFIEE 61
5.3.1 Introduction 61
5.3.2 Matériel et Méthodes 61
5.3.2.1 Développement d'une grille de lecture modifiée 61
5.3.2.2 Schéma expérimental 63
5.3.2.2.1 Modalités de lecture 64
5.3.2.2.2 Constitution des lots de radiographies pour la phase de formation 65
5.3.2.2.3 Constitution des lots de radiographies pour les phases TEST et RE-TEST 65
5.3.2.3 Analyse 65
5.3.2.4 Résultats 65
5.3.2.5 Discussion 66
5.3.2.5.1 Vers un outil commun d'évaluation des traitements endodontiques ? 67
5.3.2.5.2 Durée et rythme des périodes de suivi 67
5.3.2.5.3 Alternatives à la lecture des radiographies ponctuelles lors du monitoring 68
5.3.2.5.4 Vers une intelligence artificielle ? 69
6 DISCUSSION 70
6.1 DOIT-ON CONTINUER A UTILISER LE TERME DE PULPOTOMIE TOTALE ? 70
6.2 POUR UNE STANDARDISATION DES CRITERES 71
6.3 LA PULPOTOMIE TOTALE COMME ALTERNATIVE AU TRAITEMENT CANALAIRE 72
6.4 LA PULPOTOMIE TOTALE DANS L'ARSENAL DE LA DENTISTERIE MINIMALEMENT INVASIVE 73
7 CONCLUSION 74
8 REFERENCES 75
ANNEXES 102

FIGURES ET TABLEAUX

Figure 1 : Cascade d'événements macroscopiques (vasculaires) au cours du processus d'inflammation pulpaire d'après Heyeraas 2001 (52). 22

Figure 2 : Représentation schématique des voies de contamination possibles après une pulpotomie totale (R ; restauration coronaire ; PC : matériau de coiffage pulpaire ; RP : pulpe radiculaire ; AC : canal accessoire ; G : gencive ; PL : ligament parodontal ; AB : os alvéolaire). a : dent saine ; b : contamination par la voie coronaire ; c : contamination par la voie parodontale. 44

Figure 3 : Échelle de temps nécessaire au développement et à la guérison d'une lésion d'origine endodontique (d'après Orstavik 1996) (268) 55

Figure 4 : Schéma expérimental de l'étude évaluant le te taux de succès à la lecture du PAI d'un panel d'étudiants de DFASO1 (4ème année) selon les critères rapportés dans la littérature 57

Figure 5 : Version originale du score PAI 58

Figure 6 : Présentation du site e-CALIM 59

Figure 7 : Grille de lecture modifiée pour l'évaluation du score PAI 63

Figure 8 : Schéma expérimental de l'étude évaluant le taux de succès à la lecture du PAI d'un panel d'étudiants de DFASO2 (5ème année) selon la grille de lecture modifiée. 64

Tableau 1 : Exemples de molécules inflammatoires sécrétées en réponse à la stimulation par des PAMPs 19

Tableau 2 : Synthèse des procédures rapportées dans la revue de littérature. (ZOE : Ciment oxyde de zinc eugénol ; CVI : Ciment au verre ionomère ; CH : Hydroxyde de calcium ; IRM® : Intermediate Restorative Material ; MTA® : Mineral Trioxide Aggregate ; CEM : Matériau enrichi en Calcium) 37

Tableau 3 : Proposition des critères d'évaluation pour la pulpotomie totale 46

Tableau 4 : Variabilité des tests de concordance relatifs à l'évaluation de l'état périapical après lecture des images radiographiques 49

Tableau 5 : Critères de lecture radiographique utilisés en endodontie dans la littérature et fréquence d'utilisation. La fréquence rapportée est calculée sur les 214 articles inclus 54

Tableau 6 : Variations des taux de succès à l'évaluation du PAI par un groupe de 64 étudiants entre les phases TEST et RE-TEST pour un lot de 73 radios de dents traitées ou non traitées. 60

Tableau 7 : Taux de succès par image et par catégorie de score PAI lors de la lecture d'images rétroalvéolaires par une promotion de 62 étudiants de DFASO2 66

Tableau 8 : Correspondance des termes décrivant les thérapeutiques endodontiques avec les termes actuellement utilisés 71

LEXIQUE

ALARA (As Low as Reasonably Achievable) : Aussi basse que raisonnablement possible

AAE (American Association of Endodontists) : Association américaine d'endodontistes

AUC (Area Under the Curve) : Aire sous la courbe

CBCT (Cone Beam Computed Tomography) : Tomographie volumique à faisceau conique

CC : Chimiokine à motif C-C

CCI : Coefficient de corrélation intraclasse

CCL (Chemokine C-C motif ligand) : Ligand de chimiokine à motif C-C

CXCL (Chemokine C-X-C motif ligand) : Ligand de chimiokine à motif C-X-C

CEM (Calcium enriched material) : Matériau enrichi en calcium

CFAO : Conception et fabrication assistées par ordinateur

CGRP (Calcitonin Gene Related protein) : Peptide relié au gène calcitonine

CROC : Centre de Recherche en Odontologie Clinique

CVI : Ciment Verre Ionomère

DFASO1 : Diplôme de Formation Approfondie en Sciences Odontologiques 1ère année

DFASO2 : Diplôme de Formation Approfondie en Sciences Odontologiques 2ème année

DSP (Dentin Sialo Protein) : Dentine Sialo Protéine

DPP (Dentin Phosphorylo Protein) : Sialo PhosphoProtéine Dentinaire

EDTA : Éthylène Diamine Tétra Acétique ou acide éthylène diamine tétra acétique

EGF (Epidermal growth factor) : Facteur de croissance épidermique

ESE (European Society of Endodontology) : Société européenne d'endodontologie

IA : Intelligence Artificielle

Il : Interleukine

IRM® (Intermediate Restorative Material)

HC (Hydroxide Calcium) : Hydroxyde de calcium

GRADE (Grading of Recommendations Assessment, Development and Evaluation)

LPS : Acide Lipopolysaccharide

LTA : Acide Lipotéichoïque

MAPK (Mitogen-activated protein Kinase) : Protéine kinase activée par le mitogène

MBD-FNP : Médecine Bucco-Dentaire fondée sur le niveau de preuve

MEC : Matrice Extra Cellulaire

MMP (Matrix metalloproteinase) : Métalloprotéinase matricielle

MTA (Mineral Trioxide Aggregate) : Agrégat minéral de trioxydes

ND : Non décrite

NA (Non Available) : Non disponible

NFκβ (Nuclear Factor κβ) : Facteur nucléaire kappa beta

NKA : Neurokinine A

NO (Nitrile Oxide) : Oxyde nitrique

NPY : Neuropeptide Y

OPG : Ostéoprotégérine

PAI (PeriApical Index) : Indice périapical

PAMP (Pathogen-associated molecular pattern) : Motif moléculaire associé aux pathogènes

PMN (Polymorphonuclear) : Polynucléaire neutrophile

PRF (Platelet rich fibrin) : Fibrine riche en plaquettes

PRR (Pattern Recognition Receptor) : Récepteur de reconnaissance de motifs moléculaires

RANK (Receptor activator of nuclear factor-kappa B) : Récepteur activé du Facteur nucléaire kappa beta

RANK-L (Receptor activator of nuclear factor-kappa B-Ligand) : Ligand du récepteur activé du facteur nucléaire kappa beta

ROC curve (Receiver-Operating-Characteristic) : Courbe de la fonction d'efficacité du récepteur

ROS (Reactive Oxygen Species) : Dérivés réactifs de l'oxygène

SP : Substance P

TGF (Transforming Growth Factor) : Facteur de croissance transformant

TLR (Toll Like Receptor) : Récepteur de type Toll

TNF (Tumor Necrosis Factor) : Facteur de nécrose tumorale

VIP (Vasoactive Intestinal Peptide) : Peptide vasoactif intestinal

ZOE (Zinc Oxide Eugenol cement) : Ciment à l'oxyde de zinc eugénol

EVALUER LE RESULTAT DES PULPOTOMIES TOTALES A VISEE DEFINITIVE SUR LES DENTS PERMANENTES

1 INTRODUCTION

Selon la Haute Autorité de Santé (HAS), le traitement endodontique a pour objectif de traiter les maladies de la pulpe et du périapex et ainsi de transformer une dent pathologique en une entité saine, asymptomatique et fonctionnelle sur l'arcade (1). Il se réalise par la mise en forme et la désinfection du système canalaire radiculaire suivies par l'obturation à l'aide d'un matériau inerte. Il est considéré comme la thérapeutique de choix en cas de maladies pulpaires inflammatoires irréversibles ou en cas de maladies pulpaires ou péri-apicales d'origine infectieuse pour les dents permanentes matures. Cependant, le traitement endodontique est une procédure difficile, impliquant certains acquis de compétences de la part du praticien et le recours à une instrumentation et du matériel spécifiques. Il présente un risque d'échec et de morbidité non négligeable. Dans ce contexte, il est légitime de rechercher une alternative au traitement endodontique, en particulier lorsqu'il s'agit de traiter les maladies inflammatoires de la pulpe.

Ainsi, au cours des 10 dernières années, la publication de plusieurs études cliniques qui proposent la pulpotomie totale comme alternative au traitement endodontique dans l'indication de maladies pulpaires inflammatoires semble remettre en question ce dogme en endodontie. L'intérêt est croissant puisque le nombre de publications concernant la pulpotomie totale a été multiplié par cinq dans la littérature entre 2000 et 2015. Présentée comme une thérapeutique de préservation pulpaire, elle est mise en avant pour ses avantages certains en comparaison avec le traitement endodontique. C'est une thérapeutique dite biologique moins invasive permettant le maintien de la vitalité de la pulpe et de ses fonctions. Avant de changer de paradigme, il est nécessaire de revoir quelles sont les définitions exactes de la pulpotomie totale, quels sont les concepts qui régissent cette technique (protocoles) et les critères d'évaluation de son résultat en se basant sur les preuves actuelles et sur les expertises. Si les preuves scientifiques sont suffisantes, cette technique pourrait être une alternative au traitement endodontique dans le cas de pathologies pulpaires inflammatoires.

1.1 État de la question

1.1.1 DEFINITIONS

Selon la société européenne d'endodontie (ESE), la pulpotomie est définie comme une procédure durant laquelle une partie de la pulpe vivante exposée est amputée afin de préserver la vitalité et la fonction de la pulpe résiduelle (2). C'est donc une thérapeutique à visée définitive. En 1950, McGehee et coll. utilise le terme de « pulpotomie thérapeutique » afin de distinguer cette procédure clinique intentionnelle réalisée sur dents permanentes dans le but de préserver la vitalité de la pulpe radiculaire en comparaison avec la pulpotomie réalisée en urgences avant traitement endodontique (3). Cependant, ce qualificatif a été progressivement abandonné.
Le dictionnaire des termes en odontologie conservatrice complète la définition de l'ESE en évoquant la notion de profondeur de l'amputation : la pulpotomie est ici définie comme une section et un retrait de la pulpe vivante à sa partie coronaire ou au début de la pulpe radiculaire (4). Ainsi, deux types de pulpotomie peuvent être décrits : la pulpotomie dite partielle ou de Cvek qui consiste à sectionner partiellement une partie de la pulpe coronaire exposée. La pulpotomie totale (ou cervicale ou camérale) consiste à enlever la totalité de la pulpe camérale. Ces qualificatifs sont aujourd'hui les plus communément adoptés sans qu'il y ait vraiment de consensus.

1.1.2 HISTORIQUE

La pulpotomie totale est ancienne. En effet, les premiers travaux concernant des amputations pulpaires et leur coiffage sont ceux de Codman en 1851. Ces thérapies pulpaires interpellèrent les cliniciens et feront l'objet de discussions à la Convention américaine dentaire en 1862. Ensuite, il faudra attendre le 20ème siècle et les années 30 pour voir réapparaitre cette discussion grâce à l'apparition de l'hydroxyde de calcium. En 1939, Zander réalisa 150 pulpotomies suivies d'un coiffage à l'hydroxyde de calcium et d'une restauration avec une couche de paraffine, une base et une restauration métallique (5). Le contrôle radiographique à 2 ans montre l'absence de changements périapicaux dans 71% des cas. Ces résultats intéressants ont ensuite encouragé d'autres auteurs dans les années 40 et 50 (6–9). Dans ces années, la pulpotomie totale était proposée comme alternative au traitement endodontique en cas de lésion carieuse profonde. L'objectif était de repousser les indications cliniques du traitement endodontique dont la mise en œuvre était difficile en raison notamment de la mise en forme strictement manuelle. Le plus souvent le traitement endodontique était abandonné au profit de l'avulsion de la dent, qui était un

geste plus facile et plus prédictible. En 1956, Englander publie la procédure clinique où l'amputation du tissu pulpaire est uniquement dépendante de la qualité du tissu pulpaire et de l'hémostase et est indépendante du diagnostic clinique (8). Le curetage de la lésion carieuse est fait dans une séance préalable et la cavité restaurée par de l'oxyde de zinc eugénol pour ses propriétés sédatives pulpaires. Ensuite, le patient est revu dans un délai d'un à sept jours, la restauration temporaire est déposée et l'amputation pulpaire limitée à la pulpe coronaire réalisée en deçà (pulpotomie partielle). En présence d'un tissu nécrotique superficiel, la pulpotomie est complétée à l'entrée radiculaire afin de retrouver une tissu vivant (pulpotomie totale) ; l'hémostase du tissu pulpaire radiculaire est alors apprécié : en cas d'hémostase, la plaie pulpaire est coiffée. En l'absence d'hémostase, l'amputation se poursuit à l'intérieur de la pulpe des racines (pulpectomie partielle). Si aucune hémostase n'est obtenue au niveau de la moitié radiculaire, l'indication de la pulpectomie complète est posée. En 1965, Kakehashi montra que la pulpe est capable de cicatriser suite à des expositions pulpaires non traitées réalisées en milieu aseptique. Cette cicatrisation se fait via la formation d'un pont dentinaire. Cependant, lorsque ces expositions pulpaires sont réalisées en milieu septique, la contamination bactérienne empêche la formation du pont dentinaire et se complique d'une nécrose pulpaire (10). Ainsi, ces résultats ont permis de soulever l'importance d'un matériau de coiffage qui pourrait permettre en premier lieu de panser la plaie pulpaire. Dans les années 70, l'équipe de Schröder s'intéressa à l'effet et au rôle de l'hydroxyde de calcium dans la guérison pulpaire. Ces publications avaient pour objectif d'étudier les effets immédiats de l'hydroxyde de calcium sur le tissu pulpaire. Les auteurs ont mis en évidence la présence d'un pont dentinaire constitué de deux couches sous l'hydroxyde de calcium : une couche dite coronaire avec une apparence de tissu osseux (tissu ostéoïde ou *bone like tissue)* (tissu minéralisée avec des inclusions cellulaires) et une couche dite pulpaire ressemblant à de la dentine tubulaire (11–15). Schröder observa plusieurs étapes biologiques lors de la formation du pont dentinaire : (stade 1) minéralisation initiale (calcification dystrophique); (stade 2) formation d'un tissu ostéoïde irrégulier avec des inclusions cellulaires; (stade 3) formation de prédentine avec un réarrangement de cellules *odontoblast-like* ; et (stade 4) formation de prédentine et de dentine avec la palissade odontoblastique (16). En France, André Marmasse est le premier auteur à avoir évoqué la pulpotomie en 1972 dans un chapitre intitulé «Amputation vitale de la pulpe ou pulpotomie avec conservation des filets radiculaires vivants» de son livre « Dentisterie opératoire » (17). Selon l'auteur, la cicatrisation pulpaire survient par la formation de néodentine, ce processus durant 6 à 9 mois. L'auteur proposa l'utilisation d'oxyde de zinc – eugénol comme matériau de coiffage. Il a évalué le taux de succès à 80 %. Cependant, les échecs cliniques observés et le développement de l'instrumentation rotative en

endodontie ont eu raison de cette thérapeutique et l'ont progressivement fait disparaître des choix thérapeutiques pour les dents permanentes matures.

1.1.3 RECOMMANDATIONS ACTUELLES

D'après les sociétés savantes, les indications actuelles des différentes thérapeutiques de maintien de la vitalité pulpaire (coiffage pulpaire indirect, coiffage pulpaire direct, pulpotomie partielle, pulpotomie totale) restent peu précises. Selon la société européenne d'endodontie, le coiffage indirect, la technique du *Stepwise* et le coiffage pulpaire direct sont indiqués en cas de dommages pulpaires réversibles. Dans le cas du coiffage pulpaire direct, celui-ci doit se faire en cas d'exposition pulpaire en présence d'une dentine saine (non infectée), en l'absence de douleur spontanée et pour laquelle une étanchéité coronaire peut être assurée. La pulpotomie partielle et la pulpotomie totale sont indiquées en cas de dommages pulpaires irréversibles (2). La procédure clinique implique l'utilisation d'un champ opératoire afin d'éviter toute contamination bactérienne et un rinçage de la plaie au sérum physiologique suivi d'un séchage « doux ». La pulpe doit être sectionnée à l'aide d'une fraise à haute vitesse sous irrigation au sérum physiologique ou solution saline. Le niveau de l'amputation (pulpotomie partielle ou totale) dépend de la profondeur de tissu pulpaire endommagé : l'ESE propose l'hémostase comme critère permettant d'évaluer si le tissu pulpaire peut être coiffé ou si l'amputation doit être poursuivie ; celle-ci doit être obtenue par simple application pendant plusieurs minutes d'un coton imprégné de sérum physiologique. La plaie est ensuite rincée afin d'éliminer les débris dentinaires et pulpaires. Une fois l'hémostase obtenue, la pulpe est ensuite coiffée à l'aide d'un matériau qui puisse la protéger de dommages supplémentaires et en particulier d'une possibilité de recontamination afin de permettre une réparation et une cicatrisation pulpaire (2). Concernant le suivi des thérapeutiques de maintien de la vitalité pulpaire, les recommandations de l'ESE précisent qu'une réévaluation doit se faire au plus tard 6 mois après l'intervention et ensuite à intervalles réguliers. Il est admis qu'une période d'un an au minimum est nécessaire pour évaluer l'état pulpaire. Un résultat favorable est obtenu en cas de réponse normale aux tests de sensibilité de la pulpe (lorsque cela est possible), en cas d'absence de douleur et d'autres symptômes, en cas d'évidence radiologique de formation de pont dentinaire, de poursuite du développement radiculaire (dans le cas des dents immatures) et d'absence de signes cliniques et radiographiques de résorption radiculaire et de parodontite apicale (2).

1.1.4 LIMITES DU DEVELOPPEMENT DE LA PULPOTOMIE TOTALE DANS LES PRATIQUES PROFESSIONNELLES

Conceptuellement, la pulpotomie totale sur dents permanentes vivantes s'oppose aux principes internationalement reconnus pour le traitement endodontique. Cette thérapeutique, bien qu'elle soit citée dans les recommandations officielles européennes, n'est toujours pas réalisée en pratique courante sur dents matures et rien n'indique qu'elle soit enseignée dans toutes les facultés. Plusieurs arguments peuvent expliquer la réticence des praticiens à indiquer la pulpotomie totale :

- Il n'existe pas d'indications cliniques concrètes : lorsque les recommandations évoquent des dommages pulpaires irréversibles, cela signifie-t-il un diagnostic de pulpite aiguë irréversible ? L'appréciation des dommages irréversibles repose-t-elle seulement sur un diagnostic ou sur une inspection visuelle du tissu pulpaire, sur sa capacité d'hémostase ou sur l'ensemble de ces critères ?
- Le déroulement de la procédure, le type du matériau de coiffage, le type de restauration coronaire ou encore le délai après lequel la restauration coronaire doit être effectuée ne sont pas clairement précisés.
- Les critères d'évaluation du résultat de la thérapeutique sont à la fois cliniques et radiographiques mais il n'existe pas de consensus. Les recommandations s'accordent à reconnaitre un résultat favorable lorsque la réponse aux tests de sensibilité pulpaire est positive mais elles suggèrent également que leur faisabilité soit compromise. L'expression « *lorsque cela est possible* » (sic) est utilisée. Les critères radiographiques impliquent la mise en évidence radiographique d'un pont dentinaire et l'absence de signes radiographiques d'une résorption radiculaire et d'une parodontite apicale : le clinicien peut s'interroger en l'absence d'objectivation d'un pont dentinaire ou en cas d'objectivation d'un épaississement ligamentaire. Doit-il considérer qu'il s'agit d'échecs de la thérapeutique si la dent est asymptomatique et fonctionnelle ?
- Enfin, la méconnaissance du processus d'inflammation pulpaire, l'héritage d'anciens échecs et la peur de la douleur, la difficulté à retraiter en cas d'échecs sont autant d'arguments responsables du manque de valorisation de cette thérapeutique au profit du traitement endodontique systématique.

Ces différents arguments expliquent pourquoi la pulpotomie totale des dents permanentes reste considérée comme une thérapeutique à court terme pour le traitement en urgence de la pulpite

aiguë irréversible ou de moyen terme pour les dents permanentes immatures en cas d'apexogénèse.

Depuis les années 2000, l'amélioration des connaissances de la biologie pulpaire et le développement de matériaux bio-inducteurs ont permis de reconsidérer cette thérapeutique. La pulpotomie totale permet de préserver les fonctions pulpaires (vascularisation, innervation, cicatrisation) et elle est, par ailleurs, mois iatrogène que le traitement endodontique. Cependant, les questions qui se posent aux chercheurs actuellement sont les mêmes que celles que se posaient les auteurs des années passées. Ainsi, avant de changer de paradigme, il est nécessaire de clarifier les concepts de la pulpotomie totale et ses procédures et *in fine* de mettre en évidence des indicateurs fiables permettant d'évaluer le résultat à long terme (l'efficacité) de cette thérapeutique. Des publications récentes, émanant de différentes équipes et de différents pays, témoignent de l'intérêt à évaluer le résultat de cette thérapeutique, mais la diversité des schémas expérimentaux et des critères d'études ne permet pas de fournir un faisceau de preuves suffisamment fort pour valider les indications de la pulpotomie totale sur les dents permanentes matures. Une récente revue systématique incluant 6 articles éligibles conclut que la thérapeutique présente un taux de succès intéressant dans l'indication de l'exposition pulpaire en cas de lésion carieuse profonde (18). Cependant, elle admet également que davantage d'études cliniques (avec un groupe contrôle) avec des périodes de suivi suffisantes sont nécessaires.

1.2 Objectifs

Ce travail de thèse s'inscrit dans une démarche méthodologique et constitue une analyse critique des protocoles applicables à l'évaluation des résultats de la pulpotomie totale sur dents permanentes matures selon une démarche fondée sur la preuve. Pour valider la pulpotomie totale comme thérapeutique sur dents permanentes matures, il est nécessaire d'appliquer les raisonnements de la médecine bucco-dentaire fondée sur le niveau de preuve (MBD-FNP). La MBD-FNP consiste à interroger la littérature pour une utilisation raisonnée, explicite et judicieuse des preuves scientifiques les plus fortes dans la prise de décision des soins à donner à un patient. Selon l'*ADA Policy Statement on Evidence-Based Dentistry*, c'est l'évaluation systématique la plus pertinente cliniquement en relation avec l'histoire médicale et la condition buccale des patients de concert avec l'expertise clinique individuelle du praticien et les préférences et les besoins du patient (19). C'est donc la pratique de la dentisterie qui intègre la meilleure preuve scientifique disponible avec l'expérience clinique du praticien et les préférences du patient pour la prise de décisions cliniques. Ainsi, la MBD-FNP a pour objectif

principal de réaliser des revues systématiques conduites sur des questions cliniques bien définies afin de diffuser des données validées et d'aider les praticiens à prendre les meilleures décisions et à prodiguer les meilleurs soins possibles.

Ce travail de thèse se compose de quatre parties, chacune ayant pour objectif de tenter de répondre à des questions cliniques en faisant appel à la MBD-FNP :

1) La pulpotomie totale est-elle indiquée dans le traitement de l'inflammation pulpaire ?

2) Quels matériaux peut-on utiliser au cours de la procédure de la pulpotomie totale ?

3) Comment évaluer les résultats de la pulpotomie totale ?

4) Comment vérifier la stabilité de la mesure du résultat de la pulpotomie totale en recherche clinique ?

Ce travail pourrait contribuer à faire reconnaitre la pulpotomie totale en tant que thérapeutique à visée définitive d'une pathologie pulpaire inflammatoire des dents permanentes matures.

2 LA PULPOTOMIE TOTALE PEUT-ELLE ÊTRE INDIQUÉE POUR TRAITER L'INFLAMMATION PULPAIRE ?

2.1 L'inflammation pulpaire

2.1.1 DESCRIPTION DU PROCESSUS INFLAMMATOIRE

La pulpe est un tissu conjonctif responsable de l'innervation, de la vascularisation et de l'immunocompétence de l'organe dentaire. Il est dit dynamique car comme pour tout tissu conjonctif, la pulpe va réagir aux agressions par une réaction inflammatoire. Les objectifs de ce processus biologique sont de détecter l'agent agresseur, de l'éliminer ou de l'isoler du reste de l'organisme et de permettre la réparation des tissus lésés. Elle peut être décrite à trois échelles (macroscopique, microscopique et moléculaire).

2.1.2 DECLENCHEMENT DE LA REACTION INFLAMMATOIRE

L'inflammation débute très tôt puisque qu'en cas de lésion carieuse, une étude histologique rapporte qu'elle s'initie dès lors que la carie a franchi la jonction amélo-dentinaire (20). En effet, la structure tubulaire de la dentine induit un phénomène de diffusion qui se caractérise par le passage spontané des bactéries et de leurs toxines en direction pulpaire. Le diamètre des tubules varie anatomiquement (variation du diamètre comprise entre 1 micromètre dans la zone de jonction amélo-dentinaire à 3 micromètres proche de la pulpe) et en fonction de phénomènes physiopathologiques (apposition de dentine péritubulaire). Ainsi, lorsque la lésion carieuse atteint la jonction amélo-dentinaire, la taille des bactéries ne leur permet pas de cheminer via les tubules, ce qui n'est pas le cas des toxines qui diffusent librement. Parallèlement, les acides bactériens vont déminéraliser le tissu dentinaire libérant ainsi des molécules bioactives séquestrées au sein de la matrice au moment de sa formation : celles-ci vont également se diriger en direction pulpaire. Grâce à leur localisation stratégique, les cellules odontoblastiques sont les premières cellules à détecter les toxines et les molécules bioactives issues de la déminéralisation de la dentine (21). L'étude *in vitro* de Durand et coll rapportent que des odontoblastes humains différenciés expriment les gènes des TLR (*Toll like Receptors*) (22). Ces récepteurs sont une famille de récepteurs membranaires, exprimés par de nombreuses cellules de défense (23). Ils reconnaissent et fixent des motifs moléculaires associés à l'antigène appelés également PAMP (*Pathogen-associated molecular pattern*) ou motif moléculaire associé aux pathogènes. La liaison ligand-récepteur active des voies de signalisation intracellulaire utilisant notamment le

NFκβ (24) responsable de la régulation de la réponse inflammatoire et notamment de la synthèse de molécules pro-inflammatoires (cytokines et chimiokines) (Tableau 1). Les cytokines sont des protéines libérées par les cellules du système immunitaire qui agissent comme des médiateurs intercellulaires dans la génération d'une réponse immunitaire. Les chimiokines sont de petites cytokines avec des propriétés chimio attractantes dont la principale fonction est de coordonner le mouvement des leucocytes du flux sanguin jusqu'au site de l'inflammation.

Tableau 1 : Exemples de molécules inflammatoires sécrétées en réponse à la stimulation par des PAMPs

PAMPs	Études	Résultats observés
LTA	Sakurai et al. 1999 (25) Durand et al. 2006 (22)	Augmentation de l'expression de CCL2 et CXCL10 par les odontoblastes.
	Farges et al. 2009 (26)	Augmentation de la production de cytokines Il-6, IL-8, IL-10 par l'odontoblaste.
	Yumoto et al. 2018 (27)	Augmentation des taux géniques et protéiques des chimiokines CCL2 et IL-8 dans l'odontoblaste.
	Keller et al 2010 (28)	Augmentation de la production de IL-8 et de TNF-α par l'odontoblaste.
LPS	Veerayutthwilai et al. 2007 (29)	Augmentation de l'expression d'IL-1β, TNF-α, CCL20, IL-8, TLR2 et TLR-4 via la liaison au TLR4.

PAMP : Pathogen Associated Molecular patterns ; LPS : Acide Lipopolysaccharide ; LTA : Acide Lipotéichoïque ; CCL2 : Chemokine Ligand 2 (Motif C-C) ; CXCL2 : Chemokine Ligand 2 (Motif C-X-C) ; IL : interleukine ; TNF : Tumor Necrosis Factor; TLR : Toll Like Receptor

La phase moléculaire de l'inflammation véritablement orchestrée grâce aux odontoblastes est déclenchée (29). Celle-ci précède systématiquement toutes les autres phases macroscopique et microscopique de l'inflammation (30). L'augmentation de production de cytokines et chimiokines par les odontoblastes s'accompagne d'une diminution de leur activité de dentinogénèse se traduisant par une diminution de l'expression de gène codant des composants de la matrice dentinaire dont notamment Collagène de Type I et la DSP (Dentin Sialo Protéine) (22,26,28).

2.1.3 ASPECT MOLECULAIRE DE L'INFLAMMATION

Plusieurs molécules aux rôles divers vont être libérées au sein du tissu pulpaire : elles agissent en général via la liaison à des récepteurs membranaires spécifiques et, grâce à l'activation de voies de signalisation internes vont moduler l'expression des gènes et les réponses biochimiques des cellules cibles (31). Cette « soupe inflammatoire » qui en résulte, dont la nature et la

concentration vont varier au cours du processus inflammatoire va être directement responsable de l'évolution du tissu pulpaire.

Au stade initial de l'inflammation, les molécules libérées vont constituer des signaux paracrines ou autocrines permettant le recrutement des cellules immunitaires et la production de davantage de cytokines pro ou anti inflammatoires.

En réponse à la présence d'antigènes, les fibres afférentes libèrent des neuropeptides (Substance P (SP), Calcitonin Gene Related protein (CGRP), Vasopressin ou VIP (peptide vasoactif intestinal), neuropeptide Y (NPY), Neurokinine A (NKA)) (32): c'est l'inflammation neurogénique. Ces neuropeptides ont plusieurs rôles : le recrutement et l'activation des cellules immunitaires (via la présence sur celles-ci de récepteurs aux neuropeptides) (33) ; 2) des changements anatomiques (un bourgeonnement (*sprouting*)) et cytochimiques (une augmentation du contenu en neuropeptides) au niveau des terminaisons nerveuses (34–36), la libération de davantage de médiateurs inflammatoires (cytokines et métabolites de l'acide arachidonique), les changements vasculaires (vasodilatation et l'augmentation de la perméabilité), l'abaissement du seuil d'activation des fibres nerveuses sensorielles. Ces modifications peuvent varier en fonction de l'intensité et de la durée de l'agression (33).

Au stade tardif de l'inflammation, la nature des cytokines libérées oriente l'issue de la réaction inflammatoire. Les cytokines de type 1 (IFNY, Il-2, IL-12, TNFα) orchestrent de fortes réponses immunitaires cellulaires et inhibent la synthèse des cytokines de type 2. Les cytokines de type 2 (IL-10, IL-4) suppriment l'activation des macrophages et stimulent la prolifération et la différenciation des cellules B en plasmocytes afin de permettre le passage à la chronicité (37,38). Dans le cas de pulpe très inflammatoires, la concentration des cytokines de type 1 et 2 est élevée : leur présence simultanée ne peut permettre à la réparation de se mettre en place (39,40).

2.1.4 ASPECT MICROSCOPIQUE DE L'INFLAMMATION PULPAIRE

Les stades initiaux de l'inflammation pulpaire sont sous la dépendance des cellules de l'immunité innée notamment les phagocytes (monocytes et macrophages) et les cellules dendritiques (41). Les macrophages sont des cellules capables également de reconnaitre les motifs bactériens via l'expression de récepteurs PRR (Pattern-recognition receptor). Ils participent à l'élimination des pathogènes via la phagocytose mais vont également synthétiser diverses substances : des cytokines pro inflammatoires, des facteurs de croissance et les dérivés du métabolisme de l'acide arachidonique (thromboxane B2, leucotriènes, prostaglandines), molécules intervenant également dans le développement de la réaction inflammatoire. Les

cellules dendritiques vont également reconnaître les PAMPs par des récepteurs spécialisés, vont s'activer et migrer vers les ganglions lymphatiques où elles présenteront l'antigène aux cellules lymphocytaires. Ces cellules doivent être considérées comme le pont essentiel entre immunité innée et adaptative. Bien sûr, des cellules pulpaires (incluant les fibroblastes, les cellules endothéliales, les cellules mastocytaires, les cellules souches) exprimant également des récepteurs PRR vont également prendre part à la réponse immunitaire locale innée via la reconnaissance des motifs bactériens.

Les médiateurs inflammatoires ainsi libérés vont être responsables des changements vasculaires permettant aux neutrophiles d'arriver via la circulation générale sur le site de l'infection par chimiotaxie. Leur rôle est d'éliminer les agents infectieux et ce, de manière non spécifique. Ils agissent via deux types de mécanismes intra et extra cellulaires (42,43). Tout comme les macrophages, ce sont des cellules phagocytaires : les destructions des éléments bactériens se font après leur encapsulation et la libération intracellulaire de dérivés réactifs de l'oxygène (ROS) ou des protéases de type cathepsines ou des enzymes ou lysozymes. Après phagocytose, les neutrophiles vont mourir par apoptose (mort programmée). Les stades initiaux sont caractérisés par peu de neutrophiles au sein du tissu pulpaire (44) alors que le nombre de cellules dendritiques et de macrophages augmente fortement au sein de la pulpe (45). Ainsi, un infiltrat inflammatoire est très localisé en regard de l'agression puis à mesure que la pathologie progresse (en l'absence de thérapeutique), la quantité de cellules immunitaires dont les neutrophiles augmente significativement dans la pulpe (l'augmentation est très marquée lorsque la lésion et distante de 1.5mm de la pulpe) (45–47). Cette phase inflammatoire sous la dépendance des cellules de l'immunité innée bien qu'efficace contre les facteurs pathogènes va causer des dommages tissulaires. En effet, la migration des cellules immunitaires dans la pulpe (via le relargage de MMP), la production de ROS notamment les anions superoxydes, le peroxyde d'hydrogène, de radicaux hydroxyles, et la libération d'enzymes par les cellules de l'immunité innée vont causer des dommages collatéraux des tissus pulpaires. Les enzymes d'origine bactérienne (protéases bactériennes) vont également participer à la destruction tissulaire localisée.

Lorsque l'agression persiste, le système immunitaire développe une stratégie cellulaire élaborée pour éliminer l'agent pathogène de manière spécifique : c'est l'immunité adaptative sous la dépendance des cellules lymphocytaires (Lymphocytes T et B).

2.1.5 ASPECT MACROMOLECULAIRE DE L'INFLAMMATION PULPAIRE

Les changements à l'échelle macroscopique comprennent essentiellement une vasodilatation et une augmentation de la perméabilité vasculaire, permettant le recrutement de cellules immunitaires circulantes sur le site de l'infection par phénomène de diapédèse (48). L'augmentation de la perméabilité vasculaire va également entrainer une fuite des protéines plasmatiques à l'origine d'une augmentation du volume du fluide interstitiel au niveau de la zone inflammatoire (Figure 1). Étant donné que la pulpe se situe dans un système non extensible (elle est enfermée au sein d'un tissu minéralisé), la moindre variation de volume va immédiatement créer une augmentation significative de la pression intra-tissulaire qui obéit à la loi $Ci = \Delta V/\Delta Pi$ (où Ci représente la compliance du tissu ; ΔV : la variation de volume et ΔPi la variation de pression tissulaire) (49). La pression intra tissulaire est normalement comprise entre 5 et 10 mm Hg mais peut augmenter jusqu'à 15 mm Hg en cas de processus inflammatoire (50,51).

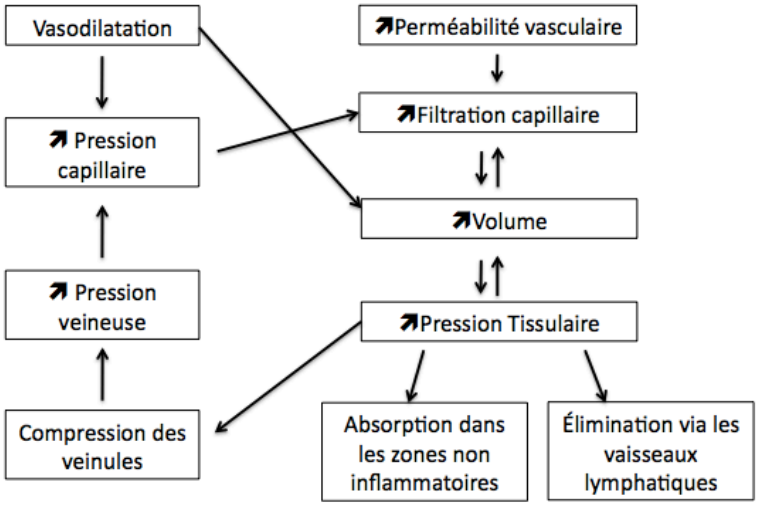

Figure 1 : Cascade d'événements macroscopiques (vasculaires) au cours du processus d'inflammation pulpaire d'après Heyeraas 2001 (52).

Cette augmentation de la pression pulpaire a eu pour conséquence l'émergence d'une hypothèse théorique : la théorie de l'«auto strangulation». Selon cette théorie, la pression intrapulpaire est si importante qu'elle a pour conséquence la compression des veinules et un étranglement de la circulation sanguine, entrainant donc la nécrose du tissu par anoxie. Cette théorie à l'origine de la mauvaise réputation du processus inflammatoire pulpaire doit être reconsidérée. Premièrement, l'augmentation de la pression pulpaire ainsi que toutes les autres modifications macroscopiques sont généralement très localisées à la zone sous-jacente à l'agression et ne s'étendent pas au reste de la pulpe (50,53). L'ensemble de la pulpe résiduelle est intact, et

certains auteurs caractérisent ce phénomène par le terme de « phénomène de compartimentalisation » (50,54). Deuxièmement, les vaisseaux lymphatiques assurent l'élimination de l'œdème via des changements structuraux (55). En cas d'agression plus sévère, capillaires, veinules et artérioles vont devenir perméables pour améliorer la réabsorption (56). Lorsque le système de drainage est dépassé, l'œdème persistant et la libération en parallèle de neuropeptides vont contribuer à la douleur et à la formation de micro abcès locaux qui initie le processus de nécrose graduelle (50,51,57). En l'absence de thérapeutique, le processus inflammatoire va ensuite progressivement s'étendre à l'ensemble de la pulpe camérale puis radiculaire (52).

2.1.6 LIENS ENTRE INFLAMMATION ET REPARATION PULPODENTINAIRE

Le complexe pulpodentinaire présente des capacités de réparation en réponse à diverses agressions (chimique, physique, bactérienne) : l'apposition de dentine néoformée (dentine tertiaire) a pour objectif de créer une barrière physique pour protéger la pulpe sous-jacente. Deux types de dentine tertiaire sont décrits en fonction des mécanismes biologiques impliqués. En cas d'agression modérée (la barrière odontoblastique est intacte), les odontoblastes en regard de l'agression sortent de leur stade de quiescence et vont être stimulés afin d'augmenter leur vitesse de sécrétion dentinaire ; il en résulte l'apposition d'une dentine réactionnelle (58). La nature de l'agression pathologique joue un rôle clé (bactéries, toxines bactériennes, restaurations…) (22). En effet, la libération (par déminéralisation) de molécules bioactives séquestrées dans la matrice extra cellulaire de la dentine au moment de sa formation, notamment TGF-β va activer les cellules odontoblastiques (59,60). Celles-ci augmentent leur vitesse de sécrétion de 0.4 µm/j à 4 µm/j. En cas d'agression plus sévère (rupture de la palissade odontoblastique et nécrose localisée des odontoblastes), de nouvelles cellules sont recrutées sur le site, se différencient en cellules néoodontoblastiques et synthétisent une dentine réparatrice ou pont dentinaire (61,62). L'origine des cellules n'est pas encore connue : plusieurs hypothèses ont été émises : il s'agirait de péricytes (63), des cellules de la couche de Höhl (64,65), cellules souches ou cellules progénitrices résidentes de la pulpe (66). Il semblerait néanmoins que les étapes biologiques au cours de cette dentinogénèse tertiaire soient les mêmes que lors du développement de la dent (67). Il est clairement admis qu'inflammation et réparation pulpodentinaire sont liées (68). Cependant, l'inflammation doit être minime et contrôlée pour être bénéfique et permettre la réparation. Dans le cas contraire, les mécanismes de cicatrisation ne pourront se mettre en place et l'évolution se fera vers la destruction tissulaire et la nécrose pulpaire. Cette relation étroite

entre inflammation et réparation pulpodentinaire est en partie liée au type de cytokines libérées (cytokines de réponse 1 ou 2) et au double rôle de certaines molécules: par exemple, plusieurs molécules présentent une multifonctionnalité et peuvent à la fois contribuer à la signalisation des processus de réparation et à l'issue du processus inflammatoire.

Les membres de la superfamille TGFβ sont bien caractérisés pour leurs rôles dans la signalisation du développement dentaire et au cours des événements de la dentinogénèse tertiaire (69–71) : séquestrés dans la matrice extra cellulaire (MEC) au moment de la formation dentine, TGFβ peut être libéré via le processus de déminéralisation provenant de la carie (72,73), des procédures (rinçage à l'EDTA) (74) ou provenant de l'apposition de matériaux (hydroxyde de calcium ou MTA®) (75,76). Une fois libéré par déminéralisation, il se lierait au niveau de récepteurs sur l'odontoblaste et induirait leur activation (72,77). Une fois activé, l'odontoblaste sort de sa phase de quiescence et augmente sa vitesse de sécrétion dentinaire. Le TGF β est également impliqué dans le processus inflammatoire de la pulpe car produit par certaines cellules immunitaires (les macrophages et certaines cellules lymphocytaires). Il a une action pro-inflammatoire au stade initial de l'inflammation et agit sur le recrutement de cellules immunitaires et a un rôle anti-inflammatoire au stade avancé : en effet, le TGF β favorise une réponse de type 2 avec une immunité humorale et une réparation tissulaire.

La synthèse du TNFα par les macrophages est souvent induite en réponse directe à la liaison du ligand avec le TLR en présence de bactéries (78). Mais, sous certaines conditions, le TNFα peut induire via la phosphorylation de protéine p38 par la voie de signalisation des MAPK la différenciation de cellules pulpaires en cellules présentant les caractéristiques d'odontoblaste, comme le montrent l'expression accrue de DSP et de DPP et la formation de tissu minéralisé (79). La durée d'exposition au TNFα et la concentration semble être des facteurs essentiels. Dans l'étude de Boyle et al., l'exposition des cellules souches pulpaires au TNFα sur une période courte (4 et 6 heures) induit une apoptose de ces cellules, alors qu'une exposition plus longue (7 et 14 jours) induit au contraire une stimulation de leur prolifération (80). D'après une autre étude publiée en 2015, le rôle du TNF-α serait également « concentration dépendant » puisqu'à faible concentration, le TNF-α promeut la minéralisation par les cellules souches de la pulpe dentaire tandis qu'à forte concentration, il inhibe la différenciation ostéogénique de ces cellules (81).

Enfin, les espèces réactives de l'oxygène, au-delà des dommages qu'elles peuvent causer sur le tissu pulpaire lors de l'inflammation, ont un effet sur la différenciation des cellules *in vitro*. Leur rôle semble également concentration dépendant. Par exemple, le NO (oxyde nitrique) est anti inflammatoire à haute concentration (82). Mei et co-auteurs rapportent qu'il pourrait également être impliqué dans la cicatrisation pulpaire (83).

2.2 L'évaluation de la sévérité de l'inflammation

Le potentiel de réparation pulpaire dépend entre autres de la sévérité du processus inflammatoire au sein de la pulpe lui-même lié notamment aux molécules libérées au sein du tissu pulpaire (68). Comme mentionné précédemment, la réparation pulpodentinaire n'est possible que si l'inflammation est modérée et contrôlée: dans ces cas, une thérapeutique de maintien de la vitalité pulpaire peut donc être a priori indiquée. L'évaluation de la sévérité du processus inflammatoire est donc nécessaire pour adapter la thérapeutique pulpaire.

2.2.1 LIMITES DE L'EVALUATION CLINIQUE

Actuellement, le diagnostic de la sévérité de l'inflammation pulpaire repose essentiellement sur le diagnostic clinique qui lui-même se base sur des symptômes de douleur et sur la réponse à des tests cliniques. Le diagnostic de pulpite aigüe réversible repose sur une douleur provoquée par un stimulus avec peu ou pas de rémanence de la douleur après réalisation des tests pulpaires. Dans ce cas, l'inflammation pulpaire est dite réversible ; le traitement de choix sera une technique de maintien de la vitalité pulpaire. La pulpite aigüe irréversible est caractérisée par une douleur spontanée et rémanente après stimulation par des tests pulpaires. Dans ce cas, le traitement de choix est la pulpectomie. Parce que la douleur est subjective le diagnostic clinique seul n'est pas fiable pour déterminer avec précision la sévérité de l'inflammation pulpaire et donc l'habilité de réponse du tissu pulpaire à l'infection. Plusieurs études histologiques ont mis en évidence l'absence de corrélation entre le statut pulpaire et les symptômes cliniques et la réponse aux tests cliniques (84–86). Une revue systématique de la littérature a conclu sur l'insuffisance de preuve qui permette de déterminer la fiabilité diagnostique des symptômes, signes cliniques et l'utilisation de tests cliniques et donc de connaître le statut pulpaire (87). D'autre part, ces études sont basées sur des analyses histologiques ; les coupes histologiques représentent des « photographies » à un instant t des processus biologiques pulpaires. Ces processus sont dynamiques : ainsi, par exemple, la présence d'un infiltrat inflammatoire témoigne seulement d'une réaction pulpaire face à une agression mais ne peut en aucun cas, laisser présager d'une évolution inéluctable vers une nécrose pulpaire.

Il existe un manque de connaissance sur l'étendue réelle de l'inflammation pulpaire qui a récemment conduit certains auteurs à s'intéresser à une nouvelle proposition de classification des états d'inflammation pulpaire (88). Wolters et coll. ont proposé de modifier les critères diagnostiques de la pulpite (ir)réversible, la terminologie et les modalités thérapeutiques associées. La pulpite est donc, dès lors, divisée en 4 stades :

- initiale et traitée par coiffage pulpaire indirect ;
- légère, impliquant un coiffage pulpaire direct ;
- modérée, imposant une pulpotomie partielle ou complète ;
- sévère, où, selon l'étendue du saignement canalaire, le traitement ira de la pulpotomie totale au traitement endodontique complet.

2.2.2 L'EVALUATION MOLECULAIRE : NOUVELLE PERSPECTIVE ?

Le diagnostic moléculaire est basé sur l'expression de biomarqueurs, qui peuvent être utilisés comme des indicateurs de la santé tissulaire ou comme des indicateurs du processus pathologique. Il pourrait être pertinent d'avoir recours au diagnostic moléculaire afin de diagnostiquer la sévérité du processus inflammatoire et son issue, elles-mêmes liées à la nature et à la concentration des molécules libérées au sein du tissu. La première étape est d'identifier des marqueurs clés puis de déterminer leur seuil d'expression ; ici, les seuils d'expression devront refléter la limite pour laquelle la pathologie du tissu pulpaire est jugée réversible et pour laquelle la réparation pulpodentinaire est possible. Afin d'identifier ces potentiels biomarqueurs, une revue systématique de la littérature a été publiée en 2017 sur l'expression de molécules inflammatoires en fonction du diagnostic clinique (89). Les résultats montrent que l'expression de IL-8, MMP-9, TNFα augmente significativement au sein du tissu pulpaire (à l'échelle protéique et à l'échelle génique) en cas de diagnostic de pulpite aigüe irréversible. IL-8, TNFα et MMP-9 possèdent un lien direct puisque les trois sont liés aux neutrophiles. IL-8 est sécrété entre autres par les odontoblastes, les macrophages et induit un gradient chémo-attractif qui permet le recrutement des neutrophiles sur le site de l'infection. MMP-9 est un membre de la famille des collagénases et est sécrété par les neutrophiles. Leur rôle consiste en la destruction de la substance fondamentale : ainsi, les MMP-9 sont souvent considérées dans la littérature comme des marqueurs de la destruction tissulaire des tissus conjonctifs (90,91). Enfin, TNFα est une molécule agoniste des neutrophiles. IL-8 et TNFα ont montré qu'ils pouvaient induire rapidement la libération de MMP-9 sous forme de précurseur (92). Ces résultats reflètent donc bien que l'inflammation pulpaire est un processus biologique sous la dépendance des neutrophiles. Ces cellules de l'immunité innée vont libérer des MMP (permettant le recrutement de davantage de cellules immunitaires) mais également des dérivées spécifiques de l'oxygène (le peroxyde d'hydrogène, radicaux hydroxyles) participant à la destruction non spécifique des bactéries et des tissus hôtes. Ainsi, plus les neutrophiles sont présents au sein de la pulpe, plus les dommages tissulaires seront importants. Des études semblent encore nécessaires pour

confirmer MMP-9, IL-8 et TNFα comme potentiels indicateurs du processus pathologique pulpaire. Une fois validés, il faudra déterminer les seuils d'expression au-delà desquels les dommages tissulaires sont considérés irréversibles et la réparation tissulaire impossible. Enfin, la troisième étape est de développer des outils cliniques utilisables qui permettront de détecter ces biomarqueurs de manière quantitative et qualitative au fauteuil.

2.3 La pulpotomie comme thérapeutique de l'inflammation pulpaire

2.3.1 PRINCIPE THERAPEUTIQUE DE L'INFLAMMATION PULPAIRE

Le choix de la thérapeutique dépend de la sévérité du processus inflammatoire et des dommages tissulaires pulpaires. Lorsque la réparation pulpaire est possible, la thérapeutique doit permettre d'exploiter ce potentiel pour obtenir la cicatrisation pulpaire.

Plusieurs cas peuvent être envisagés :
En présence d'un processus inflammatoire de faible intensité sans dommage tissulaire, l'objectif de la thérapeutique sera d'éliminer l'étiologie et de laisser l'inflammation guider la mise en place de la réparation pulpo-dentinaire. Dans le modèle de la lésion carieuse, le curetage de la lésion permettra de diminuer nettement la charge bactérienne. Associé à un scellement efficace des tubules dentinaires, les bactéries et surtout leurs toxines ne pourront plus diffuser en direction pulpaire. D'autre part, la présence de molécules bioactives (comme le TGF β) au sein de la dentine, séquestrées dans la matrice au moment de la formation de la dent peut être exploitée. Une fois libérées, ces substances, par le biais des tubules, migrent vers la pulpe et peuvent induire une multitude de réponses cellulaires, notamment l'activation des odontoblastes. Les odontoblastes vont quitter le mode quiescent et augmentent leur vitesse de sécrétion dentinaire : il y a apposition d'une dentine réactionnelle dont l'objectif premier est d'augmenter l'épaisseur de dentine résiduelle. L'intensité de la réponse reflète le degré et la durée de la stimulation. Les processus de signalisation moléculaire responsable de cette activation de la dentinogénèse n'ont pas été réellement identifiés (93). Il semblerait que le TGF β puisse induire la production de collagène et de phosphatase alcaline (94). De plus, le TNFα peut stimuler la différenciation de cellules pulpaires en cellules odontoblastiques, notamment via une phosphorylation de la protéine p38, dans la voie de signalisation des MAP kinase (95). Ces molécules peuvent être libérées en cas de déminéralisation via un processus carieux ou lors d'une procédure clinique

(mordançage de la surface dentinaire ou l'application d'un matériau comme l'hydroxyde de calcium ou le MTA®) (75,76).

Lorsque l'inflammation devient plus sévère, la formation de micro-abcès au sein de la pulpe participe au phénomène de nécrose graduelle de la pulpe. Ici, comme mentionné précédemment, le phénomène de compartimentalisation ne concerne d'abord qu'une zone limitée de la pulpe en regard de l'agression. Cette zone renferme l'essentiel du processus inflammatoire ; jugé trop sévère, l'inflammation ne permettra pas à la réparation pulpodentinaire de se mettre en place. Ainsi, il est nécessaire d'enlever cette zone inflammatoire afin de retrouver un tissu pulpaire sain dénoué de toute inflammation et qui pourra cicatriser. C'est l'amputation pulpaire ou pulpotomie. Le choix stratégique du matériau de coiffage devra permettre de sceller la plaie pulpaire afin d'éviter toute contamination bactérienne (qui pourrait court-circuiter la réparation pulpodentinaire) et fournir un environnement biologique adéquat à la cicatrisation pulpaire. Les mécanismes biologiques de la dentine tertiaire réparatrice pourront alors se mettre en place : recrutement de cellules progénitrices, leur différentiation en cellules néo-odontoblastiques et la sécrétion du pont dentinaire (96). L'amputation est dépendante de la profondeur des dommages tissulaires.

2.3.2 POSTULAT DE LA PULPOTOMIE TOTALE

Comme mentionné précédemment, l'évaluation clinique du statut pulpaire est peu fiable et étant donné que le diagnostic moléculaire n'est pas encore validé, toutes ces difficultés incitent le praticien à indiquer des traitements plus invasifs afin d'éviter tout échec pour leur patient : pour éviter des complications douloureuses et/ou infectieuses, le traitement de choix des pathologies inflammatoires pulpaires sévères est actuellement le traitement endodontique c'est à dire de retirer l'ensemble du tissu pulpaire et de le remplacer par un matériau inerte. Cependant, avec cette décision thérapeutique, la réparation pulpaire n'est exploitée à aucun moment et l'organe dentaire est privé de son immunocompétence. Face à ce constat et à une volonté d'exploiter la capacité de réparation pulpaire et donc à faire une dentisterie de moins en moins invasive, une nouvelle thérapeutique peut être proposée: la pulpotomie totale. Etant donné l'impossibilité de connaître le degré d'inflammation pulpaire, le postulat repose sur la nécessité de réaliser un geste invasif plus large afin d'éliminer le tissu pulpaire endommagé où se trouve l'essentiel de l'inflammation pulpaire et de laisser un tissu radiculaire sain et permettre ainsi à la pulpe de cicatriser. Elle pourrait constituer une alternative au traitement endodontique en cas de pathologie pulpaire inflammatoire.

2.4 Efficacité de la pulpotomie totale par rapport aux autres techniques de maintien de la vitalité pulpaire

La pulpotomie totale a été comparée dans la littérature avec d'autres techniques de préservation pulpaire (notamment le coiffage pulpaire direct). L'équipe d'Asgary en 2014 compare les résultats du coiffage pulpaire indirect (n=28), du coiffage pulpaire direct (n=28 dents), de la pulpotomie partielle (n=29 dents), et de la pulpotomie totale (n=9 dents) (97). Pour toutes les situations cliniques, un diagnostic de pulpite irréversible a été posé (douleur prolongée après une stimulation thermique). Pour chaque thérapeutique, les auteurs utilisent le même matériau de coiffage : un matériau enrichi en calcium (*Calcium Enriched mixture* ou CEM). La moyenne d'âge est de 31,7 ans. Le type de restaurations coronaires est variable : amalgame dans 46,8% des cas, résine composite dans 48,9% des cas, CVI dans 4,3% des cas. Les périodes de suivi sont comprises entre 11,4 et 13,4 mois. Les critères de succès sont la vitalité pulpaire et l'absence de symptomatologie. Les taux de succès sont de 100%, 96.4%, 100%, 100% respectivement. Malgré l'absence de critères d'évaluation bien défini et si le diagnostic de pulpite aigue irréversible semble flou (basé uniquement sur une rémanence de la douleur après stimulation thermique), les résultats montrent qu'un seul échec a été constaté avec le coiffage pulpaire direct (un cas nécessitant un traitement endodontique): le taux de succès global est donc de 98.9%. Une revue systématique de la littérature a comparé les résultats de la pulpotomie totale avec ceux du coiffage pulpaire direct et de la pulpotomie partielle en cas de lésion carieuse profonde avec exposition pulpaire sur des dents permanentes (98). Les critères d'inclusion de cette revue ont permis de regrouper les publications anglophones concernant les taux de succès de thérapeutique de préservation pulpaire (coiffage pulpaire direct, pulpotomie partielle et pulpotomie totale) sur dents permanentes (matures et immatures) avec lésion carieuse profonde (sans précision de diagnostic clinique), utilisant les matériaux de coiffage hydroxyde de calcium ou MTA®. La période de suivi devait être au minimum de 6 mois. Les critères d'évaluation devaient être précisés et être à la fois cliniques et radiographiques. Les auteurs ont inclus 23 articles dans l'analyse qualitative et quantitative. Les dents avec apex immature montrent un taux de succès pondéré plus élevé en comparaison avec les dents avec apex mature seulement pour le coiffage pulpaire direct (94.5% versus 69.2%), ce qui n'est pas le cas pour la pulpotomie partielle ou totale (94,6% versus 90,6% et 91,4% versus 85,9% respectivement). Indépendamment de la maturité des dents et concernant uniquement le matériau de coiffage, cette revue rapporte que les taux de succès pondérés seraient plus hauts dans le cas d'une pulpotomie partielle (91,3% avec l'hydroxyde de calcium et 92,85% avec le MTA®) ou totale (86,66% avec l'hydroxyde de

calcium et 100% avec le MTA®) que dans le cas d'un coiffage direct (60% avec l'hydroxyde de calcium et 78% avec le MTA®). Les pourcentages rapportés ne sont statistiquement pas significatifs. Les résultats de cette revue doivent être interprétés avec précaution : le nombre d'études incluses est faible. Les études ont des niveaux de preuve variables (toutes les études incluses ont des niveaux de preuve de l'ordre de 3 ou 4 à l'exception d'une seule qui a un niveau de preuve 1b). Enfin, l'absence de diagnostic clinique bien défini constitue également un biais à prendre en considération.

3 QUELLES PROCEDURES ET QUELS MATERIAUX METTRE EN ŒUVRE POUR LA PULPOTOMIE TOTALE DES DENTS PERMANENTES MATURES ?

3.1 Introduction

Les recommandations européennes restent imprécises concernant la procédure clinique du coiffage pulpaire radiculaire. Les recommandations sont des « propositions développées méthodiquement pour aider le clinicien à rechercher les soins les plus appropriés dans les circonstances cliniques données » (HAS 2016). Elles sont le produit d'une démarche rigoureuse reposant sur des résultats d'études, une analyse et une synthèse objective de la littérature scientifique, les avis d'experts et de professionnels. Les recommandations européennes ont été éditées en 2006. Elles sont un support à l'élaboration de procédures et de protocoles cliniques. Une procédure est, dans le cadre d'une démarche qualité, la manière spécifiée d'accomplir une activité. Elle décrit la manière d'accomplir l'action et doit comporter l'objet et le domaine d'application de l'activité, l'intervenant, la manière de faire, le matériel utilisé et la façon dont est maitrisée et enregistrée l'action. Le protocole est un guide d'application des procédures, présenté sous forme synthétique, élaboré selon une méthodologie précise. C'est un descriptif de techniques à appliquer et/ou consignes à observer.

Pourtant, malgré ces recommandations éditées par l'ESE en 2006, les étapes du protocole clinique, le choix du matériau de coiffage et/ou de la restauration coronaire (et son délai de réalisation) ne sont pas connus et ces problématiques peuvent être une véritable source de confusion pour le praticien. Ce questionnement est d'autant plus nécessaire dans la mesure où il est admis que le choix du matériau de restauration coronaire constitue un facteur pronostic en cas de coiffage pulpaire direct, comme en cas de traitement endodontique (99–101). Une méta-analyse récente incluant 6 études rapporte que la moyenne pondérée des taux de succès moyens de la pulpotomie totale atteint 90% pour des dents permanentes matures vitales cariées et présentant une exposition pulpaire (18). Les auteurs concluent que la pulpotomie totale peut être considérée comme une alternative à l'extraction, ou au traitement endodontique sous certaines conditions. La diffusion des procédures de pulpotomie totale pourrait intéresser de nombreux praticiens généralistes qui ont à faire face à des cas de traitements endodontiques difficiles, sur des dents vitales, ce qui pourrait participer à diminuer les échecs consécutifs à des traitements endodontiques difficiles.

Dans la plupart des études cliniques et expérimentales, les analyses statistiques considèrent le matériau de coiffage pulpaire comme variable explicative du succès ou de l'échec de la pulpotomie (102,103). Cependant, la méta-analyse d'Alqaderi montre que les moyennes pondérées des taux de succès ne varient pas significativement selon les matériaux de coiffage (18). De plus plusieurs études histologiques menées sur le rat (10,104), le singe (105,106) et chez l'homme (8) avaient déjà suggéré que la sédation de la pulpe et une technique opératoire aseptique avaient plus d'impact sur le succès de la pulpotomie que le type de matériau de coiffage utilisé. Quatre autres paramètres contrôlent le risque infectieux : 1°) l'état pulpaire, 2°) le contrôle rigoureux de l'asepsie pendant toute la procédure, 3°) le coiffage immédiat et étanche des sections pulpaires avec un matériau hydrophile et stable dimensionnellement et 4°) une restauration coronaire étanche à court et à long terme. Tous ces paramètres doivent être maitrisés lorsqu'une pulpotomie totale est indiquée, mais les moyens pour parvenir à ce contrôle peuvent être très différents. Au cours des dernières années, de nombreuses études cliniques ou rapports de cas ont été publiés, et la synthèse des procédures et matériaux cités dans ces études pourrait guider les cliniciens qui souhaitent indiquer et pratiquer des pulpotomies totales sur dents permanentes.

L'objectif de cette étude est de réaliser une revue de l'ensemble des procédures de la pulpotomie totale sur dents permanentes matures rapportées dans la littérature.

3.2 Matériel et Méthodes

Une revue systématique utilisant les termes MeSH [PULPOTOMY], [PERMANENT] AND [TEETH] AND [[MATERIALS] OR [CORONAL RESTORATIONS]] a été réalisée sur les bases de données de Pubmed et de Medline, conformément à la méthodologie PRISMA (107,108). La littérature grise n'a pas été prise en compte comme base de données de recherche. Lors de la phase de recherche, les critères d'exclusion concernaient les articles non anglais; les études *in vitro*; les études sur l'animal, les revues ou opinions d'experts; les études concernant les dents déciduales ou dents permanentes immatures et les dents présentant une anomalie; les études rapportant le résultat du coiffage pulpaire direct, du coiffage pulpaire indirect ou de la pulpotomie partielle; les études utilisant le formocrésol au cours de la thérapeutique. Enfin, les rétractions d'articles n'ont également pas été prises en considération. Après retrait de 37 doublons, 56 articles ont d'abord été sélectionnés. Une recherche ascendante a permis d'ajouter 22 publications supplémentaires. Ainsi parmi 78 articles éligibles, 58 ont pu être inclus. Les données extraites ont été regroupées dans un tableau d'extraction des données sur Microsoft

Excel®. Ce tableau inclue les variables suivantes: type d'étude, les raisons de l'avulsion de la dent pour les études histologiques, le diagnostic clinique, le type de dents, le nombre d'échantillon (n), la méthode de désinfection utilisée, la technique de section de la pulpe coronaire, la technique d'hémostase (durée de la compression, type de solution utilisée), le matériau de coiffage, le type de restauration coronaire, la durée du suivi et le taux de succès. Pour certaines études, les variables non décrites (ND) ou non disponibles (NA) ont également été mentionnées dans le tableau. Le niveau de preuve atteint par chaque article a été évalué selon l'approche GRADE (109).

3.3 Résultats

Globalement, aucune des 58 études incluses recherche un lien entre le succès de la pulpotomie et la procédure appliquée. Dans la plupart des cas, l'état pulpaire ou le matériau de coiffage sont les variables prises en compte pour expliquer le succès du traitement par pulpotomie. Les études histologiques visent à décrire la présence et/ou la qualité d'un pont dentinaire apposé sous le matériau de coiffage, alors que les études cliniques et les rapports de cas évaluent, selon des critères cliniques et /ou radiologiques, si les dents traitées avec certains matériaux persistent sur l'arcade de manière asymptomatique et fonctionnelle.

3.3.1 RESULTATS DES ETUDES HISTOLOGIQUES

Il existe une grande variation concernant les indications testées au sein des études. L'isolation à l'aide d'un champ opératoire est systématique à l'exception d'une étude (110).

En fonction des objectifs de l'étude, les délais compris entre la pulpotomie totale et les avulsions varient. Lorsque l'objectif est l'étude des mécanismes biologiques en réponse à l'amputation et au coiffage de la plaie pulpaire par un matériau, le délai est court et est compris entre 10 minutes et 1 mois (7,11,14,15). Ces études concernent essentiellement les pulpotomies totales avec HC. Les études rapportent que l'amputation pulpaire suivie du coiffage de la plaie avec du HC induit immédiatement une nécrose superficielle pulpaire (11). La néo formation de collagène est observée à 4 jours puis une matrice à 7 jours et la formation d'une barrière minéralisée est objectivée à 28 jours.

Lorsque l'objectif de l'étude est l'efficacité de la thérapeutique, les délais d'extraction sont plus importants (1 à 10 mois). Les critères utilisés sont essentiellement des critères histologiques (sévérité de l'inflammation pulpaire ; organisation du tissu pulpaire ; formation d'une barrière minéralisée). Les ciments à base de silicate tricalcique (MTA® et CEM) présentent des

propriétés anti inflammatoires et induisent de manière prédictible la formation d'une barrière minéralisée étanche et régulière. Le HC induit une barrière minéralisée qui peut être complète ou non et de morphologie régulière ou non, en fonction des études.

3.3.2 RESULTATS DES ETUDES CLINIQUES ET DES RAPPORTS DE CAS

L'utilisation du champ opératoire est systématique dans la plupart des études. Seulement trois publications n'utilisent aucune isolation ou ne le mentionnent pas (111–113).
La pulpotomie totale est indiquée pour différents diagnostics et situations cliniques comme la pulpite réversible (103,114–119), la pulpite irréversible (97,118–134) et la pulpite chronique (pulpite hyperplasique ou ostéite condensante) (112,113,135–138). Trois études ne rapportent pas le diagnostic justifiant la pulpotomie totale (139–142). Un tableau sémiologique associant une réponse positive à la stimulation au froid, une sensibilité à la palpation apicale et la présence d'une radioclarté périapicale est rapportée dans l'étude d'un cas (139), et un autre cas mentionne l'absence de symptôme, l'absence d'image radiologique d'une lésion d'origine endodontique et un saignement normal (140). Enfin, l'absence de symptôme et de signe clinique associé à un saignement pulpaire à l'ouverture camérale sont les critères utilisés lors d'une étude clinique (141).

La procédure de désinfection et d'hémostase varie en fonction des études. L'hémostase peut être obtenue par compression ou par irrigation. La durée de compression est extrêmement variable, les valeurs citées étant 30 secondes (143), 1-2 min (116), 2 min au moins (118,127,144–146), 5 min (103,114,119,120,124,147), 6 minutes (144,145) et jusqu'à 10 minutes (148,149)
Le coiffage de la plaie pulpaire est effectué avec de l'HC, du HC recouvert de ZOE, du CEM, du MTA® ou de la Biodentine™. Trois études (122,123,132) utilisent également du *Platelet rich fibrin* (PRF) (matrice biologique obtenu après centrifugation du sang du patient) en association avec un matériau de coiffage de la Biodentine™ (123) ou du MTA® (122,132).
Les critères d'évaluation sont cliniques et/ou radiographiques, le succès étant considéré comme l'absence de symptômes et de signes cliniques et l'absence de signes radiologiques indiquant une nécrose pulpaire. Les taux de succès varient de 37% à 100% pour HC et pour HC recouvert de ZOE, de 44% à 100% for MTA®, de 78% à 100% pour CEM, de 98% à 100% pour la Biodentine™ et de 42% à 100% pour le ZOE. L'utilisation du PRF (en association avec Biodentine™ ou du MTA®) conduit à un taux de succès de 100%. Les études au long cours montrent une diminution du taux de succès avec le temps (103,131), de 89% à 1 an à 63% à 10 ans (103). Ces résultats montrent l'importance de l'étanchéité de la restauration coronaire : les

restaurations par résine composite ont un risque plus élevé d'échecs en comparaison avec les autres restaurations coronaires (couronne ou amalgame) (18,103).

3.4 Discussion

Cette revue est la première à considérer l'ensemble de la procédure mise en œuvre comme le facteur principal pouvant influencer le résultat d'une pulpotomie totale. Elle ne permet cependant pas de proposer une procédure unique et standardisée, du fait de la grande variabilité des protocoles rapportés dans les études incluses. Cependant elle fournit une base de réflexion sur l'intérêt de ne pas considérer simplement le matériau de coiffage pulpaire ou l'état initial de la pulpe pour expliquer un succès, mais au contraire de bien prendre en compte tous les paramètres qui peuvent varier pendant la procédure et peuvent en retour affecter le succès de la pulpotomie totale.

3.4.1 ÉTUDES CLINIQUES VERSUS ETUDES HISTOLOGIQUES

Étant donné l'approche méthodologique différente de ces deux types d'études, les critères d'évaluation seront donc également différents. Les études histologiques évaluent les résultats de mécanismes biologiques survenant après la procédure de pulpotomie totale alors que les études cliniques évaluent des résultats cliniques. Les critères histologiques et cliniques ne vont pas forcément de pair: un succès histologique peut être associé à un échec clinique et un échec histologique peut être associé à un succès clinique.

Les résultats des études histologiques et cliniques convergent pour admettre que les ciments à base de silicate de calcium sont des matériaux de choix en cas de pulpotomie totale : les études histologiques rapportent un effet anti inflammatoire et l'induction prédictible d'une dentine tertiaire de qualité. De plus, le MTA® présente des propriétés d'étanchéité excellente et une bonne stabilité dimensionnelle (150,151). Ces propriétés associées à l'induction d'une barrière minéralisée néoformée étanche et de qualité, offrent une protection adéquate de la pulpe sous-jacente contre toute contamination bactérienne expliquant le taux de succès clinique élevé. Dans la méta analyse réalisée par Alqaderi et coll. (18), le taux de succès pondéré à un an et deux ans des pulpotomies totales avec MTA® ou matériaux de coiffage assimilés étaient supérieurs aux taux de succès des pulpotomies totales avec HC.

Des résultats contradictoires sont rapportés pour l'HC et le ZOE. L'HC peut induire une barrière minéralisée mais celle-ci peut être incomplète (et par conséquent non étanche) et de mauvaise qualité (présence de défauts dits tunnel) ; alors que le ZOE a montré qu'il n'était pas bio

inducteur d'une dentine tertiaire. Cependant, les taux de succès des études cliniques montrent des résultats acceptables (entre 37% et 100% pour l'hydroxyde de calcium et 42% et 97% pour le ZOE). Ainsi, l'utilisation d'une restauration coronaire conjointe immédiate et étanche est nécessaire et explique en partie ces résultats cliniques acceptables (103,141). La pulpotomie totale est souvent considérée comme une technique de régénération pulpaire. Cependant, ce processus est difficilement évaluable cliniquement : il ne devrait s'appliquer qu'aux études histologiques. Une extrapolation de ce terme peut être faite pour les études cliniques mais ceci devrait sous-entendre qu'elles se situent dans les mêmes conditions que pour les études *ex vivo* en terme de diagnostic clinique et de procédure clinique. Or, les études histologiques sont souvent réalisées sur pulpe saine chez des individus jeunes donc à haut potentiel de réparation pulpaire (puisque les dents sont avulsées pour des raisons orthodontiques) donc difficilement corrélables avec les situations cliniques quotidiennes (11–15,110,135,148,152–156)

3.4.2 IMPORTANCE DE LA PROCEDURE

La procédure doit remplir plusieurs objectifs clés : le contrôle de l'asepsie, le contrôle de l'inflammation, la cicatrisation pulpaire et l'étanchéité. Chaque étape clinique doit pouvoir remplir ces objectifs. Le Tableau 2 produit la synthèse des procédures rapportées par cette revue.

D'après les résultats de cette revue de la littérature, il n'existe aucune preuve scientifique qui permette de privilégier une procédure plutôt qu'une autre. Les procédures possibles recommandées sont décrites dans le Tableau 2. La pulpotomie totale peut être réalisée en cas de diagnostics cliniques de pulpite réversible, pulpite aigüe irréversible et pulpite chronique où une réparation pulpo-dentinaire peut être obtenue. Cependant, il est nécessaire de limiter la contamination bactérienne tout au long de la procédure ce qui implique une désinfection pré-opératoire, le recours systématique au champ opératoire et à l'irrigation antiseptique per opératoire. La méthode d'obtention de l'hémostase, le matériau de coiffage, et le type de restauration coronaire sont laissés au choix du praticien en fonction de la situation clinique.

Tableau 2 : Synthèse des procédures rapportées dans la revue de littérature. (ZOE : Ciment oxyde de zinc eugénol ; CVI : Ciment au verre ionomère ; CH : Hydroxyde de calcium ; IRM® : Intermediate Restorative Material ; MTA® : Mineral Trioxide Aggregate ; CEM : Matériau enrichi en Calcium)

Objectifs	Étapes cliniques	Proposition de recommandations
Diagnostic		Pulpe saine Pulpite aigue réversible Pulpite aigue irréversible
Contrôle de l'asepsie	Isolation	Utilisation systématique du champ opératoire
	Désinfection pré opératoire	Détartrage et polissage Irrigation avec une Solution de désinfection (Bétadine, Hypochlorite de sodium, Chlorhexidine 2%)
	Désinfection per opératoire	Solution d'irrigation: (Hypochlorite de sodium, Chlorhexidine 2%)
Contrôle de l'inflammation	Section de la pulpe radiculaire	Instruments rotatifs sous irrigation abondante : fraises boule ou instruments d'ouverture canalaire Forets de Gates sur les 2-3mm d'ouverture canalaire
	Hémostase	Irrigation (solution saline ou hypochlorite de sodium) Compression avec une boulette de coton stérile Section basse de la pulpe avec un foret de Gates en cas de saignement persistant
Cicatrisation pulpaire	Coiffage pulpaire radiculaire	***1er choix :*** Ciment à base de silicate de calcium (MTA, Biodentine™, CEM) ***Alternatives en cas de saignement persistant, de durée opératoire limitée, ou* pour des raisons économiques *et en cas de limites supra gingivales*** o CH recouvert par ZOE ou IRM o ZOE ou IRM.
Étanchéité	Restauration coronaire	***Sur les ciments silicates de calcium :*** Dépend du temps de prise du matériau • CVI ou composite en cas de restauration définitive différée • Tous types de restauration coronaire ne nécessitant pas d'ancrage radiculaire. ***Sur les autres matériaux de coiffage:*** • Jamais de restauration temporaire • Base CVI recouvrant l'eugénolate si la restauration est faite en résine composite • Tous types de restaurations définitives directes et indirectes ne nécessitant pas d'ancrage radiculaire.

Saignement et Hémostase

L'obtention de l'hémostase est considérée comme un élément clé dans le succès de la thérapeutique. La problématique du saignement durant la pulpotomie totale peut être double : un saignement non contrôlé va empêcher le contact intime le matériau de coiffage avec les parois dentinaires résiduelles créant ainsi une voie possible de recontamination bactérienne. Pour cette raison, l'hémostase doit être obtenue le plus rapidement possible après amputation de la pulpe

camérale. Les méthodes d'obtention de l'hémostase diffèrent largement entre les études incluses au sein de la revue. Cependant, il est indispensable de noter que le recours à un agent hémostatique de type sulfate ferrique ou eau oxygénée est déconseillé car il masquerait le véritable statut inflammatoire de la pulpe radiculaire résiduelle.

Concernant le temps nécessaire à l'obtention de l'hémostase, il n'existe actuellement aucune preuve scientifique concernant la durée nécessaire pour obtenir l'hémostase et au-delà de laquelle la pulpectomie radiculaire pourrait être indiquée (118). Cependant, Linsunamont et al. (134) rapportent que le temps nécessaire à obtenir l'hémostase n'est pas significatif sur le résultat de la pulpomotie totale, ce qui confirme les résultats d'autres études (118,144,145).

L'inflammation pulpaire a une progression corono-radiculaire (54). Malheureusement, il est impossible de déterminer le niveau exact de l'inflammation pulpaire et seul le saignement et l'obtention de l'hémostase peuvent guider le praticien. Ainsi, plus l'amputation est réalisée apicalement, plus la probabilité de retrouver un tissu sain pulpaire augmente (57). Ainsi, dans le cas d'une pulpotomie totale, lorsque l'hémostase ne peut être obtenue après la section de la pulpe camérale, le tissu pulpaire résiduel est jugé encore trop inflammatoire et une amputation plus apicale est donc nécessaire (8). Dans cette situation clinique, certains auteurs recommandent l'utilisation de fraises ou de forets de Gates pour compléter l'amputation sur quelques millimètres dans le canal (131,141). Si l'hémostase ne peut toujours pas être obtenue, la pulpectomie doit être indiquée. En effet, l'amputation pulpaire ne peut se poursuivre à l'intérieur du canal au-delà des 2-3 mm cervicaux, sans respect des normes de préparation canalaire. En conséquence, selon l'étendue de l'inflammation pulpaire au sein de la pulpe radiculaire, le matériau de coiffage peut être au contact direct soit de la pulpe radiculaire soit du caillot sanguin. Ces deux situations sont compatibles avec le succès du traitement puisque le parenchyme pulpaire et le caillot sanguin contiennent tout deux les éléments moléculaires nécessaires à la différenciation cellulaire et à la réparation pulpo-dentinaire (89).

Coiffage pulpaire

Les matériaux de coiffage à base de silicate de calcium montrent de bons résultats à la fois histologiques (induction prédictible d'un pont dentinaire de bonne qualité) et cliniques (survie de la dent fonctionnelle et asymptomatique).

De bons résultats cliniques intéressants peuvent également être obtenus en cas d'utilisation de l'HC (associé ou non à du ZOE ou de l'IRM®), malgré des résultats histologiques insuffisants (induction non prédictible d'un pont dentinaire de mauvaise qualité).

Le temps de prise du matériau de coiffage est essentiel à prendre en compte avant réalisation de la pulpotomie totale. Etant donné un temps de prise long du MTA® (ProRoot MTA, DentsplySirona), la restauration coronaire définitive est retardée, augmentant le risque de contamination bactérienne immédiate. Cependant, de nouvelles formes commerciales de MTA® sont actuellement disponibles (MTA Angelus®, Angelus ou MM-MTA®, MicroMega) et le recours au CEM ou à la Biodentine® (Septodont, St Maur des Fossés) avec des temps de prise plus courts peuvent être utilisés. Les silicates de calcium sont des matériaux coûteux, ce qui peut limiter leur utilisation notamment dans les pays en voie de développement. Dans ces conditions, le recours à l'HC associé à de l'IRM® ou du ZOE avec un restauration coronaire définitive immédiate peut être une alternative intéressante.

Restauration coronaire

Les résultats des études cliniques incluses dans cette revue montrent que l'étanchéité de la restauration coronaire est un facteur de succès de la thérapeutique (157). Les restaurations par amalgame ou par prothèse fixée sont associées à un moindre taux d'échec que les restauration par résine composite (18,103). Les amalgames dentaires présentent une excellente longévité notamment en raison des produits de corrosion bactériostatiques (158). Cependant, pour des raisons environnementales, plusieurs pays ont décidé de limiter le recours à l'amalgame dentaire depuis octobre 2013 (159), ce qui explique que ceux-ci ne sont pas recommandés dans le Tableau 2. Les restaurations coronaires de type indirect (couronne, onlays) et les restaurations directes par résine composite doivent être privilégiées après une pulpotomie totale. Le recours à l'association d'un matériau de coiffage à base de silicate de calcium et une restauration indirecte par technique CFAO (Conception et fabrication assistée par ordinateur) pourraient être une solution clinique de choix limitant le délai de réalisation de la restauration coronaire définitive. En effet, selon Linsunamont et al. (134), il existe une association entre le délai de pose de la restauration coronaire définitive et l'échec de la thérapeutique. Ainsi, la restauration coronaire définitive doit être réalisée le plus rapidement possible.

CONCLUSION

La pulpotomie totale est une procédure thérapeutique des états inflammatoires pulpaires des dents permanentes matures. La procédure thérapeutique doit inclure toutes les actions pré-, per- et post-opératoires susceptibles d'éviter la contamination bactérienne avant pendant et après le traitement. De nouvelles études sont cependant nécessaires avant de réaliser une méta-analyse

qui puisse préciser, en fonction des situations cliniques le matériau de coiffage pulpaire et le type de restauration coronaire qui sont adaptés à chaque cas en prenant en compte non seulement l'état de la dent considérée mais aussi les conditions d'intervention et la situation médico-économique du patient.

4 QUELS CRITÈRES PEUT-ON UTILISER POUR EVALUER LE RÉSULTAT DE LA PULPOTOMIE TOTALE ?

L'évolution de l'Odontologie a impliqué un effort considérable afin d'étudier, d'améliorer et de standardiser les méthodes liées à l'évaluation. Le principal point méthodologique-clé relatif à l'évaluation de toute thérapeutique et permettant la comparaison des résultats entre les études doit être abordé.

Ce chapitre vise d'une part à rapporter comment, dans la littérature, le résultat de la pulpotomie totale est évalué, et, d'autre part à proposer des critères d'évaluation qui pourront être utilisés pour des études cliniques futures.

4.1 Introduction

Durant ces dernières années, la littérature a été le témoin d'une augmentation de publications où les auteurs proposent la pulpotomie totale comme une alternative au traitement endodontique dans le cas de pathologies pulpaires inflammatoires. Afin de valider une approche thérapeutique, il convient de valider sa faisabilité, de définir ses indications, de définir les critères de jugement permettant l'évaluation de son résultat et de déterminer ses complications.

Le critère d'évaluation ou critère de jugement est essentiel en recherche clinique. Il correspond directement à l'hypothèse de la recherche et donc à l'objectif principal de l'étude. Il doit être pertinent (par rapport à la thérapeutique et à la question posée par l'étude), clair, de mesure aisée et validé (ou reconnu par la communauté scientifique). Enfin, il doit présenter des qualités métrologues suivantes : fiabilité, reproductibilité, sensibilité, spécificité et éthique.

L'objectif de ce travail a été de discuter la pertinence des critères de jugement permettant d'évaluer le résultat de la pulpotomie totale.

4.2 Matériel et Méthode

Une revue exhaustive des publications est nécessaire afin de discuter de la pertinence des critères utilisés dans les diverses publications. Ainsi, le recours à une revue systématique de la littérature à l'aide de la méthodologie PRISMA est nécessaire. Une revue systématique de la littérature a été menée dans les bases de données PUBMED et COCHRANE utilisant les termes [PULPOTOMY] AND [PERMANENT] AND [TEETH] le 16 novembre 2015. Cette recherche bibliographique a été effectuée par deux personnes (MZ et MH) de manière indépendante. Les

critères d'exclusion retenus étaient : les études *in vivo* et *in vitro*, les revues, les études concernant les dents lactéales, les dents permanentes immatures, les dents traumatisées et les anomalies dentaires, les études concernant le coiffage pulpaire direct, la pulpotomie partielle.

4.3 Résultats

Cette recherche a permis d'inclure 31 articles dans l'analyse qualitative : 15 rapports de cas ou séries de cas (114,115,120–123,136,140,148,155,160–163), 3 essais cliniques et 4 essais cliniques randomisés (112,113,125,129,131,147,162).

Le design des études est également variable : certaines études ont pour objectif de tester l'effet du matériau de coiffage ou de comparer plusieurs matériaux entre eux, d'autres sont des études de suivi qui ont pour objectif d'évaluer les résultats de la pulpotomie totale en tant que thérapeutique à visée définitive. Les critères de jugement et le moment de leur mesure correspondent aux objectifs thérapeutiques : étant donné cette différence d'objectif, l'analyse des différentes études montre une nette disparité en terme de critères d'évaluation. Ainsi, compte tenu de ces variations, aucune méta-analyse ne peut être réalisée pour le moment.

Généralement, les critères d'évaluation du succès sont la préservation de la vitalité pulpaire ou la conservation sur l'arcade des dents fonctionnelles et asymptomatiques. Les méthodes et les critères utilisés dans ces buts varient considérablement selon les études. La terminologie utilisée pour évaluer le résultat est souvent binaire, se rapportant aux termes « succès » ou « échec », sans aucune alternative.

De plus, dans la plupart des cas, les auteurs décrivent des signes et symptômes qui apparaissent après une pulpotomie, mais ceux-ci ne sont pas catégorisés selon les critères de bonne pratique en recherche clinique. Enfin, la plupart des auteurs s'accordent pour estimer qu'un délai d'observation postopératoire est nécessaire avant de pouvoir évaluer le résultat de la pulpotomie totale. Selon les études, la durée du suivi postopératoire varie de 3 à 29 mois, mais il n'y a pas de consensus sur l'estimation de la durée après laquelle on peut considérer que le traitement est un succès.

4.4 Discussion

Pour valider une approche thérapeutique, il paraît nécessaire que les critères de jugement soient pertinents et harmonisés : ainsi ils doivent correspondre à un objectif thérapeutique pertinent pour le patient. Par conséquent, ces critères sont des critères d'efficacité de la thérapeutique.

Mais dans un premier temps, il convient de réfléchir aux évolutions potentielles de la pulpe radiculaire après une thérapeutique de pulpotomie totale.

4.4.1 ÉVOLUTIONS POTENTIELLES DU TISSU RADICULAIRE APRES PULPOTOMIE TOTALE

L'objectif idéal de la pulpotomie totale est, comme toute autre thérapeutique de préservation pulpaire, de permettre une guérison de la plaie pulpaire afin de maintenir la pulpe vivante et ses capacités de vascularisation, de nutrition et d'immunité de l'organe dentaire. Deux types de complications peuvent survenir suite à une pulpotomie totale :

- La complication d'origine inflammatoire : Elle peut être la conséquence d'une erreur de diagnostic pulpaire ou d'une erreur concernant le choix du matériau de coiffage. Elle peut être aigüe et donner lieu à des douleurs. Pour Castagnola, le signe le plus spécifique de l'échec est la douleur qui survient généralement dans un délai de 8 à 14 jours après thérapeutique (9). Elle peut être asymptomatique ou de symptômes frustres en cas d'inflammation chronique. Dans ce cas, elle peut donner lieu à une lacune de résorption interne ; cette complication a été souvent retrouvée après thérapeutique sur dents déciduales (164). La lacune de résorption est détectable dans l'année qui suit la thérapeutique (165). Une forte corrélation a été retrouvée en cas de pulpotomie totale avec de l'HC sur dents temporaires (166). L'inflammation chronique peut également donner lieu à un processus d'oblitération canalaire (pulpite dégénérative) (167) ou d'une ostérosclérose périradiculaire (ostéïte condensante). Ces complications ont été objectivées dans plusieurs études (118,122,126). Etant donné les symptômes frustes, leur mise en évidence est essentiellement radiographique.
- La complication d'origine infectieuse (Figure 2) : elle est la conséquence d'une nécrose septique liée à une contamination bactérienne ; les voies de contamination peuvent être coronaires (insuffisance ou perte de l'étanchéité du matériau de restauration coronaire, lésions carieuses secondaires, fracture ou fêlure) ou être parodontale (via un canal latéral en regard d'une lésion parodontale). Dans ces cas, les complications peuvent présenter un tableau clinique variable qui est identique aux complications infectieuses du traitement endodontique (parodontite apicale aigüe, parodontite apicale chronique, abcès apical aigu, abcès apical chronique). La perte d'étanchéité de la restauration coronaire est un facteur pronostique important dans toutes les thérapeutiques de maintien de la vitalité pulpaire. Dans la série de cas de Çaliskan et al. 1995, une perte de la restauration s'est traduite par une mauvaise qualité du pont dentinaire (168). Ainsi, la présence de bactéries

peut entrainer une nécrose pulpaire directe (pas de processus de dentine réparatrice), voire indirecte (mauvaise qualité de pont dentinaire donc contamination plus rapide).

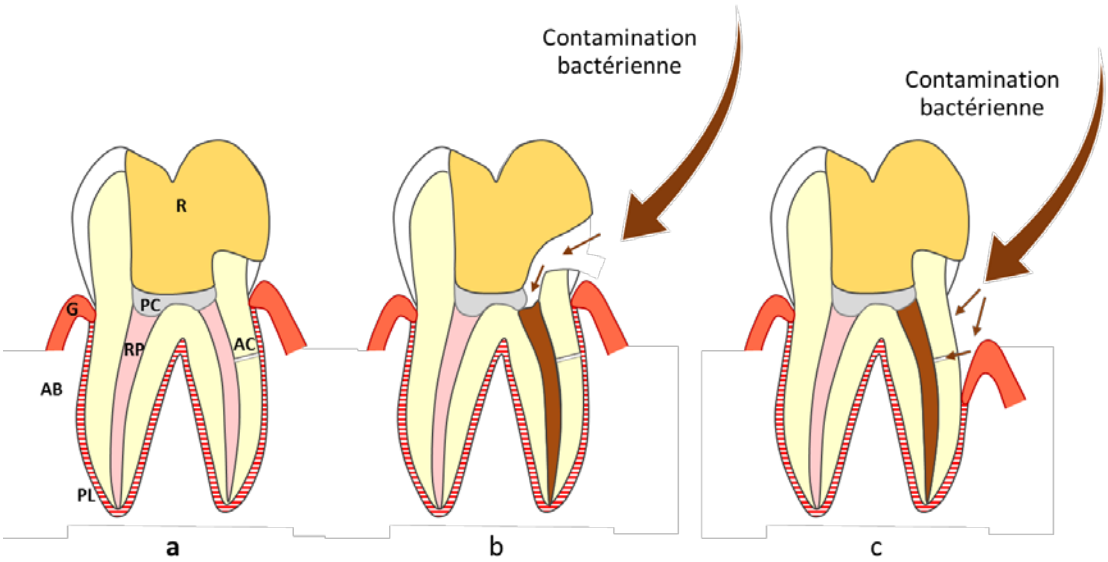

Figure 2 : Représentation schématique des voies de contamination possibles après une pulpotomie totale (R ; restauration coronaire ; PC : matériau de coiffage pulpaire ; RP : pulpe radiculaire ; AC : canal accessoire ; G : gencive ; PL : ligament parodontal ; AB : os alvéolaire). a : dent saine ; b : contamination par la voie coronaire ; c : contamination par la voie parodontale.

4.4.2 QUELS SERAIENT LES CRITERES D'EVALUATION POUR LA PULPOTOMIE TOTALE ?

L'analyse de la littérature nous a montré une grande disparité concernant les critères utilisés par les auteurs. Les critères peuvent être cliniques, histologiques et/ou radiographiques. Le succès d'une pulpotomie totale peut être défini par la mise en évidence du maintien de la vitalité pulpaire et/ou l'absence de pathologie pulpaire et/ou de complication infectieuse. La « vitalité pulpaire » peut être déduite via l'utilisation de tests de sensibilité pulpaire (test thermique, électrique) qui évaluent la fonction nerveuse. Cependant, l'épaisseur des matériaux (matériaux de coiffage et de restauration coronaire) diminue la fiabilité du test (116). De même, il pourrait être pertinent de réaliser le test au niveau de la zone cervicale mais la proximité avec les tissus gingivaux et parodontaux pourrait être une source d'erreur (à l'origine de faux positifs). Pour beaucoup d'auteurs, la formation d'un pont dentinaire est un bon indicateur de vitalité pulpaire (111,169,170). Dans la littérature, la qualité du pont dentinaire (ou dentine réparatrice) peut varier : d'une fibrodentine atubulaire à une dentine régulière tubulaire (orthodentine) ou avec des inclusions cellulaires appelée également ostéodentine (171). L'évaluation peut être clinique (au cours d'une réintervention par simple visualisation ou à l'aide d'une sonde) après dépose du matériau de restauration temporaire avant réalisation de la restauration définitive (à 6-9 mois

après pulpotomie totale). Cependant, une réintervention implique un risque de contamination bactérienne et donc un échec de la thérapeutique. Le pont dentinaire peut également être détecté radiographiquement. Cependant, ce critère est peu fiable car la superposition des différents matériaux de restauration coronaire, des différentes racines (en cas de dent pluriradiculée), le faible degré de minéralisation peut rendre difficile voire impossible sa lecture radiographique (103). Enfin, la mise en évidence d'un pont dentinaire qu'elle soit clinique ou radiographique indique un mécanisme de réparation pulpaire mais celui-ci peut être actuel ou passé. La dentine tertiaire n'est pas imperméable et n'empêche en aucun cas une contamination bactérienne et donc une nécrose pulpaire. Ici, la mise en évidence d'absence de complication impose l'utilisation de tests cliniques qui indiqueraient éventuellement une nécrose pulpaire avec complications parodontales infectieuses : douleur, tuméfaction, ostium fistulaire, perte d'attache ponctuelle. Mais, étant donné qu'une infection d'origine endodontique peut se développer à bas bruit sans signe clinique, il est nécessaire d'avoir recours à la radiographie afin de mettre en évidence le signe le plus sensible et spécifique de la pathologie endodontique : la lésion d'origine endodontique (172).

4.4.3 PROPOSITION DE CRITERES D'EVALUATION DU RESULTAT DE LA PULPOTOMIE

Étant donné le manque de fiabilité des critères attestant de la vitalité pulpaire, il semble plus pertinent d'évaluer la pulpotomie totale avec des critères équivalents à ceux du traitement endodontique. L'utilisation de critères identiques pourrait être judicieuse afin de comparer les deux thérapeutiques. Une adaptation de la terminologie proposée par Wu et coll. pour le traitement endodontique (173) peut être proposée (Tableau 3). Une période d'évaluation postopératoire suffisante est primordiale. Ces critères doivent être évalués à 6 mois après pulpotomie totale comme indiqué par la société européenne d'endodontie (2) mas pas seulement. Un suivi à 1 an associé à des contrôles réguliers annuels est conseillé afin de mettre en évidence les complications tardives (lacune de résorption ou oblitération canalaire).

Tableau 3 : Proposition des critères d'évaluation pour la pulpotomie totale

Evaluation du résultat	**Critères cliniques**		**Critères radiographiques**
	Dent fonctionnelle	Absence de complication infectieuse	
Succès : pulpotomie totale efficace	Absence de douleur rapportée par le patient Dent sur l'arcade Restauration étanche	Absence de douleur spontanée, de douleur à la mastication ou de tuméfaction Absence d'ostium fistulaire Test de percussion – Test à la palpation apicale – Sondage parodontal ne montre pas de perte d'attache ponctuelle	**PAI à T0=1 et PAI à T1=1** **ou** **PAI à T0=2 et PAI à T1 ≤ 2** **ou** **PAI à T0 ≥3 et PAI à T1 ≤ 2** **et/ou** **Absence de lacune de résorption**
Résultat incertain	Absence de douleur rapportée par le patient Dent sur l'arcade Restauration étanche	Absence de douleur spontanée, de douleur à la mastication ou de tuméfaction Absence d'ostium fistulaire Test de percussion – Test à la palpation apicale – Sondage parodontal ne montre pas de perte d'attache ponctuelle	**PAI à T0=1 et PAI à T1=2** **ou** **PAI à T0=3 et PAI à T1 =3** **et/ou** **Absence de lacune de résorption**
Échec : pulpotomie totale inefficace	Présence ou Absence de douleur rapportée par le patient et/ou Dent sur l'arcade et/ou Restauration étanche	Absence de douleur spontanée et/ou absence de douleur à la mastication et/ou de tuméfaction et/ou absence d'ostium fistulaire et/ou test de percussion – et/ou test à la palpation apicale – et/ou sondage parodontal ne montre pas de perte d'attache ponctuelle	**PAI à T0=1 ou 2 et PAI à T1≥3** **ou** **PAI à T0≥3 et PAI à T1 >3** **et/ou** **Absence de lacune de résorption**

5 COMMENT CONTROLER LA VARIABILITÉ DES MESURES DU RÉSULTAT DE LA PULPOTOMIE TOTALE EN RECHERCHE CLINIQUE

Pour la Haute Autorité de la Santé, « *le cliché postopératoire permet de contrôler la qualité de l'obturation et constitue une image de référence pour le suivi du patient* » (1). Cette assertion suggère que l'efficacité du traitement ne peut être établie qu'après une période de suivi. D'ailleurs, les recommandations européennes pour la pulpotomie totale indiquent que *« la réévaluation doit se faire au plus tard 6 mois après l'intervention, puis ensuite, à intervalles réguliers. Il est admis qu'une période d'1 an au minimum est nécessaire pour évaluer l'état pulpaire*» (2). Pour le traitement endodontique, « *le suivi doit se faire sur une période minimum d'un an »* mais cette période peut être rallongée « *en cas de cicatrisation incomplète ou de traumatisme »* (2). Le résultat du suivi implique la comparaison des lectures/interprétations de deux radiographies, prises à des temps différents. La lecture des radios pouvant être faite par des praticiens différents ou par un même praticien, et à des temps différents, la question de la stabilité de la lecture de la radiographie permettant d'évaluer l'état périapical doit être considérée.

Ce paragraphe se compose de trois parties. En premier lieu une analyse de la littérature a été conduite pour rapporter quels critères ont été utilisés par les auteurs d'études pour évaluer l'état périapical. En second lieu, la variabilité de la mesure de l'état périapical fait par des étudiants de 5ème année entrainés à utiliser le score le plus décrit dans la littérature a été étudiée. Enfin, à l'issue de cette évaluation, une version modifiée des critères de lecture permettant d'établir ce score est proposée après un processus de validation.

5.1 Variabilité des mesures de l'état périapical en endodontie : revue de la littérature

5.1.1 INTRODUCTION

5.1.1.1 Difficulté de lecture radiographique des images apicales radioclaires

Par définition, la radiographie rétroalvéolaire est la représentation en deux dimensions d'une structure (organe dentaire) en trois dimensions ce qui implique la compression de l'anatomie, des distorsions géométriques et des bruits anatomiques (174). Les difficultés de lecture sont liées à

des considérations techniques (angulation des rayons X ; temps d'exposition) et à des considérations anatomiques (épaisseur des tissus durs, densité osseuse ou nombre de minéral par unité de volume du tissu et donc du type de tissu osseux, localisation et rapport/proximité avec d'autres structures anatomiques) (175). A ces considérations techniques et anatomiques, s'ajoute la subjectivité de l'interprétation radiographique: les lecteurs ne lisent pas les radiographies : ils les interprètent (176). L'interprétation d'une radiographie est un processus plus complexe que sa lecture. L'interprétation des images radiologiques n'est pas seulement perceptuelle mais fait intervenir des capacités cognitives à des fins de conclusion diagnostique. L'apprentissage, la mémoire, l'attention, la perception des stimuli visuels, la conceptualisation, le raisonnement, la résolution de problèmes et la prise de décision en font partie. Ainsi, plusieurs lecteurs d'une même radiographie ne seront pas forcément d'accord sur l'existence ou non d'une zone de radioclarté. Ces différences de concordance caractérisent les variations inter examinateurs (Tableau 4). L'étude de Brynolf dans les années 70 montre qu'avec une seule radiographie et une seule lecture, la concordance n'est obtenue que dans 70% des cas (177). Les différences de concordance semblent dépendre de la sévérité de la pathologie : selon l'étude de Reit et coll., la concordance entre les examinateurs est de 40% en l'absence de pathologie périapicale, 9% lorsque l'espace ligamentaire est augmenté, 27% en cas de radioclarté périapicale (178). La concordance dépend également de l'expérience et de la spécialité du lecteur (179): les meilleurs scores de concordance sont obtenus avec les endodontistes exclusifs et les praticiens expérimentés (score de concordance des endodontistes exclusifs 72.8% versus étudiants diplômés 64.7%) (180), (score de concordance des endodontistes 53.8% versus 55.2% pour les radiologistes et 48.9% pour les praticiens généralistes) (181). Enfin, les résultats des études montrent que la concordance est améliorée en diminuant le nombre de lecteurs (176): la concordance est de 42.1% avec 6 lecteurs, elle est de 73% si le nombre de lecteurs est réduit à deux (176).

Par ailleurs, pour un même examinateur, de nombreux paramètres, comme son degré de fatigue, l'heure de la journée, son état psychique et sa représentation personnelle de ce qui est attendu, peuvent influencer l'interprétation d'une même radiographie faite à des temps différents. Cette différence de stabilité de la mesure caractérise la variabilité intra-examinateur (182–186).

Ces variations s'observent quelle que soit la technique radiologique argentique ou numérique (186).

Tableau 4 : Variabilité des tests de concordance relatifs à l'évaluation de l'état périapical après lecture des images radiographiques

Auteurs, date	Nombre d'évaluateurs	Expérience des évaluateurs	n	Concordance %
Goldman et. 1972 (176)	6	2 endodontistes (20 et 25 années d'expérience) 1 MCU-PH en radiologie 3 étudiants de spécialité en endodontie	253	Concordance inter examinateur dans 42,1% des cas.
Goldman et al. 1974 (182)	3	Non mentionné	253	Concordance intra examinateur (relecture à 6- 8 mois) : 72 à 88%
Duinkerke et al. 1975 (183)	10	Praticiens expérimentés Relecture à 1 semaine.	15	Variations dans le tracé des radioclartés périapicales entre 21 et 37% entre les praticiens et entre 14-52% pour chaque praticien à 1 semaine d'intervalle
Gelfand et al. 1983 (184)	79	Praticiens expérimentés	10	Concordance inter examinateur : 14-52% Concordance intra examinateur (à 1 semaine) : 21-37%
Reit et al. 1983 (178)	6	3 endodontistes et 3 radiologistes avec plusieurs années d'expériences et d'enseignement	119	Concordance inter examinateur : 39%
Antrim et al. 1983 (180)	6	3 endodontistes (9, 11, 12 d'expériences) 3 internes en 2ème année en spécialité endodontie	260	Score de concordance inter examinateur : 44.2%-52.3% (en fonction du dispositif de lecture).
Lambrianidis 1985 (181)	9	3 endodontistes 3 radiologistes les 6 ont plusieurs années d'expérience et d'enseignement 3 praticiens généralistes (14, 9, 22 ans d'expériences)	90	Concordance globale : 38.4% Concordance pour les endodontistes : 53.8% Concordance pour les radiologistes : 55.2% Concordance pour les praticiens : 48.9%
Zakariasen et al. 1984 (185)	4	Praticiens avec une expérience en endodontie diverse Relecture de 188 cas	330	Concordance inter examinateur : dans 28.5% des cas Concordance intra examinateur comprise entre 53.7% et 71.08%
McCaul et al. 2001 (179)	70	Groupe 1 : praticiens généralistes Groupe 2 : étudiants de dernière année Groupe 3 : stagiaire spécialiste en restauratrice Groupe 4 : consultant en restauratrice Groupe 5 : stagiaire spécialiste en chirurgie maxillofaciale Groupe 6 : consultant en chirurgie maxillofaciale Groupe 7 : spécialiste en endodontie	20	Dans 12 cas, la concordance est dite excellente (au-dessus de 90%) ou bonne (entre 70 and 90%) La concordance moyenne des endodontistes est significativement supérieure à celles des autres groupes.
Saunders et al. 2000 (187)	13	12 étudiants de spécialité en endodontie 1 endodontiste exclusif	42	Pas de calcul de concordance. Seulement 60% des observations présentent une concordance acceptable.
Tewary et al. 2011	6	3 endodontistes (5-40 ans d'expérience)	150	Score de concordance global : 34% A la 2ème lecture : 35%

(186)	1 radiologie (oral et maxillofacial) 2 internes en 2ème année en endodontie puis relecture à 3 mois	Concordance intra examinateur: 40,7 à 84.7%

5.1.1.2 Comment limiter les variations de lecture radiographique ?

Plusieurs moyens sont proposés dans la littérature pour contrôler ces variations.

5.1.1.2.1 Définition de critères standardisés

L'utilisation de critères standardisés est primordiale. Elle consiste à définir clairement l'image radiographique des structures périapicales saines et pathologiques. L'entrainement du praticien à l'utilisation de ces critères est également indispensable : ceci désigne la calibration. Les variations inter examinateurs montrent des valeurs identiques lorsque les lecteurs sont entrainés et calibrés et quand les critères sont énoncés clairement avant lecture (178,188). L'évaluation des résultats doit être aveugle et masqué: les examinateurs doivent être différents de ceux qui ont effectué le traitement et la comparaison directe des radiographies pré et post opératoires doit être évitée. La mesure du résultat doit être aussi objective et la plus fiable possible. Pour cela, il est particulièrement pertinent d'avoir recours à un indice valide et sensible dont la mesure est fiable et stable dans le temps.

5.1.1.2.2 Contrôle des distorsions

Un changement dans l'angulation (dans le sens vertical) peut faire apparaître une lésion plus petite ou au contraire plus grande qu'elle ne l'est. La technique de la bissectrice et les techniques des plans parallèles via le recours à des angulateurs ont été développées afin de minimiser les variations de distorsions. La limite est l'existence d'un léger élargissement des structures (techniques des plans parallèles) ou d'une légère distorsion dans le plan bucco-lingual (technique de la bissectrice). L'étude de Forsberg et al. ne montre pas de différence significative entre les deux techniques concernant la taille d'une lésion ; cependant la technique des plans parallèles semblerait la plus reproductible (notamment pour les mesures de longueur) (189).

5.1.1.2.3 Multiplier les incidences

L'association de trois incidences permet d'augmenter les informations et la précision de l'interprétation est améliorée (190,191). En effet, cette technique permet de s'affranchir des

superpositions des différentes structures anatomiques. Ainsi, l'interprétation est améliorée de 74% à 90% lorsqu'on passe d'une angulation simple à 3 (190).

5.1.1.2.4 Le recours à la tomographie numérique

Le *Cone Beam Computed Tomography* (CBCT) est un examen d'imagerie extraoral développé à la fin des années 90. Il produit des images tridimensionnelles du squelette maxillo-facial avec une dose de radiation inférieure à celle du scanner conventionnel (192–194). Les avantages du CBCT sont certains par rapport au scanner (coût réduit, diminution de la dose de radiation et du temps d'acquisition). De plus, étant donné l'isotropie des voxels (même distance en longueur, largeur et profondeur), les reconstructions sont plus précises que pour le scanner conventionnel. Les mesures sont donc plus précises. L'étude de Lofthag-Hansen et coll. montre que sur 46 dents présentant une lésion radioclaire périapicale, 32 ont pu être détectées à l'aide de deux angulations et de la radiographie conventionnelle ; 42 avec le CBCT (195). Le CBCT permet de détecter 38% de plus de lésions périapicales que la radiographie conventionnelle. Les études montrent que cet outil présente une sensibilité meilleure par rapport à la radiographie conventionnelle. L'étude d'Estrela rapporte une sensibilité de 0.55 pour la radiographie conventionnelle (indiquant que la lésion périapicale a été correctement détectée dans 54.5% des cas) et une sensibilité de 1 pour le CBCT (196) expliquant ainsi une hausse de la prévalence des parodontites apicales avec le CBCT en comparaison avec la radiographie conventionnelle (197). Le CBCT permet la détection précoce des images radioclaires périapicales car il permet leur détection à un stade où la lésion n'est pas encore visible sur une radiographie conventionnelle. L'étude de Tsai et al. (198) a comparé la fiabilité de détection de plusieurs lésions de diamètre différent entre la radiographie conventionnelle et deux types de CBCT. Les résultats montrent que la radiographie conventionnelle n'est pas suffisamment précise pour détecter des lésions (uniquement dans de l'os spongieux) d'un diamètre inférieur à 0.8mm. Par contre, les deux types de CBCT montrent une bonne précision de détection des lésions dont le diamètre est compris entre 0.8 et 1.4 mm.

5.1.1.3 Comment apprécier les changements de l'état périapical au cours du suivi ?

Décrite en parodontie et en cariologie initialement (199,200) puis en endodontie (201,202), la soustraction radiographique a montré une amélioration considérable de la détection de changements minimes au niveau du tissu osseux par rapport à la radiographie conventionnelle (203). Dans cette méthode, deux radiographies sont prises à des temps différents. Le principe ici est de soustraire les structures inchangées des deux radiographies et de ne laisser apparaître que

les structures modifiées. La soustraction radiographique peut être obtenue au moyen d'un logiciel spécifique dédié ou grâce à un logiciel non spécifique (ex. : Photoshop CS+® analyse d'images - Adobe). L'image soustraite résultante utilise une échelle de gris comprise entre 0 et 256 pixels : les zones inchangées apparaissent grises (intensité=128 pixels). Les gains osseux (reminéralisation) apparaissent blancs (intensité>128 pixels) et les pertes osseuses (déminéralisation) apparaissent noires (intensité<128 pixels). La technique montre une très bonne sensibilité (92.01%) et spécificité (91.67%) (204) dans le suivi des LOE. Elle semble donc plus fiable dans la détection des changements osseux minimes en comparaison avec la radiographie conventionnelle d'un point de vue qualitatif (205,206). En effet, dans les études *in vitro*, le plus petit défaut détectable est de l'ordre de 0.12 mm (207) ; dans des conditions cliniques, il est de l'ordre de 0.42 mm ce qui reste largement inférieure à la radiographie conventionnelle (qui serait de l'ordre de 0.85 mm) (205). La lecture de l'image soustraite et donc son interprétation est plus facile, ce qui en fait une méthode plus objective. Les études montrent une diminution significative de la variabilité inter /intra examinateurs en comparaison avec la radiographie conventionnelle (205,208). En fonction du logiciel (spécifique ou non), les résultats peuvent être purement qualitatifs (plus ou moins associés à une amélioration des contrastes, méthodes de coloration, …) (206) ou quantitatifs. Dans ce dernier cas, il est possible de quantifier les changements de minéralisation du tissu osseux sur l'image soustraite (209). L'intensité des pixels de cette région d'intérêt est ensuite mesurée précisément. Grâce à la technique de soustraction radiographique, les premiers signes de reminéralisation de LOE après traitement endodontique ont été mis en évidence de manière objective à 7 jours (dans des conditions *in vivo*) (210), à 1,5 mois (206), 2 mois (211), 12 semaines (202), 90 jours (209) selon les publications. Ceci implique que le succès du traitement endodontique peut donc être objectivé dans un délai très court.

5.1.2 CHOIX D'UN INDICATEUR D'EVALUATION DES STRUCTURES PERIAPICALES

L'évaluation de l'état périapical implique de se rapporter à des critères bien définis.

5.1.2.1 Propriétés de l'indicateur idéal

Il doit être sensible c'est à dire pouvoir discriminer les vrais positifs. L'utilisation de courbe ROC (*Receiver-Operating-Characteristic*) est une approche statistique pertinente pour évaluer la sensibilité et la spécificité d'un score en radiographie (212). L'indicateur doit être validé : la validité se réfère à l'exactitude des scores utilisés à identifier la pathologie périapicale. La

validité du test est obtenue en calculant l'aire sous la courbe ROC (ou AUC). Celle-ci représente la probabilité que le résultat du test face à deux personnes (une saine, une malade) permette de poser le diagnostic correct. La mesure doit être stable (faibles variations inter et intra examinateurs).

La reproductibilité d'une mesure peut être évaluée grâce à différents outils statistiques parmi lesquels le score κ de Cohen et le coefficient de corrélation intraclasse (CCI) sont les plus utilisés (213).

Le coefficient κ de Cohen est compris entre -1 et 1. Il est interprété grâce à une grille de lecture proposée par Landis et Koch (214). En fonction des valeurs, il est dit mauvais (si en dessous de 0.2), faible si entre 0.21 et 0.4, moyen entre 0.41 et 0.6, satisfaisant entre 0.61 et 0.8 et très bon ou excellent entre 0.81 et 1.0. Il faut bien entendu interpréter les valeurs en fonction du nombre de variables différentes (un κ de 0.40 est considéré comme médiocre si les 2 évaluateurs doivent choisir entre deux scores mais peut être perçu comme moyen s'ils devaient choisir entre 10 variables différentes).

Le coefficient de corrélation intra-classe varie entre 0 et 1, une valeur proche de 0 étant sans intérêt. Plus la variabilité intra-sujet est faible par rapport à la variabilité inter sujet, plus la corrélation intra-classe est élevée (CCI=variance inter sujets/(variance inter sujets+ variance intra sujets). Plus la variabilité intra-sujet est faible par rapport à la variabilité inter-sujets, plus la corrélation intra-classe est élevée. L'estimation du coefficient de corrélation intra-classe avec un intervalle de confiance peut être obtenue par analyse de variance.

5.1.2.2 Indicateurs et méthodes de calibration en endodontie : Revue de la littérature

Afin de choisir l'indicateur et la méthode de calibration les plus pertinents, une revue de littérature a été effectuée sur les bases de données Pubmed et Cochrane avec les mots clés [Radiography] AND [Outcome] AND [Root canal treatment] AND [Endodontics] AND [Assessment] OR [Evaluation]. Une recherche manuelle a été également été entreprise dans trois revues : *International Endodontic Journal* (1980-), *Journal of Endodontics* (1975-), *Oral surgery, Oral Medicine, oral pathology, oral radiology and endodontics* (1995-2011).

Cette revue a inclus 214 articles. L'analyse montre que dans 20% des cas, les auteurs utilisent une stricte définition de la parodontite apicale basée sur un critère dichotomique à savoir présence ou absence de radioclarté périapicale (215–258)

Certains auteurs ont développé des indicateurs qualitatifs, permettant d'attribuer un score. Les principaux cités sont détaillés dans le Tableau 5.

Tableau 5 : Critères de lecture radiographique utilisés en endodontie dans la littérature et fréquence d'utilisation. La fréquence rapportée est calculée sur les 214 articles inclus

Indicateur utilisé	Descriptions des Scores	Études	Fréquence d'utilisation dans la littérature
Indice de Probabilité (PRI)	**Score 1 :** Destruction périapicale définitivement pas présente ; **Score 2 :** Destruction périapicale probablement pas présente ; **Score 3 :** incertain ; **Score 4 :** Destruction périapicale probablement presque présente ; **Score 5 :** Destruction périapicale presque définitivement présente.	(188)	
Indice de Halse et Molven	**Score 0 :** apparence périapicale normale ; **Score 1 :** Épaississement du ligament parodontal ; **Score 2 :** radioclarté périapicale.	(259–266)	3,8%
Indice Périapical (PAI)	**Score 1 :** structures périapicales saines ; **Score 2 :** Petite modification de la structure osseuse ; **Score 3 :** modification structurale et déminéralisation ; **Score 4 :** parodontite apicale avec image radioclaire bien définie ; **Score 5** : parodontite apicale sévère avec exacerbations.	(137,267–334)	33%

L'indice périapical est celui qui est le plus utilisé dans la littérature. Cet indice a été publié pour la première fois en 1986 par Orstavik (172). Il est basé sur les résultats d'une étude de Brynolf qui comparait l'apparence radiographique de changements périapicaux avec les analyses histologiques (335). Dans cet article, Brynolf évoque le processus inflammatoire comme « le développement d'une séquence biologique ». Le processus inflammatoire est donc dynamique. Ces données ont permis à l'auteur d'établir une échelle ordinale qui correspond donc à l'apparence radiographique d'une séquence biologique de la pathologie périapicale d'origine endodontique. Celle-ci a servi de base au développement de l'indicateur périapical. Celui-ci comprend cinq scores. Ce système de scores permet une évaluation plus précise de la pathologie et de son degré d'extension par rapport à l'approche binaire (présence ou non d'une radioclarté). La littérature rapporte que cet indicateur montre une excellente précision, validité, sensibilité et une très bonne reproductibilité inter et intra examinateurs (172). Orstavik propose en 1986 de répartir les 5 scores en 3 parties : PAI 1 représente les structures saines, PAI 2 et 3 les structures

périapicales douteuses (incertaines) et PAI 4 et 5 les structures périapicales pathologiques. Finalement, il proposera en 1993 la dichotomisation suivante qui sera ensuite largement reprise : PAI 1 et 2 sont regroupés pour identifier les periapex sains ou guéris et PAI 3, 4, 5 pour identifier les périapex pathologiques (267–269,274,275,277,278,285,285–293,297–301,303–305,307–310,312–316,319,320,322–327,329–331,334,336,337).

Cette dichotomisation peut faciliter notamment les comparaisons entre études mais diminue la sensibilité de l'indicateur pour suivre l'évolution d'une pathologie. Le temps nécessaire au passage d'un score à un score inférieur sera moins long qu'en cas de dichotomisation et permettra de juger plus rapidement de l'efficacité d'un traitement (Figure 3). L'étude de Kirkevang et coll. (2015) montre que l'utilisation des cinq scores augmente la valeur diagnostique de l'indicateur : une racine avec un PAI 1 a un meilleur pronostic à 5 ans qu'une dent avec un score 2 ; et une racine de score 2 a un meilleur pronostic qu'une racine avec un score 3 *etc*… Si l'on considère une racine avec un score 3, elle aura 33% de chance d'être à un score 1 ou 2 à 5 ans ; 57% de risque d'avoir un score PAI de 3, 4, 5 et 10% de risque d'extraction. Les 5 scores ont chacun une valeur pronostic concernant la pathologie périapicale ce qui n'est plus le cas en cas de dichotomisation (334).

Il paraît donc plus pertinent de ne pas recourir à la dichotomisation en cas d'études cliniques sur l'évaluation d'une thérapeutique.

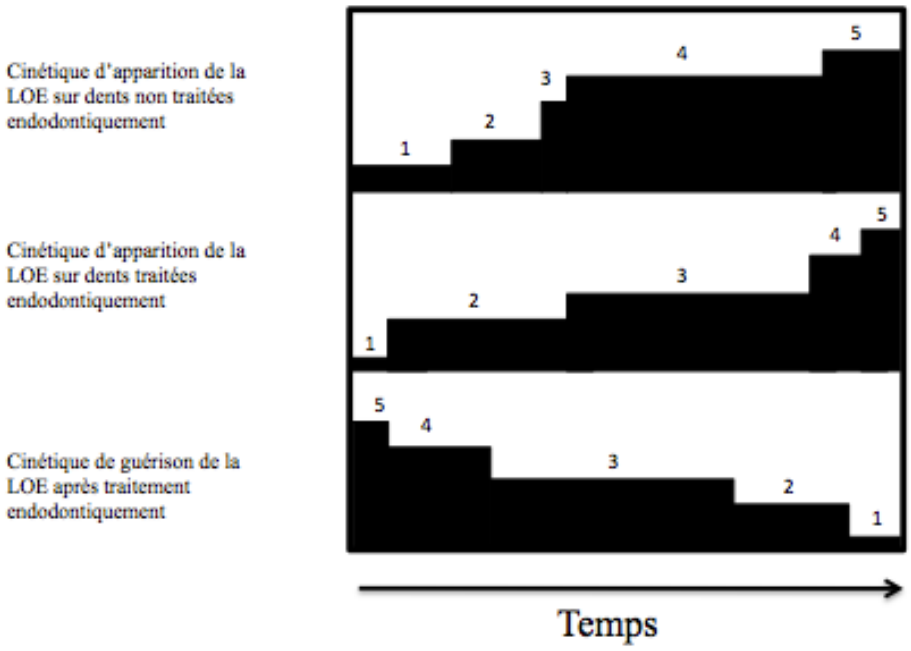

Figure 3 : Échelle de temps nécessaire au développement et à la guérison d'une lésion d'origine endodontique (d'après Orstavik 1996) (268)

Enfin, la revue de littérature a permis également de mettre en évidence l'absence fréquente d'informations concernant les méthodes de calibration dans les publications. Lorsqu'elles sont décrites, elles sont assez variables. La formation peut concerner en fonction des études le score de 15 à 200 radiographies. Des relectures sont également décrites pour certaines publications afin de déterminer la concordance intra examinateur. Les délais entre les phases TEST et RE-TEST vont de 2 semaines à 6 mois.

5.2 Fiabilité de la lecture de l'index périapical

Au vue de la littérature, l'indice périapical est le critère de référence grâce à son excellente précision, validité, sensibilité et une très bonne reproductibilité inter et intra examinateurs (172). Cependant, son utilisation semble actuellement réservée à un cadre de recherche. Son utilisation en pratique quotidienne pourrait être bénéfique. Sa vulgarisation pourrait être intéressante pour permettre ou développer son utilisation en pratique clinique quotidienne. Avant de l'intégrer dans le curriculum de formation initiale ou continue, il est nécessaire de vérifier sa fiabilité auprès du public cible.

Cette étude vise à évaluer l'impact sur une promotion d'étudiants de 4ème année d'une formation à l'interprétation des radiographies rétroalvéolaires selon les indications précisées par Orstavik.

5.2.1 MATERIEL ET METHODES

5.2.1.1 Schéma expérimental

Après un cours magistral relatif à l'intérêt de l'évaluation du résultat du traitement endodontique et des critères d'évaluation du PAI tels qu'ils sont rapportés dans la littérature, 64 étudiants de DFASO-1 ont participé à 2 séances d'enseignements dirigés, distantes de 3 semaines (Figure 4).

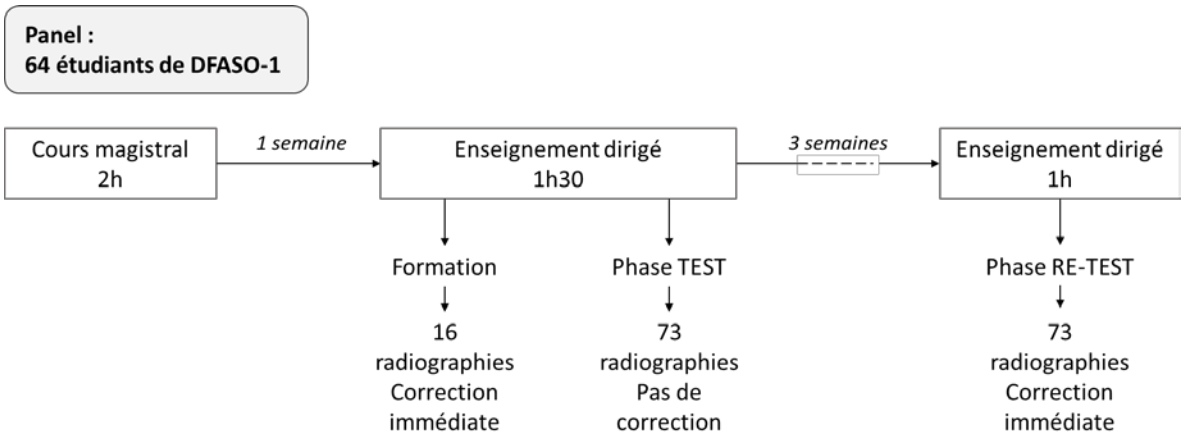

Figure 4 : Schéma expérimental de l'étude évaluant le te taux de succès à la lecture du PAI d'un panel d'étudiants de DFASO1 (4ème année) selon les critères rapportés dans la littérature

Phase de formation : Les étudiants ont été sollicités pour évaluer l'indice périapical d'Orstavik pour 16 radiographies en se référant à la version originale du score (172) (Figure 5). L'exercice pouvait être répété à volonté. Pendant cette phase, les étudiants avaient immédiatement accès aux corrections après réalisation de cette étape.

Phase TEST : Au cours du même enseignement dirigé, à l'issue de la phase de formation et au moment décidé par l'étudiant, il pouvait accéder à la phase TEST, au cours de laquelle il pouvait appliquer la même méthode d'évaluation pour un lot de 73 radiographies, présentées dans un ordre aléatoire.

Phase RE-TEST : Au cours d'un deuxième enseignement dirigé, les étudiants ont répété l'évaluation des mêmes images, 3 semaines plus tard. Les étudiants n'ont eu accès aux corrections qu'après avoir finalisé cette phase.

Images

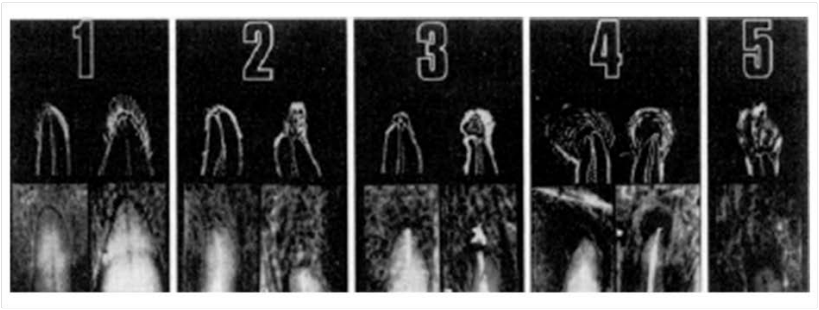

Grille de lecture

Score PAI	*Description des images radiographiques*
1	Structures périapicales normales
2	Changements minimes des structures osseuses
3	Changements des structures osseuses avec une perte minérale
4	Parodontite apicale avec une radioclarté bien définie
5*	Parodontite apicale sévère avec des signes d'exacerbation

** dans cette version, les signes d'exacerbation sont interprétés comme des signes cliniques d'exacerbation en conséquence, d'un point de vue exclusivement radiologique, le score 5 n'est pas différent du score 4*

Figure 5 : Version originale du score PAI

5.2.1.2 Constitution des lots de radiographies

5.2.1.2.1 Constitution du lot de radiographies pour la phase de formation

16 radiographies issues des dossiers patients du service d'odontologie du CHU de Clermont-Ferrand de dents traitées ou non traitées, pluriradiculées ou monoradiculées et présentant différents scores de PAI ont été sélectionnées pour constituer plusieurs groupes.

5.2.1.2.2 Constitution du lot de radiographies pour les phases TEST et RE-TEST

120 radiographies différentes des radiographies pour la phase de formation et issues des dossiers patients du service d'odontologie du CHU de Clermont –Ferrand ont été sélectionnées pour constituer 4 catégories (Radiographies de dents monoradiculées traitées endodontiquement ; Radiographies de dents monoradiculées non traitées endodontiquement ; Radiographies de dents pluriradiculées traitées endodontiquement ; Radiographies de dents pluriradiculées non traitées endodontiquement) de 5 images pour chaque score du PAI. Ces 120 radiographies ont été évaluées indépendamment par trois enseignants en endodontie et un test de concordance a été appliqué pour chaque radiographie. Toutes les radiographies pour lesquelles le consensus entre

les trois lecteurs n'était pas obtenu spontanément à la première lecture ont été écartées. Finalement, l'échantillon de l'étude était constitué de 73 radios. Pour chaque radiographie, la couronne des dents à scorer a été masquée afin de ne pas influencer l'évaluation du score par le lecteur. La qualité des traitements endodontiques des dents des groupes de radiographies avec des dents traitées endodontiquement n'a pas été considérée comme une variable d'étude.

5.2.1.3 Modalité de lecture

Un logiciel appelé e-CALIM spécialement développé au CROC a été utilisé lors de ces différentes phases (Figure 6). Il présente chaque radiographie indépendamment des autres et l'étudiant peut sélectionner le niveau de score PAI.

Page d'évaluation radiologique d'une image

Page de résultat d'une série d'évaluation d'images radiologiques

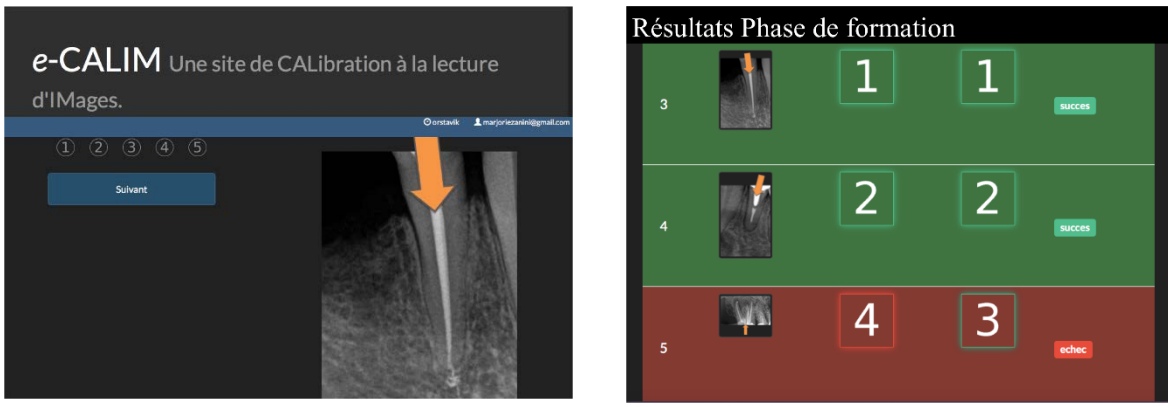

Figure 6 : Présentation du site e-CALIM

5.2.1.4 Analyse

Du fait d'un problème informatique, les données ont été collectées sur un formulaire papier, et ont fait l'objet d'une double saisie en aveugle sur le logiciel Excel. L'analyse statistique a été réalisée sur le logiciel IBM-SPSS version 20.5. L'analyse des réponses des étudiants a été évaluée en appliquant un critère de concordance exacte, l'évaluation de l'étudiant étant considérée comme correcte lorsque le score de l'étudiant était identique à celui des experts.

5.2.2 RESULTATS

Pendant la première séance, les étudiants ont réalisé le test de formation à une fréquence variant de 1 à 6 fois avant de réaliser la phase TEST.

Les taux de succès issus de l'évaluation par les étudiants sont rassemblés dans le Tableau 6. Globalement, l'évaluation des étudiants n'est concordante que pour une image sur deux. Et ces

taux sont invariants pour la phase TEST et RE-TEST. On note cependant que l'évaluation du PAI est très dépendante de l'image proposée.

Tableau 6 : Variations des taux de succès à l'évaluation du PAI par un groupe de 64 étudiants entre les phases TEST et RE-TEST pour un lot de 73 radios de dents traitées ou non traitées.

	TEST	RE-TEST
Dates	24 octobre 2017	14 novembre 2017
Analyse par étudiant		
Nombre d'étudiants	64	64
% de succès moyen /étudiant	52% ± 7%	50% ± 9%
Mini	32,9%	30,1%
Maxi	65,7%	65,7%
Etudiants avec % succès < 50 %	22	29
Etudiants avec % de succès 50 % ≤ < 75%	42	35
Analyse par image		
Nombre d'images	73	73
% de succès moyen/image	52% ± 27%	50% ± 24%
Mini	5%	3%
Maxi	98%	92%
Images avec % succès < 25 %	13	12
Images avec % de succès 25 % ≤ < 50%	24	28
Images avec % de succès 50 % ≤ < 75%	15	19
Images avec % de succès 50 % ≤ 75%	21	14
Analyse par catégorie de score PAI		
% de succès pour score 1 (27 images)	71%	67%
% de succès pour score 2 (14 images)	30%	35%
% de succès pour score 3 (19 images)	36%	31%
% de succès pour score 4 (13 images)	62%	59%

5.2.3 CONCLUSION

Ainsi, on peut douter de la fiabilité du score PAI pour une utilisation clinique de routine. Plusieurs hypothèses peuvent être avancées pour expliquer ces résultats : la qualité des images utilisées, la variabilité des cartes graphiques des moniteurs utilisés par les étudiants et l'absence de précision sur la grille de lecture proposée. En effet, le document initialement produit par Orstavik peut induire une certaine subjectivité. De plus, la version utilisée pour cette étude ne permettait pas la différence entre les scores 4 et 5. Cette étude pilote justifie le développement d'une nouvelle grille de lecture.

5.3 Développement et validation d'une grille de lecture de l'index péri-apical modifiée

5.3.1 INTRODUCTION

Le résultat d'un traitement endodontique ne peut être évalué sur la seule radio postopératoire mais nécessite un suivi postopératoire sur une période de 1 an, qui peut être allongée pour obtenir l'image radiographique d'une structure cicatrisée (1,2). Jusqu'alors, ces critères étaient utilisés à des fins de recherche clinique, mais devraient être diffusés parmi les pratiques professionnelles et être utilisés en pratique quotidienne pour tout traitement.

L'atteinte de ces objectifs implique l'usage de critères fiables, sensibles et stables dans le temps. Par conséquent, il est nécessaire de former les étudiants en formation initiale et les professionnels en formation continue à l'usage de tels critères.

La revue de littérature rapporte que l'indice d'Orstavik est l'indicateur plus utilisé pour évaluer l'évolution d'un état périapical et que sa fiabilité a été démontrée par l'existence de liens entre la présence de certains critères radiologiques et celle d'états périapicaux pahologiques. Cependant, l'étude pilote rapportée précédemment montre, qu'à l'issue d'une formation standardisée, 53%±7% d'une promotion de 64 étudiants de 4ème année identifient correctement le score PAI.

Les causes évoquées pour expliquer la variabilité sont la qualité des images, mais on peut également constater que le document initialement produit par Orstavik peut induire une certaine subjectivité du texte. Ce projet vise à vérifier si une version modifiée du score d'Orstavik, permet d'améliorer la variabilité de la mesure du PAI faite par des étudiants de 5ème année.

5.3.2 MATERIEL ET METHODES

5.3.2.1 Développement d'une grille de lecture modifiée

Pour établir la grille de lecture du PAI, Orstavik s'est appuyé sur les travaux de Brynolf (338,339) pour établir cinq stades d'évolution histologique des lésions qui correspondaient à 5 catégories radiologiques. Initialement, Brynolf proposait de repérer des différences au niveau de :

1) la structure osseuse (au niveau apical et latéral),
2) la forme et l'épaisseur de l'espace du desmodonte (au niveau apical et latéral),
3) la forme de la bordure osseuse ou contours de la lamina dura,
4) la forme et largeur de l'augmentation de la radiopacité à l'extérieur de la lamina dura

5) la résorption de la surface radiculaire apicale,
6) la hauteur de l'os interdentaire,
7) les lésions coronaires,
8) la forme de la chambre pulpaire,
9) l'étendue du matériau d'obturation canalaire (177).

Pour chaque structure, l'auteur définissait plusieurs sous catégories en fonction de leur aspect radiographique. La considération de tous les éléments cités par Brynolf fournissait une échelle assez complexe. Par ailleurs, en se basant sur des critères cliniques et radiologiques, Kaffe et coll. ont montré que les structures les plus fiables pour identifier la dent saine sont les trabéculations osseuses (densité, taille et orientation) (la valeur de la courbe ROC est de 0.8) (340). La continuité de la lamina dura et l'image radiographique du ligament parodontal (forme et épaisseur) sont les structures les plus précises pour identifier les dents pathologiques (les valeurs respectives de la courbe ROC sont de 0.87 et 0.82). En effet, comme mentionné précédemment, la lésion endodontique affecte en premier lieu l'espace ligamentaire où se situe l'initiation du processus inflammatoire. De même, lorsque la lésion affecte le contour osseux de la lamina dura, des changements radiographiques vont être visibles (étant donné le nombre de minéraux par unité de volume).

En se référant à ces études, nous avons développé une grille de lecture ne considérant que les changements au niveau de la lamina dura et de l'espace desmodontal. L'évaluation du score PAI vise à identifier la présence de critères radiologiques signant la présence d'un état inflammatoire ou infectieux du périapex comme :

- un épaississement régulier de l'espace ligamentaire par rapport aux deux tiers cervicaux
- un épaississement irrégulier de l'espace ligamentaire avec ou sans prolongements plus ou moins diffus dans l'os périapical et une perte de la continuité de la ligne de la paroi alvéolaire
- une zone périapicale avec des lignes trabéculaires moins contrastées plus ou moins bien délimitée et/ou plus ou moins étendue
- une zone périapicale nettement radioclaire, avec disparition des lignes trabéculaires qui peut être plus ou moins bien délimitée et/ou plus ou moins étendue.

Les détails de la grille de lecture et les images correspondantes sont présentés dans la Figure 7.

1	• Largeur étroite et uniforme de l'image du ligament. • Ligne radio-opaque uniforme et étroite signant une lamina dura continue et saine bordant l'espace desmodontal.	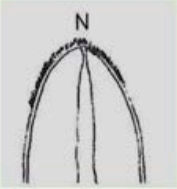	
2	• Léger élargissement régulier de l'image du ligament au niveau du foramen. • Ligne radio-opaque de la lamina dura uniforme et étroite, presque continue.		
3	• Interruption irrégulière de l'image du ligament au niveau apical témoignant d'une déminéralisation diffuse en regard du foramen et/ou autour d'excès de matériau d'obturation. • Ligne radio-opaque de la lamina dura irrégulière et interrompue au niveau apical.		
4	• Image radioclaire délimitée en forme de ballon ou de coquille à paroi régulière et témoignant d'une déminéralisation importante autour de l'apex et/ou autour d'excès de matériau d'obturation. • Ligne radio-opaque de la lamina dura totalement disparue en relation avec l'image radioclaire.		
5	• Image radioclaire en forme de ballon témoignant d'une déminéralisation importante autour de l'apex et/ou autour d'excès de matériau d'obturation mais avec des contours diffus. • Ligne radio-opaque de la lamina dura totalement disparue en relation avec l'image radioclaire.		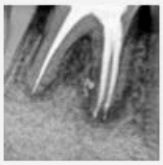

Figure 7 : Grille de lecture modifiée pour l'évaluation du score PAI

5.3.2.2 Schéma expérimental

En 2018, 62 étudiants (42 femmes et 20 hommes) de DFASO-2 de la faculté de Clermont-Ferrand ont participé à un enseignement dirigé sur l'évaluation du score PAI, qui comportait 3 séances (Figure 8).

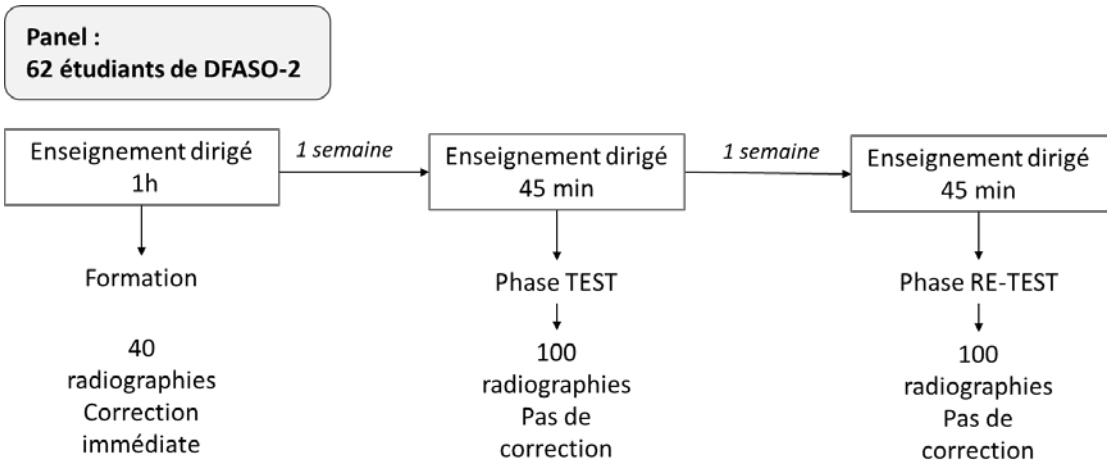

Figure 8 : Schéma expérimental de l'étude évaluant le taux de succès à la lecture du PAI d'un panel d'étudiants de DFASO2 (5ème année) selon la grille de lecture modifiée.

5.3.2.2.1 Modalités de lecture

Un questionnaire Google-form présentant les séries de radiographie selon un ordre aléatoire a été créé.

Phase de formation : Les étudiants ont été sollicités pour évaluer l'indice périapical d'Orstavik pour 40 radiographies en se référant à la grille de lecture modifiée (Figure 7). Pendant cette phase, les étudiants avaient immédiatement accès aux corrections après réalisation de cette étape. La promotion d'étudiants étant la même que celle impliquée dans l'étude précédente, les résultats anonymes de la variabilité des mesures leur ont été communiqués, et un rappel sur l'intérêt de se référer à des critères validés pour faire une lecture des radiographies rétro-alvéolaires dans l'objectif d'évaluer le résultat d'un traitement endodontique. Enfin, la présentation des critères d'évaluation du PAI en utilisant la grille de lecture modifiée a également été réalisée (Annexe et Figure 7).

Phase TEST : Après une semaine, les étudiants pouvaient accéder à la phase TEST, au cours de laquelle ils pouvaient appliquer la même méthode d'évaluation pour un lot de 100 radiographies, présentées dans un ordre aléatoire.

Phase RE-TEST : Au cours d'un troisième enseignement dirigé, les étudiants ont répété l'évaluation du même lot de 100 images, 1 semaine plus tard. Les étudiants ont eu accès aux corrections quelques semaines après cette phase.

5.3.2.2.2 Constitution des lots de radiographies pour la phase de formation

40 radiographies issues des dossiers patients du service d'odontologie du CHU de Clermont-Ferrand de dents traitées ou non traitées, pluriradiculées ou monoradiculées et présentant différents scores de PAI ont été sélectionnées pour constituer plusieurs groupes pour la phase de formation.

5.3.2.2.3 Constitution des lots de radiographies pour les phases TEST et RE-TEST

100 radiographies différentes des radiographies pour la phase de formation et issues des dossiers patients du service d'odontologie du CHU de Clermont-Ferrand ont été sélectionnées pour constituer 4 catégories (Radiographies de dents mono-radiculées traitées endodontiquement ; Radiographies de dents mono-radiculées non traitées endodontiquement ; Radiographies de dents pluri-radiculées traitées endodontiquement ; Radiographies de dents pluri-radiculées non traitées endodontiquement) de 5 dents pour chaque score du PAI. Ces 100 radiographies ont été évaluées indépendamment par trois enseignants en endodontie et un test de concordance a été appliqué pour chaque radiographie. Toutes les radiographies ont obtenu un consensus entre les trois lecteurs experts.

5.3.2.3 Analyse

Les données sont issues des fichiers csv produits par Google Form. La fiabilité de l'évaluation lors de la comparaison des scores PAI des étudiants a été mesurée en calculant le coefficient de corrélation intraclasse et le coefficient de Cohen entre l'évaluation des étudiants et celle des experts, pour chaque phase TEST et RE-TEST. L'interprétation de ces coefficients a été faite selon Cichetti 1994 (341). Une analyse similaire a été réalisée pour vérifier la stabilité du jugement des étudiants entre la phase TEST et RE-TEST. Une régression linéaire multiple a été utilisée pour rechercher si le type de dents (mono- ou pluri-radiculée) et la présence ou non d'un traitement endodontique pouvaient affecter la fiabilité du jugement des étudiants lors de la phase TEST.

5.3.2.4 Résultats

Le Tableau 7 rassemble les taux de succès lors de l'évaluation du PAI par les étudiants lors de la phase TEST et de la phase RE-TEST.

Tableau 7 : Taux de succès par image et par catégorie de score PAI lors de la lecture d'images rétroalvéolaires par une promotion de 62 étudiants de DFASO2

Phase TEST				Phase RE-TEST			
Score PAI	**Images (n)**	**Succès (n)**	**% succès**	**Score PAI**	**Images (n)**	**Succès (n)**	**% succès**
1	1238	933	75,4%	1	1235	924	74,8%
2	1320	767	58,1%	2	1261	745	59,1%
3	1374	782	56,9%	3	1319	796	60,3%
4	1066	816	76,5%	4	1047	801	76,5%
5	1500	902	60,1%	5	1536	961	62,6%
Total	**6498**	**4200**	**64,6%**	Total	**6398**	**4227**	**66,1%**

Les taux de succès atteignent 64,6% et 66,1% respectivement lors de la phase TEST et RE-TEST. La fiabilité de l'évaluation du score PAI par les étudiants est excellente pour chacune des phases TEST (ICC 95% = 0,78, p<0,001 ; κ de Cohen = 0,558) et RE-TEST (ICC 95% = 0,82, p<0,001 ; κ de Cohen = 0,586) et la stabilité de cette évaluation est également excellente (ICC 95% =0,81, p<0,001). Les facteurs « type de dents » et « présence de traitement endodontique » n'influençaient pas les scores de concordance entre les étudiants et les experts pour l'évaluation lors de la phase TEST.

5.3.2.5 Discussion

Cette étude montre qu'une grille de lecture du PAI modifiée par rapport à la grille de lecture originale, peut former des étudiants de DFASO2 à une évaluation stable et fiable. Cette évaluation semble être indépendante du type de dents et du fait que la dent ait eu un traitement endodontique ou pas. La formation à la lecture du PAI peut donc être proposée à des promotions d'étudiants sous la forme décrite pour cette étude, c'est-à-dire en utilisant une aide à l'interprétation des structures radiologiques ciblant uniquement la lamina dura et l'espace desmodontal, et en limitant le nombre d'images à 40, indépendamment du type de dent, ou de la présence d'une obturation canalaire.

Ces résultats sont dépendants des conditions de cette étude. En effet, les étudiants de 5ème année étant relativement peu expérimentés, on peut s'interroger sur le taux de réponse correcte que des praticiens expérimentés pourraient atteindre. En l'absence de cette information, pour construire

un projet pédagogique ciblant la formation des futurs praticiens à l'intérêt du suivi postopératoire en endodontie, il convient de s'en tenir à l'exercice d'évaluation proposé dans cette étude.

5.3.2.5.1 Vers un outil commun d'évaluation des traitements endodontiques ?

La lecture au score PAI peut donc être enseignée aux étudiants dans le but d'évaluer le résultat de leur thérapeutique. Pour faciliter la diffusion de cet enseignement à tous les établissements ou enseignants qui le souhaiteront, le logiciel e-CALIM est en cours de développement. Il devrait permettre la mutualisation 1°) d'un cours en podcast sur l'intérêt du recours au PAI lors du suivi post opératoire de tout traitement endodontique ; 2°) du lot de radiographies proposées lors de la formation ; 3°) les deux phases TEST et RE-TEST avec retour aux participants des résultats des tests de concordance dans le cadre d'un projet de recherche clinique. Cet outil pourra faciliter la diffusion et l'harmonisation des principes de l'évaluation des pratiques, qui sont encore peu considérés dans le domaine de l'endodontie. Ce projet satisfait les incitations au développement des outils pédagogiques numériques en favorisant la participation de l'étudiant de manière personnalisée en termes de durée, d'horaires et de rythme de connexion. Sa diffusion à l'ensemble des facultés françaises d'odontologie permettrait d'harmoniser les enseignements et les outils en matières d'évaluation et de suivi des traitements endodontiques et pourraient permettre d'envisager des études nationales de grande envergure d'évaluation de la qualité des soins effectués par les étudiants. L'utilisation d'une application numérique peut également être pertinente dans le cadre d'une étude clinique sur l'évaluation des traitements endodontiques au moment de la calibration des évaluateurs ou en recherche clinique pour la calibration des investigateurs.

5.3.2.5.2 Durée et rythme des périodes de suivi

La cinétique de développement et de guérison d'une lésion apicale d'origine endodontique a fait l'objet d'une étude d'Orstavik et coll. en 1996 (268), dans le seul cadre du traitement endodontique. Après un traitement endodontique, le développement d'une pathologie se fait dans l'année qui suit (268) (76% des lésions sont visibles après 1 an ; 14% à 2 ans, 7% à 3 ans, 3% à 4 ans). La cinétique va dépendre de la taille de la lésion et des tissus touchés (os cortical ou seulement os spongieux). Lorsque la corticale est perforée, la régénération débute au niveau de la corticale externe (342,343). Un certain nombre d'études cliniques basées sur des observations radiographiques ont montré que les signes de guérison étaient objectivables dans l'année qui suit la thérapeutique, au plus tôt entre 2 et 4 mois (268). Les signes de guérison sont détectables dans 88% des cas après 1 an (268). La guérison complète est obtenue dans 51% des cas après 1 an,

35% des cas après 2 ans, 12% des cas après 3 ans et dans 3% des cas après 4 ans (268). Si dans la plupart des situations cliniques, 4 ans est suffisant pour une guérison complète, ce délai peut être rallongé jusqu'à 27 ans selon une étude de Molven et coll. (259). La période d'1 an permet de mettre en évidence dans la plupart des cas des signes de guérison (268,344) mais une extension à 3 ou 4 ans peut être nécessaire pour un résultat fiable (345,346). La société européenne d'endodontie recommande « un suivi à intervalles réguliers sur une période minimale d'1 an mais cette période peut être rallongée en l'absence de cicatrisation complète (2). En effet, les récidives sont rares mais possibles après 1 an et sont estimées à 6.1% (268).

Actuellement, il n'existe pas de données publiées sur la cinétique du développement ou de la guérison d'une lésion après une pulpotomie totale sur dent permanente. Dans ce cas, la durée de suivi recommandée par la société européenne d'endodontie est d'au moins 6 mois. Les critères d'évaluation de la pulpotomie totale reposent sur des critères cliniques et radiographiques dont l'objectif est de mettre en évidence ses complications. La morbidité d'une pulpotomie totale peut être liée à 3 étiologies bien différentes : 1°) l'imprécision du diagnostic puisque les critères diagnostiques cliniques ne permettent pas de différencier les stades d'inflammation irréversible et ceux de l'infection en particulier pour les pluriradiculées, 2°) le non-respect de la procédure en terme d'asepsie per opératoire ou d'étanchéité de la restauration coronaire, et 3°) les contaminations postopératoires liées soit à une voie parodontale via les canaux radiculaires latéraux ou de la furcation, soit à la perte d'étanchéité de la restauration coronaire. La cinétique de développement de ces complications est peu connue et la prévalence de leurs survenues respectives pourrait faire l'objet d'études descriptives futures. Compte tenu de ces potentielles complications plus ou moins tardives, la durée du suivi de la pulpotomie totale doit être au minimum d'un an.

5.3.2.5.3 Alternatives à la lecture des radiographies ponctuelles lors du monitoring

La technique de la soustraction radiographique et le CBCT (paragraphes 5.1.1.2.3. et 5.1.1.2.4.) sont des techniques qui permettent de limiter les variations inter et intra évaluateurs, ce qui en fait des techniques très objectives de diagnostic et de suivi. Cependant, la soustraction est chronophage et difficile à envisager comme outil en pratique quotidienne. Concernant le CBCT, son utilisation s'est largement démocratisée en endodontie. Ses indications sont larges mais son utilisation doit respecter le principe ALARA (*As Low As Reasonably Achievable*) et doit rester raisonnée : le CBCT est indiqué en cas d'anatomie complexe (347,348), en vue de la planification d'une microchirurgie endodontique (349) (Bornstein 2011), pour détecter et évaluer le pronostic des résorptions radiculaires (350,351), pour détecter des fractures verticales (352) et

pour la détection de lésions endodontiques dans les cas où les clichés radiographiques conventionnels ne permettraient de poser un diagnostic précis. Il n'y a aujourd'hui pas d'intérêt à systématiser l'utilisation du CBCT comme outil de suivi au dépend des clichés conventionnels.

5.3.2.5.4 Vers une intelligence artificielle ?

L'imagerie contribue largement au processus diagnostique. Cependant, elle peut générer également une source non négligeable d'erreur. La perception et l'interprétation des images radiologiques peut être sujette à des erreurs d'origine technique, des erreurs liées aux modalités d'acheminement du stimulus visuel à travers le système neurosensoriel, ou des erreurs d'interprétation par le système psychophysiologique. Il existe deux grands types d'erreurs en radiologie : les erreurs perceptuelles (la pathologie n'est tout simplement pas lue sur les clichés) (faux négatif) et les erreurs cognitives (erreur d'interprétation : l'anomalie a bien été visualisée mais elle n'a pas été suffisamment comprise ou appréciée) (353). Les erreurs perceptuelles seraient les plus fréquentes car représenteraient 60 à 80% des erreurs (354,355). En radiologie, la lecture automatisée par un ordinateur appliquant des algorithmes programmés à partir de grands lots de radiographies pourrait fournir un score avec un risque d'erreur initialement calculé. Il est probable, que, comme pour d'autres domaines d'application en radiologie, ce risque d'erreur serait plus faible que le risque induit par la lecture et l'interprétation humaine. Ceci explique pourquoi la radiologie est une des premières disciplines médicales où se développe l'intelligence artificielle (IA). IA consiste en un ensemble de techniques dont l'objectif est de simuler l'intelligence réelle. En effet, si depuis des années des praticiens utilisent en médecine des logiciels d'aide au diagnostic dans le cadre d'examens radiographiques des poumons (356), de mammographies (357) etc…, pourquoi ne pas utiliser ces algorithmes en endodontie ? De plus, l'IA semble investir l'odontologie puisqu'une étude publiée en 2018 rapporte des résultats très encourageants concernant la détection des lésions carieuses (358). En endodontie, l'IA pourrait être une aide à la détection et au suivi des lésions endodontiques. Elle pourrait constituer un outil d'aide à la décision thérapeutique et donc faciliter la prise en charge des patients.

6 DISCUSSION

Les éléments méthodologiques relatifs à l'évaluation du résultat de la pulpotomie totale ne sont pas pris en compte de manière systématique en recherche clinique. En endodontie les dogmes suppléent parfois à la démarche basée sur les preuves, et ce travail propose les critères qui pourraient être pris en compte pour évaluer le résultat de la pulpotomie totale.

6.1 Doit-on continuer à utiliser le terme de pulpotomie totale ?

D'un point de vue étymologique, pulpo- est le préfixe venant de pulpaire et -tomie du grec ancien τομή tomê signifiant coupe, incision et de τέμνειν, temnein, (« couper ») via la suffixation latine -tomia : ἀνατομή, anatomê, (« dissection »). Il désigne donc le geste chirurgical et non l'ensemble de la thérapeutique. La thérapeutique est la partie de la médecine qui s'occupe des moyens - médicamenteux, chirurgicaux ou autres - propres à guérir ou à soulager les maladies. La thérapeutique est la manière choisie de traiter une maladie. Le geste chirurgical consistant à retirer une partie du tissu pulpaire n'est pas en lui-même l'achèvement de la procédure et parfois n'est même pas nécessaire. Le cœur de la procédure qui assure le résultat de cette thérapeutique est le coiffage de la pulpe. Aussi le nom de cette procédure pourrait faire davantage référence au coiffage qu'à l'étape chirurgicale d'amputation. Par ailleurs, cette réflexion lance le débat sur la façon d'évaluer cette procédure. La thérapeutique correspond donc à la mise en œuvre des moyens dans le but de guérir une maladie. L'évaluation de la thérapeutique doit certes tenir compte du déroulement de la procédure mais surtout de la satisfaction de l'objectif de la thérapeutique qui est la guérison. Dans le cas présent, l'objectif de la pulpotomie est de maintenir fonctionnelle et asymptomatique une dent sur l'arcade sans signe d'infection. Il est admis qu'en présence d'une plaie pulpaire, seul son coiffage ou l'application directe d'un biomatériau à son contact favorisera sa cicatrisation et son oblitération par un pont dentinaire néoformé (4). Ainsi, que la pulpe soit laissée intacte ou qu'elle soit amputée sur deux millimètres ou plus, la thérapeutique reste le coiffage de la pulpe. En l'absence de terminologie officielle et par abus de langage, le terme pulpotomie est le plus souvent retenu et généralisé. Ainsi, il paraît plus pertinent d'utiliser le terme de coiffage de la pulpe radiculaire. Le choix de ce terme est d'autant plus intéressant qu'il permet également une harmonisation des termes avec ceux du coiffage pulpaire indirect et direct.

De plus, selon l'HAS, le traitement endodontique a pour objectif de traiter les maladies de la pulpe et du périapex et ainsi de transformer une dent pathologique en une entité saine, asymptomatique et fonctionnelle sur l'arcade. Ainsi, le traitement endodontique regroupe non

seulement le traitement canalaire ou pulpectomie mais également le retraitement endodontique et toutes les thérapeutiques de maintien de la vitalité pulpaire (coiffage pulpaire indirect, direct avec ou sans pulpotomie partielle, coiffage pulpaire radiculaire).

Le Tableau 8 rassemble les termes proposés qui caractérisent les différentes thérapeutiques endodontiques.

Tableau 8 : Correspondance des termes décrivant les thérapeutiques endodontiques avec les termes actuellement utilisés.

Terme utilisé dans ce manuscrit	Description de la thérapeutique	Terme courant
Traitement canalaire	Élimination de la totalité de la pulpe ou des débris nécrotiques suivie de la mise en forme et de l'obturation de l'endodonte.	Traitement endodontique Pulpectomie (en cas de pulpe vivante)
Coiffage pulpaire coronaire après pulpotomie partielle	Amputation de la pulpe coronaire sur une profondeur limitée (en général 2 mm) suivie de l'apposition d'un biomatériau au contact direct de la plaie pulpaire.	Pulpotomie partielle ou pulpotomie de Cvek
Coiffage pulpaire radiculaire	Amputation de la totalité de la pulpe camérale suivie de l'apposition d'un biomatériau au contact direct de la pulpe radiculaire.	Pulpotomie camérale ou pulpotomie totale

6.2 Pour une standardisation des critères

Le coiffage pulpaire radiculaire lors de pulpotomies totales à visée définitive sur dents matures est proposé dans la littérature comme une alternative au traitement endodontique en cas de maladies pulpaires. Les résultats des deux revues systématiques de ce manuscrit montrent une grande disparité des études en terme de méthodologies d'une part, d'indications cliniques, de critères d'évaluation et de période de suivi d'autre part. De ce fait, il n'est actuellement pas possible de réaliser une méta analyse sur la thérapeutique.

Concernant les indications cliniques, l'absence de diagnostic clinique clair ou l'utilisation de terminologies différentes constituent des problématiques mises en évidence dans les études incluses dans les revues systématiques. Il paraît évident d'avoir recours à une terminologie commune des maladies pulpaires et périapicales afin de pouvoir comparer les résultats des études. La classification qui semble la plus pertinente est celle de l'AAE (*American Association of Endodontists*). Il semble néanmoins admis que le coiffage pulpaire radiculaire pourrait être indiqué en cas de pathologie pulpaire inflammatoire aigüe ou chronique réversible. Actuellement, les intérêts scientifiques se distribuent entre deux questions principales. D'une part, quelle est la place des indications du coiffage pulpaire radiculaire par rapport à celles du

coiffage pulpaire direct, à priori, plus conservateur des tissus biologiques ? D'autre part la question de la pertinence des indications du coiffage pulpaire radiculaire en tant que thérapeutique des inflammations pulpaires irréversibles se pose également.
Les critères d'évaluation du coiffage de la pulpe radiculaire reposent sur des critères cliniques et radiographiques dont l'objectif est de mettre en évidence les complications du coiffage pulpaire radiculaire. La cinétique de développement de ces complications est peu connue ; Seulement trois études incluses dans les différentes revues systématiques ont mis en évidence des complications dites tardives (dans l'année qui suit le traitement). Cependant, ces résultats doivent être interprétés avec précaution car les périodes de suivi ne sont pas toujours suffisantes. Enfin, il peut être pertinent de suggérer que ces complications soient dépendantes du matériau de coiffage. En effet, il est admis que la résorption interne était une complication observée notamment sur les dents déciduales après coiffage avec de l'HC (166,167). D'autres études semblent nécessaires pour vérifier cette hypothèse dans le cas du coiffage pulpaire radiculaire sur dents permanentes matures.

6.3 La pulpotomie totale comme alternative au traitement canalaire

Malgré le recul de la maladie carieuse, le nombre de traitements canalaires augmente : les résultats d'une enquête danoise publiée en 2004 portant sur les thérapeutiques endodontiques réalisées entre 1970 et 2003 montrent une nette hausse (17%) du nombre annuel de traitements canalaires (359). Cette augmentation peut être corrélée à la diminution des avulsions et à l'augmentation de la durée de vie sur arcade des dents. Cette persistance des dents sur l'arcade augmente ainsi le facteur de développer une lésion carieuse ou une atteinte parodontale. Mais, cette augmentation concerne toutes les classes d'âges notamment les 20-29 ans et les 30-39 ans. De manière surprenante, les auteurs rapportent une nette diminution du nombre de coiffages de la pulpe radiculaire (30 616 en 1977 et 2357 en 2003) (359). Deux ans plus tard, ces auteurs rapportaient que 55% des traitements canalaires étaient réalisés en raison d'une lésion carieuse et dans 54% des cas, la dent était pulpée (360). De plus, 79% des dents qui ont été traitées endodontiquement du fait d'une lésion carieuse ou d'une pathologie pulpaire concernent la classe d'âge des 20-29 ans. Bien sûr, d'autres études longitudinales plus récentes seront nécessaires afin de confirmer cette tendance. Le traitement canalaire est actuellement la thérapeutique de choix en cas d'infection endodontique et en cas de pulpite aigüe irréversible. Des études épidémiologiques ont mis en évidence que seulement 25% des traitements canalaires réalisés étaient adéquats selon les critères de qualité des sociétés savantes, malgré le

développement de matériels performants pour la mise en œuvre des thérapeutiques, notamment concernant l'instrumentation (269). Entre 30 et 65% des traitements sont considérés comme des échecs pouvant aboutir à des réactions infectieuses. En effet, ces résultats s'expliquent par la complexité de l'anatomie, la complexité de la procédure et son manque de valorisation financière dans certains pays. Ces taux d'échecs sont directement responsables de complications infectieuses et douloureuses locales mais également loco régionales voire systémiques. Les répercussions à l'échelle individuelle et de la population sont importantes et les implications économiques difficilement quantifiables mais probablement substantielles. Ainsi, dans l'indication de la pathologie pulpaire irréversible, le coiffage de la pulpe radiculaire pourrait permettre de repousser les indications du traitement canalaire.

6.4 La pulpotomie totale dans l'arsenal de la dentisterie minimalement invasive

Les termes « *minimal intervention* », « *minimally invasive* » ou « *preservative dentistry* » ont remplacé le terme « *Prophylactic odontomy* » pour désigner aujourd'hui la dentisterie minimalement invasive. La dentisterie minimalement invasive est l'application d'un respect systématique des tissus originels. Cette démarche s'inscrit dans l'idéologie qui admet que les matériaux ont une valeur biologique moins bonne que le tissu biologique originel. Le principe est la préservation tissulaire englobant à la fois la prévention des pathologies ou leur interception mais également l'intervention minimale consistant à enlever le moins de tissus possible. Cette approche a d'abord concerné la prise en charge de la maladie carieuse (361–363) : celle-ci est holistique et fondée sur les causes de la maladie (364,365). Miles Markley résume le concept du traitement de la maladie carieuse de nos jours : « l'objectif de la dentisterie aujourd'hui devrait être de préserver les tissus sains naturels. La dentisterie minimalement invasive doit être définie comme une philosophie de soins professionnels concernant la guérison précoce de la pathologie à l'échelle moléculaire, suivie par un traitement le moins invasif possible adapté au patient afin de permettre de réparer les dommages irréversibles causés par une telle maladie » (366). Elle s'est ensuite naturellement étendue à l'odontologie prothétique avec le développement des restaurations indirectes collées et des technique de conception et de fabrication assistées par ordinateur (367). En endodontie, l'objectif de la dentisterie minimalement invasive pourrait être de la même façon qu'en odontologie conservatrice de prévenir les atteintes irréversibles de la pulpe, de stimuler sa guérison et de prévenir sa nécrose, de préserver les fonctions d'immunité, de vascularisation, de nutrition de l'organe dentaire. En effet, une pulpe vitale est la meilleure

obturation du système endodontique : elle constitue la première ligne de défense de l'organe dentaire (les tissus parodontaux en sont la deuxième). Les bénéfices peuvent être également d'ordre mécanique via la préservation maximale des tissus permettant d'améliorer le taux de survie de l'organe dentaire. Ainsi, les thérapies de maintien de la vitalité pulpaire s'inscrivent parfaitement dans ce contexte de dentisterie minimale ou d'endodontie minimalement invasive. Cependant, leurs indications cliniques restent des sources de questionnements actuelles. La classification diagnostique actuellement utilisée ne permet pas de connaître l'étendue de l'inflammation pulpaire *in situ.* Certains auteurs ont donc proposé une nouvelle proposition de classification des états d'inflammation pulpaire (88). Wolters et coll. ont proposé de modifier les critères diagnostiques de la pulpite (ir)réversible, la terminologie et les modalités thérapeutiques associées. La pulpite est donc, dès lors, divisée en 4 stades :

- initiale et traitée par coiffage pulpaire indirect ;
- légère, impliquant un coiffage pulpaire indirect ;
- modérée, imposant un coiffage de la pulpe coronaire après pulpotomie partielle ou coiffage de la pulpe radiculaire ;
- sévère, où, selon l'étendue du saignement canalaire, le traitement ira du coiffage de la pulpe radiculaire au traitement canalaire.

Cette classification nommée *Endolight* est adaptée à une approche moins invasive où le traitement canalaire est ici indiqué qu'en cas de nécrose pulpaire avec ou sans complications parodontales et en cas d'impossibilité d'obtenir l'hémostase d'une pulpe radiculaire enflammée.

7 CONCLUSION

Ce travail a permis de préciser le cadre conceptuel et expérimental des études qui permettront de répondre à la question de l'indication ou du résultat du coiffage de la pulpe radiculaire. Dans cette optique, il convient d'harmoniser les critères utilisés dans les futures études pour valider les indications cliniques du coiffage de la pulpe radiculaire, afin de mettre en évidence les complications (qu'elles soient immédiates ou tardives) du coiffage de la pulpe radiculaire et enfin d'indiquer des périodes de suivi suffisantes. Seules ces conditions permettront de réaliser une méta analyse afin de valider la thérapeutique de coiffage de la pulpe radiculaire dans l'indication de la pathologie pulpaire inflammatoire.

8 REFERENCES

1. Haute Autorité de Santé. Traitement endodontique, rapport d'évaluation technologique [Internet]. 2008 sept [cité 13 févr 2017] p. 1‑66. Disponible sur: http://www.has-sante.fr/portail/upload/docs/application/pdf/2009-01/rapport_traitement_endodontique.pdf

2. European Society of endodontology. Quality guidelines for endodontic treatment: consensus report of the European Society of Endodontology. Int Endod J. 2006;39(12):921‑30.

3. McGehee WHO, True HA, Inskipp EF. Text-book of Operative Dentistry [Internet]. Blakiston; 1950. 699 p. Disponible sur: https://books.google.fr/books?id=LvxpAAAAMAAJ

4. Lasfargues J, Machtou P. Dictionnaire francophone des termes d'odontologie conservatrice 2010 Endotologie & odontologie restauratrice. Editions Espace ID; 2010. 112 p.

5. Zander HA. Reaction of the Pulp to Calcium Hydroxide. J Dent Res. 1939;18(4):373‑9.

6. Brown Wej. The vital pulpotomy technique for the management of vital exposed pulps in primary and young permanent teeth. Univ Mich Alumni Bull. 1947;48:14.

7. James VE, Englander HR, Massler M. Histologic response of amputated pulps to calcium compounds and antibiotics. Oral Surg Oral Med Oral Pathol. 1957;10(9):975‑86.

8. Englander H, Massler M, Curter W. Clinical evaluation of pulpotomy in young adults. J Dent Children. 1956;23:48‑53.

9. Castagnola L, Orlay HG. Direct capping of the pulp and vital amputation. Br Dent J. 1950;88(12):324‑30.

10. Kakehashi S, Stanley HR, Fitzgerald RJ. The effects of surgical exposures of dental pulps in germ-free and conventional laboratory rats. Oral Surg Oral Med Oral Pathol. 1965;20:340‑9.

11. Schröder U, Granath LE. Early reaction of intact human teeth to calcium hydroxide following experimental pulpotomy and its significance to the development of hard tissue barrier. Odontol Revy. 1971;22(4):379‑95.

12. Schröder U. Evaluation of healing following experimental pulpotomy of intact human teeth and capping with calcium hydroxide. Odontol Revy. 1972;23(3):329‑40.

13. Schröder U, Granath LE. Scanning electron microscopy of hard tissue barrier following experimental pulpotomy of intact human teeth and capping with calcium hydroxide. Odontol Revy. 1972;23(2):211‑20.

14. Schröder U. Effect of an extra-pulpal blood clot on healing following experimental pulpotomy and capping with calcium hydroxide. Odontol Revy. 1973;24(3):257‑68.

15. Schröder U, Sundström B. Transmission electron microscopy of tissue changes following experimental pulpotomy of intact human teeth and capping with calcium hydroxide. Odontol Revy. 1974;25(1):57‑68.

16. Schröder U. Effects of calcium hydroxide-containing pulp-capping agents on pulp cell migration, proliferation, and differentiation. J Dent Res. 1985;64 Spec No:541‑8.

17. Marmasse A. Dentisterie opératoire. 4eme édition. Baillière et fils; 1969. 632 p.

18. Alqaderi H, Lee C, Borzangy S, Pagonis T. Coronal pulpotomy for cariously exposed permanent posterior teeth with closed apices: A systematic review and meta-analysis. J Dent. 2016;44:1‑7.

19. Policy on Evidence-Based Dentistry [Internet]. American dental Association. 2013 [cité 7 déc 2018]. Disponible sur: https://www.ada.org/en/about-the-ada/ada-positions-policies-and-statements/policy-on-evidence-based-dentistry

20. Bjørndal L, Demant S, Dabelsteen S. Depth and Activity of Carious Lesions as Indicators for the Regenerative Potential of Dental Pulp after Intervention. J Endod. 2014;40(4, Supplement):S76‑81.

21. Farges J-C, Alliot-Licht B, Baudouin C, Msika P, Bleicher F, Carrouel F. Odontoblast control of dental pulp inflammation triggered by cariogenic bacteria. Front Physiol. 2013;4(326):1‑3.

22. Durand SH, Flacher V, Roméas A, Carrouel F, Colomb E, Vincent C, et al. Lipoteichoic acid increases TLR and functional chemokine expression while reducing dentin formation in in vitro differentiated human odontoblasts. J Immunol. 2006;176(5):2880‑7.

23. Medzhitov R. Toll-like receptors and innate immunity. Nat Rev Immunol. 2001;1(2):135‑45.

24. Carrouel F, Staquet M-J, Keller J-F, Baudouin C, Msika P, Bleicher F, et al. Lipopolysaccharide-binding protein inhibits toll-like receptor 2 activation by lipoteichoic acid in human odontoblast-like cells. J Endod. 2013;39(8):1008‑14.

25. Sakurai K, Okiji T, Suda H. Co-increase of nerve fibers and HLA-DR- and/or factor-XIIIa-expressing dendritic cells in dentinal caries-affected regions of the human dental pulp: an immunohistochemical study. J Dent Res. 1999;78(10):1596‑608.

26. Farges J-C, Keller J-F, Carrouel F, Durand SH, Romeas A, Bleicher F, et al. Odontoblasts in the dental pulp immune response. J Exp Zool B Mol Dev Evol. 2009;312B(5):425‑36.

27. Yumoto H, Hirao K, Hosokawa Y, Kuramoto H, Takegawa D, Nakanishi T, et al. The roles of odontoblasts in dental pulp innate immunity. Jpn Dent Sci Rev. 2018;54(3):105‑17.

28. Keller J-F, Carrouel F, Colomb E, Durand SH, Baudouin C, Msika P, et al. Toll-like receptor 2 activation by lipoteichoic acid induces differential production of pro-

inflammatory cytokines in human odontoblasts, dental pulp fibroblasts and immature dendritic cells. Immunobiology. 2010;215(1):53‑9.

29. Veerayutthwilai O, Byers MR, Pham T-TT, Darveau RP, Dale BA. Differential regulation of immune responses by odontoblasts. Oral Microbiol Immunol. 2007;22(1):5‑13.

30. Cooper PR, Takahashi Y, Graham LW, Simon S, Imazato S, Smith AJ. Inflammation-regeneration interplay in the dentine-pulp complex. J Dent. 2010;38(9):687‑97.

31. Cooper PR, McLachlan JL, Simon S, Graham LW, Smith AJ. Mediators of inflammation and regeneration. Adv Dent Res. 2011;23(3):290‑5.

32. Kangarlou Haghighi A, Nafarzadeh S, Shantiaee Y, Naseri M, Ahangari Z. Relation between pulpal neuropeptides and dental caries. Iran Endod J. 2010;5(3):113‑6.

33. Haug SR, Heyeraas KJ. Modulation of dental inflammation by the sympathetic nervous system. J Dent Res. 2006;85(6):488‑95.

34. Kimberly CL, Byers MR. Inflammation of rat molar pulp and periodontium causes increased calcitonin gene-related peptide and axonal sprouting. Anat Rec. 1988;222(3):289‑300.

35. Byers MR, Taylor PE, Khayat BG, Kimberly CL. Effects of injury and inflammation on pulpal and periapical nerves. J Endod. 1990;16(2):78‑84.

36. Byers MR. Effects of inflammation on dental sensory nerves and vice versa. Proc Finn Dent Soc. 1992;88 Suppl 1:499‑506.

37. Fiorentino DF, Zlotnik A, Mosmann TR, Howard M, O'Garra A. IL-10 inhibits cytokine production by activated macrophages. J Immunol. 1991;147(11):3815‑22.

38. Buelens C, Verhasselt V, De Groote D, Thielemans K, Goldman M, Willems F. Human dendritic cell responses to lipopolysaccharide and CD40 ligation are differentially regulated by interleukin-10. Eur J Immunol. 1997;27(8):1848‑52.

39. Pezelj-Ribaric S, Anic I, Brekalo I, Miletic I, Hasan M, Simunovic-Soskic M. Detection of tumor necrosis factor alpha in normal and inflamed human dental pulps. Arch Med Res. 2002;33(5):482‑4.

40. Hahn CL, Best AM, Tew JG. Cytokine induction by Streptococcus mutans and pulpal pathogenesis. Infect Immun. 2000;68(12):6785‑9.

41. Hahn C-L, Liewehr FR. Update on the adaptive immune responses of the dental pulp. J Endod. 2007;33(7):773‑81.

42. Cooper PR, Chicca IJ, Holder MJ, Milward MR. Inflammation and Regeneration in the Dentin-pulp Complex: Net Gain or Net Loss? J Endod. 2017;43(9S):S87‑94.

43. Brinkmann V, Reichard U, Goosmann C, Fauler B, Uhlemann Y, Weiss DS, et al. Neutrophil extracellular traps kill bacteria. Science. 2004;303(5663):1532‑5.

44. Brännström M, Lind PO. Pulpal response to early dental caries. J Dent Res. 1965;44(5):1045‑50.

45. Izumi T, Kobayashi I, Okamura K, Sakai H. Immunohistochemical study on the immunocompetent cells of the pulp in human non-carious and carious teeth. Arch Oral Biol. 1995;40(7):609‑14.

46. Hahn CL, Falkler WA, Siegel MA. A study of T and B cells in pulpal pathosis. J Endod. 1989;15(1):20‑6.

47. Iwasaki Y, Otsuka H, Yanagisawa N, Hisamitsu H, Manabe A, Nonaka N, et al. In situ proliferation and differentiation of macrophages in dental pulp. Cell Tissue Res. 2011;346(1):99‑109.

48. Kim S, Dörscher-Kim JE, Liu M, Grayson A. Functional alterations in pulpal microcirculation in response to various dental procedures and materials. Proc Finn Dent Soc. 1992;88 Suppl 1:65‑71.

49. Heyeraas KJ. Pulpal hemodynamics and interstitial fluid pressure: balance of transmicrovascular fluid transport. J Endod. 1989;15(10):468‑72.

50. Van Hassel HJ. Physiology of the human dental pulp. Oral Surg Oral Med Oral Pathol. 1971;32(1):126‑34.

51. Tønder KJ. Vascular reactions in the dental pulp during inflammation. Acta Odontol Scand. 1983;41(4):247‑56.

52. Heyeraas KJ, Sveen OB, Mjör IA. Pulp-dentin biology in restorative dentistry. Part 3: Pulpal inflammation and its sequelae. Quintessence Int. 2001;32(8):611‑25.

53. Stenvik A, Iversen J, Mjör IA. Tissue pressure and histology of normal and inflamed tooth pulps in macaque monkeys. Arch Oral Biol. 1972;17(11):1501‑11.

54. Heyeraas KJ. Pulpal, microvascular, and tissue pressure. J Dent Res. 1985;64 Spec No:585‑9.

55. Marchetti C, Poggi P, Calligaro A, Casasco A. Lymphatic vessels of the human dental pulp in different conditions. Anat Rec. 1992;234(1):27‑33.

56. Trowbridge HO, Emling RC. Inflammation: A Review of the Process. 5e éd. Michigan: Quintessence Publishing Company; 1997. 236 p.

57. Langeland K. Tissue response to dental caries. Endod Dent Traumatol. 1987;3(4):149‑71.

58. Smith AJ, Cassidy N, Perry H, Bègue-Kirn C, Ruch JV, Lesot H. Reactionary dentinogenesis. Int J Dev Biol. 1995;39(1):273‑80.

59. Smith AJ. Vitality of the dentin-pulp complex in health and disease: growth factors as key mediators. J Dent Educ. 2003;67(6):678‑89.

60. Cassidy N, Fahey M, Prime SS, Smith AJ. Comparative analysis of transforming growth factor-beta isoforms 1-3 in human and rabbit dentine matrices. Arch Oral Biol. 1997;42(3):219‑23.

61. Fitzgerald M. Cellular mechanics of dentinal bridge repair using 3H-thymidine. J Dent Res. 1979;58(Spec Issue D):2198‑206.

62. Fitzgerald M, Chiego DJ, Heys DR. Autoradiographic analysis of odontoblast replacement following pulp exposure in primate teeth. Arch Oral Biol. 1990;35(9):707‑15.

63. Yamamura T. Differentiation of pulpal cells and inductive influences of various matrices with reference to pulpal wound healing. J Dent Res. 1985;64 Spec No:530‑40.

64. Cotton WR, Leonard EP. Pulpal response in rat molars to a new restorative material without a liner. J Prosthet Dent. 1967;18(5):482‑8.

65. Ruch JV. Odontoblast commitment and differentiation. Biochem Cell Biol. 1998;76(6):923‑38.

66. Gronthos S, Brahim J, Li W, Fisher LW, Cherman N, Boyde A, et al. Stem cell properties of human dental pulp stem cells. J Dent Res. 2002;81(8):531‑5.

67. Smith AJ, Lesot H. Induction and regulation of crown dentinogenesis: embryonic events as a template for dental tissue repair? Crit Rev Oral Biol Med. 2001;12(5):425‑37.

68. Goldberg M, Farges J-C, Lacerda-Pinheiro S, Six N, Jegat N, Decup F, et al. Inflammatory and immunological aspects of dental pulp repair. Pharmacol Res. 2008;58(2):137‑47.

69. Bègue-Kirn C, Smith AJ, Ruch JV, Wozney JM, Purchio A, Hartmann D, et al. Effects of dentin proteins, transforming growth factor beta 1 (TGF beta 1) and bone morphogenetic protein 2 (BMP2) on the differentiation of odontoblast in vitro. Int J Dev Biol. 1992;36(4):491‑503.

70. Sloan AJ, Smith AJ. Stimulation of the dentine-pulp complex of rat incisor teeth by transforming growth factor-beta isoforms 1-3 in vitro. Arch Oral Biol. 1999;44(2):149‑56.

71. Smith AJ, Murray PE, Sloan AJ, Matthews JB, Zhao S. Trans-dentinal stimulation of tertiary dentinogenesis. Adv Dent Res. 2001;15:51‑4.

72. Smith RA. The effect on TGF-beta 1 on osseointegration. J Calif Dent Assoc. 1995;23(12):49‑53.

73. Smith AJ, Matthews JB, Hall RC. Transforming growth factor-beta1 (TGF-beta1) in dentine matrix. Ligand activation and receptor expression. Eur J Oral Sci. 1998;106 Suppl 1:179‑84.

74. Zhao S, Sloan AJ, Murray PE, Lumley PJ, Smith AJ. Ultrastructural localisation of TGF-beta exposure in dentine by chemical treatment. Histochem J. 2000;32(8):489‑94.

75. Graham L, Cooper PR, Cassidy N, Nor JE, Sloan AJ, Smith AJ. The effect of calcium hydroxide on solubilisation of bio-active dentine matrix components. Biomaterials. 2006;27(14):2865‑73.

76. Tomson PL, Grover LM, Lumley PJ, Sloan AJ, Smith AJ, Cooper PR. Dissolution of bio-active dentine matrix components by mineral trioxide aggregate. J Dent. 2007;35(8):636‑42.

77. Magloire H, Romeas A, Melin M, Couble ML, Bleicher F, Farges JC. Molecular regulation of odontoblast activity under dentin injury. Adv Dent Res. 2001;15:46‑50.

78. Tani-Ishii N, Wang CY, Stashenko P. Immunolocalization of bone-resorptive cytokines in rat pulp and periapical lesions following surgical pulp exposure. Oral Microbiol Immunol. 1995;10(4):213‑9.

79. Paula-Silva FWG, Ghosh A, Silva L a. B, Kapila YL. TNF-alpha promotes an odontoblastic phenotype in dental pulp cells. J Dent Res. 2009;88(4):339‑44.

80. Boyle M, Chun C, Strojny C, Narayanan R, Bartholomew A, Sundivakkam P, et al. Chronic inflammation and angiogenic signaling axis impairs differentiation of dental-pulp stem cells. PLoS ONE. 2014;9(11):e113419.

81. Qin Z, Fang Z, Zhao L, Chen J, Li Y, Liu G. High dose of TNF-α suppressed osteogenic differentiation of human dental pulp stem cells by activating the Wnt/β-catenin signaling. J Mol Histol. 2015;46(4‑5):409‑20.

82. Connelly L, Palacios-Callender M, Ameixa C, Moncada S, Hobbs AJ. Biphasic regulation of NF-kappa B activity underlies the pro- and anti-inflammatory actions of nitric oxide. J Immunol. 2001;166(6):3873‑81.

83. Mei YF, Yamaza T, Atsuta I, Danjo A, Yamashita Y, Kido MA, et al. Sequential expression of endothelial nitric oxide synthase, inducible nitric oxide synthase, and nitrotyrosine in odontoblasts and pulp cells during dentin repair after tooth preparation in rat molars. Cell Tissue Res. 2007;328(1):117‑27.

84. Mitchell DF, Tarplee RE. Painful pulpitis; a clinical and microscopic study. Oral Surg Oral Med Oral Pathol. 1960;13:1360‑70.

85. Seltzer S, Bender IB, Ziontz M. The dynamics of pulp inflammation: correlations between diagnostic data and actual histologic findings in the pulp. Oral Surg Oral Med Oral Pathol. 1963;16:846‑71.

86. Dummer PM, Hicks R, Huws D. Clinical signs and symptoms in pulp disease. Int Endod J. 1980;13(1):27‑35.

87. Mejàre IA, Axelsson S, Davidson T, Frisk F, Hakeberg M, Kvist T, et al. Diagnosis of the condition of the dental pulp: a systematic review. Int Endod J. 2012;45(7):597‑613.

88. Wolters WJ, Duncan HF, Tomson PL, Karim IE, McKenna G, Dorri M, et al. Minimally invasive endodontics: a new diagnostic system for assessing pulpitis and subsequent treatment needs. Int Endod J. 2017;50(9):825‑9.

89. Zanini M, Meyer E, Simon S. Pulp Inflammation Diagnosis from Clinical to Inflammatory Mediators: A Systematic Review. J Endod. 2017;43(7):1033‑51.

90. Okamoto T, Takahashi S, Nakamura E, Nagaya K, Hayashi T, Shirai M, et al. Increased expression of matrix metalloproteinase-9 and hepatocyte growth factor in the cerebrospinal fluid of infants with posthemorrhagic hydrocephalus. Early Hum Dev. 2010;86(4):251‑4.

91. Victor DJ, Subramanian S, Gnana PPS, Kolagani SP. Assessment of Matrix Metalloproteinases-8 and -9 in Gingival Crevicular Fluid of Smokers and Non-smokers with Chronic Periodontitis Using ELISA. J Int Oral Health. 2014;6(6):67‑71.

92. Pugin J, Widmer MC, Kossodo S, Liang CM, Preas HL2nd null, Suffredini AF. Human neutrophils secrete gelatinase B in vitro and in vivo in response to endotoxin and proinflammatory mediators. Am J Respir Cell Mol Biol. 1999;20(3):458‑64.

93. Smith AJ, Tobias RS, Cassidy N, Plant CG, Browne RM, Begue-Kirn C, et al. Odontoblast stimulation in ferrets by dentine matrix components. Arch Oral Biol. 1994;39(1):13‑22.

94. Tziafas D, Smith AJ, Lesot H. Designing new treatment strategies in vital pulp therapy. J Dent. 2000;28(2):77‑92.

95. Simon S, Smith AJ, Berdal A, Lumley PJ, Cooper PR. The MAP kinase pathway is involved in odontoblast stimulation via p38 phosphorylation. J Endod. 2010;36(2):256‑9.

96. Cox CF, Sübay RK, Ostro E, Suzuki S, Suzuki SH. Tunnel defects in dentin bridges: their formation following direct pulp capping. Oper Dent. 1996;21(1):4‑11.

97. Asgary S, Eghbal M, Ghoddusi J. Two-year results of vital pulp therapy in permanent molars with irreversible pulpitis: an ongoing multicenter randomized clinical trial. Clin Oral Investig. 2014;18(2):635‑41.

98. Aguilar P, Linsuwanont P. Vital Pulp Therapy in Vital Permanent Teeth with Cariously Exposed Pulp: A Systematic Review. J Endod. 2011;37(5):581‑7.

99. Ng Y-L, Mann V, Rahbaran S, Lewsey J, Gulabivala K. Outcome of primary root canal treatment: systematic review of the literature -- Part 2. Influence of clinical factors. Int Endod J. 2008;41(1):6‑31.

100. Li Z, Cao L, Fan M, Xu Q. Direct Pulp Capping with Calcium Hydroxide or Mineral Trioxide Aggregate: A Meta-analysis. J Endod. 2015;41(9):1412‑7.

101. Cho S-Y, Seo D-G, Lee S-J, Lee J, Lee S-J, Jung I-Y. Prognostic factors for clinical outcomes according to time after direct pulp capping. J Endod. 2013;39(3):327‑31.

102. Tabarsi B, Parirokh M, Eghbal MJ, Haghdoost AA, Torabzadeh H, Asgary S. A comparative study of dental pulp response to several pulpotomy agents. Int Endod J. 2010;43(7):565‑71.

103. Kunert G, Kunert I, da Costa Filho L, de Figueiredo J. Permanent teeth pulpotomy survival analysis: retrospective follow-up. J Dent. 2015;43(9):1125‑31.

104. Cotton WR. Bacterial contamination as a factor in healing of pulp exposures. Oral Surg Oral Med Oral Pathol. 1974;38(3):441‑50.

105. Cvek M, Granath L, Cleaton-Jones P, Austin J. Hard tissue barrier formation in pulpotomized monkey teeth capped with cyanoacrylate or calcium hydroxide for 10 and 60 minutes. J Dent Res. 1987;66(6):1166‑74.

106. Möller AJ, Fabricius L, Dahlén G, Ohman AE, Heyden G. Influence on periapical tissues of indigenous oral bacteria and necrotic pulp tissue in monkeys. Scand J Dent Res. 1981;89(6):475‑84.

107. Moher D, Shamseer L, Clarke M, Ghersi D, Liberati A, Petticrew M, et al. Preferred reporting items for systematic review and meta-analysis protocols (PRISMA-P) 2015 statement. Syst Rev. 2015;4:1.

108. PRISMA Group. Preferred reporting items for systematic review and meta-analysis protocols (PRISMA-P) 2015: elaboration and explanation. BMJ. 2016;354:i4086.

109. OCEBM Levels of Evidence Working Group. The Oxford 2011 Levels of Evidence [Internet]. Oxford Centre for Evidence-Based Medicine; 2011. Disponible sur: https://www.cebm.net/wp-content/uploads/2014/06/CEBM-Levels-of-Evidence-2.1.pdf

110. Massone JE, Goldberg F, Barros RE. Histological evaluation of the effect of intrapulpal anesthesia in pulpotomies. Endod Dent Traumatol. 1987;3(5):259‑62.

111. Santini A. Assessment of the pulpotomy technique in human first permanent mandibular molars. Use of two direct inspection criteria. Br Dent J. 1983;155(5):151‑4.

112. Santini AH. Intraoral comparison of calcium hydroxide (Calnex) alone and in combination with Ledermix in first permanent mandibular molars using two direct inspection criteria. J Dent. 1985;13(1):52‑9.

113. Santini A. Long-term clinical assessment of pulpotomies with calcium hydroxide containing Ledermix in human permanent premolars and molars. Acta Odontol Pediatr. 1986;7(2):45‑50.

114. Barngkgei I, Halboub E, Alboni R. Pulpotomy of symptomatic permanent teeth with carious exposure using mineral trioxide aggregate. Iran Endod J. 2013;8(2):65‑8.

115. Borkar SA, Ataide I. Biodentine pulpotomy several days after pulp exposure: Four case reports. J Conserv Dent. 2015;18(1):73‑8.

116. Simon S, Perard M, Zanini M, Smith AJ, Charpentier E, Djole SX, et al. Should pulp chamber pulpotomy be seen as a permanent treatment? Some preliminary thoughts. Int Endod J. 2013;46(1):79‑87.

117. Alqaderi H, Al-Mutawa S, Qudeimat M. MTA pulpotomy as an alternative to root canal treatment in children's permanent teeth in a dental public health setting. J Dent. 2014;42(11):1390‑5.

118. Taha NA, Ahmad MB, Ghanim A. Assessment of Mineral Trioxide Aggregate pulpotomy in mature permanent teeth with carious exposures. Int Endod J. 2017;50(2):117‑25.

119. Asgary S, Hassanizadeh R, Torabzadeh H, Eghbal MJ. Treatment Outcomes of 4 Vital Pulp Therapies in Mature Molars. J Endod. 2018;44(4):529‑35.

120. Asgary S, Ehsani S. Permanent molar pulpotomy with a new endodontic cement: A case series. J Conserv Dent. 2009;12(1):31‑6.

121. Asgary S. Calcium-enriched mixture pulpotomy of a human permanent molar with irreversible pulpitis and condensing apical periodontitis. J Conserv Dent. 2011;14(1):90‑3.

122. Hiremath H, Saikalyan S, Kulkarni SS, Hiremath V. Second-generation platelet concentrate (PRF) as a pulpotomy medicament in a permanent molar with pulpitis: a case report. Int Endod J. 2012;45(1):105‑12.

123. Solomon R, Faizuddin U, Karunakar P, Deepthi Sarvani G, Sree Soumya S. Coronal Pulpotomy Technique Analysis as an Alternative to Pulpectomy for Preserving the Tooth Vitality, in the Context of Tissue Regeneration: A Correlated Clinical Study across 4 Adult Permanent Molars. Case Rep Dent. 2015;2015:916060.

124. Soni H. Biodentine Pulpotomy in Mature Permanent Molar: A Case Report. J Clin Diagn Res. 2016;10(7):ZD09-11.

125. McDougal RA, Delano EO, Caplan D, Sigurdsson A, Trope M. Success of an alternative for interim management of irreversible pulpitis. J Am Dent Assoc. 2004;135(12):1707‑12.

126. DeRosa TA. A retrospective evaluation of pulpotomy as an alternative to extraction. Gen Dent. 2006;54(1):37‑40.

127. Nyerere J, Matee M, Simon E. Emergency pulpotomy in relieving acute dental pain among Tanzanian patients. BMC Oral Health. 2006;6:1.

128. Teixeira LS, Demarco FF, Coppola MC, Bonow ML. Clinical and radiographic evaluation of pulpotomies performed under intrapulpal injection of anaesthetic solution. Int Endod J. 2001;34(6):440‑6.

129. Asgary S, Eghbal M, Ghoddusi J, Yazdani S. One-year results of vital pulp therapy in permanent molars with irreversible pulpitis: an ongoing multicenter, randomized, non-inferiority clinical trial. Clin Oral Invest. 2013;17(2):431‑9.

130. Asgary S, Eghbal M. Treatment outcomes of pulpotomy in permanent molars with irreversible pulpitis using biomaterials: a multi-center randomized controlled trial. Acta Odontol Scand. 2013;71(1):130‑6.

131. Asgary S, Eghbal M, Fazlyab M, Baghban A, Ghoddusi J. Five-year results of vital pulp therapy in permanent molars with irreversible pulpitis: a non-inferiority multicenter randomized clinical trial. Clin Oral Investig. 2015;19(2):335‑41.

132. Kumar V, Juneja R, Duhan J, Sangwan P, Tewari S. Comparative evaluation of platelet-rich fibrin, mineral trioxide aggregate, and calcium hydroxide as pulpotomy agents in permanent molars with irreversible pulpitis: A randomized controlled trial. Contemp Clin Dent. 2016;7(4):512‑8.

133. Asgary S, Eghbal MJ, Bagheban AA. Long-term outcomes of pulpotomy in permanent teeth with irreversible pulpitis: A multi-center randomized controlled trial. Am J Dent. 2017;30(3):151‑5.

134. Linsuwanont P, Wimonsutthikul K, Pothimoke U, Santiwong B. Treatment Outcomes of Mineral Trioxide Aggregate Pulpotomy in Vital Permanent Teeth with Carious Pulp Exposure: The Retrospective Study. J Endod. 2017;43(2):225‑30.

135. Russo MC, Holland R, de Souza V. Radiographic and histological evaluation of the treatment of inflamed dental pulps. Int Endod J. 1982;15(3):137‑42.

136. Asgary S, Kemal Çalışkan M. Vital Pulp Therapy of a Mature Molar with Concurrent Hyperplastic Pulpitis, Internal Root Resorption and Periradicular Periodontitis: A Case Report. Iran Endod J. 2015;10(4):284‑6.

137. Caliskan MK. Success of pulpotomy in the management of hyperplastic pulpitis. Int Endod J. 1993;26(2):142‑8.

138. Calişkan MK. Pulpotomy of carious vital teeth with periapical involvement. Int Endod J. mai 1995;28(3):172‑6.

139. Foreman PC. Resolution of a periapical radiolucency following renewal of the pulpotomy dressing. Int Endod J. 1980;13(1):41‑3.

140. Moule AJ, Oswald RJ. Resolution of periapical radiolucency following pulpotomy. J Endod. 1983;9(9):388‑9.

141. Cousson P, Nicolas E, Hennequin M. A follow-up study of pulpotomies and root canal treatments performed under general anaesthesia. Clin Oral Investig. 2014;18:1155‑63.

142. Wang G, Wang C, Qin M. Pulp prognosis following conservative pulp treatment in teeth with complicated crown fractures-A retrospective study. Dent Traumatol. 2017;33(4):255‑60.

143. Awawdeh L, Al-Qudah A, Hamouri H, Chakra RJ. Outcomes of Vital Pulp Therapy Using Mineral Trioxide Aggregate or Biodentine: A Prospective Randomized Clinical Trial. J Endod. 2018;44(11):1603‑9.

144. Taha NA, Abdelkhader SZ. Outcome of full pulpotomy using Biodentine in adult patients with symptoms indicative of irreversible pulpitis. Int Endod J. 2018;51(8):819‑28.

145. Taha NA, Abdulkhader SZ. Full Pulpotomy with Biodentine in Symptomatic Young Permanent Teeth with Carious Exposure. J Endod. 2018;44(6):932‑7.

146. Galani M, Tewari S, Sangwan P, Mittal S, Kumar V, Duhan J. Comparative Evaluation of Postoperative Pain and Success Rate after Pulpotomy and Root Canal Treatment in Cariously Exposed Mature Permanent Molars: A Randomized Controlled Trial. J Endod. 2017;43(12):1953‑62.

147. Asgary S, Verma P, Nosrat A. Treatment Outcomes of Full Pulpotomy as an Alternative to Tooth Extraction in Molars with Hyperplastic/Irreversible Pulpitis: A Case Report. Iran Endod J. 2017;12(2):261‑5.

148. Nosrat A, Peimani A, Asgary S. A preliminary report on histological outcome of pulpotomy with endodontic biomaterials vs calcium hydroxide. Restor Dent Endod. 2013;38(4):227.

149. Abbott P, Wimonsutthikul K, Pothimoke U, Santiwong B. Treatment Outcomes of Mineral Trioxide Aggregate Pulpotomy in Vital Permanent Teeth with Carious Pulp Exposure: The Retrospective Study. J Endod. 2017;43(2):225‑30.

150. Asgary S, Eghbal M, Parirokh M, Torabzadeh H. Sealing ability of three commercial mineral trioxide aggregates and an experimental root-end filling material. Iran Endod J. 2006;1(3):101‑5.

151. Parirokh M, Torabinejad M. Mineral trioxide aggregate: a comprehensive literature review--Part I: chemical, physical, and antibacterial properties. J Endod. 2010;36(1):16‑27.

152. Inoue H, Taniguchi K, Okamura K, Izumi T, Tamura N, Kajiwara S, et al. Ultrastructural relation between nerve terminals and dentine bridge formation after pulpotomy in human teeth. Arch Oral Biol. 1995;40(7):669‑75.

153. Langer M, Ulmansky M, Sela J. Behaviour of human dental pulp to Calxyl with or without zinc oxide eugenol. Arch Oral Biol. 1970;15(3):189‑94.

154. Russo M de C, De Souza V, Holland R. Effects of the dressing with calcium hydroxide under pressure on the pulpal healing of pulpotomized human teeth. Rev Fac Odontol Aracatuba. 1974;3(2):303‑11.

155. Eghbal M, Asgary S, Baglue R, Parirokh M, Ghoddusi J. MTA pulpotomy of human permanent molars with irreversible pulpitis. Aust Endod J. 2009;35(1):4‑8.

156. Bhagat D, Sunder R, Devendrappa S, Vanka A, Choudaha N. A comparative evaluation of ProRoot mineral trioxide aggregate and Portland cement as a pulpotomy medicament. J Indian Soc Pedod Prev Dent. 2016;34(2):172‑6.

157. Demarco F, Rosa M, Tarquínio S, Piva E. Influence of the restoration quality on the success of pulpotomy treatment: a preliminary retrospective study. J Appl Oral Sci. 2005;13(1):72‑7.

158. Opdam NJM, Bronkhorst EM, Loomans B a. C, Huysmans MCDNJM. 12-year survival of composite vs. amalgam restorations. J Dent Res. 2010;89(10):1063‑7.

159. UNEP. Global Mercury Assessment 2013: Sources, emissions, releases, and environmental transport [Internet]. Geneva, Switzerland: UNEP Chemicals Branch; 2013 [cité 16 janv 2019]. Disponible sur: https://wedocs.unep.org/handle/20.500.11822/7984

160. Chueh L, Chiang C. Histology of Irreversible pulpitis premolars treated with mineral trioxide aggregate pulpotomy. Oper Dent. 2010;35(3):370‑4.

161. Calişkan MK. Clinical reliability of the dentine bridge formed after pulpotomy: a case report. Int Endod J. 1994;27(1):52‑5.

162. Asgary S, Fazlyab M, Sabbagh S, Eghbal M. Outcomes of different vital pulp therapy techniques on symptomatic permanent teeth: a case series. Iran Endod J. 2014;9(4):295‑300.

163. Mohammad SG, Raheel SA, Baroudi K. Histological Evaluation of Allium sativum Oil as a New Medicament for Pulp Treatment of Permanent Teeth. J Contemp Dent Pract. 2015;16(2):85‑90.

164. Masterton JB. Internal resorption of the dentine; a complication arising from unhealed pulp wounds. Br Dent J. 1965;118:241‑9.

165. Cvek M. A clinical report on partial pulpotomy and capping with calcium hydroxide in permanent incisors with complicated crown fracture. J Endod. 1978;4(8):232‑7.

166. Sönmez D, Durutürk L. Ca(OH)2 pulpotomy in primary teeth. Part I: internal resorption as a complication following pulpotomy. Oral Surg Oral Med Oral Pathol Oral Radiol Endod. 2008;106(2):e94-98.

167. Patterson SS. Pulp calcification due to operative procedures--pulpotomy. Int Dent J. 1967;17(2):490‑505.

168. Calişkan MK. Pulpotomy of carious vital teeth with periapical involvement. Int Endod J. 1995;28(3):172‑6.

169. Masterton JB. Inherent healing potential of the dental pulp. Br Dent J. 1966;120(9):430‑6.

170. Masterton JB. The healing of wounds of the dental pulp. An investigation of the nature of the scar tissue and of the phenomena leading to its formation. Dent Pract Dent Rec. 1966;16(9):325‑39.

171. Baume LJ. The biology of pulp and dentine. A historic, terminologic-taxonomic, histologic-biochemical, embryonic and clinical survey. Monogr Oral Sci. 1980;8:1‑220.

172. Orstavik D, Kerekes K, Eriksen HM. The periapical index: a scoring system for radiographic assessment of apical periodontitis. Endod Dent Traumatol. 1986;2(1):20‑34.

173. Wu M-K, Wesselink P, Shemesh H. New terms for categorizing the outcome of root canal treatment. Int Endod J. 2011;44(11):1079‑80.

174. Patel S. New dimensions in endodontic imaging: Part 2. Cone beam computed tomography. Int Endod J. 2009;42(6):463–475.

175. Bender IB. Factors influencing the radiographic appearance of bony lesions. J Endod. 1982;8(4):161‑70.

176. Goldman M, Pearson AH, Darzenta N. Endodontic success--who's reading the radiograph? Oral Surg Oral Med Oral Pathol. 1972;33(3):432‑7.

177. Brynolf I. Roentgenologic periapical diagnosis. II. One, two or more roentgenograms? Sven Tandlak Tidskr. 1970;63(5):345‑50.

178. Reit C, Hollender L. Radiographic evaluation of endodontic therapy and the influence of observer variation. Scand J Dent Res. 1983;91(3):205‑12.

179. McCaul LK, McHugh S, Saunders WP. The influence of specialty training and experience on decision making in endodontic diagnosis and treatment planning. Int Endod J. 2001;34(8):594‑606.

180. Antrim DD. Reading the radiograph: a comparison of viewing techniques. J Endod. 1983;9(11):502‑5.

181. Lambrianidis T. Observer variations in radiographic evaluation of endodontic therapy. Endod Dent Traumatol. 1985;1(6):235‑41.

182. Goldman M, Pearson AH, Darzenta N. Reliability of radiographic interpretations. Oral Surg Oral Med Oral Pathol. 1974;38(2):287‑93.

183. Duinkerke AS, Van de Poel AC, De Boo T, Doesburg WH. Variations in the interpretation of periapical radiolucencies. Oral Surg Oral Med Oral Pathol. 1975;40(3):414‑22.

184. Gelfand M, Sunderman EJ, Goldman M. Reliability of radiographical interpretations. J Endod. 1983;9(2):71‑5.

185. Zakariasen KL, Scott DA, Jensen JR. Endodontic recall radiographs: how reliable is our interpretation of endodontic success or failure and what factors affect our reliability? Oral Surg Oral Med Oral Pathol. 1984;57(3):343‑7.

186. Tewary S, Luzzo J, Hartwell G. Endodontic radiography: who is reading the digital radiograph? J Endod. 2011;37(7):919‑21.

187. Saunders MB, Gulabivala K, Holt R, Kahan RS. Reliability of radiographic observations recorded on a proforma measured using inter- and intra-observer variation: a preliminary study. Int Endod J. 2000;33(3):272‑8.

188. Reit C, Gröndahl HG. Application of statistical decision theory to radiographic diagnosis of endodontically treated teeth. Scand J Dent Res. 1983;91(3):213‑8.

189. Forsberg J, Halse A. Periapical radiolucencies as evaluated by bisecting-angle and paralleling radiographic techniques. Int Endod J. 1997;30(2):115‑23.

190. Brynolf I. Roentgenologic periapical diagnosis. 3. The more roentgenograms--the better the information? Sven Tandlak Tidskr. 1970;63(6):409‑13.

191. Bender IB, Seltzer S, Soltanoff W. Endodontic success--a reappraisal of criteria. 1. Oral Surg Oral Med Oral Pathol. 1966;22(6):780‑9.

192. Cotton TP, Geisler TM, Holden DT, Schwartz SA, Schindler WG. Endodontic applications of cone-beam volumetric tomography. J Endod. 2007;33(9):1121‑32.

193. Mozzo P, Procacci C, Tacconi A, Martini PT, Andreis IA. A new volumetric CT machine for dental imaging based on the cone-beam technique: preliminary results. Eur Radiol. 1998;8(9):1558‑64.

194. Arai Y, Tammisalo E, Iwai K, Hashimoto K, Shinoda K. Development of a compact computed tomographic apparatus for dental use. Dentomaxillofac Radiol. 1999;28(4):245‑8.

195. Lofthag-Hansen S, Huumonen S, Gröndahl K, Gröndahl H-G. Limited cone-beam CT and intraoral radiography for the diagnosis of periapical pathology. Oral Surg Oral Med Oral Pathol Oral Radiol Endod. 2007;103(1):114‑9.

196. Estrela C, Bueno MR, Leles CR, Azevedo B, Azevedo JR. Accuracy of cone beam computed tomography and panoramic and periapical radiography for detection of apical periodontitis. J Endod. 2008;34(3):273‑9.

197. Paes da Silva Ramos Fernandes LM, Ordinola-Zapata R, Húngaro Duarte MA, Alvares Capelozza AL. Prevalence of apical periodontitis detected in cone beam CT images of a Brazilian subpopulation. Dentomaxillofac Radiol. 2013;42(1):80179163.

198. Tsai P, Torabinejad M, Rice D, Azevedo B. Accuracy of cone-beam computed tomography and periapical radiography in detecting small periapical lesions. J Endod. 2012;38(7):965‑70.

199. Webber RL, Ruttimann UE, Grondahl HG. X-ray image subtraction as a basis for assessment of periodontal changes. J Periodont Res. 1982;17(5):509‑11.

200. Gröndahl HG, Gröndahl K, Okano T, Webber RL. Statistical contrast enhancement of subtraction images for radiographic caries diagnosis. Oral Surg Oral Med Oral Pathol. 1982;53(2):219‑23.

201. Orstavik D, Farrants G, Wahl T, Kerekes K. Image analysis of endodontic radiographs: digital subtraction and quantitative densitometry. Endod Dent Traumatol. 1990;6(1):6‑11.

202. Delano EO, Ludlow JB, Ørstavik D, Tyndall D, Trope M. Comparison between PAI and quantitative digital radiographic assessment of apical healing after endodontic treatment. Oral Surg Oral Med Oral Pathol Oral Radiol Endod. 2001;92(1):108‑15.

203. Gröndahl K, Gröndahl HG, Webber RL. Digital subtraction radiography for diagnosis of periodontal bone lesions with simulated high-speed systems. Oral Surg Oral Med Oral Pathol. 1983;55(3):313‑8.

204. Dove SB, McDavid WD, Hamilton KE. Analysis of sensitivity and specificity of a new digital subtraction system: an in vitro study. Oral Surg Oral Med Oral Pathol Oral Radiol Endod. 2000;89(6):771‑6.

205. Nicopoulou-Karayianni K, Bragger U, Patrikiou A, Stassinakis A, Lang NP. Image processing for enhanced observer agreement in the evaluation of periapical bone changes. Int Endod J. 2002;35(7):615‑22.

206. Mikrogeorgis G, Lyroudia K, Molyvdas I, Nikolaidis N, Pitas I. Digital radiograph registration and subtraction: a useful tool for the evaluation of the progress of chronic apical periodontitis. J Endod. 2004;30(7):513‑7.

207. van der Stelt PF, van der Linden LW, Geraets WG, Alons CL. Digitized pattern recognition in the diagnosis of periodontal bone defects. J Clin Periodontol. 1985;12(10):822‑7.

208. Kullendorff B, Gröndahl K, Rohlin M, Henrikson CO. Subtraction radiography for the diagnosis of periapical bone lesions. Endod Dent Traumatol. 1988;4(6):253‑9.

209. Benfica e Silva J, Leles CR, Alencar AHG, Nunes C a. BCM, Mendonça EF. Digital subtraction radiography evaluation of the bone repair process of chronic apical periodontitis after root canal treatment. Int Endod J. 2010;43(8):673‑80.

210. Pascon EA, Introcaso JH, Langeland K. Development of predictable periapical lesion monitored by subtraction radiography. Endod Dent Traumatol. 1987;3(4):192‑208.

211. Carvalho FB, Gonçalves M, Tanomaru-Filho M. Evaluation of chronic periapical lesions by digital subtraction radiography by using Adobe Photoshop CS: a technical report. J Endod. 2007;33(4):493‑7.

212. Song HH. Analysis of correlated ROC areas in diagnostic testing. Biometrics. 1997;53(1):370‑82.

213. Cochrane AL, Garland LH. Observer error in the interpretation of chest films; an international investigation. Lancet. 1952;2(6733):505‑9.

214. Landis JR, Koch GG. The measurement of observer agreement for categorical data. Biometrics. 1977;33(1):159‑74.

215. Heling B, Tamshe A. Evaluation of the success of endodontically treated teeth. Oral Surg Oral Med Oral Pathol. 1970;30(4):533‑6.

216. Hansen BF, Johansen JR. Oral roentgenologic findings in a Norwegian urban population. Oral Surg Oral Med Oral Pathol. 1976;41(2):261‑6.

217. Muhammed AH, Manson-Hing LR, Ala B. A comparison of panoramic and intraoral radiographic surveys in evaluating a dental clinic population. Oral Surg Oral Med Oral Pathol. 1982;54(1):108‑17.

218. Allard U, Palmqvist S. A radiographic survey of periapical conditions in elderly people in a Swedish county population. Endod Dent Traumatol. 1986;2(3):103‑8.

219. Eckerbom M, Andersson JE, Magnusson T. Interobserver variation in radiographic examination of endodontic variables. Endod Dent Traumatol. 1986;2(6):243‑6.

220. Kvist T, Rydin E, Reit C. The relative frequency of periapical lesions in teeth with root canal-retained posts. J Endod. 1989;15(12):578‑80.

221. Allen RK, Newton CW, Brown CE. A statistical analysis of surgical and nonsurgical endodontic retreatment cases. J Endod. 1989;15(6):261‑6.

222. Petersson K, Lewin B, Hakansson J, Olsson B, Wennberg A. Endodontic status and suggested treatment in a population requiring substantial dental care. Endod Dent Traumatol. 1989;5(3):153‑8.

223. Odesjö B, Helldén L, Salonen L, Langeland K. Prevalence of previous endodontic treatment, technical standard and occurrence of periapical lesions in a randomly selected adult, general population. Endod Dent Traumatol. 1990;6(6):265‑72.

224. Augsburger RA, Peters DD. Radiographic evaluation of extruded obturation materials. J Endod. 1990;16(10):492‑7.

225. Petersson K, Håkansson R, Håkansson J, Olsson B, Wennberg A. Follow-up study of endodontic status in an adult Swedish population. Endod Dent Traumatol. 1991;7(5):221‑5.

226. Imfeld TN. Prevalence and quality of endodontic treatment in an elderly urban population of Switzerland. J Endod. 1991;17(12):604‑7.

227. Eckerbom M, Magnusson T, Martinsson T. Prevalence of apical periodontitis, crowned teeth and teeth with posts in a Swedish population. Endod Dent Traumatol. 1991;7(5):214‑20.

228. Soikkonen KT. Endodontically treated teeth and periapical findings in the elderly. Int Endod J. 1995;28(4):200‑3.

229. Ray HA, Trope M. Periapical status of endodontically treated teeth in relation to the technical quality of the root filling and the coronal restoration. Int Endod J. 1995;28(1):12‑8.

230. Buckley M, Spångberg LS. The prevalence and technical quality of endodontic treatment in an American subpopulation. Oral Surg Oral Med Oral Pathol Oral Radiol Endod. 1995;79(1):92‑100.

231. Weiger R, Hitzler S, Hermle G, Löst C. Periapical status, quality of root canal fillings and estimated endodontic treatment needs in an urban German population. Endod Dent Traumatol. 1997;13(2):69‑74.

232. Tronstad L, Asbjornsen K, Doving L, Pedersen I, Eriksen HM. Influence of coronal restorations on the periapical health of endodontically treated teeth. Endod Dent Traumatol. 2000;16(5):218‑21.

233. Ricucci D, Gröndahl K, Bergenholtz G. Periapical status of root-filled teeth exposed to the oral environment by loss of restoration or caries. Oral Surg Oral Med Oral Pathol Oral Radiol Endod. 2000;90(3):354‑9.

234. De Moor RJG, Hommez GMG, De Boever JG, Delmé KIM, Martens GEI. Periapical health related to the quality of root canal treatment in a Belgian population. Int Endod J. 2000;33(2):113‑20.

235. Dammaschke T, Steven D, Kaup M, Ott KHR. Long-term survival of root-canal-treated teeth: a retrospective study over 10 years. J Endod. 2003;29(10):638‑43.

236. Alley BS, Kitchens GG, Alley LW, Eleazer PD. A comparison of survival of teeth following endodontic treatment performed by general dentists or by specialists. Oral Surg Oral Med Oral Pathol Oral Radiol Endod. 2004;98(1):115‑8.

237. Chu CH, Lo ECM, Cheung GSP. Outcome of root canal treatment using Thermafil and cold lateral condensation filling techniques. Int Endod J. 2005;38(3):179‑85.

238. Tani-Ishii N, Teranaka T. Clinical and radiographic evaluation of root-canal obturation with obtura II. J Endod. 2003;29(11):739‑42.

239. Molander A, Warfvinge J, Reit C, Kvist T. Clinical and radiographic evaluation of one- and two-visit endodontic treatment of asymptomatic necrotic teeth with apical periodontitis: a randomized clinical trial. J Endod. 2007;33(10):1145‑8.

240. Imura N, Pinheiro ET, Gomes BPFA, Zaia AA, Ferraz CCR, Souza-Filho FJ. The outcome of endodontic treatment: a retrospective study of 2000 cases performed by a specialist. J Endod. 2007;33(11):1278‑82.

241. Eckerbom M, Flygare L, Magnusson T. A 20-year follow-up study of endodontic variables and apical status in a Swedish population. International Endodontic Journal. 2007;40(12):940‑8.

242. de la Torre F, Cisneros-Cabello R, Aranguren JL, Estévez R, Velasco-Ortega E, Segura-Egea JJ. Single-rooted maxillary first molar with a single canal: endodontic retreatment. Oral Surg Oral Med Oral Pathol Oral Radiol Endod. 2008;106(6):e66-68.

243. Siqueira JF, Rôças IN, Riche FNSJ, Provenzano JC. Clinical outcome of the endodontic treatment of teeth with apical periodontitis using an antimicrobial protocol. Oral Surg Oral Med Oral Pathol Oral Radiol Endod. 2008;106(5):757‑62.

244. Genc Y, Gulsahi K, Gulsahi A, Yavuz Y, Cetinyurek A, Ungor M, et al. Assessment of possible risk indicators for apical periodontitis in root-filled teeth in an adult Turkish population. Oral Surg Oral Med Oral Pathol Oral Radiol Endod. 2008;106(4):e72-77.

245. Ozer SY, Aktener BO. Outcome of root canal treatment using Soft-Core and cold lateral compaction filling techniques: a randomized clinical trial. J Contemp Dent Pract. 2009;10(1):74‑81.

246. Lee AHC, Cheung GSP, Wong MCM. Long-term outcome of primary non-surgical root canal treatment. Clin Oral Investig. 2012;16(6):1607‑17.

247. Zmener O, Pameijer CH. Clinical and radiographic evaluation of a resin-based root canal sealer: 10-year recall data. Int J Dent. 2012;2012:763248.

248. Liang Y-H, Li G, Shemesh H, Wesselink PR, Wu M-K. The association between complete absence of post-treatment periapical lesion and quality of root canal filling. Clin Oral Investig. 2012;16(6):1619‑26.

249. Zhang M-M, Liang Y-H, Gao X-J, Jiang L, van der Sluis L, Wu M-K. Management of Apical Periodontitis: Healing of Post-treatment Periapical Lesions Present 1 Year after Endodontic Treatment. J Endod. 2015;41(7):1020‑5.

250. Ricucci D, Rôças IN, Alves FRF, Loghin S, Siqueira JF. Apically Extruded Sealers: Fate and Influence on Treatment Outcome. J Endod. 2016;42(2):243‑9.

251. Woelber JP, Bruder M, Tennert C, Wrbas K-T. Assessment of endodontic treatment of c-shaped root canals. Swiss Dent J. 2014;124(1):11‑5.

252. Di Filippo G, Sidhu SK, Chong BS. Apical periodontitis and the technical quality of root canal treatment in an adult sub-population in London. Br Dent J. 2014;216(10):E22.

253. Sarin A, Gupta P, Sachdeva J, Gupta A, Sachdeva S, Nagpal R. Effect of Different Obturation Techniques on the Prognosis of Endodontic Therapy: A Retrospective Comparative Analysis. J Contemp Dent Pract. 2016;17(7):582‑6.

254. Dawson VS, Petersson K, Wolf E, Åkerman S. Periapical Status of Root-filled Teeth Restored with Composite, Amalgam, or Full Crown Restorations: A Cross-sectional Study of a Swedish Adult Population. J Endod. 2016;42(9):1326‑33.

255. Barborka BJ, Woodmansey KF, Glickman GN, Schneiderman E, He J. Long-term Clinical Outcome of Teeth Obturated with Resilon. J Endod. 2017;43(4):556‑60.

256. Vengerfeldt V, Mändar R, Nguyen MS, Saukas S, Saag M. Apical periodontitis in southern Estonian population: prevalence and associations with quality of root canal fillings and coronal restorations. BMC Oral Health. 2017;17(1):147.

257. Fonzar F, Mollo A, Venturi M, Pini P, Fabian Fonzar R, Trullenque-Eriksson A, et al. Single versus two visits with 1-week intracanal calcium hydroxide medication for endodontic treatment: One-year post-treatment results from a multicentre randomised controlled trial. Eur J Oral Implantol. 2017;10(1):29‑41.

258. Chybowski EA, Glickman GN, Patel Y, Fleury A, Solomon E, He J. Clinical Outcome of Non-Surgical Root Canal Treatment Using a Single-cone Technique with Endosequence Bioceramic Sealer: A Retrospective Analysis. J Endod. 2018;44(6):941‑5.

259. Molven O, Halse A, Fristad I, MacDonald-Jankowski D. Periapical changes following root-canal treatment observed 20-27 years postoperatively. Int Endod J. 2002;35(9):784‑90.

260. Halse A, Molven O. A strategy for the diagnosis of periapical pathosis. J Endod. 1986;12(11):534‑8.

261. Reid RJ, Abbott PV, McNamara JR, Heithersay GS. A five-year study of Hydron root canal fillings. Int Endod J. 1992;25(4):213‑20.

262. Danin J, Strömberg T, Forsgren H, Linder LE, Ramsköld LO. Clinical management of nonhealing periradicular pathosis. Surgery versus endodontic retreatment. Oral Surg Oral Med Oral Pathol Oral Radiol Endod. 1996;82(2):213‑7.

263. Quadros ID, Gomes BPFA, Zaia AA, Ferraz CCR, Souza-Filho FJ. Evaluation of Endodontic Treatments Performed by Students in a Brazilian Dental School. J Dent Educ. 2005;69(10):1161‑70.

264. Lupi-Pegurier L, Bertrand M-F, Muller-Bolla M, Rocca JP, Bolla M. Periapical status, prevalence and quality of endodontic treatment in an adult French population. Int Endod J. 2002;35(8):690‑7.

265. Fristad I, Molven O, Halse A. Nonsurgically retreated root filled teeth – radiographic findings after 20–27 years. Int Endod J. 2004;37(1):12‑8.

266. Ng Y -l, Mann V, Gulabivala K. A prospective study of the factors affecting outcomes of nonsurgical root canal treatment: part 1: periapical health. Int Endod J. 2011;44(7):583‑609.

267. Valderhaug J, Jokstad A, Ambjørnsen E, Norheim PW. Assessment of the periapical and clinical status of crowned teeth over 25 years. J Dent. 1997;25(2):97‑105.

268. Orstavik D. Time-course and risk analyses of the development and healing of chronic apical periodontitis in man. Int Endod J. 1996;29(3):150‑5.

269. Boucher Y, Matossian L, Rilliard F, Machtou P. Radiographic evaluation of the prevalence and technical quality of root canal treatment in a French subpopulation. Int Endod J. 2002;35(3):229‑38.

270. Orstavik D, Kerekes K, Eriksen HM. Clinical performance of three endodontic sealers. Endod Dent Traumatol. 1987;3(4):178‑86.

271. Eriksen HM, Orstavik D, Kerekes K. Healing of apical periodontitis after endodontic treatment using three different root canal sealers. Endod Dent Traumatol. 1988;4(3):114‑7.

272. Eriksen HM, Bjertness E, Orstavik D. Prevalence and quality of endodontic treatment in an urban adult population in Norway. Endod Dent Traumatol. 1988;4(3):122‑6.

273. Eriksen HM, Bjertness E. Prevalence of apical periodontitis and results of endodontic treatment in middle-aged adults in Norway. Endod Dent Traumatol. 1991;7(1):1‑4.

274. Orstavik D, Hörsted-Bindslev P. A comparison of endodontic treatment results at two dental schools. Int Endod J. 1993;26(6):348‑54.

275. Eriksen HM, Berset GP, Hansen BF, Bjertness E. Changes in endodontic status 1973-1993 among 35-year-olds in Oslo, Norway. Int Endod J. 1995;28(3):129‑32.

276. Marques MD, Moreira B, Eriksen HM. Prevalence of apical periodontitis and results of endodontic treatment in an adult, Portuguese population. Int Endod J. 1998;31(3):161‑5.

277. Sidaravicius B, Aleksejuniene J, Eriksen HM. Endodontic treatment and prevalence of apical periodontitis in an adult population of Vilnius, Lithuania. Endod Dent Traumatol. 1999;15(5):210‑5.

278. Trope M, Delano EO, Orstavik D. Endodontic treatment of teeth with apical periodontitis: single vs. multivisit treatment. J Endod. 1999;25(5):345‑50.

279. Aleksejuniene J, Eriksen HM, Sidaravicius B, Haapasalo M. Apical periodontitis and related factors in an adult Lithuanian population. Oral Surg Oral Med Oral Pathol Oral Radiol Endod. 2000;90(1):95‑101.

280. Kirkevang LL, Ørstavik D, Hörsted-Bindslev P, Wenzel A. Periapical status and quality of root fillings and coronal restorations in a Danish population. Int Endod J. 2000;33(6):509‑15.

281. Kirkevang LL, Hörsted-Bindslev P, Orstavik D, Wenzel A. A comparison of the quality of root canal treatment in two Danish subpopulations examined 1974-75 and 1997-98. Int Endod J. 2001;34(8):607‑12.

282. Waltimo TM, Boiesen J, Eriksen HM, Ørstavik D. Clinical performance of 3 endodontic sealers. Oral Surg Oral Med Oral Pathol Oral Radiol Endod. 2001;92(1):89‑92.

283. Peters LB, Wesselink PR. Periapical healing of endodontically treated teeth in one and two visits obturated in the presence or absence of detectable microorganisms. Int Endod J. 2002;35(8):660–667.

284. Dugas NN, Lawrence HP, Teplitsky P, Friedman S. Quality of life and satisfaction outcomes of endodontic treatment. J Endod. 2002;28(12):819‑27.

285. Huumonen S, Lenander-Lumikari M, Sigurdsson A, Ørstavik D. Healing of apical periodontitis after endodontic treatment: a comparison between a silicone-based and a zinc oxide-eugenol-based sealer. Int Endod J. 2003;36(4):296‑301.

286. Friedman S, Abitbol S, Lawrence HP. Treatment outcome in endodontics: the Toronto Study. Phase 1: initial treatment. J Endod. 2003;29(12):787‑93.

287. Dugas NN, Lawrence HP, Teplitsky PE, Pharoah MJ, Friedman S. Periapical health and treatment quality assessment of root-filled teeth in two Canadian populations. Int Endod J. 2003;36(3):181‑92.

288. Segura-Egea JJ, Jiménez-Pinzón A, Poyato-Ferrera M, Velasco-Ortega E, Ríos-Santos JV. Periapical status and quality of root fillings and coronal restorations in an adult Spanish population. Int Endod J. 2004;37(8):525‑30.

289. Peters OA. Current challenges and concepts in the preparation of root canal systems: a review. J Endod. 2004;30(8):559‑67.

290. Farzaneh M, Abitbol S, Lawrence HP, Friedman S, Toronto Study. Treatment outcome in endodontics-the Toronto Study. Phase II: initial treatment. J Endod. 2004;30(5):302‑9.

291. Ørstavik D, Qvist V, Stoltze K. A multivariate analysis of the outcome of endodontic treatment. Eur J Oral Sci. 2004;112(3):224‑30.

292. Marending M, Peters OA, Zehnder M. Factors affecting the outcome of orthograde root canal therapy in a general dentistry hospital practice. Oral Surg Oral Med Oral Pathol Oral Radiol Endod. 2005;99(1):119‑24.

293. Chazel J-C, Valcarcel J, Tramini P, Pelissier B, Mafart B. Coronal and apical lesions, environmental factors: study in a modern and an archeological population. Clin Oral Investig. 2005;9(3):197‑202.

294. Waltimo T, Trope M, Haapasalo M, Ørstavik D. Clinical efficacy of treatment procedures in endodontic infection control and one year follow-up of periapical healing. J Endod. 2005;31(12):863‑6.

295. Spili P, Parashos P, Messer HH. The impact of instrument fracture on outcome of endodontic treatment. J Endod. 2005;31(12):845‑50.

296. Quesnell BT, Alves M, Hawkinson RW, Johnson BR, Wenckus CS, BeGole EA. The effect of human immunodeficiency virus on endodontic treatment outcome. J Endod. 2005;31(9):633‑6.

297. Marquis VL, Dao T, Farzaneh M, Abitbol S, Friedman S. Treatment outcome in endodontics: the Toronto Study. Phase III: initial treatment. J Endod. 2006;32(4):299‑306.

298. Kirkevang L -L, Væth M, Hörsted-Bindslev P, Wenzel A. Longitudinal study of periapical and endodontic status in a Danish population. Int Endod J. 2006;39(2):100‑7.

299. Kirkevang L -L, Væth M, Hörsted-Bindslev P, Bahrami G, Wenzel A. Risk factors for developing apical periodontitis in a general population. Int Endod J. 2007;40(4):290‑9.

300. Skudutyte-Rysstad R, Eriksen HM. Endodontic status amongst 35-year-old Oslo citizens and changes over a 30-year period. Int Endod J. 2006;39(8):637‑42.

301. Conner DA, Caplan DJ, Teixeira FB, Trope M. Clinical outcome of teeth treated endodontically with a nonstandardized protocol and root filled with resilon. J Endod. 2007;33(11):1290‑2.

302. Kayahan MB, Malkondu O, Canpolat C, Kaptan F, Bayirli G, Kazazoglu E. Periapical health related to the type of coronal restorations and quality of root canal fillings in a Turkish subpopulation. Oral Surg Oral Med Oral Pathol Oral Radiol Endod. 2008;105(1):e58-62.

303. Cotton TP, Schindler WG, Schwartz SA, Watson WR, Hargreaves KM. A retrospective study comparing clinical outcomes after obturation with Resilon/Epiphany or Gutta-Percha/Kerr sealer. J Endod. 2008;34(7):789‑97.

304. de Chevigny C, Dao TT, Basrani BR, Marquis V, Farzaneh M, Abitbol S, et al. Treatment Outcome in Endodontics: The Toronto Study--Phases 3 and 4: Orthograde Retreatment. J Endod. 2008;34(2):131‑7.

305. Penesis VA, Fitzgerald PI, Fayad MI, Wenckus CS, BeGole EA, Johnson BR. Outcome of one-visit and two-visit endodontic treatment of necrotic teeth with apical periodontitis: a randomized controlled trial with one-year evaluation. J Endod. 2008;34(3):251‑7.

306. Tavares PBL, Bonte E, Boukpessi T, Siqueira Jr. JF, Lasfargues J-J. Prevalence of Apical Periodontitis in Root Canal–Treated Teeth From an Urban French Population: Influence of the Quality of Root Canal Fillings and Coronal Restorations. J Endod. 2009;35(6):810‑3.

307. Kim S. Prevalence of apical periodontitis of root canal-treated teeth and retrospective evaluation of symptom-related prognostic factors in an urban South Korean population. Oral Surg Oral Med Oral Pathol Oral Radiol Endod. 2010;110(6):795‑9.

308. Gilbert GH, Tilashalski KR, Litaker MS, McNeal SF, Boykin MJ, Kessler AW, et al. Outcomes of root canal treatment in Dental Practice-Based Research Network practices. Gen Dent. 2010;58(1):28‑36.

309. Asgary S, Shadman B, Ghalamkarpour Z, Shahravan A, Ghoddusi J, Bagherpour A, et al. Periapical Status and Quality of Root canal Fillings and Coronal Restorations in Iranian Population. Iran Endod J. 2010;5(2):74‑82.

310. Fleming CH, Litaker MS, Alley LW, Eleazer PD. Comparison of classic endodontic techniques versus contemporary techniques on endodontic treatment success. J Endod. 2010;36(3):414‑8.

311. Özbaş H, Aşcı S, Aydın Y. Examination of the prevalence of periapical lesions and technical quality of endodontic treatment in a Turkish subpopulation. Oral Surg Oral Med Oral Pathol Oral Radiol Endod. 2011;112(1):136‑42.

312. Moazami F, Sahebi S, Sobhnamayan F, Alipour A. Success rate of nonsurgical endodontic treatment of nonvital teeth with variable periradicular lesions. Iran Endod J. 2011;6(3):119‑24.

313. Gumru B, Tarcin B, Pekiner FN, Ozbayrak S. Retrospective radiological assessment of root canal treatment in young permanent dentition in a Turkish subpopulation. Int Endod J. 2011;44(9):850‑6.

314. Gündüz K, Avsever H, Orhan K, Demirkaya K. Cross-sectional evaluation of the periapical status as related to quality of root canal fillings and coronal restorations in a rural adult male population of Turkey. BMC Oral Health. 2011;11:20.

315. Ilgüy D, Ilgüy M, Fisekçioglu E, Ersan N, Tanalp J, Dölekoglu S. Assessment of root canal treatment outcomes performed by Turkish dental students: results after two years. J Dent Educ. 2013;77(4):502‑9.

316. Bernstein SD, Horowitz AJ, Man M, Wu H, Foran D, Vena DA, et al. Outcomes of endodontic therapy in general practice: a study by the Practitioners Engaged in Applied Research and Learning Network. J Am Dent Assoc. 2012;143(5):478‑87.

317. Tootla S, Owen CP. A comparison of endodontic treatment outcomes between HIV-positive and HIV-negative patients. SADJ. 2012;67(7):322‑5.

318. Huumonen S, Ørstavik D. Radiographic follow-up of periapical status after endodontic treatment of teeth with and without apical periodontitis. Clin Oral Invest. 2013;17(9):2099‑104.

319. Jordal K, Valen A, Örstavik D. Periapical status of root-filled teeth in Norwegian children and adolescents. Acta Odontol Scand. 2014;72(8):801‑5.

320. Pirani C, Chersoni S, Montebugnoli L, Prati C. Long-term outcome of non-surgical root canal treatment: a retrospective analysis. Odontology. 2014;

321. Petersson K, Fransson H, Wolf E, Håkansson J. Twenty-year follow-up of root filled teeth in a Swedish population receiving high-cost dental care. Int Endod J. 2016;49(7):636‑45.

322. Tang Z, Wang H, Jiang S. Clinical study of single-visit root canal treatment with a nickel-titanium (Ni-Ti) rotary instrument combined with different ultrasonic irrigation solutions for elderly patients with chronic apical periodontitis. Biomed Mater Eng. 2015;26 Suppl 1:S311-318.

323. Kandemir Demirci G, Çalışkan MK. A Prospective Randomized Comparative Study of Cold Lateral Condensation Versus Core/Gutta-percha in Teeth with Periapical Lesions. J Endod. 2016;42(2):206‑10.

324. Kiefner P, Connert T, ElAyouti A, Weiger R. Treatment of calcified root canals in elderly people: a clinical study about the accessibility, the time needed and the outcome with a three-year follow-up. Gerodontology. 2017;34(2):164‑70.

325. Sigurdsson A, Garland RW, Le KT, Woo SM. 12-month Healing Rates after Endodontic Therapy Using the Novel GentleWave System: A Prospective Multicenter Clinical Study. J Endod. 2016;42(7):1040‑8.

326. Fernández R, Cardona JA, Cadavid D, Álvarez LG, Restrepo FA. Survival of Endodontically Treated Roots/Teeth Based on Periapical Health and Retention: A 10-year Retrospective Cohort Study. J Endod. 2017;43(12):2001‑8.

327. Khalighinejad N, Aminoshariae A, Kulild JC, Williams KA, Wang J, Mickel A. The Effect of the Dental Operating Microscope on the Outcome of Nonsurgical Root Canal Treatment: A Retrospective Case-control Study. J Endod. 2017;43(5):728‑32.

328. Bansal A, Parihar AS, Sethi A, Majety KK, Panjabi J, Choudhury BK. Retrospective Assessment of Healing Outcome of Endodontic Treatment for Mandibular Molars with C-shaped Root Canal. J Contemp Dent Pract. 2017;18(7):591‑5.

329. Ramey K, Yaccino J, Wealleans J. A Retrospective, Radiographic Outcomes Assessment of 1960 Initial Posterior Root Canal Treatments Performed by Endodontists and Dentists. J Endod. 2017;43(8):1250‑4.

330. Sigurdsson A, Garland RW, Le KT, Rassoulian SA. Healing of Periapical Lesions after Endodontic Treatment with the GentleWave Procedure: A Prospective Multicenter Clinical Study. J Endod. 2018;44(3):510‑7.

331. Abbaszadegan A, Nabavizadeh M, Hoseini Yekani A, Khayat A. Comparison of Endodontic Treatment Results Yielded from Using Normal Saline with IKI Final Rinse or NaOCl Irrigation: A 30-Month Follow-up Study. Iran Endod J. 2013;8(4):171‑6.

332. Connert T, Truckenmüller M, ElAyouti A, Eggmann F, Krastl G, Löst C, et al. Changes in periapical status, quality of root fillings and estimated endodontic treatment need in a similar urban German population 20 years later. Clin Oral Investig. 18 juill 2018;

333. Paredes-Vieyra J, Enriquez FJJ. Success rate of single- versus two-visit root canal treatment of teeth with apical periodontitis: a randomized controlled trial. J Endod. 2012;38(9):1164‑9.

334. Kirkevang L-L, Ørstavik D, Wenzel A, Vaeth M. Prognostic value of the full-scale Periapical Index. Int Endod J. 2015;48(11):1051‑8.

335. Brynolf I. histological and roentgenological study of the periapical region of human upper incisors. Lund: Gleerup; 1967. 176 p. (Odontologisk revy).

336. Farzaneh M, Abitbol S, Friedman S. Treatment outcome in endodontics: the Toronto study. Phases I and II: Orthograde retreatment. J Endod. 2004;30(9):627‑33.

337. Koch M, Wolf E, Tegelberg Å, Petersson K. Effect of education intervention on the quality and long-term outcomes of root canal treatment in general practice. Int Endod J. 2015;48(7):680‑9.

338. Brynolf I. Radiography of the periapical region as a diagnostic aid. I. Diagnosis of marginal changes. Dent Radiogr Photogr. 1978;51(2):21‑39.

339. Brynolf I. Radiography of the periapical region as a diagnostic aid. II. Diagnosis of pulp-related changes. Dent Radiogr Photogr. 1979;52(2):25‑47.

340. Kaffe I, Gratt BM. Variations in the radiographic interpretation of the periapical dental region. J Endod. 1988;14(7):330‑5.

341. Cicchetti DV. Multiple comparison methods: establishing guidelines for their valid application in neuropsychological research. J Clin Exp Neuropsychol. 1994;16(1):155‑61.

342. Nair PN. New perspectives on radicular cysts: do they heal? Int Endod J. 1998;31(3):155‑60.

343. Boyne PJ, Shabahang S. An evaluation of bone induction delivery materials in conjunction with root-form implant placement. Int J Periodontics Restorative Dent. 2001;21(4):333‑43.

344. Reit C. Decision strategies in endodontics: on the design of a recall program. Endod Dent Traumatol. 1987;3(5):233‑9.

345. Bystrom A, Happonen RP, Sjogren U, Sundqvist G. Healing of periapical lesions of pulpless teeth after endodontic treatment with controlled asepsis. Endod Dent Traumatol. 1987;3(2):58‑63.

346. Barbakow FH, Cleaton-Jones PE, Friedman D. Endodontic treatment of teeth with periapical radiolucent areas in a general dental practice. Oral Surg Oral Med Oral Pathol. 1981;51(5):552‑9.

347. Patel S. The use of cone beam computed tomography in the conservative management of dens invaginatus: a case report. Int Endod J. 2010;43(8):707‑13.

348. Blattner TC, George N, Lee CC, Kumar V, Yelton CDJ. Efficacy of cone-beam computed tomography as a modality to accurately identify the presence of second mesiobuccal canals in maxillary first and second molars: a pilot study. J Endod. 2010;36(5):867‑70.

349. Bornstein MM, Lauber R, Sendi P, von Arx T. Comparison of Periapical Radiography and Limited Cone-Beam Computed Tomography in Mandibular Molars for Analysis of Anatomical Landmarks before Apical Surgery. J Endod. 2011;37(2):151‑7.

350. Estrela C, Bueno MR, De Alencar AHG, Mattar R, Valladares Neto J, Azevedo BC, et al. Method to evaluate inflammatory root resorption by using cone beam computed tomography. J Endod. 2009;35(11):1491‑7.

351. Durack C, Patel S, Davies J, Wilson R, Mannocci F. Diagnostic accuracy of small volume cone beam computed tomography and intraoral periapical radiography for the detection of simulated external inflammatory root resorption. Int Endod J. 2011;44(2):136‑47.

352. Brady E, Mannocci F, Brown J, Wilson R, Patel S. A comparison of cone beam computed tomography and periapical radiography for the detection of vertical root fractures in nonendodontically treated teeth. Int Endod J. 2014;47(8):735‑46.

353. Waite S, Scott J, Gale B, Fuchs T, Kolla S, Reede D. Interpretive Error in Radiology. AJR Am J Roentgenol. 2017;208(4):739‑49.

354. Funaki B, Szymski GX, Rosenblum JD. Significant on-call misses by radiology residents interpreting computed tomographic studies: Perception versus cognition. Emerg Radiol. 1997;4(5):290‑4.

355. Rosenkrantz AB, Bansal NK. Diagnostic errors in abdominopelvic CT interpretation: characterization based on report addenda. Abdom Radiol. 2016;41(9):1793‑9.

356. Qin C, Yao D, Shi Y, Song Z. Computer-aided detection in chest radiography based on artificial intelligence: a survey. Biomed Eng Online. 2018;17(1):113.

357. Katzen J, Dodelzon K. A review of computer aided detection in mammography. Clin Imaging. 2018;52:305‑9.

358. Lee J-H, Kim D-H, Jeong S-N, Choi S-H. Detection and diagnosis of dental caries using a deep learning-based convolutional neural network algorithm. J Dent. 2018;77:106‑11.

359. Bjørndal L, Reit C. The annual frequency of root fillings, tooth extractions and pulp-related procedures in Danish adults during 1977-2003. Int Endod J. 2004;37(11):782‑8.

360. Bjørndal L, Laustsen MH, Reit C. Root canal treatment in Denmark is most often carried out in carious vital molar teeth and retreatments are rare. Int Endod J. 2006;39(10):785‑90.

361. Houpt M, Fukus A, Eidelman E. The preventive resin (composite resin/sealant) restoration: nine-year results. Quintessence Int. 1994;25(3):155‑9.

362. Smales RJ, Yip H-K. The atraumatic restorative treatment (ART) approach for the management of dental caries. Quintessence Int. 2002;33(6):427‑32.

363. Munshi AK, Hegde AM, Shetty PK. Clinical evaluation of Carisolv in the chemico-mechanical removal of carious dentin. J Clin Pediatr Dent. 2001;26(1):49‑54.

364. Banerjee A, Doméjean S. The contemporary approach to tooth preservation: minimum intervention (MI) caries management in general practice. Prim Dent J. 2013;2(3):30‑7.

365. Frencken JE, Peters MC, Manton DJ, Leal SC, Gordan VV, Eden E. Minimal intervention dentistry for managing dental caries - a review: report of a FDI task group. Int Dent J. 2012;62(5):223‑43.

366. Tyas MJ, Anusavice KJ, Frencken JE, Mount GJ. Minimal intervention dentistry--a review. FDI Commission Project 1-97. Int Dent J. 2000;50(1):1‑12.

367. Cone MR. Rethinking the traditional full-mouth rehabilitation by applying minimal prosthetic dentistry for maximum patient benefit. Gen Dent. 2016;64(6):46‑53.

A Review of Criteria for the Evaluation of Pulpotomy Outcomes in Mature Permanent Teeth

Marjorie Zanini, DD, MSc,[†‡] *Martine Hennequin, DCD, PhD, HDR,*[*§] *and Pierre-Yves Cousson, DD, PhD*[*§]

Abstract

Introduction: During the past decade, with a view to understanding pulp biology better and developing bioactive materials, pulpotomy has been reinvestigated as a definitive treatment in mature permanent teeth. Pulp chamber pulpotomy or coronal pulpotomy is widely used in deciduous and immature permanent teeth, and there is thus a need for trials to evaluate the outcome of pulpotomy as a therapeutic procedure on mature permanent teeth in accordance with Good Clinical Practice guidelines. This study aimed to review publications reporting the outcomes of pulpotomy when indicated as a definitive treatment in mature permanent teeth and to discuss the relevance of the criteria that could be used in clinical practice or research. **Methods:** A review according to the Preferred Reporting Items for Systematic Reviews and Meta-Analyses checklist was conducted on publications found by both PubMed and backward research. **Results:** Seven clinical trials, 9 cohort studies, and 15 cases reports have been included. Overall, goals, criteria for inclusion, and criteria for outcomes of pulpotomy varied among studies. The relevance and the reliability of the success or failure criteria of pulpotomy were discussed regarding the possible evolution of the radicular pulpal status that could be expected after pulpotomy. Finally, criteria for the evaluation of the outcome of pulpotomy are proposed. **Conclusions:** The use of standardized outcome criteria would facilitate further meta-analyses, aiming to assess whether pulpotomy should be considered as a true alternative therapy to root treatment. *(J Endod 2016;42:1167–1174)*

Key Words

Criteria, endodontics, outcomes, permanent Teeth, pulpotomy, review

Significance

Pulpotomy in permanent teeth is a domain of interests in endodontics, but few studies have been conducted in clinical research. This review seeks to help clinicians and researchers to identify the numerous factors affecting the outcome of pulpotomy.

Pulp amputation, or pulpotomy, is defined as a procedure in which part of an exposed vital pulp is removed, usually as a means of preserving the vitality and function of the remaining part (1). The rationale is to remove the portion of the pulp tissue that has undergone degenerative and irreversible changes and to leave behind healthy and vital tissue (2). Pulpotomy is essentially indicated as a treatment of normal pulp or reversible pulpitis associated with a carious lesion or after traumatic pulp exposure in primary teeth (3) and immature permanent teeth (4). In mature permanent teeth, full pulpotomy is actually only indicated as an emergency (routine) procedure before root canal treatment (RCT) (5, 6).

During the last decade, in relation with a better understanding of pulp biology and the development of bioactive materials, pulpotomy has been reinvestigated as a definitive treatment of mature permanent teeth. The advantages of maintaining pulp vitality are numerous; this strategy seeks to keep all the functions of pulp, especially the vascularization, innervation, immunocompetency, neurosensory, and proprioceptive functions of the tooth. The dentin-pulp complex would also continue to protect itself by stimulating the formation of tertiary dentin or a mineralized barrier against aggressions. Moreover, pulpotomy is technically less complicated, less time-consuming, and less expensive than RCT and could be indicated in difficult endodontic cases (7). If pulpotomy were considered an alternative to RCT, it would be necessary to define the outcome of pulpotomy and the criteria for evaluating the long-term results of pulpotomy in the same perspective as RCT.

This study aimed to review publications on pulpotomy as a definitive treatment in mature permanent teeth and to discuss the criteria that are necessary to evaluate the outcomes of pulpotomy for both clinical practice and further research.

Materials and Methods

A review according to the Preferred Reporting Items for Systematic Reviews and Meta-Analyses checklist was undertaken. The flow diagram of included records is shown in Figure 1. On November 16, 2015, 219 titles listed in PubMed from 1990 to 2015 were systematically selected using the following terms: [PULPOTOMY] AND [PERMANENT] AND [TEETH]. During screening of the abstracts, 2 investigators (M.Z. and M.H.) conducted the research on PubMed independently and for backward

From the *Clermont University, University of Auvergne, Centre de Recherche en Odontologie Clinique, Clermont-Ferrand, France; †Groupe Hospitalier Pitié Salpêtrière, Service Odonto-stomatologie et Chirurgie Maxillo-faciale, APHP, Paris, France; ‡Université Denis Diderot Paris7, UFR Odontologie de Garanciére Paris; and §CHU of Clermont-Ferrand, Clermont-Ferrand, France.

Address requests for reprints to Prof Martine Hennequin, Dental Faculty, CROC, EA4847, 2, Rue de Braga, 63000 Clermont-Ferrand, France. E-mail address: martine.hennequin@udamail.fr

0099-2399/$ - see front matter

Copyright © 2016 American Association of Endodontists.

http://dx.doi.org/10.1016/j.joen.2016.05.008

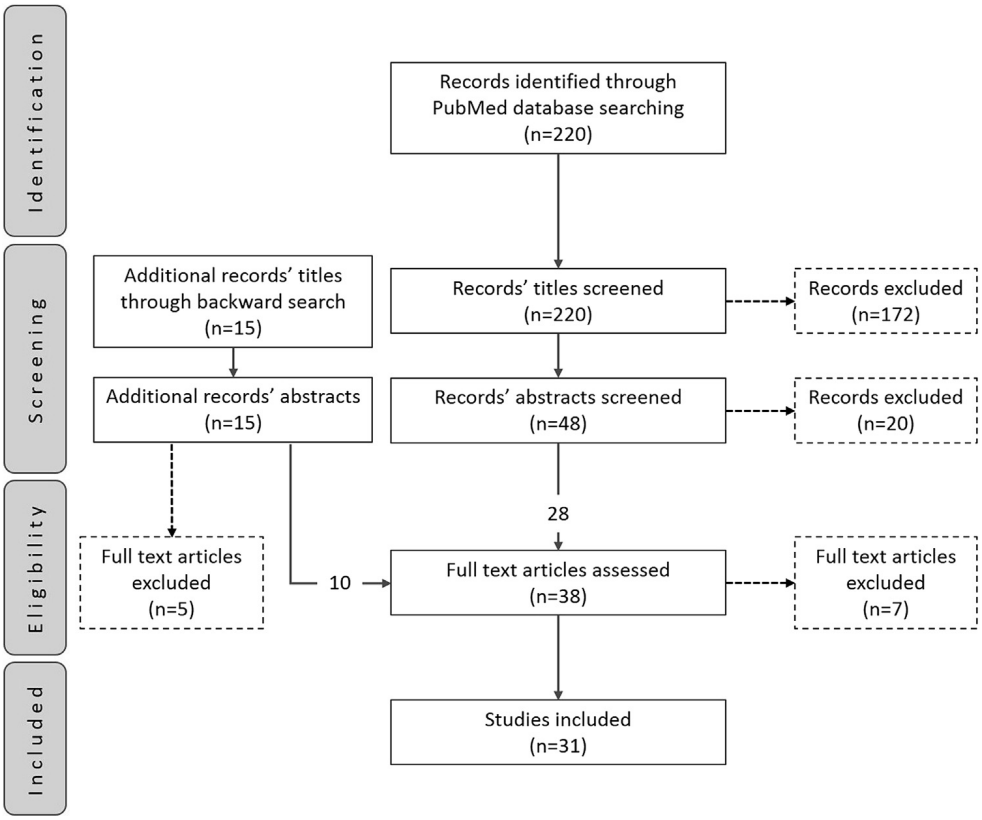

Figure 1. A flow diagram of records.

research. The criteria for exclusion were as follows: not in English; animal and *in vitro* studies; reviews; comments; articles reporting pulpotomies on primary teeth, immature permanent teeth, traumatized teeth, or dens invaginatus; studies on vital pulp capping, partial excavation, or partial pulpotomy; articles related to general issues in pediatric dentistry; studies related to the use of formocresol; articles retracted by the journal's editor; and trials in which the criteria for success or failure of pulpotomies were not reported. At the step of eligibility, all 3 authors agreed to exclude full-text articles that did not report which criteria were used to evaluate the outcomes of pulpotomy.

A first group of 28 articles was selected, and a backward search was performed from the references of these studies, which produced a group of 15 additional articles, 10 of which were eligible. Among the set of 38 eligible articles, the applied exclusion criteria were as follows: articles reporting short-term outcomes (8, 9), studies in which the numbers of immature or immature teeth could not be distinguished (10), *in vitro* studies (11), duplicate reports (12), and 1 review (13). Two articles satisfying the inclusion criteria were published during the submission process of this article. One systematic review was excluded (14), and 1 prospective cohort study was included (15).

Finally, 31 articles were included: 15 case reports or case series (16–30), 9 cohort studies (15, 31–38), and 3 clinical trials and 4 randomized clinical trials (39–45).

Results

Reported Outcomes of Pulpotomy

This review included 7 observational cohort studies and 7 trials that provided the success rate for pulpotomy, which varied from 42%–100% (Table 1), whereas all 15 case series reported success. Meta-analysis was not undertaken because of the lack of common criteria to characterize the indications and outcomes of pulpotomy. The problems questioned by the included studies differed greatly in terms of the initial pulpal diagnosis, material for pulp capping, interim restorative treatment, duration of the follow-up period, and the criteria for the outcome of pulpotomy (Table 1). In this situation, the formulation of a common answerable question (according to the Patient/Intervention/Comparator/Outcome statement) seems to be risky because only 2 studies were conducted under equivalent conditions (35, 37) but with small groups.

Goals of the Studies

Overall, the studies had 3 goals. In the first group, the outcomes after the use of different pulp capping materials were compared (18, 31, 39, 43), whereas other studies described the outcome of pulpotomy realized with a single material (16, 17, 22–24, 28, 30, 40, 44, 45). Different types of material were tested including bioactive materials such as calcium hydroxide with or without corticosteroid medications (18, 31, 32, 39, 40), materials such as calcium-enriched mixture cement (18, 23, 43, 44), mineral trioxide aggregate (16–18, 24, 30, 43), and Biodentine (Septodont, Saint-Maur-des-Fossés, France) (28). Certain authors tested a biological matrix platelet-rich fibrin membrane obtained after centrifugation of the patients' own withdrawn blood (25, 29). Finally, the last group tested the impact of a new antiseptic material named *Allium sativum* oil (19).

In a second group of studies, authors tested unusual clinical indications of pulp vitality therapy such as reversible pulpitis associated with an apical radiolucency (20, 21, 33), both acute and chronic irreversible pathologies. In particular, studies investigated whether hyperplasic pulpitis (32, 33), internal resorption (27), and osteosclerosis (33) could be treated with pulpotomy, whereas such diseases were indications for RCT.

TABLE 1. Reformulated Questions, Study Designs, Number of Assessed Treatments, Duration of the Observation Time, and Success Proportion in Controlled Trials (CTs), Randomized Controlled Trials (RCTs), and Prospective Cohort (PC) and Retrospective Cohort (RC) Studies That Aimed to Evaluate the Outcomes of Pulpotomy in Mature Permanent Teeth

Questions	Study design	*N*	Follow-up duration	% success
Could teeth with carious pulp exposure and periapical radiolucency be treated by pulpotomy with calcium hydroxide in combination with corticosteroids? (31)	PC	30	Unknown	100
Could vital teeth with chronic partial pulpitis associated with deep painful carious lesions be treated by pulpotomy with calcium hydroxide alone or in combination with an antibiotic medicament? (39, 40)	CT	82	6 mo	71–76
		69	2 y	65
		31	5 y	65
Could teeth with hyperplastic pulpitis be treated by pulpotomy? (32)	PC	24	6–9 mo	92
Could vital teeth with periapical involvement be treated by pulpotomy with calcium hydroxide? (33)	PC	26	6–9 mo	92
Is the outcome of pulpotomy on teeth with irreversible pulpitis affected by the interim restorative material? (41)	CT	18	6 mos	56
		19	6 mo	42
Could teeth that required root canal treatment be treated by pulpotomy with calcium hydroxide? (34)	RC	17	14–88 mo	94
Could teeth with irreversible pulpitis be treated by pulpotomy with MTA? (43)	RCT	179	1 y	95
Could vital teeth that required root canal treatment for deep caries or prosthetic reason be treated by pulpotomy with MTA? (35)	PC	17	>2 y	82
Could vital teeth be treated by pulpotomy with IRM? (36)	PC	32	1–24 mo	97
Could teeth with irreversible pulpitis be treated by pulpotomy with CEM? (42, 44, 45)	RCT	167	>1 y	93
		166	>2 y	80
		137	>5 y	87
Could teeth with reversible pulpitis be treated with pulpotomy with MTA? (37)	PC	25	1–47 mo	90
Could vital teeth that required root canal treatment be treated by pulpotomy and calcium hydroxide? (38)	RC	273	>2 y	83
			>5 y	75
			>10 y	63
Could teeth with reversible or irreversible pulpitis with symptomatic deep caries be treated by pulpotomy with MTA? (15)	PC	40	1 y	98
		41	3 y	93

CEM, calcium-enriched mixture; IRM, intermediate restorative material; MTA, mineral trioxide aggregate.

The third group of publications gathered follow-up studies aiming to verify whether pulpotomy could be an alternative to RCT in a public health perspective (15, 34–38, 42–45).

Outcome Criteria for Pulpotomy

Generally, authors searched to ascertain whether pulpotomy led to the preservation of functionality of the tooth or pulp vitality. The methods and criteria to assess whether these objectives were achieved varied considerably among the studies (Tables 2 and 3). The terminology used to characterize the outcome of pulpotomy was binary, using the terms *success* or *failure* without any alternative. Moreover, in most of the cases, the authors made efforts to describe signs or symptoms that appeared after a pulpotomy, but these signs are not clearly categorized as evaluation criteria according to Good Clinical Practice in clinical research. Finally, it is generally agreed that a follow-up observation period is necessary to evaluate whether the outcome of pulpotomy has been reached. However, the follow-up duration varied among the studies, from 3 months to 29 years, and there was no agreement on the duration of the postoperative period that could be reliably related to a successful outcome of pulpotomy.

Discussion

Pulpotomy in permanent teeth is a domain of interests in endodontics, but few studies have been conducted in clinical research. This review stated that a meta-analysis would be premature. Gathering several studies with different inclusion criteria or outcomes would bias the interpretation of the resulting value for the weighted mean success rate, which could have negative effects. Reporting a high value for the weighted mean success rate could suggest that pulpotomy is an easy-to-apply procedure, whereas, in fact, many factors have to be controlled. Before considering pulpotomy among routine endodontic procedures, it is necessary to validate the indications for it and to validate the pertinent criteria that are necessary for evaluation of its outcome. Converging data from included studies suggested that pulpotomy could be recognized as one vital pulp therapy option in the near future. While awaiting more evidence-based studies, this review seeks to help clinicians and

TABLE 2. Method of Evaluation and Assessment Criteria Used to Evaluate the Functionality of the Tooth after Pulpotomy in Included Studies

Method	Assessment criteria	Evaluation result	References
Clinical evaluation	Presence of the tooth in the arch	Asymptomatic (not experiencing any pain on chewing, hot or cold sensitivity, spontaneous pain, or any history of swelling)	15, 16, 18, 20, 23–30, 33–38, 42–45
	Presence of a functional restoration	Persistence of initial restoration	32, 36
		Quality of restoration:	
		Categorization as adequate/poor	27, 34
		Categorization as repair/replacement if necessary	37, 41
		Type of final coronal restoration	15, 26, 35, 37, 38

TABLE 3. Methods of Evaluation and Assessment Criteria Used to Evaluate the Pulpal Vitality after Pulpotomy in Included Studies

Method	Assessment criteria	Evaluation result	References
Clinical evaluation	Absence of clinical signs	Negative to percussion	16–18, 23, 24, 27, 29, 30, 33–38, 42–45
		Negative to periapical palpation	18, 23, 27, 34–37, 42–45
		Absence of fistula/sinus tract	29, 30, 34–37, 42–45
		Absence of mobility	16, 23, 24, 27, 35, 36
		Negative to periodontal probing	27, 34, 35
		Absence of swelling	15, 30, 34, 37, 42–45
	Pulp responsiveness to thermal tests	Positive response to cold test	15, 21,*32, 34, 42
		Positive response to pulp test after reintervention	20
	Pulp responsiveness to electrical tests	Positive response	15, 21,*36, 39
		Positive response through the dentinal bridge, exposed to the pulp tester after intentional reintervention	32, 33
	Pulp responsiveness to mechanical tests	Positive response after probing through the mineralized barrier	39, 40
	Mineralization activity	Presence of a mineral bridge tested by probing after intentional reintervention (with probe or endodontic file)	32, 33, 37–40
Radiologic evaluation	Periapical health	No apical radiolucency	17, 23, 26, 29, 30, 32, 34–38, 41–45
		Disappearance of initial radiolucent area	20, 21,*25–27, 31, 33, 36, 42–45
		Disappearance of initial osteosclerosis	24, 25, 27, 33
		Absence of external root resorption	24, 27, 30, 32–34, 37, 38
	Mineralisation activity	Presence of radio-opacity under pulp capping material	32–34, 37, 38
		Absence of canal obliteration	24, 25, 32–34, 37
	Internal resorption	Lack of internal root resorption	24, 27, 30, 32–34, 37, 38
Histologic evaluation	Pulp tissue	Absence of inflammatory cells	16–19, 23, 31
		Quality of the odontoblasts layer: regular/destroyed	16, 17, 19
		Absence of necrosis tissue	16, 18
		Absence of granulation tissue	19
		Presence of vacuole of oedema	19
	Internal resorption	Absence of resorption lacunae/clastic cells	16, 18
		Repair or signs of repair of initial resorption	23, 31
	Mineralization activity	Quality of mineral bridge: presence of cellular inclusions or tunnel defects	17, 19, 23, 31
		Complete or incomplete barrier	16, 18, 23, 31
		Diffuse/focal calcifications	16, 18, 19

*The types of the test used for pulp sensitivity were not detailed by the authors.

researchers to identify the numerous factors affecting the outcome of pulpotomy in clinical practice.

Relevance of Inclusion Criteria

The evaluation of the efficacy of a treatment should be related to the diagnosis of a disease. However, several clinical trials evaluated the outcomes of pulpotomy in cases of carious pulpal exposure in vital teeth (21, 31, 34, 39). These criteria invite discussion. On the one hand, a carious lesion is not a diagnosis but rather a clinical sign. On the other hand, the term *vital tooth* includes different pulpal diagnoses (reversible pulpitis and symptomatic and asymptomatic irreversible pulpitis), which differ greatly in terms of inflammation process (46). Moreover, some authors consider that a "vital tooth" could be associated with periapical involvement (33), and others did not report the criteria they used to characterize a vital tooth (34). Finally, other authors prefer to exclude the nonvital teeth by controlling peroperatively the bleeding of the residual part of the pulp (36, 38). Such discrepancies among the inclusion criteria could bias the interstudy comparisons. Thus, it is of importance that further studies, aiming to evaluate the outcomes of pulpotomy, be designed to include cases using the diagnostic terminology approved by the American Association of Endodontists (46) in order to verify which diagnosis in mature permanent teeth can be treated by pulpotomy.

Relevance and Reliability of Criteria to Evaluate the Outcome of Pulpotomy

Functionality of the Tooth. The functionality of the permanent tooth was poorly defined among studies. There is general agreement to consider that a functional tooth is defined by clinical criteria, especially the presence of the tooth on the arch and the absence of pain (47).

Preservation of Pulp Vitality. Vitality in the radicular pulp is generally assessed by exploration of the nervous function of the coronal pulp, and the reliabilities of the electric and thermal tests were verified in teeth with a coronal segment. Whether thermal or electrical tests can be used to test the vitality of the root pulpal segments has not been shown (35). Moreover, the size of any coronal restoration and the depth of tertiary dentin could decrease the reliability of these tests. In some cases, thermal or electrical tests were applied on the radicular pulp segments through the dentinal bridge after a complete deposition of the material (22, 32, 33, 39, 40). There is no benefit from further intervention, and this procedure reduces the regenerative potential of the pulp and is not indicated in follow-up studies.

Because it is difficult to measure pulp vitality objectively, most of the studies used the presence of a periapical infection to assess pulp status; the signs may be clinical (tenderness to apical palpation and percussion, presence of a sinus tract, peripheral periodontal probing, swelling inspection, and palpation) or radiographic (periapical radiolucencies and radiographic signs of apical root resorption).

Consequently, postoperative pulp sensitivity testing is unreliable in pulpotomized teeth and could lead to an increased risk of false negatives. In clinical follow-up, it would be impossible to use objective criteria for pulp vitality, and the efficacy of the pulpotomy would be related more to the absence of signs of periapical inflammation or infection than the presence of vital radicular pulp tissue.

Mineralization Activity. It has generally been assumed that the mineralization activity of odontoblasts attests to the vitality of the pulp. Confronted with a chemical, physical, or thermal challenge, the odontoblast layer is locally destroyed, and new odontoblastlike cells are differentiated and secrete a new mineralized tissue (tertiary or reparative dentin forming a dentin bridge). This acts as a physical barrier against the challenge. These histologic mechanisms have been considered as repair reactions and are well described in the coronal part of the pulp (48, 49). The reactions of pulp repair have not been studied in the radicular section of the pulp; it has been assumed that the mineralization activity of odontoblasts was the same in the radicular section as in the coronal part. Two mineralization phenomena could be expected after pulpotomy. First, a mineral bridge is supposed to be formed under the section of the pulp. It can be detected clinically by inspection and probing after reintervention (32, 33, 39, 40), but drilling and material removal are harmful and are contraindicated in clinical follow-up studies. The quality of the observable mineral bridge after a pulpotomy is variable (50), and its radiographic detection is not reliable because of the low degree of mineralization or superposition of roots or restorative materials (32). Second, after a pulpotomy, obliteration of the canal lumen could reflect chronic pulpal inflammation. Canal obliteration has been sought in 6 studies (15, 25, 32–35, 43) but reported just twice (15, 25). Again, the radiographic evaluation of this activity is not reliable. As a result of this review, it can be stated that the presence of mineralization inside the canal could reflect either actual or past pulp vitality. However, the absence of radiographic signs is not a guarantee of the absence of vitality.

Radiographic Evaluation. It was generally assumed that the absence of pulpal infection could be related to the absence of periapical infection or external root resorption. External resorptions were reported in 2 studies (34, 43).

Absence of periapical infections was assumed when the clinical tests (axial percussion and periapical palpation and presence of a sinus tract) were negative and when there were no radiographic signs of apical infection (enlargements of periapical ligament and periapical osseous radiolucencies). For the assessment of the outcome of RCT, it was shown that the periapical status could be scored on 2-dimensional periapical radiographies from 0 to 4 with the periapical index developed by Ørstavik et al (51). However, in the set of included studies, the method of determining the size of the periapical lesion is not reported for some studies and differed widely among others. Some authors did not report any criteria for the presence of apical radiolucencies (17, 20, 21, 23–27, 29, 31–34, 37); others used subjective criteria (15, 23, 39, 41), and 1 study used a computerized densitometric ratio analysis (41). Moreover, among the studies using the periapical index (15, 30, 35, 36), few authors detailed the radiographic method (film radiography or digital radiography) for producing the images of the periapical area (35, 36).

The purpose of radiographic evaluation is to identify possible changes of the periapical status between 2 dates. This evaluation may be undertaken by 1 or several investigators, with the possibility of intra- and interexaminer variability. Consequently, the number of the investigators involved in the evaluation of the periapical index scores should be reported, and the internal and external reliability of the measure should also be described. Among the included studies, the number of investigators who performed the periapical radiographic evaluation was reported in 9 studies (15, 34, 36–38, 42–45). Five of them mentioned a calibration process (36, 42–45), and 2 reported a kappa value for intraobserver reliability (15, 36).

Expected Evolution of Pulpal Status after a Pulpotomy

Pulpotomy is an aggressive procedure that consists of sectioning and removing the coronal pulp tissue at the radicular canal openings. The postoperative reactions depend on the reparative potential of the residual radicular pulp and the hygienic conditions of the technical procedure. Theoretically, the expected complications of pulpotomy could be caused either by an inflammatory process or a bacterial infection.

The development of irreversible inflammation of the radicular parts of the pulp could occur either as an acute or chronic process. Irreversible acute radicular pulpitis could occur during the postoperative 2 months and would constitute an immediate adverse event. It would be characterized by the occurrence of spontaneous, intense, continuous, or intermittent pain (35, 41). Chronic radicular irreversible pulpitis constitutes a late adverse event. During a period of several months or years, the tooth remains totally asymptomatic or intermittently lightly sensitive. There are no clinical signs that can be objectively related to chronic irreversible pulpitis, but chronic inflammation could induce radiographic images of condensing apical periodontitis, canal obliteration (15, 25, 34), or internal root resorptions. The relevance of radiographic signs of internal root resorptions is open to discussion. According to certain authors, internal resorptions may be closely associated with the pulp capping material, especially calcium hydroxide, and such resorption can occur up to a year after the procedure (52). Internal radicular resorptions have been described in deciduous teeth (53, 54) but were not observed in permanent mature teeth (15, 24, 27, 30, 32–34, 37, 38).

After either acute or chronic pulp inflammation, bacterial contamination can lead to either acute or chronic infectious disease. Bacterial contamination can occur through the marginal gap of the coronal restoration, via the capping material, or through an accessory canal related to a periodontal pocket (Fig. 2). These adverse events may or may not be related to the pulpotomy procedure depending on the clinical case and the latency of their occurrence. The presence of external root resorption is the single, but not pathognomonic, sign of pulp infection that can be used after pulpotomy (34, 43). Other signs for the absence of pulpal vitality are related to periapical complications including tenderness to percussion and periapical palpation or the presence of a sinus tract. It is not known whether the evolution of pulp disease is the same in the radicular pulp as in the coronal chamber. Bacterial contamination could lead to either acute or chronic infectious disease, and by analogy with the reactions of the coronal pulp, 4 infectious disease conditions could be expected: acute or chronic apical periodontitis and acute or chronic apical abscess.

The possible evolution of the pulpal status expected after pulpotomy and its treatment is represented in Figure 3. This figure highlights the paradox between the clinical and the biological points of view when considering evaluation of the outcome of pulpotomy. Biologically, after pulpotomy, the 3 outcome possibilities are healthy pulp, necrobiosis, and septic necrosis, and they must be treated differently. No signs or symptoms exist that can distinguish them clinically without invasive reintervention with subsequent histologic analysis. Reintervention would affect the prognosis of the treatment or the future of the tooth and cannot be considered in follow-up studies aiming to evaluate the outcome of pulpotomy. Consequently, these 3 histologic entities should be fused into a single clinical one and that involves the risk/benefit ratio for the patient. For this reason, regular monitoring of any pulpotomized asymptomatic tooth is necessary.

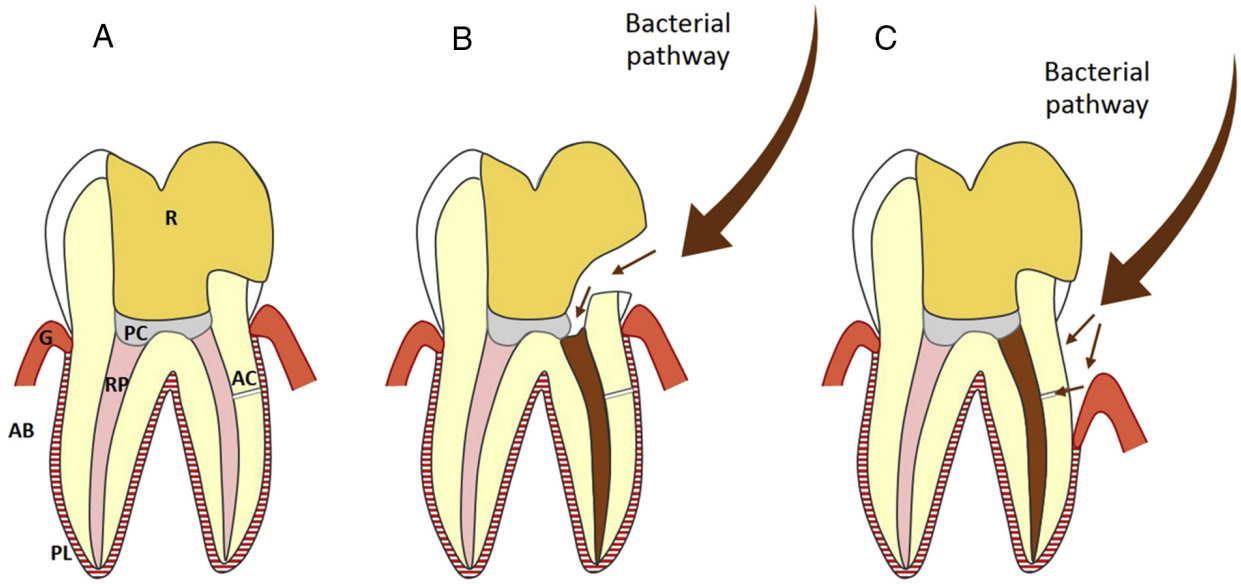

Figure 2. Schematic representations of 2 ways for bacterial contamination after pulpotomy on a permanent tooth. R, restoration; PC, pulp capping material; RP, radicular pulp; PL, periodontal ligament; G, gingiva; AB, alveolar bone; AC, accessory canal. (*A*) A healthy tooth postoperatively. (*B*) Fracture of the restoration or a recurrent carious process led to the contamination of the marginal gap of the coronal restoration or of the capping material. (*C*) The presence of a periodontal pocket leading to exposure of the root dentin and to an accessory canal.

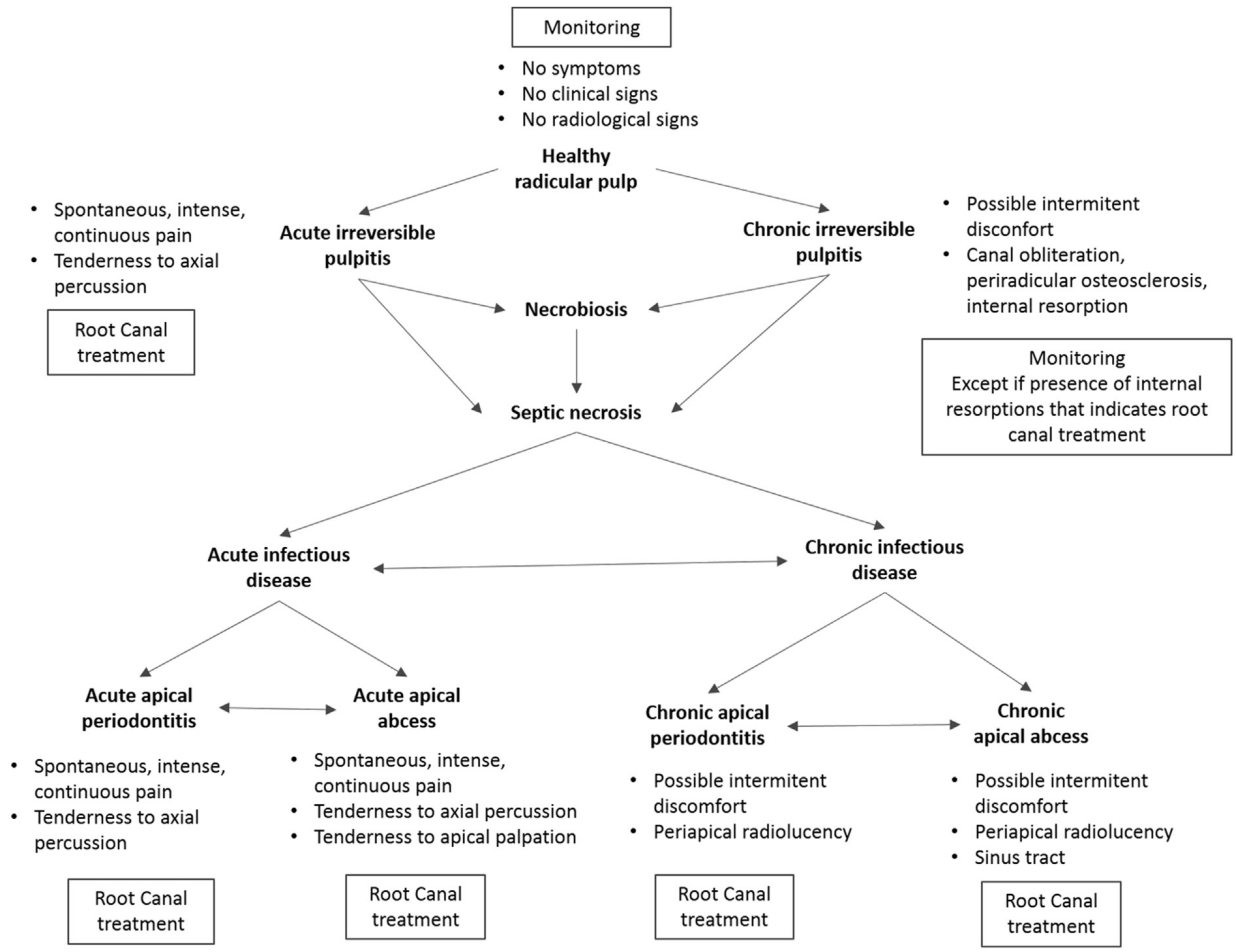

Figure 3. Possible evolutions of radicular pulpal status that could be expected after pulpotomy; signs and symptoms of each condition and therapeutic decisions (in frames).

Duration of the Follow-up Period

The observed latency for the appearance of complications in a tooth treated with pulpotomy would permit a pre- or postoperative inflammation or infectious process to be associated with the pulpotomy procedure. The duration of the follow-up period depends on the kinetics of adverse events. However, the initial result of pulpotomy could be engaged in the long-term if contamination were to occur because of the clinical or biological conditions of the tooth (root exposure, restoration fracture, and so on). Consequently, long-term follow-up studies should include criteria that would allow adverse events, possibly because of long-term postoperative contamination, to be distinguished from those directly related to a failure of the treatment.

Overall, a 6-month follow-up seems adequate for evaluation of the results of the treatment (32). For longer duration observation periods, the nature of the bacterial pathways needs to be described, with the use of criteria for marginal leakage of the restoration or root exposure.

Criteria for the Evaluation of the Outcome of Pulpotomy

If the outcome of pulpotomy is to be compared with that of a root canal filling, the criteria for evaluation of both treatments should be comparable. The debate on the categorization of the outcomes of endodontic treatment is still open (55, 56) and could be correlated with pulpotomy. The current concerns are, first, the use of a classification based on the dynamic nature of the apical condition and, second, to choose a follow-up period long enough to identify a need for retreatment for the benefit of the patient. There is no consensus on the terminology to be used for the evaluation of the outcome of RCTs. Some authors use terminology such as *healing/healed/disease* based on the disease status (47), whereas others refer to classifications like the categorizations *success/failure* or *effective/uncertain/ineffective* (55) that are related to the efficacy of treatment. This review reported that the outcome of pulpotomy could not be described with a binary categorization such as *success/failure*. The potential complications of pulpotomy can occur after the postoperative period. During this latency, the final outcome cannot be clearly assessed, and the term *uncertain* would be necessary to characterize treatments too recent to be assessed as success or failure or treatments for which all the diagnostic criteria could not be verified (inaccurate or indefinite outcome of pulp or periapical tests). Moreover, the healing/healed/disease classification cannot be used because pulpotomy would be indicated on vital teeth. Considering the previous list of criteria for the expected pulpal status after pulpotomy, we propose an adaptation of the terminology defined by Wu et al (55) to allow the outcome of RCT and pulpotomy to be described in similar terms (Table 4).

Limitations of the Study

The main limitation of this study is that only 1 research database was searched. However, the backward search that provided 15 additional records' abstracts improved the exhaustiveness of the research. The inclusion of case reports and case series is the second limitation. All case reports were reporting success of pulpotomy, whereas none described failure, which clearly shows the existence of publication bias related to the authors' positive expectations of the outcome of pulpotomy. Contradictory cases could enrich the scientific questions when they provide new arguments leading to understanding the reasons for failure.

TABLE 4. Proposed Criteria for the Evaluation of the Outcome of Pulpotomy

Outcome of pulpotomy	Clinical criteria		Radiographic criteria
	Functional tooth	Noninfected tooth	
Success, effective pulpotomy	Lack of pain declaration and Presence of the tooth and Sealing properties of the restoration	Absence of spontaneous pain and Absence of pain on chewing and Lack of swelling and Lack of swelling and sinus tract and Negative response to axial percussion test and Negative response to apical palpation test and Periodontal probing <2 mm	PAI at T0 = 1 and PAI at T1 = 1, PAI at T0 = 2 and PAI at T1 ≤2, or PAI at T0≥3 and PAI at T1 ≤2 and lack of radicular lacunae
Uncertain outcome	Lack of pain declaration and Presence of the tooth and Sealing properties of the restoration	Absence of spontaneous pain and Absence of pain at chewing and Lack of swelling and Lack of swelling and sinus tract and Negative response to Axial percussion test and Negative response to Apical palpation test and Periodontal probing <2 mm	PAI at T0 = 1 and PAI at T1 = 2, PAI = 3 at both T0 and T1, and lack of radicular lacunae
Failure, ineffective pulpotomy	Lack of pain declaration and/or Presence of the tooth and/or Sealing properties of the restoration	Absence of spontaneous pain and/or Absence of pain at chewing and/or Lack of swelling and Lack of swelling and sinus tract and/or Negative response to axial percussion test and/or Negative response to Apical palpation test and/or Periodontal probing<2 mm	PAI at T0 = 1 or 2 and PAI at T1 ≥3, PAI at T0 ≥3, and PAI at T1 >3 and/or presence of radicular lacunae

PAI, perapical index; T0, date of the treatment; T1, date at the follow-up control.

Data from Orstavik D, Kerekes K, Eriksen HM. The periapical index: a scoring system for radiographic assessment of apical periodontitis. Endod Dent Traumatol 1986;2:20–34 (51).

Acknowledgments

The authors thank Professor Paul Riordan for corrections of the English language assistance.

The authors deny any conflicts of interest related to this study.

References

1. European Society of Endodontology. Quality guidelines for endodontic treatment: consensus report of the European Society of Endodontology. Int Endod J 2006; 39:921–30.
2. Langeland K. Tissue response to dental caries. Endod Dent Traumatol 1987;3: 149–71.
3. Fuks AB. Vital pulp therapy with new materials for primary teeth: new directions and treatment perspectives. J Endod 2008;34:S18–24.
4. Witherspoon DE. Vital pulp therapy with new materials: new directions and treatment perspectives—permanent teeth. J Endod 2008;34:S25–8.
5. Hasselgren G, Reit C. Emergency pulpotomy: pain relieving effect with and without the use of sedative dressings. J Endod 1989;15:254–6.
6. Oguntebi BR, DeSchepper EJ, Taylor TS, et al. Postoperative pain incidence related to the type of emergency treatment of symptomatic pulpitis. Oral Surg Oral Med Oral Pathol 1992;73:479–83.
7. Simon DS. Endodontic case difficulty assessment: the team approach. Gen Dent 1999;47:340–4.
8. Nyerere JW, Matee Mecky I, Simon Elison NM. Emergency pulpotomy in relieving acute dental pain among Tanzanian patients. BMC Oral Health 2006;6:1.
9. Asgary S, Eghbal MJ. The effect of pulpotomy using a calcium-enriched mixture cement versus one-visit root canal therapy on postoperative pain relief in irreversible pulpitis: a randomized clinical trial. Odontology 2010;98:126–33.
10. Teixeira LS, Demarco FF, Coppola MC, et al. Clinical and radiographic evaluation of pulpotomies performed under intrapulpal injection of anaesthetic solution. Int Endod J 2001;34:440–6.
11. Camilleri J. Staining potential of Neo MTA Plus, MTA Plus, and Biodentine used for pulpotomy procedures. J Endod 2015;41:1139–45.
12. Santini A. Assessment of the pulpotomy technique in human first permanent mandibular molars. Use of two direct inspection criteria. Br Dent J 1983;155: 151–4.
13. Yazdani S, Jadidfard MP, Tahani B, et al. Health technology assessment of CEM pulpotomy in permanent molars with irreversible pulpitis. Iran Endod J 2014;9:23–9.
14. Alqaderi H, Lee CT, Borzangy S, et al. Coronal pulpotomy for cariously exposed permanent posterior teeth with closed apices: a systematic review and meta-analysis. J Dent 2016;44:1–7.
15. Taha NA, B Ahmad M, Ghanim A. Assessment of mineral trioxide aggregate pulpotomy in mature permanent teeth with carious exposures. Int Endod J 2015 Dec 30; http://dx.doi.org/10.1111/iej.12605 [Epub ahead of print].
16. Eghbal MJ, Asgary S, Baglue RA, et al. MTA pulpotomy of human permanent molars with irreversible pulpitis. Aust Endod J 2009;35:4–8.
17. Chueh LH, Chiang CP. Histology of Irreversible pulpitis premolars treated with mineral trioxide aggregate pulpotomy. Oper Dent 2010;35:370–4.
18. Nosrat A, Peimani A, Asgary S. A preliminary report on histological outcome of pulpotomy with endodontic biomaterials vs calcium hydroxide. Restor Dent Endod 2013;38:227.
19. Mohammad SG, Raheel SA, Baroudi K. Histological evaluation of Allium sativum oil as a new medicament for pulp treatment of permanent teeth. J Contemp Dent Pract 2015;16:85–90.
20. Foreman PC. Resolution of a periapical radiolucency following renewal of the pulpotomy dressing. Int Endod J 1980;13:41–3.
21. Moule AJ, Oswald RJ. Resolution of periapical radiolucency following pulpotomy. J Endod 1983;9:388–9.
22. Calişkan MK. Clinical reliability of the dentine bridge formed after pulpotomy: a case report. Int Endod J 1994;27:52–5.
23. Asgary S, Ehsani S. Permanent molar pulpotomy with a new endodontic cement: a case series. J Conserv Dent 2009;12:31–6.
24. Asgary S. Calcium-enriched mixture pulpotomy of a human permanent molar with irreversible pulpitis and condensing apical periodontitis. J Conserv Dent 2011;14:90–3.
25. Hiremath H, Saikalyan S, Kulkarni SS, et al. Second-generation platelet concentrate (PRF) as a pulpotomy medicament in a permanent molar with pulpitis: a case report. Int Endod J 2012;45:105–12.
26. Asgary S, Fazlyab M, Sabbagh S, et al. Outcomes of different vital pulp therapy techniques on symptomatic permanent teeth: a case series. Iran Endod J 2014;9: 295–300.
27. Asgary S, Çalışkan MK. Vital pulp therapy of a mature molar with concurrent hyperplastic pulpitis, internal root resorption and periradicular periodontitis: a case report. Iran Endod J 2015;10:284–6.
28. Borkar SA, Ataide I. Biodentine pulpotomy several days after pulp exposure: four case reports. J Conserv Dent 2015;18:73–8.
29. Solomon RV, Faizuddin U, Karunakar P, et al. Coronal pulpotomy technique analysis as an alternative to pulpectomy for preserving the tooth vitality, in the context of tissue regeneration: a correlated clinical study across 4 adult permanent molars. Case Rep Dent 2015;2015:916060.
30. Barngkgei IH, Halboub ES, Alboni RS. Pulpotomy of symptomatic permanent teeth with carious exposure using mineral trioxide aggregate. Iran Endod J 2013;8:65–8.
31. Russo MC, Holland R, de Souza V. Radiographic and histological evaluation of the treatment of inflamed dental pulps. Int Endod J 1982;15:137–42.
32. Caliskan MK. Success of pulpotomy in the management of hyperplastic pulpitis. Int Endod J 1993;26:142–8.
33. Calişkan MK. Pulpotomy of carious vital teeth with periapical involvement. Int Endod J 1995;28:172–6.
34. DeRosa TA. A retrospective evaluation of pulpotomy as an alternative to extraction. Gen Dent 2006;54:37–40.
35. Simon S, Perard M, Zanini M, et al. Should pulp chamber pulpotomy be seen as a permanent treatment? Some preliminary thoughts. Int Endod J 2013;46:79–87.
36. Cousson PY, Nicolas E, Hennequin M. A follow-up study of pulpotomies and root canal treatments performed under general anaesthesia. Clin Oral Investig 2014; 18:1155–63.
37. Alqaderi HE, Al-Mutawa SA, Qudeimat MA. MTA pulpotomy as an alternative to root canal treatment in children's permanent teeth in a dental public health setting. J Dent 2014;42:1390–5.
38. Kunert GG, Kunert IR, da Costa FL, et al. Permanent teeth pulpotomy survival analysis: retrospective follow-up. J Dent 2015;43:1125–31.
39. Santini AH. Intraoral comparison of calcium hydroxide (Calnex) alone and in combination with Ledermix in first permanent mandibular molars using two direct inspection criteria. J Dent 1985;13:52–9.
40. Santini A. Long-term clinical assessment of pulpotomies with calcium hydroxide containing Ledermix in human permanent premolars and molars. Acta Odontol Pediatr 1986;7:45–50.
41. McDougal RA, Delano EO, Caplan D, et al. Success of an alternative for interim management of irreversible pulpitis. J Am Dent Assoc 2004;135:1707–12.
42. Asgary S, Eghbal MJ, Ghoddusi J, et al. One-year results of vital pulp therapy in permanent molars with irreversible pulpitis: an ongoing multicenter, randomized, non-inferiority clinical trial. Clin Oral Investig 2013;17:431–9.
43. Asgary S, Eghbal MJ. Treatment outcomes of pulpotomy in permanent molars with irreversible pulpitis using biomaterials: a multi-center randomized controlled trial. Acta Odontol Scand 2013;71:130–6.
44. Asgary S, Eghbal MJ, Ghoddusi J. Two-year results of vital pulp therapy in permanent molars with irreversible pulpitis: an ongoing multicenter randomized clinical trial. Clin Oral Investig 2014;18:635–41.
45. Asgary S, Eghbal MJ, Fazlyab M, et al. Five-year results of vital pulp therapy in permanent molars with irreversible pulpitis: a non-inferiority multicenter randomized clinical trial. Clin Oral Investig 2015;19:335–41.
46. American Association of Endodontists (AAE). Consensus conference recommended diagnostic terminology. J Endod 2009;35:1634.
47. Friedman S. Prognosis of initial endodontic therapy. Endod Topics 2002;2:59–88.
48. Fitzgerald M. Cellular mechanics of dentinal bridge repair using 3H-thymidine. J Dent Res 1979;58(Spec Issue D):2198–206.
49. Schröder U, Granath LE. Early reaction of intact human teeth to calcium hydroxide following experimental pulpotomy and its significance to the development of hard tissue barrier. Odontol Revy 1971;22:379–95.
50. Linde A, Goldberg M. Dentinogenesis. Crit Rev Oral Biol Med 1993;4:679–728.
51. Orstavik D, Kerekes K, Eriksen HM. The periapical index: a scoring system for radiographic assessment of apical periodontitis. Endod Dent Traumatol 1986;2:20–34.
52. Masterton JB. Internal resorption of the dentine; a complication arising from unhealed pulp wounds. Br Dent J 1965;118:241–9.
53. Patterson SS. Pulp calcification due to operative procedures–pulpotomy. Int Dent J 1967;17:490–505.
54. Sönmez D, Durutürk L. Ca(OH)2 pulpotomy in primary teeth. Part I: internal resorption as a complication following pulpotomy. Oral Surg Oral Med Oral Pathol Oral Radiol Endod 2008;106:e94–8.
55. Wu MK, Wesselink P, Shemesh H. New terms for categorizing the outcome of root canal treatment. Int Endod J 2011;44:1079–80.
56. Messer HH, Yu VS. Terminology of endodontic outcomes. Int Endod J 2013;4: 289–91.

ACTA ODONTOLOGICA SCANDINAVICA
https://doi.org/10.1080/00016357.2019.1614217

Taylor & Francis
Taylor & Francis Group

REVIEW ARTICLE

Which procedures and materials could be applied for full pulpotomy in permanent mature teeth? A systematic review

M. Zanini[a,b,c], M. Hennequin[a,d] and PY. Cousson[a,d]

[a]University Clermont Auvergne, CROC EA 4847 Clermont-Ferrand, France; [b]University Paris Diderot, Dental faculty, Paris, France; [c]Groupe Hospitalier Pitié Salpêtrière, Service Odonto-Stomatologie et Chirurgie Maxillo-Faciale, APHP, Paris, France; [d]CHU Clermont-Ferrand, Service d'Odontologie, Clermont-Ferrand, France

ABSTRACT

Objective: Coronal pulpotomies were recently re-investigated as an alternative to root canal treatment in vital permanent teeth. General dentists may be interested in knowing how to perform full pulpotomy, in particular in face of difficult endodontic cases of vital teeth.

Material and methods: A systematic review was undertaken on the PubMed and Cochrane databases in order to determine which procedure should be applied for pulp capping and coronal restoration in routine dental practice. Fifty-three publications were included and allocated to one of two methodological categories: histological and clinical studies.

Results and conclusions: There is no evidence to recommend one single procedure for full pulpotomy in vital permanent teeth that can be indicated for different pulpal diagnoses which differ greatly in terms of the inflammation process from healthy teeth to irreversible pulpitis. For each clinical case, all actions aiming to prevent pre-operative contamination, to control per-operative infection and to achieve a complete seal above the radicular pulp sections are unavoidable steps that should be complied with. Reproducing procedures adopted in high quality trials could insure high success rates.

ARTICLE HISTORY
Received 16 October 2018
Revised 13 April 2019
Accepted 27 April 2019

KEYWORDS
Endodontics; pulpotomy; permanent teeth; materials; coronal restoration; procedure

Introduction

Dogmas are changing with the evolution of knowledge. For several decades, the widespread view was that full pulpotomies should not be indicated as definitive treatments in permanent mature teeth. Full pulpotomies in vital permanent teeth are now, however, promoted as an alternative to root canal treatment, aiming to preserve pulpal vitality, to reduce the risks for failure of root canal treatment and for economic reasons. A previous quantitative synthesis review including six studies reported [1] that the weighted mean success rate of full pulpotomy reached at least 90% in treating carious vital pulp exposure of permanent mature teeth with closed root apices. It concluded that full pulpotomy could be considered as a substitute to extraction or root canal treatment in specific conditions. Many general dentists may be interested in knowing how to perform full pulpotomy, in face of difficult endodontic cases of vital teeth.

In previous experimental and clinical studies, statistical analyses considered the type of materials as a variable to explain the success of pulpotomy [2,3]. Alqaderi's meta-analysis confirms that differences in pulp capping and restoration materials did not significantly affect success rates [1]. It had already been suggested in historical studies conducted in rats [4,5], monkeys [6,7] and young adults [8] that sedation of the pulp and an aseptic operative technique are more important to clinical success than the type of pulp capping material. Indeed, the materials used for pulp capping and coronal restoration are only one of the factors contributing to the outcome of pulpotomies. Four other parameters control bacterial infection: (i) initial pulpal status, (ii) asepsis during the procedure; (iii) immediate seal of radicular pulp sections with a hydrophilic and dimensionally stable capping material; and (iv) immediate and long-term sealing of the coronal restoration. All these parameters are supposed to be controlled throughout the protocols for full pulpotomy. Recently, many clinical reports on full pulpotomy on vital permanent teeth have observed that detailing the protocols could help clinicians to perform full pulpotomy in their routine practice.

This study aims to review the procedures and materials reported in the literature for full pulpotomy in mature permanent teeth.

Methods

A systematic review was conducted according to the Preferred Reporting Items for Systematic Reviews and Meta-Analyses Protocol (PRISMA-P) statement [9,10]. The research question could be formulated as follows: which procedure could be applied for full pulpotomy in permanent mature teeth?

CONTACT Martine Hennequin martine.hennequin@uca.fr Faculté de Chirurgie Dentaire, University Clermont Auvergne, 2, rue de Braga, Clermont-Ferrand 63000, France

© 2019 Acta Odontologica Scandinavica Society

Eligibility criteria

The search was designed to identify any publications reporting procedures and materials used for pulp capping and coronal restorations after full pulpotomy on permanent mature teeth with closed apices.

Information sources

In December 2018, a search on the PubMed, ScienceDirect and Cochrane databases were undertaken using the following Mesh terms or Keywords, respectively: [PULPOTOMY], [PERMANENT] AND [TEETH] AND [[MATERIALS] OR [CORONAL RESTORATIONS]]. Adding the term [PROCEDURE] did not produce any additional references.

Data collection process and study selection

The flow chart for study inclusion is presented in Figure 1. One single investigator (MZ) conducted the research on databases and for backward research. All three authors consensually agreed for abstracts to be excluded during the screening phase. During this screening phase, the criteria for exclusion were: not in English; *in vitro* studies; animal studies, reviews; comments; articles reporting pulpotomies on primary teeth, immature permanent teeth, or dens invaginatus; studies on vital direct pulp capping, partial excavation or partial pulpotomy; papers related to general issues in paediatric dentistry; studies related to the use of formocresol; articles retracted by the journal's editor.

A first group of 56 papers was selected after the removal of 37 duplicate publications. A backward search was performed from the references of these studies. This produced a group of 22 additional papers. Then, 78 papers were eligible for inclusion. The applied exclusion criteria were: letter to the editor [11]; articles reporting outcomes on deciduous teeth [12] or on immature teeth [13,14]; studies reporting direct pulp capping [15,16], partial pulpotomies [8,17,18] or pulpectomy [19–21]; experimental pulpotomies with original procedure or materials [22,23]; articles reporting outcomes of pulpotomy as a temporary treatment before pulpectomy [24]; studies not reporting the use of rubber dam or reporting not using it [25–29] and five reviews [30–34].

Finally, 53 articles were included, distributed in two methodological categories: 15 *ex vivo* histological studies [35–49] and 42 clinical studies, which included 15 case reports or case series [45,47,48,50–61], 17 cohort studies [3,43,62–76] and 10 clinical trials or randomized clinical trials [61,77–85]. Four references belonged to both the histological and the clinical studies categories [43,45,47,48].

The GRADE approach was used for grading the quality of evidence in the studies due to the differences of study design between histological and clinical studies according to the Oxford Centre for Evidence-Based Medicine [86] (Table 1).

Data extraction

A Microsoft Excel® chart file was created for data extraction. Any data characterizing the procedures used was considered as one variable and noted as a column label while the articles included were listed in the cells. A pre-piloted form was tested during the identification, screening and eligibility

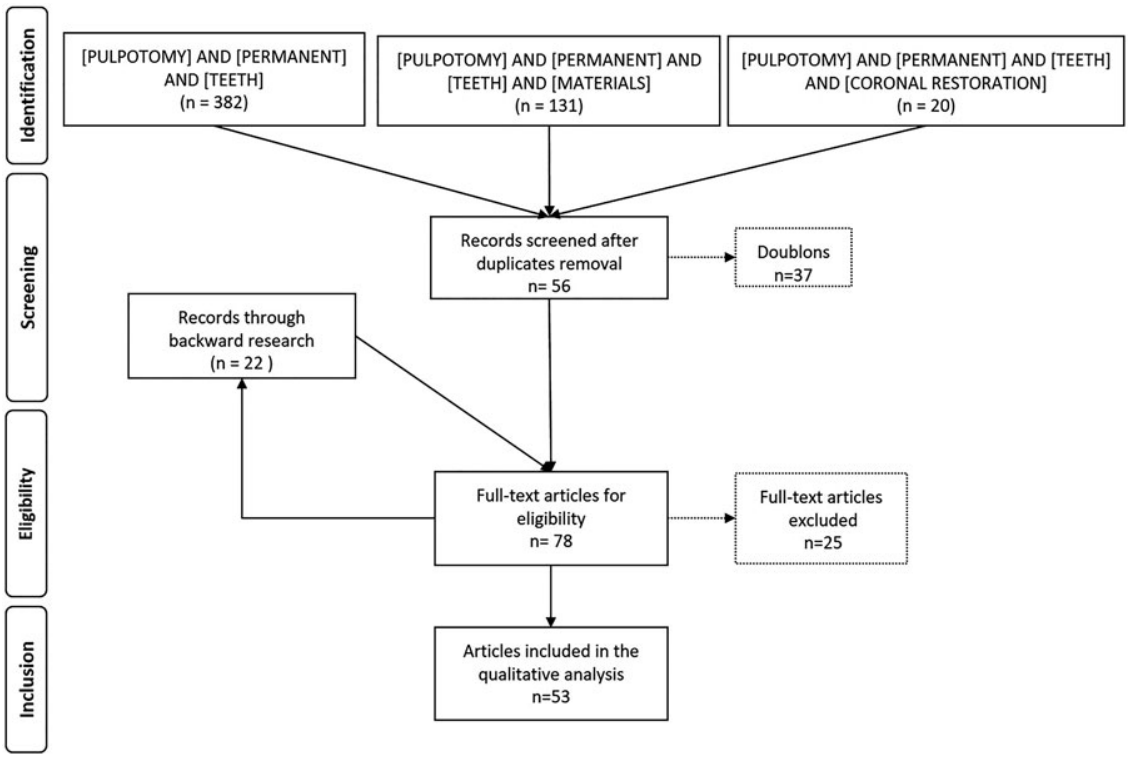

Figure 1. Flow chart for the selection of studies.

Table 1. Grade approach to the studies included.

Reference	Title	Evaluation	Success rate (teeth number)	Grade
James et al. [35]	Histologic response of amputated pulps to calcium compounds and antibiotics.	Histological	45% ($n = 20$)	5
Langer et al. [36]	Behaviour of human dental pulp to Calxyl with or without zinc oxide eugenol.	Histological	87.5% ($n = 16$) 94% ($n = 16$)	5
Schröder et al. [37]	Early reaction of intact human teeth to calcium hydroxide following experimental pulpotomy and its significance to the development of hard tissue barrier.	Histological	NA	5
Schröder [38]	Evaluation of healing following experimental pulpotomy of intact human teeth and capping with calcium hydroxide.	Histological	89% ($n = 15$)	5
Schröder et al. [39]	Scanning electron microscopy of hard tissue barrier following experimental pulpotomy of intact human teeth and capping with calcium hydroxide.	Histological	100% ($n = 2$)	5
Schröder [40]	Effect of an extra-pulpal blood clot on healing following experimental pulpotomy and capping with calcium hydroxide.	Histological	22% ($n = 18$)	5
Schröder et al. [41]	Transmission electron microscopy of tissue changes following experimental pulpotomy of intact human teeth and capping with calcium hydroxide.	Histological	NA	5
Russo et al. [42]	Effects of the dressing with calcium hydroxide under pressure on the pulpal healing of pulpotomized human teeth.	Histological	90% ($n = 20$)	5
Foreman [50]	Resolution of a periapical radiolucency following renewal of the pulpotomy dressing.	Clinical	100% ($n = 1$)	4
Russo et [43]	Radiographic and histological evaluation of the treatment of inflamed dental pulps.	Clinical Histological	100% $n = 30$	3
Moule et al. [51]	Resolution of periapical radiolucency following pulpotomy.	Clinical	100% ($n = 1$)	4
Caliskan [62]	Success of pulpotomy in the management of hyperplastic pulpitis.	Clinical	92%, ($n = 24$)	3
Calişkan [52]	Clinical reliability of the dentine bridge formed after pulpotomy: a case report.	Clinical	100 ($n = 1$)	4
Calişkan [63]	Pulpotomy of carious vital teeth with periapical involvement.	Clinical	92% ($n = 26$)	3
Inoue et al. [44]	Ultrastructural relation between nerve terminals and dentine bridge formation after pulpotomy in human teeth.	Histological	NA	5
Teixeira et al. [76]	Clinical and radiographic evaluation of pulpotomies performed under intrapulpal injection of anaesthetic solution	Clinical	85% ($n = 12$) 79% ($n = 12$)	3
McDougal. et al. [65]	Success of an alternative for interim management of irreversible pulpitis.	Clinical	89% ($n = 27$) 92% ($n = 25$) 56% ($n = 18$) 42% ($n = 19$)	3
Demarco et al. [64]	Influence of the restoration quality on the success of pulpotomy treatment: a preliminary retrospective	Clinical	43.5% ($n = 23$)	3
Nyerere et al. [67]	Emergency pulpotomy in relieving acute dental pain among Tanzanian patients.	Clinical	100% ($n = 44$) 97.1% ($n = 136$)	3
DeRosa [66]	A retrospective evaluation of pulpotomy as an alternative to extraction.	Clinical	94% ($n = 17$)	3
Asgary et al. [45]	Permanent molar pulpotomy with a new endodontic cement: A case series.	Clinical Histological	92%, $n = 12$	4–5
Eghbal. et al. [46]	MTA pulpotomy of human permanent molars with irreversible pulpitis.	Histological	86% ($n = 14$)	5
Chueh et al. [47]	Histology of Irreversible pulpitis premolars treated with mineral trioxide aggregate pulpotomy.	Clinical Histological	100% ($n = 1$)	4–5
Asgary et al. [87]	The effect of pulpotomy using a calcium-enriched mixture cement versus one-visit root canal therapy on postoperative pain relief in irreversible pulpitis: a randomized clinical trial	Clinical	87% ($n = 207$)	2
Asgary [53]	Calcium-enriched mixture pulpotomy of a human permanent molar with irreversible pulpitis and condensing apical periodontitis.	Clinical	100% ($n = 1$)	4
Hiremath et al. [54]	Second-generation platelet concentrate (PRF) as a pulpotomy medicament in a permanent molar with pulpitis: a case report.	Histological	100% ($n = 1$)	4
Barngkgei et al. [55]	Pulpotomy of symptomatic permanent teeth with carious exposure using mineral trioxide aggregate.	Clinical	100% ($n = 11$)	4
Nosrat et al. [48]	A preliminary report on histological outcome of pulpotomy with endodontic biomaterials vs calcium hydroxide.	Clinical Histological	66% ($n = 9$) 100% ($n = 4$) 100% ($n = 5$)	4–5
Asgary et al. [77]	One-year results of vital pulp therapy in permanent molars with irreversible pulpitis: an ongoing multicenter, randomized, non-inferiority clinical trial.	Clinical	97.6% ($n = 163$)	2
Asgary et al. [78]	Treatment outcomes of pulpotomy in permanent molars with irreversible pulpitis using biomaterials: a multi-center randomized controlled trial.	Clinical	98% ($n = 167$) 98% ($n = 179$)	2
Simon et al. [68]	Should pulp chamber pulpotomy be seen as a permanent treatment? Some preliminary thoughts.	Clinical	82% ($n = 17$)	3
Asgary et al. [56]	Outcomes of different vital pulp therapy techniques on symptomatic permanent teeth: a case series.	Clinical	100% ($n = 9$)	4
Alqaderi et al. [69]	MTA pulpotomy as an alternative to root canal treatment in children's permanent teeth in a dental public health setting.	Clinical	90%, $n = 29$	3
Asgary et al. [79]	Two-year results of vital pulp therapy in permanent molars with irreversible pulpitis: an ongoing multicenter randomized clinical trial.	Clinical	86.1% ($n = 166$)	2
Cousson et al. [70]	A follow-up of pulpotomies and root canal treatments performed under general anaesthesia.	Clinical	95% ($n = 19$) 100% ($n = 13$)	3
Asgary et al. [57]	Vital Pulp Therapy of a Mature Molar with Concurrent Hyperplastic Pulpitis, Internal Root Resorption and Periradicular Periodontitis: A Case Report.	Clinical	100% ($n = 1$)	4
Asgary et al. [80]	Five-year results of vital pulp therapy in permanent molars with irreversible pulpitis: a non-inferiority multicenter randomized clinical trial.	Clinical	78.1% ($n = 107$)	2
Solomon et al. [59]	Coronal Pulpotomy Technique Analysis as an Alternative to Pulpectomy for Preserving the Tooth Vitality, in the Context of Tissue Regeneration: A Correlated Clinical across 4 Adult Permanent Molars.	Clinical	87.5% ($n = 5$)	4
Borkar et al. [58]	Biodentine pulpotomy several days after pulp exposure: Four case reports.	Clinical	100% ($n = 4$)	4
Bhagat et al. [49]		Histological		5

(*continued*)

Table 1. Continued.

Reference	Title	Evaluation	Success rate (teeth number)	Grade
	A comparative evaluation of ProRoot mineral trioxide aggregate and Portland cement as a pulpotomy medicament.		60% ($n = 15$) 53% ($n = 15$)	
Kumar et al. [81]	Comparative evaluation of platelet-rich fibrin, mineral trioxide aggregate, and calcium hydroxide as pulpotomy agents in permanent molars with irreversible pulpitis: A randomized controlled trial.	Clinical	68.7% ($n = 14$) 37.5% ($n = 13$) 66.7% ($n = 18$) 44.4% ($n = 15$) 50% ($n = 14$) 35.7% ($n = 13$)	2
Soni [60]	Biodentine Pulpotomy in Mature Permanent Molar: A Case Report.	Clinical	100% ($n = 1$)	4
Asgary et al. [61]	Treatment Outcomes of Full Pulpotomy as an Alternative to Tooth Extraction in Molars with Hyperplastic/Irreversible Pulpitis: A Case Report.	Clinical	100% ($n = 2$)	4
Asgary et al. [88]	Long-term outcomes of pulpotomy in permanent teeth with irreversible pulpitis: a multi-center randomized controlled trial.	Clinical	84.6% ($n = 116$) 78.1% ($n = 107$)	2
Kunert et al. [3]	Permanent teeth pulpotomy survival analysis: retrospective follow-up.	Clinical	89%-63% ($n = 273$)	3
Linsuwanont et al. [71]	Treatment Outcomes of Mineral Trioxide Aggregate Pulpotomy in Vital Permanent Teeth with Carious Pulp Exposure: The Retrospective study	Clinical	81.8% ($n = 45$)	3
Qudeimat et al. [72]	Mineral trioxide aggregate pulpotomy for permanent molars with clinical signs indicative of irreversible pulpitis: a preliminary study .	Clinical	54% ($n = 13$)	3
Galani et al. [84]	Comparative Evaluation of Postoperative Pain and Success Rate after Pulpotomy and Root Canal Treatment in Cariously Exposed Mature Permanent Molars: a Randomized Controlled Trial.	Clinical	85% ($n = 26$)	2
Taha et al. [73]	Assessment of Mineral Trioxide Aggregate pulpotomy in mature permanent teeth with carious exposures.	Clinical	92.7% ($n = 51$)	3
Taha et al. [74]	Full Pulpotomy with Biodentine in Symptomatic Young Permanent Teeth with Carious Exposure.	Clinical	100% $n = 20$	3
Taha et al. [75]	Outcome of full pulpotomy using Biodentine in adult patients with symptoms indicative of irreversible pulpitis.	Clinical	98.4% ($n = 63$)	3
Awawdeh et al. [82]	Outcomes of Vital Pulp Therapy Using Mineral Trioxide Aggregate or Biodentine: A Prospective Randomized Clinical Trial.	Clinical	93.5% ($n = 31$) 93.1% ($n = 29$)	2
Asgary et al. [83]	Treatment Outcomes of 4 Vital Pulp Therapies in Mature Molars.	Clinical	93.5% ($n = 69$) 95.9% ($n = 65$)	2

(CH: calcium hydroxide; MTA: Mineral trioxyde Aggregate; CEM: Calcium enriched mixture cement; NA: not applicable).

steps for twenty articles. The table included the following variables: authors and date, type of study, reason for tooth extraction for histological studies, clinical diagnosis in accordance with the American Association of Endodontists (AAE) [89], type of teeth, number of teeth, methods of isolation, disinfection methods, techniques for coronal pulp removal, methods for hemostasis (duration for compression method, type of solution for irrigation method), pulp capping material, type of coronal restoration, follow-up duration and success rate. Depending on the articles, some variables were either not described (ND) or not available (NA). Data extracted from original studies were integrated into the extracted data chart.

Reporting data

Qualitative results were written as a narrative review, reporting the data for each type of study (histological and clinical) and discussing focus points. Success rate values were given in the text for studies reporting samples of more than 10 teeth.

Results

Overall, no study aimed to relate the procedure applied during full pulpotomy to the outcome of the treatment. In most of the cases, the pulpal status, or the pulp capping material were the considered variables to explain the success. Histological studies were designed to describe the effects of one or two materials on the pulp wound while clinical studies and case reports evaluated whether the teeth treated with one or several pulp capping material remained on the arch using radiographic and/or clinical criteria. The reported procedures varied sharply among studies.

Data from histological studies

The histological studies were based on performing pulpotomies in permanent human teeth that were indicated for extraction. Procedures and materials are described in Table 2.

Pulpotomies have been performed in teeth with varying clinical diagnoses (normal pulp, irreversible pulpitis with or without sign of apical periodontitis). Without considering the capping material, pulp healing was attempted in these different clinical situations.

The short-term studies included investigated the immediate effect of the capping material on pulp tissue and the first stages of pulp healing [35,37,40,41]. Long-term studies used the following criteria: (i) the presence and severity of inflammation; (ii) the organization of soft tissue; (iii) the formation of a dentinal bridge. Mineral Trioxide Aggregate (MTA) and Calcium-enriched mixture cement (CEM) have anti-inflammatory effects and are capable of inducing the formation of a complete and regular hard tissue barrier [48]. Short-term histological analysis reported that Calcium Hydroxide (CH)

Table 2. Procedures and materials described in histological studies.

Methods of preoperative disinfection	Chemical disinfection	30% hydrogen peroxide and 70% of alcohol and iodine	[37–41]
		Solution of tinture iodine	[35]
		0.12% chlorexhidine	[48]
Rubber dam isolation	Used		[35–49]
Per operative disinfection	Saline solution		[36–43,46,49]
	2.5% Sodium hypochlorite		[47]
Coronal pulp tissue removal	With Manual instrumentation (sharp blade curette)		[42,43,49]
	at low speed with a bur		[44,46]
	at high speed with a round diamant bur		[37–41,45,48]
	A sterilized new carbide fissure bur to a depth of 2-3 mm		[47]
Haemostasis	Compression	Dried cotton pellet	[49]
		Cotton pellet imbibed with hypochlorite solution	[48]
		Cotton pellet imbibed with saline solution	[45,46]
		Cotton pellet imbibed with haemostatic agent	[47]
	Irrigation	Saline solution	[38,40–42,45,46]
		Calcium hydroxide	[40]
Radicular pulp capping	CH		[35–44,48]
	MTA		[46–49]
	CEM		[45,48]
Coronal restoration	Immediate definitive fillings	Amalgam	[36]
		Zinc phosphate cement	[37–41]
		GIC + amalgam	[48]
		ZOE	[35,42,43]
		ZOE and RMGIC	[49]
		ZOE and amalgam	[36]
	Temporary intermediate fillings (GIC-Caviton® or ZOE)		[46,47]

(CH: Calcium Hydroxyde; MTA: Mineral Trioxide Aggregate; ZOE: Zinc Oxyde Eugenol; CEM: Calcium enriched Mixture cement; GIC: Glass ionomer cement; RMGIC: Resin modified Glass Ionomer cement).

induced superficial, multi-layered pulp necrosis [37]. Furthermore, CH resulted in the formation of a mineral bridge that could be complete or incomplete, with regular or irregular morphology.

Data from clinical studies and case reports

Procedures and materials described in clinical studies are reported in Table 3.

Pulpotomy was indicated for various clinical diagnoses or clinical situations: reversible pulpitis [3,55,58,68,69,73,83], irreversible pulpitis [45,53,54,59,60,65–67,71,73,76–81,83,88] and chronic pulpitis (either hyperplasic pulpitis or condensing osteitis) [43,57,62,63] were the reported diagnoses. The absence of a clear clinical diagnosis was reported in three studies [50,51,70]. The association of responsiveness to cold stimulation, tenderness to pressure and periapical radiolucency were considered to indicate vital pulp in one case report [50], while another case was noted without symptoms, radiological loss of lamina dura and normal bleeding [51]. Lack of symptoms and radiological signs for pulpal or periodontal disease associated with pulp bleeding when opening the pulp were used in a cohort study [70].

Procedures used for disinfection and especially for hemostasis vary widely among studies. Depending on the study, hemostasis was achieved by either irrigation or compression. The duration of compression varied greatly from 1–2 min [68], 2 min at least [67,73–75,82,84], 5 min [3,45,55,60,61,83], up to 6 min [74,75] and up to 10 min [48,71].

Radicular pulp capping was performed with CH, CH covered with Zinc Oxide Eugenol cement (ZOE) or IRM®, ZOE, CEM, MTA or Biodentine™. Three studies [54,59,81] report the use of a biological matrix obtained after centrifugation of the blood withdrawn from patients prior to capping the radicular pulp section with Biodentine™ [59] or MTA [54,81].

The resulting success rate varied greatly, ranging from 37% to 100% for CH [38,66,81] and CH covered with ZOE or IRM® [3,62,70], from 44% to 100% for MTA [68,69,71,73,81,82,84,88], from 80% to 100% for Biodentine™ [58,59,60], from 78% to 100% for CEM [77–80] and from 42% to 100% for ZOE [65,67].

Pulp conditioning with Platelet rich fibrin (PRF) before capping with Biodentine® or MTA resulted in 100% success rate [81]. Long-term follow-up studies were considered for postoperative follow-up more than 6 months [3,45,55,62–66,68–84,88,90]. Some studies suggested a reduced success rate over time [3,80], with one study reporting rates of 89% at one year to 63% at ten years [3]. However, neither the sealing of the coronal restoration nor the presence of root exposure due to periodontal disease was evoked to explain the increase of failure rate over time. The results of clinical studies highlight the importance of correctly sealing coronal restorations: resin composite restorations have an increased risk of failure for pulpotomy compared to prosthetic crown and amalgam restorations [1,3].

Discussion

This is the first review considering the procedure of full pulpotomy as the main factor that might influence the outcome of treatment in mature permanent teeth. It does not provide a clear answer to the research question due to the varying results of the studies included, nevertheless it is the basis for a discussion on the pertinence of controlling the different parameters that may vary during the operative procedure, and in turn may affect the success of full pulpotomy.

Table 3. Procedures and materials described in clinical trials and cases reports.

Methods of preoperative Disinfection	Chemical disinfection	Sodium hypochlorite	[73–75]
		Chlorhexidine	[48,58,82,85]
		Mouth rinsing	[53,61,77–80,88]
	Mechanical disinfection	Scaling, polishing	[62]
Rubber dam isolation	Systematic use		[3,43,46–48,52–54,58,59,61–65,68–82,84,85,88]
	When possible		[55]
Per operative disinfection	Saline solution		[43,58,60,62,63,83]
	Sodium hypochlorite		[47,67,68,70,75]
	Anionic detergent solution		[76]
Coronal pulp tissue removal	With Manual instrumentation Sharp blade curette		[3,43,60,64,66,68,76,84]
	With low or High speed rotative instrumentation		[43,46–48,52–56,58,59,61–63,66,67,69,71–77, 79–81,83,85,88]
	Gates glidden		[70]
Haemostasis	Compression	Dried cotton pellet	[53,55,64,67]
		Cotton pellet imbibed with hypochlorite solution	[48,61,66,73–75,82–84]
		Cotton pellet imbibed with saline solution	[46,58–63,68,69,77,79,80,85]
		Cotton pellet imbibed with haemostatic agent	[47]
		Corticosteroid paste	[3]
		Cotton pellet imbibed with Chlorhexidine	[83]
	Irrigation	Saline solution	[3,46,52,54,57,58,61,77,79–81,85,88]
		Sodium hypochlorite	[71,72]
		Calcium hydroxide	[64]
Radicular pulp capping	CH		[3,43,48,50–52,62–64,66,70,76,81]
	CH covered with ZOE or IRM®		[3,51,62,63,66,70];
	MTA		[47,48,55,61,68,69,71–73,77,81,82,84,88]
	ZOE		[65,67]
	CEM		[45,48,53,56,57,61,77–80,85,88]
	Biodentine™		[54,58–60,74,75,81]
	PRF		[54,59,81]
Coronal restoration	Immediate definitive fillings	Composite resin	[52,58,59,68,70
		Amalgam	[51,53,61–63,66,80]
		GIC	[54,66,84]
		GIC bonded amalgam	[70]
		GIC and amalgam	[48]
		RMGIC	[74,75]
		Light cured GIC And composite resin	[83]
		Stainless steel crown sealed with GIC	[70]
	Temporary intermediate fillings (IRM®, ZOE, Cavit® or GIC)		[3,43,47,50,52,55,61,64,67,69,71–74, 76–82,85,88]

(CH: Calcium Hydroxyde; MTA: Mineral Trioxide Aggregate; ZOE: Zinc Oxyde Eugenol; CEM: Calcium enriched Mixture cement; PRF: Platelet Rich Fibrin; GIC: Glass ionomere cement; IRM®: Intermediate Restorative Material (reinforced zinc oxide eugenol); RMGIC: Resin modified Glass ionomer cement).

Clinical studies versus histological studies

One point of confusion concerning the study results might be the different methodological approaches, which have different endpoints. Histological studies measure the ability of the pulp cells to trigger tertiary dentinogenesis and to produce a dentinal bridge under the pulp dressing, while clinical studies are designed to evaluate whether the teeth are still asymptomatic after treatment. The criteria for histological and clinical success, however, are not related. The detection of dentine bridge formation after pulpotomy is an indicator of success and it could be a significant protective factor against failure [3]. It reflects immediate postoperative pulpal vitality, but not over the long term. In clinical studies, the barrier may be detected radiologically, but its quality, in terms of porosity and regularity, cannot be evaluated clinically without re-intervention. Consequently, the clinical success of full pulpotomy could be associated with histological failure when the treated teeth are asymptomatic after several years without evidence for the presence of a dentinal bridge [73]. On the other hand, histological success could be associated with clinical failure if the dentinal bridge is incomplete or porous, if a soluble capping material is used and if an adequate seal of the coronal restoration is not achieved; bacterial contamination then becomes possible in the medium term. Histological studies can be used to assess the biological properties of the material, but they do not predict the procedure's clinical success.

Both histological and clinical approaches demonstrate convergent results supporting tricalcium silicate cement as a valuable material for full pulpotomy [48]. Histological analyses have shown that MTA and CEM have an anti-inflammatory effect and may result in hard tissue formation of a high quality in terms of thickness and absence of defects [48]. Furthermore, they have excellent sealing abilities and dimensional stability [91–93]. The short-term tightness and the quality of the hard tissue bridge induced provide excellent protection of the underlying pulp against further recontamination, which accounts for the relatively high success rate.

Results of MTA, Biodentine™ and CEM pulpotomies are, therefore, predictable, which implies that MTA, Biodentine™ and CEM are the materials of choice for healthy pulp, irreversible and reversible pulpitis. In a recent meta-analysis, the weighted mean success rate after one and two years of follow-up for the MTA and MTA-like product group was higher than those of the CH group [1]. Contradictory clinical and histological results were reported. CH may induce hard tissue with incomplete formation and the presence of defects. Clinical success was, however, reported for pulpotomies performed with CH and CH covered with ZOE or IRM®, despite

Table 4. Synthesis of the procedure and materials that could be applied for pulpotomy in permanent mature teeth in clinical practice.

Objectives	Procedure steps	Proposals
Pulpal status		Healthy pulp Reversible pulpitis Irreversible pulpitis (Clinical diagnosis based on AAE 2013)
Asepsis control	Isolation	Systematic use of rubber dam
	Pre-operative disinfection	Scaling and polishing Irrigation with Betadine, Sodium hypochlorite, or Chlorhexidine 2% before and after caries excavation
	Per-operative disinfection	Systematic use of a new sterile bur for the cavity access (different from the bur used for caries excavation). Irrigation with Sodium hypochloride or Chlorhexidine 2%
Inflammation control	Radicular pulp section	High speed rotary instrumentation under irrigation with round ball drill at the canal opening Gates glidden bur on the 2–3 first millimeter
	Haemostasis	Irrigation with saline solution or sodium hypochlorite Compression with sterile cotton pellet Gates glidden bur on the 2–3 first millimetres inside the canal in case of persistent bleeding.
Pulp healing	Radicular pulp capping	***First choice:*** Calcium silicate cement (MTA, Biodentine™, CEM) ***Alternatives in case of persistent bleeding, limited intervention duration:*** • CH covered with ZOE or IRM
Sealing	Coronal restoration	***Over Calcium silicate cement:*** Depending on the setting time of the calcium silicate cement used: • Composite based on GIC in cases of non-immediate restorations • Any type of direct and indirect restoration. ***Over other pulp capping materials:*** No temporary cements Immediate direct definitive restoration in all cases

(ZOE: Zinc Oxide Eugenol Cement; GIC: Glass Ionomer Cement; CH: Calcium Hydroxide; MTA: Mineral Trioxide Aggregate; CEM: Calcium enriched Mixture cement).

the lack of formation of a regular mineral barrier covering the radicular sections. Consequently, the use of such materials resulted in acceptable clinical results in terms of the immediate and long-term seal of the coronal restoration [3,70].

For some investigators, pulpotomies can be considered a regenerative procedure [59], characterized by the ability of the treated pulp to produce a dentine like-tissue. Currently, as regenerative processing could not be verified without re-intervention in clinical studies, the phenomenon of 'regeneration' could only be verified in histological studies. The term could be used by extrapolation for clinical situations, providing all the procedural histological conditions were exactly the same as under clinical conditions. Most of the histological studies, however, were conducted in young teeth with healthy pulp presenting high reparation potential [36–44,46,48,49], possibly inducing an overestimation of success.

The procedure first

There is no evidence to report one single procedure from this review, but the synthesis of histological and clinical studies has enabled us to draw up some trends in Table 4. Full pulpotomy can be indicated for different pulpal diagnoses (reversible pulpitis, symptomatic and asymptomatic irreversible pulpitis) which differ greatly in terms of inflammation processes, but may induce pulp repair.

All actions aiming to control infection should be applied. Pre-operative decontamination, rubber dam isolation and per-operative irrigation with sodium hypochlorite or Chlorhexidine solutions are unavoidable steps to be followed. The practitioner may choose the control of haemostasis, the material used for pulp capping and the type of coronal restoration depending on each clinical situation.

Bleeding and haemostasis

The ability to control bleeding after pulp amputation has been suggested as an important factor for procedural success. Bleeding during operative procedures for full pulpotomy can be discussed for two different aspects. Heavy bleeding produces a film that opposes contact between the dentine and the pulp capping material. This marginal gap could constitute suitable access for further bacterial contamination. For this reason, hemostasis should be obtained quickly after radicular pulp section. This review noted that the type of haemostatic agent and the method of haemostasis varied among studies. It should be noted, however, that the use of a true haemostatic agent (ferric sulphate, hydrogen peroxide for example) must be avoided, as it would 'mask' the true inflammatory state of the radicular pulp. There is no scientific data to determine precisely the time needed beyond which haemostasis will not be achieved and pulpotomy should be performed [73]. Nevertheless, it was found that the 'time to stop bleeding' has statistically no effect on full pulpotomy outcomes [69–71,88].

Pulp inflammation progresses from the crown to the apex [94]. Thus, the probability of finding healthy tissue increases if the amputation is performed apically [95]. Therefore, when bleeding cannot be stopped after removal of the entire bulbous portion of the pulp chamber, the pulpal inflammation can be considered to have spread to the radicular part of the pulp and an amputation at a lower level should be performed [8]. For this reason, some authors used a drill or a Gates-Glidden bur for sectioning the radicular pulp beyond

the first millimetres of the canal [70]. Nevertheless, it is impossible to determine the level of inflammation and, in some cases, bleeding persists after sectioning the radicular pulp. The goal of full pulpotomy is not to proceed more than the 2–3 mm inside the canal. Consequently, depending on the level of the inflammation's progression into the canal, the pulp capping material may be in contact either with the section of the radicular pulpal parenchyma or with the blood clot. These situations are favourable for the pulpotomy's success, as both the pulpal tissue and the blood clot contain the inflammatory mediators that orchestrate the inflammatory process needed for pulp repair [96].

Pulp capping

Overall, the clinical and biological effects of pulp capping materials are not related, except for calcium silicate cements that can result in both pulp healing and clinical success. Positive clinical results were also reported with CH or CH covered with ZOE or IRM®, despite the lack of regular tertiary dentinogenesis induction [36,62,63,65,66]. The setting time of the pulp capping material may be considered before using it in clinical routine. For example, the setting time of MTA is rather long, more than two hours, leading to a delay in the permanent restoration and increasing the risk of immediate post-operative contamination [92]. Recent commercial forms of MTA, such as MTA Angelus® or MM-MTA®, CEM and Biodentine® (Septodont, St Maur des Fossés) have a faster setting time [97]. Calcium silicate-based cements are expensive and economic considerations could limit the routine use of MTA or Biodentine®. In such situations, the use of CH or CH covered with zinc oxide eugenol materials (ZOE or IRM®) could be a valuable alternative in combination with an immediate and long-term seal of the coronal restoration.

Coronal restoration

Coronal restoration is implicit in the success of the procedure [64]. The results of clinical studies highlight the importance of correctly sealing coronal restorations, with the prosthetic crown and amalgam restorations having the smallest failure rate in comparison to resin composite restorations that increase the risk of full pulpotomy failure [1,3]. Dental amalgams have excellent longevity due to corrosion products that protect against the risk of secondary caries [98]. For environmental reasons, however, many countries decided to limit the use of amalgam in October 2013 [99]. For these reasons, restoration with amalgams can no longer be considered after full pulpotomy. Indirect restoration with crowns or onlays and direct restoration with composite could be indicated for coronal restoration after full pulpotomy. The combination of full pulpotomy with tricalcium silicate cements and CAD/CAM (Computer-aided design and computer-aided manufacturing) coronal restoration crowns could be solutions for a single chairside intervention. The time to place the permanent restoration was shown to be a factor affecting treatment outcome [71]. Indeed, the association between the delayed placement of restoration and unfavourable outcomes has been detected in this clinical study [64]. So, a definitive coronal restoration is recommended as soon as possible after a full pulpotomy.

Limitations

As previously explained, histological and clinical studies have different outcome criteria and thus have different endpoints. The inclusion of histological studies in our analysis can be justified because of their legitimacy in explaining both the underlying biological mechanism of pulp repair after pulpotomy treatments and the mechanisms of action of pulp capping materials. Furthermore, the success criteria for such studies are strictly histological criteria (presence of inflammatory pulp infiltrate, hard tissue formation) and the results of these studies cannot be extrapolated for clinical outcomes. Gathering all the results from different approaches, however, illustrates the difficulties involved in controlling all factors related to the success rate of full pulpotomies.

Grey literature and non-peer-reviewed articles were not considered for inclusion in this review. This could result in bias due to possibly valuable missing data. Grey literature was explored during a systematic review when the topic was not as prominent in peer-reviewed journals [100,101]. In the present search, however, a large quantity of data was selected through an ascendant search, and it is uncertain whether using grey literature would have enriched the search with valuable data for qualitative synthesis. Moreover, grey references are widely dispersed among web sites on endodontic clinical practices, making it impossible to carry out an exhaustive search.

Lastly, the performance of selection and eligibility phases by a single investigator may also be a limitation of this review.

Conclusion

All actions aiming to control pre-operative decontamination, per- and post-operative infection are unavoidable steps for full pulpotomy in permanent mature teeth that should be complied with. Further clinical studies into the conditions for full pulpotomy procedures in permanent teeth are needed before conducting a meta-analysis of the relative indications for pulp capping and coronal restorations procedures.

Disclosure statement

No potential conflict of interest was reported by the authors.

ORCID

M. Hennequin http://orcid.org/0000-0001-8173-2606

References

[1] Alqaderi H, Lee C, Borzangy S, et al. Coronal pulpotomy for cariously exposed permanent posterior teeth with closed apices: a systematic review and meta-analysis. J Dent. 2016;44:1–7.

[2] Tabarsi B, Parirokh M, Eghbal MJ, et al. A comparative study of dental pulp response to several pulpotomy agents. Int Endod J. 2010;43:565–571.
[3] Kunert G, Kunert I, da Costa Filho L, et al. Permanent teeth pulpotomy survival analysis: retrospective follow-up. J Dent. 2015; 43:1125–1131.
[4] Cotton WR. Bacterial contamination as a factor in healing of pulp exposures. Oral Surg Oral Med Oral Pathol. 1974;38: 441–450.
[5] Kakehashi S, Stanley HR, Fitzgerald RJ. The effects of surgical exposures of dental pulps in germ-free and conventional laboratory rats. Oral Surg Oral Med Oral Pathol. 1965;20:340–349.
[6] Cvek M, Granath L, Cleaton-Jones P, et al. Hard tissue barrier formation in pulpotomized monkey teeth capped with cyanoacrylate or calcium hydroxide for 10 and 60 minutes. J Dent Res. 1987;66:1166–1174.
[7] Möller AJ, Fabricius L, Dahlén G, et al. Influence on periapical tissues of indigenous oral bacteria and necrotic pulp tissue in monkeys. Scand J Dent Res. 1981;89:475–484.
[8] Englander H, Massler M, Curter W. Clinical evaluation of pulpotomy in young adults. J Dent Children. 1956;23:48–53.
[9] Moher D, Shamseer L, Clarke M, et al. Preferred reporting items for systematic review and meta-analysis protocols (PRISMA-P) 2015 statement. Syst Rev. 2015;4:1.
[10] Shamseer L, Moher D, Clarke M, et al. Preferred reporting items for systematic review and meta-analysis protocols (PRISMA-P) 2015: elaboration and explanation. Br Med J. 2015;349:g7647.
[11] Zafar K, Khan FR. The need for more evidence for MTA pulpotomy in mature permanent teeth with periapical rarefaction. Int Endod J. 2017;50:1104.
[12] Chien MM, Setzer S, Cleaton-Jones P. How does zinc oxide-eugenol compare to ferric sulphate as a pulpotomy material? SADJ. 2001;56:130–135.
[13] Goldberg F, Massone EJ, Spielberg C. Evaluation of the dentinal bridge after pulpotomy and calcium hydroxide dressing. J Endod. 1984;10:318–320.
[14] Khayat A, Abbasi A, Tanideh N. A comparative study of dentin bridge formation following pulpotomy using calcium hydroxide and mineral trioxide aggregate in young dogs. Iran J Vet Med. 2004;5:47–54.
[15] Kozlov M, Massler M. Histologic effects of various drugs on amputated pulps of rat molars. Oral Surg Oral Med Oral Pathol. 1960;13:455–469.
[16] Oguntebi BR, DeSchepper EJ, Taylor TS, et al. Postoperative pain incidence related to the type of emergency treatment of symptomatic pulpitis. Oral Surg Oral Med Oral Pathol. 1992;73: 479–483.
[17] Wolner SZ. Permanent tooth pulpotomy-report of a case. NYJ Dent. 1975;45:6–7.
[18] Yilmaz Y, Guler C, Sahin H, et al. Evaluation of tooth-fragment reattachment: a clinical and laboratory study. Dent Traumatol. 2010;26:308–314.
[19] Holland R, de Souza V, de Mello W, et al. Healing process of the pulp stump and periapical tissues in dog teeth. I. Histopathological findings following pulp extirpation. Rev Fac Odontol Aracatuba. 1977;6:47–57.
[20] Holland R, de Souza V, de Mello W, et al. Healing process of the pulp stump and periapical tissues in dog teeth. II. Histopathological findings following root filling with zinc oxide-eugenol. Rev Fac Odontol Aracatuba. 1977;6:59–67.
[21] Holland R, de Souza V, de Mello W, et al. Healing process of the pulp stump and periapical tissue in dog teeth. III. Histopathological findings following root filling with calcium hydroxide. Rev Fac Odontol Aracatuba. 1978;7:25–37.
[22] Granath LE, Hagman G. Experimental pulpotomy in human bicuspids with reference to cutting technique. Acta Odontol Scand. 1971;29:155–163.
[23] Mohammad SG, Raheel SA, Baroudi K. Histological evaluation of *Allium sativum* oil as a new medicament for pulp treatment of permanent teeth. J Contemp Dent Pract. 2015;16:85–90.
[24] Sheikh-Nezami M, Mokhber N, Shamsian K, et al. Management of a midroot and complicated crown fracture: a case report. Oral Surg Oral Med Oral Pathol Oral Radiol Endod. 2009;107: e65–67.
[25] Massone JE, Goldberg F, Barros RE. Histological evaluation of the effect of intrapulpal anesthesia in pulpotomies. Dent Traumatol. 1987;3:259–262.
[26] Wang G, Wang C, Qin M. Pulp prognosis following conservative pulp treatment in teeth with complicated crown fractures - A retrospective study. Dent Traumatol. 2017;33:255–260.
[27] Santini A. Assessment of the pulpotomy technique in human first permanent mandibular molars. Use of two direct inspection criteria. Br Dent J. 1983;155:151–154.
[28] Santini AH. Intraoral comparison of calcium hydroxide (Calnex) alone and in combination with Ledermix in first permanent mandibular molars using two direct inspection criteria. J Dent. 1985;13:52–59.
[29] Santini A. Long-term clinical assessment of pulpotomies with calcium hydroxide containing Ledermix in human permanent premolars and molars. Acta Odontol Pediatr. 1986;7:45–50.
[30] Berk H. Maintaining vitality of injured permanent anterior teeth. J Am Dent Assoc. 1954;49:391–401.
[31] Berk H, Krakow AA. A comparison of the management of pulpal pathosis in deciduous and permanent teeth. Oral Surg Oral Med Oral Pathol. 1972;34:944–955.
[32] Yazdani S, Jadidfard M, Tahani B, et al. Health technology assessment of CEM pulpotomy in permanent molars with irreversible pulpitis. Iran Endod J. 2014;9:23–29.
[33] Asgary S, Shirvai A. Pulpotomy with calcium hydroxide may be an effective alternative to root canal therapy in vital teeth. J Evid Based Dent Pract. 2016;16:64–66.
[34] Bimstein E, Rotstein I. Cvek pulpotomy – Revisited. Dent Traumatol. 2016;32:438–442.
[35] James VE, Englander HR, Massler M. Histologic response of amputated pulps to calcium compounds and antibiotics. Oral Surg Oral Med Oral Pathol. 1957;10:975–986.
[36] Langer M, Ulmansky M, Sela J. Behaviour of human dental pulp to Calxyl with or without zinc oxide eugenol. Arch Oral Biol. 1970;15:189–194.
[37] Schröder U, Granath LE. Early reaction of intact human teeth to calcium hydroxide following experimental pulpotomy and its significance to the development of hard tissue barrier. Odontol Revy. 1971;22:379–395.
[38] Schröder U. Evaluation of healing following experimental pulpotomy of intact human teeth and capping with calcium hydroxide. Odontol Revy. 1972;23:329–340.
[39] Schröder U, Granath LE. Scanning electron microscopy of hard tissue barrier following experimental pulpotomy of intact human teeth and capping with calcium hydroxide. Odontol Revy. 1972;23:211–220.
[40] Schröder U. Effect of an extra-pulpal blood clot on healing following experimental pulpotomy and capping with calcium hydroxide. Odontol Revy. 1973;24:257–268.
[41] Schröder U, Sundström B. Transmission electron microscopy of tissue changes following experimental pulpotomy of intact human teeth and capping with calcium hydroxide. Odontol Revy. 1974;25:57–68.
[42] M de C R, De Souza V, Holland R. Effects of the dressing with calcium hydroxide under pressure on the pulpal healing of pulpotomized human teeth. Rev Fac Odontol Aracatuba. 1974;3: 303–311.
[43] Russo MC, Holland R, de Souza V. Radiographic and histological evaluation of the treatment of inflamed dental pulps. Int Endod J. 1982;15:137–142.
[44] Inoue H, Taniguchi K, Okamura K, et al. Ultrastructural relation between nerve terminals and dentine bridge formation after pulpotomy in human teeth. Arch Oral Biol. 1995;40:669–675.
[45] Asgary S, Ehsani S. Permanent molar pulpotomy with a new endodontic cement: a case series. J Conserv Dent. 2009;12: 31–36.

[46] Eghbal M, Asgary S, Baglue R, et al. MTA pulpotomy of human permanent molars with irreversible pulpitis. Aust Endod J. 2009; 35:4–8.
[47] Chueh L, Chiang C. Histology of Irreversible pulpitis premolars treated with mineral trioxide aggregate pulpotomy. Oper Dent. 2010;35:370–374.
[48] Nosrat A, Peimani A, Asgary S. A preliminary report on histological outcome of pulpotomy with endodontic biomaterials vs calcium hydroxide. Restor Dent Endod. 2013;38:227.
[49] Bhagat D, Sunder R, Devendrappa S, et al. A comparative evaluation of ProRoot mineral trioxide aggregate and Portland cement as a pulpotomy medicament. J Indian Soc Pedod Prev Dent. 2016;34:172–176.
[50] Foreman PC. Resolution of a periapical radiolucency following renewal of the pulpotomy dressing. Int Endod J. 1980;13:41–43.
[51] Moule AJ, Oswald RJ. Resolution of periapical radiolucency following pulpotomy. J Endod. 1983;9:388–389.
[52] Calişkan MK. Clinical reliability of the dentine bridge formed after pulpotomy: a case report. Int Endod J. 1994;27:52–55.
[53] Asgary S. Calcium-enriched mixture pulpotomy of a human permanent molar with irreversible pulpitis and condensing apical periodontitis. J Conserv Dent. 2011;14:90–93.
[54] Hiremath H, Saikalyan S, Kulkarni SS, et al. Second-generation platelet concentrate (PRF) as a pulpotomy medicament in a permanent molar with pulpitis: a case report. Int Endod J. 2012;45: 105–112.
[55] Barngkgei I, Halboub E, Alboni R. Pulpotomy of symptomatic permanent teeth with carious exposure using mineral trioxide aggregate. Iran Endod J. 2013;8:65–68.
[56] Asgary S, Fazlyab M, Sabbagh S, et al. Outcomes of different vital pulp therapy techniques on symptomatic permanent teeth: a case series. Iran Endod J. 2014;9:295–300.
[57] Asgary S, Kemal Çalışkan M. Vital pulp therapy of a mature molar with concurrent hyperplastic pulpitis, internal root resorption and periradicular periodontitis: a case report. Iran Endod J. 2015;10:284–286.
[58] Borkar SA, Ataide I. Biodentine pulpotomy several days after pulp exposure: four case reports. J Conserv Dent. 2015;18:73–78.
[59] Solomon R, Faizuddin U, Karunakar P, et al. Coronal pulpotomy technique analysis as an alternative to pulpectomy for preserving the tooth vitality, in the context of tissue regeneration: a correlated clinical study across 4 adult permanent molars. Case Rep Dent. 2015;2015:916060.
[60] Soni H. Biodentine pulpotomy in mature permanent molar: a case report. J Clin Diagn Res. 2016;10:ZD09–ZD11.
[61] Asgary S, Verma P, Nosrat A. Treatment outcomes of full pulpotomy as an alternative to tooth extraction in molars with hyperplastic/irreversible pulpitis: a case report. Iran Endod J. 2017;12: 261–265.
[62] Caliskan MK. Success of pulpotomy in the management of hyperplastic pulpitis. Int Endod J. 1993;26:142–148.
[63] Calişkan MK. Pulpotomy of carious vital teeth with periapical involvement. Int Endod J. 1995;28:172–176.
[64] Demarco F, Rosa M, Tarquínio S, et al. Influence of the restoration quality on the success of pulpotomy treatment: a preliminary retrospective study. J Appl Oral Sci. 2005;13:72–77.
[65] McDougal RA, Delano EO, Caplan D, et al. Success of an alternative for interim management of irreversible pulpitis. J Am Dent Assoc. 2004;135:1707–1712.
[66] DeRosa TA. A retrospective evaluation of pulpotomy as an alternative to extraction. Gen Dent. 2006;54:37–40.
[67] Nyerere J, Matee M, Simon E. Emergency pulpotomy in relieving acute dental pain among Tanzanian patients. BMC Oral Health. 2006;6:1.
[68] Simon S, Perard M, Zanini M, et al. Should pulp chamber pulpotomy be seen as a permanent treatment? Some preliminary thoughts. Int Endod J. 2013;46:79–87.
[69] Alqaderi H, Al-Mutawa S, Qudeimat M. MTA pulpotomy as an alternative to root canal treatment in children's permanent teeth in a dental public health setting. J Dent. 2014;42: 1390–1395.
[70] Cousson P, Nicolas E, Hennequin M. A follow-up study of pulpotomies and root canal treatments performed under general anaesthesia. Clin Oral Invest. 2014;18:1155–1163.
[71] Linsuwanont P, Wimonsutthikul K, Pothimoke U, et al. Treatment outcomes of mineral trioxide aggregate pulpotomy in vital permanent teeth with carious pulp exposure: the retrospective study. J Endod. 2017;43:225–230.
[72] Qudeimat MA, Alyahya A, Hasan AA, et al. Mineral trioxide aggregate pulpotomy for permanent molars with clinical signs indicative of irreversible pulpitis: a preliminary study. Int Endod J. 2017;50:126–134.
[73] Taha NA, Ahmad MB, Ghanim A. Assessment of mineral trioxide aggregate pulpotomy in mature permanent teeth with carious exposures. Int Endod J. 2017;50:117–125.
[74] Taha NA, Abdulkhader SZ. Full pulpotomy with biodentine in symptomatic young permanent teeth with carious exposure. J Endod. 2018;44:932–937.
[75] Taha NA, Abdelkhader SZ. Outcome of full pulpotomy using Biodentine in adult patients with symptoms indicative of irreversible pulpitis. Int Endod J. 2018;51:819–828.
[76] Teixeira LS, Demarco FF, Coppola MC, et al. Clinical and radiographic evaluation of pulpotomies performed under intrapulpal injection of anaesthetic solution. Int Endod J. 2001;34:440–446.
[77] Asgary S, Eghbal M, Ghoddusi J, et al. One-year results of vital pulp therapy in permanent molars with irreversible pulpitis: an ongoing multicenter, randomized, non-inferiority clinical trial. Clin Oral Invest. 2013;17:431–439.
[78] Asgary S, Eghbal M. Treatment outcomes of pulpotomy in permanent molars with irreversible pulpitis using biomaterials: a multi-center randomized controlled trial. Acta Odontol Scand. 2013;71:130–136.
[79] Asgary S, Eghbal M, Ghoddusi J. Two-year results of vital pulp therapy in permanent molars with irreversible pulpitis: an ongoing multicenter randomized clinical trial. Clin Oral Invest. 2014;18:635–641.
[80] Asgary S, Eghbal M, Fazlyab M, et al. Five-year results of vital pulp therapy in permanent molars with irreversible pulpitis: a non-inferiority multicenter randomized clinical trial. Clin Oral Invest. 2015;19:335–341.
[81] Kumar V, Juneja R, Duhan J, et al. Comparative evaluation of platelet-rich fibrin, mineral trioxide aggregate, and calcium hydroxide as pulpotomy agents in permanent molars with irreversible pulpitis: a randomized controlled trial. Contemp Clin Dent. 2016;7:512–518.
[82] Awawdeh L, Al-Qudah A, Hamouri H, et al. Outcomes of vital pulp therapy using mineral trioxide aggregate or biodentine: a prospective randomized clinical trial. J Endod. 2018;44: 1603–1609.
[83] Asgary S, Hassanizadeh R, Torabzadeh H, et al. Treatment outcomes of 4 vital pulp therapies in mature molars. J Endod. 2018;44:529–535.
[84] Galani M, Tewari S, Sangwan P, et al. Comparative evaluation of postoperative pain and success rate after pulpotomy and root canal treatment in cariously exposed mature permanent molars: a randomized controlled trial. J Endod. 2017;43: 1953–1962.
[85] Asgary S, Eghbal MJ. A clinical trial of pulpotomy vs. root canal therapy of mature molars. J Dent Res. 2010;89:1080–1085.
[86] OCEBM Levels of Evidence Working Group. The Oxford 2011 Levels of Evidence [Internet]. Oxford Centre for Evidence-Based Medicine; 2011. [cited 12 avr 2019] Available from: https://www.cebm.net/wp-content/uploads/2014/06/CEBM-Levels-of-Evidence-2.1.pdf
[87] Asgary S, Eghbal MJ. The effect of pulpotomy using a calcium-enriched mixture cement versus one-visit root canal therapy on postoperative pain relief in irreversible pulpitis: a randomized clinical trial. Odontology. 2010;98:126–133.

[88] Asgary S, Eghbal MJ, Bagheban AA. Long-term outcomes of pulpotomy in permanent teeth with irreversible pulpitis: a multicenter randomized controlled trial. Am J Dent. 2017;30:151–155.
[89] American Association of Endodontists. Endodontic Diagnosis [Internet]. 2013 [cited 12 avr 2019] p. 1–6. Available from: https://www.aae.org/specialty/newsletter/endodontic-diagnosis/
[90] European Society of Endodontology. Quality guidelines for endodontic treatment: consensus report of the European Society of Endodontology. Int Endod J. 2006;39:921–930.
[91] Asgary S, Eghbal M, Parirokh M, et al. Sealing ability of three commercial mineral trioxide aggregates and an experimental root-end filling material. Iran Endod J. 2006;1:101–105.
[92] Parirokh M, Torabinejad M. Mineral trioxide aggregate: a comprehensive literature review–Part I: chemical, physical, and antibacterial properties. J Endod. 2010;36:16–27.
[93] Utneja S, Nawal RR, Talwar S, et al. Current perspectives of bioceramic technology in endodontics: calcium enriched mixture cement - review of its composition, properties and applications. Restor Dent Endod. 2015;40:1–13.
[94] Heyeraas KJ. Pulpal, microvascular, and tissue pressure. J Dent Res. 1985;64:585–589.
[95] Langeland K. Tissue response to dental caries. Dent Traumatol. 1987;3:149–171.
[96] Zanini M, Meyer E, Simon S. Pulp inflammation diagnosis from clinical to inflammatory mediators: a systematic review. J Endod. 2017;43:1033–1051.
[97] Duarte MAH, Marciano MA, Vivan RR, et al. Tricalcium silicate-based cements: properties and modifications. Braz Oral Res. 2018;32:e70.
[98] Opdam NJ, Bronkhorst EM, Loomans BA, et al. 12-year survival of composite vs. amalgam restorations. J Dent Res. 2010;89:1063–1067.
[99] UNEP. Global Mercury Assessment 2013: Sources, emissions, releases, and environmental transport [Internet]. Geneva, Switzerland: UNEP Chemicals Branch; 2013; [cité 16 janv 2019]. Disponible sur: https://wedocs.unep.org/handle/20.500.11822/7984
[100] Mahood Q, Van Eerd D, Irvin E. Searching for grey literature for systematic reviews: challenges and benefits. Res Synth Methods. 2014;5:221–234.
[101] Yaylali IE, Alaçam T. Critical assessment of search strategies in systematic reviews in endodontics. J Endod. 2016;42:854–860.

Revisiting Orstavik's PAI score to produce a reliable and reproducible evaluation of the outcome of endodontic treatments in routine practice

Zanini M[1,3], Decerle N[1,2], Hennequin M[1,2], Cousson PY[1,2]

1 University Clermont Auvergne, CROC, F-63000 Clermont-Ferrand, France
2 CHU of Clermont-Ferrand, Service d'Odontologie, 63000 Clermont-Ferrand, France
3 University Paris Diderot-Paris 7, 75006 Paris, France

ABSTRACT:

PURPOSE: Radiographic lecture of the periradicular structures is essential to assess success or failure of root canal treatment. However, the interpretation of dental radiographs is not a stable consistent process. This inconsistency in interpretation could be avoided by using a reliable and reproducible score system. The periapical index or PAI introduced by Orstavik is the most used scoring system in clinical studies. However, its use seems limited to specialists: results from a previous pilot study showed a lack of reliability and reproducibility of PAI recording by undergraduate students.

AIM: This study aims to develop an enriched version for interpretation of PAI score and to verify its reliability and reproducibility among a class of undergraduate students.

RESULTS: The Brynolf study was revisited to propose an enriched version for interpretation of PAI score based on the radiological appearance of lamina dura and of the ligament space. This practical guide was used by 62 undergraduate students who took part in a tutorial on the PAI score assessment. During this session, each student completed a training test of a set of 40 x-rays with immediate correction (Training-phase). One week later, they had to assess PAI scores for 100 x rays on two occasions, each divided by an interval of one week (TEST and RE TEST phases). Gold Standard values of PAI scores were obtained by the consensus of 3 experienced lecturers in endodontics. The success rates reached 64.6% and 66.1% respectively during the TEST and RE-TEST phases. The reliability of the assessment of the PAI scores for the students was good for both TEST and RE-TEST phases (respectively: ICC 95% = 0.78, $p < 0.001$; ICC 95% = 0.82, $p < 0.001$). The stability was also excellent (ICC 95% = 0.81, $p < 0.001$). Standard tooth factors and the presence of endodontic treatment did not influence concordance scores between students and experts for evaluation during the test phase.

CONCLUSION: Clinicians could use this enriched version for interpretation of PAI score in order to produce a reliable and reproducible measure for the evaluation of the outcome of endodontic treatment.

INTRODUCTION

Treated teeth with healthy, healed or healing periapical status were considered to have been successfully treated after a follow up period. However, for many years, authors reported that radiographic evaluation is subjective and unpredictable. Variations in x rays' interpretation among different observers and within the same observer's interpretations of the same radiograph at different times have been widely studied (Zakariasen et al. 1984; Goldman 1974; Goldman 1974; Duinkerke et al. 1975; Gelfand et al. 1983). X ray can cause distorsions and anatomical noise, which explain the difficulty of interpretation (Patel 2009). The limitation of this inconsistency in interpretation could be achieved firstly in using reliable score system and to ensure the stability of the measure.

In order to identify periapical score system and method of calibration of investigators, an electronic search of the Pubmed and Cochrane databases was conducted using the terms [Radiography] AND [Outcome] AND [Root canal treatment] AND [Endodontics] AND [Assessment] OR [Evaluation] in 2018. A manual search of the *International Endodontic Journal* (1980-), *Journal of Endodontics* (1975-) and *Oral surgery, oral medecine, oral pathology, oral radiology and endodontics* (1995-2011) was also performed. Longitudinal and cross sectional studies considering the evaluation of the periapical structures, written in English and published from 1950 were included. Among the 214 included articles, 21% referred to the presence or the absence of an apical radiolucency without any other criteria. Different scoring systems were reported in other studies: Probability Index (Reit and Grondahl 1983), Halse and Molven Index (Halse 1986) and Periapical index (PAI) (Orstavik 1986)(Table 1). The periapical index (PAI) published for the first time in 1986, was the most used in the literature (33%)(Figure 1). It is based on the results from the comparison of radiographic appearance of periapical changes with histological analyses (Brynolf 1978, 1979). Periapical disease of endodontic origin is an inflammatory and dynamic disease, which is the result of the course of a biological sequence. Each key step of this biological sequence has a radiographic appearance, which is the basis of this scoring system. This scoring system allows a more precise evaluation of the pathology and its degree of extension compared to the binary approach (presence of absence of a radiolucency).

PAI score is categorized in five scales, but it is often dichotomized in the literature (Chazel et al. 2005; Orstavik 1987; Segurea Egea et al. 2004; Dugas et al. 2003; Eriksen et al. 1995; Sidaravicius et al. 1999; Orstavik et al. 1993; Huumonen et al. 1993; Farzaneh et al. 2004; Kim et al. 2010; Boucher et al. 2002; DeChevigny et al. 2008 ; Penesis et al. 2008; Conner et al.

2007; Cotton et al. 2008; Fleming et al. 2010; deMirci et al. 2016; Marquis et al. 2006; Ramey et al. 2017; Sigurdsson et al. 2018; Moazami et al. 2011; Jordal et al. 2014; Valderhaug et al. 1997; Abbaszadegan et al. 2013; Conert et al. 2018; Orstavik et al. 2004; Illgüy et al. 2013; Tang et al. 2015; Koch et al. 2015; Kirkevang et al. 2006; Pirani et al. 2014; Skudutyte-Rysstad et al. 2006; Gumru et al. 2011; Kiefner et al. 2017): The score 1 and 2 suggesting a healthy teeth while scores PAI 3, 4 and 5 being associated to a periapical disease. This dichotomization may be explained by the difficulty to distinguish each score especially the scores 3 and 5, as explained in Orstavik 1986. The terms "change in bone structure with mineral loss" are rather vague and could be confusing for practitioner. In the same way "*severe periodontitis with exacerbating features*" requires more clarifications: what means "*severe*" in terms of bone loss and "*exacerbating features*" are expected? Finally, the low quality of the radiographs and the drawing could also explain the difficulty of interpretation of this scoring system.

Furthermore, according to the literature, the Periapical Index shows excellent accuracy, validity and sensitivity and reproducibility between investigators (Orstavik 1986). But, in this study, all observers were experienced practitioners and the external validity of this index could be questionable. The evaluation of periapical status should not be the monopole of researchers, and any practitioner either specialist in endodontics or general dentist need to be trained for its use. Further clinicians must be trained to detect radiographic changes in the periapical structures between two dates in routine general practice. Indeed, there is no study in the literature showing its widespread use especially to undergraduate students. In a previous pilot study (unpublished data) aiming to analyse the reliability and reproducibility of PAI recording by undergraduate students and despite a one-hour long tutorial on the PAI score assessment (Training phase), results showed that the success rate of these assessments on 73 x-rays was relatively low, reaching 52%±7% (TEST phase) and 56%±16% three weeks later (RE-TEST phase)(Student test, p=0,04). The discrepancy between these two values results from a lack of reproducibility of the Periapical Index. These poor outcomes obtained by undergraduate students pointed out the need to first better define the reading criteria. A practical guide to scoring periapical changes is sorely needed in order to help inexperienced readers especially undergraduate students.

OBJECTIVE OF THE STUDY

This study aims to develop an enriched version for interpretation of PAI score and to verify its reliability and reproducibility among a class of French undergraduate students.

MATERIAL AND METHOD

Study design

This is an observational study analysing the results of a practical exercise included in the undergraduate programme of endodontics in the dental school of the university Clermont Auvergne, France. All students participating to the tutorial gave their written consent for the use of their results.

Editing an enriched version of the practical guide for scoring PAI

Thanks to the correlations of histological and radiographical analyses of Brynolf, four key anatomical structures may show different radiographic features depending on the stage of the inflammatory periapical disease: (1) Bone structure (2) shape and thickness of the periodontal ligament (3) the shape and width of the lamina dura (4) the shape and width of bone trabeculation (Brynolf 1979). For each anatomical structures, Brynolf described sub groups with different stages of inflammation, that were graded from 0 (no change) to 4 (severe changes). The classification was translated according to a turn-return process including two French language speakers and two native English speakers (Tsang et al. 2017).

Kaffe et al. reported that the most reliable structures for identifying the healthy tooth are bone trabeculations in terms of density, size and orientation (Kaffe 1988). The continuity of lamina dura and the shape and thickness of the periodontal ligament space are the most accurate structures for identifying a periapical disease. Indeed, the apical periodontitis firstly affects the periodontal ligament space through the initiation of the inflammatory process at this level (increased periodontal ligament space). Similarly, when the disease affects the bone surface (lamina dura) through a demineralization process, radiographic changes will be visible rapidly (loss of the continuity of lamina dura or complete disappearance of lamina dura) because of the high mineral content per unit volume of bone of the lamina dura (Bender 1982). Consequently, the translated French version of the guide was reduced to the descriptors of the lamina dura and the periodontal ligament changes.

Finally, an experimental practical guide was built, including the historical drawings of Orstavik and a new set of original radiographs (Figure 2).

Experimentation

On 7th december 2018, 62 French undergraduate dental students took part to a tutorial on the PAI score assessment. The tutorial included the presentation of different scoring system reported in the literature, the presentation of the PAI score, the presentation of the enriched version of the practical guide for scoring PAI (Figure 2) and the working instructions of the session (Figure 3). During this session, they have been brought together in a work environment room. Each student completed a training test of a set of 40 x-rays with immediate correction (Training-phase) on an identical desktop computer (Figure 4). At the end of the session, the link to reach the training guide was communicated to the students, which had a full access to repeat the training session during one week.

On 14th December 2018, the students had to assess PAI scores of 100 radiographs randomly without immediate correction (TEST phase), using the experimental practical guide for scoring PAI (Figure 4). Finally one week later, they had to repeat the assessment for these x-rays in order to evaluate intra reliabibility (RE-TEST Phase) in the same conditions than for the Training and Test phases (Figure 4).

Constitution of the set of radiographs for the training and the TEST/RE-TEST phases

X-rays have been selected from the patient's filed of the dentistry department of Clermont Ferrand grouped in four categories (X-rays of monoradicular teeth root filled and non root filled; X-rays of multi-rooted teeth root filled and non root filled) for each PAI score. X rays of the training phase were different from the TEST or RE-TEST phases. Crowns were blinded in order to prevent any bias of interpretation (Figure 5). In case of multiples teeth on x ray, the tooth to be scored was indicated by an arrow (Figure 5).

Three endodontic teachers independently assessed the PAI scores of the teeth of all the x-rays and a concordance test was applied for each radiograph. All x-rays obtained consensus among the three expert readers and the consensus scores were used as gold standard for the study.

Statistical analyses

The data comes from csv files produced by Google Form. The reliability of the students' evaluation was measured by calculating the coefficient of intraclass correlation and the coefficient of Cohen between the assessment of students and the gold standard for each TEST phase and RE-TEST. The interpretation of these coefficients was made according to Cichetti 1994 (Cichetti 1994). A similar analysis was done to check the stability of students' judgment between the test and re-test phase. Multiple linear regression was used to find out if the type of

teeth (mono- or multi-rooted) and the presence or absence of root canal treatment could affect the reliability of the students' judgment during the TEST phase.

RESULTS

Success rates reached 64.6% and 66.1% respectively in the TEST and RE-TEST phases.
The reliability of the evaluation of the PAI score by the students is excellent for each of the TEST phase (ICC 95% = 0.78, $p < 0.001$, κ Cohen = 0.558) and RE-TEST phase (ICC 95% = 0.82, 1687 $p < 0.001$; κ Cohen = 0.586) and the stability of this evaluation is also excellent (ICC 95% = 0.81, $p < 0.001$). The typical factors of teeth and presence of root canal treatment did not influence the agreement scores between students and experts for the assessment during the TEST phase.

DISCUSSION

The enriched version of the practical guide for scoring PAI leads to excellent interpretation of the periapical assessment by undergraduate student in terms of both reliability and reproducibility. The typical factors of teeth and presence of endodontic treatment did not influence the agreement scores assessments between students and experts. This result implies that it is not necessary to constitute a set of radiographs of monoradicular and multi rooted teeth and non-filled and root filled teeth for the calibration tool, which simplifies the method. The guide could be downloaded from the Figure 2 or obtained freely writing to the corresponding author.

A tool to harmonize teaching the evaluation in endodontics

Overall, there is no study related to the periapical status assessment by the Periapical Index by undergraduate students. Thanks to this practical guide, PAI scoring could be taught to undergraduate students in order to assess the outcome of their root canal (re)treatments. The diffusion of this teaching could harmonize a tool for the evaluation in endodontics and will permit large-scale clinical studies on quality patient cares by undergraduate students.

Interest of using the full scale Periapical index instead of the dichotomization

Referring to the literature review, the five categories of the PAI score are often dichotomized, regrouping score 1 and 2 for “success or healthy teeth” and scores 3- 5 for “failure or diseased

teeth". However, the simplification and reduction of scoring categories may affect both the validity and the sensibility of PAI index. Indeed, a more detailed assessment scale (the full scale PAI) makes it possible to detect the improvement or the deterioration of the periapical status in a more discriminating way, which increases the diagnostic value and so the sensibility of this scoring system. Furthermore, each of the five PAI scores had a specific predictive value in relation to the future periapical status regarding both root filled and non-root-filled (Kirkevang 2015). Teeth with and without root fillings having score 4 or 5 at baseline had similar disease patterns at follow up, whereas the root filled teeth having score 1 or 2 at baseline had higher risk of developing apical periodontitis during follow up than the non root filled teeth. Finally, in non-root filled teeth, the periapical status at baseline are important predictive factors for the outcome of endodontic treatment (periapical status and tooth extraction) (Kirkevang 2015, 2017). The full scale PAI is here also useful to know to what extent the PAI score at a certain moment in time will be predictive for the future status of the tooth.

In the literature, the use of a 5 categories score was limited to endodontic specialists: one explanation is the difficulty to interpret each score especially the scores 3 and 5. The enriched version of the practical guide for scoring PAI provides reading details for each score for the most accurate structures for identifying a periapical disease (the continuity of lamina dura and the shape and thickness of the periodontal ligament space). This has limited the misinterpretation of the x rays, which explained the excellent results of the study in an inexperienced population as represented by the undergraduate students.

For a reasonable use of CBCT in endodontics?

CBCT for Cone Beam Computed Tomography is an extra oral diagnostic imaging modality, which provides high quality and an accurate three-dimensional (3D) representation of the osseous elements of the maxillofacial skeleton.

CBCT could overcome several limitations of conventional radiography: Patel et al. (2008) found CBCT to have a 100% sensitivity and specificity in the detection of artificially created periapical lesions in dry human mandibles (Patel 2008). Furthermore, CBCT is more accurate than intraoral radiograph in the detection of AP in the earliest stage (Patel 2009). CBCT allowed 38% more periapical lesions to be detected than with conventional radiographs (Lofthag – Hansen 2007). The sensitivity of periapical radiography was 0.55. These results lead to consider that CBCT can be used as a "gold standard" with a sensitivity and specificity of 1.0 to detect the presence or absence of periapical disease. It is also more objective (Özen et al. 2009).

Despite CBCT is more accurate and more objective in determining the outcome of treatment, it cannot be used systemically. The radiation dose and the relatively high economic cost of CBCT compared to intraoral radiography must be taken into account. According to European recommendations, CBCT is not appropriate to recommend CBCT as a standard method for diagnosis/identification of periapical inflammatory disease (European Commission, Radiation protection n°172, Evidence-based guidelines 2012).

Indeed, clinical signs and symptoms and intra oral radiographs are the best /recommended way to assess root canal treatment.

Artificial intelligence and periapical assessment?

Imaging contributes to the diagnostic process. However, errors in diagnostic interpretation are a common occurrence. There are two main types of errors in imaging: perceptual errors (pathology is simply not read on x rays) (false negative) and cognitive errors (or interpretation error: the anomaly has been visualized but has not been sufficiently understood or appreciated) (Waite 2017). Perceptual errors would be the most frequent because they would represent 60 to 80% of the errors (Funaki et al 1997; Rosenkrantz et al. 2016). Artificial intelligence is a branch of computer science has proved to improve diagnosis in radiology. These strategies have been developed to lower the risk induced by reading and human interpretation. This concept is now routinely used in diagnosis in cases of chest radiographies and mammography's (Qin et al. 2018; Katzen et al. 2018).

In dentistry, this concept has been recently purposed in cariology to detect carious lesions on x rays and the result seem encouraging (Lee 2018). In endodontics, this could be the solution to help practitioner to detect periapical lesion and to follow them after treatment in order to facilitate treatment planning.

CONCLUSION

Radiographic interpretation is essential during monitoring the possible changes in the periapical anatomical structures establishing therefore the outcome (success/failure/doubtful) of the therapy. This experimental practical guide should be interesting to help practitioners and students to use PAI score for a routine evaluation of the outcome of endodontic treatment with assessment of changes in the periapical structures. A widespread use of the PAI scoring system

will harmonize undergraduate programme of endodontics in the dental school worldwide allowing larger-scale studies.

BIBLIOGRAPHY

Zakariasen KL, Scott DA, Jensen JR. Endodontic recall radiographs: how reliable is our interpretation of endodontic success or failure and what factors affect our reliability? Oral Surg Oral Med Oral Pathol. 1984;57(3):343-7.

Goldman M, Pearson AH, Darzenta N. Endodontic success--who's reading the radiograph? Oral Surg Oral Med Oral Pathol. 1972;33(3):432-7.

Goldman M, Pearson AH, Darzenta N. Reliability of radiographic interpretations. Oral Surg Oral Med Oral Pathol. 1974;38(2):287-93.

Duinkerke AS, Van de Poel AC, De Boo T, Doesburg WH. Variations in the interpretation of periapical radiolucencies. Oral Surg Oral Med Oral Pathol. 1975;40(3):414-22.

Gelfand M, Sunderman EJ, Goldman M. Reliability of radiographical interpretations. J Endod. 1983;9(2):71-5.

Patel S. New dimensions in endodontic imaging: Part 2. Cone beam computed tomography. Int Endod J. 2009;42(6):463–475.

Reit C, Gröndahl HG. Application of statistical decision theory to radiographic diagnosis of endodontically treated teeth. Scand J Dent Res. 1983;91(3):213-8.

Halse A, Molven O. A strategy for the diagnosis of periapical pathosis. J Endod. 1986;12(11):534-8.

Orstavik D, Kerekes K, Eriksen HM. The periapical index: a scoring system for radiographic assessment of apical periodontitis. Endod Dent Traumatol. 1986;2(1):20-34.

Brynolf Radiography of the periapical region as a diagnostic aid. I. Diagnosis of marginal changes Dental Radiography and Photography 1978;51(2):21-39.

Brynolf Radiography of the periapical region as a diagnostic aid. II. Diagnosis of the pulp-related changes Dental Radiography and Photography 1979;52(2):25-47.

Chazel J-C, Valcarcel J, Tramini P, Pelissier B, Mafart B. Coronal and apical lesions, environmental factors: study in a modern and an archeological population. Clin Oral Investig. 2005;9(3):197-202

Orstavik D, Kerekes K, Eriksen HM. Clinical performance of three endodontic sealers. Endod Dent Traumatol. 1987;3(4):178-86.

Segura-Egea JJ, Jiménez-Pinzón A, Poyato-Ferrera M, Velasco-Ortega E, Ríos-Santos JV. Periapical status and quality of root fillings and coronal restorations in an adult Spanish population. Int Endod J. 2004;37(8):525-30.

Dugas NN, Lawrence HP, Teplitsky PE, Pharoah MJ, Friedman S. Periapical health and treatment quality assessment of root-filled teeth in two Canadian populations. Int Endod J. 2003;36(3):181-92.

Eriksen HM, Berset GP, Hansen BF, Bjertness E. Changes in endodontic status 1973-1993 among 35-year-olds in Oslo, Norway. Int Endod J. 1995;28(3):129-32.

Sidaravicius B, Aleksejuniene J, Eriksen HM. Endodontic treatment and prevalence of apical periodontitis in an adult population of Vilnius, Lithuania. Endod Dent Traumatol. 1999;15(5):210-5.

Orstavik D, Hörsted-Bindslev P. A comparison of endodontic treatment results at two dental schools. Int Endod J. 1993;26(6):348-54.

Huumonen S, Lenander-Lumikari M, Sigurdsson A, Ørstavik D. Healing of apical periodontitis after endodontic treatment: a comparison between a silicone-based and a zinc oxide-eugenol-based sealer. Int Endod J. 2003;36(4):296-301.

Farzaneh M, Abitbol S, Lawrence HP, Friedman S, Toronto Study. Treatment outcome in endodontics-the Toronto Study. Phase II: initial treatment. J Endod. 2004;30(5):302-9.

Farzaneh M, Abitbol S, Friedman S. Treatment outcome in endodontics: the Toronto study. Phases I and II: Orthograde retreatment. J Endod. 2004;30(9):627-33.

Kirkevang L -L, Væth M, Hörsted-Bindslev P, Wenzel A. Longitudinal study of periapical and endodontic status in a Danish population. Int Endod J. 2006;39(2):100-7

Penesis VA, Fitzgerald PI, Fayad MI, Wenckus CS, BeGole EA, Johnson BR. Outcome of one-visit and two-visit endodontic treatment of necrotic teeth with apical periodontitis: a randomized controlled trial with one-year evaluation. J Endod. 2008;34(3):251-7.

Paredes-Vieyra J, Enriquez FJJ. Success rate of single- versus two-visit root canal treatment of teeth with apical periodontitis: a randomized controlled trial. J Endod. 2012;38(9):1164-9.

Ilgüy D, Ilgüy M, Fisekçioglu E, Ersan N, Tanalp J, Dölekoglu S. Assessment of root canal treatment outcomes performed by Turkish dental students: results after two years. J Dent Educ. 2013;77(4):502-9

Khalighinejad N, Aminoshariae A, Kulild JC, Williams KA, Wang J, Mickel A. The Effect of the Dental Operating Microscope on the Outcome of Nonsurgical Root Canal Treatment: A Retrospective Case-control Study. J Endod. 2017;43(5):728-32.

Kim S. Prevalence of apical periodontitis of root canal-treated teeth and retrospective evaluation of symptom-related prognostic factors in an urban South Korean population. Oral Surg Oral Med Oral Pathol Oral Radiol Endod. 2010;110(6):795-9.

Boucher Y, Matossian L, Rilliard F, Machtou P. Radiographic evaluation of the prevalence and technical quality of root canal treatment in a French subpopulation. Int Endod J. 2002;35(3):229-38.

de Chevigny C, Dao TT, Basrani BR, Marquis V, Farzaneh M, Abitbol S, et al. Treatment Outcome in Endodontics: The Toronto Study--Phases 3 and 4: Orthograde Retreatment. J Endod. 2008;34(2):131-7.

Penesis VA, Fitzgerald PI, Fayad MI, Wenckus CS, BeGole EA, Johnson BR. Outcome of one-visit and two-visit endodontic treatment of necrotic teeth with apical periodontitis: a randomized controlled trial with one-year evaluation. J Endod. 2008;34(3):251-7.

Conner DA, Caplan DJ, Teixeira FB, Trope M. Clinical outcome of teeth treated endodontically with a nonstandardized protocol and root filled with resilon. J Endod. 2007;33(11):1290-2.

Cotton TP, Schindler WG, Schwartz SA, Watson WR, Hargreaves KM. A retrospective study comparing clinical outcomes after obturation with Resilon/Epiphany or Gutta-Percha/Kerr sealer. J Endod. 2008;34(7):789-97.

Fleming CH, Litaker MS, Alley LW, Eleazer PD. Comparison of classic endodontic techniques versus contemporary techniques on endodontic treatment success. J Endod. 2010;36(3):414-8.

Kandemir Demirci G, Caliskan MK A Prospective Randomized Comparative Study of Cold Lateral Condensation Versus Core/Gutta-percha in Teeth with Periapical Lesions. J Endod. 2016 Feb;42(2):206-10.

Marquis VL, Dao T, Farzaneh M, Abitbol S, Friedman S. Treatment outcome in endodontics: the Toronto Study. Phase III: initial treatment. J Endod. 2006;32(4):299-306.

Ramey K, Yaccino J, Wealleans J. A Retrospective, Radiographic Outcomes Assessment of 1960 Initial Posterior Root Canal Treatments Performed by Endodontists and Dentists. J Endod. 2017;43(8):1250-4.

Sigurdsson A, Garland RW, Le KT, Rassoulian SA. Healing of Periapical Lesions after Endodontic Treatment with the GentleWave Procedure: A Prospective Multicenter Clinical Study. J Endod. 2018;44(3):510-7.

Moazami F, Sahebi S, Sobhnamayan F, Alipour A. Success rate of nonsurgical endodontic treatment of nonvital teeth with variable periradicular lesions. Iran Endod J. 2011;6(3):119-24.

Jordal K, Valen A, Örstavik D. Periapical status of root-filled teeth in Norwegian children and adolescents. Acta Odontol Scand. 2014;72(8):801-5.

Valderhaug J, Jokstad A, Ambjørnsen E, Norheim PW. Assessment of the periapical and clinical status of crowned teeth over 25 years. J Dent. 1997;25(2):97-105.

Abbaszadegan A, Nabavizadeh M, Hoseini Yekani A, Khayat A. Comparison of Endodontic Treatment Results Yielded from Using Normal Saline with IKI Final Rinse or NaOCl Irrigation: A 30-Month Follow-up Study. Iran Endod J. 2013;8(4):171-6.

Connert T, Truckenmüller M, ElAyouti A, Eggmann F, Krastl G, Löst C, et al. Changes in periapical status, quality of root fillings and estimated endodontic treatment need in a similar urban German population 20 years later. Clin Oral Investig. 2019 Mar;23(3):1373-1382.

Ørstavik D, Qvist V, Stoltze K. A multivariate analysis of the outcome of endodontic treatment. Eur J Oral Sci. 2004;112(3):224-30.

Ilgüy D, Ilgüy M, Fisekçioglu E, Ersan N, Tanalp J, Dölekoglu S. Assessment of root canal treatment outcomes performed by Turkish dental students: results after two years. J Dent Educ. 2013;77(4):502-9.

Tang Z, Wang H, Jiang S. Clinical study of single-visit root canal treatment with a nickel-titanium (Ni-Ti) rotary instrument combined with different ultrasonic irrigation solutions for elderly patients with chronic apical periodontitis. Biomed Mater Eng. 2015;26 Suppl 1:S311-318

Koch M, Wolf E, Tegelberg Å, Petersson K. Effect of education intervention on the quality and long-term outcomes of root canal treatment in general practice. Int Endod J. 2015;48(7):680-9.

Kirkevang L -L, Væth M, Hörsted-Bindslev P, Wenzel A. Longitudinal study of periapical and endodontic status in a Danish population. Int Endod J. 2006;39(2):100-7.

Pirani C, Chersoni S, Montebugnoli L, Prati C. Long-term outcome of non-surgical root canal treatment: a retrospective analysis. Odontology. 2014;

Skudutyte-Rysstad R, Eriksen HM. Endodontic status amongst 35-year-old Oslo citizens and changes over a 30-year period. Int Endod J. 2006;39(8):637-42.

Kiefner P, Connert T, ElAyouti A, Weiger R. Treatment of calcified root canals in elderly people: a clinical study about the accessibility, the time needed and the outcome with a three-year follow-up. Gerodontology. 2017;34(2):164-70.

Tsang S, Royse CF, Terkawi AS Guidelines for developing, translating and validating a questionnaire in perioperative and pain medicine Saudi J Anaesth 2017 may;11(Suppl 1):S80-S89.

Reid RJ, Abbott PV, McNamara JR, Heithersay GS. A five-year study of Hydron root canal fillings. Int Endod J. 1992;25(4):213-20.

Molven O, Halse A, Fristad I, MacDonald-Jankowski D. Periapical changes following root-canal treatment observed 20-27 years postoperatively. Int Endod J. 2002;35(9):784-90.

Danin J, Strömberg T, Forsgren H, Linder LE, Ramsköld LO. Clinical management of nonhealing periradicular pathosis. Surgery versus endodontic retreatment. Oral Surg Oral Med Oral Pathol Oral Radiol Endod. 1996;82(2):213-7.

Molven O, Halse A, Fristad I, MacDonald-Jankowski D. Periapical changes following root-canal treatment observed 20-27 years postoperatively. Int Endod J. 2002;35(9):784-90.

Quadros ID, Gomes BPFA, Zaia AA, Ferraz CCR, Souza-Filho FJ. Evaluation of Endodontic Treatments Performed by Students in a Brazilian Dental School. J Dent Educ. 2005;69(10):1161-70.

Lupi-Pegurier L, Bertrand M-F, Muller-Bolla M, Rocca JP, Bolla M. Periapical status, prevalence and quality of endodontic treatment in an adult French population. Int Endod J. 2002;35(8):690-7.

Fristad I, Molven O, Halse A. Nonsurgically retreated root filled teeth – radiographic findings after 20–27 years. Int Endod J. 2004;37(1):12-8.

Ng Y -l, Mann V, Gulabivala K. A prospective study of the factors affecting outcomes of nonsurgical root canal treatment: part 1: periapical health. Int Endod J. 2011;44(7):583-609.

Eriksen HM, Orstavik D, Kerekes K. Healing of apical periodontitis after endodontic treatment using three different root canal sealers. Endod Dent Traumatol. 1988;4(3):114-7.

Eriksen HM, Bjertness E, Orstavik D. Prevalence and quality of endodontic treatment in an urban adult population in Norway. Endod Dent Traumatol. 1988;4(3):122-6.

Eriksen HM, Bjertness E. Prevalence of apical periodontitis and results of endodontic treatment in middle-aged adults in Norway. Endod Dent Traumatol. 1991;7(1):1-4

Orstavik D. Time-course and risk analyses of the development and healing of chronic apical periodontitis in man. Int Endod J. 1996;29(3):150-5.

Marques MD, Moreira B, Eriksen HM. Prevalence of apical periodontitis and results of endodontic treatment in an adult, Portuguese population. Int Endod J. 1998;31(3):161-5.

Trope M, Delano EO, Orstavik D. Endodontic treatment of teeth with apical periodontitis: single vs. multivisit treatment. J Endod. 1999;25(5):345-50.

Aleksejuniene J, Eriksen HM, Sidaravicius B, Haapasalo M. Apical periodontitis and related factors in an adult Lithuanian population. Oral Surg Oral Med Oral Pathol Oral Radiol Endod. 2000;90(1):95-101.

Kirkevang LL, Ørstavik D, Hörsted-Bindslev P, Wenzel A. Periapical status and quality of root fillings and coronal restorations in a Danish population. Int Endod J. 2000;33(6):509-15.

Kirkevang LL, Hörsted-Bindslev P, Orstavik D, Wenzel A. A comparison of the quality of root canal treatment in two Danish subpopulations examined 1974-75 and 1997-98. Int Endod J. 2001;34(8):607-12.

Waltimo TM, Boiesen J, Eriksen HM, Ørstavik D. Clinical performance of 3 endodontic sealers. Oral Surg Oral Med Oral Pathol Oral Radiol Endod. 2001;92(1):89‑92.

Peters LB, Wesselink PR. Periapical healing of endodontically treated teeth in one and two visits obturated in the presence or absence of detectable microorganisms. Int Endod J. 2002;35(8):660–667.

Dugas NN, Lawrence HP, Teplitsky P, Friedman S. Quality of life and satisfaction outcomes of endodontic treatment. J Endod. 2002;28(12):819-27.

Huumonen S, Lenander-Lumikari M, Sigurdsson A, Ørstavik D. Healing of apical periodontitis after endodontic treatment: a comparison between a silicone-based and a zinc oxide-eugenol-based sealer. Int Endod J. 2003;36(4):296-301.

Friedman S, Abitbol S, Lawrence HP. Treatment outcome in endodontics: the Toronto Study. Phase 1: initial treatment. J Endod. 2003;29(12):787-93.

Peters OA. Current challenges and concepts in the preparation of root canal systems: a review. J Endod. 2004;30(8):559-67

Marending M, Peters OA, Zehnder M. Factors affecting the outcome of orthograde root canal therapy in a general dentistry hospital practice. Oral Surg Oral Med Oral Pathol Oral Radiol Endod. 2005;99(1):119-24.

Waltimo T, Trope M, Haapasalo M, Ørstavik D. Clinical efficacy of treatment procedures in endodontic infection control and one year follow-up of periapical healing. J Endod. 2005;31(12):863-6.

Spili P, Parashos P, Messer HH. The impact of instrument fracture on outcome of endodontic treatment. J Endod. 2005;31(12):845-50.

Quesnell BT, Alves M, Hawkinson RW, Johnson BR, Wenckus CS, BeGole EA. The effect of human immunodeficiency virus on endodontic treatment outcome. J Endod. 2005;31(9):633-6.

Kirkevang L -L, Væth M, Hörsted-Bindslev P, Bahrami G, Wenzel A. Risk factors for developing apical periodontitis in a general population. Int Endod J. 2007;40(4):290-9.

Skudutyte-Rysstad R, Eriksen HM. Endodontic status amongst 35-year-old Oslo citizens and changes over a 30-year period. Int Endod J. 2006;39(8):637-42.

Kayahan MB, Malkondu O, Canpolat C, Kaptan F, Bayirli G, Kazazoglu E. Periapical health related to the type of coronal restorations and quality of root canal fillings in a Turkish subpopulation. Oral Surg Oral Med Oral Pathol Oral Radiol Endod. 2008;105(1):e58-62.

Tavares PBL, Bonte E, Boukpessi T, Siqueira Jr. JF, Lasfargues J-J. Prevalence of Apical Periodontitis in Root Canal–Treated Teeth From an Urban French Population: Influence of the Quality of Root Canal Fillings and Coronal Restorations. J Endod. 2009;35(6):810-3.

Kim S. Prevalence of apical periodontitis of root canal-treated teeth and retrospective evaluation of symptom-related prognostic factors in an urban South Korean population. Oral Surg Oral Med Oral Pathol Oral Radiol Endod. 2010;110(6):795-9.

Gilbert GH, Tilashalski KR, Litaker MS, McNeal SF, Boykin MJ, Kessler AW, et al. Outcomes of root canal treatment in Dental Practice-Based Research Network practices. Gen Dent. 2010;58(1):28-36.

Asgary S, Shadman B, Ghalamkarpour Z, Shahravan A, Ghoddusi J, Bagherpour A, et al. Periapical Status and Quality of Root canal Fillings and Coronal Restorations in Iranian Population. Iran Endod J. 2010;5(2):74-82.

Özbaş H, Aşcı S, Aydın Y. Examination of the prevalence of periapical lesions and technical quality of endodontic treatment in a Turkish subpopulation. Oral Surg Oral Med Oral Pathol Oral Radiol Endod. 2011;112(1):136-42.

Gumru B, Tarcin B, Pekiner FN, Ozbayrak S. Retrospective radiological assessment of root canal treatment in young permanent dentition in a Turkish subpopulation. Int Endod J. 2011;44(9):850-6.

Gündüz K, Avsever H, Orhan K, Demirkaya K. Cross-sectional evaluation of the periapical status as related to quality of root canal fillings and coronal restorations in a rural adult male population of Turkey. BMC Oral Health. 2011;11:20.

Bernstein SD, Horowitz AJ, Man M, Wu H, Foran D, Vena DA, et al. Outcomes of endodontic therapy in general practice: a study by the Practitioners Engaged in Applied Research and Learning Network. J Am Dent Assoc. 2012;143(5):478-87.

Tootla S, Owen CP. A comparison of endodontic treatment outcomes between HIV-positive and HIV-negative patients. SADJ. 2012;67(7):322-5.

Huumonen S, Ørstavik D. Radiographic follow-up of periapical status after endodontic treatment of teeth with and without apical periodontitis. Clin Oral Invest. 2013;17(9):2099-104.

Pirani C, Chersoni S, Montebugnoli L, Prati C. Long-term outcome of non-surgical root canal treatment: a retrospective analysis. Odontology. 2014;

Petersson K, Fransson H, Wolf E, Håkansson J. Twenty-year follow-up of root filled teeth in a Swedish population receiving high-cost dental care. Int Endod J. 2016;49(7):636-45.

Kiefner P, Connert T, ElAyouti A, Weiger R. Treatment of calcified root canals in elderly people: a clinical study about the accessibility, the time needed and the outcome with a three-year follow-up. Gerodontology. 2017;34(2):164-70.

Sigurdsson A, Garland RW, Le KT, Woo SM. 12-month Healing Rates after Endodontic Therapy Using the Novel GentleWave System: A Prospective Multicenter Clinical Study. J Endod. 2016;42(7):1040-8.

Fernández R, Cardona JA, Cadavid D, Álvarez LG, Restrepo FA. Survival of Endodontically Treated Roots/Teeth Based on Periapical Health and Retention: A 10-year Retrospective Cohort Study. J Endod. 2017;43(12):2001-8.

Bansal A, Parihar AS, Sethi A, Majety KK, Panjabi J, Choudhury BK. Retrospective Assessment of Healing Outcome of Endodontic Treatment for Mandibular Molars with C-shaped Root Canal. J Contemp Dent Pract. 2017;18(7):591-5.

Kaffe I, Gratt BM Variations in the radiographic interpretation of the periapical dental région J Endod 1988 Jul ;14(7) : 330-5.
Bender IB factors influencing the radiographic appearance of bony lesions J Endod 8(4) 1982.

Cicchetti DV. Multiple comparison methods: establishing guidelines for their valid application in neuropsychological research. J Clin Exp Neuropsychol. 1994;16(1):155- 61.

Kirkevang L-L, Ørstavik D, Wenzel A, Vaeth M. Prognostic value of the full-scale Periapical Index. Int Endod J. 2015;48(11):1051-8.

Kirkevang L-L, Ørstavik D, Bahrami G, Wenzel A, Vaeth M. Prediction of periapical status and tooth extraction Int Endod 2017 Jan ;50(1) :5-14.

Patel S, Mannocci F, Wilson R, Dawood A, Pitt Ford T (2008) Detection of periapical bone defects in human jaws using cone beam computed tomography and intraoral radiography. International Endodontic Journal

Lofthag-Hansen S, Huumonen S, Grondahl K, Grondahl H-G. Limited cone-beam CT and intraoral radiography for the diagnosis of periapical pathology. Oral Surg Oral Med Oral Pathol Oral Radiol Endod. 2007;103(1):114-9.

Özen T, Kamburoglu K, Cebeci ARI, Yuskel SP, Paksoy C. Interpretation of chemically created periapical lesions using 2 different dental cone-beam computerized tomography units, an intraoral digital sensor, and conventional film. Oral Surg Oral Med Oral Pathol Oral Radiol Endod 2009; 107: 426-432.

http://www.sedentexct.eu/files/radiation_protection_172.pdf

Waite S, Scott J, Gale B, Fuchs T, Kolla S, Reede D. Interpretive Error in Radiology. AJR Am J Roentgenol. 2017; 208(4):739-49.

Funaki B, Szymski GX, Rosenblum JD. Significant on-call misses by radiology residents interpreting computed tomographic studies: Perception versus cognition. Emerg Radiol. 1997;4(5):290-4.

Rosenkrantz AB, Bansal NK. Diagnostic errors in abdominopelvic CT interpretation: characterization based on report addenda. Abdom Radiol. 2016;41(9):1793-9.

Qin C, Yao D, Shi Y, Song Z. Computer-aided detection in chest radiography based on artificial intelligence: a survey. Biomed Eng Online. 2018;17(1):113.

Katzen J, Dodelzon K. A review of computer aided detection in mammography. Clin Imaging. 2018;52:305-9.

Lee J-H, Kim D-H, Jeong S-N, Choi S-H. Detection and diagnosis of dental caries using a deep learning-based convolutional neural network algorithm. J Dent. 2018;77:106-11.

LEGENDS:

Table 1: Main index of the periapical status in the endodontic literature

Figure 1: Periapical index scoring system (Orstavik 1986)

Figure 2: The enriched version for interpretation of PAI score

Figure 3: Working instructions of the undergraduate students' tutorial

Figure 4: Experimental design of the study

Figure 5: Examples of images from the set of radiographs

Table 1: Main index of the periapical status in the endodontic literature

Index	Scoring system	Studies	Frequence of use in the literature
PRI : the Probability Index) (nominal qualitative scoring system	**Score 1 :** Periapical destruction of bone almost definitely not present **Score 2 :** Periapical destruction of bone almost probably not present **Score 3 :** unsure **Score 4 :** Periapical destruction of bone almost probably present **Score 5 :** Periapical destruction of bone almost definitely present	Reit and Grondahl 1983	
Halse and Molven Index	**Score 0 :** Normal periapical findings **Score 1 :** Uncertain findings (widened periodontal space) **Score 2 :** Pathological findings (periapical radiolucency)	Halse 1986 ; Reid 1992 ; Danin 1996 ; Molven 2002 ; DeQuadros 2005 ; Lupi Pegurier 2002 ; Fristad 2004 ; Ng 2011 ;	3,8%
Periapical Index (PAI)	**Score 1 :** normal periapical structures **Score 2 :** Small changes in bone structures **Score 3 :** Change in bone structure with minéral loss **Score 4 :** Periodontitis with well-defined radiolucent area **Score 5** : Severe periodontitis with exacerbating features	Orstavik 1987 ; Eriksen 1988a et b ; Eriksen 1991 ; Orstavik 1993 ; Eriksen 1995 ; Orstavik 1996 ; Valderhaug 1997 ; Marques 1998 ; Sidaravicius et al 1999 ; Trope 1999 ; Aleksejuniene 2000 ; Kirkevang 2000 ; 2001 ; Waltimo 2001 ; Peters 2002 ; Boucher 2002 ; Dugas 2002 ; Huumonen 2003 ; Caliskan 2003 ; Friedman 2003 ; Dugas 2003 ; Segura Egea 2004 ; Peters 2004 ; Farzaneh 2004 a et b; Orstavik 2004 ; Marending 2005 ; Chazel 2005 ; Waltimo 2005 ; Spili 2005 ; Quesnell 2005 ; Marquis 2006 ; Kirkevang 2006, 2007 ; Skudutyte-Rysstad 2006 ; Conner 2007 ; Kayahan 2008 ; Cotton 2008 ; deChevigny 2008 ; Penesis 2008 ; Tavares 2009 ; Kim 2010 ; Gilbert 2010 ;Asgary 2010 ; Fleming 2010 ; Ozbas 2011 ; Moazami 2011 ; Gumru 2011 ; Gündüz 2011 ; Paredes 2012 ; Illgüy 2012 ; Bernstein 2012 ; Tootla 2012 ; Huumonen 2013 ; Jordal 2014 ; Pirani 2014 ; Koch 2014 ; Kirkevang 2014 ;2015 ; Petersson 2016 ; Tang 2015 ; Demirci 2016 ; Kiefner 2016 ; Sigurdsson 2016 ; Fernandez 2017 ; Khalighinejad 2017 ; Bansal 2017 ; Ramey 2017 ; Sigurdsson 2018 ; Abbaszadegan 2013 ; Conert 2018.	33%

Figure 1: Periapical index scoring system

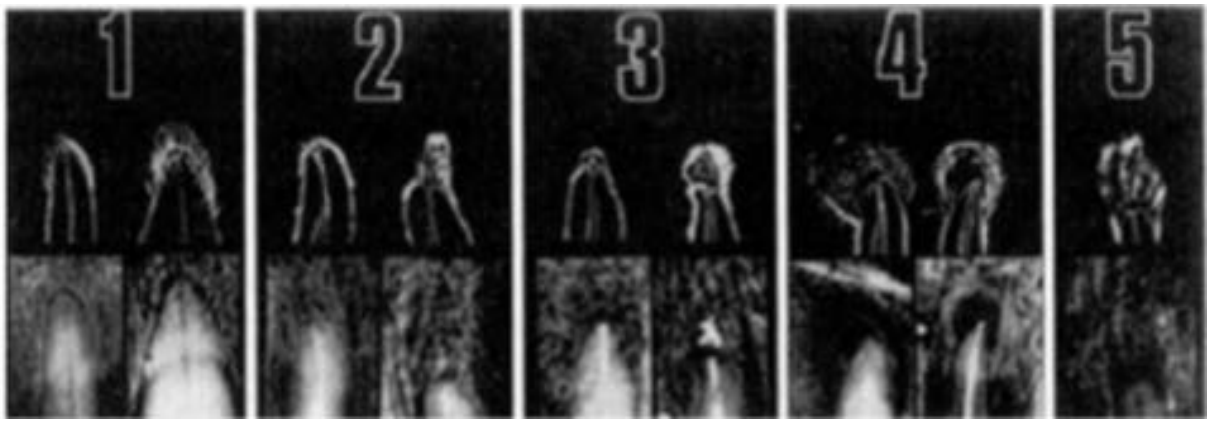

PAI 1: Normal periapical structures

PAI 2: Small changes in bone structure

PAI 3: Change in bone structure with mineral loss

PAI 4: Periodontitis with well-defined radiolucent area

PAI 5: Severe periodontitis with exacerbating features

Figure 2 : The enriched version for interpretation of PAI score

1	• Narrow and uniform width of the ligament space • Radiopaque border (lamina dura) uniform and regular.	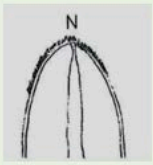	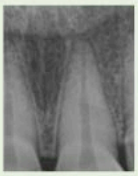
2	• Slight increase of the width of the ligament space in and at foramen • Border (lamina dura) almost continuous.		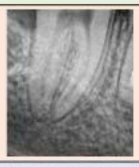
3	• Slightly larger more irregular widening of the ligament space at foramen and/or around excess canal filling related to the demineralization process. • Loss of continuity of the bone border (Lamina dura) and a disappearance at the foramen		
4	• Well defined balloon-like radiolucency around apex and/or excess canal filling. • Complete disappearance of the bone border (lamina dura).		
5	• Shell like configuration around the radiolucency with extensions toward the radiolucent area around apex and/or excess canal filling. • Complete disappearance of the bone border (lamina dura).		

Figure 3: Working instructions of the undergraduate student's tutorial

DFASO1 –Endodontics - Periapical status assessment

Inflammation process associated with an endodontic infection occurs at the periapical level and results in a vascular congestion and oedema in the periodontal ligament followed by a demineralisation process and a bone resorption, which may be more or less localized, diffuse and/or extensive.

These biological processes may be visible on x ray respectively by: an increase of ligament space (related to the inflammation phase localized in the periodontal ligament), followed by a loss of continuity or a complete disappearance of lamina dura, the development of a clear well defined radiolucency combined with radicular resorption.

The Reading guide is an aid for the assessment of the periapical status by helping to identify the presence of radiological criteria indicating the presence and severity of inflammation process at the periapical area:

- a regular thickening of the ligament space at the radicular apical third.
- an irregular thickening/width of the ligament space with a loss of continuity of the alveolar wall line (lamina dura)
- a pattern of the bone trabeculae, their width, density, proximity to one another and general orientation in the surroundings of the tooth compared with that in the rest of radiograph.
- a radiolucency which can be more or less well defined.

Remarks:

1. All teeth must be given a score. For multi-rooted teeth, use the highest of the score given to the individual roots. In the clinical practice, two x rays are necessary to identify perapical status for each root but in this test, only roots clearly visible on the image should be scored. This usage could under estimate the periapical score of the whole tooth because it considers that the hidden root has a score equal to 1.
2. When in doubt, assign the higher score.
3. The reader should not take in account the following items:

- changes in the radicular morphology which reflecting a radicular resorption
- absence of ligament space
- presence of excess filling material
- presence or absence / quality –density ? of filling material inside the canal
- radiolucency in association with a periodontal pathology
- a lateral radiolucency without communication with a periodontal pathology should be scored as an apical periodontitis.

Figure 4 : Experimental design of the study

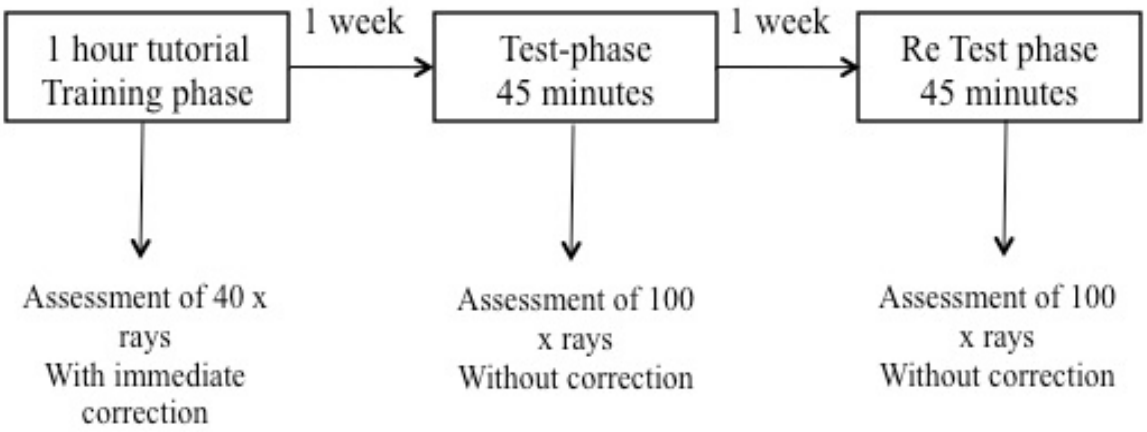

Figure 5: Examples of images from the set of radiographs

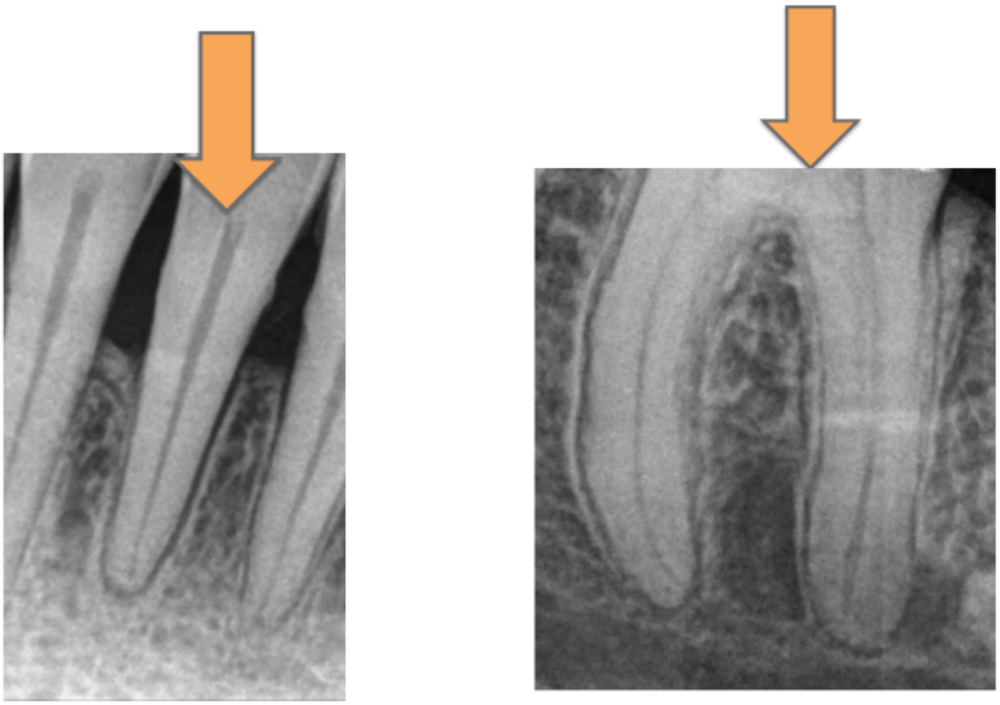

Titre : Approche clinique et expérimentale d'une procédure thérapeutique de l'inflammation pulpaire sur les dents permanentes matures.

Doctorant 2ème année: **Marjorie Zanini**
Co-auteur : Pierre Yves Cousson (CROC EA 4847, Clermont Université, Université d'Auvergne)
Co-auteurs-directeurs (50%) : M. Hennequin (CROC EA 4847, Clermont Université, Université d'Auvergne) et S. Simon (Laboratoire INSERM UMRS 812, Université Paris Diderot)

Contexte : En odontologie, le traitement endodontique permet d'éviter l'extraction pour les dents présentant des pathologies inflammatoires ou infectieuses pulpaires. Il consiste à éliminer toute la pulpe camérale et à l'obturer de manière étanche à l'aide d'un matériau inerte. C'est une thérapeutique techniquement difficile, chronophage et peu valorisée, dont le taux d'échec varie entre 30% et 68% selon les pays. La pulpotomie camérale ou amputation partielle de la pulpe suivie de son coiffage par un matériau étanche est une procédure thérapeutique techniquement plus simple, plus rapide et moins coûteuse, et pourrait constituer une alternative au traitement endodontique en cas de pathologie pulpaire inflammatoire réversible. **Objectif :** Ce travail associe une approche expérimentale *in vitro* de cytotoxicité et une étude clinique pour étudier le résultat de la pulpotomie réalisée avec un matériau à base d'oxyde de Zinc et d'Eugénol (IRM®). **Méthodes :** Recherche clinique: parmi 159 pulpotomies réalisées chez des patients soignés sous anesthésie générale, 76 (48%) ont pu être suivies dans un délai post-opératoire de plus de 6 mois. Les critères de succès du traitement prenaient en compte l'absence de symptômes, de signes cliniques et de signes radiologiques. Recherche expérimentale: Un test MTT a été réalisé 1, 2, 3 puis 7 jours, après avoir mis en contact de l'IRM® avec des cellules pulpaires humaines (DPSC). **Résultats :** Recherche clinique : Le taux de succès des traitements par pulpotomie avec l'IRM® atteint 96%. Deux échecs ont été observés dans la première année post-opératoire, et 1 cas est incertain après 2 ans. Recherche expérimentale : Après 7 jours, le taux de cellules humaines vivantes au contact de l'IRM® est significativement plus faible que pour le témoin. **Conclusion :** Les résultats expérimentaux et cliniques étant contradictoires, la cytotoxicité de l'IRM® ne peut pas expliquer les succès cliniques de la pulpotomie.

Mots clés : Odontologie - Pulpotomie – Traitement endodontique – Biomateriau

Laboratoire d'affectation : CROC EA 4847, 2 rue Braga 63000 Clermont Ferrand.

Journée de l'école doctorale 2016 (présentation)

École Doctorale des Sciences de la Vie, Santé, Agronomie, Environnement (ED SV)
Journées de l'école doctorale 2 juin 2016

Approche clinique et expérimentale d'une procédure thérapeutique de l'inflammation pulpaire sur les dents permanentes matures

Marjorie ZANINI
CROC EA4847
Directeurs de Thèse: Pr M. HENNEQUIN/Dr SIMON

La Pulpe

1. Vascularisation et Nutrition
2. Innervation
3. Immunocompétence

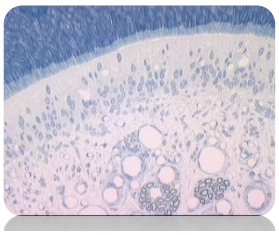

Stimulus physique
Lésion carieuse
Stimulus chimique

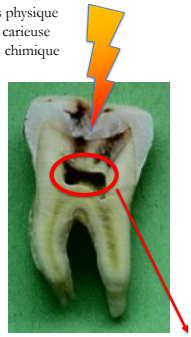



1. Relargage de médiateurs inflammatoires
2. Vasodilatation
3. Recrutement de cellules immunitaires

Heyeras et coll. 2001
Documents CROC, Ricucci et al 2014

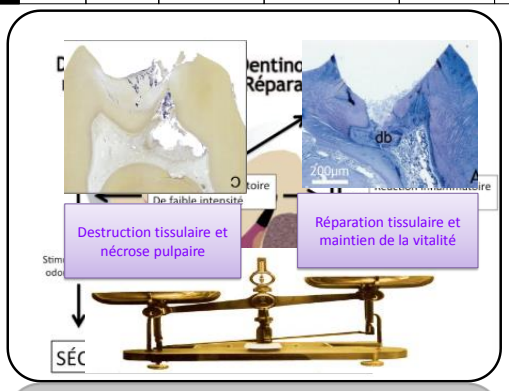

D'après Cooper et coll. 2010 *Schéma d'après Simon et al. 2008*

Inflammation pulpaire: Phénomène progressif

Exemple de la carie dentaire: plus la carie est profonde, plus la réaction inflammatoire est sévère au sein de la pulpe.

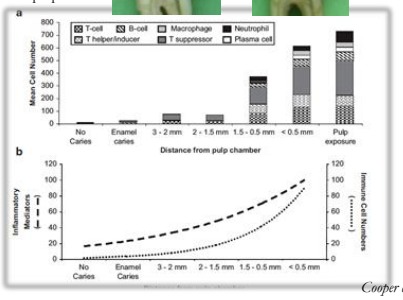

Cooper et al. 2011

Traitement de référence de l'inflammation pulpaire irréversible:
Traitement canalaire : désinfection et obturation de l'ensemble du système canalaire

Techniquement trés difficile
Peu valorisé en France

Periapical status, prevalence and quality of endodontic treatment in an adult French population

L. Lupi-Pegurier[1], M.-F. Bertrand[2], M. Muller-Bolla[3], J. P. Rocca[2] & M. Bolla[3]

[1]Department of Public Health, [2]Department of Conservative Dentistry and Endodontics, and [3]Department of Biomaterials, Laboratory of Dental Biomaterials and Experimental Odontology, University of Nice, Sophia, Antipolis, France

Radiographic evaluation of the prevalence and technical quality of root canal treatment in a French subpopulation

Y. Boucher, L. Matossian, F. Rilliard & P. Machtou

Unité de Formation et de Recherche (UFR) d'Odontologie de l'Université Paris 7, Service d'Odontologie de l'Hôtel Dieu, AP-HP, Paris, France

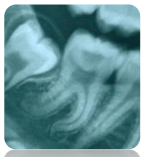

Critères de qualité respectés: 25%
Taux d'échecs des traitements endodontiques en France:
30 à 68% selon les études!

Boucher et al. 2002
Lupi-Pegurier et al 2002
Tavares et al. 2002

La pulpotomie thérapeutique : alternative au traitement canalaire pour les dents non infectées

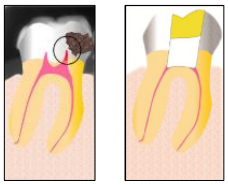

Schémas Dr Simon

2 revues sytématiques
Taux de succès estimé:
94% (1 an)-92% (2 ans) (1)

(1) Alqaderi et al. 2015
(2) Zanini et al. 2016 in press

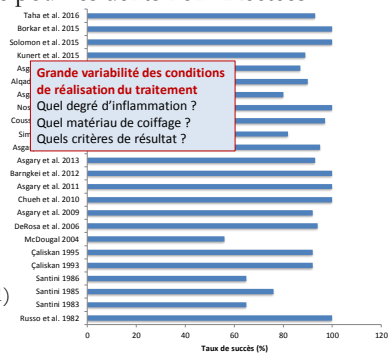

Grande variabilité des conditions de réalisation du traitement
Quel degré d'inflammation ?
Quel matériau de coiffage ?
Quels critères de résultat ?

Validation d'un protocole de pulpotomie thérapeutique

2 approches menées en parrallèle :

Approche clinique *in vivo*:
suivi de pulpotomies réalisées pour des patients soignés sous anesthésie générale
(CROC EA 4847 Clermont Ferrand)

Approche fondamentale *in vitro*:
étude de l'effet du matériau de coiffage sur des cellules pulpaires humaines
(Laboratoire de Physiopathologie Orale Moléculaire Paris)

Approche clinique *in vivo*:

Etude observationnelle prospective
Patients soignés sous AG (traitement canalaire compromis)
(Comité d'Ethique des Centres d'Investigation Clinique de l'inter-région Rhône-Alpes-Auvergne (CE-CIC-GREN-11/17)

Procédure

Quel degré d'inflammation :
pulpes vivantes ou inflammatoires
Quel matériau de coiffage ? IRM
Quels critères de résultat ?
Symptomatologie clinique et radiologique

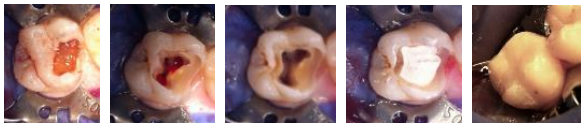

Approche clinique *in vivo*:

Critères d'évaluation

Traitement efficace:
-Absence de symptomatologie et
-Absence de signes cliniques et
-Absence de signes radiographiques (réduction d'une lésion pré existante/persistance de l'absence de lésions

Traitement incertain:
-Absence de symptomatologie
-Absence de signes cliniques
-Impossibilité d'interpréter la radiographie ou persistance d'une lésion préexistante

Traitement inefficace:
-Présence de symptomatologie et/ou
-Présence de signes cliniques et/ou
-Présence de signes radiographiques:
persistance/aggravation/apparition d'une lésion

Approche clinique *in vivo*:

159 pulpotomies effectuées

-Suivi de plus de 6 mois: **76/159**
-**Taux de rappels: 47.7%**

-**Taux de succès après 6 mois: 96%**
-2 échecs dans l'année suivant le traitement
-1 qualifié d'incertain

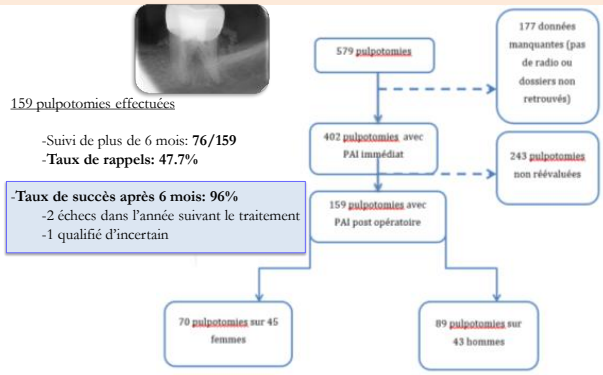

Approche fondamentale *in vitro*:

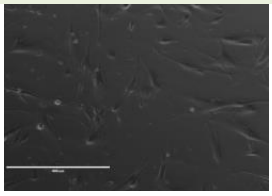

Cellules Pulpaires Humaines DPSC (*Dental Pulp Stem Cells)*
Issues de l'extraction de 3ème molaire pour raisons orthodontiques/consentement du patient
Digestion enzymatique

Incubateur à 37°C en atmosphère humide $C0_2$ 5%

Low Glucose Dulbecco's modified eagle medium (DMEM 1X)- GlutaMAX™(Gibco®) supplémenté en :
-10% heat-inactivated Fetal Bovine Serum (FBS)
-1% non essential amino acids MEM 100X (Gibco®)
-1% Penicillin-Streptomycin (10,000 U/mL) (Gibco®)
-0,5% Fungizone® Antimycotic (Gibco®)
-50 µg/mL2-Phospho-L-ascorbic acid trisodium salt (Sigma-Aldrich)

Contexte | Objectif | Matériel/ Méthodes | Résultats Étude clinique | Résultats Étude expérimentale | Discussion | Conclusion

IRM® Dentsply (Intermediate Restorative Material)

-**Poudre:**
- -Oxyde de zinc
- -Polymethylméthacrylate
- -Acétate de zinc

-**Liquide:**
- -Eugénol
- -Acide acétique

-Étanchéité [1, 2]
-Propriétés Antibactériennes à haute concentration : 10^{-2}-10^{-3} mol/L[3]
-Facilement accessible/peu coûteux
-Manipulation facile

(1) Orahood et al. 1986
(2) Zmener et al. 2004
(3) Markowitz et al. 1992

Contexte | Objectif | Matériel/ Méthodes | Résultats Étude clinique | Résultats Étude expérimentale | Discussion | Conclusion

IRM® Dentsply (Intermediate Restorative Material)

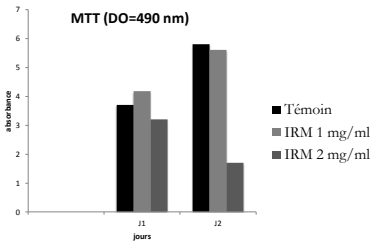

- Concentration retenue: 1mg/ml
- Forme « *preset* »[1]
- Stérilisation en chaleur sèche à 180° pendant 2h40 [2]
- Contact direct avec les cellules [3]

(1) Haglund et al. 2003
(2) Simon et al. 2006
(3) Zanini et al. 2012

Contexte | Objectif | Matériel/ Méthodes | Résultats Étude clinique | Résultats Étude expérimentale | Discussion | Conclusion

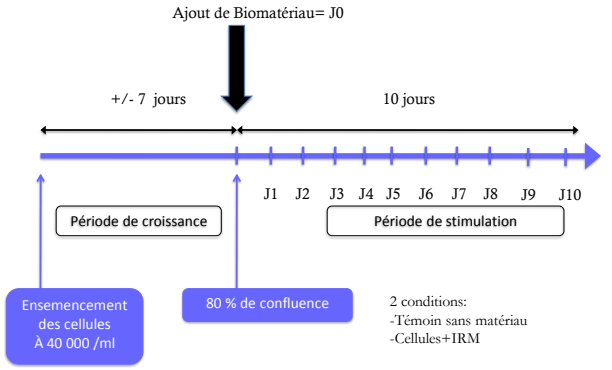

2 conditions:
-Témoin sans matériau
-Cellules+IRM

Zanini et al. 2012

Contexte | Objectif | Méthodes | Résultats Étude clinique | Résultats Étude expérimentale | Discussion | Conclusion

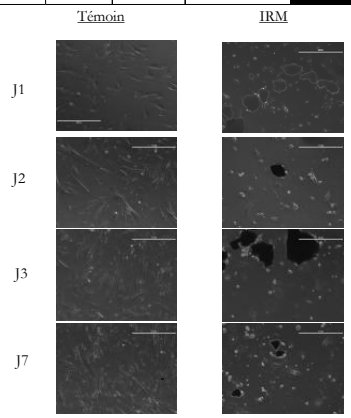

Contexte | Objectif | Méthodes | Résultats Étude clinique | Résultats Étude expérimentale | Discussion | Conclusion

MTT (DO=490 nm)

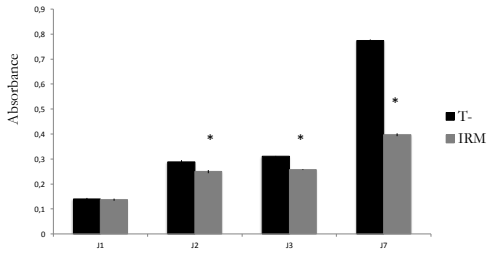

* Indique une différence significative avec l'échantillon témoin p>0.05

Cytotoxicité de IRM®:

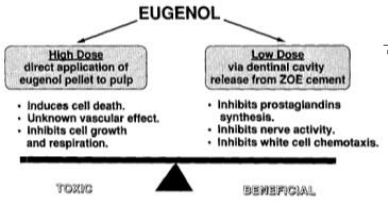

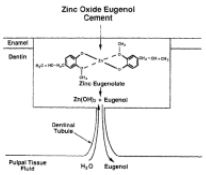

Markowitz et al. 1992
Hume et al. 1984
Torabinejad et al. 1995
Haglund et al. 2003

Libération prolongée de l'eugénol même après prise

Comment expliquer taux de succès malgré la cytotoxicité du matériau sur les dents déciduales et dans l'étude ?

-Limite du modèle *in vitro*
-Élimination de l'eugénol par le flux sanguin pulpaire (1)

Pronostic des thérapeutiques de maintien de la vitalité pulpaire dépend:
-Inflammation pulpaire et capacité de réparation pulpaire
-Absence de contamination bactérienne

(1) Hashimamoto et al. 1988

Suite des travaux:

Étude clinique:
- Poursuite du suivi de cohorte (1 an)

Étude expérimentale:
- Étude de la différenciation cellulaire
- Étude de la minéralisation
- Comparaison de plusieurs matériaux

. La pulpotomie thérapeutique: Alternative au traitement endodontique en cas de pathologie pulpaire inflammatoire

. Intérêt de repousser les indications du traitement endodontique qu'en cas de nécrose pulpaire.

Merci de votre attention

Quel matériau faut-il utiliser pour une pulpotomie camérale sur dent permanente mature ?

Zanini M.[1,3,4], Cousson P.Y.[1,2], Hennequin M.[1,2]

[1]Université Clermont Auvergne, CROC, Clermont-Ferrand, France ; [2]CHU Clermont-Ferrand, Service d'Odontologie, Clermont-Ferrand, France ;
[3]Université Paris Diderot, Paris, France ; [4] Service d'odontologie du Groupe Hospitalier Pitié Salpêtrière - Charles Foix, APHP, Paris, France

Introduction

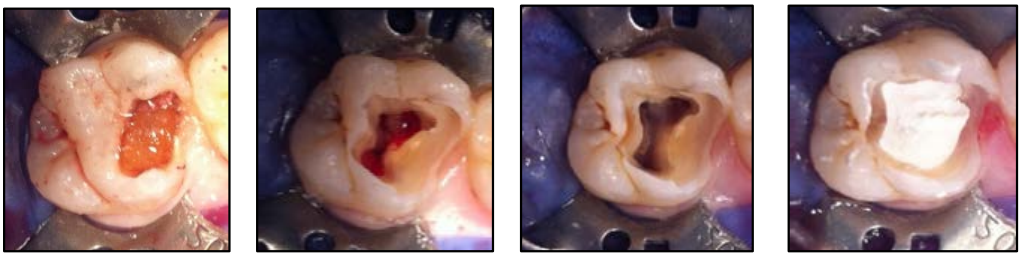

- La pulpotomie camérale ou amputation de la pulpe camérale suivie de son coiffage fait l'objet de nombreuses études comme alternative au traitement endodontique (1,2).
- En effet, les avantages de la pulpotomie camérale par rapport au traitement endodontique sont nombreux: simple et rapide, cette thérapeutique permet également de maintenir les fonctions d'immunocompétence et de cicatrisation pulpaire.
- Cependant, il n'existe pas à ce jour de recommandations officielles concernant l'indication clinique de la pulpotomie camérale sur dent mature permanente ni sur le choix du matériau de coiffage.

Méthode

- **Une revue systématique** a été conduite en janvier 2017 sur les bases de données PUBMED et COCHRANE avec les termes [PULPOTOMY] AND [PERMANENT] AND [TEETH] AND [(CALCIUM HYDROXIDE) OR (TRICALCIUM SILICATE) OR (ZINC OXIDE EUGENOL)] .

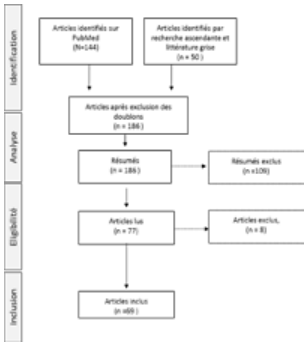

- **69 articles** ont été sélectionnées et distribués selon 3 approches méthodologiques: 25 études in vivo, 16 études ex vivo et 30 études cliniques (dont 12 études rapport de cas ou série de cas, 11 études de cohortes, 4 études cliniques et 5 essais cliniques randomisés)(2 études font partie de la catégorie ex vivo et clinique).

Conclusion

- Les méthodologies histologiques et cliniques sont des approches complémentaires mais pas nécessairement convergentes.
- Les études in vivo et ex vivo évaluent les résultats des processus biologiques après une pulpotomie camérale alors que les études cliniques rapportent des résultats cliniques.
- Lorsque les ciments à base de silicate de calcium ne peuvent être utilisés pour des raisons économiques, la pulpotomie camérale peut toujours être réalisée mais avec de l'hydroxyde de calcium ou des ciments à l'oxyde de zinc eugénol seulement s'ils sont associés à une restauration étanche immédiate.

Implications en Endodontie

- Les ciments à base de silicate de calcium sont les matériaux de choix pour la pulpotomie camérale sur dent permanentes matures mais le succès clinique dépend avant tout du **respect per opératoire de l'asepsie et de l'étanchéité de la restauration coronaire.**

Références

(1) Asgary S, Shirvai A. Pulpotomy With Calcium Hydroxide May be an Effective Alternative to Root Canal Therapy in Vital Teeth. J Evid Based Dent Pract. 2016;16: 64-6.

(2) (2) Simon S, Pérard M, Zanini M, Smith AJ, Charpentier E, Djole SX, Lumley PJ. Should pulp chamber pulpotomy be seen as a permanent treatment? Some preliminary thoughts. Int Endod J. 2013;46: 79-87

Résultats

Les indications cliniques

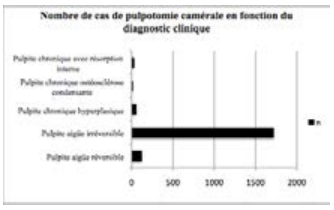

Pulpotomie camérale et matériaux de coiffage

Les ciments à base de silicate de calcium (MTA, CEM*, Biodentine™), l'hydroxyde de calcium et les ciments à l'oxyde de zinc eugénol sont les principaux matériaux de coiffage utilisés.

- **Résultats histologiques :**

La pulpotomie camérale réalisée sur dents matures permanentes avec des silicates tricalciques montrent des résultats histologiques intéressants (absence d'inflammation pulpaire, pont dentinaire de qualité)(Fig.1).
Au contraire, les résultats avec l'hydroxyde de calcium montrent des résultats histologiques moins satisfaisants avec la formation non prédictible d'un pont dentinaire de moindre qualité et la présence d'un tissu inflammatoire (Fig.2).

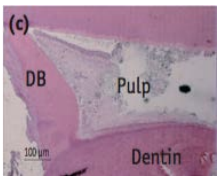

Fig. 1: Coupe histologique d'une molaire après pulpotomie camérale avec MTA d'après Nosrat et al. 2013

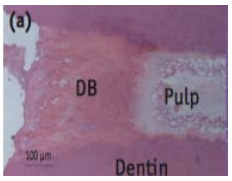

Fig. 2: Coupe histologique d'une molaire après pulpotomie camérale avec de l'hydroxyde de calcium D'après Nosrat et al. 2013

Les résultats avec les ciments à l'oxyde de zinc montrent l'absence d'induction de dentinogénèse tertiaire.

- **Résultats cliniques:**

Matériaux de coiffage	Taux de succès pondéré	n total
Hydroxyde de calcium	73.1 %	726
MTA	86.5%	339
CEM	88.9%	1141
Biodentine	90%	10
ZOE	86%	285

Les études histologiques et cliniques désignent les ciments à base de silicate de calcium comme des matériaux de choix pour la pulpotomie. Les études cliniques impliquant l'utilisation d'hydroxyde de calcium ou de ciments à l'oxyde de zinc-eugénol montrent des résultats cliniques encourageants malgré des résultats histologiques insuffisants.
Le respect de l'asepsie en per opératoire et l'obtention de l'étanchéité en postopératoire semblent être des paramètres essentiels pour prévenir l'inflammation de la pulpe radiculaire et sa contamination bactérienne.

CEM: Calcium Enriched mixture

COMMENT FORMER LES ÉTUDIANTS À LA LECTURE DES IMAGES RADIOLOGIQUES EN ENDODONTIE ?

Zanini M[1,3], Cousson PY[1,2], François O[1], Hennequin M[1,2]

[1] Université Clermont Auvergne, CROC, F-63000 Clermont-Ferrand, France ; [2] CHU de Clermont-Ferrand, Service d'Odontologie, 63000 Clermont-Ferrand, France ; [3] Université Paris Diderot, UFR d'Odontologie, 75005 Paris, France.

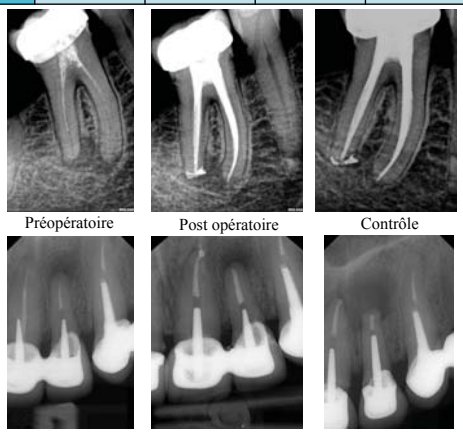

ESE Guidelines for endodontic treatment consensus report of the european society of endodontology International Endodontic Journal, 39, 921–930, 2006

L'interprétation radiographique est subjective et non prédictible…

VARIATIONS INTER EXAMINATEURS	
Goldman et al. Endodontic success - who's reading the radiograph. Oral Surg 1972;33:432-7.	253 radiographies-6 examinateurs Correspondance dans 47% des cas.
VARIATIONS INTRA EXAMINATEURS	
Goldman et al. Reliability of radiographic interpretation. Oral Surg 1974;38:287-93.	253 radiographies – 6 examinateurs 2 lectures à 6-8 mois d'intervalles Correspondance dans 75 à 83% des cas.

Quel indicateur utilisé ?

[Radiography] AND [Outcome] AND [Root canal treatment] AND [Endodontics] AND [Assessment] OR [Evaluation]

125 études incluses

- Strindberg criterias (Strindberg, 1956)
- Probability index (Reit Grondahl 1984)
- PeriApical Index (Orstavik 1986)
- Halse and Molven Index (1986)

The periapical index: A scoring system for radiographic assessment of apical periodontitis

Orstavik D, Kerekes K, Eriksen HM. The periapical index: A scoring system for radiographic assessment of apical periodontitis. Endod Dent Traumatol 1986; 2: 20–34.

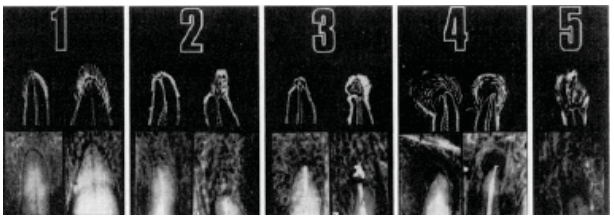

Orstavik et al. The periapical index: a scoring system for radiographic assessment of apical periodontitis Endod Dent Traumatol 1986;2:20-34.

Contexte	Objectif	Matériel et méthodes	Résultats	Discussion	Conclusion

Contexte	Objectif	Matériel et méthodes	Résultats	Discussion	Conclusion

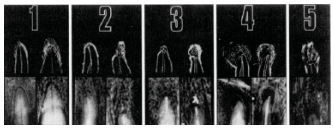

Score 1 : structure péri-apicale normale
Score 2 : Petite modification de la structure osseuse
Score 3 : Modification structurale et déminéralisation
Score 4 : Parodontite apicale avec image radioclaire bien définie
Score 5 : Parodontite apicale sévère avec exacerbations

Enseignement Dirigé

64 étudiants DFASO1

Instructions:

① Pour les dents pluriradiculées, chaque racine visible est scorée et le score le plus haut est attribué à la dent.
② Seules les racines et périapex identifiables sur l'image radiologique ne sont pris en compte.
③ Lorsque l'évaluateur hésite entre deux scores, il choisit le plus haut.

Contexte	Objectif	Matériel et méthodes	Résultats	Discussion	Conclusion

Contexte	Objectif	Matériel et méthodes	Résultats	Discussion	Conclusion

Résultats Phase de formation

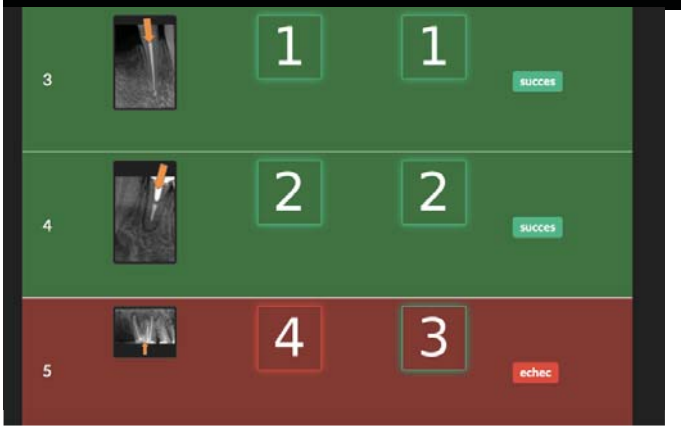

Contexte	Objectif	Matériel et méthodes	Résultats	Discussion	Conclusion

Phase Test

Contexte	Objectif	Matériel et méthodes	Résultats	Discussion	Conclusion

Phase Re-Test (+ 3 semaines)

Contexte	Objectif	Matériel et méthodes	Résultats	Discussion	Conclusion

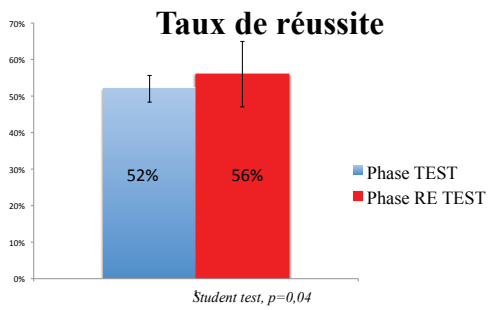

Student test, p=0,04

Contexte	Objectif	Matériel et méthodes	Résultats	Discussion	Conclusion

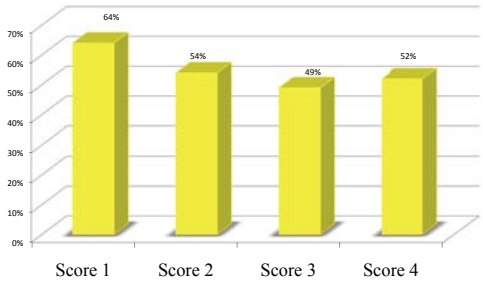

Chi 2, p<0,001

Contexte	Objectif	Matériel et méthodes	Résultats	Discussion	Conclusion

Score 1 : structure péri-apicale normale
Score 2 : Petite modification de la structure osseuse
Score 3 : Modification structurale et déminéralisation
Score 4 : Parodontite apicale avec image radioclaire bien définie
Score 5 : Parodontite apicale sévère avec exacerbations

Orstavik et al. The periapical index: a scoring system for radiographic assessment of apical periodontitis Endod Dent Traumatol 1986;2:20-34.

Contexte	Objectif	Matériel et méthodes	Résultats	Discussion	Conclusion

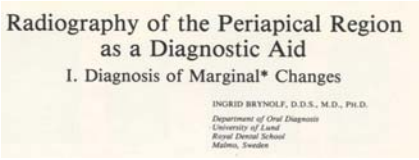

Radiography of the Periapical Region as a Diagnostic Aid
I. Diagnosis of Marginal* Changes

INGRID BRYNOLF, D.D.S., M.D., PH.D.
Department of Oral Diagnosis
University of Lund
Royal Dental School
Malmo, Sweden

This article should be very interesting for all of our readers. Dr. Brynolf has discovered a method of radiographic interpretation to correlate the radiographic image with bone histology at the tooth apex.

4 structures anatomiques

Brynolf. Radiography of the periapical region as a diagnositic aid I. Daignosis of marginal changes Dent Radiogr Photogr 1978;51(2): 21-39

Contexte	Objectif	Matériel et méthodes	Résultats	Discussion	Conclusion

Variations in the Radiographic Interpretation of the Periapical Dental Region

Israel Kaffe, DMD, and Barton M. Gratt, DDS

The most reliable radiographic feature for identifying healthy teeth were the size, pattern, and density of the **bone** trabeculae.

« For interpreting teeth with nonvital pulps, the most accurate radiographic features were the **shape and width of the PDL** and **continuity** and overall imaging of the **lamina dura**. »

Kaffe et al. Variations in the radiographic interpretation of the periapical dental region JOE Vol. 14, NO. 7, july 1988

Contexte	Objectif	Matériel et méthodes	Résultats	Discussion	Conclusion

e-CALIM Une site de CALibration à la lecture d'IMages.

Intérêts multiples: Pédagogie & Recherche clinique

Revisiting the PAI scoring system to produce a reliable and reproducible evaluation of the outcome of root canal treatment

*Zanini M, Decerle N2 Hennequin M, Cousson PY

CROC EA4847, University Clermont Auvergne, Clermont-Ferrand, France

Aim To verify the reliability and reproducibility of a new interpretation of the PAI scoring system used by French undergraduate students.

Methodology The Brynolff study was revisited to propose a new guide for PAI scoring based on the radiological appearance of the lamina dura and periapical structures. This guide was used by 62 undergraduates who took part in a 1-hour tutorial on the PAI score assessment. In the following week, they were trained *ad libitum* on a website on scoring 40 images of roots. Then, they had to assess PAI scores for 100 images of root filled and non-root filled teeth on two occasions, each divided by an interval of one week (Test and Retest phase). Gold Standard values of PAI scores were obtained by the consensus of 3 experienced lecturers in Endodontics.

Results The success rates reached 64.6% and 66.1% respectively during the Test and Re-test phase. The reliability of the assessment of the PAI scores for the students was good for both Test and Re-test phases (respectively: ICC 95% = 0.78, $p < 0.001$; ICC 95% = 0.82, $p < 0.001$). The stability was also excellent (ICC 95% = 0.81, $p < 0.001$). Standard tooth factors and the presence of endodontic treatment did not influence concordance scores between students and experts for evaluation during the test phase.

Conclusions The guide for interpretation could be used by clinicians to produce a reliable and reproducible measure for the evaluation of the outcome of root canal treatment.

Abstracts for Prof Martine Hennequin

[Edit] Contact details

Name: Prof Martine Hennequin
Email: martine.hennequin@uca.fr
University Clermont Auvergne
CROC EA4847
Dental faculty
2 rue de Braga
Clermont-Ferrand 63000
France

Abstracts

Abstract submission closed: Fri, 1 Mar 2019 23:59:59 UTC
Review results published on : Wed, 1 May 2019 23:59:59 UTC
UTC Date/time now: Tue, 11 Jun 2019 11:51:07 UTC

Your abstracts

- **Full pulpotomy and endocrowns in permanent teeth during one chairside appointment: a cohort study**
  ACCEPTED for Oral Presentations
  Presenter: Munoz-Sanchez, ML
  [View] [View author list]
  See comments from the editor.
  Your presentation number: O-35
  Room and time for your presentation:
  Hall 7 Thursday 15:42

  Status: Submitted on Thu, 28 Feb 2019 07:40:10
- **Revisiting Orstavik PAI scores to produce a reliable and reproducible evaluation of the outcome of endodontic treatments**
  ACCEPTED for Original Scientific Abstracts
  Presenter: Zanini, M
  [View] [View author list]
  See comments from the editor.
  Your presentation number: R-32
  Room and time for your presentation:
  Thursday 13:30 - 14:30

  Status: Submitted on Thu, 28 Feb 2019 08:02:46

Université Clermont Auvergne - Ecole Doctorale des Sciences de la Vie, Santé, Agronomie, Environnement

Évaluer le résultat des pulpotomies totales à visée définitive sur les dents permanentes matures

ZANINI Marjorie

P153 ; ill. 16 ; réf. 367

Mots clés : Endodontie, Pulpotomie, Revue systématique, Évaluation

Résumé :
Depuis une dizaine d'années, la thérapeutique de pulpotomie totale est proposée dans la littérature pour le traitement pérenne de l'inflammation pulpaire des dents permanentes matures. De nombreuses publications de type essai clinique, étude de cohorte, série de cas ou revue systématique rapportent des résultats convergents qui placent la pulpotomie totale comme une alternative au traitement endodontique conventionnel. Cependant, la procédure reste peu enseignée, la variabilité méthodologique des études, les influences potentielles des fabricants de matériaux et les interprétations dogmatiques peuvent constituer un frein à la diffusion de cette thérapeutique. Des arguments complémentaires semblent nécessaires pour que les cliniciens, les enseignants et les chercheurs puissent appuyer leurs pratiques de soins, d'enseignements et de recherches selon la démarche fondée sur la preuve.
Cette thèse constitue une démarche réflexive essentielle à la compréhension des phénomènes qui régissent la guérison à long terme de l'inflammation pulpaire et aux choix méthodologiques qui permettront d'évaluer cette guérison. Ce travail interroge les données bibliographiques pour argumenter les trois questions suivantes : 1°) Pourquoi et comment la pulpotomie totale peut-elle être considérée comme une thérapeutique de l'inflammation pulpaire ; 2°) Quelles procédures doit-on respecter et quels matériaux peut-on utiliser pour considérer la pulpotomie totale comme une thérapeutique à part entière ? 3°) Quels critères peut-on utiliser pour évaluer le succès d'une pulpotomie totale sur dents permanentes ? Ce travail bibliographique est complété par une étude expérimentale au cours de laquelle la fiabilité et la stabilité d'un guide de lecture des images radiologiques ont été vérifiées afin de proposer un outil de formation susceptible d'être appliqué lors de l'évaluation des résultats de la pulpotomie totale.

Key words : Endodontics, Pulpotomy, Systematic Review, Outcomes

Abstract :
Full pulpotomy is a therapeutic in which the coronal pulp portion is removed surgically followed by the capping of the remaining radicular pulp. During the last decade, this therapeutic has been reinvestigated as a definitive treatment of pulp pathologies in mature permanent teeth. Converging datas from published studies suggested that full pulpotomy could be recognized as an alternative to root canal treatment. Furthermore, few clinical trials and a meta analysis aimed to evaluate the effect of initial pulp state or pulp capping material on the success of this treatment. However, large variations in the methodology of the studies, potential influence of laboratories of materials and endodontic dogmas are the major obstacles to the promotion of this therapeutic. An evidence-based approach is necessary because incorporates the best evidence in making decisions. This strategy will help clinicians, teachers and researchers to include full pulpotomy in a daily practice This thesis consists to question the scientific literature in order to answer three following questions: 1) Why and how the full pulpotomy should be considered as a treatment of pulp pathologies ? 2) Which procedures could be applied for full pulpotomy ? 3) Which criteria's could be used to evaluate the outcomes of full pulpotomy ? These literature reviews are completed with an experimental study about an enriched version of a practical guide for the interpretation of PAI score. Its reliability and reproducibility were verified among French undergraduate students. This practical guide will be a useful tool in evaluation of outcomes in endodontics.

EA 4847 CROC
Faculté d'Odontologie
2 rue de Braga
63000 CLERMONT-FERRAND

Adresse de l'auteur :

74, rue de la Houzelle
77250 VENEUX LES SABLONS