



HAL
open science

La maladie chronique rénale de la glycogénose de type I, des mécanismes moléculaires aux nouvelles stratégies thérapeutiques

Laure Monteillet

► To cite this version:

Laure Monteillet. La maladie chronique rénale de la glycogénose de type I, des mécanismes moléculaires aux nouvelles stratégies thérapeutiques. Physiologie [q-bio.TO]. Université de Lyon, 2019. Français. NNT : 2019LYSE1140 . tel-02942494

HAL Id: tel-02942494

<https://theses.hal.science/tel-02942494>

Submitted on 18 Sep 2020

HAL is a multi-disciplinary open access archive for the deposit and dissemination of scientific research documents, whether they are published or not. The documents may come from teaching and research institutions in France or abroad, or from public or private research centers.

L'archive ouverte pluridisciplinaire **HAL**, est destinée au dépôt et à la diffusion de documents scientifiques de niveau recherche, publiés ou non, émanant des établissements d'enseignement et de recherche français ou étrangers, des laboratoires publics ou privés.



N°d'ordre NNT : 2019LYSE1140

THESE de DOCTORAT DE L'UNIVERSITE DE LYON

opérée au sein de
l'Université Claude Bernard Lyon 1

Ecole Doctorale N° ED340
(Biologie Moléculaire Intégrative et Cellulaire)

Spécialité de doctorat : Biologie, médecine et santé

Discipline : Physiologie

Soutenue publiquement le 17/09/2019 par :

Laure Monteillet

La maladie chronique rénale de la glycogénose de type I, des mécanismes moléculaires aux nouvelles stratégies thérapeutiques

Devant le jury composé de :

| | | | |
|-------------------|--------|---------------------|----------------------------|
| Cochat, Pierre | PU/PH | UCBL1/UMR5305-LBTI | Président |
| Terzi, Fabiola | PhD/DR | INSERM/UMR1151-INEM | Rapporteure |
| Postic, Catherine | PhD/DR | CNRS/UMR8104 | Rapporteure |
| Labrune, Philippe | PU/PH | INSERM/UMR1169 | Examineur |
| Pontoglio, Marco | PhD/DR | CNRS/UMR8253-INEM | Examineur |
| Rajas, Fabienne | PhD/DR | INSERM/UMR1213 | Directrice de thèse |

UNIVERSITE CLAUDE-BERNARD – LYON 1

Président de l'université

Président du Conseil Académique

Vice-président du Conseil d'Administration

Vice-président du Conseil Formation et Vie Universitaire

Vice-président de la Commission de Recherche

Directrice Générale des Services

M. le Professeur Frédéric FLEURY

M. le Professeur Hamda BEN HADID

M. le Professeur Didier REVEL

M. le Professeur Philippe CHEVALIER

M. Fabrice VALLÉE

M. Damien VERHAEGHE

COMPOSANTES SANTÉ

Faculté de Médecine Lyon Est – Claude Bernard

Directeur : M. le Professeur G. RODE

Faculté de Médecine et de Maïeutique Lyon Sud – Charles Mérieux

Directeur : Mme la Professeure C. BURILLON

Faculté d'Odontologie

Directeur : Mme la Professeure D. SEUX

Institut des Sciences Pharmaceutiques et Biologiques

Directeur : Mme la Professeure C. VINCIGUERRA

Institut des Sciences et Techniques de la Réadaptation

Directeur : M. X. PERROT

Département de formation et Centre de Recherche en Biologie Humaine

Directeur : Mme la Professeure A-M. SCHOTT

COMPOSANTES ET DEPERTEMENTS DE SCIENCES ET TECHNOLOGIE

Faculté des Sciences et Technologies

Directeur : M. F. DE MARCHI

Département Biologie

Directeur : Mme K. GIESELER

Département Chimie Biochimie

Directeur : Mme C. FELIX

Département GEP

Directeur : Mme R. FERRIGNO

Département Informatique

Directeur : M. B. SHARIAT

Département Mathématiques

Directeur : M. I. BEN YAACOV

Département Mécanique

Directeur : M. M. BUFFAT

Département Physique

Directeur : M. J-C PLENET

UFR Sciences et Techniques des Activités Physiques et Sportives

Directeur : M. Y. VANPOULLE

Observatoire des Sciences de l'Univers de Lyon

Directeur : Mme I. DANIEL

Polytech Lyon

Directeur : M. le Professeur E. PERRIN

Ecole Supérieure de Chimie Physique Electronique

Directeur : M. G. PIGNAULT

Institut Universitaire de Technologie de Lyon 1

Directeur : M. le Professeur C. VITON

Ecole Supérieure du Professorat et de l'Education

Directeur : M. P. CHAREYRON

Institut de Science Financière et d'Assurance

Directeur : M. N. LEBOISNE

Je souhaite remercier la **Fondation pour la Recherche Médicale** pour avoir financé ce projet de thèse.



À ma famille,

Remerciements

Je tiens tout d'abord à remercier les membres du jury qui ont accepté d'évaluer mes travaux de thèse. Je remercie grandement le Dr. Fabiola Terzi et le Dr. Catherine Postic pour le temps consacré à la relecture de mon manuscrit en tant que rapporteuses et pour vos avis favorables et flatteurs concernant mon travail. J'aimerais également remercier le Dr. Fabiola Terzi pour avoir régulièrement suivi l'avancée de mes travaux de thèse avec toujours beaucoup d'intérêt, d'enthousiasme et de bienveillance. Merci d'avoir partagé avec moi votre expertise sur la physiopathologie des maladies chroniques rénales et vos nombreux conseils d'experte. J'adresse également ma reconnaissance aux Pr. Philippe Labrune et Dr. Bénédicte Durand pour avoir accepté d'être les membres de mon comité de suivi de thèse. Merci pour votre disponibilité, vos conseils, vos remarques et les diverses discussions que nous avons pu partager dans le but d'améliorer et de faire évoluer mon projet de thèse. Particulièrement je souhaite remercier le Pr. Philippe Labrune pour son soutien et ses encouragements apportés tout au long de ma thèse ainsi que pour sa confiance.

Merci à Gilles Mithieux pour m'avoir accueillie dans son laboratoire et donné la possibilité de réaliser cette thèse. Merci pour tes conseils et remarques d'expert en métabolisme, ta confiance et le temps que tu m'as accordé notamment lors de la préparation de mes différentes communications orales.

Evidemment j'adresse un immense merci à Fabienne Rajas, ma directrice de thèse. Merci de m'avoir encadrée au cours de ces trois ans de thèse. Merci pour la confiance que tu m'as accordée, qui m'a permis de prendre confiance en moi et en mes capacités de « chercheur » et de m'épanouir durant cette thèse. Merci pour ton soutien sans faille et de m'avoir toujours encouragée même dans les moments difficiles. Merci pour toute l'énergie et l'implication que tu apporté à mes projets. Merci également pour ta grande disponibilité et ta patience lors de la rédaction des articles et des corrections de ce manuscrit. Travailler sous ta supervision a été un grand plaisir. Merci de m'avoir transmis ta passion pour la recherche. Je souhaite à tous les thésards d'avoir la chance d'être supervisés par une directrice comme toi. Enfin, je te remercie pour tous ces bons moments passés ensemble en dehors du laboratoire : la découverte de Groningen 🇳🇱 et de sa vie nocturne, la visite de Copenhague et de son parc d'attraction 🎡, les tournois de pétanque chez toi 🎱, sans oublier les nombreux Spritz bus en terrasses 🍹 !

Je dois également un grand merci à Monika. Merci de m'avoir appris la plupart des techniques utilisées au laboratoire et d'avoir été mon « mentor » durant mon stage de master 2 mais aussi pendant une grande partie de ma thèse. Merci pour toutes ces discussions, scientifiques ou non, partagées pendant nos pauses clopes. Merci d'avoir toujours cru en moi et en mes capacités à mener de belles recherches. En plus d'avoir été un modèle pour moi au laboratoire, tu es devenue une véritable amie ❤️. Merci de m'avoir toujours soutenue et d'avoir été présente dans les moments où j'en avais besoin. Je te souhaite de publier encore pleins, pleins, pleins d'articles même si je suis sûre que tu vas mener une magnifique carrière et devenir une excellente chercheuse 📄 !

Merci également à Marine, Judith et Alexane, la team RU 📷 avec qui j'ai partagé de super moments. Merci pour votre aide, vos conseils mais aussi pour le soutien et l'écoute que vous m'avez apportés dans les moments de doutes et/ou de découragements. Mais surtout merci pour toutes ces soirées de folies passées ensemble 🍷🍹 ! Les filles, en plus d'être des collègues au top vous êtes des amies géniales ! Je vous souhaite à toutes une bonne continuation dans le monde de la recherche, même si je ne doute pas que vous allez réaliser de très belles carrières. Courage Judith pour la fin de thèse, j'espère que ton projet mènera à de grandes publications, et qu'il y en aura encore pleins d'autres par la suite.

Je souhaite également remercier l'ensemble des membres de l'équipe U1213 pour leurs soutien, aide et conseils au cours de ces années passées à leurs côtés. Plus particulièrement, merci à Amandine pour tes conseils et suggestions toujours très intéressantes ainsi que pour ta légendaire patience, gentillesse et bienveillance. Merci à Maud pour l'aide que tu m'as apporté dans la réalisation de mes projets et le remontage de moral dans les moments de doute. Merci Justine pour les discussions et l'entraide que nous avons partagées

mais également pour m'avoir coaché lors de mes démarches administratives, tu sais à quel point j'adore ça ! Je te souhaite bon courage pour la fin de ta thèse, en espérant la publication de pleins d'articles 📄. Merci à Erwann pour ta bonne humeur, ton partage d'expérience et l'écoute que tu as su m'apporter. Merci également à Vincent pour l'aide que tu m'as fournie tout au long de ma thèse. Merci pour tous ces western blot, qPCR et dosages divers que tu as réalisés pendant mes périodes de rédaction. Je tiens aussi à remercier Carine, Adeline et Cintia pour les bons soins qu'elles prodiguent à nos petites souris 🐭 ainsi que pour leurs conseils et l'aide qu'elles m'ont apportés au cours de cette thèse. Merci Marie Ange pour ta gentillesse et ta bonne humeur qui participe à faire de ce laboratoire un lieu agréable et un peu familial aussi. Enfin, je remercie aussi mes stagiaires, qui ont contribué à la réussite de mes projets : Linda, Bérénice, Lorine et Nicolas.

Au cours de ces trois années de doctorat j'ai eu la chance de pouvoir réaliser du monitorat. Je souhaite donc remercier le Dr. Dominique Baas ainsi que le Dr. Christelle Bonod pour m'avoir accordé leur confiance et donné l'opportunité de découvrir le monde de l'enseignement. Merci également aux autres moniteurs avec qui j'ai pu partager des enseignements et notamment Nathalie et Mathilde pour vos conseils pédagogiques.

A la Master 2 Family, merci pour avoir fait de ces années de master un vrai régal. Merci pour ces semaines à Grenoble et Dijon qui furent inoubliables, ces sorties et soirées plus folles les unes que les autres et votre soutien indéfectible. Vous allez me manquer... Spéciale dédicace à mon binôme Arthur et tes Power-Point remplis d'animations magiques accompagnés par des répétitions à l'accent toulousain (n'oublie pas notre pacte d'ailleurs 😊) ; à Nolwenn et toutes nos soirées à danser sur Lean On ou à montrer comment nos mecs nous ont appris à faire des squats, rendez-vous au Canada pour remettre ça ! 😊 ; à Camille et ta gentillesse sans égal et ton faux mariage génial, vivement le vrai ! 🎊 ; à tous les +1, Anne-Ester, Pierre et Eric, devenu de véritables copains, sans vous la Master 2 Family ne serait pas aussi sportive 🏆⚽, drôle ou tout simplement magique. Merci à tous pour tous ces bons moments passés ensemble, je vous souhaite de réaliser tous vos rêves, personnels comme professionnels.

J'aimerais également remercier le Dr. Xavier Castell, enseignant que j'ai eu la chance de rencontrer lors de mon parcours scolaire. Merci pour vos cours de physiologie et physiopathologie fascinants que vous avez toujours su enseigner avec passion et pédagogie, le tout avec des touches d'humour toujours bien placées. Merci pour avoir partagé votre passion pour la physiologie et de me l'avoir transmise. Mais aussi merci pour m'avoir encouragé à continuer dans la recherche, si j'en suis là aujourd'hui c'est en partie grâce à vous.

Je souhaite adresser un immense merci à toute ma famille pour leur soutien sans faille depuis de nombreuses années maintenant. Merci à mes parents d'avoir toujours été là pour moi et cru en moi. Merci de m'avoir poussée lorsque j'en avais besoin, rassurée lors de mes moments de doutes (et il y en a eu !) et conseillée dans mes choix. Sans vous, assurément, je ne serais pas là où j'en suis aujourd'hui. Merci pour avoir toujours pris soin de moi 🍷. Merci à Adrian et Margaux, mon frère et ma sœur qui ont toujours été présents pour moi. Merci pour tous ces bons moments passés ensemble, sur les péniches lyonnaises, en Espagne ou encore à DLB, qui m'ont fait temporairement oublier la thèse et son stress 🤔👉👎. Je vous souhaite tout le bonheur du monde. Merci aux grands parents, tontons et cousines pour leur soutien et affection. Les filles, rendez-vous au Canada j'espère pour des séances photos de profil aux arrières plans incontournables ! Merci à tous les membres de la team Rodoz qui m'ont intégrée dans leur famille et soutenue dans les moments difficiles. Merci pour votre confiance et votre affection, je suis fière de faire partie de votre team ❤️. A Anna et Paul, en espérant pouvoir un jour partager ma passion pour la science avec vous 🍷🍷👉. Merci Grany pour tes câlins apaisants et tes réveils en douceur 🐱.

Enfin, je tiens à remercier de tout mon cœur celui qui partage ma vie depuis plus de 11 ans et me supporte au quotidien, Gaël ❤️. Merci de m'avoir toujours suivie à travers la France pour que je puisse réaliser les études qui me tenais à cœur. Merci pour le soutien et l'écoute que tu m'apportes chaque jour. Je te suis extrêmement reconnaissante pour tout ce que tu fais pour moi comme m'aider à toujours relativiser, grâce à ton optimisme à toutes épreuves, à me déstresser lorsque j'en ai besoin, mais aussi à avoir confiance en moi et à croire en mes rêves. Merci également pour notre magnifique mariage, je suis sûre que j'ai épousé le plus parfait des maris 😊.

SOMMAIRE

| | |
|--|----|
| LISTE DES ABRÉVIATIONS | 9 |
| AVANT – PROPOS | 11 |
| DONNÉES BIBLIOGRAPHIQUES | 15 |
| I/ Structure et fonctions des reins..... | 16 |
| A/ Structure des reins..... | 16 |
| 1) Les néphrons | 16 |
| a) Le corpuscule rénal..... | 16 |
| b) Le tubule..... | 17 |
| 2) Réseau vasculaire | 18 |
| 3) Le tissu interstitiel | 19 |
| B/ Fonctions du rein | 19 |
| 1) Equilibre du milieu intérieur | 19 |
| 2) Homéostasie glucidique | 20 |
| II/ Production endogène de glucose et GSDI | 22 |
| A/ Production endogène de glucose | 22 |
| 1) La glycogénolyse hépatique | 22 |
| 2) La néoglucogenèse | 23 |
| 3) Régulation de la production endogène de glucose..... | 24 |
| 4) Le complexe de la glucose-6 phosphatase..... | 25 |
| B/ La glycogénose de type I..... | 27 |
| 1) Génotype et diagnostic | 27 |
| 2) Conséquences métaboliques de la déficience en G6Pase | 29 |
| a) Synthèse de glycogène | 29 |
| b) Activation de la glycolyse | 29 |
| c) Augmentation de la lipogenèse <i>de novo</i> et diminution de l'oxydation lipidique | 31 |
| d) Activation de la voie des pentoses phosphates | 32 |
| 3) Symptômes associés à la GSDI | 33 |
| 4) Complications à long terme | 33 |
| a) Complications hépatiques | 33 |
| b) Complications rénales | 36 |
| c) Complications intestinales..... | 37 |
| d) Modèles animaux de complications de la GSDI à long-terme | 38 |
| 5) Traitement..... | 40 |
| III/ Maladie chronique rénale et glycogénose de type I..... | 44 |

| | |
|---|------------|
| A/ Les maladies chroniques rénales dans la population générale | 44 |
| 1) Causes et épidémiologie | 44 |
| 2) Progression de la maladie chronique rénale..... | 45 |
| a) Atteintes glomérulaires..... | 46 |
| b) Atteintes tubulo-interstitielles | 47 |
| B/ La maladie chronique rénale de la GSDI et son parallèle avec la maladie chronique des diabétiques..... | 48 |
| 1) Progression et caractéristiques histologiques | 49 |
| 2) Physiopathologie | 50 |
| a) Mécanismes propres à la maladie chronique rénale diabétique | 50 |
| b) Mécanismes communs à la maladie chronique rénale du diabète et de la GSDI..... | 51 |
| C/ Maladies rénales kystiques..... | 53 |
| 1) Les maladies rénales kystiques acquises..... | 54 |
| 2) Les maladies rénales kystiques héritées | 54 |
| a) Le cil primaire | 55 |
| b) Défaut du cil primaire et développement de kystes rénaux..... | 55 |
| DÉMARCHE EXPÉRIMENTALE ET RÉSULTATS | 57 |
| <i>Chapitre I :</i> Le rôle de l'accumulation ectopique de lipides dans les complications hépatiques et rénales à long terme de la GSDI. | 60 |
| <i>Chapitre II :</i> Mécanismes moléculaires à l'origine du développement de kystes rénaux dans la glycogénose de type I - Lien avec le métabolisme rénal..... | 73 |
| DISCUSSION ET CONCLUSIONS..... | 103 |
| Rôle de l'accumulation ectopique des lipides dans la maladie chronique rénale de la glycogénose de type I..... | 104 |
| Mécanismes impliqués dans la cystogénèse rénale de la GSDI. | 109 |
| Le développement de kystes dans la GSDI : un facteur de risque de cancer rénal ?..... | 116 |
| TRAVAUX PERSONNELS..... | 118 |
| Publications | 119 |
| Communications orales..... | 120 |
| Communications affichées | 121 |
| Participations à l'organisation de congrès | 121 |
| Participations à des manifestations « grand public » | 121 |
| ANNEXE..... | 122 |
| RÉFÉRENCES BIBLIOGRAPHIQUES..... | 129 |

LISTE DES ABRÉVIATIONS

| | |
|--|--|
| AAV : Adeno-associated virus, Adénovirus associés | G6Pase : Glucose-6-phosphatase |
| ACC : Acétyl-CoA carboxylase | G6PC : Sous-unité catalytique de la G6Pase |
| ACADL : <i>Acyl-CoA dehydrogenase long chain</i> | G6PT : Sous-unité transportrice de la G6Pase |
| ACKD : <i>Acquired cystic kidney disease</i> , Maladie rénale kystique acquise | GAPDH : Glycéraldéhyde-3-phosphate déshydrogénase |
| ACOX1 : Acyl-CoA oxydase 1 | GCK : Glucokinase |
| ADH : <i>Antidiuretic hormone</i> , Hormone antidiurétique | GLI1 : <i>Glioma-associated oncogene homolog 1</i> |
| ADPKD : <i>Autosomal dominant polycystic kidney disease</i> , Maladie rénale polykystique autosomale dominante | GLUL : Glutamine synthétase |
| AGE : <i>Advanced glycation end-product</i> , Produits terminaux de glycation | GLUT2 : <i>Glucose transporter 2</i> , Transporteur de glucose 2 |
| ANGII : Angiotensine II | GSDI : <i>Type I glycogen storage disease</i> , Glycogénose de type I |
| AGT : Angiotensinogène | GSK3 : Glycogène synthase kinase 3 |
| AHC : Adénomes hépatocellulaires | HF/HS : <i>High fat/high sucrose</i> , Riche en gras et en sucre |
| AKT : Protéine kinase B | HK : Hexokinase |
| ALT : Alanine aminotransférase | HMGCS2 : Hydroxyméthylglutaryl-CoA synthase |
| AMP : Adénosine monophosphate | HNF1 : <i>Hepatic nuclear factor 1</i> , Facteur nucléaire hépatique 1 |
| AMPK : <i>AMP-activated protein kinase</i> | HRP : <i>Horseradish peroxidase</i> , Peroxydase de raifort |
| ARPKD : <i>Autosomal recessive polycystic kidney disease</i> , Maladie rénale polykystique autosomale récessive | IFT : <i>Intraflagellar transport protein</i> , Protéine transportrice intraflagellaire |
| AST : Aspartate aminotransférase | IL-1/6 : Interleukine 1/6 |
| ATF4 : <i>Activating transcription factor 4</i> | INV : Inversine |
| ATP : Adénosine triphosphate | ITR : Insuffisance rénale terminale |
| BBS : Syndrome Bardet-Biedl | JNK : <i>c-Jun N-terminal kinase</i> , Kinase N-terminale de c-Jun |
| CDX : <i>Caudal-related homeobox transcription factor</i> , Protéine homéodomaine caudale | KAP : <i>Kidney androgen protein</i> , Protéine androgène rénale |
| C/EBP : <i>CAAT / enhancer binding protein</i> | LCN2 : Lipocaline 2 |
| CHC : Carcinomes hépatocellulaires | LDHA : Lactate déshydrogénase A |
| ChREBP : <i>Carbohydrate responsive element binding protein</i> | LRP2 : <i>Lipoprotein-related protein 2</i> |
| COL1α1 : Collagène 1 α 1 | LRP5 : <i>LDL receptor-related protein 5</i> |
| CPT1 : Carnitine palmitoyltransférase I | LXR : <i>Liver X receptor</i> |
| CYP4a10/14 : Cytochrome P450 famille 4, sous-famille a, peptide 10/14 | MCR : Maladie chronique rénale |
| DAG : Diacylglycérol | MBG : Membrane basale glomérulaire |
| DAB : 3'-diaminobenzidine | MCP1 : <i>Mitochondrial pyruvate carrier 1</i> , Transporteur mitochondrial de pyruvate |
| DFG : Débit de filtration glomérulaire | MSK-JBTS : Syndrome Meckel-Joubert |
| EGFR : <i>Epidermal growth factor receptor</i> , Facteur de croissance épidermique | mTOR : <i>Mechanistic or mammalian target of rapamycin</i> |
| ELOVL6 : <i>Elongation of very long chain fatty acids protein 6</i> | NADH : Nicotinamide adénine dinucléotide |
| ERK1/2 : <i>Extracellular signal-regulated kinases 1/2</i> | NADPH : Nicotinamide adénine dinucléotide phosphate |
| FABP1 : Protéine de liaison aux acides gras 1 | NEFA : <i>Non-esterified fatty acid</i> , Acide gras libre |
| FAS : <i>Fatty acid synthase</i> , Acide gras synthase | NPHP : Néphrocystine |
| FGF : <i>Fibroblast growth factor</i> , Facteurs de croissances des fibroblastes | NAFLD : <i>Non-alcoholic fatty liver disease</i> , Maladie du foie gras non alcoolique |
| FN1 : Fibronectine | O-GlcNAc : <i>Protein O-linked b-N-acetylglucosamine</i> |
| G1P : Glucose-1-phosphate | OPA1 : <i>Mitochondrial dynamin like GTPase</i> |
| G6P : Glucose-6-phosphate | |

PAI1 : *Plasminogen activator inhibitor-1*, Inhibiteur de l'activateur du plasminogène 1
PC1/2 : Polycystine 1/2
PCNA : *Proliferating cell nuclear antigen*
PCP : *Planar cell polarity*, Polarité cellulaire planaire
PDGF : *Platelet derived growth factor*, Facteur de croissance dérivé des plaquettes
PDH : Pyruvate déshydrogénase
PDK4 : Pyruvate déshydrogénase lipoamide kinase isozyme 4
PEG : Production endogène de glucose
PEP : Phosphoénolpyruvate
PEPCK-c : Phosphoénolpyruvate carboxykinase cytosolique
PGC1 α / β : *Peroxisome proliferator-activated receptor gamma coactivator 1-alpha/beta*
PI3K : Phosphoinositide 3-kinase
PKC : Protéine kinase C
PKD : *Polykystic kidney disease*, Maladie rénale polykystique
PKD1 : *Polykystic kidney disease 1*, Maladie rénale polykystique 1
PKD2 : *Polykystic kidney disease 2*, Maladie rénale polykystique 2
PKHD1 : *Polykystic kidney and hepatic disease 1*, Maladie rénale et hépatique polykystique 1
PK-M2 : Pyruvate kinase isozymes M2
PPAR α : *Peroxisome proliferator-activated receptor alpha*, Récepteur activé par les proliférateurs de peroxyosomes
PPP : *Pentose phosphate pathway*, Voie des pentoses phosphates

PTCH1 : *Patched 1*
PTEN : *Phosphatase and TENsin homolog*
RE : Réticulum endoplasmique
ROS : *Reactive oxygen species*, Espèces réactives de l'oxygène
S6RP : *S6 Ribosomal Protein*, Protéine ribosomale S6
SA : *Serum albumin*, Albumine sérique
SCD1 : Stéaroyl-coenzyme A désaturase 1
SIRT3 : Sirtuine 3
SRA : Système rénine angiotensine
SREBP : *Sterol response element binding protein*
TEM : Transition épithélio-mésenchymateuse
TFAM : *Transcription Factor A mitochondrial*
TG : Triglycéride
TGF β 1 : *Transforming growth factor beta 1*, Facteur de croissance transformant bêta 1
TNF α : *Tumor necrosis factor alpha*, Facteur de nécrose tumorale alpha
UCP2 : *Mitochondrial uncoupling protein 2*, Protéine mitochondriale découplante 2
UDP-glucose : Uridine diphosphate glucose
UGRP : *Ubiquitously expressed G6Pase catalytic subunit related protein*
UPR : *Unfold protein response*, Réponse aux protéines mal repliées
VIM : Vimentine
Vill : Villine
WT : *Wild type*, Sauvage

AVANT – PROPOS

Les reins sont des organes indispensables à la vie, assurant la filtration du sang et le maintien de l'homéostasie hydro-électrolytique du milieu intérieur. Ils possèdent aussi une fonction endocrine et synthétisent différentes hormones comme l'érythropoïétine (nécessaire à la formation des hématies), la rénine (assurant la régulation de la pression artérielle) et le calcitriol (impliqués dans le métabolisme minéral).

Les reins jouent également un rôle prépondérant dans le maintien d'une normoglycémie, aux alentours de 1g/L, dans différentes conditions physiologiques. En effet, ils font partie, avec le foie et l'intestin, des 3 organes glucoformateurs et assurent une production endogène de glucose (Grefhorst et al., 2010). Cette fonction dépend de deux voies métaboliques : la glycogénolyse qui correspond à la dégradation des stocks de glycogène hépatique et la néoglucogenèse réalisée par le foie, les reins et l'intestin, à partir de substrats non glucidiques comme le lactate, l'alanine, la glutamine ou le glycérol. La néoglucogenèse rénale est activée durant les périodes de jeûne et peut représenter jusqu'à la moitié de la production totale de glucose par l'organisme lorsque le jeûne est prolongé (>48h chez le rat) (Mithieux et al., 2006).

La dernière réaction commune à la glycogénolyse et à la néoglucogenèse est l'hydrolyse du glucose-6-phosphate (G6P) en glucose libre et phosphate inorganique par la glucose-6-phosphatase (G6Pase). Des altérations de l'activité de la G6Pase sont responsables du développement de différentes pathologies métaboliques. En effet, le diabète de type 2 se caractérise par une augmentation de l'activité G6Pase, notamment au niveau du foie, induisant une production excessive de glucose responsable des hyperglycémies caractéristiques de cette pathologie, alors qu'une perte d'activité de la G6Pase conduit à la glycogénose de type I (GSDI) (Rajas et al., 2013).

De nos jours, 15 types de glycogénoses (hépatiques, musculaires ou hépatomusculaires) ont été recensées, chacune étant causée par des mutations sur les gènes codant pour des enzymes impliquées dans la dégradation ou la synthèse du glycogène, dans le foie et/ou les muscles (Ozen, 2007). Les glycogénoses hépatiques sont caractérisées par des hypoglycémies sévères lors de jeûnes courts, dues notamment à l'incapacité du foie à produire du glucose par la glycogénolyse, qui représente jusqu'à 80% de la production endogène de glucose en situation post-prandiale (Mithieux et al., 2017). En plus des hypoglycémies, la déficience en G6Pase induit une accumulation en G6P dans les hépatocytes, les cellules tubulaires rénales et les entérocytes des patients atteints de GSDI, entraînant une

reprogrammation du métabolisme intracellulaire. Dans les reins, ces perturbations métaboliques, secondaires à la déficience en G6Pase, mènent à l'accumulation de glycogène, mais aussi de lipides, conduisant au développement d'une néphromégalie et à long terme à une maladie chronique rénale (MCR). En absence de traitement efficace, les patients atteints de GSDI peuvent développer une insuffisance rénale, nécessitant une dialyse puis une transplantation rénale. Cette pathologie touche la plupart des patients atteints de GSDI âgés de plus de 25 ans et est considérée aujourd'hui comme une complication majeure de la GSDI (Gjorgjieva et al., 2016). Elle se manifeste tout d'abord par une hyperfiltration glomérulaire puis une perte de la fonction rénale caractérisée par l'apparition d'une microalbuminurie et d'une protéinurie (Chen, 1991). Au niveau histologique, celle-ci se caractérise par la mise en place d'une glomérulosclérose et d'une fibrose tubulo-interstitielle et aboutie au développement de kystes rénaux. L'activation du système rénine angiotensine et de la voie TGF β 1 semblent être fortement impliquée dans développement de la fibrose rénale (Clar et al., 2014; Gjorgjieva et al., 2016; Rajas et al., 2013). Cependant, les mécanismes à l'origine des dérégulations des voies menant à la fibrose et au développement des kystes restent non étudiés.

L'étude de la physiopathologie impliquée dans la néphropathie de la GSDI est rendue possible grâce à la création, par le laboratoire, d'un modèle murin déficient pour la G6Pase spécifiquement au niveau des reins. Ces souris développent une MCR similaire à la pathologie observée chez les patients atteints de GSDI (Gjorgjieva et al., 2016). Dans ce travail, nous avons utilisé ce modèle animal dans le but d'identifier et de mieux caractériser les mécanismes moléculaires impliqués dans le développement des complications rénales à long terme mais également de tester différentes approches thérapeutiques.

En introduction de ma thèse, l'organisation anatomique et histologique des reins ainsi que leurs principales fonctions seront décrites dans la première partie. La seconde partie de l'introduction sera consacrée à la production endogène de glucose et aux conséquences de la perte de cette fonction dans la GSDI. Les causes, symptômes, complications, traitements et modèle animaux de la GSDI seront détaillés. Finalement, la troisième partie traitera de la physiopathologie des MCR en général et dans le cadre des GSDI, en comparaison avec la MCR des diabétiques.

Mes travaux de thèse seront ensuite présentés sous forme de deux grandes parties :

- L'identification des mécanismes moléculaires, en particulier le rôle de l'accumulation ectopique de lipides, à l'origine du développement des complications hépatiques et rénales de la GSDI,
- Mécanismes moléculaires et rôle du métabolisme dans le développement de kystes rénaux dans la GSDI, et leur possible évolution en cancer rénal.

DONNÉES BIBLIOGRAPHIQUES

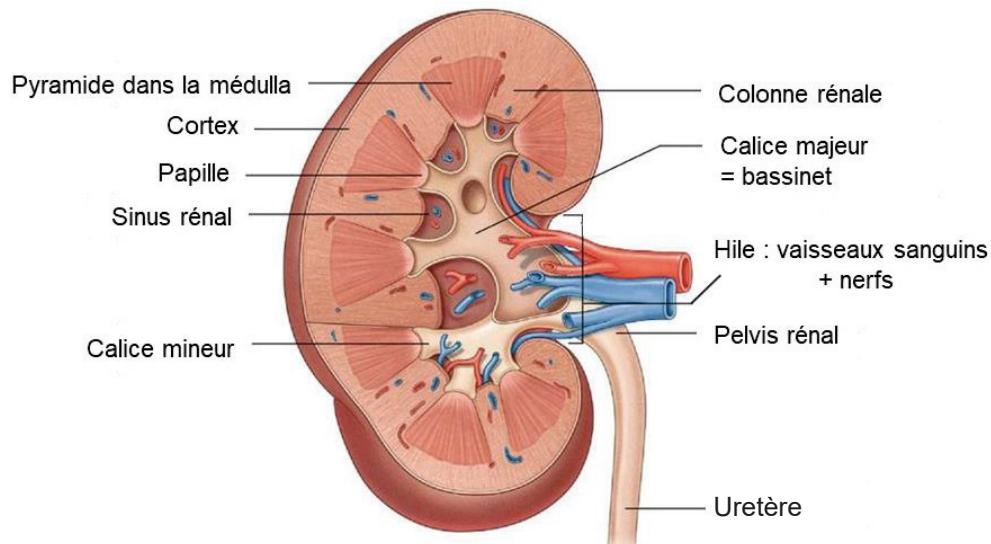


Figure 1 : Anatomie rénale

Le rein est composé de deux régions, la région externe appelée cortex et la région interne appelée médulla. Les colonnes rénales sont des extensions du tissu conjonctif qui irradient le rein, du cortex jusqu'à la médulla, de manière à séparer les pyramides et les papilles rénales. Celles-ci sont composées de canaux transportant l'urine produite par les néphrons vers les calices puis vers l'uretère pour son excrétion.

D'après Drake et al., 2014

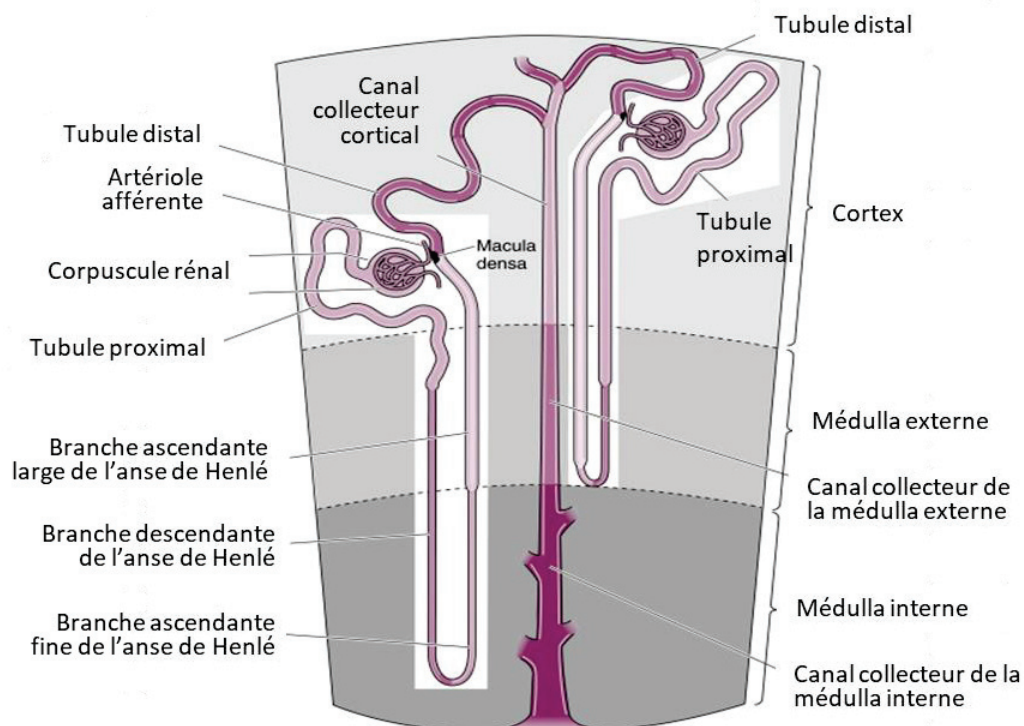


Figure 2 : Structure des néphrons

Les néphrons sont les unités fonctionnelles de reins chacun composés d'un corpuscule rénal (glomérule et capsule de Bowman) et d'un tubule. Le tubule est divisé en plusieurs segments: le tubule proximal, l'anse de Henlé, le tubule distal et le canal collecteur.

D'après Koeppen and Stanton, 2013

I/ Structure et fonctions des reins

A/ Structure des reins

Les reins sont des organes de la région rétro-péritonéale de l'organisme, composés de deux zones anatomiquement distinctes : le cortex, constituant la partie externe du parenchyme, et la médullaire, située dans la partie interne du rein (Figure 1). Le parenchyme rénal est constitué d'environ un million d'unités fonctionnelles appelées néphrons qui sont associés à un réseau vasculaire complexe et un tissu interstitiel conjonctif.

1) Les néphrons

Les néphrons sont les plus petites unités fonctionnelles du rein qui assurent la production d'urine. Ils sont composés de deux structures aux fonctions différentes, le corpuscule rénal et le tubule (Figure 2). Le corpuscule rénal, par la filtration du sang, permet la production d'urine primitive qui sera ensuite modifiée par le tubule, via des phénomènes de réabsorption et de sécrétion, pour former l'urine définitive qui sera excrétée.

a) Le corpuscule rénal

Les corpuscules rénaux sont situés dans le cortex rénal. Ils se composent d'un peloton de capillaires, appelé glomérule, et d'une capsule de Bowman qui enveloppe le glomérule (Figure 3). Le peloton de capillaire s'intercale entre une artériole afférente, qui fournit le sang à filtrer, et une artériole efférente, qui reçoit le sang filtré sortant des capillaires glomérulaires. La capsule de Bowman est constituée de deux feuillets épithéliaux, un feuillet externe (épithélium pariétal) qui entoure l'ensemble du glomérule et un feuillet interne (épithélium viscéral) qui est attaché au peloton de capillaire, l'espace entre ces deux feuillets formant la chambre de filtration glomérulaire où est récoltée l'urine primitive (Gueutin et al., 2012).

La formation de l'urine primitive résulte de l'ultrafiltration du sang au travers de la barrière de filtration, composée de trois couches successives formant ainsi trois filtres. Le premier filtre est l'endothélium fenêtré des capillaires glomérulaires qui possède des pores d'un diamètre de 60 à 100nm permettant ainsi la rétention des cellules sanguines et des macromolécules (>68KDa) dans le sang (Levick and Smaje, 1987). L'ultrafiltrat doit ensuite

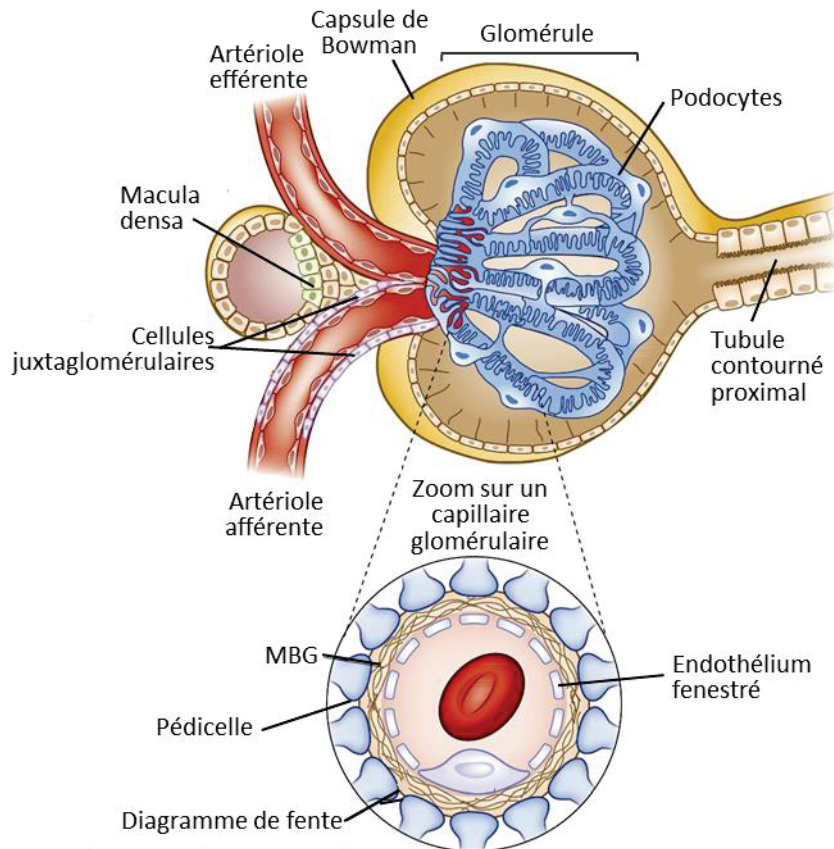


Figure 3 : Le corpuscule rénal

Illustration de la structure du corpuscule rénal comprenant le glomérule et la capsule de Bowman. Le zoom réalisé sur un capillaire glomérulaire permet de visualiser la barrière de filtration qui est composée de l'endothélium fenestré du capillaire glomérulaire, de la membrane basale glomérulaire et des pédicelles podocytaires. L'appareil juxtaglomérulaire est constitué de la macula densa du tubule distal et des cellules juxtaglomérulaires de la paroi de l'artériole afférente.

traverser la membrane basale glomérulaire (MBG) sous-jacente, chargée négativement et qui permet d'éviter la fuite de protéines plasmatiques dont l'albumine (65KDa) dans l'urine primitive (Fujigaki et al., 1993). L'épithélium viscéral capsulaire, situé de l'autre côté de la MBG, constitue le dernier filtre glomérulaire. Il est composé de cellules épithéliales ramifiées hautement spécialisées appelées podocytes. Les podocytes comportent un corps cellulaire qui émet de longs prolongements cytoplasmiques, formant les pédicelles. Ces pédicelles ont un agencement en réseau entrelacé caractéristique et entourent les capillaires glomérulaires (Figure 3). L'espace entre deux pédicelles forme les fentes de filtration qui sont fermées par une jonction adhérente particulière : le diaphragme de fente, qui retient les protéines de faible poids moléculaire (Pavenstädt et al., 2003).

L'urine primitive formée est donc un ultrafiltrat du sang dépourvu de ses cellules et de la quasi-totalité de ses protéines. Elle sera alors transportée vers le système tubulaire pour y subir des phénomènes de réabsorption et de sécrétion aboutissant à la constitution de l'urine définitive. En condition physiologique, le débit de filtration glomérulaire (DFG) est de 120 mL/min. Chaque jour, 180 litres de plasma sont donc filtrés par le glomérule chez l'homme (Gueutin et al., 2012).

b) Le tubule

Le tubule rénal est une structure épithéliale complexe constituée d'un enchaînement de quatre segments spécifiques : le tube contourné proximal, l'anse de Henlé, le tube contourné distal et le tube collecteur (Figure 2). Chaque segment est composé d'un ou de plusieurs types cellulaires présentant des caractéristiques morphologiques et fonctionnelles particulières.

Le tubule proximal fait immédiatement suite au glomérule et commence par une partie contournée, située dans le cortex du rein. Il représente quantitativement le site majeur de réabsorption des constituants de l'urine primitive devant être conservés par l'organisme, puisque deux tiers de l'urine primitive sont réabsorbés dans ce segment. Les cellules épithéliales du tubule proximal possèdent une « bordure en brosse » au pôle apical afin d'augmenter leur surface de contact avec l'urine primitive. Au niveau de ce segment, 65% de l'eau, des ions sodium, potassium et calcium, 50% des ions chlore, 90% des bicarbonates ainsi qu'une partie de l'urée et la totalité du glucose, des acides aminés ou protéines de faible poids moléculaire sont réabsorbés. Parallèlement, les déchets médicamenteux, l'acide urique, les

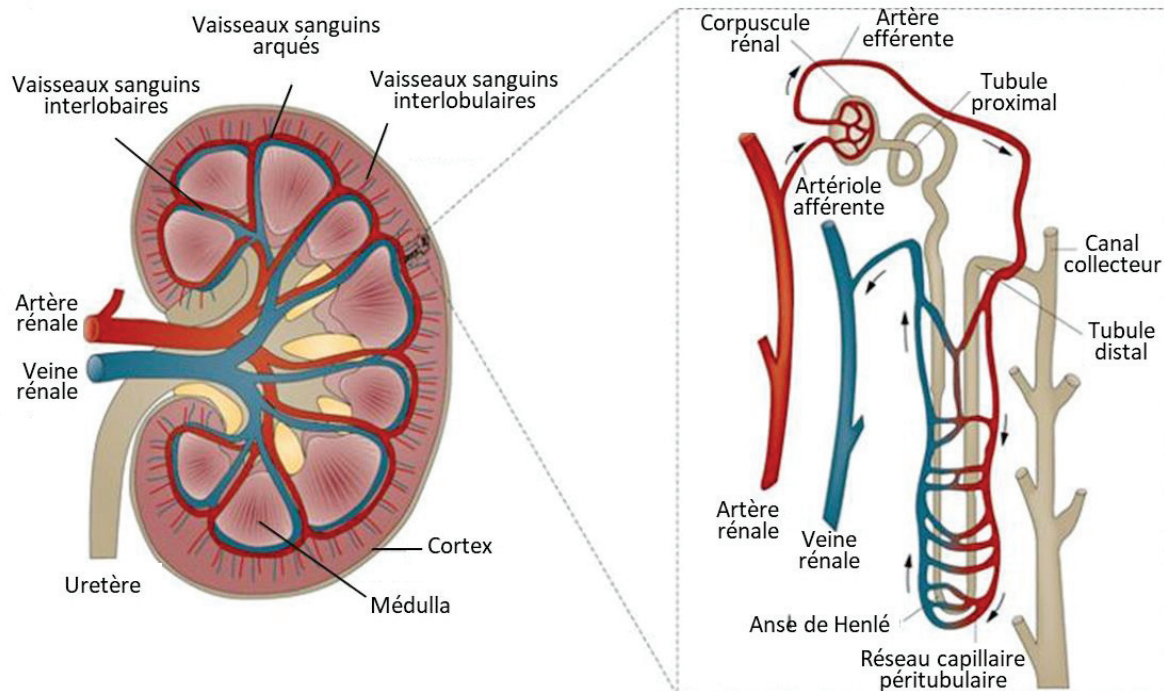


Figure 4 : Réseau vasculaire rénal

Le sang pénètre dans les reins par l'artère rénale, qui donne naissance aux artères interlobulaires puis aux artères arquées et aux artères interlobulaires. Le sang est ensuite filtré dans le néphron. Le réseau de capillaires péri-tubulaires entourant le néphron permet les phénomènes de sécrétion et de réabsorption ayant lieu dans le tubule. Le sang sort ensuite du rein par les veines interlobulaires, les veines arquées, les veines interlobaires et finalement la veine rénale.

ions hydrogènes ainsi que la créatinine sont sécrétés par cette partie du néphron (Zhuo and Li, 2013).

L'anse de Henlé fait suite au tubule proximal et se situe dans la médulla. Cette structure en épingle à cheveux est composée de deux branches, la branche descendante, qui assure uniquement la réabsorption d'eau, et la branche ascendante qui réabsorbe seulement les solutés (sodium, potassium et chlore). Ce mode de réabsorption asymétrique permet la création d'un gradient osmotique nécessaire à la formation d'une urine concentrée (Sands and Kokko, 1996).

Le néphron se termine par le tubule distal suivi du tubule collecteur. Au niveau de ces segments, environ 5% de l'eau et des ions chlorure de sodium sont réabsorbés. Cette réabsorption est finement régulée par différentes hormones (comme l'aldostérone ou l'hormone antidiurétique (ADH)), contrairement aux réabsorptions dans le tubule proximal qui sont obligatoires et ne varient pas. Cette régulation hormonale permet d'assurer le maintien d'une volémie et donc d'une pression sanguine normale (Atherton, 2006). Le tubule distal participe également aux mécanismes de sécrétion de l'acide urique, du bicarbonate ainsi que des ions hydrogène et potassium.

2) Réseau vasculaire

Les artères rénales sont issues de l'aorte et se divisent pour former les artères interlobaires puis, les artères arquées et les artères interlobulaires qui finalement donnent naissance aux artérioles afférentes glomérulaires. Celles-ci se poursuivent par les capillaires glomérulaires. Le sang filtré dans le glomérule se retrouve ensuite dans les artérioles efférentes. Celles-ci forment ensuite un réseau de capillaires péri-tubulaires, qui s'enchevêtrent autour des tubules contournés proximal et distal du néphron. Ce réseau de capillaires péri-tubulaires est nécessaire au phénomène de sécrétion et réabsorption qui ont lieu dans ces segments. Au niveau des néphrons juxtamédullaires, ce système est complété par la vasa recta, un réseau capillaire particulier qui s'enfonce dans la médulla rénale et entoure l'intégralité de l'anse de Henlé. Les vaisseaux artériels descendants et veineux ascendants du vasa recta suivent le cheminement des anses de Henlé et permettent la formation d'un gradient osmotique dans ce segment néphrotique nécessaire à la concentration de l'urine. L'ensemble des capillaires

péritubulaires débouche dans des veinules qui se regroupent pour former les veines interlobulaires, puis les veines arquées et les veines interlobaires qui finalement vont aboutir à la veine rénale par laquelle le sang sort du rein (Figure 4) (Molema and Aird, 2012).

3) Le tissu interstitiel

Le tissu interstitiel rénal est un tissu conjonctif que l'on retrouve de manière plus abondante dans la médullaire. Il est composé d'une matrice extracellulaire riche en collagène, glycosaminoglycane, laminine et fibronectine et de cellules, principalement des fibroblastes et des cellules dendritiques rénales. En condition physiologique, il contient aussi quelques macrophages et lymphocytes. Il assure une fonction de soutien aux néphrons mais joue également un rôle dans les échanges tubulaires d'eau et de solutés (Lemley and Kriz, 1991).

B/ Fonctions du rein

Le rein est un organe essentiel dans le maintien de l'homéostasie générale de l'organisme. En effet, grâce à sa capacité à filtrer le sang, il assure notamment l'équilibre hydro-électrolytique du milieu intérieur ainsi que l'élimination des déchets. Le rein joue également un rôle hormonal central via la synthèse de plusieurs hormones. Enfin, les reins jouent un rôle important dans le métabolisme glucidique, puisqu'ils possèdent la capacité de produire du glucose *de novo* à partir de substrats non glucidiques via la néoglucogenèse.

1) Equilibre du milieu intérieur

Le rein est un organe qui filtre le sang afin de réguler l'homéostasie du milieu intérieur. La fonction la plus connue du rein est sa capacité à excréter les déchets de l'organisme. Il assure ainsi l'élimination des déchets médicamenteux et métaboliques, notamment azotés. Le rein contrôle également l'osmolarité du milieu intérieur, par des phénomènes de sécrétion et de réabsorption de solutés, précédemment cités. Egalement, en régulant finement la sécrétion et la réabsorption des ions H⁺ et du bicarbonate, il assure le maintien d'un pH physiologique au sein de l'organisme (Carlson, 1997).

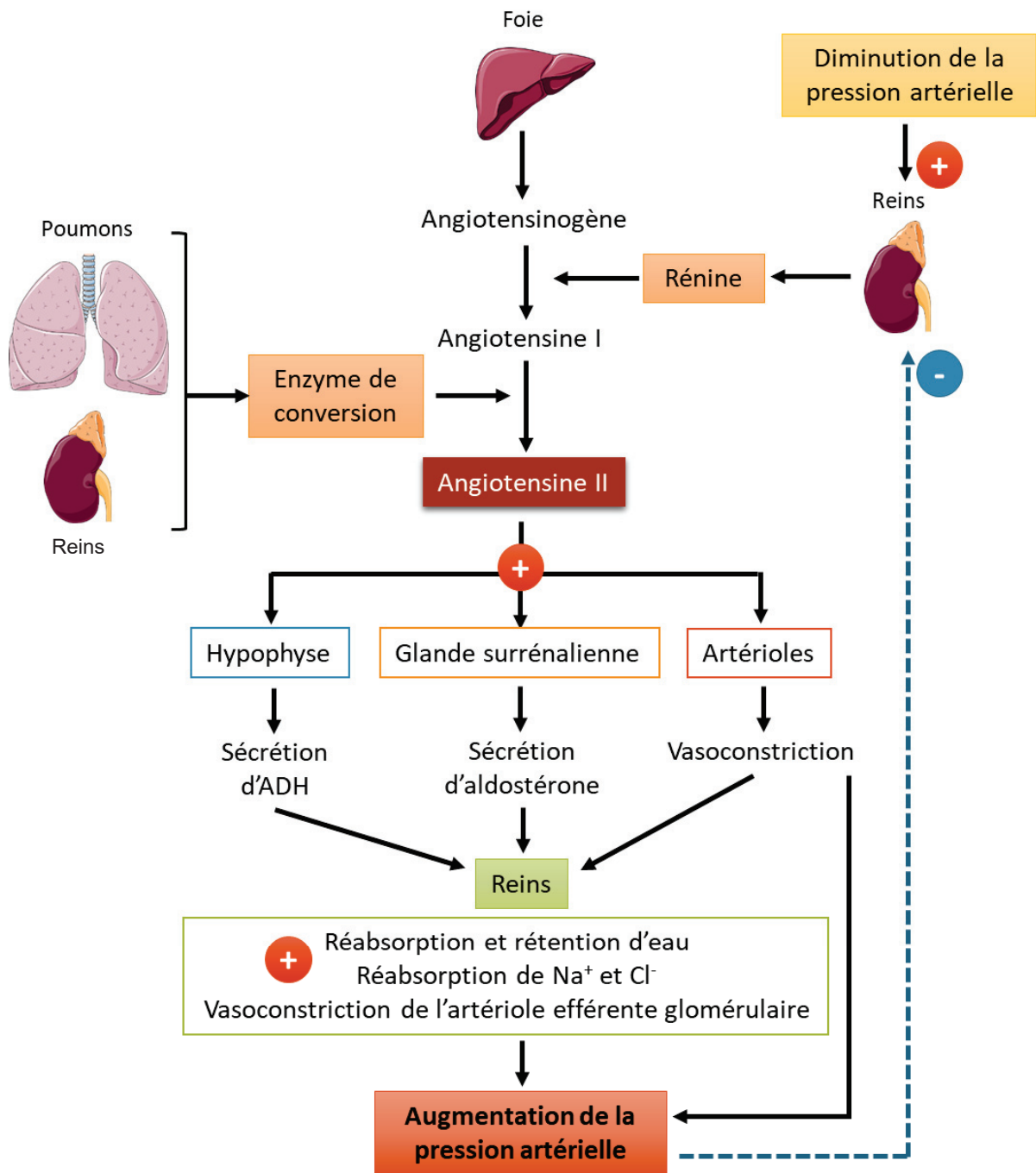


Figure 5 : Régulation de la pression artérielle par le système rénine angiotensine

Une baisse de la pression artérielle active le système rénine angiotensine et induit une sécrétion de rénine par les cellules juxtaglomérulaires du rein. Celle-ci clive l'angiotensinogène produite par le foie en angiotensine I qui sera convertie en angiotensine II grâce à l'enzyme de conversion. Cette enzyme est synthétisée par les reins mais également les poumons. L'angiotensine II mène finalement à une augmentation de la pression artérielle via différents phénomènes représentés ci-dessus.

ADH : hormone anti-diurétique

Par ailleurs, le rein joue un rôle clé dans le contrôle de la pression artérielle (Figure 5) (Hall, 1991). Cette capacité est due à la présence d'un système particulier contrôlant le fonctionnement des néphrons, l'appareil juxtaglomérulaire. Cet appareil est situé au niveau de la zone de contact entre le tubule contourné distal et la paroi de l'artériole afférente (Figure 3). Il est composé de cellules spécifiques du tubule distal, la macula densa et de cellules modifiées de la paroi de l'artériole afférente, les cellules juxtaglomérulaires. Lors d'une diminution de la pression artérielle systémique, une diminution de pression dans l'artériole afférente est décelée par les barorécepteurs des cellules juxtaglomérulaires et une diminution du taux de chlorure de sodium dans la lumière du tubule distal est détectée par les cellules de la macula densa via leurs osmorécepteurs. Ces phénomènes stimulent alors la sécrétion de rénine par les cellules juxtaglomérulaires, ce qui mène, *in fine*, à la production d'angiotensine II. L'angiotensine II (AngII) induit une vasoconstriction des vaisseaux sanguins de l'organisme et stimule la production d'aldostérone et d'ADH. L'aldostérone et l'ADH vont augmenter la volémie, en augmentant la réabsorption de sodium et d'eau, respectivement. L'augmentation des résistances périphériques et de la volémie aboutit à une élévation de la pression artérielle systémique (Figure 5).

Finalement, le rein assure également la synthèse de l'érythropoïétine, hormone essentielle à la formation des hématies.

2) Homéostasie glucidique

Le rein, en plus de ses capacités à filtrer le sang, joue un rôle essentiel dans le métabolisme glucidique. En effet, le rein est capable de produire du glucose *de novo* via la néoglucogenèse (Grefhorst et al., 2010). Cette voie de synthèse de glucose à partir de substrats non glucidiques comme le pyruvate, le lactate, le glycérol, la glutamine ou les acides aminés glucoformateurs, fonctionne à l'inverse de la glycolyse (voie d'oxydation du glucose) et partage plusieurs enzymes communes avec la glycolyse. Seules trois réactions de la glycolyse sont irréversibles et nécessitent des enzymes spécifiques de la néoglucogenèse : la phosphoénolpyruvate carboxykinase cytosolique (PEPCK-c), la fructose 1,6 biphosphate et la glucose-6-phosphatase (G6Pase). Ces trois enzymes sont exprimées dans le rein, lui conférant la capacité de produire du glucose. Plus particulièrement, des analyses immunohistochimiques, menées par le laboratoire, ont révélé une colocalisation cellulaire de

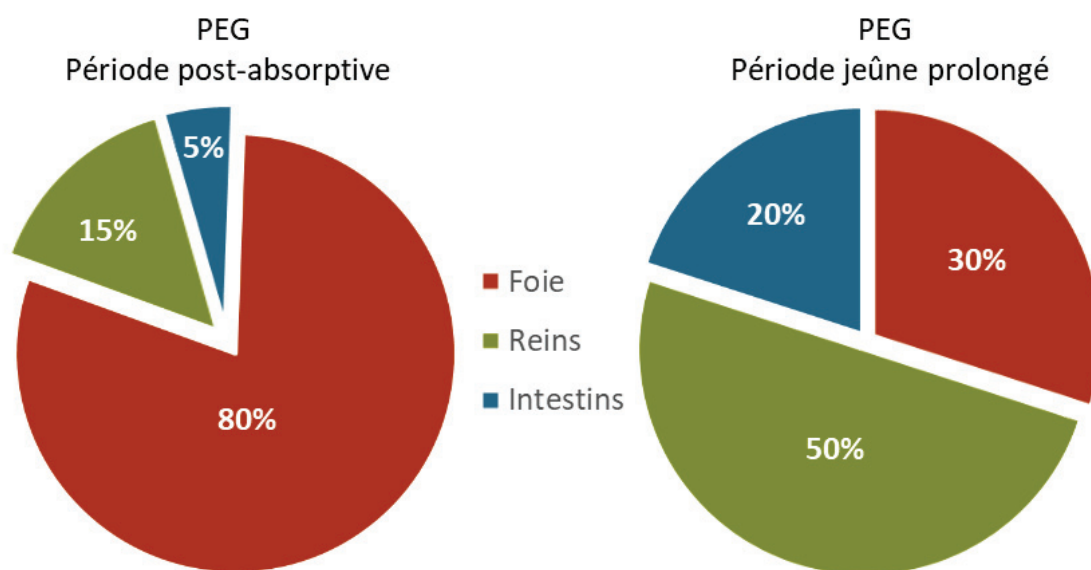


Figure 6 : Contribution des différents organes glucoformateurs à la production endogène de glucose

En période post-absorptive, les reins assurent environ 15% de la production endogène de glucose (PEG) alors la production hépatique représente environ 80%. La production intestinale de glucose est faible et estimée à environ 5%. Après un jeûne prolongé, la néoglucogenèse rénale assure 50% de la PEG tandis que le foie et les intestins vont participer à environ 30 et 20% de la PEG respectivement. Les données ont été obtenues chez le rat.

Mithieux et al., 2006

la G6Pase et de la PEPCK-c au niveau des cellules épithéliales des tubules contournés proximaux (Rajas et al., 2007).

La néoglucogenèse rénale est essentielle pour la régulation de la glycémie. Alors qu'elle représente 15 à 20% de la production endogène de glucose (PEG) globale à l'état post-absorptif (jeûne court), elle peut contribuer jusqu'à la moitié de la PEG à l'état de jeûne prolongé, permettant un maintien de la glycémie à des valeurs physiologiques (Figure 6) (Mithieux et al., 2006; Pillot et al., 2009; Soty et al., 2017). Egalement, dans certaines situations physiopathologiques, le rein est le principal organe de la PEG. En effet, lors d'une hypoglycémie induite par l'insuline ou durant la phase anhépatique des transplantations hépatiques, la production rénale de glucose contribue respectivement pour 60 et 70% à la PEG globale assurant ainsi une normo-glycémie (Battezzati et al., 2004; Cersosimo et al., 1997). Cette fonction est détaillée dans le paragraphe suivant.

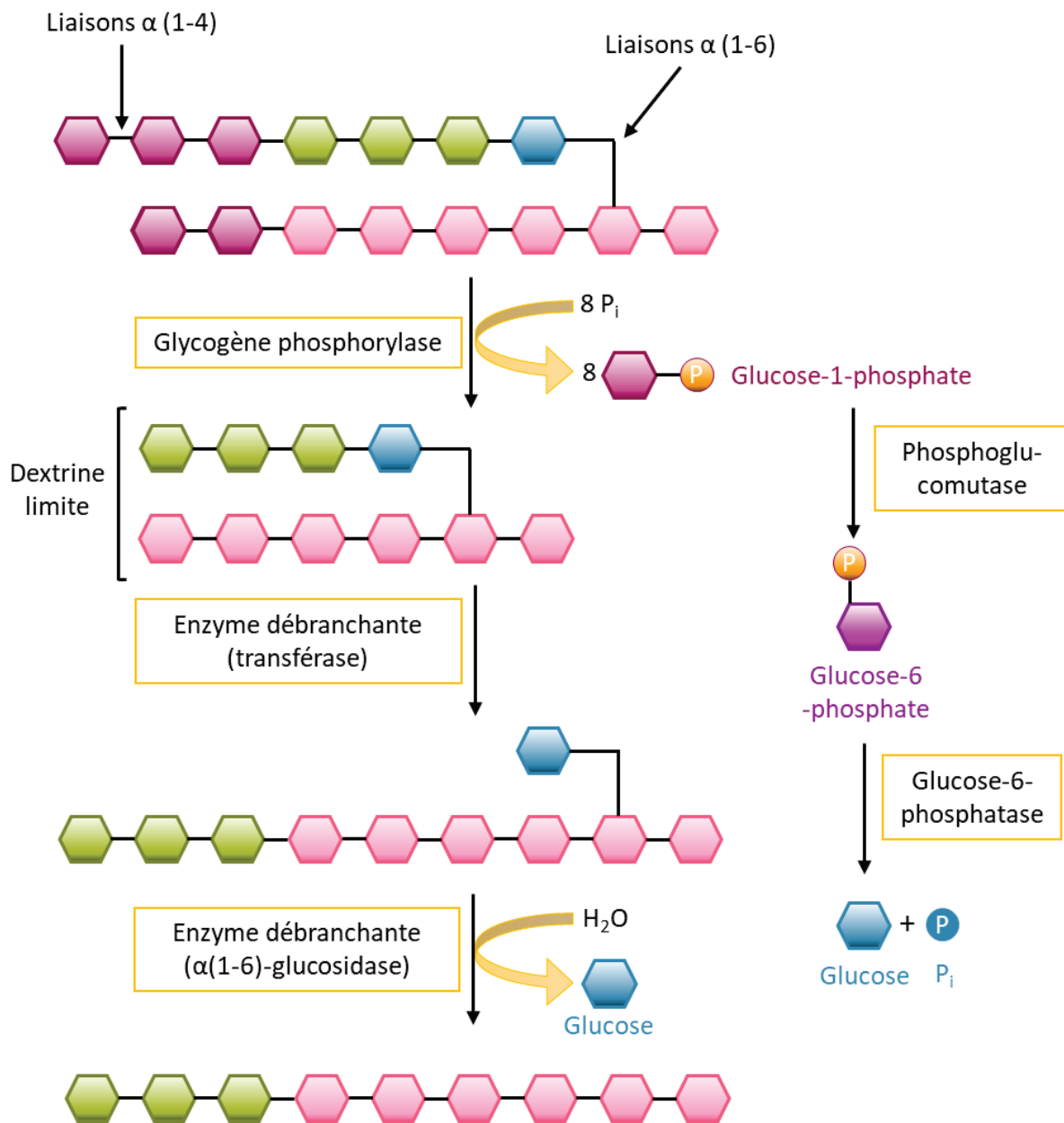


Figure 7 : La glycogénolyse

La dégradation du glycogène débute par la dégradation des chaînes linéaires (en violet) et la libération de glucose-1-phosphate par la glycogène phosphorylase, jusqu'à l'obtention d'une dextrine limite. Le glucose-1-phosphate est ensuite transformé en glucose grâce à l'action de la phosphoglucomutase et de la glucose-6-phosphatase. Au niveau de la dextrine limite, la composante transférase de l'enzyme débranchante transfère 3 résidus glucose (vert) sur la chaîne linéaire puis l' α 1,6 glucosidase permet la libération du dernier résidu glucose de la ramification. La glycogène phosphorylase peut ainsi reprendre la dégradation des chaînes linéaires.

P_i : phosphate inorganique

II/ Production endogène de glucose et GSDI

A/ Production endogène de glucose

Maintenir une glycémie aux alentours de 1g/L (5 mM) est un processus essentiel à la survie des mammifères puisqu'une hypoglycémie sévère de quelques minutes peut mener au coma ou même à la mort. Le maintien de la glycémie, à des taux physiologiques, permet un apport d'énergie suffisant aux différents tissus de l'organisme. Ce mécanisme est crucial puisque certaines cellules sont incapables d'utiliser une autre source d'énergie que le glucose, comme les corps cétoniques par exemple. De plus, le glucose joue un rôle clé dans la fourniture de squelettes carbonés notamment pour la synthèse d'acides nucléiques nécessaire à la réplication de l'ADN. Le glucose peut donc être un facteur limitant dans la prolifération cellulaire (Soty et al., 2017). En dehors des repas, le maintien de la glycémie à un taux constant est assuré par la PEG. Dans un premier temps, celle-ci est réalisée via la dégradation des stocks de glycogène hépatiques, puis via la néoglucogenèse, fonction restreinte au foie, aux reins et à l'intestin (Mithieux et al., 2006; Nordlie et al., 1999).

1) La glycogénolyse hépatique

La glycogénolyse est la voie métabolique de dégradation du glycogène (Figure 7). Le glycogène est un polymère de glucose synthétisé et stocké principalement dans le foie et les muscles à partir du glucose excédentaire. Ce polymère est composé de molécules de glucose reliées entre elles par des liaisons α 1-4, formant de longues chaînes linéaires, sur lesquelles sont ramifiées d'autres chaînes linéaires par des liaisons α 1-6 (Roach et al., 2012). Alors que les muscles utilisent leur stock de glycogène pour un apport d'énergie *in situ*, le glucose produit par la dégradation du glycogène hépatique sera libéré dans la circulation sanguine afin d'assurer le maintien de la glycémie.

La glycogénolyse se décompose en cinq réactions catalysées par quatre enzymes. Tout d'abord, la glycogène phosphorylase, en clivant les liaisons α 1-4 des chaînes linéaires du glycogène, libère des molécules de glucose-1-phosphate (G1P), jusqu'à l'obtention de chaînes de quatre résidus de glucose situés avant une liaison de type α 1,6 (dextrine limite). L'hydrolyse du glycogène se poursuit alors par action de l'enzyme débranchante ou α -amyl-

1,6-glucosidase. Cette enzyme, via son activité glycosyltransférase, transfère trois des quatre résidus de glucose restants sur l'extrémité de la chaîne linéaire. Puis, grâce à son activité α 1,6-glucosidase, elle libère le dernier résidu de glucose en hydrolysant sa liaison α 1,6. Le glycogène est alors remodelé sous forme de chaînes linéaires présentant uniquement des liaisons α 1,4. La glycogène phosphorylase peut ainsi poursuivre la dégradation des chaînes linéaires et libérer du G1P. La dégradation du glycogène libère ainsi essentiellement du G1P et une très faible quantité de glucose. Le G1P est ensuite isomérisé par la phosphoglucomutase en glucose-6-phosphate (G6P), qui est finalement hydrolysé par la G6Pase, en glucose et phosphate inorganique, permettant la libération de glucose dans la circulation sanguine. Une partie du glycogène hépatique peut également être dégradée au niveau des lysosomes grâce à l' α -1,4-glucosidase (Adeva-Andany et al., 2016).

Le stock de glycogène hépatique est une source d'énergie rapidement mobilisable par l'organisme en absence de glucose alimentaire et représente 80% de la PEG à l'état post-absorptif (12h de jeûne chez l'Homme et 6h chez la souris) (Mithieux et al., 2006). Néanmoins, ces stocks seront totalement épuisés après un jeûne d'une dizaine d'heures chez la souris, et d'une vingtaine d'heures chez l'Homme, nécessitant l'activation d'une autre voie anabolique pour maintenir l'équilibre glycémique (Nilsson, 1973).

2) La néoglucogenèse

Après épuisement des stocks de glycogène hépatiques, la néoglucogenèse est activée dans les trois tissus producteurs de glucose que sont le foie, les reins et l'intestin (Figure 8). Alors que l'alanine et le lactate sont les substrats préférentiels de la néoglucogenèse hépatique (Owen et al., 1969), la glutamine, qui est produite par la protéolyse musculaire, est le substrat principal de la néoglucogenèse rénale et intestinale (Mithieux et al., 2017). Egalement, le propionate, issu de la fermentation des fibres solubles par le microbiote intestinal, ainsi que le succinate, constituent des substrats pour la néoglucogenèse intestinale (De Vadder et al., 2014). De plus, le glycérol issu de l'oxydation complète des triglycérides peut, dans une moindre mesure, être un substrat pour les trois organes glucoformateurs.

La néoglucogenèse comprend un maximum de 11 réactions (selon le point d'entrée du substrat) comme décrit dans la figure 8. Les seules réactions irréversibles sont :

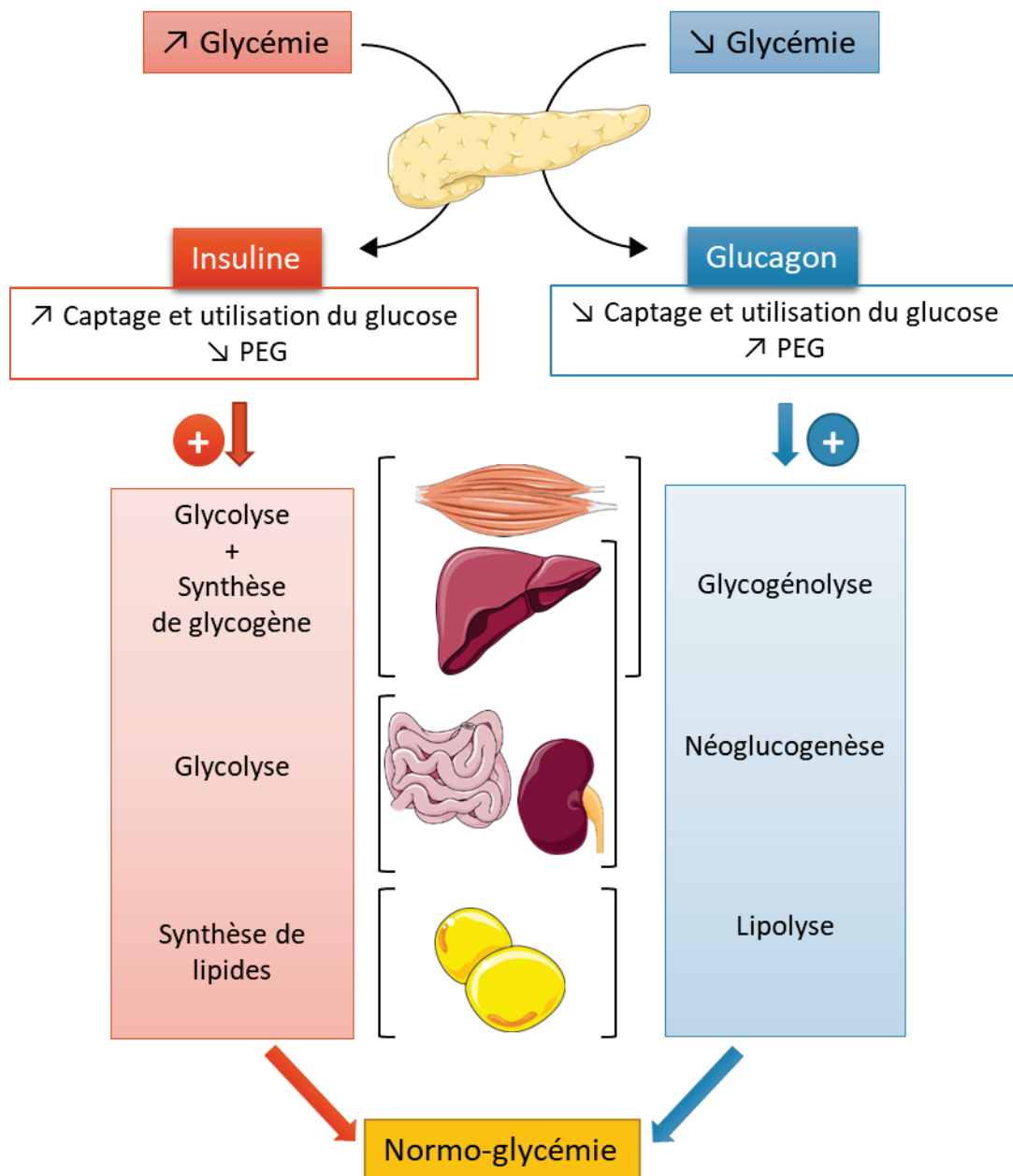


Figure 9 : Régulation de la glycémie par les hormones pancréatiques

Les variations de la glycémie induisent la libération d'insuline ou de glucagon par le pancréas. Ces deux hormones agissent de manière opposée au niveau du foie, des reins, de l'intestin, des muscles et du tissu adipeux. Alors que l'insuline stimule les voies d'utilisation du glucose et inhibe la PEG, le glucagon stimule la PEG et inhibe l'utilisation du glucose. Les voies métaboliques stimulées par l'insuline sont indiquées en orange et celles stimulées par le glucagon sont en bleu.

- La transformation de l'oxaloacétate (formé par la pyruvate carboxylase à partir du pyruvate) en phosphoénolpyruvate (PEP) via la PEPCK-c.
- La transformation du fructose-1,6-biphosphate en fructose-6-phosphate grâce à la fructose-1,6-biphosphatase.
- L'hydrolyse du G6P en glucose et phosphate inorganique par la G6Pase. La dernière étape de la néoglucogenèse est donc commune avec la glycolyse.

3) Régulation de la production endogène de glucose

- **Après un repas**

L'augmentation du taux de glucose sanguin, induite par la prise d'un repas, stimule la sécrétion d'insuline (Figure 9) (Henquin, 2000). Cette hormone, produite par les cellules β du pancréas, se fixe sur ses récepteurs spécifiques exprimés principalement par le foie, les muscles et le tissu adipeux blanc (Van Obberghen et al., 2001), favorisant le captage du glucose par ces organes. L'augmentation de l'entrée du glucose stimule ensuite son utilisation par la voie de la glycolyse ainsi que son stockage sous forme de glycogène, dans le foie et le muscle, puis sous forme de lipides dans le tissu adipeux blanc, restaurant ainsi une glycémie normale (Newsholme and Dimitriadis, 2001). En parallèle, l'insuline inhibe la PEG par les différents organes glucoformateurs notamment en inhibant l'activité et l'expression de la G6Pase (Mithieux et al., 1996; Rajas et al., 1999).

- **Lors d'un jeûne**

Au cours d'une période de jeûne, l'utilisation du glucose sanguin mène à une diminution de la glycémie, entraînant la sécrétion de glucagon (Figure 9). Cette hormone hyperglycémisante, produite par les cellules α du pancréas, inhibe la synthèse de glycogène et la voie de la glycolyse dans le foie (Jiang and Zhang, 2003). Elle a également la capacité d'induire la PEG par le foie, les reins et l'intestin en stimulant notamment l'activité et l'expression de la G6Pase (Gautier-Stein et al., 2005, 2006; Mutel et al., 2011a). La glycolyse hépatique est la première voie qui est activée lors d'un jeûne puis la néoglucogenèse prend place progressivement si le jeûne continue.

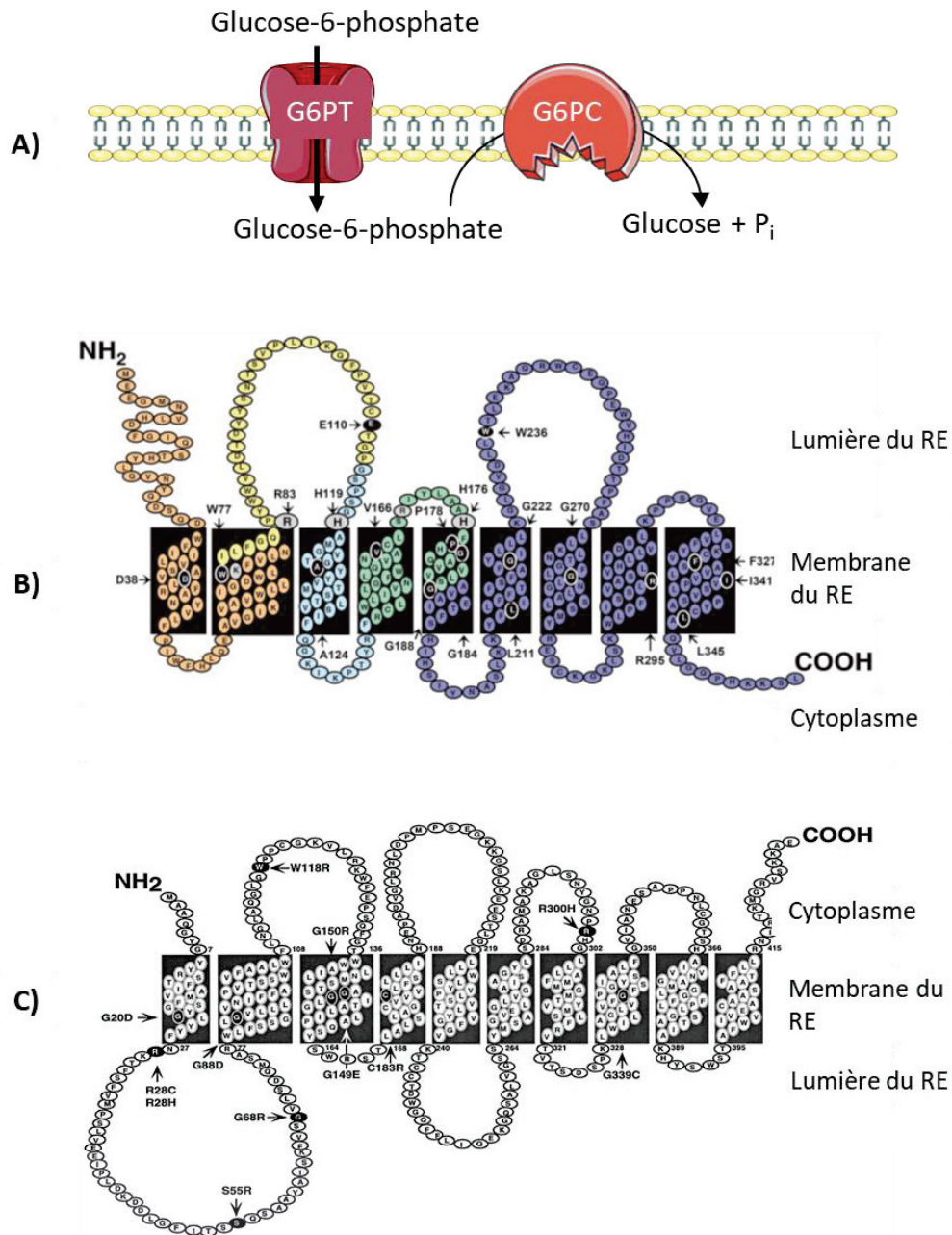


Figure 10 : Structure de la glucose-6-phosphatase

(A) Structure du complexe enzymatique de la glucose-6-phosphatase (G6Pase).

La G6Pase est composée de deux sous-unités ancrées dans la membrane du réticulum endoplasmique (RE). L'unité G6PT transporte le glucose-6-phosphate (G6P) du cytoplasme à la lumière du RE puis l'unité G6PC catalyse l'hydrolyse du G6P en glucose et phosphate inorganique.

(B) Séquence peptidique de la G6PC.

Les acides aminés codés par les 5 différents exons sont représentés en 5 couleurs différentes. Les acides aminés colorés en noir ont été décrits comme mutés dans la GSDIa. Les acides aminés gris font partie du site catalytique. *D'après Pan et al., 1998*

(C) Séquence peptidique de la G6PT.

Les acides aminés colorés en noir ont été décrits comme mutés dans la GSDIb. *D'après Pan et al., 1999*

Durant les premières heures d'un jeûne, le foie assure une production de glucose via la dégradation de ces stocks de glycogène (glycogénolyse hépatique) en coopération avec les reins et l'intestin qui produisent du glucose via la néoglucogenèse. La glycogénolyse hépatique s'élève alors à 80% de la PEG totale, alors que la néoglucogenèse rénale et intestinale représentent respectivement 15 à 20% et 5 à 10% de la PEG (Mithieux et al., 2006) (Figure 6). Après épuisement des stocks de glycogène hépatiques, la production de glucose par les reins et l'intestin prend une place importante alors que la production hépatique de glucose est réduite (Mithieux et al., 2006) (Figure 6). Lors du jeûne, l'élévation du taux de glucagon et l'hypo-insulinémie stimulent la transcription de la sous-unité catalytique de la G6Pase (G6PC). En parallèle, l'acidose métabolique, caractéristique de l'état de jeûne, active spécifiquement la transcription rénale de la PEPCK-c, de manière à augmenter progressivement la néoglucogenèse au cours du jeûne (Mutel et al., 2011a).

4) Le complexe de la glucose-6 phosphatase

La G6Pase est un complexe protéique localisé dans la membrane du réticulum endoplasmique (RE), composé d'une sous-unité transportant le G6P dans la lumière du RE (G6PT) et d'une sous-unité catalytique (G6PC) (Figure 10). Chaque sous-unité possède, à son extrémité C-terminale, un signal de rétention dans le RE composé de deux résidus de lysine.

- L'unité catalytique G6PC

Le gène *G6pc1* codant pour la G6PC est localisé dans la région q21 du chromosome 17 chez l'Homme. Il fut isolé pour la première fois en 1993 chez la souris puis chez l'Homme (Lei et al., 1993; Shelly et al., 1993). Ce gène est composé de 5 exons et code pour une protéine de 357 acides aminés ayant une masse moléculaire de 37kDa (Lei et al., 1993; Mithieux et al., 1995). Cette protéine est ancrée dans la membrane du RE par neuf domaines transmembranaires. Son site catalytique est situé dans la lumière du RE et consiste en cinq acides aminés hautement conservés (Figure 10B) (Ghosh et al., 2002).

L'expression de l'unité G6PC est limitée aux trois tissus néoglucogéniques (Figure 11). Plus précisément, la G6PC est co-exprimée avec la PEPCK-c, autre enzyme clé de la néoglucogenèse, dans les hépatocytes, les cellules épithéliales des tubules proximaux rénaux et au niveau du sommet des villosités intestinales (Rajas et al., 2007). L'expression tissu-

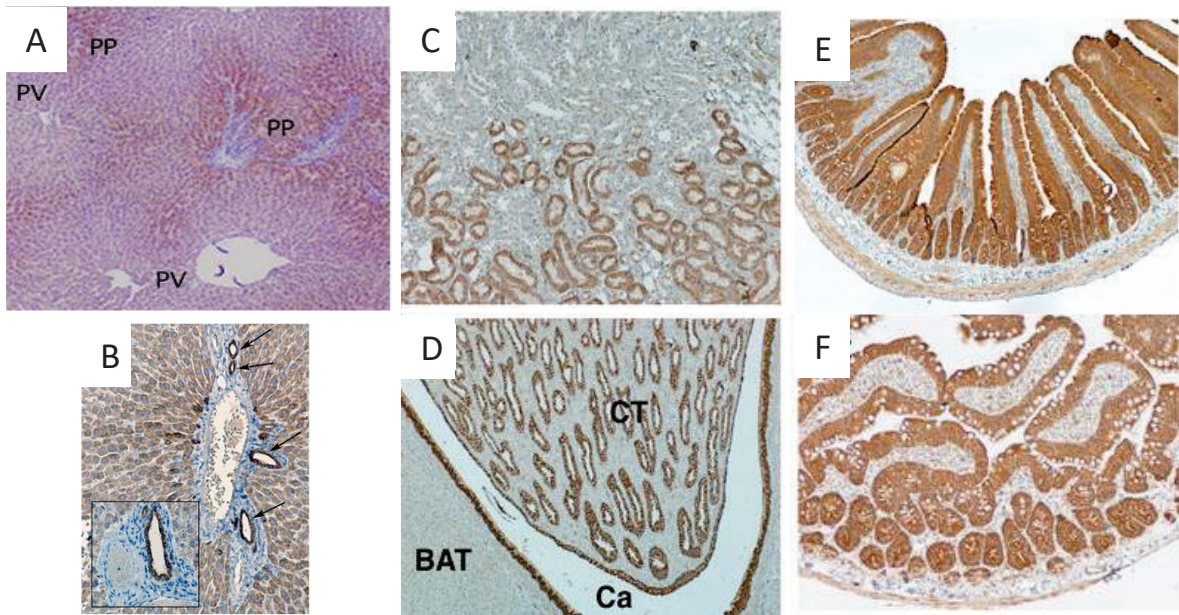


Figure 11 : Expression tissulaire de la G6PC dans les organes glucoformateurs

L'analyse immunohistochimique de la G6PC dans le foie (A-B), les reins (C-D) et l'intestin (E-F) révèle la présence de cette protéine dans les hépatocytes principalement localisés dans la région périportale (A), les canaux biliaires intra-hépatiques (indiqués par des flèches) (B), les tubules contournés proximaux (C) et l'épithélium des tubes collecteurs (D) rénaux ainsi que le long de l'axe cryptovillositaire de l'intestin (E-F).

PP : Péri-portal ; PV : Péri-veineux ; BAT : Tissu adipeux brun ; CT : Tube collecteur ; Ca : Calice rénale
Rajas et al., 2007

spécifique de la G6PC est régulée par différents facteurs de transcription comme HNF1 (Hepatic Nuclear Factor 1), C/EBP (CAAT / enhancer binding protein) ou CDX (caudal related transcription factor) (Gautier-Stein et al., 2005, 2006). La G6PC est également exprimée dans les canaux biliaires intra-hépatiques, les cryptes des villosités intestinales, les tubules collecteurs des néphrons ainsi qu'au niveau de l'épithélium urinaire des calices rénaux (Rajas et al., 2007; Soty et al., 2012); mais en l'absence d'expression de la PEPCK-c, aucune production de glucose n'est donc assurée par ces cellules. La G6PC pourrait alors jouer un rôle dans le transport trans-épithélial du glucose assurant une voie alternative à la libération du glucose, impliquant classiquement GLUT2 (Rajas et al., 2007; Stümpel et al., 2001).

De manière intéressante, d'autres isoformes de la G6PC ont été identifiées, comme la G6PC2 ou IGRP (Islet specific G6Pase related protein) et la G6PC3 ou UGRP (ubiquitously expressed G6Pase catalytic subunit related protein). Ces protéines présentent une homologie de séquence avec la G6PC de 50 et 36% respectivement, avec une homologie importante dans la région du site catalytique de la G6PC. Cependant, aucune activité phosphatase n'a pu être mise en évidence (Hutton and O'Brien, 2009). La G6PC2 est exprimée uniquement dans les îlots pancréatiques. Elle ne participe pas de façon significative à la PEG, mais aurait un rôle dans la régulation de l'homéostasie glucidique qui reste à être déterminé (Arden et al., 1999; Martin et al., 2001). Egalement, cette protéine semble être impliquée dans la régulation du poids corporel mais les mécanismes sous-jacents restent mal connus. Il a cependant été suggéré que cette enzyme pourrait être exprimée dans l'hypothalamus, région centrale dans la régulation du poids corporel ou pourrait moduler la satiété en modifiant la vitesse de sécrétion de l'insuline (Boortz et al., 2017; Goh et al., 2006; Pound et al., 2013). La G6PC3 est exprimée de manière ubiquitaire (Martin et al., 2002). Elle ne semble pas impliquée dans la PEG puisque des souris invalidées pour le gène *G6pc3* ne souffrent pas d'hypoglycémies. Cependant, ces souris développent des dysfonctionnements myéloïdes associés à une neutropénie (Cheung et al., 2007; Jun et al., 2012).

- **L'unité transporteur du glucose-6 phosphate ou G6PT**

La sous-unité G6PT est codée par le gène *SLC37A4*, identifié pour la première fois chez l'Homme en 1997 (Gerin et al., 1997), puis chez la souris et le rat en 1998 (Lin et al., 1998). Ce

gène, situé dans la région q23 du chromosome 11, est composé de neuf exons. Il code pour une protéine de 46kDa composée de 429 acides aminés, contenant dix domaines transmembranaires (Annabi et al., 1998; Pan et al., 1999). La sous-unité G6PT est une translocase qui transporte le G6P cytoplasmique dans la lumière du RE où il sera hydrolysé par la G6PC (Figure 10C).

Il existe un variant de cette protéine (vG6PT), comportant 66pb supplémentaires au niveau de l'exon 7, qui est exprimé dans le cerveau, le cœur et les muscles mais qui est inexistant dans le foie, les reins ou les neutrophiles (Lin et al., 2000). Ce variant possède, comme le G6PT, une activité translocase mais le rôle spécifique de l'exon 7 modifié reste inconnu. Il pourrait être impliqué dans la spécificité de substrat de ce transporteur.

B/ La glycogénose de type I

La glycogénose de type I (ou Glycogen Storage Disease Type I ; GSDI), appelée aussi maladie de Von Gierke, est une maladie génétique autosomale récessive rare, dont l'incidence est de 1/100 000 naissances. Cette pathologie est causée par un déficit en G6Pase dû à des mutations du gène codant pour la G6PC ou la G6PT. Elle fut initialement décrite par Von Gierke en 1929 et c'est en 1952 que le lien entre la GSDI et l'absence d'activité G6Pase a été identifié (Cori and Cori, 1952). Ce déficit en G6Pase est responsable d'un défaut de production de glucose ; les patients atteints de GSDI souffrent donc d'hypoglycémies sévères lors de jeûnes courts, associés à d'autres troubles métaboliques qui seront détaillés par la suite. Egalement, la GSDI induit des complications majoritairement hépatiques, rénales et intestinales du fait de l'expression spécifique du complexe G6Pase uniquement dans ces organes.

1) Génotype et diagnostic

Il existe deux types de GSDI. La GSD de type Ia, qui est causée par une mutation du gène *G6pc*, est la plus fréquente et représente 80% des GSDI. La GSD de type Ib est due à des mutations du gène *Slc37a4*. Plus de 85 mutations différentes affectant le gène *G6pc* ont été décrites dans la littérature (Bruni et al., 1999; Chou and Mansfield, 2008). Il s'agit principalement de mutations faux-sens même si des mutations de type non-sens, insertion /

délétion ou d'épissage ont également été détectées (Shieh et al., 2002). Ces mutations peuvent abolir de manière partielle ou totale l'activité du complexe G6Pase et induire alors des complications de sévérité plus ou moins importante. Cependant, aucune corrélation entre le génotype et le phénotype des patients atteints de GSDIa n'a pu être mise en évidence (Peeks et al., 2017). Les mutations touchant le gène de la G6PT peuvent également inactiver, de manière totale ou partielle, le transport du G6P à travers la membrane du RE et induisent une perte d'activité G6Pase chez les patients atteints de GSDIb (Chou and Mansfield, 2008).

Le diagnostic de la GSDI se fait majoritairement pendant les premiers mois de vie, généralement lors du sevrage. Dans une étude européenne incluant 288 patients atteints de GSDI, l'âge moyen de découverte de la maladie est de 6 mois pour de la GSDIa et de 4 mois pour la GSDIb (Rake et al., 2002a). Les premiers signes cliniques développés par les enfants GSDI sont des hypoglycémies, rapidement après la fin d'un repas, associées à une acidose lactique et une distension abdominale due à une hépatomégalie. D'autres perturbations biochimiques sont observées chez les patients atteints de GSDI comme la survenue d'une hypertriglycémie, d'une hypercholestérolémie ou d'une hyper-uricémie (Chou et al., 2010a; Froissart et al., 2011; Rake et al., 2002a). Egalement, un retard de croissance est souvent décrit du fait que les patients GSDI présentent une hypoinsulinémie chronique.

Afin d'établir le diagnostic, un test de réponse au glucagon peut être réalisé. Dans le cas d'une GSDI, l'injection de glucagon n'induit aucune modification de la glycémie mais une forte augmentation de l'acide lactique (Froissart et al., 2011). De plus, depuis l'identification des gènes *G6pc* et *Slc37a4*, le diagnostic de la GSDI est confirmé par le séquençage de ces gènes à partir d'ADN génomique du patient, après prélèvement de salive ou de sang (Chou et al., 2010a; Froissart et al., 2011). Cette procédure évite la réalisation d'une biopsie hépatique, technique invasive qui peut être risquée et douloureuse. Lors du séquençage, si aucune mutation n'est détectée, le type de GSDI est déterminé par un test d'activité G6Pase sur une biopsie de foie. En effet, une GSDIa se traduit par une perte d'activité de la G6Pase quel que soit l'état des membranes du RE alors que dans le cas d'une GSDIb, l'activité G6Pase est déficiente uniquement lorsque les membranes du RE sont intactes, en l'absence de détergents (Rake et al., 2002b).

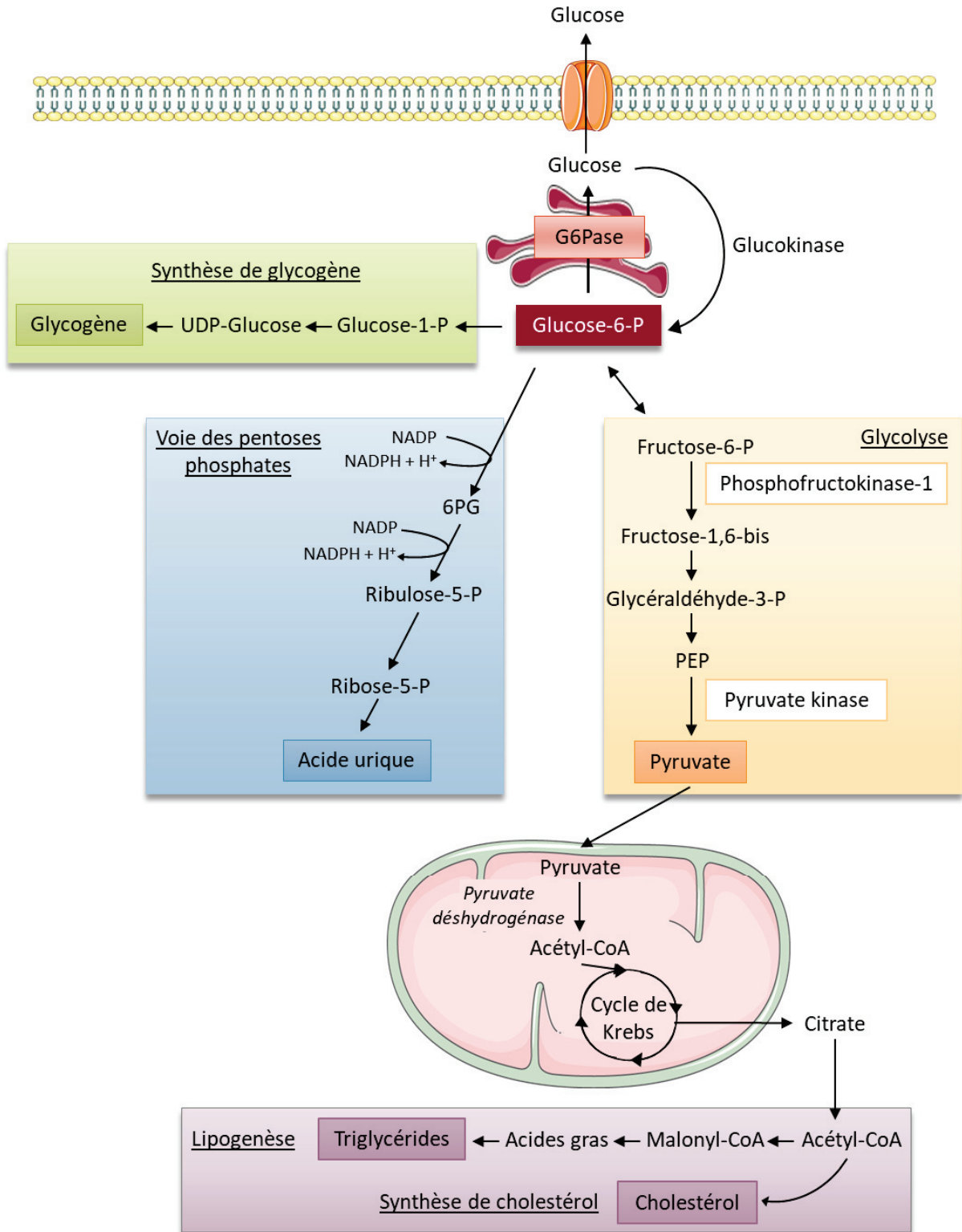


Figure 12 : Voies métaboliques activées lors d'une déficience en G6Pase dans le foie

L'accumulation de G6P induite par la déficience en G6Pase active la synthèse de glycogène, la glycolyse, la voie des pentoses phosphates ainsi que la synthèse lipidique.

Adapté de Postic et al 2007

2) Conséquences métaboliques de la déficience en G6Pase

Puisque la G6Pase est responsable de la conversion du G6P en glucose et phosphate inorganique, une déficience d'activité G6Pase entraîne une absence de production de glucose ainsi qu'une accumulation de G6P dans les hépatocytes, les cellules des tubules proximaux rénaux et les entérocytes. Des taux élevés de G6P intracellulaires activent plusieurs voies métaboliques utilisant le G6P comme substrat, tel que la synthèse de glycogène, la lipogenèse *de novo*, la glycolyse et la voie des pentoses phosphates (Figure 12).

a) Synthèse de glycogène

Comme mentionné précédemment, la synthèse de glycogène permet de stocker le glucose excédentaire apporté par la nourriture et de former ainsi des stocks d'énergie rapidement mobilisable.

La première étape dans la synthèse de glycogène est la conversion du glucose en G6P par l'enzyme glucokinase hépatique ou l'hexokinase. Le G6P est ensuite isomérisé en G1P puis converti en uridine diphosphate glucose (UDP-glucose). Ces molécules d'UDP-glucose seront ensuite assemblées les unes aux autres par la glycogène synthase via des liaisons α 1,4 (Adeva-Andany et al., 2016). La glycogène synthase est finement régulée par phosphorylation/déphosphorylation, la forme non phosphorylée étant la forme active, ou par des activations allostériques. Le G6P joue un rôle central dans l'activation de cette enzyme puisqu'il l'active de façon allostérique et stimule sa déphosphorylation. De plus, le G6P a la capacité de stimuler l'inhibition de la dégradation du glycogène (Aiston et al., 2003; Ferrer et al., 2003). On comprend donc pourquoi l'accumulation intracellulaire de G6P, observée dans le cas d'un déficit en G6Pase, stimule la synthèse de glycogène, entraînant ainsi un stockage excessif de glycogène dans les hépatocytes et les cellules proximales rénales menant à une hépatomégalie et une néphromégalie chez les patients atteints de GSDI.

b) Activation de la glycolyse

La glycolyse est la voie d'oxydation du glucose qui permet la production de deux molécules de pyruvate et d'ATP à partir d'un glucose. En condition aérobie, le pyruvate est transporté dans la mitochondrie, où il est transformé en acétyl-CoA avant d'être totalement

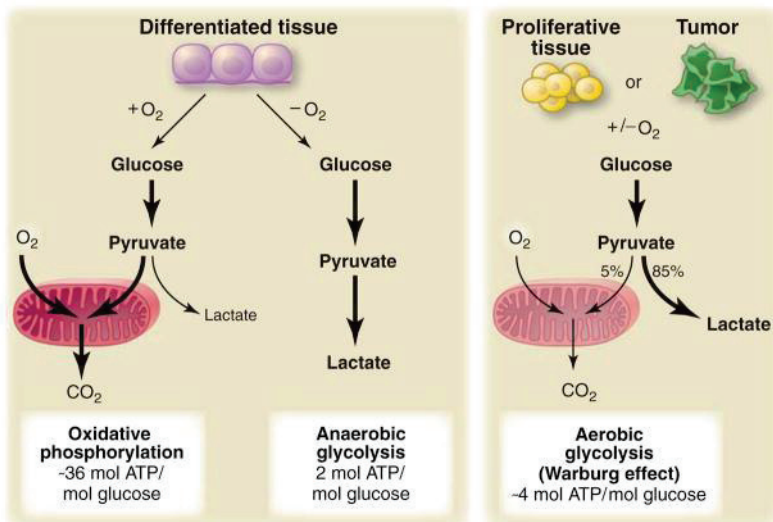


Figure 13 : Représentation schématique de la phosphorylation oxydative, la glycolyse anaérobie et la glycolyse aérobie (Effet Warburg)

En présence d'oxygène, les cellules différenciées transforment le glucose en pyruvate via la glycolyse puis l'oxydent totalement en CO₂ dans la mitochondrie au cours de la phosphorylation

oxydative (phénomène nécessitant de l'oxygène). En absence d'oxygène, le pyruvate est transformé en lactate via la glycolyse anaérobie. L'effet Warburg se caractérise par une oxydation incomplète du glucose, qui est alors majoritairement converti en lactate, malgré la présence d'oxygène. C'est la glycolyse aérobie. Cette voie est moins efficace que la phosphorylation oxydative en terme de génération d'ATP mais permet un apport de squelettes carbonés nécessaires aux cellules en prolifération, en particulier aux cellules tumorales.

Vander Heinden et al., 2009

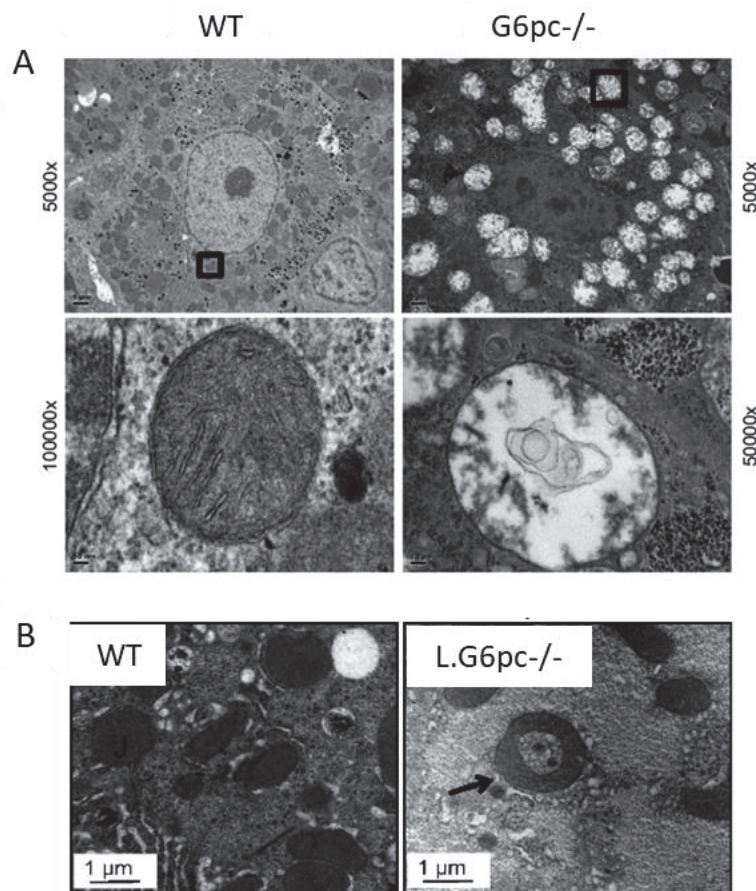


Figure 14 : Images de mitochondries de foie de souris atteintes de GSDI.

(A) Les mitochondries des hépatocytes des souris totalement invalidées pour la G6Pase (G6pc^{-/-}) sont distendues et gonflées et présentent un effacement des crêtes mitochondriales ainsi qu'une rupture des membranes mitochondriales, en comparaison aux souris contrôles (WT).

(Fajas et al., 2017)

(B) Les mitochondries des hépatocytes des souris déficientes pour la G6Pase spécifiquement dans le foie (L.G6pc^{-/-}) ont une forme de « donut », signe de dysfonction mitochondriale.

(Ahmad T et al., 2013)

oxydé en CO₂ par le cycle de Krebs. L'oxydation du glucose via la glycolyse fournit 2 molécules d'ATP et des cofacteurs réduits, qui seront réoxydés au niveau de la chaîne respiratoire mitochondriale. Ce processus appelé phosphorylation oxydative permet la production de 12 molécules d'ATP supplémentaires. En revanche, en condition anaérobie, l'oxydation complète du pyruvate et la phosphorylation oxydative sont shuntées. Le pyruvate est directement réduit en lactate par la lactate déshydrogénase et fournit alors uniquement 2 molécules d'ATP. La glycolyse anaérobie a donc un rendement énergétique beaucoup plus faible que la glycolyse aérobie mais elle permet un apport de squelettes carbonés nécessaires aux cellules en prolifération, en particulier aux cellules tumorales (Figure 13).

Dans les hépatocytes de patients ou de modèles animaux de GSDI, il a été montré que l'accumulation de G6P intracellulaire induit une hyper-activation de la glycolyse, associée à une diminution de l'oxydation mitochondriale du pyruvate et de la phosphorylation oxydative, même en présence d'oxygène (Gjorgjieva et al., 2018a; Hijmans et al., 2017; Sun et al., 2009). Cette hyper-activation de la glycolyse anaérobie dans les hépatocytes GSDI est favorisée, d'une part, par une augmentation de l'expression de l'isoforme 2 de la L-pyruvate kinase (PKM2) (généralement surexprimée dans les cellules cancéreuses) qui favorise l'oxydation du glucose en lactate et par une diminution de la phosphorylation oxydative mitochondriale. Cette diminution de la phosphorylation oxydative est due à une diminution de l'expression du transporteur mitochondrial de pyruvate MCP1 et des dysfonctionnements mitochondriaux. En effet, il a été démontré que les hépatocytes de souris invalidées pour la G6PC présentent une diminution de la respiration mitochondriale basale et maximale et de la production d'ATP, reflétant une altération de la fonction mitochondriale (Gjorgjieva et al., 2018a). Ces résultats sont en accord avec l'observation de mitochondries dilatées, distendues et quelques fois en forme de « Donut », présentant une rupture de la membrane externe et un effacement des crêtes mitochondriales (Figure 14). De plus, le nombre de mitochondries serait diminué et possiblement associé à une diminution de la biogénèse mitochondriale (Farah et al., 2017a; Gjorgjieva et al., 2018a).

De façon intéressante, le métabolisme glucidique caractérisé par une hyper-activation de la glycolyse anaérobie en présence d'oxygène est connu comme « l'effet Warburg » et est caractéristique des cellules cancéreuses (Figure 13) (Hay, 2016). Chez les patients GSDI, il conduit à une forte production de pyruvate puis de lactate, entraînant une hyperlactatémie,

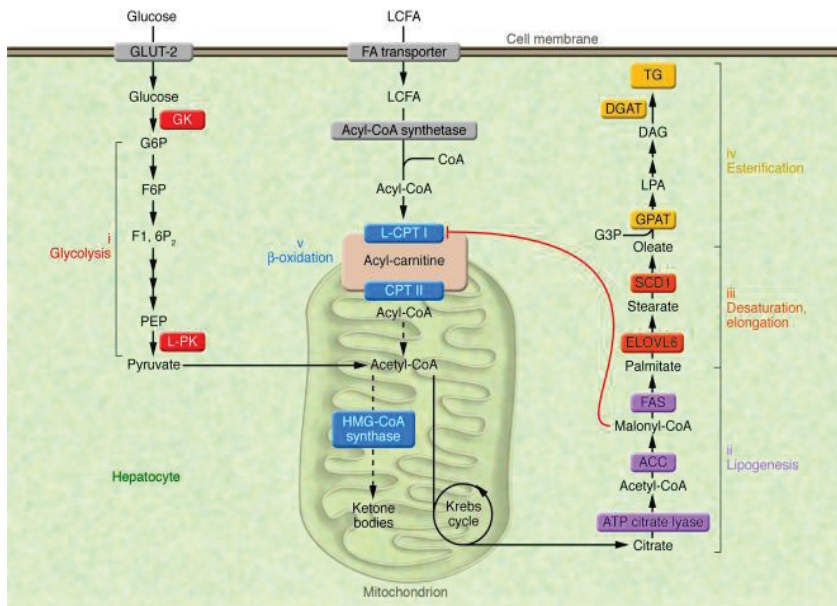


Figure 15 : Voies métaboliques impliquées dans la synthèse des triglycérides hépatiques

Le glucose est converti en pyruvate puis en acétyl-CoA, qui est un précurseur de la voie de la lipogenèse *de novo* menant à la synthèse d'acide gras. Les chaînes d'acides gras sont ensuite allongées, désaturées et estérifiées à une molécule glycérol de manière à former des triglycérides. En parallèle,

la production de malonyl-CoA inhibe l'oxydation des acides gras en empêchant leur entrée dans la mitochondrie.

Postic and Girard, 2008

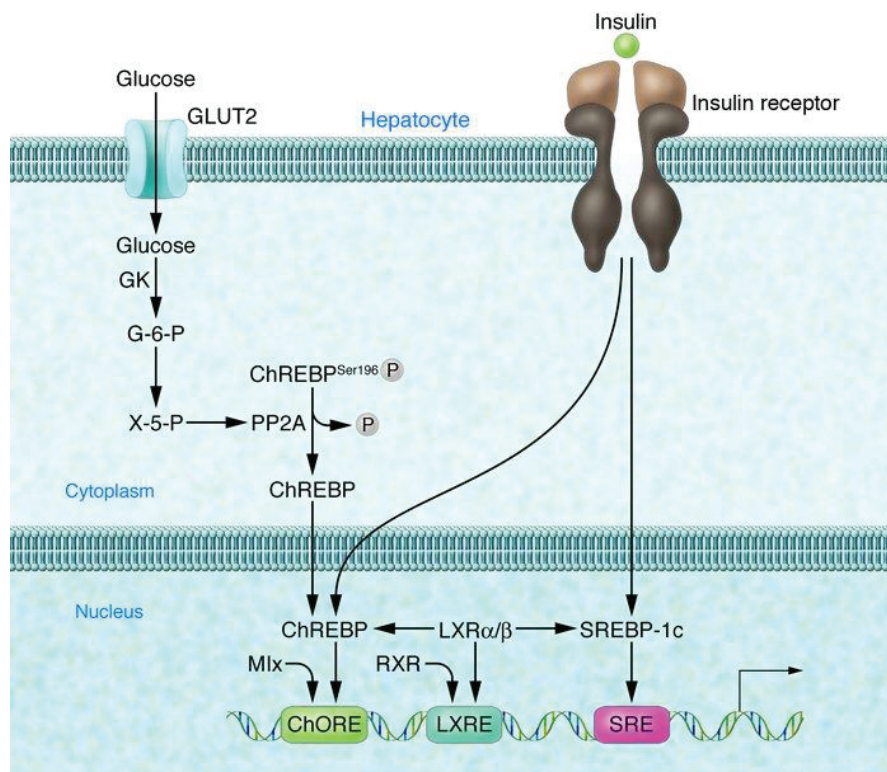


Figure 16 : Régulation de la synthèse lipidique dépendante du glucose et de l'insuline dans les hépatocytes

La phosphorylation du glucose en glucose-6-phosphate (G6P) par la glucokinase mène à la synthèse de xylose-5-phosphate (X-5-P) via la voie des pentoses phosphates. La production de X-5-P stimulerait la déphosphorylation de PP2A, conduisant à la déphosphorylation du facteur de

transcription ChREBP au niveau de la ser196 et sa translocation dans le noyau. L'insuline stimule la synthèse lipidique en induisant directement l'expression des gènes codant pour ChREBP et SREBP-1c. De plus, elle peut activer SREBP au niveau post-traductionnel, permettant sa fixation sur le promoteur SRE (Sterol Regulatory Element) de ses gènes cibles.

LXR : liver X récepteur, ChORE : carbohydrate response element, SRE : sterol response elements, LXRE : liver X récepteur element, PP2A : protein phosphatase 2A, GLUT2 : glucose transporteur 2

Shiota et al., 2008

qui est favorisée par le fait que le lactate produit n'est pas utilisé comme substrat néoglucogénique pour produire du glucose (Rake et al., 2002a).

c) Augmentation de la lipogenèse *de novo* et diminution de l'oxydation lipidique

L'accumulation de G6P conduit à l'induction de la voie de la lipogenèse *de novo* (Figure 15). En effet, une étude a démontré que dans le foie des patients atteints de GSDI, la lipogenèse *de novo* et la synthèse de cholestérol sont augmentées de 40 et 7 fois respectivement (Bandsma et al., 2002).

Dans le foie et les reins GSDI, la stimulation de la synthèse lipidique est potentiellement coordonnée par l'activation du facteur de transcription ChREBP (Carbohydrate Responsive Element Binding Protein), qui est sensible au taux de G6P intracellulaire. En effet, le G6P entraîne l'activation de ChREBP et sa translocation dans le noyau, processus nécessaire à l'induction des gènes de la synthèse de lipides (Abdul-Wahed et al., 2017; Dentin et al., 2012). De manière intéressante, il est décrit que ChREBP peut également stimuler la glycolyse et inhiber la phosphorylation oxydative (Abdul-Wahed et al., 2017; Tong et al., 2009). Son activation par le G6P pourrait donc être à l'origine de la reprogrammation métabolique observée dans les cellules déficientes en G6Pase. Généralement, la lipogenèse *de novo* est aussi induite par une hyperinsulinémie, entraînant l'activation du facteur de transcription SREBP1c (pour Sterol Response Element Binding Protein) (Figure 16). En revanche, dans le cadre de la GSDI, qui est caractérisée par une insulinémie chroniquement faible, l'induction de la lipogenèse *de novo* n'est pas dépendante de SREBP, ni du facteur de transcription LXR (Liver X receptor) (Grefhorst et al., 2010).

En parallèle de l'activation accrue de la synthèse lipidique, plusieurs études ont rapporté une diminution de la β -oxydation lipidique dans les hépatocytes murins déficients en G6Pase (Abdul-Wahed et al., 2014; Gjorgjieva et al., 2018a). Cette voie catabolique est la voie de dégradation des acides gras. Elle produit de l'acétyl-CoA ainsi que des cofacteurs réduits, qui sont oxydés au niveau de la chaîne respiratoire afin de fournir des molécules d'ATP. La diminution de la β -oxydation dans le foie GSDI est associée à une diminution de l'expression de PPAR α , principal facteur de transcription activateur de cette voie (Gjorgjieva et al., 2018). Egalement, l'augmentation de la lipogenèse *de novo* dans les foie et reins GSDI,

précédemment décrite, induit une production importante de malonyl-CoA par l'enzyme ACC (Acétyl-CoA carboxylase). Cet acide gras particulier, qui a la capacité d'inhiber l'oxydation lipidique en empêchant le transport des acyl-CoA dans la mitochondrie, pourrait participer à la diminution de la β -oxydation dans les GSDI (Figure 15) (Derks and van Rijn, 2015). De plus, la diminution de l'activité de l'AMP-activated protein kinase (AMPK), décrite dans les hépatocytes GSDI, peut contribuer à l'altération du métabolisme lipidique (Farah et al., 2016). En effet, l'AMPK est connue pour inhiber SREPB et ChREBP et pour diminuer la production de malonyl-CoA par l'ACC (Viollet et al., 2006).

Ces dérégulations de la synthèse et de l'oxydation des lipides sont responsables d'une accumulation de lipides dans le foie et les reins GSDI, menant au développement d'une stéatose hépatique ainsi que d'une hypertriglycémie et hypercholestérolémie caractéristiques de la GSDI (Gjorgjieva et al., 2016, 2018a; Mutel et al., 2011a). Egalement, plusieurs études ont rapporté une diminution du taux d'autophagie dans le foie de souris GSDI qui pourrait accentuer l'accumulation intracellulaire de lipides (Farah et al., 2016; Gjorgjieva et al., 2018a). En effet, une induction de l'autophagie stimule la dégradation des lipides et améliore l'histologie des hépatocytes GSDI.

d) Activation de la voie des pentoses phosphates

Plusieurs auteurs suggèrent que la voie des pentoses phosphate est activée suite à une déficience en G6Pase du fait de l'abondance intracellulaire de G6P, précurseur de cette voie. La voie des pentoses phosphate est responsable de l'oxydation du G6P en ribose-5-phosphate et NADPH + H⁺, respectivement nécessaires à la synthèse des acides nucléiques puriques et des lipides (Stincone et al., 2015). L'activation de cette voie pourrait être un moyen de compenser l'utilisation du NADPH lors de la synthèse d'acides gras et de cholestérol.

Dans le cadre de la GSDI, l'accumulation d'intermédiaires de la glycolyse provoque une diminution du taux d'ATP et de phosphate inorganique, stimulant le catabolisme des acides nucléiques puriques produits suite à l'activation de la voie des pentoses phosphate. Le produit final de la dégradation des acides nucléiques puriques étant l'acide urique, une stimulation de la voie des pentoses phosphate entraîne généralement une accumulation d'acide urique dans le sang des patients GSDI résultant en une hyperuricémie (Cohen et al., 1985; Oberhaensli et al., 1988).

3) Symptômes associés à la GSDI

La première conséquence d'une déficience en G6Pase est l'incapacité à assurer une PEG. Les patients atteints de GSDI souffrent donc d'épisodes d'hypoglycémie sévère lors de jeûne court. Egalement, les altérations du métabolisme hépatique et rénal précédemment décrites, mènent au développement d'une hypertriglycémie, d'une hypercholestérolémie, d'une hyperuricémie et d'une hyperlactatémie (Chou et al., 2010a; Froissart et al., 2011; Rake et al., 2002a). D'autres complications peuvent être observées chez les patients GSDI comme des retards de croissance, le développement d'une anémie, des problèmes de minéralisation osseuse, d'une dysfonction plaquettaire, ou de kystes ovariens. Ces manifestations sont généralement la conséquence des perturbations métaboliques secondaires au déficit en G6Pase (Kishnani et al., 2014; Rake et al., 2002a).

Les patients atteints de GSDIb présentent également une neutropénie et un dysfonctionnement des neutrophiles entraînant des maladies intestinales inflammatoires et des infections bactériennes récurrentes. Cette atteinte des polynucléaires neutrophiles est due au fait que la protéine G6PT, en maintenant l'homéostasie énergétique des neutrophiles, assure leur bon fonctionnement. Ainsi, une perte d'activité G6PT dans ces cellules induit un stress du RE, un stress oxydatif et une augmentation de l'apoptose (Chou et al., 2010a, 2010b; Rake et al., 2002b; Shieh et al., 2003).

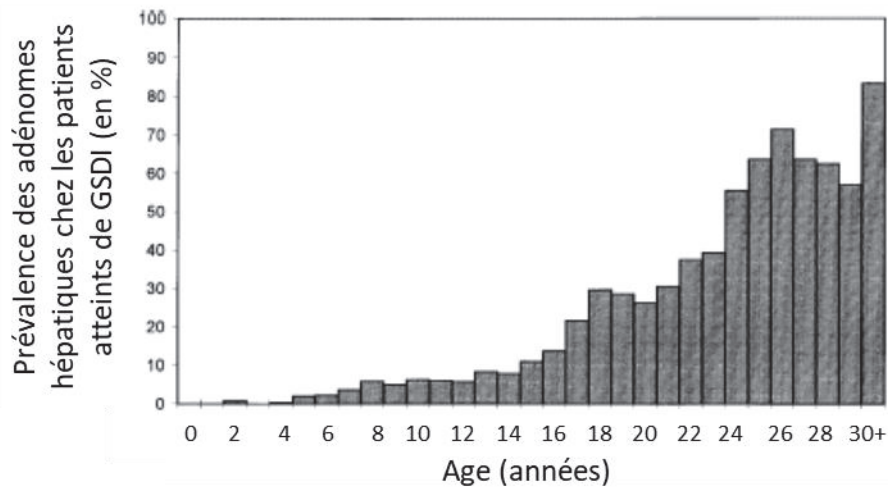
A long-terme, les altérations du métabolisme hépatique et rénal causées par la déficience en G6Pase induisent le développement de complications au niveau du foie et des reins. Egalement le déficit en G6Pase engendre des troubles intestinaux se traduisant par des épisodes de diarrhée.

4) Complications à long terme

a) Complications hépatiques

La première atteinte hépatique observée dans 90% des cas de GSDI est la présence d'une hépatomégalie, causée par l'accumulation importante de glycogène dans les hépatocytes. Un stockage excessif de lipides neutres est également observé dans le foie des patients GSDI conduisant au développement d'une stéatose hépatique. Celle-ci est la conséquence de l'augmentation de la lipogenèse *de novo* associée à la diminution de la β -

A)



B)

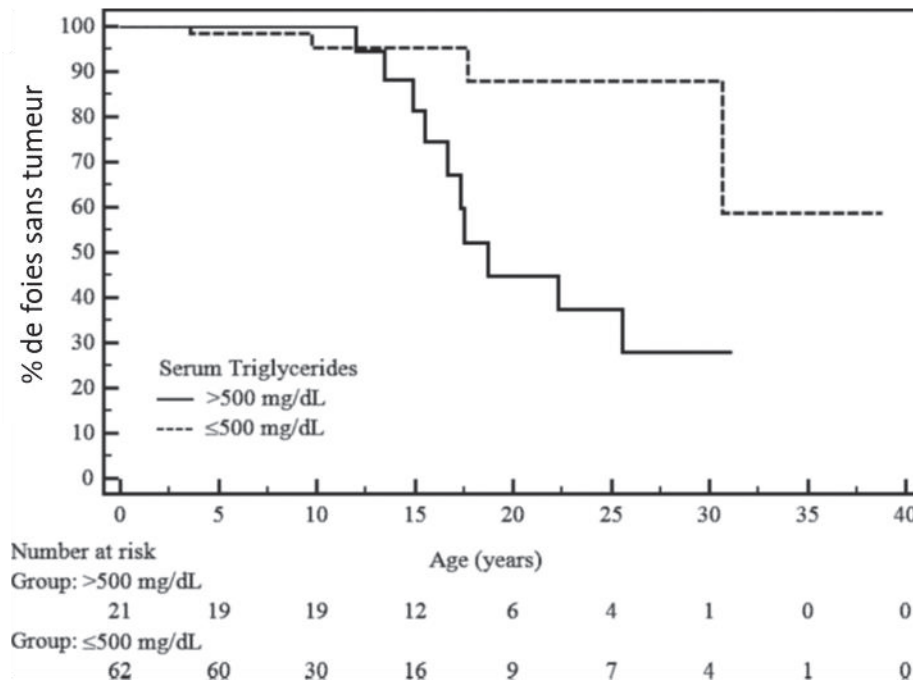


Figure 17 : Incidence des adénomes hépatocellulaires chez les patients atteints de GSDI

D’après l’étude européenne incluant 288 patients atteints de GSDI, les premiers cas d’adénomes sont détectés dès l’adolescence et la prévalence augmente avec l’âge. De plus, 70 à 80% des patients GSDI âgés de plus de 25 ans présentent au moins un adénome (*Rake et al., 2002*).

(A) Représentation graphique de la prévalence des adénomes hépatocellulaires en fonction de l’âge des patients, publiée dans l’étude européenne des GSDI.

(B) Courbe représentant le pourcentage de patients ne présentant pas d’adénomes hépatocellulaires en fonction de leur âge. Le nombre de patients étudiés aux différents âges est indiqué sous le graphique, en séparant les patients avec une triglycéridémie > ou < à 500mg/dL. (*Wang et al., 2011*)

oxydation des acides gras. Ces perturbations hépatiques sont associées à une très légère augmentation des activités de l'aspartate aminotransférase (AST) et de l'alanine aminotransférase (ALT) dans le plasma des patients GSDI, indiquant l'absence de dommages hépatiques importants. Cependant, contrairement à d'autres pathologies hépatiques caractérisées par une forte élévation des activités AST et ALT, comme la GSDIII, aucune fibrose ou inflammation hépatique ne sont rapportées dans la GSDI. De plus, la mesure des transaminases, dans le cadre de la GSDI, n'est pas une méthode adéquate pour identifier la présence d'atteintes hépatiques graves, comme le développement de tumeurs, puisque il a été montré que leur taux ne variaient pas entre des souris GSDI présentant ou non des tumeurs hépatiques (Gjorgjieva et al., 2018a).

Avec le temps, la reprogrammation du métabolisme hépatique, induite par la déficience en G6Pase, mène au développement de tumeurs hépatiques (Figure 17). L'apparition d'adénomes hépatocellulaires (AHC) est une complication majeure de la GSDI (Rake et al., 2002a, 2002b; Wang et al., 2011). Bien que la GSDI fut décrite pour la première fois en 1929, les premières tumeurs hépatiques chez les patients GSDI ont été observées qu'en 1955 (Mason and Andersen, 1955). Ceci est principalement dû au fait, qu'à cette époque, la plupart des patients décédaient d'hypoglycémies avant 20 ans, ce qui était trop tôt pour détecter un développement tumoral. Depuis les années 1980, la mise en place d'un régime strict, qui permet de limiter les hypoglycémies, a considérablement augmenté l'espérance de vie des patients GSDI, induisant alors une augmentation de l'incidence des tumeurs hépatiques ces 20 dernières années.

D'après les résultats de l'étude européenne de patients atteints de GSDI, l'âge moyen de détection des premiers AHC est de 15 ans (entre 2 et 30 ans) et environ 70 à 80% des patients de plus de 25 ans présente au moins un AHC (Figure 17). L'incidence des AHC est la même selon le sexe et augmente avec l'âge. Après leur détection, les AHC peuvent évoluer en taille et en nombre (Rake et al., 2002a). Bien qu'étant considérés comme des tumeurs bénignes, les AHC représentent une des principales causes de mortalité et de morbidité de la GSDI puisqu'ils peuvent être responsables de graves complications comme des hémorragies intra-tumorales ou des compressions des tissus voisins, mais également car ils présentent un fort risque de transformation en carcinome hépatocellulaire (CHC). Effectivement, le risque de transformation de ces AHC en CHC dans le cadre de la GSDI est plus élevé que dans la population générale, et a été estimé à 10% (Cassiman et al., 2010; Franco et al., 2005; Kishnani

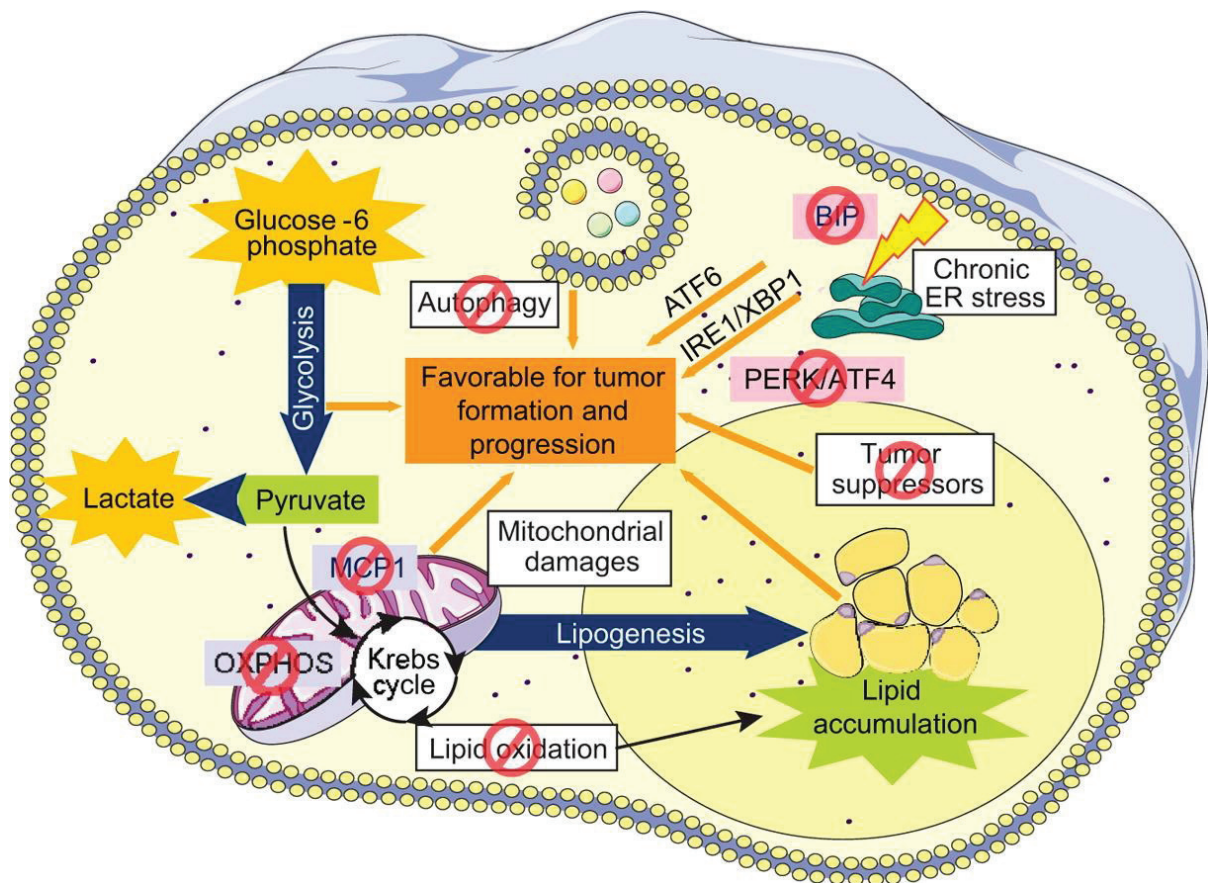


Figure 18 : Mécanismes moléculaires impliqués dans la tumorigénèse hépatique de la GSDI

Dans le foie GSDI, la reprogrammation métabolique, caractérisée par un effet Warburg ainsi que les perturbations des défenses cellulaires telles qu'une diminution de l'autophagie ou des défenses antioxydantes, l'activation du stress du RE et la perte des suppresseurs de tumeur sont autant de mécanismes favorisant la tumorigénèse dans le foie des souris GSDIa.

ATF6 : Activating transcription factor 6 ; ATF4 : Activating transcription factor 4 ; ER : Endoplasmic reticulum ; IRE : inositol requiring enzyme 1 ; MPC1 : Mitochondrial pyruvate carrier ; OXPHOS : Oxidative phosphorylation ; PERK : PKR-related endoplasmic reticulum kinase ; XBP1 : X-Box Binding Protein 1

Gjorgjieva et al., 2018

et al., 2014; Lee, 2002). De manière intéressante, la formation de CHC *de novo* n'a jamais été rapportée chez des patients GSDI. Cependant, les CHC étant des tumeurs malignes, des métastases ont été détectées chez plusieurs patients GSDI, notamment au niveau des os et de la colonne vertébrale, des poumons, de la veine porte ou des ganglions lymphatiques para-aortiques (Franco et al., 2005; Kelly and Poon, 2001).

Les mécanismes physiopathologiques à l'origine du développement tumoral dans la GSDI sont encore mal connus. Une étude réalisée dans les années 1980 sur 9 patients atteints de GSDIa a suggéré un lien entre le contrôle métabolique et la survenue des HCA puisqu'elle a rapporté une régression d'HCA chez 2 patients suite à une correction de différents désordres plasmatiques comme l'acidose lactique, l'hyperlipidémie ou l'hyperuricémie (Parker et al., 1981). Cependant, d'autres études plus récentes ont suggéré qu'un bon contrôle métabolique ne permettait pas de prévenir le développement tumoral (Di Rocco et al., 2008; Reddy et al., 2007). D'autres hypothèses ont été proposées pour déterminer les causes d'apparition des AHC comme l'hyper-activation de la voie des pentoses phosphates, le développement d'un stress oxydant ou les concentrations chroniquement élevées de glucagon (Bianchi, 1993; Di Rocco et al., 2008; Lee, 2002).

Une récente étude, menée au sein du laboratoire dans un modèle murin de complications hépatiques de la GSDI, a permis de mettre en exergue le rôle clé de la reprogrammation métabolique, engendrée par la déficience en G6Pase, et des altérations des défenses cellulaires, dans la tumorigenèse hépatique (Figure 18) (Gjorgjieva et al., 2018a). En effet, il a été démontré que le métabolisme des hépatocytes GSDI non tumoraux est très similaire à celui des cellules tumorales avec un métabolisme de type Warburg qui permet d'assurer une prolifération accrue des hépatocytes. Il aboutit à une forte production de lactate, plutôt que d'énergie sous forme d'ATP, mais permet ainsi de fournir des squelettes carbonés, des nucléotides ainsi que des lipides qui sont nécessaires à la prolifération cellulaire et favorisent ainsi la croissance tumorale. Cette reprogrammation métabolique est associée à une perte de suppresseurs de tumeurs, comme HNF1 α (hepatic nuclear factor 1 α), PTEN (phosphate and tensin homolog) et p53, dans les hépatocytes GSDI, dans les stades précédant le développement tumoral. De plus, les hépatocytes GSDI présentent, de manière précoce, des altérations de différentes défenses cellulaires, en particulier des défenses anti-oxydantes, de l'autophagie ou du stress du RE, ce qui contribue au développement tumoral. Les défenses

anti-oxydantes sont assurées par des enzymes anti-oxydantes telle que la catalase, la superoxide dismutase et la glutathion peroxydase. Ces enzymes neutralisent les espèces réactives de l'oxygène (ROS) produites en excès par les mitochondries et les peroxysomes, afin d'éviter un stress oxydant. Dans les hépatocytes GSDI non tumoraux, l'expression de ces enzymes est diminuée, indiquant un possible stress oxydant, qui a été confirmé par la détection de mitochondries en forme de « donuts » (Figure 14). Cependant, aucun dommage oxydatif sur l'ADN n'a été mis en évidence dans ces cellules. Cette étude a également confirmé la suppression de l'autophagie précédemment décrite dans ce modèle animal (Farah et al., 2016). L'autophagie est un mécanisme d'auto-recyclage de la cellule, nécessaire à son homéostasie puisqu'elle permet la dégradation de composés en excès ou d'organites défectueux. Une inactivation de l'autophagie pourrait accentuer l'accumulation de glycogène et de lipides intracellulaires ou d'organites non fonctionnels. De plus, ces travaux ont mis en évidence une activation du stress du RE, de manière chronique, dans les hépatocytes GSDI non tumoraux menant à une diminution de l'apoptose dans ces cellules. Finalement, cette étude a démontré que les AHC, qui se développent dans les foie GSDI, possèdent et/ou acquièrent des caractéristiques de CHC comme la présence de corps de Mallory ou une augmentation de l'expression du glypican 3 et de la β -caténine. En résumé, les hépatocytes GSDI sont prédisposés au développement tumoral du fait d'une reprogrammation métabolique de type Warburg, de la diminution de l'expression des suppresseurs de tumeur et de la perte de défenses cellulaires, phénomènes favorisant la tumorigenèse hépatique.

b) Complications rénales

Chez les patients atteints de GSDI, la néphropathie fut initialement décrite par Von Gierke en 1929, mais ce n'est qu'à partir des années 1980 qu'elle a été considérée comme une complication majeure de la GSDI (Baker et al., 1989; Chen et al., 1988). La prévalence de la MCR chez les patients GSDI est croissante ces vingt dernières années et s'explique par une augmentation de leur espérance de vie.

La MCR de la GSDI se caractérise par une néphromégalie due à une accumulation excessive de glycogène dans les tubules contournés proximaux, associée à une fibrose interstitielle, une glomérulosclérose et une atrophie tubulaire (Chen, 1991; Lee et al., 1995; Reitsma-Bierens, 1993). La première manifestation clinique est une hyperfiltration

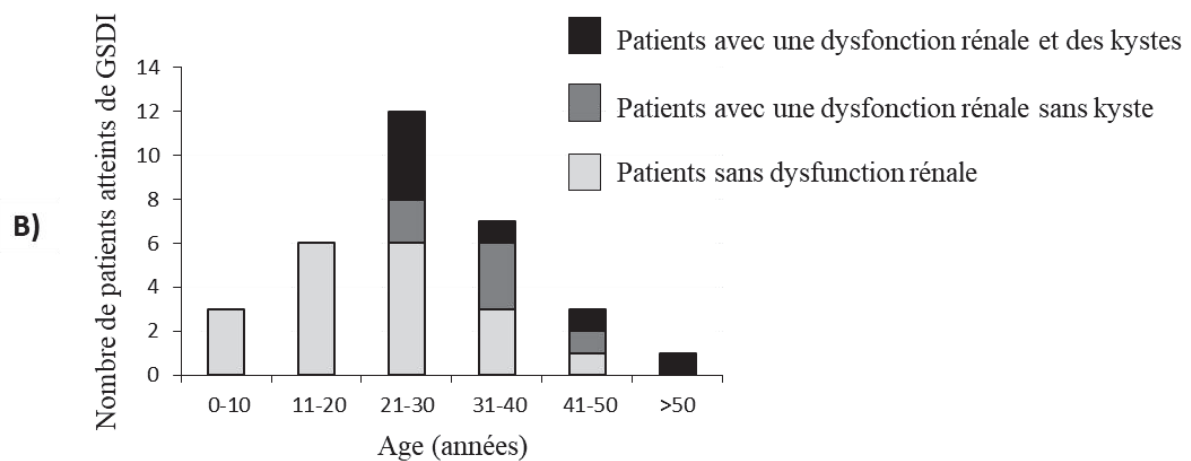
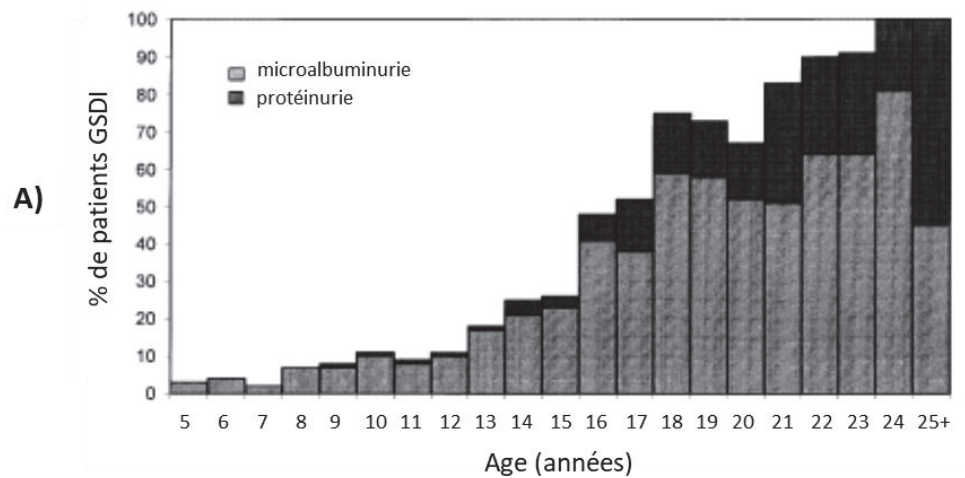


Figure 19 : Prévalence des atteintes rénales chez les patients atteints de GSDI.

(A) D'après l'étude européenne incluant 288 patients atteints de GSDI, la microalbuminurie apparaît chez les patients dès l'enfance et la protéinurie dès l'adolescence. Leur prévalence augmente avec l'âge. De plus, tous les patients âgés de plus de 25 ans présentent des signes d'atteinte rénale.

D'après Rake et al., 2002

(B) Dans la cohorte française de patients GSDI suivis par le Pr. Philippe Labrune, les premiers kystes rénaux se développent à partir de 20 ans, puis leur prévalence augmente avec le temps.

D'après Gjorgjieva et al., 2016

glomérulaire liée à une perte progressive de la fonction rénale caractérisée par le développement d'une microalbuminurie puis d'une protéinurie (Chen, 1991). La MCR est maintenant une complication fréquente de la GSDI puisque la plupart des patients âgés de plus de 25 ans présente une microalbuminurie et 50% d'entre eux développe une protéinurie (Figure 19A) (Kishnani et al., 2014, 2014; Rake et al., 2002b). Certains patients sont également atteints de lithiases rénales et de néphrocalcinoses dues à la présence d'une hypercalciurie associée à une hypocitraturie qui favorisent la précipitation des ions calcium dans l'urine (Restaino et al., 1993; Weinstein et al., 2001). L'hyperuricémie chronique retrouvée chez les patients GSDI peut favoriser le phénomène de formation des calculs rénaux. Aux stades plus tardifs de la maladie, les reins GSDI peuvent présenter des kystes macroscopiques. En effet, une récente étude réalisée par le laboratoire, en collaboration avec le pédiatre Pr. Philippe Labrune, démontre le développement de kystes rénaux chez les patients atteints de GSDI et dans un modèle animal de GSDI (Gjorgjieva et al., 2016). Dans cette étude, l'analyse d'une cohorte française de 32 patients GSDI révèle que 7 patients présentent des kystes rénaux, représentant 22% de la cohorte et 54% des patients souffrant d'une dysfonction rénale. De manière intéressante, les kystes apparaissent chez des patients ayant atteints des stades tardifs de la MCR, même chez le jeune adulte (entre 20 et 30 ans) (Figure 19B).

Finalement, la pathologie rénale des GSDI induit progressivement une perte de la fonction rénale pouvant mener, à long terme, à une insuffisance rénale, nécessitant une dialyse puis une transplantation rénale. Les mécanismes moléculaires impliqués dans l'induction de la néphropathie des GSDI seront détaillés dans les prochains paragraphes.

c) Complications intestinales

Jusqu'à la fin des années 1990, il était admis que l'expression de la G6PC se limitait au foie et aux reins. Cependant, des travaux du laboratoire ont permis de mettre en évidence la présence de l'ARNm de la G6PC, associée à une activité G6Pase, dans l'épithélium intestinal du rat et de l'homme (Rajas et al., 1999, 2007). Chez les patients atteints de GSDI, la perte de l'activité G6Pase dans l'intestin se traduit par une accumulation de glycogène dans la partie jéjunale, menant au développement de désordres intestinaux (Field et al., 1965). Cette pathologie intestinale se traduit par la présence de diarrhées mais reste jusqu'alors très peu étudiée et donc sûrement sous-estimée. Cependant, selon une étude européenne, 35% des




Figure 20 : Photo d'un chiot naturellement déficient pour la G6Pase comparé à un chiot sain
Le chiot atteint de GSDIa (à gauche) présente un retard de croissance. A 14 jours, il pèse environ la moitié du poids du chiot sain.

Kishnani et al., 2001

patients GSDIa et 55% des patients GSDIb présentent des épisodes de diarrhée qui semblent s'aggraver avec l'âge (Rake et al., 2002a). Malheureusement, les mécanismes physiopathologiques à l'origine de cette complication restent mal connus et peu investigués. Il semblerait que dans le cas de la GSDIb, contrairement à la GSDIa, ces troubles intestinaux soient liés à une mauvaise intégrité de la muqueuse intestinale, mise en évidence par une augmentation de l'excrétion fécale de l' α 1-antitrypsine, associée à une inflammation du colon, sûrement due au défaut des neutrophiles (Visser et al., 2002). La pathologie intestinale des GSDIb présente donc de nombreuses similitudes avec la maladie de Crohn et tout le tractus gastro-intestinal semble être affecté. De plus, le régime thérapeutique strict suivi par les patients atteints de GSDI, étant très riche en carbohydrates à absorption lente, pourrait contribuer à l'apparition de ces manifestations intestinales.

d) Modèles animaux de complications de la GSDI à long-terme

Le premier modèle murin de la GSDI fut créé en 1996 par l'équipe de Janice Chou (aux USA). Ces souris ($G6pc^{-/-}$), obtenues par transgénèse, présentent une délétion totale de l'exon 3 $G6pc$ (Lei et al., 1996). Elles développent tous les symptômes de la GSDI, mais leur espérance de vie est très faible puisque la plupart ne survivent pas au sevrage. La mise en place de soins palliatifs quotidiens tels que des injections fréquentes de glucose, l'ajout de glucose dans l'eau de boisson et une supplémentation alimentaire permet d'obtenir un taux de survie au sevrage uniquement de 60%, avec une espérance de vie courte (Salganik et al., 2009). Les souris $G6pc^{-/-}$ ne survivent pas assez longtemps pour développer les pathologies hépatiques et rénales à long terme associées à la GSDI et ne permettent donc pas d'étudier les mécanismes moléculaires sous-jacents de ces complications.

D'autre part, un modèle canin de GSDI a également été développé, grâce à la découverte, en 1995, de chiots Maltais présentant une déficience en G6Pase due à une mutation faux-sens spontanée au niveau du gène $G6pc$ (Figure 20). Ils souffraient alors d'un retard de croissance, d'une hépatomégalie massive et d'une néphromégalie (Brix et al., 1995; Kishnani et al., 1997). Ces chiens ont ensuite été croisés avec des Beagle sains, de manière à obtenir une colonie suffisamment importante et à augmenter l'espérance de vie de ce modèle animal. Les chiots atteints de GSDI présentent toute les manifestations de la pathologie humaine, mais associées à une forte mortalité foétale (50% des chiots sont morts nés ou décèdent au cours de la

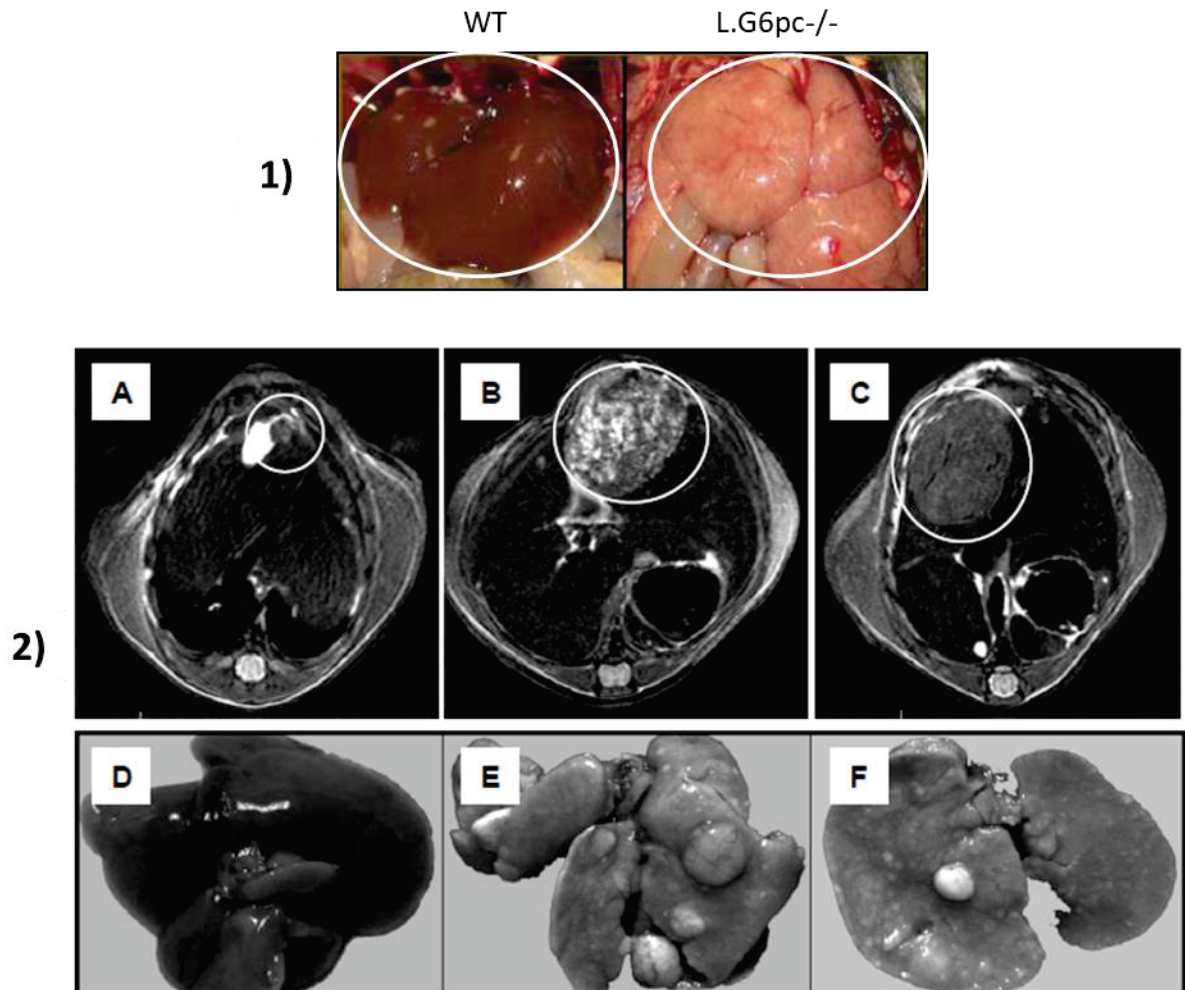


Figure 21 : Phénotype hépatique des souris L.G6pc^{-/-}

(1) Les souris L.G6pc^{-/-} développent une hépatomégalie et une stéatose hépatique. Le poids du foie représente environ 8% de leur poids corporel, contre 4% chez les souris contrôles (WT).

(2) Avec l'âge, les souris L.G6pc^{-/-} développent des tumeurs hépatiques. Les images d'IRM illustrent l'évolution des lésions hépatiques au cours du temps, après 12 mois **(A)** et 18 mois **(B-C)** de délétion de la G6Pase. Les photos de résections de foie chez des souris WT **(D)** ou L.G6pc^{-/-} **(E-F)** après 18 mois met en évidence la présence de tumeurs multiples.

D'après Mutel et al., 2011

période néo-natale) et une espérance de vie très limitée qui ne dépasse pas les 6 mois avec un traitement nutritionnel contraignant (Kishnani et al., 2001).

Pour éviter les hypoglycémies sévères, notre laboratoire a donc créé des modèles murins originaux et viables invalidés pour le gène de la G6PC uniquement dans l'un des trois organes producteurs de glucose (le foie, les reins ou l'intestin), grâce à une stratégie CRE-Lox inductible ou constitutive. Ces animaux reproduisent les pathologies hépatiques ou rénales associées à la GSDIa et sont capables de maintenir une normo-glycémie grâce à une compensation de la PEG par les deux autres organes néoglucogéniques non ciblés, ce qui leur permet de survivre au sevrage et d'avoir une espérance de vie proche de celles des souris sauvages (Rajas et al., 2015). Cette stratégie nous a donc permis d'analyser, notamment, les complications hépatiques et rénales à long terme de la GSDI, indépendamment l'une de l'autre.

Les souris invalidées spécifiquement pour la G6PC au niveau du foie (L.G6pc^{-/-}) ont été obtenues par croisement de souris dont l'exon 3 *G6pc* a été floxé (B6.G6pc^{ex3lox/ex3lox}) et de souris exprimant une recombinaise CRE inductible placée sous le contrôle du promoteur hépato-spécifique de la sérum albumine (B6.SA^{CreERT2/+}) (Mutel et al., 2011b). La perte de l'activité G6Pase dans les hépatocytes des souris L.G6pc^{-/-}, induite à l'âge adulte par injection de tamoxifène, est de 100% et se traduit par une accumulation intracellulaire de G6P, de glycogène et de lipides menant au développement des complications hépatiques de la GSDI comme l'hépatomégalie et une importante stéatose hépatique (Figure 21). Egalement, les souris L.G6pc^{-/-}, ne pouvant mobiliser leur stock de glycogène hépatique, présentent des hypoglycémies modérées (40-60mg/dL) en période post-absorptive (2-6h de jeûne), période pendant laquelle la production hépatique de glucose, via la glycogénolyse, joue un rôle crucial dans le maintien de la glycémie. La production de glucose par les reins et l'intestin permet d'éviter les hypoglycémies sévères. De manière intéressante, cette production extra-hépatique de glucose augmente avec le temps de jeûne et assure une glycémie identique au souris sauvages (90mg/dL) après 30h de jeûne (Mutel et al., 2011a). Les souris L.G6pc^{-/-} présentent également une augmentation des taux plasmatiques de triglycérides, de cholestérol, de lactate et d'acide urique dix jours après la délétion de la G6PC. Cependant, ces paramètres ont tendance à se normaliser avec l'âge, à l'exception du cholestérol. De manière intéressante, les souris L.G6pc^{-/-} développent des tumeurs hépatocellulaires similaires à celles observées chez les patients GSDI. En effet, sous régime standard, 15 à 20% des souris L.G6pc^{-/-}

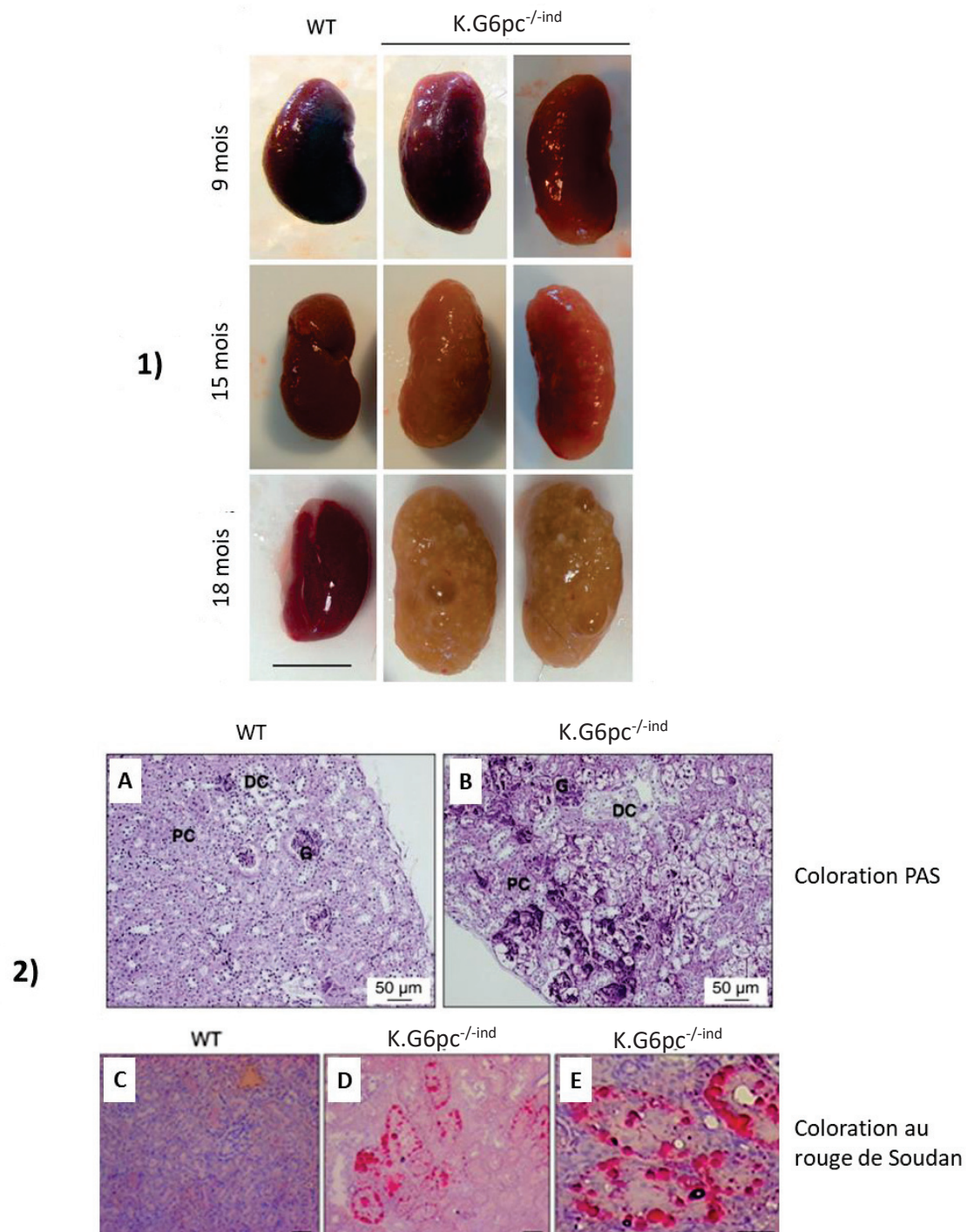


Figure 22 : Phénotype rénal des souris *K.G6pc^{-/-ind}*

(1) Les souris *K.G6pc^{-/-ind}* développent une néphromégalie caractéristique de la GSDI. Après 18 mois de délétion de la G6Pase, les reins *K.G6pc^{-/-ind}* présentent des kystes macroscopiques.

D'après Gjorgjieva et al., 2016

(2) L'analyse histologique des reins des souris *K.G6pc^{-/-ind}* révèlent une accumulation de glycogène dans le cortex, observée, grâce à la coloration PAS (periodic acid schiff) **(A-B)**, et de lipides **(C-E)**, mis en évidence par une coloration rouge soudan, dans les tubules contournés proximaux.

PC : tubule contourné proximal ; DC : tubule contourné distal ; G : Glomérule

D'après Clar et al., 2014

^{-/-} présentent des tumeurs millimétriques, neuf mois après la délétion de la G6PC. Après 18 mois, près de 100% des souris L.G6pc^{-/-} possèdent des tumeurs hépatiques macroscopiques avec 90-95% de AHC et environ 10% de CHC (Figure 21) (Mutel et al., 2011b). Ce modèle murin a permis de confirmer l'importance du contrôle métabolique par la thérapie diététique dans la tumorigenèse des GSDI puisque sous régime riche en gras et en sucre, 85% des souris L.G6pc^{-/-} développent des tumeurs hépatiques, avec un risque élevé de CHC, représentant environ 30% des tumeurs (Gjorgjieva et al., 2018a).

Un modèle de souris invalidées pour la *G6pc* spécifiquement dans les reins (souris K.G6pc^{-/-ind}), et de manière inductible, a également été créé au laboratoire par croisement de souris B6.G6pc^{ex3lox/ex3lox} et de souris exprimant une recombinaison CRE inductible placée sous le contrôle du promoteur de la « kidney androgen protein » (B6.Kap^{CreERT2/+}), permettant la délétion du gène *G6pc* dans les tubules contournés proximaux. L'injection de tamoxifène chez les souris K.G6pc^{-/-ind} à l'âge adulte induit une délétion partielle du gène *G6pc* menant à une perte d'activité G6Pase d'environ 50% dans le cortex rénal. Ces souris développent la néphropathie caractéristique des GSDI après 6 mois de délétion, avec l'apparition de kystes rénaux et d'une insuffisance rénale à partir de 15 mois de délétion du gène *G6pc* (Figure 22) (Clar et al., 2014; Gjorgjieva et al., 2016).

L'utilisation de ces modèles de souris avec une invalidation tissu-spécifique du gène *G6pc* a permis de démontrer que les complications hépatiques et rénales de la GSDI apparaissent de façon indépendante l'une de l'autre. En effet, les souris ayant une délétion de la G6Pase dans le foie développent toutes les complications hépatiques de la GSDI dont une hypertriglycémie et une hypercholestérolémie et ne présentent aucun signe de MCR. De même, les souris déficientes pour la G6Pase dans les reins développent une MCR, sans altérations hépatiques.

5) Traitement

Actuellement, il n'existe aucun traitement curatif pour guérir les patients atteints de GSDI. Les seuls traitements actuels ont uniquement pour but d'éviter les hypoglycémies et de limiter l'acidose lactique ainsi que l'accumulation de glycogène et de lipides dans le foie et les reins. Ceci permet d'augmenter la qualité de vie et l'espérance de vie des patients qui était,

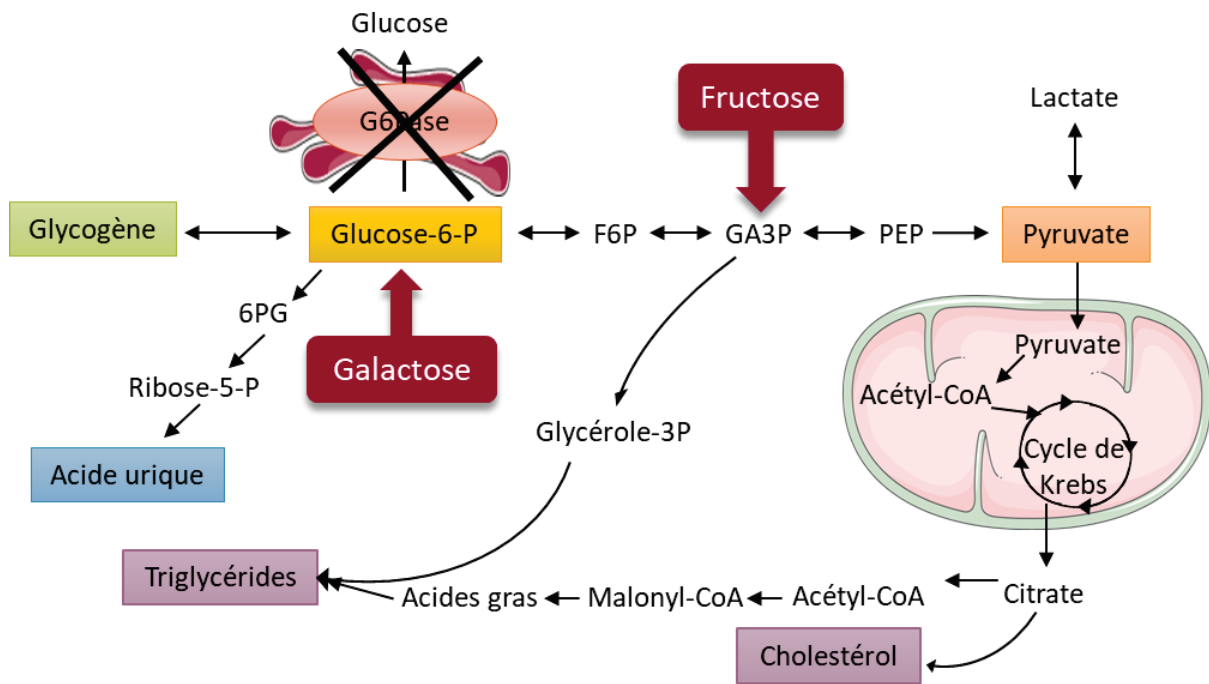


Figure 23 : Points d'entrée potentiels du fructose et du galactose dans le métabolisme hépatique et rénal

Représentation schématique des points d'entrée possibles du fructose et du galactose dans le métabolisme hépatique et rénal, et les voies métaboliques potentiellement impactées.

6PG : 6-phosphogluconate ; F6P : Fructose-6-phosphate ; G6Pase : Glucose-6-phosphatase ; GA3P : Glycéraldéhyde-3-phosphate ; PEP : Phosphoénolpyruvate ; P : Phosphate

D'après Rake et al., 2002 ; Heller et al., 2008 et Bhattacharya et al., 2011

jusqu'à l'introduction de la nutrition nocturne, inférieure à 20 ans principalement en raison des comas hypoglycémiques.

Depuis les années 1980, la base du traitement des patients GSDI est un régime alimentaire strict. Ce régime consiste en la prise fréquente de repas riches en sucres lents, associée à une consommation de farine de maïs crue (Maïzena®) ou de Glycosade® (amidon de maïs riche en amylopectine modifié par un procédé hygrothermique) qui permet d'augmenter le temps de jeûne entre les repas. Egalement, chez les enfants, une nutrition entérale (ou dans quelques cas, une prise régulière de farine de maïs crue) est systématiquement instaurée la nuit afin d'assurer un apport de glucose continu pendant cette longue période de jeûne. Pour limiter au maximum l'accumulation de glycogène et de lipides dans le foie et les reins des patients, la consommation de sucres dits « rapides », comme le lactose, le fructose, le saccharose ou le galactose, doit être restreinte, et pour certains pédiatres prohibée. Ces recommandations sont basées sur les connaissances empiriques du métabolisme de ces molécules, qui pourraient être des précurseurs du G6P, lactate, glycogène ou des lipides (Figure 23) (Froissart et al., 2011; Kishnani et al., 2014). Cependant, aucune étude n'a pu vérifier les effets néfastes d'une consommation en quantité limitée (versus en excès) de ces sucres sur la pathologie de la GSDI.

Ce contrôle nutritionnel améliore grandement l'espérance de vie des patients GSDI, ainsi que leur qualité de vie, en empêchant la survenue d'hypoglycémies fatales mais également en assurant une croissance normale ainsi qu'un meilleur contrôle métabolique (Chen et al., 1993; Rake et al., 2002a). En effet, les désordres plasmatiques secondaires à la GSDI comme l'hypercholestérolémie, l'hypertriglycémie et l'hyperuricémie sont améliorés grâce au contrôle diététique mais ne sont malheureusement pas corrigés. L'étude européenne des GSDI a rapporté que 12% des patients GSDIa et 5% des patients GSDIb ayant suivi ce régime strict présentent une hypercholestérolémie sévère. De plus, une hyperlipidémie est observée chez 73% des patients GSDIa et 46% de patients GSDIb sous régime (Rake et al., 2002a). Des molécules pharmacologiques hypolipémiantes, comme des fibrates ou des statines, sont donc souvent proposées aux patients. Ces médicaments sont généralement utilisés dans des conditions d'hyperlipidémie sévère, c'est-à-dire lorsque les patients présentent une concentration sanguine en triglycérides supérieure à 10g/L (Froissart et al., 2011; Greene et al., 1991). Egalement, presque 60% des patients de l'étude européenne sont

traités avec un inhibiteur de la production d'acide urique dans le but de contrer l'hyperuricémie. Cependant, chez près de 30% d'entre eux, le niveau plasmatique d'acide urique reste élevé, remettant en cause l'efficacité de ce genre de traitement (Rake et al., 2002a). Dans le cadre de la GSDIb, le régime nutritionnel ne permet pas de corriger l'atteinte des neutrophiles. Les patients GSDIb reçoivent donc aussi un traitement à base de facteurs de croissance granulocytaire dans le but de corriger leur neutropénie et donc de diminuer leur risque accru de développer des infections (Froissart et al., 2011). De plus, le contrôle diététique permet de ralentir la progression des complications hépatiques et rénales à long terme (Beegle et al., 2015; Chen et al., 1990; Dambaska et al., 2017; Martens et al., 2009; Okechuku et al., 2017; Parker et al., 1981).

En complément, la dysfonction rénale est très souvent traitée avec des inhibiteurs du système rénine angiotensine (SRA), comme des inhibiteurs de l'enzyme de conversion ou des antagonistes des récepteurs à l'angiotensine II, connus pour limiter le développement de la fibrose rénale (Gjorgjieva et al., 2016; Kishnani et al., 2014; Martens et al., 2009; Melis et al., 2005). Ce traitement pharmacologique ralentit la progression de la néphropathie mais n'empêche pas le développement de kystes rénaux ou l'insuffisance rénale (Gjorgjieva et al., 2016). Dans des stades tardifs de la maladie, la mise sous dialyse ou la transplantation rénale sont nécessaires (Kishnani et al., 2014). Cependant, la transplantation rénale ne permet pas la normalisation de la glycémie (Labrune, 2002). Les complications hépatiques telles que la stéatose ou le développement de tumeurs sont respectivement traitées par l'utilisation des molécules hypolipémiantes et résection chirurgicale. Cependant, la transplantation hépatique est recommandée chez les patients atteints de GSDI présentant des adénomes multiples qui ne régressent pas avec les mesures diététiques, des CHC ou des tumeurs hémorragiques (Kishnani et al., 2014; Rake et al., 2002b). Le remplacement du foie permet alors de corriger les hypoglycémies, les hyperlipidémies, l'hyperuricémie et améliore ainsi significativement la qualité de vie des patients, sans guérir le rein (Boers et al., 2014; Labrune, 2002; Matern et al., 1999). De plus, il présente d'importants facteurs de risques, comme le rejet du greffon ou l'induction d'une insuffisance rénale suite au traitement immunosuppresseur (Boers et al., 2014). Egalement, le risque de mortalité associé à cette transplantation n'est pas négligeable puisque le taux de survie 1 an et 5 ans après l'opération est respectivement de 82% et 76% et chute à 64% dix ans après la chirurgie (Maheshwari et

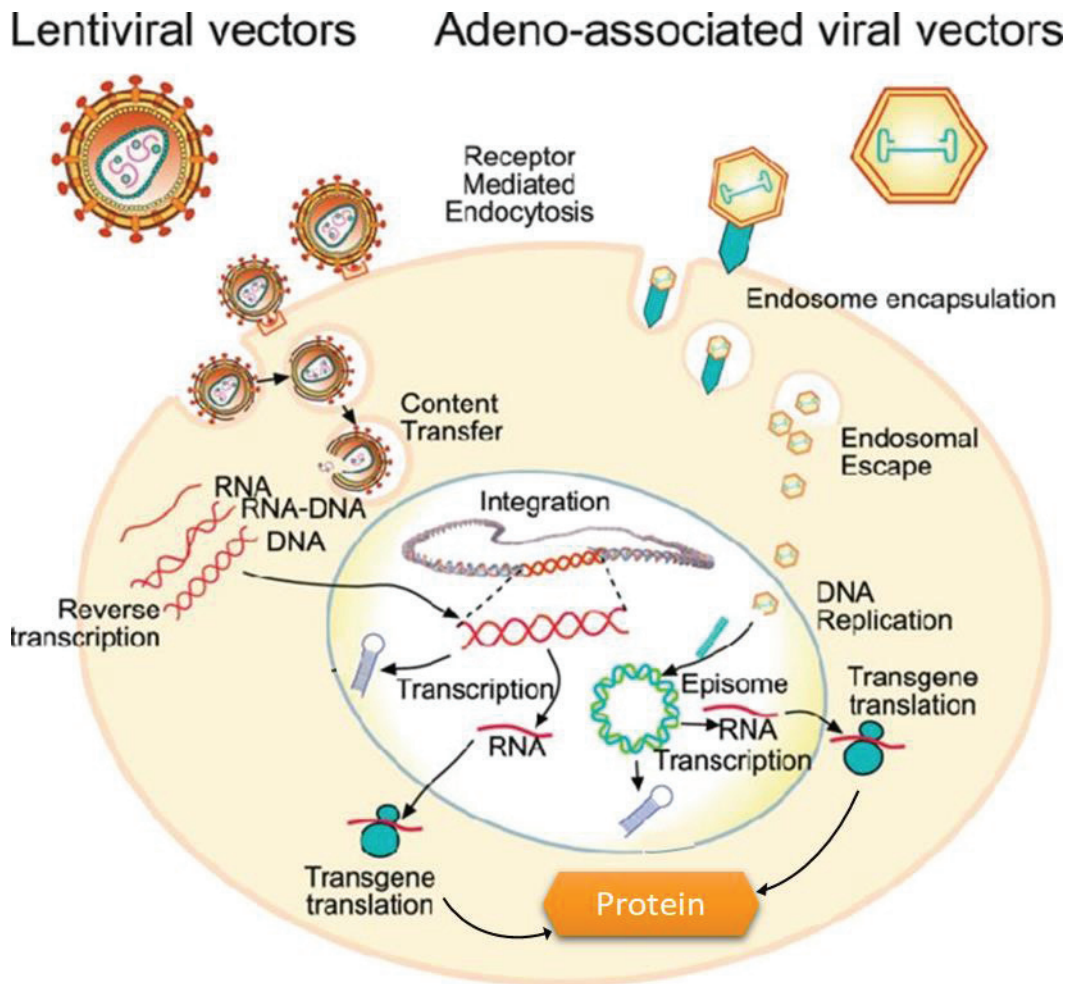


Figure 24 : Différentes approches technologiques de thérapie génique utilisant des vecteurs viraux

Ce schéma représente le mode d'action par lequel les vecteurs viraux (lentivirus ou AAV) abouti à la production de la protéine « médicament ».

Les vecteurs lentiviraux et les AAV recombinants défectifs libèrent leur matériel génétique dans la cellule hôte. Alors que le génome du lentivirus peut s'intégrer au génome de l'hôte, l'ADN des AAV persiste sous forme épisomale dans le noyau. Le matériel génétique de ces particules virales est alors transcrit et traduit par la machinerie de la cellule hôte de manière à produire la protéine d'intérêt.

D'après Dissen et al., 2012

al., 2012). Sachant que les pathologies hépatiques et rénales sont indépendantes l'une de l'autre, la combinaison d'une transplantation hépatique et rénale reste la meilleure solution. Plusieurs études indiquent une nette amélioration de la qualité de vie des patients GSDI ayant subi une double transplantation (Belingheri et al., 2007; Labrune, 2002; Panaro et al., 2004).

La combinaison du traitement nutritionnel et médicamenteux ne fait que ralentir la progression de ces complications à long terme mais ne les empêche pas. Hormis la double transplantation foie/reins, les traitements précédemment cités ne traitent que les symptômes associés à la GSDI et non sa cause. Le seul traitement curatif serait de remplacer le gène de la G6Pase muté (*G6PC* ou *SLC37a4*) par un gène sain, via une thérapie génique. Le principe de cette thérapie est de fournir aux cellules le transgène par l'intermédiaire de vecteurs viraux, qui peuvent être des adénovirus associés recombinants (AAVr) ou des lentivirus (Figure 24). Les premiers essais de thérapie génique, dans le cadre de la GSDI, ont débuté dans les années 2000 sur des modèles animaux, murins ou canins, et ont apporté des preuves de concepts. Plusieurs études ont notamment prouvé l'innocuité et l'efficacité de cette approche à maintenir une normo-glycémie (Chou and Mansfield, 2007; Sun et al., 2015). Prenant en compte ces résultats prometteurs de la thérapie génique chez des modèles murins et canin de la GSDI, une première étude clinique de thérapie génique en phase 1/2 a débuté en 2018 aux Etats-Unis chez des patients GSDI adultes, utilisant des AAVr (ClinicalTrial.gov Identifier: NCT03517085). Les résultats préliminaires indiquent une plus longue tolérance au jeûne ainsi qu'une amélioration de différents paramètres biochimiques comme le taux de lipides ou d'acide urique dans le sang des patients traités. Malheureusement, de nombreux obstacles restent encore à surmonter. En effet, les études réalisées sur les modèles animaux de GSDI révèlent un faible taux d'expression du transgène dans les cellules hépatiques et rénales des animaux traités alors qu'il est nécessaire qu'un maximum de cellules soit corrigées pour éviter le développement de pathologies à long terme, à savoir les tumeurs hépatiques ou la MCR. Une revue décrivant l'avancée des travaux sur la thérapie génique dans les modèles animaux de GSDI et les limites rencontrées dans le cadre de la GSDI a été publiée dans le journal *Molecular Gene Therapy* (Annexe 1).

III/ Maladie chronique rénale et glycosurie de type I

Les MCR sont des pathologies qui se définissent par des altérations de la structure du rein persistantes pouvant induire son dysfonctionnement de façon chronique. Elles se traduisent généralement par une réduction irréversible et progressive du nombre de néphrons fonctionnels aboutissant à une perte de la fonction rénale, le stade terminal étant l'insuffisance rénale terminale (IRT). A ce stade, la fonction rénale résiduelle devient très faible et incompatible avec la survie des patients. Un traitement de suppléance, comme la mise sous dialyse ou la transplantation rénale, est alors nécessaire. De manière clinique, les MCR sont diagnostiquées par une diminution du débit de filtration glomérulaire qui devient inférieur à $60\text{mL}/\text{min}/1.73\text{m}^2$ pendant plus de trois mois (un DFG normal étant aux alentours de $100\text{mL}/\text{min}/1.73\text{m}^2$, calculé à partir de la formule de Cockcroft) ou par la présence de marqueurs d'atteintes rénales comme une protéinurie, une hématurie, une leucocyturie, ou d'anomalies morphologiques ou histologiques des reins.

A/ Les maladies chroniques rénales dans la population générale

1) Causes et épidémiologie

Les causes des MCR sont diverses et peuvent toucher différentes parties du parenchyme rénal (glomérules, tubules, vaisseaux, interstitium). Le rein peut être altéré par des maladies génétiques (comme les polykystoses rénales autosomales dominantes), des maladies chroniques telles que l'hypertension artérielle ou le diabète, des pathologies inflammatoires (comme les glomérulonéphrites primitives), des infections rénales ou par certaines toxines. Il existe d'autres facteurs de risques des MCR comme les maladies cardiovasculaires, le tabagisme, un âge avancé, un faible poids de naissance ($<2.5\text{kg}$) ou encore des antécédents familiaux d'insuffisance rénale (Kazancıoğlu, 2013; Romagnani et al., 2017). Malgré des origines très variées, le diabète et l'hypertension sont les principales causes des MCR puisqu'elles représentent presque 50% des cas d'IRT en France (et respectivement 50% et 25% des cas aux Etats-Unis (Collins et al., 2010)). Les glomérulonéphrites primitives et la polykystose rénale représentent 16% et 8% des cas, respectivement (Couchoud et al., 2009).

La prévalence des MCR avant le stade de l'IRT est difficile à évaluer du fait que le déclin de la fonction rénale est généralement asymptomatique et peut rester méconnu en l'absence de dépistage. Cependant, elle a été évaluée aux environs de 8 à 16% à l'échelle mondiale (Jha et al., 2013). L'incidence et la prévalence des MCR est actuellement en pleine expansion dans les pays développés ou en voie de développement, avec une progression annuelle de l'ordre de 1.5% et 4% respectivement (El Nahas and Bello, 2005). Actuellement, plus de deux millions de patients sont pris en charge avec un traitement de suppléance de l'IRT dans le monde, mais ce chiffre est largement sous-estimé puisqu'il représenterait moins de 10% des personnes en ayant réellement besoin (Couser et al., 2011). Les MCR sont donc devenues des enjeux majeurs de santé publique ces dernières années.

2) Progression de la maladie chronique rénale

Les MCR sont caractérisées par une altération fonctionnelle du rein, associée à la présence de lésions dans le parenchyme rénal dont les origines sont diverses et citées ci-dessus. Les différents segments du néphron peuvent être atteints, avec des lésions glomérulaires (glomérosclérose), tubulaires (dilatation ou atrophie des tubules), vasculaires (hyalinose des artérioles glomérulaires) ou interstitielles (fibrose, infiltrat inflammatoire). Ces lésions sont à l'origine de la perte irréversible de néphrons fonctionnels. Suite à cette perte de néphrons une hyperfiltration glomérulaire compensatrice va être initiée dans les néphrons fonctionnels restants (Helal et al., 2012). Pour cela, une dilatation de l'artériole afférente va se mettre en place, sans modification du tonus de l'artériole efférente, induisant alors une élévation de la pression intraglomérulaire. Le SRA joue un rôle prépondérant dans ce phénomène (Anderson et al., 1985; Meyer et al., 1985). Ce mécanisme adaptatif permet, en augmentant les capacités de filtration de chaque glomérule, de maintenir un DFG adéquat, minimisant ainsi les conséquences fonctionnelles de la perte de néphrons. Malheureusement, celui-ci devient délétère au cours du temps puisqu'il conduit à une augmentation des contraintes mécaniques et métaboliques des néphrons restants, induisant le développement de nouvelles lésions néphrotiques et donc la détérioration progressive des néphrons restants. Cette théorie de « surcharge des néphrons restants » aboutit à la formation d'un cercle vicieux (la perte de néphron induit une augmentation du DFG des néphrons restants, qui elle-même

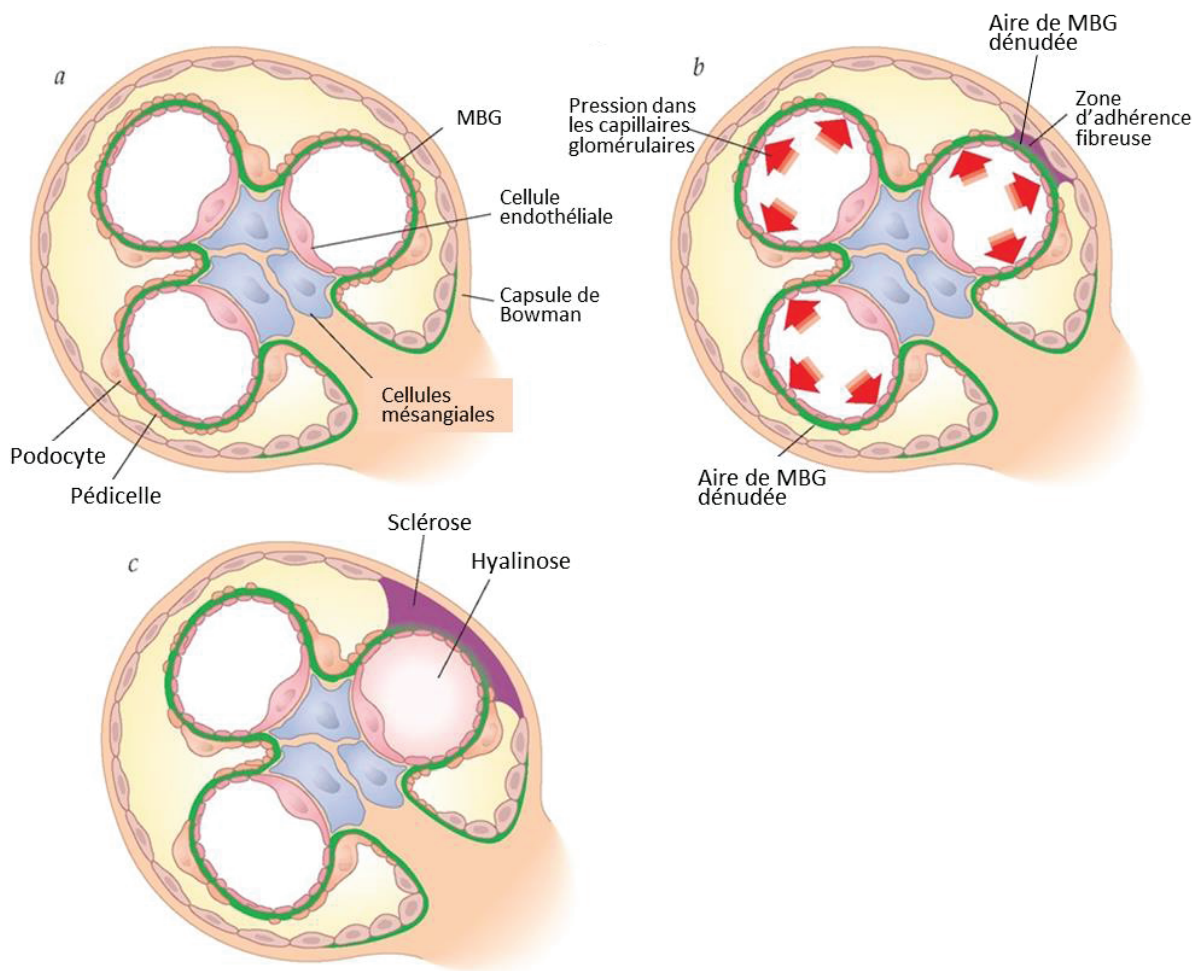


Figure 25 : Description d'un des mécanismes impliqué dans la pathophysiologie de la glomérulosclérose

(a) Glomérule normal. **(b)** L'augmentation de la pression dans les capillaires glomérulaires induit une perte de podocytes et mène à une dénaturation et un épaississement de la MBG. La zone de la MBG dénaturée peut alors adhérer à l'épithélium pariétal du glomérule et former une zone de sclérose **(c)**, première étape dans le développement de la glomérulosclérose. Une hyalinose des capillaires se développe également, aboutissant à leur obstruction.

favorise la détérioration de ces néphrons) (Hostetter et al., 1981). Lorsque plus de 50% des néphrons sont détruits, la diminution du DFG caractéristique des MCR apparaît.

La plupart des mécanismes impliqués dans la progression des MCR sont connus grâce aux modèles murins de réduction néphrotique. En effet, l'acquisition en 1930 des techniques de néphrectomie chirurgicale subtotale chez le rat a permis d'étudier la physiopathologie de la réponse rénale à la perte de néphrons et de démontrer que celle-ci mène à une détérioration progressive de la fonction rénale (Chanutin and Ferris, 1932).

a) Atteintes glomérulaires

L'augmentation de la pression dans les capillaires glomérulaires, et notamment l'hyperfiltration qui en résulte, induit diverses altérations intraglomérulaires et joue un rôle central dans la progression de la MCR (Hostetter, 2003; Hostetter et al., 1981). En effet, plusieurs études ont rapporté qu'une limitation de l'hyperfiltration, par un traitement pharmacologique, permet de limiter le développement de lésions à long terme (Anderson et al., 1985, 1986). Morphologiquement, la progression de la MCR est caractérisée par une hypertrophie des glomérules due à une hypertrophie des podocytes, une expansion des cellules mésangiales (cellules qui entourent les capillaires intraglomérulaires), accompagnée d'une accumulation de matrice extracellulaire au niveau des glomérules et par l'apparition de zones d'adhérences fibreuses entre les capillaires glomérulaires et la capsule de Bowman menant au développement d'une glomérulosclérose (Figure 25).

L'hyperfiltration glomérulaire crée une contrainte mécanique accrue au niveau du glomérule, entraînant immédiatement une augmentation de la surface de la MBG, associée à une hypertrophie des podocytes de manière à maintenir un recouvrement adéquat de MGB (Chagnac et al., 2019). De plus, au cours de l'évolution de la MCR, une diminution de nombre de podocytes est couramment décrite et semble jouer un rôle crucial dans le développement des lésions glomérulaires (Fries et al., 1989; Menini et al., 2007; Pagtalunan et al., 1997; Wharram et al., 2005). Plusieurs mécanismes pourraient participer, à des degrés divers, à cette perte des podocytes dont l'apoptose podocytaire (Schiffer et al., 2001; Shankland, 2006), la différenciation podocytaire ou enfin le détachement des podocytes et leur élimination dans l'urine (Petermann and Floege, 2007; Petermann et al., 2002; Weil et al., 2012). Dans le cadre d'une réduction néphrotique, il est donc communément admis que l'expansion de la

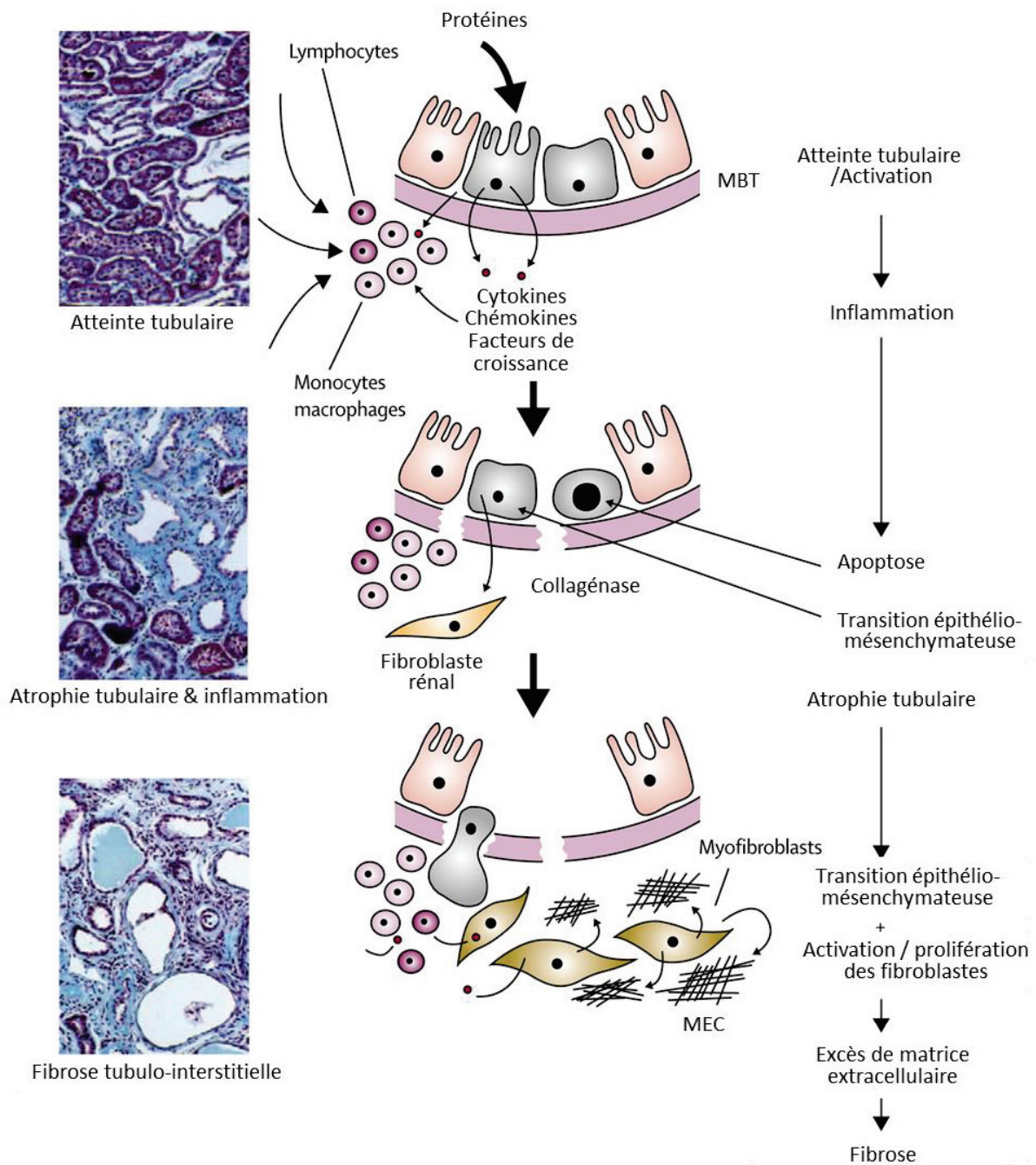


Figure 26 : Mécanismes par lesquels la protéinurie pourrait induire une fibrose tubulo-interstitielle

Les étapes de la progression de l'atteinte tubulaire sont décrites sur la droite de la figure et illustrées au centre. Les coupes histologiques colorées au Trichrome de Masson montrent le développement de l'inflammation et de la fibrose, sur la gauche de la figure.

MBT : Membrane basale tubulaire, MEC : Matrice extracellulaire

D'après El Nahas and Bello et al., 2005

MBG associée à la raréfaction des podocytes (et à une hypertrophie podocytaire insuffisante) induit une zone de mise à nu étendue de la MBG. Cette portion de la MBG qui n'est plus recouverte par les podocytes peut adhérer au feuillet pariétal de la capsule de Bowman et former des zones d'adhérences fibreuses favorisant le développement d'une inflammation et d'une fibrose (Asanuma, 2015; Kriz and LeHir, 2005; Lemley, 2016).

Egalement, l'hypertension dans les capillaires glomérulaires endommage les cellules endothéliales des vaisseaux sanguins et augmente leur perméabilité (Malyszko, 2010; Webster et al., 2017). Ces modifications induisent une infiltration de cellules immunitaires, comme les macrophages, dans l'espace intraglomérulaire, où ils synthétisent différents facteurs de croissance comme le TGF β 1, PDGF ou des molécules pro-inflammatoires comme TNF α . En réponse à ces facteurs, les cellules mésangiales prolifèrent et/ou régressent en mésangioblastes, cellules immatures, et produisent alors de la matrice extracellulaire de manière excessive (El Nahas and Bello, 2005; Webster et al., 2017).

b) Atteintes tubulo-interstitielles

La progression de la MCR est couramment associée à une fibrose tubulo-interstitielle. La fibrose se caractérise par une augmentation accrue de la synthèse de matrice extracellulaire et par une modification qualitative de celle-ci (Miyazaki et al., 2003). En effet, le collagène exprimé dans un rein normal est de type IV alors que la matrice extracellulaire synthétisée lors d'une fibrose se constitue majoritairement de collagène de type I et III et de fibronectine. Les fibroblastes interstitiels, qui s'accumulent lors d'une MCR, sont les cellules productrices de matrice extracellulaire. Ils pourraient être issus de cellules épithéliales tubulaires ou de cellules endothéliales ayant subi une transition épithélio- ou endothélio- mésenchymateuse, mais ces mécanismes sont actuellement remis en question (Huang and Susztak, 2016; Kriz et al., 2011; Loeffler and Wolf, 2015; Zeisberg et al., 2008).

Les mécanismes induisant le développement d'une fibrose tubulo-interstitielle sont complexes et constituent un facteur d'auto-aggravation des lésions rénales. De nombreuses études se sont focalisées sur le rôle de la protéinurie dans la physiopathologie des lésions tubulo-interstitielles et notamment de la fibrose. La protéinurie se développant suite aux atteintes glomérulaires est composée d'albumine, de protéines du système du complément, d'immunoglobulines, de transferrines ou de facteurs de croissance. Il a notamment été

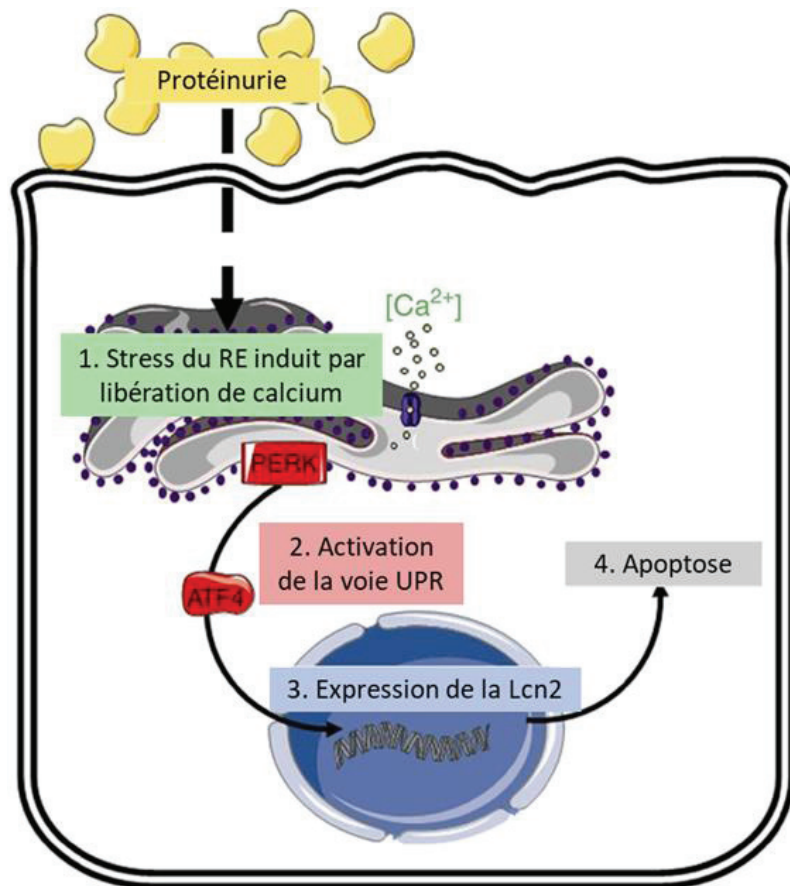


Figure 27 : Un des mécanismes par lequel la protéinurie induit des lésions rénales

La protéinurie induit un stress du réticulum endoplasmique calcium dépendant et active la voie PERK et l'expression d'ATF4. ATF4 stimule ensuite l'expression de la lipocaline 2, qui provoque l'apoptose des cellules rénales et aboutit au développement de lésions.

PERK : Protein kinase R-like endoplasmic reticulum kinase ; ATF4 : Activating transcription factor 4 ; Lcn2 : Lipocaline 2 ; UPR : Unfolded protein response

D'après El Karoui et al., 2016.

montré que la réabsorption de ces protéines, par les cellules tubulaires, stimule la synthèse de molécules pro-inflammatoires et pro-fibrotiques mais aussi de molécules favorisant la prolifération ou l'apoptose cellulaire (Figure 26) (Abbate et al., 2006).

Il est néanmoins important de souligner que la majorité des études qui proposent un rôle clé de la protéinurie dans la progression de la MCR est basée sur l'effet spectaculaire des inhibiteurs du SRA sur la réduction du débit de protéinurie et le développement de lésions rénales. L'effet protecteur de ces molécules pourrait cependant être indépendant de la protéinurie et directement lié aux effets pro-fibrotiques du SRA (Ishidoya et al., 1995; Wu et al., 2010a). Cependant, une étude a démontré un rôle direct de la protéinurie ou de l'albuminurie sur les dommages tubulo-interstitiels. En effet, la protéinurie en induisant un stress du RE via une augmentation du calcium cytoplasmique active la voie UPR (« unfold protein response ») et l'expression d'ATF4, un facteur clé de la réponse UPR. ATF4 induit l'expression de la lipocaline 2 qui est une protéine favorisant la génération de ROS, entraînant ainsi l'apoptose des cellules tubulaires (Figure 27) (El Karoui et al., 2016). Également, la lipocaline 2, en permettant l'effet mitogène du récepteur du facteur de croissance épidermique (EGFR), joue un rôle crucial dans la progression des MCR, indépendamment de la protéinurie (Viau et al., 2010). Le stress du RE et la lipocaline 2 apparaissent donc comme des facteurs importants dans la progression des MCR.

Enfin, certaines études démontrent que la présence d'une inflammation au niveau du compartiment interstitiel, associée à une infiltration de cellules immunitaires mononuclées (macrophages et lymphocytes), joue également un rôle prépondérant dans le développement de la fibrose rénale (Rodríguez-Iturbe et al., 2001).

B/ La maladie chronique rénale de la GSDI et son parallèle avec la maladie chronique des diabétiques

La MCR des diabétiques est une complication fréquente puisqu'elle représente la première cause d'insuffisance rénale à l'échelle mondiale. L'étude des mécanismes impliqués dans l'induction et la progression de la MCR des GSDI et des diabétiques révèle de très nombreuses similarités. En effet, même si la GSDI et le diabète apparaissent comme étant

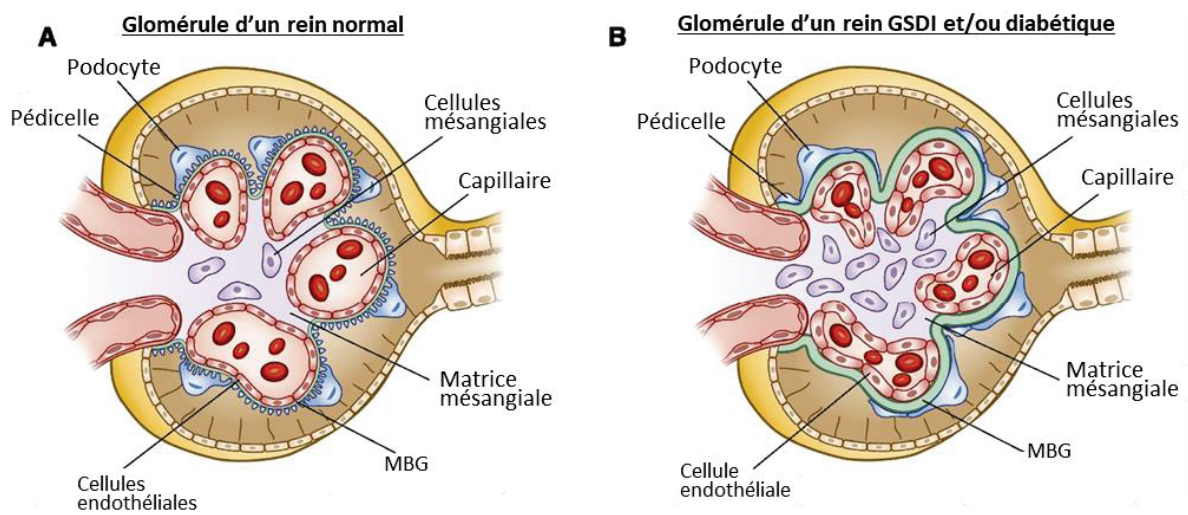


Figure 28 : Anatomie d'un glomérule d'un rein normal ou pathologique dans le cadre de la GSDI ou du diabète

(A) Glomérule normal; (B) Les glomérules des reins GSDI et diabétiques se caractérisent par un épaissement de la MBG, une expansion mésangiale (prolifération des cellules mésangiales et excès de production de matrice extracellulaire), ainsi qu'une perte des podocytes et de leurs pédicelles.

D'après Alicic et al., 2017

deux pathologies différentes et opposées (la GSDI se caractérisant par une absence de PEG menant à des hypoglycémies sévères alors que le diabète se caractérise par une augmentation de la PEG, induisant des hyperglycémies chroniques), le métabolisme intracellulaire rénal est identique chez les GSDI et les diabétiques et serait à l'origine des perturbations rénales (Mundy and Lee, 2002; Rajas et al., 2013).

1) Progression et caractéristiques histologiques

La MCR des GSDI suit la même progression clinique que la MCR des diabétiques, avec des similarités histologiques (Mundy and Lee, 2002; Rajas et al., 2013). Les MCR des diabétiques et de la GSDI évoluent suivant deux phases. Tout d'abord, la phase initiale et réversible se caractérise par une hypertrophie rénale associée à une hyperfiltration glomérulaire. Puis, des anomalies tubulaires et glomérulaires se mettent en place. Notamment, une accumulation de glycogène et de lipides dans les tubules contournés proximaux, entraînant une clarification et une dilatation tubulaire, a été décrite dans les MCR des diabétiques et de la GSDI (Gai et al., 2019; Herman-Edelstein et al., 2014; Kang et al., 2005; Thomas et al., 2005a; de Vries et al., 2014). Au cours du temps, une fibrose tubulo-interstitielle, qui représente une des lésions tubulaires critique pour l'évolution de la MCR, se développe (Gjorgjieva et al., 2016; Mundy and Lee, 2002; Rajas et al., 2013). Une glomérulosclérose irréversible s'installe également, associée à une albuminurie qui évolue généralement en protéinurie. Cette pathologie des glomérules est caractérisable par un épaississement de la MBG, une augmentation du volume mésangial due à une expansion des cellules mésangiales accompagnée d'une surproduction de matrice extracellulaire, une perte des podocytes et un effacement de leurs pédicelles (Figure 28) (Gjorgjieva et al., 2016; Vallon and Komers, 2011; Wang et al., 2005).

Les souris $K.G6pc^{-/-ind}$ présentent toutes les caractéristiques de la MCR des GSDI. Notamment, après 6 mois de délétion du gène *G6pc*, une néphromégalie est observée chez ces souris et l'analyse histologique des reins révèle une clarification et une dilatation des tubules proximaux dues à une accumulation de glycogène et de lipides dans les cellules épithéliales proximales (Figure 22) (Clar et al., 2014). Puis, après 9 mois, une fibrose tubulo-interstitielle et une glomérulosclérose se développent et s'aggravent avec le temps. Ce

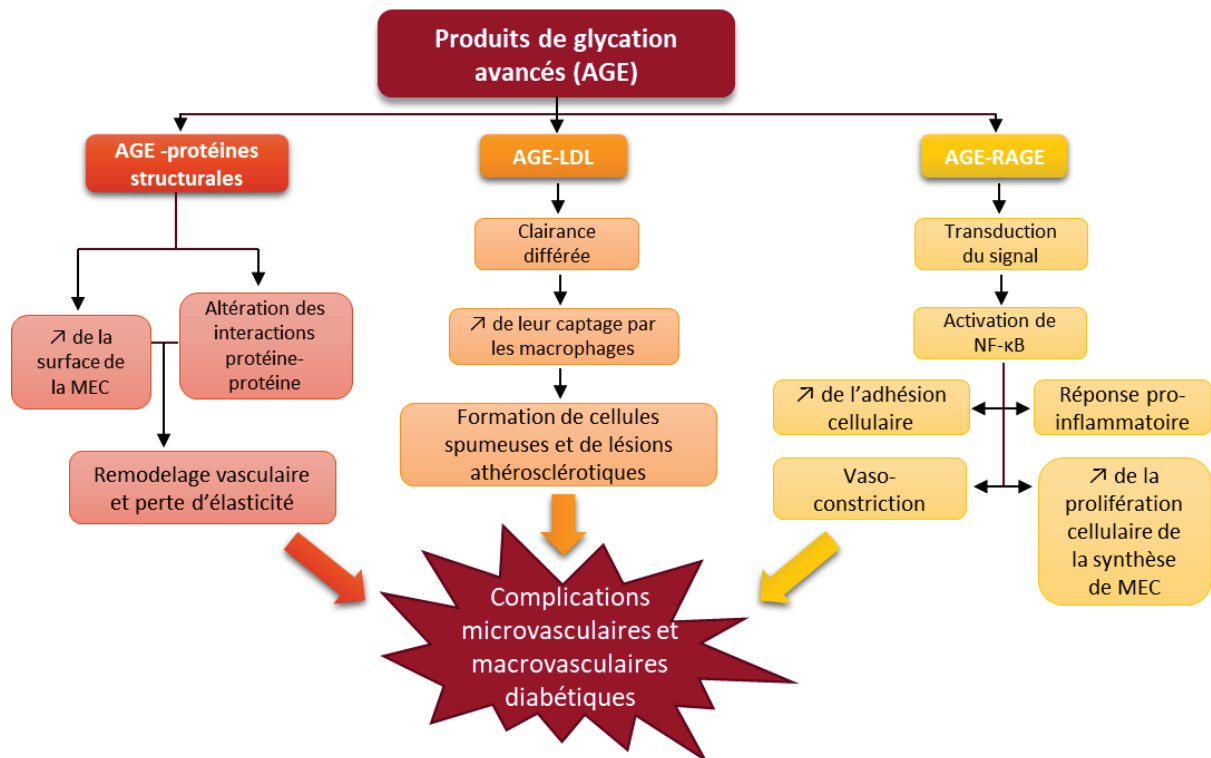


Figure 29 : L'accumulation de produits avancés de glycation altère le réseau vasculaire en initiant des dommages endothéliaux ou des processus pro-athérogéniques ou pro-inflammatoires.

- La fixation des produits avancés de glycation (AGE) sur les protéines structurales de la membrane basale des vaisseaux sanguins (collagène, fibronectine et laminine notamment) modifie leurs propriétés structurales et augmente la surface de la matrice extracellulaire (MEC) mais également entrave les interactions protéine-protéine, réduisant l'élasticité des vaisseaux et entraînant une rigidification vasculaire.

- La fixation des AGE sur les lipoprotéines LDL, favorise leur captage et internalisation par les macrophages qui deviennent alors des cellules spumeuses, largement impliquées dans la formation de lésion athérosclérotique.

- Lors de leur liaison sur leur récepteur RAGE, les AGE activent différentes cascades de signalisation, modifiant la réponse cellulaire à l'apoptose, à l'autophagie, à la prolifération et à l'inflammation. Également l'activation du récepteur RAGE induit une vasoconstriction en stimulant l'expression de l'endothéline (puissant vasoconstricteur) et en inhibant la synthèse d'oxyde nitrique (un puissant vasodilatateur). De plus, la transduction du signal AGE-RAGE active NF-κB. L'activation de ce facteur pro-inflammatoire, dans les cellules endothéliales, mène à un épaississement de la MEC et une augmentation de l'adhérence vasculaire favorisant l'infiltration et l'activation des leucocytes. NF-κB stimule aussi la synthèse de cytokines, d'interleukines et de TNFα. Cet état inflammatoire associé à une augmentation de la prolifération cellulaire conduit à un remodelage vasculaire et représente une agression vasculaire chronique, phénomène clé dans l'apparition de l'insuffisance endothéliale caractéristique des complications vasculaires diabétiques.

AGE-protéine, AGE-LDL et AGE-RAGE signifie une interaction entre les AGE et les protéines, LDL et RAGE respectivement ; MEC : matrice extracellulaire

D'après Cheng et al., 2017

modèle murin invalidé pour la G6Pase spécifiquement au niveau rénal permet donc l'analyse des mécanismes moléculaires impliqués dans la MCR des GSDI.

2) Physiopathologie

a) Mécanismes propres à la maladie chronique rénale diabétique

La néphropathie diabétique s'intègre dans le cadre des complications micro-angiopathiques du diabète, au même titre que les rétinopathies ou neuropathies diabétiques. Elle se caractérise donc par des dommages au niveau des vaisseaux sanguins rénaux, notamment au niveau des capillaires glomérulaires (Reidy et al., 2014). Plusieurs hypothèses ont été formulées pour expliquer les altérations microvasculaires du diabète (Barrett et al., 2017; Cade, 2008; Kang et al., 2002).

La première hypothèse est basée sur les modifications hémodynamiques observées au cours du diabète. En effet, l'hyperglycémie chronique mènerait à une dérégulation du tonus vasculaire due à une activation du SRA, induisant une vasoconstriction chronique des microvaisseaux et une augmentation consécutive de la pression et du débit sanguin microvasculaires. L'hypothèse hémodynamique de la MCR suggère que l'augmentation de la pression sanguine dans les capillaires glomérulaires serait, en partie, à l'origine des dommages glomérulaires (Forbes et al., 2007; Schrier and Holzgreve, 1988; Wolf, 2004). En effet, la résultante de l'hypertension intra-glomérulaire est l'induction d'une hyperfiltration glomérulaire, qui est largement connue pour induire le développement d'une glomérulosclérose (comme décrit dans le paragraphe précédent).

Une autre hypothèse expliquant le développement des dommages microvasculaires fait référence aux produits terminaux de glycation. En effet, un des mécanismes par lesquels l'hyperglycémie altère la microcirculation rénale est la formation de produits terminaux de glycation (AGE en anglais pour « advanced glycation end-product ») via un phénomène de glycation non enzymatique des protéines (Thomas et al., 2005b). De nombreux travaux ont montré que l'accumulation de ces produits dans les reins diabétiques contribue aux dommages de la microcirculation glomérulaire (Figure 29). La glycation des protéines peut engendrer des altérations vasculaires, soit en modifiant la structure et la fonction des protéines du réseau vasculaire, soit via la fixation des AGE sur des récepteurs cellulaires activant alors différentes voies de signalisation intracellulaire. Ainsi, la formation et

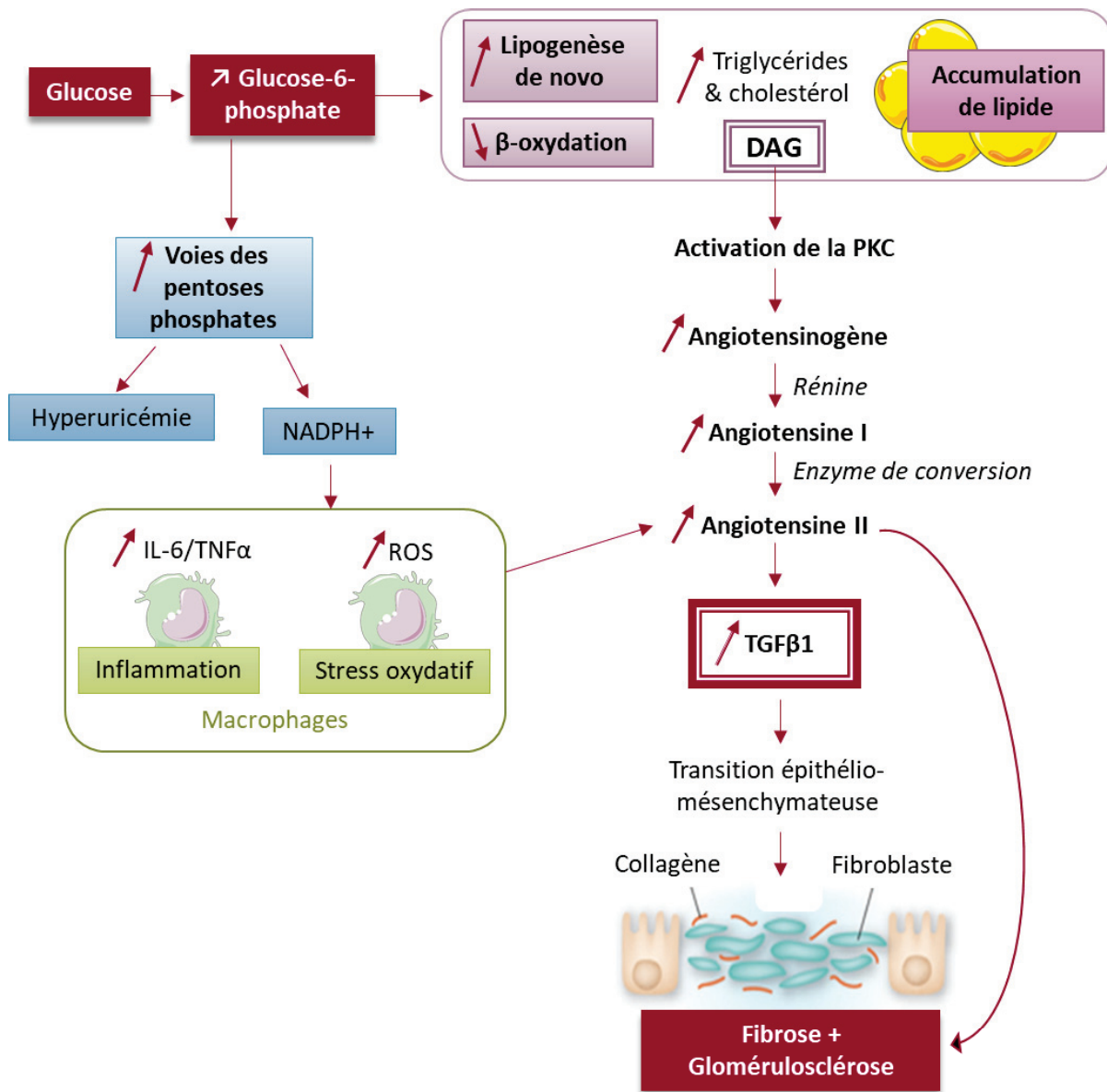


Figure 30 : Voies moléculaires, communes à la GSDI et au diabète, impliquées dans le développement de la néphropathie.

L'augmentation de l'utilisation du G6P induite par son accumulation dans le cadre de la GSDI ou à une production favorisée dans le diabète mène à l'accumulation de dérivés lipidiques intra-rénale dont le diacylglycérol (DAG). Le DAG active alors le système rénine angiotensine (SRA) via l'activation de la protéine kinase C et augmente la production de TGFβ1. TGFβ1 est un puissant facteur pro-fibrotique qui mène au développement de la fibrose rénale, probablement en induisant une transition épithélio-mésenchymateuse. L'angiotensine II stimule également l'expression de diverses protéines du tissu fibrotique dans les reins. De plus, l'utilisation accrue du G6P dans la voie de la pentose phosphate mène à une production de cytokines et 'espèces réactives de l'oxygène (ROS) par les macrophages, induisant une inflammation et un stress oxydatif, deux phénomènes également impliqués dans la fibrose rénale via leur capacité à stimuler la production de l'angiotensine II.

D'après Rajas et al., 2013

l'accumulation de AGE due à l'hyperglycémie chronique aboutit notamment à un épaissement la MBG, une dysfonction des cellules endothéliales associée à une augmentation de la perméabilité vasculaire et une expansion mésangiale, différentes caractéristiques établies des complications microvasculaires liées au diabète (Singh et al., 2014).

b) Mécanismes communs à la maladie chronique rénale du diabète et de la GSDI

Malgré le fait que la GSDI et le diabète soient décrites comme étant des maladies « miroirs », il a récemment été montré au laboratoire que le métabolisme cellulaire intra-hépatique et intra-rénal est identique dans ces deux pathologies (Rajas et al., 2013). Dans le cadre de la GSDI, la déficience en G6Pase mène à une accumulation de G6P intracellulaire dans les cellules hépatiques et rénales notamment. Le G6P étant un substrat de différentes voies métaboliques, son accumulation entraîne l'activation de la glycolyse, de la voie des PPP, de la synthèse de glycogène et de la lipogenèse *de novo*. Dans le cadre du diabète, l'hyperglycémie chronique entraîne une augmentation du flux métabolique à travers le G6P, menant à l'activation des mêmes voies métaboliques que dans la GSDI. Une particularité est que l'induction de la lipogenèse *de novo* est dépendante des facteurs de transcription SREPB1, SREPB2 et ChREBP dans le diabète alors que seul ChREBP serait impliqué dans la GSDI (Grefhorst et al., 2010). Ces modifications métaboliques similaires dans le diabète et la GSDI expliquent l'accumulation de glycogène et de lipides observée dans ces deux pathologies.

Plusieurs études rapportent un rôle clé de cette reprogrammation métabolique rénale dans l'induction et la progression de la MCR (Figure 30). Il a alors été montré que l'augmentation de la voie des PPP et de la glycolyse fournit un important pool de triose-phosphate, comme le glycérol-6-phosphate ou le phosphate de dihydroxyacétone, qui sont précurseurs de la synthèse des glycérolipides, et augmente les ratios NADPH/NADP⁺ et NADH/NAD⁺ (Mundy and Lee, 2002; Rajas et al., 2013). La fourniture de précurseurs associée à l'activation de la lipogenèse *de novo*, secondaire à la reprogrammation métabolique, génère une production accrue de lipides et glycérolipides dont le diacylglycérol. Le diacylglycérol peut activer la protéine kinase C (PKC) en se fixant sur son unité régulatrice. L'activation de la PKC est connue pour activer le SRA intra-rénal ce qui engendre la synthèse d'angiotensine II (Koya

and King, 1998). En effet, les tubules contournés proximaux possèdent tous les éléments du SRA et peuvent produire de l'angiotensine II à partir du clivage de l'angiotensinogène en angiotensine I, par la rénine, puis de la conversion de cette dernière en angiotensine II par l'enzyme de conversion (Ichihara et al., 2004). L'angiotensine II joue alors un rôle crucial dans le développement de la fibrose rénale, glomérulaire et tubulaire, mais aussi dans l'hyperfiltration glomérulaire observée dans les MCR (Helal et al., 2012; Mezzano et al., 2001).

Tout d'abord, l'Angiotensine II induit une fibrose rénale en stimulant la prolifération des cellules productrices de matrice extracellulaire, à savoir les cellules mésangiales glomérulaires et les fibroblastes tubulo-interstitiels, mais également en induisant la synthèse d'éléments de la matrice extracellulaire comme le collagène I ou la fibronectine (Mezzano et al., 2001; Ray et al., 1994; Wolf et al., 1992) ; il induit aussi l'expression de TGF β 1, connu comme étant un important médiateur de la fibrose rénale, via ses capacités à stimuler l'expression de protéines de la matrice extracellulaire et à inhiber celle des protéines de dégradation de cette matrice extracellulaire, induisant alors une accumulation de MEC (Branton and Kopp, 1999). Ce facteur profibrotique pourrait aussi être à l'origine de la transition épithélio-mésenchymateuse partielle observée dans les reins des souris GSDI, phénomène aggravant la progression de la fibrose tubulo-interstitielle. En effet, il est important de noter que les voies moléculaires menant au développement de la fibrose, à savoir le SRA, la voie TGF β 1 et la transition épithélio-mésenchymateuse partielle sont activées dès 6 mois chez les souris K.G6pc^{-/-ind}, même si la fibrose n'apparaît qu'à 9 mois (Clar et al., 2014; Gjorgjieva et al., 2016)

L'activation du SRA peut également favoriser l'hyperfiltration glomérulaire. L'Angiotensine II produite, en se fixant sur ses récepteurs AT1 au niveau de la lumière des tubules proximaux, augmente la réabsorption de sodium dans ce segment néphrotique et induit une hyperfiltration glomérulaire en stimulant le rétrocontrôle exercé par l'appareil juxtaglomérulaire (Cogan, 1990). En effet, l'élévation du taux de réabsorption du sodium dans les tubules contournés proximaux, qui sont en amont du tubule distal, a pour conséquence une diminution du taux de sodium dans la lumière du tubule distal. Cette déplétion en sodium est détectée par des cellules particulières, la macula densa, ce qui active la synthèse de rénine par les cellules juxtaglomérulaires (Schnermann and Briggs, 1982). L'activation de ce système mène, *in fine*, à une augmentation du DFG du néphron touché (Vallon, 2003), en partie via son

effet vasoconstricteur exercé sur l'artériole efférente, et pourrait participer à l'installation de l'hyperfiltration glomérulaire.

Egalement, la reprogrammation métabolique prenant place dans les reins GSDI et diabétiques peut générer une surproduction de ROS et induire un stress oxydant qui pourrait participer au développement de la MCR (Aghadavod et al., 2016; Vallon and Komers, 2011; Yiu et al., 2010). Un autre point commun dans la physiopathologie de la MCR diabétique et GSDI est la présence d'une inflammation, caractérisée par la présence d'une infiltration de cellules immunitaires de type macrophages dans l'interstitium rénal et les glomérules (Clar et al., 2014; Duran-Salgado and Rubio-Guerra, 2014; Gjorgjieva et al., 2016). Les souris *K.G6pc^{-/-}ind* présentent cette inflammation dès 6 mois de délétion de la *G6Pase*. Ces macrophages synthétisent alors une multitude de facteurs pro-inflammatoires et pro-fibrotiques tels que le TNF- α , IL-6, IL-1, et le TGF β 1, promouvant la progression de la MCR (Aghadavod et al., 2016). Finalement, il est important de noter que tous les effets délétères induits par l'hyperfiltration glomérulaire, précédemment décrits (A/ Les maladies chroniques rénales dans la population générale), comme la perte des podocytes ou l'expansion du mésangium, vont également participer à la progression de la MCR diabétique et GSDI. Egalement, la protéinurie peut favoriser les lésions tubulaires via les mêmes mécanismes décrits dans le cas des MCR de la population générale.

C/ Maladies rénales kystiques

Une des caractéristiques de la MCR des GSDI est l'apparition de kystes rénaux à un stade avancé de la pathologie. L'apparition de ces kystes a d'abord été mise en évidence chez les souris *K.G6pc^{-/-}ind* après 18 à 20 mois d'inactivation du gène *G6pc* dans les reins (Figure 22) puis chez des patients jeunes adultes atteints de GSDI qui présentaient un dysfonctionnement rénal (Gjorgjieva et al., 2016) (Figure 19). Actuellement, les mécanismes moléculaires impliqués dans le développement de ces kystes restent inconnus.

De manière intéressante, diverses pathologies sont également caractérisées par le développement de kystes rénaux. Elles sont regroupées sous le terme de maladies rénales kystiques et peuvent être divisées en deux groupes, les maladies rénales kystiques acquises (ACKD) et les maladies rénales kystiques héréditaires (PKD) (Le Corre et al., 2015). Quelle que soit

leur origine, la présence de kystes rénaux perturbe la fonction rénale et mène au développement d'une insuffisance rénale.

1) Les maladies rénales kystiques acquises

Les maladies rénales kystiques acquises ont été décrites pour la première fois par Dunnill en 1977 (Dunnill et al., 1977). Elles sont observées chez des patients souffrant d'une MCR et ne présentant aucun antécédent de maladie rénale kystique héritée (Choyke, 2000). Elle est donc couramment retrouvée chez les personnes traitées par dialyse et le risque de développer des kystes chez ces patients augmente avec le nombre d'années de traitement par dialyse. Ainsi, environ 60%, 90% et 100% des patients sous dialyse depuis 2 à 4 ans, 8 ans ou plus de 10 ans présentent une ACKD, respectivement (Katabathina et al., 2010). Cependant, il est admis que la dysfonction rénale, et non la dialyse, serait la cause des ACKD. En effet, 7 à 22% des patients souffrant d'une MCR présentent une ACKD avant même la mise sous dialyse. L'analyse histologique des kystes développés lors d'une ACKD révèle que les structures kystiques sont remplies d'un ultrafiltrat dont la composition ressemble à celle du plasma et qu'elles possèdent une bordure en brosse au niveau de leur lumière, indiquant donc que les kystes sont issus des tubules contournés proximaux (Grantham et Ishikawa, 1991). Les mécanismes physiopathologiques à l'origine du développement des ACKD restent peu connus, cependant les kystes se développant uniquement dans les reins, et non dans d'autres organes comme c'est le cas des PKD, suggère l'implication d'évènements intra-rénaux locaux qui seront discutés dans la discussion (Grantham, 1991).

2) Les maladies rénales kystiques héritées

Les maladies rénales kystiques héritées sont majoritairement causées par un défaut de structure et/ou de fonction du cil primaire et sont regroupées sous le terme de ciliopathies. Parmi ces pathologies, on retrouve les polykystoses autosomales dominantes (autosomal dominant polycystic kidney disease : ADPKD) ou récessives (autosomal recessive polycystic kidney disease : ARPKD), les néphronophtises (NPHP), le diabète de type 5 ou les syndromes de Bardet-Biedl (BBS) et de Meckel-Joubert (MSK-JBTS) par exemple. Selon la pathologie, les patients développent des kystes rénaux dès la naissance, dans l'enfance ou à l'âge adulte (Paces-Fessy, 2014).

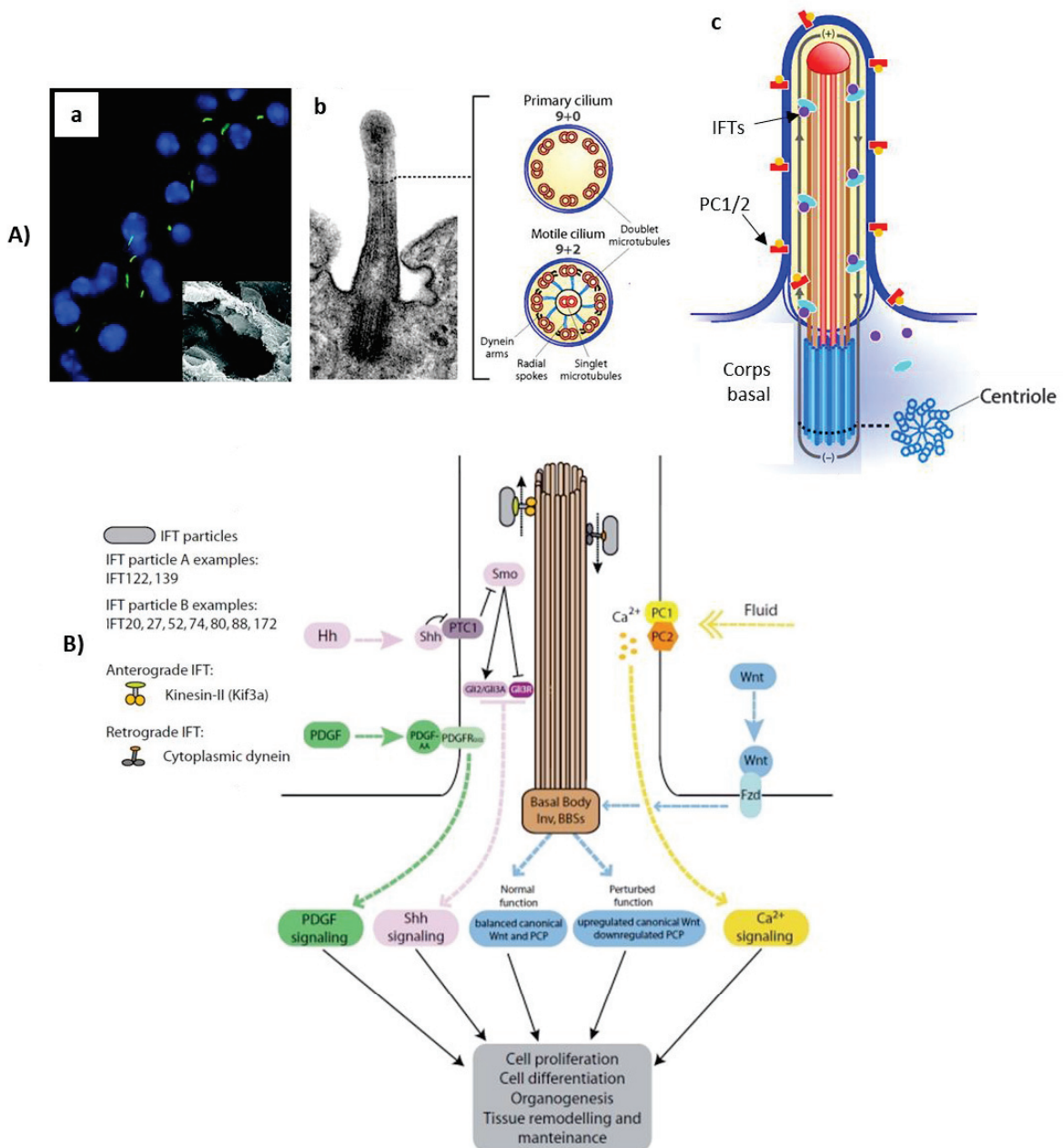


Figure 31 : Représentation de la structure du cil primaire et des voies de signalisation régulées par le cil.

(A) a- Marquage immunofluorescent des cils primaires (verts) dans un tubule rénal. Les noyaux apparaissent en bleu. L'image insérée en bas à droite est un cliché de microscopie électronique montrant la lumière d'un tubule rénal. b- Cliché de microscopie électronique d'un cil primaire et de son corps basal associé à un schéma représentant l'architecture des cils primaires et motiles. c- Schéma d'un cil primaire illustrant le transport de particule le long de l'axonème du cil par les protéines IFTs. **(B)** Représentation schématique d'un cil primaire et de son implication dans la signalisation du Ca²⁺, du PDGF, de la voie Hedgehog (Shh signaling) et dans la balance entre les voies canonicale Wnt et non canonicale Wnt/PCP.

IFT : Intraflagellar transport protein ; PC1/2 : Polycystin 1/2 ; Hh : Hedgehog ; PDGF : Platelet derived growth factor ; PDGFR : Platelet derived growth factor receptor ; PTC1 : Patched-1 ; Smo : Smoothed ; Gli : glioma-associated oncogene ; Inv : Inversin ; BBSs : BBsomes

D'après Bradley K. Yoder, 2007 & Florencia Irigoín and Jose L Badano et al., 2011

a) Le cil primaire

Le cil primaire est un organite cellulaire localisé à la surface de la plupart des types cellulaires. Dans les reins, il est notamment situé au pôle apical des cellules tubulaires et est en contact avec l'urine. Il est composé d'un axonème qui consiste en neuf doublets de microtubules formés à partir du corps basal, issu du centriole (Figure 31A). Il possède à sa surface différentes protéines de signalisation dont des canaux calciques et des récepteurs à la somatostatine, la sérotonine, l'angiopoïétine, l'hedgehog ou le PDGF (platelet derived growth factor) (Yoder, 2007), lui permettant d'intégrer les différents signaux extracellulaires physiques ou biochimiques. Ainsi, il joue un rôle clé dans le développement rénal embryonnaire et le maintien d'une structure rénale normale à l'âge adulte. Notamment, il permet d'informer la cellule des modifications du flux urinaire passant dans la lumière des tubules via une augmentation du taux de calcium intracellulaire induite par sa flexion et l'activation de son canal calcique. De plus, le cil primaire régule différentes voies impliquées dans le développement, comme la voie Hedgehog ou les voies Wnt, mais également divers processus cellulaires, comme la prolifération et l'apoptose cellulaire, l'autophagie, la polarité apico-basale des cellules ou encore l'orientation de la division cellulaire et le volume cellulaire (Huang and Lipschutz, 2014; Orhon et al., 2016) (Figure 31B).

b) Défaut du cil primaire et développement de kystes rénaux

Les deux principales formes de maladies kystiques rénales héritées causées par un défaut d'expression de gènes codant pour des protéines du cil primaire sont la polykystose autosomale dominante (ADPKD) et la polykystose autosomale récessive (ARPKD). La ADPKD représente 90% des PKD et est la conséquence de mutations sur le gène *Pkd1*, codant pour la protéine membranaire polycystine-1 (PC1) (Hughes et al., 1995), ou sur le gène *Pkd2*, codant pour la polycystine-2 (PC2), un canal calcique appartenant à la famille des « Transient Receptor Potential » (TRP) (Qamar et al., 2007). La ARPKD résulte de mutations sur le gène *Pkhd1*, qui code pour la fibrocystine, protéine transmembranaire (Nagasawa et al., 2002). Les PC1, PC2 et la fibrocystine sont des protéines retrouvées à la surface du cil primaire et sont essentielles à sa structure et sa fonction. Les mutations précédemment décrites en altérant ces différentes protéines, induisent un défaut du cil primaire et le développement de kystes rénaux notamment.

Le diabète de type 5, également appelé « Maturity onset diabetes of the young type 5 », est une autre maladie kystique rénale caractérisée par une altération de l'expression d'un gène impliqué, notamment, dans fonction du cil primaire. Elle est due à des mutations du gène *Hnf1b* (hepatocyte nuclear factor 1 β) (Horikawa et al., 1997; Iwasaki et al., 1998), facteur de transcription hautement exprimé dans les reins, jouant un rôle crucial dans le développement embryonnaire rénal (Faguer et al., 2011; Massa et al., 2013). Ainsi une déficience en HNF1B entraîne des anomalies développementales des reins comme un élargissement de la capsule de Bowman, un défaut de genèse des tubules ou encore le développement de kystes (Fischer et al., 2006; Igarashi et al., 2005; Madariaga et al., 2013). De plus, HNF1B régule directement l'expression de gènes impliqués dans la formation des kystes comme *Pkd2* et *Pkhd1*. (Gresh et al., 2004; Hiesberger et al., 2005). Ainsi, dans un modèle murin, une inactivation de HNF1B spécifiquement dans les reins provoque une chute drastique du taux d'expression de *Pkd2* et *Pkhd1* associée au développement de kystes (Gresh et al., 2004).

Les néphronophthises ainsi que les syndromes de Bardet-Biedl et de Meckel-Joubert sont également des ciliopathies caractérisées par l'apparition de kystes rénaux. Elles sont causées par des défauts des protéines NPHP (néphrocystines), ou protéines BBS (BBsomes) ou MKS (Meckel syndrome protein), respectivement, qui sont nécessaires à la formation et à la fonction du corps basal, du centrosome et de l'axonème du cil primaire. Finalement, une altération des protéines de transport intra-ciliaires comme les IFT (Intraflagellar transport) peut également mener à un défaut du cil primaire et au développement de kystes.

Malgré plusieurs différences sur le plan clinique comme l'âge d'apparition des kystes ou leur localisation, la formation des kystes dans les différentes pathologies précédemment citées semble être médiée par des mécanismes communs, secondaires à l'altération du cil primaire comme, une altération de l'homéostasie calcique (Harris, 2002), une dédifférenciation cellulaire (Ong and Harris, 2005), une dérégulation de la prolifération et de l'apoptose cellulaire (Torres and Harris, 2014), une perturbation de la polarité des cellules et de leur interaction avec la matrice extracellulaire (Stoops and Caplan, 2014) ou encore la perte de l'orientation de la division cellulaire (Avasthi et al., 2017; Fischer et al., 2006; Huang and Lipschutz, 2014; Lancaster and Gleeson, 2010; Lee and Somlo, 2014; Mangolini et al., 2016; Tran et al., 2014).

DÉMARCHE EXPÉRIMENTALE ET RÉSULTATS

Les reins assurent plusieurs fonctions physiologiques clés comme l'épuration du sang de ces déchets, le maintien de l'équilibre hydro-électrolytique et du pH de l'organisme, et participent également à la PEG. Alors qu'une atteinte rénale peut perturber l'homéostasie générale de l'organisme, il est intéressant de noter que dans le cadre de la GSDI, les modifications du métabolisme rénal entraînées par la déficience en G6Pase conduisent à une MCR. Le but de ce travail est de déterminer les voies moléculaires impliquées dans l'initiation et la progression de la pathologie rénale. Pour cela, nous avons utilisé les souris K.G6pc^{-/-ind} présentant une invalidation de la G6Pase spécifiquement dans les reins et reproduisant la MCR de façon similaire à la pathologie rénale des patients atteints de GSDI (Clar et al., 2014; Gjorgjieva et al., 2016).

Le **premier chapitre** présente une étude mécanistique ayant pour but d'élucider le rôle exact de l'accumulation ectopique de lipides dans les reins dans le développement de la MCR des GSDI. Alors que la GSDI est considérée comme une maladie du glycogène qui s'accumule dans le foie et les reins, une accumulation de lipides, résultant de la modification du métabolisme entraînée par la perte de l'activité G6Pase, est également observée dans ces organes (Gjorgjieva et al., 2016; Mutel et al., 2011b). Au niveau du foie, la stéatose est un terrain favorable au développement des tumeurs hépatiques. De manière intéressante, les tumeurs hépatiques se développent sur une stéatose simple, sans inflammation, ni fibrose, dans le cadre de la GSDI, alors qu'elles sont généralement associées à des dommages hépatiques tels qu'une fibrose et une inflammation menant au développement d'une stéato-hépatite, voire une cirrhose, dans la population générale (Gjorgjieva et al., 2018a; Marengo et al., 2016; Margini and Dufour, 2016). En revanche, dans les reins GSDI, la MCR se caractérise par le développement d'une fibrose importante résultant de l'activation du SRA et de la synthèse de TGFβ1. Contrairement au foie, l'accumulation de lipides dans les reins reste discrète mais pourrait participer à l'activation de ces voies moléculaires, comme décrit dans le cadre de la MCR diabétique (Gai et al., 2019; Lieben, 2017; Wang et al., 2005). Il était donc nécessaire de définir de rôle exact des lipides dans le développement des complications à long terme de la GSDI. Pour cela, nous avons d'une part, exacerbé l'accumulation lipidique hépatique et rénale dans les modèles murins de GSDI (souris L.G6pc^{-/-} et K.G6pc^{-/-ind}), en les nourrissant avec un régime riche en gras et en sucre. D'autre part, nous avons utilisé un hypolipidémiant pharmacologique, le fénofibrate, dans le but d'activer l'oxydation des lipides et de limiter leur accumulation. Dans ces deux conditions métaboliques, nous avons évalué

les conséquences d'une modulation du contenu hépatique et rénal en lipides sur le développement à long-terme des pathologies associées à la GSDI.

Le **second chapitre** consiste en l'analyse des mécanismes impliqués dans le développement des kystes rénaux, qui apparaissent à un stade tardif de la MCR de la GSDI, et de leur possible évolution en cancer rénal (Gjorgjieva et al., 2016). Etant donné le rôle clé du cil primaire dans le développement des kystes rénaux (Avasthi et al., 2017; Paces-Fessy, 2014), nous avons étudié la physiologie du cil primaire ainsi que les différentes voies moléculaires dérégulées associées à la perte de la fonction du cil primaire, dans les reins de souris atteintes de GSDIa. Cette étude a été réalisée dans le modèle murin déficient pour la G6Pase rénale in utéro (souris K.G6pc^{-/-cst}), que nous avons caractérisé et comparé aux souris invalidées à l'âge adulte (souris K.G6pc^{-/-ind}). Nous avons aussi réalisé une analyse approfondie du métabolisme intra-rénal démontrant que la déficience en G6Pase entraîne une reprogrammation métabolique de type « Warburg » déjà bien caractérisée au niveau hépatique (Gjorgjieva et al., 2019). De façon intéressante, un lien entre métabolisme de type « Warburg » et la cystogénèse a été récemment décrit dans des modèles murins de polykystoses (Priolo and Henske, 2013; Riwanto et al., 2016; Rowe and Boletta, 2014). De plus, il est à noter qu'un métabolisme de type « Warburg » est caractéristique des cellules tumorales et a été largement décrit dans le développement de tumeurs rénales (Massari et al., 2015; van der Mijn et al., 2016, 2016; Shuch et al., 2013). Ainsi, les reins polykystiques pourraient donc présenter une prédisposition au développement de cancers rénaux (Seeger-Nukpezah et al., 2015a). Ce point fait l'objet d'une revue présentée dans ce chapitre dans laquelle nous avons inclus l'observation d'un cas de cancer rénal chez les souris K.G6pc^{-/-ind}.

**Chapitre 1 : Le rôle de l'accumulation ectopique de lipides
dans les complications hépatiques et rénales à long terme de la
GSDI.**

La déficience en G6Pase induit une accumulation de glycogène et de lipides dans le foie et les reins. Plus précisément, l'excès de lipides dans les hépatocytes et les cellules des tubules contournés proximaux des reins est la résultante d'une stimulation de la synthèse lipidique, entraînée par l'accumulation intracellulaire de G6P. Elle est associée à une inhibition de l'oxydation des lipides (Gjorgjieva et al., 2016; Mutel et al., 2011b; Rajas et al., 2015).

L'objectif de cette étude était de déterminer le rôle de l'accumulation ectopique de lipides dans le foie et les reins, dans l'induction et la progression des complications hépatiques et rénales de la GSDI. Pour cela, nous avons modulé le taux de lipides intracellulaires par des approches nutritionnelles et pharmacologiques réalisées chez les souris L.G6pc^{-/-} et K.G6pc^{-/-} ^{ind}. Dans le but d'exacerber l'accumulation des lipides, les souris L.G6pc^{-/-} et K.G6pc^{-/-} ^{ind} ont été soumises à un régime riche en gras et en sucre pendant 9 mois. D'un autre côté, nous avons inhibé le stockage de lipides en augmentant leur catabolisme. Pour cela, les souris ont été traitées pendant 3 mois avec du fénofibrate, molécule pharmacologique hypolipidémiante, à un stade précoce de la MCR, qui correspond à 6 mois de délétion du gène *G6pc*. Le fénofibrate est un agoniste du facteur de transcription PPAR α , ayant la capacité d'activer l'oxydation des lipides. De façon intéressante, il a été montré que le fénofibrate réduit la stéatose hépatique et les dommages associés à la stéatose hépatique ou à la NAFLD (non alcoholic fatty liver disease) et prévient le développement de la MCR dans des modèles de souris diabétiques (Kostapanos et al., 2013; Park et al., 2006; Tanaka et al., 2011; van der Veen et al., 2017). Dans ces deux conditions, nous avons caractérisé le métabolisme hépatique et rénal et analysé l'évolution des atteintes hépatiques et rénales.

Les résultats de ces études ont été publiés dans « Molecular Metabolism » en 2018 (Monteillet et al., 2018). En résumé, l'exacerbation de l'accumulation hépatique et rénale de lipides chez des souris L.G6pc^{-/-} et K.G6pc^{-/-} ^{ind} sous régime riche en gras et en sucre a considérablement aggravé les dommages hépatiques et rénaux caractéristiques de la GSDI, et ce de manière indépendante du contenu en glycogène. De plus, comme attendu, le fénofibrate a diminué le contenu lipidique hépatique et rénal en stimulant le turn-over lipidique. En effet, le fénofibrate, en tant qu'agoniste de PPAR α , a stimulé l'oxydation lipidique dans le foie et les reins des souris L.G6pc^{-/-} et K.G6pc^{-/-} ^{ind}. De façon surprenante, l'expression des enzymes de la voie de la synthèse des lipides était également augmentée, permettant de fournir des substrats lipidiques à oxyder. Ainsi, l'activation du turn-over lipidique a conduit à augmenter le flux du G6P vers la glycolyse, aboutissant à une diminution du contenu en

glycogène. Cette normalisation du contenu lipidique hépatique et rénal par le traitement au fénofibrate a permis de prévenir les complications hépatiques et rénales qui se développent à long terme chez ces souris. En effet, chez les souris L.G6pc^{-/-} traitées, une diminution des marqueurs de dommages hépatiques, une normalisation de l'histologie hépatique ainsi qu'une restauration de l'expression de différents suppresseurs de tumeurs ont été observées. Au niveau des reins, la normalisation du taux de lipides a empêché l'activation du SRA et de la voie TGFβ1, permettant de prévenir le développement de la fibrose, avec une histologie similaire à celle des reins de souris contrôles. De plus, les souris K.G6pc^{-/-ind} ne présentaient pas de microalbuminurie, ni d'augmentation de la lipocaline urinaire.

Finalement, plusieurs études ont récemment suggéré une relation causale entre le développement d'une stéatose hépatique simple (NAFLD) et l'installation d'une MCR (Marcuccilli and Chonchol, 2016; Sinn et al., 2017; Targher and Byrne, 2017). Cependant, au cours de cette étude, nous avons pu montrer, grâce aux modèles murins de GSDI générés au laboratoire, que ces deux pathologies peuvent se développer indépendamment l'une de l'autre. En effet, chez les souris K.G6pc^{-/-ind}, une MCR se met en place alors que le foie est sain. De même, les souris L.G6pc^{-/-}, qui développent une stéatose hépatique importante, ne présentent aucune altération de la fonction rénale. Ces résultats démontrent donc que les atteintes rénales tirent plutôt leur origine d'une altération du métabolisme intra-rénal plutôt que de la présence d'une stéatose.

En conclusion, les lipides semblent donc jouer un rôle crucial dans le développement des complications hépatiques et rénales à long terme de la GSDI puisqu'une augmentation de ceux-ci aggrave les pathologies hépatiques et rénales, alors que l'augmentation de leur catabolisme permet leur normalisation intracellulaire et empêche l'apparition de ces pathologies. Par conséquent, limiter l'accumulation ectopique de lipides grâce à un régime alimentaire contrôlé, associé à la prise de ces molécules pharmacologiques hypolipémiants, comme le fénofibrate, apparaît essentiel chez les patients atteints de GSDI pour limiter ou même prévenir l'apparition des complications hépatiques et rénales. Ce traitement actuellement conseillé aux patients ayant une hyperlipidémie importante (TG plasmatiques supérieures à 10g/L) pourrait limiter aussi l'apparition de l'hypertriglycéridémie et l'hypercholestérolémie. Une étude clinique portant sur l'efficacité d'un traitement des patients atteints de GSDI à un stade précoce de développement des pathologies hépatiques et rénales (chez le jeune adulte/adolescent) pourrait être proposée.

Intracellular lipids are an independent cause of liver injury and chronic kidney disease in non alcoholic fatty liver disease-like context



Laure Monteillet^{1,2,3,5}, Monika Gjorgjieva^{1,2,3,5}, Marine Silva^{1,2,3}, Vincent Verzieux^{1,2,3}, Linda Imikirene^{1,2,3}, Adeline Duchamp^{1,2,3}, Hervé Guillou⁴, Gilles Mithieux^{1,2,3,5,*}, Fabienne Rajas^{1,2,3,5,*}

ABSTRACT

Objective: Ectopic lipid accumulation in the liver and kidneys is a hallmark of metabolic diseases leading to non-alcoholic fatty liver disease (NAFLD) and chronic kidney disease (CKD). Moreover, recent data have highlighted a strong correlation between NAFLD and CKD incidences. In this study, we use two mouse models of hepatic steatosis or CKD, each initiated independently of the other upon the suppression of glucose production specifically in the liver or kidneys, to elucidate the mechanisms underlying the development of CKD in the context of NAFLD-like pathology.

Methods: Mice with a deletion of *G6pc*, encoding glucose-6 phosphatase catalytic subunit, specifically in the liver (L.G6pc^{-/-} mice) or the kidneys (K.G6pc^{-/-} mice), were fed with either a standard diet or a high fat/high sucrose (HF/HS) diet during 9 months. These mice represent two original models of a rare metabolic disease named Glycogen Storage Disease Type Ia (GSDIa) that is characterized by both NAFLD-like pathology and CKD. Two other groups of L.G6pc^{-/-} and K.G6pc^{-/-} mice were fed a standard diet for 6 months and then treated with fenofibrate for 3 months. Lipid and glucose metabolisms were characterized, and NAFLD-like and CKD damages were evaluated.

Results: Lipid depot exacerbation upon high-calorie diet strongly accelerated hepatic and renal pathologies induced by the *G6pc*-deficiency. In L.G6pc^{-/-} mice, HF/HS diet increased liver injuries, characterized by higher levels of plasmatic transaminases and increased hepatic tumor incidence. In K.G6pc^{-/-} mice, HF/HS diet increased urinary albumin and lipocalin 2 excretion and aggravated renal fibrosis. In both cases, the worsening of NAFLD-like injuries and CKD was independent of glycogen content. Furthermore, fenofibrate, *via* the activation of lipid oxidation significantly decreased the hepatic or renal lipid accumulations and prevented liver or kidney damages in L.G6pc^{-/-} and K.G6pc^{-/-} mice, respectively. Finally, we show that L.G6pc^{-/-} mice and K.G6pc^{-/-} mice developed NAFLD-like pathology and CKD independently.

Conclusions: This study highlights the crucial role that lipids play in the independent development of both NAFLD and CKD and demonstrates the importance of lipid-lowering treatments in various metabolic diseases featured by lipid load, from the “rare” GSDIa to the “epidemic” morbid obesity or type 2 diabetes.

© 2018 The Authors. Published by Elsevier GmbH. This is an open access article under the CC BY-NC-ND license (<http://creativecommons.org/licenses/by-nc-nd/4.0/>).

Keywords Metabolic diseases; Lipids; Glycogen; Fenofibrate

1. INTRODUCTION

The rise in global epidemics of obesity and type 2 diabetes in westernized countries contributes to a worrying increase in the incidence of non-alcoholic fatty liver disease (NAFLD) and chronic kidney disease

(CKD). Both pathologies are associated with high morbidity and mortality, and thus represent serious public health problems. Indeed, NAFLD and CKD have been associated with long-term complications such as hepatic tumorigenesis and renal failure, respectively [1,2]. A common metabolic feature of these complications is ectopic lipid

¹Institut National de la Santé et de la Recherche Médicale, U1213, Lyon, F-69008, France ²Université de Lyon, Lyon, F-69008, France ³Université Lyon1, Villeurbanne, F-69622, France ⁴Toxalim, Université de Toulouse, INRA, ENVT, INP-Purpan, UPS, Toulouse, 31027, France

⁵ These authors contributed equally.

*Corresponding author. Inserm U1213, Université Lyon 1 Laennec, 7 rue Guillaume Paradin, 69372, Lyon cedex 08, France. Fax: +33 478 77 87 62.

**Corresponding author. Inserm U1213, Université Lyon 1 Laennec, 7 rue Guillaume Paradin, 69372, Lyon cedex 08, France. Fax: +33 478 77 87 62.

E-mails: laure.monteillet@laposte.net (L. Monteillet), gj_moni@yahoo.com (M. Gjorgjieva), marine.silva@univ-lyon1.fr (M. Silva), vincent.verzieux@univ-lyon1.fr (V. Verzieux), linda.imikirene@etu.udamail.fr (L. Imikirene), adeline.duchamp@inserm.fr (A. Duchamp), herve.guillou@inra.fr (H. Guillou), gilles.mithieux@univ-lyon1.fr (G. Mithieux), fabienne.rajas@univ-lyon1.fr (F. Rajas).

Abbreviations: AST, aspartate transaminase; ALT, alanine transaminase; CKD, Chronic Kidney Disease; EMT, epithelial-mesenchymal transition; G6P, glucose-6 phosphate; G6Pase, glucose-6 phosphatase; GSDI, Glycogen Storage Disease type I; HCA, hepatocellular adenomas; HCC, hepatocellular carcinomas; HF/HS, high fat/high sucrose; PPAR α , Peroxisome Proliferator Activated Receptor α ; STD diet, standard diet; TG, triglyceride

Received June 22, 2018 • Revision received July 19, 2018 • Accepted July 23, 2018 • Available online 1 August 2018

<https://doi.org/10.1016/j.molmet.2018.07.006>

accumulation, which is suspected to induce organ damage and dysfunction [3]. Indeed, abnormal lipid content in non-adipose tissues is often considered as a major factor involved in cell injury, inflammation, necrosis, and activation of pathological pathways [4–9].

It is noteworthy that ectopic accumulation of lipids in both the liver and kidneys is an important hallmark of a rare disease named Glycogen Storage Disease type I (GSDI) [10,11]. GSDI is caused by glucose-6 phosphatase (G6Pase) deficiency, leading to severe hypoglycemia during short fasts [12–14]. Mutations in *G6PC*, encoding the catalytic subunit of G6Pase, are responsible for GSD type Ia (GSDIa), while mutations in *SLC37A4* encoding the transport subunit of the G6Pase, are responsible for GSD type Ib (GSDIb). G6Pase operates the hydrolysis of glucose-6 phosphate (G6P) in glucose thus allowing liver and kidneys, the main organs responsible for endogenous glucose production, to release glucose in the blood and regulate plasma glucose concentration [15]. The lack of G6Pase induces G6P accumulation in the liver and kidneys, leading to metabolic reprogramming in these organs [16]. The first consequence of G6P increase is abnormal accumulation of glycogen in both organs [11,14,17,18], which has given its name to the disease. However, hepatic and renal lipid metabolism are also markedly altered, characterized by a G6P-dependent increase in *de novo* lipogenesis and fatty acid chain elongation [10,11,17,19–21]. Thus, GSDI patients suffer from a combined hypertriglyceridemia and hypercholesterolemia associated with hepatic steatosis, characterized by a low-inflammatory state without fibrosis [22–24] and abnormal lipid deposition in the kidney cortex [17]. Interestingly, GSDI patients exhibit all NAFLD features, concomitantly with an elevated incidence of hepatocellular adenomas (HCA), which can later transform in hepatocellular carcinomas (HCC) [25,26]. Moreover, GSDI patients exhibit the first signs of CKD quite early during their youth, which can progress to renal failure with age [10,13,14]. For several years, we have used contrasting obesity/diabetes (characterized by over- or unrepressed production of glucose) and GSDI (characterized by a loss of glucose production) as a strategy to reciprocally unravel these two “mirror” pathologies, with special focus on liver and kidneys. This strategy has already allowed us to emphasize the striking similarities between hepatic and renal metabolism in GSDI and diabetes, an increased metabolism downstream of G6P being a common causal feature [20]. For that, we use mouse models of obesity/diabetes and two mouse models with targeted deletions of G6PC either in the liver (L.G6pc^{-/-} mice) or in the kidney (K.G6pc^{-/-} mice). These mice develop GSDIa hallmarks, including deregulated lipid metabolism in the targeted organ exclusively [11,17]. More precisely, the loss of G6Pase in the liver leads to severe hepatic steatosis, in the absence of fibrosis, and later to the development of HCA/HCC [11]. In kidneys, this leads to tubular damages and then to the development of interstitial fibrosis and glomerulosclerosis, associated with a thickening of the basal glomerular membrane, a loss of podocytes/pedicels and proliferation of mesangial cells, finally responsible for the loss of the renal filtration function [10,17].

It is noteworthy that, in the obesity/diabetes field, recent data have highlighted a strong correlation between NAFLD and CKD incidences. Moreover, arguments have suggested suggest that NAFLD may play a causal role in CKD development [27–29]. However, studies firmly unravelling a causal relationship or a mechanism to account for a link between these two pathologies are currently lacking.

In this study, to decipher the role of triglycerides (TG) in the mechanisms underlying both hepatic and renal complications leading to NAFLD or CKD, we first investigated whether and how a diet enriched in lipids could accelerate liver or kidney injuries in L.G6pc^{-/-} and

K.G6pc^{-/-} mice. In parallel, using the same mouse models, we examined whether a drug activating intracellular lipid catabolism could prevent or delay NAFLD and CKD, respectively. Finally, a part of this study also allowed us to document whether NAFLD can influence the development of CKD or not.

2. METHODS

2.1. Experimental animal models

L.G6pc^{-/-} mice and K.G6pc^{-/-} mice were obtained by deletion of exon 3 of the *G6pc* specifically in the liver or kidneys (more precisely in the proximal tubules that specifically express G6Pase [30]), respectively, thanks to an inducible CRE-lox strategy, as previously described [11,17]. Briefly, B6.G6pc^{ex3lox/ex3lox} mice were crossed with mice expressing the inducible CRE^{ERT2} recombinase under the control of the serum albumin promoter (B6.SA^{CreERT2/w}) or under the control of the kidney androgen-regulated protein promoter (B6.Kap^{CreERT2/w}) to generate L.G6pc^{-/-} and K.G6pc^{-/-} mice, respectively, after intraperitoneal injections of tamoxifen (five consecutive days in 6–8 weeks old male). Male C57Bl/6J mice (Charles Rivers Laboratories) were also treated with tamoxifen (here referred to as WT mice). Female mice were not used because *Kap* promoter is under androgenic control. Mice were housed in the animal facility of Lyon 1 University (ALECS) under temperature controlled (22 °C) conditions and with a 12/12 h light/dark cycle, in enriched environment in groups of 4–6 mice. After tamoxifen treatment, mice were fed either a standard (STD) diet (3.1% fat, 60% carbohydrates, 16.1% proteins, Safe) or a HF/HS diet (36.1% fat, 35% carbohydrates composed by maltodextrine (50%, wt/wt) and sucrose (50%, wt/wt), 19.8% proteins, produced at the “Unité de Préparation des Aliments Expérimentaux”; UE0300 INRA, Jouy-en-Josas, France) for 9 months. Fenofibrate-treated mice were first fed a STD chow diet for 6 months and then a STD diet supplemented with 0.2% fenofibrate (Sigma, wt/wt) (Safe, Augy, France) for additional 3 months. All mice were killed 9 months after tamoxifen treatment by cervical dislocation at 6 h of fasting (with continuous access to water). Tissue was frozen by freeze-clamping in liquid nitrogen and then stored at –80 °C. All the procedures were performed in accordance with the principles and guidelines established by the European Convention for the Protection of Laboratory Animals. The regional animal care committee (C2EA-55, Université Lyon 1, Lyon) approved all the experiments.

2.2. Histological analysis

A piece of fresh liver and a piece of kidney were fixed in formaldehyde and embedded in paraffin. The 4 µm-thick sections were stained with hematoxylin and eosin (H&E) or Masson’s Trichrome staining. The slides were examined under a Coolscope microscope (Nikon). For transmission electron microscopy analyses, small pieces of the liver were immediately fixed in 2% glutaraldehyde at 4 °C. The sample was dehydrated in a grade series of ethanol and embedded in an epoxy resin. Tissue was surveyed with a series of 70 nm sections and observed with a Jeol 1400JEM transmission electron microscope equipped with a Orius 100 camera and digital micrograph.

2.3. Urine parameters

K.G6pc^{-/-} mice were housed in individual metabolic cages (Ugo Basile) for urine collection during 24 h. Urea concentration was assessed using a BioAssay Systems colorimetric kit (Hayward, CA, USA). Uric acid concentration was measured with a colorimetric kit (DiaSys, Holzheim, Germany). Albuminuria and lipocalin 2 levels were assessed using a mouse albumin ELISA kit (Neobiotec, Clinisciences,

Nanterre, France) and a mouse Lipocalin-2/NGAL ELISA kit (R&D Systems, Lille, France), respectively.

2.4. Plasma parameters

Blood was withdrawn by submandibular bleeding using a lancet after 6 h of fasting. Blood glucose was measured with an Accu-Check Go glucometer (Roche Diagnostic, Meylan, France). Plasma TG, cholesterol, NEFAs, and uric acid concentrations were determined with colorimetric kits (DiaSys, Holzheim, Germany). B-hydroxybutyrate concentration, aspartate transaminase (AST) and alanine transaminase (ALT) activities were assessed with colorimetric kits (Abcam, Cambridge, UK).

2.5. Glycogen and glucose assay

A piece of 100 mg of frozen tissue was added to 8 volumes of perchloric acid 6% and crushed with the Fast Prep[®] system (MP Biomedicals). After a centrifugation at 10,000 g for 15 min at 4 °C, the supernatant was neutralized with 3.2 mM K₂CO₃ and pH was adjusted between 6.5 and 8.5. The solution was then centrifuged at 10,000 g for 5 min at 4 °C and glycogen quantity was then indirectly determined on the supernatant, by using the Keppler and Decker method as previously described [31]. Glycogen was partially hydrolyzed with by boiling for 20 min in NaOH 0.15 M and then digested into glucose by α -amylglucosidase for 1 h at 45 °C. Glucose released was measured after the addition of 0.7U of hexokinase and glucose-6-phosphate dehydrogenase in the presence of NADP⁺. NADPH production was detected at 340 nm.

2.6. Triglyceride assay

Hepatic and renal TG were extracted by the “Folch” procedure. Briefly, a piece of 100 mg of frozen tissue was added to chloroform/methanol 2/1 solution (1.7 mL for 100 mg of tissue) and crushed with the Fast Prep[®] system. The solution was centrifuged twice at 2,000 g for 10 min at 4 °C. By adding 2 mL of NaCl 0.73% to the supernatant, two phases were created. The inferior organic phase, which contains TG, was kept. After chloroform evaporation, TG were diluted in 100 μ L of propanol and measured with a colorimetric kit (DiaSys, Holzheim, Germany).

2.7. Western blots

Western blot analyses were carried out using the whole cell extracts from 50 mg of tissues lysed in lysis buffer (50 mM Tris pH 7.5, 5 mM MgCl₂, 100 mM KCl, 1 mM EDTA, 10% glycerol, 1 mM DTT, 1% NP40, protease and phosphatase inhibitors) and homogenized by the FastPrep[®] system, at 4 °C. Proteins were dosed with Pierce[™] BCA Protein Assay Kit. Aliquots of 30 μ g proteins, denatured in Laemmli buffer, were separated by 9 or 12%-SDS polyacrylamide gel electrophoresis and transferred to PVDF Immobilon membranes. After 1 h-saturation in TBS/0.2% Tween/5% BSA at room temperature, the membranes were probed (overnight at 4 °C) with rabbit polyclonal antibodies (see Table A.1, Appendices) diluted in TBS/0.2% Tween/5% BSA. After washing with TBST/Tween 0.2%, membranes were incubated (1 h at room temperature) with goat anti-rabbit IgG antibody linked to peroxidase diluted in TBS/Tween 0.2%/BSA 5%. Membranes were rinsed again and exposed to Clarity[™] Western ECL Substrate (Bio-Rad). The spots intensity was determined by densitometry with ChemiDoc Software (Bio-Rad) and analysed using the Image Lab[™] software (Bio-Rad).

2.8. Gene expression analyses

A piece of 50 mg of frozen tissue was homogenized with the Fast Prep[®] system and total RNAs were isolated according to the Trizol

protocol (Invitrogen Life Technologies). Reverse transcription was done on 1 μ g of mRNA using the Qiagen QuantiTect Reverse Transcription kit. Real-time qPCRs were performed using sequence-specific primers with SsoAdvanced[™] Universal SYBR[®] Green Supermix in a CFX Connect[™] Real-Time System (Bio-Rad). Primer sequences are indicated in Table A.2 (in Appendices). The expression of mRNA was normalized to the mouse ribosomal protein mL19 transcript (*Rpl19*) expression using the 2- $\Delta\Delta$ Ct method. Western blots were cut to show 3 representative samples of each experimental conditions and/or to remove samples from experimental conditions not used in this paper.

2.9. Statistical analyses

The results are reported as the mean \pm s.e.m. (standard error of the mean). Groups were compared using one-way ANOVA followed by Tukey's *post hoc* test (against all groups) or unpaired two-tailed Student's T test as mentioned in the Legends of figures. Differences were considered to be statistically significant at P-value <0.05.

3. RESULTS

3.1. High fat/high sucrose diet exacerbates ectopic lipid accumulation and aggravates hepatic and renal complications in GSDIa mice

To elucidate the role of TG in hepatic and renal pathologies, we decided to exacerbate lipid accumulation in both the liver and kidneys of L.G6pc^{-/-} and K.G6pc^{-/-} mice with a high fat/high sucrose diet. The progression of the hepatic and renal pathologies with the HF/HS diet was compared with L.G6pc^{-/-} and K.G6pc^{-/-} mice fed a standard diet. As previously observed, L.G6pc^{-/-} mice fed a standard diet developed steatosis as indicated by elevated TG content and lipid droplets in the liver (Figure 1A,Ba), while K.G6pc^{-/-} mice only exhibited a trend to TG accumulation in the kidneys (Figure 1E). As expected, hepatic and renal lipid accumulation was increased when L.G6pc^{-/-} and K.G6pc^{-/-} mice were fed a HF/HS diet, as illustrated by the significant increase in hepatic (Figure 1A—B a and b) and renal TG contents (Figure 1E). Strikingly, HF/HS diet aggravated liver injury and CKD that were characteristic of L.G6pc^{-/-} and K.G6pc^{-/-} mice, respectively (Figure 1). Accordingly, assessment of liver injury markers (ALT, AST) revealed a significant increase in plasmatic transaminase activities in L.G6pc^{-/-} mice fed a HF/HS diet, compared to a STD diet (Figure 1C). In addition, we observed that the development of hepatic tumors in L.G6pc^{-/-} mice was enhanced by HF/HS diet, as mentioned in [32]. Indeed, while none of L.G6pc^{-/-} mice fed a STD diet or WT mice fed a HF/HS diet developed hepatic nodules (data not shown), most (6 out of 7) of L.G6pc^{-/-} mice fed a HF/HS diet for 9 months developed nodules and all of them developed millimetric lesions (Figure 1Bc). The development of nephropathy in K.G6pc^{-/-} mice was also worsened by the HF/HS diet, since urinary excretion of albumin and lipocalin 2, two markers of renal injury, was higher than that observed in K.G6pc^{-/-} fed a STD diet (Figure 1F). In accordance with the loss of renal function, marked fibrosis was observed in kidneys of HF/HS-fed K.G6pc^{-/-} mice, while fibrosis was more discrete in the kidneys of STD-fed K.G6pc^{-/-} mice (Figure 1G). In addition, the renal expression of several genes involved in the development of CKD, i.e. the profibrotic TGF- β 1 factor, mesenchymal genes (vimentin, *Vim*; α -smooth muscle actin 2, *Acta2*; plasminogen activator inhibitor 1, *Pai1*; and fibronectin, *Fn1*), was increased on the HF/HS diet, confirming CKD development aggravation by this diet (Figure 1H). We next analyzed the impact of HF/HS diet on glycogen content, which is known to be elevated in the liver of L.G6pc^{-/-} mice and in the kidneys of K.G6pc^{-/-} mice fed a standard diet. In L.G6pc^{-/-} mice fed a HF/HS

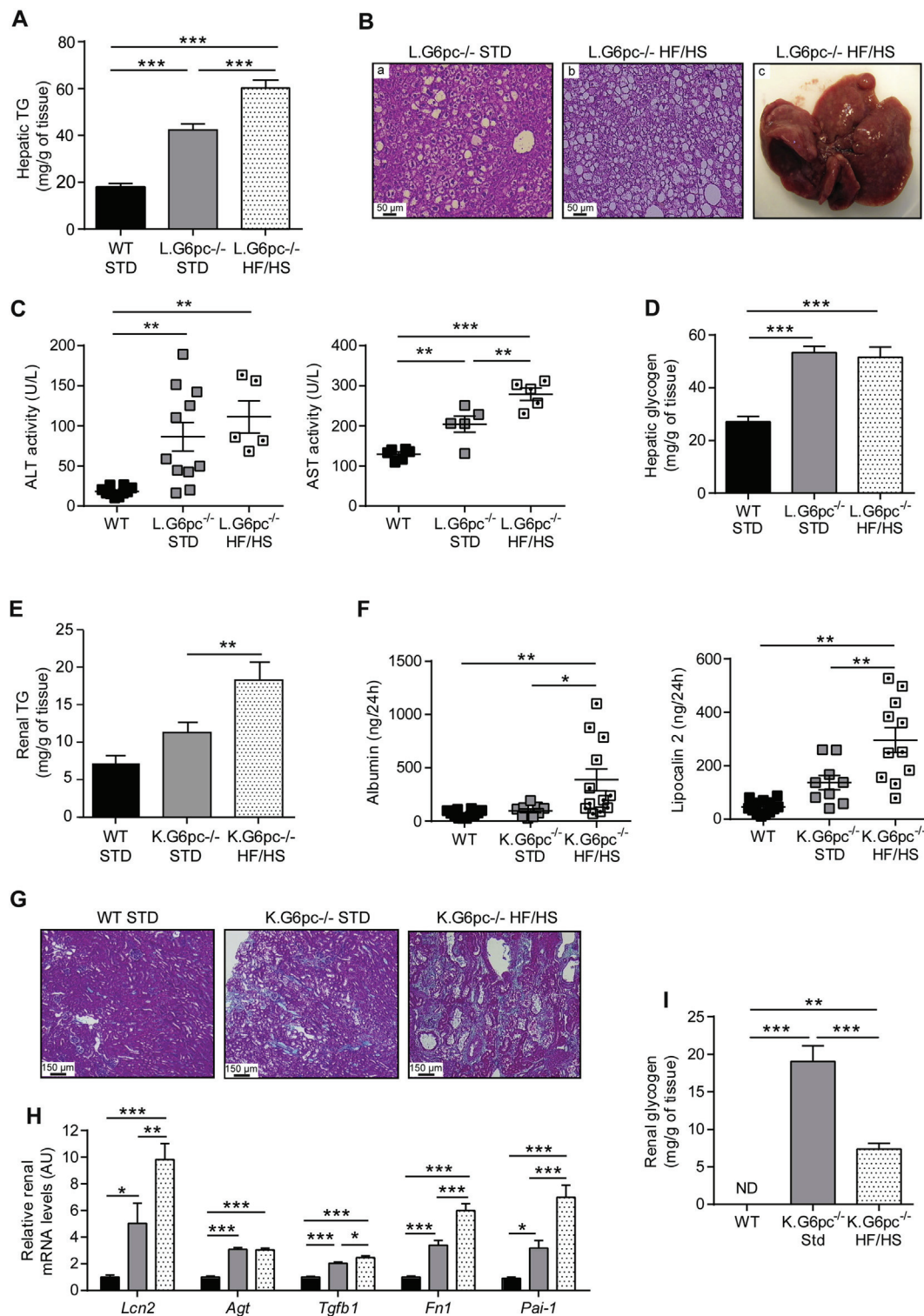


Figure 1: High fat/high sucrose diet exacerbates hepatic and renal complications in GSDI mice. (A) Hepatic TG content, (B) Histological analyses of livers (HPS staining) and representative image of a liver of L.G6pc^{-/-} mice fed a HF/HS diet, (C) Plasmatic AST and ALT activities, and (D) Glycogen content of livers of WT mice fed a standard (STD) diet (black bars), and L.G6pc^{-/-} fed mice a STD diet (grey bars) or a HF/HS diet (dotted bars) (n = 5–10 mice/group). (E) Renal TG content, (F) Urinary parameters obtained from mouse urine samples collected during 24 h (n = 5–11 mice/group), (G) Histological analyses of Masson's Trichrome staining of the kidneys, (H) Quantitative analyses of *Lcn2*, *Agt*, *Tgfb1*, *Fn1*, and *Pai-1* gene expression by RT-qPCR, (I) Glycogen content of kidneys. Data were obtained from WT mice fed a STD diet (black bars), and K.G6pc^{-/-} mice fed a STD (grey bars) or HF/HS diet (dotted bars) (n = 5–10 mice/group). ND = not detected. Data are expressed as the mean ± sem. Significant differences are indicated as * p < 0.05; ** p < 0.01; *** p < 0.001. Statistical test: One-way ANOVA followed by Tukey's *post hoc* test.

Table 1 — Body weight and plasmatic parameters of WT, L.G6pc^{-/-} and K.G6pc^{-/-} mice treated or not with fenofibrate.

| | WT | L.G6pc ^{-/-} | L.G6pc ^{-/-} + fenofibrate | WT | K.G6pc ^{-/-} | K.G6pc ^{-/-} + fenofibrate |
|------------------------|-------------|-----------------------|-------------------------------------|-------------|-----------------------|-------------------------------------|
| TG (g/L) | 0.77 ± 0.05 | 0.75 ± 0.08 | 0.36 ± 0.05 *** ## | 0.86 ± 0.03 | 0.86 ± 0.02 | 0.68 ± 0.01 *** # |
| NEFA (mg/dL) | 26.2 ± 1.8 | 28.2 ± 1.9 | 18.4 ± 1.5 * ## | 27.6 ± 1 | 29.1 ± 0.9 | 21.1 ± 0.9 *** ### |
| Cholesterol (g/L) | 1.7 ± 0.2 | 1.5 ± 0.3 | 2.4 ± 0.2 ## | 1.4 ± 0.1 | 1.2 ± 0.1 | 1.4 ± 0.1 |
| Glucose (mg/dL) | 121 ± 9 | 57 ± 7 *** | 64 ± 4 *** | 149 ± 5 | 138 ± 7 | 133 ± 8 |
| Ketone bodies (nmol/L) | 0.19 ± 0.03 | 0.72 ± 0.15 * | 1.21 ± 0.25 ** | 0.65 ± 0.05 | 1.02 ± 0.06 ** | 1.49 ± 0.05 *** ## |
| Uric acid (mg/L) | 7.8 ± 1.6 | 7.9 ± 0.7 | 10.7 ± 1.6 | 8.3 ± 0.2 | 10.4 ± 0.6 * | 14.1 ± 0.6 *** ### |
| Body weight (g) | 38.7 ± 1.1 | 36.1 ± 0.9 | 29.1 ± 0.4 *** ### | 37.6 ± 1.2 | 33.5 ± 0.6 | 27.6 ± 0.6 *** ### |

WT mice were fed a STD diet and L.G6pc^{-/-} mice were fed a STD diet ± fenofibrate during 9 months. Data were obtained from mice after 6 h of fasting and are expressed as the mean ± S.E.M. (n = 5–14). Significant differences between WT and L.G6pc^{-/-} and between WT and K.G6pc^{-/-} are indicated as * p < 0.05; ** p < 0.01; *** p < 0.001. Significant differences between L.G6pc^{-/-} and fenofibrate-treated L.G6pc^{-/-} and between K.G6pc^{-/-} and fenofibrate-treated K.G6pc^{-/-} are indicated as # p < 0.05; ## p < 0.01; ### p < 0.001. Statistical test: One-way ANOVA followed by Tukey's *post hoc* test.

diet hepatic glycogen content was similar as that observed in mice fed a standard diet (Figure 1D). Interestingly, renal glycogen content was drastically decreased in K.G6pc^{-/-} mice fed a HF/HS diet, compared to K.G6pc^{-/-} mice fed a standard diet (Figure 1I).

In conclusion, these results suggest a critical role of ectopic lipid accumulation in the development of hepatic and renal pathologies in GSD1a. In addition, the worsening of hepatic injury and CKD by HF/HS diet was independent of glycogen content, in either L.G6pc^{-/-} mice or K.G6pc^{-/-} mice, respectively.

3.2. Fenofibrate exerts a blood lipid-lowering effect in both L.G6pc^{-/-} and K.G6pc^{-/-} mice

To further assess the role of lipids in the setting of both NAFLD-like and CKD, L.G6pc^{-/-} and K.G6pc^{-/-} mice fed a standard diet were treated with a lipid-lowering drug fenofibrate. Fenofibrate is clinically used to treat dyslipidemia [33]. It acts as an agonist of the Peroxisome Proliferator Activated Receptor α (PPAR α), which is known to stimulate lipid oxidation [34–36]. This treatment was initiated at 6 months after *G6pc* deletion, the starting point of the first signs of long-term hepatic (i.e. pre-tumoral stage, characterized by severe steatosis, slight inflammation, and absence of HCA/HCC) and renal (i.e. micro-albuminuria) pathologies [11,17], and was continued during 3 months. The lipid-lowering effect of fenofibrate was confirmed by the assessment of several plasmatic parameters in L.G6pc^{-/-} and K.G6pc^{-/-} mice, compared to WT mice fed a standard diet. While hypertriglyceridemia was observed right after *G6pc* deletion in L.G6pc^{-/-} mice [11], plasmatic TG levels in L.G6pc^{-/-} mice and K.G6pc^{-/-} mice were similar to those in WT mice after 9 months of *G6pc* deletion (Table 1), as previously shown [10,11]. Nevertheless, the levels of plasmatic TG and non-esterified fatty acids (NEFA) were strongly reduced by fenofibrate (Table 1). Finally, as previously shown [37], fenofibrate treatment induced a catabolic phenotype since L.G6pc^{-/-} and K.G6pc^{-/-} mice showed a 20% decrease in body weight during fenofibrate treatment, compared to untreated mice (Table 1). Taken together, these results confirmed the lipid-lowering effect of fenofibrate. Interestingly, cholesterol level in L.G6pc^{-/-} mice was slightly increased under fenofibrate; this could be explained by the fact that fenofibrate is known to increase the synthesis of the HDL cholesterol [38]. Furthermore, as expected, L.G6pc^{-/-} mice exhibited hypoglycemia in the post-prandial state

(6 h-food deprivation), since they are unable to mobilize their glycogen stores [11], and fenofibrate treatment did not normalize this parameter (Table 1). K.G6pc^{-/-} mice showed similar blood glucose as WT mice in the absence or presence of fenofibrate. Concomitantly, L.G6pc^{-/-} and K.G6pc^{-/-} mice had increased plasma ketone body concentration, which was further increased with fenofibrate. Finally, plasmatic uric acid concentration, which was slightly increased in K.G6pc^{-/-} mice compared to WT, was further increased with fenofibrate and had a tendency to increase in fenofibrate-treated L.G6pc^{-/-} mice (Table 1).

3.3. Fenofibrate normalizes hepatic and renal triglycerides in L.G6pc^{-/-} and K.G6pc^{-/-} mice

Next, lipid metabolism in GSD1a liver and GSD1a kidneys was analyzed to characterize the lipid-lowering effect of fenofibrate in these organs. First, it is noteworthy that the expression of PPAR α and *Cpt1* was reduced in the liver and kidneys of GSD1a mice, suggesting a decrease in fatty acid oxidation (Figure 2). As expected, lipid catabolism was strongly induced in both L.G6pc^{-/-} livers and K.G6pc^{-/-} kidneys after the treatment with fenofibrate, compared to untreated L.G6pc^{-/-} and K.G6pc^{-/-} mice, respectively (Figure 2). Indeed, we observed a marked PPAR α increase in the liver of L.G6pc^{-/-} mice treated with fenofibrate (Figure 2A), associated with a restoration of *Ppara* gene expression (Figure 2B). Concomitantly, a strong increase in the expression of several genes implicated in lipid catabolism, such as fatty acid binding protein 1 (*Fabp1*), acyl-CoA oxidase 1 (*Acox1*) and carnitine palmitoyltransferase 1a (*Cpt1a*), both involved in mitochondrial fatty acid oxidation, acyl-CoA dehydrogenase long-chain (*Acadl*) involved in peroxisomal fatty acid oxidation, as well as cytochrome P450 4A10 (*Cyp4a10*) and cytochrome P450 4A14 (*Cyp4a14*), both involved in microsomal fatty acid oxidation was observed in the fenofibrate-treated L.G6pc^{-/-} livers (Figure 3B). In addition, the expression of *Fgf21*, a well-known hepatokine up-regulated by PPAR α [39], was highly increased by fenofibrate, further confirming the efficiency of the treatment. Furthermore, in the kidneys of K.G6pc^{-/-} mice treated with fenofibrate, we observed a normalization of PPAR α protein levels, the latter being decreased in untreated K.G6pc^{-/-} mice (Figure 2C). Thereby, PPAR α increase was accompanied with a rise in the expression of *Fabp1*, *Cyp4a10*, and *Cyp4a14* (Figure 2D), resulting in a marked activation of renal lipid catabolism.

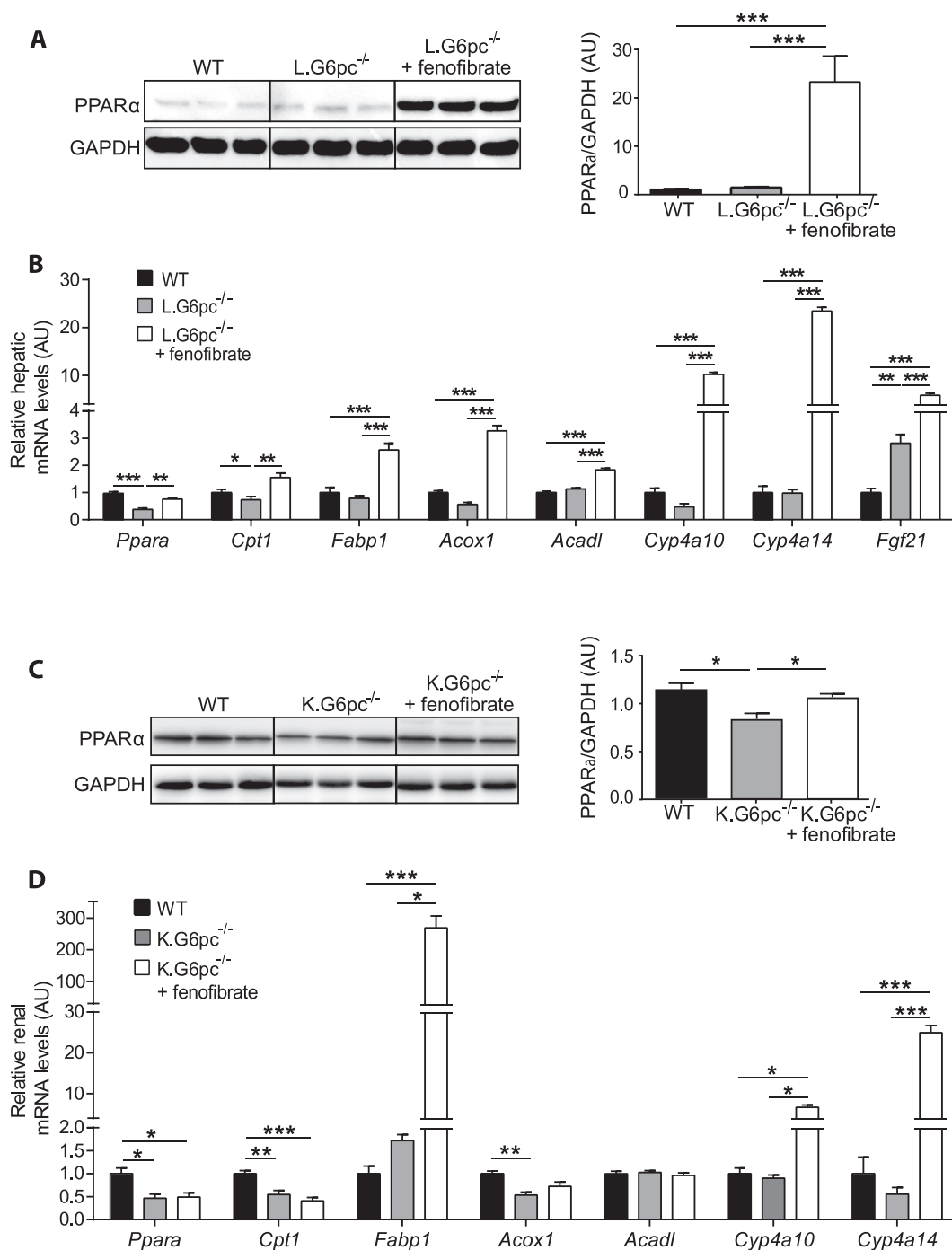


Figure 2: Fenofibrate induces strong lipid catabolism in L.G6pc^{-/-} and K.G6pc^{-/-} mice. (A, C) Quantitative analyses of hepatic (A) and renal (C) PPARα by western blot (n = 4–5 mice/group). (B, D) Quantitative analyses of hepatic (B) and renal (D) lipid catabolism by RT-qPCR. The expression of target mRNA of L.G6pc^{-/-} (B) or K.G6pc^{-/-} (D) mice fed a STD diet and treated or not with fenofibrate is expressed relatively to the WT mice fed a STD diet (n = 7–8 mice/group). Data are expressed as the mean ± sem. Significant differences are indicated as * p < 0.05; ** p < 0.01; *** p < 0.001. Statistical test: One-way ANOVA followed by Tukey's *post hoc* test.

Since pharmacological activation of PPARα has also been shown to promote the expression of lipogenic genes [39], we analyzed the expression of the key enzymes of *de novo* lipogenesis. In the liver of L.G6pc^{-/-} mice and in the kidneys of K.G6pc^{-/-} mice treated with fenofibrate, we observed a high increase in fatty acid synthase (*Fasn*) and fatty acid elongase 6 (*Elovl6*), while both enzymes were already up-regulated in untreated KO-mice, compared to WT mice

(Figure 3A,B). The expression of stearoyl-CoA desaturase-1 (*Scd1*) was also increased after fenofibrate treatment (Figure 3A,B). Concomitantly, an increase in the expression of 3-Hydroxy-3-Methylglutaryl-CoA Synthase 2 (*Hmgcs2*), a key enzyme in ketogenesis, was observed with the fenofibrate treatment in both L.G6pc^{-/-} and K.G6pc^{-/-} mice (Figure 3A,B), in accordance with the increased plasmatic ketone body levels (Table 1). The rise in the expression of genes involved in *de novo*

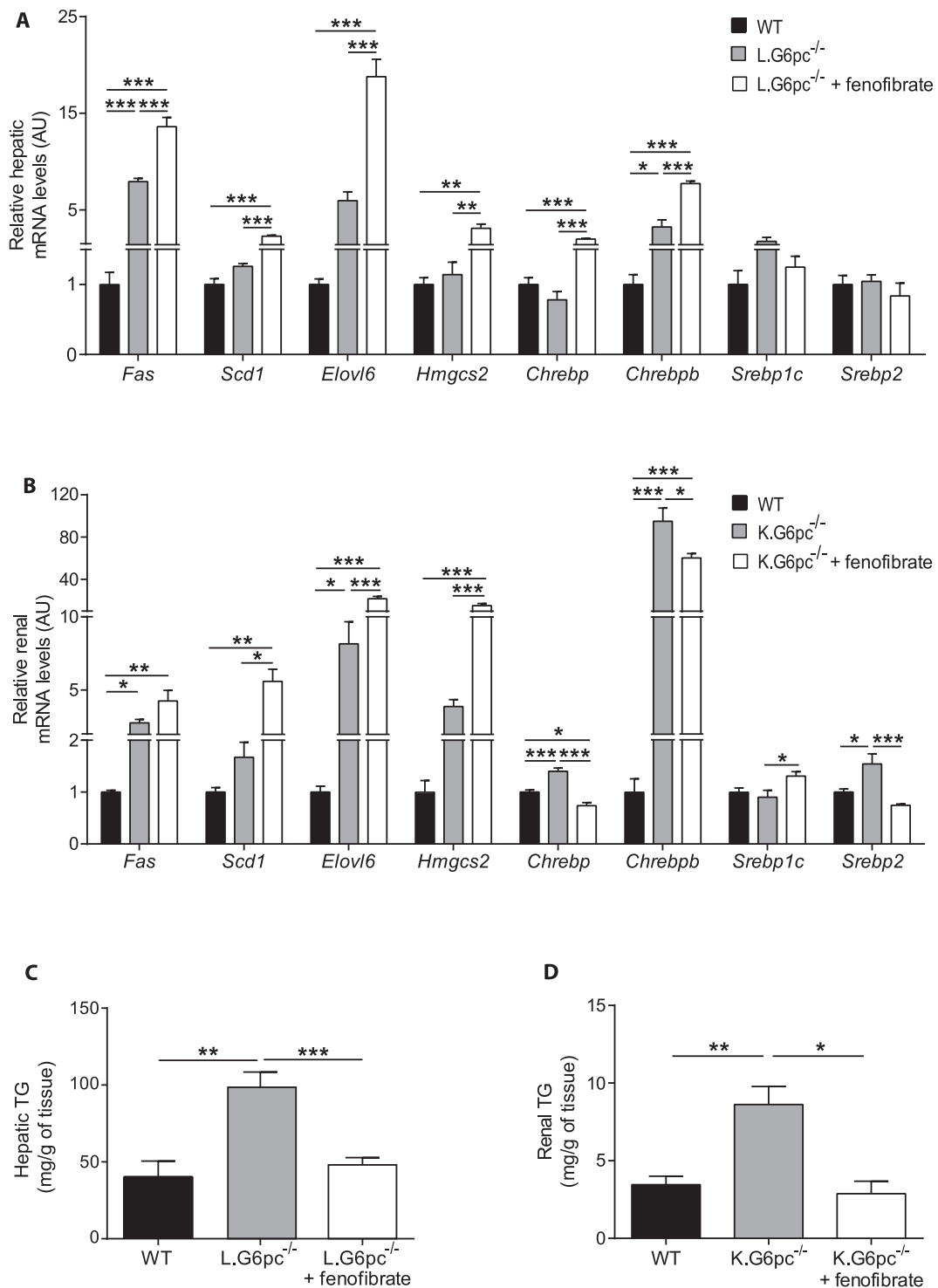


Figure 3: Fenofibrate entails an induction of lipid anabolism in L.G6pc^{-/-} and K.G6pc^{-/-} mice. (A–B) Quantitative analyses of hepatic lipid (A) and renal (B) anabolism by RT-qPCR. The expression of target mRNA of L.G6pc^{-/-} (A) or K.G6pc^{-/-} (B) mice fed a STD diet and treated or not with fenofibrate is expressed relatively to the WT mice fed a STD diet (n = 7–8 mice/group). (C–D) Triglycerides (TG) content in the livers (C) and kidneys (D) from WT and L.G6pc^{-/-} (C) or K.G6pc^{-/-} (D) mice treated or not with fenofibrate (n = 5–7 mice/group). Data are expressed as the mean ± sem. Significant differences are indicated as * p < 0.05; ** p < 0.01; *** p < 0.001. Statistical test: One-way ANOVA followed by Tukey's *post hoc* test.

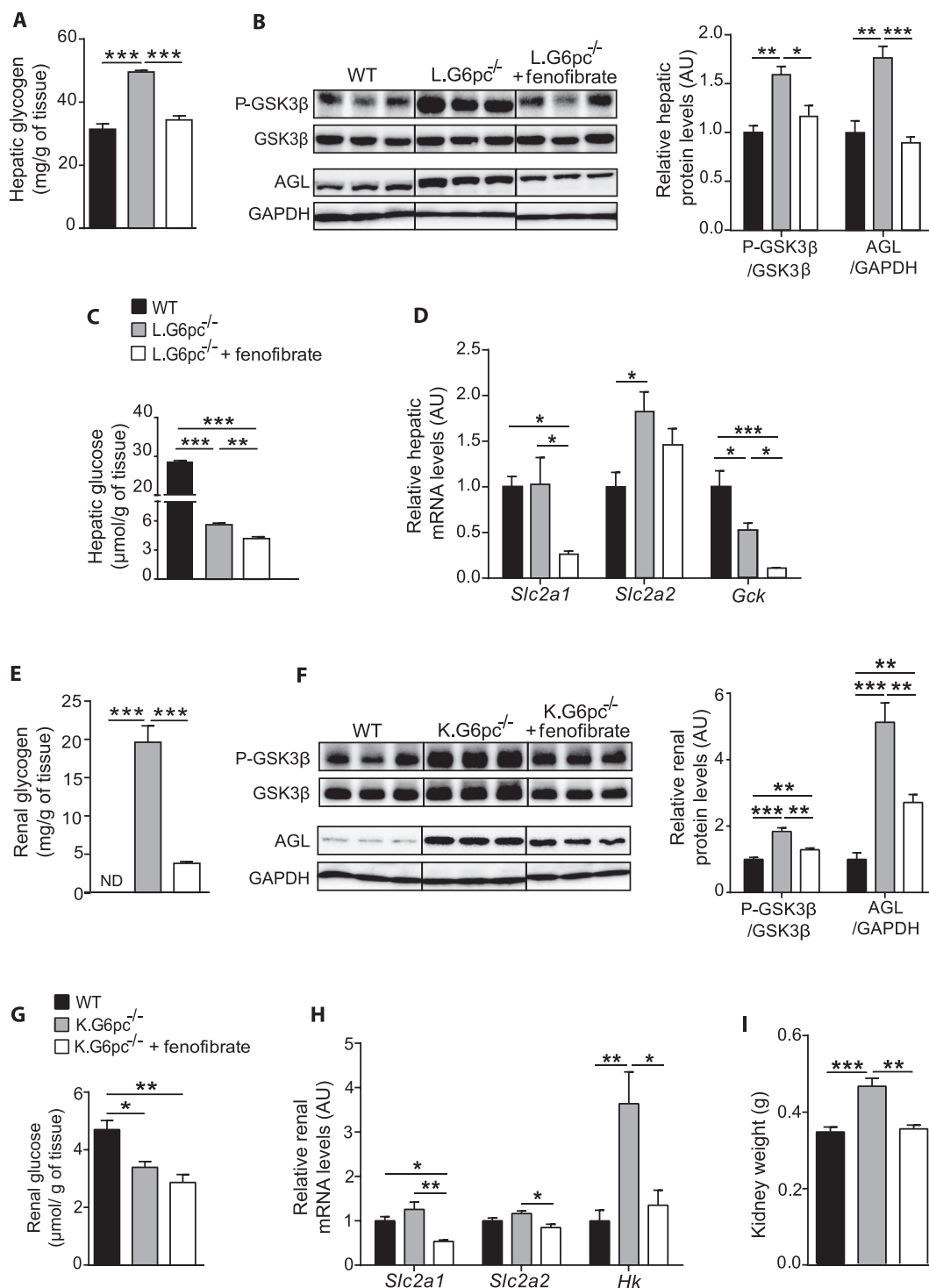


Figure 4: Fenofibrate decreases glycogen synthesis and prevents hepatic and renal glycogen accumulation. (A, E) Glycogen content of L.G6pc^{-/-} livers (A) and K.G6pc^{-/-} kidneys (E) treated or not with fenofibrate, compared to WT liver/kidney (n = 5–7 mice/group). (B–F) Quantitative analyses of hepatic (B) and renal (F) GSK3β phosphorylation and AGL by western blot (n = 4–5 mice/group). (C, H) Glucose content of L.G6pc^{-/-} livers (C) and K.G6pc^{-/-} kidneys (G) treated or not with fenofibrate, compared to WT liver/kidney. (n = 5–7 mice/group). (D, H) Quantitative analyses of hepatic (D) and renal (H) glucose utilization by RT-qPCR. The expression of target mRNA in the L.G6pc^{-/-} livers (D) and K.G6pc^{-/-} kidneys treated or not with fenofibrate is expressed relatively to WT liver/kidney (n = 7–8 mice/group). (I) Weight of K.G6pc^{-/-} kidney treated or not with fenofibrate, compared to WT liver/kidney (n = 7–8 mice/group). All mice were fed a STD diet containing or not fenofibrate. Data are expressed as the mean ± sem. Significant differences are indicated as * p < 0.05; ** p < 0.01; *** p < 0.001. Statistical test: One-way ANOVA followed by Tukey's *post hoc* test.

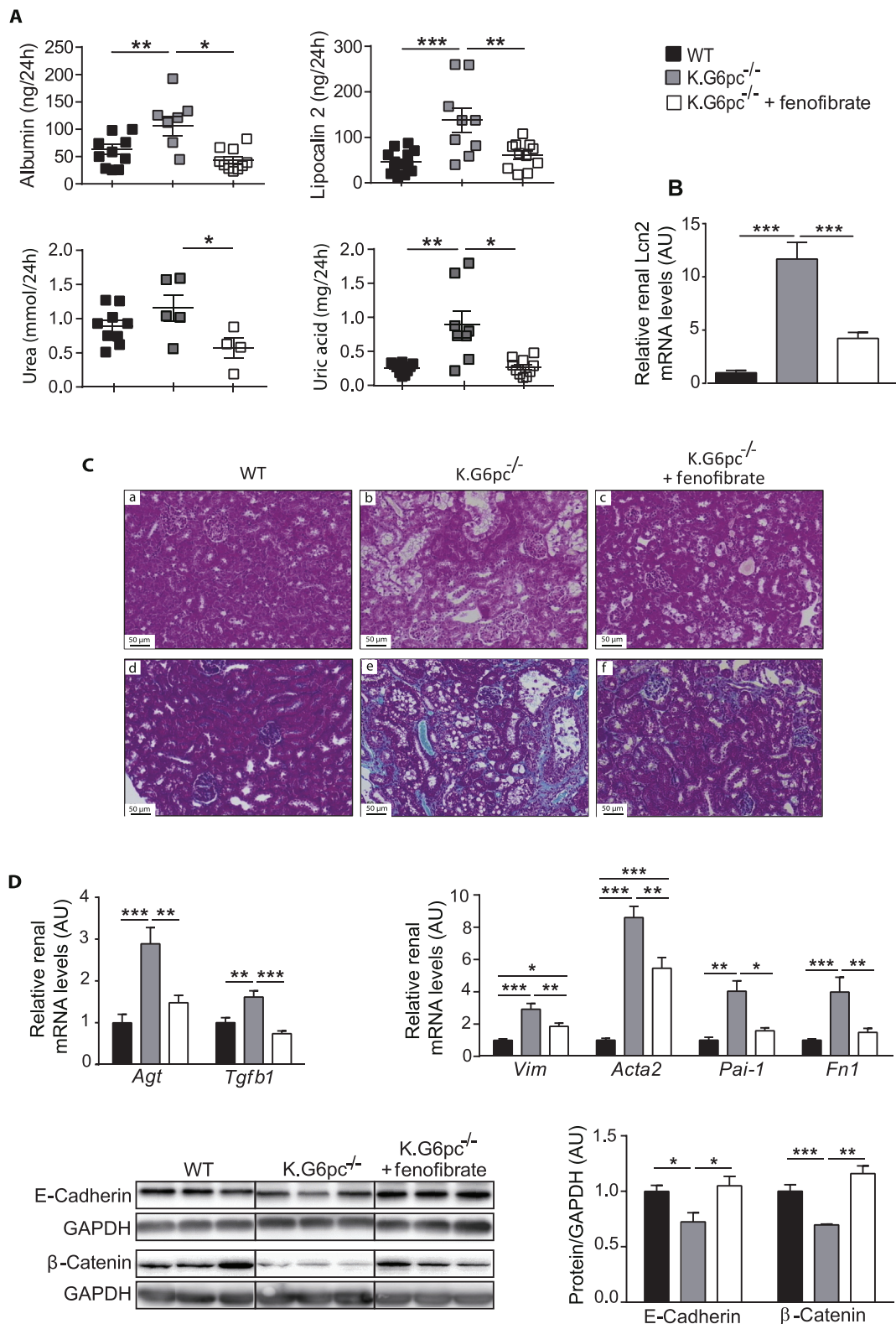


Figure 5: Prevention of nephropathy development by fenofibrate treatment in K.G6pc^{-/-} mice. (A) Urinary parameters of WT mice and K.G6pc^{-/-} mice treated or not with fenofibrate. Data were obtained from mouse urine samples collected during 24 h (n = 5–11 mice/group). (B) Relative lipocalin-2 (*Lcn2*) gene expression in the kidneys of K.G6pc^{-/-} mice treated or not with fenofibrate, expressed relatively to WT mice. (C) Histological analyses of H&E-staining (panels a–c) and Masson's Trichrome staining (panels d–f) of the kidneys from (a, d) WT, (b, e) K.G6pc^{-/-} and (c, f) fenofibrate-treated K.G6pc^{-/-} mice. (D) Quantitative analyses of renal pro-fibrotic pathways by RT-qPCR (n = 7–8 mice/group) and western blot (n = 4–5 mice/group). The expression of target mRNA of K.G6pc^{-/-} mice treated or not with fenofibrate is expressed relative to the WT mice. All mice were fed a STD diet containing or not fenofibrate. Data are expressed as the mean ± sem. Significant differences are indicated as * p < 0.05, ** p < 0.01; *** p < 0.001. Statistical test: One-way ANOVA followed by Tukey's *post hoc* test.

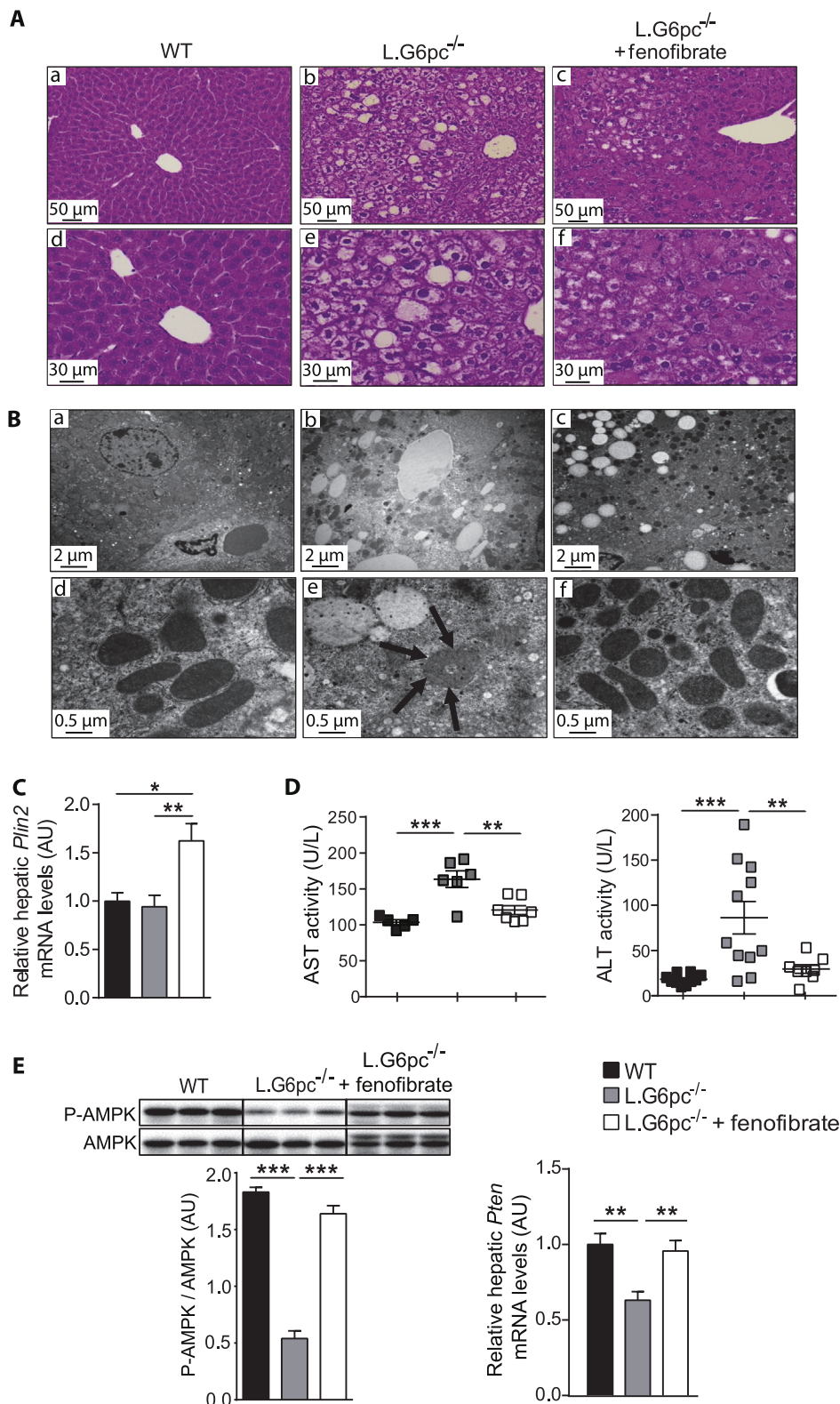


Figure 6: Liver injury is prevented by fenofibrate in L.G6pc^{-/-} mice. (A) Histological analysis of H&E-staining of the livers and (B) Transmission electron microscopy analysis of hepatocytes from WT (a, d), L.G6pc^{-/-} (b, e) and fenofibrate-treated L.G6pc^{-/-} (c, f) mice. Arrows show donut-shaped mitochondria. (C) Quantitative analysis of *Plin2* gene expression by RT-qPCR; (D) Plasmatic AST and ALT activities; (E) Quantitative analysis of AMPK phosphorylation (Thr172) by western blot (n = 4–5 mice/group) and (F) Quantitative analyses of *Pten* gene expression by RT-qPCR from WT and L.G6pc^{-/-} mice treated or not with fenofibrate. The expression of target mRNA in the livers is expressed relative to WT livers (n = 7–8 mice/group). All mice were fed a STD diet containing or not fenofibrate. Data are expressed as the mean ± sem. Significant differences are indicated as * p < 0.05; ** p < 0.01; *** p < 0.001. Statistical test: One-way ANOVA followed by Tukey's *post hoc* test.

fatty acid synthesis in L.G6pc^{-/-} and K.G6pc^{-/-} fenofibrate-treated mice might be mediated *via* the Carbohydrate-responsive element-binding protein (ChREBP) and/or sterol regulatory element-binding protein 1c (SREBP1c), respectively (Figure 3A,B).

Interestingly, in a context of increased oxidation (see above), this increase in lipid anabolism did not induce hepatic or renal lipid accumulation. Indeed, we observed a normalization of TG content in the liver of L.G6pc^{-/-} mice treated with fenofibrate, compared to untreated L.G6pc^{-/-} mice, which exhibited severe hepatic steatosis (Figure 3C). Moreover, TG content was significantly decreased in the kidneys of K.G6pc^{-/-} mice after fenofibrate treatment and was similar to that in WT mice (Figure 3D).

In conclusion, these data suggest a stimulation of lipid turnover by fenofibrate, resulting in a normalization of TG content in both the liver and kidneys of GSDIa mice.

3.4. Fenofibrate decreases glycogen synthesis and prevents hepatic and renal glycogen accumulation

As the modifications of lipid metabolism could have an impact on the whole cell energy homeostasis, we next assessed glycogen metabolism in GSDIa liver and kidneys treated or not treated with fenofibrate. While L.G6pc^{-/-} mice presented excessive glycogen accumulation in the liver, fenofibrate-treated L.G6pc^{-/-} mice exhibited normalized hepatic glycogen content (Figure 4A). In accordance, L.G6pc^{-/-} mice treated with fenofibrate showed a decrease in serine 9 phosphorylation of glycogen synthase kinase 3 β (GSK3 β), which is known to decrease glycogen synthase activity, thereby decreasing glycogen synthesis (Figure 4B). In addition, glycogen debranching enzyme (AGL), which was increased in untreated L.G6pc^{-/-} mice, was normalized with fenofibrate, suggesting a decrease in glycogen degradation (Figure 4B). These results indicated that the decrease in glycogen content in fenofibrate-treated L.G6pc^{-/-} livers was probably due to a decrease in glycogen synthesis rather than an increase in degradation. Moreover, hepatic glucose content, which was already decreased in L.G6pc^{-/-} mice compared to WT, was further decreased in fenofibrate-treated L.G6pc^{-/-} mice (Figure 4C). Glucose transporter 1 (*Slc2a1*) expression was decreased in L.G6pc^{-/-} mice treated with fenofibrate, compared to untreated L.G6pc^{-/-} mice, while glucose transporter 2 (*Slc2a2*) expression remained unchanged (Figure 4D). As previously observed [40], glucokinase (*Gck*) expression was decreased in L.G6pc^{-/-} mice. *Gck* expression was further decreased with fenofibrate, which is in line with the observation that *Gck* is a direct target of PPAR α [41] (Figure 4D). These results suggest a decrease in hepatic glucose uptake and phosphorylation, in accordance with the decrease in hepatic glucose levels and in glycogen synthesis.

Similarly, renal glycogen content in K.G6pc^{-/-} mice was drastically decreased after fenofibrate treatment (Figure 4E). This was associated with a decrease in both glycogen synthesis and degradation, as illustrated by the decrease in phospho-GSK3 β at Ser9 and AGL levels (Figure 4F). Renal glucose content was lower in K.G6pc^{-/-} mice than in WT mice and was further decreased after fenofibrate treatment (Figure 4G). This was consistent with concomitant decrease in glucose uptake and phosphorylation, highlighted *via* the decreased mRNA expression in glucose transporters SLC2A1 and SLC2A2A and in hexokinase enzyme (HK) (Figure 4H). As observed in the liver, these data suggest that the decrease in uptake and phosphorylation of glucose results in a decrease in glycogen synthesis. Interestingly, the decrease in glycogen accumulation in the fenofibrate-treated kidneys was associated with a decrease in nephromegaly, which is a hallmark of GSDIa (Figure 4I). As already shown specifically in rodents [37,42], fenofibrate induced the increase in liver weight in both L.G6pc^{-/-} and

K.G6pc^{-/-} mice (Fig. 1A in Appendices), which could probably be a consequence of the proliferation of peroxisomes in hepatocytes (as observed in Figure 6B, panel c).

3.5. Fenofibrate treatment prevents nephropathy development in K.G6pc^{-/-} mice

In order to investigate whether the decrease in renal lipid content affected nephropathy development, renal structure and function were assessed. As mentioned before, K.G6pc^{-/-} mice developed first signs of CKD, i.e. microalbuminuria, associated with an increase in urine excretion and renal expression of lipocalin 2 (Figure 5A,B). In addition, urea and uric acid excretions were slightly increased in K.G6pc^{-/-} mice. Interestingly, renal function was normalized after fenofibrate treatment in K.G6pc^{-/-} mice, with a concomitant decrease in albumin, lipocalin 2, urea, and uric acid excretion (Figure 5A,B). This was in accordance with histological observations of the kidneys. Indeed, H&E staining of K.G6pc^{-/-} kidneys showed a strong tubular clarification due to lipid and glycogen accumulation in the proximal tubules (Figure 5C panel b). Furthermore, strong collagen accumulation was evidenced upon Trichrome Masson's staining, confirming fibrosis development (Figure 5C panel e). On the contrary, histology features of fenofibrate-treated K.G6pc^{-/-} kidneys (Figure 5C panel c) were similar to those in WT mice (Figure 5C panel a). In addition, fibrosis was significantly decreased and even nearly absent in the presence of fenofibrate (Figure 5C, panel f).

As CKD was prevented in K.G6pc^{-/-} mice treated with fenofibrate, we analyzed molecular mechanisms behind GSDIa nephropathy, which were characterized in previous studies [10,17]. In K.G6pc^{-/-} mice, the Renin-Angiotensin system (RAS) was induced, which, in turn, increased *Tgf- β 1* expression, responsible for the activation of the epithelial-mesenchymal transition (EMT) and subsequent fibrosis development. Here, renal *Agt* expression was significantly decreased in fenofibrate-treated K.G6pc^{-/-} mice, compared to untreated K.G6pc^{-/-} mice (Figure 5D). Consequently, *Tgf- β 1* expression was normalized with fenofibrate, indicating a decrease in RAS/TGF- β 1 signaling. This result was confirmed with the decrease in EMT. Indeed, the expression of epithelial markers, i.e. E-cadherin and β -catenin, which was decreased in untreated K.G6pc^{-/-} kidneys, was restored with fenofibrate (Figure 5D). Furthermore, the expression of the mesenchymal markers, i.e. *Vim*, *Acta2*, *Pai1* and *Fn1* mRNA, which was increased in K.G6pc^{-/-} kidneys, was significantly reduced with the fenofibrate treatment (Figure 5D).

In conclusion, our results strongly report that fenofibrate down-regulated the RAS/TGF- β 1 pathway of signalization, subsequently inhibiting the EMT process. This inhibition markedly prevented renal fibrosis and thereby maintained the integrity of renal function in fenofibrate-treated K.G6pc^{-/-} mice.

3.6. Liver injury is prevented by fenofibrate in L.G6pc^{-/-} mice

As hepatic steatosis was markedly decreased by fenofibrate in L.G6pc^{-/-} livers, liver structure and function were further characterized. Histological analyses confirmed a marked accumulation of lipid droplets and glycogen in L.G6pc^{-/-} livers (Figure 6A,B, panels b and e), which was strongly reduced with the fenofibrate treatment (Figure 6A,B, panels c and f). Furthermore, TEM revealed a large reduction in the size of the lipid vesicles in the livers of fenofibrate-treated L.G6pc^{-/-} mice (Figure 6B, panel c), compared to untreated L.G6pc^{-/-} mice (Figure 6B, panel b). This observation was in accordance with the increase in Perilipin 2 (*Plin2*), an important factor in small lipid droplet formation, in the livers of L.G6pc^{-/-} mice treated with fenofibrate (Figure 6C). Interestingly, we observed donut-shaped

mitochondria (indicator of cellular stress) in the livers of L.G6pc^{-/-} mice (Figure 6B, panel e) that were observed neither in WT (Figure 6B, panel d), nor in fenofibrate-treated L.G6pc^{-/-} livers (Figure 6B, panel f).

Fenofibrate treatment allowed the normalization of liver injury markers, i.e. AST and ALT activity, compared to untreated L.G6pc^{-/-} mice (Figure 6D). Furthermore, previous studies showed that the metabolic reprogramming occurring in GSDIa livers, as a consequence of the excessive G6P levels, promotes hepatic tumorigenesis [16,25]. Recent data have shown a decrease in tumor suppressors in L.G6pc^{-/-} livers (unpublished data), in accordance with the pre-neoplastic status of G6pc^{-/-} hepatocytes [16]. Interestingly, tumor suppressors, such as AMP-activated protein kinase (AMPK) and phosphatase and tensin homolog (PTEN), were down-regulated in L.G6pc^{-/-} livers, while fenofibrate restored their expression to the level observed in WT mice (Figure 6E).

Altogether, these data suggest that the normalization in hepatic lipid content in L.G6pc^{-/-} mice results in the restoration of liver function and rescue of tumor suppressor expression.

3.7. Independent development of NAFLD-like damages and CKD

As there is growing recent evidence suggesting an association between NAFLD and CKD [27–29], we analysed the incidence of NAFLD-like damages in K.G6pc^{-/-} mice and of CKD in L.G6pc^{-/-} mice. This was studied in the context of standard diet, to obviate the possible confounding effects of a HF/HS diet in both organs. On one hand, K.G6pc^{-/-} mice that developed CKD did not seem to exhibit liver injuries. Interestingly, liver weight of K.G6pc^{-/-} mice was slightly reduced compared to WT mice (Figure 7A). Hepatic histology of K.G6pc^{-/-} mice revealed a normal liver structure as well as an absence of liver steatosis in these mice, which was confirmed by the low level of hepatic TG content, despite the development of CKD (Figure 7B–D). In addition, PAS staining and glycogen content assay of K.G6pc^{-/-} liver highlighted a decrease in hepatic glycogen level compared to WT mice (Figure 7C–E). Finally, plasmatic ALT level, a liver injury specific marker was similar in K.G6pc^{-/-} and WT mice. This was consistent with the absence of *G6pc* targeting in the liver of K.G6pc^{-/-} mice (Figure 7F). On the other hand, the kidneys were not damaged in L.G6pc^{-/-} mice that developed hepatic steatosis and the first signs of liver injury (plasma transaminase increase) (see Figure 1). Indeed, the kidneys weight of L.G6pc^{-/-} is similar as that of WT mice. Moreover, renal lipid metabolism was not altered in L.G6pc^{-/-} mice, suggesting normal renal lipid content in the kidneys of these mice (Figure 7G–H). Finally, it is noteworthy that neither the markers of kidney function nor those of renal fibrosis development were increased in the kidneys of L.G6pc^{-/-} mice, despite the concomitant development of hepatic steatosis (Figure 7I–J). Indeed, the urinary excretion ratio of albumin/creatinine of L.G6pc^{-/-} mice was equal as that in WT mice and was significantly decreased compared to K.G6pc^{-/-} mice while the renal lipocalin 2 expression was unchanged in L.G6pc^{-/-} mice compared to WT mice (Figure 7I). Furthermore, the expression of genes involved in the fibrotic pathway induced by RAS activation in L.G6pc^{-/-} mice was similar as that observed in WT mice (Figure 7J). These results show that K.G6pc^{-/-} mice that develop CKD did not show any liver injury or steatosis and L.G6pc^{-/-} mice, despite hepatic steatosis and the first signs of hepatic injury, did not show sign of CKD.

4. DISCUSSION

GSDIa is a pathology characterized by abnormal glycogen and lipid accumulation, specifically in the liver and kidneys, possibly leading to

hepatic tumor development and renal failure with age. The deficiency in G6Pase and the subsequent G6P accumulation in hepatocytes and renal proximal tubules are at the origin of an important metabolic remodeling [16,25,30]. Indeed, the increased utilization of G6P, a common substrate for both lipid and glycogen synthesis, markedly induces these anabolic pathways in GSDIa. Thus, excessive lipid accumulation is mainly due to an increase in *de novo* lipogenesis [11,17,19,21,43]. In addition, our results also suggest impaired fatty acid oxidation characterized by a significant decrease in PPAR α activity in both the liver and kidneys, in agreement with the decreased mitochondrial oxidative capacity previously observed in GSDIa [44]. It is noteworthy that in diabetes about 60% of TG accumulated in the liver of obese/diabetic patients originates from NEFA, 10% originating from the diet and almost 30% from *de novo* lipogenesis [45]. Additionally, mitochondrial fatty acid oxidation is defective in this situation. Thus, while ectopic lipid storage is aggravated by lipid spillover from adipose tissue in obesity/insulin resistance, this metabolic mechanism does not seem to be important in GSDIa. However, even though plasmatic NEFA are slightly elevated in GSDIa mice during fasting [46], their contribution to hepatic steatosis has never been addressed. While the origin of lipids accumulated in the liver, and probably in the kidneys, seems to be slightly different, we previously emphasized how the hepatic and renal long-term pathologies of GSDIa strikingly matches what occurs in diabetes [20]. Until now, the specific contribution of lipids to the GSDIa pathology was a subject of speculation, as it is the case for the exact role of ectopic lipids in NAFLD or CKD in diabetes [27]. In this study, we demonstrate that excessive lipid accumulation in the liver and kidneys is a major contributor to the development of long-term complications in both organs, i.e. NAFLD-like complications and CKD. Indeed, the exacerbation of hepatic and renal lipid content by a HF/HS diet significantly accelerated the development of these pathologies. Interestingly, fenofibrate treatment, which led to a normalization of both hepatic and renal lipid stores in L.G6pc^{-/-} and K.G6pc^{-/-} mice, prevented both liver and kidney injuries. Finally, this study points out that CKD can develop in the absence of NAFLD, and more importantly that CKD onset is not a consequence of NAFLD, especially in GSDIa. Since molecular mechanisms behind CKD are similar in GSDIa and diabetes, in particular the activation of RAS [20], we propose that extending these last results obtained in mice with GSDIa to diabetes may be relevant.

Regarding GSDIa pathology, it is noteworthy that submitting L.G6pc^{-/-} mice to a HF/HS diet exacerbated hepatic lipid accumulation, without modification of glycogen content. This led to an acceleration of hepatic injuries with the development of hepatic tumors. In addition, CKD was strongly aggravated by HF/HS diet in K.G6pc^{-/-} mice, whereas renal glycogen stores were decreased. These data suggest an important role for lipids rather than for glycogen in the induction of NAFLD-like and CKD complications in GSDIa. This constitutes a first breakthrough of this study since glycogen was considered as the main responsible for the induction of the physiopathological outcomes of the disease. The central role of lipids was confirmed through decreasing ectopic lipid accumulation using fenofibrate. Indeed, enhanced PPAR α activity strongly stimulated the expression of genes involved in lipid catabolism in L.G6pc^{-/-} livers and K.G6pc^{-/-} kidneys, that entailed a decrease in hepatic and renal TG content and prevention of hepatic injuries and CKD. It is important to note that the beneficial effects of fenofibrate can also be attributed to a decrease in glycogen stores (see below).

As for K.G6pc^{-/-} kidneys, this reno-protective effect of lipid lowering was associated with the inhibition of RAS and TGF- β 1 pathways, preventing EMT and thereby, renal fibrosis. These results are in accordance with previous data reporting that fenofibrate prevented the induction of RAS/TGF- β 1 pathway and fibrosis in diabetic and/or obese

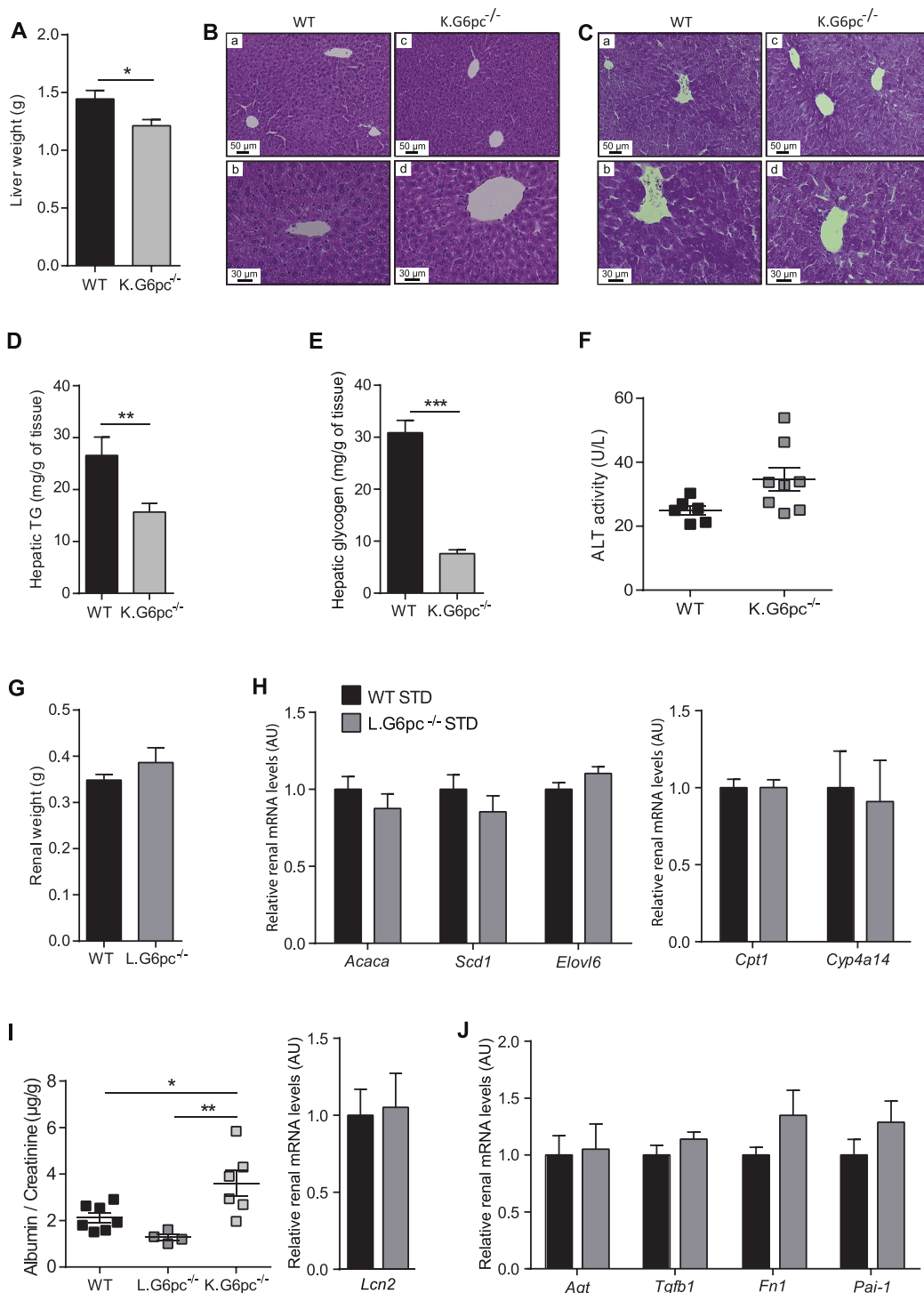


Figure 7: Independent development of NAFLD-like pathology and CKD in L.G6pc^{-/-} and K.G6pc^{-/-} mice, respectively. (A) Liver weight, (B–C) Histological analyses of HPS (B) and PAS (C) stainings of the livers, (D–E) Hepatic TG (D) and glycogen (E) contents, (F) Plasmatic ALT activities of WT and K.G6pc^{-/-} mice fed a STD diet for 9 months; and (G) Kidney weight, (H) Quantitative analyses of *Acaca*, *Scd1*, *Elovl6*, *Cpt1* and *Cyp1a14* gene expression by RT-qPCR from WT and L.G6pc^{-/-} mice fed a STD diet for 9 months, (I) Albumin excretion of WT, L.G6pc^{-/-} mice and K.G6pc^{-/-} mice fed a STD diet, (I–J) Quantitative analyses of *Lcn2* (I), *Agt*, *Tgfb1*, *Fn1* and *Pai-1* (J) gene expression by RT-qPCR from WT and L.G6pc^{-/-} mice fed a STD diet. Data are expressed as the mean ± sem. Significant differences are indicated as * p < 0.05; ** p < 0.01; *** p < 0.001. Statistical test: Unpaired two-tailed Student's T test for Panels A–H and J, and One-way ANOVA followed by Tukey's *post hoc* test for Panel I.

mice by decreasing lipids [47–52]. At the molecular level, it was already proposed that lipid derivatives, such as diacylglycerol and ceramides, are potent activators of protein kinase C, leading to the activation of RAS pathway in kidneys [5,53].

As for L.G6pc^{-/-} liver, the decrease in steatosis by fenofibrate treatment lowered the risks associated with NAFLD, as previously observed in mouse models of NAFLD [36,54,55]. Indeed, L.G6pc^{-/-} treated mice exhibited a decrease in liver injury markers and a preservation of the expression of tumor suppressors, together with a rescue of hepatocyte histology features. Even though we did not examine the effect of fenofibrate on the long-term development of hepatic tumors, a protective effect is likely, given the strong link between hepatic tumorigenesis and NAFLD, as suggested in both GSDIa and obesity/diabetes [8,32,56].

Taking into account our results obtained with the HF/HS diet and fenofibrate, lipid lowering is a novel unconventional strategy that should be particularly considered in obesity/diabetes and GSDI to prevent not only hypertriglyceridemia, but also hepatic and renal long-term complications. Currently, fenofibrate treatment was only recommended in GSDI patients who present severe hypertriglyceridemia (generally over 10 g/L), in order to lower plasmatic TGs [13]. Unfortunately, there are no data addressing the effect of fibrates neither on the onset of CKD, nor on hepatic complications, in patients with GSDI. In addition, our results show an increase in uric acid levels under fenofibrate. Therefore, it is important to pay attention to uric acid levels in GSDI patients treated with fenofibrate, even though they are probably also treated with allopurinol. Most patients presenting the first signs of CKD are generally treated with an inhibitor of ACE or an angiotensin receptor analogue [10]. Therefore, the use and the effects of fenofibrate alone in GSDI patients should be further examined, independently of other treatments.

Interestingly, our study also highlights an additional benefit of fenofibrate that is the marked decrease in hepatic and renal glycogen accumulation observed in L.G6pc^{-/-} and K.G6pc^{-/-} mice, respectively. Indeed, fenofibrate treatment markedly induced lipid turnover, since the expression of several genes involved in *de novo* lipogenesis was enhanced concomitantly with increased lipid catabolism in L.G6pc^{-/-} and K.G6pc^{-/-} mice. This may protect the liver and kidneys against the putative lipotoxic effects of specific intracellular NEFA or their oxidation products, as previously suggested [39]. Moreover, the induction of lipid turnover by the PPAR α agonist corrected glycogen metabolism, decreasing glycogen accumulation in both the liver and kidneys of respective GSDIa mouse models. This decrease was not due to an increase in glycogen degradation but rather to an inhibition of glycogen synthesis. Thereby, we suggest that the glycogen metabolism remodeling by fenofibrate derives from the diversion of G6P from glycogen synthesis towards lipid anabolism, thus resulting in a decreased glycogen synthesis. The decrease in glucose uptake (glucose transporters) and phosphorylation (glucokinase/hexokinases) should also greatly contribute to the decrease in G6P availability for glycogen synthesis. This is in keeping with the inhibitory effects of PPAR α on glucose uptake and glycolysis and on glycogen synthesis as well [57]. These processes may play a key role in the amelioration of hepatic metabolism or the correction of nephromegaly observed after treatment. The beneficial consequence of fenofibrate on excessive glycogen accumulation is another key breakthrough in the knowledge of the GSDIa pathology.

Finally, L.G6pc^{-/-} and K.G6pc^{-/-} mice represent unique models of NAFLD-like or CKD in that proneness to the diseases can be initiated separately in the respective organs. Importantly, liver injuries and CKD occur independently in these GSDIa mouse models, strongly suggesting

that fatty liver does not affect renal function and CKD development can be induced only by an alteration of intra-renal metabolism and without hepatic steatosis, whereas many recent studies suggested a causal relationship between these two pathologies [27–29,58]. Thus, an intra-organ altered metabolism resulting in lipid accumulation constitutes an independent worsening factor for both liver injuries and CKD.

In conclusion, the current study shows that the mechanisms involved in the development of hepatic and renal long-term complications of GSDIa are mainly initiated by altered lipid metabolism resulting in lipid accumulation, independently of excessive glycogen contents in these organs. Moreover, it provides evidence that pharmacological activation of PPAR α could be a suitable therapeutic strategy to prevent the development of hepatic and renal complications in GSDIa, which could likely be extended to GSDIb. Interestingly, this could be relevant for a variety of other metabolic diseases, including obesity and diabetes. Indeed, some studies in obese and/or diabetic patients already evoked renoprotective effects of fenofibrate or beneficial effects of the drug on liver lipid profile in patients with fatty liver [59–64]. In addition, PPAR α agonists were recently suggested as potentially beneficial in the prevention of NAFLD in human [65]. Moreover, new PPAR α and/or δ agonists are currently developed by several pharma, in keeping with their potential action on NAFLD [66]. Thus this work emphasizes that promoting lipid turnover might represent a potential therapeutic approach to prevent both NAFLD-like and CKD development in the rare disease that is GSDI and in the epidemic diseases that are obesity and type 2 diabetes.

AUTHOR CONTRIBUTIONS

L.M. and M.G. designed, conducted experiments, analyzed the data and wrote the paper. M.S. and V.V. were in charge of mouse breeding and animal experiments. L.I. and A.D. conducted experiments. H.G. edited the manuscript. GM wrote the paper. FR supervised the studies and wrote the paper.

ACKNOWLEDGEMENTS

We would like to thank the members of Animaleries Lyon Est Conventiennelle et SPF (ALECS, Université Lyon 1, SFR Santé Lyon Est) for the animal care, the members of the CIQLE platform (Université Lyon 1, SFR Santé Lyon Est) for the TEM observations and the members of the Anipath platform for the histology experiments (Université Lyon 1). We thank Dr. Catherine Postic for constructive discussions.

This work was supported by research grants from the Agence Nationale de la Recherche (ANR-15-CE14-0026-03 and ANR16-CE14-0022-02), the Association Francophone des Glycogénoses, and the Ligue régionale contre le cancer. LM and MG are recipients of funding of the Fondation pour la Recherche Médicale (FRM grant number EC020160736048) and the Ligue nationale contre le cancer, respectively.

CONFLICT OF INTEREST

The authors declare there is no conflict of interest in relation to this work.

APPENDIX A. SUPPLEMENTARY DATA

Supplementary data related to this article can be found at <https://doi.org/10.1016/j.molmet.2018.07.006>.

REFERENCES

- [1] Kazancıoğlu, R., 2013. Risk factors for chronic kidney disease: an update. *Kidney International Supplements* 3(4):368–371.

- [2] Reeves, H.L., Zaki, M.Y.W., Day, C.P., 2016. Hepatocellular carcinoma in obesity, type 2 diabetes, and NAFLD. *Digestive Diseases and Sciences* 61(5): 1234–1245.
- [3] Schaffer, J.E., 2003. Lipotoxicity: when tissues overeat. *Current Opinion in Lipidology* 14(3):281–287.
- [4] Asrih, M., Jornayvaz, F.R., 2013. Inflammation as a potential link between nonalcoholic fatty liver disease and insulin resistance. *Journal of Endocrinology* 218(3):R25–R36.
- [5] Bobulescu, I.A., 2010. Renal lipid metabolism and lipotoxicity. *Current Opinion in Nephrology and Hypertension* 19(4):393–402.
- [6] Herman-Edelstein, M., Scherzer, P., Tobar, A., Levi, M., Gafer, U., 2014. Altered renal lipid metabolism and renal lipid accumulation in human diabetic nephropathy. *Journal of Lipid Research* 55(3):561–572.
- [7] Park, E.J., Lee, J.H., Yu, G.-Y., He, G., Ali, S.R., Holzer, R.G., et al., 2010. Dietary and genetic obesity promote liver inflammation and tumorigenesis by enhancing IL-6 and TNF expression. *Cell* 140(2):197–208.
- [8] Streba, L.A.M., Vere, C.C., Rogoveanu, I., Streba, C.T., 2015. Nonalcoholic fatty liver disease, metabolic risk factors, and hepatocellular carcinoma: an open question. *World Journal of Gastroenterology – WJG* 21(14):4103–4110.
- [9] de Vries, A.P.J., Ruggenti, P., Ruan, X.Z., Praga, M., Cruzado, J.M., Bajema, I.M., et al., 2014. Fatty kidney: emerging role of ectopic lipid in obesity-related renal disease. *The Lancet – Diabetes & Endocrinology* 2(5): 417–426.
- [10] Gjorgjieva, M., Raffin, M., Duchamp, A., Perry, A., Stefanutti, A., Brevet, M., et al., 2016. Progressive development of renal cysts in glycogen storage disease type I. *Human Molecular Genetics* 25(17): 3784–3797.
- [11] Mutel, E., Abdul-Wahed, A., Ramamonjisoa, N., Stefanutti, A., Houberton, I., Cavassila, S., et al., 2011. Targeted deletion of liver glucose-6 phosphatase mimics glycogen storage disease type 1a including development of multiple adenomas. *Journal of Hepatology* 54(3):529–537.
- [12] Chou, J.Y., 2001. The molecular basis of type 1 glycogen storage diseases. *Current Molecular Medicine* 1(1):25–44.
- [13] Froissart, R., Piraud, M., Boudjeline, A.M., Vianey-Saban, C., Petit, F., Hubert-Buron, A., et al., 2011. Glucose-6-phosphatase deficiency. *Orphanet Journal of Rare Diseases* 6(1):27.
- [14] Kishnani, P.S., Austin, S.L., Abdenur, J.E., Arn, P., Bali, D.S., Boney, A., et al., 2014. Diagnosis and management of glycogen storage disease type I: a practice guideline of the American College of Medical Genetics and Genomics. *Genetics in Medicine – Official Journal of the American College of Medical Genetics* 16(11):e1.
- [15] Soty, M., Gautier-Stein, A., Rajas, F., Mithieux, G., 2017. Gut-brain glucose signaling in energy homeostasis. *Cell Metabolism* 25(6):1231–1242.
- [16] Gjorgjieva, M., Oosterveer, M.H., Mithieux, G., Rajas, F., 2016. Mechanisms by which metabolic reprogramming in GSD1 liver generates a favorable tumorigenic environment. *Journal of Inborn Errors of Metabolism and Screening* 4, 2326409816679429, (in press), (PMID:29869165).
- [17] Clar, J., Gri, B., Calderaro, J., Birling, M.-C., Hérault, Y., Smit, G.P.A., et al., 2014. Targeted deletion of kidney glucose-6 phosphatase leads to nephropathy. *Kidney International* 86(4):747–756.
- [18] Rake, J.P., Visser, G., Labrune, P., Leonard, J.V., Ullrich, K., Smit, G.P.A., 2002. Glycogen storage disease type I: diagnosis, management, clinical course and outcome. Results of the European Study on Glycogen Storage Disease Type I (ESGSD I). *European Journal of Pediatrics* 161(Suppl. 1):S20–S34.
- [19] Bandsma, R.H.J., Prinsen, B.H., de Sain-van der Velden, M., Rake, J.-P., Boer, T., Smit, G.P.A., et al., 2008. Increased de novo lipogenesis and delayed conversion of large VLDL into intermediate density lipoprotein particles contribute to hyperlipidemia in glycogen storage disease type 1a. *Pediatric Research* 63(6):702–707.
- [20] Rajas, F., Labrune, P., Mithieux, G., 2013. Glycogen storage disease type 1 and diabetes: learning by comparing and contrasting the two disorders. *Diabetes & Metabolism* 39(5):377–387.
- [21] Reijngoud, D.-J., 2018. Flux analysis of inborn errors of metabolism. *Journal of Inherited Metabolic Disease* 41(3):309–328.
- [22] Bandsma, R.H.J., Smit, G.P.A., Kuipers, F., 2014. Disturbed lipid metabolism in glycogen storage disease type 1. *European Journal of Pediatrics* 161(1):S65–S69.
- [23] Derks, T.G.J., van Rijn, M., 2015. Lipids in hepatic glycogen storage diseases: pathophysiology, monitoring of dietary management and future directions. *Journal of Inherited Metabolic Disease* 38(3):537–543.
- [24] Postic, C., Girard, J., 2008. Contribution of de novo fatty acid synthesis to hepatic steatosis and insulin resistance: lessons from genetically engineered mice. *Journal of Clinical Investigation* 118(3):829–838.
- [25] Calderaro, J., Labrune, P., Morcrette, G., Rebouissou, S., Franco, D., Prévot, S., et al., 2013. Molecular characterization of hepatocellular adenomas developed in patients with glycogen storage disease type I. *Journal of Hepatology* 58(2):350–357.
- [26] Labrune, P., Trioche, P., Duvaltier, I., Chevalier, P., Odièvre, M., 1997. Hepatocellular adenomas in glycogen storage disease type I and III: a series of 43 patients and review of the literature. *Journal of Pediatric Gastroenterology and Nutrition* 24(3):276–279.
- [27] Marcuccilli, M., Chonchol, M., 2016. NAFLD and chronic kidney disease. *International Journal of Molecular Sciences* 17(4):562.
- [28] Sinn, D.H., Kang, D., Jang, H.R., Gu, S., Cho, S.J., Paik, S.W., et al., 2017. Development of chronic kidney disease in patients with non-alcoholic fatty liver disease: a cohort study. *Journal of Hepatology* 67(6):1274–1280.
- [29] Targher, G., Byrne, C.D., 2017. Non-alcoholic fatty liver disease: an emerging driving force in chronic kidney disease. *Nature Reviews Nephrology* 13(5): 297–310.
- [30] Rajas, F., Jourdan-Pineau, H., Stefanutti, A., Mrad, E.A., Iynedjian, P.B., Mithieux, G., 2007. Immunocytochemical localization of glucose 6-phosphatase and cytosolic phosphoenolpyruvate carboxykinase in gluconeogenic tissues reveals unsuspected metabolic zonation. *Histochemistry and Cell Biology* 127(5):555–565.
- [31] Mithieux, G., Guignot, L., Bordet, J.-C., Wiernsperger, N., 2002. Intrahepatic mechanisms underlying the effect of metformin in decreasing basal glucose production in rats fed a high-fat diet. *Diabetes* 51(1):139–143.
- [32] Rajas, F., Clar, J., Gautier-Stein, A., Mithieux, G., 2015. Lessons from new mouse models of glycogen storage disease type 1a in relation to the time course and organ specificity of the disease. *Journal of Inherited Metabolic Disease* 38(3):521–527.
- [33] Duval, C., Müller, M., Kersten, S., 2007. PPAR α and dyslipidemia. *Biochimica et Biophysica Acta* 1771(8):961–971.
- [34] Kersten, S., 2014. Integrated physiology and systems biology of PPAR α . *Molecular Metabolism* 3(4):354–371.
- [35] Montagner, A., Polizzi, A., Fouché, E., Ducheix, S., Lippi, Y., Lasserre, F., et al., 2016. Liver PPAR α is crucial for whole-body fatty acid homeostasis and is protective against NAFLD. *Gut* 65(7):1202–1214.
- [36] Pawlak, M., Lefebvre, P., Staels, B., 2015. Molecular mechanism of PPAR α action and its impact on lipid metabolism, inflammation and fibrosis in non-alcoholic fatty liver disease. *Journal of Hepatology* 62(3):720–733.
- [37] Oosterveer, M.H., Grefhorst, A., van Dijk, T.H., Havinga, R., Staels, B., Kuipers, F., et al., 2009. Fenofibrate simultaneously induces hepatic fatty acid oxidation, synthesis, and elongation in mice. *Journal of Biological Chemistry* 284(49):34036–34044.
- [38] van der Hoogt, C.C., de Haan, W., Westerterp, M., Hoekstra, M., Dallinga-Thie, G.M., Romijn, J.A., et al., 2007. Fenofibrate increases HDL-cholesterol by reducing cholesteryl ester transfer protein expression. *Journal of Lipid Research* 48(8):1763–1771.
- [39] Badman, M.K., Pissios, P., Kennedy, A.R., Koukos, G., Flier, J.S., Maratos-Flier, E., 2007. Hepatic fibroblast growth factor 21 is regulated by PPAR α

- and is a key mediator of hepatic lipid metabolism in ketotic states. *Cell Metabolism* 5(6):426–437.
- [40] Hijmans, B.S., Boss, A., van Dijk, T.H., Soty, M., Wolters, H., Mutel, E., et al., 2017. Hepatocytes contribute to residual glucose production in a mouse model for glycogen storage disease type Ia. *Hepatology* (Baltimore, Md.) 66(6):2042–2054.
- [41] Soltis, A.R., Motola, S., Vernia, S., Ng, C.W., Kennedy, N.J., Dalin, S., et al., 2017. Hyper- and hypo- nutrition studies of the hepatic transcriptome and epigenome suggest that PPAR α regulates anaerobic glycolysis. *Scientific Reports* 7(1):174.
- [42] Balfour, J.A., McTavish, D., Heel, R.C., 1990. Fenofibrate. A review of its pharmacodynamic and pharmacokinetic properties and therapeutic use in dyslipidaemia. *Drugs* 40(2):260–290.
- [43] Abdul-Wahed, A., Gautier-Stein, A., Casteras, S., Soty, M., Roussel, D., Romestaing, C., et al., 2014. A link between hepatic glucose production and peripheral energy metabolism via hepatokines. *Molecular Metabolism* 3(5): 531–543.
- [44] Farah, B.L., Sinha, R.A., Wu, Y., Singh, B.K., Lim, A., Hirayama, M., et al., 2017. Hepatic mitochondrial dysfunction is a feature of glycogen storage disease type Ia (GSDIa). *Scientific Reports* 7:44408.
- [45] Donnelly, K.L., Smith, C.I., Schwarzenberg, S.J., Jessurun, J., Boldt, M.D., Parks, E.J., 2005. Sources of fatty acids stored in liver and secreted via lipoproteins in patients with nonalcoholic fatty liver disease. *Journal of Clinical Investigation* 115(5):1343–1351.
- [46] Mutel, E., Gautier-Stein, A., Abdul-Wahed, A., Amigó-Correig, M., Zitoun, C., Stefanutti, A., et al., 2011. Control of blood glucose in the absence of hepatic glucose production during prolonged fasting in mice. *Diabetes* 60(12):3121–3131.
- [47] Cheng, R., Ding, L., He, X., Takahashi, Y., Ma, J.-X., 2016. Interaction of PPAR α with the canonic wnt pathway in the regulation of renal fibrosis. *Diabetes* 65(12):3730–3743.
- [48] Hong, Y.A., Lim, J.H., Kim, M.Y., Kim, T.W., Kim, Y., Yang, K.S., et al., 2014. Fenofibrate improves renal lipotoxicity through activation of AMPK-PGC-1 α in db/db mice. *PLoS One* 9(5):e96147.
- [49] Li, L., Emmett, N., Mann, D., Zhao, X., 2010. Fenofibrate attenuates tubulointerstitial fibrosis and inflammation through suppression of nuclear factor- κ B and transforming growth factor- β 1/Smad3 in diabetic nephropathy. *Experimental Biology and Medicine* (Maywood, N.J.) 235(3):383–391.
- [50] Park, C.W., Zhang, Y., Zhang, X., Wu, J., Chen, L., Cha, D.R., et al., 2006. PPAR α agonist fenofibrate improves diabetic nephropathy in db/db mice. *Kidney International* 69(9):1511–1517.
- [51] Sohn, M., Kim, K., Uddin, M.J., Lee, G., Hwang, I., Kang, H., et al., 2017. Delayed treatment with fenofibrate protects against high-fat diet-induced kidney injury in mice: the possible role of AMPK autophagy. *American Journal of Physiology – Renal Physiology* 312(2):F323–F334.
- [52] Tanaka, Y., Kume, S., Araki, S., Isshiki, K., Chin-Kanasaki, M., Sakaguchi, M., et al., 2011. Fenofibrate, a PPAR α agonist, has renoprotective effects in mice by enhancing renal lipolysis. *Kidney International* 79(8):871–882.
- [53] Koya, D., King, G.L., 1998. Protein kinase C activation and the development of diabetic complications. *Diabetes* 47(6):859–866. <https://doi.org/10.2337/diabetes.47.6.859>.
- [54] Kostapanos, M.S., Kei, A., Elisaf, M.S., 2013. Current role of fenofibrate in the prevention and management of non-alcoholic fatty liver disease. *World Journal of Hepatology* 5(9):470–478.
- [55] van der Veen, J.N., Lingrell, S., Gao, X., Takawale, A., Kassiri, Z., Vance, D.E., et al., 2017. Fenofibrate, but not ezetimibe, prevents fatty liver disease in mice lacking phosphatidylethanolamine N-methyltransferase. *Journal of Lipid Research* 58(4):656–667.
- [56] Baffy, G., 2013. Hepatocellular carcinoma in non-alcoholic fatty liver disease: epidemiology, pathogenesis, and prevention. *Journal of Clinical and Translational Hepatology* 1(2):131–137.
- [57] Peeters, A., Baes, M., 2010. Role of PPAR α in hepatic carbohydrate metabolism. *PPAR Research* 2010.
- [58] Targher, G., Francque, S.M., 2017. A fatty liver leads to decreased kidney function? *Journal of Hepatology* 67(6):1137–1139.
- [59] Kaysen, G.A., 2017. Lipid-lowering therapy in CKD: should we use it and in which patients. *Blood Purification* 43(1–3):196–199.
- [60] Kostapanos, M.S., Florentin, M., Elisaf, M.S., 2013. Fenofibrate and the kidney: an overview. *European Journal of Clinical Investigation* 43(5):522–531.
- [61] Musso, G., Cassader, M., Gambino, R., 2016. Non-alcoholic steatohepatitis: emerging molecular targets and therapeutic strategies. *Nature Reviews Drug Discovery* 15(4):249–274.
- [62] Yaghoubi, M., Mansell, K., Vatanparast, H., Steeves, M., Zeng, W., Farag, M., 2017. Effects of pharmacy-based interventions on the control and management of diabetes in adults: a systematic review and meta-analysis. *Canadian Journal of Diabetes* 41(6):628–641.
- [63] Lewis, D., Wanner, C., 2012. Diabetes: should we use fibrates in patients with diabetes and mild CKD? *Nature Reviews Nephrology* 8(4):201–202.
- [64] Ting, R.-D., Keech, A.C., Drury, P.L., Donoghoe, M.W., Hedley, J., Jenkins, A.J., et al., 2012. Benefits and safety of long-term fenofibrate therapy in people with type 2 diabetes and renal impairment: the FIELD Study. *Diabetes Care* 35(2):218–225.
- [65] Kersten, S., Stienstra, R., 2017. The role and regulation of the peroxisome proliferator activated receptor alpha in human liver. *Biochimie* 136:75–84.
- [66] Staels, B., Rubenstrunk, A., Noel, B., Rigou, G., Delataille, P., Millatt, L.J., et al., 2013. Hepatoprotective effects of the dual peroxisome proliferator-activated receptor alpha/delta agonist, GFT505, in rodent models of non-alcoholic fatty liver disease/nonalcoholic steatohepatitis. *Hepatology* (Baltimore, Md.) 58(6):1941–1952.

**Intracellular Lipids are an Independent Cause of Liver Injury and Chronic
Kidney Disease in Non Alcoholic Fatty Liver Disease-like Context**

Monteillet L., Gjorgjieva M., et al.

Table A.1. List of antibodies used in western blot

| ANTIBODIES | SOURCE | IDENTIFIER |
|--|---------------------------|-------------------|
| Rabbit monoclonal anti-phospho AMPK α (Thr172) (40H9) | Cell Signaling technology | Cat n° : #2535 |
| Rabbit monoclonal anti- AMPK α (23A3) | Cell Signaling technology | Cat n° : #2603 |
| Rabbit monoclonal anti-PPAR α | Abcam | Cat n°: Ab8934 |
| Rabbit monoclonal anti-AGL | Abcam | Cat n°: Ab133720 |
| Rabbit monoclonal anti-phospho-GSK3 β (Ser9) (D3A4) | Cell Signaling technology | Cat n° : #9322 |
| Rabbit monoclonal anti-GSK3 β (27C10) | Cell Signaling technology | Cat n° : #9315 |
| Rabbit monoclonal anti-E-cadherin (24E10) | Cell Signaling technology | Cat n° : #3195 |
| Rabbit monoclonal anti- β -catenin (D10A8) | Cell Signaling technology | Cat n° : #8480 |
| Rabbit monoclonal anti-GAPDH (D16H11) | Cell Signaling technology | Cat n° : #5174 |
| Goat secondary anti-rabbit IgG linked to peroxidase | Bio-Rad | Cat n°: 170-5046 |

Table A.2. List of oligonucleotides used for qPCR.

| Targeted gene | Primer sequences |
|---|--|
| Acetyl-CoA carboxylase1 (Acaca) | Fw : TGGCAGACCACTATGTTCCA Rev : GAGCAGTTCTGGGAGTTTCG |
| α 2 -Smooth muscle actin (Acta2) | Fw : GTCCCAGACATCAGGGAGTAA Rev : TCGGATACTTCAGCGTCAGGA |
| Acyl-CoenzymeA deshydrogenase long chain (Acadl) | Fw : AGAAGTTCATCCCCCAGATGAC Rev : GGCGTTCGTTCTTACTCCTTGT |
| Acyl-CoA Oxidase 1 (Acox1) | Fw : TGCCAAATTCCTCATCTTC Rev : CTTGGATGGTAGTCCGGAGA |
| Angiotensinogen (Agt) | Fw : TTCACTGCTCCAGGCTTTCGCTCA Rev : TTCTCAGTGGCAAGAAGCTGGGTCA |
| Carbohydrate-responsive element-binding protein - isoform β , (Chrebp - β) | Fw : TCTGCAGATCGCGTGGAG Rev : CTTGTCCCGGCATAGCAAC |
| Carbohydrate-responsive element-binding protein, CHREBP (Chrebp), total | Fw : GAAGCCACCCTATAGCTCCC Rev : CTGGGGACCTAAACAGGAGC |
| Carnitine palmitoyltransferase1 (Cpt1a) | Fw : ACCTCCATGGCTCAGACAG Rev : AGCAGAGGCTCAAGCTGTTCA |
| Cytochrome P450 (Cyp4a10) | Fw : TCCAGCAGTTCCCATCACCT Rev : TTGCTTCCCCAGAACCATCT |
| Cytochrome P450 (Cyp4a14) | Fw : TCAGTCTATTTCTGCTGTTTC Rev : GAGCTCCTTGTCTTCAGATGGT |
| Fatty acid binding protein (Fabp1) | Fw : GTCTCCAGTTCGCACTCCTC Rev : GCAGAGCCAGGAGAACTTTG |
| Fatty acid elongase 6 (Elovl6) | Fw : ACAATGGACCTGTCAGCAAA Rev : GTACCAGTGCAGGAAGATCAGT |
| Fatty acid synthase, FAS (Fasn) | Fw : TTCCAAGACGAAAATGATGC Rev : AATTGTGGGATCAGGAGAGC |
| Fibronectin (Fn1) | Fw : TGGCTGCCTTCAACTTCTCCT Rev : TGTTTGATCTGGACTGGCAGTTT |
| Fgf21 | Fw : CTGGGGGTCTACCAAGCATA Rev : CACCCAGGATTTGAATGACC |

| | |
|---|---|
| 3-hydro-3-methylglutaryl-CoenzymeA synthase 2 (Hmgcs2) | Fw : AGCTTTGTGCGTTCCATCAG Rev : CCGTATGGGCTTCTGTTCAG |
| Lipocalin 2 (<i>Lcn2</i>) | Fw : GGACCAGGGCTGTGCGCTACT Rev : GGTGGCCACTTGCACATTGT |
| Perilipin 2 (<i>Plin2</i>) | Fw : GACCTTGTGTCTCCGCTTAT Rev : CAACCGCAATTTGTGGCTC |
| Peroxisome proliferator-activated receptor alpha PPAR α (<i>Ppara</i>) | Fw : AGTTCACGCATGTGAAGGCTG Rev : TTCCGGTTCTTCTTCTGAATC |
| Phosphatase and tensin homolog (<i>Pten</i>) | Fw : TGGGTTGGGAATGGAGGGAATGCT Rev : GGACAGCAGCCAATCTCTCGGA |
| Plasminogen activator inhibitor (<i>Pai1</i>) | Fw : TTCAGCCCTTGCTTGCCTC Rev : ACACTTTTACTCCGAAGTCGGT |
| Ribosomal protein mL19 (<i>Rpl19</i>) | Fw : GGTGACCTGGATGAGAAGGA Rev : TTCAGCTTGTGGATGTGCTC |
| Stearoyl-CoA desaturase 1 (<i>Scd1</i>) | Fw : TGGGTTGGCTGCTTGTG Rev : GCGTGGGCAGGATGAAG |
| Sterol regularory element binding protein 1c, SREBP1C (<i>Srebp1c</i>) | Fw : GCAGCCACCATCTAGCCTG Rev : CAGCAGTGAGTCTGCCTTGAT |
| Sterol regularory element binding protein 2, SREBP2 (<i>Srebp2</i>) | Fw : GCAGCAACGGGACCATTCT Rev : CCCCATGACTAAGTCCTTCAACT |
| Transforming growth factor β 1 (<i>Tgfβ1</i>) | Fw : CAACAATTCCTGGCGTTACCTTGG Rev : GAAAGCCCTGTATTCCGTCTCCTT |
| Vimentin (<i>Vim</i>) | Fw : CGGCTGCGAGAGAAATTGC Rev : CCACTTTCCGTTCAAGGTCAAG |

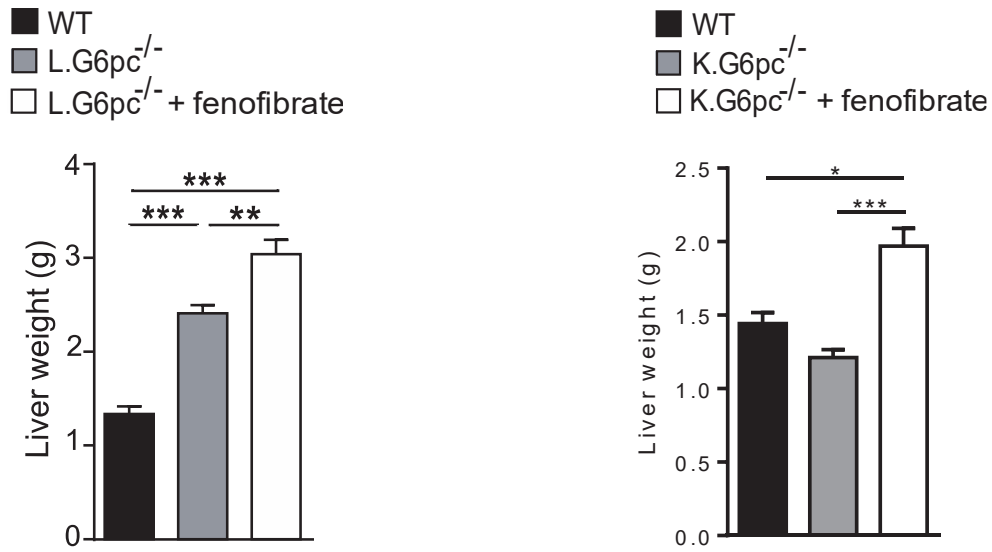


Figure A.1: Effect of fenofibrate on liver weight in L.G6pc^{-/-} and K.G6pc^{-/-} mice.

Liver weight of WT, untreated and fenofibrate-treated L.G6pc^{-/-} mice (left panel) or K.G6pc^{-/-} mice (right panel) (n=7-8 mice/group). Data are expressed as the mean \pm sem. Significant differences are indicated as * p<0.05; ** p<0.01; *** p<0.001.

**Chapitre II : Mécanismes moléculaires à l'origine du
développement de kystes rénaux dans la glycogénose de type I -
Lien avec le métabolisme rénal.**

La première partie de ce chapitre est présentée sous forme d'un article rédigé en français, introduisant l'objectif de cette étude, sans reprendre la description de la GSDI, et illustrant les résultats obtenus jusqu'à présent. Une discussion de ces résultats permettra d'introduire la deuxième partie du chapitre dédiée au lien entre la formation de kystes, le métabolisme rénal des GSDI et le développement potentiel de tumeurs rénales.

Le développement de kystes rénaux dans la glycogénose de type I est associé à des défauts du cil primaire et un métabolisme de type « Warburg »

Laure Monteillet, Vincent Verzieux, Marine Silva, Adeline Duchamps, Gilles Mithieux, Fabienne Rajas

Introduction

Une des principales causes de morbidité chez les patients GSDI est l'installation d'une MCR qui évolue en insuffisance rénale dans les stades tardifs de la maladie (Kishnani et al., 2014). Ainsi, la plupart des patients présentent, à partir de 20-25 ans, des signes de dysfonction rénale, débutant par une albuminurie et évoluant vers une protéinurie. De manière intéressante, il a récemment été démontré que cette MCR est associée à un développement de kystes (Gjorgjieva et al., 2016). Cette complication à long terme ne doit pas être négligée dans le cadre de la GSDI puisqu'elle est associée à un mauvais pronostic rénal et semble être relativement fréquente. En effet, Gjorgjieva et al. (2016) ont récemment démontré, dans une cohorte française de 32 patients atteints de GSDI, que les kystes rénaux étaient observés chez 54% des patients souffrant d'une dysfonction rénale (Gjorgjieva et al., 2016). Les mécanismes moléculaires à l'origine de leur formation sont malheureusement peu étudiés et restent jusqu'aujourd'hui encore inconnus.

Le cil primaire pourrait être un acteur clé dans ce phénomène de cystogénèse (Yoder, 2007, Pace-Fessy, 2014). En effet, un défaut du cil primaire, est observé dans diverses maladies kystiques rénales comme les polykystoses, les néphronophthises ou le diabète de type 5. Le cil primaire est un organelle non motile, présent à la surface des cellules épithéliales rénales des tubules proximaux (Ishikawa and Marshall, 2011). Il possède à sa surface membranaire différentes protéines dont les polycystines 1 et 2 qui, en s'associant, forment un canal calcique mécanosensible capable de transmettre les signaux extracellulaires à la cellule via des flux calciques (Nauli et al., 2003). Le cil primaire joue aussi un rôle crucial dans le développement embryonnaire et l'homéostasie rénale en régulant différents processus cellulaires comme la prolifération, l'apoptose, la polarité planaire et apico-basale des cellules de même que l'orientation de la division cellulaire (Huang and Lipschutz, 2014). Des altérations au niveau des protéines impliquées dans l'assemblage, la structure et la fonction du cil primaire, comme les néphrocystines (NPHP1-9), les polycystines (PC1, PC2), la

fibrocystine, les transporteurs intraflagellaires (IFT88, IFT20) ou les BBSomes (BBS1-14), provoquent un défaut du cil (Paces-Fessy, 2014). Cette perturbation du cil primaire est associée au développement de kystes rénaux, et à une augmentation de la prolifération cellulaire mais aussi de l'apoptose de certaines cellules, une perturbation de la polarité cellulaire ou une mauvaise orientation de la division cellulaire, favorisant un élargissement des tubules rénaux, par exemple, plutôt qu'une élongation (Avasthi et al., 2017; Bangs and Anderson, 2017; Wheway et al., 2018).

Par ailleurs, dans certaines maladies rénales kystiques, il a été montré que les cellules rénales présentent une modification de leur métabolisme glucidique en faveur de l'utilisation du glucose par la voie de la glycolyse aérobie, phénomène appelé « effet Warburg ». Ce métabolisme se caractérise par une hyperactivation de la glycolyse, une diminution de l'utilisation mitochondriale du pyruvate ainsi qu'une importante production de lipides. Plusieurs études ont révélé que cette reprogrammation métabolique peut jouer un rôle clé dans le développement des kystes rénaux puisque son inhibition, par le 2-désoxyglucose, réduit significativement le nombre de kystes dans des modèles murins de maladie rénale polykystique (Priolo and Henske, 2013; Riwanto et al., 2016; Rowe and Boletta, 2014). De manière intéressante, la déficience en G6Pase induit une reprogrammation métabolique, due à l'accumulation de G6P, induisant la synthèse de glycogène et de lipides. Ainsi, il a été montré que dans les hépatocytes GSDI, l'accumulation de G6P intracellulaire oriente le métabolisme vers un effet « Warburg », favorable au développement d'adénomes et carcinomes hépatocellulaires (Gjorgjieva et al., 2018a).

Le but de cette étude est d'identifier les mécanismes moléculaires à l'origine du développement des kystes rénaux suite à une perte de l'activité G6Pase. Cette étude a été réalisée dans un modèle murin de néphropathie GSDI, généré par délétion *in utero* du gène *G6pc* dans les tubules contournés proximaux rénaux, site spécifique d'expression de la G6PC (souris K.G6pc^{-/-cst}). L'évolution de la MCR et le développement de kystes rénaux chez ces souris ont été comparés avec ceux observés dans le modèle d'inactivation rénale du gène *G6pc* à l'âge adulte (souris K.G6pc^{-/-ind}). Dans le modèle K.G6pc^{-/-cst}, nous avons caractérisé l'évolution du métabolisme rénal ainsi que la structure et l'intégrité du cil primaire, au cours de la MCR et de l'apparition des kystes.

Matériels & Méthodes

1) Modèles animaux

Les souris K.G6pc^{-/-cst} ont été obtenues par délétion de l'exon 3 du gène *G6pc* spécifiquement dans les tubules contournés proximaux, grâce à une stratégie CRE-lox. En résumé, des souris B6.G6pc^{ex3lox/ex3lox} ont été croisées avec des souris exprimant une CRE recombinase constitutivement active, placée sous le promoteur de la villine (B6.Vill^{Cre/wt}). Les souris témoins sont des souris C57Bl6/J provenant des laboratoires Charles Rivers. Les mâles comme les femelles ont été utilisés.

Les souris ont été hébergées au sein de l'animalerie de l'université Lyon1 (ALECS) en groupe, dans un environnement enrichi et sous des conditions de température contrôlée (22°C) et avec un cycle 12h jour/ 12h nuit. Les souris ont été nourries avec une nourriture standard (3,1% de graisses, 60% d'amidon et 16,1% de protéines (Safe)) puis mises à mort par dislocation cervicale à 9 ou 15 mois après 6h de jeûne (avec un accès continu à l'eau). Les tissus ont été congelés grâce à un « freeze-clamp » dans de l'azote liquide puis stockés à -80°C ou fixés avec une solution de formaldéhyde (10%) puis inclus en paraffine pour les analyses histologiques. Toutes les procédures ont été réalisées en accord avec les principes et les recommandations établis par la convention européenne de protection des animaux de laboratoire. Le comité éthique régional a approuvé en amont toutes les expériences.

2) Analyses histologiques et immunomarquages

Des coupes de rein de 4 µm d'épaisseur ont été colorées à l'hématoxyline (coloration HPS), à l'acide périodique et au réactif de Schiff (coloration Periodic Acid-Schiff, PAS) ou au Trichrome de Masson. Pour l'immunohistologie, les coupes ont été incubées à 4°C durant une nuit avec les anticorps primaires produits chez le lapin (Tableau S1). Les coupes ont ensuite été incubées 30min à température ambiante avec un anticorps secondaire couplé à l'HRP (Peroxydase de raifort) et révélées grâce à une solution de 3,3'-diaminobenzidine (DAB). Les noyaux ont été marqués à l'hématoxyline. Les lames ont ensuite été observées au microscope coolscope (Nikon). Pour l'immunofluorescence, les coupes ont été incubées avec un anticorps primaire de lapin contre l' α -acétyl-tubuline toute une nuit à 4°C puis incubées 1h à température ambiante avec un anticorps secondaire fluorescent couplé au fluorophore Alexa Fluor 633. Les noyaux ont été marqués au réactif de Hoechst. Les échantillons ont été observés au microscope confocal Zeiss 880, avec une excitation à 633 nm pour l'Alexa Fluor 633

(émission à 647nm) et à 350 nm pour le Hoechst (émission à 461nm). Le nombre de noyaux positifs à Ki67 a été compté sur 10 champs d'image par échantillons et une moyenne a été réalisée par échantillons puis par groupe. La longueur des cils primaires a été déterminée à partir des mesures de tous les cils observés sur 5 à 7 champs d'image par échantillons grâce au logiciel Image-J. Une moyenne de la longueur du cil a ensuite été réalisée par groupe.

3) Paramètres urinaires et sanguins

L'urine a été collectée pendant 24h en cages métaboliques individuelles (Ugo Basile). Les concentrations en lipocaline 2 et albumine urinaires ont été mesurées grâce à des kits ELISA (mouse albumin ELISA kit, Neobiotech, Cliniciens, Nanterre, France ; mouse Lipocalin-2/NGAL, R&D Systems, Lille, France).

Les prélèvements sanguins ont été réalisés en région sub-mandibulaire grâce à une lancette au moment de la mise à mort. La glycémie a été mesurée avec un glucomètre Accu-Check Go (Roche Diagnostic, Meylan, Allemagne). Les concentrations plasmatiques en urée, triglycérides, cholestérol et acides gras libres ont été déterminées grâce à des kits colorimétriques (DiaSys, Holzheim, Allemagne).

4) Analyse du taux de glycogène rénal

Un morceau d'environ 100mg de tissu a été broyé dans 8 volumes d'acide perchlorique à 6% grâce au système Fast Prep® (MP Biomedicals). Après une centrifugation à 10 000g pendant 15min à 4°C, le surnageant a été neutralisé avec une solution de K₂CO₃ à 3,2mM puis le pH a été ajusté entre 6,5 et 8,5. La solution a ensuite été centrifugée à 10 000g pendant 5min à 4°C et le contenu en glycogène a été indirectement déterminé suivant la méthode Keppler and Decker, précédemment décrite (Mithieux et al., 2002). Le glycogène a été partiellement hydrolysé par une ébullition de 20 min dans une solution de NaOH à 0,15mM puis digéré en glucose par l' α -amylase-glucosidase (1mg/mL) pendant 1h à 45°C. Le glucose ainsi libéré a alors été dosé après l'ajout de 0,7U d'hexokinase et de glucose-6-phosphate déshydrogénase en présence de NADP⁺. La production de NADH a été détectée après 30 min d'incubation à température ambiante par mesure de la densité optique à 340nm.

5) Western blots

Les western blots ont été réalisés à partir d'extraits protéiques préparés à partir de 50mg de tissus, lysés dans un tampon de lyse (Tris à 20mM pH 7,5, MgCl₂ à 1mM, KCl à 2,7mM,

EDTA à 5mM, 5% de glycérol, DTT à 1mM, NaCl à 138mM, 1% NP40, NaVO₄ à 1mM, NaF à 20mM et 1% de cocktail d'inhibiteur de protéase) et homogénéisés grâce au système Fast Prep[®] (MP Biomedicals). La concentration en protéine a été déterminée grâce au kit Pierce[™] BCA Protein Assay Kit. Les anticorps utilisés, dilués dans du TBST/0,2% Tween/5% BSA ou 2% lait, sont listés dans le Tableau S1. La détection des protéines d'intérêt a ensuite été effectuée par chimioluminescence grâce au substrat Clarity[™] Western ECL de Bio-Rad. L'intensité des bandes a été calculée par densitométrie grâce au logiciel Image Lab[™] de Bio-Rad et normalisée sur le taux de protéines totale dans le cas des gels « Stain-free » (Bio-Rad). Pour les protéines phosphorylées ou clivées, la forme phosphorylée/clivée a été normalisée par rapport à la forme non phosphorylée/clivée. Les images de western blot ont été coupées de manière à ne montrer que 3 échantillons représentatifs de chaque condition expérimentale. Les quantifications ont été réalisées sur la totalité des échantillons analysés.

6) Analyse de l'expression des gènes et génotypage

Environ 50mg de tissus ont été homogénéisés au Fast-Prep[®] (MP Biomedicals). Les ARNs totaux ont ensuite été extraits selon le protocole du Trizol (Invitrogen Life Technologies). Une rétro-transcription a ensuite été réalisée sur 1µg d'ARNm à l'aide du kit Quiagen QuantiTect reverse Transcription. Des PCR quantitatives en temps réel ont été effectuées en utilisant des amorces spécifiques aux gènes étudiés (listées dans le tableau S2) en présence de SsoAdvanced[™] Universal SYBR[®] Green Supermix dans un CFX connect[™] Real-Time System (Bio-Rad). L'expression du transcrit de la protéine ribosomale L19 (codée par *Rpl19*) a été utilisée comme référence.

Afin de déterminer le génotype des souris K.G6pc^{-/-cst} des PCR ont été réalisées à partir d'ADN génomique issu des reins, du foie et de l'intestin, à partir d'amorces (tableau S1), permettant d'amplifier des fragments de 1189pb (G6pc floxé), de 1029pb (G6pc WT) ou de 595pb (G6pc excisé). Le milieu réactionnel était composé des amorces sens et anti-sens (1µM), de dNTPs (0,2mM), de MgCl₂ (1,5mM) et de Taq Polymérase (Invitrogen). L'amplification a été effectuée selon le programme suivant : pré-dénaturation (1min à 94°C), suivie de 39 cycles composés chacun d'une dénaturation (30 sec à 94°C), d'une hybridation (45 sec à 62°C) et d'une élongation (1min30 à 72°C). Une étape finale d'élongation est ensuite réalisée (10 min à 72°C).

7) Dosage de l'activité Glucose-6-phosphatase

L'activité de la G6Pase a été déterminée selon la méthode de Baginski en mesurant le taux de phosphate inorganique libéré lors de l'hydrolyse du G6P par l'enzyme, après soustraction de l'activité avec des phosphatases hydrolysant le β -glycérophosphate (β -Gly), substrat non spécifique.

Environ 100mg de tissu ont été broyés dans 9 volumes de tampon Hépès-sucrose (Hépès 10mM, sucrose 0,25mM, pH 7,3) avec le système Fast-Prep® (MP Biomedicals). Une fraction de 100 μ L d'homogénat tissulaire diluée au 1/10^{ème} est ensuite incubée à 30°C en présence de 100 μ L de Tris-HCL. L'ajout de 100 μ L de G6P (100mM) ou de β -Gly (100mM) dans le milieu déclenche la réaction enzymatique. Après 10 min d'incubation, l'ajout de 2mL d'un mélange d'acide trichloroacétique / acide ascorbique (10% / 2%) arrête la réaction en précipitant les protéines. Après centrifugation, le Pi libéré est alors dosé, en présence de molybdate, qui complexe avec le Pi. Ce complexe est alors réduit par l'acide ascorbique. L'addition d'arsénite citrate permet la libération de molybdène libre en excès, mesuré à 700nm après 30 min d'incubation à 25°C. L'activité spécifique de la G6Pase est exprimée en μ mol de Pi libéré par minute et par gramme de protéine.

8) Dosage des triglycérides tissulaires

Les triglycérides hépatiques ont été extraits selon la méthode de « Folch ». Brièvement, environ 100mg de tissus broyés dans un mélange de chloroforme et méthanol (2/1) (1,7 mL pour 100mg de tissu) au Fast-Prep® (MP Biomedicals). L'homogénat a alors été centrifugé deux fois à 2000g pendant 10 min à 4°C. L'addition de 2mL de NaCl à 0,73% entraîne la formation de deux phases. Après évaporation du chloroforme de la phase organique inférieure qui contient les triglycérides, les triglycérides sont dilués dans 100 μ L d'isopropanol et dosés par colorimétrie (DiaSys, Holzheim, Allemagne).

9) Analyses statistiques

Les résultats sont présentés en moyenne \pm s.e.m. (standard error of the mean). Les différents groupes ont été comparés en utilisant une analyse one-way ANOVA puis un test *post hoc* Tukey (contre tous les groupes) (logiciel Prism) sauf pour l'analyse des western-blot où un test t-Student non-apparié a été effectué. Les différences ont été considérées comme statistiquement significative lorsque que la valeur-p était inférieure à 0,05.

| | WT 9 months | K.G6pc ^{-/-cst} mice 9 months | WT 15 months | K.G6pc ^{-/-cst} mice 15 months |
|---|----------------|---|--------------------|--|
| Body weight (g) | 35 ± 2 | 31 ± 0.5 | 39 ± 1 | 29 ± 0.9 |
| Glucose (mg/dL) | 149 ± 5 | 137 ± 6 | 124 ± 8 \$ | 115 ± 4 |
| TG (g/L) | 0.51 ± 0.23 | 0.48 ± 0.19 | 0.60 ± 0.31 | 0.50 ± 0.23 |
| NEFA (mg/dL) | 32.21 ± 0.01 | 35.99 ± 0.03 | 40.86 ± 0.07 | 32.12 ± 0.04 |
| Cholesterol (g/L) | 0.97 ± 0.07 | 1.02 ± 0.06 | 1.29 ± 0.10 \$\$\$ | 0.97 ± 0.07 *** |
| Liver weight (g) | 1.41 ± 0.06 | 1.32 ± 0.04 | 1.49 ± 0.08 | 1.17 ± 0.06 ** |
| Liver weight (% of body weight) | 4.02 ± 0.06 | 4.36 ± 0.21 | 3.78 ± 0.11 | 4.04 ± 0.17 |
| Hepatic G6Pase activity | 56 ± 3 | 38 ± 5 * | 47 ± 3 | 17 ± 5 *** \$\$ |
| Hepatic glycogen content (mg/g of tissue) | 44 ± 5 | 33 ± 7 | 34 ± 6 | 37 ± 4 |
| Hepatic TG content (mg/g of tissue) | 27 ± 4 | 21 ± 5 | 34 ± 7 | 22 ± 4 |

Table 1: Poids corporel et paramètres sanguins et hépatiques des souris WT et K.G6pc^{-/-cst}.

Les données ont été obtenues chez les souris après un jeûne de 6h et sont présentées en moyenne ± S.E.M. (n = 5-11/groupe). Les différences significatives entre les souris WT et K.G6pc^{-/-cst} d'un même âge sont indiquées : * p < 0,05 ; ** p < 0,01 ; *** p < 0,001 alors que les différences significatives entre 9 et 15 mois chez les souris WT ou K.G6pc^{-/-cst} sont indiquées : \$ p < 0,05 ; \$\$ p < 0.01 ; \$\$\$ p < 0,001.

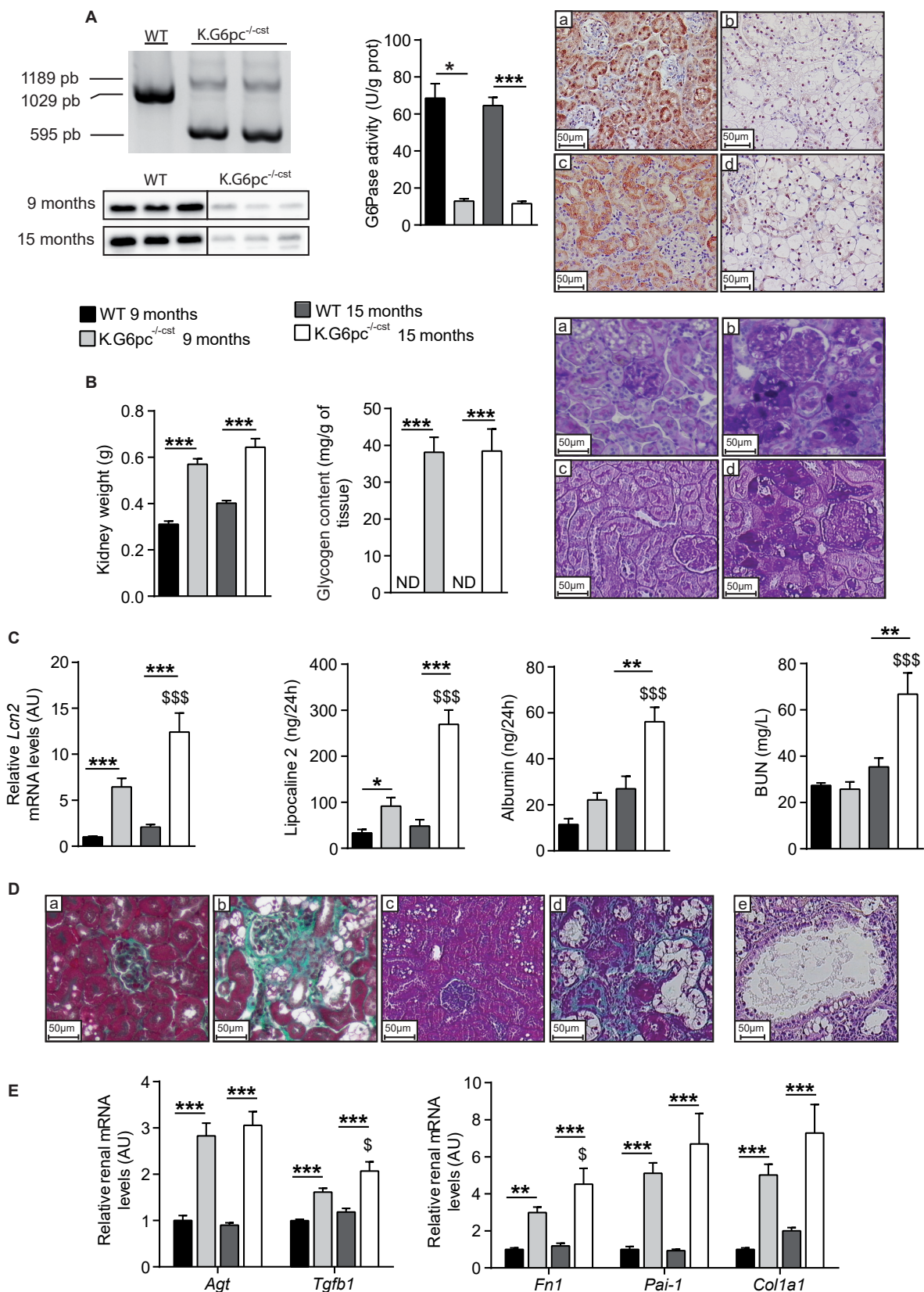


Figure 1 : L'inactivation in utero du gène *G6pc* dans les reins des souris *K.G6pc^{-/-cst}* induit le développement d'une maladie chronique rénale.

(A) Excision de l'exon 3 *G6pc* dans les reins des souris *K.G6pc^{-/-cst}*. L'analyse par PCR de l'ADN génomique purifié à partir du cortex rénal révèle des produits de 1189, 1029 et 595pb correspondant à l'allèle *G6pc* floxé, WT et excisé, respectivement. L'image correspond à un western blot anti-G6PC réalisé à partir de protéines extraites de reins WT et *K.G6pc^{-/-cst}*. Sont représentés à droite, l'activité rénale de la G6Pase de souris WT (barres foncées) et *K.G6pc^{-/-cst}* (barres claires) à l'âge de 9 et 15 mois (n=5-6/groupe), et également l'immunomarquage de la G6PC dans les reins des souris WT (a-c) et *K.G6pc^{-/-cst}* (b-d) à 9 mois (a-b) et 15 mois (c-d). (B) Poids des deux reins et contenu rénal en glycogène (n=9-10/groupe). Coloration PAS des reins des souris WT (a-c) et *K.G6pc^{-/-cst}* (b-d) à 9 mois (a-b) et 15 mois (c-d). (C) Expression rénale de la lipocaline 2 (n=7-11/groupe); dosage de l'excrétion urinaire de la lipocaline 2 et de l'albumine par 24h (n=4-7/groupe) et taux d'urée plasmatiques (BUN) (n=5-10/groupe). (D) Coloration au trichrome de Masson des reins des souris WT (a-c) et *K.G6pc^{-/-cst}* (b-d-e) à 9 mois (a-b) et 15 mois (c-d-e). Le panel (e) représente un kyste chez une souris *K.G6pc^{-/-cst}*. (E) Expression génique des acteurs impliqués dans l'induction de la fibrose rénale et de différents marqueurs de fibrose (n=9-12/groupe).

Les résultats sont exprimés en moyenne \pm s.e.m. L'expression relative des ARNm des souris WT à 15 mois et des souris *K.G6pc^{-/-cst}* à 9 et 15 mois est normalisée à l'expression relative des ARNm des souris WT à 9 mois. Les différences significatives entre les souris WT et *K.G6pc^{-/-cst}* d'un même âge sont indiquées : * p < 0,05 ; ** p < 0,01 ; *** p < 0,001 alors que les différences significatives entre 9 et 15 mois chez les souris WT ou *K.G6pc^{-/-cst}* sont indiquées : \$ p < 0,05 ; \$\$ p < 0,01 ; \$\$\$ p < 0,001.

Agt : Angiotensinogen ; Tgfb1 : Transforming growth factor beta 1 ; Fn1 : Fibronectin ; Pai-1 : Plasminogen activator inhibitor-1 ; Col1a1 : Collagen 1 α 1.

Résultats

1) L'invalidation de la glucose-6 phosphatase in utero, spécifiquement au niveau des reins, entraîne le développement de la néphropathie caractéristique de la GSDI.

L'atteinte rénale de la GSDI se caractérise par une MCR, dont les premiers symptômes apparaissent 6 mois après la délétion du gène *G6pc* lorsqu'il est invalidé à l'âge adulte (2 mois, souris K.G6pc^{-/-Ind}) (Clar et al., 2014). Dans le modèle K.G6pc^{-/-Ind}, le développement des kystes est observé entre 18 et 20 mois après la délétion, à un stade tardif de la maladie correspondant aux premiers signes d'insuffisance rénale (Gjorgjieva et al., 2016). Dans le but d'obtenir un modèle murin de la MCR de la GSDI où la pathologie rénale se développe de façon plus précoce par rapport aux souris K.G6pc^{-/-Ind}, nous avons généré des souris K.G6pc^{-/-cst} en invalidant le gène *G6pc in utero*. Ces souris représentent aussi un modèle plus proche de la pathologie humaine. Le phénotype de ces souris a été étudié à 9 et 15 mois d'âge et comparé à celui de souris sauvages (WT) du même âge.

L'excision de l'exon 3 *G6pc* dans les reins des souris K.G6pc^{-/-cst} a été validée par PCR et est associée à une perte presque totale de l'expression de la protéine G6PC dans le cortex rénal, comme illustré par les images de Western Blot, et à une inhibition d'environ 80% de l'activité rénale de la G6Pase, à l'âge de 9 ou 15 mois (Figure 1A). L'immunomarquage de la G6PC a mis en évidence sa localisation spécifique dans les tubules contournés proximaux du cortex rénal, chez les souris WT, et son absence dans les tubules des souris K.G6pc^{-/-cst}. De plus, ces tubules apparaissent beaucoup plus dilatés chez les souris K.G6pc^{-/-cst} par rapport à ceux des souris WT (Figure 1A). De façon intéressante, l'expression de la G6PC est aussi significativement altérée dans le foie et l'intestin des souris K.G6pc^{-/-cst}, alors qu'elle n'est pas modifiée chez les souris K.G6pc^{-/-Ind} (Suppl. Fig. 1). La délétion de l'exon 3 *G6pc* est totale dans l'intestin et partielle dans le foie des souris K.G6pc^{-/-cst}, entraînant une activité résiduelle hépatique de la G6Pase d'environ 50% (Suppl. Fig. 1 & Tableau 1). Malgré cette diminution de l'activité G6Pase hépatique, les souris K.G6pc^{-/-cst} ne présentent aucune manifestation d'atteintes hépatiques caractéristiques de la GSDI et ont conservé une normo-glycémie ainsi qu'un poids du foie, ou un contenu hépatique en glycogène et triglycérides identiques aux valeurs des souris WT (Tableau 1).

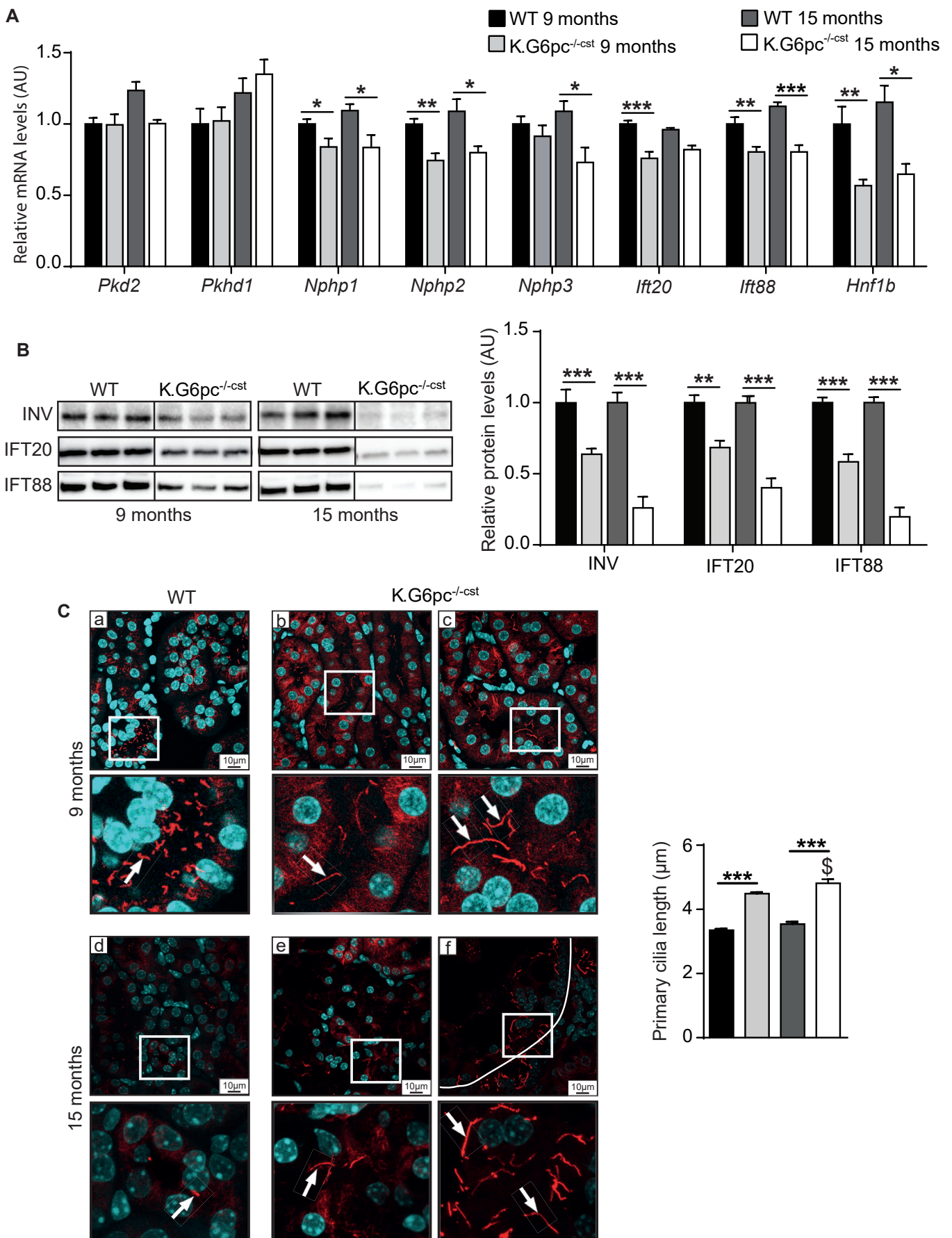


Figure 2 : Les cellules rénales des souris K.G6pc^{-/-cst} présentent un défaut du cil primaire.

(A) Analyse par RT-qPCR de l'expression de différents gènes codant pour des protéines impliquées dans la structure et la fonction du cil primaire (n=6-11/ groupe). (B) Quantification de l'expression des protéines INV, IFT20, IFT88, par western blot stain free, extraites à partir de cortex rénal de souris WT et K.G6pc^{-/-cst} à l'âge de 9 et 15 mois (n=5-7/groupe). (C) Immunomarquage fluorescent de l' α -acétyl tubuline dans les reins des souris WT et K.G6pc^{-/-cst} à l'âge de 9 mois (a-c) et 15 mois (d-f). Les cils apparaissent en rouge, alors que les noyaux sont marqués en bleu. Les flèches indiquent quelques cils primaires. Respectivement 508 et 1974 cils de souris WT et K.G6pc^{-/-cst} âgées de 9 mois ainsi que 230 et 294 cils de souris WT et K.G6pc^{-/-cst} âgées de 15 mois ont été mesurés afin de déterminer la longueur moyenne des cils primaires chez ces souris (n=4-6/groupe).

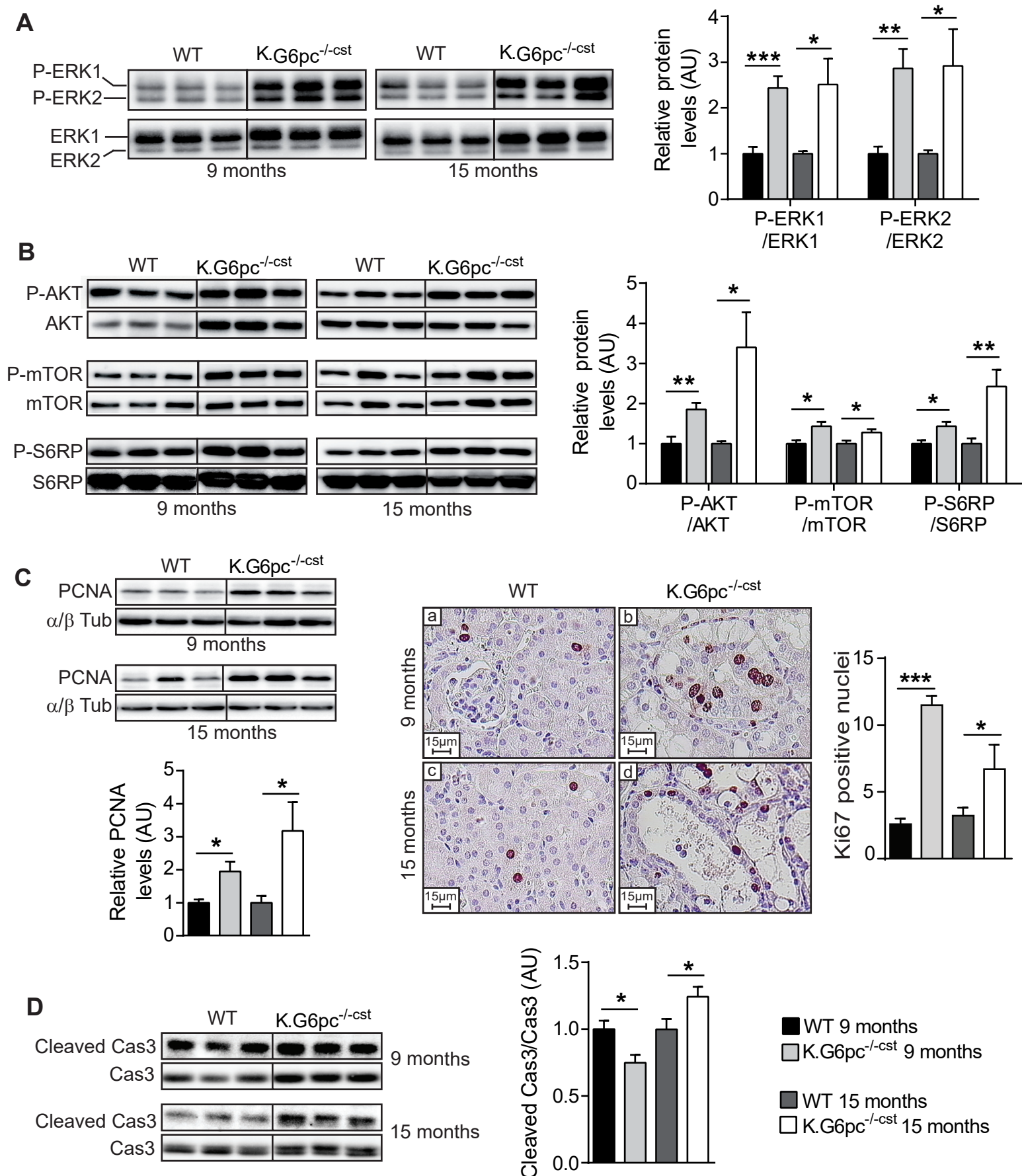
Les résultats sont exprimés en moyenne \pm sem. L'expression relative des ARNm des souris WT à 15 mois et des souris K.G6pc^{-/-cst} à 9 et 15 mois est normalisée à l'expression relative des ARNm des souris WT à 9 mois. Le taux relatif des protéines des souris K.G6pc^{-/-cst} est normalisé au taux relatif des protéines des souris WT du même âge. Les différences significatives entre les souris WT et K.G6pc^{-/-cst} d'un même âge sont indiquées : * p < 0,05 ; ** p < 0,01 ; *** p < 0,001 alors que les différences significatives entre 9 et 15 mois chez les souris WT ou K.G6pc^{-/-cst} sont indiquées : \$ p < 0,05 ; \$\$ p < 0,01 ; \$\$\$ p < 0,001.

Pkd2 : Polycystin 2 ; Pkhd1 : Fibrocystin ; Nphp 1 & 3 : Nephrocystin 1 & 3 ; Nphp2 : Inversin ; Ift20 : Intraflagellar transport protein 20 homolog ; Ift88 : Intraflagellar transport protein 88 homolog ; Hnf1b : Hepatocyte nuclear factor 1 beta ; INV : Inversin.

La perte de l'activité G6Pase dans les reins des souris K.G6pc^{-/-cst} a provoqué une augmentation du poids des reins, principalement due à une forte accumulation de glycogène, par rapport aux souris WT (Figure 1B). La coloration PAS a notamment montré que les dépôts de glycogène dans les reins des souris K.G6pc^{-/-cst} étaient localisés au niveau des tubules contournés proximaux (Figure 1B). Comme attendu, les souris K.G6pc^{-/-cst} développent une néphropathie qui s'aggrave avec le temps. En effet, l'expression rénale d'un biomarqueur de MCR précoce, la lipocaline 2, ainsi que son excrétion urinaire étaient augmentées chez les souris K.G6pc^{-/-cst} âgées de 9 mois, par rapport aux souris WT. Ces inductions s'aggravent à 15 mois. De plus, une légère albuminurie est observée chez les souris K.G6pc^{-/-cst} âgées de 9 mois (différence non significative par rapport aux souris WT), et est totalement installée à 15 mois. De façon intéressante, l'insuffisance rénale, caractérisée par l'accumulation d'urée dans le sang, est observée dès l'âge de 15 mois chez les souris K.G6pc^{-/-cst} (Figure 1C). Comme observé dans les reins des souris K.G6pc^{-/-Ind}, la perte progressive de la fonction rénale est due à l'installation d'une fibrose tubulo-interstitielle et d'une glomérulosclérose chez les souris K.G6pc^{-/-cst} âgées de 9 mois qui s'aggrave à l'âge de 15 mois, comme illustré par la coloration au Trichrome de Masson (Figure 1D). La fibrose est associée à une induction du SRA et à une augmentation de l'expression des gènes *Tfgeb1*, *Fn1* (codant pour la fibronectine), *Pai1* (codant pour l'inhibiteur de l'activateur du plasminogène 1) et *Col1a1* (codant pour le collagène 1α1) (Figure 1E). Finalement, l'analyse histologique des reins K.G6pc^{-/-cst} a révélé la présence de kystes à l'âge de 15 mois, suggérant qu'ils se développent entre 9 et 15 mois dans ce modèle murin de néphropathie GSDI.

2) Les reins des souris K.G6pc^{-/-cst} présentent des anomalies du cil primaire.

Comme précédemment décrit, la plupart des MCR caractérisées par le développement de kystes rénaux sont associées à un défaut de structure ou de fonction du cil primaire. Nous avons donc tout d'abord analysé l'expression de gènes codant pour des protéines essentielles au bon fonctionnement du cil primaire chez les souris K.G6pc^{-/-cst} et WT, à 9 (avant la formation des kystes) et 15 mois (après la formation des kystes). Aucune variation de l'expression des gènes *Pkd2* et *Pkhd1* n'a été observé alors que l'expression du facteur de transcription *Hnf1b*, activateur de la transcription de ces gènes, est diminuée d'environ 50% dans les reins K.G6pc^{-/-cst} à 9 et à 15 mois par rapport aux souris WT. En revanche, l'expression des néphrocystines



(*Nphp*) 1, 2 et 3 et des gènes codants pour les transporteurs intra-flagellaires IFT88 et IFT20 est réduite de 20 à 30% dans les reins K.G6pc^{-/-cst} en comparaison aux reins WT (Figure 2A). Ceci se traduit par une diminution de la quantité protéique de l'inversine (codée par *Nphp2*), d'IFT20 et d'IFT88 (Figure 2B), mesurée dès 9 mois et s'aggravant à 15 mois. De façon intéressante, ces dérégulations de l'expression des protéines du cil sont associées à une augmentation de la longueur du cil à 9 et 15 mois, chez les souris K.G6pc^{-/-cst} en comparaison aux souris WT (Figure 2C).

3) La prolifération cellulaire est activée dans les reins des souris K.G6pc^{-/-cst}.

Le cil primaire assure une structure normale des reins en contrôlant notamment la prolifération cellulaire (Irigoín and Badano, 2011). Nous avons donc analysé différentes voies de signalisation régulant ce processus dans les reins des souris K.G6pc^{-/-cst} et WT, comme les voies MEK/ERK et mTOR. Concernant la voie MEK/ERK, l'augmentation du taux de phosphorylation des deux isoformes ERK1 et ERK2 dans les reins K.G6pc^{-/-cst}, à 9 ou 15 mois a révélé une activation de cette voie (Figure 3A). De plus, une augmentation de la phosphorylation de AKT, mTOR et de sa cible S6RP a été observée dans les reins K.G6pc^{-/-cst}, à 9 ou 15 mois, indiquant l'activation de la voie mTOR (Figure 3B). L'activation de ces deux voies de signalisation est corrélée à une augmentation de l'expression de la protéine PCNA, impliquée dans la réplication de l'ADN, et à une augmentation du nombre de noyaux exprimant un marqueur nucléaire de la prolifération cellulaire Ki67, dans les reins des souris K.G6pc^{-/-cst}, à 9 ou 15 mois comparé aux souris WT. Enfin, l'analyse du clivage de la protéine caspase 3 a montré une légère diminution de la forme clivée de la caspase 3 dans les reins K.G6pc^{-/-cst} à 9 mois, alors qu'elle est augmentée à 15 mois par rapport aux souris WT. Ces résultats suggèrent donc une augmentation de la prolifération dans les reins des souris K.G6pc^{-/-cst} à 9 et 15 mois, en compétition avec l'apoptose qui semble diminuée à 9 mois et augmentée à 15 mois.

4) Dérégulation des voies Wnt et Hedgehog dans les reins des K.G6pc^{-/-cst}.

En plus de la prolifération cellulaire, le cil primaire a la capacité de réguler différentes voies contrôlant l'établissement de la polarité cellulaire et le maintien des cellules dans un stade différencié, comme la voie Hedgehog et les voies Wnt, associées ou non à la β caténine

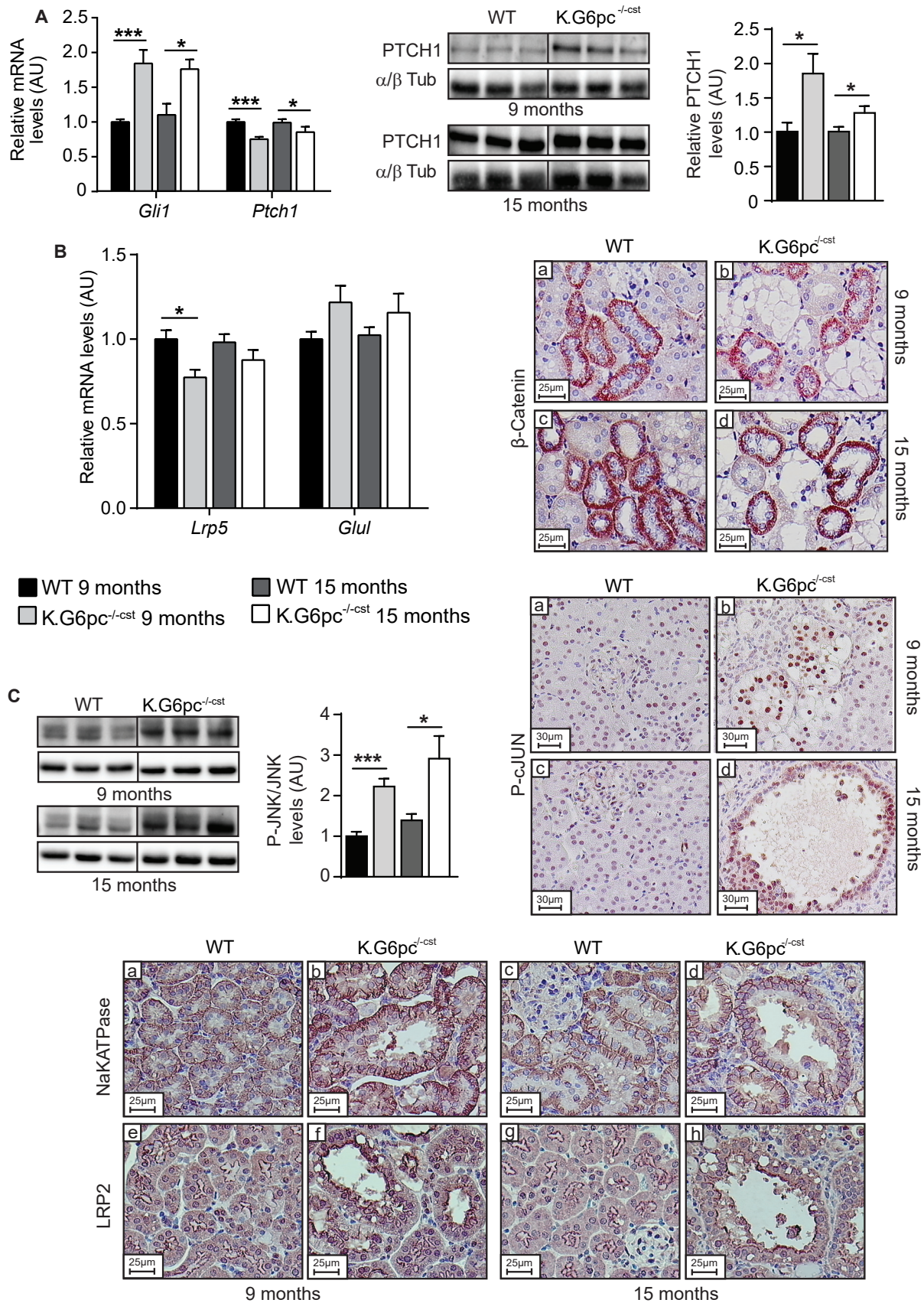


Figure 4 : Activation des voies Hedgehog et Wnt dans les reins des souris K.G6pc^{-/-cst}, sans perturbation de la polarité apico-basale cellulaire.

(A) Analyse par RT-qPCR (n=6-11/groupe) et western blot (n=6-7/groupe) de l'expression des protéines cibles de la voie Hedgehog (Gli1 et Ptch1). (B) Quantification de l'expression des gènes *Lrp5* et *Glul*, cibles de la voie Wnt/βCat par RT-qPCR (n=7-11/groupe) et immunomarquage de la β caténine, réalisé sur des reins de souris WT et K.G6pc^{-/-cst} à 9 mois (a-b) et 15 mois (c-d). (C) Analyse de la voie Wnt/PCP par mesure du taux de phosphorylation de JNK et immunomarquage de phospho-cJUN, réalisés sur des reins de souris WT et K.G6pc^{-/-cst} à 9 mois (a-b) et 15 mois (c-d). (D) Evaluation de la polarité apico-basale des cellules épithéliales des tubules proximaux grâce aux immunomarcages de la Na⁺/K⁺-ATPase (a-d) et de LRP2 (e-h) dans les reins des souris WT et K.G6pc^{-/-cst} à 9 mois et 15 mois. Les résultats sont exprimés en moyenne ± sem. L'expression relative des ARNm des souris WT à 15 mois et des souris K.G6pc^{-/-cst} à 9 et 15 mois est normalisée à l'expression relative des ARNm des souris WT à 9 mois. Le taux relatif des protéines des souris K.G6pc^{-/-cst} est normalisé au taux relatif des protéines des souris WT du même âge. Les différences significatives entre les souris WT et K.G6pc^{-/-cst} d'un même âge sont indiquées : * p < 0,05 ; ** p < 0,01 ; *** p < 0,001 alors que les différences significatives entre 9 et 15 mois chez les souris WT ou K.G6pc^{-/-cst} sont indiquées : \$ p < 0,05 ; \$\$ p < 0,01 ; \$\$\$ p < 0,001. Gli1 : Glioma-associated oncogene homolog 1 ; Ptch1 : Patched 1 ; Lrp5 : LDL receptor-related protein 5 ; Glul : Glutamine synthetase ; JNK : c-Jun N-terminal kinases ; LRP2 : Lipoprotein-related protein 2.

(canonique ou non). Dans les reins des souris K.G6pc^{-/-cst} âgées de 9 ou 15 mois, les taux d'ARNm et/ou de protéines GLI1 et PTCH, deux protéines cibles de la voie Hedgehog, sont augmentés par rapport aux souris WT (Figure 4A), reflétant une activation de cette voie de signalisation. L'analyse des taux d'expression de *Lrp5* et *Glul* et de la β caténine nucléaire suggère que la voie canonique de la β caténine ne semble pas être modulée dans les reins K.G6pc^{-/-cst} par rapport aux souris WT (Figure 4B). A l'inverse, la voie non-canonique, appelée aussi voie Wnt/PCP, est activée à 9 et 15 mois chez les souris K.G6pc^{-/-cst} par rapport aux souris WT. En effet, la phosphorylation de la protéine JNK et la quantité de protéine c-JUN sous forme phosphorylée, mise en évidence par immunomarquage, sont supérieures dans les reins K.G6pc^{-/-cst} à 9 et 15 mois par rapport aux reins WT (Figure 4C). En revanche, ces dérégulations ne semblent pas entraîner de perturbation de la polarité cellulaire. En effet, l'immunomarquage de LRP2, protéine située au pôle apicale des cellules tubulaires, et de la pompe NaKATPase, située au pôle baso-latéral, est comparable chez les souris K.G6pc^{-/-cst} et WT (Figure 4D).

5) Le métabolisme rénal des souris K.G6pc^{-/-cst} est de type Warburg.

Le développement de kystes rénaux se caractérise souvent par une modification du métabolisme favorable à la prolifération cellulaire, appelé métabolisme de type Warburg (Priolo and Henske, 2013; Riwanto et al., 2016; Rowe and Boletta, 2014). Nous avons donc caractérisé le métabolisme glucidique et lipidique des reins des souris K.G6pc^{-/-cst} et WT. De manière intéressante, l'expression de la glycéraldéhyde phosphate déshydrogénase (GAPDH), une des premières enzymes de la glycolyse, est augmentée dans les reins des souris K.G6pc^{-/-cst} à 9 et 15 mois en comparaison aux WT (Figure 5A). De plus, l'expression de l'isoforme M2 de la pyruvate kinase (PK-M2), isoforme favorisant l'effet Warburg, est également augmentée à ces deux âges, de même que l'enzyme lactate déshydrogénase (LDHA) mais uniquement à 9 mois (Figure 5A). Le niveau de MPC1, canal permettant l'entrée du pyruvate dans la mitochondrie, est significativement réduit, uniquement chez les souris K.G6pc^{-/-cst} âgées de 15 mois. *A contrario*, l'expression de l'enzyme pyruvate déshydrogénase kinase 4 (PDK4) est significativement augmentée, en accord avec une élévation du taux de phosphorylation de la pyruvate déshydrogénase (PDH), inhibant cette enzyme clé de l'oxydation mitochondriale du pyruvate. Cette diminution de l'utilisation du pyruvate dans la mitochondrie dans les reins

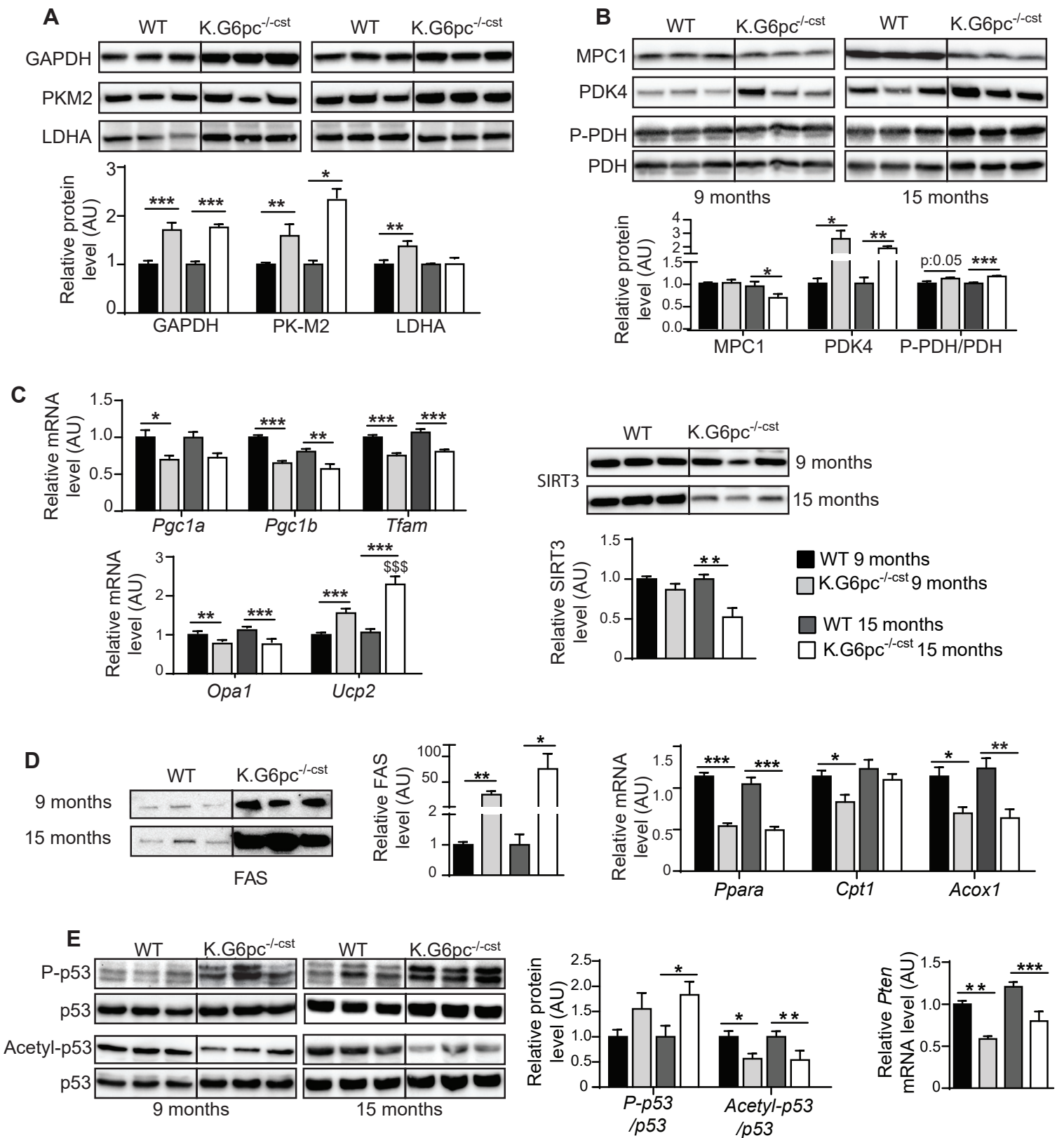


Figure 5 : Reprogramming métabolique de type Warburg dans les reins des souris K.G6pc^{-/-cst} associée à une perte des suppresseurs de tumeurs.

(A) Analyse quantitative des enzymes de la glycolyse (GAPDH, PK-M2, LDHA) (B) et des protéines impliquées dans l'oxydation mitochondriale du pyruvate (MPC1, PDK4, P-PDH/PDH) par western blot stain-free (n=5-7/groupe). (C) Analyse de l'expression des gènes ou protéines *Pgc1a*, *Pgc1b*, *Tfam*, *Opa1*, *Ucp2* et SIRT3 régulant la biogénèse et l'efficacité mitochondriale par RT-qPCR (n=7-11/groupe) et western blot stain-free (n=5-7/groupe). (D) Mesure du taux protéique de FAS, enzyme clé de la lipogénèse de novo par western blot stain-free (n=5-7/groupe) et de l'expression de gènes codant pour certaines protéines du catabolisme lipidique (*Ppara*, *Cpt1* et *Acox1*) par RT-qPCR (n=7-11/groupe). (E) Etude des modifications post-traductionnelles de P53 par western blot (n=5-7/groupe) et de l'expression de *Pten* par RT-qPCR (n=7-11/groupe).

Les résultats sont exprimés en moyenne ± sem. L'expression relative des ARNm des souris WT à 15 mois et des souris K.G6pc^{-/-cst} à 9 et 15 mois est normalisée à l'expression des ARNm des souris WT à 9 mois. Le taux relatif des protéines des souris K.G6pc^{-/-cst} est normalisé au taux relatif des protéines des souris WT du même âge. Les différences significatives entre les souris WT et K.G6pc^{-/-cst} d'un même âge sont indiquées : * p < 0,05 ; ** p < 0,01 ; *** p < 0,001 alors que les différences significatives entre 9 et 15 mois chez les souris WT ou K.G6pc^{-/-cst} sont indiquées : \$ p < 0,05 ; \$\$ p < 0,01 ; \$\$\$ p < 0,001.

GAPDH : Glyceraldehyde-3-phosphate dehydrogenase ; PK-M2 : Pyruvate kinase isozymes M2 ; LDHA : Lactate dehydrogenase A ; MPC1 : Mitochondrial pyruvate carrier 1 ; PDK4 : Pyruvate dehydrogenase lipoamide kinase isozyme 4 ; PDH : Pyruvate Dehydrogenase ; Pgc1a/b : Peroxisome proliferator-activated receptor gamma coactivator 1-alpha/beta ; Tfam : Transcription Factor A mitochondrial ; Opa1 : mitochondrial dynamin like GTPase ; Ucp2 : Mitochondrial uncoupling protein 2 ; SIRT3 : Sirtuin 3 ; FAS : Fatty acid synthase ; Ppara : Peroxisome proliferator-activated receptor alpha ; Cpt1 : Carnitine palmitoyltransferase I ; Acox1 : Acyl-CoA Oxidase 1 ; Pten : Phosphatase and TENsin homolog.

K.G6pc^{-/-cst} est associée à une diminution de la biogenèse mitochondriale, illustrée par la diminution significative de l'expression des ARNm *Pgc1a*, *Pgc1b* et *Tfam*, et à une réduction du taux de la protéine SIRT3 et de l'expression du gène codant pour OPA1, deux protéines cruciales dans le maintien de l'homéostasie mitochondriale. De plus, l'induction de l'expression de *Ucp2*, observée dans les reins K.G6pc^{-/-cst}, suggère une perte de l'efficacité de la fonction mitochondriale dans les reins GSDI. Comme montré précédemment dans les reins des souris K.G6pc^{-/-Ind} (Gjorgjieva et al., 2016; Monteillet et al., 2018), la synthèse lipidique est activée dans les reins K.G6pc^{-/-cst}, avec une forte augmentation de la quantité de la fatty acid synthase (FAS) à 9 et 15 mois, alors que l'oxydation lipidique est fortement diminuée avec une inhibition de l'expression des gènes, *Ppara*, *Cpt1* et *Acox1*. Ainsi, le métabolisme rénal des souris K.G6pc^{-/-cst} présente de nombreuses similitudes avec le métabolisme de type Warburg, dont une stimulation de la glycolyse aérobie, une diminution de l'oxydation du pyruvate, et une augmentation de la synthèse lipidique, pouvant ainsi favoriser la prolifération cellulaire.

Finalement, il est admis dans la littérature que cette reprogrammation métabolique est liée à une modification de l'activité des suppresseurs de tumeur comme P53 ou PTEN (Phosphatase and Tensin homolog) (Liu and Feng, 2012; Ntwasa and Njende, 2018). En effet, P53 et PTEN ont la capacité de réguler négativement la glycolyse et la lipogenèse *de novo* (Goldstein et al., 2012; Liu and Feng, 2012). Par conséquent, une perte de ces deux suppresseurs de tumeur, en activant la glycolyse et la lipogenèse *de novo*, participe à l'induction d'un effet Warburg. De manière intéressante, l'analyse des modifications post-traductionnelles de P53 dans les reins des souris K.G6pc^{-/-cst} a mis en évidence une perte de son activité suppresseur de tumeurs. En effet, le taux de phosphorylation de p53 au niveau de la Ser392, généralement induit dans les cellules cancéreuses, est augmenté dans les reins des souris K.G6pc^{-/-cst} à 9 et 15 mois alors que l'acétylation de p53 sur la Lys379, qui active son accumulation, est diminuée de moitié. Enfin, l'expression de *Pten* est également réduite dans les reins des souris K.G6pc^{-/-cst} à 9 et 15 mois. Ces résultats suggèrent donc une perte des suppresseurs de tumeurs dans les reins K.G6pc^{-/-cst} présentant ou non des kystes.

Discussion

La pathologie rénale de la GSDI s'installe au cours du temps avec l'apparition d'une microalbuminurie, d'une protéinurie puis à plus long-terme d'une insuffisance rénale. Elle se caractérise également par le développement de kystes rénaux qui apparaissent à un stade

tardif de la maladie. De manière intéressante, cette pathologie est totalement reproduite dans le modèle de délétion *in utero* du gène *G6pc* au niveau des reins chez les souris K.G6pc^{-/-cst}. Au cours de cette étude, nous avons démontré que les reins des souris K.G6pc^{-/-cst} présentaient un allongement du cil primaire associé à une dérégulation de plusieurs de ses protéines structurales et fonctionnelles. Ces défauts du cil primaire pourraient être à l'origine de l'activation accrue de la prolifération cellulaire, via l'activation des voies MEK/ERK et mTOR, mais ne semble pas perturber la polarité cellulaire, dans les reins des souris K.G6pc^{-/-cst}. De plus, la déficience en G6Pase a pour conséquence une modification du métabolisme vers une glycolyse aérobie de type Warburg. Ainsi, la dérégulation des protéines du cil primaire dans les reins K.G6pc^{-/-cst}, associée aux modifications du métabolisme, pourrait conduire au développement de kystes rénaux, en favorisant la prolifération cellulaire et la dilatation progressive des tubules rénaux.

Dans cette étude, nous avons caractérisé le développement de la MCR dans un modèle de souris dont la délétion du gène *G6pc* est induite *in utero*. Ces souris développent une MCR caractéristique de la GSDI, avec un développement de kystes rénaux et l'apparition d'une insuffisance rénale. De façon attendue, l'inactivation du gène *G6pc* étant réalisée plus précocement que chez les souris K.G6pc^{-/-Ind} (*in utero* versus 2 mois), l'apparition des symptômes est plus précoce dans le modèle K.G6pc^{-/-cst} que chez dans le modèle K.G6pc^{-/-Ind}. En effet, le développement de kystes est observé chez les souris K.G6pc^{-/-cst} âgées de 15 mois alors qu'il est observé chez des souris K.G6pc^{-/-Ind} âgées d'environ 18-20 mois (Gjorgjieva et al., 2016). Les souris K.G6pc^{-/-cst} présentent une perte de l'activité G6Pase rénale de plus de 80%, avec un phénotype histologique du cortex rénal plus homogène que celui des reins des souris K.G6pc^{-/-Ind}. De plus, les souris K.G6pc^{-/-cst} présentent aussi une délétion totale du gène *G6pc* dans l'intestin et d'environ 50% dans le foie. Comme attendu, la perte partielle de l'activité G6Pase hépatique n'a pas de conséquence sur la régulation de la glycémie au cours d'un jeûne (Tableau 1) puisqu'une activité de l'ordre de 5 à 10% par rapport à la normale est suffisante pour maintenir une normo-glycémie après 6h de jeûne (Keller et al., 1998). Aucune manifestation pathologique hépatique de la GSDI, comme une hépatomégalie due une accumulation de glycogène ou de lipides ou une perturbation des paramètres sanguins comme le taux de lipides (triglycérides, cholestérol, acides gras libres) n'a été observée chez les souris K.G6pc^{-/-cst}, ce qui est en accord avec le fait que seulement 25% d'activité G6Pase hépatique permet de prévenir le développement de ces complications (Koeberl, 2012; Lee et

al., 2012). Le phénotype intestinal n'a pas été caractérisé dans cette étude. En conclusion, les souris K.G6pc^{-/-cst} semblent donc être un modèle de MCR associée à la GSDI proche de la pathologie humaine.

L'analyse des reins des souris K.G6pc^{-/-cst} a révélé des anomalies du cil primaire, caractérisées par un défaut d'expression de plusieurs protéines structurales et fonctionnelles du cil dès l'âge de 9 mois, se traduisant par un cil plus long chez les souris présentant ou non des kystes. Alors qu'un raccourcissement du cil primaire a été décrit dans le cadre des ADPKD et ARPKD (Huang and Lipschutz, 2014; Skalická and Kovács, 2016), un allongement de la taille du cil primaire a été observé dans différents modèles murins de maladies kystiques rénales génétiques tels que les néphronophyses et le syndrome Bardet-Biedl (Huang and Lipschutz, 2014; Husson et al., 2016; Mokrzan et al., 2007) ou dans des maladies kystiques acquises (faisant suite à une atteinte rénale primaire) (Han et al., 2016; Verghese et al., 2009). L'altération de la taille du cil (raccourcissement ou élongation) étant couramment associée à une altération des fonctions du cil et au développement de kystes, les défauts du cil primaire observés dans les reins des souris K.G6pc^{-/-cst} pourraient participer à la formation des kystes dans la GSDIa.

De plus, un des principaux mécanismes impliqués dans la formation de kystes est l'induction d'une prolifération cellulaire accrue (Grantham, 1993; Nadasdy et al., 1995). De manière intéressante, une forte augmentation de la prolifération cellulaire a été mise en évidence dans les reins K.G6pc^{-/-cst}, probablement suite à l'activation des voies de signalisation intracellulaire MEK/ERK et mTOR. Il est ainsi possible que les altérations du cil primaire soient responsables de l'activation de ces voies prolifératives. En effet, dans les reins, il est connu que l'altération du cil primaire, en perturbant l'homéostasie calcique de la cellule, mène à une diminution du taux de calcium intracellulaire, ce qui stimule la production d'AMPc et active alors la voie MEK/ERK. Un lien entre la voie de signalisation mTOR et le cil primaire a également été rapporté (Boletta, 2009). En effet, cette voie de prolifération cellulaire est très activée dans l'épithélium des kystes de différentes maladies rénales kystiques dont les ADPKD les ARPKD et les néphronophyses (Ibraghimov-Beskrovnaya and Natoli, 2011; Kim and Edelstein, 2012). De façon intéressante, l'inhibition de cette voie par un traitement à la rapamycine réduit la formation de kystes dans ces maladies (Gattone et al., 2009; Kim and Edelstein, 2012). Cependant, les voies d'activation de la production du TGFβ1 sont aussi connues pour activer les voies MEK/ERK et mTOR (He and Dai, 2015; Jiang et al., 2013; Pat et

al., 2005; Qian et al., 2016; Rozen-Zvi et al., 2013) et pourraient également être responsables de la stimulation de ces voies prolifératives dans les reins des souris *K.G6pc^{-/-cst}*.

Contrairement à la majorité des maladies polykystiques héréditaires, les kystes rénaux sont observés à un stade tardif de la MCR chez les patients ou les souris atteintes de GSDI. A l'âge adulte, le maintien d'une architecture rénale normale est notamment assuré par les voies Hedgehog et Wnt (Wnt/ β caténine et Wnt/PCP), qui coordonnent le modelage des organes via, notamment, la fonction du cil primaire (Wheway et al., 2018). Ces signaux spatiaux sont impliqués dans la communication cellule-cellule lors de la morphogenèse tissulaire tridimensionnelle. En particulier, la voie Wnt canonique (Wnt/ β caténine) joue un rôle crucial dans le développement des néphrons alors que la voie non-canonique (Wnt/PCP) est essentielle dans le maintien de la structure des tubules (Perantoni, 2003; Wallingford and Habas, 2005). En effet, la voie Wnt/PCP favorise l'orientation des cellules le long d'un axe de polarité secondaire dans le plan de l'épithélium en assurant une polarité apico-baso-latérale cellulaire ainsi qu'une orientation de la division cellulaire correcte (Perantoni, 2003; Wang et al., 2018). Une dérégulation de ces voies de signalisation pourrait être à l'origine de la formation de kystes en désorganisant l'allongement des segments tubulaires durant la prolifération cellulaire des cellules épithéliales tubulaires (Bangs and Anderson, 2017; Goggolidou, 2014; Lancaster and Gleeson, 2010). Alors que la voie Hedgehog est naturellement inhibée à l'âge adulte, elle est fortement activée dans les reins des souris *K.G6pc^{-/-cst}*, comme illustré par une induction des protéines cibles PTCH et GLI1. Une induction de cette voie de signalisation a également été décrite dans diverses maladies rénales kystiques où elle semble être impliquée dans la cystogenèse (Avasthi et al., 2017; Paces-Fessy, 2014; Winyard and Jenkins, 2011). Le rôle causal de la voie Hedgehog lors de la cystogenèse a pu être confirmé par la réduction de la formation de kystes via l'utilisation d'inhibiteurs de la voie Hedgehog, dans des modèles de maladies rénales kystiques (Silva et al., 2018; Tran et al., 2014). Dans les reins des souris *K.G6pc^{-/-cst}* l'activation de la voie Hedgehog pourrait être médiée par un défaut des protéines ciliaires IFT, dont l'expression est diminuée. En effet, la perte des protéines transporteur IFT, en altérant la structure du cil primaire, peut affecter la régulation de la voie Hedgehog (Jonassen et al., 2012). Egalement, cette voie développementale est couramment activée dans les différents modèles murins de fibrose rénale et semble être sous l'influence du facteur pro-fibrotique TGF β 1 (Edeling et al., 2016; He and Dai, 2015; Zhou et al., 2016). Ainsi, la stimulation de la voie Hedgehog rapportée dans

les reins des souris K.G6pc^{-/-cst} pourrait être due à l'induction des voies pro-fibrotiques accompagnant l'installation de la fibrose. De plus, la voie Wnt/ β caténine ne semble pas modifiée dans les reins des souris K.G6pc^{-/-cst} par rapport aux reins WT. De même, la voie Wnt/PCP ne semble pas défectueuse mais est plutôt activée, ce qui est accord avec l'observation d'une polarité apico-basale normale dans les reins de ces souris. Cependant, une dérégulation de la balance entre ces deux voies Wnt en faveur d'une activation anormale de la voie Wnt/ β caténine et d'un défaut de la voie Wnt/PCP est connue pour induire la formation de kystes (Goggolidou, 2014; Saadi-Kheddouci et al., 2001). Le cil primaire jouerait un rôle important dans la régulation de cette balance entre la voie Wnt canonique et la voie Wnt/PCP via la fonction de la protéine inversine (Simons et al., 2005). Cependant, dans les reins des souris K.G6pc^{-/-cst} malgré la diminution du taux d'inversine observée par rapport aux reins WT, les voies Wnt ne semblent pas perturbées. Par conséquent, ces voies Wnt ne semblent pas être impliqués dans le développement de kystes dans la GSDIa. De plus, l'activation de la voie Wnt/PCP pourrait simplement être un mécanisme adaptatif permettant une polarisation correcte des cellules épithéliales issue de la forte activité prolifératrice des reins des souris K.G6pc^{-/-cst} (Happé et al., 2011).

Des défauts d'orientation du fuseau mitotique ont également été rapportés dans des modèles de maladies rénales kystiques, caractérisées par une altération du cil primaire. Ils peuvent s'expliquer par le fait que le cil primaire en régulant la maturation et la position du centrosome pourrait contrôler l'orientation du fuseau mitotique (Fischer et al., 2006; Huang and Lipschutz, 2014; Saburi et al., 2008). Dans des conditions physiologiques, les cellules en division orientent leur fuseau mitotique parallèlement à l'axe du tubule, permettant l'allongement des tubules. Ainsi, un défaut du cil primaire, en perturbant l'intégration des signaux extérieurs peut entraîner une mauvaise orientation de la division cellulaire, promouvant alors l'élargissement du tubule et favorisant le développement de kystes. Ce processus pourrait être impliqués dans la formation des kystes dans le cadre de la GSDI, mais des études supplémentaires sont nécessaires pour le confirmer.

Finalement, plusieurs études ont rapporté un potentiel rôle du métabolisme rénal dans le développement des kystes dans le cadre des polykystoses. En effet, dans différents modèles animaux de polykystose, le métabolisme rénal est modifié et s'oriente vers un métabolisme de type « Warburg ». Ce type de métabolisme est favorisé dans les cellules cancéreuses ou en prolifération rapide puisqu'il fournit des squelettes carbonés, des acides aminés et des lipides

nécessaires pour augmenter leur biomasse et leur taux de croissance. L'inhibition de l'effet « Warburg », en bloquant la glycolyse par du 2-désoxyglucose, limite le développement des kystes, suggérant que cette reprogrammation métabolique pourrait participer à leur développement. De manière intéressante, la déficience en G6Pase dans les reins des souris K.G6pc^{-/-cst} entraîne une accumulation de G6P à l'origine d'une reprogrammation métabolique. Ainsi, dans cette étude, nous avons démontré que le métabolisme des reins K.G6pc^{-/-cst} est similaire à l'effet Warburg, caractérisé par une utilisation accrue du glucose par la voie de la glycolyse aérobie, une inhibition de l'oxydation mitochondriale du pyruvate et une synthèse de lipides importante. Ce métabolisme de type « Warburg » a aussi été décrit dans les foies de souris atteintes de GSDI et favoriserait la prolifération cellulaire menant au développement de tumeurs hépatiques (Gjorgjieva et al., 2018a). Ainsi, de la même manière, dans les reins GSDI, cette reprogrammation métabolique pourrait promouvoir la prolifération cellulaire accrue précédemment observée, et favoriser ainsi la cystogénèse. De manière concomitante, dans ces deux organes, une perte des suppresseurs de tumeurs, comme p53 ou PTEN, a été décrite et pourrait contribuer à la reprogrammation métabolique. En effet, P53 a la capacité d'inhiber la glycolyse en réprimant la transcription des gènes codant pour les transporteurs du glucose et de réguler le métabolisme lipidique (Goldstein et al., 2012; Lacroix et al., 2013; Li et al., 2013; Ntwasa and Njende, 2018). PTEN qui est également un antagoniste de la voie PI3K/AKT, voie de transduction de l'insuline, peut inhiber les effets de l'insuline sur le métabolisme, notamment l'induction de la glycolyse et de la lipogénèse *de novo* (Chalhoub and Baker, 2009; Chen et al., 2018; Liu and Feng, 2012; Wong et al., 2007). Par conséquent, une diminution de l'expression et/ou de l'activité des protéines P53 et de PTEN lève leurs actions d'inhibition sur la glycolyse et la synthèse de lipides. De façon intéressante, ce phénotype métabolique associé à une perte des suppresseurs de tumeurs est une caractéristique des cellules cancéreuses. Alors que dans le foie des patients et des souris atteints de GSDI, le développement tumoral est bien caractérisé (Calderaro et al., 2013; Gjorgjieva et al., 2018a; Kelly and Poon, 2001; Kishnani et al., 2014), nous avons suggéré récemment qu'il existait un risque accru de développement de tumeurs dans les reins GSDI, avec une relation possible avec le développement des kystes (Gjorgjieva et al., 2018b).

Pour conclure, l'apparition de kystes rénaux dans la GSDI semble liée à une altération du cil primaire, une activation de la prolifération cellulaire et de la voie Hedgehog ainsi qu'à une reprogrammation métabolique de type "Warburg". Alors que le déficit rénal en G6Pase

pourrait être la cause directe de l'induction de l'effet Warburg dans les reins atteints de GSDI, les mécanismes menant à l'altération du cil primaire et à l'activation des voies prolifératives et développementales restent à déterminer. Ainsi, une meilleure compréhension des mécanismes à l'origine de ces perturbations permettrait d'identifier de nouvelles cibles thérapeutiques. De plus, il n'est pas exclu que l'installation progressive de fibrose rénale dans le cadre de la GSDI, qui fait suite aux perturbations métaboliques telles que l'accumulation de dérivés lipidiques, puisse entraîner le développement de kystes en stimulant l'activité des voies prolifératives et développementales ou simplement en obstruant la lumière des tubules rénaux. Enfin, puisque les cellules des kystes rénaux se développant dans le cadre de la GSDI semblent présenter certaines similitudes avec les cellules cancéreuses et que les kystes sont sujet à induire le cancer, les reins atteints de GSDI pourraient être prédisposés à l'apparition du cancer. Ainsi, tous ces résultats suggèrent que la MCR de la GSDI, qui évolue vers le développement de kystes, et possiblement de tumeurs rénales, nécessite un suivi et une prise en charge précoces des patients atteints de GSDI.




Figure Sup. 1 : Invalidation du gène *G6pc* dans le foie et l'intestin des souris *K.G6pc^{-/-cst}*

(A) Excision de l'exon 3 *G6pc* dans le foie des souris *K.G6pc^{-/-}*. **(B)** Excision de l'exon 3 *G6pc* dans l'intestin des souris *K.G6pc^{-/-}*. L'analyse par PCR de l'ADN génomique purifié à partir du foie et de l'intestin révèle des produits de 1198, 1029 et 595pb correspondant à l'allèle *G6pc* floxé, WT et excisé, respectivement.

Tableau S1 : Antibodies used in western blot and immunohistochemistry.

| Name | Supplier | Cat no. | Clone no. | Experiments | Dilution |
|---|--------------------|------------|--------------|---------------------|------------------|
| B-catenin | Cell signaling | 8480 | D10A8 | IHC | 1/100 |
| Pyruvate kinase isoforme M2 (PK-M2) | Cell signaling | 4053 | D78A4 | Western Blot | 1/1000 |
| Lactate dehydrogenase A (LDHA) | Cell signaling | 2012 | Polyclonal | Western Blot | 1/1000 |
| Mitochondrial pyruvate carrier 1 (MPC1) | Cell signaling | 14462 | D2L9I | Western Blot | 1/1000 |
| Cleaved Caspase 3 | Cell signaling | 9664 | 5A1E | Western Blot | 1/1000 |
| Caspase 3 | Cell signaling | 9665 | 8G10 | Western Blot | 1/1000 |
| Pyruvate dehydrogenase lipoamide kinase isozyme 4 (PDK4) | Abcam | ab214938 | EPR19727-245 | Western Blot | 1/1000 |
| Phospho-Pyruvate Dehydrogenase (PDH Phospho Ser293) | Abcam | ab92696 | Polyclonal | Western Blot | 1/1000 |
| Pyruvate Dehydrogenase (PDH) | Abcam | ab110334 | 8D10E6 | Western Blot | 1/1000 |
| p53 | Abcam | ab131442 | Polyclonal | Western Blot | 1/1000 |
| p53 Acetyl Lys379 | Cell signaling | 2570 | Polyclonal | Western Blot | 1/1000 |
| p53 Phospho Ser392 | Cell signaling | 9281 | Polyclonal | Western Blot | 1/1000 |
| Glyceraldehyde-3-phosphate dehydrogenase (GAPDH) | Millipore | ABS16 | Polyclonal | Western Blot | 1/1000 |
| Proliferating cell nuclear antigen (PCNA) | Cell signaling | 13110 | D3H8P | Western Blot | 1/1000 |
| G6PC | Rajas et al., 2007 | | | Western Blot IHC | 1/1000 1/2500 |
| Intraflagellar transport protein 20 homolog (IFT20) | Proteintech | 13615-1-AP | Polyclonal | Western Blot | 1/1000 |
| Intraflagellar transport protein 88 homolog (IFT88) | Proteintech | 13967-1-AP | Polyclonal | Western Blot | 1/1000 |
| Iversin (INV) | Proteintech | 10585-1-AP | Polyclonal | Western Blot | 1/500 |
| Ki67 | Thermo Scientific | RM-9106-S1 | Polyclonal | IHC | 1/500 |
| Protein kinase B (AKT) | Cell signaling | 9272 | Polyclonal | Western Blot | 1/1000 |
| Phospho- Protein kinase B (AKT Phospho Ser473) | Cell signaling | 9271 | Polyclonal | Western Blot | 1/1000 |
| Mechanistic or mammalian target of rapamycin (mTOR) | Cell signaling | 2983 | 7C10 | Western Blot | 1/1000 |
| Mechanistic or mammalian target of rapamycin (mTOR Phospho Ser2448) | Cell signaling | 5536 | D9C2 | Western Blot | 1/1000 |
| Extracellular signal-regulated kinases 1/2 (ERK1/2) | Cell signaling | 9102 | Polyclonal | Western Blot | 1/1000 |
| Phospho-Extracellular signal-regulated kinases (ERK1/2 Phospho) | Cell signaling | 9101 | Polyclonal | Western Blot | 1/1000 |
| S6 Ribosomal Protein (S6RP) | Cell signaling | 2217 | 5G10 | Western Blot | 1/1000 |
| S6 Ribosomal Protein (S6RP phospho Ser 240/244) | Cell signaling | 2215 | Polyclonal | Western Blot | 1/1000 |

| | | | | | |
|--|-----------------|-------------|------------|--------------|--------|
| Patched 1 (PTCH1) | Proteintech | 17520-1-API | Polyclonal | Western Blot | 1/200 |
| c-Jun N-terminal kinases (JNK) | Cell signaling | 9251 | Polyclonal | Western Blot | 1/1000 |
| Phospho-c-Jun N-terminal kinases (JNK Phospho) | Cell signaling | 9251 | Polyclonal | Western Blot | 1/1000 |
| Lipoprotein-related protein 2 (LRP2) | Proteintech | 19700-1-AP | Polyclonal | IHC | 1/200 |
| Na+K+ATPase (ATPA1) | Proteintech | 14418-1-AP | Polyclonal | IHC | 1/200 |
| Sirtuin 3 (SIRT3) | Cell signaling | 5490 | D22A3 | Western Blot | 1/1000 |
| Fatty acid synthase (FAS) | Cell signaling | 3189 | Polyclonal | Western Blot | 1/1000 |
| α-acetyl tubulin | Abcam | ab179484 | EPR16772 | IHC | 1/800 |
| Goat Polyclonal Alexa 546 anti-rabbit IgG | Life Technology | A21070 | | IHC | 1/500 |
| Goat Anti-Rabbit Antibody Conjugated to HRP | BioRad | 170-5046 | | Western Blot | 1/5000 |

Tableau S2 : Primer sequences used in qPCR experiments

| Targeted gene | Primer sequences |
|---|---|
| Acyl-CoA Oxidase 1 (Acox1) | Fw : TGCCAAATTCCTCATCTTC Rev : CTTGGATGGTAGTCCGGAGA |
| Angiotensinogen (Agt) | Fw : TTCACTGCTCCAGGCTTTCGTCTA Rev : TTCTCAGTGGCAAGAACTGGGTCA |
| Carnitine palmitoyltransferase1 (Cpt1a) | Fw : ACCTCCATGGCTCAGACAG Rev : AGCAGAGGCTCAAGCTGTTC |
| Collagen, type I, alpha 1 (Col1a1) | Fw : GTCCTCTTAGGGGCCACT Rev : CCACGTCTCACCATTTGGGG |
| Fibronectin (Fn1) | Fw : TGGCTGCCTTCAACTTCTCT Rev : TGTTTGATCTGGACTGGCAGTTT |
| Glioma-associated oncogene homolog 1 (Gli1) | Fw : CTATCCTCAGCCTCCCATG Rev : CCTCCACAACAATTCCTGC |
| Glutamate-ammonia ligase (Glul) | Fw : ACTGGTGCCTCTTGCTCAGT Rev : GCGAAGACTTTGGGGTGATA |
| Hepatocyte nuclear factor 1 B (Hnf1b) | Fw : GCAGAGCCCAGGCAGTCACAT Rev : GCTCTCGGGAACGGCTTATCT |
| Intraflagellar transport protein 20 homolog (Ift20) | Fw : ATCTAGCAGTGTGCGCATGT Rev : GCTTTGAAGGGGTGACAGTG |
| Intraflagellar transport protein 88 homolog (Ift88) | Fw : GGGTTTTTCAGCAAGCAGTGA Rev : CCTGTCATCGGTCTTCCCAT |
| Inversin (Nphp2) | Fw : CAACCACAAAGACCCGAGTG Rev : CCGTTAGGTTTCCATCAGCG |
| LDL receptor-related protein 5 (Lrp5) | Fw : CCATTGTGTTGCACCTGTG Rev : CAGGACATGCCGATCTCTCC |

| | |
|--|---|
| Lipocalin 2 (<i>Lcn2</i>) | Fw : GGACCAGGGCTGTCGCTACT Rev : GGTGGCCACTTGACATTGT |
| Mitochondrial dynamin like GTPase (<i>Opa1</i>) | Fw : AAGAATCGGACCCAAGAGCA Rev : GGTTCTTCCGGACTGTGGTA |
| Nephrocystin 1 (<i>Nphp1</i>) | Fw : CAGACTGGGGACTTGACCTT Rev : AGACCCTCAACTCCTTCAGC |
| Nephrocystin 3 (<i>Nphp3</i>) | Fw : AACGTAGCTGAAACCCTCCA Rev : AACGTTGATGAGGCAGAGGA |
| Patched 1 (<i>Ptch1</i>) | Fw : TTCTGCTGTTTCACAAGCCC Rev : GTGATATGGGTTTCGTGGGC |
| Peroxisome proliferator-activated receptor alpha PPAR α (<i>Ppara</i>) | Fw : AGTTCACGCATGTGAAGGCTG Rev : TTCCGGTCTTCTCTGAATC |
| Phosphatase and tensin homolog (<i>Pten</i>) | Fw : TGGGTTGGGAATGGAGGGAATGCT Rev : GGACAGCAGCCAATCTCTCGGA |
| Peroxisome proliferator-activated receptor gamma coactivator 1-alpha (<i>Pgc1a</i>) | Fw : TGAGGACCGCTAGCAAGTTT Rev : TTGCCCAGATCTTCTGAAC |
| Peroxisome proliferator-activated receptor gamma coactivator 1-beta (<i>Pgc1b</i>) | Fw : GGAAGGTGATAAAACCGTGCTT Rev : TCGAAATCTCTCCAGTGACATGAG |
| Plasminogen activator inhibitor (<i>Pai1</i>) | Fw : TTCAGCCCTTGCTTGCCCTC Rev : ACACTTTTACTCCGAAGTCGGT |
| Polycystic kidney disease 2 (<i>Pkd2</i>) | Fw : CATTGCGTGTACAGTGGAG Rev : CAGCCAGAAGTTCCTCCTGA |
| Polycystic kidney and hepatic disease 1 (<i>Pkhd1</i>) | Fw : AAGTCAAGGGCCATCACATC Rev : ATGTTTCTGGTCAACAGCCC |
| Ribosomal protein mL19 (<i>Rpl19</i>) | Fw : GGTGACCTGGATGAGAAGGA Rev : TTCAGCTTGTGGATGTGCTC |
| Transforming growth factor β 1 (<i>Tgfβ1</i>) | Fw : CAACAATTCCTGGCGTTACCTTGG Rev : GAAAGCCCTGTATTCGCTCTCCTT |
| Transcription Factor A mitochondrial (<i>Tfam</i>) | Fw : CTGCAACTCTCCCCAGAAGA Rev : AACCCATGCCATCCAACAAC |
| Mitochondrial uncoupling protein 2 (<i>Ucp2</i>) | Fw : ACCAGCTCAGCACAGTTGACA Rev : GCCTCTGGAAAGGGACTTCTC |

Références

- Avasthi, P., Maser, R.L., and Tran, P.V. (2017). Primary Cilia in Cystic Kidney Disease. *Results Probl Cell Differ* 60, 281–321.
- Bangs, F., and Anderson, K.V. (2017). Primary Cilia and Mammalian Hedgehog Signaling. *Cold Spring Harb Perspect Biol* 9.
- Boletta, A. (2009). Emerging evidence of a link between the polycystins and the mTOR pathways. *Pathogenetics* 2, 6.
- Calderaro, J., Labrune, P., Morcrette, G., Rebouissou, S., Franco, D., Prévot, S., Quaglia, A., Bedossa, P., Libbrecht, L., Terracciano, L., et al. (2013). Molecular characterization of hepatocellular adenomas developed in patients with glycogen storage disease type I. *Journal of Hepatology* 58, 350–357.
- Chalhoub, N., and Baker, S.J. (2009). PTEN and the PI3-Kinase Pathway in Cancer. *Annu Rev Pathol* 4, 127–150.
- Chen, C.-Y., Chen, J., He, L., and Stiles, B.L. (2018). PTEN: Tumor Suppressor and Metabolic Regulator. *Front Endocrinol (Lausanne)* 9, 338.
- clar, julie, Gri, B., Calderaro, J., Birling, M.-C., Herault, Y., Smith, P., Mithieux, G., and Rajas, F. (2014). Targeted deletion of kidney glucose-6 phosphatase leads to nephropathy. *Kidney Int* 86, 747–756.
- Edeling, M., Ragi, G., Huang, S., Pavenstädt, H., and Susztak, K. (2016). Developmental signalling pathways in renal fibrosis: the roles of Notch, Wnt and Hedgehog. *Nat Rev Nephrol* 12, 426–439.
- Fischer, E., Legue, E., Doyen, A., Nato, F., Nicolas, J.-F., Torres, V., Yaniv, M., and Pontoglio, M. (2006). Defective planar cell polarity in polycystic kidney disease. *Nat. Genet.* 38, 21–23.
- Gattone, V.H., Sinderson, R.M., Hornberger, T.A., and Robling, A.G. (2009). Late progression of renal pathology and cyst enlargement is reduced by rapamycin in a mouse model of nephronophthisis. *Kidney International* 76, 178–182.
- Gjorgjieva, M., Raffin, M., Duchamp, A., Perry, A., Stefanutti, A., Brevet, M., Tortoreau, A., Dubourg, L., Hubert-Buron, A., Mabile, M., et al. (2016). Progressive development of renal cysts in glycogen storage disease type I. *Hum. Mol. Genet.* 25, 3784–3797.
- Gjorgjieva, M., Calderaro, J., Monteillet, L., Silva, M., Raffin, M., Brevet, M., Romestaing, C., Roussel, D., Zucman-Rossi, J., Mithieux, G., et al. (2018a). Dietary exacerbation of metabolic stress leads to accelerated hepatic carcinogenesis in glycogen storage disease type Ia. *J. Hepatol.* 69, 1074–1087.
- Gjorgjieva, M., Monteillet, L., Calderaro, J., Mithieux, G., and Rajas, F. (2018b). Polycystic kidney features of the renal pathology in glycogen storage disease type I: possible evolution to renal neoplasia. *J. Inherit. Metab. Dis.* 41, 955–963.
- Goggolidou, P. (2014). Wnt and planar cell polarity signaling in cystic renal disease. *Organogenesis* 10, 86–95.
- Goldstein, I., Ezra, O., Rivlin, N., Molchadsky, A., Madar, S., Goldfinger, N., and Rotter, V. (2012). p53, a novel regulator of lipid metabolism pathways. *J. Hepatol.* 56, 656–662.
- Grantham, J.J. (1993). 1992 Homer Smith Award. Fluid secretion, cellular proliferation, and the pathogenesis of renal epithelial cysts. *JASN* 3, 1841–1857.
- Han, S.J., Jang, H.-S., Kim, J.I., Lipschutz, J.H., and Park, K.M. (2016). Unilateral nephrectomy elongates primary cilia in the remaining kidney via reactive oxygen species. *Scientific Reports* 6, 22281.
- Happé, H., de Heer, E., and Peters, D.J.M. (2011). Polycystic kidney disease: The complexity of planar cell polarity and signaling during tissue regeneration and cyst formation. *Biochimica et Biophysica Acta (BBA) - Molecular Basis of Disease* 1812, 1249–1255.
- He, W., and Dai, C. (2015). Key Fibrogenic Signaling. *Curr Pathobiol Rep* 3, 183–192.
- Huang, L., and Lipschutz, J.H. (2014). Cilia and polycystic kidney disease, kith and kin. *Birth Defects Res. C Embryo Today* 102, 174–185.
- Husson, H., Moreno, S., Smith, L.A., Smith, M.M., Russo, R.J., Pitstick, R., Sergeev, M., Ledbetter, S.R., Bukanov, N.O., Lane, M., et al. (2016). Reduction of ciliary length through pharmacologic or genetic inhibition of CDK5 attenuates polycystic kidney disease in a model of nephronophthisis. *Hum Mol Genet* 25, 2245–2255.
- Ibraghimov-Beskrovnaya, O., and Natoli, T.A. (2011). mTOR signaling in polycystic kidney disease. *Trends Mol Med* 17, 625–633.

- Irigoín, F., and Badano, J.L. (2011). Keeping the Balance Between Proliferation and Differentiation: The Primary Cilium. *Curr Genomics* 12, 285–297.
- Ishikawa, H., and Marshall, W.F. (2011). Ciliogenesis: building the cell's antenna. *Nat. Rev. Mol. Cell Biol.* 12, 222–234.
- Jiang, L., Xu, L., Mao, J., Li, J., Fang, L., Zhou, Y., Liu, W., He, W., Zhao, A.Z., Yang, J., et al. (2013). Rheb/mTORC1 Signaling Promotes Kidney Fibroblast Activation and Fibrosis. *JASN* 24, 1114–1126.
- Jonassen, J.A., SanAgustin, J., Baker, S.P., and Pazour, G.J. (2012). Disruption of IFT complex A causes cystic kidneys without mitotic spindle misorientation. *J. Am. Soc. Nephrol.* 23, 641–651.
- Keller, K.M., Schütz, M., Podskarbi, T., Bindl, L., Lentze, M.J., and Shin, Y.S. (1998). A new mutation of the glucose-6-phosphatase gene in a 4-year-old girl with oligosymptomatic glycogen storage disease type 1a. *J. Pediatr.* 132, 360–361.
- Kelly, P.M., and Poon, F.W. (2001). Hepatic tumours in glycogen storage disease type 1 (von Gierke's disease). *Clin Radiol* 56, 505–508.
- Kim, H.-J., and Edelstein, C.L. (2012). Mammalian target of rapamycin inhibition in polycystic kidney disease: From bench to bedside. *Kidney Res Clin Pract* 31, 132–138.
- Kishnani, P.S., Austin, S.L., Abdenur, J.E., Arn, P., Bali, D.S., Boney, A., Chung, W.K., Dagli, A.I., Dale, D., Koeberl, D., et al. (2014). Diagnosis and management of glycogen storage disease type I: a practice guideline of the American College of Medical Genetics and Genomics. *Genet. Med.* 16, e1.
- Koeberl, D.D. (2012). In search of proof-of-concept: gene therapy for glycogen storage disease type Ia. *Journal of Inherited Metabolic Disease* 35, 671–678.
- Lacroix, M., Linares, L.K., and Le Cam, L. (2013). [Role of the p53 tumor suppressor in metabolism]. *Med Sci (Paris)* 29, 1125–1130.
- Lancaster, M.A., and Gleeson, J.G. (2010). Cystic Kidney Disease: the Role of Wnt Signaling. *Trends Mol Med* 16, 349–360.
- Lee, Y.M., Jun, H.S., Pan, C.-J., Lin, S.R., Wilson, L.H., Mansfield, B.C., and Chou, J.Y. (2012). Prevention of hepatocellular adenoma and correction of metabolic abnormalities in murine glycogen storage disease type Ia by gene therapy. *Hepatology* 56, 1719–1729.
- Li, Y., Liu, J., McLaughlin, N., Bachvarov, D., Saifudeen, Z., and El-Dahr, S.S. (2013). Genome-wide analysis of the p53 gene regulatory network in the developing mouse kidney. *Physiological Genomics* 45, 948–964.
- Liu, J., and Feng, Z. (2012). PTEN, energy metabolism and tumor suppression. *Acta Biochim. Biophys. Sin. (Shanghai)* 44, 629–631.
- Mithieux, G., Guignot, L., Bordet, J.-C., and Wiernsperger, N. (2002). Intrahepatic mechanisms underlying the effect of metformin in decreasing basal glucose production in rats fed a high-fat diet. *Diabetes* 51, 139–143.
- Mokrzan, E.M., Lewis, J.S., and Mykityn, K. (2007). Differences in renal tubule primary cilia length in a mouse model of Bardet-Biedl syndrome. *Nephron Exp. Nephrol.* 106, e88-96.
- Monteillet, L., Gjorgjieva, M., Silva, M., Verzieux, V., Imkirene, L., Duchamp, A., Guillou, H., Mithieux, G., and Rajas, F. (2018). Intracellular lipids are an independent cause of liver injury and chronic kidney disease in non alcoholic fatty liver disease-like context. *Mol Metab* 16, 100–115.
- Nadasdy, T., Laszik, Z., Lajoie, G., Blick, K.E., Wheeler, D.E., and Silva, F.G. (1995). Proliferative activity of cyst epithelium in human renal cystic diseases. *J. Am. Soc. Nephrol.* 5, 1462–1468.
- Nauli, S.M., Alenghat, F.J., Luo, Y., Williams, E., Vassilev, P., Li, X., Elia, A.E.H., Lu, W., Brown, E.M., Quinn, S.J., et al. (2003). Polycystins 1 and 2 mediate mechanosensation in the primary cilium of kidney cells. *Nature Genetics* 33, 129.
- Ntwasa, M., and Njende, U. (2018). Glucose Metabolism and Carcinogenesis: The Impact of the Tumor Suppressor p53. *Neoplasm.*
- Paces-Fessy, M. (2014). Cils et kystes rénaux. *Med Sci (Paris)* 30, 1024–1033.
- Pat, B., Yang, T., Kong, C., Watters, D., Johnson, D.W., and Gobe, G. (2005). Activation of ERK in renal fibrosis after unilateral ureteral obstruction: Modulation by antioxidants. *Kidney International* 67, 931–943.

- Perantoni, A.O. (2003). Renal development: perspectives on a Wnt-dependent process. *Seminars in Cell & Developmental Biology* 14, 201–208.
- Priolo, C., and Henske, E.P. (2013). Metabolic reprogramming in polycystic kidney disease. *Nat. Med.* 19, 407–409.
- Qian, Y., Peng, K., Qiu, C., Skibba, M., Huang, Y., Xu, Z., Zhang, Y., Hu, J., Liang, D., Zou, C., et al. (2016). Novel Epidermal Growth Factor Receptor Inhibitor Attenuates Angiotensin II–Induced Kidney Fibrosis. *J Pharmacol Exp Ther* 356, 32–42.
- Riwanto, M., Kapoor, S., Rodriguez, D., Edenhofer, I., Segerer, S., and Wüthrich, R.P. (2016). Inhibition of Aerobic Glycolysis Attenuates Disease Progression in Polycystic Kidney Disease. *PLoS ONE* 11, e0146654.
- Rowe, I., and Boletta, A. (2014). Defective metabolism in polycystic kidney disease: potential for therapy and open questions. *Nephrol. Dial. Transplant.* 29, 1480–1486.
- Rozen-Zvi, B., Hayashida, T., Hubchak, S.C., Hanna, C., Plataniias, L.C., and Schnaper, H.W. (2013). TGF- β /Smad3 activates mammalian target of rapamycin complex-1 to promote collagen production by increasing HIF-1 α expression. *Am. J. Physiol. Renal Physiol.* 305, F485–494.
- Saadi-Kheddoui, S., Berrebi, D., Romagnolo, B., Cluzeaud, F., Peuchmaur, M., Kahn, A., Vandewalle, A., and Perret, C. (2001). Early development of polycystic kidney disease in transgenic mice expressing an activated mutant of the beta-catenin gene. *Oncogene* 20, 5972–5981.
- Saburi, S., Hester, I.W., Fischer, E., Pontoglio, M., Eremina, V., Gessler, M., Quaggin, S.E., Harrison, R., Mount, R.P., and McNeill, H. (2008). Loss of Fat4 disrupts PCP signaling and oriented cell division and leads to cystic kidney disease. *Nature Genetics* 40, 1010–1015.
- Silva, L.M., Jacobs, D.T., Allard, B.A., Fields, T.A., Sharma, M., Wallace, D.P., and Tran, P.V. (2018). Inhibition of Hedgehog signaling suppresses proliferation and microcyst formation of human Autosomal Dominant Polycystic Kidney Disease cells. *Sci Rep* 8, 4985.
- Simons, M., Gloy, J., Ganner, A., Bullerkotte, A., Bashkurov, M., Krönig, C., Schermer, B., Benzing, T., Cabello, O.A., Jenny, A., et al. (2005). Inversin, the gene product mutated in nephronophthisis type II, functions as a molecular switch between Wnt signaling pathways. *Nat. Genet.* 37, 537–543.
- Skalická, K., and Kovács, L. (2016). Ciliotherapy—New Opportunity for Targeted Therapy in Autosomal Dominant Polycystic Kidney Disease. *Journal of Genetic Syndromes & Gene Therapy* 7, 1–4.
- Tran, P.V., Talbott, G.C., Turbe-Doan, A., Jacobs, D.T., Schonfeld, M.P., Silva, L.M., Chatterjee, A., Prysak, M., Allard, B.A., and Beier, D.R. (2014). Downregulating hedgehog signaling reduces renal cystogenic potential of mouse models. *J. Am. Soc. Nephrol.* 25, 2201–2212.
- Verghese, E., Ricardo, S.D., Weidenfeld, R., Zhuang, J., Hill, P.A., Langham, R.G., and Deane, J.A. (2009). Renal primary cilia lengthen after acute tubular necrosis. *J. Am. Soc. Nephrol.* 20, 2147–2153.
- Wallingford, J.B., and Habas, R. (2005). The developmental biology of Dishevelled: an enigmatic protein governing cell fate and cell polarity. *Development* 132, 4421–4436.
- Wang, Y., Zhou, C.J., and Liu, Y. (2018). Wnt Signaling in Kidney Development and Disease. *Prog Mol Biol Transl Sci* 153, 181–207.
- Wheway, G., Nazlamova, L., and Hancock, J.T. (2018). Signaling through the Primary Cilium. *Front Cell Dev Biol* 6.
- Winyard, P., and Jenkins, D. (2011). Putative roles of cilia in polycystic kidney disease. *Biochimica et Biophysica Acta (BBA) - Molecular Basis of Disease* 1812, 1256–1262.
- Wong, J.T., Kim, P.T.W., Peacock, J.W., Yau, T.Y., Mui, A.L.-F., Chung, S.W., Sossi, V., Doudet, D., Green, D., Ruth, T.J., et al. (2007). Pten (phosphatase and tensin homologue gene) haploinsufficiency promotes insulin hypersensitivity. *Diabetologia* 50, 395–403.
- Yoder, B.K. (2007). Role of primary cilia in the pathogenesis of polycystic kidney disease. *J. Am. Soc. Nephrol.* 18, 1381–1388.
- Zhou, D., Tan, R.J., and Liu, Y. (2016). Sonic hedgehog signaling in kidney fibrosis: a master communicator. *Sci China Life Sci* 59, 920–929.



Polycystic kidney features of the renal pathology in glycogen storage disease type I: possible evolution to renal neoplasia

Monika Gjorgjieva^{1,2,3} · Laure Monteillet^{1,2,3} · Julien Calderaro^{4,5} · Gilles Mithieux^{1,2,3} · Fabienne Rajas^{1,2,3,6}

Received: 30 January 2018 / Revised: 7 May 2018 / Accepted: 22 May 2018 / Published online: 4 June 2018
© SSIEM 2018

Abstract

Glycogen storage disease type I (GSDI) is a rare genetic pathology characterized by glucose-6 phosphatase (G6Pase) deficiency, translating in hypoglycemia during short fasts. Besides metabolic perturbations, GSDI patients develop long-term complications, especially chronic kidney disease (CKD). In GSDI patients, CKD is characterized by an accumulation of glycogen and lipids in kidneys, leading to a gradual decline in renal function. At a molecular level, the activation of the renin-angiotensin system is responsible for the development of renal fibrosis, eventually leading to renal failure. The same CKD phenotype was observed in a mouse model with a kidney-specific G6Pase deficiency (K.G6pc^{-/-} mice). Furthermore, GSDI patients and mice develop frequently renal cysts at late stages of the nephropathy, classifying GSDI as a potential polycystic kidney disease (PKD). PKDs are genetic disorders characterized by multiple renal cyst formation, frequently caused by the loss of expression of polycystic kidney genes, such as *PKD1/2* and *PKHD1*. Interestingly, these genes are deregulated in K.G6pc^{-/-} kidneys, suggesting their possible role in GSDI cystogenesis. Finally, renal cysts are known to predispose to renal malignancy development. In addition, HNF1B loss is a malignancy prediction factor. Interestingly, *Hnf1b* expression was decreased in K.G6pc^{-/-} kidneys. While a single case of renal cancer has been reported in a GSDI patient, a clear cell renal carcinoma was recently observed in one K.G6pc^{-/-} mouse (out of 36 studied mice) at a later stage of the disease. This finding highlights the need to further analyze renal cyst development in GSDI patients in order to evaluate the possible associated risk of carcinogenesis, even if the risk might be limited.

Introduction

Glycogen storage disease type I (GSDI) is a metabolic disease most frequently described by the presence of hypoglycemia,

Communicated by: Verena Peters

Electronic supplementary material The online version of this article (<https://doi.org/10.1007/s10545-018-0207-y>) contains supplementary material, which is available to authorized users.

✉ Fabienne Rajas
fabienne.rajas@univ-lyon1.fr

- ¹ Institut National de la Santé et de la Recherche by Inserm, U1213, 69008 Lyon, France
- ² Université de Lyon, 69008 Lyon, France
- ³ Université Lyon1, 69622 Villeurbanne, France
- ⁴ Inserm UMR-1162, Université Paris Descartes, Labex Immuno-Oncology, Université Paris Diderot, Université Paris 13, Paris, France
- ⁵ APHP, Assistance-Publique Hôpitaux-de-Paris, Département de Pathologie, Hôpital Henri Mondor, 94010 Créteil, France
- ⁶ Inserm U1213, Université Lyon 1 Laennec, 7 rue Guillaume Paradin, 69372 Lyon Cedex 08, France

dyslipidemia, and long-term development pathologies, including hepatic tumors and nephropathy. Nowadays, with the optimization of the metabolic control of the patients suffering from GSDI, these complications can be delayed (Dambaska et al. 2017; Okechuku et al. 2017) but most of adult patients currently show hepatic tumors and/or chronic kidney disease (CKD) (Calderaro et al. 2013; Gjorgjieva et al. 2016; Kishnani et al. 2014). In this review, we summarized the potential molecular mechanisms behind the onset of cyst development in GSDI patients, as well as the possible risk of renal carcinogenesis associated to GSDI.

Chronic kidney disease—a major complication in glycogen storage disease type I

Glycogen storage disease type I is a rare genetic disease, due to a deficiency in glucose-6 phosphatase (G6Pase), the key enzyme of endogenous glucose production (Bruni et al. 1999; Chevalier-Porst et al. 1996). Thus, patients are prone to hypoglycemia

during fasting periods (Froissart et al. 2011; Kishnani et al. 2014). There are two types of GSDI, which are GSDI type a, caused by mutations in *G6PC* encoding the catalytic subunit of G6Pase and GSDI type b, caused by mutations in *SLC37A* encoding the transport subunit of G6Pase (G6PT). G6Pase catalyzes the hydrolysis of glucose-6 phosphate (G6P) into glucose and inorganic phosphate (Soty et al. 2017). Thus, the loss of G6Pase activity leads to high G6P levels in the liver and kidneys, and consequently the accumulation of glycogen and lipids in these organs, due to a remodeling of glucose and lipid metabolism. Furthermore, this metabolic reprogramming in GSDI patients results in hypercholesterolemia, hypertriglyceridemia, hyperuricemia, and lactic acidosis (Froissart et al. 2011; Kishnani et al. 2014). Moreover, GSDI patients develop long-term hepatic and renal complications. Hepatic pathology in GSDI is characterized by steatosis and long-term development of hepatocellular adenomas and carcinomas (Calderaro et al. 2013; Franco et al. 2005; Kishnani et al. 2014; Labrune 2002), while GSDI nephropathy results in CKD (Clar et al. 2014; Gjorgjieva et al. 2016; Rajas et al. 2013). More specifically, GSDI patients exhibit nephromegaly, accompanied by a gradual loss of renal function, characterized by a biphasic evolution of glomerular filtration rate (GFR). This means that earlier in life, GSDI patients exhibit increased GFR, which reaches a peak on average at 15 years of age and then starts declining, while albuminuria and proteinuria progress (Martens et al. 2009). It has been reported that most adult GSDI patients over the age of 25 develop microalbuminuria and around 50% of them develop proteinuria (Kishnani et al. 2014; Rake et al. 2002).

The first reports of nephropathy in GSDI date back to 1929 by Dr. von Gierke, who highlighted the presence of nephromegaly in two GSDI patients. Nevertheless, for a long time, the main focus on GSDI was directed toward the avoidance of hypoglycemic episodes and management of hepatic tumors, since these complications were shown to be highly associated with mortality in GSDI patients. With the increase in life expectancy of patients, it has become more evident that renal complications arise quite often and need to be taken into account as much as hepatic complications. Indeed, CKD was acknowledged as an important complication in GSDI in the 1990s, when renal histology of GSDI patients revealed glomerulosclerosis, interstitial fibrosis, and tubular atrophy (Baker et al. 1989; Chen 1991; Reitsma-Bierens et al. 1992).

Molecular aspects of chronic kidney disease in GSDI

The molecular mechanisms leading to CKD in GSDI have been proposed to be similar to the ones observed in diabetic patients (Mundy and Lee 2002; Rajas et al. 2013; Yiu et al. 2008a, b). Indeed, even though GSDI is characterized by hypoglycemia, while diabetes is characterized by over-production or unrepressed production of glucose leading to hyperglycemia, the one point that they have in common is the increased metabolism

of G6P. High G6P concentrations lead to the activation of several metabolic pathways, especially de novo lipogenesis (Gjorgjieva et al. 2016). In line with this idea, the activation of renin-angiotensin system (RAS) is associated with both and diabetic nephropathy (Mundy and Lee 2002; Yiu et al. 2008a, b). It was proposed that lipid derivatives, such as diacylglycerol (DAG), are potent activators of protein kinase C (PKC), leading to the induction of RAS. RAS stimulates the proliferation of mesangial cells, glomerular endothelial cells, and fibroblasts and acts as a pro-fibrogenic factor. Many pro-fibrotic effects of RAS are mediated by transforming growth factor- β 1 (TGF- β 1). Indeed, renal fibrosis development may be induced by TGF- β 1, which activates the expression of the extracellular matrix genes (Lan 2011; Meng et al. 2015). These findings offer an opening toward different treatment strategies aiming to inhibit RAS signaling in GSDI patients, such as angiotensin converting enzyme (ACE) inhibitors or angiotensin receptor blockers (ARBs), already developed for diabetic patients. Today, the effectiveness of these treatments in GSDI needs further assessments (Gjorgjieva et al. 2016; Kishnani et al. 2014).

Lessons from a GSDIa nephropathy mouse model

Due to the limited number of patients and the requirement for an animal model for testing treatment strategies for GSDI nephropathy, our laboratory developed a viable mouse model in which *G6PC* is deficient only in the kidneys, specifically in the proximal tubules (*K.G6pc*^{-/-} mice). Recently, we reported the natural course of CKD in *K.G6pc*^{-/-} mice (Clar et al. 2014; Gjorgjieva et al. 2016). These mice exhibited glycogen and lipid accumulation in the renal cortex, leading to nephromegaly and tubular dilatation from early stages of the nephropathy, at 6 months after renal *G6pc* deletion (Clar et al. 2014). Lipid accumulation was due to an increase in renal de novo lipogenesis, induced by high levels of G6P. Furthermore, lipid accumulation in the kidneys of these mice was suggested to be responsible for the activation of the RAS, leading to the induction of pro-fibrotic pathways, as shown by an increase in TGF- β 1 expression. However, at this early stage, fibrosis was absent in the kidneys of *K.G6pc*^{-/-} mice, yet they developed microalbuminuria reflecting glomerular dysfunction (Clar et al. 2014). With time, we observed a gradual loss of renal function, associated with the development of glomerulosclerosis and interstitial fibrosis. In addition, *K.G6pc*^{-/-} mice develop microscopic cysts at 15 months of *G6pc* deletion, evolving to macroscopic cysts at 18 months (Gjorgjieva et al. 2016). The evolution of GSDIa nephropathy observed in *K.G6pc*^{-/-} mice is summarized in Fig. 1a. We observed comparable results in a cohort of 32 patients with GSDIa or GSDIb. Indeed, we reported that 7 out of 32 patients presented renal cysts, independently from the gender of the patient or the type of GSDI (6 type Ia and 1 type Ib). Interestingly, the cyst occurrence seems correlated with the renal function decline (Gjorgjieva et al. 2016).

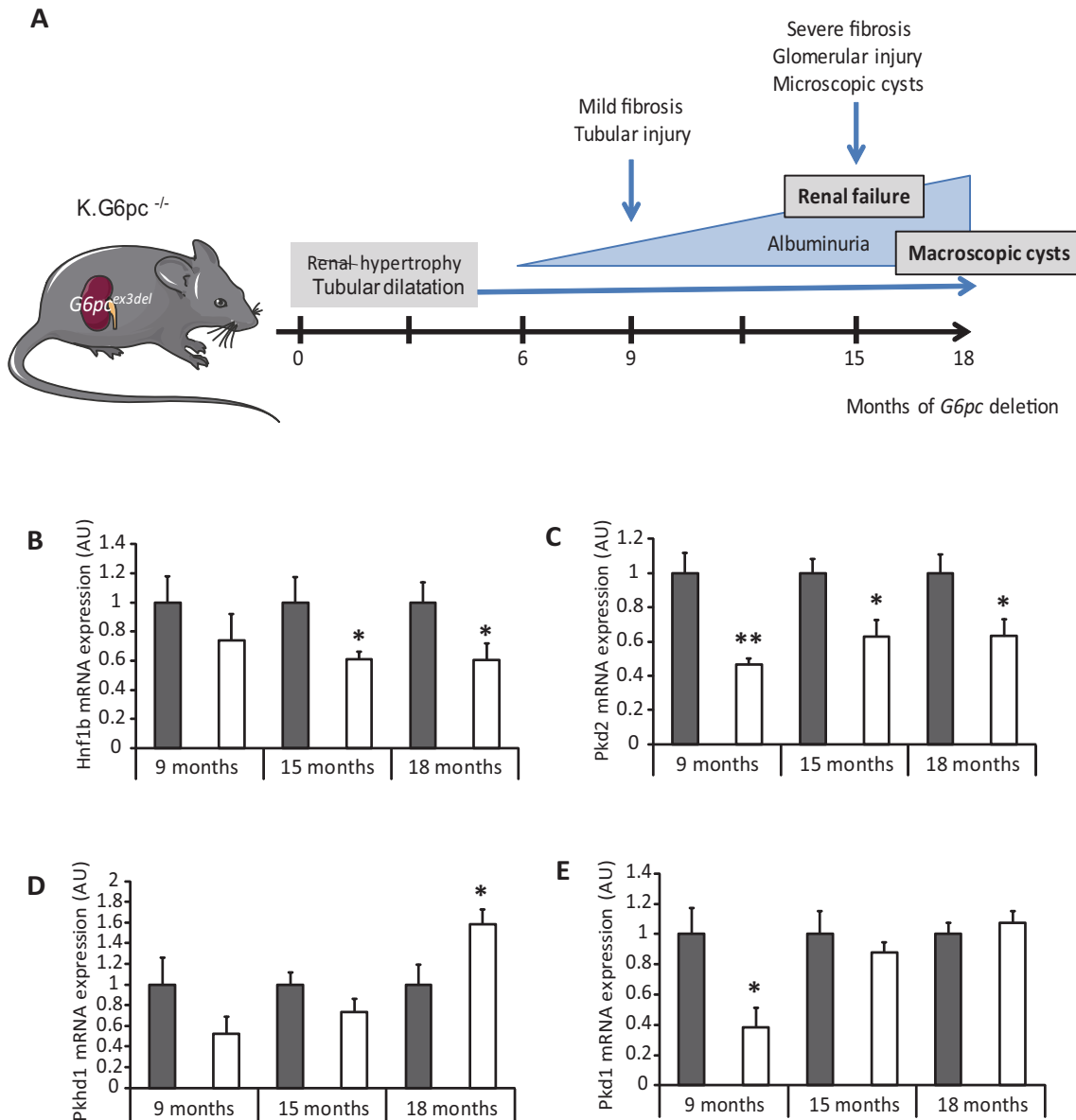


Fig. 1 Natural course of the renal GSDI disease and evidences for polycystic kidney disease features in K.G6pc^{-/-} mice. **a** K.G6pc^{-/-} mice develop an early tubular dysfunction, followed by a filtration barrier injury leading to renal failure and concomitantly the development of renal cysts. Kidney phenotype and function were assessed in K.G6pc^{-/-} mice at 6, 9, 15, and 18 months after kidney-specific deletion of *G6pc* (Clar et al. 2014; Gjorgjieva et al. 2016). **b–e** The expression of (A) *Hnf1b*, (B) *Pkd2*, (C) *Pkhd1*, and (D) *Pkd1* were

assessed by RT-qPCR on renal samples of K.G6pc^{-/-} mice at 9 (*n* = 5), 15 (*n* = 8), and 18 months (*n* = 7) of *G6pc* deletion used in Gjorgjieva et al. 2016. The mouse ribosomal protein *mll19* transcript (Rpl19) was used as reference. Gene expression was expressed relative to WT mice with the appropriate age (*n* = 4–8). Data is presented as the mean ± s.e.m. Significant differences between WT mice and K.G6pc^{-/-} mice are indicated as **p* < 0.05 and ***p* < 0.01. Groups were compared using two-way ANOVA followed by Tukey’s post hoc test

Thus, the renal pathology of GSDI is characterized by the progressive development of polycystic kidneys, leading to the development of irreversible renal failure in the late stages. Interestingly, K.G6pc^{-/-} mice developed all features of CKD observed in GSDI patients. Most importantly, this mouse model allowed us to demonstrate that GSDI nephropathy develops independently from GSDI hepatic pathology.

While the activation of RAS/TGF-β1 pro-fibrotic pathway is responsible for the development of tubular and glomerular

fibrosis in GSDI kidneys, the exact mechanisms behind cyst development remains unknown.

Polycystic kidney diseases—a variety of models

Renal cysts are lesions that occur in various sizes and locations (cortical/medullar) in the kidney, solitary or multiple,

asymptomatic or symptomatic, making their diagnosis a highly complex task (Eknayan 2009). An accurate diagnosis of renal cysts is extremely important in order to evaluate the associated risk of malignancy. Cystic kidney diseases can vary in origin and outcome and can have an increased prevalence in renal cancer development (Bonsib 2009). Indeed, patients with renal cysts have an increased incidence of renal cancer (Yu et al. 2016). Interestingly, renal cystogenesis has been reported to present many similar hallmarks as renal cancer, such as sustained proliferation rates, resistance to cell death, induced angiogenesis, deregulated cellular metabolism, and inflammation. This highlights the cancer risk predisposition associated with renal cysts (Seeger-Nukpezah et al. 2015). For this reason, the Bosniak classification system for renal cysts was introduced, separating renal cysts in different categories, going from category I, regrouping simple benign cysts, to category IV, and regrouping malignant cystic lesions (Bosniak 1986; Warren and McFarlane 2005). Polycystic kidney diseases (PKD) are pathologies characterized by the progressive development of multiple renal fluid-filled cysts, leading to end-stage renal disease. In this review, we will introduce several PKD models.

Autosomal dominant polycystic kidney disease model

The most common form of PKD, autosomal dominant polycystic kidney disease (ADPKD), is a disorder most often diagnosed in adults and caused by mutation in *PKD1* or *PKD2*, coding for polycystin-1 (PC1) and polycystin-2 (PC2), respectively (Fedeles et al. 2014; Harris and Torres 2009). PC1 is a large receptor-like protein, whereas PC2 is a transient receptor potential channel. These two proteins form a polycystin complex, localized in primary cilia, required for the maintenance of the differentiated epithelia in the kidneys (Kim et al. 2016; Ong and Harris 2005). The loss of either of these proteins was suggested to lead to disruption calcium homeostasis, dedifferentiation, high proliferative rates, increased apoptosis, and disorganization of the extracellular matrix, ultimately resulting in cyst development (Harris 2002; Ong and Harris 2005).

Several mouse models were developed in order to study ADPKD. Total or partial *Pkd1* deficiency is sufficient to induce a PKD phenotype in mice (Jiang et al. 2006; Lantingavan Leeuwen et al. 2004; Lu et al. 2001). Mice with heterozygous or homozygous mutations of *Pkd2* also develop PKD lesions that are indistinguishable from the human phenotype (Wu et al. 1998). Thus, somatic loss of *Pkd2* is both necessary and sufficient for renal cyst formation in ADPKD (Lee and Somlo 2014; Leonhard et al. 2016).

In ADPKD, only a small amount of renal cells will give rise to renal cysts, while all of them carry the same germline mutation. Furthermore, the severity of the ADPKD phenotype can greatly vary depending on patients. These two observations led to the proposal of a “two-hit model of cystogenesis”

(Eccles and Stayner 2014; Pei 2001). Thus, it was suggested that the formation of cysts only occurs when a heterozygous germline mutation of one of the *Pkd* genes is accompanied by a somatic mutation of the normal allele in ADPKD. To make this pathology even more complex, several recent studies have suggested that the level of gene expression of *PKD1* and the time point of its deregulation can have a striking impact on the outcome of the PKD (Eccles and Stayner 2014; Le Corre et al. 2015; Rogers et al. 2016). Even more, the overexpression of this gene can also lead to renal cyst development, highlighting that the appropriate *PKD1* expression level is crucial to avoid cystogenesis (Pritchard et al. 2000; Thivierge et al. 2006).

Finally, we would like to note that there is an increased risk of renal carcinoma in PKD; this risk was mostly studied in ADPKD (Bonsib 2009; Jilg et al. 2013). Indeed, a potential link between ADPKD and renal cancer was suggested as early as Walters and Braasch 1934 by Walters and Braasch and the commonalities between ADPKD and cancer have been recently highlighted with drugs efficient in ADPKD and that were originally developed for cancer (Seeger-Nukpezah et al. 2015).

Autosomal recessive polycystic kidney disease model

Autosomal recessive polycystic kidney disease (ARPKD) is a neonatal form of PKD and is associated with enlarged kidneys and biliary dysgenesis (Loftus and Ong 2013). The disease phenotype is highly variable, ranging from neonatal death to later presentation with minimal kidney disease. ARPKD is caused by mutations in *PKHD1* (polycystic kidney and hepatic disease 1) coding for polyductin/fibrocystin (Lee and Somlo 2014). This protein is expressed in the cilia and has an important role in microtubule organization (Follit et al. 2010). Furthermore, it forms a functional complex with *PKD2*, explaining why the loss of either *PKD2* or *PKHD1* can result in a similar pathology (Wu et al. 2006).

A mouse model of ARPKD was obtained by specifically deleting *Pkhd1* gene in the kidneys, resulting in renal cyst development after 6 months, as well as other features observed in human patients, such as biliary tract abnormalities (Garcia-Gonzalez et al. 2007). This data confirmed that the loss of *Pkhd1* is sufficient to induce cystogenesis.

HNF1B nephropathy

Maturity onset diabetes of the young (MODY) is a group of diseases with one common complication, which is pancreatic dysfunction resulting in diabetes, occurring in young adults mainly diagnosed before the age of 25. Mutations of hepatocyte nuclear factor 1 β (HNF1B) have been associated with MODY type 5 (Horikawa et al. 1997; Iwasaki et al. 1998). MODY5 patients present different renal lesions, including renal cyst formation, and gradual renal function loss, preceding the onset of diabetes. This event was the reason why this pathology was first

named renal cyst and diabetes syndrome (RCAD) (Bingham et al. 2001). While *HNF1B* loss was mainly associated with diabetes, it has been shown that this transcription factor can be involved in other pathologies, inducing multi-organ phenotypes, which is why the name RCAD is no longer currently used (Clissold et al. 2015; Verhave et al. 2016).

HNF1B, also called transcription factor 2 (TCF2), is a homeodomain transcription factor, highly expressed in the kidneys (Faguer et al. 2011). This protein operates either as a homodimer or as a heterodimer with hepatocyte nuclear factor 1 α (HNF1A) to regulate gene expression (Edghill et al. 2006). In addition to fetal development, HNF1B is involved in the formation of the nephron and mutations of this gene are a common cause of developmental renal diseases such as enlargement of the Bowman's capsule or renal tubular dysgenesis (Madariaga et al. 2013; Massa et al. 2013; Thomas et al. 2011). Most importantly, as mentioned, HNF1B deficiency results in renal cyst development, as observed in mouse models with renal-specific deletion of *Hnf1b* (Fischer et al. 2006; Gresh et al. 2004). Besides being involved in the renal organogenesis, HNF1B has also been shown to directly regulate the expression of genes that are known to be involved in renal cyst formation, such as *PKD2* and *PKHD1* (Gresh et al. 2004; Hiesberger et al. 2005; Igarashi et al. 2005). Indeed, renal-specific inactivation of *HNF1B* in mice resulted in a drastic decrease in the expression of *Pkd2* and *Pkhd1*, since both of these genes contain DNA binding elements for HNF1B (Gresh et al. 2004). Therefore, HNF1B plays a central role in renal cyst development in various diseases and is potentially responsible for the resembling phenotype in many PKD (Faguer et al. 2011). Interestingly, most of the identified HNF1B target gene products co-localize at the primary cilium (Gresh et al. 2004).

Lastly, it has been found that HNF1B germline mutations can be responsible for renal tumor development, suggesting that HNF1B can function as a tumor suppressor gene (Rebouissou et al. 2005). Indeed, it was reported that HNF1B tumor suppressor functions could be mediated via the regulation of the expression of *PKHD1* and *UMOD*, and concordantly, the authors observed a decrease in the expression of these genes in different renal cancer types, such as clear cell renal carcinoma or chromophobe renal cell carcinoma (ChRCC) (Rebouissou et al. 2005). Furthermore, HNF1B was shown to be a prognosis factor for RCC, since a decrease in the expression of this gene was associated to poor prognosis, and inversely, patients with high HNF1B expression had significantly better prognosis (Buchner et al. 2010).

Polycystic kidney disease features of GSDI nephropathy

Renal cyst development in GSDI is a recent finding and the actors involved in this process are unknown. By extrapolating the knowledge from other PKD models, we have analyzed

mRNA expression of *Pkd1*, *Pkd2*, *Pkhd1*, and *Hnf1b* genes in the kidneys of K.G6pc^{-/-} mice during CKD development in GSDIa. Renal samples were obtained at an early nephropathy stage (9 months), at renal failure stage (15 months) and at macroscopic cyst stage (18 months), as previously described (Gjorgjieva et al. 2016) (see also Supplementary Material and Methods). At 9 months of *G6pc* deletion, *Hnf1b* expression was unchanged compared to WT mice, while it was significantly decreased at 15 and 18 months (Fig. 1b). Interestingly, the expression of *Pkd2* was significantly decreased from the early stage and during CKD development, in accordance with the decrease in *Hnf1b* expression and with the concomitant development of cysts (Fig. 1c). On the other hand, the expression of *Pkhd1* was significantly increased at 18 months of *G6pc* deletion (Fig. 1d). Lastly, the expression of *Pkd1* was significantly decreased at 9 months but was not different from WT mice at 15 and 18 months of *G6pc* (Fig. 1e). These results suggest a role of *Hnf1b* and *Pkd2* downregulation in cystogenesis process in GSDI. Interestingly, cystic genes expression was altered in K.G6pc^{-/-} mice, exhibiting an expression pattern comparable to that previously described in a mouse model of acquired cystic kidney disease (ACKD) (Le Corre et al. 2015). *Pkd1* overexpression was also suggested to generate cysts possibly by disrupting the stoichiometry of the polycystin1/2 complex, thereby impacting its signaling function (Fedele et al. 2014). Thus, a re-expression of *Pkd1* and *Pkhd1* at later stages could also play a role in the GSDIa cystogenesis process. At last, *Pkd2* also functionally interacts with *Pkhd1* and therefore a decrease in *Pkd2* in GSDIa nephropathy could also affect the function of *Pkhd1* (Loftus and Ong 2013).

The mechanism leading to a downregulation of *Hnf1b* in the kidneys of K.G6pc^{-/-} mice remains unknown. Nevertheless, this factor is tightly linked to glucose metabolism. Indeed, *Hnf1b* was found to be inversely correlated to gluconeogenesis rates (Kornfeld et al. 2013). Thus, the development of cysts in GSDI would be ultimately conditioned by the altered metabolism present in GSDI kidneys.

While conventional PKD gene involvement in GSDIa renal cystogenesis is an interesting finding, we previously reported that another factor, lipocalin-2 (LCN2) or neutrophil gelatinase-associated lipocalin (NGAL), could lead to this event (Gjorgjieva et al. 2016). Indeed, we showed an increase in the urinary excretion of this protein in K.G6pc^{-/-} mice at 9, 15, and 18 months after *G6pc* deletion. Furthermore, the renal mRNA expression of *Lcn2* was also increased. LCN2 is a protein involved in immunity responses against bacteria and has been established as a kidney injury biomarker (Devarajan 2010). Nevertheless, besides being a biomarker, studies have shown that LCN2 can have an active role in CKD development and even cystogenesis (Bienaimé et al. 2016; Viau et al. 2010). Several studies suggested that albuminuria/proteinuria

stimulates, via a calcium release induced-endoplasmic reticulum stress, the overexpression of *Lcn2* and thus results in nephropathy progression and cyst development (Karoui et al. 2016; Wu et al. 2010). Consistent with this data, *Lcn2* deletion decreases ER stress-induced apoptosis, tubulointerstitial lesions, and mortality in proteinuric mice (Karoui et al. 2016). Therefore, it is crucial to evaluate *Lcn2* overexpression and/or increased excretion in GSDI patients.

Renal cancer in GSDI

The detection of renal cysts in GSDI patients and mouse models raises the question of whether renal malignancy is an outcome that should be taken into account. Indeed, a single case of renal cancer in a GSDI patient has been reported in the literature. More specifically, a 19-year-old female patient diagnosed with GSDIb has developed a clear cell renal carcinoma (Donadieu et al. 2000). However, it was not reported that this patient

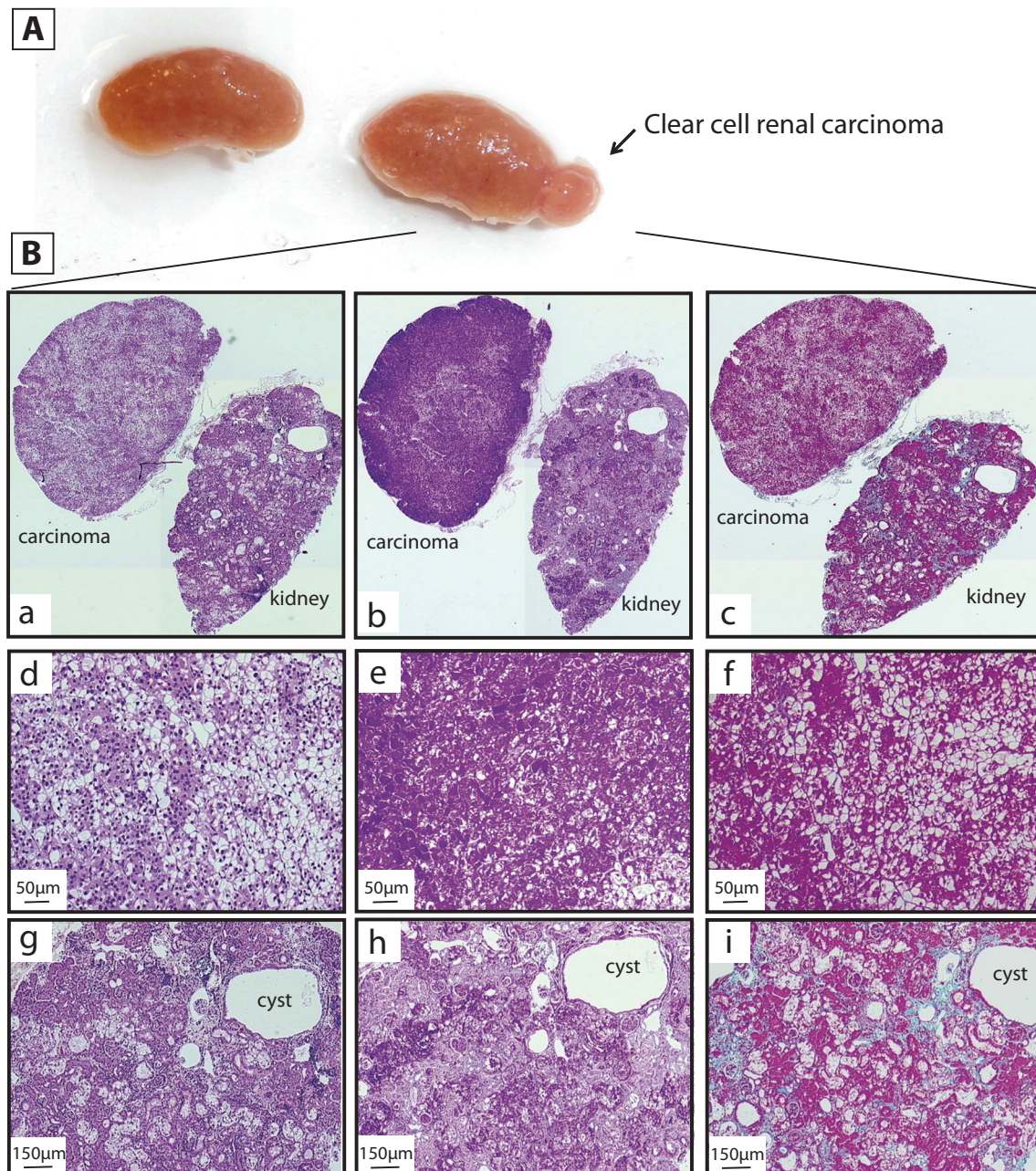


Fig. 2 Renal carcinoma in a *K.G6pc*^{-/-} mouse. (A) Image of the kidneys of a *K.G6pc*^{-/-} mouse bearing renal cysts and a larger nodule after 18 months of *G6pc* deletion. (B) Optical microscopy histological analyses of a piece of the kidney (d–f; magnification $\times 40$) and the nodule identified as a clear cell renal carcinoma (g–i; magnification \times

100) with hematoxylin phloxine saffron (HPS) staining (a, d, g), periodic acid-Schiff (PAS) staining (b, e, h), and Masson's trichrome staining (c, f, i) (magnification $\times 100$). Sample preparations and observations were done as previously described (Clar et al. 2014; Gjorgjieva et al. 2016)

presented renal cysts. It is noteworthy that this patient received long-term granulocyte colony stimulating factor (G-CSF) therapy, which was suggested to stimulate tumor growth (Donadiou et al. 2000). While the ectopic secretion of G-CSF in solid tumors such as renal cancer was reported (Liu et al. 2017), its role in tumor differentiation and/or progression remains unknown or poorly defined. Until now, G-CSF treatment is considered as safe. However, with the increased life expectancy of the patients, renal carcinogenesis could arise as a more frequent long-term complication in GSDI, and GSDIb patients treated with G-CSF will need a closer monitoring. Furthermore, among 36 K.G6pc^{-/-} mice studied over 18 months, only one K.G6pc^{-/-} mouse developed a clear cell renal carcinoma (Fig. 2). As shown on Fig. 2a, numerous small cysts were present on the surface of the kidneys and one nodule of about 3–4 mm was observed. Hematoxylin phloxine saffron staining revealed the clear cell phenotype of the tumor (Fig. 2(B), panel (d)) and advanced tubular and glomerular abnormalities and microscopic cysts in the kidneys (Fig. 2(B), panel (g)). Microscopic examination of the tumor shows a well vascularized proliferation of malignant epithelial cells with a pale cytoplasm and regular, round nuclei, that is highly reminiscent of human clear cell renal carcinomas (Muglia and Prando 2015). A contingent of eosinophilic cells is also observed. Periodic acid-Schiff staining highlighted striking glycogen accumulation in the carcinoma (Fig. 2(B), panel (e)) and lighter accumulation in the kidneys (Fig. 2B, panel (h)). Finally, Masson's trichrome staining revealed an absence of fibrosis in the carcinoma (Fig. 2(B), panel (f)), whereas advanced tubular fibrosis and glomerulosclerosis were observed in the non-tumoral part of the kidneys (Fig. 2(B), panel (i)). It is noteworthy that none of the 18-month-old control mice ($n = 58$), bred in the same conditions and with the same genetic background (C57Bl/6J), developed renal pathology. These data suggest the possible occurrence of renal carcinoma in GSDI at an advanced stage of CKD.

Otherwise, we have recently reported a renal cyst classified as Bosniak II class in a cohort of 32 GSDI patients (Gjorgjieva et al. 2016). While it is argued whether Bosniak II cysts present malignant potential or not, a meta-analysis of 6 studies estimated 15.6% of possible malignancy for this group (Graumann et al. 2011). Moreover, the downregulation of the tumor suppressor HNF1B observed in K.G6pc^{-/-} mice, which is known to predispose to renal cancer development, needs to be confirmed in GSDI patients, in order to have a better insight of the nephropathy outcome and to evaluate if renal malignancy represents a serious threat or a relatively rare phenomenon.

Conclusion

Many aspects of the GSDI nephropathy remain unknown. Therefore, it is of great importance to closely follow renal function in GSDI patients since cysts in end-stage kidneys

could represent the earliest precursor lesion of renal neoplasia. Furthermore, it has been pointed out that clear cell cysts in acquired cystic kidney diseases are possible precursors for renal cell carcinoma, since both present very similar immunological and metabolic features (Hosseini et al. 2014). Thus, the morphological, histological, immunological, and metabolic aspect of GSDI cysts needs to be determined precisely in order to evaluate the possible malignant risks associated with this long-term complication. While renal metabolism remains partially unknown, G6P levels are increased, leading to glycolysis, enhanced lipid synthesis, and decreased lipid oxidation (Clar et al. 2014; Gjorgjieva et al. 2016), similar to the “Warburg-like” phenomenon observed in the GSDI liver. This metabolic reprogramming could thus be responsible for renal cyst development.

To conclude, screening for the first signs of the renal disease (hyperfiltration), in addition to the imaging observation of the kidney, should be highly recommended in young patients with GSDI. Despite a good metabolic control, some patients will develop a CKD, which can further progress into renal failure. While the risk of kidney cancer development is very low, we cannot exclude it in GSDI patients with renal cysts.

Acknowledgments We would like to thank the members of Animaleries Lyon Est Conventiennelle et SPF (ALECS, Université Lyon 1, SFR Santé Lyon Est) for the animal care and the members of the Plateforme de Recherche Anatomopathologique– Centre Leon Bérard, Lyon.” We also thank Fabiola Terzi for reading of and editing the article.

Funding information This work was supported by research grants from the Agence Nationale de la Recherche (ANR16-CE14-0022-02) and the Association Francophone des Glycogénoses. LM and MG are recipients of funding of the Fondation pour la Recherche Médicale (FRM grant number ECO20160736048) and the Ligue nationale contre le cancer, respectively.

Compliance with ethical standards

Conflict of interest The authors declare that they have no conflict of interest.

References

- Baker L, Dahlem S, Goldfarb S, Kern EFO, Stanley CA, Egler J, Olshan JS, Heyman S (1989) Hyperfiltration and renal disease in glycogen storage disease, type I. *Kidney Int* 35:1345–1350
- Bienaimé F, Canaud G, El Karoui K, Gallazzini M, Terzi F (2016) Molecular pathways of chronic kidney disease progression. *Nephrol Ther* 12(Suppl 1):S35–S38
- Bingham C, Bulman MP, Ellard S, Allen LI, Lipkin GW, Hoff WG, Woolf AS, Rizzoni G, Novelli G, Nicholls AJ et al (2001) Mutations in the hepatocyte nuclear factor-1beta gene are associated with familial hypoplastic glomerulocystic kidney disease. *Am J Hum Genet* 68:219–224
- Bonsib SM (2009) Renal cystic diseases and renal neoplasms: a mini-review. *Clin J Am Soc Nephrol* 4:1998–2007

- Bosniak MA (1986) The current radiological approach to renal cysts. *Radiology* 158:1–10
- Bruni N, Rajas F, Montano S, Chevalier-Porst F, Maire I, Mithieux G (1999) Enzymatic characterization of four new mutations in the glucose-6 phosphatase (G6PC) gene which cause glycogen storage disease type 1a. *Ann Hum Genet* 63:141–146
- Buchner A, Castro M, Hennig A, Popp T, Assmann G, Stief CG, Zimmermann W (2010) Downregulation of HNF-1B in renal cell carcinoma is associated with tumor progression and poor prognosis. *Urology* 76:507
- Calderaro J, Labrune P, Morcrette G, Rebouissou S, Franco D, Prévot S, Quaglia A, Bedossa P, Libbrecht L, Terracciano L et al (2013) Molecular characterization of hepatocellular adenomas developed in patients with glycogen storage disease type I. *J Hepatol* 58:350–357
- Chen YT (1991) Type I glycogen storage disease: kidney involvement, pathogenesis and its treatment. *Pediatr Nephrol* 5:71–76
- Chevalier-Porst F, Bozon D, Bonardot AM, Bruni N, Mithieux G, Mathieu M, Maire I (1996) Mutation analysis in 24 French patients with glycogen storage disease type 1a. *J Med Genet* 33:358–360
- Clar J, Gri B, Calderaro J, Birling M-C, Hérault Y, Smit GPA, Mithieux G, Rajas F (2014) Targeted deletion of kidney glucose-6 phosphatase leads to nephropathy. *Kidney Int* 86:747–756
- Clissold RL, Hamilton AJ, Hattersley AT, Ellard S, Bingham C (2015) HNF1B-associated renal and extra-renal disease—an expanding clinical spectrum. *Nat Rev Nephrol* 11:102
- Dambaska M, Labrador EB, Kuo CL, Weinstein DA (2017) Prevention of complications in glycogen storage disease type 1a with optimization of metabolic control. *Pediatr Diabetes* 18:327–331
- Devarajan P (2010) Review: neutrophil gelatinase-associated lipocalin: a troponin-like biomarker for human acute kidney injury. *Nephrology* 15:419–428
- Donadieu J, Barkaoui M, Bézard F, Bertrand Y, Pondarré C, Guibaud P (2000) Renal carcinoma in a patient with glycogen storage disease Ib receiving long-term granulocyte colony-stimulating factor therapy. *J Pediatr Hematol Oncol* 22:188–189
- Eccles MR, Stayner CA (2014) Polycystic kidney disease—where gene dosage counts. *F1000Prime Rep* 6:24
- Edghill EL, Bingham C, Ellard S, Hattersley AT (2006) Mutations in hepatocyte nuclear factor-1beta and their related phenotypes. *J Med Genet* 43:84–90
- Eknoyan G (2009) A clinical view of simple and complex renal cysts. *J Am Soc Nephrol* 20:1874–1876
- Faguer S, Decramer S, Chassaing N, Bellanné-Chantelot C, Calvas P, Beaufile S, Bessenay L, Lengelé J-P, Dahan K, Ronco P et al (2011) Diagnosis, management, and prognosis of HNF1B nephropathy in adulthood. *Kidney Int* 80:768–776
- Fedeles SV, Gallagher A-R, Somlo S (2014) Polycystin-1: a master regulator of intersecting cystic pathways. *Trends Mol Med* 20:251–260
- Fischer E, Legue E, Doyen A, Nato F, Nicolas J-F, Torres V, Yaniv M, Pontoglio M (2006) Defective planar cell polarity in polycystic kidney disease. *Nat Genet* 38:21
- Follit JA, Li L, Vucica Y, Pazour GJ (2010) The cytoplasmic tail of fibrocystin contains a ciliary targeting sequence. *J Cell Biol* 188:21–28
- Franco LM, Krishnamurthy V, Bali D, Weinstein DA, Am P, Clary B, Boney A, Sullivan J, Frush DP, Chen Y-T et al (2005) Hepatocellular carcinoma in glycogen storage disease type Ia: a case series. *J Inherit Metab Dis* 28:153–162
- Froissart R, Piraud M, Boudjemline AM, Vianey-Saban C, Petit F, Hubert-Buron A, Eberschweiler PT, Gajdos V, Labrune P (2011) Glucose-6-phosphatase deficiency. *Orphanet J Rare Dis* 6:27
- García-González MA, Menezes LF, Piontek KB, Kaimori J, Huso DL, Watnick T, Onuchic LF, Guay-Woodford LM, Germino GG (2007) Genetic interaction studies link autosomal dominant and recessive polycystic kidney disease in a common pathway. *Hum Mol Genet* 16:1940–1950
- Gjorgjieva M, Raffin M, Duchamp A, Pery A, Stefanutti A, Brevet M, Tortereau A, Dubourg L, Hubert-Buron A, Mabile M et al (2016) Progressive development of renal cysts in glycogen storage disease type I. *Hum Mol Genet* 25:3784–3797
- Graumann O, Osther SS, Osther PJS (2011) Characterization of complex renal cysts: a critical evaluation of the Bosniak classification. *Scand J Urol Nephrol* 45:84–90
- Gresh L, Fischer E, Reimann A, Tanguy M, Garbay S, Shao X, Hiesberger T, Fiette L, Igarashi P, Yaniv M et al (2004) A transcriptional network in polycystic kidney disease. *EMBO J* 23:1657–1668
- Harris PC (2002) Molecular basis of polycystic kidney disease: PKD1, PKD2 and PKHD1. *Curr Opin Nephrol Hypertens* 11:309–314
- Harris PC, Torres VE (2009) Polycystic kidney disease. *Annu Rev Med* 60:321–337
- Hiesberger T, Shao X, Gourley E, Reimann A, Pontoglio M, Igarashi P (2005) Role of the hepatocyte nuclear factor-1beta (HNF-1beta) C-terminal domain in Pkhd1 (ARPKD) gene transcription and renal cystogenesis. *J Biol Chem* 280:10578–10586
- Horikawa Y, Iwasaki N, Hara M, Furuta H, Hinokio Y, Cockburn BN, Lindner T, Yamagata K, Ogata M, Tomonaga O et al (1997) Mutation in hepatocyte nuclear factor-1 beta gene (TCF2) associated with MODY. *Nat Genet* 17:384–385
- Hosseini M, Antic T, Paner GP, Chang A (2014) Pathologic spectrum of cysts in end-stage kidneys: possible precursors to renal neoplasia. *Hum Pathol* 45:1406–1413
- Igarashi P, Shao X, McNally BT, Hiesberger T (2005) Roles of HNF-1beta in kidney development and congenital cystic diseases. *Kidney Int* 68:1944–1947
- Iwasaki N, Ogata M, Tomonaga O, Kuroki H, Kasahara T, Yano N, Iwamoto Y (1998) Liver and kidney function in Japanese patients with maturity-onset diabetes of the young. *Diabetes Care* 21:2144–2148
- Jiang S-T, Chiou Y-Y, Wang E, Lin H-K, Lin Y-T, Chi Y-C, Wang C-KL, Tang M-J, Li H (2006) Defining a link with autosomal-dominant polycystic kidney disease in mice with congenitally low expression of Pkd1. *Am J Pathol* 168:205–220
- Jilg CA, Drendel V, Bacher J, Pisarski P, Neeff H, Drogitz O, Schwardt M, Gläser S, Malinoc A, Erlic Z et al (2013) Autosomal dominant polycystic kidney disease: prevalence of renal neoplasias in surgical kidney specimens. *Nephron Clin Pract* 123:13–21
- Karoui KE, Viau A, Dellis O, Bagattin A, Nguyen C, Baron W, Burtin M, Broueilh M, Heidet L, Mollet G et al (2016) Endoplasmic reticulum stress drives proteinuria-induced kidney lesions via Lipocalin 2. *Nat Commun* 7:10330
- Kim S, Nie H, Nesin V, Tran U, Outeda P, Bai C-X, Keeling J, Maskey D, Watnick T, Wessely O et al (2016) The polycystin complex mediates WNT/Ca²⁺ signaling. *Nat Cell Biol* 18:752–764
- Kishnani PS, Austin SL, Abdenur JE, Am P, Bali DS, Boney A, Chung WK, Dagli AI, Dale D, Koeberl D et al (2014) Diagnosis and management of glycogen storage disease type I: a practice guideline of the American College of Medical Genetics and Genomics. *Genet Med* e1:16
- Kornfeld J-W, Baitzel C, Könnner AC, Nicholls HT, Vogt MC, Herrmanns K, Scheja L, Haumaitre C, Wolf AM, Knippschild U et al (2013) Obesity-induced overexpression of miR-802 impairs glucose metabolism through silencing of Hnf1b. *Nature* 494:111–115
- Labrune P (2002) Glycogen storage disease type I: indications for liver and/or kidney transplantation. *Eur J Pediatr* 161:S53–S55
- Lan HY (2011) Diverse roles of TGF- β /Smads in renal fibrosis and inflammation. *Int J Biol Sci* 7:1056–1067
- Lantinga-van Leeuwen IS, Dauwese JG, Baelde HJ, Leonhard WN, van de Wal A, Ward CJ, Verbeek S, Deruiter MC, Breuning MH, de Heer E et al (2004) Lowering of Pkd1 expression is sufficient to cause polycystic kidney disease. *Hum Mol Genet* 13:3069–3077
- Le Corre S, Viau A, Burtin M, El-Karoui K, Cnops Y, Terryn S, Debaix H, Bérissi S, Gubler M-C, Devuyst O et al (2015) Cystic gene

- dosage influences kidney lesions after nephron reduction. *Nephron* 129:42–51
- Lee SH, Somlo S (2014) Cyst growth, polycystins, and primary cilia in autosomal dominant polycystic kidney disease. *Kidney Res Clin Pract* 33:73–78
- Leonhard WN, Happe H, Peters DJM (2016) Variable cyst development in autosomal dominant polycystic kidney disease: the biologic context. *J Am Soc Nephrol* 27:3530–3538
- Liu Z, Zhu Y, Wang Y, Fu Q, Fu H, Wang Z, Zhang J, Li G, Xu J, Dai B (2017) Prognostic value of granulocyte colony-stimulating factor in patients with non-metastatic clear cell renal cell carcinoma. *Oncotarget* 8:69961
- Loftus H, Ong ACM (2013) Cystic kidney diseases: many ways to form a cyst. *Pediatr Nephrol* 28:33–49
- Lu W, Shen X, Pavlova A, Lakkis M, Ward CJ, Pritchard L, Harris PC, Genest DR, Perez-Atayde AR, Zhou J (2001) Comparison of Pkd1-targeted mutants reveals that loss of polycystin-1 causes cystogenesis and bone defects. *Hum Mol Genet* 10:2385–2396
- Madariaga L, Morinière V, Jeanpierre C, Bouvier R, Loget P, Martinovic J, Dechelotte P, Leporrier N, Thauvin-Robinet C, Jensen UB et al (2013) Severe prenatal renal anomalies associated with mutations in HNF1B or PAX2 genes. *Clin J Am Soc Nephrol* 8:1179–1187
- Martens DHJ, Rake JP, Navis G, Fidler V, van Dael CML, Smit GPA (2009) Renal function in glycogen storage disease type I, natural course, and renoprotective effects of ACE inhibition. *Clin J Am Soc Nephrol* 4:1741–1746
- Massa F, Garbay S, Bouvier R, Sugitani Y, Noda T, Gubler M-C, Heidet L, Pontoglio M, Fischer E (2013) Hepatocyte nuclear factor 1 β controls nephron tubular development. *Development* 140:886–896
- Meng X-M, Tang PM-K, Li J, Lan HY (2015) TGF- β /Smad signaling in renal fibrosis. *Front Physiol* 6:82
- Muglia VF, Prando A (2015) Renal cell carcinoma: histological classification and correlation with imaging findings. *Radiol Bras* 48:166–174
- Mundy HR, Lee PJ (2002) Glycogenesis type I and diabetes mellitus: a common mechanism for renal dysfunction? *Med Hypotheses* 59:110–114
- Okechuku GO, Shoemaker LR, Damska M, Brown LM, Mathew J, Weinstein DA (2017) Tight metabolic control plus ACE inhibitor therapy improves GSD I nephropathy. *J Inherit Metab Dis* 40:703–708
- Ong ACM, Harris PC (2005) Molecular pathogenesis of ADPKD: the polycystin complex gets complex. *Kidney Int* 67:1234–1247
- Pei Y (2001) A “two-hit” model of cystogenesis in autosomal dominant polycystic kidney disease? *Trends Mol Med* 7:151–156
- Pritchard L, Sloane-Stanley JA, Sharpe JA, Aspinwall R, Lu W, Buckle V, Strmecki L, Walker D, Ward CJ, Alpers CE et al (2000) A human PKD1 transgene generates functional polycystin-1 in mice and is associated with a cystic phenotype. *Hum Mol Genet* 9:2617–2627
- Rajas F, Labrune P, Mithieux G (2013) Glycogen storage disease type I and diabetes: learning by comparing and contrasting the two disorders. *Diabetes Metab* 39:377–387
- Rake JP, Visser G, Labrune P, Leonard JV, Ullrich K, Smit GPA (2002) Glycogen storage disease type I: diagnosis, management, clinical course and outcome. Results of the European Study on Glycogen Storage Disease Type I (ESGSD I). *Eur J Pediatr* 161(Suppl 1):S20–S34
- Rebouissou S, Vasiliu V, Thomas C, Bellanné-Chantelot C, Bui H, Chrétien Y, Timsit J, Rosty C, Laurent-Puig P, Chauveau D et al (2005) Germline hepatocyte nuclear factor 1alpha and 1beta mutations in renal cell carcinomas. *Hum Mol Genet* 14:603–614
- Reitsma-Bierens WCC, Smit GPA, Troelstra JA (1992) Renal function and kidney size in glycogen storage disease type I. *Pediatr Nephrol* 6:236–238
- Rogers KA, Moreno SE, Smith LA, Husson H, Bukanov NO, Ledbetter SR, Budman Y, Lu Y, Wang B, Ibraghimov-Beskrovnaia O et al (2016) Differences in the timing and magnitude of Pkd1 gene deletion determine the severity of polycystic kidney disease in an orthologous mouse model of ADPKD. *Physiol Rep* 4
- Seeger-Nukpezah T, Geynisman DM, Nikonova AS, Benzing T, Golemis EA (2015) The hallmarks of cancer: relevance to the pathogenesis of polycystic kidney disease. *Nat Rev Nephrol* 11:515–534
- Soty M, Gautier-Stein A, Rajas F, Mithieux G (2017) Gut-brain glucose signaling in energy homeostasis. *Cell Metab* 25:1231–1242
- Thivierge C, Kurbegovic A, Couillard M, Guillaume R, Coté O, Trudel M (2006) Overexpression of PKD1 causes polycystic kidney disease. *Mol Cell Biol* 26:1538–1548
- Thomas R, Sanna-Cherchi S, Warady BA, Furth SL, Kaskel FJ, Gharavi AG (2011) HNF1B and PAX2 mutations are a common cause of renal hypodysplasia in the CKiD cohort. *Pediatr Nephrol* 26:897–903
- Verhave JC, Bech AP, Wetzels JFM, Nijenhuis T (2016) Hepatocyte nuclear factor 1 β -associated kidney disease: more than renal cysts and diabetes. *J Am Soc Nephrol* 27:345–353
- Viau A, Karoui KE, Laouari D, Burtin M, Nguyen C, Mori K, Pillebout E, Berger T, Mak TW, Knebelmann B et al (2010) Lipocalin 2 is essential for chronic kidney disease progression in mice and humans. *J Clin Invest* 120:4065–4076
- Walters W, Braasch WF (1934) Surgical aspect of polycystic kidney. *Surg Gynec Obstet* 58:647–650
- Warren KS, McFarlane J (2005) The Bosniak classification of renal cystic masses. *BJU Int* 95:939–942
- Wu G, D’Agati V, Cai Y, Markowitz G, Park JH, Reynolds DM, Maeda Y, Le TC, Hou H, Kucherlapati R et al (1998) Somatic inactivation of Pkd2 results in polycystic kidney disease. *Cell* 93:177–188
- Wu Y, Dai X-Q, Li Q, Chen CX, Mai W, Hussain Z, Long W, Montalbetti N, Li G, Glynn R et al (2006) Kinesin-2 mediates physical and functional interactions between polycystin-2 and fibrocystin. *Hum Mol Genet* 15:3280–3292
- Wu X, He Y, Jing Y, Li K, Zhang J (2010) Albumin overload induces apoptosis in renal tubular epithelial cells through a CHOP-dependent pathway. *OMICS* 14:61–73
- Yiu WH, Pan C-J, Ruef RA, Peng W-T, Starost MF, Mansfield BC, Chou JY (2008a) The angiotensin system mediates renal fibrosis in glycogen storage disease type Ia nephropathy. *Kidney Int* 73:716–723
- Yiu WH, Pan C-J, Ruef RA, Peng W-T, Starost MF, Mansfield BC, Chou JY (2008b) Angiotensin mediates renal fibrosis in the nephropathy of glycogen storage disease type Ia. *Kidney Int* 73:716–723
- Yu T-M, Chuang Y-W, Yu M-C, Chen C-H, Yang C-K, Huang S-T, Lin C-L, Shu K-H, Kao C-H (2016) Risk of cancer in patients with polycystic kidney disease: a propensity-score matched analysis of a nationwide, population-based cohort study. *Lancet Oncol* 17:1419–1425

DISCUSSION ET CONCLUSIONS

Rôle de l'accumulation ectopique de lipides dans la maladie chronique rénale de la glycogénose de type I

Une des complications majeures de la GSDI est le développement d'une néphropathie. Cette pathologie est fréquente puisque la plupart des patients jeunes adultes présente les premiers signes d'atteinte de la fonction rénale, dont l'apparition d'une microalbuminurie. La perte progressive de la fonction rénale chez les patients atteints de GSDI est associée à une accumulation de glycogène et de lipides dans les tubules contournés proximaux, due à la déficience en G6Pase rénale. Cependant le rôle de chacun de ces composés dans l'induction de la MCR reste sujet à débat.

Les lipides sont d'importants composants du parenchyme rénal puisqu'ils représentent 3% du poids de reins sains (Bobulescu, 2010), alors que le glycogène est normalement absent en conditions physiologiques. Environ 10% des lipides rénaux sont des acides gras, principalement captés directement depuis la circulation sanguine, et leur oxydation mitochondriale constitue la principale source d'énergie sous forme d'ATP des cellules rénales (Balaban and Mandel, 1988; Druilhet et al., 1978). Les acides gras captés en excès sont estérifiés à des molécules de glycérol et stockés sous forme de triglycérides dans des gouttelettes lipidiques au sein du tissu rénal.

Il y a maintenant plus de 35 ans, Moorhead et son équipe ont suggéré un possible rôle de l'accumulation ectopique de lipides dans le développement des MCR (Moorhead et al., 1982). En effet, une accumulation de gouttelettes lipidiques est retrouvée dans différents modèles de néphropathies comme les modèles de réduction néphrotique, de lésions rénales aiguës, mais aussi dans la MCR des diabétiques, principalement dans les cellules des tubules contournés proximaux, les podocytes et les cellules mésangiales (Bobulescu, 2010). Comme mentionnée précédemment, une accumulation de lipides dans les cellules des tubules contournés proximaux est également retrouvée chez les patients atteints de GSDI (Clar et al., 2014; Gjorgjieva et al., 2016). Au cours de mes travaux de thèse, j'ai notamment pu démontrer que ces dépôts lipidiques jouaient un rôle crucial dans le développement de la MCR des patients atteints de GSDI, indépendamment de l'accumulation de glycogène. En effet, une

exacerbation de l'accumulation de lipides dans les reins de souris K.G6pc^{-/-ind} sous régime riche en gras et en sucre (HF/HS) accélère la progression de la MCR alors qu'au contraire, une diminution du contenu lipidique rénal via un agent pharmacologique hypolipidémiant, le fénofibrate connu pour activer l'oxydation lipidique, prévient la progression de la MCR des souris K.G6pc^{-/-ind} (Monteillet et al., 2018).

Ces résultats sont cohérents avec les nombreuses données publiées sur l'effet délétère de l'accumulation ectopique de lipides dans les reins et l'altération de la fonction rénale via un phénomène de lipotoxicité. En effet, les lipides accumulés sont connus pour générer des métabolites pouvant être toxiques comme les acyl-CoA, les diacylglycérols ou les céramides (Savary et al., 2012). Ces derniers, peuvent alors stimuler la synthèse d'espèces réactives de l'oxygène (ROS), induire des dommages au niveau des différents organites cellulaires dont les mitochondries et le réticulum endoplasmique, perturber des voies de signalisation cellulaire, favoriser la libération de facteurs pro-inflammatoires ou pro-fibrotiques ou encore, stimuler la mort cellulaire par apoptose (Bobulescu, 2010). Ces perturbations peuvent entraîner des dommages et des lésions glomérulaires et tubulaires, pouvant aboutir à une glomérulosclérose et une fibrose tubulo-interstitielle. (Gai et al., 2019). La fibrose rénale est l'ultime manifestation commune à toutes les MCR et conduit à une insuffisance rénale.

Dans les tubules contournés proximaux, l'accumulation de lipides induit directement le développement d'une fibrose via l'activation du SRA et de la voie du facteur pro-fibrotique TGFβ1. En effet, les dérivés lipidiques, tels que les DAGs, ont la capacité d'activer la protéine kinase C (PKC) qui active le SRA, directement au niveau des cellules tubulaires rénales (Ichihara et al., 2004; Koya and King, 1998). L'induction du SRA stimule alors l'expression de TGFβ1 et mène au développement d'une fibrose rénale en induisant une accumulation de matrice extracellulaire et possiblement en favorisant une transition épithélio-mésenchymateuse partielle (Branton and Kopp, 1999). Nous avons pu montrer, chez les souris K.G6pc^{-/-ind}, que l'exacerbation du contenu lipidique rénal par le régime HF/HS accélère la progression de la fibrose en activant davantage la voie TGFβ1, et ceci de façon indépendante du contenu en glycogène puisque ce dernier était réduit suite au régime HF/HS. De même, la diminution du contenu lipidique rénal par le fénofibrate prévient la néphropathie en inhibant l'activation du SRA et de la voie TGFβ1. Dans le cadre de la GSDI, les lipides jouent donc un rôle clé dans

l'induction de la fibrose rénale via l'intermédiaire du SRA et de la voie TGFβ1, indépendamment du contenu en glycogène.

Chez les patients atteints de GSDI, l'accumulation rénale de lipides est la résultante d'une augmentation de la synthèse lipidique et d'une diminution de l'oxydation des lipides. De manière intéressante, une étude a pu démontrer, dans des modèles animaux de fibrose tubulo-interstitielle, que c'est davantage la diminution de l'oxydation lipidique plutôt que l'excès de lipides qui est responsable de l'installation de la fibrose rénale (Kang et al., 2015). Cette hypothèse s'explique simplement par le fait que les cellules rénales, et notamment les cellules épithéliales des tubules contournés proximaux, sont très dépendantes de l'oxydation des lipides. En effet, ces cellules requièrent de fortes demandes énergétiques, puisqu'elles assurent la quasi-totalité de la réabsorption de Na⁺ de l'urine primitive grâce à des transporteurs actifs consommateurs d'ATP, alors qu'elles ont de faibles capacités glycolytiques. L'oxydation lipidique représente alors leur principale source d'énergie. Ainsi, l'oxydation des acides gras par les cellules rénales représente 2/3 de la consommation rénale d'oxygène chez l'homme (Nieth and Schollmeyer, 1966). Par conséquent, une perte de leur capacité à oxyder les lipides provoque une diminution du taux d'ATP dans les cellules épithéliales tubulaires, induisant leur dédifférenciation et leur mort (Kang et al., 2015). Ainsi, dans la même étude, une restauration de l'oxydation lipidique induite par le fénofibrate, activateur de PPARα et ainsi du catabolisme lipidique, a permis de protéger les animaux du développement de la fibrose rénale (Kang et al., 2015). Au regard de cette étude, les effets rénoprotecteurs du fénofibrate observés chez souris K.G6pc^{-/-ind} pourraient également être simplement attribués à sa capacité à restaurer l'oxydation lipidique.

Finalement, un autre facteur pouvant aboutir à une accumulation rénale de lipides chez les patients atteints de GSDI est la présence d'une dyslipidémie. En effet, comme mentionné précédemment, les cellules rénales prélèvent les acides gras libres directement depuis la circulation sanguine, et cela de façon proportionnelle au taux plasmatique d'acides gras libres (Nieth and Schollmeyer, 1966). Par conséquent, la présence d'une dyslipidémie pourrait favoriser le captage des acides gras par les cellules rénales, aboutissant à leur accumulation et induisant une lipotoxicité. Egalement, la dyslipidémie peut altérer indirectement la fonction rénale via une inflammation systémique ou un stress oxydant, des lésions vasculaires ou encore la perturbation d'hormones et d'autres molécules de

signalisation ayant une action sur les reins (Ruan et al., 2009; Wahba and Mak, 2007; Weinberg, 2006).

De plus, plusieurs études ont récemment suggéré une relation causale entre le développement d'une stéatose hépatique non alcoolique (NAFLD) et l'installation d'une MCR (Marcuccilli and Chonchol, 2016; Sinn et al., 2017; Targher and Byrne, 2017). Cependant, grâce aux modèles murins de GSDI générés au laboratoire, nous avons montré que ces deux pathologies peuvent se développer indépendamment l'une de l'autre. En effet, chez les souris K.G6pc^{-/-}, une MCR se met en place malgré la présence d'un foie sain. De même, les souris L.G6pc^{-/-} qui développent une large stéatose hépatique, due à une déficience en G6Pase dans le foie, ne présentent aucune altération de la fonction rénale (Monteillet et al., 2018). Ces résultats démontrent donc que les atteintes rénales tirent plutôt leur origine d'une altération du métabolisme intra-rénal plutôt que de la présence d'une stéatose hépatique. Egalement, il est important de noter que la stéatose hépatique s'inscrit souvent dans un contexte de syndrome métabolique, caractérisé par la présence d'un diabète de type 2 et/ou de dyslipidémies, deux pathologies connues pour perturber le métabolisme rénal. Notamment, l'hyperglycémie chronique retrouvée chez les patients atteints de diabète de type 2 résulte en une production et utilisation accrues du G6P à travers l'activation de la glycolyse couplée à la synthèse *de novo* de lipides aboutissant à une accumulation de lipides dans les cellules rénales (Mundy and Lee, 2002; Rajas et al., 2013). Par conséquent, il n'est donc pas surprenant d'observer une MCR chez les patients souffrant de NAFLD, même s'il ne semblerait pas que ce soit le foie stéatosique lui-même qui soit responsable de l'induction de la MCR mais plutôt les pathologies associées.

Pour conclure, les molécules hypolipémiantes, tels que les agonistes de PPAR α , qui diminuent l'accumulation de lipides dans les reins (et le foie) et corrigent les dyslipidémies en stimulant l'oxydation lipidique, apparaissent donc comme des traitements très prometteurs pour prévenir le développement de la MCR des patients atteints de GSDI, mais aussi des patients diabétiques comme proposé par différentes études (Al-Rasheed et al., 2016; Frazier et al., 2019; Park et al., 2006). De plus, au cours de notre étude, nous avons pu montrer que le fénofibrate a permis d'inhiber la synthèse de glycogène et empêcher son accumulation dans les reins et le foie des souris K.G6pc^{-/-ind} et L.G6pc^{-/-} respectivement. En effet, en activant PPAR α , le fénofibrate a favorisé l'oxydation des lipides mais aussi leur synthèse, promouvant

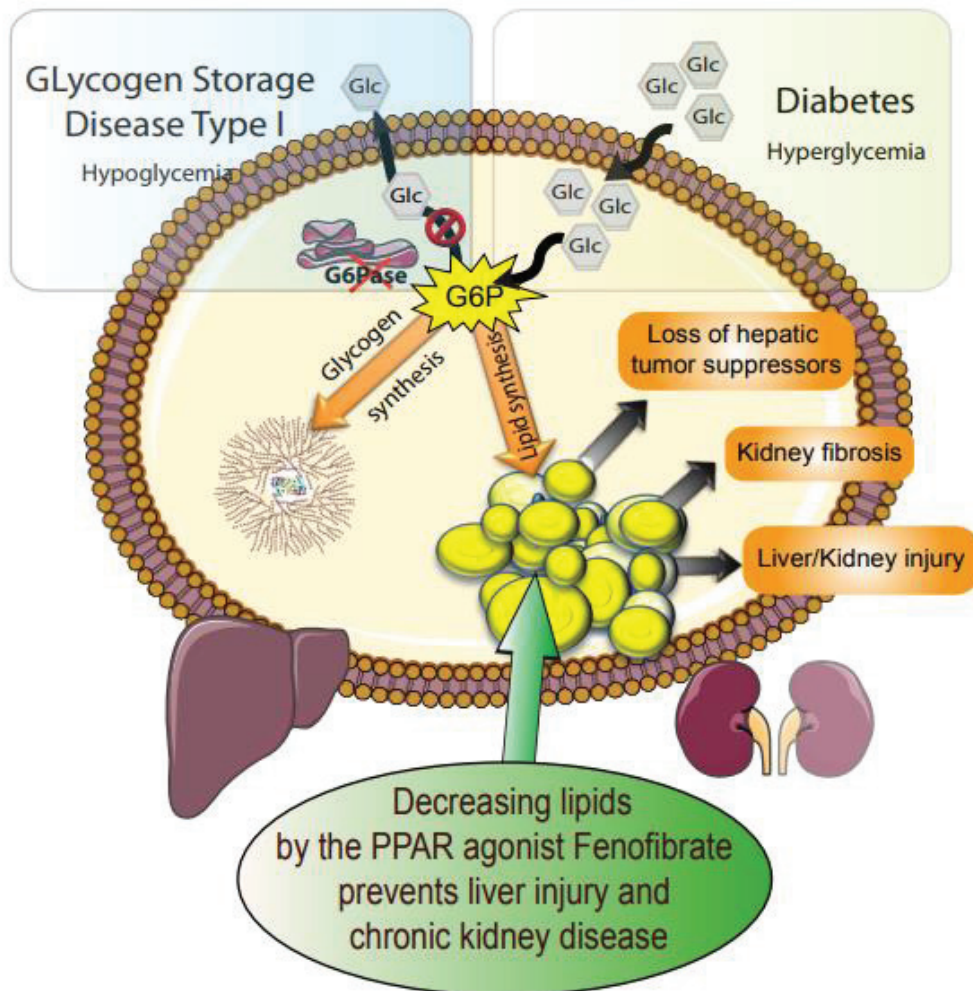


Figure 32 : Mécanismes impliqués dans le développement des complications à long terme de la glycogénose de type 1 et du diabète.

La déficience en G6Pase chez les patients atteints de GSDI et l'hyperglycémie chronique observée chez les patients atteints de diabète mènent à un flux accru d'utilisation du G6P dans les voies de synthèse du glycogène et des lipides, menant à une accumulation de glycogène et de lipides dans les cellules hépatiques et rénales. L'accumulation de lipides intracellulaires est à l'origine du développement de la maladie chronique rénale et de la stéatose hépatique, caractéristiques de la GSDI et du diabète. L'activation de PPAR α par le fénofibrate a permis de prévenir le développement de ces complications et l'accumulation de glycogène dans les reins et le foie, en stimulant le turn-over lipidique.

G6Pase : Glucose-6-phosphatase : G6P : Glucose-6-phosphate : PPAR : peroxisome proliferator-activated receptor

D'après Monteillet et al., 2018

ainsi un renouvellement lipidique accéléré (turn-over) (Monteillet et al., 2018) (Figure 32). Nous avons alors suggéré que suite à cette augmentation compensatrice de la synthèse lipidique, le métabolisme hépatique et rénal a été modifié de manière à réorienter le flux de G6P vers la synthèse de lipides, et réduire ainsi le flux de G6P vers la synthèse de glycogène. Ainsi, la synthèse du glycogène serait inhibée par une diminution de substrat. Ces résultats sont en accord avec les effets inhibiteurs qu'exerce PPAR α sur le métabolisme glucidique et notamment sur la synthèse de glycogène (Peeters and Baes, 2010). Actuellement, la prescription de fénofibrate est effectuée aux patients atteints de GSDI présentant des hyperlipidémies sévères supérieures à 10g/L dans un but hypolipidémiant uniquement (Froissart et al., 2011). Il serait donc intéressant de proposer ces molécules dans des stades plus précoces de la dyslipidémie avec un objectif réno- et hépato-protecteur. Actuellement, de nombreuses molécules agonistes de PPAR α /PPAR δ (voir discussion de l'article) sont en cours de développement dans le cadre du traitement des dyslipidémies rencontrées chez les diabétiques. De façon intéressante, ces molécules auraient une action bénéfique de prévention/ralentissement de la MCR des diabétiques et pourraient aussi être utilisées en prévention du développement de la MCR des patients atteints de GSDI.

Mécanismes impliqués dans la cystogenèse rénale de la GSDI.

Le cil primaire, acteur clé dans le développement des kystes rénaux dans la GSDI ?

Grâce à notre collaboration avec le Pr. Philippe Labrune, pédiatre référent des patients atteints de GSDI, nous avons pu mettre en évidence, pour la première fois, l'apparition de kystes rénaux chez ces patients, généralement à un stade avancé de la pathologie rénale. De manière intéressante, il existe de nombreuses pathologies caractérisées par le développement de kystes dans le parenchyme rénal, regroupées sous le terme de maladies rénales kystiques. Ces pathologies peuvent être classées en deux groupes, les maladies rénales kystiques acquises (ACKD), qui s'installent suite à une altération chronique et de longue durée de la fonction rénale et les maladies rénales kystiques héritées (PKD) qui sont dues à des mutations génétiques particulières et qui se mettent en place dès le développement embryonnaire ou la période post-natale (Le Corre et al., 2015). Quelle que soit leur origine, la présence de kystes rénaux perturbe la fonction rénale et mène au développement d'une insuffisance rénale.

Alors que les mécanismes physiopathologiques à l'origine du développement des ACKD restent peu connus, la plupart des maladies kystiques rénales héritées (PKD), sont causées par des défauts du cil primaire et sont regroupées sous le terme de ciliopathies. Dans les ACKD, le fait que les kystes se développent uniquement dans les reins et ne touchent pas d'autres organes, comme c'est le cas des PKD où des kystes se développent dans le foie ou le pancréas, suggère un évènement intra-rénal local (Grantham, 1991). Il a notamment été proposé que la perte progressive de néphrons soit le processus qui initie l'installation des kystes acquis. En effet, il a été montré qu'une néphrectomie au 5/6^{ème} induit le développement de kystes (Tantravahi and Steinman, 2000). Cette destruction du parenchyme rénal s'accompagne alors d'une hypertrophie compensatrice des néphrons restants et d'une hyperplasie des cellules épithéliales tubulaires, évènement clé dans l'installation des kystes. Egalement, une accumulation de fluide dans la lumière des tubules se met en place, probablement due à une obstruction des tubules causée par la fibrose tubulo-interstitielle qui s'est développée en parallèle, le dépôt de cristaux d'oxalate et l'augmentation de sécrétion trans-épithéliale de fluide. L'hyperplasie de l'épithélium tubulaire associée à cette accumulation de fluides résulte en l'expansion du tubule rénal et la formation d'un kyste. Dans le cadre de la GSDI, les kystes

apparaissent dans les stades tardifs de la pathologie rénale, caractérisés par la présence d'une importante fibrose tubulo-interstitielle, et ont pour origine les tubules contournés proximaux (Gjorgjieva et al., 2016). Ces kystes présentent donc des caractéristiques similaires aux kystes des ACKD et pourraient être simplement la conséquence d'une obstruction des tubules proximaux par la fibrose rénale et d'une sécrétion accrue de fluide.

De façon intéressante, la progression de la MCR des patients atteints de GSDI est aussi accompagnée par une augmentation progressive du taux de lipocaline 2 dans les urines et dans les reins (Gjorgjieva et al., 2016). La lipocaline 2 est non seulement un biomarqueur de lésions rénales mais également un acteur clé participant au développement de la MCR et pourrait être impliquée dans l'installation des kystes rénaux (Bienaimé et al., 2016; Viau et al., 2010). En effet, des études proposent que la protéinurie, qui s'installe au cours de la MCR, pourrait stimuler l'expression de la lipocaline 2, via l'induction d'un stress du RE, ce qui favoriserait la progression de la néphropathie et le développement de kystes (El Karoui et al., 2016; Wu et al., 2010b). Ainsi, il serait intéressant d'étudier davantage le rôle de la lipocaline 2 dans l'induction des kystes rénaux chez les patients atteints de GSDI. Pour cela, un projet d'inactivation de la lipocaline 2 dans les souris *K.G6pc^{-/-ind}* est en cours au laboratoire.

Finalement, étant donné que la plupart des maladies polykystiques héréditaires sont causées par des défauts du cil primaire, nous avons analysé l'expression des protéines impliquées dans la structure et la fonction du cil primaire, de même que l'expression de HNF1 β , facteur de transcription impliqué dans le développement et le métabolisme rénal. Une dérégulation des différents gènes codant pour les protéines de structure et/ou de fonction du cil (*Pkd2*, *Pkhd1*, *Nphp 1, 2 et 3*, *Ift20 et Ift88*) et de *Hnf1b* dans les reins des souris *K.G6pc^{-/-cst}* a été observée dès 9 mois. Ces perturbations de l'expression des gènes clés du cil primaire ont entraîné une augmentation de sa longueur, traduisant une altération de ce dernier, comme observé dans d'autres maladies rénales kystiques (Huang and Lipschutz, 2014; Husson et al., 2016; Mokrzan et al., 2007). En parallèle de ce défaut du cil primaire, le déséquilibre de l'expression des gènes kystiques tels que *Pkd2*, observé chez les souris *K.G6pc^{-/-cst}* pourrait également jouer un rôle dans la formation des kystes, comme cela a été décrit dans un modèle de maladie kystique rénale « acquise » ACKD (Le Corre et al., 2015). En effet, la diminution d'expression de *Pkd2*, codant pour la polycystine 2 (PC2) a possiblement perturbé la stœchiométrie des complexes PC2/PC1 et PC2/Fibrocystine et l'activité du canal calcique, ce

qui a pu favoriser le développement de kystes rénaux (Gjorgjieva et al., 2018 ; Monteillet et al., en préparation). Cependant, les mécanismes impliqués dans la dérégulation des gènes kystiques dans les reins GSDI restent à déterminer.

Egalement, l'origine de la diminution du taux d'expression de *Hnf1b* dans les reins GSDI reste inconnue mais pourrait être liée à l'installation de la fibrose tubulo-interstitielle qui se produit en parallèle. En effet, nous avons pu montrer que la fibrose rénale développée dans les reins des souris *K.G6pc^{-/-}* était en partie due à l'initiation d'une transition épithélio-mésenchymateuse (TEM) partielle induite par l'activation de la voie TGFβ1. Or, il a été démontré que l'induction de la TEM via TGFβ1 nécessitait une diminution de HNF1β (Boutet et al., 2006). De façon intéressante, le phénotype rénal des souris *K.G6pc^{-/-}* est très similaire à celui des souris invalidées pour le gène *Hnf1b*. En effet, les souris déficientes en *Hnf1b* spécifiquement dans les reins développent d'une néphropathie caractérisée par une perte progressive de la fonction rénale et l'apparition de kystes (Fischer et al., 2006).

Comme décrit précédemment, un défaut du cil primaire peut mener au développement de kystes en stimulant de façon accrue la prolifération des cellules épithéliales tubulaires (Katabathina et al., 2010) et l'activation des voies de signalisation régulant ce processus, tel que les voies MEK/ERK et AKT/mTOR (de façon dépendante ou non de leur action sur la prolifération cellulaire) (Ibraghimov-Beskrovnya and Natoli, 2011; Nagao et al., 2003; Shillingford et al., 2006; Yamaguchi et al., 2003). Comme attendu, les défauts du cil primaire dans les reins des souris *K.G6pc^{-/-cst}*, ont entraîné une activation des voies MEK/ERK et AKT/mTOR, associée à une augmentation de la capacité proliférative des cellules tubulaires, contribuant ainsi à l'apparition des kystes dans les reins GSDI.

De façon intéressante, une activation de voies de signalisation modulées par le cil primaire, comme les voies Hedgehog et Wnt/PCP (Veland et al., 2009), a également été observée dans les reins des souris *K.G6pc^{-/-cst}*. La diminution du taux de NPHP1, 2 ou 3 et IFT20 et IFT88 dans les reins GSDI pourrait expliquer la modulation de ces voies développementales puisque ces protéines participent à leur transduction. L'activation de la voie Hedgehog pourrait être impliquée dans le développement des kystes dans les reins GSDI, puisqu'elle assure l'homéostasie tissulaire, notamment en maintenant les cellules dans un état différencié et en contrôlant leur prolifération (Bangs and Anderson, 2017; Goggolidou, 2014). De plus, il a été montré qu'une inhibition pharmacologique de cette voie diminue la formation

de kystes dans différents modèles de polykystose rénale (Silva et al., 2018; Tran et al., 2014). Finalement, un déséquilibre entre les voies Wnt/ β Cat et Wnt/PCP peut également induire la formation de kystes, puisque la voie Wnt/PCP assure l'établissement d'une polarité cellulaire apico-basale correcte. Ainsi, il a été démontré qu'une perturbation de cette voie en altérant la polarité apico-basale des cellules induit la formation de kystes. Cependant, les cellules tubulaires rénales des souris K.G6pc^{-/-cst} possèdent une polarité apico-basale correcte. Ainsi, la formation des kystes rénaux dans les reins GSDI ne semble pas liée à des défauts de polarité cellulaire.

En résumé, le défaut du cil primaire, associé aux dérégulations des voies de signalisation modulées par celui-ci, observés dans les reins des souris K.G6pc^{-/-cst}, pourrait être des constituants clés de la physiopathologie de la cystogenèse rénale des patients atteints de GSDI.

Le développement de kystes rénaux dans la GSDI - Rôle du métabolisme?

Chez les souris K.G6pc^{-/-cst}, le développement de kystes rénaux a pu être corrélé à un défaut du cil primaire dans les cellules tubulaires rénales, associée à une altération de l'expression de différentes protéines du cil. Cependant, l'origine de l'altération de cil primaire dans les reins GSDI reste inconnue.

De façon intéressante, il semblerait qu'il existe un lien entre le métabolisme et la formation (ciliogenèse) et la taille du cil primaire. En effet, une étude a démontré, dans une lignée cellulaire rénale (cellules IMCD3), que le taux de protéines glycosylées (Protein O-linked b-N-acetylglucosamine (O-GlcNAc)) était inversement proportionnel à la longueur du cil primaire (Tian and Qin, 2019). De façon générale, la génération de O-GlcNAc est sensible au flux de nutriments intracellulaires et intègre de nombreux métabolites comme les carbohydrates, des acides aminés ou les lipides. Ainsi, le processus de glycosylation des protéines est un indicateur du statut nutritionnel de l'organisme. Par conséquent, le fait que le cil primaire soit plus court lors d'une augmentation du taux de protéines glycosylées indique la longueur de celui-ci est directement liée au statut nutritionnel. Les auteurs ont donc proposé que la régulation de la taille du cil par la glycosylation des protéines permettrait aux

cellules d'induire une réponse adaptée aux taux de nutriments. Par conséquent, il n'est pas exclu que les modifications du métabolisme intra-rénal prenant place dans les reins GSDI, suite à la déficience en G6Pase, perturbent la longueur du cil primaire.

Egalement, plusieurs études ont rapporté un étroit lien entre la voie mTOR, l'autophagie et le cil primaire. L'autophagie est un processus d'auto-recyclage cellulaire régulé par l'état nutritionnel de la cellule via l'AMPK et mTOR. En effet, une augmentation du taux d'AMP/ATP active l'AMPK, inhibant par conséquent mTOR, principal inhibiteur de l'autophagie (Kim et al., 2011). Ainsi, une réduction du niveau énergétique cellulaire simule l'autophagie de manière à recycler les composants cellulaires et fournir des substrats énergétiques. L'autophagie est donc étroitement liée au métabolisme cellulaire. Récemment, Takahashi et son équipe ont pu démontrer, dans des cellules rénales en culture, qu'une privation en glucose favorise la ciliogenèse et diminue la taille du cil primaire en inhibant mTOR et de façon indépendante de l'autophagie (Takahashi et al., 2018). Par ailleurs, l'autophagie semble réguler directement la ciliogenèse et la taille du cil primaire, en modulant notamment le turn-over et le trafic intracellulaire des protéines impliquées dans la formation du cil. En effet, dans des conditions physiologiques, le taux basal d'autophagie inhibe la ciliogénèse, alors que dans des conditions de restriction alimentaire, l'activation de l'autophagie favorise la ciliogénèse. De plus, une étude a suggéré qu'une activation de la voie mTOR, en inhibant l'autophagie et en stimulant la synthèse protéique, engendre la formation d'un cil plus long (Pampliega et al., 2013). L'ensemble de ces résultats suggère donc que l'environnement ou l'état nutritionnel cellulaire peut avoir un impact direct sur le cil primaire.

Dans les reins GSDI, il a été suggéré que la reprogrammation métabolique altère diverses défenses cellulaires dont l'autophagie (Farah et al., 2017b). En effet, dans les reins de souris *K.G6pc^{-/-cst}*, une inhibition de l'autophagie a été observée (données non publiées) en association avec une activation de la voie mTOR, qui pourrait être due à une modulation du rapport AMP/ATP induite par la reprogrammation du métabolisme intra-rénal. Ainsi, la déficience en G6Pase dans les reins GSDI, en perturbant l'état nutritionnel des cellules tubulaires rénales et par conséquent le processus d'autophagie, pourrait être à l'origine de l'augmentation de la taille du cil primaire et donc de son défaut. Par conséquent, une activation de l'autophagie, en inhibant directement la voie mTOR par l'action de la rapamycine, pourrait être une cible thérapeutique intéressante pour limiter le

développement de la MCR dans le cadre de la GSDI. De façon intéressante, plusieurs études ont déjà démontré des effets bénéfiques de l'inhibition de la voie mTOR sur le développement de kystes dans divers modèles de maladies polykystiques rénales (Gattone et al., 2009; Kim and Edelstein, 2012; Shillingford et al., 2006)

Finalement, le métabolisme cellulaire peut jouer un rôle direct dans le développement de kystes rénaux, indépendamment du cil primaire. En effet, plusieurs études ont rapporté qu'une reprogrammation métabolique de type « Warburg » était observée dans le cadre des polykystoses rénales, favorisant l'expansion des kystes. Ainsi, il a été montré que l'abolition de cet effet Warburg par du 2-désoxy-glucose, un analogue du glucose connu pour bloquer la glycolyse, ralentissait la progression des kystes, notamment en normalisant les voies de prolifération cellulaires altérées comme les voies MER/ERK et mTOR. (Chiaravalli et al., 2016; Priolo and Henske, 2013; Riwanto et al., 2016; Rowe and Boletta, 2014). De manière intéressante, nous avons pu montrer que les cellules rénales des souris K.G6pc^{-/-cst} présentaient également un métabolisme de type Warburg. Ce métabolisme, caractérisé par une activation accrue de la glycolyse et de la production de lipides, est couramment retrouvé chez les cellules à fort taux prolifératif, puisqu'il permet la synthèse de macromolécules nécessaires à la formation de nouvelles cellules. Ainsi, le « switch » métabolique entraîné par la perte de la G6Pase pourrait potentialiser la prolifération cellulaire des cellules rénales et donc favoriser le développement des kystes chez les patients atteints de GSDI. De plus, cette reprogrammation métabolique pourrait être favorisée par la perte des suppresseurs de tumeurs, comme p53 ou PTEN, observée dans les reins des souris K.G6pc^{-/-cst}, qui sont connus pour contrôler le métabolisme. En effet, p53 a la capacité d'inhiber la glycolyse en réprimant la transcription des gènes codant pour les transporteurs du glucose et de réguler le métabolisme lipidique (Goldstein et al., 2012; Lacroix et al., 2013; Li et al., 2013; Ntwasa and Njende, 2018). Egalement, PTEN étant un antagoniste de la voie Pi3K/AKT, voie de transduction du signal de l'insuline, peut inhiber les effets de l'insuline sur le métabolisme, notamment l'induction de la glycolyse et de la lipogenèse *de novo* (Chalhoub and Baker, 2009; Chen et al., 2018; Liu and Feng, 2012; Wong et al., 2007). Par conséquent, une perte de p53 et de PTEN lève les inhibitions de ces deux protéines sur la glycolyse et la synthèse de lipides, favorisant donc leur activation.

Malgré les effets bénéfiques de l'inhibition de la glycolyse sur la cystogenèse, rapportés dans différents modèles de maladie rénales polykystiques, bloquer la glycolyse dans le cadre de la GSDI n'est probablement pas une cible thérapeutique adéquate. Effectivement, elle mènerait à une élévation du taux de G6P intracellulaire et par conséquent, à une activation de la synthèse de glycogène et de lipide ou de la voie PPP. Cependant, l'utilisation d'agonistes de PPAR α , en remaniant totalement le métabolisme des reins GSDI, pourrait limiter l'activation de la glycolyse et ainsi protéger du développement de kystes. En effet, dans une récente étude nous avons pu suggérer que l'activation de PPAR α , en réorientant le flux de G6P accumulé vers la synthèse de lipides pourrait réduire le flux de G6P vers la glycolyse.

Le développement de kystes dans la GSDI : un facteur de risque de cancer rénal ?

Les kystes rénaux développés par les patients GSDI regroupent tous les critères des kystes acquis mais partagent également de nombreuses similitudes avec les kystes hérités, retrouvés dans les maladies génétiques kystiques. De manière intéressante, les personnes souffrant de maladies kystiques acquises ou héritées ont une plus grande susceptibilité de développer un cancer rénal que la population générale (Yu et al., 2016). En effet, 2 à 7% des patients présentant une maladie kystique acquise développe des cancers rénaux. Egalement la prévalence des carcinomes cellulaires rénaux est 2 à 3 fois plus importante chez les patients avec une insuffisance rénale terminale (IRT) associée à une maladie kystique rénale héritée que chez les patients avec une IRT seule (Choyke, 2000; Hajj et al., 2009). De plus, il a été démontré que les kystes rénaux seraient les précurseurs des carcinomes rénaux dans les maladies kystiques acquises (Hosseini et al., 2014) et que la présence de kystes est une caractéristique des carcinomes cellulaires rénaux (Bonsib, 2009). Il semblerait donc qu'il existe un lien important entre kystes et cancers rénaux. Ces données ne sont pas surprenantes sachant qu'il existe de nombreux points communs entre les kystes et les cancers rénaux comme une altération du cil primaire, un taux élevé de prolifération cellulaire, une perte des suppresseurs de tumeurs, une reprogrammation métabolique de type Warburg, ou encore un environnement fibrotique et inflammatoire (Higgins et al., 2019; Seeger-Nukpezah et al., 2015b). Ainsi, la présence de kystes rénaux pourrait être un facteur de risque de cancers, mais des études supplémentaires sont nécessaires pour le confirmer.

Dans le cadre de la GSDI, le développement de kystes a effectivement été corrélé à une altération du cil primaire, une augmentation de la prolifération, possiblement potentialisée par l'induction d'un métabolisme caractéristique des cellules tumorales et la perte des suppresseurs de tumeur PTEN et P53 et HNF1 β . Ainsi, l'ensemble de ces dérégulations très caractéristiques de la tumorigenèse rénale (Cairns, 2011; Chan et al., 2011; Higgins et al., 2019; Yu et al., 2015) pourraient prédisposer les reins des patients GSDI aux cancers rénaux. Ces données sont en accord avec la description dans la littérature d'un cas de carcinome rénal à cellules claires chez une patiente atteinte de GSDIb âgée de 19 ans (Donadieu et al., 2000). Egalement, notre équipe a pu mettre en évidence la présence d'un carcinome rénal à cellules

claires chez une souris K.G6pc^{-/-ind} de 18 mois présentant de nombreux kystes macroscopiques. L'analyse histologique de cette tumeur a révélé que son phénotype était très similaire à celui des carcinomes rénaux à cellules claires humains. L'incidence de ce type de cancer étant faible, un nombre de souris plus important doit être étudié pour confirmer ce résultat (Gjorgjieva et al., 2018b).

Pour conclure, l'ensemble des résultats de ma thèse a permis de mettre en évidence le rôle central des perturbations du métabolisme, entraînées par la perte de la G6Pase, dans les atteintes rénales de la GSDI. Tout d'abord, un rôle clé de l'accumulation des lipides dans le développement de la fibrose rénale et donc de la MCR a pu être démontré. La progression de la pathologie pourrait donc être limitée à la fois par un contrôle du métabolisme reposant sur le suivi d'un régime strict mais aussi par l'utilisation de molécules pharmacologiques comme le fénofibrate, qui limiteraient l'accumulation des lipides intra-rénaux. Également, la reprogrammation métabolique induite par la déficience en G6Pase pourrait être à l'origine du développement de kystes et de cancers rénaux. Par conséquent, un suivi de la progression de la MCR est à mettre en place dès le plus jeune âge chez les patients atteints de GSDI, en incluant des observations régulières des reins par imagerie ce qui permettra de détecter l'apparition des premiers kystes rénaux ou d'éventuelles tumeurs rénales.

TRAVAUX PERSONNELS

PUBLICATIONS

Intracellular lipids are an independent cause of liver injury and chronic kidney disease in non-alcoholic fatty liver disease-like context.

Monteillet L, Gjorgjieva M, Silva M, Verzieux V, Imikirene L, Duchampt A, Guillou H, Mithieux G, Rajas F

Molecular Metabolism, 2018, Vol.16 : 100-115

Polycystic kidney features of the renal pathology in glycogen storage disease type I: possible evolution to renal neoplasia.

Gjorgjieva M, **Monteillet L**, Calderaro J, Mithieux G, Rajas F.

Journal of Inherited Metabolic Disease, 2018, Vol.41 (6) : 955-963

Dietary exacerbation of metabolic stress leads to accelerated hepatic carcinogenesis in glycogen storage disease type Ia.

Gjorgjieva M, Calderaro J, **Monteillet L**, Silva M, Raffin M, Brevet M, Romestaing C, Roussel D, Zucman-Rossi J, Mithieux G, Rajas F.

Journal of Hepatology, 2018, Vol.69 (5) : 1074-1087

Challenges of Gene Therapy for the Treatment of Glycogen Storage Diseases Type I and Type III

Jauze L, **Monteillet L**, Mithieux G, Rajas F, Ronzitti G.

Human Gene Therapy, 2019

Primary cilia defects and metabolic reprogramming in the cystogenesis of glycogen storage disease type I.

Monteillet L, Verzieux V, Silva M, Duchampt A, Mithieux G, Rajas F.

En préparation

COMMUNICATIONS ORALES

L. Monteillet, M. Gjorgjieva, M. Silva, V. Verzieux, G. Mithieux, F. Rajas
« Le diabète de type 2, un facteur de risque des cancers rénaux ? »
Congrès de la Société Francophone du Diabète (SFD) - Mars 2019 – Marseille, France

L. Monteillet, M. Silva, V. Verzieux, G. Mithieux, F. Rajas
« Mécanismes moléculaires impliqués dans le développement des kystes rénaux et risque de cancer rénal dans un modèle de souris GSDI »
Symposium de la maladie chronique rénale de la glycogénose de type 1 - Janvier 2019 – Lyon, France

L. Monteillet, M. Silva, V. Verzieux, G. Mithieux, F. Rajas
« Cyst development and renal cancer in Glycogen storage disease type I »
Journée scientifique de la SFR - Décembre 2018 – Lyon, France
Prix de la meilleure communication orale

L. Monteillet, M. Silva, V. Verzieux, G. Mithieux, F. Rajas
« Cyst development and renal cancer in Glycogen storage disease type I »
Journée de l'école doctorale BMIC (Biologie Intégrative Moléculaire et Cellulaire) - Novembre 2018 – Lyon, France

L. Monteillet, M. Gjorgjieva, M. Silva, V. Verzieux, G. Mithieux, F. Rajas
« Intracellular lipids: an independent cause of liver injury and chronic kidney disease in non-alcoholic fatty liver disease-like context »
Congrès du G2L2 - Octobre 2018 – Genève, Suisse

L. Monteillet, M. Gjorgjieva, M. Silva, V. Verzieux, G. Mithieux, F. Rajas
« Intracellular lipid accumulation: the cause of chronic kidney disease in Glycogen storage disease type I »
« Cyst development and renal cancer in Glycogen storage disease type I »
Congrès du ERA/EDTA (European Renal Association - European Dialysis and Transplant Association) - Mai 2018 – Copenhague, Danemark

L. Monteillet, M. Gjorgjieva, M. Silva, V. Verzieux, G. Mithieux, F. Rajas
« Role of intracellular lipid accumulation in the chronic kidney disease of GSDIa »
Journée scientifique de la SFR - Décembre 2017 – Lyon, France

L. Monteillet, M. Gjorgjieva, M. Silva, V. Verzieux, G. Mithieux, F. Rajas
« Renoprotective effects of fenofibrate in Glycogen Storage Disease Type 1a in mice »
Congrès international des glycogénoses - Juin 2017 – Groningen, Pays-Bas

L. Monteillet, M. Gjorgjieva, M. Silva, V. Verzieux, G. Mithieux, F. Rajas
« Renoprotective effects of fenofibrate in Glycogen Storage Disease Type 1a in mice »
Congrès du G2L2 - Mai 2017 – Lyon, France

COMMUNICATIONS AFFICHÉES

L. Monteillet, M. Gjorgjieva, M. Silva, V. Verzieux, A. Duchampt, G. Mithieux, F. Rajas
« **Effects of diet on the GSD1a nephropathy development** »
Congrès international des glycosés - Juin 2017 – Groningen, Pays-Bas

L. Monteillet, M. Gjorgjieva, M. Silva, V. Verzieux, A. Duchampt, G. Mithieux, F. Rajas
« **Renoprotective effects of fenofibrates in Glycogen Storage Disease Type 1a in mice** »
Journée de l'école doctorale BMIC (Biologie Intégrative Moléculaire et Cellulaire) - Novembre 2017 – Lyon, France

PARTICIPATIONS À L'ORGANISATION DE CONGRES

- Membre du comité d'organisation de la **journée scientifique de la SFR Santé Lyon** « Métabolisme et imagerie », organisée le 5 décembre 2017 à Lyon, France.
- Membre du comité d'organisation du congrès de la **Société Francophone du Diabète** (SFD), organisé en mars 2016 à Lyon, France.

PARTICIPATIONS À DES MANIFESTATIONS « GRAND PUBLIC »

- Octobre 2018 : Lyon, **Rencontre des familles – AFG** (Association Française des Glycosés)
Présentation de l'article « Rôle des lipides dans le développement des complications à long terme de la GSDI »
- Septembre 2018 : Chalon sur Saône, **Guitare et guérison**
Manifestation de l'association Gen&Zic
- Septembre 2017 : Chalon sur Saône, **Week-end d'action contre la glycosé**
Manifestation de l'association Gen&Zic - *Présentation vulgarisée de nos travaux*
- Juin 2017 : Valeille, Balades solidaires – **Marche au profit de l'AFG**
- Mars 2017 : Lyon, **Semaine du cerveau**
Ateliers découverte
- Octobre 2016 : Lyon, **Rencontre des familles - AFG**
Ateliers découverte

ANNEXE

Challenges of Gene Therapy for the Treatment of Glycogen Storage Diseases Type I and Type III

Louisa Jauze,^{1-4,†} Laure Monteillet,^{2-4,†} Gilles Mithieux,²⁻⁴
Fabienne Rajas,^{2-4,†} and Giuseppe Ronzitti^{1,*,†}

¹INTEGRARE, Genethon, Inserm, Université d'Evry, Université Paris-Saclay, Evry, France; ²Institut National de la Santé et de la Recherche Médicale, U1213, Lyon, France; ³Université de Lyon, Lyon, France; ⁴Université Lyon I, Villeurbanne, France.

[†]These authors contributed equally.

Glycogen storage diseases (GSDs) type I (GSDI) and type III (GSDIII), the most frequent hepatic GSDs, are due to defects in glycogen metabolism, mainly in the liver. In addition to hypoglycemia and liver pathology, renal, myeloid, or muscle complications affect GSDI and GSDIII patients. Currently, patient management is based on dietary treatment preventing severe hypoglycemia and increasing the lifespan of patients. However, most of the patients develop long-term pathologies. In the past years, gene therapy for GSDI has generated proof of concept for hepatic GSDs. This resulted in a recent clinical trial of adeno-associated virus (AAV)-based gene replacement for GSDIa. However, the current limitations of AAV-mediated gene transfer still represent a challenge for successful gene therapy in GSDI and GSDIII. Indeed, transgene loss over time was observed in GSDI liver, possibly due to the degeneration of hepatocytes underlying the physiopathology of both GSDI and GSDIII and leading to hepatic tumor development. Moreover, multitissue targeting requires high vector doses to target nonpermissive tissues such as muscle and kidney. Interestingly, recent pharmacological interventions or dietary regimen aiming at the amelioration of the hepatocyte abnormalities before the administration of gene therapy demonstrated improved efficacy in GSDs. In this review, we describe the advances in gene therapy and the limitations to be overcome to achieve efficient and safe gene transfer in GSDs.

Keywords: adeno-associated virus, glucose metabolism, glycogen, kidney, liver, muscles

GLYCOGEN STORAGE DISEASES ARE RARE GENETIC DISEASES CHARACTERIZED BY A DISTURBANCE OF GLYCOGEN METABOLISM

GLYCOGEN IS A HIGHLY BRANCHED polysaccharide that is the storage form of glucose in mammals. Although most tissues store glycogen, it is enriched in liver and skeletal muscle. In the liver, glycogen serves as a source of glucose to maintain normal blood glucose levels. Accumulation and glycogen degradation depend on the levels of glucose in circulation. During the absorptive state, when the gastrointestinal tract is full, the glucose extracted from the food reaches the circulation and it is stored in the liver as glycogen. In the post-absorptive state, when blood glucose levels fall, glycogen is broken down to glucose (glycogenolysis) to maintain normal values of glycemia. This pro-

cess requires the intervention of two different enzymes, glycogen phosphorylase that degrades the linear tract of glycogen and glycogen debranching enzyme (GDE) that transforms branched glycogen in a linear form. Glycogen degradation releases glucose-1 phosphate that after isomerization to glucose-6 phosphate is transformed into glucose by the glucose-6 phosphatase enzyme (G6Pase). When hepatic glycogen stores are depleted, gluconeogenesis can occur in liver, kidney, and intestine, allowing for *de novo* synthesis of glucose with noncarbohydrate substrates, for example, amino acids, pyruvate, and glycerol.¹ In muscles, G6Pase is not expressed and the glucose-6 phosphate derived from glycogen is used to produce ATP through the glycolytic pathway as a source of energy for muscle contraction.

*Correspondence: Dr. Giuseppe Ronzitti, INTEGRARE, Genethon, Inserm, Université d'Evry, Université Paris-Saclay, Evry, France. E-mail: gronzitti@genethon.fr

Glycogen storage diseases (GSDs) are a group of rare inherited metabolic disorders (incidence from 1 in 20,000 to 1 in 100,000 newborns) characterized by abnormal storage or degradation of glycogen.^{2,3} GSDs manifest with an abnormal quantity or structure of glycogen in liver, muscles, or both. To date, there are 15 known GSDs caused by genetic deficiencies of different proteins involved in glycogen synthesis or degradation, glycolysis, and glucose release in the bloodstream^{2,3} (Fig. 1). Episodes of hypoglycemia are the primary manifestation of hepatic GSDs (GSD0, GSDI, GSDIII, GSDIV, GSDVI, and GSDIX), especially during short fasting since the liver is the main glucose-producing tissue in postabsorptive period.⁴ In contrast, intolerance to exercise with muscle pain and rhabdomyolysis, or muscle weakness and cardiomyopathy are signs of GSDs affecting muscles (GSDII to GSDV and GSDVII to GSDXV).^{2,5}

The monogenic origin of hepatic GSDs and their liver involvement make these diseases an ideal target for gene replacement strategies. Gene therapy research in animal models has generated proof of concept for the treatment of GSDI and GSDIII. The extensive preclinical experience accumulated in GSDIa lately resulted in a clinical trial (ClinicalTrials.gov Identifier: NCT03517085). Nevertheless, the development of curative treatments for GSDI and GSDIII that address the diseases manifestations in their entirety is still a precise medical need. GSDI and GSDIII represent

a challenge for gene therapy due to the modified hepatocyte metabolism and the underlying liver degeneration together with the involvement of tissues hardly targeted by the current gene replacement strategies. Thus, the focus of this review is on the recent development of gene therapy approaches for hepatic GSDI and GSDIII that represent ~50% of GSDs. We discuss the key choices of capsid serotypes and transgene expression cassettes (including tissue-specific promoters) together with the recently reported combination therapies to improve the efficacy of gene therapy for GSDI and GSDIII.

GSDI AND GSDIII

GSDI, also referred as von Gierke disease, is characterized by the absence of endogenous glucose production due to deficient G6Pase activity. More precisely, GSDIa and GSDIb are caused by mutations in the genes encoding for the catalytic subunit of the G6Pase complex (*G6PC1*) or the glucose-6 phosphate transporter (*SLC37A4* or *G6PT*), respectively.^{6–9} Loss-of-function mutations in these two subunits result in severe hypoglycemia after a short fasting period that can be fatal if untreated immediately. Patients with GSDI also displayed hepatomegaly and nephromegaly due to the abnormal storage of glycogen in liver and kidneys. Indeed, the accumulation of glucose-6 phosphate, resulting from reduced hydrolysis to glucose, leads to a complete hepatic and renal me-

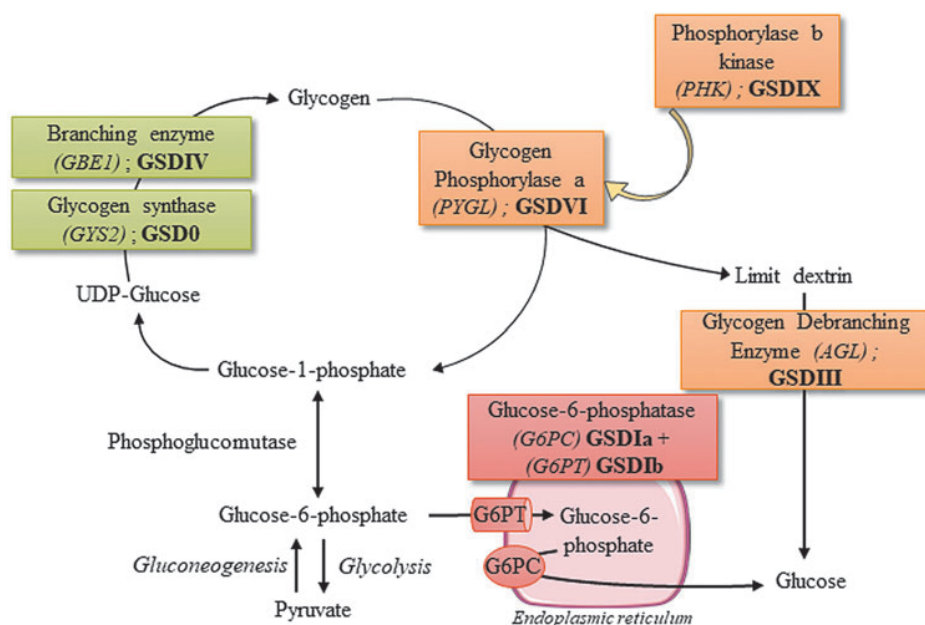


Figure 1. Glycogen metabolism and hepatic glycogen storage diseases. Hepatic glycogen storage disorders are indicated in roman numbers next to the defective genes. UPD-glucose, uridine diphosphate glucose.

metabolism reprogramming, characterized by increased glycogen turnover, and activation of *de novo* lipogenesis and pentose phosphate pathway.^{10–12} As a consequence, GSDI patients exhibit swollen hepatocytes and renal epithelial cells due to the accumulation of high levels of glycogen and lipids leading to fatty liver, kidney injuries, and secondary biochemical abnormalities, including hyperlactatemia, hyperuricemia, and hyperlipidemia.^{8,9} Hepatocellular adenomas (HCAs) occur in 70–80% of patients >25 years, with a high probability to transform into hepatocellular carcinomas (HCCs), which may require liver transplantation.^{3,9} Indeed, we showed similarity in the metabolism of GSDI hepatocytes and tumor cells, both characterized by increased cell proliferation, and loss of several tumor suppressors.¹⁰ Most of the GSDI patients older than 25 years have kidney disease.⁹ Studies in a murine model of the disease indicate that the accumulation of lipids is responsible for renal injuries leading to a chronic kidney disease (CKD),^{11,13,14} which may require dialysis or kidney transplantation in patients.^{8,9} GSDI patients also develop intestinal symptoms that appear more serious in GSDIb.⁹ In GSDIb, differently from GSDIa, patients present severe infectious complications, due to neutropenia and neutrophil and monocyte functional defects.⁹ In GSDI, normoglycemia is maintained by frequent meals enriched in uncooked cornstarch even during the night or continuous nasogastric feeding.^{9,15} To limit glycogen and fat accumulation, lactose, fructose, and products containing free sugar should be avoided. Thus, frequent daytime feeding, intragastric continuous infusions, and a strict dietary regimen allow for the control of hypoglycemia and reduce the metabolic impairment. Although a strict metabolic control may delay or, in some cases, lead to the regression of long-term complications in GSDI, poor compliance with the dietary treatment makes liver and/or kidney transplantation the only curative treatment for this disease.^{9,16–20}

GSDIII or Cori disease is caused by mutations in *AGL* resulting in reduced activity of GDE that degrades branched glycogen.²¹ GDE deficiency leads to the accumulation of abnormal glycogen (called limit dextrin) virtually in all tissues. GSDIII has variable features involving generally both liver and muscle (type IIIa, representing 85% of cases) or liver only (type IIIb; in ~15% of cases). The disease manifests during childhood with hepatomegaly, hypoglycemia, and hyperlipidemia. Dietary management is based on frequent meals enriched in uncooked cornstarch, as in GSDI, to prevent hypoglycemia and hyperketonemia.^{21,22} Differently

from GSDI patients, the activation of gluconeogenesis triggered by protein- and fat-enriched diet permits better control of blood glucose levels in GSDIII patients.^{21–26} Nevertheless, during childhood, the control of glycemia in GSDIII patients is quite variable and they experience episodes of life-threatening severe hypoglycemia. In most GSDIII patients, hepatomegaly and the control of glycemia improve with aging. However, the decreased liver size can be misleading as progressive liver cirrhosis and hepatic failure occur.^{21,27,28} Recent results showed that proliferation and differentiation of stellate cells lead to the development of fibrosis, which plays a central role in the progression of liver disease.²⁹ In rare cases, HCA and HCC were reported.^{27,28} In addition, plasmatic transaminases are generally elevated in GSDIII patients, suggesting severe hepatic damages.²¹ At the muscle level, creatine kinase elevation, muscular pain after exercise, and both distal and proximal myopathy were reported in GSDIII patients.^{21,30–32} Intolerance to exercise seems to be only marginally related to the low blood glucose.³³ A careful characterization of the muscle function indicated a progressive degeneration starting in the third decade.^{30,31} In general, hypotonia and muscle weakness leads to intolerance to exercise and, in some cases, to the loss of independent walking. Cardiac involvement with left ventricular hypertrophy or other forms of hypertrophy were reported in 58% of a young patient's population (median age: 20.6 years range 1–64.1).²¹ In the same cohort, 15% of the patients had cardiomyopathy defined as severe intolerance to exercise and/or the use of pharmacological treatment for symptoms of heart failure. Importantly, high-fat, high-protein, and low-carbohydrate diet was associated with an improvement of the cardiac phenotype.²³

To resume, both GSDI and GSDIII are characterized by glycogen accumulation in the liver that directly or indirectly causes stress virtually in all the hepatocytes, leading to abnormal liver parenchyma and hepatic complications. Interestingly, increased hepatocyte proliferation was observed in GSDIa and GSDIII hepatocytes long before hepatic tumor formation.^{10,29} In addition, hepatocyte metabolism characterized in GSDIa mouse was very similar to that of tumor cells,^{10,12} indicating a high potential for transformation of GSDI hepatocytes. Given the risk of tumor occurrence in GSDI and GSDIII patients, it is important to define the residual level of activity needed to avoid the development of tumors at long term.

Another important feature shared by the two diseases is the multiorgan manifestation. In addition

to hypoglycemia and liver pathology, renal, myeloid, or muscle complications affect GSDI and GSDIII patients and need to be addressed. In GSDI, the short-term follow-up of the transplanted patients and the simultaneous liver and kidney transplantation make the prevention of renal disease by liver transplantation still an open question.^{34,35} In animal models of GSDI, liver-directed gene therapy did not prevent kidney degeneration and CKD at long term.^{36,37} In addition, targeted deletion of G6Pase in the kidney is sufficient to induce the characteristic GSDI nephropathy in mice.¹³ Similarly, in GSDIII patients, liver transplantation did not rescue the cardiac and muscle function impairment,^{38,39} and both liver- and muscle-targeted gene therapies were required to rescue the phenotype of a mouse model of GSDIII.⁴⁰ Thus, a key challenge for successful gene therapy in GSDI and GSDIII is to develop gene therapy tools to efficiently target kidney and muscle in addition to the liver, to prevent both hypoglycemia and long-term pathologies.

GENE THERAPY APPROACHES IN GSDI AND GSDIII

Recent clinical successes in hemophilia A and B, in retinitis pigmentosa, and in spinal muscular atrophy indicate adeno-associated virus (AAV) as the vector of choice for *in vivo* gene therapy.^{41–43} Today, engineering of recombinant AAV vectors has made remarkable strides permitting efficient liver-directed gene therapy.⁴⁴ Moreover, the liver is a preferred target for AAV vectors, thanks to its unique anatomic properties with fenestrated endothelium and a high blood supply, leading to efficient accumulation of AAV vectors within the liver after systemic administration. In addition, AAV genomes are relatively stable in quiescent hepatocytes, generally found in episomal form.^{45,46}

Starting from the identification of the molecular basis of GSDs, different approaches were tested to restore the expression of the mutated proteins and rescue the disease phenotype in animal models of hepatic GSDs. Vectors used to deliver a corrected copy of the transgene included adenovirus,^{47–50} lentivirus,^{51,52} and naked DNA combined with ultrasound-mediated delivery.⁵³ Starting from 2006, AAV became the vectors of choice for gene replacement in hepatic GSDs. More recently, mRNA lipid nanoparticles were used to target rare genetic metabolic diseases⁵⁴ and GSD.⁵⁵ The advantages and limitations of these therapeutic strategies for DNA or RNA delivery into the cell were recently discussed.^{56,57}

AAV gene therapy for GSDI

More than 20 years ago, the availability of murine and canine models of GSDIa and GSDIb stimulated the development of gene replacement strategies for those diseases. Unfortunately, these animal models suffer from severe hypoglycemia and have a very low life expectancy, which makes them unsuitable for studying the effects of gene therapy on the GSDI long-term complications. In total *G6pc*^{-/-} mice or dogs, to avoid premature deaths, glucose therapy, that is, glucose injections, glucose-fortified water, or food supplementation was maintained before AAV injections. More recently, tissue-specific knockout mouse models were obtained with extended life expectancy.⁵⁸ The liver-specific *G6pc*^{-/-} mice recapitulated the human hepatic disease, including intolerance to fasting, metabolic disturbance, and tumor development,⁵⁹ whereas the kidney-specific *G6pc*^{-/-} mice exhibited CKD, as reported in GSDIa patients.^{11,13}

Another important advantage of GSDI regarding AAV gene therapy is that the *G6PC* or the *G6PT* transgenes are relatively short, and this provides a relative freedom in the choice of the elements constituting the transgene expression cassette (Table 1).

Finally, restoration of a low hepatic G6Pase activity is sufficient to control glycemia. Indeed, the first data obtained with AAV gene therapy in canine and murine models of GSDIa confirmed that low levels of *G6PC* transgene expression, that is, 3–5% of wild-type (WT) activity, were sufficient to prevent hypoglycemia.^{60–62} Similarly, in GSDIb, gene therapy with AAV vectors resulted in improved survival and long-term correction of the hypoglycemia in *G6pt*^{-/-} mice, at doses comparable with those used in GSDIa.^{63,64} As expected, due to the very low integration rates of AAV vectors, gene therapy resulted in the transient correction of myeloid abnormalities in *G6pt*^{-/-} mice.⁶³

However, those pioneer studies highlighted some of the limitations of AAV gene therapy for GSDI. First, the treatment of 2-week-old mice resulted in vector genome loss possibly due to the liver and kidney degeneration underlying the disease pathology and/or liver growth.³⁷ Despite vector dilution, the correction of liver impairment was stable up to 6 months in mice and 1 year in dogs after administration of an AAV8 vector expressing the *G6PC* transgene.⁶⁵ Long-term studies conducted in dogs reported a progressive transgene loss, requiring up to three repeated administrations of AAV vectors pseudotyped in different serotypes to avoid IgG-mediated neutralization and achieve sustained efficacy (Table 1).^{36,66–68} The need of

Table 1. Adeno-associated viral vector-based gene therapies in hepatic glycogen storage diseases type I and type III

| Disease | Serotype | Dose | Age at Treatment | Promoter | Transgene | Animal Model | Reference |
|---------|---|--|---|----------------------|---------------|---------------------------|-----------|
| GSDIa | ssAAV2/1 or ssAAV2/8 | 5×10^{11} vg/animal at 1–2 days, or/and 1.5×10^{12} vg/animal at 7 days | Neonates and/or 7 days | CAG | mG6pc | G6pc ^{-/-} mouse | 69 |
| GSDIa | ssAAV2/8 or dsAAV2/8 | 1×10^{12} vg/animal | 2 weeks | Canine G6PC | Canine G6PC | G6pc ^{-/-} mouse | 37 |
| GSDIa | dsAAV2/1 | $1-3 \times 10^{13}$ vg/kg | 2 weeks (mouse) | Mini hGPE | hG6PC | G6pc ^{-/-} mouse | 65 |
| | dsAAV2/8 | $3 \times 10^{11} - 1 \times 10^{13}$ vg/kg (mouse) | 3 days (dogs) | | | G6pc ^{-/-} dog | |
| | | 10^{13} vg/kg (dog) | | | | | |
| GSDIa | ssAAV2/8 and ssAAV2/1 | 5×10^{13} vg/kg and 1×10^{12} vg/kg | Neonates and 20 weeks | CAG | mG6pc | G6pc ^{-/-} dog | 68 |
| GSDIa | ssAAV2/8 | 1×10^{12} vg/animal | Neonates, or 2 or 4 weeks | CAG or hGPE | hG6PC | G6pc ^{-/-} mouse | 73 |
| GSDIa | dsAAV2/2, or dsAAV2/7, or dsAAV2/8, or dsAAV2/9 | 2×10^{12} vg/kg or 1×10^{13} vg/kg | 2 weeks | Mini hGPE | hG6PC | G6pc ^{-/-} mouse | 72 |
| GSDIa | dsAAV2/9, and 0 to 3 readministrations with dsAAV2/8, dsAAV2/7, dsAAV2/9, dsAAV2/1 | $2-4 \times 10^{13}$ vg/kg, readministration at $2 \times 10^{12} - 1 \times 10^{13}$ vg/kg | Neonates, readministration at 2–43 months | Mini hGPE | hG6PC | G6pc ^{-/-} dog | 66 |
| GSDIa | ssAAV2/8 | $5 \times 10^{12} - 3 \times 10^{13}$ vg/kg | 2–4 weeks, or 15 weeks, or 30 weeks | hGPE | hG6PC | G6pc ^{-/-} mouse | 62 |
| GSDIa | ssAAV2/8 | $1.8-3.6 \times 10^{12}$ vg/kg | 2 weeks | hGPE | hG6PC | G6pc ^{-/-} mouse | 75 |
| GSDIa | ssAAV2/8 | $2-6 \times 10^{12}$ vg/kg | 2 weeks | hGPE | hG6PC | G6pc ^{-/-} mouse | 61,74 |
| GSDIa | ssAAV2/1 or ssAAV2/8 with readministration | $1-2 \times 10^{13}$ vg/kg and readministration at $1-2 \times 10^{13}$ vg/kg | Neonates and readministration at 2 and 6 months | hGPE | hGPE | G6pc ^{-/-} dog | 67 |
| GSDIa | dsAAV2/8 or dsAAV2/9 at birth, and readministration with dsAAV2/8, or dsAAV2/9, or dsAAV2/7 | $1-4 \times 10^{13}$ vg/kg at birth, and readministration at $1 \times 10^{12} - 1 \times 10^{13}$ vg/kg | Neonates, and 1 to 3 readministrations at 2–58 months | Mini hGPE | hG6PC | G6pc ^{-/-} dog | 36 |
| GSDIb | ssAAV2/8 | 6×10^{13} vg/kg | Neonates | CAG | hG6PT | G6pt ^{-/-} mouse | 64 |
| GSDIb | ssAAV2/8 | 7×10^{12} vg/kg at 1–2 days and 2×10^{13} vg/kg at 4 weeks | 1–2 days and 4 weeks | hGPE | hG6PT | G6pt ^{-/-} mouse | 63 |
| | dsAAV2/8 | 1.4×10^{13} vg/kg and 4×10^{13} vg/kg at 4 weeks | | mini hGPE | | | |
| GSDIII | ssAAV2/8 | 1×10^{11} vg/animal or 1×10^{12} vg/animal | 3 months | hAAT | Secreted hGAA | Agf ^{-/-} mouse | 40 |
| | Dual ssAAV2/9 | 1×10^{12} vg/animal $\times 2$ | 3 months | CMV, or hAAT, or CAG | hGDE | Agf ^{-/-} mouse | |

Neonates: 1–2 day-old mice.

AAV, adeno-associated virus; CAG, CMV early enhancer/chicken beta actin promoter; CMV, cytomegalovirus promoter; ds, double stranded; GSD, glycogen storage disease; hAAT, human α -1-antitrypsin promoter; hG6PC, human glucose-6 phosphatase; hGAA, human acid alpha-glucosidase; hGDE, human glycogen debranching enzyme; hGPE, human G6PC promoter (–2,864 to –1); mG6PC, murine glucose-6 phosphatase; mini hGPE, minimal human G6PC promoter (–298 to +128); mini hGPE, minimal human G6PT promoter (610 bp); ss, single stranded; vg, vector genome.

simultaneous targeting of liver and kidney constituted a second technical barrier for the correction of the disease at a systemic level with some AAV serotypes that were very inefficient in kidney targeting.^{37,65} Despite this limitation, correction of kidney and liver disease was partially achieved with single-stranded AAV1 vectors.⁶⁹ Differently from WT AAV that has a single-stranded (ssAAV) genome, recombinant AAV vectors can have both single and double-stranded genomes. The use of double-stranded AAV (dsAAV) vectors may improve transduction efficacy and AAV vector genome stability.^{70,71} Accordingly, in GSDIa, dsAAV9 vectors allowed for the efficient expression of *G6PC* in both liver and kidney and the rescue of glycogen accumulation, glycemia, and kidney function.⁷² However, low transduction efficacy was obtained and the loss of transgene expression was reported in the kidney at long term (~1 year after vector injection), suggesting that the tissue degeneration associated with the diseased state was not fully corrected by gene therapy.⁷² Another possible cause of the low persistence of the *G6PC* transgene may be due to the formation of an antitransgene immune response, leading to the clearance of the cells expressing the transgene. Early finding indicated that the use of a constitutive promoter (cytomegalovirus early enhancer/chicken beta actin promoter [CAG]) to express *G6PC* was associated with higher CD8 positive infiltrates in the liver and lower transgene persistence.⁷³ However, a similar transgene expression cassette was used to transduce hepatocytes in GSDIa dogs without any evident immune response, even after readministration.⁶⁸ This suggests that antitransgene immune responses may have a marginal role in the low transgene persistence observed in the different animal models.

The second limitation concerns the prevention of long-term hepatic and renal complications, very prevalent in the GSDI population,⁹ by AAV gene therapy. Preclinical studies performed in total *G6pc*^{-/-} mice showed that the long-term expression of the *G6PC* transgene under transcriptional control of the human *G6PC* promoter (hGPE) prevented the formation of liver tumors (Table 1).^{61,62,74,75} Results indicated that a low percentage of G6Pase activity (>2% of normal hepatic G6Pase activity) could be sufficient to avoid the formation of HCA in GSDIa mice.⁶¹ In GSDIb mouse model, a higher percentage (6–8%) of the WT *G6PT* activity was required to prevent the formation of HCA in 60–78-week-old animals.⁶³ The prevention of tumors formation by AAV gene therapy in GSDIa dogs is less clear and controversial. Indeed, in one study, despite high G6Pase

activity (21% to 52% of normal hepatic G6Pase activity), four out of five treated dogs developed HCA and HCC.³⁶ Moreover, three of the five AAV-treated dogs developed CKD due to a very low kidney transduction.³⁶ In a second study, none of the dogs developed long-term complications.⁶⁷ This difference, attributed to a strict dietary management, allowing for a better control of liver degeneration, may account for the improved efficacy of gene therapy^{76,77} and supports the use of combination therapies in gene transfer.⁷⁸ However, it should be noted that in the second study, the treated GSDIa dogs showed a time-dependent decrease in blood glucose and died at a mean age of 5.9 years, despite the strict metabolic control and the sequential administration of two AAV vectors.⁶⁷

The experience accumulated in >20 years of practice with the animal models and gene transfer in GSDIa resulted, this year, in a phase 1/2 open-label clinical trial (NCT03517085; Ultragenyx Pharmaceutical, Inc.). Preliminary results obtained from three patients in the low dose cohort (2.0×10^{12} vg/kg) demonstrated efficacy with an average 80% of improvement in the time to hypoglycemic event, together with a 38% reduction in the total daily cornstarch consumption.⁷⁹ The administration of the AAV8 vectors expressing human *G6PC* at the low dose was associated with alanine aminotransferase (ALT) elevation in two patients out of three.⁷⁹ Based on the results obtained in clinical trials on the use of AAV8 for hemophilia B, the ALT elevation observed in the GSDIa trial is likely associated with an immune response to the AAV vector capsid and can be controlled by a short course of corticosteroids.⁸⁰ However, the kinetic of the formation of the immune response in patient 1, which required two corticosteroid treatments at week 8 and week 20, may suggest a distinct trait when compared with the hemophilia B trial.⁸⁰ So far, the sponsor has provided no interpretation of these results based on immune-monitoring data. Given the demonstration of efficacy and the acceptable safety profile, the Data Monitoring Committee positively advised to continue the trial with the enrollment of cohort 2 at the dose of 6.0×10^{12} vg/kg.

AAV gene therapy for GSDIII

In hepatic GSD other than GSDI, the experience with gene transfer in general, and with AAV in particular, is limited. In GSDIII, the development of an AAV-based gene therapy approach was delayed by (1) the complexity of the disease, which requires simultaneous liver and muscle targeting, (2) the lack of small animal models, and (3) the size

of the transgene that is close to the AAV genome packaging limit (~ 5 kb).

A dog model of GSDIII was described in 2012. This model showed extensive accumulation of glycogen in liver and muscle, together with hepatic cirrhosis and muscle fibrosis at long term.^{81,82} Starting from 2014, four mouse models of GSDIII were described and all recapitulated the characteristics of the human GSDIII disease with glycogen accumulation in the liver and muscle, hypoglycemia, muscle strength impairment, and intolerance to exercise.^{29,40,83,84} The availability of these small animal models allowed for the development of an AAV vector-based gene therapy approach for GSDIII. The use of recombinant human acid alpha-glucosidase (GAA) was suggested for the clearance of cytosolic glycogen accumulated in GSDIII primary myoblasts.⁸⁵ Similarly, the treatment of GSDIII mice with an optimized vector expressing a liver-secreted GAA⁸⁶ was able to reduce glycogen accumulation in liver.⁴⁰ Surprisingly, despite the high levels of GAA enzyme taken up in muscle, no reduction of glycogen accumulation was observed,⁴⁰ suggesting different mechanisms underlying glycogen degradation in liver and muscle.

One of the biggest obstacles for the development of an AAV gene therapy approach for GSDIII is the size of the transgene, which is larger than the AAV vector encapsidation capacity. A dual vector strategy was developed to express GDE in muscle and liver. Following this strategy, the GDE transgene sequence was split into two different vectors. The recombination relied on an overlapping sequence, derived from the GDE transgene and present in both vectors. The use of a constitutive cytomegalovirus promoter permitted for the efficient reconstitution of the full size GDE sequence and the consequent expression of the transgene in muscle. This was associated with reduced glycogen accumulation in different muscles and the rescue of muscle strength. Interestingly, when a liver-specific promoter was used, glycemia was only partially rescued and a high variability in the expression of the GDE transgene was reported. Hepatocyte proliferation and degeneration due to the development of fibrosis in GSDIII²⁹ may explain the partial rescue of glycemia despite the high doses of AAV vectors used to target the liver.^{29,40}

ALTERNATIVE GENE THERAPY APPROACHES ADDRESSING THE LIMITATIONS OF AAV GENE THERAPY

Liver gene therapy with AAV vectors in neonate animals results in vector genome dilution and

transgene loss after liver growth since the AAV vector genomes remain for the vast majority in the nonintegrated episomal form.^{45,46} In adult hemophilia B dogs, canine coagulation Factor IX was stably expressed for more than 10 years.⁸⁷ Accordingly, in a pioneer clinical trial for hemophilia B, Nathwani *et al.* demonstrated stable expression of the human coagulation Factor IX for a period of 6 years, indicating the lack of transgene expression loss in hepatocytes.⁸⁸ One important advantage of hemophilia B is that the underlying mutations slightly affect liver function and hepatocytes can be considered as normal.

In GSDI and GSDIII, the impaired enzymatic function results in the modification of hepatocyte metabolism that ultimately leads to enhanced proliferation, apoptosis, and/or transformation and cell death.^{10,29} Increased hepatocytes proliferation and wasting are likely to result in AAV vector genome dilution and transgene expression loss. Indeed, repeated administrations of AAV vectors were required to achieve stable correction of the hypoglycemia in GSDIa dogs (Table 1) and glycemia correction was reduced over time when the vector was administered early in life (up to 6 months of age).⁶⁷ Integrative approaches, based on lentivirus^{51,52} or zinc finger (ZFN)-mediated targeted integration,^{89,90} were developed in GSDIa mice. Interestingly, integration of the *G6PC* transgene by lentivirus resulted in an increased transduction of hepatocytes between neonatal state and 9 months postinjection, leading to $\sim 20\%$ of *G6PC*-expressing hepatocytes and resulting in the prevention of tumor formation in liver-specific *G6pc*^{-/-} mice.⁵¹ However, the potential genotoxicity of the integrative approaches *in vivo* is still questioned and it is particularly relevant in hepatic GSDs that are associated with hepatocytes degeneration and HCA and HCC formation. Recently, data obtained *in vivo* by genome editing with ZFN or CRISPR/Cas9 targeted to the ROSA26 safe harbor locus demonstrated specific integration of the *G6PC* transgene together with complete rescue of hypoglycemia in *G6pc*^{-/-} mice.⁸⁹⁻⁹¹

Another potential approach, circumventing both the AAV persistence and the potential genotoxicity of integrative approaches, is the use of synthetic mRNA delivered by lipid nanoparticles.⁹² Proof-of-concept studies performed in liver-specific *G6pc*^{-/-} mice showed a marked improvement of glycemia and hepatomegaly after single administration of the mRNA nanoparticle complex allowing for the efficient expression of G6Pase.^{55,93}

Finally, it was suggested that combination therapy might improve liver function and decrease

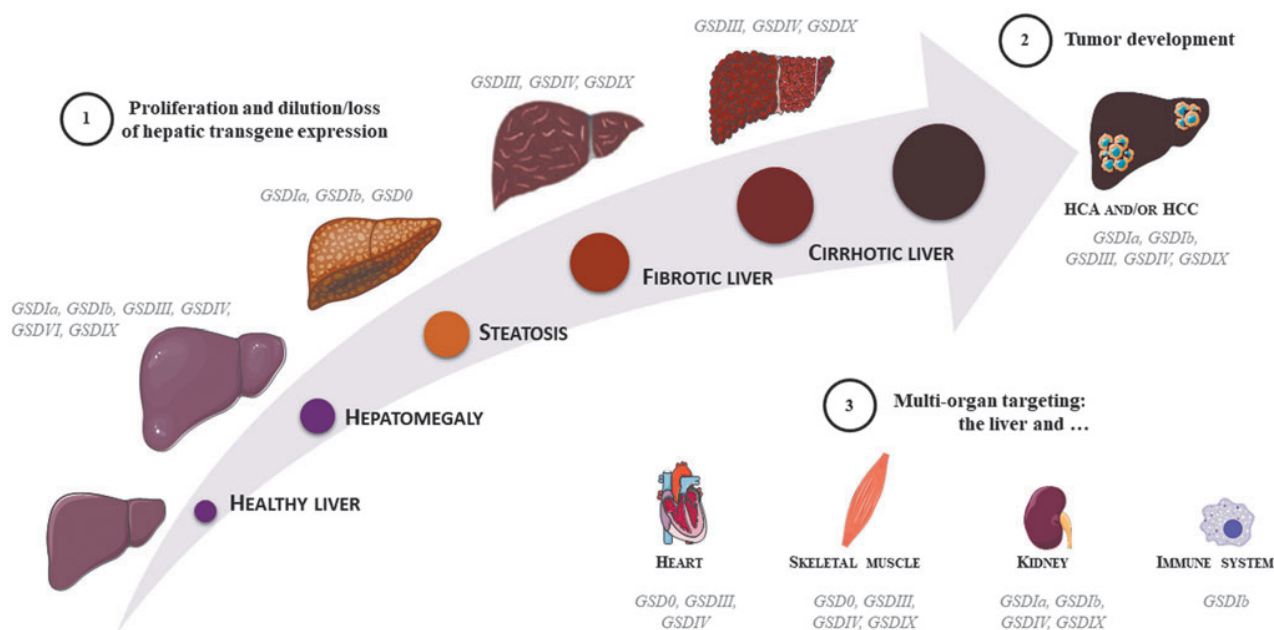


Figure 2. AAV gene therapy challenges in hepatic glycogen storage diseases. Increased liver size (*i.e.*, hepatomegaly) is a hallmark of hepatic GSDs. The liver function impairment may evolve in steatosis or fibrosis/cirrhosis and ultimately in the formation of HCA or HCC. **(1)** Increased hepatocytes proliferation may result in vector genome dilution and efficacy loss after AAV gene therapy. **(2)** Predisposition to tumor development may represent a risk for AAV gene transfer in GSDs. **(3)** The involvement of tissues other than liver in GSDs represents a further challenge for the development of gene therapy approaches. AAV, adeno-associated virus; GSDs, glycogen storage diseases; HCA, hepatocellular adenoma; HCC, hepatocellular carcinoma.

apoptosis, leading to a better efficacy of gene therapy. In principle, the rescue of hepatocytes degeneration may improve transgene persistence and ultimately lead to long-term correction of the hepatic manifestation in GSDI and GSDIII by a single dose of AAV vector. For example, substrate reduction strategies were attempted to rescue the metabolic phenotype in GSDIa and GSDIII. A small interfering RNA (siRNA) specific for the liver isoform of glycogen synthase (*Gys2*) was developed to decrease glycogen synthesis and accumulation in the liver. Long-term treatment with *Gys2*-specific siRNA prevented glycogen accumulation in the liver and rescued hepatomegaly in a mouse model of GSDIII.²⁹ Similarly, in liver-specific *G6pc*^{-/-} mice, decreased glycogen accumulation and normalization of the liver morphology were observed.²⁹ Thus, although the siRNA-mediated inhibition of *Gys2* did not rescue glycemia, this approach can be considered in combination with gene therapy. Bezafibrate, a pan-peroxisome proliferator-activated receptor agonist, was proposed in combination with ZFN-mediated targeted integration to improve treatment efficacy.⁸⁹ Bezafibrate treatment in combination with AAV gene therapy improved survival, glycemia, and hepatomegaly in *G6pc*^{-/-} mice. The beneficial effect observed after bezafibrate treatment, possibly due to autophagy

induction,⁹⁴ was associated with improved vector genome copy number and integration in hepatocytes.⁸⁹ This could be linked to the global amelioration of the metabolism of targeted organs, since fenofibrate, a bezafibrate analog, has recently been reported to prevent the deleterious evolution of both liver and kidney diseases in liver- and kidney-specific deficient *G6pc*^{-/-} mice, respectively.¹⁴

CONCLUSIONS

In the past years, gene therapy reached maturity, moving from proof of concept to preclinical studies and clinical trials. New therapeutic approaches are being developed for a growing number of indications. However, current limitations of AAV-mediated gene transfer, in addition to those related to the immune response to the AAV product, include (1) the reduced persistence of vector genomes, in particular, in diseases with an underlying liver degeneration, (2) the potential genotoxicity of integrated genomes, and (3) the need of high vector doses to target nonpermissive tissues (Fig. 2). The hepatocyte degeneration observed in GSDI and GSDIII makes them an ideal test bench to develop novel approaches to overcome the actual gene therapy limitations in liver gene transfer. In addition to that, the need to treat a second tissue

other than liver and the transgene size in GSDIII represents technical challenges for the available gene therapy tools. Hybrid promoters with dual tissue specificity,⁹⁵ new capsids with enhanced targeting of both liver and muscle or kidney, and new strategies to increase dual vectors recombination⁹⁶ may represent a potential solution.

An emerging concept particularly adapted to the treatment of metabolic diseases is the combination of gene therapy with other therapeutic strategies. The 20-year-long experiences in gene therapy for GSDIa clearly indicate that the degeneration of hepatocytes affects the long-term efficacy of gene therapy. Pharmacological intervention or dietary regimen aimed at the amelioration of the liver impairment before the administration of gene therapy demonstrated improved efficacy in GSDI. The combination of specific dietary regimen with gene therapy has the potential to improve the outcome of the treatment by improving vector persistence and by delaying the long-term complications onset.

In conclusion, the experience accumulated with both small and large animal models of GSDI and GSDIII hints at new therapeutic strategies for metabolic diseases. Those models represent a

unique opportunity to identify molecular targets to improve the efficacy of gene transfer in the liver. Although we cannot exclude the existence of disease-specific pathways, it is likely that at least some parts of the underlying mechanisms are shared among the different diseases with hepatocyte degeneration. Therefore, the improvement of gene therapy for GSDI and GSDIII represents a unique opportunity to devise novel approaches and ultimately provide safe and efficacious treatments for genetic metabolic diseases.

ACKNOWLEDGMENTS

GSDI and GSDIII researchers at Genethon and Inserm U1213/Université Lyon I have been supported by Genethon, the “Association Française contre la Myopathie”, the “Association Francophone des Glycogénoses,” and the National Research Agency (ANR16-CE14-0022-02 and ANR-17-CE18-0014).

AUTHOR DISCLOSURE

G.R. is inventor in patents related to the development of gene therapy strategies for GSDIII.

REFERENCES

- Soty M, Gautier-Stein A, Rajas F, et al. Gut-brain glucose signaling in energy homeostasis. *Cell Metab* 2017;25:1231–1242.
- Kanungo S, Wells K, Tribett T, et al. Glycogen metabolism and glycogen storage disorders. *Ann Transl Med* 2018;6:474.
- Chen MA, Weinstein DA. Glycogen storage diseases: diagnosis, treatment and outcome. *Transl Sci Rare Dis* 2016;1:45–72.
- Burda P, Hochuli M. Hepatic glycogen storage disorders: what have we learned in recent years? *Curr Opin Clin Nutr Metab Care* 2015;18:415–421.
- Godfrey R, Quinlivan R. Skeletal muscle disorders of glycogenolysis and glycolysis. *Nat Rev Neurol* 2016;12:393–402.
- Bruni N, Rajas F, Montano S, et al. Enzymatic characterization of four new mutations in the glucose-6 phosphatase (G6PC) gene which cause glycogen storage disease type 1a. *Ann Hum Genet* 1999;63:141–146.
- Chevalier-Porst F, Bozon D, Bonardot AM, et al. Mutation analysis in 24 French patients with glycogen storage disease type 1a. *J Med Genet* 1996;33:358–360.
- Froissart R, Piraud M, Boudjemline AM, et al. Glucose-6-phosphatase deficiency. *Orphanet J Rare Dis* 2011;6:27.
- Kishnani PS, Austin SL, Abdenur JE, et al. Diagnosis and management of glycogen storage disease type I: a practice guideline of the American College of Medical Genetics and Genomics. *Genet Med* 2014;16:e1.
- Gjorgjieva M, Calderaro J, Monteillet L, et al. Dietary exacerbation of metabolic stress leads to accelerated hepatic carcinogenesis in glycogen storage disease type Ia. *J Hepatol* 2018;69:1074–1087.
- Gjorgjieva M, Raffin M, Duchamp A, et al. Progressive development of renal cysts in glycogen storage disease type I. *Hum Mol Genet* 2016;25:3784–3797.
- Gjorgjieva M, Oosterveer MH, Mithieux G, et al. Mechanisms by which metabolic reprogramming in GSD1 liver generates a favorable tumorigenic environment. *J Inborn Errors Metab Screen* 2016;4:1–10.
- Clar J, Gri B, Calderaro J, et al. Targeted deletion of kidney glucose-6 phosphatase leads to nephropathy. *Kidney Int* 2014;86:747–756.
- Monteillet L, Gjorgjieva M, Silva M, et al. Intracellular lipids are an independent cause of liver injury and chronic kidney disease in non alcoholic fatty liver disease-like context. *Mol Metab* 2018; 16:100–115.
- Steunenbergh TAH, Peeks F, Hoogeveen IJ, et al. Safety issues associated with dietary management in patients with hepatic glycogen storage disease. *Mol Genet Metab* 2018;125:79–85.
- Damska M, Labrador EB, Kuo CL, et al. Prevention of complications in glycogen storage disease type Ia with optimization of metabolic control. *Pediatr Diabetes* 2017;18:327–331.
- Okechuku GO, Shoemaker LR, Damska M, et al. Tight metabolic control plus ACE inhibitor therapy improves GSD I nephropathy. *J Inher Metab Dis* 2017;40:703–708.
- Beegle RD, Brown LM, Weinstein DA. Regression of hepatocellular adenomas with strict dietary therapy in patients with glycogen storage disease type I. *JIMD Rep* 2015;18:23–32.
- Wang DQ, Fiske LM, Carreras CT, et al. Natural history of hepatocellular adenoma formation in glycogen storage disease type I. *J Pediatr* 2011; 159:442–446.
- Melis D, Cozzolino M, Minopoli G, et al. Progression of renal damage in glycogen storage disease type I is associated to hyperlipidemia: a multicenter prospective Italian study. *J Pediatr* 2015;166:1079–1082.
- Sentner CP, Hoogeveen IJ, Weinstein DA, et al. Glycogen storage disease type III: diagnosis, genotype, management, clinical course and outcome. *J Inher Metab Dis* 2016;39:697–704.
- Derks TG, Smit GP. Dietary management in glycogen storage disease type III: what is the evidence? *J Inher Metab Dis* 2015;38:545–550.

23. Brambilla A, Mannarino S, Pretese R, et al. Improvement of cardiomyopathy after high-fat diet in two siblings with glycogen storage disease type III. *JIMD Rep* 2014;17:91–95.
24. Dagli AI, Zori RT, McCune H, et al. Reversal of glycogen storage disease type IIIa-related cardiomyopathy with modification of diet. *J Inherit Metab Dis* 2009;32 Suppl 1:S103–S106.
25. Sentner CP, Caliskan K, Vletter WB, et al. Heart failure due to severe hypertrophic cardiomyopathy reversed by low calorie, high protein dietary adjustments in a glycogen storage disease type IIIa patient. *JIMD Rep* 2012;5:13–16.
26. Valayannopoulos V, Bajolle F, Arnoux JB, et al. Successful treatment of severe cardiomyopathy in glycogen storage disease type III With D,L-3-hydroxybutyrate, ketogenic and high-protein diet. *Pediatr Res* 2011;70:638–641.
27. Demo E, Frush D, Gottfried M, et al. Glycogen storage disease type III-hepatocellular carcinoma a long-term complication? *J Hepatol* 2007;46:492–498.
28. Oterdoom LH, Verweij KE, Biermann K, et al. Hepatocellular adenomas and carcinoma in asymptomatic, non-cirrhotic type III glycogen storage disease. *J Gastrointest Liver Dis* 2015;24:515–518.
29. Pursell N, Gierut J, Zhou W, et al. Inhibition of glycogen synthase II with RNAi prevents liver injury in mouse models of glycogen storage diseases. *Mol Ther* 2018;26:1771–1782.
30. Decostre V, Laforet P, De Antonio M, et al. Long term longitudinal study of muscle function in patients with glycogen storage disease type IIIa. *Mol Genet Metab* 2017;122:108–116.
31. Decostre V, Laforet P, Nadaj-Pakleza A, et al. Cross-sectional retrospective study of muscle function in patients with glycogen storage disease type III. *Neuromuscul Disord* 2016;26:584–592.
32. Preisler N, Laforet P, Madsen KL, et al. Skeletal muscle metabolism is impaired during exercise in glycogen storage disease type III. *Neurology* 2015;84:1767–1771.
33. Preisler N, Pradel A, Husu E, et al. Exercise intolerance in glycogen storage disease type III: weakness or energy deficiency? *Mol Genet Metab* 2013;109:14–20.
34. Matern D, Starzl TE, Arnaout W, et al. Liver transplantation for glycogen storage disease types I, III, and IV. *Eur J Pediatr* 1999;158 Suppl 2: S43–S48.
35. Boers SJ, Visser G, Smit PG, et al. Liver transplantation in glycogen storage disease type I. *Orphanet J Rare Dis* 2014;9:47.
36. Brooks ED, Landau DJ, Everitt JI, et al. Long-term complications of glycogen storage disease type Ia in the canine model treated with gene replacement therapy. *J Inherit Metab Dis* 2018;41:965–976.
37. Koeberl DD, Sun BD, Damodaran TV, et al. Early, sustained efficacy of adeno-associated virus vector-mediated gene therapy in glycogen storage disease type Ia. *Gene Ther* 2006;13:1281–1289.
38. Kondo Y, Usui H, Ishige-Wada M, et al. Liver cirrhosis treated by living donor liver transplantation in a patient with AGL mutation c.2607-2610delATTC and c.1672dupA. *Clin Chim Acta* 2013;424:19–21.
39. Zobeiri M. Liver transplantation in a myopathic patient with glycogen storage disease type IIIa and decompensated cirrhosis. *Int J Organ Transplant Med* 2017;8:217–220.
40. Vidal P, Pagliarani S, Colella P, et al. Rescue of GSDIII phenotype with gene transfer requires liver- and muscle-targeted GDE expression. *Mol Ther* 2018;26:890–901.
41. Mendell JR, Al-Zaidy S, Shell R, et al. Single-dose gene-replacement therapy for spinal muscular atrophy. *N Engl J Med* 2017;377:1713–1722.
42. Pickar AK, Gersbach CA. Gene therapies for hemophilia hit the mark in clinical trials. *Nat Med* 2018;24:121–122.
43. Bennett J, Wellman J, Marshall KA, et al. Safety and durability of effect of contralateral-eye administration of AAV2 gene therapy in patients with childhood-onset blindness caused by RPE65 mutations: a follow-on phase 1 trial. *Lancet* 2016;388:661–672.
44. Colella P, Ronzitti G, Mingozzi F. Emerging issues in AAV-mediated in vivo gene therapy. *Mol Ther Methods Clin Dev* 2018;8:87–104.
45. Miao CH, Ohashi K, Patijn GA, et al. Inclusion of the hepatic locus control region, an intron, and untranslated region increases and stabilizes hepatic factor IX gene expression in vivo but not in vitro. *Mol Ther* 2000;1:522–532.
46. Nakai H, Montini E, Fuess S, et al. AAV serotype 2 vectors preferentially integrate into active genes in mice. *Nat Genet* 2003;34:297–302.
47. Crane B, Luo X, Demaster A, et al. Rescue administration of a helper-dependent adenovirus vector with long-term efficacy in dogs with glycogen storage disease type Ia. *Gene Ther* 2012;19:443–452.
48. Zingone A, Hiraiwa H, Pan CJ, et al. Correction of glycogen storage disease type Ia in a mouse model by gene therapy. *J Biol Chem* 2000;275:828–832.
49. Koeberl DD, Sun B, Bird A, et al. Efficacy of helper-dependent adenovirus vector-mediated gene therapy in murine glycogen storage disease type Ia. *Mol Ther* 2007;15:1253–1258.
50. Yiu WH, Pan CJ, Allamarvdasht M, et al. Glucose-6-phosphate transporter gene therapy corrects metabolic and myeloid abnormalities in glycogen storage disease type Ib mice. *Gene Ther* 2007;14:219–226.
51. Clar J, Mutel E, Gri B, et al. Hepatic lentiviral gene transfer prevents the long-term onset of hepatic tumours of glycogen storage disease type Ia in mice. *Hum Mol Genet* 2015;24:2287–2296.
52. Grinshpun A, Condiotti R, Waddington SN, et al. Neonatal gene therapy of glycogen storage disease type Ia using a feline immunodeficiency virus-based vector. *Mol Ther* 2010;18:1592–1598.
53. Raju BI, Leyvi E, Seip R, et al. Enhanced gene expression of systemically administered plasmid DNA in the liver with therapeutic ultrasound and microbubbles. *IEEE Trans Ultrason Ferroelectr Freq Control* 2013;60:88–96.
54. Jiang L, Berraondo P, Jerico D, et al. Systemic messenger RNA as an etiological treatment for acute intermittent porphyria. *Nat Med* 2018;24:1899–1909.
55. Roseman DS, Khan T, Rajas F, et al. G6PC mRNA therapy positively regulates fasting blood glucose and decreases liver abnormalities in a mouse model of glycogen storage disease Ia. *Mol Ther* 2018;26:814–821.
56. Aravalli RN, Belcher JD, Steer CJ. Liver-targeted gene therapy: approaches and challenges. *Liver Transpl* 2015;21:718–737.
57. Keeler AM, ElMallah MK, Flotte TR. Gene therapy 2017: progress and future directions. *Clin Transl Sci* 2017;10:242–248.
58. Rajas F, Clar J, Gautier-Stein A, et al. Lessons from new mouse models of glycogen storage disease type Ia in relation to the time course and organ specificity of the disease. *J Inherit Metab Dis* 2015;38:521–527.
59. Mutel E, Abdul-Wahed A, Ramamonjisoa N, et al. Targeted deletion of liver glucose-6 phosphatase mimics glycogen storage disease type Ia including development of multiple adenomas. *J Hepatol* 2011;54:529–537.
60. Beaty RM, Jackson M, Peterson D, et al. Delivery of glucose-6-phosphatase in a canine model for glycogen storage disease, type Ia, with adeno-associated virus (AAV) vectors. *Gene Ther* 2002;9:1015–1022.
61. Kim GY, Lee YM, Kwon JH, et al. Glycogen storage disease type Ia mice with less than 2% of normal hepatic glucose-6-phosphatase-alpha activity restored are at risk of developing hepatic tumors. *Mol Genet Metab* 2017;120:229–234.
62. Lee YM, Jun HS, Pan CJ, et al. Prevention of hepatocellular adenoma and correction of metabolic abnormalities in murine glycogen storage disease type Ia by gene therapy. *Hepatology* 2012;56:1719–1729.
63. Kwon JH, Lee YM, Cho JH, et al. Liver-directed gene therapy for murine glycogen storage disease type Ib. *Hum Mol Genet* 2017;26:4395–4405.
64. Yiu WH, Pan CJ, Mead PA, et al. Normoglycemia alone is insufficient to prevent long-term complications of hepatocellular adenoma in glycogen storage disease type Ib mice. *J Hepatol* 2009;51:909–917.
65. Koeberl DD, Pinto C, Sun B, et al. AAV vector-mediated reversal of hypoglycemia in canine and murine glycogen storage disease type Ia. *Mol Ther* 2008;16:665–672.

66. Demaster A, Luo X, Curtis S, et al. Long-term efficacy following readministration of an adeno-associated virus vector in dogs with glycogen storage disease type Ia. *Hum Gene Ther* 2012;23:407–418.
67. Lee YM, Conlon TJ, Specht A, et al. Long-term safety and efficacy of AAV gene therapy in the canine model of glycogen storage disease type Ia. *J Inherit Metab Dis* 2018;41:977–984.
68. Weinstein DA, Correia CE, Conlon T, et al. Adeno-associated virus-mediated correction of a canine model of glycogen storage disease type Ia. *Hum Gene Ther* 2010;21:903–910.
69. Ghosh A, Allamarvasht M, Pan CJ, et al. Long-term correction of murine glycogen storage disease type Ia by recombinant adeno-associated virus-1-mediated gene transfer. *Gene Ther* 2006;13:321–329.
70. McCarty DM. Self-complementary AAV vectors; advances and applications. *Mol Ther* 2008;16:1648–1656.
71. McCarty DM, Monahan PE, Samulski RJ. Self-complementary recombinant adeno-associated virus (scAAV) vectors promote efficient transduction independently of DNA synthesis. *Gene Ther* 2001;8:1248–1254.
72. Luo X, Hall G, Li S, et al. Hepatorenal correction in murine glycogen storage disease type I with a double-stranded adeno-associated virus vector. *Mol Ther* 2011;19:1961–1970.
73. Yiu WH, Lee YM, Peng WT, et al. Complete normalization of hepatic G6PC deficiency in murine glycogen storage disease type Ia using gene therapy. *Mol Ther* 2010;18:1076–1084.
74. Kim GY, Kwon JH, Cho JH, et al. Downregulation of pathways implicated in liver inflammation and tumorigenesis of glycogen storage disease type Ia mice receiving gene therapy. *Hum Mol Genet* 2017;26:1890–1899.
75. Lee YM, Kim GY, Pan CJ, et al. Minimal hepatic glucose-6-phosphatase- α activity required to sustain survival and prevent hepatocellular adenoma formation in murine glycogen storage disease type Ia. *Mol Genet Metab Rep* 2015;3:28–32.
76. Brooks ED, Kishnani PS, Koeberl DD. Letter to the Editors: concerning “Long-term safety and efficacy of AAV gene therapy in the canine model of glycogen storage disease type Ia” by Lee et al. *J Inherit Metab Dis* 2018;41:913–914.
77. Lee Y, Chou JY, Weinstein DA. Response letter. *J Inherit Metab Dis* 2018;41:915.
78. Ronzitti G, Mingozzi F. Combination therapy is the new gene therapy? *Mol Ther* 2018;26:12–14.
79. Weinstein D, Ahmad A, Lee C, et al. Positive cohort 1 results from the Phase 1/2 trial with AAV8-mediated liver-directed gene therapy in adults with Glycogen storage disease type Ia. In: ASGCT 22nd Annual Meeting. (Washington). *Mol Ther* 2019;4:1–465.
80. Nathwani AC, Tuddenham EG, Rangarajan S, et al. Adenovirus-associated virus vector-mediated gene transfer in hemophilia B. *N Engl J Med* 2011;365:2357–2365.
81. Brooks ED, Yi H, Austin SL, et al. Natural progression of canine glycogen storage disease type IIIa. *Comp Med* 2016;66:41–51.
82. Yi H, Thurberg BL, Curtis S, et al. Characterization of a canine model of glycogen storage disease type IIIa. *Dis Model Mech* 2012;5:804–811.
83. Liu KM, Wu JY, Chen YT. Mouse model of glycogen storage disease type III. *Mol Genet Metab* 2014;111:467–476.
84. Pagliarani S, Lucchiarri S, Ulzi G, et al. Glycogen storage disease type III: a novel Agl knockout mouse model. *Biochim Biophys Acta* 2014;1842:2318–2328.
85. Sun B, Fredrickson K, Austin S, et al. Alglucosidase alfa enzyme replacement therapy as a therapeutic approach for glycogen storage disease type III. *Mol Genet Metab* 2013;108:145–147.
86. Puzzo F, Colella P, Biferi MG, et al. Rescue of Pompe disease in mice by AAV-mediated liver delivery of secreted acid α -glucosidase. *Sci Transl Med* 2017;9:pil:eaam6375.
87. Niemeyer GP, Herzog RW, Mount J, et al. Long-term correction of inhibitor-prone hemophilia B dogs treated with liver-directed AAV2-mediated factor IX gene therapy. *Blood* 2009;113:797–806.
88. Nathwani AC, Reiss UM, Tuddenham EG, et al. Long-term safety and efficacy of factor IX gene therapy in hemophilia B. *N Engl J Med* 2014;371:1994–2004.
89. Kang HR, Waskowicz L, Seifts AM, et al. Bezaflibrate enhances AAV vector-mediated genome editing in glycogen storage disease type Ia. *Mol Ther Methods Clin Dev* 2019;13:265–273.
90. Landau DJ, Brooks ED, Perez-Pinera P, et al. In vivo zinc finger nuclease-mediated targeted integration of a glucose-6-phosphatase transgene promotes survival in mice with glycogen storage disease type IA. *Mol Ther* 2016;24:697–706.
91. Kang H, Brook E, Courtney D, et al. Genome editing with CRISPR/Cas9 in a GSDIa canine model. In: ASGCT 22nd Annual Meeting. (Washington). *Mol Ther* 2019;4:1–465.
92. Berraondo P, Martini PGV, Avila MA, et al. Messenger RNA therapy for rare genetic metabolic diseases. *Gut* 2019;68:1323–1330.
93. Cao J, Silva M, Philippe E, et al. mRNA Therapy for the treatment of glycogen storage disease type 1a (GSD1a). In: ASGCT 22nd Annual Meeting. (Washington). *Mol Ther* 2019;4:1–465.
94. Waskowicz LR, Zhou J, Landau DJ, et al. Bezaflibrate induces autophagy and improves hepatic lipid metabolism in glycogen storage disease type Ia. *Hum Mol Genet* 2019;28:143–154.
95. Colella P, Sellier P, Costa Verdera H, et al. AAV gene transfer with tandem promoter design prevents anti-transgene immunity and provides persistent efficacy in neonate pompe mice. *Mol Ther Methods Clin Dev* 2019;12:85–101.
96. Patel A, Zhao J, Duan D, et al. Design of AAV vectors for delivery of large or multiple transgenes. *Methods Mol Biol* 2019;1950:19–33.

Received for publication May 14, 2019;
accepted after revision July 10, 2019.

Published online: July 19, 2019.

RÉFÉRENCES BIBLIOGRAPHIQUES

- Abbate, M., Zoja, C., and Remuzzi, G. (2006). How Does Proteinuria Cause Progressive Renal Damage? *J. Am. Soc. Nephrol.* *17*, 2974–2984.
- Abdul-Wahed, A., Gautier-Stein, A., Casteras, S., Soty, M., Roussel, D., Romestaing, C., Guillou, H., Tourette, J.-A., Pleche, N., Zitoun, C., et al. (2014). A link between hepatic glucose production and peripheral energy metabolism via hepatokines. *Mol. Metab.* *3*, 531–543.
- Abdul-Wahed, A., Guilmeau, S., and Postic, C. (2017). Sweet Sixteenth for ChREBP: Established Roles and Future Goals. *Cell Metab.* *26*, 324–341.
- Adeva-Andany, M.M., González-Lucán, M., Donapetry-García, C., Fernández-Fernández, C., and Ameneiros-Rodríguez, E. (2016). Glycogen metabolism in humans. *BBA Clin.* *5*, 85–100.
- Aghadavod, E., Khodadadi, S., Baradaran, A., Nasri, P., Bahmani, M., and Rafieian-Kopaei, M. (2016). Role of Oxidative Stress and Inflammatory Factors in Diabetic Kidney Disease. *Iran. J. Kidney Dis.* *10*, 337–343.
- Aiston, S., Andersen, B., and Agius, L. (2003). Glucose 6-phosphate regulates hepatic glycogenolysis through inactivation of phosphorylase. *Diabetes* *52*, 1333–1339.
- Al-Rasheed, N.M., Al-Rasheed, N.M., Al-Amin, M.A., Hasan, I.H., Al-Ajmi, H.N., Mohammad, R.A., and Attia, H.A. (2016). Fenofibrate attenuates diabetic nephropathy in experimental diabetic rat's model via suppression of augmented TGF- β 1/Smad3 signaling pathway. *Arch. Physiol. Biochem.* *122*, 186–194.
- Anderson, S., Meyer, T.W., Rennke, H.G., and Brenner, B.M. (1985). Control of glomerular hypertension limits glomerular injury in rats with reduced renal mass. *J. Clin. Invest.* *76*, 612–619.
- Anderson, S., Rennke, H.G., and Brenner, B.M. (1986). Therapeutic advantage of converting enzyme inhibitors in arresting progressive renal disease associated with systemic hypertension in the rat. *J. Clin. Invest.* *77*, 1993–2000.
- Annabi, B., Hiraiwa, H., Mansfield, B.C., Lei, K.J., Ubagai, T., Polymeropoulos, M.H., Moses, S.W., Parvari, R., Hershkovitz, E., Mandel, H., et al. (1998). The gene for glycogen-storage disease type 1b maps to chromosome 11q23. *Am. J. Hum. Genet.* *62*, 400–405.
- Arden, S.D., Zahn, T., Steegers, S., Webb, S., Bergman, B., O'Brien, R.M., and Hutton, J.C. (1999). Molecular cloning of a pancreatic islet-specific glucose-6-phosphatase catalytic subunit-related protein. *Diabetes* *48*, 531–542.
- Asanuma, K. (2015). [The role of podocyte injury in chronic kidney disease]. *Nihon Rinsho Meneki Gakkai Kaishi* *38*, 26–36.
- Atherton, J.C. (2006). Regulation of fluid and electrolyte balance by the kidney. *Anaesth. Intensive Care Med.* *7*, 227–233.
- Avasthi, P., Maser, R.L., and Tran, P.V. (2017). Primary Cilia in Cystic Kidney Disease. *Results Probl. Cell Differ.* *60*, 281–321.
- Baker, L., Dahlem, S., Goldfarb, S., Kern, E.F., Stanley, C.A., Egler, J., Olshan, J.S., and Heyman, S. (1989). Hyperfiltration and renal disease in glycogen storage disease, type I. *Kidney Int.* *35*, 1345–1350.

- Balaban, R.S., and Mandel, L.J. (1988). Metabolic substrate utilization by rabbit proximal tubule. An NADH fluorescence study. *Am. J. Physiol.* *254*, F407-416.
- Bangs, F., and Anderson, K.V. (2017). Primary Cilia and Mammalian Hedgehog Signaling. *Cold Spring Harb. Perspect. Biol.* *9*.
- Barrett, E.J., Liu, Z., Khamaisi, M., King, G.L., Klein, R., Klein, B.E.K., Hughes, T.M., Craft, S., Freedman, B.I., Bowden, D.W., et al. (2017). Diabetic Microvascular Disease: An Endocrine Society Scientific Statement. *J. Clin. Endocrinol. Metab.* *102*, 4343–4410.
- Battezzati, A., Caumo, A., Martino, F., Sereni, L.P., Coppa, J., Romito, R., Ammatuna, M., Regalia, E., Matthews, D.E., Mazzaferro, V., et al. (2004). Nonhepatic glucose production in humans. *Am. J. Physiol. Endocrinol. Metab.* *286*, E129-135.
- Beegle, R.D., Brown, L.M., and Weinstein, D.A. (2015). Regression of hepatocellular adenomas with strict dietary therapy in patients with glycogen storage disease type I. *JIMD Rep.* *18*, 23–32.
- Belingheri, M., Ghio, L., Sala, A., Menni, F., Trespidi, L., Ferraresso, M., Berardinelli, L., Rossi, G., Edefonti, A., and Parini, R. (2007). Combined liver-kidney transplantation in glycogen storage disease Ia: a case beyond the guidelines. *Liver Transplant. Off. Publ. Am. Assoc. Study Liver Dis. Int. Liver Transplant. Soc.* *13*, 762–764.
- Bianchi, L. (1993). Glycogen storage disease I and hepatocellular tumours. *Eur. J. Pediatr.* *152 Suppl 1*, S63-70.
- Bienaimé, F., Canaud, G., El Karoui, K., Gallazzini, M., and Terzi, F. (2016). Molecular pathways of chronic kidney disease progression. *Néphrologie Thérapeutique* *12*, S35–S38.
- Bobulescu, I.A. (2010). Renal lipid metabolism and lipotoxicity. *Curr. Opin. Nephrol. Hypertens.* *19*, 393–402.
- Boers, S.J., Visser, G., Smit, P.G., and Fuchs, S.A. (2014). Liver transplantation in glycogen storage disease type I. *Orphanet J. Rare Dis.* *9*, 47.
- Boletta, A. (2009). Emerging evidence of a link between the polycystins and the mTOR pathways. *PathoGenetics* *2*, 6.
- Bonsib, S.M. (2009). Renal cystic diseases and renal neoplasms: a mini-review. *Clin. J. Am. Soc. Nephrol. CJASN* *4*, 1998–2007.
- Boortz, K.A., Syring, K.E., Pound, L.D., Mo, H., Bastarache, L., Oeser, J.K., McGuinness, O.P., Denny, J.C., and O'Brien, R.M. (2017). Effects of G6pc2 Deletion on Body Weight and Cholesterol in Mice. *J. Mol. Endocrinol.* *58*, 127–139.
- Boutet, A., De Frutos, C.A., Maxwell, P.H., Mayol, M.J., Romero, J., and Nieto, M.A. (2006). Snail activation disrupts tissue homeostasis and induces fibrosis in the adult kidney. *EMBO J.* *25*, 5603–5613.
- Branton, M.H., and Kopp, J.B. (1999). TGF-beta and fibrosis. *Microbes Infect.* *1*, 1349–1365.
- Brix, A.E., Howerth, E.W., McConkie-Rosell, A., Peterson, D., Egnor, D., Wells, M.R., and Chen, Y.T. (1995). Glycogen storage disease type Ia in two littermate Maltese puppies. *Vet. Pathol.* *32*, 460–465.

- Bruni, N., Rajas, F., Montano, S., Chevalier-Porst, F., Maire, I., and Mithieux, G. (1999). Enzymatic characterization of four new mutations in the glucose-6 phosphatase (G6PC) gene which cause glycogen storage disease type 1a. *Ann. Hum. Genet.* *63*, 141–146.
- Cade, W.T. (2008). Diabetes-Related Microvascular and Macrovascular Diseases in the Physical Therapy Setting. *Phys. Ther.* *88*, 1322–1335.
- Cairns, P. (2011). Renal Cell Carcinoma. *Cancer Biomark.* *9*, 461.
- Calderaro, J., Labrune, P., Morcrette, G., Rebouissou, S., Franco, D., Prévot, S., Quaglia, A., Bedossa, P., Libbrecht, L., Terracciano, L., et al. (2013). Molecular characterization of hepatocellular adenomas developed in patients with glycogen storage disease type I. *J. Hepatol.* *58*, 350–357.
- Carlson, G.P. (1997). Chapter 18 - Fluid, Electrolyte, and Acid-Base Balance. In *Clinical Biochemistry of Domestic Animals (Fifth Edition)*, J.J. Kaneko, J.W. Harvey, and M.L. Bruss, eds. (San Diego: Academic Press), pp. 485–516.
- Cassiman, D., Libbrecht, L., Verslype, C., Meersseman, W., Troisi, R., Zucman-Rossi, J., and Van Vlierberghe, H. (2010). An adult male patient with multiple adenomas and a hepatocellular carcinoma: mild glycogen storage disease type Ia. *J. Hepatol.* *53*, 213–217.
- Cersosimo, E., Molina, P.E., and Abumrad, N.N. (1997). Renal glucose production during insulin-induced hypoglycemia. *Diabetes* *46*, 643–646.
- Chagnac, A., Zingerman, B., Rozen-Zvi, B., and Herman-Edelstein, M. (2019). Consequences of Glomerular Hyperfiltration: The Role of Physical Forces in the Pathogenesis of Chronic Kidney Disease in Diabetes and Obesity. *Nephron* 1–5.
- Chalhoub, N., and Baker, S.J. (2009). PTEN and the PI3-Kinase Pathway in Cancer. *Annu. Rev. Pathol.* *4*, 127–150.
- Chan, D.A., Sutphin, P.D., Nguyen, P., Turcotte, S., Lai, E.W., Banh, A., Reynolds, G.E., Chi, J.-T., Wu, J., Solow-Cordero, D.E., et al. (2011). Targeting GLUT1 and the Warburg Effect in Renal Cell Carcinoma by Chemical Synthetic Lethality. *Sci. Transl. Med.* *3*, 94ra70.
- Chanutin, A., and Ferris, E.B. (1932). EXPERIMENTAL RENAL INSUFFICIENCY PRODUCED BY PARTIAL NEPHRECTOMY: I. CONTROL DIET. *Arch. Intern. Med.* *49*, 767–787.
- Chen, Y.T. (1991). Type I glycogen storage disease: kidney involvement, pathogenesis and its treatment. *Pediatr. Nephrol. Berl. Ger.* *5*, 71–76.
- Chen, C.-Y., Chen, J., He, L., and Stiles, B.L. (2018). PTEN: Tumor Suppressor and Metabolic Regulator. *Front. Endocrinol.* *9*, 338.
- Chen, Y.T., Coleman, R.A., Scheinman, J.I., Kolbeck, P.C., and Sidbury, J.B. (1988). Renal disease in type I glycogen storage disease. *N. Engl. J. Med.* *318*, 7–11.
- Chen, Y.T., Scheinman, J.I., Park, H.K., Coleman, R.A., and Roe, C.R. (1990). Amelioration of proximal renal tubular dysfunction in type I glycogen storage disease with dietary therapy. *N. Engl. J. Med.* *323*, 590–593.
- Chen, Y.-T., Bazzarre, C.H., Lee, M.M., Sidbury, J.B., and Coleman, R.A. (1993). Type I glycogen storage disease: Nine years of management with cornstarch. *Eur. J. Pediatr.* *152*, 56–59.

- Cheung, Y.Y., Kim, S.Y., Yiu, W.H., Pan, C.-J., Jun, H.-S., Ruef, R.A., Lee, E.J., Westphal, H., Mansfield, B.C., and Chou, J.Y. (2007). Impaired neutrophil activity and increased susceptibility to bacterial infection in mice lacking glucose-6-phosphatase-beta. *J. Clin. Invest.* *117*, 784–793.
- Chiaravalli, M., Rowe, I., Mannella, V., Quilici, G., Canu, T., Bianchi, V., Gurgone, A., Antunes, S., D’Adamo, P., Esposito, A., et al. (2016). 2-Deoxy-d-Glucose Ameliorates PKD Progression. *J. Am. Soc. Nephrol. JASN* *27*, 1958–1969.
- Chou, J.Y., and Mansfield, B.C. (2007). Gene therapy for type I glycogen storage diseases. *Curr. Gene Ther.* *7*, 79–88.
- Chou, J.Y., and Mansfield, B.C. (2008). Mutations in the Glucose-6-Phosphatase- α (G6PC) Gene that Cause Type Ia Glycogen Storage Disease. *Hum. Mutat.* *29*, 921–930.
- Chou, J.Y., Jun, H.S., and Mansfield, B.C. (2010a). Glycogen storage disease type I and G6Pase- β deficiency: etiology and therapy. *Nat. Rev. Endocrinol.* *6*, 676–688.
- Chou, J.Y., Jun, H.S., and Mansfield, B.C. (2010b). Neutropenia in type Ib glycogen storage disease. *Curr. Opin. Hematol.* *17*, 36–42.
- Choyke, P.L. (2000). Acquired cystic kidney disease. *Eur. Radiol.* *10*, 1716–1721.
- clar, julie, Gri, B., Calderaro, J., Birling, M.-C., Herault, Y., Smith, P., Mithieux, G., and Rajas, F. (2014). Targeted deletion of kidney glucose-6 phosphatase leads to nephropathy. *Kidney Int.* *86*, 747–756.
- Cogan, M.G. (1990). Angiotensin II: a powerful controller of sodium transport in the early proximal tubule. *Hypertens. Dallas Tex* *1979* *15*, 451–458.
- Cohen, J.L., Vinik, A., Faller, J., and Fox, I.H. (1985). Hyperuricemia in glycogen storage disease type I. Contributions by hypoglycemia and hyperglucagonemia to increased urate production. *J. Clin. Invest.* *75*, 251–257.
- Collins, A.J., Foley, R.N., Herzog, C., Chavers, B.M., Gilbertson, D., Ishani, A., Kasiske, B.L., Liu, J., Mau, L.-W., McBean, M., et al. (2010). Excerpts From the US Renal Data System 2009 Annual Data Report. *Am. J. Kidney Dis. Off. J. Natl. Kidney Found.* *55*, S1-A7.
- Cori, G.T., and Cori, C.F. (1952). Glucose-6-Phosphatase of the Liver in Glycogen Storage Disease. *J. Biol. Chem.* *199*, 661–667.
- Couchoud, C., Lassalle, M., Stengel, B., and Jacquelinet, C. (2009). [Renal Epidemiology and Information Network: 2007 annual report]. *Nephrol. Ther.* *5 Suppl 1*, S3-144.
- Couser, W.G., Remuzzi, G., Mendis, S., and Tonelli, M. (2011). The contribution of chronic kidney disease to the global burden of major noncommunicable diseases. *Kidney Int.* *80*, 1258–1270.
- Dambaska, M., Labrador, E.B., Kuo, C.L., and Weinstein, D.A. (2017). Prevention of complications in glycogen storage disease type Ia with optimization of metabolic control. *Pediatr. Diabetes* *18*, 327–331.
- De Vadder, F., Kovatcheva-Datchary, P., Goncalves, D., Vinera, J., Zitoun, C., Duchampt, A., Bäckhed, F., and Mithieux, G. (2014). Microbiota-generated metabolites promote metabolic benefits via gut-brain neural circuits. *Cell* *156*, 84–96.

- Dentin, R., Tomas-Cobos, L., Foufelle, F., Leopold, J., Girard, J., Postic, C., and Ferré, P. (2012). Glucose 6-phosphate, rather than xylulose 5-phosphate, is required for the activation of ChREBP in response to glucose in the liver. *J. Hepatol.* *56*, 199–209.
- Derks, T.G.J., and van Rijn, M. (2015). Lipids in hepatic glycogen storage diseases: pathophysiology, monitoring of dietary management and future directions. *J. Inherit. Metab. Dis.* *38*, 537–543.
- Di Rocco, M., Calevo, M.G., Taró, M., Melis, D., Allegri, A.E.M., and Parenti, G. (2008). Hepatocellular adenoma and metabolic balance in patients with type Ia glycogen storage disease. *Mol. Genet. Metab.* *93*, 398–402.
- Donadieu, J., Barkaoui, M., Bézard, F., Bertrand, Y., Pondarré, C., and Guibaud, P. (2000). Renal carcinoma in a patient with glycogen storage disease Ib receiving long-term granulocyte colony-stimulating factor therapy. *J. Pediatr. Hematol. Oncol.* *22*, 188–189.
- Druilhet, R.E., Overturf, M.L., and Kirkendall, W.M. (1978). Cortical and medullary lipids of normal and nephrosclerotic human kidney. *Int. J. Biochem.* *9*, 729–734.
- Dunnill, M.S., Millard, P.R., and Oliver, D. (1977). Acquired cystic disease of the kidneys: a hazard of long-term intermittent maintenance haemodialysis. *J. Clin. Pathol.* *30*, 868–877.
- Duran-Salgado, M.B., and Rubio-Guerra, A.F. (2014). Diabetic nephropathy and inflammation. *World J. Diabetes* *5*, 393–398.
- Edeling, M., Ragi, G., Huang, S., Pavenstädt, H., and Susztak, K. (2016). Developmental signalling pathways in renal fibrosis: the roles of Notch, Wnt and Hedgehog. *Nat. Rev. Nephrol.* *12*, 426–439.
- El Karoui, K., Viau, A., Dellis, O., Bagattin, A., Nguyen, C., Baron, W., Burtin, M., Broueilh, M., Heidet, L., Mollet, G., et al. (2016). Endoplasmic reticulum stress drives proteinuria-induced kidney lesions via Lipocalin 2. *Nat. Commun.* *7*.
- El Nahas, A.M., and Bello, A.K. (2005). Chronic kidney disease: the global challenge. *The Lancet* *365*, 331–340.
- Faguer, S., Decramer, S., Chassaing, N., Bellanné-Chantelot, C., Calvas, P., Beaufile, S., Bessenay, L., Lengelé, J.-P., Dahan, K., Ronco, P., et al. (2011). Diagnosis, management, and prognosis of HNF1B nephropathy in adulthood. *Kidney Int.* *80*, 768–776.
- Farah, B.L., Landau, D.J., Sinha, R.A., Brooks, E.D., Wu, Y., Fung, S.Y.S., Tanaka, T., Hirayama, M., Bay, B.-H., Koeberl, D.D., et al. (2016). Induction of autophagy improves hepatic lipid metabolism in glucose-6-phosphatase deficiency. *J. Hepatol.* *64*, 370–379.
- Farah, B.L., Sinha, R.A., Wu, Y., Singh, B.K., Lim, A., Hirayama, M., Landau, D.J., Bay, B.H., Koeberl, D.D., and Yen, P.M. (2017a). Hepatic mitochondrial dysfunction is a feature of Glycogen Storage Disease Type Ia (GSDIa). *Sci. Rep.* *7*, 44408.
- Farah, B.L., Landau, D.J., Wu, Y., Sinha, R.A., Loh, A., Bay, B.-H., Koeberl, D.D., and Yen, P.M. (2017b). Renal Endoplasmic Reticulum Stress is Coupled to Impaired Autophagy in a Mouse Model of GSD Ia. *Mol. Genet. Metab.* *122*, 95–98.
- Ferrer, J.C., Favre, C., Gomis, R.R., Fernández-Novell, J.M., García-Rocha, M., de la Iglesia, N., Cid, E., and Guinovart, J.J. (2003). Control of glycogen deposition. *FEBS Lett.* *546*, 127–132.

- Field, J.B., Epstein, S., and Egan, T. (1965). Studies in Glycogen Storage Diseases. I. Intestinal Glucose-6-Phosphatase Activity in Patients with Von Gierke's Disease and Their Parents*. *J. Clin. Invest.* *44*, 1240–1247.
- Fischer, E., Legue, E., Doyen, A., Nato, F., Nicolas, J.-F., Torres, V., Yaniv, M., and Pontoglio, M. (2006). Defective planar cell polarity in polycystic kidney disease. *Nat. Genet.* *38*, 21–23.
- Forbes, J.M., Fukami, K., and Cooper, M.E. (2007). Diabetic nephropathy: where hemodynamics meets metabolism. *Exp. Clin. Endocrinol. Diabetes Off. J. Ger. Soc. Endocrinol. Ger. Diabetes Assoc.* *115*, 69–84.
- Franco, L.M., Krishnamurthy, V., Bali, D., Weinstein, D.A., Arn, P., Clary, B., Boney, A., Sullivan, J., Frush, D.P., Chen, Y.-T., et al. (2005). Hepatocellular carcinoma in glycogen storage disease type Ia: a case series. *J. Inherit. Metab. Dis.* *28*, 153–162.
- Frazier, R., Mehta, R., Cai, X., Lee, J., Napoli, S., Craven, T., Tuazon, J., Safdi, A., Scialla, J., Susztak, K., et al. (2019). Associations of Fenofibrate Therapy With Incidence and Progression of CKD in Patients With Type 2 Diabetes. *Kidney Int. Rep.* *4*, 94–102.
- Fries, J.W., Sandstrom, D.J., Meyer, T.W., and Rennke, H.G. (1989). Glomerular hypertrophy and epithelial cell injury modulate progressive glomerulosclerosis in the rat. *Lab. Investig. J. Tech. Methods Pathol.* *60*, 205–218.
- Froissart, R., Piraud, M., Boudjemline, A.M., Vianey-Saban, C., Petit, F., Hubert-Buron, A., Eberschweiler, P.T., Gajdos, V., and Labrune, P. (2011). Glucose-6-phosphatase deficiency. *Orphanet J. Rare Dis.* *6*, 27.
- Fujigaki, Y., Nagase, M., Kobayasi, S., Hidaka, S., Shimomura, M., and Hishida, A. (1993). Intra-GBM site of the functional filtration barrier for endogenous proteins in rats. *Kidney Int.* *43*, 567–574.
- Gai, Z., Wang, T., Visentin, M., Kullak-Ublick, G.A., Fu, X., and Wang, Z. (2019). Lipid Accumulation and Chronic Kidney Disease. *Nutrients* *11*.
- Gattone, V.H., Sinderson, R.M., Hornberger, T.A., and Robling, A.G. (2009). Late progression of renal pathology and cyst enlargement is reduced by rapamycin in a mouse model of nephronophthisis. *Kidney Int.* *76*, 178–182.
- Gautier-Stein, A., Mithieux, G., and Rajas, F. (2005). A distal region involving hepatocyte nuclear factor 4 α and CAAT/enhancer binding protein markedly potentiates the protein kinase A stimulation of the glucose-6-phosphatase promoter. *Mol. Endocrinol. Baltim. Md* *19*, 163–174.
- Gautier-Stein, A., Zitoun, C., Lalli, E., Mithieux, G., and Rajas, F. (2006). Transcriptional regulation of the glucose-6-phosphatase gene by cAMP/vasoactive intestinal peptide in the intestine. Role of HNF4 α , CREM, HNF1 α , and C/EBP α . *J. Biol. Chem.* *281*, 31268–31278.
- Gerin, I., Veiga-da-Cunha, M., Achouri, Y., Collet, J.F., and Van Schaftingen, E. (1997). Sequence of a putative glucose 6-phosphate translocase, mutated in glycogen storage disease type Ib. *FEBS Lett.* *419*, 235–238.
- Ghosh, A., Shieh, J.-J., Pan, C.-J., Sun, M.-S., and Chou, J.Y. (2002). The Catalytic Center of Glucose-6-phosphatase HIS176 IS THE NUCLEOPHILE FORMING THE PHOSPHOHISTIDINE-ENZYMES INTERMEDIATE DURING CATALYSIS. *J. Biol. Chem.* *277*, 32837–32842.

- Gjorgjieva, M., Raffin, M., Duchamp, A., Perry, A., Stefanutti, A., Brevet, M., Tortereau, A., Dubourg, L., Hubert-Buron, A., Mabillet, M., et al. (2016). Progressive development of renal cysts in glycogen storage disease type I. *Hum. Mol. Genet.* *25*, 3784–3797.
- Gjorgjieva, M., Calderaro, J., Monteillet, L., Silva, M., Raffin, M., Brevet, M., Romestaing, C., Roussel, D., Zucman-Rossi, J., Mithieux, G., et al. (2018a). Dietary exacerbation of metabolic stress leads to accelerated hepatic carcinogenesis in glycogen storage disease type Ia. *J. Hepatol.* *69*, 1074–1087.
- Gjorgjieva, M., Monteillet, L., Calderaro, J., Mithieux, G., and Rajas, F. (2018b). Polycystic kidney features of the renal pathology in glycogen storage disease type I: possible evolution to renal neoplasia. *J. Inherit. Metab. Dis.* *41*, 955–963.
- Goggolidou, P. (2014). Wnt and planar cell polarity signaling in cystic renal disease. *Organogenesis* *10*, 86–95.
- Goh, B.-H., Khan, A., Efendić, S., and Portwood, N. (2006). Expression of glucose-6-phosphatase system genes in murine cortex and hypothalamus. *Horm. Metab. Res. Horm. Stoffwechselforschung Horm. Metab.* *38*, 1–7.
- Goldstein, I., Ezra, O., Rivlin, N., Molchadsky, A., Madar, S., Goldfinger, N., and Rotter, V. (2012). p53, a novel regulator of lipid metabolism pathways. *J. Hepatol.* *56*, 656–662.
- Grantham, J.J. (1991). Acquired cystic kidney disease. *Kidney Int.* *40*, 143–152.
- Grantham, J.J. (1993). 1992 Homer Smith Award. Fluid secretion, cellular proliferation, and the pathogenesis of renal epithelial cysts. *J. Am. Soc. Nephrol.* *3*, 1841–1857.
- Greene, H.L., Swift, L.L., and Knapp, H.R. (1991). Hyperlipidemia and fatty acid composition in patients treated for type IA glycogen storage disease. *J. Pediatr.* *119*, 398–403.
- Grefhorst, A., Schreurs, M., Oosterveer, M.H., Cortés, V.A., Havinga, R., Herling, A.W., Reijngoud, D.-J., Groen, A.K., and Kuipers, F. (2010). Carbohydrate-response-element-binding protein (ChREBP) and not the liver X receptor α (LXR α) mediates elevated hepatic lipogenic gene expression in a mouse model of glycogen storage disease type 1. *Biochem. J.* *432*, 249–254.
- Gresh, L., Fischer, E., Reimann, A., Tanguy, M., Garbay, S., Shao, X., Hiesberger, T., Fiette, L., Igarashi, P., Yaniv, M., et al. (2004). A transcriptional network in polycystic kidney disease. *EMBO J.* *23*, 1657–1668.
- Gueutin, V., Deray, G., and Isnard-Bagnis, C. (2012). Physiologie rénale. *Bull. Cancer (Paris)* *99*, 237–249.
- Hajj, P., Ferlicot, S., Massoud, W., Awad, A., Hammoudi, Y., Charpentier, B., Durrbach, A., Droupy, S., and Benoît, G. (2009). Prevalence of renal cell carcinoma in patients with autosomal dominant polycystic kidney disease and chronic renal failure. *Urology* *74*, 631–634.
- Hall, J.E. (1991). Control of blood pressure by the renin-angiotensin-aldosterone system. *Clin. Cardiol.* *14*, IV6-21; discussion IV51-55.
- Han, S.J., Jang, H.-S., Kim, J.I., Lipschutz, J.H., and Park, K.M. (2016). Unilateral nephrectomy elongates primary cilia in the remaining kidney via reactive oxygen species. *Sci. Rep.* *6*, 22281.

- Happé, H., de Heer, E., and Peters, D.J.M. (2011). Polycystic kidney disease: The complexity of planar cell polarity and signaling during tissue regeneration and cyst formation. *Biochim. Biophys. Acta BBA - Mol. Basis Dis.* *1812*, 1249–1255.
- Harris, P.C. (2002). Molecular basis of polycystic kidney disease: PKD1, PKD2 and PKHD1. *Curr. Opin. Nephrol. Hypertens.* *11*, 309–314.
- Hay, N. (2016). Reprogramming glucose metabolism in cancer: can it be exploited for cancer therapy? *Nat. Rev. Cancer* *16*, 635–649.
- He, W., and Dai, C. (2015). Key Fibrogenic Signaling. *Curr. Pathobiol. Rep.* *3*, 183–192.
- Helal, I., Fick-Brosnahan, G.M., Reed-Gitomer, B., and Schrier, R.W. (2012). Glomerular hyperfiltration: definitions, mechanisms and clinical implications. *Nat. Rev. Nephrol.* *8*, 293–300.
- Henquin, J.C. (2000). Triggering and amplifying pathways of regulation of insulin secretion by glucose. *Diabetes* *49*, 1751–1760.
- Herman-Edelstein, M., Scherzer, P., Tobar, A., Levi, M., and Gafter, U. (2014). Altered renal lipid metabolism and renal lipid accumulation in human diabetic nephropathy. *J. Lipid Res.* *55*, 561–572.
- Hiesberger, T., Shao, X., Gourley, E., Reimann, A., Pontoglio, M., and Igarashi, P. (2005). Role of the hepatocyte nuclear factor-1beta (HNF-1beta) C-terminal domain in Pkhd1 (ARPKD) gene transcription and renal cystogenesis. *J. Biol. Chem.* *280*, 10578–10586.
- Higgins, M., Obaidi, I., and McMorrow, T. (2019). Primary cilia and their role in cancer. *Oncol. Lett.* *17*, 3041.
- Hijmans, B.S., Boss, A., van Dijk, T.H., Soty, M., Wolters, H., Mutel, E., Groen, A.K., Derks, T.G.J., Mithieux, G., Heerschap, A., et al. (2017). Hepatocytes contribute to residual glucose production in a mouse model for glycogen storage disease type Ia. *Hepatol. Baltim. Md* *66*, 2042–2054.
- Horikawa, Y., Iwasaki, N., Hara, M., Furuta, H., Hinokio, Y., Cockburn, B.N., Lindner, T., Yamagata, K., Ogata, M., Tomonaga, O., et al. (1997). Mutation in hepatocyte nuclear factor-1 beta gene (TCF2) associated with MODY. *Nat. Genet.* *17*, 384–385.
- Hosseini, M., Antic, T., Paner, G.P., and Chang, A. (2014). Pathologic spectrum of cysts in end-stage kidneys: possible precursors to renal neoplasia. *Hum. Pathol.* *45*, 1406–1413.
- Hostetter, T.H. (2003). Hyperfiltration and glomerulosclerosis. *Semin. Nephrol.* *23*, 194–199.
- Hostetter, T.H., Olson, J.L., Rennke, H.G., Venkatachalam, M.A., and Brenner, B.M. (1981). Hyperfiltration in remnant nephrons: a potentially adverse response to renal ablation. *Am. J. Physiol.* *241*, F85-93.
- Huang, L., and Lipschutz, J.H. (2014). Cilia and polycystic kidney disease, kith and kin. *Birth Defects Res. Part C Embryo Today Rev.* *102*, 174–185.
- Huang, S., and Susztak, K. (2016). Epithelial Plasticity versus EMT in Kidney Fibrosis. *Trends Mol. Med.* *22*, 4–6.

- Hughes, J., Ward, C.J., Peral, B., Aspinwall, R., Clark, K., San Millán, J.L., Gamble, V., and Harris, P.C. (1995). The polycystic kidney disease 1 (PKD1) gene encodes a novel protein with multiple cell recognition domains. *Nat. Genet.* *10*, 151–160.
- Husson, H., Moreno, S., Smith, L.A., Smith, M.M., Russo, R.J., Pitstick, R., Sergeev, M., Ledbetter, S.R., Bukanov, N.O., Lane, M., et al. (2016). Reduction of ciliary length through pharmacologic or genetic inhibition of CDK5 attenuates polycystic kidney disease in a model of nephronophthisis. *Hum. Mol. Genet.* *25*, 2245–2255.
- Hutton, J.C., and O'Brien, R.M. (2009). Glucose-6-phosphatase catalytic subunit gene family. *J. Biol. Chem.* *284*, 29241–29245.
- Ibraghimov-Beskrovnaya, O., and Natoli, T.A. (2011). mTOR signaling in polycystic kidney disease. *Trends Mol. Med.* *17*, 625–633.
- Ichihara, A., Kobori, H., Nishiyama, A., and Navar, L.G. (2004). Renal Renin-Angiotensin System. *Contrib. Nephrol.* *143*, 117–130.
- Igarashi, P., Shao, X., McNally, B.T., and Hiesberger, T. (2005). Roles of HNF-1beta in kidney development and congenital cystic diseases. *Kidney Int.* *68*, 1944–1947.
- Irigoín, F., and Badano, J.L. (2011). Keeping the Balance Between Proliferation and Differentiation: The Primary Cilium. *Curr. Genomics* *12*, 285–297.
- Ishidoya, S., Morrissey, J., McCracken, R., Reyes, A., and Klahr, S. (1995). Angiotensin II receptor antagonist ameliorates renal tubulointerstitial fibrosis caused by unilateral ureteral obstruction. *Kidney Int.* *47*, 1285–1294.
- Ishikawa, H., and Marshall, W.F. (2011). Ciliogenesis: building the cell's antenna. *Nat. Rev. Mol. Cell Biol.* *12*, 222–234.
- Iwasaki, N., Ogata, M., Tomonaga, O., Kuroki, H., Kasahara, T., Yano, N., and Iwamoto, Y. (1998). Liver and kidney function in Japanese patients with maturity-onset diabetes of the young. *Diabetes Care* *21*, 2144–2148.
- Jha, V., Garcia-Garcia, G., Iseki, K., Li, Z., Naicker, S., Plattner, B., Saran, R., Wang, A.Y.-M., and Yang, C.-W. (2013). Chronic kidney disease: global dimension and perspectives. *Lancet Lond. Engl.* *382*, 260–272.
- Jiang, G., and Zhang, B.B. (2003). Glucagon and regulation of glucose metabolism. *Am. J. Physiol. Endocrinol. Metab.* *284*, E671-678.
- Jiang, L., Xu, L., Mao, J., Li, J., Fang, L., Zhou, Y., Liu, W., He, W., Zhao, A.Z., Yang, J., et al. (2013). Rheb/mTORC1 Signaling Promotes Kidney Fibroblast Activation and Fibrosis. *J. Am. Soc. Nephrol.* *24*, 1114–1126.
- Jonassen, J.A., SanAgustin, J., Baker, S.P., and Pazour, G.J. (2012). Disruption of IFT complex A causes cystic kidneys without mitotic spindle misorientation. *J. Am. Soc. Nephrol. JASN* *23*, 641–651.
- Jun, H.S., Cheung, Y.Y., Lee, Y.M., Mansfield, B.C., and Chou, J.Y. (2012). Glucose-6-phosphatase- β , implicated in a congenital neutropenia syndrome, is essential for macrophage energy homeostasis and functionality. *Blood* *119*, 4047–4055.

- Kang, D.-H., Kanellis, J., Hugo, C., Truong, L., Anderson, S., Kerjaschki, D., Schreiner, G.F., and Johnson, R.J. (2002). Role of the Microvascular Endothelium in Progressive Renal Disease. *J. Am. Soc. Nephrol.* *13*, 806–816.
- Kang, H.M., Ahn, S.H., Choi, P., Ko, Y.-A., Han, S.H., Chinga, F., Park, A.S.D., Tao, J., Sharma, K., Pullman, J., et al. (2015). Defective fatty acid oxidation in renal tubular epithelial cells plays a key role in kidney fibrosis development. *Nat. Med.* *21*, 37–46.
- Kang, J., Dai, X.-S., Yu, T.-B., Wen, B., and Yang, Z.-W. (2005). Glycogen accumulation in renal tubules, a key morphological change in the diabetic rat kidney. *Acta Diabetol.* *42*, 110–116.
- Katabathina, V.S., Kota, G., Dasyam, A.K., Shanbhogue, A.K.P., and Prasad, S.R. (2010). Adult Renal Cystic Disease: A Genetic, Biological, and Developmental Primer. *RadioGraphics* *30*, 1509–1523.
- Kazancioğlu, R. (2013). Risk factors for chronic kidney disease: an update. *Kidney Int. Suppl.* *3*, 368–371.
- Keller, K.M., Schütz, M., Podskarbi, T., Bindl, L., Lentze, M.J., and Shin, Y.S. (1998). A new mutation of the glucose-6-phosphatase gene in a 4-year-old girl with oligosymptomatic glycogen storage disease type 1a. *J. Pediatr.* *132*, 360–361.
- Kelly, P.M., and Poon, F.W. (2001). Hepatic tumours in glycogen storage disease type 1 (von Gierke's disease). *Clin. Radiol.* *56*, 505–508.
- Kim, H.-J., and Edelstein, C.L. (2012). Mammalian target of rapamycin inhibition in polycystic kidney disease: From bench to bedside. *Kidney Res. Clin. Pract.* *31*, 132–138.
- Kim, J., Kundu, M., Viollet, B., and Guan, K.-L. (2011). AMPK and mTOR regulate autophagy through direct phosphorylation of Ulk1. *Nat. Cell Biol.* *13*, 132–141.
- Kishnani, P.S., Bao, Y., Wu, J.Y., Brix, A.E., Lin, J.L., and Chen, Y.T. (1997). Isolation and nucleotide sequence of canine glucose-6-phosphatase mRNA: identification of mutation in puppies with glycogen storage disease type Ia. *Biochem. Mol. Med.* *61*, 168–177.
- Kishnani, P.S., Faulkner, E., VanCamp, S., Jackson, M., Brown, T., Boney, A., Koeberl, D., and Chen, Y.-T. (2001). Canine Model and Genomic Structural Organization of Glycogen Storage Disease Type Ia (GSD Ia). *Vet. Pathol.* *38*, 83–91.
- Kishnani, P.S., Austin, S.L., Abdenur, J.E., Arn, P., Bali, D.S., Boney, A., Chung, W.K., Dagli, A.I., Dale, D., Koeberl, D., et al. (2014). Diagnosis and management of glycogen storage disease type I: a practice guideline of the American College of Medical Genetics and Genomics. *Genet. Med. Off. J. Am. Coll. Med. Genet.* *16*, e1.
- Koeberl, D.D. (2012). In search of proof-of-concept: gene therapy for glycogen storage disease type Ia. *J. Inherit. Metab. Dis.* *35*, 671–678.
- Kostapanos, M.S., Kei, A., and Elisaf, M.S. (2013). Current role of fenofibrate in the prevention and management of non-alcoholic fatty liver disease. *World J. Hepatol.* *5*, 470–478.
- Koya, D., and King, G.L. (1998). Protein kinase C activation and the development of diabetic complications. *Diabetes* *47*, 859–866.

- Kriz, W., and LeHir, M. (2005). Pathways to nephron loss starting from glomerular diseases-insights from animal models. *Kidney Int.* *67*, 404–419.
- Kriz, W., Kaissling, B., and Le Hir, M. (2011). Epithelial-mesenchymal transition (EMT) in kidney fibrosis: fact or fantasy? *J. Clin. Invest.* *121*, 468–474.
- Labrune, P. (2002). Glycogen storage disease type I: indications for liver and/or kidney transplantation. *Eur. J. Pediatr.* *161*, S53–S55.
- Lacroix, M., Linares, L.K., and Le Cam, L. (2013). [Role of the p53 tumor suppressor in metabolism]. *Med. Sci.* *MS 29*, 1125–1130.
- Lancaster, M.A., and Gleeson, J.G. (2010). Cystic Kidney Disease: the Role of Wnt Signaling. *Trends Mol. Med.* *16*, 349–360.
- Le Corre, S., Viau, A., Burtin, M., El-Karoui, K., Cnops, Y., Terry, S., Debaix, H., Bérissi, S., Gubler, M.-C., Devuyst, O., et al. (2015). Cystic gene dosage influences kidney lesions after nephron reduction. *Nephron* *129*, 42–51.
- Lee, P.J. (2002). Glycogen storage disease type I: pathophysiology of liver adenomas. *Eur. J. Pediatr.* *161 Suppl 1*, S46-49.
- Lee, S.H., and Somlo, S. (2014). Cyst growth, polycystins, and primary cilia in autosomal dominant polycystic kidney disease. *Kidney Res. Clin. Pract.* *33*, 73–78.
- Lee, P.J., Dalton, R.N., Shah, V., Hindmarsh, P.C., and Leonard, J.V. (1995). Glomerular and tubular function in glycogen storage disease. *Pediatr. Nephrol. Berl. Ger.* *9*, 705–710.
- Lee, Y.M., Jun, H.S., Pan, C.-J., Lin, S.R., Wilson, L.H., Mansfield, B.C., and Chou, J.Y. (2012). Prevention of hepatocellular adenoma and correction of metabolic abnormalities in murine glycogen storage disease type Ia by gene therapy. *Hepatology* *56*, 1719–1729.
- Lei, K.J., Shelly, L.L., Pan, C.J., Sidbury, J.B., and Chou, J.Y. (1993). Mutations in the glucose-6-phosphatase gene that cause glycogen storage disease type 1a. *Science* *262*, 580–583.
- Lei, K.J., Chen, H., Pan, C.J., Ward, J.M., Mosinger, B., Lee, E.J., Westphal, H., Mansfield, B.C., and Chou, J.Y. (1996). Glucose-6-phosphatase dependent substrate transport in the glycogen storage disease type-1a mouse. *Nat. Genet.* *13*, 203–209.
- Lemley, K.V. (2016). Glomerular pathology and the progression of chronic kidney disease. *Am. J. Physiol.-Ren. Physiol.* *310*, F1385–F1388.
- Lemley, K.V., and Kriz, W. (1991). Anatomy of the renal interstitium. *Kidney Int.* *39*, 370–381.
- Levick, J.R., and Smaje, L.H. (1987). An analysis of the permeability of a fenestra. *Microvasc. Res.* *33*, 233–256.
- Li, Y., Liu, J., McLaughlin, N., Bachvarov, D., Saifudeen, Z., and El-Dahr, S.S. (2013). Genome-wide analysis of the p53 gene regulatory network in the developing mouse kidney. *Physiol. Genomics* *45*, 948–964.
- Lieben, L. (2017). Diabetic nephropathy: Lipid toxicity drives renal disease. *Nat. Rev. Nephrol.* *13*, 194.

- Lin, B., Annabi, B., Hiraiwa, H., Pan, C.J., and Chou, J.Y. (1998). Cloning and characterization of cDNAs encoding a candidate glycogen storage disease type 1b protein in rodents. *J. Biol. Chem.* *273*, 31656–31660.
- Lin, B., Pan, C.J., and Chou, J.Y. (2000). Human variant glucose-6-phosphate transporter is active in microsomal transport. *Hum. Genet.* *107*, 526–529.
- Liu, J., and Feng, Z. (2012). PTEN, energy metabolism and tumor suppression. *Acta Biochim. Biophys. Sin.* *44*, 629–631.
- Loeffler, I., and Wolf, G. (2015). Epithelial-to-Mesenchymal Transition in Diabetic Nephropathy: Fact or Fiction? *Cells* *4*, 631–652.
- Madariaga, L., Morinière, V., Jeanpierre, C., Bouvier, R., Loget, P., Martinovic, J., Dechelotte, P., Leporrier, N., Thauvin-Robinet, C., Jensen, U.B., et al. (2013). Severe prenatal renal anomalies associated with mutations in HNF1B or PAX2 genes. *Clin. J. Am. Soc. Nephrol. CJASN* *8*, 1179–1187.
- Maheshwari, A., Rankin, R., Segev, D.L., and Thuluvath, P.J. (2012). Outcomes of liver transplantation for glycogen storage disease: a matched-control study and a review of literature. *Clin. Transplant.* *26*, 432–436.
- Malyszko, J. (2010). Mechanism of endothelial dysfunction in chronic kidney disease. *Clin. Chim. Acta* *411*, 1412–1420.
- Mangolini, A., de Stephanis, L., and Aguiari, G. (2016). Role of calcium in polycystic kidney disease: From signaling to pathology. *World J. Nephrol.* *5*, 76–83.
- Marcuccilli, M., and Chonchol, M. (2016). NAFLD and Chronic Kidney Disease. *Int. J. Mol. Sci.* *17*, 562.
- Marengo, A., Rosso, C., and Bugianesi, E. (2016). Liver Cancer: Connections with Obesity, Fatty Liver, and Cirrhosis. *Annu. Rev. Med.* *67*, 103–117.
- Margini, C., and Dufour, J.F. (2016). The story of HCC in NAFLD: from epidemiology, across pathogenesis, to prevention and treatment. *Liver Int. Off. J. Int. Assoc. Study Liver* *36*, 317–324.
- Martens, D.H.J., Rake, J.P., Navis, G., Fidler, V., van Dael, C.M.L., and Smit, G.P.A. (2009). Renal function in glycogen storage disease type I, natural course, and renopreservative effects of ACE inhibition. *Clin. J. Am. Soc. Nephrol. CJASN* *4*, 1741–1746.
- Martin, C.C., Bischof, L.J., Bergman, B., Hornbuckle, L.A., Hilliker, C., Frigeri, C., Wahl, D., Svitek, C.A., Wong, R., Goldman, J.K., et al. (2001). Cloning and characterization of the human and rat islet-specific glucose-6-phosphatase catalytic subunit-related protein (IGRP) genes. *J. Biol. Chem.* *276*, 25197–25207.
- Martin, C.C., Oeser, J.K., Svitek, C.A., Hunter, S.I., Hutton, J.C., and O'Brien, R.M. (2002). Identification and characterization of a human cDNA and gene encoding a ubiquitously expressed glucose-6-phosphatase catalytic subunit-related protein. *J. Mol. Endocrinol.* *29*, 205–222.
- Mason, H.H., and Andersen, D.H. (1955). Glycogen disease of the liver (von Gierke's disease) with hepatomata; case report with metabolic studies. *Pediatrics* *16*, 785–800.

- Massa, F., Garbay, S., Bouvier, R., Sugitani, Y., Noda, T., Gubler, M.-C., Heidet, L., Pontoglio, M., and Fischer, E. (2013). Hepatocyte nuclear factor 1 β controls nephron tubular development. *Dev. Camb. Engl.* *140*, 886–896.
- Massari, F., Ciccamese, C., Santoni, M., Brunelli, M., Piva, F., Modena, A., Bimbatti, D., Fantinel, E., Santini, D., Cheng, L., et al. (2015). Metabolic alterations in renal cell carcinoma. *Cancer Treat. Rev.* *41*, 767–776.
- Matern, D., Starzl, T.E., Arnaout, W., Barnard, J., Bynon, J.S., Dhawan, A., Emond, J., Haagsma, E.B., Hug, G., Lachaux, A., et al. (1999). Liver transplantation for glycogen storage disease types I, III, and IV. *Eur. J. Pediatr.* *158*, S043–S048.
- Melis, D., Parenti, G., Gatti, R., Casa, R.D., Parini, R., Riva, E., Burlina, A.B., Dionisi Vici, C., Di Rocco, M., Furlan, F., et al. (2005). Efficacy of ACE-inhibitor therapy on renal disease in glycogen storage disease type 1: a multicentre retrospective study. *Clin. Endocrinol. (Oxf.)* *63*, 19–25.
- Menini, S., Iacobini, C., Oddi, G., Ricci, C., Simonelli, P., Fallucca, S., Grattarola, M., Pugliese, F., Pesce, C., and Pugliese, G. (2007). Increased glomerular cell (podocyte) apoptosis in rats with streptozotocin-induced diabetes mellitus: role in the development of diabetic glomerular disease. *Diabetologia* *50*, 2591–2599.
- Meyer, T.W., Anderson, S., Rennke, H.G., and Brenner, B.M. (1985). Converting enzyme inhibitor therapy limits progressive glomerular injury in rats with renal insufficiency. *Am. J. Med.* *79*, 31–36.
- Mezzano, S.A., Ruiz-Ortega, M., and Egido, J. (2001). Angiotensin II and renal fibrosis. *Hypertens. Dallas Tex* *1979* *38*, 635–638.
- van der Mijn, J.C., Panka, D.J., Geissler, A.K., Verheul, H.M., and Mier, J.W. (2016). Novel drugs that target the metabolic reprogramming in renal cell cancer. *Cancer Metab.* *4*, 14.
- Mithieux, G., Ajzannay, A., and Minassian, C. (1995). Identification of membrane-bound phosphoglucomutase and glucose-6 phosphatase by 32P-labeling of rat liver microsomal membrane proteins with 32P-glucose-6 phosphate. *J. Biochem. (Tokyo)* *117*, 908–914.
- Mithieux, G., Vidal, H., Zitoun, C., Bruni, N., Daniele, N., and Minassian, C. (1996). Glucose-6-phosphatase mRNA and activity are increased to the same extent in kidney and liver of diabetic rats. *Diabetes* *45*, 891–896.
- Mithieux, G., Guignot, L., Bordet, J.-C., and Wiernsperger, N. (2002). Intrahepatic mechanisms underlying the effect of metformin in decreasing basal glucose production in rats fed a high-fat diet. *Diabetes* *51*, 139–143.
- Mithieux, G., Gautier-Stein, A., Rajas, F., and Zitoun, C. (2006). Contribution of intestine and kidney to glucose fluxes in different nutritional states in rat. *Comp. Biochem. Physiol. B Biochem. Mol. Biol.* *143*, 195–200.
- Mithieux, G., Rajas, F., Gautier-Stein, A., and Soty, M. (2017). Adaptation of Hepatic, Renal and Intestinal Gluconeogenesis During Food Deprivation. In *Handbook of Famine, Starvation, and Nutrient Deprivation: From Biology to Policy*, V. Preedy, and V.B. Patel, eds. (Cham: Springer International Publishing), pp. 1–15.
- Miyazaki, M., Nishino, T., Abe, K., Furusu, A., Koji, T., and Kohno, S. (2003). Regulation of renal extracellular matrix metabolism. *Contrib. Nephrol.* *139*, 141–155.

- Mokrzan, E.M., Lewis, J.S., and Mykytyn, K. (2007). Differences in renal tubule primary cilia length in a mouse model of Bardet-Biedl syndrome. *Nephron Exp. Nephrol.* *106*, e88-96.
- Molema, G., and Aird, W.C. (2012). Vascular heterogeneity in the kidney. *Semin. Nephrol.* *32*, 145–155.
- Monteillet, L., Gjorgjieva, M., Silva, M., Verzieux, V., Imikirene, L., Duchamp, A., Guillou, H., Mithieux, G., and Rajas, F. (2018). Intracellular lipids are an independent cause of liver injury and chronic kidney disease in non alcoholic fatty liver disease-like context. *Mol. Metab.* *16*, 100–115.
- Moorhead, J.F., Chan, M.K., El-Nahas, M., and Varghese, Z. (1982). Lipid nephrotoxicity in chronic progressive glomerular and tubulo-interstitial disease. *Lancet Lond. Engl.* *2*, 1309–1311.
- Mundy, H.R., and Lee, P.J. (2002). Glycogenosis type I and diabetes mellitus: a common mechanism for renal dysfunction? *Med. Hypotheses* *59*, 110–114.
- Mutel, E., Gautier-Stein, A., Abdul-Wahed, A., Amigó-Correig, M., Zitoun, C., Stefanutti, A., Houberdon, I., Tourette, J.-A., Mithieux, G., and Rajas, F. (2011a). Control of blood glucose in the absence of hepatic glucose production during prolonged fasting in mice: induction of renal and intestinal gluconeogenesis by glucagon. *Diabetes* *60*, 3121–3131.
- Mutel, E., Abdul-Wahed, A., Ramamonjisoa, N., Stefanutti, A., Houberdon, I., Cavassila, S., Pilleul, F., Beuf, O., Gautier-Stein, A., Penhoat, A., et al. (2011b). Targeted deletion of liver glucose-6 phosphatase mimics glycogen storage disease type 1a including development of multiple adenomas. *J. Hepatol.* *54*, 529–537.
- Nadasdy, T., Laszik, Z., Lajoie, G., Blick, K.E., Wheeler, D.E., and Silva, F.G. (1995). Proliferative activity of cyst epithelium in human renal cystic diseases. *J. Am. Soc. Nephrol. JASN* *5*, 1462–1468.
- Nagao, S., Yamaguchi, T., Kusaka, M., Maser, R.L., Takahashi, H., Cowley, B.D., and Grantham, J.J. (2003). Renal activation of extracellular signal-regulated kinase in rats with autosomal-dominant polycystic kidney disease. *Kidney Int.* *63*, 427–437.
- Nagasawa, Y., Matthiesen, S., Onuchic, L.F., Hou, X., Bergmann, C., Esquivel, E., Senderek, J., Ren, Z., Zeltner, R., Furu, L., et al. (2002). Identification and characterization of Pkhd1, the mouse orthologue of the human ARPKD gene. *J. Am. Soc. Nephrol. JASN* *13*, 2246–2258.
- Nauli, S.M., Alenghat, F.J., Luo, Y., Williams, E., Vassilev, P., Li, X., Elia, A.E.H., Lu, W., Brown, E.M., Quinn, S.J., et al. (2003). Polycystins 1 and 2 mediate mechanosensation in the primary cilium of kidney cells. *Nat. Genet.* *33*, 129.
- Newsholme, E.A., and Dimitriadis, G. (2001). Integration of biochemical and physiologic effects of insulin on glucose metabolism. *Exp. Clin. Endocrinol. Diabetes Off. J. Ger. Soc. Endocrinol. Ger. Diabetes Assoc.* *109 Suppl 2*, S122-134.
- Nieth, H., and Schollmeyer, P. (1966). Substrate-utilization of the human kidney. *Nature* *209*, 1244–1245.
- Nilsson, L.H. (1973). Liver glycogen content in man in the postabsorptive state. *Scand. J. Clin. Lab. Invest.* *32*, 317–323.
- Nordlie, R.C., Foster, J.D., and Lange, A.J. (1999). Regulation of glucose production by the liver. *Annu. Rev. Nutr.* *19*, 379–406.

- Ntwasa, M., and Njende, U. (2018). Glucose Metabolism and Carcinogenesis: The Impact of the Tumor Suppressor p53. *Neoplasia*.
- Oberhaensli, R.D., Rajagopalan, B., Taylor, D.J., Radda, G.K., Collins, J.E., and Leonard, J.V. (1988). Study of Liver Metabolism in Glucose-6-Phosphatase Deficiency (Glycogen Storage Disease Type 1A) by P-31 Magnetic Resonance Spectroscopy. *Pediatr. Res.* *23*, 375–380.
- Okechuku, G.O., Shoemaker, L.R., Dambaska, M., Brown, L.M., Mathew, J., and Weinstein, D.A. (2017). Tight metabolic control plus ACE inhibitor therapy improves GSD I nephropathy. *J. Inherit. Metab. Dis.* *40*, 703–708.
- Ong, A.C.M., and Harris, P.C. (2005). Molecular pathogenesis of ADPKD: the polycystin complex gets complex. *Kidney Int.* *67*, 1234–1247.
- Orhon, I., Dupont, N., Zaidan, M., Boitez, V., Burtin, M., Schmitt, A., Capiod, T., Viau, A., Beau, I., Kuehn, E.W., et al. (2016). Primary-cilium-dependent autophagy controls epithelial cell volume in response to fluid flow. *Nat. Cell Biol.* *18*, 657–667.
- Owen, O.E., Felig, P., Morgan, A.P., Wahren, J., and Cahill, G.F. (1969). Liver and kidney metabolism during prolonged starvation. *J. Clin. Invest.* *48*, 574–583.
- Ozen, H. (2007). Glycogen storage diseases: new perspectives. *World J. Gastroenterol.* *13*, 2541–2553.
- Paces-Fessy, M. (2014). Cils et kystes rénaux. *médecine/sciences* *30*, 1024–1033.
- Pagtalunan, M.E., Miller, P.L., Jumping-Eagle, S., Nelson, R.G., Myers, B.D., Renke, H.G., Coplon, N.S., Sun, L., and Meyer, T.W. (1997). Podocyte loss and progressive glomerular injury in type II diabetes. *J. Clin. Invest.* *99*, 342–348.
- Pampliega, O., Orhon, I., Patel, B., Sridhar, S., Díaz-Carretero, A., Beau, I., Codogno, P., Satir, B.H., Satir, P., and Cuervo, A.M. (2013). Functional interaction between autophagy and ciliogenesis. *Nature* *502*, 194–200.
- Pan, C.J., Lin, B., and Chou, J.Y. (1999). Transmembrane topology of human glucose 6-phosphate transporter. *J. Biol. Chem.* *274*, 13865–13869.
- Panaro, F., Andorno, E., Basile, G., Morelli, N., Bottino, G., Fontana, I., Bertocchi, M., DiDomenico, S., Miggino, M., Saltalamacchia, L., et al. (2004). Simultaneous liver-kidney transplantation for glycogen storage disease type IA (von Gierke's disease). *Transplant. Proc.* *36*, 1483–1484.
- Park, C.W., Zhang, Y., Zhang, X., Wu, J., Chen, L., Cha, D.R., Su, D., Hwang, M.-T., Fan, X., Davis, L., et al. (2006). PPARalpha agonist fenofibrate improves diabetic nephropathy in db/db mice. *Kidney Int.* *69*, 1511–1517.
- Parker, P., Burr, I., Slonim, A., Ghishan, F.K., and Greene, H. (1981). Regression of hepatic adenomas in type Ia glycogen storage disease with dietary therapy. *Gastroenterology* *81*, 534–536.
- Pat, B., Yang, T., Kong, C., Watters, D., Johnson, D.W., and Gobe, G. (2005). Activation of ERK in renal fibrosis after unilateral ureteral obstruction: Modulation by antioxidants. *Kidney Int.* *67*, 931–943.
- Pavenstädt, H., Kriz, W., and Kretzler, M. (2003). Cell Biology of the Glomerular Podocyte. *Physiol. Rev.* *83*, 253–307.

- Peeks, F., Steunenberg, T.A.H., de Boer, F., Rubio-Gozalbo, M.E., Williams, M., Burghard, R., Rajas, F., Oosterveer, M.H., Weinstein, D.A., and Derks, T.G.J. (2017). Clinical and biochemical heterogeneity between patients with glycogen storage disease type IA: the added value of CUSUM for metabolic control. *J. Inherit. Metab. Dis.* *40*, 695–702.
- Peeters, A., and Baes, M. (2010). Role of PPAR α in Hepatic Carbohydrate Metabolism.
- Perantoni, A.O. (2003). Renal development: perspectives on a Wnt-dependent process. *Semin. Cell Dev. Biol.* *14*, 201–208.
- Petermann, A., and Floege, J. (2007). Podocyte damage resulting in podocyturia: a potential diagnostic marker to assess glomerular disease activity. *Nephron Clin. Pract.* *106*, c61-66.
- Petermann, A.T., Hiromura, K., Blonski, M., Pippin, J., Monkawa, T., Durvasula, R., Couser, W.G., and Shankland, S.J. (2002). Mechanical stress reduces podocyte proliferation in vitro. *Kidney Int.* *61*, 40–50.
- Pillot, B., Soty, M., Gautier-Stein, A., Zitoun, C., and Mithieux, G. (2009). Protein Feeding Promotes Redistribution of Endogenous Glucose Production to the Kidney and Potentiates Its Suppression by Insulin. *Endocrinology* *150*, 616–624.
- Pound, L.D., Oeser, J.K., O'Brien, T.P., Wang, Y., Faulman, C.J., Dadi, P.K., Jacobson, D.A., Hutton, J.C., McGuinness, O.P., Shiota, M., et al. (2013). G6PC2: a negative regulator of basal glucose-stimulated insulin secretion. *Diabetes* *62*, 1547–1556.
- Priolo, C., and Henske, E.P. (2013). Metabolic reprogramming in polycystic kidney disease. *Nat. Med.* *19*, 407–409.
- Qamar, S., Vadivelu, M., and Sandford, R. (2007). TRP channels and kidney disease: lessons from polycystic kidney disease. *Biochem. Soc. Trans.* *35*, 124–128.
- Qian, Y., Peng, K., Qiu, C., Skibba, M., Huang, Y., Xu, Z., Zhang, Y., Hu, J., Liang, D., Zou, C., et al. (2016). Novel Epidermal Growth Factor Receptor Inhibitor Attenuates Angiotensin II–Induced Kidney Fibrosis. *J. Pharmacol. Exp. Ther.* *356*, 32–42.
- Rajas, F., Bruni, N., Montano, S., Zitoun, C., and Mithieux, G. (1999). The glucose-6 phosphatase gene is expressed in human and rat small intestine: Regulation of expression in fasted and diabetic rats. *Gastroenterology* *117*, 132–139.
- Rajas, F., Jourdan-Pineau, H., Stefanutti, A., Mrad, E.A., Iynedjian, P.B., and Mithieux, G. (2007). Immunocytochemical localization of glucose 6-phosphatase and cytosolic phosphoenolpyruvate carboxykinase in gluconeogenic tissues reveals unsuspected metabolic zonation. *Histochem. Cell Biol.* *127*, 555–565.
- Rajas, F., Labrune, P., and Mithieux, G. (2013). Glycogen storage disease type 1 and diabetes: learning by comparing and contrasting the two disorders. *Diabetes Metab.* *39*, 377–387.
- Rajas, F., Clar, J., Gautier-Stein, A., and Mithieux, G. (2015). Lessons from new mouse models of glycogen storage disease type 1a in relation to the time course and organ specificity of the disease. *J. Inherit. Metab. Dis.* *38*, 521–527.

- Rake, J., Visser, G., Labrune, P., Leonard, J.V., Ullrich, K., and Smit, P.G. (2002a). Glycogen storage disease type I: diagnosis, management, clinical course and outcome. Results of the European Study on Glycogen Storage Disease Type I (ESGSD I). *Eur. J. Pediatr.* *161*, S20–S34.
- Rake, J.P., Visser, G., Labrune, P., Leonard, J.V., Ullrich, K., Smit, G.P.A., and European Study on Glycogen Storage Disease Type I (ESGSD I) (2002b). Guidelines for management of glycogen storage disease type I - European Study on Glycogen Storage Disease Type I (ESGSD I). *Eur. J. Pediatr.* *161 Suppl 1*, S112-119.
- Ray, P.E., Bruggeman, L.A., Horikoshi, S., Aguilera, G., and Klotman, P.E. (1994). Angiotensin II stimulates human fetal mesangial cell proliferation and fibronectin biosynthesis by binding to AT1 receptors. *Kidney Int.* *45*, 177–184.
- Reddy, S.K., Kishnani, P.S., Sullivan, J.A., Koeberl, D.D., Desai, D.M., Skinner, M.A., Rice, H.E., and Clary, B.M. (2007). Resection of hepatocellular adenoma in patients with glycogen storage disease type Ia. *J. Hepatol.* *47*, 658–663.
- Reitsma-Bierens, W.C. (1993). Renal complications in glycogen storage disease type I. *Eur. J. Pediatr.* *152 Suppl 1*, S60-62.
- Restaino, I., Kaplan, B.S., Stanley, C., and Baker, L. (1993). Nephrolithiasis, hypocitraturia, and a distal renal tubular acidification defect in type 1 glycogen storage disease. *J. Pediatr.* *122*, 392–396.
- Riwanto, M., Kapoor, S., Rodriguez, D., Edenhofer, I., Segerer, S., and Wüthrich, R.P. (2016). Inhibition of Aerobic Glycolysis Attenuates Disease Progression in Polycystic Kidney Disease. *PLoS One* *11*, e0146654.
- Roach, P.J., Depaoli-Roach, A.A., Hurley, T.D., and Tagliabracci, V.S. (2012). Glycogen and its metabolism: some new developments and old themes. *Biochem. J.* *441*, 763–787.
- Rodríguez-Iturbe, B., Pons, H., Herrera-Acosta, J., and Johnson, R.J. (2001). Role of immunocompetent cells in nonimmune renal diseases. *Kidney Int.* *59*, 1626–1640.
- Romagnani, P., Remuzzi, G., Glassock, R., Levin, A., Jager, K.J., Tonelli, M., Massy, Z., Wanner, C., and Anders, H.-J. (2017). Chronic kidney disease. *Nat. Rev. Dis. Primer* *3*, 17088.
- Rowe, I., and Boletta, A. (2014). Defective metabolism in polycystic kidney disease: potential for therapy and open questions. *Nephrol. Dial. Transplant. Off. Publ. Eur. Dial. Transpl. Assoc. - Eur. Ren. Assoc.* *29*, 1480–1486.
- Rozen-Zvi, B., Hayashida, T., Hubchak, S.C., Hanna, C., Plataniias, L.C., and Schnaper, H.W. (2013). TGF- β /Smad3 activates mammalian target of rapamycin complex-1 to promote collagen production by increasing HIF-1 α expression. *Am. J. Physiol. Renal Physiol.* *305*, F485-494.
- Ruan, X.Z., Varghese, Z., and Moorhead, J.F. (2009). An update on the lipid nephrotoxicity hypothesis. *Nat. Rev. Nephrol.* *5*, 713–721.
- Saadi-Kheddouci, S., Berrebi, D., Romagnolo, B., Cluzeaud, F., Peuchmaur, M., Kahn, A., Vandewalle, A., and Perret, C. (2001). Early development of polycystic kidney disease in transgenic mice expressing an activated mutant of the beta-catenin gene. *Oncogene* *20*, 5972–5981.

- Saburi, S., Hester, I.W., Fischer, E., Pontoglio, M., Eremina, V., Gessler, M., Quaggin, S.E., Harrison, R., Mount, R.P., and McNeill, H. (2008). Loss of Fat4 disrupts PCP signaling and oriented cell division and leads to cystic kidney disease. *Nat. Genet.* *40*, 1010–1015.
- Salganik, S.V., Weinstein, D.A., Shupe, T.D., Salganik, M., Pintilie, D.G., and Petersen, B.E. (2009). A detailed characterization of the adult mouse model of glycogen storage disease Ia. *Lab. Invest. J. Tech. Methods Pathol.* *89*, 1032–1042.
- Sands, J.M., and Kokko, J.P. (1996). Current concepts of the countercurrent multiplication system. *Kidney Int. Suppl.* *57*, S93-99.
- Savary, S., Trompier, D., Andréoletti, P., Le Borgne, F., Demarquoy, J., and Lizard, G. (2012). Fatty acids - induced lipotoxicity and inflammation. *Curr. Drug Metab.* *13*, 1358–1370.
- Schiffer, M., Bitzer, M., Roberts, I.S.D., Kopp, J.B., Dijke, P. ten, Mundel, P., and Böttinger, E.P. (2001). Apoptosis in podocytes induced by TGF- β and Smad7. *J. Clin. Invest.* *108*, 807–816.
- Schnermann, J., and Briggs, J. (1982). Concentration-dependent sodium chloride transport as the signal in feedback control of glomerular filtration rate. *Kidney Int. Suppl.* *12*, S82-89.
- Schrier, R.W., and Holzgreve, H. (1988). Hemodynamic factors in the pathogenesis of diabetic nephropathy. *Klin. Wochenschr.* *66*, 325–331.
- Seeger-Nukpezah, T., Geynisman, D.M., Nikonova, A.S., Benzing, T., and Golemis, E.A. (2015a). The hallmarks of cancer: relevance to the pathogenesis of polycystic kidney disease. *Nat. Rev. Nephrol.* *11*, 515–534.
- Seeger-Nukpezah, T., Geynisman, D.M., Nikonova, A.S., Benzing, T., and Golemis, E.A. (2015b). Unexpected relevance of the hallmarks of cancer to the pathogenesis of polycystic kidney disease. *Nat. Rev. Nephrol.* *11*, 515–534.
- Shankland, S.J. (2006). The podocyte's response to injury: role in proteinuria and glomerulosclerosis. *Kidney Int.* *69*, 2131–2147.
- Shelly, L.L., Lei, K.J., Pan, C.J., Sakata, S.F., Ruppert, S., Schutz, G., and Chou, J.Y. (1993). Isolation of the gene for murine glucose-6-phosphatase, the enzyme deficient in glycogen storage disease type 1A. *J. Biol. Chem.* *268*, 21482–21485.
- Shieh, J.-J., Terzioglu, M., Hiraiwa, H., Marsh, J., Pan, C.-J., Chen, L.-Y., and Chou, J.Y. (2002). The molecular basis of glycogen storage disease type 1a: structure and function analysis of mutations in glucose-6-phosphatase. *J. Biol. Chem.* *277*, 5047–5053.
- Shieh, J.-J., Pan, C.-J., Mansfield, B.C., and Chou, J.Y. (2003). A glucose-6-phosphate hydrolase, widely expressed outside the liver, can explain age-dependent resolution of hypoglycemia in glycogen storage disease type Ia. *J. Biol. Chem.* *278*, 47098–47103.
- Shillingford, J.M., Murcia, N.S., Larson, C.H., Low, S.H., Hedgepeth, R., Brown, N., Flask, C.A., Novick, A.C., Goldfarb, D.A., Kramer-Zucker, A., et al. (2006). The mTOR pathway is regulated by polycystin-1, and its inhibition reverses renal cystogenesis in polycystic kidney disease. *Proc. Natl. Acad. Sci. U. S. A.* *103*, 5466–5471.
- Shuch, B., Linehan, W.M., and Srinivasan, R. (2013). Aerobic glycolysis: a novel target in kidney cancer. *Expert Rev. Anticancer Ther.* *13*, 711–719.

- Silva, L.M., Jacobs, D.T., Allard, B.A., Fields, T.A., Sharma, M., Wallace, D.P., and Tran, P.V. (2018). Inhibition of Hedgehog signaling suppresses proliferation and microcyst formation of human Autosomal Dominant Polycystic Kidney Disease cells. *Sci. Rep.* *8*, 4985.
- Simons, M., Gloy, J., Ganner, A., Bullerkotte, A., Bashkurov, M., Krönig, C., Schermer, B., Benzing, T., Cabello, O.A., Jenny, A., et al. (2005). Inversin, the gene product mutated in nephronophthisis type II, functions as a molecular switch between Wnt signaling pathways. *Nat. Genet.* *37*, 537–543.
- Singh, V.P., Bali, A., Singh, N., and Jaggi, A.S. (2014). Advanced Glycation End Products and Diabetic Complications. *Korean J. Physiol. Pharmacol. Off. J. Korean Physiol. Soc. Korean Soc. Pharmacol.* *18*, 1–14.
- Sinn, D.H., Kang, D., Jang, H.R., Gu, S., Cho, S.J., Paik, S.W., Ryu, S., Chang, Y., Lazo, M., Guallar, E., et al. (2017). Development of chronic kidney disease in patients with non-alcoholic fatty liver disease: A cohort study. *J. Hepatol.* *67*, 1274–1280.
- Skalická, K., and Kovács, L. (2016). Ciliotherapy—New Opportunity for Targeted Therapy in Autosomal Dominant Polycystic Kidney Disease. *J. Genet. Syndr. Gene Ther.* *7*, 1–4.
- Soty, M., Chilloux, J., Casteras, S., Grichine, A., Mithieux, G., and Gautier-Stein, A. (2012). New insights into the organisation and intracellular localisation of the two subunits of glucose-6-phosphatase. *Biochimie* *94*, 695–703.
- Soty, M., Gautier-Stein, A., Rajas, F., and Mithieux, G. (2017). Gut-Brain Glucose Signaling in Energy Homeostasis. *Cell Metab.* *25*, 1231–1242.
- Stincone, A., Prigione, A., Cramer, T., Wamelink, M.M.C., Campbell, K., Cheung, E., Olin-Sandoval, V., Grüning, N.-M., Krüger, A., Tauqeer Alam, M., et al. (2015). The return of metabolism: biochemistry and physiology of the pentose phosphate pathway. *Biol. Rev. Camb. Philos. Soc.* *90*, 927–963.
- Stoops, E.H., and Caplan, M.J. (2014). Trafficking to the apical and basolateral membranes in polarized epithelial cells. *J. Am. Soc. Nephrol. JASN* *25*, 1375–1386.
- Stümpel, F., Burcelin, R., Jungermann, K., and Thorens, B. (2001). Normal kinetics of intestinal glucose absorption in the absence of GLUT2: evidence for a transport pathway requiring glucose phosphorylation and transfer into the endoplasmic reticulum. *Proc. Natl. Acad. Sci. U. S. A.* *98*, 11330–11335.
- Sun, B., Li, S., Yang, L., Damodaran, T., Desai, D., Diehl, A.M., Alzate, O., and Koeberl, D.D. (2009). Activation of glycolysis and apoptosis in glycogen storage disease type Ia. *Mol. Genet. Metab.* *97*, 267–271.
- Sun, B., Brooks, E.D., and Koeberl, D.D. (2015). Preclinical Development of New Therapy for Glycogen Storage Diseases. *Curr. Gene Ther.* *15*, 338–347.
- Takahashi, K., Nagai, T., Chiba, S., Nakayama, K., and Mizuno, K. (2018). Glucose deprivation induces primary cilium formation through mTORC1 inactivation. *J. Cell Sci.* *131*, jcs208769.
- Tanaka, Y., Kume, S., Araki, S., Isshiki, K., Chin-Kanasaki, M., Sakaguchi, M., Sugimoto, T., Koya, D., Haneda, M., Kashiwagi, A., et al. (2011). Fenofibrate, a PPAR α agonist, has renoprotective effects in mice by enhancing renal lipolysis. *Kidney Int.* *79*, 871–882.
- Tantravahi, J., and Steinman, T.I. (2000). Acquired cystic kidney disease. *Semin. Dial.* *13*, 330–334.

- Targher, G., and Byrne, C.D. (2017). Non-alcoholic fatty liver disease: an emerging driving force in chronic kidney disease. *Nat. Rev. Nephrol.* *13*, 297–310.
- Thomas, M.C., Burns, W.C., and Cooper, M.E. (2005a). Tubular changes in early diabetic nephropathy. *Adv. Chronic Kidney Dis.* *12*, 177–186.
- Thomas, M.C., Forbes, J.M., and Cooper, M.E. (2005b). Advanced glycation end products and diabetic nephropathy. *Am. J. Ther.* *12*, 562–572.
- Tian, J.L., and Qin, H. (2019). O-GlcNAcylation Regulates Primary Ciliary Length by Promoting Microtubule Disassembly. *IScience* *12*, 379–391.
- Tong, X., Zhao, F., Mancuso, A., Gruber, J.J., and Thompson, C.B. (2009). The glucose-responsive transcription factor ChREBP contributes to glucose-dependent anabolic synthesis and cell proliferation. *Proc. Natl. Acad. Sci. U. S. A.* *106*, 21660–21665.
- Torres, V.E., and Harris, P.C. (2014). Strategies targeting cAMP signaling in the treatment of polycystic kidney disease. *J. Am. Soc. Nephrol. JASN* *25*, 18–32.
- Tran, P.V., Talbott, G.C., Turbe-Doan, A., Jacobs, D.T., Schonfeld, M.P., Silva, L.M., Chatterjee, A., Prysak, M., Allard, B.A., and Beier, D.R. (2014). Downregulating hedgehog signaling reduces renal cystogenic potential of mouse models. *J. Am. Soc. Nephrol. JASN* *25*, 2201–2212.
- Vallon, V. (2003). Tubuloglomerular Feedback and the Control of Glomerular Filtration Rate. *Physiology* *18*, 169–174.
- Vallon, V., and Komers, R. (2011). Pathophysiology of the Diabetic Kidney. *Compr. Physiol.* *1*, 1175–1232.
- Van Obberghen, E., Baron, V., Delahaye, L., Emanuelli, B., Filippa, N., Giorgetti-Peraldi, S., Lebrun, P., Mothe-Satney, I., Peraldi, P., Rocchi, S., et al. (2001). Surfing the insulin signaling web. *Eur. J. Clin. Invest.* *31*, 966–977.
- van der Veen, J.N., Lingrell, S., Gao, X., Takawale, A., Kassiri, Z., Vance, D.E., and Jacobs, R.L. (2017). Fenofibrate, but not ezetimibe, prevents fatty liver disease in mice lacking phosphatidylethanolamine N-methyltransferase. *J. Lipid Res.* *58*, 656–667.
- Veland, I.R., Awan, A., Pedersen, L.B., Yoder, B.K., and Christensen, S.T. (2009). Primary cilia and signaling pathways in mammalian development, health and disease. *Nephron Physiol.* *111*, p39-53.
- Verghese, E., Ricardo, S.D., Weidenfeld, R., Zhuang, J., Hill, P.A., Langham, R.G., and Deane, J.A. (2009). Renal primary cilia lengthen after acute tubular necrosis. *J. Am. Soc. Nephrol. JASN* *20*, 2147–2153.
- Viau, A., El Karoui, K., Laouari, D., Burtin, M., Nguyen, C., Mori, K., Pillebout, E., Berger, T., Mak, T.W., Knebelmann, B., et al. (2010). Lipocalin 2 is essential for chronic kidney disease progression in mice and humans. *J. Clin. Invest.* *120*, 4065–4076.
- Viollet, B., Foretz, M., Guigas, B., Horman, S., Dentin, R., Bertrand, L., Hue, L., and Andreelli, F. (2006). Activation of AMP-activated protein kinase in the liver: a new strategy for the management of metabolic hepatic disorders. *J. Physiol.* *574*, 41–53.

- Visser, G., Rake, J.P., Kokke, F.T.M., Nikkels, P.G.J., Sauer, P.J.J., and Smit, G.P.A. (2002). Intestinal function in glycogen storage disease type I. *J. Inherit. Metab. Dis.* *25*, 261–267.
- de Vries, A.P.J., Ruggenti, P., Ruan, X.Z., Praga, M., Cruzado, J.M., Bajema, I.M., D’Agati, V.D., Lamb, H.J., Barlovic, D.P., Hojs, R., et al. (2014). Fatty kidney: emerging role of ectopic lipid in obesity-related renal disease. *Lancet Diabetes Endocrinol.* *2*, 417–426.
- Wahba, I.M., and Mak, R.H. (2007). Obesity and obesity-initiated metabolic syndrome: mechanistic links to chronic kidney disease. *Clin. J. Am. Soc. Nephrol.* *CJASN* *2*, 550–562.
- Wallingford, J.B., and Habas, R. (2005). The developmental biology of Dishevelled: an enigmatic protein governing cell fate and cell polarity. *Development* *132*, 4421–4436.
- Wang, D.Q., Fiske, L.M., Carreras, C.T., and Weinstein, D.A. (2011). NATURAL HISTORY OF HEPATOCELLULAR ADENOMA FORMATION IN GLYCOGEN STORAGE DISEASE TYPE I. *J. Pediatr.* *159*, 442–446.
- Wang, Y., Zhou, C.J., and Liu, Y. (2018). Wnt Signaling in Kidney Development and Disease. *Prog. Mol. Biol. Transl. Sci.* *153*, 181–207.
- Wang, Z., Jiang, T., Li, J., Proctor, G., McManaman, J.L., Lucia, S., Chua, S., and Levi, M. (2005). Regulation of Renal Lipid Metabolism, Lipid Accumulation, and Glomerulosclerosis in FVBdb/db Mice With Type 2 Diabetes. *Diabetes* *54*, 2328–2335.
- Webster, A.C., Nagler, E.V., Morton, R.L., and Masson, P. (2017). Chronic Kidney Disease. *The Lancet* *389*, 1238–1252.
- Weil, E.J., Lemley, K.V., Mason, C.C., Yee, B., Jones, L.I., Blouch, K., Lovato, T., Richardson, M., Myers, B.D., and Nelson, R.G. (2012). Podocyte detachment and reduced glomerular capillary endothelial fenestration promote kidney disease in type 2 diabetic nephropathy. *Kidney Int.* *82*, 1010–1017.
- Weinberg, J.M. (2006). Lipotoxicity. *Kidney Int.* *70*, 1560–1566.
- Weinstein, D.A., Somers, M.J., and Wolfsdorf, J.I. (2001). Decreased urinary citrate excretion in type 1a glycogen storage disease. *J. Pediatr.* *138*, 378–382.
- Wharram, B.L., Goyal, M., Wiggins, J.E., Sanden, S.K., Hussain, S., Filipiak, W.E., Saunders, T.L., Dysko, R.C., Kohno, K., Holzman, L.B., et al. (2005). Podocyte depletion causes glomerulosclerosis: diphtheria toxin-induced podocyte depletion in rats expressing human diphtheria toxin receptor transgene. *J. Am. Soc. Nephrol.* *JASN* *16*, 2941–2952.
- Wheway, G., Nazlamova, L., and Hancock, J.T. (2018). Signaling through the Primary Cilium. *Front. Cell Dev. Biol.* *6*.
- Winyard, P., and Jenkins, D. (2011). Putative roles of cilia in polycystic kidney disease. *Biochim. Biophys. Acta BBA - Mol. Basis Dis.* *1812*, 1256–1262.
- Wolf, G. (2004). New insights into the pathophysiology of diabetic nephropathy: from haemodynamics to molecular pathology. *Eur. J. Clin. Invest.* *34*, 785–796.
- Wolf, G., Haberstroh, U., and Neilson, E.G. (1992). Angiotensin II stimulates the proliferation and biosynthesis of type I collagen in cultured murine mesangial cells. *Am. J. Pathol.* *140*, 95–107.

Wong, J.T., Kim, P.T.W., Peacock, J.W., Yau, T.Y., Mui, A.L.-F., Chung, S.W., Sossi, V., Doudet, D., Green, D., Ruth, T.J., et al. (2007). Pten (phosphatase and tensin homologue gene) haploinsufficiency promotes insulin hypersensitivity. *Diabetologia* 50, 395–403.

Wu, W.-P., Chang, C.-H., Chiu, Y.-T., Ku, C.-L., Wen, M.-C., Shu, K.-H., and Wu, M.-J. (2010a). A reduction of unilateral ureteral obstruction-induced renal fibrosis by a therapy combining valsartan with aliskiren. *Am. J. Physiol. Renal Physiol.* 299, F929-941.

Wu, X., He, Y., Jing, Y., Li, K., and Zhang, J. (2010b). Albumin Overload Induces Apoptosis in Renal Tubular Epithelial Cells through a CHOP-Dependent Pathway. *OMICS J. Integr. Biol.* 14, 61–73.

Yamaguchi, T., Nagao, S., Wallace, D.P., Belibi, F.A., Cowley, B.D., Pelling, J.C., and Grantham, J.J. (2003). Cyclic AMP activates B-Raf and ERK in cyst epithelial cells from autosomal-dominant polycystic kidneys. *Kidney Int.* 63, 1983–1994.

Yiu, W.H., Mead, P.A., Jun, H.S., Mansfield, B.C., and Chou, J.Y. (2010). Oxidative stress mediates nephropathy in type Ia glycogen storage disease. *Lab. Investig. J. Tech. Methods Pathol.* 90, 620–629.

Yoder, B.K. (2007). Role of primary cilia in the pathogenesis of polycystic kidney disease. *J. Am. Soc. Nephrol. JASN* 18, 1381–1388.

Yu, D.-D., Guo, S.-W., Jing, Y.-Y., Dong, Y.-L., and Wei, L.-X. (2015). A review on hepatocyte nuclear factor-1beta and tumor. *Cell Biosci.* 5.

Yu, T.-M., Chuang, Y.-W., Yu, M.-C., Chen, C.-H., Yang, C.-K., Huang, S.-T., Lin, C.-L., Shu, K.-H., and Kao, C.-H. (2016). Risk of cancer in patients with polycystic kidney disease: a propensity-score matched analysis of a nationwide, population-based cohort study. *Lancet Oncol.* 17, 1419–1425.

Zeisberg, E.M., Potenta, S.E., Sugimoto, H., Zeisberg, M., and Kalluri, R. (2008). Fibroblasts in kidney fibrosis emerge via endothelial-to-mesenchymal transition. *J. Am. Soc. Nephrol. JASN* 19, 2282–2287.

Zhou, D., Tan, R.J., and Liu, Y. (2016). Sonic hedgehog signaling in kidney fibrosis: a master communicator. *Sci. China Life Sci.* 59, 920–929.

Zhuo, J.L., and Li, X.C. (2013). Proximal nephron. *Compr. Physiol.* 3, 1079–1123.

La maladie chronique rénale de la glycogénose de type Ia, des mécanismes moléculaires aux nouvelles stratégies thérapeutiques

RÉSUMÉ : La glycogénose de type Ia (GSDIa) est une maladie métabolique rare causée par une déficience en glucose-6-phosphatase (G6Pase), enzyme nécessaire à la production endogène de glucose. Ainsi, la perte de l'activité G6Pase induit des hypoglycémies sévères mais aussi une accumulation de glycogène et de lipides dans le foie et les reins. Ces perturbations métaboliques mènent à long terme au développement d'une maladie chronique rénale (MCR) caractérisée par l'installation d'une fibrose et de kystes.

Le but de cette thèse a été d'identifier les mécanismes moléculaires impliqués dans l'établissement de la MCR et la formation de kyste rénaux, à l'aide de modèles murins présentant une invalidation de la G6Pase spécifiquement dans les reins (souris K.G6pc^{-/-}).

Alors que la GSDIa est une maladie caractérisée par l'accumulation de glycogène dans le foie et les reins, notre étude suggère que le développement de la fibrose rénale est induit par l'accumulation intracellulaire de lipides, indépendamment du contenu en glycogène. De plus, nous avons pu montrer que l'utilisation d'un agoniste de PPAR α , le fénofibrate, en diminuant le contenu lipidique rénal, ralentit l'installation de la fibrose et l'évolution de la MCR. Egalement, nous avons pu mettre en évidence une altération du cil primaire associée à une reprogrammation métabolique de type Warburg dans les reins GSDI. Ces perturbations en favorisant la prolifération cellulaire pourraient être à l'origine du développement de kystes, mais pourrait également mener au développement de tumeurs rénales comme récemment observée chez une souris K.G6pc^{-/-}.

En conclusion, ces nouvelles études, en permettant une meilleure compréhension de la physiopathologie de la MCR de la GSDIa, offrent de nouvelles perspectives concernant les stratégies thérapeutiques à développer pour une meilleure prise en charge des patients atteints de GSDIa.

MOTS CLÉS : Glycogénose, maladie chronique rénale, lipides, effet Warburg, cil primaire, fénofibrate

The molecular mechanisms of chronic kidney disease of the glycogen storage disease type Ia, and new therapeutic strategies

ABSTRACT: Glycogen storage disease type I (GSDIa) is a rare metabolic disease caused by glucose-6-phosphatase (G6Pase) deficiency, an enzyme required for endogenous glucose production. Thus, the loss of G6Pase activity induces severe hypoglycemia, but also an accumulation of glycogen and lipids in the liver and kidneys. These metabolic disturbances lead in long term to the development of chronic renal disease (CKD) characterized by the development of fibrosis and cysts.

The aim of this thesis was to identify the molecular mechanisms involved in the establishment of renal pathology and renal cyst formation, using mouse models with specific deletion of G6Pase in the kidneys (K.G6pc^{-/-} mice).

While GSDIa is a disease characterized by glycogen accumulation in the liver and kidneys, our study suggests that the development of renal fibrosis is induced by the intracellular accumulation of lipids, regardless of glycogen content. Moreover, we have shown that the use of fenofibrate, a PPAR α agonist, by reducing the renal lipid content, slows down the development of fibrosis and the evolution of CKD. In addition, we were able to highlight primary cilia alteration associated with Warburg type reprogramming in the GSDI kidneys. Thus, these disruptions by promoting cell proliferation could be at the origin of the development of cysts, but could also lead to the development of renal tumors as recently observed in a K.G6pc^{-/-} mouse.

In conclusion, these new studies, by providing a better understanding of the pathophysiology of GSDIa nephropathy, offer new perspectives on therapeutic strategies to be developed for better management of patients with GSDIa.

KEY WORDS: Glycogen storage disease, chronic kidney disease, lipids, Warburg effect, primary cilia, fenofibrate