



HAL
open science

Évaluation de la perfusion viscérale et anastomotique par réalité augmentée basée sur la fluorescence

Barbara Seeliger

► **To cite this version:**

Barbara Seeliger. Évaluation de la perfusion viscérale et anastomotique par réalité augmentée basée sur la fluorescence. Surgery. Université de Strasbourg, 2019. English. NNT : 2019STRAJ048 . tel-02954354

HAL Id: tel-02954354

<https://theses.hal.science/tel-02954354>

Submitted on 1 Oct 2020

HAL is a multi-disciplinary open access archive for the deposit and dissemination of scientific research documents, whether they are published or not. The documents may come from teaching and research institutions in France or abroad, or from public or private research centers.

L'archive ouverte pluridisciplinaire **HAL**, est destinée au dépôt et à la diffusion de documents scientifiques de niveau recherche, publiés ou non, émanant des établissements d'enseignement et de recherche français ou étrangers, des laboratoires publics ou privés.



UNIVERSITÉ DE STRASBOURG



ÉCOLE DOCTORALE des Sciences de la Vie et de la Santé (ED414)
[EA 3072 - Mitochondries, Stress Oxydant et Protection Musculaire]

THÈSE présentée par :

Barbara SEELIGER

soutenue le : **10 septembre 2019**

pour obtenir le grade de : **Docteur de l'Université de Strasbourg**

Discipline/ Spécialité : Sciences Médicales

**Evaluation de la perfusion viscérale et anastomotique par
réalité augmentée basée sur la fluorescence**

THÈSE dirigée par :

M DIANA Michele

MD, PhD, HDR, Université de Strasbourg

RAPPORTEURS :

M BONI Luigi

PU-PH, Policlinico Hospital, Université de Milan

M CAHILL Ronan

PU-PH, Mater Misericordiae University Hospital, University College Dublin

AUTRES MEMBRES DU JURY :

M DIEMUNSCH Pierre

PU-PH, Hôpitaux Universitaires de Strasbourg, Université de Strasbourg

M DIANA Michele

MD, PhD, HDR, Université de Strasbourg

INVITE :

M GENY Bernard

PU-PH, Hôpitaux Universitaires de Strasbourg, Faculté de médecine,
Institut de Physiologie, Université de Strasbourg

Meinen Eltern

Table des matières

Table des matières	3
Résumé	6
Résumé en anglais / Abstract	7
Introduction générale (partie en français)	8
1.) La chirurgie de précision / mini-invasive : tour d'horizon	9
1.1) Chirurgie guidée par l'image / l'œil augmenté	11
1.1.1) Réalité augmentée ou voir par transparence	13
1.1.2) Voir le microscopique en temps réel	15
1.1.3) Fluorescence ou voir l'invisible	17
2.) L'état de l'art de la chirurgie guidée par fluorescence	19
2.1) Matériel	19
2.2) Logiciel	20
2.3) Fluorophores	22
3.) Tube digestif et anastomose digestive	24
4.) Applications cliniques de l'imagerie par fluorescence en chirurgie digestive	26
4.1) Résection et anastomose colorectale	27
4.2) Visualisation de structures critiques	29
4.3) Ganglion sentinelle	31
4.4) Organes parenchymateux : imagerie de la perfusion et des tumeurs	33
5.) Les glandes surrénaliennes	36
5.1) Technique opératoire de chirurgie mini-invasive des glandes surrénaliennes	37
5.2) Préservation de la fonction en réduisant le prélèvement de tissu surrénalien	39
5.3) Fonction surrénalienne	40
5.4) Mitochondries	42
6.) Biomarqueur de la perfusion : le lactate	47
Travaux expérimentaux (partie en anglais)	49
Experimental works	49
Background and aims	50
STUDIES 1 and 2: Fluorescence angiography for bowel perfusion evaluation	50
STUDIES 3 and 4: Fluorescence imaging for adrenal gland localization and perfusion	53

Materials and methods	57
Ethics and animal models.....	57
Fluorescence imaging.....	58
FLuorescence-based Enhanced Reality (FLER)	59
STUDY 1: Discrimination between arterial and venous bowel ischemia by computer-assisted analysis of the fluorescent signal	62
Operative technique.....	62
Analysis in addition to FLER.....	64
STUDY 2: Simultaneous computer-assisted assessment of mucosal and serosal perfusion in a model of segmental colonic ischemia	66
Preparatory study.....	66
Sample size calculation	66
Operative technique.....	66
Analysis in addition to FLER.....	69
STUDY 3: Fluorescence-enabled assessment of adrenal gland localization and perfusion in posterior retroperitoneoscopic adrenal surgery in a preclinical model	71
Preparatory radiological anatomy study.....	71
Operative technique.....	73
Analysis in addition to FLER.....	74
STUDY 4: Assessment of remnant viability in posterior retroperitoneoscopic partial adrenalectomy in a preclinical model	75
Operative technique.....	75
Intraoperative analysis in addition to FLER.....	76
Postoperative specimen analysis	77
Results	81
STUDY 1: Discrimination between arterial and venous bowel ischemia by computer-assisted analysis of the fluorescent signal	81
Slope of the time-to-peak	82
Normalized fluorescence intensity unit	83
Local bowel capillary lactate levels	83
Machine learning (ML) analysis.....	84

STUDY 2: Simultaneous computer-assisted assessment of mucosal and serosal perfusion in a model of segmental colonic ischemia	86
FLER	86
Local bowel capillary lactate levels and slopes of the time-to-peak	88
STUDY 3: Fluorescence-enabled assessment of adrenal gland localization and perfusion in posterior retroperitoneoscopic adrenal surgery in a preclinical model	91
Fluorescence imaging and FLER	91
STUDY 4: Assessment of remnant viability in posterior retroperitoneoscopic partial adrenalectomy in a preclinical model	96
FLER	96
Contrast-enhanced CT	96
Local adrenal capillary lactate levels	97
Confocal laser endomicroscopy	97
Electron microscopy	99
Mitochondrial respiratory chain assessment	101
Determination of reactive oxygen species formation by electron paramagnetic resonance	102
Discussion	104
Conclusion	119
Liste des figures	120
Liste des tableaux	121
Bibliographie	122
Danksagung / Remerciements / Acknowledgments	135
Annexes	137



Barbara SEELIGER



**Evaluation de la perfusion viscérale et
anastomotique par réalité augmentée
basée sur la fluorescence**

Résumé

La technique de réalité augmentée basée sur la fluorescence permet de quantifier la dynamique d'un signal fluorescent et de superposer une cartographie de perfusion aux images laparoscopiques en temps réel.

Un modèle d'ischémie colique a été choisi afin de différencier différents types d'ischémie et l'extension d'une zone ischémique dans les différentes couches de la paroi. L'évaluation de la dynamique de fluorescence assistée par logiciel et couplée à une approche d'apprentissage automatique a permis de faire la distinction entre une ischémie d'origine artérielle et d'origine veineuse avec un bon taux de prédiction. Dans la seconde étude colique, les cartographies de perfusion ont clairement mis en évidence que l'étendue d'ischémie était significativement plus large du côté muqueux et risquait d'être sous-estimée avec une analyse exclusive du côté séreux.

Deux études ont démontré que la technique d'imagerie par fluorescence permet de guider le chirurgien en temps réel au cours d'une chirurgie mini-invasive des glandes surrénales et que l'analyse quantitative effectuée avec le logiciel facilite la distinction entre les segments vascularisés et ischémiques.

Mots-clés

Angiographie par fluorescence, réalité augmentée basée sur la fluorescence, évaluation de la perfusion assistée par ordinateur, imagerie quantitative par fluorescence, chirurgie guidée par fluorescence, vert d'indocyanine, perfusion tissulaire, ischémie du côlon, apprentissage automatique, surrénalectomie postérieure rétro-péritonéoscopique, surrénalectomie mini-invasive, modèle de formation.

Résumé en anglais / Abstract

The fluorescence-based enhanced reality approach is used to quantify fluorescent signal dynamics and superimpose the perfusion cartography onto laparoscopic images in real time. A colonic ischemia model was chosen to differentiate between different types of ischemia and determine the extension of an ischemic zone in the different layers of the colonic wall. The evaluation of fluorescence dynamics associated with a machine learning approach made it possible to distinguish between arterial and venous ischemia with a good prediction rate. In the second study, quantitative perfusion assessment showed that the extent of ischemia was significantly larger on the mucosal side, and may be underestimated with an exclusive analysis of the serosal side.

Two further studies have revealed that fluorescence imaging can guide the surgeon in real time during minimally invasive adrenal surgery, and that quantitative software fluorescence analysis facilitates the distinction between vascularized and ischemic segments.

Keywords

Fluorescence angiography, fluorescence-based enhanced reality, computer-assisted perfusion assessment, quantitative fluorescence imaging, fluorescence-guided surgery, indocyanine green (ICG), tissue perfusion, colon ischemia, machine learning, posterior retroperitoneoscopic adrenalectomy, minimally invasive adrenalectomy, training model.

Introduction générale (partie en français)

1.) La chirurgie de précision / mini-invasive : tour d'horizon

L'évolution spectaculaire de l'informatique a fondamentalement transformé la pratique chirurgicale en un paradigme de précision [1], impliquant une collaboration homme-machine et une imagerie peropératoire avancée [2-4].

La médecine de précision vise à générer des connaissances et à optimiser les stratégies de traitement en tenant compte de la variabilité individuelle [1]. L'imagerie avancée est l'un des fondements de la révolution en cours de la médecine de précision [4]. Le concept de chirurgie de précision guidée par image est en train de devenir une stratégie visant à améliorer la qualité des résections oncologiques et à réduire les risques de lésions iatrogènes [2, 4-7].

Au cours des dernières décennies, de nombreuses technologies d'imagerie ont été développées, capables de produire des images de plus en plus précises du corps humain. Les techniques d'imagerie macroscopiques traditionnelles telles que la tomodensitométrie (TDM/CT), l'imagerie par résonance magnétique (IRM) et l'échographie permettent de fournir des informations anatomiques [8]. Elles sont utilisées en association avec l'endoscopie pour le diagnostic et le bilan du cancer rectal [9]. Pour les glandes surrénales, l'imagerie par TDM ou IRM préopératoire sert à caractériser un nodule présent [10]. L'échographie peropératoire est également utilisée et est parfois indispensable pour localiser précisément les tumeurs [11].

Cependant, l'utilisation peropératoire du scanner conventionnel ou de l'IRM en tant qu'outil de guidage appliqué à la chirurgie mini-invasive est difficile. Les deux nécessitent un équipement encombrant et ont un impact négatif sur le flux de travail de la salle d'opération. Ils nécessitent également des radiations ionisantes (CT) ou un champ magnétique puissant (IRM) qui ont des répercussions sur la conception du bloc opératoire. L'utilisation de solutions technologiques et techniques a permis de surmonter ces contraintes structurelles afin de transférer virtuellement les informations d'imagerie au bloc opératoire. En ayant recours à des manipulations logicielles des images DICOM pour créer un clone virtuel du patient, les informations anatomiques et / ou fonctionnelles améliorées peuvent être directement visualisées par le chirurgien sur le champ opératoire, grâce aux concepts de réalité virtuelle et augmentée [3, 12-19]. Pourtant, malgré les résultats prometteurs et les efforts de recherche en cours pour développer le guidage par réalité augmentée précise et en temps réel, ces méthodes en sont encore au stade expérimental de la chirurgie des tissus mous.

Dans la présente thèse, certaines technologies d'imagerie peropératoire établies ou émergentes sont décrites à la lumière de la vision et de l'expérience de notre groupe en matière de chirurgie guidée par image, en se concentrant sur la chirurgie digestive.

L'amélioration de la prise en charge de pathologies chirurgicales à l'aide de nouvelles techniques (mini-invasives et individualisées) s'appuie sur plusieurs domaines complémentaires, nécessitant une approche hybride transdisciplinaire. La robotique et l'informatique peuvent contribuer à faciliter les approches mini-invasives. La chirurgie, l'endoscopie avancée et la radiologie interventionnelle ont le potentiel de converger vers une nouvelle spécialité hybride, les thérapies mini-invasives guidées par image, où les trois disciplines fondamentales pourraient se compléter pour optimiser les effets positifs et réduire l'empreinte iatrogène sur les patients. Ce nouveau changement de paradigme dans les thérapies chirurgicales constituera, de l'avis de notre équipe, la prochaine étape révolutionnaire dans les approches peu invasives [7].

Cette discipline hybride nécessite une approche ouverte, interdisciplinaire et collaborative pour la prise en charge de pathologies chirurgicales. C'est dans cet esprit qu'a été créé l'Institut Hospitalo-Universitaire de Strasbourg (IHU-Strasbourg), institut de chirurgie guidée par l'image [4]. L'IHU-Strasbourg est une fondation de recherche entièrement dédiée à la recherche translationnelle et clinique sur les thérapies de précision hybrides guidées par l'image pour les pathologies du système digestif. La plate-forme opérationnelle clinique de l'IHU-Strasbourg est composée de blocs opératoires de conception hybride, intégrant des systèmes d'imagerie de dernière génération conçus pour intégrer des télémanipulateurs électromécaniques commercialisés et en développement, ainsi que des systèmes entièrement robotiques. Le travail de l'IHU se concentre également sur le rôle de la collaboration homme-machine, de l'apprentissage profond automatique (*deep machine learning*) et de l'intelligence artificielle à chaque étape du parcours du patient en chirurgie [4].

L'association de cet ensemble de dispositifs et technologies aboutit à une amélioration des capacités d'un chirurgien hybride afin d'obtenir la prise en charge de pathologies chirurgicales la plus précise.

1.1) Chirurgie guidée par l'image / l'œil augmenté

La notion de l'œil chirurgical augmenté fait référence au concept de chirurgie assistée par imagerie médicale [7]. Une large variété de technologies différentes est actuellement disponible en imagerie médicale, par exemple la tomodensitométrie (scanner), l'imagerie par résonance magnétique (IRM), la tomographie par émission de positrons (TEP), l'échographie ainsi que diverses techniques de visualisation optique [8]. L'ergonomie peropératoire des technologies d'imagerie dépend de la compatibilité du matériel avec l'environnement de la salle opératoire en matière d'interaction et empreinte de matériaux. Le retour visuel doit être facilement interprétable et la procédure doit être adaptée avec un impact minime ou nul sur le flux de travail chirurgical [20]. Une vue d'ensemble sur la variété de modalités d'imagerie utilisables pour guider la chirurgie est donnée dans le Tableau 1. Parmi ces modalités, la présente thèse se concentre sur l'imagerie par fluorescence (*fluorescence image-guided surgery*, FIGS), qui est détaillée dans les chapitres suivants.

	PRINCIPE	TYPE D'INFORMATION	RESOLUTION		DUREE D'ACQUISITION	OBSERVATION
			Latérale	Profondeur		
CT-based VR and AR	rayons X	anatomique	mm ³	section	secondes	par transparence
MRI-based VR and AR	résonance magnétique nucléaire	anatomique/ fonctionnel	mm ³	section	minutes/heures	par transparence
IOUS image fusion and AR	ultrason	morphologique	mm	cm	temps réel	par transparence
CLE	optique	structurel	µm	µm	temps réel	le microscopique
OCT	optique	structurel	µm	mm	temps réel	le microscopique
MSOT	effet photo-acoustique	morphologique/ structurel/fonctionnel	mm/cm	mm/cm	temps réel	le microscopique / l'invisible
FIGS	optique	morphologique/ fonctionnel	µm	mm	temps réel	l'invisible
LSCI	optique	fonctionnel	mm/µm	µm	temps réel	l'invisible
HSI	optique	morphologique/ fonctionnel	mm/µm	µm	minutes	l'invisible
IRT	optique	fonctionnel	µm	cm	temps réel	l'invisible
NBI	optique	morphologique	µm/mm	surface	temps réel	l'invisible
CLI	nucléaire/ optique	fonctionnel	mm/µm	mm	minutes	l'invisible
γ CAMERA	nucléaire	fonctionnel	mm	cm	secondes/ minutes	l'invisible
RS	optique	structurel	µm/mm	µm/mm	real-time	N/A
FTIR	optique	structurel	mm	mm	secondes/ minutes	N/A
MS	chimique	structurel	N/A	N/A	real time/ minutes	N/A

Tableau 1. Caractéristiques de base des modalités d'imagerie peropératoire selon [20].

Vue d'ensemble schématique des principes de travail, des informations fournies, de la résolution, de la durée de l'acquisition et du type de rehaussement de l'œil du chirurgien concernant les modalités d'imagerie peropératoire analysées. Les abréviations sont dérivées des noms des modalités d'imagerie en anglais de la façon suivante : *CT=computed tomography*; *VR=virtual reality*; *AR=augmented reality*; *MRI=magnetic resonance imaging*; *IOUS=intraoperative ultrasound*; *CLE=confocal laser endomicroscopy*; *OCT=optical coherence tomography*; *MSOT=multispectral optoacoustic tomography*; *FIGS=fluorescence image-guided surgery*; *LSCI=laser speckle contrast imaging*; *HSI=hyperspectral imaging*; *IRT=infrared thermography*; *NBI=narrow band imaging*; *CLI=Cerenkov luminescence imaging*; *RS=Raman spectroscopy*; *FTIR=Fourier-transform infrared spectroscopy*; *MS=mass spectrometry*; N/A=non applicable.

Le profil de sécurité des nouvelles technologies d'imagerie et des agents de contraste associés doivent être évalués, de préférence dans un environnement simulé et expérimental, car des risques supplémentaires peuvent survenir tant pour le patient et le personnel de la salle d'opération. Une reproductibilité permet l'évaluation et la

diffusion en dehors du contexte expérimental. De plus, pour obtenir des résultats reproductibles, l'imagerie doit être hautement standardisée en ce qui concerne un certain nombre de variables, l'essentiel étant le moment de l'acquisition, la sonde, le dosage de contraste, le retour visuel et le seuil de valeur. Pour cela, la nature quantitative des informations affichées est essentielle. L'impact du bénéfice potentiel sur la morbidité et la mortalité des patients est d'une importance capitale pour justifier la mise en œuvre de nouvelles techniques d'imagerie dans les salles d'opération, ce qui devrait être démontré par des études comparatives avec les pratiques actuelles. Pour les technologies d'imagerie, l'impact peut être interprété principalement comme une capacité à augmenter l'œil du chirurgien en fournissant des informations supplémentaires susceptibles d'influencer la stratégie chirurgicale [20].

1.1.1) Réalité augmentée ou voir par transparence

La chirurgie assistée par ordinateur consiste en une superposition d'images générées par ordinateur sur la vue réelle du champ opératoire du chirurgien [21]. La visualisation tridimensionnelle des structures anatomiques ou pathologiques fournie par l'imagerie médicale et l'enregistrement de cette visualisation sur le patient réel en constituent les deux processus principaux [22]. Un modèle virtuel obtenu à base d'une modalité d'imagerie permet la vision de structures internes « par transparence » en réalité virtuelle. En superposant les images synthétiques avec celles provenant du patient réel lors d'une intervention chirurgicale, une vue améliorée du réel est obtenue. Ce processus de fusion du virtuel avec le réel est défini comme réalité augmentée (*augmented reality*, AR) et confère la possibilité de voir par transparence à l'intérieur des structures. Ceci permet de guider et de définir les marges de résection optimales et également de mettre en évidence des structures anatomiques essentielles et situées en profondeur (par exemple des vaisseaux, des uretères, etc.) afin de prévenir toutes lésions involontaires [4]. L'enregistrement d'images tridimensionnelles préopératoires dans des images bidimensionnelles laparoscopiques peropératoires est l'un des principaux défis de la réalité augmentée en chirurgie assistée par ordinateur [23].

Une revue systématique et bibliographique récente de la réalité augmentée en médecine rapporte que la technologie de l'AR a maintenant dépassé la phase de test, et que les applications pratiques sont de plus en plus courantes [24]. Les neurochirurgiens étaient les

pionniers dans l'utilisation de l'AR, et son aide est devenue une norme basée sur plus de deux décennies de pratique répandue. Le développement rapide de l'assistance fournie par l'AR dans le domaine neurochirurgical s'explique par la rigidité du crâne, minimisant la déformation du cerveau en peropératoire [25]. L'assistance fournie par l'AR s'est au contraire répandue moins vite en chirurgie digestive, car les organes intra-abdominaux sont mobiles et subissent une déformation peropératoire, lors de mouvements respiratoires [21], lors de la manipulation chirurgicale [4, 21] et lors de l'insufflation en laparoscopie [21, 23]. Cet enjeu de déformation du modèle virtuel en temps réel afin d'obtenir un enregistrement en continu avec les images réelles est l'un des axes principaux de recherche, visant à optimiser ce recalage non-rigide. De nombreux laboratoires chirurgicaux dédiés à la chirurgie assistée par ordinateur s'emploient activement à améliorer la fiabilité de l'AR [21].

Le programme actuel de recherche de la réalité augmentée appliquée à la chirurgie viscérale de l'IRCAD/IHU s'appuie sur des expériences cliniques pionnières menées dans nos instituts IRCAD et Hôpitaux Universitaires de Strasbourg : la première application mondiale de la réalité augmentée humaine en chirurgie a été réalisée à l'IRCAD [4] au cours d'une surrénalectomie laparoscopique [26]. L'AR a facilité la réalisation de la surrénalectomie laparoscopique en fournissant la position des vaisseaux surrénaliens, des organes adjacents et de la tumeur et en favorisant ainsi la détermination des plans de dissection grâce à une transparence virtuelle de la région cible [26]. Notre équipe a successivement étendu l'utilisation de l'AR à la chirurgie d'autres organes viscéraux et endocriniens en pré- et peropératoire [4, 15, 17-19, 21, 27-29]. Néanmoins, l'AR en chirurgie laparoscopique est une entreprise ardue, qui vise à maintenir une augmentation suffisamment précise dans un contexte extrêmement complexe et dynamique, constamment en mouvement et en distorsion à cause de mouvements physiologiques ou de gestes chirurgicaux. Une première approche repose sur la reconstruction de la surface de l'action laparoscopique et son enregistrement sur la surface d'un modèle 3D préopératoire. Le principal avantage de cette approche réside dans sa prise en compte inhérente de la dynamique de l'action, en particulier du mouvement de la caméra. Son principal inconvénient est que l'enregistrement n'est fiable que pour la surface visible. La seconde approche en AR laparoscopique repose sur l'imagerie peropératoire, et son enregistrement dans les données préopératoires du patient. Celle-ci prend en compte les déformations sous la surface visible, mais est privée du support de la dynamique dans l'action.

En conséquence, les méthodes de l'AR s'appuyant sur le volume ont souvent recours à des systèmes de suivi supplémentaires et peu pratiques pour maintenir une augmentation exacte. Dans l'ensemble, ces méthodes restent encore peu satisfaisantes pour l'AR laparoscopique [25].

Les simulations prédictives en temps réel de la déformation des organes pendant la respiration représentent des approches prometteuses pour surmonter les erreurs d'enregistrement. D'autres solutions visant à améliorer la précision de l'enregistrement se basent sur l'utilisation des technologies de fluorescence en proche infrarouge [21]. L'intensité du signal fluorescent émis par des marqueurs fluorescents placés à la surface des organes peut permettre un enregistrement stable du modèle virtuel sur les images de caméra en temps réel [14].

1.1.2) Voir le microscopique en temps réel

L'Endomicroscopie Confocale Laser (*confocal laser endomicroscopy*, CLE) est une modalité d'imagerie microscopique à haute résolution basée sur laser [20]. Elle implique la focalisation de la lumière laser sur le tissu cible, et la lumière réfléchie est renvoyée via un trou d'épingle pour filtrer la lumière non focalisée [30]. Il s'agit d'une des techniques les plus avancées d'imagerie *in vivo*, permettant une analyse tissulaire à résolution microscopique en temps réel, afin d'éviter un prélèvement d'échantillons tissulaires [31]. La CLE permet ainsi des « biopsies virtuelles » avec une profondeur de focalisation sélective [20, 32], une magnification tissulaire x1000 [33] et une profondeur de pénétration jusqu'à 250 μm [34]. La CLE nécessite un fluorophore agissant dans les longueurs d'onde comprises entre 458 nm et 633 nm [35], qui peut être administré par injection systémique (fluorescéine sodique) ou par application topique (acriflavine ou violet de crésyle) [20]. Les sondes laser peuvent être insérées dans le canal opératoire d'endoscopes flexibles (*probe-based CLE*, pCLE, Cellvizio®, Mauna Kea Technologies ; France) ou à travers des aiguilles 19G (*needle-based CLE*, nCLE) [36]. Les vidéos de balayage des tissus peuvent être enregistrées, facilitant ainsi le partage, l'archivage et la réévaluation post-hoc [20]. Il a été démontré que la CLE est sûre, reproductible et permet une histologie en temps réel [37]. Les applications actuelles de la CLE dans les pathologies digestives [36] comprennent les lésions du côlon [30, 38-40], l'évaluation des maladies inflammatoires de l'intestin [41-43], l'œsophage de Barrett [44, 45], le cancer épidermoïde de

l'œsophage [34], le diagnostic des sténoses biliaires [33, 46], les kystes pancréatiques [47, 48], ainsi que la différenciation entre glandes parathyroïdes et thyroïde en peropératoire [31]. CLE a été utilisé avec succès pour évaluer la microcirculation de la muqueuse digestive [32, 49, 50]. Au sein de notre équipe, l'imagerie CLE a été évaluée en peropératoire afin d'optimiser la prise de décision chirurgicale lors d'une chirurgie rectale mini-invasive (NCT01887509, *Evaluation of Rectal Tumor Margin Using Confocal Endomicroscopy and Comparison to Histopathology*). Une concordance entre pCLE et histopathologie a été observée dans l'identification de la limite d'une tumeur rectale précédant la résection [51]. En 2015, dans le cadre du projet PERSEE, l'équipe du Professeur Gayet à Paris a commencé à appliquer une sonde CLE robotisée à double longueur d'onde (nCLE et pCLE) au cours de chirurgies mini-invasives afin d'évaluer l'implication des ganglions lymphatiques *in vivo* et de distinguer la carcinomatose péritonéale et les lésions du foie [52, 53]. Les résultats ont démontré une valeur prédictive positive très élevée, avec une spécificité de 100 % pour les nodules de carcinomatose.

L'inconvénient de la CLE est une analyse d'images fastidieuse qui comprend un temps de formation non négligeable ainsi qu'une variabilité inter-observateur. Pour pallier cet inconvénient, des tentatives ont été mises en œuvre pour concevoir un logiciel permettant une classification automatisée [54, 55]. La méthode informatisée d'analyse d'images rapportée lors de l'évaluation endoscopique de l'architecture muqueuse et de la guérison de la muqueuse chez des patients atteints de maladies inflammatoires intestinales [56] est une approche prometteuse, pouvant permettre une biopsie optique efficace réalisée à la fois par des experts et par des non-experts utilisant la CLE [54]. Récemment, l'utilisation d'approches par apprentissage automatique a été rapportée dans la littérature pour achever une classification automatique de muqueuse dans le cadre d'œsophage de Barrett [57]. En résumé, la CLE semble être une technologie prometteuse pouvant optimiser la prise de décision peropératoire [20].

1.1.3) Fluorescence ou voir l'invisible

La chirurgie guidée par image en fluorescence (*Fluorescence Image-Guided Surgery*, FIGS) est une modalité de navigation chirurgicale optique basée sur l'utilisation des sources de lumière dans le spectre proche infrarouge (*near-infrared*, NIR ; longueur d'onde entre 700 et 900nm) [20, 58]. L'imagerie par fluorescence NIR nécessite un agent fluorescent NIR (appelé fluorophore) associé à un système d'imagerie capable à la fois d'exciter le fluorophore et de détecter le signal qu'il émet [59]. Le champ opératoire est donc en FIGS éclairé afin que la lumière d'excitation atteigne le fluorophore administré par voie intraveineuse ou locale, comme le vert d'indocyanine (*indocyanine green*, ICG). Par conséquent, l'émission d'un signal de fluorescence par ce fluorophore est induite [12, 60].

L'ICG est le fluorophore le plus fréquemment utilisé chez l'homme. Il s'agit d'un colorant tricarbocyanine stérile composé de N-hydro-3,3',3'-tétraméthyl-1,1-di(4-sulfobutyl)-4,5,4'4'5-dibenzoindotricarbocyanine hydroxyde de sodium, qui absorbe la lumière entre 790 et 805nm et réémet de la lumière avec une longueur d'onde d'excitation de 835nm [61]. La fenêtre NIR est privilégiée pour l'imagerie *in vivo* en raison d'une autofluorescence faible des tissus, d'une absorption et d'une diffusion de la lumière réduites ainsi que d'une pénétration tissulaire plus profonde, qui permettent aux dispositifs d'imagerie de voir derrière la surface du tissu [59, 62]. D'autres longueurs d'ondes (ultraviolettes 200–400 nm et visibles 400–650 nm) ont été utilisées pour la désinfection et le diagnostic moléculaire *in vitro* (par exemple, la microscopie à fluorescence) mais sont limitées pour l'imagerie *in vivo* en temps réel en raison de la pénétration superficielle de la lumière dans les tissus et de l'autofluorescence des fluorophores endogènes dans le corps [62].

Le signal de fluorescence peut être visualisé après quelques millisecondes, ce qui présente un avantage par rapport à d'autres techniques d'imagerie émergentes, comme la spectroscopie Raman ou la tomographie à cohérence optique, qui nécessitent plus de temps pour visualiser le même champ de vision [59]. Le signal fluorescent peut être visualisé directement sur le champ opératoire lors d'interventions de chirurgie ouverte, ou capturé à l'aide de caméras spécifiques et affiché à l'écran en chirurgie mini-invasive et endoscopique [12]. La plupart des systèmes sont capables de fusionner des signaux de fluorescence avec des signaux couleur RVB normaux, permettant une orientation anatomique directe [59].

Plusieurs systèmes complets d'imagerie peropératoire par fluorescence en proche infrarouge sont disponibles pour les études précliniques et cliniques. Bien que leurs spécifications techniques diffèrent, tous ces systèmes fournissent au chirurgien une image du signal de fluorescence proche infrarouge qui serait autrement invisible à l'œil humain [63]. Les longueurs d'onde d'excitation dans la gamme NIR permettent une profondeur de pénétration dans le tissu allant jusqu'à 1 cm pour ce qui est de l'imagerie par fluorescence. En effet, la lumière NIR traverse mieux les tissus que la lumière dans la gamme visible [8]. Les agents de contraste fluorescents en proche infrarouge conduisent donc à des rapports signal sur fond maximisés et améliorent le contraste de différents types de tissus [59]. FIGS est de plus en plus utilisée dans diverses conditions chirurgicales pour obtenir une visualisation améliorée des vaisseaux, de la perfusion d'organes, des canaux biliaires ou du bassin lymphatique tumoral [12, 64].

L'imagerie optique par fluorescence peut guider les yeux humains au-delà de la limite naturelle en termes de résolution spatiale, avec l'aide d'agents de contraste endogènes et/ou exogènes. L'imagerie par fluorescence peut acquérir des structures moléculaires détaillées avec une résolution spatiale élevée en temps réel. Deux des caractéristiques les plus difficiles que l'imagerie par fluorescence vise à obtenir sont la capacité à visualiser au-delà de la surface du tissu (c'est-à-dire l'imagerie des tissus profonds) et la capacité à quantifier les structures moléculaires chez les organismes vivants [62]. Vu que l'imagerie par fluorescence en proche infrarouge permet d'obtenir une résolution spatiale et temporelle très élevée, et que les rayons gamma peuvent pénétrer beaucoup plus profondément dans les tissus, une approche hybride de ces deux modalités est en cours d'exploration pour achever une meilleure ablation de tumeurs et identification de ganglions métastatiques. L'utilisation de traceurs radio-optiques bimodaux en conjonction avec des images co-enregistrées en temps réel provenant de caméras proche infrarouge et gamma a été défini comme la prochaine étape des interventions guidées par image peropératoires [62].

2.) L'état de l'art de la chirurgie guidée par fluorescence

Le matériel homologué pour FIGS est portable et facile à manipuler. De plus, les informations améliorées fournies au chirurgien sont affichées en temps réel, sans interférer avec le flux de travail chirurgical [65], transformant ainsi la FIGS en un outil peropératoire intéressant. La chirurgie guidée par image en fluorescence semble actuellement plus adaptée à l'environnement de la salle opératoire que les techniques d'imagerie conventionnelles [12]. Les avantages de la FIGS sont : le matériel est peu encombrant, les images sont obtenues en temps réel, et il est relativement peu coûteux. Ainsi, plusieurs enjeux peuvent être considérés en utilisant la FIGS, notamment la prévention des complications chirurgicales, l'amélioration de la stadification peropératoire, l'amélioration du diagnostic et l'amélioration de l'élimination radicale de tumeurs avec l'utilisation de fluorophores spécifiques au cancer [4].

2.1) Matériel

Le principe de l'imagerie par fluorescence utilisé en angiographie par ICG est assez simple : éclairer le tissu d'intérêt avec de la lumière à la longueur d'onde d'excitation (environ 750 à 800 nm) tout en l'observant à des longueurs d'onde d'émission plus grandes (> 800 nm) [66]. L'imagerie par fluorescence dépend à la fois de la source de lumière d'excitation et de la collection de lumière d'émission [62]. En plus d'une caméra et d'une source de lumière appropriés, des filtres sont nécessaires pour empêcher le mélange des rayons d'excitation (forts) et fluorescents (faibles) arrivant au capteur [66]. Les filtres utilisés pour la source de lumière et pour la lumière émise sont également importants. La longueur d'onde de transmission de la source de lumière d'excitation est conçue pour coïncider avec le coefficient d'absorption maximal du fluorophore utilisé [63]. Sans les filtres, l'image de faible fluorescence ne peut pas être visualisée parmi la forte réflexion de la lumière d'excitation. Le rayonnement de la source de lumière est donc filtré par un filtre passe-haut (*high-pass filter*), pour éliminer les longueurs d'onde fluorescentes. Ensuite, le sang et la suspension ICG dans un tissu absorbent les longueurs d'onde d'excitation et émettent dans une bande fluorescente. La lumière émise est reçue par le capteur via un filtre passe-bas (*low-pass filter*), pour éliminer la lumière d'excitation réfléchie par la source [66]. Le système d'imagerie utilisé dans la présente thèse (D-LIGHT P de KARL STORZ SE & Co. KG, Tuttlingen, Allemagne) utilise ce système à deux filtres, celui d'excitation au niveau de la source de lumière au xénon ainsi

que celui d'observation du côté caméra haute-définition. Même si la fluorescence ne représente qu'une petite fraction de l'intensité d'excitation, on obtient ainsi un bon rapport signal sur bruit permettant de visualiser les structures fluorescentes, comme des vaisseaux sanguins contenant de l'ICG [66]. En utilisant un système laparoscopique (comme le système D-LIGHT P), le passage de la lumière standard au mode proche infrarouge est contrôlé par le chirurgien au moyen d'une pédale. L'imagerie par fluorescence est générée par ce système équipé de filtres spécifiques pour une détection optimale de la fluorescence en proche infrarouge et de la lumière blanche, connecté à un laparoscope. La visualisation en lumière standard et proche infrarouge est améliorée par un système professionnel d'augmentation d'image qui offre des modalités de visualisation ajustables qui peuvent être sélectionnées en fonction des préférences du chirurgien [67]. Plusieurs systèmes d'imagerie mini-invasifs sont maintenant disponibles dans le commerce pour une utilisation clinique, tels que ceux d'Olympus, KARL STORZ SE & Co. KG et Novadaq Technologies / Stryker [68].

2.2) Logiciel

Comme l'équipement devient de plus en plus sophistiqué, le contrôle logiciel des instruments devient plus complexe, particulièrement en ce qui concerne la superposition simultanée et la diffusion en continu. Il est capital que les systèmes soient personnalisables et faciles à utiliser pour le personnel clinique et les chirurgiens [69]. Les systèmes d'imagerie par fluorescence utilisés en clinique (comme D-LIGHT P de KARL STORZ ou le système intégré dans la plateforme da Vinci® de l'entreprise Intuitive Surgical) comportent un logiciel professionnel d'amélioration de l'image. De plus, le besoin d'outils de mesure de l'intensité dans des régions d'intérêt augmente à mesure que les systèmes soient utilisés pour une imagerie quantitative ou semi-quantitative [69]. Le recours à une analyse de logiciel basée sur la mesure d'intensité de fluorescence quantitative à différents moments prédéfinis en combinaison avec un rapport cible à fond d'intensité de fluorescence a été récemment décrit [70].

Pour répondre à la nécessité d'une analyse quantitative, le logiciel ER-PERFUSION a été développé à l'IRCAD, en France [17, 71].

Fluorescence-based Enhanced Reality (FLER) computer-assisted analysis (Fluorescence couplée à la réalité augmentée, approche FLER)

L'approche FLER se sert à la fois d'un système de caméra optimisé proche infrarouge capable de détecter le signal de fluorescence émis par l'ICG (D-LIGHT P) et d'ER-PERFUSION, qui fonctionne sur un ordinateur portable connecté à l'unité laparoscopique, et qui génère une cartographie de perfusion pour obtenir un effet de réalité augmentée [3].

ER-PERFUSION est une solution logicielle qui s'attache aux problèmes suivants, qui limitent actuellement l'imagerie par fluorescence : 1) la diffusion du fluorophore avec le temps ; 2) la relation de l'intensité du signal de fluorescence inversement au carré par rapport à la distance entre la caméra et la cible (loi de l'inverse du carré de la distance) ; 3) l'évaluation subjective d'informations dynamiques pertinentes ; 4) le signal de fluorescence résiduelle en cas de réinjections. Le logiciel ER-PERFUSION permet de calculer l'évolution dynamique de l'intensité du signal de fluorescence dans le temps, indépendamment de la distance entre la caméra et la cible, et également indépendamment de l'intensité de la fluorescence résiduelle dans le contexte d'injections multiples de fluorophores [58].

Le logiciel crée une cartographie de perfusion virtuelle en calculant et enregistrant la pente de l'atteinte du signal maximal de fluorescence pour chaque pixel [72]. Cette valeur représente la perfusion tissulaire, correspondant à la vitesse d'arrivée du signal de fluorescence dans le tissu cible [58] et le temps nécessaire pour atteindre le pic du signal fluorescent est inversement corrélé au niveau de perfusion [3]. La cartographie virtuelle calculée ainsi est ensuite superposée aux images opératoires en temps réel pour afficher la dynamique de leur perfusion directement sur les tissus [72]. En chirurgie colorectale, d'autres groupes ont développé des techniques quantitatives similaires, également basées sur cette pente de l'augmentation de l'intensité de la fluorescence dans le temps [73-75]. En revanche, leurs approches logicielles ne comportent pas une superposition des résultats d'analyse sur les images peropératoires en temps réel. Avec notre approche, la cartographie de perfusion est obtenue en 2 à 3 min (40 s pour le développement du signal de fluorescence et 1 à 2 min pour placer les régions d'intérêt (*regions of interest, ROI*) sur l'intestin). Un délai supplémentaire, inférieur à 1 minute, est requis pour enregistrer l'image synthétique sur des images en temps réel. Les informations cartographiques relatives à la perfusion sont stockées dans la mémoire du logiciel et permettent de visualiser le niveau de perfusion pour chaque

pixel en réalité augmentée, en naviguant avec la souris de l'ordinateur sur la surface de l'intestin telle qu'elle a été visualisée au moment de l'enregistrement [3]. L'approche FLER a été largement validée dans le cadre expérimental [3, 17, 32, 71, 76] et est en cours de traduction pour une utilisation clinique [5, 6, 59, 72].

2.3) Fluorophores

Actuellement, peu de fluorophores ont été approuvés cliniquement (vert d'indocyanine, bleu de méthylène, bleu patenté V, fluorescéine et acide 5-aminolévulinique) et beaucoup sont en cours de développement pour améliorer les performances et dépasser les limites des actuels. Il est également possible d'obtenir un signal fluorescent directement à partir de fluorophores endogènes des tissus (collagène, nicotinamide adénine dinucléotide, kératine, etc.). Cependant, l'autofluorescence a un rapport signal sur fond généralement faible [20], et notamment la fenêtre NIR présente une autofluorescence faible des tissus (voir chapitre 1.1.3).

L'application la plus novatrice de FIGS en oncologie chirurgicale consiste à utiliser des sondes fluorescentes ciblées spécifiques au cancer et traçables, associées à des anticorps monoclonaux, des molécules et des nanoparticules enzymatiques et chimiquement actives, permettant une identification précise en temps réel et une ablation radicale du tissu tumoral [20, 77, 78]. Cette imagerie de fluorescence moléculaire a été traduite dans le domaine clinique en 2011 pour un cas de métastases péritonéales provenant d'un cancer ovarien. Les auteurs ont administré un fluorophore ciblant le récepteur de folate, surexprimé dans le cancer épithélial de l'ovaire. En éclairant le champ opératoire avec une lumière proche infrarouge, les chirurgiens pouvaient retirer 34 nodules de carcinomatose invisibles à l'œil nu [79]. Des sondes ciblant les tumeurs sont en cours de développement et pourraient améliorer les résultats chirurgicaux des procédures de cytoréduction et de stadification, en particulier dans le cancer de l'ovaire [80] et notamment des nanoparticules fluorescentes applicables par voie intrapéritonéale dans le contexte de carcinomatose péritonéale [81].

Plusieurs molécules fluorescentes dirigées vers des marqueurs spécifiques du cancer ont été testées cliniquement pour leur sécurité et leur efficacité [82]. À titre d'exemple, un colorant fluorescent (IRDye800CW) associé à l'anticorps monoclonal humanisé Bevacizumab (ciblant le facteur de croissance de l'endothélium vasculaire) était administré à des patients présentant

une carcinomatose péritonéale d'origine colorectale. Les auteurs n'ont rapporté aucun événement indésirable lié à l'administration du fluorophore. De plus, 100% des nodules non fluorescents étaient négatifs pour le cancer, tandis que plus que la moitié des nodules fluorescents représentaient du tissu cancéreux [20, 83].

Cependant, cette modalité d'imagerie de précision est encore à son stade embryonnaire. Les résultats préliminaires sont prometteurs pour améliorer la détection et la stadification peropératoire et par conséquent la résection tumorale [12, 77, 79, 84].

Actuellement, les seuls agents fluorescents utilisés pour faciliter la dissection peropératoire sont non ciblés : l'ICG et la fluorescéine sodique (utilisé en CLE) [65]. L'ICG est celui qui est le plus couramment utilisé. Il possède plusieurs propriétés excellentes, qui ont été vérifiées au cours de sa longue utilisation clinique. En terme de sécurité du patient, l'ICG est non toxique et non ionisant ; il est idéal pour l'angiographie en se liant aux lipoprotéines sanguines, restant dans la circulation ; sa courte durée de vie dans la circulation sanguine permet des applications répétées ; il a un bon rapport signal sur bruit à cause de l'autofluorescence faible des tissus et de la bonne pénétration tissulaire de la lumière en proche infrarouge ; et il est compatible avec des dispositifs d'imagerie simples et peu coûteux [66].

Les agents de contraste exogènes fluorescents non ciblés sont représentés dans le Tableau 2. Une liste compréhensive des divers agents de contraste comprenant en plus des acides aminés et peptides, des macromolécules synthétiques et des anticorps est publiée dans la revue de Nguyen et Tsien [65].

Nom	Longueur d'onde d'émission	Approuvé par FDA	Approuvé par EMA
Vert d'indocyanine	820 nm	Oui	Oui
Fluorescéine de sodium	520 nm	Oui	Oui
Bleu de méthylène	680 nm	Oui	Non
Acriflavine	510 nm	Non	Non

Tableau 2. Agents de contraste fluorescents extrinsèques non ciblés selon [65].

3.) Tube digestif et anastomose digestive

Si une partie d'intestin est réséquée en raison d'une ischémie, d'une maladie inflammatoire ou d'un cancer, la continuité de l'appareil digestif est rétablie en reliant les extrémités de l'intestin à l'aide d'une suture cousue à la main ou mécanique. Cette zone suturée est appelée anastomose. Par définition, il s'agit d'une connexion créée chirurgicalement entre deux structures tubulaires du corps. Bien qu'il existe de nombreuses définitions du terme lâchage anastomotique [85], le terme lâchage décrit un défaut de l'intégrité de l'anastomose, provoquant une communication entre les espaces intra- et extraluminaux. Si les extrémités de l'intestin ne sont pas reconnectées, la création d'une sortie de l'intestin artificielle dans la paroi abdominale (appelée stomie) devient inévitable.

La résection intestinale et la reconstruction du passage par une anastomose constituent une des procédures les plus courantes et les plus importantes en chirurgie digestive. Une résection intestinale peut être réalisée à l'aide d'un instrument chirurgical (couteau ou ciseaux) ou d'une agrafeuse mécanique pour transséquer l'intestin, et d'un dispositif spécial ou de sutures pour couper et ligaturer le mésentère. L'anastomose intestinale subséquente est le plus fréquemment réalisée à l'aide de sutures (à la main), d'agrafeuses ou d'une combinaison des deux. Il existe également d'autres techniques, comme l'anastomose par compression à l'aide d'aimants [86]. La paroi intestinale est composée de quatre couches : la muqueuse, la sous-muqueuse, la musculuse et la séreuse. La sous-muqueuse est la couche « de résistance » de l'anastomose et doit être incluse dans chaque passage de suture. Lors de la suture, une inversion de la muqueuse assurant une progression égale des deux côtés de l'anastomose ainsi qu'une manipulation soignée des tissus sont fortement conseillés.

Les principes essentiels pour une anastomose intestinale réussie incluent une technique méticuleuse, l'absence de tension et un bon approvisionnement de sang [87].

Des précautions doivent être prises pour éviter toute tension sur l'anastomose. Une mobilisation adéquate des extrémités proximale et distale de la reconstruction facilite la mise en place de l'anastomose et évite les tensions excessives postopératoires. Une tension continue provoque une ischémie, ce qui conduit à une anastomose défailante.

L'alimentation vasculaire de l'intestin se fait par le mésentère. L'artère mésentérique supérieure donne naissance au système arqué qui alimente les vasa recta de l'intestin grêle. Les arcades sont simples et primaires dans le jéjunum proximal, mais leur complexité

augmente dans les parties les plus distales de l'intestin. Les vasa recta proviennent des arcades les plus périphériques et ne communiquent pas entre eux. Cette configuration laisse les frontières antimesentériques de l'intestin au plus haut risque d'ischémie. Si une anastomose est construite sur un côté de l'intestin, le flux sanguin a une distance plus courte à traverser pour atteindre l'aspect mésentérique de l'anastomose et une distance plus longue pour la face antimésentérique. Par conséquent, le risque d'ischémie de la partie antimésentérique de l'anastomose est considérablement augmenté. Afin de minimiser l'ischémie, il est recommandé de centrer les anastomoses sur le bord antimésentérique de l'intestin, plutôt que d'un côté. L'approvisionnement en sang est principalement jugé subjectivement [87]. Les techniques complémentaires visant à améliorer l'estimation de la perfusion anastomotique seront abordés par la suite.

4.) Applications cliniques de l'imagerie par fluorescence en chirurgie digestive

L'approche FIGS est de plus en plus appliquée dans diverses conditions cliniques de manière transdisciplinaire [12]. Au cours des dernières années, de nouveaux systèmes d'imagerie peropératoires exploitant le spectre lumineux proche infrarouge (NIR) ont été évalués en préclinique et en clinique pour différentes applications [59, 60, 63, 69, 80]. Les applications actuelles les plus courantes de la FIGS destinées à la chirurgie digestive incluent l'angiographie par fluorescence (AF) pour estimer la perfusion d'organes viscéraux, la cholangiographie à fluorescence pour visualiser l'anatomie de l'arbre biliaire et la lymphographie à fluorescence pour étudier le statut des ganglions lymphatiques. Une application très innovante et potentielle de la FIGS en oncologie chirurgicale est définie comme une imagerie par fluorescence moléculaire et repose sur l'administration de fluorophores spécifiques du cancer [12].

A l'IHU-Strasbourg, une unité de recherche (IHU-SPECTRA) dédiée au développement et à la mise en œuvre clinique de la FIGS a été créée [4]. La traduction dans le cadre clinique de l'approche FLER est actuellement en cours en chirurgie colorectale (NCT02626091, *Perfusion Evaluation by Real-time Fluorescence-based Enhanced Reality of Anastomosis*).

4.1) Résection et anastomose colorectale

En chirurgie colorectale, la fuite anastomotique (*anastomotic leak*, AL) est l'une des complications les plus critiques. Elle touche jusqu'à 20% des patients [88, 89] et peut aggraver non seulement les résultats à court terme, comme le taux de réopération et la durée d'hospitalisation, mais aussi les résultats à long terme, comme le taux de récurrence locale et la survie spécifique au cancer [12, 89]. La réduction de cette incidence est un objectif majeur en chirurgie colorectale [90]. Plus le niveau d'anastomose est distal, plus le risque de fuite anastomotique est élevé, ce qui signifie que les anastomoses rectales basses présentent le risque le plus élevé [90-92]. Parmi les facteurs de risque hors d'influence du chirurgien, il y a le sexe masculin et une radiochimiothérapie préopératoire. En ce qui concerne les facteurs liés à la chirurgie, trois éléments ont été impliqués : l'anastomose incomplète, la tension anastomotique et la perfusion sanguine anastomotique [89]. Le taux de fuite anastomotique est similaire entre les anastomoses à la main monocouche et double couche, entre les anastomoses d'intestin grêle suturées et agrafées et entre les anastomoses colorectales suturées et agrafées. Ainsi, le choix peut être fait en fonction de la situation clinique et de préférence du chirurgien [87].

La résection d'une partie du côlon comprend une dévascularisation segmentaire et la création d'une zone ischémique. Par conséquent, il est nécessaire d'évaluer avec précision le niveau optimal d'anastomose, car même les plus petites marges pourraient avoir un impact sur la tension, la perfusion et la guérison de l'anastomose [93]. Une perfusion adéquate est essentielle pour favoriser la guérison de l'anastomose [12, 88]. Une évaluation de perfusion précise doit être réalisée en peropératoire afin d'optimiser l'anastomose et de réduire le risque de complications comme la fuite ou le rétrécissement [12]. La perception de perfusion inadéquate amène le chirurgien à élargir les marges de résection [87]. Cependant, l'évaluation clinique utilisant des estimations subjectives telles que la couleur de la surface de la séreuse, la présence de péristaltisme, la pulsation des artères mésentériques et le saignement actif de la marge de résection a une précision limitée [94]. Différentes méthodes d'évaluation de la perfusion muqueuse en tant que facteur prédictif de la déhiscence anastomotique ont été décrites. Il s'agit notamment de la débitmétrie Doppler, de la débitmétrie laser à balayage, de la vidéographie par fluorescence, de la spectroscopie par réflexion proche infrarouge et des mesures du pH intramucosal. Aucune n'est devenue largement acceptée en raison de la

grande variabilité des mesures (débitmétrie laser Doppler), de la longue durée des mesures (débitmétrie par balayage), de la difficulté d'accès dans le pelvis (échographie Doppler, débitmétrie au laser et vidéographie de fluorescence) ou de la nécessité de laisser des cathéters in situ (pH intramuqueux) [95]. Pour surmonter les désavantages des modalités coûteuses, entraînant des difficultés techniques ou peu reproductibles, la technologie de fluorescence proche infrarouge peut être utilisée pour effectuer une angiographie en temps réel afin d'évaluer la perfusion de l'anastomose [74, 89].

L'angiographie par fluorescence permet une imagerie en temps réel de la perfusion intestinale et l'ICG peut être administré à différents moments, c'est-à-dire avant et / ou après la résection ou après la création d'une anastomose. Un essai clinique multicentrique (*Perfusion Assessment in Laparoscopic Left-Sided/Anterior Resection*, PILLAR II) a montré que l'évaluation de la perfusion peropératoire du côté séreux à l'aide d'une angiographie à fluorescence ICG au moment de la création de l'anastomose avait entraîné un changement de stratégie chirurgicale dans 7,9% des cas et à l'absence de fuite anastomotique dans ce sous-groupe de patients [88]. L'angiographie par fluorescence montre des résultats prometteurs en tant qu'outil pour diminuer le taux d'AL en chirurgie colorectale [96].

Cependant, il y a toujours un manque de preuves contrôlées randomisées et, en outre, il n'y a pas de consensus sur la technique ni sur l'évaluation quantitative du signal de fluorescence. Cette question est essentielle, car le fluorophore est connu pour sa diffusion même dans les zones ischémiques avec le temps [72], fournissant une surestimation des zones vascularisées lorsque seule la présence ou l'absence de signal de fluorescence est prise en compte.

Par conséquent, dans la présente thèse, nous avons utilisé la solution logicielle proposée par notre groupe [17, 32, 71, 72, 76, 93] pour permettre l'angiographie par fluorescence quantitative, en utilisant la dynamique d'arrivée locale du signal de fluorescence comme paramètre reproductible et précis de la perfusion intestinale.

4.2) Visualisation de structures critiques

L'imagerie par fluorescence vise à améliorer la visualisation peropératoire des structures anatomiques à respecter lors de procédures chirurgicales [20]. Après une injection par voie intraveineuse, l'excrétion hépatique de l'ICG non métabolisé dans la bile permet de visualiser l'anatomie biliaire (canaux hépatiques, canal cystique et voie biliaire principale) grâce à une cholangiographie par fluorescence. Bien que la sensibilité puisse ne pas être suffisante pour évaluer de façon certaine la présence voire l'absence de calculs de la voie biliaire principale, un guidage peropératoire confirmant l'anatomie au moment de la cholécystectomie peut être particulièrement utile dans les cas difficiles. La cholangiographie par fluorescence est potentiellement utile pour augmenter la sécurité de cholécystectomies à trocart unique, dont l'accès restreint peut réduire la capacité d'apprécier complètement le triangle de Calot. En outre, cette technologie pourrait jouer un rôle dans la détermination des fuites biliaires lors de résections ou de greffes du foie [68]. De nombreuses études ont abordé la visualisation optimisée par l'utilisation de fluorophores en vue d'une cholécystectomie plus sûre [13, 20, 97-104].

Les applications potentielles de l'évaluation de la perfusion à l'aide de l'ICG sont multiples. Récemment, l'évaluation quantitative du flux sanguin trachéal au cours d'œsophagectomies radicales avec dissection extensive des ganglions lymphatiques a été réalisée à l'aide d'une imagerie de fluorescence quantitative visant à réduire l'ischémie trachéobronchique et les complications liées à la nécrose. Un flux sanguin trachéal significativement réduit a été observé lors de la résection de l'artère bronchique droite. La perfusion trachéale réduite telle que visualisée à l'aide d'une imagerie quantitative par fluorescence s'est avérée associée à des modifications ischémiques trachéales postopératoires et à des expectorations [105].

Une visualisation améliorée du trajet de l'uretère est nécessaire pour la prévention des lésions iatrogènes ainsi que pour la détection précoce d'une lésion de l'uretère pendant une intervention chirurgicale. La plupart des lésions urétérales ne sont détectées que lors de la phase postopératoire, entraînant des complications graves, voire mortelles, telles qu'une septicémie intra-abdominale, des fistules urinaires, une insuffisance rénale et une perte du rein homolatéral. Par conséquent, l'identification peropératoire d'une lésion de l'uretère et sa réparation immédiate contribuent à réduire les complications et la perte de la fonction rénale [12]. Les fluorophores excrétés par voie urinaire [106] peuvent être utilisés pour mettre en

évidence les voies urinaires et réduire les risques de lésions iatrogènes au cours d'une chirurgie pelvienne ou d'une approche ascendante transanale de résection totale du mésorectum [20, 107]. Néanmoins, l'expérience clinique actuelle se limite aux injections intraveineuses de bleu de méthylène et aux injections d'ICG rétrogrades dans l'uretère. En l'absence d'excrétion urinaire d'ICG, celui-ci ne peut être utilisé que par injection urétérale rétrograde directe pour visualiser les uretères [12]. La fluorescence peut ainsi aider à visualiser les uretères lors d'une dissection difficile [108, 109]. Pour la résection abdomino-périnéale dans le contexte de tumeurs du rectum très basses, l'uretère est également à risque. Son infiltration directe avec de l'ICG dans une étude cadavérique a permis de visualiser l'uretère via l'incision périnéale [110].

Des stents fluorescents en proche infrarouge peuvent augmenter l'identification d'organes par le chirurgien à l'aide d'une transillumination et réduire le taux de lésions iatrogènes par inadvertance. Ceci est considéré comme particulièrement avantageux pour la protection de l'uretère lors d'une chirurgie compliquée, soit dans le cas d'une reprise, d'une tumeur avancée ou d'une maladie intestinale inflammatoire [68]. En collaboration avec le laboratoire de biophotonique et pharmacologie de l'Université de Strasbourg, notre équipe évalue actuellement de nouveaux fluorophores plus brillants que l'ICG en préclinique à destination d'un revêtement de surface de divers cathéters. Un concept similaire est le stent fluorescent œsophagien qui sert également de bougie, pour des interventions telles que les fundoplicatures [68].

La visualisation augmentée des nerfs à préserver à l'aide de fluorophores non spécifiques et spécifiques aux nerfs a progressé rapidement au cours des 10 dernières années. Néanmoins, il semble que le développement d'un agent optimal visualisant les nerfs reste difficile [111]. A l'heure actuelle, aucun colorant fluorescent pour un marquage sélectif des nerfs n'a été approuvé. Des démonstrations précliniques encourageantes de visibilité nerveuse améliorée sous guidage de fluorescence ont été réalisées à l'aide d'une injection systémique de divers fluorophores se liant à la myéline [112-116] et d'une administration directe de fluorophores spécifiques aux nerfs, offrant potentiellement une alternative à l'injection systémique [12, 117].

4.3) Ganglion sentinelle

Une stadification correcte des ganglions lymphatiques est une étape importante dans la chirurgie oncologique. La navigation de ganglion sentinelle guidée par fluorescence proche infrarouge à l'aide du vert d'indocyanine est un outil prometteur pour identifier le drainage lymphatique et a le potentiel d'améliorer les résultats oncologiques.

La navigation ganglionnaire est une approche validée sur le plan cancérologique pour le cancer gastrique au stade précoce en Asie [118], alors qu'elle est discutée de façon controversée dans la gestion du cancer colorectal [119]. La controverse peut être expliquée par les approches largement variables et non standardisées publiées dans la littérature, qui ont menées à des résultats très variables en termes de précision. Cependant, en reposant sur une revue systématique et méta-analyse de 52 essais cliniques, il a pu être conclu que la procédure du ganglion sentinelle devrait être envisagée chez tous les patients diagnostiqués avec un cancer colorectal sans évidence clinique d'atteinte ganglionnaire, car elle pourrait améliorer la stadification du cancer (*upstaging* dans 15% des cas) [119]. Traditionnellement, le drainage lymphatique du côlon n'a pas été jugé pertinent car l'approche opératoire n'était pas adaptée par la suite. Les récents progrès dans les interventions locaux et endoscopiques visant à réduire les risques pour le traitement du cancer colorectal ont conduit à questionner l'approche traditionnelle [120]. Les études ultérieures devraient focaliser sur les stades I et II, étant donné que pour les stades plus avancés (par définition avec extension ganglionnaire) l'approche du ganglion sentinelle n'affectera pas la stratégie thérapeutique [119]. En outre, l'examen histopathologique conventionnel peut passer à côté des micro-métastases. Une analyse précise de tous les ganglions lymphatiques retirés dans le spécimen chirurgical afin de détecter les micro-métastases prend du temps et coûte cher. Les techniques de ganglion sentinelle peuvent aider à se concentrer sur un nombre réduit de ganglions lymphatiques sur lesquels il convient de réaliser des tests pathologiques plus précis (*ultrastaging*) [119]. En visualisant le drainage lymphatique et en identifiant des ganglions sentinelles en chirurgie colorectale à l'aide de l'ICG, cette technique et technologie semble prometteuse d'une chirurgie de résection précise et sur mesure en indiquant le statut ganglionnaire avant une lymphadénectomie radicale [121]. L'identification des ganglions lymphatiques drainant la zone d'intérêt peut être obtenue par une injection locale d'ICG, donnant lieu à une lymphangiographie par fluorescence. Un tatouage par voie laparoscopique ou endoscopique

se fait en injectant l'ICG dans l'espace interstitiel, soit en sous-muqueux, soit en sous-séreux. Le fluorophore se propage ensuite dans les ganglions lymphatiques locorégionaux. Au fur et à mesure, il est distribué dans le bassin lymphatique et une cartographie de drainage lymphatique peut être obtenue en imagerie par fluorescence. Cette technique peut servir à déterminer le chemin de drainage lymphatique dans les zones coliques à drainage variable, comme les cancers des flexures coliques ou du colon transverse [68, 122, 123]. Selon une revue récente, la cartographie optimale du ganglion sentinelle est obtenue par l'injection péritumorale d'ICG à 2,5 mg. Dans les études analysées, une grande diversité de dosages d'ICG a été observée. L'injection peropératoire mini-invasive au début de l'intervention semblait optimale dans la plupart des études pour une perte minimale de temps, induisant une visualisation des ganglions sentinelles 15-30 min après l'injection sous-muqueuse péritumorale (technique des quatre quadrants). Entre-temps, le geste opératoire commence, et la résection oncologique peut être adaptée selon le résultat de l'imagerie fluorescente [59]. La visualisation fluorescente par ICG est polyvalente pour potentiellement guider le traitement d'une multitude de troubles lymphatiques. L'imagerie par fluorescence du flux lymphatique peut être utilisée en dehors des approches de ganglions sentinelles et du lymphœdème comme moyen d'aide au traitement du chylothorax. Elle a pu visualiser le site d'une fistule chyleuse permettant une ligature précise, et dans le cadre de lésions lymphatiques au cours d'œsophagectomies. Dans l'ensemble, la visualisation par fluorescence peut potentiellement améliorer considérablement notre compréhension du système lymphatique, guider les interventions chirurgicales et gérer les thérapies [124].

4.4) Organes parenchymateux : imagerie de la perfusion et des tumeurs

4.4.1) Le foie

L'imagerie par fluorescence peut être utilisée pour visualiser la perfusion d'organes en temps réel, comme les organes avec un apport sanguin préservé deviennent fluorescents lors de l'administration systémique du fluorophore [20]. L'une des premières applications cliniques après l'approbation de l'ICG par la *Food and Drug Administration* des États-Unis en 1954 était l'estimation de la fonction hépatique et l'injection d'ICG est toujours pratiquée pour ce but avant les résections du foie. Quelques articles ont été publiés sur l'utilisation de l'imagerie par fluorescence pour l'évaluation de la perfusion en chirurgie hépatobiliaire et pancréatique [125]. L'évaluation peropératoire de la perfusion hépatique est pertinente, en particulier pour déterminer l'effet d'une résection sur la fonction hépatique. Cependant, les outils existants ne sont pas optimaux. L'utilisation de l'échographie de contraste a été proposée en tant qu'outil supplémentaire pour la planification de la résection [59]. L'imagerie par fluorescence permet d'évaluer la perfusion hépatique, mais une méthode fiable de mesure quantitative et en temps réel des signaux de fluorescence après l'injection de l'ICG doit encore être intégrée dans les années à venir pour améliorer l'efficacité et la reproductibilité de l'évaluation de la perfusion par la FIGS [125]. En utilisant le système d'imagerie Mini-FLARE™, qui permet de quantifier l'intensité du signal afin de générer des résultats objectifs et comparables ainsi que l'imagerie par fluorescence en temps réel pour la chirurgie guidée par l'image, Narasaki *et al.* ont publié un premier rapport démontrant une relation entre la fonction hépatique et les signaux fluorescents à la surface hépatique après injection intraveineuse d'ICG [126]. L'imagerie par fluorescence via l'injection intraveineuse peropératoire d'ICG peut également être utilisée pour la visualisation de l'anatomie artérielle / veineuse et pour l'évaluation de la perfusion sanguine. Pour cette technique, une injection en bolus par le biais d'un cathéter veineux central est l'approche idéale pour obtenir un signal de fluorescence élevé dans les vaisseaux. Selon l'expérience des auteurs d'une revue récente, la technique actuelle a le potentiel de déterminer la nécessité de reconstruction vasculaire et permet d'évaluer le flux sanguin à travers une anastomose vasculaire [125].

Au cours de la chirurgie oncologique, il existe le défi de déterminer les marges de résection et d'estimer le volume hépatique restant afin d'atteindre un équilibre optimal entre la curabilité du cancer et la fonction hépatique postopératoire [59]. Pour l'identification des limites des

segments hépatiques en peropératoire, deux approches d'imagerie par fluorescence sont disponibles aujourd'hui, la technique de coloration positive et la coloration négative. La technique de coloration positive est obtenue en injectant sous contrôle échographique la branche porte correspondante et la solution d'ICG est injectée directement dans celle-ci, ce qui permet une visualisation du segment par fluorescence de longue durée pendant la chirurgie hépatique. La technique de coloration négative est réalisée en obstruant le pédicule porte correspondant au segment hépatique contenant la tumeur par une pince vasculaire, suivi d'une injection intraveineuse systémique d'ICG. Ensuite, l'imagerie par fluorescence révèle à la surface du foie ainsi que pendant la dissection parenchymateuse les limites entre le segment hépatique ischémique à réséquer et le foie non ischémique à conserver [125]. En raison des difficultés techniques liées à l'injection dans la branche portale, la coloration négative est plus facile à réaliser, mais elle entraîne une concentration d'ICG plus faible que l'injection intraportale. Parmi 7 études qui ont évalué l'utilisation de l'ICG pour déterminer les plans de résection au cours d'une chirurgie hépatique, dans 89% à 100% des interventions les lignes de résection ont été rapportées d'avoir été facilement visualisées [59].

En raison de sa clairance hépatique et excrétion biliaire, l'ICG peut être utilisé afin de visualiser des tumeurs hépatobiliaires, à la fois des cancers primitifs du foie (cholangiocarcinome et carcinome hépatocellulaire) et des métastases. Le tissu hépatique sain élimine l'ICG en quelques heures, alors que le tissu tumoral retient l'ICG par inhibition de l'excrétion par compression des voies biliaires et par un mécanisme moléculaire [127, 128]. En raison d'une régulation négative des transporteurs d'anions, les hépatocytes immatures, situés dans la zone de transition entre la tumeur et le parenchyme hépatique normal, ne peuvent pas excréter l'ICG dans les voies biliaires. Il en résulte un bord fluorescent autour de la tumeur ou des métastases, ce qui facilite leur identification. Dans le cas de carcinome hépatocellulaire bien différencié, l'ICG accumule en produisant un signal de fluorescence autour d'un centre sombre. Une revue récente a résumé que 21 études ont déjà évalué l'utilisation de l'imagerie par fluorescence NIR avec ICG pour la détection de tumeurs du foie, pour des tumeurs primaires comme pour des métastases de cancer colorectal, uvéal, du sein et du pancréas [59]. Une étude de cohorte rétrospective a démontré que, grâce à l'imagerie par fluorescence NIR de métastases hépatiques colorectales, davantage de tumeurs et de tumeurs plus petites ont pu être identifiés, entraînant une réduction de récurrences chez un sous-groupe de patients

[129]. Pour la visualisation de tumeurs hépatiques, l'ICG doit être administré par voie intraveineuse 2 semaines avant l'intervention chirurgicale, afin de réduire le taux de nodules faux positifs [125]. Cette technique n'identifie pas seulement les tumeurs connues, mais aussi des tumeurs occultes sous-millimétriques autrement indétectables. Cependant, seules les lésions sous-capsulaires situées à environ 1 cm de la surface du foie devraient être visibles, en raison de la profondeur de pénétration limitée de la fluorescence NIR. Comme la tomodensitométrie, l'IRM et l'échographie peropératoire montraient encore des taux relativement élevés de faux négatifs pour les lésions sous-capsulaires, l'imagerie par fluorescence pourrait donc être utilisée comme outil complémentaire peropératoire [59].

4.4.2) Chirurgie des glandes surréaliennes

Les principaux enjeux rencontrés dans la chirurgie mini-invasive des glandes surréaliennes sont la localisation des glandes, l'identification des structures anatomiques adjacentes et la discrimination entre le tissu tumoral et le tissu surrénalien normal. Une technologie d'imagerie améliorée telle que FIGS répond potentiellement à ces défis, car une visualisation supérieure contribue à la sécurité et à l'efficacité des procédures [130]. Depuis la première description de la technique en 2015 sur le cochon [131], seules quelques études ont été publiées sur l'utilisation de l'imagerie par fluorescence d'ICG lors de surrénalectomies [132, 133]. La valeur ajoutée de l'imagerie par fluorescence utilisant l'ICG au cours de surrénalectomies (partielles) miniinvasives a été déterminée en reposant sur la différence de prise de contraste entre les glandes surréaliennes et les tissus avoisinants [58, 130, 134-137], ainsi qu'entre le tissu surrénalien normal et tumoral [59, 137-139]. Récemment, une distinction de l'origine cortical ou médullaire de nodules surréaliens en fonction de leur profile de fluorescence à l'ICG a été reporté [137, 138]. Les tumeurs corticosurréaliennes étaient facilement reconnues par leur hyperfluorescence, pendant que les tumeurs médullaires apparaissaient hypofluorescentes lors de l'imagerie en proche infrarouge [59]. Le potentiel émergent de la chirurgie surrénalienne guidée par fluorescence est abordé dans la présente thèse.

5.) Les glandes surrénaliennes

Chaque glande surrénalienne est un organe composé de deux parties distinctes : le cortex et la médulla ou moelle. La surrénale provient de deux tissus embryonnaires séparés : le mésoderme (qui forme le cortex) et l'ectoderme de la crête neurale (qui forme la médulla). Au cours du développement, elles deviennent une seule glande et la corticosurrénale et la médullosurrénale sont enveloppées par une capsule de tissu conjonctif commune.

Le cortex et la médulla ont des structures et fonctions différentes. Le cortex est essentiel à la vie, contrairement à la médulla. Il constitue 90 % de la glande et produit trois classes d'hormones stéroïdiennes, pendant que la médulla constitue 10 % et produit deux classes de catécholamines. On distingue trois zones concentriques qui caractérisent le cortex. La *zona glomerulosa*, située juste sous la capsule, représente 10 à 15 % du cortex et est constituée d'agrégats très serrés et arrondis de cellules parenchymateuses qui produisent des minéralocorticoïdes, principalement de l'aldostérone. La zone médiane appelée *zona fasciculata*, qui forme jusqu'à 75 % du cortex, est principalement constituée de cordons de cellules polyédriques orientés dans le sens radial, en relation étroite avec des capillaires sinusoidaux fenêtrés. Ces cellules contiennent de nombreuses gouttelettes lipidiques, de sorte qu'elles apparaissent délavées et sont appelées spongiocytes. Les spongiocytes dans cette zone forment des cordons parallèles d'épaisseur d'une ou deux cellules, en relation étroite avec des capillaires sinusoidaux. Ces spongiocytes sont la principale source d'hormones stéroïdiennes comme le cortisol et produisent également des androgènes. La fine zone interne de la *zona reticularis* représente 5 à 10 % du cortex. Ses plus petites cellules parenchymateuses sont disposées comme un réseau anastomosant de cordons courts avec des capillaires sinusoidaux interposés. Ces cellules synthétisent des androgènes. La moelle contient des cordons ou des nids de cellules chromaffines polyédriques entourées de capillaires fenêtrés. Sur le plan du développement, ce sont des neurones sympathiques postganglionnaires modifiés qui produisent les catécholamines épinéphrine et norépinéphrine.

Les surrénales ont un riche apport vasculaire. Le cortex reçoit le sang de nombreuses artérioles de la capsule qui pénètrent dans la glande et se divisent en capillaires sinusoidaux qui descendent en association étroite avec les cellules parenchymateuses du cortex. Les capillaires, à endothélium fin et à nombreuses fenestrations, traversent les trois couches du

cortex (*zona glomerulosa*, *zona fasciculata* et *zona reticularis*). Certaines artérioles de la capsule n'alimentent pas le cortex mais vont directement dans la moelle. Le sang veineux du cortex et de la médulla est drainé par une grande veine centrale qui sort au niveau du hile de la glande sous forme de la veine surrénalienne [140].

Les adénomes de la corticosurrénale sont des tumeurs bénignes, qui ont souvent une activité endocrinienne. Parmi ceux-ci, le syndrome de Conn provoqué par une hypersécrétion d'aldostérone est le plus fréquent (~80 %), suivi par le syndrome de Cushing caractérisé par un hypercortisolisme primaire (~20 %), et plus rarement des adénomes produisant des androgènes ou estrogènes. Les corticosurrénales sont des tumeurs malignes rares (incidence de 1-2 / million) de la corticosurrénale qui possèdent une activité hormonale dans 25-75 % des cas. Il peut s'agir d'une hypersécrétion d'une seule hormone stéroïde, ou d'une combinaison d'hormones (le plus souvent une sécrétion de cortisol et d'androgènes). Les tumeurs de la médullosurrénale sont les phéochromocytomes caractérisés par la production de catécholamines, les neuroblastomes, les ganglioneuroblastomes et les ganglioneuromes [141]. D'autres types de tumeurs dans les glandes surrénaliennes sont des myélolipomes (tumeurs bénignes), et des métastases surrénaliennes qui peuvent induire une insuffisance surrénalienne (maladie d'Addison) par destruction de la corticosurrénale [141-143].

L'indication d'une surrénalectomie est soit la présence d'une tumeur fonctionnelle, soit la présence d'une tumeur non fonctionnelle associée à une suspicion de malignité [142]. Indépendamment d'une présence ou d'une absence de sécrétion hormonale, le carcinome corticosurrénalien sans métastase à distance pose une indication opératoire [143].

5.1) Technique opératoire de chirurgie mini-invasive des glandes surrénaliennes

Les approches chirurgicales mini-invasives des glandes surrénaliennes sont la surrénalectomie transabdominale laparoscopique (*laparoscopic transabdominal adrenalectomy*, LTA) et la surrénalectomie postérieure rétro-péritonéoscopique (*posterior retroperitoneoscopic adrenalectomy*, PRA). Les glandes surrénales étant situées postérieurement dans l'espace rétro-péritonéal, la LTA utilise jusqu'à 5 ports d'accès et nécessite la mobilisation d'organes fragiles comme le foie, le pancréas et la rate. En revanche, la voie plus directe vers la glande surrénale par la PRA utilise seulement 3 ports, permet de gagner du temps, évite les traumatismes chirurgicaux et les complications associées.

Dans une récente revue systématique de la base de données Cochrane, les données n'étaient pas concluantes en ce qui concerne la supériorité de l'une ou l'autre de ces approches mini-invasives, en raison d'un ensemble de preuves généralement faible avec seulement cinq essais contrôlés randomisés pouvant être inclus [144]. Cependant, dans la dernière étude rétrospective multicentrique il a été démontré que l'approche directe de la PRA réduisait la durée d'hospitalisation et la durée opératoire, diminuait les pertes de sang, le taux de complications et la douleur postopératoire, par rapport à la LTA [145, 146]. La technique de PRA standardisée par le Professeur Walz dans l'unité de la doctorante en Allemagne [147, 148] a donc été proposée comme le nouveau critère de référence pour la chirurgie surrénalienne (« *a new golden standard* » en référence à la couleur dorée des glandes) [145]. Dans certains cas, la PRA peut être réalisée via une seule petite incision (surrénalectomie rétroperitonoscopique à accès unique, *single access retroperitoneoscopic adrenalectomy*, SARA) [149]. En outre, la PRA permet une approche simultanée des deux glandes en cas de maladie surrénalienne bilatérale, réduisant ainsi le temps opératoire [150].

Pour les maladies bénignes, les techniques mini-invasives ont remplacé l'approche ouverte, qui est aujourd'hui principalement utilisée pour le carcinome corticosurrénalien [145, 151]. Cependant, les techniques mini-invasives de chirurgie surrénalienne nécessitent des compétences chirurgicales avancées [152]. En raison de la rareté relative des maladies surrénaliennes et de la centralisation des traitements avec un volume suffisant uniquement obtenu dans des centres spécialisés, les possibilités de formation en cours d'emploi sont limitées [153].

Malgré des données convaincantes en faveur de la PRA, de nombreux chirurgiens privilégient toujours la LTA [146]. Pour les chirurgiens habitués à l'approche antérieure, la voie d'abord surrénalienne rétroperitonoscopique postérieure constitue un défi d'orientation, avec la nécessité de créer un espace de travail et une perception d'exposition limitée [152, 154]. Une complexité supplémentaire s'ajoute par le fait que les relations anatomiques diffèrent entre les glandes surrénaliennes droite et gauche [135, 155].

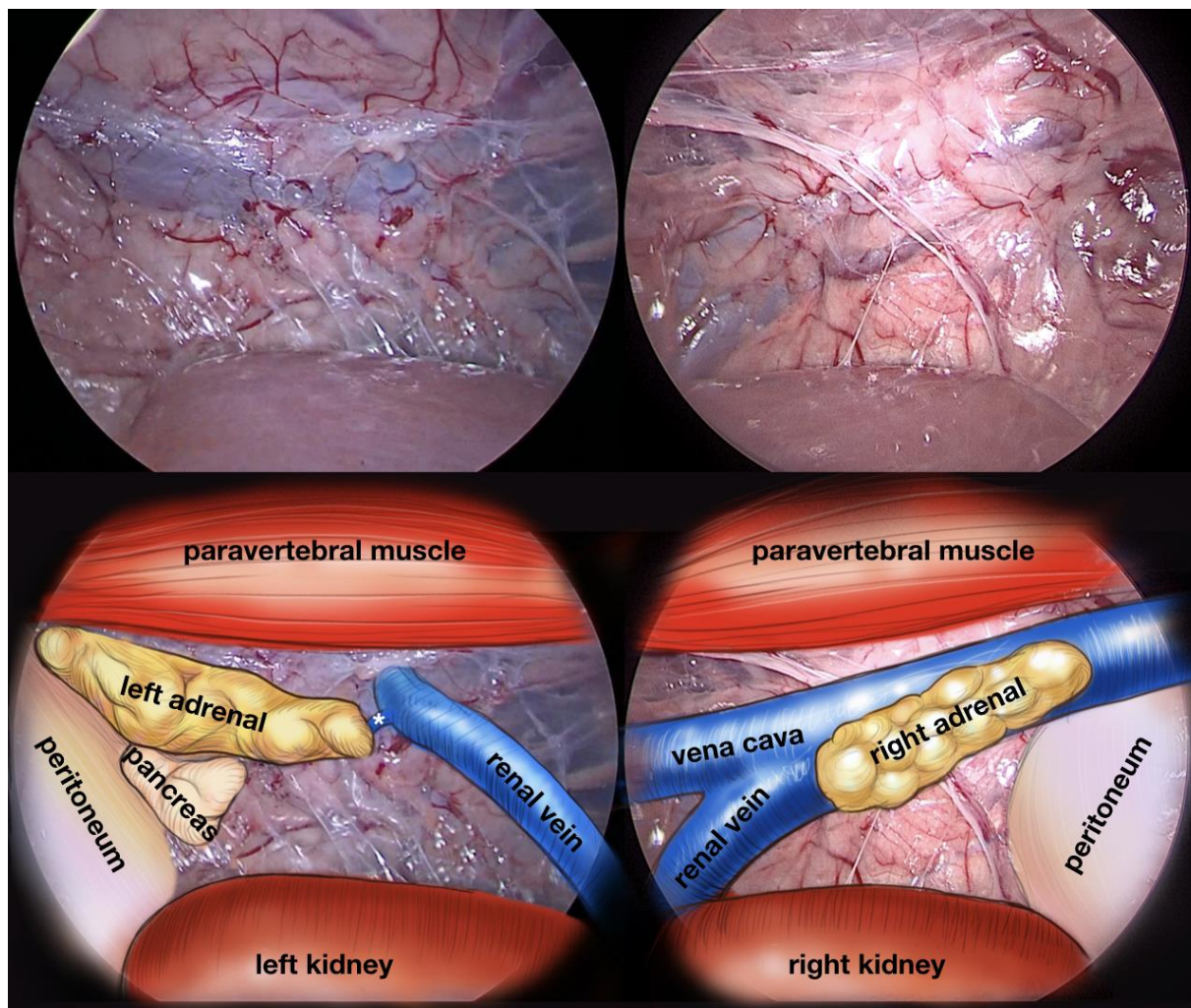


Figure 1. Vue peropératoire des glandes surrénaliennes gauche et droite selon [58]. La première rangée montre la vue réelle lors d'une chirurgie surrénalienne bilatérale synchrone rétro-péritonéoscopique sur le modèle porcin. Bien que les tissus gras soient moins abondants que ceux rencontrés chez l'homme, l'anatomie n'est pas immédiatement évidente pour le chirurgien moins expérimenté. Un guidage peropératoire aussi clair que le dessin correspondant sur les mêmes images (deuxième rangée) réalisé en collaboration avec notre illustratrice médicale (Catherine Cers) serait souhaitable.

5.2) Préservation de la fonction en réduisant le prélèvement de tissu surrénalien

Une approche chirurgicale préservant le tissu surrénalien fonctionnel dans la mesure du possible, unilatéralement ou bilatéralement, est appelée chirurgie conservatrice corticale. Dans diverses pathologies surrénaliennes primaires, elle permet d'obtenir une guérison biochimique tout en évitant la nécessité d'un remplacement permanent des stéroïdes. La chirurgie épargnant le tissu cortical implique de faibles taux d'insuffisance surrénalienne et de récurrence de maladie, comme cela a été démontré pour diverses néoplasies surrénaliennes uni-

et bilatérales [148, 156, 157]. La littérature a rapporté que l'approche rétro-péritonéoscopique entraînait les taux de récurrence les plus faibles après une surrénalectomie partielle [158].

Il existe un nombre croissant de petites masses surrénales identifiées grâce à l'utilisation généralisée des modalités d'imagerie. La chirurgie préservant du tissu surréalien gagne en popularité dans le monde entier [159] et le retrait de l'intégralité de la glande ne peut plus être recommandé comme traitement standard des petites tumeurs surrénales bénignes [160]. La préservation du tissu surréal fonctionnel doit être poursuivie pour les tumeurs bilatérales et peut être envisagée pour une maladie unilatérale si la lésion peut être complètement retirée [143]. Néanmoins, dans le cadre d'une surrénalectomie partielle (aussi appelé résection) il n'existe aucune donnée définitive sur la taille minimale précise de tissu surréalien résiduel à laisser in situ pour maintenir la fonction corticosurréaliennne [158, 161].

5.3) Fonction surréaliennne

Le cortex surréalien est le site de synthèse des hormones stéroïdes gluco- et minéralocorticoïdes, indispensables pour le développement et la physiologie des mammifères. Dans la stéroïdogénèse, les mitochondries jouent un rôle clé [162] et les cellules produisant les stéroïdes présentent des caractéristiques morphologiques. Les abondantes gouttelettes lipidiques non liées aux membranes sont les sites de stockage du cholestérol, qui est le précurseur des hormones corticostéroïdes [140, 163]. Le cholestérol est transporté dans les mitochondries, où il est initialement traité et modifié [140]. La première étape de la stéroïdogénèse est la formation de prégnénolone à partir de cholestérol par l'action d'une enzyme de clivage de la chaîne latérale localisée dans les mitochondries [163]. Les mitochondries ont ici une surface accrue de crêtes internes pour accueillir les enzymes catalytiques impliquées dans le clivage. Les membranes du réticulum endoplasmique lisse (*smooth endoplasmatic reticulum*, SER) contiennent également des enzymes impliquées dans la modification et la synthèse d'hormones [140]. Lors de la formation d'hormones corticostéroïdes, les métabolites intermédiaires doivent être transportés des mitochondries au SER, puis à nouveau dans les mitochondries, où se situe l'enzyme β -hydroxylase qui contribue à l'achèvement des corticoïdes [163] (Figure 2).

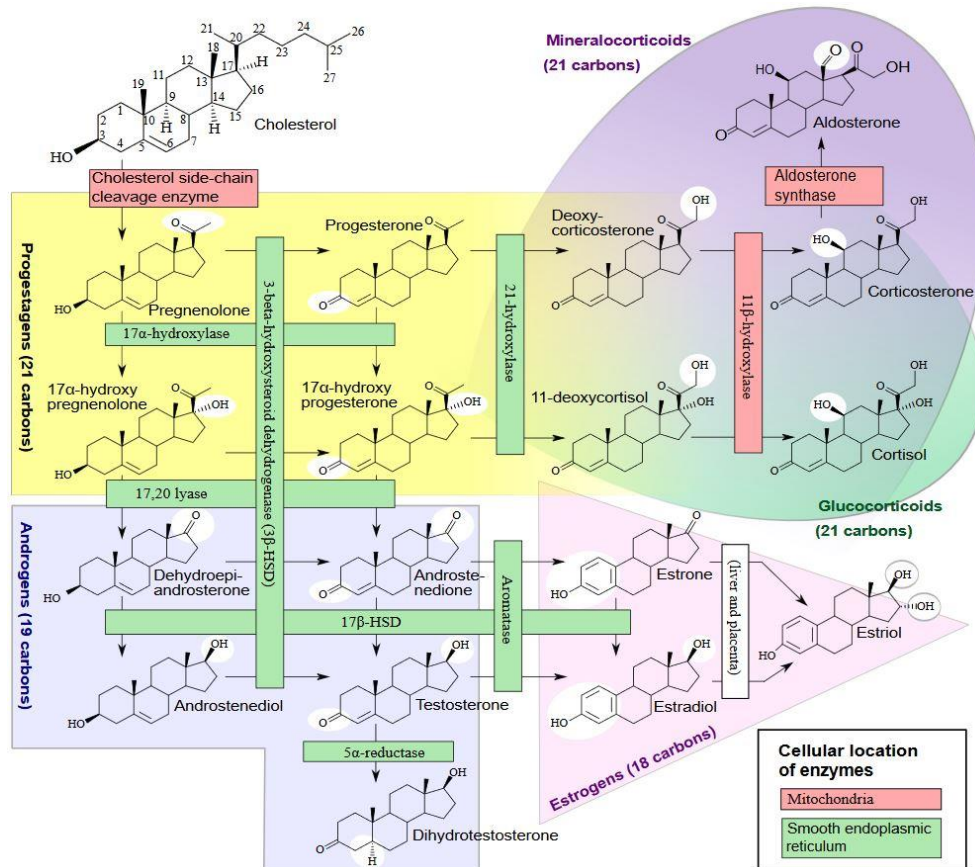


Figure 2. Chemin de synthèse des hormones produites dans la corticosurrénale.

La localisation des enzymes impliquées dans les mitochondries ou dans le SER est marquée. L'enzyme de clivage de la chaîne latérale du cholestérol (P450_{scc}) et ses deux partenaires de transfert d'électrons, la ferrédoxine réductase et la ferrédoxine, ainsi que plusieurs autres enzymes stéroïdogènes, notamment la 3 β -hydroxystéroïde déshydrogénase, la 11 β -hydroxylase et l'aldostérone synthase, résident dans les mitochondries [164]. Source de l'image : [165].

Comme les enzymes stéroïdogènes résident dans la mitochondrie et dans le SER, les caractéristiques ultrastructurales du cytoplasme des cellules productrices de stéroïdes sont des mitochondries tubulovésiculaires volumineuses ainsi qu'un SER abondant [140, 163]. En règle générale, ces cellules sécrétrices de stéroïdes ne stockent pas les produits de sécrétion, mais les synthétisent uniquement lorsque cela est nécessaire [140]. Ainsi, une réponse stéroïdogène rapide (par exemple, la sécrétion surrénalienne d'aldostérone et de cortisol en réponse à un stress ou la « pulsation » de stéroïdes sexuels en réponse à une poussée d'hormone lutéinisante) nécessite une nouvelle synthèse rapide [166]. Les hormones liposolubles sont libérées dans la circulation sanguine via les capillaires fenêtrés adjacents [140].

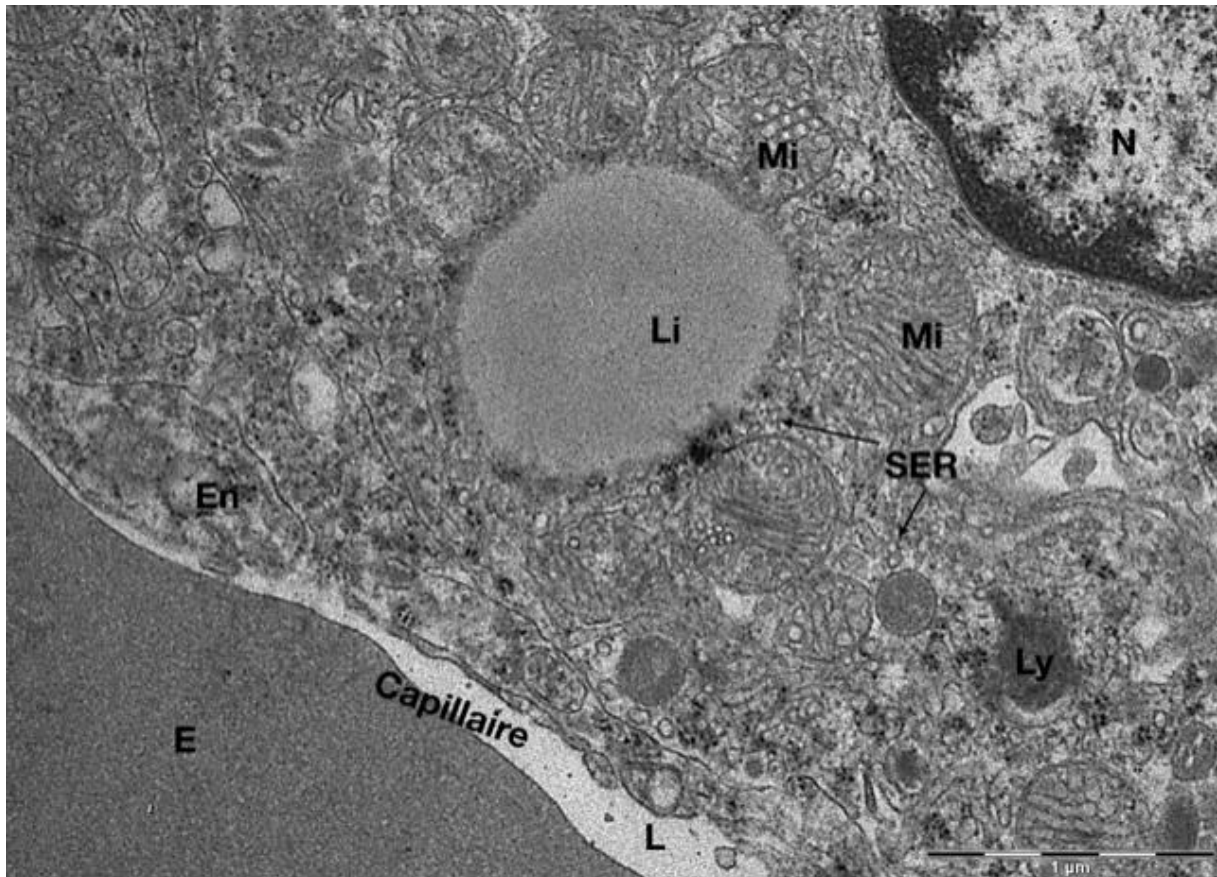


Figure 3. Ultrastructure d'un spongiosocyte dans le cortex surrénalien porcin en microscopie électronique à transmission.

L'ultrastructure des spongiosocytes dans la *zona fasciculata* est compatible avec leur rôle dans la synthèse et la sécrétion d'hormones stéroïdiennes. Au fort grossissement (x20.000), on note une association très étroite de la cellule spongiosocyte avec un capillaire délimité par son endothélium (En) et contenant dans sa lumière (L) un érythrocyte (E). Le noyau euchromatique (N) est partiellement visible. Dans le cytoplasme de la cellule on note aussi la présence du réticulum endoplasmique lisse (SER), une gouttelette lipidique ronde (Li) entourée de nombreuses mitochondries (Mi), ainsi qu'un lysosome (Ly). L'image a été prise dans le cadre de la présente thèse.

5.4) Mitochondries

La stéroïdogénèse et d'autres fonctions mitochondriales

Les mitochondries sont apparues comme des symbiotes intracellulaires dans le passé évolutif [167]. Ces organites sont entourés d'une double membrane (membrane externe et membrane interne, qui délimitent l'espace intermembranaire). Le compartiment le plus interne des mitochondries s'appelle matrice. La mitochondrie est le site principal de la stéroïdogénèse. La stéroïdogénèse représente un exemple de processus à plusieurs étapes fortement réglementé où le réticulum endoplasmique et les mitochondries coopèrent étroitement. La synthèse des

stéroïdes est initiée par le transfert du cholestérol de la membrane externe à la membrane interne des mitochondries [168]. A la membrane interne se déroule la première étape qui limite le débit de la stéroïdogénèse, consistant en la conversion du cholestérol en prégnénolone par une seule enzyme, P450_{scc} où *scc* désigne le clivage de la chaîne latérale (*side chain cleavage*) du cholestérol. Cette étape complexe sur le plan enzymatique est soumise à de multiples mécanismes de régulation, donnant lieu à une régulation quantitative précise. La conversion du cholestérol en prégnénolone par P450_{scc} est commune aux trois zones glomérulée, fasciculée et réticulée, pour la synthèse de toutes les hormones stéroïdiennes [166]. La membrane interne est fortement pliée en crêtes, qui abritent, entre autres, les complexes de la chaîne de transport d'électrons et de l'adénosine triphosphate (ATP) synthase qui contrôlent les taux de base du métabolisme cellulaire [169]. Les mitochondries font partie intégrante de plusieurs cascades de signalisation cellulaire. Leurs protéines sont impliquées dans la communication bidirectionnelle entre l'organite et le reste de la cellule, dans la régulation du métabolisme, au contrôle du cycle cellulaire, au développement, aux réponses antivirales et à la mort cellulaire [169]. Les mitochondries possèdent également des transporteurs impliqués dans l'homéostasie du calcium. La régulation calcique n'influence pas seulement l'apoptose cellulaire, mais aussi la stéroïdogénèse. Il a pu être démontré que le calcium stimule la production d'aldostérone dans les cellules de la zone glomérulée et que cette réponse est empêchée par l'ajout de rouge de ruthénium, un bloqueur de l'uniporteur calcique mitochondrial [168].

La phosphorylation oxydative

Toutes les formes de vie connues doivent constamment absorber de l'énergie de leur environnement afin de maintenir leurs structures hautement ordonnées et complexes et de déployer leurs différentes activités biologiques. En fin de compte, à l'exception des organismes photosynthétiques, ce sont toujours les réactions redox exergoniques qui fournissent les deux « monnaies énergétiques » cellulaires, les coenzymes transférant l'hydrogène et l'ATP. Par oxydation des nutriments, des électrons sont libérés et peuvent être utilisés directement comme équivalents de réduction pour la biosynthèse ou comme source d'énergie.

Dans les eucaryotes, le principal fournisseur d'ATP est la phosphorylation oxydative qui a lieu dans les mitochondries [170]. La phosphorylation oxydative fait référence au processus de synthèse de l'ATP par une série progressive de transfert d'électrons à travers de grands complexes protéiques incorporés dans la membrane mitochondriale interne. Dans le processus, l'oxygène est consommé et un gradient électrochimique est établi, qui entraîne la synthèse d'ATP. Les complexes individuels d'oxydoréduction, complexes I à IV, transfèrent les électrons à leur accepteur final - l'oxygène - pour former de l'eau [171]. Les 5 complexes impliqués sont illustrés dans la Figure 4. Les complexes I à IV constituant la chaîne respiratoire ou chaîne de transport d'électrons sont : I) la NADH déshydrogénase, II) la succinate déshydrogénase, III) la coenzyme Q-cytochrome c réductase et IV) la cytochrome c oxydase. Le complexe V est l'ATP synthase [170].

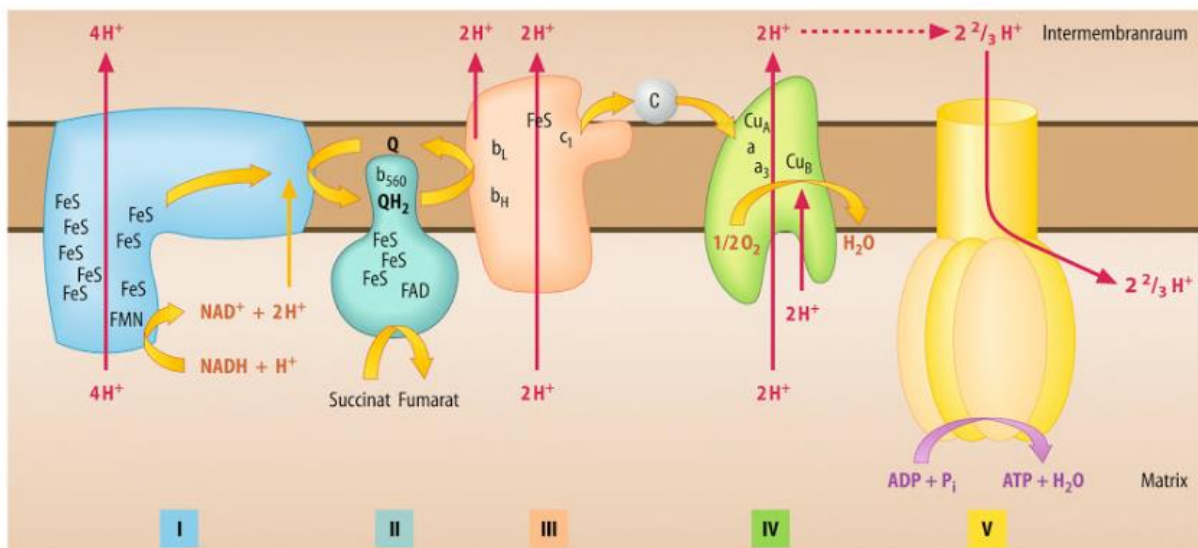


Figure 4. Les 5 complexes impliquées dans la phosphorylation oxydative.

Le transport des électrons à travers les 4 complexes de la chaîne respiratoire se fait via les substrats mobiles ubiquinone (Q / QH₂) et cytochrome c. Lors de l'oxydation de chaque NADH/H⁺, 10 protons (H⁺) sont pompés à travers la membrane et 6 H⁺ lors de l'oxydation du succinate et d'autres substrats dépendant du FAD. En calcul, l'ATP synthase dans les mitochondries de mammifères nécessite 2,7 H⁺ pour la synthèse d'un ATP. De plus, un proton est utilisé pour transporter ADP, P_i et ATP. Légendes : Intermembranraum : espace intermembranaire, Matrix : matrice, P_i : phosphate inorganique, FeS : centres fer-soufre, NAD : nicotinamide adénine dinucléotide, FMN : flavine mononucléotide, FAD : flavine adénine dinucléotide, Q : coenzyme Q ou ubiquinone, CU : centre cuivre). Source de l'image : [170]

L'hydrogène lié qui est retiré des nutriments au cours du métabolisme catabolique et qui est transféré au NAD⁺ ou au FAD sert comme source d'énergie. Le transport d'électrons implique 4 complexes multiprotéiques liés via l'ubiquinone et le cytochrome c en tant que substrats mobiles. Par transfert progressif d'électrons à l'oxygène, l'énergie redox est convertie par la chaîne respiratoire dans un gradient de protons sur la membrane mitochondriale interne. Ce gradient de protons est ensuite utilisé par l'ATP synthase (complexe V) pour la synthèse de l'ATP. Le gradient électrochimique de protons assure le couplage entre la chaîne respiratoire et la phosphorylation d'ADP en ATP dans le cadre de la phosphorylation oxydative. Les protéines découplantes ont la capacité de rendre la membrane mitochondriale interne perméable aux protons et d'empêcher ainsi la synthèse de l'ATP [170].

Génération de dérivés réactifs de l'oxygène dans les mitochondries

Les mitochondries sont responsables de la plupart de la production de dérivés réactifs de l'oxygène (*reactive oxygen species*, ROS) cellulaires consécutive à une fuite d'électrons au cours de la respiration. Pendant la respiration, les électrons sont transférés à l'oxygène moléculaire pour générer de l'eau via les 4 complexes de la chaîne de transport d'électrons. Le gradient électron-proton établi au cours de ce processus est utilisé pour générer de l'énergie sous forme d'ATP, comme décrit ci-dessus. En raison de la fuite d'électrons au complexe I (NADH déshydrogénase) et au complexe III (cytochrome c réductase), un faible pourcentage de l'oxygène moléculaire est converti en anions superoxydes (O₂^{•-}). Ces anions superoxydes peuvent être protonés pour former des radicaux hydroxyles fortement oxydants (*OH) qui peuvent provoquer une modification oxydative des protéines et des lipides membranaires. Le ROS peut également modifier des composants clés de la chaîne de transport d'électrons, exacerbant ainsi davantage les fuites d'électrons et la production de superoxyde. La dismutation, catalysée par les superoxyde dismutases (*superoxide dismutases*, SOD), réduit les ions superoxydes en peroxyde d'hydrogène (H₂O₂). H₂O₂ peut également contribuer au stress oxydatif en réagissant avec des métaux libres pour former OH. En outre, par rapport à O₂^{•-}, qui a tendance à rester sur le site de production, H₂O₂ traverse facilement les membranes dans d'autres compartiments subcellulaires où il peut affecter les voies de signalisation [172].

Dans la stéroïdogénèse, des dérivés réactifs de l'oxygène (*reactive oxygen species*, ROS) sont produits. Le cortex surrénalien possède des niveaux élevés de plusieurs antioxydants, à la fois enzymatiques et non enzymatiques, nécessaires à l'homéostasie redox [172]. A de faibles concentrations, les ROS favorisent l'adaptation des cellules aux conditions de stress, contribuant ainsi à la survie des cellules. Une fois que la capacité antioxydante cellulaire est dépassée, les concentrations de ROS peuvent augmenter considérablement et causer des dommages importants aux cellules et la mort de celles-ci [173]. Le stress oxydatif entraîne une altération de la stéroïdogénèse, des dommages oxydatifs des glandes surrénaliennes et il est impliqué dans l'insuffisance surrénalienne humaine [172]. Le superoxyde active les protéines découplantes qui catalysent une fuite d'électrons à travers la membrane interne, ainsi protégeant les cellules en réduisant la production mitochondriale de ROS [174]. La réduction chirurgicale de la taille des glandes surrénales affecte négativement la capacité de stress oxydatif. Une variance interindividuelle de l'impact de la procédure sur la capacité de stress oxydatif a été observée [161]. L'impact chirurgical sur la fonction stéroïdogène surrénalienne/mitochondriale doit être étudié pour évaluer la capacité de production de cortisol en postopératoire.

6.) Biomarqueur de la perfusion : le lactate

Le lactate est le sel de l'acide lactique (acide 2-hydroxypropanoïque). Il est le produit final de la glycolyse, s'accumule dans le sang et les muscles à la suite d'une dette en oxygène et est également un précurseur de la synthèse de glucose. Le pool de lactates agit comme un substrat dynamique important pour la production d'énergie oxydative lors de la récupération d'une dette en oxygène [76].

En tant que produit d'une voie métabolique (glycolyse) et substrat d'une voie en aval (respiration mitochondriale), le lactate peut être considéré comme le lien entre le métabolisme glycolytique et le métabolisme oxydatif. La glycolyse dans les tissus privés d'oxygène entraîne la production et l'accumulation de lactate et d'acide. A l'heure actuelle, il convient de conclure que le travail cellulaire stimule la glycolyse et également la production d'anions lactates et de protons. Cependant, la controverse persiste quant à savoir si la glycolyse produit du lactate ou de l'acide lactique. Bien que les complexes mitochondriaux ne soient pas encore complètement élucidés, il a été conclu qu'une oxydation de lactate en pyruvate a lieu dans les mitochondries. Cette réaction d'oxydation du lactate endergonique est couplée au changement rédox exergonique de la cytochrome oxydase au cours de la chaîne de transport d'électrons mitochondriale. La lactatémie *in vivo* est typiquement, mais non toujours accompagnée d'une accumulation d'ions d'hydrogène (acidose), car le stress métabolique entraîne une glycolyse, une hydrolyse de l'ATP ainsi que la formation et la dissociation d'acide carbonique. Autrefois considéré comme la conséquence des déficits en oxygène lors de la contraction du muscle squelettique, il existe maintenant des indices que le catabolisme du glucose et du glycogène entraîne la production de lactate même dans des conditions d'aérobiose [175].

Le lactate sérique est un marqueur non spécifique de l'hypoperfusion tissulaire. Une élévation significative du lactate sérique (>2 mmol/L) ne peut être observée que tardivement au cours de l'ischémie mésentérique et est associée à une nécrose intestinale transmurale irréversible [176]. En revanche, comme démontré dans un modèle d'ischémie aiguë des membres, la lactatémie locale subit des variations en rapport avec la perfusion [177]. Suivant l'hypothèse que la lactatémie capillaire intestinale (locale) pourrait représenter l'état énergétique des cellules intestinales, la méthode qui consiste à mesurer le niveau de lactates capillaires au niveau de l'intestin à l'aide d'un appareil à bandelettes a été ensuite validée par diverses

études dans le contexte d'ischémie/hypoperfusion intestinale [72]. Ainsi, par exemple, ces études visaient à développer le concept de résection de l'intestin guidée par le métabolisme [178], à valider les résultats en corrélation avec l'imagerie de fluorescence par FLER [3, 32, 71, 76, 179], ou à analyser les différences régionales de perfusion après une manipulation de l'apport sanguin [180, 181].

Travaux expérimentaux (partie en anglais)

Experimental works

Background and aims

STUDIES 1 and 2: Fluorescence angiography for bowel perfusion evaluation

Surgical removal of a diseased part of the colon comprises segmental devascularization and the creation of an ischemic zone. Restoration of the digestive tract continuity is obtained by fashioning an anastomosis, a connection of bowel ends by means of a hand-sewn or mechanical suture. Apart from patient-related factors that the surgeon does not have any control over, three procedure-related aspects have been implicated in affecting AL: anastomotic deficiency, anastomotic tension, and anastomotic vascular perfusion [89]. As a result, in addition to the anastomotic technique, adequate blood supply is necessary to promote anastomotic healing [12, 88]. The colonic vascular anatomy is very variable, and many patients have mesenteric arteriosclerotic disease [61]. The more distal the anastomosis is located, the higher the risk for anastomotic complications, which means that low rectal anastomoses have the highest leak risk [90-92]. Anastomotic leakage (AL) in restorative surgery for colorectal cancer leads to increased morbidity, mortality, and worsened oncological outcomes [12]. AL is associated with increased local recurrence and reduced long-term survival rates in terms of overall survival, cancer-specific survival, and disease-free survival [182]. A reduction of the AL incidence of up to 20% [88] is a major objective in colorectal surgery [90].

Consequently, there is a need to accurately determine the optimal anastomotic level, as even the smallest margin could have an impact on bowel tension, perfusion, and anastomotic healing [3]. Increased collateral circulation could improve inadequate colonic perfusion, but is unlikely to develop during the first five postoperative days [183]. As a result, the anastomotic perfusion assessment must be performed intraoperatively to optimize the anastomosis and reduce the risk of complications such as leakage or stricture [12].

The lack of a reliable predictive test for AL by the operating surgeon has been stated, since clinical assessment alone has limited accuracy, using subjective estimates such as bleeding from the site of bowel transection, mesenteric arteries pulsation, peristalsis presence, and serosal surface color [94]. Accordingly, an intraoperative technique is required to accurately and consistently evaluate bowel perfusion at the anastomotic site in real time [70].

Fluorescence angiography (FA) can allow to visualize tissue perfusion and viability intraoperatively [59, 61] by means of near-infrared (NIR) cameras, to capture the signal emitted by a fluorescent dye such as indocyanine green (ICG), which is injected intravenously, distributed with blood flow, and diffused into the tissue. FA is based on the principle that the distribution of a systemically injected fluorophore into the target tissue can be considered a surrogate marker of preserved vascular supply [5]. FA provides additional information to the clinical perfusion status estimation, and is being investigated as a potential tool to improve the anastomotic outcome in digestive surgery [72]. In addition to safety and ease of use, the value of FA consists in the ability of changing the surgical plan with a positive outcome on operative results [61]. A reduced rate of anastomotic leaks was reported for FA use in a systematic review and meta-analysis of non-randomized trials, where FA guidance was compared to clinically guided colorectal resections [96]. The first multicenter randomized controlled trial on complementary fluorescence angiography versus clinical inspection alone for laparoscopic colorectal resection recently reported the absence of anastomotic leaks in patients who underwent supplementary bowel resection due to the fluorescence-guided detection of insufficient perfusion. This finding was interpreted as an advantage of the experimental group over the control group, even if there was no overall statistically significant difference in the AL rate between both groups [184]. In mesenteric ischemia, blood flow has to be restored when possible, and necrotic bowel needs to be removed. Here, FA can be used as well to assess bowel viability and guide the extent of resection required [176, 185, 186]. FA seems to decrease the risk of anastomotic complications [96]. However, there is neither any consensus on technique nor on quantitative assessment of the fluorescence signal. This issue is crucial, since the fluorophore is known to diffuse even into ischemic areas over time [72], providing an overestimation of vascularized areas when only the fluorescence signal's presence or absence is considered. To date, the available data mainly rely on a subjective assessment of the fluorescence signal by the operating surgeon or the surgical team, as shown in a systematic review of the literature from 2018 [61]. In this review, along with several studies confirming the lower incidence of AL with FA use, only 2 studies using quantification of the fluorescence signal in colorectal surgery were identified [73, 75]. Qualitative evaluation alone has a limited accuracy in distinguishing microcirculatory changes in the large intestine, which possibly hindered the hitherto existing analyses of ICG angiography as a predictor of

anastomotic complications [74]. Consequently, the need for objective blood flow quantification was expressed to obtain accurate and consistent bowel perfusion assessment at the anastomotic site in real time [70], in order to measure colonic microcirculation changes and predict bowel viability [74].

To allow a quantitative analysis of colonic perfusion in surgical practice, our group has proposed a quantitative and reproducible evaluation of the local ICG fluorescence signal arrival dynamics using a computer-assisted approach, defined as FLuorescence-based Enhanced Reality (FLER) [3, 17, 32, 71, 72, 76, 179]. The FLER software builds a color-coded virtual perfusion cartogram, representing the slope of fluorescence signal evolution pixel by pixel over time, since the relevant information about arterial blood supply is limited to the first seconds after fluorophore injection, as an angiography effect [72]. The cartography storing the dynamic angiography effect can be superimposed onto the real-time operative view, in order to acquire a mixed reality effect [3, 32, 71, 72, 76]. In previous experimental studies, FLER has shown accurate discrimination of bowel perfusion levels and superior accuracy in ischemia identification when compared to clinical estimation [3]. This approach is currently tested in a clinical trial at IHU-Strasbourg (NCT02626091), with promising preliminary results [5]. In parallel, other working groups reported the development of similar quantitative techniques to analyze colon perfusion based on the slope of fluorescence time-to-peak in colorectal surgery [73-75], yet without the real-time overlay for an enhanced reality view.

STUDY 1: Discrimination between arterial and venous bowel ischemia by computer-assisted analysis of the fluorescent signal

In digestive surgery, the healing of sutured bowel parts depends on preserved vascular supply. In anastomotic complications, impaired arterial inflow and venous outflow both play a role. The possibility to discriminate between arterial inflow and venous outflow impairment could be relevant not only in the surgical emergency management of intestinal ischemia [176, 185-187], but also in the various esophageal reconstruction methods, involving the pull-up of replacement conduits, which often suffer from venous congestion [188]. Therefore, the aim of this experimental study was to evaluate the ability of a software-based analysis of the

fluorescence signal, including a machine learning (ML) approach, to recognize the patterns of different bowel ischemia forms.

STUDY 2: Simultaneous computer-assisted assessment of mucosal and serosal perfusion in a model of segmental colonic ischemia

The current practice of perfusion assessment using fluorescence angiography relies on the visualization of the bowel serosa. Due to a different response to ischemia, the perfusion of the colonic wall's mucosal and serosal aspects could well differ in the presence of an ischemic segment [189]. The capacity of Fluorescence-based Enhanced Reality (FLER) to quantify fluorescence signal dynamics and to superimpose a virtual perfusion cartography onto real-time laparoscopic images was used in this experimental study, aiming to quantify potential differences in mucosal and serosal perfusion levels in an ischemic colon segment.

STUDIES 3 and 4: Fluorescence imaging for adrenal gland localization and perfusion

Adrenal pathologies are more frequently detected in imaging and the progression to minimally invasive approaches entails a lower threshold to perform surgery [190, 191]. As a consequence, adrenalectomy is increasingly common, with a 45% rise in reported rates over the last 20 years in the United States [190]. However, the nationwide adoption of minimally invasive adrenalectomy techniques by general surgeons as well as urologists was reported to be low, reaching a 20% rate over a 10-year period [192]. For all minimally invasive adrenalectomy approaches, the Society of American Gastrointestinal and Endoscopic Surgeons (SAGES) endorsed a learning curve of 20-40 proctored cases [193]. In fact, this level of adrenalectomy experience is seldom reached during residency training and fellowship programs, due to a low case volume outside of a few specialized centers [153]. A recent study reported a median annual surgeon volume of 1 case [190]. A surgeon volume of <6 cases per year was associated with significantly higher complication rates, length of stay and increased cost [190, 191]. For adrenocortical carcinoma, the European Society of Endocrine Surgeons (ESES) and European Network for the Study of Adrenal Tumours (ENSAT) recommend: "The surgery should be performed by surgeons with expertise in adrenal surgery (open and laparoscopic) and with a volume of more than 15 adrenalectomies per year" [194]. Based on this volume-outcome relationship, referral of patients to centers with high-volume surgeons

has been advocated to optimize patient care [191]. To ensure adequate surgeon training for adrenalectomy, advanced endocrine fellowship programs, an increased educational commitment by surgical societies and the implementation of best practice methods have been suggested [195]. In the early years of laparoscopic surgery, retroperitoneoscopic unilateral adrenalectomy was performed in porcine experimental survival studies [196, 197]. Contemporaneously, the porcine model was recommended to develop the technical experience required to perform laparoscopic adrenalectomy [198]. More recently, it has been used as a training case for robotic PRA prior to clinical translation [199]. The posterior retroperitoneoscopic adrenal access represents a challenge in orientation and working space creation [152, 154]. Due to a lack of training opportunities [153] and a shortage of adequate local mentors around the world, visiting an institution with extensive experience in the technique as well as telementoring have been reported to facilitate universal dissemination of the posterior approach (PRA) [146, 154, 200-202].

The major challenges encountered in minimally invasive surgery of the adrenal glands are adrenal gland localization, identification of adjacent anatomical structures, discrimination between tumor and normal adrenal tissue, and preservation of sufficient adrenocortical function. An enhanced imaging technology such as FIGS potentially addresses these challenges, as superior visualization contributes to procedural safety and efficacy [130]. Since the first description of the technique on the pig in 2015 [131], only a few studies have reported the use of ICG fluorescence imaging during adrenalectomy [132, 133].

To prevent potentially lethal complications after adrenal surgery, exogenous corticosteroid replacement therapy is mandatory. The management of adrenal insufficiency can be challenging, and alternative curative strategies were sought for decades [203]. As of now, tissue removal needs to be minimized to achieve maximum adrenal function postoperatively. A surgical approach preserving functional adrenal tissue, unilaterally or bilaterally, allows to achieve a biochemical cure while preventing the necessity for lifelong steroid replacement. However, there is no definitive data on a distinct minimal size of residual adrenal tissue to be left in situ to maintain adrenocortical function [158, 161].

The smallest functional adrenal remnant size could not be determined yet. Limiting factors were the impossibility to assess the different adrenal zones and cellular cortisol producing

capacity. The precision of intraoperative adrenal remnant volume determination was reported to be limited compared to that of postoperative computed tomography [161]. In the most recent guideline on surgical therapy of adrenal tumors by the German Association of Endocrine Surgeons [143], it has been advocated to keep a minimum of one third of adrenal tissue, while preservation of the adrenal vein is not required.

Fluorescence image-guided surgery (FIGS) is an optical surgical navigation modality, which enables accurate real-time evaluation of organ perfusion [12]. Potentially, FIGS presents a new technique to intraoperatively evaluate perfusion and predict the future function of an adrenal remnant. Recently, ICG was reported to visualize the preserved adrenal remnant blood supply for tumor removal via adrenal resection in 4 patients undergoing robotically assisted cortical-sparing surgery [138] and in 3 patients undergoing transabdominal bilateral partial adrenalectomy [137].

STUDY 3: Fluorescence-enabled assessment of adrenal gland localization and perfusion in posterior retroperitoneoscopic adrenal surgery in a preclinical model

In humans, the adrenal blood supply arises from a superior, middle and inferior arterial group, originating from the inferior phrenic artery, the aorta, and the renal artery, respectively. Ramification leads to up to 50 arterial branches reaching the adrenal capsule. In contrast, there is only one main vein, opening into the vena cava on the right, and draining into the renal vein on the left side [204]. The porcine vascular pattern reported in the literature is similar, with arteries originating from the aorta, dorsal abdominal or lumbar arteries, and venous drainage into the vena cava or renal vein [205, 206].

Prior to perfusion assessment using fluorescence angiography, the equivalence of the porcine model in terms of adrenal vasculature was tested by means of digital subtraction angiography in a preparatory setting.

In this experimental acute study, the bilateral posterior retroperitoneoscopic access was combined with computer-assisted quantitative fluorescence imaging for the first time in a porcine model to evaluate the impact on adrenal gland identification and dissection, as well as on the assessment of intraoperative remnant perfusion for adrenal resection. Additionally, it was hypothesized that the establishment of a live large animal training model, coupled with the potential advantages provided by fluorescence image-guided surgery (FIGS), would foster

a safe implementation of PRA in clinical practice, overcoming the reported technical difficulties, to familiarize surgeons with the posterior operative field and the creation of the working space.

STUDY 4: Assessment of remnant viability in posterior retroperitoneoscopic partial adrenalectomy in a preclinical model

The gluco- and mineralocorticoid steroid hormones, synthesized in the adrenal cortex, are indispensable for mammalian development and physiology. In steroidogenesis, mitochondria play a key role [162] and reactive oxygen species (ROS) are produced [172]. Optimal perfusion is key to the preservation of organ function. Consequently, the aim of this study was to investigate whether the postoperative remnant function can be estimated by means of intraoperative analyses, in a model of cortical-sparing bilateral retroperitoneoscopic adrenal surgery. Central division of both adrenal glands in a bilateral posterior retroperitoneoscopic approach was used to simulate 2 remnants of partial adrenalectomy on both sides in each individual. It was hypothesized that adrenal gland vascularization and perfusion could be visualized intraoperatively using near-infrared fluorescence angiography, confocal laser endomicroscopy, and contrast-enhanced computed tomography (CT). The different imaging techniques were assessed in conjunction with local capillary lactate levels as a metabolic marker, to evaluate the impact of partial adrenalectomy on the remnant adrenal gland perfusion. Functional assessment in the acute setting comprised mitochondrial respiratory chain assessment and determination of ROS production. Mitochondrial structure was assessed by means of electron microscopy to detect surgery-related changes.

Materials and methods

Ethics and animal models

A total of 41 adult swine (*Sus scrofa domesticus*, ssp. Large White) were involved in this study. The present experimental studies are part of a larger experimental protocol on Endoscopic Luminescent Imaging for Oncologic Surgery (ELIOS), which received full approval from the local ethical committee on animal experimentation (ICOMETH #38.2017.01.085), and from the French Ministry of Superior Education and Research (MESR) (APAFIS #8721-2017013010316298v2).

Within the framework of another open surgery study within the ELIOS protocol, the proof of concept to optimize the set-up for study 2 on simultaneous visualization of mucosal and serosal colonic surfaces was initially established in 2 pigs (1 male, 1 female). Since the uterus covered the distal colonic region accessible to transanal endoscopic visualization, local dissection and hysterectomy were necessary to obtain sufficient corresponding serosal surface exposure. To facilitate visualization, this study was conceived in male pigs only. Similarly, on 8 pigs which underwent angiography within another ELIOS study, angiography of the adrenal vascular anatomy was performed. This preparatory examination served to validate the porcine model as equivalent to human anatomy prior to studies 3 and 4.

All animals used in the experimental laboratory were managed according to French laws for animal use and care and according to European Community Council directives (2010/63/EU) and ARRIVE Guidelines [207]. Pigs were fasted for 24 hours with free access to water and premedicated using an intramuscular injection of ketamine (20 mg/kg) and azaperone (2mg/kg) (study 1) or a 50/50mg tiletamine/zolazepam and 120mg azaperone intramuscular injection 10 minutes before surgery (studies 2-4). Induction was achieved using an intravenous administration of 100mg propofol combined with 50mg rocuronium bromide. Anesthesia was maintained with 2% isoflurane. At the end of the experimental protocol, pigs were sacrificed using an over-therapeutic dose of isoflurane (5%) for 10 minutes, followed by an intravenous potassium chloride (study 1) or Pentobarbital (Exagon® 40mg/kg, studies 2-4) injection.

Fluorescence imaging

Each fluorescence imaging system consists of the following basic components: a) a spectrally resolved light source, b) light collection optics and filters, c) camera(s), d) instrument control, acquisition and display software, and e) computing, input and display hardware [69]. Fluorescence imaging was obtained using one (study 1) or two (studies 2-4) near-infrared camera system-equipped video carts (D-LIGHT P, KARL STORZ; Germany). The following components were used in the present studies:

Light source	20133701-1 (ICG)	D-Light P Xenon 300 (ICG), including footswitch
Camera system	TC200	IMAGE 1 Connect Camera
Camera control unit	TC300	IMAGE 1 H3 Link, including a system of professional image enhancement
Camera head	TH102 (ICG)	IMAGE 1 H3-Z FI (ICG)
Endoscopes	26003 ACA and 26003 BCA	HOPKINS Straight Forward Telescope 0° and 30°, 10mm, 31cm (ICG)
Light cable	495 NCSC	Light Cable 4.8mm, 250cm
Display	9826NB	26" Full-HD monitor
Insufflator	UI500	Endoflator®50, with insufflation tubing set

Given the fact that the operating room illumination sources may have a significant fraction in the near-infrared range, special care is required to avoid noise and background signals by the ambient light [62]. Consequently, ambient light sources were switched off to avoid interference with fluorescence imaging. The camera system's automatic shutter was disabled in favor of a fixed shutter speed, to avoid interference with the quantitative fluorescence imaging analysis. A computer was connected to both imaging systems to allow synchronous video recording of both camera views, FLuorescence-based Enhanced Reality (FLER) analysis and display of the superimposed enhanced reality on an additional screen.

The imaging system allows a near-infrared visualization mode for ICG, which can be activated using a foot pedal switch that moves the special excitation and emission filters into the light transmission path. Switching the filters back out of the light path allows for standard white light observation. Upon injection of indocyanine green (ICG; INFRACYANINE®, SERB; France), the camera system(s) were switched to near-infrared mode and the signal intensity's dynamic evolution was simultaneously recorded and analyzed using the ER-PERFUSION software.

Fluorescence-based Enhanced Reality (FLER)

At the Research and Development department of IRCAD, Vincent Agnus, a computer scientist, developed the dedicated image analysis software (ER-PERFUSION, IRCAD; France), based on the Python Scientific Package. Dr. Agnus was part of all experimental procedures. When involving synchronous recording of two imaging systems, the standard use of the ER-PERFUSION software was extended onto the double imaging procedure.

The software allowed to compute perfusion for each single pixel in the video recording, using the slope of fluorescence signal intensity evolution over time, which represents the change of fluorescence signal intensity divided by the corresponding period of time. This value corresponds to the speed of fluorescence signal arrival in the target tissue, thereby representing tissue perfusion. The speed of fluorescence signal intensity increase was translated into a color code, creating the perfusion cartography. This virtual cartography based on fluorescence time-to-peak was superimposed onto the real-time laparo-/endoscopic images, creating FLuorescence-based Enhanced Reality (FLER). Accordingly, the ER-PERFUSION software was used to analyze each region of interest (ROI) within the operative field of each high-definition laparoscopic camera. The perfusion difference at any given ROI was extrapolated by comparison with a control area, thereby achieving independence from the distance between camera and target. Also, the analysis based on steepness of the intensity over time slope is independent of observation distance [3].

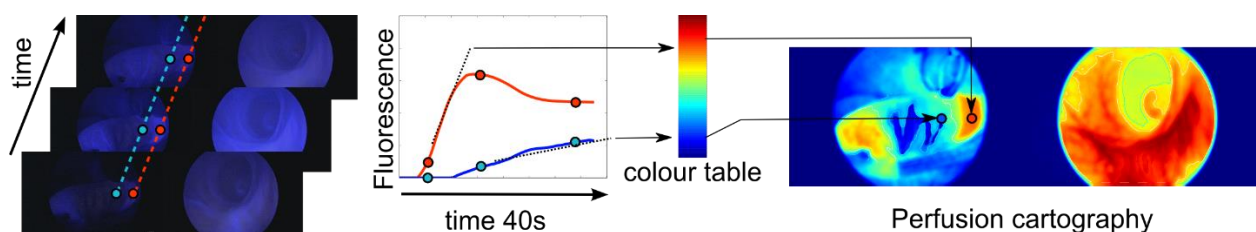


Figure 5. Simultaneous serosal and mucosal FLER analysis.

The dynamic perfusion analysis for each pixel is obtained by averaging fluorescence intensity signals over a 40 second video at the speed of 5 frames per second and by attributing a color code based on the speed to reach maximum intensity. Consequently, each single pixel of the virtual perfusion cartography represents a dynamic image (two-dimensional image + recording time). In this exemplary cartography, perfusion was computed simultaneously for both the serosal and mucosal side using the ER-PERFUSION software.

The ER-PERFUSION software allows perfusion analysis even in case of multiple fluorophore injections. If only the maximum fluorescence intensity was considered, the fluorophore accumulation in the tissue would mistakenly be interpreted as increased perfusion. However, the steepness of the slope given by calculation of the speed of fluorescence signal increase allows repetitive assessments with multiple fluorophore injections (Figure 6).

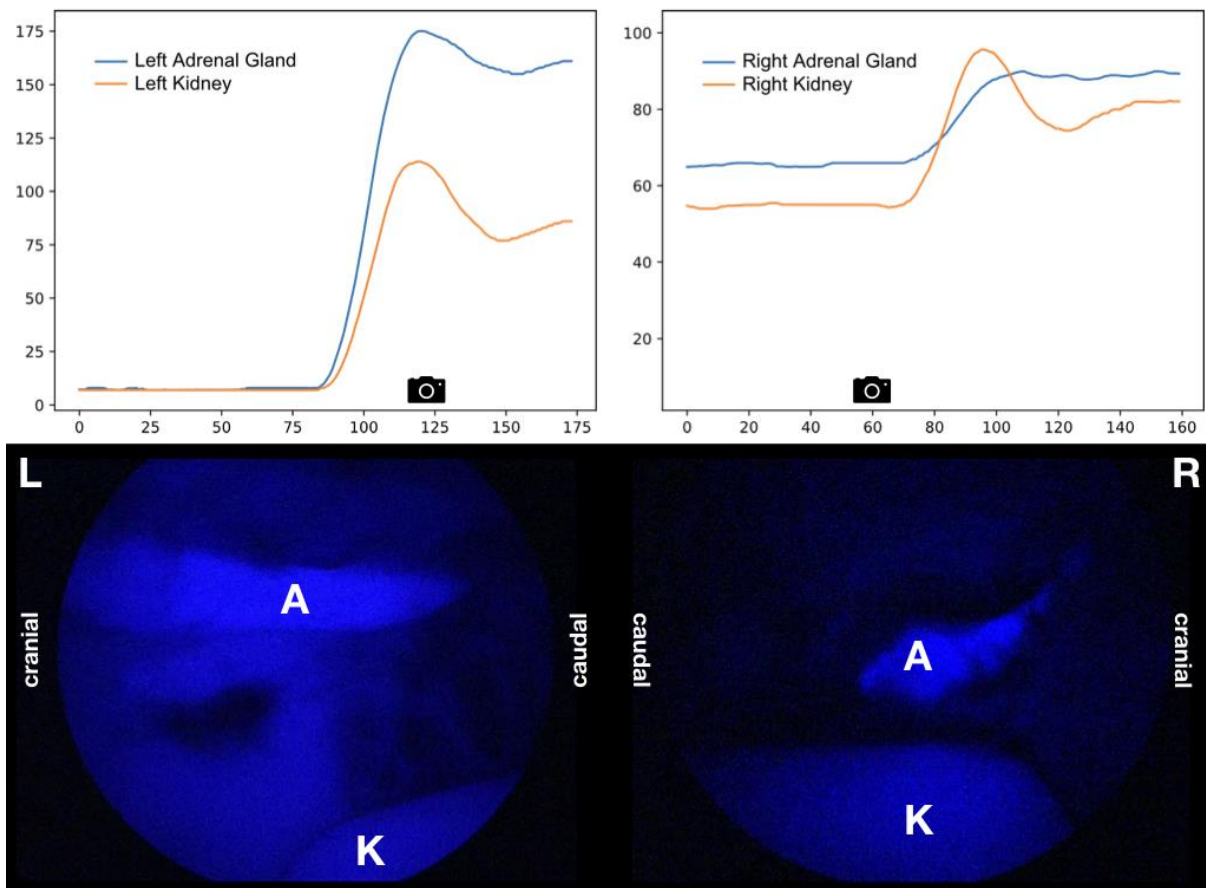


Figure 6. Sequential ICG injection when only one imaging system was used [58].

Fluorescence intensity changes in the period subject to FLER analysis are shown in the first row (x axis: timeline, 1=200ms; y axis: fluorescence signal intensity, scale range: 0-255). Perfusion curves represent the spots marked with A (adrenal) and K (kidney) in the corresponding intraoperative screenshots. Camera icons represent the time points of acquisition of the corresponding left (L, at fluorescence intensity peak) and right (R, residual fluorescence before reinjection peak) pictures shown in the second row.

Left: First ICG injection resulting in a steeper rise in fluorescence signal intensity for the left adrenal gland as compared to the kidney. Right: ICG reinjection 30 min after the previous one results in a fluorescence signal intensity increase starting from a residual fluorescence of the right adrenal gland. Of note, in case of reinjection, the increase in fluorescence signal intensity is inverted, i.e. steeper in the kidney than in the adrenal gland.

Several parameters have previously exhibited a correlation with biological changes in the target tissue. Consequently, to validate the findings obtained with FLER, they have been used in addition to fluorescence imaging and computer-assisted perfusion analysis in the following studies (given below) constituting the present thesis:

STUDY 1) Discrimination between arterial and venous bowel ischemia by computer-assisted analysis of the fluorescent signal [72]

STUDY 2) Simultaneous computer-assisted assessment of mucosal and serosal perfusion in a model of segmental colonic ischemia [208]

STUDY 3) Fluorescence-enabled assessment of adrenal gland localization and perfusion in posterior retroperitoneoscopic adrenal surgery in a preclinical model [58]

STUDY 4) Assessment of remnant viability in posterior retroperitoneoscopic partial adrenalectomy in a preclinical model

STUDY 1: Discrimination between arterial and venous bowel ischemia by computer-assisted analysis of the fluorescent signal

Operative technique

A total of 18 adult swine (*Sus scrofa domesticus*, ssp. Large White; 11 male and 7 female; mean weight $45.4 \pm 8.85\text{kg}$) were involved in this non-survival study.

After establishing the capnoperitoneum, a near-infrared optimized laparoscope (with the camera system D-LIGHT P, KARL STORZ; Germany), was inserted through a 10mm port, and two additional 10mm ports were placed in the hypogastric and right flank regions respectively. The sigmoid colon was exposed and suspended to the abdominal wall. The animals were randomly divided into three groups, of six animals each, according to the type of ischemia model, as follows:

1. Arterial ischemia, by clipping the inferior mesenteric artery (IMA) (group A; n = 6);
2. Venous ischemia, by clipping the inferior mesenteric vein (IMV) (group V: n = 6);
3. Mixed ischemia, by clipping both the IMA and IMV (group A–V: n = 6).

Segmental vascular occlusion was achieved by means of two clips applied on each vessel, 5cm apart from one other. The colon wall was divided macroscopically in three main regions of interest (ROIs), following the cranio-caudal orientation (and not the vascular flow), as follows:

1. Proximal to the first clip (P);
2. Central zone, between the two clips (C);
3. Distal to the second clip (D).

After completion of the ischemia models, the laparoscope was fixed to an articulated arm, in order to stabilize the image and allow for repetitive assessments. To provide a reference fluorescence value for calculation of a normalized fluorescence intensity unit (NFIU; range 0-1), a calibration aid providing a constant fluorescence signal (Green Balance™ ICG Reference Card, Diagnostic Green; Germany), was placed next to the bowel inside the abdominal cavity. A ruler was also introduced into the abdominal cavity.

In order to acquire the fluorescence signal, the camera system was switched to near-infrared mode and the shutter was set to a fixed ratio of 1/50. A bolus of 0.2mg/kg of indocyanine green (ICG; INFRACYANINE®, SERB; France) was administered intravenously, followed by a flush with 10mL of saline.

The fluorescence signal intensity evolution over time was recorded and analyzed using the ER-PERFUSION software as described above. First, the time-to-peak (seconds) and the maximum fluorescence intensity were recorded. Over time, the evolution of the fluorescence signal (wash-out) was assessed. In detail, the maximum bowel fluorescence intensity was recorded within the first minute and a NFIU was attributed as a ratio between the fluorescence of each ROI of the bowel (P, C, and D) and the reference card. The NFIU evolution of the same ROIs was evaluated (without any further injection of the fluorophore) every 10 min for a total duration of 50 min.

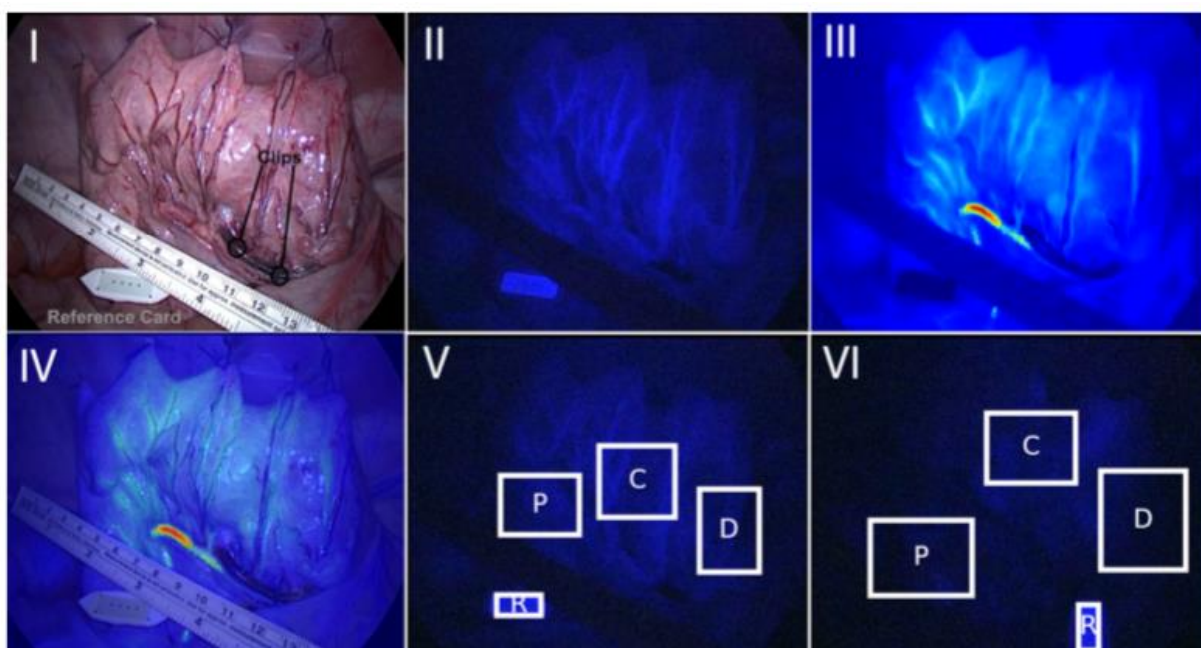


Figure 7. Example of FLER analysis in a venous ischemia model [72].

I Minimally invasive setting of venous ischemia creation, white light image with clips and reference card depicted. **II** Near-infrared image 40 s after ICG injection: brighter vascular enhancement and homogenous bowel wall enhancement. **III** Virtual perfusion cartography, generated by computing the time-to-peak slope, pixel by pixel. **IV** FLER, showing a homogenous signal without any demarcation between the ROIs. **V** Near-infrared image after 10 min: the signal intensity remains high in ROI C. **VI** Near-infrared image after 50 min: signal washout, more pronounced at ROIs P and D.

Analysis in addition to FLER

Lactate level measurements

Local capillary lactates were measured in the blood obtained by puncturing the sigmoid colon serosa at the 3 ROIs (P, C, and D), 5 min after the ischemic model creation and 50 min later. The blood was aspirated using a motorized pipette filler connected to a Falcon tube, which was introduced through one of the operating ports. The blood drops were then transferred to the EDGE™ Blood Lactate Monitoring System (ApexBio; Taiwan), as previously described [180, 209]. A variety of portable blood lactate analyzers operate on a similar principle, which is an enzymatic amperometric detection method. The reaction between lactate in the blood sample (a few μL) and the enzyme lactate oxidase on the inserted sensor produces an electrical signal. The voltage signal corresponds directly to the sample lactate concentration [210].

Machine-learning analysis

Various machine-learning (ML) algorithms were applied for ischemia pattern recognition. They are available for free at the scikit learn library (<http://scikit-learn.org>) [211]. The following ML algorithms were tested to discriminate between the different ischemia models, based on the time-to-peak and the wash-out behavior of the fluorescence signal at the different time points:

1. Gradient boosting;
2. K nearest neighbor;
3. Linear support vector machine (SVM);
4. Random forest.

In order to evaluate the most accurate algorithm, a cross validation was performed using the “leave one out” technique [212]. In a nutshell, a single dataset is removed and the ML is trained on the remaining datasets, and tested later if the left-out dataset can be correctly “predicted” and attributed to the correct group. The operation is repeated in a loop, in order for each dataset to be left out and for the final resulting accuracy to be the mean of all the “leave one out” accuracies.

Statistical analysis

Other than the ML analysis, statistics and graphs were obtained using the Graph Pad Prism version 6.07. The ANOVA followed by Dunnet's multiple comparison test were used to measure differences between continuous variables. A two-tailed Pearson rho coefficient was calculated to measure the correlation between variables. A p value <0.05 was considered statistically significant.

STUDY 2: Simultaneous computer-assisted assessment of mucosal and serosal perfusion in a model of segmental colonic ischemia

Preparatory study

Within the framework of another open surgery study, the proof of concept to optimize the set-up for simultaneous visualization of mucosal and serosal colonic surfaces was initially established in 2 pigs (1 male, 1 female). Since the uterus covered the distal colonic region accessible to transanal endoscopic visualization, local dissection and hysterectomy were necessary to obtain sufficient corresponding serosal surface exposure. To facilitate visualization, this study was conceived in male pigs only.

Sample size calculation

The sample size was calculated based on previous works from our group in the same field of interest [3, 17, 32, 72, 76]. The primary outcome chosen was the difference in the level increase of local capillary lactates. Using a superiority design and based on the hypothesis that the lactate value increase at the serosal 50% perfusion line is at least 25% higher than at the mucosal one, a sample size of 12 assessment points per group is sufficient to detect a significant difference with an alpha of 5% and a power (1-beta) of 90%.

Operative technique

A 5cm colonic ischemic segment was created in a total of 12 male pigs. Prior to the surgical procedure, rectal enemas were performed on all pigs until the effluent turned clear.

The first 7 pigs (mean weight: 45.1±3.1kg) underwent a median laparotomy. Bladder retraction was performed using a stay suture. The sigmoid colon was occluded orally to the target zone with an atraumatic bowel clamp. The Transanal Endoscopic Operations (TEO[®], KARL STORZ; Germany) device was introduced and CO₂ insufflation (5mmHg) started. At a 5cm distance, two pairs of fluorescent-coated magnets were placed oppositely at mucosal and serosal surfaces and served as landmarks (to allow a robust registration). Two near-infrared camera systems (D-LIGHT P, KARL STORZ; Germany) were used. The first one was fixed by means of an articulated arm, in order to acquire the fluorescence signal arising from the bowel's serosal side. The second system was inserted through the TEO[®] device. The ischemic sigmoid segment was then created by sealing the terminal vascular branches, leaving the main

inferior mesenteric vessels intact (using the LigaSure™ vessel-sealing device, Medtronic; USA). The assistant held the colon in a stable position.

The same procedure was then performed in 5 pigs (mean weight: 50.7±6.5kg) using a five-port laparoscopic approach. An atraumatic bowel grasper was placed orally to the target region in the sigmoid colon, in order to occlude the lumen prior to transanal insufflation, as in the open surgical setting. The set-up of both camera systems and mesocolic division were performed in the same fashion as for the open approach. To replace the assistant's retraction, an additional curved bowel grasper was introduced and fixed using an articulated arm. This setting provided stability for image recording and enhanced reality display in a no-touch technique, without the need for fluorescence-coated magnets to control registration (Figure 8).

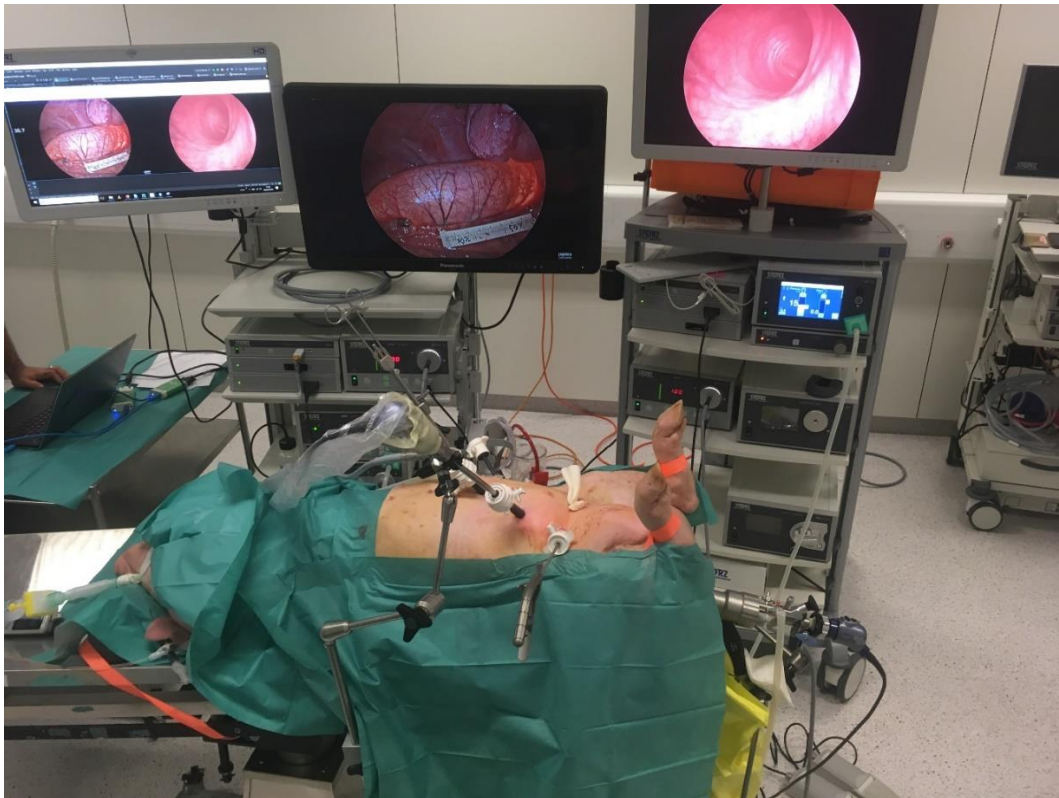


Figure 8. Laparoscopic surgical setting.

The transanal and abdominal camera systems are fixed with articulated arms. Steadily positioning the colon using a bowel grasper fixed by means of another articulated arm, fluorescence angiography and FLER analysis can be performed using a stable no-touch technique. The operating room set-up shows both camera systems, i.e. the abdominal one on the left side with two screens allowing for real-time image and enhanced reality superimposition side by side, as well as the transanal one on the right side. In the background, our computer scientist can be seen working on the computer connected to both camera systems for FLER analysis.

Upon injection of 0.2mg/kg of indocyanine green (ICG; INFRACYANINE®, SERB; France), both camera systems were switched to near-infrared mode and the signal intensity's dynamic evolution was simultaneously recorded and analyzed using the ER-PERFUSION software. Both color-coded perfusion cartographies were superimposed onto the real-time images obtained by the corresponding mucosal and serosal camera systems.

The regions of interest (ROIs), as defined by predetermined degrees of perfusion calculated via the software, were superimposed onto real-time endoscopic images. The seven ROIs were as follows: the ischemic zone (I, 0% signal intensity variation rate); the four ROIs where a 50% signal intensity variation over time threshold was identified (proximally [P50M and P50S] and distally [D50M and D50S] at both mucosal and serosal sides); and the proximal and distal vascularized areas (PV and DV respectively, 100% signal intensity variation rate) as determined with the FLER analysis (Figure 9).

Colonic wall transillumination with a laser pointer was used in the open setting to identify the FLER perfusion ROIs on the mucosa and translate them onto the serosal side. The mucosal and serosal 50% perfusion lines were then marked on the colonic wall with a surgical pen. In the laparoscopic setting, the intraluminal light intensity was reduced to 10% while increasing laparoscopic light intensity to 100%, to identify mucosal ROIs and translate them onto the serosal side. The shadow created by a laparoscopic instrument hovering over the colonic wall was visible from the mucosal side and replaced the laser visualization used in the open setting. The mucosal and serosal 50% perfusion lines were then marked on the colonic wall with a surgical pen and lactate levels were measured accordingly.

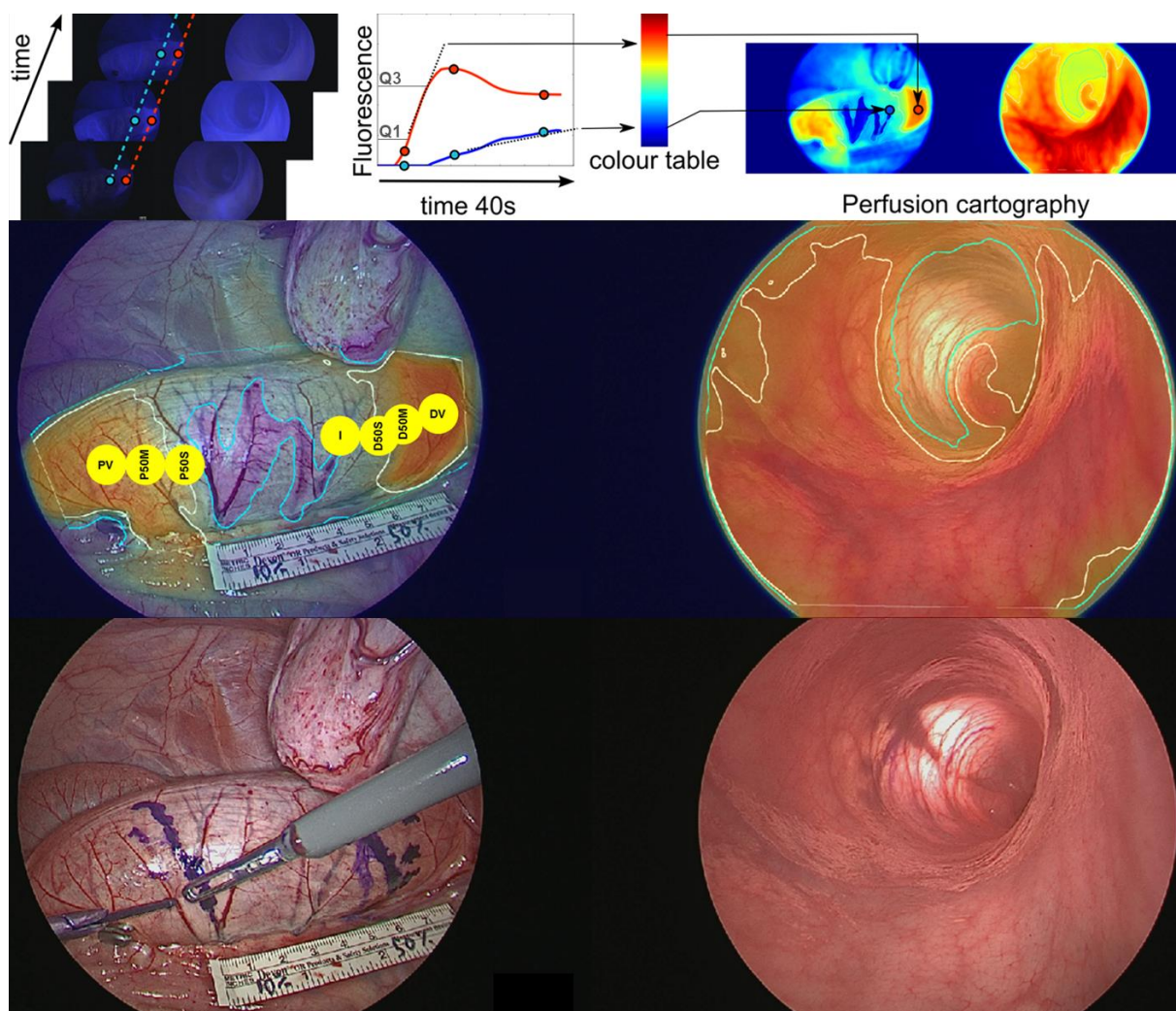


Figure 9. Perfusion cartography creation and its superimposition onto the real-time view of both simultaneous imaging systems.

First row: Virtual perfusion cartography was computed simultaneously for both the serosal and mucosal side using the ER-PERFUSION software (see chapter FLER above). Second row: Laparoscopic view (left) and transanal view (right) of the ischemic region with superimposition of the 50% perfusion lines (white) and central ischemic area (turquoise line). For illustration purposes, the yellow circles in the laparoscopic view were added to show the 7 ROIs identified with FLER and subject to lactate analysis. Third row: Marking of the serosal 50% line as a continuous line on the colon. Using transillumination, the mucosal 50% line is translated to the serosal side and marked as a broken line.

Analysis in addition to FLER

Lactate level measurements

Capillary lactate levels were measured using the handheld strip-based EDGE™ Blood Lactate Monitoring System (ApexBio; Taiwan). Lactate levels were measured in capillary blood samples of the colonic wall at all 7 regions of interest (ROIs) one by one as determined with

FLER perfusion cartography: the ischemic zone (I), the proximal and distal vascularized areas (PV, DV), and the 50% perfusion threshold proximally and distally at the mucosal and serosal side (P50M, P50S, D50M, D50S) (Figures 9, 10). Systemic lactates were assessed by puncturing the pig's snout.

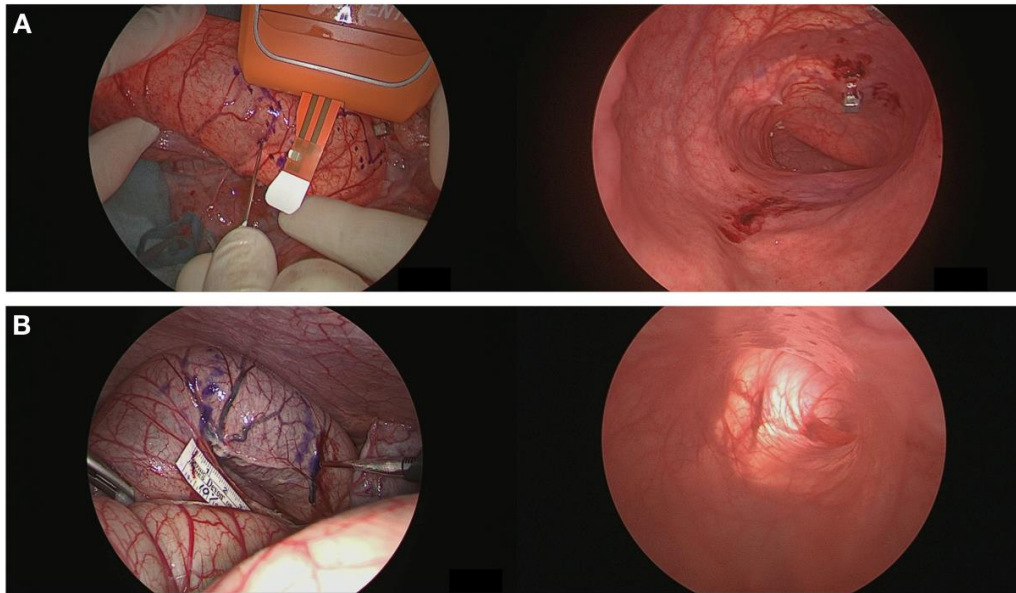


Figure 10. Lactate level measurements.

In the open setting (A), the capillary blood obtained by puncturing the colonic wall was directly collected. In the laparoscopic setting (B), a sterile 2mL Falcon tube (BD Biosciences, San Jose, CA, USA) was introduced through one of the ports for each ROI separately, and was connected to a motorized pipette filler (pipetus®, Hirschmann Laborgeräte GmbH & Co. KG, Eberstadt, Germany), in order to aspirate emerging blood drops and then transfer them onto the EDGE strips.

Statistical analysis

To assess a possible correlation between local lactate values and the slope of fluorescence signal intensity evolution over time (“slope”), Spearman’s rank correlation coefficient was calculated. One-way ANOVA with Tukey’s multiple comparisons test was performed to analyze differences between the defined ROI for lactate and slope values after confirmation of a Gaussian distribution by the Shapiro-Wilk normality test. A p value <0.05 was considered statistically significant. All statistical analyses were performed using Prism 8 for macOS (GraphPad Software, Inc.; USA). An exponential regression model using Python SciPy library [213] was chosen in order to potentially predict local lactate value increases from normalized slopes obtained using FLER analysis.

STUDY 3: Fluorescence-enabled assessment of adrenal gland localization and perfusion in posterior retroperitoneoscopic adrenal surgery in a preclinical model

Six pigs (4 male and 2 female; mean weight 44.9 ± 9.45 kg) underwent synchronous (n=5) or sequential (n=1) bilateral posterior retroperitoneoscopic adrenalectomy (n=12). The fluorescence signal intensity dynamics were recorded and analyzed using the ER-PERFUSION software as described above. For each pixel, the slope of fluorescence signal intensity evolution over time was translated into a color-coded perfusion cartography, which was superimposed onto real-time images obtained with the corresponding left and right adrenal camera systems. Quantitative fluorescence signal analysis in the regions of interest (ROIs) served to assess adrenal remnant perfusion in divided adrenal glands.

Preparatory radiological anatomy study

In preparation of this study on adrenal fluorescence angiography, digital subtraction angiography (DSA) was performed to visualize the adrenal vascular supply in 8 pigs recovered from a different research protocol within the framework of the ELIOS study. The porcine superior adrenal arteries were found to originate from the caudal phrenic arteries. These are branches originating from the celiac trunk or directly from the aorta, which distribute to the diaphragmatic crura and the adrenal glands [214]. Middle adrenal arteries originating directly from the aorta were also observed. The inferior adrenal arteries were found to originate from the dorsal abdominal artery or the aorta in our pigs, but not from the renal arteries, which is consistent with the findings of Suzuki *et al.* [215]. In the literature, the porcine inferior adrenal arteries were described to have a bigger diameter and a larger supply area than the other adrenal arteries [214]. The adrenal veins are short; the central vein drains directly into the vena cava on the right side, and into the renal vein on the left side (Figure 11).

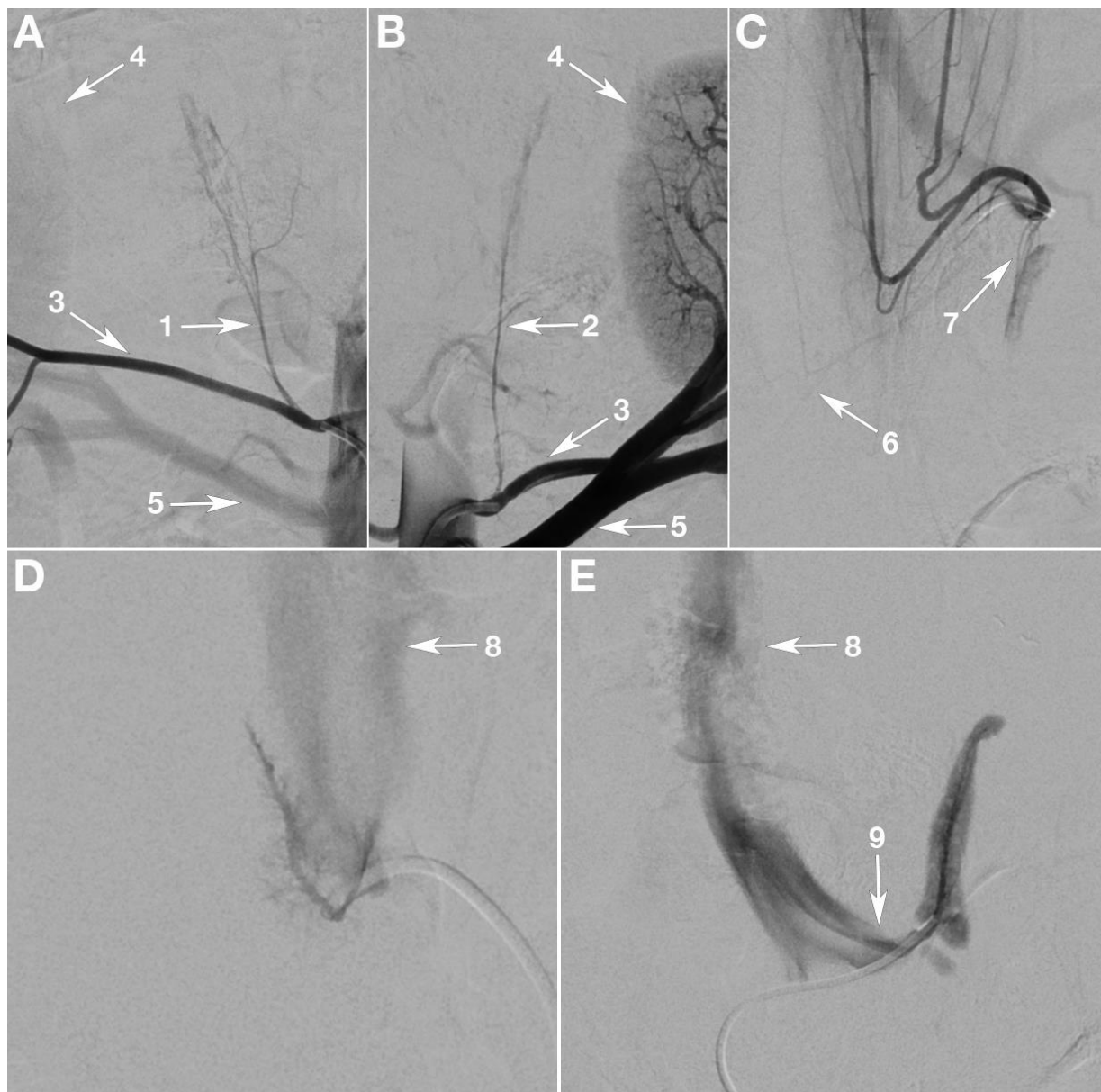

Figure 11. Vascularization of the adrenal gland in the Large White pig [58].

Digital subtraction angiography (DSA) of the arterial (A-C) and venous (D-E) vascular supply of the porcine adrenal glands, anteroposterior projection.

A and B: selective injections demonstrating the right (1) and left (2) inferior adrenal arteries, issued from the respective dorsal abdominal artery (3) and feeding the adrenal glands, which are situated close to the upper pole of each kidney (4). The renal arteries (5), seen below, do not contribute to the vascularization of the adrenal glands. C: selective injection at the common origin of the left and right phrenic arteries; the superior right (6) and left (7) adrenal arteries are seen irrigating the upper poles of the glands. D: Selective injection of the central right adrenal vein draining directly into the inferior vena cava (8). E: Selective injection of the central left adrenal vein draining into the left renal vein (9).

Operative technique

After induction of anesthesia in supine position, intubated pigs were placed in a prone position. As in the posterior retroperitoneoscopic adrenalectomy (PRA) technique reported in the literature [156, 216], the primary 1.5cm transverse incision was made at the tip of the 12th rib. Blunt and sharp preparation through the abdominal wall allowed access to the retroperitoneal space. Following digital creation of a small cavity, a 5mm trocar was inserted 5cm laterally to the primary incision against the surgeon's fingertip, allowing for safe trocar placement in the absence of visual control. A 12mm trocar was then inserted through the primary incision and a capnoretroperitoneum was created with a CO₂ pressure of 12mmHg. Retroperitoneoscopy was performed using a 0-degree or 30-degree, 10mm laparoscope. Introducing the scope, the posterior layer of the renal fascia (also known as *fascia retrorenal* or Zuckerkandl's fascia [217]) was traversed dorsally to the kidney, to enter the perirenal space. Blunt dissection with the scope allowed for the exposure of the adrenal gland. A third trocar was then placed under endoscopic vision into the retroperitoneal space medially and caudally to the primary incision. This approach was performed bilaterally to access both adrenal glands simultaneously (n=5), or sequentially (n=1) (Figure 12).

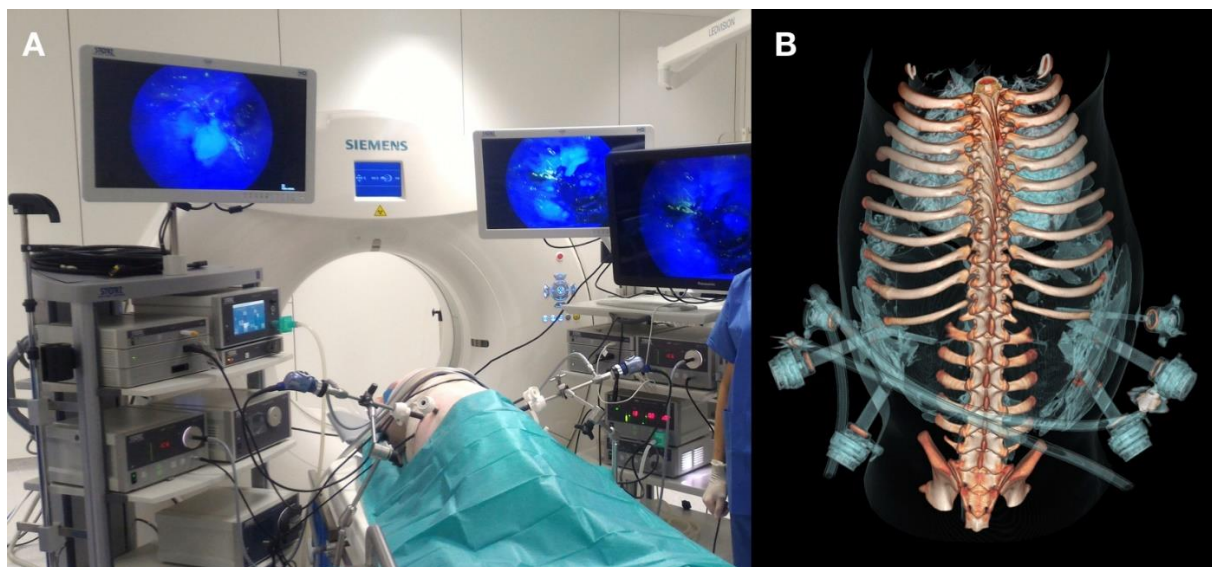


Figure 12. Bilateral posterior retroperitoneoscopic adrenalectomy set-up [58].

A) Simultaneous bilateral access using two imaging systems, with both laparoscopes fixed to ensure a stable recording position for quantitative fluorescence analysis. Typically, the surgeon has the screen positioned in working direction. The imaging system for the right adrenal gland is situated on the left side, and the system for the left gland on the right side in the synchronous bilateral PRA approach. B) 3D reconstruction of a CT-scan, which was performed intraoperatively to show the trocar position relative to the osseous landmarks.

Fluorescence imaging was obtained via intravenous administration of 3mL of a 2.5mg/mL indocyanine green solution (ICG; INFRACYANINE®, SERB; France) as previously reported [131] and switching the camera system to near-infrared mode (D-LIGHT P, KARL STORZ; Germany). Fluorescence-based visualization of adrenal glands was performed before vascular division (n=4), after main vascular pedicle ligation (negative control, n=1) or after adrenal resection (n=7). In the adrenal resection (partial adrenalectomy model), the resected segment was left in situ, in order to allow a comparison of fluorescence dynamics with the future remnant. Fluorescence-based Enhanced Reality (FLER) computer-assisted analysis was performed as described above. Completion adrenalectomy entailed full adrenal mobilization, dissection of the main vessels and their division with a vessel-sealing device (LigaSure™, Medtronic, USA). Adrenal glands (n=12) were then extracted through the 12mm port.

Analysis in addition to FLER

Statistical analysis

Wilcoxon matched-pairs signed rank test was used to compare fluorescence signal intensity between both ROIs for each gland. The Mann-Whitney test was used to compare durations of operative steps according to laterality. A *p* value <0.05 was considered statistically significant. All statistical analyses were performed using Prism 8 for macOS (GraphPad Software, Inc. USA).

STUDY 4: Assessment of remnant viability in posterior retroperitoneoscopic partial adrenalectomy in a preclinical model

Five pigs (4 male and 1 female; mean weight $42.8 \pm 3.9\text{kg}$) were involved in this study. They underwent bilateral posterior retroperitoneoscopic central division of the adrenal glands into a cranial and a caudal segment (n=9, and 1 intact gland). Intraoperative tools for remnant perfusion assessment included computer-assisted quantitative fluorescence imaging, local lactate sampling, computed tomography (CT), and confocal laser endomicroscopy. After bilateral retroperitoneoscopic completion adrenalectomy (n=10), postoperative specimen analysis integrated mitochondrial activity and electron microscopy.

Operative technique

After induction of anesthesia in supine position, intubated pigs were placed in prone position. Similarly to the human retroperitoneoscopic technique reported in the literature [156], the primary 1.5cm transverse incision was placed at the tip of the 12th rib. Blunt and sharp preparation through the abdominal wall allowed to reach the retroperitoneal space. Following digital creation of a small cavity, a 5mm trocar was inserted 5cm laterally to the primary incision against the surgeon's fingertip, allowing for safe trocar placement in the absence of visual control. A 12mm trocar was then inserted through the primary incision. The capnoretroperitoneum was created and maintained with a CO₂ pressure of 12mmHg. Retroperitoneoscopy was performed using a 0- or 30-degree 10mm laparoscope. Introducing the scope, the posterior aspect of Gerota's fascia was traversed dorsally to the kidney. Blunt dissection with the scope allowed for the exposure of the adrenal gland. A third trocar was then placed under endoscopic vision into the retroperitoneal space medially and caudally to the primary incision. To simulate partial adrenalectomy of a cranial or a caudal segment while reducing the number of animals used, bilateral central division without circumferential dissection of each gland was performed, allowing to assess 4 adrenal segments/remnants per pig. For central division of the adrenal gland, a vessel-sealing device was used (LigaSure™, Medtronic; USA). FLER was performed using the ER-PERFUSION software as described above to analyze cranial and caudal adrenal gland segments.

Intraoperative analysis in addition to FLER

Computed tomography scan

Intraoperative CT-scan imaging was performed immediately after surgical division of both adrenal glands and consisted of a dual-phase abdominal CT-scan (Somatom Definition AS, Siemens AG; Germany; 1 second gantry rotation time, 128 x 0.6-mm section collimation using a z-flying focal spot, and 700 reference milliampere-second tube current with automatic exposure control at a tube voltage of 100 kV for arterial phase and 120 kV for portal phase) after IV injection of contrast (Iomeron 400 50mL, Bracco Imaging; Italy): arterial phase scan 35 sec after the start of IV contrast administration and portal phase scan at 80 sec after the start of IV contrast administration.

CT-scans from 3 randomly selected pigs (6 adrenal glands without surgical section) in our database served as controls for CT perfusion analysis. Using the portal phase acquisition, contrast uptake was estimated by placing a 0.3cm² circular region of interest (ROI) in each segment (cranial and caudal) of both adrenal glands. The average Hounsfield Unit (HU) value within the ROI was considered a surrogate marker of perfusion for the respective gland segment. The difference between the average HU value within cranial and caudal ROIs of each gland was quantified and compared between the surgical group and the control group.

Confocal Laser Endomicroscopy (CLE)

Probe-based confocal laser endomicroscopy (CLE) was performed on the cranial and caudal segment of each adrenal gland. The GastroFlex™ UHD Confocal Miniprobe™ (Cellvizio®, Mauna Kea Technologies; France) with a 240µm field of view, 1µm resolution, and 55-65µm confocal depth was used as previously described by our working group [32]. Video recording of adrenal gland segment CLE probe scanning was performed directly after intravenous fluorophore injection (5mL of sodium fluorescein 10%, Fluocyne®, SERB; France). The presence or the absence of fluorophore arrival in the tissue was documented.

Lactate level measurements

Adrenal capillary blood samples were obtained by puncturing the glands' ROIs one by one. To aspirate the emerging blood drops in the minimally invasive setting, a sterile 2mL-Falcon tube (BD Biosciences; USA) was introduced through one of the trocars, and was connected to a motorized pipette filler (pipetus®, Hirschmann Laborgeräte GmbH & Co. KG; Germany) as described above. The blood drops were then blown out onto the EDGE Blood Lactate Test Strips and analyzed with the corresponding EDGE Blood Lactate Monitoring System (ApexBio; Taiwan) for lactate level measurements. At the same timepoint, systemic capillary lactate levels were measured in the blood collected by puncturing the pig's snout.

Postoperative specimen analysis

Electron microscopy

The samples were fixed by immersion in 2.5% glutaraldehyde and 2.5% paraformaldehyde in cacodylate buffer (0.1 M, pH 7.4), washed in cacodylate buffer for a further 30 minutes. The samples were postfixed in 1% osmium tetroxide in 0.1M cacodylate buffer for 1 hour at 4°C and dehydrated through graded alcohol (50, 70, 90, and 100%) and propylene oxide for 30 minutes each. Samples were oriented and embedded in Epon 812. Semithin sections were cut at 2µm using an ultramicrotome (Leica Ultracut UCT Ultramicrotome, Leica Microsystems GmbH; Germany), stained with 1% Toluidine blue in 1% sodium borate and examined using an optical microscope (LEICA DMLB, Leica Microsystems GmbH; Germany). Ultrathin sections were cut at 70nm (Leica Ultracut UCT Ultramicrotome, Leica Microsystems GmbH; Germany) and contrasted with uranyl acetate and lead citrate and examined at 70 kV with a Morgagni 268D electron microscope (FEI Electron Optics; Eindhoven, Netherlands). Images were captured digitally by MegaView III camera (Soft Imaging System GmbH; Germany). The ultrastructural analysis was focused on the zona fasciculata, which forms up to 75% of the adrenal cortex and is the principal source of glucocorticoid hormone synthesis essential for life [140]. Sample preparation and analysis by light microscopy as well as electron microscopy were performed at the Institute of Genetics and Molecular and Cellular Biology (Institut de Génétique et de Biologie Moléculaire et Cellulaire, IGBMC, Strasbourg, France).

Mitochondrial respiratory chain assessment

In intact mitochondria, electron transport, measured by oxygen consumption (respiration), and ATP generation (phosphorylation) are tightly coupled by the motive force of the protons across the inner mitochondrial membrane. Oxygen consumption in respiration is a measurable parameter reflecting mitochondrial function. The rates of oxygen consumption in mitochondrial respiration depend on substrate availability (such as pyruvate or succinate) and the availability of ADP to phosphorylate. Substrate-dependent oxygen consumption rates can be determined using a Clark electrode, which measures the oxygen concentration in a solution. Generally, a state where oxygen, substrate and ADP are readily available is measured to determine an approximation of the maximum mitochondrial respiratory capacity with a large, non-limiting amount of ADP present in the chamber for a fixed amount of mitochondria and oxygen [171].

Biopsies of each cranial and caudal segment of the divided adrenal glands were obtained immediately after surgical removal. They were placed in Eppendorf tubes prepared with Krebs HEPES Buffer solution (NaCl 99mmol/L; KCl 4.69mmol/L; CaCl₂ 2.5mmol/L; MgSO₄ 1.2mmol/L; NaHCO₃ 25mmol/L; KH₂PO₄ 1.03mmol/L; D(+)Glucose 5.6mmol/L; Na-HEPES 20mmol/L; pH 7.4), and kept on ice for immediate transfer to the laboratory (EA 3072). The solution preserves the tissular metabolic activity, and analyzing the biopsies cut into small pieces allows mitochondrial assessment within their cellular environment. Mitochondrial respiratory rate was measured in a technique previously reported by our working group [180], using a high-resolution oxygraph (Oxygraph-2k, Oroboros Instruments; Austria; Figure 13) equipped with a Clark electrode to measure the oxygen concentration in the liquid. DatLab software 4.3 permitted to obtain the oxygen flux (Oroboros Instruments; Austria).

In detail, approximately 5mg of tissue were placed in an oxygraphic chamber at 37°C, under stirring with 2mL MirO5 + creatine solution [EGTA (0.5mmol/L), MgCl₂ (3mmol/L), K lactobionate (60mmol/L), taurine (20mmol/L), KH₂PO₄ (10mmol/L), HEPES (20mmol/L), sucrose (110mmol/L), creatine (20mmol/L), BSA (1g/L)]. Simultaneously, saponin was injected (125µg/mL) to permeabilize the tissue.



Figure 13. The oxygraph used for mitochondrial respiratory chain assessment.

To determine the basal oxygen consumption (V_0), mitochondrial substrates (glutamate (10mmol/L) and malate (2.5mmol/L)) were injected successively into the chamber. Then ADP (2mmol/L) was added to determine the complex I activity (V_{ADP}). Succinate (25mmol/L) was injected to determine the maximal oxygen consumption, so complex I and II were activated (V_{SUCC}). Then, rotenone (0.5 μ mol/L), inhibitor of complex I, was injected, showing the complex II activity (V_{ROT}). Finally, complex IV was activated with injection of ascorbate (0.5mmol/L) and N'-tetramethyl-p-phenylenediamine dihydrochloride TMPD (0.5mmol/L) (V_{TMPD}). Data are expressed in pmol O_2 /s/mg wet weight.

The mitochondrial respiratory chain assessment and determination of reactive oxygen species formation by electron paramagnetic resonance (described in the following section) were carried out in the team EA 3072 "mitochondria, oxidative stress and muscle protection", translational medicine federation, at the Institute of Physiology in the Faculty of Medicine, Strasbourg, France.

Determination of Reactive Oxygen Species formation by Electron Paramagnetic Resonance

Since reactive oxygen species (ROS) contain unpaired electrons, they can absorb electromagnetic radiation energy and move between energy levels in a magnetic field. The electron paramagnetic resonance (EPR) signal is proportional to the number of unpaired electrons and represents ROS production [218]. Consequently, by detecting and recording electromagnetic radiation energy, the ROS concentration was determined directly with a specific spin probe [1-hydroxy-3-methoxycarbonyl-2,2,5,5-tetramethylpyrrolidine hydrochloride, CMH] as previously reported by our group [218].

Adrenal gland biopsies were cut in 10 pieces and washed twice with the Krebs Hepes Buffer [NaCl 99 mM; KCl 4.69 mM; CaCl₂ 2.5 mM; MgSO₄ 1.2 mM; NaHCO₃ 25 mM; KH₂PO₄ 1.03mM; D(+)Glucose 5.6 mM; Na-HEPES 20 mM; pH 7.4, deferoxamine 25 µM and diethyldithiocarbamate (DETC) 5 µM]. Then, they were incubated at 37°C with the spin probe CMH (200µM) for 30 minutes under 20 mmHg of oxygen partial pressure with a Gas-Controller (Noxygen Sciences Transfer; Germany), mimicking physiological conditions. 40 µl of supernatant were transferred into a capillary tube, and placed in the cavity of an e-scan spectrometer (Bruker bench-top EPR spectrometer e-scan, Bruker; Germany) for data acquisition at 15°C. Detection of ROS production was conducted under the following EPR settings: center field 3482.579g, microwave power 21.85mW, modulation amplitude 2.40 G, sweep time 5.24 s (10 scans), sweep width 60 G, number of lag curve points 1. After EPR measurement, the pieces of adrenal tissue were harvested and dried for 15 minutes at 150°C. The amplitude of the signal was measured and ROS production was expressed in µmol/min/mg dry weight as previously described [180, 218].

Statistical analysis

Wilcoxon matched-pairs signed rank test was used to compare different parameters between the cranial and the caudal segment of each gland (CT, CLE, FLER, Lactates, Necrosis rate). Mann-Whitney test was used to compare CT measurements between the control group and the surgery group. A *p* value <0.05 was considered statistically significant. All statistical analyses were performed using Prism 8 for macOS (GraphPad Software, Inc. USA).

Results

STUDY 1: Discrimination between arterial and venous bowel ischemia by computer-assisted analysis of the fluorescent signal

The laparoscopic creation of the different ischemia models, fluorescence imaging and quantitative analysis were successfully completed in all animals. Computer-assisted analysis created the virtual perfusion cartography, and provided an enhanced reality setting by overlapping the color-coded cartography onto the laparoscopic images. As a result, the underlying physiological process could be visualized in all three ischemia groups. A sample image sequence is shown in Figure 14 for the arteriovenous ischemia.

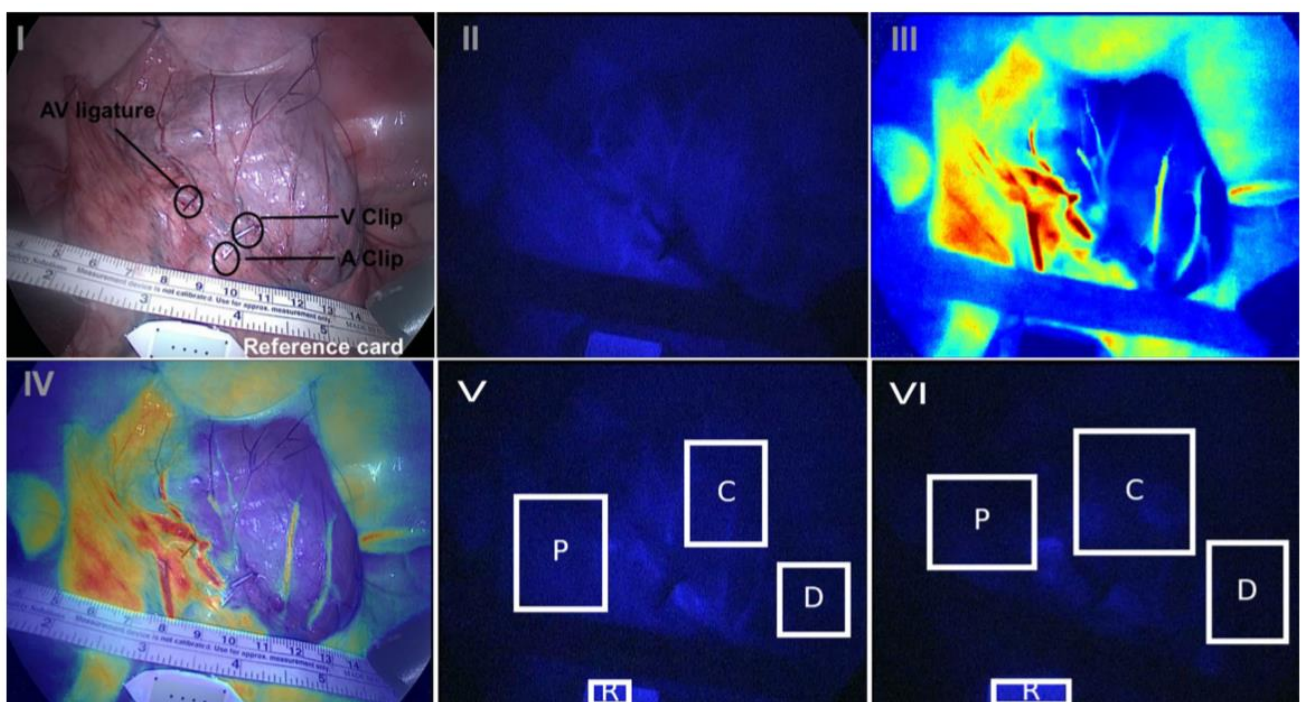


Figure 14. Sample image sequence of FLER analysis in the mixed ischemia model [72].

I Minimally invasive mixed ischemia creation setting in white light. II Near-infrared image 40 s after ICG injection: mild vascular enhancement. III Virtual perfusion cartography, generated by computing the slope of the time-to-peak, pixel by pixel. IV FLER, demonstrating a clear demarcation of the ischemic ROI C. V Near-infrared image after 10 min: the signal in ROI C has risen slightly. VI Near-infrared image after 50 min: homogenous fluorophore washout and signal decrease have occurred.

Slope of the time-to-peak

In arterial ischemia, the time to reach maximum fluorescence intensity (measured in seconds) was significantly longer in the ischemic center ROI C (20.1 ± 13), compared to the vascularized proximal ROI P (8.32 ± 4.16 ; $p=0.04$). This phenomenon was also observed in the mixed arteriovenous ischemia, where the time-to-peak was longer in ROI C (20.71 ± 11.6 ; $p=0.01$) and D (18.56 ± 10.75 ; $p=0.01$), when compared to ROI P (6.03 ± 2.17). With a preserved arterial inflow in the venous ischemia group, the time-to-peak was similar and short in all three ROIs (P= 7.35 ± 2.43 ; C= 8.43 ± 3.7 and D= 8.6 ± 2.9). Among the different ischemia groups, the time-to-peak was similar at the peripheral ROIs P and D. By contrast, in the ischemic center ROI C, the time-to-peak was significantly longer when arterial ischemia was involved: in group A versus V (20.1 ± 13 vs. 8.43 ± 3.7 ; $p=0.04$) and in group A–V versus V (20.71 ± 11.6 vs. 8.43 ± 3.7 ; $p=0.03$). These results are demonstrated graphically in Figure 15.

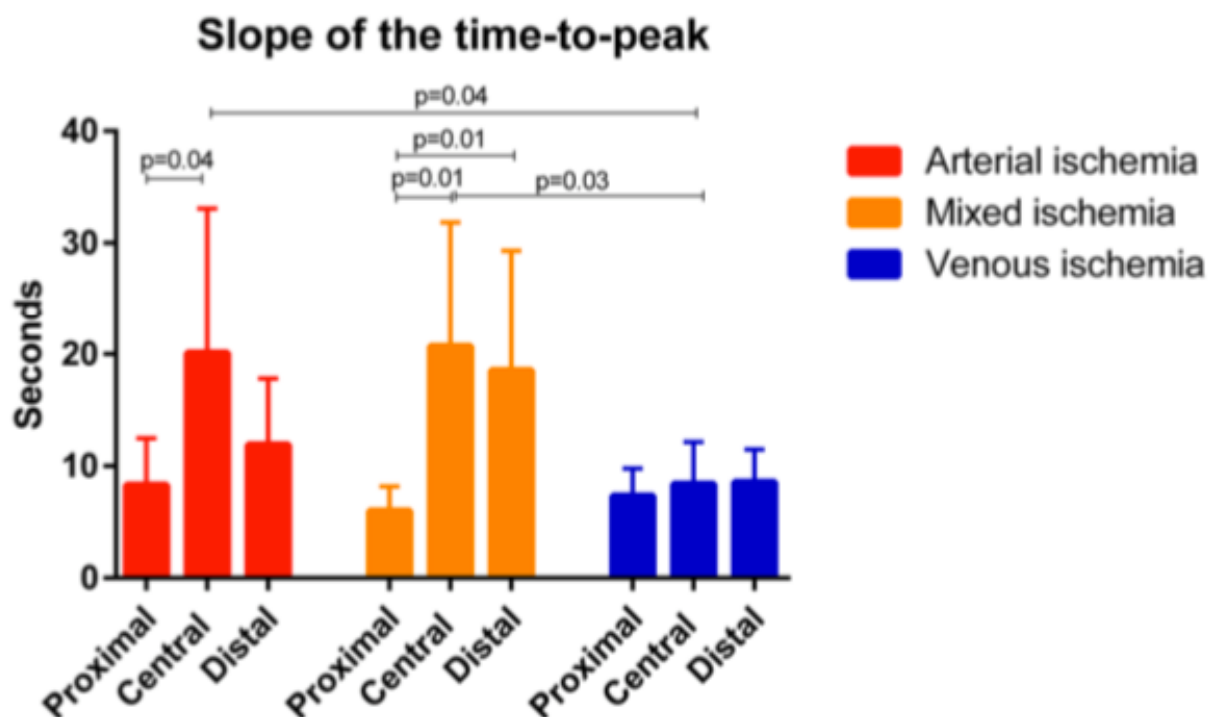


Figure 15. Slopes of the time-to-peak at the defined ROIs in all three ischemia models [72]. Longer time-to-peak was observed in the ischemic center when the feeding artery was ligated (arterial and mixed ischemia). In isolated venous ischemia, the fluorescence signal arrival in all three ROIs was similar to the preserved inflow in ROI P of the arterial and mixed ischemia groups.

Normalized fluorescence intensity unit

The normalized fluorescence intensity unit (NFIU) is the ratio between the fluorescence signal intensity on the bowel wall and the reference card intensity (range 0–1). During the first minute after ICG injection, the maximal NFIU was significantly higher in the V group (1.01 ± 0.21) when compared to both A (0.61 ± 0.11 ; $p=0.002$) and A–V group (0.41 ± 0.2 ; $p=0.0005$) at the central ischemic ROI, at the proximal ROI (V= 0.82 ± 0.07 vs. A= 0.6 ± 0.2 ; $p=0.029$; V vs. A–V = 0.48 ± 0.09 ; $p<0.0001$) and at the distal ROI (V= 0.74 ± 0.2 vs. A= 0.52 ± 0.14 ; $p=0.03$; V vs. A–V (0.32 ± 0.11 ; $p=0.0015$)).

The fluorescence signal evolution due to fluorophore washout is depicted in Figure 16.

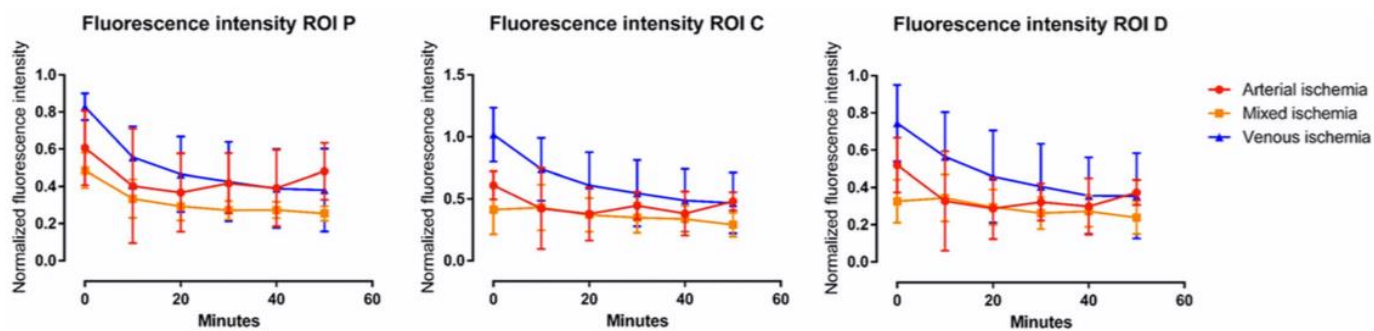


Figure 16. Evolution of fluorescence intensity (NFIU) over time [72].

In ROI C, after 10 min, the NFIU remained stable in the A–V group (0.43 ± 0.18), whereas it decreased in groups A (0.42 ± 0.32) and V (0.74 ± 0.25), with a significant difference between A–V and V ($p=0.03$). Interestingly, in the A group, the signal intensity started to rise after the first 20 min of ischemia, and, after 50 min, it was significantly higher than the signal intensity observed in the A–V group (0.48 ± 0.07 vs. 0.29 ± 0.09 ; $p=0.003$) at the same time point. The signal intensity evolution also differed at the proximal and distal ROIs. In ROI P, after 10 min, the signal was significantly higher in the V group (0.55 ± 0.16) than in the A–V group (0.33 ± 0.1 ; $p=0.02$). In the arterial ischemia group, the signal intensity rose over time in ROIs P and D. The difference after 50 min was statistically significant when compared to the mixed ischemia group, proximally (A= 0.48 ± 0.15 vs. A–V= 0.25 ± 0.04 ; $p=0.005$) and distally (A= 0.37 ± 0.06 vs. A–V= 0.23 ± 0.08 ; $p=0.01$).

Local bowel capillary lactate levels

The highest local lactate levels (in mmol/L) were observed in the central ischemic ROI C of the mixed ischemia group. In ROI C, colonic capillary lactate levels were significantly lower in venous ischemia (1.3 ± 0.6) than in arterial (1.9 ± 0.5 ; $p=0.0071$) or mixed ischemia (2.6 ± 1.5 ;

$p=0.034$). The detailed results of the local bowel capillary lactate measurements are reported in Figure 17.

For lactate levels collected at 50 min after ischemia creation, there was a positive correlation with the time-to-peak slope in case of both arterial ischemia (Pearson ρ 0.78) and venous ischemia (Pearson ρ 0.88), while no correlation was found in case of mixed ischemia (Pearson ρ 0.54).

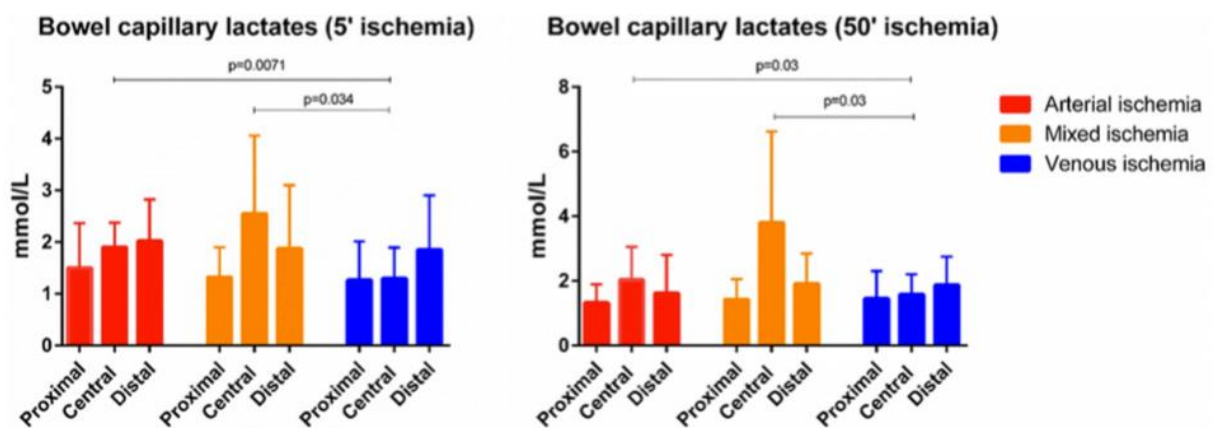


Figure 17. Colonic capillary lactate levels [72].

After 5 min of ischemia, mean capillary lactates at the ROI C were significantly higher in the arterial and mixed ischemia groups than in the venous ischemia group, ($A=1.9\pm0.5$ and $A-V=2.6\pm1.5$ vs. $V=1.3\pm0.6$; $p=0.0071$ and $p=0.034$, respectively). Similarly, after 50 min of ischemia, the values remained significantly higher in ROI C in both arterial (2 ± 1) and mixed (3.8 ± 2.8) ischemia when compared to venous ischemia (1.58 ± 0.6 ; $p=0.03$ for both). The increase of lactate values over time was not statistically significant, except for ROI C in the venous ischemia group ($5'=1.3\pm0.6$ vs. $50'=1.58\pm0.6$; $p=0.049$).

Machine learning (ML) analysis

When considering the time-to-peak slope, the maximum fluorescence signal intensity at 1 min, and signal evolution over time from 10-50 min, the most accurate algorithms to discriminate the ischemia type were the K nearest neighbor and the Linear SVM.

When the ML had to recognize only the type of ischemia, independently from the ROI, both the K nearest neighbor and the Linear SVM algorithms provided an accuracy of 75% in discriminating A vs. V and of 85% in discriminating A vs. A-V. When the ML had to identify the ROI and the ischemia type simultaneously, accuracy dropped to 70%.

In a nutshell, impaired arterial inflow resulted in a longer fluorescence time-to-peak, and venous ischemia in a lower capillary lactate level in the ischemic center. The computer-assisted analysis of the fluorescence signal dynamics allowed to discriminate between the different bowel ischemia models.

STUDY 2: Simultaneous computer-assisted assessment of mucosal and serosal perfusion in a model of segmental colonic ischemia

FLER

Perfusion levels were clearly identified on the mucosal and on the serosal side using the computer-assisted analysis. The 50% signal intensity variation over time thresholds (“50% lines”) were chosen arbitrarily to visualize the boundaries of each ischemic zone. With the superimposition of the perfusion cartographies onto the real-time endoscopic views, perfusion level differences between the mucosa and the serosa were clearly localized on the colonic wall. Transillumination served to locate the mucosal 50% lines in order to mark them on the serosal side (Figures 9 and 18), and all ROIs could be marked on the colonic wall’s serosal side with a surgical pen to facilitate further analysis.

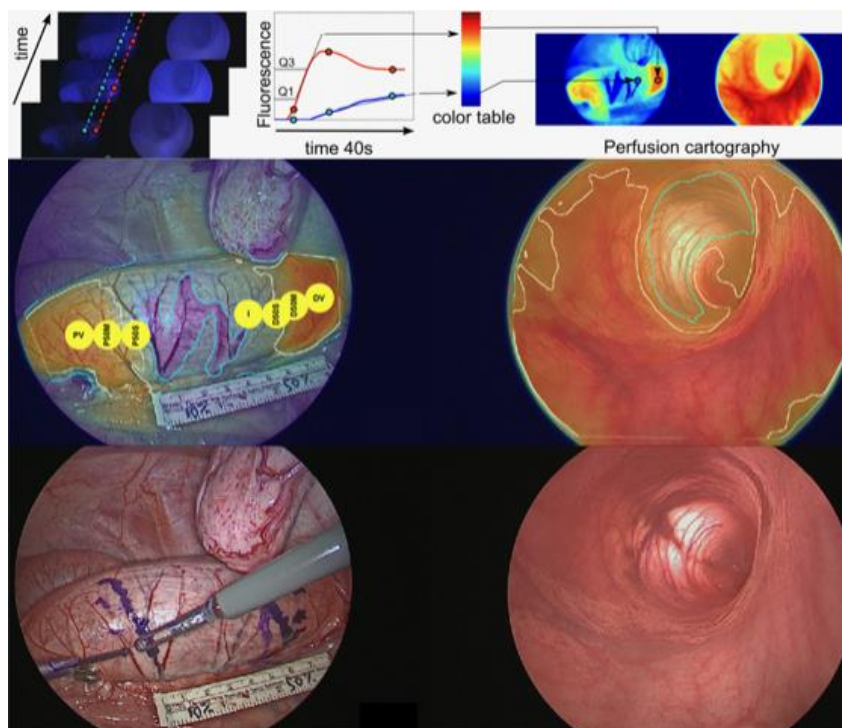


Figure 9. Simultaneous serosal-mucosal FLER analysis.

First row: Virtual perfusion cartography was computed simultaneously for both the serosal and the mucosal side using the ER-PERFUSION software (see text for details). Second row: Laparoscopic view (left) and transanal view (right) of the ischemic region with superimposition of the 50% perfusion lines (white) and the central ischemic area (turquoise line). For illustration purposes, the yellow circles in the laparoscopic view were added to show the 7 ROIs identified with FLER and subject to lactate analysis. Third row: Marking of the serosal 50% line as a continuous line on the colon. Using transillumination, the mucosal 50% line is translated to the serosal side and marked as a broken line.

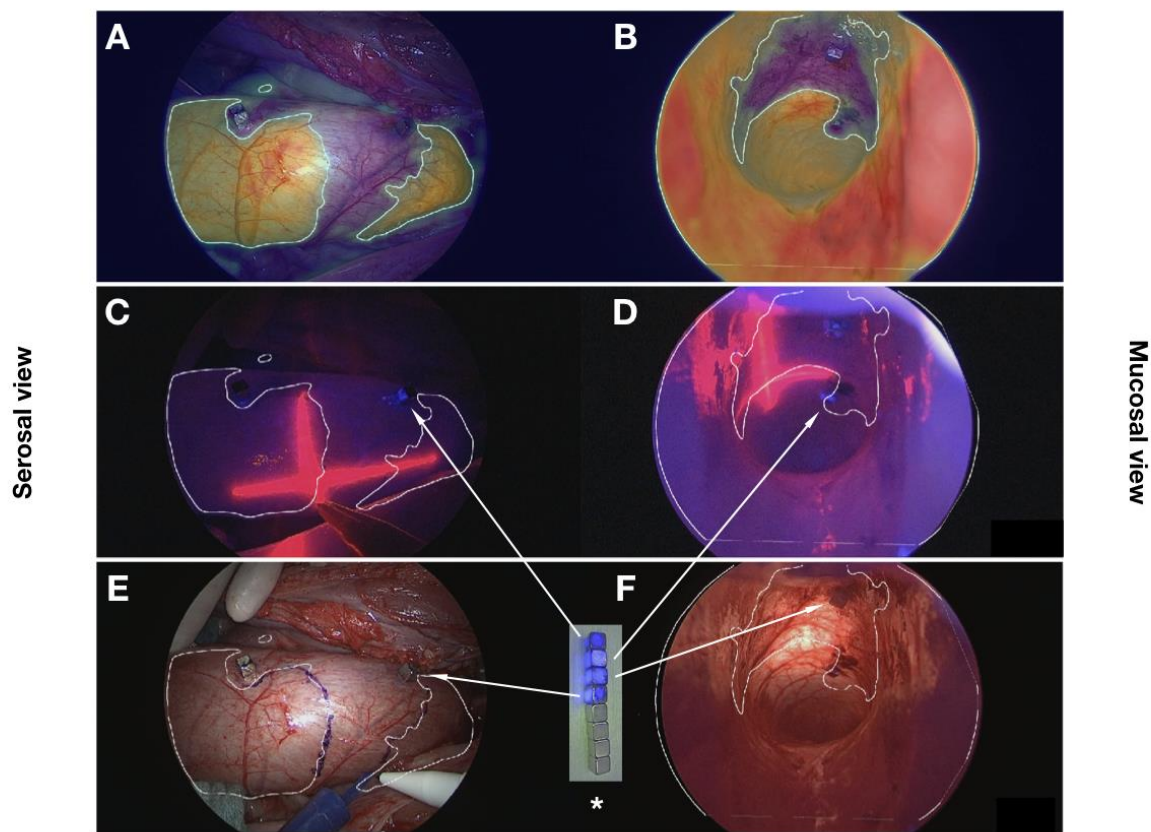


Figure 18. Robust registration with laser pointer and fluorescent-coated magnets in open procedures

Corresponding abdominal = serosal (left) and transanal = mucosal views (right) with the white 50% perfusion lines in the open surgical setting. A, B: FLER cartography superimposed onto real-time images. Signal intensity variation over time is translated into a color code (red = high, blue = low). C, D: a laser pointer, which was targeted abdominally onto the colon (serosal side) and was visible intraluminally (mucosal side), was used to translate the mucosal perfusion lines onto the serosal side. E, F: the 50% perfusion lines are marked with a surgical pen on the serosal surface. Asterisk: Fluorescent coating on 4 magnets as used in this study (top) compared to 4 uncoated magnets (bottom), visualized in near-infrared camera mode. Arrows: fluorescent-coated magnets on the colon in NIR mode (C, D) and in white light mode (E, F).

The mean ischemic zone as measured (mm) for the mucosal side was significantly larger than the serosal one (56.3 ± 21.3 vs. 40.8 ± 14.9 , $p=0.001$) with a mean difference of 1.5 ± 1.2 cm.

Local bowel capillary lactate levels and slopes of the time-to-peak

The results of local lactate measurements (in mmol/L) and FLER analysis are summarized in Table 3. Since its data were not comprised within the range encountered in all other pigs (PV=DV 1.1+/-0.5mmol/L), pig 5 was excluded from the data analysis due to elevated systemic lactate levels of 8 mmol/L (normal <5mmol/L).

ROI	Lactates			Slopes		
	Mean difference	95% CI of diff.	adjusted <i>p</i>	Mean difference	95% CI of diff.	adjusted <i>p</i>
I vs. PV	2.2	0.9 to 3.6	0.0015	-3.80	-5.70 to -1.91	0.0004
I vs. P50M	1.9	1.0 to 2.8	0.0003	-2.46	-4.61 to -0.31	0.0227
I vs. P50S	1.4	0.1 to 2.8	0.0353	-1.83	-3.19 to -0.48	0.0076
I vs. D50S	1.0	-0.04 to 2.1	0.0599	-1.79	-3.04 to -0.53	0.0054
I vs. D50M	1.5	0.07 to 2.9	0.0384	-2.56	-4.08 to -1.05	0.0014
I vs. DV	2.3	1.1 to 3.4	0.0004	-3.89	-5.71 to -2.07	0.0002
PV vs. DV	0.02	-0.3 to 0.3	>0.9999	-0.09	-1.46 to 1.29	>0.9999
P50M vs. D50M	-0.4	-1.5 to 0.6	0.7197	-0.10	-1.22 to 1.01	0.9998
P50S vs. D50S	-0.4	-1.3 to 0.4	0.5896	0.047	-0.13 to 0.22	0.9549
50M vs. V	0.6	0.2 to 0.9	0.0041	-1.33	-1.95 to -0.71	<0.0001
50S vs. V	1.0	0.6 to 1.4	<0.0001	-2.04	-2.55 to -1.52	<0.0001
50S vs. 50M	0.5	0.001 to 0.9	0.0492	-0.71	-1.14 to -0.27	0.0016

Table 3. Lactate and slope values compared between the different ROIs.

BOLD=statistical significance, using one-way ANOVA with Tukey's multiple comparisons test.

Lactate levels: The representative metabolic analysis obtained with local capillary lactate measurement showed a statistically significant difference in lactate levels between ischemic and vascularized zones, between ischemic and mucosal 50% perfusion zones as well as between ischemic and proximal serosal 50% perfusion zones. In fact, the lactate level difference was evident between all ROIs and the ischemic center, and it reached statistical significance in all ROIs but the distal serosal 50% perfusion zone (see Table 3). There was no relevant difference in lactate levels between the symmetric vascularized (PV ≈ DV), mucosal (P50M ≈ D50M), or serosal (P50S ≈ D50S) zones (Figure 19).

This finding is suggestive of a symmetrical distribution of these zones around the ischemic center. As a result, a pooled analysis was performed by merging corresponding proximal and

distal vascularized (V), mucosal (50M) and serosal (50S) zones (n=24). Indeed, the pooled analysis of V, 50M and 50S areas showed a statistically significant difference between all three of them (50S vs. 50M, $p=0.0492$; 50M vs. V, $p=0.0041$; 50S vs. V, $p<0.0001$).

Slopes: FLER analysis allowed to discriminate the different ROIs equally. The difference in slopes (fluorescence signal intensity variation over time, representing fluorescence time-to-peak) between the ischemic zone (I) and all other ROIs was statistically significant. There was no relevant difference in slopes between the symmetric vascularized zones (PV \approx DV), mucosal (P50M \approx D50M), or serosal (P50S \approx D50S) zones (Figure 19). This is congruent with the ROIs' symmetric distribution around the ischemic center observed in the lactate analysis. The pooled analysis of vascularized (V), mucosal (50M) and serosal (50S) areas around the ischemic center showed a discrimination between all zones at a statistically significant level (50S vs. 50M, $p=0.0016$; 50M vs. V, $p<0.0001$; 50S vs. V, $p<0.0001$).

Spearman's rank correlation coefficient showed a significant inverse correlation between lactate and slope values for the defined ROIs ($r=-0.2452$, 95% CI -0.4418 to -0.02605, $p=0.0246$).

To represent the local lactate level increase for the exponential regression model, ROI lactate values for each individual were normalized by subtracting the corresponding vascularized lactate value. The individual ROI slope values were normalized using a division by the vascularized value (ratio). The exponential regression model was then given by the equation: $local\ lactate = \exp(-2.37 \times normalized_slope + 1.23) + systemic\ lactate$. The mean error of prediction using this equation was 0.58 ± 0.49 mmol/L, while 95% of the errors were <1.68 mmol/L (Figure 19).

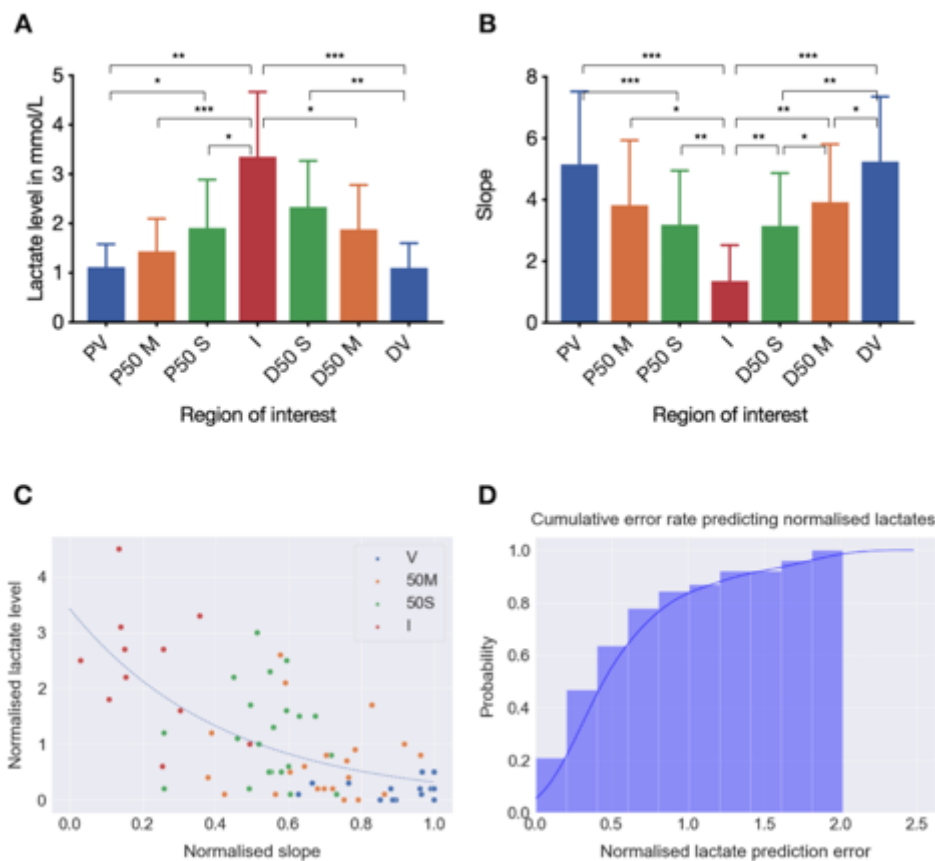


Figure 19. Local capillary lactates and slopes of the fluorescence intensity evolution. Local lactate levels (A) and slopes of fluorescence signal intensity evolution over time (B) for ROIs determined with FLER analysis, with symmetrical distribution of the vascularized (PV and DV), mucosal (P50M and D50M) and serosal (P50S and D50S) ROIs around the ischemic center, and inverse correlation between lactate and slope values. Asterisks represent statistically significant differences determined using one-way ANOVA with Tukey's multiple comparisons test (see Table 3). C) The dotted line represents the predicted normalized lactate values from the slopes in the exponential regression model, while the colored dots represent the measured values. D) Graph representing the cumulative prediction error distribution.

In summary, the mean mucosal ischemic zones were significantly larger than the corresponding serosal ones, with significantly lower lactate values at the mucosal ROIs.

These results suggest that an assessment of bowel perfusion from the serosal side only can underestimate the extent of ischemia. Further studies are required to predict the optimal resection margin and anastomotic site.

STUDY 3: Fluorescence-enabled assessment of adrenal gland localization and perfusion in posterior retroperitoneoscopic adrenal surgery in a preclinical model

Fluorescence imaging and FLER

In the preparatory study, digital subtraction angiography was used to show the congruent pattern between human and porcine adrenal vasculature: a superior, middle and inferior/caudal group of arteries was identified, with a central vein draining into the vena cava on the right and into the renal vein on the left side. After validation of the porcine model for perfusion analysis, the interventional fluorescence imaging study was performed.

Bilateral retroperitoneoscopic accesses to the adrenal glands, fluorescence imaging and subsequent adrenalectomies were successfully completed using three trocars and an insufflation pressure of 12 to 15mmHg. In five pigs, both adrenal glands could be visualized synchronously, due to a simultaneous bilateral approach. The adrenal glands were promptly highlighted after primary intravenous ICG administration (n=9) or showed a fluorescence signal intensity increase upon reinjection (n=3).

Times were recorded (min) for the following operative steps: access until exposure of the gland (L: 2+/-0.17, R: 3+/-1.32), resection (L: 7+/-5, R: 8.14+/-0.77), and completion adrenalectomy (L: 3.97+/-1.44, R: 7.69+/-3.6). There was no statistically significant difference between the left and the right side for each of these procedural steps' mean operative times. Additional study population characteristics are shown in Figure 20.

Pig	Recovery	Sex	Weight (kg)	Approach	Procedure L	Procedure R	ICG injection	Fluorescence Perceptibility L	Fluorescence Perceptibility R	Completion AE
#1	Y	M	60	Simultaneous			2.			L + R
#2	Y	F	38.4	Sequential			L 1., R 2.			L + R
#3	Y	M	44.1	Simultaneous			1.			L + R
#4	Y	M	60	Simultaneous			1.			L + R
#5	N	F	40.8	Simultaneous			1.			L + R
#6	Y	M	50	Simultaneous			1.			L + R

Figure 20. Study population characteristics [58].

For the procedures, the white part represents the resected area, and the dark part the preserved area within each schematic adrenal gland.

ICG: indocyanine green; 1.: primary injection; 2.: secondary injection; Fluorescence Perceptibility: visual perception of fluorescence signal without software enhancement; white: absence of fluorescence increase; light gray: residual fluorescence from previous ICG injection; dark gray: fluorescence increase upon (re)injection under endoscopic vision; striped: in case of reinjection, fluorescence increase in addition to residual fluorescence was barely visible with the naked eye and only clearly discriminated by computer-assisted analysis.

Y: yes; N: no; M: male; F: female; L: left; R: right; AE: adrenalectomy.

In the first two pigs, 3 adrenal glands were already highlighted due to fluorophore injection prior to the dissection of the perirenal space. When approaching the gland during the creation of the working space, increasing fluorescence signal intensity helped to localize the gland. Without a previous ICG injection, fluorescence imaging first enabled the enhanced visualization of the regional arteries, and then highlighted the adrenal gland and subsequently the inferior vena cava.

A video on the technique of adrenal localization and perfusion assessment using fluorescence imaging in the simultaneous bilateral retroperitoneoscopic approach, showing the left adrenal surgery on the left and the right intervention on the right side, is available online:

<https://doi.org/10.1007/s00464-019-06997-3>.

Within less than one minute, fluorescent contrast uptake of the adrenal glands was observed. Due to the continuous intense fluorescence of the adrenal glands, one ICG injection was sufficient to clearly discriminate both adrenal glands from the surrounding retroperitoneal tissue throughout the procedure.

Upon reinjection, the increase in adrenal fluorescence signal intensity was less easily visible to the naked eye than with quantitative computer-assisted FLER analysis, since residual fluorescence was perceived to be rather strong (Figure 6).

During the completion adrenalectomy, the adrenal fluorescence helped to visualize the borders of the adrenal gland and assess the extent of dissection required for complete gland removal.

Fluorescence imaging of adrenal glands before vascular division (n=4) resulted in contrast enhancement of each entire gland. A negative control gland obtained by ligating the left adrenal main/inferior vascular pedicle (n=1) was barely illuminated during NIR imaging (low perfusion in blue; ROIs A1-A2 in Figure 21). However, after the completion adrenalectomy, a weak fluorescence signal observed ex vivo was suggestive of a slightly preserved perfusion via collateral vessels. With an intact vascular supply, the caudal segment of the right adrenal (A3) gland showed a significantly higher perfusion rate (red) than the impaired cranial segment (A4 in Figure 21).

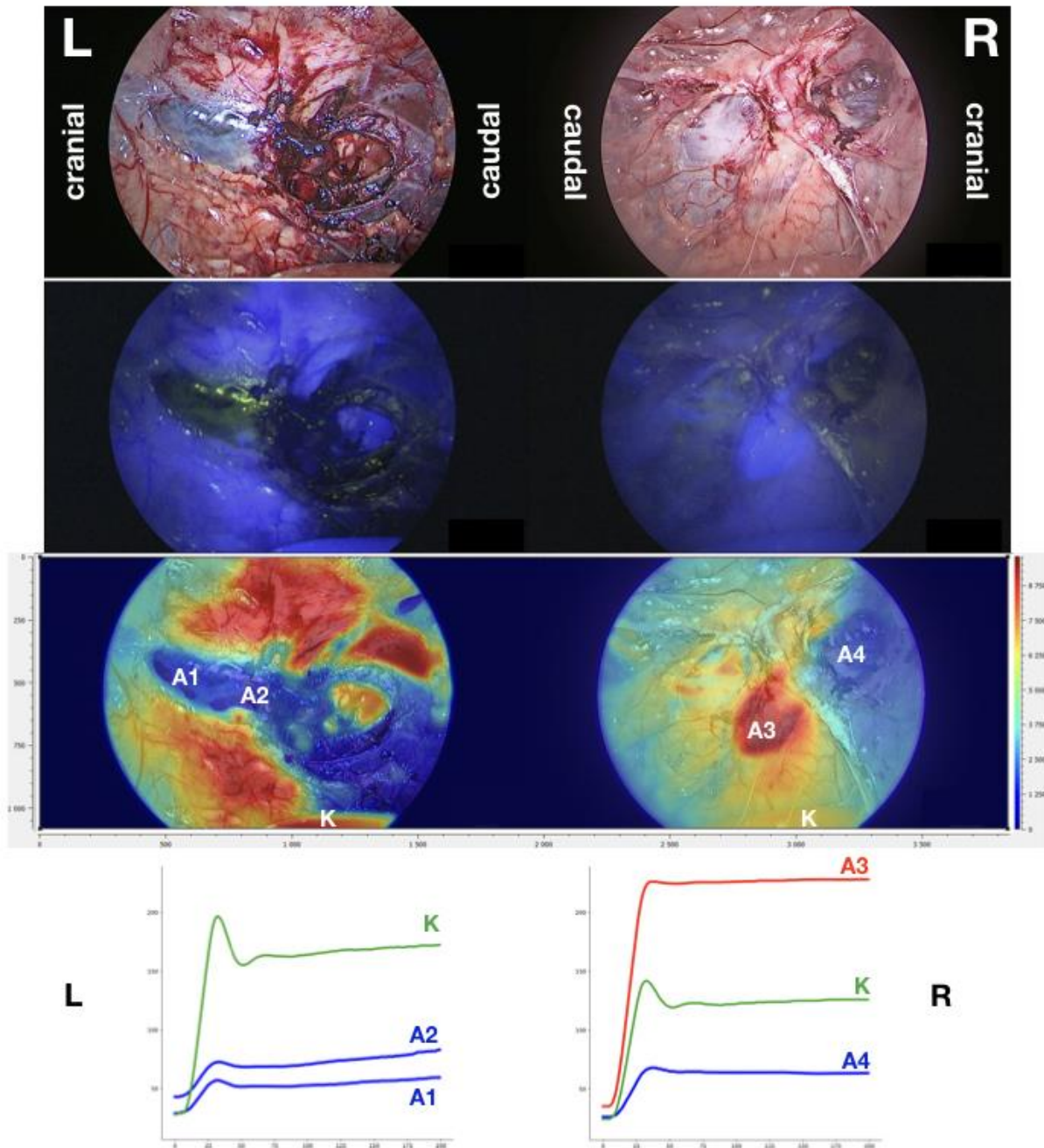


Figure 21. Enhanced-reality superimposition of quantitative fluorescence imaging analysis onto real-time endoscopic images simultaneously on both adrenal glands to assess perfusion and potential postoperative function intraoperatively [58].

L: left adrenal, R: right adrenal. Top: White light images; second row: NIR Fluorescence images; third row: superimposed color-coded perfusion cartography. Bottom: Fluorescence signal intensity dynamics during the recording time at the ROI marked in the perfusion cartography. Ischemic left adrenal after main/inferior vascular pedicle ligation (A1, A2). Clear distinction between perfused (A3) and ischemic (A4) zone on the right adrenal. Curves for both kidneys are marked (K).

Quantitative fluorescence signal dynamics analysis provided the slope of fluorescence signal intensity evolution over time in each region of interest (ROI). This slope was used to compare segmental adrenal perfusion data in the divided adrenal glands ($n=7$). There was a statistically significant difference between perfused and ischemic zones ($p=0.0156$).

The difference between ischemic segments (slope values 1.2 ± 0.89) and the ipsilateral kidney (slope values 3.9 ± 2.3) was equally significant ($p=0.0156$), whereas there was no significant difference between perfused segments (slope values 4.1 ± 3.4) and the ipsilateral kidney (slope values 3.9 ± 2.3) ($p=0.85$) (Figure 22).

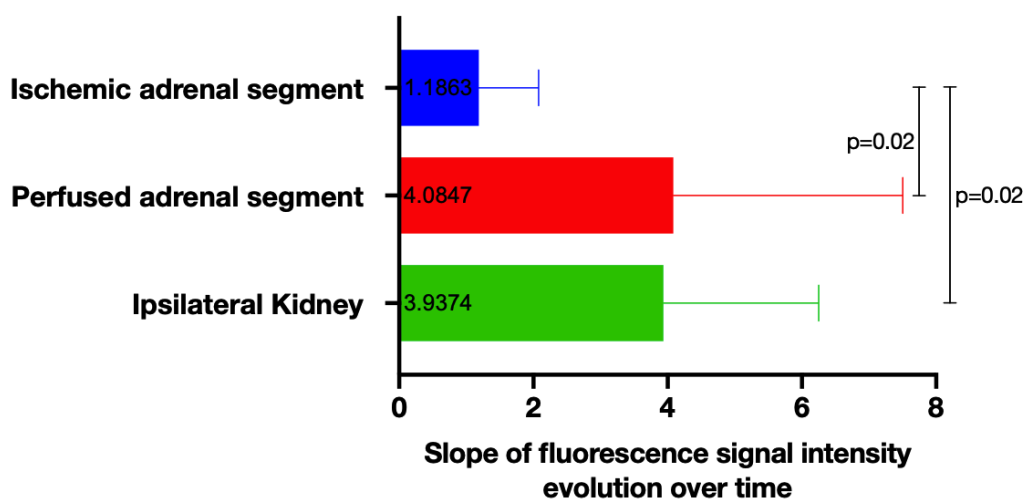


Figure 22. Quantitative analysis of fluorescence signal dynamics [58].

Paired analysis for slopes of ischemic and perfused segment in divided adrenal glands shows a statistically significant difference, equally observed when comparing the ischemic segment of an adrenal gland with the ipsilateral kidney.

In summary, fluorescence imaging provides real-time guidance during minimally invasive adrenal surgery. Prior to dissection, it allows to easily discriminate the adrenal gland from surrounding retroperitoneal structures. After adrenal gland division, ICG injection associated with a computer-assisted quantitative analysis helps to distinguish between well-perfused and ischemic segments.

STUDY 4: Assessment of remnant viability in posterior retroperitoneoscopic partial adrenalectomy in a preclinical model

FLER

Perfusion (represented by the speed of the fluorescence signal arrival) calculated by FLER as the mean slope of fluorescence intensity signal evolution over time (40s) was significantly lower in the cranial (2.66 ± 2.90) segment as compared to the caudal (6.76 ± 2.93) segment of each adrenal gland ($p=0.0195$). The perfusion cartography obtained by the ER-PERFUSION software enabled an enhanced reality view in real time (Figure 23).

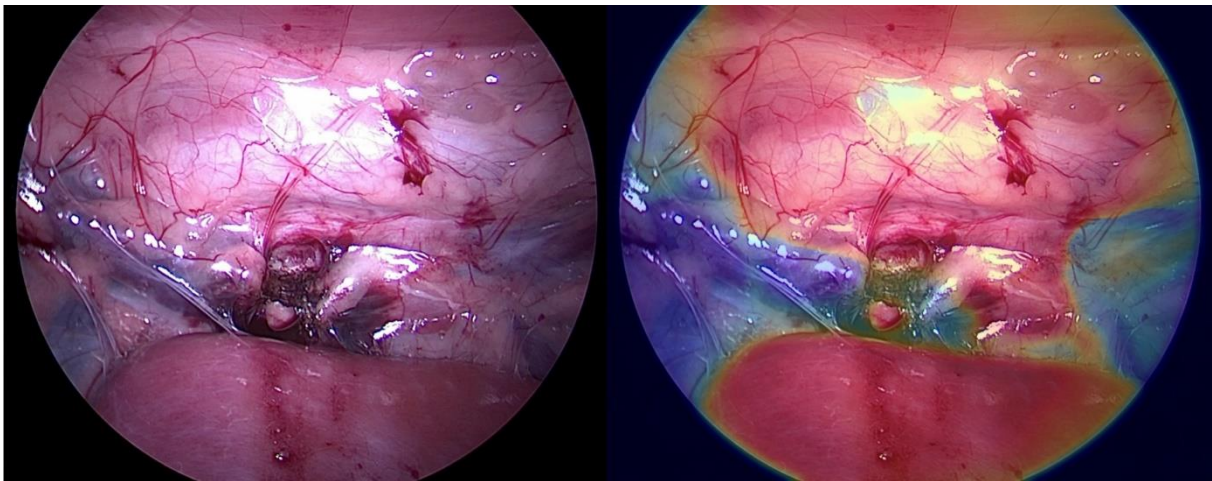


Figure 23: Quantitative adrenal perfusion assessment by FLER

White light (left) and enhanced reality (right) intraoperative views of one divided left adrenal gland. The cranial part shows a low perfusion (blue in the color-coded cartography), while the caudal segment is well perfused (red in the color-coded cartography), like the kidney in the foreground.

Contrast-enhanced CT

Intraoperative CT-scan demonstrated a significantly lower contrast uptake in the cranial segments as compared to caudal segments ($p=0.0312$) in the portal phase. The mean difference between the cranial and caudal contrast uptake in Hounsfield Units measured in the surgery group (-39.14 ± 35.57) as compared to the control group (1.29 ± 7.25) showed a statistically significant difference between both groups ($p=0.0064$) (Figure 24).

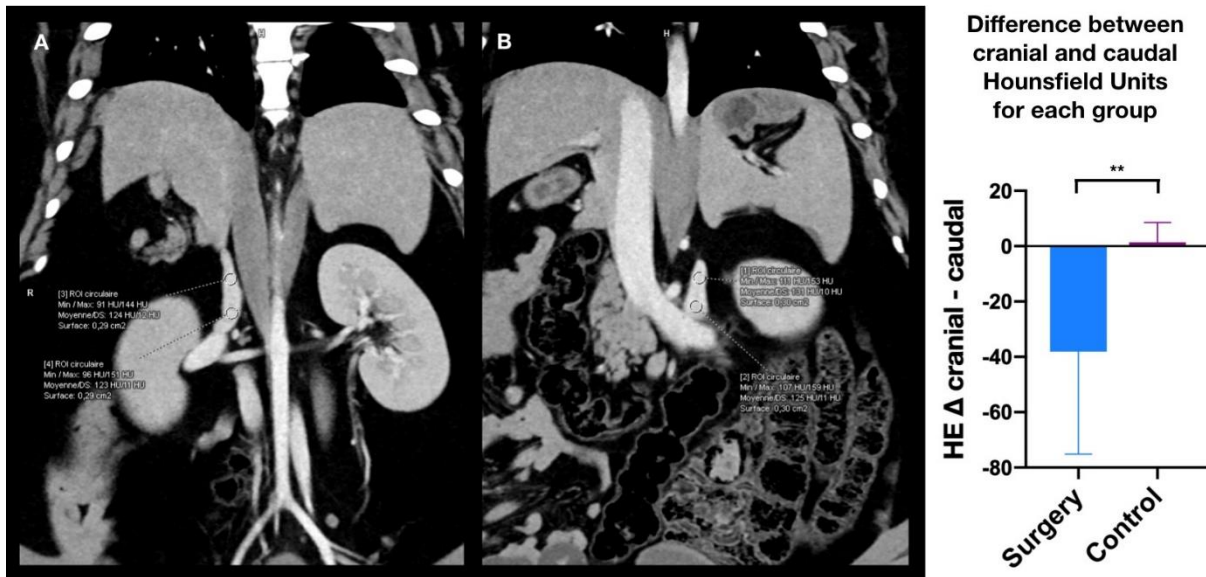


Figure 24. Quantitative adrenal perfusion assessment by means of intraoperative CT scan. Intraoperative contrast-enhanced CT in the portal phase demonstrated a significantly lower contrast uptake in the cranial segments as compared to caudal segments in divided glands vs. intact glands. Values in the figure: significant difference between surgery (mean Δ $-39.14 \pm$ SD 35.57) and control group (mean Δ $1.286 \pm$ SD 7.251 , $p=0.0064$).

Local adrenal capillary lactate levels

Mean local capillary lactate levels (in mmol/L) were significantly higher in the cranial adrenal segment (11.58 ± 6.53 vs. 5.66 ± 5.79 caudally; $p=0.0078$).

Confocal laser endomicroscopy

While fluorescein contrast was observed in all caudal segments, it was only present in 44% of the cranial segments. However, this difference did not reach statistical significance ($p=0.0625$).

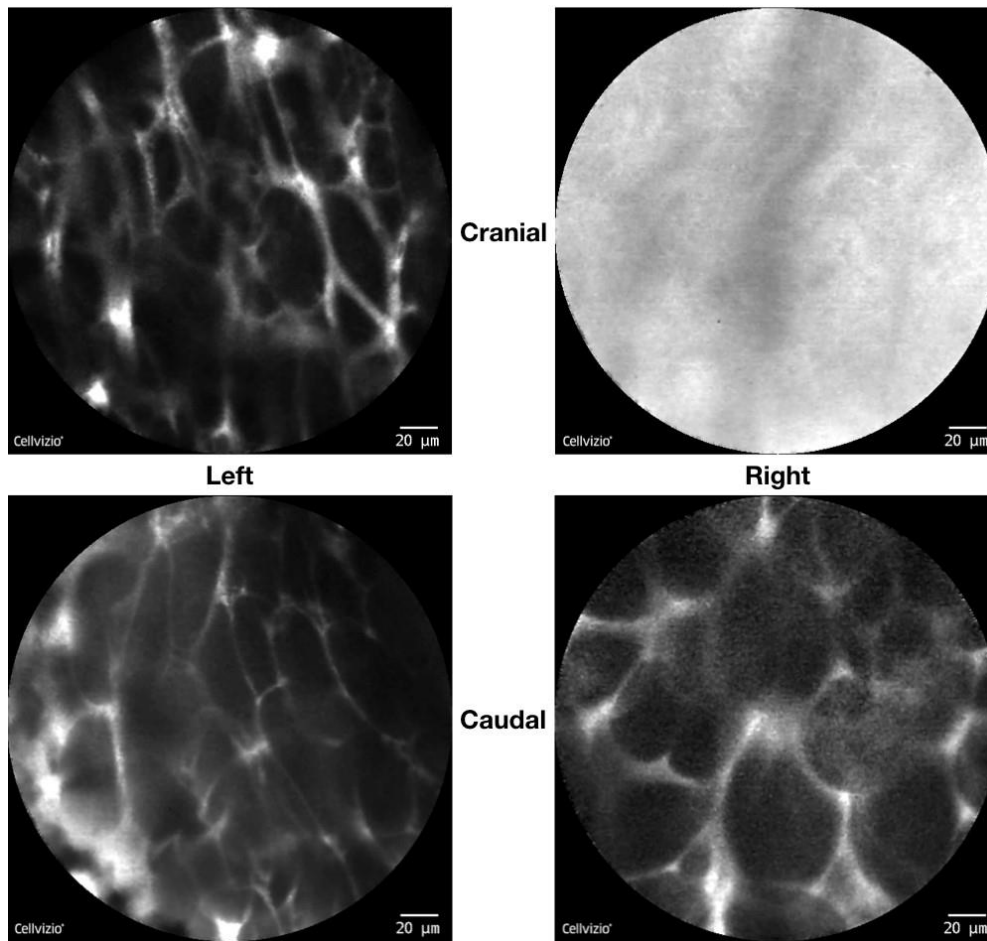


Figure 25. Confocal laser endomicroscopy sample image series of one animal. After adrenal gland division, both left adrenal gland segments and the right caudal one remained vascularized, with fluorescein contrast enhancement in the abundant capillary network. In the right cranial segment, no contrast enhancement was observed due to insufficient arterial inflow.

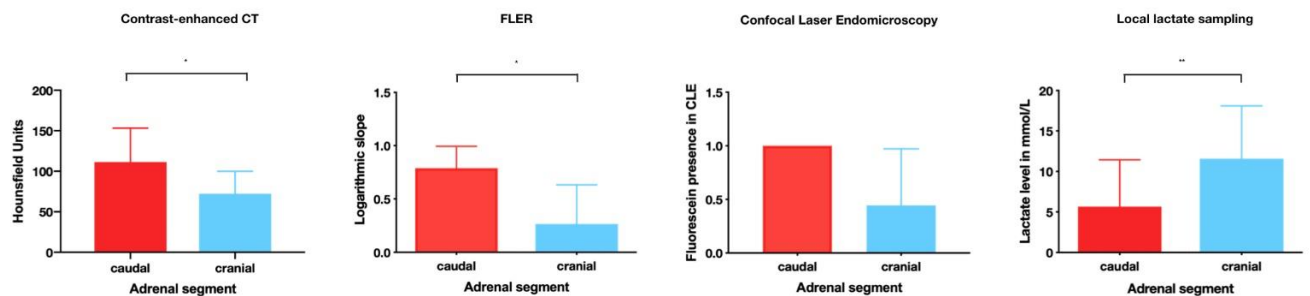


Figure 26. Congruent results for the different intraoperative assessment modalities. The findings favorable to caudal segment perfusion were congruent between CT, FLER, CLE and local capillary lactates. Higher contrast uptake in CT, FLER and CLE represents preserved arterial blood supply in the caudal segments. With reduced oxygen supply due to impaired arterial inflow, lactate production was increased in the cranial segments.

Electron microscopy

The histological aspect of the porcine adrenal gland corresponds to the human architecture with the three cortical zones (predominantly *zona fasciculata*) and the inner medulla, along with a rich capillary network. In light microscopy and semithin sections, a distinct capillary congestion was observed in the cranial segments due to the division of the gland including ligation of its central vein. In contrast, the caudal segments appeared normal, due to preserved venous drainage via the central vein into the adrenal vein/vena cava. Representative Toluidine-blue stained semithin sections of one pig's bilateral glands are shown in Figure 27.

In electron microscopy, the spongiocytes in the *zona fasciculata* exhibited lipid droplets, numerous mitochondria with tubovesicular cristae and prolific smooth endoplasmic reticulum in the cytoplasm. The secretory cells in *zona glomerulosa* and *zona reticularis* were similar to those in the *zona fasciculata*, with fewer lipid droplets. This ultrastructure also corresponds to the one observed in human adrenal glands [140].

More necrotic cells were observed in the cranial segments ($41.11 \pm 27.59\%$) when compared to the caudal ones ($14.4 \pm 7.265\%$, $p=0.0312$).

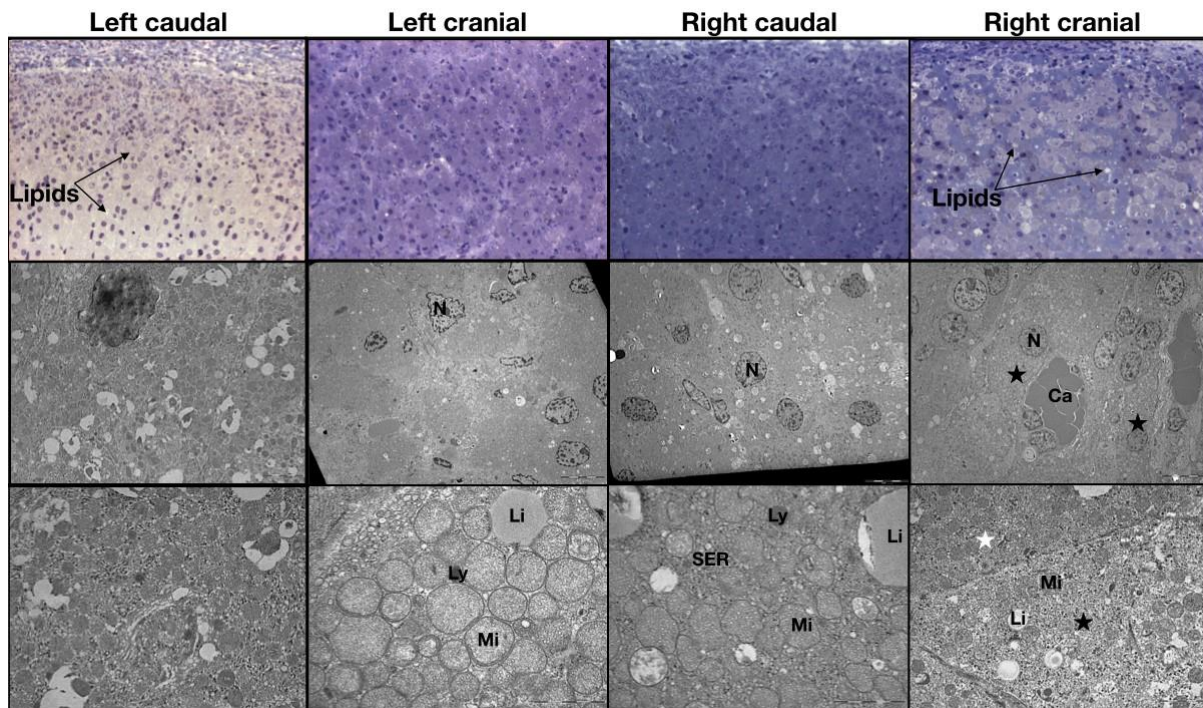


Figure 27. Semithin sections and electron microscopy (EM) images of the divided porcine adrenal gland segments.

First row: Toluidine-blue stained semithin sections (cutting thickness $2\mu\text{m}$, magnification $\times 20$) showing parallel cords of secretory cells and lipid droplets, which appear brown or white (double arrows). Left caudal and right caudal images show normal cross-sections, while left cranial and right cranial images show a distinct congestion of blood vessels without necrotic cells.

Second and third row: Electron microscopy showing the ultrastructure of spongiocytes in the *zona fasciculata*. Magnifications for the EM images in the second row are $\times 5000$ (left caudal) and $\times 2000$ (all others), in the third row $\times 10,000$ (left caudal and right cranial) and $\times 20,000$ (left cranial and right caudal). There are secretory cells with numerous rounded mitochondria (Mi) and representative lipid droplets (Li). Left caudal and right caudal images show normal cross-sections, with mitochondria surrounded by prolific smooth endoplasmic reticulum (SER). The right cranial gland shows a more distinct congestion of blood vessels as compared to the left cranial gland (second row). Additionally, in high magnification (third row), necrotic cells (black asterisk) can be found next to normal ones (white asterisk) in the right cranial cross-section. Ca: Capillary, Li: Lipid droplets, Ly: Lysosome, Mi: Mitochondria, N: Nucleus, SER: Smooth Endoplasmic Reticulum.

Mitochondrial respiratory chain assessment

Mitochondrial respiration data are expressed in mean±standard deviation (in pmol O₂/s/mg wet weight). Basal oxygen consumption (V₀) in the adrenal biopsies was 17.24±8.18 pmol O₂/s/mg in the caudal vs. 19.94±9.40 pmol O₂/s/mg in the cranial segment. V_{ADP} was 19.82±7.89 pmol O₂/s/mg vs. 21.29±10.25 pmol O₂/s/mg, respectively. V_{SUCC} was 32.72±7.13 pmol O₂/s/mg caudally vs. 31.69±9.88 pmol O₂/s/mg cranially. V_{ROT} was 30.76±7.94 pmol O₂/s/mg and 29.43±8.90 pmol O₂/s/mg respectively. V_{TMPD} was 48.26±8.28 pmol O₂/s/mg in the caudal, and 49.96±10.85 pmol O₂/s/mg in the cranial segment. A graphical representation of these results is shown in Figure 28. Interestingly, the mitochondrial respiration rates did not show any difference between the cranial and caudal segments. When mitochondrial respiration rates were analyzed according to the time interval between the gland division and the completion adrenalectomy (range 1.75-4.3h), no statistically significant time-dependent difference was observed (comparing <3h vs. >3h). The residual perfusion after gland division without circumferential dissection preserved mitochondrial activity, as demonstrated by the physiological response to all added substrates for the different mitochondrial complexes.

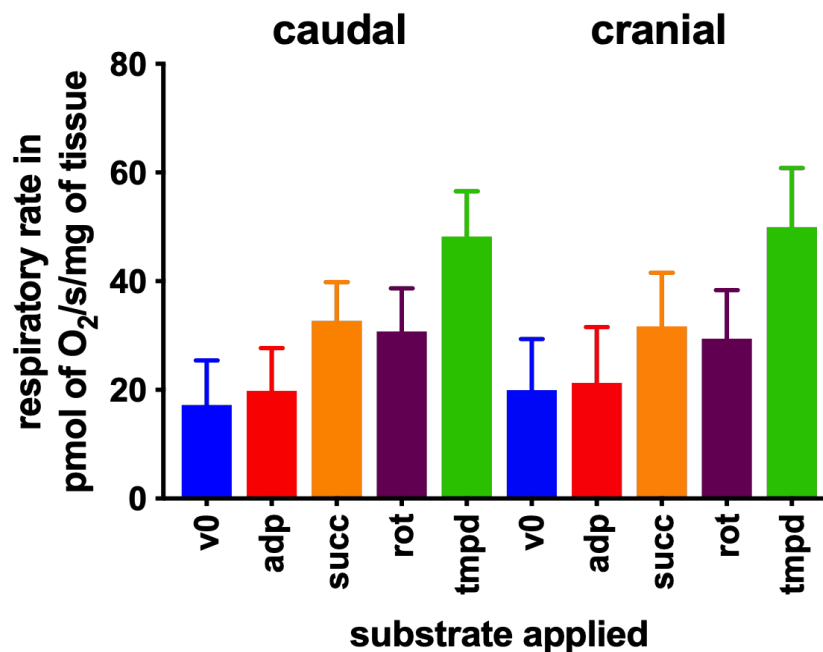


Figure 28. Mitochondrial respiration rates in the adrenal biopsies. There was no functional difference between the caudal and the cranial segments of the divided adrenal glands.

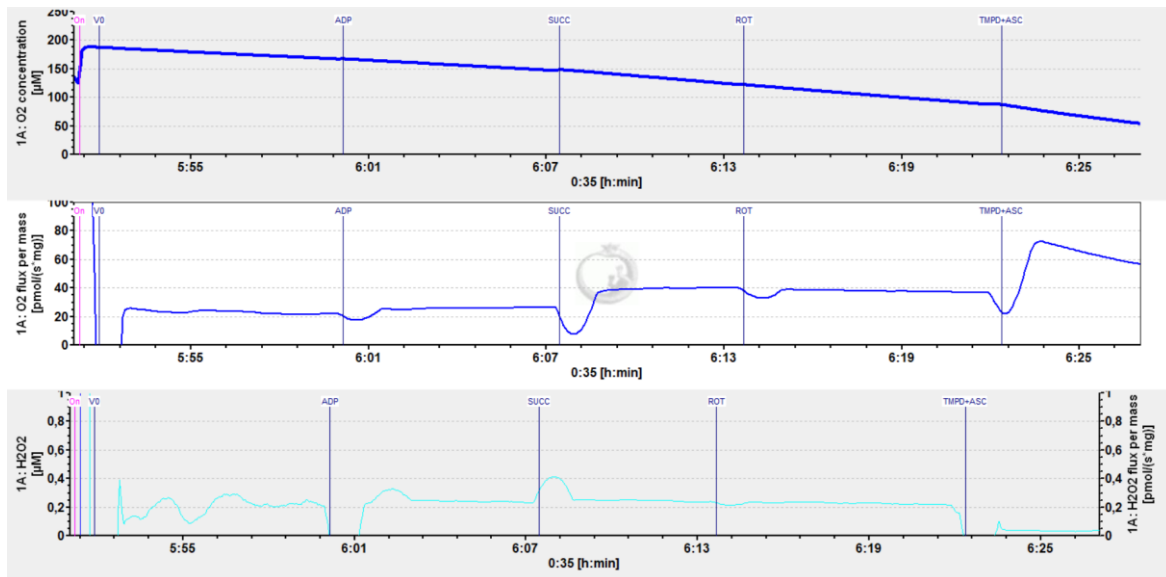


Figure 29. Oroboros sample image of the mitochondrial respiration rate observed in one of the adrenal biopsies.

The first graph represents the oxygen concentration over time in the oxygraphic cell.

The second graph represents the rate of oxygen consumption over time.

The third graph represents H₂O₂ motions (left axis: H₂O₂ concentration over time, and right axis: H₂O₂ production rate over time).

Five mitochondrial complexes have been analyzed (but not individually) by successively adding several substrates. By injecting glutamate and malate, mitochondrial complexes I, III and IV were activated (V 0). The injection of ADP then activated the ATP synthase, allowing to observe the activity of complexes I, III, IV, and V (V ADP). The injection of succinate activated complex II, so the activities of complexes I, II, III, IV, and V were observed (V SUCC). The injection of rotenone inhibits complex I, allowing to assess the activities of complexes II, III, IV, and V (V ROT). Finally, the injection of TMPD and ascorbate acted as an electron donor for complex IV. This did not inhibit other complexes, but complexes II, III, and V were masked by the much higher mitochondrial respiration rate in complex IV (V TMPD).

Determination of reactive oxygen species formation by electron paramagnetic resonance

Reactive Oxygen Species (ROS) production data are expressed in mean±standard deviation (in µmol/min/mg dry weight). ROS production in the adrenal biopsies was 0.13±0.08 µmol/min/mg in the left caudal vs. 0.16±0.06 µmol/min/mg in the left cranial segment, and 0.145±0.03 µmol/min/mg in the right caudal vs. 0.23±0.09 µmol/min/mg in the right cranial segment. There was a tendency to higher ROS production in the cranial segments (Figure 30). No statistically significant difference in ROS production was observed in paired analysis between the caudal vs. cranial segments on each side, as well as for the left vs. right caudal or left vs. right cranial segments.

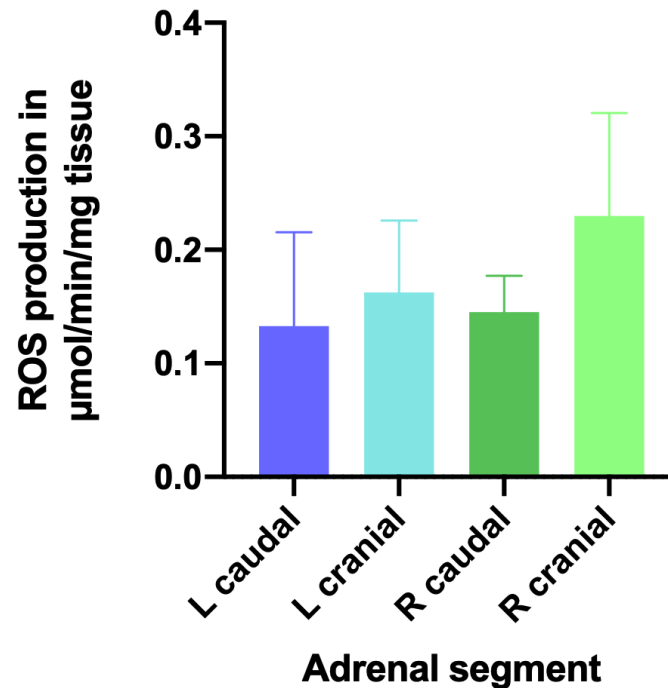


Figure 30. Adrenal ROS production in the different segments after adrenal division. The bilateral tendency of higher ROS production in the cranial segment did not reach a level of statistical significance.

In summary, discrimination between regular and reduced perfusion of adrenal remnants was achieved intraoperatively, using various imaging techniques. The *in vivo* analysis showed concordant quantitative findings for perfusion evaluation by means of FLER fluorescence imaging and contrast-enhanced CT. They were consistent with the observations of CLE and validated by the intraoperative metabolic assessment using local capillary lactate levels, favorable to caudal segment perfusion.

In the *ex vivo* analysis, electron microscopy could show signs of cellular damage, as shown by the presence of necrotic cells next to normal cells in some cranial adrenal segments. Anatomically, cranial segments are more prone to cellular damage, when the main vascular supply is divided (central vein and dominant caudal artery). However, as visualized by mitochondrial respirometry, each segment's functional capacity was preserved in pure division without circumferential dissection.

Discussion

Fluorescence imaging is a flexible surgical navigation modality, characterized by its ease of use and integration into the surgical workflow. Multiple minimally invasive imaging systems are now commercially available for clinical use, such as the ones by Olympus, KARL STORZ SE & Co. KG, and Novadaq Technologies / Stryker [68]. However, they do not provide quantitative analysis of the fluorescence signal dynamics, which would be necessary to obtain accurate and consistent perfusion assessment and predict viability [70, 74].

Several issues which currently limit the explanatory power of fluorescence imaging have to be addressed carefully in order to obtain a standardized and valid assessment: 1) the fluorophore diffusion over time; 2) the relationship of fluorescence signal intensity inversely to the square of the camera-to-target distance (inverse-square law); 3) the subjective assessment of relevant dynamic information; 4) the residual fluorescence signal in case of reinjections [58]. Fluorophore diffusion leads to a progressively increased fluorescent area. Consequently, even ischemic zones can be highlighted over time and be erroneously interpreted as well perfused. Therefore, the initial phase of fluorescence signal arrival, ideally within the first minute after fluorophore injection, has to be assessed in order to properly analyze the fluorescence angiography effect [72].

The second bias leading to a potential overestimation of the well-perfused zone is distance-related, since fluorescence signal intensity follows an inverse-square law. The bigger the distance of an observer to the target, the lower is the luminous intensity detected [12, 58]. Observing a poorly perfused area up close can provide a similar fluorescence intensity value as viewing a well-vascularized area from a larger distance. To obtain a standardized approach, appropriately quantify a fluorescence signal, and achieve reproducibility between cases, it has been proposed to either always use the same camera-to-target distance, or to normalize the measured fluorescence intensity against a consistent fluorescence benchmark (by use of a reference card providing a standardized fluorescence signal) [58, 72]. Alternatively, the assessment of the dynamic evolution of fluorescence intensity is an unbiased parameter, regardless of the observation distance [72].

Currently, a subjective assessment of the fluorescence signal by the operating surgeon or the surgical team is predominantly performed [61], inherently carrying an investigator-related

bias. Additionally, in case of multiple injections, fluorophore accumulation in the tissue can mistakenly be interpreted as a fluorescence intensity representative of sufficient perfusion. Consequently, due to a lack of quantitative fluorescence assessment, it has been advocated to wait for residual fluorescence to subside, in order to facilitate the identification of vascularization with ICG reinjection in case of adrenal surgery [58, 134].

To overcome these challenges, the software solution ER-PERFUSION was developed at IRCAD. It aims to provide reproducibility and comparability through a standardized approach. By computation of the dynamic evolution of fluorescence signal intensity over time, it prevents overestimation of the perfused area due to time-dependent fluorophore diffusion, it eliminates the distance-related bias and subjective assessment, and takes residual fluorescence intensity into account in case of multiple fluorophore injections [58, 72]. As a result, the ER-PERFUSION software allows for a quantitative and reproducible evaluation with Fluorescence-based Enhanced Reality (FLER) superimposition onto the real-time operative view. It has been validated preclinically [3, 17, 32, 71, 72, 76, 179], and is currently in translation into clinical practice (NCT02626091), with promising preliminary results [5, 6, 72].

Studies 1 and 2 addressed the potential ability of FLER to discriminate between different ischemia types, and to quantify potential ischemia-induced differences in perfusion within the bowel wall layers.

STUDY 1 [72]:

Fluorescence angiography (FA) is a promising tool to accurately document tissue perfusion in a variety of surgical applications. Large-scale multi-center trials showed encouraging results on the impact of FA to reduce the risk of anastomotic complications [219], and randomized studies are currently underway with the aim to bring more compelling evidence [220].

The concept of dynamic assessment during FA, focusing the attention on the signal evolution over time and on the flow speed, was progressively applied by some groups analyzing the gastric conduit perfusion during esophagectomy [221] and rectal surgery [73]. In particular, Wada *et al.* used a similar algorithm to obtain a virtual perfusion cartography. In their series, including 52 low and 13 high anterior resections, FA with a side-by-side observation of virtual perfusion cartography, allowed to revise the transection line in 20% of cases [73]. In the FLER approach, the main difference is that the virtual cartography is registered on the real-time images to obtain a mixed reality augmentation.

The software evolved with several plug-in features, including the ability to track organs' motion to provide a constant virtual-to-real registration [222] and some ML algorithms to interpret the fluorescence signals.

In the framework of software development for FA, the hypothesis was formulated that arterial and venous ischemia have a different behavior in terms of fluorescence signal evolution over time and that the software analysis would enable discrimination and recognition of the ischemia type.

In the present experimental study, it was possible to demonstrate that the FLER analysis can discriminate between arterial, venous, and mixed ischemia, in a porcine model of colon ischemia, based on the pattern of the signal increase and wash-out.

In a nutshell, in case of venous-only ischemia, the fluorescent signal was initially brighter with a significantly shorter time-to-peak when compared to arterial and mixed ischemia.

In case of arterial ischemia, after the initial drop during the first 20 min of ischemia, the signal started to rise again, alimanted by a backflow refill of ICG, which did not occur with the other

ischemia types, and that was significantly higher than the signal observed at the same time point in the A-V group.

The differences in the patterns allowed for a successful application of an ML approach, despite the low sample size. The most accurate algorithms, selected with the “leave one out cross validation” method, could discriminate between arterial and venous ischemia with a 75% accuracy and up to an 85% accuracy when discriminating between arterial versus mixed ischemia.

To validate the results and correlate with the imaging, the level of capillary lactates on the bowel were measured with a strip-based device. This method was largely validated in previous studies aiming to develop the concept of metabolism-guided bowel resections [178] and to validate the concept of FLER [3, 32, 71, 76, 179], or to analyze regional perfusion differences after blood supply manipulation [180, 181], among others.

In the central zone of the venous ischemia, the lactates were significantly lower, immediately and 50' after ischemia induction, than those recorded in the arterial and mixed ischemia group.

These results are partly in contrast with the observations of Cruz *et al.* in a canine model of mesenteric ischemia and reperfusion (I/R) [223]. The authors aimed to compare the changes of the regional blood flow distribution in the bowel subject to mesenteric arterial versus venous ischemia, via occlusion of the superior mesenteric artery or vein respectively. Unlike in the present study, bowel lactates were not directly measured, but the mesenteric vein-arterial lactate gradient increased much more significantly after 45' of venous ischemia, when compared to arterial ischemia. Interestingly, at reperfusion, lactate clearance was more pronounced in the venous group. Additionally, higher injury scores were found at the histology assessment after mesenteric venous congestion.

In a rat study, aiming to evaluate the intestinal response to different types of ischemia (arterial, venous, and arterial-venous), Guzman-de la Garza *et al.* also identified a more marked mucosal injury and higher biological inflammatory markers in V and AV groups, when compared to the A group [224]. Similarly, in a rat model, Yano *et al.* found a worse histological appearance of the small bowel in the venous occlusion. However, interestingly, the maximal viability time before irreversible injuries was 2h in the arterial and 4h in the venous occlusion model [225].

Two additional relevant experimental studies in the rat model were performed to evaluate the metabolic profiling of different ischemia modes. One was by Kimura *et al.* [226], in which the authors used magnetic resonance spectroscopy to evaluate the intestinal metabolomic changes in venous (SMV) and arterial (SMA) I/R. The authors observed that venous occlusion induces a less severe energetic decrease, despite a longer recovery time in the reperfusion phase and, again, a worse histological score. Additionally, arterial ischemia induced a more rapid and severe local metabolic acidosis than the venous one. Although a direct analysis of local lactate levels was not performed, such a pH change might mirror a similar behavior of lactate levels, as in the present study. The second was by Vicenti *et al.*, in a slightly different protocol in which venous ischemia was created through portal vein (PV) occlusion. In this model, the intestinal histology injury was less pronounced following PV occlusion, most likely due to a higher oxygen and substrate availability with an increased metabolic synthetic activity, while in the SMA occlusion, higher oxidative stress was observed [227]. In a nutshell, there is an unclear physiopathology and an imbalance between tissue damage and bowel metabolic activity, following different types of ischemia. A deeper physiological analysis of this issue goes beyond the scope of the rather technical aim of the present experiment.

The possibility for a real-time discrimination of the type of ischemia is particularly relevant in reconstructive and graft surgery, in which venous outflow plays a major role in flap/graft success. Nasser *et al.* could demonstrate, in an experimental rat model with various degrees of limb venous occlusion, that FA can detect the presence of venous congestion earlier on, based on the slope of the ICG signal [228]. The authors used a software analysis to build a virtual perfusion cartography similar to the one used in the present study, but the virtual images were displayed solely on the screen, without being overlaid onto the real ones. Additionally, the authors did not compare arterial versus venous occlusion. Currently, FLER technology and a hyperspectral camera are being tested in a very similar model of limb occlusion, at our institute. In addition, in collaboration with plastic surgeons, a porcine model of free flap for breast reconstruction has been proposed [229] and it is planned to evaluate the FLER technology in this setting.

A flap-like concept in digestive surgery is represented by the techniques of gastric tube reconstruction, in which both the impairment of the arterial blood supply and the venous congestion are considered to be essential etiologic factors of anastomotic complications [230,

231]. The ability to intraoperatively detect a vascular compromise of the gastric conduit and to discriminate between an arterial insufficiency and a venous congestion, might lead to performing salvage procedures to improve blood flow and venous drainage. These include the technique of supercharged micro-vascular anastomosis, between short gastric vessels with cervical transverse artery and external jugular vein [232] and transient venous bloodletting to improve gastric microcirculation [233].

The minimally invasive porcine model of colonic ischemia was selected more for practical reasons and for the established knowledge of the model to evaluate the ability of FLER to discriminate between different types of ischemia. However, whether or not the intraoperative discrimination between arterial blood flow deficiency and venous congestion could impact the surgical strategy in colon resections, is not known and purely speculative.

The main limitations of this study lie in the relatively low number of subjects, with six subjects in each ischemia group and the non-survival design. The strong points lie in the methodology, including the randomized design and the robustness of the validated metrics. The next sensible step is to evaluate FLER technology in the experimental flap and in gastric conduit perfusion discrimination.

In summary, the computer-based analysis of the fluorescence signal, including a ML approach, allowed to distinguish between bowel ischemia of arterial or venous origin, with a good supervised accuracy.

STUDY 2 [208]:

The first affected area and the initial site of injury caused by impaired blood flow is the mucosal bowel surface [32]. The mucosa and submucosa receive 70% of the mesenteric blood flow, whereas 30% goes to the muscularis and serosal layers [234, 235]. Consequently, during periods of intestinal ischemia, the mucosa reacts before the serosa, and mucosal necrosis appears within 3h, while full-thickness necrosis develops within 6h [234]. In a study comprising 7 patients undergoing colorectal surgery using intraoperative measurement of colonic oxygenation with lightguide spectrophotometry and laser Doppler flowmetry, there was a significantly lower baseline oxygen saturation (SO_2) in the mucosa (75%) as compared to the serosa (87%). Additionally, the authors observed a mean mucosal SO_2 decrease to 55% after IMA ligation and to 39% after complete devascularization, while the serosal SO_2 was

unchanged after IMA ligation and showed a 7% decrease only after complete devascularization. The authors concluded that, due to a different response to ischemia, mucosal SO_2 measurements accurately diagnosed ischemia, as opposed to the serosal ones [189]. Since the mucosa shows a higher vulnerability to ischemic stress than the muscular layer, intraluminal measurement of anaerobic metabolites was claimed to detect early signs of ischemia, whereas their detection on the serosal side corresponded to a later stage of ischemia [236]. However, among various experimental techniques available to intraoperatively assess bowel viability, there is a lack of standardization and of precise limiting values of tissue oxygenation and flow indicative of ischemic complications [237].

In the creation of the anastomosis, there is a full colonic wall disruption, and resection margin perfusion optimization is a prerequisite to foster anastomotic healing, and to reduce the risk of anastomotic complications such as leakage or stricture [12, 238]. Preservation of a well-perfused mucosa might play a role to prevent these complications, since reduced exposure of the colonic epithelium to colonic microbiota has been shown to prevent ischemia-induced intestinal inflammation [239].

Clinically, the correlation of mucosal and seromuscular ischemic changes is insufficiently known to determine which factor is better to anticipate anastomotic ischemia occurrence [32]. Discussion is still underway as to whether mucosal assessment should be used as the most sensitive parameter for bowel perfusion, or whether the mucosa might be too sensitive and serosal assessment should be considered to be more indicative of a significant blood flow perturbation [240].

Fluorescence imaging is increasingly used to estimate bowel perfusion in colorectal surgery [96], by assessing the fluorescence signal from the serosal side in most cases. A sequential evaluation including an initial assessment before resection (serosal side) followed by further assessment after anastomosis creation (mucosal side through a transanal view) was reported by several authors [241, 242]. Transanal fluorescence imaging was proposed to visualize mucosal and anastomotic blood flow in the high-risk population of low rectal anastomoses. However, it was limited due to a subjective/qualitative assessment [240, 243]. In a case report of ileocolic resection for ischemia complicating an aortic repair, authors visualized ascending colon hypoperfusion with FA. While the colonic serosa appeared macroscopically intact from a clinical viewpoint, the mucosa was completely ischemic in the resected specimen [234].

In a previous study, the accuracy of the FLER system was validated by comparing the outcomes of anastomoses performed at two perfusion levels (25 and 75%). There was a strong correlation between measured local metabolic markers, anastomotic healing evaluated histopathologically, and the predicted perfusion level [3]. In the present study, a distal colonic ischemia model was chosen to perform a simultaneous transabdominal and transanal perfusion evaluation, in order to obtain a synchronous image acquisition of mucosal and serosal colonic wall sides. Quantitative fluorescence imaging was performed with FLER analysis. Local capillary lactate levels served as an accurate biomarker for tissue hypoxia-ischemia, as previously demonstrated [3, 17, 32, 76, 178].

Perfusion differences between mucosal and serosal colonic wall sides could be accurately visualized and compared. Congruently, FLER analysis and lactate measurements clearly discriminated the ischemic area from all other ROIs. The computer-assisted quantitative fluorescence analysis allowed to discriminate both mucosal and serosal 50% lines from vascularized and ischemic areas. These findings were consistent with local capillary lactate measurements, with a statistically significant inverse correlation between lactate and slope values for the defined ROIs.

As visualized with enhanced reality via perfusion cartography, the mucosal ischemic zone was significantly larger than the serosal one. Lactate measurements showed significantly lower values at the mucosal ROI (P50M and D50M) as compared to the ischemic zone. Conversely, the findings in the serosal ROIs were ambiguous since the difference between the proximal serosal zone (P50S) and the ischemic area was not significant, whereas it reached statistical significance for the distal serosal zone (D50S). Consequently, our hypothesis is underlined, assuming that the serosal assessment might provide a less accurate depiction of the metabolic changes than the mucosal assessment.

Recently a study on quantitative FA in colorectal cancer patients to assess colon perfusion was published, also using the parameter of fluorescence intensity change over time (slope). A ratio (TR) of times for $T_{1/2MAX}$ (first fluorescence increase to half of maximum) divided by T_{MAX} (first fluorescence increase to maximum) was determined, and a TR of >0.6 was found to be an independent factor of anastomotic complications [74].

In summary, the extent of ischemia was significantly larger when evaluated on the mucosal side, and can be underestimated with serosal assessment. These results suggest considering

a quantitative bowel perfusion assessment from the mucosal side or potentially performing a larger resection when only the serosal perfusion is analyzed with fluorescence angiography. Further survival studies are necessary to establish the optimal FA-based method to assess the resection margin and the anastomotic site in colonic resections. This will further help in standardizing technical protocols and defining the type and number of assessments to be agreed upon.

Studies 3 [58] and 4 addressed the potential ability of fluorescence imaging as a surgical navigation tool in posterior retroperitoneoscopic adrenalectomy. In addition, they addressed the potential ability of FLER to intraoperatively evaluate adrenal perfusion and predict the future function of an adrenal remnant. Different techniques of intraoperative adrenal remnant viability assessment were evaluated in conjunction with metabolic and structural changes in cortical-sparing adrenal surgery.

Despite convincing data in favor of PRA, LTA is still more frequently performed since surgeons are not familiar with the posterior operative field and the creation of the perirenal working space [145, 146]. Since the adrenal glands are located posteriorly in the retroperitoneal space, LTA requires up to 5 access ports and entails the need for mobilization of fragile organs such as the liver, pancreas, and spleen. In contrast, the more direct route to the adrenal gland with PRA only requires 3 ports, saves time, reduces surgical trauma, and prevents associated complications. In selected cases, PRA can be performed with one small incision (single access retroperitoneoscopic adrenalectomy, SARA) [149]. Additionally, PRA allows a simultaneous approach to both glands in case of bilateral adrenal disease, as performed by Walz *et al.* in all bilateral cases since 2009 [148], reducing operative time [150]. In the present preclinical study, a single surgeon (BS) performed the bilateral posterior retroperitoneoscopic adrenalectomies, alternating between both sides. There was no statistically significant difference in operative time according to laterality, in contrast to reported findings, where PRA took significantly longer for right-sided retroperitoneoscopic adrenalectomy in pigs due to the attachment of the adrenal gland to the vena cava and the intraparenchymal right vein [197]. Fluorescence-enhanced visualization of the adrenal glands facilitated the translation of human anatomy and the procedural routine to the pig model. Whether using FIGS in the porcine training and research model or in clinical practice, it represents a valuable intraoperative guidance tool to popularize the adoption of the advantageous PRA technique. Overcoming the reported difficulties of PRA and fostering implementation of the least invasive approach by facilitating spatial orientation, identification of the critical adjacent anatomical structures and tissue dissection represent a promising new aspect of fluorescence-guided surgery.

Hepatic fluorescence did not impair adrenal gland fluorescent visualization in the present study, as opposed to reported findings in LTA [134]. Indeed, the depth penetration of the

fluorescence signal allowed to identify the adrenal borders and assess the extent of dissection required for gland removal. In human adrenals, fluorescence was observed to last up to 20 min after injection [137, 138]. In contrast, the fluorescence signal was still intense 3h after ICG injection in this study, concordantly with the porcine adrenal enhancement duration of 4h observed by Dip *et al.* [131].

Discrimination of the adrenal gland is especially difficult in a context of abundant retroperitoneal fat. This is frequently encountered in adrenal pathology, due to hypercortisolism, as well as in obesity. It is essential to identify the correct dissection plane and prevent bleeding, which is the most frequently published adverse event of adrenalectomy [153]. To a lesser extent, even high-grade complications have been reported, including porta hepatis injury causing liver failure and the need for liver transplantation, renal vessel or ureteral injuries requiring nephrectomy, and erroneous resection of the pancreatic tail instead of the adrenal gland [153]. Among the procedural steps which are challenging to teach, the identification of the left adrenal vein has been particularly emphasized [135]. Dissection in the wrong plane can also cause significant adrenal parenchyma bleeding [136]. Identification of the dense adrenal vascular supply can ensure hemostasis [134], to prevent even minor bleeding which obscures dissection planes [153].

Consequently, a guidance tool to improve safety and enhance vascular anatomy is of great value to prevent any potential injuries to adjacent vital structures. FIGS is a promising intraoperative real-time imaging modality for dissection guidance by distinguishing the adrenal gland from surrounding structures [134, 136]. Dip *et al.* were the first to report FIGS for the visualization of right adrenal glands in a porcine laparoscopic transabdominal approach [131]. FIGS is increasingly explored clinically [130, 134-137, 139]. It shows a potential to visualize the adrenal gland's extent and determine the dissection plane [132]. Fluorescence imaging can contribute to decrease the learning curve for surgeons in training and increase procedural safety for experienced surgeons [135]. As a result of clinical studies using ICG for robotic adrenal procedures (LTA and PRA), fluorescence imaging was reported to have become a standard adjunct [130].

Additionally, fluorescence guidance plays a role in cortical-sparing surgery for adrenal remnant perfusion assessment. In the angiographies performed to prepare this study, the similarity between the porcine adrenal vasculature and human anatomy has been demonstrated. In humans, the abundant arterial supply of up to 50 small branches reaching the adrenal capsule is made up of a superior group arising from the inferior phrenic artery, a middle group from the aorta, and an inferior group from the renal artery. Both adrenal glands present one main vein. Emissary veins in the gland's tail region anastomose the central vein to external capsular veins and can act as an alternative drainage system [204]. Accordingly, it has been reported that the adrenocortical function does not depend on the integrity of the main adrenal vein [11].

FIGS was reported to enable accurate real-time evaluation of organ perfusion in the digestive tract as well as in solid organs [12, 125]. For appropriate quantification of the fluorescence signals eliminating a camera-to-target distance-related bias, two equidistant regions of interest were compared with each other in these studies. Both segments created in each divided gland were at the same distance to the camera. In study 3, a statistically significant difference was observed, distinguishing ischemia in the resected segment and preserved arterial blood supply in the vascularized remnant. Study 4 was based on this ability of FLER to visualize adrenal perfusion. Quantitative fluorescence imaging was complemented by further quantitative measurements such as contrast-enhanced CT-scan (allowing to measure the glandular uptake of contrast agent) and local capillary lactate levels, along with the binary interpretation of CLE (presence or absence of fluorescein).

After adrenal gland division, all intraoperative measurements could concordantly discriminate between regular and reduced perfusion of adrenal remnants, and identified the cranial adrenal segment as being at a higher risk of perfusion deficiency as compared to the caudal segment. These findings are in accordance to the fact that the porcine inferior adrenal arteries were described to have a bigger diameter and a larger supply area than the other adrenal arteries [214]. In the porcine model as well as in the corresponding human anatomy, adrenal glands have a rich vascular supply. Many arterioles form a capsular plexus and irrigate the adrenal cortex [140]. They have to be preserved in partial adrenalectomy, in order to foster remnant viability and functionality. Emissary veins in the gland's tail region anastomose the central vein to external capsular veins and can act as an alternative drainage system [204]. It

has been reported that the adrenocortical function does not depend on the integrity of the main adrenal vein [11] and preservation of the adrenal vein is not required [58, 143]. In line with these recommendations, our mitochondrial analyses in study 4 could demonstrate a potentially preserved steroidogenic function in cranial as well as caudal adrenal remnants using a proper dissection technique. The earliest sign of cellular damage was observed in the mitochondria and plasma membrane within 15 minutes following hypoxia in rat adrenals [244]. Vascular clamping caused adrenal infarctions in rats, and 2 hours of ischemia resulted in infarction of 95% of the adrenal cortex [245]. In study 4, avoiding circumferential dissection and ligation of the feeding arteries by purely dividing the gland and its central vein, the mitochondrial function in each half of the adrenal glands was preserved up to 4.3 hours after gland transection, as measured by mitochondrial respiratory chain assessment.

Quantitative functional estimation of the various mitochondrial enzyme complexes implicated in oxidative phosphorylation, by means of oxygraphic mitochondrial respiratory chain assessment, is a robust tool used in ischemia – reperfusion studies [3]. In previous experiments of our working group [17, 32, 76], significant reductions in basal (V_0) and maximum respiratory rate (V_{max} , termed V_{TMPD} in the present study 4) were indicative of early significant respiratory chain impairment in ischemic zones as compared to vascularized zones [3]. In study 4, mitochondrial respiration rates analyzed for the various complexes involved showed no functional difference between the cranial and caudal segments, suggesting the absence of significant ischemic impairment. Interestingly, no statistically significant time-dependent difference was detected when the mitochondrial respiration rates were grouped into an interval $<3h$ between gland division and biopsy vs. a $>3h$ interval. With the same range of a 1.75-4.3h time interval between gland division and completion adrenalectomy as for mitochondrial respirometry, the mean percentage of necrotic cells was $41.11 \pm 27.59\%$ in the cranial vs. $14.4 \pm 7.265\%$ in the caudal segments. This finding is in contrast to the described extended infarctions of the adrenal cortex following vascular clamping in rats [245], and might be due to preserved arterioles and capsular plexus.

Surgical reduction of adrenal size negatively affects oxidative stress capacity. An interindividual variance in the procedure's impact on stress capacity has been observed [161]. Given the high lipid turnover in the mitochondria and ROS production during steroidogenesis, the adrenal cortex possesses high levels of antioxidants to maintain redox homeostasis and

prevent malfunction [172]. The bilateral tendency of higher ROS production in the cranial segments of divided glands did not reach a level of statistical significance. However, it could indicate a higher vulnerability of the cranial adrenal remnants to maintain their steroidogenic function.

Leaving residual adrenal tissue of at least 15-30% has been reported as a requirement for sufficient function [159, 246]. Similarly, in another study, the minimal adrenal remnant volume left in situ was one third of one adrenal gland, to provide sufficient adrenal function [247]. Consequently, if only less of an adrenal gland is preservable, complete adrenalectomy has been recommended to minimize recurrence risk, especially in inherited pheochromocytomas [11]. Some have demonstrated that in case of unilateral adrenalectomy, patients do not respond equally to stress situations as compared to normal controls [159, 248]. On the other hand, in a case with only 10% of residual adrenal tissue preserved, intact stress capacity was reported, and a correlation between residual adrenal tissue volume and adrenocortical stress capacity was observed [161].

Potentially, FIGS represents a new technique to intraoperatively evaluate perfusion and predict the future function of an adrenal remnant. Recently, ICG was reported to visualize preserved adrenal remnant blood supply for tumor removal via adrenal resection in 4 patients undergoing robotically assisted cortical-sparing surgery [138], and in 3 patients undergoing laparoscopic bilateral partial adrenalectomy [137]. To our knowledge, no quantitative assessment of the fluorescence signal intensity and/or dynamics has been reported in adrenal surgery. In the most recent studies, subjective assessment and a team consensus served to determine the degree of fluorescence contrast between adrenal and surrounding tissue [137, 138]. Quantitative fluorescence imaging with the ER-PERFUSION software, creating fluorescence-based enhanced reality, facilitates the detection of relevant fluorescence signal intensity changes. This is valuable for perfusion evaluation, particularly in cases where the adrenal gland is already fluorescent due to a previous injection to help identify the gland and dissection plane [58].

However, the present intraoperative measurements could not exactly predict the degree of function preservation. The surgical impact on the adrenal/mitochondrial steroidogenic function has to be investigated to assess the remaining cellular cortisol production capacity. Further clinical studies are required to investigate the correlation between intraoperative remnant perfusion and long-term remnant viability and functionality in terms of hormone synthesis. To investigate a potential correlation, a transfer of the FLER quantitative fluorescence imaging approach in adrenal surgery to the clinical setting is planned at Kliniken Essen-Mitte, Germany.

In summary, fluorescence imaging provides real-time guidance during minimally invasive adrenal surgery. It is a promising tool to encourage further adoption of PRA. Prior to dissection, FIGS allows to easily discriminate the adrenal gland from surrounding retroperitoneal structures. After adrenal gland division, ICG injection complemented by a computer-assisted quantitative analysis helps to distinguish between well-perfused and ischemic segments.

Conclusion

FLuorescence-based Enhanced Reality (FLER) provided fascinating new insights within the framework of the present thesis. Each study revealed a different aspect of physiology, made visible to the human eye through the use of quantitative fluorescence imaging.

To the best of our knowledge, this was the first study achieving a differentiation between arterial and venous ischemia types using fluorescence angiography. Similarly, simultaneous visualization of the colonic wall interior and exterior sides has never been achieved before. Lactate as a robust biomarker for intestinal ischemia served to validate the FLER observations. The observation of a mucosal increased susceptibility to ischemia damage might encourage the surgical community to adopt transanal fluorescence imaging performed by some pioneer surgeons, to ensure optimal conditions for anastomotic healing in sigmoid and rectal surgery. Similarly, the contemporaneous visualization of both adrenal glands simultaneously in one subject by means of fluorescence imaging has not been reported in the literature so far, and is only attainable using the posterior retroperitoneoscopic access. Fluorescence enhancement of adrenal glands was helpful to locate the glands and discriminate their border from the surrounding structures. Real-time guidance during adrenal surgery could easily be obtained using ICG injection. In addition, FLER was rapid and reproducible, and the quantitative fluorescence angiography findings were congruent with the additional intraoperative contrast-enhanced imaging techniques used (CT-scan and confocal laser endomicroscopy). Due to the vascular anatomy of adrenal glands in the porcine model as well as in humans, division of the central vein leads to notable venous congestion. However, with preservation of the multiple feeding arteries anastomosing under the adrenal capsule, the adrenal remnants still remained functional as determined by mitochondrial respirometry. FLER has the potential to predict adrenal remnant functional capacity.

Liste des figures

Figure 1. Vue peropératoire des glandes surrénaliennes gauche et droite selon [58].	39
Figure 2. Chemin de synthèse des hormones produites dans la corticosurrénale.	41
Figure 3. Ultrastructure d'un spongiocyte dans le cortex surrénalien porcin en microscopie électronique à transmission.	42
Figure 4. Les 5 complexes impliquées dans la phosphorylation oxydative.	44
Figure 5. Simultaneous serosal and mucosal FLER analysis.	59
Figure 6. Sequential ICG injection when only one imaging system was used [58].	60
Figure 7. Example of FLER analysis in a venous ischemia model [72].	63
Figure 8. Laparoscopic surgical setting.	67
Figure 9. Perfusion cartography creation and its superimposition onto the real-time view of both simultaneous imaging systems.	69
Figure 10. Lactate level measurements.	70
Figure 11. Vascularization of the adrenal gland in the Large White pig [58].	72
Figure 12. Bilateral posterior retroperitoneoscopic adrenalectomy set-up [58].	73
Figure 13. The oxygraph used for mitochondrial respiratory chain assessment.	79
Figure 14. Sample image sequence of FLER analysis in the mixed ischemia model [72].	81
Figure 15. Slopes of the time-to-peak at the defined ROIs in all three ischemia models [72].	82
Figure 16. Evolution of fluorescence intensity (NFIU) over time [72].	83
Figure 17. Colonic capillary lactate levels [72].	84
Figure 9. Simultaneous serosal-mucosal FLER analysis.	86
Figure 18. Robust registration with laser pointer and fluorescent-coated magnets in open procedures	87
Figure 19. Local capillary lactates and slopes of the fluorescence intensity evolution.	90
Figure 20. Study population characteristics [58].	92
Figure 21. Enhanced-reality superimposition of quantitative fluorescence imaging analysis onto real-time endoscopic images simultaneously on both adrenal glands to assess perfusion and potential postoperative function intraoperatively [58].	94
Figure 22. Quantitative analysis of fluorescence signal dynamics [58].	95
Figure 23: Quantitative adrenal perfusion assessment by FLER.	96
Figure 24. Quantitative adrenal perfusion assessment by means of intraoperative CT scan.	97

Figure 25. Confocal laser endomicroscopy sample image series of one animal.	98
Figure 26. Congruent results for the different intraoperative assessment modalities.	98
Figure 27. Semithin sections and electron microscopy (EM) images of the divided porcine adrenal gland segments.	100
Figure 28. Mitochondrial respiration rates in the adrenal biopsies	101
Figure 29. Oroboros sample image of the mitochondrial respiration rate observed in one of the adrenal biopsies.	102
Figure 30. Adrenal ROS production in the different segments after adrenal division.	103

Liste des tableaux

Tableau 1. Caractéristiques de base des modalités d'imagerie peropératoire selon [20].	12
Tableau 2. Agents de contraste fluorescents extrinsèques non ciblés selon [65].	23
Table 3. Lactate and slope values compared between the different ROIs.	88

Bibliographie

1. Collins, F.S. and H. Varmus, *A new initiative on precision medicine*. N Engl J Med, 2015. **372**(9): p. 793-5.
2. Marescaux, J. and M. Diana, *Inventing the future of surgery*. World J Surg, 2015. **39**(3): p. 615-22.
3. Hallet, J., et al., *Trans-thoracic minimally invasive liver resection guided by augmented reality*. J Am Coll Surg, 2015. **220**(5): p. e55-60.
4. Marescaux, J. and M. Diana, *Looking at the future of surgery with the augmented eye*. Annals of Laparoscopic and Endoscopic Surgery, 2016. **1**(6).
5. Diana, M., *Enabling precision digestive surgery with fluorescence imaging*. Transl Gastroenterol Hepatol, 2017. **2**: p. 97.
6. Diana, M., *Fluorescence-guided surgery applied to the digestive system: the cybernetic eye to see the invisible*. Cir Esp, 2018. **96**(2): p. 65-68.
7. Marescaux, J. and M. Diana, *Next step in minimally invasive surgery: hybrid image-guided surgery*. J Pediatr Surg, 2015. **50**(1): p. 30-6.
8. Weissleder, R. and M.J. Pittet, *Imaging in the era of molecular oncology*. Nature, 2008. **452**(7187): p. 580-9.
9. Nielsen, L.B. and P. Wille-Jorgensen, *National and international guidelines for rectal cancer*. Colorectal Dis, 2014. **16**(11): p. 854-65.
10. Taffel, M., et al., *Adrenal imaging: a comprehensive review*. Radiol Clin North Am, 2012. **50**(2): p. 219-43, v.
11. Walz, M.K., *Extent of adrenalectomy for adrenal neoplasm: cortical sparing (subtotal) versus total adrenalectomy*. Surg Clin North Am, 2004. **84**(3): p. 743-53.
12. Seeliger, B., et al., *Fluorescence in rectal cancer surgery*. Annals of Laparoscopic and Endoscopic Surgery, 2018. **3**(5).
13. Diana, M., et al., *Prospective Evaluation of Precision Multimodal Gallbladder Surgery Navigation: Virtual Reality, Near-infrared Fluorescence, and X-ray-based Intraoperative Cholangiography*. Ann Surg, 2017. **266**(5): p. 890-897.
14. Kong, S.H., et al., *Robust augmented reality registration method for localization of solid organs' tumors using CT-derived virtual biomechanical model and fluorescent fiducials*. Surg Endosc, 2017. **31**(7): p. 2863-2871.
15. Pessaux, P., et al., *Towards cybernetic surgery: robotic and augmented reality-assisted liver segmentectomy*. Langenbecks Arch Surg, 2015. **400**(3): p. 381-5.
16. Diana, M., et al., *Improving Echo-Guided Procedures Using an Ultrasound-CT Image Fusion System*. Surg Innov, 2015. **22**(3): p. 217-22.
17. Pessaux, P., et al., *Robotic duodenopancreatectomy assisted with augmented reality and real-time fluorescence guidance*. Surg Endosc, 2014. **28**(8): p. 2493-8.
18. Marzano, E., et al., *Augmented reality-guided artery-first pancreatico-duodenectomy*. J Gastrointest Surg, 2013. **17**(11): p. 1980-3.
19. D'Agostino, J., et al., *Three-dimensional virtual neck exploration before parathyroidectomy*. N Engl J Med, 2012. **367**(11): p. 1072-3.
20. Mascagni, P., et al., *New intraoperative imaging technologies: Innovating the surgeon's eye toward surgical precision*. J Surg Oncol, 2018. **118**(2): p. 265-282.
21. Quero, G., et al., *Virtual and Augmented Reality in Oncologic Liver Surgery*. Surg Oncol Clin N Am, 2019. **28**(1): p. 31-44.

22. Nicolau, S., et al., *Augmented reality in laparoscopic surgical oncology*. Surg Oncol, 2011. **20**(3): p. 189-201.
23. Modrzejewski, R., et al., *An in vivo porcine dataset and evaluation methodology to measure soft-body laparoscopic liver registration accuracy with an extended algorithm that handles collisions*. Int J Comput Assist Radiol Surg, 2019. **14**(7): p. 1237-1245.
24. Eckert, M., J.S. Volmerg, and C.M. Friedrich, *Augmented Reality in Medicine: Systematic and Bibliographic Review*. JMIR Mhealth Uhealth, 2019. **7**(4): p. e10967.
25. Bernhardt, S., et al., *The status of augmented reality in laparoscopic surgery as of 2016*. Med Image Anal, 2017. **37**: p. 66-90.
26. Marescaux, J., et al., *Augmented-reality-assisted laparoscopic adrenalectomy*. JAMA, 2004. **292**(18): p. 2214-5.
27. D'Agostino, J., et al., *Three-dimensional metabolic and radiologic gathered evaluation using VR-RENDER fusion: a novel tool to enhance accuracy in the localization of parathyroid adenomas*. World J Surg, 2013. **37**(7): p. 1618-25.
28. Mutter, D., L. Soler, and J. Marescaux, *Recent advances in liver imaging*. Expert Rev Gastroenterol Hepatol, 2010. **4**(5): p. 613-21.
29. Diana, M., P. Pessaux, and J. Marescaux, *New technologies for single-site robotic surgery in hepato-biliary-pancreatic surgery*. J Hepatobiliary Pancreat Sci, 2014. **21**(1): p. 34-42.
30. Lord, R., et al., *Colonic lesion characterization in inflammatory bowel disease: A systematic review and meta-analysis*. World J Gastroenterol, 2018. **24**(10): p. 1167-1180.
31. Ignat, M., et al., *Intraoperative Probe-Based Confocal Endomicroscopy to Histologically Differentiate Thyroid From Parathyroid Tissue Before Resection*. Surg Innov, 2019. **26**(2): p. 141-148.
32. Diana, M., et al., *Probe-based confocal laser endomicroscopy and fluorescence-based enhanced reality for real-time assessment of intestinal microcirculation in a porcine model of sigmoid ischemia*. Surg Endosc, 2014. **28**(11): p. 3224-33.
33. Mukewar, S. and D. Carr-Locke, *Advances in Endoscopic Imaging of the Biliary Tree*. Gastrointest Endosc Clin N Am, 2019. **29**(2): p. 187-204.
34. Lee, S.K., *Usefulness of Probe-Based Confocal Laser Endomicroscopy for Esophageal Squamous Cell Neoplasm*. Clin Endosc, 2019. **52**(2): p. 91-92.
35. Becker, V., et al., *Optimal fluorescein dose for intravenous application in miniprobe-based confocal laser scanning microscopy in pigs*. J Biophotonics, 2011. **4**(1-2): p. 108-13.
36. Wallace, M., et al., *Miami classification for probe-based confocal laser endomicroscopy*. Endoscopy, 2011. **43**(10): p. 882-91.
37. Fugazza, A., et al., *Confocal Laser Endomicroscopy in Gastrointestinal and Pancreatobiliary Diseases: A Systematic Review and Meta-Analysis*. Biomed Res Int, 2016. **2016**: p. 4638683.
38. Shahid, M.W., et al., *Diagnostic accuracy of probe-based confocal laser endomicroscopy in detecting residual colorectal neoplasia after EMR: a prospective study*. Gastrointest Endosc, 2012. **75**(3): p. 525-33.
39. Su, P., et al., *Efficacy of confocal laser endomicroscopy for discriminating colorectal neoplasms from non-neoplasms: a systematic review and meta-analysis*. Colorectal Dis, 2013. **15**(1): p. e1-12.
40. Hurlstone, D.P., et al., *In vivo real-time confocal laser scanning endomicroscopic colonoscopy for the detection and characterization of colorectal neoplasia*. Br J Surg, 2008. **95**(5): p. 636-45.

41. Neumann, H., et al., *Prospective evaluation of the learning curve of confocal laser endomicroscopy in patients with IBD*. *Histol Histopathol*, 2011. **26**(7): p. 867-72.
42. Buchner, A.M., *Confocal Laser Endomicroscopy in the Evaluation of Inflammatory Bowel Disease*. *Inflamm Bowel Dis*, 2019. **25**(8): p. 1302-1312.
43. Auzoux, J., et al., *Usefulness of confocal laser endomicroscopy for predicting postoperative recurrence in patients with Crohn's disease: a pilot study*. *Gastrointest Endosc*, 2019. **90**(1): p. 151-157.
44. Sharma, P., et al., *Real-time increased detection of neoplastic tissue in Barrett's esophagus with probe-based confocal laser endomicroscopy: final results of an international multicenter, prospective, randomized, controlled trial*. *Gastrointest Endosc*, 2011. **74**(3): p. 465-72.
45. di Pietro, M., et al., *Development and Validation of Confocal Endomicroscopy Diagnostic Criteria for Low-Grade Dysplasia in Barrett's Esophagus*. *Clin Transl Gastroenterol*, 2019. **10**(4): p. e00014.
46. Caillol, F., et al., *Refined probe-based confocal laser endomicroscopy classification for biliary strictures: the Paris Classification*. *Dig Dis Sci*, 2013. **58**(6): p. 1784-9.
47. Konda, V.J., et al., *A pilot study of in vivo identification of pancreatic cystic neoplasms with needle-based confocal laser endomicroscopy under endosonographic guidance*. *Endoscopy*, 2013. **45**(12): p. 1006-13.
48. Krishna, S.G., et al., *Endoscopic Ultrasound-Guided Confocal Laser Endomicroscopy Increases Accuracy of Differentiation of Pancreatic Cystic Lesions*. *Clin Gastroenterol Hepatol*, 2019.
49. Schmidt, C., et al., *Confocal laser endomicroscopy reliably detects sepsis-related and treatment-associated changes in intestinal mucosal microcirculation*. *Br J Anaesth*, 2013. **111**(6): p. 996-1003.
50. Diana, M., et al., *Precision real-time evaluation of bowel perfusion: accuracy of confocal endomicroscopy assessment of stoma in a controlled hemorrhagic shock model*. *Surg Endosc*, 2017. **31**(2): p. 680-691.
51. Wijsmuller, A.R., et al., *Prospective Trial on Probe-Based Confocal Laser Endomicroscopy for the Identification of the Distal Limit in Rectal Adenocarcinoma*. *Surg Innov*, 2018. **25**(4): p. 313-322.
52. Pierangelo, A., et al., *Diagnostic accuracy of confocal laser endomicroscopy for the ex vivo characterization of peritoneal nodules during laparoscopic surgery*. *Surg Endosc*, 2017. **31**(4): p. 1974-1981.
53. Pierangelo, A., et al., *Diagnostic accuracy of confocal laser endomicroscopy for the characterization of liver nodules*. *Eur J Gastroenterol Hepatol*, 2017. **29**(1): p. 42-47.
54. Schneider, Y. and A.M. Buchner, *Computer-aided confocal laser endomicroscopy in inflammatory bowel disease: probing deeper into what it means*. *Gastrointest Endosc*, 2019. **89**(3): p. 637-638.
55. Andre, B., et al., *Software for automated classification of probe-based confocal laser endomicroscopy videos of colorectal polyps*. *World J Gastroenterol*, 2012. **18**(39): p. 5560-9.
56. Queneherve, L., et al., *Quantitative assessment of mucosal architecture using computer-based analysis of confocal laser endomicroscopy in inflammatory bowel diseases*. *Gastrointest Endosc*, 2019. **89**(3): p. 626-636.

57. Ghatwary, N., et al., *In-vivo Barrett's esophagus digital pathology stage classification through feature enhancement of confocal laser endomicroscopy*. J Med Imaging (Bellingham), 2019. **6**(1): p. 014502.
58. Seeliger, B., et al., *Fluorescence-enabled assessment of adrenal gland localization and perfusion in posterior retroperitoneoscopic adrenal surgery in a preclinical model*. Surg Endosc, 2019.
59. van Manen, L., et al., *A practical guide for the use of indocyanine green and methylene blue in fluorescence-guided abdominal surgery*. J Surg Oncol, 2018. **118**(2): p. 283-300.
60. Gioux, S., H.S. Choi, and J.V. Frangioni, *Image-guided surgery using invisible near-infrared light: fundamentals of clinical translation*. Mol Imaging, 2010. **9**(5): p. 237-55.
61. van den Bos, J., et al., *Near-Infrared Fluorescence Imaging for Real-Time Intraoperative Guidance in Anastomotic Colorectal Surgery: A Systematic Review of Literature*. J Laparoendosc Adv Surg Tech A, 2018. **28**(2): p. 157-167.
62. Sajedi, S., H. Sabet, and H.S. Choi, *Intraoperative biophotonic imaging systems for image-guided interventions*. Nanophotonics, 2019. **8**(1): p. 99-116.
63. Mondal, S.B., et al., *Real-time fluorescence image-guided oncologic surgery*. Adv Cancer Res, 2014. **124**: p. 171-211.
64. Baiocchi, G.L., M. Diana, and L. Boni, *Indocyanine green-based fluorescence imaging in visceral and hepatobiliary and pancreatic surgery: State of the art and future directions*. World J Gastroenterol, 2018. **24**(27): p. 2921-2930.
65. Nguyen, Q.T. and R.Y. Tsien, *Fluorescence-guided surgery with live molecular navigation--a new cutting edge*. Nat Rev Cancer, 2013. **13**(9): p. 653-62.
66. Alander, J.T., et al., *A review of indocyanine green fluorescent imaging in surgery*. Int J Biomed Imaging, 2012. **2012**: p. 940585.
67. Boni, L., et al., *Clinical applications of indocyanine green (ICG) enhanced fluorescence in laparoscopic surgery*. Surg Endosc, 2015. **29**(7): p. 2046-55.
68. Cahill, R.A., F. Ris, and N.J. Mortensen, *Near-infrared laparoscopy for real-time intraoperative arterial and lymphatic perfusion imaging*. Colorectal Dis, 2011. **13 Suppl 7**: p. 12-7.
69. DSouza, A.V., et al., *Review of fluorescence guided surgery systems: identification of key performance capabilities beyond indocyanine green imaging*. J Biomed Opt, 2016. **21**(8): p. 80901.
70. van den Bos, J., et al., *Near-infrared fluorescence image-guidance in anastomotic colorectal cancer surgery and its relation to serum markers of anastomotic leakage: a clinical pilot study*. Surg Endosc, 2019. **33**(11): p. 3766-3774.
71. Diana, M., et al., *Reply to Letter: "Enhanced Reality Fluorescence Videography to Assess Bowel Perfusion: The Cybernetic Eye"*. Ann Surg, 2017. **265**(4): p. e49-e52.
72. Quero, G., et al., *Discrimination between arterial and venous bowel ischemia by computer-assisted analysis of the fluorescent signal*. Surg Endosc, 2019. **33**(6): p. 1988-1997.
73. Wada, T., et al., *ICG fluorescence imaging for quantitative evaluation of colonic perfusion in laparoscopic colorectal surgery*. Surgical endoscopy, 2017. **31**(10): p. 4184-4193.
74. Son, G.M., et al., *Quantitative analysis of colon perfusion pattern using indocyanine green (ICG) angiography in laparoscopic colorectal surgery*. Surgical Endoscopy, 2019. **33**(5): p. 1640-1649.
75. Kudzus, S., et al., *Intraoperative laser fluorescence angiography in colorectal surgery: a noninvasive analysis to reduce the rate of anastomotic leakage*. Langenbecks Arch Surg, 2010. **395**(8): p. 1025-30.

76. Diana, M., et al., *Real-time navigation by fluorescence-based enhanced reality for precise estimation of future anastomotic site in digestive surgery*. Surg Endosc, 2014. **28**(11): p. 3108-18.
77. Singhal, S., *The Future of Surgical Oncology: Image-Guided Cancer Surgery*. JAMA Surg, 2016. **151**(2): p. 184-5.
78. Garland, M., J.J. Yim, and M. Bogoyo, *A Bright Future for Precision Medicine: Advances in Fluorescent Chemical Probe Design and Their Clinical Application*. Cell Chem Biol, 2016. **23**(1): p. 122-136.
79. van Dam, G.M., et al., *Intraoperative tumor-specific fluorescence imaging in ovarian cancer by folate receptor-alpha targeting: first in-human results*. Nat Med, 2011. **17**(10): p. 1315-9.
80. Handgraaf, H.J., et al., *Real-time near-infrared fluorescence guided surgery in gynecologic oncology: a review of the current state of the art*. Gynecol Oncol, 2014. **135**(3): p. 606-13.
81. Mangeolle, T., et al., *Fluorescent Nanoparticles for the Guided Surgery of Ovarian Peritoneal Carcinomatosis*. Nanomaterials (Basel), 2018. **8**(8).
82. Rosenthal, E.L., et al., *Successful Translation of Fluorescence Navigation During Oncologic Surgery: A Consensus Report*. J Nucl Med, 2016. **57**(1): p. 144-50.
83. Harlaar, N.J., et al., *Molecular fluorescence-guided surgery of peritoneal carcinomatosis of colorectal origin: a single-centre feasibility study*. Lancet Gastroenterol Hepatol, 2016. **1**(4): p. 283-290.
84. Hoogstins, C.E., et al., *A Novel Tumor-Specific Agent for Intraoperative Near-Infrared Fluorescence Imaging: A Translational Study in Healthy Volunteers and Patients with Ovarian Cancer*. Clin Cancer Res, 2016. **22**(12): p. 2929-38.
85. Bruce, J., et al., *Systematic review of the definition and measurement of anastomotic leak after gastrointestinal surgery*. Br J Surg, 2001. **88**(9): p. 1157-68.
86. Watanabe, R., et al., *Hybrid fluorescent magnetic gastrojejunostomy: an experimental feasibility study in the porcine model and human cadaver*. Surg Endosc, 2019.
87. Kim, D.H., *Bowel resection techniques*, in *UpToDate*, L.S. Kao and W. Chen, Editors. 2019, accessed on 25/07/2019.
88. Jafari, M.D., et al., *Perfusion assessment in laparoscopic left-sided/anterior resection (PILLAR II): a multi-institutional study*. J Am Coll Surg, 2015. **220**(1): p. 82-92 e1.
89. Watanabe, J., et al., *Indocyanine green fluorescence imaging to reduce the risk of anastomotic leakage in laparoscopic low anterior resection for rectal cancer: a propensity score-matched cohort study*. Surg Endosc, 2019.
90. Ris, F., et al., *Multicentre phase II trial of near-infrared imaging in elective colorectal surgery*. Br J Surg, 2018. **105**(10): p. 1359-1367.
91. Hammond, J., et al., *The burden of gastrointestinal anastomotic leaks: an evaluation of clinical and economic outcomes*. J Gastrointest Surg, 2014. **18**(6): p. 1176-85.
92. Cassinotti, E., et al., *How to reduce surgical complications in rectal cancer surgery using fluorescence techniques*. Minerva Chir, 2018. **73**(2): p. 210-216.
93. Diana, M., et al., *Intraoperative fluorescence-based enhanced reality laparoscopic real-time imaging to assess bowel perfusion at the anastomotic site in an experimental model*. Br J Surg, 2015. **102**(2): p. e169-76.
94. Karliczek, A., et al., *Surgeons lack predictive accuracy for anastomotic leakage in gastrointestinal surgery*. Int J Colorectal Dis, 2009. **24**(5): p. 569-76.

95. Karliczek, A., et al., *Intraoperative assessment of microperfusion with visible light spectroscopy for prediction of anastomotic leakage in colorectal anastomoses*. *Colorectal Dis*, 2010. **12**(10): p. 1018-25.
96. Blanco-Colino, R. and E. Espin-Basany, *Intraoperative use of ICG fluorescence imaging to reduce the risk of anastomotic leakage in colorectal surgery: a systematic review and meta-analysis*. *Tech Coloproctol*, 2018. **22**(1): p. 15-23.
97. Pesce, A. and M. Diana, *Critical View of Safety During Laparoscopic Cholecystectomy: From the Surgeon's Eye to Fluorescent Vision*. *Surg Innov*, 2018. **25**(3): p. 197-198.
98. Roy, M., et al., *Fluorescent incisionless cholangiography as a teaching tool for identification of Calot's triangle*. *Surg Endosc*, 2017. **31**(6): p. 2483-2490.
99. Liu, Y.Y., et al., *Near-infrared cholecysto-cholangiography with indocyanine green may secure cholecystectomy in difficult clinical situations: proof of the concept in a porcine model*. *Surg Endosc*, 2016. **30**(9): p. 4115-23.
100. Dip, F., et al., *Routine use of fluorescent incisionless cholangiography as a new imaging modality during laparoscopic cholecystectomy*. *Surg Endosc*, 2015. **29**(6): p. 1621-6.
101. Ishizawa, T., Y. Bandai, and N. Kokudo, *Fluorescent cholangiography using indocyanine green for laparoscopic cholecystectomy: an initial experience*. *Arch Surg*, 2009. **144**(4): p. 381-2.
102. Ishizawa, T., et al., *Intraoperative fluorescent cholangiography using indocyanine green: a biliary road map for safe surgery*. *J Am Coll Surg*, 2009. **208**(1): p. e1-4.
103. Liu, Y.Y., et al., *Near-infrared cholecystocholangiography with direct intragallbladder indocyanine green injection: preliminary clinical results*. *Surg Endosc*, 2018. **32**(3): p. 1506-1514.
104. Conrad, C., et al., *IRCAD recommendation on safe laparoscopic cholecystectomy*. *J Hepatobiliary Pancreat Sci*, 2017. **24**(11): p. 603-615.
105. Sugimura, K., et al., *Indocyanine Green Fluorescence Imaging of the Tracheal Blood Flow During Esophagectomy*. *J Surg Res*, 2019. **241**: p. 1-7.
106. Korb, M.L., et al., *Laparoscopic Fluorescent Visualization of the Ureter With Intravenous IRDye800CW*. *J Minim Invasive Gynecol*, 2015. **22**(5): p. 799-806.
107. Franchini Melani, A.G., M. Diana, and J. Marescaux, *The quest for precision in transanal total mesorectal excision*. *Tech Coloproctol*, 2016. **20**(1): p. 11-8.
108. Foppa, C. and A. Spinelli, *Ureteric identification with indocyanine green fluorescence in laparoscopic redo pouch surgery*. *Tech Coloproctol*, 2018. **22**(8): p. 627-628.
109. Siddighi, S., J.J. Yune, and J. Hardesty, *Indocyanine green for intraoperative localization of ureter*. *Am J Obstet Gynecol*, 2014. **211**(4): p. 436 e1-2.
110. Barnes, T.G., et al., *Fluorescence to highlight the urethra: a human cadaveric study*. *Tech Coloproctol*, 2017. **21**(6): p. 439-444.
111. Walsh, E.M., et al., *Fluorescence Imaging of Nerves During Surgery*. *Ann Surg*, 2019. **270**(1): p. 69-76.
112. Cotero, V.E., et al., *Improved Intraoperative Visualization of Nerves through a Myelin-Binding Fluorophore and Dual-Mode Laparoscopic Imaging*. *PLoS One*, 2015. **10**(6): p. e0130276.
113. Cotero, V.E., et al., *Intraoperative fluorescence imaging of peripheral and central nerves through a myelin-selective contrast agent*. *Mol Imaging Biol*, 2012. **14**(6): p. 708-17.
114. Park, M.H., et al., *Prototype nerve-specific near-infrared fluorophores*. *Theranostics*, 2014. **4**(8): p. 823-33.

115. Gray, D., et al., *Compact Fluorescence and White Light Imaging System for Intraoperative Visualization of Nerves*. Proc SPIE Int Soc Opt Eng, 2012. **8207**.
116. Gibbs-Strauss, S.L., et al., *Nerve-highlighting fluorescent contrast agents for image-guided surgery*. Mol Imaging, 2011. **10**(2): p. 91-101.
117. Barth, C.W. and S.L. Gibbs, *Direct Administration of Nerve-Specific Contrast to Improve Nerve Sparing Radical Prostatectomy*. Theranostics, 2017. **7**(3): p. 573-593.
118. Mitsumori, N., et al., *Sentinel lymph node navigation surgery for early stage gastric cancer*. World J Gastroenterol, 2014. **20**(19): p. 5685-93.
119. van der Pas, M.H., et al., *Sentinel-lymph-node procedure in colon and rectal cancer: a systematic review and meta-analysis*. Lancet Oncol, 2011. **12**(6): p. 540-50.
120. Currie, A.C., *Intraoperative Sentinel Node Mapping in the Colon: Potential and Pitfalls*. Eur Surg Res, 2019. **60**(1-2): p. 45-52.
121. Cahill, R.A., et al., *Near-infrared (NIR) laparoscopy for intraoperative lymphatic road-mapping and sentinel node identification during definitive surgical resection of early-stage colorectal neoplasia*. Surg Endosc, 2012. **26**(1): p. 197-204.
122. Watanabe, J., et al., *Real-Time Indocyanine Green Fluorescence Imaging-Guided Laparoscopic Right Hemicolectomy in Hepatic Flexural Colon Cancer*. Dis Colon Rectum, 2018. **61**(11): p. 1333-1334.
123. Watanabe, J., et al., *Evaluation of lymph flow patterns in splenic flexural colon cancers using laparoscopic real-time indocyanine green fluorescence imaging*. Int J Colorectal Dis, 2017. **32**(2): p. 201-207.
124. Landau, M.J., D.J. Gould, and K.M. Patel, *Advances in fluorescent-image guided surgery*. Ann Transl Med, 2016. **4**(20): p. 392.
125. Ishizawa, T. and A. Saiura, *Fluorescence Imaging for Minimally Invasive Cancer Surgery*. Surg Oncol Clin N Am, 2019. **28**(1): p. 45-60.
126. Narasaki, H., et al., *Intraoperative Real-Time Assessment of Liver Function with Near-Infrared Fluorescence Imaging*. Eur Surg Res, 2017. **58**(5-6): p. 235-245.
127. Ishizawa, T., et al., *Mechanistic background and clinical applications of indocyanine green fluorescence imaging of hepatocellular carcinoma*. Ann Surg Oncol, 2014. **21**(2): p. 440-8.
128. Boogerd, L.S., et al., *Laparoscopic detection and resection of occult liver tumors of multiple cancer types using real-time near-infrared fluorescence guidance*. Surg Endosc, 2017. **31**(2): p. 952-961.
129. Handgraaf, H.J.M., et al., *Long-term follow-up after near-infrared fluorescence-guided resection of colorectal liver metastases: A retrospective multicenter analysis*. Eur J Surg Oncol, 2017. **43**(8): p. 1463-1471.
130. Colvin, J., N. Zaidi, and E. Berber, *The utility of indocyanine green fluorescence imaging during robotic adrenalectomy*. J Surg Oncol, 2016. **114**(2): p. 153-6.
131. Dip, F.D., et al., *Technical description and feasibility of laparoscopic adrenal contouring using fluorescence imaging*. Surg Endosc, 2015. **29**(3): p. 569-74.
132. Kahramangil, B. and E. Berber, *The use of near-infrared fluorescence imaging in endocrine surgical procedures*. J Surg Oncol, 2017. **115**(7): p. 848-855.
133. Pathak, R.A. and A.K. Hemal, *Intraoperative ICG-fluorescence imaging for robotic-assisted urologic surgery: current status and review of literature*. Int Urol Nephrol, 2019. **51**(5): p. 765-771.
134. Arora, E., et al., *Role of indo-cyanine green (ICG) fluorescence in laparoscopic adrenalectomy: a retrospective review of 55 Cases*. Surg Endosc, 2018. **32**(11): p. 4649-4657.

135. DeLong, J.C., et al., *Indocyanine green (ICG) fluorescence-guided laparoscopic adrenalectomy*. J Surg Oncol, 2015. **112**(6): p. 650-3.
136. Sound, S., et al., *Intraoperative tumor localization and tissue distinction during robotic adrenalectomy using indocyanine green fluorescence imaging: a feasibility study*. Surg Endosc, 2016. **30**(2): p. 657-62.
137. Lerchenberger, M., et al., *Indocyanine green fluorescence imaging during partial adrenalectomy*. Surg Endosc, 2019.
138. Kahramangil, B., E. Kose, and E. Berber, *Characterization of fluorescence patterns exhibited by different adrenal tumors: Determining the indications for indocyanine green use in adrenalectomy*. Surgery, 2018. **164**(5): p. 972-977.
139. Manny, T.B., A.S. Pompeo, and A.K. Hemal, *Robotic partial adrenalectomy using indocyanine green dye with near-infrared imaging: the initial clinical experience*. Urology, 2013. **82**(3): p. 738-42.
140. Ovalle, W.K., P.C. Nahirney, and F.H. Netter, *Netter's essential histology*. Second edition. ed. 2013, Philadelphia, PA: Elsevier/Saunders. xv, 517 pages.
141. Allolio, B., et al., *Nebennieren*, in *Praxis der Viszeralchirurgie*. 2013, Springer. p. 375-496.
142. Alemanno, G., et al., *Adrenalectomy: indications and options for treatment*. Updates Surg, 2017. **69**(2): p. 119-125.
143. Lorenz, K., et al., *Surgical therapy of adrenal tumors: guidelines from the German Association of Endocrine Surgeons (CAEK)*. Langenbecks Arch Surg, 2019. **404**(4): p. 385-401.
144. Arezzo, A., et al., *Transperitoneal versus retroperitoneal laparoscopic adrenalectomy for adrenal tumours in adults*. Cochrane Database Syst Rev, 2018. **12**: p. CD011668.
145. Vrieling, O.M., et al., *Laparoscopic anterior versus endoscopic posterior approach for adrenalectomy: a shift to a new golden standard?* Langenbecks Arch Surg, 2017. **402**(5): p. 767-773.
146. Vrieling, O.M., et al., *Multicentre study evaluating the surgical learning curve for posterior retroperitoneoscopic adrenalectomy*. Br J Surg, 2018. **105**(5): p. 544-551.
147. Stefanidis, D., et al., *SAGES guidelines for minimally invasive treatment of adrenal pathology*. Surg Endosc, 2013. **27**(11): p. 3960-80.
148. Lowery, A.J., et al., *Posterior retroperitoneoscopic adrenal surgery for clinical and subclinical Cushing's syndrome in patients with bilateral adrenal disease*. Langenbecks Arch Surg, 2017. **402**(5): p. 775-785.
149. Walz, M.K. and P.F. Alesina, *Single access retroperitoneoscopic adrenalectomy (SARA)--one step beyond in endocrine surgery*. Langenbecks Arch Surg, 2009. **394**(3): p. 447-50.
150. Alesina, P.F., et al., *Minimally invasive cortical-sparing surgery for bilateral pheochromocytomas*. Langenbecks Arch Surg, 2012. **397**(2): p. 233-8.
151. Gaujoux, S., R. Mihai, and joint working group of ESES and ENSAT, *European Society of Endocrine Surgeons (ESES) and European Network for the Study of Adrenal Tumours (ENSAT) recommendations for the surgical management of adrenocortical carcinoma*. Br J Surg, 2017. **104**(4): p. 358-376.
152. Walz, M.K., [*Minimally invasive adrenalectomy--comparison of surgical approaches*]. Langenbecks Arch Chir Suppl Kongressbd, 1998. **115**: p. 113-5.
153. Brunt, L.M., *SAGES Guidelines for minimally invasive treatment of adrenal pathology*. Surg Endosc, 2013. **27**(11): p. 3957-9.
154. Perrier, N.D., et al., *Posterior retroperitoneoscopic adrenalectomy: preferred technique for removal of benign tumors and isolated metastases*. Ann Surg, 2008. **248**(4): p. 666-74.

155. Rieder, J.M., et al., *Differences in left and right laparoscopic adrenalectomy*. JSLS, 2010. **14**(3): p. 369-73.
156. Walz, M.K., et al., *Partial versus total adrenalectomy by the posterior retroperitoneoscopic approach: early and long-term results of 325 consecutive procedures in primary adrenal neoplasias*. World J Surg, 2004. **28**(12): p. 1323-9.
157. Walz, M.K., et al., *Minimally Invasive Surgery (MIS) in Children and Adolescents with Pheochromocytomas and Retroperitoneal Paragangliomas: Experiences in 42 Patients*. World J Surg, 2018. **42**(4): p. 1024-1030.
158. Nagaraja, V., G.D. Eslick, and S. Edirimanne, *Recurrence and functional outcomes of partial adrenalectomy: a systematic review and meta-analysis*. Int J Surg, 2015. **16**(Pt A): p. 7-13.
159. Kaye, D.R., et al., *Partial adrenalectomy: underused first line therapy for small adrenal tumors*. J Urol, 2010. **184**(1): p. 18-25.
160. Colleselli, D. and G. Janetschek, *Current trends in partial adrenalectomy*. Curr Opin Urol, 2015. **25**(2): p. 89-94.
161. Brauckhoff, M., et al., *Limitations of intraoperative adrenal remnant volume measurement in patients undergoing subtotal adrenalectomy*. World J Surg, 2008. **32**(5): p. 863-72.
162. Midzak, A. and V. Papadopoulos, *Adrenal Mitochondria and Steroidogenesis: From Individual Proteins to Functional Protein Assemblies*. Front Endocrinol (Lausanne), 2016. **7**: p. 106.
163. Motta, P., *Ultrastructure of endocrine cells and tissues*. Vol. 1. 1984, Boston: Martinus Nijhoff Publishers
164. Miller, W.L., *Steroid hormone synthesis in mitochondria*. Mol Cell Endocrinol, 2013. **379**(1-2): p. 62-73.
165. Häggström, M., et al., *Diagram of the pathways of human steroidogenesis*. WikiJournal of medicine, 2014. **1**(1): p. 1.
166. Miller, W.L. and R.J. Auchus, *The molecular biology, biochemistry, and physiology of human steroidogenesis and its disorders*. Endocr Rev, 2011. **32**(1): p. 81-151.
167. Henze, K. and W. Martin, *Evolutionary biology: essence of mitochondria*. Nature, 2003. **426**(6963): p. 127-8.
168. Doghman-Bouguerra, M. and E. Lalli, *The ER-mitochondria couple: In life and death from steroidogenesis to tumorigenesis*. Mol Cell Endocrinol, 2017. **441**: p. 176-184.
169. McBride, H.M., M. Neuspiel, and S. Wasiak, *Mitochondria: more than just a powerhouse*. Curr Biol, 2006. **16**(14): p. R551-60.
170. Brandt, U., *Mitochondrien - Organellen der ATP-Gewinnung*, in *Löffler/Petrides Biochemie und Pathobiochemie*, P.C. Heinrich, M. Müller, and L. Graeve, Editors. 2014, Springer-Verlag: Berlin Heidelberg. p. 235-251.
171. van der Blik, A.M., M.M. Sedensky, and P.G. Morgan, *Cell Biology of the Mitochondrion*. Genetics, 2017. **207**(3): p. 843-871.
172. Prasad, R., et al., *Oxidative stress and adrenocortical insufficiency*. J Endocrinol, 2014. **221**(3): p. R63-73.
173. Makrecka-Kuka, M., G. Krumschnabel, and E. Gnaiger, *High-Resolution Respirometry for Simultaneous Measurement of Oxygen and Hydrogen Peroxide Fluxes in Permeabilized Cells, Tissue Homogenate and Isolated Mitochondria*. Biomolecules, 2015. **5**(3): p. 1319-38.
174. Echtay, K.S., et al., *Superoxide activates mitochondrial uncoupling proteins*. Nature, 2002. **415**(6867): p. 96-9.

175. Brooks, G.A., *The Science and Translation of Lactate Shuttle Theory*. Cell Metab, 2018. **27**(4): p. 757-785.
176. Baldari, L., et al., *Intestinal Ischemia and Infarction*, in *Encyclopedia of Gastroenterology (Second Edition)*. 2020, Elsevier. p. 275-283.
177. Noll, E., et al., *Local but not systemic capillary lactate is a reperfusion biomarker in experimental acute limb ischaemia*. Eur J Vasc Endovasc Surg, 2012. **43**(3): p. 339-40.
178. Diana, M., et al., *Metabolism-Guided Bowel Resection: Potential Role and Accuracy of Instant Capillary Lactates to Identify the Optimal Resection Site*. Surg Innov, 2015. **22**(5): p. 453-61.
179. Diana, M., et al., *Enhanced-reality video fluorescence: a real-time assessment of intestinal viability*. Ann Surg, 2014. **259**(4): p. 700-7.
180. Diana, M., et al., *Gastric supply manipulation to modulate ghrelin production and enhance vascularization to the cardia: proof of the concept in a porcine model*. Surg Innov, 2015. **22**(1): p. 5-14.
181. Diana, M., et al., *Embolization of arterial gastric supply in obesity (EMBARGO): an endovascular approach in the management of morbid obesity. proof of the concept in the porcine model*. Obesity surgery, 2015. **25**(3): p. 550-558.
182. Ha, G.W., J.H. Kim, and M.R. Lee, *Oncologic Impact of Anastomotic Leakage Following Colorectal Cancer Surgery: A Systematic Review and Meta-Analysis*. Ann Surg Oncol, 2017. **24**(11): p. 3289-3299.
183. Seike, K., et al., *Laser Doppler assessment of the influence of division at the root of the inferior mesenteric artery on anastomotic blood flow in rectosigmoid cancer surgery*. Int J Colorectal Dis, 2007. **22**(6): p. 689-97.
184. De Nardi, P., et al., *Intraoperative angiography with indocyanine green to assess anastomosis perfusion in patients undergoing laparoscopic colorectal resection: results of a multicenter randomized controlled trial*. Surg Endosc, 2019.
185. Karampinis, I., et al., *Indocyanine Green Tissue Angiography Can Reduce Extended Bowel Resections in Acute Mesenteric Ischemia*. J Gastrointest Surg, 2018. **22**(12): p. 2117-2124.
186. Liot, E., et al., *Does near-infrared (NIR) fluorescence angiography modify operative strategy during emergency procedures?* Surg Endosc, 2018. **32**(10): p. 4351-4356.
187. Wang, W.L., *Venous Congestion in Ischemic Bowel*. N Engl J Med, 2017. **377**(8): p. e10.
188. Fujioka, M., et al., *Venous superdrained gastric tube pull-up procedure for hypopharyngeal and cervical esophageal reconstruction reduces postoperative anastomotic leakage and stricture*. Dis Esophagus, 2017. **30**(8): p. 1-6.
189. Singh, D.B., et al., *Intraoperative measurement of colonic oxygenation during bowel resection*. Adv Exp Med Biol, 2009. **645**: p. 261-6.
190. Anderson, K.L., Jr., et al., *Each procedure matters: threshold for surgeon volume to minimize complications and decrease cost associated with adrenalectomy*. Surgery, 2018. **163**(1): p. 157-164.
191. Palazzo, F., et al., *Adrenal surgery in England: better outcomes in high-volume practices*. Clin Endocrinol (Oxf), 2016. **85**(1): p. 17-20.
192. Monn, M.F., et al., *Changing USA national trends for adrenalectomy: the influence of surgeon and technique*. BJU Int, 2015. **115**(2): p. 288-94.
193. Stefanidis, D., et al., *SAGES guidelines for minimally invasive treatment of adrenal pathology*. Surg Endosc, 2013. **27**(11): p. 3960-80.

194. Gaujoux, S., et al., *European Society of Endocrine Surgeons (ESES) and European Network for the Study of Adrenal Tumours (ENSAT) recommendations for the surgical management of adrenocortical carcinoma*. Br J Surg, 2017. **104**(4): p. 358-376.
195. Hauch, A., Z. Al-Qurayshi, and E. Kandil, *Factors associated with higher risk of complications after adrenal surgery*. Ann Surg Oncol, 2015. **22**(1): p. 103-10.
196. Brunt, L.M., et al., *Retroperitoneal endoscopic adrenalectomy: an experimental study*. Surg Laparosc Endosc, 1993. **3**(4): p. 300-6.
197. Hoenig, D.M., et al., *Direct Retroperitoneoscopic Adrenalectomy in the Porcine Model*. Journal of laparoendoscopic surgery, 1995. **5**(6): p. 385-388.
198. Park, A. and M. Gagner, *A porcine model for laparoscopic adrenalectomy*. Surg Endosc, 1995. **9**(7): p. 807-10.
199. Ludwig, A.T., et al., *Robot-assisted posterior retroperitoneoscopic adrenalectomy*. J Endourol, 2010. **24**(8): p. 1307-14.
200. Barczynski, M., et al., *Posterior retroperitoneoscopic adrenalectomy: a comparison between the initial experience in the invention phase and introductory phase of the new surgical technique*. World J Surg, 2007. **31**(1): p. 65-71.
201. Miller, J.A., et al., *Safe introduction of a new surgical technique: remote telementoring for posterior retroperitoneoscopic adrenalectomy*. ANZ J Surg, 2012. **82**(11): p. 813-6.
202. Treter, S., et al., *Telementoring: a multi-institutional experience with the introduction of a novel surgical approach for adrenalectomy*. Ann Surg Oncol, 2013. **20**(8): p. 2754-8.
203. Ruiz-Babot, G., et al., *New directions for the treatment of adrenal insufficiency*. Front Endocrinol (Lausanne), 2015. **6**: p. 70.
204. Dobbie, J.W. and T. Symington, *The human adrenal gland with special reference to the vasculature*. J Endocrinol, 1966. **34**(4): p. 479-89.
205. Swindle, M.M. and A.C. Smith, *Swine in the laboratory : surgery, anesthesia, imaging, and experimental techniques*. 2015, CRC Press: Boca Raton.
206. Getty, R., S. Sisson, and J.D. Grossman, *Sisson and Grossman's The Anatomy of the Domestic Animals*. 5th Edition ed. 1975.
207. Kilkenny, C., et al., *Improving bioscience research reporting: the ARRIVE guidelines for reporting animal research*. PLoS Biol, 2010. **8**(6): p. e1000412.
208. Seeliger, B., et al., *Simultaneous computer-assisted assessment of mucosal and serosal perfusion in a model of segmental colonic ischemia*. Br J Surg, 2019. **106**(S4): p. 19-19.
209. Diana, M., et al., *Impact of valve-less vs. standard insufflation on pneumoperitoneum volume, inflammation, and peritoneal physiology in a laparoscopic sigmoid resection experimental model*. Surg Endosc, 2018. **32**(7): p. 3215-3224.
210. Bonaventura, J.M., et al., *Reliability and accuracy of six hand-held blood lactate analysers*. J Sports Sci Med, 2015. **14**(1): p. 203-14.
211. Pedregosa, F., et al., *Scikit-learn: Machine learning in Python*. Journal of machine learning research, 2011. **12**(Oct): p. 2825-2830.
212. Devijver, P.A. and J. Kittler, *Pattern recognition: A statistical approach*. 1982, London: Prentice hall.
213. Oliphant, T.E., *Python for scientific computing*. Computing in Science & Engineering, 2007. **9**(3): p. 10-20.
214. Dondelinger, R.F., et al., *Relevant radiological anatomy of the pig as a training model in interventional radiology*. Eur Radiol, 1998. **8**(7): p. 1254-73.
215. Suzuki, K., et al., *The branching site of the posterior adrenal artery in pigs*. Okajimas folia anatomica Japonica, 1985. **62**(1): p. 27-33.

216. Walz, M.K., et al., *Posterior retroperitoneoscopic adrenalectomy--results of 560 procedures in 520 patients*. Surgery, 2006. **140**(6): p. 943-8; discussion 948-50.
217. Horta, M., et al. *Extraperitoneal Space: Anatomic and Radiologic Overview*. 2014. European Congress of Radiology 2014. doi: 10.1594/ecr2014/C-2250
218. Noll, E., et al., *Comparative analysis of resuscitation using human serum albumin and crystalloids or 130/0.4 hydroxyethyl starch and crystalloids on skeletal muscle metabolic profile during experimental haemorrhagic shock in swine: A randomised experimental study*. Eur J Anaesthesiol, 2017. **34**(2): p. 89-97.
219. Ris, F., et al., *Multicentre phase II trial of near-infrared imaging in elective colorectal surgery*. British Journal of Surgery, 2018. **105**(10): p. 1359-1367.
220. Armstrong, G., et al., *IntAct: intra-operative fluorescence angiography to prevent anastomotic leak in rectal cancer surgery: a randomized controlled trial*. Colorectal Disease, 2018. **20**(8): p. O226-O234.
221. Koyanagi, K., et al., *Blood flow speed of the gastric conduit assessed by indocyanine green fluorescence: New predictive evaluation of anastomotic leakage after esophagectomy*. Medicine, 2016. **95**(30).
222. Selka, F., et al. *Fluorescence-based enhanced reality for colorectal endoscopic surgery. in Biomedical Image Registration. WBIR 2014. Lecture Notes in Computer Science, vol 8545*. 2014. Springer. doi: 10.1007/978-3-319-08554-8_12
223. Cruz Jr, R.J., et al., *Regional blood flow distribution and oxygen metabolism during mesenteric ischemia and congestion*. Journal of Surgical Research, 2010. **161**(1): p. 54-61.
224. Guzmán-de la Garza, F.J., et al., *Different patterns of intestinal response to injury after arterial, venous or arteriovenous occlusion in rats*. World Journal of Gastroenterology: WJG, 2009. **15**(31): p. 3901.
225. Yano, K., et al., *Time limits for intestinal ischemia and congestion: an experimental study in rats*. Annals of plastic surgery, 1994. **32**(3): p. 310-314.
226. Kimura, M., et al., *Real-time energy metabolism of intestine during arterial versus venous occlusion in the rat*. Journal of gastroenterology, 2003. **38**(9): p. 849-853.
227. Vincenti, M., et al., *Induction of intestinal ischemia reperfusion injury by portal vein outflow occlusion in rats*. Journal of gastroenterology, 2010. **45**(11): p. 1103-1110.
228. Nasser, A., et al., *Utilizing indocyanine green dye angiography to detect simulated flap venous congestion in a novel experimental rat model*. Journal of reconstructive microsurgery, 2015. **31**(08): p. 590-596.
229. Bodin, F., et al., *Porcine model for free-flap breast reconstruction training*. Journal of Plastic, Reconstructive & Aesthetic Surgery, 2015. **68**(10): p. 1402-1409.
230. Milstein, D.M., et al., *Laser speckle contrast imaging identifies ischemic areas on gastric tube reconstructions following esophagectomy*. Medicine, 2016. **95**(25).
231. Diana, M., et al., *Redistribution of gastric blood flow by embolization of gastric arteries before esophagectomy*. The Annals of thoracic surgery, 2011. **91**(5): p. 1546-1551.
232. Yoshimi, F., et al., *Using the supercharge technique to additionally revascularize the gastric tube after a subtotal esophagectomy for esophageal cancer*. The American journal of surgery, 2006. **191**(2): p. 284-287.
233. Kono, K., et al., *Transient bloodletting of the short gastric vein in the reconstructed gastric tube improves gastric microcirculation during esophagectomy*. World journal of surgery, 2007. **31**(4): p. 780-784.

234. Alemanno, G., et al., *Combination of diagnostic laparoscopy and intraoperative indocyanine green fluorescence angiography for the early detection of intestinal ischemia not detectable at CT scan*. *Int J Surg Case Rep*, 2016. **26**: p. 77-80.
235. Vollmar, B. and M.D. Menger, *Intestinal ischemia/reperfusion: microcirculatory pathology and functional consequences*. *Langenbecks Arch Surg*, 2011. **396**(1): p. 13-29.
236. Hogberg, N., et al., *Intestinal ischemia measured by intraluminal microdialysis*. *Scand J Clin Lab Invest*, 2012. **72**(1): p. 59-66.
237. Urbanavicius, L., et al., *How to assess intestinal viability during surgery: A review of techniques*. *World J Gastrointest Surg*, 2011. **3**(5): p. 59-69.
238. Boni, L., et al., *Indocyanine green fluorescence angiography during laparoscopic low anterior resection: results of a case-matched study*. *Surg Endosc*, 2017. **31**(4): p. 1836-1840.
239. Grootjans, J., et al., *Life and death at the mucosal-luminal interface: New perspectives on human intestinal ischemia-reperfusion*. *World J Gastroenterol*, 2016. **22**(9): p. 2760-70.
240. Sherwinter, D.A., J. Gallagher, and T. Donkar, *Intra-operative transanal near infrared imaging of colorectal anastomotic perfusion: a feasibility study*. *Colorectal Dis*, 2013. **15**(1): p. 91-6.
241. Grone, J., D. Koch, and M.E. Kreis, *Impact of intraoperative microperfusion assessment with Pinpoint Perfusion Imaging on surgical management of laparoscopic low rectal and anorectal anastomoses*. *Colorectal Dis*, 2015. **17 Suppl 3**: p. 22-8.
242. Al Furajii, H. and R.A. Cahill, *Laparoscopic and Endoscopic Near-infrared Perfusion Assessment of in situ ileoileal, ileocolic, colocolic, colorectal and ileoanal anastomosis during intestinal operation for benign and malignant disease: A Video Vignette*. *Colorectal Dis*, 2015. **17 Suppl 3**: p. 37.
243. Guraieb-Trueba, M., T. Frering, and S. Atallah, *Combined endoscopic and laparoscopic real-time intra-operative evaluation of bowel perfusion using fluorescence angiography*. *Tech Coloproctol*, 2016. **20**(12): p. 883-884.
244. Cakmak, M., et al., *Ultrastructural and hormonal changes in the contralateral adrenal gland in unilateral adrenal gland ischemia: an experimental study in rats*. *Surg Today*, 1998. **28**(9): p. 907-14.
245. Kovacs, K., R. Carroll, and E. Tapp, *Temporary ischaemia of the rat adrenal gland*. *J Pathol Bacteriol*, 1966. **91**(1): p. 235-40.
246. Brauckhoff, M., et al., *Critical size of residual adrenal tissue and recovery from impaired early postoperative adrenocortical function after subtotal bilateral adrenalectomy*. *Surgery*, 2003. **134**(6): p. 1020-7; discussion 1027-8.
247. Brauckhoff, M., et al., *[Subtotal bilateral adrenalectomy preserving adrenocortical function]*. *Chirurg*, 2003. **74**(7): p. 646-51.
248. Nakada, T., et al., *Therapeutic outcome of primary aldosteronism: adrenalectomy versus enucleation of aldosterone-producing adenoma*. *J Urol*, 1995. **153**(6): p. 1775-80.

Danksagung / Remerciements / Acknowledgments

The framework of the present thesis is clearly not large enough to allow me to exhaustively express my gratitude to the innumerable friends and colleagues who are great companions, support and inspiration.

Je souhaiterais tout d'abord remercier Michele DIANA, qui m'a accueillie en tant que doctorante, et qui a encadré mon travail doctoral dans les meilleures conditions possibles. Ton soutien pluridimensionnel s'est manifesté par l'accompagnement actif de ma différenciation scientifique, et cela ne couvre qu'une partie de ton incitation à exceller. Grazie mille per il tuo appoggio!

I would also like to extend my gratitude to Professors Luigi BONI, Ronan CAHILL, and Pierre DIEMUNSCH. Thank you all for being members of the jury for the present PhD thesis!

Sans Vincent AGNUS, aucune des présentes études n'aurait pu être réalisée, en raison du développement du logiciel d'une part, mais aussi compte tenu de ta présence pendant chaque intervention, de la formation d'une chirurgienne aux sciences informatiques, des illustrations évidentes et des desserts partagés. Merci pour ta jumellitude !

Raoul POP a réussi à visualiser les vaisseaux surréaliens qui ne mesurent même pas une fraction du diamètre des cathéters utilisés en angiographie. Cela a été un réel plaisir de travailler avec toi. Ici, on fait bien les choses - tu es trop fort ! Mulțumesc mult !

L'équipe d'accueil EA3072 m'a vraiment bien accueillie et grâce à notre collaboration la respiration mitochondriale et la production de ROS ont pu être déterminées. Merci beaucoup à vous tous, Bernard GÉNY, Anne-Laure CHARLES, Johan ESTEBAN, Isabelle GEORG et Fabienne GOUPILLEAU, vous êtes une équipe magnifique !

Nadia MESSADDEQ m'a permis de revoir mes bases en microscopie et d'approfondir mes connaissances en microscopie électronique à l'IGBMC. Cela a été un plaisir de passer te voir, et nos échanges ont toujours été enrichissants – merci beaucoup, Nadia !

Au sein de l'équipe formidable de WebSurg, je tiens à remercier Catherine CERS, illustratrice médicale, pour sa collaboration artistique sur l'anatomie pour laquelle nous partageons une fascination. Je voudrais remercier également Guy TEMPORAL, Christopher BUREL, Camille GOUSTIAUX et Yana SHUTROVA, qui m'ont beaucoup aidé et appris grâce à leur expérience en révision linguistique de manuscrits. Merci infiniment à vous tous, thank you so much, vielen herzlichen Dank и спасібо большо́е !

Je souhaite remercier tout particulièrement Carlos ALVES, Thibaud BALLAND, Lionel GRIENENBERGER, David HILTENBRAND et Melody MEYER DI ROSA, l'équipe audiovisuelle de l'IRCAD. Merci beaucoup pour votre contribution indispensable aux publications vidéo, et surtout pour votre amitié.

Que se serait-il passé sans la Mannschaft de Pierre CHAUMENY, Jean-Michel KLEISS, Pierre KLEISS, Pierre SEYER et Yohan MOUROUVEYA ? Merci une fois de plus pour votre disponibilité permanente, et merci d'avoir mis à ma disposition le dernier matériel haut de gamme KARL STORZ et votre assistance technique au bloc !

Un très grand merci à l'équipe de l'animalerie pour la prise en charge de mes chers patients animaux, ainsi qu'à toute l'équipe de la plateforme expérimentale de l'IHU ! Votre aide a été énormément bénéfique et ça a été un plaisir de travailler avec vous !

Jacques MARESCAUX m'a inspiré à découvrir la passion de la chirurgie mini-invasive innovante et futuriste, à devenir une chirurgienne viscérale, et à me surpasser en me lançant dans de nouveaux défis de manière continue, avec le soutien exceptionnel de la famille IRCAD depuis maintenant 16 ans. Merci, maître – pour tout !

Parmi tant de personnes qui m'ont inspiré et donné des opportunités dans le cadre du « fellowship programme » de l'IHU Strasbourg, je souhaite remercier en particulier Didier MUTTER, Bernard DALLEMAGNE, et Lee SWANSTRÖM pour l'exposition à l'innovation dans la recherche chirurgicale, ainsi que Silvana PERRETTA et Mariano GIMENEZ pour la formation aux techniques endoscopiques avancées et en chirurgie percutanée.

A big thank you goes to all my fellow colleagues for the constant exchange, the opportunities of assisting each other in the experimental procedures and for the fascinating points of view arising in our community of international backgrounds. Thank you all for being a big family!

Ganz herzlich möchte ich mich bei Martin K. Walz und Pier F. Alesina bedanken, meinen Mentoren an den Kliniken Essen-Mitte, die mir nicht nur eine solide und minimal-invasive chirurgische Ausbildung ermöglicht haben. Sie haben meinen Wunsch nach internationalem Austausch und wissenschaftlichem Arbeiten tatkräftig unterstützt und stehen mir ungeachtet der räumlichen Entfernung weiterhin zur Seite. Danke vielmals!

Nicht zuletzt möchte ich mich bei meinen Eltern bedanken, die mir meinen gesamten vielseitigen Werdegang ermöglicht haben und denen diese Dissertation gewidmet ist. Vielen ganz herzlichen Dank!

Annexes

PDF ARTICLES.....	137
PDF ABSTRACT.....	137
VIDEO LINK	137
Liste des publications	138
Liste des articles soumis pour publication	139
Liste des articles en cours de rédaction	139
Liste des présentations orales.....	140

PDF ARTICLES

- Fluorescence in rectal cancer surgery
- New intraoperative imaging technologies: Innovating the surgeon's eye toward surgical precision
- Discrimination between arterial and venous bowel ischemia by computer-assisted analysis of the fluorescent signal
- Fluorescence-enabled assessment of adrenal gland localization and perfusion in posterior retroperitoneoscopic adrenal surgery in a preclinical model
- HYPerspectral Enhanced Reality (HYPER): a physiology-based surgical guidance tool
- Hybrid fluorescent magnetic gastrojejunostomy: an experimental feasibility study in the porcine model and human cadaver

PDF ABSTRACT

- Simultaneous computer-assisted assessment of mucosal and serosal perfusion in a model of segmental colonic ischemia

VIDEO LINK

A video on the technique of adrenal localization and perfusion assessment using fluorescence imaging in the simultaneous bilateral retroperitoneoscopic approach, showing the left adrenal surgery on the left and the right intervention on the right side, is available online:

<https://doi.org/10.1007/s00464-019-06997-3>.

Liste des publications

- **Fluorescence in rectal cancer surgery**
 Seeliger B, Barberio M, D'Urso A, Agnus V, Longo F, Mascagni P, Marescaux J, Mutter D, Diana M
 Annals of Laparoscopic and Endoscopic Surgery. 2018 May 24. Review. doi: 10.21037/ales.2018.05.07
- **New intraoperative imaging technologies: Innovating the surgeon's eye toward surgical precision**
 Mascagni P, Longo F, Barberio M, Seeliger B, Agnus V, Saccomandi P, Hostettler A, Marescaux J, Diana M
 Journal of Surgical Oncology. 2018 Aug;118(2):265-282. doi: 10.1002/jso.25148. Epub 2018 Aug 4. Review.
- **Discrimination between arterial and venous bowel ischemia by computer-assisted analysis of the fluorescent signal**
 Quero G, Lapergola A, Barberio M, Seeliger B, Gockel I, Saccomandi P, Guerriero L, Mutter D, Saadi A, Worreth M, Marescaux J, Agnus V, Diana M
 Surgical Endoscopy. 2019 Apr 17. doi: 10.1007/s00464-019-06795-x. [Erratum]
 Surgical Endoscopy. 2018 Oct 16. doi: 10.1007/s00464-018-6512-6. [Epub ahead of print]
- **HYPerspectral Enhanced Reality (HYPER): a machine-learning powered, physiology-based surgical guidance tool**
 Barberio M, Longo F, Fiorillo C, Seeliger B, Mascagni P, Agnus V, Lindner V, Geny B, Charles A-L, Gockel I, Worreth M, Saadi A, Marescaux J, Diana M
 Surgical Endoscopy. 2019 Jul 15. doi: 10.1007/s00464-019-06959-9. [Epub ahead of print]
- **Hybrid fluorescent magnetic gastrojejunostomy: an experimental feasibility study in the porcine model and human cadaver**
 Watanabe R, Barberio M, Kanaji S, Lapergola A, Ashoka AH, Andreiuk B, Guerriero L, Pizzicannella M, Seeliger B, Saida Y, Kaneko H, Worreth M, Saadi A, Marescaux J, Klymchenko AS, Diana M
 Surgical Endoscopy. 2019 Jul 17. doi: 10.1007/s00464-019-06963-z. [Epub ahead of print]
- **Fluorescence-enabled assessment of adrenal gland localization and perfusion in posterior retroperitoneoscopic adrenal surgery in a preclinical model**

Seeliger B, Walz MK, Alesina PF, Agnus V, Pop R, Barberio M, Saadi A, Worreth M, Marescaux J, Diana M

Surgical Endoscopy. 2019 Jul 23. doi: 10.1007/s00464-019-06997-3. [Epub ahead of print]

Liste des articles soumis pour publication

- **Simultaneous computer-assisted assessment of mucosal and serosal perfusion in a model of segmental colonic ischemia**
Seeliger B, Agnus V, Mascagni P, Barberio M, Longo F, Lapergola A, Mutter D, Klymchenko A, Chand M, Marescaux J, Diana M
Surgical Endoscopy
- **Quantitative fluorescence angiography vs. hyperspectral imaging to assess bowel ischemia: a comparative study in enhanced reality**
Barberio M, Felli E, Agnus V, Seyller E, Seeliger B, Chand M, Gockel I, Geny B, Swanström L, Marescaux J, Diana M
Surgical Endoscopy
- **Fluoreszenz-gesteuerte Detektion von Lymphknotenmetastasen bei gastrointestinalen Tumoren (Fluorescence-guided detection of lymph node metastases of gastro-intestinal tumors)**
Picchetto A, Seeliger B, La Rocca S, Barberio M, D'Ambrosio G, Marescaux J, Diana M
Der Chirurg. 2019 Sep 24. doi: 10.1007/s00104-019-01039-z.

Liste des articles en cours de rédaction

- **Assessment of remnant viability in posterior retroperitoneoscopic partial adrenalectomy in a preclinical model**
Seeliger B, Walz MK, Alesina PF, Pop R, Charles A-L, Geny B, Messaddeq N, Mascagni P, Seyller E, Barberio M, Agnus V, Marescaux J, Diana M
- **Real-time image-guided assessment of pancreatic perfusion in surgery: a proof of concept**
Wakabayashi T, Barberio M, Urade T, Pop R, Mascagni P, Seeliger B, Pessaux P, Mutter D, Geny B, Marescaux J, Agnus V, Diana M

Liste des présentations orales

- **Discrimination between arterial and venous bowel ischemia by computer-assisted analysis of the fluorescent signal**
 Quero G, Lapergola A, Agnus V, Saccomandi P, Guerriero L, Mutter D, Marescaux J, Diana M
 SAGES 2018 Annual Meeting and 16th World Congress of Endoscopic Surgery, 11.-14.04.2018, Washington State Convention Center, Seattle, Etats-Unis
- **Simultaneous computer-assisted assessment of mucosal and serosal perfusion in a model of segmental colonic ischemia**
 Seeliger B, Mascagni P, Longo F, Barberio M, Lapergola A, Mutter D, Klymchenko A, Agnus V, Marescaux J, Diana M
 SMIT2018-IBEC2018 Joint Conference (Society for Medical Innovation and Technology – International Biomedical Engineering Conference), 08.-10.11.2018, Grand Walkerhill Hotel, Seoul, Corée
- **HYPERSPECTRAL BASED ENHANCED REALITY TO EVALUATE BOWEL PERFUSION**
 Barberio M, Longo F, Fiorillo C, Seeliger B, Mascagni P, Agnus V, Lindner V, Geny B, Charles A-L, Marescaux J, Diana M
 SMIT2018-IBEC2018 Joint Conference (Society for Medical Innovation and Technology – International Biomedical Engineering Conference), 08.-10.11.2018, Grand Walkerhill Hotel, Seoul, Corée
- **Simultaneous computer-assisted assessment of mucosal and serosal perfusion in a model of segmental colonic ischemia**
 Seeliger B, Mascagni P, Longo F, Barberio M, Lapergola A, Mutter D, Klymchenko A, Agnus V, Marescaux J, Diana M
 106e Congrès annuel de la Société Suisse de Chirurgie, 15.-17.05.2019, Berne, Suisse
- **Assessment of remnant viability in posterior retroperitoneoscopic partial adrenalectomy in a preclinical model**
 Seeliger B, Walz MK, Alesina PF, Pop R, Charles A-L, Geny B, Mascagni P, Seyller E, Barberio M, Agnus V, Marescaux J, Diana M
 106e Congrès annuel de la Société Suisse de Chirurgie, 15.-17.05.2019, Berne, Suisse

- **Fluorescence-enabled assessment of adrenal gland localization and perfusion in posterior retroperitoneoscopic adrenal surgery in a preclinical model**
Seeliger B, Walz MK, Alesina PF, Agnus V, Pop R, Barberio M, Saadi A, Worreth M, Marescaux J, Diana M
27th International EAES Congress (European Association for Endoscopic Surgery), 12.-15.06.2019, Barceló Convention Center Seville, Espagne
- **Near-infrared coating of equipment (NICE) to aid intraoperative catheter identification – a preclinical testing of novel fluorescent coatings**
Seeliger B, Ashoka AH, Agnus V, Barberio M, Picchetto A, Andreiuk B, Kong SH, Klymchenko AS, Diana M
27th International EAES Congress (European Association for Endoscopic Surgery), 12.-15.06.2019, Barceló Convention Center Seville, Espagne
- **Fluorescence-based enhanced reality vs. hyperspectral imaging to assess bowel perfusion**
Barberio M, Longo F, Fiorillo C, Seeliger B, Mascagni P, Seyller E, Agnus V, Marescaux J, Diana M
27th International EAES Congress (European Association for Endoscopic Surgery), 12.-15.06.2019, Barceló Convention Center Seville, Espagne
- **Anticipating the automated intraoperative tissue recognition: intraoperative tissue classification using hyperspectral imaging and machine learning**
Barberio M, Agnus V, Longo F, Fiorillo C, Seeliger B, Saadi A, Worreth M, Gockel I, Marescaux J, Diana M
27th International EAES Congress (European Association for Endoscopic Surgery), 12.-15.06.2019, Barceló Convention Center Seville, Espagne
- **Hybrid magnetic gastrojejunostomy using a fluorescent magnetic anastomotic device: a feasibility study on the porcine model and human cadaver**
Watanabe R, Barberio M, Lapergola A, Klymchenko A, Guerriero L, Kanaji S, Pizzicannella M, Seeliger B, Saida Y, Kaneko H, Worreth M, Saadi A, Marescaux J, Diana M
27th International EAES Congress (European Association for Endoscopic Surgery), 12.-15.06.2019, Barceló Convention Center Seville, Espagne