



HAL
open science

Implication de CCN3 (NOV) dans la vasculopathie et la pigmentation cutanées de la Sclérodemie Systémique

Pauline Henrot

► To cite this version:

Pauline Henrot. Implication de CCN3 (NOV) dans la vasculopathie et la pigmentation cutanées de la Sclérodemie Systémique. Biologie cellulaire. Université de Bordeaux, 2018. Français. NNT : 2018BORD0198 . tel-02979140

HAL Id: tel-02979140

<https://theses.hal.science/tel-02979140>

Submitted on 27 Oct 2020

HAL is a multi-disciplinary open access archive for the deposit and dissemination of scientific research documents, whether they are published or not. The documents may come from teaching and research institutions in France or abroad, or from public or private research centers.

L'archive ouverte pluridisciplinaire **HAL**, est destinée au dépôt et à la diffusion de documents scientifiques de niveau recherche, publiés ou non, émanant des établissements d'enseignement et de recherche français ou étrangers, des laboratoires publics ou privés.

THÈSE PRÉSENTÉE

POUR OBTENIR LE GRADE DE

DOCTEUR DE

L'UNIVERSITÉ DE BORDEAUX

ÉCOLE DOCTORALE SCIENCES DE LA VIE ET DE LA SANTÉ (SVS)
SPÉCIALITÉ BIOLOGIE CELLULAIRE ET PHYSIOPATHOLOGIE

par Pauline HENROT

**Implication de CCN3 (NOV) dans la
vasculopathie et la pigmentation cutanées de la
Sclérodermie Systémique**

Sous la direction de : Muriel CARIO

Soutenue le 26 octobre 2018

Membres du jury :

Professeur Patrick BERGER	Université de Bordeaux	Président du jury
Professeur Yannick ALLANORE	Université Paris Descartes	Rapporteur
Professeur Khaled EZZEDINE	Université Paris-Est Créteil Val de Marne	Rapporteur
Docteur Cécile DUPLAA	Université de Bordeaux	Examineur
Docteur Muriel CARIO	Université de Bordeaux	Directeur de thèse

Implication de CCN3 (NOV) dans la vasculopathie et la pigmentation cutanées de la Sclérodémie Systémique

Résumé : La Sclérodémie Systémique (ScS) est, malgré sa rareté, un enjeu majeur de santé publique de par sa morbi-mortalité importante. Sa physiopathologie est encore en partie méconnue mais on sait qu'elle associe des manifestations d'auto-immunité, d'atteinte des petits et gros vaisseaux et de fibrose des tissus conjonctifs touchant l'ensemble des organes. L'atteinte cutanée dans la ScS revêt une importance particulière, étant bien souvent un des premiers signes cliniques permettant le diagnostic, ainsi qu'un marqueur de sévérité. On peut notamment observer, chez certains patients, des troubles de la pigmentation.

Au cours de ce travail, nous nous sommes intéressés aux troubles pigmentaires dans la ScS et leur relation avec l'apparition de la maladie. Dans un premier temps, nous avons recensé la présence des troubles pigmentaires dans une cohorte locale de 239 patients et avons étudié leur association avec les différentes atteintes de la maladie. Nous avons constaté que l'hyperpigmentation diffuse était associée avec l'atteinte vasculaire de la ScS, particulièrement la présence d'ulcères digitaux.

Par la suite, nous nous sommes intéressés aux bases moléculaires sous-tendant cette association. Les protéines de la famille des CCN (CYR61 / CTGF / NOV) sont sécrétées dans la matrice extra-cellulaire, où elles prennent part à de nombreux processus biologiques, tels que la régulation de la prolifération cellulaire, de l'adhésion, de la sécrétion de collagène. Au sein de cette famille, CCN3 (ou NOV) est un candidat particulièrement intéressant dans le cadre du lien entre vasculopathie et pigmentation, puisqu'il est impliqué à la fois dans l'angiogénèse et l'homéostasie de l'épiderme. Nous avons étudié l'expression de CCN3 dans la peau de patients ScS présentant ou non des troubles pigmentaires, par rapport à des contrôles sains. Nous avons observé que son expression était particulièrement diminuée au niveau des vaisseaux dermiques *in situ*, ainsi que dans les cellules endothéliales *in vitro*, chez l'ensemble des patients. Nous avons montré que l'inhibition de l'expression de CCN3 dans des cellules endothéliales saines altérait l'angiogénèse *in vitro*, via une diminution de la migration cellulaire. Nous avons alors étudié l'expression de CCN3 dans l'épiderme des patients ScS. Chez les patients présentant une hyperpigmentation, CCN3 était spécifiquement diminué dans les mélanocytes et augmenté dans les kératinocytes par rapport aux patients sans troubles de la pigmentation.

Au total, CCN3 représente une piste thérapeutique prometteuse pour les patients ScS avec une atteinte vasculaire, qui pourrait être dépistée précocement grâce à la présence d'hyperpigmentation.

Mots-clés : sclérodémie systémique, vasculopathie, pigmentation, protéines CCN, CCN3, NOV

Implication of CCN3 (NOV) in vasculopathy and pigmentation of systemic sclerosis

ABSTRACT : Systemic Sclerosis (SSc) is a rare but potentially deadly connective tissue disease. Its pathophysiology remains partly unknown but combines auto-immunity, small and large vessels involvement and fibrosis of the connective tissue, affecting all organs. Skin features are considered as diagnostic and prognosis markers and include for some patients the presence of pigmentary disorders.

In this work, we looked into pigmentary disorders in SSc and their relationship with the pathophysiology of the disease. First, we analyzed the presence of pigmentary disorders among a local cohort of 239 patients as well as their association with systemic involvement in the disease. We have found that diffuse hyperpigmentation was associated with an increased risk of vascular involvement in SSc, particularly digital ulcers.

Then, we investigated the molecular basis behind this association. Proteins of the CCN (CYR61 / CTGF / NOV) family are multimodular proteins secreted in the extra-cellular matrix, where they take part in numerous biological processes, such as cell proliferation, adhesion, collagen secretion. Within this family, CCN3 (also called NOV) is a promising candidate, being implicated both in angiogenesis and epidermal homeostasis. We studied CCN3 expression in the skin of SSc patients presenting or not pigmentary disorders, as compared to healthy controls. We found that CCN3 expression was particularly decreased in the dermal vessels *in situ*, as well as in endothelial cells *in vitro*. CCN3 inhibition in endothelial cells resulted in altered angiogenesis *in vitro*, through a decrease in cell migration. We also studied CCN3 expression in SSc epidermis. SSc patients presenting hyperpigmentation exhibited decreased CCN3 in their melanocytes as well as increased CCN3 in their keratinocytes, compared to patients without pigmentary disorders.

Overall, CCN3 represents a promising therapeutic lead for SSc patients with vascular involvement, which could be spotted early thanks to the presence of hyperpigmentation.

Keywords : systemic sclerosis, scleroderma, vasculopathy, pigmentation, CCN proteins, CCN3, NOV

Unité de recherche Inserm U1035, Biothérapie des Maladies Génétiques et des Cancers Université de Bordeaux, 146 rue Léo Saignat, bâtiment TP zone Sud, 4e étage 33 076 BORDEAUX

RESUME

La Sclérodermie Systémique (ScS) est, malgré sa rareté, un enjeu majeur de santé publique de par sa morbi-mortalité importante. Sa physiopathologie est encore en partie méconnue mais on sait qu'elle associe des manifestations d'auto-immunité, d'atteinte des petits et gros vaisseaux et de fibrose des tissus conjonctifs touchant l'ensemble des organes. L'atteinte cutanée dans la ScS revêt une importance particulière, étant bien souvent un des premiers signes cliniques permettant le diagnostic, ainsi qu'un marqueur de sévérité. On peut notamment observer, chez certains patients, des troubles de la pigmentation.

Au cours de ce travail, nous nous sommes intéressés aux troubles pigmentaires dans la ScS et leur relation avec l'apparition de la maladie. Dans un premier temps, nous avons recensé la présence des troubles pigmentaires dans une cohorte locale de 239 patients et avons étudié leur association avec les différentes atteintes de la maladie. Nous avons constaté que l'hyperpigmentation diffuse était associée avec l'atteinte vasculaire de la ScS, particulièrement la présence d'ulcères digitaux.

Par la suite, nous nous sommes intéressés aux bases moléculaires sous-tendant cette association. Les protéines de la famille des CCN (CYR61 / CTGF / NOV) sont sécrétées dans la matrice extra-cellulaire, où elles prennent part à de nombreux processus biologiques, tels que la régulation de la prolifération cellulaire, de l'adhésion, de la sécrétion de collagène. Au sein de cette famille, CCN3 (ou NOV) est un candidat particulièrement intéressant dans le cadre du lien entre vasculopathie et pigmentation, puisqu'il est impliqué à la fois dans l'angiogénèse et l'homéostasie de l'épiderme. Nous avons étudié l'expression de CCN3 dans la peau de patients ScS présentant ou non des troubles pigmentaires, par rapport à des contrôles sains. Nous avons observé que son expression était particulièrement diminuée au niveau des vaisseaux dermiques *in situ*, ainsi que dans les cellules endothéliales *in vitro*, chez l'ensemble des patients. Nous avons montré que l'inhibition de l'expression de CCN3 dans des cellules endothéliales saines altérait l'angiogénèse *in vitro*, via une diminution de la migration cellulaire. Nous avons alors étudié l'expression de CCN3 dans l'épiderme des patients ScS. Chez les patients présentant une hyperpigmentation, CCN3 était spécifiquement diminué dans les mélanocytes et augmenté dans les kératinocytes par rapport aux patients sans troubles de la pigmentation.

Au total, CCN3 représente une piste thérapeutique prometteuse pour les patients ScS avec une atteinte vasculaire, qui pourrait être dépistée précocément grâce à la présence d'hyperpigmentation.

Mots-clés : sclérodermie systémique, vasculopathie, pigmentation, protéines CCN, CCN3, NOV

ABSTRACT

Systemic Sclerosis (SSc) is a rare but potentially deadly connective tissue disease. Its pathophysiology remains partly unknown but combines auto-immunity, small and large vessels involvement and fibrosis of the connective tissue, affecting all organs. Skin features are considered as diagnostic and prognosis markers and include for some patients the presence of pigmentary disorders.

In this work, we looked into pigmentary disorders in SSc and their relationship with the pathophysiology of the disease. First, we analyzed the presence of pigmentary disorders among a local cohort of 239 patients as well as their association with systemic involvement in the disease. We have found that diffuse hyperpigmentation was associated with an increased risk of vascular involvement in SSc, particularly digital ulcers.

Then, we investigated the molecular basis behind this association. Proteins of the CCN (CYR61 / CTGF / NOV) family are multimodular proteins secreted in the extra-cellular matrix, where they take part in numerous biological processes, such as cell proliferation, adhesion, collagen secretion. Within this family, CCN3 (also called NOV) is a promising candidate, being implicated both in angiogenesis and epidermal homeostasis. We studied CCN3 expression in the skin of SSc patients presenting or not pigmentary disorders, as compared to healthy controls. We found that CCN3 expression was particularly decreased in the dermal vessels *in situ*, as well as in endothelial cells *in vitro*. CCN3 inhibition in endothelial cells resulted in altered angiogenesis *in vitro*, through a decrease in cell migration. We also studied CCN3 expression in SSc epidermis. SSc patients presenting hyperpigmentation exhibited decreased CCN3 in their melanocytes as well as increased CCN3 in their keratinocytes, compared to patients without pigmentary disorders.

Overall, CCN3 represents a promising therapeutic lead for SSc patients with vascular involvement, which could be spotted early thanks to the presence of hyperpigmentation.

Key words : systemic sclerosis, scleroderma, vasculopathy, pigmentation, CCN proteins, CCN3, NOV

Remerciements

A Monsieur le Professeur Patrick Berger,

Vous me faites l'honneur de présider ce jury et de juger mon travail. Soyez assuré de ma reconnaissance et de mon profond respect. Je me réjouis d'avoir l'opportunité de travailler avec vous à l'avenir.

A Monsieur le Professeur Yannick Allanore et Monsieur le Professeur Khaled Ezzedine,

Je vous remercie d'avoir accepté d'être les rapporteurs de ce travail. Vous me faites l'honneur d'y apporter votre expertise sur la sclérodermie et la peau.

A Madame le Docteur Cécile Duplâa,

Je vous remercie d'avoir accepté de juger ce travail et d'y apporter votre expertise de l'angiogénèse.

A Monsieur le Professeur Alain Taïeb,

Je vous remercie de m'avoir accueillie dans votre laboratoire malgré le handicap certain que me confère le statut de rhumatologue dans un laboratoire de dermatologie. Je vous remercie également de votre extrême disponibilité et de vos conseils tout au long de ma thèse. Soyez assuré de ma profonde reconnaissance et de mon respect.

A Madame le Docteur Muriel Cario, ma directrice de thèse,

Je te remercie de m'avoir encadrée tout au long de ce travail : trois années extrêmement enrichissantes pour moi, que ce soit sur le plan scientifique ou humain. Merci de ta patience, de ta disponibilité (pour les manips comme pour le reste !), de ta rigueur et de ton soutien. Merci pour ta compréhension et les conseils en tout genre, surtout sur la fin de la rédaction. J'espère que nous continuerons à interagir souvent !

A Madame le Docteur Marie-Elise Truchetet,

Merci de m'avoir proposé puis d'avoir co-encadré ce travail : merci d'avoir cru en moi et de m'avoir remonté le moral quand c'était nécessaire ! Merci également de me suivre depuis le début de mon internat. Je me réjouis de pouvoir retourner dans le service en novembre.

Merci à l'ensemble des cliniciens ayant accepté de participer au recrutement des patients pour ce travail, en particulier les services de Monsieur le Professeur Alain Taïeb (ainsi que le Professeur Julien Seneschal), Professeur Joël Constans, Professeur Thierry Schaeverbeke, Professeur François Picard, Professeur Jean-François Viallard, Professeur Manuel Tunon-de-Lara (et le Docteur Elodie Blanchard). Merci à tous les internes et chefs de clinique ayant eu la gentillesse de m'appeler lorsqu'un patient acceptait de prendre part à l'étude, malgré vos journées chargées (Alexandre, Vaianu, Anne-Sophie, Céline, et j'en passe).

Merci à Madame le Professeur Béatrice Vergier ainsi qu'au personnel du service d'anatomopathologie de l'hôpital Haut-Lévêque pour leur aide concernant l'obtention des échantillons de morphee. Merci à Monsieur le Docteur Sébastien Lepreux pour son aide concernant les échantillons de biopsies rénales.

Je tiens également à remercier Monsieur le Professeur Thierry Schaevebeke pour m'avoir permis de réaliser cette thèse en toute sérénité, m'avoir accueillie et formée dans le service de rhumatologie. Merci à Monsieur le Professeur Christophe Richez pour ton soutien et tes nombreux conseils depuis le début de mon internat.

Merci à Monsieur le Professeur Marc Landry de m'avoir encadrée dans cette première expérience d'enseignement et pour les nombreux projets à venir avec le service de rhumatologie.

Merci à Monsieur le Docteur Hamid Reza Rezvani pour ton écoute et tes nombreux conseils.

Merci aux membres du laboratoire Immunoconcept pour leur aide concernant le FACS et le tri cellulaire : Paô (courage et bravo, c'est presque fini!), Popo (merci pour ton oreille bienveillante et ta bonne humeur!), Emeline, Valérie, et merci à Claire puis Gaël de m'avoir accompagnée avec dévouement pour l'anonymisation des tubes (à deux, c'est mieux).

Merci à Vaianu pour son immense travail concernant l'étude clinique des troubles pigmentaires dans la Sclérodermie, et surtout pour sa gentillesse et sa bonne humeur! Je te souhaite un très beau parcours à Bayonne.

Merci à Sébastien Marais pour sa grande aide concernant les macros ImageJ!

Merci à l'équipe de coordination de l'ESS : Marie-Edith, Isabelle et Thomas, c'est un plaisir que de faire partie de cette aventure avec vous! Merci également à Renaud et Marc, ainsi qu'Elise pour son aide précieuse concernant les livrets.

Au laboratoire U1035, je voudrais remercier tout particulièrement les personnes qui m'ont formée, accompagnée tout au long de cette thèse, et suivi les hauts et les bas plus ou moins scientifiques! De collègues vous êtes devenus amis et je n'oublierai jamais toute l'aide que vous m'avez apportée.

Catherine, la maman de l'équipe dermato : merci de m'avoir formée à la culture cellulaire et à l'art délicat de l'immunohisto, merci pour ton écoute toujours bienveillante, ta disponibilité sans failles, le baby-sitting de cellules pendant mes (nombreuses) vacances et la réserve de gâteaux.

Prisci, ma co-thésarde, merci de m'avoir accompagnée pour tous les hauts et bas de la thèse durant ces trois années, pour tous les conseils manips (avec cette pipette multicanaux, tu vas gagner du temps, si si je te jure...) pour le tamagochi d'anniversaire, et j'en passe. Force et honneur pour toi pour ce dernier mois mais je sais que tout va très bien se passer!

François, la force tranquille, merci de m'avoir formée aux tests d'angiogénèse, merci de ton implication dans ma thèse, merci pour toutes les discussions scientifiques ou non, et surtout merci pour le soutien moral à chacun des moments de découragement (merci à Elisa aussi!!). J'espère que vos trois zouaves vous laisseront dormir un peu.

Vaness la super-maman, merci de m'avoir formée à la culture cellulaire et aux western blot (devenus ma manip favorite), pour l'attrape-rêves, pour les dessins de tes enfants, enfin merci pour tous les bons moments intra et extra-labo, j'espère qu'on se reverra souvent en famille.

Elodie, merci pour ta bonne humeur, ton écoute et tes talents de bricoleuse (notamment pour débloquer mes tiroirs de bureau...)! Walid, merci pour ta disponibilité et ta gentillesse. Un grand merci aussi à Salomé pour ta gentillesse (et les compléments de repas

de midi ;-)), et Vincent pour ta bonne humeur perpétuelle et ton absence d'énervement (sérieusement, comment tu fais ?). Sans oublier bien sûr Claudio et les M2 côté « Mumu » : Stéphane et Pauline. Merci à Pierre et Nadine pour les discussions biblio et xénope. Merci à Corinne de m'avoir formée aux enseignements, je suis vraiment admirative de tes capacités pédagogiques. Merci à Sandrine pour ta bonne humeur, ton soutien et les beaux cadeaux pour le vélo !

Dodo ou la reine du doodle, merci d'avoir toujours été disponible pour m'aider (notamment dans la recherche de mon propre matériel trop bien caché...), pour l'escape game spécial climatiseur, le relooking pré-mariage, et toutes les fois où tu m'as sauvé la mise pour le panier de légumes !!

Coco, première voisine de bureau, merci pour ton humour et ton côté malicieux ; Emma, merci pour ta gentillesse sans égal. Nous nous sommes peu côtoyées au labo mais heureusement on se rattrape en dehors. A mes autres voisines de bureau : Sarah (merci pour les bons plans musique et huiles essentielles), Léa (merci pour le pointeur de secours !!), et toutes les stagiaires de BTS qui sont passées par là !

Jérôme, merci de m'avoir formée au monde merveilleux de la qPCR, merci pour tous les fous rires, les histoires improbables, pas merci pour le vol du quignon de pain (heureusement tu t'es rattrapé), et merci pour ta bonne humeur constante !

Denis, merci pour ton écoute et tous tes conseils bricolage, y compris m'avoir appris à changer une serrure !

Sorilla, merci pour ton soutien et ton écoute, et de m'avoir fait bénéficier de ton expérience dans de nombreux domaines ! Je suis ravie de pouvoir te croiser à nouveau bientôt dans les couloirs du CHU.

A Alice, Mag, Véro, Isa M, Isa LG, Julie, Jennifer, Sarah, Jean-Marc, Aurélie, François MG, Sandrine D., Véronique V., Francine, Anthony, Arnaud et Amélie, Isabelle V. : merci pour tous les bons moments café, votre oreille bienveillante (y compris dans l'analyse de rêves), et votre bonne humeur perpétuelle !

Merci à la team des immuno (Jérôme, Denis, Clément, Claire, Christina, Nesrine, Katia, Julien) et leur ponctualité café-esque qui permet de savoir où les croiser entre 9h45 et 10h ;-)) Je pense spécialement à Nesrine : courage, c'est bientôt fini !

Merci à la team vidéo pour le super film de soutenance (bien joué, j'ai pleuré !) : Mumu, Cath, Alice et Sarah, et bien sûr tous les propriétaires de doudous ! Merci pour tout ce temps, j'en suis vraiment touchée.

Merci à la team piscine (Jérôme, Alice, Vaness) pour les moments de détente du jeudi : vélo ou voiture (avec les surchaussures !), palmes, sans oublier le jacuzzi (avouez, vous n'y allez que pour ça) !

Merci à la team Velux pour leur écoute et leurs conseils toiture : Jérôme, le papa de Jérôme, Denis pour son super plan d'attaque qui m'a fait passer pour une pro auprès des couvreurs, et François qui m'a appris que la pente minimale pour un Velux est de 15° (si ça peut servir à d'autres).

Merci à la team relecture de la thèse d'avoir respecté ma deadline imposée de 24 heures : Maman, Cécile, Brigitte, Pierre, Sab', Jérôme ; merci pour votre oeil avisé !

Aux copains nancéens (ou « les épilés ») : de près ou de loin, je pense à vous. Merci de tous les bons moments, de nos débuts à la fac jusqu'à maintenant, je suis heureuse d'avoir gardé le contact malgré la distance. J'espère que nos routes se croiseront encore longtemps. Mention spéciale à la team Erasmus (et surtout Ju et Anita) pour notre complicité depuis toutes ces années !

Aux copains parisiens et d'ailleurs qui étaient là en pensée, et qui sont aussi passés par là, je pense à vous et... vous aviez raison ;-) mention spéciale aux copains du M2 qui sont passés par là bien avant moi : Adrien, Claire et Eric, et même Violaine ! J'espère que nos retrouvailles annuelles à Anduze se poursuivront encore longtemps.

Aux copines qui sont loin, mais toujours présentes : Noémie, Sylvia, et ma chère Agnès, je pense à vous.

Aux copains bordelais qui étaient là en vrai : Sab et Vince, Fabiola et Arnaud, Julie et Flo, Marie, Pierre B., Clem et Beno, merci pour tous les bons moments, repas, rires, à continuer encore longtemps ! Merci aussi à Gaëlle, Nivine et Anne-Sophie pour votre présence.

Aux copines de la rhumato : ma petite Laeti à qui je souhaite beaucoup de bonheur dans sa nouvelle vie de maman, Marie qui va bientôt être double docteur, Margaux et Lolo les co-promo, tous les rhumatos et toutes les rhumatoses du 12e : j'arrive !

Aux copines de Bayonne (comme je persiste à vous appeler, bien que plus personne n'habite là bas) : Léa, Aurélie, Coco, Marie, Marine et Nono, et à tous les garçons bien sûr, merci d'être là depuis le début de l'internat, merci d'être vous, vous êtes uniques, ne changez rien !

A ma belle-famille : merci à Brigitte, Gérard et Marielle d'avoir fait autant de kilomètres pour la soutenance, merci pour la délicieuse cuisine, et merci aux autres pour les encouragements (Florent, Livia, Thérèse et les cousins).

A ma famille : merci à mes frères et soeurs d'être là, merci à Cécile, Louis et Julie, Lulu qui sont venus de loin pour la soutenance, merci à mes parents qui m'ont toujours soutenue dans mes choix. Merci d'avoir contribué à faire de cette journée un moment magnifique.

A Pierre, merci d'avoir été un soutien sans faille pendant toute cette thèse (pas la peine, c'était des vacances...), merci d'avoir écouté mes présentations la veille au soir, merci d'avoir fait toutes mes gamelles, merci pour la mise en page de dernière minute, merci d'avoir séché mes larmes et accueilli mes joies. Merci de m'avoir fait le plus beau des cadeaux.

Table des matières

1	INTRODUCTION	31
1.1	La Sclérodermie Systémique : aspects clinico-biologiques, grands principes physiopathologiques	31
1.1.1	Epidémiologie, histoire naturelle et enjeux	31
1.1.2	Classification	32
1.1.3	Clinique	33
1.1.4	Physiopathologie	34
1.1.4.1	Atteinte vasculaire	35
1.1.4.2	Auto-immunité	38
1.1.4.3	Fibrose	39
1.1.4.4	Autres voies métaboliques impliquées	41
1.1.5	Traitements de la ScS	42
1.2	Atteinte cutanée de la Sclérodermie Systémique	43
1.2.1	La peau : structure et fonction [1]	43
1.2.1.1	Introduction	43
1.2.1.2	Epiderme	43
1.2.1.3	La jonction dermo-épidermique	46
1.2.1.4	Derme	47
1.2.1.5	L'hypoderme	50
1.2.1.6	Vascularisation de la peau	50
1.2.1.7	Réseau lymphatique	51
1.2.1.8	Innervation	51
1.2.1.9	Le vieillissement cutané	52
1.2.2	Symptômes cutanés de la Sclérodermie Systémique	53
1.2.3	Troubles pigmentaires au cours de la Sclérodermie Systémique	54
1.2.3.1	Clinique	54
1.2.3.2	Physiopathologie	55

1.3	Les protéines CCN	61
1.3.1	Introduction	61
1.3.2	La protéine CCN3	62
1.3.2.1	CCN2 et CCN3 : « je t'aime, moi non plus ? »	63
1.3.2.2	Rôle de CCN3 dans l'angiogénèse	64
1.3.2.3	Rôle de CCN3 dans l'épiderme et la pigmentation	64
1.4	Les protéines CCN dans la Sclérodémie Systémique	65
1.4.1	Introduction	65
1.4.2	Article : les protéines CCN comme cibles thérapeutiques potentielles dans la ScS	65
2	MISE AU POINT D'UNE TECHNIQUE D'EXTRACTION MULTICELLULAIRE A PARTIR DE BIOPSIES DE PATIENTS	91
2.1	Introduction	91
2.2	Article de protocole : Isolation et mise en culture des fibroblastes, cellules endothéliales microvasculaires, kératinocytes et mélanocytes de patients sclérodermiques, à partir d'une biopsie cutanée de petite taille	91
3	RESULTATS	101
3.1	Association entre troubles pigmentaires et atteintes systémiques de la sclérodémie : étude d'une série de 239 patients	105
3.1.1	Résumé du travail en français	105
3.1.2	Article	107
3.2	Etude de l'expression de CCN3 dans la peau des patients sclérodermiques, et de son implication dans la vasculopathie et la pigmentation	131
3.2.1	Introduction	131
3.2.2	Article	133
3.2.3	Résultats complémentaires : étude de l'expression de l'ET-1 dans la peau	173
3.2.4	Résultats complémentaires : étude de l'équilibre CCN3/CCN2	177
3.2.4.1	Expression de CCN2 dans la peau des patients sclérodermiques <i>in situ</i>	177
3.2.4.2	Balance CCN3/CCN2 dans les cellules endothéliales	178
3.2.4.3	Balance CCN3/CCN2 dans les fibroblastes	179
3.2.4.4	Balance CCN3/CCN2 dans les kératinocytes	180
3.3	Etude de l'expression de CCN3 dans la peau des patients sclérodermiques avec trouble pigmentaire « vitiligo-like », et comparaison avec des prélèvements issus de patients atteints de vitiligo	183

3.3.1	Le vitiligo	183
3.3.1.1	Epidémiologie, bases physiopathologiques	183
3.3.1.2	CCN3 dans le vitiligo	184
3.3.1.3	CCN3 dans l'épiderme des patients sclérodermiques « vitiligo-like »	185
3.4	Etude histologique de prélèvements de patients atteints de morphee et comparaison avec la sclérodermie systémique	189
3.4.1	La morphee	189
3.4.1.1	Epidémiologie, bases physiopathologiques	189
3.4.1.2	Histopathologie	190
3.4.1.3	Troubles pigmentaires dans la morphee	190
3.4.2	Etude histologique de prélèvements de morphees	191
3.4.2.1	Index d'interdigitation	191
3.4.2.2	Surface du derme papillaire	192
3.4.2.3	Surface de l'épiderme	192

4 DISCUSSION ET PERSPECTIVES

Table des figures

1.1	Calcul du score de Rodnan modifié	32
1.2	Critères diagnostiques ACR/EULAR de la Sclérodermie Systémique	33
1.3	Atteintes d'organes au cours de la ScS	34
1.4	Synthèse physiopathologique de la ScS	36
1.5	Une boucle autocrine d'ET-1, indépendante du TGF- β , est responsable du phénotype fibrotique persistant des fibroblastes	40
1.6	Structure de la peau humaine	44
1.7	Structure de l'épiderme	45
1.8	Kératinocytes et mélanocytes humains en primo-culture	46
1.9	Coupe de peau, coloration histologique de Trichrome-Masson	47
1.10	Fibroblastes humains de peau saine en primo-culture	48
1.11	Vascularisation de la peau	51
1.12	Cellules endothéliales microvasculaires dermiques humaines confluentes en primo-culture	52
1.13	Illustrations cliniques de l'atteinte vasculaire de la ScS	54
1.14	Illustrations cliniques des troubles pigmentaires les plus fréquents au cours de la ScS	55
1.15	Voie de synthèse des mélanines	57
1.16	Modification de la pigmentation d'épidermes reconstruits sous l'influence de l'introduction de fibroblastes	59
1.17	Présentations cliniques et de dermoscopie de lésions vasculaires associées à une hyperpigmentation locale	60
1.18	Structure secondaire et degré d'homologie des protéines de la famille des CCN	62
1.19	Facteurs régulant la transcription des protéines CCN	63
3.1	Marquage immunohistochimique de l'ET-1 dans la peau	173
3.2	Analyse du nombre de couches épidermiques marquées par l'ET-1	174
3.3	Marquage immunohistochimique de CCN3 dans la peau	175

3.4	Double marquage immunohistochimique de l'ET-1 et CCN3 dans la peau	175
3.5	Expression de CCN2 dans la peau	177
3.6	Expression de CCN3 et CCN2 (western blot) dans des cellules endothéliales microvasculaires dermiques	178
3.7	Expression de CCN3 et CCN2 (western blot) dans des fibroblastes	179
3.8	Expression de CCN3 et CCN2 (western blot) dans des fibroblastes issus de peau saine et de peau ScS	180
3.9	Expression de CCN3 et CCN2 (western blot) dans des kératinocytes	181
3.10	Vitiligo non segmentaire	183
3.11	Marquage immunohistochimique de CCN3 et des mélanocytes dans la peau péri-lésionnelle d'un patient atteint de vitiligo	184
3.12	Marquage immunohistochimique de CCN3 et des mélanocytes dans un épi- derme reconstruit	185
3.13	Lésions hypopigmentaires au niveau des zones de friction chez deux patients sclérodermiques	185
3.14	Marquage immunohistochimique des mélanocytes	186
3.15	Marquage immunohistochimique de CCN3 dans l'épiderme et dans les mé- lanocytes	186
3.16	Marquage immunohistochimique de CCN3 dans l'épiderme et des mélano- cytes chez un patient ScS	187
3.17	Lésions à type d'hypopigmentation dans une plaque de sclérose étendue chez un patient de 62 ans atteint de morphee	190
3.18	Colorations de Trichrome-Masson d'échantillons de peau	192
3.19	Index d'interdigitation chez les patients atteints de morphee	193
3.20	Surface du derme papillaire chez les patients atteints de morphee	194
3.21	Surface du derme papillaire chez les patients atteints de morphee (analyse appariée)	194
3.22	Surface de l'épiderme chez les patients atteints de morphee	195
4.1	Variations de la localisation intra-cellulaire de CCN3 au sein d'une même coupe	200
4.2	Marquage immunocytochimique de CCN3 dans des kératinocytes humains	201

Liste des abréviations

ACTH : adreno cortico trophic hormone

ADN : acide désoxyribonucléique

ARN : acide ribonucléique

α -SMA : alpha-actine du muscle lisse

bFGF : basic fibroblast growth factor

CCL2 : C-C motif chemokine 2

CMH : complexe majeur d'histocompatibilité

CMV : cytomégalovirus

CT : carboxy-terminal

CTGF / CCN2 : connective tissue growth factor

CYR61 / CCN1 : cysteine-rich angiogenic inducer 61

CXCL4 : C-X-C motif chemokine ligand 4

DAPI : 4',6-diamidino-2-phénylindole

DCT/TRP2 : dopachrome tautomerase / tyrosinase-related protein 2

DDR1 : discoidin domain receptor 1

DOPA : 3,4-dihydroxyphénylalanine

DHI : 5,6-dihydroxyindole

DHICA : 5,6-dihydroxyindole-2-carboxylic acid

ET-1 : endothéline-1

ETA / ETB : récepteur à l'endothéline de type A/B

Erk : extracellular signal-regulated kinase

FGF : fibroblast growth factor

FLI1 : friend leukemia integration 1

GM-CSF : granulocyte-macrophage colony-stimulating factor

HIF : hypoxia inducible factor

HTAP : hypertension artérielle pulmonaire

HUVEC : human umbilical vein endothelial cells

ICAM : intercellular adhesion molecule

IFN- α : interféron alpha

IGFBP : insulin-like growth factor binding protein

IL : interleukine

IRF5 : interferon regulatory factor 5
JAK : janus kinase
JDE : junction dermo-épidermique
JNK : jun N-terminal kinase
kDa : kilodaltons
KGF-1 : keratinocyte growth factor-1
KLF5 : krüppel-like factor 5
MAPK : mitogen-activated protein kinase
MCP1 : monocyte chemoattractant protein 1
MEC : matrice extra-cellulaire
MIP1- α : macrophage inflammatory protein 1-alpha
MITF : microphtalmia-associated transcription factor
miRNAs : micro-ARNs
MMP : matrix metalloproteinase
NAPDH : nicotinamide adénine dinucléotide phosphate hydrogène
NF- κ B : nuclear factor-kappa B
NO : monoxyde d'azote
NOV / CCN3 : nephroblastoma overexpressed
PDGF : platelet-derived growth factor
PDGF-C : platelet-derived growth factor C
PDGFR- β : platelet-derived growth factor receptor beta
PECAM-1 : platelet endothelial cell adhesion molecule
PEDF : pigment epithelium-derived factor
PF4 : platelet factor 4
PI3K / Akt / mTOR : phosphoinositide 3-kinase / protein kinase B / mammalian target of rapamycin
ROS : espèces réactives de l'oxygène
SCF : stem cell factor
ScS : sclérodémie systémique
shARN : short hairpin ARN
STAT4 : signal transducer and activator of transcription 4
TEWL : trans-epidermal water loss
TGF- β : transforming growth factor-beta
TLR : toll-like receptor

TSR : thrombospondin type 1 repeat

Tyrp-1 : tyrosinase-related protein 1

UV : ultra-violets

VCAM1 : vascular cell adhesion protein 1

VEGF : vascular endothelial growth factor

VEGFR : vascular endothelial growth factor receptor

VISS : vasculopathie et inflammation au cours de la sclérodémie systémique

VWC : von willebrand type C

WISP1 / CCN4 : WNT1 inducible signaling pathway protein 1

WISP2 / CCN5 : WNT1 inducible signaling pathway protein 2

WISP3 / CCN6 : WNT1 inducible signaling pathway protein 3

Wnt : wingless-related integration site

YAP/TAZ : yes-associated protein / transcriptional co-activator with PDZ-binding motif

AVANT-PROPOS

L'évolution grisante des thérapeutiques en rhumatologie ces vingt dernières années a permis de révolutionner la prise en charge de nombreuses maladies auto-immunes, telles que la polyarthrite rhumatoïde et la spondylarthrite ankylosante, pour lesquelles il est désormais courant d'obtenir la rémission. Ces progrès vont de pair avec une amélioration de la compréhension de ces pathologies, et notamment de ce qui survient en amont des symptômes cliniques, phase appelée « pré-clinique ». A l'inverse, il existe un véritable contraste entre l'étendue des moyens déployés pour la recherche concernant la Sclérodermie Systémique (ScS) et l'absence de connaissances globales sur son origine. Cette pathologie à l'expression clinique très hétérogène représente un véritable enjeu sur le plan médical et humain, et rassemble médecins, chercheurs et patients autour d'une volonté commune d'en améliorer la prise en charge. En effet, en dépit d'une offre toujours croissante de traitements innovants (dits « biomédicaments »), il n'existe pas à l'heure actuelle de traitement curatif qui puisse prendre en compte l'ensemble des manifestations de cette pathologie.

Dans ce contexte, l'enjeu en recherche est double. Il s'agit tout d'abord de repérer des éléments cliniques qui pourraient permettre d'aboutir à des nouvelles classifications de ces patients, afin d'identifier précocément les patients à risque. A ce titre, il est particulièrement intéressant de se pencher sur les troubles pigmentaires, qui touchent un grand nombre de patients, dont l'expression est variée – pouvant permettre de catégoriser les patients – et dont la compréhension du mécanisme pourrait mettre en lumière de nouveaux mécanismes physiopathologiques jusque-là non explorés. Par ailleurs, il existe un réel besoin de thérapies innovantes, pouvant agir sur l'ensemble des symptômes liés à la maladie.

C'est en étudiant l'influence des cellules dermiques sur la pigmentation épidermique que le Dr Cario, spécialiste de la pigmentation au sein de l'Inserm U1035, avait commencé à s'intéresser aux patients sclérodermiques atteints de troubles pigmentaires. En effet, des travaux menés au laboratoire avaient permis de montrer une influence des sécrétions fibroblastiques dans la pigmentation épidermique. L'idée d'étudier ces phénomènes dans une pathologie comprenant à la fois des anomalies dermiques et des troubles pigmentaires est alors née.

Sur le plan moléculaire, un candidat se révélait particulièrement intéressant dans ce cadre : la protéine CCN3 (NOV), appartenant à la famille des CCN. En effet, il s'agit d'une famille de protéines impliquées dans de nombreux mécanismes reliés à la physiopathologie de la sclérodermie, comme l'angiogénèse ou encore la régulation de la production de collagène. De plus, ces protéines sont ubiquitaires – c'est-à-dire exprimées dans toutes les cellules et tissus du corps humain, ce qui s'avère particulièrement intéressant dans le cadre de maladies systémiques. Enfin, elles se situent en aval de nombreuses voies de signalisation,

ce qui permettrait de les cibler avec une certaine spécificité, évitant ainsi des effets indésirables. CCN3 en particulier possède un rôle potentiel anti-fibrotique et pro-angiogénique. Or, il est également impliqué dans la régulation de la pigmentation cutanée. Cela a été montré via l'étude de son rôle dans une autre maladie modèle : le vitiligo, pathologie auto-immune caractérisée par une dépigmentation. Les travaux menés lors de la thèse du Dr Anne-Sophie Ricard, dirigée par le Dr Cario, avaient notamment permis de confirmer l'implication de CCN3 dans le détachement mélanocytaire observé dans le vitiligo.

Des analyses préliminaires menées au laboratoire ont pu mettre en avant une dysrégulation de l'expression de CCN3 dans des fibroblastes de patients ScS atteints de troubles pigmentaires. De là est né ce projet de thèse. L'idée de départ était d'étudier l'expression de CCN3 dans la peau des patients atteints de ScS, afin de déterminer s'il existait une dérégulation de son expression épidermique et/ou dermique, et de déterminer si cette expression différait en fonction de la présence ou non de troubles pigmentaires. Nous espérons mettre en évidence des anomalies propres aux patients présentant des troubles pigmentaires afin de leur proposer par la suite un traitement ciblé. Nous souhaitons également pouvoir préciser le lien physiopathologique entre la maladie et l'apparition des troubles pigmentaires, ce qui pourrait être transposable à d'autres pathologies de la pigmentation comme le vitiligo.

Afin de recruter un nombre suffisant de patients pour le projet, le travail a été effectué en collaboration avec le Dr Marie-Elise Truchetet, MCU-PH dans le service de rhumatologie, qui a initié en 2012 une cohorte prospective de patients atteints de ScS, avec l'aide des Pr Julien Seneschal et Estibaliz Lazaro. Cette collaboration fructueuse nous permettait également de bénéficier de son expertise dans le domaine de la ScS, le service de rhumatologie du CHU de Bordeaux ayant récemment été labellisé Centre de Référence Maladies Rares. La cohorte de patients ScS, nommée VISS pour Vasculopathie et Inflammation dans la Sclérodémie Systémique, recrute désormais dans plusieurs centres hospitaliers de la Nouvelle Aquitaine et compte à présent près de 500 patients.

Nous avons donc décidé de recruter de manière prospective au sein de la cohorte VISS des patients présentant des troubles pigmentaires ou non, afin de vérifier nos hypothèses. Une des idées du projet était également de prélever les patients en deux zones : une zone « lésée » avec troubles pigmentaires et fibrose, et une zone « non lésée », sans troubles pigmentaires ni fibrose, afin que chaque patient soit son propre contrôle. Un troisième prélèvement a été effectué chez certains patients, afin de déterminer la part des variations liées aux troubles pigmentaires et celles liées à la fibrose. Mon travail s'articule donc en trois parties :

- Une partie clinique d'étude des troubles pigmentaires au sein de l'ensemble de la cohorte VISS, en particulier leur prévalence et leur association avec les atteintes systémiques de la maladie ;
- Une partie technique : mise au point d'un protocole commun d'isolation des principales cellules d'intérêt de la peau des patients ScS (cellules épidermiques et dermiques) ;
- Une partie de recherche translationnelle : étude de l'expression de CCN3 dans la peau des patients ScS.

Chapitre 1

INTRODUCTION

Dans cet état de l'art, nous aborderons successivement la pathologie qu'est la Sclérodermie Systémique (ScS), puis plus spécifiquement son atteinte cutanée, en particulier la présence de troubles pigmentaires. Nous développerons les bases moléculaires de la pigmentation épidermique. Nous nous intéresserons ensuite à la famille des protéines CCN, impliquée dans de nombreux mécanismes d'homéostasie cutanée. Enfin, nous présenterons un état de l'art de l'implication des protéines CCN dans la ScS (article de revue).

1.1 La Sclérodermie Systémique : aspects clinico-biologiques, grands principes physiopathologiques

1.1.1 Epidémiologie, histoire naturelle et enjeux

La Sclérodermie Systémique (ScS) est, malgré sa rareté, un enjeu majeur de santé publique de par sa morbi-mortalité importante. Son nom provient du grec *skleros*, qui signifie dur, et *derma*, la peau. De fait, elle se caractérise par une fibrose de la peau et des organes internes, via une atteinte de l'ensemble des tissus conjonctifs. Les premières descriptions cliniques compatibles avec ces symptômes ont été retrouvées dès l'Antiquité, dans les écrits d'Hippocrate et Galien notamment, évoquant un durcissement de la peau associé à une froideur et une absence de sudation [2]. Cependant, il faut attribuer au médecin italien Carlo Curzio la première description clinique détaillée d'un cas de sclérodermie, concernant une jeune fille de 17 ans présentant une fibrose cutanée prédominant au niveau des membres et du visage. Par la suite, plusieurs cas cliniques similaires furent rassemblés par E. Gintrac (1791-1877), alors professeur de médecine à la faculté de Bordeaux, qui les désigna sous le nom de sclérodermie.

La ScS appartient à la famille des connectivites. Il faut la distinguer de la sclérodermie uniquement cutanée appelée morphee, qui épargne les autres organes. Sa prévalence en France est estimée à 1/6500 adultes (source : orphanet), mais varie en fonction des pays, avec en particulier un gradient européen nord-sud ; ainsi, elle est estimée à 1/3610 en Espagne contre 1/14084 en Islande [3]. Les femmes sont atteintes en majorité (quatre femmes pour un homme environ). L'âge moyen de survenue connaît un pic de fréquence autour de 45-64 ans. Le pronostic varie en fonction de la gravité de l'atteinte. Dans les

formes les plus sévères, le taux de survie est estimé à 60-80% 10 ans après le diagnostic (orphanet). Globalement, le taux de mortalité standardisé est estimé à 3,5 [4], ce qui signifie que des patients atteints de ScS ont 3,5 fois plus de risques de décès que l'ensemble de la population du même âge sur une période donnée. A noter que le pronostic est plus sévère chez les hommes [5] et dans certains groupes ethniques, tels que les Afro-Américains [6].

1.1.2 Classification

La ScS est une pathologie à l'expression clinique très hétérogène, ce qui complique sa prise en charge ainsi que l'étude de sa physiopathologie. On distingue classiquement deux formes basées sur l'extension de l'atteinte cutanée : la forme limitée, où la fibrose reste cantonnée aux extrémités et au visage, et la forme diffuse, où la fibrose s'étend également aux parties proximales des membres et au tronc. L'atteinte cutanée se calcule au moyen du score modifié de Rodnan, qui prend en compte la sévérité de la sclérose ainsi que son étendue (Figure 1.1). Ce score constitue à la fois un outil de suivi et un critère pronostique [7].

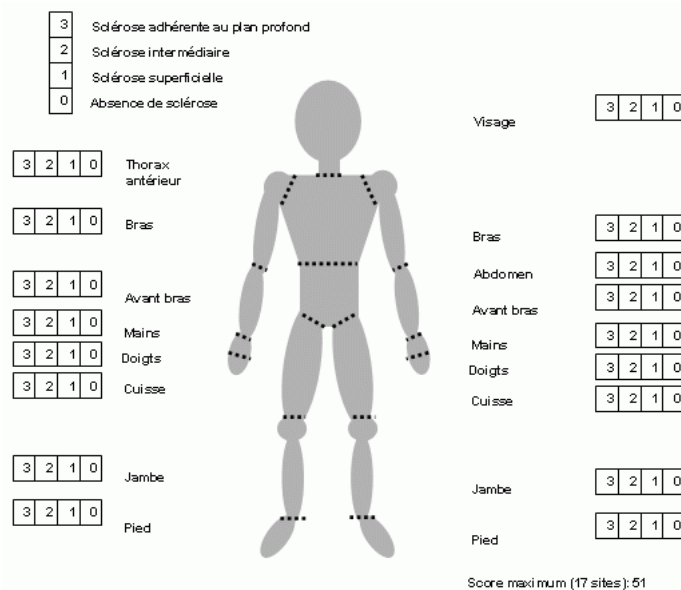


FIGURE 1.1 – Calcul du score de Rodnan modifié (extrait de www.rhumatismes.net). Le score total s'obtient en additionnant les scores d'intensité de sclérose (ou fibrose) obtenus pour chaque zone.

Les critères diagnostiques de la maladie ont été mis à jour en 2013 par les collègues internationaux (ACR : American College of Rheumatology et EULAR : European League Against Rheumatism) [8]. Ils sont présentés Figure 1.2.

The ACR-EULAR Criteria for the classification of Systemic Sclerosis

1. These criteria are applicable to any patient considered for inclusion in a SSc study.		
2. These criteria are not applicable to:		
a) Patients having a SSc-like disorder better explaining their manifestations, such as: nephrogenic sclerosing fibrosis, generalized morphea, eosinophilic fasciitis, scleredema diabeticorum, scleromyxedema, erythromyalgia, porphyria, lichen sclerosis, graft versus host disease, and diabetic cheiropathy. b) Patients with 'Skin thickening sparing the fingers',		
Items	Sub-items	Weight / Score
Skin thickening of the fingers of both hands extending proximal to the metacarpophalangeal joints (sufficient criterion)		9
Skin thickening of the fingers [^] (only count the highest score)	Puffy fingers	2
	Sclerodactyly of the fingers (distal to MCP but proximal to the PIPs)	4
Finger tip lesions [^] (only count the highest score)	Digital Tip Ulcers	2
	Finger Tip Pitting Scars	3
Telangiectasia		2
Abnormal nailfold capillaries		2
Pulmonary arterial hypertension and/or Interstitial lung Disease* (*Maximum score is 2)	PAH ILD	2
Raynaud's phenomenon		3
Scleroderma related antibodies** (any of anti-centromere, anti-topoisomerase I)	Anti-centromere	3
	Anti-topoisomerase I	
[anti-Scl 70], anti-RNA polymerase III (**Maximum score is 3)	Anti-RNA polymerase III	
TOTAL SCORE[^]:		

Patients having a total score of 9 or more are being classified as having definite systemic sclerosis.

PAH is pulmonary arterial hypertension. The definition is proven PAH by right heart catheterization. ILD is interstitial lung disease defined as pulmonary fibrosis on HRCT or chest radiograph, most pronounced in the basilar portions of the lungs, or presence of 'velcro' crackles on auscultation not due to another cause such as congestive heart failure. See definition of terms for all variables (Table 2).

[^] Add the maximum weight (score) in each category to calculate the total score.

FIGURE 1.2 – Critères diagnostiques ACR/EULAR de la Sclérodémie Systémique. Extrait de Van den Hoogen *et al.*, *Annals of the Rheumatic Diseases*, 2013.

1.1.3 Clinique

Les manifestations cliniques de la ScS, bien qu'extrêmement hétérogènes, s'articulent autour d'une triade d'éléments :

- la vasculopathie ou atteinte des petits et gros vaisseaux : cela se traduit cliniquement par un phénomène de Raynaud¹, des ulcérations digitales, ou encore une hypertension de l'artère pulmonaire ou l'atteinte des vaisseaux rénaux appelée « crise rénale » ;
- l'auto-immunité : l'activation du système immunitaire est responsable de phénomènes inflammatoires divers et pouvant concerner l'ensemble des organes ;

1. diminution de la circulation sanguine au niveau des extrémités, notamment lors de l'exposition au froid. Ce trouble est parfois nommé « syndrome du doigt blanc ».

- et enfin la fibrose, débutant habituellement au niveau de la peau, mais qui peut également toucher l'ensemble des organes.

Les différentes atteintes d'organes retrouvées dans la maladie sont résumées dans la Figure 1.3.

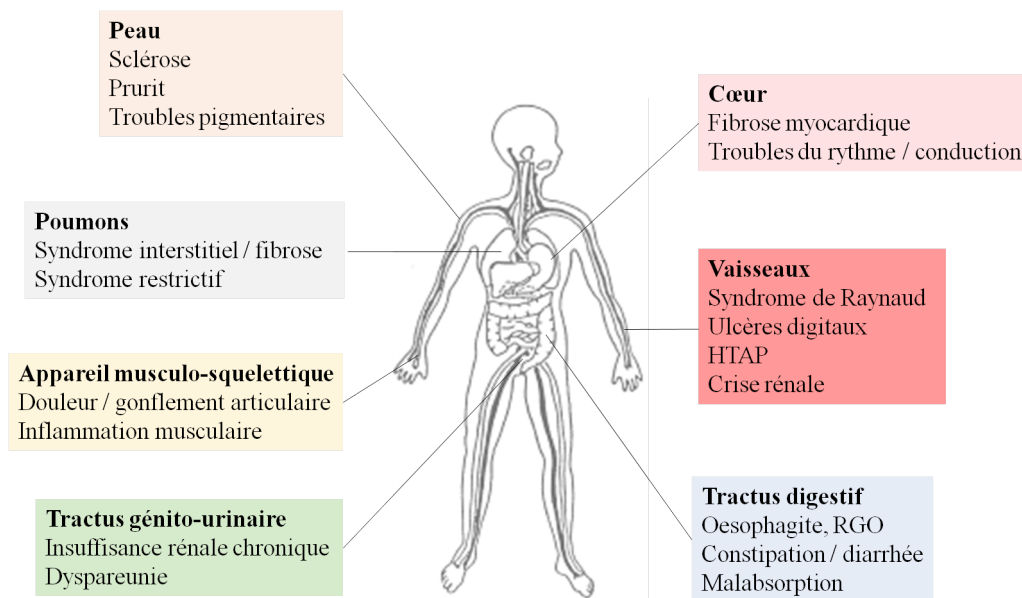


FIGURE 1.3 – Atteintes d'organes au cours de la ScS. Sont représentés les différents organes qui peuvent être touchés, ainsi que les types d'atteintes les plus fréquentes ou les plus graves.

HTAP : hypertension artérielle pulmonaire, RGO : reflux gastro-oesophagien.

Syndrome restrictif : diminution de la capacité pulmonaire totale <80% de la théorique, dyspareunie : douleur pendant les rapports sexuels.

1.1.4 Physiopathologie

Les mécanismes sous-tendant l'apparition de la maladie sont incomplètement élucidés. Comme dans la plupart des maladies auto-immunes, elle se développe sur un terrain génétique prédisposé [9], probablement sous l'impulsion d'un facteur déclenchant exogène. La plupart des polymorphismes génétiques identifiés se situent sur des gènes codant pour des protéines jouant un rôle dans le système immunitaire. Cependant, des polymorphismes sur d'autres gènes ont également été identifiés, notamment sur le gène codant pour la protéine CCN2 ou CTGF (connective tissue growth factor) [10] – nous reviendrons longuement sur la famille de protéines à laquelle appartient CCN2 au cours de ce travail – ou encore le gène codant pour le TGF- β (transforming growth factor- β) [11]. Des facteurs épigénétiques sont également décrits ; parmi ceux-ci, citons la méthylation des promoteurs des facteurs de transcription KLF5 (Krüppel-like factor 5) et FLI1 (Friend leukemia integration 1). Des souris transgéniques avec délétion d'une seule copie de KLF5 et FLI1 ont ainsi spontanément développé un phénotype très proche de la ScS [12]. Le rôle des micro-ARN (miRNAs), petits ARN non codants de 18 à 23 nucléotides, est également à analyser avec attention, du fait de leur rôle potentiel à la fois thérapeutique et de biomarqueurs. En particulier, miR-21, dont l'expression est élevée dans les fibroblastes ScS,

active l'expression de gènes profibrotiques [13], tandis que miR-29, dont l'expression est diminuée, est un inhibiteur de l'expression des gènes de la fibrose [14].

Concernant les facteurs environnementaux, il a été montré un rôle causal de l'exposition à la silice [15] et aux solvants organiques ; le rôle de certains virus a également été évoqué, parmi lesquels le CMV (cytomégalovirus) et le parvovirus B19 [16].

La physiopathologie de la ScS en elle-même est encore largement méconnue. On sait cependant qu'elle s'organise autour d'une triade de symptômes associant auto-immunité, vasculopathie et fibrose. Il est de plus en plus admis que les lésions microvasculaires précoces déclenchent une réponse inflammatoire systémique, auto-entretenu par des phénomènes d'auto-immunité, et aboutissant à la fibrose [17, 18]. Les principaux mécanismes physiopathologiques sont représentés dans la Figure 1.4.

1.1.4.1 Atteinte vasculaire

1.1.4.1.1 Angiogénèse normale [19, 20]

L'angiogénèse est le processus responsable de la formation de nouveaux vaisseaux sanguins à partir de cellules endothéliales pré-existantes. Elle est à différencier de la vasculogénèse, processus donnant naissance à un réseau primitif de structures vasculaires par différenciation de cellules endothéliales *in situ* à partir de précurseurs mésenchymateux, les angioblastes. Ce phénomène intervient durant le développement embryonnaire, puis au cours de la vascularisation des ébauches de certains organes, mais également à l'âge adulte où l'on peut retrouver des progéniteurs endothéliaux circulants.

Au cours de la vie adulte, la néovascularisation est toutefois principalement effectuée par angiogénèse. Sur le plan histologique, ce processus se déroule en plusieurs phases. On observe d'abord une augmentation de la perméabilité vasculaire associée à une dégradation de la membrane basale entourant les vaisseaux pré-existants. Des protéines plasmatiques peuvent alors diffuser en dehors de ces vaisseaux. Les cellules endothéliales migrent ensuite vers le nouveau bourgeon ; en arrière du front de migration, les cellules se divisent tandis que les cellules ayant migré se différencient et s'organisent en tubes en formant des lumières. Ces tubes se raboutent les uns aux autres et forment des boucles dans lesquelles pourra s'établir la circulation.

L'angiogénèse implique de multiples fonctions cellulaires :

- une activation des cellules endothéliales leur permettant de migrer vers le stimulus angiogénique, puis une réduction de leur mobilité dès lors qu'elles ont atteint leur destination ;
- une prolifération cellulaire endothéliale jusqu'à ce que le néovaisseau soit formé ;
- des interactions avec la matrice extra-cellulaire (MEC) environnante.

Ces interactions sont notamment médiées par des protéines transmembranaires, les intégrines, mettant en connexion le cytosquelette des cellules endothéliales avec des molécules de la MEC. Elles sont donc impliquées dans l'adhérence cellulaire mais peuvent également activer des voies de signalisation intra-cellulaires. Les récepteurs de la famille Frizzled participent également à l'angiogénèse en activant la voie de signalisation Wnt/ β -caténine (voie canonique ou non) suite à la liaison avec un de leurs ligands [21]. Des protéases

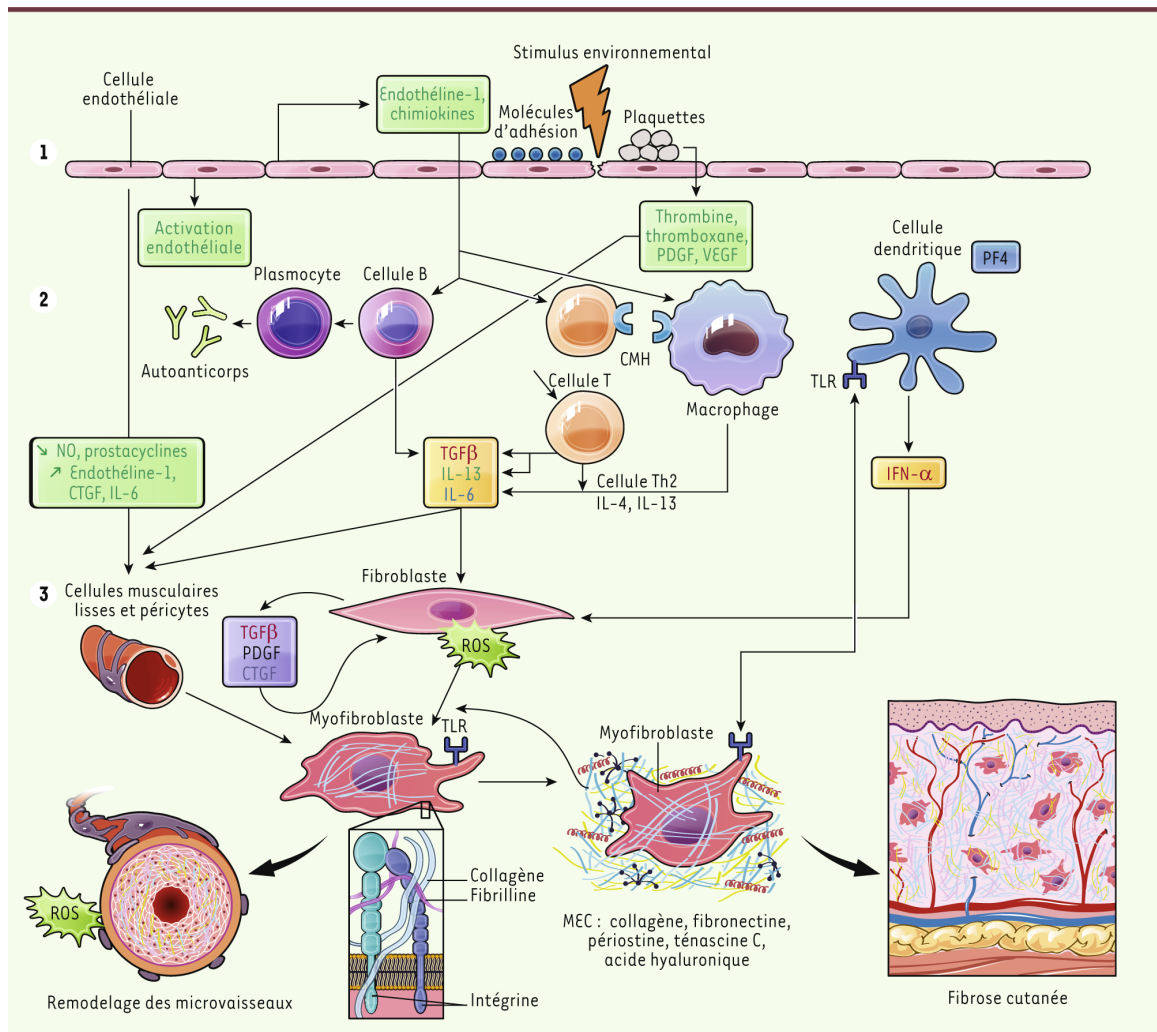


FIGURE 1.4 – Synthèse physiopathologique de la ScS (extrait de Allanore, Physiopathologie de la Sclérodémie Systémique, médecine/sciences, février 2016).

L'activation fibroblastique qui conduit à la fibrose caractéristique de la SSc résulte de lésions microvasculaires avec agression endothéliale accompagnée d'une réaction inflammatoire et immunitaire dérégulée. **Étape 1.** Activation endothéliale, perméabilité, expression de molécules d'adhésion et dépôt de plaquettes conduisent à la synthèse de vasomodulateurs, de cytokines, de facteurs de croissance et de chimiokines. **Étape 2.** Différentes cellules inflammatoires et immunitaires sont recrutées et activées. Elles produisent de l'interféron de type 1, des cytokines Th2, de l'IL-6, des facteurs de croissance et des autoanticorps. **Étape 3.** Les fibroblastes sont activés par ces stimulus, produisent de la matrice de façon dérégulée, se différencient en myofibroblastes qui entretiennent le processus avec une matrice désorganisée, des troubles métaboliques en réponse au stress mécanique et à l'hypoxie, une production d'espèces réactives de l'oxygène et de facteurs de croissance conduisant au remodelage vasculaire et à la fibrose tissulaire.

PDGF : platelet-derived growth factor ; VEGF : vascular endothelial growth factor ; CMH : complexe majeur d'histocompatibilité ; CTGF : connective tissue growth factor ; TGFβ : transforming growth factor-beta ; TLR : toll-like receptor ; MEC : matrice extracellulaire ; PF4 : platelet factor 4 ; IFN-α : interféron alpha ; ROS : espèces réactives de l'oxygène ; IL : interleukine ; NO : monoxyde d'azote.

extra-cellulaires (matrix metallo-proteinases ou MMP) sont également responsables de la dégradation focale d'éléments de la MEC lors de l'invasion cellulaire.

Le processus d'angiogénèse est sous l'influence de régulateurs endogènes positifs ou négatifs. A l'état physiologique, la quiescence des cellules endothéliales est probablement due à la dominance des régulateurs négatifs, tandis que les régulateurs positifs prédominent dans l'endothélium activé : c'est la notion d'« angiogenic switch » (habituellement plutôt utilisée en pathologie tumorale). Les molécules impliquées dans l'angiogénèse appartiennent à diverses familles, telles que celle des facteurs de croissance polypeptidiques (cytokines), des molécules d'adhérence et des enzymes protéolytiques.

Parmi les cytokines impliquées dans la régulation positive de l'angiogénèse, les mieux étudiées sont celles de la famille du VEGF (vascular endothelial growth factor) et du FGF (fibroblast growth factor). Le VEGF agit sélectivement sur les cellules endothéliales en se fixant à deux types de récepteurs (VEGFR-1 et 2), et en stimulant la prolifération des cellules endothéliales et la production de MMP (données *in vitro*) [22]. D'autres cytokines sont également en jeu, comme le PDGF (platelet-derived growth factor), le TGF- β , les angiopoïétines et la famille des éphrines. Le TGF- β est un inhibiteur de la prolifération et de la migration des cellules endothéliales et stimule la synthèse d'intégrines [23]. L'interféron- α et le platelet-factor 4 sont considérés quant à eux comme des inhibiteurs de l'angiogénèse.

Le processus d'angiogénèse est également lié à l'interaction entre les cellules endothéliales et les cellules péri-vasculaires (péricytes ou cellules musculaires lisses), notamment via le transfert de facteurs pro- ou anti-angiogéniques .

1.1.4.1.2 Atteinte vasculaire dans la ScS

L'atteinte des microvaisseaux est un évènement clé dans le déclenchement de la ScS, bien qu'on n'en connaisse pas formellement l'origine. Plusieurs hypothèses ont été avancées, telles que l'intervention d'un agent infectieux, un excès de radicaux libres lié à la production de monoxyde d'azote (NO), ou encore des auto-anticorps contre les cellules endothéliales [24]. Cette atteinte initiale trouve probablement sa traduction sur le plan clinique par l'apparition précoce d'un syndrome de Raynaud, souvent quelques années avant l'apparition des autres symptômes permettant de poser le diagnostic.

Sur le plan cellulaire, ces anomalies se traduisent par une activation pathologique des cellules endothéliales. Cela conduit d'une part à l'expression de molécules d'adhésion afin de favoriser le recrutement de cellules inflammatoires (VCAM1 ou vascular cell adhesion protein 1, ICAM ou intercellular adhesion molecule, sélectine E), et d'autre part au déséquilibre de production de modulateurs du tonus vasculaire. On retrouve notamment une augmentation de la sécrétion d'endothéline-1 (ET-1), un vasoconstricteur puissant, associée à une diminution de synthèse de NO et des prostaglandines. Cette augmentation est reflétée par un dosage plasmatique d'ET-1 plus élevé chez les patients ScS que chez les contrôles sains [25]. Les cellules endothéliales synthétisent par ailleurs en excès CCN2, stimulant à la fois la prolifération des cellules musculaires lisses et la synthèse de composants de la MEC. La dysfonction endothéliale aboutit également à la synthèse de VEGF, représentant possiblement un mécanisme de défense, toutefois insuffisant pour restaurer l'angiogénèse. Par ailleurs, la surexpression chronique et incontrôlée de VEGF mène à la formation de vaisseaux de mauvaise qualité [26].

Les plaquettes jouent également un rôle dans cette boucle via une activation chronique et l'adhésion aux cellules endothéliales endommagées, entraînant un dépôt de fibrine pouvant aboutir à la thrombose.

Les péricytes, cellules bordant la couche intimale des capillaires, sont également impliqués notamment via la surexpression du PDGFR- β (platelet-derived growth factor receptor beta), facteur pro-fibrotique.

L'ensemble de ces mécanismes participe au défaut d'angiogénèse et à l'hypoxie chronique propres à la ScS, et aboutit sur le plan histologique à une prolifération des cellules musculaires lisses intimales et une obstruction de la lumière vasculaire [27]. Cela entraîne également le recrutement de cellules inflammatoires, formant un infiltrat péri-vasculaire dans les stades précoces.

L'atteinte vasculaire est systémique et touche aussi bien les petits vaisseaux que les gros troncs ; par ailleurs, elle concerne à la fois l'angiogénèse et la vasculogénèse. Le remodelage des microvaisseaux pulmonaires a pour conséquence une augmentation des résistances pulmonaires aboutissant à une hypertension artérielle pulmonaire, complication potentiellement mortelle (15% des patients environ [28]). La crise rénale sclérodermique, autre complication plus rare (5-10% des patients) mais tout aussi grave (34% de mortalité, 40% d'insuffisance rénale chronique nécessitant une dialyse [29]), est liée à l'atteinte des artères du parenchyme rénal, entraînant une insuffisance rénale aigüe. Moins graves mais bien plus fréquents (40 % des patients environ [28]), les ulcères digitaux sont liés à l'occlusion des artères digitales. Ils sont cependant responsables d'une morbidité² importante (hospitalisation, complications infectieuses) ainsi que d'une augmentation significative de la mortalité dans la ScS selon une méta-analyse récente [30].

1.1.4.2 Auto-immunité

Les phénomènes d'auto-immunité apparaissent précocément au cours de la maladie et font partie intégrante de sa physiopathologie. De fait, les polymorphismes génétiques associés à la ScS concernent principalement des gènes impliqués dans la régulation du système immunitaire, comme IRF5 (interferon regulatory factor 5) et STAT4 (signal transducer and activator of transcription 4) [28]. Par ailleurs, la ScS est caractérisée par une production d'auto-anticorps, dont les plus décrits sont :

- Les anticorps anti-centromères, les plus fréquemment associés à la forme limitée de la maladie ;
- Les anti-topoisomérase de type I ou anti-Scl70, associés à la forme diffuse ;
- Les anti-RNA polymérase de type III, associés à des complications telles que la crise rénale ou les formes de ScS survenant au cours de cancers [31] ;
- Les anti-fibrillarine, associés à l'hypertension artérielle pulmonaire et les formes musculaires (myosites) ;
- Les anti-ribonucléoprotéines, associés à l'atteinte pulmonaire de type pneumopathie interstitielle.

Par ailleurs, la présence d'anticorps circulants contre des molécules directement impliquées dans les phénomènes pathologiques, comme l'ET-1 et le PDGF, a été rapportée [32, 33].

2. complications non mortelles liées à la maladie.

L'auto-immunité dans la ScS implique à la fois des acteurs de l'immunité innée et de l'immunité adaptative. L'atteinte cellulaire se manifeste au niveau sanguin et tissulaire, par une altération du nombre et de la fonction des cellules immunitaires. L'activation des TLR (toll-like receptors), présents à la surface des monocytes/macrophages, des cellules dendritiques plasmacytoïdes mais aussi des fibroblastes, entraîne un changement de phénotype de ces cellules vers une « signature » interféron de type 1. Cette activation pourrait être déclenchée par des ligands endogènes : complexes immuns, motifs moléculaires associés aux pathogènes, ou encore fragments de MEC générés suite à une blessure tissulaire. Par la suite, cette activation (de manière couplée avec le recrutement cellulaire initié par les cellules endothéliales) induit un infiltrat tissulaire inflammatoire de lymphocytes T CD4+ et lymphocytes B activés, macrophages, cellules dendritiques plasmacytoïdes et mastocytes. Des lymphocytes de type TH17 sont également présents en nombre plus important dans le sang et les tissus, mais cela semble plus représenter un mécanisme de défense anti-fibrotique qu'un trait physiopathologique propre [34].

Les cellules recrutées produisent de nombreux médiateurs inflammatoires, dont des cytokines préférentiellement de la voie TH2 (IL-4, IL-6, IL-13, IL-33), et du TGF- β . La production d'IL-6 est directement corrélée à la sévérité de la fibrose et à un moins bon pronostic [35]. Cependant, un essai clinique de phase II³ multicentrique international mené avec un anticorps monoclonal anti-IL-6 (le tocilizumab), malgré une tendance en sa faveur, n'a pas montré de différence significative dans la progression de la fibrose cutanée à 24 semaines [36]. Toutefois, le traitement était associé à une moins grande diminution de la capacité vitale forcée (paramètre relié à la fonction pulmonaire) que le placebo.

Les facteurs sécrétés par les cellules immunitaires peuvent constituer à la fois des marqueurs diagnostiques et pronostiques. Ainsi, les chémokines C-C motif chemokine 2 (CCL2 ou MCP1), CCL3 (ou MIP1 α), IL-8, CCL18 et CXCL4 sont toutes augmentées dans le sérum des patients ScS et directement corrélées à la sévérité de la maladie [37, 38, 39]. En particulier, le niveau d'expression de CXCL4 (chémokine sécrétée principalement par les cellules dendritiques plasmacytoïdes) est non seulement corrélé à l'extension de la fibrose cutanée et pulmonaire, mais également associé à l'hypertension artérielle pulmonaire [40]. Ces biomarqueurs peuvent donc se révéler d'importance cruciale dans le diagnostic et le suivi de la ScS.

1.1.4.3 Fibrose

La conjonction des mécanismes de vasculopathie et d'auto-immunité aboutit à la fibrose, caractéristique majeure de la ScS, qui peut toucher l'ensemble des organes mais débute habituellement dans la peau. La fibrose se définit par l'accumulation d'éléments de la MEC, ce qui confère une structure rigide au tissu. Elle résulte d'un déséquilibre entre la synthèse et la dégradation de ses composants, et plus précisément d'une combinaison d'éléments associant : synthèse accrue par les cellules stromales activées, assemblage et réticulation augmentés des fibres de collagène, et défaut de dégradation.

La cellule prépondérante au centre de ce remodelage pathologique est le fibroblaste activé ou myofibroblaste, caractérisé par l'expression d'alpha-actine du muscle lisse (α -SMA). Son origine peut être multiple : différenciation des fibroblastes résidents, ou bien

3. destiné à comparer l'efficacité du traitement à celle d'un placebo, dans un groupe de patients de taille moyenne (environ 100 patients).

transdifférenciation des cellules endothéliales et péricytes via la transition endothélio-mésenchymateuse, des cellules souches mésenchymateuses dérivées de la moëlle osseuse (fibrocytes), voire des cellules épithéliales via la transition épithélio-mésenchymateuse [41]. Les myofibroblastes présentent une activation constitutive incontrôlée de la voie du TGF- β , cytokine-clé dans le développement de la fibrose. Sa fixation aux récepteurs présents à la surface des fibroblastes entraîne l'activation et la persistance pathologique de cascades de signalisation. Son action est médiée via plusieurs voies de signalisation, la voie canonique (Smad2/3 dépendante) et les voies non-canoniques (voies non-Smad : Jun N-terminal Kinase (JNK) / p38 Mitogen-Activated Protein Kinase (MAPK); Phosphoinositide 3-Kinase (PI3K) / protein kinase B (Akt) / mammalian Target Of Rapamycin (mTOR); Extracellular signal-regulated kinase (Erk)), et constituant autant de pistes thérapeutiques potentielles.

Des facteurs mécaniques prennent également part à ces phénomènes d'auto-entretien : la rigidité augmentée de la MEC entraîne un stress mécanique auquel les fibroblastes sont capables de répondre via l'activation de la voie de signalisation YAP/TAZ (Yes-associated protein - Transcriptional co-activator with PDZ-binding motif) [42]. Parmi les effecteurs de cette voie de signalisation, on retrouve la protéine CCN2 [43], un autre acteur-clé dans l'initiation et le maintien de la fibrose. Son expression peut être induite par le TGF- β , l'ET-1 ou encore l'angiotensine 2 [44]. Elle fait partie d'une boucle autocrine de signalisation impliquant l'ET-1 et s'autonomisant de manière indépendante du TGF- β après son induction par celui-ci (Figure 1.5). Nous détaillerons la structure et les fonctions de cette protéine ainsi que celles des autres protéines de la famille CCN dans le chapitre dédié (1.4).

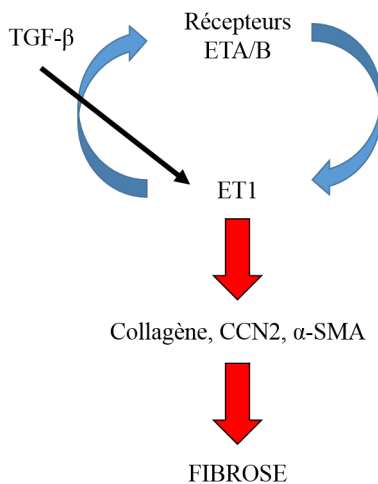


FIGURE 1.5 – Une boucle autocrine d'ET-1, indépendante du TGF- β , est responsable du phénotype fibrotique persistant des fibroblastes (adapté d'après Leask, Cellular Signaling, 2008).

Le rôle exact de l'ET-1 dans l'initiation et l'entretien de la fibrose semble complexe. Il a été montré que l'inactivation de l'ET-1 [45] atténue la fibrose cutanée *in vivo* dans un modèle murin de fibrose induite à la bléomycine. Cependant, dans cette même étude, l'inactivation de l'ET-1 étudiée cette fois dans un modèle murin de cicatrisation conduisait à une cicatrisation accélérée. Ces différences s'expliquent probablement par une régulation

très dynamique du phénomène de cicatrisation, tandis que la fibrose induite par la bléomycine semble un phénomène plus progressif. Par la suite, une autre équipe a corroboré une partie de ces résultats en invalidant le récepteur de type B à l'endothéline [46], ce qui atténuait également la fibrose cutanée dans le même modèle murin. L'ET-1 a également été montrée comme étant un agent pro-fibrotique *in vitro*, en stimulant la sécrétion d'éléments de la MEC par les fibroblastes normaux et ScS (fibronectine et collagène de type I) [47]. Il est à noter que les cellules immunitaires, en particulier les lymphocytes CD4⁺, qui possèdent un récepteur à l'ET-1, répondent à une stimulation par celle-ci en sécrétant de l'interféron- γ [48], montrant que l'ET-1 peut également avoir un rôle pro-inflammatoire.

Toutefois, les traitements anti-endothéline existants (antagonistes des récepteurs de l'endothéline) sont actuellement principalement utilisés dans l'indication atteinte vasculaire.

Le rôle des PDGFs a également été mis en avant dans l'initiation de la fibrose. Sécrétés par les plaquettes, les macrophages, les cellules endothéliales et les fibroblastes, ils permettent le recrutement ainsi que l'activation de la prolifération des cellules mésenchymateuses [49]. Leur expression ainsi que celle de leurs récepteurs α et β est augmentée dans la peau et les poumons des patients ScS ; des auto-anticorps stimulant le PDGFR ont également été identifiés dans le sérum de patients ScS [50], et sont responsables d'une activation de la synthèse de collagène I dans les fibroblastes. De plus, l'injection d'agonistes du PDGFR chez des souris immunodéficientes est capable de reproduire les symptômes de la ScS [51].

D'autres facteurs sécrétés appartenant aux composants de la MEC peuvent participer à l'auto-entretien du phénomène ; ainsi, la fibronectine et la ténascine-C, par l'intermédiaire de différents isoformes issus d'un épissage alternatif, peuvent directement activer les fibroblastes via la liaison au TLR4 présent à leur surface [52].

Sur le plan histologique, cela se traduit par une surproduction et un dépôt de fibres élastiques, protéoglycanes, collagènes de type III puis I [18], au sein des tissus conjonctifs.

1.1.4.4 Autres voies métaboliques impliquées

1.1.4.4.1 Stress oxydatif

Dans la ScS, le stress oxydant semble indépendant du statut inflammatoire, contrairement aux autres pathologies auto-immunes [18]. Il semble résulter d'une suractivation du complexe membranaire NADPH-oxydase, ce qui aboutit à une production accrue d'espèces réactives de l'oxygène (Reactive Oxygen Species, ROS) ou radicaux libres [53]. Il a ainsi été montré que l'activation des fibroblastes via le TGF- β entraîne la génération de ROS en parallèle de la synthèse des composants de la MEC ; en retour, la génération de ROS stimule la production de TGF- β selon un modèle de cercle vicieux [54]. Les ROS pourraient directement participer à la physiopathologie de la ScS via les dommages à l'ADN dont ils sont responsables, l'amplification de la production de TGF- β et la participation à la voie de signalisation Wnt, également impliquée dans la fibrose [55]. Il est à noter que les anticorps agonistes du PDGFR cités plus haut stimulent la production de ROS dans les fibroblastes en plus de la synthèse de collagène I [50].

1.1.4.4.2 Hypoxie

L'hypoxie dans la ScS est induite à la fois par l'atteinte vasculaire (défaut d'irrigation des tissus) et la fibrose qui en résulte. Ce défaut d'oxygénation se traduit au niveau de la

peau par la baisse de la pression transcutanée en oxygène, mise en évidence dans la zone scléreuse (et pas en zone cliniquement non lésionnelle), et inversement proportionnelle à la sévérité de la fibrose [56]. Sur le plan moléculaire, l'hypoxie tissulaire a pour conséquence la transcription immédiate du facteur HIF-1 α (Hypoxia Inducible-Factor), dont l'expression est finement régulée : il est notamment indétectable en normoxie du fait d'une dégradation rapide. HIF-1 α active à son tour la transcription de gènes impliqués dans la régulation de l'apport en oxygène, comme des gènes impliqués dans le métabolisme énergétique, l'angiogénèse, l'apoptose, la prolifération cellulaire et la production de MEC. Cependant, la peau des patients ScS n'est pas caractérisée par une surexpression de HIF-1 α , que ce soit dans les analyses de protéomique totale ou les marquages immunohistochimiques [57]. Cela peut être expliqué par la dégradation rapide de HIF-1 α et le caractère chronique et prolongé de l'hypoxie, ainsi que par une boucle de régulation négative agissant sur les prolyl hydroxylases (une famille d'enzymes régulant HIF-1 α).

Sur le plan vasculaire, l'hypoxie a notamment pour conséquence l'expression incontrôlée de VEGF (bien que l'origine de la surexpression du VEGF soit multifactorielle dans la ScS), qui participe au défaut d'angiogénèse caractérisant la maladie [57]. Au niveau fibrotique, l'hypoxie induit notamment l'expression de CCN2 dans les fibroblastes sclérodermiques [58].

Ces éléments s'intègrent dans un cercle vicieux, avec l'aggravation de l'atteinte vasculaire et de la fibrose ayant provoqué initialement l'hypoxie tissulaire. Les mécanismes physiologiques de réponse à l'hypoxie sont ainsi insuffisants ou inefficaces (comme la surproduction de VEGF). A l'heure actuelle, il n'existe pas de traitement ciblant spécifiquement l'hypoxie.

1.1.5 Traitements de la ScS

A l'heure actuelle, il n'existe pas de traitement capable de prévenir ou réverser l'ensemble des processus physiopathologiques de la maladie. C'est particulièrement vrai en ce qui concerne la composante fibrotique, sur laquelle se concentrent la plupart des essais cliniques à l'heure actuelle. La prise en charge de la ScS repose donc sur un ensemble de traitements ciblés, visant à traiter séparément chacune des atteintes [59, 60].

Ainsi, l'atteinte vasculaire, lorsqu'elle est limitée au syndrome de Raynaud, se traite le plus souvent par mesures mécaniques (protection du froid) et l'usage d'inhibiteurs calciques, ou bien d'analogues des prostacyclines en cas de forme sévère. Les ulcérations digitales sont également traitées par les analogues des prostacyclines ou les antagonistes des récepteurs de l'endothéline. Lorsqu'une hypertension artérielle pulmonaire est présente, on peut rajouter des inhibiteurs de la 5-phosphodiesterase ou du riociguat (stimulateur de la guanylate cyclase). La transplantation cardiopulmonaire est le traitement de dernier recours. La crise rénale se traite par inhibiteurs de l'enzyme de conversion de l'angiotensine, dialyse et/ou transplantation rénale dans les cas les plus sévères.

L'atteinte fibrotique cutanée et digestive peut être traitée, en fonction de sa sévérité, par methotrexate, cyclophosphamide, ou encore transplantation de cellules souches hématopoïétiques, bien qu'aucun de ces traitements ne fasse preuve d'une efficacité et tolérance absolues. D'autres traitement immunosuppresseurs sont actuellement étudiés, comme le rituximab (anticorps monoclonal anti-CD20) ou le tocilizumab (anti-IL6).

L'atteinte digestive se traite majoritairement par inhibiteurs de la pompe à protons et prokinétiques, parfois par octréotide et antibiotiques. L'atteinte articulaire nécessite la prescription d'anti-inflammatoires non stéroïdiens, corticoïdes à faible dose ou méthotrexate.

1.2 Atteinte cutanée de la Sclérodémie Systémique

L'atteinte cutanée dans la ScS est d'importance majeure à de multiples égards : elle est bien souvent un des premiers critères diagnostiques ; son extension sert de base à la classification en forme limitée ou diffuse ; elle constitue également un facteur pronostique important dans la maladie, étant corrélée à la sévérité des atteintes cardiovasculaire, pulmonaire et rénale [61]. Paradoxalement, peu d'études s'intéressent au potentiel thérapeutique que peuvent représenter l'atteinte des différentes composantes cutanées. Nous décrirons tout d'abord la peau normale, avant de nous intéresser aux symptômes cutanés dans la ScS, et plus particulièrement les troubles pigmentaires.

1.2.1 La peau : structure et fonction [1]

1.2.1.1 Introduction

La peau constitue la première barrière de défense de l'organisme contre les agressions extérieures (ultraviolets, microbes, composés chimiques, agression mécaniques). Il s'agit de l'organe le plus important du corps humain en taille (1,8 m²) et en poids (4,5 kg). Elle est constituée de trois couches superposées qui sont, de l'extérieur vers l'intérieur : l'épiderme, le derme et l'hypoderme (Figure 1.6). L'épiderme et le derme sont séparés par la jonction dermo-épidermique (JDE) ou lame basale.

Son épaisseur varie en fonction des zones anatomiques : en moyenne de 2mm, elle est de 1mm en peau fine (paupières) et jusqu'à 4mm dans les zones les plus épaisses (paumes et plantes).

La peau abrite les annexes cutanées :

- les follicules pilo-sébacés, composés du poil et de sa gaine, qui comporte des cellules souches épidermiques et des mélanocytes, ainsi que de glandes sébacées ± un muscle érecteur du poil ;
- les glandes sudoripares eccrines (les plus nombreuses, dont le canal excréteur débouche à la surface de la peau) et apocrines (situées au niveau axillaire, autour de l'anus et des mamelons, et dont le canal excréteur débouche dans un follicule pileux) ;
- les phanères (poils, cheveux, ongles), qui sont également considérés comme des annexes.

1.2.1.2 Epiderme

1.2.1.2.1 Architecture

L'épiderme est un épithélium pavimenteux kératinisé. Il est constitué de quatre couches

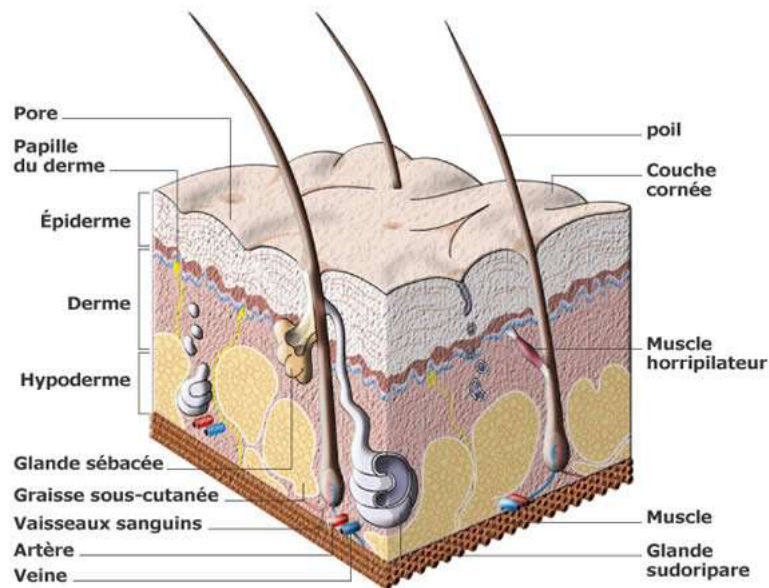


FIGURE 1.6 – Structure de la peau humaine (extrait de www.futura-sciences.com).

De la superficie à la profondeur, on retrouve l'épiderme, le derme – où se trouvent les vaisseaux sanguins, les vaisseaux lymphatiques et les annexes – et l'hypoderme, qui sert d'interface entre la peau et les structures sous-jacentes.

cellulaires superposées qui sont, de l'extérieur vers l'intérieur : la couche cornée (cellules mortes anucléées) (*stratum corneum*), la couche granuleuse (*stratum granulosum*), la couche épineuse (*stratum spinosum*) et la couche basale (*stratum germinativum*) (Figure 1.7). Cette dernière, également appelée assise basale, est le siège des cellules souches kératinocytaires, qui se différencient en migrant de la profondeur vers la superficie. La couche basale est toujours constituée d'une seule assise cellulaire alors que l'épaisseur des autres couches est variable, toujours relativement plus importante en peau épaisse qu'en peau fine. En peau épaisse, on peut retrouver une cinquième couche, la couche claire (*stratum lucidum*), qui se situe entre la couche granuleuse et la couche cornée.

1.2.1.2.2 Fonctions

La fonction barrière de l'épiderme est assurée grâce :

- aux cellules compactes de la couche cornée, qui assurent à la fois la protection mécanique et l'hydratation de l'épiderme ;
- à la présence du pigment mélanine, qui joue un rôle de photo-protection (cf 1.2.3.2.1) ;
- à des mécanismes enzymatiques propres jouant un rôle anti-oxydant ;
- au pH de la couche cornée, à la production de peptides anti-microbiens et à la présence de cellules du système immunitaire, l'ensemble formant une barrière immunitaire.

Les autres fonctions de l'épiderme (applicables à l'ensemble de la peau) sont la thermorégulation, la fonction sensorielle, des fonctions métaboliques (avec notamment la synthèse de vitamine D), la régulation du contenu hydrique et la cicatrisation.

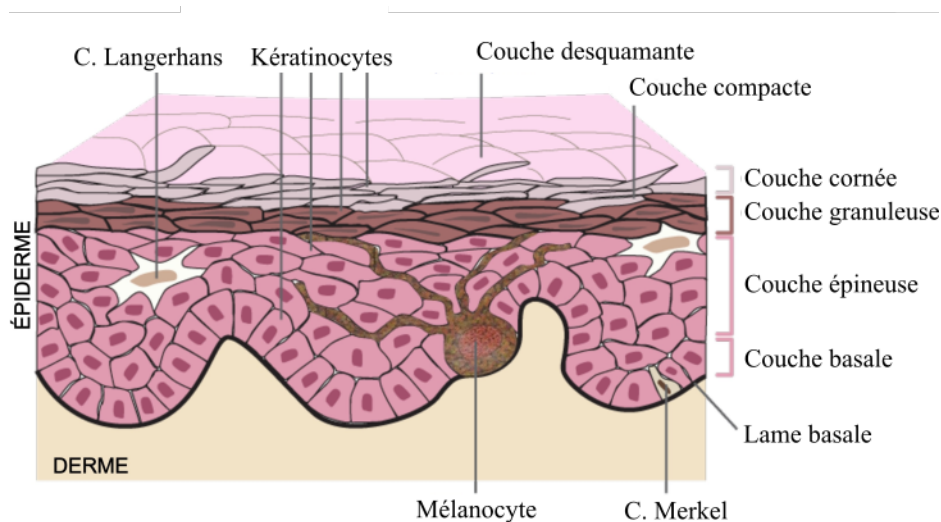


FIGURE 1.7 – Structure de l'épiderme (d'après cosmeticofficine.com).

1.2.1.2.3 Cellules

Kératinocytes La grande majorité (environ 90%) des cellules de l'épiderme est représentée par les kératinocytes. Ceux-ci se différencient de la couche la plus profonde vers la surface. Ainsi, les kératinocytes de l'assise basale (ou couche germinative) représentent les cellules au plus haut potentiel prolifératif et sont ceux préférentiellement extraits pour la culture cellulaire. La forme des kératinocytes se modifie au fur et à mesure de leur différenciation : de forme cylindrique dans la couche basale, ils deviennent polygonaux dans la couche épineuse, puis de plus en plus aplatis dans la couche granuleuse jusqu'à devenir totalement aplatis dans la couche cornée (où les cellules se nomment alors cornéocytes). La durée de renouvellement d'un épiderme normal est de 30 à 45 jours.

La cohésion inter-cellulaire est assurée par des jonctions de type gap, canaux transmembranaires formés de molécules de connexine, ainsi que par des desmosomes.

Les kératinocytes sont responsables de la production de kératine, une protéine du cytosquelette essentielle à la fonction de protection de l'épiderme. Il en existe différents types, qui s'assemblent en hétérodimères capables de se polymériser en filaments intermédiaires. K5, K14 et K15 sont spécifiques de la couche basale, tandis que K1, K2, K10 et K11 se situent dans les couches supra-basales. Les marqueurs de différenciation de l'épiderme sont l'involucrine (située dans la partie supérieure de la couche épineuse et dans la couche granuleuse), la loricrine et la filaggrine (situées dans la couche granuleuse, représentant des marqueurs de différenciation terminale).

Mélanocytes Les mélanocytes ne représentent que 1 à 5% des cellules épidermiques, mais possèdent un rôle essentiel : la fabrication du pigment mélanine, qui joue un rôle photoprotectif vital. L'origine embryonnaire des mélanocytes est neuro-endocrine, d'où leur forme dendritique qui évoque les astrocytes du système nerveux. Ils migrent de la crête neurale durant l'embryogénèse sous forme de mélanoblastes (cellules non pigmentées) avant de gagner la peau, où ils sont exclusivement localisés au niveau de l'assise basale

(ancrés à la lame basale) et des follicules pileux. Leur répartition à la surface du corps n'est pas homogène : il en existe environ 2400 par mm^2 sur les organes génitaux, 2000 par mm^2 sur le visage, 890 par mm^2 sur le tronc. Leur nombre et leur activité tend à diminuer avec l'âge.

Les kératinocytes et mélanocytes se distinguent en culture par leur morphologie et leur taille très différentes (Figure 1.8).

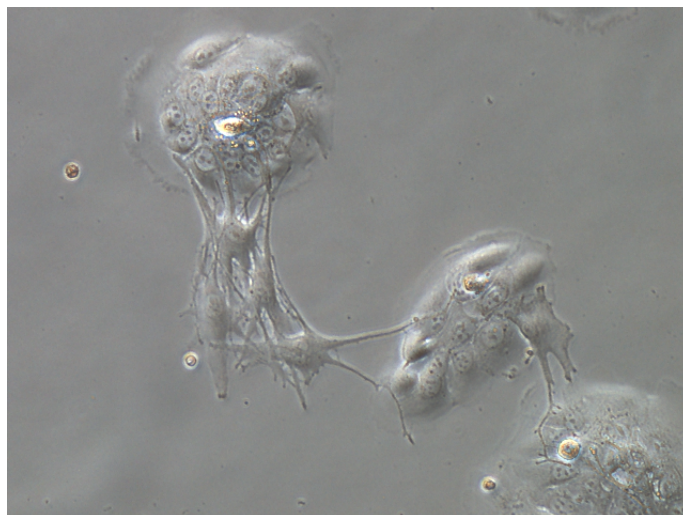


FIGURE 1.8 – Kératinocytes et mélanocytes humains en primo-culture (grossissement $\times 20$, sujet sain, collection personnelle). Les kératinocytes sont les petites cellules pavimenteuses, s'organisant en îlots. Les mélanocytes sont les cellules dendritiques de grande taille pouvant s'insérer entre les kératinocytes et communiquer avec plusieurs d'entre eux grâce à leurs prolongements dendritiques.

In situ, on considère qu'un mélanocyte interagit avec 36 kératinocytes, l'ensemble formant une unité épidermique de mélanisation. En coupe histologique, on trouve un mélanocyte tous les dix kératinocytes environ. Le pigment mélanine est produit dans des organites intra-cellulaires appelés mélanosomes, puis transféré aux kératinocytes via les dendrites.

Autres cellules de l'épiderme Les autres cellules sont représentées par :

- les cellules de Merkel : ce sont des mécanorécepteurs d'origine neuro-endocrine, situés uniquement dans la couche basale de l'épiderme. Leur forme est elliptique et leur noyau de grande taille.
- les cellules de Langerhans, d'origine hématopoïétique, qui appartiennent à l'immunité innée et dont la principale fonction est la présentation d'antigènes.

La présence d'autres types cellulaires dans l'épiderme est pathologique.

1.2.1.3 La jonction dermo-épidermique

L'épiderme est séparé du derme par la JDE ou lame basale. Son aspect ondulé est dû à l'alternance entre les saillies de l'épiderme dans le derme dites "crêtes épidermiques" et les

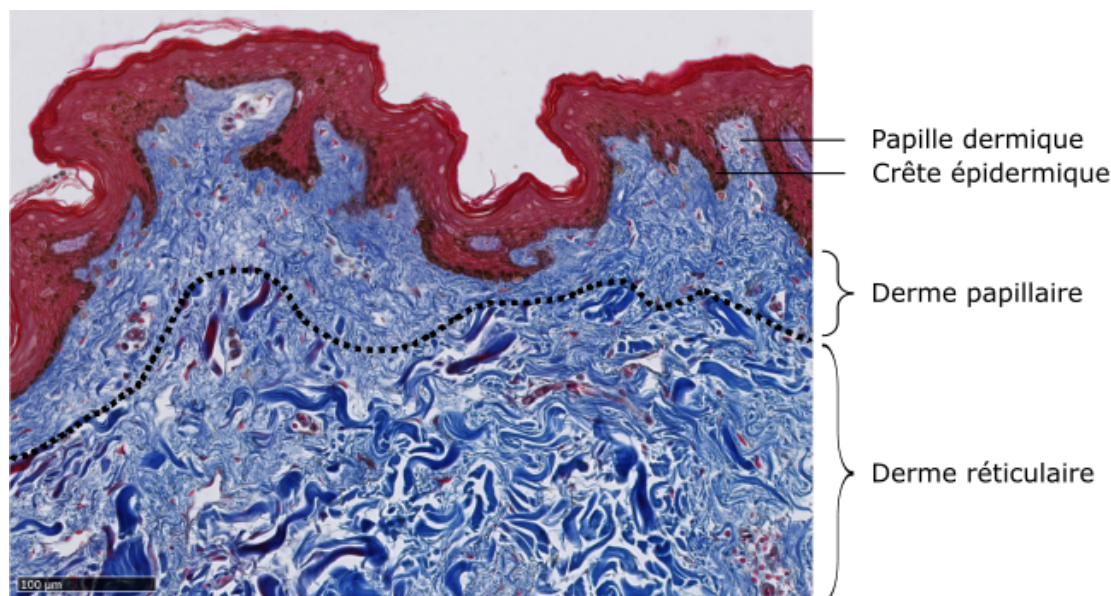


FIGURE 1.9 – Coupe de peau, coloration histologique de Trichrome-Masson, variante au bleu d'aniline (les fibres de collagène sont en bleu, le cytoplasme en rouge). L'échantillon est issu du bras d'un contrôle sain (femme, 53 ans); collection personnelle. La JDE est bien visible entre l'épiderme (majoritairement rouge) et le derme (majoritairement bleu). Les pointillés noirs indiquent la jonction entre le derme papillaire et réticulaire. Barre d'échelle, 100 µm.

saillies du derme dans l'épiderme dites "papilles dermiques". Elle est constituée des replis membranaires au pôle basal des cellules souches de l'épiderme, ce qui lui confère une surface relativement importante et permet d'améliorer les échanges métaboliques entre l'épiderme et le derme. Sa protéine de structure principale est le collagène IV, collagène non fibrillaire qui forme un réseau bidimensionnel en treillis. Parmi les autres composants, on retrouve la glycoprotéine laminine.

1.2.1.4 Derme

1.2.1.4.1 Architecture

Le derme est un tissu conjonctif fibro-élastique qui constitue le tissu de soutien de l'épithélium cutané. Il est composé de cellules résidentes et d'une matrice constituée de protéines fibreuses (collagène, élastine) et non-fibreuses (protéoglycanes, glycoprotéines). Sur le plan structural, il se décompose en deux parties : le derme superficiel ou papillaire, qui s'invagine dans l'épiderme en formant des papilles (d'où son nom), et le derme profond dit réticulaire, qui se situe entre le derme papillaire et l'hypoderme (Figure 1.9). Ces deux structures se différencient principalement par la taille et la densité des trousseaux de collagène. Ainsi, le derme papillaire est constitué d'un tissu conjonctif lâche aux fibres orientées le plus souvent perpendiculairement par rapport au plan de la JDE, tandis que le derme réticulaire est composé d'un tissu dense de fibres s'entrecroisant de manière grossièrement parallèle à la JDE. La densité cellulaire est cependant plus abondante dans le derme papillaire; c'est également via le derme papillaire que s'effectuent les échanges nutritifs avec les couches profondes de l'épiderme.

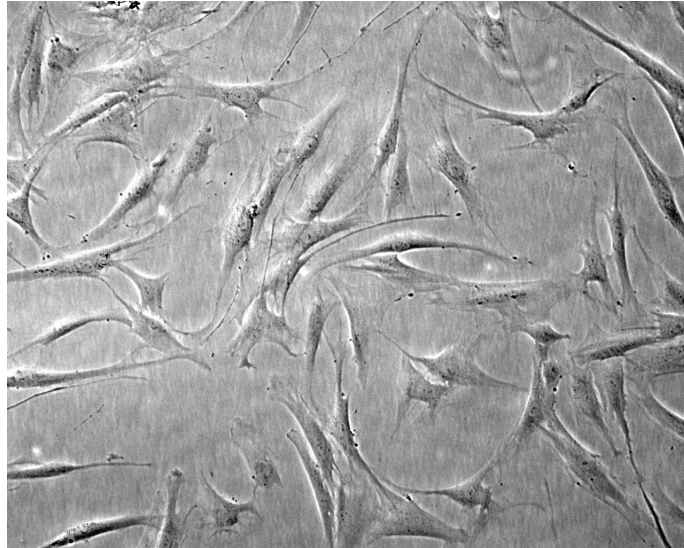

FIGURE 1.10 – Fibroblastes humains de peau saine en primo-culture (grossissement x20, collection personnelle).

1.2.1.4.2 Cellules

La cellule majoritaire du derme, et plus largement de l'ensemble des tissus conjonctifs, est le fibroblaste, cellule d'origine mésenchymateuse. Ce nom recouvre en réalité une population hétérogène de cellules, qui se différencient principalement par leurs caractéristiques phénotypiques ainsi que leur sécrétome [62]. Le fibroblaste à l'état basal est une cellule oblongue, en forme de fuseau (Figure 1.10), mais peut prendre une grande variété morphologique. Les fonctions principales des fibroblastes sont :

- la production d'éléments de la MEC : fibres de collagène et fibres élastiques, protéoglycanes et glycoprotéines de structure, acide hyaluronique ;
- l'organisation et le remodelage de la MEC (via la sécrétion de protéinases) ;
- les échanges avec les cellules avoisinantes.

L'origine embryologique des fibroblastes diffère selon leur localisation. Ainsi, les fibroblastes dorsaux sont originaires du dermo-myotome, tandis que les fibroblastes ventraux proviennent du somatopleure, et ceux de la peau du visage de la crête neurale [63, 64]. Ceci explique en partie les différences de profil génétique constatées entre les fibroblastes de localisations différentes au sein de la peau d'un même individu [65, 66]. Les fibroblastes cutanés possèdent ainsi une signature génétique « positionnelle » à l'échelle du corps humain, qui peut avoir des conséquences sur leurs sécrétions.

Dans le derme, outre les fibroblastes « classiques », on dénombre d'autres variétés :

- les myofibroblastes, peu nombreux en conditions physiologiques, surtout localisés au niveau des follicules pileux ; ils sont caractérisés par la présence de filaments d'alpha-actine du muscle lisse (α -SMA), qui leur confèrent une capacité contractile importante. Il s'agit de la cellule centrale dans l'initiation de la cicatrisation et de la fibrose, comme vu plus haut ;
- les fibroblastes différenciés associés aux follicules pileux, situés à la base de ceux-ci ; ils sont proches des myofibroblastes ;

- les fibroblastes du stroma tumoral, qui s'activent et se différencient au contact de cellules tumorales.

Dans un endroit donné de la peau, des fibroblastes peuvent adopter des profils sécrétoires différents en fonction de leur localisation. Ainsi, les fibroblastes du derme papillaire sécrètent principalement des facteurs destinés aux échanges avec l'épiderme, tandis que les fibroblastes du derme réticulaire sécrètent principalement les éléments de la matrice extra-cellulaire. Cependant, une étude a montré que les fibroblastes papillaires produisaient plus de GM-CSF (Granulocyte-Macrophage Colony-Stimulating Factor) et moins de KGF-1 (Keratinocyte Growth Factor-1) que les fibroblastes réticulaires [62]. Les fibroblastes papillaires possèdent également un meilleur potentiel prolifératif que ceux d'origine réticulaire [67]. De manière particulièrement intéressante, les fibroblastes papillaires semblent sécréter plus de facteurs pro-angiogéniques que les fibroblastes réticulaires [68].

Il est à noter que les fibroblastes papillaires extraits puis mis en culture finissent par acquérir un phénotype de type réticulaire après plusieurs passages [69]. Par ailleurs, la technique d'extraction cellulaire peut influencer le type de population obtenue. L'analyse de la technique des explants de peau [70], où les fibroblastes sortent petit à petit d'un explant de peau totale, a montré que les cellules « sortant » dans les premiers jours diffèrent de celles obtenues plus tardivement [71]. En revanche, la technique de la digestion enzymatique [72], plus coûteuse mais également plus rapide, permet d'obtenir l'ensemble de la population fibroblastique dermique (y compris des cellules fibroblastes-like)⁴.

Parmi ces dernières, citons :

- les cellules souches mésenchymateuses, d'origine hématopoïétique, porteuses des marqueurs de surface CD34 et CD45 ;
- les fibrocytes, considérés comme des cellules souches mésenchymateuses migrant au niveau de sites lésionnels et adoptant des caractéristiques phénotypiques très proches des fibroblastes [73]. Ces cellules sont donc caractérisées par une plasticité fonctionnelle et phénotypique importante [74].

Les autres cellules résidentes du derme, hormis celles constituant les vaisseaux, sont les cellules dendritiques dermiques, les cellules de Langerhans, les macrophages et les mastocytes, parfois des lymphocytes. Les télocytes, cellules présentes autour des vaisseaux sanguins, peuvent également se trouver de manière isolée dans le derme, où elles semblent échanger avec la MEC [75]. D'autres cellules peuvent être recrutées via la circulation sanguine et lymphatique, notamment des cellules du système immunitaire.

1.2.1.4.3 La matrice extra-cellulaire

La MEC est constituée d'un réseau complexe de macro-molécules, fibreuses (collagène, élastine, réticuline) ou non (protéoglycanes, glycoprotéines). Sa composition diffère en fonction de la partie du derme concernée. Ainsi, le derme papillaire contient des fibres de collagène de type I et III et également des fibres élastiques de type fibres oxytalanes et fibres d'élaunine. Le derme réticulaire contient majoritairement des fibres de collagène de type I, mais également de type III et V, ainsi que des fibres élastiques (type fibres

4. Cette méthode entraîne également la libération d'autres cellules dermiques non fibroblastiques, mais qui sont généralement sélectionnées négativement après plusieurs jours de culture en milieu approprié.

oxytalanes et fibres élastiques matures). Les collagènes de type I, III, et V peuvent s'auto-assembler pour former un réseau tridimensionnel. Les fibres de réticuline sont composées de collagène de type III et se situent au niveau de la jonction dermo-épidermique ainsi que des lames basales des vaisseaux sanguins, des nerfs et des adipocytes.

La matrice extra-fibrillaire (également dénommée substance fondamentale) est composée d'un mélange complexe de protéoglycanes (les plus répandus étant le versican, le perlécane et la décorine), glycoprotéines (dont la fibronectine et les ténascines), eau et acide hyaluronique. Ces éléments participent à l'adhésion, la migration cellulaire et la communication inter-cellulaire.

1.2.1.5 L'hypoderme

L'hypoderme est le siège du tissu adipeux et de ses cellules constituantes, les adipocytes. Il contient également des pré-adipocytes, cellules de type fibroblaste-like. L'hypoderme sépare le derme, auquel il est rattaché par des expansions de fibres collagènes et élastiques, du tissu musculaire sous-jacent. Ses principales fonctions sont la réserve énergétique, la protection mécanique et la protection contre les variations de température.

1.2.1.6 Vascularisation de la peau

1.2.1.6.1 Architecture du réseau vasculaire

Le derme est richement vascularisé, contrairement à l'épiderme qui n'est nourri que par imbibition via les réseaux capillaires contenus dans les papilles dermiques. Ce réseau vasculaire est globalement composé de trois étages ou niveaux anastomotiques (Figure 1.11) :

- A la partie profonde de l'hypoderme se trouve un premier réseau anastomotique parallèle à la surface cutanée, dont partent des branches qui traversent l'hypoderme et donnent des collatérales destinées aux annexes ;
- Ces branches se réunissent à la partie profonde du derme réticulaire pour former un deuxième réseau anastomotique (*rete cutaneum*) dont partent des artérioles pouvant également vasculariser les annexes ;
- Celles-ci finissent par s'anastomoser en un troisième réseau (*rete subpapillare*) à la jonction derme papillaire - derme réticulaire. De ce dernier réseau partent des capillaires qui gagnent les papilles dermiques.

Le réseau veineux est quant à lui calqué sur le réseau artériel.

1.2.1.6.2 Structure des vaisseaux sanguins

Les vaisseaux dermiques sont constitués (de l'intérieur vers l'extérieur) de cellules endothéliales, d'une paroi musculaire, de péricytes et d'une membrane basale. Les cellules endothéliales (Figure 1.12) en forment donc la couche interne (ou intima). Leur marqueur le plus spécifique est le facteur Von Willebrand, mais l'antigène CD31 (PECAM-1) est le plus couramment utilisé.

La couche musculaire (ou média) est composée de cellules musculaires lisses. La couche externe (ou adventice) est composée de fibres élastiques.

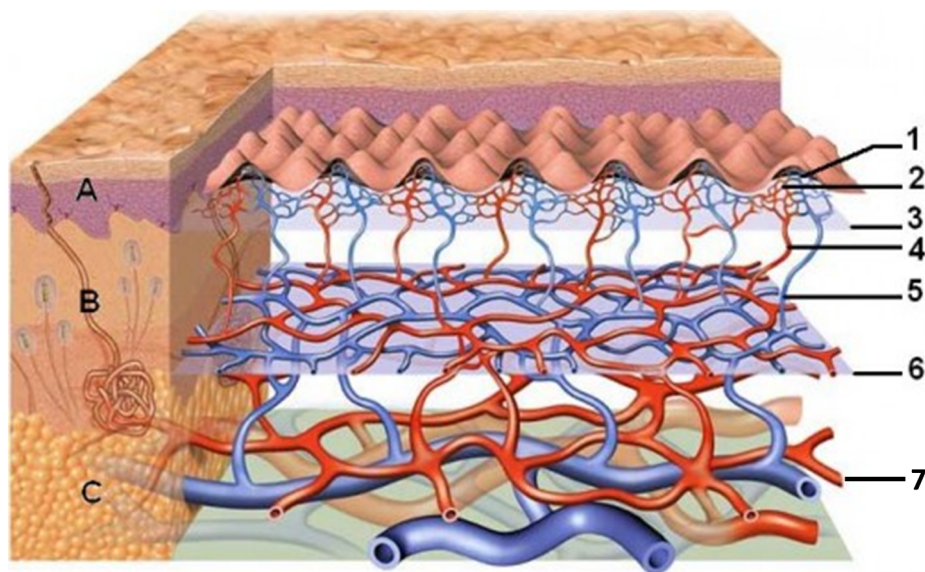


FIGURE 1.11 – Vascularisation de la peau (extrait de ecosia.org).

A : Derme papillaire, B : Derme réticulaire, C : Hypoderme.

1 : papille dermique, 2 : réseau capillaire, 3 : dernier réseau d'anastomose ou *rete subpapillare*, 4 : artériole, 5 : veinule, 6 : deuxième réseau d'anastomose (*rete cutaneum*), 7 : premier réseau d'anastomose dans l'hypoderme.

Cette structure est commune aux artères, artérioles, veines et veinules, bien que les veines possèdent une lumière plus large et une paroi musculaire plus fine.

Les capillaires, en revanche, ne sont composés que de deux couches cellulaires : une couche fenestrée de cellules endothéliales et une couche bordante de péricytes.

Autour de la plupart des vaisseaux, on peut retrouver des cellules possédant un corps cellulaire de petite taille auquel se branchent de longs prolongements cytoplasmiques : les télocytes [75]. Ces cellules, dont le rôle est mal défini, existent également de manière isolée dans le derme. Leurs prolongements nommés télopoles sont notamment destinés aux échanges avec les cellules avoisinantes.

1.2.1.7 Réseau lymphatique

Le système lymphatique cutané est constitué par un réseau de vaisseaux à sens unique assurant le retour du liquide interstitiel vers le sang. Les vaisseaux lymphatiques suivent le réseau veineux des papilles dermiques jusqu'à l'hypoderme.

1.2.1.8 Innervation

L'innervation de la peau est assurée :

- au niveau de l'épiderme, par les cellules de Merkel ;
- dans le derme, par les corpuscules de Meissner (corpuscules du tact), situés au niveau des papilles dermiques, qui correspondent à la terminaison des fibres nerveuses afférentes ;

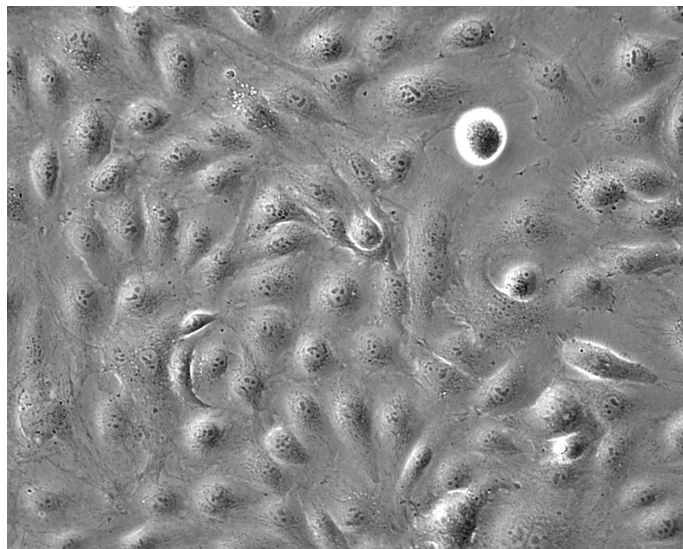


FIGURE 1.12 – Cellules endothéliales microvasculaires dermiques humaines confluentes en primo-culture (grossissement x20, sujet sain, collection personnelle).

- dans l'hypoderme, par diverses structures : les corpuscules de Vater-Pacini (sensibles à la pression et aux vibrations), les corpuscules de Golgi-Mazzoni (autres mécanorécepteurs sensibles au toucher et à la pression), les corpuscules de Ruffini (récepteurs de l'étirement).

On trouve également dans la peau des fuseaux neuromusculaires, récepteurs de l'étirement se situant autour des fibres musculaires.

1.2.1.9 Le vieillissement cutané

Le vieillissement cutané résulte de facteurs intrinsèques (âge, sexe, facteurs génétiques et hormonaux, stress oxydant) et extrinsèques (rayonnement UV, facteurs toxiques tels que tabac, mauvaise nutrition, stress). Ainsi, les marques du vieillissement cutané sont principalement visibles au niveau des zones photo-exposées (visage, avant-bras). Sur le plan histologique, il se caractérise :

- par une atrophie globale de la peau, ainsi qu'une diminution de vascularisation des follicules pilo-sébacés et une diminution de sécrétion des glandes sébacées et sudoripares ;
- au niveau de l'épiderme, par un amincissement des couches kératinocytaires ainsi qu'une diminution du nombre de mélanocytes actifs et du nombre de cellules de Langerhans ;
- par une linéarisation de la JDE ;
- au niveau du derme, par une disparition progressive des papilles dermiques et de leurs capillaires, contribuant à l'amincissement du derme papillaire, et une diminution du nombre de mastocytes ;
- au niveau de l'hypoderme, par une régression du panicule adipeux.

Il est à noter que ces caractéristiques histologiques se rapprochent de celles de la peau ScS.

Sur le plan cellulaire, on constate un ralentissement de la prolifération kératinocytaire. Les fibroblastes sont également affectés, avec une diminution du taux de prolifération, une accumulation de calcium intra-cellulaire (pouvant provoquer des phénomènes d'apoptose) et une modification des capacités de biosynthèse. Ainsi, le ratio collagène I/collagène III diminue, voire s'inverse ; les fibres de collagène se rigidifient, devenant moins accessibles à une dégradation par les protéases et donc au renouvellement. Les fibres élastiques se lient davantage avec les lipides, ce qui diminue leur élasticité. La synthèse de fibronectine est augmentée, ainsi que sa dégradation par les élastases, l'empêchant de remplir son rôle d'interaction entre cellules et matrice. La synthèse des protéoglycanes diminue.

1.2.2 Symptômes cutanés de la Sclérodémie Systémique

L'atteinte de la peau dans la ScS donne son nom à la maladie et récapitule l'ensemble des phénomènes pathologiques qui lui sont associés. Ainsi, les patients peuvent présenter [76, 28] :

- Des manifestations vasculaires (Figure 1.13) : syndrome de Raynaud (90% des patients), dilatations capillaires appelées télangiectasies touchant volontiers les paumes des mains et le visage (75% des patients), ulcères digitaux (40%) ; l'examen des capillaires unguéaux (capillaroscopie) fait partie du diagnostic en permettant d'identifier des mégacapillaires associés à des plages avasculaires. Sur le plan histologique, cela se traduit par une raréfaction capillaire, un épaississement de l'intima et de la média via une prolifération des cellules musculaires lisses, et une diminution de la lumière vasculaire.
- Des manifestations inflammatoires : doigts boudinés, voire œdème cutané plus étendu précédant la fibrose ;
- Des manifestations fibrotiques bien sûr, avec une sclérose cutanée plus ou moins étendue, mais débutant toujours aux extrémités. A noter que chez certains patients, on peut observer une désinfiltration spontanée après une phase de progression, mettant en évidence le fait que la fibrose peut être réversible. L'étendue de la fibrose sert de base à la classification en forme limitée ou diffuse (cf Figure 1.1). La fibrose cutanée est présente chez environ 90% des patients ; il existe de rares formes de ScS sans fibrose cutanée, également appelées sclérodémie « *sine scleroderma* ».

On peut également retrouver :

- Des dépôts calciques sous-cutanés appelés calcinoses (25% des patients) ;
- Des manifestations muqueuses comme un syndrome sec buccal ;
- Des atteintes des phanères et des annexes de la peau : paronychie (inflammation péri-unguéale), hyperkératose unguéale⁵, perte des follicules pileux et des glandes sébacées, ce qui entraîne une sécheresse de la peau et un prurit ;
- Une lipodermatosclérose ou inflammation de la graisse sous-cutanée.

Histologiquement, on assiste à une atrophie puis une disparition de la graisse sous-cutanée dans les formes évoluées de la ScS, remplacée par du tissu fibreux, ce qui entraîne un amincissement de la peau. Ce remplacement pourrait être médié par la voie Wnt [77]. Il

5. épaississement de l'ongle.

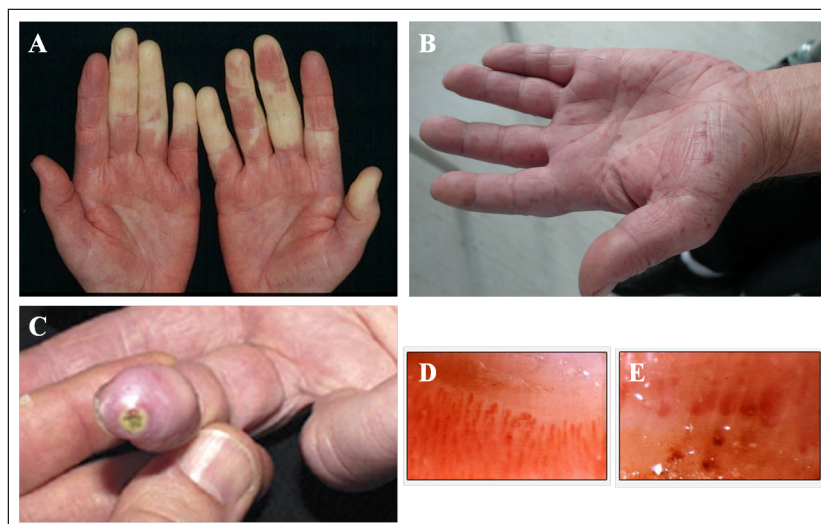


FIGURE 1.13 – Illustrations cliniques de l'atteinte vasculaire de la ScS.

A : Syndrome de Raynaud secondaire (extrait de manuel MSD). B : Télangiectasies de la paume de la main (collection personnelle). C : Ulcère pulpaire (extrait de sclérodermie.net). D : Capillaroscopie normale et E : Capillaroscopie type sclérodermique avec association de plages avasculaires et de mégacapillaires (extrait de sclérodermie.net).

est à noter que l'hypoderme dans la ScS présente un intérêt particulier. En effet, plusieurs études tendent à prouver que des cellules progénitrices présentes spécifiquement dans le tissu adipeux régulent la différenciation des myofibroblastes et l'initiation de la fibrose [78]. Les cellules souches mésenchymateuses présentes dans le tissu adipeux sont actuellement à l'étude comme agent thérapeutique potentiel, ayant montré leur efficacité dans le modèle murin de fibrose induite à l'HCl [79].

Enfin, sur le plan cutané, un certain nombre de patients ScS présentent des troubles pigmentaires, qu'il s'agisse d'hyper- et/ou d'hypo-pigmentation, qui sont détaillés ci-dessous.

1.2.3 Troubles pigmentaires au cours de la Sclérodermie Systémique

1.2.3.1 Clinique

De nombreuses publications de cas cliniques, et ce dès les années 1970, font état de troubles pigmentaires chez les patients atteints de ScS. Paradoxalement, peu d'études de cohorte sont disponibles. Différents types d'atteinte ou « pattern » ont ainsi été rapportés au cours des années :

- Le plus marquant est sans doute celui associant hyper et hypo-pigmentation ou « salt and pepper » [80] : il s'agit de macules dépigmentées au sein de plages d'hyperpigmentation à prédominance péri-folliculaire.
- Une forme également fréquente est l'hyperpigmentation diffuse [81]

- Ont été rapportées des plages hyperpigmentées précédant l'apparition de la fibrose [82]; une hyperpigmentation prédominant au niveau des zones photo-exposées; une dépigmentation péri-vasculaire [83].

Une illustration clinique des troubles les plus fréquents est présentée Figure 1.14.

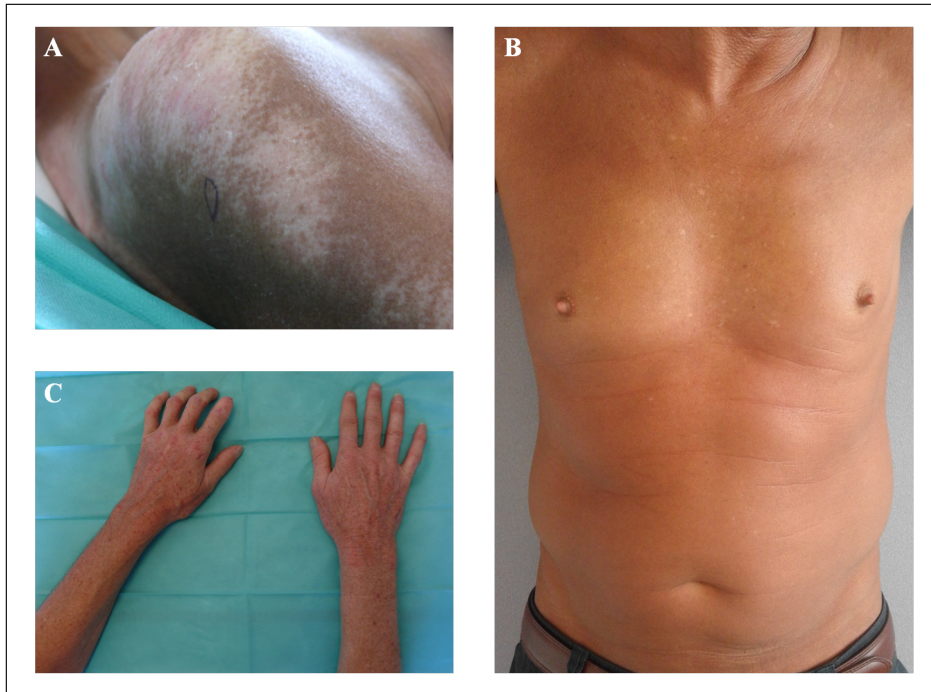


FIGURE 1.14 – Illustrations cliniques des troubles pigmentaires les plus fréquents au cours de la ScS (collection personnelle).

A : Pattern d'hypopigmentation et d'hyperpigmentation péri-folliculaire; B : Pattern d'hyperpigmentation diffuse; C : Pattern d'hyperpigmentation hétérogène dans les zones photo-exposées.

Dans l'ensemble, bien qu'aucune étude ne le prouve, ces troubles semblent plus volontiers associés à la forme diffuse de la maladie, et surviennent relativement tôt dans l'histoire clinique. Leur prévalence varie en fonction des études et des pays, pouvant aller de 42,9% selon une étude canadienne [84] à 86,9% selon une étude indienne [81]. Ils sont associés à une altération significative de la qualité de vie [84].

Il est également à noter que la ScS tend à être plus sévère chez les sujets de phototype foncé. Ceci est corroboré par la sévérité plus importante de la pathologie dans des populations afro-américaines ainsi que l'axe nord-sud de la prévalence de la maladie (voir partie 1.1.1).

1.2.3.2 Physiopathologie

La physiopathologie des troubles pigmentaires a été très peu étudiée dans la ScS, probablement du fait qu'ils ne représentent pas une cause de mortalité identifiable. Pourtant, déterminer les mécanismes qui mènent à l'apparition des troubles pigmentaires peut d'une part être profitable à la prise en charge d'autres pathologies de la pigmentation (comme le vitiligo), et d'autre part aider à comprendre les mécanismes en jeu dans la ScS en

Phototype	Couleur de la peau	Réaction de la peau à l'exposition solaire
I	Peau laiteuse, taches de rousseur	Ne bronze jamais, brûle toujours
II	Peau très claire	Bronze difficilement, brûle souvent
III	Peau claire	Bronze progressivement, brûle parfois
IV	Peau mate	Bronze bien, brûle peu
V	Peau foncée	Bronze facilement, brûle rarement
VI	Peau noire	Ne brûle jamais

TABLE 1.1 – Classification des phototypes, principalement basée sur la capacité de la peau à absorber les rayonnements UV (d'après Fitzpatrick).

elle-même. En effet, la pigmentation est sous le contrôle des cellules de l'épiderme, mais également de cellules dermiques dont le rôle est clairement établi dans la ScS : cellules endothéliales, lymphocytes et fibroblastes.

1.2.3.2.1 Bases moléculaires de la pigmentation

La mélanine existe sous deux formes : eumélanine (pigment brun-noir, produit dans des eumélanosomes) et phéomélanine (pigment jaune-rouge, produit dans des phéomélanosomes). Les trichochromes sont des pigments appartenant au groupe des phéomélanines et présents dans les cheveux roux. Le principal rôle de la mélanine est photoprotecteur (eumélanine surtout), via l'absorption des rayonnements UV ainsi que la neutralisation des radicaux libres qui se forment sous l'action des UV.

Les deux types de mélanosomes cohabitent au sein du mélanocyte, mais c'est le type majoritaire de mélanine ainsi que le niveau d'activité du mélanocyte qui va déterminer la couleur de la peau et sa capacité à absorber le rayonnement UV. La pigmentation constitutive de la peau s'oppose à la pigmentation « facultative » communément appelée bronzage, qui apparaît après irradiation par les ultraviolets. On distingue ainsi six phototypes, basés sur le niveau de protection cutanée face au rayonnement solaire (Tableau 1.1). Pour une zone de peau donnée, le nombre de mélanocytes, en revanche, ne varie pas en fonction des phototypes.

La production de mélanine dans le mélanocyte est sous le contrôle d'un facteur de transcription qui est également essentiel à sa survie et sa prolifération : MITF (microphthalmia-associated factor). Dans les mélanosomes se trouvent trois enzymes-clés de la pigmentation : la tyrosinase, Tyrp-1/TRP1 (Tyrosinase-related protein 1) et DCT/TRP2 (dopa-chrome tautomerase). Leur rôle dans la voie de synthèse des deux types de mélanine est présenté dans la Figure 1.15.

La tyrosinase est synthétisée sous la forme d'un précurseur inactif, qui est activé lorsque les mélanocytes sont stimulés par l' α -MSH via l'AMPc. L' α -MSH et l'ACTH (adrenocorticotrop hormone) sont produites par épissage alternatif du gène POMC (propiomelanocortine) dans la glande pituitaire.

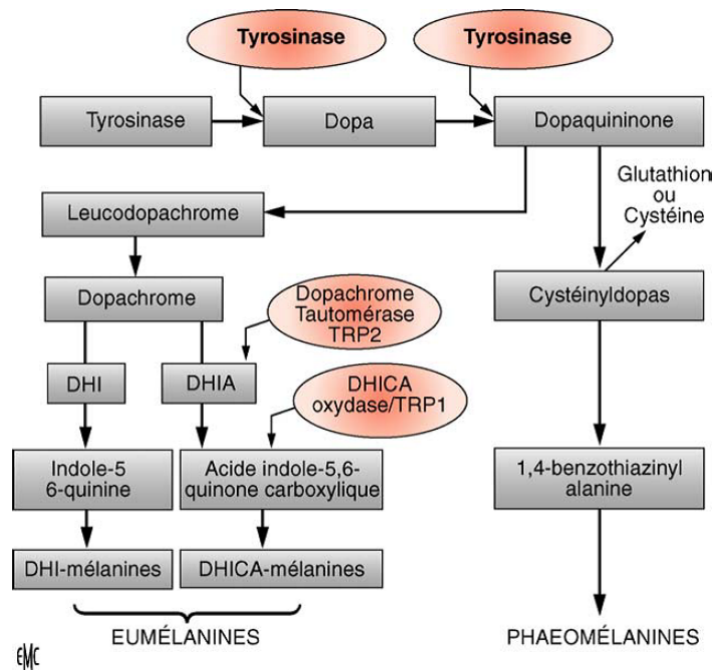


FIGURE 1.15 – Voie de synthèse des mélanines (extrait de Passeron *et al.*, EMC-Dermatologie Cosmétique, 2005).

DOPA : 3,4-dihydroxyphénylalanine, DHI : 5,6-dihydroxyindole, DHICA : 5,6-dihydroxyindole-2-carboxylic acid.

Les mélanosomes passent par différents stades de maturation en fonction de l'intensité de la mélanisation et de leur degré de migration le long des dendrites. Ils sont ensuite transférés aux kératinocytes avoisinants.

1.2.3.2.2 Impact du phototype sur la structure de la peau

Plusieurs études montrent que la structure de la peau diffère en fonction du phototype. Sur le plan fonctionnel, une équipe s'est notamment intéressée à l'efficacité de la barrière cutanée (majoritairement liée à la composition du *stratum corneum*) chez trois types de peau : afro-américaine, caucasienne et asiatique [85]. La peau asiatique, et dans une moindre mesure la peau caucasienne, sont caractérisées par une barrière peu performante, notamment par l'analyse de l'indice TEWL (trans-epidermal water loss ou perte hydrique trans-épidermique). Au contraire, la peau afro-américaine est caractérisée par une cohésion importante des protéines des couches les plus superficielles de l'épiderme, avec une fonction de barrière plus performante. Une autre équipe [86] s'est intéressée aux différences morphologiques affectant le derme et la JDE. Ils ont observé un épiderme plus épais associé à un nombre plus élevé de convolutions dans la JDE, avec un contenu en collagène VII plus faible, chez les peaux africaines et asiatiques par rapport aux peaux caucasiennes. Sur le plan dermique, et pour les peaux africaines seulement, on note une plus grande abondance de collagène fibrillaire ainsi qu'une proportion plus faible d'élastine.

Le phototype peut également avoir un impact sur la composition cellulaire du derme : ainsi, les peaux noires sont celles qui présentent le plus de mélanophages dermiques [87]

(macrophages dermiques chargés de mélanine, situés le plus souvent dans le derme papillaire).

Ces variations sont à prendre en compte lorsqu'on étudie un groupe de patients aux origines ethniques variées.

1.2.3.2.3 Dans la ScS : état des lieux

Les travaux sur le sujet restent très succincts. Sur le plan histologique, il a été mis en évidence [88] :

- dans les lésions hyperpigmentées : un excès de mélanine dans l'épiderme, dû à une augmentation de l'activité des mélanocytes, qui apparaissent plus larges avec des dendrites plus longues ;
- dans les lésions hypopigmentées : une diminution du nombre de mélanocytes, qui contiennent également peu de mélanosomes ;
- dans les lésions dépigmentées : l'absence de mélanocytes (prouvée par coloration dopamine-spécifique et microscopie électronique).

Il a également été mis en évidence la présence de mélanophages dans le derme superficiel des lésions hyperpigmentées [89].

Sur le plan fonctionnel, on sait que l'hyperpigmentation est indépendante d'une anomalie de l'axe hypothalamo-hypophysaire, avec l'absence d'anomalie du taux sérique d'ACTH (Adreno Cortico Tropic Hormone) [89].

La pigmentation peut être influencée et modulée par un grand nombre de facteurs, produits par les kératinocytes mais également par les cellules dermiques.

1.2.3.2.4 Hypothèses physiopathologiques

Influence des sécrétions fibroblastiques Il a été montré au sein du laboratoire que les facteurs sécrétés par les fibroblastes peuvent moduler la pigmentation épidermique [90]. Ainsi, les milieux conditionnés issus de cultures de fibroblastes âgés sont capables de reproduire les anomalies de pigmentation observées au cours du lentigo sénile [91]. Par ailleurs, des données non publiées du laboratoire ont mis en évidence des modifications pigmentaires sur des épidermes reconstruits, induites par l'introduction de fibroblastes normaux ou sclérodermiques dans le modèle de peau (Figure 1.16).

Influence des sécrétions lymphocytaires L'implication du système immunitaire dans la pigmentation est admise de longue date, bien que l'ensemble des facteurs en jeu n'ait pas été identifié. Le rôle-clé de la réponse immune dans la pathologie dépigmentante qu'est le vitiligo n'est plus à démontrer [92, 93]. On peut également citer les phénomènes d'hyper- et hypo-pigmentation post-inflammatoire [94].

Influence des sécrétions endothéliales Plusieurs observations cliniques ont servi de base à l'établissement du lien entre endothélium et troubles pigmentaires. Il a ainsi été noté une augmentation de la vascularisation dermique en regard des lésions hyperpigmentées

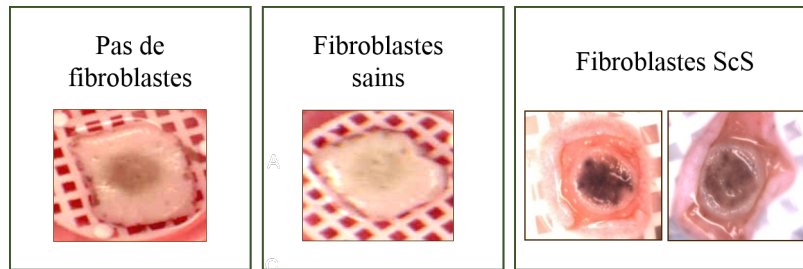


FIGURE 1.16 – Modification de la pigmentation d'épidermes reconstruits sous l'influence de l'introduction de fibroblastes. Les épidermes sont reconstruits avec des kératinocytes et des mélanocytes sains et cultivés sur une matrice de derme mort. On observe que la pigmentation épidermique varie en fonction de la présence ou non de fibroblastes, ainsi que de l'origine de ceux-ci (sains ou sclérodermiques). Ainsi, dans cette expérience, l'épiderme est plus clair lorsqu'on introduit des fibroblastes sains dans le derme, et plus foncé lorsqu'il s'agit de fibroblastes ScS.

de mélasma (ou masque de grossesse). Cette observation a été appuyée par l'efficacité à long terme d'une thérapie par laser visant à détruire les vaisseaux [95]. La même équipe a publié par la suite une série d'observations mettant en rapport des lésions vasculaires avec des phénomènes d'hyperpigmentation (Figure 1.17).

Facteurs sécrétés Parmi les facteurs sécrétés par les cellules cutanées, le SCF (stem cell factor), produit par les fibroblastes, les cellules endothéliales, les mastocytes et les kératinocytes, pourrait être une piste intéressante dans l'étude du lien derme et pigmentation. En effet, il promeut l'activation mélanocytaire via la fixation sur son récepteur c-kit [96] et participe à la régulation de l'interaction entre le mélanocyte et la matrice extra-cellulaire [97]. Son rôle dans la ScS a été peu investigué ; toutefois, il a été montré que son expression est augmentée dans la peau et le plasma des patients ScS [98, 99, 100] ; de manière intéressante, son expression a été retrouvée comme particulièrement élevée dans une observation clinique concernant une patiente ScS présentant une hyperpigmentation diffuse [101].

Le PEDF (pigment epithelium-derived factor) est une glycoprotéine aux propriétés anti-angiogéniques, anti-tumorales et neurotrophiques, qui a récemment été impliquée dans la physiopathologie de la ScS. Il a été montré que son expression est très augmentée *in vitro* dans les fibroblastes ScS et *in situ* dans les fibroblastes et les vaisseaux dermiques de peau ScS par rapport à des sujets sains [102, 103]. Les expériences *in vitro* montrent que les fibroblastes ScS participent directement à la dysfonction endothéliale via la sécrétion de PEDF. Or, le PEDF est présent à un très fort taux dans un épithélium pigmenté : la rétine, où il semble être un facteur important pour son homéostasie [104]. Son rôle exact dans la pigmentation n'a cependant pas encore été défini.

Un autre facteur soluble semble être un candidat particulièrement prometteur : l'ET-1, dont nous avons vu le rôle dans la physiopathologie de la ScS (1.1.4). Il s'agit d'un petit peptide de 21 acides aminés, au puissant effet vasonconstricteur, sécrété par les cellules endothéliales et les fibroblastes, mais également par les kératinocytes, les cellules musculaires lisses, les cardiomyocytes, et les macrophages. Son action est médiée par la fixation à l'un ou l'autre de ses récepteurs (ETA ou ETB) présents à la surface des cellules

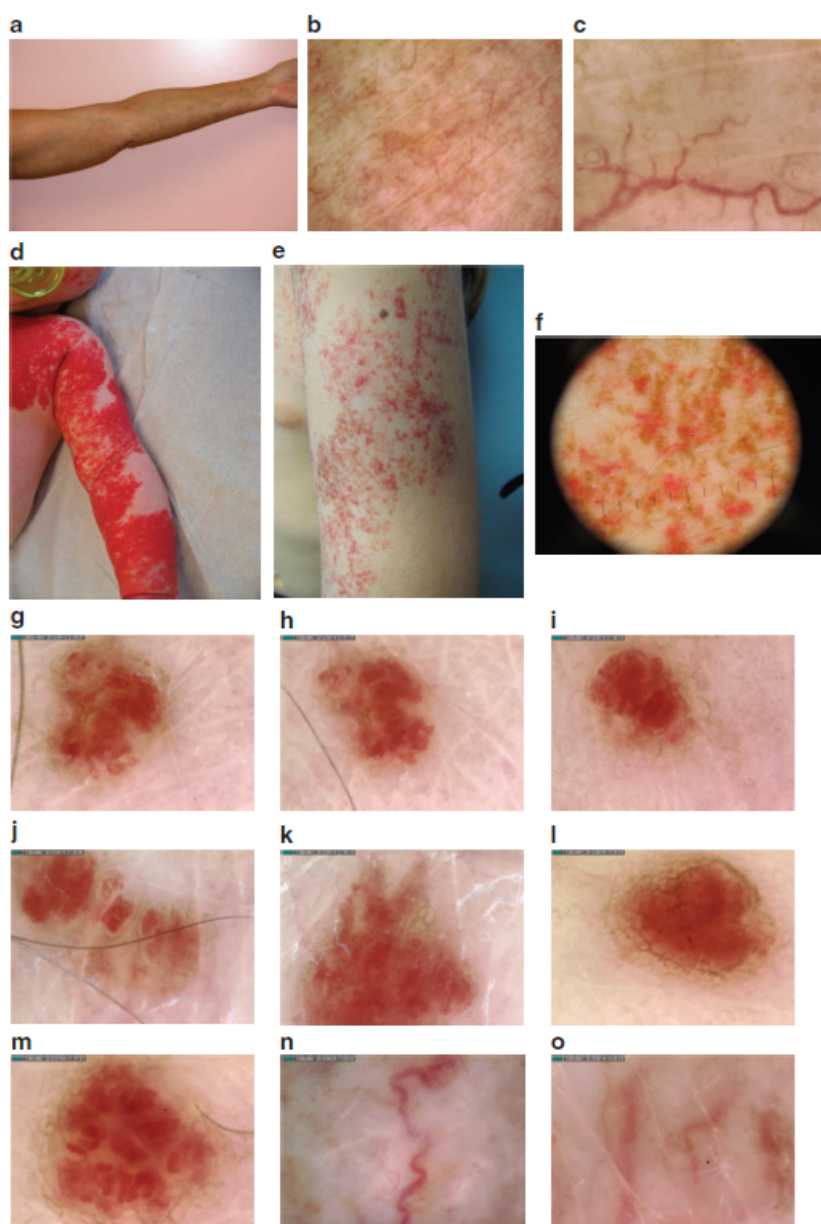


FIGURE 1.17 – Présentations cliniques et de dermoscopie de lésions vasculaires associées à une hyperpigmentation locale (traduit et extrait de Regazzetti *et al.*, *Journal of Investigative Dermatology*, 2015).

(a) Macules télangiectasiques acquises bilatérales. (b) Dermoscopie digitale à épiluminescence des lésions (x50). (c) Dermoscopie digitale à épiluminescence des lésions (x200). (d) Hémangiome congénital superficiel chez un nourrisson de 2 mois. (e) Présentation clinique de la même lésion à l'âge de 5 ans, avec régression de la composante vasculaire et hyperpigmentation localisée uniquement dans la zone de l'hémangiome. (f) Dermoscopie digitale à épiluminescence des lésions (x10). Dermoscopie digitale à épiluminescence (x200) d'angiomes cerises (g-m) et de télangiectasies situées au niveau de la jambe (n et o).

cibles. Le tableau 1.2 présente le profil d'expression de l'ET-1 et de ses récepteurs A et B dans les cellules d'intérêt de la peau.

Type cellulaire	ET-1	ETA	ETB
Cellules endothéliales	+	-	+
Fibroblastes	+	-	+
Kératinocytes	+	+	+
Mélanocytes	-	-	+

TABLE 1.2 – Profil d'expression des constituants du système endothéline (d'après Pinet, médecine/sciences, 2004)

En conditions physiologiques, l'ET-1 participe au maintien du tonus vasculaire, à la réparation du tissu cardiaque, l'angiogénèse, et la régulation de la respiration.

En conditions pathologiques, son rôle dans l'atteinte vasculaire de la ScS est bien connu, mais elle participe également à l'inflammation et la fibrose [105, 48, 45]. Or, il s'agit également d'un activateur important de la mélanogénèse, via sa fixation au récepteur B présent sur la surface des mélanocytes, entraînant la transcription de MITF [106, 107, 108].⁶ Par ailleurs, comme vu auparavant (Figure 1.5), l'ET-1 fait partie des protéines régulant la transcription d'une famille de protéines importante pour l'homéostasie de la peau et la régulation de la pigmentation : la famille des CCN.

1.3 Les protéines CCN

1.3.1 Introduction

La famille CCN est une famille de six protéines sécrétées dans la MEC et impliquées dans la régulation de nombreux processus biologiques fondamentaux, tels que la croissance et la différenciation cellulaire, l'adhésion, la migration, l'angiogénèse, et l'homéostasie de la MEC [110]. Elles ont en commun une même structure secondaire, composée de quatre domaines séparés au milieu par une région charnière⁷ (Figure 1.18) :

- Un domaine IGFBP (insulin-like growth factor binding protein)
- Un domaine VWC (Von Willebrand type C), probablement site d'oligomérisation
- Un domaine TSR (thrombospondin type 1 repeat), permettant essentiellement l'interaction avec les autres protéines de la MEC
- Un module CT (carboxy-terminal), qui pourrait représenter un site de dimérisation, du fait d'un motif « cysteine-knot ».

La richesse en cystéine de ces protéines permet la formation de ponts disulfures et leur confère une structure primaire compacte. De même, la présence de plusieurs prolines est responsable d'une structure secondaire compacte.

6. Il est à noter que des expériences d'hybridation *in situ* n'ont pas montré de corrélation franche entre le niveau d'ET-1 dans l'épiderme et la présence de troubles pigmentaires chez les patients ScS [109]. Cette étude avait toutefois été menée sur un petit groupe de patients.

7. sauf CCN5, qui ne possède pas de domaine CT.




FIGURE 1.18 – Structure secondaire et degré d'homologie des protéines de la famille des CCN (extrait de Mason *et al.*, International Journal of Experimental Pathology, 2013)

La présence d'un peptide signal à l'extrémité amino-terminale permet une maturation dans le réticulum endoplasmique puis une sécrétion dans la MEC [111].

La transcription et l'expression des protéines CCN sont régulées par de nombreux facteurs exogènes ou non, qu'ils soient mécaniques ou chimiques [110] (Figure 1.19).

De nombreuses modifications post-traductionnelles sont décrites et participent à la régulation de leur activité, telles que le clivage (notamment au niveau de la région charnière), la phosphorylation, la glycosylation.

Les fonctions détaillées des protéines CCN et leur implication dans les processus pathologiques de la ScS sont discutées dans le chapitre dédié (chapitre 1.4).

1.3.2 La protéine CCN3

CCN3, dont le gène est situé sur le chromosome 8 en position 8q24.1, est un polypeptide de 357 acides aminés (32 kDa). Cette protéine a été initialement caractérisée par l'équipe du Pr Bernard Perbal lors de l'étude d'un modèle de néphroblastome viro-induit dans le poulet [112]; CCN3 étant un des sites d'intégration du virus, d'où le nom NOV (nephroblastoma over-expressed). Dans cette étude, CCN3 a été initialement caractérisé comme inhibiteur de croissance tumorale dans sa forme « full-length ». A l'inverse, il a été montré dans la même étude qu'une forme tronquée (délétion de 63 acides aminés en N-terminal) était capable d'induire une transformation carcinomateuse dans des fibroblastes d'embryon de poulet.

CCN3 a donc été impliqué dans la tumorigénèse, mais également dans l'ossification en induisant l'expression de marqueurs chondrogéniques [113], dans l'hématopoïèse et notamment la leucémie myéloïde chronique [114], dans l'obésité [115], dans la fibrose et l'angiogénèse (voir ci-dessous).

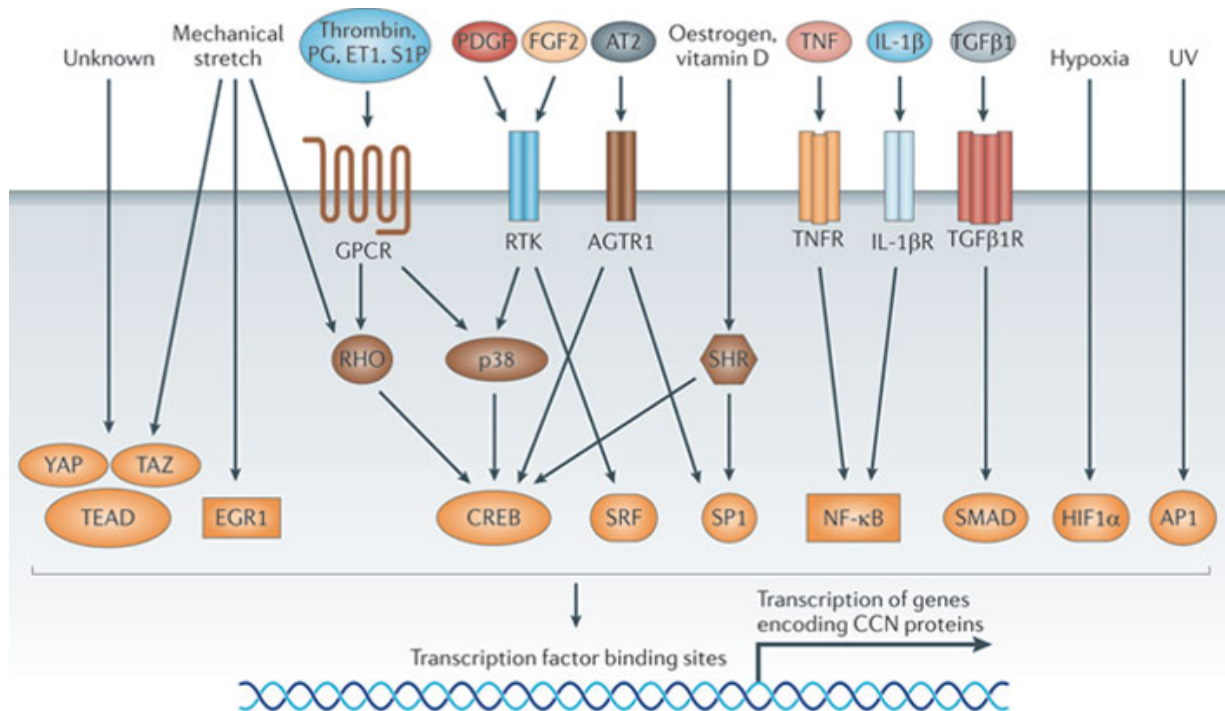


FIGURE 1.19 – Facteurs régulant la transcription des protéines CCN (extrait de Jun&Lau, Nature Reviews Drug Discovery, 2011). Un certain nombre de ces facteurs jouent un rôle dans la physiopathologie de la ScS.

1.3.2.1 CCN2 et CCN3 : « je t'aime, moi non plus ? »

Le rôle pathologique de CCN2 dans la survenue de la ScS est bien connu, notamment sur le plan fibrotique avec une surexpression dans les fibroblastes activés (cf chapitre 1.1.4). Des études pré-cliniques ont testé avec succès l'efficacité d'une thérapie par anticorps monoclonal anti-CCN2 sur la fibrose, notamment dans des modèles murins de ScS [116].

Parmi les protéines CCN, CCN3 est celle qui a le plus d'homologie de séquence avec CCN2 (Figure 1.18). CCN2 est considéré comme un facteur de croissance inductible de type « immediate-early » ; très peu exprimé à l'état basal, notamment dans les fibroblastes, sa transcription est rapidement stimulée sous l'action de facteurs de croissance présents dans le sérum, et dure jusqu'à 12h après stimulation [117]. A l'inverse, CCN3 est principalement exprimé à l'état basal dans des fibroblastes quiescents, et son expression diminue sous l'action du sérum [118]. Ces données ont conduit à formuler l'hypothèse que CCN3 pouvait être un antagoniste de l'action de CCN2.

Il a été suggéré via des analyses de co-localisation que CCN2 et CCN3 peuvent se lier sous forme d'hétérodimères [119]. De fait, plusieurs arguments démontrent que CCN3 est, dans certaines conditions, un régulateur négatif de CCN2. L'étude d'un modèle murin de ScS (« Tight-skin mouse ») a montré que la surexpression de CCN3 inhibe la voie pro-fibrotique du TGF- β [120]. De plus, il a été montré dans des cellules mésangiales de rat que cette surexpression inhibe directement CCN2 [121]. Cette régulation inverse a été confirmée *in vivo* dans des hépatocytes murins [122] ainsi que dans une lignée chondrocytaire [113]. Récemment, il a été montré que CCN3 inhibe une voie de signalisation non-canonique du TGF- β , la voie Smad1/5/8, dans une lignée de podocytes humain immortalisés [123].

Il est à noter qu'en conditions physiologiques, la protéine CCN2 est associée à la surface cellulaire et sécrétée très inefficacement, tandis que CCN3 est sécrétée efficacement et associée à la MEC - ce qui suggère que son rôle n'est pas uniquement celui d'un régulateur négatif de CCN2. Par ailleurs, son action est possiblement cellule et/ou tissu-dépendante. Ainsi, son inhibition a paradoxalement entraîné une diminution de la fibrose dans un modèle de néphropathie diabétique murine [124] ; dans l'étude concernant les hépatocytes [122], bien qu'une régulation à l'inverse de CCN2 était mise en évidence, la surexpression de CCN3 n'a pu contrecarrer la fibrose du fait d'une apoptose hépatocytaire.

1.3.2.2 Rôle de CCN3 dans l'angiogénèse

Plusieurs éléments tendent à prouver que CCN3 est un facteur pro-angiogénique. Une étude a notamment montré que l'adjonction de CCN3 dans la cornée d'un modèle murin induit une néovascularisation locale [125]. Une autre étude a montré que la surexpression de CCN3 induit une augmentation du nombre de vaisseaux dans le rein, dans un modèle murin de glomérulonéphrite [126]. CCN3 est fortement exprimé à l'état basal dans les cellules endothéliales, et son expression y est induite dans des HUVEC (Human umbilical vein endothelial cells) soumises à un stress de cisaillement [127]. Plus précisément, il semble également jouer un rôle dans la réparation de la paroi vasculaire lors de phénomènes inflammatoires : ainsi, sa surexpression entraîne une diminution de l'adhésion monocyttaire via une diminution d'expression de VCAM-1 [128]. Cet effet pourrait être dû à une inhibition de l'activité du facteur de transcription NF- κ B (nuclear factor-kappa B). Son rôle pro-angiogénique à proprement parler est possiblement en partie autocrine, médié par la liaison aux intégrines présentes à la surface des cellules endothéliales, telles que les intégrines $\alpha v \beta 5$ [125].

De manière intéressante, l'expression de CCN3 a été retrouvée diminuée au niveau des cellules endothéliales de placenta de femmes atteintes de pré-éclampsie⁸ ; or, la physiopathologie de la pré-éclampsie et notamment son origine vasculaire la rapproche d'une complication vasculaire grave dans la ScS, la crise rénale sclérodermique. La même équipe a montré par la suite qu'une lignée de choriocarcinome soumise à un environnement hypoxique surexprime CCN3 [129].

1.3.2.3 Rôle de CCN3 dans l'épiderme et la pigmentation

Le rôle de CCN3 dans la régulation de la pigmentation, et plus largement dans l'homéostasie de l'épiderme, n'est pas encore élucidé. Cependant, plusieurs éléments laissent à penser que son rôle est majeur. Tout d'abord, il s'agit de la protéine CCN la plus exprimée au niveau transcriptionnel dans l'épiderme [130].

Son rôle dans la fonction mélanocytaire est celui qui a été le plus étudié. Ainsi, CCN3 inhibe la prolifération mélanocytaire tout en stimulant leur adhésion à la membrane basale [131, 132, 133]. Son expression est induite dans le mélanocyte en co-culture avec des kératinocytes. Selon l'équipe de Vallacchi *et al.*, la protéine CCN3 est fortement exprimée dans les métastases viscérales des mélanomes, faisant émettre l'hypothèse qu'elle intervient

8. pathologie de la grossesse caractérisée par une hypertension artérielle et une protéinurie.

au cours de la dissémination métastatique mélanomateuse [133] ; cependant, Fukunaga-Kalabis *et al.* ont observé une diminution d'expression de CCN3 dans les métastases mélanomateuses. Par ailleurs, CCN3 a été impliqué dans le détachement mélanocytaire observé dans le vitiligo [131, 134] (cf chapitre dédié : 3.3).

Au niveau épidermique, il a été montré au laboratoire que l'expression de CCN3 est augmentée *in situ* dans les phototypes foncés (IV-VI) par rapport aux phototypes clairs (I-III) [135].

1.4 Les protéines CCN dans la Sclérodemie Systémique

1.4.1 Introduction

Le rôle des protéines de la famille des CCN dans la peau et leur implication dans la ScS sont discutés dans l'article de revue ci-joint, récemment accepté dans la revue *Experimental Dermatology*.

Dans cet article, nous décrivons l'expression des protéines de la famille des CCN dans la peau de manière générale, ainsi que les données existantes sur leur expression dans la peau des patients ScS, au niveau tissulaire et cellulaire. A partir des données de la littérature, nous élaborons des hypothèses sur le rôle des protéines CCN dans les grands processus pathologiques mis en jeu dans la ScS : vasculopathie, inflammation, fibrose. Nous discutons également de leur rôle plus spécifiquement dans l'atteinte cutanée, en rapportant leur implication dans le vieillissement cutané, la différenciation épidermique et la pigmentation. Nous récapitulons les informations apportées par les différents modèles murins de surexpression ou invalidation. Enfin, nous proposons des pistes thérapeutiques concernant les protéines les plus impliquées dans la physiopathologie de la ScS (CCN1, CCN2, CCN3).

Il est à noter que l'expression de CCN3 dans la ScS n'a pas été documentée de manière extensive. Il a simplement été montré [120] que son expression est augmentée au niveau transcriptionnel dans la peau lésionnelle de 20 patients ScS ; cependant, il n'était pas fait de différence entre l'expression épidermique et dermique ; la présence éventuelle de troubles pigmentaires n'était pas renseignée ; et l'expression à l'échelle protéique n'était pas évaluée.

1.4.2 Article : les protéines CCN comme cibles thérapeutiques potentielles dans la ScS

MRS. MURIEL CARIO (Orcid ID : 0000-0003-0462-5684)

Article type : Viewpoint

Title: CCN proteins as potential actionable targets in scleroderma

Authors: Pauline Henrot^{1,2}, Marie-Elise Truchetet^{2,3}, Gary Fisher⁵, Alain Taïeb^{1,4}, Muriel Cario^{1,4}

Affiliations:

1 Univ. Bordeaux, Inserm, BMGIC, UMR1035, 33 076 Bordeaux, France

2 Department of Rheumatology, National Reference Center for Rare Diseases, Bordeaux University Hospital, 33 000 Bordeaux, France

3 Univ. Bordeaux, CNRS, Immunoconcept, UMR 5164, 33 076 Bordeaux, France

4 Department of Dermatology and Pediatric Dermatology, National Center for Rare Skin Disorders, Hôpital Saint André, 33 000 Bordeaux, France

5 Department of Dermatology, University of Michigan Medical School, Ann Arbor, MI USA

Corresponding author: Muriel Cario, muriel.cario-andre@u-bordeaux.fr, Univ. Bordeaux, Inserm, BMGIC, UMR1035, bâtiment TP zone Sud, 4^e étage, 146 rue Léo Saignat, 33 076 Bordeaux, France – +33 5 57 57 14 32

Abstract: Systemic sclerosis (SSc) is a complex auto-immune connective tissue disease combining inflammatory, vasculopathic and fibrotic manifestations. Skin features, which give their name to the disease and are considered as diagnostic as well as prognostic markers, have not been thoroughly investigated in terms of therapeutic targets. CCN proteins (CYR61/CCN1, CTGF/CCN2, NOV/CCN3, and WISP1-2-3 as CCN4-5-6) are a family of secreted matricellular proteins implicated in major cellular processes such as cell growth, migration, differentiation. They have already been implicated in key pathophysiological processes of SSc, namely fibrosis, vasculopathy and inflammation. In this review, we

This article has been accepted for publication and undergone full peer review but has not been through the copyediting, typesetting, pagination and proofreading process, which may lead to differences between this version and the Version of Record. Please cite this article as doi: 10.1111/exd.13806

This article is protected by copyright. All rights reserved.

discuss the possible implication of CCN proteins in SSc pathogenesis, with a special focus on skin features, and identify the potential actionable CCN targets.

Introduction

Systemic sclerosis (SSc), or scleroderma is defined as a systemic connective tissue disease characterized by auto-immune and vascular manifestations ultimately leading to organ fibrosis [1]. Like most auto-immune diseases, SSc develops on a genetically predisposed background (the polymorphisms that have been identified concern mostly the immune system), and is probably triggered by environmental factors. However, the interplay between the vascular, immune, and fibrotic components remains poorly understood and no real breakthrough has been made in terms of targeted treatments. The classical pathophysiological features as well as the underlying molecular processes are presented in Figure 1.

Skin manifestations, which give the name to the disease, are considered as diagnostic, subclassification, severity, and prognosis markers [2]. SSc skin effectively recapitulates the main pathogenic processes of the disease, namely fibrosis, vasculopathy and inflammation. Moreover, evidence emerges that key events initiating the disease could take place in the skin, whereas “inside-out” or even “outside-in” as in the field of atopic dermatitis [3]. Besides classically known features affecting the dermis, skin features also include various types of pigmentary disorders, which affect up to half of the patients, such as perifollicular depigmentation [4] or diffuse hyperpigmentation [5]. A recent study from our group found a significant association between diffuse hyperpigmentation and vascular involvement in SSc, particularly digital ulcers [6]. Current knowledge of SSc epidermal features includes overexpression of PDGR- β , which was the starting point for targeting the PDGF-pathway [7]. Another aspect is abnormal terminal differentiation, with an altered expression of key proteins of the barrier, such as involucrin, loricrin, and filaggrin [8]. The skin barrier function could be altered through the increase of IL-31 [9], which has been shown in vivo to be responsible for transepidermal water loss (TEWL) [10]. However, TEWL seems not altered in SSc skin [11]. .

Paradoxically, skin manifestations have not been thoroughly investigated as possible indicators of actionable targets. Deciphering the molecular mechanisms behind skin features could be applicable to other organs and of importance for SSc, particularly from a therapeutic point of view.

In this context, taking aim at the CCN family of matricellular proteins could be promising, as they are implicated in key pathophysiological processes in SSc as well as in skin homeostasis. This family of six matricellular proteins plays critical regulatory roles in inflammation, angiogenesis and wound healing [12–16]. Initially identified as growth factors [17–19], they have been shown to be involved in several major cellular processes such as cell growth, adhesion, migration, and extracellular matrix homeostasis.

The first member of the CCN family (CYR61 for cysteine-rich angiogenic protein 61) was initially characterized in 1990 in the 3T3 murine cell line, as a an immediate early gene whose transcription was triggered within a few minutes upon serum stimulation [17]. Along this line, CTGF (connective tissue growth factor) was rapidly identified in human endothelial cells (HUVEC) using PDGF-IgG affinity chromatography [18]. NOV (nephroblastoma overexpressed) was discovered in chicken while sequencing the flanking sequences of a virus used to induce nephroblastoma [19]. The conserved primary sequence, as well as the similar tetramodular organization of CYR61, CTGF and NOV led to their designation as CCN (an acronym coined from the first letter of the three names) family of proteins [20]. Soon after, WISP1/ CCN4 (WNT1 inducible signaling pathway protein 1), WISP2/ CCN5, and WISP3/CCN6, were discovered as upregulated in a mouse mammary epithelial cell line after Wnt-1 induction [21]. Due to their similar multimodular structure (except CCN5, which lacks the C-terminal module), WISP proteins were integrated into the CCN family of proteins [22]. The common structure as well as binding sites for proteins of interest in SSc are presented in Figure 2.

Characterization of CCN proteins in human skin rapidly followed, both at the cellular and tissue level, as well as the transcriptional and protein level [23–25]. Total skin transcriptomic analysis showed that CCN5 is the most abundantly expressed CCN member in healthy skin in vivo, followed by CCN2, then CCN3 and CCN1 [24].

Roles of CCN proteins are difficult to characterize due to several factors: ubiquitous expression, multimodular organization, different isoforms; from a functional point of view, they can act on a wide range of cellular processes, and sometimes present overlapping functions. To date, most studies in the scleroderma field focus on the first three family members (CCN1-3) and on specific cellular processes or tissues. A summary of the expression of CCN proteins in healthy and SSc skin can be found in Table 1.

In this review, we discuss the role of CCN proteins in the key pathophysiological processes of SSc, with a special focus on skin features, and their implication as potential new targets for therapies.

CCN proteins in fibrosis

One of the most studied actors in SSc is CCN2, a major mediator of various fibrotic conditions including skin, heart, lung, liver and kidney [26]. CCN2 is increased in SSc skin, both at the mRNA and protein level. CCN2 is also upregulated in SSc fibroblasts (mRNA) [27]. It is elevated in the serum [28] and correlated with the severity of skin and lung fibrosis. Moreover, polymorphisms of the CCN2 gene have been found to be associated with SSc [29,30]. CCN2 itself is not sufficient to induce fibrosis in a mouse model [31]. However, it is needed for the maintenance of fibrosis when induced by TGF- β [32,33], by promoting fibroblast adhesion to ECM components [34]. Indeed, CCN2 is part of an autocrine pro-fibrotic loop, independent of TGF- β , initiated by endothelin-1 and inducing fibroblasts to synthesize and contract ECM [14,27]. In this context, CCN2 acts by enhancing adhesive responses to TGF- β and endothelin-1 in fibroblasts, downstream of the anti-fibrotic protein PTEN (phosphatase and tensin homologue) [35]. PTEN, which is reduced in SSc skin fibroblasts [36], acts by suppressing PI3K-Akt signaling (phosphatidylinositol 3-kinase (PI3K) and Akt/Protein Kinase B) [37]. Its fibroblast-specific loss in an in vivo model induces collagen deposition in the lung in a CCN2-dependent manner [38]. Overall, inactivation of CCN2 is a promising lead – more specific than a targeted TGF- β therapy - in anti-fibrotic therapies: notably, fibroblast-specific ablation of CCN2 reduces skin fibrosis in the bleomycin mouse model [33].

CCN3 counteracts CCN2 profibrotic pathway, although this has never been demonstrated directly in the skin. In the kidney, CCN3 is upregulated in response to TGF- β signaling as shown by several studies of diabetic renal fibrosis, and is regulated in an opposite manner to CCN2 [39,40]. Treatment with recombinant CCN3 succeeded in reducing glomerular fibrosis in a mouse model of diabetic nephropathy, showing a capacity to reverse the disease [41]. The anti-fibrotic effect of CCN3 could work through the regulation of multiple pathways, possibly via repression of CCN2 but also CCN4 [42]. Moreover, CCN3 overexpression in a mouse fibroblast cell line blocked TGF β - and Wnt-regulated profibrotic gene expression [12]. Of note, CCN3 mRNA has been found to be increased in SSc skin [12].

The role of CCN1 has not been extensively studied in fibrosis, although its role in promoting tissue repair in wound healing is becoming clearer [13]. One study has found that CCN1 is induced in dermal fibroblasts by TGF- β along with CCN2 and α -SMA [43].

CCN5 is the most abundant CCN in the dermis in terms of mRNA expression [25]. Contrary to CCN2, CCN5 has been found to be downregulated after TGF- β exposure in human skin fibroblasts [44]. Moreover, CCN2 and CCN5 present an opposite expression pattern in vascular smooth muscle cells (although they have not been studied together) [45]. However, no study has been conducted to characterize the expression of CCN5 in SSc.

Little is known concerning the role of the other CCN proteins in skin. CCN4 has been identified in skin fibroblasts and seems to play role in a paracrine manner, by binding to decorin and biglycan [46]. Moreover, CCN4 has been shown to regulate wound healing by modulating proliferation, migration and ECM expression in dermal fibroblasts via α 5 β 1 integrin and TNF α [47].

CCN proteins in angiogenesis and vasculopathy

CCN1, 2 and 3 are all known as pro-angiogenic. In particular, CCN1 and CCN2 are important actors in endothelial cells homeostasis, working at least partly through binding to cell surface integrins; their expression in endothelial cells is enhanced by VEGF [48]. However, although the role of CCN2 role in SSc is well-documented, CCN1 and CCN3 have been less studied in scleroderma.

CCN1 is known to enhance tubule formation in vitro via integrin $\alpha 6\beta 1$ and integrin $\alpha v\beta 3$ [49]. CCN1 has been implicated in SSc impaired angiogenesis in a recent study [50], showing that CCN1 expression was markedly decreased in dermal microvessels of patients with SSc as well as in the serum of SSc patients with digital ulcers. Another recent study showed that simultaneous knock-down of histone deacetylase 5 and CCN1 inhibited in vitro angiogenesis, while overexpressing CCN1 in SSc endothelial cells led to increase in tube formation [51], suggesting that a decrease in CCN1 plays an important functional role in SSc impaired angiogenesis.

In vitro, CCN2 effectively recapitulates angiogenic events by promoting endothelial cell adhesion, migration, proliferation, and tubule formation [52]. In vivo, CCN2 enhances neovascularization in a mouse model of retinopathy [53]. However, recent in vitro studies using cells and tissues from the CCN2-null mouse eye did not indicate any effect of CCN2 deletion on neovascularization and angiogenesis. This finding suggests that CCN2 may be tissue-specific concerning angio/vasculogenesis, possibly via interaction with VEGF [54]. Moreover, the results from the knock-out (KO) studies could indicate that the upregulation of CCN2 observed in SSc is mainly responsible for enhanced fibrosis and is not sufficient to correct vascular dysfunction. Accordingly, we have observed a decrease of CCN2 expression in cultured SSc endothelial cells, whereas an increase was observed in SSc fibroblasts (unpublished data).

CCN3 has been shown to be pro-angiogenic in several studies: addition of recombinant CCN3 to rat corneas induces neovascularization [55]; CCN3 is highly expressed at a basal state in endothelial cells and is implicated in vascular repair as well as induced in HUVECs by laminar shear stress [15,56]. The mechanism underlying its pro-angiogenic action is probably at least partly mediated by binding to several integrins such as $\alpha v\beta 5$ [57]. Interestingly, CCN3 and CCN1 are decreased in placental endothelial cells of women suffering from pre-eclampsia, a pathological pregnancy condition characterized by hypoxic vascular lesions [58]. The pathophysiology underlying pre-eclampsia is strikingly similar to SSc renal crisis. Unpublished data from an ongoing study of our group focusing on human microvascular dermal endothelial cells points towards an important role for CCN3 in angiogenesis in vitro.

Last, CCN4 promotes vascular smooth muscle cells migration in vitro via an integrin-dependent pathway [59], but its action has not been studied in the vascular SSc system.

CCN proteins in dermal inflammation and auto-immunity

A growing body of evidence supports the concept that CCN1 as a pro-inflammatory factor in skin. In the dermis, CCN1 is elevated during the inflammatory phase of wound healing and downregulated during the extra-cellular matrix remodeling phase [24]. CCN1 has also been shown to regulate macrophage function during inflammation in mice, by supporting macrophage adhesion as well as upregulating pro-inflammatory cytokines such as TNF- α [60]. Moreover, CCN1 is able to activate the cytotoxic potential of TNF- α and thus to induce fibroblast apoptosis [61]. Interestingly, CCN1 is highly produced by thymic epithelial cells and boosts T-cell production in mice [62]. Several studies have found an overexpression of CCN1 in the epidermis of inflammatory skin conditions such as psoriasis, where it promotes the production of pro-inflammatory mediators such as IL-8 [63], IL-1 β [64] or CCL-20 [65].

CCN3 is present at a high levels in the supernatant of T regulatory lymphocytes in the central nervous system, where it promotes oligodendrocyte differentiation and myelination [66]. Preliminary data from our team indicate high production of CCN3 by lymphocyte infiltrating the dermis in vitiligo. Moreover, CCN3 expression is regulated by TNF- α and IL-1 [67], and CCN3 physically interacts with IL33 [68], a T-helper-2 associated cytokine able to induce fibrosis in SSc [69].

Similar to CCN3, CCN6 gene expression is induced by TNF- α and IL-1; of note, CCN6 is overexpressed in the synovial tissue of patients suffering from rheumatoid arthritis [70]. However, such observations have not been made in the skin.

CCN proteins and accelerated aging

There is increasing evidence that SSc skin presents several hallmarks of cellular aging, such as enhanced production of reactive oxygen species (ROS), methylation abnormalities and impaired autophagy [71]. CCN1 has been associated with skin aging in several studies [72–75]. Notably, it has been shown to upregulate ROS production and induce skin fibroblasts senescence by binding to

Accepted Article

integrin $\alpha 6\beta 1$ and heparin sulfate proteoglycan during wound repair [75]. Of note, knock-in (KI) mice for a mutant CCN1 lacking the $\alpha 6\beta 1$ integrin-binding (so-called senescence-defective CCN1) showed exacerbated fibrosis in wound healing. Another study implicates CCN1 in aberrant collagen homeostasis associated with dermal fibroblasts senescence, suggesting an important role for CCN1 in collagen loss [72]. Indeed, CCN1 is a known regulator of type I collagen production and degradation [73].

CCN proteins in pigmentation

CCN3 mRNA is the most highly expressed CCN gene in the epidermis [25]. Its role in epidermal homeostasis and particularly pigmentation regulation remains unclear. Its epidermal expression seems to be increased in pigmented phototypes [76] (interestingly, CCN5 seems to vary inversely). CCN3 plays a major role in melanocyte homeostasis and is implicated in melanocyte adhesion [67]. Conversely, downregulation of CCN3 in melanocytes results in cell detachment from the epidermis in vitro and could be implicated in pigmentary disorders such as vitiligo [77]. To date, however, the implication of CCN3 in the development of pigmentary changes often observed in SSc has not been proven.

UV radiation upregulates CCN1 and CCN2 expression in whole skin in vivo, whereas UV radiation downregulates CCN3, 4, 5 and CCN6 expression, at the mRNA level [24]. Interestingly, CCN1 has recently been found to stimulate melanogenesis through integrin $\alpha 6\beta 1$ binding as well as p38 MAPK and ERK1/2 signaling [78]. The authors suggested that CCN1 is a fibroblast-derived melanogenic paracrine mediator, secreted under UVB irradiation. This finding, along with the role of CCN1 in accelerated aging, could be consistent with the “photo-aging” pattern observed in some SSc patients.

CCN proteins in epidermal differentiation

CCN2 is increased in the epidermis of SSc patients, particularly in the basal membrane [8]. This increase was predominantly seen in recent SSc (< 2 years). Accordingly, CCN2 expression has been shown to be induced by TGF- β in human keratinocytes [79]. CCN2 is also thought to regulate keratinocyte migration via the RAS-MEK-ERK pathway [80].

Differential expression of CCN3 and CCN5 within epidermal layers also suggest that these factors are associated with epidermal differentiation, although the precise mechanism is unknown to date [25]. CCN3 expression is reported as nuclear or peri-nuclear in basal keratinocytes, as opposed to cytoplasmic in the upper layers, whereas CCN5 expression is reported weak and perinuclear in the basal layer and strong and cytoplasmic in the upper layers.

CCN proteins in animal models: what can we learn about key pathophysiological processes of SSc?

Knock-out (KO) and knock-in (KI) animal models provide relevant information concerning the role of CCN proteins in key pathophysiological processes of SSc. The KO models interestingly point out the major role of CCN1 and CCN2 (and to a lesser extent CCN3 and CCN5) in vasculogenesis. Moreover, CCN1 and CCN2 seem to play a prominent role in fibrosis regulation, CCN1 being responsible for wound healing resolution and CCN2 for a persistent fibrotic phenotype as shown by the KI models. CCN5 also appears as an anti-fibrotic molecule. Lastly, CCN1 seems to be an important actor in inflammatory processes. Surprisingly, CCN4 may come off both as a pro-angiogenic and anti-fibrotic protein, which makes it an interesting actor in scleroderma. A summary of the phenotypes of transgenic mice models can be found in Table 2.

Are CCN proteins potential druggable targets in SSc?

Since CCN proteins are downstream effectors, they could be therapeutically targeted without affecting major upstream signaling pathways. However, very few studies have reported the use of anti-CCN antibodies in pre-clinical studies, and the proof of concept remains to be obtained. Figure 3 summarizes the potential roles of CCN proteins in SSc pathways and suggested targets for therapy.

Recently, a monoclonal antibody against CCN2 (FG-3019) has been shown to inhibit skin fibrosis in the angiotensin-II induced SSc mouse model [81]. In this study, the intra-peritoneal injection of FG-3019 (concomitant to Ang-II injection) significantly reduced dermal thickness and collagen content in skin from Ang-II challenged mice, as well as the number of α SMA-positive cells, PDGFR β and procollagen expression in the upper dermis. Of note, the same antibody has been tested in an open-label phase II clinical trial designed for patients suffering from idiopathic pulmonary fibrosis [82]. For one third of treated subjects, pulmonary function improved as well as lung fibrosis. A randomized placebo-controlled phase 2 clinical trial is currently underway.

Since CCN1 is pivotal for many pathophysiological pathways of SSc, a CCN1-based therapy, whether topical or systemic, could also be promising for SSc. Topical application of CCN1 has indeed shown to reverse the enhanced fibrosis of cutaneous wounds in the α 6 β 1 integrin-binding defective CCN1-KI mice [75]. Conversely, a neutralizing anti-CCN1 polyclonal antibody inhibited angiogenesis in an oxygen-induced retinopathy mouse model [83] as well as a bone fracture mouse model [84]. A monoclonal neutralizing antibody against CCN4 has also been used in a murine model of pulmonary fibrosis and showed promising results in reducing the expression of genes implicated in fibrosis and epithelial-to-mesenchymal transition [85]. However, these two antibodies have never been used, to our knowledge, in the skin or for scleroderma. Finally, a recombinant CCN3 has been used successfully in a mouse model of renal fibrosis [41], and could be considered for skin issues.

In conclusion, knowledge gained from studies of the roles of CCN proteins in dermal and epidermal biological processes can be applicable for other organs. Moreover, due to multiple functions of CCN protein, effective therapeutic strategies may rely on downregulating or upregulating specific CCN proteins in SSc. Based on emerging evidence, there is a growing need to systematically

determine the roles of all CCN family members in the pathophysiological pathways that are characteristic of scleroderma skin. SSc models provide an ideal opportunity to test the concept of therapeutic targeting of CCN proteins for the treatment of SSc.

Author contribution

PH wrote the original draft. MET, GF, AT, MC reviewed and edited the manuscript. All authors have read and approved the final manuscript.

Acknowledgements

We thank Servier Medical Art for providing image support.

Conflicts of interest

The authors have declared no conflict of interest.

References

- [1] Gabrielli A, Avvedimento EV, Krieg T. Scleroderma. *N Engl J Med* 2009;360:1989–2003. doi:10.1056/NEJMra0806188.
- [2] Krieg T, Takehara K. Skin disease: a cardinal feature of systemic sclerosis. *Rheumatology (Oxford)* 2009;48:iii14–8. doi:10.1093/rheumatology/kep108.
- [3] Elias PM, Steinhoff M. “Outside-to-inside” (and now back to “outside”) pathogenic mechanisms in atopic dermatitis. *J Invest Dermatol* 2008;128:1067–70. doi:10.1038/jid.2008.88.
- [4] Sánchez JL, Vázquez M, Sánchez NP. Vitiligo-like Macules in Systemic Scleroderma. *Arch Dermatol* 1983;119:129–33. doi:10.1001/archderm.1983.01650260037013.
- [5] Pope JE, Shum DT, Gottschalk R, Stevens A, McManus R. Increased pigmentation in scleroderma. *J Rheumatol* 1996;23:1912–6.
- [6] Leroy V, Henrot P, Barnette T, Cario-André M, Darrigade A-S, Manicki P, et al. Association of skin hyperpigmentation disorders with digital ulcers in systemic sclerosis: analysis of a cohort of 239 patients. *Journal of the American Academy of Dermatology* 2018;0. doi:10.1016/j.jaad.2018.07.033.
- [7] Soria A, Cario-André M, Lepreux S, Rezvani HR, Pasquet JM, Pain C, et al. The effect of imatinib (Glivec) on scleroderma and normal dermal fibroblasts: a preclinical study. *Dermatology (Basel)* 2008;216:109–17. doi:10.1159/000111507.
- [8] Nikitorowicz-Buniak J, Shiwen X, Denton CP, Abraham D, Stratton R. Abnormally Differentiating Keratinocytes in the Epidermis of Systemic Sclerosis Patients Show Enhanced Secretion of CCN2 and S100A9. *Journal of Investigative Dermatology* 2014;134:2693–702. doi:10.1038/jid.2014.253.
- [9] Arumalla N, Zafar S, Rosario H, Abdi BA, Taki Z, Denton C, et al. OP0048 IL-31 Is An Inflammatory Pro-Fibrotic Factor Elevated in A Subset of Scleroderma Patients with Severe Pruritus. *Annals of the Rheumatic Diseases* 2016;75:72–72. doi:10.1136/annrheumdis-2016-eular.4916.
- [10] Singh B, Jegga AG, Shanmukhappa KS, Edukulla R, Khurana Hershey GH, Medvedovic M, et al. IL-31-Driven Skin Remodeling Involves Epidermal Cell Proliferation and Thickening That Lead to Impaired Skin-Barrier Function. *PLoS ONE* 2016;11:e0161877. doi:10.1371/journal.pone.0161877.
- [11] Sogabe Y, Akimoto S, Abe M, Ishikawa O, Takagi Y, Imokawa G. Functions of the stratum corneum in systemic sclerosis as distinct from hypertrophic scar and keloid functions. *J Dermatol Sci* 2002;29:49–53.
- [12] Lemaire R, Farina G, Bayle J, Dimarzio M, Pendergrass SA, Milano A, et al. Antagonistic effect of the matricellular signaling protein CCN3 on TGF-beta- and Wnt-mediated fibrillinogenesis in systemic sclerosis and Marfan syndrome. *J Invest Dermatol* 2010;130:1514–23. doi:10.1038/jid.2010.15.
- [13] Kim K-H, Won JH, Cheng N, Lau LF. The matricellular protein CCN1 in tissue injury repair. *J Cell Commun Signal* 2018;12:273–9. doi:10.1007/s12079-018-0450-x.
- [14] Leask A. Targeting the TGF β , endothelin-1 and CCN2 axis to combat fibrosis in scleroderma. *Cellular Signalling* 2008;20:1409–14. doi:10.1016/j.cellsig.2008.01.006.
- [15] Lin Z, Natesan V, Shi H, Hamik A, Kawanami D, Hao C, et al. A novel role of CCN3 in regulating endothelial inflammation. *J Cell Commun Signal* 2010;4:141–53. doi:10.1007/s12079-010-0095-x.
- [16] Jun J-I, Lau LF. Taking aim at the extracellular matrix: CCN proteins as emerging therapeutic targets. *Nature Reviews Drug Discovery* 2011;10:945–63. doi:10.1038/nrd3599.
- [17] O’Brien TP, Yang GP, Sanders L, Lau LF. Expression of *cyr61*, a growth factor-inducible immediate-early gene. *Molecular and Cellular Biology* 1990;10:3569–3577.
- [18] Bradham DM, Igarashi A, Potter RL, Grotendorst GR. Connective tissue growth factor: a cysteine-rich mitogen secreted by human vascular endothelial cells is related to the SRC-induced immediate early gene product CEF-10. *The Journal of Cell Biology* 1991;114:1285–1294.

- [19] Joliot V, Martinerie C, Dambrine G, Plassiart G, Brisac M, Crochet J, et al. Proviral rearrangements and overexpression of a new cellular gene (nov) in myeloblastosis-associated virus type 1-induced nephroblastomas. *Mol Cell Biol* 1992;12:10–21.
- [20] Bork P. The modular architecture of a new family of growth regulators related to connective tissue growth factor. *FEBS Lett* 1993;327:125–30.
- [21] Pennica D, Swanson TA, Welsh JW, Roy MA, Lawrence DA, Lee J, et al. WISP genes are members of the connective tissue growth factor family that are up-regulated in Wnt-1-transformed cells and aberrantly expressed in human colon tumors. *Proc Natl Acad Sci U S A* 1998;95:14717–22.
- [22] Brigstock DR, Goldschmeding R, Katsube K, Lam SC-T, Lau LF, Lyons K, et al. Proposal for a unified CCN nomenclature. *Mol Pathol* 2003;56:127–8.
- [23] Grzeszkiewicz TM, Kirschling DJ, Chen N, Lau LF. CYR61 Stimulates Human Skin Fibroblast Migration through Integrin $\alpha\beta 5$ and Enhances Mitogenesis through Integrin $\alpha\beta 3$, Independent of Its Carboxyl-terminal Domain. *J Biol Chem* 2001;276:21943–50. doi:10.1074/jbc.M100978200.
- [24] Quan T, Shin S, Qin Z, Fisher GJ. Expression of CCN family of genes in human skin in vivo and alterations by solar-simulated ultraviolet irradiation. *J Cell Commun Signal* 2009;3:19–23. doi:10.1007/s12079-009-0044-8.
- [25] Rittié L, Perbal B, Castellot JJ, Orringer JS, Voorhees JJ, Fisher GJ. Spatial-temporal modulation of CCN proteins during wound healing in human skin in vivo. *Journal of Cell Communication and Signaling* 2011;5:69–80. doi:10.1007/s12079-010-0114-y.
- [26] Leask A, Parapuram SK, Shi-Wen X, Abraham DJ. Connective tissue growth factor (CTGF, CCN2) gene regulation: a potent clinical bio-marker of fibroproliferative disease? *J Cell Commun Signal* 2009;3:89–94. doi:10.1007/s12079-009-0037-7.
- [27] Shi-wen X, Pennington D, Holmes A, Leask A, Bradham D, Beauchamp JR, et al. Autocrine Overexpression of CTGF Maintains Fibrosis: RDA Analysis of Fibrosis Genes in Systemic Sclerosis. *Experimental Cell Research* 2000;259:213–24. doi:10.1006/excr.2000.4972.
- [28] Sato S, Nagaoka T, Hasegawa M, Tamatani T, Nakanishi T, Takigawa M, et al. Serum levels of connective tissue growth factor are elevated in patients with systemic sclerosis: association with extent of skin sclerosis and severity of pulmonary fibrosis. *J Rheumatol* 2000;27:149–54.
- [29] Fonseca C, Lindahl GE, Ponticos M, Sestini P, Renzoni EA, Holmes AM, et al. A polymorphism in the CTGF promoter region associated with systemic sclerosis. *N Engl J Med* 2007;357:1210–20. doi:10.1056/NEJMoa067655.
- [30] Granel B, Argiro L, Hachulla E, Fajardy I, Weiller P-J, Durand J-M, et al. Association between a CTGF gene polymorphism and systemic sclerosis in a French population. *J Rheumatol* 2010;37:351–8. doi:10.3899/jrheum.090290.
- [31] Chujo S, Shirasaki F, Kondo-Miyazaki M, Ikawa Y, Takehara K. Role of connective tissue growth factor and its interaction with basic fibroblast growth factor and macrophage chemoattractant protein-1 in skin fibrosis. *J Cell Physiol* 2009;220:189–95. doi:10.1002/jcp.21750.
- [32] Mori T, Kawara S, Shinozaki M, Hayashi N, Kakinuma T, Igarashi A, et al. Role and interaction of connective tissue growth factor with transforming growth factor-beta in persistent fibrosis: A mouse fibrosis model. *J Cell Physiol* 1999;181:153–9. doi:10.1002/(SICI)1097-4652(199910)181:1<153::AID-JCP16>3.0.CO;2-K.
- [33] Liu S, Shi-wen X, Abraham DJ, Leask A. CCN2 is required for bleomycin-induced skin fibrosis in mice. *Arthritis Rheum* 2011;63:239–46. doi:10.1002/art.30074.
- [34] Shi-wen X, Stanton LA, Kennedy L, Pala D, Chen Y, Howat SL, et al. CCN2 Is Necessary for Adhesive Responses to Transforming Growth Factor- $\beta 1$ in Embryonic Fibroblasts. *J Biol Chem* 2006;281:10715–26. doi:10.1074/jbc.M511343200.
- [35] Liu S, Parapuram SK, Leask A. Brief Report: Fibrosis Caused by Loss of PTEN Expression in Mouse Fibroblasts Is Crucially Dependent on CCN2: CCN2 is Required for Skin Fibrosis. *Arthritis & Rheumatism* 2013;65:2940–4. doi:10.1002/art.38121.

- [36] Parapuram SK, Shi-wen X, Elliott C, Welch ID, Jones H, Baron M, et al. Loss of PTEN Expression by Dermal Fibroblasts Causes Skin Fibrosis. *Journal of Investigative Dermatology* 2011;131:1996–2003. doi:10.1038/jid.2011.156.
- [37] Xia H, Khalil W, Kahm J, Jessurun J, Kleidon J, Henke CA. Pathologic Caveolin-1 Regulation of PTEN in Idiopathic Pulmonary Fibrosis. *The American Journal of Pathology* 2010;176:2626–37. doi:10.2353/ajpath.2010.091117.
- [38] Parapuram SK, Thompson K, Tsang M, Hutchenreuther J, Bekking C, Liu S, et al. Loss of PTEN expression by mouse fibroblasts results in lung fibrosis through a CCN2-dependent mechanism. *Matrix Biol* 2015;43:35–41. doi:10.1016/j.matbio.2015.01.017.
- [39] Liu H-F, Liu H, Lv L-L, Ma K-L, Wen Y, Chen L, et al. CCN3 suppresses TGF- β 1-induced extracellular matrix accumulation in human mesangial cells in vitro. *Acta Pharmacol Sin* 2018;39:222–9. doi:10.1038/aps.2017.87.
- [40] Riser BL, Najmabadi F, Perbal B, Peterson DR, Rambow JA, Riser ML, et al. CCN3 (NOV) is a negative regulator of CCN2 (CTGF) and a novel endogenous inhibitor of the fibrotic pathway in an in vitro model of renal disease. *Am J Pathol* 2009;174:1725–34. doi:10.2353/ajpath.2009.080241.
- [41] Riser BL, Najmabadi F, Garchow K, Barnes JL, Peterson DR, Sukowski EJ. Treatment with the matricellular protein CCN3 blocks and/or reverses fibrosis development in obesity with diabetic nephropathy. *Am J Pathol* 2014;184:2908–21. doi:10.1016/j.ajpath.2014.07.009.
- [42] Abd El Kader T, Kubota S, Janune D, Nishida T, Hattori T, Aoyama E, et al. Anti-fibrotic effect of CCN3 accompanied by altered gene expression profile of the CCN family. *J Cell Commun Signal* 2013;7:11–8. doi:10.1007/s12079-012-0180-4.
- [43] Murphy-Marshman H, Quensel K, Shi-Wen X, Barnfield R, Kelly J, Peidl A, et al. Antioxidants and NOX1/NOX4 inhibition blocks TGF β 1-induced CCN2 and α -SMA expression in dermal and gingival fibroblasts. *PLoS ONE* 2017;12:e0186740. doi:10.1371/journal.pone.0186740.
- [44] Xu H, Li P, Liu M, Liu C, Sun Z, Guo X, et al. CCN2 and CCN5 exerts opposing effect on fibroblast proliferation and transdifferentiation induced by TGF- β . *Clin Exp Pharmacol Physiol* 2015;42:1207–19. doi:10.1111/1440-1681.12470.
- [45] Jones JA, Gray MR, Oliveira BE, Koch M, Castellot JJ. CCN5 expression in mammals : I. Embryonic and fetal tissues of mouse and human., CCN5 expression in mammals: I. Embryonic and fetal tissues of mouse and human. *J Cell Commun Signal* 2007;1, 1:127, 127–43. doi:10.1007/s12079-007-0012-0, 10.1007/s12079-007-0012-0.
- [46] Desnoyers L, Arnott D, Pennica D. WISP-1 binds to decorin and biglycan. *J Biol Chem* 2001;276:47599–607. doi:10.1074/jbc.M108339200.
- [47] Ono M, Masaki A, Maeda A, Kilts TM, Hara ES, Komori T, et al. CCN4/WISP1 controls cutaneous wound healing by modulating proliferation, migration and ECM expression in dermal fibroblasts via α 5 β 1 and TNF α . *Matrix Biol* 2018. doi:10.1016/j.matbio.2018.01.004.
- [48] Brigstock DR. Regulation of angiogenesis and endothelial cell function by connective tissue growth factor (CTGF) and cysteine-rich 61 (CYR61). *Angiogenesis* 2002;5:153–65.
- [49] Leu S-J, Lam SC-T, Lau LF. Pro-angiogenic Activities of CYR61 (CCN1) Mediated through Integrins α v β 3 and α 6 β 1 in Human Umbilical Vein Endothelial Cells. *J Biol Chem* 2002;277:46248–55. doi:10.1074/jbc.M209288200.
- [50] Saigusa R, Asano Y, Taniguchi T, Yamashita T, Takahashi T, Ichimura Y, et al. A possible contribution of endothelial CCN1 downregulation due to Fli1 deficiency to the development of digital ulcers in systemic sclerosis. *Experimental Dermatology* 2015;24:127–32. doi:10.1111/exd.12602.
- [51] Tsou P-S, Wren JD, Amin MA, Schioppa E, Fox DA, Khanna D, et al. Histone Deacetylase 5 is Overexpressed in Scleroderma Endothelial Cells and Impairs Angiogenesis via Repressing Pro-angiogenic Factors. *Arthritis Rheumatol* 2016;68:2975–85. doi:10.1002/art.39828.
- [52] Ponticos M. Connective tissue growth factor (CCN2) in blood vessels. *Vascul Pharmacol* 2013;58:189–93. doi:10.1016/j.vph.2013.01.004.

- [53] Chintala H, Liu H, Parmar R, Kamalska M, Kim YJ, Lovett D, et al. Connective tissue growth factor regulates retinal neovascularization through p53 protein-dependent transactivation of the matrix metalloproteinase (MMP)-2 gene. *J Biol Chem* 2012;287:40570–85. doi:10.1074/jbc.M112.386565.
- [54] Kuiper EJ, Roestenberg P, Ehlken C, Lambert V, van Treslong-de Groot HB, Lyons KM, et al. Angiogenesis is not impaired in connective tissue growth factor (CTGF) knock-out mice. *J Histochem Cytochem* 2007;55:1139–47. doi:10.1369/jhc.7A7258.2007.
- [55] Lin CG, Leu S-J, Chen N, Tebeau CM, Lin S-X, Yeung C-Y, et al. CCN3 (NOV) Is a Novel Angiogenic Regulator of the CCN Protein Family. *Journal of Biological Chemistry* 2003;278:24200–8. doi:10.1074/jbc.M302028200.
- [56] Ellis PD, Chen Q, Barker PJ, Metcalfe JC, Kemp PR. Nov gene encodes adhesion factor for vascular smooth muscle cells and is dynamically regulated in response to vascular injury. *Arterioscler Thromb Vasc Biol* 2000;20:1912–9.
- [57] Lin CG, Chen C-C, Leu S-J, Grzeszkiewicz TM, Lau LF. Integrin-dependent functions of the angiogenic inducer NOV (CCN3): implication in wound healing. *J Biol Chem* 2005;280:8229–37. doi:10.1074/jbc.M404903200.
- [58] Gellhaus A. Decreased expression of the angiogenic regulators CYR61 (CCN1) and NOV (CCN3) in human placenta is associated with pre-eclampsia. *Molecular Human Reproduction* 2006;12:389–99. doi:10.1093/molehr/gal044.
- [59] Williams H, Mill CAE, Monk BA, Hulin-Curtis S, Johnson JL, George SJ. Wnt2 and WISP-1/CCN4 Induce Intimal Thickening via Promotion of Smooth Muscle Cell Migration. *Arterioscler Thromb Vasc Biol* 2016;36:1417–24. doi:10.1161/ATVBAHA.116.307626.
- [60] Bai T, Chen C-C, Lau LF. Matricellular protein CCN1 activates a proinflammatory genetic program in murine macrophages. *J Immunol* 2010;184:3223–32. doi:10.4049/jimmunol.0902792.
- [61] Chen C-C, Young JL, Monzon RI, Chen N, Todorović V, Lau LF. Cytotoxicity of TNF α is regulated by integrin-mediated matrix signaling. *EMBO J* 2007;26:1257–67. doi:10.1038/sj.emboj.7601596.
- [62] Amir-Moazami O, Emre Y. [Matricellular protein CCN1/CYR61 boosts T-cell output]. *Med Sci (Paris)* 2016;32:144–6. doi:10.1051/medsci/20163202003.
- [63] Wu P, Ma G, Zhu X, Gu T, Zhang J, Sun Y, et al. Cyr61/CCN1 is involved in the pathogenesis of psoriasis vulgaris via promoting IL-8 production by keratinocytes in a JNK/NF- κ B pathway. *Clin Immunol* 2017;174:53–62. doi:10.1016/j.clim.2016.11.003.
- [64] Sun Y, Zhang J, Zhai T, Li H, Li H, Huo R, et al. CCN1 promotes IL-1 β production in keratinocytes by activating p38 MAPK signaling in psoriasis. *Sci Rep* 2017;7:43310. doi:10.1038/srep43310.
- [65] Li H, Li H, Huo R, Wu P, Shen Z, Xu H, et al. Cyr61/CCN1 induces CCL20 production by keratinocyte via activating p38 and JNK/AP-1 pathway in psoriasis. *J Dermatol Sci* 2017;88:46–56. doi:10.1016/j.jdermsci.2017.05.018.
- [66] Dombrowski Y, O'Hagan T, Dittmer M, Penalva R, Mayoral SR, Bankhead P, et al. Regulatory T cells promote myelin regeneration in the central nervous system. *Nat Neurosci* 2017;20:674–80. doi:10.1038/nn.4528.
- [67] Fukunaga-Kalabis M, Martinez G, Liu Z-J, Kalabis J, Mrass P, Weninger W, et al. CCN3 controls 3D spatial localization of melanocytes in the human skin through DDR1. *The Journal of Cell Biology* 2006;175:563–9. doi:10.1083/jcb.200602132.
- [68] Perbal B. New insight into CCN3 interactions - Nuclear CCN3 : fact or fantasy? *Cell Commun Signal* 2006;4:6. doi:10.1186/1478-811X-4-6.
- [69] Rankin AL, Mumm JB, Murphy E, Turner S, Yu N, McClanahan TK, et al. IL-33 induces IL-13-dependent cutaneous fibrosis. *J Immunol* 2010;184:1526–35. doi:10.4049/jimmunol.0903306.
- [70] Cheon H, Boyle DL, Firestein GS. Wnt1 inducible signaling pathway protein-3 regulation and microsatellite structure in arthritis. *J Rheumatol* 2004;31:2106–14.
- [71] Luckhardt TR, Thannickal VJ. Systemic Sclerosis-Associated Fibrosis: An Accelerated Aging Phenotype? *Curr Opin Rheumatol* 2015;27:571–6. doi:10.1097/BOR.0000000000000219.

- [72] Quan T, Qin Z, Voorhees JJ, Fisher GJ. Cysteine-rich protein 61 (CCN1) mediates replicative senescence-associated aberrant collagen homeostasis in human skin fibroblasts. *J Cell Biochem* 2012;113:3011–8. doi:10.1002/jcb.24179.
- [73] Quan T, He T, Shao Y, Lin L, Kang S, Voorhees JJ, et al. Elevated cysteine-rich 61 mediates aberrant collagen homeostasis in chronologically aged and photoaged human skin. *Am J Pathol* 2006;169:482–90. doi:10.2353/ajpath.2006.060128.
- [74] Kim JN, Kim HJ, Jeong SH, Kye YC, Son SW. Cigarette smoke-induced early growth response-1 regulates the expression of the cysteine-rich 61 in human skin dermal fibroblasts. *Exp Dermatol* 2011;20:992–7. doi:10.1111/j.1600-0625.2011.01380.x.
- [75] Jun J-I, Lau LF. The matricellular protein CCN1 induces fibroblast senescence and restricts fibrosis in cutaneous wound healing. *Nat Cell Biol* 2010;12:676–85. doi:10.1038/ncb2070.
- [76] Brassie M, Pain C. CCN3 and CCN5, New Factors Associated with Skin Pigmentation. *Journal of Pigmentary Disorders* 2016;03. doi:10.4172/2376-0427.1000239.
- [77] Ricard AS, Pain C, Daubos A, Ezzedine K, Lamrissi-Garcia I, Bibeyran A, et al. Study of CCN3 (NOV) and DDR1 in normal melanocytes and vitiligo skin. *Exp Dermatol* 2012;21:411–6. doi:10.1111/j.1600-0625.2012.01473.x.
- [78] Xu Z, Chen L, Jiang M, Wang Q, Zhang C, Xiang LF. CCN1/Cyr61 Stimulates Melanogenesis through Integrin $\alpha 6\beta 1$, p38 MAPK, and ERK1/2 Signaling Pathways in Human Epidermal Melanocytes. *J Invest Dermatol* 2018. doi:10.1016/j.jid.2018.02.029.
- [79] Kiwanuka E, Junker JP, Eriksson E. Transforming growth factor $\beta 1$ regulates the expression of CCN2 in human keratinocytes via Smad-ERK signalling. *Int Wound J* 2017;14:1006–18. doi:10.1111/iwj.12749.
- [80] Kiwanuka E, Hackl F, Catterson EJ, Nowinski D, Junker JPE, Gerdin B, et al. CCN2 is transiently expressed by keratinocytes during re-epithelialization and regulates keratinocyte migration in vitro by the ras-MEK-ERK signaling pathway. *J Surg Res* 2013;185:e109-119. doi:10.1016/j.jss.2013.05.065.
- [81] Makino K, Makino T, Stawski L, Lipson KE, Leask A, Trojanowska M. Anti-connective tissue growth factor (CTGF/CCN2) monoclonal antibody attenuates skin fibrosis in mice models of systemic sclerosis. *Arthritis Research & Therapy* 2017;19. doi:10.1186/s13075-017-1356-3.
- [82] Raghu G, Scholand MB, de Andrade J, Lancaster L, Mageto Y, Goldin J, et al. FG-3019 anti-connective tissue growth factor monoclonal antibody: results of an open-label clinical trial in idiopathic pulmonary fibrosis. *Eur Respir J* 2016;47:1481–91. doi:10.1183/13993003.01030-2015.
- [83] You J-J, Yang C-H, Chen M-S, Yang C-M. Cysteine-rich 61, a member of the CCN family, as a factor involved in the pathogenesis of proliferative diabetic retinopathy. *Invest Ophthalmol Vis Sci* 2009;50:3447–55. doi:10.1167/iovs.08-2603.
- [84] Athanasopoulos AN, Schneider D, Keiper T, Alt V, Pendurthi UR, Liegibel UM, et al. Vascular endothelial growth factor (VEGF)-induced up-regulation of CCN1 in osteoblasts mediates proangiogenic activities in endothelial cells and promotes fracture healing. *J Biol Chem* 2007;282:26746–53. doi:10.1074/jbc.M705200200.
- [85] Königshoff M, Kramer M, Balsara N, Wilhelm J, Amarie OV, Jahn A, et al. WNT1-inducible signaling protein-1 mediates pulmonary fibrosis in mice and is upregulated in humans with idiopathic pulmonary fibrosis. *J Clin Invest* 2009;119:772–87. doi:10.1172/JCI33950.
- [86] Gardner H, Shearstone JR, Bandaru R, Crowell T, Lynes M, Trojanowska M, et al. Gene profiling of scleroderma skin reveals robust signatures of disease that are imperfectly reflected in the transcript profiles of explanted fibroblasts. *Arthritis Rheum* 2006;54:1961–73. doi:10.1002/art.21894.
- [87] Serrati S, Chillà A, Laurenzana A, Margheri F, Giannoni E, Magnelli L, et al. Systemic sclerosis endothelial cells recruit and activate dermal fibroblasts by induction of a connective tissue growth factor (CCN2)/transforming growth factor β -dependent mesenchymal-to-mesenchymal transition. *Arthritis & Rheumatism* 2013;65:258–69. doi:10.1002/art.37705.

- [88] Shi-Wen X, Renzoni EA, Kennedy L, Howat S, Chen Y, Pearson JD, et al. Endogenous endothelin-1 signaling contributes to type I collagen and CCN2 overexpression in fibrotic fibroblasts. *Matrix Biol* 2007;26:625–32. doi:10.1016/j.matbio.2007.06.003.
- [89] Price RM, Tulsyan N, Dermody JJ, Schwalb M, Soteropoulos P, Castronuovo JJ. Gene expression after crush injury of human saphenous vein: using microarrays to define the transcriptional profile. *J Am Coll Surg* 2004;199:411–8. doi:10.1016/j.jamcollsurg.2004.04.023.
- [90] Grazioli S, Gil S, An D, Kajikawa O, Farnand AW, Hanson JF, et al. CYR61 (CCN1) overexpression induces lung injury in mice. *Am J Physiol Lung Cell Mol Physiol* 2015;308:L759-765. doi:10.1152/ajplung.00190.2014.
- [91] Mo F-E, Muntean AG, Chen C-C, Stolz DB, Watkins SC, Lau LF. CYR61 (CCN1) is essential for placental development and vascular integrity. *Mol Cell Biol* 2002;22:8709–20.
- [92] Ivkovic S, Yoon BS, Popoff SN, Safadi FF, Libuda DE, Stephenson RC, et al. Connective tissue growth factor coordinates chondrogenesis and angiogenesis during skeletal development. *Development* 2003;130:2779–91.
- [93] Baguma-Nibasheka M, Kablar B. Pulmonary hypoplasia in the connective tissue growth factor (Ctgf) null mouse. *Dev Dyn* 2008;237:485–93. doi:10.1002/dvdy.21433.
- [94] Crawford LA, Guney MA, Oh YA, Deyoung RA, Valenzuela DM, Murphy AJ, et al. Connective tissue growth factor (CTGF) inactivation leads to defects in islet cell lineage allocation and beta-cell proliferation during embryogenesis. *Mol Endocrinol* 2009;23:324–36. doi:10.1210/me.2008-0045.
- [95] Sonnylal S, Shi-Wen X, Leoni P, Naff K, Van Pelt CS, Nakamura H, et al. Selective expression of connective tissue growth factor in fibroblasts in vivo promotes systemic tissue fibrosis. *Arthritis Rheum* 2010;62:1523–32. doi:10.1002/art.27382.
- [96] Doherty HE, Kim H-S, Hiller S, Sulik KK, Maeda N. A mouse strain where basal connective tissue growth factor gene expression can be switched from low to high. *PLoS ONE* 2010;5:e12909. doi:10.1371/journal.pone.0012909.
- [97] Yoon PO, Lee M-A, Cha H, Jeong MH, Kim J, Jang SP, et al. The opposing effects of CCN2 and CCN5 on the development of cardiac hypertrophy and fibrosis. *J Mol Cell Cardiol* 2010;49:294–303. doi:10.1016/j.yjmcc.2010.04.010.
- [98] Shimoyama T, Hiraoka S, Takemoto M, Koshizaka M, Tokuyama H, Tokuyama T, et al. CCN3 inhibits neointimal hyperplasia through modulation of smooth muscle cell growth and migration. *Arterioscler Thromb Vasc Biol* 2010;30:675–82. doi:10.1161/ATVBAHA.110.203356.
- [99] Heath E, Tahri D, Andermarcher E, Schofield P, Fleming S, Boulter CA. Abnormal skeletal and cardiac development, cardiomyopathy, muscle atrophy and cataracts in mice with a targeted disruption of the *Nov* (*Ccn3*) gene. *BMC Dev Biol* 2008;8:18. doi:10.1186/1471-213X-8-18.
- [100] Matsushita Y, Sakamoto K, Tamamura Y, Shibata Y, Minamizato T, Kihara T, et al. CCN3 protein participates in bone regeneration as an inhibitory factor. *J Biol Chem* 2013;288:19973–85. doi:10.1074/jbc.M113.454652.
- [101] Wisp1^{tm1Lex} Targeted Allele Detail MGI Mouse (MGI:5430817) n.d. <http://www.informatics.jax.org/allele/MGI:5430817#references> (accessed May 29, 2018).
- [102] Russo JW, Castellot JJ. CCN5: biology and pathophysiology. *J Cell Commun Signal* 2010;4:119–30. doi:10.1007/s12079-010-0098-7.
- [103] Jiang J, Zhao G, Lyons KM. Characterization of bone morphology in CCN5/WISP5 knockout mice. *J Cell Commun Signal* 2018;12:265–70. doi:10.1007/s12079-018-0457-3.
- [104] Kutz WE, Gong Y, Warman ML. WISP3, the gene responsible for the human skeletal disease progressive pseudorheumatoid dysplasia, is not essential for skeletal function in mice. *Mol Cell Biol* 2005;25:414–21. doi:10.1128/MCB.25.1.414-421.2005.
- [105] Hann S, Kvenvold L, Newby BN, Hong M, Warman ML. A Wisp3 Cre-knockin allele produces efficient recombination in spermatocytes during early prophase of meiosis I. *PLoS ONE* 2013;8:e75116. doi:10.1371/journal.pone.0075116.

CCN member	Synonym (human)	Healthy skin		SSc skin	
		Skin expression (mRNA level) [25]	Main producing skin cells in vivo [25,76]	Skin expression (mRNA level)	Expression in SSc skin cells
CCN1	CYR61	Weak in epidermis and dermis	Fibroblasts, endothelial cells	Decreased [50]	Decreased in endothelial cells in situ, but unchanged in fibroblasts in vitro [50]
CCN2	CTGF	Strong in dermis> Epidermis	Melanocytes > Fibroblasts, endothelial cells	Increased [86]	Increased in fibroblasts, endothelial cells and keratinocytes in situ and in vitro [8,87,88]
CCN3	NOV	Dermis> Epidermis	Keratinocytes > Fibroblasts, endothelial cells, eccrine sweat glands Melanocytes	Increased [12] or unchanged [86]	Decreased in endothelial cells in situ and in vitro, and in fibroblasts in vitro (unpublished data)
CCN4	WISP1	Weak in epidermis and dermis	Fibroblasts, endothelial cells (?) [47,89]	ND	ND
CCN5	WISP2	Strong in dermis> Epidermis	Differentiated keratinocytes > Endothelial cells, fibroblasts	Decreased? [86]	ND
CCN6	WISP3	Weak in epidermis and dermis	ND	ND	ND

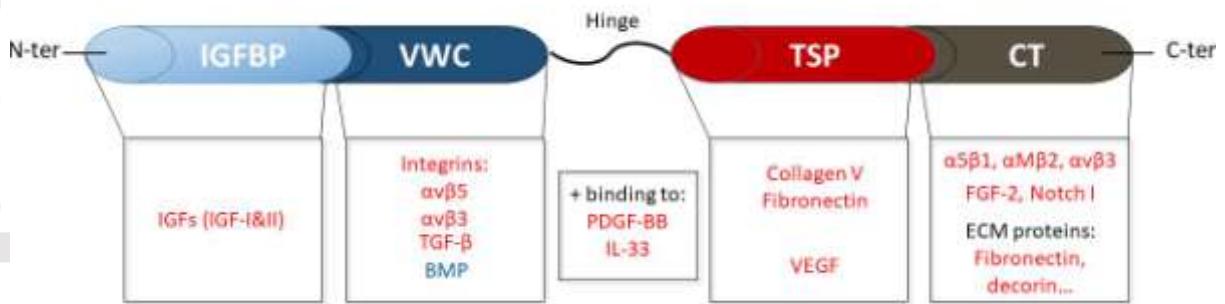
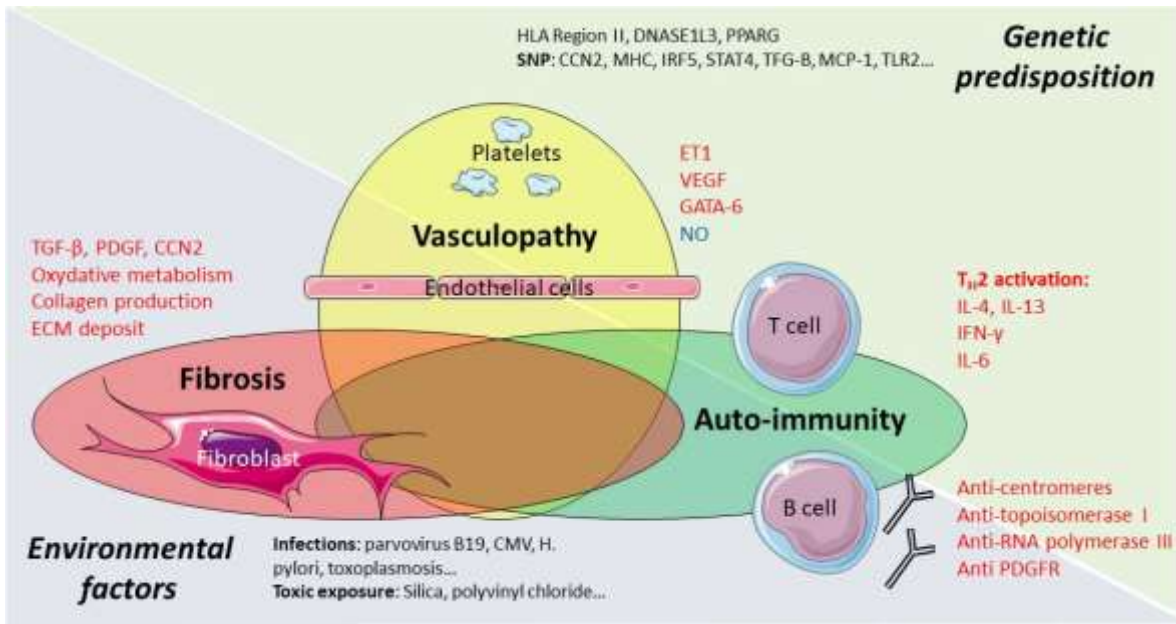
Table 1. CCN proteins in human skin and expression in SSc. mRNA=messenger RNA, ND = not described. Expression in SSc skin cells: compared to healthy control cells.

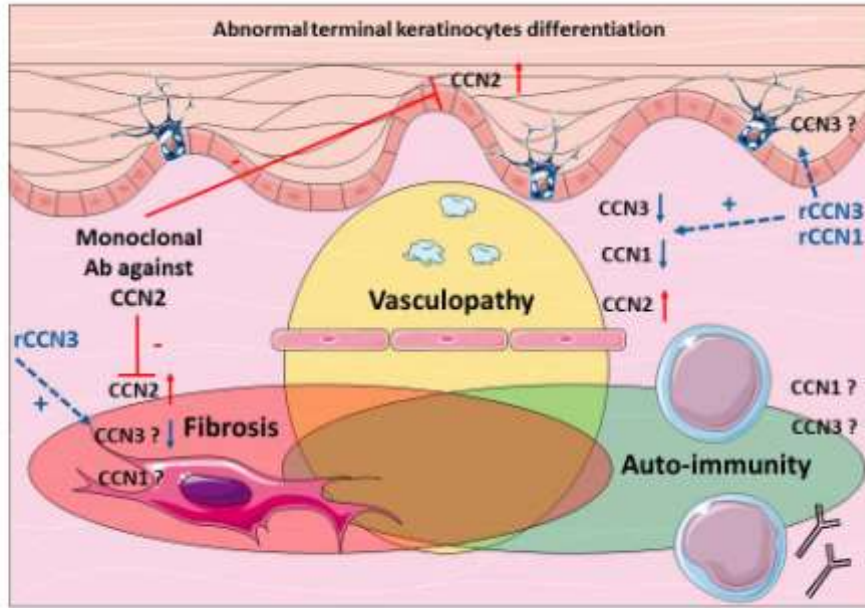
CCN member	Knock-in (KI)				Knock-out (KO)				Ref
	Fibrosis	Vasculopathy	Inflammation	Other	Fibrosis	Vasculopathy	Inflammation	Other	
CCN1	Increased fibrosis	ND	Lung alveolitis, decreased TNF- α -mediated apoptosis	Weight loss and higher mortality; (KI of senescence-defective mutant CCN1)	ND	Placental vascular insufficiency and compromised vessel integrity	ND	Embryonic lethal, chorio-allantoic fusion (30% mice)	[61,75,90,91]
CCN2	Increased cardiac fibrosis in response to pressure overload KI fibroblast-specific: skin, lung, kidney, and small arteries fibrosis	ND	ND	Embryonic lethal if ninefold overexpression	ND	Abnormal growth plate angiogenesis	ND	Perinatal lethal: severe skeletal and pancreatic abnormalities, pulmonary hypoplasia	[92-97]
CCN3	ND	ND	ND	Overexpression in fibroblasts: Osteopenia (skin and vessels not analyzed)	ND	Vascular congestion in kidney and liver; enhanced neointimal hyperplasia in response to endothelial injury	ND	Viable: modest skeletal and cardiac abnormalities, muscle atrophy and cataract	[98-100]
CCN4	ND	Increased intimal thickening due to smooth muscle cell	ND	ND	Delayed wound healing, reduced collagen	ND	ND	Impaired motor coordination	[47,59,101]

		migration			expression				
CCN5	Decreased cardiac fibrosis in response to pressure overload	ND	ND	ND	ND	Hyperproliferation of vascular smooth muscle cells in response to injury	ND	Both reported: early embryonic lethality and normal phenotype	[45,97,102,103]
CCN6	Normal	Normal	Normal	Normal phenotype	Normal	Normal	Normal	Normal phenotype	[104,105]

Table 2. Phenotypes of genetically-modified mouse models.

ND = not described





OBJECTIFS DU TRAVAIL

La famille des protéines CCN est donc impliquée dans de nombreux processus cellulaires impactés par la ScS. CCN3 en particulier joue potentiellement un rôle dans la vasculopathie et les troubles pigmentaires, bien que son expression dans la peau des patients ScS n'ait pas été documentée de manière précise. Du fait de son action antagoniste avec celle de CCN2, acteur bien connu dans la physiopathologie de la ScS, il semble particulièrement intéressant de caractériser son expression dans la ScS, afin d'explorer son potentiel thérapeutique.

L'objectif de mon travail de thèse a donc été dans un premier temps d'étudier l'expression de CCN3 dans la peau des patients sclérodermiques, dans le derme *in situ* grâce à des marquages immunohistochimiques, ainsi qu'*in vitro* dans des cultures cellulaires. Cela nous a permis de mettre en perspective à l'échelle cellulaire les anomalies observées au niveau tissulaire, et ainsi de préciser les acteurs mis en jeu.

A ces fins, nous avons mis au point une technique permettant d'isoler et de mettre en culture les quatre principaux types cellulaires de la peau : fibroblastes, cellules endothéliales (cellules dermiques) et kératinocytes et mélanocytes (cellules épidermiques), à partir de prélèvements cutanés de petite taille.

En parallèle, nous avons effectué un travail clinique au sein de la cohorte VISS, afin de recenser les patients présentant des troubles pigmentaires et d'étudier l'association entre la présence de troubles pigmentaires et les atteintes d'organes de la maladie. Cela nous a permis d'orienter le travail de recherche et de le focaliser sur le lien entre troubles pigmentaires et atteinte vasculaire.

Dans un deuxième temps, nous avons donc cherché à comprendre la possible implication de CCN3 dans cet axe endothélio-épithélial dans la ScS. Nous avons inhibé son expression au moyen d'un anticorps bloquant dans des cellules endothéliales saines, et étudié les conséquences sur la fonction de ces cellules, notamment la prolifération, l'adhésion, la migration et l'angiogénèse.

Par ailleurs, nous avons étudié son expression *in situ* dans l'épiderme des patients ScS, puis *in vitro* au niveau cellulaire. Nous avons comparé les prélèvements issus de patients avec troubles pigmentaires avec ceux de patients sans troubles pigmentaires, afin de déterminer si CCN3 pouvait être impliqué dans l'apparition de ces troubles.

Enfin, nous avons plus finement étudié les résultats de ces analyses en fonction des sous-types de troubles pigmentaires, l'objectif étant de comparer les prélèvements de patients atteints d'hyper et hypopigmentation avec ceux de patients atteints d'une autre maladie dépigmentante : le vitiligo.

Nous avons également comparé les paramètres histologiques à ceux obtenus via l'analyse de prélèvements issus de sclérodermie uniquement cutanée (morphée).

L'ensemble de ces données devrait permettre de préciser le rôle de CCN3 dans l'atteinte cutanée de la ScS, en particulier son rôle dans la vasculopathie et les troubles pigmentaires, ainsi que de comparer les caractéristiques de la peau ScS à celles de pathologies dermatologiques possédant des traits communs (vitiligo, morphée).

Chapitre 2

MISE AU POINT D'UNE TECHNIQUE D'EXTRACTION MULTICELLULAIRE A PARTIR DE BIOPSIES DE PATIENTS

2.1 Introduction

La possibilité de travailler sur des échantillons de peau provenant de patients ScS est particulièrement intéressante dans cette pathologie, où l'atteinte cutanée reflète l'ensemble des processus physiopathologiques en jeu. Cependant, les analyses sont limitées par la taille des prélèvements qu'il est possible d'obtenir. Ceux-ci consistent souvent en 1 ou 2 carottes (punchs) d'un diamètre de 4mm (1 prélèvement pour les analyses histologiques et 1 pour la culture cellulaire). Au cours de mon travail, j'ai adapté et mis au point une technique commune d'isolation des quatre principaux types de cellules cutanées : cellules épidermiques (kératinocytes et mélanocytes) et cellules dermiques (fibroblastes et cellules endothéliales), à partir d'une biopsie cutanée de petite taille. Ce protocole a fait l'objet d'un article (en préparation).

Le reste des méthodes utilisées pour le travail se trouve dans la section « Matériel et Méthodes » ainsi que le supplément correspondant de l'article de recherche.

2.2 Article de protocole : Isolation et mise en culture des fibroblastes, cellules endothéliales microvasculaires, kératinocytes et mélanocytes de patients sclérodermiques, à partir d'une biopsie cutanée de petite taille

Title: A common method for isolation and culture of endothelial cells, fibroblasts, keratinocytes and melanocytes from Systemic Sclerosis skin (single 4mm punch biopsy)

Authors and e-mail addresses:

Pauline Henrot (pauline.henrot@gmail.com), Catherine Pain (catherine.pain@u-bordeaux.fr), Paoline Laurent (plaurant@immuconcept.org), Marie-Elise Truchetet (marie-elise.truchetet@chu-bordeaux.fr), Muriel Cario (muriel.cario-andre@u-bordeaux.fr)

Abstract

Systemic sclerosis (SSc) is a complex auto-immune connective tissue disease combining inflammatory, vasculopathic and fibrotic manifestations. SSc skin effectively recapitulates the main pathogenic processes of the disease and therefore is a good organ to decipher SSc pathophysiology, which remains unclear. However, because of skin condition and due to ethical issues, only small biopsies can be performed in SSc patients. Here, we present a protocol allowing the isolation and culture of the four main types of skin cells: dermal cells (microvascular endothelial cells and fibroblasts) and epidermal cells (keratinocytes and melanocytes), from a single 4mm-punch biopsy, at a low cost.

Summary of the protocol

Our technique allows primary cell culture of the four main types of skin cells: epidermal cells (keratinocytes and melanocytes) and dermal cells (fibroblasts and microvascular endothelial cells or HDMECs). It is an addition and an optimization to a previously published paper¹, describing the isolation and serial propagation of keratinocytes, fibroblasts and microvascular endothelial cells. Our protocol has been adjusted to fit the particularities of Systemic Sclerosis (SSc) skin cells, which can be hard to grow, in particular microvascular endothelial cells (HDMECs), due to skin fibrosis and hypoxia. The main differences between our protocol

and the key supporting paper¹ are the optimization for the dermal cell culture and the ability to culture melanocytes.

Briefly, this protocol consists in separating the epidermis from the dermis after an incubation with dispase, and separately seeding epidermal cells (keratinocytes and melanocytes) and dermal cells (HDMECs and fibroblasts). Endothelial cells are obtained by a mechanical extraction, thus contributing to avoid contamination by fibroblasts, which is a major issue. Fibroblasts are further obtained by digesting the dermis in collagenase. Keratinocytes and melanocytes are separated later on thanks to a differential trypsinization technique.

All cells can be passaged rapidly after the initial seeding and used for cell culture experiment as well as molecular and biochemical analysis (immunocytochemistry, western blotting, qPCR). Researchers working in the field of translational research, particularly Systemic Sclerosis, but more generally all researchers working on skin diseases, could find this protocol of interest. Indeed, culturing cells from very small biopsies is a technical issue, and this method can be of interest for researchers wishing to work on patients' cells but with few samples (rare diseases, or infants).

Reference

1. Normand, J. & Karasek, M. A. A method for the isolation and serial propagation of keratinocytes, endothelial cells, and fibroblasts from a single punch biopsy of human skin. *In Vitro Cell. Dev. Biol. Anim.* **31**, 447–455 (1995).

Reagents/Material needed:

- **Day 0:** Ethanol 70°, simple clamp, Hank's Balanced Salt Solution (HBSS, Gibco), dispase (P-3417, Sigma) 25UI/L in HBSS

- **Day 1:**
 - Ethanol 70°, curved clamp, gripped clamp, scalpel blade and blade holder
 - HBSS
 - Q-medium: Iscove's Modified Dulbecco's Media (IMDM, Gibco) + 10% Fetal Calf Serum (FCS, Eurobio) + 1% Penicilline-Streptomycine (PS, Sigma)
 - Collagenase (C-9891, Sigma) 40UI/L in HBSS
 - Cell culture media: (add 1% PS for each)
 - o Melanocytes: Melanocyte Growth Medium (MGM), Promocell
 - o Endothelial cells: Endothelial Cell Growth Medium (MV2), Promocell
 - o Fibroblasts: Dulbecco's Modified Eagle's medium + 10% FCS

 - Trypsin (0.25%, T9201, Sigma) – EDTA (0.1%, E4884, Sigma) in HBSS
 - FCS

All reagents originating from powders must be sterile prepared or filtered through a 0.2µm-filter.

- **Additional reagents:** Keratinocyte Growth Medium 2 (KGM2), Promocell; immunomagnetic sorting CD31 microbeads, Miltenyi; 0.025% Trypsin-0.01 %EDTA (TE) in HBSS (10%); FCS in HBSS (10%)

DAY 0: Sample arrival:

The sample should have been conserved in sterile saline solution (or in a sterile pad soaked with physiological serum), and should be worked on shortly after arrival.

Dip the sample rapidly in ethanol, then rinse two to three times in HBSS. Incubate the whole sample in dispase 25UI/L, overnight à 4°C (the sample can be put in a 1.5mL tube containing 1mL dispase) during 12 to 15 hours.

DAY 1: Cell seeding (passage 0)


Prepare sterile material and reagents (cf list). For clamps: dip in ethanol after use to ensure sterility, then dip in sterile HBSS before using again.

For cell seeding: Cf Figure 1.

Comments to Fig. 1:

- Step 1: For an easy separation, hold the dermal part with the gripper clamp whilst grasping and peeling the epidermis off (in one piece) with the curved clamp.

- Step 2: For optimal results, shake well after the 10 minutes incubation.

- Step 3: Apply gently but firmly the curved clamp on the dermal surface (best results obtained if you look for and squeeze microvessels on the deep dermal part).
- Step 4: Hold the epidermal sheet with the curved clamp and trim it with the scalpel blade until maximum shredding.
- Step 5:  Don't discard the supernatant after centrifugation!

Best results are obtained with the following instructions:

- For keratinocytes & melanocytes: 2 wells seeded with the cell pellet in complete MGM, the rest of the wells should be filled with the supernatant + 1mL MGM.
- For HDMECs: 1 well seeded with the cell pellet in MV2, 2 wells should be filled with the supernatant + 1mL MV2.
- Step 6: Digest in collagenase 40 UI/L (diluted in HBSS) during 1 hour ½ under mechanical shaking.
- Step 7: Filter the cell suspension (70 nm). Gently press the skin pieces above the filter. Rinse two to three times with complete DMEM.
- Step 8: discard the supernatant and seed the pellet with 3mL of complete DMEM.

DAY 2: (or Day 4 if necessary)

- For the keratinocytes/melanocytes plate: centrifuge the supernatant of all wells and rinse each well with HBSS; discard the supernatant of the centrifuged tube and resuspend the pellet with fresh medium before distributing it equally inside all wells. If many cells are seen on the initial wells, the supernatant can be distributed into new wells.
- For the endothelial cells plate: add 1mL of fresh medium to the well "pellet". Centrifuge the supernatant of the other wells; discard the supernatant of the centrifuged tube and resuspend the pellet with fresh medium before distributing in equally between all others wells.
- For the fibroblast flask (optional): if a lot of floating debris are present, centrifuge the cell culture medium, rinse the flask with HBSS; discard the supernatant of the centrifuged tube and resuspend the pellet with fresh medium before adding it again into the flask.

For the first passage: (usually after 5-7 days)

- Fibroblasts: when they reach 70% confluence, rinse the flask with HBSS, incubate with TE10% until detachment (3-5 minutes are usually enough); block TE action with the same amount of FCS10%, centrifuge and seed them into 2 T25cm² flasks.
- Endothelial cells: when several islets appear, and before fibroblasts grow too much (usually within 5-7 days), try to detach endothelial cells only by applying TE10% and checking under the microscope that only endothelial cells islets detach. If the culture is still not pure afterwards,

perform one immunomagnetic cell sorting with anti-CD31 microbeads. The CD31 negative cells are fibroblasts and can be cultured in the appropriate medium after cell sorting.

Purity of the culture should be determined by flow cytometry after labelling cells with a fluorescent anti-CD31 antibody. A purity of >90% is acceptable.

- Epidermal cells:

- Melanocytes detach before keratinocytes when cultured together. When epidermal cells reach 60-70% confluence, separate the melanocytes from keratinocytes by applying diluted Trypsin-EDTA on the wells and checking under the microscope for dendrites retraction (the melanocytes will become round). After one or two minutes, collect the detached cells (which are the melanocytes) and antagonize with diluted FCS in the tube. Do not wait too much, as you will get keratinocytes coming along. If necessary, apply again Trypsin-EDTA on the initial well to ensure to get rid of every melanocytes. Centrifuge the tube containing melanocytes (5 min, 1200g) and transfer the pure melanocyte culture (passage 1) into a 12-wells plate after centrifugation.
- As for the remaining keratinocytes (passage 0), rinse the well with FCS, then HBSS, and apply fresh KGM2 medium. After a few days, the keratinocytes will be ready to be seeded into a bigger flask (usually one T25cm² for the whole 6-wells-plate).

Figure 1. Schematic representation of the workflow. Rpm = rotation per minute.

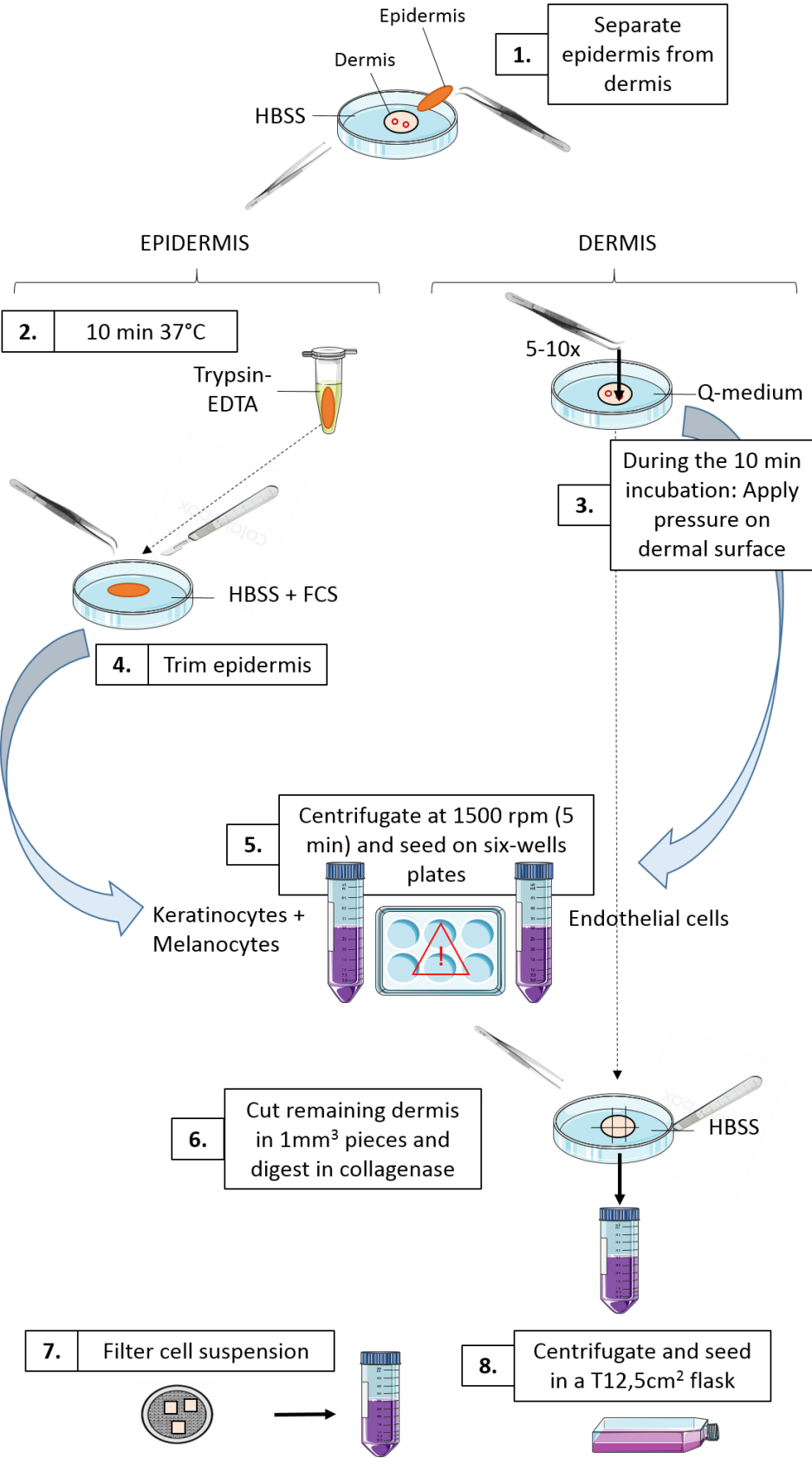
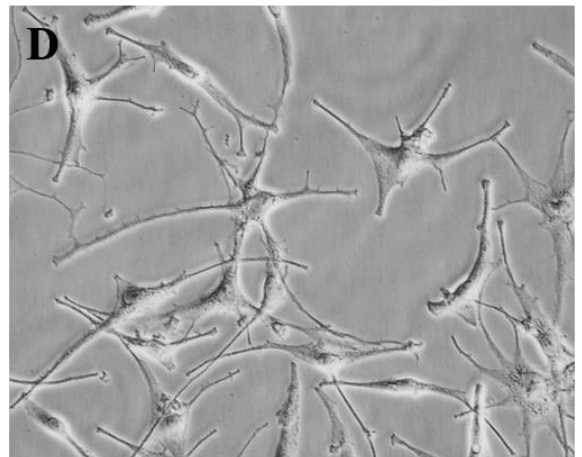
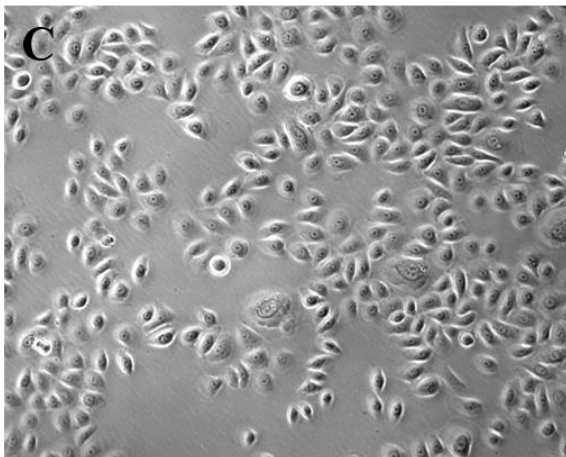
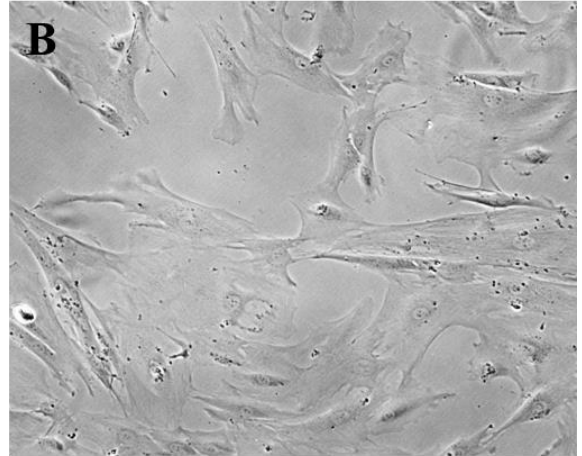
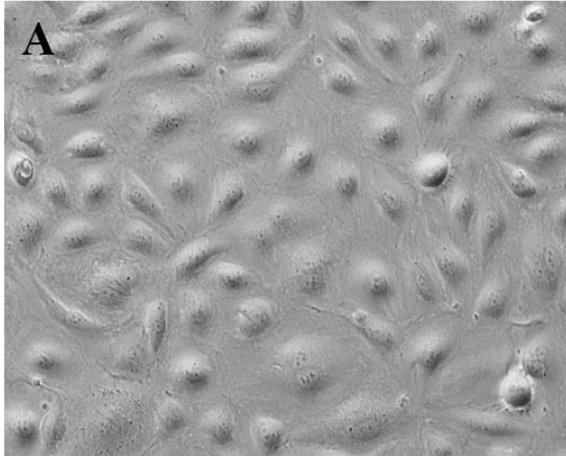


Figure 2. Illustration of cultured cells from SSc skin. A = human microvascular dermal endothelial cells (HDMECs), passage 0, magnification x20. B = fibroblasts, passage 5, magnification x20. C = keratinocytes, passage 1, magnification x10. D = melanocytes, passage 1, magnification x20.



Discussion

Ce protocole a été optimisé à partir d'un protocole déjà publié [136], proposant l'isolation et la mise en culture de fibroblastes, cellules endothéliales microvasculaires et kératinocytes à partir d'une biopsie cutanée de type punch de 4mm de diamètre.

Nous avons modifié le protocole existant principalement concernant deux points :

- en rajoutant la mise en culture des mélanocytes
- en optimisant l'extraction des cellules dermiques (fibroblastes et cellules endothéliales), notamment pour l'adapter aux particularités de la peau sclérodermique.

Lorsqu'on isole les cellules épidermiques, les mélanocytes et kératinocytes sont extraits dans le même temps, et se retrouvent en co-culture. Les kératinocytes survivent parfaitement en milieu de culture spécifique pour les mélanocytes, ce qui permet de maintenir la co-culture quelques jours. Ce temps initial de co-culture est essentiel pour une bonne prolifération des mélanocytes. Cependant, il ne doit pas être trop prolongé en raison du risque d'envahissement de la culture par les kératinocytes. Il faut donc effectuer une trypsinisation différentielle assez rapidement. Cela consiste en l'observation du décollement des dendrites mélanocytaires au microscope sous l'action de la trypsine. Lorsque la plupart des dendrites sont décollés et que le mélanocyte prend une forme ronde, il est temps de récupérer le surnageant pour une mise en culture des mélanocytes seuls. Un deuxième temps d'attente est nécessaire pour s'assurer que l'ensemble des mélanocytes sont décollés, afin d'obtenir une culture kératinocytaire pure. Par la suite, les mélanocytes doivent être passés entre 50 et 80% de confluence et cultivés dans des flasques de petit volume. Les kératinocytes doivent impérativement être passés vers 70% de confluence et utilisés avant le passage n°3 sous peine de différenciation cellulaire.

L'extraction et la mise en culture des cellules endothéliales microvasculaires est la partie la plus délicate, particulièrement dans la ScS où ces cellules présentent souvent un phénotype pathologique, et où la co-culture avec les fibroblastes est bien souvent au détriment de leur croissance (le phénotype activé des fibroblastes leur conférant un avantage prolifératif). Un des points clés du protocole se situe au niveau de l'extraction initiale, où l'on appuie sur la face dermique du prélèvement avec une pince courbe. Cette pression ne doit être ni trop légère (pour extraire assez de cellules endothéliales) ni trop forte (pour ne pas extraire trop de fibroblastes). Il est préférable de choisir des zones où l'on aperçoit des vaisseaux. Par la suite, le moment choisi pour effectuer le premier passage est également clé : ni trop tôt (pour que les cellules soient en nombre suffisant) ni trop tard (pour que les fibroblastes n'aient pas envahi la culture). Ce premier passage est idéalement couplé avec un tri immuno-magnétique utilisant des billes liées à un anticorps anti-CD31. Le fait d'effectuer ce tri relativement tôt permet en général une meilleure pureté de la culture. Les cellules endothéliales doivent être passées de préférence avant la confluence et utilisées jusqu'au passage 5 environ.

Concernant les fibroblastes, la digestion du morceau dermique (après extraction des cellules endothéliales) par la collagénase est une méthode efficace et rapide pour leur mise en culture. Cela permet également d'extraire l'ensemble de la population cellulaire fibroblastique dermique (par opposition à la méthode des explants de peau) et permet donc une meilleure reproductibilité des expériences. La mise en culture des fibroblastes sclérodermiques ne pose en général pas de problèmes étant donné leur phénotype « activé »

qui leur confère la plupart du temps de bonnes propriétés prolifératives. Ils peuvent être cultivés jusqu'à confluence et utilisés jusqu'au passage 6 environ.

Chapitre 3

RESULTATS

Les travaux originaux s'articulent en plusieurs parties.

La première partie concerne un travail clinique qui a été effectué en collaboration avec le Dr Vaianu Leroy, dermatologue. Ce travail a consisté en l'étude des troubles pigmentaires au sein de la cohorte régionale de patients sclérodermiques VISS (Vasculopathie et Inflammation au cours de la Sclérodermie Systémique), initiée par le Dr Truchetet, avec le concours des Pr Seneschal et Lazaro. Nous nous sommes attachées à décrire la prévalence et les différentes présentations des troubles pigmentaires, ainsi que leurs associations avec les atteintes systémiques de la maladie. Ce travail a fait l'objet d'un article publié dans le *Journal of the American Academy of Dermatology*.

La majeure partie du travail de recherche translationnelle a ensuite concerné l'étude de l'expression de CCN3 dans la peau des patients sclérodermiques et son rôle dans l'atteinte vasculaire et les troubles pigmentaires. Ce travail a fait l'objet d'un article soumis à *Arthritis & Rheumatology*.

Le reste du travail a concerné l'étude de l'expression de CCN3 plus particulièrement chez les patients atteints de troubles pigmentaires à type d'hyper et hypo-pigmentation, présentant des similitudes avec une autre pathologie hypopigmentaire : le vitiligo. Enfin, j'ai également étudié les caractéristiques histologiques de la peau de patients atteints de sclérodermie cutanée, ou morphée, afin de les comparer à celles des patients atteints de ScS.

Une partie du travail de thèse a consisté à recruter, au sein de la cohorte VISS, 26 patients ScS présentant ou non des troubles pigmentaires, afin d'effectuer des biopsies cutanées. Ces patients ont été classifiés en différents sous-types de troubles pigmentaires après examen clinique. Le tableau récapitulant leurs caractéristiques démographiques est présenté ci-dessous (Tableau 3.1).

Une partie des patients présentait de manière assez frappante, une hyperpigmentation hétérogène dans les zones photo-exposées, associée à des macules hypopigmentées, l'ensemble évoquant une héliodermie (vieillesse cutané lié à l'exposition solaire chronique). Nous avons choisi pour les analyses de ne pas classer ces patients dans la catégorie « troubles pigmentaires », l'héliodermie étant une manifestation classique du photo-vieillesse « normal ».

Des échantillons de peau provenant de contrôles sains, exempts de pathologies systémiques ou dermatologiques, ont été récupérés via une convention avec le service de chirurgie

plastique du CHU de Bordeaux. Nous avons choisi d'apparier en priorité nos contrôles sur la localisation du prélèvement ; ainsi, la majorité des 18 prélèvements inclus provenaient de brachioplasties. Les autres prélèvements étaient issus de cuisses (2 prélèvements) ou d'abdomen (1 prélèvement). Dans la mesure du possible, les contrôles étaient appariés à l'âge et au sexe des patients, bien qu'il existe un biais important du fait de la présence de femmes jeunes dans la patientèle de chirurgie plastique. Ainsi, le sexe des contrôles sains ne différait significativement pas de celui du groupe de patients (88% de femmes versus 58%, $p=0,1037$), mais l'âge était significativement différent (47,29 ans versus 58,88, $p<0,05$).

Type de trouble pigmentaire	Nb de patients	Age : moyenne (ET)	Sexe : nb de femmes (%)
Pas de trouble	7	60,7 (11,6)	5 (71)
« Photo-aging »	5	60,4 (6,5)	4 (80)
Hyperpigmentation diffuse	7	62,6 (9,3)	2 (29)
« Vitiligo-like »	7	52,3 (6,9)	4 (57)

TABLE 3.1 – Caractéristiques démographiques des patients ScS recrutés, en fonction de leurs sous-types de troubles pigmentaires.

Nb : nombre, ET : écart-type.

Ce choix préférentiel d'apparier les contrôles sains aux patients sur la localisation du prélèvement plutôt que des caractéristiques démographiques est d'une part justifié par les différences histologiques existantes entre différentes régions du corps humain [1]. D'autre part, plusieurs publications ont fait état de différences dans la machinerie cellulaire entre différents fibroblastes cutanés issus de divers endroits du corps d'un même individu [65, 66]. Nous avons donc essayé de conserver une unité de localisation dans notre recrutement.

Chaque patient a été prélevé d'un ou plusieurs échantillons de peau dans le cadre du protocole VISS, après signature d'un consentement éclairé. Lorsque le patient ne présentait pas de troubles pigmentaires (12 patients), une biopsie était effectuée sur l'avant-bras. Si la zone était fibrotique, une deuxième biopsie en zone non-fibrotique était pratiquée chez le même patient, au niveau de la face intérieure du bras. Cette zone « contrôle » a notamment été choisie en rapport avec les localisations des prélèvements issus de contrôles sains (zone identique à celle des brachioplasties).

Lorsque le patient présentait un trouble pigmentaire (14 patients), une biopsie était pratiquée dans la zone du trouble pigmentaire, si possible en zone fibrotique, et si possible sur l'avant-bras. Un second prélèvement était pratiqué au niveau de la face interne du bras, en zone non-fibrotique et exempte de troubles pigmentaires. Pour deux patients, un troisième prélèvement a été pratiqué, en zone avec trouble pigmentaire et sans fibrose, de manière à pouvoir déterminer la part liée à l'anomalie pigmentaire et la part liée à la fibrose dans les anomalies constatées. Pour 7 patients, le trouble pigmentaire était présent de manière diffuse sur l'ensemble du corps et ainsi la différence entre les deux prélèvements a consisté en le caractère fibrotique ou non. Pour un patient, il n'y avait pas de zone sans fibrose ni trouble pigmentaire accessible à une biopsie. Une patiente a refusé un second prélèvement. Les caractéristiques précises de chaque prélèvement sont indiquées dans le tableau présenté en annexe (tableau 4.1).

Lorsque le trouble pigmentaire était caractérisé par une association d'hyper et d'hypopigmentation (pattern « vitiligo-like »), le prélèvement a été réalisé sur une zone comportant à la fois hyper et hypopigmentation, et inclus de façon à ce que les deux anomalies coexistent sur une même coupe.

3.1 Association entre troubles pigmentaires et atteintes systémiques de la sclérodermie : étude d'une série de 239 patients

Ce travail a été réalisé en collaboration avec le Dr Vaianu Leroy, dermatologue, sous la direction du Pr Julien Seneschal et du Dr Marie-Elise Truchetet. L'idée initiale était de décrire les différents types de troubles pigmentaires présents au sein de la cohorte VISS ainsi que d'en recenser la prévalence. Nous avons également étudié les associations existantes entre ces différents types de troubles pigmentaires et les atteintes systémiques de la maladie : atteinte cutanée (extension de la fibrose), atteinte vasculaire (définie par la présence d'ulcères digitaux et/ou HTAP primitive et/ou crise rénale sclérodermique), atteinte pulmonaire (pneumopathie interstitielle ou fibrose), atteinte gastro-intestinale (prouvée histologiquement), atteinte musculo-squelettique (synovite et/ou arthrite et/ou contracture articulaire).

3.1.1 Résumé du travail en français

Les troubles pigmentaires associés à la sclérodermie systémique (ScS) sont peu décrits dans la littérature. Or, ils pourraient constituer un marqueur diagnostique ou de sévérité chez les patients ScS. L'objectif de notre étude est d'évaluer l'association entre les différents types de troubles pigmentaires et les atteintes systémiques de la ScS.

Il s'agit d'une étude monocentrique observationnelle incluant les patients ScS de la cohorte VISS pour lesquels la recherche de trouble pigmentaire a pu être documentée. Pour chacun, les données démographiques, cliniques, biologiques et thérapeutiques ont été colligées. 5 patrons (P) cliniques ont été individualisés : hyperpigmentation diffuse (P1), hyperpigmentation sur les zones photoexposées (P2), hypopigmentation localisée au niveau du front et décolleté (P3), hypopigmentation acrale (P4) et hypopigmentation diffuse (P5).

239 patients ont été inclus (61 hommes, 178 femmes ; âge médian : 62 ans). 88 (36,8%) présentaient des troubles pigmentaires. Un score de Rodnan élevé était associé aux troubles pigmentaires de type hyper et hypopigmentation diffuse par rapport aux patients sans trouble pigmentaire ($p=0,001$). En particulier, l'hyperpigmentation diffuse était significativement associée avec la forme diffuse de la ScS ($p=0,001$) et également avec l'atteinte vasculaire (définie par la présence d'HTAP, crise rénale ou ulcères digitaux, $p=0,009$) et notamment les ulcères digitaux ($p=0,005$). Concernant les patients présentant une hypopigmentation, on notait également une association significative avec l'atteinte vasculaire ($p=0,005$) et les ulcères digitaux ($p=0,01$).

Il s'agit de la 1ère étude se focalisant sur les troubles pigmentaires dans une cohorte de patients atteints de ScS et leur association avec les atteintes systémiques de la maladie. Dans notre série, les troubles pigmentaires sont fréquents, touchant plus d'un tiers de nos patients. L'hyperpigmentation diffuse est le patron le plus décrit et est associé significativement avec la ScS de type diffuse. Ce patron est également associé à la présence d'une atteinte vasculaire. Du fait de son rôle activateur de la mélanogénèse, l'endothéline-1, dont la synthèse est majorée dans la ScS et qui participe au développement des dif-

férentes atteintes vasculaires, pourrait être responsable de l'hyperpigmentation associée mise en évidence dans notre étude.

Le dépistage des troubles pigmentaires est utile dans la prise en charge des patients atteints d'une ScS et pourrait permettre d'identifier ceux plus à risque de développer une atteinte vasculaire.

3.1.2 Article

Accepted Manuscript



Association of skin hyperpigmentation disorders with digital ulcers in systemic sclerosis: analysis of a cohort of 239 patients

Vaianu Leroy, M.D, Pauline Henrot, M.D, Thomas Barnetche, Ph.D, Muriel Cario-André, Ph.D, Anne-Sophie Darrigade, M.D, Pauline Manicki, M.D, Marie-Sylvie Doutre, M.D, Estibaliz Lazaro, M.D, Ph.D, Joel Constans, M.D, Ph.D, Damien Barcat, M.D, Jean-Philippe Vernhes, M.D, Christophe Richez, M.D, Ph.D, Alain Taieb, M.D, Ph.D, Marie-Elise Truchetet, M.D, Ph.D, Julien Seneschal, M.D, Ph.D

PII: S0190-9622(18)32335-1

DOI: [10.1016/j.jaad.2018.07.033](https://doi.org/10.1016/j.jaad.2018.07.033)

Reference: YMJD 12689

To appear in: *Journal of the American Academy of Dermatology*

Received Date: 19 February 2018

Revised Date: 14 June 2018

Accepted Date: 26 July 2018

Please cite this article as: Leroy V, Henrot P, Barnetche T, Cario-André M, Darrigade A-S, Manicki P, Doutre M-S, Lazaro E, Constans J, Barcat D, Vernhes J-P, Richez C, Taieb A, Truchetet M-E, Seneschal J, on behalf of the FHU ACRONIM, Association of skin hyperpigmentation disorders with digital ulcers in systemic sclerosis: analysis of a cohort of 239 patients, *Journal of the American Academy of Dermatology* (2018), doi: 10.1016/j.jaad.2018.07.033.

This is a PDF file of an unedited manuscript that has been accepted for publication. As a service to our customers we are providing this early version of the manuscript. The manuscript will undergo copyediting, typesetting, and review of the resulting proof before it is published in its final form. Please note that during the production process errors may be discovered which could affect the content, and all legal disclaimers that apply to the journal pertain.

**Association of skin hyperpigmentation disorders with digital ulcers in systemic sclerosis:
analysis of a cohort of 239 patients**

Short title: Skin hyperpigmentation and digital ulcers in systemic sclerosis

Leroy Vaianu^{1*} M.D, Henrot Pauline^{2,3*} M.D, Barnetche Thomas² Ph.D, Cario-André Muriel³ Ph.D, Darrigade Anne-Sophie¹ M.D, Manicki Pauline² M.D, Doutré Marie-Sylvie¹ M.D, Lazaro Estibaliz⁴ M.D, Ph.D, Constans Joel⁵ M.D, Ph.D, Barcat Damien⁶ M.D, Vernhes Jean-Philippe⁷ M.D, Richez Christophe² M.D, Ph.D, Taieb Alain^{1,3} M.D, Ph.D, Truchetet Marie-Elise^{2,6§} M.D, Ph.D, Seneschal Julien^{1,3§} M.D, Ph.D, on behalf of the FHU ACRONIM.

¹*Department of Dermatology, National Reference Center for Rare Skin Disorders, Hôpital Saint-André, CHU de Bordeaux, Bordeaux, France.*

²*Department of Rheumatology, Hôpital Pellegrin, CHU de Bordeaux, Bordeaux, France.*

³*Inserm U1035, BMGIC, University of Bordeaux, Bordeaux, France*

⁴*Department of Internal Medicine, Hôpital Haut-Levêque, CHU de Bordeaux, France.*

⁵*Department of Vascular Medicine, Hôpital Saint-André, CHU de Bordeaux, Bordeaux, France*

⁶*Department of Internal Medicine, Hôpital Robert Boulin, Libourne, France*

⁷*Department of Rheumatology, Hôpital Robert Boulin, Libourne, France*

⁸*Immunoconcept, CNRS UMR 5164, Bordeaux University, Bordeaux 33076, France*

*V. Leroy and P. Henrot contributed equally to this study

§ME. Truchetet and J. Seneschal contributed equally to this study.

Correspondence to:

Julien Seneschal: M.D, Ph.D

Department of Dermatology, Hôpital Saint-André, CHU de Bordeaux, Bordeaux, France.

Phone: +33(0)5 56 79 47 05

Fax: +33(0)5 56 79 49 75

e-mail: julien.seneschal@chu-bordeaux.fr

Conflict of Interest: The authors have no conflict of interest to declare

Funding statement: None

This study has not been previously presented

This study has been approved by local IRB committee

Word count manuscript: 1742

Word count abstract: 197

Word Count Capsule Summary: 46

References: 22

Tables: 3

Figures: 2

1 **ABSTRACT:**

2 **Background:** Skin pigmentation disorders in systemic sclerosis (SSc) have been sparsely
3 described in the literature. Nevertheless, they could be a diagnostic and/or a severity marker.

4 **Objectives:** To assess the association between pigmentation disorders and systemic
5 involvement in SSc patients.

6 **Methods:** Five patterns of skin pigmentation disorders were defined: diffuse
7 hyperpigmentation, sun-exposed area hyperpigmentation, head/neck/upper chest
8 hypopigmentation, acral hypopigmentation and diffuse hypopigmentation.

9 **Results:** 239 patients were included, eighty-eight (36.8%) patients had skin pigmentation
10 disorders as follows: diffuse and sun-exposed hyperpigmentation in 38.6% (n=34) and 27.3%
11 (n=24) respectively, face/neck/chest hypopigmentation in 10.2% (n=9), diffuse
12 hypopigmentation in 12.5% (n=11) and acral hypopigmentation in 17% (n=15). Diffuse
13 hyperpigmentation, was associated with diffuse SSc ($p=0.001$), increased modified Rodnan's
14 skin score (mRSS) ($p=0.001$) and shorter duration of Raynaud ($p=0.002$) in univariate
15 analysis but not in multivariate analysis. Moreover, diffuse hyperpigmentation was associated
16 with digital ulcers ($p=0.005$) confirmed by multivariate analysis OR 2.96 [1.28-6.89].

17 **Limitations:** This was a single-center retrospective study on a cohort of SSc patients.

18 **Conclusion:** Screening for skin pigmentation disorders could be useful in the management of
19 SSc patients to identify patients with a high risk of developing digital ulcers, a symptom of
20 vascular involvement in SSc.

21 **Key words:** systemic sclerosis, pigmentation, Digital ulcers

22

23

24

25

26 ABBREVIATIONS LIST

27 SSc: Systemic Sclerosis; lSSc: localized SSc; dSSc: diffuse SSc; RP: Raynaud's Phenomenon;
28 mPAP: mean Pulmonary Arterial Pressure; LVEF: Left Ejection Ventricular Fraction; DLCO:
29 Diffusing Capacity of the lung for Carbon Monoxide; FVC: Force Vital Capacity; mRSS:
30 modified Rodnan Skin Score; ET-1: Endothelin-1; PAH: Pulmonary Arterial Hypertension.

31

32 INTRODUCTION

33 Systemic sclerosis (SSc) is a rare and severe autoimmune disease leading to organ
34 involvement and high rates of mortality and morbidity^{1,2}. Despite recent progress in the
35 management of the disease, its course remains unpredictable. Recently, the validation of new
36 classification criteria allowed for earlier detection of the disease leading to better management
37 before the development of irreversible complications. However, the identification of patients
38 at risk of developing severe organ damage as digital ulcers and/or vascular involvement
39 remains a challenge.

40 Skin pigmentation disorders associated with SSc have long been described in the literature
41 and were first referred in 1898³. The prevalence of pigmentation disorders associated with
42 SSc has been reported to vary from 30.5%⁴ to 91% of patients⁵, with higher prevalence in
43 Hispanics and African Americans than in Caucasians, suggesting that this phenotype may be
44 associated with darker phototypes⁶. Several patterns of skin pigmentation disorders have been
45 described so far⁷⁻¹⁶. The three most frequently described types are vitiligo-like depigmentation
46 with perifollicular hyperpigmentation (also called "salt and pepper" skin)^{7,12,15}, diffuse
47 hyperpigmentation with accentuation in sun-exposed area^{4,5,16} and combined hyper- and
48 hypopigmentation localized in the areas of sclerosis.

49 However, studies analyzing skin pigmentation disorders associated with SSc remain mostly
50 descriptive. Therefore, we sought to define better the prevalence and the patterns of skin

51 pigmentation observed in SSc, and to investigate the association between skin pigmentation
52 disorders and the clinical or biological characteristics of SSc patients.

53 **PATIENTS AND METHODS**

54 **Patients**

55 This single-center retrospective study was conducted from January 2012 to March 2017.
56 Patients with SSc were included in the “Vasculopathy and Inflammation in Systemic
57 Sclerosis” research project (institutional ethics committee CPP, 2012-A00081-42, Aquitaine).
58 All patients satisfied the ACR/EULAR 2013 classification criteria for SSc¹⁷ and provided
59 written informed consent. For each patient, a disease questionnaire was completed by the
60 clinician. Clinical features (SSc type, sex, age at onset of Raynaud’s phenomenon (RP),
61 disease duration defined as the time since the occurrence of the first symptom other than RP,
62 and symptoms of skin, skin pigmentation disorders, articular, heart, lung, kidney,
63 gastrointestinal involvement), immunologic test results (antinuclear antibodies, anti-
64 topoisomerase antibodies, anti-centromere antibodies and anti-RNA polymerase III
65 antibodies), imaging and functional examinations (thorax computed tomography [CT] scans,
66 respiratory function tests, cardiac ultrasonography, and right-sided heart catheterization) were
67 recorded. When several values were recorded in the medical file for the same variable, the
68 worst value was registered for each patient. In case of the presence of skin pigmentation
69 abnormalities, patients were systematically contacted by a dermatologist for clinical
70 examination. Data were recorded including skin phototype, skin tanning capacity, type
71 (hyper- or hypopigmentation) and localization of the pigmentation disorders, date of onset.
72 When patients were not available, the physician in charge of the patients was contacted.

73 **Patterns of pigmentation disorders**

74 We defined five patterns of skin pigmentation disorders in patients with SSc according to the
75 localization and type of pigmentation abnormalities (hyper- or hypopigmentation) as shown in

76 Figures 1 and 2: 1/diffuse skin hyperpigmentation pattern affecting the entire skin; 2/skin
77 hyperpigmentation localized on sun-exposed areas; 3/skin hypopigmentation localized on face
78 (forehead), neck, upper chest and upper back; 4/diffuse hypopigmentation affecting limbs and
79 trunk and 5/skin hypopigmentation with hypopigmented macules distributed mainly on acral
80 areas (forearms, hands and lower legs, feet).

81 When a patient presented more than one pattern, he/she was classified in the most suitable
82 pattern. Five patients who had both significant hypopigmentation and hyperpigmentation were
83 classified in two patterns at the same time. Given their small number, this would not influence
84 the statistical analysis.

85 **Organ involvement**

86 Vascular involvement was defined as one of the following: presence and/or past medical
87 history of digital ulcers, confirmed pulmonary arterial hypertension (PAH) defined as
88 increased mean pulmonary arterial pressure (mPAP) ≥ 25 mmHg on right heart catheterization
89 and a pulmonary capillary pressure ≤ 15 mmHg and/or scleroderma renal crisis. Cardiac
90 involvement was defined as left ventricular ejection fraction (LVEF) dysfunction $< 55\%$,
91 increased B-natriuretic peptide (BNP) levels ≥ 300 pg/ml, or medical history of pericarditis.
92 Pulmonary involvement was defined as dyspnea grade III of the NYHA classification,
93 reduced diffusing capacity of carbon monoxide (DLCO) $< 80\%$, forced vital capacity (FVC) $<$
94 80% and interstitial lung disease or lung fibrosis on CT scans. Gastrointestinal involvement
95 (eso-gastro-intestinal motility dysfunction with esophageal, epigastralgia or intestinal
96 symptoms) and musculoskeletal involvement (synovitis, joint contractures and CPK levels
97 ≥ 145 UI/L) were also recorded.

98 **Statistical analysis**

99 Quantitative variables were expressed as mean with standard deviation, or median with
100 interquartile range. Qualitative variables were presented as percentages.

101 Comparison tests were performed using Chi-square analysis for qualitative variables (such as
102 pigmentation patterns and characteristics of the patient's disease), or Fisher's exact test when
103 needed. As quantitative variables do not fit with normal distribution according to the Shapiro-
104 Wilk test, the non-parametric Mann-Whitney test was used for comparisons of such data.
105 Multivariate analysis was performed to investigate independent factors associated with diffuse
106 hyperpigmentation, using logistic regression with a backward stepwise procedure.
107 All analyses were performed using STATA 13.1 software. P-values less than 0.05 were
108 considered significant.

109 **RESULTS**

110 **Demographic and clinical characteristics of enrolled patients**

111 Patient characteristics are presented in Table 1. The study included 239 patients, 61 men and
112 178 women. The mean age was 59.7 years old ($\sigma = 12.85$ years). A total of 169 (70.7%)
113 patients were classified as limited cutaneous SSc (lSSc) and 70 (29.3%) as diffuse cutaneous
114 SSc (dSSc). Thirty-five (14.6%) patients with SSc showed symptoms compatible with overlap
115 syndrome. The mean mRSS was 9.4 ($\sigma = 9.8$).

116 The prevalence of skin pigmentation disorders in the cohort was 36.8% ($n = 88/239$). Fifty-
117 eight and 35 patients developed skin hyperpigmentation and hypopigmentation, respectively.
118 Among patients with skin pigmentation disorders, 68.2% ($n = 60/88$) had a phototype II to III
119 and 30.7% ($n = 27/88$) a phototype IV to VI. No patients had a phototype I. As shown in
120 Table 2, among patients with pigmentation disorders, 34 (38.6%) patients presented with
121 diffuse hyperpigmentation, 24 (27.3%) with hyperpigmentation limited to sun-exposed areas,
122 9 (10.2%) presented with hypopigmented flecked macules localized on the face (forehead),
123 neck and upper chest and back, 11 (12.5%) with hypopigmented lesions localized all over the
124 body and 15 (17%) with hypopigmented macules limited to the acral areas. Five patients had
125 both significant hypopigmentation and hyperpigmentation. Among patients with

126 hyperpigmentation either diffuse or sun-exposed, 40 (68.9%) reported a history of enhanced
127 and prolonged tanning during summer time.

128 **Hyperpigmentation disorder is associated with diffuse SSc**

129 As shown in Tables 1 and 2, a significant higher proportion of patients with dSSc was
130 associated with hyperpigmentation ($p=0.003$) and particularly with diffuse hyperpigmentation
131 ($p=0.001$) compared to the proportion of patients without pigmentation disorders. Diffuse
132 hyperpigmentation ($p=0.001$) was significantly associated with an elevated Rodnan skin score
133 (mRSS) and with the absence of anti-centromere antibodies ($p=0.004$).

134 **Hyperpigmentation disorder is associated with digital ulcers in SSc**

135 Having established a positive association between diffuse hyperpigmentation and dSSc, we
136 wondered whether they could be associated with clinical features of SSc. We first observed
137 that the duration of RP was shorter in patients with hyperpigmentation than in those without
138 pigmentation disorder (mean 10.3 ± 8.6 years versus 17.9 ± 13.3 years respectively, $p=10^{-4}$).
139 Likewise, onset of RP under 10 years from the appearance of SSc was significantly associated
140 with hyperpigmentation ($p<10^{-4}$). However, a similar analysis evaluating the association of
141 pigmentation disorders and the disease duration (with two stratifications: ≤ 5 years, and > 5
142 years) was not statistically significant (Table 2).

143 As shown in Table 3, we found a significant association of diffuse hyperpigmentation and the
144 presence of digital ulcers ($p=0.005$). Multivariate logistic regression analyses for patient
145 characteristics associated with diffuse hyperpigmentation showed a significant positive
146 association with vascular involvement (OR 2.96, IC 95% [1.28-6.89]) and a negative
147 associative with RP evolving for more than 10 years (OR: 0.28, IC 95% [0.11-0.70]).
148 However, when accounting with other variables, diffuse hyperpigmentation was not anymore
149 associated with dSSc.

150 **DISCUSSION**

151 This single-center study based on a cohort of 239 patients with SSc is the first to address the
152 complete description of skin pigmentation abnormalities associated with SSc and to analyze
153 the relation between these symptoms and organ involvement in SSc. We established five
154 patterns based on the type of pigmentation changes (hypo- versus hyperpigmentation) and the
155 localization. The “salt and pepper” appearance, the most described pigmentation abnormality
156 in the literature may be equated with our pattern named “face/neck/chest hypopigmentation”.

157 In a recent study, Solanki KK *et al.* observed that the salt and pepper appearance is related to
158 dSSc¹⁵. However, they failed to demonstrate any significant relation between skin
159 pigmentation abnormalities and other symptoms of SSc. In our cohort, we observed that
160 hyperpigmentation was associated with dSSc but also a higher mRSS, a shorter RP duration
161 and the absence of anti-centromere that are consistent with dSSc characteristics. However, we
162 could not confirm any significant association between hyperpigmentation and the disease
163 duration.

164 For the first time, we clearly demonstrate that diffuse hyperpigmentation is related to digital
165 ulcers, a symptom of vascular involvement in SSc. The pathogenesis of pigmentation
166 disorders associated with SSc is still unclear. Recently, endothelin-1 (ET-1), a
167 vasoconstrictive factor shown to be elevated in SSc and associated with vascular
168 complications as digital ulcers¹⁸⁻²⁰ could also act as a melanogenic factor and was found to be
169 elevated in the epidermis of patients with dSSc and hyperpigmentation^{21,22}. This suggests that
170 ET-1 plays an important role in the pathogenesis of the skin hyperpigmentation associated
171 with SSc patients. Therefore, ET-1 could be the missing link between hyperpigmentation and
172 digital ulcers and/or vascular involvement. Highlighting the relation between skin
173 hyperpigmentation disorders and digital ulcers in SSc is of great interest because we have
174 recently demonstrated that digital ulcers could be associated with increased risk of mortality

175 in patients with SSc²¹. These findings now need to be confirmed by larger community-based
176 studies such as the EUSTAR cohort²².

177 Our study has some limitations. First, it was a retrospective study with a limited number of
178 subjects included in each pattern, so it lacks power. This could explain why we did not find
179 any significant association between pigmentation skin disorders and PAH or renal crisis
180 alone, as they constitute rare events. Second, the study was single-center and may not reflect
181 the general SSc population especially regarding skin phototype, as most of the patients were
182 Caucasians.

183 In conclusion, this study demonstrates a strong association between diffuse
184 hyperpigmentation and digital ulcers. Screening for hyperpigmentation disorders could be
185 useful in the management of SSc patients, both as a diagnostic tool when faced with early
186 undifferentiated symptoms and as a marker to identify patients who are most at risk of
187 developing digital ulcers and/or vascular involvement.

188 **ACKNOWLEDGEMNT**

189 We thank Professor Ray Cooke: Director of the Department of Langues et Cultures,
190 University of Bordeaux for critical review of our manuscript.

191

192 **FIGURES AND TABLES**

193 Figure 1. Hyperpigmentation patterns: A. Diffuse hyperpigmentation. B. Hyperpigmentation
194 localized on sun-exposed areas.

195 Figure 2. Hypopigmentation patterns A. Hypopigmentation located on face, neck and chest. B.
196 Hypopigmented lesions localized on acral areas (forearms, hands, lower legs and feet) C.
197 Diffuse hypopigmented lesions localized all over the body.

198 Table I. Demographic and clinical features of SSc patients included

199 Table II. Associations between clinical pigmentation patterns and general and cutaneous
200 features

201 Table III. Associations between clinical pigmentation patterns and systemic features

202 REFERENCES

- 203 1. Elhai M, Meune C, Avouac J, Kahan A, Allanore Y. Trends in mortality in patients
204 with systemic sclerosis over 40 years: a systematic review and meta-analysis of cohort
205 studies. *Rheumatology (Oxford)*. 2012;51(6):1017-1026.
206 doi:10.1093/rheumatology/ker269.
- 207 2. Tyndall AJ, Bannert B, Vonk M, et al. Causes and risk factors for death in systemic
208 sclerosis: a study from the EULAR Scleroderma Trials and Research (EUSTAR)
209 database. *Ann Rheum Dis*. 2010;69(10):1809-1815. doi:10.1136/ard.2009.114264.
- 210 3. Osler S. On diffuse scleroderma: with special reference to diagnosis, and to the use of
211 the thyroid-gland extract. *Journal of Cutaneous Diseases*. 1898;16:49.
- 212 4. TUFFANELLI DL, WINKELMANN RK. Systemic scleroderma, A clinical study of
213 727 cases. *Archives of Dermatology*. 1961;84:359-371.
- 214 5. Sharma VK, Trilokraj T, Khaitan BK, Krishna SM. Profile of systemic sclerosis in a
215 tertiary care center in North India. *Indian J Dermatol Venereol Leprol*. 2006;72(6):416-
216 420.
- 217 6. Reveille JD, Fischbach M, McNearney T, et al. Systemic sclerosis in 3 US ethnic
218 groups: A comparison of clinical, sociodemographic, serologic, and immunogenetic
219 determinants. *Seminars in Arthritis and Rheumatism*. 2001;30(5):332-346.
220 doi:10.1053/sarh.2001.20268.
- 221 7. Sanchez JL. Vitiligo-like macules in systemic scleroderma. *Archives of Dermatology*.
222 1983;119(2):129-133. doi:10.1001/archderm.119.2.129.

- 223 8. Jawitz JC, Albert MK, Nigra TP, Bunning RD. A new skin manifestation of
224 progressive systemic sclerosis. *Journal of American Dermatology*. 1984;11(2 Pt
225 1):265-268.
- 226 9. Sukenik S, Kleiner-Baumgarten A, Horowitz J. Hyperpigmentation along tendons in
227 progressive systemic sclerosis. *J Rheumatol*. 1986;13(2):474-475.
- 228 10. Fam AG, Lee P. The belt sign in scleroderma. *J Rheumatol*. 1990;17(5):725-726.
- 229 11. Ee HL, Tan SH. Reticulate hyperpigmented scleroderma: a new pigmentary
230 manifestation. *Clin Exp Dermatol*. 2005;30(2):131-133. doi:10.1111/j.1365-
231 2230.2004.01683.x.
- 232 12. Singh A, Ambujam S, Varghese A, Vishranth SP, Sadanandan N. Salt-and-pepper
233 Appearance: A Cutaneous Clue for the Diagnosis of Systemic Sclerosis. *Indian J*
234 *Dermatol*. 2012;57(5):412-413. doi:10.4103/0019-5154.100512.
- 235 13. Chuamanochan M, Haws AL, Pattanaprichakul P. Reticulate hyperpigmentation in
236 systemic sclerosis: a case report and review of the literature. *Journal of Medical Case*
237 *Reports*. 2015;9(1):459. doi:10.1186/s13256-015-0697-2.
- 238 14. Darrigade A-S, Védie AL, Gauthier C, et al. Pigmented skin patches without
239 scleroderma as a predominant clinical symptom revealing systemic sclerosis. *Clin Exp*
240 *Dermatol*. 2016;41(4):379-382. doi:10.1111/ced.12752.
- 241 15. Solanki KK, Hor C, Chang WSJ, Frampton C, White DHN. Clinical utility of hypo-
242 and hyperpigmentation of skin in diffuse cutaneous systemic sclerosis. *Int J Rheum*
243 *Dis*. 2017;20(6):767-773. doi:10.1111/1756-185X.13049.
- 244 16. Pope JE, Shum DT, Gottschalk R, Stevens A, McManus R. Increased pigmentation in
245 scleroderma. *J Rheumatol*. 1996;23(11):1912-1916.
- 246 17. van den Hoogen F, Khanna D, Fransen J, et al. 2013 classification criteria for systemic
247 sclerosis: an American college of rheumatology/European league against rheumatism

- 248 collaborative initiative. In: Vol 72. 2013:1747-1755. doi:10.1136/annrheumdis-2013-
249 204424.
- 250 18. Vancheeswaran R, Magoulas T, Efrat G, et al. Circulating endothelin-1 levels in
251 systemic sclerosis subsets--a marker of fibrosis or vascular dysfunction? *J Rheumatol.*
252 1994;21(10):1838-1844.
- 253 19. Yamane K, Miyauchi T, Suzuki N, et al. Significance of plasma endothelin-1 levels in
254 patients with systemic sclerosis. *J Rheumatol.* 1992;19(10):1566-1571.
- 255 20. Kadono T, Kikuchi K, Sato S, Soma Y, Tamaki K, Takehara K. Elevated plasma
256 endothelin levels in systemic sclerosis. *Arch Dermatol Res.* 1995;287(5):439-442.
- 257 21. Meunier P, Dequidt L, Barnetche T, et al. Increased risk of mortality in systemic
258 sclerosis-associated digital ulcers: a systematic review and meta-analysis. *J Eur Acad*
259 *Dermatol Venereol.* June 2018. doi:10.1111/jdv.15114.
- 260 22. Walker UA, Tyndall A, Czirják L, et al. Clinical risk assessment of organ
261 manifestations in systemic sclerosis: a report from the EULAR Scleroderma Trials And
262 Research group database. *Ann Rheum Dis.* 2007;66(6):754-763.
263 doi:10.1136/ard.2006.062901.
264
265

266 **Table I. Demographic and clinical features of SSc patients included**

267

	Total	Pigmentation disorders		No pigmentation disorder
		Hyperpigmentation	Hypopigmentation	
<i>Demographic features</i>				
Number	239	58	35	151
Age, mean(σ)-years	59.7 (12.8)	57.5 (11.8)	57.7 (12.7)	61.1 (13.2)
Sex ratio male / female, n(%)	61 (25.5) / 178 (74.5)	16 (27.6) / 42 (72.4)	8 (22.9) / 27 (77.1)	38 (25.2) / 113 (74.8)
<i>Clinical features</i>				
Limited SSc-n(%)	169 (70.7)	32 (55.2)	22 (62.9)	118 (78.1)
Diffuse SSc-n(%)	70 (29.3)	26 (44.8)**	13 (37.1)	33 (21.9)
Overlap syndrome-n(%)	35 (14.6)	9 (15.5)	4 (11.4)	23 (15.2)
Years since Raynaud onset, mean(σ)-years	16.1 (12.8)	10.3 (8.6)	17.9 (12.7)	17.9 (13.5)
Peak mRSS, mean(σ)	9.4 (9.8)	12.9 (10.5)	13.5 (12.6)	7.3 (8.3)

268 **** p<0.01**

269

270

271

272

273

274

275

276

277

278

279

280

281

282

283

284

285 **Table II. Associations between clinical pigmentation patterns and general and cutaneous**
 286 **features**

	Pigmentation disorders n=88 (36.8%)				No pigmentation disorder n=151 (63.2%)	
	Hyperpigmentation		Hypopigmentation			
	diffuse	sun- exposed	face/neck/ chest	acral	diffuse	
	n=34 38.6%	n=24 27.3%	n=9 10.2%	n=15 17%	n=11 12.5%	
<i>Subset SSc</i>						
dSSc, n(%)	17(50)**	9(37.5)	4(44.4)	3(20)	6(54.6)*	33(21.9)
ISSc, n(%)	17(50)	15(62.5)	5(55.6)	12(80)	5(45.4)	118(78.1)
<i>Onset of pigmentation disorders, n(%)</i>						
-before diagnosis	8(23.5)	3(12.5)	1(11.1)	3(20)	1(9.1)	
-at diagnosis	6(17.6)	2(8.3)	1(11.1)	0	1(9.1)	
-after diagnosis	18(52.9)	19(79.2)	4(44.4)	9(60)	4(36.4)	
Mean(σ)-months	34.1(20.25)	59.9(54.8)	34(36.7)	67.7(103)	31.5(22.6)	
<i>Phototype</i>						
-I to III, n(%)	22(64.7)	17(70.8)	3(33.3)	13(86.7)	8(72.7)	
-IV to VI, n(%)	12(35.3)	7(29.2)	6(66.7)	2(13.3)	2(18.2)	
Tanning easier, n(%)	23(67.6)	17(70.8)	2(22.2)	5(33.3)	6(54.5)	19(12.6)
Pruritus ¹ , n(%)	6(17.6)	2(8.3)	2(22.2)	1(6.7)	4(36.4)	
<i>Raynaud duration:</i>						
- \leq 10 years, n(%)	20(58.8)**	15(62.5)**	3(33.3)	6(40)	3(27.3)	45(29.8)
- > 10 years, n(%)	13(38.2)	9(37.5)	5(55.6)	9(60)	7(36.6)	93(61.6)
<i>Disease duration since other symptoms:</i>						
- \leq 5 years, n(%)	14(41.2)	8(33.3)	3(33.3)	5(33.3)	4(36.3)	39(25.8)
- > 5 years, n(%)	20(58.8)	16(66.7)	6(66.7)	10(66.7)	7(63.6)	107(70.9)
<i>Peak mRSS, mean (σ)</i>						
-mild (\leq 14)	20(58.8)	17(70.8)	5(55.6)	12(80)	5(45.4)	123(81.5)
-moderate (15 to 29)	8(23.5)	5(20.8)	2(22.2)	2(13.3)	2(18.2)	15(9.9)
-severe (\geq 30)	6(17.6)**	0(0)	1(11.1)	0(0)	4(36.4)**	6(4.0)
<i>Autoantibodies, n(%)</i>						
Anti-centromeres,	8(23.5)** ²	9(37.5)	4(44.4)	10(66.7)	4(36.4)	77(51.0)
Anti-topoisomerase I	10(29.4)	7(29.2)	2(22.2)	2(13.3)	4(36.4)	27(17.9)
RNA polymerase III	3(8.8)	1(4.2)	1(11.1)	0(0)	0(0)	3(1.9)

287

288

289

290

291

292

293

Table III. Associations between clinical pigmentation patterns and systemic features

	Pigmentation disorders n=88 (36.8%)				No pigmentation disorder n=151 (63.2%)	
	Hyperpigmentation		Hypopigmentation		diffuse	
	diffuse	sun-exposed	face/neck/ chest	acral		
	n=34 38.6%	n=24 27.3%	n=9 10.2%	n=15 17%	n=11 12.5%	
<i>Vascular involvement, n(%)</i>	23(67.6)**	8(33.3)	7(77.8)	10(66.7)	8(72.7)	65(43.0)
- Digital ulcers, n(%)	21(61.8)**	8(33.3)	5(55.6)	10(66.7)*	7(63.6)	54(35.8)
- PAH, n(%)	2(5.9)	0(0)	2(22.2)	1(6.7)	0(0)	8(5.3)
- scleroderma renal crisis, n(%)	3(8.8)	0(0)	1(11.1)	0(0)	1(9.1)	5(3.3)
<i>Cardiac involvement, n(%)</i>	8(23.5)	1(4.2)	4(44.4)*	1(6.7)	4(36.4)*	18(11.9)
- reduced LEVF, n(%)	3(8.8)	0(0)	2(22.2)	0(0)	0(0)	8(5.3)
- elevated BNP, n(%)	6(17.6)	0(0)	3(33.3)	1(6.7)	3(27.3)	14(9.3)
- pericarditis, n(%)	5(14.7)**	1(4.2)	2(22.2)*	0(0)	2(18.2)*	2(1.3)
<i>Pulmonary involvement, n(%)</i>	19(55.9)	9(37.5)	4(44.4)	7(46.7)	5(45.4)	57(37.7)
- dyspnea, n(%)	11(32.3)	4(16.7)	3(33.3)	5(33.3)	4(36.4)	32(21.2)
- reduced DLCO, n(%)	24(70.6)	16(66.6)	8(88.9)	11(73.3)	10(90.9)	108(71.5)
- restrictive syndrome, n(%)	6(17.6)	5(20.8)	2(22.2)	3(20.0)	2(18.2)	39(25.8)
- interstitial lung disease, n(%)	16(47.1)*	7(29.2)	4(44.4)	4(26.7)	4(36.4)	43(28.5)
- fibrosis, n(%)	5(14.7)	3(12.5)	2(22.2)	2(13.3)	2(18.2)	21(13.9)
<i>Gastrointestinal involvement, n(%)</i>	26(76.5)	18(75.0)	8(88.9)	13(86.7)	8(72.7)	107(70.9)
- esophageal symptom, n(%)	25(73.5)	18(75.0)	8(88.9)	13(86.7)	8(72.7)	103(68.2)
- stomach symptom, n(%)	5(14.7)	2(8.3)	3(33.3)	3(20.0)	1(9.1)	23(15.2)
- diarrhea, n(%)	4(11.8)	4(16.6)	1(11.1)	3(20.0)	2(18.2)	25(16.5)
- constipation, n(%)	5(14.7)	1(4.2)	1(11.1)	5(33.3)*	2(18.2)	14(9.3)
<i>Musculoskeletal involvement</i>						
- synovitis, n(%)	9(26.5)	8(33.3)	1(11.1)	3(20.0)	1(9.1)	30(19.9)

294

* p <0.05

295

** p <0.01

296

DLCO, diffusing capacity of carbon monoxide; PAH, pulmonary arterial hypertension; LEVF, left ventricular ejection fraction;

297

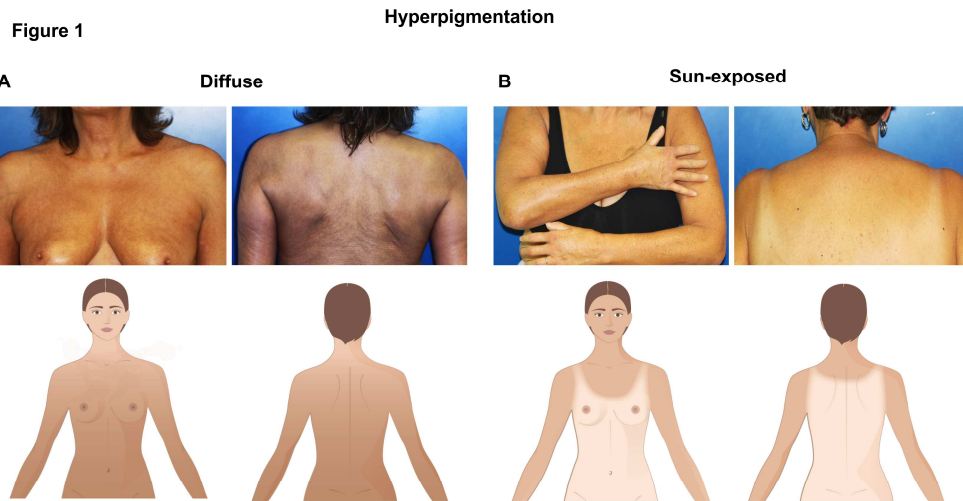
BNP, B-natriuretic peptide

298

Comparisons were made between patients of each skin pigmentation pattern and patients without pigmentation disorder

299

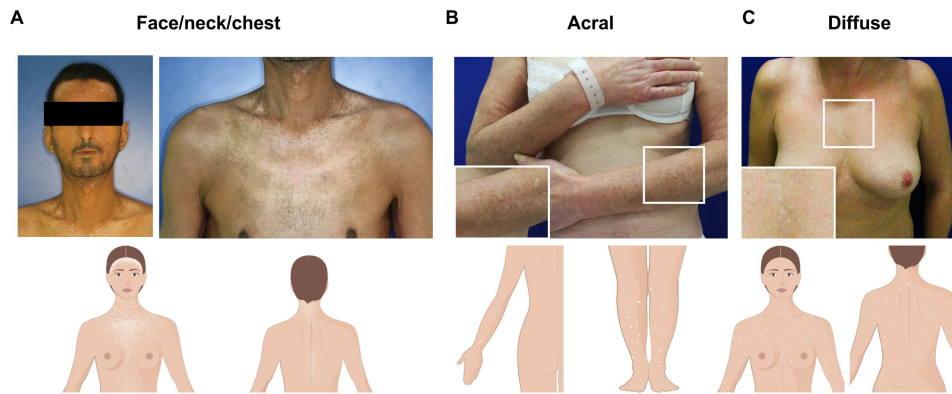
300



ACCEPTED MANUSCRIPT

Figure 2

Hypopigmentation



What is already known on this topic

Skin pigmentation abnormalities are classically associated with systemic sclerosis.

What this article adds to our knowledge

Diffuse hyperpigmentation is associated with digital ulcers in systemic sclerosis.

How this information impacts clinical and/or changes patient care

Screening for skin pigmentation disorders could be useful to identify patients with a high risk of developing digital ulcers, a clinical symptom of vascular involvement in SSc.

Discussion

Ce travail clinique a permis de poser les bases de l'étude de la relation entre troubles pigmentaires, en particulier hyperpigmentation diffuse, et atteinte vasculaire, en particulier la présence d'ulcères digitaux. Nous sommes conscients de certaines limites de cette étude. Tout d'abord, il s'agit d'une étude rétrospective, analysant le phénotype des patients déjà inclus dans la cohorte VISS (239 malades au moment du début de l'étude). Ce caractère rétrospectif a permis l'inclusion d'un plus grand nombre de malades, afin d'obtenir une puissance suffisante pour les analyses statistiques. Cependant, chaque patient a été appelé personnellement afin de pouvoir le classer dans la catégorie trouble pigmentaire, et s'il rapportait des symptômes compatibles, revu en consultation. Les patients ne rapportant aucune modification de leur pigmentation cutanée (y compris après interrogatoire de l'entourage) et dont le dossier ne mentionnait aucun élément de ce type n'ont pas été revus. Cette étude a donc été classée en étude rétrospective, avec les limites que cela comporte (biais de mémorisation de la part des patients notamment). Concernant le phototype des patients, la donnée a été recueillie uniquement concernant les patients revus en consultation, soit les patients porteurs de troubles pigmentaires, et n'a pu être recueillie pour les patients sans trouble pigmentaire. Nous n'avons donc pas effectué d'analyse à ce sujet.

La notion d'étendue des lésions est également un paramètre intéressant qui aurait pu être intégré, par analogie avec certains scores d'activité de pathologies cutanées comme le psoriasis. Pour ce premier travail, nous avons choisi de classer les patients en fonction de différents « pattern » cliniques qui ont été établis en concertation avec l'équipe de dermatologie. Le pattern d'hyperpigmentation diffuse implique en effet des lésions étendues sur l'ensemble du corps, tandis que le pattern d'hypopigmentation nommé « face/neck/chest » est localisé au niveau du visage et du tronc (par analogie avec certains types de lésions observées dans le vitiligo). Il pourrait être intéressant par la suite de se concentrer sur l'étendue des lésions plutôt que le type de trouble pigmentaire (hypo ou hyper) et notamment classer les patients en fonction de lésions présentes dans les zones de sclérose ou non.

Concernant l'atteinte vasculaire, nous avons choisi ce paramètre afin de rassembler les principales manifestations de la vasculopathie (hors syndrome de Raynaud qui touche 90% de la population sclérodermique) : ulcères digitaux, hypertension artérielle pulmonaire (HTAP) et crise rénale. La faible proportion de patients présentant un antécédent d'HTAP ou de crise rénale ne permettait en effet pas d'effectuer des analyses statistiques assez puissantes sur ces paramètres pris isolément. Ainsi, l'association entre hyperpigmentation et atteinte vasculaire repose essentiellement sur l'association statistiquement significative entre hyperpigmentation diffuse et ulcères digitaux. On peut objecter qu'un antécédent ancien d'ulcère digital est différent d'épisodes récurrents d'ulcères. Cependant, les phénomènes d'hyperpigmentation, une fois installés, sont probablement pérennes dans le temps. Ainsi, la validité de cette association demeure quelque soit l'ancienneté du symptôme ayant permis de classer le patient dans la catégorie « atteinte vasculaire » (bien que ces symptômes soient de gravité diverse).

L'aspect qualité de vie est également un élément important, souvent au deuxième plan dans la prise en charge de maladies potentiellement mortelles. Pour ce travail préliminaire, nous avons souhaité nous concentrer sur l'association entre les troubles pigmentaires et atteinte systémiques, afin de déterminer si les troubles pigmentaires pouvaient constituer un signe d'alerte pour des atteintes systémiques données. Du fait du caractère rétrospec-

tif de l'étude, et notamment du biais de mémorisation relatif à ce type d'études, nous n'avons pas pu déterminer si les troubles pigmentaires constituaient un facteur prédictif d'apparition d'atteinte vasculaire. Nous n'avons par ailleurs pas pu déterminer le poids des traitements dans l'apparition des troubles pigmentaires, n'ayant pas de données de temporalité. Une étude prospective utilisant également des questionnaires de qualité de vie tels que le DLQI (index de qualité de vie) est à envisager afin de répondre à ces trois points.

La force de l'association entre hyperpigmentation diffuse et présence d'ulcères digitaux a été prouvée par analyse multivariée, afin de vérifier que cela n'était pas dû à l'association constatée entre hyperpigmentation et forme diffuse ; en effet, il est connu que les patients atteints de ScS diffuse présentent plus d'ulcères digitaux [137].

3.2 Etude de l'expression de CCN3 dans la peau des patients sclérodermiques, et de son implication dans la vasculopathie et la pigmentation

3.2.1 Introduction

Dans ce travail, nous avons tout d'abord étudié l'expression de CCN3 dans la peau des patients ScS *in situ*. Nous avons décidé en parallèle d'étudier l'expression de CCN2 sur les mêmes échantillons, afin d'une part de confirmer les données déjà publiées sur l'augmentation de CCN2 dans la peau, et d'autre part d'étudier spécifiquement l'équilibre entre CCN3 et CCN2 dans la peau ScS.

Nous avons mis en évidence une diminution de l'expression dermique de CCN3, particulièrement au niveau des vaisseaux. Nous avons également retrouvé l'augmentation connue de l'expression de CCN2 au niveau du derme, au niveau des myofibroblastes, mais également autour des vaisseaux. A noter que la diminution de CCN3 était significative à la fois en zone fibrotique et non-fibrotique chez les patients, tandis que l'augmentation de CCN2 semblait prédominer en zone fibrotique.

Nous avons alors voulu déterminer si la diminution observée de CCN3 était conservée lorsqu'on cultivait les cellules ScS, et notamment les cellules composant les vaisseaux, soit les cellules endothéliales. Nos résultats ayant montré une diminution de CCN3 dans les cellules endothéliales ScS, nous avons alors inhibé son expression dans des cellules endothéliales saines afin d'étudier la conséquence sur leur fonction. Nous avons par la suite étudié les conséquences de ces modifications d'expression de CCN3 sur son expression dans l'épiderme, dans les mélanocytes et kératinocytes.

Les résultats font l'objet d'un article soumis à *Arthritis & Rheumatology*.

3.2.2 Article

Résumé en français La sclérodémie systémique (ScS) est une pathologie du tissu conjonctif rare mais grave, combinant des traits d'auto-immunité et de vasculopathie, aboutissant à la fibrose des organes. L'atteinte vasculaire dans la maladie est une complication souvent silencieuse et pouvant mettre en jeu le pronostic vital. Des données cliniques récentes ont mis en évidence une association entre l'atteinte vasculaire dans la ScS et la présence de troubles pigmentaires. CCN3 (NOV) est un membre de la famille des protéines matricielles CCN, et est à la fois un facteur pro-angiogénique et une protéine impliquée dans l'homéostasie de l'épiderme. Nous montrons que l'expression de CCN3 est diminuée de façon systémique dans la peau des patients ScS par rapport aux contrôles sains, particulièrement au niveau des vaisseaux dermiques. De plus, l'expression de CCN3 est diminuée au niveau intra-cellulaire ainsi que dans le surnageant des cellules endothéliales issues de peau ScS *in vitro*. Nous montrons que CCN3 est essentiel à la migration et l'angiogénèse des cellules endothéliales saines. Dans l'épiderme, l'expression de CCN3 est spécifiquement diminuée dans les mélanocytes de patients atteints de troubles pigmentaires. Au total, CCN3 représente une piste thérapeutique prometteuse pour les patients ScS présentant une atteinte vasculaire, qui pourrait être dépistée précocément grâce à la présence de troubles pigmentaires.

Article

TITLE: Decreased CCN3 expression in Systemic Sclerosis skin contributes to vasculopathy and links to pigmentary disorders

Authors: Pauline Henrot^{1,2}, Marie-Elise Truchetet^{2,4}, Pauline Manicki^{2,4}, Paoline Laurent⁴, Valérie Jolivel⁴, François Moisan¹, Priscilla Kaulanjan-Checkmodine¹, Hamid Rezvani¹, Vaianu Leroy³, François Picard⁵, Joël Constans⁶, Thierry Schaeveerbeke², Julien Seneschal^{1,3}, Estibaliz Lazaro^{4,7}, Alain Taïeb^{1,3}, Muriel Cario^{1,3}

1. Univ. Bordeaux, Inserm, BMGIC, UMR1035, 146 rue Léo Saignat, 33 076 Bordeaux, France
2. Department of Rheumatology, National Reference Center for Systemic Autoimmune Rare Diseases, Hôpital Pellegrin, place Amélie Raba-Léon, 33 000 Bordeaux, France
3. Department of Dermatology and Pediatric Dermatology, National Center for Rare Skin Disorders, Hôpital Saint André, 1 Rue Jean Burguet, 33 000 Bordeaux, France
4. Univ. Bordeaux, CNRS, Immunoconcept, UMR 5164, 146 rue Léo Saignat, 33 076 Bordeaux, France
5. Department of Cardiology, Hôpital Haut-Levêque, avenue de Magellan, 33 600 Pessac, France
6. Department of Internal and Vascular Medicine, Hôpital Saint André, 1 Rue Jean Burguet, 33 000 Bordeaux, France
7. Department of Internal Medicine, National Reference Center for Systemic Autoimmune Rare Diseases, Hôpital Haut-Levêque, avenue de Magellan, 33 600 Pessac, France

Corresponding author: Pauline Henrot – pauline.henrot@u-bordeaux.fr, Inserm U1035, Université de Bordeaux, 146 rue Léo Saignat, 33 076 Bordeaux – Tel: +33 5 57 57 13 73 / fax : +33 5 57 57 13

74

Conflict of interest

The authors have declared that no conflict of interest exists.

Funding

This work was conducted thanks to grants from Fédération de recherche Transbiomed, Association des Sclérodermiques de France and Société Française de Dermatologie.

Word count: 4017

Number of figures: 6

Number of tables: 0

Keywords: scleroderma, NOV, angiogenesis, pigmentation, CCN proteins

ABSTRACT

Objectives: Systemic sclerosis (SSc) is a rare and severe connective tissue disease combining auto-immune and vasculopathy features, ultimately leading to organ fibrosis. Impaired angiogenesis is an often silent and life-threatening complication of the disease. Recent data point out an association between vascular involvement in SSc and clinical pigmentary disorders. CCN3 (NOV) is a member of the CCN family of extra-cellular matrix proteins and is a pro-angiogenic factor as well as implicated in epidermal homeostasis.

Methods: We performed skin biopsies on 26 SSc patients, both in fibrotic and non-fibrotic zone for 17 patients, and collected 18 healthy control skin pieces, to carry out immunohistochemistry and cell culture.

Results: We show that CCN3 expression is decreased in the skin of SSc patients compared to healthy controls, in a systemic manner, particularly in dermal vessels. Moreover, CCN3 is decreased in vitro in endothelial cells from SSc patients. We show that CCN3 is essential for healthy endothelial cells migration and angiogenesis in vitro. In the epidermis, CCN3 is specifically decreased in melanocytes of SSc patients with pigmentary disorders.

Conclusion: Overall, CCN3 represents a promising therapeutic target for SSc patients presenting vascular involvement, which could be spotted early thanks to the presence of pigmentary disorders.

INTRODUCTION

Systemic Sclerosis (SSc) is a rare and severe connective tissue disease of unknown etiology. Its pathophysiology combines autoimmunity and widespread vasculopathy affecting multiple vascular beds, ultimately leading to organ fibrosis (1–3). Vasculopathy is a major issue in SSc. Digital ulcers (DUs) are frequent in SSc patients, are responsible of high-cost morbidity such as gangrene and amputation, and are associated with higher mortality (4). Other vasculopathic manifestations, such as pulmonary hypertension or renal crisis, are silent at an early stage and potentially deadly. Thus, current issues lie in defining new classifications, in order to better characterize patients at risk.

Pigmentary disorders in SSc affect about half of the patients and are responsible for substantial alteration of the quality of life (5). Several clinical patterns have been described so far, the most frequently described being vitiligo-like depigmentation with perifollicular hyperpigmentation (so-called “salt and pepper” pattern), diffuse hyperpigmentation with accentuation in sun-exposed areas and combined hyper- and hypopigmentation localized in sclerotic areas (6,7). Recently, our group has observed a link between the presence of pigmentary disorders, in particular diffuse hyperpigmentation, and vascular involvement in SSc, particularly DUs (8). On a molecular basis, several candidates could explain this association. In particular, endothelin-1 (ET1), a potent vasoconstrictive factor, is implicated in SSc vasculopathy and upregulates pigmentary pathway in melanocytes (9). ET1 is also known to regulate the transcription of members of the CCN protein family (10).

CCN proteins are a family of six matricellular proteins sharing a common multimodular structure, and involved in major cellular pathways such as cell growth, adhesion and migration. CCN2 (CTGF) is a well-known pro-fibrotic factor in SSc (11(p2)); recent study using a monoclonal anti-CCN2 antibody have shown promising results in reducing fibrosis in the angiotensin-II mouse model (12). CCN3 (NOV) is thought to be an antagonist of CCN2 when induced by TGF- β (13). CCN3 expression and functions are probably both cell type- and context-specific. However, CCN3 is also pro-angiogenic (14(p3)), by binding to cell surface integrins such as integrin $\alpha 5\beta 1$, $\alpha 6\beta 1$ and $\alpha v\beta 5$ (15). Interestingly, CCN3 has been shown as decreased in the placenta of pre-eclampsia pregnant women, a disease whose pathophysiology mimics SSc renal crisis (16).

CCN3 is also implicated in epidermal homeostasis, in particular in pigmentation regulation, although the precise mechanism remains unclear. CCN3 regulates melanocyte adhesion and its loss could be implicated in vitiligo lesions (17,18); moreover, epidermal CCN3 seems to increase in pigmented phototypes (19). Thus, CCN3 seems to appear as a potential key player in SSc pathophysiology, particularly concerning the relationship between vasculopathy and pigmentary disorders.

The aim of our work was to study the regulation of CCN3 in SSc skin and its role in SSc angiogenic as well as pigmentary pathways.

MATERIAL AND METHODS

Patients and controls

SSc patients were recruited within the biomedical research cohort VISS (Vasculopathy and Inflammation in Systemic Sclerosis) approved by the institutional ethical committee (CPP, 2012 A00081-42, Aquitaine). All patients satisfied the classification criteria proposed by the American College of Rheumatology (ACR) and the European League Against Rheumatism (EULAR) 2013 (20). All patients provided oral and written consent before entering the study. Skin biopsies were performed on the forearm, on a fibrotic zone whenever possible. If the forearm was fibrotic, another biopsy was performed on the proximal part of the same arm, in a non-fibrotic zone. For healthy control (HC) skin, 18 biopsy specimens were isolated from skin that had been discarded during plastic surgery (brachioplasty) thanks to a research convention between the plastic surgery department and our laboratory. HC samples were matched in sex, phototype and localization to SSc patients.

Presence of pigmentary disorders was assessed by an experimented physician (PH, MET, JS). Vascular involvement was defined as presence and/or past history of digital ulcers (DUs), primitive pulmonary hypertension, and/or renal crisis.

Histological assessment, immunohistochemistry, immunofluorescence

Part of the skin biopsy was formalin-fixed and paraffin-embedded before undergoing 4 μ m-thick microtome sections. Histological analysis were performed using Masson's Trichrome Aniline Blue staining and Fontana-Masson staining. Immunohistochemistry (IHC) was performed as previously described (21,22), using antibodies against CCN3 (ab137677; Abcam), CD31 (clone JC70A; Dako), CD34 (QBEnd-10; Thermo Fisher Scientific), MelanA (clone A103; Dako). Images were acquired using an epifluorescence microscope (Leica).

Endothelial cells and keratinocytes primary cell culture

Endothelial cells were obtained from 5 SSc patients and 7 HC skin samples as described elsewhere (23). The cells were then cultured in MV2 EC medium (Promocell), purified using a CD31

microbeads kit (Miltenyi), and used between passages 2 and 5. Keratinocytes were cultured in KGM2 keratinocytes medium (Promocell) and used between passages 1 and 3.

Flow cytometry

One passage after purification, HDMECs were labelled with anti-CD31-APC (clone AC128, Miltenyi). Data were collected using a BD FACS Canto I instrument and analysed using FlowJo software.

Immunocytochemistry

Cultured cells were fixed in 4% formal, washed with PBS, permeabilized with PBS-TritonX100 0.2%, saturated with FCS 2.5% and incubated overnight (4°C) with anti-CCN3 (ab137677; Abcam). Images were acquired using an inverted optical microscope (Eclipse Ti-U, Nikon).

Western Blotting

Cells were scraped with RIPA buffer, and lysates were centrifuged 20min at 12500 rpm, 4°C. After electrophoresis on a 10% acrylamide gel, 25 µg proteins were transferred to a PVDF membrane. Membranes were saturated in TBS-5% milk then incubated with antibodies against CCN3 (ab191425; Abcam), β-actin (Sigma), and corresponding secondary antibodies (Vector Laboratories Inc., Burlingame, CA 94010) and revealed with ECL+ (Amersham). Chemiluminescence acquisitions were performed using LAS Reader (LAS-3000) (Fujifilm Life Science, Courbevoie, France). Quantification analysis were performed using ImageLab 6.0 software (Bio-Rad Laboratories).

CCN3 secreted level determination

CCN3 levels in serum and cell culture supernatants were quantified using an ELISA kit (R&D Systems), following the manufacturer's instructions. The cut-off for CCN3 positivity was defined as values equal or superior to 8 pg/ml, which corresponds to the detection limit of the ELISA.

CCN3 antagonization assays

HDMECs from three different healthy donors were incubated with various concentrations of an anti-CCN3 antibody (ab137677; Abcam), ranging from 0.05 $\mu\text{g}/\text{mL}$ to 1 $\mu\text{g}/\text{mL}$ (Figure 4A). 0.05 $\mu\text{g}/\text{mL}$ did not show any effect on proliferation. 0.1 and 0.5 $\mu\text{g}/\text{mL}$ showed a tendency to an increased proliferation, but without statistical significance. 1 $\mu\text{g}/\text{mL}$ showed an inhibition of proliferation, but not statistically significant. The concentration of 0.5 $\mu\text{g}/\text{mL}$ was chosen for the subsequent experiments, as it had proven no toxicity for cell growth. Isotypic control antibody (ab37415; Abcam) was tested and used at the same concentration.

Angiogenesis assay

HDMECs from three different healthy donors were seeded on 6-wells plates (200 000 cells/wells) and after allowing them to adhere, incubated overnight with 0.5 $\mu\text{g}/\text{mL}$ of anti-CCN3 or control antibody. The day after, cells were seeded in complete growth medium MV2 on Ibidi microslides (Ibidi, cat. No. 81506) coated with Matrigel Matrix Growth Factor Reduced, Phenol Red-Free (BD, cat. No. 356231), and allowed to form tubes at 37°C. 10 000 cells were used per well, 5 wells were used per condition in a single experiment and experiment was replicated three times. Pictures were taken 6 and 24 hours after the beginning of the experiment with a phase contrast microscope (Leica). For angiogenesis assay analysis, see supplemental.

Proliferation assay

Endothelial cells were seeded on a 96-wells culture plate (2500 cells/well, each condition in triplicate) and TetraZ assay was performed according to manufacturer's instructions (TetraZ™ Cell Counting Kit, BioLegend, 9727 Pacific Heights Blvd, San Diego, CA 92121).

Adhesion assay

96-wells culture plate were coated overnight with fibronectin (10 $\mu\text{g}/\text{mL}$ diluted in PBS-ABC (PBS + 1mM MgCl_2 + 1 mM CaCl_2), then saturated the day after with denaturated PBS-BSA and washed with complete cell growth medium. 20 000 cells/well (5 wells per condition per experiment) were

seeded on the coated wells and incubated at 37°C for 30 minutes. The wells were then washed several times with PBS-ABC and incubated 5 minutes at room temperature with Cristal Violet 0.2% in ethanol 10%. The wells were washed three times with PBS-ABC and flushed with solubilization buffer (50% NaH₂PO₄ 0.1M / 50% absolute ethanol, pH 4.5). All chemicals were purchased from Sigma-Aldrich. Optical density was immediately read at 570 nm.

Migration assay

HDMECs from three different healthy donors were seeded on a 96-wells culture plate (30 000 cells/well to reach immediate confluence; 5 wells per condition per experiment) and after allowing them to adhere overnight, a scratch was performed manually at the center of the well with a 200µL-tip. The wells were rinsed with Hank's Balanced Salt Solution (HBSS, Gibco) and complete EC growth medium (MV2, Promocell) with anti-CCN3 or control isotypic antibody was added (0.5 µg/mL). Images were acquired using an optical inverted microscope (Eclipse Ti-U, Nikon) at a magnification x4 allowing to see the entire well, 0, 8 and 24 hours after the beginning of the experiment. Analysis was performed by measuring the surface of the entire wound immediately after and 8 hours after the beginning of the experiment.

Statistical analysis

Statistical analyses were performed using GraphPad Prism 6 (La Jolla, CA). For comparisons between non-fibrotic and fibrotic areas of same SSc patients, a paired Student's t-test was used. For comparisons between HC and SSc patients, unpaired t-test with Welch's correction (in case of significantly different variances across populations) was used. When values were not following a Gaussian distribution, Mann-Whitney test was used. For CCN3 antagonization assays, ANOVA was used. A p-value <0.05 was considered statistically significant.

RESULTS

SSc skin is characterized by a major decrease of papillary dermis and of the number of papillary dermal vessels

Skin biopsies were taken from 26 SSc patients (for 17 patients in both fibrotic and non-fibrotic areas). 18 healthy control (HC) skin samples were also obtained. Clinical characteristics of patients and controls are shown in Supplementary Table 1.

Surface of papillary dermis, also called superficial dermis, was significantly decreased both in non-fibrotic ($0.0527 \pm 0.006 \text{ mm}^2$) and fibrotic areas ($0.0595 \pm 0.006 \text{ mm}^2$) of SSc skin compared to HC skin ($0.122 \pm 0.008 \text{ mm}^2$; $p < 0.0001$ in both cases; Figure 1A, 1B). This finding was observed even at early stages of the disease (Figure 1A, recent SSc: < 1 year of evolution after diagnosis). A significant decrease in the interdigitation index, representing a flattening of the basal membrane as compared to HC ($1.76 \pm 0.104 \text{ mm}$), was also noted both in non-fibrotic ($1.31 \pm 0.053 \text{ mm}$, $p = 0.0007$) and fibrotic areas ($1.5 \pm 0.058 \text{ mm}$, $p = 0.002$) (Figure 1C). Mean epidermal surface was not significantly different between SSc and HC samples, whereas in the non-fibrotic or fibrotic zone (data not shown).

DAPI staining (Figure 1D) revealed a significant decrease in dermal cell density in SSc skin compared to HC ($138 \pm 9.52 \text{ cells/field}$), both in non-fibrotic ($98.8 \pm 8.23 \text{ cells/field}$; $p = 0.0037$) and fibrotic areas ($101 \pm 8.67 \text{ cells/field}$; $p = 0.0076$) (Figure 1E).

CD31 immunostaining (Figure 1D) showed a significant decrease in the number of dermal vessels in SSc skin, both in non-fibrotic ($6.14 \pm 0.927 \text{ dermal vessels/field}$; $p < 0.0001$) and fibrotic areas ($6.66 \pm 0.891 \text{ dermal vessels/field}$; $p < 0.0001$, Figure 1F) compared to HC ($23.5 \pm 2.41 \text{ dermal vessels/field}$). This was at least partly due to the disappearance of papillary dermal vessels (or capillaries), as seen by the significant decrease in the proportion of papillary dermal vessels in non fibrotic ($62.7 \pm 0.0597 \%$; $p = 0.0009$) and fibrotic SSc skin ($65 \pm 0.0582 \%$; $p = 0.0008$, Figure 1G) versus HC ($87.8 \pm 0.0203 \%$).

CCN3 expression is decreased in SSc dermal vessels in situ compared to HC

To look at CCN3 expression in dermal vessels, we performed a double immunohistofluorescence staining for CCN3 and CD34 (Figure 2A), the latter allowing to see both endothelial cells (inner layer, yellow arrows) and telocytes (outer layer, white arrows) surrounding dermal vessels (24). We observed a marked decrease in the number of layers CCN3+ in SSc dermal vessels compared to HC ($p < 0.0001$, Figure 2B). In particular, while two layers of CD34+/CCN3+ cells were observed in most reticular vessels in HC, there was only one layer CD34+/CCN3+ in most SSc reticular vessels. No particular difference in the number of layers was noted in papillary vessels, as those vessels were often composed of only one layer CD34+/CCN3+ in HC as well as in SSc patients when present (data not shown). Of note, the number of CCN3+ layers did not differ whatever the SSc skin area (Suppl. Figure 1A).

We observed a marked decrease of CCN3 intensity in SSc endothelial cells (1.58 ± 0.117 AU), stained by the CD31 marker, compared to HC (2.71 ± 0.175 AU; $p < 0.0001$, Figure 2C, D). Again, the results were not different whether one was in a non-fibrotic or fibrotic area of the SSc skin (suppl. Figure 1B). CCN3 expression in endothelial cells was homogeneously lower in SSc patients, and did not differ in subgroup analysis regarding the vascular involvement of SSc patients (suppl. Figure 1C). CCN3 expression did not differ in papillary and reticular dermal vessels in HC (suppl. Figure 1D). Interestingly, mean CCN3 expression in endothelial cells was significantly correlated with the number of vessels (Figure 2E, Spearman $r = 0.6227$, $p < 0.0001$).

CCN3 expression is decreased in vitro and differentially localized in SSc endothelial cells compared to HC cells

We cultured human microvascular dermal endothelial cells (HDMECs) from SSc biopsies and HC skin. All HDMECs were obtained from clinically non-fibrotic areas in SSc patients, our attempts to culture cells from fibrotic areas being unsuccessful (suppl. Figure 2A). We checked the phenotype of the cells by CD31 labelling and flow cytometry (Figure 3A). All cell populations (HC ($n = 7$) and SSc ($n = 5$)) were more than 95% CD31+.

By Western Blotting, we found a significant decrease of CCN3 intra-cellular level in SSc HDMECs compared to HC ($p=0.04$, Figure 3B and 3C). We found no difference in CCN3 expression at a transcriptional level by qPCR (suppl. Figure 2B).

CCN3 was also found to be downregulated in SSc fibroblasts compared to HC in Western Blot (Suppl. Figure 2C), suggesting a global downregulation in dermal cells.

By differential extraction of nuclear and cytoplasmic proteins in HC HDMECs, we found that CCN3 was present both in the cytoplasm and the nucleus (Suppl. Figure 2D). Likewise, CCN3 staining in HC HDMECs revealed both a cytoplasmic and nuclear expression, with a granulated peri-nuclear staining (suggesting an accumulation in the Golgi apparatus as described elsewhere (25)) (Figure 3D). Interestingly, CCN3 intra-nuclear staining was almost absent in SSc HDMECs, suggesting an intra-cytoplasmic retention of the protein. The level of secreted CCN3, measured by ELISA in cell supernatants, was significantly decreased in SSc HDMECs as compared to HC HDMECs ($p=0.01$, Figure 3E). Secreted CCN3 was undetectable in 4 out of 5 SSc samples.

Altogether, these findings demonstrate that CCN3 is downregulated in SSc endothelial cells, at the intra-cellular as well as secreted level.

CCN3 antagonization in healthy HDMECs impairs angiogenesis through the inhibition of their migration in vitro

In vitro angiogenesis assays revealed that incubation of HDMECs with anti-CCN3 antibody impaired significantly tube formation compared to control antibody (Figure 4 A and 4B). We observed a significant decrease in the number of master junctions ($p=0.008$), meshes ($p=0.01$) and master segments ($p=0.01$) (Figure 4C and 4D; Suppl. Figure 3B). Significant decreases in the total length of master segments ($p=0.01$) and in the total segment length ($p=0.02$) (Figure 4E; Suppl. Figure 3C) were also observed. The number of isolated branches tended to increase in presence of anti-CCN3 antibody compared to control antibody, without reaching statistical significance (Suppl. Figure 3D). No significant difference was observed between non-treated cells and HDMECs treated with control antibody (data not shown).

We sought to determine the mechanism underlying this impaired angiogenesis. The anti-CCN3 antibody had no significant effect on cell proliferation and cell adhesion compared to control antibody and to non-treated cells (Figure 4F, 4G). However, a significantly decreased migration was observed for HDMECs incubated with the anti-CCN3 antibody compared to control condition (Figure 4H), as assessed by the level of wound closure 8 hours after the beginning of the experiment ($p=0.02$; Figure 4I). No significant difference was observed between the control isotypic antibody and non-treated cells (data not shown).

Altogether, this shows that a decrease in CCN3 expression in endothelial cells impairs *in vitro* angiogenesis through an inhibition of migration.

SSc patients with vascular involvement present a specific pattern of pigment deposit around their dermal vessels

Fontana-Masson staining showed presence of melanin (brown-black pigment) in the dermis of some SSc patients, particularly around dermal vessels (Figure 5A). Such phenomenon was significantly more frequent in SSc patients than HC ($p=0.01$; Figure 5B). CD34 staining confirmed that melanin was specifically localized outside dermal vessels (Figure 5C). CD68 staining allowing the identification of dermal macrophages showed that in some cases, the melanin was inside melanophages (Figure 5D).

Among SSc patients, only patients with vascular involvement exhibited such pattern of pigment around dermal vessels ($p=0.0391$); moreover, they all presented hyperpigmentation (whether isolated or accompanied by hypopigmentation). Altogether, only patients with vascular involvement and hyperpigmentation presented such pattern ($p<0.0001$).

SSc patients with early disease and pigmentary disorders present an increase in epidermal melanocytes with a downregulated expression of CCN3

In order to understand the origin of the dermal pigment, we performed a MelanA staining to specifically identify melanocytes in HC and SSc epidermis. Melanocytes in HC skin (Figure 6A) are homogeneously distributed in the epidermis along the basal layer and the normal ratio is classically considered as 1 melanocyte for 10 keratinocytes, whatever the phototype (26). The number of melanocytes was significantly increased in SSc patients with a disease duration of less than 5 years compared to patients with a disease duration of more than 5 years ($p=0.02$, Figure 6 A,B). Correlation between melanocytes number and disease duration in SSc patients showed a tendency towards a negative correlation, without reaching statistical significance (Spearman $r=-0.3607$, $p=0.07$, Suppl. Figure 4).

We further looked at CCN3 expression in melanocytes, as CCN3 is known to regulate melanocyte homeostasis, in particular melanocyte adhesion to the epidermal basal membrane (17,18). In healthy skin, melanocytes are CCN3 positive (Figure 6C). Melanocytes from SSc patients without clinical pigmentary disorders expressed CCN3 like healthy melanocytes. To our surprise, most melanocytes from SSc patients in hyperpigmented areas showed a decrease in CCN3 expression (Figure 6C). By Western Blotting, we found no significant difference in the level of intra-cellular CCN3 between SSc patients ($n=19$) and HC ($n=6$) (Suppl. Figure 5). However, a subgroup analysis taking into account the pigmentary status of SSc patients revealed a significant increase in CCN3 expression in keratinocytes from patients with hyperpigmentation compared to patients without pigmentary disorders ($p=0.02$, Figure 6 D, E). Clinical characteristics of patients presenting or not pigmentary disorders can be found in Supplementary Table 2.

DISCUSSION

Our results highlight a systemic architectural modification in SSc skin, represented by the loss of papillary dermis and capillaries. These changes are associated with a global downregulation of CCN3 in dermal vessels and endothelial cells. We show the prominent role of CCN3 in HDMECs migration and angiogenesis in vitro. Moreover, our study is the first to directly examine the molecular basis of pigmentary changes in SSc as potentially disease-related, and underlines the specific downregulation of CCN3 in melanocytes from SSc patients presenting pigmentary disorders.

One striking, although simple, histological finding was the disappearance of papillary dermis seen both in non-fibrotic and fibrotic zones of SSc skin, mirrored by a great decrease in papillary dermal vessels. Another study comparing the same clinical sites as we analyzed (dorsal forearm and upper inner arm) had also found similar results regarding the loss of epidermal papillae and pigment incontinence (27). However, other parameters were different between the two zones, such as the mean hyalinised collagen content and the mean myofibroblast score. Of note, studies analyzing fibroblasts taken from both non-fibrotic and fibrotic zones in the same patients have either shown a difference in the molecular patterns (28) or no difference (29). In any case, one important lead should be to decipher the pathophysiological mechanism behind the selective destruction of papillary dermis. This could be due to the enhanced secretion of matrix metallo-proteinases by inflammatory cells; we could also imagine a tissular destruction by local hypoxia in the context of SSc impaired angiogenesis.

Inflammation and hypoxia are factors that modulate the expression of CCN proteins, in particular CCN3 (10,30). Here, we show that inhibition of CCN3 impairs endothelial cells migration and angiogenesis in vitro. These results are consistent with the impaired angiogenesis already observed in SSc endothelial cells compared to healthy control cells (31). In this context, downregulation of CCN3 efficiently recapitulates SSc pathophysiology. Proof of concept studies with recombinant CCN3 and SSc HDMECs need to be done in order to consider CCN3 as a potential therapeutical target for SSc vasculopathy.

The complete set of functions of CCN3 in endothelial cells remains unknown. Both secreted and intracellular CCN3 probably participate in endothelial cells homeostasis. As demonstrated by the

efficiency of the blocking antibody to impair tube formation in vitro, secreted CCN3 probably takes part in the angiogenic process by binding to surface integrins, as reported elsewhere (14,15). However, intra-cellular CCN3, and particularly the nuclear form, may act as a co-transcriptional factor to regulate angiogenesis as well as other cellular functions. We have shown that SSc HDMECs do not exhibit intra-nuclear CCN3 staining, contrary to healthy HDMECs. Further studies should be done in order to precise the role of CCN3 in the regulation of HDMECs homeostasis, in particular regarding its intra-cellular localization. Altogether, our data confirm the implication of CCN3 in SSc skin pathophysiology, especially in vascular involvement.

Our work contributes to the likely pathophysiological relationship between vasculature and pigmentation, which was already noted in other diseases such as melasma (32) or solar lentigo (33). In this context, we were intrigued by the presence of pigment deposits around dermal vessels, specifically in SSc patients presenting vascular involvement and hyperpigmentation. This finding supports the concept that macroscopic pigmentation can cover different microscopic realities, such as epidermal or dermal pigmentation. Such dermal pigmentation could also account for the phenomenon sometimes related by patients of tanning persistence. The origin of this dermal pigment could come from the loss of melanocyte due to adhesion defect, and their fall within the dermis. CCN3 plays an important role in melanocyte adhesion through DDR1 signaling (17,18) and loss of CCN3 in SSc melanocytes can account for melanocyte detachment. Once in the dermis, melanin seems to be picked up by dermal cells around dermal vessels, which are not endothelial cells, as proven by the CD34 staining. Some of these cells are probably macrophages or so-called melanophages, as seen by the CD68 staining. However, a majority of patients exhibited pigment inside dermal cells that were CD68 negative. The nature of these cells remains unclear. Telocytes, which are specifically located around dermal vessels (34), could also be responsible for the uptake of melanin. We have observed a decrease in the number of layers CD34/CCN3+ in dermal vessels, which probably reflects a decrease of telocytes number in SSc skin, as previously reported (35). Altogether, pigment deposit around dermal vessels is easy to spot on simple histological slides and could represent a new prognosis marker for SSc patients, at risk for vascular involvement.

In this work, we have observed a decreased dermal protein expression of CCN3 in the skin of SSc patients. This result is not in contradiction with the increase in CCN3 found by Lemaire et al (11), since they did not differentiate between epidermis and dermis, and analyzed at the transcriptional level. The high rate of post-translational modifications for CCN3 (36,37) demonstrates the need for assessment at the protein level.

We have noted a clear decrease in CCN3 expression in melanocytes from SSc patients with pigmentary disorders, whereas CCN3 expression in keratinocytes from the same patients was increased. This could be seen as an attempt to restore CCN3 homeostasis in the whole epidermis. CCN3 is indeed a finely regulated protein, and probably plays different roles within the tissue (epidermis or dermis) and the different cell types. In this context, CCN3 is at the center of the endothelial-epithelial axis in SSc. We hereby propose a model integrating all these datas (Suppl. Figure 6).

In conclusion, our results indicate that CCN3 is a promising predictive marker for SSc patients with vascular involvement, which could be spotted early thanks to the presence of hyperpigmentation. Future issues lie in developing therapeutical approaches to restore CCN3 homeostasis in the skin.

Author contribution

PH performed the experiments, analyzed the data, and wrote the manuscript. PM, PL and VL performed the experiments. PH and PM performed skin biopsies. AT, JS, FP, EL, MET provided patients samples. MET analyzed the data and wrote the manuscript. MCA directed the work, analyzed the data and wrote the manuscript. All authors revised the manuscript.

Acknowledgements

This work was conducted thanks to grants from Fédération de recherche Transbiomed, Association des Sclérodermiques de France and Société Française de Dermatologie. The authors wish to thank Sébastien Marais, from the Bordeaux Imaging Center, for his precious help concerning ImageJ analysis, and all the clinicians and patients who took part in the VISS cohort.

This work was presented at the 2016 EULAR conference (poster tour, abstract n° 2016 FRI0246) as well as the 2016 ESDR conference (poster, abstract n°542).

REFERENCES

1. Varga J, Abraham D. Systemic sclerosis: a prototypic multisystem fibrotic disorder. *J Clin Invest* 2007;117:557–567.
2. Allanore Y, Simms R, Distler O, Trojanowska M, Pope J, Denton CP, et al. Systemic sclerosis. *Nat Rev Dis Primers* 2015;1:15002.
3. Gabrielli A, Avvedimento EV, Krieg T. Scleroderma. *N Engl J Med* 2009;360:1989–2003.
4. Meunier P, Dequidt L, Barnetche T, Lazaro E, Duffau P, Richez C, et al. Increased risk of mortality in systemic sclerosis-associated digital ulcers: a systematic review and meta-analysis. *J Eur Acad Dermatol Venereol* 2018.
5. Jewett LR, Hudson M, Malcarne VL, Baron M, Thombs BD, Canadian Scleroderma Research Group. Sociodemographic and Disease Correlates of Body Image Distress among Patients with Systemic Sclerosis. Fielding R, ed. *PLoS ONE* 2012;7:e33281.
6. Sánchez JL, Vázquez M, Sánchez NP. Vitiligo-like Macules in Systemic Scleroderma. *Arch Dermatol* 1983;119:129–133.
7. Pope JE, Shum DT, Gottschalk R, Stevens A, McManus R. Increased pigmentation in scleroderma. *J Rheumatol* 1996;23:1912–1916.
8. Leroy V, Henrot P, Barnetche T, Cario-André M, Darrigade A-S, Manicki P, et al. Association of skin hyperpigmentation disorders with digital ulcers in systemic sclerosis: analysis of a cohort of 239 patients. *Journal of the American Academy of Dermatology* 2018;0. Available at: [https://www.jaad.org/article/S0190-9622\(18\)32335-1/abstract](https://www.jaad.org/article/S0190-9622(18)32335-1/abstract). Accessed August 15, 2018.
9. Regazzetti C, De Donatis GM, Ghorbel HH, Cardot-Leccia N, Ambrosetti D, Bahadoran P, et al. Endothelial Cells Promote Pigmentation through Endothelin Receptor B Activation. *Journal of Investigative Dermatology* 2015. Available at: <http://www.nature.com/doi/10.1038/jid.2015.332>. Accessed November 16, 2015.
10. Jun J-I, Lau LF. Taking aim at the extracellular matrix: CCN proteins as emerging therapeutic targets. *Nature Reviews Drug Discovery* 2011;10:945–963.
11. Leask A. Targeting the TGF β , endothelin-1 and CCN2 axis to combat fibrosis in scleroderma. *Cellular Signalling* 2008;20:1409–1414.
12. Makino K, Makino T, Stawski L, Lipson KE, Leask A, Trojanowska M. Anti-connective tissue growth factor (CTGF/CCN2) monoclonal antibody attenuates skin fibrosis in mice models of systemic sclerosis. *Arthritis Research & Therapy* 2017;19. Available at: <http://arthritis-research.biomedcentral.com/articles/10.1186/s13075-017-1356-3>. Accessed July 4, 2017.
13. Lemaire R, Farina G, Bayle J, Dimarzio M, Pendergrass SA, Milano A, et al. Antagonistic effect of the matricellular signaling protein CCN3 on TGF- β - and Wnt-mediated fibrillinogenesis in systemic sclerosis and Marfan syndrome. *J Invest Dermatol* 2010;130:1514–1523.
14. Lin Z, Natesan V, Shi H, Hamik A, Kawanami D, Hao C, et al. A novel role of CCN3 in regulating endothelial inflammation. *J Cell Commun Signal* 2010;4:141–153.
15. Lin CG, Chen C-C, Leu S-J, Grzeszkiewicz TM, Lau LF. Integrin-dependent functions of the angiogenic inducer NOV (CCN3): implication in wound healing. *J Biol Chem* 2005;280:8229–8237.

16. Gellhaus A. Decreased expression of the angiogenic regulators CYR61 (CCN1) and NOV (CCN3) in human placenta is associated with pre-eclampsia. *Molecular Human Reproduction* 2006;12:389–399.
17. Fukunaga-Kalabis M, Martinez G, Liu Z-J, Kalabis J, Mrass P, Weninger W, et al. CCN3 controls 3D spatial localization of melanocytes in the human skin through DDR1. *The Journal of Cell Biology* 2006;175:563–569.
18. Ricard AS, Pain C, Daubos A, Ezzedine K, Lamrissi-Garcia I, Bibeyran A, et al. Study of CCN3 (NOV) and DDR1 in normal melanocytes and vitiligo skin. *Exp Dermatol* 2012;21:411–416.
19. Brassie M, Pain C. CCN3 and CCN5, New Factors Associated with Skin Pigmentation. *Journal of Pigmentary Disorders* 2016;03. Available at: <http://www.omicsgroup.org/journals/ccn3-and-ccn5-new-factors-associated-with-skin-pigmentation-2376-0427-1000239.php?aid=69038>. Accessed March 29, 2016.
20. Hoogen F van den, Khanna D, Franssen J, Johnson SR, Baron M, Tyndall A, et al. 2013 classification criteria for systemic sclerosis: an American college of rheumatology/European league against rheumatism collaborative initiative. *Ann Rheum Dis* 2013;72:1747–1755.
21. Marie J, Kovacs D, Pain C, Jouary T, Cota C, Vergier B, et al. Inflammasome activation and vitiligo/nonsegmental vitiligo progression. *Br J Dermatol* 2014;170:816–823.
22. Cario-Andre M. Analysis of CCN Expression by Immunofluorescence on Skin Cells, Skin, and Reconstructed Epidermis. *Methods Mol Biol* 2017;1489:63–76.
23. Normand J, Karasek MA. A method for the isolation and serial propagation of keratinocytes, endothelial cells, and fibroblasts from a single punch biopsy of human skin. *In Vitro Cell Dev Biol Anim* 1995;31:447–455.
24. Bei Y, Wang F, Yang C, Xiao J. Telocytes in regenerative medicine. *J Cell Mol Med* 2015;19:1441–1454.
25. Perbal B. New insight into CCN3 interactions - Nuclear CCN3 : fact or fantasy? *Cell Commun Signal* 2006;4:6.
26. Cichorek M, Wachulska M, Stasiewicz A, Tymińska A. Skin melanocytes: biology and development. *Postepy Dermatol Alergol* 2013;30:30–41.
27. Van Praet JT, Smith V, Haspelslagh M, Degryse N, Elewaut D, De Keyser F. Histopathological cutaneous alterations in systemic sclerosis: a clinicopathological study. *Arthritis research & therapy* 2011;13:1.
28. Corallo C, Santucci A, Bernardini G, Figura N, Leoncini R, Riolo G, et al. Proteomic Investigation of Dermal Fibroblasts Isolated from Affected and Unaffected Skin Samples from Patients with Limited Cutaneous Systemic Sclerosis: 2 Distinct Entities? *J Rheumatol* 2017;44:40–48.
29. Fuzii HT, Yoshikawa GT, Junta CM, Sandrin-Garcia P, Fachin AL, Sakamoto-Hojo ET, et al. Affected and non-affected skin fibroblasts from systemic sclerosis patients share a gene expression profile deviated from the one observed in healthy individuals. *Clin Exp Rheumatol* 2008;26:866–874.
30. Wolf N, Yang W, Dunk CE, Gashaw I, Lye SJ, Ring T, et al. Regulation of the matricellular proteins CYR61 (CCN1) and NOV (CCN3) by hypoxia-inducible factor-1{alpha} and transforming-growth factor-{beta}3 in the human trophoblast. *Endocrinology* 2010;151:2835–2845.

31. Tsou P-S, Wren JD, Amin MA, Schioppa E, Fox DA, Khanna D, et al. Histone Deacetylase 5 is Overexpressed in Scleroderma Endothelial Cells and Impairs Angiogenesis via Repressing Pro-angiogenic Factors. *Arthritis Rheumatol* 2016;68:2975–2985.
32. Passeron T. Long-lasting effect of vascular targeted therapy of melasma. *Journal of the American Academy of Dermatology* 2013;69:e141–e142.
33. Hasegawa K, Fujiwara R, Sato K, Park J-Y, Kim SJ, Kim M, et al. Increased blood flow and vasculature in solar lentigo. *J Dermatol* 2016;43:1209–1213.
34. Wang X, Cretoiu D eds. *Telocytes: Connecting Cells*. Springer Singapore; 2016. Available at: [//www.springer.com/la/book/9789811010606](http://www.springer.com/la/book/9789811010606). Accessed July 19, 2018.
35. Manetti M, Guiducci S, Ruffo M, Rosa I, Fausone-Pellegrini MS, Matucci-Cerinic M, et al. Evidence for progressive reduction and loss of telocytes in the dermal cellular network of systemic sclerosis. *J Cell Mol Med* 2013;17:482–496.
36. Yang W, Wagener J, Wolf N, Schmidt M, Kimmig R, Winterhager E, et al. Impact of CCN3 (NOV) glycosylation on migration/invasion properties and cell growth of the choriocarcinoma cell line Jeg3. *Hum Reprod* 2011;26:2850–2860.
37. Kyurkchiev S, Yeger H, Bleau A-M, Perbal B. Potential cellular conformations of the CCN3(NOV) protein. *Cell Commun Signal* 2004;2:9.

Figures and figures legends

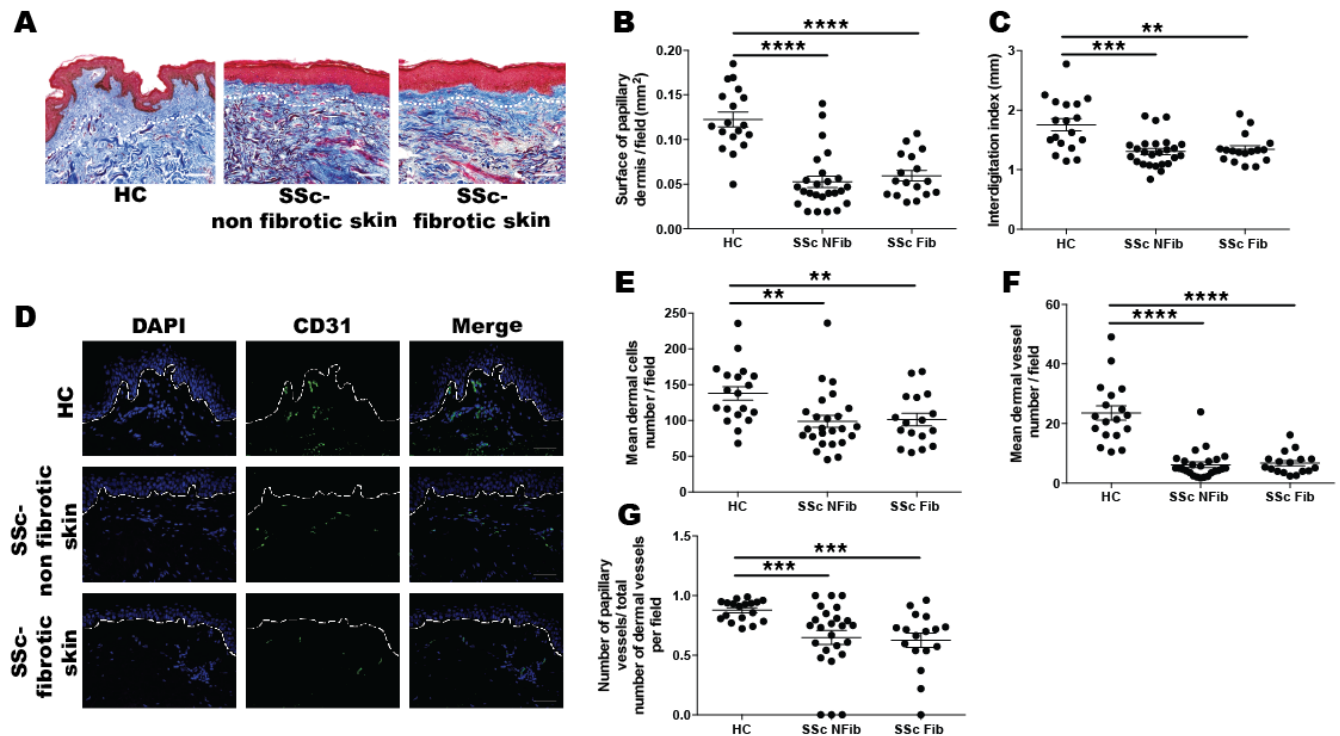


Figure 1: Morphological changes in SSc dermis compared to healthy controls. SSc apparently non-fibrotic skin displays histological changes similar to fibrotic skin.

Data represent mean \pm SEM and are normalized by dermis surface. Each dot represents a patient or a healthy control sample (mean of 3 experiments for each dot). Healthy control (HC): n=18, Systemic Sclerosis patients (SSc): n=26 (both zones for 17 patients).

A: Masson's Trichrome staining allowing to see collagen fibers (blue). Top, healthy control arm; bottom, SSc arm (disease <1 year), non-fibrotic zone and fibrotic zone of the same patient (magnification $\times 20$). Scale bar, 100 μ m. Black dots represent the junction between papillary and reticular dermis.

B: Major decrease in papillary dermis surface (superficial dermis, above the black demarcation) in SSc patients, both in non-fibrotic and fibrotic zones ($p < 0.0001$).

C: Significant decrease of the interdigitation index in SSc skin (HC versus SSc Fib: $p = 0.002$; HC versus SSc NFib: $p = 0.0007$).

D: Top, healthy control arm; bottom, SSc arm, non-fibrotic zone and fibrotic zone of the same patient (CD31/DAPI staining). Yellow dots mark the limitation between epidermis and dermis. Magnification $\times 40$; scale bar, 50 μ m.

E: Significant decrease in the absolute cell number of the dermis (counted thanks to DAPI). HC versus SSc Fib: $p = 0.0076$; HC versus SSc NFib: $p = 0.0037$.

F: Significant decrease in the number of dermal vessels in SSc patients (counted thanks to CD31 staining). HC versus SSc Fib: $p < 0.0001$; HC versus SSc NFib: $p < 0.0001$.

G: Loss of small capillaries (papillary dermal vessels) in SSc skin. HC versus SSc Fib: $p = 0.0008$; HC versus SSc NFib: $p = 0.0009$.

HC vs SSc Nfib of Fib: unpaired t-tests with Welch's correction; SSc Nfib vs Fib: paired t-tests.

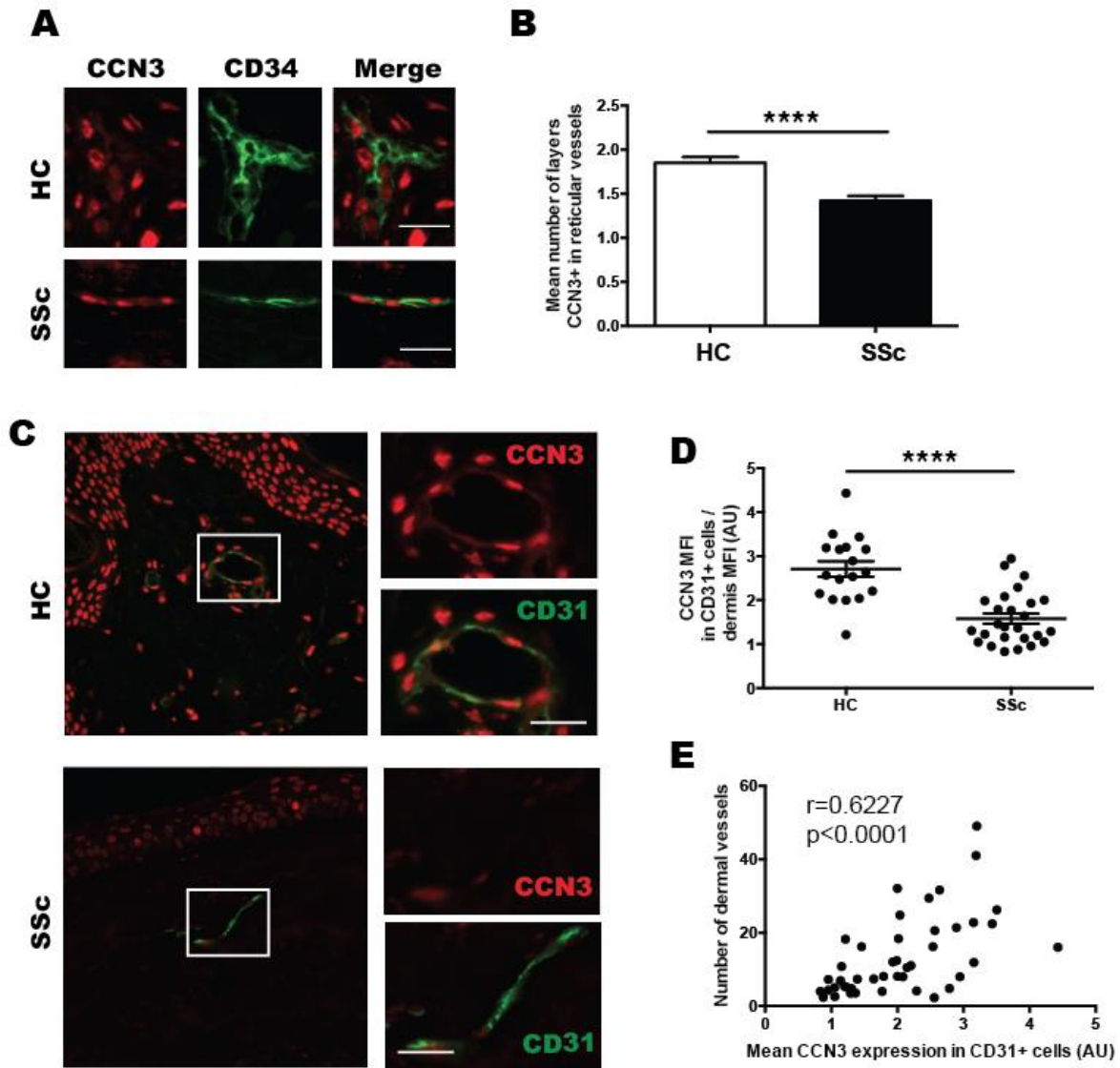


Figure 2: Study of CCN3 expression in situ in the dermis of SSc patients (n= 26) and HC (n=18). CCN3 is decreased in SSc patients' dermal vessels. Data represent mean \pm SEM of minimum 3 independent experiments. Representative pictures are shown.

A: CCN3/CD34 immunofluorescent staining of HC and SSc skin. CD34+ cells are endothelial cells (inner layer) and surrounding telocytes (outer layer). Two layers of CD34+/CCN3+ cells can be seen in HC skin (top) whereas one single layer of CD34+/CCN3+ cells can be seen in SSc skin (bottom). Scale bar, 20 μ m.

B: Significant decrease in the number of CCN3+ layers around dermal reticular vessels in SSc patients ($p < 0.0001$, Mann-Whitney).

C: CCN3/CD31 immunofluorescent staining of HC and SSc skin. CD31+ cells are endothelial cells. CCN3 intensity is decreased in SSc CD31+ cells (bottom) compared to HC cells (top). Scale bar, 20 μ m.

D: Major decrease of CCN3 expression in the endothelial cells of SSc dermal vessels compared to healthy controls ($p < 0.0001$, unpaired t-test with Welch's correction). MFI=mean fluorescence intensity.

E: Significant positive correlation between the mean CCN3 expression in dermal vessels and the number of dermal vessels (Spearman $r = 0.6227$, $p < 0.0001$).

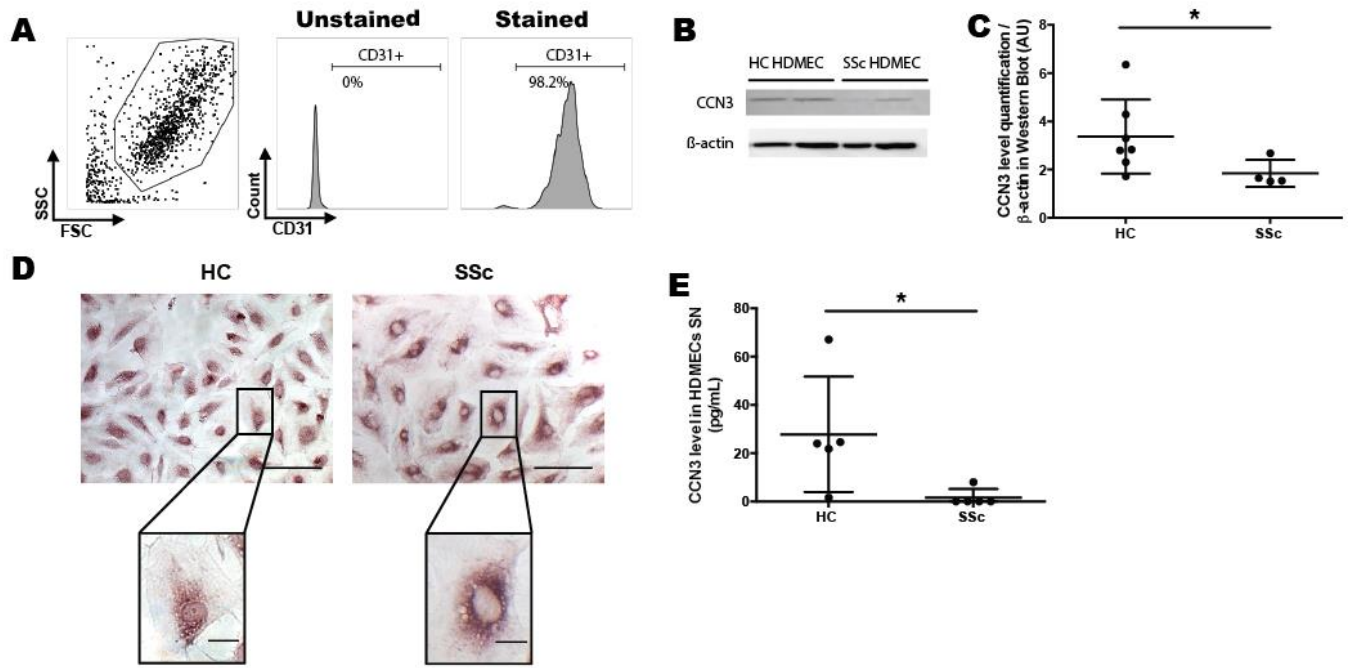


Figure 3: CCN3 expression is decreased in vitro in cultured endothelial cells of SSc patients (n=5) compared to HC (n=7).

A: Purity of human microvascular dermal endothelial cells (HDMECs) extracted from SSc skin. Flow cytometry after staining for CD31 (APC) shows 98.2% of the selected population CD31+.

B: Significant decrease of CCN3 expression in SSc endothelial cells (HDMECs) in vitro compared to healthy controls (Western Blot) ($p=0.0445$, unpaired t-test with Welch's correction). β -actin is shown as a loading control. Results are mean of several experiments. Data represent mean \pm SD. One representative experiment is shown.

C: Immunocytochemistry of CCN3 in HC and SSc HDMECs. CCN3 can be found in cytoplasmic granules in both types of cells, however, the intra-nuclear staining was mostly seen in HC HDMECs and absent from SSc HDMECs. Representative pictures of an experiment involving five HC and five SSc patients are shown. Scale bar, 100 μ m; close-up: scale bar, 20 μ m.

D: Decrease of secreted CCN3 of SSc endothelial cells (HDMECs) in vitro compared to healthy controls (assessed by ELISA) ($p=0.0159$, Mann-Whitney). SN=supernatant. Data represent mean \pm SD. Experiment was performed in triplicate.

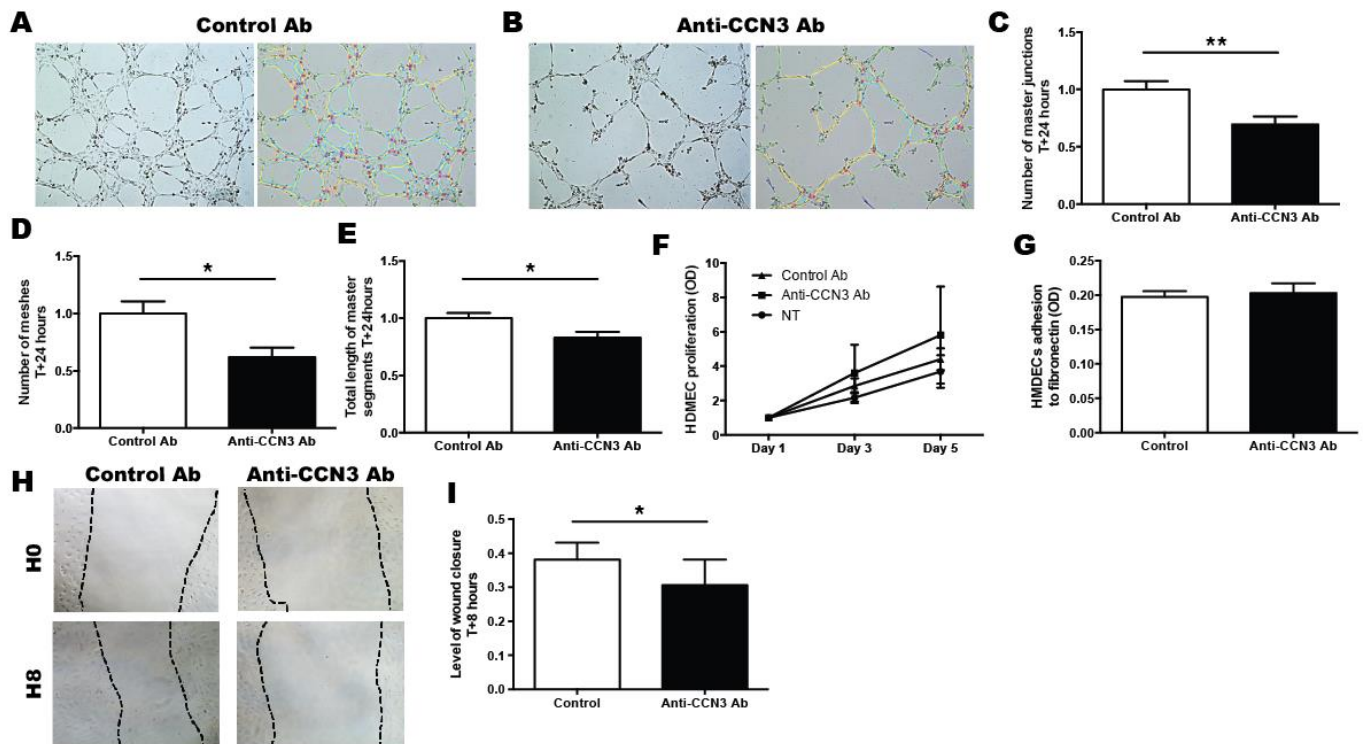


Figure 4: CCN3 inhibition impairs healthy HDMECs angiogenesis and migration in vitro. NT = non treated cells; Ab = antibody. Each experiment was done in quintuplicate. Data represent mean \pm SEM of 3 independent experiments. Representative pictures of one experiment are shown.

A: Angiogenesis assay on matrigel of HDMECs treated with control antibody. Pictures were taken 24 hours after the beginning of the experiment (left panel, magnification x10). Analysis of tube number and quality shows master junctions as blue dots circled in red, master segments in yellow (bottom; software: angiogenesis analyzer for ImageJ).

B: Angiogenesis assay on matrigel of HDMECs treated with anti-CCN3 antibody. Pictures were taken 24 hours after the beginning of the experiment (left panel, magnification x10). Analysis of tube number and quality shows master junctions as blue dots circled in red, master segments in yellow (right panel; software: angiogenesis analyzer for ImageJ).

C: Significant decrease in the number of master junctions in HDMECs treated with anti-CCN3 compared to control antibody ($p=0.0080$).

D: Significant decrease in the number of meshes in HDMECs treated with anti-CCN3 compared to control antibody ($p=0.0146$).

E: Significant decrease in the total length of master segments in HDMECs treated with anti-CCN3 compared to control antibody ($p=0.0104$).

F: No significant difference in proliferation in HDMECs treated with anti-CCN3 compared to control antibody or non treated cells. Anti-CCN3 Ab vs Control Ab: $p=0.9998$; anti-CCN3 Ab vs NT cells: $p=0.9343$; Control Ab vs NT cells: $p=0.9918$.

G: No significant difference in adhesion in HDMECs treated with anti-CCN3 compared to control antibody ($p=0.7319$).

H: Migration assay. Pictures were taken 8 hours after the initial wound (magnification x10).

I: Significant difference in the mean percentage of wound closure between control and anti-CCN3 antibody. Significantly impaired migration is observed with anti-CCN3 antibody compared to control cells ($p=0.0248$).

One-way ANOVA with Sidak's multiple comparisons test was performed for all analysis.

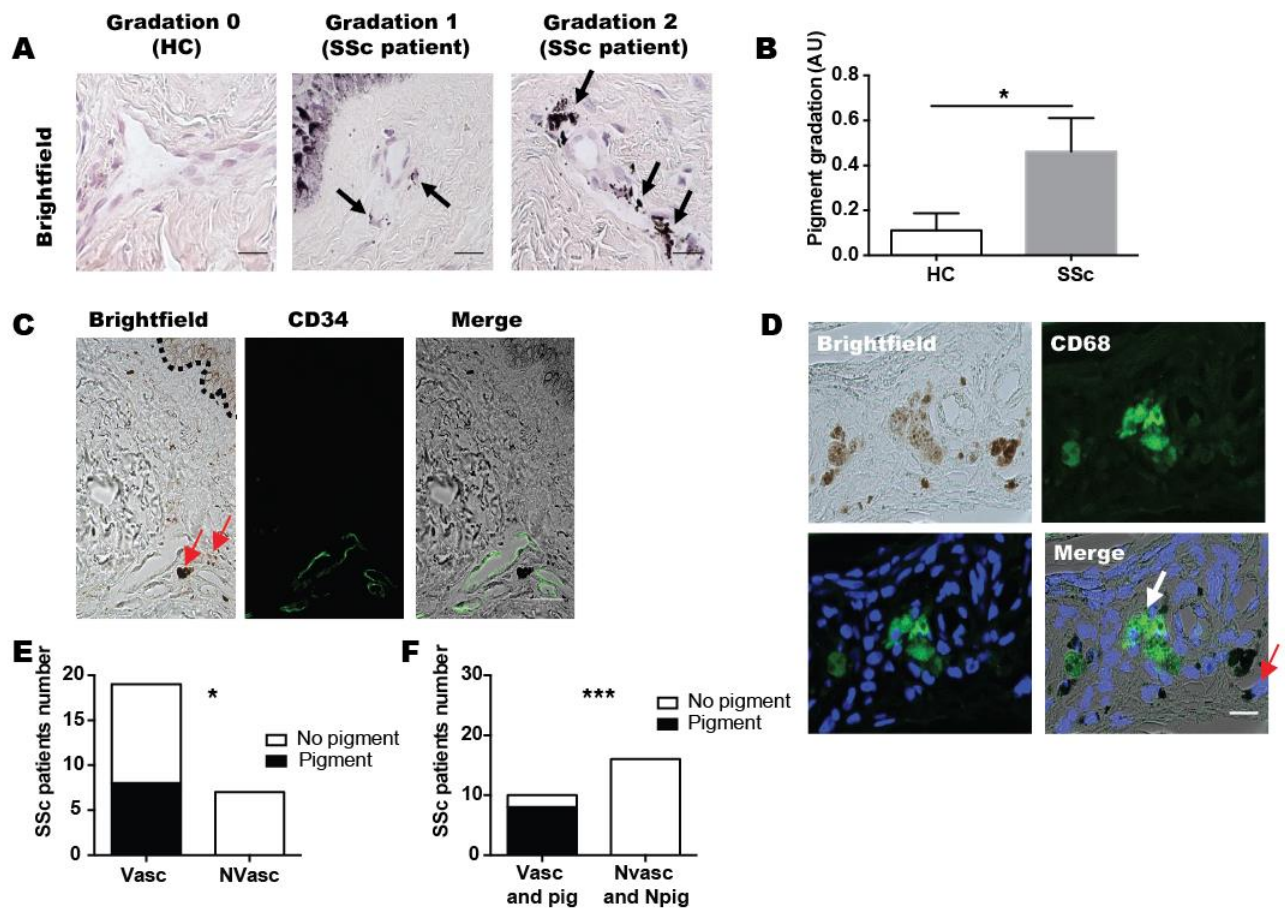


Figure 5: SSc patients presenting pigmentary disorders and vascular involvement exhibit pigment around dermal vessels.

A: Fontana-Masson staining shows presence of melanin in black (black arrows) in the dermis of some SSc patients, around dermal vessels. Three arbitrary grades of pigment quantity have been defined: grade 0 = no pigment; grade 1 = little or medium; grade 3 = high level. Scale bar, 20 μ m.

B: SSc patients exhibit significantly more pigment around dermal vessels than HC ($p=0.0183$, unpaired t-test with Welch's correction).

C: CD34 staining allowing to see dermal vessels indicates that the pigment deposit are specifically around dermal vessels, but not in endothelial cells. Black dots indicate the dermo-epidermal junction. Red arrows indicate pigment deposit around dermal vessels. Scale bar, 50 μ m.

D: CD68 staining showing pigment inside macrophages or so-called melanophages (white arrow). Some cells exhibit pigment inside their cytoplasm but are CD68 negative (red arrow).

E: Among SSc patients, only patients with vascular involvement exhibit pigment around dermal vessels ($p=0.0391$, χ^2).

F: Among SSc patients, only patients with simultaneous vascular involvement and presence of pigmentary disorders (hyperpigmentation) exhibit pigment around dermal vessels ($p<0.0001$, χ^2).

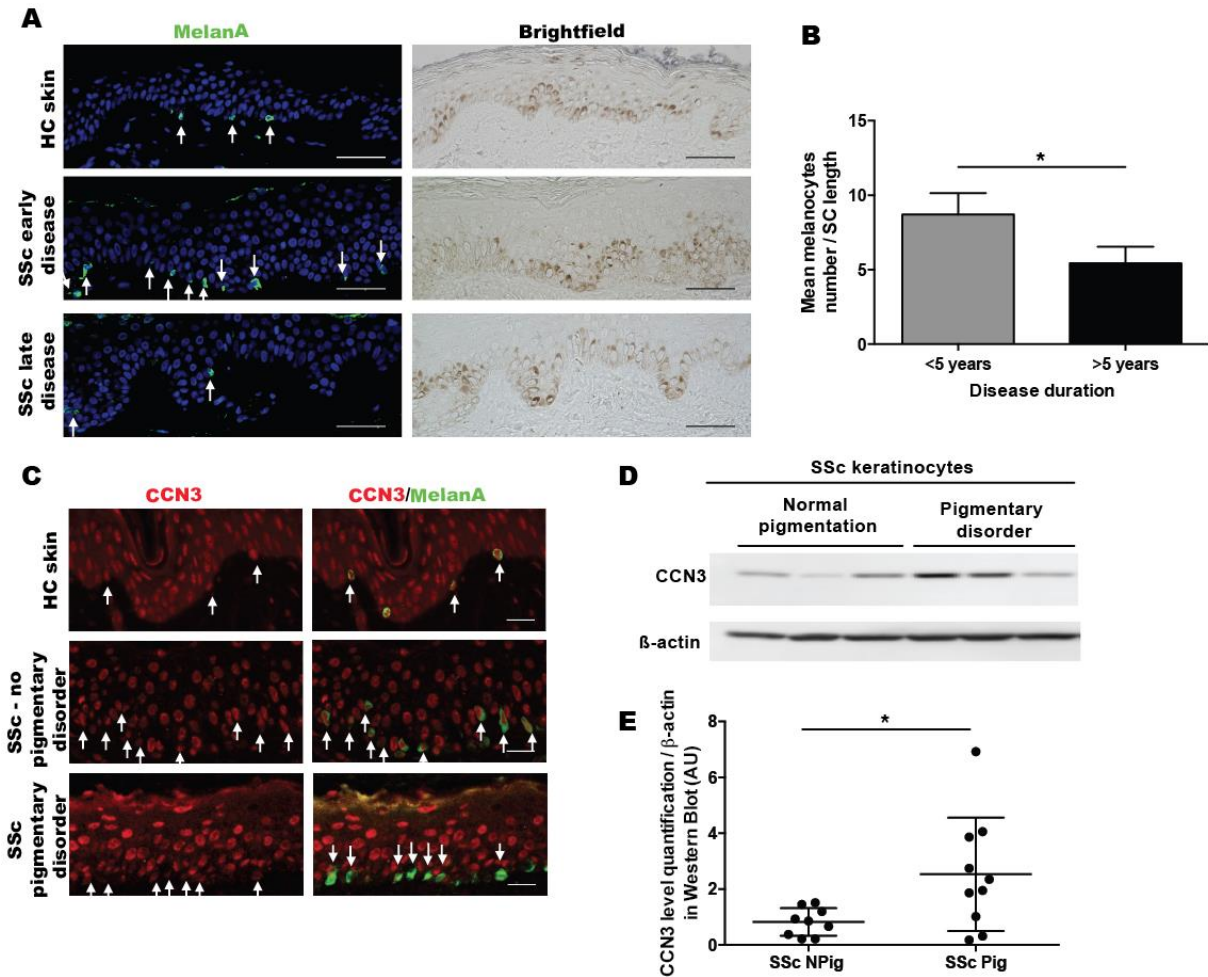


Figure 6: SSc patients show a dysregulation in melanocytes number; SSc patients presenting pigmentary disorders specifically show a downregulation of CCN3 in their melanocytes as well as upregulation of CCN3 in keratinocytes. Number of melanocytes is normalized by the length of the stratum corneum (SC).

A: Top: Healthy control skin. Melanocytes (MelanA staining, green, white arrows) are homogeneously distributed along the basal layer (normal ratio 1 melanocyte : 10 keratinocytes). Here, 3 melanocytes are present on the section. Nuclei are stained in blue with DAPI. Scale bar, 50 μ m.

Middle: SSc skin, early disease (duration <1 year). 10 melanocytes are present on the section (white arrows). Scale bar, 50 μ m.

Bottom: SSc skin, advanced disease (duration 6 years). Here, 2 melanocytes are seen on the section (white arrows). Scale bar, 50 μ m.

B: SSc patients with early disease (<5 years) exhibit significantly more melanocytes than SSc patients with advanced disease (>5 years); $p=0.0268$ (Mann-Whitney).

C: Top: Healthy control skin. Healthy melanocytes (MelanA, green; white arrows) express CCN3 (red), as well as healthy keratinocytes. Scale bar, 20 μ m.

Middle: Melanocytes from SSc patients without pigmentary disorders express CCN3 (red). White arrows, melanocytes. Scale bar, 20 μ m.

Bottom: Decrease of CCN3 expression in melanocytes of SSc patients with pigmentary disorders. White arrows, melanocytes. Scale bar, 20 μ m.

D: Western Blot of CCN3 expression in SSc keratinocytes from SSc patients without normal pigmentation compared to keratinocytes of SSc patients with pigmentary disorders. One representative Western Blot is shown.

E: Western Blot quantification ($p=0.0274$, unpaired t-test with Welch's correction). Significant increase in CCN3 expression in SSc keratinocytes from patients with pigmentary disorders. Results are mean \pm SD of several experiments.

Matériel supplémentaire

Supplementary material

		SSc patients (n=26)	Healthy controls (n=18)	
Demographic characteristics	Age (yo): mean (SD)	58.88 (9.45)	47.29 (9.85)	p=0.0005
	Female: n (%)	15 (53.8)	16 (88.9)	p=0.1037
	DcSSc: n (%)	10 (38)		
	Disease duration (y): mean (SD)	5.69 (5.46)		
Cutaneous involvement	mRSS: mean (SD)	16.5 (12)		
	Pigmentary disorders: n(%)	14 (54)		
Vascular involvement	Digital ulcers: n(%)	16 (62)		
	PAH: n(%)	4 (15)		
	SSc renal crisis: n(%)	1 (0.03)		
Pulmonary involvement	ILD: n(%)	11 (42)		
	Pulmonary fibrosis	3 (12)		
Gastro-intestinal involvement	Oesophageal involvement: n(%)	19 (73)		
	Intestinal involvement: n(%)	3 (12)		
Musculo-skeletal involvement	Synovitis: n(%)	8 (30)		
	Joint contractures: n(%)	4 (15)		

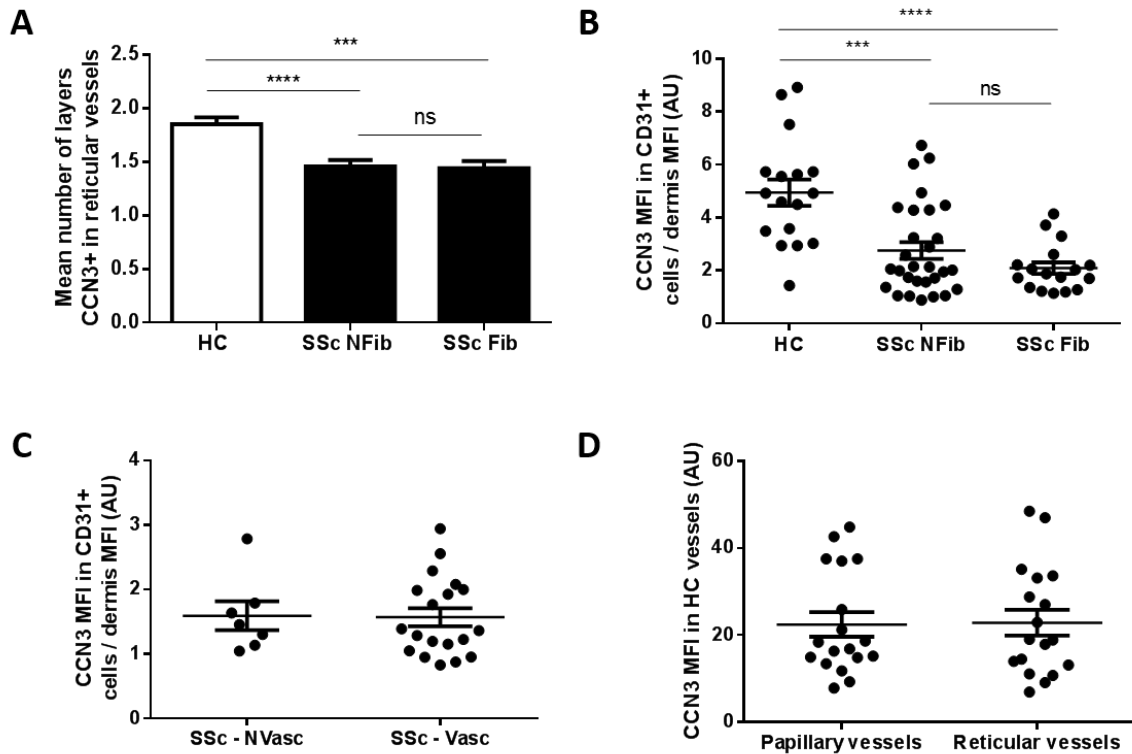
Supplementary Table 1: Characteristics of SSc patients and controls.

DcSSc: diffuse cutaneous SSc, mRSS: modified Rodnan skin score, PAH: pulmonary arterial hypertension, ILD: interstitial lung disease.

		SSc patients (n=26)	
		No pigmentary disorders (n=12)	Pigmentary disorders (n=14)
Demographic characteristics	Age (yo): mean (SD)	60.58 (9.42)	57.43 (9.57)
	Female: n (%)	9 (75)	6 (42.8)
	Phototype: mean	2.91	3.5
	DcSSc: n (%)	3 (25)	10 (71.4)
	Disease duration (y): mean (SD)	5.58 (5.66)	5.79 (5.49)
Cutaneous involvement	mRSS: mean (SD)	10.75 (9.97)	21.42 (11.85)
Vascular involvement	Digital ulcers: n(%)	7 (58.3)	9 (64.3)
	PAH: n(%)	2 (16.7)	2 (14.3)
	SSc renal crisis: n(%)	0 (0)	1 (7.1)
Pulmonary involvement	ILD: n(%)	5 (41.7)	6 (42.9)
	Pulmonary fibrosis	1 (8.3)	2 (14.3)
Gastro-intestinal involvement	Oesophageal involvement: n(%)	9 (75)	10 (71.4)
	Intestinal involvement: n(%)	1 (8.3)	2 (14.3)
Musculo-skeletal involvement	Synovitis: n(%)	4 (33.3)	4 (28.6)
	Joint contractures: n(%)	2 (16.7)	2 (14.3)

Supplementary Table 2: Characteristics of SSc patients presenting or not pigmentary disorders

DcSSc: diffuse cutaneous SSc, mRSS: modified Rodnan skin score, PAH: pulmonary arterial hypertension, ILD: interstitial lung disease.



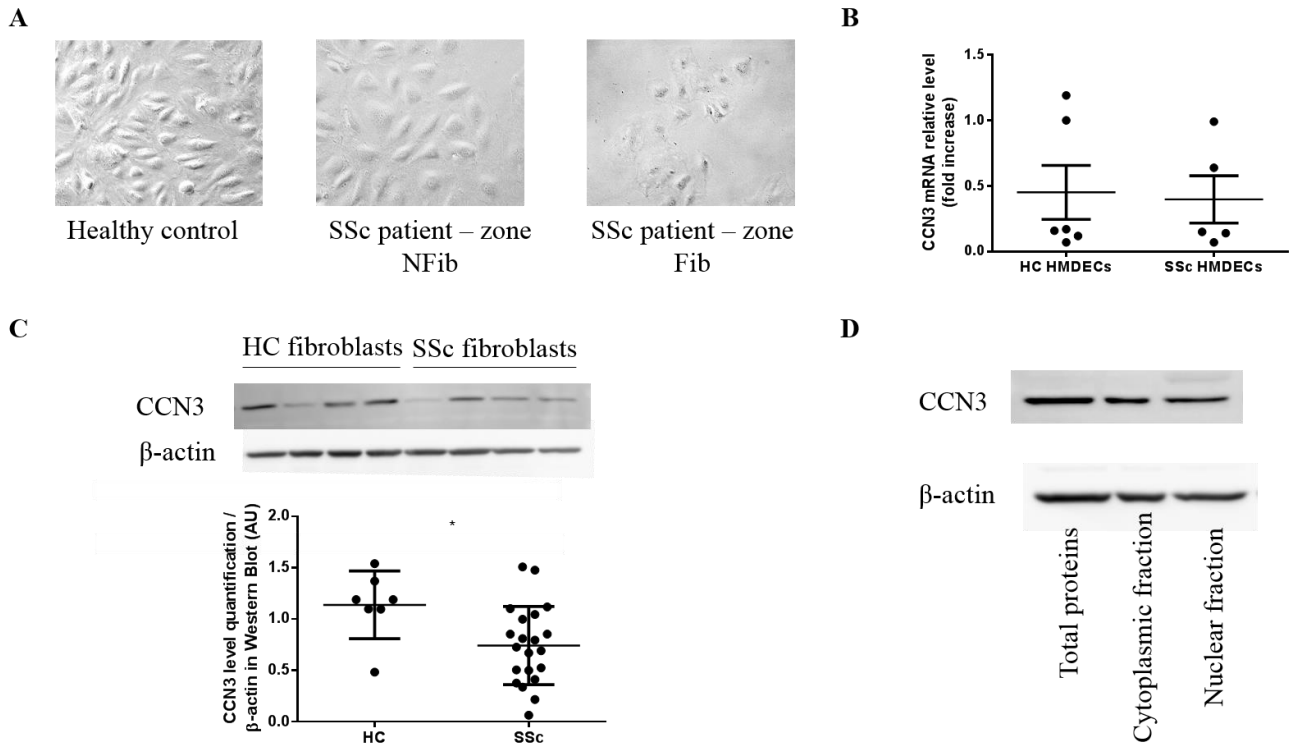
Supplementary Figure 1: CCN3 expression in the dermis.

A: The mean number of layers CCN3+ is not statistically different whereas in the non-fibrotic or fibrotic zone of SSc skin (NFib vs HC: $p < 0.0001$, Fib vs HC: $p = 0.0002$, NFib vs Fib: $p = 0.4469$).

B: CCN3 expression in dermal endothelial cells is not statistically different whereas in the non-fibrotic or fibrotic zone of SSc skin (NFib vs HC: $p = 0.0008$, Fib vs HC: $p < 0.0001$, NFib vs Fib: $p = 0.8760$).

C: CCN3 expression in dermal endothelial cells is not statistically different in a subgroup analysis taking into account the presence of vascular involvement in SSc patients ($p = 0.9310$).

D: CCN3 expression in dermal endothelial cells is not statistically different according to the type of dermal vessel (papillary or reticular) in HC ($p = 0.8092$).



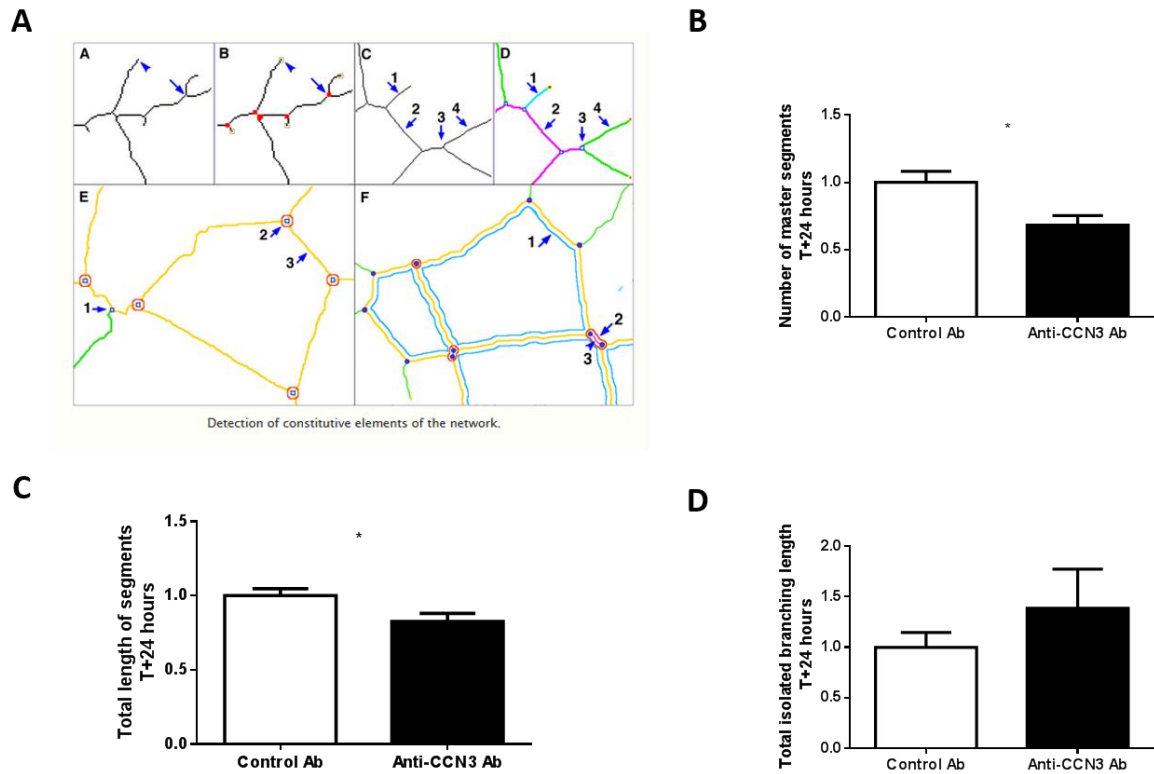
Supplementary Figure 2: CCN3 expression in dermal cells of SSc patients and controls.

A: Human microvascular dermal endothelial cells (HDMECs) cultured from healthy control / SSc patient from a non-lesional zone / SSc patient from a lesional zone. Note the morphological changes especially in the fibrotic zone of the SSc patient.

B: No significant difference in CCN3 expression at a transcriptional level between SSc patients and HC HDMECs (qPCR) ($p=0.7056$).

C: Significant decrease of CCN3 expression in SSc fibroblasts ($n=21$) in vitro compared to healthy controls ($n=7$) (Western Blot; $p=0.0215$). β -actin is shown as a loading control. Results are mean \pm SD of several independent experiments. One representative experiment is shown.

D: CCN3 cytoplasmic and nuclear expression (Western Blot). β -actin is shown as a loading control.



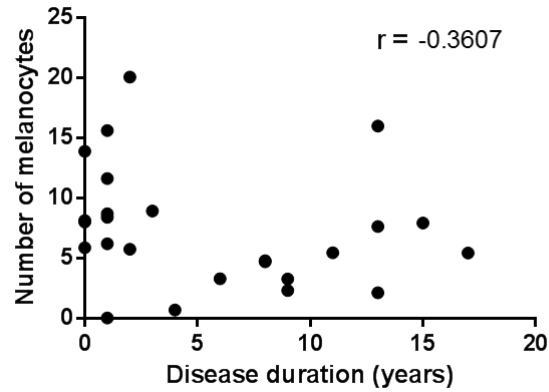
Supplementary Figure 3: Angiogenesis assay.

A: Angiogenesis assay analysis, from the plug-in Angiogenesis Analyzer for ImageJ (Gilles Carpentier). Detection of constitutive elements of the network - summary. Below: extremities (arrow head A-B); nodes, identified as pixels that had at least 3 neighbour, corresponding to a bifurcation (arrow A-B); twig (C1, D1), segment (C2, D2) delimited by two junctions (C3, D3) (note that this pointed junction is composed by several nodes) and branch (C4, D4). E shows a junction implicated only in branch (E1) and master junctions like E2 delimiting master segments (E3). F shows the master tree composed from master segments associated by master junctions delimiting the meshes (F1). Optionally, two close master junctions can be fused into a unique master junction (F2). Note the underlying segment (F3).

B: Significant decrease in the number of master segments in HDMECs treated with anti-CCN3 compared to control antibody ($p=0.0118$).

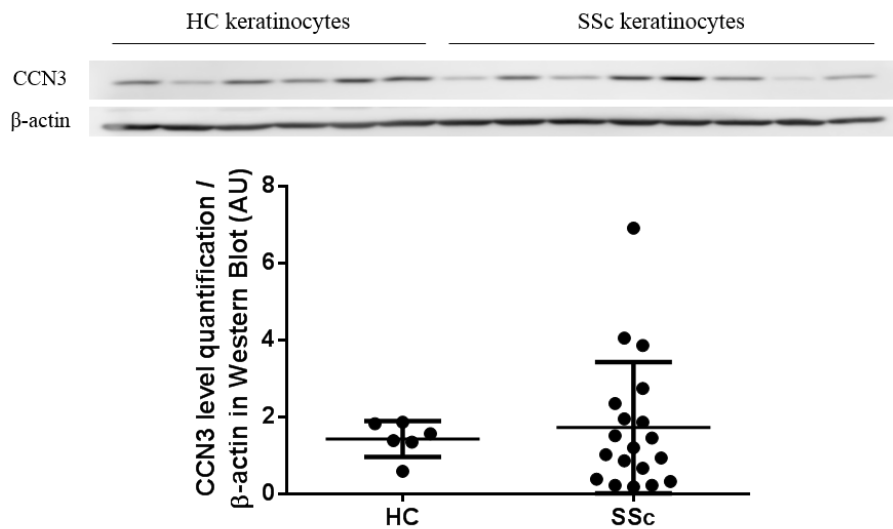
C: Significant decrease in the total segments length in HDMECs treated with anti-CCN3 compared to control antibody ($p=0.0114$).

D: No significant difference in the total length of isolated branches in HDMECs treated with anti-CCN3 compared to control antibody, despite an increase ($p=0.2571$).



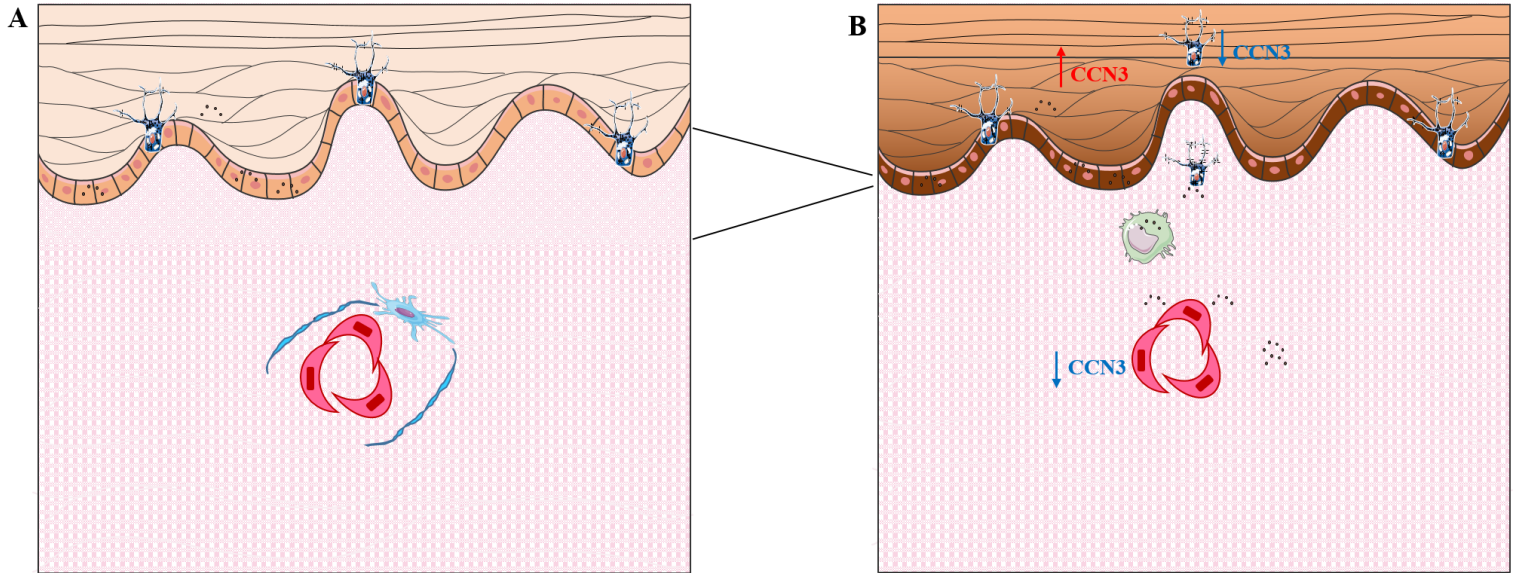
Supplementary Figure 4: Correlation between melanocytes number and disease duration in SSc patients.

Correlation between melanocytes number and disease duration (years) in SSc patients. Tendency to a positive correlation without reaching statistical significance ($p=0.0703$, Spearman $r=-0.3607$). The number of melanocytes is normalized by the length of the stratum corneum (SC).



Supplementary Figure 5: CCN3 expression in HC and SSc keratinocytes in vitro. Results are mean \pm SD of several experiments. One representative Western Blot is shown.

No significant difference in CCN3 intra-cellular level (Western Blot) between HC ($n=6$) and SSc keratinocytes ($n=19$) ($p=0.5077$). β -actin is shown as a loading control.



Supplementary Figure 6: Proposition of pathophysiology model: Epithelial-endothelial crosstalk in SSc patients presenting hyperpigmentation.

A: Healthy control skin. The dermis is divided into two parts: papillary (superficial) and reticular (deep). Endothelial cells (red) form dermal vessels which are surrounded by telocytes (blue). Melanocytes are at the basal layer. Melanin granules (black dots) are present mostly in the basal layer of the epidermis.

B: SSc patient with hyperpigmentation.

The papillary dermis has disappeared. In the dermis, CCN3 expression is decreased in dermal vessels, particularly in endothelial cells. Therefore, the epidermis does not receive proper CCN3 signaling as secreted by endothelial cells.

In the epidermis, we hypothesize that the decrease of CCN3 expression in melanocytes leads to melanocyte detachment and disappearance, either being eliminated towards the upper layers of the epidermis, either falling in the dermis. Surrounding keratinocytes might react by upgrading their CCN3 production. The presence of melanocytes in the dermis could lead to uptake of melanin granules by melanophages (green) and possibly transfer of melanin to telocytes. After telocytes disappearance, melanin granules would stay around dermal vessels.

Supplementary Material&Methods

Histological and immunohistological analysis

Each staining was performed three times to ensure reproducibility of the experiment. For each analysis, three to five sections per sample were randomly chosen and a pre-specified mask was applied to each section. Annexes were excluded from the analysis. Papillary dermis surface, interdigitation index and epidermal surface were measured by two blinded observers (PH and VJ). For dermal cell count analysis, the number of cells was automatically counted using the particle analyzer tool (DAPI staining) and the results were normalized by the surface of dermis analyzed. For dermal vessels analysis, the number of vessels was manually counted by a blinded observer (PH) and the results were normalized by the surface of dermis analyzed; results per sample are the mean of three randomly chosen sections. Papillary dermal vessels were detected manually by size and localization considerations. For the number of layers CCN3+, the mean number of CCN3+ layers on the vessels of each section was manually counted by a blinded observer (PH) and results per sample are the mean of three randomly chosen sections. For CCN3 intensity in endothelial cells analysis, dermal endothelial cells were identified thanks to CD31 staining and mean CCN3 fluorescence of all dermal endothelial cells was quantified (thus avoiding a possible bias related to the decrease in absolute number of vessels). This fluorescence intensity was then divided by the fluorescence of the whole dermis, to obtain a ratio allowing strict comparisons between multiples samples. Of note, this result, as a mean fluorescence intensity, was not influenced neither by vessel size or number of cells in the vessel, nor by the number of vessels, and therefore reliably reflects the level of CCN3 expression in dermal endothelial cells. For the analysis of pigment presence around dermal vessels, Fontana-Masson stainings of whole sections were manually screened by a blinded observer (PH) and a semi-quantitative grade was applied to each sample as follows: 0 = no pigment, 1 = little or medium, 2 = high quantity of pigment. All analysis were performed using the ImageJ software (1.51s).

Angiogenesis assay analysis

3 wells per condition per experiment (out of 5 wells) were blindly chosen for the analysis. Quality of tube formation was measured at T+24 hours with the plugin Angiogenesis Analyzer of the Image J

software (24). Several parameters (number of master junctions, number of master segments, total master segments length, number of meshes, total segments length, isolated branches length) were analyzed. Definition of each parameter is shown in Suppl. Fig. 3A.

Fibroblasts primary cell culture

Fibroblasts were obtained as the non-CD31 labelled cells after purification and cultured in Dulbecco's Modified Eagle Medium (DMEM, Gibco) containing 10% Fetal Calf Serum (FCS, Eurobio) and 1% penicillin-streptomycin (Eurobio).

RNA isolation and qRT-PCR

Total RNA was isolated from trypsinized endothelial cells and keratinocytes with the NucleoSpin RNA Plus extraction system (Macherey-Nagel, Düren, Germany), and cDNA was synthesized from 0.35 µg of total RNA (endothelial cells) and 1µg of total RNA (keratinocytes) using random hexamers and Superscript II reverse transcriptase (Invitrogen, Carlsbad, CA) according to the manufacturer's instructions. Gene expression was quantified by SYBR green on a MX3000P instrument (Stratagene, San Diego, CA). The specific primer pairs for CCN3 are (F) CGG-CTG-CTC-ATG-CTG-TCT-GG and (R) TTA-TCT-CCC-TCT-ACC-GCC-GTG-C. Each reaction was performed in triplicate. Stable housekeeping genes GAPDH (Glyceraldehyde-3-phosphate dehydrogenase) and HUPO (human acidic ribosomal protein) were selected for normalization. The oligonucleotides were obtained from Eurogentec. The differences were calculated using the threshold cycle (Ct) and the comparative Ct method for relative quantification.

Nuclear and cytoplasmic proteic fraction extraction

A specific kit was used following the manufacturer's instructions (NE-PER™ Nuclear and Cytoplasmic Extraction Reagents, 78833, ThermoScientific, Pierce, Rockford, MD, USA).

3.2.3 Résultats complémentaires : étude de l'expression de l'ET-1 dans la peau

L'ET-1 fait partie des facteurs sécrétés reliant la vasculopathie à la pigmentation, ainsi que des facteurs régulant la transcription des protéines CCN (Figure 1.19). Nous avons étudié son expression dans la peau des patients ScS par rapport aux contrôles sains, afin de :

- confirmer l'augmentation qui avait déjà été décrite par des techniques d'hybridation *in situ* [109] ;
- déterminer si les variations de l'expression d'ET-1 sont associées à un profil particulier de patients (troubles pigmentaires, atteinte vasculaire) ;
- étudier la possible relation entre l'ET-1 et CCN3 au niveau épidermique.

Nous avons réalisé des marquages immunohistochimiques de l'expression de l'ET-1 dans la peau des patients ScS et des contrôles sains (Figure 3.1).

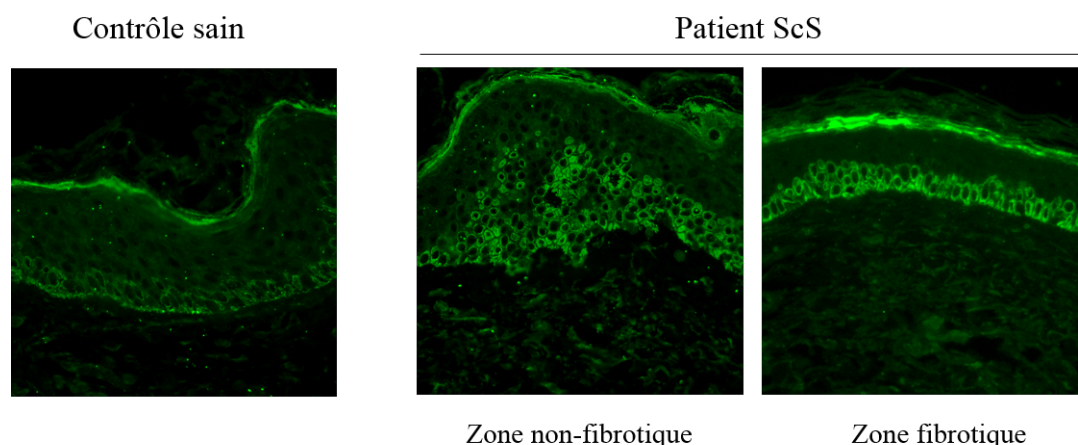


FIGURE 3.1 – Marquage immunohistochimique de l'ET-1 dans la peau d'un contrôle sain (bras, femme, 42 ans) et d'un patient ScS (femme, 66 ans, zones non-fibrotique et fibrotique). ET-1 : NB300-256.

On constate une augmentation de l'expression de l'ET-1 dans l'épiderme des patients ScS, que ce soit en zone non-fibrotique ou fibrotique, via une augmentation de son expression dans les couches supra-basales. Cette modification est indépendante d'une augmentation de l'épaisseur de l'épiderme des patients ScS (pour rappel, nous n'avons pas trouvé de différence significative dans la surface de l'épiderme des patients ScS par rapport aux contrôles sains). Nous avons retrouvé un résultat similaire dans l'ensemble des échantillons de patients ScS ($p < 0,0001$, Figure 3.2).

Cependant, les analyses en sous-groupe n'ont montré ni de différence entre les patients présentant un trouble pigmentaire ou non, ni entre les patients présentant une atteinte vasculaire ou non.

Nous avons ensuite voulu corrélérer ces données à celles de l'expression de CCN3 au niveau épidermique. Contrairement à l'ET-1, CCN3 est exprimé de manière relativement homogène dans l'ensemble des couches de l'épiderme chez les contrôles sains, bien qu'il

existe de grandes variations inter-individuelles dans son intensité d'expression ainsi que la localisation intra-cellulaire (nucléaire, péri-nucléaire ou cytoplasmique) (Figure 3.3).

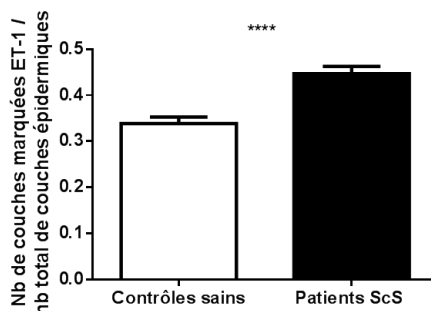


FIGURE 3.2 – Analyse du nombre de couches épidermiques marquées par l'ET-1 sur le nombre de couches totales dans les échantillons sains et ScS.

Nous avons donc réalisé un double immunomarquage de CCN3 et de l'ET-1 dans la peau des patients et contrôles, et avons analysé la corrélation entre le nombre de couches marquées par l'ET-1 et par CCN3 dans chaque échantillon.

On constate que le nombre de couches marquées par CCN3 ne diffère pas significativement entre les contrôles sains et les patients ScS, malgré une tendance à la diminution chez les patients ($p=0,1984$). En revanche, il existe une corrélation inverse statistiquement significative entre le nombre de couches marquées par l'ET-1 et le nombre de couches marquées par CCN3 pour l'ensemble des échantillons ($p=0,019$, Figure 3.4).

Les analyses en sous-groupe de la proportion de couches marquées CCN3 n'ont ni montré de différence entre les patients présentant un trouble pigmentaire ou non, ni entre les patients présentant une atteinte vasculaire ou non.

Au total, ces résultats confirment l'augmentation de l'expression de l'ET-1 dans l'épiderme des patients ScS, sans que cela soit spécifique d'un profil particulier de patients. CCN3 et ET-1 semblent être régulés de façon inverse dans l'épiderme.

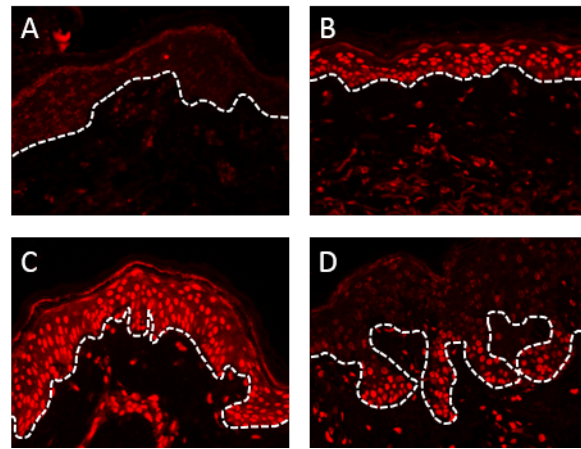


FIGURE 3.3 – Marquage immunohistochimique de CCN3 dans la peau de 4 contrôles sains différents. A : bras, femme, 62 ans, phototype III. B : bras, femme, 43 ans, phototype II. C : bras, femme, 47 ans, phototype II. D : bras, femme, 42 ans, phototype IV. Les pointillés blancs représentent la JDE.

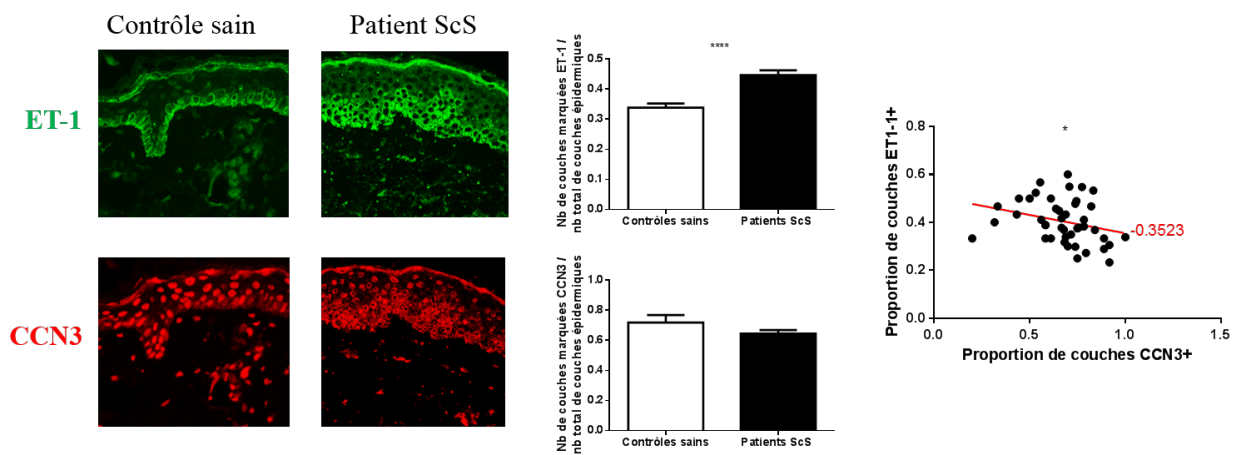


FIGURE 3.4 – Double marquage immunohistochimique de l'ET-1 et CCN3 dans la peau des contrôles sains et patients ScS. Corrélation de la proportion de couches marquées par l'ET-1 et CCN3 pour l'ensemble des échantillons.

3.2.4 Résultats complémentaires : étude de l'équilibre CCN3/CCN2

3.2.4.1 Expression de CCN2 dans la peau des patients sclérodermiques *in situ*

L'équipe de Christopher Denton a déjà rapporté une augmentation d'expression de CCN2 dans la peau des patients ScS [138], particulièrement au niveau épidermique, avec une expression marquée le long de la membrane basale. Nos marquages immunohistochimiques ont permis de confirmer ces résultats (Figure 3.5). Il est à noter que l'expression de CCN2 semble augmentée de manière prépondérante dans la zone fibrotique des patients, contrairement à CCN3 qui est dérégulé de manière systémique. Ce constat est corroboré par une étude ayant montré une corrélation entre l'expression de CCN2 au niveau de la peau et la fibrose cutanée [139].

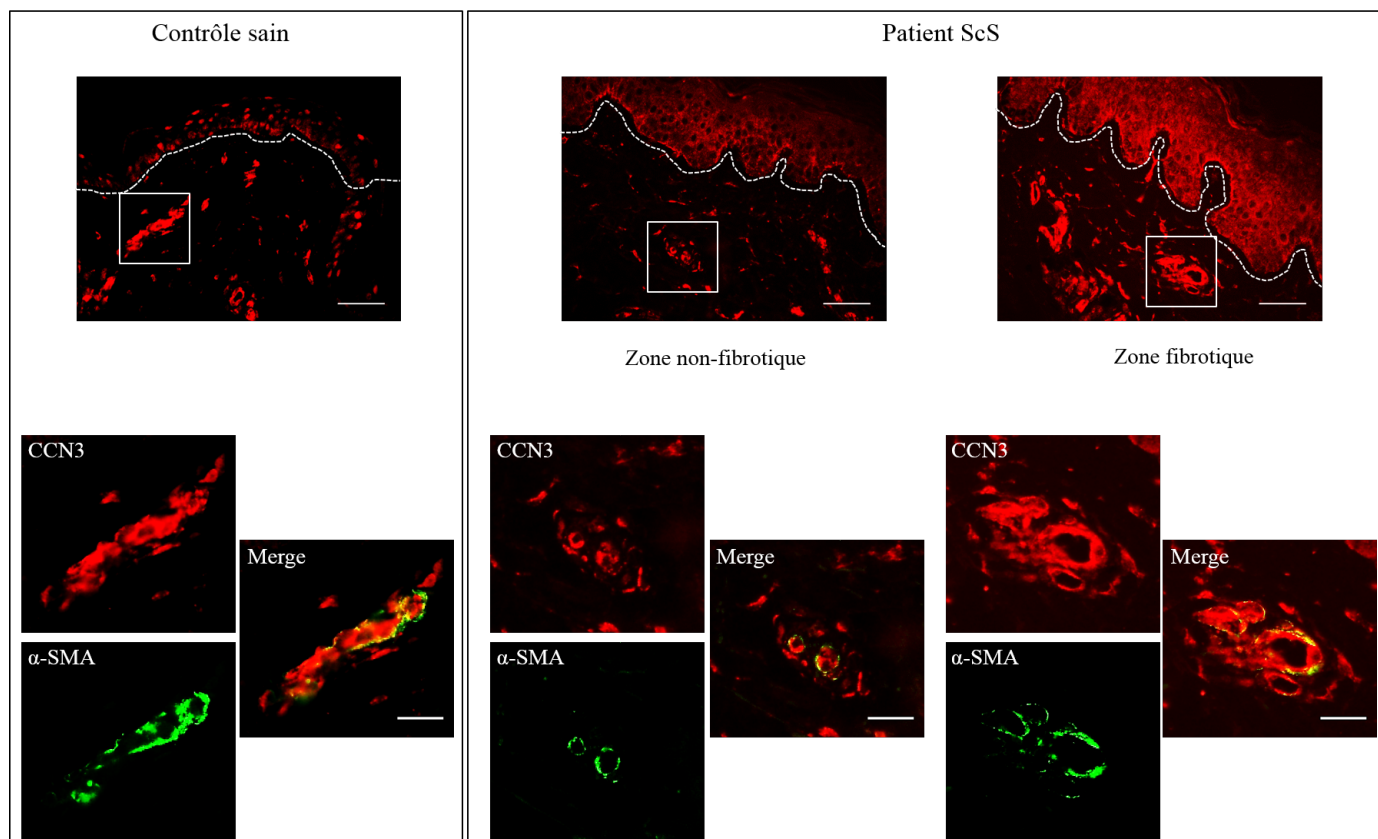


FIGURE 3.5 – Expression de CCN2 (rouge) dans la peau d'un contrôle sain (bras, femme, 42 ans) et d'un patient sclérodermique (bras, homme, 50 ans ; zones non-fibrotique et fibrotique).

Haut : noter l'augmentation d'expression de CCN2 au niveau de la membrane basale (soulignée en pointillés blancs) des patients ScS, particulièrement en zone fibrotique. Barre d'échelle, 50 μ m.

Bas : gros-plan montrant l'expression de CCN2 (rouge) dans les vaisseaux dermiques (identifiés par le marqueur α -SMA, vert). Barre d'échelle, 20 μ m. CCN2 : ab5097.

De plus, à l'inverse de CCN3, l'expression de CCN2 est particulièrement marquée au niveau des vaisseaux dermiques (Figure 3.5). Les vaisseaux dermiques sont identifiés ici

par le marqueur α -SMA, présent dans les péricytes et les cellules musculaires lisses. Ce marqueur permet également d'identifier les myofibroblastes. Ainsi, l'augmentation d'expression de CCN2 constatée au niveau des vaisseaux dermiques, particulièrement en zone fibrotique, peut aussi bien être due à une augmentation d'expression au niveau des cellules endothéliales (comme rapporté dans la littérature [140]), une augmentation d'expression au niveau des péricytes ou des cellules musculaires lisses, ou à la présence de myofibroblastes péri-vasculaires.

Afin de corrélérer les données *in situ* à des données *in vitro*, nous avons décidé d'étudier l'expression basale de CCN2 et CCN3 dans les mêmes cellules saines et sclérodermiques, pour déterminer si leur régulation était inter-dépendante.

3.2.4.2 Balance CCN3/CCN2 dans les cellules endothéliales

Nous avons étudié l'expression basale de CCN2 par western blot (en plus de celle de CCN3, développée dans l'article ci-dessus) dans les mêmes cellules endothéliales (Figure 3.6). Ces cellules sont issues de zones non cliniquement fibrotiques. Les cultures de cellules endothéliales à partir de zones fibrotiques n'ont en effet pas permis d'extraire assez de protéines pour réaliser un western blot.

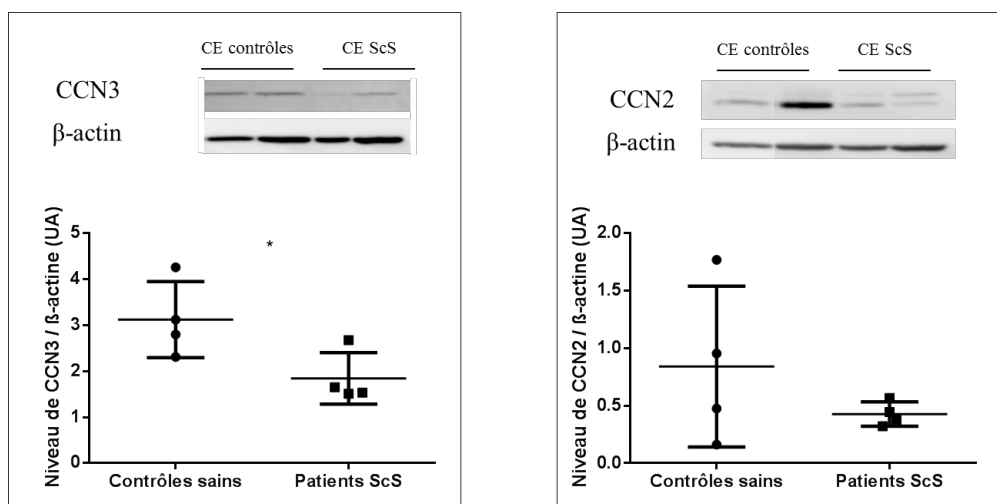


FIGURE 3.6 – Expression de CCN3 et CCN2 (western blot) dans des cellules endothéliales microvasculaires dermiques issues de peau saine et de peau ScS (zone non-fibrotique). Les images sont issues d'un western blot représentatif. Les données sur le graphique sont issues de l'ensemble des expériences.

Contrairement à ce qui a été rapporté dans la littérature [140], nous n'observons pas d'augmentation d'expression de CCN2 dans les cellules endothéliales de patients ScS par rapport aux contrôles sains. Plusieurs hypothèses peuvent être formulées pour expliquer cela. On sait que l'expression des protéines CCN peut être influencée par le taux de confluence ainsi que le nombre de passages [141]. Pour éviter ce biais, nous avons mené les expériences à taux de confluence et nombre de passages identiques. L'explication qui nous paraît la plus probable est que la culture de cellules endothéliales sélectionne rapidement les cellules les plus saines du fait d'un avantage prolifératif. Ainsi, les cellules les

plus représentatives du phénotype sclérodermique ne sont pas majoritaires au moment de l'extraction protéique. Cependant, CCN3 semble un marqueur robuste, car son expression est significativement diminuée dans les cellules sclérodermiques *in vitro* (comme *in situ*) malgré ce possible biais de sélection.

Quoi qu'il en soit, ces données suggèrent que la régulation de CCN3 et CCN2 n'est pas une régulation de type yin/yang dans les cellules endothéliales microvasculaires dermiques à l'état basal.

3.2.4.3 Balance CCN3/CCN2 dans les fibroblastes

Nous avons également étudié l'expression basale de CCN2 par western blot, en parallèle de CCN3, dans des fibroblastes issus de peau saine et ScS, à la fois en zones non-fibrotique et fibrotique (Figure 3.7).

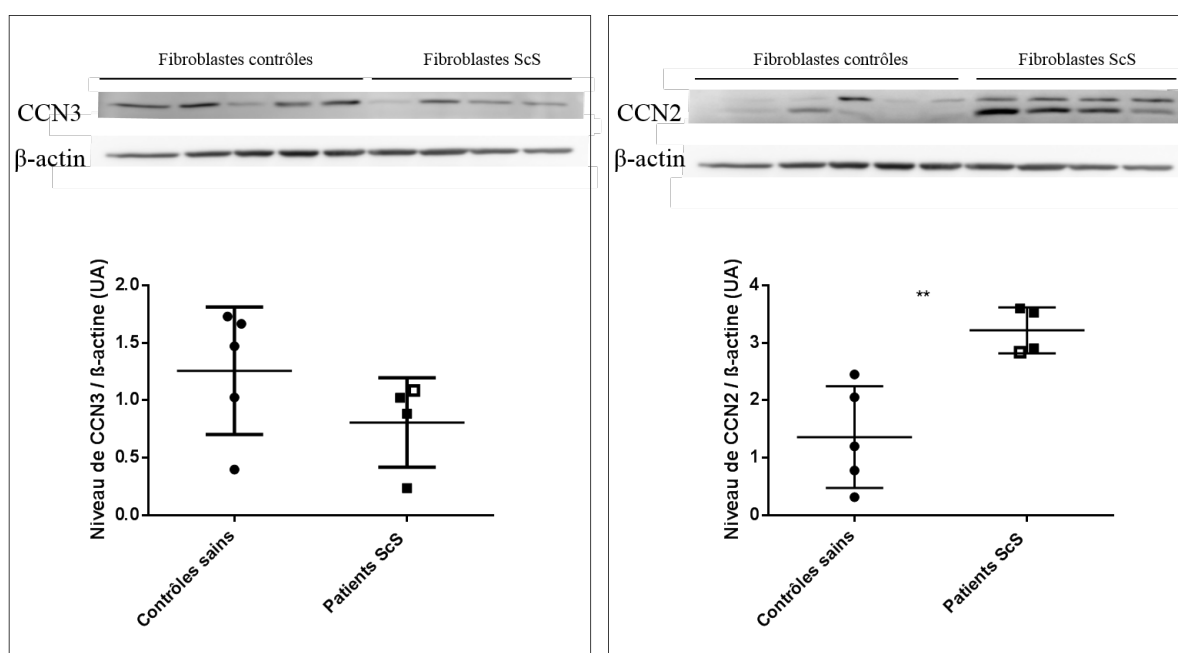


FIGURE 3.7 – Expression de CCN3 et CCN2 (western blot) dans des fibroblastes issus de peau saine et de peau ScS (zones non-fibrotique et fibrotique). Les données correspondent à la quantification du western blot présenté.

Sur la Figure 3.7, on constate que l'expression de CCN3 est diminuée dans les fibroblastes ScS (bien que de manière non significative, $p=0,19$), et que l'expression de CCN2 est significativement augmentée dans ces mêmes fibroblastes, par rapport aux contrôles sains ($p=0,006$). Ces données suggèrent une régulation à l'inverse de CCN3 et CCN2 dans les fibroblastes, comme rapporté auparavant dans la littérature [120, 124].

Cependant, lorsque l'on groupe l'ensemble des données acquises sur les fibroblastes ScS (provenant de 15 patients différents, dont 5 ayant donné à la fois des échantillons en zones fibrotique ou non), on constate que la différence d'expression de CCN2 s'atténue, perdant la significativité statistique (NFib vs contrôles sains : $p=0,24$, Fib vs contrôles sains : $p=0,57$, Figure 3.8). Bien que plusieurs études dans la littérature rapportent une augmentation de CCN2 dans les fibroblastes sclérodermiques [142], l'absence de différence

significative obtenue ici peut être expliquée par la grande diversité de la population des fibroblastes cutanés (cf paragraphe 1.2.1.4.2). Cela peut également être expliqué par la diversité du recrutement des patients dont sont issus les fibroblastes, notamment sur le plan de la durée de la maladie. En effet, l'augmentation de CCN2 rapportée *in situ* concerne les patients dont la maladie évoluait depuis moins de 2 ans [138]. Par ailleurs, l'absence de corrélation parfaite entre les analyses protéomiques globales et les analyses issues d'extraits cellulaires après mise en culture a été plusieurs fois rapportée dans la littérature [65, 143]. Ces données ne sont donc pas contradictoires avec le rôle connu de CCN2 dans la physiopathologie de la ScS.

En revanche, on constate qu'en groupant les données, l'expression de CCN3 est significativement diminuée dans les fibroblastes ScS, qu'ils proviennent d'une zone fibrotique ou non (Figure 3.8).

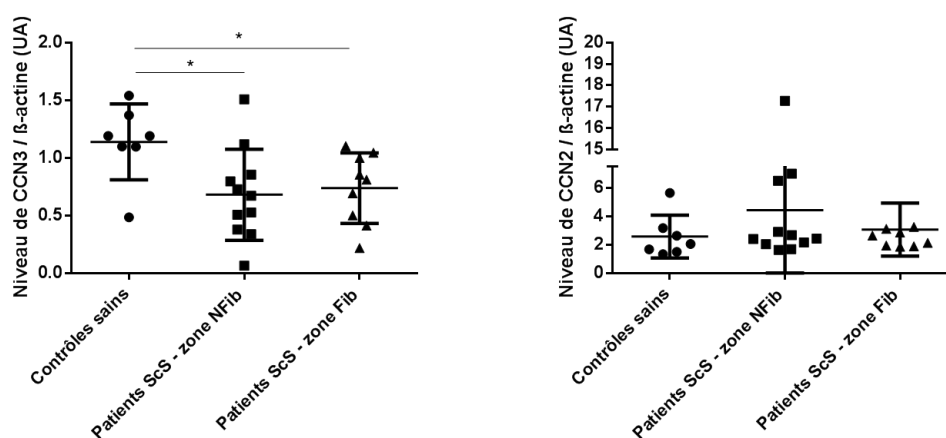


FIGURE 3.8 – Expression de CCN3 et CCN2 (western blot) dans des fibroblastes issus de peau saine et de peau ScS (zones non-fibrotique et fibrotique). Les données sont issues de l'ensemble des expériences.

Au total, ces données semblent corroborer l'hypothèse d'une régulation inverse de CCN3 et CCN2 dans les fibroblastes.

3.2.4.4 Balance CCN3/CCN2 dans les kératinocytes

Nous avons enfin étudié l'expression basale de CCN2 par western blot, en parallèle de CCN3, dans des kératinocytes issus de peau saine et ScS, à la fois en zone non-fibrotique et fibrotique (Figure 3.9).

On constate que l'expression de CCN3 et CCN2 n'est pas significativement dérégulée dans les kératinocytes de patients. Tout au plus l'expression de CCN2 semble-t-elle plus élevée dans les kératinocytes extraits des zones fibrotiques, ce qui pourrait corroborer des données *in situ* montrant l'augmentation de l'expression de CCN2 dans l'épiderme des patients ScS [138]. Nous ne pouvons donc pas conclure sur la possibilité d'une régulation inverse de CCN2 et CCN3 dans les kératinocytes.

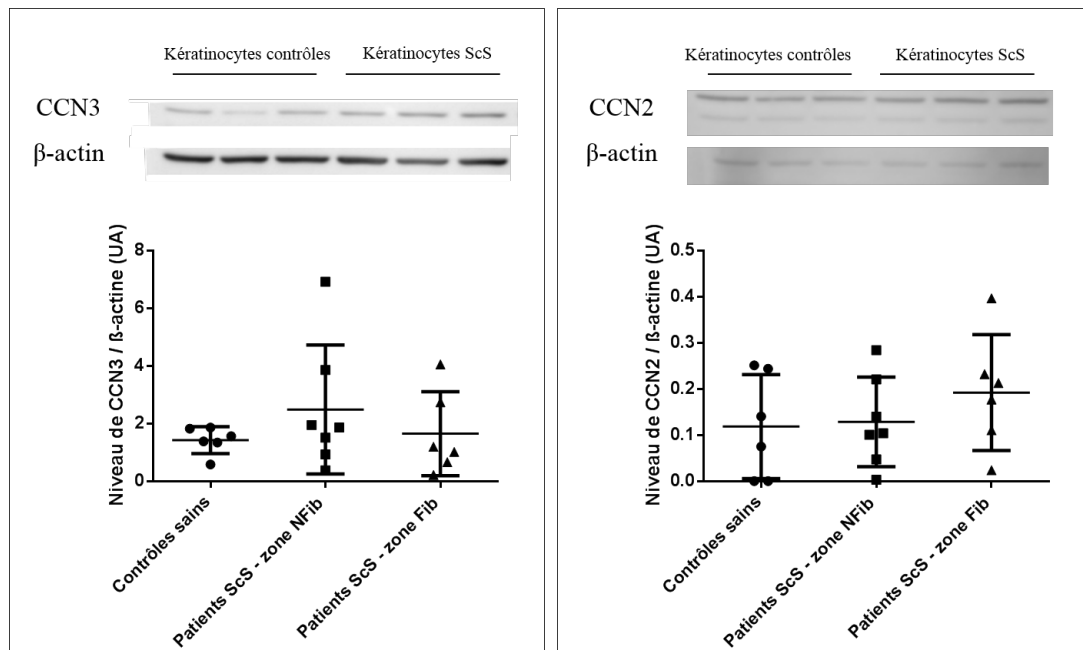


FIGURE 3.9 – Expression de CCN3 et CCN2 (western blot) dans des kératinocytes issus de peau saine et de peau ScS (zones non-fibrotique et fibrotique). Les images sont issues d'un western blot représentatif. Les données sur le graphique sont issues de l'ensemble des expériences.

En conclusion, conformément à ce qui a été rapporté dans la littérature, CCN3 et CCN2 semblent être régulés à l'inverse dans les fibroblastes (de type yin/yang) [144, 145, 121, 146]. Ces données appuient la possibilité d'utiliser CCN3 en tant que thérapie anti-fibrotique dans la ScS. Cette régulation inverse ne semble pas pouvoir s'appliquer aux cellules endothéliales et aux kératinocytes, ce qui corrobore les rôles multiples des protéines CCN et leurs spécificités cellulaires aussi bien que tissulaires.

3.3 Etude de l'expression de CCN3 dans la peau des patients sclérodermiques avec trouble pigmentaire « vitiligo-like », et comparaison avec des prélèvements issus de patients atteints de vitiligo

3.3.1 Le vitiligo

3.3.1.1 Epidémiologie, bases physiopathologiques

Le vitiligo est une pathologie dépigmentante touchant 1 à 2% de la population française [92]. Tout comme la ScS, il s'agit d'une pathologie auto-immune, se développant sur un terrain génétique prédisposé, et probablement déclenchée par des facteurs environnementaux dont l'origine reste inconnue. Les polymorphismes génétiques identifiés se situent dans des régions codant pour des gènes du système immunitaire, de la mélanogénèse ou encore de l'adhésion mélanocytaire. Si cette pathologie est considérée comme bénigne du fait de l'absence de mise en jeu du pronostic vital, son impact sur la qualité de vie n'en reste pas moins majeur. Il est de plus fréquemment associé à d'autres pathologies auto-immunes, qu'elles soient cutanées (psoriasis, pelade) ou non (pathologies thyroïdiennes, diabète de type 1, polyarthrite rhumatoïde, maladies inflammatoires de l'intestin).

On décrit classiquement deux formes : le vitiligo segmentaire, où l'atteinte est unilatérale et circonscrite à une zone limitée de la peau ; et le vitiligo non segmentaire (le plus fréquent, Figure 3.10), où l'atteinte est bilatérale et symétrique et peut concerner l'ensemble du corps.

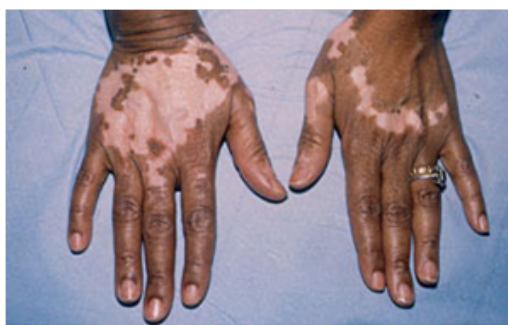

FIGURE 3.10 – Vitiligo non segmentaire (avec la permission du service de dermatologie, centre national de référence pour les maladies rares de la peau).

La physiopathologie du vitiligo repose sur la perte des mélanocytes épidermiques. Deux grandes théories sont actuellement proposées :

- la destruction des mélanocytes par les cellules du système immunitaire résidant dans la peau ; cette destruction est principalement médiée par les lymphocytes T cutanés via une activation des voies $\text{IFN-}\gamma$ / JAK (Janus kinase) / CXCL10 ;
- le détachement des mélanocytes et leur migration à travers les différentes couches de l'épiderme (phénomène appelé « mélanocytorrhagie »), attribué à la perte des moyens d'adhésion à la lame basale.

L'absence de mélanocytes a pour conséquence une absence de production de mélanine et de stockage dans les kératinocytes avoisinants, menant à une dépigmentation progressive de la peau. Ce phénomène est souvent présent dans les zones de friction (mains, cou, ceinture), portant le nom de phénomène de Köbner ; cette part mécanique est également un argument de plus pour l'origine multifactorielle du vitiligo.

Sa physiopathologie complexe possède des points communs avec celle de la ScS, outre les caractéristiques propres aux maladies auto-immunes. Le rôle du stress oxydatif a également été évoqué [93]. La perte des mélanocytes en zone dépigmentée, probablement du fait de facteurs exogènes, est également retrouvée dans la ScS.

3.3.1.2 CCN3 dans le vitiligo

Plusieurs études sont en faveur d'un rôle important de CCN3 dans l'adhésion mélanocytaire. L'équipe de Meenhard Herlin a pu montrer que la surexpression de CCN3 augmente l'adhésion du mélanocyte au collagène IV, l'un des principaux constituants de la lame basale [131]. De même, la baisse d'expression de CCN3 entraîne une migration du mélanocyte soit vers les couches supérieures de l'épiderme, soit vers le derme. Ces phénomènes sont également constatés lorsqu'on modifiait l'expression du récepteur DDR1 (Discoidin domain receptor family member 1) présent à la surface du mélanocyte. Les modifications d'expression de CCN3 (sur ou sous-expression) sont accompagnées de modifications identiques de l'expression de DDR1. Au total, cette étude a montré le rôle de CCN3 dans l'adhésion mélanocytaire à la lame basale, via la régulation de DDR1.

Par la suite, ces résultats ont été confirmés par des travaux de notre laboratoire :

- tout d'abord *in situ*, avec une absence d'expression de CCN3 par les mélanocytes dans la peau de patients atteints de vitiligo (Figure 3.11). La peau lésionnelle des patients vitiligo ne contenant plus de mélanocytes, c'est ici la peau péri-lésionnelle qui est analysée.

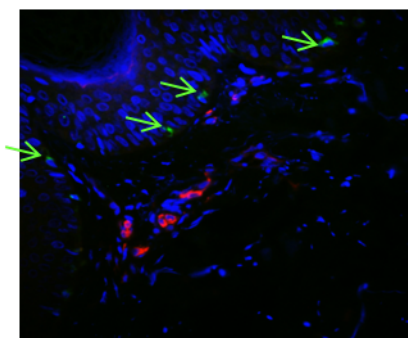


FIGURE 3.11 – Marquage immunohistochimique de CCN3 (rouge) et des mélanocytes (MelanA, vert ; flèches vertes) dans la peau péri-lésionnelle d'un patient atteint de vitiligo. Les noyaux sont en bleu (DAPI). Les mélanocytes n'expriment pas CCN3. Reproduit avec l'autorisation du Dr Cario.

- également *in vitro* dans un modèle de peau en trois dimensions (épiderme reconstruit), où l'inhibition de CCN3 dans les mélanocytes par un ARN interférent a entraîné le détachement de plusieurs d'entre eux (Figure 3.12).

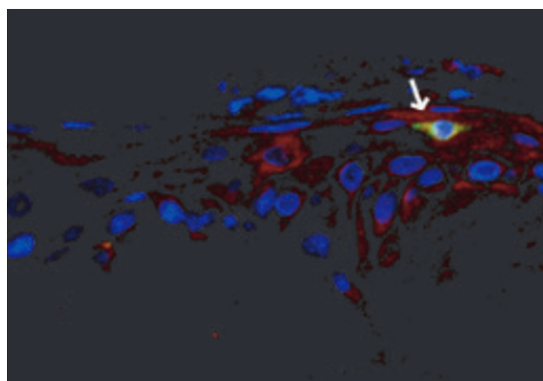


FIGURE 3.12 – Marquage immunohistochimique de CCN3 (rouge) et des mélanocytes (MelanA, vert) dans un épiderme reconstruit avec des mélanocytes dans lesquels l'expression de CCN3 a été inhibée. Les noyaux sont en bleu (DAPI). Le seul mélanocyte visible (flèche blanche) est détaché de l'assise basale et se situe dans les couches supérieures de l'épiderme. Il n'exprime pas CCN3, au contraire des autres cellules de l'épiderme. Extrait de Ricard *et al.*, Exp Dermatol, 2012.

3.3.1.3 CCN3 dans l'épiderme des patients sclérodermiques « vitiligo-like »

Un certain nombre des patients de notre recrutement présentant des lésions hypopigmentaires prédominant au niveau des zones de friction (Figure 3.13), nous avons voulu déterminer si la peau de ces patients présentait des caractéristiques histologiques similaires avec le vitiligo.

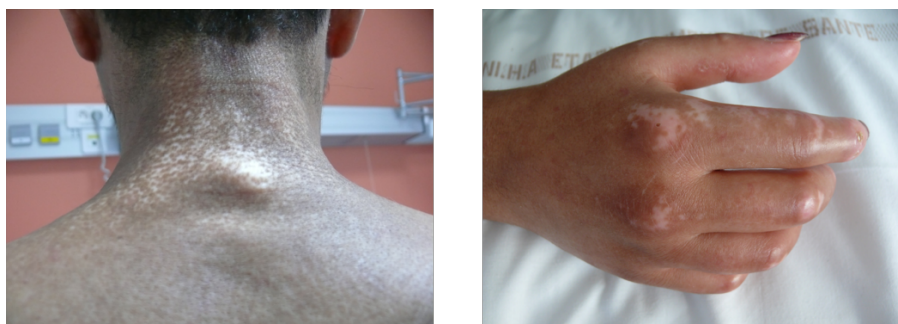

FIGURE 3.13 – Exemples de lésions hypopigmentaires au niveau des zones de friction chez deux patients sclérodermiques (homme, 50 ans et femme, 32 ans). On note cependant que la topographie des lésions au niveau de la main diffère de celle de la Figure 3.10, avec des lésions hypopigmentées en regard des articulations métacarpo-phalangiennes, soit une zone de tension mécanique.

Nous avons tout d'abord réalisé un marquage immunohistochimique des mélanocytes avec le marqueur MelanA (un marqueur cytoplasmique spécifique des mélanocytes, également utilisé pour la détection de mélanomes) [147]. Nous avons vu auparavant que la quantité de mélanocytes dans la peau des patients sclérodermiques est inversement corrélée avec la durée d'évolution de la maladie (en peau à pigmentation normale ou hyperpigmentée). En peau hypopigmentée, nous avons pu constater localement une franche diminution voire une disparition des mélanocytes (Figure 3.14).

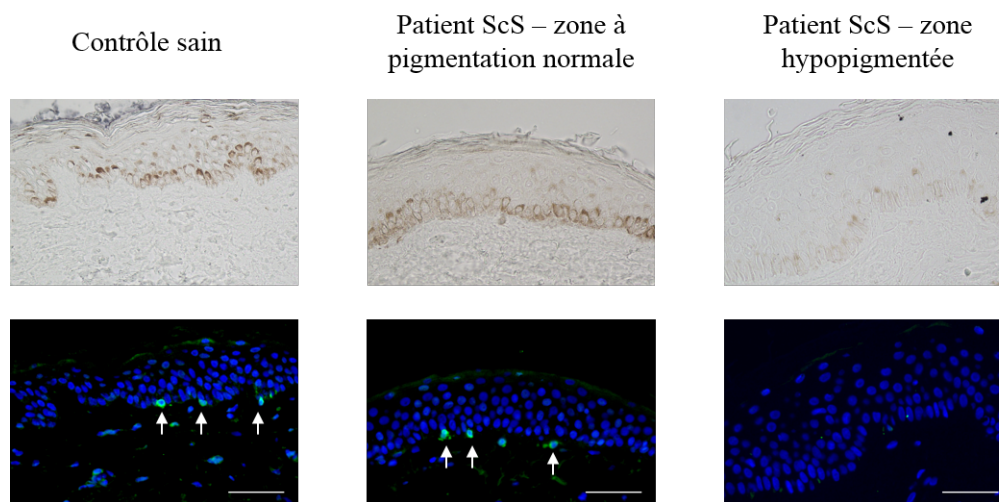


FIGURE 3.14 – Marquage immunohistochimique des mélanocytes (MelanA, vert ; flèches blanches) dans une peau saine (femme, 64 ans), une peau ScS à pigmentation normale (homme, 49 ans) et une peau ScS hypopigmentée (femme, 60 ans). La mélanine est le pigment brun visible sur les images en lumière blanche. Il n’y a pas de mélanocytes dans l’assise basale de la zone hypopigmentée. Barre d’échelle, 50 μ m.

Nous avons alors étudié l’expression de CCN3 dans les mélanocytes restants. La plupart des mélanocytes expriment encore CCN3 lorsqu’ils étaient situés dans l’assise basale (Figure 3.15).

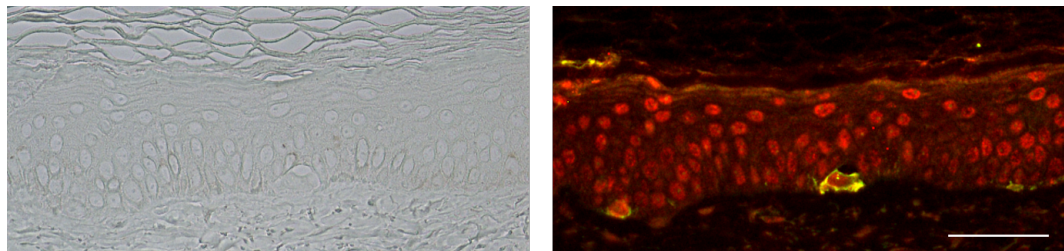


FIGURE 3.15 – Marquage immunohistochimique de CCN3 (rouge) dans l’épiderme et des mélanocytes (MelanA, vert). Les mélanocytes présents chez cette patiente ScS (40 ans) sont situés dans l’assise basale et expriment CCN3. Barre d’échelle, 50 μ m.

Cependant, nous avons également mis en évidence la présence de mélanocytes détachés de l’assise basale, qui n’expriment pas CCN3 (Figure 3.16).

Sur cette même figure, on observe un mélanocyte semblant tombé dans le derme (flèche bleue), qui n’exprime pas non plus CCN3.

Au total, ces résultats préliminaires sont similaires à ceux observés *in situ* dans le vitiligo ainsi que dans un modèle *in vitro* en trois dimensions de vitiligo [134]. Ils concordent avec les données déjà publiées sur le rôle de CCN3 dans l’adhésion mélanocytaire. La perte d’expression de CCN3 par les mélanocytes de peau ScS pourrait être responsable de leur détachement et de leur migration, soit vers les couches supérieures de l’épiderme, soit dans le derme.

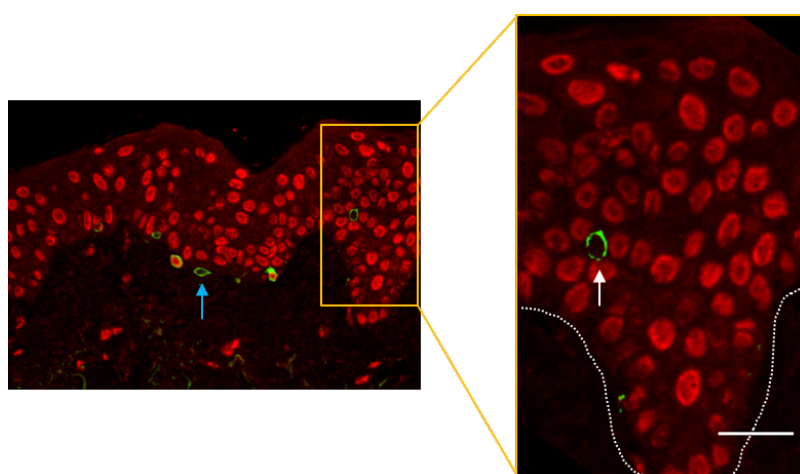


FIGURE 3.16 – Marquage immunohistochimique de CCN3 (rouge) dans l'épiderme et des mélanocytes (MelanA, vert) chez un patient ScS (homme, 52 ans). Un des mélanocytes présents sur cette coupe est détaché de l'assise basale, au niveau des couches supérieures de l'épiderme (flèche blanche). Il n'exprime pas CCN3. Les pointillés blancs figurent la JDE. Barre d'échelle, 20 μ m.

3.4 Etude histologique de prélèvements de patients atteints de morphée et comparaison avec la sclérodermie systémique

3.4.1 La morphée

3.4.1.1 Epidémiologie, bases physiopathologiques

La morphée, ou sclérodermie localisée, correspond à une forme particulière de sclérodermie atteignant uniquement la peau. Sa prévalence en France est globalement inférieure à celle de la ScS (1-9 pour 100 000 habitants), tandis que le sex-ratio est identique (4 femmes pour 1 homme). En fonction de l'étendue de la fibrose, on la classe en plusieurs formes (classification simplifiée de la Mayo Clinic) : la morphée en plaques (sous-type le plus fréquent), la morphée profonde, la morphée bulleuse, la morphée généralisée et la sclérodermie linéaire ou « en bande », cette dernière touchant le plus souvent les enfants [148]. A noter que la morphée généralisée se définit par rapport à l'extension locale de la fibrose sur l'ensemble du corps, tandis que la morphée profonde est une définition histologique (atteinte du derme profond mais également du tissu adipeux, du fascia musculaire et du muscle superficiel). Dans le cadre de la morphée en plaques, l'atteinte initiale clinique est représentée par des plaques rondes ou ovales, blanchâtres avec une bordure rouge, initialement inflammatoires puis rapidement scléreuses, avec une fibrose classiquement très marquée.

La physiopathologie de la morphée n'est pas encore complètement élucidée. Le poids du terrain génétique semble faible [149]. Certaines études ont mis en avant la possibilité d'un déclenchement de la maladie via une infection bactérienne à *B. Burgdorferi* [149]. De fait, la frontière entre la sclérodermie systémique et la sclérodermie localisée, en apparence simple, n'est pas si nette. Les transitions des formes uniquement cutanées vers la forme systémique sont extrêmement rares. Cependant, plusieurs arguments laissent à penser que la morphée pourrait également être une maladie systémique, le premier étant la bonne réponse aux traitement immunosuppresseurs.

Ainsi, de nombreux cas cliniques ont rapporté la présence d'auto-anticorps dans la morphée, notamment d'anticorps anti-nucléaires [150]. Des médiateurs inflammatoires comme l'IL-2, 4 et 6 ont également été retrouvés augmentés dans le sérum des patients [151]. L'étude d'une petite cohorte de patients américains a montré qu'environ 20% des patients présentaient une atteinte systémique asymptomatique à type d'atteinte oesophagienne (touchant le sphincter inférieur de l'oesophage) ou pulmonaire (baisse modérée de la diffusion du monoxyde de carbone) [152]. Cependant, ces anomalies silencieuses ne modifiaient pas le pronostic de la maladie. D'autres atteintes extra-cutanées ont été rapportées, notamment des atteintes articulaires et un phénomène de Raynaud [153]. En fonction des auteurs, ces phénomènes sont décrits soit comme étant marginaux, soit relativement fréquents.

Certaines études ont également rapporté des anomalies vasculaires, notamment des formes de vascularites cérébrales en regard de lésions de morphée au niveau du front (dites en « coup de sabre ») [154]. Des marqueurs d'activation endothéliale (VCAM-1 soluble, E-sélectine soluble) ont également été retrouvés augmentés dans le sérum des patients [155].

Au total, tout comme la ScS, la physiopathologie de la morphee semble complexe et multifactorielle, associant des mecanismes immunologiques, vasculaires et la participation d'elements de la MEC.

3.4.1.2 Histopathologie

Tout comme la ScS, la morphee se caracterise par un depot excessif de collagene dans le derme. Dans le cadre de la morphee en plaques, on distingue cependant deux formes en fonction de la topographie de la surcharge en collagene, qui peut predominer au niveau du derme papillaire ou bien au niveau du derme reticulaire [156]. L'autre facteur en jeu est la duree de la maladie : ainsi, les formes precoces au stade inflammatoire presentent des depots homogenes et denses de collagene assortis d'un infiltrat majoritairement eosinophilique, predominant autour des vaisseaux dermiques et des annexes. Ces anomalies s'accompagnent d'une disparition de la graisse peri-annexielle. Dans la phase tardive, la fibrose remplace progressivement le tissu adipeux. La paroi des vaisseaux hypodermiques est epaissie et leur lumiere reduite. L'ensemble de ces manifestations est bien visible lorsqu'on compare un prelevement en zone lesionnelle a un prelevement en zone saine chez le meme patient.

3.4.1.3 Troubles pigmentaires dans la morphee

Contrairement a la ScS, la morphee est plus frequente chez les personnes caucasiennes, soit chez les phototypes les plus clairs [148]. Les troubles pigmentaires au sein des plaques, qu'ils soient a type d'hypo- ou d'hyper-pigmentation, ne sont pas rares (Figure 3.17). Cependant, les etudes sur le sujet sont encore moins frequentes que dans le cadre de la ScS, et se limitent a des presentations cliniques. Il n'y a a l'heure actuelle pas d'etude consacree a la physiopathologie des troubles pigmentaires dans la morphee, ou encore d'etude s'interessant a leur prevalence.

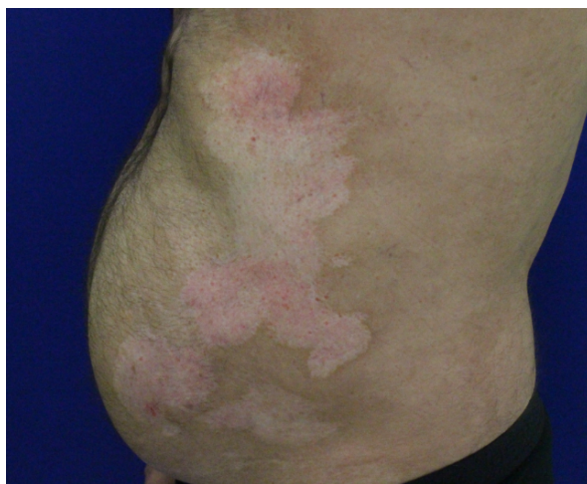


FIGURE 3.17 – Lésions à type d'hypopigmentation dans une plaque de sclérose étendue chez un patient de 62 ans atteint de morphee (avec l'autorisation du service de dermatologie du CHU de Bordeaux). On note un aspect inflammatoire dans une partie de la plaque.

3.4.2 Etude histologique de prélèvements de morphées

Dans le cadre du protocole VISS, 4 patients atteints de morphée ont pu être biopsiés, en zone lésionnelle (au sein d'une plaque de sclérose) et non lésionnelle (zone exempte de sclérose ou de troubles pigmentaires). Grâce au concours du Pr Béatrice Vergier, chef du service de pathologie du CHU de Bordeaux, des prélèvements auparavant réalisés chez 5 autres patients ont pu être récupérés (avec leur consentement écrit).

Au total, le recrutement se composait donc de 9 patients, dont les caractéristiques démographiques sont présentées ci-dessous (Tableau 3.2).

Echantillon	Age	Sexe	Provenance Nfib	Provenance Fib	Type trouble pigmentaire	Date du prélèvement
Morph_1	53	0	NC	NC	hyper	21/10/2015
Morph_2	62	0	cuisse	abdomen	hyper/hypo	18/12/2015
Morph_3	75	0	NC	cuisse	hyper	13/02/2012
Morph_4	65	0		NC	NC	21/03/2017
Morph_5	37	1	bras	abdomen	hyper	17/01/2017
Morph_6	37	1		tempe	NC	29/12/2010
Morph_7	40	1		front	hyper	16/05/2014
Morph_8	25	1		cuisse	NC	10/05/2010
Morph_9	19	1		fesse	NC	05/05/2008

TABLE 3.2 – Caractéristiques démographiques des patients morphées et caractéristiques des prélèvements.

NFib = zone non fibrotique, Fib = zone fibrotique, 0 = homme, 1 = femme, NC = non connu, hyper = hyperpigmentation, hyper/hypo = hyper- et hypo-pigmentation.

On note que la moyenne d'âge des patientes de sexe féminin (5 patients, âge moyen 31,6 ans) est bien moins élevée que celle des patients masculins (4 patients, moyenne d'âge 63,75 ans). Les sites d'origine des prélèvements sont également très variables.

Nous avons réalisé des colorations histologiques simples (Trichrome de Masson) afin d'étudier l'architecture cutanée (Figure 3.18). Nous avons comparé les données issues des prélèvements de morphées aux contrôles sains d'une part, et à celles issues de patients ScS d'autre part (la comparaison contrôles sains - patients ScS ayant été faite dans l'article de la section 3.2).

3.4.2.1 Index d'interdigitation

L'index d'interdigitation correspond à la longueur de la JDE rapporté à la longueur du *stratum corneum* (normalisation). Nous avons calculé cet index dans les échantillons en zone scléreuse ou non, et l'avons comparé d'une part au groupe de contrôles sains, d'autre part au groupe de patients ScS (Figure 3.19).

On constate que l'index d'interdigitation est significativement diminué dans les échantillons de patients atteints de morphée, qu'ils proviennent de zone fibrotique ($p=0,0011$) ou non ($p=0,0023$), par rapport aux contrôles sains. Il n'y a pas de différence significative entre les patients atteints de morphée et les patients ScS (quelle que soit la zone également). Cette diminution traduit un aplatissement de la JDE avec diminution du nombre de papilles, comme on peut le voir sur la Figure 3.18.

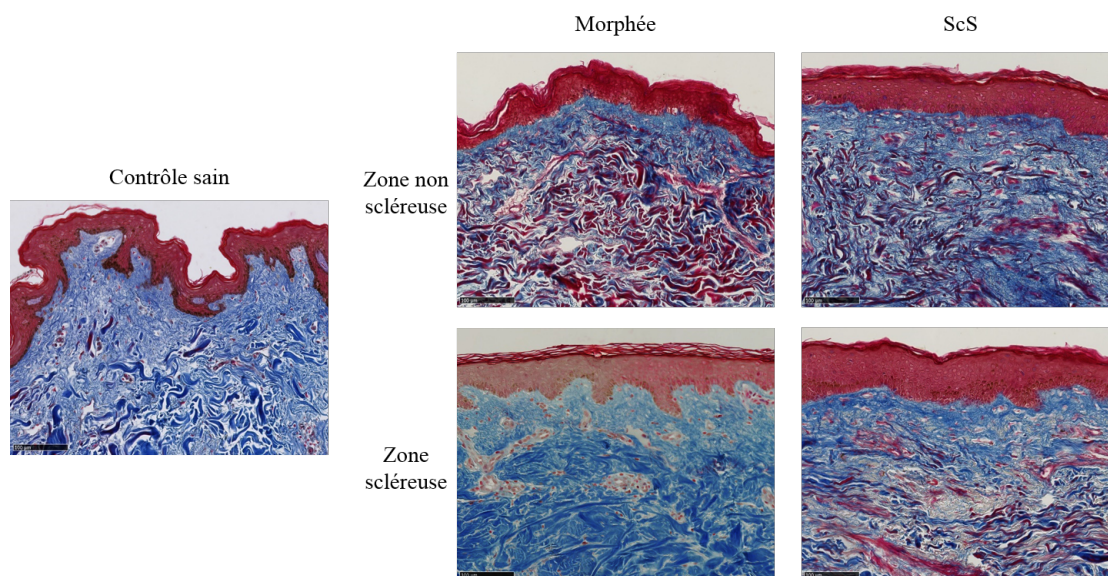


FIGURE 3.18 – Colorations de Trichrome-Masson (variante au bleu d’aniline) d’échantillons de peau saine (femme, 53 ans), patient atteint de morphée (femme, 39 ans, zone scléreuse ou non), patient atteint de ScS (homme, 69 ans ; zone scléreuse ou non). Dans cette coloration, le cytoplasme des cellules est coloré en rouge grâce à la fuchsine ponceau, les noyaux en violet grâce à l’hématoxyline, les fibres de collagène en bleu. Barre d’échelle, 100 μm .

3.4.2.2 Surface du derme papillaire

Nous avons constaté une diminution importante de la surface du derme papillaire chez les patients ScS et avons voulu comparer ces données chez les patients atteints de morphée (Figure 3.20).

Il n’y a pas de différence significative dans la surface du derme papillaire entre les patients atteints de morphée et les contrôles sains d’une part, et les patients atteints de morphée et les patients ScS d’autre part. Toutefois, en zone fibrotique, le derme papillaire semble être plus épais chez les patients morphées. Cependant, on constate une grande variabilité des données au sein des échantillons de morphées, que ce soit en zone fibrotique ou non. Une analyse appariée ne montre pas de différence significative entre les échantillons de la zone fibrotique ou non (Figure 3.21).

Au total, la surface du derme papillaire chez les patients atteints de morphée ne semble pas être impactée de la même manière que chez les patients ScS, mais au vu de la grande variabilité des résultats, ces données mériteraient d’être vérifiées dans un échantillon de plus grande taille.

3.4.2.3 Surface de l’épiderme

Nous avons enfin comparé la surface de l’épiderme entre les différents échantillons (Figure 3.22).

Les données montrent qu’il n’y a pas de différence significative entre la surface de l’épiderme des patients atteints de morphée et celle des contrôles sains. En revanche, la surface

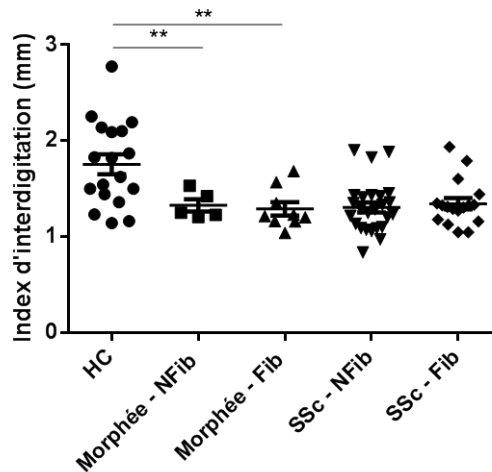


FIGURE 3.19 – Index d’interdigitation (moyenne \pm SEM) chez les contrôles sains, patients atteints de morphée (zone fibrotique ou non), patients ScS (zone fibrotique ou non). NFib = zone non fibrotique, Fib = zone fibrotique, SEM = somme des écarts à la moyenne.

de l’épiderme est significativement plus faible dans la zone non fibrotique des patients atteints de morphée que la zone non fibrotique des patients ScS ($p=0,0259$).

Au total, ces résultats préliminaires semblent indiquer :

- d’une part que la peau des patients atteints de morphée présente des caractéristiques histologiques propres possiblement communes aux zones non-fibrotiques et fibrotiques (tout comme la peau des patients ScS), qui diffèrent de la peau saine ;
- d’autre part que les caractéristiques histologiques des morphées ne sont pas exactement similaires à celles des patients ScS, y compris en zone atteinte, notamment pour la surface du derme papillaire.

Cependant, le nombre de patients contenu dans l’échantillon est trop faible pour que les analyses statistiques atteignent la puissance nécessaire. Ces résultats mériteraient d’être confirmés à plus grande échelle, notamment en ce qui concerne la surface du derme papillaire, afin de pouvoir comparer les mécanismes propres aux deux pathologies.

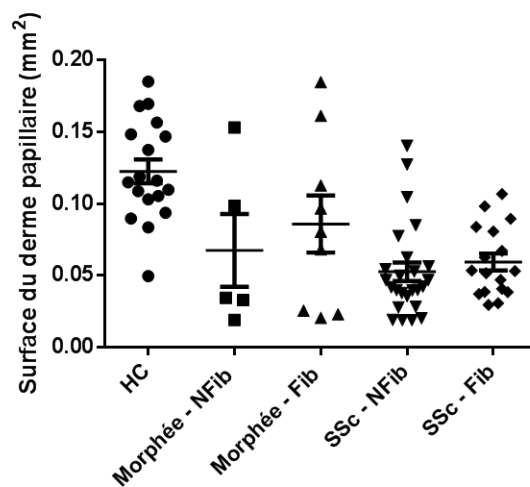


FIGURE 3.20 – Surface du derme papillaire (moyenne \pm SEM) chez les contrôles sains, patients atteints de morphee (zone fibrotique ou non), patients ScS (zone fibrotique ou non). NFib = zone non fibrotique, Fib = zone fibrotique, SEM = somme des écarts à la moyenne.

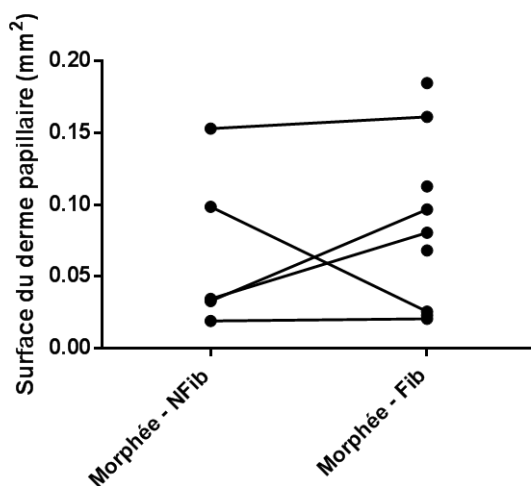


FIGURE 3.21 – Surface du derme papillaire chez les patients atteints de morphee (analyse appariée selon la zone). Pour 3 patients, nous n'avons obtenu qu'une biopsie en peau lésionnelle (fibrotique). NFib = zone non fibrotique, Fib = zone fibrotique.

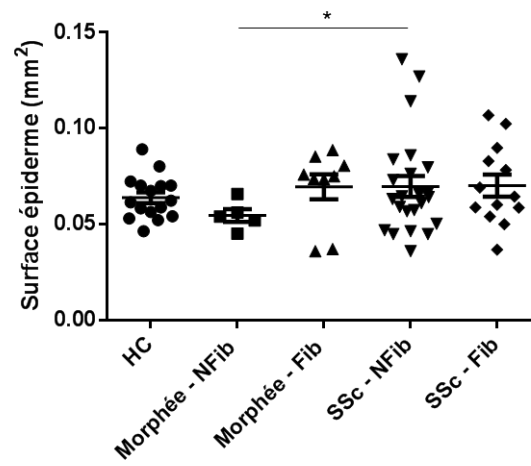


FIGURE 3.22 – Surface de l'épiderme (moyenne \pm SEM) chez les contrôles sains, patients atteints de morphée (zone fibrotique ou non), patients ScS (zone fibrotique ou non). NFib = zone non fibrotique, Fib = zone fibrotique, SEM = somme des écarts à la moyenne.

Chapitre 4

DISCUSSION ET PERSPECTIVES

Nos travaux ont contribué à établir un lien entre les troubles pigmentaires et l'atteinte vasculaire dans la ScS, et placent CCN3 au centre de ce lien dans la physiopathologie de la ScS.

Au niveau vasculaire, nous avons pu montrer que l'expression de CCN3 était diminuée *in situ* dans le derme des patients ScS, particulièrement au niveau des vaisseaux. Nous avons ainsi mesuré une diminution du nombre de couches vasculaires CCN3+, ainsi qu'une diminution de la production de CCN3 par les cellules endothéliales. Il est à noter que cette diminution *in situ* a été mesurée via une analyse de l'intensité de fluorescence moyenne, et reflète donc directement un défaut de production de CCN3 par les cellules endothéliales (puisque indépendant du nombre de cellules). *In vitro*, cette diminution se retrouvait au niveau des cellules endothéliales microvasculaires extraites de la peau ScS, que ce soit au niveau intra-cellulaire ou extra-cellulaire. Elle s'accompagnait d'une anomalie de répartition du CCN3 intra-cellulaire, avec une rétention relative intra-cytoplasmique et une diminution d'expression dans le noyau. Cette diminution a été constatée au niveau protéique (western blot) mais pas au niveau transcriptionnel (qPCR). Cela est en accord avec les données de l'équipe de Bernard Perbal [157, 158] attestant d'un fort niveau de régulation post-traductionnel pour les protéines CCN et en particulier CCN3. Cette régulation peut porter sur une dégradation protéolytique rapide, permettant de contrôler le niveau d'expression de la protéine [157], ce qui est probablement le cas dans notre étude. A l'inverse, on sait que cette régulation peut également porter sur une glycosylation de CCN3 dont le rôle n'est pas encore élucidé [112]. Le clivage de CCN3 peut également donner naissance à des formes tronquées mais fonctionnelles, dont le rôle peut être antagoniste de celui de la protéine « full-length » : ainsi, une des formes tronquées de CCN3 est inducteur de tumeur [112]. Cette forme tronquée de 32 kDa est décrite comme localisée dans le noyau. Cependant, nous ne l'avons pas mis en évidence dans les extraits protéiques de cellules endothéliales microvasculaires dermiques (que ce soit dans le cytoplasme ou le noyau, après extraction différentielle des protéines).

Afin d'étudier les effets de la diminution d'expression de CCN3 sur la fonction des cellules endothéliales, nous avons choisi un modèle *in vitro* utilisant des cellules endothéliales microvasculaires dermiques saines. Une autre possibilité aurait pu être de travailler sur les cellules endothéliales microvasculaires dermiques issues de peau ScS, afin d'étudier l'effet d'un ajout de CCN3 sur leurs fonctions. Cependant, il est délicat de travailler avec des cellules endothéliales sclérodermiques, dont le phénotype particulier (lié à l'atteinte

de ces cellules dans le cadre de la maladie) ne permet pas un maintien en culture sur le long terme. Ainsi, il nous a semblé plus approprié de modéliser cette diminution de CCN3 dans des cellules saines.

L'inhibition de l'expression de CCN3 dans des cellules endothéliales saines a entraîné une moins bonne angiogénèse *in vitro*, principalement du fait d'un défaut de migration. La prolifération et l'adhésion n'étaient pas affectées. Ces travaux montrent l'importance de CCN3 dans la fonction d'angiogénèse des cellules endothéliales, ce qui avait déjà été suggéré par plusieurs études [128, 159]. Le mécanisme d'action de CCN3 dans l'angiogénèse est possiblement médié de façon autocrine. En effet, il a été montré que CCN3 pouvait se lier aux intégrines $\alpha 5\beta 1$, $\alpha 6\beta 1$ et $\alpha v\beta 3$, présentes à la surface des cellules endothéliales [125]. Dans cette étude, la liaison de CCN3 à ces trois récepteurs entraînait l'adhésion des HUVEC à la MEC, tandis que la liaison aux intégrines $\alpha v\beta 3$ et $\alpha 5\beta 1$ entraînait la migration cellulaire. Les intégrines sont également impliquées dans la réponse aux modifications du flux sanguin [160]; or, il a été montré que l'expression de CCN3 était induite dans des HUVEC soumises à un stress de cisaillement [127].

Cependant, l'action de CCN3 pourrait également être médiée de façon indirecte, via l'activation de la transcription de facteurs pro-angiogéniques. Nos données de western blot et d'immunocytochimie ont en effet montré que CCN3 était exprimé dans le noyau des cellules endothéliales saines, et dans une moindre mesure, dans celui des cellules endothéliales de peau ScS. Sa présence dans le noyau a également été rapportée dans d'autres travaux portant sur une lignée de choriocarcinome [161], de gliome [162] ou encore une lignée de cellules épithéliales, où il agirait comme co-facteur de transcription [163]. On peut alors supposer que l'internalisation de CCN3 pourrait mener à sa translocation dans le noyau et l'activation de la transcription de facteurs impliqués dans l'angiogénèse. De fait, il a été montré que la surexpression de CCN3 entraînait une augmentation du nombre de vaisseaux rénaux dans un modèle murin, et que cela s'accompagnait d'une augmentation de la transcription de VEGF et de PDGF-C, deux facteurs pro-angiogéniques [126]. A noter qu'il a été montré que la protéine CCN1, appartenant à la même famille, activait l'expression de VEGF dans une lignée de carcinome mammaire via la liaison à l'intégrine $\alpha v\beta 3$ [164]. CCN3 est également régulé par le facteur pro-angiogénique bFGF (basic fibroblast growth factor) : son expression est augmentée lorsqu'on stimule une lignée de cellules surrénaliennes avec du bFGF [165].

CCN3 pourrait également favoriser l'angiogénèse via la régulation de l'expression de métalloprotéinases (MMP). En effet, il a été montré que CCN3 était responsable d'une augmentation d'expression de MMP-1 dans les fibroblastes [125] et de MMP-13 dans une lignée de chondrosarcome [166]. Or, MMP-1 [167] et MMP-13 [168] sont connues pour être pro-angiogéniques. Leur action est médiée par la digestion des éléments de la MEC, favorisant la migration des cellules endothéliales.

Enfin, il est à noter qu'en culture, l'expression de CCN3 est principalement cytoplasmique, tandis qu'*in situ*, son expression est majoritairement nucléaire dans les cellules endothéliales (bien qu'un signal cytoplasmique soit présent). Ces données suggèrent que les rôles de CCN3 dans la fonction des cellules endothéliales sont probablement multiples et différent en fonction de l'architecture locale.

Nous avons essayé de préciser le mécanisme d'action de CCN3 en stimulant des cellules endothéliales saines pendant 24 heures avec des doses croissantes de CCN3 recombinant (de 0.05 à 0.5 $\mu\text{g}/\text{mL}$). Cependant, dans ces conditions expérimentales, nous n'avons

pas pu mettre en évidence de modification de la transcription de VEGF-A. Une des hypothèses possibles pour expliquer ce résultat est que le niveau d'expression de CCN3 est finement régulé à l'état basal, ce qui pourrait conduire à l'absence d'effet malgré l'ajout de la molécule. Nous avons alors voulu invalider l'expression de CCN3 pour étudier les conséquences sur la fonction des cellules endothéliales. Nous avons d'abord opté pour une stratégie lentivirale (shARN ou short hairpin ARN) avec un vecteur couplé à la puromycine, que nous avons transduit dans des cellules endothéliales saines. Cependant, malgré la sélection des cellules résistantes à la puromycine, nous n'avons pas pu obtenir de diminution suffisante de l'expression de CCN3; au contraire, celle-ci augmentait au fur et à mesure des passages par rapport aux cellules non transduites. Cela pourrait être expliqué par un mécanisme de rétrocontrôle négatif par les cellules saines. Nous avons alors opté pour une stratégie à plus court terme : l'ajout d'un anticorps anti-CCN3, qui se fixe sur le CCN3 sécrété par les cellules endothéliales, afin d'étudier les conséquences sur l'angiogénèse. Nous avons ainsi pu montrer que l'inhibition de CCN3 conduit à une moins bonne migration et une moins bonne angiogénèse des cellules endothéliales saines. Cependant, il serait intéressant de confirmer ces données en invalidant l'expression de CCN3 intra-cellulaire, afin de prendre en compte son rôle possible en tant que co-facteur de transcription. Pour cela, on peut envisager une stratégie de shARN inductible, ou bien la transfection de cellules endothéliales saines avec un siARN (small interfering ARN). Par la suite, on pourrait réaliser les mêmes tests fonctionnels : étude de la prolifération, de l'adhésion, de la migration et de l'angiogénèse, et préciser plus finement les mécanismes moléculaires en étudiant l'expression de facteurs impliqués dans l'angiogénèse (VEGF-A, bFGF notamment).

Au niveau épidermique, nous avons pu montrer que l'expression de CCN3 était spécifiquement diminuée dans les mélanocytes de patients atteints de troubles pigmentaires. Ces résultats concordent avec les données publiées dans le vitiligo [131, 134], où la diminution de CCN3 est associée à un détachement mélanocytaire. Les rôles de CCN3 dans la fonction du mélanocyte sont probablement multiples. L'équipe de Meenhard Herlin [131] a pu montrer que l'expression de CCN3 était stimulée dans les mélanocytes en co-culture avec des kératinocytes par rapport à des mélanocytes en monocouche. CCN3 inhibait la prolifération du mélanocyte mais stimulait indirectement son adhésion à la membrane basale en augmentant l'expression du récepteur transmembranaire DDR1, qui se lie au collagène IV de la lame basale. Ces résultats ont par la suite été confirmés par des travaux de notre équipe [134], montrant que l'inhibition de l'expression de CCN3 par une technique lentivirale (shARN) diminuait l'expression de DDR1 et l'adhésion du mélanocyte au collagène IV. Le mécanisme par lequel CCN3 régule l'expression de DDR1 n'est pas connu. Etant donné sa localisation nucléaire, on peut supposer qu'il agit comme co-facteur de transcription. Cependant, CCN3 possède probablement d'autres rôles qui restent à déterminer dans la fonction du mélanocyte. Nous avons fait l'observation d'un mélanocyte détaché de l'assise basale

Par contraste, peu d'éléments sont disponibles sur le rôle de CCN3 dans le kératinocyte *in vitro* ou *in situ*. On sait simplement que CCN3 est la protéine de la famille des CCN la plus exprimée au niveau épidermique [130] et que son expression semble varier avec le phototype et l'âge [135]. Au cours de nos travaux, nous avons constaté que CCN3 était exprimé *in situ* de manière homogène dans l'ensemble des couches de l'épiderme (ce qui avait déjà été noté par l'équipe de Rittié et collègues). Cependant, on note une grande variabilité inter-individuelle de son expression, chez les patients ScS comme les contrôles

sains. Ces disparités portent tant sur l'intensité d'expression de CCN3 que sur sa localisation (cytoplasmique, péri-nucléaire ou nucléaire). Nous avons pu mettre en évidence des variations locales de la localisation intra-cellulaire de CCN3 au sein d'un même échantillon, sans pouvoir corrélérer ces variations à une modification de la pigmentation locale ou bien une modification de l'architecture épidermique ou dermique (Figure 4.1).

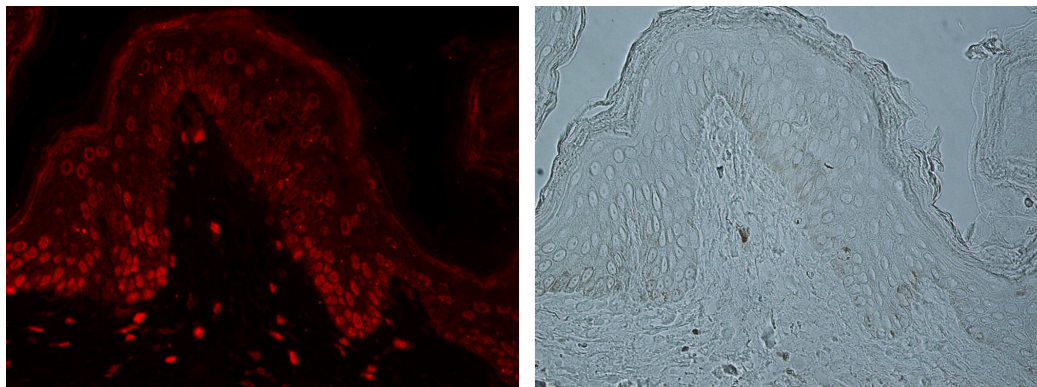


FIGURE 4.1 – Variations de la localisation intra-cellulaire de CCN3 (rouge) au sein d'une même coupe (contrôle sain, bras, femme 42 ans). L'image correspondante en lumière blanche est présentée pour indiquer le degré de pigmentation. On constate une expression nucléaire de CCN3 au niveau des couches basales et une expression péri-nucléaire au niveau des couches supérieures de l'épiderme.

Ainsi, le rôle exact de CCN3 dans la fonction des kératinocytes reste à déterminer. Au cours de nos travaux, nous nous sommes attachés à rechercher si l'expression de CCN3 dans les kératinocytes pouvait être influencée par l'ET-1, puisque l'ET-1 est produite en grande quantité par les kératinocytes et qu'elle fait partie des régulateurs de la transcription des membres de la famille des CCN (Figure 1.19). *In situ*, nous avons pu mettre en évidence une corrélation inverse de l'intensité d'expression d'ET-1 et de CCN3 dans l'épiderme. Nous avons alors voulu corrélérer ces données à des données *in vitro*, et avons stimulé des kératinocytes sains avec des doses croissantes d'ET-1 (allant de 0.5nM à 50nM). Cependant, dans ces conditions expérimentales, nous n'avons pas pu mettre en évidence de modification d'expression de CCN3, que ce soit au niveau transcriptionnel (à 2 et 6 heures) ou au niveau protéique (à 48 heures).

Il a été montré dans une lignée d'ostéoblastes et de cellules musculaires que CCN3 interagit avec la protéine Notch pour activer la voie de signalisation efférente [169, 170]. Or, la voie de signalisation Notch est essentielle à la différenciation kératinocytaire [171]. CCN3 pourrait ainsi jouer un rôle dans la différenciation des différentes couches de l'épiderme. Ces données sont appuyées par le constat d'une expression différentielle de CCN3 dans des kératinocytes en culture monocouche (Figure 4.2). Ici, la différence de localisation intra-cellulaire ne semble pas liée à la taille du kératinocyte (qui peut être une indication sur son statut de différenciation) ou sa position au sein de l'îlot. Elle pourrait être liée à la progression de la cellule au sein du cycle cellulaire. Cependant, l'expression ubiquitaire de CCN3 dans l'épiderme indique qu'il exerce probablement d'autres fonctions.

CCN3 pourrait également être impliqué dans l'adhésion kératinocytaire via l'interaction avec la connexine 43. La connexine 43 est la protéine de jonction la plus abondante de l'épiderme, produite par les kératinocytes, et est notamment impliquée dans la cicatrisa-

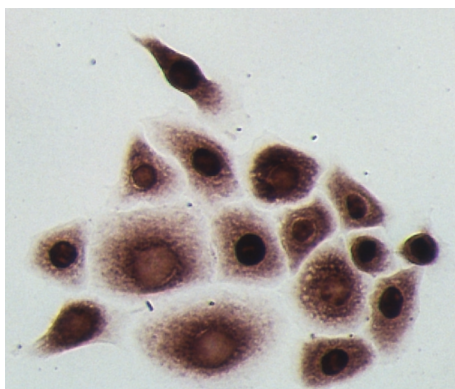


FIGURE 4.2 – Marquage immunocytochimique de CCN3 (coloré par le VIP en violet) dans des kératinocytes humains en culture monocouche. On constate que l'expression de CCN3 peut être majoritairement nucléaire ou cytoplasmique en fonction des cellules, au sein d'un même îlot.

tion cutanée [172]. Il a été montré dans une lignée cellulaire de gliome que son expression induit l'expression de CCN3, avec lequel elle co-localise, et est capable d'interagir physiquement [162]. Cependant, il reste à déterminer les rôles potentiels de CCN3 lorsqu'il est exprimé dans le noyau des kératinocytes.

Au total, les mécanismes d'action de CCN3 dans les cellules endothéliales et les kératinocytes, et plus largement dans l'homéostasie de la peau, sont mal connus. Nos travaux ont cependant permis de préciser son rôle pro-angiogénique, ainsi que confirmer son implication dans la fonction mélanocytaire.

L'ensemble de ces éléments souligne la difficulté d'étudier la protéine CCN3, tant au niveau cellulaire (isoforme multiples, localisations intra-cellulaires variables) qu'au niveau tissulaire (expression ubiquitaire obligeant à analyser des modifications d'expression de la protéine par des analyses d'intensité d'expression). Bien qu'elle semble impliquée dans un vaste panel de pathologies (obésité [115], maladies hématologiques [114], homéostasie cartilagineuse [113]...), son rôle précis dans chacune de ces pathologies reste incomplètement élucidé. Cela tient sans doute en partie à sa régulation dynamique (y compris au cours du développement) ainsi que ses spécificités cellulaires et tissulaires. De nombreux travaux descriptifs puis mécanistiques restent à mettre en oeuvre pour comprendre l'étendue de ses fonctions. A noter que les modèles murins appuient l'importance de cette protéine dans le développement, puisqu'un knock-out total de CCN3 n'a jamais pu être obtenu à l'heure actuelle (les tentatives ayant abouti à une létalité au stade embryonnaire) [173].

Nous avons également mis en évidence une franche diminution de la surface du derme papillaire dans la peau des patients ScS, et ce quelle que soit la zone prélevée (fibrotique ou non). Plusieurs perspectives se dégagent de ce constat. Premièrement, la notion de temporalité : cette modification histologique est-elle présente précocément, dès l'état dit « pré-sclérodermique »¹ ? Serait-ce même une particularité histologique propre aux patients à risque de développer une ScS ? Un élément de réponse pourrait être apporté par l'étude de l'architecture dermique de patients « pré-sclérodermiques », voire de membres de la famille de patients atteints de ScS. Par ailleurs, ce mécanisme est-il lié à la ScS, ou

1. association d'un syndrome de Raynaud, d'auto-anticorps spécifiques et d'anomalies capillaroscopiques, sans que l'ensemble des critères diagnostiques de la ScS ne soit présent.

à un trait physiopathologique commun à d'autres pathologies auto-immunes, telles que la fibrose, l'inflammation ou la vasculopathie? L'étude de coupes histologiques de peau de patients atteints de pathologies voisines pourrait apporter des éléments de réponse, telles que la morphee pour l'élément fibrose, ou encore la maladie de Buerger (ou thromboangéite oblitérante) pour la vasculopathie. Dans notre travail, le nombre de biopsies de patients atteints de morphee n'était pas suffisant pour permettre de trancher sur ce point; par ailleurs, la relative hétérogénéité des prélèvements en zone fibrotique pour ces patients (certains étant effectivement prélevés en zone fibrotique, et d'autres en zone dite péri-lésionnelle) diminuait encore la puissance de l'analyse. D'autres études avec un effectif plus large sont souhaitables.

Le parallèle avec d'autres pathologies peut être étendu au mécanisme des troubles pigmentaires, comme le suggèrent nos résultats préliminaires concernant l'hypopigmentation dans la ScS, évoquant un mécanisme similaire à celui du vitiligo. Cela vient renforcer la possibilité d'utiliser CCN3 comme piste thérapeutique dans cette pathologie auto-immune encore orpheline de traitement curatif. Cependant, d'autres études sont nécessaires afin notamment de préciser la régulation de CCN3 dans le derme de ces patients.

Sur le plan clinique, nous avons pu mettre en évidence une association statistique entre l'hyperpigmentation et l'atteinte vasculaire chez les patients ScS, particulièrement la présence d'ulcères digitaux. Les indices faisant état d'un lien entre vaisseaux et pigmentation sont nombreux. En pathologie, on peut citer le mélasma ou masque de grossesse [95], la dermite ocre (manifestation liée à l'insuffisance veineuse des membres inférieurs), ou bien encore le lentigo sénile [174].

Dans le contexte de cet axe endothélium-pigmentation épidermique, nous avons observé un trait histologique curieux chez les patients ScS : la présence de pigment mélanique spécifiquement autour des vaisseaux dermiques. Ce phénomène n'était présent que chez des patients atteints simultanément de troubles pigmentaires et d'atteinte vasculaire. Nous avons pu montrer que le pigment se trouvait parfois dans des mélanophages (macrophages dermiques) grâce à un marquage CD68, mais parfois dans d'autres types cellulaires non encore identifiés, voire en dehors des cellules. Il serait intéressant de déterminer quel type cellulaire est responsable de la captation et du stockage de ce pigment. Etant donné sa présence autour des vaisseaux, on pourrait imaginer un type cellulaire recruté par voie sanguine lors d'une inflammation, comme un mastocyte, ce qui serait aisément vérifiable par un marquage de la tryptase. Mais on pourrait également émettre l'hypothèse que le pigment a été capté par des télocytes, cellules entourant la paroi externe des vaisseaux dermiques [75]. Ces cellules, de par leur morphologie particulière - petit corps cellulaire et longs prolongements cytoplasmiques - sont destinées entre autres aux échanges avec les cellules et la matrice avoisinantes. Cependant, il a été montré que le nombre de télocytes était réduit dans la peau des patients ScS [175]. L'hypothèse d'une éventuelle toxicité de la mélanine pour ces cellules pourrait être testée. Malgré la mort cellulaire, la mélanine peut par la suite rester autour des vaisseaux, à la manière d'un tatouage dermique.

La présence de pigment au niveau du derme pourrait être une des hypothèses expliquant le type particulier d'hyperpigmentation présenté par certains patients ScS, ne ressemblant cliniquement pas à un bronzage « classique », mais plutôt à une hyperpigmentation homogène de couleur « cuivrée » (Figure 1.14). Cela pourrait également expliquer l'absence de régression de cette hyperpigmentation. Ce constat histologique en apparence simple pourrait ainsi être un facteur prédictif d'apparition de troubles pigmentaires et surtout

d'une atteinte vasculaire. Il convient bien sûr de vérifier cette association dans une cohorte plus large de patients. Cependant, si ce profil histologique venait à être confirmé comme prédictif d'un certain profil de patients, cela pourrait amener à surveiller plus étroitement ces patients, plus à risque de développer une atteinte vasculaire.

Pour cela, deux principaux éléments sont nécessaires :

- la validation du critère « pigment autour des vaisseaux » comme critère standardisé aisément identifiable à partir d'une biopsie cutanée simple ; pour cela, il convient d'analyser sa reproductibilité intra- et inter-observateur, déterminer sa sensibilité et sa spécificité afin de le valider comme critère diagnostique ;
- la constitution d'une étude prospective se basant sur une plus large cohorte de patients, afin de déterminer si ce critère peut être prédictif d'une atteinte vasculaire (et non simplement associé).

Si ces points sont validés, ce critère pourrait rentrer dans la composition d'un arbre décisionnel pouvant amener à réaliser des examens plus poussés de dépistage d'atteinte vasculaire chez les patients présentant ce pattern particulier. En effet, les complications vasculaires comme l'hypertension artérielle pulmonaire sont souvent silencieuses à leurs débuts, mais peuvent être dépistées précocément. La procédure habituelle est de pratiquer une échographie cardiaque (examen non invasif mais à la sensibilité et spécificité inférieures à l'examen de référence), et en cas de positivité, de réaliser un cathétérisme cardiaque droit (examen invasif mais de référence). La présence de ce critère dans la peau des patients ScS pourrait ainsi mener directement à la réalisation d'un cathétérisme cardiaque droit, afin de dépister précocément une hypertension artérielle pulmonaire et de mettre en place un traitement adapté.

CONCLUSION

Nos travaux mettent en avant l'importance de CCN3 dans la physiopathologie de la ScS, particulièrement dans l'atteinte vasculaire et la survenue de troubles pigmentaires. Ils permettent également de mieux comprendre les différents rôles de cette molécule, au niveau cellulaire (adhésion des mélanocytes, migration des cellules endothéliales) et tissulaire (épiderme et derme). Les différents mécanismes d'action de CCN3 sont cependant non encore totalement élucidés, et sont probablement cellule et tissu-dépendants, ainsi qu'influencés par d'autres facteurs (microenvironnement). Néanmoins, CCN3 représente un marqueur d'atteinte vasculaire et de troubles pigmentaires dans la ScS. D'autres travaux restent à réaliser avant de pouvoir valider CCN3 comme cible thérapeutique dans la ScS.

Bibliographie

- [1] Alexandre Méliopoulos. *La peau : structure et physiologie*. 2012. OCLC : 874960597.
- [2] G. P. Rodnan and T. G. Benedek. An historical account of the study of progressive systemic sclerosis (diffuse scleroderma). *Annals of Internal Medicine*, 57 :305–319, August 1962.
- [3] Jammie Barnes and Maureen D. Mayes. Epidemiology of systemic sclerosis : incidence, prevalence, survival, risk factors, malignancy, and environmental triggers. *Current Opinion in Rheumatology*, 24(2) :165–170, March 2012.
- [4] Muriel Elhai, Christophe Meune, Jérôme Avouac, André Kahan, and Yannick Allanore. Trends in mortality in patients with systemic sclerosis over 40 years : a systematic review and meta-analysis of cohort studies. *Rheumatology (Oxford, England)*, 51(6) :1017–1026, June 2012.
- [5] Muriel Elhai, Jérôme Avouac, Ulrich A. Walker, Marco Matucci-Cerinic, Gabriela Riemekasten, Paolo Airò, Eric Hachulla, Gabriele Valentini, Patricia E. Carreira, Franco Cozzi, Alexandra Balbir Gurman, Yolanda Braun-Moscovici, Nemanja Damjanov, Lidia P. Ananieva, Raffaella Scorza, Sergio Jimenez, Joanna Busquets, Mengtao Li, Ulf Müller-Ladner, André Kahan, Oliver Distler, Yannick Allanore, and EUSTAR co-authors. A gender gap in primary and secondary heart dysfunctions in systemic sclerosis : a EUSTAR prospective study. *Annals of the Rheumatic Diseases*, 75(1) :163–169, January 2016.
- [6] Allan C. Gelber, Rebecca L. Manno, Ami A. Shah, Adrienne Woods, Elizabeth N. Le, Francesco Boin, Laura K. Hummers, and Fredrick M. Wigley. Race and association with disease manifestations and mortality in scleroderma : a 20-year experience at the Johns Hopkins Scleroderma Center and review of the literature. *Medicine*, 92(4) :191–205, July 2013.
- [7] Jérôme Avouac, André Kahan, and Yannick Allanore. Sclérodermie systémique : critères diagnostiques et de suivi. *Revue du Rhumatisme Monographies*, 77(2) :103–107, April 2010.
- [8] Frank van den Hoogen, Dinesh Khanna, Jaap Fransen, Sindhu R. Johnson, Murray Baron, Alan Tyndall, Marco Matucci-Cerinic, Raymond P. Naden, Thomas A. Medsger, Patricia E. Carreira, Gabriela Riemekasten, Philip J. Clements, Christopher P. Denton, Oliver Distler, Yannick Allanore, Daniel E. Furst, Armando Gabrielli, Maureen D. Mayes, Jacob M. van Laar, James R. Seibold, Laszlo Czirjak, Virginia D. Steen, Murat Inanc, Otylia Kowal-Bielecka, Ulf Müller-Ladner, Gabriele Valentini, Douglas J. Veale, Madelon C. Vonk, Ulrich A. Walker, Lorinda Chung,

- David H. Collier, Mary Ellen Csuka, Barri J. Fessler, Serena Guiducci, Ariane Herrick, Vivien M. Hsu, Sergio Jimenez, Bashar Kahaleh, Peter A. Merkel, Stanislav Sierakowski, Richard M. Silver, Robert W. Simms, John Varga, and Janet E. Pope. 2013 classification criteria for systemic sclerosis : an American college of rheumatology/European league against rheumatism collaborative initiative. *Annals of the Rheumatic Diseases*, 72(11) :1747–1755, November 2013.
- [9] Yannick Allanore, Julien Wipff, André Kahan, and Catherine Boileau. Genetic basis for systemic sclerosis. *Joint, Bone, Spine : Revue Du Rhumatisme*, 74(6) :577–583, December 2007.
- [10] Brigitte Granel, Laurent Argiro, Eric Hachulla, Isabelle Fajardy, Pierre-Jean Weiller, Jean-Marc Durand, Yves Frances, Anne-Marie Dombey, Sandrine Marquet, Nathalie Lesavre, Patrick Disdier, Fanny Bernard, Pierre-Yves Hatron, and Christophe Chevillard. Association between a CTGF gene polymorphism and systemic sclerosis in a French population. *The Journal of Rheumatology*, 37(2) :351–358, February 2010.
- [11] A. Crilly, J. Hamilton, C. J. Clark, A. Jardine, and R. Madhok. Analysis of transforming growth factor beta1 gene polymorphisms in patients with systemic sclerosis. *Annals of the Rheumatic Diseases*, 61(8) :678–681, August 2002.
- [12] Shinji Noda, Yoshihide Asano, Satoshi Nishimura, Takashi Taniguchi, Katsuhito Fujii, Ichiro Manabe, Kouki Nakamura, Takashi Yamashita, Ryosuke Saigusa, Kaname Akamata, Takehiro Takahashi, Yohei Ichimura, Tetsuo Toyama, Daisuke Tsuruta, Maria Trojanowska, Ryoza Nagai, and Shinichi Sato. Simultaneous downregulation of KLF5 and Fli1 is a key feature underlying systemic sclerosis. *Nature Communications*, 5 :5797, December 2014.
- [13] Honglin Zhu, Hui Luo, Yisha Li, Yaou Zhou, Ying Jiang, Jin Chai, Xianzhong Xiao, Yunhui You, and Xiaoxia Zuo. MicroRNA-21 in scleroderma fibrosis and its function in TGF- β -regulated fibrosis-related genes expression. *Journal of Clinical Immunology*, 33(6) :1100–1109, August 2013.
- [14] Britta Maurer, Joanna Stanczyk, Astrid Jüngel, Alfiya Akhmetshina, Michelle Trenkmann, Matthias Brock, Otylia Kowal-Bielecka, Renate E. Gay, Beat A. Michel, Jörg H. W. Distler, Steffen Gay, and Oliver Distler. MicroRNA-29, a key regulator of collagen expression in systemic sclerosis. *Arthritis and Rheumatism*, 62(6) :1733–1743, June 2010.
- [15] Manuel Rubio-Rivas, Rafael Moreno, and Xavier Corbella. Occupational and environmental scleroderma. Systematic review and meta-analysis. *Clinical Rheumatology*, 36(3) :569–582, March 2017.
- [16] Gianluca Moroncini, Simone Mori, Cecilia Tonnini, and Armando Gabrielli. Role of viral infections in the etiopathogenesis of systemic sclerosis. *Clinical and Experimental Rheumatology*, 31(2 Suppl 76) :3–7, April 2013.
- [17] Yannick Allanore. [Pathophysiology of systemic sclerosis]. *Medecine Sciences : M/S*, 32(2) :183–191, February 2016.
- [18] Armando Gabrielli, Enrico V. Avvedimento, and Thomas Krieg. Scleroderma. *The New England Journal of Medicine*, 360(19) :1989–2003, May 2009.
- [19] W. Risau. Mechanisms of angiogenesis. *Nature*, 386(6626) :671–674, April 1997.

- [20] Bernard Vandembunder. Mécanismes moléculaires de l'angiogenèse. *Hématologie*, 3(3) :221–9, September 1997.
- [21] Pascale Dufourcq, Thierry Couffignal, Jérôme Ezan, Laurent Barandon, Catherine Moreau, Danièle Daret, and Cécile Duplâa. FrzA, a secreted frizzled related protein, induced angiogenic response. *Circulation*, 106(24) :3097–3103, December 2002.
- [22] N. Ferrara. Vascular endothelial growth factor : molecular and biological aspects. *Current Topics in Microbiology and Immunology*, 237 :1–30, 1999.
- [23] M. S. Pepper. Transforming growth factor-beta : vasculogenesis, angiogenesis, and vessel wall integrity. *Cytokine & Growth Factor Reviews*, 8(1) :21–43, March 1997.
- [24] Debendra Pattanaik, Monica Brown, and Arnold E Postlethwaite. Vascular involvement in systemic sclerosis (scleroderma). *Journal of Inflammation Research*, 4 :105–125, July 2011.
- [25] K. Yamane, H. Kashiwagi, N. Suzuki, T. Miyauchi, M. Yanagisawa, K. Goto, and T. Masaki. Elevated plasma levels of endothelin-1 in systemic sclerosis. *Arthritis and Rheumatism*, 34(2) :243–244, February 1991.
- [26] Yuval Dor, Valentin Djonov, Rinat Abramovitch, Ahuva Itin, Glenn I. Fishman, Peter Carmeliet, Gadi Goelman, and Eli Keshet. Conditional switching of VEGF provides new insights into adult neovascularization and pro-angiogenic therapy. *The EMBO journal*, 21(8) :1939–1947, April 2002.
- [27] W. A. D'Angelo, J. F. Fries, A. T. Masi, and L. E. Shulman. Pathologic observations in systemic sclerosis (scleroderma). A study of fifty-eight autopsy cases and fifty-eight matched controls. *The American Journal of Medicine*, 46(3) :428–440, March 1969.
- [28] Yannick Allanore, Robert Simms, Oliver Distler, Maria Trojanowska, Janet Pope, Christopher P. Denton, and John Varga. Systemic sclerosis. *Nature Reviews. Disease Primers*, 1 :15002, 2015.
- [29] L. Teixeira, L. Mouthon, A. Mahr, A. Berezné, C. Agard, M. Mehrenberger, L.-H. Noël, P. Trolliet, C. Frances, J. Cabane, and L. Guillevin. Mortality and risk factors of scleroderma renal crisis : a French retrospective study of 50 patients. *Annals of the Rheumatic Diseases*, 67(1) :110–116, January 2008.
- [30] P. Meunier, L. Dequidt, T. Barnette, E. Lazaro, P. Duffau, C. Richez, L. Couzi, M.-E. Truchetet, J. Seneschal, and FHU ACRONIM. Increased risk of mortality in systemic sclerosis-associated digital ulcers : a systematic review and meta-analysis. *Journal of the European Academy of Dermatology and Venereology : JEADV*, June 2018.
- [31] V. Sobanski, L. Dauchet, G. Lefèvre, M. Lambert, S. Morell-Dubois, T. Sy, E. Hachulla, P. Y. Hatron, S. Dubucquoi, and D. Launay. Associations cliniques des anticorps anti-ARN polymérase de type III dans la sclérodémie systémique : données d'une cohorte française complétées d'une revue systématique avec méta-analyse. *La Revue de Médecine Interne*, 35 :A49–A50, December 2014.
- [32] Angela Kill, Christoph Tabeling, Reinmar Undeutsch, Anja A Kühl, Jeannine Günther, Mislav Radic, Mike O Becker, Harald Heidecke, Margitta Worm, Martin Witzenzrath, Gerd-Rüdiger Burmester, Duska Dragun, and Gabriela Riemekasten. Autoantibodies to angiotensin and endothelin receptors in systemic sclerosis induce

- cellular and systemic events associated with disease pathogenesis. *Arthritis Research & Therapy*, 16(1) :R29, 2014.
- [33] Silvia Svegliati Baroni, Mariarosaria Santillo, Federica Bevilacqua, Michele Luchetti, Tatiana Spadoni, Matteo Mancini, Paolo Fraticelli, Paola Sambo, Ada Funaro, Andrius Kazlauskas, and others. Stimulatory autoantibodies to the PDGF receptor in systemic sclerosis. *New England Journal of Medicine*, 354(25) :2667–2676, 2006.
- [34] Marie-Elise Truchetet, Nicolò-Costantino Brembilla, Elisa Montanari, Paola Lonati, Elena Raschi, Silvana Zeni, Lionel Fontao, Pier-Luigi Meroni, and Carlo Chizzolini. Interleukin-17a+ cell counts are increased in systemic sclerosis skin and their number is inversely correlated with the extent of skin involvement. *Arthritis and Rheumatism*, 65(5) :1347–1356, May 2013.
- [35] Korsia Khan, Shiwen Xu, Svetlana Nihtyanova, Emma Derrett-Smith, David Abraham, Christopher P. Denton, and Voon H. Ong. Clinical and pathological significance of interleukin 6 overexpression in systemic sclerosis. *Annals of the Rheumatic Diseases*, 71(7) :1235–1242, July 2012.
- [36] Dinesh Khanna, Christopher P. Denton, Angelika Jahreis, Jacob M. van Laar, Tracy M. Frech, Marina E. Anderson, Murray Baron, Lorinda Chung, Gerhard Fierlbeck, Santhanam Lakshminarayanan, Yannick Allanore, Janet E. Pope, Gabriela Riemekasten, Virginia Steen, Ulf Müller-Ladner, Robert Lafyatis, Giuseppina Stifano, Helen Spotswood, Haiyin Chen-Harris, Sebastian Dziadek, Alyssa Morimoto, Thierry Sornasse, Jeffrey Siegel, and Daniel E. Furst. Safety and efficacy of subcutaneous tocilizumab in adults with systemic sclerosis (faSScinate) : a phase 2, randomised, controlled trial. *Lancet (London, England)*, 387(10038) :2630–2640, June 2016.
- [37] Francesca Bandinelli, Angela Del Rosso, Armando Gabrielli, Roberto Giacomelli, Francesca Bartoli, Serena Guiducci, and Marco Matucci Cerinic. CCL2, CCL3 and CCL5 chemokines in systemic sclerosis : the correlation with SSc clinical features and the effect of prostaglandin E1 treatment. *Clinical and Experimental Rheumatology*, 30(2 Suppl 71) :S44–49, April 2012.
- [38] Minoru Hasegawa, Yoshihide Asano, Hirahito Endo, Manabu Fujimoto, Daisuke Goto, Hironobu Ihn, Katsumi Inoue, Osamu Ishikawa, Yasushi Kawaguchi, Masataka Kuwana, Fumihide Ogawa, Hiroki Takahashi, Sumiaki Tanaka, Shinichi Sato, and Kazuhiko Takehara. Serum chemokine levels as prognostic markers in patients with early systemic sclerosis : a multicenter, prospective, observational study. *Modern Rheumatology*, 23(6) :1076–1084, November 2013.
- [39] K. P. Tiev, T. Hua-Huy, A. Kettaneh, M. Gain, S. Duong-Quy, C. Tolédano, J. Cabane, and A. T. Dinh-Xuan. Serum CC chemokine ligand-18 predicts lung disease worsening in systemic sclerosis. *The European Respiratory Journal*, 38(6) :1355–1360, December 2011.
- [40] Lenny van Bon, Alsya J. Affandi, Jasper Broen, Romy B. Christmann, Renoud J. Marijnissen, Lukasz Stawski, Giuseppina A. Farina, Giuseppina Stifano, Allison L. Mathes, Marta Cossu, Michael York, Cindy Collins, Mark Wenink, Richard Huijbens, Roger Hesselstrand, Tore Saxne, Mike DiMarzio, Dirk Wuttge, Sandeep K. Agarwal, John D. Reveille, Shervin Assassi, Maureen Mayes, Yanhui Deng, Joost P. H. Drenth, Jacqueline de Graaf, Martin den Heijer, Cees G. M. Kallenberg, Marc

- Bijl, Arnoud Loof, Wim B. van den Berg, Leo A. B. Joosten, Vanessa Smith, Filip de Keyser, Rafaella Scorza, Claudio Lunardi, Piet L. C. M. van Riel, Madelon Vonk, Waander van Heerde, Stephan Meller, Bernhard Homey, Lorenzo Beretta, Mark Roest, Maria Trojanowska, Robert Lafyatis, and Timothy R. D. J. Radstake. Proteome-wide analysis and CXCL4 as a biomarker in systemic sclerosis. *The New England Journal of Medicine*, 370(5) :433–443, January 2014.
- [41] John Varga and David Abraham. Systemic sclerosis : a prototypic multisystem fibrotic disorder. *The Journal of Clinical Investigation*, 117(3) :557–567, March 2007.
- [42] Sirio Dupont, Leonardo Morsut, Mariaceleste Aragona, Elena Enzo, Stefano Giullitti, Michelangelo Cordenonsi, Francesca Zanconato, Jimmy Le Digabel, Mattia Forcato, Silvio Bicciato, Nicola Elvassore, and Stefano Piccolo. Role of YAP/TAZ in mechanotransduction. *Nature*, 474(7350) :179–183, June 2011.
- [43] Ayumi Nagasawa-Masuda and Kenta Terai. Yap/Taz transcriptional activity is essential for vascular regression via Ctgf expression and actin polymerization. *PLoS ONE*, 12(4), April 2017.
- [44] Andrew Leask, Christopher P. Denton, and David J. Abraham. Insights into the molecular mechanism of chronic fibrosis : the role of connective tissue growth factor in scleroderma. *The Journal of Investigative Dermatology*, 122(1) :1–6, January 2004.
- [45] Katsunari Makino, Masatoshi Jinnin, Jun Aoi, Ikko Kajihara, Takamitsu Makino, Satoshi Fukushima, Keisuke Sakai, Kazuhiko Nakayama, Noriaki Emoto, Masashi Yanagisawa, and Hironobu Ihn. Knockout of endothelial cell-derived endothelin-1 attenuates skin fibrosis but accelerates cutaneous wound healing. *PloS One*, 9(5) :e97972, 2014.
- [46] Kengo Akashi, Jun Saegusa, Sho Sendo, Keisuke Nishimura, Takuya Okano, Keiko Yagi, Masashi Yanagisawa, Noriaki Emoto, and Akio Morinobu. Knockout of endothelin type B receptor signaling attenuates bleomycin-induced skin sclerosis in mice. *Arthritis Research & Therapy*, 18(1), December 2016.
- [47] J. Jing, T. T. Dou, J. Q. Yang, X. B. Chen, H. L. Cao, M. Min, S. Q. Cai, M. Zheng, and X. Y. Man. Role of endothelin-1 in the skin fibrosis of systemic sclerosis. *European Cytokine Network*, (1) :10–14.
- [48] Tinazzi Elisa, Puccetti Antonio, Patuzzo Giuseppe, Barbieri Alessandro, Argentino Giuseppe, Confente Federico, Dolcino Marzia, Beri Ruggero, Marchi Giacomo, Ottria Andrea, Righetti Daniela, Rampudda Mariaelisa, and Lunardi Claudio. Endothelin Receptors Expressed by Immune Cells Are Involved in Modulation of Inflammation and in Fibrosis : Relevance to the Pathogenesis of Systemic Sclerosis. *Journal of Immunology Research*, 2015 :1–11, 2015.
- [49] M. Trojanowska. Role of PDGF in fibrotic diseases and systemic sclerosis. *Rheumatology (Oxford, England)*, 47 Suppl 5 :v2–4, October 2008.
- [50] Silvia Svegliati Baroni, Mariarosaria Santillo, Federica Bevilacqua, Michele Luchetti, Tatiana Spadoni, Matteo Mancini, Paolo Fraticelli, Paola Sambo, Ada Funaro, Andrius Kazlauskas, Enrico V. Avvedimento, and Armando Gabrielli. Stimulatory autoantibodies to the PDGF receptor in systemic sclerosis. *The New England Journal of Medicine*, 354(25) :2667–2676, June 2006.

- [51] Michele M. Luchetti, Gianluca Moroncini, Maria Jose Escamez, Silvia Svegliati Baroni, Tatiana Spadoni, Antonella Grieco, Chiara Paolini, Ada Funaro, Enrico V. Avvedimento, Fernando Larcher, Marcela Del Rio, and Armando Gabrielli. Induction of Scleroderma Fibrosis in Skin-Humanized Mice by Administration of Anti-Platelet-Derived Growth Factor Receptor Agonistic Autoantibodies : SKIN-HUMANIZED MOUSE MODEL FOR STUDY OF SSc FIBROSIS. *Arthritis & Rheumatology*, 68(9) :2263–2273, September 2016.
- [52] Swati Bhattacharyya, Zenshiro Tamaki, Wenxia Wang, Monique Hinchcliff, Paul Hoover, Spiro Getsios, Eric S. White, and John Varga. FibronectinEDA promotes chronic cutaneous fibrosis through Toll-like receptor signaling. *Science Translational Medicine*, 6(232) :232ra50, April 2014.
- [53] P. Sambo, S. S. Baroni, M. Luchetti, P. Paroncini, S. Dusi, G. Orlandini, and A. Gabrielli. Oxidative stress in scleroderma : maintenance of scleroderma fibroblast phenotype by the constitutive up-regulation of reactive oxygen species generation through the NADPH oxidase complex pathway. *Arthritis and Rheumatism*, 44(11) :2653–2664, November 2001.
- [54] Rui-Ming Liu and Leena P. Desai. Reciprocal regulation of TGF- β and reactive oxygen species : A perverse cycle for fibrosis. *Redox Biology*, 6 :565–577, October 2015.
- [55] Silvia Svegliati, Giusi Marrone, Antonio Pezone, Tatiana Spadoni, Antonella Grieco, Gianluca Moroncini, Domenico Grieco, Maria Vinciguerra, Savina Agnese, Astrid Jüngel, Oliver Distler, Anna Maria Musti, Armando Gabrielli, and Enrico V. Avvedimento. Oxidative DNA damage induces the ATM-mediated transcriptional suppression of the Wnt inhibitor WIF-1 in systemic sclerosis and fibrosis. *Science Signaling*, 7(341) :ra84, September 2014.
- [56] J. L. Silverstein, V. D. Steen, T. A. Medsger, and V. Falanga. Cutaneous hypoxia in patients with systemic sclerosis (scleroderma). *Archives of Dermatology*, 124(9) :1379–1382, September 1988.
- [57] Oliver Distler, Jörg H. W. Distler, Annette Scheid, Till Acker, Astrid Hirth, Janine Rethage, Beat A. Michel, Renate E. Gay, Ulf Müller-Ladner, Marco Matucci-Cerinic, Karl H. Plate, Max Gassmann, and Steffen Gay. Uncontrolled expression of vascular endothelial growth factor and its receptors leads to insufficient skin angiogenesis in patients with systemic sclerosis. *Circulation Research*, 95(1) :109–116, July 2004.
- [58] K.-H. Hong, S.-A. Yoo, S.-S. Kang, J.-J. Choi, W.-U. Kim, and C.-S. Cho. Hypoxia induces expression of connective tissue growth factor in scleroderma skin fibroblasts. *Clinical and Experimental Immunology*, 146(2) :362–370, November 2006.
- [59] Yannick Allanore and André Kahan. Traitement de la sclérodémie systémique. *Revue du Rhumatisme*, 73(7) :673–679, July 2006.
- [60] Otylia Kowal-Bielecka, Jaap Fransen, Jerome Avouac, Mike Becker, Agnieszka Kulak, Yannick Allanore, Oliver Distler, Philip Clements, Maurizio Cutolo, Laszlo Czirjak, Nemanja Damjanov, Francesco Del Galdo, Christopher P. Denton, Jörg H. W. Distler, Ivan Foeldvari, Kim Figelstone, Marc Frerix, Daniel E. Furst, Serena Guiducci, Nicolas Hunzelmann, Dinesh Khanna, Marco Matucci-Cerinic, Ariane L. Herrick, Frank van den Hoogen, Jacob M. van Laar, Gabriela Riemekasten, Richard Silver, Vanessa Smith, Alberto Sulli, Ingo Tarnier, Alan Tyndall, Joep Welling, Frederic Wigley, Gabriele Valentini, Ulrich A. Walker, Francesco Zulian, Ulf

- Müller-Ladner, and EUSTAR Coauthors. Update of EULAR recommendations for the treatment of systemic sclerosis. *Annals of the Rheumatic Diseases*, 76(8) :1327–1339, August 2017.
- [61] Olivier Meyer. Prognostic markers for systemic sclerosis. *Joint Bone Spine*, 73(5) :490–494, October 2006.
- [62] J. Michael Sorrell and Arnold I. Caplan. Chapter 4 Fibroblasts—A Diverse Population at the Center of It All. In *International Review of Cell and Molecular Biology*, volume 276, pages 161–214. Elsevier, 2009.
- [63] D. Houzelstein, Y. Chéraud, G. Auda-Boucher, J. Fontaine-Pérus, and B. Robert. The expression of the homeobox gene *Msx1* reveals two populations of dermal progenitor cells originating from the somites. *Development (Cambridge, England)*, 127(10) :2155–2164, May 2000.
- [64] C. S. Le Lièvre and N. M. Le Douarin. Mesenchymal derivatives of the neural crest : analysis of chimaeric quail and chick embryos. *Journal of Embryology and Experimental Morphology*, 34(1) :125–154, August 1975.
- [65] Humphrey Gardner, Jeffrey R. Shearstone, Raj Bandaru, Tom Crowell, Matthew Lynes, Maria Trojanowska, Jaspreet Pannu, Edwin Smith, Stefania Jablonska, Maria Blaszczyk, Filemon K. Tan, and Maureen D. Mayes. Gene profiling of scleroderma skin reveals robust signatures of disease that are imperfectly reflected in the transcript profiles of explanted fibroblasts. *Arthritis and Rheumatism*, 54(6) :1961–1973, June 2006.
- [66] Howard Y. Chang, Jen-Tsan Chi, Sandrine Dudoit, Chanda Bondre, Matt van de Rijn, David Botstein, and Patrick O. Brown. Diversity, topographic differentiation, and positional memory in human fibroblasts. *Proceedings of the National Academy of Sciences of the United States of America*, 99(20) :12877–12882, October 2002.
- [67] R. A. Harper and G. Grove. Human skin fibroblasts derived from papillary and reticular dermis : differences in growth potential *in vitro*. *Science (New York, N. Y.)*, 204(4392) :526–527, May 1979.
- [68] J. Michael Sorrell, Marilyn A. Baber, and Arnold I. Caplan. Human dermal fibroblast subpopulations ; differential interactions with vascular endothelial cells in co-culture : nonsoluble factors in the extracellular matrix influence interactions. *Wound Repair and Regeneration : Official Publication of the Wound Healing Society [and] the European Tissue Repair Society*, 16(2) :300–309, April 2008.
- [69] David Janson, Gaëlle Saintigny, Christian Mahé, and Abdoelwaheb El Ghalbzouri. Papillary fibroblasts differentiate into reticular fibroblasts after prolonged *in vitro* culture. *Experimental Dermatology*, 22(1) :48–53, January 2013.
- [70] Malini Vangipuram, Dennis Ting, Sam Kim, Robert Diaz, and Birgitt Schüle. Skin punch biopsy explant culture for derivation of primary human fibroblasts. *Journal of Visualized Experiments : JoVE*, (77) :e3779, July 2013.
- [71] Arthur K. Balin, Allan J. Fisher, Michael Anzelone, Ina Leong, and R. G. Allen. Effects of establishing cell cultures and cell culture conditions on the proliferative life span of human fibroblasts isolated from different tissues and donors of different ages. *Experimental Cell Research*, 274(2) :275–287, April 2002.
- [72] Hongjun Wang, Clemens A. Van Blitterswijk, Marion Bertrand-de Haas, Arnold H. Schuurman, and Evert N. Lamme. Improved enzymatic isolation of fibroblasts for

- the creation of autologous skin substitutes. *In Vitro Cellular & Developmental Biology-Animal*, 40(8) :268–277, 2004.
- [73] Timothy E. Quan, Shawn Cowper, Sou-Pan Wu, Linda K. Bockenstedt, and Richard Bucala. Circulating fibrocytes : collagen-secreting cells of the peripheral blood. *The International Journal of Biochemistry & Cell Biology*, 36(4) :598–606, April 2004.
- [74] Isabelle Dupin, Cécile Contin-Bordes, and Patrick Berger. Fibrocytes in Asthma and Chronic Obstructive Pulmonary Disease : Variations on the Same Theme. *American Journal of Respiratory Cell and Molecular Biology*, 58(3) :288–298, 2018.
- [75] Xiangdong Wang and Dragos Cretoiu, editors. *Telocytes : Connecting Cells*. Advances in Experimental Medicine and Biology. Springer Singapore, 2016.
- [76] T. Krieg and K. Takehara. Skin disease : a cardinal feature of systemic sclerosis. *Rheumatology*, 48(suppl_3) :iii14–iii18, June 2009.
- [77] Jun Wei, Denisa Melichian, Kazuhiro Komura, Monique Hinchcliff, Anna P. Lam, Robert Lafyatis, Cara J. Gottardi, Ormond A. MacDougald, and John Varga. Canonical Wnt signaling induces skin fibrosis and subcutaneous lipoatrophy : a novel mouse model for scleroderma? *Arthritis and Rheumatism*, 63(6) :1707–1717, June 2011.
- [78] John Varga and Roberta G. Marangoni. Systemic sclerosis in 2016 : Dermal white adipose tissue implicated in SSc pathogenesis, January 2017.
- [79] Alexandre T. J. Maria, Karine Toupet, Marie Maumus, Guillaume Fonteneau, Alain Le Quellec, Christian Jorgensen, Philippe Guilpain, and Danièle Noël. Human adipose mesenchymal stem cells as potent anti-fibrosis therapy for systemic sclerosis. *Journal of Autoimmunity*, 70 :31–39, 2016.
- [80] Jorge L. Sánchez, Miguel Vázquez, and Néstor P. Sánchez. Vitiligo-like Macules in Systemic Scleroderma. *Archives of Dermatology*, 119(2) :129–133, February 1983.
- [81] Sudip Kumar Ghosh, Debabrata Bandyopadhyay, Indranil Saha, and Jayanta Kumar Barua. Mucocutaneous and Demographic Features of Systemic Sclerosis : A Profile of 46 Patients From Eastern India. *Indian Journal of Dermatology*, 57(3) :201–205, 2012.
- [82] A. S. Darrigade, A. L. Védie, C. Gauthier, M. Cario-André, A. Taieb, M. E. Truchetet, J. Constans, and J. Seneschal. Pigmented skin patches without scleroderma as a predominant clinical symptom revealing systemic sclerosis. *Clinical and Experimental Dermatology*, pages n/a–n/a, September 2015.
- [83] Jack C. Jawitz, Moses K. Albert, Thomas P. Nigra, and Robert D. Bunning. A new skin manifestation of progressive systemic sclerosis. *Journal of the American Academy of Dermatology*, 11(2) :265–268, August 1984.
- [84] Lisa R. Jewett, Marie Hudson, Vanessa L. Malcarne, Murray Baron, Brett D. Thombs, and Canadian Scleroderma Research Group. Sociodemographic and Disease Correlates of Body Image Distress among Patients with Systemic Sclerosis. *PLoS ONE*, 7(3) :e33281, March 2012.
- [85] Neelam Muizzuddin, Lieveke Helleman, Luc Van Overloop, Hugo Corstjens, Lieve Declercq, and Daniel Maes. Structural and functional differences in barrier properties of African American, Caucasian and East Asian skin. *Journal of Dermatological Science*, 59(2) :123–128, August 2010.

- [86] A. K. Langton, M. J. Sherratt, W. I. Sellers, C. E. M. Griffiths, and R. E. B. Watson. Geographical ancestry is a key determinant of epidermal morphology and dermal composition. *The British Journal of Dermatology*, 171(2) :274–282, August 2014.
- [87] William Montagna, Giuseppe Prota, and John A. Kenney Jr. *Black Skin : Structure and Function*. Elsevier, December 2012.
- [88] J. P. Ortonne and H. Perrot. Scleroderma : ultrastructural study of the melanin pigmentary disturbances of the skin. *Clinical and experimental dermatology*, 5(1) :13–25, 1980.
- [89] J. E. Pope, D. T. Shum, R. Gottschalk, A. Stevens, and R. McManus. Increased pigmentation in scleroderma. *The Journal of Rheumatology*, 23(11) :1912–1916, November 1996.
- [90] Muriel Cario-André, Catherine Pain, Yvon Gauthier, Vincent Casoli, and Alain Taieb. In vivo and in vitro evidence of dermal fibroblasts influence on human epidermal pigmentation. *Pigment Cell Research*, 19(5) :434–442, October 2006.
- [91] Marine Salducci, Nathalie André, Christelle Guéré, Marion Martin, Richard Fitoussi, Katell Vié, and Muriel Cario-André. Factors secreted by irradiated aged fibroblasts induce solar lentigo in pigmented reconstructed epidermis. *Pigment Cell & Melanoma Research*, 27(3) :502–504, May 2014.
- [92] Khaled Ezzedine, Viktoria Eleftheriadou, Maxine Whitton, and Nanja van Geel. Vitiligo. *Lancet (London, England)*, 386(9988) :74–84, July 2015.
- [93] Mauro Picardo, Maria L. Dell’Anna, Khaled Ezzedine, Iltefat Hamzavi, John E. Harris, Davinder Parsad, and Alain Taieb. Vitiligo. *Nature Reviews. Disease Primers*, 1 :15011, 2015.
- [94] T. Passeron. [Post-inflammatory hyperpigmentation]. *Annales De Dermatologie Et De Venereologie*, 143 Suppl 2 :S15–S19, December 2016.
- [95] Thierry Passeron. Long-lasting effect of vascular targeted therapy of melasma. *Journal of the American Academy of Dermatology*, 69(3) :e141–e142, 2013.
- [96] J. J. Costa, G. D. Demetri, T. J. Harrist, A. M. Dvorak, D. F. Hayes, E. A. Merica, D. M. Menchaca, A. J. Gringeri, L. B. Schwartz, and S. J. Galli. Recombinant human stem cell factor (kit ligand) promotes human mast cell and melanocyte hyperplasia and functional activation in vivo. *The Journal of Experimental Medicine*, 183(6) :2681–2686, June 1996.
- [97] G. Scott, J. Ewing, D. Ryan, and C. Abboud. Stem cell factor regulates human melanocyte-matrix interactions. *Pigment Cell Research*, 7(1) :44–51, February 1994.
- [98] T. Yamamoto, I. Katayama, and K. Nishioka. Expression of stem cell factor in the lesional skin of systemic sclerosis. *Dermatology (Basel, Switzerland)*, 197(2) :109–114, 1998.
- [99] C. Kihira, H. Mizutani, K. Asahi, H. Hamanaka, and M. Shimizu. Increased cutaneous immunoreactive stem cell factor expression and serum stem cell factor level in systemic scleroderma. *Journal of Dermatological Science*, 20(1) :72–78, May 1998.
- [100] Samantha Slight-Webb, Rufei Lu, Lauren L. Ritterhouse, Melissa E. Munroe, Holden T. Maecker, Charles G. Fathman, Paul J. Utz, Joan T. Merrill, Joel M. Guthridge, and Judith A. James. Autoantibody-Positive Healthy Individuals Display Unique Immune Profiles That May Regulate Autoimmunity. *Arthritis & Rheumatology (Hoboken, N.J.)*, 68(10) :2492–2502, 2016.

- [101] T. Yamamoto, Y. Sawada, I. Katayama, and K. Nishioka. Local expression and systemic release of stem cell factor in systemic sclerosis with diffuse hyperpigmentation. *The British Journal of Dermatology*, 144(1) :199–200, January 2001.
- [102] Francesco Del Galdo, M. Alexander Shaw, and Sergio A. Jimenez. Proteomic Analysis Identification of a Pattern of Shared Alterations in the Secretome of Dermal Fibroblasts from Systemic Sclerosis and Nephrogenic Systemic Fibrosis. *The American Journal of Pathology*, 177(4) :1638–1646, October 2010.
- [103] Vasiliki Liakouli, Jacobo Elies, Yasser Mohamed El-Sherbiny, Margherita Scarcia, Gary Grant, Giuseppina Abignano, Emma C. Derrett-Smith, Filomena Esteves, Paola Cipriani, Paul Emery, Christopher P. Denton, Roberto Giacomelli, Georgia Mavria, and Francesco Del Galdo. Scleroderma fibroblasts suppress angiogenesis via TGF- β /caveolin-1 dependent secretion of pigment epithelium-derived factor. *Annals of the Rheumatic Diseases*, 77(3) :431–440, March 2018.
- [104] Farnoodian M. al, et. Expression of pigment epithelium-derived factor and thrombospondin-1 regulate proliferation and migration of retinal pigment epithelial cells. - PubMed - NCBI.
- [105] R. Vancheeswaran, T. Magoulas, G. Efrat, C. Wheeler-Jones, I. Olsen, R. Penny, and C. M. Black. Circulating endothelin-1 levels in systemic sclerosis subsets—a marker of fibrosis or vascular dysfunction? *The Journal of Rheumatology*, 21(10) :1838–1844, October 1994.
- [106] Kuan-Hou Mou, Xian-Qi Zhang, Bing Yu, Zhi-Ling Zhang, and Jie Feng. Effects of endothelin-1 on melanocyte adhesion and migration. *Zhong Nan Da Xue Xue Bao. Yi Xue Ban = Journal of Central South University. Medical Sciences*, 29(3) :247–251, June 2004.
- [107] Claire Regazzetti, Gian Marco De Donatis, Houda Hammami Ghorbel, Nathalie Cardot-Leccia, Damien Ambrosetti, Philippe Bahadoran, Bérengère Chignon-Sicard, Jean-Philippe Lacour, Robert Ballotti, Andre Mahns, and Thierry Passeron. Endothelial Cells Promote Pigmentation through Endothelin Receptor B Activation. *Journal of Investigative Dermatology*, August 2015.
- [108] Ping Zhang, Wei Liu, Xiaoying Yuan, Dongguang Li, Weijie Gu, and Tianwen Gao. Endothelin-1 enhances the melanogenesis via MITF-GPNMB pathway. *BMB Reports*, 46(7) :364–369, July 2013.
- [109] Hideyuki Tabata, Noriaki Hara, Shun Otsuka, Akio Yamakage, Soji Yamazaki, and Noriyuki Koibuchi. Correlation between diffuse pigmentation and keratinocyte-derived endothelin-1 in systemic sclerosis. *International journal of dermatology*, 39(12) :899–902, 2000.
- [110] Joon-Il Jun and Lester F. Lau. Taking aim at the extracellular matrix : CCN proteins as emerging therapeutic targets. *Nature Reviews Drug Discovery*, 10(12) :945–963, December 2011.
- [111] Bernard Perbal. Les protéines CCN : quand multimodulaire rime avec multifonctionnel. *médecine/sciences*, 18(6-7) :745–756, June 2002.
- [112] V Joliot, C Martinerie, G Dambrine, G Plassiart, M Brisac, J Crochet, and B Perbal. Proviral rearrangements and overexpression of a new cellular gene (nov) in myeloblastosis-associated virus type 1-induced nephroblastomas. *Molecular and Cellular Biology*, 12(1) :10–21, January 1992.

- [113] Jerome Lafont, Claire Jacques, Gwenvael Le Dreau, Frederico Calhabeu, Helene Thibout, Catherine Dubois, Francis Berenbaum, Maryvonne Laurent, and Cecile Martinerie. New target genes for NOV/CCN3 in chondrocytes : TGF-beta2 and type X collagen. *Journal of Bone and Mineral Research : The Official Journal of the American Society for Bone and Mineral Research*, 20(12) :2213–2223, December 2005.
- [114] L. McCallum and A. E. Irvine. CCN3—a key regulator of the hematopoietic compartment. *Blood Reviews*, 23(2) :79–85, March 2009.
- [115] Jihane Pakradouni, Wilfried Le Goff, Claire Calmel, Bénédicte Antoine, Elise Villard, Eric Frisdal, Marianne Abifadel, Joan Tordjman, Christine Poitou, Dominique Bonnefont-Rousselot, Randa Bittar, Eric Bruckert, Karine Clément, Bruno Fève, Cécile Martinerie, and Maryse Guérin. Plasma NOV/CCN3 Levels Are Closely Associated with Obesity in Patients with Metabolic Disorders. *PLoS ONE*, 8(6), June 2013.
- [116] Katsunari Makino, Tomoko Makino, Lukasz Stawski, Kenneth E. Lipson, Andrew Leask, and Maria Trojanowska. Anti-connective tissue growth factor (CTGF/CCN2) monoclonal antibody attenuates skin fibrosis in mice models of systemic sclerosis. *Arthritis Research & Therapy*, 19(1), December 2017.
- [117] L. F. Lau and S. C. Lam. The CCN family of angiogenic regulators : the integrin connection. *Experimental Cell Research*, 248(1) :44–57, April 1999.
- [118] G. Scholz, C. Martinerie, B. Perbal, and H. Hanafusa. Transcriptional down regulation of the nov proto-oncogene in fibroblasts transformed by p60v-src. *Molecular and Cellular Biology*, 16(2) :481–486, February 1996.
- [119] Mitsuhiro Hoshijima, Takako Hattori, Eriko Aoyama, Takashi Nishida, Takashi Yamashiro, and Masaharu Takigawa. Roles of heterotypic CCN2/CTGF-CCN3/NOV and homotypic CCN2-CCN2 interactions in expression of the differentiated phenotype of chondrocytes : Homotypic and heterotypic dimerization of CCN2 and CCN3. *FEBS Journal*, 279(19) :3584–3597, October 2012.
- [120] Raphael Lemaire, Giuseppina Farina, Julie Bayle, Michael Dimarzio, Sarah A. Pendergrass, Ausra Milano, Bernard Perbal, Michael L. Whitfield, and Robert Lafyatis. Antagonistic effect of the matricellular signaling protein CCN3 on TGF-beta- and Wnt-mediated fibrillinogenesis in systemic sclerosis and Marfan syndrome. *The Journal of Investigative Dermatology*, 130(6) :1514–1523, June 2010.
- [121] Bruce L. Riser, Feridoon Najmabadi, Bernard Perbal, Darryl R. Peterson, Jo Ann Rambow, Melisa L. Riser, Ernest Sukowski, Herman Yeger, and Sarah C. Riser. CCN3 (NOV) is a negative regulator of CCN2 (CTGF) and a novel endogenous inhibitor of the fibrotic pathway in an in vitro model of renal disease. *The American Journal of Pathology*, 174(5) :1725–1734, May 2009.
- [122] Erawan Borkham-Kamphorst, Sebastian Huss, Eddy Van de Leur, Ute Haas, and Ralf Weiskirchen. Adenoviral CCN3/NOV gene transfer fails to mitigate liver fibrosis in an experimental bile duct ligation model because of hepatocyte apoptosis. *Liver International : Official Journal of the International Association for the Study of the Liver*, 32(9) :1342–1353, October 2012.
- [123] Tarunkumar Hemraj Madne and Mark Edward Carl Dockrell. CCN3, a key matricellular protein, distinctly inhibits TGF β 1-mediated Smad1/5/8 signalling in hu-

- man podocyte culture. *Cellular and Molecular Biology (Noisy-Le-Grand, France)*, 64(3) :5–10, February 2018.
- [124] Pierre-Olivier Marchal, Panagiotis Kavvadas, Ahmed Abed, Chantal Kazazian, Florence Authier, Haruhiko Koseki, Shuichi Hiraoka, Jean-Jacques Boffa, Cécile Martinerie, and Christos E. Chadjichristos. Reduced NOV/CCN3 Expression Limits Inflammation and Interstitial Renal Fibrosis after Obstructive Nephropathy in Mice. *PLoS One*, 10(9) :e0137876, 2015.
- [125] Cristiane G. Lin, Chih-Chiun Chen, Shr-Jeng Leu, Tatiana M. Grzeszkiewicz, and Lester F. Lau. Integrin-dependent functions of the angiogenic inducer NOV (CCN3) : implication in wound healing. *The Journal of Biological Chemistry*, 280(9) :8229–8237, March 2005.
- [126] Claudia R. C. van Roeyen, Peter Boor, Erawan Borkham-Kamphorst, Song Rong, Uta Kunter, Ina V. Martin, Ana Kaitovic, Stefan Fleckenstein, Bernard Perbal, Christian Trautwein, Ralf Weiskirchen, Tammo Ostendorf, and Jürgen Floege. A Novel, Dual Role of CCN3 in Experimental Glomerulonephritis : Pro-Angiogenic and Antimesangioproliferative Effects. *The American Journal of Pathology*, 180(5) :1979–1990, May 2012.
- [127] P. D. Ellis, Q. Chen, P. J. Barker, J. C. Metcalfe, and P. R. Kemp. Nov gene encodes adhesion factor for vascular smooth muscle cells and is dynamically regulated in response to vascular injury. *Arteriosclerosis, Thrombosis, and Vascular Biology*, 20(8) :1912–1919, August 2000.
- [128] Zhiyong Lin, Viswanath Natesan, Hong Shi, Anne Hamik, Daiji Kawanami, Caili Hao, Ganapati H. Mahabaleswar, Weiye Wang, Zheng-Gen Jin, G. Brandon Atkins, Sue M. Firth, Laure Rittié, Bernard Perbal, and Mukesh K. Jain. A novel role of CCN3 in regulating endothelial inflammation. *Journal of Cell Communication and Signaling*, 4(3) :141–153, October 2010.
- [129] Nadine Wolf, Wei Yang, Caroline E. Dunk, Isabella Gashaw, Stephen J. Lye, Thomas Ring, Markus Schmidt, Elke Winterhager, and Alexandra Gellhaus. Regulation of the matricellular proteins CYR61 (CCN1) and NOV (CCN3) by hypoxia-inducible factor-1 α and transforming-growth factor- β 3 in the human trophoblast. *Endocrinology*, 151(6) :2835–2845, June 2010.
- [130] Laure Rittié, Bernard Perbal, John J. Castellot, Jeffrey S. Orringer, John J. Voorhees, and Gary J. Fisher. Spatial-temporal modulation of CCN proteins during wound healing in human skin in vivo. *Journal of Cell Communication and Signaling*, 5(1) :69–80, March 2011.
- [131] Mizuho Fukunaga-Kalabis, Gabriela Martinez, Zhao-Jun Liu, Jiri Kalabis, Paul Mrass, Wolfgang Weninger, Sue M. Firth, Nathalie Planque, Bernard Perbal, and Meenhard Herlyn. CCN3 controls 3d spatial localization of melanocytes in the human skin through DDR1. *The Journal of Cell Biology*, 175(4) :563–569, November 2006.
- [132] M. Fukunaga-Kalabis, G. Martinez, S. M. Telson, Z.-J. Liu, K. Balint, I. Juhasz, D. E. Elder, B. Perbal, and M. Herlyn. Downregulation of CCN3 expression as a potential mechanism for melanoma progression. *Oncogene*, 27(18) :2552–2560, April 2008.

- [133] Viviana Vallacchi, Maria Daniotti, Francesca Ratti, Delia Di Stasi, Paola Deho, Annamaria De Filippo, Gabrina Tragni, Andrea Balsari, Antonino Carbone, Licia Rivoltini, Giorgio Parmiani, Nouredine Lazar, Bernard Perbal, and Monica Rodolfo. CCN3/nephroblastoma overexpressed matricellular protein regulates integrin expression, adhesion, and dissemination in melanoma. *Cancer Research*, 68(3) :715–723, February 2008.
- [134] Anne Sophie Ricard, Catherine Pain, Alexia Daubos, Khaled Ezzedine, Isabelle Lamrissi-Garcia, Alice Bibeyran, Veronique Guyonnet-Dupérat, Alain Taieb, and Muriel Cario-André. Study of CCN3 (NOV) and DDR1 in normal melanocytes and vitiligo skin. *Experimental Dermatology*, 21(6) :411–416, June 2012.
- [135] Marine Brassie and Catherine Pain. CCN3 and CCN5, New Factors Associated with Skin Pigmentation. *Journal of Pigmentary Disorders*, 03(02), 2016.
- [136] J. Normand and M. A. Karasek. A method for the isolation and serial propagation of keratinocytes, endothelial cells, and fibroblasts from a single punch biopsy of human skin. *In Vitro Cellular & Developmental Biology. Animal*, 31(6) :447–455, June 1995.
- [137] C. Sunderkötter, I. Herrgott, C. Brückner, P. Moinzadeh, C. Pfeiffer, J. Gerss, N. Hunzelmann, M. Böhm, T. Krieg, U. Müller-Ladner, E. Genth, E. Schulze-Lohoff, M. Meurer, I. Melchers, G. Riemekasten, and DNSS Centers. Comparison of patients with and without digital ulcers in systemic sclerosis : detection of possible risk factors. *The British Journal of Dermatology*, 160(4) :835–843, April 2009.
- [138] Joanna Nikitorowicz-Buniak, Xu Shiwen, Christopher P. Denton, David Abraham, and Richard Stratton. Abnormally Differentiating Keratinocytes in the Epidermis of Systemic Sclerosis Patients Show Enhanced Secretion of CCN2 and S100a9. *Journal of Investigative Dermatology*, 134(11) :2693–2702, November 2014.
- [139] A. Igarashi, K. Nashiro, K. Kikuchi, S. Sato, H. Ihn, G. R. Grotendorst, and K. Takehara. Significant correlation between connective tissue growth factor gene expression and skin sclerosis in tissue sections from patients with systemic sclerosis. *The Journal of Investigative Dermatology*, 105(2) :280–284, August 1995.
- [140] Simona Serrati, Anastasia Chillà, Anna Laurenzana, Francesca Margheri, Elisa Giannoni, Lucia Magnelli, Paola Chiarugi, Javier Dotor, Esperanza Feijoo, Laura Bazzichi, Stefano Bombardieri, Bashar Kahaleh, Gabriella Fibbi, and Mario Del Rosso. Systemic sclerosis endothelial cells recruit and activate dermal fibroblasts by induction of a connective tissue growth factor (CCN2)/transforming growth factor β -dependent mesenchymal-to-mesenchymal transition. *Arthritis & Rheumatism*, 65(1) :258–269, January 2013.
- [141] Crystal May Ruth, Gary Fisher, John Chrivia, Joseph Baldassare, Tahiao Quan, and Tianyuan He. Reduction of CTGF/CCN2 induces cell cycle arrest in primary human adult skin fibroblasts. *The FASEB Journal*, 25(1_supplement) :543.6–543.6, April 2011.
- [142] Xu Shi-Wen, Elisabetta A. Renzoni, Laura Kennedy, Sarah Howat, Yunliang Chen, Jeremy D. Pearson, George Bou-Gharios, Michael R. Dashwood, Roland M. du Bois, Carol M. Black, Christopher P. Denton, David J. Abraham, and Andrew Leask. Endogenous endothelin-1 signaling contributes to type I collagen and CCN2 overexpression in fibrotic fibroblasts. *Matrix Biology : Journal of the International Society for Matrix Biology*, 26(8) :625–632, October 2007.

- [143] O. Distler, T. Pap, O. Kowal-Bielecka, R. Meyringer, S. Guiducci, M. Landthaler, J. Schölmerich, B. A. Michel, R. E. Gay, M. Matucci-Cerinic, S. Gay, and U. Müller-Ladner. Overexpression of monocyte chemoattractant protein 1 in systemic sclerosis : role of platelet-derived growth factor and effects on monocyte chemotaxis and collagen synthesis. *Arthritis and Rheumatism*, 44(11) :2665–2678, November 2001.
- [144] Bruce L. Riser, Feridoon Najmabadi, Bernard Perbal, Jo Ann Rambow, Melisa L. Riser, Ernest Sukowski, Herman Yeger, Sarah C. Riser, and Darryl R. Peterson. CCN3/CCN2 regulation and the fibrosis of diabetic renal disease. *Journal of Cell Communication and Signaling*, 4(1) :39–50, March 2010.
- [145] Bruce L. Riser, Jeffrey L. Barnes, and James Varani. Balanced regulation of the CCN family of matricellular proteins : a novel approach to the prevention and treatment of fibrosis and cancer. *Journal of Cell Communication and Signaling*, 9(4) :327–339, December 2015.
- [146] Andrew Leask. Yin and Yang revisited : CCN3 as an anti-fibrotic therapeutic? *Journal of Cell Communication and Signaling*, 9(1) :97–98, March 2015.
- [147] K. J. Busam and A. A. Jungbluth. Melan-A, a new melanocytic differentiation marker. *Advances in Anatomic Pathology*, 6(1) :12–18, January 1999.
- [148] Mariana Figueiroa Careta and Ricardo Romiti. Localized scleroderma : clinical spectrum and therapeutic update. *Anais Brasileiros de Dermatologia*, 90(1) :62–73, 2015.
- [149] M. Blaszczyk, C. K. Janniger, and S. Jablonska. Childhood scleroderma and its peculiarities. *Cutis*, 58(2) :141–144, 148–152, August 1996.
- [150] A. M. Rosenberg, Y. Uziel, B. R. Krafchik, S. A. Hauta, P. A. Prokopchuk, E. D. Silverman, and R. M. Laxer. Antinuclear antibodies in children with localized scleroderma. *The Journal of Rheumatology*, 22(12) :2337–2343, December 1995.
- [151] H. Ihn, S. Sato, M. Fujimoto, K. Kikuchi, and K. Takehara. Demonstration of interleukin-2, interleukin-4 and interleukin-6 in sera from patients with localized scleroderma. *Archives of Dermatological Research*, 287(2) :193–197, 1995.
- [152] L. Dehen, J. C. Roujeau, A. Cosnes, and J. Revuz. Internal involvement in localized scleroderma. *Medicine*, 73(5) :241–245, September 1994.
- [153] Francesco Zulian, Cristina Vallongo, Patricia Woo, Ricardo Russo, Nicolino Rupertto, John Harper, Graciela Espada, Fabrizia Corona, Masha Mukamel, Richard Vesely, Elzbieta Musiej-Nowakowska, Jeff Chaitow, Joan Ros, Maria T. Apaz, Valeria Gerloni, Henryka Mazur-Zielinska, Susan Nielsen, Susanne Ullman, Gerd Horneff, Carine Wouters, Giorgia Martini, Rolando Cimaz, Ronald Laxer, Balu H. Athreya, and Juvenile Scleroderma Working Group of the Pediatric Rheumatology European Society (PRES). Localized scleroderma in childhood is not just a skin disease. *Arthritis and Rheumatism*, 52(9) :2873–2881, September 2005.
- [154] A. R. Woolfenden, D. C. Tong, A. M. Norbash, and G. W. Albers. Progressive facial hemiatrophy : abnormality of intracranial vasculature. *Neurology*, 50(6) :1915–1917, June 1998.
- [155] K. Yamane, H. Ihn, M. Kubo, N. Yazawa, K. Kikuchi, Y. Soma, and K. Tamaki. Increased serum levels of soluble vascular cell adhesion molecule 1 and E-selectin in patients with localized scleroderma. *Journal of the American Academy of Dermatology*, 42(1 Pt 1) :64–69, January 2000.

- [156] Daniel Walker, Joseph S Susa, Sharif Currimbhoy, and Heidi Jacobe. Histopathological changes in morphea and their clinical correlates : results from the Morphea in Adults and Children Cohort (MAC) V. *Journal of the American Academy of Dermatology*, 76(6) :1124–1130, June 2017.
- [157] A. M. Bleau, N. Planque, N. Lazar, D. Zambelli, A. Ori, T. Quan, G. Fisher, K. Scotlandi, and B. Perbal. Antiproliferative activity of CCN3 : involvement of the C-terminal module and post-translational regulation. *Journal of Cellular Biochemistry*, 101(6) :1475–1491, August 2007.
- [158] Bernard Perbal. The concept of the CCN protein family revisited : a centralized coordination network. *Journal of Cell Communication and Signaling*, 12(1) :3–12, March 2018.
- [159] Cristiane G. Lin, Shr-Jeng Leu, Ningyu Chen, Christopher M. Tebeau, Shao-Xia Lin, Cho-Yau Yeung, and Lester F. Lau. CCN3 (NOV) Is a Novel Angiogenic Regulator of the CCN Protein Family. *Journal of Biological Chemistry*, 278(26) :24200–24208, June 2003.
- [160] Sarah M. Short, Gregory A. Talbott, and Rudolph L. Juliano. Integrin-mediated Signaling Events in Human Endothelial Cells. *Molecular Biology of the Cell*, 9(8) :1969–1980, August 1998.
- [161] Alexandra Gellhaus, Xuesen Dong, Sven Propson, Karen Maass, Ludger Klein-Hitpass, Mark Kibschull, Otto Traub, Klaus Willecke, Bernard Perbal, Stephen J. Lye, and Elke Winterhager. Connexin43 interacts with NOV : a possible mechanism for negative regulation of cell growth in choriocarcinoma cells. *The Journal of Biological Chemistry*, 279(35) :36931–36942, August 2004.
- [162] Christine T. Fu, John F. Bechberger, Mark A. Ozog, Bernard Perbal, and Christian C. Naus. CCN3 (NOV) interacts with connexin43 in C6 glioma cells : possible mechanism of connexin-mediated growth suppression. *The Journal of Biological Chemistry*, 279(35) :36943–36950, August 2004.
- [163] Nathalie Planque, Chang Long Li, Simon Saule, Anne-Marie Bleau, and Bernard Perbal. Nuclear addressing provides a clue for the transforming activity of amino-truncated CCN3 proteins. *Journal of Cellular Biochemistry*, 99(1) :105–116, September 2006.
- [164] Ingrid Espinoza, Javier A. Menendez, Chandra Mohan KVP, and Ruth Lupu. CCN1 promotes vascular endothelial growth factor secretion through $\alpha\beta3$ integrin receptors in breast cancer. *Journal of Cell Communication and Signaling*, 8(1) :23–27, March 2014.
- [165] Jérôme Lafont, Maryvonne Laurent, H el ene Thibout, Fran ois Lallemand, Yves Le Bouc, Azeddine Atfi, and C ecile Martinerie. The Expression of novH in Adrenocortical Cells Is Down-regulated by TGF β 1 through c-Jun in a Smad-independent Manner. *Journal of Biological Chemistry*, 277(43) :41220–41229, October 2002.
- [166] Huey-En Tzeng, Jui-Ching Chen, Chun-Hao Tsai, Chien-Chung Kuo, Horng-Chaung Hsu, Wen-Lee Hwang, Yi-Chin Fong, and Chih-Hsin Tang. CCN3 increases cell motility and MMP-13 expression in human chondrosarcoma through integrin-dependent pathway. *Journal of Cellular Physiology*, 226(12) :3181–3189, December 2011.

- [167] William G. Stetler-Stevenson. Matrix metalloproteinases in angiogenesis : a moving target for therapeutic intervention. *Journal of Clinical Investigation*, 103(9) :1237–1241, May 1999.
- [168] Yasusei Kudo, Shinji Iizuka, Maki Yoshida, Takaaki Tsunematsu, Tomoyuki Kondo, Ajiravudh Subarnbhesaj, Elsayed M. Deraz, Samadarani B. S. M. Siriwardena, Hidetoshi Tahara, Naozumi Ishimaru, Ikuko Ogawa, and Takashi Takata. Matrix metalloproteinase-13 (MMP-13) directly and indirectly promotes tumor angiogenesis. *The Journal of Biological Chemistry*, 287(46) :38716–38728, November 2012.
- [169] Tokutaro Minamizato, Kei Sakamoto, Tingjiao Liu, Hiroki Kokubo, Ken-ichi Katsube, Bernard Perbal, Seiji Nakamura, and Akira Yamaguchi. CCN3/NOV inhibits BMP-2-induced osteoblast differentiation by interacting with BMP and Notch signaling pathways. *Biochemical and Biophysical Research Communications*, 354(2) :567–573, March 2007.
- [170] Kei Sakamoto, Shunji Yamaguchi, R. Ando, Atsushi Miyawaki, Yuji Kabasawa, Minoru Takagi, Chang Long Li, Bernard Perbal, and Ken-ichi Katsube. The Nephroblastoma Overexpressed Gene (NOV/ccn3) Protein Associates with Notch1 Extracellular Domain and Inhibits Myoblast Differentiation via Notch Signaling Pathway. *Journal of Biological Chemistry*, 277(33) :29399–29405, August 2002.
- [171] A. Rangarajan, C. Talora, R. Okuyama, M. Nicolas, C. Mammucari, H. Oh, J. C. Aster, S. Krishna, D. Metzger, P. Chambon, L. Miele, M. Aguet, F. Radtke, and G. P. Dotto. Notch signaling is a direct determinant of keratinocyte growth arrest and entry into differentiation. *The EMBO journal*, 20(13) :3427–3436, July 2001.
- [172] Xiao-Fei Zhang and Xiaofeng Cui. Connexin 43 : Key roles in the skin. *Biomedical Reports*, 6(6) :605–611, June 2017.
- [173] B. Perbal. CCN3-mutant mice are distinct from CCN3-null mice. *Journal of Cell Communication and Signaling*, 1(3-4) :229–230, December 2007.
- [174] Kiyotaka Hasegawa, Rumiko Fujiwara, Kiyoshi Sato, Ji-Youn Park, Sang Jin Kim, Misun Kim, and Hee Young Kang. Increased blood flow and vasculature in solar lentigo. *The Journal of Dermatology*, 43(10) :1209–1213, October 2016.
- [175] Mirko Manetti, Serena Guiducci, Martina Ruffo, Irene Rosa, Maria Simonetta Fausone-Pellegrini, Marco Matucci-Cerinic, and Lidia Ibba-Manneschi. Evidence for progressive reduction and loss of telocytes in the dermal cellular network of systemic sclerosis. *Journal of Cellular and Molecular Medicine*, 17(4) :482–496, April 2013.

ANNEXES

Patient	Zone non lésionnelle			Zone lésionnelle			3e prélèvement		
	Loca	Fibrose	Pigmentation	Loca	Fibrose	Pigmentation	Loca	Fibrose	Pigmentation
SSc-VISS-011	cuisse	0	0	avant-bras	2	1	bras	0	1
SSc-VISS-196				avant-bras	2	0,5			
SSc-VISS-217	bras	0	0	avant-bras	2	1			
SSc-VISS-218	cuisse	0	0	jambe	0	1			
SSc-VISS-259	cuisse	0	0	jambe	1	0,5			
SSc-VISS-003	bras	0	1	avant-bras	2	0,5			
SSc-VISS-208	bras	0	0,5	avant-bras	1	0,5			
SSc-VISS-189	bras	0	1	avant-bras	1	1			
SSc-VISS-249	bras	0	1	avant-bras	1	0,5			
SSc-VISS-279	bras	0	1	abdomen	3	0,5	abdomen	3	1
SSc-VISS-281	bras	0	0	avant-bras	1	0			
SSc-VISS-253	bras	0	0	avant-bras	0	0			
SSc-VISS-321	avant-bras	0	0						
SSc-VISS-311	avant-bras	0	0						
SSc-VISS-326	bras	0	0	avant-bras	2	0,5			
SSc-VISS-327	bras	0	0	avant-bras	2	1			
SSc-VISS-328	avant-bras	0	0						
SSc-VISS-114	bras	0	0	avant-bras	1	1			
SSc-VISS-087				avant-bras	1	1			
SSc-VISS-112	avant-bras			avant-bras					
SSc-VISS-331	bras	0	1	avant-bras	0	0,5			
SSc-VISS-335	avant-bras	0	0						
SSc-VISS-342	bras	0	0	avant-bras	2	1			
SSc-VISS-169	bras	0	0	bras	2	0,5			
SSc-VISS-395	bras	0	0	avant-bras	2	1			
SSc-VISS-421	cuisse	0	1	avant-bras	1	1			

TABLE 4.1 – Caractéristiques des prélèvements effectués chez les patients ScS (dans l'ordre de recrutement).

SSc-VISS- : numéro d'anonymisation dans la cohorte VISS. Loca : localisation du prélèvement. Degré de fibrose : établi selon les critères du score de Rodnan. Degré de pigmentation : 0 = pas de troubles pigmentaires, 0,5 = hyper et hypopigmentation, 1 = hyperpigmentation.

Implication de CCN3 (NOV) dans la vasculopathie et la pigmentation cutanées de la Sclérodémie Systémique

Résumé : La Sclérodémie Systémique (ScS) est, malgré sa rareté, un enjeu majeur de santé publique de par sa morbi-mortalité importante. Sa physiopathologie est encore en partie méconnue mais on sait qu'elle associe des manifestations d'auto-immunité, d'atteinte des petits et gros vaisseaux et de fibrose des tissus conjonctifs touchant l'ensemble des organes. L'atteinte cutanée dans la ScS revêt une importance particulière, étant bien souvent un des premiers signes cliniques permettant le diagnostic, ainsi qu'un marqueur de sévérité. On peut notamment observer, chez certains patients, des troubles de la pigmentation.

Au cours de ce travail, nous nous sommes intéressés aux troubles pigmentaires dans la ScS et leur relation avec l'apparition de la maladie. Dans un premier temps, nous avons recensé la présence des troubles pigmentaires dans une cohorte locale de 239 patients et avons étudié leur association avec les différentes atteintes de la maladie. Nous avons constaté que l'hyperpigmentation diffuse était associée avec l'atteinte vasculaire de la ScS, particulièrement la présence d'ulcères digitaux.

Par la suite, nous nous sommes intéressés aux bases moléculaires sous-tendant cette association. Les protéines de la famille des CCN (CYR61 / CTGF / NOV) sont sécrétées dans la matrice extra-cellulaire, où elles prennent part à de nombreux processus biologiques, tels que la régulation de la prolifération cellulaire, de l'adhésion, de la sécrétion de collagène. Au sein de cette famille, CCN3 (ou NOV) est un candidat particulièrement intéressant dans le cadre du lien entre vasculopathie et pigmentation, puisqu'il est impliqué à la fois dans l'angiogénèse et l'homéostasie de l'épiderme. Nous avons étudié l'expression de CCN3 dans la peau de patients ScS présentant ou non des troubles pigmentaires, par rapport à des contrôles sains. Nous avons observé que son expression était particulièrement diminuée au niveau des vaisseaux dermiques *in situ*, ainsi que dans les cellules endothéliales *in vitro*, chez l'ensemble des patients. Nous avons montré que l'inhibition de l'expression de CCN3 dans des cellules endothéliales saines altérait l'angiogénèse *in vitro*, via une diminution de la migration cellulaire. Nous avons alors étudié l'expression de CCN3 dans l'épiderme des patients ScS. Chez les patients présentant une hyperpigmentation, CCN3 était spécifiquement diminué dans les mélanocytes et augmenté dans les kératinocytes par rapport aux patients sans troubles de la pigmentation.

Au total, CCN3 représente une piste thérapeutique prometteuse pour les patients ScS avec une atteinte vasculaire, qui pourrait être dépistée précocement grâce à la présence d'hyperpigmentation.

Mots-clés : sclérodémie systémique, vasculopathie, pigmentation, protéines CCN, CCN3, NOV

Implication of CCN3 (NOV) in vasculopathy and pigmentation of systemic sclerosis

ABSTRACT : Systemic Sclerosis (SSc) is a rare but potentially deadly connective tissue disease. Its pathophysiology remains partly unknown but combines auto-immunity, small and large vessels involvement and fibrosis of the connective tissue, affecting all organs. Skin features are considered as diagnostic and prognosis markers and include for some patients the presence of pigmentary disorders.

In this work, we looked into pigmentary disorders in SSc and their relationship with the pathophysiology of the disease. First, we analyzed the presence of pigmentary disorders among a local cohort of 239 patients as well as their association with systemic involvement in the disease. We have found that diffuse hyperpigmentation was associated with an increased risk of vascular involvement in SSc, particularly digital ulcers.

Then, we investigated the molecular basis behind this association. Proteins of the CCN (CYR61 / CTGF / NOV) family are multimodular proteins secreted in the extra-cellular matrix, where they take part in numerous biological processes, such as cell proliferation, adhesion, collagen secretion. Within this family, CCN3 (also called NOV) is a promising candidate, being implicated both in angiogenesis and epidermal homeostasis. We studied CCN3 expression in the skin of SSc patients presenting or not pigmentary disorders, as compared to healthy controls. We found that CCN3 expression was particularly decreased in the dermal vessels *in situ*, as well as in endothelial cells *in vitro*. CCN3 inhibition in endothelial cells resulted in altered angiogenesis *in vitro*, through a decrease in cell migration. We also studied CCN3 expression in SSc epidermis. SSc patients presenting hyperpigmentation exhibited decreased CCN3 in their melanocytes as well as increased CCN3 in their keratinocytes, compared to patients without pigmentary disorders.

Overall, CCN3 represents a promising therapeutic lead for SSc patients with vascular involvement, which could be spotted early thanks to the presence of hyperpigmentation.

Keywords : systemic sclerosis, scleroderma, vasculopathy, pigmentation, CCN proteins, CCN3, NOV

Unité de recherche Inserm U1035, Biothérapie des Maladies Génétiques et des Cancers Université de Bordeaux, 146 rue Léo Saignat, bâtiment TP zone Sud, 4e étage 33 076 BORDEAUX