



HAL
open science

Optimisation de la prise en charge diagnostique, pronostique et théranostique des carcinomes broncho-pulmonaires humains : des techniques d'imagerie in vivo à la biologie moléculaire.

Nicolas Piton

► To cite this version:

Nicolas Piton. Optimisation de la prise en charge diagnostique, pronostique et théranostique des carcinomes broncho-pulmonaires humains : des techniques d'imagerie in vivo à la biologie moléculaire.. Cancer. Normandie Université, 2019. Français. NNT : 2019NORMR119 . tel-03083941

HAL Id: tel-03083941

<https://theses.hal.science/tel-03083941>

Submitted on 20 Dec 2020

HAL is a multi-disciplinary open access archive for the deposit and dissemination of scientific research documents, whether they are published or not. The documents may come from teaching and research institutions in France or abroad, or from public or private research centers.

L'archive ouverte pluridisciplinaire **HAL**, est destinée au dépôt et à la diffusion de documents scientifiques de niveau recherche, publiés ou non, émanant des établissements d'enseignement et de recherche français ou étrangers, des laboratoires publics ou privés.



Normandie Université

THÈSE

Pour obtenir le diplôme de doctorat

Spécialité SCIENCES DE LA VIE ET DE LA SANTÉ

Préparée au sein de l'Université de Rouen Normandie

OPTIMISATION DE LA PRISE EN CHARGE DIAGNOSTIQUE, PRONOSTIQUE ET THÉRANOSTIQUE DES CARCINOMES BRONCHO-PULMONAIRES HUMAINS : DES TECHNIQUES D'IMAGERIE IN VIVO À LA BIOLOGIE MOLÉCULAIRE

**Présentée et soutenue par
Nicolas PITON**

**Thèse soutenue publiquement le 19 décembre 2019
devant le jury composé de**

Mme le Pr Sylvie LANTUEJOUL	PUPH au Centre Léon Bérard, Lyon	Rapporteur
Mme le Dr Nina RADOSEVIC-ROBIN	DR au Centre Jean Perrin, Clermont-Ferrand	Rapporteur
Mme le Pr Frédérique PENAULT-LLORCA	PUPH au Centre Jean Perrin, Clermont-Ferrand	Examineur
M. le Pr Jean-Yves SCOAZEC	PUPH au Centre Gustave Roussy, Villejuif	Examineur
M. le Pr Frédéric BIBEAU	PUPH au CHU de Caen	Examineur
M. le Pr Luc THIBERVILLE	PUPH au CHU de Rouen	Examineur
M. le Pr Jean-Christophe SABOURIN	PUPH au CHU de Rouen	Directeur de thèse

Thèse dirigée par M. le Pr Jean-Christophe SABOURIN, laboratoire INSERM U1245



Normande de Biologie Intégrative,
Santé, Environnement



Résumé

Le carcinome pulmonaire est une affection grave et fréquente dont la prise en charge a été bouleversée ces dernières années, tant sur le plan diagnostique que pronostique ou « théranostique » avec l'avènement des « thérapies ciblées ». Ces dernières permettent une nette amélioration de la survie et du confort des patients éligibles, mais ne sont pas sans compliquer le travail médical, depuis le diagnostic de la maladie jusqu'au suivi régulier du patient, sans oublier le choix des traitements ou les problèmes techniques posés par la multiplication arborescente des altérations moléculaires à rechercher à partir d'un tissu tumoral souvent peu abondant dans ce contexte particulier de l'oncologie thoracique.

Ce travail de thèse collige 5 travaux de recherche selon deux angles d'approche : les marqueurs moléculaires pronostiques et « théranostiques » du cancer pulmonaire, et les procédures de diagnostic *in vivo* de cette pathologie.

Le premier axe comporte 4 articles. Les deux premiers concernent l'évaluation d'une nouvelle technique moléculaire, la LD-RT-PCR, dans la détection des translocation géniques du cancer pulmonaire : la première étude est une étude de faisabilité, la deuxième est un travail de validation. Le troisième article explore l'association entre la présence d'une mutation *STK11* dans les carcinomes pulmonaires et l'expression de PDL1. Enfin, le quatrième article est une étude de cas illustrant l'importance de l'approche morphologique du cancer pulmonaire.

Le second axe est représenté par un travail comparant une technique d'imagerie *in vivo* par voie endoscopique utilisant la micro-endoscopie confocale par laser avec l'approche microscopique conventionnelle.

Titre en anglais

Optimization of the diagnostic, prognostic and “theranostic” management of human bronchopulmonary cancers: from *in vivo* imaging techniques to molecular biology

Résumé en anglais

Lung cancer is a serious and frequent condition for which the management strategies have been dramatically modified in recent years, from a diagnostic, prognostic and “theranostic” perspective, most notably with the introduction of “targeted therapies”. The latter have demonstrated dramatic improvement in both quality of life and survival rates of eligible patients, yet consequently highlight new complications in diagnosis, treatment options or technical considerations which can be attributed to the growing number of molecular alterations to be detected from limited tissue samples frequently encountered in thoracic oncology.

This work combines 5 different research papers from 2 different angles: prognostic and “theranostic” molecular markers of lung cancer, as well as *in vivo* diagnostic procedures of lung cancer.

The first angle encompasses 4 articles. The first two evaluate a new molecular technique, LD-RT-PCR, to detect gene translocation in lung cancer. The third article explores the association between *STK11* mutations in lung cancer and the expression of PDL1. Finally, the fourth article is a case report illustrating the importance of a morphological approach to lung cancer.

The second angle compares *in vivo* imaging techniques by endoscopy using confocal laser microendoscopy alongside a conventional microscopic approach.

Mots clés en français

Cancer broncho-pulmonaire, cancer pulmonaire, thérapie ciblée, diagnostic, pronostic, théranostic, thérapie ciblée, biomarqueur, translocation génique, ALK, ROS1, RET, MET, immunothérapie, STK11, BRAF, micro-endoscopie, diagnostic *in vivo*

Mots clés en anglais

Lung cancer, targeted therapy, diagnosis, prognosis, theranosis, biomarker, gene translocation, ALK, ROS1, RET, MET, immunotherapy, STK11, BRAF, micro-endoscopy, *in vivo* diagnosis

Intitulé et adresse du laboratoire de rattachement où la thèse a été préparée

Unité INSERM U1245, équipe Génomique et Biomarqueurs des Lymphomes et des Tumeurs

Solides (Professeur Fabrice JARDIN)

Faculté Mixte de Médecine et de Pharmacie

22 boulevard Gambetta

76 183 Rouen Cedex 1

Remerciements

Monsieur le Professeur Jean-Christophe SABOURIN, je vous remercie d'avoir été ce directeur de thèse toujours disponible, à l'écoute et, chose rare me semble-t-il, dénué de toute brutalité. Vous avez fait de votre service un endroit d'excellence reconnu, notamment dans le domaine de la pathologie moléculaire, où il fait bon travailler. J'admire votre regard à la fois synthétique et positif sur le monde, votre sang-froid à toute épreuve et votre grande finesse politique : puissé-je m'en inspirer. Recevez ici l'expression de ma profonde considération et de ma gratitude.

Madame le Professeur Sylvie LANTUEJOL, vous me faites l'honneur d'avoir accepté de juger ce travail en tant que rapporteur et d'avoir, par vos remarques expertes, contribué à l'améliorer. Je me réjouis de travailler prochainement avec vous dans le groupe MESOPATH. Recevez ici l'expression de ma profonde considération et de ma gratitude.

Madame le Docteur Nina RADOSEVIC-ROBIN, vous me faites l'honneur d'avoir accepté au pied levé de juger ce travail en tant que rapporteur. Recevez ici l'expression de ma profonde considération et de ma gratitude.

Madame le Professeur Frédérique PENAULT-LLORCA, vous me faites l'honneur de juger ce travail. Je vous remercie de m'avoir guidé par vos remarques et encouragements tout au long de ces études doctorales en tant que référente de mon « comité de suivi individuel ». Recevez ici l'expression de ma profonde considération et de ma gratitude.

Monsieur le Professeur Jean-Yves SCOAZEC, vous me faites l'honneur de juger ce travail. Merci d'avoir été membre de mon « comité de suivi individuel » d'études doctorales, et toujours d'excellent conseil. Recevez ici l'expression de ma profonde considération et de ma gratitude.

Monsieur le Professeur Frédéric BIBEAU, vous me faites l'honneur de juger ce travail. Les quelques occasions de travailler avec vous ont toujours été un plaisir pour moi. Soyez remercié des différents examens réalisés par vos soins dans le cadre de nos travaux sur la détection des transcrits théranostiques. Recevez ici l'expression de ma profonde considération et de ma gratitude.

Monsieur le Professeur Luc THIBERVILLE, vous me faites l'honneur de juger ce travail. Je suis à la fois fier et heureux de travailler au quotidien avec votre service : grâce à vous et votre équipe, le CHU de Rouen est une véritable école en oncologie thoracique. Recevez ici l'expression de ma profonde considération et de ma gratitude.

À l'ensemble du service d'Anatomie et Cytologie Pathologique du CHU de Rouen, merci d'avoir *cuvé mes œufs* : ce travail aurait bien sûr été parfaitement impossible sans vous.

À Philippe RUMINY, merci de ta collaboration fructueuse et de ton enthousiasme contagieux.

À Nikki SABOURIN-GIBBS, merci de ta gentillesse et de ton soutien. Sans tes corrections ou tes remarques toujours pertinentes de grammaire, d'expression ou de style, publier serait infiniment plus difficile, et infiniment moins plaisant.

À mes parents, merci de votre amour inconditionnel.

Table des matières

Acronymes et abréviations.....	12
Avant-propos.....	15
Introduction.....	16
Épidémiologie.....	16
Prise en charge diagnostique du carcinome pulmonaire : approche générale	17
Circonstances de découverte	17
Obtention d'une preuve histologique de cancer	17
Place de la « biopsie liquide » dans le diagnostic du cancer pulmonaire	17
Traitement du carcinome bronchique « non à petites cellules » : approche générale	19
Un traitement adapté au stade de la maladie	19
La révolution des « thérapie ciblées ».....	19
Classification histopathologique	22
Le carcinome « à petites cellules ».....	24
Les carcinomes « non à petites cellules »	24
Classification moléculaire et biomarqueurs prédictifs des thérapies « ciblées »	28
KRAS	29
EGFR	29
BRAF	30
HER2	31
ALK.....	32
ROS1	34
RET	35
MET.....	36
Anomalies génétiques et sous-types histologiques	37
PDL1.....	38
Synthèse	41
Présentation générale de notre travail de thèse	42
Présentation détaillée des différents travaux.....	44
- Premier axe : Marqueurs moléculaires pronostiques et théranostiques du cancer pulmonaire ...	44
Étude 1 : Ligation Dependand-RTPCR: A New Specificand Low-Cost Technique to Detect ALK, ROS and RET Rearrangements in Lung Adenocarcinoma.	44
Étude 2 : A New Assay for Detection of Theranostic Gene Translocations and MET exon 14 Skipping in Thoracic Oncology: One-Year Prospective Routine LD-RT-PCR in 413 Newly Diagnosed Lung Tumors	56

Étude 3 : STK11 Mutations Are Associated with Lower PDL1 Expression in Lung Adenocarcinoma and is a Candidate Biomarker to Predict the Response of Immunotherapy.....	82
Étude 4 : BRAF V600E mutation is not always present as expected! A case report of lung and thyroid carcinomas.....	108
- Second axe : Vers un diagnostic in vivo par voie endoscopique ?	113
Étude 5 : A Novel Method for In Vivo Imaging of Solitary Lung Nodules Using Navigational Bronchoscopy and Confocal Laser Microendoscopy.....	113
Discussion.....	121
Synthèse des travaux.....	121
Les « biopsies liquides » en oncologie thoracique et le projet « Pneumoliquide »	127
Analyse contre synthèse	129
Plus vite et partout	131
Intégration multiparamétrique et intelligence artificielle	133
Conclusion	136
Références bibliographiques.....	137

Acronymes et abréviations

5' RACE PCR : 5' Rapid Amplification of c-DNA-Ends by Polymerase Chain Reaction

ADN : Acide DésoxyriboNucléique

ALK : Anaplastic Lymphoma Kinase

ARN : Acide RiboNucléique

ARNm : Acide RiboNucléique messenger

BRAF : B-Raf proto-oncogene, serine/threonine-protein kinase

CBL : Castias B-lineage Lymphoma

CHU : Centre Hospitalo-Universitaire

CPS : Combined Positive Score

CTLA4 : Cytotoxic T-Lymphocytes-Associated protein 4

EGF : Epidermal Growth Factor

EGFR : Epidermal Growth Factor Receptor

EML4 : Echinoderm Microtubule-associated protein-Like 4

ERBB2 : Erb-B2 Receptor Tyrosine Kinase 2

ERK : Extracellular signal-Regulated Kinase

FGFR : Fibroblast Growth Factor Receptor

FISH : Fluorescent In-Situ Hybridization

GDNF : Glial-Derived Neurotrophic Factor

HER : Human Epidermal Growth Factor Receptor

HES : Hematoxyline Éosine Safran

HGF : Hepatocyte Growth Factor

HGFR : Hepatocyte Growth Factor Receptor

INCa : Institut National du Cancer

JAK : Janus Kinase

KEAP1 : Kelch-like ECH-associated protein 1

KIF5B : Kinesin Family Member 5B

KRAS : Kirsten Rat Sarcoma

LD-RTP-CR : Ligation-Dependent Reverse Transcription Polymerase Chain Reaction

MAP : Microtubule-Associated Protein

MEK : Mitogen-activated protein Kinase

MPRIIP : Myosin Phosphatase Rho Interacting Protein

mTOR : mammalian Target Of Rapamycin

NRAS : NRAS proto-oncogene

NRG1 : Neuregulin 1

NTRK : Neutrophilic Receptor Tyrosin Kinase

PD1 : Programmed cell Death protein 1

PDL1 : Programmed Death Ligand 1

PIK3CA : Phosphatidylinositol-4,5-Bisphosphate 3-Kinase Catalytic Subunit Alpha

PTEN : Phosphatase and Tensin homolog

TGF α : Transforming Growth Factor α

TTF1 : Thyroid Transcription Factor 1

TNM : Tumor, Nodes, Metastases

TPS : Tumor Proportion Score

TrkC : Tropomyosin receptor kinase

RET : Rearranged during Transfection proto-oncogene

ROS1 : ROS proto-oncogene 1

RT-PCR : Reverse Transcription Polymerase Chain Reaction

STAT : Signal Transducers and Activators of Transcription

STING : Stimulator of Interferon Genes

STK11 : Serine/Threonine Kinase 11

SQSTM1 : Sequestosome-1

USCAP : United States and Canadian Academy of Pathology

Avant-propos

Nos travaux de ces dernières années ont porté sur le carcinome pulmonaire humain. À défaut de respecter l'ordre chronologique de la prise en charge du patient, l'architecture de notre présent manuscrit respecte davantage celui de notre implication dans les différents projets exposés. Dans les pages qui suivront et afin de faire l'état des lieux de cette maladie, nous présenterons tout d'abord des généralités sur le cancer du poumon, en insistant sur ses aspects moléculaires, puis nous proposerons une présentation synthétique de l'ensemble de nos travaux avant d'en envisager les perspectives de développements et d'applications translationnelles.

Introduction

Épidémiologie

Le carcinome broncho-pulmonaire est à l'échelle mondiale une maladie très importante quant à son incidence et sa mortalité : on estime à 1,8 millions de nouveaux cas en 2012 et 1,5 million de décès (1,2). En France plus particulièrement, environ 46 363 nouveaux cas ont été diagnostiqués en 2018, dont environ 31 231 hommes et 15 132 femmes (3). Il s'agit en matière d'incidence du deuxième cancer de l'homme et du troisième cancer de la femme, avec une survie faible, de l'ordre de 16% à 5 ans (4). C'était en 2018 le cancer le plus meurtrier chez l'homme avec 22 761 décès, et le second cancer le plus meurtrier chez la femme avec 10 365 décès (3). Alors que chez l'homme le taux d'incidence stagne et le taux de mortalité chute, ces indicateurs augmentent chez la femme, et en raison d'une consommation tabagique en augmentation chez la femme (5), l'écart entre les taux d'incidence chez les hommes et chez les femmes s'est restreint au cours de ces dernières années, même si on diagnostique toujours actuellement deux fois plus de cancer pulmonaire chez l'homme que chez la femme (3).

Si l'on s'intéresse aux différents types histologiques et à leur poids respectif, on constate chez l'homme que l'incidence des carcinomes épidermoïdes et des carcinomes neuroendocrines à petites cellules diminue alors que celle des adénocarcinomes augmente (3). Chez la femme, ces trois types histologiques sont en augmentation (3). Une des principales hypothèses qui pourraient expliquer ces variations d'incidence, et en particulier l'augmentation de celle des adénocarcinomes, est le changement de structure (ajout d'un filtre) et de composition (produit plus riche en nitrosamines) des cigarettes industrielles (6,7) : l'ajout de filtres à ces dernières entraînerait une inhalation plus profonde des fumeurs afin de recevoir une dose satisfaisante de nicotine, provoquant alors une diffusion plus périphérique dans le poumon des particules carcinogènes comme les nitrosamines.

Prise en charge diagnostique du carcinome pulmonaire : approche générale

Circonstances de découverte

Le diagnostic de carcinome pulmonaire nécessite une preuve histopathologique, parfois difficile à obtenir (8). Il est à noter que plus de 75% des cancers pulmonaires sont découverts à un stade localement avancé ou métastatique car la tumeur ne devient souvent symptomatique que tardivement, lorsqu'elle atteint des bronches, les vaisseaux, la paroi thoracique, ou lorsqu'elle métastase (souvent au système nerveux central, au foie, aux os ou à la peau). Les symptômes respiratoires sont aspécifiques, comme une toux, une hémoptysie ou une dyspnée. Il existe également des syndromes paranéoplasiques fréquemment associés à cette maladie, comme l'hippocratisme digital, l'hyponatrémie, un syndrome fébrile prolongé, ou encore une ostéoarthropathie hypertrophiante pneumique de Pierre-Marie, sans oublier une pseudomyasthénie ou une neuropathie périphérique. Dans bien des cas cependant, la découverte de la lésion est fortuite, sur une radiographie ou un scanner thoracique réalisés pour une toute autre raison.

Obtention d'une preuve histologique de cancer

Le diagnostic histopathologique d'une lésion pulmonaire peut être obtenu par différents moyens : la biopsie conventionnelle par voie endo-bronchique, la biopsies endo-bronchique distale par échoendoscopie bronchique, la biopsie transthoracique guidée par scanner, la chirurgie et les prélèvements cytopathologiques (épanchement pleural et ganglion lymphatique essentiellement). La fibroscopie bronchique conventionnelle permet la visualisation de l'arbre respiratoire jusqu'au niveau des bronches sous-segmentaires et la réalisation éventuelle de prélèvements biopsiques de la tumeur si celle-ci est visualisée. Il est possible de coupler cette procédure avec une exploration échographique (échoendoscopie) des structures contiguës à l'arbre respiratoire comme des adénopathies satellites, qui pourront alors être ponctionnées. La ponction-biopsie transpariétale nécessite quant à elle un guidage scanographique et trouve d'ordinaire toute son intérêt pour les lésions pulmonaires périphériques inaccessibles par voie endoscopique. Enfin, la chirurgie est le recours souvent envisagé après échec des procédures diagnostiques moins invasives, surtout si la probabilité de malignité est forte.

Place de la « biopsie liquide » dans le diagnostic du cancer pulmonaire

On entend par « biopsie liquide » un prélèvement de liquide biologique, le plus souvent sanguin, se substituant à une biopsie tissulaire pour obtenir à une évaluation diagnostique,

pronostique ou théranostique. Une « biopsie liquide » de sang circulant permettra par exemple d'étudier l'ADN tumoral circulant et c'est habituellement l'objet du prélèvement, mais aussi des cellules tumorales circulantes, de l'ARN tumoral circulant, des protéines, des exosomes ou encore de l'ARN plaquettaire (9–11). En oncologie thoracique, les « biopsies liquides » passées dans la pratique courante sont celles étudiant l'ADN tumoral circulant.

Simple, rapide (12) et peu coûteuse, la « biopsie liquide » permet en effet dans certains cas très précis de poser un diagnostic de probabilité en évitant les prélèvements tumoraux qui sont comme évoqué précédemment souvent difficiles et risqués (13,14). Ces « biopsies liquides » sont donc parfois très utiles pour poser le diagnostic d'adénocarcinome pulmonaire chez un patient ne pouvant supporter une biopsie solide et présentant un tableau évocateur : la mise en évidence d'une mutation du gène *EGFR* rend en effet extrêmement probable le diagnostic d'adénocarcinome pulmonaire et permet même de choisir immédiatement un traitement adapté (voir ci-dessous *La révolution des « thérapies ciblées »*). Il est néanmoins crucial de se rappeler ceci : seul un résultat positif aura une valeur, et il sera impossible de conclure à l'absence de mutation en cas de résultat négatif, ce qui nécessitera alors une analyse sur biopsie tissulaire.

Traitement du carcinome bronchique « non à petites cellules » : approche générale Un traitement adapté au stade de la maladie

La prise en charge thérapeutique du cancer pulmonaire « non à petites cellules » a ainsi été révolutionnée par les récents progrès pharmaceutiques évoqués en matière de « thérapie ciblée » et d'immunothérapie, mais elle reste toujours guidée par le stade de la maladie et l'on distingue alors trois cas de figure suivant son extension au moment du diagnostic (8) : localisée (stades I et II), localement avancée (stade III) ou métastatique (stade IV). Afin d'apprécier convenablement la pratique courante d'oncologie thoracique, gardons à l'esprit qu'actuellement, environ deux tiers des patients atteints de carcinome pulmonaire « non à petites cellules » sont diagnostiqués à un stade avancé ou métastatique (15,16).

Dans le cas d'une maladie localisée, la chirurgie est le traitement de choix pour espérer guérir le patient. Le traitement adjuvant (chimiothérapie ou radiothérapie) se discute en fonction des données anatomopathologiques. En cas d'inopérabilité, il est recommandé de proposer au patient une radiothérapie stéréotaxique à visée curative.

Si le cancer est localement avancé, le traitement de référence est systémique, souvent associé à une radiothérapie. Se discutent alors en fonction des caractéristiques moléculaires de la tumeur la chimiothérapie conventionnelle (doublet à base d'un sel de platine) ou les thérapies dites « ciblées » (dont l'immunothérapie).

En ce qui concerne les carcinomes métastatiques, la chirurgie ou la radiothérapie sont d'ordinaire inutiles, et l'on propose alors un traitement systémique seul avec les trois options énoncées ci-dessus (chimiothérapie conventionnelle, thérapie « ciblée » dont l'immunothérapie).

La révolution des « thérapie ciblées »

Au cours des dernières années, l'utilisation de « thérapies ciblées » a permis une amélioration considérable de la survie des patients dont la tumeur présente certaines caractéristiques. Entendons par « ciblé » le fait que ces substances sont dirigées contre des cibles moléculaires qui sont *directement* responsables de l'oncogenèse, et il convient de faire ici la différence avec les traitements que l'on appelle « classiques » comme la chimiothérapie conventionnelle, la radiothérapie ou encore la chirurgie. En oncologie thoracique, ces médicaments « ciblés » se divisent en deux grandes classes de molécules, à savoir les inhibiteurs de tyrosine kinase et les anticorps monoclonaux. Les enzymes tyrosine kinase jouent

un rôle majeur dans la biologie cellulaire et sont impliquées dans des processus aussi divers que la différenciation, les voies de signalisation ou encore la prolifération et la survie. Les récepteurs transmembranaires ont souvent une activité tyrosine kinase intracellulaire dépendante de la liaison à leur ligand au niveau de leur domaine extracellulaire. Si, en raison d'une altération génétique, l'activité tyrosine kinase du récepteur est permanente, sans être soumise à la liaison du ligand, la cellule s'engagera dans le processus de cancérogénèse. Il existe certains médicaments inhibiteurs de tyrosine kinase dirigés spécifiquement contre certaines altérations géniques, et nous pouvons prendre ici les exemples des gènes *EGFR*, *BRAF*, *ALK*, *ROS* ou encore *MET*. Le tableau A présenté ci-dessous rassemble les différentes thérapies « ciblée » proposées actuellement en fonction des altérations moléculaires.

En ce qui concerne les anticorps monoclonaux, ils sont en cancérologie pulmonaire largement représentés par l'immunothérapie, sur laquelle nous reviendrons un peu plus loin.

Molécule	Indication
Thérapies validées	
Erlotinib	<i>EGFR</i> : mutation activatrice (essentiellement délétion exon 19 ou mutation L858R)
Afatinib	<i>EGFR</i> : mutation activatrice (essentiellement délétion exon 19 ou mutation L858R)
Gefitinib	<i>EGFR</i> : mutation activatrice (essentiellement délétion exon 19 ou mutation L858R)
Osimertinib	<i>EGFR</i> : mutation activatrice ; mutation T790M
Crizotinib	<i>ALK</i> : translocation ; <i>ROS1</i> : translocation
Ceritinib	<i>ALK</i> : translocation (première ou deuxième ligne après progression ou intolérance sous crizotinib)
Alectinib	<i>ALK</i> : translocation (première ou deuxième ligne après progression sous crizotinib)
Brigatinib	<i>ALK</i> : translocation (deuxième ligne, si résistance ou intolérance au crizotinib)
Lorlatinib	<i>ALK</i> : translocation (après progression sous crizotinib et au moins un autre inhibiteur, ou après progression sous alectinib ou ceritinib en première ligne)
Dabrafenib + trametinib	<i>BRAF</i> : mutation V600E
Thérapies en cours de validation	
Crizotinib	<i>MET</i> : amplification ou saut d'exon 14
Carbozantinib	<i>RET</i> : translocation
Vandetanib	<i>RET</i> : translocation
Lenvatinib	<i>RET</i> : translocation
Ado-trastuzumab emtansine	<i>HER2</i> : mutation
Afatinib	<i>HER2</i> : mutation
Trastuzumab + paclitaxel	<i>HER2</i> : mutation

Tableau A : Aperçu des différentes thérapies ciblées actuelles en oncologie thoracique. Librement adapté de Abdel Karim et Kelly (17).

Classification histopathologique

La description fine des types histologiques du cancer pulmonaire s'est faite de plus en plus nécessaire et pressante à mesure du déploiement de l'arsenal thérapeutique disponible. Si, il y a une vingtaine d'années, la seule distinction réellement nécessaire était celle du carcinome neuroendocrine à petites cellules d'avec les carcinomes « non à petites cellules », il est aujourd'hui crucial de préciser davantage la dernière catégorie afin de prendre en charge le patient de façon optimale. Loin de vouloir décliner ici un long catalogue d'entités anatomopathologiques, nous nous restreindrons à délimiter et définir celles les plus fréquemment rencontrées. Néanmoins, nous adaptons ci-dessous (tableau B) la classification en vigueur des tumeurs pulmonaires de l'Organisation Mondiale de la Santé datant de 2015 (18).

Tumeurs épithéliales		Adénome pléomorphe	8940/0
Adénocarcinome	8140/3	Papillomes	
Adénocarcinome lépidique	8250/3	Papillome malpighien	8052/0
Adénocarcinome acinaire	8551/3	Exophytique	8052/0
Adénocarcinome papillaire	8260/3	Inversé	8053/0
Adénocarcinome micropapillaire	8265/3	Papillome glandulaire	8260/0
Adénocarcinome solide	8230/3	Papillome mixte squameux et glandulaire	8560/0
Adénocarcinome mucineux invasif	8253/3	Adénomes	
Adénocarcinome invasif mixte, mucineux et non mucineux	8254/3	Pneumocytome sclérosant	8832/0
Adénocarcinome colloïde	8480/3	Adénome alvéolaire	8251/0
Adénocarcinome fœtal	8333/3	Cystadénome mucineux	8470/0
Adénocarcinome entérique	8144/3	Adénome à glandes muqueuses	8480/0
Adénocarcinome d'invasion minime			
Non mucineux	8250/2	Tumeurs conjonctives	
Mucineux	8257/3	Hamartome pulmonaire	8992/0
Lésions pré-invasives		Chondrome	9220/0
Hyperplasie adénomateuse atypique	8250/0	PEComes	
Adénocarcinome <i>in situ</i>	8140/2	Lymphangioliéiomyomatose	9174/1
Non mucineux	8410/2	PECome bénin	8714/0
Mucineux	8253/2	Tumeur à cellules claires	8005/0
Carcinome épidermoïde	8070/3	PECome malin	8714/3
Carcinome épidermoïde kératinisant	8071/3	Tumeur myofibroblastique congénitale péribronchique	8827/1
Carcinome épidermoïde non kératinisant	8072/3	Lymphangiomatose pulmonaire diffuse	
Carcinome épidermoïde basaloïde	8083/3	Tumeur myofibroblastique inflammatoire	8825/1
Lésion pré-invasive		Hémangioendothéliome épithélioïde	9133/3
Carcinome épidermoïde <i>in situ</i>	8070/2	Blastome pleuro-pulmonaire	8973/3
Tumeurs neuro-endocrines		Synoviosarcome	9040/3
Carcinome à petites cellules	8041/3	Sarcome pulmonaire artériel intimal	9137/3
Carcinome combiné à petites cellules	8045/3	Sarcome pulmonaire myxoïde avec translocation <i>EWSR1-CREB1</i>	8842/3
Carcinome neuro-endocrine à grandes cellules	8013/3	Tumeurs myoépithéliales	
Carcinome neuro-endocrine à grandes cellules combiné	8013/3	Myoépithéliome	8982/0
Tumeurs carcinoïdes		Carcinome myoépithélial	8982/3
Tumeur carcinoïde typique	8240/3		
Tumeur carcinoïde atypique	8249/3	Tumeurs lymphohistocytaires	
Lésion pré-invasive		Lymphome de MALT	9699/3
Hyperplasie diffuse des cellules neuroendocrine pulmonaires	8040/0	Lymphome B diffus à grandes cellules	9680/3
Carcinome à grandes cellules	8012/3	Granulomatose lymphomatoïde	9766/1
Carcinome adénosquameux	8560/3	Lymphome B intravasculaire à grandes cellules	9712/3
Carcinome pléomorphe	8022/3	Histocytose pulmonaire à cellules de Langerhans	9751/1
Carcinome sarcomatoïde	8032/3	Maladie d'Erdheim-Chester	9750/1
Carcinome à cellules géantes	8031/3		
Carcinosarcome	8980/3	Tumeurs d'origine ectopique	
Blastome pulmonaire	8972/3	Tumeurs germinales	
Autres carcinomes / inclassés		Tératome mature	9080/0
Carcinome « lymphoépithélioma-like »	8082/3	Tératome immature	9080/1
Carcinome NUT	8023/3	Thymome intrapulmonaire	8580/3
Tumeurs du type « glandes salivaires »		Mélanome	8720/3
Carcinome mucoépidermoïde	8430/3	Méningiome sans autre spécification	9530/0
Carcinome adénoïde kystique	8200/3		
Carcinome épithélial-myoépithélial	8562/3	Métastases	

Tableau B : Classification des tumeurs pulmonaire d'après l'Organisation Mondiale de la Santé, quatrième édition (18). Le code de morphologie indiqué à droite provient de l'*International Classification of Diseases for Oncology* (ICD-O). Le chiffre à droite indique le potentiel de malignité de la lésion : /0 pour une tumeur bénigne, /1 pour un comportement aspécifique, limite ou incertain, /2 pour un carcinome *in situ* et /3 pour une tumeur maligne.

L'Organisation Mondiale de la Santé distingue schématiquement deux grandes catégories de carcinomes pulmonaires (16) : les carcinomes dits « à petites cellules », minoritaires (environ 15% des cas), développés à partir des cellules neuroendocrines pulmonaires, et les carcinomes « non à petites cellules », majoritaires (environ 85% des cas) et développés à partir des cellules épithéliales. Ces derniers se subdivisent en deux grandes catégories : les carcinomes épidermoïdes (20% des cas environ) et les carcinomes « non à petites cellules non épidermoïdes », largement représentés par les adénocarcinomes (40% des cas environ).

Le carcinome « à petites cellules »

Il s'agit d'une tumeur de nature neuro-endocrine dont le principal facteur de risque est le tabagisme. La présentation clinique est souvent celle d'une lésion proximale très agressive, envahissant souvent le médiastin au diagnostic. La morphologie microscopique est d'ordinaire très caractéristique : les cellules tumorales sont basophiles, de petite taille, au nucléole absent et au cytoplasme très peu abondant ; elles se disposent souvent en plages compactes et il est fréquemment noté, surtout sur prélèvements biopsiques, des artefacts d'écrasements. Le TTF1 (*Thyroid transcription factor 1*) et les marqueurs neuro-endocrines (chromogranine, synaptophysine et CD56) sont fréquemment exprimés ; enfin l'index de prolifération cellulaire estimé par l'immunomarquage Ki67 est très élevé, souvent supérieur à 80%. Actuellement, aucun examen théranostique de routine n'est recommandé dans le cadre de cette pathologie.

Les carcinomes « non à petites cellules »

Comme écrit un peu plus haut, nous nous limiterons ici aux deux types histologiques les plus fréquents, à savoir les carcinomes épidermoïdes et les adénocarcinomes, et dont la distinction est cruciale en vue des analyses théranostiques.

Le carcinome épidermoïde

Ces tumeurs sont de nature malpighienne et leur survenue dans un organe comme le poumon qui est normalement dépourvu d'épithélium de type malpighien s'explique par les phénomènes de métaplasie malpighienne de l'épithélium bronchique, conséquence souvent directe du tabagisme chronique. De ce fait, il s'agit d'une tumeur le plus souvent proximale, car survenant à partir des bronches. Si la différenciation est bonne, c'est une tumeur qui produit

de la kératine, bien que ce phénomène soit finalement assez rare dans le poumon. La présence de ponts inter-cellulaires est également une caractéristique morphologique fréquemment observée. Néanmoins, l'étude immunohistochimique est souvent nécessaire, surtout sur prélèvements biopsiques, pour distinguer cette entité de l'adénocarcinome. Le carcinome épidermoïde exprime presque toujours la p40 et n'exprime d'ordinaire pas le TTF1, contrairement à l'adénocarcinome qui présente un profil phénotypique inverse, en miroir (19). La seule analyse théranostique concernant cette entité est à ce jour l'étude de l'expression de PDL1 afin de prescrire une éventuelle immunothérapie.

L'adénocarcinome

Tumeur de nature glandulaire, supposément issue des pneumocytes de types 2, il s'agit souvent d'une lésion distale, intra-parenchymateuse (20,21). Il existe de multiples types architecturaux, coexistant d'ailleurs souvent au sein d'une même lésion. Ces types présentent une valeur pronostique indépendante, l'architecture lépidique étant la plus favorable, l'architecture solide ou micro-papillaire la plus mauvaise. Les types acinaires ou papillaires sont quant à eux de pronostic intermédiaire. À ces types architecturaux s'ajoutent 4 variants qui n'impliquent pas l'agencement des cellules tumorales les unes par rapport aux autres : les variants mucineux, colloïde, fœtal et digestif. Tout l'enjeu est actuellement de ne pas méconnaître, surtout sur prélèvements de petite taille, le diagnostic d'adénocarcinome pulmonaire afin de bien caractériser la lésion sur le plan théranostique pour prescrire une thérapie « ciblée » en cas d'anomalie moléculaire prédictive d'une bonne réponse. La caractérisation immunohistochimique des cellules tumorales est à cette fin souvent cruciale, l'adénocarcinome pulmonaire exprimant TTF1 dans 75 à 85% des cas et n'exprimant quasiment jamais p40 (16,19,22). Dans les quelques lignes qui suivront, nous détaillerons succinctement les différents sous-types ou formes d'adénocarcinomes pulmonaires qui, comme nous le verrons un peu plus loin, peuvent être associés à certains profils mutationnels.

Lésions précoces

Elles sont représentées par l'hyperplasie adénomateuse atypique, l'adénocarcinome *in situ* et l'adénocarcinome d'invasion minime, qui sont de pronostic excellent. Les critères utilisés sont essentiellement liés à la taille des lésions.

L'hyperplasie adénomateuse atypique est une prolifération de pneumocytes de type II ou de cellules de Clara faiblement à modérément atypiques, tapissant les cloisons alvéolaires sans les infiltrer (architecture dite *lépidique*). Cette lésion mesure moins de 0,5 cm.

L'adénocarcinome *in situ* correspond sur le plan physiopathologique l'étape suivante, à savoir que l'architecture de la lésion est également de type lépidique, mais la taille de la lésion est supérieure à 0,5 cm.

Enfin, l'adénocarcinome « d'invasion minime » mesure moins de 3 cm, est d'architecture lépidique mais comporte également un foyer invasif, inférieur cependant à 0,5 cm. Il ne comporte ni nécrose, ni embole vasculaire, ni invasion de la plèvre.

Adénocarcinome à prédominance lépidique

Cette lésion est de très bon pronostic. Les cellules tumorales tapissent les cloisons alvéolaires sans les infiltrer, sauf au niveau d'un foyer invasif de plus de 0,5 cm, qui peut correspondre à une architecture autre que lépidique, une stroma-réaction, une invasion de la plèvre pariétale, la présence d'embolies vasculaires ou la présence de cellules tumorales dans les lumières alvéolaires.

Adénocarcinome à prédominance acinaire

Cette tumeur est de pronostic intermédiaire. L'architecture est essentiellement glandulaire. Les glandes tumorales ont une lumière souvent bien visible et se disposent au sein d'une stroma-réaction. L'architecture cribriforme entre dans cette catégorie.

Adénocarcinome à prédominance papillaire

Cette tumeur est de pronostic intermédiaire. Les papilles sont caractérisées par une prolifération des cellules tumorales le long d'axes fibreux comportant en leur centre un axe vasculaire.

Adénocarcinome à prédominance micro-papillaire

Le pronostic de cette lésion est mauvais. Les cellules tumorales, petites, cubiques et aux atypies souvent discrètes, s'organisent en petites structures rondes dépourvues d'axe fibro-vasculaire.

Adénocarcinome à prédominance solide

Il s'agit également d'une forme de mauvais pronostic. L'architecture est massive, sans disposition lépidique, acinaire, papillaire ou micro-papillaire. Cette forme peut facilement être confondue avec le carcinome épidermoïde sur de petits prélèvements biopsiques, d'où l'intérêt ici de l'immunomarquage TTF1.

Variants

Variant mucineux

Les cellules tumorales présentent des atypies minimales voire absentes. Elles sont cylindriques ou caliciformes et leur pôle luminal contient de la mucine. Le profil immunohistochimique est particulier, avec une positivité fréquente de CK7 et CK20 associée à une négativité de TTF1.

Variant colloïde

Cette lésion produit du mucus en abondance qui distend et rompt les cloisons alvéolaires. Le profil immunohistochimique est notable car les marqueurs « digestifs » comme CK20 et CDX2 sont souvent exprimés.

Variant fœtal

Les cellules tumorales ont une morphologie proche du tissu pulmonaire du fœtus.

Variant digestif

Les cellules tumorales présentent une morphologie identique à celle d'un adénocarcinome colorectal et un bilan digestif poussé doit être effectué avant de pouvoir conclure à une lésion primitive du poumon.

Classification moléculaire et biomarqueurs prédictifs des thérapies « ciblées »

Si les caractéristiques moléculaires du carcinome épidermoïde du poumon n'ont, hormis l'expression de PDL1, pas d'intérêt dans la pratique médicale courante, celles de l'adénocarcinome jouent un rôle majeur pour orienter les décisions thérapeutiques (23). La caractérisation fine du cancer pulmonaire est souvent rendue difficile par l'exiguïté des prélèvements tissulaires disponibles et du nombre important de techniques complémentaires à effectuer pour le diagnostic, comme les immunomarquages TTF1 ou p40 mais également pour le « théranostic » à l'aide de « biomarqueurs » (16,24–26). On appelle « biomarqueur » en cancérologie n'importe quelle caractéristique ou paramètre pouvant être apprécié, évalué ou mesuré, et donnant un aperçu d'une certaine vérité biologique du patient ou de sa tumeur : il existe ainsi par exemple des biomarqueurs pronostiques, pouvant faire entrevoir la vitesse d'évolution future de la maladie, et des biomarqueurs prédictifs, pouvant prédire avec plus ou moins d'exactitude la réponse à un traitement donné (27). Dans le cancer pulmonaire « non à petites cellules », les biomarqueurs prédictifs (ou « théranostiques ») validés et couramment utilisés à ce jour sont de deux types : les altérations génétiques et l'expression de protéines comme PDL1 (28).

D'après diverses recommandations internationales sur le génotypage des cancers pulmonaires mises à jour en 2018, tout prélèvement suffisamment cellulaire intéressant un adénocarcinome ou un carcinome non à petites cellules « sans autre spécification » devrait être testé dans les 10 jours ouvrables, tout comme les carcinomes épidermoïdes chez les patients très jeunes ou très peu voire pas fumeurs (29–32). Cette caractérisation moléculaire doit impérativement comprendre les gènes *EGFR*, *ALK* et *ROS1*, et d'autres comme *KRAS*, *BRAF*, *MET*, *RET* et *ERBB2 (HER2)* sont fortement conseillés. De manière générale, les altérations moléculaires des gènes *KRAS*, *EGFR*, *ALK*, *ROS1* ou autres sont, sauf dans de rares cas, mutuellement exclusives (33,34). On distingue deux grands mécanismes d'altérations génétiques directement responsables (souvent dénommées « driver mutations ») de la cancérogénèse pulmonaire des adénocarcinomes : les mutations de petite taille et les translocations (encore appelées réarrangements). Les mutations de petite taille touchent les gènes *EGFR*, *KRAS* ou *BRAF*, alors que les translocations concernent les gènes *ALK*, *ROS1* ou *RET*. Les techniques mises en œuvre pour détecter ces anomalies diffèrent, et impliquent souvent des techniques de séquençage de l'ADN pour les premières, et des techniques moléculaires à partir de l'ARN combinées ou non à des techniques « morphologiques » (immunohistochimie, hybridation *in situ* avec fluorescence) pour les secondes. Les quelques

pages qui suivront nous permettront d'aborder successivement les différents biomarqueurs moléculaires actuellement recherchés en pratique courante d'oncologie thoracique, à savoir les gènes *KRAS*, *EGFR*, *BRAF*, *HER2*, *ALK*, *ROS1*, *RET*, *MET*, et la protéine PDL1.

KRAS

Les altérations « gain de fonction » les plus fréquemment mises en évidence dans les cancers humains concernent la famille des gènes *RAS*, dont le premier représentant est *KRAS* (*Kirsten Rat Sarcoma*), et ceci est vrai pour les cancers pulmonaires plus spécifiquement, dans environ 30 % des cas (34–36). *KRAS* est une protéine à activité GTPase s'intégrant dans les voies de transduction du signal entre les récepteurs transmembranaires comme FGFR, EGFR (*Epidermal Growth Factor Receptor*) ou HER et les voies sous-jacentes, par exemple PI3K/AKT ou RAF/MEK/ERK, favorisant donc la survie et la prolifération de la cellule (37). Les altérations activatrices de *KRAS* touchent préférentiellement les codons 12 et 13 et les plus fréquentes sont *G12C*, *G12V* et *G12D* (38). Les deux premières, *G12C* et *G12V* sont très fréquemment associées au tabagisme, contrairement à la dernière, *G12D*, qui survient préférentiellement chez les patients non-fumeurs (38). Si un essai clinique de phase ½ ciblant la mutation *G12C* du gène *KRAS* dans les tumeurs solides en cours montre des premiers résultats très encourageants (référence ClinicalTrials.gov NCT03600883, Amgen©) aucune thérapie ciblant *KRAS* n'est malheureusement à ce jour disponible sur le marché (39). Ceci n'enlève rien à l'utilité que nous qualifierions « en creux » de ce marqueur dans la prise en charge du cancer pulmonaire : en effet, la mise en évidence d'une telle altération au sein de l'échantillon d'une part indique que le tissu analysé comporte bien des cellules néoplasiques, d'autre part que la recherche des altérations géniques « théranostiques » (c'est-à-dire prédictives d'une sensibilité ou d'une résistance à un traitement ciblé) détaillées ci-dessous (géniques, et donc à l'exception de PDL1) est inutile, l'existence d'une mutation *KRAS* étant, sauf exception notable, mutuellement exclusive de ces dernières (34,35).

EGFR

La protéine EGFR (*Epidermal Growth Factor Receptor*), encore appelé HER1 (*Human Epidermal Growth Factor Receptor-1*) appartient à la famille des récepteurs ERBB qui possèdent de multiples ligands comme EGF (*Epidermal Growth Factor*), TGF α (*Transforming Growth Factor α*), l'amphiréguline, ou encore l'épiréguline (40). Lorsque le ligand se fixe sur la protéine EGFR, il survient une homodimérisation ou une hétérodimérisation de cette dernière

avec un autre membre de la famille ERBB, ce qui entraîne la phosphorylation du récepteur et l'activation des voies de transduction du signal *via* RAS-RAF-MEK-ERK et RAS-PI3K-PTEN-AKT-mTOR ayant pour conséquence la prolifération et la migration cellulaires (40). Dans le cancer du poumon « non à petites cellules », il est maintenant bien connu que la présence de certaines mutations activatrices du gène *EGFR* est un facteur d'excellente réponse antitumorale aux traitements par inhibiteurs de tyrosine kinase anti-EGFR (41–45). Sur le plan épidémiologique, ces altérations se rencontrent chez les patients n'ayant jamais ou très peu fumé et chez les femmes (34). La majorité de telles altérations activatrices du gène *EGFR* est représentée par la délétion de l'exon 19 (54%), suivie par la mutation L858R, aboutissant à la substitution d'une leucine au codon 858 par une arginine dans 41% des cas (46). Les autres altérations sont beaucoup moins fréquentes : insertions dans l'exon 20, mutations G719X, L861X ou encore S768I (47). Il est à noter que contrairement à toutes les autres altérations citées ci-dessus, les insertions dans l'exon 20 du gène *EGFR* ne confèrent pas à la tumeur de sensibilité particulière aux inhibiteurs de tyrosine kinase (48). Après environ 9 à 12 mois en moyenne, la tumeur finit par progresser sous traitement et le mécanisme de résistance apparaît être majoritairement, dans plus de 60% des cas, l'acquisition d'un second site mutationnel affectant le site de liaison à l'ATP au niveau de l'exon 20 par substitution de la thréonine du codon 790 par une méthionine (mutation T790M) (46,49–51). Il apparaît important de détecter cette mutation, qui peut être présente d'ailleurs dans de rares cas avant tout traitement, car elle est prédictive d'une bonne réponse aux inhibiteurs de tyrosine kinase de troisième génération (osimertinib) qui sont également efficaces sur les mutations de « sensibilité » décrites ci-dessus, et l'instauration d'un tel traitement dès la première ligne a démontré une supériorité par rapport aux inhibiteurs de première génération (52). Si l'apparition de la mutation T790M est le phénomène principal de résistance à la thérapie « ciblée », il existe également d'autres mécanismes plus rares comme une amplification du gène *MET* (51) ou du gène *HER2* (53), un phénomène de transition épithélio-mésenchymateuse (46,54,55), une mutation du gène *PIK3CA* (46), une sécrétion autocrine du facteur de croissance hépatocytaire (56), ou encore, ce qui plaiderait en faveur d'une re-biopsie tissulaire systématique à la rechute, la transformation de l'adénocarcinome en carcinome neuroendocrine à petites cellules (57).

BRAF

Le gène *BRAF* (*B-Raf proto-oncogene, serine/threonine-protein kinase*) apparaît muté dans 2 à 4% des carcinomes pulmonaires « non à petites cellules » (34,58). La protéine BRAF

appartient à la voie de transduction du signal RAS-RAF-MEK-ERK-MAP kinase, qui régule la réponse cellulaire aux signaux de croissance (59). Une mutation activatrice de *BRAF* entraîne l'activation incontrôlée de cette voie de transduction, favorisant donc la survie et la prolifération cellulaire (60). L'altération moléculaire la plus fréquente aboutit à la substitution du glutamate du codon 600 par une valine (mutation dite V600E) (61,62). Il est intéressant de noter que contrairement aux autres altérations des gènes *EGFR*, *ALK*, *ROS1* etc. la majorité des patients porteurs d'un adénocarcinome pulmonaires avec mutation de *BRAF* sont des fumeurs ou anciens fumeurs (63–68). La mise en évidence d'une telle mutation prédit, comme dans le mélanome, la réponse antitumorale efficace des traitements « ciblés » inhibiteurs de BRAF, en association ou non avec des inhibiteurs de MEK (69–71). Cette détection se fait actuellement facilement par techniques de biologie moléculaire, mais des tests moléculaires plus ciblés tout comme des approches immunohistochimiques (anticorps spécifique de la protéine BRAF V600E) peuvent être également être utilisées avec succès (72–75).

HER2

HER2 (*Human Epidermal Growth Factor Receptor 2*) appartient à la famille HER des récepteurs à activité tyrosine kinase, dont font partie également HER1 (c'est-à-dire EGFR), HER3 et HER4, qui tous comportent un domaine extra-cellulaire de liaison à un ligand et un domaine intracellulaire à activité tyrosine kinase (76). Le ligand de HER2 reste à ce jour inconnu, mais lorsque ce récepteur est activé, il s'homodimérise avec d'autres récepteurs de sa famille, entraînant une cascade de transduction du signal *via* PI3K/AKT et RAS/MAP/MEK (77). Ceci explique que la surexpression de ce récepteur a un puissant pouvoir oncogénique, et ce mécanisme est le plus souvent observé dans les carcinomes mammaires (78,79) ou gastriques (80). Dans ces situations, un traitement ciblé contre la protéine HER2, en utilisant un anticorps monoclonal, comme le trastuzumab ou le pertuzumab, dirigé contre le domaine extracellulaire de la protéine, permet souvent d'obtenir de une bonne réponse anti-tumorale (81,82). Le mécanisme de surexpression de la protéine HER2 est le plus souvent une amplification du gène *HER2*. Si de telles amplifications du gène *HER2* sont fréquentes dans les cancers pulmonaires, allant selon les séries de 2 à 20% (83–85), les résultats obtenus en imitant l'attitude thérapeutique adoptée dans les cancers du sein ou de l'estomac sont décevants (86–88). Néanmoins, il existe d'autres types d'altérations, les mutations dans le domaine tyrosine kinase du gène *HER2* (exon 20), intéressant environ 3% des adénocarcinomes et survenant surtout chez des patients jeunes, de sexe féminin et non-fumeurs (77). L'existence d'une telle mutation

est associée à un phénotype tumoral agressif et une survie plus courte (77,89–91). Concernant la prise en charge thérapeutique optimale des patients présentant une altération du gène *HER2*, il n'existe pas à ce jour de recommandation claire car la réponse aux thérapies ciblées anti-HER2 (anticorps monoclonal ou inhibiteur de tyrosine kinase) est souvent décevante (77,92–94).

ALK

Les translocations du gène *ALK* dans le cancer pulmonaire sont retrouvées chez environ 3% des patients, surtout jeunes, femmes et n'ayant peu ou jamais fumé (34). *ALK* (*Anaplastic Lymphoma Kinase*) est une protéine transmembranaire appartenant à la famille des récepteurs à l'insuline à activité tyrosine kinase, et est exprimé de manière physiologique dans le système nerveux (95). Dans le cancer pulmonaire, l'activation incontrôlée de ce récepteur est dû au réarrangement du gène *ALK* avec un gène partenaire, le plus fréquent étant *EML4* (*Echinoderm Microtubule-associated protein-Like 4*) (96,97). Le point de cassure du gène *ALK* est récurrent, se situant systématiquement au niveau de la séquence intronique flanquée par les exons 16 et 17, les exons 17 à 26 codant pour le domaine intracytoplasmique (98). Dans cette configuration, la protéine chimérique ainsi synthétisée est constituée d'une partie 3' formée du domaine tyrosine kinase de *ALK* et d'une partie 5' qui engendre la dimérisation du récepteur de façon indépendante de la liaison à un ligand, activant ainsi en permanence le domaine tyrosine kinase intracellulaire et favorisant de ce fait la prolifération, la survie et la migration cellulaire (99). On dénombre à ce jour 22 gènes partenaires impliqués dans les translocations du gène *ALK* (100). La présence d'une translocation du gène *ALK* est prédictive d'une excellente réponse aux inhibiteurs de tyrosine kinase dirigés contre *ALK* comme le crizotinib (101,102). Les différentes translocations décrites du gène *ALK* ne semblent pas être toutes similaires quant à leur impact biologique sur la cellule tumorale, le pronostic de la maladie ou la réponse à la thérapie ciblée (103–107). Par exemple, le variant 1 (*EML4* exon 13 – *ALK* exon 20), le plus fréquent, paraît associé à une meilleure réponse au crizotinib que les autres (104). À l'inverse, les variants 3a ou 3b (*EML4* exon 6a ou 6b – *ALK* exon 20) sont vraisemblablement responsables d'une efficacité moindre et moins longue de la thérapie ciblée (105,106). Les principaux variants des translocations *ALK* sont illustrés ci-dessous (Figure A).

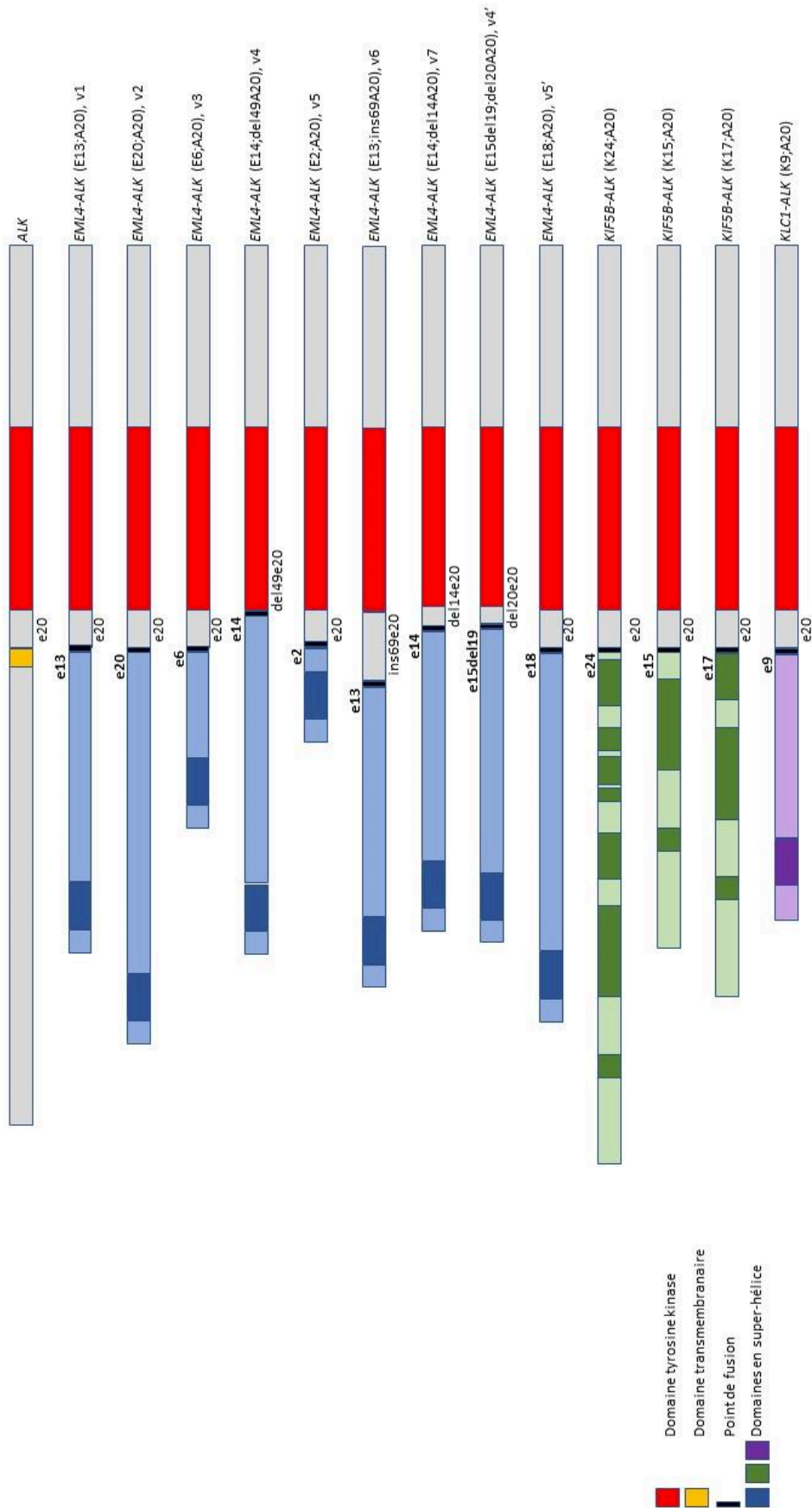


Figure A : Structure du gène *ALK* sauvage et différents variants de fusion *ALK* rencontrés dans le cancer pulmonaire. Librement adapté de l'ouvrage *IASLC Atlas of ALK Testing in Lung Cancer*, 2013 (108).

Historiquement, le crizotinib a été la première molécule à activité « inhibitrice de tyrosine kinase » utilisée contre la protéine ALK (109) ; depuis, de nombreux autres traitements ont été mis à disposition des oncologues : les anti-ALK de deuxième génération comme l'alectinib (110), le ceretinib (111) ou le brigatinib (112), puis de troisième génération comme le lorlatinib (113,114). Ces deux dernières catégories ont pour propriétés, comparée à la première, d'avoir un effet anti-tumoral plus puissant, associée à une bien meilleure pénétration de la barrière hémato-encéphalique, très utile en cas de métastase cérébrale. La thérapie ciblant ALK est d'ordinaire efficace et bien tolérée, mais la maladie tôt ou tard finit par acquérir une résistance (102). Il est à noter que les inhibiteurs de deuxième génération sont souvent efficaces après que la tumeur a acquis une résistance à un traitement de première génération, mais qu'ils peuvent également être utilisés en première ligne, sans apparition d'une résistance au crizotinib, ce qui tend d'ailleurs à faire de ces molécules des thérapies de première ligne (115). Un traitement de troisième génération est quant à lui pratiquement toujours efficace après résistance au crizotinib, mais en cas de résistance à un traitement de deuxième génération, le lorlatinib semble n'avoir une activité anti-tumorale satisfaisante qu'en cas d'acquisition par la tumeur d'une mutation de résistance au niveau du gène *ALK*, notamment la mutation G1202R (116,117).

ROS1

Les réarrangements du gène *ROS1* sont retrouvés dans 1 à 2% des cancers pulmonaires « non à petites cellules » (118,119). Si l'on sait que ce gène code une protéine transmembranaire de type récepteur tyrosine kinase de la même famille que ALK ou des récepteurs à l'insuline, la fonction biologique précise chez l'homme reste à ce jour obscure (120,121). On connaît actuellement 16 gènes partenaires de fusion avec *ROS1* décrits dans les cancers pulmonaires, le plus fréquent étant *CD74* (35,96,119,122–130,130–134). La protéine de fusion, comportant toujours un domaine tyrosine kinase intact, ne se dimérise pas sous sa forme activée comme le fait la protéine ALK, et le mécanisme d'activation est encore flou (119). Quoiqu'il en soit, une telle protéine activée en raison du réarrangement provoque une activation des voies de transduction du signal comme MAPK/ERK ou PI3K/AKT qui favorise la croissance et la survie de la cellule (124,135–137). Les patients atteints d'une tumeur pulmonaire avec réarrangement du gène *ROS1* présentent des caractéristiques cliniques comparables à ceux avec un réarrangement du gène *ALK* : plutôt jeunes, peu ou pas fumeur, avec un adénocarcinome (118,119). La détection des translocations du gène *ROS1* peut s'effectuer par différentes

méthodes. La plus simple et la plus rapide est l'immunohistochimie, qui possède des performances diagnostiques satisfaisantes (125,138,139). Néanmoins, le marquage est parfois d'interprétation délicate en raison de localisation cellulaire variable (125) de cellules normales parfois positives, comme les pneumocytes ou les macrophages alvéolaires (138,139) ou d'une positivité non liée à une translocation, par exemple en cas d'aneuploïdie. Aussi une technique de confirmation est-elle recommandée, comme l'hybridation *in situ* par fluorescence ou le séquençage « haut débit » (140,141). L'hybridation *in situ* avec fluorescence utilise une double sonde de séparation, l'une rouge et l'autre verte de part et d'autre des portions 3' et 5' du point de cassure (118). Si le gène est intact, le signal rouge et le signal vert seront contigus, mais si le gène est transloqué, les deux signaux seront séparés ou seul un signal 3' sera visible. Le seuil de positivité a été fixé à 15% des noyaux de cellules tumorales présentant une telle anomalie. Cet examen peut être effectué à partir d'un petit prélèvement tissulaire fixé au formol et inclus en paraffine, mais l'interprétation en est parfois malaisée, expliquant certains résultats erronés (141). Les techniques de biologie moléculaire peuvent faire appel à elles appel au séquençage « haut débit » ou à la RT-PCR (*Reverse-Transcription PCR*). La RT-PCR est une technique relativement simple et bon marché, mais qui nécessite de savoir quelle anomalie chercher, car le mélange réactionnel doit contenir les amorces spécifiques des gènes partenaires potentiels. Le séquençage « haut débit » en revanche, s'il est plus onéreux, consommateur de davantage de matériel et plus long, est de plus en plus utilisé, même si l'analyse bio-informatique est parfois compliquée dans cette indication. La détection d'une translocation de *ROS1* est prédictive d'une bonne réponse antitumorale à un traitement inhibiteur de ROS1, comme le crizotinib (123), et comme pour les translocations ALK, il existe certaines variations dans l'évolution de la maladie en fonctions du gène partenaire, avec par exemple la translocation *CD74-ROS1* qui confère à la tumeur un pronostic plus péjoratif en raison de la fréquence accrue de métastases cérébrales (142).

RET

Les translocations du gène *RET* (*Rearranged during Transfection proto-oncogene*) ont été initialement décrites dans les cancers thyroïdiens (143,144). Ce gène code un récepteur transmembranaire à activité tyrosine conférée par sa portion intra-membranaire qui comporte une homologie de 37% avec le domaine tyrosine kinase de la protéine ALK (145). Les ligands de RET appartiennent à la famille GDNF (*Glial-Derived Neutrophilic Factor*) (146). La liaison d'un tel ligand au niveau du domaine extra-membranaire provoque une homodimérisation de

RET et une autophosphorylation du domaine tyrosine kinase, favorisant par l'activation des voies de transduction du signal comme RAS/MAPK/ERK, PI3K/AKT ou JAK/STAT la prolifération cellulaire ou la migration (137,147–150). Les translocations du gène *RET*, conférant à la protéine une activité tyrosine kinase indépendante du ligand, sont retrouvées dans environ 1% des adénocarcinomes pulmonaires sans distinction et entre 6 et 14% des adénocarcinomes « pan-négatifs » pour les autres altérations oncogéniques habituellement recherchées (151–155). À ce jour, au moins 12 gènes partenaires impliqués dans les translocations *RET* ont été caractérisés, le plus fréquemment impliqué étant *KIF5B* (*kinesin family member 5B*) (119,151,152,156,157). L'immunohistochimie n'est pas actuellement une méthode de détection efficace des translocations du gène *RET* en raison de nombreux résultats erronés (151,153,155,158). C'est pourquoi l'hybridation *in situ* avec fluorescence est la technique de référence pour mettre en évidence ce type d'altération, car cette technique est très sensible et indépendante du gène partenaire (155,159). Néanmoins, ses inconvénients énoncés ci-dessus à propos des translocations *ALK* et *ROS1* sont ici aussi rencontrés, avec la particularité pour *RET* qu'aucun seuil de positivité n'a clairement été établi, oscillant entre 10 et 20% de noyaux tumoraux réarrangés (153,155,159,160). La RT-PCR est utilisée en routine clinique, avec les limites décrites plus haut (161,162). La plus importante est son manque de sensibilité en cela qu'elle ne détecte de réarrangement que si le mélange réactionnel contient des amorces correspondant au gène partenaire (risque élevé de résultat faux négatif) (151,155). Hybridation *in situ* et RT-PCR sont souvent utilisées en combinaison, l'une des techniques palliant les manquements de l'autre (119,163,164). Le séquençage « haut débit » enfin est sensible et précis, même quand la cellularité tumorale de l'échantillon est faible mais comme déjà évoqué, il s'agit d'une technique longue, complexe et coûteuse, générant beaucoup d'informations dont la pertinence est difficile à hiérarchiser. Comme pour les tumeurs avec translocations *ALK* ou *ROS1*, celles présentant un réarrangement de *RET* sont d'ordinaire sensibles aux thérapies « ciblées » par inhibiteurs de tyrosine kinase, bien que de façon moindre et au prix d'une toxicité souvent élevée (164–166).

MET

La protéine MET, encore appelée HGFR (*Hepatocyte Growth Factor Receptor*) est un récepteur tyrosine kinase jouant un rôle crucial dans la régulation de la croissance cellulaire et de son développement. Son activation promeut l'entrée dans le cycle cellulaire, la mobilité et l'invasion. Dans les tumeurs, le gène *MET* est parfois le siège de mutations sur les sites

d'épissage en amont ou en aval de l'exon 14 et l'on estime à environ 3% des adénocarcinomes pulmonaires (167–169), 2,6 à 31,8% des carcinomes sarcomatoïdes (168–172) et entre 4 et 8,2% des carcinomes adénoquameux (168,170) comportant de telles altérations. De telles mutations sont très diverses, à ce jour dénombrées à plus de 160, et ont toutes pour conséquence un saut de l'exon 14 lors de l'épissage de l'ARNm, conférant à la cellule des propriétés prolifératives (170). La portion protéique codée par l'exon 14 et alors perdue lors de l'épissage est nécessaire au recrutement de l'ubiquitine ligase CBL (*Castias B-Lineage Lymphoma*) qui cible MET en vue de sa dégradation médiée par l'ubiquitine (173–175). La perte de l'exon 14, tout en maintenant le cadre de lecture, entraîne un accroissement de la stabilité de la protéine MET et donc un maintien des signaux de prolifération suivant sa liaison à son ligand HGF, ce qui explique son activité oncogénique (176,177). Ces mutations « saut d'exon 14 » du gène *MET* concernent surtout des patients relativement âgés et de sexe féminin (170). Elles sont souvent mutuellement exclusives d'autres altérations moléculaires comme celles des gènes *KRAS*, *EGFR*, *ALK*, *ROS1*, *HER2* ou *RET* (167,170,172,178,179). Les mutations « saut d'exon 14 » du gène *MET* semblent être prédictives d'une bonne réponse aux thérapies ciblées efficaces contre MET, comme le crizotinib (180–185). La détection de ce type d'anomalie pose néanmoins d'importants problèmes techniques en pratique diagnostique courante car les régions introniques sont rarement bien couvertes par les analyses génomiques de séquençage « haut débit » et les analyses bio-informatiques sont parfois mises en défaut pour prédire avec confiance leur conséquence fonctionnelle sur l'épissage. Les approches par séquençage de l'ARN est par ailleurs plus onéreux et souvent plus difficile à mettre en place.

Anomalies génétiques et sous-types histologiques

Il semble important de préciser ici que les altérations moléculaires décrites ci-dessus ne sont pas retrouvées dans les mêmes proportions selon les différents sous-types histologiques d'adénocarcinome, même si contrairement aux sarcomes, lymphomes ou leucémies, il n'existe pas de corrélation forte entre génotype et phénotype morphologique (186,187). Les mutations *KRAS* sont plutôt associées à une architecture solide, et parfois à une mucosécrétion (188–190). Les mutations *EGFR* sont quant à elles plus souvent présentes dans les adénocarcinomes non mucineux, de type lépidique, papillaire ou micro-papillaire (191–193). Pour ce qui est des translocations *ALK* ou *ROS*, elles sont plus fréquemment associées aux sous-types solides, à la forme acinaire avec aspects cribriformes, mais aussi à la présence de cellules mucipares « en bague à châton » ou de mucine extra-cellulaire (194–196). Enfin, les translocations *RET* sont

plus souvent présentes dans les sous-types papillaire ou lépidique, ou bien comme pour les translocations *ALK* et *ROS* dans les sous-types solides avec cellules en « bague à châton » ou l'existence d'une muco-sécrétion (119,155,197). Fait remarquable, une petite série a rapporté la fréquence plus élevée de corps psammomateux dans ces tumeurs avec translocation *RET* (198). Notons pour finir le cas particulier de l'adénocarcinome mucineux invasif, qui, s'il est associé à une mutation *KRAS* dans jusque 90% des cas, est également spécifique des translocations du gène *Neuregulin 1* encore appelé *NRG1* (199,200)

PDL1

L'immunothérapie est devenue ces dernières années un traitement de référence du cancer pulmonaire (201,202). Le principe le plus fréquemment utilisé est celui de l'inhibition des « points de contrôle inhibiteurs » de la réponse immunitaire du patient dirigée contre sa tumeur. Le mécanisme de ces « points de contrôle inhibiteurs » implique l'expression de protéines comme PDL1 (*Programmed Death Ligand 1*) à la surface des cellules tumorales ou PD1 (*Programmed cell Death protein 1*) ou CTLA4 (*Cytotoxic T-Lymphocytes-Associated protein 4*) à celle des cellules immunes. Par exemple, l'activation de PD1 par son interaction avec PDL1 aura pour conséquence l'inactivation des lymphocytes T cytotoxiques et donc l'échappement de la tumeur au système immunitaire (203,204). La levée de ce mécanisme inhibiteur, par exemple par traitement dirigé contre CTLA4, PD1 ou PDL1 aboutit à la restauration du potentiel antitumoral des cellules immunitaires (205,206). Il existe à ce jour de multiples molécules dirigées contre ce « point de contrôle inhibiteur », et l'on distingue alors celles ciblant PD1, comme le nivolumab ou le pembrolizumab, et celles ciblant PDL1 comme l'atezolizumab, le durvalumab ou l'avelumab. La surexpression de PDL1 par les cellules tumorales est, sauf cas particuliers liés à un mécanisme génétique (207–209), un exemple de mécanisme adaptatif d'échappement à l'immunité en réponse à la sécrétion d'interféron gamma par les lymphocytes infiltrant la tumeur (210,211) ; nous sommes donc ici « loin du gène » et « proche de la protéine ». De façon générale, une forte expression de PDL1 par les cellules tumorales est associée à la présence d'une mutation du gène *KRAS* (207,212,213), à un tabagisme conséquent *via* une charge mutationnelle élevée entraînant la formation de nombreux néo-antigènes fortement immunogènes (207,214,215) et à la présence de nombreux lymphocytes infiltrant la tumeur (207,216,217). Pour préciser ce dernier point, il est désormais habituel de distinguer les tumeurs dites « froides », c'est-à-dire ne comportant que peu ou pas de cellules immunitaires, des tumeurs « chaudes », au microenvironnement très inflammatoire

(218–220). Si les tumeurs « froides » ne surexpriment souvent pas PDL1, les tumeurs « chaudes » se distinguent quant à elles selon la nature des cellules inflammatoires présentes : riches en lymphocytes T CD8+, elles sont souvent associées à une forte expression de PDL1, à l'inverse des tumeurs riches en polynucléaires. Le biomarqueur prédictif d'une bonne réponse à l'immunothérapie à ce jour le plus validé dans le cancer est le taux de cellules tumorales exprimant PDL1 à leur surface, l'immunohistochimie PDL1 étant même devenue pour certains médicaments (comme le pembrolizumab) un test « compagnon », au sens où la possibilité d'une prescription est conditionnée par un marquage PDL1 positif de la tumeur, avec un seuil de 50% de cellules tumorales positives pour un traitement de première ligne, et de 1% pour un traitement de deuxième ligne (221,222). Ce pourcentage est estimé par un score appelé *Tumor Proportion Score* ou TPS, défini simplement par le pourcentage de cellules tumorales avec un marquage membranaire linéaire, quelle que soit son intensité. D'autres méthodes d'évaluation de PDL1 comme biomarqueur existent, comme le CPS (*Combined Positive Score*), mais ne sont pas validées et donc pas utilisées pour les carcinomes pulmonaires. PDL1 est cependant un biomarqueur imparfait quant à ses capacités de prédire l'efficacité du traitement, certaines tumeurs n'exprimant pas PDL1 pouvant répondre parfaitement à l'immunothérapie à l'inverse d'autres exprimant fortement cette protéine transmembranaire (223–226). Rappelons-nous le fait que dans la majorité des cas, l'expression de PDL1 est un mécanisme adaptatif, ce qui explique sa grande labilité, et l'on observe ainsi des variations d'expression au sein d'une même tumeur, entre la tumeur et sa métastase, ou encore après traitement non chirurgical (227). D'autres biomarqueurs sont aujourd'hui à l'étude pour tenter d'affiner la prédiction et de guider la prise en charge thérapeutique : citons par exemple la présence de lymphocytes infiltrant la tumeur (228,229), le profil d'expression génique « inflammatoire » (230–232), la composition du microbiote intestinal (233–235) ou encore la « charge mutationnelle » de la tumeur (236,237).

Récemment, l'équipe de Skoulidis a mis en évidence qu'il existe au sein des adénocarcinomes pulmonaires avec mutation *KRAS* deux sous-groupes distincts quant à leur biologie, leur profil immunitaire et leur réponse au traitement, selon la présence associée soit d'une mutation *TP53*, soit d'une mutation *STK11* ou Serine/Threonine Kinase 11 (218,219). L'existence conjointe d'une mutation *KRAS* et *TP53* est en effet associée à un nombre plus élevé de mutations somatiques, un caractère inflammatoire davantage prononcé et un taux de réponse relativement élevé à l'immunothérapie. En revanche, la co-mutation *KRAS* et *STK11* est associée à une expression plus faible de marqueurs immuns et un taux de réponse très faible

à l'immunothérapie. Dans ces deux études, les mutations du gène *STK11* n'ont malheureusement pas été étudiées en détail ; or l'on sait que les gènes suppresseurs de tumeurs comme celui-ci peuvent être altérés de façon très diverse, et que de nombreuses altérations retrouvées ne sont en fait que des variants sans véritable conséquence biologique.

Synthèse

Si de cette introduction, partielle par nature, il ne fallait retenir que quelques mots, nous les exprimerions ainsi : le carcinome pulmonaire « non à petites cellules » est une affection grave et fréquente dont la prise en charge a été bouleversée ces dernières années grâce au développement des techniques moléculaire et à l'avènement conjoint des « thérapies ciblées ». Ces dernières permettent une nette amélioration de la survie et du confort des patients éligibles, mais ne sont pas sans compliquer le travail du médecin, depuis le diagnostic de la maladie (quel type exact de carcinome ?) jusqu'au suivi régulier du patient (acquisition d'une mutation de résistance ?), sans oublier le choix des traitements ou les problèmes techniques posés par la multiplication arborescente des altérations moléculaires à rechercher à partir d'un tissu tumoral souvent peu abondant dans ce contexte particulier de l'oncologie thoracique. C'est dans ce paysage, instable, mouvant en raison de l'ajout régulier de nouvelles connaissances scientifiques d'où découlent de nouvelles recommandations et pratiques, que nos travaux se sont inscrits.

Présentation générale de notre travail de thèse

Notre principal axe de recherche avait pour objectif d'une part d'explorer ou de valider des marqueurs pronostiques et « théranostiques » de la maladie, d'autre part d'expérimenter des techniques synthétiques innovantes de détection de telles anomalies à partir de prélèvements effectués chez le patient.

Ainsi, nos deux premiers travaux ont porté sur l'amélioration de la détection des translocations géniques de l'adénocarcinome pulmonaire en s'appuyant sur une technique moléculaire très innovante développée au Centre Henri Becquerel : le premier article, une étude de faisabilité en quelque sorte, a étudié une petite série rétrospective de lésions comportant une translocation génique *ALK*, *ROS1* ou *RET* connue, mise en évidence par les techniques usuelles, à savoir immunohistochimie et hybridation *in situ* avec fluorescence. Le deuxième travail a lui consisté en une étude d'application de cette technique (au passage considérablement améliorée) en pratique courante pendant une année pleine sur une large cohorte prospective d'adénocarcinomes pulmonaires nouvellement diagnostiqués.

Avec la troisième étude, nous avons quitté le domaine du perfectionnement technique pour embrasser des objectifs davantage exploratoires et donc aux résultats souvent plus incertains : nous nous sommes en effet penchés sur le gène *STK11* dans les adénocarcinomes pulmonaires, et notamment sur son association avec l'expression de PDL1 à la surface des cellules tumorales. Nous voulions en effet rechercher ici une explication éventuelle au caractère souvent réfractaire à l'immunothérapie (et à la thérapie en générale) des cancers pulmonaires comportant une mutation *STK11*.

Le quatrième article, faisant office ici d'une sorte d'interlude mais néanmoins très à propos dans notre thématique, est une étude de cas rapportant celui d'un patient présentant une association rare de deux cancers au sein d'un même ganglion lymphatique. Outre son caractère inhabituel, cette observation nous a permis d'illustrer avec éloquence tout l'intérêt du génotypage dans le cancer pulmonaire et les limites de l'approche qui viserait à exclure l'analyse morphologique du tissu tumoral pour n'effectuer que des analyses « non morphologiques ».

Enfin, le second axe, mineur quant au volume qu'il occupe dans ce manuscrit mais majeur quant aux perspectives qu'il annonce, s'est attaché à optimiser les techniques d'explorations endoscopiques du parenchyme pulmonaire et à développer des évaluations *in vivo*. Il s'agit de la cinquième étude présentée, et cette dernière rassemble trois observations

différentes, pour lesquelles l'examen microscopique du tissu pulmonaire lors de la procédure endoscopique prédisait avec une certaine fiabilité le diagnostic anatomopathologique final.

Présentation détaillée des différents travaux

- Premier axe : Marqueurs moléculaires pronostiques et théranostiques du cancer pulmonaire

Étude 1 : Ligation Dependant-RT-PCR: A New Specificand Low-Cost Technique to Detect ALK, ROS and RET Rearrangements in Lung Adenocarcinoma.

Auteurs : Piton N, Ruminy P, Gravet C, Marchand V, Colasse E, Marguet F, Guisier F, Thiberville L, Jardin F, Sabourin JC.

Références : Lab Invest. 2017. doi: 10.1038/labinvest.2017.124.

La partie la plus importante de nos travaux de thèse a consisté à expérimenter une technique synthétique innovante de détection des translocations génétiques dans le cancer pulmonaire, la LD-RT-PCR (pour *ligation-dependent reverse transcription polymerase chain reaction*). Cette étude consistait à établir les performances diagnostiques d'un test moléculaire synthétique (pour l'explication de la manière dont nous entendons ce terme, voir la conclusion du présent manuscrit) en prenant pour technique de référence l'immunohistochimie couplée à l'hybridation *in situ* avec fluorescence. Il est probablement nécessaire de rappeler ici l'importance majeure qu'a pris ces dernières années la détection des réarrangements de gènes, notamment *ALK* et *ROS* (et dans une moindre mesure *RET* et plus récemment *NTRK*), car la mise en évidence de telles anomalies est d'ordinaire prédictive d'une excellente réponse aux thérapies ciblées (109,238–242). Néanmoins, cette mise en évidence s'avère en pratique parfois difficile, notamment dans le contexte de cancer pulmonaire, car les prélèvements tissulaires disponibles sont souvent de très petite taille (ceci s'explique par la topographie généralement périphérique des adénocarcinomes) et sont déjà utilisés en grande partie dans un premier temps pour poser le diagnostic de cancer bronchique « non à petites cellules non épidermoïde », ce qui entraîne souvent une consommation de matériel tumoral à cette seule fin. Concernant *ALK* et *ROS1*, la stratégie diagnostique classique et recommandée par les sociétés savantes consiste à effectuer une première étape d'immunohistochimie afin de détecter l'oncoprotéine chimérique *ALK*, signant de manière indirecte une translocation génique (140,243,244). Si la négativité du marquage permet de conclure à l'absence de réarrangement, une positivité franche de *ALK* permet à elle seule de considérer la tumeur comme réarrangée alors qu'un tel résultat devra être confirmé pour *ROS1* par hybridation *in situ* (140,244). En raison de la très faible incidence des réarrangements du gène *RET*, il n'existe pas de recommandation visant à détecter de manière systématique cette anomalie de d'autant qu'aucun clone immunohistochimique

fiable n'est disponible sur le marché (137). Cependant, rester dans l'ignorance qu'il existe une telle translocation au sein de la tumeur semble constituer une perte de chance pour le patient qui ne bénéficiera alors pas d'un traitement ciblé (242). De plus, la technique d'hybridation *in situ* avec fluorescence est une technique chère, longue, et peu adaptée aux petits prélèvements d'oncologie thoracique. Ces difficultés et limitations nous ont amenés à vouloir développer des moyens innovants permettant de les surmonter, et nous avons donc voulu expérimenter en particulier une technique de biologie moléculaire développée par l'unité INSERM U918 du Centre Henri Becquerel pour la détection des translocations dans les hémopathies malignes (245,246). Le principe, très simple, consiste en une première étape d'extraction d'ARN à partir du tissu tumoral formolé et inclus en paraffine, avant une deuxième étape de RT-PCT afin de convertir l'ARN en ADNc (ADN complémentaire). L'ADNc ainsi obtenu est ensuite incubé dans un mélange réactionnel comportant des sondes correspondant à la fin des exons habituellement transloqués au niveau ARN. Si un transcrite de fusion est présent, deux sondes s'hybrideront côte-à-côte au niveau de la jonction anormale de l'ADNc. Une ligase d'ADN est alors ajoutée à la réaction pour créer une liaison covalente entre ces deux sondes, ce qui permet leur amplification par des amorces spécifiques de leur queue additionnelle. Dans le cas où aucun transcrite de fusion n'est présent, aucune amplification n'a lieu. Le produit d'amplification, correspondant au point de cassure et aux deux partenaires, est enfin mis en évidence soit par pyroséquençage, soit par séquençage haut débit. L'avantage principal de cette méthode réside dans le fait qu'elle ne nécessite que de courts fragments d'ARN (une cinquantaine de paires de bases) de part et d'autre du point de cassure. Elle est ainsi moins dépendante de la qualité des acides nucléiques présent dans l'échantillon, et peut dès lors être utilisable sur des tissus fixés au formol et inclus en paraffine. Le deuxième avantage, et non des moindres, est qu'elle permet la détection de centaines de points de cassure en une seule réaction, et qu'elle permet l'identification du gène partenaire. Elle est par ailleurs extrêmement bon marché, et les résultats sont obtenus en moins de 3 jours. Le but de notre étude était donc d'évaluer cette technique dans la détection des réarrangements géniques de l'adénocarcinome pulmonaire dans les conditions habituelles, et d'en déterminer sa sensibilité et sa spécificité.

Pour ce faire, nous avons conçu spécifiquement un mélange réactionnel capable de détecter de très nombreuses translocations de gènes *ALK*, *ROS1* et *RET* en nous appuyant sur les données de la littérature alors disponibles. Nous avons testé cette technique sur 24 adénocarcinomes pulmonaires comportant un réarrangement *ALK* détecté par techniques conventionnelles, 14 comportant un réarrangement *ROS1* et une tumeur comportant un

réarrangement *RET*. Les prélèvements étaient majoritairement des biopsies et des pièces opératoires, avec seulement un prélèvement cytologique. En parallèle, nous avons utilisé cette technique sur 14 tumeurs indemnes de tout réarrangement génique. La sensibilité de notre technique s'élevait à 63% pour la détection d'une translocation *ALK*, 64% pour la détection d'une translocation *ROS* et 100% pour la détection de l'unique translocation *RET*. La spécificité était en revanche parfaite.

La sensibilité somme toute modérée de cette technique pourrait s'expliquer selon nous par le fait que le nombre de gènes partenaires est potentiellement très élevé et que notre mélange réactionnel n'en comportait qu'une fraction. Cependant, l'hypothèse alternative selon laquelle cette sensibilité imparfaite s'explique par le fait que les échantillons ne comportaient parfois qu'une très faible quantité d'ARN nous apparaît moins probable car 8 cas testés positifs présentaient cette caractéristique.

Ce travail nous a amené à proposer un nouvel algorithme diagnostique pour la détection des translocations géniques, en plaçant l'étape de LD-RT-PCR en cas de positivité immunohistochimique, et en réservant les examens par hybridation *in situ* avec fluorescence aux cas négatifs pour cette nouvelle technique.

Ligation-dependent RT-PCR: a new specific and low-cost technique to detect *ALK*, *ROS*, and *RET* rearrangements in lung adenocarcinoma

Nicolas Piton^{1,2}, Philippe Ruminy², Claire Gravet¹, Vinciane Marchand², Élodie Colasse¹, Aude Lamy¹, Cécile Le Naoures Mear³, Frédéric Bibeau³, Florent Marguet¹, Florian Guisier⁴, Mathieu Salaün⁴, Luc Thiberville⁴, Fabrice Jardin³ and Jean-Christophe Sabourin^{1,2}

Detection of anaplastic lymphoma kinase (*ALK*), ROS proto-oncogene 1 (*ROS1*), and rearranged during transfection (*RET*) gene rearrangements in lung adenocarcinoma is usually performed by immunohistochemistry (IHC) screening followed by fluorescence *in situ* hybridization (FISH), which is an expensive and difficult technique. Ligation-dependent reverse transcription polymerase chain reaction (RT-PCR) multiplex technique can detect gene rearrangements using probes specifically hybridized to either side of the break point. PCR products are then sequenced by pyrosequencing or high throughput sequencing in order to identify the two genes involved. The reagent cost is <15 dollars per patient and results are available in 2 days. We have developed a 47-probe LD-RT-PCR kit especially for lung adenocarcinomas. Thirty-nine lung adenocarcinomas were studied: 24 *ALK*+, 14 *ROS1*+, and 1 *RET*+. *ALK*+ and *ROS1*+ were IHC+ (D5F3 Ventana for *ALK* and D4D6 Cell Signaling Technology for *ROS1*) and all cases were FISH+ (Vysis *ALK* Breakapart Probe Abbott for *ALK*, Zytolight SPEC *ROS1* Dualcolor Breakapart Probe for *ROS1* and Zytolight SPEC *RET* Dual Color Breakapart for *RET*); 14 wild type samples were included as negative controls. Using LD-RT-PCR, 15 rearrangements (63%) were detected in the *ALK* cases (gene partner: *EML4* in all cases), 9 rearrangements (64%) in the *ROS1* cases (gene partners: *CD74* in 8 cases and *SLC34A2* in 1 case) and 1 (100%) in the single *RET* case (gene partner: *KIF5B*). No rearrangement was found in the 14 negative control cases. Negative cases using LD-RT-PCR could be explained by the fact that some partner genes were not included in our assay and therefore could not be detected. Because it is an affordable, fast, and very simple technique, we propose using LD-RT-PCR when *ALK* immunostaining is positive. For LD-RT-PCR-negative cases, samples should then be analyzed by FISH.

Laboratory Investigation (2018) 98, 371–379; doi:10.1038/labinvest.2017.124; published online 18 December 2017

Lung cancer is a major cause of cancer worldwide in terms of incidence and mortality.^{1,2} Adenocarcinoma represents an increasing histological type of lung cancer and since 2005 is more frequent than squamous cell carcinoma.^{2,3}

In recent years, driver mutations have been described in lung adenocarcinoma, involving mainly *EGFR*, *KRAS*, *BRAF*, *ERBB2*, *MET*, anaplastic lymphoma kinase (*ALK*), ROS proto-oncogene 1 (*ROS1*), and rearranged during transfection (*RET*) genes.^{4–7} For the three latter, the molecular mechanism consists of a gene rearrangement leading to deregulated over expression of the fusion-gene and therefore the fusion-protein. Although *ALK* alterations are detected in 5% of all

lung adenocarcinomas, they represent 14% in never smokers.⁸ *ROS* and *RET* translocations are much rarer, involving, respectively, ~1 and 2% of lung adenocarcinomas.⁹ It is crucial to detect such abnormalities because they are good predictive biomarkers of response to targeted therapies such as crizotinib for *ALK*^{10,11} and *ROS* translocations.¹² Some targeted therapies seem to have a good anti-tumor effect in case of a *RET* translocation.¹³

Detection of these molecular alterations can be challenging, especially when biopsies are very small, which is often the case with lung adenocarcinomas because they tend to be peripheral. In many centers, *ALK* immunohistochemistry

¹Rouen University Hospital, Department of Pathology, Rouen, France; ²Normandie University, UNIROUEN, Inserm U1245, Rouen University Hospital, Rouen, France; ³Caen University Hospital, Department of Pathology, Caen, France and ⁴Rouen University Hospital, Clinique Pneumologique, Rouen, France
Correspondence: Dr N Piton, MD, MPhil, Service d'Anatomie et Cytologie Pathologiques, Bâtiment Delarue, Centre Hospitalier Universitaire Charles Nicolle, 1 rue de Germont, Rouen 76031, France.
E-mail: nicolas.piton@chu-rouen.fr

Received 1 May 2017; revised 19 September 2017; accepted 21 September 2017

(IHC) is performed first so as to reduce the flow of fluorescence *in situ* hybridization (FISH).¹⁴ If negative, it is admitted that there is no *ALK* rearrangement and FISH is performed only if the patient is a non-smoker or if there is signet ring morphology. In case of positive IHC, an *ALK* translocation is confirmed by FISH. For ROS1, a similar two-step procedure can be performed, whereas IHC is not available for *RET* detection and only FISH is performed when the patient is a never smoker and no mutation or gene rearrangement is retrieved by conventional molecular analysis. FISH is quite expensive (roughly 75 € per slide), time-consuming and can be very difficult to interpret because it is not possible to ensure that the observed cell is neoplastic. It is very sensitive to pre-analytic conditions (fixation, sample storage) and cannot identify the partner gene when using breakpoint probes. In addition, specificity is not perfect. However, it allows detection of virtually all translocations (except in very rare cases) regardless of the partner gene. Conversely, fusion probes can detect a partner gene but are impractical routinely because of the multiplicity of potential partner genes. Molecular techniques are used in some centers as an alternative to FISH: conventional real-time reverse-transcription polymerase chain reaction (RT-PCR) or high throughput sequencing. Although RT-PCR is unable to detect all different types of fusion transcripts, high-throughput sequencing is of limited routine use for detection of fusion transcripts, mainly because of the complexity of the bioinformatic analysis for alignment of sequences.

The ligation-dependent reverse transcription polymerase chain reaction (LD-RT-PCR) is a rapid and parsimonious technique inspired by RT-PCR technique and has been developed by the INSERM U918 research group of Henri Becquerel Cancer Center (Rouen, France). This assay is successfully used on a daily basis to classify diffuse large B-cell lymphomas¹⁵ and acute leukemia.¹⁶ The principle is simple (Figure 1):^{15,16} total RNA from tumors are extracted from samples and then converted into complementary DNA (cDNA) using reverse transcription. Next, cDNA are incubated with oligonucleotide probes which are the ends of the exons fused on hybrid messenger RNAs (mRNAs). When a fusion transcript is present, two probes hybridize side-to-side at the aberrant cDNA junction. A DNA ligase is next added to the reaction mixture to create a covalent link between these probes, which allows their amplification by PCR using primers that correspond to their additional tails. When no fusion transcript is present, amplification does not happen. The two partners and the break point are next identified using pyrosequencing analysis or high-throughput sequencing. The main advantage of this technique compared to conventional RT-PCR is that it requires only a short RNA sequence (~50 base pairs) on both sides of the breakpoint. Therefore, it is less dependent on RNA alteration and can easily be performed on formalin-fixed paraffin-embedded (FFPE) tissues. In addition, it allows multiplex analysis and >150 probes can be added to the same mixture. Cost is

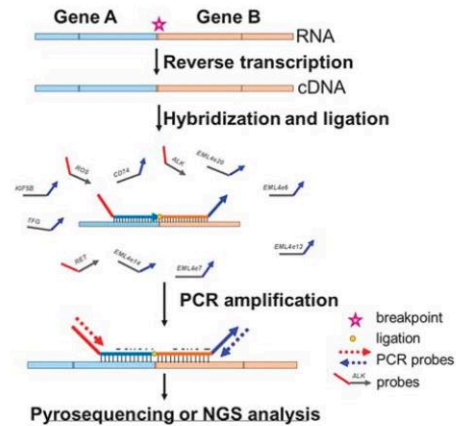


Figure 1 Principle of LD-RT-PCR. Total RNA from tumors are extracted from samples and converted into complementary DNA (cDNA) using reverse transcription. Next, cDNA are incubated with oligonucleotide probes which are the ends of the exons fused on hybrid messenger RNAs (mRNAs). When a fusion transcript is present, two probes hybridize side-to-side at the aberrant cDNA junction. A DNA ligase is next added to the reaction mixture to create a covalent link between these probes, which allows their amplification by PCR using primers that correspond to their additional tails. When no fusion transcript is present, amplification does not happen. The two partners and the break point are next identified using pyrosequencing analysis or high throughput sequencing.

negligible (less than 15 € per patient, all inclusive) and results are rapidly obtained in 2 days on average (regardless of RNA extraction procedure).

The aim of our study was to assess this innovative technique for detection of gene fusion transcripts in lung adenocarcinoma from FFPE samples (biopsies of specimen resections) and to estimate its sensitivity and specificity.

MATERIALS AND METHODS

Ethics

Ethical approval was obtained according to the agreement of the tumor biobank of Rouen University Hospital (tissue sample collection no. DC2008-689) by the institutional review board of Rouen University Hospital and the French Ministry of Scientific Research.

Patients and Tumors

Prospective cases of lung adenocarcinomas harboring *ALK*, *ROS*, or *RET* translocation analyzed between 01 January 2014 and 31 December 2015 in Rouen University Hospital (France) were eligible for inclusion. For *ALK* and *ROS*, both IHC and FISH were performed to detect gene rearrangement. For detection of *RET* translocation, only FISH was used.

When possible, data were retrieved from the patient's medical records on smoking status, as well as the prescription of a targeted therapy and its efficacy.

As negative controls, we used 14 resection specimens of lung adenocarcinoma analyzed at Rouen University Hospital between the same period of time, without any mutation or rearrangement of *EGFR*, *KRAS*, *ALK*, *ROS*, or *RET* retrieved. FFPE cell clots obtained from NCI-H2228 cell line (ATCC) were used as a positive control for *ALK* translocation.

IHC

Immunoassayed slides were retrieved and re-scored by CG and JSC. For detection of *ALK* protein, we used the Ventana *ALK* (D5F3) CDx Assay, whereas *ROS1* protein was detected using the *ROS1* D4D6 Rabbit monoclonal antibody #3287 (Cell Signaling Technology).

For *ALK* and *ROS* detection, a four-category system was used to assess staining, regardless of the percentage of stained tumor cells: 0 = no staining, 1+: weak staining, 2+: moderate staining, 3+: strong staining. From an immunohistochemical point of view, a tumor was considered *ALK* positive from 2+ staining or *ROS1* positive from 1+ staining, and therefore was considered for FISH analysis.

As stated above, we did not perform immunostaining for *RET* protein detection.

FISH

We performed FISH using breakapart probes so as to detect gene rearrangements: using Vysis *ALK*Break Apart FISH Probe Kit for *ALK* and *ZytoLight* SPEC *ROS1* Dual Color Break Apart Probe kit (CliniSciences) for *ROS1*. FISH for *RET* was performed using the *ZytoLight* SPEC *RET* Dual Color Break Apart Probe kit (CliniSciences). At least 100 tumor nuclei were analyzed and a case was considered as positive when the number of neoplastic nuclei with split signal or with single 3' signal above at minimum 20% of observed neoplastic nuclei.

Exclusion Criteria

Exclusion criteria are listed below:

- Less than 15% of tumor cells.
- Weak IHC staining (1+) for *ALK* only, according to the manufacturer's instructions.
- Weak *GAPDH* expression.

LD-RT-PCR Assay

We developed a LD-RT-PCR assay dedicated to the detection of *ALK*, *ROS*, and *RET* gene fusion transcripts in lung adenocarcinoma. First, a comprehensive review of the literature was performed from PubMed, allowing the listing of all described fusion transcripts until April 2016. Finally, 43 probes were included in the kit (Figure 2). In addition, two probes complementary to the housekeeping gene *GAPDH* were added to the kit in order to assess the quality of RNA in samples. The technique was performed according to the procedure described above in the introduction. We also




Figure 2 47-probe LD-RT-PCR kit specially designed for lung adenocarcinoma.

assessed the RNA concentration of the samples using the Qubit RNA HS Assay kit (ThermoFisher Scientific).

In brief, serial sections of FFPE tumors were cut from a paraffin block representative of lesion and placed on glass slides: a 4-mm-thick section was stained with hematoxylin & eosin (H&E) for microscopic examination. The following section was processed for tumor RNA preparation. The microtome razor blade was changed between each FFPE tumor sample, and the paraffin sections were processed individually to avoid cross contamination. H&E preparation enabled tumor area delimitation and visual estimation of tumor cell percentage simultaneously by two pathologists (CG and JCS) using a dual-headed microscope (Leica DM 2000). The tumor area was macro-dissected on a 10-mm-thick section placed on a glass slide using a single-use sterilized scalpel. RNA was extracted from this material with the Maxwell 16 LEV RNA FFPE kit (Promega). The reverse transcription was performed with the kit Superscript VILO cDNA Synthesis kit (ThermoFisher Scientific). Next, the probes were incubated with cDNA at 95 °C for 2 min (denaturation) and at 60 °C for 1 h (hybridization). Ligation was achieved using the Salsa MLPA kit (MRC-Holland). For PCR amplification, 5 µl of the ligation products were transferred to new tubes containing 45 µl of a PCR mix (20 µl Red'y'Star Mix (Eurogentec, Liege, Belgium); 1 µl 10 µM 5' biotinylated primer U1 (GGGTTCCTAAGGG TTGA), 1 µl 10 µM primer U2 (GTGCCAGCAAGATCCAA TCTAGA) and 18 µl water). Alternatively, a biotinylated primer U2 was used together with an unmodified primer U1 to allow the characterization of the junction from the other end. The amplification was performed as follow: 6 min at 94 °C; 35 cycles (30 s at 94 °C, 30 s at 58 °C, 30 s at 72 °C); 4 min at 72 °C; and cooled at 16 °C. PCR products (10 µl) were analyzed on 8% acrylamide/bis-acrylamide (40/1) gels. If a PCR product was detected after migration on

Table 1 Clinical and pathological data of the 24 positive cases for ALK translocation included in the study

Case	Sex	Age in years	Sample	Location	Histology	Smoking status	Targeted therapy	Efficacy of targeted therapy
1	F	43	Biopsy	Mediastinum	ADC	Never smoker	Crizotinib and ceritinib	Dissociated response to crizotinib during 6 months, inefficacy of ceritinib
2	F	52%	Biopsy	Bronchus	ADC	Never smoker	Crizotinib and ceritinib	Efficacy of ceritinib during 14 months (complete response) and ceritinib (stabilization of brain metastases)
3	M	65	Biopsy	Lymph node	ADC	.	.	.
4	F	53	Resection specimen	Lung	ADC	.	.	.
5	F	74	Resection specimen	Lymph node	NSCLC	.	.	.
6	F	66	Biopsy	Skin	ADC	.	.	.
7	M	64	Biopsy	Brain	ADC	.	.	.
8	M	62	Biopsy	Lung	ADC	.	.	.
9	F	57	Biopsy	Mediastinum	ADC	.	.	.
10	M	65	Biopsy	Pleura	ADC	.	.	.
11	H	56	Resection specimen	Lung	ADC	.	.	.
12	M	64	Biopsy	Bronchus	ADC	.	No	NA
13	F	70	Resection specimen	Lung	ADC	.	.	.
14	M	54	Biopsy	Bronchus	ADC	.	.	.
15	M	50	Resection specimen	Lung	ADC	.	.	.
16	M	64	Resection specimen	Lung	ADC	.	.	.
17	M	44	Biopsy	Brain	ADC	.	.	.
18	F	77	Biopsy	Bronchus	ADC	.	Crizotinib and ceritinib	Inefficacy of crizotinib for 5 months, death after 3 weeks of ceritinib
19	M	59	Resection specimen	Lung	ADC	.	.	.
20	M	59	Biopsy	Adrenal gland	ADC	.	.	.
21	F	36	Biopsy	Bronchus	ADC	.	.	.
22	M	69	Biopsy	Lymph node	ADC	.	.	.
23	F	61	Resection specimen	Lung	ADC	.	.	.
24	F	71	Biopsy	Pleura	ADC	.	Crizotinib and lorlatinib	Efficacy of crizotinib for 20 months, lorlatinib efficient on brain metastases

Abbreviations: ADC: adenocarcinoma; F: female; M: male; NA: not applicable; NSCLC: non-small cell lung carcinoma. A point indicates a lack of data.

Table 2 Molecular biology data of the 24 positive cases for ALK translocation included in the study

Case	IHC	Tumor cell (%)	Area mm ²	Percentage of rearranged tumor nuclei at FISH examination	RNA concentration (ng/μl)	GAPDH	Other molecular alteration retrieved	LD-RT-PCR	Transcript
1	3+	>50%	80	30%	18.4	High	No	Positive	ALKe20-EML4e6
2	3+	10%	3	50%	2.8	High	No	Positive	ALKe20-EML4e13
3	3+	>50%	40	>50%	22.4	High	No	Positive	ALKe20-EML4e6
4	1+ to 3+	25-50%	230	>50%	28	High	No	Negative	0
5	3+	>50%	50	50%	0	High	No	Positive	ALKe20-EML4e6
6	3+	>50%	55	>50%	11.4	High	No	Positive	ALKe20-EML4e13
7	1+ to 2+	>50%	120	25%	48.2	High	No	Negative	0
8	1+ to 2+	10%	1	35%	0	High	No	Negative	0
9	3+	15-25%	4	40%	0	High	No	Positive	ALKe20-EML4e13
10	3+	25-50%	70	40%	5.9	High	No	Positive	ALKe20-EML4e6
11	1+ to 2+	25-50%	70	20-30%	2.9	High	No	Negative	0
12	1+ to 2+	>50%	1	20%	2.1	High	KRAS	Negative	0
13	3+	>50%	100	50%	61	High	No	Positive	ALKe20-EML4e13
14	3+	>50%	1	20% and polysomy	0	High	No	Positive	ALKe20-EML4e13
15	3+	>50%	110	70%	32.5	High	No	Positive	ALKe20-EML4e2
16	2+ to 3+	25-50%	60	38%	4	High	No	Negative	0
17	3+	>50%	250	88%	33.5	High	No	Positive	ALKe20-EML4e20
18	3+	15%	<1	50%	0	Moderate	No	Positive	ALKe20-EML4e13
19	3+	>50%	200	72%	48.6	High	No	Positive	ALKe20-EML4e20
20	3+	15%	1	30%	0	High	KRAS	Negative	0
21	3+	25-50%	20	69%	15.9	High	No	Negative	0
22	1+ to 2+	25-50%	4	28%	0	High	No	Negative	0
23	3+	25-50%	200	73%	31.4	High	No	Positive	ALKe20-EML4e13
24	3+	30%	45	>50%	3.7	High	No	Positive	ALKe20-EML4e18

polyacrylamide gel, it was sequenced to identify the two partner genes using pyrosequencing, high throughput sequencing or both methods. For pyrosequencing, 20 µl were analyzed on a PyroMark Q24 platform (Qiagen, Venlo, the Netherlands) with a 15(ACTG) dispensation order following standard procedures. For high throughput sequencing, PCR products were obtained using the U1 probes with a P1 tail (P1-U1) and the U2 probes with a A tail (A-U2). Products were then purified using the Agencourt AMPure XP kit (Beckman Coulter) and analyzed with an Ion PGM System (Thermo Scientific). Sequencing results were blindly interpreted by PR and VM.

RESULTS

Patients and Tumors

ALK

Thirty-seven tumors from 36 patients were initially selected as ALK-positive cases between 01 January 2014 and 31 December 2015 in our center. Among these 37 samples, 7 were initially excluded because the neoplastic tissue was completely exhausted. Then, a further six cases were excluded because GAPDH mRNA was weak. Finally, 24 cases were analyzed. Among these (Table 1), mean age at resection or biopsy was 58 years (standard deviation = 16). The majority of samples were obtained by biopsy (16/24), whereas only eight by specimen resection. Eleven cases (46%) were from metastasis and 13 (54%) from the initial lung lesion. Twenty-three lesions were diagnosed as adenocarcinoma and only one was considered as 'non-small cell lung carcinoma not otherwise specified' according to the 2015 World Health

Organization classification. It is important to note that no tissue had undergone decalcification, and that there were no tumor necrosis areas. Information regarding treatment was available in only five patients: four were treated by anti-ALK targeted therapy with reported efficacy in three patients.

The percentage of tumor cells was above 50% in 11 cases (46%). ALK immunostaining was strong (3+) in 16 cases (67%) (Table 2). Another 'driver mutation' was retrieved in two cases, involving *KRAS*.

ROS1

Eighteen tumors from 17 patients were included in our study as ROS1-positive cases, but 4 were excluded because the neoplastic tissue was exhausted. Among the 14 cases from 13 patients finally analyzed (Table 3), mean age at resection or biopsy was 54 years (standard deviation = 13). The majority of samples were obtained by specimen resection (50%) with only 23% of biopsies. One case involved a cytological sample. The large majority involved metastasis (72%, ie, 10 cases) and no tissue underwent decalcification. None of the samples contained tumor necrosis. Histological types were more diverse than for the ALK cases, with 10 adenocarcinomas, 2 'non-small cell lung carcinoma not otherwise specified', but also 1 adenosquamous carcinoma and 1 sarcomatoid carcinoma. We retrieved data on only three patients for whom therapy was available, and only one patient was successfully treated by several lines of ROS1 inhibitors (crizotinib, ceritinib, cabozantinib) and conventional chemotherapy, displaying a dissociated anti-tumor response.

ROS immunostaining was strong (3+) in 7 cases (50%) and weak (1+) in 6 cases, ie, 43% (Table 4). In 10 cases, samples

Table 3 Clinical and pathological data of the 14 positive cases for ROS1 translocation included in the study

Case	Sex	Age in years	Sample	Location	Histology	Smoking status	Targeted therapy	Efficacy of targeted therapy
A	M	52	Resection specimen	Lung	ADC	.	.	.
B	M	54	Resection specimen	Lymph node	ADC	.	.	.
C	M	49	Biopsy	Brain	ADC	.	.	.
D	F	55	Resection specimen	Lung	Adenosquamous carcinoma	.	.	.
E	M	77	Biopsy	Bronchus	Sarcomatoid carcinoma	.	.	.
F	F	56	Biopsy	Bone	ADC	Never smoker	No	NA
G	M	56	Resection specimen	Lung	ADC	.	.	.
H	F	34	Biopsy	Bronchus	ADC	.	No	NA
I	F	62	Cytology	Pericardium	NSCLC	.	.	.
J	F	31	Biopsy	Lymph node	ADC	Never smoker	Multiple lines	Dissociated response
K	F	70	Biopsy	Pleura	ADC	.	.	.
L	H	41	Resection specimen	Lymph node	ADC	.	.	.
M	H	59	Resection specimen	Lymph node	NSCLC	.	.	.
N	H	52	Resection specimen	Lung	ADC	.	.	.

Abbreviations: ADC: adenocarcinoma; F: female; M: male; NA, not applicable; NSCLC: non-small cell lung carcinoma; 0: never smoker. Cases A and N are from the same patient. A point indicates a lack of data.

Table 4 Molecular biology data of the 14 positive cases for ROS1 translocation included in the study

Case	IHC	Tumor cell %	Area mm ²	Percentage of rearranged tumor nuclei at FISH examination	Other molecular alteration retrieved	RNA concentration (ng/μl)	GAPDH	LD-RT-PCR	Transcript
A	2+	>50%	100	50%	No	17.3	High	Positive	ROSe34-CD74e6
B	1+	25–50%	70	30%	No	16.3	High	Positive	ROSe34-CD74e6
C	1+	>50%	400	78%	No	80	High	Positive	ROSe34-CD74e6
D	1+	>50%	200	23%	No	38.9	High	Negative	0
E	1+	25–50%	6	20%	No	0	High	Negative	0
F	3+	25–50%	40	25%	No	6.7	High	Positive	ROSe32- SLC34A2e13
G	1+	>50%	200	20%	No	28	High	Positive	ROSe34-CD74e6
H	2+ to 3+	15%	3	80%	No	0	High	Positive	ROSe34-CD74e6
I	1+	>50%	250	57%	No	17.3	High	Negative	0
J	3+	>50%	60	98%	No	2.92	High	Negative	0
K	3+	>50%	60	95%	No	92	High	Positive	ROSe34-CD74e6
L	3+	>50%	50	30%	No	0	High	Negative	0
M	2+ to 3+	>50%	55	76%	No	14.9	High	Positive	ROSe34-CD74e6
N	2+ to 3+	>50%	180	91%	No	40.5	High	Positive	ROSe34-CD74e6

Cases A and N are from the same patient.

Table 5 Clinical and pathological data of the positive case for RET translocation included in the study

Case	Sex	Age in years	Sample	Location	Histology	Smoking status	Targeted therapy	Efficacy of targeted therapy
1 [†]	Female	47	Biopsy	Bronchus	Adenocarcinoma	Never smoker	.	.

A point indicates a lack of data.

contained >50% of tumor cells. RNA was always considered as well-conserved as GAPDH expression was high in all cases. Contrary to the ALK cohort, we did not detect another 'driver mutation'.

RET

Only one tumor, neither decalcified nor necrotic, harboring a rearrangement of *RET* was included in our study (Table 5). It was obtained from a bronchial biopsy performed in a 47-year-old woman diagnosed with a lung adenocarcinoma. To our knowledge, this patient was treated by conventional chemotherapy, radiotherapy, and immunotherapy.

Tumor genotyping did not retrieve another 'driver mutation'. The sample contained between 25 and 50% of tumor cells and 80% of tumor nuclei harbored a translocation of *RET* at FISH examination. GAPDH expression was high and the RNA concentration of the sample was 72 ng/μl.

LD-RT-PCR

All the 14 negative controls were negative using LD-RT-PCR and in all cases, a high expression of GAPDH was detected. Conversely, the cell clot used as a positive control for ALK rearrangement was positive using LD-RT-PCR, with the *ALKe20-EML4e6* transcript retrieved. It is noteworthy to mention that the detected rearrangements were mutually exclusive, that is to say that ALK-positive cases were negative for ROS1 and RET, ROS1-positive cases negative for ALK and RET, and the only RET-positive case negative for ALK and ROS1. Similarly, when a gene translocation was observed, it was unique, for example we never observed more than one translocation in positive cases.

ALK

Fifteen cases were positive using LD-RT-PCR (Table 2), meaning that the sensitivity of our technique was calculated at 63%

Table 6 Molecular biology data of the positive case for *RET* translocation included in the study

Case	Tumor cell %	Area mm ²	Percentage of rearranged tumor nuclei at FISH examination	Other mutation	RNA concentration (ng/μl)	GAPDH	LD-RT-PCR	Transcript
1*	25–50%	4	80%	No	72	High	Positive	RETe12-KIF5Be15

(CI 95% (43–79%)). Conversely, specificity was 100% because all negative cases were negative using LD-RT-PCR. Eleven cases were detected both by pyrosequencing and high-throughput sequencing and for four cases, a fusion transcript was detected by pyrosequencing but this method was unable to give the precise name of the rearrangement, which was easily identified by high throughput sequencing. *ALK* translocation involved the *EML4* gene in all cases and the most frequently retrieved fusion was *ALKe20-EML4e13* (seven cases). Only *ALK* exon 20 was involved. Interestingly, a polysomy of chromosome 2 was observed in one case (patient 22). Four cases were detected by the technique, whereas the RNA concentration was zero according to the Qubit RNA HS Assay kit.

ROS1

LD-RT-PCR allowed detection of a translocation of *ROS1* in 64% (nine cases). Hence, the sensitivity of our technique for the detection of *ROS1* translocation was 64% (CI 95% (39–84%)), and the specificity was 100%. In eight samples, transcripts involved exon 34 of *ROS* and exon 6 of the partner gene *CD74* (*ROSe34-CD74e6* translocation). Similarly to the *ALK* samples, four cases were detected by the technique, whereas the RNA concentration was zero according to the Qubit RNA HS Assay kit.

RET

LD-RT-PCR allowed us to detect the translocation *RETe12-KIF5Be15* in the only case (Table 6).

DISCUSSION

This work enabled us to detect *ALK*, *ROS1*, or *RET* translocations in lung tumors using LD-RT-PCR, with a sensitivity of 64% (25 cases out of 39) and perfect specificity.

The reason why we decided to exclude FISH-positive cases with rearranged nuclei between 15 and 20% was the high risk of a false positive result using this technique,¹⁷ as we did not want to test LD-RT-PCR on these unsure 'positive' cases.

The main drawback of LD-RT-PCR is that the number of partner genes and break point is potentially very high and new partner genes are regularly identified, which would imply a regular update of our kit. Theoretically, it could contain up to 150 probes,¹⁵ which means that the technique would be outdated quickly. Therefore, the 43-probe assay that we used did not contain all the potential partner genes, which certainly explains the relatively low sensitivity. An alternative

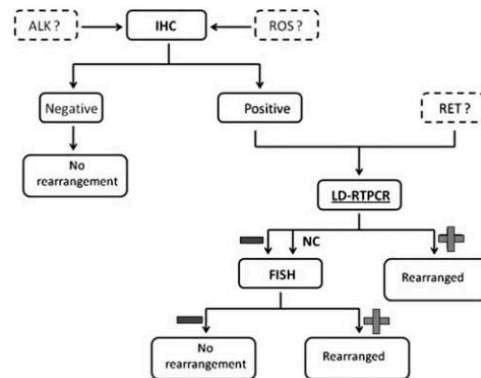


Figure 3 Proposal for an algorithm to detect *ALK*, *ROS*, and *RET* translocations in lung adenocarcinoma. If IHC is positive for *ALK* or *ROS*, cases could be analyzed by LD-RT-PCR. FISH analysis would only be useful if IHC was positive and LD-RT-PCR negative.

explanation, maybe complementary to the first one, is that these rearranged genes are expressed at a very low level, regardless of their 'oncogenic addition', leading to technical difficulties to detect RNA when using RNA-based methods. This hypothesis is consistent with the fact that, for instance, detection of the *ALK* rearranged protein in lung carcinoma requires a much more enhanced revelation system that in *ALK*: for example, the use of an amplification system (such as the Roche OptiView Amplification Kit) is recommended to detect an abnormal *ALK* expression in lung adenocarcinoma, whereas the *ALK1* immunostaining used with a conventional detection system is usually sufficient to detect an abnormal expression in lymphomas.¹⁸ However, the fact that LD-RT-PCR enabled us to detect four *ALK*-positive cases (Table 2) and four *ROS*-positive cases (Table 4), whereas RNA concentration of these samples were very low according to the Qubit RNA HS Assay kit would suggest that the new technique requires only very few rearranged RNA molecules, and that the first explanation for non-detected cases is more robust. Similarly, it is unlikely that undetected cases were owing to low tumor cell content because some positive cases were paucicellular, whereas some negative cases contained a large proportion of tumor cells (Tables 2 and 4).

What role could LD-RT-PCR play in routine diagnosis? In 2015, Lantuejoul *et al*¹⁴ recommended performing a second

FISH analysis in case of a discrepancy between IHC and FISH results. Because LD-RT-PCR is affordable, simple and a very fast technique, we suggest performing it whenever IHC analysis is positive for ALK or ROS1 even if weak, and directly if a *RET* translocation is suspected (Figure 3). FISH would be performed only in case of discordance between IHC and LD-RT-PCR results because this assay is not able to detect all translocations and therefore only has significance if positive.

ACKNOWLEDGMENTS

The authors are indebted to Nikki Sabourin-Gibbs (Rouen University Hospital) for assistance with language editing.

DISCLOSURE/CONFLICT OF INTEREST

The authors declare no conflict of interest.

- IARC. Globocan 2012 [Internet] http://globocan.iarc.fr/Pages/fact_sheets_population.aspx.
- Travis WD, Brambilla E, Muller-Hermelink HK, *et al*. WHO Pathology and genetics of tumors of the lung, pleura, thymus and heart. IARC: Lyon, France, 2004.
- Travis WD, Brambilla E, Noguchi M, *et al*. International association for the study of lung cancer/american thoracic society/european respiratory society international multidisciplinary classification of lung adenocarcinoma. *J Thorac Oncol* 2011;6:244–285.
- Lynch TJ, Bell DW, Sordella R, *et al*. Activating mutations in the epidermal growth factor receptor underlying responsiveness of non-small-cell lung cancer to gefitinib. *N Engl J Med*; 350:2129–2139.
- Soda M, Choi YL, Enomoto M, *et al*. Identification of the transforming EML4-ALK fusion gene in non-small-cell lung cancer. *Nature*;448: 561–566.
- Takeuchi K, Soda M, Togashi Y, *et al*. RET, ROS1 and ALK fusions in lung cancer. *Nat Med* 2012;18:378–381.
- Kohno T, Ichikawa H, Totoki Y, *et al*. KIF5B-RET fusions in lung adenocarcinoma. *Nat Med* 2012;18:375–377.
- Barlesi F, Mazieres J, Merlio J-P *et al*. Routine molecular profiling of patients with advanced non-small-cell lung cancer: results of a 1-year nationwide programme of the French Cooperative Thoracic Intergroup (IFCT). *Lancet Lond Engl* 2016;387:1415–1426.
- Gainor JF, Shaw AT. Novel targets in non-small cell lung cancer: ROS1 and RET fusions. *Oncologist* 2013;18:865–875.
- Kwak EL, Bang Y-J, Camidge DR, *et al*. Anaplastic lymphoma kinase inhibition in non-small-cell lung cancer. *N Engl J Med* 2010;363: 1693–1703.
- Camidge DR, Bang Y-J, Kwak EL, *et al*. Activity and safety of crizotinib in patients with ALK-positive non-small-cell lung cancer: updated results from a phase 1 study. *Lancet Oncol* 2012;13:1011–1019.
- Mazières J, Zalcman G, Crinò L, *et al*. Crizotinib therapy for advanced lung adenocarcinoma and a ROS1 rearrangement: results from the EUROS1 cohort. *J Clin Oncol* 2015;33:992–999.
- Kodama T, Tsukaguchi T, Satoh Y, *et al*. Alectinib shows potent antitumor activity against RET-rearranged non-small cell lung cancer. *Mol Cancer Ther* 2014;13:2910–2918.
- Lantuejoul S, Rouquette I, Blons H, *et al*. French multicentric validation of ALK rearrangement diagnostic in 547 lung adenocarcinomas. *Eur Respir J* 2015;46:207–218.
- Mareschal S, Ruminy P, Bagacean C, *et al*. Accurate classification of germinal center B-cell-like/activated B-cell-like diffuse large B-cell lymphoma using a simple and rapid reverse transcriptase-multiplex ligation-dependent probe amplification assay: a CALYM study. *J Mol Diagn* 2015;17:273–283.
- Ruminy P, Marchand V, Buchbinder N, *et al*. Multiplexed targeted sequencing of recurrent fusion genes in acute leukaemia. *Leukemia* 2015;30:757–760.
- von Laffert M, Stenzinger A, Hummel M, *et al*. ALK-FISH borderline cases in non-small cell lung cancer: Implications for diagnostics and clinical decision making. *Lung Cancer* 2015;90:465–471.
- Le Quesne J, Maurya M, Yancheva SG, *et al*. A comparison of immunohistochemical assays and FISH in detecting the ALK translocation in diagnostic histological and cytological lung tumor material. *J Thorac Oncol* 2014;9:769–774.

Étude 2 : A New Assay for Detection of Theranostic Gene Translocations and MET exon 14 Skipping in Thoracic Oncology: One-Year Prospective Routine LD-RT-PCR in 413 Newly Diagnosed Lung Tumors

Auteurs : Nicolas Piton, Marie-Delphine Lanic, Florent Marguet, Aude Lamy, France Blanchard, Florian Guisier, Mathieu Viennot, Mathieu Salaün, Luc Thiberville, Fabrice Jardin, Jean-Christophe Sabourin, Philippe Ruminy

Référence : *Travail soumis à Modern Pathology*

Comme énoncé précédemment, ce deuxième travail est la suite directe du premier (247) et visait à valider la LD-RT-PCR sur une large cohorte prospective d'adénocarcinomes pulmonaires au moment du diagnostic afin d'en déterminer la valeur comme outil diagnostic. Avant de débiter ce travail, la technique de LD-RT-PCR décrite précédemment a été considérablement améliorée en suivant les données les plus récentes de la littérature à ce sujet : 43 sondes permettant de détecter de nombreux autres points de cassure, dont les très rares translocations du gène *MET*, ont été ajoutées au mélange réactionnel (248,249). Nous avons par ailleurs cherché à savoir si cette technique était capable de détecter facilement les sauts d'exon 14 du gène *MET*, et nous avons dans ce but modifié le test en ajoutant des sondes spécifiques de l'extrémité 3' des exons 13 et 14 et de la partie 5' des exons 14 et 15 du gène *MET*, ces sondes étant de longueur différente. L'existence d'un épissage de l'exon 14 entraîne la synthèse d'un produit d'amplification de taille connue, facilement détecté sur le séquenceur.

Tous les cas de tumeurs pulmonaires adressés pour génotypage (SNaPshot© puis selon les cas séquençage à haut débit) et détection des translocations théranostiques *ALK* et *ROS1* à la plateforme moléculaire de génétique somatique des tumeurs du Centre Hospitalier Universitaire de Rouen entre le 15/15/2018 et le 15/05/2019 ont été testés en parallèle par LD-RT-PCR à partir du même tissu fixé au formol et inclus en paraffine. Les cas positifs en immunohistochimie *ALK* et *ROS1* ont été confirmés par FISH. L'ADN et l'ARN tumoraux ont été extraits respectivement pour le génotypage et pour la technique de LD-RT-PCR. En cas de discordance entre les résultats du processus de routine et ceux obtenus par LD-RT-PCR, nous avons testé les échantillons à l'aide d'autres technique : la FISH *RET* pour confirmer une translocation du gène *RET*, le kit de génotypage du Centre Hospitalier Universitaire de Lille en cas de saut d'exon 14 (ce kit ne couvre pas les mêmes parties du gène *MET* que le celui du Centre Hospitalier Universitaire de Rouen). Enfin, nous avons enfin utilisé en cas de discordance concernant la détection d'une translocation *ALK* une technique développée en

interne de 5'RACE PCR (*rapid amplification of cDNA-ends by polymerase chain reaction*) afin de bien préciser le point de cassure. Les différentes valeurs diagnostiques (sensibilité, spécificité, valeur prédictives positives et négatives, précision) ont été calculées à l'aide d'un outil en ligne disponible à l'adresse https://www.medcalc.org/calc/diagnostic_test.php, de même que les intervalles de confiance à 95%.

Au total, 413 carcinomes pulmonaires provenant de 396 patients ont été inclus dans l'étude. La majorité des échantillons provenaient du site primitif (65,4% des cas) et étaient obtenus par chirurgie (57,4% des cas). L'immense majorité des lésions était de nature adénocarcinomeuse (94,4%). Sur le plan moléculaire, l'altération la plus fréquemment retrouvée était une mutation du gène *KRAS* (35,99% des cas), suivie par les mutations du gène *EGFR* (11,59%). 18 cas comportaient une translocation *ALK*, 4 cas une translocation *ROS* et 2 cas une translocation *RET*. 19 cas comportaient une mutation du gène *MET*, dont 11 entraînaient un saut d'exon 14. La sensibilité de la LD-RT-PCR était globalement de 91,43% (contre 80% pour les tests habituels), et la spécificité de 100%. La LD-RT-PCR a permis la mise en évidence de 15 translocations *ALK* sur les 18 présentes, et des 4 translocations *ROS*. Par ailleurs, cette technique a confirmé l'effet sur l'épissage de l'exon 14 des 6 mutations *MET* retrouvées par génotypage pour lesquelles les prédictions *in silico* ou les données de la littérature indiquaient un caractère probablement pathogène. De surcroît, elle a permis la détection de 7 anomalies moléculaires théranostiques manquées par les techniques de routine, à savoir 5 mutations du gène *MET* avec effet d'épissage sur l'exon 14 et 2 translocations de *RET*. Ces anomalies ont été confirmées par d'autres méthodes décrites ci-dessus. Enfin, la LD-RT-PCR a permis de déterminer que les 7 autres mutations *MET* identifiées par génotypage n'avaient aucun effet sur l'épissage de l'exon 14.

Ainsi, nous avons prouvé que la LD-RT-PCR est une technique parfaitement applicable en pratique courante pour la caractérisation moléculaire des carcinomes pulmonaires. Les prévalences des différentes anomalies observées dans les cas de notre série sont cohérentes avec les données de la littérature (250), en prenant en compte le biais découlant d'un tabagisme plus marqué dans la région normande (251), et ceci nous conforte dans l'idée que les altérations génétiques d'intérêt ont toutes été observées, toutes techniques confondues. Le caractère particulièrement innovant de ce travail est illustré par « test fonctionnel » déterminant l'impact des mutations *MET* sur l'épissage de l'exon 14, guidant ainsi les choix thérapeutiques dans les cas de mutations « de signification indéterminée ».

En plus d'être très bon marché, très rapide et à la fois sensible et spécifique, le test est très facilement modifiable, permettant ainsi une grande adaptabilité aux nouvelles données de la littérature et aux recommandations à venir ; nous pouvons prendre l'exemple ici des translocations *NTRK* (241,252,253) et *NRG1* (254–256). Notre recommandation à l'issue de ce travail est de désormais considérer cette méthode comme une nouvelle technique de référence dans la prise en charge des adénocarcinomes pulmonaires, à réaliser systématiquement en parallèle de l'immunohistochimie théranostique et du génotypage.

A New Assay for Detection of Theranostic Gene Translocations and *MET* exon 14 Skipping in Thoracic Oncology. One-Year Prospective Routine LD-RT-PCR in 413 Newly Diagnosed Lung Tumors

Nicolas Piton^{1,2}, Marie-Delphine Lanic², Florent Marguet¹, Aude Lamy^{1,2}, France Blanchard^{1,2}, Florian Guisier³, Mathieu Viennot², Mathieu Salaün³, Luc Thiberville³, Fabrice Jardin², Jean-Christophe Sabourin^{1,2}, Philippe Ruminy²

¹Rouen University Hospital, Department of Pathology, F 76 000 Rouen, France

²INSERM U1245, Cancer Center Henri Becquerel, Institute of Research and Innovation in Biomedicine (IRIB), University of Normandy, UNIVROUEN, Rouen, France.

³Rouen University Hospital, Clinique Pneumologique, F 76 000 Rouen, France

Correspondence: Nicolas Piton, Service d'Anatomie et Cytologie Pathologiques, Bâtiment Delarue, Centre Hospitalier Universitaire Charles Nicolle, 1 rue de Germont, 76031 Rouen, France. Phone number: +33 232 888 212, fax number: +33 232 888 646, email address: nicolas.piton@chu-rouen.fr

Funding

This work was mainly funded by Normandie Valorisation.

NP received additional funding from Boehringer (“Bourse Régionale Profil Onco 2017”) and Rouen University Hospital (AOJC n°2017-12).

The funding sources had no involvement in study design, collection, analysis and interpretation of data, in the writing of the report or in the decision to submit the article for publication.

Disclosure

Except funding by Boehringer, the authors have no disclosure regarding this work.

Abstract

Theranostic translocations may be difficult to detect by routine techniques, especially when specimens are exiguous. We recently demonstrated in a series of translocated lung adenocarcinomas that LD-RT-PCR (*ligation-dependent reverse transcription polymerase chain reaction*) assay could identify *ALK*, *ROS* and *RET* rearrangements with 64% sensitivity and 100% specificity. Here, we report an upgraded version of this assay used in a routine prospective cohort of lung carcinomas.

Newly diagnosed lung carcinomas referred to the Rouen molecular platform between 15/05/2018 and 15/05/2019 for *ALK* and *ROS* IHC, genotyping and sometimes FISH were tested prospectively in parallel with the LD-RT-PCR assay designed to detect at one go *ALK*, *ROS* and *RET* translocations and *MET* exon 14 skipping.

413 tumors from 396 patients were included. LD-RT-PCR had a global sensitivity of 91.43% (classical process: 80%), with a specificity of 100%. It detected 15/18 *ALK* and 4/4 *ROS* translocated tumors, but also 6/6 tumors with *MET* exon 14 skipping retrieved by genotyping. In addition, it retrieved 6 alterations missed by the routine process, then confirmed by other means: 5 *MET* exon 14 skipping and 2 *RET* translocated tumors. Finally, it allowed to inform an effect on *MET* exon 14 skipping for 7 mutations detected by routine genotyping.

We successfully implemented LD-RT-PCR in routine analysis. This technique is cheap, very fast, sensitive, specific and easily upgradable (e.g. *NTRK* and *NRG1* translocations). Owing to its overwhelming advantages, we recommend considering it as a new reference for systematic testing of lung adenocarcinoma in parallel with IHC and genotyping.

Keywords

Lung cancer ; *ALK* ; *ROS* ; *RET* ; *MET*

Abbreviations

IHC: immunohistochemistry

LD-RT-PCR: ligation-dependent reverse transcription polymerase chain reaction

Introduction

Lung carcinoma is one of the heaviest cancer burdens worldwide both in terms of incidence and mortality (1,2). In the past few years, so-called “genetic theranostic biomarkers” have been extensively described in this disease, especially in adenocarcinoma, mainly involving never or light smokers (3). These biomarkers are “driver mutations” and can basically be separated in two types: point mutations in exonic sequence (mainly involving *EGFR*) or larger DNA modification, comprising translocations (such as *ALK*, *ROS* and *RET*) and exon skipping, mainly *MET* exon 14 skipping (4–8). It is important to detect such alterations because they are predictive of good response to targeted therapies, usually better tolerated than conventional chemotherapies (9–12).

Contrary to point mutations in exonic DNA, translocations may be difficult to detect by routine techniques such as high-throughput sequencing, immunohistochemistry (IHC) or fluorescence *in situ* hybridization (FISH), especially when biopsies are exiguous, which is often the case in thoracic oncology and especially in adenocarcinoma, given their peripheral localization. In many centers, *ALK* and *ROS* IHC are performed when a diagnosis of “non-small cell non-squamous cell” lung carcinoma is made, and if negative, it is inferred that *ALK* and *ROS* are not rearranged, except if the patient is a non-smoker or if signet ring morphology is observed (13). In case of clearly positive *ALK* IHC, a validation method (FISH or RNA-based analysis) is not usually performed, but it is required for *ROS* as the IHC signal is usually weak.

Distinctions have been made between variants of *ALK* translocations regarding the aggressivity of the disease and the efficacy of targeted therapy (14,15). However, usual techniques such as IHC and FISH are unable to stratify patients according to the precise breakpoint and therefore make it impossible to personalize the therapeutic approach and to predict tumor behavior. Conversely, as there is no recommended immunostaining assay for *RET*, this translocation will not be detected, unless a test, FISH or RNA-based approach, is specifically asked (16–19).

Finally, *MET* exon 14 skipping is also challenging to diagnose at the DNA level, mainly because the underpinning molecular alterations are multiple, involving indels and base substitutions at both the splice acceptor and donor sites of exon 14. The difficulty usually resides in the fact that intronic sequences are less commonly analyzed and that bioinformatics is sometimes incapable to predict confidently the functional consequences of the alteration on gene skipping. Conversely, some of the *MET* alterations detected at the DNA level result in incomplete skipping of around 80% (20), indicating therefore that analyses at both the RNA and DNA levels are sometimes required not to miss any case (8).

FISH is a time-consuming and expensive technique (around 75 € per slide) which is sometimes difficult to interpret. In addition, its validity depends on pre-analytic conditions. Finally, specificity is unperfect and the break-apart probes approach is unable to identify the partner gene, contrary to fusion probes, but the latter are impractical routinely because of the multiplicity of potential partner genes. High-throughput RNA based techniques are also expensive, require expertise in bioinformatics and usually generate “over information”.

We recently demonstrated in a small retrospective series of translocated lung adenocarcinomas of known status (14 *ALK*, 14 *ROS* and 1 *RET* translocations) that a 47-probe LD-RT-PCR (*ligation-dependent reverse transcription polymerase chain reaction*) assay could identify *ALK*, *ROS* and *RET* rearrangements on formalin-fixed paraffin-embedded (FFPE) tissue

with a sensitivity of 64% and a 100% specificity, costing less than 15 dollars and with availability of results in 2 days on average, regardless of RNA extraction procedure (21). This assay has been developed by PR and FJ in the INSERM U1245 research group and is successfully used on a daily basis to classify some hematologic neoplasms (22,23).

Here, we report an upgraded and updated version of this assay used in a routine prospective cohort of 413 newly diagnosed lung adenocarcinomas. Compared to our previous publication, 43 potential partners have been included in the reaction mixture, including *MET* translocation partners (24,25), following the evolution of the scientific literature (Figure 2A). In addition, we sought to determine whether this technique could easily detect *MET* exon 14 skipping and therefore we modified the assay for this purpose (Figure 2B).

Materials and methods

Ethics

Ethical approval was obtained according to the agreement of the tumor biobank of Rouen University Hospital (tissue sample collection n° DC2008-689) by the institutional review board of Rouen University Hospital and the French Ministry of Scientific Research.

Design of the study

Prospective cases of newly diagnosed lung carcinomas referred for molecular testing to the French National Cancer Institute molecular platform of Rouen University Hospital between 15/05/2018 and 15/05/2019 were in parallel tested with the LD-RT-PCR assay (Figure 1). For ALK and ROS, IHC was performed first, and FISH was then ordered to detect gene rearrangement whenever the immunoassay was positive.

First, IHC slides for ALK, ROS and PDL1 were made from FFPE tumor. Then, serial unstained sections for both genotyping and LD-RT-PCR were prepared in the same time to avoid tissue loss when leveling the paraffin block. In brief, serial sections of FFPE tumors were cut from a paraffin block representative of lesion and placed on glass slides: a 4-mm-thick section was stained with hematoxylin & eosin (H&E) for microscopic examination. The following sections were processed for preparation of tumor nucleic acids. The microtome razor blade was changed between each FFPE tumor sample, and the paraffin sections were processed individually to avoid cross contamination. H&E preparation enabled tumor area delimitation and visual estimation of tumor cell percentage simultaneously. The tumor area was macro-dissected on a 10- μ m-thick section placed on a glass slide using a single-use sterilized scalpel. Both DNA (for classic genotyping) and RNA (for LD-RT-PCR) were extracted from the 10- μ m-thick section with the Maxwell 16 LEV RNA FFPE kit (Promega).

For discordant cases between the classic routine sequential analysis and the LD-RT-PCR, we aimed at characterizing precisely the molecular alterations using different techniques. For detection of *RET* translocation, break-apart probes FISH was used (Caen University Hospital, France) as no validated and reliable IHC antibody has been commercialized. For cases with suspected *MET* exon 14 skipping, we sent the samples to Lille University Hospital, France, for a different high-throughput sequencing to cover some other parts of *MET*, as our panel does not fully sequence *MET* introns. We confirmed the *RET* translocation by FISH performed at Caen University Hospital. Finally, for 3 cases, we performed in-house 5'RACE PCR (rapid amplification of cDNA-ends by polymerase chain reaction).

IHC assays

For detection of ALK protein, we used the Ventana ALK (D5F3) CDx Assay, whereas ROS protein was detected using the ROS1 D4D6 Rabbit monoclonal antibody #3287 (Cell Signaling Technology).

For ALK and ROS detection, a four-category system was used to assess staining, regardless of the percentage of stained tumor cells: 0, no staining; 1+, weak staining; 2+,

moderate staining; 3+, strong staining. As stated above, we did not perform immunostaining for RET protein detection.

FISH

We performed FISH using break-apart probes to detect *ALK* and *ROS* translocations: using Vysis ALKBreak Apart FISH Probe Kit for *ALK* and ZytoLight SPEC ROS1 Dual Color Break Apart Probe kit (CliniSciences) for *ROS1*. FISH for *RET* was performed using the ZytoLight SPEC RET Dual Color Break Apart Probe kit (CliniSciences). At least 100 tumor nuclei were analyzed, and a case was considered as positive when the number of neoplastic nuclei with split signal or with single 3' signal was at least 15% of observed neoplastic nuclei.

Genotyping

For cases diagnosed at Rouen University Hospital containing more than 5% tumor cells, high-throughput sequencing was performed. This assay was performed from FFPE tumor tissue, using the Tumor Hotspot MASTR Plus (Multiplicom©) on a MiSeq sequencing machine (Illumina©). The following gene regions were sequenced: *AKT1* (exon 3), *ALK* (exons 20 - 29), *BRAF* (exons 11,15), *CDKN2A* (exons 1-3), *CTNNB1* (exon 3), *DDR2* (exons 3-18), *EGFR* (exons 18-21), *ERBB2* (exons 19-21), *ERBB4* (exons 10-12), *FGFR2* (exons 7, 10, 12), *FGFR3* (exons 7, 9, 14, 15), *H3F3A* (exon 2), *HIST1H3B* (exon 1), *HRAS* (exons 2-4), *IDH1* (exon 4), *IDH2* (exon 4), *KIT* (exons 8, 9, 10, 11, 13, 14, 17, 18), *KRAS* (exons 2-4), *MAP2K1* (exons 2, 3), *MET* (exons 2, 10, 14-20), *NRAS* (exons 2-4), *PDGFRA* (exons 12, 14, 18), *PIK3CA* (exons 2, 3, 10, 11, 21), *PIK3KR1* (exons 11, 12, 13), *PTEN* (exons 1-9) and *STK11* (exons 1-9). Results were analyzed with BWA-GATK©, VarScan2© and Alamut HT© bioinformatic software.

According to the policy of the molecular platform, for cases referred for genotyping from outside Rouen University Hospital or affiliated hospitals, or cases containing less than 5% tumor cells, only hotspot mutation analysis was performed by SNaPshot©, enabling only detection of the following mutations: *EGFR* c.2155G, *EGFR* c.2156G, *EGFR* c.2369C, *EGFR* c.2573T, *EGFR* c.2582T, *KRAS* c.34G, *KRAS* c.35G, *KRAS* c.37G, *KRAS* c.38G, *BRAF* c.1799T, deletion or substitution of *EGFR* exons 19 and 20 and *ERBB2/HER2* exon 20.

Finally, discordant cases were analyzed by high-throughput genotyping at Lille University Hospital with an in-house gene panel using multiplex PCR Ampliseq with Ion S5 XL system (Thermo Fischer Scientific©). Data were analyzed using Torrent Suite V5.2 software (Thermo Fischer Scientific©) and DVD.

LD-RT-PCR assay (Figure 2)

Details regarding tissue processing are available in our previous paper (21). For the LD-RT-PCR assay, reverse transcription was performed with the Superscript VILO cDNA Synthesis kit (ThermoFischer Scientific). cDNA were next incubated 1 hour at 60°C with a mix of ligation-dependent PCR oligonucleotide probes, including universal adaptor sequences and random sequences of 7 nucleotides as unique molecular identifiers (UMI) in 1x SALSA MLPA buffer (MRC Holland, Amsterdam, the Netherlands), ligated using the thermostable SALSA DNA ligase

kit (MRC Holland, Amsterdam, the Netherlands), and amplified by PCR using barcoded primers containing P5 and P7 adaptor sequences with the Q5 hotstart high fidelity master mix (NEB, Ipswich, MA). Amplification products were next purified using AMPure XP beads (Beckman Coulter, Brea, CA) and analyzed using a MiSeq sequencer (Illumina, San Diego, CA). Sequencing reads were de-multiplexed using the index sequences introduced during PCR amplification, aligned with the sequences of the probes and counted. All results were normalized according to the UMI sequences to avoid PCR amplification bias. Sequencing results were blindly interpreted. For *MET* exon 14 skipping detection, specific LD-RT-PCR probes of the 3' part of *MET* exon 13 and 14 and of the 5' part of *MET* exon 14 and 15, with various lengths were designed. When no *MET* exon skipping was present, two different PCR products of 52 + 49 base pairs and 55 + 53 base pairs were observed. When a *MET* allele harboring exon 14 skipping was present, a third PCR product with a length of 52 + 53 base pairs was observed.

Assessment of diagnostic tools

Diagnosis values (sensitivities, specificities, positive predictive values, negative predictive values and accuracies) as well as disease prevalences and their 95% confidence intervals were calculated using the free online tool available at https://www.medcalc.org/calc/diagnostic_test.php. The different values are defined as follows. Sensitivity: probability that a test result will be positive when the disease is present ; specificity: probability that a test result will be negative when the disease is not present ; positive predictive value: probability that the disease is present when the test is positive ; negative predictive value: probability that the disease is not present when the test is negative ; accuracy: overall probability that a tumor will be correctly classified .

Results

Clinical and histological characteristics

From 15/05/2018 to 15/05/2019, 413 lung carcinomas from 396 patients were referred for genotyping and therefore included in our study. Clinical and histological data are summarized in table 1. Mean age at genotyping was 65 years (standard deviation = 11). 65% of patients (n = 256) were male and 35% (n = 140) were female. Primary site was tested in 65.4% (n = 270) while metastasis in 68.3% (n = 282). Tumor tissue was obtained by surgery in 57.4% (resection specimen or surgical biopsy), bronchial or transparietal biopsies in 34.1% and cytology samples in only 8%. Regarding the histopathological nature of the tumors according to the 2015 World Health Organization classification (26), the overwhelming majority were adenocarcinomas (94.4%). Most tissue samples (96.2%) contained more than 15% of tumor cells, with only a few cases (3.6%) with less than 5% tumor cells.

Molecular characteristics

310 cases (75.06%) were genotyped by high-throughput sequencing while 103 (24.93%) by SNaPshot© only. All were tested by ALK and ROS IHC and by LD-RT-PCR. Following discordances between the different assays, 2 cases were tested by *RET* FISH, 3 by 5'RACE for *ALK* (and one of these 3 was also tested by Foundation One assay), 2 by Lille high-throughput sequencing and 1 case first tested only by SNaPshot© was then genotyped by Rouen high-throughput sequencing.

Molecular alterations observed are summarized in table 2. A *KRAS* mutation was the most frequent alteration retrieved (35.99%), and *EGFR* mutation was present in 11.59%. 18 tumors (4.35%) harbored an *ALK* translocation (95% Confidence Interval (CI) for disease prevalence = [2.60% - 6.80%]), 4 (0.97%) a *ROS* translocation (95% CI = [0.26% - 2.46%]) and 2 (0.48%) a *RET* translocation (95% CI = [0.06% - 1.74%]). 19 cases (4.60%) had a *MET* mutation, with only 11 (2.66%) causing exon 14 skipping (95% CI = [1.34% - 4.72%]). No tumor was detected with two or more known "driver mutations".

ALK, *ROS* and *RET* translocations

The routine process for detecting translocations, i.e. IHC and FISH, retrieved 18 *ALK* and 4 *ROS* translocations (Figure 3A). As *RET* or *MET* translocations were not systematically looked for, no such alteration was observed. In contrast, LD-RT-PCR retrieved 15/18 *ALK* and 4/4 *ROS* translocations and detected 2 *RET* translocations (Table 3). No *MET* translocation was observed.

ALK translocated cases missed by LD-RT-PCR (Table 3, cases ALK-B, ALK-Q and ALK-R) were confirmed by an in-house 5'RACE PCR identifying a complex *ALK* translocation (5'-EML4(ex1-13 NM_019063)-*ALK*(ex20-29 NM_004304) Breakpoints EML4 intron 13, *ALK*), a partner gene never described in literature (TRIM24 exon 12), and the transcript ENST00000401738.3 (EML4-202) - *ALK*ex20 del 30 bases exon 20. *RET* translocated cases

detected by LD-RT-PCR were subsequently confirmed by a *RET* break-apart FISH assay performed at Caen University Hospital.

Regarding *ALK*, *ROS* and *RET* translocations only, LD-RT-PCR had the following diagnosis performance: sensitivity = 87.5% (95% CI = [67.64% - 97.34%]), specificity = 100% (95% CI = [99.06% to 100.00%]), positive predictive value = 100%, negative predictive value = 99.23 % (95% CI = [97.83% to 99.73%]) and accuracy = 99.27% (95% CI = [97.89% to 99.85%]).

MET exon 14 skipping

14 tumors harboring *MET* mutations were retrieved by the routine process. Among these cases, LD-RT-PCR diagnosed 6 harboring a *MET* mutation leading to exon 14 skipping (Figure 3A). Furthermore, it retrieved 5 cases without any *MET* mutation observed on genotyping assays but containing *MET* exon 14 skipping. 1 of these cases had only been tested by SNaPshot© according to the laboratory procedures regarding external samples, and a *MET* mutation was retrieved in retrospect using Rouen high-throughput genotyping. For the remaining 4 cases on which high-throughput genotyping was negative, tumor DNA was sent to Lille University Hospital and a *MET* mutation was retrieved following high-throughput genotyping with an in-house gene panel using multiplex PCR Ampliseq with Ion S5 XL system (Thermo Fischer Scientific©). Data were analyzed using Torrent Suite V5.2 software (Thermo Fischer Scientific©) and DVD.

Comparison between overall diagnostic values of LD-RT-PCR and routine process

Diagnosis values of LD-RT-PCR when combining detection of *ALK*, *ROS*, *RET* and *MET* translocation and *MET* exon 14 skipping are compiled in figure 3B. Sensitivity of LD-RT-PCR was 91.43% (95% CI = [76.94% to 98.20%]) while that of routine process was 80% (95% CI = [63.06% to 91.56%]). Both processes were 100% specific.

Failed analysis with LD-RT-PCR

20 cases (4.84%) failed LD-RT-PCR analysis.

Discussion

This work enabled us to test on a large scale and in one-year routine conditions of thoracic oncology an innovative technique specifically designed to detect at one go *ALK*, *ROS* and *RET* translocations and *MET* exon 14 skipping. LD-RT-PCR appears to be a powerful diagnostic tool as well as being fast and cheap. It enables identification of the partner gene involved in translocation, which can be useful to adapt patients' treatment and monitoring (14,15). Finally, this functional test appears more helpful than *in silico* prediction to assess easily whether the tumor should be considered as *MET* mutated, and therefore eligible for "targeted therapy".

These prospective results on the detection of translocations are more robust than those published in 2018 in our retrospective series of positive cases. The sensitivity for detecting *ALK*, *ROS* and *RET* translocations (excluding *MET* exon 14 skipping, not included in our first assay) was 87.50%, compared to 64% previously (21). Not surprisingly, the specificity was unchanged at 100%. Many different factors can explain this significant improvement in our results. The main point is that in our retrospective series, especially for exiguous tissue samples, exhaustion of tumor tissue was maximal because of re-cut of the paraffin block and RNA were more degraded since some blocks were made more than 2 years before analysis. In contrast, our prospective protocol enabled maximal RNA quality and minimal loss of tissue since slides were cut in the same time as those intended for genotyping. Finally, one cannot exclude the fact that our retrospective series contained some false positive cases with limited positivity in IHC and FISH, therefore artificially decreasing the sensitivity of our assay because some cases did not harbor any gene translocation. In contrast, the prospective series reported above was certainly more robust as improvements have been made, especially in *ALK* and *ROS* immunoassays, to obtain clear positivity of translocated tumor cells. It is noteworthy that the improvements in the LD-RT-PCR assay between our previous article and this one (i.e. addition of 43 potential gene partners) did not allow the detection of additional positive cases, as all the gene partners retrieved (table 3) would have been detected by the first assay (21).

Because comprehensive DNA and RNA sequencing was not performed in all cases, we cannot be sure that the LD-RT-PCR assay did not miss other cases than the 3 *ALK* translocated tumors, especially cases with *MET* exon 14 skipping mutation. However, this hypothesis is very unlikely because this alteration was retrieved in 2.66%, which is consistent with the scientific literature reporting a frequency of around 3%, within the 95% confidence interval i.e. 1.34% to 4.72% (27–29). Likewise, *RET* FISH was not performed routinely and therefore we cannot be certain that some cases were not missed, but a *RET* translocation was retrieved in 0.48%, with a 95% confidence interval (i.e. 0.06% to 1.74%) within the expected 1% according to the literature (16–18,30,31). Furthermore, our series included a significantly higher proportion of smoking-related tumors than data in the literature, with a *KRAS* mutation retrieved in 35.99% (95% CI = [31.44% – 40.92%]) compared to 29% according to a 2012-2013 comprehensive French cohort (3). This could explain the relatively lower frequency of both gene translocations and *EGFR* mutations in our series (not statistically significant though), known not to be associated with never or light smoking. This hypothesis is supported by the fact that the Normandy area is known to have a heavy cancer burden due to smoking (32).

In addition, the LD-RT-PCR assay enabled us to determine whether a *MET* mutation retrieved by high-throughput DNA sequencing had a functional skipping effect on exon 14,

and therefore whether the patient was eligible for targeted therapy. Indeed, some *MET* mutations are of “unknown significance” according to *in silico* predictions or data in the literature, and a functional test is sometimes required to assess their biological impact. In our series, 19 samples harbored a *MET* mutation, and LD-RT-PCR was able to easily and precisely distinguish those leading to exon 14 skipping (n = 11) and those not (n = 7), and therefore to guide the therapy. Unfortunately, one sample harboring a *MET* mutation (c.3061T>C) failed LD-RT-PCR analysis.

Regarding the 20 LD-RT-PCR failed tests, 3 factors explaining this failure could be found. First, 5/20 cases were bone biopsies, and therefore underwent a decalcification process known to alter nucleic acids and compromise molecular analysis. Interestingly, not every decalcified tumor failed, as analysis of the remaining 12 bone biopsies was satisfying. Second, 3/20 cases were cytology samples included in cytoblock after acetic acid fixation according to the routine practice of the laboratory referring the tissue to the molecular platform. Finally, 2/20 cases were cytology slides, and therefore not fixed with formaldehyde. However, for the remaining 10 cases, no satisfying explanation could be found.

The next and easy-to-implement improvement in our technique will be to add in the reactional mixture probes able to detect *NTRK* gene family (*NTRK1*, *NTRK2* and *NTRK3*) translocations, suspected to be involved in around 3.3% of “pan-negative” lung cancers and conferring high sensitivity to targeted therapies such as larotrectinib or entrectinib (33–35), as well as *NRG1* translocations, involved in 1 to 2% of non-small cell lung cancers and sensitive to EGFR and HER3 inhibitors (36–38). *NTRK* translocations can easily be detected by IHC with a similar process to ALK (39), but given the very few positive cases expected in non-small lung cancer in general, i.e. from 0.1 to 1% (33,40,41), it seems unreasonable to perform systematic IHC, and in this scenario LD-RT-PCR becomes particularly relevant. In the future, when new molecular alterations involving translocations or exon skipping mutations predicting response to targeted therapy are described in lung cancer, these could be effortlessly added in the LD-RT-PCR reactional mix at a negligible cost (probe purchase only), without having to change routine practice (no additional consumption of tumor tissue).

We do not deny that other assays are available for high-throughput and comprehensive detection of gene translocations, such as RNA sequencing or Archer© NGS assays (ArcherDX). However, these techniques are very expensive, consume a lot of tumor tissue and require up-to-date sequencing machines, high-level bioinformatic support and highly qualified staff. Furthermore, results are not available in two days, as for LD-RT-PCR. For all these reasons, we believe that these techniques, although useful for some cases, cannot be applied routinely for all newly diagnosed lung carcinomas as we did during one year with LD-RT-PCR. More importantly, LD-RT-PCR seems to be more sensitive than these high-throughput assays, at around 90% compared to 80% when using RNA sequencing for detecting *ALK* translocation (42).

Conclusion

We successfully implemented LD-RT-PCR to detect *ALK / ROS / RET* translocation and *MET* exon 14 skipping in the routine molecular analysis of newly diagnosed lung adenocarcinomas for one year. We confirm that this technique is cheap, very fast, simple and easy to implement, both highly sensitive and specific, and easily adaptable for testing new molecular mechanisms involving gene translocations or exon skipping. 19/22 cases harboring *ALK* or *ROS* translocations were retrieved, with the name of the gene partner, and results were available on average 10 days before FISH confirmation. More importantly, it enabled us to detect 7 cases for which routine practice alone would have missed *RET* translocation or *MET* exon 14 skipping. These cases were all confirmed by other techniques, allowing prescription of targeted therapy for these patients. Additionally, the LD-RT-PCR assay acted as a “functional test” to determine whether *MET* mutations retrieved on high-throughput DNA analysis and of “unknown significance” according to *in silico* predictions or literature, could lead or not to exon 14 skipping. Increasing numbers of new biomarkers in lung cancer make it difficult to continue sequential systematic testing in all newly diagnosed lung adenocarcinomas, given the scarcity of tumor sample and increasing costs. Therefore, there is a need for “synthetic” approaches such as LD-RT-PCR which can evaluate in a single assay a very high number of biomarkers without consuming more tumor tissue or increasing the price of analysis. Therefore, based on the overwhelming advantages of LD-RT-PCR, we recommend considering it as a new reference and as a routine technique for the systematic testing of newly diagnosed lung adenocarcinomas in parallel with *ALK / ROS* IHC and genotyping, and to reserve FISH analysis for discordant cases or “pan-negative” cancers.

Tables

Mean age (in years) at molecular testing	65 (SD = 11)
	Number of cases (%)
Sex	
Male	256 (65%)
Female	140 (35%)
Tumor site	
Lung	270 (65.4%)
Metastasis	141 (34.1%)
Pleura	49
Lymph node	45
Central nervous system	17
Bone	17
Skin	6
Liver	3
Pericardium	2
Adrenal gland	1
Muscle	1
Missing data	2 (0.5%)
Tumor sample	
Resection specimen	143 (34.6 %)
Bronchial biopsy	113 (27.4 %)
Surgical biopsy	94 (22.8%)
Transparietal biopsy	28 (6.8%)
Pleural effusion	15 (3.6%)
Lymph node aspiration	14 (3.4%)
Pericardial effusion	2 (0.5%)
Bronchial brush	1 (0.2%)
Bronchial aspiration	1 (0.2%)
Missing data	2 (0.5%)
Histological type of the tumor	
Adenocarcinoma	390 (94.4%)
Undifferentiated carcinoma	6 (1.5%)
Squamous cell carcinoma	5 (1.2%)
Large cell neuroendocrine carcinoma	4 (1%)
Sarcomatoid carcinoma	3 (0.7%)
Carcinoma "not otherwise specified"	1 (0.2%)
Neuroendocrine small cell carcinoma	1 (0.2%)
Adenoid cystic carcinoma	1 (0.2%)
Pulmonary blastoma	1 (0.2%)
Mucoepidermoid carcinoma	1 (0.2%)
Tumor cell content	
0 to 5%	15 (3.6%)
5 to 15%	31 (7.5%)
15 to 25%	140 (33.9%)
25 to 50%	114 (27.6%)
50 to 100%	112 (27.1%)
Missing data	1 (0.2%)

Table 1: Main clinical and histological data of patients and tumors included in the study.

Mutational status	Number of cases (%)
<i>KRAS</i> mutation	149 (35.99%)
No mutation retrieved	108 (26.09%)
<i>EGFR</i> mutation	48 (11.59%)
Other mutation	39 (9.42%)
<i>MET</i> mutation	19 (4.60%)
<i>MET</i> exon 14 skipping mutation	11 (2.7%)
<i>MET</i> variant of unknown significance alone	8 (1.94%)
<i>BRAF</i> mutation	19 (4.60%)
<i>ALK</i> translocation	18 (4.35%)
<i>ERBB2</i> mutation	5 (1.21%)
Technical failure	6 (1.45%)
<i>ROS</i> translocation	4 (0.97%)
<i>RET</i> translocation	2 (0.48%)

Table 2: Mutational status of tumors included in the study. Data are compiled from the results of IHC, FISH, genotyping and LD-RT-PCR. For the sake of clarity, double mutations have been omitted, explicating the reason why the sum is over 413 (1 case with a *KRAS* mutation and a *MET* variant of unknown significance ; 1 case with a *KRAS* mutation and a *BRAF* mutation ; 1 case with an *ALK* translocation and a *MET* variant of unknown significance).

<u>Case</u>	<u>Sex</u>	<u>Age</u>	<u>Sample</u>	<u>Location</u>	<u>Histology</u>	<u>Tumor cells %</u>	<u>Routine IHC / FISH</u>	<u>LD-RT-PCR</u>	<u>5' transcript</u>	<u>3' transcript</u>
<u>ALK-A</u>	M	86	RS	L	ADC	50 to 100	+ / +	+	EML4 exon 2	ALK exon 20
<u>ALK-B</u>	M	65	RS	L	ADC	25 to 50	+ / +	-	EML4 exon 13	ALK exon 20
<u>ALK-C</u>	F	46	BB	L	ADC	15 to 25	+ / +	+	EML4 exon 13	ALK exon 20
<u>ALK-D</u>	M	72	BB	L	ADC	5 to 15	+ / +	+	EML4 exon 13	ALK exon 20
<u>ALK-E</u>	F	54	RS	L	ADC	25 to 50	+ / +	+	EML4 exon 13	ALK exon 20
<u>ALK-F</u>	M	61	BB	L	ADC	25 to 50	+ / +	+	EML4 exon 13	ALK exon 20
<u>ALK-G</u>	F	86	BB	L	ADC	15 to 25	+ / +	+	EML4 exon 6	ALK exon 20
<u>ALK-H</u>	F	28	SR	P	ADC	15 to 25	+ / +	+	EML4 exon 13	ALK exon 20
<u>ALK-I</u>	M	77	BB	L	ADC	15 to 25	+ / +	+	EML4 exon 17	ALK exon 20
<u>ALK-J</u>	M	66	BB	L	ADC	15 to 25	+ / +	+	EML4 exon 6	ALK exon 20
<u>ALK-K</u>	F	83	RS	L	ADC	50 to 100	+ / +	+	EML4 exon 13	ALK exon 20
<u>ALK-L</u>	M	75	RS	L	ADC	0 to 5	+ / +	+	EML4 exon 6	ALK exon 20
<u>ALK-M</u>	M	71	BB	L	ADC	15 to 25	+ / +	+	HIP1 exon 21	ALK exon 20
<u>ALK-N</u>	M	68	RS	L	ADC	50 to 100	+ / +	+	EML4 exon 18	ALK exon 20
<u>ALK-O</u>	F	44	SR	LN	ADC	25 to 50	+ / +	+	EML4 exon 13	ALK exon 20
<u>ALK-P</u>	F	44	RS	L	ADC	25 to 50	+ / +	+	EML4 exon 13	ALK exon 20
<u>ALK-Q</u>	M	64	SR	P	ADC	15 to 25	+ / +	-	EML4 exon 7	ALK exon 20
<u>ALK-R</u>	F	68	RS	L	ADC	25 to 50	+ / +	-	TRIM24 exon 12	ALK exon 20
<u>ROS-A</u>	F	85	RS	L	ADC	50 to 100	+ / +	+	EZR1 exon 10	ROS1 exon 32
<u>ROS-B</u>	F	52	SR	P	ADC	50 to 100	+ / +	+	CD74 exon 6	ROS1 exon 34
<u>ROS-C</u>	M	97	SR	P	ADC	0 to 5	+ / +	+	CD74 exon 6	ROS1 exon 32
<u>ROS-D</u>	F	60	SR	P	ADC	15 to 25	+ / +	+	SDC4 exon 2	ROS1 exon 32
<u>RET-A</u>	F	38	SR	LN	ADC	15 to 25	NA	+	KIF5B exon 15	RET exon 12
<u>RET-B</u>	M	65	BB	L	ADC	15 to 25	NA	+	CCDC6 exon 1	RET exon 12

Table 3: Clinical, histological and molecular data of the *ALK*, *ROS* or *RET* translocated cases.

Cases ALK-O and ALK-P are from the same patient. Age is indicated in years. M = male ; F = female ; RS = resection specimen ; BB = bronchial biopsy ; SB = surgical biopsy ; L = lung ; P = pleura ; LN = lymph node ; ADC = adenocarcinoma ; + = positive ; - = negative ; NA = not applicable.

Figure legends**Figure 1: Design of the study.**

New lung cancers eligible for genotyping (non-small cell non-squamous lung cancer or occurring in a never or light smoker) referred to the molecular platform were tested in parallel by the routine process (i.e. genotyping by high-throughput analysis or SNaPshot®, ALK and ROS IHC) and the LD-RT-PCR assay. Whenever ALK or ROS IHC was positive, a break-apart FISH was performed. If results of the routine process and those of LD-RT-PCR were discordant, further molecular techniques were performed. FFPE = formalin-fixed paraffin-embedded ; IHC = immunohistochemistry.

Figure 2: Design of the LD-RT-PCR assay.

A: Schematic representation of the assay for the detection of fusion transcripts of *ALK*, *ROS*, *RET* and *MET*. LD-PCR probes were designed for 91 different genes to target 87 rearrangements. For most genes, multiple probes were designed on different exons to target different transcripts that result from the distribution of the genomic breakpoints within different introns.

B: Principle of the detection of *MET* exon 14 skipping by the LD-RT-PCR assay. Specific probes of the 3' part of *MET* exon 13 and 14 and of the 5' part of *MET* exon 14 and 15, with various lengths. When no *MET* exon skipping was present, two different PCR products of 52 + 49 base pairs and 55 + 53 base pairs were observed. When a *MET* allele harboring exon 14 skipping was present, a third PCR product with a length of 52 + 53 base pairs was observed.

bp = base pairs ; F = fluorophore

Figure 3: Summary of the results

A: Comparative evaluation of the positive cases retrieved by LD-RT-PCR, by routine analysis and by both for *ALK*, *ROS*, *RET* translocation, *MET* exon 14 skipping and in total,

B: Contingency table used to calculate the diagnostic values of LD-RT-PCR to detect *ALK*, *ROS*, *RET* translocation and *MET* exon 14 skipping.

C: Contingency table used to calculate the diagnostic values of routine analysis to detect *ALK*, *ROS*, *RET* translocation and *MET* exon 14 skipping.

Se = specificity ; Sp = specificity ; PPV = positive predictive value ; NPV = negative predictive value ; 95% CI = 95% confidence interval.

Acknowledgments

The authors are indebted to Nikki Sabourin-Gibbs (Rouen University Hospital) for assistance with language editing.

They would like to thank Dr Clotilde Descarpentries (Lille University Hospital) for genotyping some discordant cases, and Prof. Frédéric Bibeau (Caen University Hospital) for performing *RET* FISH.

References

1. IARC. Globocan 2012 [Internet] http://globocan.iarc.fr/Pages/fact_sheets_population.aspx.
2. Travis WD, Brambilla E, Noguchi M, et al. International association for the study of lung cancer/american thoracic society/european respiratory society international multidisciplinary classification of lung adenocarcinoma. *J Thorac Oncol* 2011;6:244–285.
3. Barlesi F, Mazieres J, Merlio JP. Routine molecular profiling of patients with advanced non-small cell lung cancer: Results of a 1-year nationwide programme of the French Cooperative Thoracic Intergroup (IFCT). *Lancet* 2016;387:1415–1426.
4. Lynch TJ, Bell DW, Sordella R, et al. Activating mutations in the epidermal growth factor receptor underlying responsiveness of nonsmall- cell lung cancer to gefitinib. *N Engl J Med*; 350:2129–2139.
5. Soda M, Choi YL, Enomoto M. Soda M, Choi YL, Enomoto M et al. Identification of the transforming EML4-ALK fusion gene in non-small-cell lung cancer. *Nature* 2007;448:561–566. *Nature*. :448–561.
6. Takeuchi K, Soda M, Togashi Y, et al. RET, ROS1 and ALK fusions in lung cancer. *Nat Med* 2012;18:378–381.
7. Kohno T, Ichikawa H, Totoki Y. KIF5B-RET fusions in lung adenocarcinoma. *Nat Med*. 2012(18):375–377.
8. Schrock AB, Frampton GM, Suh J, et al. Characterization of 298 patients with lung cancer harboring MET exon 14 skipping alterations. *J Thorac Oncol* 2016;11:1493–502.
9. Camidge DR, Bang Y-J, Kwak EL, et al. Activity and safety of crizotinib in patients with ALK-positive non-small-cell lung cancer: updated results from a phase 1 study. *Lancet Oncol* 2012;13:1011–1019.
10. Shaw AT, Ou SH, Bang YJ. Crizotinib in ROS1-rearranged non-small-cell lung cancer. *N Engl J Med*. 371:1963–1971.
11. Velcheti V, Hida T, Reckamp KL. Phase 2 study of lenvatinib (LN) in patients (Pts) with RET fusion-positive adenocarcinoma of the lung. *Ann Oncol*. 2016:27.

12. Drilon AE, Camidge DR, Ou S-HI, et al. Efficacy and safety of crizotinib in patients (pts) with advanced MET exon 14-altered non-small cell lung cancer (NSCLC). *J Clin Oncol* 2016;34.
 13. Lantuejoul S, Rouquette I, Blons H, et al. French multicentric validation of ALK rearrangement diagnostic in 547 lung adenocarcinomas. *Eur Respir J* 2015;46:207–218.
 14. Woo CG, Seo S, Kim SW. Differential protein stability and clinical responses of EML4-ALK fusion variants to various ALK inhibitors in advanced ALK-rearranged non-small cell lung cancer. *Ann Oncol*. 28:791–797.
 15. Christopoulos P, Endris V, Bozorgmehr F, et al. EML4-ALK fusion variant V3 is a high-risk feature conferring accelerated metastatic spread, early treatment failure and worse overall survival in ALK+ non-small cell lung cancer. *Int J Cancer* 2018;142:2589–98.
 16. Lipson D, Capelletti M, Yelensky R. Identification of new ALK and RET gene fusions from colorectal and lung cancer biopsies. *Nat Med*. 2012(18):382–384.
 17. Go H, Jung YJ, Kang HW. Diagnostic method for the detection of KIF5B-RET transformation in lung adenocarcinoma. *Lung Cancer*. 2013:82–44.
 18. Tsuta K, Kohno T, Yoshida A. RET-rearranged non-small-cell lung carcinoma: a clinicopathological and molecular analysis. *Br J Cancer*. 2014:110–1571.
 19. Platt A, Morten J, Ji Q. A retrospective analysis of RET translocation, gene copy number gain and expression in NSCLC patients treated with vandetanib in four randomized phase III studies. *BMC Cancer*. 2015(15).
 20. Seo JS, Ju. YS, Lee WC. The transcriptional landscape and mutational profile of lung adenocarcinoma. *Genome Res*. 22:2109–2119.
 21. Piton N, Ruminy P, Gravet C, Marchand V, Colasse É, Lamy A, et al. Ligation-dependent RT-PCR: a new specific and low-cost technique to detect ALK, ROS, and RET rearrangements in lung adenocarcinoma. *Lab Invest*. 2018;98(3):371-9.
 22. Mareschal S, Ruminy P, Bagacean C, et al. Accurate classification of germinal center B-cell-like/activated B-cell-like diffuse large B-cell lymphoma using a simple and rapid reverse transcriptase-multiplex ligation-dependent probe amplification assay: a CALYM study. *J Mol Diagn* 2015;17:273–283.
 23. Ruminy P, Marchand V, Buchbinder N, et al. Multiplexed targeted sequencing of recurrent fusion genes in acute leukaemia. *Leukemia* 2015;30:757–760.
 24. Cho JH, Ku BM, Sun JM, Lee SH, Ahn JS, Park K, Ahn MJ. KIF5B-MET Gene rearrangement with robust antitumor activity in response to crizotinib in Lung adenocarcinoma. *J Thorac Oncol*, 13 (2018), pp. e29-e31.
 25. Plenker D, Bertrand M, de Langen AJ, Riedel R, Lorenz C, Scheel AH, Muller J, Bragelmann J, Dassler-Plenker J, Kobe C et al. Structural alterations of MET trigger
-

- response to MET kinase inhibition in lung adenocarcinoma patients. *Clin Cancer Res*, 24 (2018), pp. 1337-1343.
26. Travis WD, Brambilla E, Nicholson AG, Yatabe Y, Austin JHM, Beasley MB, et al. The 2015 World Health Organization Classification of Lung Tumors: Impact of Genetic, Clinical and Radiologic Advances Since the 2004 Classification. *J Thorac Oncol Off Publ Int Assoc Study Lung Cancer*. 2015 Sep;10(9):1243–60.
 27. Frampton GM, Ali SM, Rosenzweig M, et al. Activation of MET via diverse exon 14 splicing alterations occurs in multiple tumor types and confers clinical sensitivity to MET inhibitors. *Cancer Discov* 2015;5:850–9.
 28. Awad MM, Oxnard GR, Jackman DM, et al. MET exon 14 mutations in non-small-cell lung cancer are associated with advanced age and stage-dependent MET genomic amplification and c-MET overexpression. *J Clin Oncol* 2016;34:721–30.
 29. Tong JH, Yeung SF, Chan AWH, et al. MET amplification and exon 14 splice site mutation define unique molecular subgroups of non-small cell lung carcinoma with poor prognosis. *Clin Cancer Res* 2016;22:3048–56.
 30. Ju YS, Lee W-C, Shin J-Y. A transforming KIF5B and RET gene fusion in lung adenocarcinoma revealed from whole-genome and transcriptome sequencing. *Genome Res*. 2012;22–436.
 31. Varella-Garcia M, Xu LG, Mahale S. RET rearrangements detected by FISH in “pan-negative” lung adenocarcinoma. *J Clin Oncol*. 2013:31.
 32. Santé Publique France. Bulletin de santé publique Normandie. Janvier 2019. [cité 6 juin 2019]; Disponible sur: http://invs.santepubliquefrance.fr/content/download/153167/559371/version/44/file/bsp_tabac_normandie_janvier_2019.pdf
 33. Vaishnavi A, Capelletti M, Le AT. Oncogenic and drug-sensitive NTRK1 rearrangements in lung cancer. *Nat Med*. 2013. 1469–1472 p.
 34. Drlon A, Siena S, Ou SI, et al. Safety and Antitumor Activity of the Multitargeted Pan-TRK, ROS1, and ALK Inhibitor Entrectinib: Combined Results from Two Phase I Trials (ALKA-372-001 and STARTRK-1) *Cancer Discov*. 2017;7:400–409.
 35. Farago A, Kummar S, Ibabekci S, Corsi-Travali S, Cruickshank S, Cox M, et al. P1.13-40 rapid, robust and durable responses to Larotrectinib in patients with TRK fusion non-small cell lung Cancer. *J Thorac Oncol*. 2018;13:S597–8.
 36. Muscarella LA, Rossi A. NRG1: a cinderella fusion in lung cancer? *Lung Cancer Manag*. 2017; 6(4): 121-3.
 37. Kim HS, Han JY, Shin DH et al. EGFR and HER3 signaling blockade in invasive mucinous lung adenocarcinoma harboring an NRG1 fusion. *Lung Cancer*. 2018 ;124:71-5.
-

38. Shin DH, Lee D, Hong DW et al. Oncogenic function and clinical implications of SLC3A2-NRG1 fusion in invasive mucinous adenocarcinoma of the lung. *Oncotarget*. 2016;7(43):69450-65.
39. Hechtman JF, Benayed R, Hyman DM, Drilon A, Zehir A, Frosina D, et al. Pan-Trk Immunohistochemistry Is an Efficient and Reliable Screen for the Detection of NTRK Fusions. *Am J Surg Pathol*. nov 2017;41(11):1547-51.
40. Vaishnavi A, Le AT, Doebele RC. TRKing down an old oncogene in a new era of targeted therapy. *Cancer Discov*. janv 2015;5(1):25-34.
41. Farago AF, Le LP, Zheng Z, Muzikansky A, Drilon A, Patel M, et al. Durable Clinical Response to Entrectinib in NTRK1-Rearranged Non-Small Cell Lung Cancer. *J Thorac Oncol*. déc 2015;10(12):1670-4.
42. McLeer-Florin A, Duruisseaux M, Pinsolle J, Dubourd S, Mondet J, Phillips Houllbracq M, et al. ALK fusion variants detection by targeted RNA-next generation sequencing and clinical responses to crizotinib in ALK-positive non-small cell lung cancer. *Lung Cancer*. 2018;116:15-24.

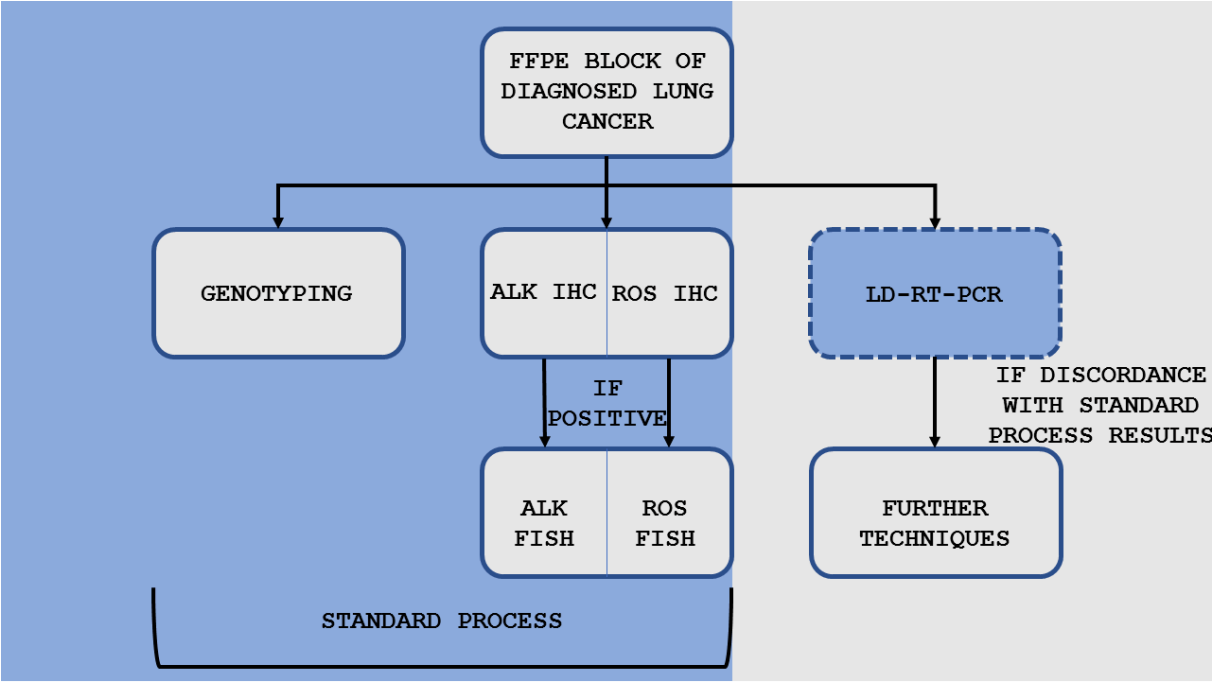


Figure 1

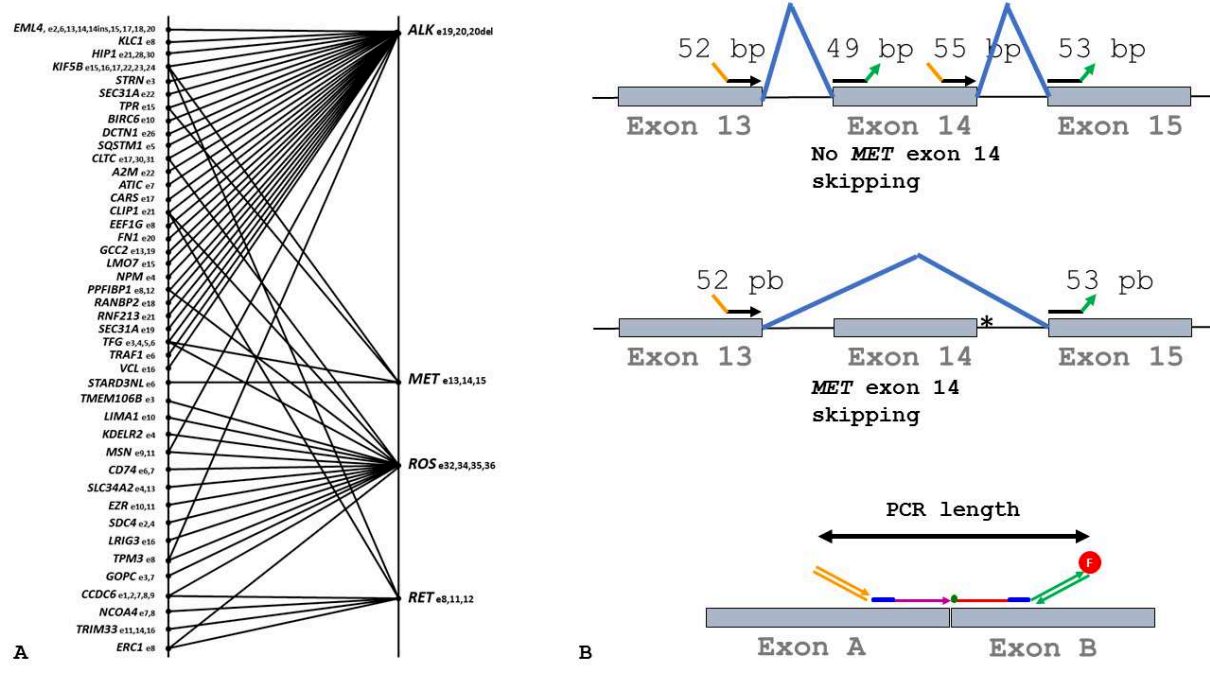
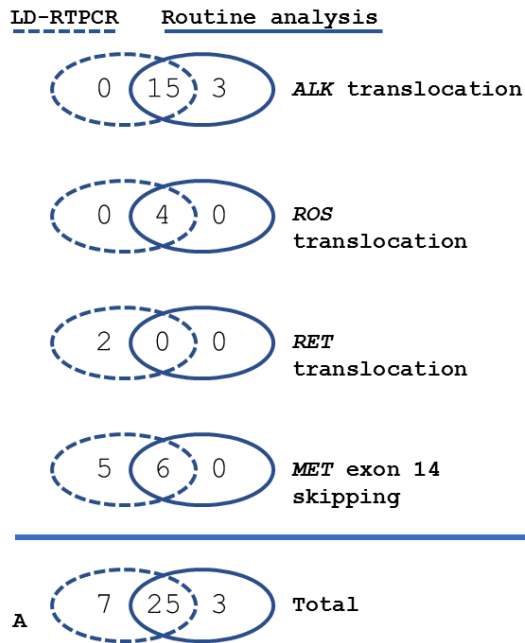


Figure 2



LD-RTPCR

		ALK, ROS or RET translocation / MET exon 14 skipping		
		Positive	Negative	Total
LD-RTPCR	Positive	32	0	32
	Negative	3	378	381
	Total	35	378	413

95% CI

Se = 91.43% 76.94% to 98.20%

Sp = 100.00% 99.03% to 100.00%

PPV = 100.00% 97.59% to 99.72%

NPV = 99.21% 97.71% to 99.73%

Accuracy = 99.27% 97.89% to 99.85%

B

Routine analysis

		ALK, ROS or RET translocation / MET exon 14 skipping		
		Positive	Negative	Total
Routine techniques	Positive	28	0	28
	Negative	7	378	385
	Total	35	378	413

95% CI

Se = 80.00% 63.06% to 91.56%

Sp = 100.00% 99.03% to 100.00%

PPV = 100.00%

NPV = 98.18% 96.53% to 99.05%

Accuracy = 98.31% 96.54% to 99.32%

C

Figure 3

Étude 3 : STK11 Mutations Are Associated with Lower PDL1 Expression in Lung Adenocarcinoma and is a Candidate Biomarker to Predict the Response of Immunotherapy.

Auteurs : Piton N, Claude L, Marguet M, Colasse É, Lamy A, Guisier F, Bota S, Salaün S, Thiberville L, Sabourin JC.

Références : *Travail en cours de soumission*

Au cours des dernières années, l'immunothérapie antitumorale a été développée avec succès dans le carcinome pulmonaire. L'expression de PDL1 (*Programmed-Death Ligand 1*) à la surface des cellules tumorales (dans environ 30% des cas) joue un rôle inhibiteur vis-à-vis de la réponse immunitaire du patient dirigée contre sa tumeur en interagissant avec le récepteur PD1 (*Programmed-Death 1*) présent à la surface des cellules immunitaires. Des anticorps monoclonaux dirigés contre PD1 (comme le Nivolumab ou le Pembrolizumab) ou contre PDL1 (comme l'Atezolizumab) sont capables d'inhiber cette synapse immunologique PD1-PDL1 et d'obtenir dans certains cas une excellente réponse antitumorale. Cependant, tous les patients ne bénéficient pas de tels résultats, et les taux de réponse sont très variables. D'après la majorité des études sur le sujet, plus la tumeur exprime PDL1, meilleure sera la réponse à l'immunothérapie, mais ce paramètre n'est qu'imparfaitement prédictif (257). Par exemple, certaines tumeurs exprimant fortement PDL1 peuvent dans certains cas être résistantes à l'immunothérapie, alors que certaines autres n'exprimant pas PDL1 peuvent dans certains répondre à ce traitement. Devant ce constat d'imperfection du biomarqueur PDL1, nous avons souhaité rechercher d'autres marqueurs susceptibles de préciser l'effet attendu d'une éventuelle immunothérapie. Nous nous sommes penché sur le gène *STK11* (Serine/Threonine Kinase 11), responsable du syndrome de Peutz-Jeghers, prédisposant au cancer (258). *STK11* apparaît muté dans environ 17% des adénocarcinomes pulmonaires, et ce pourcentage est de 30% en cas de mutation du gène *KRAS* (35). Il semble que les tumeurs comportant une mutation de *STK11* sont davantage agressives, résistantes au traitement (quel qu'il soit) et de pronostic plus défavorable (259). Nous avons donc décidé d'étudier plus en détail le potentiel prédictif de réponse à l'immunothérapie du gène *STK11* dans l'adénocarcinome pulmonaire, en nous intéressant à l'association entre l'existence d'une mutation de ce gène avec l'expression de PDL1 par les cellules tumorales, à l'impact du type de mutation sur l'expression de PDL1 et au rôle conjoint d'une mutation éventuelle du gène *KRAS* sur cette expression.

Une série d'adénocarcinomes pulmonaires analysés par séquençage « haut débit » au CHU de Rouen entre 2016 et 2017 a été séparée en 2 groupes selon leur statut *STK11*. L'effet biologique des mutations de ce gène a été prédit à l'aide des données de la littérature ainsi qu'*in silico*. Toutes les tumeurs ont été immunomarquées pour PDL1 à l'aide du clone 22C3 pharmDx (Agilent©) et le pourcentage de cellules tumorales positives pour PDL1 a été évalué.

Cent-quatre tumeurs ont été incluses dans l'étude : 52 avec mutation *STK11*, dont 28 comportant également une mutation *KRAS* ont été comparées à 52 tumeurs dépourvues d'altération du gène *STK11*, dont 12 avec mutation *KRAS*. Le pourcentage moyen des cellules tumorales positives pour PDL1 dans le groupe avec mutation *STK11* était de 9%, contre 30% dans le groupe dépourvu de mutation *STK11* ($p = 0,001$). Il n'y avait pas d'association statistiquement significative entre la présence d'une mutation *KRAS* et l'expression de PDL1 dans le groupe muté pour *STK11*. Cinq tumeurs exprimant PDL1 présentaient une mutation *STK11* décrite ou prédite comme « pathogène ».

Nous avons confirmé que l'expression de PDL1 est très fortement diminuée dans les adénocarcinomes avec mutation *STK11*, comparé aux tumeurs qui ne le sont pas. En dépit du mécanisme encore obscur entre l'activité de *STK11* et l'expression de PDL1, il semble que le statut *STK11* est un biomarqueur candidat pour prédire la réponse à une immunothérapie, les tumeurs mutées pour *STK11* étant vraisemblablement résistantes.

STK11* Mutations Are Associated with Lower PDL1 Expression in Lung*Adenocarcinoma**

Nicolas Piton¹ (nicolas.piton@chu-rouen.fr), Laura Claude¹ (laura.claude@chu-rouen.fr), Florent Marguet¹ (florent.marguet@chu-rouen.fr), Élodie Colasse¹ (elodie.colasse@chu-rouen.fr), Aude Lamy¹ (aude.lamy@chu-rouen.fr), Florian Guisier² (florian.guisier@chu-rouen.fr), Suzanna Bota², Mathieu Salaün² (mathieu.salaun@chu-rouen.fr), Luc Thiberville² (luc.thiberville@chu-rouen.fr) and Jean-Christophe Sabourin¹ (jean-christophe.sabourin@chu-rouen.fr)

¹Rouen University Hospital, Department of Pathology, F 76 000 Rouen, France

²Rouen University Hospital, Clinique Pneumologique, F 76 000 Rouen, France

Corresponding author: Jean-Christophe Sabourin, Service d'Anatomie et Cytologie Pathologiques, Bâtiment Delarue, Centre Hospitalier Universitaire Charles Nicolle, 1 rue de Germont, 76031 Rouen, France. Phone number: +33 232 888 212, fax number: +33 232 888 646, email address: jean-christophe.sabourin@chu-rouen.fr

Running title: *STK11* status and PDL1 expression in lung cancer

Disclosure/Conflict of Interest: The authors declare that they have no competing interests regarding this study.

ABSTRACT

Not all patients benefit from immunotherapy in lung carcinoma, and the tumor expression of PDL1 is an imperfect predictive biomarker. *STK11*, a *cancer suppressor gene*, is frequently mutated in lung adenocarcinomas and frequently associated with *KRAS* mutation. Experimental data suggest that impaired *STK11* is associated with lower PDL1 expression. To improve the selection of eligible patients for immunotherapy, we explored the association between *STK11* status and PDL1 expression.

A series of lung adenocarcinomas analyzed by high throughput DNA sequencing at Rouen University Hospital in 2016 and 2017 was separated into two groups, depending on the *STK11* status. Tumors were immunostained for PDL1 using the 22C3 pharmDx clone (Agilent©). The percentage of PDL1 positive tumor cells was evaluated.

104 tumors were included in the study: 52 tumors harboring an *STK11* mutation, including 28 with a *KRAS* mutation were compared to 52 *STK11* wild-type tumors, including 12 with a *KRAS* mutation. Mean percentage of PDL1 positive tumor cells in the *STK11* mutated group was 9%, while mean percentage of PDL1 positive tumor cells in the *STK11* wild-type group was 30% ($p = 0.001$). There was no statistically significant association between the presence of a *KRAS* mutation and the expression of PDL1 in the *STK11* mutated group. 5 tumors expressing PDL1 harbored an *STK11* mutation described as pathogenic.

We confirmed that PDL1 expression was dramatically lower in *STK11* mutated lung adenocarcinomas compared to *STK11* wild-type tumors. Despite the unclear mechanism between *STK11* activity and PDL1 expression, it seems that *STK11* is a good candidate biomarker to predict the response of immunotherapy, with *STK11* mutated tumors resistant to such treatment.

Keywords: lung carcinoma, *STK11*, PDL1, immunotherapy, predictive biomarker

KEYWORDS: lung cancer, immunotherapy, PDL1, *STK11*, predictive biomarker

BACKGROUND

Lung cancer is a major cause of cancer worldwide in terms of incidence and mortality (1). In the past few years, immune checkpoint inhibitors have been successfully developed to treat this condition. The expression of PDL1 (Programmed Death Ligand 1) at the membrane surface of cancer cells can inhibit the anti-tumor immune system response, because of the interaction with PD1 (Programmed cell Death protein 1), expressed at the surface of immune cells. Monoclonal antibodies directed at PD1 (nivolumab, pembrolizumab) or PDL1 (atezolizumab) can inhibit this immunological synapse, leading to an anti-tumor response. However, not all patients benefit from immunotherapy, with highly variable response rates regardless of PDL1 expression. Surrogate markers predicting a satisfying anti-tumor response have been explored. According to most studies, PDL1 expression at the surface of the cytoplasm membrane of tumor cells seems to be quite predictive. Indeed, the more PDL1 is expressed, the higher the proportion of responding patients with a response rate up to around 45% when 50% or more of tumor cells overexpressed PDL1 (2), and it is estimated that roughly 25% of non-small cell lung carcinomas overexpress PDL1. However, the predictive value of PDL1 on immunotherapy response is inaccurate, as some patients with low or even no expression of PDL1 can display a good anti-tumor response when blocking PD1-PDL1 interaction, although in a lower proportion, while some tumors with high expression of PDL1 are sometimes completely resistant to this treatment. Therefore, PDL1 expression seems to be an imperfect predictive biomarker to guide the use of immunotherapy and there is a need to improve the prediction of such treatment.

Liver kinase B1 (*LKB1*, also known as *STK11* for Serine/Threonine Kinase 11) is an important tumor suppressor gene, first described as the cause of the inherited cancer Peutz-

Jeghers syndrome (3). Around 17% of lung adenocarcinomas harbor a mutation of *STK11*, and this percentage rises to roughly 30% in *KRAS* (Kirsten RA Sarcoma) mutated tumors (4).

It is known that mutations of tumor suppressor genes can modulate the immune microenvironment of the tumor. In a series of 106 *KRAS* mutated lung cancers, Koyama *et al.* found a lower expression of PDL1 in patients with an *STK11* mutation, compared to those without an *STK11* alteration (5). In addition, and in accordance with this information, they observed that PD1 targeting antibodies were ineffective *in vitro* against *STK11*-deficient tumors. However, characteristics of patients or tumors, especially their broader genotype, were unknown. Moreover, the authors observed that total CD3 and CD8 T-cell counts and densities were significantly lower in “*STK11*-inactivated tumors. Thus, they concluded that *STK11* mutation may negatively regulate PDL1 expression and reduce CD8 T-cell infiltration.

Recent data suggest that *STK11* mutated lung tumors are more aggressive, less likely to respond to treatment and overall of worse prognosis (6). In *KRAS* mutated lung tumors, alterations of *STK11* seems to be predictive of a resistance to immunotherapy (7).

Since it is crucial to identify predictive biomarkers of response to PD1 or PDL1 inhibitors to select optimally eligible patients, we decided to explore in further detail *STK11* as a predictive biomarker of PDL1 expression.

METHODS

The aims of our study were:

- 1) To explore the association between mutation of *STK11* and expression of PDL1 in lung adenocarcinoma cells,
- 2) To further determine the impact of the type and exon location of the *STK11* mutation to the expression of PDL1 in tumor cells,
- 3) To evaluate the impact of *STK11* allelic loss on PDL1 expression, and
- 4) To explore the association between the *KRAS* status of *STK11* mutated tumors and the expression of PDL1.

Ethics

Ethical approval was obtained according to the agreement of the tumor biobank of Rouen University Hospital (tissue sample collection n° DC2008-689) by the institutional review board of Rouen University Hospital and the French Ministry of Scientific Research.

Patients and tumors

Retrospective cases of lung adenocarcinomas harboring an *STK11* mutation characterized by Next Generation Sequencing (NGS) between 01/01/2016 and 15/05/2017 in Rouen University Hospital (France) were eligible for inclusion and simple random sampling was performed. In parallel, a control group was randomly selected (simple random sample) among lung adenocarcinomas genotyped during the same period but without mutation of *STK11*.

Exclusion criterion

Cases with no more tumor tissue available were *de facto* excluded from the study.

Genotyping

NGS analysis was performed from formalin-fixed paraffin-embedded (FFPE) tumors, using the Tumor Hotspot MASTR Plus (Multiplicom©) on a MiSeq sequencing machine (Illumina©). The following gene regions were sequenced: *AKT1* (exon 3), *ALK* (exons 20-29), *BRAF* (exons 11,15), *CDKN2A* (exons 1-3), *CTNNB1* (exon 3), *DDR2* (exons 3-18), *EGFR* (exons 18-21), *ERBB2* (exons 19-21), *ERBB4* (exons 10-12), *FGFR2* (exons 7, 10, 12), *FGFR3* (exons 7, 9, 14,15), *H3F3A* (exon 2), *HIST1H3B* (exon 1), *HRAS* (exons 2-4), *IDH1* (exon 4), *IDH2* (exon 4), *KIT* (exons 8, 9, 10, 11, 13, 14, 17, 18), *KRAS* (exons 2-4), *MAP2K1* (exons 2, 3), *MET* (exons 2, 10, 14-20), *NRAS* (exons 2-4), *PDGFRA* (exons 12, 14, 18), *PIK3CA* (exons 2, 3, 10, 11, 21), *PIK3KR1* (exons 11, 12, 13), *PTEN* (exons 1-9) and *STK11* (exons 1-9). Results were analyzed with BWA-GATK©, VarScan2© and Alamut HT© bioinformatic software.

Immunohistochemistry

22C3 pharmDx clone (Agilent©) was used with an UltraStainer-Ventana® automate. For those assays, slides were incubated during 32 minutes with the antibody, prior antigen retrieval by heat for 36 minutes. The percentage of PDL1 positive tumor cells (cytoplasm membrane only) was assessed by NP and JCS. Tumors were considered PDL1 positive from 1% of positive tumor cells, regardless of staining intensity, according to the criteria of the marketing authorization for treatment by pembrolizumab in second line [8].

Assessment of the effect of *STK11* mutation

The effect of *STK11* mutations was predicted using online public database (dbSNP, ClinVar, COSMIC, CBIOPORTAL) and *in silico* mutation prediction tools (SIFT, MUT TASTER,

POLYPHEN). According to gathered information, mutations were classified into 3 categories: “variant of unknown significance”, “probably pathogenic” (*in silico* prediction) and “pathogenic”. Then, we assessed the imbalance of the allelic ratio of the retrieved *STK11* mutation in order to estimate whether the non-mutated *STK11* allele was lost or not, and therefore whether a functional STK11 protein could still be produced. For this purpose, we first excluded the cases comprising less than 5% of tumor cells in the sample. Then we calculated the expected allelic ratio according to the percentage of tumor cells in the sample based on the hypothesis of no allelic loss in the tumor. Finally, we compared the expected allelic ratio to the observed allelic ratio; if it was more than 5 times lower than the expected allelic ratio, we hypothesized allelic loss.

Statistics

We used in order to calculate the p value for comparing the percentage of PDL1 positive cells between the two groups used a free online Student t-test [10]; the calculation of p value for assessing associations used a Pearson's Chi-squared test with Yates' continuity correction on the same website.

RESULTS

Patient and tumor characteristics

Among the 1240 adenocarcinomas genotyped at our university hospital between 01/01/2016 and 15/05/2017, 362 harbored an *STK11* mutation. In this *STK11* mutated group, we randomly selected 52 tumors. Mean age (in years) at resection or biopsy was 64 (standard deviation = 10). 37 patients were male (71%) and 15 female (29%). 19 samples were lung specimen resection, 21 were bronchial biopsies, 3 were pleural biopsies, 4 were mediastinal biopsies and 1 was a skin biopsy, 1 was a bone biopsy, 1 was a soft tissue biopsy, 1 was a kidney resection specimen, 1 was a bronchial cytological sample. Among the 52 tumors finally included, 28 also harbored a *KRAS* mutation.

In parallel, we included 52 randomly selected *STK11* wild-type lung adenocarcinomas genotyped during the same period, 22 with *KRAS* mutation. Mean age (in years) at resection or biopsy was 65 (standard deviation = 10). 33 patients were male (64 %) and 19 female (36 %). 31 samples were lung specimen resection, 10 were bronchial biopsies, 6 were lymph nodes, 1 was a pleural biopsy, 1 was a pleural effusion, 1 was a brain metastasis, 1 was a bone specimen resection and 1 was a skin metastasis resection specimen.

PDL1 expression

12 tumors out of fifty-two (23%) in the *STK11* mutated group were positive for PDL1, compared to 28 out of 52 (52%) in the control group, and this difference was statistically significant ($p = 0.001$) (Table 1). In addition, the mean percentage of PDL1 positive tumor cells in the *STK11* mutated group was 9%, compared to 30% in the control group, and this difference was statistically significant with a p-value at 0.001 (Figure 1). Among the 52 *STK11* mutated tumors, 28 harbored a *KRAS* mutation. There was no statistically significant association ($p = 0.5$) between the presence of a *KRAS* mutation and PDL1 expression (Table 2).

Prediction of the effect of *STK11* mutations

Then, we studied in more detail the *STK11* mutated tumors. Among the 12 expressing PDL1, 6 harbored an *STK11* mutation described as pathogenic according to data in the literature and 6 tumors harbored an *STK11* variant of unknown significance (Table 3). In the *STK11* mutated group, no statistically significant association ($p = 0.5$) between the pathogenicity of *STK11* variant and PDL1 expression was found (Table 4).

Further investigations on *STK11* mutated tumors positive for PDL1

Then, we sought to explore in more detail the association between the localization of the *STK11* mutation and the expression of PDL1. We identified 9 cases with *STK11* mutation in exons 1-2 with only 1 case positive for PDL1, while 43 cases presented *STK11* mutation in exons 3 to 9 with 11 expressing PDL1 (Table 5). No statistically significant correlation between the localization of *STK11* mutation and PDL1 expression was found ($p = 0.7$). Finally, we assessed using allelic ratios the loss of second *STK11* allele in *STK11* mutated tumors. Four cases had less than 5% of tumor cells and were therefore excluded. Among the 48 remaining tumors, we observed that PDL1 expression was dramatically lower in the group in which a loss of non-mutated allele was highly suspected, despite a non-significant p-value (0.07). In tumors with a probably conserved second *STK11* allele, only one PDL1 positive case was retrieved, compared to 16 PDL1 negative cases (Table 6).

DISCUSSION

In this work, we confirmed that PDL1 expression is dramatically lowered in *STK11* mutated lung adenocarcinomas compared to *STK11* wild-type tumors. In accordance with what we observed, Pécuchet *et al.* recently showed that *STK11* mutations are significantly associated with *KRAS* mutation (6). The authors also observed that *STK11* mutations in exons 1 and 2 were associated with a worse prognosis. Unfortunately, we were unable in our study to obtain the prognosis of cases but interestingly, we did not find any significant association between PDL1 expression and the localization of *STK11* mutation.

Similarly, we did not find a statistically significant association between the presence of a *KRAS* mutation and PDL1 expression in *STK11* mutated tumors, but this may just be due to a lack of power (Table 2). Lack of power could also be an explanation for the non-significant difference between *STK11* mutated tumors with suspected allele loss compared to those with suspected conserved second *STK11* allele. Indeed, we found that PDL1 expression was dramatically lower in the group harboring a loss of non-mutated allele (Table 6), despite a non-significant difference. This could be explained by the fact that an inactivation of the other allele would be necessary for the *STK11* mutation to result in extremely low PDL1 expression. Recently, Skoulidis *et al.* suggested that *STK11* alterations were certainly a major driver of primary resistance to PD1/PDL1 blockade in *KRAS* mutated lung adenocarcinoma (7). The mechanistic hypothesis that such a resistance is due to a decrease in PDL1 expression by tumor cells is supported by our data. Altogether, these recent observations introduce a new look on *KRAS* mutated lung tumors. For years we have known that *KRAS* mutation is associated with smoking habits (9), and it is commonly admitted that such carcinomas are usually very good responders to immune checkpoint inhibitors, probably because of high tumor mutation burden with production of many tumor neo-antigens (11).

We confirmed that PDL1 expression was dramatically lower in *STK11* mutated lung adenocarcinomas. However, the mechanism between *STK11* mutation and PDL1 expression remains unclear. Our results suggest that a second genetic event is necessary to influence PDL1 expression and our hypothesis is an inactivation of the other allele. All these results suggest that *STK11*, more than being a prognostic marker of aggressive behavior and resistance to treatment should now be tested as a potential biomarker to predict immunotherapy responders, which requires prospective clinical studies.

Acknowledgements: The authors are indebted to Nikki Sabourin-Gibbs (Rouen University Hospital) for assistance with language editing.

Author contributions statement: NP and JCS were involved in study design, data collection, data analysis, data interpretation, literature search, generation of figures, writing of the manuscript. LC, FM, AL, and FG were involved in data analysis, data interpretation and writing of the manuscript. FG, SB, MS and LT were involved in data collection and data analysis. All authors were involved in writing the paper and had final approval of the submitted and published versions.

References

1. Siegel RL, Miller KD, Jemal A. Cancer statistics, 2016. *CA Cancer J Clin* 2016;66:7e30.
2. Garon EB, Rizvi NA, Hui R, et al. Pembrolizumab for the treatment of non-small-cell lung cancer. *N Engl J Med*. 2015;372(21):2018-28.
3. Hemminki A, Markie D, Tomlinson I, Avizienyte E, Roth S, Loukola A, Bignell G, Warren W, Aminoff M, Höglund P, Järvinen H, Kristo P, Pelin K, Ridanpää M, Salovaara R, Toro T, Bodmer W, Olschwang S, Olsen AS, Stratton MR, de la Chapelle A, Aaltonen LA. A serine/threonine kinase gene defective in Peutz-Jeghers syndrome. *Nature*. 1998 Jan 8;391(6663):184-7.
4. The Cancer Genome Atlas Network. Comprehensive molecular profiling of lung adenocarcinoma. *Nature* 2014;511:543–50 [PubMed](#) .
5. Koyama S, Akbay EA, Aref AR et al. STK11/LKB1 deficiency promotes neutrophil recruitment and proinflammatory cytokine production to suppress T cell activity in the lung tumor microenvironment. *Cancer Res*. 2016;1;76(5 [PubMed](#)):999-1008.
6. Pécuchet N et al. Different prognostic impact of STK11 mutations in non-squamous non-small-cell lung cancer. *Oncotarget*. 2017 Apr 4. 8(14):23831-23840.
7. Skoulidis F, Goldberg ME, Greenawalt DM et al. STK11/LKB1 Mutations and PD-1 Inhibitor Resistance in KRAS-Mutant Lung Adenocarcinoma. *Cancer Discov*. 2018 17. doi: 10.1158/2159-8290.CD-18-0099.
8. Full prescribing information for pembrolizumab. https://www.accessdata.fda.gov/drugsatfda_docs/label/2017/125514s016lbl.pdf. Accessed 1 May 2019.

9. Thunissen FB, Prinsen C, Hol B et al. Smoking history and lung carcinoma: KRAS mutation is an early hit in lung adenocarcinoma development. *Lung Cancer*. 2012; 75(2): 156-160.
10. <https://biostatgv.sentiweb.fr/?module=tests> Accessed 14/05/2019
11. Skoulidis F, Byers LA, Diao L et al. Co-occurring genomic alterations define major subsets of KRAS-mutant lung adenocarcinoma with distinct biology, immune profiles, and therapeutic vulnerabilities. *Cancer Discov*. 2015;5(8):860-877.

Figure legends

Fig1: Mean percentage of PDL1 positive tumor cells in the *STK11* mutated group and in the control group. The difference is statistically significant ($p = 0.001$).

	PDL1+	PDL1-	Total
<i>STK11+</i>	12	40	52
<i>STK11-</i>	28	24	52
Total	39	65	104

Table 1: PDL1 expression in the *STK11* mutated tumors and in the *STK11* wild-type tumors. There is a statistically significant difference of PDL1 expression between the two groups, ($p = 0.001$).

	PDL1+	PDL1-	Total
<i>STK11+</i> / <i>KRAS+</i>	5	23	28
<i>STK11+</i> / <i>KRAS-</i>	7	17	24
Total	12	40	52

Table 2: PDL1 status in the *STK11* mutated group according to the *KRAS* status. The difference is not statistically significant between the two groups ($p = 0.5$).

Patient	<i>STK11</i> variation / mutation	Prediction	Percentage of PDL1 positive tumor cells
A	c.433del	Variant of unknown significance	30%
B	c.250A>T	Pathogenic	90%
C	c.556A>T	Variant of unknown significance	5%
D	c.433G>A	Variant of unknown significance	25%
E	c.647_654del	Variant of unknown significance	1%
F	c.592G>C	Pathogenic	90%
G	c.580G>T	Pathogenic	15%
H	c.580G>T	Pathogenic	30%
I	c.1276C>T	Pathogenic (<i>in silico</i> prediction only)	35%
J	c.650dup	Variant of unknown significance	90%
K	c.914A>C	Pathogenic (<i>in silico</i> prediction only)	60%
L	c.929G>C	Variant of unknown significance	20%

Table 3: Prediction of the effect of the *STK11* mutation (data of literature, *in silico* predictions) and percentage of PDL1 positive tumor cells in the 12 mutated tumors overexpressing PDL1.

	PDL1+	PDL1-	Total
Pathogenic <i>STK11</i> mutation	6	25	31
<i>STK11</i> variant of unknown significance	6	15	21
Total	12	30	52

Table 4: Number of *STK11* mutated tumors according to PDL1 status and the pathogenicity of *STK11* mutation predicted according to literature and *in silico*. The difference between the two groups is not statistically significant ($p = 0.5$).

	PDL1+	PDL1-	Total
<i>STK11</i> mutation in exons 1 and 2	1	8	9
<i>STK11</i> mutation in exons 3 to 9	11	32	43
Total	12	40	52

Table 5: PDL1 status according to the localization of the *STK11* mutation. The difference between the two groups is not statistically significant ($p = 0.7$).

	PDL1+	PDL1-	Total
Loss of non-mutated allele	1	16	17
No loss of non-mutated allele	10	21	31
Total	11	37	48

Table 6: PDL1 expression according to the status non-mutated *STK11* allele (lost versus conserved) in the *STK11* mutated tumors. The difference was not statistically significant ($p = 0.07$). Only 48 cases were evaluated for the non-mutated allele.

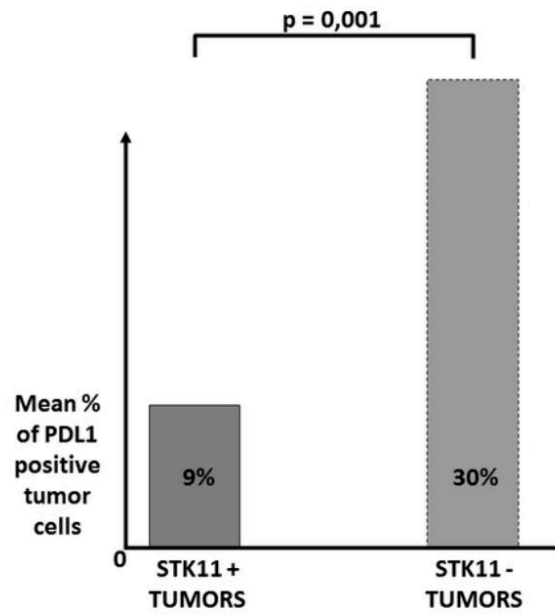


Figure 1: Mean percentage of PDL1 positive tumor cells in the STK11 mutated group and in the control group. The difference is statistically significant ($p = 0.001$).

Étude 4 : BRAF V600E mutation is not always present as expected! A case report of lung and thyroid carcinomas.

Auteurs : Piton N, Salaün M, Guisier F, Marguet F, Touré EK, Gémival P, Thiberville L, Sabourin JC.

Références : J Thorac Oncol. 2017;17. pii: S1556-0864(17)30015-1. doi: 10.1016/j.jtho.2017.01.008.

Dans ce travail, publié dans le *Journal of Thoracic Oncology*, nous nous sommes intéressé au cas singulier d'un homme de 71 ans, tabagique sévère, qui présentait des adénomégalies médiastinales découvertes fortuitement lors d'un scanner thoracique dans le cadre d'une surveillance au long court en raison d'une exposition professionnelle à l'amiante. Ce patient présentait par ailleurs une lésion thyroïdienne mesurant 1,8 cm, des plaques pleurales mais aucune lésion visible du parenchyme pulmonaire. Une ponction trans-bronchique des adénopathies médiastinales a permis de visualiser des cellules tumorales positives pour l'immunomarquage TTF1 (*Thyroid Transcription Factor 1*) et négatives pour l'immunomarquage Thyroglobuline. Le génotypage de cette lésion retrouvait par ailleurs la mutation V600E du gène *BRAF*. Ce profil était donc très en faveur d'un adénocarcinome pulmonaire métastatique, mais en raison de l'absence de lésion pulmonaire visible sur le scanner et de l'existence d'un nodule thyroïdien, il a été décidé d'effectuer une thyroïdectomie totale avec curage ganglionnaire lymphatique cervical et médiastinal. À l'examen microscopique, la lésion thyroïdienne correspondait à un adénome vésiculaire, mais il était par ailleurs noté deux foyers millimétriques (un à droite et un à gauche) de carcinome papillaire. Par ailleurs, un des ganglions lymphatiques était le siège à la fois d'une métastase de ce carcinome thyroïdien et du carcinome pulmonaire précédemment diagnostiqué. Sur ce prélèvement ganglionnaire, l'immunomarquage BRAF V600E était positif au niveau de ces cellules et négatif au niveau du carcinome thyroïdien. Le patient progressant sous traitement de première ligne par carboplatine-taxol et étant donné l'altération moléculaire du gène *BRAF* mise en évidence, il a été décidé d'instaurer un traitement ciblé dirigé contre la protéine BRAF mutée V600E. Cette thérapie ciblée a permis l'obtention d'une excellente réponse antitumorale.

Il est probablement utile de rappeler ici que la mutation V600E du gène *BRAF* concerne 50% des carcinomes papillaires de la thyroïde, mais seulement 2% des adénocarcinomes pulmonaires (34,260). Cette observation est remarquable à plus d'un titre. En premier lieu, ce

patient présentait deux adénocarcinomes distincts avec « collision » dans un même ganglion lymphatique. D'autre part, contrairement à ce que les données épidémiologiques nous auraient prédit, ce n'est pas le carcinome papillaire qui comportait la mutation V600E du gène *BRAF* mais l'adénocarcinome pulmonaire. Enfin, ce cas illustre selon nous parfaitement l'importance du génotypage systématique de tout nouvel adénocarcinome pulmonaire diagnostiqué, même chez les patients fumeurs ou anciens fumeurs, en cela que la présence d'une altération moléculaire prédictive d'une excellente réponse à une thérapie ciblée est toujours possible dans ce contexte.

BRAF V600E Mutation Is not Always Present as Expected! A Case Report of Lung and Thyroid Carcinomas



Nicolas Piton, MD, MPhil,^{a,*} Mathieu Salaün, MD, PhD,^b Florian Guisier, MD, MRes,^b Florent Marguet, MD, MRes,^a Emmanuel K. Touré, MD,^a Pierre Gémival, MD,^a Luc Thiberville, MD, PhD,^b Jean-Christophe Sabourin, MD, PhD^a

^aDepartment of Pathology, Rouen University Hospital, Rouen Cedex, France

^bClinique Pneumologique, Rouen University Hospital, Rouen Cedex, France

Received 30 August 2016; revised 1 December 2016; accepted 8 January 2017
Available online - 17 January 2017

This 71-year-old man was a former smoker (30 pack-years) who had been professionally exposed to asbestos. He presented with mediastinal enlarged lymph nodes at stations 4R, 4L, 5, 6, and 7 that were discovered on a regularly scheduled computed tomography scan (Fig. 1A) along with an 18-mm thyroid lesion. No nodule was detected in the lungs, but pleural plaques were observed.

Transbronchial fine-needle aspiration of the mediastinal nodes revealed clusters of tumor cells positive for thyroid transcription factor 1 and negative for thyroglobulin, favoring diagnosis of a lung adenocarcinoma. Molecular analysis retrieved a c.1799T → A (p.Val600Glu) mutation of the *BRAF* gene, the so-called *BRAF* V600E mutation. Because no conspicuous lung lesion was visualized on the scan and given the thyroid lesion and this *BRAF* V600E mutation, a total thyroidectomy was performed with dissection of the bilateral mediastinal recurrent lymph nodes (at stations 1R, 1L, 2R, and 2L).

Microscopically, the 18-mm lesion was a vesicular adenoma, but two areas of papillary thyroid carcinoma measuring 3 mm in the right lobe and 2 mm in the left lobe, respectively, were observed. One node was infiltrated by both the thyroid papillary carcinoma and cells similar to those observed on transbronchial fine-needle aspiration (Fig. 2A). In accordance with genotyping, *BRAF* V600E protein expression was detected by immunohistochemistry in the latter but not in the papillary carcinoma cells (Fig. 2B).

The patient was initially treated with carboplatin-taxol, with ill-defined progression of the tumor in

the right lower lobe associated with carcinomatous pleural effusion (Fig. 1B). Given the *BRAF* V600E mutation, it was decided to switch to an anti-*BRAF* V600E treatment (dabrafenib), which led to dramatic regression of the tumor (Fig. 1C). Given the worse prognosis of this metastatic lung adenocarcinoma compared with that of the rather localized thyroid carcinoma, no adjuvant treatment was given for the latter.

BRAF V600E mutation is retrieved in slightly less than 50% of papillary thyroid carcinomas¹ but in only 2% of lung adenocarcinomas.² Two features of this observation are noteworthy: (1) the coexistence of two different carcinomas, one of the thyroid gland and one of the lung, with a so-called collision tumor in a lymph node, and (2) the fact that contrary to what might have been expected according to epidemiological data, the lung lesion harbored a *BRAF* V600E mutation whereas the thyroid carcinoma did not. Perhaps more importantly, this case report illustrates the importance of

*Corresponding author.

Disclosure: The authors declare no conflict of interest.

Address for correspondence: Nicolas Piton, MD, MPhil, Service d'Anatomie et Cytologie Pathologiques, Bâtiment Delarue, Centre Hospitalier Universitaire Charles Nicolle, 1 rue de Germont, 76031 Rouen, France. E-mail: nicolas.piton@chu-rouen.fr

© 2017 International Association for the Study of Lung Cancer. Published by Elsevier Inc. All rights reserved.

ISSN: 1556-0864

<http://dx.doi.org/10.1016/j.jtho.2017.01.008>

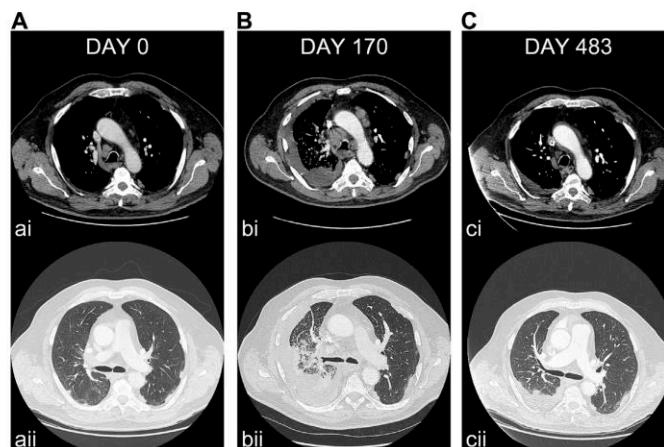


Figure 1. Computed tomography scans: mediastinal window (I), parenchymal window (II), initially (day 0) (A), and after treatment by carboplatin-taxol (day 170) (B). Mediastinal lymph nodes have increased in size (I), and an ill-defined lesion has appeared in the right lower lobe with right pleural effusion (II). (C) After second-line treatment with dabrafenib (day 483), mediastinal lymph nodes and the right lung lesion have dramatically regressed, with only a mild right pleural effusion remaining.

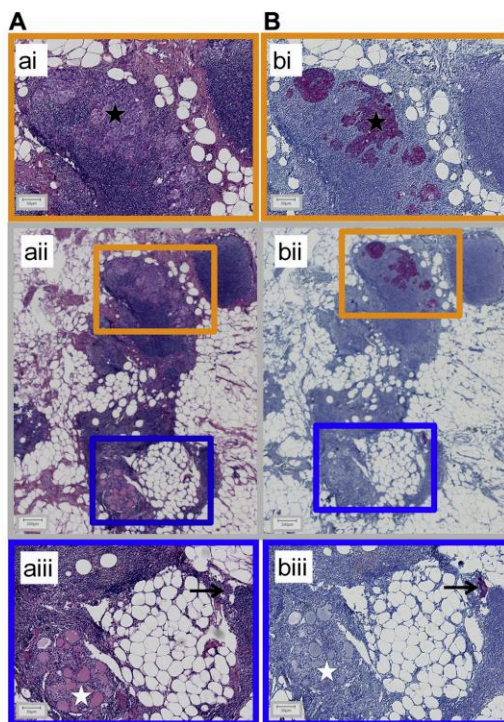


Figure 2. Photomicrographs of formalin-fixed paraffin-embedded tissue section of a cervical lymph node after staining by hematoxylin and eosin and by Safran (A) and immunostaining for BRAF V600E (B). This lymph node is infiltrated by both a papillary thyroid carcinoma for which the results of staining for BRAF V600E were negative (white star) and a BRAF V600E-positive adenocarcinoma (black star and arrow). Bar scales: 50 μm for (A), (B), (AIII), and (BIII) and 200 μm for (AII) and (BII).

genotyping lung adenocarcinoma, even when patients are current or former smokers.

Acknowledgments

The authors are indebted to Nikki Sabourin-Gibbs (Rouen University Hospital, Rouen, France) for assistance with language editing.

References

1. Xing M, Alzahrani AS, Carson KA, et al. Association between BRAF V600E mutation and recurrence of papillary thyroid cancer. *J Clin Oncol*. 2015;1:33, 42-50.
2. Barlesi F, Mazieres J, Merlio JP, et al. Routine molecular profiling of patients with advanced non-small-cell lung cancer: results of a 1-year nationwide programme of the French Cooperative Thoracic Intergroup (IFCT). *Lancet*. 2016;387:1415-1426.

- Second axe : Vers un diagnostic in vivo par voie endoscopique ?

Étude 5 : A Novel Method for In Vivo Imaging of Solitary Lung Nodules Using Navigational Bronchoscopy and Confocal Laser Microendoscopy.

Auteurs : Hassan T, **Piton N**, Lachkar S, Salaün M, Thiberville L.

Références : Lung. 2015;193:773-8.

La découverte de nodules pulmonaires périphériques devient de plus en plus fréquente, notamment en raison de l'augmentation de l'incidence des adénocarcinomes périphériques (261). La prise en charge diagnostique de ce type de lésions est de ce fait parfois difficile (262–265) et de nouvelles procédures endoscopiques, comme la bronchoscopie en navigation, en a permis une amélioration du rendement diagnostique (266–268). L'endomicroscopie confocale par laser est une technique nouvelle permettant d'obtenir des images microscopiques du tissu pulmonaire pendant l'endoscopie (269–271). Une mini-sonde appelée Alvéoflex© (Mauna Kea Technologies, Paris, France) est avancée à travers le bronchoscope souple jusqu'au tissu pulmonaire périphérique. Deux longueurs d'onde différentes peuvent alors être utilisées : 488 nm pour visualiser le réseau élastique et 660 nm pour observer les cellules après application de bleu de méthylène (272). Nous avons souhaité dans cette étude tester cette technique dans la prise en charge diagnostique des nodules pulmonaires périphériques et l'avons donc expérimentée dans trois cas. Nous avons couplé la méthode décrite ci-dessus à un dispositif de navigation virtuelle afin de repérer avant l'endoscopie réelle le trajet bronchique à suivre.

1) Le premier patient étudié était un homme de 74 ans ayant pour antécédent dermatologiques un mélanome et un carcinome épidermoïde. Un scanner thoracique de contrôle mettait en évidence un nodule pulmonaire de 9 mm dans le lobe moyen. Le système de navigation virtuelle SuperDimension© a permis l'accès plus facile de l'endoscope jusqu'au territoire d'intérêt en repérant avant la procédure réelle le trajet à parcourir avec l'endoscope. L'imagerie confocale à 488 nm révélait une destruction de la trame alvéolaire et à 660 nm, et l'on pouvait observer une lésion cellulaire dense constituée de petites cellules, mesurant moins de 20 µm. Il existait dans certains territoires une diminution de fluorescence, suggérant la présence de pigments mélaniques dont on sait qu'ils absorbent la lumière à cette longueur d'onde (273). Les biopsies effectuées confirmaient le diagnostic de métastase pulmonaire d'un mélanome. 2) Le deuxième patient, un homme tabagique, était âgé de 51 ans et avait pour principal antécédent un carcinome épidermoïde laryngé opéré trois ans auparavant. On

retrouvait sur scanner une lésion de l'apex pulmonaire droit et de multiples lésions cérébrales. La navigation virtuelle était ici particulièrement utile pour préparer le trajet bronchique jusqu'au sous-segment médial de la bronche RB1. L'imagerie confocale mettait en évidence une lésion dense constituée de cellules de grande taille, mesurant entre 25 et 30 μm . Certains territoires présentaient une diminution du signal fluorescent suggérant des phénomènes nécrotiques. Les biopsies, paucicellulaires, intéressaient du matériel en effet nécrotique et la pièce de résection chirurgicale permettait de poser le diagnostic de carcinome à grandes cellules très nécrotique.

3) Le troisième et dernier patient était une femme tabagique de 55 ans, dyspnéique, avec une histoire clinique de constipation chronique traitée par prise orale de paraffine. Le scanner thoracique révélait des densifications pulmonaires nodulaires du lobe inférieur gauche et du lobe moyen. La navigation virtuelle a permis de repérer l'itinéraire à suivre pour atteindre les lésions au niveau de RB5 et LB7. La microscopie confocale retrouvait la présence de structures arrondies et mobiles mesurant 100 μm , caractéristiques d'un matériel lipidique, associées à un réseau élastique dense et déformé. À 660 nm, l'étude au bleu de méthylène révélait des territoires pauvres en cellules, comportant des zones sombres. Le prélèvement biopsique intéressait un tissu broncho-pulmonaire siège d'une inflammation chronique se disposant au contact de vacuoles optiquement vides, confirmant ainsi le diagnostic de pneumopathie lipidique.

Ce travail a donc permis de démontrer la faisabilité et l'utilité potentielle de l'endomicroscopie confocale couplée ou non au bleu de méthylène dans l'approche diagnostique des nodules pulmonaires périphériques. Cette technique, outre le fait qu'elle permet d'obtenir une probabilité de la nature de la lésion avant même la réalisation de prélèvements, peut également orienter finement la zone d'intérêt à biopsier.

A Novel Method for In Vivo Imaging of Solitary Lung Nodules Using Navigational Bronchoscopy and Confocal Laser Microendoscopy

T. Hassan^{1,2,3} · N. Piton⁴ · S. Lachkar^{1,2,3} · M. Salaün^{1,2,3} · L. Thiberville^{1,2,3}

Received: 16 April 2015 / Accepted: 19 July 2015 / Published online: 28 July 2015
© The Author(s) 2015. This article is published with open access at Springerlink.com

Abstract Solitary pulmonary nodules (SPN) have become increasingly prevalent and diagnostic management remains challenging. We demonstrate a novel technique in which probe-based confocal endomicroscopy (pCLE) could be performed to microimage SPN in vivo and in real-time. Two confocal wavelengths (488 and 660 nm with methylene blue (MB)) were used for elastin network and cellular imaging, respectively using pCLE in conjunction with r-EBUS and virtual navigation. In the first case, the 1-mm Alveoflex[®] was used to image a metastatic melanoma in a subcentimetric nodule in the right middle lobe. In the next case, a malignant 2-cm nodule in the posterior segment of the upper lobe was imaged using the smaller 0.6-mm Cholangioflex[®]. Lastly, we present a benign case revealing confocal characteristics of a nodular lipid pneumonitis. This reports for the first time the feasibility and utility of pCLE in vivo microimaging of SPN using either the Alveoflex or Cholangioflex miniprobes in addition to 660 nm/MB imaging.

Keywords Solitary pulmonary nodules · Probe-based confocal microendoscopy · Lung malignancy · Bronchoscopy

Abbreviations

CT	Computed tomography
EGFR	Epidermal growth factor receptor
EMN	Electromagnetic navigation bronchoscopy
MB	Methylene blue
pCLE	Probe-based confocal laser endomicroscopy
PET	Postive emission tomography
r-EBUS	Radial probe ultrasound endobronchoscopy
SPN	Solitary pulmonary nodule

Introduction

Solitary pulmonary nodules (SPN) have become more prevalent and due to the increasing reports of peripheral lung adenocarcinoma, the management of SPNs is becoming more challenging [1–3]. New endoscopic techniques such as navigation bronchoscopy have improved diagnostic yield [4–6].

Probe-based confocal laser endomicroscopy (pCLE) is a new technique that can microscopically image the alveoli in vivo during standard flexible bronchoscopy [7–9]. A thin and flexible miniprobe called Alveoflex[®] (Mauna Kea Technologies, Paris, France) is advanced through the working channel of the flexible bronchoscope to reach the distal lung. Thinner and more flexible probes are available for bile duct exploration (Cholangioflex[®]) that may be useful for subsegmental bronchi that are more distal and difficult to access.

Two different wavelengths are available: 488 nm used for autofluorescence microimaging of the elastin network

Electronic supplementary material The online version of this article (doi:10.1007/s00408-015-9769-8) contains supplementary material, which is available to authorized users.

✉ L. Thiberville
luc.thiberville@chu-rouen.fr

¹ Clinique Pneumologique, Rouen University Hospital, 1 rue de Germont, 76031 Rouen Cedex, France

² EA 4108, QuantIF, Rouen University, Rouen, France

³ CIC-INSERM 1404, Rouen University Hospital, Rouen Cedex, France

⁴ Pathology Department, Rouen University Hospital, Rouen, France

imaging, while the 660 nm with topical application of methylene blue (MB) can be used for cellular imaging [10]. This technique could potentially allow improved targeting of the biopsy area, with in vivo cellular and microstructural imaging of SPNs.

To this day, there are currently no reports published on the utility of pCLE for the diagnosis of SPN. We present here three cases showing how the r-EBUS/navigational technique can be enhanced with pCLE.

Method

To image SPNs in vivo and in real-time, we developed a technique based on pCLE of the distal lung (Alveoscopy) [9, 10]. The method used r-EBUS coupled with an external sheath and virtual navigation, in which the confocal miniprobe was then introduced into the sheath in order to image the target before sampling.

The endobronchial path to the target was first determined using a navigational software (superDimension™). The bronchus of interest was aligned in three dimensions toward the SPN. At this point, the distance between the closest subsegmental bronchi visualized and the SPN of interest was measured. During bronchoscopy under local anesthesia, we applied the technique previously described for the evaluation of SPN using r-EBUS of 20 MHz (Olympus UM-3R, Tokyo, Japan), 1.4-mm radial EBUS probe (UM-S20-17S, Olympus, Tokyo, Japan) and a 1.9-mm external sheath (K-201 Olympus, Tokyo, Japan) introduced into the 2-mm working channel of a 4-mm flexible bronchoscope (MP60 model; Olympus, Tokyo, Japan) [11].

A stopper was positioned on the confocal miniprobe to ascertain that the tip of the confocal miniprobe coincides with the tip of the external guide sheath (Fig. 1a). Once the nodule was located with r-EBUS, the confocal miniprobe was introduced through the same guide sheath. To image the alveoli, the bronchial wall was penetrated. A solid pattern was identified as areas in which normal alveolar network was not recognizable and associated with a dense appearance.

Subsequent in vivo cellular imaging was obtained at 660 nm after topical administration of 10 µl of 1 % methylene blue (Proveblue®, Marseille, France) using a 1.4-mm cytology brush (BC-204D-2010, Olympus, Tokyo Japan). This was followed by biopsies (FB-233D, Olympus, Tokyo, Japan).

Due to the probe stiffness, the 1-mm Alveoflex® miniprobe was used to evaluate SPNs in the lingular, middle, and lower lobes in addition to the anterior segments of the upper lobes [9, 10]. Meanwhile, the 0.6-mm Cholangioflex® was used to image the apical and posterior segments of the upper lobes. Recorded image analysis was performed using the Medviewer® 1.1 software (Mauna Kea, Paris, France,) and compared with histopathology.

The subjects discussed in this study were recruited as part of the NOVIDEM trial (ClinicalTrials.gov identifier: NCT01931579) and approved by the ethical committee of the University Hospital, Rouen to include both Alveoflex® and Cholangioflex® probes. All patients gave informed consent. The procedures were performed by one endoscopist (LT) under local anesthesia.

Results

Case 1: 9-mm Right Middle Lobe Nodule Using the 1-mm Alveoflex®

The first example involves a 74-year-old male who was surgically treated for both malignant melanoma of the left forearm and a squamous cell carcinoma of the skin 2 years previously. A follow-up CT scan revealed a 9-mm diameter nodule in the right middle lobe. With superDimension™, we planned the road map of the subsegmental bronchi distal to RB4, pre-empting that the SPN is 2 cm away from the last attainable bronchus (Fig. 1b).

Once the nodule was located using r-EBUS, confocal imaging at 488 nm was performed at this level (Fig. 1c). This revealed a compact, destroyed alveoli with thickened fibers (Fig. 1d). The MB/660-nm confocal analysis revealed increased cellularity of regular, small (<20 µm) individual cells (Fig. 1e). There were areas of decreased fluorescence signal suggesting melanin production which has been shown to absorb light at 660 nm [12]. Due to the high level of suspicion for malignancy in this history and abnormal pCLE findings, a fiducial marker was placed into the nodule during the same procedure.

The biopsies obtained through the guide sheath during the endoscopy revealed small malignant cells composing of eosinophilic cytoplasm containing large nuclei, expressing reliable melanoma tumor markers. The molecular analysis of the biopsy sample showed BRAF-V600E mutation (Fig. 1f). These findings were consistent with a lung metastasis of melanoma, which was later treated with Cyberknife®.

Case 2: A 2-cm Nodule in the Right Upper Lobe Using the 0.6-mm Cholangioflex®

The case involves a 51-year-old male smoker with a history of supracricoid laryngectomy for squamous cell carcinoma 3 years previously. He presented with left-sided hemiparesis, and a subsequent full-body CT scan revealed multiple intracranial lesions in addition to a right lung apical mass (Fig. 2a). Using virtual navigation, we planned the road map distal to the right upper lobe bronchus, anticipating a difficult course involving the posterior and

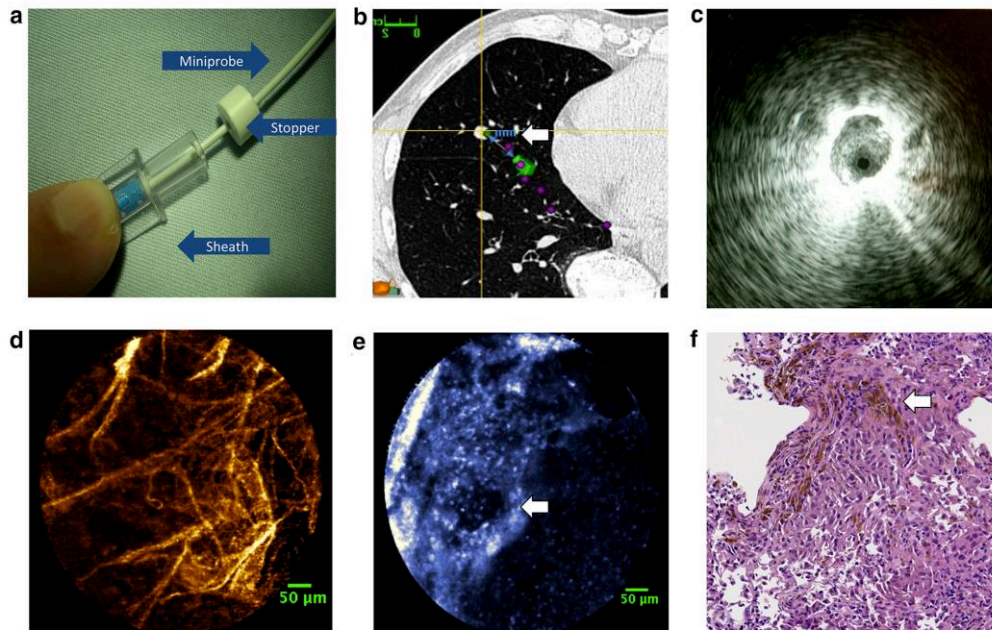


Fig. 1 **a** A stopper is used to determine that the tip of the confocal minimiprobe coincides with the tip of the external guide sheath which was firstly used by r-EBUS to locate the nodule. **b** The layout of the virtual bronchoscopy using the superDimension™ software to 3-dimensionally identify the pathway to the 9-mm nodule (white arrow) in the right middle lobe (only one dimension demonstrated here). **c** The r-EBUS image of the right middle lobe revealing a small hypochoic area in RB4. **d** Right middle lobe nodule alveoscopic image at 488 nm showing distorted, irregular elastic fiber network with an area that appeared more compact. Some alveoli remain

recognizable however, are distorted (scale bar 50 μ m using the Alveoflex®). **e** Alveoscopic image at 660 nm with topical MB administration revealing increasing cellularity of regular, small individual cells, and areas of decreased fluorescence that may correspond to melanin disposition (white arrow) (scale bar 50 μ m using the Alveoflex®). **f** Histopathological analysis stained with haematoxylin and eosin revealing melanoma with high nucleocytoplasmic ratios and prominent nucleoli, in addition to melanin production which appears as prominent pigment synthesis (white arrow)

then, the medial subsegment of RB1 (Fig. 2b). The 2-cm nodule was measured to be 3 cm away from the last attainable bronchus.

The Cholangioflex® was introduced into the guide sheath once r-EBUS revealed the nodule of interest (Fig. 2c). The microimaging revealed a dense appearance of solid tissue with unrecognizable elastin network (Fig. 2d). A 660 nm/MB imaging revealed scattered large cells of 25–30 microns. Decreased areas of fluorescent signal also suggest local necrosis (Fig. 2e). This coincides with the bronchial biopsy which was reported to be paucicellular, but displayed necrotic materials. In order to secure the diagnosis, the patient subsequently had a wedge resection a week later which revealed large cell undifferentiated carcinoma with extensive necrosis (Fig. 2f).

Case 3: Lipid-Lung Disease Using the Alveoflex® and 660 nm/MB Cellular Imaging

A 55-year-old female smoker who presented with shortness of breath admitted to consuming large quantities of liquid paraffin due to her history of chronic constipation. Her chest CT scan revealed nodular consolidation in the left lower and right middle lobe, which displayed areas of negative Hounsfield values.

Again, virtual navigation was used to evaluate the endoscopic path for both lesions in RB5 and LB7 (Fig. 3a, b). The distal and then medial subsegmental bronchus in the right middle lobe appeared stenosed, and indeed were not accessible using r-EBUS. However, using the Alveoflex® Miniprobe for confocal imaging, 100 μ m fluorescent and

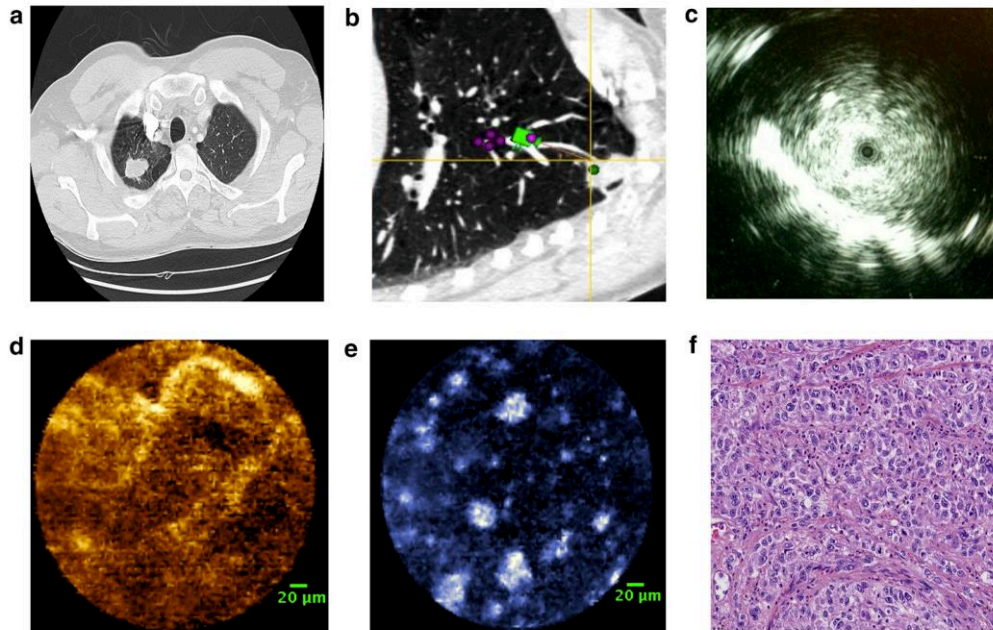


Fig. 2 **a** Chest CT scan revealing the 2-cm nodule in the right upper lobe. **b** The superDimension™ analysis is used to plan the road map to the nodule, pre-empting the site of interest is 3 cm away from the last attainable pathway in RB1. **c** The r-EBUS image of the right upper lobe revealing a hypoechoic area in RB1. **d** Right upper lobe nodule alveoscopic image at 488 nm showing dense appearance of solid tissue with unrecognizable elastin network (*scale bar* 20 μ m

using the Cholangioflex®). **e** Alveoscopic image at 660 nm after topical MB administration revealing scattered large cells with areas of decreased fluorescent signal which may correspond to areas of necrosis (*scale bar* 20 μ m using the Cholangioflex®). **f** Histopathology analysis stained with haematoxylin and eosin shows a proliferation of undifferentiated large tumor cells

mobile round structures were elicited in RB5 that appeared characteristic of lipid droplets (Fig. 3c and online video). The elastin network was distorted and dense. The 660 nm/MB study revealed paucicellular regions with dark hollow areas (Fig. 3d). Similar findings were observed in LB7. The biopsy reported chronic inflammatory changes in contact with optically empty vacuoles, which confirmed the suspected diagnosis of lipid pneumonitis (Fig. 3e).

Discussion

This work shows the potential utility of pCLE coupled with MB/660 nm study in the evaluation of SPNs. The 1-mm Alveoflex® miniprobe was successfully used to assess a subcentimetric nodule, while a 2-cm nodule located in the posterior segment of the upper lobe was evaluated using the 0.6-mm Cholangioflex® miniprobe. In the third case, we present a benign case with a high suspicion for lipid-lung disease from the history, with specific characteristics

on the confocal imaging. A confocal imaging at 488 nm of a normal alveoli duct is illustrated in Fig. 3f for comparison.

The diagnosis of subcentimetric nodules is challenging even with standard guidelines [3, 13, 14]. In the first case, we demonstrated that subcentimetric nodules could be reached with this technique. Due to the abnormal areas identified in the MB/660 nm imaging which raised our suspicion index for malignancy, we decided to place a fiducial marker during the same procedure without a second bronchoscopy.

In the second case, we demonstrated that confocal imaging of a distal, difficult-to-reach nodule is feasible with this combined technique. However, specimens obtained by forceps biopsies using navigation bronchoscopy are often small, and subject to crush artifact, especially in cases of necrotic tumors. In this case, despite localizing the SPN using r-EBUS, the endoscopic biopsies revealed necrosis. However, the MB/660 nm study elicited images of unidentified large scattered cells that were

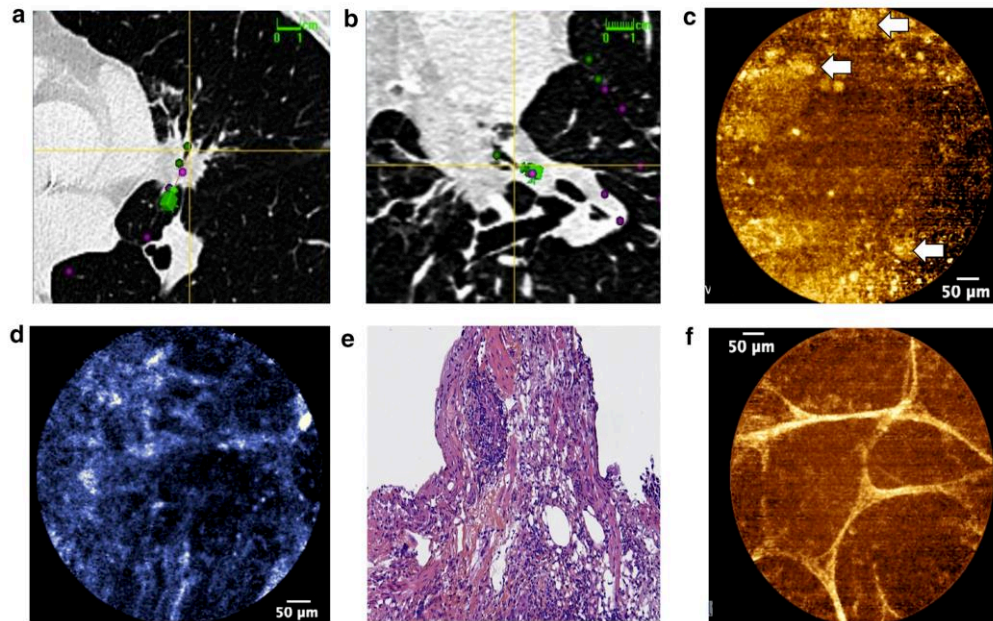


Fig. 3 The superDimension™ analysis is used to plan the road map to the nodules in **a** RB5 and **b** LB7. (The r-EBUS technique did not locate any of the nodule). **c** Confocal imaging at 488-nm displayed lipid droplets (*white arrow*) with distorted elastin network (see also the kinetics of the lipid droplets on the online video) (*scale bar 50 μm* using the Alveoflex®) while **d** the 660-nm imaging revealed

paucicellular areas with *dark hollows* (*white arrow*) (*scale bar 50 μm* using the Alveoflex®), **e** Histopathology analysis stained with haematoxylin and eosin displayed normal bronchial epithelial cells with lymphocytes infiltration and optically empty vacuoles. **f** 488-nm confocal imaging of a normal axial elastic backbone of an alveolar duct

different from previously described alveolar cells from normal, healthy lungs [9]. Therefore, similar to the first case, this case illustrates the added benefit of MB/660 nm evaluation for in vivo cellular imaging, in addition to the analysis of elastin network using the standard 448-nm excitation. However, the in vivo confocal imaging obtained did not obviate the need for surgical wedge resection to secure the diagnosis. In an unpublished report, we have observed that topical MB/660 nm pCLE makes it possible to image the cellular organization of SPNs in which we identified possible pCLE characteristics of small-cell lung cancer from other histological type [15].

In the third case, it was the pCLE, not r-EBUS that guided the site for the biopsies which displayed histopathology characteristics (empty vacuoles) relevant to those elicited using confocal imaging (lipid droplets). Therefore, we demonstrated that microimaging the SPN in vivo using pCLE could potentially optimize the site for targeted biopsies, perhaps adding diagnostic value to other techniques such as r-EBUS and navigation bronchoscopy.

The evidence for the potential role of pCLE is growing. In previous works, limitations of pCLE have been defined including artifacts linked to compression of fragile parenchyma structures as well as difficulties in interpretation of elastin network which may vary from different individuals [9, 10]. However, as the site of evaluation is specific and guided by navigational bronchoscopy, these limitations are appearing less important for SPNs compared to diffuse interstitial diseases. However, a potential limitation for pCLE in the diagnosis of SPNs lies in identifying the difference between malignant and benign nodules which may exhibit similar confocal characteristics.

In conclusion, although it is too early to say if pCLE will be able to replace conventional biopsy for SPN, we show here the utility of pCLE for in vivo microimaging and optimizing target biopsies in three cases of SPNs. Large future prospective studies including comparison with navigational bronchoscopy without confocal imaging and/or CT-guided biopsies are required to predict the presence of malignancy with high accuracy using standardized, reproducible descriptors.

Acknowledgments We acknowledge the support of the European Respiratory Society, Fellowship STRTF-2014-5440, and of the French Ministry of Health/INCa, *programme hospitalier de recherche clinique “Cancer,”* 2011 (# PHRC11-192).

Compliance with Ethical Standards

Conflict of interest LT received a research grant from Mauna Kea Technologies (Euro 1000) and was invited as speaker at the International Conference on Cellvizio® Users in 2010 and 2011 (no fee) by Mauna Kea Technologies. MS was invited to attend the International Conference on Cellvizio® Users by Mauna Kea Technologies in 2011. TH, NP, SL declare no conflict of interest. None of the authors has a financial relationship with a commercial entity that has an interest with the subject of this manuscript. The authors disclose that the first case discussed in this series has been presented at the Chest Medicine Conference: The Art of Minimally Invasive Thoracic Surgery and Interventional Pulmonary Medicine: A Collaborative Approach, March 21–22, 2014, New York, USA.

Open Access This article is distributed under the terms of the Creative Commons Attribution 4.0 International License (<http://creativecommons.org/licenses/by/4.0/>), which permits unrestricted use, distribution, and reproduction in any medium, provided you give appropriate credit to the original author(s) and the source, provide a link to the Creative Commons license, and indicate if changes were made.

References

- Pelosi G, Sonzogni A, Veronesi G et al (2008) Pathologic and molecular features of screening low-dose computed tomography (LDCT)-detected lung cancer: a baseline and 2-year repeat study. *Lung Cancer* 62:202–214
- MacMahon H, Austin JH (2005) Guidelines for management of small pulmonary nodules detected on CT scans: a statement from the Fleischner Society. *Radiology* 237:395
- Naidich DP, Bankier AA, MacMahon H (2013) Recommendations for the management of subsolid pulmonary nodules detected at CT: a statement from the Fleischner Society. *Radiology* 266:304
- Oki M, Saka H, Kitagawa C et al (2012) Randomized study of endobronchial ultrasound-guided transbronchial biopsy: thin bronchoscopic method versus guide sheath method. *J Thorac Oncol* 7:535–541
- Eberhardt R, Anantham D, Ernst A et al (2007) Multimodality bronchoscopic diagnosis of peripheral lung lesions: a randomized controlled trial. *Am J Respir Crit Care Med* 176:36–41
- Wang Memoli JS, Nietert PJ, Silvestri GA (2012) Meta-analysis of guided bronchoscopy for the evaluation of the pulmonary nodule. *Chest* 142:385
- Thiberville L, Moreno-Swirc S, Vercauteren T et al (2007) In vivo imaging of the bronchial wall microstructure using fibered confocal fluorescence microscopy. *AJRCCM* 175:22
- Thiberville L, Salaun M, Lachkar S et al (2009) Confocal fluorescence endomicroscopy of the human airways. *Proc Am Thorac Soc* 6:444
- Thiberville L, Salaun M, Lachkar S et al (2009) Human in vivo fluorescence microimaging of the alveolar ducts and sacs during bronchoscopy. *Eur Respir J* 33:974
- Thiberville L, Salaun M (2010) Bronchoscopic advances: on the way to the cells. *Respiratory* 79(6):441
- Asano F, Matsuno Y, Tsuzuku A et al (2008) Diagnosis of peripheral pulmonary lesions using a bronchoscope insertion guidance system combined with endobronchial ultrasonography with a guide sheath. *Lung Cancer* 60:366–373
- Meredith P, Sarna T (2006) The physical and chemical properties of eumelanin. *Pigment Cell Res* 19(6):572–594
- Gould MK, Donington J, Lynch WR et al (2013) Evaluation of individuals with pulmonary nodules: when is it lung cancer? Diagnosis and management of lung cancer, 3rd ed: American College of Chest Physicians evidence-based clinical practice guidelines. *Chest* 143(5 Suppl):e93S–e120S
- McWilliams A, Tammemagi MC, Mayo JR, Roberts H, Liu G, Soghrati K, Yasufuku K, Martel S, Loberge F, Gingsras M et al (2013) Probability of cancer in pulmonary nodules detected on first screening CT. *N Eng J Med* 369:910–919
- Thiberville L, Salaun M, Lachkar S et al (2008) In-vivo confocal endomicroscopy of peripheral lung nodules using 488 nm/660 nm induced fluorescence and topical methylene blue. *Eur Respir J* 32(Suppl):263s

Discussion

Synthèse des travaux

Nos travaux présentés ci-dessus ont donc porté sur l'amélioration des pratiques diagnostiques et théranostiques dans la prise en charge du carcinome pulmonaire. Il nous semble que l'avancée la plus importante réside en la validation de la LD-RT-PCR pour la détection des réarrangements géniques. Cette technique, développée initialement dans le cadre des hémopathies malignes (246) par Philippe Ruminy et Fabrice Jardin au Centre de Lutte contre le Cancer Henri Becquerel de Rouen, a été tout d'abord testée sur une petite série rétrospective de tumeurs pour lesquelles le statut *ALK*, *ROS* ou *RET* était déjà connu (étude 1). Si les résultats obtenus, et notamment la sensibilité inférieure à 70%, étaient décevants, ce premier travail a permis toutefois de démontrer la possibilité de transfert technologique d'un secteur de l'oncologie, l'hémo-oncologie, spécifique à bien des égards, à un autre, l'oncologie thoracique tout autant spécifique. Nous avons expliqué la faiblesse relative de la sensibilité de notre technique par le fait que ce premier mélange réactionnel comportait encore trop peu de sondes pour des gènes partenaires rares, et nous en avons tenu compte pour notre deuxième travail, en améliorant considérablement la technique : d'une part de nombreux autres gènes partenaires ont été inclus, d'autre part un développement a été effectué rendant possible la détection d'un saut d'exon 14 du gène *MET* (étude 2). La structure et l'impulsion du deuxième projet nous ont été donnés par l'intérêt de l'industrie des biotechnologies, en l'occurrence Sophia Genetics®, pour cette technique de détection des translocations. Cette société a acquis le brevet de cette technique pour les hémopathies malignes et le projet de validation prospective en routine de la LD-RT-PCR pour les adénocarcinomes pulmonaires nouvellement diagnostiqués visait à permettre un second transfert industriel, ce qui explique d'ailleurs le financement majoritaire de cette étude par l'appel à projet 2017 de Normandie Valorisation « Préparation des projets de recherche au transfert de technologie ». Les résultats de ce deuxième volet nous poussent à considérer la LD-RT-PCR comme une nouvelle technique de référence pour caractériser systématiquement tous les cas incidents d'adénocarcinome pulmonaire, selon l'algorithme présenté ci-dessous (Figure B).

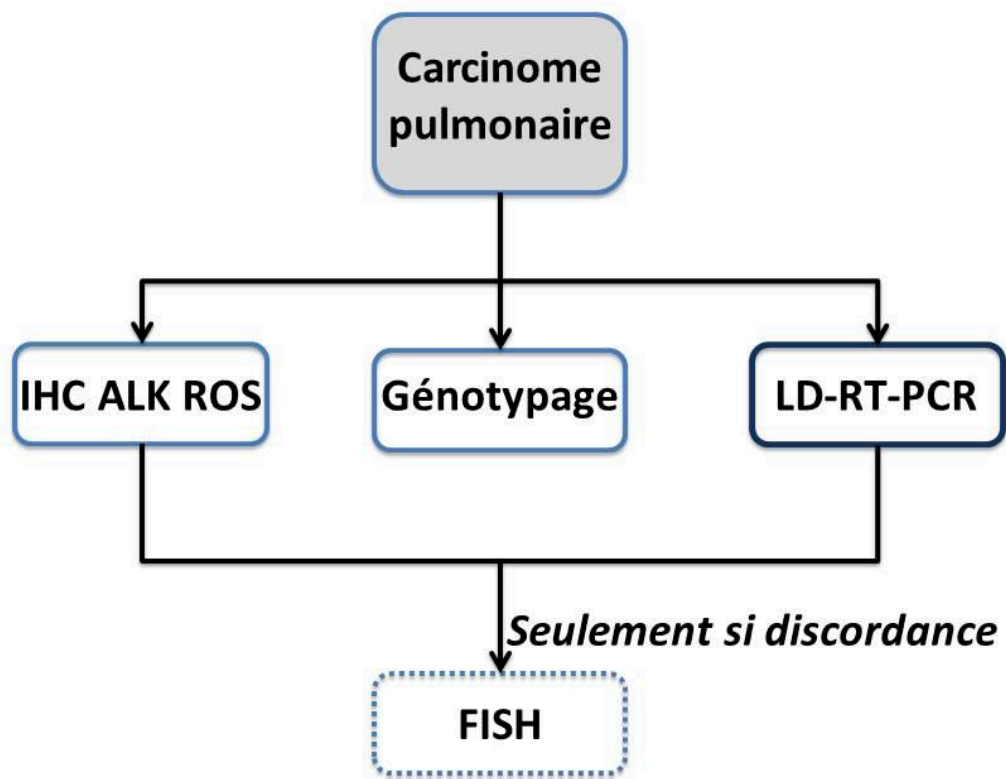


Figure B : proposition d’algorithme de détection des translocations théranostiques dans le carcinome pulmonaire. Après diagnostic de carcinome pulmonaire, différentes analyses sont effectuées en parallèle, à savoir les immunomarquages ALK et ROS1, un génotypage et une LD-RT-PCR. En cas de discordance entre les résultats immunohistochimiques et ceux de LD-RT-PCR, une hybridation *in situ* est effectuée.

La LD-RT-PCR présente donc de nombreux avantages sur les autres techniques permettant la détection des translocations, en tout premier lieu son coût. Alors qu’une seule analyse par la méthode Archer© (ArcherDX) coûte plusieurs centaines d’euros, un test par LD-RT-PCR en coûte moins de 10, ce qui permet potentiellement en effet d’effectuer des tests à large échelle et de manière systématique. De plus, son caractère extrêmement flexible présente l’avantage majeur de pouvoir modifier indéfiniment (il n’y a théoriquement pas de nombre maximal de sondes que peut contenir le mélange réactionnel) les altérations à rechercher en suivant au plus près les nouvelles descriptions ou recommandations, et ce sans consommer davantage de tissu tumoral ni bouleverser le circuit du prélèvement dans le laboratoire. À titre

d'exemple, mais cela est applicable en théorie pour n'importe quelle translocation, nous allons prochainement modifier la technique de LD-RT-PCR pour rechercher les translocations des gènes *NTRK1*, 2 et 3 (*Neutrophilic Receptor Tyrosine Kinase*) récemment mises en évidence dans 3,3% des adénocarcinomes pulmonaires « pan-négatifs », c'est-à-dire pour lesquels aucune mutation oncogénique habituellement recherchée n'était présente (252). Ces gènes codent trois protéines, Trk1, TrkB et TrkC (*Tropomyosin receptor kinase*), qui jouent un rôle crucial dans la différenciation, la croissance et l'apoptose des neurones (274). Les gènes partenaires décrits à ce jour sont *CD74*, *MPRIP* et *SQSTM1* (275). Ces translocations sont directement responsables de la progression tumorale, et dès lors l'inhibition des protéines chimériques ainsi formées par des traitements sélectifs comme le larotrectinib ou l'entrectinib est d'ordinaire responsable d'une excellente réponse (241,253). Bien entendu, il n'est pas ici question d'abandonner les autres techniques comme le génotypage – la LD-RT-PCR ne détecte que les altérations génétiques de grande taille – ou les techniques immunohistochimiques qui « rattrapent » certaines anomalies manquées, mais l'on imagine aisément pouvoir se passer largement des techniques d'hybridation *in situ* avec fluorescence, qui sont mal adaptées au caractère souvent exigü des prélèvements en oncologie thoracique et qui contrairement à la LD-RT-PCR ne permettent pas (pour les sondes « de séparation ») de déterminer le point de cassure qui dans certains cas a un impact pronostic fort et aura peut-être demain un impact théranostique (105,106). Néanmoins nous devons ici nuancer notre propos et admettre le fait suivant : il est à prévoir que la LD-RT-PCR perdra son avantage dès que le coût des techniques de séquençage de l'ARN à haut débit comme la technique Archer© (ArcherDX) deviendra abordable ; pour prendre l'exemple de cette dernière, son avantage majeur est d'être capable de détecter les translocations géniques *quel que soit le gène partenaire impliqué*, ce que ne permet pas la LD-RT-PCR, comme nous l'avons vu précédemment.

L'idée de se pencher sur le gène *STK11* et son lien éventuel avec l'expression de PDL1 (étude 3) provient du Professeur Jean-Christophe Sabourin après avoir assisté à une présentation orale au congrès 2017 de l'USCAP à San Antonio (Texas) au cours de laquelle avait été évoqué, en deux mots peut-être, le rôle éventuel des altérations du gène *STK11* dans la réponse à la thérapie contre les carcinomes pulmonaires. Il se trouve que contrairement à de nombreuses plateformes moléculaires de génétique somatique des tumeurs, celle du CHU de Rouen comporte *STK11* dans le panel de gènes analysés (Tumor Hotspot MASTR Plus de Multiplicom©), et de surcroît toutes ses séquences codantes, ce qui est crucial dès lors que l'on souhaite étudier sérieusement un gène suppresseur de tumeur. Par ailleurs, lors de l'introduction

dans notre service du génotypage à haut débit nous avons fait le choix de rapporter systématiquement dans les comptes rendus adressés aux cliniciens l'ensemble des anomalies moléculaires observées, qu'elles aient alors ou non une influence sur la prise en charge thérapeutique. La conjonction de ces deux éléments faisait que contrairement à la majorité des autres centres, nous étions en situation d'étudier très rapidement, certes rétrospectivement, une large population de cancers pulmonaires avec mutation *STK11* (les « cas ») et de les comparer à des « témoins », cancers pulmonaires sans mutation *STK11*, notamment en ce qui concerne l'expression de PDL1. Nous sommes bien conscient du caractère fragile de ce travail, qui tient notamment à sa nature rétrospective et aux nombreux prélèvements inclus pauvres en cellules tumorales, biopsies ou prélèvements cytologiques pour la plupart, rendant l'évaluation du statut PDL1 extrêmement fragile quand on sait combien est labile l'expression de cette protéine (227). Ces nombreux prélèvements peu cellulaires ont été de même difficilement étudiables quant à l'éventuelle perte du second allèle de *STK11* en utilisant le ratio allélique, les allèles mutants étant noyés dans la masse des allèles sauvages. Nous avons néanmoins été contraint pour ce premier travail d'inclure ces échantillons de qualité parfois médiocre, sans quoi notre population étudiée aurait été de trop petite taille. Bien conscient de ces limites, nous avons décidé d'approfondir la question qui d'ailleurs a fait l'objet du récent travail de Master 2 Recherche effectué par Laura Claude, qu'avec grand plaisir nous avons encadrée avec le Professeur Jean-Christophe Sabourin. Ce deuxième volet a permis l'étude d'une cohorte bien plus large, de meilleure qualité tissulaire et beaucoup mieux caractérisée sur les plans à la fois clinique et moléculaire. Nous avons dans ce cadre développé avec succès des nouveaux outils comme l'immunohistochimie *STK11* permettant d'identifier morphologiquement et avec une excellente sensibilité une perte d'expression de la protéine, ce qui est crucial lorsque l'on cherche à comprendre l'impact biologique d'une altération d'un gène suppresseur de tumeur. Dans le cadre de ce travail de Master 2, nous avons pu mettre en évidence des caractéristiques morphologiques associée à la présence d'une mutation *STK11* : la présence d'un contingent mucineux et l'existence d'un infiltrat inflammatoire lymphocytaire intra ou péri-tumoral d'architecture nodulaire (communication orale de Claude *et al.*, Carrefour Pathologie 2019). Enfin, d'autres pistes de recherche pour expliquer les facteurs de réponse à l'immunothérapie se dessinent, notamment les altérations des gènes *STING* et *KEAP1* (276,277). La prochaine étape de ce projet visera principalement à caractériser plus finement le micro-environnement des tumeurs, et surtout à corrélérer l'ensemble de ces données à la réponse à l'immunothérapie.

Le quatrième article n'est certes qu'une étude de cas, mais ce dernier est particulièrement et à plus d'un titre intéressant car il nous permet de tirer des conclusions d'ordre beaucoup plus général que le patient dont il est question (conclusions que faute de place malheureusement nous n'avons pu aborder dans l'article en question). Rappelons-nous : cet homme présentait deux cancers synchrones, tous deux métastatiques au niveau des ganglions lymphatiques cervicaux : un adénocarcinome pulmonaire présentant une mutation V600E du gène *BRAF* et un carcinome thyroïdien dépourvu de mutation de ce même gène. Le premier point à aborder ici est semble-t-il la puissance de la technique immunohistochimique à visée théranostique lorsqu'il est question d'étudier les mutations à partir de petits prélèvements tumoraux : en effet, si une technique d'analyse « non morphologique » ne peut d'ordinaire se contenter de « deux ou trois » cellules tumorales, ce n'est pas le cas de l'immunohistochimie, surtout quand l'anomalie moléculaire est portée par toutes les cellules tumorales, ce qui est généralement le cas des mutations oncogéniques (*driver mutations*). Autre point soulevé par cette observation, pouvant paraître artificiel à première vue seulement : les approches du cancer qui voudraient un jour totalement se passer des prélèvements tissulaires et de l'analyse morphologique des tumeurs rencontreraient ici comme une pierre d'achoppement. En effet, quelles conclusions aurait-on ici tiré de la présence dans le sang circulant d'une mutation V600E du gène *BRAF* ? En suivant les distributions épidémiologiques, le patient n'aurait probablement pas été traité par inhibiteur de la protéine mutée BRAF V600E si cette altération était considérée comme provenant d'un cancer thyroïdien. Ainsi, il nous paraît crucial de bien connaître la nature de ce qui est analysé par approche « non morphologique », et cette nature ne peut actuellement être appréhendée que par une approche « morphologique » et donc « tissulaire ».

Enfin, la dernière étude (étude 5) ici présentée s'est penchée sur la possibilité de poser un diagnostic microscopique *in vivo*, lors du geste endoscopique, et l'on a vu que les trois lésions différentes étudiées présentaient certaines caractéristiques très évocatrices du diagnostic anatomopathologique final posé par nos soins, à savoir : la métastase pulmonaire d'un mélanome, un carcinome pulmonaire à grandes cellules et un foyer de pneumopathie lipidique. Les perspectives esquissées par ce travail nous paraissent particulièrement prometteuses : ainsi, à l'avenir sera-t-il possible, peut-être, de poser un diagnostic fiable au cours de la procédure endoscopique et avant même tout prélèvement, et l'on pourrait même imaginer que ce dernier deviendrait superflu ! Ceci serait une grande avancée quand on connaît le caractère irréductible

de la morbidité (essentiellement hémorragie grave et pneumothorax) des prélèvements pulmonaires, qu'ils soient réalisés par voie endo-bronchique ou transpariétale, même si les procédures endoscopiques sont significativement plus sûres (13,278,279). Ce travail auquel nous avons eu la chance de collaborer, même s'il s'écarte en apparence de notre fil directeur, reflète brillamment quoique très incomplètement la solide expérience de l'équipe du CHU de Rouen dans les approches endoscopiques ou chirurgicales innovantes dans la prise en charge du cancer pulmonaire, et notamment en ce qui concerne les petites lésions pulmonaires périphériques ainsi que les approches chirurgicales mini-invasives et assistées par robot. Ce savoir-faire conjoint des équipes de pneumologie et de chirurgie thoracique s'est d'ailleurs traduit par de multiples travaux scientifiques auxquels nous avons été d'ailleurs parfois associée : citons par exemple une étude portant sur rentabilité des prélèvements par mini-sonde des lésions pulmonaires périphériques pour les analyses moléculaires (280), un travail sur l'imagerie moléculaire *in et ex-vivo* de l'apoptose en endomicroscopie confocale (281), l'évaluation d'une procédure endoscopique visant à mettre en place un marqueur fiduciaire avant radiothérapie stéréotaxique de petites lésions pulmonaires périphérique (282), une étude sur la faisabilité de l'endomicroscopie confocale pour la prise en charge de nodules pulmonaires solitaires (283), l'évaluation d'une procédure de marquage pleural au bleu de méthylène par échoendoscopie et bronchoscopie virtuelle avant résection chirurgicale mini-invasive de petits nodules pulmonaires périphériques (permettant ainsi pour le chirurgien de bien visualiser la zone pulmonaire comportant la lésion, difficilement palpable) (284), ou encore une étude comparant scanner et endomicroscopie confocale dans les pneumopathies interstitielles diffuses (285). L'environnement médical et scientifique dans le domaine de l'oncologie thoracique est à Rouen très riche et stimulant, et nous tenons ici à d'une part le souligner, d'autre part à nous en réjouir.

Les « biopsies liquides » en oncologie thoracique et le projet « Pneumoliquide »

Même si nous avons écrit plus haut quelques mots concernant ce sujet, nous ne voudrions pas laisser croire au lecteur que notre approche du cancer pulmonaire a omis le domaine des « biopsies liquides ». Pour être exact, nous avons débuté nos travaux de recherche sous cet angle, avec un projet baptisé « Pneumoliquide », mais nous sommes dans l'incapacité de d'en présenter ici les résultats. Ceci ne doit pas d'une part nous empêcher d'aborder ce sujet car il est devenu incontournable en oncologie thoracique, d'autre part de dire en quelques lignes l'objectif de « Pneumoliquide » car ces recherches n'ont pas été abandonnées mais seulement suspendues.

On entend par « biopsie liquide » un prélèvement de liquide biologique, le plus souvent sanguin, se substituant pour obtenir à une évaluation diagnostique, pronostique ou théranostique, à une biopsie tissulaire. Cette technique est simple, plus rapide (12) et moins onéreuse. Ce genre de procédures s'est fortement développé ces dernières années dans le domaine de l'oncologie thoracique notamment en raison de l'utilité croissante des re-biopsies dans le but d'expliquer une résistance à une « thérapie ciblée » et de prescrire éventuellement une « thérapie ciblée » ultérieure, en fonction de l'apparition d'une éventuelle mutation de résistance à la première molécule (voir le chapitre *Classification moléculaire et biomarqueurs prédictifs des thérapies « ciblées »* ci-dessus). Ces re-biopsies solides, loin d'être dénuées de risque (13), ne sont pas toujours envisageables chez les patients concernés, soit que leur état clinique est trop précaire, soit que les sites tumoraux sont difficilement accessibles (système nerveux central, os, multiples nodules tumoraux etc.) (14). De plus, la biopsie tissulaire, d'un site unique, ne reflètera pas l'état mutationnel de l'ensemble de la masse tumorale, une mutation de résistance à une première ligne et de sensibilité à une deuxième pouvant très bien être présente dans un site et non dans l'autre, en vertu du modèle actuel de l'hétérogénéité tumorale voulant que la maladie cancéreuse soit relativement homogène au début puis de plus en plus hétérogène à mesure que le temps passe avec l'apparition exponentielles de sous-clones (286–289), ce qui a été vérifié dans le cancer pulmonaire spécifiquement (290,291). Une « biopsie liquide » de sang circulant permet d'étudier l'ADN tumoral circulant et c'est habituellement l'objet du prélèvement, mais aussi des cellules tumorales circulantes, de l'ARN tumoral circulant, des protéines, des exosomes ou encore de l'ARN plaquettaire (9–11). Elle est utilisée, et nous l'avons dit plus haut, pour rechercher l'apparition de mutation de résistance à une « thérapie ciblée », mais aussi parfois pour le diagnostic de la maladie ou le suivi de la charge tumorale afin d'évaluer l'efficacité du traitement ou une rechute pré-symptomatique. Nous

avons réalisé d'ailleurs à ce sujet un petit travail, non publié, visant à faire l'état des lieux des « biopsies liquides » analysées au CHU de Rouen dans le domaine de l'oncologie thoracique : en 2017, 45% des tests étaient à visée purement diagnostique, 35% pour la recherche d'une mutation de résistance sous traitement par inhibiteur de tyrosine kinase, et 20% pour le suivi de la maladie.

Notre projet « Pneumoliquide » vise à explorer l'utilité des « biopsies liquides », non pas sanguines mais pulmonaires, pour rechercher la mutation T790M chez des patients traités par une première ligne d'inhibiteur de tyrosine kinase anti-EGFR. En effet, si les prélèvements sanguins sont susceptibles de contenir des molécules d'ADN tumoral circulant, de même le matériel de lavage au contact de la lésion comporte vraisemblablement des molécules d'ADN tumoral libres au sein des alvéoles pulmonaires. Nous avons formulé l'hypothèse que la recherche de mutations de résistance à partir des « biopsies liquides » pulmonaires serait beaucoup plus sensible que les techniques invasives habituellement utilisées dans la détection de la mutation T790M, ou même que les « biopsies liquides » sanguine. La faisabilité d'étudier l'ADN tumoral par ce moyen a déjà été démontrée, mais sa valeur diagnostique est inconnue (292). Si cela se vérifiait, de nouveaux protocoles de prélèvements et détection, moins invasifs, moins risqués et plus sensibles pourraient être mis en œuvre pour rechercher ces mutations. Nos premiers résultats sont en effet très encourageants : par exemple, nous avons pu mettre en évidence la mutation *EGFR* dans la fraction acellulaire du matériel de lavage bronchiolo-alvéolaire au contact de deux tumeurs avec mutations *EGFR* connue, et ce avant tout geste « traumatique » (biopsie, brossage bronchique etc.). Ceci mérite d'être confirmé sur d'autres cas, mais se dessinent d'intéressantes perspectives : peut-être sera-t-il à l'avenir possible dans certains cas de s'affranchir du prélèvement tissulaire, en effectuant cette « biopsie liquide » *in situ*, qui probablement est davantage sensible que la « biopsie liquide » sanguine.

Analyse contre synthèse

Nous entendons par « analyse » une démarche procédant par étapes distinctes et successives, la suivante dépendant de la précédente, prenant pour modèle la suite arithmétique $1 + 1 + 1 \dots$. Dans la prise en charge du cancer pulmonaire, cette démarche analytique s'illustre par exemple comme suit : *biopsie pulmonaire + lame HES + diagnostic histologique de carcinome + immunohistochimie pour poser le diagnostic d'adénocarcinome pulmonaire + immunomarquage ALK + immunomarquage ROS + FISH ROS + immunomarquage PDL1 + génotypage ciblé + pan-génotypage* etc. Il n'est pas difficile de comprendre que cette démarche « analytique » est longue, nécessite beaucoup de matériel tumoral (notamment en raison de la nécessité d'aplanissement du bloc paraffiné à chaque recoupe un peu différée de la précédente) ce qui est, on le sait, difficile à partir des petits prélèvements pulmonaires, et surtout s'adapte mal à la découverte arborescente de biomarqueurs qui chaque mois ou presque viennent s'ajouter à la liste déjà longue des altérations théranostiques à rechercher.

La « synthèse » vise au contraire à collecter d'un seul coup toutes les différentes informations nécessaires pour la prise en charge du patient ; elle a pour analogie dans le domaine mathématique l'opération d'intégration, et certains auteurs écrivent même qu'elle seule nous permet l'accès aux vérités d'ordre supérieur (293). Pour revenir à notre sujet, nos travaux sur la LD-RT-PCR (articles 1 et 2) procédaient justement d'une volonté de tendre vers la synthèse, et nous sommes à ce sujet convaincu que les futurs développements techniques en santé humaine devront viser à la mise en place de démarches d'autant moins analytiques et d'autant plus synthétiques que nous tendons vers la limite de faisabilité des analyses séquentielles, en raison de leur nombre croissant et de leur complexité.

L'on pourrait dès lors imaginer à l'avenir une analyse « synoptique » de la tumeur et de son micro-environnement selon les quatre angles différents actuellement accessibles, à savoir la morphologie microscopique (actuellement la lame HES observée au microscope par l'œil du médecin, demain l'analyse informatique automatisée), l'ADN tumoral (le génotypage haut débit), l'ARN tumoral (la LD-RT-PCR ou les techniques de RNA-seq) et l'expression des protéines tumorales (actuellement l'immunohistochimie conventionnelle, demain les analyses protéomiques). Ces distinctions nous semblent en effet nécessaires et presque insurmontables car, pour ne prendre qu'un exemple, si les altérations des proto-oncogènes seront facilement détectées par une méthode d'analyse basée sur l'ARN, celles des gènes suppresseurs de tumeurs, comme *STK11*, ne le seront que rarement en raison du grand nombre possible de mécanismes causaux, touchant souvent des séquences introniques (294). L'analyse

morphologique synthétique est quant à elle une approche extrêmement prometteuse, mais qui nécessite de nombreux progrès pour permettre son application en pratique courante (295).

Plus vite et partout

En plus de devenir de plus en plus complexes et complètes, les techniques d'analyse du tissu tumoral tendent paradoxalement à diffuser dans toutes les laboratoires d'anatomopathologie. Le paradoxe n'est d'ailleurs qu'apparent et s'explique aisément par le fait que sont désormais commercialisés des automates permettant une analyse génétique très rapide, limitée au gène ou aux quelques gènes d'importance suivant la maladie cancéreuse diagnostiquée. De surcroît en France, le système de remboursement des actes « innovants » de biologie et d'anatomopathologie a été récemment modifié et oblige désormais à la facturation des analyses de génétique somatique des tumeurs. Dès lors, tous les laboratoires au sein desquels sont diagnostiqués les cancers ont maintenant un certain intérêt à proposer à leurs correspondants oncologues des analyses génétiques ciblées des patients, en rapport avec la pathologie en question. Les automates évoqués ci-dessus, permettant de telles analyses sans requérir un environnement de haute technologie comme celui des plateformes moléculaires définies par l'Institut National du Cancer (en particulier, ils ne nécessitent pas d'extraction indépendante des acides nucléiques), ont été testés et validés dans les différents cancers. Prenons exemple de ce travail auquel nous avons participé, qui visait à comparer les propriétés de l'automate Idylla (Biocartis©) et celles du pyroséquençage (défini comme la technique de référence d'alors) pour la détection des mutations *EGFR* dans les carcinomes pulmonaires (296) : globalement, cet automate avait une excellente performance diagnostique (sensibilité et spécificité) dépassant même la technique de référence, une grande facilité d'utilisation, un coût faible et un résultat disponible en moins de trois heures. Le seul désavantage observé était que l'ADN utilisé pour l'analyse était entièrement consommé, sans pouvoir donc être utilisé pour des analyses complémentaires. L'automate Idylla peut être utilisé également pour la détection ciblée d'une instabilité microsatellitaire (dans le cancer colorectal essentiellement) (297), des mutations du gène *BRAF* (dans le mélanome ou le cancer colorectal) (298) ou des mutations des gènes *KRAS* et *NRAS* (dans le cancer colorectal). D'autres automates similaires existent, comme le Cobas EGFR de Roche© qui permet de plus l'analyse rapide des « biopsies liquides » (299–301).

Néanmoins, cette pente que nous pourrions qualifier d'entropique ne nous paraît pas menacer pour autant les plateformes de génétique moléculaire des cancers, dites « plateformes INCa » (302) : ces dernières sont en effet actuellement les seules structures en France capables de soutenir et parfois produire les travaux scientifiques d'oncologie translationnelle en lien à la fois avec les équipes de recherche « fondamentale » et les équipes cliniques, et pouvant de ce fait faire profiter aux patients des dernières avancées techniques (*from bench to bed*), mais aussi

d'utiliser au mieux les données cliniques des patients suivis pour guider la recherche plus fondamentale (*from bed to bench*).

Intégration multiparamétrique et intelligence artificielle

Quelques travaux expérimentant les circuits neuronaux artificiels (ou « intelligence artificielle ») en oncologie thoracique ont récemment été publiés, faisant grand bruit dans les milieux spécialisés (303,304). Ces outils apprennent en temps réel en fonction des situations rencontrées, mimant le fonctionnement cérébral humain. Il apparaît aujourd'hui possible d'entraîner un programme *in silico* afin prédire avec une certaine fiabilité l'existence ou non d'une mutation *EGFR* d'une tumeur pulmonaire, uniquement à partir des données démographiques du patient et de ses images scanographiques, en s'affranchissant de tout prélèvement (303). À partir des images tissulaires microscopiques des prélèvements pulmonaires, d'autres auteurs ont pu cette fois prédire avec précision en utilisant un système comparable la présence ou l'absence de mutations de divers gènes, comme *EGFR*, *KRAS* ou encore *STK11*, et ce sur la seule morphologie et sans technique de biologie moléculaire (304). Il ne fait aucun doute que nous ne sommes qu'aux balbutiements de ces techniques tendant à s'affranchir de l'intervention humaine et à la veille ou l'avant-veille d'une révolution de la pratique médicale dépassant largement, mais l'englobant aussi, le cadre de l'oncologie thoracique.

Cependant, si aux débuts de notre apprentissage en anatomie et cytologie pathologiques, le frémissement de la biologie moléculaire appliquée faisait tenir à certains le discours qui en substance prédisait à plus ou moins court terme le déclin et la disparition de l'approche morphologique dans la prise en charge des cancers, il s'avère qu'avec quelques années de recul et une après une révolution biologique et numérique effective bien qu'encore incomplètement déployée, il s'avère donc qu'au contraire l'intérêt de l'approche morphologique demeure, et ce pour de multiples raisons que nous nous proposons d'aborder maintenant. D'une façon presque paradoxale, l'approche morphologique de la maladie cancéreuse, restée inchangée pendant maintenant plus d'un siècle, c'est-à-dire le regard d'un médecin posé sur une coloration histochimique première, incontournable et très simple HES (Hématoxyline Éosine Safran), approche « artisanale » dans l'acception courante de ce terme, résiste remarquablement aux innovations techniques, notamment informatiques. La raison première tient selon nous au fait que contrairement aux autres maladies, le cancer comporte cette particularité de mêler au sein d'un même tissu cellules anormales, cancéreuses, et cellules non cancéreuses : cellules de soutien, cellules inflammatoire, vasculaires etc. Cette hétérogénéité inhérente au cancer rend l'approche morphologique pratiquement incontournable. En effet, comme les sciences de l'information nous en offre aujourd'hui la possibilité, l'on peut étudier des millions de

paramètres « non morphologiques » différents, des millions de biomarqueurs biologiques, se résumant souvent à une intensité de signal, leur interprétation sera toujours conditionnée par la réponse à cette question première : qu'avons-nous ici analysé ? Cellules normales ? Nécrose ? Cellules inflammatoires ? Cellules néoplasiques ? Un mélange, probablement ; mais alors, dans quelles proportions ? Et aussi (gardons en tête notre étude de cas présenté ci-dessus, et ce qu'aurait donné une analyse moléculaire « non morphologique » si l'épidémiologie avait davantage été respectée, c'est-à-dire si le cancer pulmonaire n'avait pas comporté une mutation *BRAF*, contrairement au cancer thyroïdien) : n'y aurait-il pas un deuxième cancer ? L'approche « non morphologique » est ici encore bien incapable d'y répondre et pourtant l'interprétation de l'ensemble des résultats obtenus en dépend, sous peine de sérieuses déconvenues, et en premier lieu un risque de résultat faussement négatif si la cellularité tumorale est trop faible. Aussi l'approche morphologique est-elle finalement selon nous la clé de voûte de l'ensemble de l'édifice, et il nous semble encore prématuré de vouloir la congédier.

Si des paramètres simples, catégoriques (sexe, ethnie) ou numériques, continus (âge, taille de la tumeur,) ou discrets (stade TNM) se prêtent particulièrement bien à l'emploi de logiciels d'intelligence artificielle auto-apprenants (*deep learning*) en particulier dans d'autres disciplines médicales, le diagnostic microscopique du cancer en lui-même intègre tellement de paramètres différents (altération architecturale, densité cellulaire, atypies nucléocytoplasmiques, basophilie, mitoses normales ou anormales, profil d'expression protéique etc.) sans compter l'intégration de ces données d'image dans le contexte plus général du patient, son histoire familiale et personnelle, ses habitudes alimentaires, ses antécédents, son niveau d'expositions à des carcinogènes, ses traitements, les données biologiques et des examens d'imagerie etc.) et reliés les uns aux autres d'une façon parfois fort complexe qu'il apparaît finalement plus simple, plus sûr et infiniment moins cher de faire porter le diagnostic de cancer par un médecin pathologiste à partir d'une lame colorée par l'HES et de quelques immunomarquages bien choisis. Comme énoncé récemment par Jeroen van der Laak (Pays-Bas) lors de sa leçon magistrale donnée au dernier Congrès Européen de Pathologie (« The rise of artificial intelligence and its impact on histopathology »), l'anatomopathologie est une discipline « créative » qui survivra vraisemblablement à la révolution technique à venir. Nous partageons cet avis et nous osons à l'analogie suivante : si un logiciel « intelligent » peut parfaitement analyser d'un tableau de maître les couleurs, les formes, les contrastes, il ne saura néanmoins pas répondre aux questions suivantes : pourquoi cette toile nous émeut-elle ?

Pourquoi est-ce *beau* ? De même que la peinture, le cancer est selon nous encore à ce jour une affaire trop importante pour en confier la charge aux seuls pigeons ou machines (305,306).

Conclusion

Les travaux ici présentés nous auront donc permis d’embrasser le thème du carcinome pulmonaire et de digresser, avec un plaisir qui espérons-le sera partagé par le lecteur, sur l’avenir de cette pathologie et de sa prise en charge : quant à ces prédictions, seul le temps nous donnera là tort, ici raison.

Références bibliographiques

1. IARC. Globocan 2012 [Internet] http://globocan.iarc.fr/Pages/fact_sheets_population.aspx.
2. Travis WD, Brambilla E, Noguchi M, et al. International association for the study of lung cancer/american thoracic society/european respiratory society international multidisciplinary classification of lung adenocarcinoma. *J Thorac Oncol* 2011;6:244–285.
3. Defossez G, Le Guyader-Peyrou S, Uhry Z, Grosclaude P, Remontet L, Colonna M, et al. Estimations nationales de l'incidence et de la mortalité par cancer en France métropolitaine entre 1990 et 2018. Étude à partir des registres des cancers du réseau Francim. Résultats préliminaires. Synthèse. [Internet]. Disponible sur: https://www.google.com/url?sa=t&rct=j&q=&esrc=s&source=web&cd=1&ved=2ahUKEwj43cb01P3gAhUDzoUKHdtjAu0QFjAAegQIAxAC&url=https%3A%2F%2Fwww.e-cancer.fr%2Fcontent%2Fdownload%2F255387%2F3576012%2Ffile%2FSynthese_estimations%2520nationales%2520incidence%2520et%2520mortalite%2520par%2520cancer-%2520France%2520metropolitaine%2520entre%25201990%2520et%25202018_Resultats%2520preliminaires.pdf&usg=AOvVaw3e0nE3UeJohS72PqWNY9uf
4. Institut National de Veille Sanitaire - Cancers - Données par localisation - Cancer du poumon.
5. Andler R, Guignard R, Spilka S, Le Nézet O, Pasquereau A, Richard J-B, et al. Consommation de tabac et usage de cigarette électronique en France. *Rev Mal Respir*. 2018 Jun;35(6):673–85.
6. Khuder SA. Effect of cigarette smoking on major histological types of lung cancer: a metaanalysis. *Lung cancer*. 2001; 31(2–3):139–148.
7. Burns DM, Anderson CM, Gray N. Do changes in cigarette design influence the rise in adenocarcinoma of the lung? *Cancer Causes Control*. 2011 Jan;22(1):13–22.
8. ECN ITEMS #306 – Tumeurs du Poumon Primitives et Secondaires - Édition 2018 du Référentiel du Collège des Enseignants de Pneumologie pour la préparation des ECN [Internet]. Disponible sur: http://cep.splf.fr/wp-content/uploads/2018/09/item_306_CANCER_2018.pdf
9. Joosse SA, Pantel K Tumor-educated platelets as liquid biopsy in cancer patients *Cancer Cell*, 28 (2015), pp. 552-554.
10. Raez LE, Manca P, Rolfo C et al. ROS-1 rearrangements in circulating tumor cells *J Thorac Oncol*, 13 (2018), pp. e71-e72.
11. Reclusa P, Taverna S, Pucci M et al. Exosomes as diagnostic and predictive biomarkers in lung cancer *J Thorac Dis*, 9 (2017), pp. S1373-S1382.
12. Sacher AG, Paweletz C, Dahlberg SE et al. Prospective validation of rapid plasma genotyping for the detection of EGFR and KRAS mutations in advanced lung cancer *JAMA Oncol*, 2 (2016), pp. 1014-1022.
13. Heerink WJ, de Bock GH, de Jonge GJ et al. Complication rates of CT-guided transthoracic lung biopsy: meta-analysis *Eur Radiol*, 27 (2017), pp. 138-148.
14. Chouaid C, Dujon C, Do P, et al. Feasibility and clinical impact of re-biopsy in advanced non small-cell lung cancer: a prospective multicenter study in a real-world setting (GFPC study 12-01) *Lung Cancer (Amsterdam, Netherlands)*, 86 (2014), pp. 170-173.

15. Goss, G.D.; Spaans, J.N. Epidermal growth factor receptor inhibition in the management of squamous cell carcinoma of the lung. *Oncologist* 2016, 21, 205–213.
16. Travis WD, Brambilla E, Nicholson AG, Yatabe Y, Austin JHM, Beasley MB, et al. The 2015 World Health Organization Classification of Lung Tumors: Impact of Genetic, Clinical and Radiologic Advances Since the 2004 Classification. *J Thorac Oncol Off Publ Int Assoc Study Lung Cancer*. 2015 Sep;10(9):1243–60.
17. Abdel Karim N, Kelly K. Role of targeted therapy and immune checkpoint blockers in advanced non-small cell lung cancer: a review. *Oncologist*. 2019;2(9):1270-1284.
18. Travis W, Brambilla E, Burke A et al. WHO Classification of Tumours of the Lung, Pleura, Thymus and Heart. Fourth Edition. International Agency for Research on Cancer, 2015.
19. Bishop JA, Teruya-Feldstein J, Westra WH, Pelosi G, Travis WD, Rekhtman N. p40 (Δ Np63) is superior to p63 for the diagnosis of pulmonary squamous cell carcinoma. *Mod Pathol*. mars 2012;25(3):405-15.
20. Cheung WK, Nguyen DX. Lineage factors and differentiation states in lung cancer progression. *Oncogene* 2015;34:5771-5780.
21. Swanton C, Govindan R. Clinical Implications of Genomic Discoveries in Lung Cancer. *N Engl J Med*. 2016 May 12;374(19):1864–73.
22. Yatabe Y, Mitsudomi T, Takahashi T. TTF-1 expression in pulmonary adenocarcinomas. *Am J Surg Pathol*. juin 2002;26(6):767-73.
23. Swanton C, Govindan R. Clinical Implications of Genomic Discoveries in Lung Cancer. *N Engl J Med*. 12 mai 2016;374(19):1864-73.
24. Inamura, K. Update on Immunohistochemistry for the Diagnosis of Lung Cancer. *Cancers* 2018, 10, 72.
25. Dietel, M.; Bubendorf, L.; Dingemans, A.M.; Doms, C.; Elmberger, G.; Garcia, R.C.; Kerr, K.M.; Lim, E.; Lopez-Rios, F.; Thunnissen, E.; et al. Diagnostic procedures for non-small-cell lung cancer (NSCLC): Recommendations of the European Expert Group. *Thorax* 2016, 71, 177–184.
26. Coghlin, C.L.; Smith, L.J.; Bakar, S.; Stewart, K.N.; Devereux, G.S.; Nicolson, M.C.; Kerr, K.M. Quantitative analysis of tumor in bronchial biopsy specimens. *J. Thorac. Oncol*. 2010, 5, 448–452.
27. Perez-Gracia JL, Sanmamed MF, Bosch A, Patiño-Garcia, A, Schalper KA, Segura V, Bellmunt J, Tabernero J, Sweeney CJ, Choueiri TK et al. Strategies to design clinical studies to identify predictive biomarkers in cancer research. *Cancer Treat. Rev*. 2017, 53, 79–97.
28. Thakur, M.K.; Gadgeel, S.M. Predictive and prognostic biomarkers in non-small cell lung cancer. *Semin. Respir. Crit. Care Med*. 2016, 37, 760–770.
29. Lindeman NI, Cagle PT, Aisner DL, et al. Updated molecular testing guideline for the selection of lung Cancer patients for treatment with targeted tyrosine kinase inhibitors. *J Mol Diagn* 2018;20:129–59.

30. Ettinger DS, Wood DE, Aisner DL, et al. Non-small cell lung Cancer, version 5.2017, NCCN clinical practice guidelines in oncology. *J Natl Compr Canc Netw* 2017;15:504–35.
31. Kalemkerian GP, Narula N, Kennedy EB, et al. Molecular testing guideline for the selection of patients with lung Cancer for treatment with targeted tyrosine kinase inhibitors: American Society of Clinical Oncology endorsement of the College of American Pathologists/International Association for the Study of Lung Cancer/Association for Molecular Pathology Clinical Practice Guideline Update. *J Clin Oncol* 2018;36:911–9.
32. Planchard D, Popat S, Kerr K, et al. Metastatic non-small cell lung cancer: ESMO clinical practice guidelines for diagnosis, treatment and follow-up. *Ann Oncol* 2018;29:iv192–237.
33. Gainor, J.F., Varghese, A.M., Ou, S.H. et al. ALK rearrangements are mutually exclusive with mutations in EGFR or KRAS: an analysis of 1,683 patients with non-small cell lung cancer. *Clin Cancer Res.* 2013; 19: 4273–4281.
34. Barlesi F, Mazieres J, Merlio J-P et al. Routine molecular profiling of patients with advanced non-small-cell lung cancer: results of a 1-year nationwide programme of the French Cooperative Thoracic Intergroup (IFCT). *Lancet Lond Engl* 2016;387:1415–1426.
35. Cancer Genome Atlas Research Network. Comprehensive molecular profiling of lung adenocarcinoma. *Nature* 2014;511:543–50.
36. Kempf E. et al. KRAS oncogene in lung cancer: focus on molecularly driven clinical trials *Eur Respir Rev*, 25 (2016), pp. 71-76.
37. Downward J. Targeting RAS signalling pathways in cancer therapy. *Nat Rev Cancer*, 3 (1) (2003), pp. 11-22.
38. Dogan S. et al. Molecular epidemiology of EGFR and KRAS mutations in 3,026 lung adenocarcinomas: higher susceptibility of women to smoking-related KRAS-mutant cancers. *Clin Cancer Res*, 18 (22) (2012), pp. 6169-6177.
39. Jänne P.A. et al. Selumetinib plus docetaxel compared with docetaxel alone and progression-free survival in patients with KRAS-mutant advanced non-small cell lung cancer: the SELECT-1 randomized clinical trial. *JAMA*, 317 (18) (2017), pp. 1844-1853.
40. Kan Z, Jaiswal BS, Stinson J, Janakiraman V, Bhatt D, Stern HM, et al. Diverse somatic mutation patterns and pathway alterations in human cancers. *Nature* 2010;466:869.
41. Rosell R, Carcereny E, Gervais R, Vergnenegre A, Massuti B, Felip E, et al. Erlotinib versus standard chemotherapy as first-line treatment for European patients with advanced EGFR mutation-positive non-small-cell lung cancer (EURTAC): a multicentre, open-label, randomised phase 3 trial. *Lancet Oncol* 2012;13:239–46.
42. Pao W, Miller V, Zakowski M, Doherty J, Politi K, Sarkaria I, et al. EGF receptor gene mutations are common in lung cancers from « never smokers » and are associated with sensitivity of tumors to gefitinib and erlotinib. *Proc Nat Acad Sci USA* 2004;101:13306–11.
43. Mok TS, Wu Y-L, Thongprasert S, Yang C-H, Chu D-T, Saijo N, et al. Gefitinib or carboplatin–paclitaxel in pulmonary adenocarcinoma. *N Engl J Med* 2009;361:947–57.

44. Lynch TJ, Bell DW, Sordella R, et al. Activating mutations in the epidermal growth factor receptor underlying responsiveness of nonsmall-cell lung cancer to gefitinib. *N Engl J Med*; 350:2129–2139.
45. Paez JG, Jänne PA, Lee JC, Tracy S, Greulich H, Gabriel S, et al. EGFR mutations in lung cancer: correlation with clinical response to gefitinib therapy. *Science* 2004;304:1497.
46. Sequist LV, Waltman BA, Dias-Santagata D, Digumarthy S, Turke AB, Fidias P, et al. Genotypic and histological evolution of lung cancers acquiring resistance to EGFR Inhibitors. *Sci Transl Med* 2011;3: 75ra26–75ra26.
47. Shi Y, Au JS-K, Thongprasert S, Srinivasan S, Tsai C-M, Khoa MT, et al. A prospective, molecular epidemiology study of EGFR mutations in Asian patients with advanced non-small-cell lung cancer of adenocarcinoma histology (PIONEER). *J Thoracic Oncol* 2014;9:154–62.
48. Yasuda H, Kobayashi S, Costa DB. EGFR exon 20 insertion mutations in non-small-cell lung cancer: preclinical data and clinical implications. *Lancet Oncol.* janv 2012;13(1):e23-31.
49. Arcila ME, Oxnard GR, Nafa K, Riely GJ, Solomon SB, Zakowski MF, et al. Rebiopsy of lung cancer patients with acquired resistance to EGFR inhibitors and enhanced detection of the T790M mutation using a locked nucleic acid-based assay. *Clin Cancer Res.* 1 mars 2011;17(5):1169-80.
50. Pao W, Miller VA, Politi KA, Riely GJ, Somwar R, Zakowski MF, et al. Acquired resistance of lung adenocarcinomas to gefitinib or erlotinib is associated with a second mutation in the EGFR kinase domain. *PLoS Med.* mars 2005;2(3):e73.
51. Yu HA, Arcila ME, Rekhtman N, Sima CS, Zakowski MF, Pao W, et al. Analysis of tumor specimens at the time of acquired resistance to EGFR-TKI therapy in 155 patients with EGFR-mutant lung cancers. *Clin Cancer Res.* 15 avr 2013;19(8):2240-7.
52. Soria J-C, Ohe Y, Vansteenkiste J, Reungwetwattana T, Chewaskulyong B, Lee KH, et al. Osimertinib in Untreated EGFR-mutated advanced non-small-cell lung cancer. *N Engl J Med* 2017;378:113–25.
53. Takezawa K, Pirazzoli V, Arcila ME, Nebhan CA, Song X, de Stanchina E, et al. HER2 amplification: a potential mechanism of acquired resistance to EGFR inhibition in EGFR-mutant lung cancers that lack the second-site EGFR T790M mutation. *Cancer Discov.* oct 2012;2(10):922-33.
54. Uramoto H, Iwata T, Onitsuka T, Shimokawa H, Hanagiri T, Oyama T. Epithelial-mesenchymal transition in EGFR-TKI acquired resistant lung adenocarcinoma. *Anticancer Res.* juill 2010;30(7):2513-7.
55. Zhang Z, Lee JC, Lin L, Olivas V, Au V, LaFramboise T, et al. Activation of the AXL kinase causes resistance to EGFR-targeted therapy in lung cancer. *Nat Genet.* 1 juill 2012;44(8):852-60.
56. Turke AB, Zejnullahu K, Wu Y-L, Song Y, Dias-Santagata D, Lifshits E, et al. Preexistence and clonal selection of MET amplification in EGFR mutant NSCLC. *Cancer Cell.* 19 janv 2010;17(1):77-88.
57. Marcoux N, Gettinger SN, O’Kane G, Arbour KC, Neal JW, Husain H, et al. EGFR-Mutant Adenocarcinomas That Transform to Small-Cell Lung Cancer and Other Neuroendocrine Carcinomas: Clinical Outcomes. *J Clin Oncol.* 1 févr 2019;37(4):278-85.

58. Kris MG, Johnson BE, et al. Using multiplexed assays of oncogenic drivers in lung cancers to select targeted drugs.
59. Peyssonnaud, C. & Eychène, A. The Raf/MEK/ERK pathway: new concepts of activation. *Biol. Cell* 93, 53–62 (2001).
60. Dhillon AS, Hagan S, Rath O et al. MAP kinase signalling pathways.
61. Paik PK, Arcila ME, Fara M. Clinical characteristics of patients with lung adenocarcinomas harboring BRAF mutations. *J Clin Oncol*; 2011.
62. Davies H, Bignell GR, Cox C. et al. Mutations of the BRAF gene in human cancer.
63. Litvak AM, Paik PK, Woo KM. Clinical characteristics and course of 63 patients with BRAF mutant lung cancers. *J Thorac Oncol*; 2014.
64. Marchetti A, Felicioni L, Malatesta S. Clinical features and outcome of patients with non-small cell lung cancer harboring BRAF mutations. *J Clin Oncol*; 2011.
65. Villaruz LC, Socinski MA, Abberbock S. Clinicopathologic features and outcomes of patients with lung adenocarcinomas harboring. In: *BRAF mutations in the Lung Cancer Mutation Consortium Cancer*. 2015.
66. Tissot C, Couraud S, Tanguy R. Clinical characteristics and outcome of patients with lung cancer harboring BRAF mutations. *Lung Cancer*; 2016.
67. Cardarella S, Ogino A, Nishino M, Butaney M, Shen J, Lydon C, Yeap BY, Sholl LM, Johnson BE, Jänne PA. Clinical, pathologic, and biologic features associated with BRAF mutations in nonsmall cell lung cancer. *Clin. Cancer Res.* 2013; 19: 4532–40.
68. Kinno T, Tsuta K, Shiraishi K. Clinicopathological features of nonsmall cell lung carcinomas with BRAF mutations. *Ann Oncol*; 2014.
69. Long GV, Stroyakovskiy D, Gogas H. Dabrafenib and trametinib versus dabrafenib and placebo for Val600 BRAF-mutant melanoma: A multicentre, double-blind, phase 3 randomised controlled trial. *Lancet*. 2015;
70. Long GV, Stroyakovskiy D, Gogas H. Combined BRAF and MEK inhibition versus BRAF inhibition alone in melanoma. *N Engl J Med*; 2014.
71. Robert C, Karaszewska B, Schachter J. Improved overall survival in melanoma with combined dabrafenib and trametinib. *N Engl J Med*; 2015.
72. Detection of the BRAF V600E mutation in colon carcinoma: critical evaluation of the immunohistochemical approach. Lasota J, Kowalik A, Wasag B, Wang ZF, Felisiak-Golabek A, Coates T, Kopczynski J, Gozdz S, Miettinen M *Am J Surg Pathol*. 2014 Sep; 38(9):1235-41.
73. Qu K, Pan Q, Zhang X, et al. Detection of BRAF V600 mutations in metastatic melanoma. Comparison of the Cobas 4800 and Sanger Sequencing Assays. *J Mol Diagn* 2013;15:790–5. doi:10.1016/j.jmoldx.2013.07.003.
74. Harlé A, Salleron J, Franczak C, et al. Detection of BRAF mutations using a fully automated platform and comparison with high resolution melting, real-time allele specific amplification,

- immunohistochemistry and next generation sequencing assays, for patients with metastatic melanoma. *PLoS ONE* 2016;11:e0153576.
75. Manfredi L, Meyer N, Tournier E, et al. Highly concordant results between immunohistochemistry and molecular testing of mutated V600E BRAF in primary and metastatic melanoma. *Acta Derm Venereol* 2016;96:630–4. doi:10.2340/00015555-2326.
 76. Yarden Y, Sliwkowski MX. Untangling the ErbB signalling network. *Nat Rev Mol Cell Biol.* 2001;2:127-137.
 77. Pillai RN, Behera M, Berry LD, Rossi MR, Kris MG, Johnson BE, et al. HER2 mutations in lung adenocarcinomas: A report from the Lung Cancer Mutation Consortium. *Cancer.* 1 nov 2017;123(21):4099-105.
 78. Slamon DJ, Godolphin W, Jones LA et al. Studies of the HER-2/neu proto-oncogene in human breast and ovarian cancer. *Science.* 1989; 244: 707- 712.
 79. Slamon DJ, Clark GM, Wong SG, Levin WJ, Ullrich A, McGuire WL. Human breast cancer: correlation of relapse and survival with amplification of the HER-2/neu oncogene. *Science.* 1987; 235: 177- 182.
 80. Gravalos C, Jimeno A. HER2 in gastric cancer: a new prognostic factor and a novel therapeutic target. *Ann Oncol.* 2008; 19: 1523- 1529.
 81. Baselga J, Cortes J, Kim SB et al. Pertuzumab plus trastuzumab plus docetaxel for metastatic breast cancer. *N Engl J Med.* 2012; 366: 109- 119.
 82. Gomez-Martin C, Plaza JC, Pazo-Cid R et al. Level of HER2 gene amplification predicts response and overall survival in HER2-positive advanced gastric cancer treated with trastuzumab. *J Clin Oncol.* 2013; 31: 4445- 4452.
 83. Pellegrini C, Falleni M, Marchetti A et al. HER-2/Neu alterations in non-small cell lung cancer: a comprehensive evaluation by real time reverse transcription-PCR, fluorescence in situ hybridization, and immunohistochemistry. *Clin Cancer Res.* 2003; 9(10 pt 1): 3645- 3652.
 84. Heinmöller P, Gross C, Beyser K, Schmidtgen C, Maass G, Pedrocchi M, et al. HER2 status in non-small cell lung cancer: results from patient screening for enrollment to a phase II study of herceptin. *Clin Cancer Res.* 1 nov 2003;9(14):5238-43.
 85. Stephens P, Hunter C, Bignell G et al. Lung cancer: intragenic ERBB2 kinase mutations in tumours. *Nature.* 2004; 431: 525- 526.
 86. Langer CJ, Stephenson P, Thor A, Vangel M, Johnson DH; Eastern Cooperative Oncology Group Study 2598. Trastuzumab in the treatment of advanced non-small-cell lung cancer: is there a role? Focus on Eastern Cooperative Oncology Group study 2598. *J Clin Oncol.* 2004; 22: 1180-1187.
 87. Lara PN, Laptalo L, Longmate J et al; California Cancer Consortium. Trastuzumab plus docetaxel in HER2/neu-positive non-small-cell lung cancer: a California Cancer Consortium screening and phase II trial. *Clin Lung Cancer.* 2004; 5: 231- 236.
 88. Gatzemeier U, Groth G, Butts C et al. Randomized phase II trial of gemcitabine-cisplatin with or without trastuzumab in HER2-positive non-small-cell lung cancer. *Ann Oncol.* 2004; 15: 19- 27.

89. Arcila ME, Chaft JE, Nafa K et al. Prevalence, clinicopathologic associations, and molecular spectrum of ERBB2 (HER2) tyrosine kinase mutations in lung adenocarcinomas. *Clin Cancer Res.* 2012; 18: 4910- 4918.
90. Mazieres J, Peters S, Lepage B et al. Lung cancer that harbors an HER2 mutation: epidemiologic characteristics and therapeutic perspectives. *J Clin Oncol.* 2013; 31: 1997- 2003.
91. Mazieres J, Barlesi F, Filleron T et al. Lung cancer patients with HER2 mutations treated with chemotherapy and HER2-targeted drugs: results from the European EUHER2 cohort. *Ann Oncol.* 2016; 27: 281- 286.
92. Kris MG, Johnson BE, Berry LD, Kwiatkowski DJ, Iafrate AJ, Wistuba II, et al. Using multiplexed assays of oncogenic drivers in lung cancers to select targeted drugs. *JAMA.* 21 mai 2014;311(19):1998-2006.
93. Gatzemeier U, Groth G, Butts C, Van Zandwijk N, Shepherd F, Ardizzoni A, et al. Randomized phase II trial of gemcitabine-cisplatin with or without trastuzumab in HER2-positive non-small-cell lung cancer. *Ann Oncol.* janv 2004;15(1):19-27.
94. De Grève J, Teugels E, Geers C, Decoster L, Galdermans D, De Mey J, et al. Clinical activity of afatinib (BIBW 2992) in patients with lung adenocarcinoma with mutations in the kinase domain of HER2/neu. *Lung Cancer.* avr 2012;76(1):123-7.
95. Pulford K, Lamant L, Morris SW et al. Detection of anaplastic lymphoma kinase (ALK) and nucleolar protein nucleophosmin (NPM)-ALK proteins in normal and neoplastic cells with the monoclonal antibody ALK1. *Blood* 1997;89:1394–1404.
96. Rikova K, Guo A, Zeng Q, et al. Global survey of phosphotyrosine signaling identifies oncogenic kinases in lung cancer. *Cell.* 2007; 131:1190–1203.
97. Soda M, Choi YL, Enomoto M et al. Identification of the transforming EML4-ALK fusion gene in non-small-cell lung cancer. *Nature* 2007;448:561–566.
98. Ladanyi, M. & Cavalchire, G. Molecular variant of the NPM–ALK rearrangement of Ki-1 lymphoma involving a cryptic ALK splice site. *Genes Chromosomes Cancer* 15, 173–177 (1996).
99. Chiarle R, Voena C, Ambrogio C et al. The anaplastic lymphoma kinase in the pathogenesis of cancer. *Nat Rev Cancer* 2008;8:11–23.
100. Catalogue Of Somatic Mutations In Cancer (COSMIC) - ALK. [cité 7 oct 2019]; Disponible sur: <https://cancer.sanger.ac.uk/cosmic/gene/analysis?ln=ALK>
101. Shaw AT, Ou SH, Bang YJ. Crizotinib in ROS1-rearranged non-small-cell lung cancer. *N Engl J Med.* 371:1963–1971.
102. Solomon BJ, Mok T, Kim DW. First-line crizotinib versus chemotherapy in ALK-positive lung cancer. *N Engl J Med.* 371:2167–2177.
103. Heuckmann JM, Balke-Want H, Malchers F. Differential protein stability and ALK inhibitor sensitivity of EML4-ALK fusion variants. *Clin Cancer Res.*
104. Yoshida T, Oya Y, Tanaka K. Differential crizotinib response duration among ALK fusion variants in ALK-positive non-small-cell lung cancer. *J Clin Oncol.* 34:3383–3389.

105. Woo CG, Seo S, Kim SW. Differential protein stability and clinical responses of EML4-ALK fusion variants to various ALK inhibitors in advanced ALK-rearranged non-small cell lung cancer. *Ann Oncol.* 28:791–797.
106. Christopoulos P, Endris V, Bozorgmehr F, et al. EML4-ALK fusion variant V3 is a high-risk feature conferring accelerated metastatic spread, early treatment failure and worse overall survival in ALK+ non-small cell lung cancer. *Int J Cancer* 2018;142:2589–98.
107. Lin JJ, Zhu VW, Yoda S, et al. Impact of EML4-ALK variant on resistance mechanisms and clinical outcomes in ALK-positive lung Cancer. *J Clin Oncol* 2018;36:1199–206.
108. IASLC Atlas of ALK Testing in Lung Cancer. IASLC Press Office. 2013.
109. Kwak EL, Bang Y-J, Camidge DR, et al. Anaplastic lymphoma kinase inhibition in non-small-cell lung cancer. *N Engl J Med* 2010;363: 1693–1703.
110. Ou SH, Ahn JS, De Petris L, et al: Alectinib in crizotinib-refractory ALK-rearranged non–small-cell lung cancer: A phase II global study. *J Clin Oncol* 34:661-668, 2016.
111. Shaw AT, Kim DW, Mehra R, et al: Ceritinib in ALK-rearranged non-small-cell lung cancer. *N Engl J Med* 370:1189-1197, 2014.
112. Gettinger SN, Bazhenova LA, Langer CJ, et al: Activity and safety of brigatinib in ALK-rearranged non-small-cell lung cancer and other malignancies: A single-arm, open-label, phase 1/2 trial. *Lancet Oncol* 17:1683-1696, 2016.
113. Shaw AT, Felip E, Bauer TM, et al: Lorlatinib in non-small-cell lung cancer with ALK or ROS1 rearrangement: An international, multicentre, open-label, single-arm first-in-man phase 1 trial. *Lancet Oncol* 18:1590-1599, 2017.
114. Johnson TW, Richardson PF, Bailey S, et al: Discovery of (10R)-7-amino-12-fluoro-2,10,16-trimethyl-15-oxo-10,15,16,17-tetrahydro-2H-8,4-(metheno)pyrazolo[4,3-h][2,5,11]-benzoxadiazacyclotetradecine-3-carbonitrile (PF-06463922), a macrocyclic inhibitor of anaplastic lymphoma kinase (ALK) and c-ros oncogene 1 (ROS1) with preclinical brain exposure and broad-spectrum potency against ALK-resistant mutations. *J Med Chem* 57:4720-4744, 2014.
115. Camidge DR, Kim HR, Ahn MJ, et al: Brigatinib versus crizotinib in ALK-positive non–small-cell lung cancer. *N Engl J Med* 379:2027-2039, 2018.
116. Gainor JF, Dardaei L, Yoda S, et al: Molecular mechanisms of resistance to first- and second-generation ALK inhibitors in ALK-rearranged lung cancer. *Cancer Discov* 6:1118-1133, 2016.
117. Shaw AT, Solomon BJ, Besse B, Bauer TM, Lin C-C, Soo RA, et al. ALK Resistance Mutations and Efficacy of Lorlatinib in Advanced Anaplastic Lymphoma Kinase-Positive Non-Small-Cell Lung Cancer. *J Clin Oncol.* 20 mars 2019;JCO1802236.
118. Bergethon K, Shaw AT, Ou SH, et al. ROS1 rearrangements define a unique molecular class of lung cancers. *J Clin Oncol.* 2012; 30:863–870.
119. Takeuchi K, Soda M, Togashi Y, et al. RET, ROS1 and ALK fusions in lung cancer. *Nat Med* 2012;18:378–381.

120. Acquaviva J, Wong R, Charest A. The multifaceted roles of the receptor tyrosine kinase ROS in development and cancer. *Biochim Biophys Acta*. 2009; 1795:37–52.
121. Sonnenberg E, Gödecke A, Walter B, et al. Transient and locally restricted expression of the *ros1* protooncogene during mouse development. *EMBO J*. 1991; 10:3693–3702.
122. Catalogue Of Somatic Mutations In Cancer (COSMIC) - ROS1. [cité 7 oct 2019]; Disponible sur: <https://cancer.sanger.ac.uk/cosmic/gene/analysis?ln=ROS1>
123. Shaw AT, Ou SH, Bang YJ, et al. Crizotinib in ROS1-rearranged non-small-cell lung cancer. *N Engl J Med*. 2014; 371:1963–1971.
124. Davies KD, Le AT, Theodoro MF, et al. Identifying and targeting ROS1 gene fusions in non-small cell lung cancer. *Clin Cancer Res*.
125. Rimkunas VM, Crosby KE, Li D, et al. Analysis of receptor tyrosine kinase ROS1-positive tumors in non-small cell lung cancer: identification of a FIG-ROS1 fusion. *Clin Cancer Res*. 2012; 18:4449–4457.
126. Li C, Fang R, Sun Y, et al. Spectrum of oncogenic driver mutations in lung adenocarcinomas from East Asian never smokers. *PLoS One*. 2011; 6:e28204.doi: 10.1371/journal.pone.0028204.
127. Arai Y, Totoki Y, Takahashi H, et al. Mouse model for ROS1-rearranged lung cancer. *PLoS One*. 2013; 8:e56010.doi: 10.1371/journal.pone.0056010.
128. Yoshida A, Kohno T, Tsuta K, et al. ROS1-rearranged lung cancer: a clinicopathologic and molecular study of 15 surgical cases. *Am J Surg Pathol*. 2013; 37:554–562.
129. Suehara Y, Arcila M, Wang L, et al. Identification of KIF5B-RET and GOPC-ROS1 fusions in lung adenocarcinomas through a comprehensive mRNA-based screen for tyrosine kinase fusions. *Clin Cancer Res*. 2012; 18:6599–6608.
130. Govindan R, Ding L, Griffith M, et al. Genomic landscape of non-small cell lung cancer in smokers and never-smokers. *Cell*. 2012; 150:1121–1134. [PubMed: 22980976].
131. Seo JS, Ju YS, Lee WC. The transcriptional landscape and mutational profile of lung adenocarcinoma. *Genome Res*. 2012; 22:2109–2119.
132. Zheng Z, Liebers M, Zhelyazkova B, et al. Anchored multiplex PCR for targeted next-generation sequencing. *Nat Med*. 2014; 20:1479–1484.
133. Ou SH, Chalmers ZR, Azada MC, et al. Identification of a novel TMEM106B-ROS1 fusion variant in lung adenocarcinoma by comprehensive genomic profiling. *Lung Cancer*. 2015; 88:352–354.
134. Zhu VW, Upadhyay D, Schrock AB, et al. TPD52L1-ROS1, a new ROS1 fusion variant in lung adenosquamous cell carcinoma identified by comprehensive genomic profiling. *Lung Cancer*. 2016; 97:48–50.
135. Gu TL, Deng X, Huang F. Survey of tyrosine kinase signaling reveals ROS kinase fusions in human cholangiocarcinoma. *PLoS One*.
136. Jun HJ, Johnson H, Bronson RT. The oncogenic lung cancer fusion kinase CD74-ROS activates a novel invasiveness pathway through E-Syt1 phosphorylation. *Cancer Res*. 72:3764–3774.

137. Gainor JF, Shaw AT. Novel targets in non-small cell lung cancer: ROS1 and RET fusions. *Oncologist* 2013;18:865–875.
138. Bubendorf L, Büttner R, Al-Dayel F. Testing for ROS1 in non-small cell lung cancer: a review with recommendations. *Virchows Arch.* Vol. 469. 2016. 489–503 p.
139. Sholl LM, Sun H, Butaney M. ROS1 immunohistochemistry for detection of ROS1- rearranged lung adenocarcinomas. *Am J Surg Pathol.* 37:1441–1449.
140. Testing ROS1 dans les CBNPC - Recommandations SFP-AFAQAP (août 2018) Recommandations émises par la SFP et l'AFAQAP. [Internet]. [cité 9 mars 2019]. Disponible sur: https://www.afaqap.fr/sites/default/files/reco-ros1_sfp-afaqap_aout_2018.pdf
141. Lin JJ, Ritterhouse LL, Ali SM. ROS1 fusions rarely overlap with other oncogenic drivers in non-small cell lung cancer. *J Thorac Oncol.* 12:872–877.
142. Li Z, Shen L, Ding D, et al. Efficacy of Crizotinib among different types of ROS1 fusion Partners in Patients with ROS1-rearranged non-small cell lung Cancer. *J Thorac Oncol* 2018;13:e0192161.
143. Jhiani SM. The RET proto-oncogene in human cancers. *Oncogene.* 2000. 5590–5597 p.
144. Nikiforov YE. Thyroid carcinoma: molecular pathways and therapeutic targets. *Mod Pathol.*
145. Ishizaka Y, Itoh F, Tahira T. Human ret proto-oncogene mapped to chromosome 10q11.2. *Oncogene.*
146. Airaksinen MS and S, M. The GDNF family: signalling, biological functions and therapeutic value. *Nat Rev Neurosci.* 2002. 3–383 p.
147. Alberti L, Carniti C, Miranda C, Roccato E, and Pierotti MA. RET and NTRK1 proto-oncogenes in human diseases. *J Cell Physiol.* 2003:195–168.
148. Phay JE and S, M.H. Targeting RET receptor tyrosine kinase activation in cancer. *Clin Cancer Res.* 2010. 16–5936 p.
149. Faivre S, Djelloul S, and Raymond E. New paradigms in anticancer therapy: targeting multiple signaling pathways with kinase inhibitors. *Semin Oncol.* 2006. 33–407 p.
150. Qian Y, Chai S, Liang Z. KIF5B-RET fusion kinase promotes cell growth by multilevel activation of STAT3 in lung cancer. *Mol Cancer.* 2014(13):176.
151. Lipson D, Capelletti M, Yelensky R. Identification of new ALK and RET gene fusions from colorectal and lung cancer biopsies. *Nat Med.* 2012(18):382–384.
152. Ju YS, Lee W-C, Shin J-Y. A transforming KIF5B and RET gene fusion in lung adenocarcinoma revealed from whole-genome and transcriptome sequencing. *Genome Res.* 2012:22–436.
153. Go H, Jung YJ, Kang HW. Diagnostic method for the detection of KIF5B-RET transformation in lung adenocarcinoma. *Lung Cancer.* 2013:82–44.
154. Varella-Garcia M, Xu LG, Mahale S. RET rearrangements detected by FISH in “pan-negative” lung adenocarcinoma. *J Clin Oncol.* 2013:31.

155. Tsuta K, Kohno T, Yoshida A. RET-rearranged non-small-cell lung carcinoma: a clinicopathological and molecular analysis. *Br J Cancer*. 2014;110–1571.
156. Catalogue Of Somatic Mutations In Cancer (COSMIC) - RET. [cité 7 oct 2019]; Disponible sur: <https://cancer.sanger.ac.uk/cosmic/gene/analysis?ln=RET>
157. Kohno T, Ichikawa H, Totoki Y. KIF5B-RET fusions in lung adenocarcinoma. *Nat Med*. 2012(18):375–377.
158. Platt A, Morten J, Ji Q. A retrospective analysis of RET translocation, gene copy number gain and expression in NSCLC patients treated with vandetanib in four randomized phase III studies. *BMC Cancer*. 2015(15).
159. Wang R, Hu H, Pan Y. RET fusions define a unique molecular and clinicopathologic subtype of non-small-cell lung cancer. *J Clin Oncol*. 2012:30–4352.
160. Gautschi O, Milia J, Filleron T. Targeting RET in patients with RET-rearranged lung cancers: results from the global, multicenter RET Registry. *J Clin Oncol*. 2017:35–1403.
161. Cheng T-YD, Cramb SM, Baade PD, Youlden DR, Nwogu C, and Reid ME. The international epidemiology of lung cancer: latest trends, disparities, and tumor characteristics. *J Thorac Oncol*. 2016:11–1653.
162. Mizukami T, Shiraishi K, Shimada Y. Molecular mechanisms underlying oncogenic RET fusion in lung adenocarcinoma. *J Thorac Oncol*. 2014:9–622.
163. Lee S-H, Lee J-K, Ahn M-J. Vandetanib in pretreated patients with advanced non-small cell lung cancer-harboring RET rearrangement: a phase II clinical trial. *Ann Oncol*. 2017:28–292.
164. Yoh K, Seto T, Satouchi M. Vandetanib in patients with previously treated RET-rearranged advanced non-small-cell lung cancer (LURET): an open-label, multicentre phase 2 trial. *Lancet Respir Med*. Vol. 2017. 5–42 p.
165. Drilon A, Rekhtman N, Arcila M. Cabozantinib in patients with advanced RET-rearranged non-small-cell lung cancer: an open-label, single-centre, phase 2, single-arm trial. *Lancet Oncol*. 17:1653–1660.
166. Velcheti V, Hida T, Reckamp KL. Phase 2 study of lenvatinib (LN) in patients (Pts) with RET fusion-positive adenocarcinoma of the lung. *Ann Oncol*. 2016:27.
167. Frampton GM, Ali SM, Rosenzweig M, et al. Activation of MET via diverse exon 14 splicing alterations occurs in multiple tumor types and confers clinical sensitivity to MET inhibitors. *Cancer Discov* 2015;5:850–9.
168. Awad MM, Oxnard GR, Jackman DM, et al. MET exon 14 mutations in non-small-cell lung cancer are associated with advanced age and stage-dependent MET genomic amplification and c-MET overexpression. *J Clin Oncol* 2016;34:721–30.
169. Tong JH, Yeung SF, Chan AWH, et al. MET amplification and exon 14 splice site mutation define unique molecular subgroups of non-small cell lung carcinoma with poor prognosis. *Clin Cancer Res* 2016;22:3048–56.

170. Schrock AB, Frampton GM, Suh J, et al. Characterization of 298 patients with lung cancer harboring MET exon 14 skipping alterations. *J Thorac Oncol* 2016;11:1493–502.
171. Vieira T, Antoine M, Ruppert A-M, et al. Blood vessel invasion is a major feature and a factor of poor prognosis in sarcomatoid carcinoma of the lung. *Lung Cancer* 2014;85:276–81.
172. Liu X, Jia Y, Stoopler MB, et al. Next-generation sequencing of pulmonary sarcomatoid carcinoma reveals high frequency of actionable MET gene mutations. *J Clin Oncol* 2016;34:794–802.
173. Lee CC, Yamada KM . Identification of a novel type of alternative splicing of a tyrosine kinase receptor. Juxtamembrane deletion of the c-met protein kinase C serine phosphorylation regulatory site. *J Biol Chem* 1994;269:19457–61.
174. Lee JH, Gao CF, Lee CC, Kim MD, Vande Woude GF. An alternatively spliced form of Met receptor is tumorigenic. *Exp Mol Med* 2006;38:565–73.
175. Lee JM, Kim B, Lee SB, Jeong Y, Oh YM, Song YJ, et al. Cbl-independent degradation of Met: ways to avoid agonism of bivalent Met-targeting antibody. *Oncogene* 2014;33:34–43.
176. Peschard P, Fournier TM, Lamorte L, Naujokas MA, Band H, Langdon WY, et al. Mutation of the c-Cbl TKB domain binding site on the Met receptor tyrosine kinase converts it into a transforming protein. *Mol Cell* 2001;8:995–1004.
177. Abella J, Peschard P, Naujokas MA, Lin T, Saucier C, Urbé S, et al. Met/Hepatocyte growth factor receptor ubiquitination suppresses transformation and is required for Hrs phosphorylation. *Mol Cell Biol* 2005;25:9632–45.
178. Kong-Beltran M, Seshagiri S, Zha J, et al. Somatic mutations lead to an oncogenic deletion of MET in lung cancer. *Cancer Res* 2006;66:283–9.
179. Onozato R, Kosaka T, Kuwano H, et al. Activation of MET by gene amplification or by splice mutations deleting the juxtamembrane domain in primary resected lung cancers. *J Thorac Oncol* 2009;4:5–11.
180. Jenkins RW, Oxnard GR, Elkin S, et al. Response to crizotinib in a patient with lung adenocarcinoma harboring a MET splice site mutation. *Clin Lung Cancer* 2015;16:e101–4.
181. Jorge SE, Schulman S, Freed JA, et al. Responses to the multitargeted MET/ALK/ROS1 inhibitor crizotinib and co-occurring mutations in lung adenocarcinomas with MET amplification or MET exon 14 skipping mutation. *Lung Cancer* 2015;90:369–74.
182. Mendenhall MA, Goldman JW. MET-mutated NSCLC with major response to crizotinib. *J Thorac Oncol* 2015;10:e33–4.
183. Paik PK, Drilon A, Fan P-D, et al. Response to MET inhibitors in patients with stage IV Lung adenocarcinomas harboring MET mutations causing exon 14 skipping. *Cancer Discov* 2015;5:842–9.
184. Waqar SN, Morgensztern D, Sehn J. MET mutation associated with responsiveness to crizotinib. *J Thorac Oncol* 2015;10:e29–31.

185. Drilon AE, Camidge DR, Ou S-HI, et al. Efficacy and safety of crizotinib in patients (pts) with advanced MET exon 14-altered non-small cell lung cancer (NSCLC). *J Clin Oncol* 2016:34.
186. Travis WD, Brambilla E, Noguchi M, Nicholson AG, Geisinger K, Yatabe Y, et al. Diagnosis of lung cancer in small biopsies and cytology: implications of the 2011 International Association for the Study of Lung Cancer/American Thoracic Society/European Respiratory Society classification. *Arch Pathol Lab Med.* mai 2013;137(5):668-84.
187. Travis WD, Brambilla E, Noguchi M, Nicholson AG, Geisinger KR, Yatabe Y, et al. International association for the study of lung cancer/american thoracic society/european respiratory society international multidisciplinary classification of lung adenocarcinoma. *J Thorac Oncol.* févr 2011;6(2):244-85.
188. Rekhtman N, Ang DC, Riely GJ, Ladanyi M, Moreira AL. KRAS mutations are associated with solid growth pattern and tumor-infiltrating leukocytes in lung adenocarcinoma. *Mod Pathol.* oct 2013;26(10):1307-19.
189. Russell PA, Barnett SA, Walkiewicz M, Wainer Z, Conron M, Wright GM, et al. Correlation of mutation status and survival with predominant histologic subtype according to the new IASLC/ATS/ERS lung adenocarcinoma classification in stage III (N2) patients. *J Thorac Oncol.* avr 2013;8(4):461-8.
190. Yoshizawa A, Sumiyoshi S, Sonobe M, Kobayashi M, Fujimoto M, Kawakami F, et al. Validation of the IASLC/ATS/ERS lung adenocarcinoma classification for prognosis and association with EGFR and KRAS gene mutations: analysis of 440 Japanese patients. *J Thorac Oncol.* janv 2013;8(1):52-61.
191. De Oliveira Duarte Achcar R, Nikiforova MN, Yousem SA. Micropapillary lung adenocarcinoma: EGFR, K-ras, and BRAF mutational profile. *Am J Clin Pathol.* mai 2009;131(5):694-700.
192. Motoi N, Szoke J, Riely GJ, Seshan VE, Kris MG, Rusch VW, et al. Lung adenocarcinoma: modification of the 2004 WHO mixed subtype to include the major histologic subtype suggests correlations between papillary and micropapillary adenocarcinoma subtypes, EGFR mutations and gene expression analysis. *Am J Surg Pathol.* juin 2008;32(6):810-27.
193. Yatabe Y, Kosaka T, Takahashi T, Mitsudomi T. EGFR mutation is specific for terminal respiratory unit type adenocarcinoma. *Am J Surg Pathol.* mai 2005;29(5):633-9.
194. McLeer-Florin A, Moro-Sibilot D, Melis A, Salameire D, Lefebvre C, Ceccaldi F, et al. Dual IHC and FISH testing for ALK gene rearrangement in lung adenocarcinomas in a routine practice: a French study. *J Thorac Oncol.* févr 2012;7(2):348-54.
195. Yoshida A, Tsuta K, Watanabe S, Sekine I, Fukayama M, Tsuda H, et al. Frequent ALK rearrangement and TTF-1/p63 co-expression in lung adenocarcinoma with signet-ring cell component. *Lung Cancer.* juin 2011;72(3):309-15.
196. Luk PP, Selinger CI, Mahar A, Cooper WA. Biomarkers for ALK and ROS1 in Lung Cancer: Immunohistochemistry and Fluorescent In Situ Hybridization. *Arch Pathol Lab Med.* 2018;142(8):922-8.
197. Song Z, Yu X, and Zhang Y. Clinicopathologic characteristics, genetic variability and therapeutic options of RET rearrangements patients in lung adenocarcinoma. *Lung Cancer.* 2016:101–16.

198. Mukhopadhyay S, Pennell NA, Ali SM, Ross JS, Ma PC, and Velcheti V. RET-rearranged lung adenocarcinomas with lymphangitic spread, psammoma bodies, and clinical responses to cabozantinib. *J Thorac Oncol.* 2014;9–1714.
199. Fernandez-Cuesta L, Plenker D, Osada H, Sun R, Menon R, Leenders F, et al. CD74-NRG1 fusions in lung adenocarcinoma. *Cancer Discov.* 2014;4(4):415-22.
200. Nakaoku T, Tsuta K, Ichikawa H, Shiraishi K, Sakamoto H, Enari M, et al. Druggable oncogene fusions in invasive mucinous lung adenocarcinoma. *Clin Cancer Res.* 15 juin 2014;20(12):3087-93.
201. Borghaei H, Paz-Ares L, Horn L. Nivolumab versus docetaxel in advanced nonsquamous non-small-cell lung cancer. *N Engl J Med.* 373:1627–1639.
202. Antonia SJ, Villegas A, Daniel D et al. Durvalumab after chemoradiotherapy in stage III non-small-cell lung cancer. *N Engl J Med* 2017; 377(20): 1919–1929.
203. Iwai Y, Ishida M, Tanaka Y et al. Involvement of PD-L1 on tumor cells in the escape from host immune system and tumor immunotherapy by PD-L1 blockade. *Proc Natl Acad Sci USA* 2002; 99(19): 12293–12297.
204. Dunn GP, Old LJ, Schreiber RD. The immunobiology of cancer immunosurveillance and immunoediting. *Immunity* 2004; 21(2): 137–148.
205. Pardoll DM. The blockade of immune checkpoints in cancer immunotherapy. *Nat Rev Cancer* 2012; 12(4): 252–264.
206. Leach DR, Krummel MF, Allison JP. Enhancement of antitumor immunity by CTLA-4 blockade. *Science* 1996; 271(5256): 1734–1736.
207. Clavé S, Pijuan L, Casadevall D, et al. CD274 (PDL1) and JAK2 genomic amplifications in pulmonary squamous-cell and adenocarcinoma patients. *Histopathology* 2018;72:259-69.
208. Dong, ZY, Wu, SP, Liao, RQ, Huang, SM, Wu, YL. Potential biomarker for checkpoint blockade immunotherapy and treatment strategy. *Tumour Biol.* 2016; 37; 4251– 4261.
209. Koh, J, Go, H, Keam, B et al. Clinicopathologic analysis of programmed cell death-1 and programmed cell death-ligand 1 and 2 expressions in pulmonary adenocarcinoma: comparison with histology and driver oncogenic alteration status. *Mod. Pathol.* 2015; 28; 1154– 1166.
210. Dong, H, Strome, SE, Salomao, DR et al. Tumor-associated B7-H1 promotes T-cell apoptosis: a potential mechanism of immune evasion. *Nat. Med.* 2002; 8; 793– 800.
211. Gowrishankar, K, Gunatilake, D, Gallagher, SJ, Tiffen, J, Rizos, H, Hersey, P. Inducible but not constitutive expression of PD-L1 in human melanoma cells is dependent on activation of NF-kappaB. *PLoS ONE* 2015; 10; e0123410.
212. Song Z, Yu X, Cheng G, Zhang Y. Programmed death-ligand 1 expression associated with molecular characteristics in surgically resected lung adenocarcinoma. *J. Transl. Med.* 2016; 14; 188.

213. Davar D, Socinski MA, Dacic S, Burns TF. Near complete response after single dose of nivolumab in patient with advanced heavily pre-treated KRAS mutant pulmonary adenocarcinoma. *Experimental Hematology & Oncology* 2015; 4; 34.
214. Chen DS, Irving BA, Hodi FS. Molecular pathways: next-generation immunotherapy—inhibiting programmed death-ligand 1 and programmed death-1. *Clin. Cancer Res.* 2012; 18; 6580– 6587.
215. Soo RA. Shedding light on the molecular determinants of response to anti-PD-1 therapy. *Translational Lung Cancer Research* 2015; 4; 816– 819.
216. Parra ER, Behrens C, Rodriguez-Canales J et al. Image analysis-based assessment of PD-L1 and tumor-associated immune cells density supports distinct intratumoral microenvironment groups in non-small cell lung carcinoma patients. *Clin. Cancer Res.* 2016; 22; 6278– 6289.
217. McLaughlin J, Han G, Schalper KA et al. Quantitative assessment of the heterogeneity of PD-L1 expression in non-small-cell lung cancer. *JAMA Oncology* 2016; 2; 46– 54.
218. Skoulidis F, Byers LA, Diao L et al. Co-occurring genomic alterations define major subsets of KRAS-mutant lung adenocarcinoma with distinct biology, immune profiles, and therapeutic vulnerabilities. *Cancer Discov.* 2015;5(8):860-877.
219. Skoulidis F, Goldberg ME, Greenawalt DM et al. STK11/LKB1 Mutations and PD-1 Inhibitor Resistance in KRAS-Mutant Lung Adenocarcinoma. *Cancer Discov.* 2018 17. doi: 10.1158/2159-8290.CD-18-0099.
220. Biton J, Mansuet-Lupo A, Pécuchet N, Alifano M, Ouakrim H, Arrondeau J, et al. TP53, STK11, and EGFR Mutations Predict Tumor Immune Profile and the Response to Anti-PD-1 in Lung Adenocarcinoma. *Clin Cancer Res Off J Am Assoc Cancer Res.* 2018 May 15;
221. Reck M, Rodriguez-Abreu D, Robinson AG et al. Pembrolizumab versus chemotherapy for PD-L1-positive non-small-cell lung cancer. *N Engl J Med* 2016; 375(19): 1823–1833.
222. Herbst RS, Baas P, Kim DW. Pembrolizumab versus docetaxel for previously treated, PD-L1 positive, advanced non-small-cell lung cancer (KEYNOTE-010): a randomised controlled trial. *Lancet.* 387:1540–1550.
223. Patel, SP, Kurzrock, R. PD-L1 expression as a predictive biomarker in cancer immunotherapy. *Mol. Cancer Ther.* 2015; 14; 847– 856.
224. Kerr, KM, Tsao, MS, Nicholson, AG, Yatabe, Y, Wistuba, II, Hirsch, FR. Programmed death-ligand 1 immunohistochemistry in lung cancer: in what state is this art? *J. Thorac. Oncol.* 2015; 10; 985– 989.
225. Robert, C, Long, GV, Brady, B et al. Nivolumab in previously untreated melanoma without BRAF mutation. *N. Engl. J. Med.* 2015; 372; 320– 330.
226. Robert, C, Schachter, J, Long, GV et al. Pembrolizumab versus ipilimumab in advanced melanoma. *N. Engl. J. Med.* 2015; 372; 2521– 2532.
227. Ilie M, Long-Mira E, Bence C, Butori C, Lassalle S, Bouhleb L, et al. Comparative study of the PD-L1 status between surgically resected specimens and matched biopsies of NSCLC patients reveal major discordances: a potential issue for anti-PD-L1 therapeutic strategies. *Ann Oncol. janv* 2016;27(1):147-53.

228. Fridman WH, Pagès F, Sautès-Fridman C, Galon J. The immune contexture in human tumours: impact on clinical outcome. *Nat Rev Cancer*. 15 2012;12(4):298-306.
229. Tumei PC, Harview CL, Yearley JH, Shintaku IP, Taylor EJM, Robert L, et al. PD-1 blockade induces responses by inhibiting adaptive immune resistance. *Nature*. 27 nov 2014;515(7528):568-71.
230. Auslander N, Zhang G, Lee JS, Frederick DT, Miao B, Moll T, et al. Robust prediction of response to immune checkpoint blockade therapy in metastatic melanoma. *Nat Med*. oct 2018;24(10):1545-9.
231. Jiang P, Gu S, Pan D et al. Signatures of T cell dysfunction and exclusion predict cancer immunotherapy response. *Nat Med* 2018; 24(10): 1550–1558.
232. Cristescu R, Mogg R, Ayers M et al. Pan-tumor genomic biomarkers for PD-1 checkpoint blockade-based immunotherapy. *Science* 2018; 362(6411): doi: 10.1126/science.aar3593.
233. Roy S, Trinchieri G. Microbiota: a key orchestrator of cancer therapy. *Nat Rev Cancer*. 2017;17(5):271-85.
234. Routy B, Le Chatelier E, Derosa L, Duong CPM, Alou MT, Daillère R, et al. Gut microbiome influences efficacy of PD-1-based immunotherapy against epithelial tumors. *Science*. 5 janv 2018;359(6371):91-7.
235. Gopalakrishnan V, Spencer CN, Nezi L et al. Gut microbiome modulates response to anti-PD-1 immunotherapy in melanoma patients. *Science* 2018; 359(6371): 97–103.
236. Carbone DP, Reck M, Paz-Ares L, Creelan B, Horn L, Steins M, et al. First-Line Nivolumab in Stage IV or Recurrent Non-Small-Cell Lung Cancer. *N Engl J Med*. 22 2017;376(25):2415-26.
237. Rizvi NA, Hellmann MD, Snyder A, Kvistborg P, Makarov V, Havel JJ, et al. Cancer immunology. Mutational landscape determines sensitivity to PD-1 blockade in non-small cell lung cancer. *Science*. 3 avr 2015;348(6230):124-8.
238. Camidge DR, Bang Y-J, Kwak EL, et al. Activity and safety of crizotinib in patients with ALK-positive non-small-cell lung cancer: updated results from a phase 1 study. *Lancet Oncol* 2012;13:1011–1019.
239. Mazières J, Zalcman G, Crinò L, et al. Crizotinib therapy for advanced lung adenocarcinoma and a ROS1 rearrangement: results from the EUROS1 cohort. *J Clin Oncol* 2015;33:992–999.
240. Drilon A, Rekhtman N, Arcila M, et al. Cabozantinib in patients with advanced RET-rearranged non-small-cell lung cancer: an open-label, single-centre, phase 2, single-arm trial. *Lancet Oncol* 2016;17:1653–60.
241. Drilon A, Siena S, Ou SI, et al. Safety and Antitumor Activity of the Multitargeted Pan-TRK, ROS1, and ALK Inhibitor Entrectinib: Combined Results from Two Phase I Trials (ALKA-372-001 and STARTRK-1) *Cancer Discov*. 2017;7:400–409.
242. Hellerstedt BA, Vogelzang NJ, Kluger HM et al. Results of a Phase II Placebo-controlled Randomized Discontinuation Trial of Cabozantinib in Patients with Non-small-cell Lung Carcinoma. *Clin Lung Cancer*. 2019 Mar;20(2):74-81.e1. doi: 10.1016/j.clcc.2018.10.006.

243. Lantuejoul S, Rouquette I, Blons H, et al. French multicentric validation of ALK rearrangement diagnostic in 547 lung adenocarcinomas. *Eur Respir J* 2015;46:207–218.
244. Testing ALK dans les CBNPC - Recommandations SFP-AFAQAP 2017 Recommandations émises par la SFP et l'AFAQAP [Internet]. [cité 9 mars 2019]. Disponible sur: https://www.afaqap.fr/sites/default/files/reco_alk_2017_sfp-afaqap_mai_2017.pdf
245. Mareschal S, Ruminy P, Bagacean C, et al. Accurate classification of germinal center B-cell-like/activated B-cell-like diffuse large B-cell lymphoma using a simple and rapid reverse transcriptase-multiplex ligation-dependent probe amplification assay: a CALYM study. *J Mol Diagn* 2015;17:273–283.
246. Ruminy P, Marchand V, Buchbinder N, et al. Multiplexed targeted sequencing of recurrent fusion genes in acute leukaemia. *Leukemia* 2015;30:757–760.
247. Piton N, Ruminy P, Gravet C, Marchand V, Colasse É, Lamy A, et al. Ligation-dependent RT-PCR: a new specific and low-cost technique to detect ALK, ROS, and RET rearrangements in lung adenocarcinoma. *Lab Invest*. 2018;98(3):371-9.
248. Cho JH, Ku BM, Sun JM, Lee SH, Ahn JS, Park K, Ahn MJ. KIF5B-MET Gene rearrangement with robust antitumor activity in response to crizotinib in Lung adenocarcinoma. *J Thorac Oncol*, 13 (2018), pp. e29-e31.
249. Plenker D, Bertrand M, de Langen AJ, Riedel R, Lorenz C, Scheel AH, Muller J, Bragelmann J, Dassler-Plenker J, Kobe C et al. Structural alterations of MET trigger response to MET kinase inhibition in lung adenocarcinoma patients. *Clin Cancer Res*, 24 (2018), pp. 1337-1343.
250. Barlesi F, Mazieres J, Merlio JP. Routine molecular profiling of patients with advanced non-small cell lung cancer: Results of a 1-year nationwide programme of the French Cooperative Thoracic Intergroup (IFCT). *Lancet* 2016;387:1415–1426.
251. Santé Publique France. Bulletin de santé publique Normandie. Janvier 2019. [cité 6 juin 2019]; Disponible sur: http://invs.santepubliquefrance.fr/content/download/153167/559371/version/44/file/bsp_tabc_normandie_janvier_2019.pdf
252. Vaishnavi A, Capelletti M, Le AT. Oncogenic and drug-sensitive NTRK1 rearrangements in lung cancer. *Nat Med*. 2013. 1469–1472 p.
253. Farago A, Kummar S, Ibabekci S, Corsi-Travali S, Cruickshank S, Cox M, et al. P1.13-40 rapid, robust and durable responses to Larotrectinib in patients with TRK fusion non-small cell lung Cancer. *J Thorac Oncol*. 2018;13:S597–8.
254. Muscarella LA, Rossi A. NRG1: a cinderella fusion in lung cancer? *Lung Cancer Manag*. 2017; 6(4): 121-3.
255. Kim HS, Han JY, Shin DH et al. EGFR and HER3 signaling blockade in invasive mucinous lung adenocarcinoma harboring an NRG1 fusion. *Lung Cancer*. 2018 ;124:71-5.
256. Shin DH, Lee D, Hong DW et al. Oncogenic function and clinical implications of SLC3A2-NRG1 fusion in invasive mucinous adenocarcinoma of the lung. *Oncotarget*. 2016;7(43):69450-65.).

257. Garon EB, Rizvi NA, Hui R, et al. Pembrolizumab for the treatment of non-small-cell lung cancer. *N Engl J Med*. 2015;372(21):2018-28.
258. Hemminki A, Markie D, Tomlinson I, Avizienyte E, Roth S, Loukola A, Bignell G, Warren W, Aminoff M, Höglund P, Järvinen H, Kristo P, Pelin K, Ridanpää M, Salovaara R, Toro T, Bodmer W, Olschwang S, Olsen AS, Stratton MR, de la Chapelle A, Aaltonen LA. A serine/threonine kinase gene defective in Peutz-Jeghers syndrome. *Nature*. 1998 Jan 8;391(6663):184-7.
259. Pécuchet N et al. Different prognostic impact of STK11 mutations in non-squamous non-small-cell lung cancer. *Oncotarget*. 2017 Apr 4. 8(14):23831-23840.
260. Xing M, Alzahrani AS, Carson KA, et al. Association between BRAF V600E mutation and recurrence of papillary thyroid cancer. *J Clin Oncol*. 2015;1:33, 42–50.
261. Pelosi G, Sonzogni A, Veronesi G et al (2008) Pathologic and molecular features of screening low-dose computed tomography (LDCT)-detected lung cancer: a baseline and 2-year repeat study. *Lung Cancer* 62:202–214.
262. MacMahon H, Austin JH (2005) Guidelines for management of small pulmonary nodules detected on CT scans: a statement from the Fleischner Society. *Radiology* 237:395.
263. Naidich DP, Bankier AA, MacMahon H (2013) Recommendations for the management of subsolid pulmonary nodules detected at CT: a statement from the Fleischner Society. *Radiology* 266:304.
264. Gould MK, Donington J, Lynch WR et al (2013) Evaluation of individuals with pulmonary nodules: when is it lung cancer? Diagnosis and management of lung cancer, 3rd ed: American College of Chest Physicians evidence-based clinical practice guidelines. *Chest* 143(5 Suppl):e93S–e120S.
265. McWilliams A, Tammemagi MC, Mayo JR, Roberts H, Liu G, Soghrati K, Yasufuku K, Martel S, Laberge F, Gingras M et al (2013) Probability of cancer in pulmonary nodules detected on first screening CT. *N Eng J Med* 369:910–919.
266. Oki M, Saka H, Kitagawa C et al (2012) Randomized study of endobronchial ultrasound-guided transbronchial biopsy: thin bronchoscopic method versus guide sheath method. *J Thorac Oncol* 7:535–541.
267. Eberhardt R, Anantham D, Ernst A et al (2007) Multimodality bronchoscopic diagnosis of peripheral lung lesions: a randomized controlled trial. *Am J Respir Crit Care Med* 176:36–41.
268. Wang Memoli JS, Nietert PJ, Silvestri GA (2012) Meta-analysis of guided bronchoscopy for the evaluation of the pulmonary nodule. *Chest* 142:385.
269. Thiberville L, Moreno-Swirc S, Vercauteren T et al (2007) In vivo imaging of the bronchial wall microstructure using fibered confocal fluorescence microscopy. *AJRCCM* 175:22.
270. Thiberville L, Salaun M, Lachkar S et al (2009) Confocal fluorescence endomicroscopy of the human airways. *Proc Am Thorac Soc* 6:444.
271. Thiberville L, Salaun M, Lachkar S et al (2009) Human in vivo fluorescence microimaging of the alveolar ducts and sacs during bronchoscopy. *Eur Respir J* 33:974.

272. Thiberville L, Salaun M (2010) Bronchoscopic advances: on the way to the cells. *Respiratory* 79(6):441.
273. Meredith P, Sarna T (2006) The physical and chemical properties of eumelanin. *Pigment Cell Res* 19(6):572–594.
274. Nakagawara A. Trk receptor tyrosine kinases: a bridge between cancer and neural development. *Cancer Lett.* 2001;169:107–14.
275. Kheder ES, Hong DS. Emerging targeted therapy for tumors with NTRK fusion proteins. *Clin Cancer Res.* 2018;24:5807–14.
276. Kitajima S, Ivanova E, Guo S, Yoshida R, Campisi M, Sundararaman SK, et al. Suppression of STING Associated with LKB1 Loss in KRAS-Driven Lung Cancer. *Cancer Discov.* 2019;9(1):34-45.
277. Galan-Cobo A, Sitthideatphaiboon P, Qu X, Poteete A, Piseigna MA, Tong P, et al. LKB1 and KEAP1/NRF2 pathways cooperatively promote metabolic reprogramming with enhanced glutamine dependence in KRAS-mutant lung adenocarcinoma. *Cancer Res.* 30 avr 2019;
278. Zhan P, Zhu QQ, Miu YY, Liu YF, Wang XX, Zhou ZJ, Jin JJ, Li Q, Sasada S, Izumo T, Tu CY, Cheng WC, Evison M, Lv TF, Song Y; written on behalf of the AME Lung Cancer Collaborative Group. Comparison between endobronchial ultrasound-guided transbronchial biopsy and CT-guided transthoracic lung biopsy for the diagnosis of peripheral lung cancer: a systematic review and meta-analysis. *Transl Lung Cancer Res.* 2017 Feb;6(1):23-34. doi: 10.21037/tlcr.2017.01.01. [Internet]. [cité 11 juill 2019]. Disponible sur: <https://www.ncbi.nlm.nih.gov/pubmed/28331821>
279. Ali MS, Trick W, Mba BI, Mohananey D, Sethi J, Musani AI. Radial endobronchial ultrasound for the diagnosis of peripheral pulmonary lesions: A systematic review and meta-analysis. *Respirology.* 2017;22(3):443-53.
280. Guisier F, Salaun M, Lachkar S, Lamy A, Piton N, Obstoy B, et al. Molecular analysis of peripheral non-squamous non-small cell lung cancer sampled by radial EBUS. *Respirology.* mai 2016;21(4):718-26.
281. Guisier F, Bohn P, Patout M, Piton N, Farah I, Vera P, et al. In- and ex-vivo molecular imaging of apoptosis to assess sensitivity of non-small cell lung cancer to EGFR inhibitors using probe-based confocal laser endomicroscopy. *PLoS ONE.* 2017;12(7):e0180576.
282. Lachkar S, Guisier F, Roger M, Obstoy B, Bota S, Lerouge D, et al. Assessment of Per-Endoscopic Placement of Fiducial Gold Markers for Small Peripheral Lung Nodules < 20 mm Before Stereotactic Radiation Therapy. *Chest.* févr 2018;153(2):387-94.
283. Hassan T, Thiberville L, Hermant C, Lachkar S, Piton N, Guisier F, et al. Assessing the feasibility of confocal laser endomicroscopy in solitary pulmonary nodules for different part of the lungs, using either 0.6 or 1.4 mm probes. *PLoS ONE.* 2017;12(12):e0189846.
284. Lachkar S, Baste J-M, Thiberville L, Peillon C, Rinieri P, Piton N, et al. Pleural Dye Marking Using Radial Endobronchial Ultrasound and Virtual Bronchoscopy before Sublobar Pulmonary Resection for Small Peripheral Nodules. *Respiration.* 2018;95(5):354-61.

285. Salaün M, Guisier F, Dominique S, Genevois A, Jounieaux V, Bergot E, et al. In vivo probe-based confocal laser endomicroscopy in chronic interstitial lung diseases: Specific descriptors and correlation with chest CT. *Respirology*. 27 févr 2019;
286. Waclaw B, Bozic I, Pittman ME, Hruban RH, Vogelstein B, Nowak MA. A spatial model predicts that dispersal and cell turnover limit intratumour heterogeneity. *Nature*. 10 sept 2015;525(7568):261-4.
287. Yap TA, Gerlinger M, Futreal PA, Pusztai L, Swanton C. Intratumor heterogeneity: seeing the wood for the trees. *Sci Transl Med*. 28 mars 2012;4(127):127ps10.
288. Brosnan JA, Iacobuzio-Donahue CA. A new branch on the tree: next-generation sequencing in the study of cancer evolution. *Semin Cell Dev Biol*. avr 2012;23(2):237-42.
289. Marusyk A, Polyak K. Tumor heterogeneity: causes and consequences. *Biochim Biophys Acta*. janv 2010;1805(1):105-17.
290. Cai W, Lin D, Wu C et al. Intratumoral heterogeneity of ALK-rearranged and ALK/EGFR coaltered lung adenocarcinoma *J Clin Oncol*, 33 (2015), pp. 3701-3709.
291. Jamal-Hanjani M, Wilson GA, McGranahan N et al. Tracking the evolution of non-small-cell lung cancer *Cancer*, 376 (2017), pp. 2109-2121.
292. Buttitta F, Felicioni L, Del Grammastro M, Filice G, Di Lorito A, Malatesta S, et al. Effective assessment of egfr mutation status in bronchoalveolar lavage and pleural fluids by next-generation sequencing. *Clin Cancer Res Off J Am Assoc Cancer Res*. 2013;19(3):691-8.
293. Guénon R. *Les Principes du Calcul infinitésimal*. Gallimard; 1946.
294. Ji H, Ramsey MR, Hayes DN, et al. LKB1 modulates lung cancer differentiation and metastasis. *Nature*. Vol. 448. 2007. 807–810 p.
295. Hofman P, Badoual C, Henderson F, Berland L, Hamila M, Long-Mira E, et al. Multiplexed Immunohistochemistry for Molecular and Immune Profiling in Lung Cancer-Just About Ready for Prime-Time? *Cancers (Basel)*. 27 févr 2019;11(3).
296. Ilie M, Butori C, Lassalle S, Heeke S, Piton N, Sabourin JC, Tanga V, Washetine K, Long-Mira E, Maitre P, Yazbeck N, Bordone O, Lespinet V, Leroy S, Cohen C, Mouroux J, Marquette CH, Hofman V, Hofman P. Optimization of EGFR mutation detection by the fully-automated qPCR-based Idylla system on tumor tissue from patients with non-small cell lung cancer. *Oncotarget*. 2017 Oct 4;8(61):103055-103062. doi: 10.18632/oncotarget.21476.
297. Samaison L, Grall M, Staroz F, Uguen A. Microsatellite instability diagnosis using the fully automated Idylla platform: feasibility study of an in-house rapid molecular testing ancillary to immunohistochemistry in pathology laboratories. *J Clin Pathol*. 23 juin 2019;
298. Bisschop C, Ter Elst A, Bosman LJ, Platteel I, Jalving M, van den Berg A, et al. Rapid BRAF mutation tests in patients with advanced melanoma: comparison of immunohistochemistry, Droplet Digital PCR, and the Idylla Mutation Platform. *Melanoma Res*. 2018;28(2):96-104.
299. Nakamura H, Koizumi H, Sakai H, Kimura H, Miyazawa T, Marushima H, et al. Accuracy of the cobas EGFR Mutation Assay in Non-small-cell Lung Cancer Compared With Three Laboratory-developed Tests. *Clin Lung Cancer*. 2018;19(2):170-4.

300. Ai T, Yuri M, Tabe Y, Kakimoto A, Morishita S, Tsuchiya K, et al. Comparison of the Analytical Performance Between cobas EGFR Assay and PCR-Clamp Method in the Detection of EGFR Mutations in Japanese Non-Small Cell Lung Cancer Patients. *Clin Lab.* 1 mai 2017;63(5):1021-6.
301. Jenkins S, Yang JCH, Ramalingam SS. Plasma ctDNA analysis for detection of the EGFR T790M mutation in patients with advanced non-small cell lung cancer. *J Thorac Oncol.* 2017:12–1061.
302. Institut National du Cancer. Les plateformes de génétique moléculaire des cancers : missions et localisation. Disponible sur: <https://www.e-cancer.fr/Professionnels-de-sante/Les-therapies-ciblees/Les-plateformes-de-genetique-moleculaire-des-cancers/Missions-et-localisation-des-plateformes>
303. Wang S, Shi J, Ye Z, Dong D, Yu D, Zhou M, et al. Predicting EGFR Mutation Status in Lung Adenocarcinoma on CT Image Using Deep Learning. *Eur Respir J.* 11 janv 2019;
304. Coudray N, Ocampo PS, Sakellaropoulos T, Narula N, Snuderl M, Fenyö D, et al. Classification and mutation prediction from non-small cell lung cancer histopathology images using deep learning. *Nat Med.* oct 2018;24(10):1559-67.
305. Watanabe S, Sakamoto J, Wakita M. Pigeons' discrimination of paintings by Monet and Picasso. *J Exp Anal Behav.* mars 1995;63(2):165-74.
306. Levenson RM, Krupinski EA, Navarro VM, Wasserman EA. Pigeons (*Columba livia*) as Trainable Observers of Pathology and Radiology Breast Cancer Images. *PLoS ONE.* 2015;10(11):e0141357.