



**HAL**  
open science

# Caractérisation des effets ophtalmiques du syndrome de Cohen chez des souris VPS13B<sup>-/-</sup> et identification des mécanismes moléculaires impliqué dans la pathogenèse.

Vincent Lhussiez

## ► To cite this version:

Vincent Lhussiez. Caractérisation des effets ophtalmiques du syndrome de Cohen chez des souris VPS13B<sup>-/-</sup> et identification des mécanismes moléculaires impliqué dans la pathogenèse.. Biochimie, Biologie Moléculaire. Université Bourgogne Franche-Comté, 2020. Français. NNT : 2020UBFCK054 . tel-03155706

**HAL Id: tel-03155706**

**<https://theses.hal.science/tel-03155706>**

Submitted on 2 Mar 2021

**HAL** is a multi-disciplinary open access archive for the deposit and dissemination of scientific research documents, whether they are published or not. The documents may come from teaching and research institutions in France or abroad, or from public or private research centers.

L'archive ouverte pluridisciplinaire **HAL**, est destinée au dépôt et à la diffusion de documents scientifiques de niveau recherche, publiés ou non, émanant des établissements d'enseignement et de recherche français ou étrangers, des laboratoires publics ou privés.

## UNIVERSITÉ BOURGOGNE FRANCHE COMTÉ

Ecole Doctorale n°554 Environnements Santé

Préparé à l'unité INSERM 1231-Equipe Génétique des Anomalies du Développement

### **Doctorat de Biochimie et Biologie moléculaire**

Présenté par

**Vincent Lhussiez**

**Caractérisation du phénotype ophtalmologique des souris  
*Vps13b* <sup>$\Delta Ex3/\Delta Ex3$</sup>  modèle murin du syndrome de Cohen, et  
identification des mécanismes moléculaires impliqués dans la  
pathogenèse**

Thèse présentée et soutenue à Dijon le 3 décembre 2020

Composition du Jury :  
Président

Rapporteurs

Dr Christina ZEITZ : INSERM, CNRS, Institut de la vision, Université de la Sorbonne

Dr Jean-Michel ROZET : INSERM, Institut des Maladies Génétiques, Université de Paris

Examineurs

Dr Emeline NANDROT : INSERM, CNRS, Institut de la vision, Université de la Sorbonne

Dr Niyazi ACAR : CSGA, INRA, CNRS, Université Bourgogne Franche-Comté

Directrice de thèse

Dr Laurence DUPLOMB-JEGO : INSERM, Université Bourgogne Franche-Comté

Co-directeur de thèse

Dr Romain DA COSTA : INSERM, Université Bourgogne Franche-Comté



## Résumé

Le Syndrome de Cohen (SC) (OMIM 216550) est une maladie autosomique récessive rare due à des variations dans le gène codant pour la protéine de tri vacuolaire 13B (VPS13B ou COH1). Les patients présentent des caractéristiques cliniques typiques : une dysmorphie faciale, une neutropénie, une répartition anormale des graisses au niveau du tronc, une microcéphalie associée à une déficience intellectuelle, une myopie et des atteintes rétinienne. Mon projet de thèse a eu pour but de caractériser le phénotype ophtalmologique du modèle murin du SC (*Vps13b*<sup>ΔEx3/ΔEx3</sup>) afin de déterminer les mécanismes moléculaires impliqués dans la mise en place de la rétinopathie du SC.

Nous avons montré que les souris *Vps13b*<sup>ΔEx3/ΔEx3</sup> développent une cataracte entre 2 et 3 mois d'âge, avec une désorganisation des cellules fibreuses du cristallin et leur différenciation en cellules mésenchymateuses. À un stade plus avancé, la membrane externe du cristallin est rompue et les parties corticale et nucléaire du cristallin se séparent. Après l'apparition de la cataracte, la rétine présente des déformations se caractérisant par un amincissement et une déformation de ses différentes couches pouvant engendrer des plis rétinien de 50 à 500μm de long. Il y a également une forte prolifération des cellules microgliales ainsi qu'une astrogliose. La découverte de la cataracte dans notre modèle a conduit à une revue exhaustive de la littérature qui a mis en évidence que la cataracte est présente chez 85% des patients à 40 ans et sans lien avec la rétinopathie.

Nous avons montré une modification du phénotype oculaire en présence de la mutation *Crb1*<sup>rd8</sup>. *Crb1* est une protéine transmembranaire dont la variation *rd8* entraîne une désorganisation de la rétine. Nous avons créé des cohortes de tous les génotypes *Vps13b/Crb1* possibles. Nos analyses préliminaires montrent une dystrophie rétinienne précoce chez les souris *Vps13b*<sup>ΔEx3/ΔEx3</sup> *Crb1*<sup>rd8/+</sup>, suggérant que *Vps13b* pourrait être un gène modificateur de *Crb1*. Les mécanismes moléculaires pouvant conduire à l'apparition de la rétinopathie du SC ont été étudiés sur des souris *Vps13b*<sup>ΔEx3/ΔEx3</sup> *Crb1*<sup>+/+</sup>. La structure de la rétine et ses différentes populations cellulaires ont été étudiées mais n'ont pas révélé d'anomalies avant l'apparition de la cataracte. Cependant l'étude des mécanismes inflammatoires a montré une augmentation de la sensibilité à IL6 dans la rétine de notre modèle. Ce mécanisme pourrait être impliqué dans la mise en place de la rétinopathie. Le phénotype oculaire étant fortement diminué chez les souris *Vps13b*<sup>ΔEx3/ΔEx3</sup> *Crb1*<sup>+/+</sup>. L'impact des facteurs environnementaux, et en particulier la lumière, a également été étudié et montre que, lorsqu'elles sont soumises à de fortes intensités lumineuses, les souris développent des rétinopathies.

En parallèle, nous avons étudié les caractéristiques ophtalmologiques des patients de notre cohorte principalement à l'aide d'une imagerie par tomographie à cohérence optique (OCT). Cette étude révèle (i) que l'œdème maculaire est un symptôme fréquent du SC qui reste relativement stable dans le temps et (ii) que l'apparition de la rétinopathie est indépendante de celle de la cataracte.

Ainsi mes travaux de doctorat ont permis de caractériser les atteintes ophtalmiques de notre modèle murin *Vps13b*<sup>ΔEx3/ΔEx3</sup>. L'étude des mécanismes cellulaires impliqués dans la rétinopathie et la cataracte du SC doit être approfondie afin de permettre de trouver une cible thérapeutique ou des stratégies de prévention pour ces atteintes ophtalmiques.

## Abstract

Cohen Syndrome (CS) is a rare autosomal recessive disease caused by variations in the gene coding for the vacuolar tri-vacuolar protein 13B (VPS13B or COH1). CS patients have common features including typical facial appearance, neutropenia, abnormal trunk fat distribution, microcephaly, myopia and retinal damage. My thesis project aimed to characterize the ophthalmologic phenotype of a mouse model *Vps13b*<sup>ΔEx3/ΔEx3</sup> to determine the molecular mechanisms involved in the development of CS retinopathy.

First, we showed that *Vps13b*<sup>ΔEx3/ΔEx3</sup> mice develop a cataract between 2 and 3 months. Disorganization of the fibrous cells of the crystalline lens and their differentiation into mesenchymal cells were observed. At a more advanced stage, the external membrane of the crystalline lens is ruptured and the cortical and nuclear part of the crystalline lens separates. After the onset of cataract, the retina shows deformations characterized by thinning and deformation of its various layers which can lead to retinal folds 50 to 500μm long. There is also a strong proliferation of microglial cells as well as astrogliosis. The appearance of cataract in our model has led to an exhaustive review of the literature showing that cataract is present in 85% of patients at 40 years old and not related to retinopathy.

We then showed a modification of the ocular phenotype in the presence of the *Crb1*<sup>rd8</sup> mutation. *Crb1* is a transmembrane protein whose *rd8* variation leads to retinal disorganization. We have created cohorts of all possible *Vps13b/Crb1* genotypes. Our preliminary analyses show early retinal dystrophy in mice *Vps13b*<sup>ΔEx3/ΔEx3</sup> *Crb1*<sup>rd8/+</sup>, suggesting that *Vps13b* could be a *Crb1* modifier gene. Molecular mechanisms that could lead to the appearance of SC retinopathy have been studied in *Vps13b*<sup>ΔEx3/ΔEx3</sup> *Crb1*<sup>+/+</sup> mice. The structure of the retina and its different cell populations were studied but did not reveal any abnormalities before the onset of the cataract. However, the study of inflammatory mechanisms showed an increase in sensitivity to IL6 in the retina of our model. This mechanism could be involved in the development of SC retinopathy. As the ocular phenotype is strongly decreased in mice *Vps13b*<sup>ΔEx3/ΔEx3</sup> *Crb1*<sup>+/+</sup>, the impact of environmental factors, especially light, has also been studied and shows that when subjected to high light intensity, mice develop retinopathies.

In parallel, we have studied the ophthalmological characteristics of our Dijon cohort mainly using OCT. This study reveals (i) that macular edema is a frequent symptom of SC which remains relatively stable over time and (ii) that the onset of retinopathy is independent of that of cataract.

Consequently, my PhD work has allowed to characterize the ophthalmic damages of our *Vps13b*<sup>ΔEx3/ΔEx3</sup> mouse model and will allow to deepen the mechanistic knowledge of retinopathy and cataract of the CS, and could allow to develop a therapeutic target or prevention strategies for these ophthalmic lesions.

## Sommaire

<b>Résumé</b> .....	3
<b>Abstract</b> .....	4
<b>Sommaire</b> .....	5
<b>Remerciements</b> .....	7
<b>Abréviations et sigles</b> .....	8
<b>Liste des figures</b> .....	9
<b>Introduction</b> .....	91
<b>Préambule</b> .....	12
<b>Partie I : Le syndrome de Cohen</b> .....	13
A- Caractéristiques cliniques .....	13
1) Génétique.....	14
2) Caractéristiques cranio-faciales .....	15
3) Caractéristiques musculosquelettiques .....	16
4) Neurologie.....	16
5) Trouble métabolique.....	17
6) Immunologie .....	17
7) Caractéristique ophtalmique .....	18
B- Caractéristique moléculaire du Syndrome de Cohen .....	19
1) Généralités sur la famille VPS13.....	19
2) VPS13B (« Vacuolar Protein Sorting 13 »).....	22
<b>Partie II : La fonction visuelle chez l'Homme et la relation structure-fonction de l'œil</b> .....	26
A- La fonction visuelle chez l'homme.....	26
B-L'œil : des composants transparents de l'œil permettant le passage et la focalisation de la lumière .....	28
C-La rétine : la membrane photosensible de l'œil .....	31
D- Des éléments permettant l'homéostasie de la rétine .....	36
<b>Partie III : Les pathologies visuelles, un ensemble hétérogène de troubles dont les origines sont fréquemment d'ordre génétique.</b> .....	39
A-Méthodes d'analyses de l'oeil fonction visuelle chez l'homme .....	39
B-Pathologie visuelles .....	40

1) Anomalies structurales de l'œil et troubles de la réfraction .....	42
2) Perte de transparence de l'œil.....	43
3) Les rétinopathies, un groupe hétérogène de pathologies visuelles souvent héréditaires...	44
4) L'utilisation du modèle animal dans l'étude des pathologies syndromiques.....	44
<b>Projet de thèse</b> .....	49
<b>Résultats</b> .....	52
Etude n°1 : La cataracte du Syndrome de Cohen n'est pas une complication de la rétinopathie et dépend de facteur additionnel provenant du fond génétique .....	53
Etude n°2 : Caractérisation ophtalmologique du modèle murin <i>Vps13b</i> <sup>ΔEx3/ΔEx3</sup> .....	74
Matériel et méthode .....	75
Résultats .....	78
Caractérisation de l'association entre <i>Vps13b</i> et <i>Crb1</i> .....	83
Caractérisation de la rétinopathie dans le modèle murin <i>Vps13b</i> <sup>ΔEx3/ΔEx3</sup> en absence de cataracte. ....	83
Caractérisation de la cornée et des sécrétions oculaires dans le modèle murin <i>Vps13b</i> <sup>ΔEx3/ΔEx3</sup> .....	89
Résultat n°3 : Objectifs et résumé.....	91
Résultat n°4: <i>Vps13b</i> is required for acrosome biogenesis through functions in Golgi dynamic and membrane trafficking.....	127
<b>Discussion</b> .....	158
<b>Bibliographie</b> .....	164

## Remerciements

Cette thèse a été réalisée à l'Université de Bourgogne Franche-Comté au Laboratoire de Génétique des Anomalies du Développement (GAD) à Dijon (INSERM1231),

Je tiens à remercier le Pr Laurence Faivre et le Pr Christel Thauvin-Robinet pour m'avoir accueilli au sein de l'équipe GAD. Merci d'avoir permis à cette thèse d'avoir lieu.

Ce travail n'aurait pas été possible sans le soutien de la fondation JED Belgique qui a participé au financement de ma thèse.

Je remercie chaleureusement mon comité de suivi de thèse, les Drs Emeline Nandrot et Niyazi Acar. Merci pour vos conseils et votre bienveillance. Je tiens également à remercier le Dr Christina Zeitz et le Dr Jean-Michel Rozet pour avoir accepté d'évaluer mes travaux.

J'exprime également ma gratitude envers le Dr Laurence Jego pour m'avoir encadré et pour son implication dans le projet ainsi que ses nombreuses relectures de mon manuscrit.

Je remercie également le Dr Romain Da Costa pour sa participation au projet.

Je tiens à remercier les collaborateurs extérieurs qui ont activement participé à ces différents projets et grâce à qui mes travaux ont pu être publiés : L'institut de la vision de Paris, notamment Dr Serge Picaud, Manuel Simonutti, Quenol Cesar et Elisabeth Dubus et l'INRA de Dijon avec encore une fois le Dr Niyazi Acar.

Je voudrais saluer également les membres de l'équipe du GAD et en particulier : Sylvie, Eléonore, Magalie et Charlotte, pour avoir supporté mes blagues et mes grognements mais aussi Anne-Sophie et Philippine pour leur soutien et leurs conseils pendant ce doctorat.

Enfin, je remercie également tous mes amis et ma famille de m'avoir supporté et soutenu pendant ces 3 ans :

-Ma famille, les Lhussiez-Da Cruz-Paillard, pour m'avoir soutenu de manière inconditionnelle quels que soient mes objectifs. Mais également aux plus jeunes de la famille, ce doctorat m'ayant appris que torturer mes neveux et nièces permettait de décompresser efficacement.

-Victoria et Zaineb pour avoir accepté de relire mes brouillons en échange de compensation en café et en produit à haute teneur en sucre !

-Bisounours, Gabrielle et Achille pour m'avoir écouté parler de Biologie et de laboratoire beaucoup plus que de raison.

-Damien, Yannick, Claudia, Bastien, Asmae, Perrine et Reda, pour les moments de réconfort à base de bière, de tiramisu, de pizza et de sport.

Enfin je tiens à remercier toutes les personnes qui ont pu m'aider de près ou de loin pendant mon doctorat. Il a été prouvé scientifiquement qu'aider un Vincent assure une vie longue, prospère et heureuse. C'est tout ce que je vous souhaite.



## Abréviations et sigles

CALB1 : Calbindine

CM : Cellule de Müller

CSNC : Cécité Nocturne Stationnaire Congénitale

DMLA : Dégénérescence Maculaire Liée à l'Âge

ERG : Electrorétinogramme

ERK ½ : Kinases régulées par un signal extra-cellulaire

GAD : Génétique des Anomalies du Développement

GFAP : Protéine acide fibrillaire filiale

GLUL : Glutamine Synthétase

HDL : Lipoprotéine à haute densité

HE : Hématoxyline/éosine

HeLa : Culture cellulaire d'Henrietta Lacks

Iba1 : Molécule adaptatrice liais au calcium ionisé 1.

IL : Interleukin 6

OCT : Tomographie à Cohérence Optique

OMS : Organisation Mondiale de la Santé

OPN1SW : Opsine courte longueur d'onde

PNA : Lectine Arachis hypogaea

RE : Réticulum Endoplasmique

RP : Rétinopathie Pigmentaire

RPE : Épithélium Pigmentaire Rétinien

SC : Syndrome de Cohen

TNF : Facteurs de nécrose tumorale

VVA : Vicia Villosa

VPS13B : Protéine de tri vacuolaire 13B

## Liste des figures

Figure 1 : Tableau récapitulatif des caractéristiques cliniques du SC.

Figure 2 : Tableau des nationalités des patients atteints du SC dans la littérature.

Figure 3 : Phénotype général du SC.

Figure 4 : Schéma des 4 membres de la famille de protéine *VPS13*.

Figure 5 : Schéma des 5 transcrits possible de *VPS13B*.

Figure 6 : Localisation cellulaire de *VPS13B*.

Figure 7 : Représentation du champ visuel humain de 180° décomposé en vision binoculaire au centre et en vision monoculaire en périphérie.

Figure 8 : Représentation d'une coupe sagittale d'œil humain et du trajet de la lumière.

Figure 9 : Représentation schématique de l'anatomie du cristallin humain.

Figure 10 : Schéma de la structure de la rétine.

Figure 11 : Schéma de la structure des photorécepteurs dans l'œil.

Figure 12 : Schéma de distribution des photorécepteurs dans l'œil.

Figure 13 : Diagrammes des longueurs d'ondes absorbées par les opsines.

Figure 14 : Examen clinique de patient sain.

Figure 15 : Représentation des troubles visuels sur la vision et leurs origines.

Figure 16 : Photographie de la cornée d'un patient atteint du SC avec un kératocône et d'un patient atteint de cataracte.

Figure 17 : Ophtalmoscopie et OCT classique d'un patient atteint de rétinopathie pigmentaire.

Figure 18 : OCT du modèle murin.

Figure 19 : Liste des anticorps et des lectines utilisés pour les immunomarquages et les Western Blots.

Figure 20 : Phénotype ophtalmologique général du modèle murin.

Figure 21 : Caractérisation du phénotype ophtalmologique de souris *Vps13b*<sup>ΔEx3/ΔEx3</sup> *Crb1*<sup>+/-rd8</sup> avant l'apparition de la cataracte.

Figure 22 : Caractérisation des types cellulaires de rétine *Vps13b*<sup>ΔEx3/ΔEx3</sup>.

Figure 23 : Coupes de rétine de souris *Vps13b*<sup>ΔEx3/ΔEx3</sup> observées au microscope électronique.

Figure 24 : Etude de la glycosylation des protéines de la rétine murine *Vps13b*<sup>+/+</sup> et *Vps13b*<sup>ΔEx3/ΔEx3</sup>.

Figure 25 : Caractérisation de la rétine d'une souris *Vps13b*<sup>ΔEx3/ΔEx3</sup> présentant une rétinopathie après une exposition à une lumière de 5400 lux.

Figure 26 : A : Western blot de P-Stat 3 and Stat 3 provenant de protéines extraites de rétines *Vps13b*<sup>+/+</sup> and *Vps13b*<sup>ΔEx3/ΔEx3</sup> stimulées ou non à l'Il6.

Figure 27 : Photographie de cornée colorée à l'aide de fluorescéine.

# **INTRODUCTION**

## Préambule

Dans notre société, il y a une augmentation des troubles visuels. Certains comme la myopie ou la cataracte peuvent être corrigés à l'aide de lunettes adaptées ou d'une opération. Ces troubles peuvent être dus à un accident, ou à une maladie génétique ou infectieuse. Cette thèse va se concentrer sur l'étude des troubles visuels du syndrome de Cohen (SC). Le SC est une maladie génétique rare, due à des variations dans le gène *VPS13B* et caractérisée entre autres par des atteintes ophtalmologiques. Les patients sont atteints de myopie réfractive progressive se développant dès la petite enfance. La rétinopathie est également caractéristique du SC, elle peut être périphérique ou maculaire. Depuis sa création en 2011, l'équipe de Génétique des Anomalies du Développement (GAD) en a fait un de ses axes d'étude. Au fil du temps, l'équipe GAD a développé cette thématique sur différentes orientations : la biologie osseuse, la neuroanatomie, le métabolisme et la reproduction. Ce manuscrit résume un travail qui a permis l'ouverture d'un nouvel axe : l'ophtalmologie.

Cette thèse va dans un premier temps faire un récapitulatif des caractéristiques cliniques du SC et des informations concernant *VPS13B*, puis les différents composants de l'œil seront expliqués avant de s'intéresser aux troubles visuels observés dans le SC.

# Partie I : Le syndrome de Cohen

## A- Caractéristiques cliniques

Le Syndrome de Cohen (SC) (OMIM 216550) est une maladie génétique multi-systémique rare touchant environ 1000 personnes dans le monde. Le SC doit son nom à Michael Cohen qui a décrit ce syndrome en 1973 sur trois enfants (Cohen *et al.*, 1973). Le SC est un syndrome poly malformatif très hétérogène mais possédant des caractéristiques cliniques communes incluant un faciès typique, une déficience intellectuelle, une microcéphalie, une neutropénie, une hypotonie, une accumulation de gras au niveau tronculaire et une rétinopathie (Figure 1)(Wang *et al.*, 2016). L'apparition tardive de la dysmorphie faciale et l'hétérogénéité du SC a longtemps rendu le diagnostic des patients incertain. Le centre de Dijon est devenu une référence dans le diagnostic des patients atteints du SC grâce à son expertise clinique. En 2007, Dijon était le seul centre de diagnostic moléculaire de SC en Europe. De nos jours le diagnostic du SC se fait par séquençage de l'exome. Le SC est un axe d'étude de l'équipe avec la collaboration d'une cohorte de 15 patients. Ces patients ont donné leur consentement pour la diffusion de leurs données cliniques et de leurs images.

Caractéristiques cliniques du SC	
Cranio-faciales	-Dysmorphie faciale -Défauts de pilosité
Musculosquelettiques	-Pieds et des mains élargés -Hypotonie
Neurologiques	-Personnalité hypersociale -Déficience intellectuelle -Microcéphalie
Métaboliques	-Intolérance au glucose -Répartition anormale des graisses au niveau du tronc
Immunologiques	-Neutropénie
Ophtalmologiques	-Myopie -Rétinopathie pigmentaire

Figure 1 : Tableau récapitulatif des caractéristiques cliniques du SC.

## 1) Génétique

Le SC est une maladie autosomique récessive due à des variations dans le gène *VPS13B* (*COH1*) situé sur le chromosome 8 et composé de 62 exons (Kolehmainen *et al.*, 2003). Jusqu'à présent, plus de 150 variations ont pu être identifiées, elles ont été localisées sur 37 exons de *VPS13B*. Aucune corrélation n'a pu être établie entre les variations du gène et le phénotype. Si le SC est très présent dans la population finlandaise, française et britannique, il est également présent dans une population d'Amish de l'Ohio et dans une population grecque (Figure 2) (Bugiani *et al.*, 2008; Falk *et al.*, 2004; Kolehmainen *et al.*, 2003). Cependant, ces résultats peuvent être biaisés car le diagnostic est difficile et certains patients peuvent ne pas être diagnostiqués.

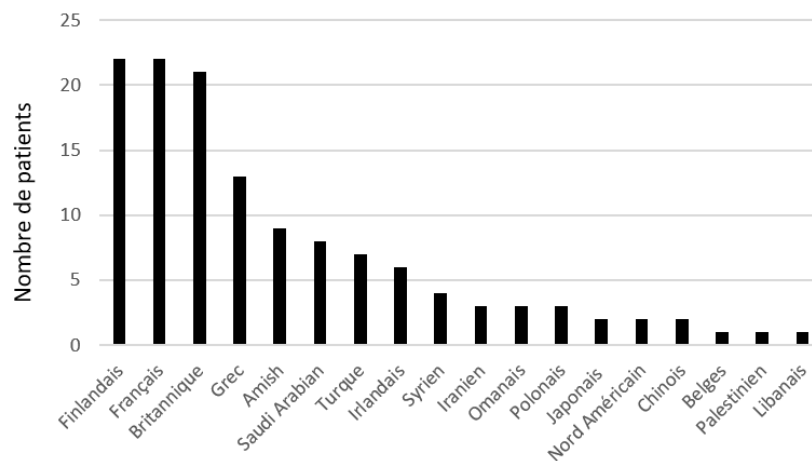
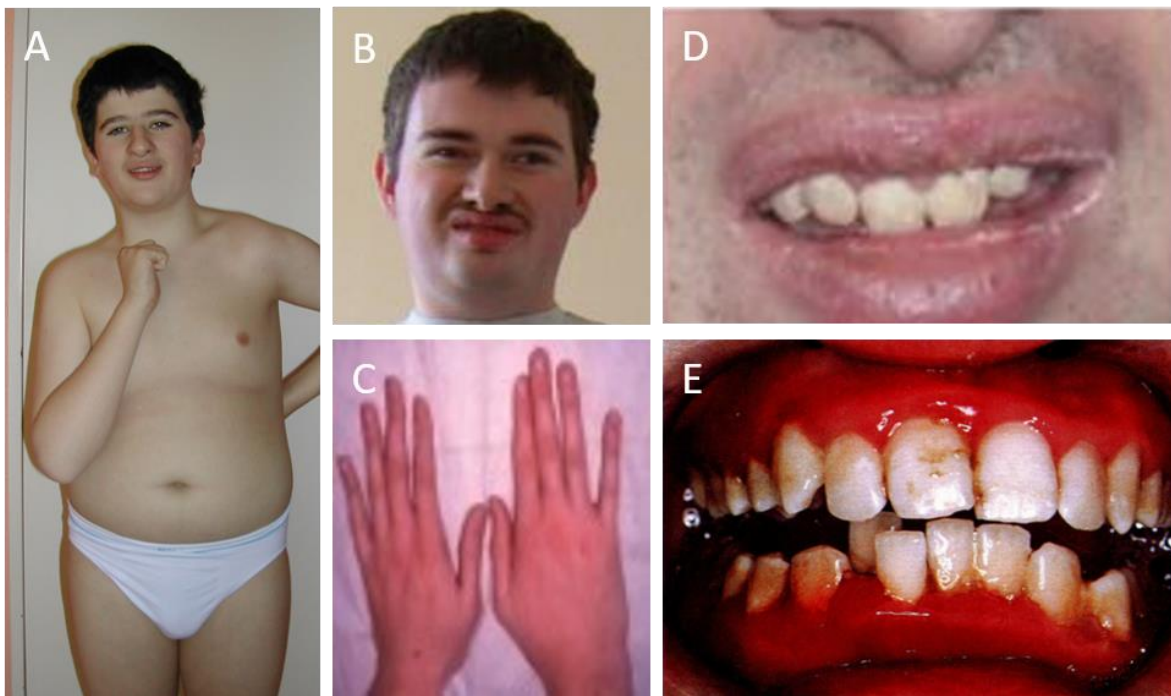


Figure 2 : Tableau des nationalités des patients atteints du SC dans la littérature.

## 2) Caractéristiques cranio-faciales

Un des critères d'inclusion pour le diagnostic du SC est la dysmorphie faciale typique. Cette dysmorphie faciale est absente à la naissance et se développe à la petite enfance avec l'apparition de quelques traits caractéristiques. A l'adolescence, cette dysmorphie comprend une microcéphalie, une nuque courte, une lèvre supérieure courte, un pli épicanthique, des oreilles longues, un philtrum court avec une lèvre inférieure mince entraînant un sourire grimaçant, une bouche petite et entrouverte avec des coins abaissés, une racine du nez large avec une extrémité du nez rond (Figure 3 B, D)(Rodrigues *et al.*, 2018). Des défauts de pilosité peuvent également être observés avec des sourcils, des cheveux et des cils épais et longs (Kivitie-Kallio and Norio, 2001). Les cheveux sont broussailleux, avec une ligne capillaire basse. Cette dysmorphie faciale est utilisée pour un diagnostic précoce du SC (El Chehadeh *et al.*, 2010). Cependant certains patients ne présentent pas



*Figure 3 : Phénotype général du SC. A : Patient présentant une accumulation de gras typique au niveau du tronc. B : Dysmorphie faciale typique avec un sourire grimaçant. C : Mains typiques avec des doigts allongés. D : Partie basse de la tête permettant d'observer un philtrum court, des incisives supérieures proéminentes et la bouche petite et entrouverte avec des coins abaissés. E : Patient atteint du SC développant une parodontite. Source : Service de génétique CHU Dijon, El Chehadeh et al., 2010, Alaluusua et al., 1997.*



le sourire grimaçant typique du SC (Hennies *et al.*, 2004). Dans un cas plus rare, une patiente de la cohorte dijonnaise a été caractérisée sans déficience intellectuelle ni obésité tronculaire mais avec une rétinopathie pigmentaire (Gueneau *et al.*, 2014).

En plus de ces attributs principaux, d'autres caractéristiques faciales peuvent être observées de manière plus occasionnelle tel qu'un hypertélorisme orbital et des paupières tombantes (Rodrigues *et al.*, 2018). Des défauts de la mâchoire peuvent être observés telle qu'une micrognathie ou une hypoplasie maxillaire. Certains patients ont été décrits avec un palais long et étroit et leurs incisives centrales supérieures sont souvent volumineuses (Rodrigues *et al.*, 2018). Ces malformations peuvent entraîner des difficultés lors de l'intubation des patients atteints du SC (Meng *et al.*, 2004). Les patients atteints du SC sont enclins à développer des destructions osseuses au niveau de l'os alvéolaire en contact avec les dents.

### 3) Caractéristiques musculosquelettiques

Au niveau des membres, les patients atteints du SC ont des pieds et des mains élancés (Figure 3 C). Ils ont une hypotonie qui augmente pendant l'enfance et est caractérisée par une hyper mobilité articulaire et une hyper laxité ligamentaire et une hypotonie faciale (Kivitie-Kallio and Norio, 2001). Des problèmes moteurs sont également constatés avec un temps d'apprentissage de la marche plus long que la moyenne (Kivitie-Kallio and Norio, 2001). Plusieurs pathologies musculosquelettiques ont été constatées dans de rares cas, tels que des scolioses ou des cyphoses (Koehler *et al.*, 2020; Smith, 1976). Cependant des cas de SC sans pathologie musculosquelettique ou hypotonie ont été documentés. (Hashmi *et al.*, 2020).

### 4) Neurologie

D'un point de vue neurologique, le SC se caractérise par une déficience intellectuelle modérée à sévère (Karpf *et al.*, 2004; Kivitie-Kallio *et al.*, 1999). Les patients ont une personnalité joyeuse et sociale (Wang *et al.*, 2016), ils ne sont pas capables de devenir autonomes, cependant leur encadrement est aisé et ils ne montrent pas d'agressivité ou troubles sévères du comportement (Peeters *et al.*, 2008). Des troubles autistiques ont été identifiés chez plusieurs patients (Chandler *et al.*, 2003; Karpf *et al.*, 2004). Des tests de QI pratiqués sur des patients de la National Cohen Syndrome Database, contenant majoritairement des enfants dont le SC a été validé par séquençage, montrent un QI inférieur à 70.

Des retards d'apprentissage du langage ont été notés par les parents, mais ces retards ont tendance à être plus faibles chez les patients avec un QI plus élevé (Karpf *et al.*, 2004). Une IRM pratiquée sur des patients atteints du SC montre une hypertrophie du corps calleux chez certains patients ou une atrophie cérébrale, mais d'autres présentent une IRM normale (Hashmi *et al.*, 2020; Kivitie-Kallio *et al.*, 1998; Koehler *et al.*, 2020).

#### 5) Trouble métabolique

Les patients ont longtemps été considérés comme obèses (Wang *et al.*, 2016). De plus des études ont révélé des diabètes de type II et des insulino-résistances chez certains patients sans confirmation génétique de diagnostic (Atabek *et al.*, 2004; Kivitie-Kallio and Norio, 2001; Kumandaş *et al.*, 2001; Nambu *et al.*, 1988). Une étude réalisée dans l'équipe GAD sur une cohorte de 14 patients, dont le diagnostic a été confirmé par séquençage, montre que, malgré une large circonférence de la ceinture ventrale, seuls 4 patients ont un IMC supérieur à 25, critère d'obésité selon l'OMS (Figure 3 A)(Limoge *et al.*, 2015).

Ces résultats montrent que le terme obésité n'est pas un terme adéquat pour qualifier l'accumulation de gras au niveau du tronc du SC. La cause de cette accumulation de gras est indéterminée mais des études *in vitro* pratiquées sur des adipocytes ont montré une adipogenèse accrue dans des cellules déficientes en VPS13B (Fibroblastes de patients et cellules invalidées pour VPS13B par SiRNA) (Limoge *et al.*, 2015). Dans l'article de Limoge de 2015, 4 patients (dont 2 avec un IMC>30) sur 12 se sont révélés intolérants au glucose. Un patient a été diagnostiqué avec un pré-diabète dans cette même cohorte. L'étude du cholestérol révèle que 70% des patients ont un taux de HDL bas ce qui est un facteur de risque pour les maladies cardio-vasculaires (Limoge *et al.*, 2015).

#### 6) Immunologie

Les patients atteints du SC ont une concentration normale de monocytes, lymphocytes et leucocytes mais développent une neutropénie non fatale (Duplomb *et al.*, 2019). Cette neutropénie est souvent présente à la naissance et peut être cyclique ou chronique. Elle est accompagnée d'ulcérations buccales et d'infections de la sphère ORL (Falk *et al.*, 2004). Les patients sont également plus enclins à développer des parodontites sévères (Figure 3 E) (Alaluusua *et al.*, 1997) ce qui est un symptôme souvent associé à une neutropénie classique (Alrayyes and Hart, 2011). Dans un cas particulier, un patient a développé un autre trouble immunitaire sous la forme d'arthrite rhumatoïde juvénile (De

Ravel *et al.*, 2002). Les patients de la cohorte Dijonnaise développent également des ulcérations buccales et des infections de la sphère ORL dans 45% des cas (Duplomb *et al.*, 2019). Des lésions mineures de la peau comme des verrues ou des lichens plats ont également été diagnostiquées.

D'un point de vue cellulaire une diminution du facteur de transcription Serpin B1 a été mise en évidence dans des cellules déficientes en VPS13B (Duplomb *et al.*, 2019). La Serpin B1 est un inhibiteur de sérine protéase impliqué dans la régulation du système immunitaire en contrôlant l'apoptose et les voies de prolifération. Une diminution de Serpin B1 induit une augmentation de l'apoptose des neutrophiles responsable de la neutropénie. Une stimulation de la moelle osseuse par G-CSF pourrait augmenter le taux de neutrophiles et réduire cette neutropénie. Cependant 3 patients atteints du SC et traités à l'aide de G-CSF ont développé une granulocytose (Kivitie-Kallio *et al.*, 1997)

#### 7) Caractéristique ophtalmique

Les atteintes de l'œil chez les patients atteints du SC seront abordées dans le chapitre dédié aux pathologies de l'œil.

## B- Caractéristique moléculaire du Syndrome de Cohen

### 1) Généralités sur la famille VPS13

La famille VPS13 (Vacuolar Protein Sorting 13) est composée de grandes protéines conservées dans l'évolution. Un membre de cette famille est retrouvé chez la levure *Saccharomyces cerevisiae*, *Vps13p*, et 4 orthologues chez les mammifères, VPS13A-D (Figure 4) (Lang *et al.*, 2015). Les membres de cette famille sont des protéines de haut poids moléculaire, supérieur à 3000 acides aminés et partageant des domaines choreine et C-terminal (Velayos-Baeza *et al.*, 2004).

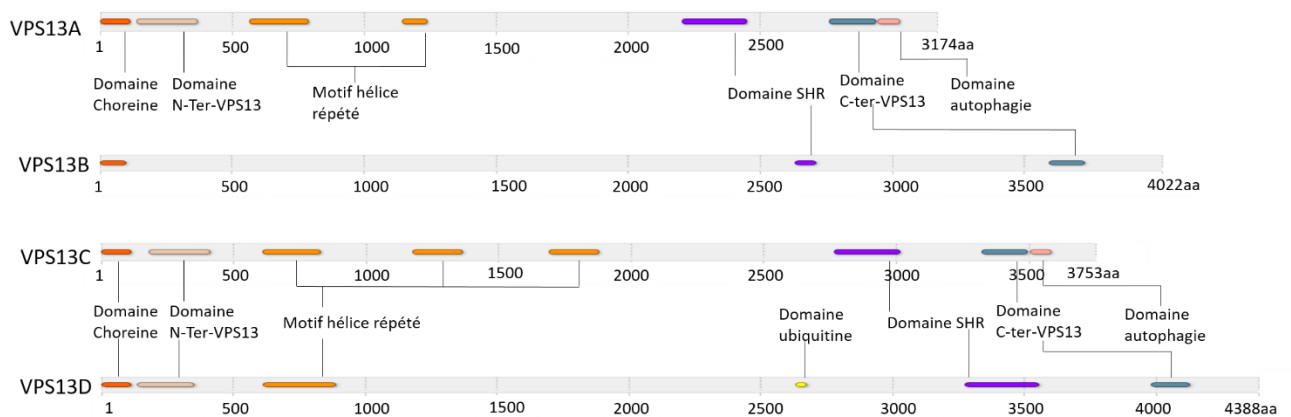


Figure 4 : Schéma des 4 membres de la famille de protéine VPS13. Un domaine choreine et C-terminal, typique de la famille VPS13 sont présents, ainsi qu'un domaine de liaison SHR. Source : Modifié d'Interprot.

#### a) *Vps13p* chez la levure

Le principal modèle d'étude des protéines VPS13 est *Saccharomyces cerevisiae*. *Vps13p* est situé sur le chromosome 3. C'est une protéine de 4420 acides aminés possédant un domaine choréine et C-terminal, caractéristique de la famille *VPS13*, ainsi qu'un domaine DUF1162 présent chez *Vps13p* (De *et al.*, 2017; Velayos-Baeza *et al.*, 2004).

Dans des cellules de *Saccharomyces cerevisiae*, il a été mis en évidence que *Vps13p* est localisée au niveau des sites de contact reticulum endoplasmique (RE)-mitochondrie (ERMES), vacuole-mitochondrie (vCLAMP) ainsi que les RE-Vacuole (NVJ) (Lang *et al.*, 2015).

Des études structurales ont démontré chez Vps13p que le domaine choreine possède des cavités hydrophobes sur sa partie N-terminale pouvant lier et transférer des glycérolipides (Kumar *et al.* 2018). Vps13p est impliquée dans une voie alternative d'échange de lipides entre la mitochondrie et le RE de la voie principale, la voie ERMES (Lang *et al.*, 2015), ainsi que dans la stabilité de la mitochondrie (Park *et al.*, 2016). Vps13p est primordiale lors de la sporulation de *Saccharomyces cerevisiae* (Nakanishi *et al.*, 2007). Il a été montré sur des cellules de levure déficientes en Vps13p qu'il n'y a pas de formation de la membrane de prospore, première étape de la sporulation (Park and Neiman, 2012).

#### b) VPS13A

Le premier gène de la famille VPS13 identifié chez l'homme est *VPS13A* en 2001 (Ueno *et al.*, 2001). Ce gène est situé dans la région chromosomique 9q21, contient 73 exons et code pour une protéine de 3174 acides aminés. *VPS13A* possède un domaine C-terminal et choreine caractéristique de la famille VPS13 mais également un domaine de liaison à un facteur de transcription (SHR) et un domaine lié à l'autophagie. Une perte de fonction de *VPS13A* entraîne une chorea-acanthocytosis (OMIM #200150) (Ueno *et al.*, 2001), une maladie neurodégénérative similaire à la chorée de Huntington, dont les symptômes sont une neurodégénérescence progressive, des troubles moteurs et cognitifs, une dyskinésie orofaciale et la présence d'acanthocytes dans le sang. La transmission de cette maladie se fait sur un mode autosomique, récessif et touche environ 1000 personnes dans le monde.

D'un point de vue fonctionnel, il a été mis en évidence que *VPS13A* est localisée au niveau des gouttelettes lipidiques et de la mitochondrie (Kumar *et al.*, 2018; Lesage *et al.*, 2016; Yeshaw *et al.*, 2019). *VPS13A* possède une cavité hydrophobe, similaire à celle de Vps13p, pouvant accueillir plusieurs lipides et étant impliquée dans le transfert de lipides. En l'absence de *VPS13A* dans les cellules, les contacts entre le RE, la mitochondrie et les endosomes sont perturbés. De plus, en l'absence de *VPS13A*, les mitochondries apparaissent fragmentées et il y a une diminution de la mitophagie (Yeshaw *et al.*, 2019).

Un modèle murin *Vps13a*<sup>tm1<sup>asan</sup></sup> a été créé par l'excision des exons 60-61 de *Vps13a* correspondant à une variation observée chez des patients atteints de chorea-acanthocytosis (Nagata *et al.*, 2018). Les souris *Vps13a*<sup>tm1<sup>asan</sup></sup> mâles sont infertiles à cause d'un défaut de mobilité des spermatozoïdes.

L'étude de ce modèle révèle que les mitochondries des spermatozoïdes *Vps13a<sup>tm1asan</sup>* ont une production d'ATP et un potentiel membranaire normal. Cependant, la disposition des mitochondries autour du flagelle est anormale et ne forme pas le manchon mitochondrial nécessaire à la bonne mobilité du spermatozoïde.

#### c) VPS13 C

Chez l'homme, le gène *VPS13C* se situe dans la région chromosomique 15q21 et contient 88 exons. *VPS13C* est une protéine de 3753 acides aminés possédant un domaine C-terminal et choreine, caractéristique de la famille *VPS13*. *VPS13C* possède également un domaine de liaison à un facteur de transcription (SHR) et un domaine lié à l'autophagie. De récentes études indiquent que des variations de *VPS13C* sont liées à un développement précoce de la maladie de Parkinson (OMIM#168600) (Schormair *et al.*, 2018) qui se transmet de manière autosomique récessive (Lunati *et al.*, 2018).

Dans des cellules HeLa, *VPS13C* est localisé au niveau du RE du système endolysosomal, des gouttelettes lipidiques et de la mitochondrie (Kumar *et al.*, 2018; Lesage *et al.*, 2016). Tout comme *VPS13A*, *VPS13C* possède une cavité hydrophobe probablement impliquée dans le transport de lipides. Une délétion de *VPS13C* induit une augmentation de la vulnérabilité mitochondriale au stress (Lesage *et al.*, 2016). Cette atteinte mitochondriale pourrait être liée à l'apparition de la maladie de Parkinson (Hang *et al.*, 2015).

#### d) VPS13 D

Le gène *VPS13D* se situe dans la région chromosomique 1q36 et contient 70 exons. *VPS13D* est une protéine de 4388 acides aminés possédant un domaine C-terminal et choreine, caractéristique de la famille *VPS13*. *VPS13D* possède également un domaine de liaison à un facteur de transcription (SHR) et un domaine ubiquitine (Seong *et al.*, 2018). En 2018, il a été mis en évidence que des variations de *VPS13D* conduisent à une ataxie et une paraplégie spastique se transmettant sur un mode autosomique récessif (Seong *et al.*, 2018) mais très peu de patients ont été étudiés jusqu'à présent (Gauthier *et al.*, 2018; Koh *et al.*, 2020; Seong *et al.*, 2018).

Des tests pratiqués sur des fibroblastes de patients contenant des variations de *VPS13D* révèlent des mitochondries larges (Seong *et al.*, 2018) du fait d'une phosphorylation de DRP1, un facteur de

fission mitochondriale (Anding *et al.*, 2018). Enfin, il a été montré sur des cellules de patients que des variations de *VPS13D* étaient associées à une augmentation de la production d'IL6 entraînant une augmentation de la mortalité en cas de choc septique (Nakada *et al.*, 2015).

## 2) *VPS13B* (« Vacuolar Protein Sorting 13 »)

### a) Structure du gène et de la protéine *VPS13B*

Le premier lien entre *VPS13B* et le SC a été fait en 1994 par Esa Tahvanainen (Tahvanainen *et al.*, 1994). Le gène *VPS13B* se situe dans la région chromosomique 8q22, contient 62 exons pour un transcrit principal de 14 093 nucléotides et 4 transcrits alternatifs de 12 066, 4 281, 2 589 et 1 236 nucléotide (Kolehmainen *et al.*, 2003)(Figure 4). Plus de 150 variations de *VPS13B* ont été identifiées, elles conduisent pour la plupart à des protéines tronquées. L'étude de l'expression de *VPS13B* dans le corps humain par Northern Blot a révélé une expression de transcrits de 2 et 5kb dans le cerveau, les poumons, le foie et les reins à l'état fœtal ou adulte. Un transcrit de 13kb est présent dans la prostate, les testicules, les ovaires et le colon à l'âge adulte (Kolehmainen *et al.*, 2003). La différence d'expression de *VPS13B* dans les organes humains peut expliquer la diversité des phénotypes observés dans le SC. Une variation peut toucher tous les transcrits, ou au contraire, seulement le principal.

*VPS13B* est une protéine de 415 à 4022 acides aminés (Kolehmainen *et al.*, 2003). Des études d'hydrophobicité ont révélé la présence potentielle de 10 domaines transmembranaires. De plus, l'analyse de la séquence d'acides aminés révèle la présence d'un signal de rétention du réticulum endoplasmique en C-terminal. Ces données suggèrent une localisation membranaire. *VPS13B* possède un domaine C-terminal et choreine, très conservé dans la famille *VPS13* (Figure 5). Chez les plantes, ce domaine interagit avec le facteur de transcription Short-Root, un régulateur de la croissance des racines (Koizumi and Gallagher, 2013). Chez l'homme, ce facteur de transcription est primordial pour la division cellulaire asymétrique permettant la formation de l'endoderme et du cortex.

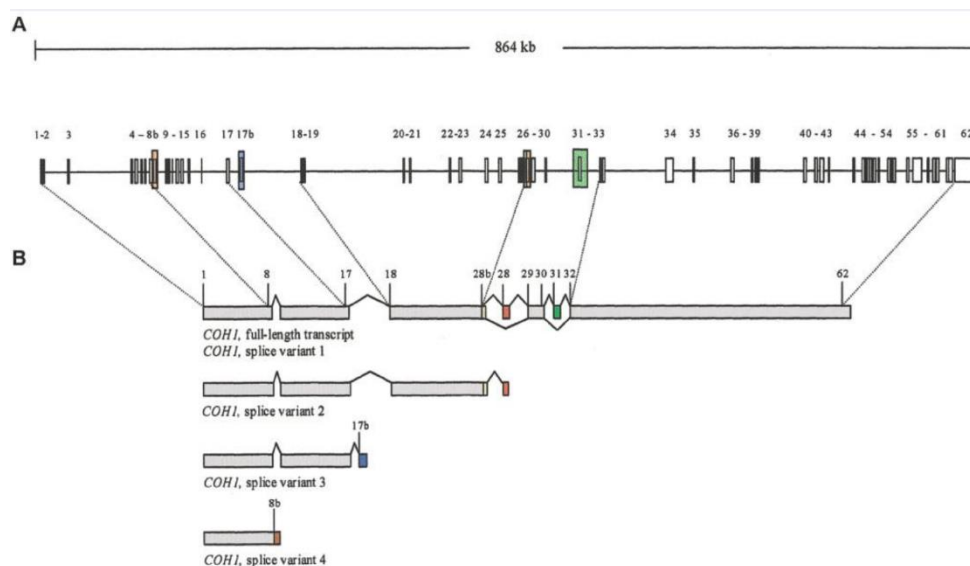


Figure 5 : Schéma des 5 transcrits possibles de VPS13B (Kolehmainen et al. 2003).

#### b) Les fonctions de VPS13B

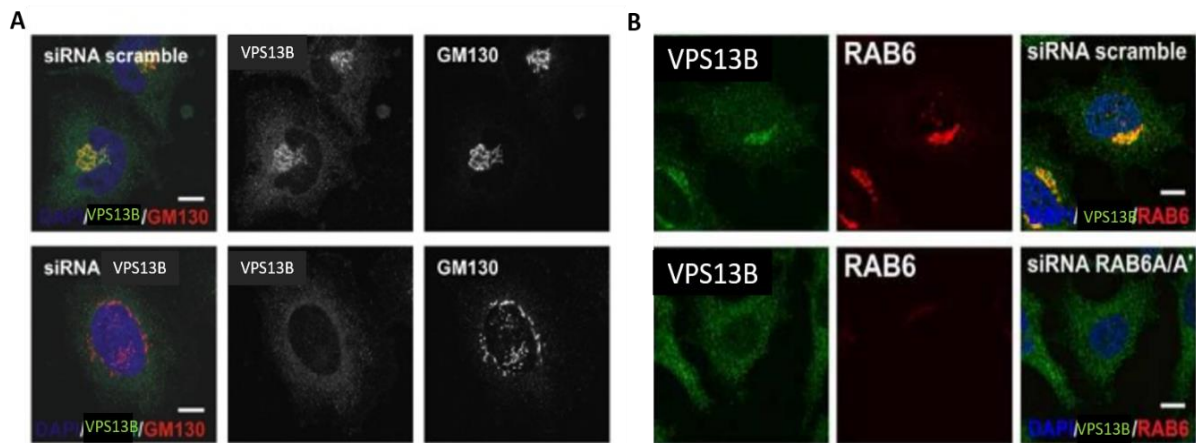
VPS13B est une protéine ubiquitaire de plus en plus étudiée. En son absence, l'appareil de Golgi (AG) est désorganisé, ce qui indique qu'il contribue au maintien de sa structure (Figure 6 A)(Seifert *et al.*, 2011). Cet organite possède une face d'entrée « cis » échangeant avec le RE et une face de sortie, « trans », où sortent des vésicules destinées à la sécrétion ou à des organites de la cellule. Il a été montré dans des cellules HeLa que VPS13B colocalise avec GM130, une protéine du cis-Golgi (Figure 6 A) (Seifert *et al.*, 2011). L'utilisation de protéines VPS13B tronquées a révélé que la localisation de VPS13B était due au 315aa situé en C-terminal.

L'appareil de Golgi est un organite composé d'un empilement de vacuoles permettant le transport et la maturation des protéines par des modifications post traductionnelles telles que la glycosylation. Une des glycosylations la plus commune est la N-glycosylation qui commence dans le RE et finit dans l'AG. Une étude menée par l'équipe GAD montre que l'analyse par spectrométrie de masse sur les sérums de patients atteints du SC révèle une diminution du nombre de groupements sialyl et galactose présents sur les protéines N-glycosylées (Duplomb *et al.* 2013). La glycosylation de protéines dans différents organes a été étudiée à l'aide de Western Blot. L'étude du poids moléculaire de la transferrine, un transporteur de fer, dans le sérum n'a pas montré de différence



entre les contrôles et les patients. L'étude de l' $\alpha$ 1-antitrypsin, une protéine métabolisée dans le foie, ne montre pas non plus de différence (Duplomb *et al.* 2013). Cependant l'étude des neutrophiles montre un défaut de glycosylation des protéines ICAM-1 et LAMP2 (Duplomb *et al.*, 2019). Ces résultats suggèrent que le défaut de glycosylation est tissu spécifique.

Le rôle de VPS13B dans l'appareil de Golgi demeure inconnu mais des immunomarquages réalisés sur des cellules HeLa ont montré que VPS13B colocalise avec RAB6 au niveau de l'appareil de Golgi (Seifert *et al.*, 2015) et dans des vésicules périphériques. RAB6 est une GTPase, possédant 3 isoformes (RAB6A, A' et B), impliquées dans le trafic vésiculaire. Une étude réalisée sur des cellules HeLa montre que RAB6 participe au recrutement de VPS13B à l'AG (Figure 6 B) (Seifert *et al.*, 2015).



*Figure 6 : Localisation cellulaire de VPS13B. A : VPS13B est une protéine du cis-Golgi nécessaire à la structure de l'AG. Photographie de microscopie confocale de cellules de HeLa traitées avec un SiRNA contrôle (panel haut) ou un SiRNA-VPS13B (panel bas). VPS13B colocalise avec GM130 une protéine du cis-Golgi (première ligne). En l'absence de VPS13B l'AG est désorganisé (Deuxième ligne). Echelle : 10  $\mu$ m. Source : (Seifert *et al.*, 2011). B : RAB6 colocalise avec VPS13B et participe à son recrutement à l'AG. Photographie de microscopie confocale de cellules de HeLa traitées avec un SiRNA contrôle (Première ligne) et RAB6 (Deuxième ligne). Rab6 colocalise avec VPS13B au niveau de l'AG (Première ligne) mais une absence de RAB6 entraîne une dispersion de VPS13B dans le cytoplasme (Deuxième ligne) Echelle : 10  $\mu$ m. Source : (Seifert *et al.*, 2015).*

Dernièrement, Koike et Jahn ont réalisé des travaux sur des cellules HeLa révélant que VPS13B interagit également avec RAB14, une GTPase de la famille RAB impliquée dans le trafic vésiculaire entre l'appareil de Golgi et les endosomes et la membrane plasmique (Koike & Jahn. 2018). Ces travaux ont également mis en évidence que VPS13B interagit avec des SNAREs (N-Ethylmaleimide-sensitive factor attachment receptor), Syntaxine 6 et Syntaxine 13. Syntaxine 6 permet l'adressage des vésicules vers le rétro-transport golgien tandis qu'une combinaison Syntaxine 6/Syntaxine 13 permet l'adressage des vésicules vers la voie de recyclage vers la membrane plasmique. VPS13B est spécifiquement recruté dans les vésicules contenant Syntaxine 6 et Syntaxine 13 (Koike & Jahn. 2018). Une extinction de VPS13B dans ces cellules ou des cellules de patients conduit à un défaut de l'adressage des vésicules, et entraîne une diminution importante du nombre d'endosomes précoces avec la présence de lysosomes anormalement larges (Duplomb *et al.* 2013). Des Dot blot révèlent une interaction entre VPS13B et phosphatidylinositol 3 phosphate (PIP3P) (Koike & Jahn. 2018). Une précédente étude avait montré que les domaines SHR<sub>BD</sub> et ATP1 de Vps13p se liaient avec PIP3 (Rzepnikowska *et al.* 2017), suggérant que PIP3P pourrait interagir avec VPS13B par le domaine SHR.

## Partie II : La fonction visuelle chez l'Homme et la relation structure-fonction de l'œil

Les sens sont les systèmes de perception permettant aux organismes d'appréhender leur environnement. Si la question de l'étude des 5 sens se pose depuis la Grèce Antique avec Aristote (Cantin, 1951), c'est au XX<sup>ème</sup> siècle que la biologiste allemande Bessa Vugo conduit une série d'expérimentations qui l'amènera à définir les sens comme des systèmes de récepteurs capables de capter des stimuli et de les transmettre au système nerveux central. Ces sens sont la vue, le toucher, l'ouïe, le goût et l'odorat. Si d'autres sens ont été décrits depuis, tels que la proprioception, il n'y a pas de consensus sur le nombre exact de sens chez l'humain.

### A- La fonction visuelle chez l'Homme

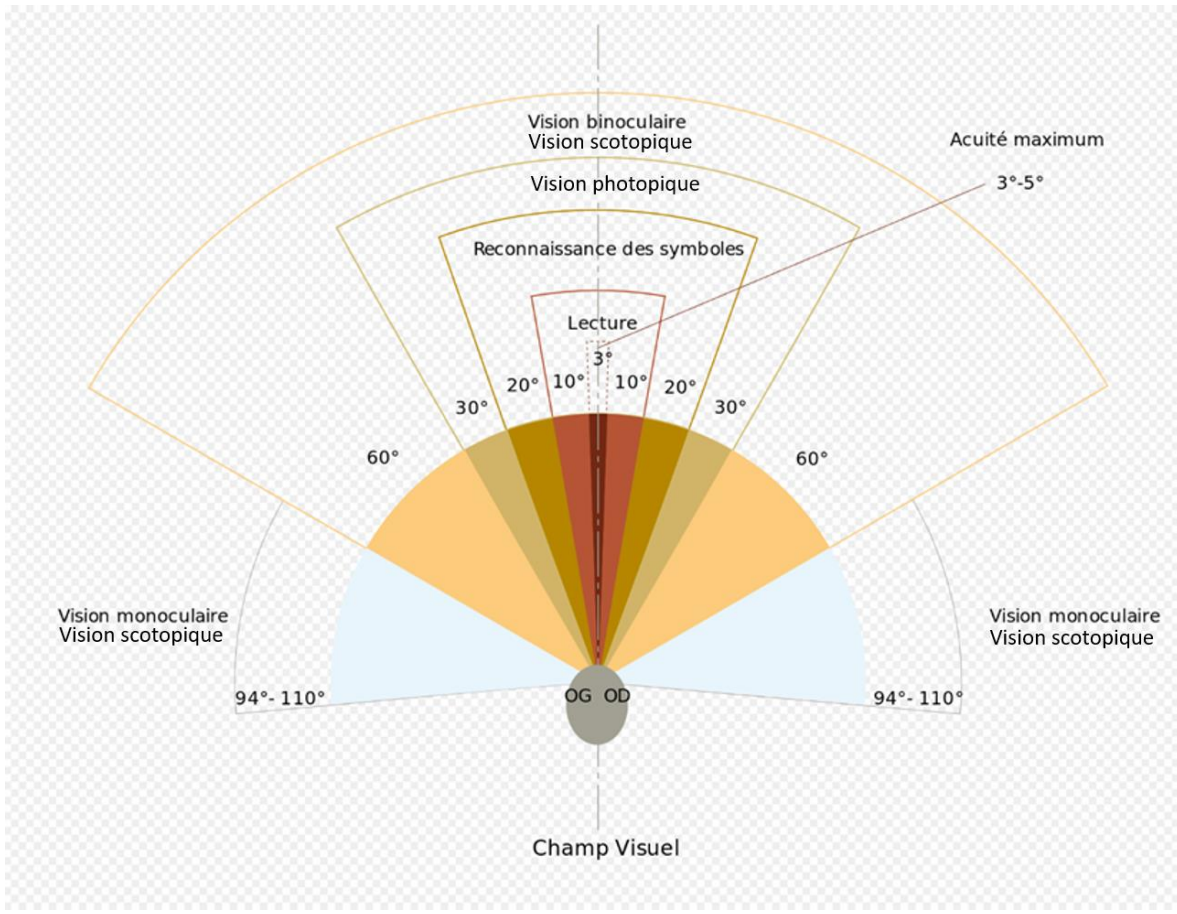
L'**œil** est l'organe de la vision, il permet la visualisation de notre environnement. C'est un processus qui se fait en deux étapes : tout d'abord la réception de la lumière à la rétine puis son traitement en signal nerveux jusqu'au cerveau. Pendant longtemps, l'œil est resté un exemple de complexité difficile à expliquer par la théorie de l'évolution. Dans son livre « L'origine des espèces », Charles Darwin admettait lui-même que l'idée d'un œil formé par la sélection naturelle était absurde, avant d'avancer un modèle pour l'évolution de l'œil.

Chez l'Homme, la rapidité du traitement de l'image par les yeux et le cerveau est de 50 millisecondes (Potter *et al.*, 2014). Les yeux ont un vaste champ de vision à 180° se décomposant en deux visions : **centrale et périphérique**. La vision centrale permet de percevoir les détails et les couleurs, comme pour la lecture, c'est la vision photopique. Elle est également utilisée pour voir des objets dans le lointain, pour la reconnaissance et l'analyse de notre environnement (Figure 7). L'Homme est capable de s'accommoder en faisant une mise au point sur un objet proche ou lointain. L'œil humain peut percevoir des longueurs d'ondes de 380 nm à 780 nm, du violet au rouge. En s'éloignant de la zone centrale, la vision est moins détaillée, en noir et blanc, mais permet d'avoir des informations sur notre environnement et de percevoir le mouvement : c'est la vision scotopique (Figure 7). Le recouvrement binoculaire présent chez l'Homme entraîne une réduction de la vision périphérique comparé à des espèces prédatées, mais lui permet d'avoir une meilleure appréhension des distances, des reliefs et de la profondeur de l'environnement, c'est la vision stéréoscopique (van der

Willigen *et al.*, 1998). De récentes études semblent indiquer que cette vision est utilisée dans la manipulation d'objets chez le primates (Bardo *et al.*, 2015) et qu'elle est influencée par notre activité physique (Rosen *et al.*, 2014). L'œil s'adapte également à l'intensité lumineuse, en entrant dans une pièce noire, il peut s'adapter en augmentant la sensibilité de la rétine, et augmenter notre vision nocturne en trente minutes (Hecht *et al.*, 1937). A l'inverse, le passage de la pénombre à la lumière peut provoquer un éblouissement.

Pour les interactions sociales, la vision a un rôle déterminant dans la communication humaine non-verbale. Elle permet de reconnaître un visage, mais aussi d'analyser les émotions humaines à partir des expressions faciales telles que la joie, la tristesse, la culpabilité, le dégoût et la peur (Adolphs, 1999). La vision permet également l'analyse de la posture permettant d'attribuer des émotions à une personne (Coulson, 2004, Isbister and Nass, 2000). De plus, les patients atteints de mutisme ou de surdité totale peuvent utiliser la vision pour mettre en place une communication non verbale grâce à la langue des signes qui est un mélange de gestuelle, de posture et d'expressions faciales. Si les yeux permettent de reconnaître une posture ou une expression faciale, ils permettent également de former une expression avec, par exemple, des yeux écartés, qui sont un signal de terreur ou de surprise. De plus, l'apparition de larmes est aussi un signe de douleur et de tristesse ou d'autres émotions comme la joie ou la surprise.

Toutes ces caractéristiques font de la vision un outil important pour l'Homme dans son interaction avec l'environnement et avec ses semblables.

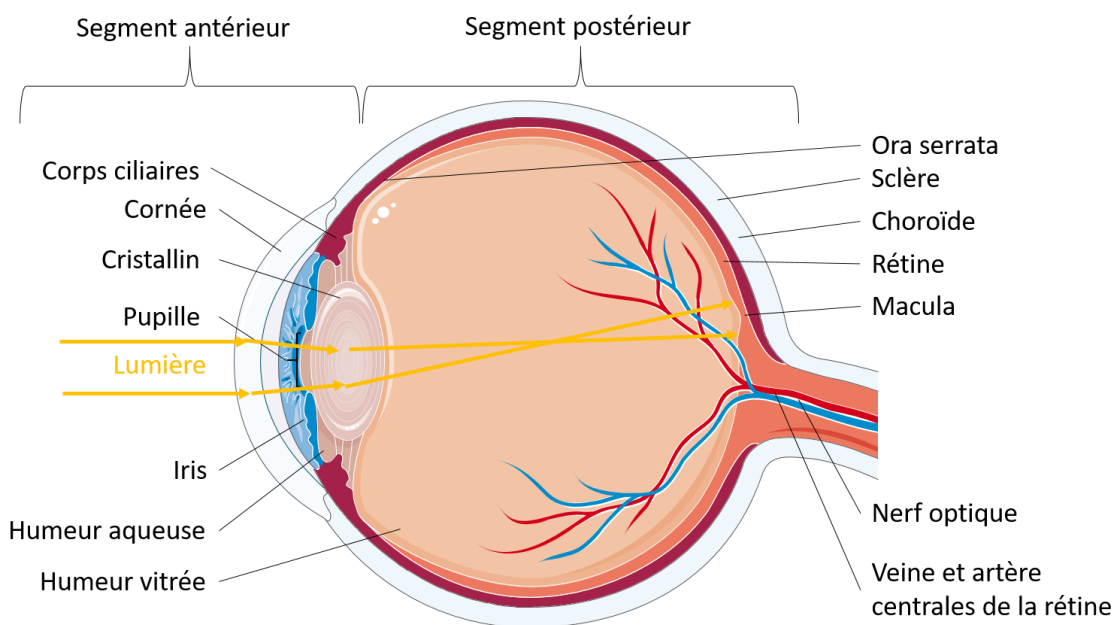


*Figure 7 : Représentation du champ visuel humain de 180° décomposé en vision binoculaire au centre et vision monoculaire en périphérie.*

## B- L'œil : des composants transparents de l'œil permettant le passage et la focalisation de la lumière

L'œil est situé dans la cavité orbitale, qui est une sphère de 2,5 cm de diamètre contenant 3 milieux transparents : le cristallin, le corps vitré et l'humeur aqueuse (Figure 8). Il est vascularisé par l'artère centrale de la rétine et innervé par le nerf optique. Autour de l'œil se trouvent plusieurs annexes telles que les six muscles oculomoteurs s'insérant sur la sclère et l'arrière de l'orbite dont le rôle est de diriger la vue et d'aligner les deux yeux sur un point précis. Sur la face antérieure libre de l'œil, les paupières sont des plaques de peau mobiles servant à la protection des yeux contre la lumière

et les projections, mais également à l'hydratation de la cornée. Au-dessus de la paupière, la glande lacrymale secrète des larmes permettant la protection de la cornée. Le globe oculaire est une membrane pouvant se décomposer en trois tuniques : la sclère, la tunique uvéale et la rétine. Communément, l'œil peut être divisé en deux segments, le segment antérieur constitué de la cornée, de l'humeur aqueuse, du cristallin et des corps ciliaires, et le segment postérieur comprenant la sclère, la choroïde, la rétine et le corps vitré (Fischbarg, 2005)



*Figure 8 : Représentation d'une coupe sagittale d'œil humain et du trajet de la lumière.*

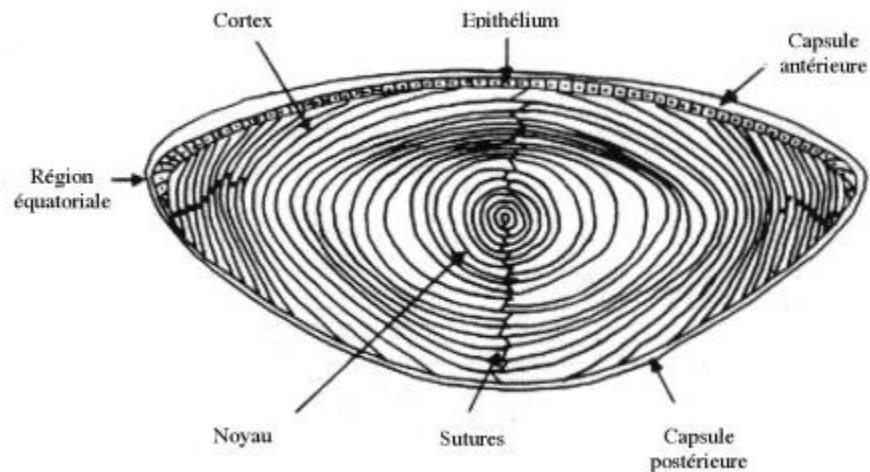
Afin de permettre la transmission de la lumière jusqu'à la rétine, l'œil est composé d'éléments situés principalement dans le segment antérieur (Figure 8). Tout d'abord, la lumière va pénétrer dans l'œil par la **cornée**, la première lentille convergente de l'œil comptant pour les 2/3 du dioptré oculaire. Le stroma, élément majoritaire de la cornée, est composé d'une matrice extracellulaire de collagène et de protéoglycanes sécrétés par les kératocytes dont la structure permet une faible interaction avec la lumière (Cogan, 1951). Cette structure et l'absence de vascularisation de la cornée permettent une transparence maximale pour le passage de la lumière (Benedek, 1971). La cornée se poursuit sur sa face postérieure par la **sclère**, une membrane fibreuse de collagène donnant à

l'œil sa forme et sa couleur blanche et assurant un rôle de protection. Après la cornée, la lumière pénètre dans l'**humeur aqueuse**, un liquide contenu dans la chambre antérieure, l'espace situé entre l'iris et la cornée. L'humeur aqueuse permet le passage des nutriments et de l'oxygène des minéraux jusqu'à l'iris, à la cornée et au cristallin. Elle est sécrétée par le corps ciliaire et est évacuée au niveau de l'angle irido-cornéen par le canal de Schlemm. L'humeur aqueuse participe ainsi à la régulation de la pression intraoculaire et, avec le corps vitré, au maintien de la forme de l'œil.

La lumière traverse ensuite l'**iris** par son orifice : la pupille. L'iris est un diaphragme circulaire formé de fibres pigmentées et dont la couleur et les motifs sont uniques pour chaque individu (Broussard *et al.*, 2008 ; Andersen *et al.*, 2016). Le diamètre de la pupille est contrôlé par le réflexe photomoteur par le biais de deux muscles : le sphincter et le dilatateur de l'iris. En cas de forte intensité lumineuse, la taille de la pupille se réduit, c'est le myosis. Dans le cas d'une faible intensité lumineuse, la pupille se dilate, c'est la mydriase. L'iris se prolonge sur sa face postérieure par le corps ciliaire puis la choroïde, ces derniers ayant un rôle dans l'homéostasie de l'œil.

La prochaine étape de la lumière est le **cristallin**, une lentille biconvexe qui permet la convergence des rayons lumineux sur la rétine et ainsi d'avoir une image nette. Il est relié au corps ciliaire par le muscle suspenseur du cristallin, n'est pas vascularisé et reçoit oxygène et nutriments par l'humeur aqueuse (Shui *et al.*, 2006). Il est responsable, sous l'effet du muscle ciliaire, de l'accommodation de la vision près-loin par un changement de sa courbure et donc de son indice réfracteur. La lentille est une structure ovoïde composée principalement de cellules anucléées entourées d'une capsule (Onodera, 1991) (Figure 9). Sur sa face antérieure, des cellules épithéliales sont responsables du transport de solutés et de nutriments avec l'humeur aqueuse et de la sécrétion de la capsule. Le développement du cristallin continue toute la vie, les cellules épithéliales situées à la région équatoriale vont se différencier et s'allonger sur leur axe apical-basal en fibres secondaires et former le cortex autour du noyau. La différenciation en cellules fibreuses induit la perte de toutes les organelles (Bassnett and Beebe, 1992) et de nombreuses jonctions entre les cellules fibreuses telles que des connexions et des jonctions « gap » (Zampighi *et al.*, 2000), mais aussi la synthèse de nombreuses protéines du cytosquelette et des protéines cristallines conférant au cristallin sa transparence et son indice réfracteur. Enfin, la lumière traverse le corps vitré pour atteindre la rétine. Le corps vitré est un gel transparent situé entre le cristallin et la rétine et remplissant les 4/5ème de

la cavité oculaire. Il est secrété par le corps ciliaire mais contrairement à l'humeur aqueuse, il n'est pas renouvelé au cours de la vie. Il permet de maintenir la structure des différentes tuniques de l'œil entre elles.



*Figure 9 : Représentation schématique de l'anatomie du cristallin humain.  
Source : Belkacémi et al., 2001*

### C- La rétine : la membrane photosensible de l'œil

La **rétine** est la membrane permettant la réception des stimuli lumineux grâce à ses propriétés photosensibles. Elle tapisse le fond d'œil, en contact avec la choroïde, et se termine à l'avant par une partie non photosensible en contact avec le corps ciliaire. Cette jonction est l'ora serrata.

Sur sa face postérieure, le disque du nerf optique marque le passage du nerf optique et de l'artère ophtalmologique qui est une zone non photosensible. Proche du nerf optique et dans l'axe de l'œil, la macula, avec en son centre la fovéa, est la zone dont dépend la vision centrale. Le reste de la rétine est dédié à la vision périphérique.



La rétine a 4 composantes : les neurones, les cellules gliales, son réseau vasculaire et l'épithélium pigmentaire. La rétine neurale est constituée de neurones de la voie optique et est soutenue par les cellules gliales ayant un rôle de maintien de l'homéostasie de la rétine. Sur la partie interne de la rétine, l'épithélium pigmentaire est la couche la plus externe de la rétine et participe, entre autres, au renouvellement des segments externes des photorécepteurs. Anatomiquement, la rétine est composée de 10 couches présentées ici sur un axe postéro-antérieur (Figure 10).

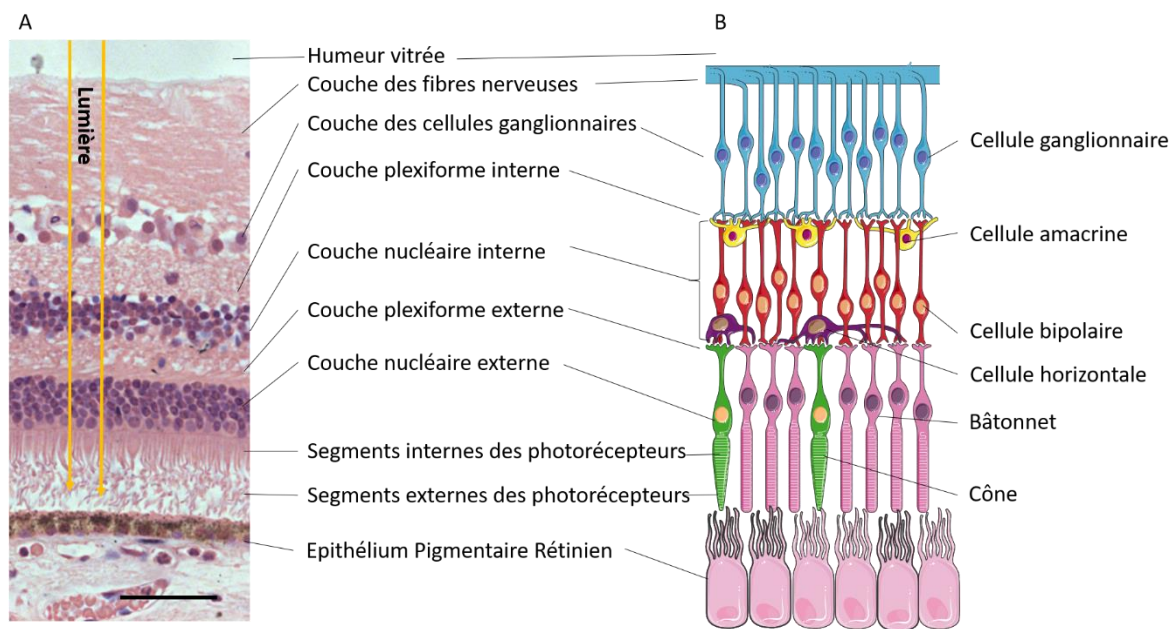
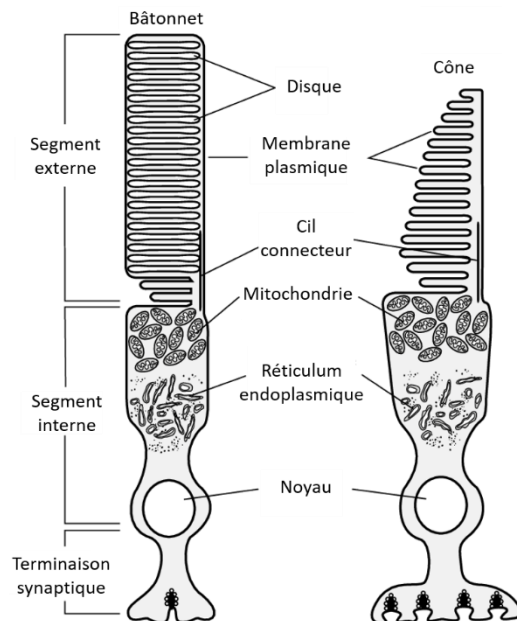


Figure 10 : A : Histologie d'une rétine humaine avec coloration hématoxyline éosine. Source : Modifié de Salobar-Garcia et al., 2014. Echelle : 50 µm. B : Schéma des différents neurones de la rétine.

- L'**épithélium pigmentaire rétinien (RPE)** constitué en une monocouche de cellules.
- La **couche des photorécepteurs** divisée en segments externes et internes.
- La **couche nucléaire externe** composée des corps cellulaires des photorécepteurs.
- La **couche plexiforme externe** composée des synapses entre les photorécepteurs et les cellules horizontales et bipolaires.
- La **couche nucléaire interne** constituée des corps cellulaires des cellules bipolaires, horizontales, amacrines et des cellules de Müller.
- La **couche plexiforme interne** composée des synapses entre les cellules bipolaires, amacrines et les cellules ganglionnaires.
- La **couche des cellules ganglionnaires**
- La **couche des fibres nerveuses** constituée des astrocytes et des axones des cellules ganglionnaires formant le nerf optique. Elle est en contact avec le corps vitré de l'œil.

La rétine neurale est le lieu de la première étape du traitement des stimuli lumineux. Des neurones photorécepteurs captent les photons et modifient leur conformation, créant un signal nerveux qui se transmet aux cellules bipolaires puis aux cellules amacrines puis aux cellules ganglionnaires par



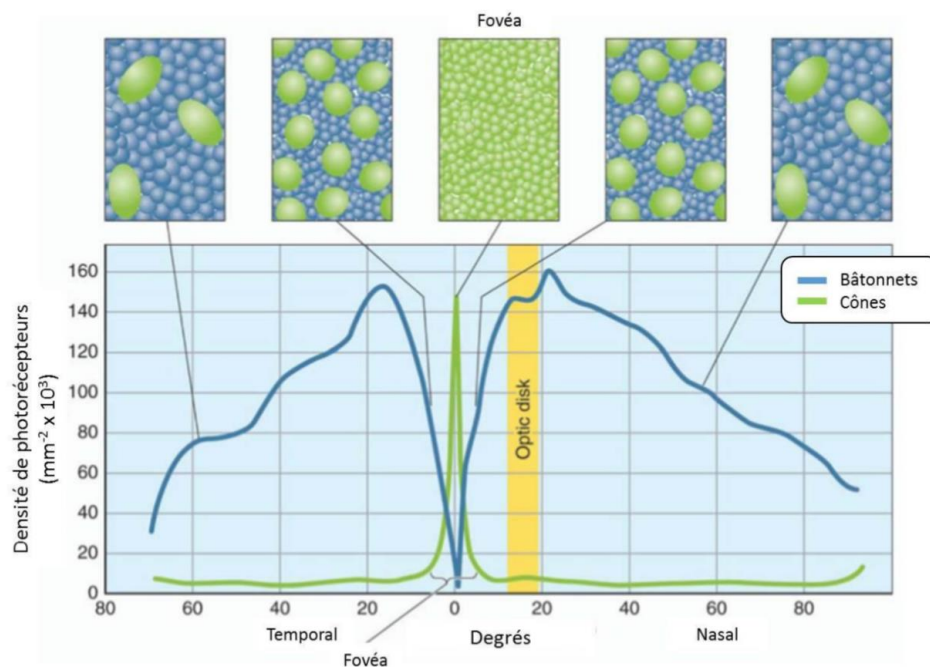
*Figure 11 : Schéma de la structure des photorécepteurs dans l'œil. Source : modifié de Cote, 2006.*

les synapses. Les axones des cellules ganglionnaires forment le nerf optique qui achemine l'information jusqu'au cerveau par la voie optique.

Les **photorécepteurs** sont des neurones photosensibles, ils sont constitués d'un segment externe, en contact avec l'épithélium pigmentaire, d'un segment interne, d'un corps cellulaire et d'un axone se terminant par une synapse. Le segment externe est la partie photosensible des photorécepteurs, contenant des photopigments, il est en perpétuel renouvellement. Il est relié au segment interne par un cil connecteur constitué de microtubules (Breslow and Nachury, 2011) et contient les organites nécessaires au fonctionnement du photorécepteur comme les mitochondries, l'appareil de Golgi et le réticulum endoplasmique (Figure 11). L'humain possède deux familles de photorécepteurs capables de transduire le signal lumineux en signal nerveux : les **cônes** et les **bâtonnets** respectivement responsables de la vision diurne et nocturne. Les bâtonnets sont reconnaissables par leur segment externe, long et de forme cylindrique, constitué d'un empilement de 500 à 2000 disques entourés d'une membrane plasmique. Les segments externes des cônes sont formés par un repliement de la membrane plasmique, leur donnant une forme plus courte et conique (Figure 11). Ces photorécepteurs sont répartis différemment sur la rétine (Figure 12). La rétine centrale, la **macula**, est fortement concentrée en cônes et très peu en bâtonnets. C'est une zone de 5,5 mm de diamètre, située sur la face postérieure dans l'axe optique, proche du nerf optique. Au centre de la macula, la **fovéa** est une zone constituée uniquement de cônes qui contient elle-même en son centre une dépression appelée la **foveola** (Hogan, 1971; Shoch, 1972). La concentration de cônes dans la fovéola est de 150 000 cônes/mm<sup>2</sup> et permet une acuité de la vision centrale optimale (Trauzettel-Klosinski, 2010). A l'extérieur de la macula, la concentration de cônes diminue rapidement. Au contraire, les bâtonnets sont absents de la fovéa mais fortement présents autour de la macula, leur concentration diminue progressivement jusqu'à la rétine périphérique (Figure 12).

Les bâtonnets sont responsables de la vision scotopique et de la vision périphérique, ils sont situés principalement sur la rétine périphérique et sont 20 fois plus nombreux que les cônes avec 120 millions de bâtonnets par rétine. Ils sont responsables de la sécrétion de la matrice inter photorécepteur (Ishikawa *et al.*, 2015) et la membrane de leurs segments externes est composée à

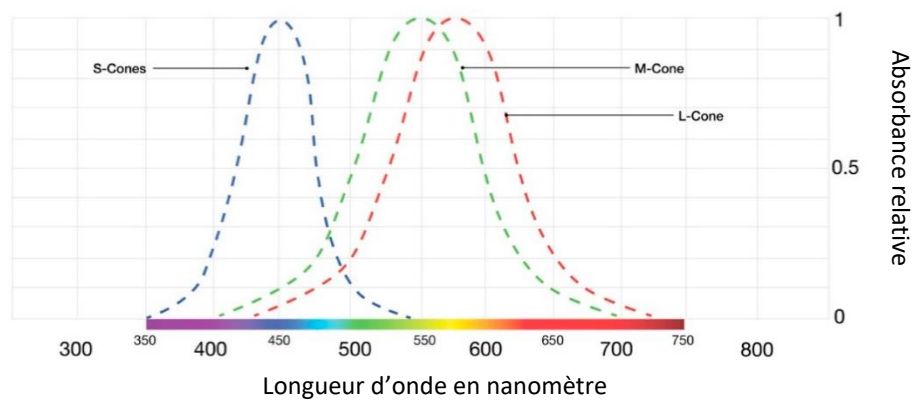
85% d'une protéine transmembranaire, la **rhodopsine** (Daemen, 1973; Krebs and Kühn, 1977). C'est un pigment ayant son pic de sensibilité à 498 nm. Les cônes sont responsables de la perception des couleurs et de la vision photopique, ils ont besoin de 100 à 1000 fois plus de photons que les bâtonnets pour être activés (Kawamura and Tachibanaki, 2008). Mais, contrairement aux bâtonnets, ils s'adaptent facilement à un changement d'intensité lumineuse, indispensable pour observer des objets en déplacement.



*Figure 12 : Schéma de distribution des photorécepteurs dans l'œil. La fovéa comprend des cônes en grande concentration qui diminue rapidement en périphérie. Les bâtonnets sont absents de la fovéa, fortement présents dans sa proximité directe puis leur concentration diminue en périphérie de la rétine. Source : Vidal, 2018.*

L'humain possède trois type de cônes définis par la longueur d'onde qu'ils peuvent capter: les **cônes Short** (Cônes S), les **cônes Medium** (Cône M) et les **cône Long** (Cônes L) (Figure 13)(Masland, 2012). Les cônes L, M et S sont présents dans la rétine avec une proportion respective de 32/16/1. Les cônes L et M sont présents dans la macula tandis que les cônes S sont situés en périphérie de la rétine. Les cônes expriment à la membrane de leurs segments externes des protéines de la famille

des opsines, similaires à la rhodopsine. Chez l'homme, 3 différents types d'opsine s'expriment, l'opsine S, M et L ayant un maximum d'absorption respectivement à 420, 530 et 560 nm. Les cônes expriment ces trois opsines mais sont définis par l'opsine qu'ils expriment en majorité. Les opsines et la rhodopsine sont liées à une protéine G couplée à un chromophore, le 11-*cis* rétinol. C'est au niveau de ces pigments que commencent les mécanismes impliqués dans la traduction du signal lumineux en message nerveux : la **phototransduction**. Lorsque la rhodopsine ou les opsines absorbent un photon, le 11 *cis*-rétinol s'isomère et active une protéine G : la transducine. Cette activation entraîne une suite de réaction conduisant à la création d'un influx nerveux transmis par les cellules bipolaires jusqu'aux cellules amacrines, horizontales et ganglionnaires.



*Figure 13 : Diagrammes des longueurs d'ondes absorbées par les opsines.  
Source : modifié de : de Kort, 2019.*

#### D- Des éléments permettant l'homéostasie de la rétine

Autour de la rétine, de nombreux éléments permettent le maintien de l'homéostasie : les cellules gliales, le RPE et le système vasculaire. La rétine est vascularisée par l'artère ophtalmique de deux manières. La **vascularisation directe** est organisée en réseau d'artères au niveau de la couche des cellules ganglionnaires qui forment des capillaires au niveau des cellules bipolaires. La **vascularisation indirecte** se fait par la choroïde. La choroïde est située entre le RPE et le sclère et est fortement pigmentée. A proximité du RPE, la choroïde est composée d'un ensemble de

capillaires, appelés choriocapillaires, dont le rôle est la vascularisation indirecte de la rétine (Oyster, 1999).

Situé entre la membrane de Bruch de la choroïde et des segments externes des photorécepteurs, le RPE est un épithélium avasculaire fortement pigmenté par des grains de mélanine qui captent les photons, diminuent le stress oxydatif et réduisent la dispersion de la lumière, augmentant l'acuité visuelle (Hu *et al.*, 2008). Il joue un rôle primordial dans le cycle visuel en régénérant le 11-*cis*-retinal. Outre son rôle dans l'absorption de la lumière et dans le cycle visuel, le RPE participe à la **barrière hémato-rétinienne externe** permettant un échange rapide en oxygène et en nutriments entre les choriocapillaires et les segments externes (Oyster, 1999) mais également l'élimination de déchets de la rétine (Ferrara *et al.*, 2016). La présence d'aquaporine 1 sur le RPE permet l'évacuation de l'eau de la rétine et la prévention du développement d'œdèmes (Stamer *et al.*, 2003). Le RPE participe au renouvellement des segments externes des photorécepteurs. Les segments externes sont créés à la jonction avec le segment interne tandis que les disques anciens sont phagocytés par le RPE. Les segments externes sont reconnus et se lient au RPE par un mécanisme comprenant des phosphoglycérides, des intégrines, tel que  $\alpha\beta3$  et  $\alpha\beta5$ , et des récepteurs, tel que CD36. Les segments externes sont ensuite entourés et internalisés par le RPE dans un mécanisme encore mal connu mais impliquant MertK et le cytosquelette (Kevany *et Palczewski*, 2012). Une fois internalisés, les protéines et les lipides des segments externes vont être dégradés.

Autour des neurones de la rétine, des cellules gliales, telles que les cellules microgliales, les astrocytes et les cellules de Müller (CM), exercent de nombreuses fonctions physiologiques. Les CMs représentent 90% des cellules gliales de la rétine et traversent la rétine des cellules ganglionnaires aux photorécepteurs. Leur structure facilite la transmission de la lumière jusqu'au segments externes des photorécepteurs (Labin and Ribak, 2010). Les CMs participent à l'homéostasie de la rétine neurale par le recyclage du glutamate et l'apport de nutriments tel que le lactate ou le pyruvate (Sarthy *et al.*, 2005; Tsacopoulos and Magistretti, 1996). Les CMs participent également avec les astrocytes et les cellules endothéliales des capillaires à la formation de la barrière hémato-rétinienne interne (Eichler *et al.*, 2000; Stone *et al.*, 1995). En cas de lésions de la rétine, les CMs peuvent phagocyter des débris cellulaires et produire des chemokines pro-inflammatoires importantes pour la migration des cellules microgliales (Rutar *et al.*, 2011). Les cellules microgliales

sont les cellules immunitaire résidentes de la rétine. Elles sont situées au niveau de la couche plexiforme interne et des cellules ganglionnaires. Outre leurs rôles de macrophages et de présentation de l'antigène (Hickey and Kimura, 1988; Provis *et al.*, 1996), en cas d'inflammation, les cellules microgliales peuvent migrer jusqu'aux photorécepteurs (Zabel *et al.*, 2016) et sécréter de l'IL1 $\beta$  et du TNF- $\alpha$  (Wang, Yu *et al.* 2005). De plus, les cellules microgliales jouent un rôle dans la cicatrisation des tissus endommagés par la prolifération des CMs (Gallego *et al.*, 2012; Roche *et al.*, 2018).

## Partie III : Les pathologies visuelles du Syndrome de Cohen.

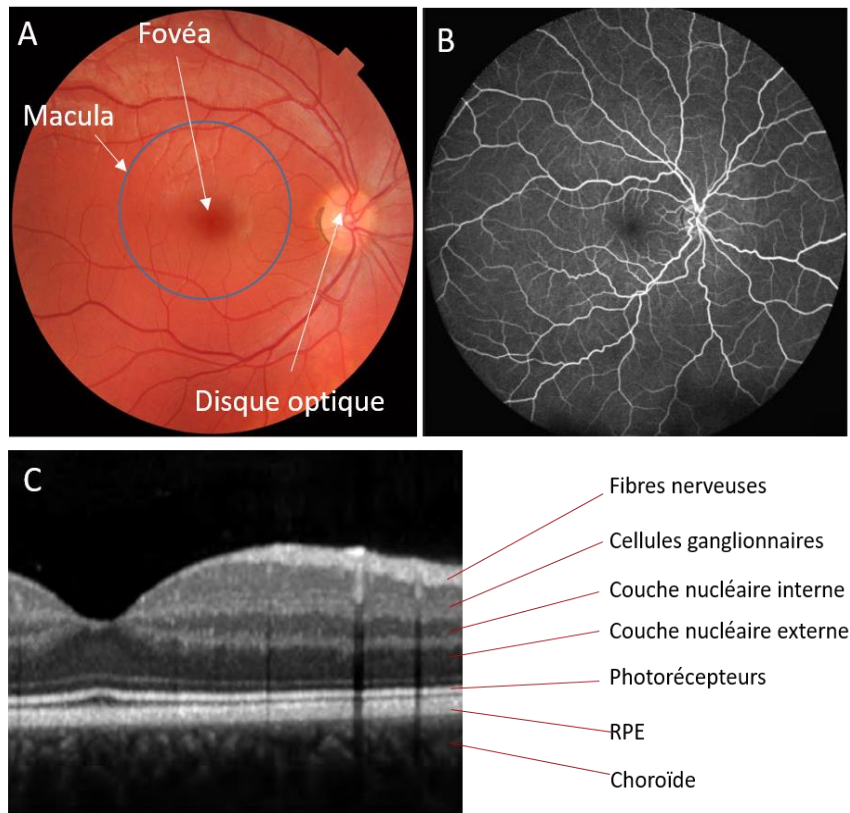
### A- Méthodes d'analyses de l'oeil

Plusieurs examens sont possibles pour étudier la rétine *in vivo*. La vision de près chez l'enfant peut être testé à l'aide d'un test de Rossano-Weiss, et le test de Monoyer pour la vision de loin. Une ophtalmoscopie, un examen consistant à éclairer les milieux internes de l'œil après dilatation de la pupille pour observer la surface interne du globe oculaire, révèle la macula, la fovéa, le disque du nerf optique et les vaisseaux sanguins rétiniens (Figure 14 A). Cette technique peut être couplée à l'injection d'un produit de contraste fluorescent pour étudier plus précisément les vaisseaux sanguins rétiniens ou choroïdiens et la perméabilité de la barrière hémato-rétinienne (Figure 14 B). Une Tomographie par cohérence optique (OCT) est une technique d'imagerie médicale permettant de visualiser les différentes couches de la rétine. Il permet entre autres de quantifier l'épaisseur de la couche de photorécepteurs et de confirmer la présence d'œdèmes (Figure 14 C).

Au-delà de la structure, l'étude électrophysiologique de la rétine peut également être étudiée *in vivo* par une électro-rétinographie (ERG). Cette technique consiste à mesurer la réponse électrique des cellules de la rétine qui font suite à une stimulation lumineuse. L'électrorétinogramme se compose de plusieurs ondes de polarité différente représentant l'activité des différents types cellulaires de la rétine. Un filtre peut être utilisé sur la source de lumière pour une étude sélective des différents types de photorécepteurs.

Ces examens permettent de caractériser les atteintes ophtalmologiques qui peuvent être dues à des expositions à l'UV, à une infection, à des maladies génétiques ou à une conséquence d'une chirurgie oculaire. Dans cette thèse, nous allons principalement nous concentrer sur les atteintes ophtalmologiques ayant une composante génétique tel que les cataractes et les rétinopathies pigmentaire.





*Figure 14 : A : Fond d'œil d'un patient sans atteinte de la rétine. B : Angiographie d'un patient sain. C : OCT d'un patient sain dans la zone de la fovea. Source : modifié de Retine Gallien et Meunier et al., 2012.*

## B- Pathologies visuelles

Selon le rapport de l'Organisation Mondiale de la Santé (OMS) sur la vision de 2019, 2.2 milliards de personnes dans le monde sont atteintes d'une déficience visuelle ou de cécité. Le niveau de déficience visuelle et la cécité sont déterminés par des tests d'acuité visuelle. Hormis une diminution de l'acuité visuelle globale, les pathologies visuelles peuvent spécifiquement affecter certaines caractéristiques de la vision telles que la vision nocturne, celle des couleurs ou encore la taille du champ visuel. Les fonctions affectées et le degré d'affection dépendent essentiellement des structures oculaires atteintes (Figure 15).

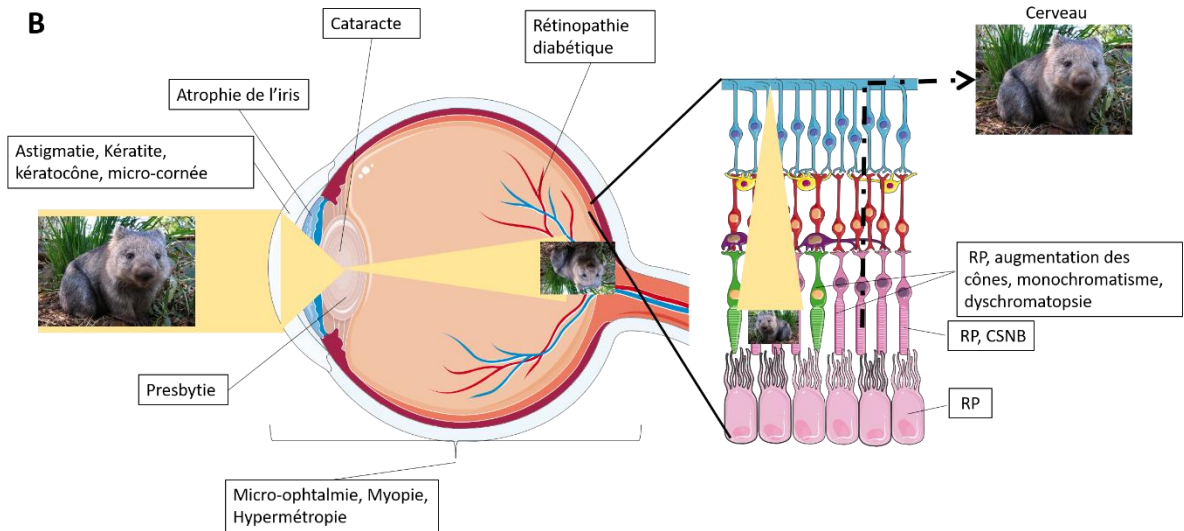



Figure 15 : A : Représentation des troubles visuels sur la vision. B : Représentation des origines des pathologies ophtalmologique.

### 1) Anomalies structurales de l'œil et troubles de la réfraction

Bien que les erreurs de réfraction représentent la grande majorité des troubles visuels, elles ne constituent généralement pas une cause de cécité et les corrections optiques proposées aujourd'hui pallient fortement la déficience visuelle engendrée. Toutefois, les défauts de réfraction non corrigés constituent encore 21 % des cas de cécité dans le monde. De nombreux troubles dus à un défaut de réfraction sont mineurs, tels que l'amétropie, un trouble de la réfraction des rayons lumineux dans l'œil. Les principales amétropies sont la myopie (une vision lointaine floue), l'hypermétropie (une vision proche floue), l'astigmatisme (déformation des lignes verticales) et la presbytie (diminution de la capacité d'accommodation de l'œil) (Figure 10 A). Ces pathologies entraînent une modification du comportement, telle qu'une nécessité de se rapprocher ou de plisser les yeux dans le cas de la myopie.

La myopie est le trouble visuel le plus fréquent, avec 1,6 milliard de personnes touchées sur Terre. Elle est généralement due à un globe oculaire trop long, ce qui entraîne un défaut de mise au point des rayons lumineux sur la rétine et une vision floue de loin (Wojciechowski, 2011). Dans le cas d'une hypermétropie, l'œil est au contraire trop court et entraîne un défaut de focalisation sur les objets proches, bien qu'il puisse en partie être compensé par l'accommodation du cristallin. Le degré d'hypermétropie ou de myopie peut être exprimé en dioptrie correspondante à la lentille nécessaire pour corriger la vision. La presbytie apparaît avec l'âge, et peut toucher tout le monde. Le cristallin est responsable, sous l'effet du muscle ciliaire, de l'accommodation de la vision près-loin. Avec le temps, il perd son élasticité, entraînant une difficulté à voir de près : la presbytie. Dans certaines pathologies, les lentilles de l'œil sont directement touchées. Un astigmatisme est le plus souvent causé par un défaut de courbure de la cornée, et dans quelques rares cas, du cristallin. Cela entraîne une déformation de la vision menant par exemple à une confusion des symboles. Les défauts structuraux de l'œil peuvent être plus globaux avec une anophtalmie et microphthalmie telles qu'observées dans des anomalies congénitales isolées ou associées à un syndrome poly malformatif (Verma and FitzPatrick, 2007). Ces pathologies sont responsables de 11 % des cécités de l'enfant. Les patients atteints du SC développent une myopie forte avant l'âge de 5 ans. Les patients développent une myopie réfractive et progressive avant l'âge de 5 ans nécessitant des verres correcteurs (Summanen *et al.*, 2002).

## 2) Perte de transparence de l'œil

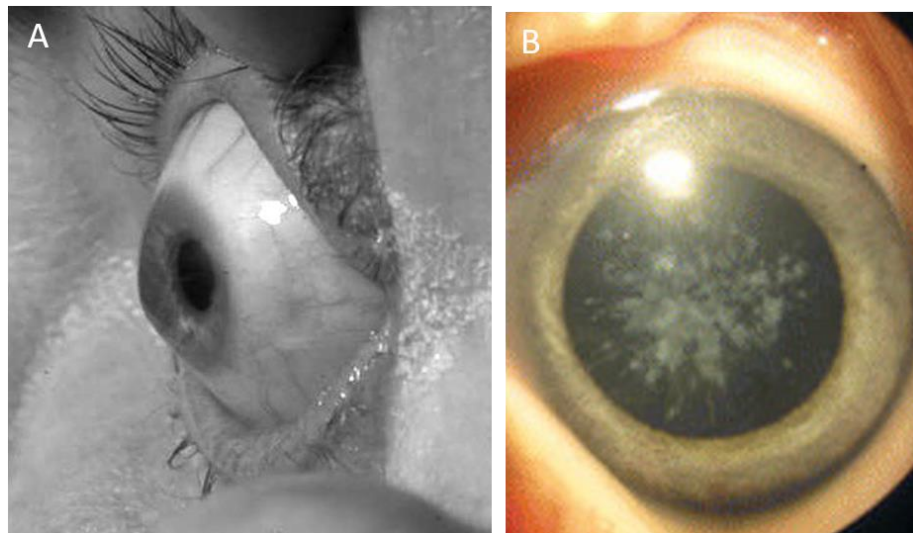
Une autre cause de déficience visuelle, qui progresse parfois jusqu'à une cécité complète, est la perte de transparence au niveau du segment antérieur de l'œil. L'examen de la transparence de l'œil peut se faire simplement et rapidement grâce à une lampe à fente. Deux structures peuvent être touchées : la cornée et le cristallin. Les opacifications de la cornée sont des événements rares qui sont soit causés par des accidents, notamment dus à la projection de produits caustiques, soit par des infections ou encore des pathologies héréditaires. Dans des pathologies plus lourdes, la cornée est totalement déformée (Khaled *et al.*, 2017) (Figure 16 A). Concernant le SC, seulement 3 patientes sont touchées par un kératocône, dont deux sœurs (Khan *et al.*, 2006). La présence de ces kératocônes et d'une myopie due à un fort pouvoir réfractif de la lentille et de la cornée semble indiquer un défaut de développement du segment antérieur de l'œil.

Cependant, c'est l'opacification du cristallin que l'on nomme cataracte, qui constitue la première cause de perte de transparence de l'œil (Figure 16 B). C'est aussi la première cause de cécité dans le monde avec 18 millions de personnes touchées. Si l'opacification du cristallin peut être due au tabagisme, à une blessure ou à l'exposition aux ultraviolets, la principale cause de cataracte est le vieillissement (Brian and Taylor, 2001). Des formes héréditaires de cataractes, principalement suivant un mode de transmission autosomique dominant, ont aussi été mises en évidence et une quarantaine de gènes y ont déjà été associés. L'opacification du cristallin entraîne l'apparition d'un voile blanc et trouble au niveau de la vision et peut causer une cécité dans les cas les plus extrêmes (Ecroyd and Carver, 2009). La cataracte reste un problème de santé majeur malgré le fait qu'un traitement chirurgical est possible grâce au remplacement du cristallin par une prothèse, la pseudophaque (Pascolini and Mariotti, 2012). Cette opération n'est pas accessible à l'ensemble des populations et 35% des cas de cécité sont dus à des cataractes non opérées. De plus, l'opération elle-même peut être sujette à des complications d'origine inflammatoire au niveau de la rétine. L'incidence de la cataracte congénitale varie selon les pays et leurs niveaux de vie, mais on estime qu'environ 18 enfants sur 100 000 naissances sont atteints d'une cataracte héréditaire (Shiels and Hejtmancik, 2013). De nos jours, 45 loci génétiques répartis dans 38 gènes sont connus pour induire des cataractes, et de nouveaux gènes sont constamment identifiés. Ces gènes peuvent être divisés en 4 catégories : les gènes codants pour des protéines de la familles des cristallines, des protéines membranaires, des protéines du cytosquelette ou encodant pour des protéines de liaison à

l'ADN/ARN (Shiels and Hejtmancik, 2015). La cataracte héréditaire apparaît généralement à la naissance ou dans la petite enfance. Certaines cataractes peuvent être associées à des microphthalmie (*CRYBA4*), des micro-cornées (*CRYBB2*), des atteintes de l'iris (*VSX2*) ou des myopies (*CRYGD*) (Shiels and Hejtmancik, 2013). La cataracte dans le SC sera présentée dans la partie « Résultats ».

### 3) Les rétinopathies, un groupe hétérogène de pathologies visuelles souvent héréditaires

Dans certaines pathologies, le rayon lumineux atteint le fond de l'œil mais il y a un défaut du traitement de cette information par la rétine. La RP est un terme regroupant les dystrophies rétiniennes comprenant une dégénérescence progressive des photorécepteurs conduisant à une perte de la vision périphérique, voire de la vue (Natarajan, 2011). C'est la rétinopathie dégénérative la plus commune, touchant une personne sur 3000-9000 (Na *et al.*, 2017; Parmeggiani *et al.*, 2011). Les caractéristiques cliniques d'une RP sont très hétérogènes car de nombreux gènes peuvent être impliqués dans leur pathogénicité, chacun d'eux pouvant être dû à plusieurs allèles. Cela implique également une grande variation du moment de l'apparition de la RP, certaines se déclenchant à la petite enfance et d'autres restant asymptomatiques jusqu'à l'âge adulte. Classiquement, l'héméralopie, est un des premiers symptômes des RPs avec une difficulté à s'adapter à la vision



*Figure 16 : A : Photographie de la cornée d'un patient atteint du SC avec un kératocône. Source : Khan et al., 2007. B : Photographie d'un patient atteint de cataracte. Source : Mackay et al., 2014*

nocturne (Figure 10 A). Classiquement, les RPs concernent les rétinopathies de type bâtonnet-cône, avec une dégénérescence primaire des bâtonnets réduisant la vision périphérique, puis une dégénérescence secondaire des cônes, affectant la vision centrale (Figure 10). Il existe également des rétinopathies affectant les cônes en premier et entraînant une perte de la vision centrale (Figure 10 A). L'examen du fond d'œil révèle classiquement une pigmentation souvent périphérique, une atténuation vasculaire, et une pâleur du nerf optique (Figure 17 A). L'utilisation d'un électrorétinogramme permet de préciser le niveau de l'atteinte rétinienne : cônes, bâtonnets, cellules bipolaires, cellules ganglionnaires. Un OCT est utile pour affiner le diagnostic en détectant une réduction de la couche des photorécepteurs (Figure 17 B). Chez plus de 50 % des patients, la RP est associée à une cataracte (Pruett, 1983). Dans des cas plus rares, la RP peut être associée à un kératocône (Basu and Vazirani, 2013)

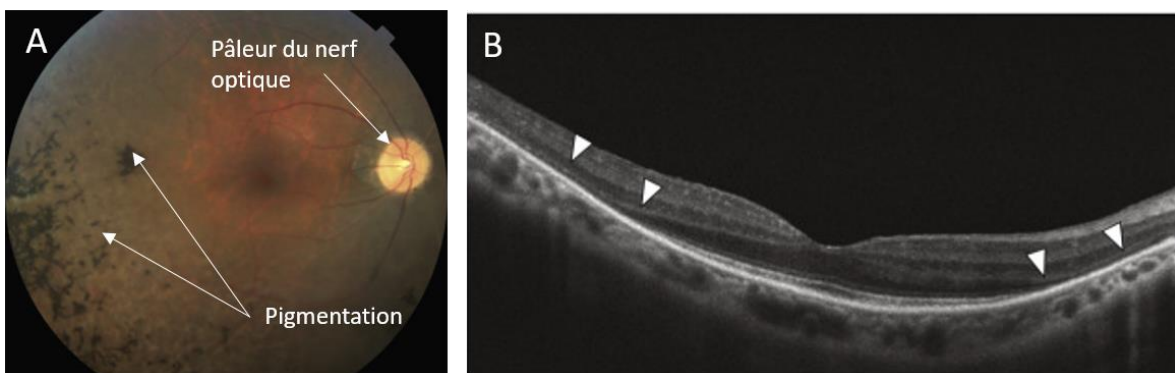


Figure 17 : A : Ophthalmoscopie classique d'un patient atteint de RP. B : OCT d'un patient atteint de RP présentant une diminution des segments externes des photorécepteurs périphériques (Triangle). Source: modifié de Desai and Yasin Alibhai, 2017.

Les RP ont une grande hétérogénéité phénotypique et génotypique. Des allèles dans plus de 80 gènes ont été identifiés et de nouveaux gènes sont découverts tous les ans. Ils peuvent être transmis sur un mode autosomal récessif, de manière autosomique dominante et par transmission liée à l'X (Forrester *et al.*). Certaines RP n'ont pas de schéma de transmission identifié (Forrester *et al.*). Très rarement, des transmissions digéniques ont été documentées (Kajiwara *et al.*, 1994) et quelques rares cas de transmission maternelle par la mitochondrie ont également pu être observés (Lemoine *et al.*, 2018). Chacun des gènes responsables d'une RP aura ses propres caractéristiques. Les allèles

peuvent affecter différents composants de la rétine tels que les photorécepteurs (*CRB1*, *NR2E3*, *TULP1*), le RPE (*MERTK*), la mitochondrie (*MT-ATP6*) (Berger *et al.*, 2010; Lemoine *et al.*, 2018; Verbakel *et al.*, 2018). Certains allèles de gènes sont connus pour déclencher d'autres symptômes rétinien en plus d'une RP (Verbakel *et al.*, 2018). Une RP peut être associée à une Cécité Stationnaire nocturne congénitale (CSNC). Une mutation du gène codant pour la protéine Rhodopsine amène à une RP associée à une CSNC (*RHO*) (Athanasidou *et al.*, 2018), à une cataracte (*PEX7*) (Nanetti *et al.*, 2015), à une augmentation des cônes-S (*NR2E3*) (Khan *et al.*, 2009) ou à des dystrophies maculaires (*BEST1*) (Dalvin *et al.*, 2016). De plus, de manière similaire au SC, des RPs sont associées à un syndrome poly-malformatif, comme le syndrome de Usher ou le syndrome de Bardet-Biedl.

Le syndrome d'Usher (nos 276900-2, 276905 et 605472) est la forme la plus commune de surdité associée à une cécité avec une prévalence de 1/20 000 (Kremer *et al.*, 2006). Il est également associé à une déficience intellectuelle, une ataxie, une réduction de la mobilité des spermatozoïdes. Le syndrome d'Usher peut être divisé en trois types, USH1 à USH3, de la forme la plus sévère à la plus bénigne. Cinq gènes ont été identifiés comme causant USH1 (*MYO7A*, *USH1C*, *CDH23*, *PCDH15*, *USH1G*). Ces gènes codent pour des protéines impliquées dans le fonctionnement des cellules de l'oreille interne et de la rétine (Kremer *et al.*, 2006). Le syndrome d'Usher est une ciliopathie affectant l'intégrité des photorécepteurs de la rétine ou leur phagocytose par le RPE.

Le syndrome de Bardet-Biedl associe une obésité, une RP, une atteinte rénale, un hypogénitalisme, des troubles de l'apprentissage et une polydactylie post-axiale (Rooryck and Lacombe, 2008). Ce syndrome est également une ciliopathie et est dû à des variations des gènes *BBS1* à *BBS12* impliqués dans le transport de protéines intra-ciliaires. Un défaut de ce transport dans les cils connecteurs des photorécepteurs entraîne l'apoptose des photorécepteurs et une RP (Mockel *et al.*, 2012). Si les défauts ophtalmologiques ont tendance à augmenter avec l'âge, certaines pathologies se démarquent par leurs prévalences chez les enfants. C'est le cas du Syndrome de Cohen (SC), une maladie génétique rare entraînant une RP précoce qui va être détaillée dans le chapitre suivant.

Chez les patients atteints du SC, une héméralopie et une réduction de la vision périphérique apparaissent aux alentours de 5 ans. Plusieurs études montrent une diminution des ERG et une dégradation de la vue chez des patients à partir de 4 ans (Chandler *et al.*, 2002; Kivitie-Kallio *et al.*,

2000; Nasser *et al.*, 2020). La principale caractéristique ophtalmologique est une RP précoce qui peut être périphérique et maculaire avec l'apparition d'œdèmes cystoïdes maculaires (Nasser *et al.*, 2020).

#### 4) L'utilisation du modèle animal dans l'étude des pathologies syndromiques

L'utilisation d'un modèle animal, en plus de modèles cellulaires, peut être employée pour l'étude des mécanismes moléculaires des maladies syndromiques. Dans le cadre du SC, le séquençage d'une race de chien, le Borde Collies, révèle la présence chez certains individus d'une variation de *Vps13b* conduisant à une protéine incomplète (Shearman and Wilton, 2011). Le phénotype est une neutropénie entraînant des infections chroniques, une dysmorphie faciale, une petite taille. Aucun mécanisme moléculaire n'a été étudié sur ce modèle.

Cependant, la souris est plus largement utilisée dans le monde de la recherche en raison sa petite taille qui rend son élevage et sa manipulation aisés tout en réduisant les coûts. Malgré l'absence de macula et de cône-L, de nombreux modèles murins existent pour l'étude des rétinopathies progressives chez la souris telles que le modèle  $Nrl^{tm1Asw}$  (Mears *et al.*, 2001). De plus, l'étude des RP chez la souris est facilitée par les examens possibles chez cet animal pouvant être réalisés en routine, tel que l'ophtalmoscopie, l'angiographie, l'OCT, l'ERG. L'utilisation de souris permet également après euthanasie de faire des coupes sur lame par OCT ou paraffine qui permettent de réaliser des colorations ou des immunomarquages permettant d'étudier précisément la structure des composantes de l'œil. L'extraction des protéines ou des ARNm de l'œil permet également de pratiquer des Western Blot et des qPCR.

Dans le cadre de notre étude sur le SC, notre équipe possède un modèle murin créé en 2015 à l'Institut de la Souris à Strasbourg par l'excision du 3<sup>ème</sup> exon de *Vps13b*, provoquant l'apparition d'un codon stop prématuré sur une souche mixte C57Bl/6N et J (Da Costa *et al.*, 2020). C'est ce modèle qui est utilisé pour cette thèse, un autre modèle murin a été généré en 2018 par une délétion du deuxième exon *Vps13b*. Ce modèle montre des défauts dans l'apprentissage spatial et un déficit moteur (Kim *et al.* 2019).

La caractérisation de ce modèle murin par l'équipe du GAD s'est faite sur plusieurs axes. Tout d'abord, nous avons rencontré des difficultés dans la reproduction des souris ce qui a conduit à



étudier leur fertilité. Cette étude a révélé que les souris *Vps13b*<sup>ΔEx3/ΔEx3</sup> mâles ont une infertilité due à un défaut de transport vésiculaire (Da Costa *et al.*, 2020). Cette étude a conduit à la publication d'un papier dans *cellular and molecular life sciences* présenté en résultat n°4 (Da Costa *et al.*, 2020).

Des troubles métaboliques ont été mis en avant par l'équipe du GAD sur des cellules de patients déficientes en VPS13B avec adipogenèse accrue. De plus, certains patients ont une intolérance au glucose et d'autres un taux de cholestérol élevé. Des études préliminaires réalisées sur notre modèle murin montrent une intolérance au glucose. Cependant, les souris *Vps13b*<sup>ΔEx3/ΔEx3</sup> possèdent significativement moins de tissus adipeux que les souris *Vps13b*<sup>+/+</sup>. Des études sont en cours pour savoir si notre modèle est utilisable pour l'étude des troubles métaboliques du SC.

De plus, les troubles neurologiques et ophtalmologiques étant très importants chez les patients, une thèse est en cours sur la caractérisation neuro-anatomique de ce modèle.

Un article a montré qu'une variation de VPS13B été associée à de l'ostéoporose (Deng *et al.*, 2010). Des analyses provenant de notre cohorte dijonnaise montrent que 7 patients sur 9 développent une ostéopénie avant 40 ans. L'étude de notre modèle a révélé une densité osseuse altérée. Une thèse est en cours sur la biologie osseuse de notre modèle.

# II Projet de thèse

Dijon est une référence dans le diagnostic des patients atteints du SC grâce à son expertise clinique et depuis 2007, Dijon est le seul centre de diagnostic moléculaire de SC en Europe. Depuis sa création, le SC est un axe d'étude de l'équipe GAD qui a formé une cohorte de 15 patients. En 2010, l'équipe a commencé la recherche fondamentale sur le SC, d'abord sur des modèles cellulaires ou des échantillons provenant de patients. Ces études ont permis de mieux comprendre le rôle de VPS13B dans le trafic vésiculaire et la glycosylation. Pour mieux comprendre ce rôle dans un organisme entier, le modèle murin a été créé en 2015.

Dans ce projet global de caractérisation du modèle murin, mon doctorat était orienté sur la caractérisation ophtalmologique du modèle murin  $Vps13b^{\Delta Ex3/\Delta Ex3}$  dans le but d'étudier les mécanismes moléculaires impliqués dans la mise en place de la rétinopathie du SC. En effet, les patients atteints du SC ont plusieurs atteintes ophtalmiques dont la principale est la RP. Il s'agit d'ailleurs d'un critère clinique important au moment du diagnostic de la maladie. Pour l'instant, il n'y a pas de traitement permettant de prévenir ou de ralentir la perte de vision chez les patients. Le but à long terme est de découvrir de nouvelles cibles thérapeutiques pour guérir ou ralentir la dégénérescence de la rétine, et améliorer la qualité de vie des patients. Cependant, les objectifs de cette thèse ont été redéfinis par l'apparition d'une cataracte et par la découverte inattendue d'une mutation Rd8.

La première partie de mes résultats présente l'étude des caractéristiques ophtalmologiques de notre modèle murin et particulièrement de la mise en évidence d'une cataracte presque systématique chez les animaux. Cette étude a révélé des atteintes ophtalmologiques avec l'apparition de la cataracte et d'une atteinte rétinienne. Ces résultats font l'objet d'un papier qui a été accepté dans le journal *Investigative Ophthalmology & Visual Science* et dans lequel je suis premier auteur. En parallèle, nous avons également étudié les caractéristiques ophtalmologiques de 10 patients, principalement à l'aide d'OCT. Cette étude révèle que les œdèmes maculaires sont fréquents et fera l'objet d'une prochaine publication (Résultat 3).

La deuxième partie développe des travaux qui sont toujours en cours. Il s'agit de l'étude de l'impact de la mutation  $Crb1^{rd8}$  sur le phénotype oculaire du modèle murin  $Vps13b^{\Delta Ex3/\Delta Ex3}$ . Nous avons

également essayé d'augmenter l'apparition de cette rétinopathie avec des facteurs environnementaux, et en particulier la lumière. Les mécanismes moléculaires pouvant conduire à l'apparition de cette rétinopathie ont été étudiés, tels que des mécanismes d'oxydation, lipidique, d'apoptose.

Au sein de l'équipe GAD, l'étude de notre modèle murin *Vps13b* <sup>$\Delta Ex3/\Delta Ex3$</sup>  a révélé une infertilité des mâles due à un défaut de transport conduisant à un défaut de formation de l'acrosome. Ces résultats sont développés dans les résultats 4 de cette thèse.

# III Résultats

Etude n°1 : La cataracte du Syndrome de Cohen n'est pas une complication de la rétinopathie et dépend de facteur additionnel provenant du fond génétique

Avant mon arrivée au laboratoire, aucune étude n'avait été faite sur le phénotype ophtalmologique du modèle murin. Lors de ma première année de thèse, nous avons pu observer un phénotype ophtalmologique très large avec la présence de cataractes et de déformations de la rétine, caractérisées par des plis rétiniens et des œdèmes. Les souris ont également été analysées à l'aide d'examen *in vivo* comme des OCT réalisées à l'institut de la Vision de Paris. Cependant les résultats ont montré que des souris provenant de la même portée étaient atteintes d'une rétinopathie indépendamment de leur génotype *Vps13b* (Figure 18). Des discussions avec le Dr. Emeline Nandrot nous ont poussés à envisager la présence d'une mutation *Crb1<sup>rd8</sup>* dans notre lignée. *Crb1* est une protéine transmembranaire essentielle pour l'intégrité de la membrane limitante externe de la rétine. La variation *rd8* induit l'apparition précoce d'un codon stop et une protéine *Crb1* tronquée (Chang *et al.*, 2002; Mehalow *et al.*, 2003). En histologie, l'impact de la mutation *rd8* se caractérise par une désorganisation de la rétine, avec apparition de plis et de rosettes rétiniennes, et une diminution de la taille des segments externes. Le génotypage *Crb1* a en effet permis de mettre en évidence la présence de la variation *rd8*. Cette variation est présente de façon naturelle dans la souche murine C57Bl/6N utilisée pour la création de notre modèle. Ces souris ont ensuite été croisées avec des souris C57Bl/6J. Cela a pour conséquence que notre modèle possède un fond mixte C57Bl/6N et J avec la présence aléatoire de la variation *rd8*. Le génotypage *Crb1* de notre modèle nous a permis de former des cohortes de tous les génotypes possibles de *Vps13b* et *Crb1*.

Tous les résultats présentés dans l'étude qui suit ont donc été obtenus avec des souris *Vps13b<sup>ΔEx3/ΔEx3</sup>Crb1<sup>+/+</sup>* et leur appellation sera donc uniquement *Vps13b<sup>ΔEx3/ΔEx3</sup>*.

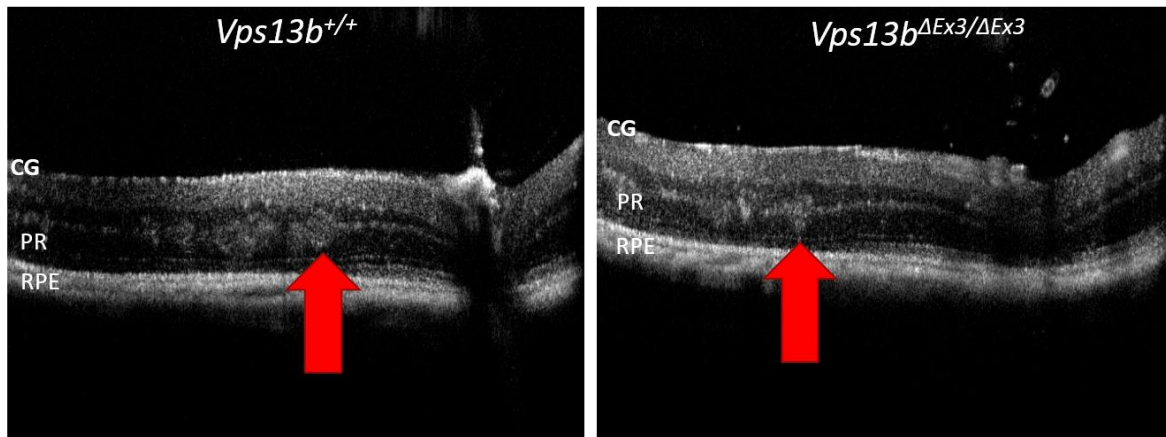


Figure 18 : OCT du modèle murin. Photographie de l'OCT de souris d'une même portée classée selon leur génotype *Vps13b*. Les souris présentent une désorganisation rétinienne typique de la mutation *rd8* (Flèche). CG : Cellule ganglionnaire ; PR : Photorécepteur.

Notre étude a permis de montrer que les souris *Vps13b*<sup>ΔEx3/ΔEx3</sup> développent une cataracte bilatérale généralement entre 2 à 3 mois qui évolue progressivement en cataracte hypermature avec une dissociation de la partie nucléaire et cortical du cristallin. D'un point de vue histologique, des immunomarquages ciblant F-actine montrent que le cristallin *Vps13b*<sup>ΔEx3/ΔEx3</sup> présente une désorganisation des cellules fibreuses avec l'apparition de vacuoles. Un marquage avec un anticorps anti-SMA, marqueur des cellules mésenchymateuses, montre une dédifférenciation des cellules épithéliales de la lentille en cellules mésenchymateuses. Au stade le plus avancé, la membrane du cristallin se rompt sur sa face postérieure et le noyau du cristallin est libéré dans l'humeur vitrée.

L'étude de la rétine n'a pas révélé d'anomalie avant l'apparition de la cataracte. Au stade de la cataracte hypermature, des coupes d'œil (5μm) colorées à HE ont révélé que la rétine des souris *Vps13b*<sup>ΔEx3/ΔEx3</sup> présente des amincissements, des déformations et des œdèmes. Les coupes de rétines ont été marquées avec un anticorps anti-Iba1, marquant la microglie, et anti-GFAP, marquant les cellules gliales. Ces immunomarquages ont montré des astroglioses au niveau des œdèmes ainsi qu'une inflammation caractérisée par forte prolifération des microglies dans la rétine, principalement au niveau des déformations et de l'humeur vitrée.

La prolifération et l'inflammation ont été confirmées par Western Blot qui a montré une augmentation de l'expression d'Iba1, GFAP, P-Erk et P-Stat3 sur des rétines *Vps13b*<sup>ΔEx3/ΔEx3</sup> après l'apparition de la cataracte.

Ce résultat chez la souris nous a amenés à reconsidérer la présence de cataracte dans le SC à partir d'une revue exhaustive de la littérature. Ainsi, nous avons pu montrer que la cataracte est un symptôme très fréquent chez les patients, bien qu'il ne soit pas identifié comme symptôme caractéristique : 85% des patients développent une cataracte à l'âge de 40 ans. De plus, 80% développent une cataracte nucléaire, au contraire des patients atteints de rétinopathie non-Cohen qui développent des cataractes sous capsulaires postérieures. Ces observations semblent indiquer que la survenue de la cataracte du SC chez l'homme est indépendante de la RP et qu'elle est indépendante de la variation génétique de *VPS13B*.

De plus, l'analyse des études cliniques des patients ne montre pas de corrélation entre la position de la mutation de *VPS13B* et la survenue de la cataracte. De plus, nous avons réussi à mettre en place une lignée de souris *Vps13b*<sup>ΔEx3/ΔEx3</sup> avec un développement tardif de la cataracte. Ces résultats montrent que la date d'apparition de la cataracte est due au fond génétique.

Ces travaux sont présentés ci-après dans l'article «Cohen Syndrome-associated cataract is not a complication of retinal dystrophy and depends on additional factors from the genetic background» qui est accepté dans le journal *Investigative Ophthalmology & Visual Science* et dans lequel je suis premier auteur.



# Cohen Syndrome-Associated Cataract Is Explained by VPS13B Functions in Lens Homeostasis and Is Modified by Additional Genetic Factors

Vincent Lhussiez,<sup>1</sup> Elisabeth Dubus,<sup>2,3</sup> Quénoël Cesar,<sup>2</sup> Niyazi Acar,<sup>3</sup> Emeline F. Nandrot,<sup>2</sup> Manuel Simonutti,<sup>2</sup> Isabelle Audo,<sup>2</sup> Eléonore Lizé,<sup>1</sup> Sylvie Nguyen,<sup>1</sup> Audrey Geissler,<sup>4</sup> André Bouchot,<sup>4</sup> Muhammad Ansar,<sup>5,6</sup> Serge Picaud,<sup>2</sup> Christel Thauvin-Robinet,<sup>1,7,8</sup> Laurence Olivier-Faivre,<sup>1,7,9</sup> Laurence Duplomb,<sup>1,7</sup> and Romain Da Costa<sup>1,7</sup>

<sup>1</sup>INSERM UMR1231, Equipe GAD, Université de Bourgogne Franche Comté, Dijon, France

<sup>2</sup>Sorbonne Université, INSERM, CNRS, Institut de la Vision, Paris, France

<sup>3</sup>Centre des Sciences du Goût et de l'Alimentation, AgroSup Dijon, CNRS, INRAE, Université Bourgogne Franche-Comté, Dijon, France

<sup>4</sup>Plateforme d'Imagerie Cellulaire DIMaCell (site CellMaP), INSERM LNC UMR1231, Dijon, France

<sup>5</sup>Institute of Molecular and Clinical Ophthalmology Basel, Basel, Switzerland

<sup>6</sup>Department of Genetic Medicine and Development, University of Geneva Medical School, Geneva, Switzerland

<sup>7</sup>FHU-TRANSLAD, CHU Dijon Bourgogne, Dijon, France

<sup>8</sup>Centre de Référence Déficiences Intellectuelles de Causes Rares, CHU Dijon Bourgogne, Dijon, France

<sup>9</sup>Centre de Référence Anomalies du Développement et Syndromes Malformatifs, CHU Dijon Bourgogne, Dijon, France

Correspondence: Romain Da Costa, INSERM UMR1231, Equipe GAD, Bâtiment B3, 15 boulevard du Maréchal de Lattre de Tassigny, 21089 Dijon, Cedex, France; romain.dacosta@chu-dijon.fr.

Received: June 17, 2020

Accepted: August 14, 2020

Published: XXXXX XX, 2020

Citation: Lhussiez V, Dubus E, Cesar Q, et al. Cohen syndrome-associated cataract is explained by VPS13B functions in lens homeostasis and is modified by additional genetic factors. *Invest Ophthalmol Vis Sci*. 2020;0(0):30705. <https://doi.org/10.1167/iovs.0.0.30705>

**PURPOSE.** Cohen syndrome (CS) is a rare genetic disorder caused by variants of the *VPS13B* gene. CS patients are affected with a severe form of retinal dystrophy, and in several cases cataracts also develop. The purpose of this study was to investigate the mechanisms and risk factors for cataract in CS, as well as to report on cataract surgeries in CS patients.

**METHODS.** To understand how *VPS13B* is associated with visual impairments in CS, we generated the *Vps13b*<sup>ΔRc3/ΔRc3</sup> mouse model. Mice from 1 to 3 months of age were followed by ophthalmoscopy and slit-lamp examinations. Phenotypes were investigated by histology, immunohistochemistry, and western blot. Literature analysis was performed to determine specific characteristic features of cataract in CS and to identify potential genotype–phenotype correlations.

**RESULTS.** Cataracts rapidly developed in 2-month-old knockout mice and were present in almost all lenses at 3 months. Eye fundi appeared normal until cataract development. Lens immunostaining revealed that cataract formation was associated with the appearance of large vacuoles in the cortical area, epithelial–mesenchymal transition, and fibrosis. In later stages, cataracts became hypermature, leading to profound retinal remodeling due to inflammatory events. Literature analysis showed that CS-related cataracts display specific features compared to other forms of retinitis pigmentosa-related cataracts, and their onset is modified by additional genetic factors. Corroboratively, we were able to isolate a subline of the *Vps13b*<sup>ΔRc3/ΔRc3</sup> model with delayed cataract onset.

**CONCLUSIONS.** VPS13B participates in lens homeostasis, and the CS-related cataract development dynamic is linked to additional genetic factors.

**Keywords:** Cohen syndrome, VPS13B, ophthalmology, lens, cataract, surgery, inflammation, fibrosis, mouse model, genetic background, genetic modifiers

Cohen syndrome (CS)<sup>1</sup> (OMIM 216550) is a rare autosomal recessive and multisystemic disorder caused by variants of the *VPS13B* gene<sup>2,3</sup> or by copy number variations of its locus on chromosome 8.<sup>4,5</sup> Since its identification, large variability in clinical features associated with the *VPS13B* gene has been described.<sup>6–11</sup> Cardinal manifestations of *VPS13B* mutations are the presence of a typical facial dysmorphism, intellectual disability, intermittent or chronic neutropenia, and progressive retinal dystrophy.<sup>12,13</sup>

In most cases, the disease is also characterized by post-natal microcephaly, childhood hypotonia, joint hyperextensibility, abnormal fat distribution, slender extremities, and myopia.<sup>7,14</sup>

Ophthalmic symptoms vary greatly in terms of occurrence, onset, and progression.<sup>15–17</sup> Children suffer from peripheral loss of vision and nyctalopia from a young age. Their electroretinograms are markedly attenuated by the age of 5 and extinguished by the age of 15 years.<sup>16</sup>

Fundus changes in children include the presence of pigment deposits and/or a bull's eye macula.<sup>18</sup> Those two phenotypes are sometimes found associated with optic disc pallor. Deposits usually affect the peripheral retina but can also be observed in the macula of some patients. Studies focusing on ophthalmic phenotypes have also suggested a high prevalence of cataracts in some patient populations with CS, especially in a Greek cohort.<sup>17</sup> Due to potential postoperative complications, cataract management in retinal dystrophies must be carefully considered.<sup>19–21</sup> Although cataract can cause a decrease of visual acuity, about 10% to 15% of retinitis pigmentosa (RP) patients develop cystoid macular edema (CME) after surgery.<sup>22</sup> This feature in patients with very constricted visual fields (<10%), such as CS patients, may cause the visual acuity to worsen. In addition, recent case reports using optical coherence tomography (OCT) suggest that CS patients are more prone to develop CME than RP patients.<sup>23–25</sup> However, in CS patients, cataract can occur very early in adulthood or even in childhood.<sup>17</sup> For this reason, the benefit of cataract surgery is an important question in the medical management of the CS pathology.

While proceeding to the ophthalmic characterization of our recently established *Vps13b*<sup>Δ<sub>RC3/Δ<sub>RC3</sub></sub></sup> mouse model, we identified early-onset forms of hypermature cataracts that cause major retinal inflammation processes. Moreover, we determined that in CS patients, as well as in *Vps13b*<sup>Δ<sub>RC3/Δ<sub>RC3</sub></sub></sup> mice, cataract onset seems to be modified by additional genetic factors. Here, we also report the successful cataract surgery of two CS siblings.

## MATERIAL AND METHODS

### Animals

The *Vps13b*<sup>Δ<sub>RC3/Δ<sub>RC3</sub></sub></sup> mouse line carrying a constitutive deletion of *Vps13b* exon 3 was established at the Mouse Clinical Institute (MCI)/Institut Clinique de la Souris (ICS) as previously reported.<sup>26</sup> The line was initially produced on a C57Bl/6N background accidentally carrying the retinal degeneration-causing mutation *rd8* on the *Crb1* gene. To remove the *rd8* mutation, the *Vps13b*<sup>Δ<sub>RC3/Δ<sub>RC3</sub></sub></sup> line was crossed with wild-type C57Bl/6J mice, and the offspring were genotyped for the *rd8* mutation as previously described.<sup>27</sup> Crossings between *Vps13b*<sup>Δ<sub>RC3/+</sub></sup> and *Crb1*<sup>rd8/+</sup> mice allowed establishment of the *Vps13b*<sup>Δ<sub>RC3/Δ<sub>RC3</sub></sub></sup> *Crb1*<sup>+/+</sup> C57Bl/6NJ colony used in this study.

Experiments were conducted in accordance with the ARVO Statement for the Use of Animals in Ophthalmic and Vision Research, Federation of European Laboratory Animal Science Associations guidelines for the care and use of laboratory animals (FELASA category B accreditation for R.D.C.), and French legislation (animal quarters agreement nos. C 21-231-008 EA and B 75-12-02 IDV), after approval by the local ethics committee (#105, Comité d'Éthique de l'Expérimentation Animale Grand Campus Dijon) and the French Ministry of Higher Education, Research and Innovation (agreement nos. APAFIS#8142-2016121210214682 and APAFIS#9524-2017040712176062). Animals were kept in animal quarters under controlled conditions of temperature (21 ± 1°C) and light (12-hour/12-hour light/dark cycle). Animals were fed ad libitum with standard laboratory chow (SAFE A04; SAFE Complete Care Competence, Rosenberg, Germany) and 0.2-μm filtered water.

### Genotyping PCR

Genomic DNA was extracted from tail biopsies through an overnight incubation in lysis buffer (0.2% SDS; 5-mM EDTA; 100-mM Tris, pH8.5; 200-mM NaCl) supplemented with 100-μg/mL Proteinase K (Promega Corp., Madison, WI, USA) at 56°C. The extract was centrifuged at 13,200g for 5 minutes following inactivation of Proteinase K at 80°C for 1 hour. A 1:100 dilution of the supernatant was used for genotyping by PCR analysis with GoTaq G2 Flexi DNA Polymerase (Promega) according to the manufacturer's instructions using forward (5'-GCTAGATTGGCTGTCATGAAGCAC) and reverse (5'-CTAACAGTTGACTGAGGAAGCAGCAATG) primers to target a genomic fragment spanning *Vps13b* exon 3 in wild-type mice and including the LoxP sites in knockouts.

### Reverse-Transcription and Real-Time Quantitative PCR Analysis

Total RNAs from eye lenses were isolated using Invitrogen TRIzol Reagent (Thermo Fisher Scientific, Waltham, MA, USA) and reverse-transcribed using the iScript Reverse Transcription Supermix (#1708891; Bio-Rad Laboratories, Inc., Hercules, CA, USA) in accordance with the manufacturers' instructions. *Vps13b* mRNA levels were measured by performing real-time quantitative PCR as previously described.<sup>26</sup>

### Ophthalmic Examination in Mice

Ophthalmic examination was performed from 1 to 5 months of age on six mice per genotype using the Micron III system (Phoenix Research Laboratories, Pleasanton, CA, USA). The pupils were dilated with tropicamide (Mydriaticum, Théa à l'International Produits, Clermont-Ferrand, France) and phenylephrine (Nécosynéphrine; Europhtha, Monaco) prior to placing the animals in front of the Micron III device under Isoflurane anesthesia (Axience, Paris, France). During the procedure, eyes were kept moist with 0.9% NaCl. We made use of an excitation filter at 482 nm and an emission filter at 536 nm to detect autofluorescent structures in the retina.

### Histology

*Vps13b*<sup>+/+</sup> and *Vps13b*<sup>Δ<sub>RC3/Δ<sub>RC3</sub></sub></sup> eyes were collected and fixed in 4% paraformaldehyde for 48 hours and embedded in paraffin. To observe the eye structure, 5-μm-thick sections were stained with Harris hematoxylin and eosin (H&E) Y reagents (Leica Biosystems, Wetzlar, Germany) after paraffin removal. Observations were conducted on an Axioscope microscope (Carl Zeiss Microscopy, Jena, Germany).

### Immunofluorescence

Immunostaining was performed on paraffin sections. After paraffin removal, sections were rehydrated and blocked for 30 minutes at room temperature in 1 × PBS solution containing 10% fetal calf serum (HyClone; Thermo Fisher Scientific) and 0.3% Triton X-100. Sections were then incubated overnight at 4°C with rabbit primary antibodies diluted in blocking solution, washed in 1 × PBS supplemented with 0.1% Tween-20, incubated for 2 hours at room temperature with Donkey anti-Rabbit secondary antibody, Alexa Fluor 568 (#A10042, 1:500; Thermo Fisher Scientific), washed and

mounted in ProLong Diamond Antifade Mountant (#P36961; Thermo Fisher Scientific). Primary antibodies and probes used in this study included anti-GFAP (#GTX108711, 1:200; GeneTex, Inc., Irvine, CA, USA); anti-Iba1 (#AB178846, 1:500; Abcam, Cambridge, UK); anti- $\alpha$ -SMA (#C6198, 1:500; Sigma-Aldrich, St. Louis, MO, USA); anti-Col-IV (#2150-1470, 1:200; Bio-Rad Laboratories); anti-CD4 (#183685, 1:200; Abcam); and ActinGreen 488 ReadyProbes Reagent (#R37110; Thermo Fisher Scientific).

Immunostaining was observed using an AxioVert.A1 microscope (Carl Zeiss Microscopy) equipped with a QImaging Retiga R3 camera (QImaging, Surrey, BC, Canada) and an X-Cite series 120 fluorescence lamp (Excelitas Technologies, Waltham, MA, USA). Images were documented using the Fiji and  $\mu$ Manager software packages.

### Western Blot Analysis

Retinas were lysed for 20 minutes in 1 $\times$  radioimmunoprecipitation assay buffer (#9806; Cell Signaling Technology, Danvers, MA, USA) supplemented with 1-mM phenylmethylsulfonyl fluoride and 1 $\times$  complete protease inhibitor cocktail (#11697498001; Sigma-Aldrich). Cell lysates were centrifuged at 13,000g for 20 minutes at 4°C, and protein concentrations were determined using the BCA Protein Assay (Sigma-Aldrich). Proteins were run on sodium dodecyl sulfate–polyacrylamide gel electrophoresis gels and transferred to Millipore Immobilon-P Transfer Membranes (Sigma-Aldrich). Membranes were blotted with antibodies against Phospho-Stat3 (#9145; Cell Signaling); Stat3 (#12640; Cell Signaling); phospho-extracellular signal-regulated kinase 1/2 (Phospho-Erk1/2, #9101; Cell Signaling); Erk1/2 (#4695; Cell Signaling); glial fibrillary acidic protein (GFAP, #GTX108711; GeneTex); ionized calcium-binding adapter molecule 1 (Iba1, #GTX101495; GeneTex); and glyceraldehyde 3-phosphate dehydrogenase (GAPDH, #GTX100118; GeneTex) in 1 $\times$  PBS, 0.05% Tween-20, and 5% non-fat dried milk. They were then washed and probed with the appropriate secondary antibodies coupled to horseradish peroxidase. Labeled proteins were detected using an enhanced chemiluminescence reagent (Bio-Rad Laboratories) according to the manufacturer's recommendations. Bands were visualized using the ChemiDoc Imaging System (Bio-Rad Laboratories).

### Retrospective Literature Analysis

A systematic literature search was performed using the PubMed database to identify relevant studies published between June 2003 (identification of *VPS13B* as the disease-causing gene for CS) and April 2020 using the sole key word "Cohen Syndrome." Studies reporting ophthalmic examinations as well as disease-causing variants were included to generate Supplementary Table S1.

## RESULTS

### *Vps13b* <sup>$\Delta$ ps13bs1</sup> Mice Present with Severe Hypermature Cataracts, Lens Epithelial–Mesenchymal Transition, and Vitreal Fibrosis

To describe the ocular changes affecting *Vps13b* <sup>$\Delta$ Rx3/ $\Delta$ Rx3</sup> mice, ophthalmoscopic examinations were carried out in

adult mice. We found that cataract developed as early as 1 month of age in *Vps13b* <sup>$\Delta$ Rx3/ $\Delta$ Rx3</sup> mice and found no fundus alteration before lenses had completely lost transparency (Fig. 1A). Cataract initially appeared as a central loss of transparency (early stages, 1–2 months of age) and evolved within the next weeks or months into complete opacity with vacuolar structures (late stages, 3–5 months of age). Heterozygous *Vps13b* <sup>$\Delta$ Rx3/+</sup> mice did not show any ophthalmic changes during the course of examination.

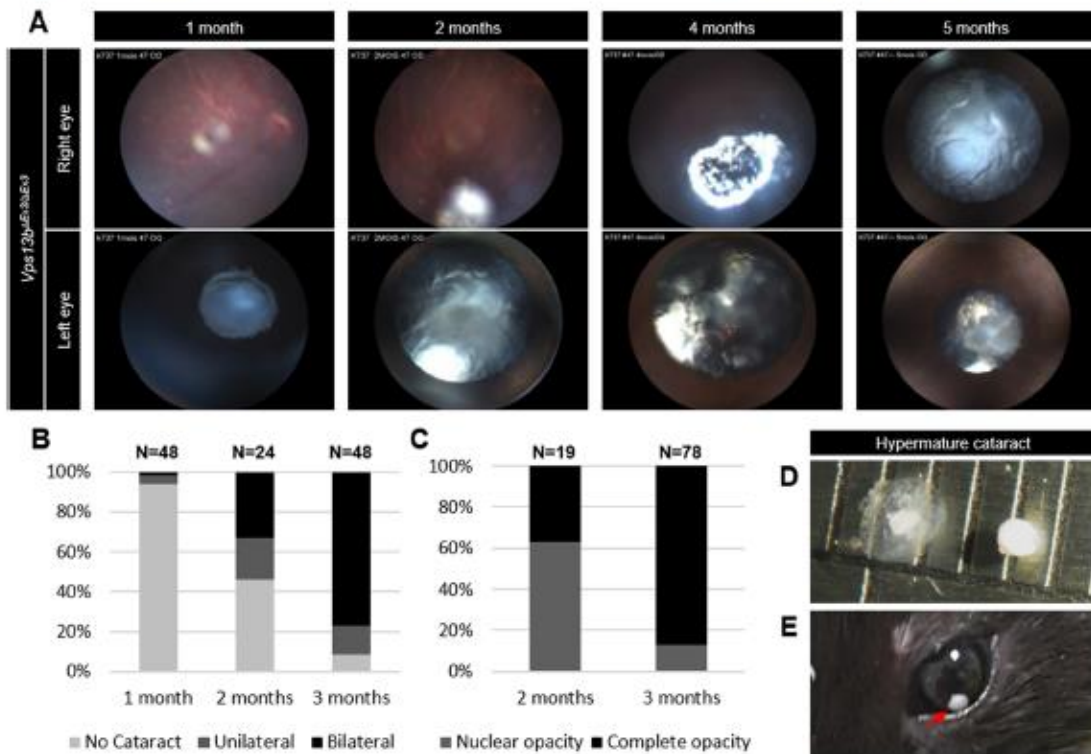
We determined the frequency and pace of cataract progression by slit-lamp examination of 1-, 2-, and 3-month-old *Vps13b* <sup>$\Delta$ Rx3/ $\Delta$ Rx3</sup> mice. Cataract affected only about 6% of 1-month-old knockout mice and did so in a bilateral manner for only 2% of animals. Cataract mostly developed within the second month of life, with 33% of 2-month-old mice displaying bilateral cataracts and 21% displaying unilateral cataracts. At the age of 3 months, 92% of knockout mice were affected, of which 77% were so in a bilateral manner (Fig. 1B). In addition, in 2-month-old knockout mice only 37% of cataractous eyes showed complete opacity, but the opacity rapidly progressed to 87% in 3-month-old animals (Fig. 1C). Dissections of eyes with late-stage cataracts (complete opacity) revealed that cataracts had become hypermature, with a complete dissociation of both cortical and nuclear areas of the lens (Fig. 1D). In some eyes, dissociated lens fragments were observable *in vivo* in the anterior chamber (Fig. 1E).

Histological analysis of early-stage cataracts in *Vps13b* <sup>$\Delta$ Rx3/ $\Delta$ Rx3</sup> mice revealed that cataract formation was initiated after the appearance of large vacuoles in the lens cortical area (Fig. 2A, Supplementary Fig. S1). F-Actin staining revealed that fiber cells had lost the elongated structure that is characteristic of their proper differentiation (Fig. 2B). In later stages, lens dystrophy progressed to an hypermature cataract (HC) aspect through the rupture of the posterior (Fig. 2A) or anterior lens envelope. H&E stainings revealed the abnormal presence of cells in the vitreous humor (Supplementary Fig. S1). We performed immunostaining against  $\alpha$ -smooth muscle actin ( $\alpha$ -SMA), a common mesenchymal cell marker, and detected  $\alpha$ -SMA<sup>+</sup> cells around the ruptured lens envelope of *Vps13b* <sup>$\Delta$ Rx3/ $\Delta$ Rx3</sup> eyes (Figs. 3A, 3B). Mesenchymal cells are known to be derived from the lens epithelium in response to injuries caused by cataracts.<sup>28</sup> Epithelial–mesenchymal transition (EMT) was also observed in localized areas of the anterior segment of cataractous *Vps13b* <sup>$\Delta$ Rx3/ $\Delta$ Rx3</sup> lenses (Fig. 3C). Immunostaining targeting collagen IV revealed that EMT associated with fibrosis took place in injured *Vps13b* <sup>$\Delta$ Rx3/ $\Delta$ Rx3</sup> lenses (Figs. 3A–3C).

### Hypermature Cataract Associates with Infiltration of Immune Cells in the Vitreous Humor and the Retina

We hypothesized that the release of lens material in the vitreous humor may cause the infiltration of immune cells to this compartment and subsequently trigger inflammatory and proliferative responses in retinas of eyes with HC. To confirm the presence of immune cells in the vitreous, we stained *Vps13b* <sup>$\Delta$ Rx3/ $\Delta$ Rx3</sup> eyes with the lymphocyte marker CD4 (Figs. 3D–3F) and confirmed leukocyte infiltration in the vitreous humor of *Vps13b* <sup>$\Delta$ Rx3/ $\Delta$ Rx3</sup> eyes with HC.

Although the retinas of wild-type and cataract-free *Vps13b* <sup>$\Delta$ Rx3/ $\Delta$ Rx3</sup> eyes did not present any abnormalities, *Vps13b* <sup>$\Delta$ Rx3/ $\Delta$ Rx3</sup> eyes with HC presented with retinal folds



**FIGURE 1.** Frequency, characteristics, and progression of cataract in *Vps13b*<sup>ΔEx3/ΔEx3</sup> mice. (A) Ophthalmoscopic images of *Vps13b*<sup>ΔEx3/ΔEx3</sup> eyes displaying the evolution of cataract from 1 to 5 months of age. Note the loss of pupillary response as cataract progresses. (B) Frequency of unilateral and bilateral cataracts in 1-, 2-, and 3-month-old knockout mice. Cataracts most frequently appeared between 1 and 2 months of age either uni- or bilaterally. Most 3-month-old knockout mice suffered from bilateral cataracts. (C) In order to rank cataract severity, affected eyes were split into two groups depending on whether they showed nuclear opacity only or complete opacity of the lens. Although the majority of affected eyes had only nuclear opacity at 2 months of age, most affected eyes had complete opacity by the age of 3 months. (D) Photograph of a dissected lens from a *Vps13b*<sup>ΔEx3/ΔEx3</sup> eye in which the cataract had become hypermature. The lens nuclear region was found dissociated from its cortical region. (E) In the hypermature stage of cataract, the lens nuclear fragment was sometimes present in the anterior chamber (arrow).

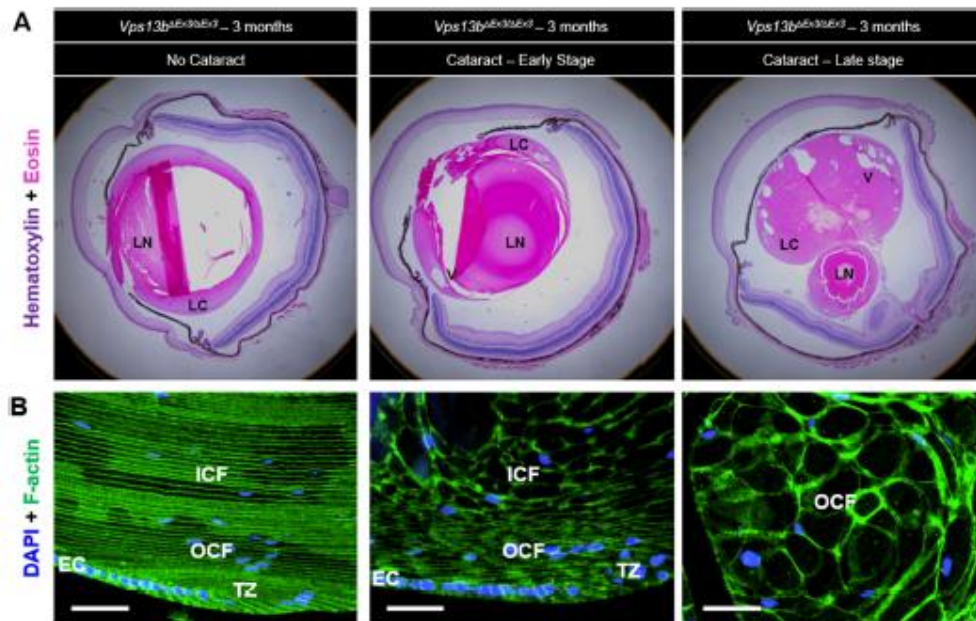
and edemas (Fig. 4A, right panel). We therefore assessed the activation of glial cells in retinas by performing GFAP immunostaining. We found, in the vicinity of fibrotic areas of the vitreous humor of eyes with HC, large areas with increased number of GFAP<sup>+</sup> cells in the ganglion cell layer (GCL) (Fig. 4B, right panels), suggesting that astroglial cells proliferated when the cataract had become hypermature. In addition, low-intensity staining restricted to retinal folds of eyes with HC was reminiscent of immunopositive Müller cells. Immunostaining against the microglial marker Iba1 performed on *Vps13b*<sup>ΔEx3/ΔEx3</sup> retinas with HC revealed a higher number of Iba1<sup>+</sup> cells than in control retinas (Fig. 4C, right panels). The presence of these microglial cells was particularly prominent in the inner and outer plexiform layers, especially where folds and edemas formed. Of note, prior to developing HCs, retinas of 3-month-old *Vps13b*<sup>ΔEx3/ΔEx3</sup> mice did not show any glial activation on examined sections.

Western blot analysis (Figs. 5A–5C) revealed an increase in the global retinal content of Iba1 and GFAP on protein extracts from *Vps13b*<sup>ΔEx3/ΔEx3</sup> retinas of eyes with HC and to lower extents in some *Vps13b*<sup>ΔEx3/ΔEx3</sup>

retinas of eyes with non-hypermature cataracts and without cataract. In eyes with HC, the increase in glial content was associated to increased Stat3 expression (Fig. 5D) combined with increased Stat3 and Erk1/2 phosphorylation levels (Figs. 5E, 5F). To a lesser degree, some retinas of *Vps13b*<sup>ΔEx3/ΔEx3</sup> eyes without HC also presented with increased Stat3 expression but not Erk1/2 phosphorylation (Figs. 5E, 5F). Overall, these results show that inflammatory events and glial proliferation occur in *Vps13b*<sup>ΔEx3/ΔEx3</sup> retinas before cataract onset and through mechanisms that are independent of the cataract. Also, additional inflammation and proliferation occurred upon HC development. A general observation of 6-month-old mice showed the presence of eye discharge, suggesting that a global ocular inflammation was triggered by HC in *Vps13b*<sup>ΔEx3/ΔEx3</sup> eyes.

#### Peculiar Cataract Characteristics in CS Patients

In most forms of pigmented retinopathy, cataract is considered a complication of the retinal degeneration.<sup>29,30</sup> Our ophthalmic findings in mice suggest that cataract



**FIGURE 2.** Lens histology of *Vps13b*<sup>ΔRc3/ΔRc3</sup> mice compared to controls. (A) H&E staining of *Vps13b*<sup>ΔRc3/ΔRc3</sup> paraffin eye sections in early-stage (middle panels) and late-stage (lower panels) cataracts. (B) Representative images of immunostaining against F-actin showing lens fiber cell structure after cataract onset in *Vps13b*<sup>ΔRc3/ΔRc3</sup> eyes (middle and lower panels) compared to unaffected *Vps13b*<sup>ΔRc3/ΔRc3</sup> eyes (upper panel). When cataract occurred, lens fiber cells lost their elongated structure and became enlarged. LN, lens nucleus; LC, lens cortex; V, vacuole; EC, epithelial cells; TZ, transitional zone; OCF, outer cortical fiber cells; ICF, inner cortical fiber cells. Scale bars: 10 μm.

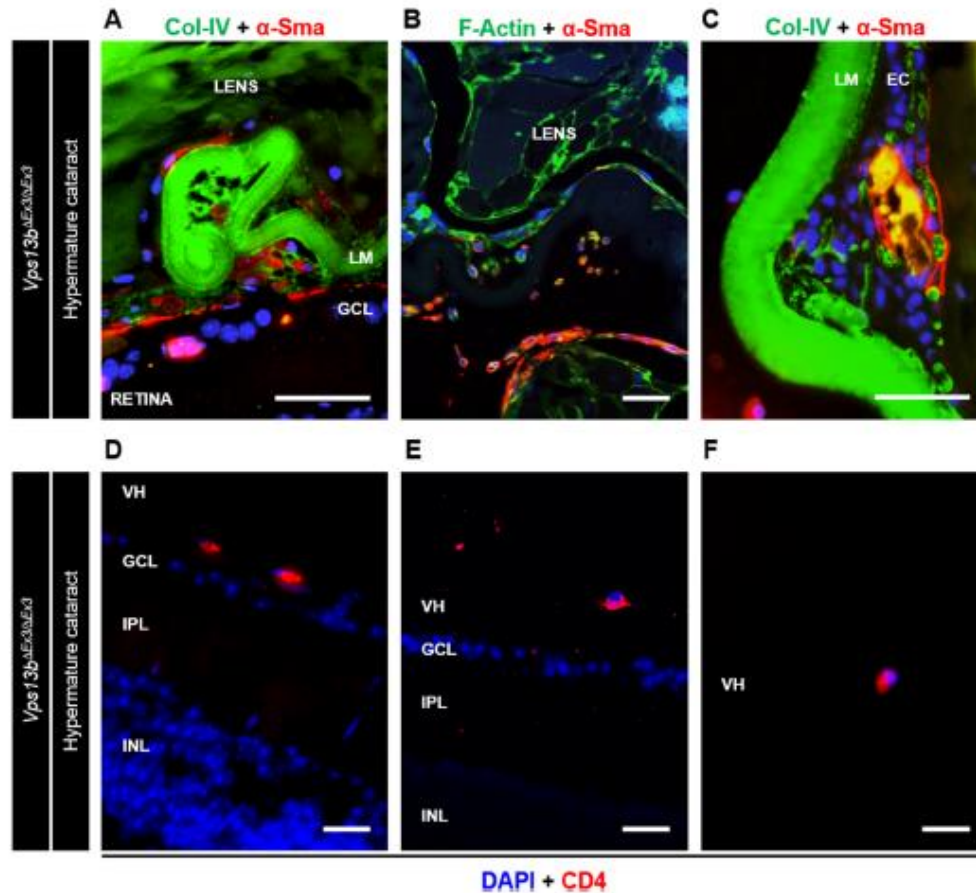
development in CS may be independent from retinal degenerative processes, as cataract is anterior to most retinopathic features in *Vps13b*<sup>ΔRc3/ΔRc3</sup> mice. To assess whether there are specificities to cataract onset in CS patients that differ from other forms of RP-related cataracts, we performed a comprehensive literature analysis of ophthalmic investigations conducted in CS patients (Supplementary Table S1). We found that a third of teenage CS patients were affected with cataract, and the prevalence reached 85% by the age of 40 (Fig. 6A). In contrast, in RP cases, the prevalence of cataract reached only 57%<sup>31</sup> (Fig. 6B). In a comprehensive review on cataracts in RP patients,<sup>31</sup> Pruett reported that most cataracts belong to the posterior subcapsular subtype (80.8%) or a composite form of nuclear sclerosis and posterior subcapsular cataract (12.8%). In contrast, CS patients are mostly affected with nuclear sclerosis (80%), a form of cataract that affects only 6.4% of RP patients (Fig. 6C). Altogether, these observations suggest a mechanism for cataract development that is independent of the pigmented retinopathy in CS.

#### Complication-Free Cataract Surgery in Two CS Siblings

Two French CS sisters diagnosed with bilateral cataracts in their 40s were operated on at the ages of 48 and 50 years. Postoperative OCT examinations revealed no CME development and best-corrected visual acuity remained stable.

#### Genotype–Phenotype Correlation and Influence of the Genetic Background on the Onset of Cataract

The high prevalence of nuclear sclerotic cataracts in CS, as well as our findings in mice, suggest a specific function of VPS13B in lens homeostasis. Based on this assumption, we wanted to determine whether some domains or isoforms of VPS13B are more important to lens homeostasis in humans. To date, nothing is known about the functional relevance of the short VPS13B isoforms (NM\_181661 and NM\_015243), but we suspect that they may carry yet unknown specific functions in a subset of tissues affected in CS, including the ocular lens. We performed an exhaustive bibliographic search of cataracts reported in CS patients with identified disease-causing mutations (Supplementary Table S1). In the Greek CS cohort, which carried a large deletion in the N-terminal region present in NM\_181661 and NM\_015243, all 12 patients who were 13 years of age and older suffered from cataract. In contrast, in patients with a French ancestry, only one patient developed cataract before their 40s. In contrast with the Greek cohort, they all had in common that they were not affected in a biallelic manner by variants targeting the short N-terminal VPS13B isoforms. This first observation pointed toward either a function of those short N-terminal isoforms in lens homeostasis or an effect of genetic background on the development of cataract (Figs. 6D, 6E). However, when studying the Finnish and Amish cohorts, whose variants did not affect transcripts NM\_181661 and NM\_015243, we still found a high prevalence of cataracts in teenage and young adult patients (Supplementary Table



**FIGURE 3.** Inflammatory events in cataractous *Vps13b*<sup>ΔRc3/ΔRc3</sup> eyes. (A–C) Representative images of immunostaining against α-SMA and Col-IV or F-actin ( $n = 3$ ), respectively, targeting mesenchymal cells, their fibrotic secretions, and fiber cell boundaries in the posterior (A, B) and anterior (C) regions of the lens. HC led to EMT and fibrosis at the site of lens envelop rupture and at the anterior pole in *Vps13b*<sup>ΔRc3/ΔRc3</sup> eyes. (D–F) Images of CD4 immunostaining revealed lymphocyte infiltration in the vitreous humor of *Vps13b*<sup>ΔRc3/ΔRc3</sup> eyes with HC ( $n = 3$ ). INL, inner nuclear layer; IPL, inner plexiform layer; GCL, ganglion cell layer; LM, lens membrane; VH, vitreous humor. Scale bars: 10 μm.

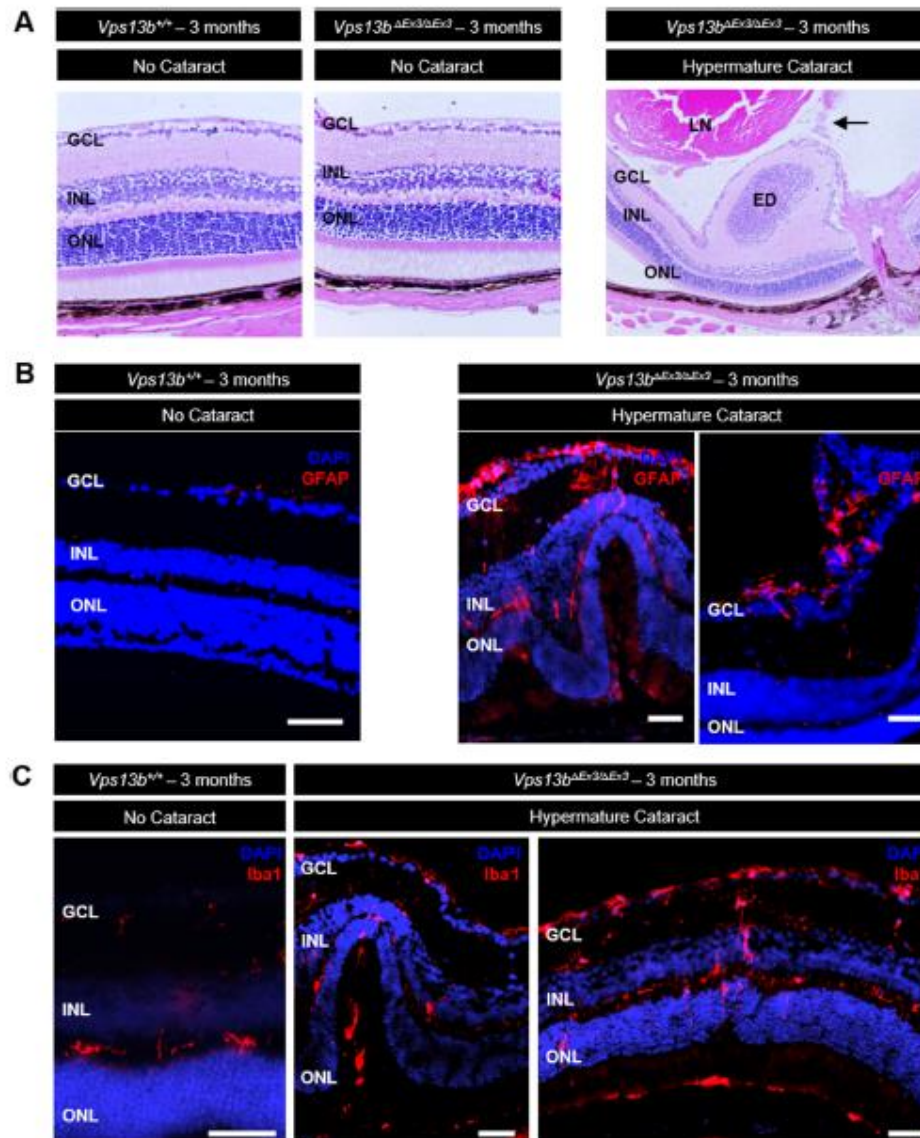
S1; Figs. 6D, 6E). In addition, there was a low incidence of cataract in patients with various *VPS13B* variants of French and Asian ancestries of the same age group (Fig. 6D). Therefore, the onset of cataract in CS seems to depend more on modifier effects coming from the genetic background than on the disruption of a lens-specific function present in the short isoforms. In terms of protein domains, all variants associated with early-onset cataract have in common a loss of the VPS13\_C and ATG\_C domains of the protein; however, those two domains are almost always deleted in CS patients, even those with no cataract in late adulthood.

#### Selective Breeding and Isolation of a Subline Not Affected with Early-Onset Cataract

Based on the hypothesis that additional genetic factors modify the onset of cataract associated with *Vps13b*

variants, we attempted to delineate a cataract-free subline within the *Vps13b*<sup>ΔRc3/ΔRc3</sup> mouse line or at least one that is not affected with an early-onset cataract form (i.e., prior to 3 months of age). Through selective breeding of cataract-free 3-month-old *Vps13b*<sup>ΔRc3/ΔRc3</sup> females with heterozygous males from litters that showed only cataract-free knockout mice at 3 months of age, we successfully produced a knockout offspring devoid of early-onset cataract. We thereby delineated a cataract-free subline, named hereafter *Vps13b/NC*<sup>ΔRc3/ΔRc3</sup>. The genealogy related to this subline is presented in Figure 7. In the meantime, random breeding of the general *Vps13b*<sup>ΔRc3/ΔRc3</sup> line kept producing a knockout offspring with a high incidence of cataracts (Supplementary Fig. S2), thereby excluding potential changes in the housing conditions as being responsible for the absence of cataract in the *Vps13b/NC*<sup>ΔRc3/ΔRc3</sup> subline.

Defining whether this subline is affected by a late-onset form of cataract only or whether the incidence is

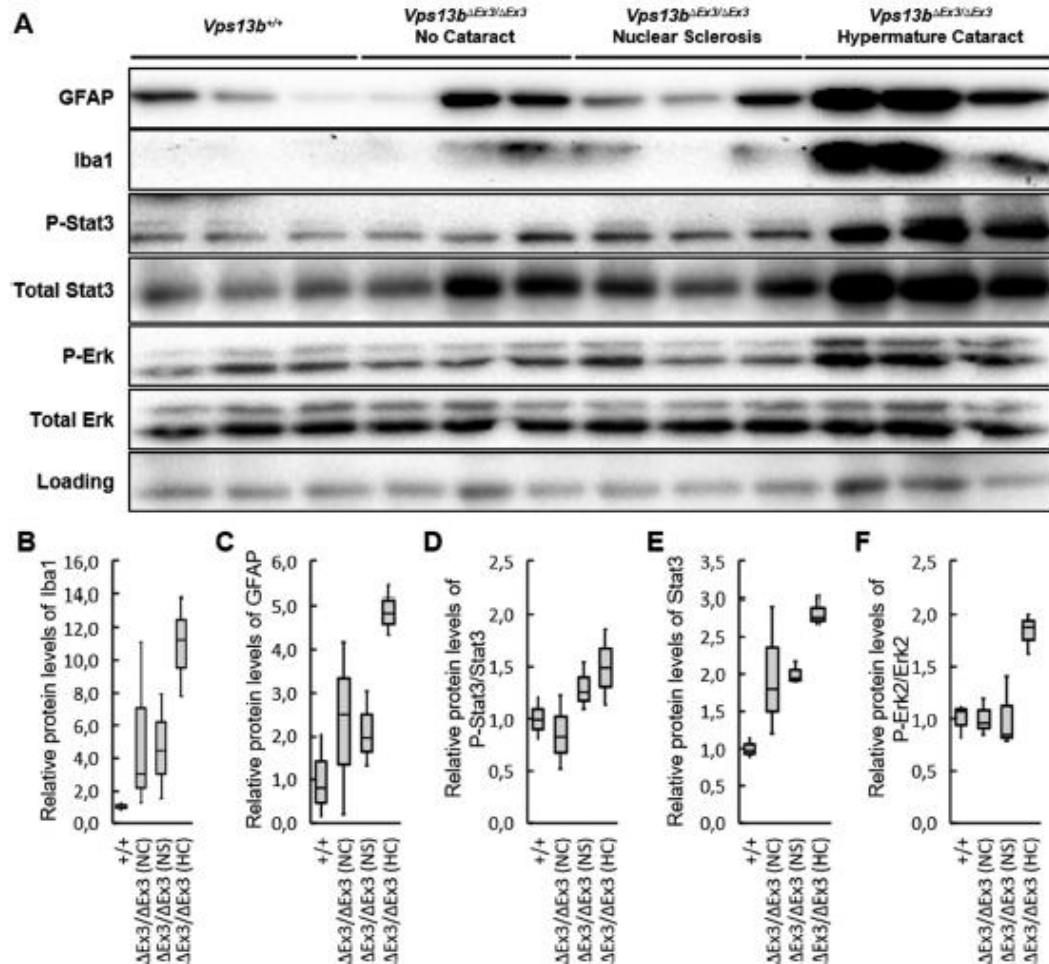


**FIGURE 4.** Glial activation in retinas of *Vps13b*<sup>ΔEx3/ΔEx3</sup> eyes with and without cataract. (A–D) Representative images of retinal sections ( $n = 3$  per group) from *Vps13b*<sup>+/+</sup> eyes (left panels) and *Vps13b*<sup>ΔEx3/ΔEx3</sup> eyes with hyperature cataract (right panels) at 3 months of age stained with H&E (A) or antibodies against GFAP (B) or Iba1 (C). Cataractous eyes (HC) showed large and multiple regions with retinal folds and edemas in which astroglial and microglial proliferations were prominent along with activated Müller cells. The arrow in A (lower panel) highlights a fibrotic area in the vitreous humor near an edema. VH, vitreous humor; GCL, ganglion cell layer; INL, inner nuclear layer; ONL, outer nuclear layer; ED, edema. Scale bars: 10  $\mu$ m.

also reduced will require additional observations. At the time of writing, three knockout females were kept up to a year of age. Although two of them were still free of cataract, one had developed unilateral cataract at the age of 6 months. At 1 year, the opposite eye remained unaffected.

## DISCUSSION

Patients with CS present with a very early-onset form of rod-dominant dystrophy associated with macular changes.<sup>18,23,32,33</sup> Retinal dystrophy occurs in the first years of life and progresses rapidly to a complete loss

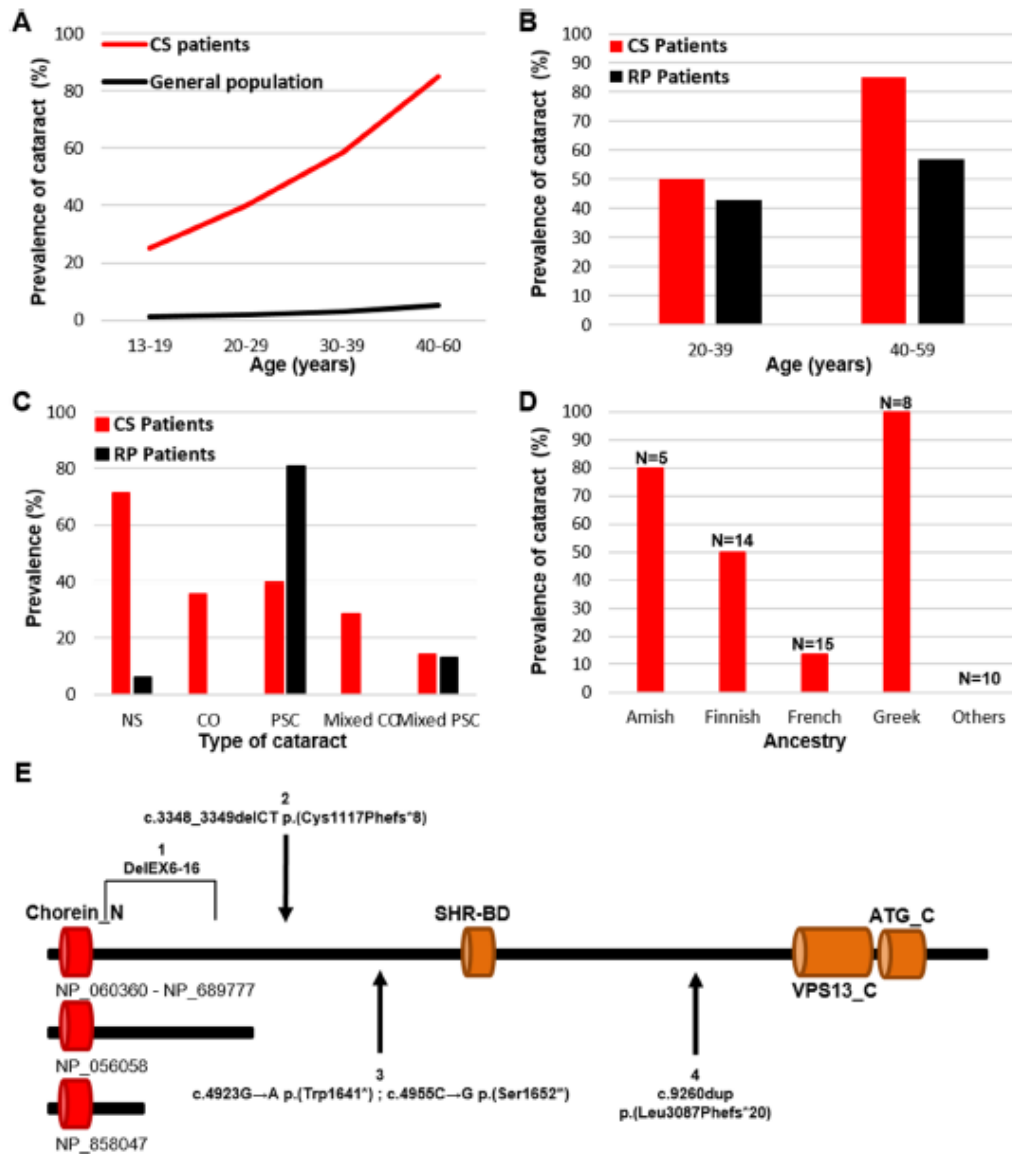


**FIGURE 5.** Inflammatory and proliferative profiles of *Vps13b*<sup>ΔEx3/ΔEx3</sup> retinas based on protein expression levels. (A) Western blot analysis of Iba1 and GFAP expression levels, as well as Stat3 and Erk1/2 phosphorylation levels, on protein extracts from *Vps13b*<sup>+/+</sup>, cataract-free *Vps13b*<sup>ΔEx3/ΔEx3</sup>, and nuclear sclerotic *Vps13b*<sup>ΔEx3/ΔEx3</sup> eyes, as well as *Vps13b*<sup>ΔEx3/ΔEx3</sup> eyes with HC, at 2 months of age. GAPDH was used as loading control. (B–F) Relative protein levels of Iba1, GFAP, Stat3, Phospho-Stat3/Stat3, and Phospho-Erk2/Erk2 from western blot analysis presented in (A). Protein levels were normalized to GAPDH levels and the average *Vps13b*<sup>+/+</sup> value. The data are presented as a boxplot showing minimum, maximum, and quartile values for each group ( $n = 3$ ). Although some *Vps13b*<sup>ΔEx3/ΔEx3</sup> retinas of eyes without HC presented with increased Iba1 and GFAP levels representative of glial activation and proliferation, this increase became systematic in eyes with HC. Iba1 was increased by 11-fold (B) and GFAP by 5-fold (C) compared to controls. In addition, the pro-inflammatory protein Stat3 was also more prominent in retinas of eyes with HC. Comparison of the Phospho-Stat3/Stat3 ratio (D) and Stat3/GAPDH ratio (E) shows that increased levels of Phospho-Stat3 in cases of HC were mostly due to the overexpression of Stat3. Interestingly, *Vps13b*<sup>ΔEx3/ΔEx3</sup> retinas of eyes without HC also displayed a moderately elevated expression of Stat3 that did not translate into increased phosphorylation of the protein. Last, the key regulator of cell proliferation Erk was only over-activated in eyes with HC (F).

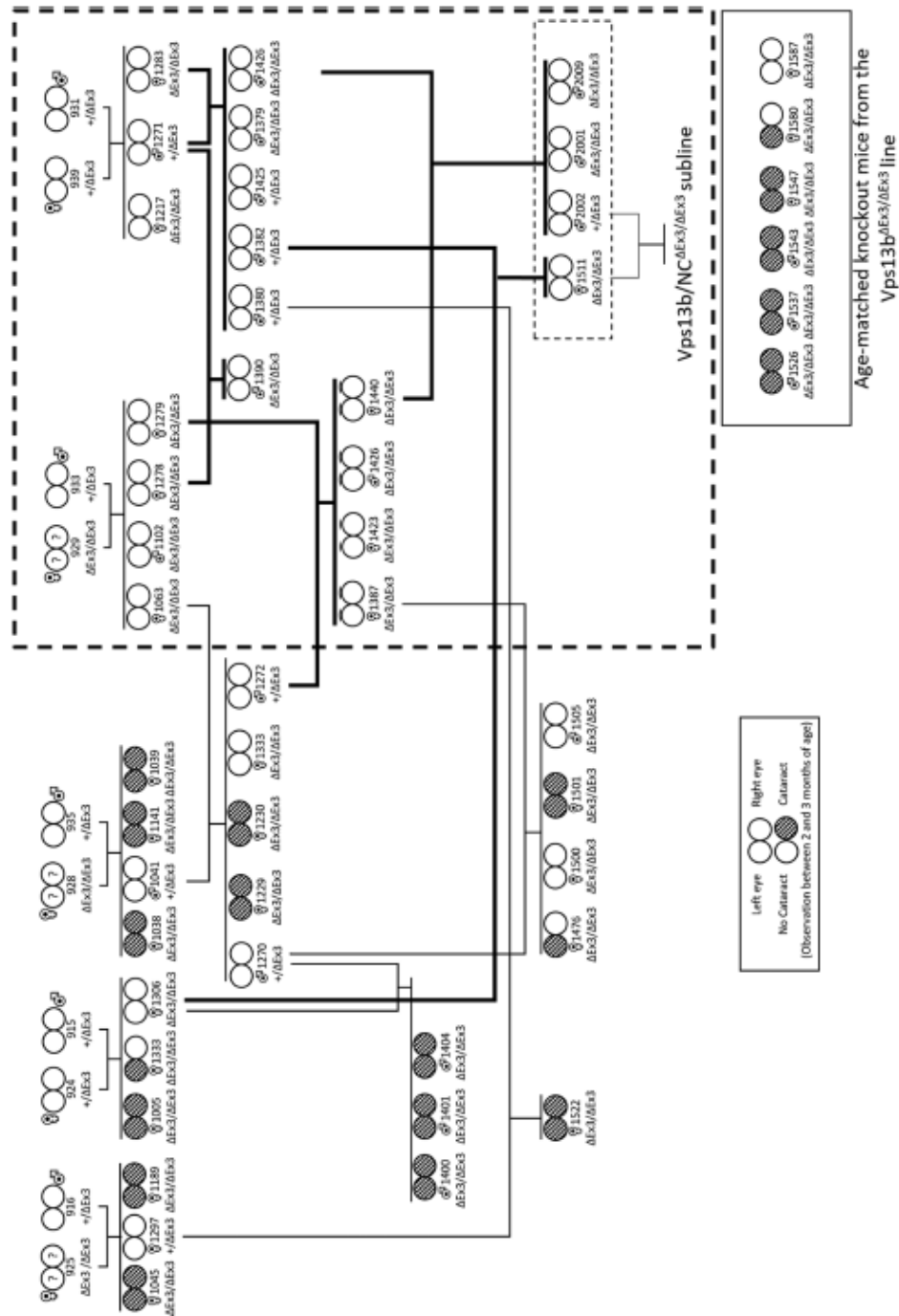
of peripheral and scotopic vision.<sup>15,16,34</sup> Teenage and young-adult CS patients can also be affected by early-onset cataract.<sup>17</sup> Together with myopia, retinal dystrophy and cataract constitute the major ophthalmic features of CS. To better describe the events associated with those symptoms, characterize their molecular pathomechanisms, and assess potential therapeutic strategies, animal models are required. A canine model with a frameshift deletion in *VPS13B* has been reported.<sup>35</sup> Unfortunately, however, ophthalmic examination of the model was not performed,

and the dog breed is now no longer available. We recently reported creation of the *Vps13b*<sup>ΔEx3/ΔEx3</sup> mouse model and showed that it displays a defective spermiogenesis due to impaired vesicular transport.<sup>26</sup> In the present study, we showed that *Vps13b*<sup>ΔEx3/ΔEx3</sup> mice are affected with cataract prior to retinal changes observed in relation to the rod-dominant CS dystrophy. This is in contrast with the chronology of appearance of these features in CS patients. Together with cataractous characteristics in patients, this finding suggests that cataract in CS may not be secondary to





**FIGURE 6.** Prevalence of cataract in the CS population. (A) Although less than 5% of people in the general population are affected with cataract before the age of 40, the prevalence of cataract in teenage CS patients is around 25%. The prevalence reaches 40% in the 20 to 29 years age group, 58% in the 30 to 39 years age group, and 85% in the age group above 40 years of age. (B) Comparison of the prevalence of cataract in CS patients with the data reported by Pruett<sup>31</sup> for RP patients. Compared with RP patients, the prevalence was 7% higher in CS patients from 20 to 39 years of age, and 28% higher in CS patients from 40 to 59 years of age. (C) Comparison of the prevalence of each type of cataract between CS and RP patients: nuclear sclerosis (NS), cortical (CO), and posterior polar subcapsular (PSC). CS patients are mostly affected with NS cataracts, whereas RP patients are mostly affected with PSC cataracts. (D) Prevalence of cataract in 13- to 40-year-old CS patients depending on their ancestry suggests an effect of the genetic background on the onset of cataract. Greek patients in this age group systematically presented with cataract. Amish and Finnish patients presented with a high prevalence of cataract of about 80% and 50%, respectively. In contrast, the prevalence in patients with French ancestry was lower (13%), and patients with Asian ancestry were never reported with cataract. (E) Positions of known *VPS13B* variants associated with cataract in teenage CS patients. As almost systematically reported in CS patients, those variants result in a truncated protein. Numbers 1, 2, and 4 are homozygous variants. Number 3 is a case of two heterozygous variants within the vicinity of one another. No specific domain or isoform of *VPS13B* seems to be associated with teenage onset of cataract in CS. Other truncating variants with similar effect on the loss of protein domain do not cause early-onset cataract (Supplementary Table S1). Chorein\_N, N-terminal chorein domain (Pfam 12624); SHR-BD, SHR binding domain of vacuolar protein sorting-associated protein 13 (Pfam 06650); VPS13\_C, vacuolar protein sorting-associated protein 13 C-terminal domain (Pfam 16909); ATG\_C, autophagy-related protein C-terminal domain (Pfam 09333).



**FIGURE 7.** Selective breeding and isolation of the cataract-free *Vps13b/NC- $\Delta E3/\Delta E3$*  subline. In this genealogy, only knockout mice and heterozygous breeders are presented. In addition, all litters from a same mating are depicted under a single line. Cataract-free knockout female mice (ID: 1278, 1283) were crossed with a heterozygous male littermate (ID: 1271) and produced cataract-free offspring (ID: 1390, 1379, 1426). Others (ID: 1063, 1279, 1306, 1387) were crossed with heterozygous males from litters in which cataractous knockout mice were detected (ID: 1041, 1270, 1272) and yielded cataractous knockouts (ID: 1229, 1230, 1400, 1401, 1404, 1476) from males 1041 and 1270

and cataract-free knockouts (ID: 1387, 1423, 1426, 1440) from male 1272. Therefore, transmission of the cataractous trait appeared to be associated with some heterozygous males only. To establish the cataract-free *Vps13b*<sup>Δ<sub>EX3/Δ<sub>EX3</sub></sub></sup> subline we bred a cataract-free knockout female (ID: 1511) with a heterozygous male of a litter that did not display any cataracts among knockouts (ID: 2002).

retinal dystrophy but may arise due to specific defects in lens homeostasis. Expression data from the Affymetrix GeneChip Mouse Genome 430 2.0 array, available at the lens expression resource tool iSyTE (<https://research.bioinformatics.udel.edu/iSyTE/ppi/expression.php>), also suggests a role for *Vps13b* in lens development and/or homeostasis, as it is highly expressed during embryonic and postnatal stages in mice. RNA-seq lens enrichment datasets<sup>36</sup> also available at iSyTE shows enrichment of *Vps13b* at E14.5 and E16.5, embryonic stages of secondary fiber cell differentiation.

Cataracts in *Vps13b*<sup>Δ<sub>EX3/Δ<sub>EX3</sub></sub></sup> mice appeared in most cases between 2 and 3 months of age and rapidly evolved toward a complete dissociation of the cortical and nuclear parts of the lens. In CS patients, cataracts usually appear one to several decades after the onset of retinal dystrophy.<sup>15,17,37</sup> Differences between mouse and human retinal structures, as well as in environmental conditions, might explain the milder effect of *Vps13b* loss of function on the mouse retina and delayed onset of RD compared to patients. It could also be that the lens-related functions of *Vps13b* are much more crucial in mice than in humans, explaining the much more precocious onset of cataract in mice.

Recent studies have pointed toward a role for VPS13B in endolysosomal trafficking and autophagy.<sup>26,38,39</sup> The autophagy and lysosome systems have been shown to be essential to maintaining lens transparency in mice.<sup>40,41</sup> Lack of *Vps13b* has also been associated with protein glycosylation defects,<sup>42</sup> and several congenital forms of cataract are due to variants of genes involved in protein glycosylation.<sup>43–46</sup> In addition, non-enzymatic glycation of crystallins, key structural proteins of the lens, has been shown to be associated with senile and diabetic cataracts.<sup>47</sup> Future studies will aim at identifying whether p62 and ubiquitin-positive aggregates accumulate in lens fiber cells of *Vps13b*<sup>Δ<sub>EX3/Δ<sub>EX3</sub></sub></sup> mice and whether glycosylation of crystallins, as well as structural proteins with numerous or complex glycans, is affected in this model.

During our study, the creation and behavioral analysis of another mouse model for CS (*Vps13b*<sup>2-/-</sup>) was reported by Kim et al.<sup>48</sup> Interestingly, they reported having found no sign of retinal dystrophy and did not mention the presence of cataract in their model, in spite of its being on the C57Bl/6N background, which is susceptible to both retinal and lens alterations.<sup>27,49</sup> However, no information on the ophthalmic examinations they performed is provided in the article. A more thorough report of their investigation would be necessary to comprehend the differences between our models. Our model was created through Cre/LoxP deletion of the third coding exon to introduce multiple stop codons through a frame shift of the coding sequence. Kim et al.<sup>48</sup> deleted the start codon in *Vps13b* exon 2 using the CRISPR/Cas9 system while preserving its reading frame. *Vps13b*<sup>2-/-</sup> mice still expressed the *Vps13b* mRNA in the hippocampus, and we found in the present study that *Vps13b* expression was also preserved in the lens of *Vps13b*<sup>Δ<sub>EX3/Δ<sub>EX3</sub></sub></sup> mice (Supplementary Fig. S3). A possible explanation for the ophthalmic differences between our models may be that, in *Vps13b*<sup>2-/-</sup> mice, a subsequent start

codon in exon 3 initiates a *Vps13b* protein with a shorter N-terminus that is still functional enough to promote *Vps13b*-related ophthalmic but not all cerebral functions.

Through a retrospective literature analysis of CS case reports and ophthalmic studies, we found that there likely is no correlation between *VPS13B* mutation positions and the onset of cataract, but additional factors in the genetic background of CS patients may contribute to this onset. This observation was substantiated by our ability to isolate the *Vps13b*<sup>Δ<sub>EX3/Δ<sub>EX3</sub></sub></sup> mouse line, which presents delayed cataract onset and/or low cataract incidence on a mixed C57Bl/6N – C57Bl/6J background.

*Vps13b*<sup>Δ<sub>EX3/Δ<sub>EX3</sub></sub></sup> mice show signs of cataract-induced retinal inflammation. Due to this inflammation, *Vps13b*<sup>Δ<sub>EX3/Δ<sub>EX3</sub></sub></sup> retinas are affected by changes that do not correspond to the retinal dystrophy occurring in CS patients. Future studies will explore whether the *Vps13b*<sup>Δ<sub>EX3/Δ<sub>EX3</sub></sub></sup> subline with late-onset and/or low cataract incidence that we isolated presents with retinal dystrophy before the development of cataract during aging. Nevertheless, identifying the functions of *Vps13b* in the retina may require the production of conditional models targeting specifically retinal cells to prevent unrelated cataract-induced retinal changes. Considering that additional genetic factors likely contribute to the development of cataract in our model, backcross on a different genetic background could also be considered.

Considering the pace of progression from the initial lens opacification to severe uveitis in *Vps13b*<sup>Δ<sub>EX3/Δ<sub>EX3</sub></sub></sup> mice, CS patients are at high risk of complications if their cataracts are left untreated. New recommendation for CS should thus include a yearly slit-lamp examination to detect cataract formation at an early stage. Cataract surgery is advised to improve visual acuity by clearing the central visual field and to protect the retina from potential cataract-induced uveitis. Cataract surgery on two CS siblings in their 40s did not induce CME and should encourage ophthalmologists to consider cataract surgery in CS cases.

### Acknowledgments

We thank Christine Arnould and Elodie Noirot from the DIMa-Cell Core Facility (Université de Bourgogne Franche-Comté, Dijon, France) for their technical support; the DIMaCell Core Facility is supported by the Regional Council of Bourgogne-Franche-Comté. The authors gratefully acknowledge the people from the animal facility of Centre des Sciences du Goût et de l'Alimentation (INRA, Dijon, France) for their care of the animals.

This work, from the FHU-TRANSLAD, is part of the Mascot DM Project (2019) and is supported by the Conseil Régional de Bourgogne and the European Union through the Plan d'Actions Régional pour l'Innovation (PARI) and the Programme opérationnel FEDER-FSE Bourgogne 2014–2020. This work was also supported by funds from the Fondation de France/Fondation de l'Oeil (N.A.) and funds from the JED Fondation (L.F., V.L.). The mouse knockout line was established at the Mouse Clinical Institute (Institut Clinique de la Souris) in the Genetic Engineering

and Model Validation Department with funds from Fondation Maladies Rares.

Disclosure: V. Lhussiez, None; E. Dubus, None; Q. Cesar, None; N. Acar, None; E.F. Nandrot, None; M. Simonutti, None; I. Audo, None; E. Lizé, None; S. Nguyen, None; A. Geissler, None; A. Bouchot, None; M. Ansar, None; S. Picaud, None; C. Thauvin-Robinet, None; L. Olivier-Faivre, None; L. Duplomb, None; R. Da Costa, None

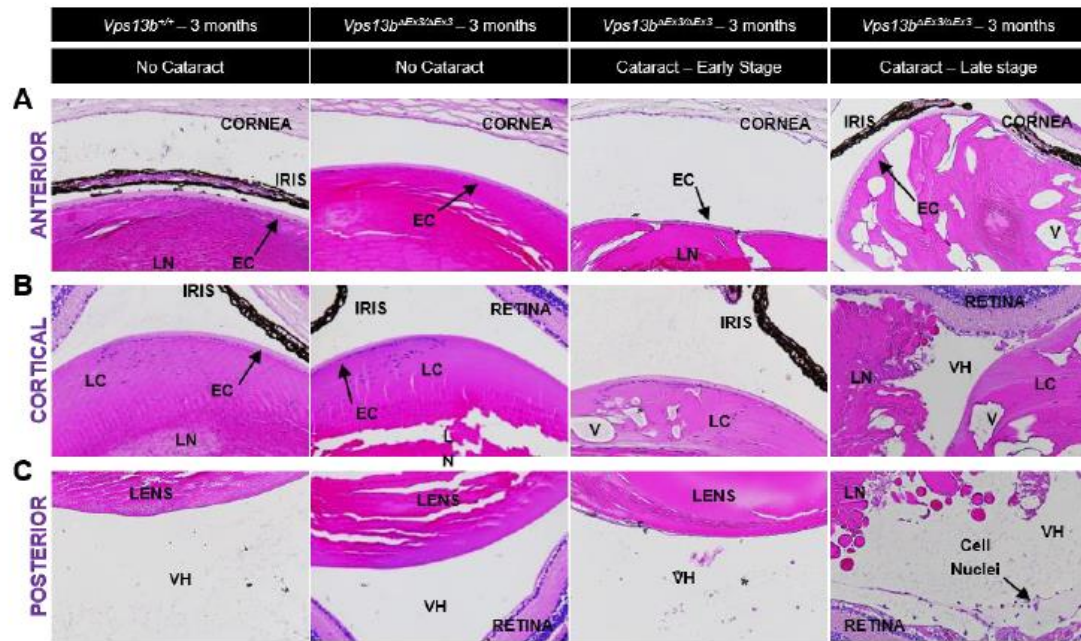
## References

- Cohen MM, Hall BD, Smith DW, Graham CB, Lampert KJ. A new syndrome with hypotonia, obesity, mental deficiency, and facial, oral, ocular, and limb anomalies. *J Pediatr*. 1973;83:280-284.
- Kolehmainen J, Black GCM, Saarinen A, et al. Cohen syndrome is caused by mutations in a novel gene, COH1, encoding a transmembrane protein with a presumed role in vesicle-mediated sorting and intracellular protein transport. *Am J Hum Genet*. 2003;72:1359-1369.
- Seifert W, Holder-Espinasse M, Kühnisch J, et al. Expanded mutational spectrum in Cohen syndrome, tissue expression, and transcript variants of COH1. *Hum Mutat*. 2009;30:E404-E420.
- Balikova I, Lehesjoki A-E, de Ravel TJI, et al. Deletions in the VPS13B (COH1) gene as a cause of Cohen syndrome. *Hum Mutat*. 2009;30:E845-E854.
- Chehadeh-Djebbar SE, Faivre L, Moncla A, et al. The power of high-resolution non-targeted array-CGH in identifying intragenic rearrangements responsible for Cohen syndrome. *J Med Genet*. 2011;48:e1.
- Chandler KE, Kidd A, Al-Gazali L, et al. Diagnostic criteria, clinical characteristics, and natural history of Cohen syndrome. *J Med Genet*. 2003;40:233-241.
- Kolehmainen J, Wilkinson R, Lehesjoki A-E, et al. Delineation of Cohen syndrome following a large-scale genotype-phenotype screen. *Am J Hum Genet*. 2004;75:122-127.
- Douzgou S, Petersen MB. Clinical variability of genetic isolates of Cohen syndrome. *Clin Genet*. 2011;79:501-506.
- Ionita-Laza I, Capanu M, De Rubeis S, McCallum K, Buxbaum JD. Identification of rare causal variants in sequence-based studies: methods and applications to VPS13B, a gene involved in Cohen syndrome and autism. *PLoS Genet*. 2014;10:e1004729.
- Gueneau L, Duplomb L, Sarda P, et al. Congenital neutropenia with retinopathy, a new phenotype without intellectual deficiency or obesity secondary to VPS13B mutations. *Am J Med Genet A*. 2014;164A:522-527.
- Rafiq MA, Leblond CS, Saqib MAN, et al. Novel VPS13B mutations in three large Pakistani Cohen syndrome families suggests a Baloch variant with autistic-like features. *BMC Med Genet*. 2015;16:41.
- El Chehadeh S, Aral B, Gigot N, et al. Search for the best indicators for the presence of a VPS13B gene mutation and confirmation of diagnostic criteria in a series of 34 patients genotyped for suspected Cohen syndrome. *J Med Genet*. 2010;47:549-553.
- El Chehadeh-Djebbar S, Blair E, Holder-Espinasse M, et al. Changing facial phenotype in Cohen syndrome: towards clues for an earlier diagnosis. *Eur J Hum Genet*. 2013;21:736-742.
- Seifert W, Holder-Espinasse M, Spranger S, et al. Mutational spectrum of COH1 and clinical heterogeneity in Cohen syndrome. *J Med Genet*. 2006;43:e22.
- Kivittie-Kallio S, Summanen P, Raitta C, Norio R. Ophthalmologic findings in Cohen syndrome. A long-term follow-up. *Opthalmology*. 2000;107:1737-1745.
- Chandler KE, Biswas S, Lloyd IC, Parry N, Clayton-Smith J, Black GCM. The ophthalmic findings in Cohen syndrome. *Br J Ophthalmol*. 2002;86:1395-1398.
- Douzgou S, Samples JR, Georgoudi N, Petersen MB. Ophthalmic findings in the Greek isolate of Cohen syndrome. *Am J Med Genet A*. 2011;155A:534-539.
- Resnick K, Zuckerman J, Cotlier E. Cohen syndrome with bull's eye macular lesion. *Opthalmic Paediatr Genet*. 1986;7:1-8.
- Nelson ML, Martidis A. Managing cystoid macular edema after cataract surgery. *Curr Opin Opthalmol*. 2003;14:39-43.
- Dikopf MS, Chow CC, Mieler WF, Tu EY. Cataract extraction outcomes and the prevalence of zonular insufficiency in retinitis pigmentosa. *Am J Opthalmol*. 2013;156:82-88.e2.
- Davies EC, Pineda R. Cataract surgery outcomes and complications in retinal dystrophy patients. *Can J Opthalmol*. 2017;52:543-547.
- Jackson H, Garway-Heath D, Rosen P, Bird AC, Tuft SJ. Outcome of cataract surgery in patients with retinitis pigmentosa. *Br J Opthalmol*. 2001;85:936-938.
- Uyhazi KE, Binenbaum G, Carducci N, Zackai EH, Aleman TS. Early photoreceptor outer segment loss and retinoschisis in Cohen syndrome. *Opthalmic Genet*. 2018;39:399-404.
- Beck KD, Wong RW, Gibson JB, Harper CA. Nonleaking cystoid macular edema in Cohen syndrome. *J AAPOS*. 2019;23:38-39.e1.
- Nasser F, Kurtenbach A, Biskup S, Weidensee S, Kohl S, Zrenner E. Ophthalmic features of retinitis pigmentosa in Cohen syndrome caused by pathogenic variants in the VPS13B gene. *Acta Opthalmol*. 2020;98:e316-e321.
- Da Costa R, Bordessoules M, Guilleman M, et al. Vps13b is required for acrosome biogenesis through functions in Golgi dynamic and membrane trafficking. *Cell Mol Life Sci*. 2020;77:511-529.
- Mattapallil MJ, Wawrousek EF, Chan C-C, et al. The Rd8 mutation of the Crb1 gene is present in vendor lines of C57BL/6N mice and embryonic stem cells, and confounds ocular induced mutant phenotypes. *Invest Opthalmol Vis Sci*. 2012;53:2921-2927.
- Shirai K, Tanaka S-I, Lovicu FJ, Saika S. The murine lens: a model to investigate in vivo epithelial-mesenchymal transition. *Dev Dyn*. 2018;247:340-345.
- Fishman GA, Anderson RJ, Lourenco P. Prevalence of posterior subcapsular lens opacities in patients with retinitis pigmentosa. *Br J Opthalmol*. 1985;69:263-266.
- Fujiwara K, Ikeda Y, Murakami Y, et al. Risk factors for posterior subcapsular cataract in retinitis pigmentosa. *Invest Opthalmol Vis Sci*. 2017;58:2534-2537.
- Pruett RC. Retinitis pigmentosa: clinical observations and correlations. *Trans Am Opthalmol Soc*. 1983;81:693-735.
- Beck KD, Wong RW, Gibson JB, Harper CA. Nonleaking cystoid macular edema in Cohen syndrome. *J AAPOS*. 2019;23:38-39.e1.
- Nasser F, Kurtenbach A, Biskup S, Weidensee S, Kohl S, Zrenner E. Ophthalmic features of retinitis pigmentosa in Cohen syndrome caused by pathogenic variants in the VPS13B gene. *Acta Opthalmol*. 2020;98:e316-e321.
- Taban M, Memoracion-Peralta DSA, Wang H, Al-Gazali LI, Traboulsi EL. Cohen syndrome: report of nine cases and review of the literature, with emphasis on ophthalmic features. *J AAPOS*. 2007;11:431-437.
- Shearman JR, Wilton AN. A canine model of Cohen syndrome: trapped neutrophil syndrome. *BMC Genomics*. 2011;12:258.
- Anand D, Kakrana A, Siddam AD, Huang H, Saadi I, Lachke SA. RNA-sequencing-based transcriptomic profiles

- of embryonic lens development for cataract gene discovery. *Hum Genet.* 2018;137:941–954.
37. Mrugacz M, Sredzinska-Kita D, Bakunowicz-Lazarczyk A. Pediatric ophthalmologic findings of Cohen syndrome in twins. *J Pediatr Ophthalmol Strabismus.* 2005;42:54–56.
38. Koike S, Jahn R. SNAREs define targeting specificity of trafficking vesicles by combinatorial interaction with tethering factors. *Nat Commun.* 2019;10:1608.
39. Lee Y-K, Lee S-K, Choi S, et al. Autophagy pathway upregulation in a human iPSC-derived neuronal model of Cohen syndrome with VPS13B missense mutations. *Mol Brain.* 2020;13:69.
40. Morishita H, Eguchi S, Kimura H, et al. Deletion of autophagy-related 5 (Atg5) and Pik3c3 genes in the lens causes cataract independent of programmed organelle degradation. *J Biol Chem.* 2013;288:11436–11447.
41. Sidjanin DJ, Park AK, Ronchetti A, Martins J, Jackson WT. TBC1D20 mediates autophagy as a key regulator of autophagosome maturation. *Autophagy.* 2016;12:1759–1775.
42. Duplomb L, Duvet S, Picot D, et al. Cohen syndrome is associated with major glycosylation defects. *Hum Mol Genet.* 2014;23:2391–2399.
43. Thiel C, Schwarz M, Peng J, et al. A new type of congenital disorders of glycosylation (CDG-II) provides new insights into the early steps of dolichol-linked oligosaccharide biosynthesis. *J Biol Chem.* 2003;278:22498–22505.
44. Pras E, Raz J, Yahalom V, et al. A nonsense mutation in the glucosaminyl (N-acetyl) transferase 2 gene (*GCNT2*): association with autosomal recessive congenital cataracts. *Invest Ophthalmol Vis Sci.* 2004;45:1940–1945.
45. Kahrizi K, Hu CH, Garshasbi M, et al. Next generation sequencing in a family with autosomal recessive Kahrizi syndrome (OMIM 612713) reveals a homozygous frameshift mutation in *SRD5A3*. *Eur J Hum Genet.* 2011;19:115–117.
46. Lepais L, Cheillan D, Frachon SC, et al. ALG3-CDG: report of two siblings with antenatal features carrying homozygous p.Gly96Arg mutation. *Am J Med Genet A.* 2015;167A:2748–2754.
47. Sharma KK, Santhoshkumar P. Lens aging: effects of crystallins. *Biochim Biophys Acta.* 2009;1790:1095–1108.
48. Kim MJ, Lee RU, Oh J, et al. Spatial learning and motor deficits in vacuolar protein sorting-associated protein 13b (*Vps13b*) mutant mouse. *Exp Neurol.* 2019;28:485–494.
49. Moore BA, Roux MJ, Sebbag L, et al. A population study of common ocular abnormalities in C57BL/6N rd8 mice. *Invest Ophthalmol Vis Sci.* 2018;59:2252–2261.



c.2516-9218_2824+20330del	?					
c.(8436+1_8437-1)_[9258+1_9259-1]del	?	p.(Val2813_Lys3086del)	20; 46	No	N.A.	Nasser et al. 2019
c.1563G>A; c.(8436+1_8437-1)_[9258+1_9259-1]del		p.[=, Lys521fs*20] ; p.(Val2813_Lys3086del)	12; 46	Yes	Posterior Subcapsular	Nasser et al. 2019
c.8112C>G		p.(Tyr2704*)	44	No	N.A.	Nasser et al. 2019
c.6055_6056delGA		p.(Asp2019Glnfs*15)	35	No	N.A.	Nasser et al. 2019
c.6055_6056delGA		p.(Asp2019Glnfs*15)	35	No	N.A.	Nasser et al. 2019
c.11327del		p.(Asn3776Thrfs*102)	54	No	N.A.	Prokudin et al. 2014
c.11327del		p.(Asn3776Thrfs*102)	54	No	N.A.	Prokudin et al. 2014
c.3870+9884_5024+1867del; c.5086C>T		p.(Gly1291Hisfs*42); p.(Arg1696*)	28; 35	No	N.A.	Rivera-Brugués et al. 2011
c.1207-2_2824+52509del; c.11505delA		p.(Leu403Valfs*11); p.(Lys3835fs*43)	10; 60	No	N.A.	Rivera-Brugués et al. 2011
c.-79752_2516-7756del; c.3866C>G		p.(Thr1289Ser); p.[=, Lys521fs*20]; p.(Thr3927Lysfs*15)	1; 27	No	N.A.	Rivera-Brugués et al. 2011
c.1563G>A; c.11780delC		p.[=, Lys521fs*20]; p.(Thr3927Lysfs*15)	12; 64	No	N.A.	Seifert et al. 2006
c.4923G>A; c.4955C>G		p.(Trp1641*); p.(Ser1652*)	34; 34	No	N.A.	Seifert et al. 2006
c.4923G>A; c.4955C>G		p.(Trp1641*); p.(Ser1652*)	34; 34	No	N.A.	Seifert et al. 2006
c.4923G>A; c.4955C>G		p.(Trp1641*); p.(Ser1652*)	34; 34	No	N.A.	Seifert et al. 2006
c.4923G>A; c.4955C>G		p.(Trp1641*); p.(Ser1652*)	34; 34	Yes	N.D.	Seifert et al. 2006
c.4923G>A; c.4955C>G		p.(Trp1641*); p.(Ser1652*)	34; 34	Yes	N.D.	Seifert et al. 2006
c.1504C>T; c.6732+1G>A		p.(Arg502*); p.(Val2245fs*17)	12; 40	No	N.A.	Seifert et al. 2006
c.11245G>T; c.11564_11565delAT		p.(Glu3749*); p.(Tyr3855Cysfs*30)	61; 63	No	N.A.	Seifert et al. 2006
c.5152_5295del; c.5920C>T		p.(Glu1718_Glu1765del); p.(Arg1974*)	36; 37	No	N.A.	Seifert et al. 2006
c.5461_5462insC; c.11907dupC		p.(Arg1821Profs*18); p.(Ser3970Glnfs*22)	37; 65	No	N.A.	Seifert et al. 2006
c.10456_10457delAG		p.(Leu3487Profs*24)	59	No	N.A.	Seifert et al. 2006
c.2074C>T; c.5426_5427dupAG		p.(Arg692*); p.(Gln1810Serfs*21)	16; 37	No	N.A.	Seifert et al. 2006
c.2074C>T; c.5426_5427dupAG		p.(Arg692*); p.(Gln1810Serfs*21)	16; 37	No	N.A.	Seifert et al. 2006
c.7153G>T; c.7322_7322+1delGGinsATGGAGC		p.(Glu2385*); p.(Ser2441fs*37)	43; 44	No	N.A.	Seifert et al. 2006
c.2516_3083del; c.2934+1_2934+2delGT		p.(Gly839_Thr1027del); p.(Gly942Alafs*14)	20; 23	No	N.A.	Seifert et al. 2006
c.4878_4880dupATA		p.(Tyr1627*)	34	No	N.A.	Seifert et al. 2006
c.8292C>A		p.(Cys2764*)	48	No	N.A.	Seifert et al. 2006
c.8292C>A		p.(Cys2764*)	48	No	N.A.	Seifert et al. 2006
c.2516_4299del; c.2727_2730dupGCTC		p.(Gly839Aspfs*37); p.(Asn911fs*3)	20; 21	No	N.A.	Seifert et al. 2006
c.2516_4299del; c.2727_2730dupGCTC		p.(Gly839Aspfs*37); p.(Asn911fs*3)	20; 21	No	N.A.	Seifert et al. 2006
c.8318C>T		p.(Ser2773Leu)	48	No	N.A.	Seifert et al. 2006
c.8318C>T		p.(Ser2773Leu)	48	No	N.A.	Seifert et al. 2006
c.8318C>T		p.(Ser2773Leu)	48	No	N.A.	Seifert et al. 2006
c.1225G>T		p.(Glu409*)	10	No	N.A.	Taban et al. 2007
c.6530_6732del		p.(Ile2178Leufs*15)	40	No	N.A.	Taban et al. 2007
c.6733-2A>G		?	41	No	N.A.	Taban et al. 2007
c.9258_9259insT		p.(Leu3087Phefs*20)	53	Yes	Posterior Subcapsular	Taban et al. 2007
c.9258_9259insT		p.(Leu3087Phefs*20)	54	Yes	N.D.	Taban et al. 2007
c.1207-5364_2825-14554del						This study and Duplomb et al. 2019
c.11306_11307insTCCAGGTGCAATTGCTG		?	10; 62	No	N.A.	This study and Duplomb et al. 2019
c.1207-5364_2825-14554del						This study and Duplomb et al. 2019
c.11306_11307insTCCAGGTGCAATTGCTG		?	10; 62	No	N.A.	This study and Duplomb et al. 2019
c.2911C>T; c.3681T>A		p.(Arg971*); p.(Tyr1227*)	22; 25	No	N.A.	This study and Duplomb et al. 2019
c.3427C>T						
c.10805_10806insTTdelCTGCGAGGCGCTTGTCAC		p.(Arg1143*); p.(T3627I)+p.(Thr3627_His3633del)	23; 59	No	N.A.	This study and El Chehadeh et al. 2010
c.2074C>T; c.5426_5427dupAG		p.(Arg692*); p.(Ile1810Leufs*15)	16; 37	No	N.A.	This study and El Chehadeh et al. 2010
c.2074C>T; c.5426_5427dupAG		p.(Arg692*); p.(Ile1810Leufs*15)	16; 37	No	N.A.	This study and El Chehadeh et al. 2010
c.477_480del; c.11859_11860insAA		p.(Leu160Asnfs*21) ; p.(Pro3954Asnfs*35)	6; 62	No	N.A.	This study and El Chehadeh et al. 2010
c.1220delA; c.7286delT		p.(Val408Leufs*11); p.(Val2429Alafs*2)	10; 43	No	N.A.	This study and El Chehadeh et al. 2010
c.1206+5_1652-27dup						This study and El Chehadeh et al. 2010
c.10139_10143dupCGCCA		?	10; 59	Yes	N.D.	This study and El Chehadeh et al. 2010
c.1206+5_1652-27dup						This study and El Chehadeh et al. 2010, 2011
c.10139_10143dupCGCCA		?	10; 59	Yes	N.D.	This study and El Chehadeh et al. 2010, 2011
c.1733delT; c.11620_11623delIAGTG		p.(Ile579*); p.(Ser3876Argfs*40)	14; 64	No	N.A.	This study and El Chehadeh et al. 2013
c.7643_7644delinsAA						This study and El Chehadeh et al. 2013
; arr q23 (100817911-100828887)x1		p.(Phe2548*); ?	45; 47	No	N.A.	This study and El Chehadeh et al. 2013
c.8515C>T		p.(Arg2839*)	49	No	N.A.	This study and El Chehadeh et al. 2013
c.5983+2dup; c.11119+2T>C		?	38; 61	No	N.A.	This study and El Chehadeh et al. 2013
c.4633+2T>C; c.9184-1G>T		?	29; 50	No	N.A.	This study and Gueneau et al. 2013
Large deletions		?	17; 26	No	N.A.	Uyhazi et al. 2018
c.2727_2730dupGCTC		p.(Asn911Alafs*3)	21	No	N.A.	Hennies et al. 2004
c.2727_2730dupGCTC		p.(Asn911Alafs*3)	21	No	N.A.	Hennies et al. 2004
c.2911C>T		p.(Arg971*)	22	No	N.A.	Hennies et al. 2004
c.3618T>A; c.7603C>T		p.(Cys1206*); p.(Arg2535*)	26; 45	No	N.A.	Hennies et al. 2004
c.4396dupA; c.11216G>A		p.(Thr1466Asnfs*5); p.(Trp3739*)	32; 61	No	N.A.	Hennies et al. 2004
c.4396dupA; c.11216G>A		p.(Thr1466Asnfs*5); p.(Trp3739*)	32; 61	No	N.A.	Hennies et al. 2004
c.5069T>A; c.7610G>A		p.(Leu1690*); p.(Trp2537*)	35; 45	No	N.A.	Hennies et al. 2004
c.7022A>G; c.11314C>T		p.(Tyr2341Cys); p.(Gln3772*)	42; 62	No	N.A.	Hennies et al. 2004



**Figure S1.** Histology of the lens of *Vps13b*<sup>ΔEx3/ΔEx3</sup> mice compared to controls. Hematoxylin/eosin staining of *Vps13b*<sup>+/+</sup> eye paraffin sections (first row) and *Vps13b*<sup>ΔEx3/ΔEx3</sup> eye paraffin sections without cataract (second row) as well as with early (third row) and late stage (fourth row) cataracts with emphasis on the anterior (**A**), cortical (**B**) and posterior (**C**) regions of the lens. EC: Epithelial cells, LN: Lens nucleus, LC: Lens cortex, LEV: Lens envelop, LEP: Lens epithelium, V: Vacuole. Scale bars: 10 μm.



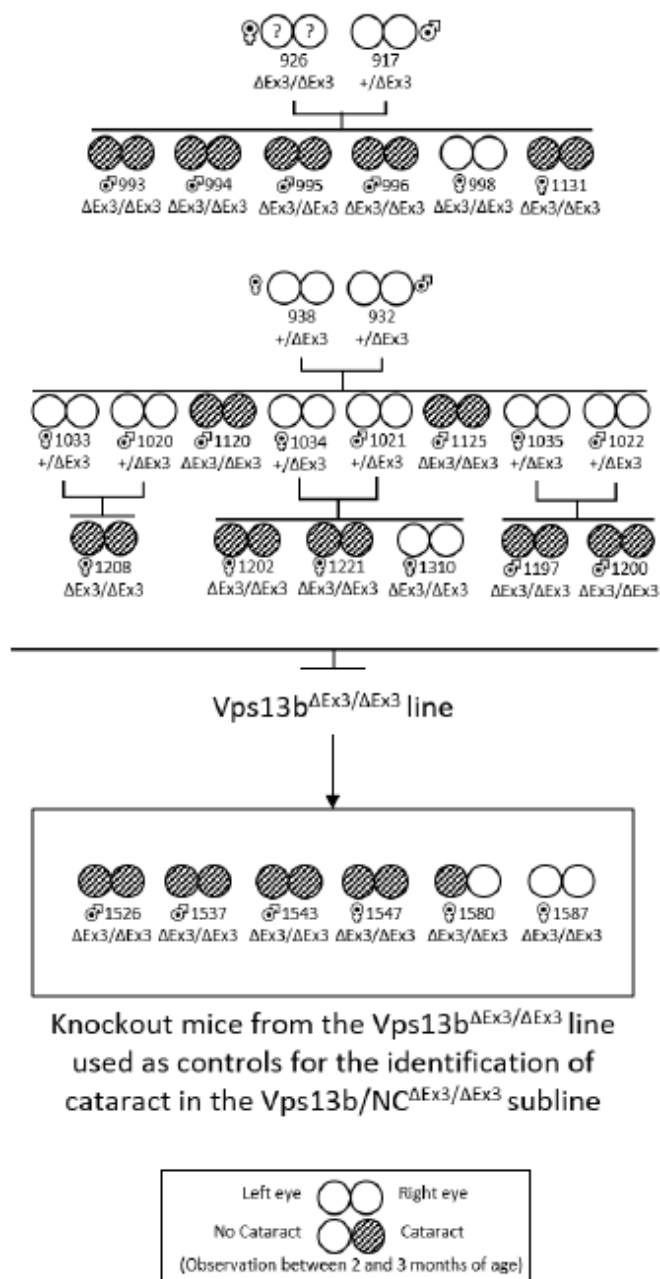
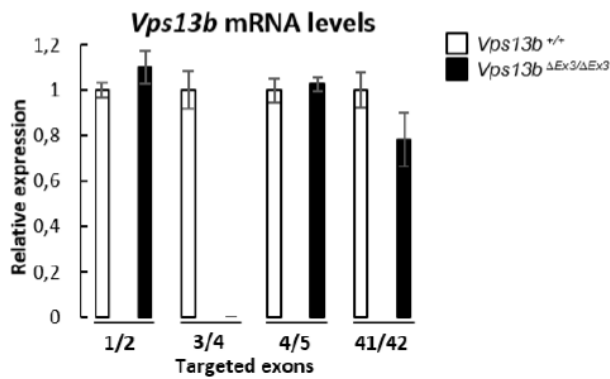


Figure S2. Segregation of cataracts in the *Vps13b* <sup>$\Delta Ex3/\Delta Ex3$</sup>  line through random breeding. Random breeding performed in parallel to the selective breeding performed for the establishment of the cataract-free *Vps13b/NC* <sup>$\Delta Ex3/\Delta Ex3$</sup>  subline.



**Figure S3. *Vps13b* expression in the lens of adult *Vps13b*<sup>+/+</sup> and *Vps13b*<sup>ΔEx3/ΔEx3</sup> mice.** Relative *Vps13b* mRNA expression levels from RT-qPCR targeting *Vps13b* exons 1/2, 3/4, 4/5, and 41/42 on 2 ng of cDNAs reverse transcribed from lens total RNAs of a 2-month-old *Vps13b*<sup>ΔEx3/ΔEx3</sup> mouse and a wildtype littermate. Values are normalized to *Hprt* expression levels and presented as the mean of triplicate measures ± SD. Adult *Vps13b*<sup>ΔEx3/ΔEx3</sup> lens expressed *Vps13b* on levels equal to the control lens.

## Etude n°2 : Caractérisation ophtalmologique du modèle murin $Vps13b^{\Delta Ex3/\Delta Ex3}$

Nous avons montré qu'une protéine Vps13b tronquée chez le modèle murin entraînait une cataracte hypermature. Cependant, la rétine ne présente pas de défaut significatif avant l'apparition de la cataracte et il n'est pas possible d'étudier la rétine après la survenue de la cataracte due au phénomène inflammatoire. L'utilisation de ce modèle pour l'étude d'une rétinopathie induite directement par l'absence de Vps13b après l'apparition de la cataracte n'est donc pas possible. Nous avons donc continué l'étude de la rétine de notre modèle avant l'apparition de la cataracte.

Tout d'abord, la découverte inattendue de la mutation *rd8* nous a poussés à étudier l'association entre *Vps13b* et *Crb1*. Pour cela, les différents génotypes de *Vps13b* et *Crb1* ont été étudiés à l'aide d'OCT et certains ont pu être étudiés à l'aide d'immunomarquages.

Ensuite, la rétine des souris  $Vps13b^{\Delta Ex3/\Delta Ex3}$  avant l'apparition de la cataracte a pu être étudiée sur des souris  $Vps13b^{\Delta Ex3/\Delta Ex3} Crb1^{+/+}$ . Les mécanismes moléculaires conduisant à une rétinopathie en l'absence de cataracte chez les souris  $Vps13b^{\Delta Ex3/\Delta Ex3} Crb1^{+/+}$  ont pu être étudiés. Une absence de VPS13B entraîne des défauts de glycosylation, l'étude de la glycosylation des protéines de la rétine a donc été réalisée.

Le phénotype oculaire étant fortement diminué chez les souris  $Vps13b^{\Delta Ex3/\Delta Ex3} Crb1^{+/+}$ , l'impact des facteurs environnementaux, et en particulier la lumière, a également été étudié. Nous avons également pu étudier des mécanismes inflammatoires tels que la sensibilité à IL6 dans la rétine de notre modèle. Enfin, pour compléter la caractérisation ophtalmologique de notre modèle, nous avons réalisé une étude de la perméabilité de la cornée.

## Matériel et méthode

### *Expérimentation animale*

Toutes les expérimentations réalisées sur les souris ont été acceptées par le ministère de la recherche et suivent les consignes du comité d'éthique n°105 pour l'expérimentation animale de l'Université de Bourgogne et de l'association pour la recherche en vision et ophtalmologie ([http://www.arvo.org/About\\_ARVO/Policies/Statement\\_for\\_the\\_Use\\_of\\_Animals\\_in\\_Ophthalmic\\_and\\_Visual\\_Research/](http://www.arvo.org/About_ARVO/Policies/Statement_for_the_Use_of_Animals_in_Ophthalmic_and_Visual_Research/)). Les souris proviennent d'un fond mixte C57BL/6J et N hétérozygotes pour la délétion de l'exon 3 de *VPS13*.

### *Histologie*

Les yeux ont été immergés dans une solution de fixation contenant 4 % de PFA, pendant 48h à température ambiante et inclus dans de la paraffine. Les yeux ont ensuite été découpés pour obtenir des coupes transversales de 5 µm sur lame paraffine. Les lames ont ensuite été déparaffinées par des bains successifs d'alcool et colorées par une solution d'hématoxylin éosine (Leica). L'observation des lames a été faite sur un microscope Axioscope (Carl Zeiss, Marly-le-Roi, France).

### *Immunomarquage*

Les lames ont été immergées dans une solution Tris (pH 8,8) à 0,1M à 80°C. Les lames sont ensuite immergées dans une solution de PBS contenant 10 % de sérum de veau fœtal, 0,3 % de Triton X-100 et 7,5 mg/ml de Glycine. Puis l'anticorps primaire (Figure 19) à la concentration adéquate dans une solution bloquante (PBS contenant 10 % de FCS, 0,3 % de Triton X-100) est déposée sur les coupes pendant une nuit à 4 °C. Après un lavage au PBS, la coupe est incubée à température ambiante pendant 2 h avec l'anticorps secondaire approprié, couplé à un fluorochrome (Alexa-568 ou Alexa-488) dans la même solution bloquante. Les lames ont ensuite été rincées dans une eau sans ARNase. Une goutte de solution de montage contenant du DAPI (ProLong® Diamond Antifade Mountant with DAPI) (Thermo fisher) a été déposée sur les coupes. Les coupes sont observées sous un microscope à épi-fluorescence Axioscope (Carl Zeiss, Marly-le-Roi, France).

Référence	Companie	Cible	Provenance	Concentration
MAB5356	Millipore	Rhodopsine	Souris	1:100
G3893	Sigma	GFAP	Souris	1:500
Ab178846	Abcam	Iba1	Lapin	1:2000
CB38A	Swant	CALB1	Lapin	1:1000
MAB302	Millipore	GLUL	Souris	1:500
P4334	Sigma	PKCalpha	Lapin	1:1000
L7381	Sigma	PNA	Lectine	1:200
14363	Santa-Cruz	OPN1SW	Chèvre	1:500
D3A7	Cell signaling	Phospho-Stat3	Lapin	1:200
9101S	Cell signaling	ERK1/2	Lapin	1:200
ZC1130	Vector	VVA	Lectine	1:500
ZC1203	Vector	Jacaline	Lectine	1:500

*Figure 19 : Liste des anticorps et des lectines utilisés pour les immunomarquages et les Western Blots.*

#### *TUNEL*

Une solution tampon contenant 10 % de mix de l'enzyme TUNEL (LifeScience), capable de marquer les fragments d'ADN avec un dNTPs fluorescent, a été déposée sur les coupes transversales d'œil des lames d'OCT et de paraffine pendant 1 h à 37 °C. Après un lavage au PBS, les lames sont lavées à l'eau sans nucléase et du ProLong® Diamond Antifade Mountant with DAPI (Thermo fisher) est déposé sur les coupes avant observation au microscope Axioscope (Carl Zeiss, Marly-le-Roi, France).

#### *Microscopie électronique*

Les yeux ont été fixés pendant 48 h à 4 ° C dans 4% de paraformaldéhyde et 2,5% de glutaraldéhyde (EMS) dans du tampon phosphate Sorensen (0,1 M, pH 7,3). Après fixation, les échantillons ont été

lavés dans du tampon phosphate Sorensen. Le traitement post-fixation a été effectué par incubation dans du tétr oxyde d'osmium à 1% (EMS) à température ambiante pendant 1 h. La déshydratation et l'imprégnation de résine des échantillons ont été effectuées avec un processeur de tissu micro-ondes automatique Leica EM AMW. La déshydratation a été effectuée par incubation consécutive dans des bains d'éthanol de concentration croissante suivie d'une incubation dans un bain d'acétone. L'infiltration a été effectuée à travers trois incubations consécutives dans l'acétone avec un mélange de résine Embed-812 et une incubation finale dans la résine Embed-812. La polymérisation de l'échantillon a été réalisée en utilisant 3 % de BDMA à 60 °C pendant 48 h. Les blocs ont été découpés sur un ultramicrotome Reichert Ultracut E et des coupes de 60 nm d'épaisseur ont été déposées sur des grilles de cuivre / palladium. Après séchage, les coupes ont été mises en contraste avec de l'acétate d'uranyle et du citrate de plomb. Les observations ont été effectuées sur un microscope électronique à transmission HITACHI H-7500 fonctionnant à 80 kV.

#### *Stimulation de rétine avec de l'IL6*

Des rétines de souris *Vps13b<sup>ΔEx3/ΔEx3</sup>* et *Vps13b<sup>+/+</sup>* ont été broyées dans du milieu Neurobasal-A puis une moitié a été stimulée à 50 ng/ml d'IL6 pendant 15 min à 37 °C, la deuxième moitié a été gardée comme contrôle. Les protéines ont ensuite été extraites pour un Western Blot afin de quantifier la phosphorylation de STAT3 induite par l'IL6.

## Résultats

Caractérisation de l'association entre *Vps13b* et *Crb1*.

Des OCT réalisées à l'institut de la Vision de Paris ont permis d'étudier *in vivo* les rétines des souris. Cependant, des anomalies dans la rétine de souris *Vps13b<sup>+/+</sup>* nous ont poussés à envisager la présence d'une mutation *Crb1<sup>rd8</sup>* dans notre lignée. Le génotypage de *Crb1* a révélé la présence d'une mutation *rd8* dans notre modèle et a permis l'étude de l'association entre le génotype de *Vps13b-Crb1* et les conséquences sur le phénotype ophtalmologique. Cependant, le génotypage rétrospectif de *Crb1* n'as pas permis de faire des cohortes avec un nombre égal d'individus et certains groupes ne contiennent qu'une ou deux souris. Ces résultats sont donc à interpréter avec précaution.

Tout d'abord, nous avons pu confirmer que l'apparition de la cataracte est uniquement dépendante de *Vps13b<sup>ΔEx3/ΔEx3</sup>* (Figure 20 I). Cependant, elle rend impossible l'utilisation de l'OCT.

-Une seule souris *Vps13b<sup>ΔEx3/ΔEx3</sup>Crb1<sup>+/+</sup>* de 5 mois qui n'est pas atteinte par une cataracte montre une réduction de la couche de noyaux des photorécepteurs (Figure 20 B Rectangle).

-La seule souris *Vps13b<sup>+/+</sup>Crb1<sup>rd8/+</sup>* ne développe pas de phénotype ophtalmologique même si certaines variations hétérozygotes de *Crb1* peuvent induire une rétinopathie (Yzer *et al.*, 2006) (Figure 20 C).

-Des souris *Vps13b<sup>ΔEx3/+</sup> Crb1<sup>rd8/+</sup>* développent une rétinopathie similaire à celle des souris *Vps13b<sup>ΔEx3/ΔEx3</sup> Crb1<sup>+/+</sup>* avec une diminution de la couche de noyaux des photorécepteurs (Figure 24 D Rectangle), indiquant un digénisme entre *Vps13b* et *Crb1*.

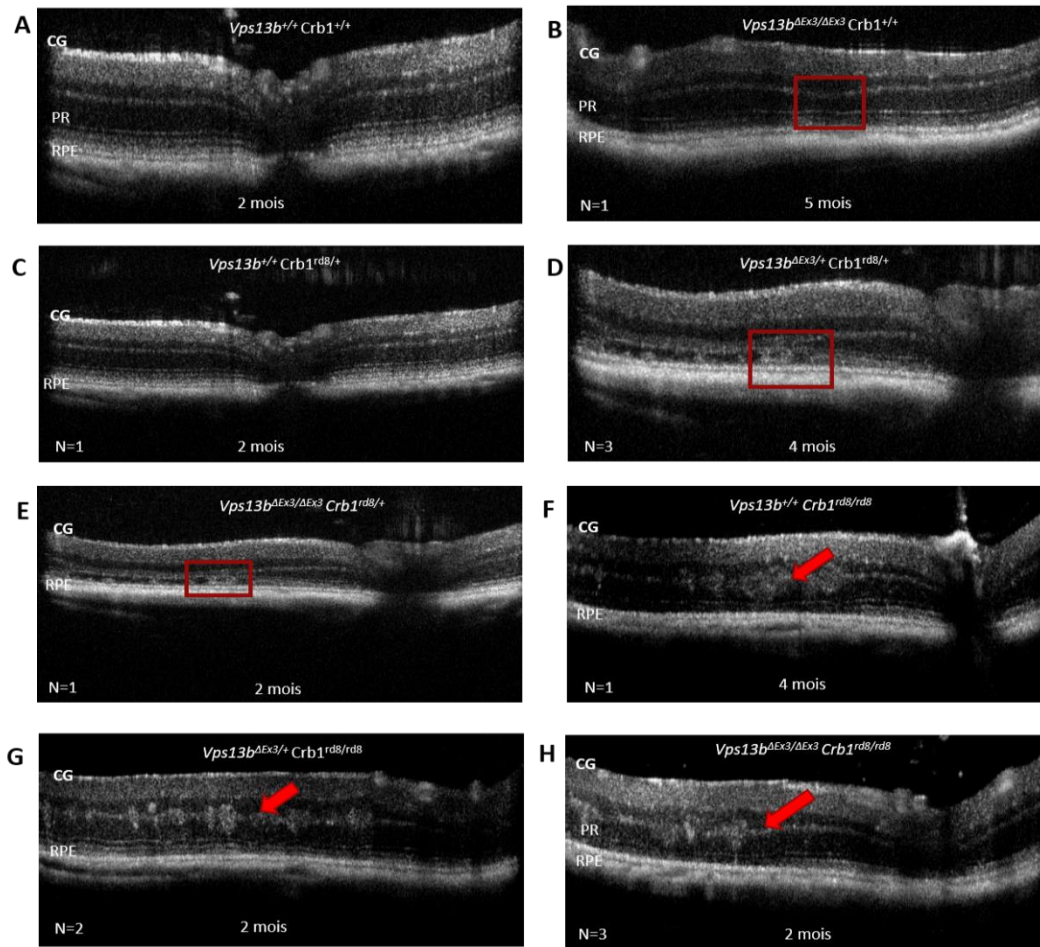
-En cas de génotype *Vps13b<sup>ΔEx3/ΔEx3</sup>Crb1<sup>rd8/+</sup>*, les souris développent une rétinopathie similaire à *Vps13b<sup>ΔEx3/ΔEx3</sup> Crb1<sup>+/+</sup>*, mais plus précoce, avec une disparition de la couche des photorécepteurs dès le deuxième mois et avant l'apparition de la cataracte (Figure 20 E).

-La seule souris *Vps13b<sup>+/+</sup>Crb1<sup>rd8/rd8</sup>* présente une désorganisation rétinienne typique de la mutation *rd8* (Figure 20 F).

-En cas de génotype  $Vps13b^{\Delta Ex3/+}Crb1^{rd8/rd8}$  ou  $Vps13b^{\Delta Ex3/\Delta Ex3}Crb1^{rd8/rd8}$ , les souris développent une rétinopathie similaire, mais plus précoce, apparaissant dès le deuxième mois (Figure 20 G, H).

Ces différentes associations phénotypes-génotypes sont compilées dans le tableau (Figure 20 I)





Génotype	Rétinopathie	Cataracte
$Vps13b^{+/+}Crb1^{+/+}$	-	-
$Vps13b^{+/ΔEx3}Crb1^{+/+}$	-	-
$Vps13b^{+/+}Crb1^{+/rd8}$	-	-
$Vps13b^{+/+}Crb1^{rd8/rd8}$	+	-
$Vps13b^{ΔEx3/ΔEx3}Crb1^{+/+}$	+	+
$Vps13b^{+/ΔEx3}Crb1^{+/rd8}$	+ Tardive	-
$Vps13b^{ΔEx3/ΔEx3}Crb1^{+/rd8}$	+ Précoce	+
$Vps13b^{ΔEx3/ΔEx3}Crb1^{rd8/rd8}$	+Précoce	+

Figure 20 : Phénotype ophtalmologique général du modèle murin. Photographie de l'OCT de souris classées selon leur génotype  $Vps13b$   $Crb1$ . Certaines souris présentent un amincissement ou une disparition (Rectangle) de la couche des noyaux des photorécepteurs. Des souris présentent une désorganisation rétinienne typique de la mutation  $rd8$  (Flèche). N = nombre de souris possédant le génotype. I : Tableau comparatif des phénotypes ophtalmologiques en fonction du génotype  $Vps13b$   $Crb1$ . CG : Cellule ganglionnaire ; PR : Photorécepteur.

La caractérisation du phénotype ophtalmologique de ces souris devait continuer avec des analyses histologiques, cependant des problèmes techniques lors des ophtalmoscopies pratiquées à Paris ont conduit les souris à être exposées à une lumière trop forte qui a sévèrement endommagé leurs rétines et empêché leur analyse histologique. Cependant le génotypage rétrospectif de la mutation *Crb1<sup>rd8</sup>* sur notre animalerie nous a permis de réunir une cohorte de souris *Vps13b<sup>ΔEx3/ΔEx3</sup> Crb1<sup>rd8/+</sup>* et de souris *Vps13b<sup>+/+</sup> Crb1<sup>rd8/+</sup>* âgées de 2 mois avant l'apparition de cataracte (Figure 21). Ces résultats permettent d'observer l'apparition d'une rétinopathie caractérisée par des œdèmes et des plis affectant toutes les couches rétinienne. Des coupes de rétines marquées avec un anticorps anti-Iba1 montrent une forte prolifération des microglies et leur infiltration dans la couche nucléaire externe et dans l'espace sous rétinien (Figure 21 A). Cette prolifération a été vérifiée par un marquage de phospho-Erk, marqueur de la prolifération cellulaire (Figure 25 B). D'autres marquages pratiqués sur des rétines *Vps13b<sup>ΔEx3/ΔEx3</sup> Crb1<sup>rd8/+</sup>* à l'aide d'un marquage TUNEL révèlent de nombreux photorécepteurs en mort cellulaire (Figure 21 C). Ces analyses histologiques confirment que les souris *Vps13b<sup>ΔEx3/ΔEx3</sup> Crb1<sup>rd8/+</sup>* développent une dystrophie rétinienne précoce caractérisée par une inflammation et une prolifération cellulaire.

Ces résultats ne sont encore que préliminaires, mais il semblerait qu'il y ait une interaction entre *Vps13b* et *Crb1*. Pour confirmer ces résultats, des cohortes plus grandes avec au moins 6 souris par cohorte devraient être faites et examinées *in vivo* par OCT, puis les yeux devraient être prélevés pour faire des analyses histologiques. Cela permettrait de caractériser le phénotype ophtalmologique de chaque génotype et ainsi de mieux caractériser l'interaction *Crb1 Vps13b*.

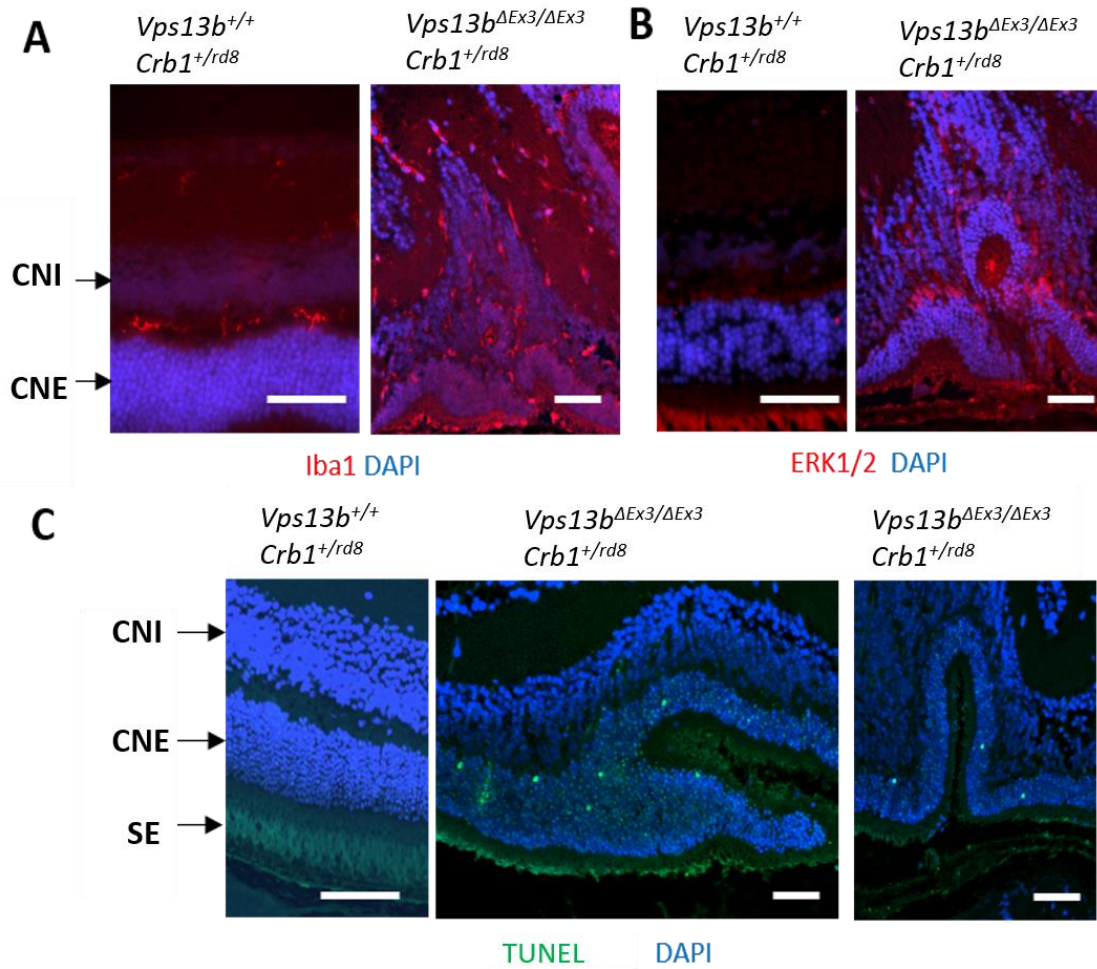


Figure 21 : Caractérisation du phénotype ophtalmologique de souris *Vps13b*<sup>ΔEx3/ΔEx3</sup> *Crb1*<sup>+/rd8</sup> avant l'apparition de la cataracte. A : Immunomarquage d'Iba1 montrant la présence de microglies dans la rétine *Vps13b*<sup>ΔEx3/ΔEx3</sup> *Crb1*<sup>+/rd8</sup>. B : coupes de rétine marquées à l'aide d'un anticorps anti-P-ERK montrant une forte prolifération cellulaire dans la rétine *Vps13b*<sup>ΔEx3/ΔEx3</sup> *Crb1*<sup>+/rd8</sup>. C : Image d'un marquage TUNEL montrant la présence de mort cellulaire dans la rétine *Vps13b*<sup>ΔEx3/ΔEx3</sup> *Crb1*<sup>+/rd8</sup>. CNI : couche nucléaire interne; CNE : Couche nucléaire externe; SE : Segment externe. Echelle : 100 μm.

Caractérisation de la rétinopathie dans le modèle murin  $Vps13b^{\Delta Ex3/\Delta Ex3}$  en l'absence de cataracte.

*Etude de la structure et des types cellulaires réiniens*

L'étude de la rétinopathie du SC étant la priorité de ce projet de thèse, nous avons étudié la rétine avant l'apparition de phénomène inflammatoire induit par la cataracte. Les yeux de 3 souris  $Vps13b^{+/+}$  et  $Vps13b^{\Delta Ex3/\Delta Ex3}$  âgées de 2 mois ont été prélevés et marqués par des anticorps permettant de cibler différents types cellulaires de la rétine comme les cellules bipolaires (Pkc $\alpha$ ), les cellules horizontales ou amacrines (Calb et Calret), les cellules de Müller et les astrocytes (GFAP et GLUL), les microglies et les macrophages (Iba1), les cônes (S-Opsin et PNA), les bâtonnets (Rho et WGA). Les vaisseaux sanguins ont également été observés ( $\alpha$ -SMA). Ces immunomarquages n'ont pas montré de différence entre les souris  $Vps13b^{\Delta Ex3/\Delta Ex3}$  et  $Vps13b^{+/+}$  (Figure 22).

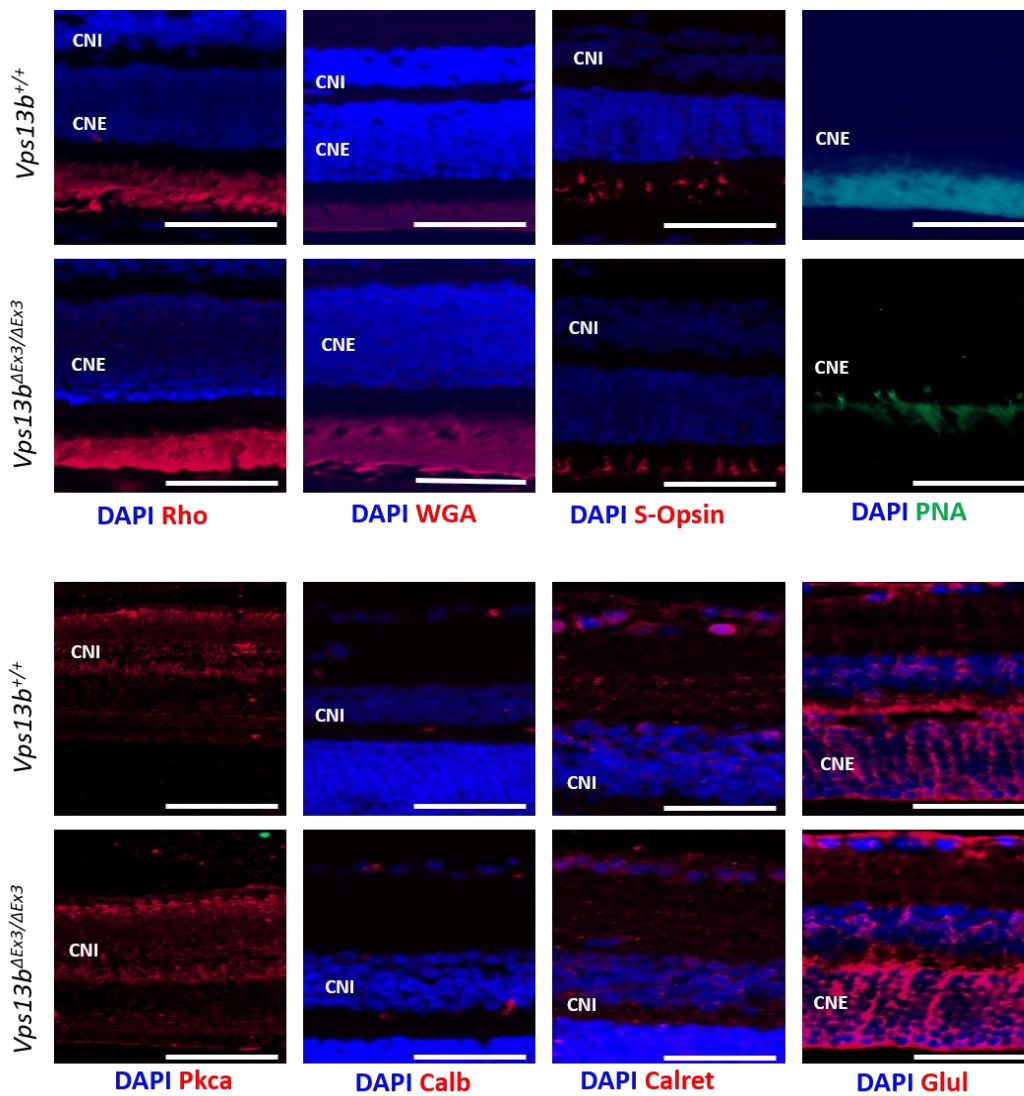


Figure 22 : Caractérisation des types cellulaires de rétine  $Vps13b^{\Delta Ex3/\Delta Ex3}$ . Images représentatives sur des cohortes de 3 souris d'immunomarquages de bâtonnets (WGA et Rho), de cônes (PNA et *Opn1sw*), de cellules bipolaires (*Pkca*), de cellules horizontales et amacrines (*Calb1* et *Calret*). Ces images ne montrent pas de différence structurale entre les souris  $Vps13b^{+/+}$  et  $Vps13b^{\Delta Ex3/\Delta Ex3}$ . CNI: Couche nucléaire interne; CNE : Couche nucléaire externe; Echelle 100  $\mu\text{m}$ .

Pour étudier la rétine de manière plus précise, une rétine de souris  $Vps13b^{\Delta Ex3/\Delta Ex3}$  de 2 mois a été prélevée et étudiée au microscope électronique à la plateforme d'imagerie CellImaP/DimaCell (Figure 23). Cette technique ne montre pas de défauts dans la structure de la rétine ou du RPE connecteur (Figure 27 A, B). La structure du cil connecteur apparaît normale (Figure 23 C). Cependant, on note une présence anormale de cellules au niveau des segments externes des photorécepteurs (Figure 27 D). Ces cellules pourraient être des microglies.

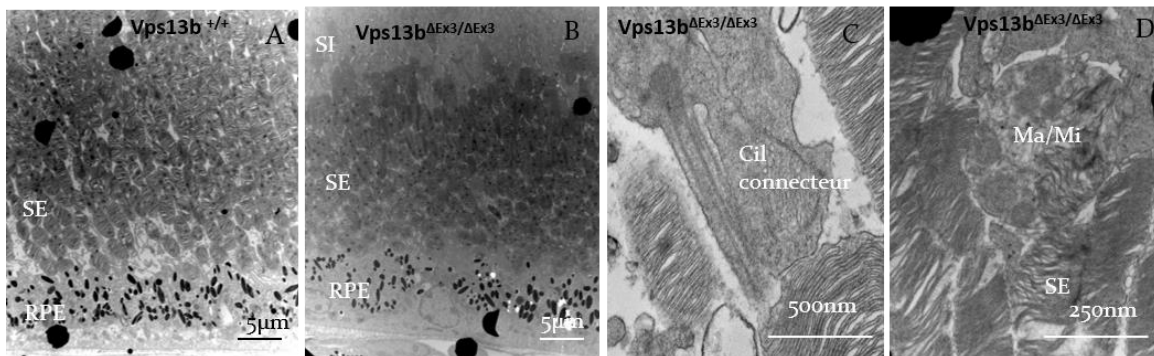


Figure 23 : Coupes de rétine de souris  $Vps13b^{\Delta Ex3/\Delta Ex3}$  observées au microscope électronique. Photographie de la zone du RPE et des segments externes chez une souris  $Vps13b^{+/+}$  et  $Vps13b^{\Delta Ex3/\Delta Ex3}$ . Photographie du cil connecteur d'une souris  $Vps13b^{\Delta Ex3/\Delta Ex3}$ . Exemple de présence d'une cellule au niveau d'un segment externe d'un photorécepteur (D) sur une coupe de rétine de souris  $Vps13b^{\Delta Ex3/\Delta Ex3}$ . SI: Segment Interne, SE: Segment externe, RPE: épithélium pigmentaire de la rétine, Ma: Macrophage/Microglie.

#### Etude de la glycosylation de la rétine.

$Vps13b$  jouant un rôle essentiel dans la structure de l'appareil de Golgi, nous avons décidé d'étudier la glycosylation des protéines de la rétine à l'aide de lectines par Western Blot et immunomarquages. Les lectines sont des protéines capables de se fixer de façon spécifique sur certains groupements glycosylés. Les immunomarquages n'ont pas révélé de différence entre les souris  $Vps13^{+/+}$  et  $Vps13b^{\Delta Ex3/\Delta Ex3}$ . Cependant, des Western Blot avec des lectines réalisés sur des protéines de rétine de souris  $Vps13^{+/+}$  et  $Vps13b^{\Delta Ex3/\Delta Ex3}$  ont révélé des profils différents en utilisant les lectines VVA, Jacaline et PNA (Figure 24). En effet, VVA a révélé deux bandes de 75 et 200k Da chez la souris  $Vps13b^{\Delta Ex3/\Delta Ex3}$  qui ne sont pas présentes chez la souris  $Vps13^{+/+}$ . Une bande de 200k Da apparaît également avec la Jacaline chez les souris  $Vps13b^{\Delta Ex3/\Delta Ex3}$ . Cette bande de 200kDa est également

présente lors d'une révélation avec PNA chez les souris  $Vps13b^{\Delta Ex3/\Delta Ex3}$  et  $Vps13^{+/+}$  mais elle est plus intense chez les souris  $Vps13b^{\Delta Ex3/\Delta Ex3}$ . Ces trois lectines ciblent des groupements présents sur les protéines O-glycosylées suggérant un défaut du mécanisme d'O-glycosylation de l'appareil de Golgi.

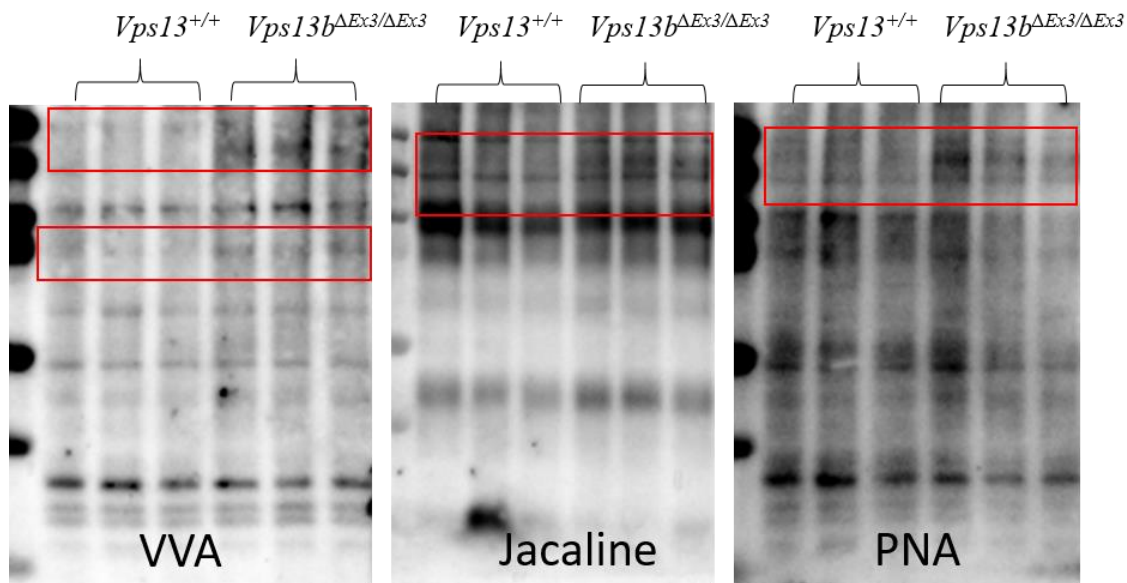


Figure 24 : Etude de la glycosylation des protéines de la rétine murine  $Vps13b^{+/+}$  et  $Vps13b^{\Delta Ex3/\Delta Ex3}$  par Western Blot avec VVA, Jacaline et PNA révélant des différences de glycosylation (rectangle)

#### Etude de l'effet de la lumière sur la rétinopathie

Si la rétinopathie du SC est due à des mécanismes moléculaires induits par la lumière, il est possible d'augmenter ce phénotype en exposant nos souris à une plus grande intensité lumineuse que celle de l'animalerie, qui est de 300 lux. Des groupes composés de 5 souris  $Vps13b^{\Delta Ex3/\Delta Ex3}$  et de 5 souris  $Vps13b^{+/+}$  de 8 semaines ont été exposés à une lumière de 5400 lux pendant 12 heures puis prélevés 15 jours après l'exposition à la lumière. Ce délai permet d'observer les atteintes aux photorécepteurs induites par la lumière en observant la réduction du nombre de noyaux dans la couche nucléaire externe (Wenzel *et al.*, 2005). Les colorations en HE n'ont pas montré de réduction des noyaux des photorécepteurs. Cependant, une souris développe une prolifération anormale de cellules de la couche nucléaire interne (Figure 25). Un immunomarquage anti Iba1 ne montre pas

de prolifération de microglies et de macrophages dans cette zone. De plus, un immunomarquage anti-GFAP ne montre pas de prolifération de cellules gliales. Un marquage TUNEL a été réalisé pour déterminer s'il y a une augmentation de la mort cellulaire suite à cette exposition lumineuse mais aucune différence n'a été remarquée entre les souris  $Vps13b^{\Delta Ex3/\Delta Ex3}$  et  $Vps13b^{+/+}$  (Figure 25).

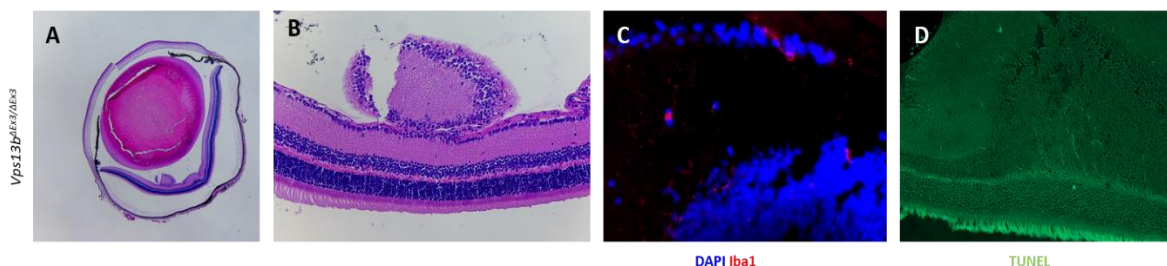


Figure 25 : Caractérisation de la rétine d'une souris  $Vps13b^{\Delta Ex3/\Delta Ex3}$  présentant une rétinopathie après une exposition à une lumière de 5400 lux. A et B : Coupes d'œil de souris  $Vps13b^{\Delta Ex3/\Delta Ex3}$  et colorées à l'hématoxyline éosine. C : Images représentatives d'immunomarquages de Iba1, montrant la présence de cellules microgliales au niveau de la dystrophie rétinienne. D : Image représentative d'un marquage TUNEL qui montre une absence de mort cellulaire au niveau de la dystrophie rétinienne.

#### Etude de la sensibilité à l'IL6 des rétines $Vps13b^{\Delta Ex3/\Delta Ex3}$

Nous avons essayé de comprendre l'origine de cette prolifération cellulaire. De précédentes études dans notre laboratoire ont révélé une sensibilité *in vitro* de cellules du RPE à l'IL6, une cytokine pro-inflammatoire. Nous avons cherché à savoir si les rétines des souris  $Vps13b^{\Delta Ex3/\Delta Ex3}$  avaient également une sensibilité accrue à IL6 pouvant expliquer une prolifération de cellules immunitaires. Un Western Blot pratiqué sur des protéines de rétine  $Vps13b^{\Delta Ex3/\Delta Ex3}$  et  $Vps13b^{+/+}$  âgées de 2 mois avec et sans stimulation à l'IL6 montrent une augmentation de la phosphorylation de STAT3 induite par IL6 (Figure 26 A). L'analyse semi-quantitative de ce Western Blot montre qu'il n'y a pas d'augmentation de la phosphorylation de Stat3 après stimulation d'IL6 chez les souris  $Vps13b^{+/+}$



(Figure 26 B). Cependant, chez les souris  $Vps13b^{\Delta Ex3/\Delta Ex3}$ , il y a une augmentation de la phosphorylation basale de Stat3 trois fois supérieure après la stimulation d'IL6. Ces résultats montrent une sensibilité à l'IL6 des souris  $Vps13b^{\Delta Ex3/\Delta Ex3}$ . Les souris  $Vps13b^{+/+}$  ne répondent pas, ce qui pourrait être dû à un nombre de microglies moins important.

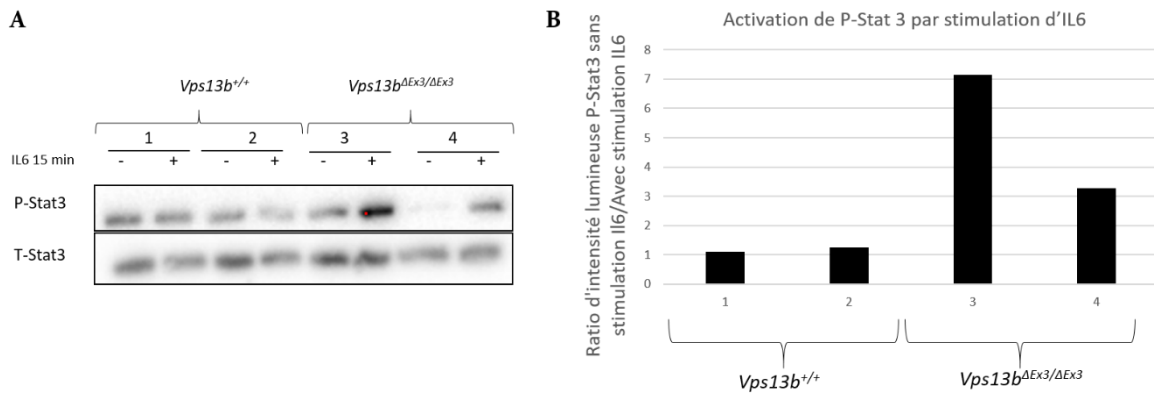


Figure 26 : A : Western blot de P-Stat 3 and Stat 3 provenant de protéines extraites de rétines  $Vps13b^{+/+}$  and  $Vps13b^{\Delta Ex3/\Delta Ex3}$  stimulées ou non à l'IL6. B : Histogramme de l'analyse semi-quantitative du Western Blot. Le ratio de l'activation de P-Stat3 a été normalisé à l'aide de T-Stat3, puis la moitié stimulée de la rétine a été comparée à la moitié non stimulée.

Ces études nous ont permis de constater qu'il n'y avait pas de diminution de la couche des photorécepteurs de la rétine  $Vps13b^{\Delta Ex3/\Delta Ex3}$  avant l'apparition de la cataracte et ce même chez les souris âgées de plus de 5 mois, contrairement à ce qui a pu être constaté par OCT. Les différents types cellulaires de la rétine sont normaux chez la souris  $Vps13b^{\Delta Ex3/\Delta Ex3}$ . Cependant, une exposition à une forte intensité lumineuse a provoqué une prolifération cellulaire sur une rétine de souris  $Vps13b^{\Delta Ex3/\Delta Ex3}$ .

## Caractérisation de la cornée et des sécrétions oculaires dans le modèle murin $Vps13b^{\Delta Ex3/\Delta Ex3}$

Une perméabilité de la cornée pourrait permettre une entrée des pathogènes dans l'humeur vitrée et déclencher des phénomènes inflammatoires. Nous avons pratiqué des ophtalmoscopies couplées à l'utilisation de fluorescéine sur des souris  $Vps13b^{\Delta Ex3/\Delta Ex3}$  et  $Vps13b^{+/+}$ . En cas d'augmentation de la perméabilité cornéenne, la fluorescéine pénètre mieux dans la cornée et le signal sur la cornée est beaucoup plus important. Ces analyses n'ont pas montré de différence de la perméabilité cornéenne (Figure 27 A, B).

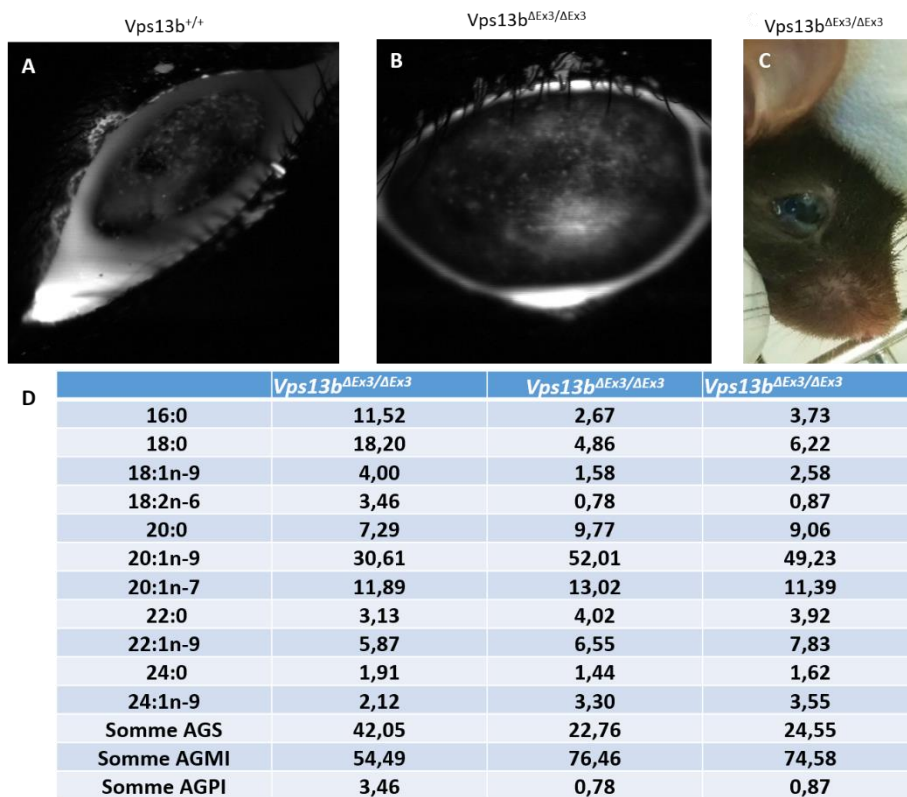


Figure 27 : A et B : Photographie de cornée colorée à l'aide de fluorescéine. C : Photographie d'une souris  $Vps13b^{\Delta Ex3/\Delta Ex3}$  présentant une forte sécrétion oculaire. D : Analyse de la présence de lipides dans les sécrétions oculaires des souris  $Vps13b^{\Delta Ex3/\Delta Ex3}$  par spectrométrie en pourcentage des acides gras totaux. AGS : Acide gras saturé ; AGMI : Acide gras mono-insaturé ; AGPI : Acide gras poly-insaturé.

Une autre hypothèse pour expliquer cette inflammation serait une formation de dépôts lipidiques dans les sécrétions oculaires qui pourraient bloquer les canaux lacrymaux et déclencher une inflammation. De plus, nous avons déjà observé que sur des souris âgées, la présence de sécrétions oculaires était importante (Figure 27 C). L'analyse du meibum de ces souris par spectrométrie à l'INRA a montré une absence de dépôt lipidique. De plus, il y a une sécrétion anormale chez les souris *Vps13b*<sup>ΔEx3/ΔEx3</sup> (Figure 27 D) alors que les sécrétions ne sont pas détectables chez la souris *Vps13b*<sup>+/+</sup>. Cependant, ces prélèvements ont été faits sur des souris atteintes de cataracte, et il serait plus pertinent de recommencer sur des souris non soumises à des phénomènes inflammatoires dus à la cataracte.

### Résultat n°3 : objectifs et résumé

L'étude des phénotypes ophtalmologiques a permis de mettre en évidence le fait que la cataracte était un symptôme commun du SC et était indépendant de la RP. L'objectif de cette étude est d'analyser les caractéristiques ophtalmologiques de 10 patients atteints du SC principalement à l'aide d'OCT. L'étude des OCTs de patients ont permis de révéler que l'œdème maculaire cystoïde est une affection qui touche 7 patients sur 10 et semble relativement stable durant l'adolescence et le début de l'âge adulte. Cette étude met également en évidence que l'œdème maculaire cystoïde n'est pas corrélé à l'apparition de rétinopathie « bull's eye ». Aucune corrélation n'a pu être faite entre les variations de *VPS13B* des patients et leur phénotype ophtalmologique. Un patient a été traité à l'aide d'anhydrase carbonique et un autre patient à l'aide d'inhibiteur de tropical anhydrase combinée à un inhibiteur d'anhydrase carbonique, mais ces traitements n'ont pas eu de résultats positifs. Cette étude fait l'objet d'un manuscrit en cours de préparation pour soumission au Journal of Medical Genetics sur lequel je serai auteur.

## TITLE PAGE

Macular aspects of Cohen Syndrome-associated retinopathy: a possibility to improve patients' central vision

### Authors:

Pierre-Henry Gabrielle<sup>1\*</sup>, Laurence Olivier-Faivre<sup>2,3,4\*</sup>, Isabelle Audo<sup>5,6</sup>, Xavier Zanlonghi<sup>7</sup>,  
Hélène Dollfus<sup>8,9</sup>, Alberta A. H. J. Thiadens<sup>10</sup>, Eléonore Lizé<sup>2</sup>, Vincent Lhussiez<sup>2</sup>, Emeline  
Nandrot<sup>6</sup>, Serge Picaud<sup>6</sup>, Niyazi Acar<sup>11</sup>, Catherine Creuzot-Garcher<sup>1,11</sup>, Muhammad Ansar<sup>12</sup>,  
Christel Thauvin-Robinet<sup>2,3,13</sup>, Laurence Duplomb<sup>2,3</sup>, Romain Da Costa<sup>2,3</sup>

1 Department of Ophthalmology, University Hospital, 14 rue Paul Gaffarel, F-21079, Dijon,  
France

2 Inserm, UMR1231, Equipe GAD, Université de Bourgogne Franche Comté, F-21000 Dijon,  
France

3 FHU TRANSLAD, CHU Dijon, F-21000 Dijon, France

4 Centre de Référence Anomalies du Développement et Syndromes Malformatifs, CHU  
Dijon, F-21000 Dijon, France

5 CHNO des Quinze-Vingts, DHU Sight Restore, INSERM-DGOS CIC 1423, F-75012 Paris,  
France

6 Sorbonne Université, INSERM, CNRS, Institut de la Vision, 17 rue Moreau, F-75012 Paris,  
France

7 Clinique Jules Verne, Centre de Compétence Maladies Rares, F-44300 Nantes, France

8 Centre de référence pour les Affections Rares en Génétique Ophtalmologique (CARGO),  
FSMR SENSGENE, ERN-EYE, Hôpitaux Universitaires de Strasbourg, F-67000 Strasbourg,  
France

9 Laboratoire de Génétique Médicale, Inserm, UMR1112, Institut de Génétique Médicale  
d'Alsace, Université de Strasbourg, F-67000 Strasbourg, France

10 Department of Ophthalmology, Erasmus Medical Center, NL-3015 Rotterdam, The  
Netherlands

11 Centre des Sciences du Goût et de l'Alimentation, AgroSup Dijon, CNRS, INRA, Université  
Bourgogne Franche-Comté, 9E Boulevard Jeanne d'Arc, F-21000 Dijon, France

12 Institute of Molecular and Clinical Ophthalmology Basel, CH-4031 Basel, Switzerland

13 Centre de Référence Déficiences Intellectuelles de Causes Rares, CHU Dijon, F-21000  
Dijon, France

Corresponding author

Romain Da Costa Ph.D.,

Equipe GAD, Inserm UMR1231, Bâtiment B3,

15 boulevard du Maréchal de Lattre de Tassigny

21089 Dijon, Cedex, France

Tel : +33 3 80 39 32 38

Fax : +33 3 80 29 32 66

e-mail: [romain.dacosta@chu-dijon.fr](mailto:romain.dacosta@chu-dijon.fr)

Word count: 3228 (4000 max)

No conflict of interest to be disclosed

## INTRODUCTION

Cohen syndrome (CS) is a rare autosomal recessive disorder caused by single-nucleotide variants and chromosomal rearrangements affecting the *VPS13B* gene(1–4). The gene ubiquitously encodes for a protein (VPS13B) implicated in endolysosomal transport(5,6) and in protein glycosylation(7). Hallmarks of the disorder(8,9) include a characteristic facial appearance, childhood hypotonia, microcephaly, intellectual disability, neutropenia(10,11), predispositions to type II diabetes(12) and various ophthalmic conditions(13). After its identification in 1973, advances in the characterization of the ophthalmic features were initially hindered by the few patients identified, the lack of genetic diagnosis and the absence of imaging technique of the retinal architecture. A strong variability in the ophthalmic manifestations was initially reported(14–19). Early-onset high grade myopia and retinal dystrophy are the most consistent findings associated with the disease. The penetrance of cataract is also important in adult CS patients. Interestingly, cataract was also reported in several CS children(19). Other ophthalmic features have a lower penetrance and seem to depend on additional factors such as the genetic background. Those features include microphthalmia, astigmatism, strabismus, nystagmus, corneal ectasia, iris atrophy, lens subluxation, raised intraocular pressure and glaucoma(16–18,20). The relevance of VPS13B in ocular tissues is yet to be determined.

CS retinopathy presents with systematic features of a rod-cone dystrophy including: nyctalopia, loss of peripheral vision and retinal hyperpigmentation. Fundus affections often



progress quickly to display retinal vessel attenuation, optic disc pallor and bull's eye macular lesions. Electroretinograms (ERG) are often markedly attenuated before the age of 5 and extinguished afterwards. Recently, three case reports utilizing spectral-domain optical coherence tomography (OCT) provided initial information on the macular changes affecting CS patients(21–23). All 7 patients examined so far presented with cystoid macular edemas (CME). CME mostly affected the fovea but sometimes expanded to more peripheral regions of the macula. Considering how systematic CME may be in CS and the severity of affection of peripheral photoreceptors, focusing on treating CME may be one of the most efficient and straightforward option to improve CS patient's vision. CME causes distortions of the visual lines and thereby likely contributes to the apparent difficulty of CS patients to interact with their environment.

Multiple mechanisms may be responsible for the development of CME(24), including: vitreous traction, disruption of the blood-retinal barrier, inflammatory events in the retina, or dysfunctional water/ion transport across the plasma membrane of Müller glial and retinal pigmented epithelial (RPE) cells. Several pharmacological treatments have been developed accordingly. The first intention treatment often consists in the use of topical and oral carbonic anhydrase IV (CA) inhibitors with the aim to increase water transport across the RPE and Müller cells. Alternatively, the use of anti-VEGF, steroids and non-steroidal anti-inflammatory drugs has frequently been successfully reported.

In the present study, we report the ophthalmic features of a cohort of 10 CS patients with a focus on OCT findings and the aim to define whether CME is a systematic feature of CS-associated retinopathy and an interesting target to improve the vision of CS patients, as well as identify etiological factors leading to CME. Trial use of CA inhibitors to treat CME in CS is also reported here.

## **METHODS**

### **Patients and ophthalmic examination**

This multicentric study was a retrospective study which included 1 Deutsch and 9 French CS patients with previously identified disease-causing *VPS13B* variants(7,12). Their clinical and molecular data are summarized in supplementary table 1. Institutional review board was obtained, and the study was performed in accordance with the tenets of the Declaration of Helsinki.

The diagnosis of CS retinopathy was established using comprehensive ophthalmological examination and multimodal imaging. Multimodal imaging included fundus color photography (Optos, NIKON, Tokyo, Japan), autofluorescence imaging (Optos, NIKON), OCT macular scan (Spectralis, Heidelberg Engineering, Heidelberg, Germany; Cirrus HD-OCT, Carl Zeiss Meditec, Dublin, CA, USA). Depending on the patient's cooperation, the ophthalmic investigation was completed with a best-corrected visual acuity test, a Goldmann perimetry and a slit-lamp examination.

### **OCT analysis**

Parameters that were analyzed from the OCT images obtained in this study are described in Figure 1A and include: (1) presence and volume of CME; (2) retinal thickness at fovea; (3) transversal length of cystoid spaces (TLCS); (4) transversal length of preserved ellipsoid zone

(TLEZ); (5) photoreceptor thickness at parafovea and perifovea. Measurements were performed using the ImageJ software and Spearman's rank correlation statistics was calculated using the R software.

### **Treatments with CA inhibitors**

Patients H-D and O-Z were treated with oral CA inhibitor administration of acetazolamide 125mg twice daily (Diamox, Teofarma, Pavia, Italy). In addition to oral acetazolamide, patient M-B received trice daily a topical CA inhibitor instillation of brinzolamide 10mg/ml (Azopt, Novartis, Basel, Switzerland), respectively. After 6 months, response to the treatment was evaluated through measurements of the macular thickness.

## RESULTS

### **CME is a frequent but not systematic finding in CS patients**

At first OCT examination, 8 of 10 patients showed macular lesions in the form of CME (Table 1). In all patients, both eyes appeared similarly affected. Cystoid spaces mainly affected the INL and to milder extent the ONL as well (Figure 1A-B). Patient P11-F8 presented with a more severe retinal elevation and extension of CME within the ONL over the macular surface of both eyes at the age of 26 (Figure 1B). At a similar age, a single patient (P7-F6) had no CME but presented with a severely reduced retinal thickness at the foveola due to photoreceptor loss. The only patient that presented with no detectable macular affections was P15-F11 who was examined at the age of 14. To describe the range of macular affections, we plotted for each patient the retinal thickness at the foveal pit against the surface area covered by the CME in the horizontal transfoveal images (Figure 1C). Another parameter showing great variability between patients is the transversal length of the cystoid space. A single patient showed foveal lesions only, whereas 2 had lesions in the parafovea and 2 up to the perifovea. Overall, the incidence of CME in our CS cohort is much higher than in most forms of rod-cone dystrophy and the onset occurs at a much younger age(25,26). In addition, presence of CME appeared not to be solely dependent on the patients' age (Figure 1D). Of note, the youngest patient of our cohort (H-D) already presented with CME on his first OCT examination at the age of 4,5 years.

In addition to CME, OCT examinations also showed typical features of RP including the peripheral loss photoreceptor-related layers as well as the presence of hyper-reflective

subretinal deposits and intraretinal particles (Figure 1B, lower panels). While peripheral photoreceptors appeared to be affected in all patients, the extent of the affection was again quite variable between patients. Patients P11-F8, P15-F11 and M-B presented with a preserved ellipsoid zone (EZ) almost over the entire macula whereas patients P7-F6, P10-F8 and P51-F43, had no detectable EZ even within the fovea.

### **Topic and systemic administration of CA inhibitors did not reduce nor systematically prevented progression of CME in CS patients**

Considering the severity of rod-dystrophy and the constriction of CS patients' visual field, attempts were made to preserve or improve their visual acuity by reducing cystoid volumes in the macula. Upon diagnosis of mild CME in patient H-D at the age of 4,5 years, a 6-month treatment with acetazolamide was prescribed. After the treatment period, the follow-up OCT showed a marked progression of the CME surface area in the transfoveal horizontal OCT images of both eyes (Figure 2A). CME surface area increased by 315% in the right eye and 398% in the left eye. As it failed to prevent CME progression, the treatment was stopped.

Acetazolamide was also prescribed to patient O-Z after initial diagnosis at the age of 14. After a 6-month trial, CME volume remained stable. As of today, patient O-Z is still being treated with acetazolamide and last OCT examination after two years of treatment showed a relatively stable CME volume at the fovea (Figure 2B).

Patient M-B was diagnosed at the age of 14,5 years with one of the most extended CME of our cohort. An initial 6-month treatment with acetazolamide in combination with instillation of brinzolamide was prescribed. Follow-up OCT examination showed a 19% and 23% decrease of the CME surface area on the right eye and left eye, respectively (Figure 2C). This encouraging result led to the prescription of another 6-month period of treatment. Unfortunately, follow-up OCT examination presented with a return to baseline levels of CME surface area (Figure 2D). Continuation of the treatment was prescribed.

#### **CMEs remain relatively stable in teenage and young adult CS patients in the absence of treatment**

Within our cohort, 2 patients had multiple OCT examinations within a 2- to 4-year period in the absence of treatment, thereby allowing the natural course of CME evolution in CS patients to be described. Patient H-D showed little changes from 7 to 10 years of age (Figure 3A). In addition, patient P51-F43, from the age of 20 to the age of 22 showed a clear reduction of the CME surface area (Figure 3B) that was associated to a decrease of the best-corrected visual acuity.

#### **Severity of CME is negatively correlated with the severity of affection of photoreceptors**

According to our findings, the prevalence of CME seems to be roughly about 8 times higher in CS patients than RP patients. We attempted in this study to uncover whether there are specificities to the CS rod-cone dystrophy that could explain the high prevalence of CME in

these patients. First, we assessed whether CME could be an adverse effect of advanced peripheral rod-dystrophy. We looked at the distribution of pigment deposits on fundus images and found a tendency for a larger volume and transversal length of cystoid spaces to be associated with fewer pigment deposits near the macula. Patient M-B with the most prominent CME had nearly no pigment deposit visible on both eye fundi. Patient H-D who had the widest transversal cystoid length also presented with deposits very distant from the macula. Among the two most prominently affected patients with pigment deposits, one (P10-F8) had mild CME that were only located at the fovea while the other one (P7-F6) was free of CME (Figure 4A and Supplementary Figure 1). However, patients P40-F33, who had more extensive CME, did not present with pigment deposits on fundus images (Figure 4B). Overall, CS patients with mild pigment remodeling appear to be at higher risk of CME. In this landscape, patient P15-F11 remains again an exception with few pigment deposits and yet, no cystoid spaces.

To determine RPE health in relation to CME, we assessed short-wave autofluorescence (SW-AF) in patients P7-F6, P10-F8, P40-F33 and M-B as well as near-infrared autofluorescence (NIR-AF) in patient M-B. They all presented with a perifoveolar hyper-autofluorescent ring of SW-AF in combination (P7-F6, P10-F8) or not (P40-F33, M-B) with extensive peripheral areas of RPE atrophy (Figure 4A-C). No qualitative differences were noted between patient P7-F6 who was not affected with CME and the others. In addition, SW-AF observations, as well as the NIR-AF in patient M-B, were typical for RP.



In RP cases, about 79% of cystoid spaces locate to areas of rather well-preserved outer retinas where the EZ can be discriminated. To determine whether CS patients are affected in a similar manner as RP patients, we correlated the TLCS with the retinal distance within which the EZ is preserved (TLEZ) and found that the larger was the TLEZ the larger was the TLCS (Figure 4D). The three individuals for whom the EZ was no longer present had mild (P51-F43 and P10-F8) or no (P7-F6) cystoid spaces. Patient H-D was very peculiar as it presented with a large area of cystoid spaces outside the macula in addition to CME (Figure 4E). We also performed a quantitative correlation between the foveal elevation and the combined thickness of photoreceptor-related layers at the parafovea and perifovea, and found a positive correlation in both cases (Figure 4F-G). In patient P51-F43, the reduction of CME in absence of treatment at the age of 22 was associated to a reduction of the patient's best-corrected visual acuity and of photoreceptor related layers in OCT. Altogether these results suggest that CME in CS patients develops during the early and most active phase of photoreceptor dystrophy.

### **Influence of genetic factors and metabolic features of CS in the OCT outcome**

CS is a complex disease in which genetic and/or systemic features may contribute to the development of CME as well as the progression of retinal dystrophy. Importantly, considering how mildly affected is the macula/central vision of patient P15-F11, it may be beneficial to other patients to determine the etiologic factors that contribute to its mild phenotype.

It is well established that poor diabetes control indicators associate with higher risks of CME in diabetic patients(27–29). To assess whether this also holds true in CS, we attempted to correlate poor glycemia, dyslipidemia and blood pressure control indicators to the degree of severity of macular lesions observed in OCT (Supplemental Table 1). Patient P7-F6, who had the most reduced photoreceptor-related layers in the macula and from far the lowest best-corrected visual acuity, was as well the only patient to be diagnosed with hepatic steatosis and the one with the highest blood pressure. He also had one of the lowest HDL levels but normal glycemia at 120 min during oral glucose tolerance test (GTT). Interestingly, patient P15-F11 with no macular affection was the one with lowest glycemic index at 120 min during oral GTT. In contrast, patient P103-F90, who also had a normal glycemia, was affected with CME. Patient P51-F43 who showed complete loss of EZ and ongoing decrease of CME, macular photoreceptors, and best-corrected visual acuity, had abnormally elevated glycemia as well as low HDL and high triglyceride levels. The lack of complete data and the few number of patients prevent for a more precise and quantitative comparison. However, there seems to be a tendency for macular affections to be more severe as the number of poor diabetes control indicators and metabolic features increases.

With the spectrum of affections observed through OCT in mind, we then asked whether a genotype-phenotype correlation could exist. Considering the recessive nature of CS and the fact that pathogenic variants included in this correlation are truncating variants, one would expect a gradient of severity along the 3' to 5' axis of the alleles. However, no such

correlation was found in this case series and previously reported patients (Supplementary Figure 2). Indeed, while patients with variant c.10139\_10143dup and c.10805\_10806ins had no CME and a relatively conserved EZ, patients with variants c.1006C>T or c.10847\_10849delCT were both affected with CME. In addition, patient P7-F6 with variant C.7826del had a more dystrophic macular photoreceptor layer and lower best-corrected visual acuity compared to patient M-B who is affected with variant c.1006C>T. Therefore, if a genotype-phenotype correlation exists, it is to be found in genetic factors outside of *VPS13B*.

## **DISCUSSION**

CS-related retinopathy has extensively been described using ophthalmoscopic and electroretinographic examinations(13,16,17,19). The use of OCT to characterize retinal features of CS patients is very recent and allowed the identification of CME as an early onset feature of CS as well as better assess the severity of the photoreceptor dystrophy(21–23). In addition to provide information on the disease progression, OCT examination is easier to perform on CS patients than ERG, or even visual acuity tests, since these patients are easily stressed out. Successful OCT examination was even performed on a CS infant as young as a year old(21) and OCT appears as a useful imaging tool for the ophthalmic examination of CS patients.

Our case series found that CME is a frequent feature of CS, as recently reported(23). This was not surprising since CS-related retinopathy presents with classical features of Retinitis

Pigmentosa and that CME is a common complication of the condition(26). Including previous case reports, the incidence of CME in CS is of about 3 cases out of 4. Even an atypical none-CS patient with *VPS13B* disease-causing variants was identified with macular edemas(10). The frequency of CME is higher in CS compared with the frequency reported for other forms of RP in the same age group. This is likely due to an earlier onset of retinal dystrophy compared with other RP forms since our data and others' show a development of CME during the active phase of photoreceptor degeneration.

Of clinical interest, CME seems less likely to be identified in older patients with more advanced retinal dystrophy. Indeed, we previously reported on the cataract surgery of two CS siblings in their 40s with a best-corrected visual acuity between 1/5 and 1/10 (Rossano-Weiss) who had no CME prior to and after surgery(30). In this study, we found that the presence and severity of cystoid spaces in the retina seemed to be negatively correlated with the progression of photoreceptor dystrophy. Indeed, the wider the TLEZ was, the wider the TLCS was. In absence of treatment, a patient showed a decreased of CME volume over 2 years and this decrease was associated with a reduction of the TLEZ, a reduction of the ONL in the macula and a decrease in visual acuity. In patient P7-F6 who had the most reduced photoreceptor-related layers in the macula and lowest visual acuity score, it is likely that CME had already resolved at the time of first OCT examination. The observations made in our case series are in keeping with the observation that CME is more commonly seen in early stages rather than late stages of RP with extensive rod degeneration and pigment deposits(25).

While CME may resolve spontaneously within one or several decades without therapeutic intervention, improving central vision of young CS patients remains a major focus since most of them suffer from an entirely dystrophic peripheral retina. To prevent CS patients from suffering from distorted central vision, we aimed at reducing CME volumes using CA inhibitors. Similarly to a previous case report(22), the use of systemic CA inhibitors (acetazolamide) did not lead to a functional or anatomical improvement of CME in two CS children. A combination of systemic and topical (brinzolamide) CA inhibitors also failed to do so on a long term in another patient, even though transient improvements were detected after 6 months of treatment. In patient H-D, CME remained relatively stable from the age of 7 to 10 in absence of treatment, thereby suggesting that the use of CA inhibitors is most probably not responsible for the stability of CME in the treated patients. Our and others' data suggest that the CA inhibitors approach is not effective enough to treat CME in the context of CS. However, many alternative treatments do exist to treat CME and could be attempted in CS patients(26). Our data also suggests that a better control over the metabolic features of the syndrome could reduce the severity of CME and photoreceptor dystrophy in CS.

A major drawback to the development of therapeutic approaches to alleviate the CS retinal pathology is the lack of knowledge on *VPS13B* functions in the retina and of a model to assess therapeutic strategies. We recently reported the creation of a mouse model for Cohen syndrome(6). A hypermature form of cataract strongly affected the retina of this model in a manner that does not embody CS-associated retinopathy and a none-

cataractous subline was then isolated through selective breeding(30). The ophthalmological characterization of this model should provide valuable information on the retinal cell types with critical *Vps13b* functions, an initial understanding of these functions and, hopefully, provide a model to assess therapeutic strategies.

#### **ACKNOWLEDGMENTS**

This study was done under the ethical framework of PHRC 2012, A00103-42, French Ministry of Health. It is part of the Mascot DM Project (2019) and is supported by the Conseil Regional de Bourgogne and the European Union through the Plan d'Actions Regional pour l'Innovation (PARI) and the Programme operationnel FEDER-FSE Bourgogne 2014–2020 We thank JED foundation (L.F, V.L). The authors also thank the Cohen International patients support group for this participation in the research initiatives on Cohen Syndrome. Several authors of this publication are members of the European Reference Network for Developmental Anomalies and Intellectual Disability (ERN-ITHACA).

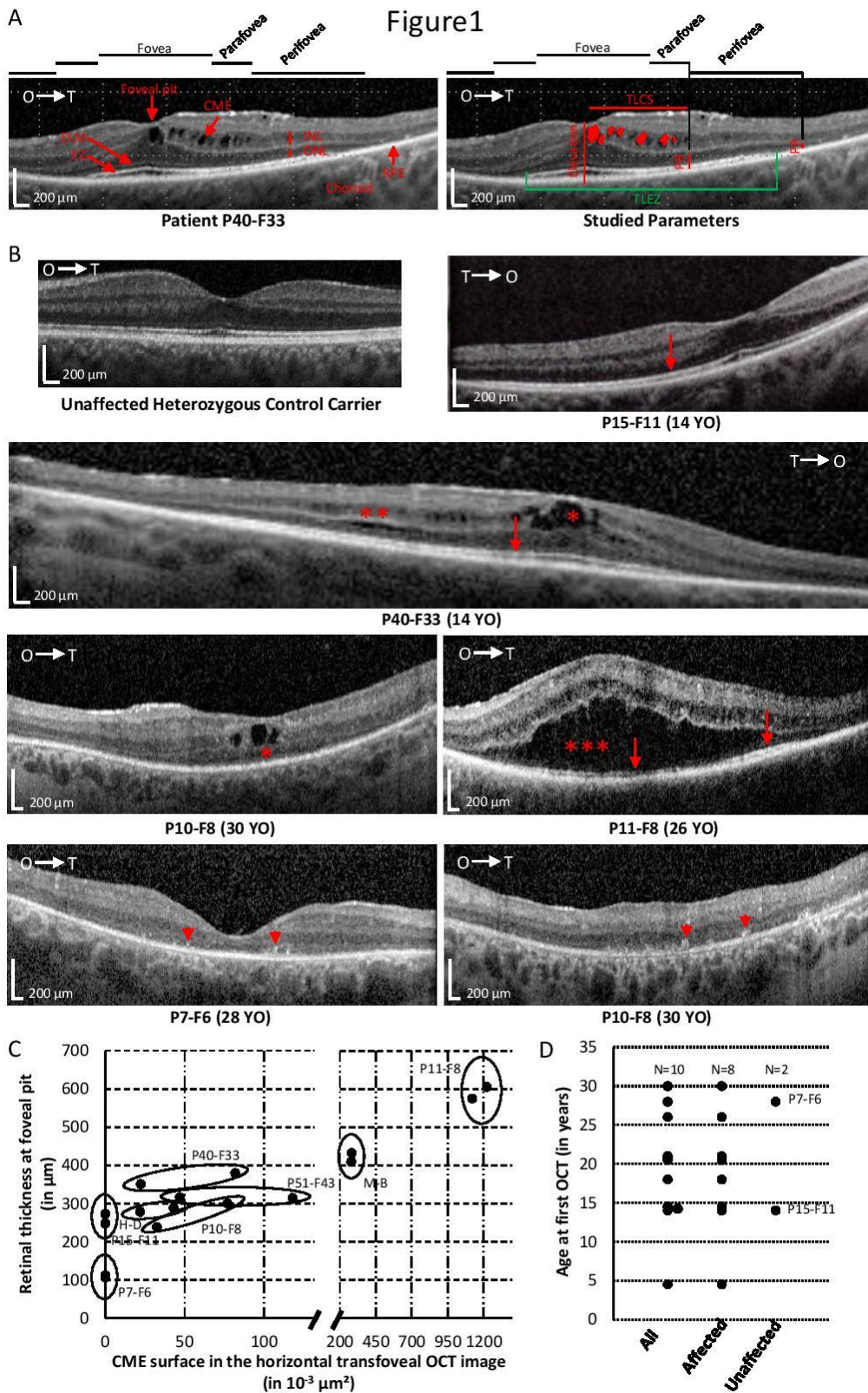
## REFERENCES

1. Kolehmainen J, Black GCM, Saarinen A, Chandler K, Clayton-Smith J, Träskelin A-L, *et al.* Cohen syndrome is caused by mutations in a novel gene, COH1, encoding a transmembrane protein with a presumed role in vesicle-mediated sorting and intracellular protein transport. *Am J Hum Genet.* juin 2003;72(6):1359-69.
2. Seifert W, Holder-Espinasse M, Kühnisch J, Kahrizi K, Tzschach A, Garshasbi M, *et al.* Expanded mutational spectrum in Cohen syndrome, tissue expression, and transcript variants of COH1. *Hum Mutat.* févr 2009;30(2):E404-420.
3. Balikova I, Lehesjoki A-E, de Ravel TJL, Thienpont B, Chandler KE, Clayton-Smith J, *et al.* Deletions in the VPS13B (COH1) gene as a cause of Cohen syndrome. *Hum Mutat.* sept 2009;30(9):E845-854.
4. El Chehadeh-Djebbar S, Faivre L, Moncla A, Aral B, Missirian C, Popovici C, *et al.* The power of high-resolution non-targeted array-CGH in identifying intragenic rearrangements responsible for Cohen syndrome. *J Med Genet.* nov 2011;48(11):e1.
5. Koike S, Jahn R. SNAREs define targeting specificity of trafficking vesicles by combinatorial interaction with tethering factors. *Nat Commun.* 08 2019;10(1):1608.
6. Da Costa R, Bordessoules M, Guilleman M, Carmignac V, Lhussiez V, Courrot H, *et al.* Vps13b is required for acrosome biogenesis through functions in Golgi dynamic and membrane trafficking. *Cell Mol Life Sci CMLS.* févr 2020;77(3):511-29.
7. Duplomb L, Duvet S, Picot D, Jegou G, El Chehadeh-Djebbar S, Marle N, *et al.* Cohen syndrome is associated with major glycosylation defects. *Hum Mol Genet.* 1 mai 2014;23(9):2391-9.
8. El Chehadeh S, Aral B, Gigot N, Thauvin-Robinet C, Donzel A, Delrue M-A, *et al.* Search for the best indicators for the presence of a VPS13B gene mutation and confirmation of diagnostic criteria in a series of 34 patients genotyped for suspected Cohen syndrome. *J Med Genet.* août 2010;47(8):549-53.
9. El Chehadeh-Djebbar S, Blair E, Holder-Espinasse M, Moncla A, Frances A-M, Rio M, *et al.* Changing facial phenotype in Cohen syndrome: towards clues for an earlier diagnosis. *Eur J Hum Genet EJHG.* juill 2013;21(7):736-42.
10. Gueneau L, Duplomb L, Sarda P, Hamel C, Aral B, Chehadeh SE, *et al.* Congenital neutropenia with retinopathy, a new phenotype without intellectual deficiency or obesity secondary to VPS13B mutations. *Am J Med Genet A.* févr 2014;164A(2):522-7.

11. Duplomb L, Rivière J, Jego G, Da Costa R, Hammann A, Racine J, *et al.* Serpin B1 defect and increased apoptosis of neutrophils in Cohen syndrome neutropenia. *J Mol Med Berl Ger.* 2019;97(5):633-45.
12. Limoge F, Faivre L, Gautier T, Petit J-M, Gautier E, Masson D, *et al.* Insulin response dysregulation explains abnormal fat storage and increased risk of diabetes mellitus type 2 in Cohen Syndrome. *Hum Mol Genet.* 1 déc 2015;24(23):6603-13.
13. Taban M, Memoracion-Peralta DSA, Wang H, Al-Gazali LI, Traboulsi EI. Cohen syndrome: report of nine cases and review of the literature, with emphasis on ophthalmic features. *J AAPOS Off Publ Am Assoc Pediatr Ophthalmol Strabismus.* oct 2007;11(5):431-7.
14. Resnick K, Zuckerman J, Cotlier E. Cohen syndrome with bull's eye macular lesion. *Ophthalmic Paediatr Genet.* mars 1986;7(1):1-8.
15. Warburg M, Pedersen SA, Hørlyk H. The Cohen syndrome. Retinal lesions and granulocytopenia. *Ophthalmic Paediatr Genet.* mars 1990;11(1):7-13.
16. Kivitie-Kallio S, Summanen P, Raitta C, Norio R. Ophthalmologic findings in Cohen syndrome. A long-term follow-up. *Ophthalmology.* sept 2000;107(9):1737-45.
17. Chandler KE, Biswas S, Lloyd IC, Parry N, Clayton-Smith J, Black GCM. The ophthalmic findings in Cohen syndrome. *Br J Ophthalmol.* déc 2002;86(12):1395-8.
18. Khan A, Chandler K, Pimenides D, Black GCM, Manson FDC. Corneal ectasia associated with Cohen syndrome: a role for COH1 in corneal development and maintenance? *Br J Ophthalmol.* mars 2006;90(3):390-1.
19. Douzgou S, Samples JR, Georgoudi N, Petersen MB. Ophthalmic findings in the Greek isolate of Cohen syndrome. *Am J Med Genet A.* mars 2011;155A(3):534-9.
20. Li A, Gandhi A, Wang H, Traboulsi EI. Bilateral angle closure glaucoma in a 28-year-old Cohen syndrome patient. *Ophthalmic Genet.* 2018;39(5):657-8.
21. Uyhazi KE, Binenbaum G, Carducci N, Zackai EH, Aleman TS. Early photoreceptor outer segment loss and retinoschisis in Cohen syndrome. *Ophthalmic Genet.* 2018;39(3):399-404.
22. Beck KD, Wong RW, Gibson JB, Harper CA. Nonleaking cystoid macular edema in Cohen syndrome. *J AAPOS Off Publ Am Assoc Pediatr Ophthalmol Strabismus.* 2019;23(1):38-39.e1.

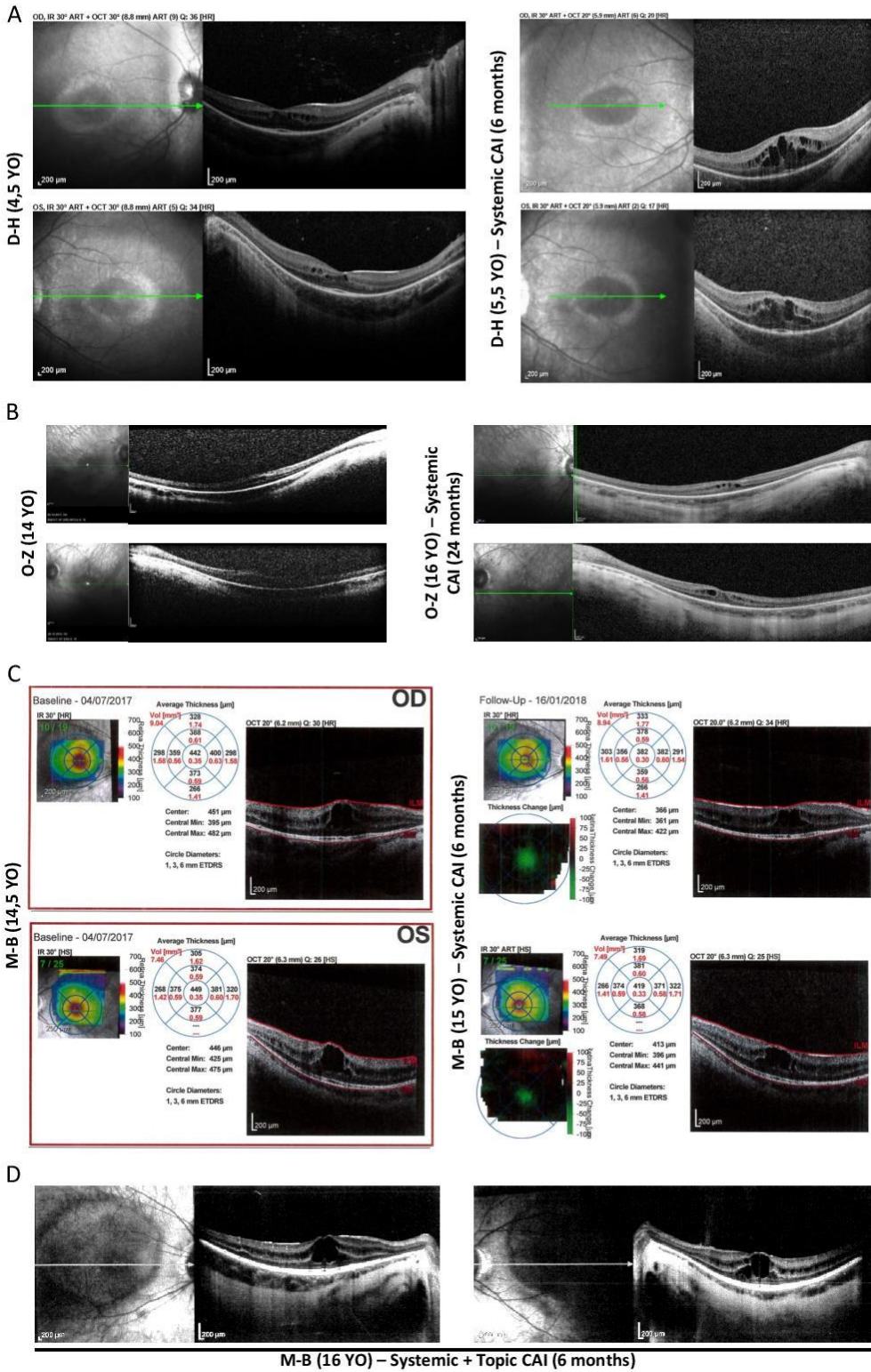


23. Nasser F, Kurtenbach A, Biskup S, Weidensee S, Kohl S, Zrenner E. Ophthalmic features of retinitis pigmentosa in Cohen syndrome caused by pathogenic variants in the VPS13B gene. *Acta Ophthalmol (Copenh)*. mai 2020;98(3):e316-21.
24. Mechanisms of macular edema: Beyond the surface - ScienceDirect [Internet]. [cité 4 sept 2020]. Disponible sur: <https://www.sciencedirect.com/science/article/pii/S1350946217300757>
25. Makiyama Y, Oishi A, Otani A, Ogino K, Nakagawa S, Kurimoto M, *et al*. Prevalence and spatial distribution of cystoid spaces in retinitis pigmentosa: investigation with spectral domain optical coherence tomography. *Retina Phila Pa*. mai 2014;34(5):981-8.
26. Strong S, Liew G, Michaelides M. Retinitis pigmentosa-associated cystoid macular oedema: pathogenesis and avenues of intervention. *Br J Ophthalmol*. 1 janv 2017;101(1):31-7.
27. Stratton IM, Kohner EM, Aldington SJ, Turner RC, Holman RR, Manley SE, *et al*. UKPDS 50: Risk factors for incidence and progression of retinopathy in Type II diabetes over 6 years from diagnosis. *Diabetologia*. 1 févr 2001;44(2):156-63.
28. Cheung N, Mitchell P, Wong TY. Diabetic retinopathy. *The Lancet*. 10 juill 2010;376(9735):124-36.
29. Fenwick EK, Xie J, Man REK, Sabanayagam C, Lim L, Rees G, *et al*. Combined poor diabetes control indicators are associated with higher risks of diabetic retinopathy and macular edema than poor glycemic control alone. *PLoS One*. 2017;12(6):e0180252.
30. Lhussiez V, Dubus E, Cesar Q, Acar N, Nandrot EF, Simonutti M, *et al*. Cohen Syndrome-Associated Cataract Is Explained by VPS13B Functions in Lens Homeostasis and Is Modified by Additional Genetic Factors. *Invest Ophthalmol Vis Sci*. 1 sept 2020;61(11):18-18.



**Figure 1. Macular lesions defined by OCT examinations in CS patients. (A)** Parameters analyzed in this study are presented on an example of OCT image from a CS patient. CME: Cystoid Macular Edema; ELM: External Limiting Membrane; EZ: Ellipsoid Zone; INL: Inner Nuclear Layer; ONL: Outer Nuclear Layer; PR: Photoreceptor-related layers; TLCS: Transversal Length of Cystoid Space; TLEZ: Transversal Length of Ellipsoid Zone. **(B)** Transfoveal OCT scans from 5 CS patients compared to an unaffected parent (upper left image) showing the variability of lesions affecting the macula. The lower right image is a frontally located parafoveal image showing hyperreflective foci in the outer retina. Arrows: Ellipsoid zone; Arrowheads: Hyperreflective foci; \*: CME in the INL; \*\*: CME in the ONL; \*\*\*: severe discontinuation of the ONL due to CME. **(C)** Dot plot describing the variability and severity of cystoid spaces in CS patients. **(D)** Plot showing the age distribution of CS patients of this retrospective case series and the presence of CME in relation to the patients' age.

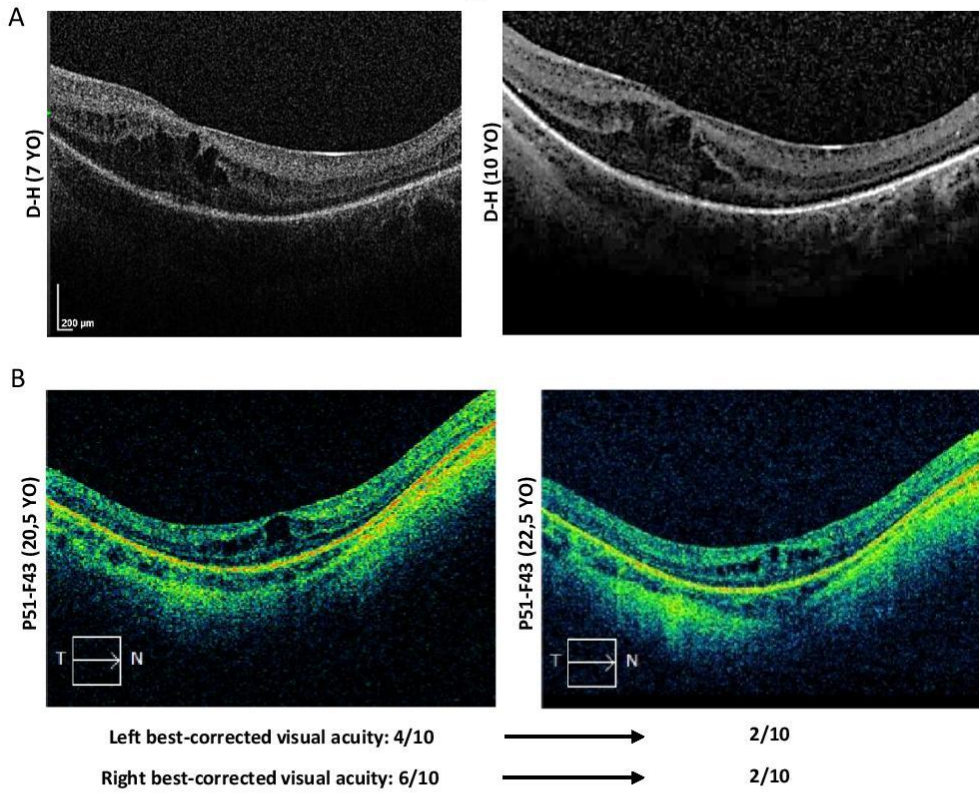
Figure 2



**Figure 2. Evolution of CME upon treatment with CA inhibitors monitored by OCT. (A)**

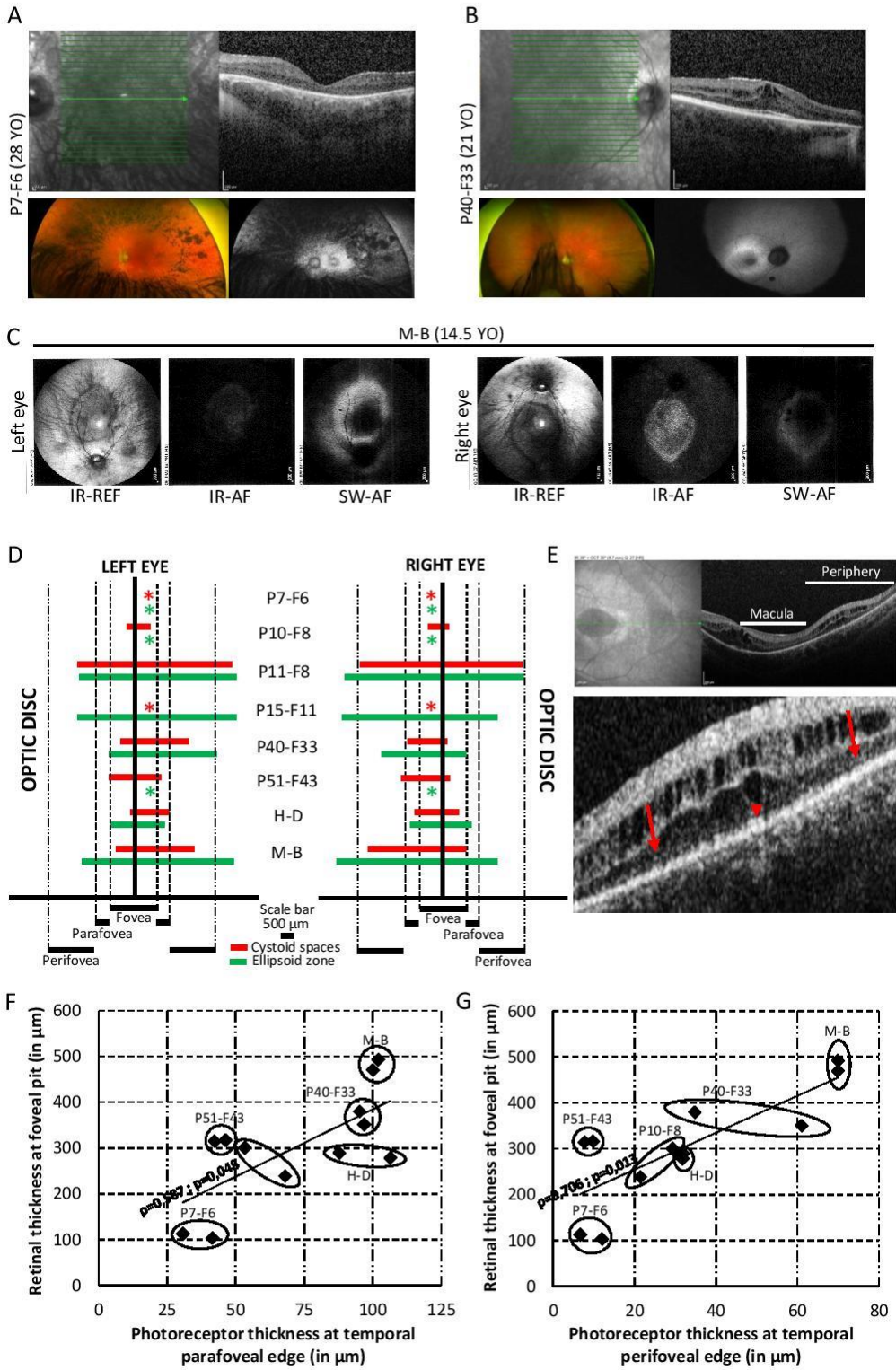
Transfoveal images of patient H-D before (left panels) and after (right panels) 6 months of treatment with acetazolamide. Systemic CA inhibition with acetazolamide did not prevent progression of CME affection in patient H-D. During the time of treatment, CME volume in transfoveal images progressed by 579% on the right eye and 695% on the left eye. During the time of treatment, the foveal thickness was increased from 289 $\mu$ m to 503 $\mu$ m in the right retina and from 278 $\mu$ m to 456 $\mu$ m in the left retina. **(B)** Use of acetazolamide in patient O-Z was associated to a stable CME over a 24-month period. **(C)** Transfoveal images of patient M-B before (left panels) and after (right panels) 6 months of treatment with acetazolamide. OCT scans showed a 19% and 24% decrease of cystoid spaces at the fovea of the right and left retina, respectively. A 21% and 9% decrease of the foveal elevation was also measured in the right and left retina, respectively. **(D)** In an attempt to further decrease the volume of CME, acetazolamide was prescribed in combination with topical applications of brinzolamide for an additional 6 months. Follow-up OCT examination showed a return to baseline measures in terms of CME volume as well as foveal elevation.

Figure 3



**Figure 3. Evolution of CME in absence of treatment. (A)** In absence of efficacy of acetazolamide, patients H-D was left untreated from the age of 6 until the age of 10. Yearly OCT examinations showed little variation in CME manifestations. **(B)** In absence of treatment, patient P51-F43 showed a reduction of CME volume and foveal thickness from the age of 20.5 to the age of 22.5. Conversely, the improvement in CME manifestations was accompanied with a decrease in best-corrected visual acuity.

Figure 4





**Figure 4. Correlative analyses between natural course of CME and photoreceptor dystrophy in CS patients. (A)** Patient P7-F6 who presented with no CME had the most reduced ONL in the macula and the most affected retinal periphery in terms of pigment deposits. **(B)** In contrast, patient P40-F33 who presented with rather severe CME had no pigment deposits on fundus images and a rather preserved ONL thickness. **(C)** Near-Infrared (IR-AF) and Short-Wave autofluorescent fundus (SW-AF) show a hyper-reflective ring and surface, respectively. **(D)** Graphical representation of macular areas affected with cystoid spaces (red) and preserved photoreceptor ellipsoid zone (green). Except for patient P15-F11, wider areas of preserved ellipsoid zone were associated with wider areas of cystoid spaces. Red: TLCS; Green: TLEZ; \*: none detected. **(E)** Patients P40-F33 and H-D showed cystoid spaces in the retinal periphery as well as the macula. Lower panel: magnification of the retinal periphery affected with cystoid spaces in the ONL and INL, while showing relatively preserved ellipsoid zone. Interestingly, surrounding areas where the ellipsoid zone was not preserved did not show cystoid spaces. Local areas of preserved ellipsoid zone in the retinal periphery was not seen in other CS patients. **(F, G)** Scatter plots of the photoreceptor thickness at the parafoveal **(C)** or perifoveal **(D)** edge as a function of the retinal thickness at the foveal pit in patients that did not receive treatments and that were examined with Spectralis system. Both plots show that the more preserved are photoreceptor-related layers, the more elevated is the fovea. Both plots were subjected to Spearman's statistics and a statistically significant positive correlation was found.  $\rho$ : Spearman's correlation coefficient; p: p-value.



Patient	Age at First Examination (years)	Eye examined	OCT findings at first examination			Additional ophthalmic findings at first examination						Follow-up and treatment			Subsequent OCT examinations (Age in years)
			OME	Hyporeflective foci	Loss of macular D	Best Corrected Visual Acuity	Refractive White	Horizontal Visual Field	SL Lamp	Eye Studies	Hypofluorescence (HAF)	Hyperautofluorescence (HWAFA)	CAI treatment (Administration)	CAI treatment (Duration in months)	
P7-76	28	Right	No	No	No	1/20	1/10	10°	Not pathologic	Periphereal pigment deposits, thin	N.D.	Perimacular ring	None	N.A.	None
		Left	No	No	No	1/12	1/10		Not pathologic	Periphereal pigment deposits, thin vestibulo, optic disk pallor	N.D.	Perimacular ring	None		
P10-78	30	Right	Yes	Yes	No	N.D.	N.D.	N.D.	Not pathologic	Periphereal pigment deposits, thin vestibulo, optic disk pallor	N.D.	N.D.	None	N.A.	None
		Left	Yes	Yes	No	N.D.	N.D.	N.D.	Not pathologic	Periphereal pigment deposits, thin vestibulo, optic disk pallor	N.D.	Perimacular ring	None		
P11-78	26	Right	Yes	Yes	No	N.D.	N.D.	N.D.	Not pathologic	Periphereal pigment deposits, thin vestibulo, optic disk pallor	N.D.	N.D.	None	N.A.	None
		Left	Yes	Yes	No	N.D.	N.D.	N.D.	Not pathologic	Periphereal pigment deposits, thin vestibulo, optic disk pallor	N.D.	N.D.	None		
P15-711	14	Right	No	No	Yes	7/10	1/2	40°	Not pathologic	Few periphereal pigment deposits, thin vestibulo, optic disk pallor	N.D.	Few dots in the macula	None	N.A.	15
		Left	No	No	Yes	7/10	1/2		Not pathologic	Few periphereal pigment deposits, thin vestibulo, optic disk pallor	N.D.	Few dots in the macula	None		
P40-733	21	Right	Yes	Yes	Yes	N.D.	N.D.	N.D.	Not pathologic	Thin vestibulo, optic disk pallor	N.D.	Perimacular ring	None	N.A.	None
		Left	Yes	Yes	Yes	N.D.	N.D.	N.D.	Not pathologic	Thin vestibulo, optic disk pallor	N.D.	Perimacular ring	None		
P51-743	20.5	Right	Yes	Yes	Yes	6/10	N.D.	20°	Not pathologic	Periphereal pigment deposits, thin vestibulo, optic disk pallor	N.D.	N.D.	None	N.A.	21-22.5
		Left	Yes	Yes	Yes	6/10	N.D.		Not pathologic	Periphereal pigment deposits, thin vestibulo, optic disk pallor	N.D.	N.D.	None		
P103-790	18	Right	Yes	No	No	4/10	N.D.	N.D.	Keratitis	Few periphereal pigment deposits, thin vestibulo, optic disk pallor	N.D.	N.D.	None	N.A.	22
		Left	Yes	No	No	4/10	N.D.		Keratitis	Few periphereal pigment deposits, thin vestibulo, optic disk pallor	N.D.	N.D.	None		
H-D	4.5	Right	Yes	Yes	Yes	N.D.	N.D.	80°	Not pathologic	Few periphereal pigment deposits, thin vestibulo, optic disk pallor	N.D.	N.D.	Systemic	6	5.5-6.5-7-10
		Left	Yes	Yes	Yes	N.D.	N.D.		Not pathologic	Few periphereal pigment deposits, thin vestibulo, optic disk pallor	N.D.	N.D.	Systemic		
M-8	14.5	Right	Yes	Yes	Yes	20/50	1/2	N.D.	Not pathologic	Few periphereal pigment deposits, thin vestibulo, optic disk pallor	Macular disc	Perimacular ring	Systemic + Topical	24	15-16.5
		Left	Yes	Yes	Yes	20/50	1/2		Not pathologic	Few periphereal pigment deposits, thin vestibulo, optic disk pallor	Macular disc	Perimacular ring	Systemic + Topical		
O-2	14	Right	Yes	Yes	Yes	4/10	N.D.	N.D.	Keratoconus and astigmatism	Periphereal pigment deposits and optic disk pallor	Macular disc	Perimacular ring	Systemic	24	14.5-16
		Left	Yes	Yes	Yes	4/10	N.D.		Keratoconus and astigmatism	Periphereal pigment deposits and optic disk pallor	Macular disc	Perimacular ring	Systemic		

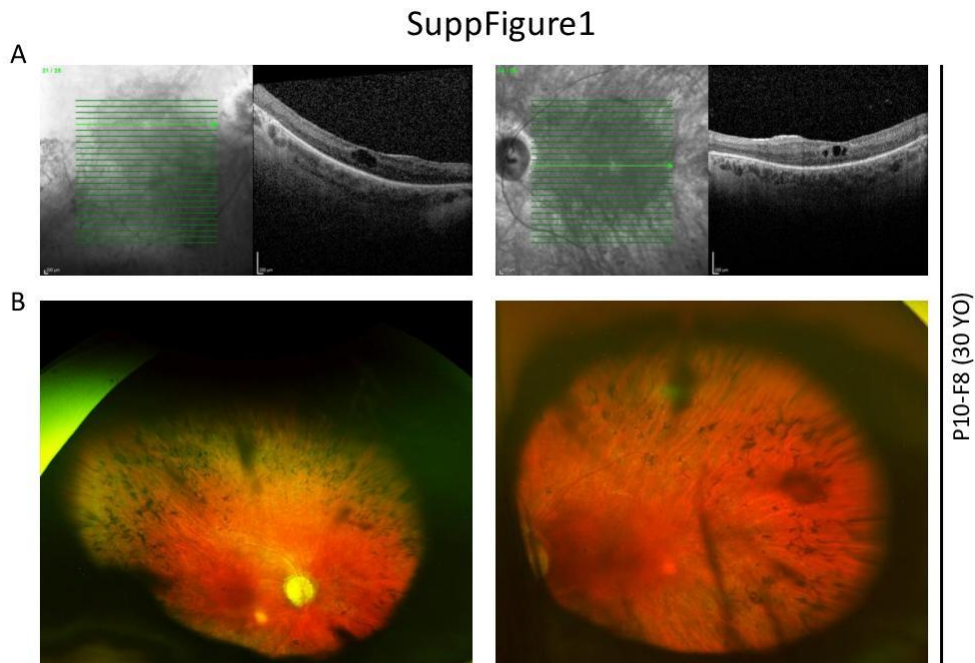
Table1

**Table 1. Ophthalmic features of CS patients included in the case series and information on CA inhibitor treatments they received. N.D.: Not determined; N.A.: Not applicable.**

SuppTable1

Patient	Nucleotide change and/or CNVs (*Transcript:NM_017890.3)	Amino acid change	Macular Lesions	Blood glucose level (mmol/l)	TC (mmol/l)	LDL (mmol/l)	HDL (mmol/l)	TC/HDL	TG	BP	Hepatic Steatosis
P7-F6	c.1200del	p.(A408Cdel)*13	Drastic loss of macular photoreceptors	6.96	2.84	1.85	0.62	4.88	0.92	15/8	Yes
	c.728del	p.(V270Afs*2)									
P10-F8	c.2078C>T	p.(A695F)	Mild CME	N.D.	3.22	1.95	0.6	5.37	1.10	N.D.	N.D.
	c.528_547G>AAG	p.(F1810del)*15									
P11-F8	c.2078C>T	p.(A695F)	Extensive CME	N.D.	3.14	1.78	0.77	4.08	1.67	N.D.	N.D.
	c.528_547G>AAG	p.(F1810del)*15									
P15-F11	c.347C>T	p.(A114S)	No CME	4.79	4.33	N.D.	N.D.	N.D.	0.87	N.D.	No
	c.3806_1080delTTTCCTCCGAGCAGCTTCGGAC	p.(I1827)ins.(T*367_368)334F									
P40-F33	c.1733delT	p.(I457F)	Moderate CME	8.31	3.65	1.79	1.45	2.52	0.91	N.D.	No
	c.11620_11623delAGTC	p.(S*3876del)*40									
P51-F43	c.4831A>TAC	Splice variant	Moderate CME	9.15	3.26	1.69	0.57	5.72	2.21	11/6	No
	c.93841G>T	Splice variant									
P103-F90	c.2911C>T	p.(A971*)	Moderate CME	5.97	3.13	1.7	1.42	2.79	0.68	11/5	No
	c.3881T>A	p.(Y122*)									
H-D	c.10847_10848delTCT	p.(P3635del)	Moderate CME	N.D.	N.D.	N.D.	N.D.	N.D.	N.D.	N.D.	N.D.
	c.10847_10848delTCT	p.(P3635del)									
M-B	c.986_972delGA	p.(A3300)(fs*4)	Moderate CME	N.D.	N.D.	N.D.	N.D.	N.D.	N.D.	N.D.	N.D.
	c.1000C>T	p.(G133P)									
O-Z			Moderate CME	N.D.	N.D.	N.D.	N.D.	N.D.	N.D.	N.D.	N.D.

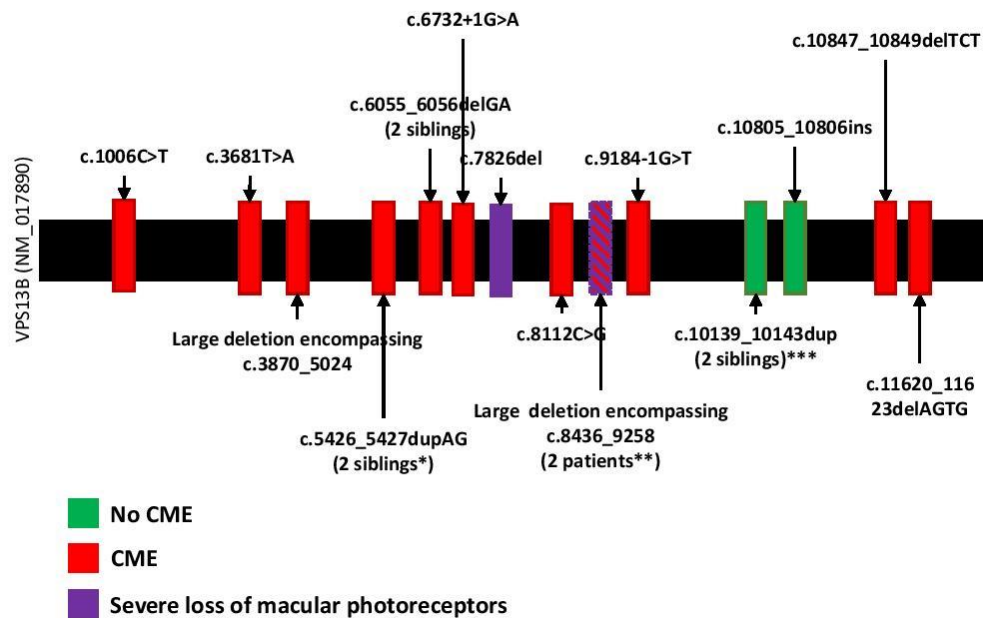
**Supplemental table 1. *VPS13B* variants and metabolic parameters of CS patients in relation to the severity of their macular affections.** Blood glucose levels were those measured at 120 min of an oral glucose tolerance test. TC: Total cholesterol; TG: Triglycerides; BP: Blood pressure; N.D.: Not determined. Bold values indicate the out of normal range values.



**Supplemental Figure 1. CME in relation to fundus pigment deposits in patient P10-F8. (A)**

Transfoveal OCT images from patient P10-F8 at the age of 30. **(B)** Fundus images showing peripheral pigment deposits at the same age.

## SuppFigure2



**Supplemental Figure 2. Schematic drawing displaying the severity of macular affections of CS patients in association with the disease-causing *VPS13B* variants.** In case of compound heterozygosity, we correlated the 3' most variant with the severity of affection due to the recessive nature of CS. Variants presented here are truncating variants. No gradient of severity was identified on the 5' to 3' axis. \*: This variant was found in two brothers; one being affected with the most severe CME detected in CS patients so far. \*\*: Two patients are affected with this variant; one is mildly affected only, however the other one suffers from a severe loss of macular photoreceptors. \*\*\*: This variant affects two sisters that do not present with CME, however they are by at least 20 years older than all other patients examined through OCT and a spontaneous resolution of CME may have occurred in these patients.

Résultat n°4: Vps13b is required for acrosome biogenesis through functions in Golgi dynamic and membrane trafficking

Après la création de notre modèle murin, nous avons constaté une absence de descendance chez les couples  $Vps13b^{\Delta Ex3/\Delta Ex3} \times Vps13b^{\Delta Ex3/\Delta Ex3}$ . La création de couple  $Vps13b^{\Delta Ex3/\Delta Ex3} \times Vps13b^{+/\Delta Ex3}$  a permis de mettre en évidence une infertilité des mâles, un symptôme qui n'a pas encore été décrit chez les patients atteint du SC. L'étude de ces souris a révélé qu'elle était sexuellement active avec un organe reproducteur intégral. Cependant, un spermogramme a révélé que les mâles  $Vps13b^{\Delta Ex3/\Delta Ex3}$  souffraient d'oligoasthénospermie, avec une concentration de spermatozoïdes 6,5 fois plus faible que chez les souris  $Vps13b^{+/+}$  et la présence de spermatozoïdes immobiles et souffrant de malformation. La caractérisation de l'ultrastructure des spermatides montre une absence de vésicule acrosomale lors de la différenciation en spermatozoïde chez la souris  $Vps13b^{\Delta Ex3/\Delta Ex3}$ . Des immunomarquages marquant l'appareil de Golgi montrent que chez les souris  $Vps13b^{\Delta Ex3/\Delta Ex3}$  l'appareil de Golgi n'est pas orienté vers la membrane nucléaire, contrairement au souris  $Vps13b^{+/+}$ . De plus des immunomarquages ciblant les endosomes et les lysosomes montrent que les vésicules acrosomales d'origine golgienne sont adressées à l'endosome au lieu de l'acrosome. Chez les souris  $Vps13b^{+/+}$ , des immunomarquages ciblant Vps13b montre qu'il colocalise avec la membrane acrosomale au niveau de la jonction avec la membrane nucléaire. Ces résultats indiquent que Vps13b permet l'adressage des vésicules acrosomales à la membrane nucléaire. Le laboratoire GAD publie en 2019 ces travaux dans *cellular and molecular life sciences* auxquels j'ai participé en parallèle de mes travaux de thèse et sur lequel je suis 5<sup>ème</sup> auteur.





## Vps13b is required for acrosome biogenesis through functions in Golgi dynamic and membrane trafficking

Romain Da Costa<sup>1,2</sup> · Morgane Bordessoules<sup>1,2</sup> · Magali Guilleman<sup>3</sup> · Virginie Carmignac<sup>1,4</sup> · Vincent Lhussiez<sup>1</sup> · Hortense Courtot<sup>1</sup> · Amandine Bataille<sup>5</sup> · Amandine Chlémaire<sup>5</sup> · Céline Bruno<sup>1,3</sup> · Patricia Fauque<sup>1,3</sup> · Christel Thauvin<sup>1,2,6</sup> · Laurence Faivre<sup>1,2,7</sup> · Laurence Duplomb<sup>1,2</sup>

Received: 6 December 2018 / Revised: 4 June 2019 / Accepted: 11 June 2019 / Published online: 19 June 2019  
© Springer Nature Switzerland AG 2019

### Abstract

The sperm acrosome is a lysosome-related organelle that develops using membrane trafficking from the Golgi apparatus as well as the endolysosomal compartment. How vesicular trafficking is regulated in spermatids to form the acrosome remains to be elucidated. VPS13B, a RAB6-interactor, was recently shown involved in endomembrane trafficking. Here, we report the generation of the first *Vps13b*-knockout mouse model and show that male mutant mice are infertile due to oligoasthenozoospermia. This phenotype was explained by a failure of *Vps13b* deficient spermatids to form an acrosome. In wild-type spermatids, immunostaining of Vps13b and Rab6 revealed that they transiently locate to the acrosomal inner membrane. Spermatids lacking Vps13b did not present with the Golgi structure that characterizes wild-type spermatids and showed abnormal targeting of PNA- and Rab6-positive Golgi-derived vesicles to Eea1- and Lamp2-positive structures. Altogether, our results uncover a function of Vps13b in the regulation of the vesicular transport between Golgi apparatus, acrosome, and endolysosome.

**Keywords** Male infertility · Globozoospermia · Oligospermia · Spermatogenesis · Spermiogenesis · Acrosomogenesis · Endosome · Lysosome · Vesicular transport

**Electronic supplementary material** The online version of this article (<https://doi.org/10.1007/s00018-019-03192-4>) contains supplementary material, which is available to authorized users.

✉ Romain Da Costa  
romain.dacosta@chu-dijon.fr

<sup>1</sup> Inserm, UMR1231, Equipe GAD, Bâtiment B3, Université de Bourgogne Franche Comté, 15 boulevard du Maréchal de Lattre de Tassigny, 21000 Dijon Cedex, France

<sup>2</sup> FHU TRANSLAD, CHU Dijon, 21000 Dijon, France

<sup>3</sup> Laboratoire de Biologie de la Reproduction, Hôpital François Mitterrand, Université de Bourgogne, 21000 Dijon, France

<sup>4</sup> Centre de Référence Maladies Génétiques à Expression Cutanée MAGEC-Mosaïque, CHU Dijon, Dijon, France

<sup>5</sup> Plateforme d'Imagerie Cellulaire CellImaP/DimaCell, Inserm LNC UMR 1231, 21000 Dijon, France

<sup>6</sup> Centre de Référence Déficiences Intellectuelles de Causes Rares, CHU Dijon, 21000 Dijon, France

<sup>7</sup> Centre de Référence Anomalies du Développement et Syndromes Malformatifs, CHU Dijon, 21000 Dijon, France

### Introduction

Spermiogenesis is the complex morphogenetic differentiation that produces spermatozoa. In this process, post-meiotic male germ cells acquire the necessary structures to travel to and fertilize oocytes. Among the sperm-specific structures that are developed, the acrosome is of primary importance. It is the organelle that mediates the dispersion of cumulus cells and allows the male gamete nucleus to traverse the zona pellucida [1–3]. Rather than just preventing entry of the sperm nucleus within the oocyte, impaired acrosome biogenesis has a severe impact on sperm morphogenesis and causes infertility through globozoospermia [3–5].

Acrosome biogenesis occurs in spermatids and follows four consecutive phases: Golgi, cap, acrosome, and maturation phase. In Golgi and cap phase spermatids, proacrosomal vesicles are synthesized at the trans-Golgi network (TGN) [6–8] and transported to the anterior part of the nucleus [9–11] which is defined by the presence of a nuclear dense lamina (NDL). Recent and convergent studies have demonstrated that the acrosomal vesicle develops utilizing

membrane trafficking other than from the Golgi apparatus [12–14]. West and Willison first showed that components of the plasma membrane were recruited to the acrosome via the endocytic trafficking [15]. Later, Sh3p13, a regulator of clathrin-coated vesicle endocytosis was found to be involved in acrosome biogenesis through its interaction with Dydc1 [16]. In addition, proper targeting and fusion of proacrosomal vesicles were found to be not solely dependent on Golgi-derived factors. Several endosomal, lysosomal, and autophagosomal components such as Vps54 [17, 18], SPE-39 [19], UBPY [20, 21] (also known as Usp8), and Atg7 [22] were found essential to this process. Overall, the maturation of Golgi-derived vesicles into effective proacrosomal vesicles requires the complex orchestration of anterograde trafficking from the Golgi apparatus and retrograde transport from the endolysosomal system.

Among the proteins with emerging roles in Golgi and endolysosomal trafficking is the Vacuolar Protein Sorting 13 family member VPS13B which associates with Cohen Syndrome [23–30] (CS, OMIM 216550). Domain homologies with *Saccharomyces cerevisiae* protein vps13p suggest a role of VPS13B in intracellular transport and vesicular sorting [23]. Recent studies have localized VPS13B to the Golgi apparatus membrane where it interacts with RAB6 [31, 32], a small GTPase that also locates to the rodent acrosome [10]. RAB6 is an interactor of TMF [33] (also known as ARA160), the conserved oligomeric Golgi (COG) [34] tethering complex, and the Golgi-associated retrograde protein complex (GARP) [35, 36]. All of these interactors were shown to be essential to the acrosome formation [17, 18, 37–39]. In addition, implication of VPS13B in the endosome-lysosome trafficking has already been suggested in a previous study on fibroblasts of CS patients [40] where we found abnormally enlarged lysosomes as well as absent early endosomes. Given the predicted function of VPS13B in intracellular trafficking and its interaction with RAB6, we hypothesized that it could be involved in the maturation of Golgi-derived vesicles into proacrosomal vesicles, their transport to the NDL, their fusion, and/or their docking onto the nuclear membrane. Further supporting the hypothesis that VPS13B is involved in spermiogenesis, another VPS13 family member (VPS13A) was recently shown to be essential for male fertility in mice [41].

We generated the first mouse model of CS (*Vps13b*<sup>ΔEx3/ΔEx3</sup>) and took the opportunity to investigate Vps13b functions in reproduction along with CS-related symptoms (unpublished observations). While female mutant mice were not affected with reduced fertility, males were infertile and presented with oligoasthenoteratozoospermia. We found that acrosome biogenesis is impaired in *Vps13b*<sup>ΔEx3/ΔEx3</sup> males and leads to either spermatid degeneration or abnormal round-headed sperm cells. In wild-type spermatids, Vps13b locates with Rab6 to the acrosomal

vesicle. In the absence of Vps13b, proacrosomal vesicles were targeted to the endolysosomal system. Altogether our data demonstrate that Vps13b is a necessary factor for the transport of proacrosomal vesicles to the NDL.

## Results

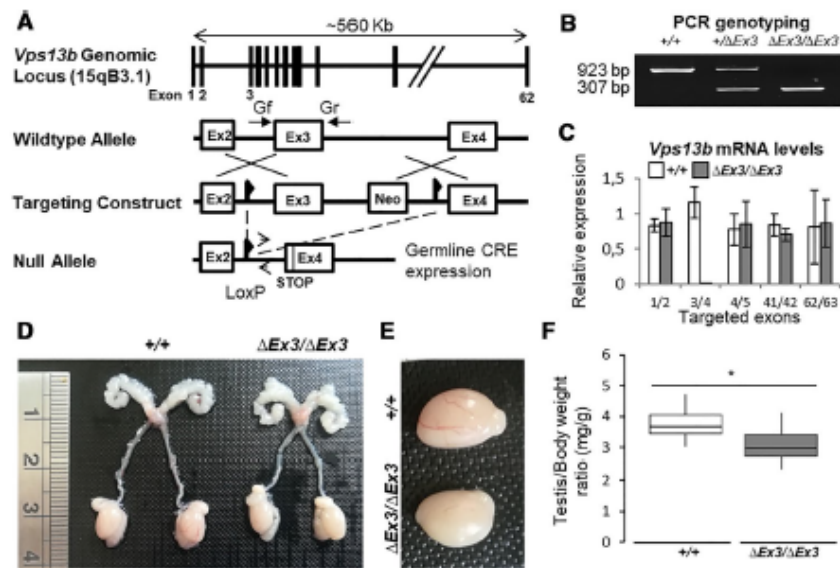
### *Vps13b*<sup>ΔEx3/ΔEx3</sup> male mice are infertile

Generation of *Vps13b*<sup>ΔEx3/ΔEx3</sup> mice lacking *Vps13b* exon 3 on a C57BL/6N background was performed at the MCI/ICS (Mouse Clinical Institute-Institut Clinique de la Souris, Illkirch, France; <http://www-mci.u-strasbg.fr>) through Cre-LoxP recombination as described in the “Materials and methods” section and briefly summarized in Fig. 1a. Deletion of *Vps13b* exon 3 resulted in a reading-frame shift and introduced a premature stop codon in exon 4. The deletion was confirmed by PCR on tail genomic DNA (Fig. 1b), and transcript levels of *Vps13b* exon 1/2, 3/4, 4/5, 41/42, and 62/63 were measured by RT-qPCR. Apart from the PCR targeting exon 3, no significant difference with wild-type transcript levels was identified (Fig. 1c). This result suggests that the introduced deletion does not lead to nonsense-mediated decay of mutant *Vps13b* transcripts. *Vps13b*<sup>ΔEx3/ΔEx3</sup> cells are, thus, likely to express truncated isoforms of Vps13b, lacking their Chorein domain [23].

To determine whether *Vps13b* possesses a function in fertility, both male and female *Vps13b*<sup>ΔEx3/ΔEx3</sup> mice were crossed with heterozygous mice of the opposite sex. Mating started at 2 months of age and lasted for 4 months. Crosses involving *Vps13b*<sup>ΔEx3/ΔEx3</sup> females gave regular monthly litters of ten pups on average. In contrast, *Vps13b*<sup>ΔEx3/ΔEx3</sup> males were unable to sire offspring during the 4 months of mating. Vaginal plugs were observed in all crosses and, therefore, confirmed that *Vps13b*<sup>ΔEx3/ΔEx3</sup> males mated. Dissections of 2-month-old *Vps13b*<sup>ΔEx3/ΔEx3</sup> males allowed the observation of fully developed reproductive tracts (Fig. 1d), but significantly, though slightly, smaller testes compared to wild-type mice (Fig. 1e, f).

### *Vps13b*<sup>ΔEx3/ΔEx3</sup> mice are affected with oligoasthenoteratozoospermia

To identify whether mutant spermatozoa are affected with morphological and/or functional defects, they were collected through mechanical dilaceration of cauda epididymides and their concentration, mobility and structure were evaluated. The concentration of spermatozoa was about 6.5 times lower in mutants ( $1.7 \times 10^6$  spermatozoa/mL) compared to wild-types ( $23.5 \times 10^6$  spermatozoa/mL, Fig. 2a). In addition, mutant epididymides released a vast majority of immotile and abnormally shaped spermatozoa among cellular debris



**Fig. 1** Generation and reproductive tract of *Vps13b*<sup>ΔEx3/ΔEx3</sup> mice. **a** Schematic representation of the recombination events targeting *Vps13b* exon 3. **b** PCR genotyping on tail DNA using primers Gf and Gr flanking exon 3. A 923 bp product is amplified from the wild-type allele, while a 307 bp product is amplified from the null allele. **c** *Vps13b* relative mRNA expression levels from RT-qPCR targeting *Vps13b* exon 1/2, 3/4, 4/5, 41/42, and 62/63 on 10 ng of cDNA reverse-transcribed from *Vps13b*<sup>+/+</sup> and *Vps13b*<sup>ΔEx3/ΔEx3</sup> testis total RNA. *N* = 3 testes per group were analyzed. Values are normalized to

*Hprt* expression levels and presented as the mean ± SD. **d** Photograph of wild-type and homozygous mutant reproductive tracts. No developmental issue affected the mutant tract. **e** Photograph of wild-type and homozygous mutant testes. **f** Boxplot displaying the distribution of the weight of wild-type and mutant testes normalized to total body weight. *N* = 12 testes per group were measured at 6 months of age. As per Welch two-sample *t* test, the mean value was significantly smaller in mutant mice compared to wild-types (*p* < 0.001)

and nonflagellated cells (Fig. 2b–d, Supplemental Movies S1 and S2). Though nuclei of most mutant spermatozoa were condensed, none exhibited the characteristic sickle-shape of the wild-types. Instead, they were round-headed and 38.5% were nonflagellated, while 6.7% were multiflagellated. The absence of well-differentiated spermatozoa was confirmed on HE-stained paraffin sections of mutant cauda epididymides (Fig. 2e, right panel). TUNEL assay performed on these sections showed a majority of apoptotic/necrotic spermatozoa (Fig. 2e, left panel). Taken together, the data suggest that spermiogenesis is impaired in *Vps13b*<sup>ΔEx3/ΔEx3</sup> mice, which, in turn, causes sperm apoptosis/necrosis and infertility through oligoasthenoteratozoospermia.

### Structural abnormalities and degeneration of mutant spermatozoa

To decipher the defects affecting *Vps13b*<sup>ΔEx3/ΔEx3</sup> spermiogenesis, testicular paraffin sections of 2-month-old mice were stained with hematoxylin and eosin (Fig. 3a). Though all the stages of the seminiferous tubule could be identified, drastic differences affected mutant spermatozoa from differentiation stage 9–16. Their nuclei condensed at stage 9, but

failed to elongate and acquire the characteristic sickle-shape of late spermatids (stages 10–16). In addition, the number of late spermatids was reduced by half in *Vps13b*<sup>ΔEx3/ΔEx3</sup> mice compared to wild-types (Fig. 3b). TUNEL assay confirmed that cell death occurred in spermatids from stage 9 to 16 (Fig. 3c, d).

### Acrosome formation is impaired in mutant spermatozoa

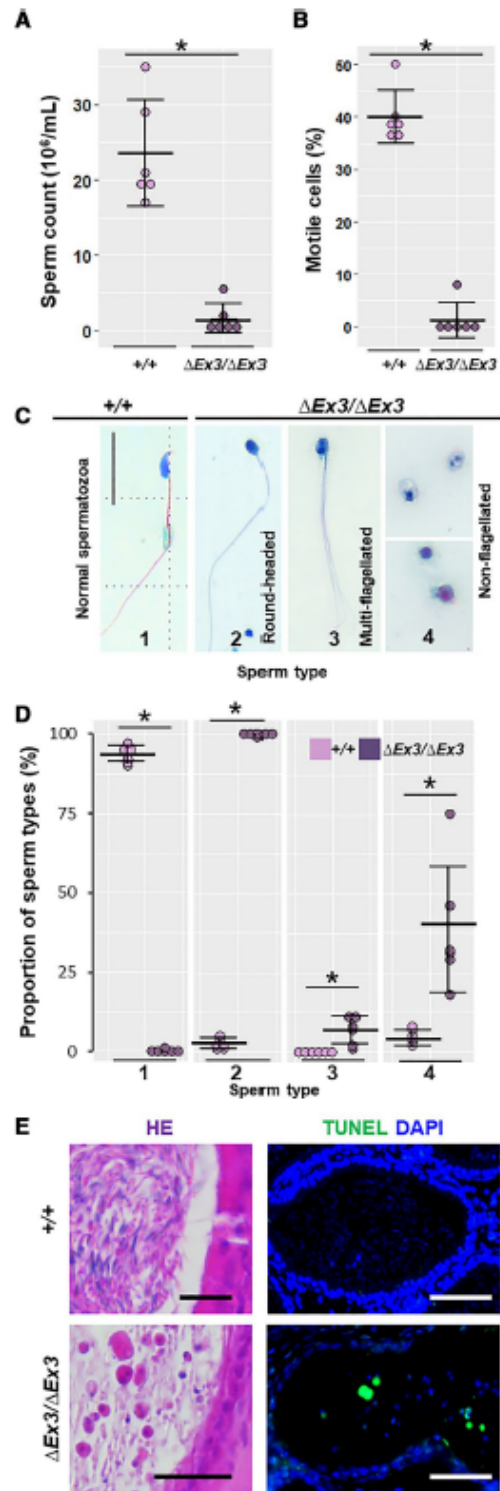
Impairment in nuclear morphogenesis being often associated with deficient acrosome biogenesis [5, 8, 17, 22, 42–46], we investigated whether the acrosome formation is impaired in mutant spermatozoa through Periodic Acid Schiff (PAS) staining of testicular sections. In Golgi phase, most mutant spermatozoa displayed a much weaker dot-like staining compared to wild-types (Fig. 4a, right panels). In addition, none of the PAS-positive structures that characterize cap, acrosomal, and maturation phases of wild-type spermatozoa were observed on mutant sections (Fig. 4a). Electron microscopy was conducted to determine whether the acrosomal vesicle was absent and to document the ultrastructural changes occurring during spermatid differentiation. Despite

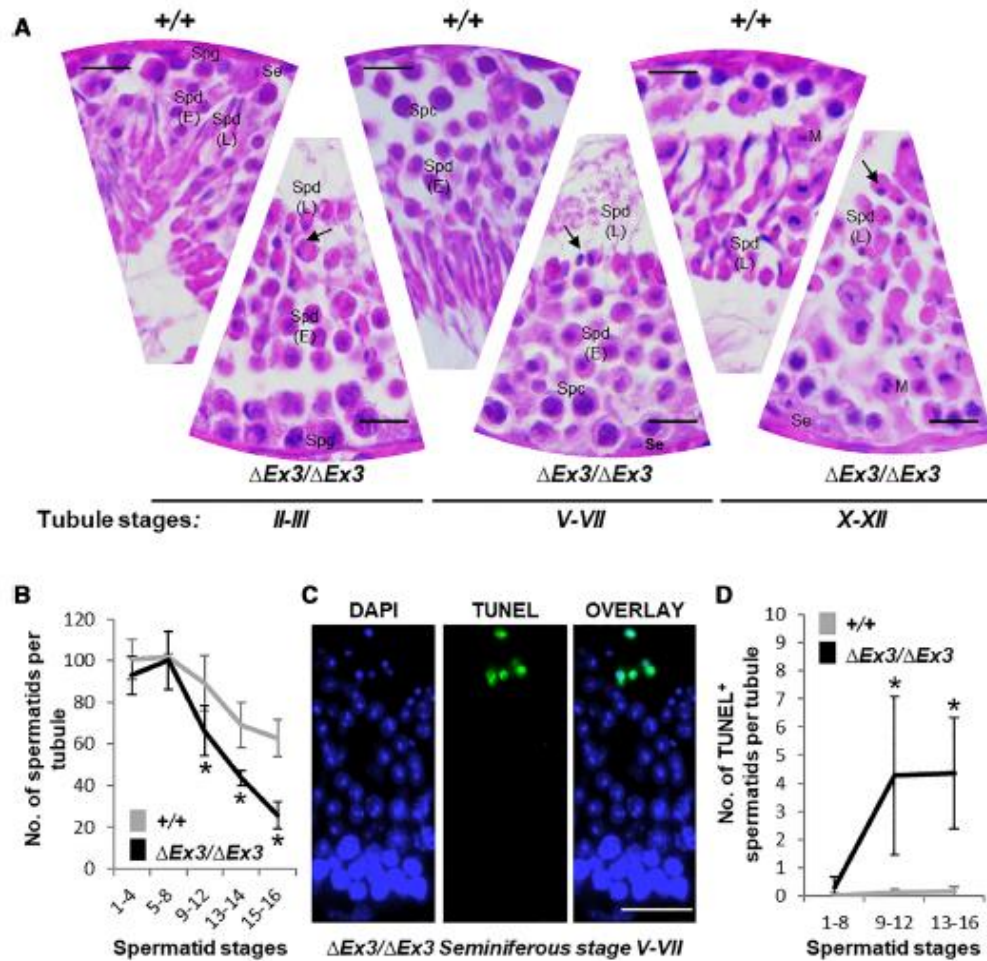
**Fig. 2** Oligoasthenozoospermia in *Vps13b* <sup>$\Delta Ex3/\Delta Ex3$</sup>  mice. ▶ Dot plots describing sperm count (a) and percentage of motile sperm (b) from cauda epididymis dilacerations of wild-type and *Vps13b* <sup>$\Delta Ex3/\Delta Ex3$</sup>  mice (100 spermatozoa per mouse,  $N=6$  mice per group). *Vps13b* <sup>$\Delta Ex3/\Delta Ex3$</sup>  mice showed a significant decrease in sperm count ( $p=0.006$ ) and sperm motility ( $p=0.003$ ) compared to wild-type mice. Error bars represent the standard deviation. Significance was determined using Wilcoxon rank sum test. c Representative images of sperm cells collected from *Vps13b* <sup>$\Delta Ex3/\Delta Ex3$</sup>  cauda epididymides compared to a wild-type spermatozoon. Scale bars 50  $\mu$ m. d Dot plots of the quantification of normal-appearing spermatozoa with sickle-shape head (1) and of the three observed morphological defects: round-headed (2), multiflagellated (3), and nonflagellated (4). Mutant mice had no spermatozoa with normal morphology. Instead, they were round-headed as well as more frequently multiflagellated ( $p=0.003$ ) or nonflagellated ( $p=0.002$ ). Error bars represent the standard deviation. Significance was determined using Wilcoxon rank sum test. e Representative images of hematoxylin/eosin-stained cauda epididymis sections (left panels). TUNEL assay on cauda epididymis sections showing sperm cell death in *Vps13b* <sup>$\Delta Ex3/\Delta Ex3$</sup>  mice (right panels). Scale bars 50  $\mu$ m

formation of the nuclear dense lamina (NDL) in early mutant spermatids, no acrosomal vesicle was ever found to associate with the nuclear membrane (Fig. 4b). Despite impaired acrosome formation and incomplete nuclear morphogenesis, surviving late spermatids retained the ability to form a flagellum and showed proper mitochondrial organization at the middle piece (Supplemental Fig. S1A, B). In contrast, highly vacuolated giant spermatids as well as bi-nucleated and multinucleated late spermatids were often found (Supplemental Fig. S1C, D). They likely result from disturbances in the spermatogenic syncytium (Supplemental Fig. S1E) and multinucleated/multiflagellated spermatozoa found in the epididymis likely develop from the observed multinucleated spermatids.

### *Vps13b* is not required for the transcription of major acrosomal genes

To determine whether transcription of acrosome-associated genes was affected in *Vps13b* <sup>$\Delta Ex3/\Delta Ex3$</sup>  testes and could account for the lack of acrosome, we performed RT-qPCR on the following genes: *Dpy19l2*, *Spaca1*, *Acrosin*, *Acrbp*, *Sp56*, *Spaca7*, *Spata16*, *Zppb1*, and *Zppb2*. Despite showing a tendency toward being reduced, none of the selected genes had a significantly different expression in *Vps13b* <sup>$\Delta Ex3/\Delta Ex3$</sup>  mice compared to wild-types (Supplemental Fig. S2A). More extensively, we assessed the transcript level of the following genes implicated in the regulation of spermiogenesis and in proacrosomal vesicular transport: *Brdt*, *Cul4b*, *Dazap1*, *Ddx4*, *Hrb*, *Rfx2*, *Spata16*, *Tdrd6*, and *Vps54*. Again, a small reduction in gene expression was measured, but likely resulted from the reduced number of late spermatids in mutant testes (Supplemental Fig. S2B). Since it was previously described that VPS13B



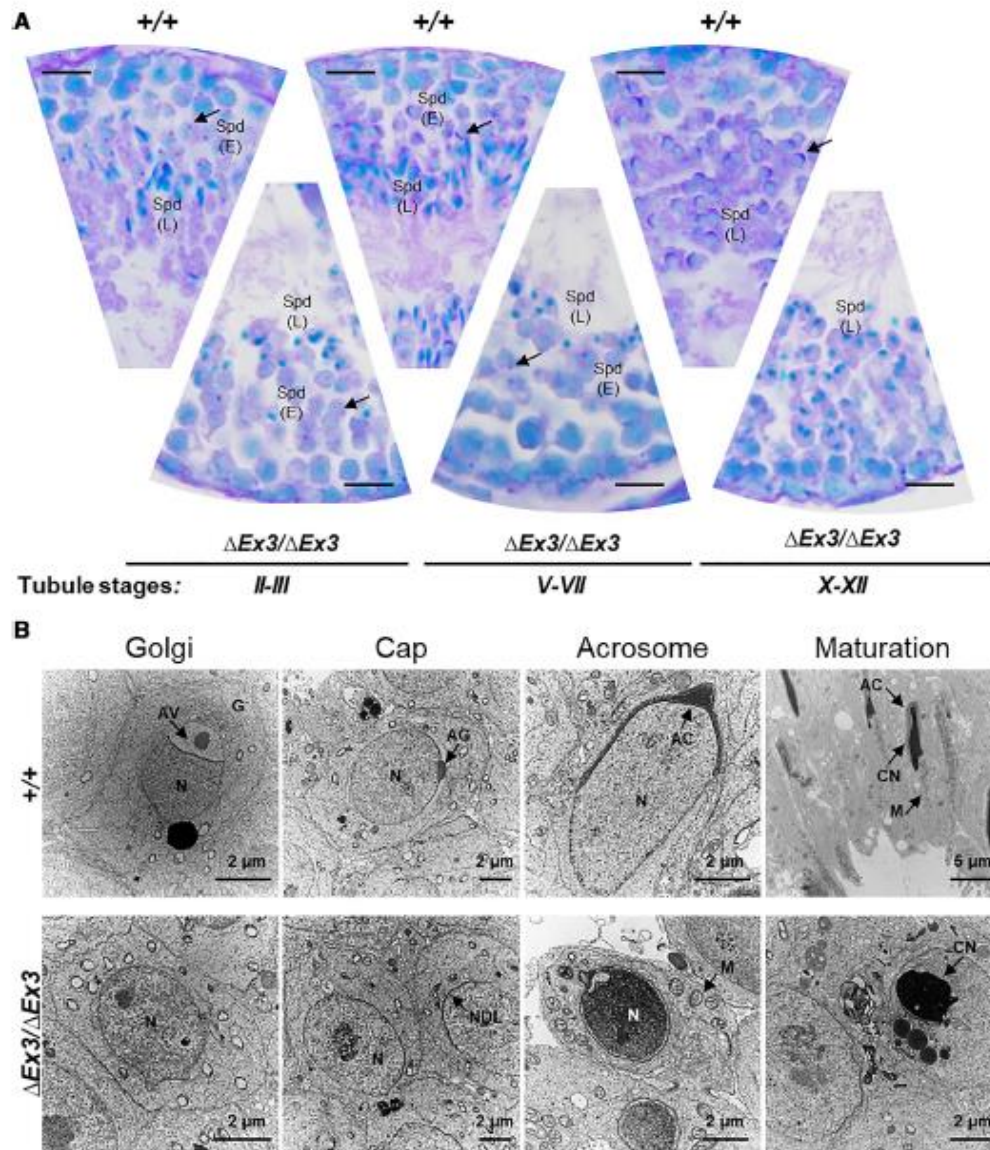


**Fig. 3** Spermatid abnormalities and death during *Vps13b*<sup>ΔEx3/ΔEx3</sup> spermiogenesis. **a** Representative haematoxylin/eosin-stained sections of wild-type and *Vps13b*<sup>ΔEx3/ΔEx3</sup> seminiferous tubules at stages II-III, V-VII, and X-XII. Nuclei of late spermatids failed to elongate during acrosome and maturation phases (arrows). *Se* sertoli cell, *Spg* spermatogonia, *Spc* spermatocyte, *Spd(E)* early spermatid, *Spd(L)* late spermatid, *M* meiosis metaphase II. Scale bars 50 μm. **b** Quantification of spermatid numbers in seminiferous tubules from spermatid stages 1-16 ( $N=15$  tubules per stage and per genotype; 5 mice per genotype were used and 3 tubules per stage and per mouse were counted). Spermatids were divided into five groups: stages 1-4, 5-8, 9-12, 13, 14, and 15, 16. From stage 9 onward, spermatids were significantly fewer in tubules of *Vps13b*<sup>ΔEx3/ΔEx3</sup> mice than wild-type

mice [ $p(9-12)=0.004$ ;  $p(13-14)<0.001$ ;  $p(15-16)<0.001$ ]. All values are presented as the mean  $\pm$  SD. Significance was determined using Welch two sample *t* test. **c** Representative images of TUNEL staining on a *Vps13b*<sup>ΔEx3/ΔEx3</sup> seminiferous tubule section at stages V-VII. Scale bars 50 μm. **d** Quantification of TUNEL-positive spermatids in stage groups 1-8, 9-12, and 13-16 ( $N=21$  tubules per stage and per genotype; 7 mice per genotype were used and 3 tubules per stage and per mouse were counted). Mutant sections showed significantly more TUNEL-positive spermatids, especially from stages 9 to 16 [ $p(1-8)=0.03$ ;  $p(9-12)=0.002$ ;  $p(13-16)=0.002$ ]. All values are presented as the mean  $\pm$  SD. Significances were determined using Wilcoxon rank sum test.

participates to the regulation of the lysosomal structure [40], we suspected that the CB, spermatid-specific transcriptional control centre constituted of lysosomal components [47-49], may be structurally affected in mutant spermatids. Immunostaining of Ddx4 located the chromatoid body of mutant spermatids to the cytoplasm and no structural defect was observed (Supplemental Fig.

S2C). On electron micrographs, we observed that the CB was normally associated with small vesicles and retained its ability to interact with the nuclear membrane in the absence of Vps13b (Supplemental Fig. S2D). Altogether, there is no evidence that neither the CB nor transcription of spermiogenesis-associated genes is affected in mutant spermatids.



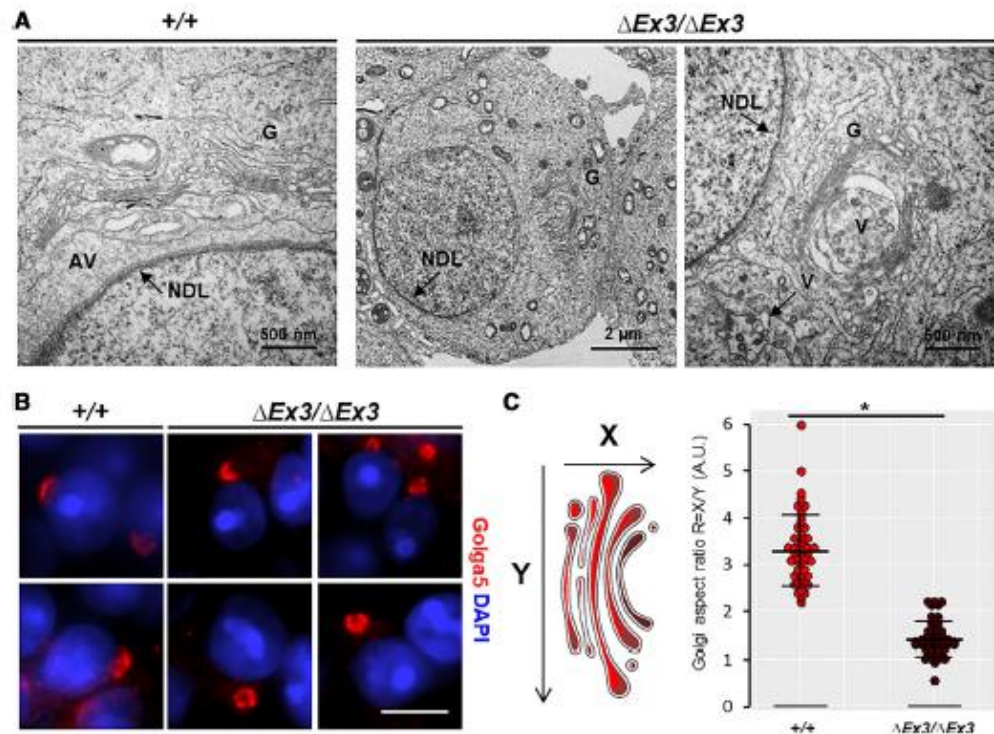
**Fig. 4** Acrosome formation is impaired during *Vps13b* <sup>$\Delta Ex3/\Delta Ex3$</sup>  spermiogenesis. **a** Representative images of PAS-stained testicular sections at tubule stages II, III, V–VII, and X–XII. Arrows point at PAS-positive acrosomal figures in wild-type spermatids and faint dot-like PAS signal in mutant spermatids. *Spd(E)* early spermatid, *Spd(L)* late

spermatid. Scale bars 50  $\mu m$ . **b** Electron micrographs of Golgi, cap, acrosome, and maturation phases of wild-type and mutant spermatids. *G* golgi, *AV* acrosomal vesicle, *AG* acrosomal granule, *AC* acrosome, *N* nuclei, *CN* condensed nuclei, *NDL* nuclear dense lamina, *M* mitochondria

### Mutant spermatids display impaired Golgi dynamics

The acrosome results from intense vesicular transport from the Golgi apparatus [9, 15]. Since *VPS13B* mutations are known to cause disorganization of the Golgi apparatus [9, 15, 31], we looked at the Golgi structure in *Vps13b* <sup>$\Delta Ex3/\Delta Ex3$</sup>

spermatids. From stages 2 to 8, Golgi membrane stacks of wild-type spermatids were systematically located in close proximity (~500 nm) of the NDL (Fig. 5a, left panel) with the TGN facing the NDL. They displayed an open conformation by aligning with the nuclear membrane. In contrast, the Golgi apparatus of mutant spermatids appeared



**Fig. 5** Impaired Golgi organization in *Vps13b*<sup>ΔEx3ΔEx3</sup> spermatids. **a** Representative electron micrographs showing Golgi apparatus of wild-type and mutant spermatids. Golgi apparatus of wild-type spermatids displayed a conformation in which the membrane stacks organized in parallel to the nuclear membrane and the TGN faced the NDL. In mutant spermatids, the Golgi apparatus showed a random localization and orientation within the cytoplasm. It was often found at the posterior part of the nucleus rather than next to the NDL. In addition, the TGN was mostly enclosed within the membrane stacks

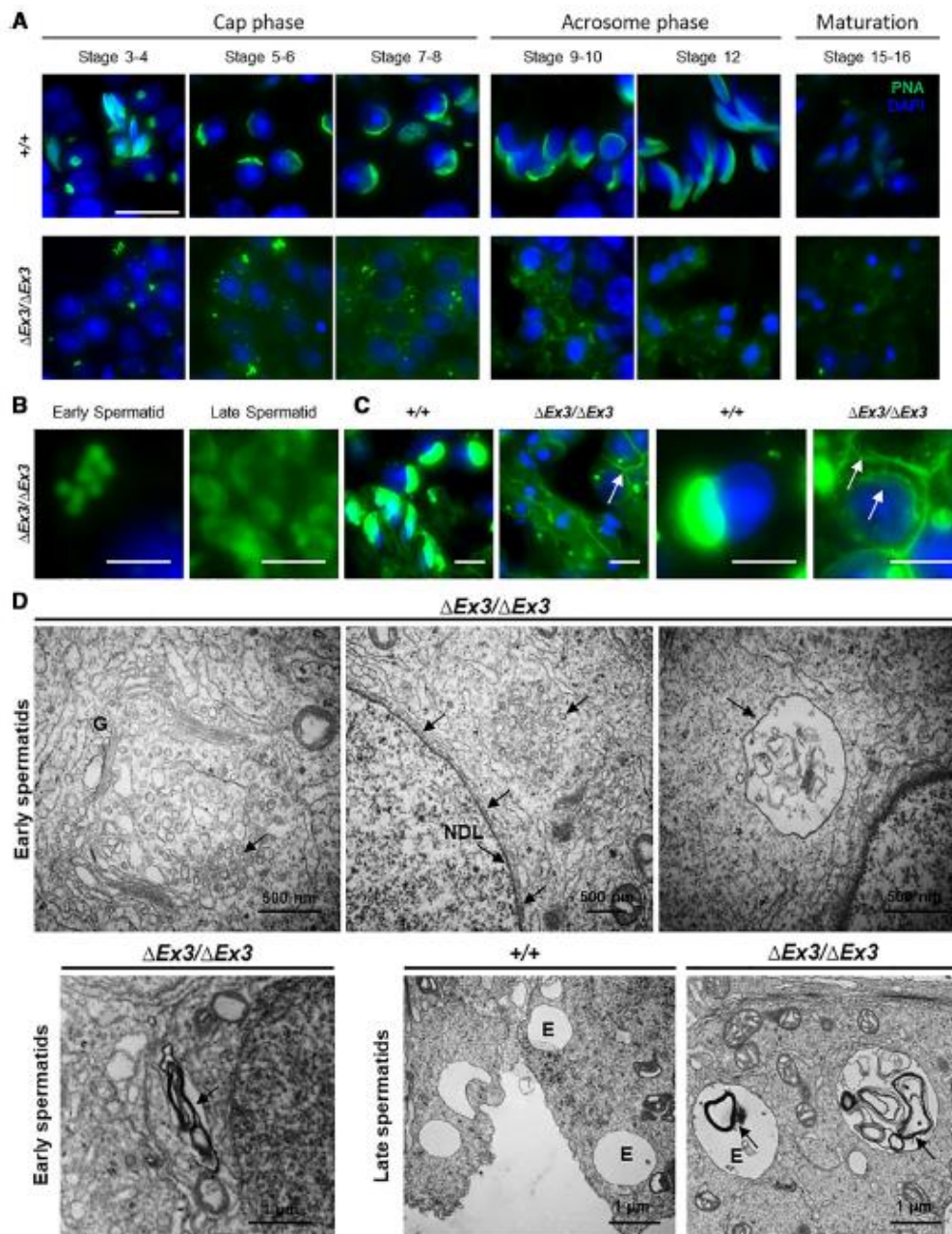
that formed a semi-circular structure instead of the linear morphology seen in wild-type spermatids. **b** Images of wild-type and mutant cap phase spermatids stained against Golga5. Scale bar 5  $\mu$ m. **c** Calculation of the aspect ratio (height [X] over width [Y]) of wild-type and mutant Golgi apparatuses based on measurements on Golga5 immunostaining.  $N=54$  apparatuses were measured per genotype (3 mice; 3 tubules per mouse; 6 Golgi per tubules). Based on the aspect ratio, mutant apparatuses had a significantly different structure ( $p < 0.001$ , as per Wilcoxon rank sum test)

to be randomly located within the cytoplasm (Fig. 5a, middle panel). In occurrences where the Golgi apparatus was observed next to the NDL, membrane stacks did not align with the nuclear membrane and the TGN did not face the NDL. Instead, they harbored a closed conformation and randomly orientated (Fig. 5a, left panel). In addition, vesicular transport toward the NDL was not identified. During cap phase, wild-type spermatids showed large vesicles (~50 to 100 nm) leaving the TGN and fusing with the acrosomal sac, whereas, in mutant spermatids, smaller vesicles (~10 to 50 nm) were found at the TGN and scattered within the cytoplasm. To further examine the impact of *Vps13b* deficiency on the Golgi structure, testicular sections were stained against the Golgi protein Golga5. Immunofluorescence showed, in mutant spermatids, none of the rearrangements that occur during wild-type cap phase (Fig. 5b) and confirmed that the observations made on electron micrographs were systematic. The Golgi apparatus was misoriented, far

apart from the nuclear membrane, and did not flatten to surround it. Measurement of the Golgi aspect ratio of both wild-type ( $R = 3.3$ ) and mutant ( $R = 1.4$ ) spermatids confirmed that they had significantly different structures.

### Proacrosomal vesicles are not targeted to the NDL

To determine where proacrosomal vesicles are transported to within mutant spermatids, they were stained using Peanut Agglutinin-FITC (PNA). From stages 3 to 8, small and homogenous PNA-positive vesicles of about 0.5–1  $\mu$ m accumulated in the cytoplasm of early mutant spermatids (Fig. 6a, b). During acrosome phase (stages 9–12), those vesicles were replaced by larger vesicular structures of lower PNA signal intensity and variable shapes (Fig. 6a, b). The vesicular structures and/or their PNA-binding content gradually disappeared through maturation phase (stages 13–16) and suggest the degradation of the abnormally targeted



proacrosomal vesicles. In addition, some early mutant spermatids displayed higher PNA intensity at the plasma membrane than their wild-type counterparts (Fig. 6c). Abnormal export of proacrosomal vesicle to the plasma membrane may, therefore, occur. Finally, despite not being able to form an acrosome, early mutant spermatids sometimes displayed a PNA signal at the anterior part of their nucleus (Fig. 6c).

To confirm abnormal targeting of acrosomal proteins, we immunodetected Spacal in both wild-type and mutant spermatids (Supplemental Fig. S3). In contrast with wild-type spermatids, where Spacal localized to the acrosomal inner membrane, mutant spermatids displayed a dispersed staining in cap, acrosome, and maturation phase.



**Fig. 6** Impaired proacrosomal vesicular transport in *Vps13b*<sup>ΔEx3/ΔEx3</sup> spermatids. **a–c** Acrosome and proacrosomal vesicle staining using PNA-FITC. **a** Images of wild-type and mutant spermatids were taken from stages 3 to 16. PNA staining showed accumulation of small vesicles within the cytoplasm of early mutant spermatids (stages 3–8). In late spermatids, PNA signal was found within and at the membrane of larger vesicular structures. Vesicular PNA signal gradually decreased from the beginning of acrosome phase (stage 9) to the end of maturation phase (stage 16). Scale bar 20 μm. **b** Close-up images of PNA-positive vesicles found in the early and late mutant spermatids. In addition, PNA signal was also found to be higher at the plasma membrane of some mutant spermatids than usually seen in wild-type spermatids. Scale bars 2 μm. **c** Images with higher brightness to clearly observe membranous PNA signals (arrows). Interestingly, despite the absence of acrosomes in mutant spermatids, a weak PNA signal similar to that observed at the plasma membrane was often detected at the anterior part of the nuclear membrane. Scale bars 10 μm. **d** Electron micrographs showing vesicular accumulation in the early mutant spermatids at the TGN (upper left panel), close to the NDL (upper middle panel) and enclosed within larger vesicular structures (upper right panel). Lower panels show large and electron dense membranous structures into an endomembrane compartment reminiscent of the lysosome. Arrows point at abnormally accumulated vesicular and membranous structures in mutant spermatids. *G* golgi, *NDL* nuclear dense lamina, *E* endomembrane compartment

Electron micrographs of early mutant spermatids showed that, in addition to vesicles accumulating at the TGN, small vesicles (< 10 nm) clustered into structures of about 0.5–1 μm at random location within the cytoplasm (Fig. 6d). Flat and small vesicles also associated with the NDL and likely account for the PNA signal detected at this location (Fig. 6d, upper middle panel). Structures reminiscent of endosomes/lysosomes were also found to contain membranes that are likely remnants of mistargeted proacrosomal vesicles (Fig. 6d, upper right panel). Such membrane-containing structures were much more prominent in late spermatids (Fig. 6d, lower right panel).

#### Proacrosomal vesicles are targeted to the endosome and lysosome in *Vps13b*<sup>ΔEx3/ΔEx3</sup> spermatids

Considering the recent evidences that the endolysosomal pathway is implicated in the acrosome formation [16, 18, 19, 21, 22, 42, 50] and that *VPS13B* mutations affect this endomembrane compartment [40], we suspected that it could be targeted by proacrosomal vesicles in spermatids lacking *Vps13b*. To verify this hypothesis, we performed immunostainings against *Eeal* and *Lamp2*. In early wild-type spermatids, we observed the systematic presence of a large and intensely stained *Eeal*-positive structure (Fig. 7a, left panels). Initially close to proacrosomal vesicles during Golgi phase (stages 1 and 2), it migrated to the posterior part of the nucleus during cap phase (stages 3–7). During this phase, a faint PNA signal colocalized with this *Eeal* structure and suggested that a subset of PNA-binding proteins is targeted to the early endosome of wild-type spermatids. In contrast,

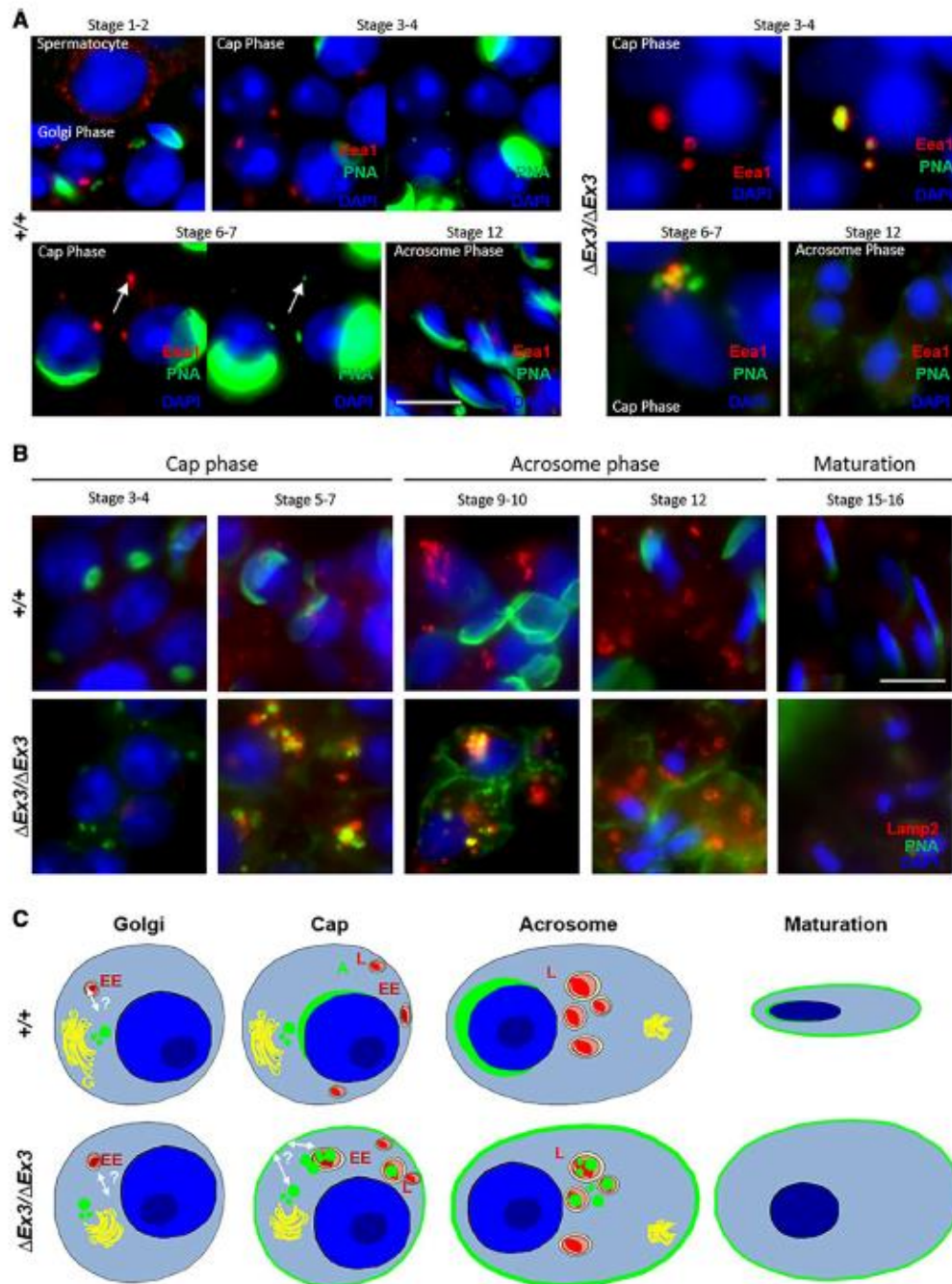
PNA signal greatly accumulated within and around *Eeal*-positive vesicles in early mutant spermatids (Fig. 7a, right panels). Colocalization of PNA-binding proteins and *Eeal* was confirmed on a confocal microscope (Supplemental Fig. S4). This observation could result from an abnormal targeting of proacrosomal vesicles toward the early endosome or a lack of transport from the endosome to the nuclear membrane. The early endosomal structure disappeared from both wild-type and mutant spermatids during acrosome phase. During this phase, large lysosomal structures appeared at the spermatid's posterior part.

*Lamp2* staining showed a gradual increase from cap to acrosome phase in wild-type spermatids. Small lysosomes observed in cap phase did not contain PNA-positive vesicles (Fig. 7b, upper panels). During acrosome phase, multiple large lysosomes were observed per spermatids and all contained a faint PNA signal, suggesting that a recycling of some acrosomal components through the lysosome could occur. In contrast, mutant spermatids contained large *Lamp2*-positive structures during cap phase (stages 5–7) and abnormally targeted PNA-positive vesicles were found to colocalize with *Lamp2* (Fig. 7b, lower panels). Despite showing high content of membranes when observed through electron microscopy, lysosomes of late spermatids (stages 12–16) no longer contained PNA signal. A faint PNA signal was detected at the lysosomal membrane but not in the lumen. This observation could be due to the degradation of acrosomal protein glycosylation by lysosomal hydrolases. We confirmed the targeting of acrosomal proteins to the lysosomes by co-localizing *Spacal* with *Lamp2* by confocal microscopy (Supplemental Fig. S5).

Altogether, the results suggest that *Vps13b*<sup>ΔEx3/ΔEx3</sup> spermatids lack proper vesicular targeting to the NDL and that PNA-binding vesicles are mainly transported to the endolysosomal system. In addition, acrosomal content at the plasma membrane may be transported from the endosome. Dynamic and relation of the endomembrane compartments involved in acrosomogenesis are depicted for both wild-type and mutant spermiogenesis in Fig. 7c.

#### Formation of actin filaments at the ectoplasmic specialization is impaired in *Vps13b*<sup>ΔEx3/ΔEx3</sup> spermatids

Due to the incomplete mutant sperm head morphogenesis, we suspected that actin remodeling at the Sertoli cell ectoplasmic specialization [51] may not occur. To test this hypothesis, testicular sections were stained with Phalloidin-488. In wild-type seminiferous tubules, the distribution of actin filaments followed a specific pattern through the tubule stages (Fig. 8a). At the beginning of the acrosome phase (stage 9), actin filaments at the Sertoli membrane formed the ectoplasmic specialization that surrounds the



spermatid's acrosome. Actin filaments surrounded the acrosome until the end of maturation phase (stage 16). Then, they disassembled and reassembled around the acrosome of newly formed acrosome phase spermatids. In mutant seminiferous tubules, actin filaments appeared to mostly

organize around the plasma membrane of cap and acrosome phase spermatids (stages 4–12, Supplemental Fig. S6A–C) and dissociated from most spermatids entering maturation phase. The early organization of actin filaments around mutant spermatids may be the result of the presence

**Fig. 7** Proacrosomal vesicles are targeted to the endosome and lysosome in *Vps13b<sup>ΔEx3/ΔEx3</sup>* spermatids. **a** Representative images of wild-type and mutant spermatids stained using anti-Eea1 antibody and PNA-FITC. PNA-positive vesicles scattered within mutant spermatids were frequently Eea1-positive. During cap phase, Eea1 signal in wild-type spermatids systematically colocalized with a small and faint PNA signal, while it was associated with larger and multiple vesicular structures in mutant spermatids. Left panels of cap phase wild-type spermatids were over-exposed to distinguish PNA signal at the endosomal structure. Images of cap phase mutant spermatids did not require over exposure to detect PNA signal at this structure. Scale bar 10 μm. **b** Representative images of wild-type and mutant spermatids stained using anti-Lamp2 antibody and PNA-FITC. In cap phase, mutant spermatids displayed larger Lamp2-positive structures than wild-type spermatids. In addition, PNA signal at and around these structures was prominently detected in mutant but not wild-type spermatids. Scale bar 10 μm. **c** Schematic representation of PNA-binding vesicle trafficking in developing mutant spermatids compared to the wild-type situation. In green is depicted the location of PNA-binding proteins. A acrosome, EE early endosome, G golgi, L lysosome

of acrosomal proteins at the plasma membrane that possibly signal the presence of a fully developed acrosomal vesicle to the surrounding Sertoli cell. Using electron microscopy, we investigated another actin-based structure participating to nuclear morphogenesis, the acroplaxome marginal ring [52], and could not identify intermediate filaments at this location in mutant spermatids (Supplemental Fig. S6D).

#### Differentiation events subsequent to the acrosome formation do occur in *Vps13b<sup>ΔEx3/ΔEx3</sup>* spermatids

We then wanted to assess whether events that are subsequent to the acrosome formation were also affected in *Vps13b<sup>ΔEx3/ΔEx3</sup>* spermatids. More specifically, we addressed whether Vps13b loss of function would also affect basal plate formation at the posterior part of the nucleus and manchette formation. To this end, we stained the basal plate component Spata6 in both mutant and wild-type mice. In spite of the absence of acrosomes, we found Spata6 to be properly assembled at the nuclear membrane of *Vps13b<sup>ΔEx3/ΔEx3</sup>* spermatids (Supplemental Fig. S7A). In addition, β-tubulin staining of testicular sections showed that polymerization of the manchette microtubule tracks occurred at the correct stages, but that it failed to surround the nucleus (Supplemental Fig. S7B). This observation likely results from the lack of acrosome, thereby preventing newly formed microtubules to anchor onto the nuclear membrane, rather than from a direct effect of the loss of Vps13b function.

#### Vps13b and Rab6 locate to the acrosome in wild-type mice

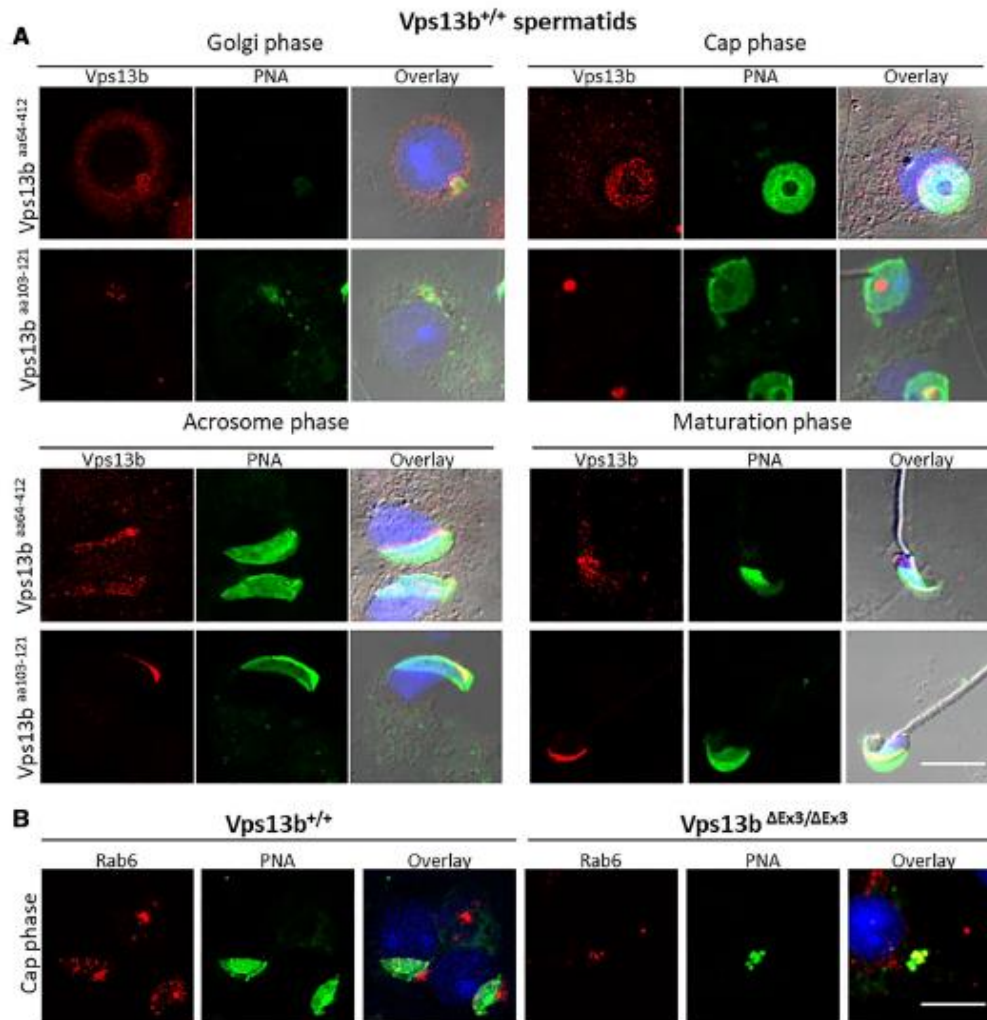
To comprehend the role of Vps13b in targeting proacrosomal vesicles to the NDL, immunostainings against Vps13b

and its interactor Rab6 were performed on wild-type testicular sections. To detect Vps13b, two antibodies were used. One, hereby name Vps13b<sup>aa103-121</sup>, was raised against the C-terminus part of the Chorein domain of the human VPS13B. The other one was raised using a larger antigen and is referred to as Vps13b<sup>aa64-412</sup>. The two antibodies used in this study show a Golgi localization in cultured fibroblasts as previously reported (data not shown). However, unlike previously reported in other cell types [31], Vps13b was not detected at the Golgi apparatus of spermatogenic cells. In seminiferous tubules, the expression of Vps13b was first detectable in Golgi phase spermatids where it located to the pre-acrosome (Fig. 8a). Throughout cap, acrosome, and maturation phase, Vps13b staining was located to various positions at the acrosome depending on the epitope of Vps13b that is targeted and the differentiation stage. Vps13b<sup>aa64-412</sup> was found to localize to proacrosomal vesicles in Golgi phase and to the inner acrosomal membrane in cap and acrosome phase. Through maturation phase, Vps13b<sup>aa64-412</sup> staining was found to delocalize from the acrosome and was no longer detectable at the end of maturation phase. The Vps13b<sup>aa103-121</sup> antibody was found at proacrosomal vesicles in Golgi phase and at the acrosomal granule in cap and acrosome phase. In addition, unlike Vps13b<sup>aa64-412</sup> staining, Vps13b<sup>aa103-121</sup> staining remained at the acrosome throughout maturation phase. Both antibodies against Vps13b gave no staining in mutant spermatids (Supplemental Fig. S8).

Concerning Rab6, staining was found at the Golgi apparatus of all spermatogenic cells (Supplemental Fig. S9). In addition, an acrosomal staining similar to that of Vps13b<sup>aa64-412</sup> was detected in spermatids during Golgi, cap, and acrosome phases (Fig. 8b, right panels and Supplemental Fig. S9). In contrast, there was no detectable Rab6 at the nuclear membrane of mutant spermatids (Fig. 8b, left panels) despite showing Golgi localization in all spermatogenic cells. Instead, Rab6 colocalized with some abnormally accumulated PNA vesicles. We conclude that Vps13b is not necessary to the Golgi and, to some extent, the proacrosomal vesicular localization of Rab6 but to its transport toward the NDL.

## Discussion

The implication of VPS13B in protein sorting and trafficking has long been hypothesized based on domain homologies with the yeast Vps13 protein [23], cellular phenotypes of VPS13B-deficient cell models [40], and functions of VPS13B interactor RAB6 [32, 33, 35, 53–56]. In this study, we provide evidences that support this hypothesis and demonstrate that Vps13b is necessary for the proper trafficking of the subset of vesicles that constitutes the acrosome. Golgi fragmentation, lack of early endosomal structures, and



**Fig. 8** Vps13b and Rab6 locate to the acrosome. **a** Representative images of isolated wild-type spermatids in Golgi, cap, acrosome, and maturation phases stained against an epitope of Vps13b within amino acids 64–412 (upper panels) and an epitope at the C-terminus end of the Vps13b Chorein domain (amino acids 103–121, lower panels) and counterstained with PNA-FITC and DAPI. Overlay images include a DIC picture. Using both antibodies, results showed that Vps13b expression was not detectable at the Golgi apparatus of spermatogonia and spermatocytes. Expression of Vps13b increased in early spermatids. The protein essentially localized to proacrosomal vesicles in Golgi phase and to the acrosomal inner membrane

(aa64–412) and acrosomal granule (aa103–121) in acrosome phase. Signals detected with Vps13b<sup>aa64–412</sup> gradually left the acrosome through maturation phase, while signals detected with Vps13b<sup>aa103–121</sup> remained at the acrosome. **b** Images of Rab6 staining on cap phase wild-type and mutant spermatids. Rab6 located to the Golgi apparatus of all spermatogenic cells. In addition, Rab6 followed the sequential acrosomal localization displayed by the Vps13b epitope comprised between amino acids 64 and 412 in wild-type spermatids. In mutant spermatids, it mainly remained at the Golgi apparatus and was sometimes found in mislocalized PNA-positive vesicles during cap phase. Scale bars 10  $\mu$ m.

defective protein glycosylation led to consider that VPS13B is implicated in trafficking within the Golgi–endosome–lysosome membrane system [31, 40]. Here, we show that, in the absence of Vps13b, Golgi-derived vesicles that should constitute the acrosome are targeted to early endosomes prior to be degraded within lysosomes. In addition, we show that

other differentiation events that occur in late spermatids after the acrosomal vesicle formation are not directly affected by loss of Vps13b function. Those events include connecting piece, manchette, and flagellum formation.

The acrosome is a germ cell-specific organelle that forms in spermatids through the synthesis, trafficking,

and fusion of Golgi-derived vesicles [7–9]. Proacrosomal vesicles receive content from the endolysosomal pathway [20–22, 42, 50], traffic toward the NDL [11, 44, 57], and anchor onto the nuclear membrane via a cytoskeletal scaffold called the acroplaxome [52, 58]. In this study, we found Vps13b to be strongly present at the pre-acrosome during Golgi phase. Later, in cap and acrosome phases, it localized together with Rab6 to the acrosomal inner membrane. In the absence of Vps13b, and in spite of normal expression of acrosomal genes, the acrosomal sac was missing at the NDL. In contrast, proacrosomal vesicles were found to be scattered within the spermatid cytoplasm. They accumulated with Eeal1-positive vesicles in early spermatids and within lysosomes in later stages. In addition, PNA signal was sometimes increased at the cell surface of round spermatids, thus, suggesting that an abnormal trafficking of acrosomal membrane proteins toward the plasma membrane occurs. Altogether our results show that Vps13b is necessary to transport proacrosomal vesicles to the NDL. Similarly to other models with deficiencies in acrosome formation [33, 35, 43–46], we show that *Vps13b*<sup>ΔEx3/ΔEx3</sup> mice are affected with globozoospermia. Although *Vps13b*<sup>ΔEx3/ΔEx3</sup> mice display round-headed spermatozoa, they are also largely affected with oligospermia. In addition to be round-headed, mutant spermatozoa were often multiflagellated and multinucleated. Polynucleation could be observed as early as in acrosome phase. We suspect that the presence of acrosomal proteins at the plasma membrane may reach sufficient levels to promote spontaneous spermatid fusion and lead to multinucleated/multiflagellated sperm cells.

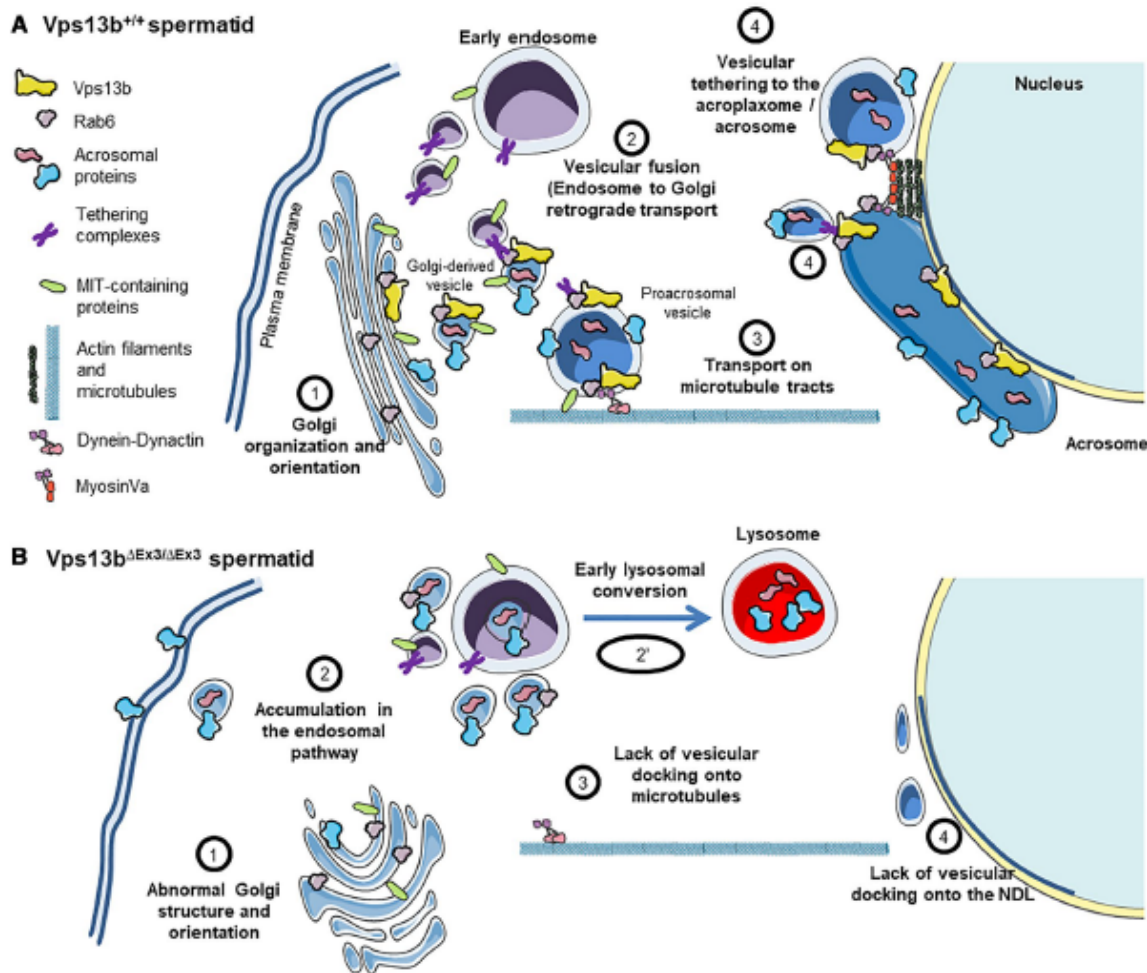
We provide in Fig. 9, our working hypothesis for the potential functions of Vps13b in spermatids. Rab6, the small GTPase that interacts with Vps13b [32], plays a role in retrograde transport and actin-based processes, two essential functions to the acrosomogenesis. First, Rab6 is involved in endosome-to-Golgi retrograde transport and is found in larger complexes with Tmf [33, 59] and Vps54 [35], two proteins also involved in this transport [36, 56] and essential to the acrosome formation [17, 37, 38, 42]. Tmf is a Golgi-associated protein whose the absence in mice causes globozoospermia due to impaired homing of proacrosomal vesicles [37, 38]. Vps54 is part of the Golgi-associated retrograde protein complex (GARP) that interacts with Rab6 through Vps52 [35]. Vps54 was found to locate to the acrosome of mouse spermatids [21]. Germ cells expressing the Vps54-L967Q variant are unable to develop an acrosome due to impaired retrograde transport of UBPy-sorted endosomal cargoes [20]. In *Vps13b*<sup>ΔEx3/ΔEx3</sup> mice, Rab6 was no longer found at the NDL. It may be that Vps13b is necessary to Rab6-dependent tethering functions of proteins such as Tmf [60], GARP [61], or other tethering complexes not yet described in acrosomogenesis. In turn, the absence of Vps13b in proacrosomal vesicles could prevent their

maturation through lack of incorporation of proteins from the endolysosomal pathway (Fig. 9a, mechanism 2) and lead to their abnormal targeting to the plasma membrane and other endomembrane compartments [62] (Fig. 9b, mechanism 2).

The formation of the acrosomal vesicle over the nuclear membrane was shown to depend on microtubule [21, 57, 63] and actin filament [51, 64, 65] tracks. Both Golgi- and endosome-derived factors may recruit proacrosomal vesicles onto cytoskeletal tracks leading to the NDL. For instance, the endosomal deubiquitinase UBPy and the Golgi-associated protein Tmf, possess a microtubule interacting and trafficking (MIT) domain that may directly link proacrosomal vesicles to microtubule tracks [21, 37, 66] (Fig. 9a, mechanism 3). It is, therefore, possible that lack of recruitment of such factors at proacrosomal vesicles may prevent their interaction with microtubules in *Vps13b*<sup>ΔEx3/ΔEx3</sup> spermatids (Fig. 9b, mechanism 3). In addition, Rab6 was shown to mediate recruitment of Dynein–Dynactin complexes to the membrane of Golgi-derived vesicles [67–69] (Fig. 9a, mechanism 3). Lack of Rab6 in some *Vps13b*<sup>ΔEx3/ΔEx3</sup> proacrosomal vesicles may prevent their linkage to microtubules via the Dynein–Dynactin complex (Fig. 9b; mechanism 3). Alternatively, the actin-based motor Myosin Va that localizes to the acroplaxome [58] and interacts with Rab6 may no longer allow the docking of proacrosomal vesicles [70] in absence of the Vps13b–Rab6 complex [53] (Fig. 9a, b, mechanism 4).

Interestingly, actin dynamics at the Sertoli cell ectoplasmic specialization was also affected in *Vps13b*<sup>ΔEx3/ΔEx3</sup> testes [71]. It would be interesting to determine the actin dynamic in testes of other acrosome-less models to determine whether actin polymerization at the ectoplasmic specialization is generally dependent on the presence of the acrosome or whether VPS13B is essential to an actin-based mechanism that affects both the acrosome and the ectoplasmic specialization. Another actin-dependent process that we found to be affected in *Vps13b*<sup>ΔEx3/ΔEx3</sup> spermatids is the Golgi organization (Fig. 9b, mechanism 1). Once again, loss of interaction of Rab6 with Vps13b could explain this observation due to Rab6 function in regulating KIF1C motor domain [72].

In this study, we demonstrate that Vps13b is a necessary factor for the targeting of Golgi-derived vesicles to the spermatid NDL. It is therefore likely that in other cell types of tissues affected in Cohen syndrome, a subset of vesicles leaving the TGN also requires Vps13b for their transport toward their proper target. Instead of reaching the nuclear membrane, proacrosomal vesicles of *Vps13b*<sup>ΔEx3/ΔEx3</sup> spermatids end up enclosed into the lysosome (Fig. 9b, mechanism 2). Similarly, vesicles in other cell types may be abnormally targeted and accumulate into the lysosome. This might explain the presence of enlarged lysosomal structures previously described in fibroblasts derived from patient biopsies.



**Fig. 9** Working hypothesis for the role of the Vps13b-Rab6 complex in acrosome biogenesis. **a** Schematic illustration of the mechanisms which are possibly dependent on the presence of the Vps13b-Rab6

complex at proacrosomal vesicles. **b** Schematic illustration depicting how those mechanisms are affected in the absence of Vps13b

The *Vps13b*<sup>ΔEx3/ΔEx3</sup> mouse line is the second animal model reported for Cohen syndrome. Shearman and Wilton published in 2011 a Border collie breed with a 4-bp deletion in *Vps13b* exon 19 [73]. This breed was affected with clinical features of Cohen syndrome including neonatal hypotonia, developmental delay, microcephaly, and neutropenia. Unfortunately, the phenotypes were not studied at the cellular and molecular levels in this model. In conclusion, considering that *Vps13b*<sup>ΔEx3/ΔEx3</sup> mice present with molecular aspects of Cohen syndrome, it is a promising model for the investigation of phenotypes that could potentially be treated such as progressive retinal dystrophy, cyclic neutropenia, and metabolic symptoms. Last but not least, male infertility in *Vps13b*<sup>ΔEx3/ΔEx3</sup> mice suggests that (1) male individuals

with Cohen syndrome may be infertile and (2) novel mouse models of intellectual disability may be good candidates to investigate the production of germ cells.

## Materials and methods

### Animals

Experiments were conducted in accordance with the FELASA guidelines for the care and use of laboratory animals (FELASA category B accreditation for R.D.C.) and the French legislation (animal quarters agreement number 821231010EA), after approval by the local ethics committee

(#105 Comité d'Ethique de l'Expérimentation Animale Grand Campus Dijon) and the French Ministry of Higher Education, Research and Innovation (agreement number APAFIS#9524-2017040712176062). Animals were kept in animal quarters under controlled temperature ( $21 \pm 1$  °C) and light conditions (12-h/12-h light/dark cycle). Animals were fed ad libitum with standard laboratory chow (Safe #A04) and 0.2 µm filtered water.

The *Vps13b*<sup>ΔEx3/ΔEx3</sup> mouse line carrying a constitutive deletion of *Vps13b* exon 3 was established at the MCI/ICS. The targeting vector was constructed as follows. A 710-bp fragment encompassing *Vps13b* exon 3 (ENS-MUSE00000999073) was amplified by PCR from BAC RP24-286C24 genomic DNA and subcloned in an MCI proprietary vector. This vector contains a LoxP site as well as a floxed and flipped Neomycin resistance cassette. A 3.7 kb fragment corresponding to the 3' homology arm and 4.1 kb fragment corresponding to the 5' homology arms were amplified by PCR and subcloned in a step 1 plasmid to generate the final targeting construct. The linearized construct was electroporated in C57BL/6N mouse embryonic stem (ES) cells. After selection, targeted clones were identified by PCR using external primers and further confirmed by Southern blot analysis on 5' and 3' digests with a Neo probe as well as a 5' external probe. Two positive ES clones were injected into BALB/cN blastocysts. Resulting male chimeras were bred with Flp deleter C57BL/6N females [74]. Germline transmission of the conditional allele was achieved and constitutive *Vps13b* exon 3 deletion was obtained by crossing *Vps13b*<sup>+/Flp;Ex3</sup> males with Cre deleter C57BL/6N females.

### Genotyping PCR

Genomic DNA was extracted from tail and embryo biopsies through an overnight incubation in lysis buffer (0.2% SDS, 5 mM EDTA, 100 mM Tris pH 8.5, and 200 mM NaCl) supplemented with 100 µg/mL of Proteinase K (Promega, Charbonnières-les-Bains, France) at 56 °C. The extract was centrifuged at 13,200g for 5 min following inactivation of the Proteinase K at 80 °C for an hour. A 1:100 dilution of the supernatant was used for genotyping by PCR analysis using GoTaq G2 Flexi DNA polymerase (Promega) according to the manufacturer's instruction using forward primer Gf: GCTAGATTGGCTGTTCATGAAGCAC and reverse primer Gr: CTAACAGTTGACTGAGGAAGCAGCAATG to target a genomic fragment spanning *Vps13b* exon 3 in wild-type mice and including the LoxP sites in mutants.

### Reverse transcription and real-time qPCR analysis

Total RNA from testis biopsies was isolated using TRIzol reagent (Invitrogen, Courtabouef, France) and reverse-transcribed using the iScript Reverse Transcription Supermix

(Bio-Rad #1708891, Marnes-la-Coquette, France) in accordance with the manufacturers' instructions. mRNA levels of *Vps13b* and 9 acrosomal-associated genes were measured by performing real-time qPCR (RT-qPCR) on a CFX-96 thermal cycler (Bio-Rad), using the iTaq Universal SYBR Green Supermix (Bio-Rad), 0.125 µM of primers each, and 2 ng of cDNA per reaction. Ct values were normalized against hypoxanthine phosphoribosyltransferase (Hprt). Primer sequences are available in supplemental table S1.

### Mating phenotypes and embryonic viability

To assess mating performances of *Vps13b*<sup>ΔEx3/+</sup> and *Vps13b*<sup>ΔEx3/ΔEx3</sup> mutants, [ $\sigma^{+}/\Delta Ex3 \times \varphi^{+}/\Delta Ex3$ ], [ $\sigma^{+}/\Delta Ex3 \times \varphi \Delta Ex3/\Delta Ex3$ ], and [ $\sigma \Delta Ex3/\Delta Ex3 \times \varphi^{+}/\Delta Ex3$ ] crosses utilizing 2-month-old animals were set. Number of pups and their genotypes were recorded over a 4-month period.

### Spermatozoa phenotyping

Prior to collect their sperm, 2 month-old males were isolated in individual cages for 3 days and sacrificed through cervical dislocation. Their cauda epididymides were collected and dilacerated in 500 µL of M16 medium (Sigma, Saint-Quentin-Fallavier, France) at 37 °C. Sperm motility was assessed after 2–4 h of incubation at 37 °C. To determine the percentage of motile spermatozoa, two drops of 10 µL each were placed between slide and cover glass, and a duplicate counting of motile spermatozoa among 100 sperm cells was performed. To evaluate sperm concentration, 10 µL of collection medium was placed on a MAKLER cell and fixed by adding 10 µL of 4% PFA (VWR) prior to counting spermatozoa. To document abnormalities in the shape of mutant spermatozoa, 10 µL drops of M16 medium were smeared on slides, stained in Gill's Hematoxylin II (Merck), stained in Shorr solution (Merck), dried and mounted under cover glass with EUKITT (Kindler). Structural observations were conducted on 100 spermatozoa per mouse.

### Histology

Testes of 2-month-old *Vps13b*<sup>+/+</sup> and *Vps13b*<sup>ΔEx3/ΔEx3</sup> males were collected along with their epididymis, fixed in 4% PFA for 48 h, and embedded in paraffin. To observe the testicular structure, 5-µm-thick sections were deparaffinized and stained with Harris hematoxylin:eosin Y reagents (Leica). To observe the acrosomal structure, sections were stained with Periodic acid Schiff reagents. Nuclear counterstain was obtained by staining with Methyl green (Merck) at pH4.0. Stained slides were dried and mounted in organic mounting medium. Observations were conducted on Axioscope microscope (Zeiss).

### Transmission electron microscopy

Testes were fixed for 48 h at 4 °C in 4% paraformaldehyde (EMS) and 2.5% of glutaraldehyde (EMS) in Sorensen phosphate buffer (0.1 M, pH 7.3). After fixation, samples were washed in Sorensen phosphate buffer. Post-fixation treatment was done through incubation in 1% osmium tetroxide (EMS) at room temperature for 1 h. Dehydration and resin impregnation of the samples were performed with a Leica EM AMW automatic microwave tissue processor. Dehydration was done through consecutive incubation in ethanol baths of increasing concentration followed by incubation in an acetone bath. Infiltration was done through three consecutive incubations in acetone:Embed-812 resin mixtures and a final incubation in Embed-812 resin. Sample polymerization was performed using 3% BDMA at 60 °C for 48 h. Blocks were cut on a Reichert Ultracut E ultramicrotome and 60-nm-thick sections were deposited on copper/palladium grids. After drying, sections were contrasted with uranyl acetate and lead citrate. Observations were conducted on an HITACHI H-7500 transmission electron microscope operating at 80 kV.

### Isolation of spermatogenic cells

Spermatogenic cells were isolated from testes of 2-month-old mice. Testicular capsules were cut and seminiferous tubules placed in 2 ml of RPMI medium (ThermoFisher Scientific #11554516, Illkirch, France) supplemented with 0.1% collagenase I (ThermoFisher Scientific #10114532) at 37 °C for 15 min. Tubules-containing tubes were inverted ten times to separate interstitial cells from the tubules. Tubules were let to decent and supernatants were removed. Tubules were washed once in PBS before being dilacerated and passed through a 23G needle to release spermatogenic cells that were then fixed in 4% PFA for 15 min. Cells were then washed in PBS, then in deionized water, and finally spotted onto Superfrost Plus slides (ThermoFisher Scientific #10149870).

### TUNEL assay and Immunofluorescence

TUNEL assays were performed using the In Situ Cell Death Detection Kit (Roche, Boulogne-Billancourt, France) according to the manufacturer's instruction. Briefly, rehydrated paraffin sections were permeabilized in a 0.3% triton X-100 PBS solution prior to being incubated for 1 h at 37 °C in a solution containing a terminal deoxynucleotidyl transferase (EC 2.7.7.31) and fluorescein-labeled dNTPs.

Immunostainings were performed on frozen sections. Testes were fixed in 4% PFA for 48 h, subsequently incubated in a 30% sucrose solution for 24 h, and embedded in Frozen Section Compound (Leica, Nanterre, France). Sections of

5  $\mu$ m thickness were incubated in 100% methanol for 5 min at -20 °C and rehydrated in PBS. A 30 min heat-mediated antigen retrieval step was performed at 80 °C in 1 $\times$  citric acid-based antigen unmasking solution (Vector Laboratories #H-3300, Burlingame, CA, USA). Sections were blocked for 30 min at room temperature in a PBS solution containing 10% fetal calf serum (Hyclone, ThermoFisher Scientific) and 0.3% Triton X-100. Sections were then incubated overnight at 4 °C with rabbit primary antibodies diluted in blocking solution, washed in PBS supplemented with 0.1% Tween-20, incubated for 2 h at room temperature with anti-rabbit or anti-rat Alexa Fluor 488/568 secondary antibody (ThermoFisher Scientific, 1:500), washed, counterstained with FITC-labeled Peanut Agglutinin (Sigma-Aldrich #L7381, PNA, 2  $\mu$ g/mL) for 2 h and DAPI (Sigma-Aldrich #D9542, 2  $\mu$ g/mL) for 5 min, washed again, and mounted in ProLong™ Diamond Antifade Mountant (ThermoFisher Scientific #P36961). Primary antibodies used in this study were: anti-Golga5 (Genetex #GTX104255, 1:200, Hsinchu City, Taiwan), anti-Vps13b (Vps13b<sup>aa64-412</sup>, Proteintech #24505-1-AP, 1:50, Manchester, United Kingdom), anti-Rab6 (Genetex #GTX110646, 1:200), anti-Spaca1 (Abcam #191843, 1:200, Cambridge, United Kingdom) anti-Eeal (Cell Signaling #3288, 1:200, Leiden, The Netherlands), and anti-Lamp2 (Santa-Cruz #19991, 1:50, Dallas, USA). A custom-made antibody targeting VPS13B amino acids 103–121 was generated by Covalab (Vps13b<sup>aa103-121</sup>, Rabbit #1329007, 1:50, Villeurbanne, France).

### Microscopy

Immunostainings on isolated spermatogenic cells were documented using an SP8 confocal microscope (Leica, Wetzlar, Germany) and the Leica Application Suite X. Immunostainings on testis sections and TUNEL assays were observed using the SP8 confocal microscope or the Axio Vert.A1 microscope (Carl Zeiss Meditec, Marly-le-roi, France) equipped with a Retiga R3 camera (QImaging, Surrey, BC, Canada) and a X-Cite series 120 fluorescence lamp (Excelitas, Waltham, MA, USA). Epifluorescence images were documented using ImageJ and the  $\mu$ Manager software package.

### Statistical analysis

Statistical analyses were performed using R software 3.4.4. The data are either presented as boxplots, dot plots  $\pm$  SD, or the mean  $\pm$  SD. Boxplots and dot plots were drawn using R library "easyGgplot2". To test for the difference between two means, normal distribution and equal variances of the samples were first determined using a Shapiro–Wilk test and an *F* test, respectively. Whenever sample groups had a normal distribution and equal variances, equality of the



means was assessed using an unpaired two-sample *t* test. Otherwise, a Wilcoxon rank sum test was performed.

**Acknowledgements** This work from the FHU TRANSLAD is supported by the Conseil Régional de Bourgogne through the plan d'actions régional pour l'innovation (PARI) and the European Union through the PO FEDER-FSE Bourgogne 2014/2020 programs. The mouse mutant line was established at the Mouse Clinical Institute (Institut Clinique de la Souris, MCI/ICS) in the Genetic Engineering and Model Validation Department with funds from Fondation Maladies Rares. The UMR1231 CellImaP/DimaCell core facility that is supported by the Regional Council of Bourgogne-Franche Comté and the FEDER. We also thank Christine Arnould and Elodie Noirod from the Dimacell Imaging Facility (Agrosup Dijon, INRA, INSERM, University of Bourgogne Franche-Comté, F-21000 Dijon, France) for their support with confocal microscopy. The authors gratefully acknowledge the animal facility of Centre des Sciences du Goût et de l'Alimentation (INRA, Dijon, France) for animal care taking. Finally, we thank Gaëtan Jégo for his comments on the manuscript.

**Author contributions** Conceptualization, RC and LD; Funding acquisition, CT and LF; Resources, PF, CT, and LF; Investigation, RC, MB, MG, VC, VL, HC, AB, and AC; Validation, RC and MB; Formal analysis, RC; Writing—original draft, RC; Writing—review and editing, RC, LD, CB, PF, CT, and LF; Supervision, RC and LD.

## Compliance with ethical standards

**Conflict of interest** The authors declare no competing financial interests.

## References

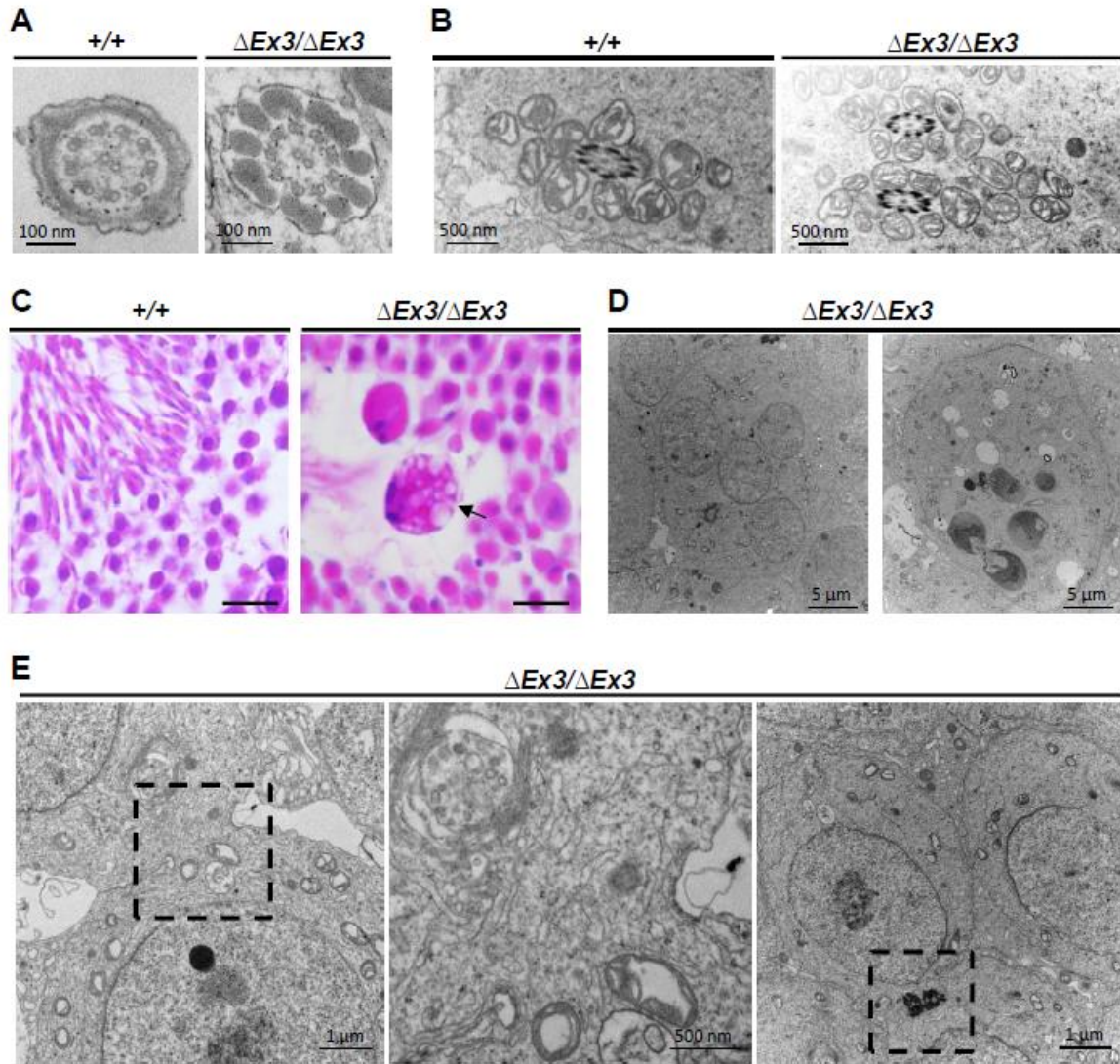
- Jin M, Fujiwara E, Kakiuchi Y, Okabe M, Satouh Y, Baba SA, Chiba K, Hirohashi N (2011) Most fertilizing mouse spermatozoa begin their acrosome reaction before contact with the zona pellucida during in vitro fertilization. *Proc Natl Acad Sci USA* 108:4892–4896. <https://doi.org/10.1073/pnas.1018202108>
- Kornbluth S, Fissore R (2015) Vertebrate Reproduction. *Cold Spring Harb Perspect Biol* 7:a006064. <https://doi.org/10.1101/cshperspect.a006064>
- Foster JA, Gerton GL (2016) The acrosomal matrix. *Adv Anat Embryol Cell Biol* 220:15–33. [https://doi.org/10.1007/978-3-319-30567-7\\_2](https://doi.org/10.1007/978-3-319-30567-7_2)
- Yan W (2009) Male infertility caused by spermiogenic defects: lessons from gene knockouts. *Mol Cell Endocrinol* 306:24–32. <https://doi.org/10.1016/j.mce.2009.03.003>
- Dam AH, Feenstra I, Westphal JR, Ramos L, van Golde RJ, Kremer JA (2007) Globozoospermia revisited. *Hum Reprod Update* 13:63–75. <https://doi.org/10.1093/humupd/dm047>
- Tang XM, Lalli MF, Clermont Y (1982) A cytochemical study of the Golgi apparatus of the spermatid during spermiogenesis in the rat. *Am J Anat* 163:283–294. <https://doi.org/10.1002/aja.1001630402>
- Yao R, Ito C, Natsume Y, Sugitani Y, Yamanaka H, Kuretake S, Yanagida K, Sato A, Toshimori K, Noda T (2002) Lack of acrosome formation in mice lacking a Golgi protein, GOPC. *Proc Natl Acad Sci USA* 99:11211–11216. <https://doi.org/10.1073/pnas.162027899>
- Han F, Liu C, Zhang L, Chen M, Zhou Y, Qin Y, Wang Y, Duo S, Cui X, Bao S, Gao F (2017) Globozoospermia and lack of acrosome formation in GM130-deficient mice. *Cell Death Dis* 8:e2532. <https://doi.org/10.1038/cddis.2016.414>
- Moreno RD, Ramalho-Santos J, Sutovsky P, Chan EK, Schatten G (2000) Vesicular traffic and golgi apparatus dynamics during mammalian spermatogenesis: implications for acrosome architecture. *Biol Reprod* 63:89–98
- Ramalho-Santos J, Moreno RD, Wessel GM, Chan EK, Schatten G (2001) Membrane trafficking machinery components associated with the mammalian acrosome during spermiogenesis. *Exp Cell Res* 267:45–60. <https://doi.org/10.1006/excr.2000.5119>
- Yang WX, Sperry AO (2003) C-terminal kinesin motor KIFC1 participates in acrosome biogenesis and vesicle transport. *Biol Reprod* 69:1719–1729. <https://doi.org/10.1095/biolreprod.102.014878>
- Berruti G, Paiardi C (2011) Acrosome biogenesis: revisiting old questions to yield new insights. *Spermatogenesis* 1:95–98. <https://doi.org/10.4161/spmg.1.2.16820>
- Berruti G (2016) Towards defining an 'origin'—the case for the mammalian acrosome. *Semin Cell Dev Biol* 59:46–53. <https://doi.org/10.1016/j.semedb.2016.01.013>
- Tanii I, Toshimori K, Araki S, Oura C (1992) Extra-Golgi pathway of an acrosomal antigen during spermiogenesis in the rat. *Cell Tissue Res* 270:451–457
- West AP, Willison KR (1996) Brefeldin A and mannose 6-phosphate regulation of acrosomic related vesicular trafficking. *Eur J Cell Biol* 70:315–321
- Li S, Qiao Y, Di Q, Le X, Zhang L, Zhang X, Zhang C, Cheng J, Zong S, Koide SS, Miao S, Wang L (2009) Interaction of SH3P13 and DYDC1 protein: a germ cell component that regulates acrosome biogenesis during spermiogenesis. *Eur J Cell Biol* 88:509–520. <https://doi.org/10.1016/j.jcb.2009.05.001>
- Paiardi C, Pasini ME, Gioria M, Berruti G (2011) Failure of acrosome formation and globozoospermia in the wobbler mouse, a Vps54 spontaneous recessive mutant. *Spermatogenesis* 1:52–62. <https://doi.org/10.4161/spmg.1.1.14698>
- Schmitt-John T, Drepper C, Musmann A, Hahn P, Kuhlmann M, Thiel C, Hafner M, Lengeling A, Heimann P, Jones JM, Meisler MH, Jockusch H (2005) Mutation of Vps54 causes motor neuron disease and defective spermiogenesis in the wobbler mouse. *Nat Genet* 37:1213–1215. <https://doi.org/10.1038/ng1661>
- Zhu GD, Salazar G, Zlatic SA, Fiza B, Doucette MM, Heilman CJ, Levey AI, Faundez V, L'Hernault SW (2009) SPE-39 family proteins interact with the HOPS complex and function in lysosomal delivery. *Mol Biol Cell* 20:1223–1240. <https://doi.org/10.1091/mbc.E08-07-0728>
- Berruti G, Paiardi C (2015) USP8/UBPy-regulated sorting and the development of sperm acrosome: the recruitment of MET. *Reproduction* 149:633–644. <https://doi.org/10.1530/REP-14-0671>
- Berruti G, Ripolone M, Ceriani M (2010) USP8, a regulator of endosomal sorting, is involved in mouse acrosome biogenesis through interaction with the spermatid ESCRT-0 complex and microtubules. *Biol Reprod* 82:930–939. <https://doi.org/10.1095/biolreprod.109.081679>
- Wang H, Wan H, Li X, Liu W, Chen Q, Wang Y, Yang L, Tang H, Zhang X, Duan E, Zhao X, Gao F, Li W (2014) Atg7 is required for acrosome biogenesis during spermatogenesis in mice. *Cell Res* 24:852–869. <https://doi.org/10.1038/cr.2014.70>
- Kolehmainen J, Black GC, Saarinen A, Chandler K, Clayton-Smith J, Traskelin AL, Perveen R, Kivitic-Kallio S, Norio R, Warburg M, Fryns JP, de la Chapelle A, Lehesjoki AE (2003) Cohen syndrome is caused by mutations in a novel gene, COH1, encoding a transmembrane protein with a presumed role in vesicle-mediated sorting and intracellular protein transport. *Am J Hum Genet* 72:1359–1369
- Seifert W, Holder-Espinasse M, Kuhnisch J, Kahrizi K, Tzschach A, Garshasbi M, Najmabadi H, Kuss AW, Kress W, Laureys G,

- Loeys B, Brilstra E, Mancini GMS, Dollfus H, Dahan K, Apse K, Hennies HC, Horn D (2009) Expanded mutational spectrum in cohen syndrome, tissue expression, and transcript variants of COH1. *Hum Mutat* 30:E404–E420. <https://doi.org/10.1002/humu.20886>
25. Bugiani M, Gytfordimou Y, Tsimpouka P, Lamantea E, Katzaki E, d'Adamo P, Nakou S, Georgoudi N, Grigoriadou M, Tsina E, Kabolis N, Milani D, Pandelia E, Kokotas H, Gasparini P, Giannoulia-Karantana A, Renieri A, Zeviani M, Petersen MB (2008) Cohen syndrome resulting from a novel large intragenic COH1 deletion segregating in an isolated Greek island population. *Am J Med Genet A* 146A:2221–2226. <https://doi.org/10.1002/ajmg.a.32239>
  26. Seifert W, Holder-Espinasse M, Spranger S, Hoeltzenbein M, Rossier E, Dollfus H, Lacombe D, Verloes A, Chrzanowska KH, Maegawa GHB, Chitayat D, Kotzot D, Huhle D, Meinecke P, Albrecht B, Mathijssen I, Leheup B, Raile K, Hennies HC, Horn D (2006) Mutational spectrum of COH1 and clinical heterogeneity in Cohen syndrome. *J Med Genet*. <https://doi.org/10.1136/jmg.2005.039867>
  27. Mochida GH, Rajab A, Eyaaid W, Lu A, Al-Nouri D, Kosaki K, Noruzinia M, Sarda P, Ishihara J, Bodell A, Apse K, Walsh CA (2004) Broader geographical spectrum of Cohen syndrome due to COH1 mutations. *J Med Genet*. <https://doi.org/10.1136/jmg.2003.014779>
  28. Hennies HC, Rauch A, Seifert W, Schumi C, Moser E, Al-Taji E, Tariverdian G, Chrzanowska KH, Krajewska-Walasek M, Rajab A, Giugliani R, Neumann TE, Eckl KM, Karbasiyan M, Reis A, Horn D (2004) Allelic heterogeneity in the COH1 gene explains clinical variability in Cohen syndrome. *Am J Hum Genet* 75:138–145. <https://doi.org/10.1086/422219>
  29. Falk MJ, Feiler HS, Neilson DE, Maxwell K, Lee JV, Segall SK, Robin NH, Wilhelmsen KC, Traskelin AL, Kolehmainen J, Lehesjoki AE, Wiznitzer M, Warman ML (2004) Cohen syndrome in the Ohio Amish. *Am J Med Genet A* 128A:23–28. <https://doi.org/10.1002/ajmg.a.30033>
  30. El Chehadh S, Aral B, Gigot N, Thauvin-Robinet C, Donzel A, Delrue MA, Lacombe D, David A, Burglen L, Philip N, Moncla A, Cormier-Daire V, Rio M, Edery P, Verloes A, Bonneau D, Afenjar A, Jacqueline A, Heron D, Sarda P, Pinson L, Doray B, Vigneron J, Leheup B, Frances-Guidet AM, Dienne G, Holder M, Masurel-Paulet A, Huet F, Teyssier JR, Faivre L (2010) Search for the best indicators for the presence of a VPS13B gene mutation and confirmation of diagnostic criteria in a series of 34 patients genotyped for suspected Cohen syndrome. *J Med Genet* 47:549–553. <https://doi.org/10.1136/jmg.2009.075028>
  31. Seifert W, Kuhnisch J, Maritzen T, Horn D, Haucke V, Hennies HC (2011) Cohen syndrome-associated protein, COH1, is a novel, giant Golgi matrix protein required for Golgi integrity. *J Biol Chem* 286:37665–37675. <https://doi.org/10.1074/jbc.M111.267971>
  32. Seifert W, Kuhnisch J, Maritzen T, Lommatzsch S, Hennies HC, Bachmann S, Horn D, Haucke V (2015) Cohen syndrome-associated protein COH1 physically and functionally interacts with the small GTPase Rab6 at the Golgi complex and directs neurite outgrowth. *J Biol Chem* 290:3349–3358. <https://doi.org/10.1074/jbc.M114.608174>
  33. Fridmann-Sirkis Y, Siniosoglou S, Pelham HR (2004) TMF is a golgin that binds Rab6 and influences Golgi morphology. *BMC Cell Biol* 5:18. <https://doi.org/10.1186/1471-2121-5-18>
  34. Fukuda M, Kanno E, Ishibashi K, Itoh T (2008) Large scale screening for novel Rab effectors reveals unexpected broad Rab binding specificity. *Mol Cell Proteomics* 7:1031–1042. <https://doi.org/10.1074/mcp.M700569-MCP200>
  35. Liewen H, Meinhold-Heerlein I, Oliveira V, Schwarzenbacher R, Luo G, Wadle A, Jung M, Pfreundschuh M, Stenner-Liewen F (2005) Characterization of the human GARP (Golgi associated retrograde protein) complex. *Exp Cell Res* 306:24–34. <https://doi.org/10.1016/j.yexcr.2005.01.022>
  36. Bonifacino JS, Hierro A (2011) Transport according to GARP: receiving retrograde cargo at the trans-Golgi network. *Trends Cell Biol* 21:159–167. <https://doi.org/10.1016/j.tcb.2010.11.003>
  37. Elkis Y, Bel S, Rahimi R, Lerer-Goldstein T, Levin-Zaidman S, Babushkin T, Shpungin S, Nir U (2015) TMF/ARA160 governs the dynamic spatial orientation of the Golgi apparatus during sperm development. *PLoS One* 10:e0145277. <https://doi.org/10.1371/journal.pone.0145277>
  38. Lerer-Goldstein T, Bel S, Shpungin S, Pery E, Motro B, Goldstein RS, Bar-Sheshet SI, Breitbart H, Nir U (2010) TMF/ARA160: a key regulator of sperm development. *Dev Biol* 348:12–21. <https://doi.org/10.1016/j.ydbio.2010.07.033>
  39. Fari K, Takacs S, Ungar D, Sinka R (2016) The role of acroblast formation during *Drosophila* spermatogenesis. *Biol Open* 5:1102–1110. <https://doi.org/10.1242/bio.018275>
  40. Duplomb L, Duvet S, Picot D, Jégo G, El Chehadh-Djebbar S, Marle N, Gigot N, Aral B, Carmignac V, Thevenon J, Lopez E, Riviere JB, Klein A, Philippe C, Droin N, Blair E, Girodon F, Nadadieu J, Bellanne-Chantelot C, Delva L, Michalski JC, Solary E, Faivre L, Foulquier F, Thauvin-Robinet C (2014) Cohen syndrome is associated with major glycosylation defects. *Hum Mol Genet* 23:2391–2399. <https://doi.org/10.1093/hmg/ddt630>
  41. Nagata O, Nakamura M, Sakimoto H, Urata Y, Sasaki N, Shiokawa N, Sano A (2018) Mouse model of chorea-acanthocytosis exhibits male infertility caused by impaired sperm motility as a result of ultrastructural morphological abnormalities in the mitochondrial sheath in the sperm midpiece. *Biochem Biophys Res Commun* 503:915–920. <https://doi.org/10.1016/j.bbrc.2018.06.096>
  42. Gioria M, Pasini ME, Berruti G (2017) Dynamic contribution of UBPy-sorted cargo to acrosome biogenesis: effects of its derailment in a mouse model of globozoospermia, the infertile Vps54 (L967Q) mutant. *Cell Tissue Res* 369:413–427. <https://doi.org/10.1007/s00441-017-2592-1>
  43. Doran J, Walters C, Kyle V, Wooding P, Hammett-Burke R, Colledge WH (2016) Mfsd14a (Hiat1) gene disruption causes globozoospermia and infertility in male mice. *Reproduction* 152:91–99. <https://doi.org/10.1530/REP-15-0557>
  44. Funaki T, Kon S, Tanabe K, Natsume W, Sato S, Shimizu T, Yoshida N, Wong WF, Ogura A, Ogawa T, Inoue K, Ogonuki N, Miki H, Mochida K, Endoh K, Yomogida K, Fukumoto M, Horai R, Iwakura Y, Ito C, Tshimori K, Watanabe T, Satake M (2013) The Arf GAP SMAP2 is necessary for organized vesicle budding from the trans-Golgi network and subsequent acrosome formation in spermiogenesis. *Mol Biol Cell* 24:2633–2644. <https://doi.org/10.1091/mbc.E13-05-0234>
  45. Fujihara Y, Satouh Y, Inoue N, Isotani A, Ikawa M, Okabe M (2012) SPACA1-deficient male mice are infertile with abnormally shaped sperm heads reminiscent of globozoospermia. *Development* 139:3583–3589. <https://doi.org/10.1242/dev.081778>
  46. Pierre V, Martinez G, Coutton C, Delaroché J, Yassine S, Novella C, Pernet-Gallay K, Hennebicq S, Ray PF, Arnoult C (2012) Absence of Dpy19l2, a new inner nuclear membrane protein, causes globozoospermia in mice by preventing the anchoring of the acrosome to the nucleus. *Development* 139:2955–2965. <https://doi.org/10.1242/dev.077982>
  47. Haraguchi CM, Mabuchi T, Hirata S, Shoda T, Hoshi K, Akasaki K, Yokota S (2005) Chromatoid bodies: aggresome-like characteristics and degradation sites for organelles of spermiogenic cells. *J Histochem Cytochem* 53:455–465. <https://doi.org/10.1369/jhc.4A6520.2005>
  48. Meikar O, Da Ros M, Korhonen H, Kotaja N (2011) Chromatoid body and small RNAs in male germ cells. *Reproduction* 142:195–209. <https://doi.org/10.1530/REP-11-0057>

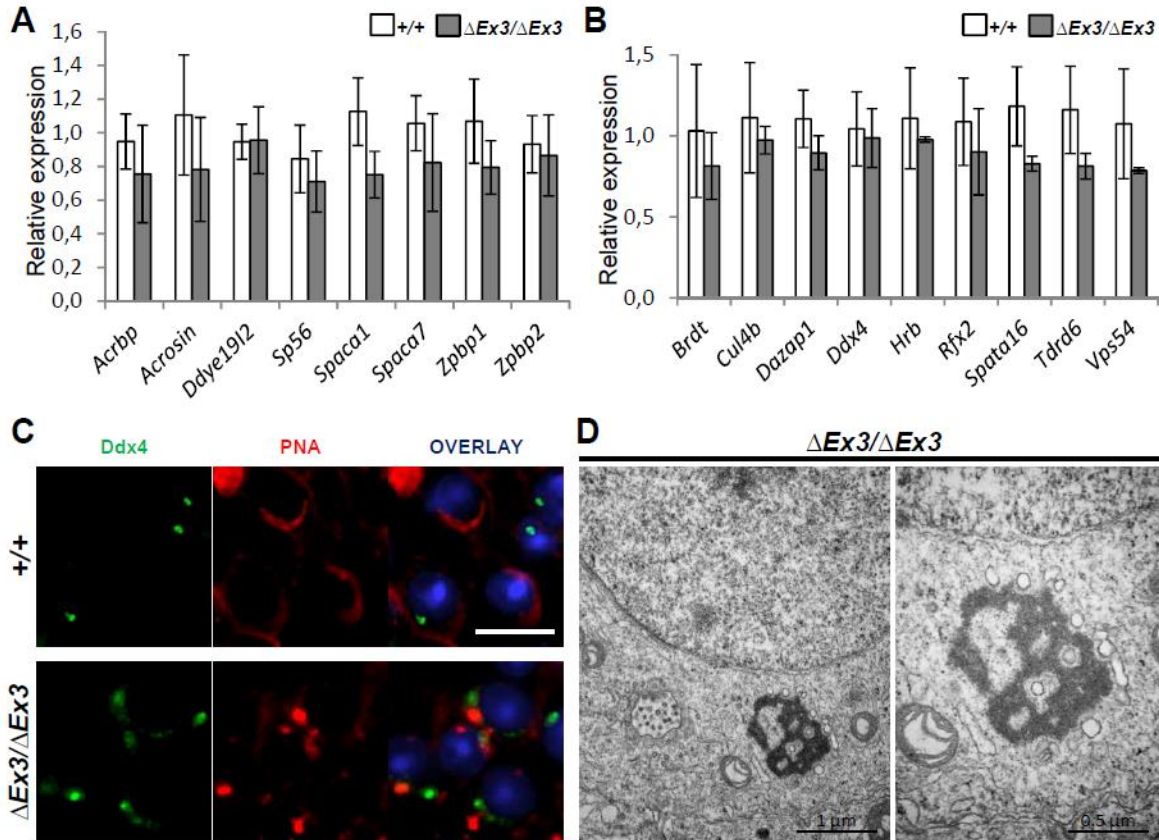
49. Kotaja N, Sassone-Corsi P (2007) The chromatoid body: a germ-cell-specific RNA-processing centre. *Nat Rev Mol Cell Biol* 8:85–90. <https://doi.org/10.1038/nrm2081>
50. Li YC, Hu XQ, Zhang KY, Guo J, Hu ZY, Tao SX, Xiao LJ, Wang QZ, Han CS, Liu YX (2006) Afaf, a novel vesicle membrane protein, is related to acrosome formation in murine testis. *FEBS Lett* 580:4266–4273. <https://doi.org/10.1016/j.febslet.2006.06.010>
51. Sun X, Kovacs T, Hu YJ, Yang WX (2011) The role of actin and myosin during spermatogenesis. *Mol Biol Rep* 38:3993–4001. <https://doi.org/10.1007/s11033-010-0517-0>
52. Kierszenbaum AL, Rivkin E, Tres LL (2003) Acroplaxome, an F-actin-keratin-containing plate, anchors the acrosome to the nucleus during shaping of the spermatid head. *Mol Biol Cell* 14:4628–4640. <https://doi.org/10.1091/mbc.e03-04-0226>
53. Lindsay AJ, Jollivet F, Horgan CP, Khan AR, Raposo G, McCaffrey MW, Goud B (2013) Identification and characterization of multiple novel Rab-myosin Va interactions. *Mol Biol Cell* 24:3420–3434. <https://doi.org/10.1091/mbc.E13-05-0236>
54. Miserey-Lenkei S, Bousquet H, Pylypenko O, Bardin S, Dimitrov A, Bressanelli G, Bonifay R, Fraissier V, Guillou C, Bougeret C, Houdusse A, Echarid A, Goud B (2017) Coupling fission and exit of RAB6 vesicles at Golgi hotspots through kinesin-myosin interactions. *Nat Commun* 8:1254. <https://doi.org/10.1038/s41467-017-01266-0>
55. Patwardhan A, Bardin S, Miserey-Lenkei S, Larue L, Goud B, Raposo G, Delevoeye C (2017) Routing of the RAB6 secretory pathway towards the lysosome related organelle of melanocytes. *Nat Commun* 8:15835. <https://doi.org/10.1038/ncomms15835>
56. Yamane J, Kubo A, Nakayama K, Yuba-Kubo A, Katsuno T, Tsukita S (2007) Functional involvement of TMF/ARA160 in Rab6-dependent retrograde membrane traffic. *Exp Cell Res* 313:3472–3485. <https://doi.org/10.1016/j.yexcr.2007.07.010>
57. Kierszenbaum AL, Rivkin E, Tres LL, Yoder BK, Haycraft CJ, Bornens M, Rios RM (2011) GMAP210 and IFT88 are present in the spermatid golgi apparatus and participate in the development of the acrosome-acroplaxome complex, head-tail coupling apparatus and tail. *Dev Dyn* 240:723–736. <https://doi.org/10.1002/dvdy.22563>
58. Kierszenbaum AL, Rivkin E, Tres LL (2003) The actin-based motor myosin Va is a component of the acroplaxome, an acrosome-nuclear envelope junctional plate, and of manchette-associated vesicles. *Cytogenet Genome Res* 103:337–344. <https://doi.org/10.1159/000076822>
59. Siniosoglou S (2005) Affinity purification of Ypt6 effectors and identification of TMF/ARA160 as a Rab6 interactor. *Methods Enzymol* 403:599–607. [https://doi.org/10.1016/S0076-6879\(05\)03052-1](https://doi.org/10.1016/S0076-6879(05)03052-1)
60. Miller VJ, Sharma P, Kudlyk TA, Frost L, Rofe AP, Watson UJ, Duden R, Lowe M, Lupashin VV, Ungar D (2013) Molecular insights into vesicle tethering at the golgi by the conserved oligomeric golgi (COG) complex and the golgin TATA element modulatory factor (TMF). *J Biol Chem* 288:4229–4240. <https://doi.org/10.1074/jbc.M112.426767>
61. Makaraci P, Kim K (2018) trans-Golgi network-bound cargo traffic. *Eur J Cell Biol* 97:137–149. <https://doi.org/10.1016/j.jcb.2018.01.003>
62. Hirata T, Fujita M, Nakamura S, Gotoh K, Motooka D, Murakami Y, Maeda Y, Kinoshita T (2015) Post-Golgi anterograde transport requires GARP-dependent endosome-to-TGN retrograde transport. *Mol Biol Cell* 26:3071–3084. <https://doi.org/10.1091/mbc.E14-11-1568>
63. Moreno RD, Palomino J, Schatten G (2006) Assembly of spermatid acrosome depends on microtubule organization during mammalian spermiogenesis. *Dev Biol* 293:218–227. <https://doi.org/10.1016/j.ydbio.2006.02.001>
64. Su W, Mruk DD, Cheng CY (2013) Regulation of actin dynamics and protein trafficking during spermatogenesis—insights into a complex process. *Crit Rev Biochem Mol Biol* 48:153–172. <https://doi.org/10.3109/10409238.2012.758084>
65. Rogat AD, Miller KG (2002) A role for myosin VI in actin dynamics at sites of membrane remodeling during *Drosophila* spermatogenesis. *J Cell Sci* 115:4855–4865
66. Row PE, Liu H, Hayes S, Welchman R, Charalabous P, Hofmann K, Clague MJ, Sanderson CM, Urbe S (2007) The MIT domain of UBPY constitutes a CHMP binding and endosomal localization signal required for efficient epidermal growth factor receptor degradation. *J Biol Chem* 282:30929–30937. <https://doi.org/10.1074/jbc.M704009200>
67. Wanschers B, van de Vorstenbosch R, Wijers M, Wieringa B, King SM, Franssen J (2008) Rab6 family proteins interact with the dynein light chain protein DYNLRB1. *Cell Motil Cytoskeleton* 65:183–196. <https://doi.org/10.1002/cm.20254>
68. Kaufmann M, Bilbilis K, Kail M, Barnekow A (2005) Dynein light chain 2A—A link between the small GTPase Rab6 and the motor protein dynein. *Eur J Cell Biol* 84:73
69. Short B, Preisinger C, Schaletzky J, Kopajtich R, Barr FA (2002) The Rab6 GTPase regulates recruitment of the dynactin complex to Golgi membranes. *Curr Biol* 12:1792–1795
70. Kierszenbaum AL, Tres LL, Rivkin E, Kang-Decker N, van Deursen JM (2004) The acroplaxome is the docking site of Golgi-derived myosin Va/Rab27a/b-containing proacrosomal vesicles in wild-type and *Hrb* mutant mouse spermatids. *Biol Reprod* 70:1400–1410. <https://doi.org/10.1095/biolreprod.103.025346>
71. Kierszenbaum AL, Tres LL (2004) The acrosome-acroplaxome-manchette complex and the shaping of the spermatid head. *Arch Histol Cytol* 67:271–284
72. Lee PL, Ohlson MB, Pfeffer SR (2015) The Rab6-regulated KIF1C kinesin motor domain contributes to Golgi organization. *Elife*. <https://doi.org/10.7554/eLife.06029>
73. Shearman JR, Wilton AN (2011) A canine model of Cohen syndrome: trapped Neutrophil Syndrome. *BMC Genom* 12:258. <https://doi.org/10.1186/1471-2164-12-258>
74. Birling MC, Dierich A, Jacquot S, Herault Y, Pavlovic G (2012) Highly-efficient, fluorescent, locus directed cre and FlpO deleter mice on a pure C57BL/6N genetic background. *Genesis* 50:482–489. <https://doi.org/10.1002/dvg.20826>

**Publisher's Note** Springer Nature remains neutral with regard to jurisdictional claims in published maps and institutional affiliations.

# Da Costa\_Supplemental\_FigS1

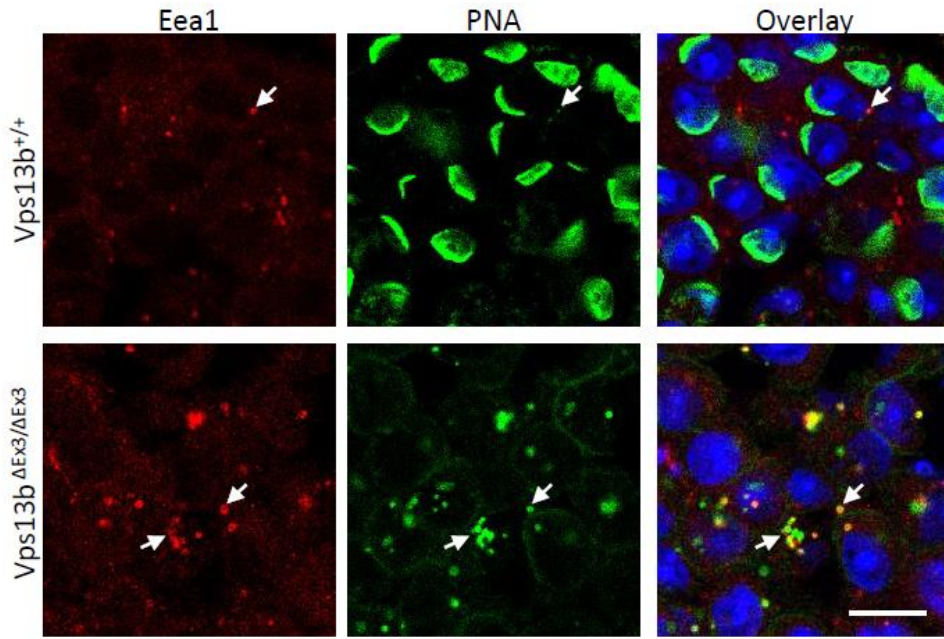


# Da Costa\_FigS2

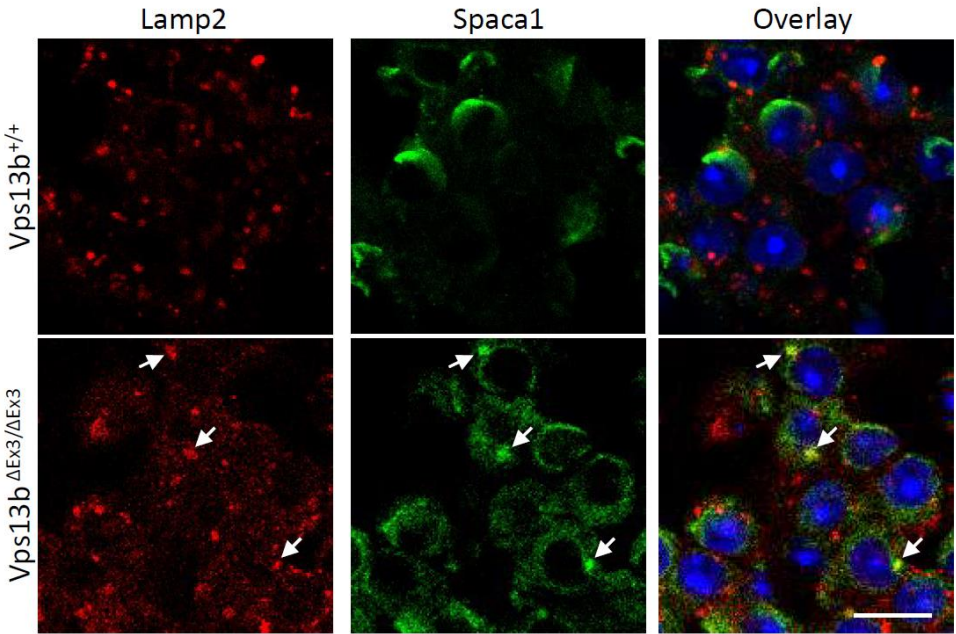




# Da Costa\_Supplemental\_FigS4

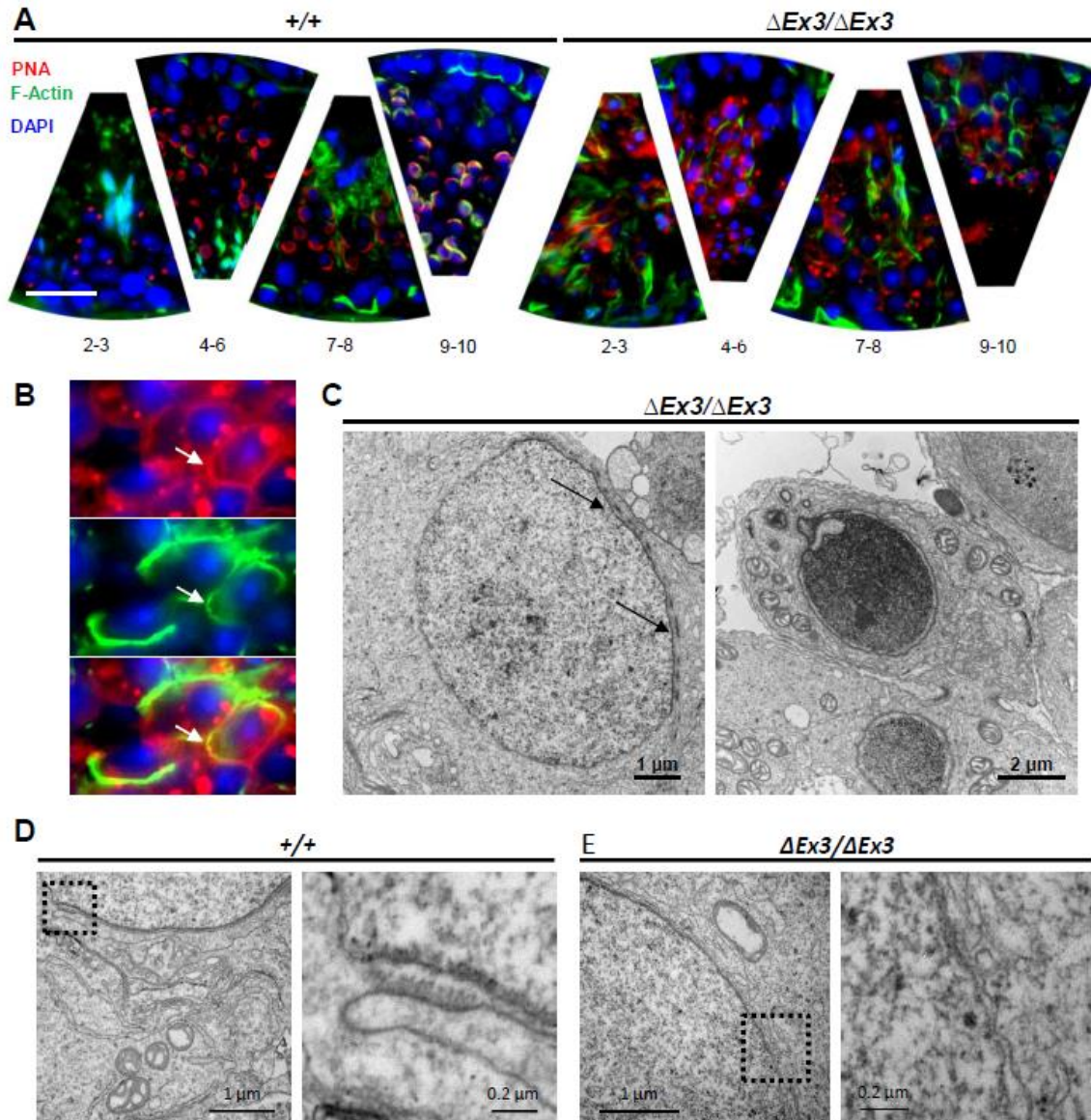


# Da Costa\_Supplemental\_FigS5



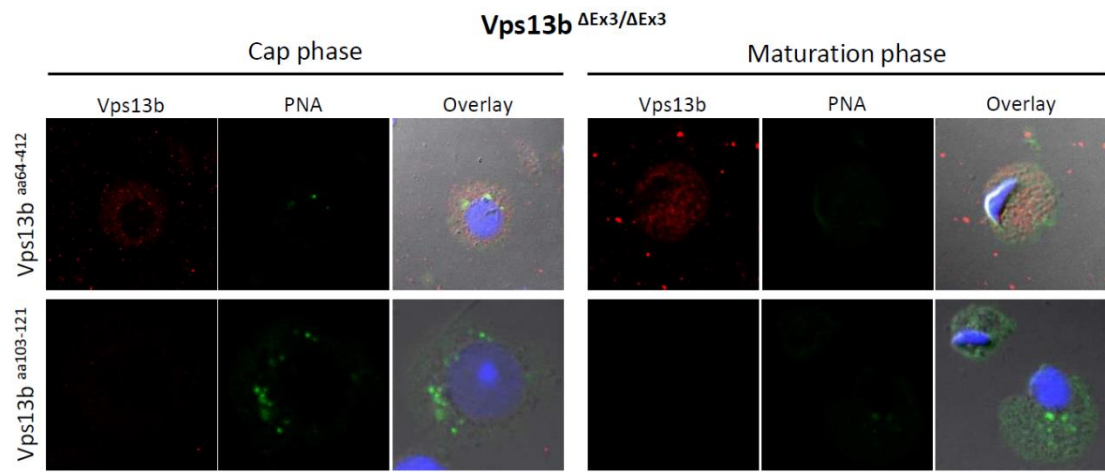


# Da Costa\_Supplemental\_FigS6



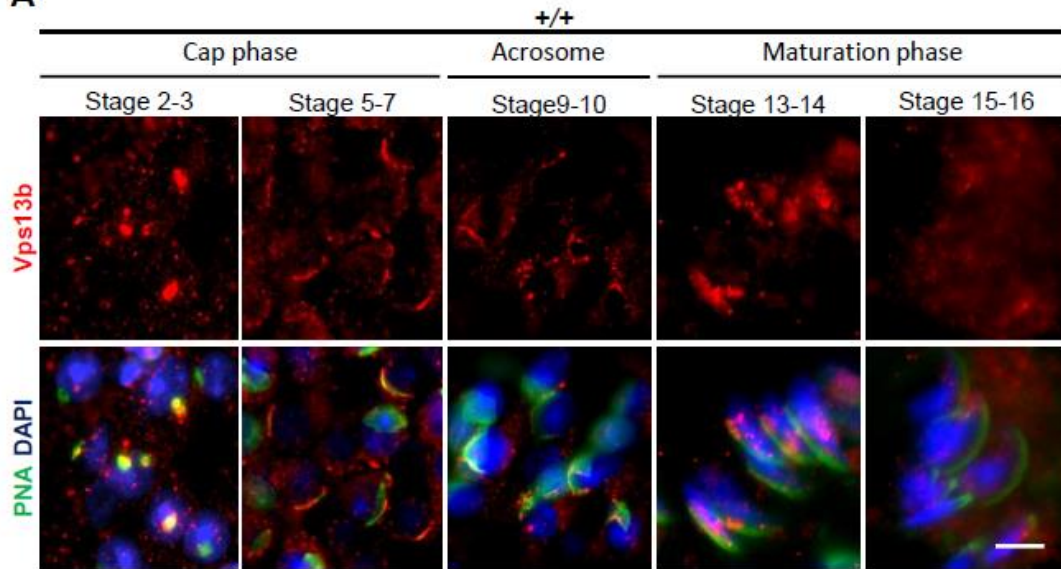


# Da Costa\_Supplemental\_FigS8

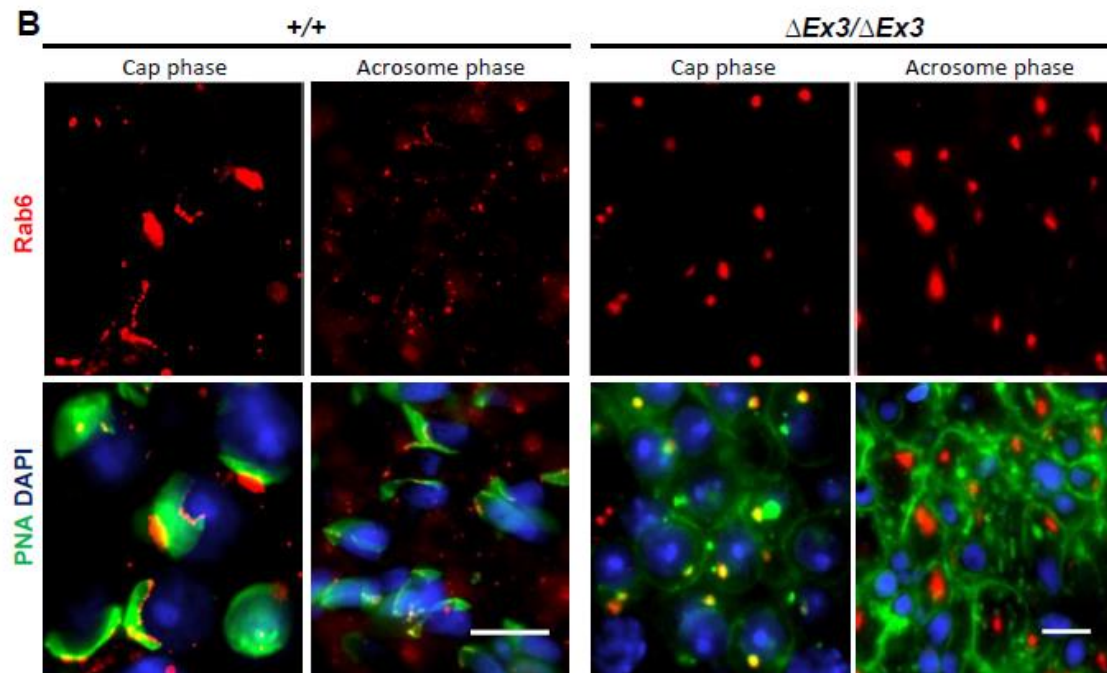


# Da Costa\_Supplemental\_FigS9

**A**



**B**



Supplemental Table S1. Information on the primers used in this study.

Primer Name	Primer Sequence	Protein Localization	Protein Function during Spermiogenesis
mSPACA1_F	caagtggtgttcgtgtgga	Acrosome/Acroplaxome	Acrosome/Acroplaxome formation
mSPACA1_R	actatcaagatttcagaaattggttt		
mDpy19l2_F	gcagccagaataactaaggtatacaga	Acrosome/Acroplaxome	
mDpy19l2_R	gtttttatatactcagcggagtcg		
mZPBP1_F	tcactgaaaatagtgggatcgac	Acrosome/Acroplaxome	
mZPBP1_R	gcacatgtggactctttgatg		
mZPBP2_F	gggccaatgaaaacacatta	Acrosome/Acroplaxome	
mZPBP2_R	cagataacggctccaggaaa		
mSP56_F	tgactgtggtgaacagga	Acrosome/Acroplaxome	
mSP56_R	ccgatggcagacgattttt		
mAcrosin_F	gcctcctgaactcccactg	Acrosome/Acroplaxome	
mAcrosin_R	tgtgctccgaaaaccagtct		
mACRBP_F	catgactcccacagccaag	Acrosome/Acroplaxome	
mACRBP_R	gccttccgagattgtcacac		
mSPACA7_F	aggaagcctttgagaactacca	Acrosome/Acroplaxome	
mSPACA7_R	gcaaccgtgcttctgtcat		
mBRDT_F	ctgaggatgaacgagtgcag	Nuclear	Spermatid gene expression regulation
mBRDT_R	acttgagctgctgatgaac		
mCUL4B_F	gatcaagcatgctactgggata	Nuclear	
mCUL4B_R	caggctagtgactgcagtgttc		

mDAZAP1_F	gccccagacatgagcaaa	Nuclear	
mDAZAP1_R	caagtcctgcccgtacc		
mRFX2_F	gtggggacgctgtctacg	Nuclear	
mRFX2_R	cctggagtctcaaagtaagatgc		
mDDX4_F	gaagtgggttccttctgga	Chromatoid Body	
mDDX4_R	ttcaaagccaccagttgta		
mTDRD6_F	cgaactagccgaagaaggaac	Chromatoid Body	
mTDRD6_R	cagacattctcggggcttac		
mHRB_F	tccccacagcaagtcaactct	Vesicular	Pro-acrosomal vesicle transport
mHRB_R	ctgatccagcacttccact		
mSPATA16_F	cgacagatgctgtagtggtag	Golgi	
mSPATA16_R	tggtccaccgtagactcc		
mVPS54_F	acctcccacagatcagcaag	Vesicular/Acrosomal	
mVPS54_R	cttgcatctctcatgaatcttctc		

# IV Discussion

Le Syndrome de Cohen (SC) est une maladie autosomique récessive rare affectant environ 1000 personnes dans le monde (Wang *et al.* 2006). Les patients atteints du SC possèdent des caractéristiques cliniques communes comprenant, une neutropénie, une hypotonie, une microcéphalie associée à une déficience intellectuelle, des atteintes ophtalmiques et une dysmorphie faciale (Wang *et al.* 2006).

L'atteinte ophtalmique dans le SC est très importante, et très hétérogène avec une détérioration progressive de la vision tout au long de la vie. Les patients développent une myopie réfractive et progressive avant l'âge de 5 ans nécessitant des verres correcteurs (Summanen *et al.*, 2002). Une héméralopie et une réduction de la vision périphérique apparaissent aux alentours de 5 ans. Plusieurs études montrent une diminution des ERG et une dégradation de la vue chez des patients à partir de 4 ans (Chandler *et al.*, 2002; Kivitie-Kallio *et al.*, 2000; Nasser *et al.*, 2020). La principale caractéristique ophtalmologique est une rétinopathie pigmentaire précoce qui peut être périphérique et maculaire avec l'apparition d'œdèmes cystoïdes maculaires (Nasser *et al.*, 2020). Le cristallin est également touché, 75% des patients de 40 ans développent une cataracte nucléaire et un patient a été décrit avec une cataracte hypermature (Douzgou *et al.*, 2011, Lhussiez *et al.*, 2020). La myopie, la dystrophie rétinienne et l'opacification du cristallin conduisent à une détérioration de la vue et à la cécité des patients. En plus de ces caractéristiques, certains patients développent des pathologies plus rares telles que des microphthalmies et des retinoschisis (Kivitie-Kallio *et al.*, 2000; Uyhazi *et al.*, 2018). Des cas de strabisme, de kératocône, d'atrophie de l'iris et de dégradation du réflexe photomoteur de la pupille ont également été documentés, majoritairement dans la population Finnoise (Douzgou *et al.*, 2011; Kivitie-Kallio *et al.*, 2000, Khan *et al.*, 2006). Une pâleur du nerf optique a pu être observée chez 9 patients, dont 8 Grecs (Douzgou *et al.*, 2011). Une ectopie du cristallin a été observée chez un unique patient (Taban *et al.*, 2007). Cependant, l'absence de liste détaillée d'examen réalisés lors des essais cliniques nous empêche de conclure sur l'incidence de ces atteintes dans le cadre du SC.

Afin de mieux étudier et caractériser les mécanismes moléculaires impliqués dans la rétinopathie du SC, nous avons étudié un modèle murin *Vps13b*<sup>ΔEx3/ΔEx3</sup> qui a été créé sur une souche mixte C57Bl/6N et J à l'aide d'un système Cre-Lox qui entraîne l'excision de l'exon 3 de *Vps13b* et



l'apparition d'un codon stop précoce (Da Costa *et al.*, 2020). Ce modèle a déjà été reporté comme ayant une infertilité masculine due à un défaut de transport vésiculaire (Da Costa *et al.*, 2020). Des travaux préliminaires annexes à ma thèse ont permis de mettre en évidence que ce modèle montrait des caractéristiques similaires au patient humain sur plusieurs points. Notre modèle murin a révélé une densité osseuse altérée similaire à ce que l'on a pu observer chez les patients de notre cohorte dijonnaise. De plus, des analyses préliminaires montrent que notre modèle présente des troubles du comportement et une microcéphalie similaire à ce qui a pu être observé chez les patients. Ces observations ont permis de commencer des projets sur l'étude de la biologie osseuse et de la neuroanatomie de notre modèle. Cependant, des analyses supplémentaires sont nécessaires pour savoir si notre modèle est adapté à l'étude d'autres caractéristiques, telles que la neutropénie et les troubles du métabolisme. Une des premières difficultés est l'absence d'un anticorps anti-Vps13b fiable qui empêche de connaître la présence de Vps13b dans les tissus de notre modèle. Des immunomarquages pratiqués sur des coupes de cerveaux de souris à l'aide d'un anticorps anti-Vps13b (Protéine tech) montrent la présence de Vps13b chez les souris *Vps13b*<sup>+/+</sup> et *Vps13b*<sup>ΔEx3/ΔEx3</sup>. Cet anticorps n'a pas fonctionné sur d'autres tissus tel que la rétine ou la cataracte. Cependant ce résultat montre la présence de la protéine Vps13b dans notre modèle *Vps13b*<sup>ΔEx3/ΔEx3</sup>. L'expression des ARNm de *Vps13b* a été étudiée à l'aide de RT-qPCR de primers couvrant les différents exons de Vps13b. Les résultats montrent une absence d'expression des exons 3 chez les souris *Vps13b*<sup>ΔEx3/ΔEx3</sup> mais une expression des autres exons (Da Costa *et al.*, 2020). L'ensemble de ces analyses semble indiquer que les souris *Vps13b*<sup>ΔEx3/ΔEx3</sup> expriment une protéine Vps13b tronquée qui a perdu une partie du domaine choreine codé dans le 3<sup>ème</sup> exon. De plus, la seule étude de l'expression de *Vps13b* a été réalisée sur certains tissus de patients (Kolehmainen *et al.*, 2003). L'utilisation de séquençage d'ARN pourrait nous permettre de connaître les différences d'expressions de gènes chez la souris mutée, mais également l'expression des différents transcrits de *Vps13b* dans les tissus de notre modèle et en particulier dans la rétine, le RPE et le cristallin.

Au cours de mon doctorat, l'étude de notre modèle murin *Vps13b*<sup>ΔEx3/ΔEx3</sup> a commencé avec des ophtalmoscopies qui n'ont pas révélé de défaut de la rétine. La présence d'une intolérance au glucose similaire au patient diabétique a poussé notre équipe à étudier la vasculature des patients atteints du SC pour savoir si un mécanisme similaire à la rétinopathie diabétique était à l'œuvre. La rétinopathie diabétique est causée par un excès de sucre qui fragilise les vaisseaux sanguins et altère

la barrière hémato-rétinienne entraînant l'apparition d'exsudats lipidiques. Cette fragilité entraîne également une néo vascularisation et une perte de perméabilité de la membrane hémato-rétinienne visible en angiographie. Ces défauts peuvent entraîner l'apparition d'œdèmes maculaires ou périphériques provoquant une perte de la vision centrale ou périphérique (Wong *et al.*, 2016). Cependant, si des OCT de patients ont révélé des œdèmes sous rétiniens, aucun défaut dans le système vasculaire rétinien n'a été constaté. De plus, les angiographies pratiquées sur notre modèle murin *Vps13b*<sup>ΔEx3/ΔEx3</sup> n'a pas révélé d'anomalies dans le nombre ou l'organisation des vaisseaux sanguins de la rétine.

Ces examens *in vivo* ont été arrêtés car notre modèle développe une cataracte à 2 ou 3 mois qui évolue rapidement en entraînant la dissociation de la partie nucléaire et corticale du cristallin. Chez ces souris, la cataracte apparaît avant la rétinopathie. Les patients touchés par le SC développent, au contraire, une rétinopathie avant l'apparition de la cataracte (Douzgou *et al.*, 2011; Kivitie-Kallio *et al.*, 2000). Ces résultats suggèrent que l'apparition de la cataracte est indépendante de l'apparition de la rétinopathie chez les patients et que la cataracte doit être considéré comme une caractéristique clinique du SC. La cataracte pourrait être due à un défaut de l'homéostasie du cristallin induit par la variation *Vps13b*<sup>ΔEx3/ΔEx3</sup>. Pour découvrir les mécanismes moléculaires impliqués dans la mise en place de la cataracte du SC, la composition de la lentille va être analysée par une analyse protéomique qui permettra de déterminer s'il y a des défauts dans la composition de la lentille comme une diminution du nombre de protéine cristalline qui pourrait conduire à la formation de la cataracte (Shiels and Hejtmancik, 2015). De plus, une analyse du profil de glycosylation des protéines de la lentille pourrait orienter sur une protéine structurale de la lentille avec un défaut de glycosylation conduisant à une désorganisation de la lentille.

Cependant, l'apparition de la cataracte induit des phénomènes inflammatoires qui ne sont pas présents chez les patients. Pour étudier la rétinopathie sans ces interférences, il faut développer un modèle *Vps13b*<sup>ΔEx3/ΔEx3</sup> sans cataracte. La sélection de souris avec une apparition tardive comme décrit dans le papier «Cohen Syndrome-associated cataract is not a complication of retinal dystrophy and depends on additional factors from the genetic background » pourrait permettre d'étudier des souris plus âgées sans interférence de la cataracte. Si la cataracte est toujours présente, des modèles *Vps13b*<sup>ΔEx3/ΔEx3</sup> conditionnelles pour le RPE et la rétine seront mis en place. Ces modèles

seront étudiés grâce à des ophtalmoscopies et des électrorétinogrammes pour étudier l'évolution de la rétine sur le long terme et permettront de vérifier que la cataracte est induite par la mutation de *Vps13b* et non par la RP. Ils pourraient aussi permettre de déterminer, en cas d'apparition de la RP, de déterminer si la RP est due à une dysfonction des cellules de la rétine ou des cellules du RPE dû à la variation de *Vps13b*.

Des OCT pratiqués sur une souris âgée de 5 mois avant l'apparition d'une cataracte ont montré une diminution de la couche des photorécepteurs. L'étude de la rétine par microscopie électronique n'a pas montré de défaut à l'exception d'une cellule qui pourrait être un macrophage. Afin de déterminer le rôle de VPS13B dans la rétine, nous allons utiliser la microscopie électronique couplée à un immunomarquage ciblant VPS13B et Rab6. Rab6 ayant un rôle dans la maturation des mélanosomes, servant à phagocyter les segments externes des photorécepteurs, sa mauvaise localisation pourrait conduire à une rétinopathie et ainsi expliquer le mécanisme de la mise en place de la rétinopathie du SC. De plus, de précédentes études réalisées dans l'équipe du GAD ont révélé que l'expression des ARNm des récepteurs membranaires  $\alpha\beta 5$  et CD 36 est moins importante de 60% dans des cellules de RPE transfectées avec des siRNA VPS13B comparé aux cellules non transfectées. Ces protéines sont essentielles à la phagocytose des segments externes des photorécepteurs (Kevany *et al.*, 2012). Une sous-expression de ces récepteurs dans la rétine de notre modèle pourrait expliquer l'apparition de la rétinopathie. Une autre explication pour l'apparition de la RP dans notre modèle serait une altération de la mitochondrie chez les souris *Vps13b* <sup>$\Delta Ex3/\Delta Ex3$</sup>  (Lemoine *et al.*, 2018). En effet les autres membres de la famille VPS13 ont un rôle dans la structure de la mitochondrie. Un modèle murin *Vps13a*<sup>-/-</sup> montre un défaut morphologique et fonctionnel des mitochondries (Nagata *et al.* 2018). VPS13D interagit avec Drp1, qui régule la fission mitochondriale, et une variation de VPS13D peut conduire à des mitochondries avec un défaut de taille (Allyson *et al.* 2018). De plus, VPS13C est situé sur la membrane externe des mitochondries et joue un rôle dans leur potentiel membranaire (Lesage *et al.* 2016). Pourtant, l'analyse de rétine de nos souris à l'aide de microscopie électronique n'a pas révélé de défaut majeur de la structure de la mitochondrie. Cependant, l'étude de la RP en absence de cataracte n'a pu être réalisée que sur une seule souris, ces données sont donc préliminaires et il est important de reproduire ces résultats sur un plus grand nombre de souris avant de pouvoir conclure sur la présence de la RP dans notre modèle.

À la suite du Western Blot révélant une accumulation de protéine O-glycosylées, les conséquences de ce défaut de glycosylation sur la rétine seront étudiées. Les protéines anormalement O-glycosylées révélées par VVA, Jacaline et PNA présents dans la rétine seront identifiés par spectrométrie de masse. L'identification de ces protéines pourrait permettre de comprendre le lien entre la mutation de VPS13B et l'apparition de la rétinopathie du syndrome de Cohen et mener à la découverte d'une cible thérapeutique pour prévenir ou ralentir l'apparition de la cécité.

Des résultats préliminaires ont permis de mettre en évidence l'interaction entre *Vps13b* et *Crb1* (Figure 21). En effet, en présence du génotype *Vps13b<sup>ΔEx3/ΔEx3</sup> Crb1<sup>rd8/rd8</sup>*, il y a une rétinopathie précoce. Ce résultat conjugué avec la présence d'un modifieur de *rd8* dans la même région génique que *Vps13b* révèle que *vps13b* pourrait être un modifieur de *Crb1* (Luhmann *et al.*, 2015). Cependant, une rétinopathie précoce a également été observée chez des souris *Vps13b<sup>ΔEx3/ΔEx3</sup> Crb1<sup>+/rd8</sup>* et *Vps13b<sup>+/ΔEx3</sup> Crb1<sup>rd8/rd8</sup>*. Ces résultats semblent montrer qu'il pourrait y avoir une forme d'effet digénique inconnue que je qualifierais de « double modifieur », avec le *Vps13b* pouvant agir sur le phénotype de *Crb1* et *Crb1* pouvant agir sur le phénotype de *Vps13b*. Cette étude a également montré que des souris *Vps13b<sup>+/ΔEx3</sup> Crb1<sup>+/rd8</sup>* ont une réduction du nombre de photorécepteurs. Cependant ces résultats ont été obtenus sur une cohorte possédant peu d'animaux, il serait bon de refaire des analyses *in vivo* sur des cohortes de 5 animaux qui seront étudiées en histologie à l'apparition du phénotype. Le génotypage de *Crb1* dans le cas d'un patient possédant une variation hétérozygote de VPS13B pourrait être envisagé.

Un modèle murin *Vps13b<sup>ΔEx2/ΔEx2</sup>* a été généré au département de Biologie de l'Université de Séoul en 2018 sur une souche C57BL/6N dans le but d'étudier l'apprentissage spatial et les déficits moteurs des souris (Kim *et al.*, 2019). Cependant, il n'indique pas de défauts ophtalmologiques. Cependant la présence d'une cataracte survenant à partir de deux mois, comme dans le modèle *Vps13b<sup>ΔEx3/ΔEx3</sup>*, aurait dû perturber les analyses comportementales, les tests étant réalisés sur des souris de 2 à 5 mois. L'exon 2 est présent dans tous les transcrits de *Vps13b*, cependant, il est possible que cette délétion n'ait pas le même impact qu'une délétion de l'exon 3. De plus, notre équipe a commencé à sélectionner des souris ne développant pas de cataracte. L'absence de cataracte dans le modèle *Vps13b<sup>ΔEx2/ΔEx2</sup>* pourrait être due au fond génétique.

# V Bibliographie

- Adolphs, R. (1999). Social cognition and the human brain. *Trends Cogn. Sci.* 3, 469–479.
- Alaluusua, S., Kivitie-Kallio, S., Wolf, J., Haavio, M.L., Asikainen, S., and Pirinen, S. (1997). Periodontal findings in Cohen syndrome with chronic neutropenia. *J. Periodontol.* 68, 473–478.
- Alrayyes, S., and Hart, T.C. (2011). Periodontal disease in children. *Dis.--Mon. DM* 57, 184–191.
- Andersen, J.D., Pietroni, C., Johansen, P., Andersen, M.M., Pereira, V., Børsting, C., and Morling, N. (2016). Importance of nonsynonymous OCA2 variants in human eye color prediction. *Mol. Genet. Genomic Med.* 4, 420–430.
- Anding, A.L., Wang, C., Chang, T.-K., Sliter, D.A., Powers, C.M., Hofmann, K., Youle, R.J., and Baehrecke, E.H. (2018). Vps13D Encodes a Ubiquitin-Binding Protein that Is Required for the Regulation of Mitochondrial Size and Clearance. *Curr. Biol. CB* 28, 287-295.e6.
- Aristote De Anima.
- Atabek, M.E., Keskin, M., Kurtoğlu, S., and Kumandas, S. (2004). Cohen syndrome with insulin resistance and seizure. *Pediatr. Neurol.* 30, 61–63.
- Athanasiou, D., Aguila, M., Bellingham, J., Li, W., McCulley, C., Reeves, P.J., and Cheetham, M.E. (2018). The molecular and cellular basis of rhodopsin retinitis pigmentosa reveals potential strategies for therapy. *Prog. Retin. Eye Res.* 62, 1–23.
- Baloh, R.H. (2008). Mitochondrial dynamics and peripheral neuropathy. *Neurosci. Rev. J. Bringing Neurobiol. Neurol. Psychiatry* 14, 12–18.
- Bardo, A., Borel, A., Meunier, H., Lemaire, M., Lempereur, E., Guery, J.P., and Pouydebat, E. (2015). Stratégies de manipulation d’outil chez les humains et les bonobos. *Rev. Primatol.*
- Bassnett, S., and Beebe, D.C. (1992). Coincident loss of mitochondria and nuclei during lens fiber cell differentiation. *Dev. Dyn.* 194, 85–93.
- Basu, S., and Vazirani, J. (2013). Keratoconus: current perspectives. *Clin. Ophthalmol.* 2019.
- Bean, B.D.M., Dziurdzik, S.K., Kolehmainen, K.L., Fowler, C.M.S., Kwong, W.K., Grad, L.I., Davey, M., Schluter, C., and Conibear, E. (2018). Competitive organelle-specific adaptors recruit Vps13 to membrane contact sites. *J. Cell Biol.* 217, 3593–3607.
- Benedek, G.B. (1971). Theory of transparency of the eye. *Appl. Opt.* 10, 459–473.
- Berger, W., Kloeckener-Gruissem, B., and Neidhardt, J. (2010). The molecular basis of human retinal and vitreoretinal diseases. *Prog. Retin. Eye Res.* 29, 335–375.
- Breslow, D.K., and Nachury, M.V. (2011). Primary Cilia: How to Keep the Riff-Raff in the Plasma Membrane. *Curr. Biol.* 21, R434–R436.

- Broussard, R.P., Kennell, L.R., and Ives, R.W. (2008). Identifying discriminatory information content within the iris. B.V.K. Vijaya Kumar, S. Prabhakar, and A.A. Ross, eds. (Orlando, FL), p. 69440T.
- Bugiani, M., Gyftodimou, Y., Tsimpouka, P., Lamantea, E., Katzaki, E., d'Adamo, P., Nakou, S., Georgoudi, N., Grigoriadou, M., Tsina, E., *et al.* (2008). Cohen syndrome resulting from a novel large intragenic COH1 deletion segregating in an isolated Greek island population. *Am. J. Med. Genet. A.* *146A*, 2221–2226.
- Cantin, S. (1951). Le nombre des sens externes d'après Aristote. *Laval théologique et philosophique*, *7* (1), 59–67
- Chandler, K.E., Biswas, S., Lloyd, I.C., Parry, N., Clayton-Smith, J., and Black, G.C.M. (2002). The ophthalmic findings in Cohen syndrome. *Br. J. Ophthalmol.* *86*, 1395–1398.
- Chandler, K.E., Moffett, M., Clayton-Smith, J., and Baker, G.A. (2003). Neuropsychological assessment of a group of UK patients with Cohen syndrome. *Neuropediatrics* *34*, 7–13.
- Chang, B., Hawes, N.L., Hurd, R.E., Davisson, M.T., Nusinowitz, S., and Heckenlively, J.R. (2002). Retinal degeneration mutants in the mouse. *Vision Res.* *42*, 517–525.
- Coats, D.K. (2005). Reasons for Delay of Surgical Intervention in Adult Strabismus. *Arch. Ophthalmol.* *123*, 497.
- Cogan, D.G. (1951). Applied anatomy and physiology of the cornea. *Trans. - Am. Acad. Ophthalmol. Otolaryngol. Am. Acad. Ophthalmol. Otolaryngol.* *55*, 329–359.
- Congdon, N., Zheng, Y., and He, M. (2012). The worldwide epidemic of diabetic retinopathy. *Indian J. Ophthalmol.* *60*, 428.
- Coulson, M. (2004). Attributing Emotion to Static Body Postures: Recognition Accuracy, Confusions, and Viewpoint Dependence. *J. Nonverbal Behav.* *28*, 117–139.
- Da Costa, R., Bordessoules, M., Guilleman, M., Carmignac, V., Lhussiez, V., Courot, H., Bataille, A., Chlémaire, A., Bruno, C., Fauque, P., *et al.* (2020). Vps13b is required for acrosome biogenesis through functions in Golgi dynamic and membrane trafficking. *Cell. Mol. Life Sci.* *77*, 511–529.
- Daemen, F.J. (1973). Vertebrate rod outer segment membranes. *Biochim. Biophys. Acta* *300*, 255–288.
- Dalvin, L.A., Abou Chehade, J.E., Chiang, J., Fuchs, J., Iezzi, R., and Marmorstein, A.D. (2016). Retinitis pigmentosa associated with a mutation in BEST1. *Am. J. Ophthalmol. Case Rep.* *2*, 11–17.
- De, M., Oleskie, A.N., Ayyash, M., Dutta, S., Mancour, L., Abazeed, M.E., Brace, E.J., Skiniotis, G., and Fuller, R.S. (2017). The Vps13p-Cdc31p complex is directly required for TGN late endosome transport and TGN homotypic fusion. *J. Cell Biol.* *216*, 425–439.
- De Ravel, T.J.L., Azou, M., and Fryns, J.R. (2002). Cohen syndrome and rheumatoid arthritis. *Genet. Couns. Geneva Switz.* *13*, 63–64.

Deng, F.-Y., Zhao, L.-J., Pei, Y.-F., Sha, B.-Y., Liu, X.-G., Yan, H., Wang, L., Yang, T.-L., Recker, R.R., Papasian, C.J., *et al.* (2010). Genome-wide copy number variation association study suggested VPS13B gene for osteoporosis in Caucasians. *Osteoporos. Int.* *21*, 579–587.

Douzgou, S., Samples, J.R., Georgoudi, N., and Petersen, M.B. (2011). Ophthalmic findings in the Greek isolate of Cohen syndrome. *Am. J. Med. Genet. A.* *155A*, 534–539.

Duplomb, L., Rivière, J., Jegou, G., Da Costa, R., Hammann, A., Racine, J., Schmitt, A., Droin, N., Capron, C., Gougerot-Pocidallo, M.-A., *et al.* (2019). Serpin B1 defect and increased apoptosis of neutrophils in Cohen syndrome neutropenia. *J. Mol. Med. Berl. Ger.* *97*, 633–645.

Eichler, W., Kuhrt, H., Hoffmann, S., Wiedemann, P., and Reichenbach, A. (2000). VEGF release by retinal glia depends on both oxygen and glucose supply. *Neuroreport* *11*, 3533–3537.

El Chehadeh, S., Aral, B., Gigot, N., Thauvin-Robinet, C., Donzel, A., Delrue, M.-A., Lacombe, D., David, A., Burglen, L., Philip, N., *et al.* (2010). Search for the best indicators for the presence of a VPS13B gene mutation and confirmation of diagnostic criteria in a series of 34 patients genotyped for suspected Cohen syndrome. *J. Med. Genet.* *47*, 549–553.

Emeis, D., Kühn, H., Reichert, J., and Hofmann, K.P. (1982). Complex formation between metarhodopsin II and GTP-binding protein in bovine protoreceptor membranes leads to a shift of the photoproduct equilibrium. *FEBS Lett.* *143*, 29–34.

Falk, M.J., Feiler, H.S., Neilson, D.E., Maxwell, K., Lee, J.V., Segall, S.K., Robin, N.H., Wilhelmsen, K.C., Träskelin, A.-L., Kolehmainen, J., *et al.* (2004). Cohen syndrome in the Ohio Amish. *Am. J. Med. Genet. A.* *128A*, 23–28.

Ferrara, D., Waheed, N.K., and Duker, J.S. (2016). Investigating the choriocapillaris and choroidal vasculature with new optical coherence tomography technologies. *Prog. Retin. Eye Res.* *52*, 130–155.

Fischbarg, J. (2005). *The biology of the eye.*

Forrester, J., Dick, A., and Pearlman, E. *The Eye.*

Gallego, B.I., Salazar, J.J., de Hoz, R., Rojas, B., Ramírez, A.I., Salinas-Navarro, M., Ortín-Martínez, A., Valiente-Soriano, F.J., Avilés-Trigueros, M., Villegas-Perez, M.P., *et al.* (2012). IOP induces upregulation of GFAP and MHC-II and microglia reactivity in mice retina contralateral to experimental glaucoma. *J. Neuroinflammation* *9*, 586.

Gauthier, J., Meijer, I.A., Lessel, D., Mencacci, N.E., Krainc, D., Hempel, M., Tsiakas, K., Prokisch, H., Rossignol, E., Helm, M.H., *et al.* (2018). Recessive mutations in VPS13D cause childhood onset movement disorders. *Ann. Neurol.* *83*, 1089–1095.

Gueneau, L., Duplomb, L., Sarda, P., Hamel, C., Aral, B., Chehadeh, S.E., Gigot, N., St-Onge, J., Callier, P., Thevenon, J., *et al.* (2014). Congenital neutropenia with retinopathy, a new phenotype without



- intellectual deficiency or obesity secondary to VPS13B mutations. *Am. J. Med. Genet. A.* *164A*, 522–527.
- Hang, L., Thundyil, J., and Lim, K.-L. (2015). Mitochondrial dysfunction and Parkinson disease: a Parkin-AMPK alliance in neuroprotection. *Ann. N. Y. Acad. Sci.* *1350*, 37–47.
- Hashmi, J.A., Fadhli, F., Almatrafi, A., Afzal, S., Ramzan, K., Thiele, H., Nürnberg, P., and Basit, S. (2020). Homozygosity mapping and whole exome sequencing provide exact diagnosis of Cohen syndrome in a Saudi family. *Brain Dev.*
- Hecht, S., Haig, C., and Chase, A.M. (1937). THE INFLUENCE OF LIGHT ADAPTATION ON SUBSEQUENT DARK ADAPTATION OF THE EYE. *J. Gen. Physiol.* *20*, 831–850.
- Hennies, H.C., Rauch, A., Seifert, W., Schumi, C., Moser, E., Al-Taji, E., Tariverdian, G., Chrzanowska, K.H., Krajewska-Walasek, M., Rajab, A., *et al.* (2004). Allelic Heterogeneity in the COH1 Gene Explains Clinical Variability in Cohen Syndrome. *Am. J. Hum. Genet.* *75*, 138–145.
- Hickey, W.F., and Kimura, H. (1988). Perivascular microglial cells of the CNS are bone marrow-derived and present antigen in vivo. *Science* *239*, 290–292.
- Hogan, M.J. (1971). *Histology of the Human Eye.*
- Hu, D.-N., Simon, J.D., and Sarna, T. (2008). Role of ocular melanin in ophthalmic physiology and pathology. *Photochem. Photobiol.* *84*, 639–644.
- Isbister, K., and Nass, C. (2000). Consistency of personality in interactive characters: verbal cues, non-verbal cues, and user characteristics. *Int. J. Hum.-Comput. Stud.* *53*, 251–267.
- Ishikawa, M., Sawada, Y., and Yoshitomi, T. (2015). Structure and function of the interphotoreceptor matrix surrounding retinal photoreceptor cells. *Exp. Eye Res.* *133*, 3–18.
- Jahani-Asl, A., and Slack, R.S. (2007). The phosphorylation state of Drp1 determines cell fate. *EMBO Rep.* *8*, 912–913.
- Jones, S., and Edwards, R.T. (2010). Diabetic retinopathy screening: a systematic review of the economic evidence. *Diabet. Med.* *27*, 249–256.
- Kajiwara, K., Berson, E., and Dryja, T. (1994). Digenic retinitis pigmentosa due to mutations at the unlinked peripherin/RDS and ROM1 loci. *Science* *264*, 1604–1608.
- Karpf, J., Turk, J., and Howlin, P. (2004). Cognitive, language, and adaptive behavior profiles in individuals with a diagnosis of Cohen syndrome. *Clin. Genet.* *65*, 327–332.
- Kawamura, S., and Tachibanaki, S. (2008). Rod and cone photoreceptors: molecular basis of the difference in their physiology. *Comp. Biochem. Physiol. A. Mol. Integr. Physiol.* *150*, 369–377.
- Kevany, B. M., & Palczewski, K. (2010). Phagocytosis of retinal rod and cone

photoreceptors. *Physiology*, 25(1), 8-15.

Khaled, M.L., Helwa, I., Drewry, M., Seremwe, M., Estes, A., and Liu, Y. (2017). Molecular and Histopathological Changes Associated with Keratoconus. *BioMed Res. Int.* 2017, 7803029.

Khan, A.O., Aldahmesh, M., and Meyer, B. (2009). The enhanced S-cone syndrome in children. *Case Rep.* 2009, bcr1020081163–bcr1020081163.

Khan, A., Chandler, K., Pimenides, D., Black, G. C. M., & Manson, F. D. C. (2006). Corneal ectasia associated with Cohen syndrome: a role for COH1 in corneal development and maintenance?. *British journal of ophthalmology*, 90(3), 390-391.

Kivitie-Kallio, S., and Norio, R. (2001). Cohen syndrome: essential features, natural history, and heterogeneity. *Am. J. Med. Genet.* 102, 125–135.

Kivitie-Kallio, S., Rajantie, J., Juvonen, E., and Norio, R. (1997). Granulocytopenia in Cohen syndrome. *Br. J. Haematol.* 98, 308–311.

Kivitie-Kallio, S., Autti, T., Salonen, O., and Norio, R. (1998). MRI of the brain in the Cohen syndrome: a relatively large corpus callosum in patients with mental retardation and microcephaly. *Neuropediatrics* 29, 298–301.

Kivitie-Kallio, S., Larsen, A., Kajasto, K., and Norio, R. (1999). Neurological and psychological findings in patients with Cohen syndrome: a study of 18 patients aged 11 months to 57 years. *Neuropediatrics* 30, 181–189.

Kivitie-Kallio, S., Summanen, P., Raitta, C., and Norio, R. (2000). Ophthalmologic findings in cohen syndrome. *Ophthalmology* 107, 1737–1745.

Koehler, K., Schuelke, M., Hell, A.K., Schittkowski, M., Huebner, A., and Brockmann, K. (2020). A novel homozygous nonsense mutation of *VPS13B* associated with previously unreported features of Cohen syndrome. *Am. J. Med. Genet. A.* 182, 570–575.

Koh, K., Ishiura, H., Shimazaki, H., Tsutsumiuchi, M., Ichinose, Y., Nan, H., Hamada, S., Ohtsuka, T., Tsuji, S., and Takiyama, Y. (2020). VPS13D-related disorders presenting as a pure and complicated form of hereditary spastic paraplegia. *Mol. Genet. Genomic Med.* 8, e1108.

Koizumi, K., and Gallagher, K.L. (2013). Identification of SHRUBBY, a SHORT-ROOT and SCARECROW interacting protein that controls root growth and radial patterning. *Dev. Camb. Engl.* 140, 1292–1300.

Kolehmainen, J., Black, G.C.M., Saarinen, A., Chandler, K., Clayton-Smith, J., Träskelin, A.-L., Perveen, R., Kivitie-Kallio, S., Norio, R., Warburg, M., *et al.* (2003). Cohen syndrome is caused by mutations in a novel gene, COH1, encoding a transmembrane protein with a presumed role in vesicle-mediated sorting and intracellular protein transport. *Am. J. Hum. Genet.* 72, 1359–1369.

- Krebs, W., and Kühn, H. (1977). Structure of isolated bovine rod outer segment membranes. *Exp. Eye Res.* *25*, 511–526.
- Kremer, H., van Wijk, E., Märker, T., Wolfrum, U., and Roepman, R. (2006). Usher syndrome: molecular links of pathogenesis, proteins and pathways. *Hum. Mol. Genet.* *15*, R262–R270.
- Kukura, P., McCamant, D.W., Yoon, S., Wandschneider, D.B., and Mathies, R.A. (2005). Structural observation of the primary isomerization in vision with femtosecond-stimulated Raman. *Science* *310*, 1006–1009.
- Kumandaş, S., Gümüş, H., Kurtoğlu, S., Elmas, B., and Kontaş, O. (2001). Cohen syndrome with acanthosis nigricans and insulin resistance. *J. Pediatr. Endocrinol. Metab. JPEM* *14*, 807–810.
- Kumar, N., Leonzino, M., Hancock-Cerutti, W., Horenkamp, F.A., Li, P., Lees, J.A., Wheeler, H., Reinisch, K.M., and De Camilli, P. (2018). VPS13A and VPS13C are lipid transport proteins differentially localized at ER contact sites. *J. Cell Biol.* *217*, 3625–3639.
- Labin, A.M., and Ribak, E.N. (2010). Retinal glial cells enhance human vision acuity. *Phys. Rev. Lett.* *104*, 158102.
- Lamb, T.D., and Pugh, E.N. (2006). Phototransduction, Dark Adaptation, and Rhodopsin Regeneration The Proctor Lecture. *Investig. Ophthalmology Vis. Sci.* *47*, 5138.
- Lang, A.B., John Peter, A.T., Walter, P., and Kornmann, B. (2015). ER-mitochondrial junctions can be bypassed by dominant mutations in the endosomal protein Vps13. *J. Cell Biol.* *210*, 883–890.
- Lemoine, S., Panaye, M., Rabeyrin, M., Errazuriz-Cerda, E., Mousson de Camaret, B., Petiot, P., Juillard, L., and Guebre-Egziabher, F. (2018). Renal Involvement in Neuropathy, Ataxia, Retinitis Pigmentosa (NARP) Syndrome: A Case Report. *Am. J. Kidney Dis.* *71*, 754–757.
- Lesage, S., Drouet, V., Majounie, E., Deramecourt, V., Jacoupy, M., Nicolas, A., Cormier-Dequaire, F., Hassoun, S.M., Pujol, C., Ciura, S., *et al.* (2016). Loss of VPS13C Function in Autosomal-Recessive Parkinsonism Causes Mitochondrial Dysfunction and Increases PINK1/Parkin-Dependent Mitophagy. *Am. J. Hum. Genet.* *98*, 500–513.
- Limoge, F., Faivre, L., Gautier, T., Petit, J.-M., Gautier, E., Masson, D., Jego, G., El Chehadeh-Djebbar, S., Marle, N., Carmignac, V., *et al.* (2015). Insulin response dysregulation explains abnormal fat storage and increased risk of diabetes mellitus type 2 in Cohen Syndrome. *Hum. Mol. Genet.* *24*, 6603–6613.
- Luhmann, U.F.O., Carvalho, L.S., Holthaus, S.-M.K., Cowing, J.A., Greenaway, S., Chu, C.J., Herrmann, P., Smith, A.J., Munro, P.M.G., Potter, P., *et al.* (2015). The severity of retinal pathology in homozygous *Crb1rd8/rd8* mice is dependent on additional genetic factors. *Hum. Mol. Genet.* *24*, 128–141.
- Lunati, A., Lesage, S., and Brice, A. (2018). The genetic landscape of Parkinson’s disease. *Rev. Neurol. (Paris)* *174*, 628–643.

- Lupo, F., Tibaldi, E., Matte, A., Sharma, A.K., Brunati, A.M., Alper, S.L., Zancanaro, C., Benati, D., Siciliano, A., Bertoldi, M., *et al.* (2016). A new molecular link between defective autophagy and erythroid abnormalities in chorea-acanthocytosis. *Blood* 128, 2976–2987.
- Masland, R.H. (2012). The neuronal organization of the retina. *Neuron* 76, 266–280.
- Mears, A.J., Kondo, M., Swain, P.K., Takada, Y., Bush, R.A., Saunders, T.L., Sieving, P.A., and Swaroop, A. (2001). Nrl is required for rod photoreceptor development. *Nat. Genet.* 29, 447–452.
- Mehalow, A.K., Kameya, S., Smith, R.S., Hawes, N.L., Denegre, J.M., Young, J.A., Bechtold, L., Haider, N.B., Tepass, U., Heckenlively, J.R., *et al.* (2003). CRB1 is essential for external limiting membrane integrity and photoreceptor morphogenesis in the mammalian retina. *Hum. Mol. Genet.* 12, 2179–2189.
- Meng, L., Quinlan, J.J., and Sullivan, E. (2004). The anesthetic management of a patient with Cohen syndrome. *Anesth. Analg.* 99, 697–698, table of contents.
- Michael Cohen, M., Hall, B.D., Smith, D.W., Benjamin Graham, C., and Lampert, K.J. (1973). A new syndrome with hypotonia, obesity, mental deficiency, and facial, oral, ocular, and limb anomalies. *J. Pediatr.* 83, 280–284.
- Mockel, A., Obringer, C., Hakvoort, T.B.M., Seeliger, M., Lamers, W.H., Stoetzel, C., Dollfus, H., and Marion, V. (2012). Pharmacological Modulation of the Retinal Unfolded Protein Response in Bardet-Biedl Syndrome Reduces Apoptosis and Preserves Light Detection Ability. *J. Biol. Chem.* 287, 37483–37494.
- Mohamed, Q., Gillies, M.C., and Wong, T.Y. (2007). Management of Diabetic Retinopathy: A Systematic Review. *JAMA* 298, 902.
- Muñoz-Braceras, S., Tornero-Écija, A.R., Vincent, O., and Escalante, R. (2019). VPS13A is closely associated with mitochondria and is required for efficient lysosomal degradation. *Dis. Model. Mech.* 12.
- Na, K.-H., Kim, H.J., Kim, K.H., Han, S., Kim, P., Hann, H.J., and Ahn, H.S. (2017). Prevalence, Age at Diagnosis, Mortality, and Cause of Death in Retinitis Pigmentosa in Korea—A Nationwide Population-based Study. *Am. J. Ophthalmol.* 176, 157–165.
- Nagata, O., Nakamura, M., Sakimoto, H., Urata, Y., Sasaki, N., Shiokawa, N., and Sano, A. (2018). Mouse model of chorea-acanthocytosis exhibits male infertility caused by impaired sperm motility as a result of ultrastructural morphological abnormalities in the mitochondrial sheath in the sperm midpiece. *Biochem. Biophys. Res. Commun.* 503, 915–920.
- Nakada, T., Boyd, J.H., Russell, J.A., Aguirre-Hernández, R., Wilkinson, M.D., Thair, S.A., Nakada, E., McConechy, M.K., Fjell, C.D., and Walley, K.R. (2015). VPS13D Gene Variant Is Associated with Altered IL-6 Production and Mortality in Septic Shock. *J. Innate Immun.* 7, 545–553.

- Nakanishi, H., Suda, Y., and Neiman, A.M. (2007). Erv14 family cargo receptors are necessary for ER exit during sporulation in *Saccharomyces cerevisiae*. *J. Cell Sci.* *120*, 908–916.
- Nambu, M., Oshima, Y., Kakiuchi, T., Hayakawa, Y., Ito, T., Hasegawa, T., and Fujita, H. (1988). Cohen's syndrome with diabetes mellitus. *Acta Paediatr. Jpn. Overseas Ed.* *30*, 84–88.
- Nanetti, L., Pensato, V., Leoni, V., Rizzetto, M., Caccia, C., Taroni, F., Mariotti, C., and Gellera, C. (2015). *PEX7* Mutations Cause Congenital Cataract Retinopathy and Late-Onset Ataxia and Cognitive Impairment: Report of Two Siblings and Review of the Literature. *J. Clin. Neurol.* *11*, 197.
- Nasser, F., Kurtenbach, A., Biskup, S., Weidensee, S., Kohl, S., and Zrenner, E. (2020). Ophthalmic features of retinitis pigmentosa in Cohen syndrome caused by pathogenic variants in the *VPS13B* gene. *Acta Ophthalmol. (Copenh.)* *98*.
- Natarajan, S. (2011). Retinitis pigmentosa: A brief overview. *Indian J. Ophthalmol.* *59*, 343.
- Onodera, S. (1991). Presence of the basement membrane component--heparan sulfate proteoglycan--in bovine lens capsules. *Chem. Pharm. Bull. (Tokyo)* *39*, 1059–1061.
- Oyster, C. (1999). The human Eye. In *The Human Eye*, (The University of Alabama at Birmingham: Sinauer Associates, Inc., Publishers), p.
- Park, J.-S., and Neiman, A.M. (2012). *VPS13* regulates membrane morphogenesis during sporulation in *Saccharomyces cerevisiae*. *J. Cell Sci.* *125*, 3004–3011.
- Park, J.-S., Thorsness, M.K., Policastro, R., McGoldrick, L.L., Hollingsworth, N.M., Thorsness, P.E., and Neiman, A.M. (2016). Yeast *Vps13* promotes mitochondrial function and is localized at membrane contact sites. *Mol. Biol. Cell* *27*, 2435–2449.
- Parmeggiani, F., Sorrentino, F., Ponzin, D., Barbaro, V., Ferrari, S., and Di Iorio, E. (2011). Retinitis Pigmentosa: Genes and Disease Mechanisms. *Curr. Genomics* *12*, 238–249.
- Peeters, K., Willekens, D., Steyaert, J., and Fryns, J.P. (2008). The long term evolution of 6 adult patients with Cohen syndrome and their behavioral characteristics. *Genet. Couns. Geneva Switz.* *19*, 1–14.
- Potter, M.C., Wyble, B., Haggmann, C.E., and McCourt, E.S. (2014). Detecting meaning in RSVP at 13 ms per picture. *Atten. Percept. Psychophys.* *76*, 270–279.
- Provis, J.M., Diaz, C.M., and Penfold, P.L. (1996). Microglia in human retina: a heterogeneous population with distinct ontogenies. *Perspect. Dev. Neurobiol.* *3*, 213–222.
- Pruett, R.C. (1983). Retinitis pigmentosa: clinical observations and correlations. *Trans. Am. Ophthalmol. Soc.* *81*, 693–735.
- Roche, S.L., Ruiz-Lopez, A.M., Moloney, J.N., Byrne, A.M., and Cotter, T.G. (2018). Microglial-induced Müller cell gliosis is attenuated by progesterone in a mouse model of retinitis pigmentosa. *Glia* *66*, 295–310.

- Rodrigues, J.M., Fernandes, H.D., Caruthers, C., Braddock, S.R., and Knutsen, A.P. (2018). Cohen Syndrome: Review of the Literature. *Cureus* 10, e3330.
- Rooryck, C., and Lacombe, D. (2008). [Bardet-Biedl syndrome]. *Ann. Endocrinol.* 69, 463–471.
- Rosen, M., Lewis, J., McConnell, D., and Neider, M. (2014). The Effects of Stress on Distance Perception. *J. Vis.* 14, 1358–1358.
- Rutar, M., Natoli, R., Valter, K., and Provis, J.M. (2011). Early focal expression of the chemokine Ccl2 by Müller cells during exposure to damage-inducing bright continuous light. *Invest. Ophthalmol. Vis. Sci.* 52, 2379–2388.
- Sarthy, V.P., Pignataro, L., Pannicke, T., Weick, M., Reichenbach, A., Harada, T., Tanaka, K., and Marc, R. (2005). Glutamate transport by retinal Muller cells in glutamate/aspartate transporter-knockout mice. *Glia* 49, 184–196.
- Schormair, B., Kemlink, D., Mollenhauer, B., Fiala, O., Machetanz, G., Roth, J., Berutti, R., Strom, T.M., Haslinger, B., Trenkwalder, C., *et al.* (2018). Diagnostic exome sequencing in early-onset Parkinson's disease confirms VPS13C as a rare cause of autosomal-recessive Parkinson's disease. *Clin. Genet.* 93, 603–612.
- Seifert, W., Kühnisch, J., Maritzen, T., Horn, D., Haucke, V., and Hennies, H.C. (2011). Cohen syndrome-associated protein, COH1, is a novel, giant Golgi matrix protein required for Golgi integrity. *J. Biol. Chem.* 286, 37665–37675.
- Seifert, W., Kühnisch, J., Maritzen, T., Lommatzsch, S., Hennies, H.C., Bachmann, S., Horn, D., and Haucke, V. (2015). Cohen syndrome-associated protein COH1 physically and functionally interacts with the small GTPase RAB6 at the Golgi complex and directs neurite outgrowth. *J. Biol. Chem.* 290, 3349–3358.
- Seong, E., Insolera, R., Dulovic, M., Kamsteeg, E.-J., Trinh, J., Brüggemann, N., Sandford, E., Li, S., Ozel, A.B., Li, J.Z., *et al.* (2018). Mutations in VPS13D lead to a new recessive ataxia with spasticity and mitochondrial defects. *Ann. Neurol.* 83, 1075–1088.
- Shearman, J.R., and Wilton, A.N. (2011). A canine model of Cohen syndrome: Trapped Neutrophil Syndrome. *BMC Genomics* 12, 258.
- Shiels, A., and Hejtmancik, J.F. (2013). Genetics of human cataract: Genetics of human cataract. *Clin. Genet.* 84, 120–127.
- Shiels, A., and Hejtmancik, J.F. (2015). Molecular Genetics of Cataract. *Prog. Mol. Biol. Transl. Sci.* 134, 203–218.
- Shoch, D.E. (1972). *Histology of the Human Eye: An Atlas and Textbook.* JAMA J. Am. Med. Assoc. 219, 221.

Shui, Y.-B., Fu, J.-J., Garcia, C., Dattilo, L.K., Rajagopal, R., McMillan, S., Mak, G., Holekamp, N.M., Lewis, A., and Beebe, D.C. (2006). Oxygen distribution in the rabbit eye and oxygen consumption by the lens. *Invest. Ophthalmol. Vis. Sci.* *47*, 1571–1580.

Smith, D.W. (1976). Recognizable patterns of human malformation. *Major Probl. Clin. Pediatr.* *7*, 1–497.

Stamer, W.D., Bok, D., Hu, J., Jaffe, G.J., and McKay, B.S. (2003). Aquaporin-1 Channels in Human Retinal Pigment Epithelium: Role in Transepithelial Water Movement. *Investig. Ophthalmology Vis. Sci.* *44*, 2803.

Stone, J., Itin, A., Alon, T., Pe'er, J., Gnessin, H., Chan-Ling, T., and Keshet, E. (1995). Development of retinal vasculature is mediated by hypoxia-induced vascular endothelial growth factor (VEGF) expression by neuroglia. *J. Neurosci. Off. J. Soc. Neurosci.* *15*, 4738–4747.

Summanen, P., Kivitie-Kallio, S., Norio, R., Raitta, C., and Kivelä, T. (2002). Mechanisms of myopia in Cohen syndrome mapped to chromosome 8q22. *Invest. Ophthalmol. Vis. Sci.* *43*, 1686–1693.

Taban, M., Memoracion-Peralta, D.S.A., Wang, H., Al-Gazali, L.I., and Traboulsi, E.I. (2007). Cohen syndrome: report of nine cases and review of the literature, with emphasis on ophthalmic features. *J. AAPOS Off. Publ. Am. Assoc. Pediatr. Ophthalmol. Strabismus* *11*, 431–437.

Tahvanainen, E., Norio, R., Karila, E., Ranta, S., Weissenbach, J., Sistonen, P., and de la Chapelle, A. (1994). Cohen syndrome gene assigned to the long arm of chromosome 8 by linkage analysis. *Nat. Genet.* *7*, 201–204.

Trauzettel-Klosinski, S. (2010). Rehabilitation for Visual Disorders: *J. Neuroophthalmol.* *30*, 73–84.

Tsacopoulos, M., and Magistretti, P.J. (1996). Metabolic coupling between glia and neurons. *J. Neurosci. Off. J. Soc. Neurosci.* *16*, 877–885.

Twig, G., Levy, H., and Perlman, I. (2003). Color opponency in horizontal cells of the vertebrate retina. *Prog. Retin. Eye Res.* *22*, 31–68.

Ueno, S., Maruki, Y., Nakamura, M., Tomemori, Y., Kamae, K., Tanabe, H., Yamashita, Y., Matsuda, S., Kaneko, S., and Sano, A. (2001). The gene encoding a newly discovered protein, chorein, is mutated in chorea-acanthocytosis. *Nat. Genet.* *28*, 121–122.

Uyhazi, K.E., Binenbaum, G., Carducci, N., Zackai, E.H., and Aleman, T.S. (2018). Early photoreceptor outer segment loss and retinoschisis in Cohen syndrome. *Ophthalmic Genet.* *39*, 399–404.

Velayos-Baeza, A., Vettori, A., Copley, R.R., Dobson-Stone, C., and Monaco, A.P. (2004). Analysis of the human VPS13 gene family. *Genomics* *84*, 536–549.

Verbakel, S.K., van Huet, R.A.C., Boon, C.J.F., den Hollander, A.I., Collin, R.W.J., Klaver, C.C.W., Hoyng, C.B., Roepman, R., and Klevering, B.J. (2018). Non-syndromic retinitis pigmentosa. *Prog. Retin. Eye Res.* *66*, 157–186.

- Verma, A.S., and FitzPatrick, D.R. (2007). Anophthalmia and microphthalmia. *Orphanet J. Rare Dis.* 2, 47.
- Wang, H., Falk, M.J., and Traboulsi, E.I. (2016). Cohen Syndrome. *Gene Rev.*
- Wenzel, A., Grimm, C., Samardzija, M., and Remé, C.E. (2005). Molecular mechanisms of light-induced photoreceptor apoptosis and neuroprotection for retinal degeneration. *Prog. Retin. Eye Res.* 24, 275–306.
- van der Willigen, R.F., Frost, B.J., and Wagner, H. (1998). Stereoscopic depth perception in the owl. *Neuroreport* 9, 1233–1237.
- Wojciechowski, R. (2011). Nature and nurture: the complex genetics of myopia and refractive error. *Clin. Genet.* 79, 301–320.
- Wong, T.Y., Cheung, C.M.G., Larsen, M., Sharma, S., and Simó, R. (2016). Diabetic retinopathy. *Nat. Rev. Dis. Primer* 2, 16012.
- Yau, J.W.Y., Rogers, S.L., Kawasaki, R., Lamoureux, E.L., Kowalski, J.W., Bek, T., Chen, S.-J., Dekker, J.M., Fletcher, A., Grauslund, J., *et al.* (2012). Global prevalence and major risk factors of diabetic retinopathy. *Diabetes Care* 35, 556–564.
- Yeshaw, W.M., van der Zwaag, M., Pinto, F., Lahaye, L.L., Faber, A.I., Gómez-Sánchez, R., Dolga, A.M., Poland, C., Monaco, A.P., van IJzendoorn, S.C., *et al.* (2019). Human VPS13A is associated with multiple organelles and influences mitochondrial morphology and lipid droplet motility. *ELife* 8.
- Yu, Y., Lee, H.-C., Chen, K.-C., Suhan, J., Qiu, M., Ba, Q., and Yang, G. (2016). Inner membrane fusion mediates spatial distribution of axonal mitochondria. *Sci. Rep.* 6, 18981.
- Yzer, S., Fishman, G.A., Racine, J., Al-Zuhaibi, S., Chakor, H., Dorfman, A., Szlyk, J., Lachapelle, P., van den Born, L.I., Allikmets, R., *et al.* (2006). *CRB1* Heterozygotes with Regional Retinal Dysfunction: Implications for Genetic Testing of Leber Congenital Amaurosis. *Investig. Ophthalmology Vis. Sci.* 47, 3736.
- Zabel, M.K., Zhao, L., Zhang, Y., Gonzalez, S.R., Ma, W., Wang, X., Fariss, R.N., and Wong, W.T. (2016). Microglial phagocytosis and activation underlying photoreceptor degeneration is regulated by CX3CL1-CX3CR1 signaling in a mouse model of retinitis pigmentosa. *Glia* 64, 1479–1491.
- Zampighi, G.A., Eskandari, S., and Kreman, M. (2000). Epithelial Organization of the Mammalian Lens. *Exp. Eye Res.* 71, 415–435.







**Titre :** Caractérisation des effets ophtalmiques du syndrome de Cohen chez des souris *VPS13B*<sup>-/-</sup> et identification des mécanismes moléculaires impliqués dans la pathogenèse.

**Keywords :** Modèle Murin, Rétinopathie, Cataracte.

**Résumé :** Le Syndrome de Cohen (SC)(OMIM 216550) est une maladie autosomique récessive rare due à des variations dans le gène codant pour la protéine de tri vacuolaire 13B (VPS13B ou COH1). Les patients possèdent des caractéristiques cliniques typiques : une dysmorphie faciale, une neutropénie, une répartition anormale des graisses au niveau du tronc, une microcéphalie associée du SC à une déficience intellectuelle, une myopie et des atteintes rétinienne. Mon projet de thèse a eu pour but de caractériser le phénotype ophtalmologique du modèle murin du SC (*Vps13b*<sup>ΔEx3/ΔEx3</sup>) afin de déterminer les mécanismes moléculaires impliqués dans la mise en place de la rétinopathie du SC. Nous avons montré que les souris *Vps13b*<sup>ΔEx3/ΔEx3</sup> développent une cataracte entre 2 et 3 mois d'âge, avec une désorganisation des cellules fibreuses du cristallin et leur différenciation en cellules mésenchymateuses. À un stade plus avancé, la membrane externe du cristallin est rompue et les parties corticale et nucléaire du cristallin se séparent. Après l'apparition de la cataracte, la rétine présente des déformations se caractérisant par un amincissement et une déformation de ses différentes couches pouvant engendrer des plis rétinien de 50 à 500µm de long. Il y a également une forte prolifération des cellules microgliales ainsi qu'une astrogliose. La découverte de la cataracte dans notre modèle a conduit à une revue exhaustive de la littérature permettant de mettre en évidence que la cataracte est présente chez 85% des patients à 40 ans et sans lien avec la rétinopathie. Nous avons ensuite montré une modification du phénotype oculaire en présence de la mutation *Crb1*<sup>rd8</sup>. *Crb1* est une protéine transmembranaire dont la variation *rd8* entraîne une désorganisation de la rétine. Nous avons créé des cohortes de tous les génotypes *Vps13b/Crb1* possibles. Nos analyses préliminaires montrent une dystrophie rétinienne précoce chez les souris *Vps13b*<sup>ΔEx3/ΔEx3</sup> *Crb1*<sup>rd8/+</sup>, suggérant que *Vps13b* pourrait être un gène modificateur de *Crb1*. Les mécanismes moléculaires pouvant conduire à l'apparition de la rétinopathie du SC ont été étudiés sur des souris *Vps13b*<sup>ΔEx3/ΔEx3</sup> *Crb1*<sup>+/+</sup>. La structure de la rétine et ses différentes populations cellulaires ont été étudiées mais n'ont pas révélé d'anomalies avant l'apparition de la cataracte. Cependant l'étude des mécanismes inflammatoires a montré une augmentation de la sensibilité à IL6 dans la rétine de notre modèle. Ce mécanisme pourrait être impliqué dans la mise en place de la rétinopathie. Le phénotype oculaire étant fortement diminué chez les souris *Vps13b*<sup>ΔEx3/ΔEx3</sup> *Crb1*<sup>+/+</sup>, l'impact des facteurs environnementaux, et en particulier la lumière, a également été étudié et montre que soumises à de fortes intensités lumineuses, les souris développent des rétinopathies. En parallèle, nous avons étudié les caractéristiques ophtalmologiques des patients de notre cohorte principalement à l'aide d'OCT. Cette étude révèle (i) que l'œdème maculaire est un symptôme fréquent du SC qui reste relativement stable dans le temps et (ii) que l'apparition de la rétinopathie est indépendante de celle de la cataracte. Ainsi mes travaux de doctorat ont permis de caractériser les atteintes ophtalmiques de notre modèle murin *Vps13b*<sup>ΔEx3/ΔEx3</sup>. L'étude des mécanismes cellulaires impliqués dans la rétinopathie et la cataracte du SC doit être approfondie afin de permettre de trouver une cible thérapeutique ou des stratégies de prévention pour ces atteintes ophtalmiques.

**Title :** Characterization of Cohen syndrome's ocular defects in *Vps13b*<sup>-/-</sup> mice and identification of the molecular mechanisms involved in the pathogenesis.

**Keywords :** Mouse Model, Retinopathy, Cataract.

**Abstract:** Cohen Syndrome (CS) is a rare autosomal recessive disease caused by variations in the gene coding for the vacuolar tri-vacuolar protein 13B (VPS13B or COH1). CS patients have common features including typical facial appearance, neutropenia, abnormal trunk fat distribution, microcephaly, myopia and retinal damage. My thesis project aimed to characterize the ophthalmologic phenotype of a mouse model *Vps13b*<sup>ΔEx3/ΔEx3</sup> to determine the molecular mechanisms involved in the development of CS retinopathy. First, we showed that *Vps13b*<sup>ΔEx3/ΔEx3</sup> mice develop a cataract between 2 and 3 months. Disorganization of the fibrous cells of the crystalline lens and their differentiation into mesenchymal cells were observed. At a more advanced stage, the external membrane of the crystalline lens is ruptured and the cortical and nuclear part of the crystalline lens separates. After the onset of cataract, the retina shows deformations characterized by thinning and deformation of its various layers which can lead to retinal folds 50 to 500µm long. There is also a strong proliferation of microglial cells as well as astrogliosis. The appearance of cataract in our model has led to an exhaustive review of the literature showing that cataract is present in 85% of patients at 40 years old and not related to retinopathy. We then showed a modification of the ocular phenotype in the presence of the *Crb1*<sup>rd8</sup> mutation. *Crb1* is a transmembrane protein whose *rd8* variation leads to retinal disorganization. We have created cohorts of all possible *Vps13b/Crb1* genotypes. Our preliminary analyses show early retinal dystrophy in mice *Vps13b*<sup>ΔEx3/ΔEx3</sup> *Crb1*<sup>rd8/+</sup>, suggesting that *Vps13b* could be a *Crb1* modifier gene. Molecular mechanisms that could lead to the appearance of SC retinopathy have been studied in *Vps13b*<sup>ΔEx3/ΔEx3</sup> *Crb1*<sup>+/+</sup> mice. The structure of the retina and these different cell populations were studied but did not reveal any abnormalities before the onset of the cataract. However, the study of inflammatory mechanisms showed an increase in sensitivity to IL6 in the retina of our model. This mechanism could be involved in the development of SC retinopathy. As the ocular phenotype is strongly decreased in mice *Vps13b*<sup>ΔEx3/ΔEx3</sup> *Crb1*<sup>+/+</sup>, the impact of environmental factors, especially light, has also been studied and shows that when subjected to high light intensity, mice develop retinopathies. In parallel, we have studied the ophthalmological characteristics of our Dijon cohort mainly using OCT. This study reveals (i) that macular edema is a frequent symptom of SC which remains relatively stable over time and (ii) that the onset of retinopathy is independent of that of cataract. Consequently, my PhD work has allowed to characterize the ophthalmic's feature of our *Vps13b*<sup>ΔEx3/ΔEx3</sup> mouse model and will allow to deepen the mechanistic knowledge of retinopathy and cataract of the CS, and could allow to develop a therapeutic target or prevention strategies for these ophthalmic lesions.